



HAL
open science

Agénésies multiples : leur prise en charge chez l'enfant

Anne-Caroline Demange-Klein

► **To cite this version:**

Anne-Caroline Demange-Klein. Agénésies multiples : leur prise en charge chez l'enfant. Sciences du Vivant [q-bio]. 2014. hal-01734330

HAL Id: hal-01734330

<https://hal.univ-lorraine.fr/hal-01734330v1>

Submitted on 14 Mar 2018

HAL is a multi-disciplinary open access archive for the deposit and dissemination of scientific research documents, whether they are published or not. The documents may come from teaching and research institutions in France or abroad, or from public or private research centers.

L'archive ouverte pluridisciplinaire **HAL**, est destinée au dépôt et à la diffusion de documents scientifiques de niveau recherche, publiés ou non, émanant des établissements d'enseignement et de recherche français ou étrangers, des laboratoires publics ou privés.



AVERTISSEMENT

Ce document est le fruit d'un long travail approuvé par le jury de soutenance et mis à disposition de l'ensemble de la communauté universitaire élargie.

Il est soumis à la propriété intellectuelle de l'auteur. Ceci implique une obligation de citation et de référencement lors de l'utilisation de ce document.

D'autre part, toute contrefaçon, plagiat, reproduction illicite encourt une poursuite pénale.

Contact : ddoc-thesesexercice-contact@univ-lorraine.fr

LIENS

Code de la Propriété Intellectuelle. articles L 122. 4

Code de la Propriété Intellectuelle. articles L 335.2- L 335.10

http://www.cfcopies.com/V2/leg/leg_droi.php

<http://www.culture.gouv.fr/culture/infos-pratiques/droits/protection.htm>

ACADEMIE DE NANCY-METZ

**UNIVERSITE DE LORRAINE
FACULTE DE CHIRURGIE DENTAIRE**

Année 2014

N°6734

THESE

pour le

**DIPLOME D'ETAT DE DOCTEUR
EN CHIRURGIE DENTAIRE**

Par

Anne-Caroline DEMANGE-KLEIN

Née le 20 septembre 1983 à Laxou (54)

**AGENESIES MULTIPLES :
LEUR PRISE EN CHARGE CHEZ L'ENFANT**

Présentée et soutenue publiquement le 24 février 2014

Examineurs de la thèse :

Pr C. STRAZIELLE
Dr D. DROZ-DESPREZ
Dr LACZNY
Dr JUHLIEN-COSTER

Professeur des Universités
Maître de Conférences
Assistant
Chirurgien-Dentiste

Président
Jury
Jury
Jury

Président : Professeur Pierre MUTZENHARDT

Doyen : Professeur Jean-Marc MARTRETTE

Vice-Doyens : Pr Pascal AMBROSINI -- Dr Céline CLEMENT

Membres Honoraires : Dr L. BABEL – Pr. S. DURIVAUX – Pr A. FONTAINE – Pr G. JACQUART – Pr D. ROZENCWEIG - Pr M. VIVIER

Doyen Honoraire : Pr J. VADOT, Pr J.P. LOUIS

Sous-section 56-01 Odontologie pédiatrique	Mme M. Mlle Mlle	<u>DROZ Dominique (Desprez)</u> PREVOST Jacques JAGER Stéphanie HERNANDEZ Magali LUCAS Cécile	Maître de Conférences* Maître de Conférences Assistante* Assistante Assistante
Sous-section 56-02 Orthopédie Dento-Faciale	Mme M. Mlle M.	<u>FILLEUL Marie Pierryle</u> GEORGE Olivier BLAISE Claire EGLOFF Benoît	Professeur des Universités* Maître de Conf. Associé Assistante Assistant
Sous-section 56-03 Prévention, Epidémiologie, Economie de la Santé, Odontologie légale	Mme M.	<u>CLEMENT Céline</u> CAMELOT Frédéric	Maître de Conférences* Assistant*
Sous-section 57-01 Parodontologie	M. Mme M. M. Mlle Mlle	<u>AMBROSINI Pascal</u> BISSON Catherine MILLER Neal PENAUD Jacques BÖLÖNI Eszter PAOLI Nathalie	Professeur des Universités* Maître de Conférences* Maître de Conférences Maître de Conférences Assistante Assistante*
Sous-section 57-02 Chirurgie Buccale, Pathologie et Thérapeutique Anesthésiologie et Réanimation	Mme M. M. M. M. M. M.	<u>GUILLET-THIBAUT Julie</u> ARTIS Jean-Paul BRAVETTI Pierre VIENNET Daniel BAPTISTA Augusto-André DELAITRE Bruno MASCHINO François	Maître de Conférences* Professeur 1er grade Maître de Conférences Maître de Conférences Assistant Assistant Assistant
Sous-section 57-03 Sciences Biologiques (Biochimie, Immunologie, Histologie, Embryologie, génétique, Anatomie pathologique, Bactériologie, Pharmacologie)	M. M. M.	<u>YASUKAWA Kazutoyo</u> MARTRETTE Jean-Marc WESTPHAL Alain	Maître de Conférences* Professeur des Universités* Maître de Conférences*
Sous-section 58-01 Odontologie Conservatrice, Endodontie	M. M. M. M. Mlle M.	<u>ENGELS-DEUTSCH Marc</u> AMORY Christophe MORTIER Eric BALHAZARD Rémy PECHOUX Sophie VINCENT Marin	Maître de Conférences Maître de Conférences Maître de Conférences Assistant* Assistante Assistant*
Sous-section 58-02 Prothèse complète, Prothèse maxillo-faciale)	M. M. M. Mlle M. M. Mlle Mme	<u>DE MARCH Pascal</u> ARCHIEN Claude SCHOUVER Jacques CORNE Pascale LACZNY Sébastien MAGNIN Gilles SIMON Doriane VAILLANT Anne-Sophie	Maître de Conférences Maître de Conférences* Maître de Conférences Assistante Assistant Assistant Assistante Assistante*
Sous-section 58-03 Sciences Anatomiques et Physiologiques Occlusodontiques, Biomatériaux, Biophysique, Radiologie	Mlle M. Mme M. M.	<u>STRAZIELLE Catherine</u> RAPIN Christophe (Sect. 33) MOBY Vanessa (Stutzmann) SALOMON Jean-Pierre HARLE Guillaume	Professeur des Universités* Professeur des Universités* Maître de Conférences* Maître de Conférences Assistant Associé

souligné : responsable de la sous-section

* temps plein

Mis à jour le 01.12.2013

Par délibération en date du 11 décembre 1972,
la Faculté de Chirurgie Dentaire a arrêté que
les opinions émises dans les dissertations
qui lui seront présentées
doivent être considérées comme propres à
leurs auteurs et qu'elle n'entend leur donner
aucune approbation ni improbation

A notre président de thèse,

Mademoiselle le Professeur Catherine STRAZIELLE

Docteur en Chirurgie Dentaire

Docteur en Neurosciences

Professeur des Universités

Responsable de la sous-section : Sciences Anatomiques et Physiologiques,
Occlusodontiques, Biomatériaux, Biophysique, Radiologie

Nous vous remercions de l'honneur que vous nous faites de bien vouloir présider le jury de notre thèse.

Nous avons su apprécier la qualité de votre enseignement tout au long de notre cursus universitaire et nous en sommes reconnaissante.

A notre juge et directeur de thèse,

Madame le Docteur Dominique DESPREZ-DROZ

Docteur en Chirurgie Dentaire

Docteur de l'Université Henri Poincaré, Nancy 1

Maître de Conférences des Universités

Responsable de la sous-section : Odontologie pédiatrique

Vous nous avez fait le très grand honneur de diriger ce travail. Nous vous sommes reconnaissante de vos qualités pédagogiques, de votre entier dévouement et de votre disponibilité durant toute l'élaboration de cet ouvrage. Que celui-ci soit la preuve de la reconnaissance et de l'estime que nous vous témoignons.

A notre juge,

Monsieur le Docteur Sébastien LACZNY,
Assistant hospitalier universitaire,
Sous-section : Prothèse complète, Prothèse maxillo-faciale,

Pour avoir accepté de bien vouloir faire partie de ce jury,
mais aussi pour les éléments indispensables apportés dans les
cas cliniques, veuillez recevoir nos sincères remerciements.

A notre juge,

Madame le Docteur Charlotte JUHLIEN-COSTER,
Docteur en Chirurgie Dentaire,
Ancien Assistant hospitalier universitaire
Sous-section : Odontologie pédiatrique

Nous vous remercions d'avoir accepté de juger notre travail. Votre aide nous a été précieuse. Pour votre grande disponibilité et votre immense soutien, nous vous exprimons toute notre gratitude. Merci également d'avoir laissé de côté (du moins pour un certain temps) nos discussions

A mon papa,

Même absent, tu restes infiniment présent dans ma vie par l'amour et les valeurs que tu m'as transmises. Pour tous ces bons souvenirs et ces merveilleux moments passés à tes côtés, les gardes à la pharmacie à tes côtés, Eurodisney surprise un 25 décembre, un bonhomme de neige au milieu de la nuit, la cueillette des champipis, suivie de la bonne petite poêlée préparée par maman tu resteras à jamais mon modèle. Volonté, gaieté, amour, folie, ténacité sont les mots pour te décrire (et tant d'autres encore).

A mon mari,

Qui a toujours une petite pensée pour sa famille. Pour ta bienveillance, ton soutien moral, ta fuite à la patinoire, tes pas de danse... je ne te remercierai jamais assez, j'espère que les années à venir seront nombreuses et aussi merveilleuses que celles passées... Ils se marièrent et eurent BEAUCOUP d'enfants !

A Gabin,

Merci pour les merveilleuses nuits que tu nous fait passer, mais aussi pour tout le bonheur que tu m'apportes. Souvenir du Maroc : « un mouton entre 2 fantômes » ! Je t'aime !

A Oscar,

Merci d'être constamment de bonne humeur, continue à être comme tu es, une petite merveille qui me comble. Souvenir du quotidien : cascadeur émérite. Je t'aime !

A la petite qui va arriver,

Désolée pour le stress occasionné par cette thèse, j'espère que tu ne m'en tiendras par rigueur. Je t'aime déjà !

A ma maman,

Merci de me soutenir dans les épreuves que la vie nous impose, merci d'être tout à la fois une mamie et une maman extraordinaire. Merci de me soutenir dans tous mes projets et de donner ton avis toujours bienveillant. Merci de nous avoir donné ta CB après que l'on t'ait poussé à la sortie d'un télésiège, ce qui a engendré un léger problème de ligaments... la côte de Bœuf était bonne, j'espère que le traîneau était à la hauteur.

A mes beaux-parents,

Merci de vous rendre disponibles pour garder nos enfants, votre aide m'a été précieuse. Yobobo

A pilou,

Pour son sens de la répartie... « Tu comprends pourquoi je loue pas »...

A mon frérot,

Pour être toujours présent enfin selon toi (Hi hi hi)... Qui aime bien, châtie bien !
Garde cette belle énergie !
Power rangers Rose à l'attaque !

A Jéjé,

Malgré la distance, tu sais être présent par tes attentions.... Merci pour tes bons plans skis, ta bonne humeur.

A Charlotte Depalle,

Merci d'être une marraine remarquable pour Oscar, j'espère pouvoir prochainement dévaler les pistes avec toi. N'oublie pas que la montagne est dangereuse, on a failli périr sous une avalanche de toit à Avoriaz, mais heureusement la crêpe à la crème de marrons nous a réconfortée.

A la famille Depalle,

Merci pour ces merveilleux souvenirs de vacances passées ensemble...

A mon tonton,

Pour m'avoir merveilleusement bien guider. Merci pour ton soutien sans faille.

A Anne-Julie, Paul et Clément,

Merci pour la mise en page... Et à tous les cousins, cousines, merci pour m'avoir donner envie d'avoir des bébés.

A Charline,

Merci pour tes conseils dans les moments difficiles. Merci pour les souvenirs à Sainte-Maxime ... Souvenir d'un « c'est Manu » dans un parking... Autre souvenir d'un fou rire devant la BU Médecine mais que je ne peux pas citer, n'est-ce pas Charlotte (et Audrey ?) ?

A Charlotte,

Re... Merci pour ton aide précieuse, pour les longues discussions que l'on a eu, notamment en P2, parce que maintenant... on a des enfants. Merci d'avoir mis la soufflerie quand je suis sortie en exam de TP P2.

A Audrey,

Merci de m'avoir pardonner certaines maladresses, merci pour ces conversations sur nos enfants, merci de m'avoir fait vivre une chasse aux rats qui s'étaient échappés dans votre appart...

A Ophélie, Thomas et Victor,

Merci d'être des amis fidèles, merci d'être tout le temps partant pour un Mac Do, merci de supporter les désagréments causés par nos monstres... Une chanson de Rihanna me vient... Umbrella.... J'espère que l'on vivra encore de nombreuses soirées comme celles passées et avec plus de cris... Hein Ophel ? Souvenir : un paquet de chips pour tes 30 ans Ophel ?

A Bertrand,

Merci pour ces moments partagés au ski il y a quelques années déjà... Tu forces mon admiration en te montrant Gentleman... Et merci à présent pour la bonne gastronomie...

A Charline, Sidney, Lucien et Jules,

Merci pour ce Noël super sympa que l'on vient de passer... et ça en dit long !

A Ahn Tran, Adeline, Eleonore, Jeanne et Blanche,

Merci pour ces MAGNIFIQUES moments passés en votre compagnie au Maroc ... RDV l'année prochaine en Tunisie...

A JB et Mel,

Merci de partager des moments délicieusement bouffe... JB, merci d'avoir su nous guider sur le bon chemin pour aller dans les Vosges, depuis on a des pneus neiges, même en été ...

A Thibault, Margaux et Achille,

Merci pour l'Ardèche et ses bons vieux fromages... Et merci aussi pour le tube de dentifrice...

A Virginie, Louise et Polo,

Merci pour la couche à la thèse de Manu... Merci de m'avoir appris à acheter des tomates pas chères...

A Damien A.,

Merci pour ces petits airs de musique au plateau... et ailleurs, ainsi que pour tes translavaniass....

A Audrey, Dino, Clara,

Merci pour ces bonnes petites soirées, et Vincent, merci de t'être fait pousser par Yannick au Mille Eaux, bon souvenir, et d'autres souvenirs que je ne citerai pas... Barbec du foot...

A Yannick et Cyrielle,

Merci d'apprécier les petites bouffes comme vous le faites, merci d'être autant épicuriens que vous l'êtes, plaisir partagé... Yannick, merci d'avoir coupé tes cheveux et enlever le bonnet qui allait avec pour tenter d'obtenir des dreads....

A Talou,

Parce que ta mère n'a pas fait les courses...

A Alex,

Parce que je sais que je peux compter sur toi, même si on n'a pas toujours l'occasion de se voir... Merci pour les joies que nous allons bientôt avoir le bonheur de partager ensemble.

A la nounou de Gabin et Oscar,

Merci de vous occuper de nos enfants comme vous le faites, merci de m'avoir souvent dépanner pour cette thèse .

A l'équipe du cabinet de Neufchâteau,

Merci de m'avoir donné plus confiance en moi, et de m'avoir aidé dans ces moments parfois difficiles.

AGENCES MULTIPLES: LEUR PRISE EN CHARGE CHEZ L'ENFANT

Par Anne-Caroline DEMANGE KLEIN

TABLE DES MATIERES

INTRODUCTION	6
PARTIE I :	7
LES AGENESIES DENTAIRES	7
<i>I. Rappels sur les différents stades de denture</i>	<i>8</i>
A. Phase de constitution de la denture temporaire	8
B. Phase de denture temporaire stable	8
C. Phase de constitution de la denture mixte.....	8
D. Phase de denture mixte stable.....	9
E. Phase de constitution de la denture adolescente	9
F. Phase de denture adolescente stable	9
G. Phase de constitution de la denture adulte jeune	9
H. Phase de denture adulte jeune stable	9
I. Phase de constitution de la denture adulte complète.....	10
J. Phase de denture adulte stable.....	10
<i>II. Définitions</i>	<i>11</i>
A. L'agénésie partielle.....	11
B. L'oligodontie	11
C. L'anodontie.....	12
<i>III. Epidémiologie des agénésies</i>	<i>13</i>
A. La fréquence.....	13
B. La multifactorialité	16
1. Le sexe.....	16
2. Le groupe ethnique.....	18

IV. Etiologies des agénésies..... 19

A. La génétique, les syndromes et le cas particulier des dysplasies ectodermiques	19
1. La génétique	19
a) Anomalies dentaires de nombre isolées (non syndromiques) : PAX9	19
b) Anomalies dentaires de nombre isolées (non syndromiques) : AXIN2.....	20
c) Anomalies dentaires de nombre intermédiaire entre formes isolées et formes syndromiques : MSX1	21
2. Les syndromes.....	22
3. Cas particulier des dysplasies ectodermiques	32
a) Définitions.....	32
(1) La dysplasie.....	32
(2) L'ectoderme	33
(3) Les dysplasies ectodermiques	33
b) Aspects moléculaires.....	34
c) Aspects cliniques.....	34
(1) La peau	34
(2) Les glandes sudoripares	35
(3) Les cheveux et les poils	36
(4) Les ongles.....	36
(5) Les dents.....	37
(6)Le phénotype cranio-facial	38
(7)La bouche, les oreilles, le nez et la gorge	40
(8)Les autres parties du corps	40
d) Les différents modes de transmission de la maladie.....	41
(1) La dysplasie ectodermique hidrotique (ou maladie de Clouston)	41
(2) La dysplasie ectodermique hypohidrotique	42

B. L'embryologie.....	43
C. La neurologie	43
D. La pathologie.....	44
E. La phylogénèse.....	44

PARTIE II :..... 48

DIAGNOSTIC, CONSEQUENCES ET PRISE EN CHARGE DES AGENESIES MULTIPLES 48

I. Diagnostic des agénésies..... 53

A. Observation clinique.....	53
1. Examen général.....	53
2. Examen exobuccal.....	53
3. Examen endobuccal.....	54
4. Examens radiologiques.....	54
a) La radiographie panoramique	54
b) La rétroalvéolaire	55
c) La téléradiographie de profil	55
B. Orientation.....	55
1. Vers un centre de référence et de compétence en odontologie.....	56
2. Une autre source d'information : Orphanet.....	57
3. Parcours de prise en charge diagnostique et thérapeutique	57

II. Les conséquences des agénésies multiples..... 59

A. Les conséquences physiologiques	59
1. Au niveau fonctionnel.....	59
a) La mastication	59
b) La déglutition.....	60
c) La respiration	60

d) La phonation	61
e) Conséquences occlusales.....	61
2. Au niveau céphalométrique	62
a) Insuffisance de croissance squelettique maxillaire	62
b) Position prognathique mandibulaire.....	62
c) Diminution de la dimension verticale	63
B. Psychologique et esthétique	63
1. Les conséquences de la perte des dents temporaires.....	64
2. Les conséquences de la persistance des dents temporaires	65
3. Les conséquences esthétiques.....	65
<i>III. La prise en charge.....</i>	<i>67</i>
A. La prise en charge odontologique	67
1. Prévention et hygiène locale	67
2. Restaurations conservatrices.....	67
3. Propositions thérapeutiques.....	67
B. L'abstention.....	67
C. La conservation des dents temporaires	68
D. L'orthodontie	68
1. L'orthodontie seule	68
2. L'orthodontie en vue d'un traitement prothétique.....	69
3. L'orthodontie en vue d'un traitement implantaire	71
E. La prothèse	72
1. Les prothèses amovibles :.....	73
2. Les prothèses fixées	73
F. Les traitements implantaires	74
1. La solution implantaire.....	74

2. La prise en charge des implants.....	78
a) Critères de prise en charge selon la HAS.....	78
b) Données actuelles.....	82
PARTIE III :	83
PRESENTATION DE CAS CLINIQUES.....	83
<i>I. Cas clinique n°1</i>	<i>84</i>
<i>II. Cas clinique n°2.....</i>	<i>93</i>
<i>III. Cas clinique n°3.....</i>	<i>101</i>
<i>IV. Cas clinique n°4.....</i>	<i>106</i>
<i>V. Cas clinique n°5.....</i>	<i>111</i>
CONCLUSION	114
TABLE DES ILLUSTRATIONS.....	115
BIBLIOGRAPHIE.....	117

Introduction

Une dent est définie comme étant congénitalement absente si elle n'a pas fait son éruption dans la cavité buccale et si elle n'est pas visible à la radiographie alors qu'elle n'a été ni extraite, ni accidentellement avulsée (GONZALES-ALLO et al.).

Les agénésies dentaires multiples concernent le plus souvent la denture permanente. On parle d'hypodontie lorsque moins de 6 dents sont absentes, d'oligodontie lorsque plus de 6 dents sont absentes et d'anodontie lorsque toutes les dents sont absentes.

Les agénésies dentaires multiples sont des maladies rares, et à ce titre, elles représentent un véritable enjeu de santé publique, notamment compte tenu de l'absence de traitement étiologique. La mise en place de deux plans nationaux maladies rares avec la création des centres de référence et de compétence a permis de reconnaître la spécificité de ces maladies.

Dans une première partie, nous rappellerons les données générales concernant les agénésies dentaires multiples. Des rappels sur les stades de denture seront présentés. L'épidémiologie et les nombreuses étiologies de ces agénésies seront détaillées.

Les enfants atteints d'agénésies dentaires multiples doivent être diagnostiqués précocément dès les premiers symptômes, afin d'être orienter vers une prise en charge spécialisée, permettant d'accompagner les malades et leur famille dans leur parcours médico-social souvent difficile.

La deuxième partie concernera le diagnostic des agénésies et les conséquences des agénésies, qu'elles soient d'ordre physiologiques, céphalométriques, psychologiques ou esthétiques ainsi que la prise en charge de ces malades.

Dans une dernière partie, nous présenterons des cas cliniques de patients suivis au centre de soins de la Faculté de Chirurgie Dentaire de Nancy.

Partie I :

Les agénésies dentaires

Chez l'homme, la formule dentaire est stable et bien définie. Elle est constituée de 20 dents temporaires et 32 dents permanentes.

Ces dents se répartissent sur l'arcade selon 4 groupes morphologiques et fonctionnels.

Le nombre de dents présentes sur l'arcade peut varier, le plus souvent dans le sens d'une diminution. L'absence d'un ou deux éléments est une observation courante mais la réduction d'un grand nombre d'éléments reste plus exceptionnelle.

I. Rappels sur les différents stades de denture

A. Phase de constitution de la denture temporaire

C'est une période qui s'étale sur une durée d'environ 2 ans, de l'apparition de la première dent temporaire à la mise en place fonctionnelle sur l'arcade de la dernière dent temporaire. L'apparition de la première dent temporaire se fait en moyenne vers 6 mois, mais il existe une grande variabilité. Cette phase dynamique se termine vers 2 ans et demi avec la mise en occlusion de la dernière molaire temporaire et de son antagoniste.

B. Phase de denture temporaire stable

Cette période dure environ 4 ans jusqu'à l'apparition des premières molaires permanentes ou l'expulsion d'une incisive centrale temporaire.

C. Phase de constitution de la denture mixte

Le remplacement des incisives temporaires par les incisives permanentes et l'apparition de la première molaire vont transformer les arcades temporaires en arcades mixtes. Cette phase s'étale approximativement entre 6 ans, date d'éruption des premières molaires, et 8 ans.

D. Phase de denture mixte stable

Cette phase dure 2 à 3 ans, de la mise en place fonctionnelle des incisives permanentes à la chute de l'une des dents intermédiaires (canine ou molaires temporaires).

La phase de denture mixte stable se caractérise par une remarquable stabilité dimensionnelle des arcades dentaires.

E. Phase de constitution de la denture adolescente

Elle dure en moyenne 2 à 3 ans ; elle correspond au remplacement des dents temporaires intermédiaires (canines et molaires lactéales) par les canines et prémolaires permanentes.

Cette phase est relativement complexe, elle se caractérise par des séquences d'éruption variées, des rythmes d'apparition parfois différents entre les deux maxillaires, et entre deux hémi-maxillaires.

F. Phase de denture adolescente stable

Cette phase représente la première étape de la denture permanente. La formule dentaire correspond à : incisives centrales et latérales, canines, premières et deuxièmes prémolaires, et premières molaires permanentes.

G. Phase de constitution de la denture adulte jeune

Elle correspond à la mise en place sur l'arcade des secondes molaires permanentes.

H. Phase de denture adulte jeune stable

Elle représente la mise en occlusion des secondes molaires permanentes et l'éruption des dents de sagesse soit 6 ans en moyenne.

I. Phase de constitution de la denture adulte complète

C'est la dernière phase dynamique de la morphogenèse des arcades dentaires. Elle correspond à la mise en place sur l'arcade des troisièmes molaires permanentes.

J. Phase de denture adulte stable

Cette phase représente l'aboutissement de la morphogenèse des arcades dentaires. Toutes les dents de la formule dentaire ont trouvé leur place et leur fonction. Seuls les phénomènes de migration physiologique et d'adaptation fonctionnelle sont présents. Pour cette denture adulte stable on peut décrire des rapports d'occlusion idéaux.

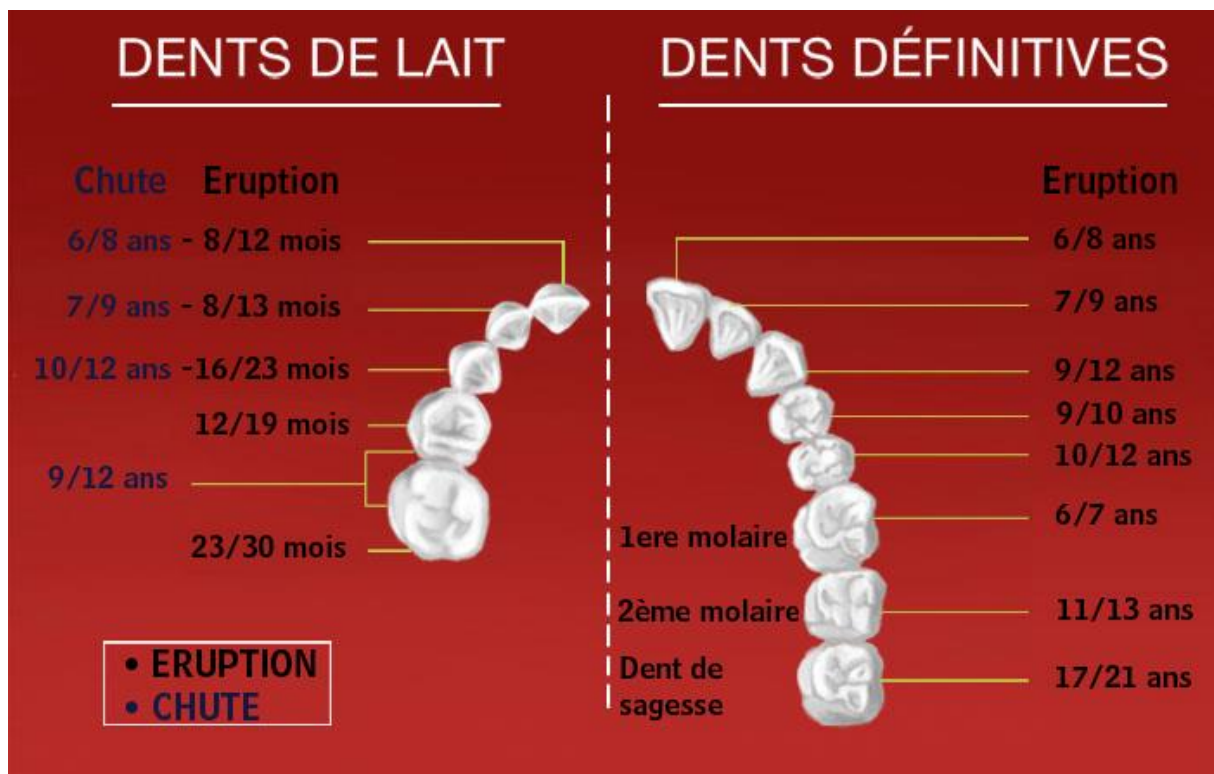


Figure 1 : Calendrier dentaire, édition ENPS en partenariat avec UFSBD

II. Définitions

A. L'agénésie partielle

C'est l'absence d'un ou d'un petit nombre d'éléments dentaires sur l'arcade (avec absence de germe et de toute intervention ayant pu conduire à l'avulsion de ce germe).

Tous les auteurs sont d'accord pour dire que les dents les plus touchées par ces agénésies partielles sont les 3^e molaires ou dents de sagesse, ainsi que les incisives latérales maxillaires, les 2^e prémolaires mandibulaires et maxillaires.

Si moins de 6 dents sont manquantes, on parle d'hypodontie.

B. L'oligodontie

Lorsqu'il manque six dents ou plus (à l'exception des dents de sagesse), on parle d'oligodontie. L'oligodontie est rarement isolée ; dans la majorité des cas, elle se situe dans un contexte malformatif lui-même lié à une pathologie syndromique comme les « génopathies » ectodermiques.

Dans les cas habituels, on retrouve plusieurs conditions :

- le nombre de dents absentes au sein d'un même groupe morphologique est élevé.
- tous les groupes morphologiques peuvent être concernés par les agénésies à un degré plus ou moins grand ;
- les 2 maxillaires peuvent être touchés ;
- certains éléments dentaires subsistants sont dysmorphiques ;
- dans l'oligodontie des syndromes ectodermiques, la première et la seconde dentition sont touchées (cf tableau 1).

TABLEAU 1 : EXEMPLES D'OLIGODONTIE SYNDROMIQUE (D. FRANTZ)

Hypodontie syndromique non spécifique :

Dysplasie ectodermique autosomique récessive
Dysplasie ectodermique autosomique récessive
Incontinentia pigmenti
Syndrome de Glotz
Syndrome d'Aarskog
Kératose palmoplantaire
Syndrome de Crouzon
Ostéodystrophie d'Albright

Hypodontie des prémolaires

Dysplasie otodentaire

Hypodontie antérieure

Syndrome de Rieger

Hypodontie mandibulaire antérieure

Syndrome de Coffin-Lowry
Syndrome d'Ellis-Van Creveld
Syndrome Hypoglossie-hypodactylie
Syndrome oro-facio-digitaux I et II

C. L'anodontie

L'anodontie est un désordre génétique qui se caractérise par l'absence congénitale de toutes les dents permanentes.

La denture temporaire n'est jamais concernée mais l'agénésie de la 2^e denture est totale.

III. Epidémiologie des agénésies

A. La fréquence

L'agénésie d'une ou plusieurs dents est l'anomalie la plus commune chez l'homme. Son incidence varie de 1,6% à 9,6%, à l'exclusion des 3^e molaires dont l'agénésie atteint 20% de la population. L'agénésie des dents temporaires est beaucoup plus faible (0,4% à 0,9%). Ces pourcentages sont très variables selon la population étudiée du fait de la multifactorialité de cette pathologie (MOLLA et coll.).

Etudes « locales »:

De très larges différences de prévalences d'agénésies sont rapportées dans la population générale, variant selon les études. Cet écart provient du fait que de nombreuses études comportent des biais statistiques. Un exemple de biais courant consiste à donner des résultats à l'aide d'un échantillon de 30 patients seulement, ou à partir d'un échantillon constitué exclusivement d'une patientèle d'orthodontie, ce qui n'est pas représentatif, ou encore de poser diagnostics d'agénésies sans examen radiographique complet.

-1^e étude réalisée par MORGON, BROSSIER et POULET (2000):

L'échantillon sélectionné dans l'étude présentée est une sélection de 701 patients consécutifs dans le fichier d'un cabinet orthodontique ayant tous une radiographie en incidence de profil. Cette étude présente un biais du fait de la population sélectionnée (cabinet d'orthodontie). Ces patients de race caucasienne, sont âgés en moyenne de 11 ans 8 mois (écart type : 2 ans 7 mois), le plus jeune ayant 8 ans 8 mois et le plus âgé 15 ans 10 mois. Cette population se compose de 364 filles et de 337 garçons.

L'étude n'a retenu que les patients ayant une ou plusieurs agénésies de dents permanentes, excluant celle des dents de sagesse.

79 des 701 patients de notre population sont porteurs d'une ou plusieurs agénésies soit une fréquence de 11,3%. Ces 79 patients sont âgés en moyenne de 11 ans 2 mois (écart-type= 3 ans 4 mois) , il y a 43 filles et 36 garçons.

Il existe des différences sexuelles dans la fréquence des agénésies dentaires, la femme étant plus souvent touchée que l'homme par ces problèmes d'agénésies.

Au total, 156 agénésies ont été trouvées avec :

- 36 patients ayant une agénésie (45,6%)
- 27 patients ayant 2 agénésies (34,2%)
- 7 patients ayant 3 agénésies (8,9%)
- 7 patients ayant 4 agénésies (8,9%)
- 2 patients ayant 5 agénésies et plus (2,5%)

AU MAXILLAIRE

TABLEAU 2 : POURCENTAGE D'AGENESIES SELON LES DENTS LES PLUS FREQUEMMENT ABSENTES AU MAXILLAIRE

AGENESIE	NOMBRE	POURCENTAGE
Incisive Centrale	0	
Incisive latérale	51	32,7%
Canine	4	2,6%
1 ^e prémolaire	3	1,9%
2 ^e prémolaire	20	12,8%
1 ^e molaire	0	
2 ^e molaire	0	

A LA MANDIBULE

TABLEAU 3 : POURCENTAGE D'AGENESIES SELON LES DENTS LES PLUS FREQUEMMENT ABSENTES A LA MANDIBULE

AGENESIE	NOMBRE	POURCENTAGE
Incisive centrale	9	5,8%
Incisive latérale	9	5,8%
Canine	2	1,3%
1 ^e prémolaire	0	
2 ^e prémolaire	53	34%
1 ^e molaire	0	
2 ^e molaire	5	3,2%

-2° étude réalisée par GONZALES-ALLO, CAMPOY, MOREIRA, USTRELL et PINHO (entre 2005 et 2009)

Le groupe d'étude comprend 2888 patients, suivis entre 2005 et 2009 à la clinique dentaire de l'Instituto Superior de Ciências de Saúde-Norte (ISCSN, Portugal). Les patients ont été examinés pour l'hypodontie, et pour la présence ou l'absence de dents temporaires chez ceux qui présentaient une agénésie, ainsi que pour la distribution de l'agénésie dentaire dans la population générale et la fréquence des différentes dents affectées par l'agénésie en fonction du genre des sujets comme nous le verrons par la suite.

L'âge des sujets s'étale de 7 à 21 ans. L'analyse statistique a été réalisée en utilisant le logiciel SPSS®. 7 ans a été retenu comme âge minimum puisque la calcification des couronnes des dents permanentes, à l'exception des troisièmes molaires, commence à l'âge de trois ans et est terminée généralement dès six ans. De ce fait, on peut dire qu'à sept ans les dents absentes sur la radiographie le sont pour cause d'agénésie.

Sans tenir compte des 3e molaires, la prévalence d'agénésie dentaire est de 6,1 % pour cette population.

L'agénésie dentaire est observée plus fréquemment chez les femmes que chez les hommes, quoique cette différence ne soit pas statistiquement significative ($p > 0,05$).

L'absence de dent la plus fréquente est la 2e prémolaire mandibulaire, suivie de l'incisive latérale maxillaire et de la 2e prémolaire maxillaire. Néanmoins, la littérature contient également des séquences qui inversent l'ordre entre les incisives latérales maxillaires et les secondes prémolaires mandibulaires.

Il y a une corrélation entre l'agénésie des 2e prémolaires mandibulaires (86,4%) et la présence de la dent temporaire équivalente. Cette corrélation est moins marquée au niveau des incisives latérales maxillaires (28%) et leurs dents temporaires correspondantes. Cette différence s'explique certainement par l'âge des patients retenus dans l'étude. Dans l'étude, l'âge minimum retenu est de sept ans, ce qui explique pourquoi il y a plus de dents temporaires dans les cas d'agénésies des deuxièmes prémolaires mandibulaires que dans ceux avec agénésie des incisives latérales maxillaires.

En 2004, l'équipe de POLDER et VAN DER LINDEN passe en revue les articles de la littérature, sélectionne les plus pertinents sur le plan statistique, et en produit une méta-analyse rigoureuse. Au total, 28 études comprenant 120000 patients et concernant les européens d'Amérique du Nord, d'Australie et d'Europe, sont jugées significatives et incorporées dans la méta-analyse.

5 études valides portant sur les populations afro-américaine, saoudienne et chinoise ne seront finalement pas retenues.

D'après cette méta-analyse, 83% des personnes atteintes d'agénésies ont une ou 2 dents manquantes. L'agénésie de plus de 6 dents (oligodontie) ne touche que 0,14% de la population.

B. La multifactorialité

1. Le sexe

En ce qui concerne les différences en fonction du genre, certaines études ont trouvé qu'il y a plus d'agénésies chez les femmes que chez les hommes.

L'étude de Gonzales-Allo et al. ne montre pas de différences significatives entre les hommes et les femmes.

TABLEAU 4 : Fréquence des différentes dents affectées par l'agénésie en fonction du genre du sujet (GONZALES-ALLO et al.)

(*Une valeur de p inférieure à 0,05 est considérée comme statistiquement significative)

Absence de dents	Filles n	%	Garçons n	%	Total n	%	*Valeur p
Côté							
Droit	93	57,4	69	42,6	162	54,4	0,06
Gauche	74	54,4	62	45,6	136	45,6	0,3
Mâchoire							
Maxillaire	80	59,3	55	40,7	135	45,3	0,03
Mandibule	87	53,4	76	46,6	163	54,7	0,39
Type							
2 ^e prémolaire mandibulaire	62	53	55	47	117	39,3	0,52
Incisive latérale mandibulaire	50	68,5	23	31,5	73	25,5	0
2 ^e prémolaire maxillaire	24	55,8	19	44,2	43	14,4	0,45
Incisive mandibulaire	13	65	7	35	20	6,7	0,18
2 ^e molaire mandibulaire	10	55,6	8	44,4	18	6	0,64
1 ^e prémolaire maxillaire	2	22,2	5	55,6	9	3	0,26
2 ^e molaire maxillaire	0	0	7	100	7	2,3	-
1 ^e molaire mandibulaire	4	100	0	0	4	1,3	-
1 ^e prémolaire mandibulaire	3	100	0	0	3	1	-
Canine maxillaire	2	100	0	0	2	7	-
Canine mandibulaire	1	100	0	0	1	3	-
Incisive centrale maxillaire	0	0	1	100	1	3	-

D'après la méta-analyse de Polder et al., les femmes sont 1,37 fois plus susceptibles.

2. Le groupe ethnique

D'après la méta-analyse de Polder et al., les résultats montrent que la prévalence des agénésies dentaires est plus faible chez les Américains que chez les Européens et les Australiens.

Tableau 5 : Tableau regroupant les prévalences d'agénésie dans la population générale, en pourcentage, par continent, avec un intervalle de confiance de 95%. (POLDER et VAN DER LINDEN)

	Hommes	Femmes	Total
Europe	4.6 (4.5-4.8)	6.3 (6.1-6.5)	5.5 (5.3-5.6)
USA	3.2 (2.9-3.5)	4.6 (4.2-4.9)	3.9 (3.7-4.1)
USA (afro-américains)	3.2 (2.2-4.1)	4.6 (3.5-5.8)	3.9 (3.1-4.6)
Australie	5.5 (4.4-6.6)	7.6 (6.0-9.2)	6.3 (5.4-7.2)
Arabie saoudite	2.7 (2.0-3.4)	2.2 (1.2-3.1)	2.5 (1.9-3.1)
Chinois	6.1 (4.0-8.1)	7.7 (5.4-10.0)	6.9 (5.3-8.4) ^e

BROTHWELL indique que c'est dans les populations « mongoloïdes » de la partie nord du Sud-Est asiatique que l'on trouve le plus d'agénésies.

IV. Etiologies des agénésies

Les différents auteurs ayant étudié l'étiologie des agénésies dentaires ont des avis partagés et proposent des théories différentes.

A. La génétique, les syndromes et le cas particulier des dysplasies ectodermiques

Les agénésies peuvent être isolées ou associées à d'autres anomalies dans de nombreux syndromes.

1. La génétique

Les gènes du développement et de la croissance contrôlent les patrons du développement, dont l'anomalie engendre un défaut du plan général d'organisation (perte, gain ou dysmorphie d'une ébauche). Différentes mutations d'un même gène, et, voire la même mutation chez différents patients d'une même fratrie peuvent produire des formes soit isolées, soit syndromiques. Les mutations de l'homéogène MSX1 en sont un exemple.

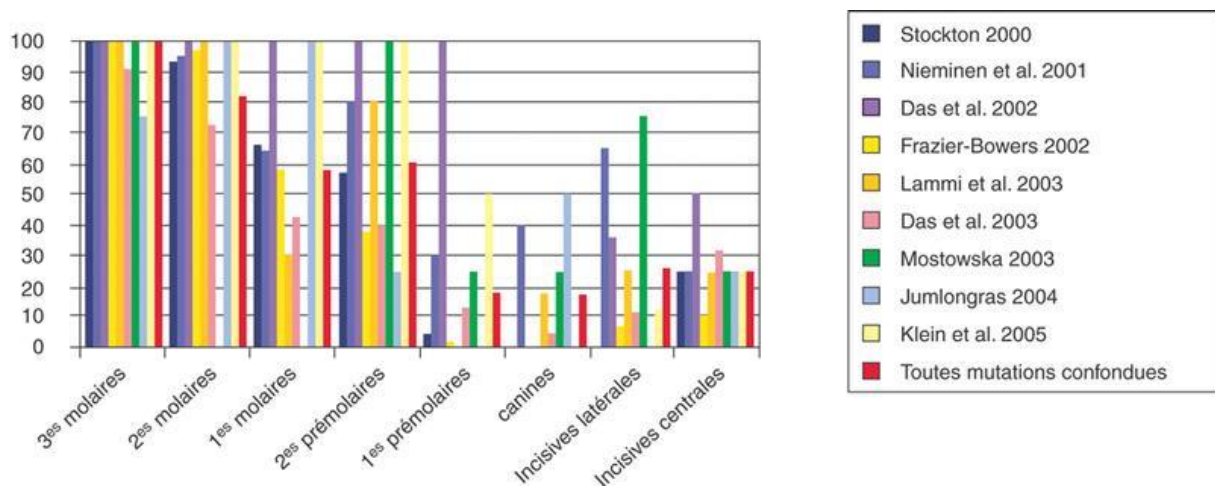
Plusieurs études ont trouvé que les gènes MSX1 et PAX9 sont liés aux agénésies dentaires multiples (GONZALEZ-ALLO et al.).

a) Anomalies dentaires de nombre isolées (non syndromiques) : PAX9

L'absence de développement dentaire non-syndromique résulte de l'action de facteurs génétiques mais également environnementaux (irradiations, chimiothérapie...). Le mode de transmission autosomique dominant prédomine dans les familles atteintes d'hypodontie et d'oligodontie avec souvent une pénétrance incomplète et une expressivité variable. Cette variabilité concerne le nombre et la région des agénésies, ainsi que les anomalies dentaires associées (microdonties, rotations...). Une transmission sur le mode récessif est décrite dans certains cas, associée au locus 16q12.1. Enfin des modèles multifactoriels polygénétiques, voire associés à l'X ont été décrits (MOLLA et coll.).

La famille de facteurs de transcription PAX joue un rôle dans la mise en place du patron embryonnaire. Dans le développement dentaire, PAX9 s'exprime de façon précoce dans le mésenchyme avant tout autre signal morphogénétique lui conférant certainement un rôle inducteur de MSX1. En effet, les souris, invalidées à l'état homozygote, ont un arrêt du développement dentaire au stade de bourgeon (MOLLA et coll.).

Tableau 6 : Phénotypes dentaires liés aux mutations de PAX9. Diagramme représentant la répartition des agénésies dentaires des cas publiés (MOLLA et coll.)



b) Anomalies dentaires de nombre isolées (non syndromiques) : AXIN2

Cette protéine participe à la morphogenèse de nombreux organes. Ce gène est également impliqué dans le cancer colorectal héréditaire. Récemment, des néoplasies colorectales prédisposant au cancer ont été retrouvées associées à une oligodontie. La mutation de ce gène conduit à une activation de la voie Wnt en bloquant son effet de rétrocontrôle négatif mais surtout le niveau d'activation de cette voie, importante pour le développement dentaire. Une perte d'activation de cette voie conduit à des agénésies.

c) Anomalies dentaires de nombre intermédiaire entre formes isolées et formes syndromiques : MSX1

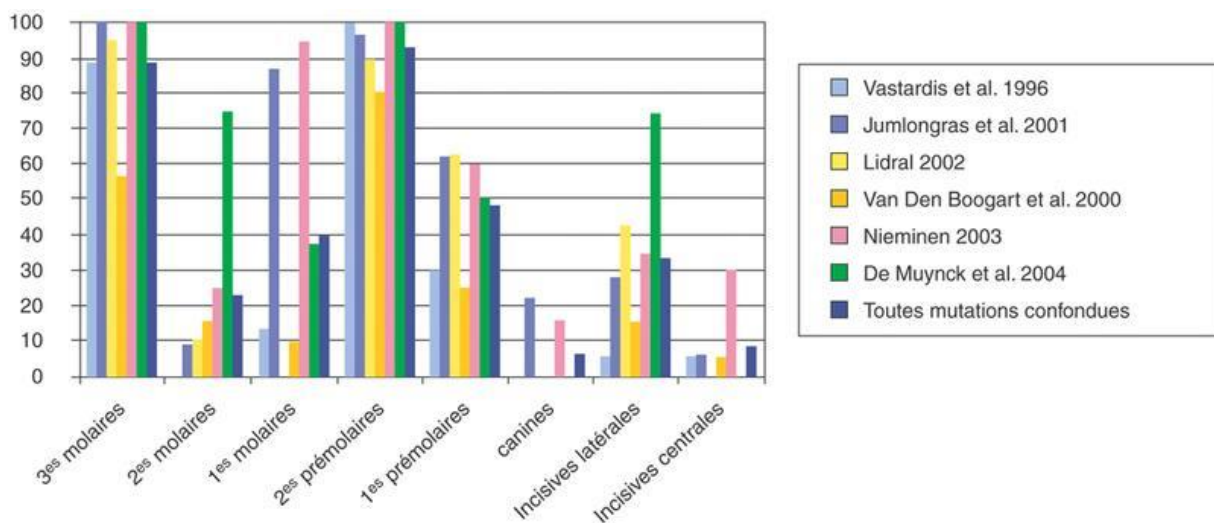
Partant d'une étude clinique, des pathologies moléculaires du facteur de transcription MSX1 ont été associées à des agénésies dentaires. Dans une famille présentant des agénésies (suivant un mode autosomique dominant) le locus du gène MSX1 a été identifié sur le chromosome 4 (4q16).

Les souris homozygotes invalidées pour MSX1 montrent en effet une déficience de l'os alvéolaire, un arrêt du développement des molaires au stade de bourgeon et une absence d'incisives.

MSX1 est également responsable d'une forme syndromique d'oligodontie, appelée syndrome de Witkop, qui appartient à la grande famille des dysplasies ectodermiques.

Ainsi, MSX1 et PAX9 sont indispensables dans le développement dentaire. L'haplo-insuffisance de MSX1 affecte le développement de toutes les dents, préférentiellement les troisièmes molaires et les secondes prémolaires. Au contraire, un taux réduit de PAX9 affecte plus particulièrement le développement des molaires. L'effet d'haplo-insuffisance de PAX9 sur les incisives et les prémolaires est probablement secondaire à la déficience de MSX1 (MOLLA et coll.).

Tableau 7 : Phénotypes dentaires liés aux mutations de MSX1. Diagramme représentant la répartition des agénésies dentaires des cas publiés (MOLLA et coll.)



2. Les syndromes

Une trentaine de pathologies syndromiques pouvant entraîner une atteinte de la denture (agénésies, retard d'éruption, oligodontie ou autres) ont été décrites dans la littérature.

Celles-ci sont rarement observées par les omnipraticiens dans la pratique quotidienne.

Tableau 8 : Syndromes associés à des anomalies du nombre de dents (MOLLA et coll.)

Syndrome	OMIM	Transmission	Manifestations cliniques	Anomalies dentaires	Locus (gène) protéine
<i>Syndromes avec dysplasie ectodermique</i>					
Syndrome ADULT (<i>acro-dermato-ungual-lacrimal-tooth</i>)	103285	AD	<ul style="list-style-type: none"> - Cheveux fins et clairsemés - Hypotrichose - Dysplasie des ongles - Hypohidrose - Perte prématurée des cheveux - Syndactylie et/ou main fendue - Hypo/aplasie mammaire - Obstruction du canal lacrymal - Taches de rousseur 	Hypodontie + chute prématurée des dents permanentes	3q27 (TP63) P63
Syndrome cubitomammaire (<i>ulnar-mammary syndrome</i>)	181450	AD	<ul style="list-style-type: none"> - Hypoplasie des glandes mammaires et apocrines - Hypoplasie du rayon cubital ou polydactylie postaxiale - Hypogénitalisme et retard pubertaire chez les hommes - Malformations anales - Malformations urogénitales 	<ul style="list-style-type: none"> - Hypodontie - Ectopie 	12q24.1 (TBX3) T-box gène type 3
Syndrome EEC (<i>ectrodactyly-ectodermal dysplasia - clefting</i>)	129900 (EEC1) 602077 (EEC2) 604292 (EEC3)	AD	<ul style="list-style-type: none"> - Cheveux fins et clairsemés - Hypotrichose - Dysplasie des ongles - Hypohidrose - Ectrodactylie/syndactylie - Fentes labiales et/ou palatines - Obstruction du canal lacrymal - Hydronéphrose - Kératite avec photophobie 	<ul style="list-style-type: none"> - Hypodontie - Dents conoïdes 	7q11.2-q21.3 Chr 19 3q27 (TP63) P63
Syndrome de Hay-Wells OU syndrome AEC (<i>ankyloblepharon-ectodermal defect-cleft lip/palate</i>)	106260	AD	<ul style="list-style-type: none"> - Cheveux fins et clairsemés - Hypotrichose - Dysplasie des ongles - Hypohidrose - Pili torti - Ankyloblépharon - Dermate du scalp - Kératose palmoplantaire - Fente labiopalatine ou palatine 	<ul style="list-style-type: none"> - Hypodontie - Dents conoïdes 	3q27 (TP63) P63
Syndrome de Rapp-Hodgkin	129400	AD	<ul style="list-style-type: none"> - Cheveux fins et clairsemés - Hypotrichose - Pili torti - Dysplasie des ongles - Hypohidrose - Dermate du scalp - Kératose palmoplantaire - Fente labiopalatine ou palatine 	<ul style="list-style-type: none"> - Hypodontie - Dents conoïdes 	3q27 (TP63) P63
Dysplasie ectodermique avec fragilité cutanée	604536	AR	<ul style="list-style-type: none"> - Cheveux fins et clairsemés - Dysplasie des ongles - Hypohidrose - érythème - Lésions bulleuses induites par la friction 		1q32 (PKP1) Plakophiline 1
Dysplasie ectodermique de l'île Marguerite OU syndrome CLPED1 (<i>cleft lip/palate - ectodermal dysplasia syndrome</i>) OU syndrome de Zlotogora-Martinez	225060 225000	AR	<ul style="list-style-type: none"> - Dysplasie des ongles - Pili torti - Syndactylie - Fentes labiopalatines - Retard mental (Inconstant) 	Hypodontie	11q23-q24 (PVRL1) Nectine 1

Syndrome	OMIM	Transmission	Manifestations cliniques	Anomalies dentaires	Locus (gène) protéine
<i>Syndromes avec anomalies cutanées prédominantes</i>					
Syndrome de Bööök	112300	AD	- Hyperhidrose palmoplantaire - Chevelure grisonnant précocement	Hypodontie prémolaire	
Melano leukodermie	246500	AR	- Mélanoleukodermie - Retard mental - Nanisme - Hypotrichose	Hypodontie	
Syndrome de Rotzmund-Thomson	268400	AR	- Poikilodermie avec photosensitivité - Dystrophie unguéale - Cataracte - Petite taille - Hypoplasie radiale - Prédilection aux tumeurs mésenchymateuses	- Retard d'éruption - Dents surnuméraires ou manquantes - Microdontie	8q24.3 (RECQLA) Hélicase de la famille Werner (WRN) et Bloom (BLM)
Syndrome de Schöpf-Schulz-Passarge OU syndrome tricho-odonto-onychodermique	224750	AR	- Kératose palmoplantaire - Alopecie progressive - Kystes palpébraux	- Sévère hypodontie - Perte prématurée des dents temporaires	
Hypertrichose-surdité-anomalies dentaires	307150	XLR	- Hypertrichose généralisée - Surdité	- Anomalie de forme - Éruption anarchique	Xq24-q27
Syndrome de Goltz OU hypoplasie dermique en aïre	305600	XLD	- Syndrome complexe souvent très asymétrique - Hypoplasie/atrophie cutanée en plages asymétriques - Hypo-/hyperpigmentation en plage - Papillomes périorificiels - Dysplasies unguéales - Syndactylie ou ectrodactylie - Microphthalmie ou colobome létal in utero chez le garçon	- Hypodontie - Hypoplasies amélaïres - Asymétrie faciale	Xp22.31
<i>Syndromes avec dysmorphie faciale prédominante</i>					
Syndrome d'Alagille	118450	AD	- Visage triangulaire - Embryotoxon postérieur - Hypoplasie des canaux biliaires → cirrhose - Vertèbres en aile de papillon - Cardiopathies - Sténoses artérielles pulmonaires	Hypodontie	20p12 (JAG1) Jagged-1
Syndrome d'Apert (Acro-céphalo-syndactylie)	101200	AD	- Craniosténose (acrocéphalies) - Syndactylie complète (mains en moufle) - Retard mental	- Hypodontie - Retard et éruption ectopique - Encombrement dentaire - Malocclusions	10q26 (FGFR2) Récepteur aux FGF type 2
Syndrome de Crouzon	123500	AD	- Craniosténose avec exophtalmie - Hypertélorisme - Strabisme divergent - Hypoplasie maxillaire + acanthose nigricans	- Hypodontie - Dents surnuméraires	10q26 (FGFR2) Récepteur aux FGF type 2 4p16.3 (FGFR3) Récepteur aux FGF type 3 (plus rarement)
Syndrome BCD (<i>blepharo-cheilo-dontic</i>)	119580	AD	- Fermeture incomplète des paupières (lagophthalmos) - Ectropion de la paupière inférieure - Distichiasis - Hypertélorisme - Fente labiopalatine - Communication interauriculaire	Oligodontie et dents conoïdes	

Syndrome	OMIM	Transmission	Manifestations cliniques	Anomalies dentaires	Locus (gène) protéine
<i>Syndromes avec dysplasie ectodermique</i>					
Syndrome de Kabuki	147920	AD ?	<ul style="list-style-type: none"> - Fentes palpébrales larges avec éversion de la paupière inférieure - Faciès particulier - Hypotonie - Retard statural - Retard mental 	<ul style="list-style-type: none"> - Hypodontie (incisives, prémolaires) - Microdontie 	Duplication 8p22-8p23.1
Syndrome KBG	148050	AD	<ul style="list-style-type: none"> - Visage rond - Hypertélorisme - Sourcils larges - Retard statural - Retard mental 	<ul style="list-style-type: none"> - Macrodontie des incisives - Fusion des incisives - Hypodontie - Dysplasie amélaire 	
Syndrome LADD (lacrimo-auriculo-dentodigital) OU lacrimo-auriculo-radiodental	149730	AD	<ul style="list-style-type: none"> - Atrésie des canaux lacrymaux - Hypoplasie/absence des glandes salivaires - Oreilles dysplasiques, en conques - Surdité neurosensorielle - Anomalie du pouce (hypoplasie, absence, pouce digitiforme triphalangé) 	<ul style="list-style-type: none"> - Hypodontie - Incisives latérales maxillaires en « grains de riz » - Hypominéralisation de l'émail - Microdontie - Taurodontisme 	
Dysplasie otodentaire	166750	AD	Surdité progressive	<ul style="list-style-type: none"> - Agénésies et dents surnuméraires - Dents globuleuses - Taurodontisme 	
Syndrome de Rubinstein-Taybi	180849	AD	<ul style="list-style-type: none"> - Microcéphalie - Fentes palpébrales antimongoloïdes - Nez convexe avec columelle saillante - Ponces et hallux larges - Retard mental et de croissance - Risque de formation tumorale 	<ul style="list-style-type: none"> - Cuspide supplémentaire sur les incisives - Hypodontie - Dents surnuméraires - Dent néonatale - Retard d'éruption 	16p13 (CREBBP) CREB binding protein 22q13.2 (EP300) E1A binding protein
Syndrome de Saethre-Chotzen	101400	AD	<ul style="list-style-type: none"> - Craniosynostose - Ptosis - Asymétrie faciale - Syndactylies cutanées 	Hypodontie	7p21 (TWIST) TWIST 10q26, 4p16.3 Parfois FGFR2 et FGFR3
Syndrome de Van Der Woude	606713 119300	AD	<ul style="list-style-type: none"> - Fistules de la lèvre inférieure - Fentes labiales et/ou palatines - Rarement : ankyloblépharon /synéchies maxillo-mandibulaires 	Hypodontie	1q32-q41 (IRF6) Facteur régulateur de l'interféron 6
Syndrome de Verloes-Kculischer	603446	AD ?	<ul style="list-style-type: none"> - Agénésie médiane du maxillaire - Anomalies réductionnelles des doigts - Syndactylie 	Absence des incisives supérieures et des canines	
Syndrome de Johanson-Blizzard	243800	AR	<ul style="list-style-type: none"> - Hypoplasie des ailes du nez - Aplasie cutanée du scalp - Cheveux « incoiffables » - Retard de croissance - Insuffisance pancréatique - Hypothyroïdie - Surdité - Retard mental 	Oligodontie sévère	
Syndrome de Sensenbrenner (dysplasie cranioectodermique)	218300	AR	<ul style="list-style-type: none"> - Scaphocéphalie - Hypotrichose - Petite taille - Thorax étroit - Néphropathie tubulo-interstitielle 	<ul style="list-style-type: none"> - Hypodontie - Fusions - Microdontie - Taurodontisme - Dysplasies de l'émail 	

Syndrome	OMIM	Transmission	Manifestations cliniques	Anomalies dentaires	Locus (gène) protéine
Syndrome de Tuomala-Haapanen OU syndrome oculo-ostéocutané	211730	AR	<ul style="list-style-type: none"> - Distichiasis - Cataracte - Hypopigmentation généralisée - Petite taille - Retard mental 	Anodontie	
Syndromes orofaciodigitaux (OFD) Plus de 12 types identifiés			Signes communs aux divers OFD : <ul style="list-style-type: none"> - freins gingivolabiaux multiples - hamartomes linguaux - langue plurilobée 	Signes communs aux divers OFD : hypodontie (incisives latérales supérieures surtout)	
Syndrome OFD type 1 OU syndrome de Papillon-Léage-Psaume	311200 300170	XLD (légal chez le M)	<ul style="list-style-type: none"> - Polydactylie préaxiale - Syndactylie - Dystopie des canthi - Hypoplasie des ailes du nez - Fente médiane de la lèvre supérieure - Maladie polykystique des reins - Malformations cérébrales (peu fréquentes) : agénésie du CC, hypoplasie cérébelleuse 	<ul style="list-style-type: none"> - Agénésie ou dent surnuméraire - Hypoplasie amélaire - Malpositions dentaires 	Xp22.3-p22.2 (CXORFS)
Syndrome OFD type 2 OU syndrome de Mohr	252100	AR	<ul style="list-style-type: none"> - Fente médiale de la lèvre supérieure - Perte d'audition - Polydactylie pré- et postaxiale - Malformations cardiaques 	Dent néonatale	
Syndrome OFD type 4 OU syndrome de Mohr-Majewski	258860	AR	<ul style="list-style-type: none"> - Fente médiane de la lèvre supérieure - Polydactylie pré- et postaxiale - Malformations cardiaques - Malformations cérébrales, - Hypoplasie des tibias 		
Syndrome OFD type 6 OU syndrome de Varadi-Papp	277170	AR	<ul style="list-style-type: none"> - Fente labiopalatine - Agénésie du vermis cérébelleux - Polysyndactylies des mains et des pieds - Anomalies squelettiques 		
Syndrome d'Aarskog (<i>facio-digito-genital dysplasia</i>)	305400	XLR	<ul style="list-style-type: none"> - Hypertélorisme - Ptosis - Brachydactylie avec syndactylies cutanées - Scrotum en châle - Petite taille - Anomalies génitales 	Hypodontie	Xp11.21 (FGD1)
Syndrome de Coffin-Lowry	303600	XLR	<ul style="list-style-type: none"> - Microcéphalie - Hypertélorisme sévère - Macrostomie - Lèvres épaisses, l'inférieure éversée - Scoliose - Mains courtes avec doigts fuselés - Retard mental - Petite taille <p>Les femmes conductrices ont fréquemment un phénotype atténué</p>	<ul style="list-style-type: none"> - Hypodontie (incisives latérales) - Perte prématurée des dents 	Xp22.1-p22.2 (RSK2) Kinase ribosomale
Syndrome oculo-auriculo-vertébral (Inclus : syndrome de Goldenhar et microsomie hémifaciale)	164210	Sporadique	<ul style="list-style-type: none"> - Hypoplasie unilatérale ou bilatérale (asymétrique) des 1^{er} et 2^e arcs - Colobome palpébral - Dermoïde épibulbair (Goldenhar) - Hypoplasie mandibulaire - Hypoplasie et position antérieure du pavillon de l'oreille - Macrostomie - Anomalies de segmentation vertébrale - Malformations cardiaques 	Oligodontie du côté hypoplasique	14q32

Syndrome	OMIM	Transmission	Manifestations cliniques	Anomalies dentaires	Locus (gène) protéine
Syndrome de Williams-Beuren	194050	Microdélétion	- Dysmorphie caractéristique (microcéphalie, hypertélorisme, nez court et retroussé, lèvres épaisses, l'inférieure éversée) - Malformations cardiaques ± sténose pulmonaire - Hypercalcémie - Retard mental avec comportement spécifique	- Anomalie de forme - Incisive en tournevis - Hypodontie - Microdontie	7p11.23 Microdélétion : syndrome de gènes contigus, incluant notamment : l'élastine, LIMK1, RFC2, CYLN2
Trisomie 21	190685	Chromosomique	- Retard mental - Faciès typique - Malformation cardiaque	- Agénésies des dents temporales et permanentes - Incisives latérales maxillaire en grain de riz - Hypominéralisation de l'émail	21q22.3
Syndrome de Rogers	263540	AR	- Polydactylie postaxiale - Prognathisme - Dysplasie des pavillons - Fusions vertébrales	- Oligodontie - Macrodontie - Fusion des incisives - Dysplasie amélaire	
<i>Syndromes avec anomalie oculaire prédominante</i>					
Syndrome ODD (oculodentodigital) OU syndrome oculo-dento-osseux OU syndrome de Meyer-Schwickerath	164200	AD	- Microphthalmie ou microcornées - Nez étroit avec hypoplasie des ailes - Syndactylie des 4 ^e et 5 ^e doigts - Hyperostose des corticales - Leucodystrophie - Spasticité	- Microdontie - Oligodontie - Perte prématurée des dents - Anomalies amélares	6q22-q24 (GJA1) Connexine 43
Syndrome OFCD (syndrome oculo-facio-cardio-dental)	300166	XLD (létales chez les garçons)	- Cataracte - Microphthalmie - Face longue - Nez à pointe bifide - Malformations cardiaques	- Oligodontie - Retard d'éruption - Radiculomégalie, fusion ± hyperodontie	Xp11.4 (BCOR) BCL6 corépresseur
Syndrome de Lenz	309800	XLR	- Microphthalmie colobomateuse - Dysplasie des pavillons - Microcéphalie - Scoliose - Anomalies digitales (syndactylie, polydactylie préaxiale) - Retard mental - Anomalies urogénitale et cardiaque	- Hypodontie (Incisives latérales) - Dents conoïdes - Taurodontisme - microdontie	Xq27-28 (forme principale) Gène inconnu Xp11.4 (BCOR) BCL6 corépresseur
Syndrome de Nance-Horan	302350	XLR	Cataracte ± microcornée	- Hypodontie - Dents conoïdes - Dents en tournevis - Dents surnuméraires Présente aussi chez les conductrices	Xp22 (NHS) NHS
Syndrome CODAS (cérébro-oculo-dento-auriculo-squelettique)	600373	AD ?	- Cataracte - Nez retroussé bifide - Dysplasie des pavillons - Anomalies vertébrales - Retard mental	- Retard d'éruption - Anomalie de forme des cuspidés	
<i>Syndromes avec anomalie osseuse prédominante</i>					
Syndrome de Weyers OU de Curry-Jones OU dysostose acrofaciale	193530	AD	- Dysplasie des ongles - Petite taille - Hypertélorisme - Polydactylies postaxiale des mains/pieds - Anomalie mandibulaire	- Hypodontie - Dents conoïdes - Hypoplasie de l'émail ± incisive centrale unique	4p16 (EVC1) NB : même gène que le syndrome d'Ellis-Van Creveld (AR)

Syndrome	OMIM	Transmission	Manifestations cliniques	Anomalies dentaires	Locus (gène) protéine
Syndrome de Kantaputra	-	AD	- Symphalangie distale - Hypoplasie unguéale	- Microdontie des incisives supérieures - Calcification pulpaire - Hypodontie	
Syndrome de Seckel	210600 606744 608664	AR	- Nanisme très sévère à début anténatal - Microcéphalie très sévère - Rétrognathie - Hypersensibilité à la mitomycine en culture - Retard mental	- Hypodontie - Hypoplasie de l'émail	3q22-q24 (ATR) 14q23 Locus SCKL3 18p11.31-q11.2 Locus SCKL2
Syndrome de Rao-Morton	601668	AR	- Chondrodysplasie spondyloépiphyse - Laxité ligamentaire - Platyspondylie	- Incisives inférieures conoïdes - Oligodontie - Coloration anormale	
Syndrome de Jeune OU dystrophie thoracique asphyxiante	208300	AR	- Nanisme chondrodysplasique à prédominance rhizomélisque - Étroitesse thoracique - Polydactylie postaxiale - Dysplasie rénale kystique avec néphronophytisie	- Oligodontie	15q13
Syndrome d'Ellis-Van Creveld OU dysplasie chondroectodermique	225500	AR	- Dysplasie unguéale - Chondrodysplasie avec brièveté acromésomélisque des membres - Polydactylie postaxiale des mains et des pieds - Malformations cardiaques : CIA, CAV	- Dents néonatales - Hypodontie (incisives mandibulaires et 2 ^{es} molaires) - Microdontie - Éruption retardée - Dents conoïdes - Hypominéralisation amélaire - Freins gingivaux multiples	4p16 (EVC1) 4p16 (EVC2) limbine
Dysplasie anauxétique	607095	AR	- Chondrodysplasie spondylométaépiphyse - Retard statural sévère et membres courts - Prognathisme - Retard mental	Hypodontie	
Dysplasie diastrophique	226900	AR	- Chondrodysplasie épiméphyse - Fente palatine - Pieds bots - Malposition des pouces - Scoliose	Hypodontie	5q32-q33.1 (DTDST) Transporteur de sulfate
Anomalie de Klippel-Fel	148900	Sporadique Rarement AD Hétérogène	- Fusion congénitale des vertèbres cervicales ± thoraciques hautes (4 types distincts) - Cou court - Surdité - Fente palatine - Malformation - Retard de croissance - Anomalie rénale	Oligodontie des dents temporaires et permanentes	8q22-23 (PAX1) 20q11

AD : autosomique dominant, AR : autosomique récessif.

TABLEAU 9 : SYNDROMES AVEC ATTEINTE DE LA DENTURE (FRANTZ)

SYNDROMES	CARACTERISTIQUES GENERALES	SIGNES BUCCO-DENTAIRES
Aarskog	Petite taille	Rhizomicries
	Dysostose facio-digitale, Malformations génitales	Agénésies de 1 à 8 dents dans 60% des cas Incisives en pelle
Aglossie-adactylie	Hypoglossie-hypodactylie	Incisives mandibulaires absentes
Book	Hyper-hydrose palmo-plantaire	Agénésie surtout des prémolaires
	Blanchiment précoce des cheveux et des poils	
	Hérédité dominante autosomique	
Chérubisme	Maladie multiloculaire des os	Agénésie des molaires permanentes
	Déformation faciale	
	Hypertélorisme	
	Lymphadénopathies	
Christ-Siemens-Tourraine : Dysplasie ectodermique hypohidrotique	Triade : hypotrichose-hypohydrose- oligodontie	Oligodontie des dents temporaires et permanentes
	Facies typique de petit vieux malingre et chétif	
Crayon	Dysostose cranio-faciale	Classe III d'Angle
	Hypoplasie du 1/3 moyen de la face	Voûte palatine haute
	Protrusion des globes	Oligodontie des dents temporaires et permanentes
		Macroodontie
		Encombrement dentaire
Retard d'éruption		
Crouzon	Craniostenose prématurée	Oligodontie
	Hypoplasie de l'étage moyen de la face	Macroodontie
	Hypertélorisme	Dents conoïdes
	Proptose oculaire	Diastème
		Encombrement
Down	Déficiência mentale	Oligodontie dans 20 à 50% des cas
	Anomalies cardio-vasculaires	Dents petites et malformées
Ectodactylie, Dysplasie	Certains patients présentent les 2/3 du	Agénésies des incisives et

ectodermique, Fissure palatine et labiale	syndrome	canines
		Dents conoïdes
Elfin	Faciès particulier	Oligodontie
	Retard mental et de croissance	Microdontie
	Anomalies cardio-vasculaires	Hypoplasie de l'émail
	Hypercalcémie infantile	
Ellis Von Creveld	Dysplasie chondro-ectodermique	Agénésie des incisives mandibulaires
	Chondroplasie des os longs	Petites dents coniques avec diastèmes
	Polydactylie	Hypoplasie de l'émail
	Dysplasie ectodermique hydrotique	
	Malformations cardiaques	
	Altérations unguéales	
	Nanisme	
Epidermolyse bulleuse dystrophique	Bulles cutanées et muqueuses	Dents rudimentaires
	Lésions oculaires	Hypoplasie de l'émail
		Hypercémentose des molaires
Fentes labio-alvéolo-palatine		Hypodontie en denture temporaire (14%)
		Hypodontie en denture permanente (44%)
Goltz	Atrophie et hyperpigmentation cutanées	Hypodontie
	Syndactylies	Retard d'éruption
	Oligo ou polydactylies	Hypoplasie de l'émail
Halinosi cutis	Infiltration nodulaire de la peau et des muqueuses	Agénésie des incisives latérales maxillaires, canines, deuxième prémolaire
		Hypoplasie de l'émail
Incontinentia pigmenti	Lésions vésiculaires pigmentées cutanées	Dents atteintes dans 90% des cas : agénésies, microdonties, retard d'éruption, hypoplasie
	Naevus possible au niveau des ongles	
	Alopécie	
	Retard mental	
	Transmission dominante liée probablement au sexe	

	Anomalies oculaires et osseuses	
Johanson-Blizzard	Retard mental et somatique sévère	Oligodontie sévère des dents permanentes
	Surdit�	
	Hypothyro�die	
	Anomalies g�netales	
Lacrymo-auriculo-dento-digital	Obstruction des canaux lacrymaux	Ag�n�sie des incisives lat�rales maxillaires et deuxi�mes pr�molaire
	Surdit�	Incisives rhyziformes
	Malformations digitales	Email hypocalcif�
Lenz	Microphthalmies	Ag�n�sie sporadique de 12 et 22
	Anomalies squelettiques, r�nales et digitales	Encombrement ant�rieur
Oro-facio-digital type II	Faci�s typique	Langue polylob�e
Mohr		Malposition dentaire
		Ag�n�sie des incisives mandibulaires
		Taurodontisme
		Dents surnum�raires
Rieger	Aniridie	Oligodontie
	Glaucome secondaire	
Rothmund-Thomson	Poikilodermie cong�nitale	Dents surnum�raires
	Cataractes bilat�rales	Ag�n�sies
	Hypogonadisme	Microdonties
	Absence d'ongle	Malformation des couronnes
		Eruptions retard�es
		Ectopies
Saerthre-Chotzen	Craniostenose	Encombrement
	Faci�s asym�trique	Dents surnum�raires
	Palais profond	Hypoplasie de l'�mail
	Brachydactylie	
	Anomalies squelettique	
Seckel	Nanisme nanoc�phalique	Hypodontie
	Retard mental	Hypoplasie am�laire
	Anomalies multiples	Encombrement
Sensenbrenner	Dolichoc�phalie	Hypodontie
	Cheveux rares et fins	Fusion des dents

		temporaires
	Anomalies multiples	Microdontie
		Diastème
		Taurodontisme
		Dysplasie amélaire
Toumaala-Haapanen	Hypotrichose	Anodontie
	Brachymétopodie	
	Caractères albinoïdes	
Williams	Tête d'Elfe	Oligodontie
	Retard mental	Microdontie
	Anomalies cardio-vasculaires	Racines fines
	Hypercalcémie	Hypoplasie de 36 et 46
Witkop	Cheveux fins	Oligodontie des incisives inférieures, canines supérieures, et secondes molaires
	Dysgénésie des ongles	

3. Cas particulier des dysplasies ectodermiques

Les dysplasies ectodermiques sont des pathologies rares touchant 7/10000 naissances mais regroupant un très grand nombre d'entités cliniques (plus de 170) présentant toutes des altérations des dérivés ectodermiques (MOLLA et coll.).

a) Définitions

(1) La dysplasie

La dysplasie est une anomalie de développement de certains organes présents dès la naissance et à l'origine de malformations ou de déformations. Certaines dysplasies sont compatibles avec la vie, d'autres non et entraînent la mort dès la naissance ou parfois avant l'accouchement. La dysplasie entraîne des dysfonctionnements de l'organisme, et peut parfois compromettre le pronostic vital. De très nombreuses formes de dysplasies existent (HORDE).

(2) L'ectoderme

L'ectoderme est la couche cellulaire la plus extérieure de l'embryon. L'ectoderme est une structure mise en place durant la phase de gastrulation, entre la 5^e et la 8^e semaine de développement embryonnaire. Le revêtement cutané et ses annexes ainsi que le système nerveux en sont issus.

Sa différenciation est à l'origine :

- du système nerveux central et périphérique
- de l'épithélium sensoriel des organes des sens, du cristallin et de la cornée de l'œil, l'oreille interne.
- de l'épiderme et de ses annexes (poils, ongles, cheveux, glandes sudoripares)
- de l'émail des dents, de la glande mammaire et l'hypophyse.

(3) Les dysplasies ectodermiques

Les dysplasies ectodermiques (DE) sont un groupe hétérogène de maladies caractérisées par des dystrophies du développement des structures ectodermiques, telles que l'hypohidrose, l'hypotrichose, l'onychodysplasie et l'hypodontie ou l'anodontie. Les dysplasies ectodermiques peuvent être isolées ou associées à d'autres anomalies dans de multiples syndromes.

FREIRE-MAIA et PINHEIRO ont recensé environ 160 dysplasies ectodermiques héréditaires distinctes génétiquement et cliniquement. Au début des années soixante-dix, aucune définition ni classification n'existait. FREIRE-MAIA et PINHEIRO ont été les premiers à essayer de classer les dysplasies ectodermiques.

Il a ainsi été décidé qu'une maladie pouvait être classée dans cette catégorie à partir du moment où deux signes affectant une des quatre structures concernées - chevelure, dentition, ongles et glandes sudoripares- étaient présents.

La classification clinique des dysplasies ectodermiques repose sur la topographie des anomalies des phanères, sur la persistance ou l'absence de sudation et sur les anomalies associées (ankyloblépharon, fentes labiopalatines, ectrodactylie...) (MOLLA et coll.).

b) Aspects moléculaires

Sur le plan moléculaire, les formes les plus fréquentes de dysplasie ectodermique sont les dysplasies ectodermiques hypohydrotiques (formes récessives liées au chromosome X) dont l'étiologie est liée à des mutations du gène EDA et les dysplasies ectodermiques autosomiques qui sont liées à des mutations des gènes EDAR-EDARADD.

EDA, EDAR-EDARADD sont des facteurs morphogènes jouant un rôle durant le développement, dans l'embryogénèse de la mandibule et du massif facial.

Tableau 10 : Classification des gènes et des protéines impliquées dans les dysplasies ectodermiques (MOLLA et coll.)

	Transmission	Locus	Gène/protéine	OMIM	Modèle animal
Dysplasie ectodermique anhidrotique (ED 1) « syndrome de Christ-Siemens-Touraine »	XLR	Xq12-13.1	ED 1/ectodysplasine-A1 (EDA1)	305100	Souris Tabby (« ta »)
Dysplasie ectodermique hypohydrotique (ED 3)	AD	2q11-q13	EDAR/récepteur de l'ectodysplasine (EDA-A1R)	129490	Souris Downless (« dl »)
Dysplasie ectodermique hypohydrotique	AR	2q11-q13 1q42.2-q43	EDAR/EDAR EDARADD/EDARADD	224900	Souris Crinkled (« cr »)
Dysplasie ectodermique hydrotique (ED 2) « syndrome de Clouston »	AD	13q12	GJB6/connexine 30 Cx30	129500	

c) Aspects cliniques

Les manifestations cliniques associées aux anomalies de différentes structures ectodermiques sont multiples et à l'origine d'un phénotype général et dento-facial complexe associé aux dysplasies ectodermiques.

(1) La peau

La peau peut être parfois fine, claire, pâle et hypopigmentée ce qui laisse voir les vaisseaux sanguins et rend la peau plus sensible aux rayons du soleil. Au contraire, certaines zones, telles que le contour des yeux, les coudes, la paume des mains ou la plante des pieds sont souvent pigmentés.

L'hyperpigmentation périorbitaire confère à l'enfant un visage caractéristique. On observe fréquemment une kératite dystrophique, et parfois

une kératose palmo-plantaire. Les paupières sont ridées alors que la peau de la paume des mains ou de la paume des pieds est épaisse. Elle peut être aussi sèche, squameuse et facilement irritée, particulièrement en hiver.

Souvent la peau des nouveaux-nés présente des rougeurs et des desquamations accentuées. Des érythèmes peuvent persister pendant la prime enfance et une dermatite eczématiforme peut apparaître (65% des patients) (GORLIN et al. 1972).

La prévention passe par l'utilisation d'un savon doux et neutre, par l'application d'une crème hydratante sur le corps et d'une crème solaire dans le cas d'une exposition au soleil.

(2) Les glandes sudoripares

L'absence de sudation (signe très marquant) est liée à l'absence de glandes sudorales eccrines qui s'accompagne d'une intolérance parfois majeure à la chaleur confirmée par le test à la sueur.

Les glandes sudoripares peuvent être en sous nombre ou être absentes ou fonctionner anormalement. On parle alors d'anhidrose. Or elles permettent la transpiration, qui aide le corps à réguler sa température ; ce mécanisme correspond à la thermolyse.

La perturbation de la thermorégulation se traduit par des épisodes fébriles inexplicables et récidivants. Des accès graves d'hypothermie peuvent faire suite à une exposition à de hautes températures ou à une activité intense, pouvant entraîner des convulsions, voire le décès.

Les personnes ayant des troubles de régulation de leur température corporelle doivent apprendre à connaître leur seuil de tolérance et vivre en permanence avec l'air conditionné.

(3) Les cheveux et les poils

En ce qui concerne les cheveux, ils sont peu nombreux, fins, clairs et difficiles à coiffer. Cette malformation capillaire peut être observée dès la naissance dans certains cas de dysplasie ectodermique, mais pour d'autres elle n'apparaîtra que progressivement en grandissant.

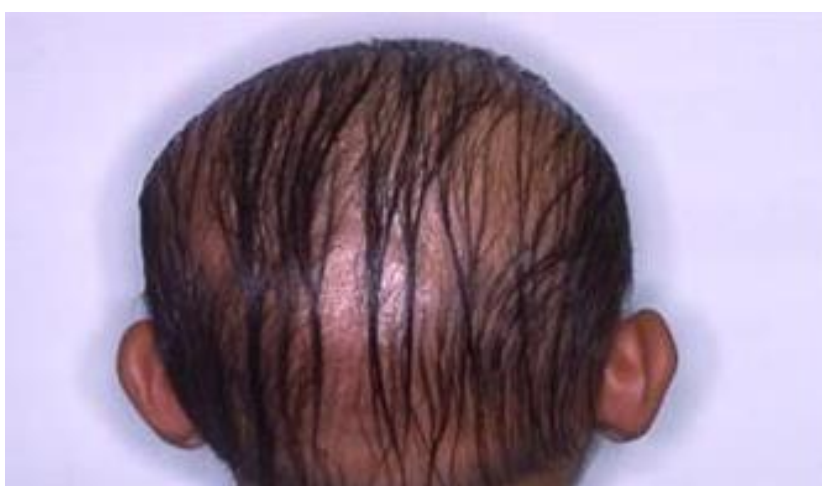

Figure 2 : Aspect des cheveux dans le cadre d'une dysplasie ectodermique

Pour les sourcils et les cils, on a remarqué que ces derniers sont souvent clairsemés et blonds.

(4) Les ongles

Chez un patient atteint de dysplasie ectodermique l'atteinte des ongles est rare ; dans les cas où elle existe, ces derniers sont souvent secs et rugueux.

Les patients atteints de dysplasie ectodermique anhidrotique ou hypohidrotique, possèdent des ongles courts, ne poussant pas jusqu'au bout du doigt.

Les ongles atteints de malformations sont susceptibles de s'infecter facilement.

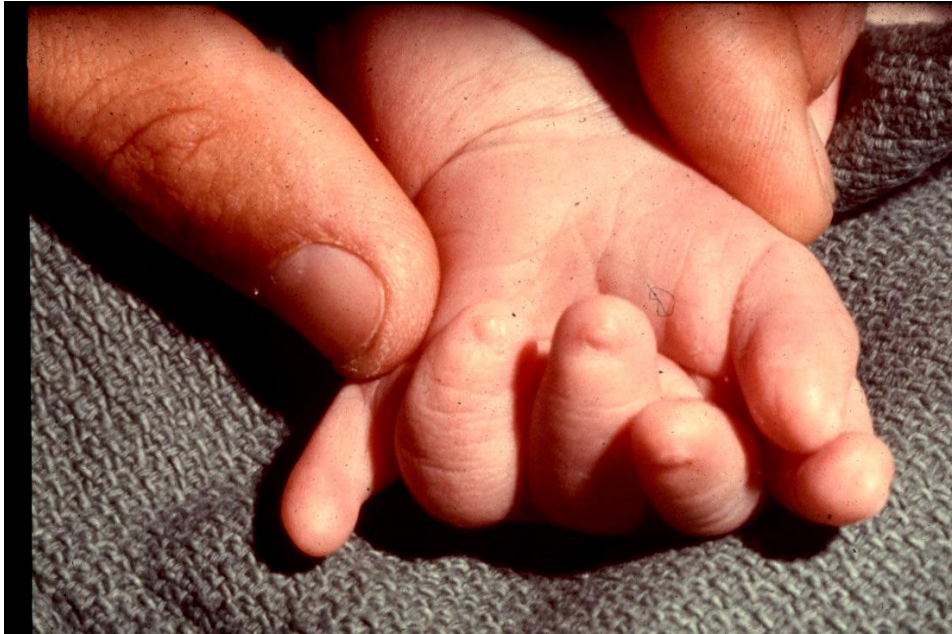

Figure 3: Aspect des ongles dans le cas de dysplasie ectodermique

(5) Les dents

L'oligodontie associée aux différentes formes de dysplasies ectodermiques est généralement sévère, aussi bien en denture temporaire que permanente, ce qui a de multiples conséquences morphologiques et fonctionnelles. Ainsi des diastèmes, une hypoplasie osseuse alvéolaire, un affaissement de la hauteur faciale inférieure avec une supraclusion incisive sont quelques exemples de manifestations cliniques directement liées au phénotype dentaire. Une moyenne de 8 agénésies dentaires est décrite en denture temporaire, une moyenne située entre 11 et 16 agénésies étant rencontrée en denture permanente, ce qui correspond à des phénotypes d'oligodontie sévère. Une distribution topographique spécifique des agénésies dentaires est rencontrée dans les dysplasies ectodermiques, ce qui contribue à orienter le diagnostic clinique. Des anomalies coronaires de taille et de morphologie sont généralement observées dans les dysplasies ectodermiques, consistant en des dents antérieures conoïdes et des microdonties (CLAUSS, 38).

Ces anomalies peuvent s'accompagner d'altérations du développement avec un émail hypoplasé ou hypocalcifié. Les dents peuvent présenter des cuspides surnuméraires ou un taurodontisme au niveau des molaires.

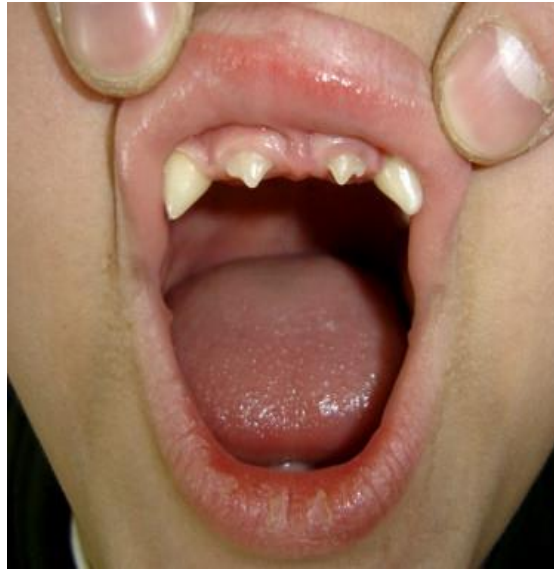

Figure 4 : Aspect des dents dans le cas d'une dysplasie ectodermique

(6) Le phénotype cranio-facial

Le phénotype cranio-facial décrit dans les différentes formes de dysplasie ectodermique associe un grand nombre d'éléments dysmorphiques comme une hypoplasie du tiers médian de la face, une rétrognathie-brachygnathie maxillaire, un prognathisme ou pseudo-prognathisme mandibulaire, une concavité faciale et une proéminence frontale par exemple.

L'ensellure nasale est déprimée, ce qui accentue l'effet d'un visage de petite taille (MAY et EDWARD).

Le sillon labio-mentonnier est prononcé, les lèvres sont éversées et épaisses. Leur proéminence est due à la diminution de la dimension verticale.



Figure 5: Faciès d'enfant atteint de dysplasie ectodermique

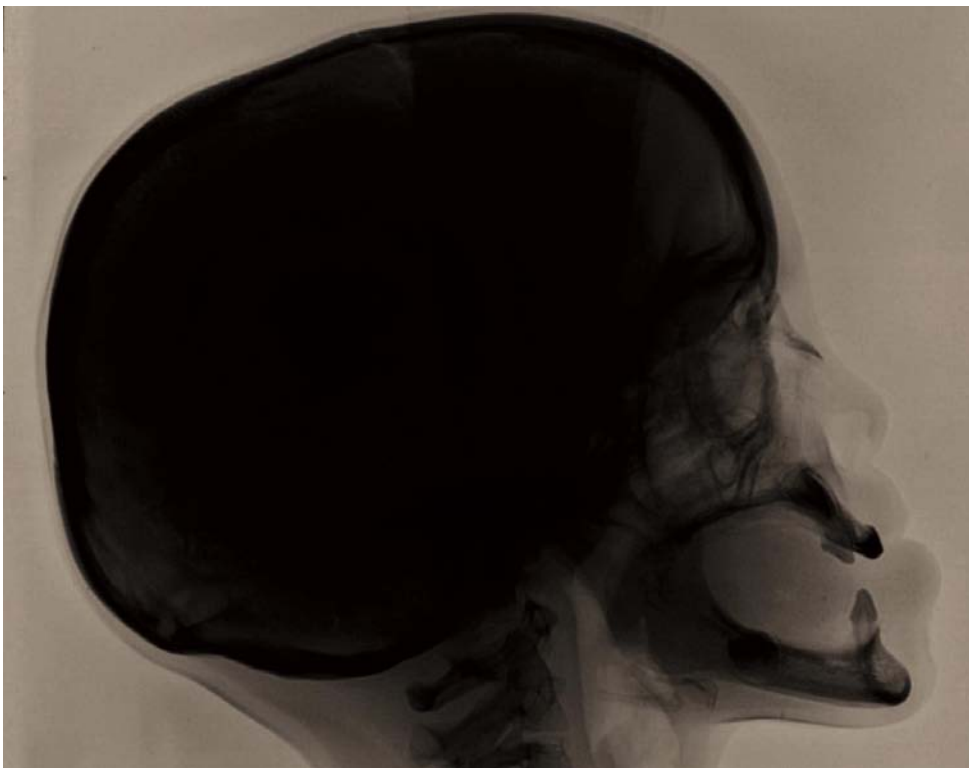

Figure 6 :Aspects céphalométriques de la dysplasie ectodermique hypohidrotique liée à l'X (patient âgé de 5 ans atteint d'une oligodontie sévère) (document Docteur CLAUSS)

(7)La bouche, les oreilles, le nez et la gorge

Dans le cadre d'une dysplasie ectodermique, la sous-production de certains liquides corporels conduit à de sérieux désordres (MILLS).

La xérostomie (manque de salive) donne une sensation de bouche sèche. La salive est essentielle pour garder la bouche humide et pour nettoyer l'ensemble de la bouche et des dents ; elle neutralise les acides produits par la plaque dentaire et se débarrasse des cellules mortes qui s'accumulent sur la langue, les gencives et les joues.

La salive prévient également les infections en réduisant le nombre de bactéries et de champignons microscopiques. Elle aide à digérer la nourriture en la rendant molle, et rend possible le fait de goûter, mâcher et avaler.

Avoir la bouche sèche est non seulement une condition inconfortable mais a aussi des répercussions sur la santé des dents et du système digestif.

La diminution du fluide salivaire implique chez le malade une consommation abondante de liquide et de substituts salivaires.

Les oreilles sont basses. Le cérumen peut s'impacter. Une surdité peut survenir suite à l'impaction du cérumen ou à une dégénérescence nerveuse. Les otites ne sont pas rares.

(8)Les autres parties du corps

La sécrétion lacrymale peut être réduite provoquant une sécheresse et une irritation oculaire ainsi qu'une sensibilité accrue au soleil. Certains cas de cataracte, de strabisme ont été décrits (ALLALI et coll.).

L'absence de mucus au sein de l'appareil respiratoire et par conséquent de protection naturelle, favorise le développement d'infections pouvant compromettre l'avenir respiratoire.

Sur le plan pulmonaire, le syndrome se caractérise par une infection respiratoire chronique (broncho-pneumopathie récidivante).

Dans certains types de dysplasie ectodermique, des troubles de la croissance existent et les malades sont alors de petite taille.

d) Les différents modes de transmission de la maladie

(1) La dysplasie ectodermique hidrotique (ou maladie de Clouston)

En 1929, CLOUSTON analyse 119 cas de la forme hidrotique dans une famille canadienne d'origine française, sur six générations. Il constate que les hommes et les femmes sont touchés dans les mêmes proportions, et que la moitié des enfants dont l'un des parents est atteint, est malade. Il en déduit donc que la transmission s'effectue selon un mode Mendélien, autosomal et dominant.

La maladie de Clouston est due à une mutation du gène GJB6 (Gap Junction Protein Beta-6) localisé en 13q12, codant pour la connexine 30 (ALLALI et coll.).

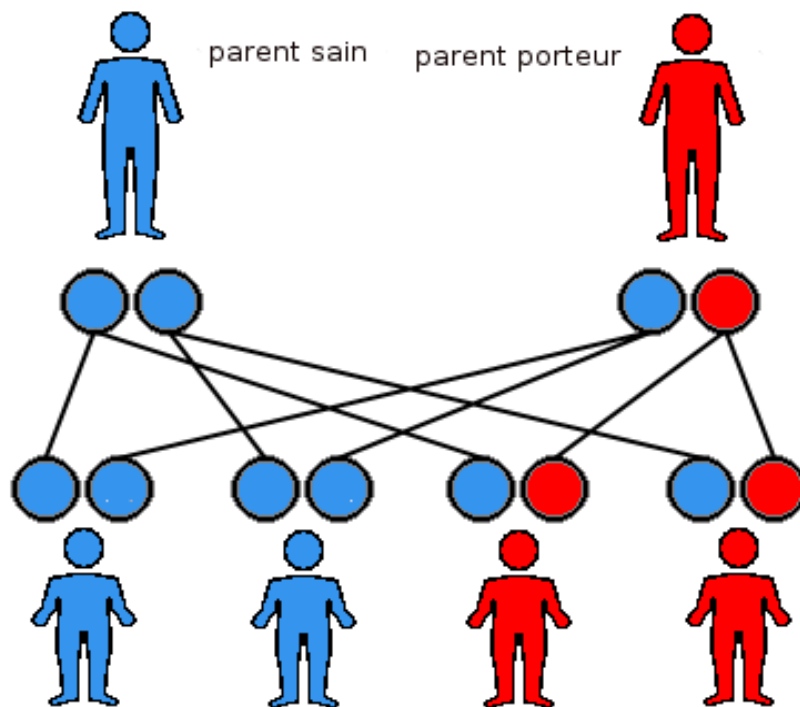


Figure 7 : Mode de transmission de la dysplasie ectodermique hidrotique.

(2) La dysplasie ectodermique hypohidrotique

Il existe un tel panel de DEH que toutes les possibilités sont envisageables.

-La forme récessive liée au chromosome X

La forme la plus connue et la plus fréquente est la maladie de Christ-Siemens-Touraine (60% des cas). Ce syndrome est dû à une mutation du gène EDA1 situé en Xq12-q13.1, codant pour une protéine transmembranaire, exprimée dans les kératinocytes, les phanères, les glandes sudoripares et sébacées (ALLALI et coll.).

Dans la forme récessive liée au chromosome X, les garçons porteurs de la mutation ont une forme complète de la maladie tandis que les femmes ont une forme atténuée ; la plupart du temps, elles n'ont que des atteintes dentaires légères.

Toutefois, certaines femmes ne présentent aucun symptôme ou au contraire tous les symptômes. Un garçon atteint ne transmet pas la maladie à ses fils, puisqu'il leur transmet son gamète mâle mais toutes ses filles seront vectrices de la maladie, puisqu'il leur transmet son gamète femelle.

Deux autres gènes peuvent aussi être responsables de la maladie : EDAR (25% des cas) et EDARADD. La transmission est alors soit dominante soit récessive. Cependant ces 3 gènes n'expliquent pas encore la totalité des cas connus.

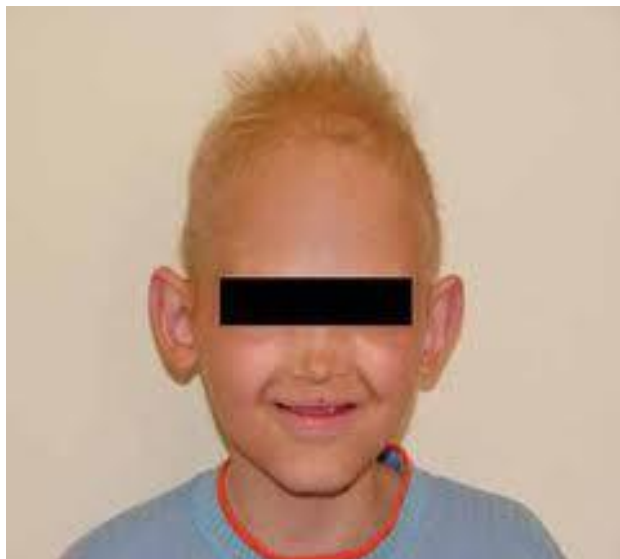

Figure 8 : Faciès d'un enfant atteint du syndrome de Christ-Siemens-Touraine

-La forme dominante liée au chromosome X

Avec cette forme de transmission, ce sont exclusivement les femmes qui sont atteintes. En effet, les hommes qui héritent, par leur mère, du gène X porteur de la maladie ne sont généralement pas viables.

La maladie la plus connue transmise de cette manière est l'Incontinentia Pigmenti. L'Incontinentia Pigmenti (IP) est un trouble de la pigmentation qui touche le système nerveux central, la vue et les dents. L'IP est caractérisée par des anomalies des tissus et des organes issus de l'ectoderme et du mésoderme. L'IP est rare (environ 700 cas rapportés) avec une diffusion internationale, plus courante parmi les patients caucasiens. Cette maladie est transmise de manière monogénique dominante chromosomique Xq28.

B. L'embryologie

Certains auteurs semblent penser que les agénésies de l'incisive latérale pourraient être une forme mineure de fente crânio-faciale.

D'après MATERN et coll., les anomalies dentaires sont plus fréquentes chez les individus porteurs de fentes que dans la population générale. Le pourcentage d'enfants avec agénésies est minimal en cas de fente labiale (33%), moyen en cas de fente palatine (54%) et culmine en cas de fente labio-palatine (57,9%). La fréquence des agénésies augmente avec la sévérité de la fente. Le côté gauche est le plus atteint ($p < 0.01$) quelque soit le côté de la fente.

C. La neurologie

Trois voies bilatérales d'innervation, constituant trois champs bilatéraux de développement nerveux ont été décrits par KJAER: incisif, canine, prémolaire, et molaire au niveau de chaque maxillaire.

Les agénésies dentaires seraient dues à une innervation déficiente d'un territoire donné.

D. La pathologie

Certaines carences alimentaires telles que l'avitaminose A ou l'alcoolisme peuvent entraîner des agénésies ou d'autres troubles dentaires (TILOTTA et coll.).

Les maladies que la mère peut contracter pendant sa grossesse peuvent engendrer des agénésies chez le nouveau-né. Les plus connues sont la rubéole, les oreillons, la varicelle, la poliomyélite, la syphilis...

Les dents temporaires peuvent être atteintes en cas d'irradiation de l'embryon in utero. La radiothérapie peut entraîner des microdonties, des hypoplasies de l'émail... ou encore une hypodontie due à un arrêt du développement dentaire consécutif à la destruction des cellules participant à l'élaboration des tissus dentaires.

Par ailleurs, chez les enfants présentant des tumeurs malignes oro-faciales traitées par radiothérapie, on a constaté des hypoplasies maxillaires et mandibulaires ainsi que des anodonties partielles plus ou moins étendues (TILOTTA et coll.).

E. La phylogénèse

A partir de l'étude de populations de fossiles de nos ancêtres, plusieurs auteurs ont émis des théories sur la place des agénésies dans l'Evolution.

Trois grandes théories avancent que les agénésies s'inscrivent dans l'Evolution. Elles sont relativement anciennes (années 1960-1970), mais connaissent toujours une certaine popularité. THIERRY confronte ces théories avec les mécanismes de l'Evolution tels que nous les connaissons actuellement.

*La théorie de la réduction du système dentaire

De nombreux auteurs pensent que nos dents sont moins utiles aujourd'hui que chez nos ancêtres. En effet, l'alimentation de l'Homme est probablement plus molle, et les dents ne servent plus d'arme ni d'outil. Les dents étant moins utiles, il y aurait moins de pression de sélection pour maintenir un système dentaire stable, et la taille et le nombre des dents pourraient diminuer, expliquant les cas d'agénésie plus nombreux. Ces auteurs appuient leur théorie sur le fait que les prémolaires et molaires sont approximativement 50 % moins volumineuses que chez l'australopithèque.

Cependant, rien ne permet d'affirmer que le système dentaire de l'Homme soit en voie de réduction. D'une part, comparer les dimensions actuelles des dents avec celles de l'Australopithèque n'est pas pertinent, puisque l'Homme n'en descend pas; les Australopithèques sont des cousins qui ont connu une évolution différente de celle de l'Homme. Ils se sont dotés de prémolaires et de molaires volumineuses pour s'adapter à un régime alimentaire différent. D'autre part, si les dimensions dentaires moyennes de l'Homme moderne sont comparées avec celles des dents mandibulaires de son ancêtre le plus ancien découvert à ce jour, l'Homme de Dmanisi, appartenant au genre *Homo habilis*, ces dernières sont environ 15 % plus volumineuses, ce qui peut tout à fait s'inscrire dans la variabilité de notre espèce. Cependant, il est impossible de tirer des conclusions à partir de l'étude d'un seul fossile. Il est difficile de dire si les ancêtres de l'Homme avaient des dents plus volumineuses, ou si cela relève juste de la variabilité humaine.

Il est également impossible d'affirmer que la taille des dents a diminué récemment du fait des modifications du mode de vie moderne, puisque des dents de dimension réduite sont observées tout au long de l'évolution des Hominidés (THIERRY).

* La théorie de la diminution de taille des bases osseuses

Pour certains, la taille des maxillaires, et principalement la mandibule, a beaucoup réduit au cours de notre évolution. Les auteurs invoquent encore une fois l'alimentation plus molle, qui sollicite moins les muscles masticateurs, diminuant ainsi la stimulation de la croissance mandibulaire. De plus, les ancêtres de l'Homme étaient en labiodontie, c'est-à-dire avec une occlusion antérieure sans recouvrement ni surplomb. Le passage en psalidodontie, avec un recouvrement et un surplomb, est permis grâce à un recul du bloc alvéolo-dentaire inférieur, ce qui réduit la place en distal pour l'éruption de la dent de sagesse. Ce qui aboutit à une situation où les bases osseuses deviennent progressivement trop petites par rapport aux dents. Dans un espace osseux en réduction, certains auteurs avancent que la morphogenèse de certaines dents peut échouer, provoquant de plus en plus d'agénésies.

Pourtant, les travaux effectués jusqu'à présent ne semblent pas indiquer une modification de la taille de la mandibule au cours de l'Evolution. Il semblerait que les maxillaires des ancêtres éloignés tels *Homo habilis* s'inscrivent dans les mêmes marges de variabilité que celles que nous connaissons actuellement.

Par ailleurs, il n'y a pas de lien prouvé entre la taille des bases osseuses et la prévalence d'agénésies. Si, comme l'avancent les auteurs, il y a des agénésies dès lors que l'espace osseux est réduit, alors il y aurait beaucoup moins d'encombrements dentaires, et les besoins d'orthodontie ne seraient probablement pas aussi importants (THIERRY).

*La théorie de l'avantage adaptatif

Enfin, le dernier argument en faveur de l'inscription des agénésies dans l'Evolution est que les agénésies, en particulier des dents de sagesse, sont un avantage adaptatif. Chez les ancêtres de l'Homme, qui vivaient dans des conditions difficiles, un accident d'éruption de dent de sagesse pouvait provoquer une infection sévère et conduire au décès. La sélection naturelle aurait alors davantage retenu les individus présentant des agénésies.

Cette théorie ne semble pas valable, car si les agénésies avaient été un réel avantage adaptatif, les individus à 28 dents, mieux adaptés à leur environnement, auraient progressivement supplanté les individus à 32 dents. Tel n'est pas le cas (THIERRY).

* Les arguments selon lesquels les agénésies ne s'inscrivent pas dans l'Evolution

Il est admis depuis une trentaine d'années qu'au cours de l'Evolution, ce sont les dents de début de série qui disparaissent. Or, aujourd'hui, ce sont principalement les dents de fin de série qui sont absentes.

Ensuite, les observations zoologiques montrent qu'au cours de l'Evolution, la disparition de dents est toujours symétrique. Or, les agénésies sont préférentiellement asymétriques.

De plus, les agénésies ne sont pas d'apparition récente au cours de l'évolution du genre Homo. La première agénésie découverte date d'il y a 500 000 ans, chez l'Homme de Lantian appartenant au genre Homo erectus. Des agénésies sont retrouvées tout au long de l'évolution de l'Homme.

Enfin, la formule dentaire à 32 dents semble stable, puisqu'elle date d'il y a 35 millions d'années. Tous les grands singes anthropoïdes (orang-outan, chimpanzé, gorille, gibbon) ont conservé cette formule dentaire à 32 dents. La présence de trois molaires par hémiarcade est encore plus stable : la quasi-totalité des espèces appartenant à l'Ordre des Primates encore représentées aujourd'hui partagent une formule dentaire à 3 molaires par hémiarcade.

Ces arguments laissent penser que les agénésies ont toujours été présentes dans l'espèce humaine, et qu'une certaine prévalence d'agénésies fait partie de la variabilité de notre espèce (THIERRY).

Partie II :

Diagnostic,
conséquences et prise
en charge des agénésies
multiples

Le diagnostic d'agénésies multiples peut se faire de différentes manières:
- soit la famille a connaissance de ce problème héréditaire et vient consulter pour vérifier si l'enfant est porteur ou non de cette pathologie.

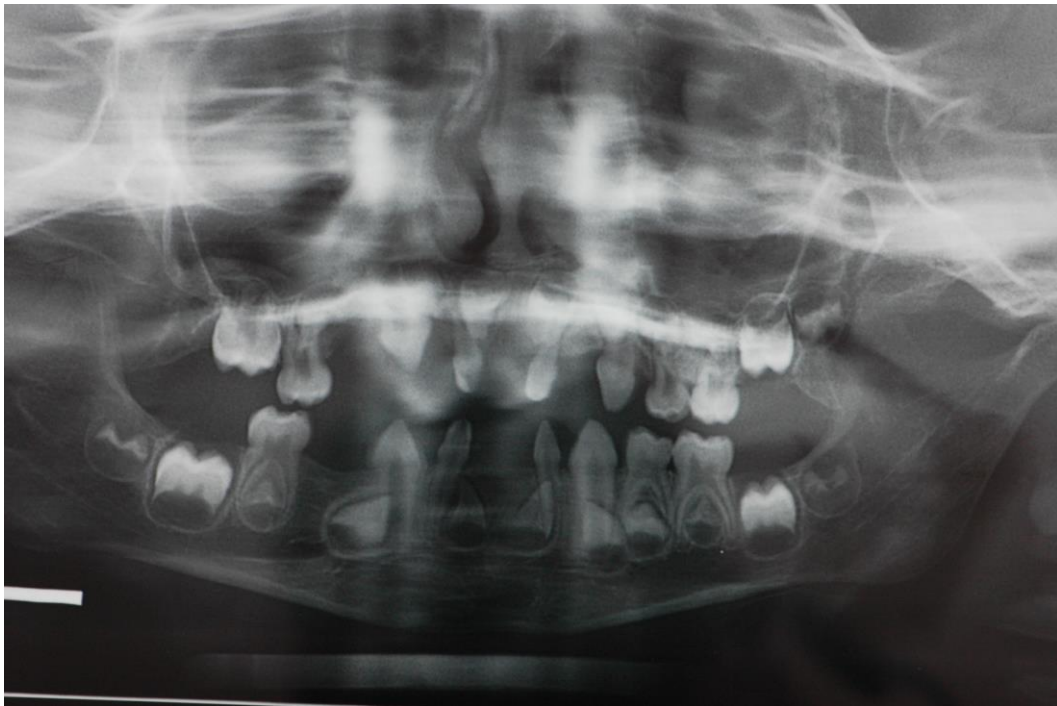

Figure 9 : Radiographie panoramique de Camille, patiente atteinte de dysplasie ectodermique héréditaire
(document Docteur DROZ)

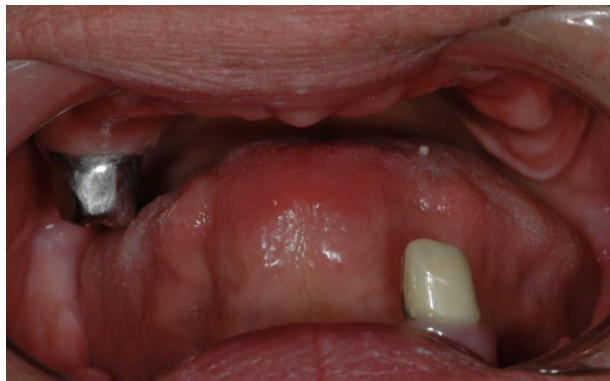

Figure 10 : Vue endo-buccale du papa de Camille, atteint de dysplasie ectodermique
(document Docteur Clauss)

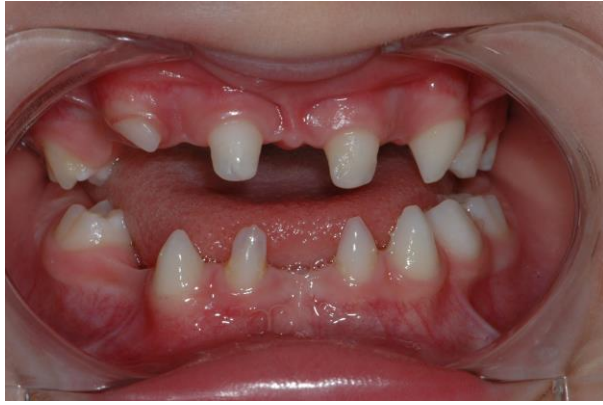

Figure 11 : Vue endo-buccale de Camille, atteinte de dysplasie ectodermique (document Docteur Clauss)

- soit la famille a remarqué des signes attirant l'attention tels que la forme, la taille des dents qui peuvent être petites ou dysmorphiques.

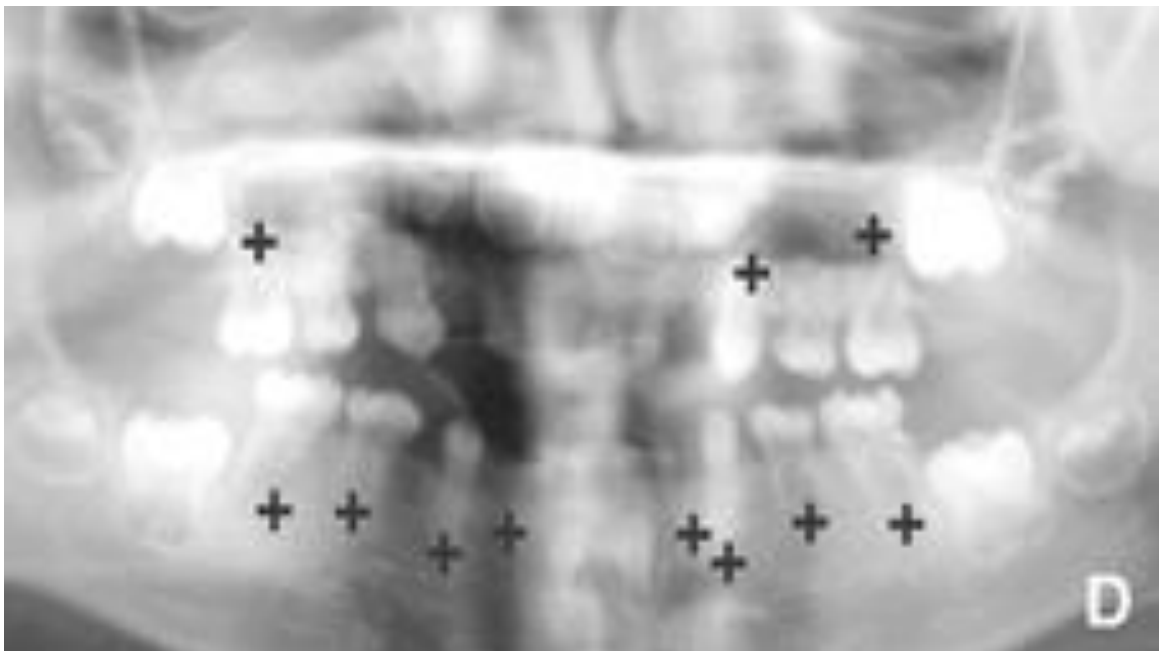


Figure 12 : Agénésie de 11 dents associée à une importante microdontie (document Docteur Molla)

- soit la famille s'interroge parce qu'il y a un retard d'éruption des dents temporaires ou un retard d'éruption des dents permanentes.

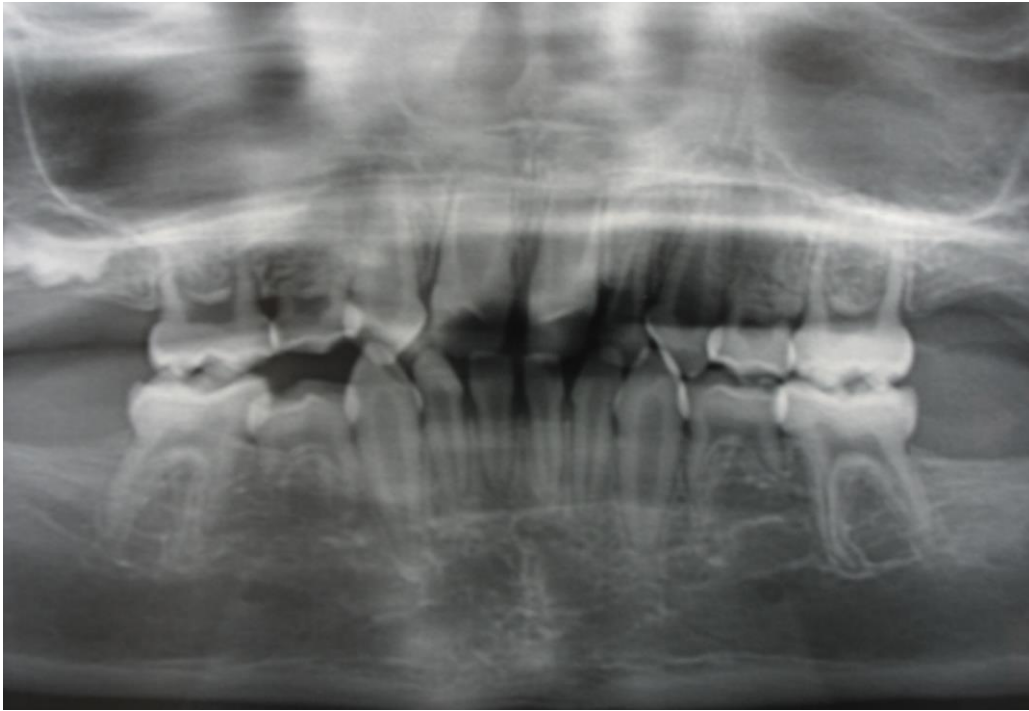


Figure 13: Radiographie panoramique de Méлина, patiente de 8 ans venue en consultation suite à l'inquiétude de ses parents (document Docteur DROZ)

- soit la découverte d'une agénésie multiple se fait de manière fortuite à la suite d'un contrôle chez le praticien traitant qui a prescrit une radiographie panoramique en début de denture mixte.
- ou lors d'une visite médicale chez le pédiatre ou à l'école

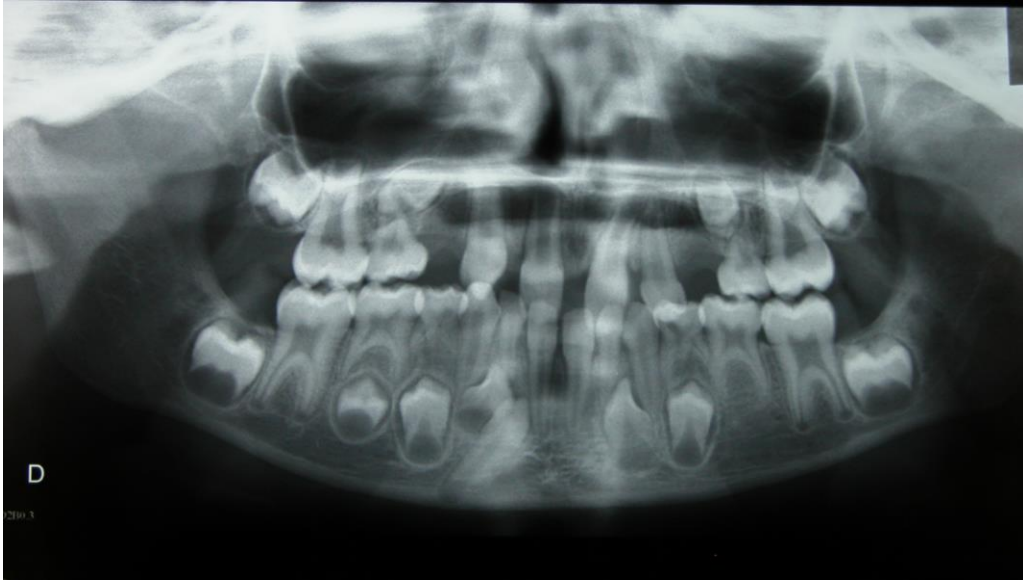


Figure 14 : Radiographie panoramique de Benjamin, patient adressé par le médecin scolaire , agénésies de 12, 14, 22, 23, 24, 32, 35 (document Docteur DROZ)

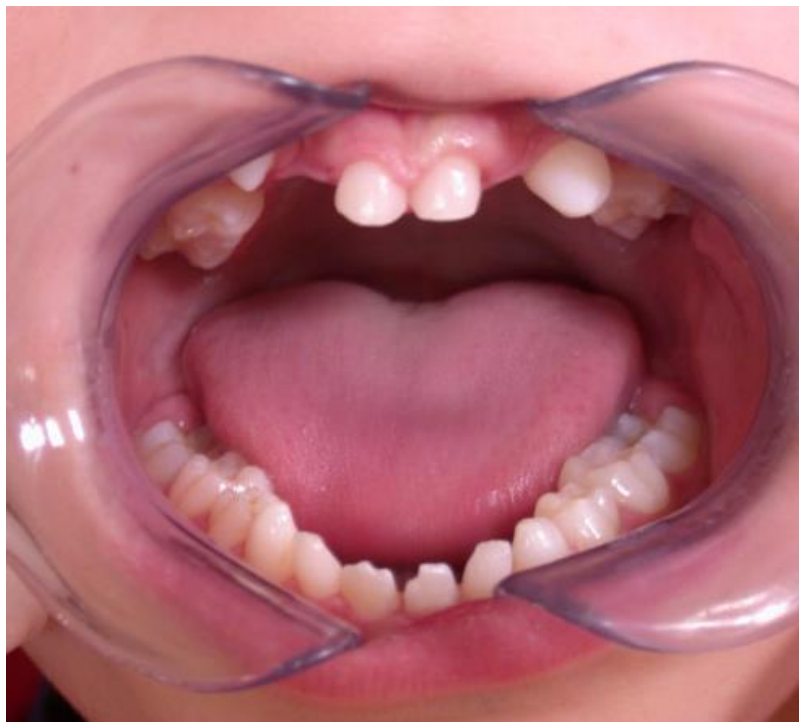

Figure 15 : Vue endo-buccale de Benjamin à l'âge de 7 ans (document Docteur Droz)

I. Diagnostic des agénésies

A. Observation clinique

1. Examen général

L'examen général est normal dans le cadre d'agénésies multiples sans syndrome.

Par contre, des symptômes tels qu'hypotrichose, hypohydrose, hypodontie doivent nous inciter à rechercher un syndrome. Quoiqu'il en soit, une démarche génétique sera toujours instaurée.

2. Examen exobuccal

L'examen extra-oral peut parfois mettre en évidence des troubles cutanéophanériens, des anomalies pigmentaires, et plus souvent une dysmorphie faciale avec tendance morphologique à la classe III (prognathisme), concavité faciale et diminution de la hauteur faciale inférieure et également une hypoplasie maxillaire et une proéminence frontale (CLAUSS et coll., 39).

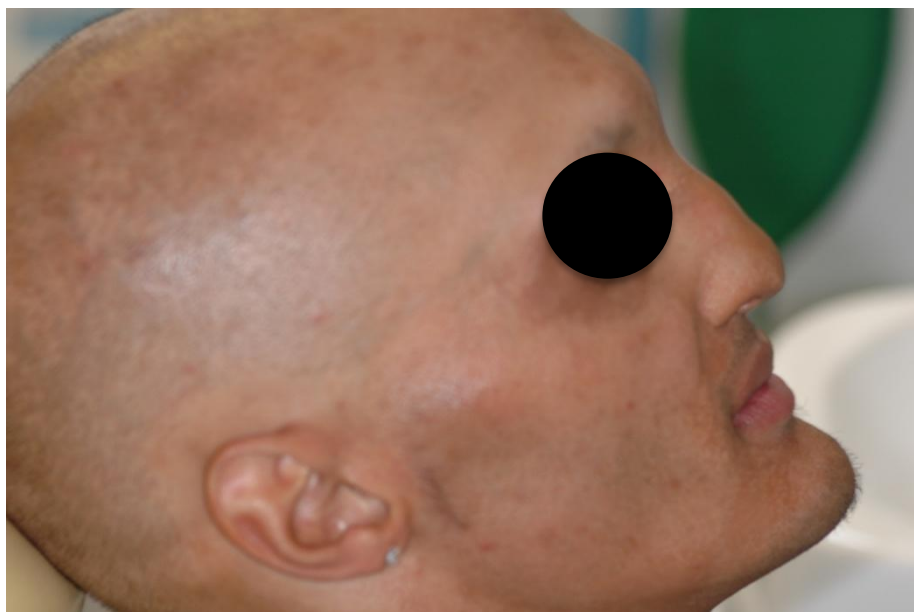

Figure 16 : Anomalies morphologiques cranio-faciales faisant partie du tableau clinique des agénésies multiples (document Docteur Clauss)

3. Examen endobuccal

L'examen intrabuccal consiste à observer les bases osseuses, les muqueuses et les dents.

L'hypodontie concerne soit la denture temporaire, soit la denture permanente, voire même les deux dentures dans les cas extrêmes. Un retard d'éruption des dents présentes est fréquent.

Les dents sont le plus souvent petites et dysmorphiques. Les dents peuvent avoir un aspect conique, conoïde ou riziforme dans le secteur incisif, mais aussi dans le secteur canin et prémolaire. Les dents antérieures présentent souvent une hypoplasie de l'émail (ESCUDERO-PAPOT et coll.).

L'hypodontie est responsable d'une atrophie des crêtes alvéolaires dans les régions non dentées des 2 maxillaires.

On note souvent des rapports de classe III d'Angle dûs à un prognathisme mandibulaire.

4. Examens radiologiques

L'examen radiographique est un complément essentiel à l'examen visuel.

a) La radiographie panoramique

La radiographie panoramique des arcades dentaires permet de visualiser l'ensemble des dents présentes en bouche, les germes sous-jacents ainsi que les structures osseuses qui les supportent, les sinus maxillaires et les articulations temporo-mandibulaires.

Il est recommandé de prendre une radiographie panoramique vers l'âge de 8 ans afin d'avoir une bonne vue d'ensemble de la dentition présente et en développement. Celle-ci peut être l'occasion d'un dépistage fortuit d'agénésies multiples.

La radiographie panoramique peut être faite plus tôt lors d'un retard d'évolution des dents permanentes et lors de pathologies affectant les tissus dentaires mais doit être utilisée avec parcimonie.

Rien ne sert de la faire lorsque l'enfant est trop jeune, elle serait alors inutile puisqu'illisible. Il faut évaluer le comportement de l'enfant, celui-ci doit être en mesure de comprendre les directives de l'opérateur et de ne pas bouger.

De plus, cela constituerait une irradiation inutile.

Le Code de la santé publique (articles L.1333-1, R. 1333-56 à 1333-58) indique qu'une activité comportant un risque d'exposition des personnes aux rayonnements ionisants ne peut être entreprise que par les avantages qu'elle procure rapportés aux risques inhérents à l'exposition des personnes aux rayonnements ionisants. Toute exposition diagnostique, thérapeutique, de dépistage ou de médecine du travail doit faire l'objet d'une analyse préalable pour s'assurer qu'elle procure un avantage médical par rapport au risque et qu'il n'existe pas d'autre technique accessible d'efficacité comparable, présentant moins ou pas de risque.

b) La rétroalvéolaire

Les radiographies rétro-alvéolaires permettent non seulement d'évaluer l'importance des lésions carieuses, des lésions apicales ou de la furcation, des anomalies au niveau des ligaments parodontaux, mais aussi de visualiser la morphologie des racines, le niveau osseux et de confirmer ou d'infirmer la présence de germes dentaires.

c) La téléradiographie de profil

La téléradiographie de profil n'est pas un examen de première intention dans le cas d'agénésies multiples ; toutefois des problèmes orthodontiques sont souvent associés à ces oligodonties.

La téléradiographie de profil en occlusion est utile dans un second temps pour l'évaluation orthodontique, dans le diagnostic complémentaire d'un trouble de l'occlusion, à condition qu'elle soit suivie d'une analyse céphalométrique rigoureuse. Elle est également un moyen comparatif d'évolution des bases osseuses et de la direction de croissance de la mandibule.

B. Orientation

Le chirurgien-dentiste ayant repéré ou confirmé les agénésies doit orienter le patient et sa famille vers un généticien et/ou un centre de référence ou de compétence.

1. Vers un centre de référence et de compétence en odontologie

Les agénésies de plus de 6 dents sont rares. Elles présentent une prévalence de 0,14%. Le diagnostic de ces maladies est souvent tardif du fait d'une certaine errance dans le parcours du malade. La période entre l'apparition des premiers symptômes ou des signes cliniques et le diagnostic approprié peut impliquer des retards importants et une perte de chance dans la prise en charge.

Pour pallier à cela, depuis 2004, une démarche de labellisation des centres de référence pour une ou des maladies rares a été entreprise. Ce qui permet une orientation des malades. Autour de ces centres s'est constituée une filière de soins spécialisée permettant d'améliorer l'accès au diagnostic et la qualité de la prise en charge (BOY-LEFEVRE et coll.).

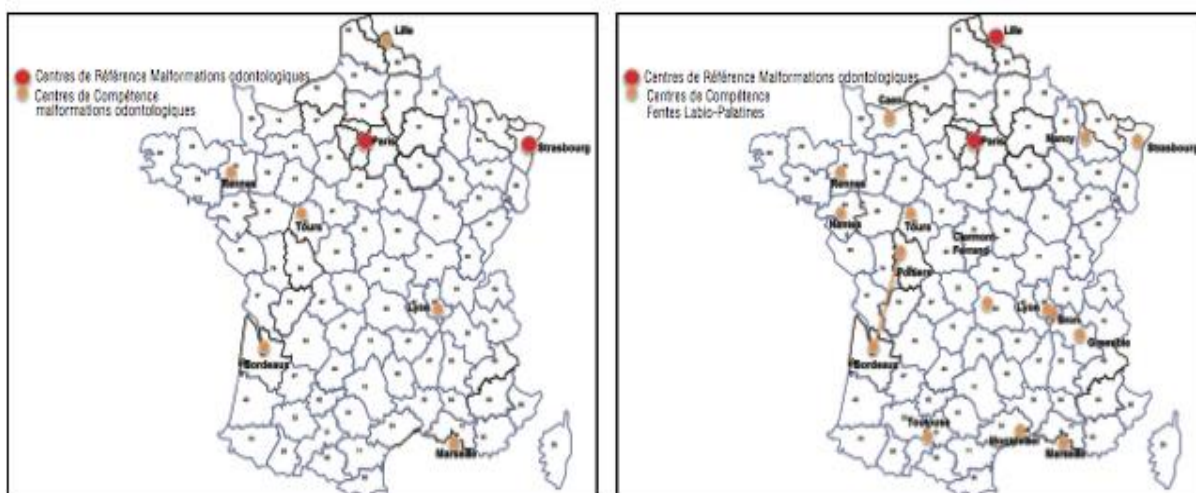


Figure 17 : Répartition nationale des Centres de référence et de compétence en chirurgie maxillo-faciale et en odontologie (document Docteur BOY-LEFEVRE)

Deux Centres de référence s'intéressant aux malformations oro-faciales et dentaires ont été labellisés en 2006 et 2007 :

- Centre de référence des manifestations odontologiques des maladies rares (Coordinateur : Pr Marie-Cécile Manière) Service d'odontologie des hôpitaux de Strasbourg ;
- Centre de référence des malformations rares de la face et de la cavité buccale (Coordinateur : Pr Marie-Paule Vazquez, Service de chirurgie maxillo-faciale de l'hôpital Necker et Pr Ariane Berdal, coordination pour le Service d'odontologie de l'hôpital Rothschild, AP-HP).

2. Une autre source d'information : Orphanet

Orphanet est le portail de référence sur les maladies rares et les médicaments orphelins, pour tous publics, professionnels de santé, malades... Son but est de contribuer à améliorer le diagnostic, la prise en charge et le traitement des maladies rares.

3. Parcours de prise en charge diagnostique et thérapeutique

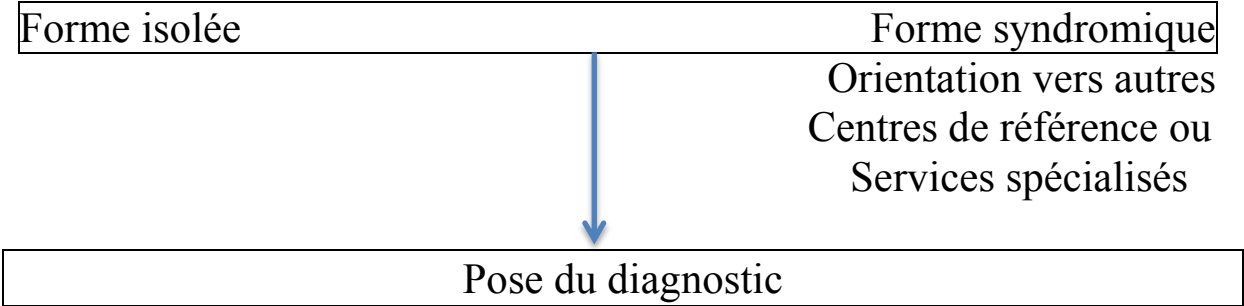
Une équipe médicale exhaustive et multi-disciplinaire doit être constituée dans le cadre de la prise en charge des patients atteints d'agénésies multiples. En ce qui concerne la prise en charge odontologique, l'équipe est constituée de spécialistes en odontologie, en orthopédie dento-faciale et de chirurgiens maxillo-faciaux. Des spécialistes en génétique médicale vont intervenir dans le bilan diagnostique initial, la mise en place d'explorations biologiques et moléculaires (recherches de mutation), ainsi que le conseil génétique (CLAUSS et coll., 41). A ces spécialistes se joignent également des pédiatres et des dermatologues.

Les plans de traitement envisagés sont discutés en staff, laissant ensuite le praticien traitant mettre en œuvre les thérapeutiques tout en bénéficiant de l'appui et des compétences des centres de références.

Première consultation dans le Centre de référence (CR)
Consultation pluridisciplinaire

- Bilan radiographique (panoramique, téléradiographie de profil)
- Antécédents familiaux et médicaux
- Analyse phénotypique précise
- +/- Prescription d'examens complémentaires

Démarche diagnostique



Stratégie de prise en charge thérapeutique

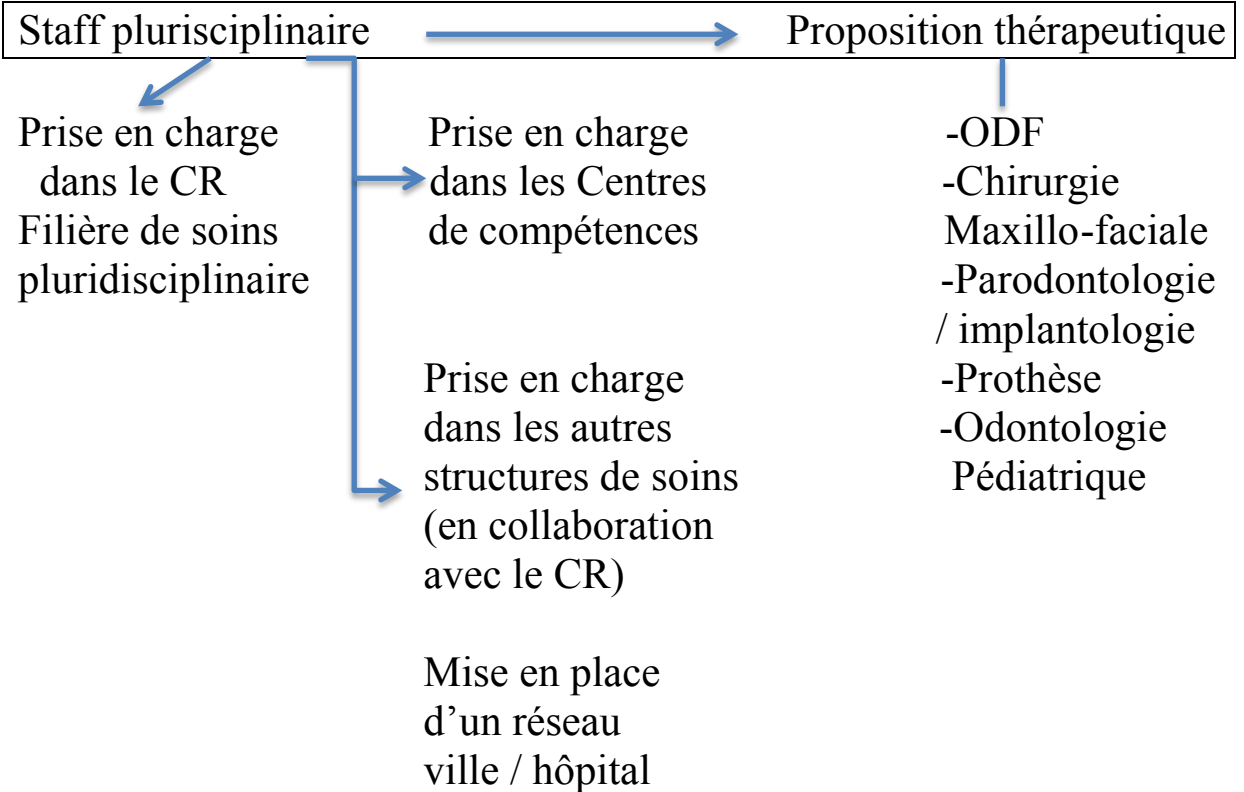


Figure 17 : Parcours de prise en charge diagnostique et thérapeutique des patients atteints de maladie rare (BOY-LEFEVRE et coll.)

II. Les conséquences des agénésies multiples

A. Les conséquences physiologiques

Les conséquences physiologiques sont de trois ordres :

- fonctionnels
- céphalométriques
- esthétiques

1. Au niveau fonctionnel

Les agénésies dentaires multiples, ainsi que le maintien des dents temporaires qui ne sont pas remplacées au-delà de l'âge physiologique par des dents permanentes, engendrent des troubles fonctionnels touchant la mastication, la déglutition, la respiration et la phonation.

a) La mastication

La mastication joue un rôle important dans la digestion. Elle favorise la préparation mécanique des aliments et transforme le bol alimentaire en vue de son assimilation.

Un moyen d'évaluer la capacité à mastiquer d'un individu est le coefficient masticatoire. C'est la somme des points attribués à chaque dent quand ces dents forment un couple (de 1 à 5, avec un total de 100 si toutes les dents sont présentes). Lorsqu'un couple de dents vient à disparaître, ce coefficient diminue rapidement. En denture permanente, lorsque les premières molaires permanentes sont absentes, il chute de 25%. (BEYAERT).

L'oligodontie est à l'origine de dysfonctions masticatoires. Le nombre de dents est limité et les rares dents présentes sont souvent dysmorphiques, ce qui induit une chute du coefficient masticatoire. Il en est de même chez les adolescents qui conservent une denture temporaire.

Cette dysfonction entraîne des troubles gastro-entériques car l'estomac doit fournir un travail plus important pour permettre la digestion afin de suppléer au manque d'action de broyage.

Un faible coefficient masticatoire engendre souvent un déséquilibre alimentaire, l'alimentation solide étant pénible. Ce déséquilibre peut entraîner à long terme des troubles de la croissance staturo-pondérale (DUALE-VICKAEL et coll.).

b) La déglutition

Chez les patients atteints d'agénésies dentaires multiples, la langue n'étant pas bloquée par la barrière dentaire, va naturellement s'étaler et occuper les espaces vides, puis s'interposer entre les arcades maxillaire et mandibulaire favorisant la persistance d'une déglutition atypique.

Cette déglutition atypique a pour conséquences dentaires : des malpositions, des vestibulo-versions ainsi que des infraclusions ou encore des supraclusions incisives.

Une déglutition atypique ralentit également la croissance alvéolaire, engendrant une diminution de la dimension verticale.

De plus, elle va dans le sens d'une endoalvéolie et d'une hypoplasie maxillaire due à une position basse de la langue sans appui palatin ne sollicitant pas la croissance du maxillaire.

Au niveau mandibulaire, cela peut entraîner une promandibulie fonctionnelle qui peut se transformer en prognathie vraie (ROFIDAL).

c) La respiration

La respiration est une fonction innée qui est normale lorsqu'elle est nasale. Chez l'enfant anodonte ou chez l'enfant qui est resté en denture temporaire, l'étage inférieur de la face est réduit. Cette réduction s'accompagne du refoulement de la langue vers le pharynx, ce qui obstrue les voies aéro-digestives supérieures. Il s'ensuit une respiration buccale qui se fait aux dépens des cavités nasales, car la langue est propulsée vers l'avant pour dégager les voies aéro-digestives. Cette position basse et protrusive s'accompagne d'une classe III squelettique.

d) La phonation

Un trouble phonétique d'articulation peut résulter d'atteintes structurales de l'appareil phonatoire, en particulier s'il s'agit d'atteintes affectant les dents. Pour la production de certains phonèmes, comme les constrictives labio-dentales [f] et [v], un contact est nécessaire entre la lèvre inférieure et les incisives supérieures.

Le phonème [s] est produit lorsque l'air contraint à travers un petit sillon de la langue passe au-dessus des bords incisifs. L'absence d'une ou plusieurs incisives peut donc induire une articulation des sons défectueuse.

Certaines malocclusions, telles que les infraclusions, les supraclusions, les rétromandibulies ou les promandibulies peuvent également être à l'origine de troubles phonétiques (RONDAL).

e) Conséquences occlusales

Les phénomènes d'attrition en denture temporaire sont importants. La mise en place de la denture permanente va stopper ces phénomènes.

Chez les patients atteints d'agénésies multiples, la conservation des dents temporaires au-delà de l'âge physiologique ne permet pas de stopper ce phénomène d'attrition, le verrouillage de l'occlusion ne se mettant pas en place sans les dents permanentes.

Les formes, les cuspides des dents temporaires vont ainsi disparaître. Les pointes cuspidiennes des canines et des molaires s'amenuisent tandis que les bords incisifs des dents antérieures s'aplanissent. La morphologie occlusale tendant à disparaître, les arcades dentaires vont avoir des difficultés à trouver une occlusion stable, par perte du guidage de l'une par rapport à l'autre.

Le patient va tout de même, par tâtonnement, rechercher une position stable d'occlusion, ce qui va accroître le phénomène d'usure (KOCH et POULSEN).

2. Au niveau céphalométrique

Chez les patients atteints d'agénésies multiples, les paramètres céphalométriques sont caractéristiques :

- insuffisance de croissance squelettique maxillaire
- position prognathique mandibulaire
- diminution de la dimension verticale

a) Insuffisance de croissance squelettique maxillaire

Les manifestations squelettiques cranio-faciales chez les patients atteints d'agénésies dentaires multiples sont tout d'abord une rétrognathie maxillaire par brachygnathie maxillaire (JOHNSON et al.).

En cas d'hypodontie, l'absence de fonctions efficaces, que sont la mastication, la déglutition et la respiration, ne permet pas une stimulation optimale des structures osseuses de l'étage moyen de la face. Cette inefficacité se traduit par une dimension transversale réduite, une endognathie maxillaire (LEXNER et al.).

b) Position prognathique mandibulaire

Une position prognathique mandibulaire, associée à une diminution de la longueur du corps mandibulaire, est caractéristique des patients atteints d'agénésies multiples, ainsi qu'une diminution de la hauteur ramique. Ceci est dû à l'absence d'occlusion, la mandibule se libère de la contrainte de circonscription du maxillaire. Seuls certains muscles limitent alors son développement.

Ces différents éléments contribuent à une dysmorphose mandibulaire avec tendance à la classe III squelettique et à une progénie (JOHNSON et al.).

« La tendance à la prognathie mandibulaire est accentuée par un proglissement fonctionnel lors des mouvements d'ouverture-fermeture et de mastication, lié à l'absence de calage antérieur et postérieur (CLAUSS et coll., 41).

c) Diminution de la dimension verticale

La croissance alvéolaire s'effectue suivant les éruptions dentaires temporaires et permanentes. L'absence d'une ou plusieurs dents limite donc la quantité d'os alvéolaire au niveau du site.

L'inefficacité masticatoire engendre une réduction conséquente des forces intermittentes appliquées à l'os alvéolaire. Ceci conduit à une réduction de la densité minérale osseuse, accompagnée d'une diminution du volume osseux et de l'épaisseur de l'os trabéculaire.

C'est la croissance dans le sens vertical qui en pâtit le plus puisque celle-ci est essentiellement corrélée à la croissance de l'os alvéolaire, d'où cet effondrement de la dimension verticale chez les patients atteints d'agénésies multiples.

B. Psychologique et esthétique

« La denture n'est plus aujourd'hui indispensable à la survie mais elle est devenue indispensable à une nouvelle fonction : la fonction esthétique » (LIMME).

Dans la plupart des cas d'agénésies multiples, le faciès des patients ressemble à celui d'un vieillard. Cela est d'autant plus marqué que la forme de la maladie est sévère.

Chaque individu se construit un jugement d'après l'apparence qui le caractérise. La sphère oro-faciale joue un rôle essentiel dans les attitudes comportementales de nos pairs.

« L'étage inférieur du visage, et plus particulièrement le sourire dento-labial, constitue une entité psychologique dans laquelle les éléments organiques, la personnalité et l'esprit sont indivisibles. Cette image plastique du visage devient indissociable de nous-mêmes, au point que toute altération de cette unité, aboutit généralement à une rupture de l'équilibre organique et psychique. » (BEYAERT et coll.)

Les patients atteints de dysplasie ectodermique ne sont pas uniquement affectés psychologiquement par leur infirmité. D'après une étude de MARIN-MIHALACHE menée sur quatorze enfants et adolescents atteints de dysplasie ectodermique, leur adaptation à la maladie, leur personnalité et leur potentiel intellectuel ne dépendent pas uniquement de la sévérité des symptômes, mais sont également liés à la façon dont est traitée la maladie dans le cadre familial et aux réactions des autres enfants.

1. Les conséquences de la perte des dents temporaires

La chute des dents temporaires est un premier pas vers « l'âge de raison » pour les enfants, voilà pourquoi il est important de marquer l'événement.

Le symbole du passage des dents temporaires aux dents permanentes est une perte. Avant que la dent définitive n'apparaisse, il en résulte un trou, élément marquant et impressionnant pour l'enfant.

Il est donc très important de mettre en valeur le passage de la petite souris, un rite initiatique que l'enfant vivra et appréciera, tout comme ses parents l'ont fait à leur époque, c'est une transmission de génération en génération. Toute la famille prend conscience qu'un stade important est franchi. L'enfant devient un grand.

L'enfant atteint d'oligodontie est privé de ces moments symboliques, il peut se sentir frustré.

Il faut toutefois noter que les dents temporaires atteintes de lésions carieuses subiront une résorption radiculaire plus rapide. La perte précoce d'une dent temporaire peut également être le résultat d'une extraction suite à des complications infectieuses survenues après une thérapeutique pulpaire (nécrose pulpaire, abcès, atteinte infectieuse de la furcation radiculaire, résorption interne, résorption externe...). A ce moment là, l'enfant peut avoir un sentiment de normalité mais c'est préjudiciable pour la phase de temporisation souvent nécessaire chez un jeune patient atteint d'oligodontie.

2. Les conséquences de la persistance des dents temporaires

HASELDEN et al. ont étudié le degré de résorption radiculaire des dents temporaires lorsque le germe de la dent permanente est absent.

La canine est la dent qui subit le moins de résorption, de pas du tout à très peu, quelque soit l'âge ou le sexe. Ce n'est qu'à partir d'une trentaine d'années qu'HASELDEN et al. constatent une résorption significative de la racine.

A l'opposé, la première molaire maxillaire est celle qui présente le plus haut degré de résorption.

Les secondes molaires dans les mêmes conditions ne semblent pas avoir un degré de résorption important. La durée de vie de ces deuxièmes molaires mandibulaires est cependant assez imprévisible et varie de façon individuelle selon les patients.

Les patients atteints d'hypodontie peuvent conserver leurs dents temporaires jusqu'à une cinquantaine d'années. Il s'agit le plus souvent de canines et de quelques molaires. En revanche, il est peu probable de les conserver au-delà.

Cette persistance des dents temporaires peut représenter une gêne pour le patient atteint d'agénésies multiples, notamment en ce qui concerne l'esthétique.

Dans certains cas, la dent temporaire peut également amorcer sa résorption radiculaire puis s'ankyloser, persistant ainsi sur l'arcade sans racine (BOITARD-THONIER et GOURRIER).

L'ankylose de certaines dents temporaires est observée en cas d'agénésies des dents permanentes. Certains auteurs pensent que l'absence de poussée éruptive des dents définitives participe à l'apparition de l'ankylose (SANDID).

Les ankyloses de dents temporaires engendrent une perte de volume osseux, préjudiciable pour l'avenir prothétique.

3. Les conséquences esthétiques

Les dents temporaires sont de taille réduite par rapport aux dents permanentes : la somme des diamètres mésio-distaux des incisives permanentes est en moyenne supérieure à la somme de ceux des dents temporaires de huit millimètres au maxillaire et de six millimètres à la mandibule.

La persistance des dents temporaires et l'absence de la mise en place de la denture permanente laissent persister les diastèmes interdentaires. Des zones d'ombre persistent entre chaque dent « miniature » rendant le sourire beaucoup moins esthétique.

A cela s'ajoute une abrasion des dents temporaires. Leur émail étant moins épais et moins minéralisé (96 à 98% pour les dents permanentes matures), les dents s'usent. Il en résulte une nouvelle baisse de la dimension verticale.

La réhabilitation prothétique de ces jeunes patients est donc primordiale sur un plan psychologique.

C'est un défi pour le praticien, car il faut être en conformité avec les attentes du patient aussi bien psychologiques qu'esthétiques, notamment chez les adolescents qui ont déjà des difficultés à assumer leur corps et leur image .

III. La prise en charge

A. La prise en charge odontologique

1. Prévention et hygiène locale

Il est généralement nécessaire d'effectuer un nettoyage des dents présentes et de proposer une éducation à l'hygiène locale afin de maintenir les dents en place.

2. Restaurations conservatrices

Les dents dysmorphiques peuvent être reconstituées par des composites collés ou par des couronnes provisoires en résine, afin de modifier leur aspect conoïde et de leur redonner du volume.

3. Propositions thérapeutiques

Parmi les possibilités permettant de compenser l'hypodontie et de prévenir les conséquences néfastes de l'absence dentaire, il est possible d'envisager l'abstention, une prothèse amovible, une prothèse fixe ou des prothèses sur implants. Le choix du traitement prothétique se fera individuellement, en fonction de l'âge du patient, de la situation dentaire, du développement osseux et des données socio-économiques du patient.

B. L'abstention

L'abstention thérapeutique ne concerne pas les enfants. Elle est essentiellement réservée aux cas adultes où les espaces sont harmonieusement répartis, où l'occlusion est stable et où il n'y a pas de préjudice esthétique.

C. La conservation des dents temporaires

Elle peut être envisagée avec précaution, dans les cas où la dent temporaire est en place avec une occlusion correcte.

Cependant il faut garder à l'esprit que cette situation n'est que transitoire, et peu adaptée en cas d'agénésies multiples car les dents temporaires sont amenées à disparaître laissant des espaces vides qui ne seront ni fonctionnels, ni esthétiques. La conservation des dents temporaires permet néanmoins un maintien du volume osseux chez le jeune patient, avant d'envisager d'autres thérapeutiques. Mais cette solution peut également engendrer une perte de volume osseux du fait d'une ankylose (CLAUSS et coll. (37)).

D. L'orthodontie

1. L'orthodontie seule

Dans certains cas d'agénésies dentaires multiples, mais concernant peu de dents consécutives, il est tout à fait réalisable de procéder à un traitement purement orthodontique. Ce dernier consiste alors en la fermeture des espaces liés aux agénésies.

Dans la majorité des cas, ce traitement se déroule de la manière suivante :

- extraction des débris de dents temporaires
- aménagement occlusal des arcades par des moyens orthodontiques
- fermeture des espaces et coordination des arcades avec les dents naturelles

Cette technique peut sembler la solution la plus simple, la plus rapide et la moins coûteuse mais ce traitement peut accentuer les défauts esthétiques liés à la morphologie du patient alors que ces derniers pourraient être éliminés par un autre traitement comme par exemple le maintien de l'espace avec la mise en place d'implants.

Les problèmes esthétiques peuvent être par exemple dûs à la transformation des canines en incisives latérales, et des premières molaires en canines.

La mésialisation de canine peut exposer à des troubles condylo-méniscaux secondaires, n'apparaissant parfois qu'à long terme. Des études orthodontiques sur la filière respiratoire semblent montrer que le maintien, voire la distalisation des canines en normoposition, dans ces cas d'agénésies contribuent à maintenir une filière nasale, notamment par modelage fonctionnel du maxillaire supérieur.

Enfin d'un point de vue parodontal, la mésialisation canine positionne cette dent, à racine volumineuse, dans une situation où l'os alvéolaire vestibulaire est relativement fin car les racines des incisives latérales sont plus petites, ce qui peut entraîner des récessions parodontales secondaires.

Concernant la transformation de la première prémolaire en canine, la racine de la première prémolaire ne semble pas toujours adaptée, sur du long terme, à supporter la fonction canine. De nombreux occlusodontistes préconisent, même si on a pu douter de la valeur occlusale de la première prémolaire, le maintien des prémolaires en bonne position occlusale, comme garant de la pérennité de l'équilibre fonctionnel.

Cette option thérapeutique qui pourrait être tentante par sa rapidité, son apparente simplicité, son moindre coût, semble ne pas être dénuée d'inconvénients majeurs, à court ou moyen terme, et il n'est pas rare de rencontrer des patients qui au cours de cette option thérapeutique, voient apparaître ces effets secondaires, et vivent mal la nécessité de reprendre une orthodontie multibague, lorsque cette dernière est encore possible.

2. L'orthodontie en vue d'un traitement prothétique

L'aménagement orthodontique pré-prothétique des espaces est une étape importante dans la prise en charge multi-disciplinaire des patients atteints d'agénésies dentaires multiples. L'objectif thérapeutique de cette phase pré-prothétique va être une répartition harmonieuse des dents présentes sur l'arcade (CLAUSS et al., 41).

Deux solutions sont envisageables : soit on appareille l'enfant dès le stade de denture mixte, soit on attend l'évolution des dents permanentes avant tout appareillage. (PRUDON-REGNIER)

Si on débute en denture mixte, il s'agit de corriger le décalage des bases osseuses et de réaliser une préparation d'ancrages efficaces en baguant les dents temporaires et permanentes de l'enfant. Des traitements interceptifs et orthopédiques précoces peuvent être mis en place, dans les cas de rétrognathie-endognathie maxillaires sévères.

Une action orthopédique précoce sur la croissance osseuse maxillaire peut s'avérer bénéfique pour ces patients, étant donné les brachygnathies, rétrognathies et endognathies maxillaires. Les principaux objectifs thérapeutiques sont une expansion transversale du maxillaire, associée à un repositionnement antérieur du maxillaire et une stimulation de la croissance maxillaire sagittale.

Pour la prise en charge orthopédique transversale, la mise en place précoce d'une plaque palatine à vérin central ou d'un disjoncteur sur gouttière est indiquée. Une autre solution thérapeutique peut être l'intégration d'un vérin central à une prothèse adjointe pédiatrique, permettant d'associer traitement prothétique et traitement orthopédique.

Pour les patients plus âgés et dans l'hypothèse de moyens d'ancrage suffisants, un quadhélix peut être utilisé pour l'expansion maxillaire transversale. Ce type de dispositif n'est concevable que dans le cadre de phénotypes d'oligodontie modérée, avec présence de dents dans les secteurs postérieurs, pouvant être utilisées comme moyens d'ancrage.

Le traitement de la rétrognathie maxillaire, quant à lui, repose sur un repositionnement orthopédique antérieur du maxillaire par masque facial. La stimulation de la croissance maxillaire dans le sens sagittal est essentielle, visant une amélioration du profil facial caractérisé notamment par l'hypoplasie du tiers médian. La première étape du traitement par masque facial consiste en une levée de la supraclusion incisive. L'utilisation du masque facial associée à un disjoncteur permet une stimulation de la croissance maxillaire dans les dimensions verticale, transversale et antéro-postérieure.

Concernant la prognathie mandibulaire, une restriction orthopédique précoce de la croissance mandibulaire peut être envisagée dans les classes III squelettiques. Dans la majorité des cas, il ne s'agit pas d'une véritable classe III squelettique, mais d'une pseudo-prognathie mandibulaire par hypoplasie maxillaire. Ainsi, le repositionnement orthopédique du maxillaire, ainsi que la stimulation de sa croissance antéro-postérieure, contribueront à normaliser les relations squelettiques sagittales (CLAUSS et coll., 41).

Puis, on passera à une phase de surveillance nécessaire avec la mise en place de prothèses intermédiaires amovibles ou fixes qui remplacent les dents temporaires rhysalysées. Cette phase dure le temps de l'évolution des dernières dents permanentes. Une seconde étape orthodontique est alors nécessaire afin de répartir au mieux les futurs piliers d'une prothèse restauratrice.

Il est aussi possible d'envisager un traitement après la fin de la croissance. Mais dans ce cas on ne peut réduire le décalage des bases osseuses. L'appareillage a pour seul but de préparer la répartition des piliers prothétiques en fonction des impératifs prothétiques.

Cette seconde solution ne permet pas une réhabilitation occlusale fonctionnelle parfaite de l'appareil manducateur.

3. L'orthodontie en vue d'un traitement implantaire

Pour HIRIGOYEN et WILLIAMSON, l'orthodontie vise à l'équilibre fonctionnel, à l'obtention d'un esthétisme optimal, tout en préparant les sites d'agénésie à une éventuelle implantation.

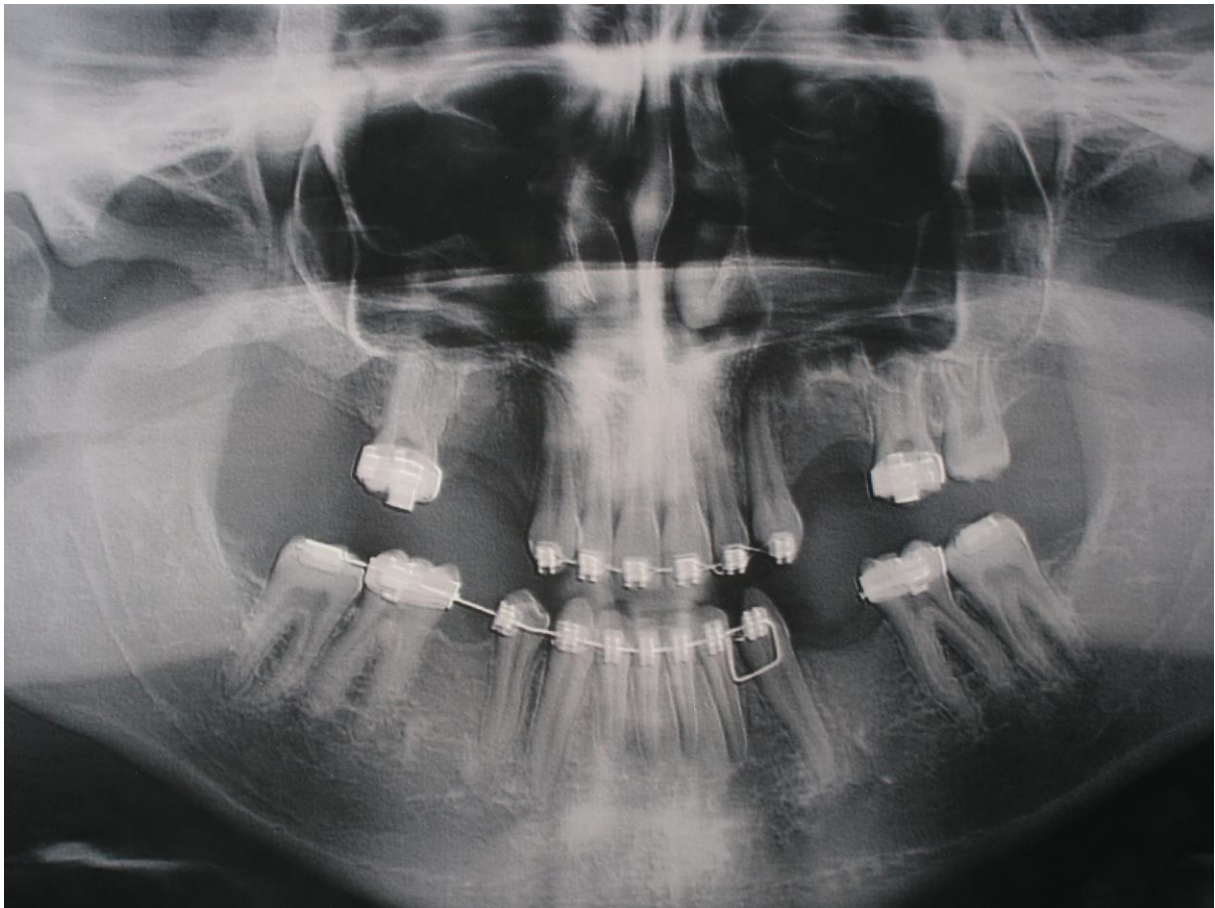


Figure 18: Radiographie panoramique d'un patient atteint d'agénésies multiples en cours de traitement orthodontique en vue d'un traitement implantaire (document Docteur Clauss)

Dans cette situation, la question se pose de la conservation des dents temporaires afin de conserver le volume osseux en sommet de crête, il faut tout de même faire attention au risque d'ankylose avec perte du volume osseux.

L'orthodontie dans le cadre d'un traitement pluridisciplinaire a pour but d'aménager des sites implantaire au niveau osseux dans le diamètre mésio-distal, de préparer la mise en place d'un implant et la pose de la prothèse supraimplantaire. La chirurgie se chargera de l'aménagement osseux dans le sens vestibulo-palatin (CLAUSS et coll., 37).

Le diamètre d'un implant est en règle général de 3,75mm, mais il existe des implants de diamètre 3,25mm utilisés chez les personnes atteintes de microdentie. Chez un enfant, il faudra une largeur mésio-distale comprise entre 5,5mm et 7mm, soit de 1,125mm à 1,625mm de chaque côté de l'implant.

Il faudra attendre l'approbation de l'implantologiste concernant la largeur osseuse du site implantaire avant de débiter le patient. Car le fait de devoir réappareiller, si les espaces ne sont pas suffisamment larges sera difficile à supporter pour le jeune patient adolescent.

Dans la plupart des cas, une phase de contention de deux à quatre ans suit le traitement orthodontique. Des consultations post-orthodontiques seront mises en places pour la surveillance, visant à éliminer les contre-indications d'ordre général en implantologie : vérification de l'équilibre occlusal (courbe de Wilson, courbe de Spee, relation intermaxillaire, position condylienne....).

Il faudra également vérifier l'absence de parafunctions et le bon équilibre occlusal. De plus les consultations permettent de s'assurer du bon aménagement des espaces mésio-distaux au niveau du collet des dents mais aussi au niveau des apex des dents.

E. La prothèse

Dans le cas d'agénésies multiples, il existe un grand nombre de possibilités : autant de plans de traitement que de cas cliniques, découlant autant du praticien que du patient.

1. Les prothèses amovibles :

Elles peuvent être utilisées chez les enfants en prothèse provisoire, en attendant la fin de la croissance, de manière à préparer les arcades dentaires en prévision d'un traitement prothétique ultérieur.

La réhabilitation prothétique précoce par prothèse adjointe amovible à base résine répond le mieux aux objectifs thérapeutiques. En revanche, elle comporte des limites : la morphologie des crêtes souvent étroite, fine, hypodéveloppée dans les secteurs édentés compromet la réalisation d'une prothèse stable du point de vue sustentation, stabilisation et rétention. Elle doit être considérée comme une solution provisoire. Elle doit faciliter l'achèvement normal du développement dentaire et maxillaire, jouant de ce fait un rôle de dispositif orthopédique ou orthodontique. Le suivi consiste en une adaptation constante des dispositifs prothétiques à la croissance, avec des rebasages et des renouvellements en fonction du taux de croissance individuelle, une consultation tri-annuelle étant systématiquement préconisée (CLAUSS et coll., 41).

2. Les prothèses fixées

Dans les cas d'agénésies multiples, on se rapproche du cas du patient partiellement édenté. La reconstitution prothétique envisagée peut être fixée, scellée ou collée en fonction des cas et du choix du plan de traitement.

Les facteurs intervenants dans le choix du plan de traitement sont d'abord techniques : l'étude de cas permettra d'envisager une position adéquate des piliers de la future prothèse, qui pourra être optimisée par le traitement orthodontique.

Dans ce cadre, il est important de vérifier le support parodontal de ces piliers car une faiblesse de ces derniers peut entraîner une déficience de la prothèse ultérieure.

Le plan de traitement proposé devra être validé par le patient. Pour ce dernier, ce sont plus des raisons psychiques, esthétiques et financières qui lui feront ou non accepter ce plan de traitement. Ce sont souvent pour ces raisons que peu de plans de traitement « idéaux » sont achevés et qu'un certain nombre de compromis doivent être acceptés.

L'évolution des techniques et des matériaux permet d'envisager de grandes restaurations prothétiques comme les bridges collés, fixés ou scellés, principalement si les patients ne veulent pas de traitements implantaires.

La réalisation de bridge complet collé peut être un bon compromis car il apporte une moindre mutilation des dents présentes, une efficacité fonctionnelle, un certain confort, un résultat esthétique, un bon maintien ainsi qu'un moindre coût financier, contrairement aux bridges « conventionnels », dont les inconvénients sont connus, en terme de délabrement coronaire des dents adjacentes et de la difficulté de réglages des latéralités.

F. Les traitements implantaires

1. La solution implantaire

La pose d'implants permet d'envisager des restaurations fixées en cas de piliers naturels en nombre insuffisant ou mal répartis (CLAUSS et coll., 37).

La compréhension de la croissance maxillo-faciale est capitale avant d'envisager l'option implantaire chez le jeune patient. Le risque d'altération de la croissance maxillaire et des complications fonctionnelles et esthétiques faciales est considérable chez l'enfant (CLAUSS et coll., 37).

- Au maxillaire

La croissance osseuse cranio-maxillo-faciale est un processus dynamique incluant des mécanismes d'ossification différents. En effet, une croissance suturale transversale du complexe palato-maxillaire, grâce au jeu sutural internasal et intermaxillaire, intervient dans la croissance maxillaire (MELSEN et MELSEN).

Les implications thérapeutiques sont importantes avec la nécessité d'éviter toute interférence avec la croissance osseuse (BERGENDAL, 2001).

Le remodelage osseux des planchers des cavités sinusiennes et nasales constitue un facteur principal de réduction du taux de réussite des implants maxillaires mis en place durant la croissance chez les patients atteints d'oligodontie. Une croissance osseuse verticale par apposition au niveau des sutures frontales et zygomatiques, tout comme des processus alvéolaires, est à l'origine d'enfouissements implantaires maxillaires, complication la plus fréquente des thérapeutiques implantaires précoces. Une temporisation jusqu'à la fin de la croissance cranio-faciale est donc préférable pour la mise en place d'implants endo-osseux maxillaires (CLAUSS et coll., 37).

- A la mandibule

La croissance osseuse mandibulaire fait appel à des mécanismes d'ossification membranaire avec une composante enchondrale au niveau des cartilages condyliens, symphysaires et coronoïdes. Des mécanismes d'apposition et de résorption osseuse sont responsables de la croissance modelante mandibulaire archiale dans le plan sagittal et frontal. La croissance mandibulaire se caractérise par un déplacement en direction postéro-latérale du condyle, néanmoins l'angle de l'arc mandibulaire reste constant à partir de l'âge de 6 ans. La croissance de la région symphysaire supérieure est plus importante dans le plan vertical et durant la période pubertaire, alors que dans le plan sagittal, elle consiste en un déplacement en direction linguale des repères anatomiques symphysaires. Ces mécanismes de croissance osseuse symphysaire doivent être pris en compte lors de la mise en place d'implants en cours de croissance. En effet, les dimensions transversales de la région symphysaire mandibulaire sont peu affectées, à partir de l'âge de 6 ans, ce qui permet la mise en place d'implants endo-osseux (CLAUSS et coll., 37).

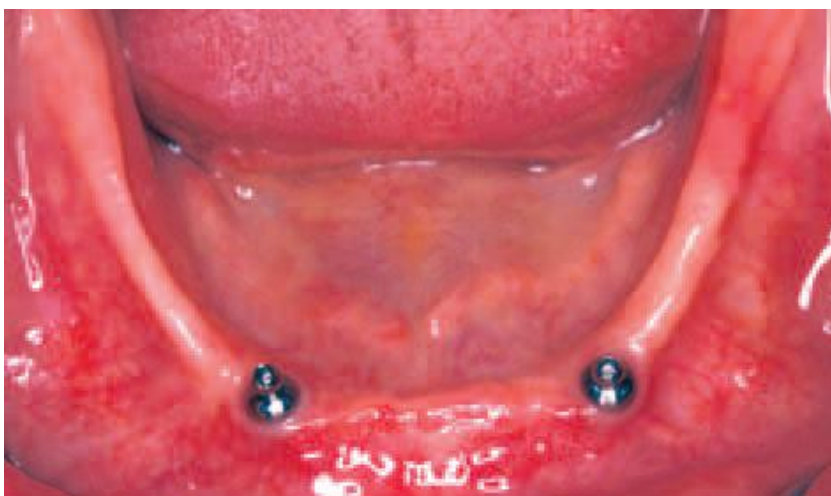

Figure 19 : Aspect clinique de deux implants symphysaires chez un jeune patient atteint d'anodontie mandibulaire (document Docteur CLAUSS)

En dehors des cas extrêmes, il est conseillé d'attendre la fin de la croissance pour la mise en place d'implants dentaires chez le jeune patient.

Le coût encore actuellement élevé des restaurations prothétiques sur implants reste dissuasif pour certains patients.

Nous présentons le cas clinique décrit par FOTSO et coll.

Un garçon de 13 ans, souffrant d'une dysplasie ectodermique anhidrotique est adressé dans le service de Chirurgie maxillofaciale et de Chirurgie buccale des hôpitaux universitaires de Genève.

Au maxillaire, le patient présente des crêtes alvéolaires peu développées et n'a que 4 dents (11, 21, 13 et 23). La mandibule est édentée et les crêtes alvéolaires sont larges mais de faible hauteur.

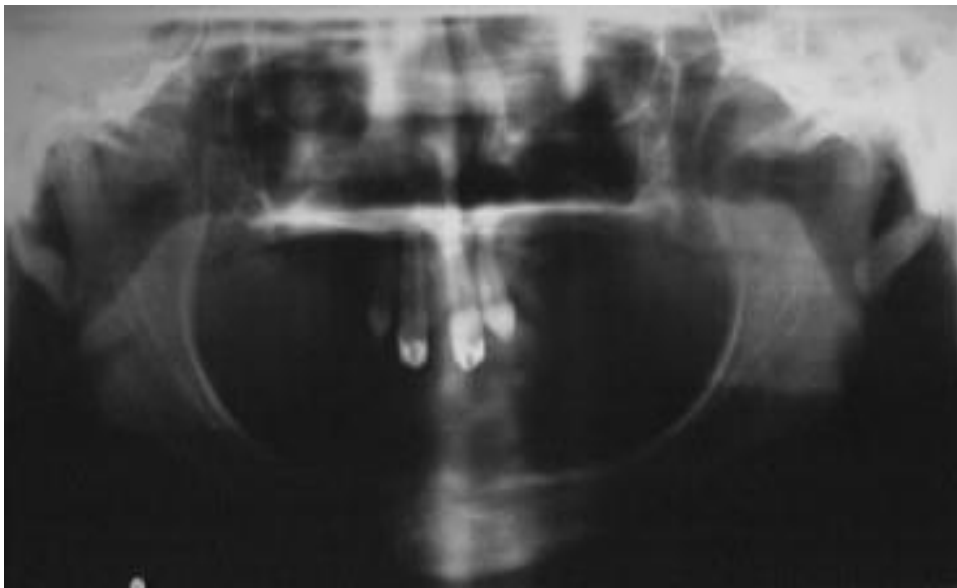


Figure 20 : Radiographie panoramique : quatre dents coniques au maxillaire, mandibule édentée (absence de germes dentaires) (document Docteur FOTSO)

Pour répondre à la demande du patient, le traitement consiste en une réhabilitation implantaire uniquement mandibulaire. Deux implants sont posés en position 34-44 pour adapter une prothèse implanto-stabilisée.

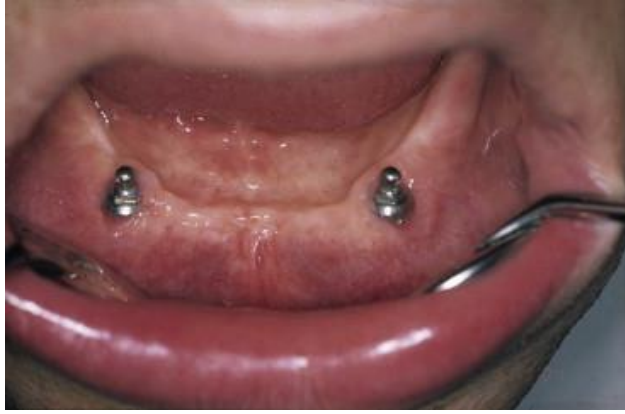

Figure 21 : Attachements boules en position 34-44 sur implants pour une prothèse semi-amovible implanto-portée (document Docteur FOTSO)

A l'âge de 15 ans, le patient demande une réhabilitation fixe au maxillaire. L'importante atrophie alvéolaire postérieure nécessite de placer des greffes pré-implantaires de gros volume, initialement refusées par le patient.

Le diastème entre 11 et 21 est refermé orthodontiquement, les canines ectopiques sont distalées.

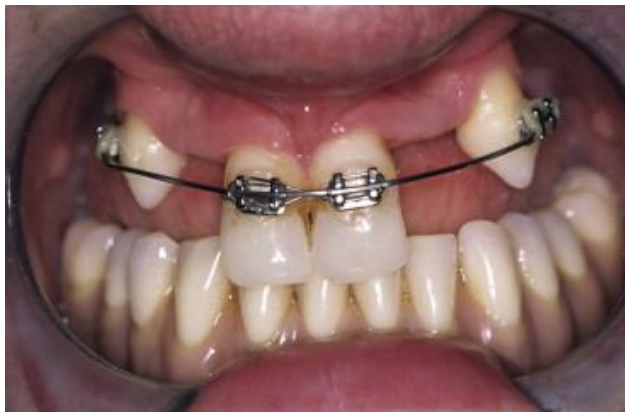

Figure 22 : Fermeture du diastème entre les dents 11 et 21, distalisation des canines (document Docteur FOTSO)

Deux implants sont insérés en position 12-22.

A l'âge de 17 ans, deux implants sont ajoutés en position 32-42, pour confectionner un pont implanto-porté avec extension jusqu'à la deuxième prémolaire.

A l'âge de 20 ans, deux greffons illiaques corticospongieux autologues sont placés par apposition vestibulaire, en arrière des canines maxillaires, ce qui permet l'insertion de quatre implants visant à diminuer les contraintes mécaniques sur le bloc incisivo-canine.

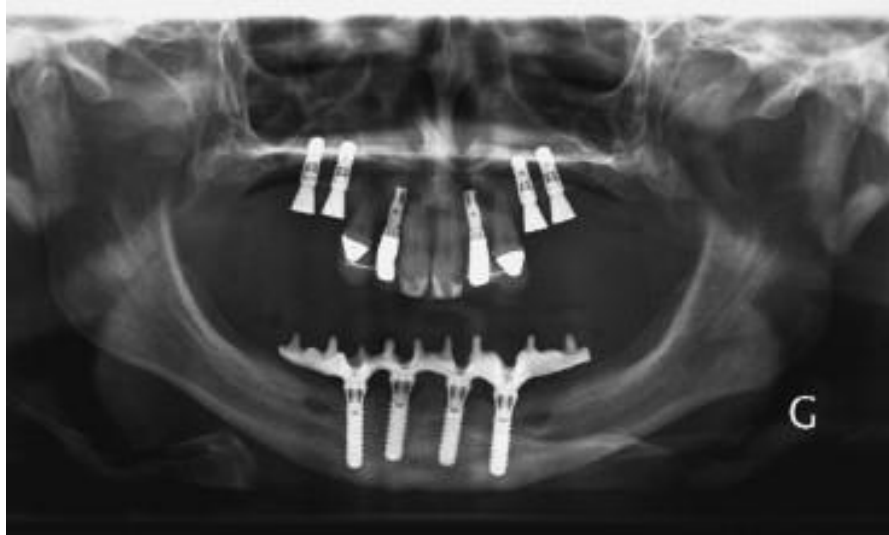

Figure 23 : Résultat final (document Docteur FOTSO)

2. La prise en charge des implants

a) Critères de prise en charge selon la HAS

Un groupe de travail constitué en 2006 a été chargé d'examiner la prise en charge des implants dentaires en cas d'agénésies dentaires multiples. Il s'est réuni pour examiner la liste des actes nécessaires à la réalisation d'un traitement implanto-prothétique, puis a examiné le cas particulier des enfants afin de pouvoir lancer la procédure prévue pour l'inscription des actes au remboursement. La Haute Autorité de santé (HAS) a rendu son avis en décembre 2006. L'union Nationale des Caisses d'Assurance Maladie (UNCAM) a décidé le 3 avril 2007 d'inscrire sur la liste des actes et prestations admis au remboursement, les actes destinés au traitement des enfants présentant des agénésies dentaires multiples liées aux dysplasies ectodermiques ou à d'autres maladies rares. Cette décision a été publiée au Journal officiel de la République française du 27 juin 2007.

La pose d'implants prothétiques chez les enfants au delà de 6 ans, présentant des agénésies dentaires multiples liées à une maladie rare, est prise en charge par l'Assurance Maladie depuis le 28 juin 2007, soulageant financièrement les familles atteints des enfants de dysplasie ectodermique ou autres maladies rares. Cette prise en charge a été étendue à l'adulte le 9 janvier 2012.

Les critères d'indication de prise en charge par la CPAM des traitements implantaires précoces sont stricts:

- L'oligodontie doit être d'étiologie génétique, avec un tableau clinique comprenant au moins 6 agénésies de dents permanentes mandibulaires.
- La croissance ne doit pas être achevée, une radiographie de la main et du poignet visant une évaluation de la maturité squelettique est requise à partir de 14 ans chez les filles et 17 ans chez les garçons.
- Les implants précoces ne sont mis en place que dans la région symphysaire mandibulaire, ce secteur doit donc être obligatoirement concerné par les agénésies.
- Une instabilité ou une intolérance prothétique doivent être rapportées.

La demande de prise en charge de ces traitements, dans le cadre d'une affection de longue durée, doit être faite par un médecin dans les conditions habituelles, c'est-à-dire au moyen du protocole de soins. Elle peut être assurée par le médecin traitant, avec l'aide du chirurgien-dentiste pour le schéma de bouche.

Le dossier complet comprend :

- une radiographie panoramique,
- une radiographie du poignet si le patient est un garçon de plus de 17 ans ou une fille de plus de 14 ans,
- le document « d'aide au remplissage du protocole de soins » téléchargeable sur le site www.ameli.fr,
- le protocole de soins établi par un médecin, ainsi qu'un diagnostic de la maladie rare validé par un « centre de référence »

La décision du médecin-conseil sera communiquée par les services administratifs de la Caisse d'Assurance Maladie.

En cas d'avis favorable, le volet 3 du protocole de soins, mentionnant l'accord de prise en charge, sera remis au patient par son médecin traitant. Les tarifs de prise en charge des différents actes sont également téléchargeables sur le site www.ameli.fr.

Aide au remplissage du protocole de soins pour le traitement des agénésies dentaires multiples liées à une maladie rare

Ce formulaire est utilisé pour la prise en charge, chez l'enfant, du traitement par implants des agénésies dentaires multiples liées à une maladie rare. Il s'agit d'un document complémentaire qui doit être rédigé par un chirurgien-dentiste ou un médecin stomatologiste et, joint au protocole de soins pour affection de longue durée établi par le médecin qui suit l'enfant.

Un cliché panoramique doit impérativement être joint à la demande, quel que soit l'âge du patient.

Une radiographie de la main et du poignet pour l'appréciation de l'âge osseux doit être jointe, si le patient est un jeune homme âgé d'au moins 17 ans, ou une jeune fille âgée d'au moins 14 ans.

Identification du patient

- Nom et Prénom :
- Date de naissance :
- Sexe : Masculin Féminin

Informations à la date du : .. / .. /

- Diagnostic de la maladie rare :

• Agénésie des dents permanentes :

17	16	15	14	13	12	11	21	22	23	24	25	26	27
47	46	45	44	43	42	41	31	32	33	34	35	36	37

(Cocher sur le schéma dentaire les dents permanentes absentes pour cause d'agénésie aux 2 arcades)

- Points essentiels du tableau clinique
 - Oligodontie mandibulaire (agénésie d'au moins 6 dents permanentes à l'arcade mandibulaire, non compris les dents de sagesse)
 oui non
 - Echec ou intolérance d'une prothèse conventionnelle à la mandibule
 oui non
 - Croissance non terminée
 oui non

Actes concernant le traitement envisagé

- Schéma thérapeutique envisagé à l'arcade mandibulaire :

Etape préimplantaire : bilan préimplantaire

Etape implantaire : 2 à 4 implants dans la région antérieure

Mandibulaire oui non

Etape prothétique : prothèse amovible mandibulaire supra-implantaire à plaque base résine et sur moyen de liaison unitaire

- Examens radiographiques envisagés pour le schéma thérapeutique

- Radiographie intra-buccale oui non
- Radiographie de la main et du poignet pour l'âge osseux oui non
- Panoramique dentaire oui non
- Scanner dentaire oui non
- Téléradiographie de profil oui non

- Autres actes dentaires envisagés à l'arcade maxillaire et/ou mandibulaire

- Soins conservateurs à l'arcade mandibulaire oui non
- Prothèse dentaire conjointe à l'arcade mandibulaire oui non
- Soins conservateurs à l'arcade maxillaire oui non
- Prothèse dentaire adjointe et/ou conjointe à l'arcade maxillaire oui non
- Soins chirurgicaux oui non
- Traitement orthodontique oui non

Document complété par : Docteur

.....
.....

Fait à.....

Le

.....

Pour obtenir des informations détaillées sur les "actes concernant le traitement envisagé" vous pouvez consulter le site www.ameli.fr espace "professionnels de santé"

Exemple de prise en charge :

Actes	Cotations	Tarifs
Pose d'une plaque base résine pour guide radiologique pré-implantaire dentaire	D ou K73	140,16 euros
Le premier implant	DC ou KC 210	438,90 euros
Chacun des suivants (jusqu'à 4 implants au cours de la même séance de pose)	DC ou KC 176	367,84 euros
Pose d'une prothèse amovible mandibulaire supra-implantaire à plaque base résine comportant 9 à 13 dents	SPR ou PRO 70	150,50 euros

Ces tarifs peuvent paraître insuffisants par rapport aux coûts pratiqués dans le privé et dans les établissements hospitaliers, mais il faut tout de même saluer cette première initiative de prise en charge des traitements implantaires en France.

b) Données actuelles

A l'avenir, il faudra certainement compter avec la conservation des cellules souches. Depuis la découverte et la caractérisation de cellules souches mésenchymateuses adultes de la moelle osseuse (aptées à se différencier en plusieurs types cellulaires), d'autres tissus ont été identifiés comme étant de nouvelles sources de cellules souches présentant des caractéristiques identiques. Parmi ces autres tissus, les plus abondants et les plus accessibles sont les tissus adipeux, le liquide amniotique, le placenta et les dents. La facilité de collecte des cellules souches de la pulpe dentaire par rapport à celle des cellules souches de la moelle osseuse ainsi que leur capacité de doublement lors des étapes de culture cellulaire permet d'envisager de multiples applications thérapeutiques autologues à partir d'un seul prélèvement. Les dents de sagesse ou les dents temporaires extraites pour des raisons médicales représentent une opportunité pour chacun de conserver des cellules pour un usage autologue, notamment dans les cas d'agénésies multiples (THONAT et coll.).

Partie III :

Présentation de cas cliniques

I. Cas clinique n°1

Anamnèse

Mélanie est née le 22 septembre 1997, elle est fille unique. Elle est vue en consultation, à l'âge de 12 ans, en septembre 2009 au service d'Odontologie Pédiatrique du centre de soins de la Faculté de Chirurgie Dentaire de Nancy. Elle est adressée par son orthodontiste, pour un avis et une prise en charge odontologique.

L'histoire médicale de Mélanie fait état de nombreux épisodes de rhinotrachéites, d'angines, de bronchites, de pneumopathies. Ses végétations ont été enlevées en 2002.

Compte-rendu de la consultation génétique

La patiente a été adressée en consultation génétique en 2006 auprès du Professeur Leheup. Des examens cytogénétiques ont été réalisés. Il a mis en évidence un profil d'inactivation de l'X biaisé et demandé la réalisation d'un caryotype, 46XX. Le Professeur Leheup a conclu en l'absence d'anomalie chromosomique.

Examen clinique et radiologique

-Au niveau exobuccal

Le Professeur Leheup a noté un aspect laineux des cheveux, il faut tenir compte qu'elle pratique de façon relativement importante des activités en piscine. Les ongles de pieds de Mélanie sont creux et striés. Elle présente également un aspect particulier de la queue du sourcil, qui apparaît étalée et relativement peu fournie. Il n'y a pas d'autre anomalie ectodermique évidente. Il n'existe pas de trouble de la sudation.

-Au niveau endobuccal

Mélanie est en phase de denture mixte et présente une oligodontie. Des agénésies ont été constatées au niveau des dents temporaires (absence de 52 et 62) et des dents permanentes. Les seules dents présentes 11 et 21 ont un aspect conoïde. Les couronnes des molaires temporaires sont arrondies et globuleuses. Il existe également une hypoplasie de l'émail sur 21. De plus, on note une microdontie généralisée, ainsi que des anomalies d'éruption avec une éruption retardée des dents temporaires.

Mélanie a un articulé croisé postérieur à gauche dû à un hypodéveloppement du maxillaire.

L'hygiène bucco-dentaire est bonne, les dents présentes sont exemptes de caries.

La formule dentaire réalisée lors de la première consultation est la suivante:

55 54 53	11	21	63 64 65
85 84 83 82 81	71 72	73 74	75

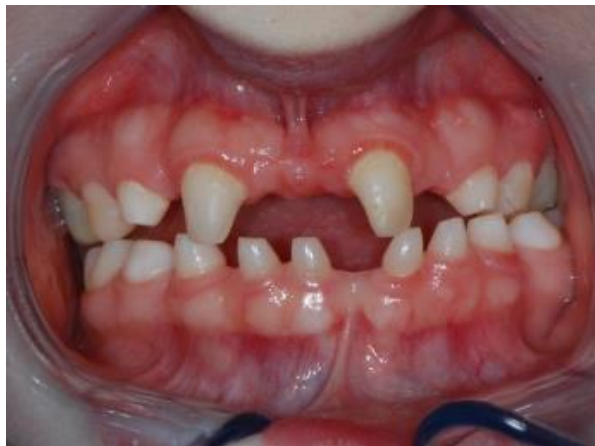

Figure 24: Situation clinique initiale (document Docteur DROZ)

Mélanie porte une plaque maxillaire destinée à compenser l'absence des incisives maxillaires et à maintenir une dimension verticale suffisante pendant la croissance squelettique. L'orthodontiste explique, dans son courrier, que le traitement effectué jusqu'à présent, a consisté en une expansion maxillaire pour supprimer la latérodéviat ion fonctionnelle et permettre une croissance maxillo-mandibulaire la plus harmonieuse possible.

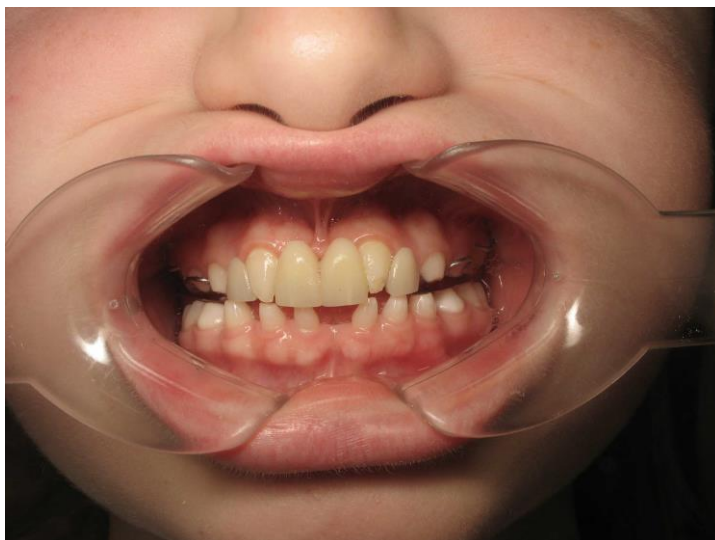

Figure 25: Photographie de Mélanie avec la prothèse initiale réalisée par l'orthodontiste (Document Docteur DROZ)

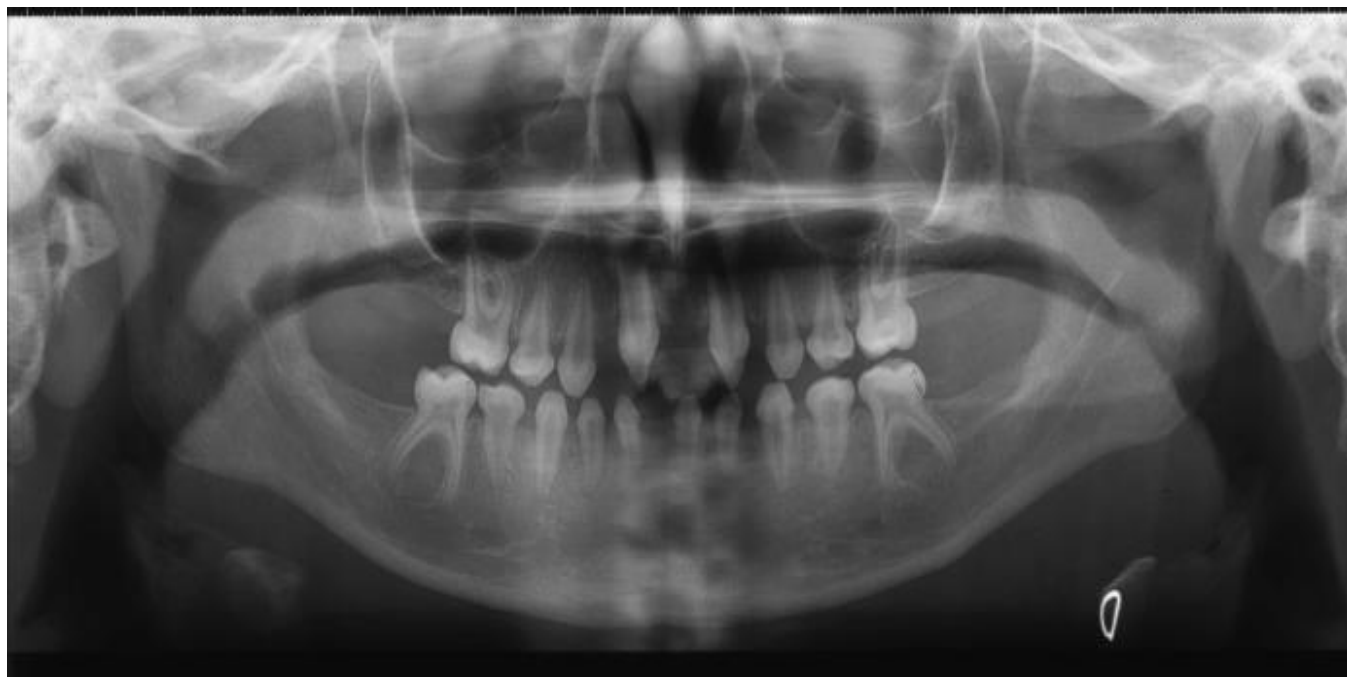

Figure 26: Radiographie panoramique de Mélanie (document Docteur BECKER-COURTALON)

Prise en charge bucco-dentaire

Le but de la consultation est essentiellement esthétique : Mélanie porte depuis quelques années un appareil orthodontique amovible au maxillaire supérieur, Mélanie ne supporte plus cet appareil amovible avec adjonction de 2 incisives.

Dans un premier temps, le Docteur Coster propose d'augmenter la dimension verticale par adjonction de composite sur les cuspidés des molaires. Les dents 11 et 21 sont maquillées à l'aide de composite pour améliorer l'esthétique.

Dans un second temps une solution esthétique est envisagée, car Mélanie a un étage inférieur très affaissé.

Après une concertation entre le Docteur Coster de pédodontie et le docteur Laczny de prothèse, un appareil complet en overdenture est réalisé.

Des empreintes primaires à l'alginate sont effectuées. Les modèles en plâtre issus de ces empreintes permettent de réaliser des cires d'occlusion. Ces cires vont aider à évaluer la bonne dimension verticale, à l'aide des critères phonétiques et esthétiques.

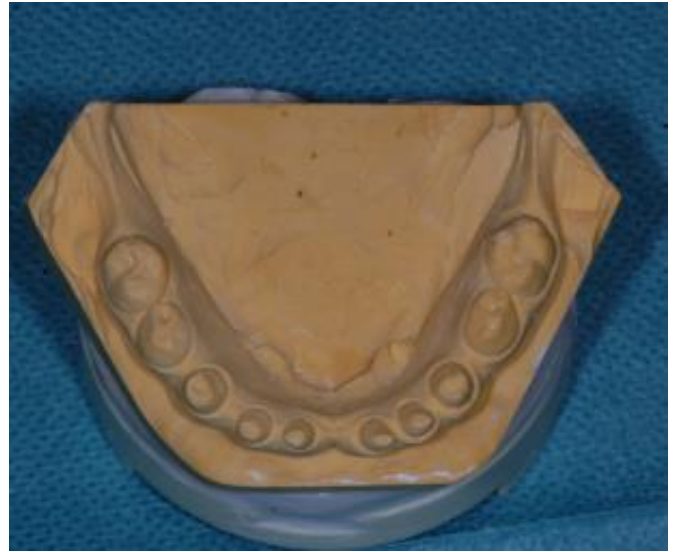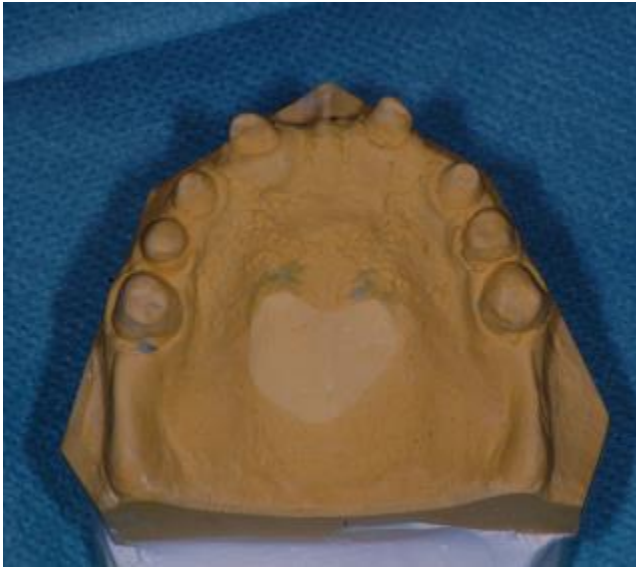


Figure 27 : Modèles d'étude maxillaire et mandibulaire (document Docteur LACZNY)

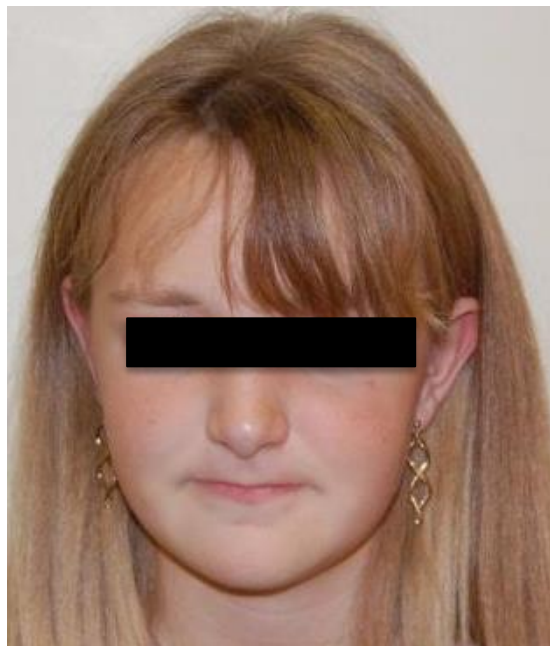

Figure 28: Photographie de Mélanie, vue de face sans prothèse (document Docteur DROZ)

Il est important de régler la ligne des bords libres, ce qui permet de déterminer le plan occlusal esthétique (parallélisme avec la ligne bipupillaire).

De plus il faut enregistrer sur la cire d'occlusion le milieu interincisif, la verticalité et la ligne du sourire.

Avec l'aide de la patiente, le praticien choisit la teinte et la forme des dents.

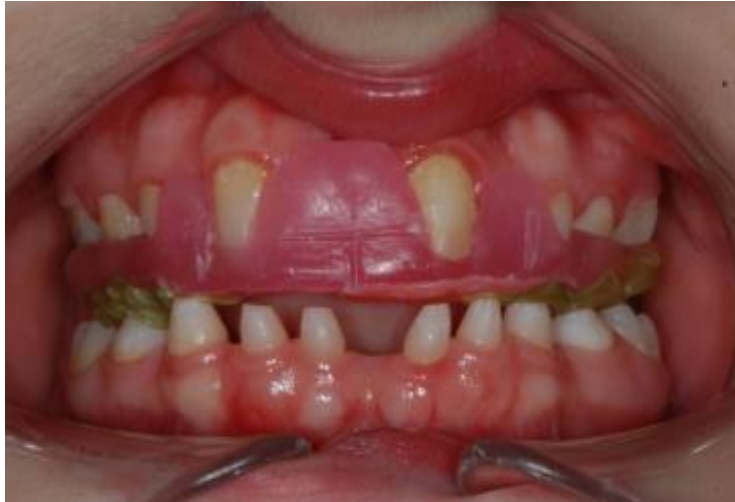

Figure 29: Réglage de cires d'occlusion (document Docteur LACZNY)




Figure 30 : Montage sur articulateur avec cires d'occlusion pour augmenter la dimension verticale (document Docteur LACZNY)

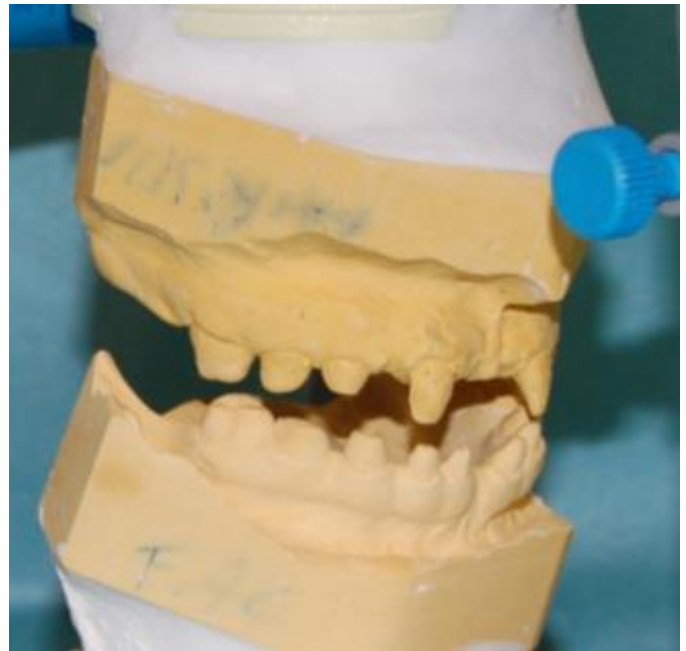

Figure 31 : Montage sur articulateur sans cires d'occlusion (document Docteur LACZNY)

Un montage sur articulateur est réalisé puis un montage de type prothèse complète avec des dents du commerce pour évaluer le projet au laboratoire. L'essayage se fait ensuite dans la bouche de Mélanie, afin de valider le projet avec le praticien et la patiente.

Il apparaît évident qu'il faut également réhabiliter le secteur mandibulaire antérieur. Le choix du praticien s'oriente vers une prothèse fixée en overdenture de 6 éléments.

Les essayages sont alors validés en bouche, la prothèse mandibulaire est scellée et la prothèse maxillaire livrée, en janvier 2012.

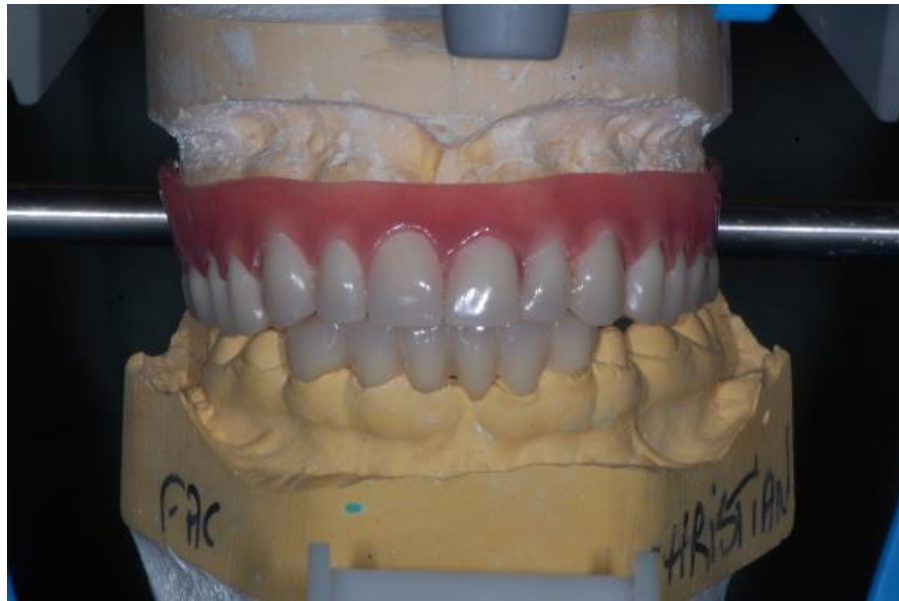

Figure 32: Prothèse amovible maxillaire supra-dentaire et bridge mandibulaire antérieur (document Docteur LACZNY)

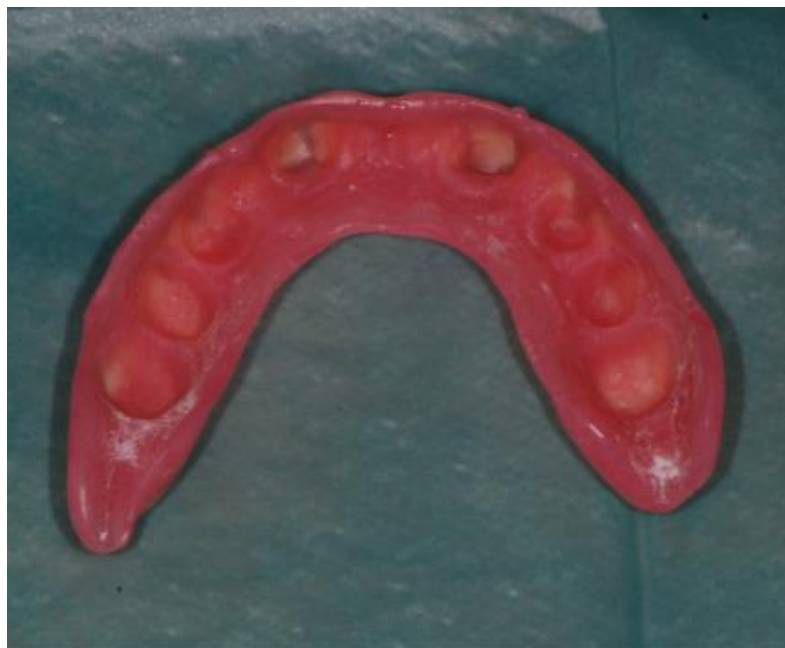

Figure 33: Intrados de la prothèse maxillaire (document Docteur LACZNY)

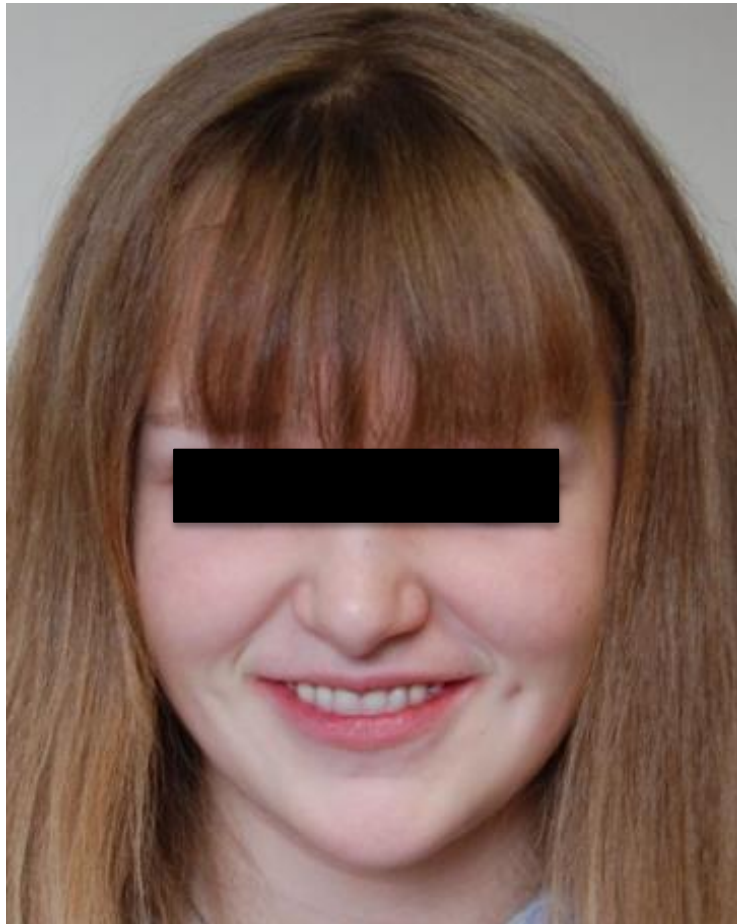

Figure 34: Photographie de face avec la prothèse (document Docteur LACZNY)

En avril 2012, après plusieurs mois, la prothèse pose des problèmes de tenue, ce qui gêne beaucoup l'adolescente. Le praticien propose de compenser avec de la colle puis du coe-soft ; cela aide la patiente mais la gencive présente une dyskératose.

Le praticien en accord avec la patiente s'oriente alors vers une prothèse fixée transitoire.

Pour la prothèse complète maxillaire, le plan occlusal n'a pas été modifié. Cela va poser des problèmes de hauteur de dents entre les dents postérieures maxillaires et mandibulaires pour la prothèse fixée transitoire. En effet, dans le cas d'une prothèse fixée, les molaires maxillaires seront alors beaucoup trop hautes.

Il va donc falloir augmenter la hauteur des molaires mandibulaires à l'aide de composite, pour diminuer la hauteur des futures molaires maxillaires et adapter le complet maxillaire au nouveau bas (jusqu'à la pose des prothèses fixées transitoires) car Mélanie ne peut pas rester sans dents. Le plan occlusal sera donc centré, la dimension verticale est conservée.

On conserve le bridge antérieur mandibulaire réalisé pour la première solution thérapeutique, les références esthétiques étant correctes.

Le praticien fait une empreinte de l'arcade mandibulaire modifiée ainsi qu'une empreinte de l'arcade maxillaire. Le praticien refait également une cire d'occlusion pour plus de sécurité ainsi qu'une analyse à l'arc facial. La prothèse fixée transitoire maxillaire est réalisée en 3 éléments, pour respecter les axes des piliers. Ceci rend cette prothèse maxillaire moins fragile.

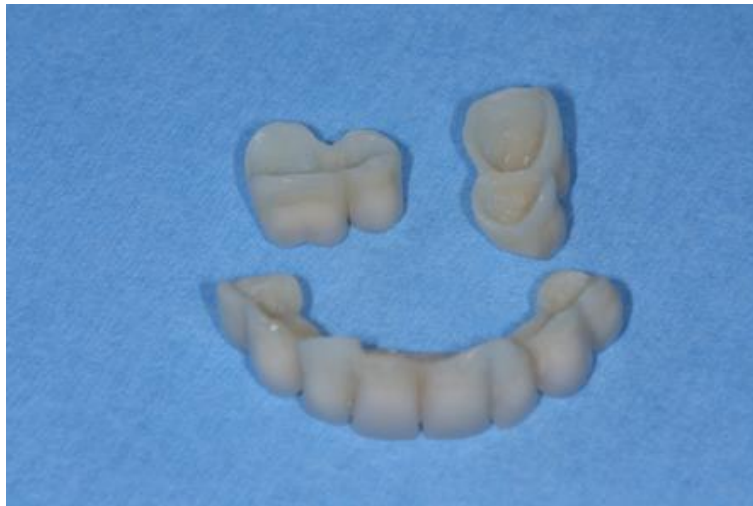

Figure 35: Prothèse fixée transitoire maxillaire comportant 3 éléments (document Docteur LACZNY)

En occlusion statique, la prothèse doit avoir un maximum de contacts généralisés en OIM (occlusion d'intercuspitation maximale). En occlusion dynamique, l'occlusion doit être bilatéralement équilibrée. Normalement, en prothèse fixée, la fonction canine est le choix idéal mais chez Mélanie, c'est la fonction de groupe qui est choisie car les canines sont trop faibles pour supporter cette fonction canine.

Lors de la pose, il faut procéder à l'équilibration occlusale. Le bridge est scellé dans un premier temps avec du ciment provisoire mais cela ne suffit pas, il est scellé dans un second temps avec du ciment définitif.

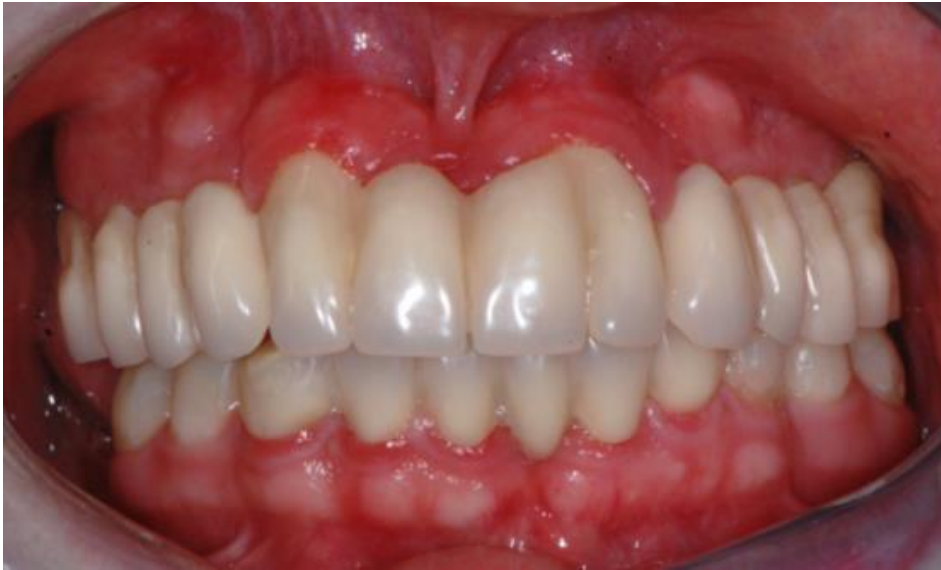

Figure 36: Pose de la prothèse, vue de face (document Docteur LACZNY)



Figure 37: Photographie de Mélanie, vue de face (document Docteur LACZNY)

La forme des collets au niveau des incisives maxillaires est volontairement particulière, pour masquer 11 et 21. Des embrasures sont néanmoins présentes pour permettre le passage de brossettes interdentaires.

Mélanie est satisfaite des prothèses réalisées tant esthétiquement que fonctionnellement.

II. Cas clinique n°2

Anamnèse

Benjamin, né le 15 novembre 1996 , est le deuxième d'une fratrie de 3 garçons. Il a 7 ans lors de sa venue en consultation en 2003 , au service d'Odontologie Pédiatrique de la Faculté de chirurgie dentaire de Nancy, suite à une visite médicale scolaire. Le médecin a été interpellé par l'absence de certaines dents.

Benjamin suit une scolarité normale.

Aucun de ses frères ou membre de sa famille n'est atteint d'oligodontie.

Examen clinique et radiologique

-Au niveau exobuccal

L'enfant est blond avec des sourcils clairs. Sa croissance est normale.

-Au niveau endobuccal

L'enfant est en phase d'établissement de denture mixte.

Prise en charge bucco-dentaire en 2003

Le schéma dentaire initial est le suivant :

55	53	51	61	63	65	.					
46	85	84	83	82	81	71	72	73	74	75	36

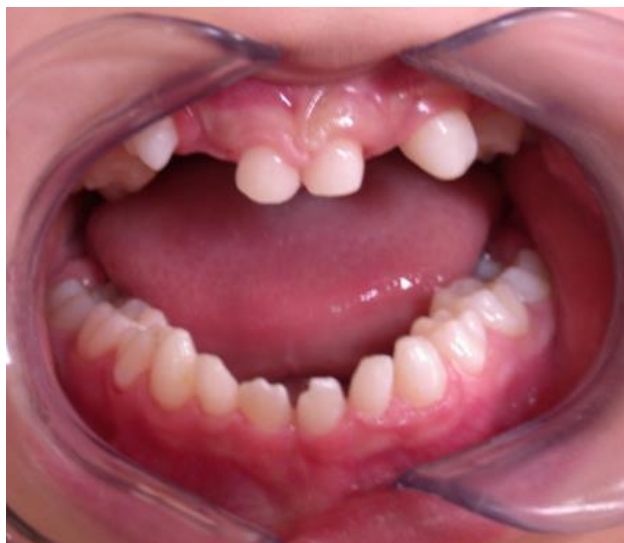

Figure 38 : Situation clinique initiale, en 2003 (document Docteur DROZ)

Une prothèse maxillaire amovible a été réalisée afin de permettre une croissance maxillo-mandibulaire harmonieuse et la conservation des espaces pour un futur plan de traitement.

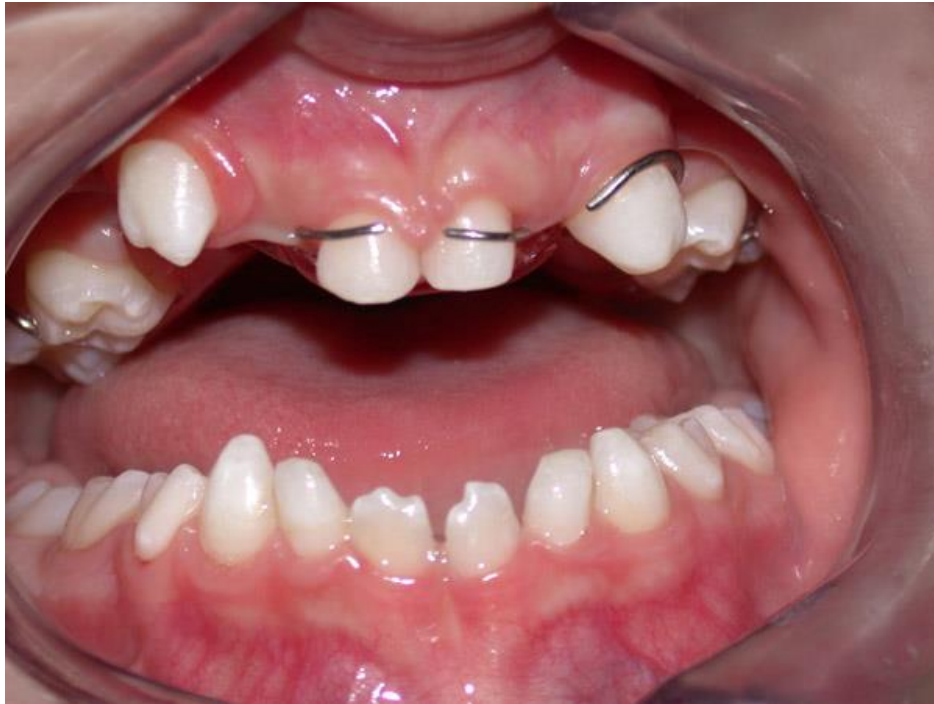

Figure 39 : Photographie avec la plaque amovible maxillaire (2003) (document Docteur DROZ)

Benjamin a été adressé dans le service de génétique du Professeur Leheup qui a écarté le diagnostic de dysplasie ectodermique et confirmé une hypodontie isolée.

Consultation en orthopédie dento-faciale et prise en charge :

En janvier 2005, des dents permanentes ont évolué, le Docteur Droz adresse Benjamin dans le service d'orthopédie dento-faciale pour mettre en place un suivi. Il est demandé une radiographie panoramique pour localiser les germes dentaires. Ces examens concluent à des agénésies multiples au niveau des dents permanentes (12-14-22-23-24-32-35). De plus, on note la transposition des dents 42 et 43, dont il faudra suivre l'évolution au cours du plan de traitement.

L'hygiène bucco-dentaire est à améliorer.

Le schéma dentaire est alors le suivant :

16 55 13 11 21 63 65 26
46 85 84 83 82 41 31 72 73 74 75 36

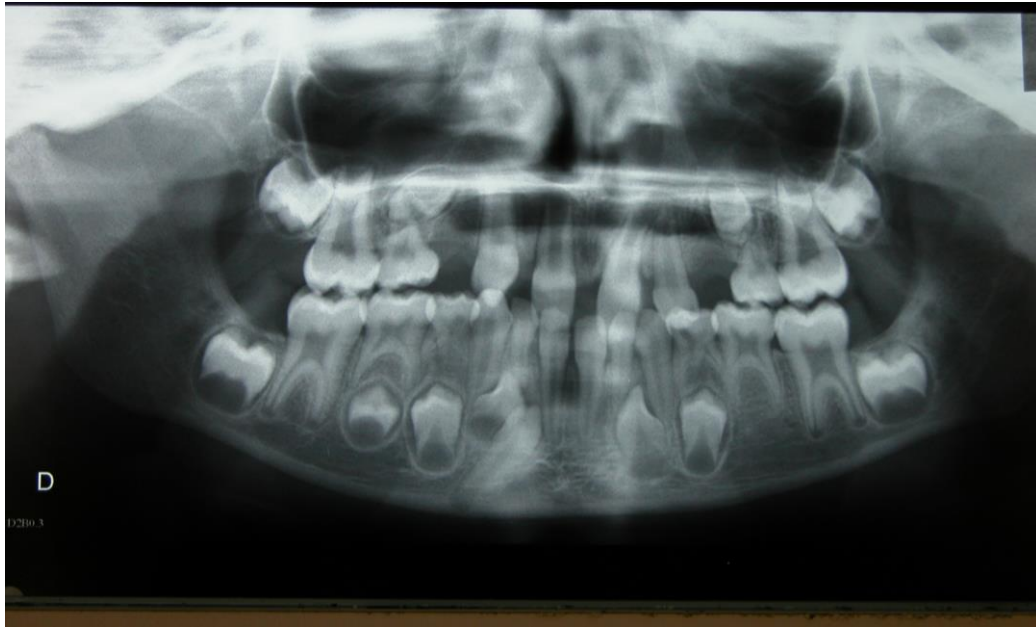


Figure 40 : Radiographie panoramique en 2005 (document Docteur DROZ)

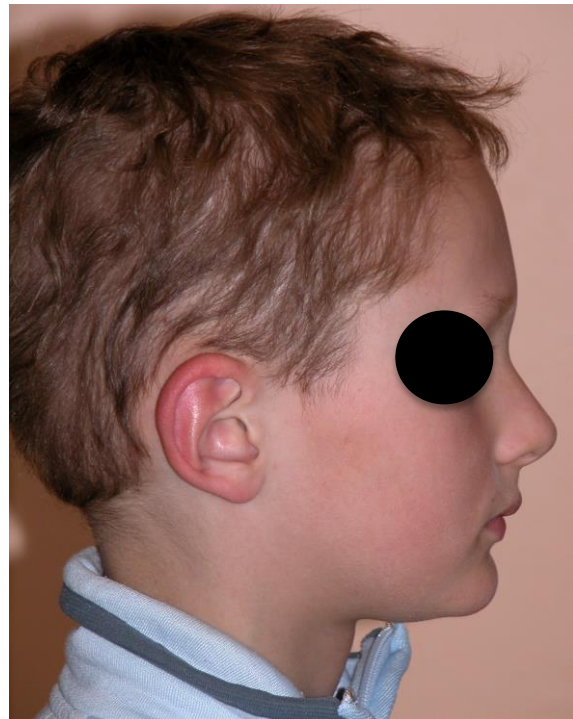
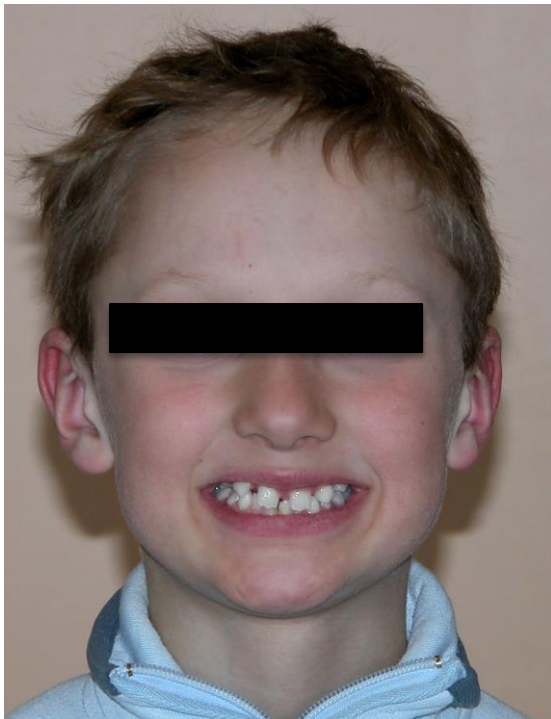
Figure 41: Photographie de Benjamin, vue de face et vue de profil, en 2005 (document service d'Orthopédie Dento-Faciale)

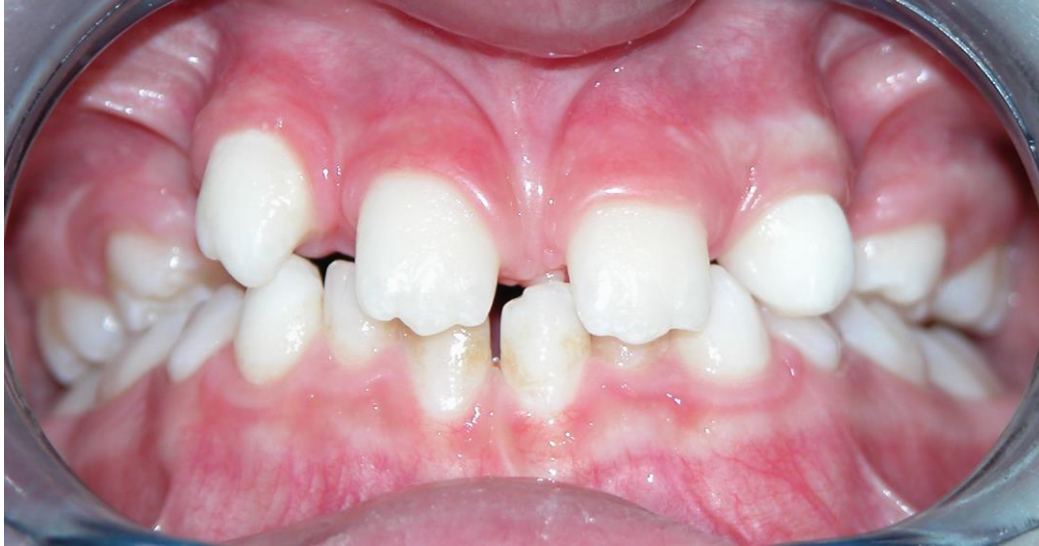

Figure 42: Situation clinique en 2005 (document service d'Orthopédie Dento-Faciale)

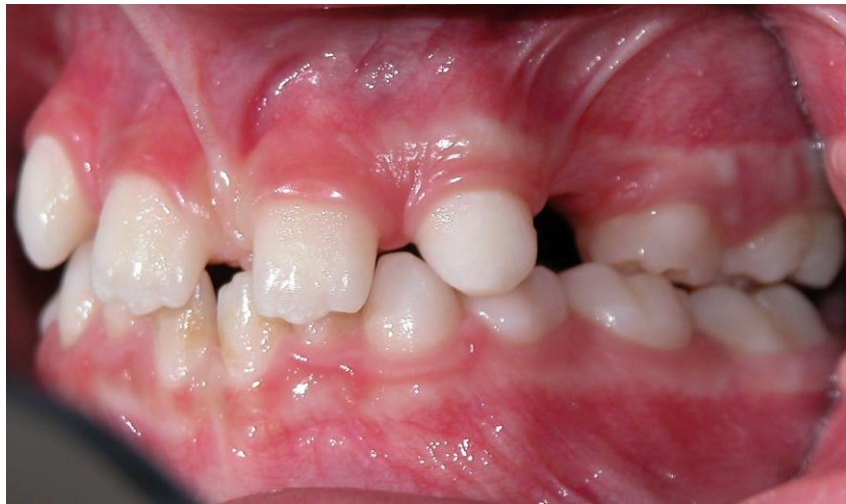

Figure 43 : Photographie de l'occlusion de Benjamin, vue de profil, côté gauche (document service d'Orthopédie Dento-Faciale)

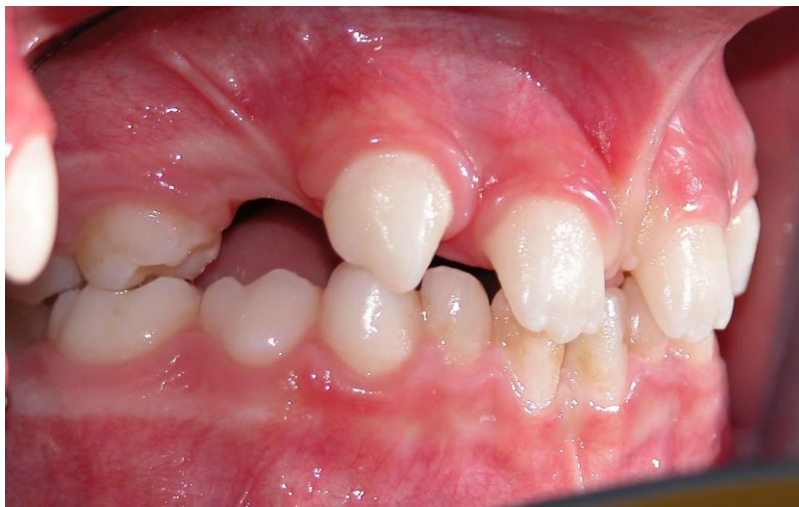

Figure 44 : Photographie de l'occlusion de Benjamin, vue de profil, côté gauche (document service d'Orthopédie Dento-Faciale)

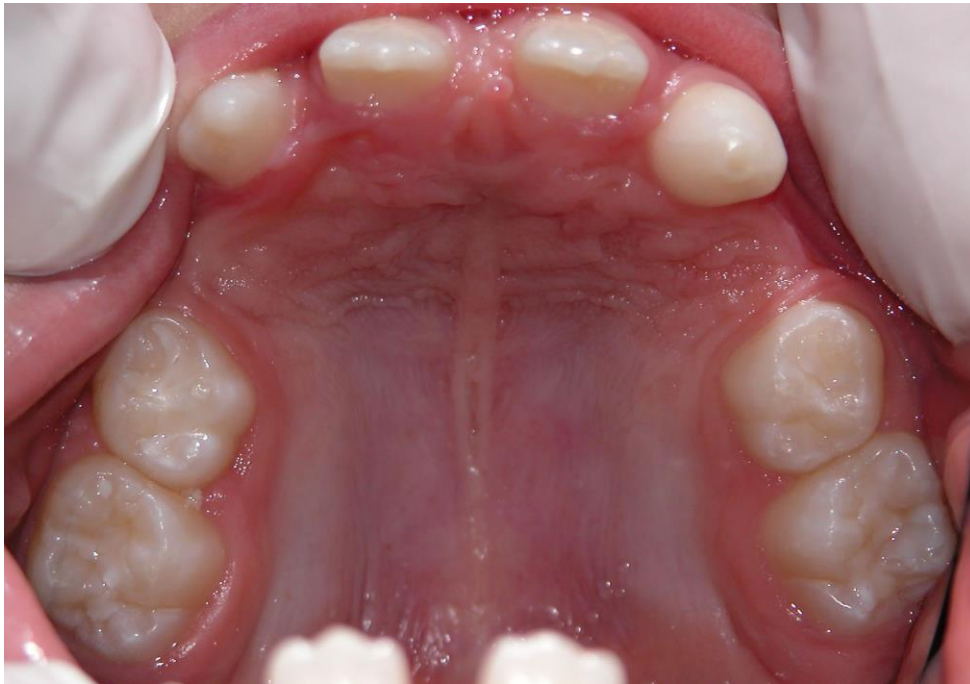


Figure 45: Denture maxillaire, photographie en miroir, en 2005 (document service d'Orthopédie Dento-Faciale)

Des empreintes d'étude sont faites afin d'envisager un plan de traitement qui sera proposé en février 2005 à Benjamin et à sa maman.

Il s'agit de prévoir un multi-attaches pour resserrer le diastème entre 11 et 21 et pour distaler les 13 et 63, à moyen terme ; ainsi que de prévoir la pose d'implants en 12 et 22, puis en 23 quand 63 sera tombée, à plus long terme.

A l'arcade inférieure, il faut s'assurer de l'évolution de 42 et 43 et prévoir de maintenir 75 le plus longtemps possible. Il est décidé de ne pas remplacer 32.

En mars 2005, la maman préfère patienter avant de commencer le traitement.

En juin 2005, Benjamin revient en consultation, sa maman pense que l'espace s'ouvre entre 11 et 21, mais après vérification sur les moulages, il n'y a aucune différence. L'hygiène est très mauvaise.

Benjamin conserve sa plaque maxillaire.

En mars 2007, Benjamin a perdu la 82. Il est donc décidé d'extraire la 72 pour permettre l'évolution de la 42. Des empreintes alginate sont faites et une plaque inférieure est posée.

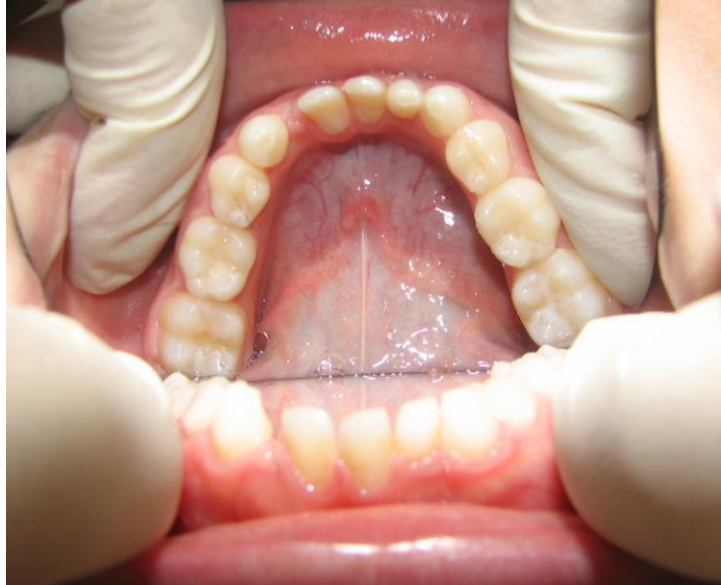

Figure 46: Photographie en miroir avec 82 absente (documentservice d'Orthopédie Dento-Fcaiale)

En octobre 2007, Benjamin revient en consultation. La plaque supérieure est cassée. Des empreintes sont faites pour refaire un nouvel appareil.

En 2008, les dents 42 et 43 évoluent.

En janvier 2009, Benjamin perd sa 65, la 25 évolue. Il est décidé d'extraire la 55 pour permettre l'évolution de la 15.

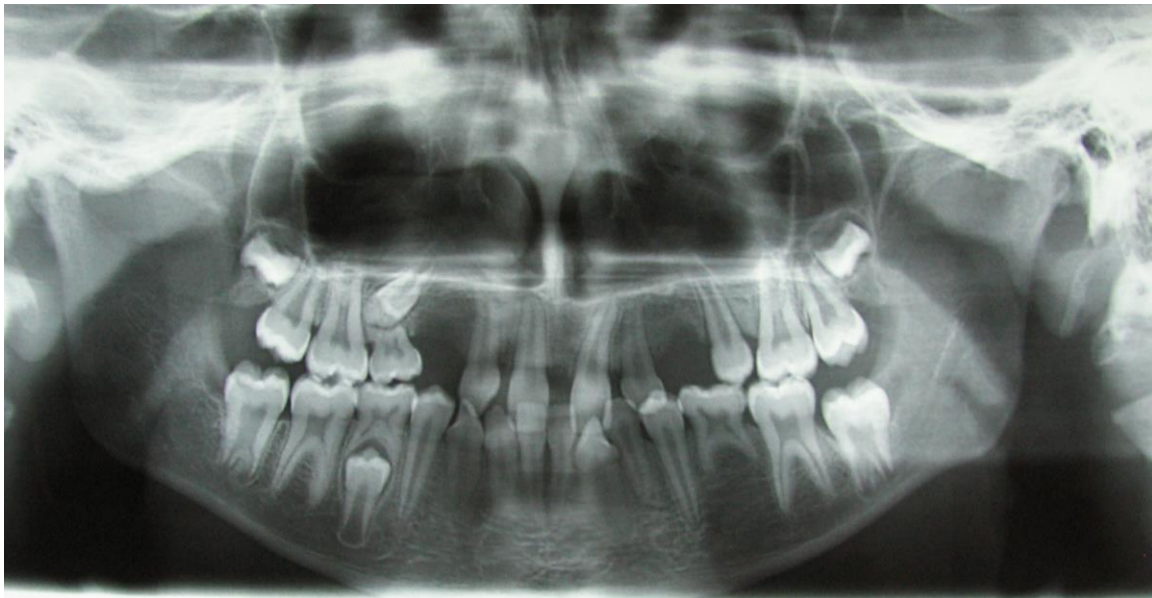

Figure 47: Radiographie panoramique de Janvier 2009 (document service d'Orthopédie Dento-Faciale)

En décembre 2009, la plaque maxillaire est de nouveau cassée. Des empreintes supérieure et inférieure sont faites ainsi que des cires pour refaire une nouvelle plaque maxillaire. De plus, la 15 apparaît sur l'arcade.

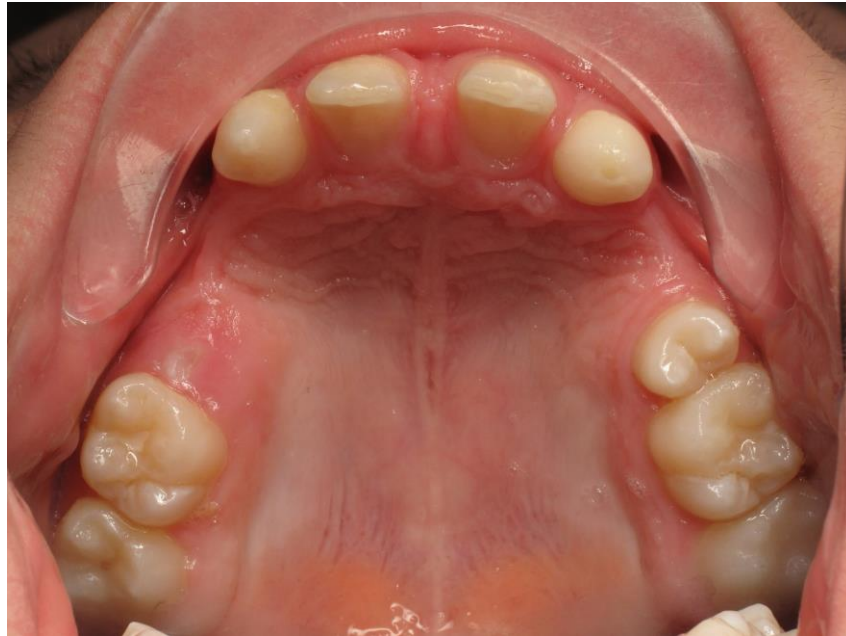


Figure 48: Photographie avec évolution de la dent n°15 (document service d'Orthopédie Dento-Faciale)

En 2011, le frère de Benjamin est venu en consultation au service d'odontologie pédiatrique de la Faculté de Chirurgie Dentaire de Nancy pour un contrôle. Une radiographie panoramique lui a été prescrite, pour rechercher une éventuelle oligodontie. Sa formule dentaire est normale.

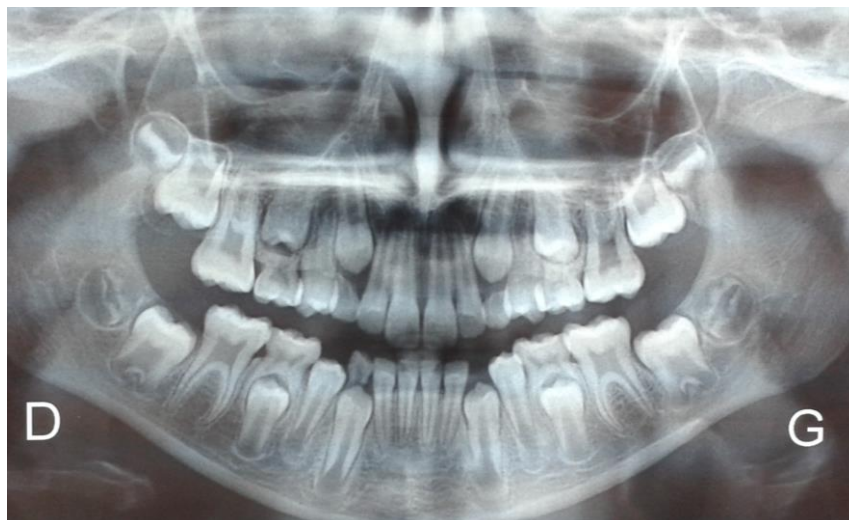

Figure 49 : Radiographie panoramique du frère de Benjamin (document d'Orthopédie Dento-Faciale)

En 2013, il est décidé d'ouvrir les espaces 12 et 22, de resserrer 11 et 21, un multi-attaches est posé à l'arcade supérieure. Les canines doivent être distalées. Il faut meuler la 14 prothétique pour permettre le recul de la 13. Ceci permettra la pose d'implants en 12 et 22.

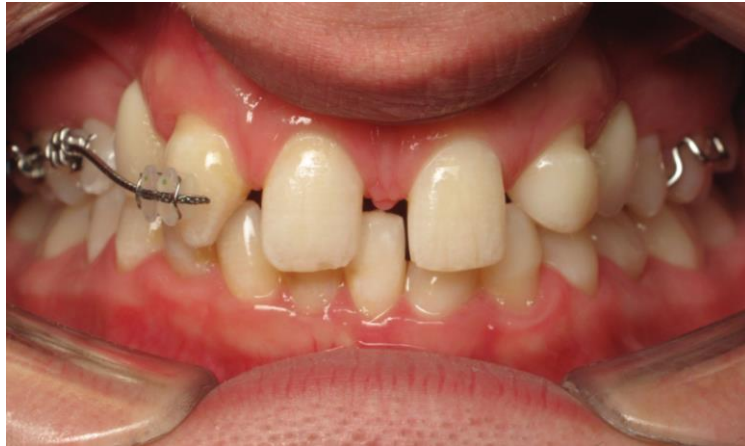

Figure 50 : Photographie , vue de face, avec la première étape du traitement par multi-attaches, décembre 2013 (document Docteur TERRASSE)

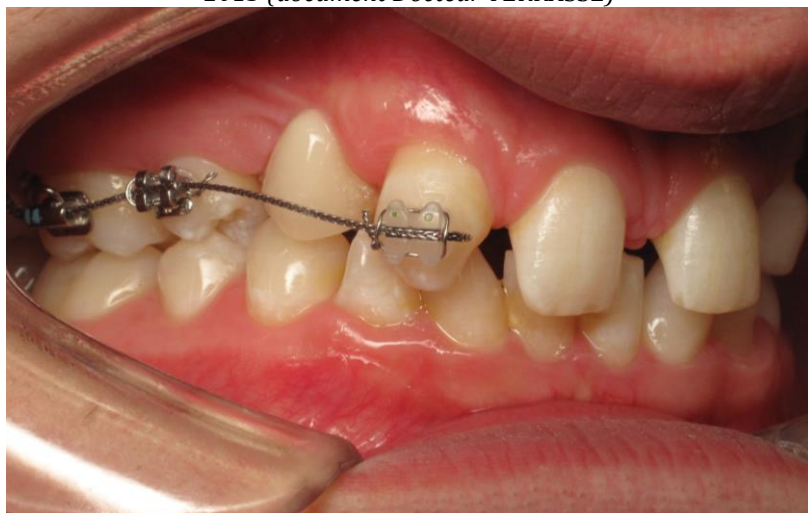


Figure 51 : Photographie, vue de profil, avec la première étape du traitement multi-attaches, décembre 2013 (document Docteur TERRASSE)

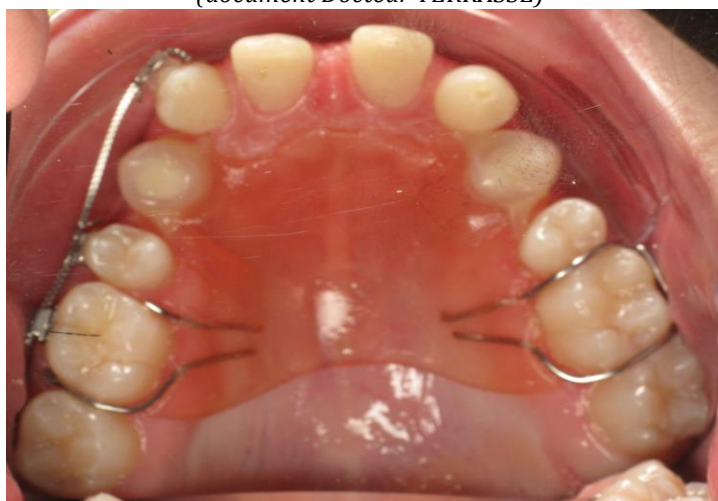


Figure 52 : Vue endobuccale de la plaque maxillaire (document Docteur TERRASSE)

III. Cas clinique n°3

Anamnèse

Mélina, née le 30 octobre 2002, âgée de 8 ans est adressée en consultation en Novembre 2010 au service d'Odontologie Pédiatrique de la Faculté de chirurgie dentaire de Nancy.

Elle est la première d'une fratrie de 2 enfants et suit une scolarité ordinaire en CE2.

La consultation fait suite à l'inquiétude des parents, Mélina n'a perdu que 2 dents.

Antécédents familiaux

Des antécédents d'agénésies sont connus dans la famille : son papa a une agénésie d'une prémolaire, sa grand-mère paternelle, née en 1953, a une agénésie qui n'est pas précisée, le demi-frère de sa grand-mère paternelle, né en 1989, a une agénésie de 41, la demi-sœur de sa grand-mère paternelle a une agénésie de 45, née en 1984.

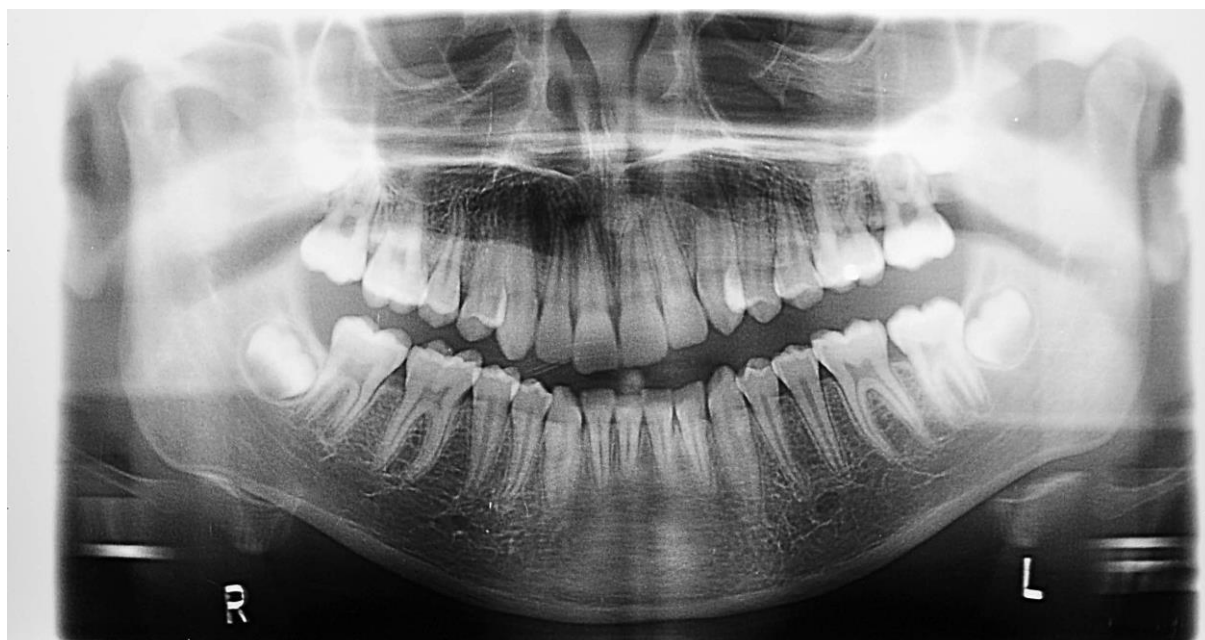

Figure 53 : Radiographie panoramique de 2001 du demi-frère de la grand-mère paternelle de Mélina, présentant une agénésie de 41 (document Docteur DROZ)

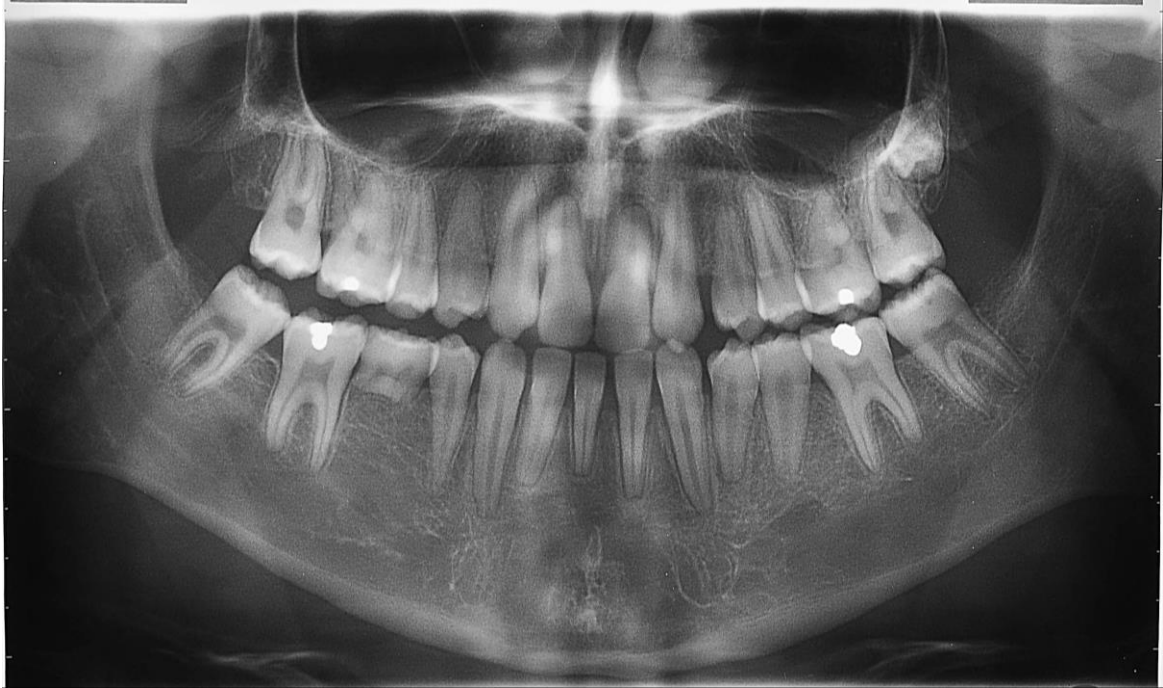

Figure 54 : Radiographie panoramique de 1999 de la demi-sœur de la grand-mère paternelle de Mélina, présentant une agénésie de 45. (document Docteur DROZ)

Examen clinique et radiographique

Mélina est en phase d'évolution de denture mixte et présente le schéma dentaire suivant lors de sa première consultation :

55 54 53 52 11 21 62 63 64 65
85 84 83 82 81 71 72 73 74 75

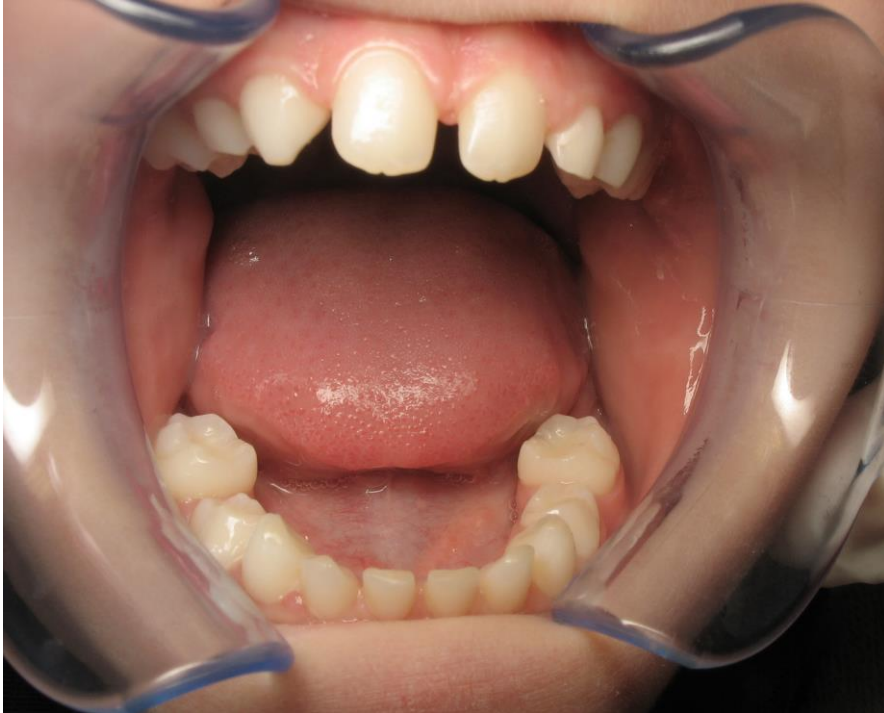

Figure 55: Situation Clinique initiale, photographie bouche ouverte de Mélina (document Docteur DROZ)

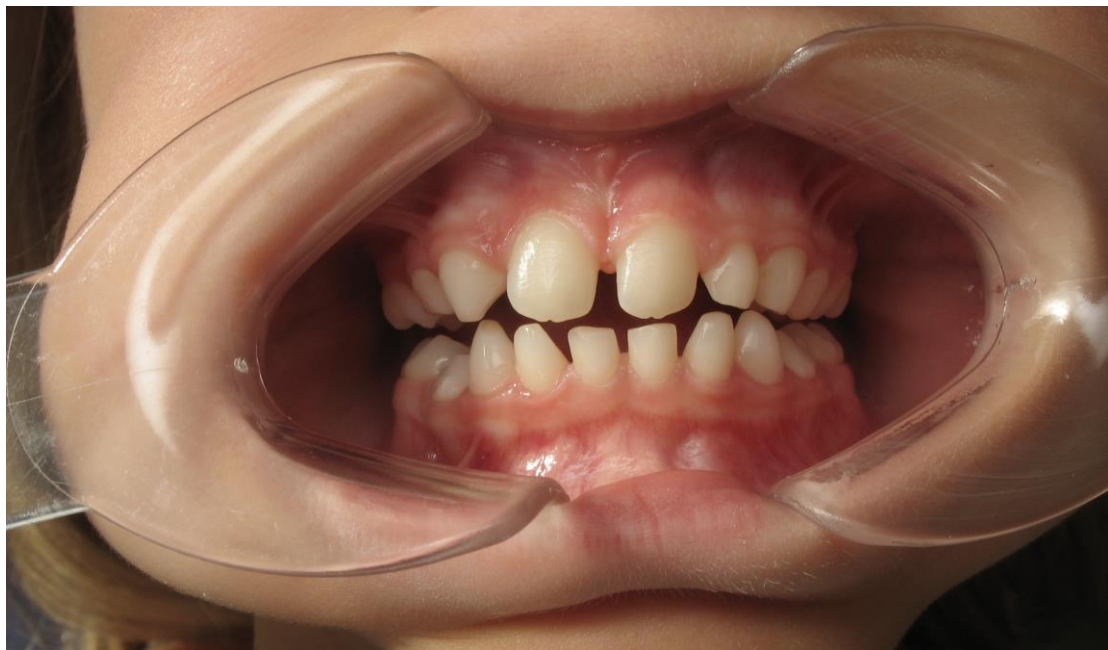

Figure 56: Situation clinique initiale (document Docteur DROZ)

A la suite de cette première consultation, une radiographie panoramique est demandée pour Mélina en 2010. Elle confirme la présence d'une oligodontie. En effet des agénésies multiples sont observées, les seules dents permanentes présentes sont 11, 21 et 17. De plus, les dents 84 et 74 sont ankylosées, ce qui peut engendrer une perte de volume osseux.

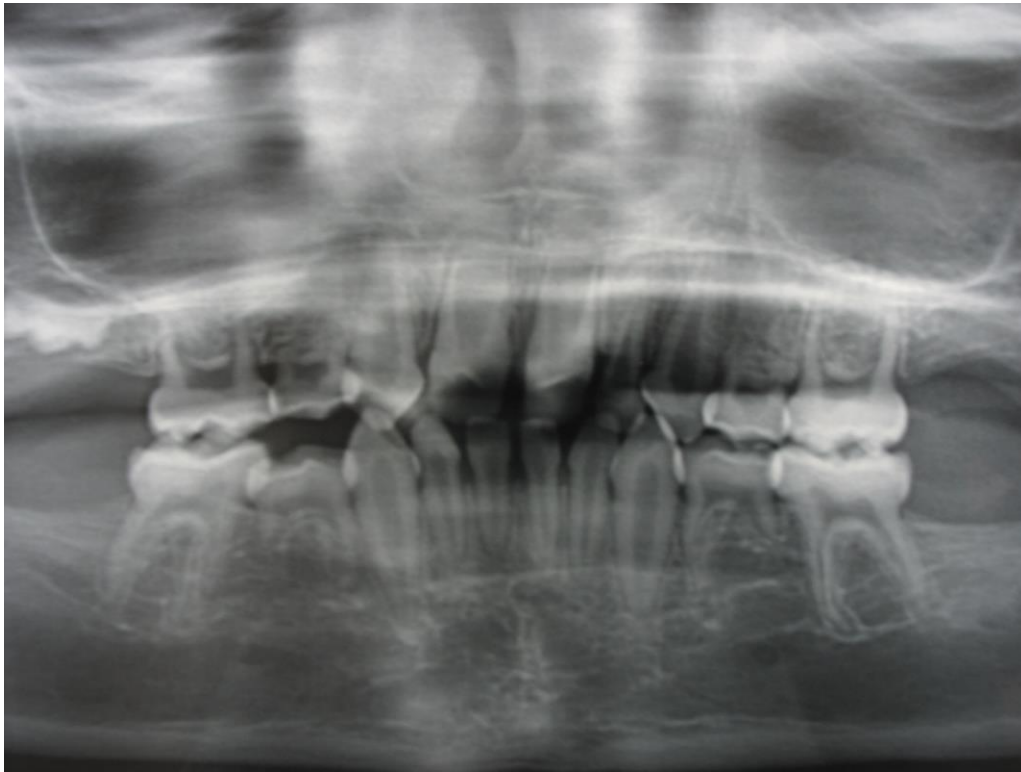

Figure 57 : Radiographie panoramique initiale (document Docteur DROZ)

Prise en charge

Mélina est adressée en consultation génétique en mai 2011. Le Professeur Leheup ne trouve aucun signe anormal clinique associé à l'oligodontie chez Mélina et confirme que celle-ci ne présente pas de dysplasie ectodermique.

Son médecin traitant fait une demande de prise en charge d'une affection de longue durée à l'Assurance Maladie. Celle-ci est acceptée et établie jusqu'en Mai 2016. Elle peut être actualisée ensuite si l'état de santé de Mélina le nécessite. Les actes pris en charge à 100% sont précisés, les autres, qui ne sont pas directement liés au traitement de cette affection seront remboursés au taux habituel de la Sécurité Sociale. Un volet remis au médecin traitant est destiné aux parents, qui doivent le présenter lors des consultations en rapport avec son affection.

Mélina a été adressée au service d'orthopédie dento-faciale du centre de soins afin d'établir un plan de traitement commun avec le service d'odontologie pédiatrique.

Il est proposé de réaliser une radiographie panoramique pour son petit frère Justin, âgé de 5 ans en 2012 dans le cadre d'une consultation au service d'odontologie pédiatrique de la Faculté de Nancy, pour un dépistage d'une éventuelle oligodontie. La radiographie indique une formule dentaire normale.

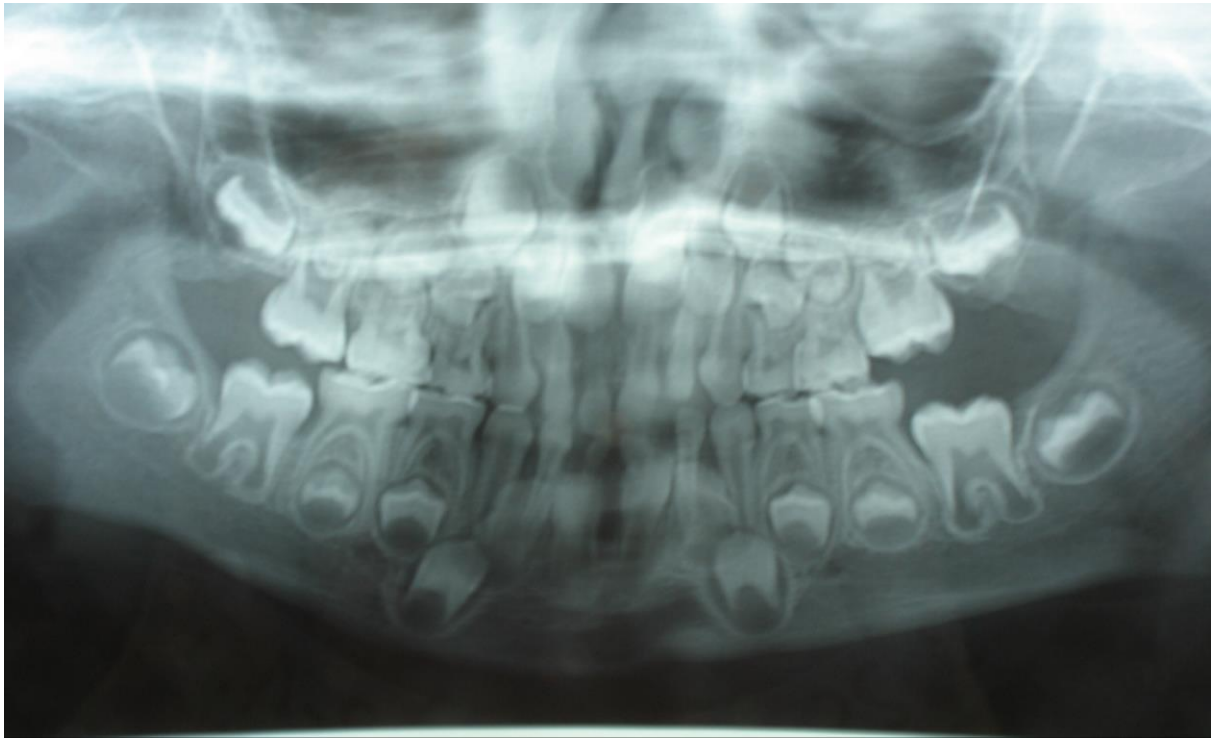

Figure 58: Radiographie panoramique de Justin, 5 ans (document Docteur DROZ)

IV. Cas clinique n°4

Anamnèse

Camille, née le 22 Mai 2004, se présente en consultation au service d'Odontologie Pédiatrique de la Faculté de chirurgie dentaire de Nancy en Novembre 2005, car sa maman est très inquiète au sujet du retard d'éruption des dents de Camille et des malformations sur les dents présentes en bouche.

Son papa est atteint de dysplasie ectodermique hypohidrotique avec unemutation faux sens exon 2 gène EDA. Cette dysplasie ectodermique hypohidrotique est la forme récessive liée à l'X. Dans cette forme, les hommes porteurs de la mutation ont une forme complète de la maladie tandis que les femmes ont une forme le plus souvent atténuée.

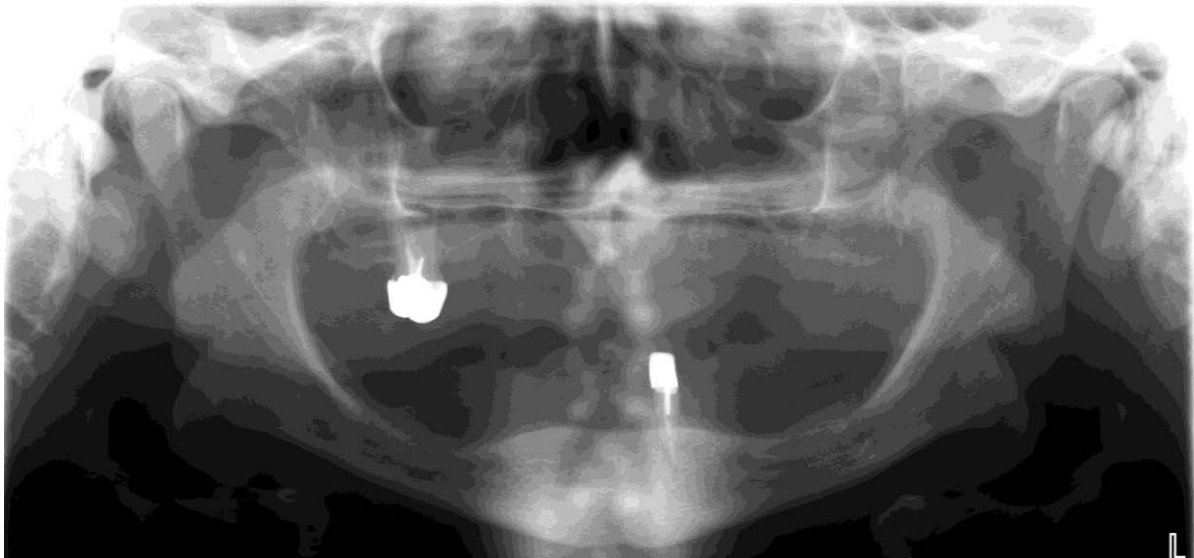

Figure 59 : Radiographie panoramique du papa de Camille, agénésies de toutes les dents sauf 2 (document Docteur CLAUSS)

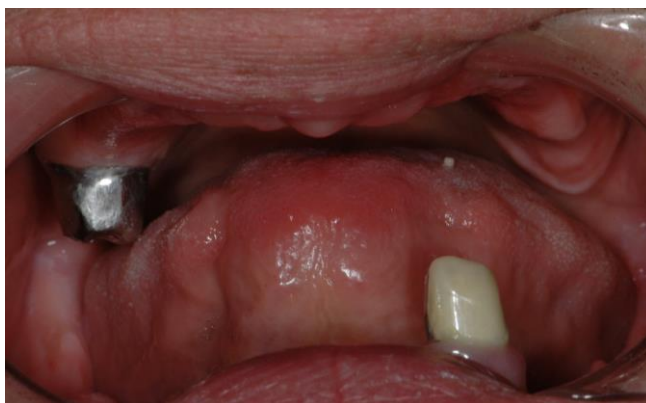

Figure 60 : Vue endobuccale du papa de Camille (document Docteur CLAUSS)

Examen clinique, radiologique

En 2005, à 1 an, Camille présente des signes évoquant une dysplasie ectodermique.

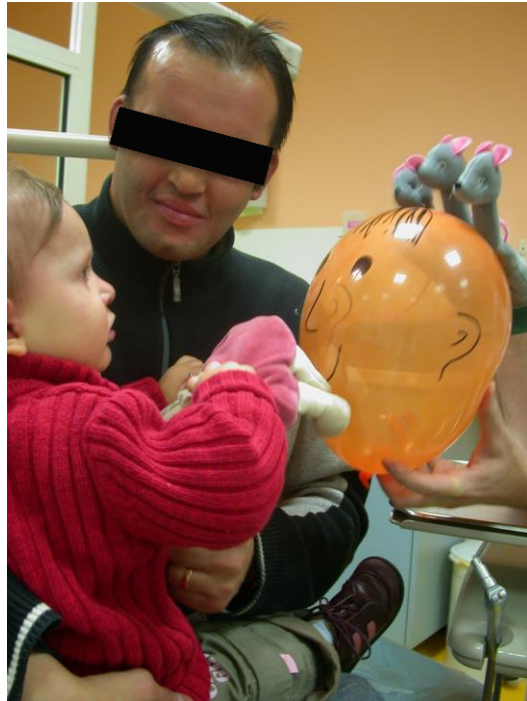

Figure 61 : Photographie de Camille à l'âge de 1 an avec son papa (document Docteur DROZ)

-Au niveau exobuccal

Camille présente un phénotype facial suggérant une dysplasie ectodermique, avec une dysmorphose et une hyperpigmentation péri-orbitaire.

-Au niveau endobuccal

En novembre 2005, Camille a uniquement 2 dents présentes sur l'arcade (52 et 62) et celles-ci sont conoïdes.

A la demande de la maman de Camille, auprès du médecin, une radiographie panoramique a été réalisée mais celle-ci est inexploitable, la patiente était trop petite pour permettre ce genre d'examen radiographique.

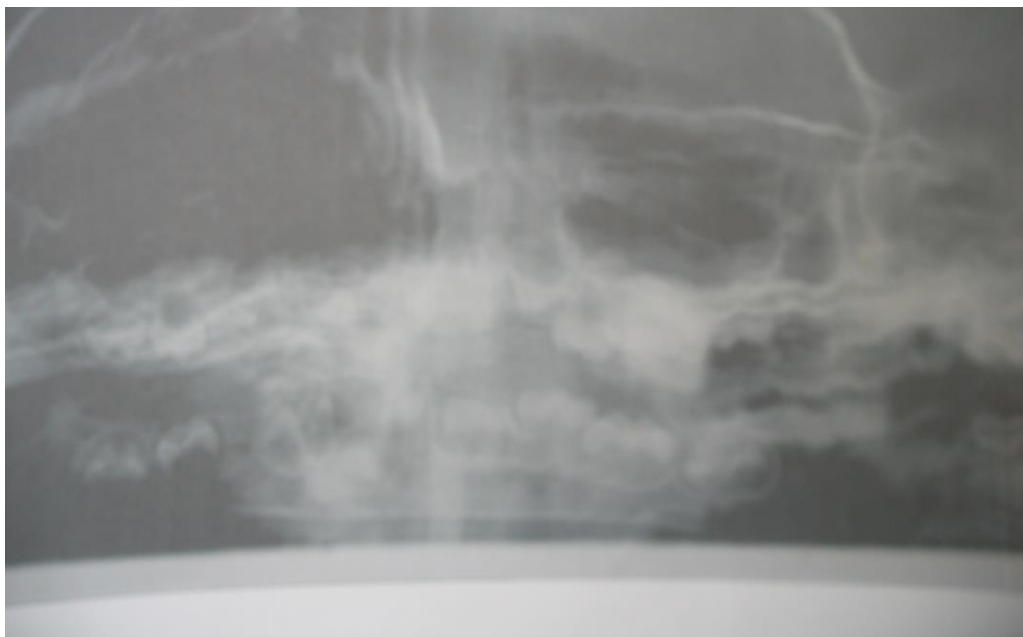


Figure 62 : Radiographie panoramique de Camille réalisée à l'âge de 1 an (document Docteur DROZ)

Prise en charge bucco-dentaire

Un suivi régulier est mis en place pour vérifier l'évolution des dents.

En mars 2006, un meulage des pointes incisives (52 et 62) est réalisé pour atténuer l'aspect canin. Les dents sont protégées à l'aide d'un vernis fluoré pour éviter toute sensibilité.

En juin 2006, les dents 54, 55, 64, 65, 74 et 84 apparaissent en bouche.

Le schéma dentaire en septembre 2006 est :

<u>55</u>	<u>52</u>	<u>62</u>	<u>64 65</u>
85 84	81 71	74 75	

En novembre 2006, l'incisive maxillaire gauche est maquillée afin de lui donner une forme convenable. Il en est de même pour l'incisive maxillaire droite en décembre 2006.

En décembre 2006, Camille est adressée à l'hôpital Necker, par son médecin, au Centre de référence des Génodermatoses (Professeur Bodemer). Le diagnostic de dysplasie ectodermique est posé. Le diagnostic moléculaire est une mutation faux sens exon 2 gène EDA. Camille est une vectrice hétérozygote avec un phénotype dentaire relativement sévère.

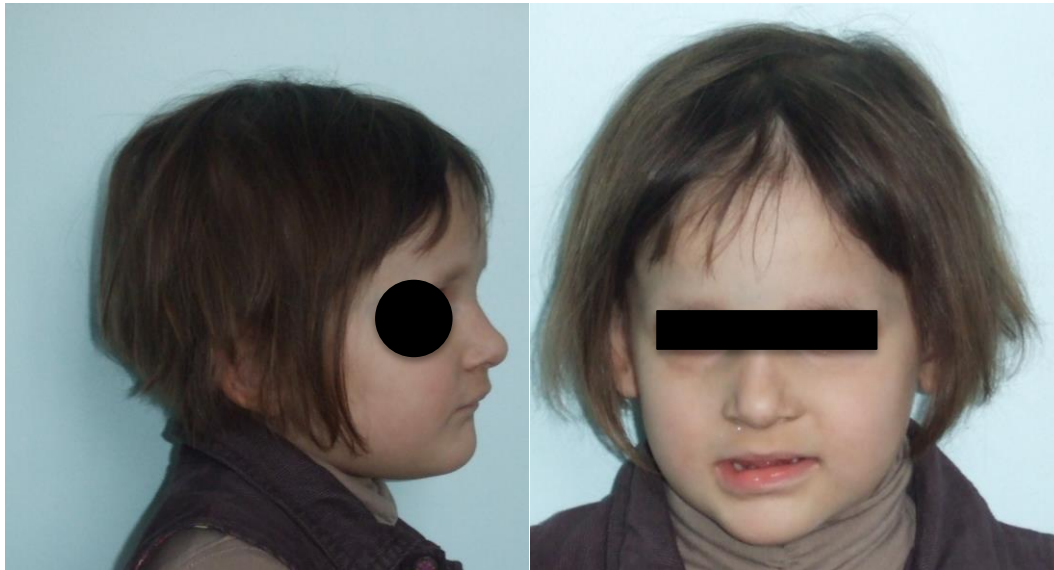

Figure 63: Photographie de Camille, vue de profil et vue de face (document Docteur CLAUSS)

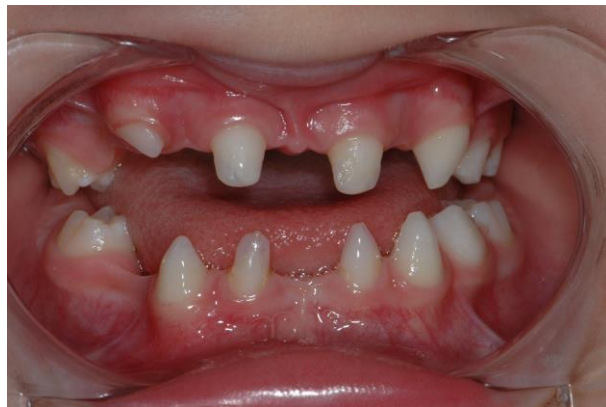

Figure 64 : Vue endobuccale de Camille (document Docteur CLAUSS)

En janvier 2007, 71 et 81 sont également restaurées pour leur donner un aspect moins conoïde.

En juin 2007, des empreintes d'étude sont réalisées afin d'évaluer les espaces inter-incisifs.

En octobre 2007, le schéma dentaire est le suivant :

<u>55</u>	<u>53 52</u>	<u>62 63 64 65</u>
85	83 81 71	73 74 75

En 2008, le Docteur Droz devant l'inquiétude de la maman adresse Camille au Centre de référence des pathologies buccales de Strasbourg (Docteur Clauss).

En décembre 2010, Camille est revue en consultation par le Docteur Clauss, les incisives permanentes ont fait leur éruption, les anomalies morphologiques de 11 et 21 sont traitées au composite.

Les 31 et 41 ont une morphologie conoïde et une microdontie plus prononcée. Pour le moment, il n'y a pas assez d'espace pour faire une prothèse amovible partielle. Le Docteur Clauss suit régulièrement l'évolution des dents de Camille.

Sa petite sœur Lison est vue également en consultation au centre de référence de Strasbourg, elle présente une microdontie des incisives temporaires mandibulaires qui sont très coniques. Elle présente peu d'agénésies, uniquement la dent n°62 en denture temporaire, avec un tableau modéré également en denture permanente.

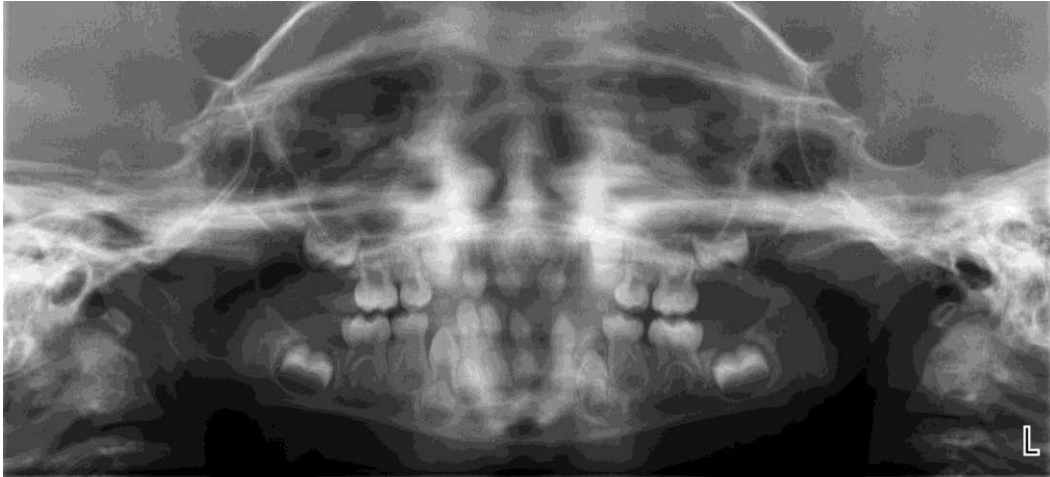

Figure 65: Radiographie panoramique de Lison (document Docteur CLAUSS)

V. Cas clinique n°5

Anamnèse

En 2011, Manon, âgée de 14 ans en classe de 4e, 3^e de sa fratrie, se présente en consultation dans le service d'odontologie pédiatrique de la Faculté de chirurgie dentaire de Nancy sur les conseils du Professeur Leheup. Cette patiente a été adressée en consultation de génétique à la demande de son médecin traitant en 2010.

Le Professeur Leheup a conclu en l'absence de dysplasie ectodermique.

Examen clinique et radiologique

-Au niveau exobuccal

Le Professeur Leheup lors de l'examen physique réalisé chez Manon n'a pas mis en évidence de signes cutanés au niveau des ongles, des cheveux, de la peau libre et des glandes sudoripares qui pourraient faire discuter d'une dysplasie ectodermique.

Il n'y a pas non plus d'anomalie des avants bras ou des seins.

Il s'agit donc d'une hypodontie isolée.

-Au niveau endobuccal

L'enfant est en phase de denture adulte jeune.

La patiente s'est présentée avec une radiographie panoramique faite préalablement à la demande de son médecin.

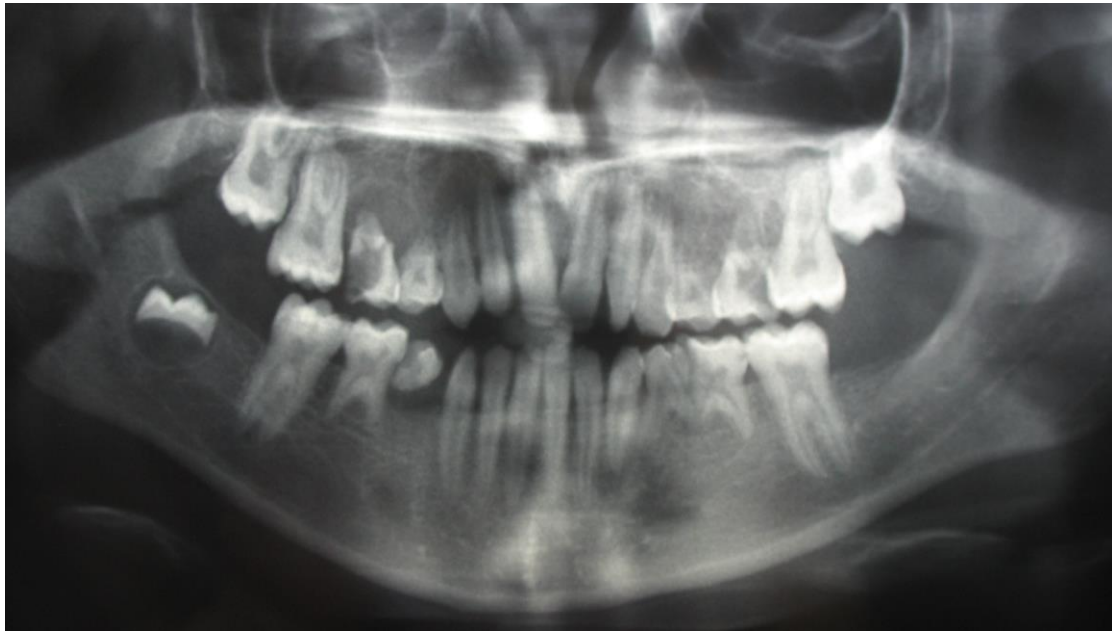

Figure 66: Radiographie panoramique initiale (document Docteur Droz)

Cet examen confirme l'oligodontie : il y a agénésie de 13 dents permanentes. En ce qui concerne le maxillaire, 13-14-15-23-24 et 25 sont absentes. Au niveau mandibulaire 33-34-35-37-44-45 et 47 sont absentes. De plus, Manon présente des premières molaires maxillaires temporaires (54 et 64) rhizalysées, ainsi qu'une atteinte pulpaire et un kyste au niveau de 55. La 84 présente une résorption avancée.

Des atteintes carieuses sont à noter au niveau des molaires temporaires et permanentes.

Au niveau orthodontique, Manon présente des malpositions des incisives maxillaires permanentes, avec une proalvéolie maxillaire, associée à une infraalvéolie, une endoalvéolie maxillaire, une classe II et une rétroalvéolie mandibulaire. Ces malpositions sont principalement en rapport avec la persistance de la succion du pouce.

Prise en charge bucco-dentaire

Manon est adressée en consultation pluri-disciplinaire à Strasbourg au centre de référence pour les manifestations bucco-dentaires des maladies rares. De cette consultation, il a été décidé qu'il semblait important de temporiser en conservant toutes les dents temporaires restaurables. 55 et 65 doivent être extraites, au vue des atteintes carieuses et de la lésion infectieuse au niveau de 55. De plus, la succion du pouce doit être arrêtée, préalablement à la mise en place du traitement orthodontique.

Les dents temporaires seront conservées, ce qui permettra de temporiser jusqu'à la fin de la croissance. Si les premières molaires temporaires maxillaires ne peuvent pas être maintenues de par leur résorption, une réhabilitation prothétique maxillaire par prothèse adjointe, dans un premier temps, pourra être réalisée après la phase des avulsions et des soins.

A plus long terme, à la fin de la croissance squelettique, une réhabilitation implanto-prothétique au niveau des secteurs latéraux maxillaires et mandibulaires serait indiquée. Manon pourra bénéficier d'une prise en charge d'un traitement implantaire et prothétique à l'âge adulte.

Au niveau orthodontique, la mise en place d'une plaque maxillaire d'expansion est indiquée, associée à un traitement multi-attaches et des élastiques de classe II.

CONCLUSION

Comme nous avons pu le constater précédemment la prévalence des agénésies dentaires multiples est faible, mais la réhabilitation de ces cas reste toujours complexe. Elle fait appel à des solutions guidées par une gestion programmée d'une situation évolutive. Les décisions thérapeutiques qu'elles soient initiales, transitoires ou semi-définitives sont toujours initiées par le pronostic et la perception de l'aboutissement des traitements à l'âge adulte. Les traitements nécessitent une collaboration pluridisciplinaire dans laquelle doivent intervenir l'odontologie pédiatrique, l'orthodontie, l'odontologie conservatrice, la prothèse et la chirurgie. Cette stratégie doit être planifiée précocement afin d'utiliser toutes les ressources possibles lors du développement de l'enfant. Elle permet de préparer tous les éléments qui supporteront les futures prothèses dans les meilleures conditions possibles. Les parents et l'entourage de l'enfant doivent être correctement informés, motivés et impliqués dans la gestion du traitement choisi pour devenir les meilleurs collaborateurs de l'équipe soignante durant toutes les étapes transitoires du traitement accompagnant la croissance de l'enfant. L'absence de dents implique non seulement des problèmes fonctionnels comme l'élocution, la mastication, la croissance faciale... Mais également un problème majeur pour ces patients : l'absence de vie sociale. Ces jeunes patients aspirent à une vie normale, sans être sans arrêt « montrés du doigt » du fait de leur différence. L'équipe soignante a pour but de rétablir les problèmes fonctionnels mais c'est en redonnant une vie sociale à ces patients qu'elle obtiendra toute leur confiance. C'est de cette confiance que naîtront la collaboration et l'implication indispensables du jeune patient et de son entourage pour réaliser le traitement complexe tant sur le plan technique que sur le plan psychologique. Le traitement prothétique constitue la prise en charge de première intention mais en cas d'instabilité ou d'intolérance prothétique, la HAS accorde la possibilité d'implants précoces. La HAS a émis un avis favorable pour la mise en place d'implants dans la région symphysaire mandibulaire. Cette technique d'implantation provisoire de l'enfant avant la fin de la croissance devrait permettre de pouvoir répondre à des situations complexes. A l'avenir, d'autres traitements seront probablement envisagés avec l'opportunité de conserver les cellules souches dentaires pour un usage autologue.

TABLE DES ILLUSTRATIONS

- Figure 1: Calendrier dentaire, édition ENPS en partenariat avec UFSBD
- Figure 2: Aspect des cheveux dans le cadre d'une dysplasie ectodermique
- Figure 3: Aspect des ongles dans le cas de dysplasie ectodermique
- Figure 4: Aspect des dents dans le cas d'une dysplasie ectodermique
- Figure 5: Faciès d'enfant atteint de dysplasie ectodermique
- Figure 6 :Aspects céphalométriques de la dysplasie ectodermique hypohidrotique liée à l'X (patient âgé de 5 ans atteint d'une oligodontie sévère)
- Figure 7: Mode de transmission de la dysplasie ectodermique hidrotique
- Figure 8: Faciès d'un enfant atteint du syndrome de Christ-Siemens-Touraine
- Figure 9: Radiographie panoramique de Camille, patiente atteinte de dysplasie ectodermique
- Figure 10: Vue endobuccale du papa de Camille, atteint de dysplasie ectodermique
- Figure 11 : Vue endobuccale de Camille, atteinte de dysplasie ectodermique
- Figure 12: Agénésie de 11 dents associée à une importante microdentie
- Figure 13: Radiographie panoramique de Mélina, patiente de 8 ans venue en consultation suite à l'inquiétude de ses parents, Mélina n'a perdu que 2 dents, des cas d'agénésies dont connus dans sa famille.
- Figure 14: Radiographie panoramique de Benjamin à l'âge de 6 ans
- Figure 15: Vue endobuccale de Benjamin à l'âge de 6 ans
- Figure 16: Anomalies morphologiques cranio-faciales faisant partie du tableau clinique des agénésies multiples
- Figure 17: Répartition nationale des centres de référence et de compétence en chirurgie maxillo-faciale et en odontologie
- Figure 18: Parcours de prise en charge diagnostique et thérapeutique des patients atteints de maladie rare
- Figure 19: Radiographie panoramique d'un patient atteint d'agénésies multiples en cours de traitement orthodontique en vue d'un traitement implantaire
- Figure 20: Aspect clinique de deux implants symphysaires
- Figure 21: Radiographie panoramique: quatre dents coniques au maxillaire, mandibule édentée (absence de germes dentaires)
- Figure 22: Attachements boules en position 34-44 sur implants pour une prothèse semi-amovible implanto-portée
- Figure 23: Résultat final
- Figure 24: Situation clinique initiale (Mélanie)
- Figure 25: Photographie de Mélanie avec la prothèse initiale faite par l'orthodontiste
- Figure 26: Radiographie panoramique de Mélanie
- Figure 27: Modèles d'étude maxillaire et mandibulaire
- Figure 28: Photographie de Mélanie, vue de face sans prothèse
- Figure 29: Réglage des cires d'occlusion
- Figure 30: Montage en articulateur avec cires d'occlusion pour augmenter la dimension verticale
- Figure 31: Montage en articulateur sans cires d'occlusion
- Figure 32: Prothèse amovible maxillaire supra-dentaire et bridge mandibulaire antérieur
- Figure 33: Intrados de la prothèse maxillaire
- Figure 34 : Photographie de face avec la prothèse
- Figure 35 : Prothèse fixée transitoire maxillaire, comportant 3 éléments
- Figure 36: Pose de la prothèse, vue de face
- Figure 37: Photographie de Mélanie, vue de face
- Figure 38: Situation clinique initiale en 2003 (Mélanie)
- Figure 39: Photographie avec la plaque maxillaire amovible
- Figure 40: Radiographie panoramique en 2005
- Figure 41: Photographie de Benjamin, vue de face et vue de profil en 2005
- Figure 42: Situation clinique en 2005 (Benjamin)
- Figure 43: Photographie de l'occlusion de Benjamin, vue de profil, côté gauche
- Figure 44: Photographie de l'occlusion de Benjamin, vue de profil, côté droit
- Figure 45: Denture maxillaire, photographie en miroir en 2005
- Figure 46: Photographie en miroir avec 82 absente
- Figure 47: Radiographie panoramique de janvier 2009
- Figure 48: Photographie avec évolution de la dent n°15

Figure 49: Radiographie panoramique du frère de Benjamin
 Figure 50 Photographie, vue de face, avec la première étape du traitement multi-attaches, décembre 2013
 Figure 51: Photographie, vue de profil, avec la première étape du traitement multi-attaches, décembre 2013
 Figure 52: Vue endobuccale de la plaque maxillaire
 Figure 53: Radiographie panoramique de 2001 du demi-frère de la grand-mère paternelle de Mélina, présentant une agénésie de 41
 Figure 54: Radiographie panoramique de 1999 de la demi-sœur de la grand-mère paternelle de Mélina, présentant une agénésie de 45
 Figure 55: Situation clinique initiale, photographie bouche ouverte de Mélina
 Figure 56: Situation clinique initiale (Mélina)
 Figure 57: Radiographie panoramique initiale
 Figure 58: Radiographie panoramique de Justin, 5 ans
 Figure 59: Radiographie panoramique du papa de Camille
 Figure 60: Vue endobuccale du papa de Camille
 Figure 61: Photographie de Camille à l'âge de 1 an avec son papa
 Figure 62: Radiographie panoramique de Camille, réalisée à l'âge de 1 an
 Figure 63: Photographie de Camille, vue de profil et vue de face
 Figure 64: Vue endobuccale de Camille
 Figure 65: Radiographie panoramique de Lison
 Figure 66: Radiographie panoramique initiale

Tableau 1: Exemples d'oligodontie syndromique

Tableau 2: Pourcentage d'agénésies selon les dents les plus fréquemment absentes au maxillaire

Tableau 3: Pourcentage d'agénésies selon les dents les plus fréquemment absentes à la mandibule

Tableau 4 : Fréquence des différentes dents affectés par l'agénésie en fonction du genre des sujets

Tableau 5: Tableau regroupant les prévalence d'agénésie dans la population générale, en pourcentage, par continent, avec un intervalle de confiance de 95%

Tableau 6 : Phénotypes dentaires liés aux mutations de PAX9. Diagramme représentant la répartition des agénésies dentaires des cas publiés

Tableau 7 : Phénotypes dentaires liés aux mutations de MSX1. Diagramme représentant la répartition des agénésies dentaires des cas publiés

Tableau 8: Syndromes associés à des anomalies du nombre de dents

Tableau 9 : Syndrome avec atteinte de la denture

Tableau 10 : Classification des gènes et des protéines impliqués dans les dysplasies ectodermiques

BIBLIOGRAPHIE

1. AJACQUES JC

Anomalies dentaires

Encycl. Med. Chir. Stomatologie-Odontologie, 1993, 22032-H-10, 16p

2. ALCAN T., BASA S., KARGUL B.

Growth analysis of a patient with ectodermal dysplasia treated with endosseous implants : 6-year follow-up, J. Oral Rehabil. 2006 ; 33(3) : 175-182

3. ALLALI J., ROCHE O., MONNET D., BREZIN A., RENARD G., DUFIER J-L.

Dysplasie ectodermique anhidrotique : « l'ameibomie congenitale », J. Fr. Ophthalmol. 2007 ; 30(5) : 525-528

4. ALBERS D.

Ankylosis of teeth in the developing dentition, Quintessence Int. 1986; 17(5): 303-308

5. ARTIS J-P, ARTIS M, ROCHON G, BOUSSES de FOURCAUD C, BOISSARD

Conséquences dentaires et maxillo-faciales de la dysplasie ectodermique anidrotique, Actual. Odonto-stomatol., 1992; 180: 773-789

6. AURIOL M.M, LE CHARPENTIER Y, LE NAOUR G.

Encycl. Méd. Chir. Stomatologie-Odontologie,2000, 22-007-A-10, 13p.

7. BAKODY R, LELEKEST

Traitement prothétique de l'anodontie complète et partielle chez l'enfant, Pédod. Fr. 197 ; 8: 143-146

8. BARBERIA E, SAAVEDRA D, ARENAS M, MAROTO M.

Multiple agenesis and anhidrotic ectodermal dysplasia : a comparative longitudinal study of dental similarities and genetic differences in two groups of children.

Eur. J. Paediatr. Dent. 2006; 7(3): 113-21

9. BASSIGNY F.

Manuel d'orthopédie dento-faciale, Paris : Masson, 1982. 210p

10. BECKTOR et coll. Et KEARNS et coll.

Growth analysis of a patient with ectodermal dysplasia treated with endosseous implants: a case report. *Int J. Oral Maxillofac. Implants.* 2001; 16(6): 864-874

11. BECKTOR et coll. Et KEARNS et coll.

Placement of endosseous implants in children and adolescents with hereditary ectodermal dysplasia, *Oral Surg., Oral Med., Oral Pathol., Oral Radiol. Endod.* 1999; 88(1): 5-10.

12. BEIKLER T, FLEMMING TF

Implants in the medically compromised patient, *Crit. Rev. Oral Biol. Med.* 2003; 14(4) : 305-316

13. BERDAL A, MOLLA M, BAILLEUL-FORESTIER I, ARTAUD C, VERLOES A, NAULIN-IFI C., ELION J

Odontogénétique, *Encycl. Méd. Chir. Médecine buccale*, 2008, 28-090-M-10, 44p.

14. BERGENDAL B.

Prosthetic habilitation of a young patient with hypohidrotic ectodermal dysplasia and oligodontia : a case report of 20 years of treatment, *Int. J. Prosthodont.*, 2001; 14(5) : 471-479

15. BERGENDAL B.

The role of prosthodontists in habilitation and rehabilitation in rare disorders : the ectodermal dysplasia experience, *Int. J. Prosthodont.* 2001; 14(5) : 466-70

16. BERGENDAL B.

Children with ectodermal dysplasia need early treatment, *Spec. Care Dentist.* 2002; 22(6) : 212-213

17. BERGENDAL B, Mc ALLISTER A, STECKSEN-BLICKS C.

Orofacial dysfunction in ectodermal dysplasias measured using the Nordic Orofacial Test-Screening protocol. *Acta. Odontol. Scand.* 2009 ; 67 : 377-381

18. BEYAERT J-C, DRUO J-P, ARTAUD C.

La prothèse amovible chez l'enfant en pratique quotidienne pour qui et pourquoi ? *Actual. Odonto-Stomatol.* 1991; 174 : 279-293

19. BLOCH-ZUPAN A.

Manifestations odontologiques des Maladies rares *Alpha Omega News* n°118, 2008, n°118

20. BLOCH-ZUPAN A., SEDANO E., SCULLY C.

Dento/Oro/Craniofacial anomalies and genetics, New York : Elsevier Science, 2012. 250p.

21. BONDARETS N., JONES R.M., Mc DONALD F.

Analysis of facial growth in subjects with syndromic ectodermal dysplasia, a longitudinal analysis, *Orthod. Craniofac. Res.* 2002 ; 5 : 71-84

22. BONIN B, SAFFARDEH A, PICARD A, LEVY P, ROMIEUX G, GOGA D.

Traitement implantaire précoce d'un enfant atteint d'une dysplasia ectodermique anhydrotique, *Rev. Stomatol. Chir. Maxillofac.* 2001 ; 102(6) : 313-317

23. BOUGUES R, LALUQUE J-F

Agénésies multiples : solutions
J. Edgewise, 1989 ; 19 : 111-118

24. BOY-LEFEVRE ML., DE LA DURE MOLLA M., TOUPENAY S., BERDAL A.

Maladies rares et centres de référence, *Rev. Orthop. Dento Faciale*, 2013 ; 47 : 345-353

25. BRABANT H., BRICHARD M.

La paléostomatologie en Belgique et en France, *Acta Stomatol.* 1962 ; 59(3) : 285-355

26. BRABANT H., TWIESELDMANN F.

Observation sur l'évolution de la denture permanente humaine en Europe occidentale, *Bull. Group. Int. Rech. Sci. Stomatol. Odontol.* 1964; 7: 1 et 1965; 8: 3-4

27. BRÄNNSTRÖM M. et al

The hydrodynamics of the dentinal tubule and of pulp fluid. A discussion of its significance in relation to dentinal sensitivity. *Caries Res.* 1967; 1:310-317.

28. BREUNEVAL J.

A propos d'un cas d'agénésies dentaires multiples, *Mem. CECSMO*, Lyon 2002

29. BROTHWELL S.

L'étiologie des agénésies, *Rev. Orthop. Dento Fac.* 1973 ; 7(1) :17-25

30. BRUNNER HG, HAMEL BC, BOKHOVEN

p63 gene mutation and human developmental syndromes, Am. J. Med. Genet. 2002 ; 112 (3) : 284-290

31. BURSTONE ,DE FRANCO, J.C. KOENIG , H.A.

Three dimensional large displacement analysis of orthodontic appliances. J. Biomech., 1976; 9:793-801

32. CALZAVARA-PINTON P., CARLINO A., BENETTI A., DE PANFILIS G.

Pili torti and onychochodysplasia: report of a previously undescribed hidrotic ectodermal dysplasia. Dermatologica, 1991; 182: 184-187

33. CARNEY R.G., CARNEY R.G. Jr.

Incontinentia pigmenti, Arch. Dermatol. 1970; 102: 157-162

34. CHAFAIE A., PORTIER R.

Apport du collage dans le traitement des agénésies dentaires. Cas clinique, Clinic, 1999, 20 (2) : 81-88

35. CHAPELLE P., GRANAT J.

Etude de 459 anomalies dentaires de nombre. Actual. Odonto.-Stomatol.1988, 161 : 49-66

36. CLAUSS F., SCHMITTBUHLM., WALTMANN E., OBRY F., MANIERE MC.

Phénotypes et thérapeutiques implanto-prothétiques précoces de la dysplasie ectodermique hypohidrotique liée à l'X (DEX)
Rev. Orthop. Dento Fac. 2009, 4(3) : 116-130

37. CLAUSS F.

Dysplasie ectodermique liée à l'X : Phénotypes osseux et dentaires chez l'homme et la souris Toby. 251p. Thèse de doctorat : Médecine, Sciences odontologiques: Strasbourg 1 : 2008

38. CLAUSS F., JUNG S., REIBEL A., GARRE-BERNARDIN A-L., MANIERE M-C.

Anomalies dentaires : Que dire ? Que faire ?, Clinic cahier 1, 2009, 29 : 393-468

39. CLAUSS F., CHASSAING N., SMAHI A., VINCENT MC, CALVAS P., MOLLA M, LESOT H, ALEMBIK Y., HADJ-RABBIA S., BODEMER C., MANIERE MC., SCHMITTBUHL M.

X-linked and autosomal recessive Hypohidrotic Ectodermal Dysplasia: genotypic-dental phenotypic findings from a retrospective study of 26 families. Clin. Genet. 2010 ; 78:257-266

40. CLAUSS F, MATHIS R, OBRY F, KAMM Q, PERRIN-SCHMITT F, MANIERE M.C

Prise en charge multidisciplinaire des agénésies dentaires multiples associées aux dysplasies ectodermiques hypohidrotiques, Rev. Orthop. Dento Fac. 2013 ; 47 : 409-420

41. CLOUSTON H.R.

A hereditary ectodermal dystrophy, Can. Med. Assoc. J. 1929 ; 21(1) : 18-31

42. COUSIN

Remarques sur quelques plans et lignes utilisés en céphalométrie téléradiographique, OF. 1972 ; 1(43) : 225

43. CRONIN R.J., OESTERLE L.J., RANLY D.M.

Mandibular implants and the growing patient, Int. J. Oral Maxillofac. Implants , 1994, 9 : 55-62

44. DAVARPANAH M., MOON J.W., YANG L.R., CELLETI R., MARTINEZ H.

Dental Implants in the oral rehabilitation of a teenager with hypohidrotic ectodermal dysplasia : report of a case, Int. J. Oral Maxillofac. Implants, 1997 ; 12 : 252-258

45. DELAIRE J., LOREILLE J-P., CAILLARD P., SARAZIN J.,
Céphalométrie et Orthodontie, Paris : Editions S.N.P.M.D., 1992.316p.

46. DELLA GUARDIA L.,

L'étiologie des agénésies, Rev. Orthop. Dento-faciale, 1973 ; 7 (1) : 17-25

47. DEROZE D, LACOUT J, BLANC

L'implantologie, une solution au problème de l'agénésie
Rev. Orthop. Dento Fac. 1992 ; 26(4) : 491-496

48. DESPLATS J, PORTIER R, DEFAIS F

Dysplasie ectodermique et anhydrotique avec anodontie subtotale
Réhabilitation chez un enfant de 2ans ½, J Odontol. Pédiatr. 1984 ; 41 :27-38

49. DUALE-VICKAEL N., LESCHER J., BOREL JC.

Problèmes posées par l'édentation totale chez l'enfant de moins de 6 ans, Rev. Odontostomatol. Midi Fr. 1983 ; 41 : 133-137

**50. ESCUDERO-PAPOT N., ROUX C, TORRES J-H.,
CHABADEL O., MOULIS E.**

Dysplasie ectodermique anhydrotique le point sur la prise en charge implantaire des enfants atteints, RFOP, 2011 ; 6(2) : 62-66

51. FELLUS P.

Orthodontie précoce en denture temporaire, Paris : CdP, 2003, 132p.

52. FORAY H., JARDEL V.

Enfants atteints du syndrome de Christ Siemens Touraine, Cahiers de prothèse, 2002, 120 : 93p.

**53. FORGIE A.H., THIND B.S., LARMOUR C.J., MOSSEY P.A.,
STIRRUPS D.R.**

Management of hypodontia : restorative considerations Part III, Quintessence. Int. 2005 ; 36 : 437-445

**54. FOTSO J., HUGENTOBLER M., KILIARIDIS S., RICHTER
M.**

Dysplasie ectodermique anhydrotique. Réhabilitation, 2009 ; 110(1) : 50-54

55. FRANTZ D.,

Les agénésies dentaires multiples : études des aspects étiologiques et cliniques, à propos de l'observation d'un cas, Th. Chir. Dent.: Strasbourg : 1993 : n° 490598569

**56. FRAZIER-BOWERS S.A., GUO D-C, CAVENDER A.,
EVANS B., KING T., MILLEWICS D., D'SOUZA R-N.**

A novel mutation in human PAX9 causes molar oligodontia, J. Dent. Res. 2002; 81(2): 129-133.

57. FREIRE-MAIA N., PINHEIRO M

Ectodermal dysplasia: a clinical classification and a causal review
Am. J. Med. Genet. 1994; 53: 153-62

**58. GONZALEZ-ALLO A., CAMPOY M.D., MOREIRA J.,
USTRELL J., PINHO T.**

Tooth agenesis in a Portuguese population, Int. Orthod. 2012; 10(2): 198-210

59. GORLIN R.J, COHEN M.M, LEVIN L.S

Syndromes of the head and neck. New York: Oxford University Press, 1990,
1520p

60. GORLIN R.J., OLD T., ATKINS R.S.,

Autosomal recessive hypohydrotic ectodermal dysplasia: Dental
Manifestations, Oral surg. 1972; 33:736

**61. GUCKES A.D., SCURRIA M.S., KING T.S., McCARTHY
G.R., BRAHIM J.S.**

Prospective clinical trial of dental implants in persons with ectodermal dysplasia.
J. Prosthet. Dent. 2002; 88(1): 21-28

**62. GUCKES AD., BRAHIM J.S., MCCARTHY G.R., RUDY S.F.,
COOPER L.F.**

Using endosseous dental implants for patients with ectodermal dysplasia, J. Am.
Dent. Assoc., 1991; 122(10): 59-62

63. HALL R.K.

Paediatric Orofacial Medicine and Pathology, London: Chapman and Hall,
London 1994, 250 p.

**64. HORI K., BARBEZAT C., SRINIVAZAN M., SCHIMMEL
M., TAMINE K., ONO T., MÜLLER F.**

Impact of lingual plates on the inter-occlusal free way space: a pilot study, J.
Oral Rehab. 2012; 39: 761-766

65. HASELDEN K., HOBKIRK JA, GOODMAN JR, JONES SP

Root Resorption in retained deciduous canine and molar teeth without
permanents successors in patients with severe hypodontia, Int. J. Pediatr. Dent.
2001; 11(3): 171-178

66. HICKEY AJ, VERGO TJ Jr.

Prosthetic treatments for patients with ectodermal dysplasia.
J. Prosthet. Dent. 2001; 86(4): 364-8

67. HIRIGOYEN Y., WILLIAMSON

Agénésies dentaires: Solutions Orthodontiques et Implantaires.
Implanto. 2000 ; 39 : 17-38

68. HUE O, BERTERETCHE MV

Prothese complete. Réalité Clinique. Solutions thérapeutiques, Quintessence Int.
2004

69. ILLOUZ A., CHARRON C.

Les agénésies multiples : décisions et thérapeutiques pluridisciplinaires, Inf.
Dent. 2000 ; 82(21) : 1551-1556

70. JIMENEZ-CASTELLANOS E., CORREA D., CARRO A., LOPEZ M.

Anodontie associée à une dysplasie ectodermale anhidrotique. A propos d'un
cas clinique, Rev. Odontostomatol., 2000 ; 29(1) : 17-22

71. JOHNSON EL., ROBERTS MW., GUCKLES AD., BAILEY LJ., PHILIPS CL., WRIGHT JT.

Analysis of craniofacial development in childre with hypohidrotic ectodermal
dysplasia. Am. J. Med. Genet. 2002 ; 112 : 327-334

72. KASSIR F., AOUAD G., ANTAR F., SFEIR E.

L'agénésie dentaire: à propos de deux cas en denture mixte Chir. Dent. Fr.,
2001; 1016 : 21-26

73. KJAER I.

Can location of tooth agenesis and the location of initial bone loss seen in
juvenil periodontosis be explained by neural developmental fields in the jaws ?
Acta. Odontol. Scand. 1997; 55(1): 70-72

74. KOCH G, POULSEN S

Pediatric dentistry, A clinical approach, Copenhagen, Munksgaard, 2001. 482p.

75. KRAUT R.A.

Dental implants for children: creating smiles for children without teeth, Pract.
Periodont. Aesthet. 1996; 8: 909-913

76. LEDERMANN P.D., HASSEL T.M. HEFTI A.F.

Osseointegrated dental implants as alternative therapy to bridge construction or orthodontics in young patients: seven years of clinical experience, *Pediatr. Dent.* 1993; 15(5): 327-333

77. LEKHOLM U.

The use of osseointegrated implants in growing jaws, *Int. Oral Maxillofac. Implants*, 1993; 8: 243-244

78. LESOT H, CLAUSS F, MANIERE M.C and SCHMITTBUHL M.

Consequences of X-linked hypohidrotic ectodermal dysplasia for the human jaw bone, *Frontiers Oral Biol.* 2009; 93-99

79. LEXNER MO., BARDOW A., BJORN-JORGENSEN J., HERTZ JM., ALMER L., KREIBORG S.

Anthropometric and cephalometric measurements in X-linked hypohidrotic ectodermal dysplasia. *Orthod. Craniofac. Res.* 2007; 10: 203-215

80. LIMME M.

Conduites alimentaires et croissance des arcades dentaires, *Rev. Orthop. Dento Fac.* 2002; 36(3): 289-309

81. LLORY H.

Disparités d'état de santé et des soins bucco-dentaires - France 1988-1991, Paris : CREDES, 1992, 71p.

82. LU P-D., SCHAFFER J.

Hypohidrotic ectodermal dysplasia, *Dermatol. Online J.*, 2008, 14 (10): 22

83. MADLENA M., NAGY G., NEMES J., KESZTHELYI G.

Cardiologic and periodontal screening of children aged 7, 12 and 14 years of age in Debrecen. I. Prevalence of caries and need for treatment, 1994, *Fogorv. S.Z.*, 87 (6) :159-64

84. MARIN-MIHALACHE D.

Anodontie du jeune enfant : spécificités et difficultés de la prothèse amovible. 100f. Thèse d'exercice : Chirurgie dentaire : Paris 7 ; 2009

85. MATERN O. et COLL.

Fentes labio-maxillo-palatines, *Rev. Orthop. Dento Fac.* 2012 ; 46(3) : 287-293

86. MAVROPOULOS A.

Les effets des exigences masticatoires fonctionnelles et mécaniques sur la morphologie et la structure de l'os mandibulaire chez le rat en croissance, Th. Méd. : Genève :2004, n°632

87. MAY W, EDWARD T.

Ectodermal dysplasia: literature review and a case report
Compend; Contin. Educ. Dent.1995; 16 (5): 524-8

88. MELSEN B., MELSEN F.

The postnatal development of the palatomaxillary region studied on human autopsy material. Am. J. Orthod. 1982; 82(4): 329-342

89. MERHTA U., BRUNWORTH J., FETE T.J., SINDWANI R.

Head and manifestations and quality of life of patients with ectodermal dysplasia, Otolaryngology- Head and Neck Surgery, 2007; 136 (5): 843-847

90. MIKKOLA M, THESLEFF I.

Ectodysplasin signalling in development, Cytokine Growth Factor Rev. 2003; 14: 211-224

91. MILLET C., BOUVIER-DUPREZ D., JEANNIN C., BITTAR E., DUPREZ J.P.,

Prothèse pédiatrique chez un enfant atteint de dysplasie ectodermique, Clinic, 2007; 28(1) : 205-272

92. MOLLA M., BAILLEUL-FORESTIER J., ARTAUD C., NAULIN-IFI C., ELION J., BERDAL A.

Odontogénétique, EMC-Médecine Buccale, 2008: 1-44 (28-090-M-1)

93. MONTONEN O, EZER S et Coll.

The gene defective in anhidrotic ectodermal dysplasia is expressed in the developing epithelium, neuroectoderm, thymus, and bone.

J Histochem Cytochem. 1998; 46(3): 281-289

94. MORGON L., BROSSIER P., POULET H.

Les agenesies dentaires dans notre pratique quotidienne, Inf. Dent. 2000; 4: 231-236

95. MOSS ML, SALENTIJN L.

The primary role of functional matrices in facial growth, Am. J. Orthod. 1969; 55 (6): 566-567

96. MOSS ML

Functionnal analysis of human mandibular growth.
J. Prath. Dent. 1960 ; 10 : 1149-1159

97. MOSS ML

The functionnal Matrix.
In : Vistas in : Orthodontics. Philadelphia, Lea and Febiger, edit 1962

98. NAEEM M., JELANI M., LEE K., ALI G., CHISHTI M.S., WALI A., GUL A., JOHN P., HASSAN M.J., LEAL S.M., AHMAD W.

Ectodermal dysplasia of hair and nail type: mapping of a novel locus to chromosome 17p12-q21.2, Brit. J. Dermatol. 2006; 155: 1184-1190

99. NAEEM M., WAJID M., LEE K., LEAL S.M., AHMAD W.

A mutation in the hair matrix and cuticule keratin KRT5 gene causes ectodermal dysplasia of hair and nail type, J. Med. Genet. 2006; 43: 274-279

100. NASER B.

La prothèse adjointe totale et subtotale chez l'enfant atteint de dysplasie ectodermique
Rev. Odontostomatol. 1997 ; 26(2) : 123-131

101. NELSON J-H Jr, AVERETTE HE, RICHART RM

Detection, diagnostic and treatment of dysplasia, carcinoma in situ and Early cervical carcinoma
CA., 1979; 29 (3): 174-193

102. NIEMINEN P., ARTE S., TANNER D., PAULIN L., ALALUUSUA S., THESLEFF I.

Identification of nonsense mutation in the PAX9 gene in molar oligodontia.
Eur. J. Hum. Genet. 2001; 10: 743-746

103. NOMURA S., HASEGAWA S., NODA T., ISHIOKA K.

Longitudinal study of jaw growth and prosthetic management in a patient with ectodermal dysplasia and anodontia, Int. J. Paediatr Dent, 2009; 3(1): 29-38

104. ODMAN J., GRONDAHL K., LEKHOLM U., THILANDER B.

The effect of osseointegrated implants on the dentoalveolar development: a clinical and radiographic study in growing pigs, *Eur. J. Orthod.* 1991; 13: 279-286

105. OESTERLE L.J., CRONIN R.J., RANDLY D.M.

Maxillary implants and the growing patient, *Int J. Oral Maxillofac.* 1993; 8: 377-387

106. PERCINOTO C., DE MELLO VIEIRA A.E., BARBIERI C.M., MELHADO F.L., MOREIRA K.S.

Use of a dental implants in children: a literature review, *Quintessence. Int.* 2001; 32: 381-383

107. PETROVIC A., STUTZMANN, OUDET C., GASSON N.

Kontrollfaktoren des Kondylenwachstums, *Fortschr. Kieferorthop.* 1974; 35 (4): 347-364

108. PIETTE E., GOLDBERG M.,

La dent normale et pathologique, Bruxelles: De Boeck Université, 2001, 392p.

109. PINHEIRO M, FREIRE-MAIA N.

Ectodermal dysplasia: a clinical classification and a causal review
Am. J. Med. Genet. 1994; 53: 153-162

110. PLANAS P.

Equilibration and neuroocclusal rehabilitation
Orthod. Fr. 1992; 63 (2): 435-41

111. POLDER B.J., VAN'T HOF MA., VAN DER LINDEN PP., KUIJPERS-JAGTMAN AM.

A meta-analysis of the prevalence of dental agenesis of permanent teeth, *Community Oral Epidemiol.* 2004; 217-226

112. PRIOLO M, LAGANA C.

Ectodermal dysplasia: a new clinical genetic classification
J. Med. Genet. 2001; 38: 578-585

113. PRUDON-REGNIER C.

A propos d'un cas d'agénésies multiples
Rev. Orthop. Dento Fac., 1982; 16 (3): 347-351

114. RASMUSSEN P.

Severe Hypodontia: diverties in manifestation, J. Clinic. Pediatric Dent. 1999;
23 (3): 179-88

115. RENAULT P.

Agénésies multiples et restaurations prothétiques
Cah. Prothèse, 1990 ; 69 : 61-71

116. RONDAL JA., SERON X.

Troubles du langage : bases théoriques, diagnostique et rééducation, Ed.
Mardaga, 1985, 841p.

117. ROSE C.

Über die Rückbildung der Seitlichen Schneidezähne der Oberkiefers und der
Weisheitszähne in menschlichen Gebisse.
Deutsch Mschr. Zahnk, 1906 ; 24:225

**118. SAKAI V.T, OLIVEIRA TM, PESSAN JP, SANTOS CF,
MACHADOMA**

Alternative oral rehabilitation of children with hypodontia and conical tooth
shape: a clinical report, Quint. Int. 2006; 37 (9): 725-30

119. SIMON-BONNISSANT N, BONNISSANT M

Approche thérapeutique des agénésies chez l'enfant et l'adulte jeune
Th. Chir. Dent : Rennes I : 1993 : n°42.20.93.34

**120. SMITH R.A., VARGERVIK K., KEARNS G., BOSCH C.,
KOUMJAN J.**

Placement of an endosseous implant in a growing child with ectodermal
dysplasia, Oral Surg., Oral Med., Oral Pathol., 1993; 75: 669-673

121. TARJAN J., GABRIS K., ROZSA N.

Early prosthetic treatment of patients with ectodermal dysplasia: a clinical report.
J. Prosthet. Dent. 2005; 93: 419-424.

122. TASSE S., EL ARABI S., KHRIBCHI A., IDRISSEI-KAITOUNI K., BENYAHYA I.

L aréhabilitation buccale implantaire chez l'enfant, Med. Buccale Chir. Buccale, 2007; 13: 219-222

123. TAVERNIER B.

Morphologie dentaire temporaire. Editions techniques
Encycl. Med. Chir. Stomatol-Odontol, 1994, I, 22-003-M-10, 12p

124. THIERRY M.

Les agénésies dentaires : origine, évolution et orientation, thérapeutiques, Int. Orthod. 2007 ; 5(2) : 163-182

125. THILANDER B., ÖDMAN J., GRÖNDAHL X., FRIBERG B.

Implants ostéointégrés chez l'adolescent. Une solution de remplacement des dents manquantes?

Rev. Orthop. Dento Fac. 1996 ; 30 : 381-393

126. THONAT C., DAMERON S., CHAUBRON F.

Pourquoi conserver les cellules souches dentaires ? Caractéristiques et applications, Rev. Francoph. Odontol. Pédiatr. 2011 ; 6(2) : 67

127. TILOTTA F., FOLLIGUET M., SEGUIER S.

Anomalies des dents temporaires, EMC-Médecine buccale, 2010 : 1-8 (28-270-E-10)

128. TUPNPENNY P.D, DE SILVA D., GREGORY D.W., GRAY E.S., DEAN J.C.S.

A new dominantly inherited ectodermal dysplasia presenting with natal teeth (Abstract), J. Med. Genet. 1994 ; 31 : 171 only

129. VASTARDIS H., KARIMBUX N., GUTHUUA S.W., SEIDMAN J.G., SEIDMAN C.E.

A human MSX, 1 homeodomain missense mutation selective tooth agenesis. Nat. Genet. 1996; 13: 417-419

130. VIERUCCI S, BACCETTI T, TOLLARO I.

Dental and Craniofacial findings in hypohidrotic ectodermal dysplasia During the primary dentition phase.

J.Clin. Pediatr. Dent. 1994 ; 18(4) :291-297

Sites internet :

131. ASSOCIATION FRANCAISE DES DYSPLASIES ECTODERMIQUES

Introduction (en ligne). Disponible sur <http://www.afde.net> (consulté le 8 Mai 2013)

132. ASSOCIATION FRANCAISE DES DYSPLASIES ECTODERMIQUES

Le questionnaire

Savoir n°1, juillet 2000 (en ligne). Disponible sur <http://www.afde.net> (consulté le 14 Avril 2013)

133. BITTAR. E.

Explications fondamentales des anomalies maxillo-faciales chez les enfants atteints d'une DEA

Savoir n°7, Février 2002 (en ligne). Disponible sur <http://www.afde.net> (consulté le 14 Avril 2013)

134. BOITARD-THONIER S., GOURRIER N.

Santé bucco-dentaire chez la personne handicapée, Rennes : UFR d'Odontologie, 2006 (en ligne). Disponible sur <http://ancien.odonto.univ-rennes1.fr> (consulté le 14 Avril 2013)

135. BONNET F. et GUATTERIE M.

De la succion-déglutition du nourrisson à la mastication-déglutition de l'adulte, Bordeaux : UFR d'odontologie, 2005 (en ligne). Disponible sur <http://reseauconceptuel.umontreal.ca> (consulté le 25 Mai 2013)

136. CALVAS P, VINCENT MC.

La dysplasie ectodermique anhidrotique liée au chromosome X (XLHED)

Savoir n°1 juillet 2000 (en ligne). Disponible sur <http://www.afde.net> (consulté le 21 Juillet 2013)

137. HAUTE AUTORITE DE SANTE (HAS)

Traitement des agénésies dentaires multiples liées aux dysplasies ectodermiques ou à d'autres maladies rares, chez l'enfant atteint d'oligodontie, avec pose de 2 implants (voire 4 maximum) uniquement dans la région antérieure mandibulaire, au-delà de 6 ans, et ce jusqu'à la fin de la croissance, après échec ou intolérance de la prothèse conventionnelle, Avril 2006, (en ligne). Disponible sur <http://www.has-santé.fr> (consulté le 30 juillet 2013)

138. HORDE P.

Dysplasie-Définition (en ligne). Disponible sur <http://santé-médecine.commentcamarche.net> (consulté le 23 mars 2013)

139. MALADIE RARE

L'oligodontie (en ligne). Disponible sur <http://www.phenodent.org>. (consulté le 18 Avril 2013)

140. MILLS R.

Les problèmes ORL associés à la DEA, AFDE, sept 2010 (Conférence) (en ligne). Disponible sur: <http://www.afde.net> (consulté le 20 septembre 2013)

141. ORPHANET

Hypodontia, Mai 2004 (en ligne). Disponible sur [http:// www.orpha.net](http://www.orpha.net) (consulté le 6 Juin 2013)

142. ROFIDAL T.

Les aspects médicaux de l'alimentation chez la personne polyhandicapée, mars 2004 (en ligne). Disponible sur www.banque.pdf.fr (consulté le 28 novembre 2013)

143. SANDID O.

Les ankyloses dentaires, 2007

Disponible sur <http://www.dentalspace.com> (consulté le 28 novembre 2012)

Demange-Klein Anne-Caroline – Agénésies multiples : leur prise en charge chez l'enfant.

Nancy 2014 : 132 pages – 66 figures

Th. : Chir.-Dent. : Nancy-1 : 2014

Mots-clefs :

- agénésies multiples
- dysplasie ectodermique
- prise en charge
- odontologie pédiatrique

Résumé :

Demange-Klein Anne-Caroline – Agénésies multiples : leur prise en charge chez l'enfant.

Th. Chir.-Dent. : Nancy-1 : 2014

Les agénésies multiples sont des pathologies peu fréquentes, souvent associées à des maladies rares avec syndromes malformatifs complexes. Les maladies les plus fréquentes, et les plus représentatives en nombre de patients atteints, sont les dysplasies ectodermiques.

Dans la pratique de notre exercice, il est important de savoir repérer les cas d'agénésies multiples le plus tôt possible, afin que l'orientation et la prise en charge multidisciplinaire se fasse également très tôt.

Après quelques rappels et généralités concernant les différents stades de la denture, la première partie aborde la fréquence, les étiologies et l'épidémiologie des agénésies dentaires multiples.

Ensuite seront traités le diagnostic, les conséquences et la prise en charge des agénésies dentaires multiples. Dans cette même partie est abordé l'aspect psychologique de l'oligodontie, ainsi que la relation de confiance qui doit être établie entre le chirurgien-dentiste, l'enfant et ses parents. Une fois cette relation instaurée se fait le choix du traitement prothétique, en fonction de l'âge de l'enfant, de la situation dentaire, du développement osseux et des données socio-économiques du patient.

La troisième partie est consacrée à des cas cliniques, permettant ainsi de visualiser différents plans de traitements proposés en fonction des critères donnés précédemment.

Membres du jury :

Pr C. STRAZIELLE	Professeur des Universités	Président
<u>Dr D. DROZ-DESPREZ</u>	<u>Maître de Conférences</u>	<u>Jury</u>
Dr S. LACZNY	Assistant	Jury
<u>Dr C. JUHLIEN-COSTER</u>	<u>Chirurgien-Dentiste</u>	<u>Jury</u>

Adresse de l'auteur :

Anne-Caroline DEMANGE-KLEIN
15, Rue du Commandant Chaudron
54200 TOUL

Jury : Président : C.STRAZIELLE – Professeur des Universités
Juges : D.DROZ – Maître de Conférences des Universités
S.LACZNY – Assistant Hospitalier Universitaire
C.JUHLIEN-COSTER – Chirurgien-dentiste

Thèse pour obtenir le diplôme D'Etat de Docteur en Chirurgie Dentaire

Présentée par: **Madame DEMANGE-KLEIN Anne-Caroline**

né(e) à: **LAXOU (Meurthe-et-Moselle)**

le **20 septembre 1983**

et ayant pour titre : « **Agénésies multiples : leur prise en charge chez l'enfant** ».

Le Président du jury



C.STRAZIELLE



Le Doyen
de la Faculté d'Odontologie
Le Doyen
Pr J.M. MARTRETTE
J.M. MARTRETTE

Autorise à soutenir et imprimer la thèse

6734

NANCY, le

17.01.2014

Le Président de l'Université de Lorraine



P. MUTZENHARDT