



HAL
open science

Le vipome: à propos d'un cas. Revue de la littérature, discussion des stratégies diagnostiques et thérapeutiques

Caroline Zanirato

► To cite this version:

Caroline Zanirato. Le vipome: à propos d'un cas. Revue de la littérature, discussion des stratégies diagnostiques et thérapeutiques. Sciences du Vivant [q-bio]. 2004. hal-01734360

HAL Id: hal-01734360

<https://hal.univ-lorraine.fr/hal-01734360v1>

Submitted on 14 Mar 2018

HAL is a multi-disciplinary open access archive for the deposit and dissemination of scientific research documents, whether they are published or not. The documents may come from teaching and research institutions in France or abroad, or from public or private research centers.

L'archive ouverte pluridisciplinaire **HAL**, est destinée au dépôt et à la diffusion de documents scientifiques de niveau recherche, publiés ou non, émanant des établissements d'enseignement et de recherche français ou étrangers, des laboratoires publics ou privés.



AVERTISSEMENT

Ce document est le fruit d'un long travail approuvé par le jury de soutenance et mis à disposition de l'ensemble de la communauté universitaire élargie.

Il est soumis à la propriété intellectuelle de l'auteur. Ceci implique une obligation de citation et de référencement lors de l'utilisation de ce document.

D'autre part, toute contrefaçon, plagiat, reproduction illicite encourt une poursuite pénale.

Contact : ddoc-theses-contact@univ-lorraine.fr

LIENS

Code de la Propriété Intellectuelle. articles L 122. 4

Code de la Propriété Intellectuelle. articles L 335.2- L 335.10

http://www.cfcopies.com/V2/leg/leg_droi.php

<http://www.culture.gouv.fr/culture/infos-pratiques/droits/protection.htm>

Double. 174 603

UNIVERSITE HENRI POINCARÉ,

FACULTE DE MEDECINE

NANCY 1

DE NANCY

2004

N° 62



THESE POUR OBTENIR LE GRADE DE DOCTEUR EN MEDECINE

PRESENTEE ET SOUTENUE PUBLIQUEMENT
DANS LE CADRE DU TROISIEME CYCLE
DE MEDECINE GENERALE

PAR

CAROLINE KAMOUN-ZANIRATO

LE

03 JUIN 2004

**LE VIPOME : A PROPOS D'UN CAS.
REVUE DE LA LITTERATURE
DISCUSSION DES STRATEGIES
DIAGNOSTIQUES ET THERAPEUTIQUES**

EXAMINATEURS DE THESE :

PRESIDENT : Monsieur le Professeur **G. GAY**

JUGES : Monsieur le Professeur **D. REGENT**

Monsieur le Professeur **G. GROSDIDIER**

Madame le Docteur **V. LAURENT**

BIBLIOTHEQUE MEDECINE NANCY 1



D

007 229496 4

02 JUIL. 2004

UNIVERSITE HENRI POINCARÉ,
NANCY 1
2004

FACULTE DE MEDECINE
DE NANCY
N°

THESE POUR OBTENIR LE GRADE DE DOCTEUR EN MEDECINE

PRESENTEE ET SOUTENUE PUBLIQUEMENT
DANS LE CADRE DU TROISIEME CYCLE
DE MEDECINE GENERALE

PAR

CAROLINE KAMOUN-ZANIRATO

LE

03 JUIN 2004



**LE VIPOME : A PROPOS D'UN CAS.
REVUE DE LA LITTERATURE
DISCUSSION DES STRATEGIES
DIAGNOSTIQUES ET THERAPEUTIQUES**

EXAMINATEURS DE THESE :

PRESIDENT : Monsieur le Professeur **G. GAY**

JUGES : Monsieur le Professeur **D. REGENT**

Monsieur le Professeur **G. GROSDIDIER**

Madame le Docteur **V. LAURENT**

UNIVERSITÉ HENRI POINCARÉ, NANCY 1

FACULTÉ DE MÉDECINE DE NANCY

Président de l'Université : Professeur Jean-Pierre FINANCE

Doyen de la Faculté de Médecine : Professeur Patrick NETTER

Vice-Doyen de la Faculté de Médecine : Professeur Henry COUDANE

Assesseurs

du 1^{er} Cycle :
du 2^{ème} Cycle :
du 3^{ème} Cycle :
de la Vie Facultaire :

Mme le Docteur Chantal KOHLER
Mr le Professeur Jean-Pierre BRONOWICKI
Mr le Professeur Hervé VESPIGNANI
Mr le Professeur Bruno LEHEUP

DOYENS HONORAIRES

Professeur Adrien DUPREZ – Professeur Jean-Bernard DUREUX
Professeur Georges GRIGNON – Professeur Jacques ROLAND

PROFESSEURS HONORAIRES

Louis PIERQUIN – Etienne LEGAIT – Jean LOCHARD – René HERBEUVAL – Gabriel FAIVRE – Jean-Marie FOLIGUET
Guy RAUBER – Paul SADOUL – Raoul SENAULT – Marcel RIBON
Jacques LACOSTE – Jean BEUREY – Jean SOMMELET – Pierre HARTEMANN – Emile de LAVERGNE
Augusta TREHEUX – Michel MANCIAUX – Paul GUILLEMIN – Pierre PAYSANT
Jean-Claude BURDIN – Claude CHARDOT – Jean-Bernard DUREUX – Jean DUHEILLE – Jean-Pierre GRILLIAT
Pierre LAMY – Jean-Marie GILGENKRANTZ – Simone GILGENKRANTZ
Pierre ALEXANDRE – Robert FRISCH – Michel PIERSON – Jacques ROBERT
Gérard DEBRY – Georges GRIGNON – Pierre TRIDON – Michel WAYOFF – François CHERRIER – Oliéro GUERCI
Gilbert PERCEBOIS – Claude PERRIN – Jean PREVOT – Jean FLOQUET
Alain GAUCHER – Michel LAXENAIRE – Michel BOULANGE – Michel DUC – Claude HURIET – Pierre LANDES
Alain LARCAN – Gérard VAILLANT – Daniel ANTHOINE – Pierre GAUCHER – René-Jean ROYER
Hubert UFFHOLTZ – Jacques LECLERE – Francine NABET – Jacques BORRELLY
Michel RENARD – Jean-Pierre DESCHAMPS – Pierre NABET – Marie-Claire LAXENAIRE – Adrien DUPREZ – Paul VERT
Philippe CANTON – Bernard LEGRAS – Pierre MATHIEU – Jean-Marie POLU
Antoine RASPILLER – Gilbert THIBAUT – Michel WEBER – Gérard FIEVE

=====

**PROFESSEURS DES UNIVERSITÉS -
PRATICIENS HOSPITALIERS**

(Disciplines du Conseil National des Universités)

42^{ème} Section : MORPHOLOGIE ET MORPHOGENÈSE

1^{ère} sous-section : (*Anatomie*)

Professeur Jacques ROLAND – Professeur Gilles GROSDIDIER

Professeur Pierre LASCOMBES – Professeur Marc BRAUN

2^{ème} sous-section : (*Cytologie et histologie*)

Professeur Bernard FOLIGUET

3^{ème} sous-section : (*Anatomie et cytologie pathologiques*)

Professeur François PLENAT - Professeur Jean-Michel VIGNAUD – Professeur Eric LABOUYRIE

43^{ème} Section : BIOPHYSIQUE ET IMAGERIE MÉDICALE

1^{ère} sous-section : (*Biophysique et médecine nucléaire*)

Professeur Alain BERTRAND – Professeur Gilles KARCHER – Professeur Pierre-Yves MARIE

2^{ème} sous-section : (*Radiologie et imagerie médicale*)

Professeur Luc PICARD – Professeur Denis REGENT - Professeur Michel CLAUDON

Professeur Serge BRACARD – Professeur Alain BLUM - Professeur Jacques FELBLINGER

44^{ème} Section : BIOCHIMIE, BIOLOGIE CELLULAIRE ET MOLÉCULAIRE, PHYSIOLOGIE ET NUTRITION

1^{ère} sous-section : (*Biochimie et biologie moléculaire*)

Professeur Jean-Pierre NICOLAS

Professeur Jean-Louis GUÉANT – Professeur Jean-Luc OLIVIER

2^{ème} sous-section : (*Physiologie*)

Professeur Jean-Pierre CRANCE – Professeur Jean-Pierre MALLIE

Professeur François MARCHAL – Professeur Philippe HAOUZI

3^{ème} sous-section : (*Biologie cellulaire*)

Professeur Claude BURLET

4^{ème} sous-section : (*Nutrition*)

Professeur Olivier ZIEGLER

45^{ème} Section : MICROBIOLOGIE, MALADIES TRANSMISSIBLES ET HYGIÈNE

1^{ère} sous-section : (*Bactériologie – virologie ; hygiène hospitalière*)

Professeur Alain LE FAOU – Professeur Alain LOZNIOWSKI

2^{ème} sous-section : (*Parasitologie et mycologie*)

Professeur Bernard FORTIER

3^{ème} sous-section : (*Maladies infectieuses ; maladies tropicales*)

Professeur Thierry MAY – Professeur Christian RABAUD

46^{ème} Section : SANTÉ PUBLIQUE, ENVIRONNEMENT ET SOCIÉTÉ

1^{ère} sous-section : (*Épidémiologie, économie de la santé et prévention*)

Professeur Philippe HARTEMANN – Professeur Serge BRIANÇON

Professeur Francis GUILLEMIN – Professeur Denis ZMIROU

2^{ème} sous-section : (*Médecine et santé au travail*)

Professeur Guy PETIET – Professeur Christophe PARIS

3^{ème} sous-section : (*Médecine légale et droit de la santé*)

Professeur Henry COUDANE

4^{ème} sous-section : (*Biostatistiques, informatique médicale et technologies de communication*)

Professeur François KOHLER – Professeur Éliane ALBUISSON

47^{ème} Section : CANCÉROLOGIE, GÉNÉTIQUE, HÉMATOLOGIE, IMMUNOLOGIE

1^{ère} sous-section : (*Hématologie ; transfusion*)

Professeur Christian JANOT – Professeur Thomas LECOMPTE – Professeur Pierre BORDIGONI

Professeur Pierre LEDERLIN – Professeur Jean-François STOLTZ

2^{ème} sous-section : (*Cancérologie ; radiothérapie*)

Professeur François GUILLEMIN – Professeur Thierry CONROY

Professeur Pierre BEY – Professeur Didier PEIFFERT

3^{ème} sous-section : (*Immunologie*)

Professeur Gilbert FAURE – Professeur Marie-Christine BENE

4^{ème} sous-section : (*Génétique*)

Professeur Philippe JONVEAUX – Professeur Bruno LEHEUP

48^{ème} Section : ANESTHÉSIOLOGIE, RÉANIMATION, MÉDECINE D'URGENCE,
PHARMACOLOGIE ET THÉRAPEUTIQUE

1^{ère} sous-section : (*Anesthésiologie et réanimation chirurgicale*)

Professeur Claude MEISTELMAN – Professeur Dan LONGROIS - Professeur Hervé BOUAZIZ

Professeur Paul-Michel MERTES

2^{ème} sous-section : (*Réanimation médicale*)

Professeur Henri LAMBERT – Professeur Alain GERARD

Professeur Pierre-Edouard BOLLAERT – Professeur Bruno LÉVY

3^{ème} sous-section : (*Pharmacologie fondamentale ; pharmacologie clinique*)

Professeur Patrick NETTER – Professeur Pierre GILLET

4^{ème} sous-section : (*Thérapeutique*)

Professeur François PAILLE – Professeur Gérard GAY – Professeur Faiez ZANNAD

49^{ème} Section : PATHOLOGIE NERVEUSE ET MUSCULAIRE, PATHOLOGIE MENTALE,
HANDICAP et RÉÉDUCATION

1^{ère} sous-section : (*Neurologie*)

Professeur Gérard BARROCHE – Professeur Hervé VESPIGNANI

Professeur Xavier DUCROCQ

2^{ème} sous-section : (*Neurochirurgie*)

Professeur Jean-Claude MARCHAL – Professeur Jean AUQUE

Professeur Thierry CIVIT

3^{ème} sous-section : (*Psychiatrie d'adultes*)

Professeur Jean-Pierre KAHN

4^{ème} sous-section : (*Pédopsychiatrie*)

Professeur Colette VIDAILHET – Professeur Daniel SIBERTIN-BLANC

5^{ème} sous-section : (*Médecine physique et de réadaptation*)

Professeur Jean-Marie ANDRE

50^{ème} Section : PATHOLOGIE OSTÉO-ARTICULAIRE, DERMATOLOGIE et CHIRURGIE PLASTIQUE

1^{ère} sous-section : (*Rhumatologie*)

Professeur Jacques POUREL – Professeur Isabelle VALCKENAERE

2^{ème} sous-section : (*Chirurgie orthopédique et traumatologique*)

Professeur Daniel SCHMITT – Professeur Jean-Pierre DELAGOUTTE – Professeur Daniel MOLE

Professeur Didier MAINARD

3^{ème} sous-section : (*Dermato-vénérologie*)

Professeur Jean-Luc SCHMUTZ – Professeur Annick BARBAUD

4^{ème} sous-section : (*Chirurgie plastique, reconstructrice et esthétique*)

Professeur François DAP

51^{ème} Section : PATHOLOGIE CARDIORESPIRATOIRE et VASCULAIRE

1^{ère} sous-section : (*Pneumologie*)

Professeur Yves MARTINET - Professeur Jean-François CHABOT

2^{ème} sous-section : (*Cardiologie*)

Professeur Etienne ALIOT – Professeur Yves JUILLIERE – Professeur Nicolas SADOUL –

Professeur Christian de CHILLOU

3^{ème} sous-section : (*Chirurgie thoracique et cardiovasculaire*)

Professeur Jean-Pierre VILLEMOT

Professeur Jean-Pierre CARTEAUX – Professeur Loïc MACE

4^{ème} sous-section : (*Chirurgie vasculaire ; médecine vasculaire*)

52^{ème} Section : MALADIES DES APPAREILS DIGESTIF et URINAIRE

1^{ère} sous-section : (*Gastroentérologie ; hépatologie*)

Professeur Marc-André BIGARD

Professeur Jean-Pierre BRONOWICKI

2^{ème} sous-section : (*Chirurgie digestive*)

3^{ème} sous-section : (*Néphrologie*)

Professeur Michèle KESSLER – Professeur Dominique HESTIN (Mme)

4^{ème} sous-section : (*Urologie*)

Professeur Philippe MANGIN – Professeur Jacques HUBERT – Professeur Luc CORMIER

53^{ème} Section : MÉDECINE INTERNE, GÉRIATRIE et CHIRURGIE GÉNÉRALE

1^{ère} sous-section : (*Médecine interne*)

Professeur Francis PENIN – Professeur Denise MONERET-VAUTRIN – Professeur Denis WAHL

Professeur Jean-Dominique DE KORWIN – Professeur Pierre KAMINSKY

Professeur Athanase BENETOS - Professeur Gisèle KANNY

2^{ème} sous-section : (*Chirurgie générale*)

Professeur Patrick BOISSEL – Professeur Laurent BRESLER

54^{ème} Section : DÉVELOPPEMENT ET PATHOLOGIE DE L'ENFANT, GYNÉCOLOGIE-OBSTÉTRIQUE,
ENDOCRINOLOGIE ET REPRODUCTION

1^{ère} sous-section : (*Pédiatrie*)

Professeur Danièle SOMMELET – Professeur Michel VIDAILHET – Professeur Pierre MONIN
Professeur Jean-Michel HASCOET – Professeur Pascal CHASTAGNER – Professeur François FEILLET

2^{ème} sous-section : (*Chirurgie infantile*)

Professeur Michel SCHMITT – Professeur Gilles DAUTEL – Professeur Pierre JOURNEAU

3^{ème} sous-section : (*Gynécologie-obstétrique ; gynécologie médicale*)

Professeur Michel SCHWEITZER – Professeur Jean-Louis BOUTROY

Professeur Philippe JUDLIN – Professeur Patricia BARBARINO

4^{ème} sous-section : (*Endocrinologie et maladies métaboliques*)

Professeur Georges WERYHA – Professeur Marc KLEIN – Professeur Bruno GUERCI

5^{ème} sous-section : (*Biologie et médecine du développement et de la reproduction*)

Professeur Hubert GERARD

55^{ème} Section : PATHOLOGIE DE LA TÊTE ET DU COU

1^{ère} sous-section : (*Oto-rhino-laryngologie*)

Professeur Claude SIMON – Professeur Roger JANKOWSKI

2^{ème} sous-section : (*Ophthalmologie*)

Professeur Jean-Luc GEORGE – Professeur Jean-Paul BERROD – Professeur Karine ANGIOI-DUPREZ

3^{ème} sous-section : (*Chirurgie maxillo-faciale et stomatologie*)

Professeur Michel STRICKER – Professeur Jean-François CHASSAGNE

=====

PROFESSEURS DES UNIVERSITÉS

64^{ème} Section : BIOCHIMIE ET BIOLOGIE MOLÉCULAIRE

Professeur Daniel BURNEL

=====

MAÎTRES DE CONFÉRENCES DES UNIVERSITÉS - PRATICIENS HOSPITALIERS

42^{ème} Section : MORPHOLOGIE ET MORPHOGENÈSE

1^{ère} sous-section : (*Anatomie*)

Docteur Bruno GRIGNON – Docteur Jean-Pascal FYAD

2^{ème} sous-section : (*Cytologie et histologie*)

Docteur Edouard BARRAT – Docteur Jean-Claude GUEDENET

Docteur Françoise TOUATI – Docteur Chantal KOHLER

3^{ème} sous-section : (*Anatomie et cytologie pathologiques*)

Docteur Yves GRIGNON – Docteur Béatrice MARIE

Docteur Laurent ANTUNES

43^{ème} Section : BIOPHYSIQUE ET IMAGERIE MÉDICALE

1^{ère} sous-section : (*Biophysique et médecine nucléaire*)

Docteur Marie-Hélène LAURENS – Docteur Jean-Claude MAYER

Docteur Pierre THOUVENOT – Docteur Jean-Marie ESCANYE – Docteur Amar NAOUN

44^{ème} Section : BIOCHIMIE, BIOLOGIE CELLULAIRE ET MOLÉCULAIRE, PHYSIOLOGIE ET NUTRITION

1^{ère} sous-section : (*Biochimie et biologie moléculaire*)

Docteur Xavier HERBEUVAL – Docteur Jean STRACZEK – Docteur Sophie FREMONT

Docteur Isabelle GASTIN – Docteur Bernard NAMOUR – Docteur Marc MERTEN

2^{ème} sous-section : (*Physiologie*)

Docteur Gérard ETHEVENOT – Docteur Nicole LEMAU de TALANCE – Docteur Christian BEYAERT

4^{ème} sous-section : (*Nutrition*)

Docteur Didier QUILLIOT

45^{ème} Section : MICROBIOLOGIE, MALADIES TRANSMISSIBLES ET HYGIÈNE

1^{ère} sous-section : (*Bactériologie – Virologie ; hygiène hospitalière*)

Docteur Francine MORY – Docteur Michèle WEBER – Docteur Christine LION

Docteur Michèle DAILLOUX – Docteur Véronique VENARD

2^{ème} sous-section : (*Parasitologie et mycologie*)

Docteur Marie-France BIAVA – Docteur Nelly CONTET-AUDONNEAU

46^{ème} Section : SANTÉ PUBLIQUE, ENVIRONNEMENT ET SOCIÉTÉ

1^{ère} sous-section : (*Epidémiologie, économie de la santé et prévention*)

Docteur François ALLA

4^{ème} sous-section : (*Biostatistiques, informatique médicale et technologies de communication (type biologique)*)

Docteur Pierre GILLOIS

47^{ème} Section : CANCÉROLOGIE, GÉNÉTIQUE, HÉMATOLOGIE, IMMUNOLOGIE

1^{ère} sous-section : (*Hématologie ; transfusion*)

Docteur François SCHOONEMAN

3^{ème} sous-section : (*Immunologie*)

Docteur Marie-Nathalie SARDA

4^{ème} sous-section : (*Génétique*)

Docteur Christophe PHILIPPE

48^{ème} Section : ANESTHÉSIOLOGIE, RÉANIMATION, MÉDECINE D'URGENCE,
PHARMACOLOGIE ET THÉRAPEUTIQUE

1^{ère} sous-section : (*Anesthésiologie et réanimation chirurgicale*)

Docteur Jacqueline HELMER – Docteur Gérard AUDIBERT

3^{ème} sous-section : (*Pharmacologie fondamentale ; pharmacologie clinique*)

Docteur Françoise LAPICQUE – Docteur Marie-José ROYER-MORROT

Docteur Damien LOEUILLE

54^{ème} Section : DÉVELOPPEMENT ET PATHOLOGIE DE L'ENFANT, GYNÉCOLOGIE-OBSTÉTRIQUE,
ENDOCRINOLOGIE ET REPRODUCTION

5^{ème} sous-section : (*Biologie et médecine du développement et de la reproduction*)

Docteur Jean-Louis CORDONNIER

=====

MAÎTRES DE CONFÉRENCES

19^{ème} section : SOCIOLOGIE, DÉMOGRAPHIE

Madame Michèle BAUMANN

32^{ème} section : CHIMIE ORGANIQUE, MINÉRALE, INDUSTRIELLE

Monsieur Jean-Claude RAFT

40^{ème} section : SCIENCES DU MÉDICAMENT
Monsieur Jean-Yves JOUZEAU

60^{ème} section : MÉCANIQUE, GÉNIE MÉCANIQUE ET GÉNIE CIVILE
Monsieur Alain DURAND

64^{ème} section : BIOCHIMIE ET BIOLOGIE MOLÉCULAIRE
Madame Marie-Odile PERRIN – Mademoiselle Marie-Claire LANHERS

65^{ème} section : BIOLOGIE CELLULAIRE
Mademoiselle Françoise DREYFUSS – Monsieur Jean-Louis GELLY – Madame Anne GERARD
Madame Ketsia HESS – Monsieur Pierre TANKOSIC – Monsieur Hervé MEMBRE

67^{ème} section : BIOLOGIE DES POPULATIONS ET ÉCOLOGIE
Madame Nadine MUSSE

68^{ème} section : BIOLOGIE DES ORGANISMES
Madame Tao XU-JIANG

=====

MAÎTRES DE CONFÉRENCES ASSOCIÉS

Médecine Générale
Docteur Alain AUBREGE
Docteur Francis RAPHAEL

=====

PROFESSEURS ÉMÉRITES

Professeur Georges GRIGNON – Professeur Michel PIERSON - Professeur Michel BOULANGE
Professeur Alain LARCAN - Professeur Michel WAYOFF – Professeur Daniel ANTHOINE
Professeur Hubert UFFHOLTZ – Professeur Pierre GAUCHER – Professeur Claude CHARDOT
Professeur Adrien DUPREZ - Professeur Paul VERT – Professeur Jean PREVOT – Professeur Jean-Pierre GRILLIAT
Professeur Philippe CANTON – Professeur Pierre MATHIEU – Professeur Gilbert THIBAUT

=====

DOCTEURS HONORIS CAUSA

Professeur Norman SHUMWAY (1972)
Université de Stanford, Californie (U.S.A)
Professeur Paul MICHIELSEN (1979)
Université Catholique, Louvain (Belgique)
Professeur Charles A. BERRY (1982)
Centre de Médecine Préventive, Houston (U.S.A)
Professeur Pierre-Marie GALETTI (1982)
Brown University, Providence (U.S.A)
Professeur Mamish Nisbet MUNRO (1982)
Massachusetts Institute of Technology (U.S.A)
Professeur Mildred T. STAHLMAN (1982)
Wanderbilt University, Nashville (U.S.A)
Harry J. BUNCKE (1989)
Université de Californie, San Francisco (U.S.A)

Professeur Théodore H. SCHIEBLER (1989)
Institut d'Anatomie de Würzburg (R.F.A)
Professeur Maria DELIVORIA-PAPADOPOULOS (1996)
Université de Pennsylvanie (U.S.A)
Professeur Mashaki KASHIWARA (1996)
Research Institute for Mathematical Sciences de Kyoto (JAPON)
Professeur Ralph GRÄSBECK (1996)
Université d'Helsinki (FINLANDE)
Professeur James STEICHEN (1997)
Université d'Indianapolis (U.S.A)
Professeur Duong Quang TRUNG (1997)
*Centre Universitaire de Formation et de Perfectionnement des
Professionnels de Santé d'Hô Chi Minh-Ville (VIËTNAM)*

A Monsieur le Professeur G. Gay,

Professeur de thérapeutique.

*Vous m'avez confié ce travail et
avez accepté la présidence du jury de thèse,
Veuillez trouver ici le témoignage de
notre profond respect et notre reconnaissance.*

A Monsieur le Professeur D.Régent,

Professeur de radiologie.

*Vous avez accepté avec bienveillance de juger
notre travail,*

*Veillez trouver ici l'expression de notre
sincère considération.*

*A Monsieur le Professeur G. Grosdidier,
Professeur d'anatomie.*

*Vous avez accepté avec bienveillance de juger
notre travail,
Veuillez trouver ici l'expression de notre
sincère considération.*

A Madame le Docteur V.Laurent,

Praticien Hospitalier

*Vous avez accepté de conduire mon travail,
Veuillez trouver ici l'expression de mes
remerciements les plus sincères.*

*A Madame le Docteur B.Marie
Monsieur le Docteur L.Palazzo
Madame le Professeur B.Franc*

Pour votre expérience.

*A Monsieur le Docteur J.Froment
Monsieur le Docteur R.Lamaze
Monsieur le Docteur R.Kiffer
Monsieur le Docteur X.Coulaud*

*Et à l'ensemble des médecins qui ont su,
par leur expérience et leur disponibilité,
me guider tout au long de mon externat
et de mon résidanat.*

A Thierry, Anna et Louis,

A mon père,

A ma mère,

A mes frères, Olivier, David et Cyrille,

A tous les membres de ma famille,

Avec tout mon Amour.

*A tous mes amis d'ici, Christelle, Giselle, Stéphanie, Gäelle, Yann,
Sandrine, Karine,
sans oublier mes amis d'ailleurs Hélène et Foudil.*

En témoignage de ma profonde amitié.

SERMENT

"Au moment d'être admise à exercer la médecine, je promets et je jure d'être fidèle aux lois de l'honneur et de la probité. Mon premier souci sera de rétablir, de préserver ou de promouvoir la santé dans tous ses éléments, physiques et mentaux, individuels et sociaux. Je respecterai toutes les personnes, leur autonomie et leur volonté, sans aucune discrimination selon leur état ou leurs convictions. J'interviendrai pour les protéger si elles sont affaiblies, vulnérables ou menacées dans leur intégrité ou leur dignité. Même sous la contrainte, je ne ferai pas usage de mes connaissances contre les lois de l'humanité. J'informerai les patients des décisions envisagées, de leurs raisons et de leurs conséquences. Je ne tromperai jamais leur confiance et n'exploiterai pas le pouvoir hérité des circonstances pour forcer les consciences. Je donnerai mes soins à l'indigent et à quiconque me les demandera. Je ne me laisserai pas influencer par la soif du gain ou la recherche de la gloire.

Admise dans l'intimité des personnes, je tairai les secrets qui me sont confiés. Reçue à l'intérieur des maisons, je respecterai les secrets des foyers et ma conduite ne servira pas à corrompre les mœurs. Je ferai tout pour soulager les souffrances. Je ne prolongerai pas abusivement les agonies. Je ne provoquerai jamais la mort délibérément.

Je préserverai l'indépendance nécessaire à l'accomplissement de ma mission. Je n'entreprendrai rien qui dépasse mes compétences. Je les entretiendrai et les perfectionnerai pour assurer au mieux les services qui me seront demandés.

J'apporterai mon aide à mes confrères ainsi qu'à leurs familles dans l'adversité. Que les hommes et mes confrères m'accordent leur estime si je suis fidèle à mes promesses ; que je sois déshonorée et méprisée si j'y manque".

PLAN

INTRODUCTION.....	p 23
OBSERVATION CLINIQUE.....	p 26
REVUE DE LA LITTERATURE : LES VIPOMES.....	p 34
I- Données générales fondamentales.....	p 35
1. Concept APUD / APUDome.....	p 35
2. Système neuro-endocrinien.....	p35
3. Les tumeurs neuro-endocrines TNE.....	p36
3.1. Définition.....	p 36
3.2. Diagnostic des TNE.....	p 36
3.2.1. Argentaffinité et argyrophilie.....	p 37
3.2.2. Marqueurs généraux des TNE.....	p 37
① Marqueurs cytosoliques	
② Marqueurs associés aux petites vésicules	
③ Marqueurs associés aux granules de sécrétion	
3.2.3. Marqueurs spécifiques des TNE.....	p 39
3.3. Sièges et répartition des TNE.....	p 39
3.4. Classification des TNE.....	p 40
3.4.1. Classification morphologique	
3.4.2. Classification morphologique complémentaire	
3.4.3. Méthodes d'évaluation du potentiel évolutif des TNE	
4. Les TNE digestives.....	p 43
4.1. Classification.....	p 43
4.1.1. Les tumeurs carcinoïdes	
4.1.2. Les TNE pancréatiques	
4.1.3. Les néoplasies multiples	
4.2. Caractéristiques anatomo et histopathologiques des TNE.....	p 43

II- Définition et nosologie du vipome.....	p 46
1. Vipome / choléra endocrine	
2. VIP	
III-Epidémiologie.....	p 48
IV- Données d'anatomie pathologique et physiopathologie.....	p 49
1. Anatomopathologie.....	p 49
1.1. Données macroscopiques	
1.2. En microscopie optique	
1.3. En microscopie électronique	
1.4. En immunohistochimie	
2. Physiopathologie.....	p 50
2.1. de la diarrhée.....	p 50
2.2. Le VIP.....	p 50
2.3. Les autres médiateurs.....	p 52
2.3.1. Le peptide histidine méthionine (PHM) et son homologue, le peptide histidine isoleucine chez le porc	
2.3.2. Le peptide pancréatique PP	
2.3.3. La calcitonine	
2.3.4. Autres	
V- Diagnostic.....	p 54
1. Symptomatologie clinique.....	p 54
1.1. la diarrhée	
1.2. les autres signes cliniques	
2. Signes paracliniques.....	p 57
2.1.perturbations biologiques.....	p 57
▲ désordres hydroélectrolytiques	
▲ les autres anomalies biologiques	
- les troubles du métabolisme phosphocalcique	
- les troubles de la glycorégulation	

2.2. Les perturbations digestives.....	p 59
3. Diagnostic positif.....	p 60
3.1. Dosage du VIP.....	p 60
3.2. Analyse immuno-histochimique de la tumeur.....	p 61
3.3. Analyse immuno-histochimique sur une biopsie de métastase hépatique.....	p 62
VI- Localisation de la tumeur et de ses extensions.....	p 63
1. Place des techniques conventionnelles : échographie abdominale / Tomodensitométrie (TDM) / IRM / angiographie abdominale sélective	p 63
2. Méthodes de localisation fonctionnelle.....	p 66
2.1. Prélèvements veineux portal	
2.2. Dosages veineux étagés après artériographie sélective et injection sélective intra-artérielle d'un agent provocateur	
3. Techniques récentes : l' écho-endoscopie digestive et scintigraphie des récepteurs de la somatostatine.....	p 67
3.1. Echo-endoscopie (EE).....	p 67
3.2. La scintigraphie des récepteurs de la somatostatine par l' octréotide radioactif 111.....	p 69
4. Scintigraphie au VIP marqué à l'iodine 123.....	p 71
5. Localisation échographique per-opératoire.....	p 71
VII- Diagnostic différentiel.....	p 73
1. Avec les autres causes de diarrhée chronique sécrétoire.....	p 73
1.1. La maladie des laxatifs.....	p 73
1.2. Autres causes médicamenteuses possibles.....	p 73

1.3. Les maladies inflammatoires de l'intestin.....	p 74
1.4. Les causes infectieuses.....	p 74
1.5. Adénome vilieux hypersecrétants et colites microscopiques.....	p 74
2. Avec les autres tumeurs neuro-endocrines.....	p 74
2.1. Le cancer médullaire de la thyroïde.....	p 74
2.2. Les tumeurs carcinoïdes métastasées au foie.....	p 75
2.3. Les NEMS 1.....	p 76
3. Avec les autres TNE pancréatiques.....	p 76
3.1. Le syndrome de Zollinger-Ellison ou gastrinome.....	p 76
3.2. Le somatostatine.....	p 77
3.3. Autres TNE pancréatiques.....	p 78

VIII- Traitement

1. Traitement médical.....	p 79
1.1. Traitement symptomatique.....	p 79
1.1.1. Correction des troubles hydroélectrolytiques et renutrition	
1.1.2. Traitement symptomatique visant à réduire la diarrhée	
① les analogues de la somatostatine	
② Autres substances	
1.2. Traitement médical à visée tumorale.....	p 84
1.2.1. La chimiothérapie.....	p 84
1.2.2. L'interféron- α	p 87
1.2.3. Association Interféron- α et chimiothérapie.....	p 90
1.2.4. Association Interféron- α et somatostatine.....	p 91
1.2.5. L'embolisation / la chimio-embolisation / la chimiothérapie intra- artérielle hépatique.....	p 92
2. Traitement chirurgical.....	p 95
2.1. La chirurgie de la tumeur primitive.....	p 95
2.1.1. Traitement chirurgical des vipomes duodénaux et pancréatiques sans métastases hépatique.....	p 95

2.1.2. Traitement chirurgical des vipomes avec métastases hépatiques résécables.....	p 96
2.2. La chirurgie des métastases hépatiques.....	p 96
2.3. Transplantation pour métastases hépatiques.....	p 98
2.4. Lobectomie hépatique de vipomes hépatiques.....	p 99
DISCUSSION A PROPOS DE NOTRE OBSERVATION.....	p101
I - Est-ce bien un vipome ?	p 102
II - Notre stratégie diagnostique est-elle critiquable ?	p 104
III – Discussion à propos de notre démarche thérapeutique.....	p 107
CONCLUSION.....	p 111
BIBLIOGRAPHIE.....	p 114
ANNEXES.....	p 127
Annexe 1 : TDM abdominale.....	p 128
Annexe 2 : IRM hépatique.....	p 129
Annexe 3: Compte-rendu d'écho-endoscopie.....	p 130
Annexe 4: Mise en évidence de la tumeur par écho-endoscopie.....	p 131
Annexe 5: Séquences montrant la progression de l'écho-endoscopie....	p 132
Annexe 6: Compte-rendu de l'examen immuno-histochimique réalisé sur Biopsies de métastases hépatiques.....	p 136
Annexe 7: photographie montrant la mise en évidence de l'immuno-réactivité pour le VIP	p 137
Annexe 8: Photographies réalisées au cours de l'intervention Chirurgicale.....	p 138
Annexe 9: Compte-rendu d'anatomopathologie et d'histopathologie sur prélèvements réalisés lors de l'intervention.....	p 139

INTRODUCTION

Les VIPomes sont des tumeurs neuro-endocrines très rares qui sont responsables le plus souvent d'une hypersécrétion de VIP (Vasoactive Intestinal Peptide) à l'origine d'une diarrhée hydrique profuse, appelée le choléra endocrine. Toutefois, dans la littérature, sont décrits quelques cas de choléra endocrine à vipémie normale, pour la plupart ancienne, et posant un doute quant à la qualité du dosage du VIP et pour d'autres, en rapport avec une hyperplasie cellulaire pancréatique [1].

Le choléra endocrine s'observe à tout âge. Chez l'enfant, et plus rarement chez l'adulte (dans 5 % des cas de choléra endocrine de l'adulte) [2], les tumeurs responsables du choléra endocrine sont des tumeurs dérivées des crêtes neurales et sont extra-pancréatiques: ce sont des ganglioneurones, des ganglioneuroblastomes ou des phéochromocytomes. Seul 1 cas de tumeur non neurogène sécrétant du VIP est décrit chez l'enfant dans la littérature internationale: il s'agit d'un vipome pancréatique chez une fillette de 11 ans [3]. Chez l'adulte, le choléra endocrine est dû essentiellement à des tumeurs non neurogéniques.

Dans notre étude, nous réserverons le terme de vipome (écrit en lettres minuscules) aux tumeurs non neurogéniques qui touchent quasi-exclusivement l'adulte.

Les vipomes siègent dans plus de 90% des cas au niveau du pancréas. Les cas de vipomes extra-pancréatiques sont exceptionnels ; ils sont décrits au niveau de l'intestin grêle et du duodénum [4-5], du colon sigmoïde [6], des poumons [5], du foie [7-8] et des reins.

D'après les travaux de l'équipe japonaise de Soga en 1998, répertoriant 241 cas de vipome/choléra endocrine dans la littérature internationale et à tout âge (excluant les cas décrits individuellement ou au sein d'un groupe pour lesquels le sexe et/ou l'âge n'était pas connu) [5], on notait 179 cas de vipome pancréatique, 48 cas de tumeur neurogéniques extra-pancréatiques, 14 cas de vipomes extra-pancréatiques dont 3 cas pour lesquels la localisation du primitif n'était pas connue.

Les vipomes représentaient 80% des causes de choléra endocrine.

Parmi les 193 cas de vipomes, 7% avait une localisation extra-pancréatique.

A ce jour, un peu plus de 200 cas de vipomes bien documentés sont recensés dans la littérature, dont une vingtaine de localisation extra-pancréatique.

On conçoit compte-tenu de la rareté, même si cette tumeur est connue de longue date, qu'il est intéressant d'en rapporter un cas et dans ces conditions de discuter les évolutions dans la démarche diagnostic et thérapeutique.

Nous rapportons ici un cas de vipome extra-pancréatique: un vipome de localisation rétro-duodénale.

Notre travail est constitué de trois parties :

-dans une première partie, nous effectuons une présentation de notre cas.

-dans une seconde partie, nous réalisons une revue actuelle de la littérature à propos du vipome, après avoir rappelé certaines données fondamentales sur les tumeurs neuro-endocrines (TNE)

-enfin, dans une dernière partie j'ouvre une discussion : ① sur la pertinence de notre diagnostic de vipome

② sur notre stratégie diagnostique

③ sur notre stratégie

thérapeutique.

OBSERVATION

CLINIQUE

Cas clinique

Un homme de 63 ans était hospitalisé en urgence en décembre 1999 devant l'apparition d'une dyspnée aiguë dans un contexte d'altération de l'état général.

Antécédents

Les antécédents de ce malade étaient marqués par un tabagisme à 40 paquets-année, une diarrhée chronique d'origine indéterminée malgré un bilan étiologique complet conduit en ambulatoire, l'ablation de polypes vésicaux en 82, une cataracte.

Sur le plan familial, on retenait un cancer du colon chez la mère, un frère décédé d'un cancer métastaté au niveau cérébral.

Histoire de la maladie

L'interrogatoire notait une asthénie importante associée à une anorexie, une dyspnée au moindre effort.

La diarrhée évoluait depuis 7 mois et n'était pas maîtrisée malgré les traitements symptomatiques classiques, faite de 6 à 10 selles liquidiennes par jour, avec une prédominance nocturne, associée à des bouffées de chaleur et un flush. Il n'y avait pas ni glaire, ni sang.

Examen clinique

* On notait une altération importante de l'état général avec un amaigrissement de 20 kg en 6 mois dont 2 kg les 2 jours précédents son hospitalisation. Le poids était de 51 kilos. Il n'y avait pas de fièvre mais une déshydratation avec présence d'une soif et une hypotension sévère à 8/5.

* L'examen cardio-vasculaire ne retrouvait pas de signe de valvulopathie à l'auscultation. Le pouls était régulier.

On notait la présence d'œdèmes des membres inférieurs, blancs, mous, indolores.

* L'examen pulmonaire était normal.

* Sur le plan digestif, hormis la diarrhée, on notait à la palpation abdominale une volumineuse hépatomégalie dure nodulaire indolore traduisant un foie métastatique, associée à une splénomégalie.

Le restant de l'abdomen étant souple et indolore.

* Il n'existait pas de signe neurologique associé.

Le bilan biologique

Cf. tableau récapitulatif n°1

* Le bilan inflammatoire montrait un syndrome inflammatoire très modéré: PCR <5 mg/l, VS légèrement augmentée à 13 la 1^{ère} heure, 29 la 2^{ème} heure.

Il mettait en évidence une anémie modérée à 13.3 g d'hb/dl macrocytaire avec un VGM à 100 fl. mais hypochrome

* Le bilan hydroélectrolytique était très perturbé.

La kaliémie était à la limite de la normale inférieure à 3.6 mmol/l (N=3.5-5), ceci malgré la prise de 6 gélules de diffu-K /j.

La natrémie était normale à 142 mmol/l ; on notait une hyperchlorémie à 116 mEq/l (N= 98 –108)

Il existait une insuffisance rénale modérée avec une urée à 0.54 g/l (N= 0.15-0.5), une créatinine à 16 mg/l (N=5-15)

* Le bilan hépatique montrait une cholestase majeure avec des phosphatases alcalines (PAL) à 1688 UI/l (N= 70-260), des gammaGT à 1600 UI/l (N = 5-50) ; une cytolysse modérée avec des TGO à la limite de la normale supérieure à 35 UI/l, TGP à 107 (N= 5-40) ; la bilirubine était normale.

On observait une hypoprotidémie à 58 g/l, une hypocholestérolémie à 1.46 g/l (N=1.5-2.8), traduisant une mauvaise absorption.

L'électrophorèse des protéines montrait une albuminémie limite à 61.1% (N=60-71%) et un hyper-alpha-globulinémie à 12.1% (N=7-11)

* Il existait un diabète avec une glycémie à jeun à 1.32 g/l.

* Bilan phosphocalcique normal.

* TSH normale.

Etude des perturbations digestives

* Le poids des selles était considérable, variable le plus souvent entre 600 et 1100g, pouvant atteindre 1800g.

L'épreuve du jeun était positive.

Nous n'avons pas réalisé de test à la recherche d'une malnutrition : pas de recherche de stéathorrhée, pas de test de Schilling, pas de D-xylose.

Nous n'avons pas non plus réalisé de coproculture, ni d'ionogramme fécal.

Protéinurie à 1.15g/24h

* La mesure de la sécrétion basale, afin d'éliminer une hypersécrétion acide n'avait pas pu être réalisée.

* La part liée à une maladie inflammatoire ou à une entéropathie n'a pas été déterminée.

➔ Nous étions donc confrontés à une diarrhée chronique sécrétoire de cause tumorale avec métastases abdominales. Ceci nous avait permis donc d'orienter notre bilan.

Dosages spécifiques

* Le dosage des marqueurs tumoraux comprenant ceux de l'antigène carcino-embryonnaire, antigène carbohydate 199, neurone spécifique enolase étaient normaux.

* Aussi, nous avons effectué les dosages plasmatiques des hormones entéromotrices responsables des tumeurs neuroendocrines : les dosages de l'insuline, de la thyrocalcitonine, du glucagon, de la gastrine et du VIP à 50 ng/l étaient normaux ; en revanche, la sérotonine était augmentée, mesurée à 3.18 micromole/l (N = 0.57-1.71), ou 0.56 mg/l (N = 0.10-0.30), mais, à peine 2 fois la normale.

* Le dosage urinaire de l'acide 5 hydroxy-indolacétique (5-HIAA), des catecholamines et de leurs métabolites étaient normaux.

Tableau n°1 : anomalies biologiques observées

	valeurs observées	Valeurs extrêmes
<i>Bilan électrolytique</i>		
Potassium	3.6 mmol/l**	3.5—5 mEq/l
Sodium	142	135-145 mEq/l
Chlore	116 mEq/l	98-108 mEq/l
Bicarbonates		
Azote		
Urée	0.54 g/l	
créatine	16 mg/l	
<i>Bilan hépatique</i>		
TGO	35 UI/l	5-35 UI/l
TGP	107 UI/l	5-40 UI/l
PAL	1688 UI/l	70-260 UI/l
γ-GT	1600 UI/l	5-50 UI/l
bilirubine totale	5mg/l	2-11 mg/l
cholestérol	1.46g/l	1.5-2.8 g/l
triglycérides	2.3 g/l	0.5-1.7 g/l
protides	58g/l	60-75 g/l
<i>Bilan glycémique</i>		
glycémie à jeun	1.32 g/l	0.6-1.1 g/l
<i>Bilan phospho-calcique</i>		
Phosphore	37 mg/l	22-39 mg/l
calcium	86mg/l	85-105 mg/l

** avec 6 gélules de diffu-K

Les examens complémentaires

- * L'électrocardiogramme notait un PR long à 22 sans autre trouble de la repolarisation.

- * La radiographie pulmonaire était normale.

- * Un scanner abdominal était pratiqué d'emblée à la recherche d'une tumeur digestive, montrant de multiples métastases hépatiques associées à des de nombreuses adénopathies inter aortico-caves et péri-pancréatiques mais ne permettant pas la localisation de la tumeur primitive. (annexe 1)

- * La coloscopie et l'endoscopie digestive haute étaient normales.

- * Le transit du grêle montrait une progression lente du produit de contraste au niveau proximal des anses jéjunales mais ne mettait pas en évidence de sténose significative.

- * Une IRM pancréatique était réalisée à la recherche d'une tumeur pancréatique montrant de multiples adénopathies latéro-aortiques et coeliaques associées aux métastases hépatiques mais ne montrait pas de syndrome de masse pancréatique. (annexe 2)

- * Une écho-endoscopie digestive était alors pratiquée, permettant de découvrir une tumeur maligne la paroi duodénale située dans la musculuse, au genu supérieur, de petite taille, mesurant 11 mm de profondeur et entre 10 et 15 mm de surface duodénale, soit d'environ un peu plus d'1 cm². (annexe 3, 4 et 5)

- * Une nouvelle entéroscopie était réalisée afin de réaliser des biopsies de la tumeur primitive. L'examen montrait un refoulement de la paroi postéro-interne de D1 qui prenait un aspect bombé. Les biopsies étaient nombreuses et l'obstacle était franchi. Néanmoins, l'analyse anatomo-cyto-pathologique des biopsies duodénales ne révélait pas d'anomalie : la muqueuse et la sous-muqueuse avaient un aspect normal ; il n'y avait pas d'infiltration tumorale.

Devant l'absence d'identification tumorale, des biopsies hépatiques sous échographie étaient réalisées et l'analyse anatomo-pathologique de deux fragments hépatiques

révélèrent leur origine métastatique hépatique d'un carcinome neuro-endocrine bien différencié à distribution multifocale avec un indice de prolifération à 6%, essentiellement immunoréactif avec le VIP et la chromogranine.(annexe 6 et 7)

Aussi, la répétition des dosages plasmatiques hormonaux mis en évidence un taux de VIP à 388 pg/l pour une normale inférieure à 60 soit plus de 6 fois la normale, et un taux à jeun de somatostatine limite à 10 pg/l pour une normale inférieure à 10. Le diagnostique de tumeur neuro-endocrine sécrétrice de VIP est alors confirmé.

Sur le plan thérapeutique

Après réhydratation et rééquilibration hydroélectrique IV, un traitement par sandostatine était débuté, à raison de 2 injections sous-cutanées de 300 micro grammes par jour, permettant d'observer dans un 1^{er} temps, une nette régression de la diarrhée et autorisant un relais par une injection hebdomadaire de somatuline LP[®]30.

Moins d'un mois après le début du traitement, nous observions une reprise de la diarrhée, nous conduisant à majorer les injections de sandostatine, jusqu'à 3 injections sous-cutanées par jour de 500 micro grammes de sandostatine.

La diarrhée est alors bien contrôlée par le traitement médical, le patient est asymptomatique.

Une duodéno-pancréatoctomie céphalique (DPC) était alors décidée après un bilan cardio-vasculaire préopératoire normal.

Une laparotomie était réalisée révélant une carcinomatose péritonéale diffuse. Il existait 2 tumeurs duodénales, l'une sur D2 et l'autre sur le genu supérieur fixant celui-ci. Cette découverte rendait caduque la décision de DPC et l'intervention se limitait à des gestes d'exérèse limités à des fins biopsique à savoir la tumeur du 2^{ème} duodénum qui était intramurale mesurant 1.2x1.5x1.5 cms (fragment A), la tumeur rétro duodénale mesurant 1.2x0.8x0.8 cm (fragment B), un ganglion face antérieure de la chaîne aortico-cave mesurant 1.5x1x0.6 cm (fragment C) et une métastase hépatique mesurant 2.2x1.5x1.5 cm (fragment D) ;et une gastro-entéro-anastomose sur la 4^{ème} anse jéjunale en trans-colique était réalisée en prévision d'un blocage duodéal. (annexe 8)

L'analyse anatomo-pathologique de ces fragments révélait que le fragment A correspondait en fait à une ulcération aiguë non spécifique de la paroi digestive sans caractère tumoral. Les autres fragments correspondaient à des localisations multiples d'un carcinome neuro-endocrine bien différencié pouvant tout à fait correspondre à un vipome. (annexe 9) Une étude immunohistochimique complémentaire était réalisée, retrouvant les mêmes caractéristiques que celles décrites pour les biopsies hépatiques.

Le traitement par somatostatine fut repris en post-opératoire précoce et les suites opératoires furent simples dans un premier temps.

Néanmoins, le tableau se compliqua 15 jours après l'intervention avec l'apparition d'une fistule pariétale associée à un volumineux pneumopéritoine et à de multiples collections intra-péritonéales.

Notre patient décéda 1 mois et demi après l'intervention.

LES VIPOMES :

REVUE DE LA LITTERATURE

I- DONNEES GENERALES FONDAMENTALES

1. Le concept APUD / APUDome [9-10-11]

Le concept de système APUD est un acronyme introduit par Pearse en 1960 pour décrire le système (présumé) endocrinien (diffus, en amas et regroupé organe) fait de cellules ayant des propriétés morphologiques, fonctionnelles et cytochimiques communes, reparti essentiellement le long du tractus digestif.

Parmi ces propriétés, ces cellules ont la capacité de prélever dans le sang les précurseurs des amines biogènes et de les décarboxyler, grâce à la DOPA-décarboxylase d'où l'origine de l'acronyme APUD (Amine Precursor Uptake and Decarboxylation)

Pour expliquer ces propriétés communes, une même origine embryologique a été postulée pendant longtemps (neuro-ectodermique), mais est remise en question à l'heure actuelle [9-10]

Le système APUD inclut les cellules de l'hypophyse(à TSH et à GH), de la médullosurrénale et des ganglions sympathiques, les cellules C de la thyroïde, les cellules du pancréas endocrine et les cellules neuro-endocrines du tube digestif, de la trachée et des bronches.

Les APUDomes désignent les tumeurs issues des cellules du système APUD.

Actuellement, le concept de système APUD est abandonné et l'on parle de système neuro-endocrinien.

2. Notion de système neuro-endocrinien [9]

Le concept de système neuro-endocrinien est basé l'observation d'une part de la découverte du caractère sécrétoire de certains neurones (neurosecrétion) et d'autre part, sur la mise en évidence au niveau des cellules périphériques d'apparence épithéliale, de réactions identiques ou voisines de celles observées au niveau du système nerveux central.

3. Les tumeurs neuroen-docrines (TNE)

3.1. Définition

Les tumeurs neuro-endocrines se définissent par un phénotype commun caractérisé par l'expression des marqueurs protéiques et par la production de peptides et de dérivés d'amines [9]

Les tumeurs neuro-endocrines sont des tumeurs qui indépendamment de leur siège et de leur origine embryologique, ont des caractéristiques morphologiques, histochimiques, immunohistochimiques et fonctionnelles communes.

Ces tumeurs incluent les apudomes mais également toutes tumeurs décrites au niveau de la plupart des organes : col de l'utérus, endomètre, ovaire, sein, prostate, sinus, larynx, glandes salivaires, peau.

Actuellement, il est admis que les cellules neuroendocrines du tube digestif, du pancréas et de l'appareil respiratoire ne dérivent pas de la crête neurale mais sont d'origine endodermique [9]

3.2. Diagnostic de TNE

Repose sur l'examen anatomopathologique [9]:

→ en microscopie optique (MO) : mise en évidence des propriétés argentaffine et argyrophile.

→ en microscopie électronique (ME) : mise en évidence de granules de sécrétion, caractéristiques des cellules neuro-endocrines.

Habituellement, ces granules présentent une membrane et un corps dense central dont l'aspect est variable en fonction du type cellulaire.

Toutefois, dans les tumeurs, la morphologie des grains de sécrétion n'est pas toujours conservée et la ME permet rarement de caractériser la ou les sécrétions.

Les cellules endocrines contiennent également des petites vésicules claires, analogues aux vésicules synaptiques des neurones [12]

→ en immunohistochimie : mise en évidence grâce à des anticorps monoclonaux des marqueurs neuroendocriniens généraux (neuron specific enolase (NSE), chromogranine A, synaptophysine) et des marqueurs spécifiques qui permettent de caractériser les produits de sécrétion (hormones peptidiques et amines biogènes) [13]

3.2.1. Argentaffinité et argyrophilie

▲ Argentaffinité

Les cellules endocrines sont rarement visibles sur les colorations usuelles lorsqu'elles sont isolées.

Pour ce faire, on a recours à des techniques de d'imprégnation argentique.

Elles permettent la mise en évidence des caractères argentaffine et argyrophile de la plupart de ces cellules [9]

L'argentaffinité, mise en évidence par la réaction de Fontana-Masson, caractérise la capacité d'une cellule à capter et à réduire les ions d'argent.

De nombreuses cellules endocrines ne sont pas argentaffines. Cette propriété est liée à la présence de sérotonine dans la cellule [12]

C'est une méthode très spécifique mais peu sensible

▲ Argyrophilie

Cette propriété mise en évidence par diverses techniques, en particulier la réaction de Grimelius, caractérise la capacité à fixer des ions argent préalablement réduits.

De nombreuses cellules endocrines sont argyrophiles mais non argentaffines ; cette réaction est beaucoup plus sensible.

Cette propriété semble liée à la présence de chromogranine.

3.2.2. Marqueurs généraux des TNE

Permettent d'affirmer le diagnostic de TNE.

Ils sont de plus en plus nombreux et peuvent être regroupés en 3 groupes [9] :

- les marqueurs cytosoliques
- les marqueurs associés aux petites vésicules sécrétoires

- Les marqueurs associés aux granules à corps dense.

① les marqueurs cytosoliques :

▲ Neuron specific enolase (NSE)

Dosé en routine. C'est le plus connu.

Il s'agit d'une enzyme cytoplasmique de la glycolyse.

Ce marqueur est indépendant des grains de sécrétions.

Il est positif dans 64% des TNE métastasées donc un taux normal exclu pas le diagnostic de TNE [9]

La signification de son augmentation sérique n'est pas univoque : elle traduit probablement plus une perte de l'intégrité cellulaire, qu'un reflet du volume tumoral [9]

▲ Protein gene product 9.5 (PGP 9.5) et protéine 7B2

Ne sont pas utilisés en pratique courante.

La PGP 9.5 est une protéase cytoplasmique, le plus souvent co-localisée avec la NSE.

Sa fonction est inconnue ; elle n'est pas très spécifique [12-13]

La protéine 7B2 a un rôle physiologique mal connu. Des anticorps monoclonaux ont été produits contre cette hormone [12-13]

② Les marqueurs associés aux petites vésicules :

▲ La synaptophysine

C'est une glycoprotéine membranaire de 38 KD qui est présente dans les vésicules pré-synaptiques des neurones et dans les petites vésicules claires des cellules neuroendocrines normales et néoplasiques. Elle ne dépend pas non plus du contenu de la cellule en grains de sécrétion.

▲ Autres marqueurs : synapsine, synaptogmine, SV 2, synaptobrevine

Ne sont pas utilisés couramment [12-13]

③ Les marqueurs associés aux granules de sécrétion

▲ les chromogranines A, B et C [9]

Ce sont des protéines solubles de la matrice des grains de sécrétion ; elles interviennent dans la maturation des peptides intra-granulaires et sont co-relarguées avec les produits de la sécrétion.

Leur dosage n'est pas disponible en routine.

Ce sont des marqueurs beaucoup plus sensibles que la NSE : ils sont positifs dans 80% des TNE digestives.

Au sein de cette famille de glycoprotéine, le dosage de la chromogranine A semble plus intéressant.

▲ Les anticorps anti-chromogranines

Ce sont des marqueurs très spécifiques des cellules neuro-endocrines normales et tumorales, mais pas très sensibles pour l'identification des TNE très peu différenciées car le marquage dépend du contenu en granule de la cellule.

▲ Les anticorps anti-CD 57(HNK 1, Leu 7)

Marqueurs peu sensibles et peu spécifiques [12-13]

3.2.3. marqueurs spécifiques

Ce sont des anticorps spécifiques qui permettent de détecter en immunohistochimie, la plupart des amines et peptides sécrétés par les cellules neuro-endocrines normales et tumorales.

De nombreuses tumeurs produisent plusieurs peptides ; cependant, il existe le plus souvent une sécrétion prédominante, qui n'est pas toujours symptomatique.

Une même hormone peut être sécrétée par plusieurs types cellulaires.

Ces marqueurs permettent de détecter ou de confirmer une sécrétion ectopique, comme par exemple, le VIP pour les tumeurs pancréatiques.

3.3. Siége et répartition des TNE

D'après les résultats d'une étude portant sur 349 TNE observés en 12 ans et excluant les TNE développées à partir d'organes neuroendocriniens (tumeurs de l'hypophysaire, de l'hypothalamus, des médullosurrénales, para-ganglionnaires, parathyroïdiennes) et les carcinomes bronchiques à petites cellules, on notait la répartition suivante [9-14]:

- appendice : 30%
- colon et le rectum : 16%
- estomac : 14%

- bronches : 12%
- intestin grêle : 9%
- pancréas : 6%
- carcinome médullaire thyroïdien : 5%
- Tumeur à cellules de Merkel de la peau : 1%

Plus rarement, on note des TNE développées au sein d'autres organes: thymus, sein, utérus, ovaire, testicule, épидидyme, prostate, vessie, œsophage, canal anal, voies aériennes supérieures, arbre biliaire, parotide ; exceptionnellement, le rein, qui normalement ne contient pas de cellules endocrines.

3.4. Classification des TNE

De nombreuses classifications ont été proposées, dont celle de Williams et Sandler en 1963 pour les TNE digestives, basée sur le siège et l'embryogenèse de ces tumeurs [13]

Les classifications retenues actuellement s'appuient sur les caractéristiques morphologiques, évolutives et fonctionnelles des TNE.

3.4.1. Classification morphologique

Initialement proposée pour les tumeurs broncho-pulmonaires, elle s'applique à toutes les TNE.

① Les TNE très bien différenciées (carcinoïdes typiques)

- Elles ont une architecture insulaire, trabéculaire ou acineuse, avec parfois formation de rosettes.
- Les cellules épithéliales sont disposées dans un stroma souvent très dense, parfois calcifié, voire ossifié, d'abondance variable.
- Les cellules sont souvent de taille modérée, monomorphes ; le rapport nucléocytoplasmique est peu élevé ; les noyaux ont une chromatine finement granuleuse. Parfois les cellules sont de grande taille, avec un large cytoplasme éosinophile ou clair.
- Les mitoses sont rares (<1 mitose pour 10 au grossissement 400 (G 400)) ; il n'y a pas de nécrose

- La tumeur est habituellement bien limitée, voire encapsulée, mais les images d'invasion vasculaires sont parfois observées.

② Les carcinomes neuro-endocrines bien différenciés (carcinoïde atypique)

- L'architecture générale est peu différente des précédentes
- Les cellules ont un aspect proche de celui des précédentes mais avec un polymorphisme plus marqué.
- Des foyers de nécrose sont constamment présents
- Le nombre de mitoses est en moyenne de 3 à 4 pour 10 au G*400

③ Les carcinomes neuro-endocrines à grandes cellules

- Les cellules ont une assez grande taille, polygonales ou fusiformes
- Il existe un large cytoplasme éosinophile
- Le rapport nucléo-cytoplasmique est bas
- La chromatine est grossièrement granuleuse
- Les nucléoles sont toujours présents et parfois proéminents
- Le nombre de mitoses est toujours élevé, en moyenne 6 par champ au G 400
- On note la présence constante de nécrose, souvent en large foyer.

④ Les carcinomes neuroendocrines à petites cellules

- Les cellules sont de petite taille, rondes ou fusiformes
- Il existe un agencement en nappes diffuses, infiltrantes, avec peu de stroma
- Le rapport nucléo-cytoplasmique élevé
- Les noyaux sont hyper-chromatiques ; la chromatine grossièrement granuleuse
- Les nucléoles sont absents ou peu visibles
- le nombre de mitoses est toujours élevé > 2 au G 400
- La nécrose est constante, tantôt avec une multitude de nécroses monocellulaires, tantôt faite de larges plages de nécrose de coagulation.
- Une incrustation des parois vasculaires par du matériel hématoxyphile correspondant à des débris de DNA est assez souvent présente

① et ② correspondent à des TNE de bas grade de malignité; ③ et ④ à des TNE de haut grade de malignité

3.4.2. Classification morphologique complémentaire

① Les TNE de pronostic favorable = les TNE bien différenciées de moins de 2 cm(3 cm pour l'insulinome) de diamètre, sans invasion vasculaire ni métastases

② Les TNE de pronostic intermédiaire = les TNE bien différenciées, > à 2 cms de diamètre (> 3 cm pour l'insulinome) et/ou avec invasion vasculaire, et/ou avec métastases ganglionnaires.

③ Les tumeurs de haut grade de malignité = carcinomes à grandes et petites cellules

Toutefois, cette classification ne tient pas compte des particularités évolutives de la plupart des TNE. En effet les gastrinomes de petites taille sont souvent métastasés alors que les carcinoïdes appendiculaires sont souvent de grande taille et d'évolution presque toujours favorable.

3.4.3. méthodes d'évaluation du potentiel évolutif des TNE

① Etude du contenu en ADN par cytométrie de flux

② Recherche de produit de sécrétion ectopique tels que la chaîne α de l'HCG , l'ACTH considérés comme des éléments de pronostic péjoratif

③ Etude de la prolifération en immunohistochimie basée sur l'anticorps anti-PCNA (Proliferating Cell Nuclear Antigen) et surtout sur l'anticorps Ki 67 qui reconnaissent les cellules engagées dans le cycle cellulaires

4. Les TNE digestives

Les principales TNE, et tout particulièrement celles pouvant donner le change avec le vipome, seront décrites au chapitre diagnostic différentiel.

4.1. Classification

4.1.1. les tumeurs carcinoïdes

4.1.2. Les TNE pancréatiques

- ① L'insulinome
- ② Le gastrinome
- ③ Le vipome
- ④ Le glucagonome
- ⑤ Les autres TNE pancréatiques extrêmement rares :
 - Le somatostatine
 - Le PPome
 - Les tumeurs à ACTH
 - Les tumeurs pancréatiques à sérotonine
 - Les tumeurs à GIP.... ⊥

4.1.3. Les néoplasies endocriniennes multiples de type I (NEM1)

L'association à une NEM de type 1(défini par l'association d'au moins 2 atteintes endocrines, bénignes ou malignes, simultanées ou successives) doit être systématiquement recherchée par le dosage du calcium ionisé et le dosage du PTH1-84.

4.2. Caractéristiques anatomo et histo-pathologiques des TNE pancréatiques

4.2.1. Caractéristiques macroscopiques :

- siège : majoritairement dans le pancréas
- nombre : le plus souvent unique, parfois multiples
- taille : # les tumeurs de grosse taille, >2 cm de diamètre, sont facilement détectées. Elles sont plus ou moins bien limitées, non encapsulées, et en continuité avec le parenchyme.

les nodules <2 cm sont difficiles à détecter quand leur taille est inférieure à 0.5 cm. Ils sont soit superficiels, bien limités, presque encapsulés et énucléables, soit intra-organique et difficilement palpables.

- pouvoir métastatique
- couleur variable du gris-jaunâtre au rouge vif

4.2.2. Caractéristiques en microscopie optique,

les cellules sont argyrophiles et argentaffines

Les tumeurs présentent trois points essentiels :

- tumeur à cellules régulières
- un agencement en cordons, en massif ou en travées
- stroma fibro-hyalin richement capillarisé
- noyau régulier ou atypique selon les cellules ;
- mitoses variables.

Certaines de ces cellules tumorales expriment un profil très semblable à celui des cellules B (secrétant de l'insuline), des cellules A (secrétant le glucagon), cellules D (la somatostatine), EC (sérotonine), PP=F (polypeptide-pancréatique)

D'autres sécrétions hormonales sont dites ectopiques car non produites dans le pancréas normal telles que VIP, Gastrine

Sont décrits 4 types de structures histologiques correspondant aux variétés cellulaires A, B, C, D:

Le type I a la structure d'une tumeur carcinoïde de l'intestin

Le type II est formé de rubans étroits

Le type III a une structure acineuse ou alvéolaire

Le type IV est indifférencié

4.2.3. Caractéristiques histochimiques :

Outre les colorations conventionnelles, il est nécessaire de pratiquer les réactions histochimiques plus ou moins spécifiques des différents types de cellules endocrines du pancréas :

- fuschine-paraldéhyde colore sélectivement les cellules B des insulinomes

- coloration de Grimelius colore les cellules amino-peptido-sécrétantes, à l'exception des cellules B
- coloration de Hellman : cellules D
- réaction métachromatique au bleu de toluidine : cellules A

4.2.4. Caractéristiques immunocytochimiques [15]

Elles sont basées sur l'utilisation d'anticorps anti-peptidiques.

Les anticorps polyclonaux sont obtenus par immunisation de l'animal à l'aide de peptides naturels ou de synthèse.

Ils permettent le dosage radio-immunologique dans le sang, les extraits de tissu ou tumeur congelés; mais aussi de localiser sur les coupes histologiques les sources cellulaires correspondantes : l'anticorps spécifique est fixé sur l'antigène peptidique intracytoplasmique puis après lavage et révélé par des procédés habituels de l'immunofluorescence ou de l'immuno-péroxydase.

4.3.5. la microscopie électronique conventionnelle [15] :

Elle met en évidence les caractéristiques morphologiques particulières aux cellules des tumeurs endocrines, à savoir, la présence intracytoplasmique de granules de sécrétion endocrine (granules sécrétoires)

Ces granules sont généralement ronds, mesurant de 50 à 500nm de diamètre et comportent une partie centrale dense, séparée de la membrane d'enveloppe par un halo clair.

L'examen ultrastructural peut également fournir dans une certaine mesure fournir des indications sur le type de peptide élaboré.

En effet, ceci par de l'observation morphologique fine des granules des cellules endocrines du tissu sain qui varie en fonction du type de peptide produit et peuvent devenir caractéristiques dans les stades matures ; mais, pour les cellules tumorales les granules sont souvent anonymes car immatures.

4.3.6. En immunocytochimie ultrastructurale :

Utilise des méthodes de d'immuno-marquage en ME.

On applique des anticorps spécifiques de chaque peptide sur des coupes ultra-fines et on caractérise ainsi le contenu de chaque granule, y compris des variétés morphologiquement anonymes

II –Définitions et nosologie

1. Vipome / choléra endocrine [10]

Le vipome est une tumeur très rare appartenant à la famille des tumeurs neuro-endocrines, initialement décrit par Priest et Alexander en 1957 comme une tumeur langerhansienne à cellules non β avec diarrhée, et par Verner et Morrison en 1958 comme un syndrome de diarrhée profuse avec hypokaliémie qui lui valu la dénomination de syndrome de Verner et Morrison (dénomination la plus communément retenue).

Par la suite, Murray et al. soulignent l'absence de sécrétion gastrique acide et plusieurs appellations ont été attribuée à cette entité: syndrome de diarrhée aqueuse avec achlorhydrie et hypokaliémie ou WDHA par les anglo-saxons (Watery Diarrhea Hypokaliemia Achlorhydria Syndrom), choléra pancréatique (par analogie avec la diarrhée liquidienne observée dans le choléra).

En 1973, Bloom isole un polypeptide intestinal vaso-actif, le VIP, secrété par la majorité de ces tumeurs dont la responsabilité dans la diarrhée profuse est confirmée en 1983, nous conduisant ainsi à les dénommer vipomes.

Cependant, très souvent celles ci sécrètent simultanément plusieurs hormones ou médiateurs telles que les prostaglandines PGE2 et F2 α , calcitonine et polypeptide pancréatique(PP), et gastric inhibitory peptide(GIP), neurotensine, gastrine, peptide histidine-isoleucine(PHI) ; et parfois ne sécrètent pas de VIP.

Finalement le terme de choléra endocrine semble le plus approprié pour regrouper les syndromes cholériques d'origine pancréatique (choléra pancréatique= vipome pancréatique) et ceux d'origine extra-pancréatique, liés à des tumeurs issues des crêtes neurales chez l'enfant(ganglioneurones, des ganglioneuroblastomes ou des neuroblastomes) ou plus rarement à des tumeurs extrapancréatiques non neurogéniques.

2. Le VIP [16-17]

Le VIP est un neurotransmetteur décrit par Said et Mutt qui se comporte comme une hormone lorsqu'il est sécrété par un VIPome.

C'est un peptide fait de 28 acides aminés, qui a une grande affinité pour des récepteurs situés au niveau des cellules muqueuses de l'intestin grêle et des cellules d'autres tissus. C'est le médiateur quasi exclusif de la diarrhée.

Son mécanisme d'action sera développé dans le chapitre physiopathologie.

III– Epidémiologie [5-10]

Le vipome est une tumeur neuro-endocrine très rare : 3 à 5 cas par an en France sont décrits, (soit une incidence annuelle de 1 cas pour 10 millions)[10], contre 50 à 60 cas pour le gastrinome et 75 à 100 cas pour l'insulinome [18]

Le vipome pancréatique représente 3 à 4 % des tumeurs neuroendocrines pancréatiques.

62 cas de choléra endocrine sont rapportés par l'équipe de S.Bloom en 1981 depuis la description initiale du syndrome par Verner et Morrisson en 1958 [16]; dont 52 cas de vipomes pancréatiques et 10 cas de tumeurs extra-pancréatiques d'origine neurogénique sécrétant du VIP.

Moins de 200 cas de vipome en 1998 [5]

Le choléra endocrine s'observe à tout âge, y compris chez l'enfant et le vieillard. Chez l'adulte la moyenne d'âge lors du diagnostic est de 42-51 ans avec des âges extrêmes de 15 à 81 ans. Certaines études montrent une prédominance féminine de 54 à 66 %.

Chez l'enfant l'âge moyen est de 2-4 ans avec des extrêmes de 10 mois à 14 ans.

Une histoire familiale suggérant une adénomatose pluri-endocrinienne de type I est beaucoup moins souvent retrouvée que dans les gastrinomes.

IV – Données d’anatomopathologie et de physiopathologie du vipome [1]

1. Anatomopatologie

1.1. Données macroscopiques

- localisation : principalement au niveau du pancréas dans 80 à90% des cas [2], jusqu’à 93% dans les travaux de Soga [5]

Des localisations extra-pancréatiques sont rapportées dans 7% des cas [5] décrits au niveau de l’intestin grêle et du duodénum [4-5], du colon sigmoïde [6], des poumons [5], du foie [7-8] et des reins.

Dans leur localisation pancréatique, ils siègent préférentiellement au niveau de queue du pancréas (dans 42 à78% des cas)

- taille : les vipomes sont habituellement de grosses tumeurs uniques. Lors du diagnostic ils mesurent plus de 3 cms dans 78 % des cas [10], avec des extrêmes de 1 à 20 cms.

- aspect : sont uniques dans 70 à80 % des cas; plus rarement sous forme de tumeurs doubles ou multiples dans 7 % des cas ou s’intégrer dans 10 % des cas à une NEM de type 1

- malignité : Dans différentes séries, 37 à78 % des vipomes sont métastasés au moment du diagnostic avec le plus souvent des métastases ganglionnaires ou viscérales, plus rarement osseuses [19] ou la présence d’embolies de cellules tumorales dans les vaisseaux sanguins ou lymphatiques péri-tumoraux. Ce taux de malignité est comparable à celui des gastrinomes, des glucagonomes et des somatostatинomes qui est de 63 à90 %.

1.2. En microscopie optique

Les vipomes montrent les caractéristiques générales des TNE pancréatiques.

Les mitoses sont peu fréquentes : 12% [2]

1.3. En microscopie électronique

Un mélange cellulaire existe habituellement au sein d'une même tumeur avec :
90% des vipomes montrent des cellules avec quelques grains de sécrétion dispersés, passant inaperçus ou sont agranulaires ; 52 % ayant des tumeurs ont des cellules endocrines bien différenciée avec des granules bien développés [20];
Les granules sont de petite taille : 120 à 180 nm [2 ;20] et ressemblent à ceux des cellules D du pancréas normal.

1.4. En immunohistochimie, [2-20]

le VIP est détecté dans 57 à 88 % des vipomes

le glucagon	19 à 27 %
la somatostatine	10 à 46 %
l'insuline	5 %
la gastrine	0 à 23 %
Sécrétions multiples	45 %

2. Physiopathologie

2.1. de la diarrhée

La diarrhée est liée à une hypersécrétion hydroélectrolytique de l'intestin grêle à laquelle s'ajoute une hypersécrétion de potassium colique.

La réabsorption de l'eau et du sodium au niveau colique est variable[21]

2.2. Le VIP

Il est considéré comme le principal médiateur des manifestations cliniques et biologiques.

• Arguments :

- L'élévation de VIP fluctue parallèlement à l'évolutivité clinique de la maladie, disparaît en cas de résection chirurgicale complète de la tumeur pancréatique et baisse en même temps que la diarrhée lors du traitement par somatostatine [22]

- Une hypervipémie n'a été décelée qu'au cours du choléra pancréatique [10]

Dans les travaux de Long et al. , une élévation significative du taux de VIP portait toujours à un CE [16]

- La perfusion veineuse prolongée de VIP de Porc, à un débit suffisant pour permettre d'observer des taux plasmatiques de l'ordre de ceux du choléra endocrine, a un effet diarrhéogène. Chez l'homme, elle apparaît entre 2 à 6h30 après le début de la perfusion et cesse aussitôt après la fin de l'administration de VIP [23]

- Les effets biologiques du VIP sont en accord avec les manifestations du choléra endocrine [24]

• Mécanisme d'action :

Hypersécrétion de VIP → accumulation et stimulation de l'adénylate-cyclase (cAMP) au niveau des entérocytes → hypersécrétion hydroélectrolytique.

Tableau n°2 : Intervention du VIP à l'état physiologique et pathologique [10]

Niveau cellulaire	Niveau organe	Niveau pathologique
Membrane basolatérale : cAMP ↗	Sécrétion acide gastrique ↘ Sécrétion intestinale ↗ Absorption intestinale ↘	Achlorhydrie ou Hypochlorhydrie Diarrhée aqueuse Deshydratation Hypokaliémie
Autres mécanismes cellulaires : Protéine-kinases	Sécrétion pancréatique (bicarbonates) sécrétions biliaires ↗↗↗ vasomotricité ↗ glycogénolyse ↗ neoglucogénèse ↗	Acidose Grosse vésicule Flush Diabète léger

2.3. Les autres médiateurs [21]

D'autres médiateurs sont incriminés dans le mécanisme de la diarrhée.

De rares cas de choléra pancréatique en rapport avec une tumeur insulaire, à vipémie normale sont rapportés.

Par ailleurs, en plus de l'hypersécrétion de VIP, d'autres médiateurs hormonaux sont souvent augmentés dans le plasma ou la tumeur.

2.3.1. Le peptide histidine méthionine (PHM) et son homologue, le peptide histidine isoleucine (PHI) chez le porc

Le PHM chez l'homme et le PHI chez le porc sont des peptides de 27 acides aminés qui diffèrent par 2 acides aminés.

Ils ont le même peptide précurseur que le VIP: le prépo VIP/PHM-27 ; et une immunoréactivité PHM-27-like à été retrouvée dans le plasma de patient présentant un vipome.

Bien que les taux de PHI/PHM soient corrélés aux taux de VIP, le PHM n'est pas un médiateur important de la diarrhée [25], son pouvoir diarrhéogène est 3 fois plus faible que celui du VIP [21]

Son rôle diarrhéogène est suspecté dans de rares cas où le PHM était présent à des taux élevés dans le plasma [21]

2.3.2. Le polypeptide pancréatique (PP)

Dans les travaux de Long et al. [16], le taux de PP est augmenté dans 77% des cas de vipomes pancréatiques et est normal dans les tumeurs dérivées des crêtes neurales.

Son rôle diarrhéogène n'est pas démontré.

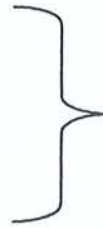Son augmentation traduit l'origine pancréatique de la tumeur

2.3.3. la calcitonine

Elle est fréquemment augmentée, en même temps que le VIP.
Son rôle est suggéré à côté de celui du VIP dans la diarrhée.

2.3.4. Autres :

- la neurotensine
- la somatostatine
- le Gastric inhibitory polypeptide
- les prostaglandines E et F α



ces médiateurs sont parfois élevés au cours du CE, mais leur rôle dans la diarrhée ne sont pas démontrés.

V- diagnostique

De nos jours, le diagnostique doit être suspecté devant des signes cliniques et para-cliniques évocateurs.

Le diagnostique positif, quant à lui, est affirmé par la mise en évidence d'une hypervipémie plasmatique et la confirmation immuno-histochimique de la tumeur.

1. Symptomatologie clinique

1.1. La diarrhée [1-10]

C'est le maître symptôme. Elle ne manque jamais au diagnostic.

Elle est chronique, évoluant depuis plusieurs mois en général avec une moyenne de 3 ans (et des extrêmes variant de 1 mois à 14 ans)

Elle est constante mais évolue par poussées entrecoupées de rémissions partielles ou complètes [1].

Elle est profuse lors des poussées : le volume quotidien des selles est le plus souvent très élevé, dépassant 1 litre, pouvant atteindre 10 litres.

C'est une diarrhée hydroélectrique : les selles sont afécales, elles ne contiennent ni glaire, ni sang, et leur aspect comparable à celui de l'urine.

Il n'existe habituellement pas de malabsorption ; l'excrétion de graisse fécale est normale dans 84% des cas, de D-xylose normal dans 94%, test de schilling normal dans 87%[26].

Toutefois une stéatorrhée est présente dans 16% [27].

Le nombre de selles est variable, d'émission diurne et nocturne.

C'est une diarrhée sécrétoire : le débit fécal est le plus souvent supérieur à 500 ml, persistante lors du jeûne prolongé (48 à 72 h), et augmente toujours après lorsque le malade est réhydraté par voie veineuse[24].

1.2. Les autres signes cliniques :

Ils sont inconstants.

Dans son étude en 1973 portant sur 48 cas de choléra pancréatique, Pessayre dresse un tableau des principaux signes cliniques rencontrés et de leur fréquence. Celui ci nous sert encore de référence à l'heure actuelle. [14- 24] Cf tableau n°3.

* La diarrhée retentit massivement sur l'état général.

Elle à l'origine de la déshydratation et des troubles hydroélectrolytiques, qui lorsqu'ils sont sévères, et ceci d'autant plus si une hypercalcémie est associée, entraînent des troubles cardiovasculaires, neuropsychiques et rénaux.

- troubles cardiovasculaires : troubles de la conduction et du rythme cardiaque (cas de fibrillation atriale paroxystique[28]), jusqu'à l'arrêt cardiaque. ...
- troubles rénaux : insuffisance rénale [28].
- troubles neuropsychiques

* Le flush peut faire évoquer à tort une tumeur carcinoïde.

* La palpation d'une masse

- d'une hépatomégalie métastatique
- d'une splénomégalie ; exceptionnellement, palpation de la tumeur pancréatique
- 1 cas de masse de la fosse iliaque G correspondant à un vipome du colon sigmoïde est décrit [6].

NB : Le tableau clinique des tumeurs des crêtes neurales avec diarrhée est superposable à celui du choléra pancréatique, à 2 exceptions près :

- l'enfant est le plus souvent touché
- il peut exister une hypertension artérielle, mais elle est rare.

Tableau n° 3 : principaux signes cliniques du choléra pancréatique et pourcentages observés dans 48 cas [24].

Principaux signes cliniques	%
<i>Signes digestifs</i>	
Diarrhée chronique	100
Vomissements	50
Douleurs abdominales	35
Hémorragie digestive(avant traitement)	4
Masse épigastrique	4
Hépatomégalie	13
Splénomégalie	2
<i>Signes cutanés</i>	
Flushes	23
Urticaire ou rash	8
Pigmentation	13
Oédèmes	8
<i>Signes neuropsychiques</i>	
Parésies ou paralysies	25
Tétanie	13
Crampes	8
Troubles psychiques	19
<i>Signes généraux</i>	
Amaigrissement	90
Deshydratation	83
Polyurie	21
Fièvre	15

2. les signes paracliniques

2.1. perturbations biologiques

▲ Les désordres hydroélectrolytiques et les anomalies de l'azotémie

Ils sont la conséquence de la diarrhée [1-10].

On observe une deshydratation extracellulaire avec hypokaliémie et acidose métabolique.
Cf tableau n° 4.

La deshydratation est présente dans 90 % des cas.

L'hypokaliémie est présente chez presque tous les patients dans 83 à 100% des cas.

L'hypochlorhydrie plus souvent que l'achlorhydrie est présente dans 54 à 76% des patients [26] elle est due à un effet inhibiteur du VIP sur la sécrétion gastrique acide.

L'hypokaliémie, ainsi que l'hypercalcémie, sont responsables de troubles du rythme et de la conduction cardiaque, parfois mortels.

L'atteinte rénale est fréquente, réalisant : -soit une insuffisance rénale fonctionnelle liée à l'hypovolémie, et se corrigeant après réhydratation

- soit une tubulopathie hypokaliémique avec polyurie, hyperkaliurèse et acidurie paradoxale, leucocyturie et protéinurie paradoxale.

Tableau n°4 : Valeurs extrêmes et moyennes des électrolytes plasmatiques et de l'azotémie dans 48 cas de choléra pancréatique [14-24]

	extrêmes	Moyenne
Natrémie (mmol/L)	120-160	132
Kaliémie (mmol/L)	1.5-4	2.5
Chlorémie (mmol/L)	75-129	100
Bicarbonates (mmol/L)	9.5-26	17
Azotémie (mmol/L)	2.7-33.3	11.7

Tableau n° 5: Fréquences de l'hypokaliémie et l'hypochlorhydrie [26].

	Fréquence %
Hypokaliémie	83-100
hypochlorhydrie	54-76

▲ Les autres anomalies biologiques : [10-24-26-29]

Sont résumées dans le tableau n° 6.

- les troubles du métabolisme phosphocalcique

Une hypercalcémie est présente dans 40 à 50% des cas, presque toujours associée à une hypophosphorémie [10]. Une hypophosphorémie isolée est exceptionnelle.

Une hypomagnésémie est fréquemment notée [10].

A ce jour, le mécanisme de l'hypercalcémie n'est pas établi dans beaucoup de cas ; il semble être en rapport avec la tumeur elle-même car elle est réduite par l'exérèse tumorale complète [10-26].

Seulement 6 % des patients ont une NEM ; c'est donc rarement la cause de l'hypercalcémie.

Rarement, elle est le témoin d'un hyperparathyroïdisme [21].

- les troubles de la glycorégulation

Un diabète modéré et sans retentissement viscéral ou plus souvent une simple anomalie de l'hyperglycémie provoquée est notée dans 20 à 50% des cas.

L'hypoglycémie serait due à l'effet glycogénolytique du VIP sur le foie.

Cette anomalie disparaît après ablation de la tumeur ou lorsque le taux de VIP revient à la normale.

Tableau n°6 : principales autres anomalies biologiques.

	fréquence
Hypercalcémie +/- hypophosphorémie +/- hypomagnésémie	25 à 76%
Hyperglycémie voire diabète	25 à 50 %

2.2. Les perturbations digestives [1] :

- Les pertes fécales hydroélectrolytiques sont élevées lors des poussées. Les selles ont un PH fréquemment alcalin, une osmolarité mesurée de 280-300 mosmol/kg ; il n'y a pas de trou anionique.

- Les tests d'absorption sont normaux ou montrent une anomalie dissociée dans 10% des cas

 - > test de Schilling

 - > test au D-xylose

 - > mesure des graisses fécales

- La durée de transit digestif global mesurée par le test au rouge carmin est variable (normale, augmentée ou réduite)

- L'étude de la sécrétion gastrique ne révèle jamais d'hyperchlorhydrie basale ou après stimulation par la pentagastrine [24] Une hyposécrétion acide basale fonctionnelle est au contraire fréquente, dans 2/3 des cas ; une achlorhydrie basale se rencontre dans 54% des cas.

- Les sécrétions biliaire et pancréatique ont été moins souvent explorées. La vésicule biliaire apparaît dilatée et sa ponction lors de la laparotomie montre une bile fluide, riche en bicarbonates, pauvre en sels biliaires et ne renfermant pas d'acide désoxycholique, par lavage de la flore colique [24].

● Les études par perfusions intestinales des mouvements hydroélectrolytiques intestinaux ont montré que c'est surtout le dysfonctionnement de l'intestin grêle qui est à l'origine du syndrome cholérique : il existe un état de sécrétion hydroélectrolytique au niveau du grêle.

3. diagnostique positif

3.1. Le dosage du VIP

▲ L'hypersécrétion de VIP permet d'affirmer le diagnostic de vipome
Le dosage du VIP doit être répété en cas de négativité car la sécrétion de VIP est épisodique [30].

Les taux plasmatiques de VIP sont souvent très élevés, >50 pmol/l dans 90% des cas. Des taux modérés peuvent s'observer, notamment en cas d'insuffisance rénale sévère [21].

Le VIP est le principal médiateur de la diarrhée [21] Certains auteurs avaient mis en doute la fréquence et la spécificité de l'augmentation du VIP, mais il est établi aujourd'hui que ces discordances étaient liées à des problèmes techniques de dosage. La sensibilité (Se) du dosage atteint 90% quand une tumeur pancréatique est individualisable, et sa spécificité (Sp) est peu différente de 100% [16].

L'hypervipémie n'a été décelée qu'au cours du choléra endocrine [10].

Cette affirmation n'est pourtant pas toujours vérifiée :

- Dans les travaux de Lawrence, le taux du VIP dosé chez des patients présentant une diarrhée chronique d'origine non tumorale était augmenté dans 3.2% des cas [31] ; la sensibilité était de 100% et la spécificité de 97%.
- De rares cas de tumeur produisant du VIP sont décrits : ce sont des tumeurs carcinoïdes intestinales [32], des carcinomes bronchiques [33], ou des phéochromocytomes [2] ; mais l'augmentation de VIP était modérée.

L'hypersécrétion hormonale plasmatique de VIP, sa permanence et son autonomie permettent d'affirmer, elle et elle seule le diagnostic de vipome. Le caractère crucial de l'hypersécrétion hormonale d'origine tumorale est d'être inappropriée à son organe ou son métabolite cible.

Toutefois il ne faut pas se fier à la seule hyperhormonémie prise isolément pour retenir le diagnostic de tumeur pancréatique sécrétante. L'hyperhormonémie peut être et est même souvent le témoin d'une sécrétion anormale d'origine tumorale, mais elle n'est pas pathognomonique de l'origine tumorale de cette hypersécrétion.

Sa présence n'est pas obligatoire pour le diagnostic de tumeur pancréatique sécrétante.

▲ En dehors du VIP, de nombreuses substances telles que la sécrétine, le polypeptide inhibiteur de la sécrétion gastrique, le PP, la calcitonine, la sérotonine, les prostaglandines PGE2 ou F2 α sont responsables de sécrétions diarrhéogéniques chez certains patients. Les premières études ont suggéré que le VIP n'était pas la seule cause de la diarrhée dans le WDHA, car des taux élevés de VIP n'étaient pas retrouvés chez tous les patients.

Néanmoins, dans des études plus récentes, seul le VIP a été retrouvé élevé dans le plasma de patients présentant un WDHA syndrome.

3.2. l'analyse immunohistochimique de la tumeur

Nécessite pour cela de localiser la tumeur.

Les différentes techniques permettant la localisation de la tumeur seront développées plus loin.

Dans les rares cas où les marqueurs biologiques ne sont pas identifiés, elle devient la clé du diagnostic [1].

Si l'étude de la tumeur en histologie et en microscopie électronique ne permet pas de la différencier des autres TNE pancréatiques, la présence d'une immunoréactivité pour le VIP signe le diagnostic de vipome car elle n'est pas retrouvée pour les autres TNE pancréatiques [2].

3.3. L'analyse immuno-histochimique sur une biopsie de métastase hépatique [29]

Permet d'affirmer le diagnostic en cas de maladie métastatique étendue.

Elle est réalisée par voie percutanée, guidée par l'échographie ou le scanner.

VI- Localisation de la tumeur et de ses extensions

Il est primordial de connaître la localisation de la tumeur et de ses extensions pour une prise en charge thérapeutique adaptée[1 ; 34].

1. Place des techniques conventionnelles : échographie abdominale / tomодensitométrie (TDM) / IRM / angiographie abdominale sélective

Les données concernant l'utilisation de l'échographie, du TDM et de l'IRM et de l'angiographie pour la détection du vipome sont très limitées [29 ; 35].

Ces examens recherchent également les métastases hépatiques et ganglionnaires.

Les TNE et leurs lésions secondaires hépatiques sont des tumeurs hypervascularisées présentant un stroma fibreux pourvu d'un fin réseau capillaire. De ces propriétés macroscopiques découlent les caractéristiques radiologiques au scanner et à l'IRM de ces tumeurs (annexes 1 et 2), qui sont :

- une prise de contraste périphérique intense au temps artériel après injection de produit de contraste (iode pour le TDM, gadolinium pour l'IRM en pondération T2).
- un réhaussement progressif de la lésion, témoin du contingent fibreux.
- un réhaussement central sur le temps tardif à l'IRM.

● Intérêts de ces techniques dans la détection :

Les vipomes sont habituellement bien visualisés par l'échographie et le TDM du fait de leur découverte tardive et donc le plus souvent de leur grande taille [1].

Aussi, du fait de leur similitude en localisation et en taille avec les gastrinomes et les insulinomes, et de leur découverte tardive, Mignon et al. [34] supposent par extrapolation obtenir des résultats dans la détection de ces tumeurs au moins équivalents à ceux obtenus avec les gastrinomes et les insulinomes pour une taille équivalente. Rassemblant plusieurs études, ils ont dressé un tableau de la moyenne et de des extrêmes des différentes sensibilités obtenues pour différentes techniques de localisation de l'insulinome d'une part, et du gastrinome extra-hépatique et de ses métastases hépatiques d'autre part.

Cf tableaux n°7 et n°8

Tableau n° 7 : sensibilité de différentes techniques pour la localisation des insulinomes

techniques	Sensibilité %	
	moyenne	extrêmes
<i>Méthodes d'imagerie pré-opératoire</i>		
Echographie	33	0-66
TDM	35	11-50
TDM dynamique	66	
IRM	20	
Angiographie	63	17-100
<i>Ensemble de ces méthodes</i>	80	50-90
<i>Autres méthodes de localisation</i>		
Prélèvements veineux du système porte	92	89-86
Echographie per-opératoire		83-93

Tableau n°8 : Capacité de différentes techniques pour la localisation gastrinomes extra- hépatiques et des métastases hépatiques

	Sensibilité %		Spécificité %	
	moyenne	extrêmes	moyenne	extrêmes
<i>Tumeur primitive</i>				
Echographie	23	21-28	92	
TDM	50	35-59	90	83-100
IRM	22	20-25	100	
Angiographie	68	35-68	89	84-94
<i>Métastases tumorales</i>				
Echographie	14	14-63	100	
TDM	54	35-72	99	94-100
IRM	63	43-83	92	88-100
Angiographie	62	33-86	98	96-100
<i>Autres techniques</i>				
Echographie per-opératoire	83			
Pélèvements veine porte	60		83	
Gradients veineux après injection intra-artérielle sécrétine	89	55-100	100	
Transillumination duodénale	83		88	

Dans une importante étude prospective menée en 1986 [36] sur la capacité du TDM à détecter des gastrinomes extra-hépatiques et ses métastases hépatiques, aucune tumeur extra-hépatique < 1cm n'avait été mise en évidence ; seulement 30% des tumeurs de 1 à 3 cm ; et 95 % des tumeurs > 3 cms. Dans cette étude, on obtenait une Se =59%, Sp =95%, la valeur prédictive positive (VPP) =96%, la valeur prédictive négative (VPN) =54% pour la mise en évidence du gastrinome extra-hépatique ; et une Se =72%, Sp =98%, VPP =93%, VPN =90% pour les métastases hépatiques.

Selon l'étude de Aspenstrand et al. en 1993 [37], la sensibilité du scanner et de l'IRM pour la détection des TNE pancréatiques atteindrait respectivement 79 et 88% ; résultats qui paraissent ambitieux [1].

Pendant longtemps, l'artériographie cœliaque et mésentérique supérieure permettaient de confirmer le diagnostic et de découvrir les petites lésions et de mettre en évidence les métastases intra-abdominales, hépatiques essentiellement [37]

L'angiographie est la plus sensible de toutes les méthodes d'imageries conventionnelles pour la localisation préopératoire des TNE pancréatiques [36].

● *Limites :*

La capacité de mise en évidence d'une TNE pancréatique avec l'imagerie conventionnelle dépend de la taille de la tumeur [34].

Moins de 10% des TNE pancréatiques < 1cm sont mises en évidence avec l'une de ces techniques ; 30 à 40 % pour des tumeurs de 1 à 3 cms, 70 à 80 % pour des tumeurs > 3cms.

Ainsi, beaucoup de vipomes suspectés cliniquement quand la taille de la tumeur est supérieure à 4 cms pourraient être détectés [29].

2. Méthodes de localisation fonctionnelle

2. 1. Prélèvements veineux porte

Technique décrite pour la première fois en 1975 par Ingemasson et al; elle est de nos jours abandonnée car nécessitait une grande expérience, l'établissement d'une cartographie veineuse pancréatique le plus complet possible pour chaque cas étudié et s'accompagnait fréquemment de complications (dans 20% des cas) [29 ; 38].

Elle impliquait un cathétérisme trans-hépatique percutané de la veine porte (à partir d'un point situé à droite ligne moyenne axillaire dans le 10^{ème} espace intercostal)[38] Des prélèvements veineux sélectifs permettaient de déterminer les concentrations hormonales après une analyse radio-immunologique et ainsi de calculer des gradients de concentration hormonaux.

Elle permettait de localiser les tumeurs pancréatiques sécrétant par la mise en évidence de la sécrétion anormale produite et déversée dans le territoire de drainage de la tumeur ; [39] indépendamment de la taille de la tumeur.

Selon différents auteurs, cette technique avait une SE de 46 à 94% pour la localisation des gastrinomes et une Se de 75 à 95% pour les insulinomes [38].

Pour la localisation des vipomes, cette technique était peu indiquée du fait de la grande taille habituelle de la tumeur, et de l'existence fréquente de métastases sécrétant régionales ou ganglionnaires rendant délicate l'interprétation de la cartographie hormonale. Toutefois, la phlébographie était le seul examen permettant d'espérer une localisation, voire un diagnostic précoce de ces tumeurs, avant qu'elles n'atteignent une taille où la malignité est de règle. [39]

C'est la seule technique de localisation fonctionnelle possible [38]

2.2. Dosages veineux étagés après artériographie sélective et injection sélective intra-artérielle d'un agent provocateur

Seule l'étude de Brunt et al suggère l'utilisation de pentagastrine [40] comme agent provocateur pour la localisation du vipome ; mais elle n'est pas validée.

3. Techniques récentes : échocoscopie digestive et scintigraphie des récepteurs de la somatostatine

Du fait de la rareté du vipome, nous n'avons pas assez de recul pour disposer d'étude significative sur l'évaluation de ces techniques dans ce domaine.

L'efficacité de ces techniques est présumée par analogie à celle démontrée avec les autres TNE digestives, plus fréquentes.

3.1. Echo-endoscopie (EE)

Apparue dès le début des années 1990

Technique non-invasive, bien tolérée, avec de rares complications.

● Description :

L'EE explore la tête du pancréas à travers l'épaisseur de l'antre gastrique, du bulbe duodénal, du duodénum descendant ; le corps et la queue à travers l'estomac.

L'endoscope est couplé à un système Olympus EU-M3 avec un transducteur variable à 7.5 et 12 Mhz [41] L'examen est réalisé après sédation par midazolam et mépéridine. Le contact acoustique est réalisé par le remplissage de la lumière de l'estomac par de l'eau au moyen d'un ballon rempli d'eau au niveau du transducteur [42].

● Intérêts :

De nombreuses études ont montré que l'EE est une méthode très sensible pour localiser les TNE et en particulier les TNE pancréatiques.

Nous ne disposons pas d'étude propre sur sa sensibilité dans le choléra pancréatique, du fait de la rareté de cette tumeur; mais si nous nous référons à l'étude de Mignon et al. [21] montrant que l'EE a la même sensibilité que l'exploration per-opératoire dans les insulinomes et qu'elle décèle 75% des gastrinomes de 3 à 20 mm de diamètre, cela laisse augurer une excellente sensibilité dans le choléra pancréatique, où la tumeur est en règle plus volumineuse [1].

Aussi, l'étude de Rösch et al. portant sur 39 patients porteurs d'une TNE du pancréas non mise en évidence par l'échographie et la TDM, l'EE a permis de localiser 32 tumeurs soit une sensibilité de 82% et une spécificité de 95% [43].

L'EE peut mettre en évidence des tumeurs pancréatiques dont la taille est de l'ordre de 2 à 3 mm [43 ; 44].

La taille de la tumeur obtenue par EE est proche de celle mesurée après excision chirurgicale, ceci à 2 mm près [43].

Palazzo place l'EE au premier rang des techniques pré-opératoire des TNE potentiellement d'origine pancréatique [42 ; 44].

L'EE est le seul examen qui permet d'explorer le mur du tractus gastro-intestinal en détail et permet ainsi de détecter des TNE extra-pancréatiques développées dans le mur duodénal ou gastrique [41].

● *Limites :*

- EE n'explore pas l'ensemble foie du fait du pouvoir de pénétration limité à 6 cm approximativement du transducteur [41-45] donc ne permet pas de localiser les métastases hépatiques [41].

- Nécessite une grande expérience pour obtenir de bons résultats. L'expérience de l'opérateur est la clef de la réussite de cet examen [44].

3.2. La scintigraphie des récepteurs de la somatostatine par l'octréotide radioactif 111 (SRS).

Technique apparue fin des années 1980, début 90 [15 ; 46].

L'expérience de cet examen dans le choléra pancréatique est faible. Pour certains auteurs, les rares cas de vipomes explorés plaident en sa faveur [1].

Paradoxalement, l'étude menée par Mignon et al sur la localisation des TNE par la scintigraphie des récepteurs de la somatostatine chez 54 patients dont 2 porteurs de vipomes, [47], montre que cette technique est un succès pour localiser la majorité des TNE, à l'exception des vipomes. Cf tableau n° 9.

Tableau n° 9: Visualisation des tumeurs pancréatiques par la scintigraphie à l'octréotide

Type de tumeur	Resultats avec l'imagerie conventionnelle		Resultats avec la scintigraphie à l'octréotide	
	n	%	n	%
Gastrinome	6/12	50	11/12	92
Insulinome	13/24	54	10/24	42
VIPome	1/2	50	0/2	0
Glucagonome	1/1	100	1/1	100
APUDome non classes	15/15	100	12/15	80
adenocarcinomes	27/27	100	0/27	0

Toutefois cette étude n'est pas significative quant aux vipomes, d'autant plus si on se réfère à l'efficacité de la somatostatine dans le traitement des vipomes, et il faudrait étudier plus de cas de vipome.

● Le principe :

Il repose sur le fait que toutes les TNE pancréatiques, à l'exception des insulinomes, présentent une densité élevée de récepteur de la somatostatine et qui peuvent être localisés par des analogues radioactifs de la somatostatine.

Le traceur utilisé actuellement est le [111In-DTPA-Dphe] –octréotide. [111In-DTPA-Dphe] -octréotide est préféré à [123I-Tyr3] –octréotide car a une excrétion urinaire et permet meilleure visualisation des masses du quadrant supérieur droit du foie et a une demi-vie supérieure (2.8 jours contre 13.2 heures) [29]

● *intérêts* :

- meilleure sensibilité pour la localisation des tumeurs primitives [48]
- sensibilité très élevée pour la détection des métastases hépatiques et les localisations à distance [21]; meilleure que celle obtenue avec les autres techniques d'imageries conventionnelles : US, TDM, IRM, angio sélective [48]

Dans une étude comparative, la sensibilité pour la détection des métastases hépatique était la même avec la SRS que celle obtenue avec les autres techniques d'imagerie conventionnelle réunies.

Meilleure sensibilité, fidélité, valeur prédictive positive et négative que toutes les autres méthodes pour la détection des métastases hépatiques des gastrinomes []

- Technique non invasive

Pour certains auteurs, c'est la méthode recommandée [29 ; 48]

● *limites* :

détecte seulement 50 à 80% des TNE primitives [48]

détecte moins de 50% des TNE<1cm [29]

4. Scintigraphie au VIP marqué à l'iode 123. [8 ; 28 ; 49 ; 50]

☐ Virgolini et al. [50] en 1998 et Chun-Nan et al. [28] en 1999 rapportent chacun un cas de patient présentant un vipome pancréatique mis en évidence par la scintigraphie I123-VIP ; TDM et scintigraphie à l'octréotide étant négatives.

5. Localisation échographique per-opératoire [29 ; 30 ; 51]

Cette technique est utile et recommandée pour mettre en évidence la tumeur en cas d'échec de l'imagerie préopératoire.

Elle est surtout décrite pour mettre en évidence des insulinomes qui sont des tumeurs de petite taille, permettant selon des études récentes [51] de localiser 88% des insulinomes. Elle permet surtout de localiser des tumeurs de petite taille au sein du pancréas [30], permettant de localiser 91% des gastrinomes pancréatiques. [51]

Elle est beaucoup moins sensible pour localiser les tumeurs duodénales.

Cette technique permet également de réduire les complications telles que les fistules, les pancréatites car elle offre une définition anatomique de la lésion de meilleure qualité [51]

VII- Diagnostique différentiel

Le diagnostique de vipome repose :

1. En premier lieu, sur le diagnostique d'une diarrhée chronique sécrétoire
Le caractère chronique et sécrétoire de la diarrhée est facile à mettre en évidence car il s'agit d'une diarrhée évoluant depuis plusieurs mois, en moyenne 3 ans, avec des extrêmes de 1 mois à 14 ans [10], et elle souvent très importante (>1 litre), ne cédant pas au jeun.

2. Sur le diagnostique d'une tumeur neuro-endocrine

3. Sur le diagnostique d'une TNE pancréatique

Il en découle les étiologies du diagnostic différentiel :

1. Avec les autres causes de diarrhée chronique sécrétoire

1.1. La maladie des laxatifs [10]

- C'est la première cause de diarrhée sécrétoire. Les principaux laxatifs incriminés sont les phénophtaléines et anthraquinones.

- Le diagnostic différentiel peut poser des difficultés quand la prise de laxatif est inavouée et que les tests routiniers de dépistage des laxatifs sont négatifs [52].

- Les éléments positifs du diagnostic différentiel sont:

- recherche de laxatif dans les selles et les urines (phénophtaléines, anthraquinones)
- présence d'une mélanose colique à la coloscopie
- taux de VIP normal le plus souvent
- contexte psychologique souvent évident
- mesure de l'osmolarité fécale [52]

1.2. autres causes médicamenteuses possibles:

- biguadinides
- colchicine
- les digitaliques

1.3.maladies inflammatoires de l'intestin

1.4. Les causes infectieuses :

- Ce sont les lambliaoses, les cryptosporidioses et les microsporidioses
- Le diagnostic repose sur la parasitologie des selles, la sérologie VIH, la réalisation de biopsies intestinales

1.5. Adénome villositaire hypersécrétant et colites microscopiques

- Le diagnostic repose sur la coloscopie avec biopsies étagées.

2.Avec les autres tumeurs neuro-endocrines

(A l'exception des TNE pancréatiques, qui seront développées plus loin).

2.1. Le cancer médullaire du corps de la thyroïde

- Le diagnostic différentiel est en général aisé devant :
 - L'existence d'une tumeur souvent volumineuse donc palpable cliniquement, quand la diarrhée apparaît.
 - Le caractère moteur de la diarrhée.
 - La découverte d'une hypercalcitoninémie considérable et constante qui est pathognomonique du cancer médullaire de la thyroïde [53]
 - L'échographie et la scintigraphie thyroïdienne.
- Le diagnostic est plus difficile lorsque :
 - à la diarrhée motrice s'ajoute une composante sécrétoire [10]. Trois cas sont décrits de patients présentant une diarrhée avec perte excessive d'eau et d'électrolytes avec +/- une stéatorrhée mais test de Schilling et D-xylose normaux [30].
 - il existe un flush associé
 - l'élévation de la calcitonine est modérée. Une élévation modérée de la calcitonine n'est nullement pathognomonique du cancer médullaire de la thyroïde, et elle est très fréquente dans le choléra pancréatique [10].

2.2. Les tumeurs carcinoïdes métastasées au foie

● Description sommaire des tumeurs carcinoïdes [9]

- les plus fréquentes des TNE : 1.5 cas pour 100 000
 - développées à partir des cellules de Kultchitzky
 - de petite taille (< à 2 cms), sous-muqueuses, fermes, de couleur jaune chamois.
 - elles siègent dans 90 % des cas au niveau digestif, essentiellement au niveau appendiculaire, iléo-cæcal ou rectal.
 - le syndrome carcinoïde est caractéristique de ces tumeurs mais n'est présent que dans 10 à 20 % des cas, essentiellement lorsqu'il existe des métastases hépatiques.
- Dans 70 % des cas de tumeur carcinoïde de l'intestin grêle s'associe une diarrhée chronique motrice avec ou non, douleurs abdominales.
- D'autres signes sont plus rares tels qu'une hypotension avec tachycardie, un bronchospasme, une confusion mentale voire même un coma.
- Les examens biologiques utiles au diagnostic sont le dosage de la sérotonine plasmatique et plaquettaire et de son métabolite urinaire le 5-hydroxy-indol-acétique (5-HIAA) Le dosage du 5-HIAA urinaire nécessite des conditions de prélèvements strictes : le patient devra suivre un régime évitant les aliments riches en tryptophane, ne pas prendre de médicaments interférant avec le dosage ou inhibant le métabolisme de la sérotonine. Les prélèvements devront être répétés impérativement plusieurs jours de suite en raison d'une sécrétion intermittente. Des taux de 5-HIAA > à 50 µg/ 24 h sont en faveur d'une sécrétion anormale de sérotonine.
 - Dans sa forme typique, il s'agit d'une TNE très bien différenciée, mais dans sa forme atypique elle prend l'allure d'une TNE bien différenciée

● Le diagnostic est aisé devant :

- le caractère moteur de la diarrhée: l'accélération du temps de transit fécal intestinal est constante et n'existe jamais dans les vipomes, ainsi que présence d'aliments non digérés dans les selles. .
- L'existence d'un taux urinaire de 5-HIAA supérieur à 30 mg/24h (157µmol/24h) est pratiquement spécifique du carcinoïde [53].

● Le diagnostic peut poser quelques difficultés quand :

- à la diarrhée motrice très caractéristique s'ajoute une composante sécrétoire importante.

- La tumeur a une localisation atypique. Sont décrits des cas de vipome de localisation extra-pancréatique et rares cas de tumeurs carcinoïdes localisées dans le pancréas
- Le 5-HIAA et/ou sérotonine sont augmentés de façon modérée : de rares cas de choléra pancréatique avec élévation du 5-HIAA et/ou sérotonine [10] ont été observés, mais celle ci était inconstante.
- Le VIP est modérément augmenté 2 cas décrits dans la littérature de tumeur carcinoïde avec VIP augmenté mais de façon modérée [32]

2.3. Les néoplasies endocrines multiples de type I (NEM 1)

L'association d'un vipome à une NEM 1 doit être recherchée car elle modifie l'attitude thérapeutique.

Celle ci ne peut être éliminée qu' après recherche et absence des autres pathologies endocriniennes tumorales ou non.

3. Avec les autres TNE pancréatiques

3.1. Le syndrome de Zollinger-Ellison ou gastrinome [9]

• Principales caractéristiques du gastrinome:

- il se développe à partir des cellules G
- 25 à 50 cas annuels, 2^{ème} en fréquence des TNE pancréatiques après l'insulinome
- unique dans 60 à 80% des cas, multiple dans 20 à 40% des cas
- localisation : pancréatique dans 50% des cas, surtout au niveau de la tête
duodénum
plus rarement ganglionnaire
- tumeur de petite taille : 90% des gastrinomes duodénaux <1 cm
60% des gastrinomes pancréatiques <3 cm
- le tableau clinique typique associe une maladie ulcéreuse sévère, récidivante, avec des ulcères multiples et de localisation atypique, compliquée d'hémorragie ou de perforation inaugurale, et présence d'une diarrhée chronique volumogénique dans 2/3 des cas.

Dans ¼ des cas, la maladie se présente comme un ulcère duodéal banal ; et dans 15% des cas, la diarrhée est isolée sans ulcère.

-ces manifestations sont secondaires à une hyper-sécrétion d'acide gastrique permanente, non régulée, qui sera mise en évidence par l'étude du débit acide basal.

- dans 80 à 90% des cas, il existe une hypergastrinémie à l'état basal
- dans 95% des cas, le diagnostic positif est apporté par le test à la sécrétine qui montre une stimulation paradoxale de la sécrétion acide et de gastrine sous perfusion de sécrétine.

- éléments positifs du diagnostic différentiel [10 ; 30 ; 48]

Principaux éléments permettant de faire le diagnostic différentiel [10]

différences	vipome	ZE
diarrhée	alcaline	acide
Sécrétion gastrique acide	↘ ↘↘ ou normale	↗↗↗
Volume sécrétoire gastrique	normal	↗↗↗
Aspiration gastrique	diarrhée inchangée	↘ de la diarrhée
Motilité gastrique intestinale	→ ou légèrement ↗	↗↗
Pertes fécales de potassium	↗↗↗	légèrement ↗
calcémie	normale ou ↗	↘
glycémie	normale ou ↗	↘
Tests de malabsorption	normaux stéatorrhée + acidose métabolique	++ et stéatorrhée++ alcalose métabolique
VIP	↗	normale
Gastrine	normale	↗

- Le diagnostic différentiel est plus difficile lorsque la diarrhée est isolée et que la tumeur est de localisation pancréatique

3.2. Les somatostatинomes

- principales caractéristiques :

- tumeurs développées à partir de cellules D du pancréas ; mais également à partir des cellules D disséminées tout le long du tractus digestif.

- extrêmement rares : 5 cas en 1998
- tumeur unique, pancréatique dans 70% des cas, duodénale dans 30%
- souvent volumineuses (>5 cm)et malignes dans 80% des cas.
- tableau clinique d'altération de l'état général avec stéatorrhée, lithiase vésiculaire
- sont associé une hypochlorhydrie, un diabète si tumeur gastrique, une malabsorption des sucres et des acides aminés
- le dosage de la somatostatine permet le diagnostic ; l'élévation de somatostatine est plus importante en cas de localisation pancréatique mais cette élévation n'est pas spécifique du somatostatinoïde

- Le diagnostic différentiel est dominé par un tableau de malabsorption.

3.3. Avec les autres TNE pancréatiques

Les autres TNE pancréatiques tels que l'insulinome et le glucagonome ne donnent pas le change avec un vipome

VIII- Traitement des vipomes

1. Traitement médical

Le traitement médical comprend 2 volets [21] :

- ① le traitement des symptômes liés à l'hypersécrétion hormonale et/ou ses conséquences, qui doit être réalisé en priorité
- ② le traitement anti-tumoral médical qui doit être discuté si le traitement chirurgical n'est pas possible ou en association avec le traitement chirurgical.

1.1. Traitement symptomatique

1.1.1. Correction des troubles hydro-électrolytiques et de la nutrition

Le traitement consiste en premier lieu à remplacer les pertes liquidiennes, à corriger l'hypokaliémie, l'acidose hypochlorémique habituellement présente et l'hypercalcémie. Dans la moitié des cas, la correction des pertes liquidiennes peut se faire per os [54], par administration de solution électrolytique glucosée et apport de suppléments potassiques. Dans les cas plus sévères de diarrhée et de déshydratation, on a recours à des perfusions intraveineuses de soluté de volume pouvant être supérieur à 5 litres et de potassium pouvant atteindre 300, voire 400 Meq/jour, sous contrôle monitoring prudent [54]. Une voie veineuse centrale s'impose alors et permet éventuellement une nutrition parentérale.

Cette réanimation hydro-électrolytique est primordiale [52] et doit être réalisée dans tous les cas, notamment avant toute intervention chirurgicale afin de limiter la mortalité post-opératoire

1.1.2. Traitement symptomatique visant à réduire la diarrhée

① Les analogues de la somatostatine [21]

L'utilisation des analogues de longue durée d'action de la somatostatine constitue actuellement le traitement symptomatique de choix.

● Les différents analogues utilisés :

◆ L'octréotide (SMS 201-995) est le plus utilisé.

- mode : voie sous-cutanée

- fréquence : toutes les 8 à 12 heures, 2 ou 3 injections

- dose : variables de 50 µg à plusieurs centaines de µg par injection

En général, il est efficace très rapidement à la dose de 450µg à 600µg par jour. Des posologies supérieures à 1500µg/j ont été utilisées sans inconvénient pour contrôler des syndromes carcinoïdiens rebelles aux doses usuelles. [9]

◆ Le lanréotide : analogue retard utilisé en injection intramusculaire tous les 10 à 14 jours

Proposé en relais à l'octréotide quand la diarrhée est bien contrôlée.

◆ L'octastatine en injection quotidienne continue sous-cutanée

● Intérêts :

▪ réduction de la diarrhée dans la majorité des cas (78 à 87%) [2], voire disparition, avec une action à court et long terme, parfois très rapide, dès la 12^{ème} heure ; en général au bout de 3 à 5 jours ; et pouvant se prolonger sur plusieurs années. L'étude allemande de N'guyen et al [55] rapporte le cas d'une femme de 53 ans présentant un vipome pancréatique avec métastases hépatiques répondant pendant 10 ans au traitement par octréotide (Sandostatine) à la dose initiale de 4x 50µg/sem.

La dose doit généralement être augmentée avec le temps pour un même effet (phénomène de tachyphylaxie [9]) et des échappements sont possibles. [56] Un mécanisme de *down regulation* des récepteurs de la somatostatine pourrait en être responsable (modifications du nombre ou de la sensibilité des récepteurs sur les cellules cibles), mais il pourrait s'agir tout simplement des conséquences de la croissance tumorale.

▪ diminution du taux de la vipémie dans 89% des cas, avec retour à la normale dans 1/3 des cas [57]

▣ Une étude française multicentrique menée de 1984 à 1988, étudiant l'utilisation de l'octréotide chez 78 patients présentant des tumeurs endocrines digestives échappant aux autres traitements dont 5 vipomes [58], a mis en évidence des chutes maximales de la vipémie de 60 à 96% de la valeur initiale ont été notées, avec normalisation des taux dans ces 5 cas.

- disparition ou amélioration des flush
- reprise de l'état général
- amélioration des anomalies biologiques

☐ Une étude récente [59] portant sur 18 cas de vipomes a montré :

- une abolition de la diarrhée dans 65% des cas
- une amélioration de la diarrhée dans 95% des cas
- une action prolongée à 6 mois dans 56% des cas

Une diminution de la vipémie était observée dans 80 à 89% des cas.

▪ l'octréotide réduit les complications relatives à la chirurgie pancréatique quand il est administré pendant et en post-opératoire [60] et tout particulièrement réduit le risque de développement d'une fistule pancréatique. [30]

● Limites :

▪ palliative. La plupart des auteurs s'accordent à dire qu'il n'existe pas d'effet de réduction sur la masse tumorale ; ceci, exception faite de 2 cas de patients [30] ayant un vipome métastasé chez qui ont été rapportés la réduction de métastases hépatiques et la disparition des symptômes après 14 mois de traitement chez le premier [61] et une régression des métastases après 9 mois de traitement par octréotide chez le deuxième [62], par un mécanisme inconnu. Matton et al. [59] revendiquent l'action de la somatostatine dans la réduction de la taille de métastases hépatiques observée dans 4 cas de vipomes traités depuis 2 mois par somatostatine, mais il semble que les mesures soient erronées. Pour Santangelo et al. [63], les effets de la somatostatine sont limités à la réduction +/- normalisation de la diarrhée et du taux de VIP. Des observations sur des périodes beaucoup plus longues leur paraissent nécessaires pour pouvoir déterminer si la normalisation du taux de VIP peut entraîner une inhibition par la suite de la croissance tumorale ou une diminution de la taille de la tumeur.

Néanmoins, l'absence de régression tumorale objective n'empêche pas l'existence d'un effet antitrophique permettant d'espérer une stabilisation tumorale et un allongement de la survie. [64]. En effet, dans une étude en phase II portant sur 34 patients présentant une TNE évoluée avec progression objective de la maladie (définie par une augmentation de la taille de la tumeur supérieure à 25% sur 2 scanners comparatifs réalisés à 2-4 mois

d'intervalle ou par l'apparition de nouvelles lésions) traités par octréotide à visée antinéoplasique, l'équipe de Saltz et al. [64] n'observe aucune régression tumorale, mais une stabilisation de la maladie bien documentée maintenue au moins 2 mois chez 50% des patients, avec une moyenne de 5 mois et des valeurs extrêmes de 0 à 27 mois. Les résultats concernant la survie montrent une médiane de survie de 29 mois comparable à celle notée lors de l'évolution naturelle de la maladie ; mais une étude randomisée multicentrique est nécessaire pour apporter la preuve de l'amélioration éventuelle de la survie.

▪ la variation de la vipémie n'est pas le reflet de la réponse clinique. Il n'existe pas de corrélation entre l'efficacité sur les symptômes cliniques et l'évolution des taux biologiques de l'octréotide ; des taux pathologiques de VIP peuvent être détectés alors que les manifestations cliniques sont contrôlées par l'octréotide. [58] Si on s'intéressait au 13 patients de la 2^{ème} étude [59] présentant une abolition de la diarrhée, on constatait seulement une normalisation de la vipémie chez 15% d'entre eux, une régression importante dans 46% des cas, faible dans 31% et un taux inchangé dans 8% des cas.

- échappement thérapeutique avec apparition de résistance vraie au bout d'un an.
- contrainte liée l'octréotide administré 2 à 3 fois par jour

● Effets secondaires :

Ils sont rares à la posologie de 200µg ; ce sont par ordre de fréquence [9 ; 21] :

- des douleurs au point d'injection.
- une stéatorrhée fréquente, consécutive à la diminution de sécrétion de lipase, mais le plus souvent sans retentissement clinique ; sinon, bien corrigée par l'adjonction d'extraits pancréatiques.
- des ballonnements, des nausées, des vomissements.
- des troubles de la glycorégulation modérés : le plus souvent, intolérance au glucose, voire diabète contrôlé par le régime et les antidiabétiques oraux.
- plus rarement, une hypertriglycémie et lithiase biliaire du fait d'une diminution de la motricité vésiculaire.
- un effet rebond sécrétoire à l'arrêt du traitement.
- aucun effet hématologique, rénal ou hépatique n'est observé [58].

- Les indications :

- métastases hépatiques évolutives
- métastases hépatiques responsables d'une symptomatologie douloureuse

- Mécanisme d'action

Il n'est pas entièrement élucidé.

Il semble que la somatostatine agisse à 2 niveaux : [54]

- inhibition de la libération ou de la synthèse du VIP par les tumeurs.
- inhibition de la sécrétion intestinale au niveau des entérocytes

② Autres :

D'autres substances ont été utilisées dans le passé pour le contrôle à des degrés variables de la diarrhée :

- la corticothérapie

utilisée à dose modérée a permis dans certains cas d'entraîner la rémission complète de la diarrhée par un mécanisme inconnu

la prednisone à forte dose (60 à 100mg/j) a également été utilisée

- la clonidine
- l'indométacine
- les phénothiazines
- le lithium
- le propranolol
- le lopéramide
- la lidamide
- le métoclopramide
- l'angiotensine II
- la norépinéphrine...

③ Place des anticorps monoclonaux

Ont été utilisés une seule fois dans une tentative thérapeutique chez un patient en phase terminale d'un vipome métastatiques[65], avec une amélioration sur les symptômes, mais sans effet marqué sur la survie.

Ils peuvent offrir un nouvel horizon pour la recherche.

1.1.3. Place des inhibiteurs de la pompe à proton dans la prévention des complications

Le traitement médical, en corrigeant les désordres hydroélectrolytiques dont l'hypochlorhydrie, provoque une augmentation plus ou moins brutale des ions Cl⁻ et donc de l'acidité gastrique qui peut entraîner l'apparition d'ulcères.

Ceci est vrai également après le traitement chirurgical à visée curatrice qui en enlevant la tumeur voit la vipémie se normaliser et la diarrhée disparaître et donc la chlorhydrie augmenter.

L'utilisation des IPP permet de prévenir ces complications.

1.2. Traitement anti-tumoral médical

1.2.1. la chimiothérapie

- Différents protocoles utilisés :

- ◆ monochimiothérapie :

- streptozotocine : fut la première utilisée en 1968 par Murray-Lyon et al dans le traitement des TNE métastasées [66], permettant d'observer une régression objective à la fois de la taille de la tumeur et de la production hormonale. Une étude menée en 1973 par l'Institut National du Cancer portant sur 52 patients ayant une TNE métastasée [66 ; 67] confirma l'efficacité de la streptozotocine chez 50 % des patients avec une augmentation significative de 1 an de la survie et le doublement de la médiane de survie chez ces 50 % de répondant.

Toutefois, une toxicité rénale et hématologique élevée fut observée chez 7 des 50 patients.

Actuellement, elle n'est plus utilisée seule mais en association avec d'autres drogues et à plus faible doses. [66]

- chlorozotocine
- DTCP
- etoposide

◆ polychimiothérapie :

- Association adriamycine/ streptozotocine : très peu utilisée
- Association streptozotocine/ 5-FU
- Association streptozotocine/ doxorubicin
- Association adriamycine / 5-FU / streptozotocine

● Intérêts et comparaisons de ces protocoles :

☐ En 1980, un essai randomisé mené par l'équipe de Moertel [68] montre la supériorité de l'association streptozotocine+5-FU.

☐ Plus tard, une étude prospective menée de 1978 à 1985 par l'ECGO sous la direction de Moertel (Eastern Cooperative Oncology Group) incluant 125 patients présentant une TNE non résécable a permis de comparer l'efficacité de 3 protocoles : streptozotocine/doxorubicine versus streptozotocine/5-FU versus chlorozotocine. [69] 105 patients sur 125 ont reçu un des 3 traitements selon les modalités résumées dans le tableau n° 11[66]

tableau n°11 : protocoles chimiothérapiques utilisés dans les TNE bien différenciés métastasés [66]

① chlorozotocine	150mg/m ² de surface corporelle 1 seule injection IV toutes les 7 semaines
② Streptozotocine+5-FU	500mg/m ² de streptozotocine/jour pendant 5 jours consécutifs + 400mg/m ² 5-FU /jour, IV sur 5 jours consécutifs, répétés toutes les 6 semaines
③ streptozotocine + doxorubicine	500mg/m ² streptozotocine/jour, IV, 5 jours consécutifs +50mg/m ² doxorubicine IV à J1 et J21, répétés toutes les 6 semaines

résultats :

protocoles	①	②	③
Régression tumorale %	30	45	69
Durée médiane de régression (en mois)	17	14	18
Durée médiane de survie	Identique dans les 2 groupes +1.4 ans		+2.2 ans

De longues durées de régression ont été notées chez 7 patients bénéficiant du protocole streptozotocine+doxorubicine allant de 2 ans à 9 ans.

Cette étude démontre l'efficacité et la supériorité de l'association streptozotocine + doxorubicine.

La chimiothérapie permet d'obtenir des réponses objectives parfois de longue durée, voire de rendre accessible à une chirurgie curative une maladie considérée comme inopérable [70]

Cette dernière avancée a été remise en question par la publication de l'équipe du Mémorial Sloan Kettering à New York [71]: 16 patients ayant une TNE bien différenciée du pancréas ont été traités par l'association streptozotocine+doxorubicine selon les mêmes modalités que celles proposées par Moertel et al. Une seule réponse partielle a été observée, soit un taux de réponses objectives de 6%, très loin de celui de l'expérience antérieure. [70]

Ces résultats incitent à évaluer l'efficacité de nouvelles drogues.

□ Bradley et al [6], chez une patiente de 26 ans présentant un vipome du colon sigmoïde réséqué avec métastases hépatiques, ont montré l'efficacité pendant une durée de 6 mois de l'association adriamycine / 5-FU / streptozotocine sur les symptômes, les anomalies biologiques et une régression de la vipémie et de l'hépatomégalie.

- Effets indésirables : [69]

- nausées, vomissements : ②③
- toxicité hématologique : ①
- défaillance cardiaque : ③
- décès par leupénie et choc septique (1 cas) : ②
- insuffisance rénale chronique (9 cas) dialyse (7 cas) : ②

- Indications :

-TNE métastatiques inopérables

- Limites :

-palliative

1.2.2. Interféron-alpha

- Mécanisme d'action

Le mécanisme d'action de l'interféron n'est pas encore clairement déterminé.

- Efficacité :

▪ En 1986, Eriksson propose l'utilisation de l'interféron dans le traitement des vipomes [72] ; il notait une réponse objective de la taille de la tumeur ou sur les marqueurs tumoraux dans chacun des cas de choléra endocrine observés (7 cas)

▪ Elle a été surtout évaluée par les travaux de l'équipe suédoise d'Öberg [73] portant sur la majorité des études publiées dans la littérature. *Cf tableau° 12 : traitement par interféron-α de patients ayant une TNE [73].*

Il a été montré que le traitement par interféron-α seul induisait une réponse biochimique chez 43% des patients (diminution de 50% des taux d'hormones circulantes), et une

réponse objective tumorale (diminution de plus de 50% de la masse tumorale) chez 12% des patients [73].

Les doses d'interféron- α utilisées dans les différents essais étaient très variables, de 3 à 5 millions d'unités 3 à 5 fois par semaine, jusqu'à 30 à 40 millions d'unités 7 fois par semaine. Par ailleurs, il a été souligné l'inutilité d'utiliser de fortes doses car celles-ci n'augmentent pas l'efficacité mais majorent les effets secondaires.

Chez 57 malades porteurs de différents types de tumeurs endocrines pancréatiques (incluant les 12 vipomes de l'étude de Biesma [74]), dont 28 malades avaient déjà reçu une chimiothérapie et dont 75 % avaient des métastases hépatiques, une réponse objective hormonale a été observée chez 27 patients (47 % des cas) et une réponse objective radiologique de la masse tumorale chez 7 patients (12 % des cas), avec une durée médiane de réponse de 20 mois (extrêmes : 2-96 mois). Une réponse biologique et/ou tumorale a été notée chez 9 des 12 patients porteurs de vipomes [75].

Une stabilisation (réduction biologique ou radiologique inférieure à 50 %) a été notée chez 14 patients (24.5 %) avec une durée médiane de 16 mois.

Les 28 patients qui avaient bénéficié auparavant de la chimiothérapie ont répondu dans 55% des cas ; et les 29 patients qui n'avaient pas eu de traitement antérieur, dans 44 %.

▪ Toutefois, il est difficile de se faire une opinion sur l'intérêt de l'interféron dans le traitement des tumeurs endocrines pancréatiques métastasées car un critère objectif de réponse est un critère biologique, à savoir la réduction de 50% du taux d'hormones circulantes, or, il n'existe pas de corrélation parfaite entre les symptômes et les sécrétions hormonales.

Il n'existe pas de travail randomisé comparant l'effet symptomatique et anti-tumoral à long terme de l'interféron à celui d'autres traitements tels que les analogues de la somatostatine ou la chimiothérapie.

On ne peut pas affirmer que la prolongation de la survie soit liée au traitement par interféron donc il n'y a pas d'indication à utiliser ce traitement seul.

Tableau n°12 : Traitement par IFN- α des patients présentant une TNE.

Séries	Nbre	Agent et dose	Réponse Biochimique %	Réponse Tumorale %
Moertel et al.	27	Recombinant IFN- α 2a 24 MU/m ² x3/sem s.c.	39	20
Schoeber et al.	21	Recombinant IFN- α 2b 3 MU/m ² x3/sem s.c.	56	10
Hanssen et al.	19	Recombinant IFN- α 2b 5 MU/m ² x8/sem s.c.	40; 86	10; 86
Bartsch et al.	18	Recombinant IFN- α 2c 2 MU/m ² x312/sem s.c.	44	0
Välimäki et al.	8	Recombinant IFN- α 2b 3 MU/m ² x7/sem i.m.	50	12.5
Öberg et al.	37	Natural leucocyte- α IFN 6 MU/m ² x7/sem i.m.	49	11
Öberg et al.	21	Recombinant IFN- α 2b 5 MU/m ² x3/sem s.c.	53	0
Norheim et al.	20	Natural leucocyte α _IFN 6 MU/m ² x7/sem s.c. vs. Strptozocin + fluorouracil	50 0	11 0
Öberg et Eriksson	111	Natural leucocyte α _IFN x7/sem s.c. ou Recombinant IFN- α 2b, 5 Mux3/sem	42	15
Eriksson et al.	34	Recombinant α -IFN 6 MU/m ² x3/sem s.c.	63	21
Tiensuu Janson et al.	22	Recombinant IFN- α 2a 3 MU/m ² x3/sem s.c. vs. Recombinant IFN- α 2a 3 MU/m ² x3/sem s.c.+streptozotocin+ doxorubicin	25 0	17 0
Biesma et al. [74]	12	Recombinant IFN- α 2b 2.5 MU/m ² x7/sem s.c.	60	17
Total	322		43	12

● Effets secondaires : [73]

- Fatigue
- Amaigrissement
- Anémie chez 60 à 80% des patients Réactions autoimmunes dans 15% des cas telles que : thyrotoxicose, hypothyroïdisme, thyroïdite, anémie pernicieuse, lupus érythémateux, vascularite.
- Myosite
- Polyneuropathie avec paresthésies douloureuses distales dans les membres

1.2.3. Association Interféron- α (IFN- α) et chimiothérapie

① IFN- α et 5-FU

☐ L'équipe parisienne de Cellier rapporte le cas d'un homme de 32 ans présentant un vipome de localisation jéjunale avec carcinomatose péritonéale et métastases hépatiques [4] échappant aux différents traitements par chimiothérapie habituellement utilisés et aux analogues de la somatostatine. Il avait reçu successivement des bolus de 5-FU + streptozotocine (respectivement 400mg/m²/j et 500 mg/m²/j , pendant 5 jours toutes les 6 semaines), de l'octréotide à très forte dose (2000 μ g/j), de la doxorubicine(à la dose de 30mg/m²/j J1 et J21),une 3^{ème} ligne de chimiothérapie associant l'etoposide ou VP16 au cisplatine (aux doses respectives de 125mg/m²/j et 25mg/m²/j, pendant 4 jours), puis du lanréotide .

En dépit de ces traitements, on observait une progression des symptômes et de la tumeur.

L' association 5-FU (200mg/m² sur 21 jours toutes les 4 semaines) + Interféron- α (IFN- α) + poursuite lanréotide a permis une amélioration importante de la clinique, une régression significative de la tumeur et des métastases, et sa poursuite a permis une stabilisation de la maladie pendant 1 an.

Par ailleurs, une étude en phase 2 concernant le traitement par perfusion continues de 5-FU + IFN- α s.c.5MU t.i.w. de 12 patients présentant une tumeur carcinoïde, a montré une réponse complète ou partielle de la réponse clinique et biologique chez 47% des patients. 3 sur 12 montraient une réponse radiologique objective. La moyenne de survie était de 32,4 mois

Une autre étude portant sur 26 cas de TNE traités par IFN- α + 5-FU, tumeurs carcinoïdes exclues, la réponse était de 29%, la médiane de survie de 8 mois et une réponse radiologique objective était observée chez 5 patients, soit 19 %.

L'augmentation des doses de 5 FU n'améliore pas la réponse mais augmente la toxicité.[73]

Ces observations montrent l'efficacité de l'association 5-FU + IFN- α sur la régression des symptômes et de la tumeur.

② IFN- α et streptozotocine

Selon Eriksson, cette association serait efficace [74 ; 75]

③ STZ + 5-FU + IFN

Toutefois, à notre connaissance, il n'existe pas d'étude permettant d'évaluer la place de telles combinaisons dans le traitement de première intention des patients présentant des TNE métastasées.

1.2.4. Association Interféron / Somatostatine

Nous ne disposons que d'une série portant sur 4 patients [73] : 3 patients avec un WDHA syndrome et 1 patient avec une tumeur non fonctionnelle, ayant reçu l'association interféron- α et octréotide ; dont 2 d'entre eux avaient reçus auparavant et avaient répondu à un traitement par interféron mais montraient une progression de la maladie. 3 de ces 4 patients ont montré une réponse objective avec une durée médiane de réponse de 21 mois. Il était très intéressant de noter que l'on pouvait obtenir une nouvelle réponse objective par cette association thérapeutique chez les 2 patients ayant répondu à l'interféron seul. Les 3 répondants ont montré une régression remarquable de la tumeur primitive hépatique et des métastases hépatiques et pourraient bénéficier par la suite d'une intervention chirurgicale à but curatif.

A ce jour, nous ne disposons pas de série assez grande pour pouvoir juger l'intérêt de ces associations.

1.2.5. Embolisation / Chimioembolisation / Chimiothérapie intraartérielle hépatique.

① Embolisation

Le caractère très vascularisé des métastases du vipome et des autres TNE en fait une cible privilégiée des de l'embolisation seule.

Durant ces 30 dernières années, différentes techniques ont été utilisées afin d'interrompre la circulation artérielle hépatique dans le but d'obtenir une ischémie et une nécrose tumorale, et donc de freiner leur prolifération. [77]

▲ Les techniques chirurgicales

Elles ont été utilisées telles que ligature chirurgicale des artères hépatiques, la désartérialisation chirurgicale hépatique. Elles sont abandonnées car permettaient une ischémie temporaire, la revascularisation se faisant par les artérioles périphériques ; le taux de morbidité était important (67%) avec risque d'insuffisance hépatique, de cholangite intra hépatique, de plaie biliaire... et la mortalité élevée (jusqu'à 33 % dans certaines séries) [19]

▲ La radiologie interventionnelle

Dès 1988, elle a permis l'embolisation séquentielle de l'artère hépatique par différents procédés. [70 ; 77]

● Technique et données :

Elle est réalisée au cours d'un cathétérisme sélectif de l'artère hépatique.

L'embolisation des vaisseaux périphériques apparaît plus efficace que l'embolisation proximale.

Différentes substances ont été utilisées : des substances résorbables telles que des caillots de sang, du muscle, particules de « gelfoam » et d' « avitene » ; et des substances non résorbables : spongel « Ivalon », des micro sphères de silicone, des rouleaux d'acier,

des agents sclérosants tels que l'alcool. La poudre de «gelfoam» et les particules de polyvinyle alcoolisées sont les plus utilisés.

☐ L'équipe suédoise d'Eriksson et al a traité 12 patients avec une TNE du pancréas par embolisation, et ceci après échec des autres traitements médicaux : une réponse objective était observée dans 50% des cas [68] ; la durée de la réponse été de l'ordre de 10 à 12 mois.

Le taux de complications sévères dans cette étude était de 10%, ce qui impose une sélection des patients.

☐ Récemment, l'équipe de Houston [78] a rapporté le cas spectaculaire d'un patient présentant un vipome avec métastases hépatiques diagnostiquées 4 ans auparavant, qui conservait plus de 10 selles par jour, ceci malgré la chirurgie de résection, multiples traitements anti-diarrhéiques, large doses d'octréotide, injections ciblées de radioisotopes, et la perfusion IV à domicile de fluides électrolytiques.

L'embolisation de l'artère hépatique a immédiatement stoppé la diarrhée ; et un an après, le patient resté asymptomatique et a retrouvé une vie professionnelle.

☐ Ayub [8] rapporte un cas d'embolisation sélective par des particules de 3 mm de gelfoam d'un vipome localisé dans le lobe hépatique droit, permettant une disparition des symptômes pendant 2 mois, et une nécrose partielle de la tumeur. Par la suite, la lobectomie droite associée à la cholécystectomie a permis la disparition complète des symptômes ; aucun traitement complémentaire n'était nécessaire et il n'y avait pas de récurrence à 20 mois.

- complications :

L'embolisation de l'artère hépatique est modérément toxique mais difficile à subir pour le patient.

On décrit un syndrome post-embolisation caractérisé par une violente douleur dans le quadrant supérieur droit hépatique pouvant durer 2 à 5 jours et requérant de puissants sédatifs, des vomissements et une fièvre à 40°.

② Chimio-embolisation

Idée d'associer une chimiothérapie systémique à l'embolisation afin d'augmenter les taux de réponses.

Les résultats dans ce domaine sont très controversés [70]:selon une étude menée par Moertel et al en 1994, cette association augmenterait de 20% les taux de réponse et augmenterait la médiane de survie de 4 à 22 mois ; alors qu'une étude plus récente n'a pas montré de bénéfices de cette association par rapport à l'embolisation seule.

Les protocoles les plus utilisés :

- l'association adriamycine / lipiodol
- l'association adriamycine / spongel

③ Chimiothérapie intra-artérielle hépatique (CIHA)

De rares tentatives de CIHA ont été menées et ne sont pas encourageantes. Ce traitement est exceptionnellement proposé.

A l'heure actuelle, il n'existe pas de données concernant la CIHA de vipome.

2. Traitement chirurgical

- Il peut avoir plusieurs objectifs : [79]

-d'ordre carcinologique, en prolongeant la survie car les vipomes sont le plus souvent malins mais sa réussite dépend de plusieurs critères qui sont l'évolutivité tumorale (la présence de métastases), sa diffusion, son siège et l'existence d'une NEM. L'idéal est l'exérèse complète de la tumeur et de ses métastases, à conditions qu'elles soient peu nombreuses et accessibles, seule condition pour obtenir la guérison.

-d'ordre symptomatique, en contrôlant le syndrome hormonal en présence d'un vipome fonctionnel pour lequel l'hypersécrétion n'est pas ou plus contrôlée par le traitement médical et met ainsi en jeu le pronostic vital.

-la prévention ou en traitement les complications locales de la tumeur primitive

- En pratique, l'indication du traitement chirurgical dépend du siège de la tumeur, de l'existence ou non de métastases, et quand ces dernières existent de leur pouvoir fonctionnel et de leur résécabilité.

On envisagera dans ce travail plusieurs cas de figures selon que la tumeur est résécable de manière radicale ou non et qu'il existe ou non des métastases.

2.1. la chirurgie de la tumeur primitive

2.1.1. Traitement chirurgical des vipomes duodénaux et pancréatiques sans métastase hépatique.

Les vipomes, du fait de leur évolution lente et donc de leur découverte tardive, sont le plus souvent découverts au stade métastasé.

Toutefois, quelques cas de vipomes sans métastases identifiées sont décrits.

Deux cas de figure sont alors à considérer :

① Vipomes sécrétant

- pancréatectomie
 - avec anastomose pancréatojéjunale
 - avec anastomose pancréatogastrique (variante) [80]
- pancréaticoduodenectomie
- pancréatectomie + splénectomie [81]

② Vipomes non sécrétant

Très rare.

Souvent découvertes à un stade tardif du fait de leur absence d'hypersécrétion hormonale. L'indication chirurgicale repose alors sur la correction ou la prévention des complications loco-régionales.

Le type d'intervention dépend de la localisation tumorale :

- duodéno-pancréatectomie céphalique +/- curage ganglionnaire
- spléno-pancréatectomie gauche +/- curage ganglionnaire

2.1.2. Traitement chirurgical des vipomes avec métastases hépatiques résécables

Le traitement de la tumeur primitive sera abordé en même temps que le traitement chirurgical des métastases

2.2. La chirurgie des métastases hépatiques

La présence de métastases hépatiques reste le principal facteur pronostique péjoratif des vipomes ; mais contrairement aux adénocarcinomes où leurs présences excluent tout geste chirurgical, la tendance actuelle est de proposer un geste d'exérèse de ces métastases d'autant plus qu'il existe un syndrome d'hypersécrétion hormonal non ou mal contrôlé

par le traitement médical, qu'il existe une gêne fonctionnelle liée à la taille de ces métastases ou que la taille de ces métastases augmente.

▲ Certaines métastases sont résécables par hépatectomie réglée.

Ce geste d'exérèse est à visée curative quand il associe une résection radicale de la tumeur et de son extension métastatique. On estime dans ce cas 30 % des patients restent indemnes de toute récurrence dans les 5 ans qui suivent [82] et que le taux de survie est compris entre 80 et 90% à 5 ans, 50 et 60% à 10 ans. [79]

Moins de 10 % des candidats sont sujets à une exérèse curative car :

- les métastases hépatiques sont associées dans 30 à 40% des cas à des métastases extra-hépatiques, souvent inextirpables
- chez les patients présentant des métastases uniquement hépatiques, celles ci sont diffuses dans 50 à 60 % des cas, rendant la chirurgie impossible
- 10% des patients ont une contre-indication médicale à une chirurgie majeure.

▲ La chirurgie de cytoréduction

Ces exérèses lorsqu'elles sont possibles ont le plus souvent une perspective palliative dans la majorité des cas. Elles permettent de contrôler efficacement, du moins transitoirement, le syndrome d'hypersécrétion hormonal à condition que 90% au moins de la masse tumorale ait été enlevée : c'est la chirurgie de cytoréduction. Elle vise à améliorer le confort du patient et augmenter la durée de survie.

En réduisant le volume tumoral, elle augmente les chances de réponse des autres thérapeutiques. [51]

On observe un taux de survie à 4 ans de 60% contre 35% en l'absence de résection.

Cette chirurgie palliative s'intègre dans un programme de traitement multidisciplinaire

● Limites à la chirurgie à visée de cytoréduction [82] :

- patients asymptomatiques ayant des métastases stables
- n'est pas indiquée en cas de tumeur métastatique non fonctionnelle

● Technique chirurgicale à visée curative

Il existe une véritable stratégie chirurgicale dont la base repose sur 3 constatations :

- multiplicité des métastases avec dans 80% des cas une atteinte bilobaire

- taille souvent petite des métastases d'où leur méconnaissance
- l'association au geste d'exérèse hépatique de celui de la tumeur primitive

La stratégie opératoire est une stratégie en 2 temps dont l'objectif est de simplifier le geste opératoire et de rendre résécables des métastases multiples apparemment non résécables. Le 1^{er} temps consiste en une exérèse de la tumeur primitive et des métastases situées dans le lobe gauche et en une ligature de la branche droite de la veine porte. Cette ligature induit une atrophie du foie droit et une hypertrophie du foie gauche. Dans un second temps, 6 à 8 semaines plus tard, on réalise une lobectomie droite, enlevant les métastases résiduelles.

2.3. Transplantation pour métastases hépatiques. [79]

Contrairement aux métastases hépatiques d'origine non endocrines qui constituent une contre-indication formelle à la transplantation hépatique, cette dernière constitue une option thérapeutique possible chez certains malades ayant une tumeur endocrine avec métastases hépatiques car les taux de survie respectivement à 1, 3, 5 ans sont de 67%, 55% et de 50%.

- Les indications sont donc [79]:

- patients ayant des métastases hépatiques non résécables, chez lesquels la tumeur primitive est enlevée, n'ayant pas de localisation extra-hépatique, à l'exception des adénopathies loco-régionales si elles sont enlevées.

- ☐ Bramley et al. [83] rapportent avec succès en 1990, le 1^{er} cas de transplantation hépatique associée à une pancréatectomie distale chez une femme porteuse d'un vipome pancréatique distal avec métastases hépatiques diffuses. Un an après l'intervention, la patiente ne montrait pas de récurrence et le taux de VIP était normal.

- ☐ De même, Hengst et al. décrivent avec succès, le cas d'une transplantation hépatique associée à l'exérèse pancréatique de la tumeur chez un patient porteur d'un vipome pancréatique avec métastases hépatiques, ne répondant plus aux différentes chimiothérapies, ni à l'interon- α et octréotide [84].

Ainsi, l'auteur pose l'indication de la transplantation hépatique pour métastases après échec des autres traitements conventionnels sur la croissance tumorale et si symptômes invalidants.

● Toutefois, il existe de nombreuses limites à la transplantation :

- une morbi-mortalité élevée. La mortalité hospitalière est élevée, de 20% à 50%. La morbidité est d'autant plus élevée dans la mesure où la transplantation est réalisée après plusieurs interventions antérieures [85].

- la présence de métastases extra-hépatiques (en dehors de la présence d'adénopathies loco-régionales résécables) Les métastases doivent être limitées au foie et la tumeur primitive doit être complètement extirpable[85].

- le risque de récurrence est important

- la survie médiane est faible :

☐ Dans l'étude de Dousset et al. s'intéressant à 7 malades transplantés hépatique pour métastases de TNE, 4 patients sont décédés de complications liées à la chirurgie (57%) dont 3 patients sont décédés précocement, 1 patient est décédé 17 mois après la greffe d'une récurrence tumorale osseuse et hépatique, 2 seulement vont bien et ne présentent pas de récurrence après 7 et 40 mois de recul.

☐ Une étude multicentrique de la transplantation hépatique pour métastases de TNE incluant 14 cas de TNE non carcinoïde (mais ne comportant pas de vipome) a montré des taux de survie de 28% à 1 an et 9% à 2ans.

Selon Jaeck et Boudjema, la transplantation hépatique conserve quelques rares mais bonnes indications dans le traitement des métastases des TNE au prix d'une sélection rigoureuse des patients à la chirurgie [85].

2.1. Lobectomie hépatique de vipomes hépatiques

Les vipomes de localisation extra-pancréatique non neurogénique sont rares ; ils représentent 5% des vipomes. [5]

☐ Dans le cas rapporté par Ayub et al. [8] de vipome primitif du lobe droit associé à 2 métastases hépatiques circonscrites, le traitement par hépatectomie droite + splénectomie

est un succès et 20 mois après le geste chirurgical on n'observe pas de récurrence, la
vipémié est normale et cliniquement le patient a repris 15 kgs.

☐ Hachicha et al. relatent un cas de vipomé hépatique [7] du segment VII avec une
seule métastase hépatique d'évolution favorable 42 mois après une hépatéctomie droite.

DISCUSSION

DISCUSSION

I- Est-ce bien un vipome ?

Le diagnostic de vipome est suspecté devant un contexte clinique et biologique évocateur et est affirmé par la mise en évidence d'une hypersécrétion de VIP et de la tumeur.

1. Eléments positifs

① Le contexte clinique évocateur de notre cas:

★ les caractéristiques évocatrices de la diarrhée :

- *sa chronicité : elle évoluait depuis 8 mois quand le diagnostic a été affirmé ;*
- *son aspect : abondante, hydrique ; le nombre de selles par jour : 6 à 10/j ; son allure sécrétoire : persistante malgré le jeun ; l'absence de glaire ou de sang*

★ Plusieurs autres symptômes étaient réunis :

- *les signes généraux tels que l'amaigrissement et la déshydratation*
- *(le flush, les bouffées de chaleur)*
- *l'hépatomégalie et la splénomégalie, les métastases hépatiques*
- *l'absence de cardiopathie*

② Les éléments biologiques évocateurs :

- *tendance à l'hypokaliémie malgré la prise de 6 gélules de Diffu-K/jour*
- *présence d'un diabète*
- *présence d'une insuffisance rénale*

③ Confirmation biologique : l'hypersécrétion de VIP : *le dosage du VIP plasmatique très augmenté à 388 pg/l lors du second dosage du VIP.*

Le premier dosage du VIP montrant un VIP à 50pg/l donc à la limite de la normale supérieure ne permettait pas d'écarter le diagnostic car la sécrétion de VIP est fluctuante.

[30]

En revanche, la plupart des auteurs s'accordent à dire que des taux élevés de VIP chez un patient présentant une diarrhée sécrétoire permet d'établir le diagnostic de choléra endocrine. [12 ; 30]

④ Confirmation immuno-histochimique :

Dans notre étude, elle est établie sur des prélèvements de biopsie d'une métastase hépatique, la tumeur primitive n'ayant pas été extirpée. Ils montrent :

- *une immunoréactivité positive de la chromogranine pour 100% des éléments*
- *la présence d'une immunoréactivité positive de l'anticorps anti-VIP pour 50 à 60% des éléments*
- *l'absence d'immunoréactivité pour la sérotonine, la sous unité α de la β -HCG, le glucagon, la calcitonine*

Cette étude était réalisée afin d'affirmer avec exactitude le diagnostic dans la mesure où la tumeur primitive n'était pas mise en évidence par l'imagerie conventionnelle.

Non seulement elle nous avait permis de montrer une immunoréactivité positive de l'anticorps anti-VIP confirmant notre diagnostic, mais a permis également d'éliminer les autres diagnostics pouvant donner le change avec un vipome notamment en cas d'augmentation du VIP, puisque les autres anticorps testés n'étaient pas immunoréactifs.

Toutefois, il convient de souligner les difficultés souvent rencontrées par l'immunomarquage dues à des bruits de fond.

2. Elements négatifs

① cliniques :

- *les flushes* accompagnant la diarrhée peuvent donner le change avec une tumeur carcinoïde

② biologiques et paracliniques :

- *l'hyperchorhydrie* : elle n'est habituellement jamais observée et ne répond pas ici à la définition du syndrome faite par Verner et Morrison. En fait, celle-ci s'explique très probablement par l'existence d'une insuffisance rénale fonctionnelle consécutive à la déshydratation, de même que la natrémie qui est normale.

- *absence d'étude de la sécrétion basale gastrique* mais celle-ci n'est pas nécessaire dans la mesure où la gastrine est normale.

- *absence de ionogramme fécal et d'osmolarité urinaire* mais le caractère sécrétoire de la diarrhée est évident devant le volume très important des selles et sa persistance lors du jeun.
- l'absence de positivité des marqueurs généraux des TNE
- *l'augmentation de la sérotonine* mais elle est faible, non constante et non spécifique ; et le taux de 5-HIAA quant à lui est normal, ce qui permet d'éliminer une tumeur carcinoïde.

II- Discussion sur notre démarche topographique

Dans notre observation nous avons réalisé en premier lieu les examens de l'imagerie conventionnelle (échographie abdominale, TDM, IRM), qui étaient justifiés devant une diarrhée chronique. Leur accessibilité leur confère une place importante.

Ceux ci nous avaient permis de mettre en évidence les signes d'extension de la tumeur mais pas la tumeur elle-même.

Pour la mise en évidence de la tumeur primitive, l'écho-endoscopie et la scintigraphie à la somatostatine sont les examens de choix, d'autant plus que ce sont des examens non invasifs.

Dans notre observation, une TNE digestive étant fortement suspectée, à fortiori un vipome. Du fait de l'apparition relativement récente de ces techniques (début des années 90) et de la rareté du vipome, nous ne disposons pas à ce jour d'étude significative sur l'évaluation de chacune ces techniques.

Selon les auteurs, certains placent l'EE [42] est l'examen de choix pour la localisation des tumeurs, et d'autres la scintigraphie des récepteurs de la somatostatine, proposant des algorithmes décisionnel pour la localisation des tumeurs. Cf tableau n ° 13 et 14 [48 ; 29]

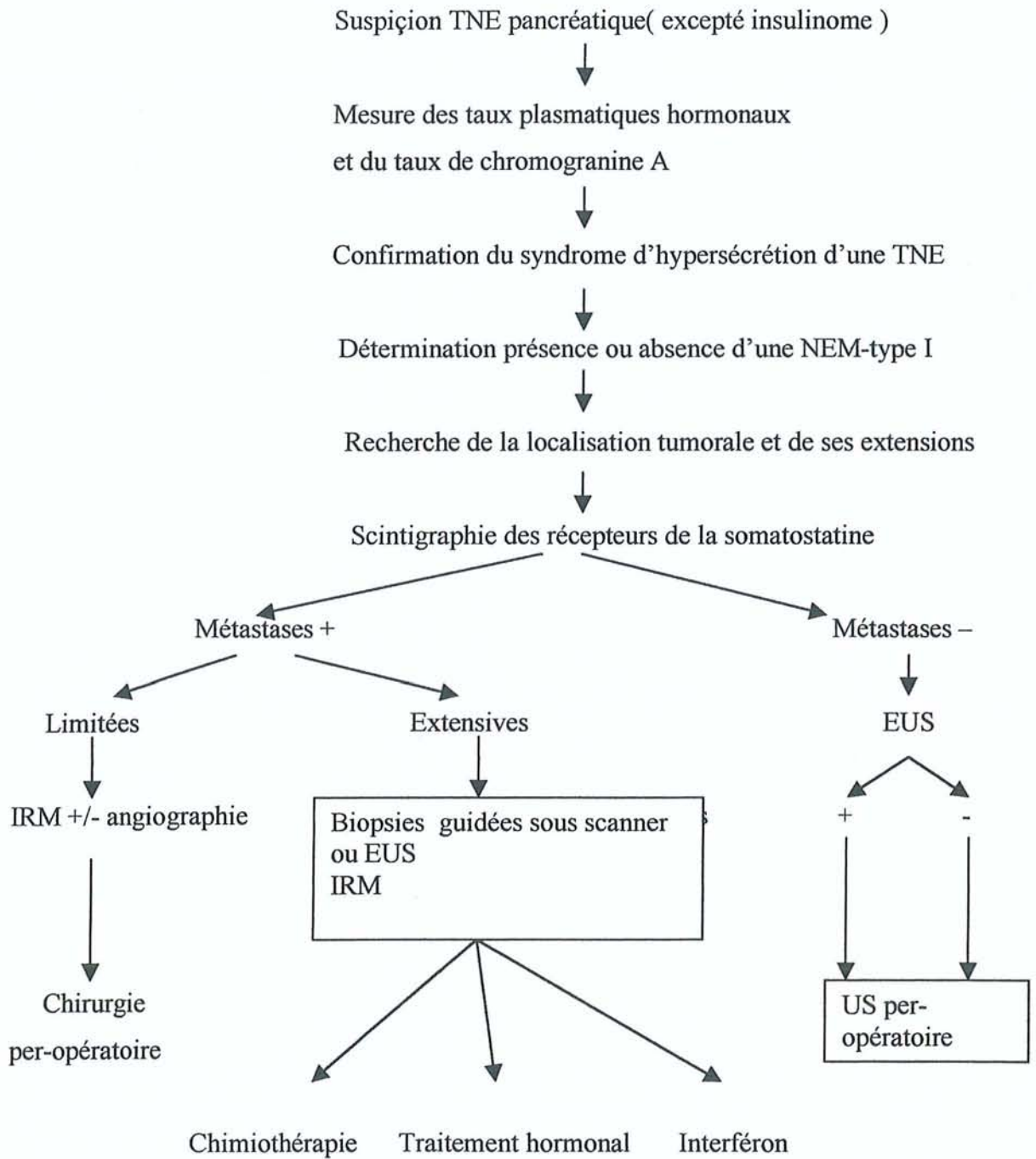


Tableau n°13 : Conduite générale dans le diagnostic et la prise en charge des TNE pancréatiques, excepté les insulinomes [48].

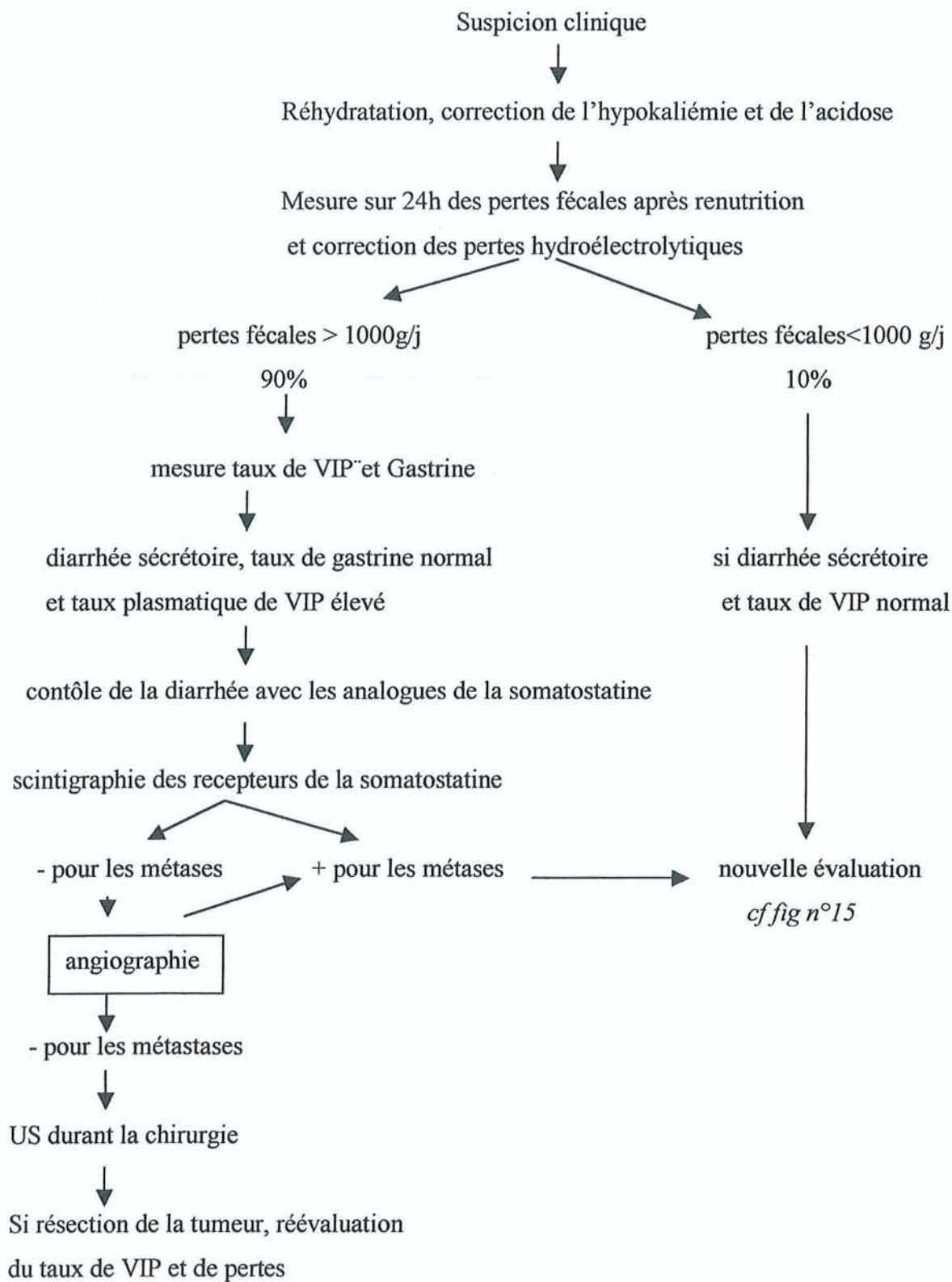


figure n°14 : algorithme dans le diagnostique et le traitement des patients suspects de vipomes [48]

Compte tenu des multiples métastases hépatiques et ganglions loco-régionaux qui auraient pu rendre difficile la lecture de la scintigraphie, notre choix s'est penché sur la réalisation d'une écho-endoscopie.

III- Discussion à propos de notre démarche thérapeutique

★Devant toute TNE digestive, le traitement des symptômes liés à l'hypersécrétion hormonale et de ses conséquences doit être débuté en priorité, avant tout traitement anti-tumoral. [9]

Dans notre cas, nous avons procédé en premier lieu à une réhydratation électrolytique correcte et avons tenté de réduire la diarrhée par un traitement par analogues de la somatostatine à doses croissantes du fait d'un phénomène d'échappement, avant d'entreprendre un traitement anti-tumoral.

★Les raisons de notre attitude chirurgicale

Pour tous les auteurs, le traitement de choix des vipomes est l'exérèse chirurgicale. Il doit toujours être discuté et envisagé dès que possible.

La chirurgie demeure actuellement le seul traitement potentiellement curatif du vipome avec métastases hépatiques.

La chirurgie d'exérèse des métastases hépatiques peut être réalisée dans un même temps que celle de la tumeur primitive ou secondairement, lorsqu'il existe une ou plusieurs métastases localisées dans le foie. [19]

Chez les patients porteurs de métastases hépatiques diffuses, la seule possibilité chirurgicale à visée curative est la transplantation hépatique. Les conditions de la transplantation hépatique sont strictes et nécessitent la stérilisation du foyer initial et une maladie limitée au foie [19] ; et le taux de survie à 1 an étant très faible (28%), elle reste très discutée.

Devant des lésions diffuses, la chirurgie d'exérèse a un but de cytoréduction des métastases hépatiques. Cette cytoréduction en réduisant le volume tumoral, abaisse le seuil critique et permet de potentialiser l'efficacité des traitements médicaux complémentaires. [82]

La chirurgie agressive des métastases hépatiques des tumeurs endocrines du pancréas apporte un bénéfice sur la survie [19 ; 87 ; 88]. Une étude prospective comparant les survies à 2 et à 5 ans de patients ayant des TNE pancréatiques métastasées inopérables et traitées par chimiothérapie à celles de patients porteurs de TNE pancréatiques métastasées bénéficiant d'un traitement chirurgical agressif [88] a montré une amélioration des taux de survie dans le 2nd cas, avec successivement des taux de survie à 2 ans de 60 et 87% et à 5 ans de 28 et 78%. Les valeurs obtenues dans le 2nd cas sont à nuancer selon qu'il s'agit de tumeurs limitées ou étendues. Pour les TNE pancréatiques métastasées étendues, les taux de survie sont alors de 62% à 2 ans et 48% à 5 ans. La chirurgie agressive apporte un bénéfice dans la survie à 5ans des TNE métastasées étendues.

Dans notre observation, l'exérèse chirurgicale curative n'était bien sûr pas possible du fait de l'extension de la maladie; de même, la transplantation hépatique n'était pas discutable.

Nous avons opté pour une chirurgie de cytoréduction de la tumeur et des principales métastases afin de réduire le volume tumoral.

Les autres stratégies anti-tumorales telles que la chimiothérapie, l'interféron- α n'ont pas été proposées du fait de l'existence d'une insuffisance rénale au préalable et de la néphrotoxicité de ces drogues.

★ IL n'existe pas de consensus thérapeutique puisque du fait de la rareté de cette tumeur il n'existe pas d'étude randomisée. Nous sommes confrontés à un challenge thérapeutique. La prise en charge thérapeutique des patients symptomatiques présentant des vipomes métastasés repose sur une attitude thérapeutique multidisciplinaire.

Jensen et Norton [48 ; 29] proposent un algorithme de prise en charge thérapeutique (tableau n°15) mais celui ci ne tient pas compte des conditions propres à chaque patient. L'attitude thérapeutique doit être individualisée et adaptée à chaque patient en fonction de ses conditions.

A posteriori, en ce qui concerne notre patient, une autre attitude était discutable : l'abstention thérapeutique.

Elle avait été envisagée mais rejetée par la famille et notre équipe devant les arguments suivant :

- c'est une maladie rare pour laquelle il n'existe pas de schéma thérapeutique.

- l'existence d'observations cliniques dans la littérature de patient présentant un vipome hépatique

avec métastases hépatiques et adénopathies pour qui une attitude agressive incluant la chirurgie a permis d'améliorer la survie.

L'équipe dijonnaise de Loire [19] rapporte la très belle observation d'une patiente présentant un vipome de la queue du pancréas avec multiples localisations hépatiques et une adénopathie péri-pancréatique chez qui une spléno-pancréatectomie gauche était réalisée après un traitement initial par octréotide permettant la réduction des symptômes et de la vipémie, suivie 6 mois après d'une 1^{ère} cure de chimio-embolisation des lésions hépatiques par adriamycine, puis au cours de l'année suivante de 5 autres cures par doxorubicine. A l'issue de ce traitement, les examens radiologiques montraient une régression des lésions hépatiques et une diminution du nombre des nodules. Une nouvelle laparotomie était réalisée 1 an et demi après la 1^{ère} révélant un foie gauche atrophique et tumoral dans sa totalité, ainsi que la présence lors de la palpation couplée à l'échographie per-opératoire de plusieurs nodules dans le foie droit dont la plupart étaient infra-centimétrique (sauf 2, mesurant 1 et 1.5 cm), d'un nodule péritonéal au contact du pilier droit du diaphragme, un nodule péritonéal au contact du foie gauche, des adénopathies au niveau du pédicule hépatique, du pédicule coronaire et le long du bord gauche de l'aorte. Le geste chirurgical consista alors à réaliser une hépatectomie gauche élargie à la partie gauche du segment VIII, une exérèse des 2 nodules droits, un curage ganglionnaire stomacal, du pédicule hépatique et para-aortique gauche. Un scanner abdominal de contrôle réalisé 6 mois plus tard (soit 2 ans après la découverte du vipome) montrait plusieurs métastases dans le segment VII et le restant du segment VIII, et un traitement par octréotide était repris. Au bout de 6 mois, 2 métastases osseuses étaient mises en évidence au niveau du bassin lesquelles ont été irradiées par 30 Gy en 10 séances sur 11 jours. Une chimiothérapie par voie générale associant des cures de streptozotocine et d'adriamycine était réalisée dans le même temps.

Cinq ans après le diagnostic, la patiente est asymptomatique et mène une vie strictement normale aussi bien professionnelle que familiale.

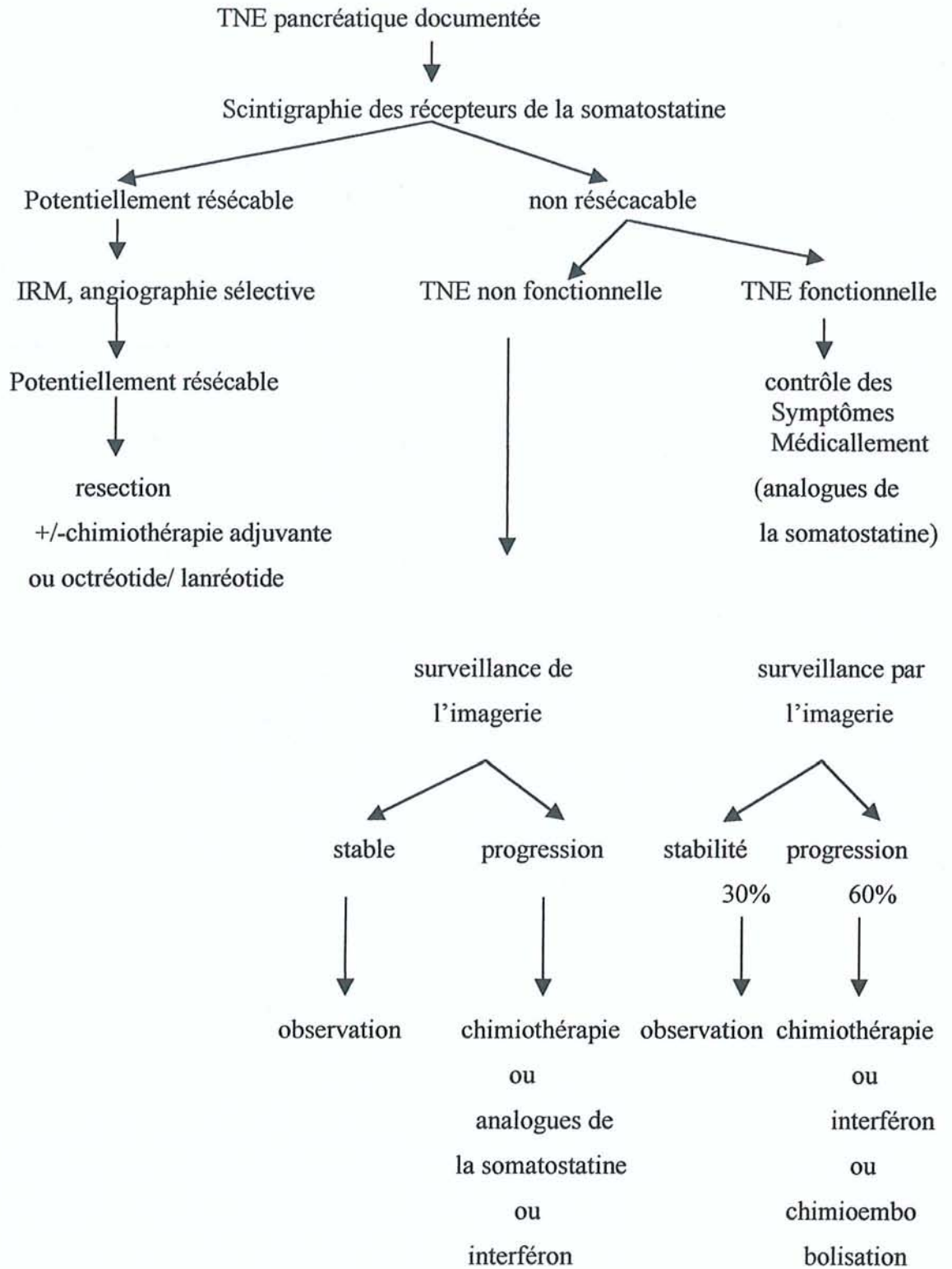


figure n° 15 : Algorithme du traitement des patients présentant une TNE pancréatique métastasée [48]

CONCLUSION

CONCLUSION

Le vipome est une tumeur neuro-endocrine très rare d'évolution lente, découverte le plus souvent à un stade métastasé. Néanmoins, l'originalité de cette tumeur réside dans le fait que, même en présence de métastases hépatiques, elle reste accessible à la chirurgie, qui elle seule permet la guérison du malade si elle réalise une exérèse complète de la tumeur et de ses métastases.

Si un geste curateur n'est pas possible, une chirurgie palliative, dite de cytoréduction, reste indiquée, si le contexte clinique le permet, afin de réduire la symptomatologie et d'améliorer la survie du patient. L'indication chirurgicale doit toujours être présente à l'esprit.

La chimiothérapie, notamment l'association 5-FU/ streptozotocine, semble améliorer la survie de façon significative ; de même, l'interféron- α , utilisé seul ou en association avec la chimiothérapie donne de bon résultats ; mais à l'heure actuelle, il n'existe pas d'étude prospective permettant d'évaluer et de comparer ces méthodes thérapeutiques. En cas d'échec d'une des méthodes, il faut avoir recours aux autres possibilités thérapeutiques. Les analogues retard de la somatostatine restent le traitement symptomatique de choix et sont toujours indiquées que ce soit avant la chirurgie pour stabiliser la diarrhée et permettre ainsi une rééquilibration hydroélectrolytique, en post-chirurgie pour réduire la survenue de complications telles que les fistules digestives, ou en cas d'impossibilité chirurgicale pour réduire les symptômes et améliorer la qualité de la survie.

Afin de pouvoir choisir l'attitude thérapeutique la plus adaptée, il est nécessaire d'établir une cartographie de la tumeur et de ses localisations secondaires.

Les examens radiologiques conventionnels tels que l'échographie abdominale, le scanner et l'IRM doivent être pratiqués en premier lieu car facilement accessibles et permettent la mise en évidence de la tumeur et de ses métastases, lorsque celle-ci est de grosse taille. Actuellement deux techniques récentes, l'écho-endoscopie et la scintigraphie aux récepteurs de la somatostatine, rivalisent pour la place de choix pour la localisation de la tumeur, et selon les auteurs, l'une ou l'autre est préférée ; mais là encore, en matière de vipome, il n'existe pas d'étude assez longue permettant d'évaluer ces techniques, ni de les comparer.

Enfin, l'attention doit être attirée sur les caractéristiques cliniques et biologiques très évocatrices de cette tumeur, qui doivent nous conduire à doser le VIP et à répéter le dosage en cas de négativité de celui-ci.

Les progrès sont tournés vers l'imagerie, visant à mettre en évidence des détails plus précocement avec le développement de l'IRM et du scanner multi-barrettes et la recherche de nouveaux traitements médicaux laissant une porte ouverte à l'espoir de guérir les vipomes métastasés. Une nouvelle thérapeutique basée sur l'utilisation d'analogues de la somatostatine marqués à l'yttrium radioactif aurait permis d'observer une régression tumorale chez des patients porteurs de tumeurs carcinoïdes métastasées [89] et est en cours d'évaluation dans un essai clinique de phase II chez les patients porteurs de tumeurs neuro-endocrines [90].

BIBLIOGRAPHIE

[1] Rambaud JC , Jian R.

Choléra endocrine (syndrome de Verner- Morrison)

In : Rambaud JC, ed. Traité de Gastroentérologie. Paris : Flammarion Medecine-sciences, 2000: 943-50.

[2] - Jensen RT, Norton JA.

Pancreatic endocrine tumors.

In: Feldman M, Friedman LS, Sleisenger MH, eds. Sleisenger & Fordtran's Gastrointestinal and Liver Disease, 7 th ed. Philadelphia: WB Saunders, 2002: 998-1000.

[3] Samal SC, Paul AC, Venkateswari S, Nair S, Venkatramani S, Perakath B et al.

Vipoma of pancreas in a child.

Indian J Gastroenterol 2000; 19:194-5.

[4] Cellier C, Yaghi C, Cuillerier E, Siauve N, Berger A et al.

Metastatic jejunal VIPoma : beneficial effect of combination therapy with interferon-alpha and 5-fluorouracil.

Am J Gastroenterol 2000; 95:289-93.

[5] Soja J, Yakuwa Y.

Vipoma /diarreogenic syndrome : a statistical evaluation of 241 reported cases.

J Exp Clin Cancer Res 1998 ; 17:389-400.

[6] Bradley C., Haddock G., Pickard R.G., Rankin E.M.

Metastatic vipoma arising from colonic primary tumor.

Eur J Surg Oncol 1989; 15:386-9.

[7] Hachicha I, Zayene A, Mnif Hachicha L, Ben Ali A, Mokni M, Derbel F et al.

Vipome hépatique primitif.

Gastroenterol Clin Biol 2003 ; 27:551-4.

[8] Ayub A., Zafar M., Abdulkareem A., Ali M.A.

Primary hepatic vipoma.

Am J Gastroenterol 1993; 88: 958-61.

[9] Rougier Ph. *Tumeurs neuro-endocrines malignes.*

XXIème Journée de Chimiothérapie du département de Médecine de l'Institut Gustave Roussy. Paris : Arnette, 1997.

[10] Rambaud J.C., Jian R.

Choléra pancréatique (syndrome de Verner-Morrison)

In Bonfils S et Mignon M, eds. Tumeurs endocrines du pancréas. Paris : Douin, 1987: 101-14.

[11] Stadil F.

Tumors of the APUD Cells.

In: Misiewicz JJ, Pounder RE, Venables CW, eds. Diseases of the Gut and Pancreas, 2nd ed. Oxford: Blacwell, 1994:533-44.

[12] Lewis PD. The endocrine system. Churchill Livingstone, 1996.

[13] Cappelle C., Heitz P.U., Höffler H., Solcia E., Köppel G.

Revised classification of neuro-endocrine tumours of the lung, pancreas and gut.

Virchows Arch 1995; 425:547-60.

[14] Pessayre D.

Syndrome de Verner-Morrison. Etude anatomo-clinique et physiopathologique avec référence particulière au mécanisme de la diarrhée et à la nature de la sécrétion tumorale.

Th : Méd. : Paris, Pitié-Salpêtrière : 1973.

[15] Lamberts SWJ, Bakker WH, Reubi JC, Krenning EP.

Somatostatin-receptor imaging in the localization of endocrine tumors.

N Engl J Med 1990; 323:1246-49.

[16] Long RG, Bryant MG, Mitchell SJ, Adrian TE, Polak JM, Bloom SR.

Clinico-pathological study and pancreatic and ganglioneuroblastoma tumours secreting vasoactive intestinal polypeptide (vipomas)

Br Med J 1981; 282:1767-71.

[17] Bloom SR.

Vasoactive intestinal peptide, the major mediator of the WDHA syndrome: value of measurement in diagnosis and treatment.

Am J Dig Dis 1978; 23:373-6.

[18] Magois K, Savoye G.

Une diarrhée fracassante.

La Lettre de l'Hépatogastroentérologue 1999 ; 6:262-264.

[19] Loire L, Cailliez JP, Favre JP, Michelin T, Rat P, Bernard A.

Vipomes métastatiques. Une attitude thérapeutique agressive peut elle améliorer la survie ?

Ann Chir 1998 ; 52:197-200.

[20] Capella C, Polak JM, Butta R. et al.

Morphologic patterns and diagnostic criteria of VIP-producing endocrine tumors. A histological, histochemical, ultrastructural and biochemical study of 32 cases.

Cancer 1983; 52:1860-1876.

[21] Mignon M, Cadiot G, Vallot T, Ruszniewski Ph.

Diagnostic des tumeurs neuroendocrines digestives.

In : Chavialle JA, Rambaud JC, eds. *Progrès en Hépatogastro-entérologie* 12. Paris : Douin, 1996:115-142.

[22] Ruskone A, Rene E, Chayvialle JA, Bonin N, Pignal F, Kremer M et al.

Effect of somatostatin in diarrhea and small intestinal water and electrolyte transport in patient with pancreatic cholera.

Dig Dis Sci 1982; 27:459-66.

[23] Kahn MG, O'Dorisio TM, Krejs GJ.

Production of secretory diarrhea by intravenous infusion of vasoactive intestinal polypeptide.

N Engl J Med 1983; 309:1482-5.

[24] Rambaud JC.

Syndrome de Verner et Morrison ou choléra endocrine.

Med Hyg 1979; 37:238-42.

[25] Tang SJ, Dumont JA, Wang L, Memmesheimer C, Conwell DL, Zuccaro G et al.

Telomerase activity in pancreatic endocrine tumours.

Am J Gastroenterol 2002; 97:1022-30.

[26] Matuchansky C, Rambaud JC.

Vipomas and Endocrine Cholera : Clinical presentation, diagnosis, and advances in Management.

In: Mignon M, Jensen R, eds. Recent Advances in research and Management. Paris, Bethesda: Karger S, Box P.O, 1995:166-182.

[27] Bermejo F, Moreno L, Moreira V, Gisbert JP, Gonzales Palacios F, Garcia Lopez JL.

Vipoma pancreatico con características atípicas.

Gastroenterol hepatol 1999; 22:132-35.

[28] Kabrt J., Duorak M., Skrha J., Sindelka G.

Diagnosis and treatment of pancreatic islet cell tumors producing vasoactive intestinal polypeptide (vipoma)

Vnitř Lek, 1999; 45:66-9.

[30] Demeure MJ, Wilson SD.

Vasoactive Intestinal peptide – secreting tumors.

In: Berger HG , Warshaw AL , Büchler MW , Carr-Locke DL , Neoptolemos JP , Russel C , Sarr MG. THE PANCREAS. Blackwell Science Ltd 1998:1254-60.

[31] Schiller LR, Rivera LM, Santangelo WC, Little KH, Fortran JS

Diagnostic value of fasting plasma peptide concentrations in patients with chronic diarrhea

Dig Dis Sci 1994; 39:2216-22.

[32] Mao C, El Attar A, Domenico DR, Kim K, Howard JM.

Carcinoïde tumors of the pancreas.

Int J Pancreatol 1998; 23:153-64.

[33] Nosedá A, Fuss M, De Nutte N, Cogan E, Schmerber J, Corvilain J.

Vipoma syndrome simultaneously occurring with small-cell carcinoma of the lung.

Arch Intern Med, 1989; 149:1223.

[34] Orbuch M, Doppman JL, Strader DB, Fishbeyn VA, Benya RV, Metz DC et al.

Imaging for Pancreatic Endocrine Tumor Localization: Recent Advances

In: Mignon M, Jensen R, eds. Recent Advances in research and Management. Paris, Bethesda: Karger S, Box P.O, 1995:268-81.

[35] Norton JA, Levin B, Jensen RT.

Cancer of the endocrine system.

In De Vita VT, Helman S, Rosenberg SA, eds. Cancer: Principles and Practice of Oncology, 4th ed. Philadelphia: lippincott, 1993:1333-435.

[36] Wank SA, Doppman JL, Collen MJ, Matton PN, Vinayek R, Slaff et al.

Prospective study to the ability of computerized axial tomography to localize gastrinomas in patients with Zollinger-Ellison syndrome.

Gastroenterology 1987; 92:905-12.

[37] Asperstrand F, Kolmanoiskog F, Jacobsen M.

CT, MR imaging and angiography in pancreatic apudomas.

Acta Radiol, 1993; 34:468-73.

[38] Strader DB, Doppman JL, Orbuch M, Jensen RT, Metz DC.

Functional localization of pancreatic endocrine tumors.

In: Mignon M, Jensen R, eds. Recent Advances in research and Management. Paris, Bethesda: Karger S, Box P.O, 1995:282-297.

[39] Roche A, Musset D.

Localisations pré-opératoire des tumeurs endocrines par prélèvements veineux pancréatiques.

In : Duvauferrier R, Ramee A, Guibert JL, eds. Imagerie interventionnelle en pathologie digestive. Axone 1986:529-35.

[40] Brunt ML, Mazoujian G, O' Dorisio.

Stimulation of vasoactive intestinal peptide and neurotensin secretion by pentagastrin in a patient with VIPoma syndrome.

Surgery 1994; 115:362-69.

[41] Light CJ, Botet JF, Woodruff JM, Brennan MF.

Localization of endocrine tumors of the pancreas with endoscopic ultrasonography.

Cancer 1991; 68:1815-1820.

[42] Palazzo L, Roseau G.

Echoendoscopie bilio pancréatique.

In Palazzo L, Roseau G, eds. Echo-endoscopie digestive. Paris : Masson, 1992:77- 81.

[43] Rösch T, Lightdale CJ, Botet JF, Boyce GA, Sivak MV, Yasuda K et al.

Localization of pancreatic endocrine tumors by endoscopic ultrasonography.

N Engl J Med 1992; 326:1721-26.

[44] Palazzo L, Roseau G, Salmeron M.

Endoscopic ultrasonography in preoperative localization of pancreatic endocrine tumors.

Endoscopy 1992; 24(supp 1):350-53.

[45] Glover JR, Shorvon PJ, Less WR.

Endoscopic ultrasound for localisation of islet cell tumors.

Gut 1992; 33:108-110.

[47] Krenning EP, Bakker WH, Breeman WA et al.

Localisation of endocrine related tumors with radioiodinated analogue of somatostatin.

Lancet 1989; 1:242-4.

[48] Jensen RT, Norton JA.

Endocrine Neoplasm of Pancreas.

In Yamada T, Alpers DH, Owyang C, Laine L, Powell DW, eds.

Atlas of Gastroenterology, 2nd ed. Philadelphia: Lippincott W&W, 1999:446-56.

[49] Friesen SR.

Update on the diagnosis and treatment of rare neuroendocrine tumors.

Surg clin North Am, 1987; 67:379-393.

[50] Virgolini I, Kurtaran A, Leimer et al.

Location of a vipoma by iodine-123-VIP scintigraphy

J Nucl Med 1998; 39:1575-79.

[51] Jeffrey A, Norton.

Surgical treatment of islet tumors with special emphasis on operative ultrasound

In: Mignon M, Jensen R, eds. Recent Advances in research and Management. Paris,

Bethesda: Karger S, Box P.O, 1995:309-332.

[52] Morris AL, Turnberg LA.

Surreptitious laxative abuse.

Gastroentérologie 1979; 77:780-6.

[53] Tube digestif et endocrinopathie

In : Bernier JJ, ed. Gastroenterologie 2^{ème} éd. Paris : Flammarion Medecine-Sciences,

1986:1295-349.

[54] O'Dorisio TM, Mekjian MS, Gaginella TS.

Medical therapy of Vipomas.

Endocrinol Metab Clin North Am 1989; 18:545-56

[55] Nguen H.N., Backes B., Lammert F., Wildberger J.

Long-term survival after diagnosis of hepatic metastatic VIPoma: report of two cases with disparate courses and review of therapeutic options.

Dig Dis Sci 1999; 44:1148-55.

[56] Koelz A, Kranzlin M, Gyr K et al.

Escape of the response to a long-acting somatostatin analogue (SMS 201-995) in patients with vipoma.

Gastroenterology 1987;92:527-531.

[57] Scarpignato C.

Somatostatin analogues in the management of endocrine tumors of the pancreas.

In: Mignon M, Jensen R, eds. Recent Advances in research and Management. Paris, Bethesda: Karger S, Box P.O, 1995:385-415

[58] Blanchin M, James-Deidier A, Chaumet-Riffaud PD, Chayvialle JA.

Utilisation de l'octréotide dans les tumeurs endocrines digestives. Etude française multicentrique.

La Presse Médicale 1992 ; 21:697-701.

[59] Maton PN, Gardner JD, Jensen RT.

Use of long-acting of somatostatin analog SMS 201-995 in patients with pancreatic islet cell tumors.

Dig Dis Sci 1989; 34(suppl 3):285-95.

[60] Pederzoli P, Bassi C, Falconi M, Camboni MG.

Efficacy of octreotide in preventing complications related to elective pancreatic surgery.

Gastroenterology 1993; 104:suppl:A20.

[61] Kranzlin ME, Ch'ng JL, Wood SM, Carr DH, Bloom SR.

Long-term treatment of a vipoma with somatostatin analogue resulting in remission of symptoms and possible shrinkage of metastases.

Gastroenterology 1985 ;88(1Pt 1): 185-7.

[62] Clements D., Elias E

Regression of metastatic vipoma with somatostatin analog octreotide 201-995.

Lancet 1985; i:874-5.

[63] Santegelo WC, O'Dorisio TM, Kim JG, Severino G, Krejs GJ.

Pancreatic cholera syndrome : effect of a synthetic somatostatin analog on intestinal water and ion transport.

Ann Inter Med, 1985; 103:363-7.

[64] Saltz L., Trochanowski B., Buckley M., Heffernan B., Niedzwiecki D., Tao Y., Kelsen D.

Octreotide as an antineoplastic agent in the treatment of functional and non-functional neuroendocrine tumors.

Cancer, 1993;72:244-48.

[65] Juhlin C., Papanicolaou V., Arnberg H., Klareskog L....

Clinical and biochemical effects in vivo of monoclonal antitumor antibody in Verner-Morrison syndrome.

Cancer 1994; 73(5):1346-52.

[66] Arnold R, Frank M.

Systemic chemotherapy for endocrine tumors of the pancreas: recent advances
In: Mignon M, Jensen R, eds. Recent Advances in research and Management. Paris, Bethesda: Karger S, Box P.O, 1995:431-438.

[67] Broder LE, Carter SK.

Pancreatic islet cell carcinoma. II. Results of therapy with streptozotocin in 52 patients.

Ann Inter Med, 1973; 79:108-118.

[68] Moertel CG, Hanley JA, Johnsson LA.

Streptozotocin alone compared with streptozotocin plus fluorouracil in the treatment of advanced islet cell carcinoma.

N Engl J Med 1980; 303:1189-94.

[69] Moertel CG., Lefkopoulo M, Liptsitz S, Klaassen D.

Streptozotocin-doxorubicin, streptozotocin-5-fluorouracil, or chlorozotocin in the treatment of advanced islet cell carcinoma.

N Engl J Med 1992;326:519-23.

[70] Ducreux M, Baudin E, Boige V, Ruffié P, Schlumberger M.

Traitement médical des métastases hépatiques des tumeurs neuro-endocrines digestives et pancréatiques.

Hepato-gastro 2000 ; 7:443-50

[71] Cheng PN, Saltz LB.

Failure to confirm major objective antitumor activity for streptozotocin and doxorubicin in the treatment of patients with advanced islet cell carcinoma.

Cancer 1999;86:944-8.

[72] Eriksson B., Öberg K., Alm G., Karisson A., Lundqvist G., Anderson T et al.

Treatment of malignant endocrine pancreatic tumor with human leucocyte interferon.

Lancet 1986:1307-9.

[73] Eriksson B, Öberg K.

Interferon therapy of malignant endocrine pancreatic tumors.

In: Mignon M, Jensen R, eds. Recent Advances in research and Management. Paris, Bethesda: Karger S, Box P.O, 1995:451-60.

[74] Bisma B, Willemse PH, Mulder NH, Verschuren RC, Kema IP, De Bruijn HW et al.

Recombinant interferon-alpha-2b in patients with metastatic apudomas effect on tumors and tumor markers.

Br J Cancer 1991;66:850-5.

[75] Eriksson B., Öberg K.

An update of the medical treatment of malignant endocrine pancreatic tumors.

Acta Oncol, 1993;32:203-8.

[76] Eriksson B., Skogseid B., Lundqvist G., Wide L., Wilander E., Öberg K.

Medical treatment and long-term survival in a prospective study of 84 patients with endocrine pancreatic tumors.

Cancer, 1990;65:1883-90.

[77] Arcenas AG, Ajani JA, Carrasco CH, Levin B, Wallace S.

Vascular occlusive therapy of pancreatic endocrine tumors metastatic of the liver.
In: Mignon M, Jensen R, eds. Recent Advances in research and Management. Paris, Bethesda: Karger S, Box P.O, 1995:439-50.

[78] Case CC, Wirfel K, Vassilopoulou-Sellin R.

Vasoactive intestinal polypeptide-secreting tumor (Vipoma) with liver metastases: dramatic and durable symptomatic benefit from hepatic artery embolization, a case report.
Med Oncol 2002; 19:181-7.

[79] Farges O, Maillochaud JH, Belghiti J.

Traitement chirurgical des tumeurs endocrines digestives et pancréatiques.
Hepato-gastro 2000 ; 7:433-41.

[80] Partensky C, Apa D, Marchal F, Méziat A, Berger F.

Pancréatectomie médiane avec anastomose pancréatogastrique pour néoformation pancréatique.
Chirurgie 1998 ; 123:363-7.

[81] Chun-Nam MD, Miin-Fu Chen MD, TseChing Chen MD.

Surgical treatment of Pancreatic Vasoactive Intestinal Polypeptide secreting Tumor:
A case report.
Hepato-Gastroenterology 2001; 48:421-23.

[82] Partensky Ch.

Traitement chirurgical des tumeurs endocrines duodéno-pancréatiques (Transplantation hépatique exclue)
Méd Hyg 1995 ; 5:1802-9.

[83] Bramley PN, Lodge JP, Losowsky MS, Giles GR.

Treatment of metastatic vipoma by liver transplantation;
Clin transplant, 1990 ; 4(5 part 1):276-8; discussion:279.

[84] Hengst K., Nashan B., Avenhaus W., Ullerich H., Flemming P., Pichlmayr R., Domschke W.

Metastatic pancreatic VIPoma : deterioration clinical course and successful treatment by liver transplantation.

Z Gastroenterol, 1998; 36:239-45.

[85] Jaeck D, Boudjema K.

À propos de la transplantation hépatique pour métastases de tumeurs endocrines.

Lyon Chir 1994 ; 90:36-7.

[86] Douset B, Hoang JM, Icard Ph, Houssin D, Chapuis Y

Transplantation hépatique pour métastases de tumeur endocrine.

Lyon Chir 1994 ; 90:36-7.

[87] Rantureau J., Grange J.D., Hivet M., Fischer D., Paraf A.

Vipome pancréatique suivi depuis 6 ans. Traitement des métastases par hépatectomie large.

Gastroentérol Clin Biol 1984 ; 8:89-90.

[88] Carty SE, Jensen RT, Norton JA.

Prospective study of aggressive resection of metastatic pancreatic endocrine tumors.

Surgery 1992; 112:1024-32.

[89] Otte A, Mueller Brand J, Dellas S, Nitzsche EC, Hermann R, Maecke HR

Yttrium 90-labelled somatostatin- analogue for cancer treatment.

Lancet 1998;351:417-8.

[90] Waldherr C, Pless M, Maecke HR, Haudemanna, Mueller Brand J.

The clinical value of [90Y-DOTA]-D-Phe1-Tyr3-octreotide (90Y-DOTATOC) in the treatment of the neuroendocrine tumours: a clinical phase II

Am Oncol 2001,12:941-5.

ANNEXES

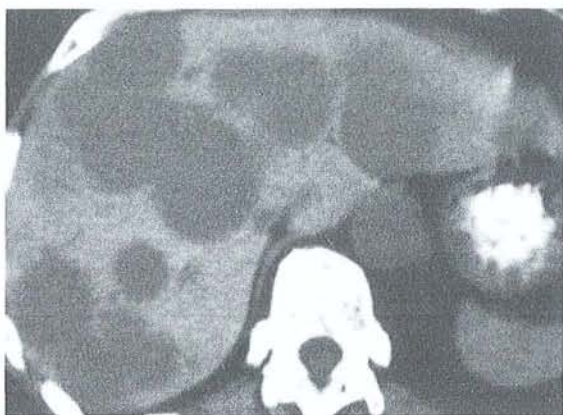

Figure 1.1 : TDM sans injection - Coupe axiale -
 Multiples lésions hypodenses disséminées
 Dans l'ensemble du parenchyme hépatique.

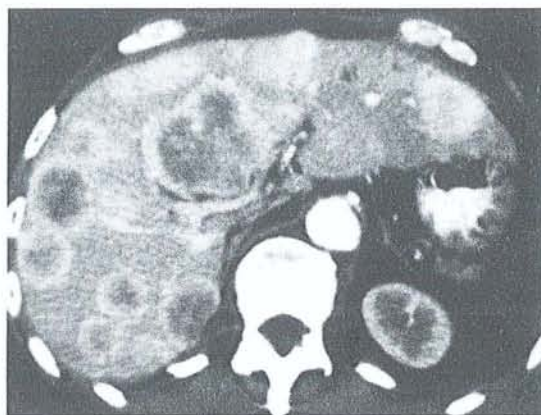


Figure 2.2 : TDM après injection de produit de
 contraste – Temps artériel -
 Prise de contraste intense périphérique de toutes
 les lésions hépatiques.

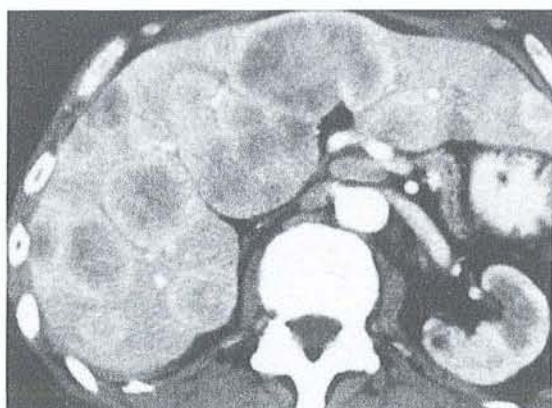


Figure 1.3 : TDM après injection de produit de
 contraste – Temps post – équilibre.
 Réhaussement progressif des lésions témoignant
 de leur contingent fibreux.

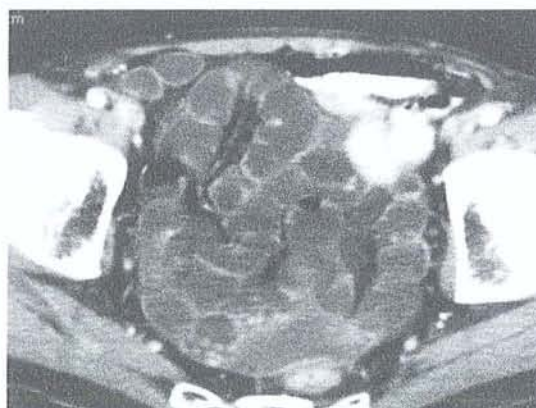


Figure 1.4 : TDM. Stagnation liquidienne dans
 Les anses grêles illustrant le syndrome
 diarrhéique.

Annexe 1 : TDM abdominale

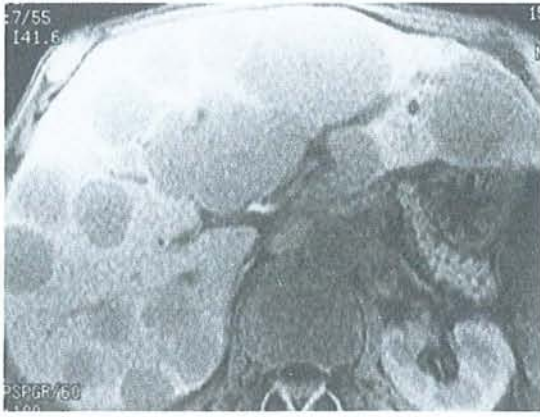


Figure 2.1 : IRM- Coupe axiale – Pondération T1
Sans injection de produit de contraste, avec saturation
en graisse.
Multiples lésions du parenchyme en hyposignal.

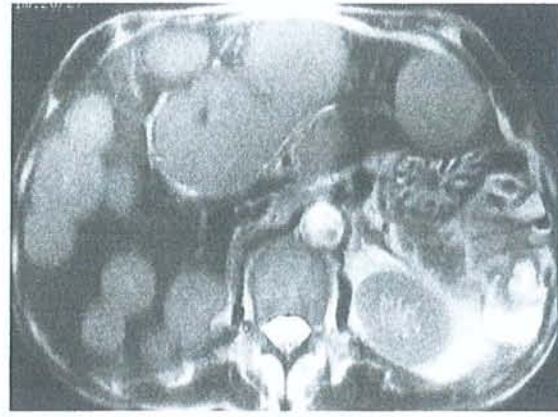

Figure 2.2 : IRM – Coupe axiale – Pondération T2
Sans injection de produit de contraste (SS-FSE-
T2).
Les lésions apparaissent en hypersignal T2 modéré

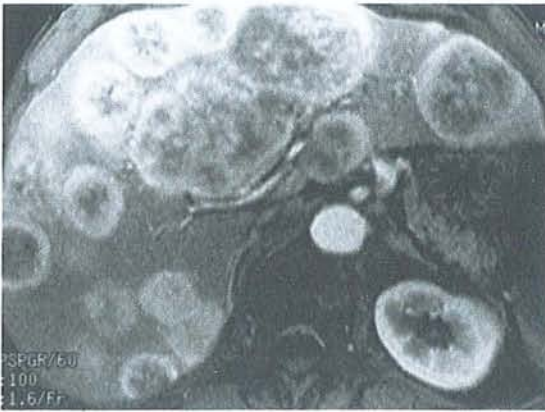


Figure 2.3 : IRM – Coupe axiale
Après injection de chélate de gadolinium (temps
artériel) – Prise de contraste périphérique de toutes
les lésions.

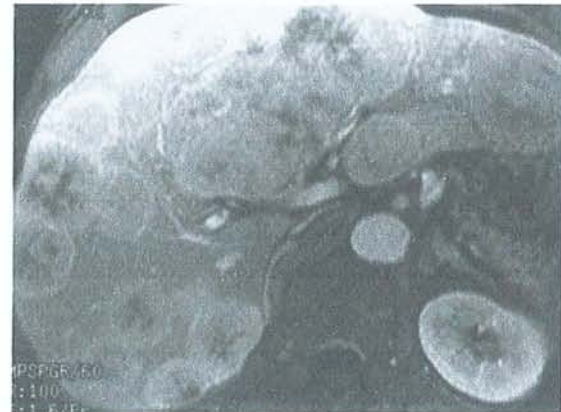


Figure 2.4 : IRM – Coupe axiale -
80 secondes après l'injection
Réhaussement progressif des lésions.

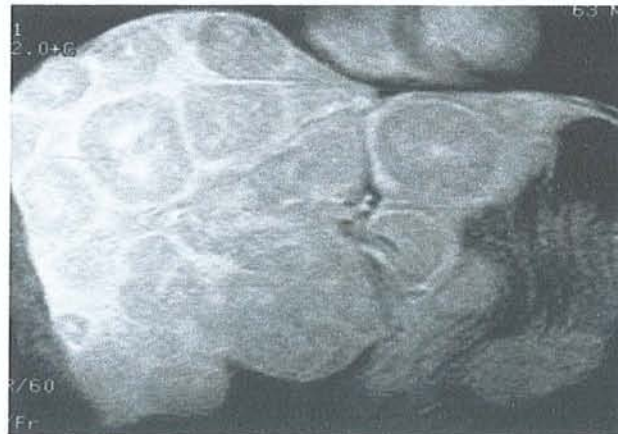

Figure 2.5 : IRM – Coupe frontale – Temps tardif (30 minutes
Après injection)
Réhaussement central : contingent fibreux le plus important.

Annexe 2 : IRM hépatique.

COMPTE RENDU D'ECHO-ENDOSCOPIE

TECHNIQUE :

Sédation intra-veineuse par Midazolam et Propofol : Docteur Marcueyz, anesthésiste.

ECHO-ENDOSCOPIE :

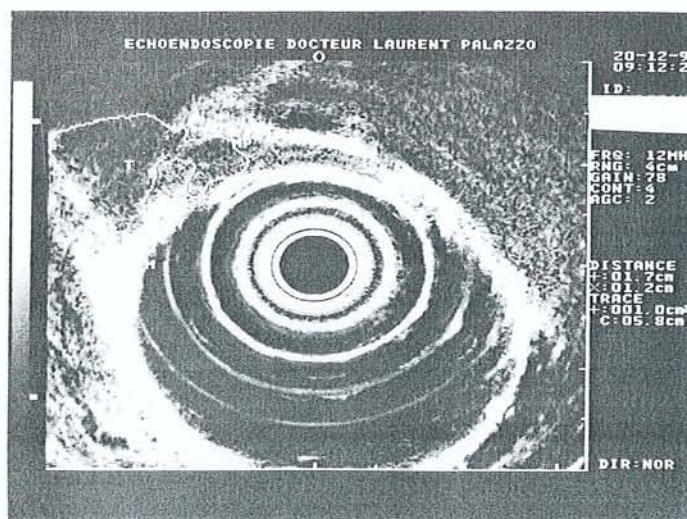
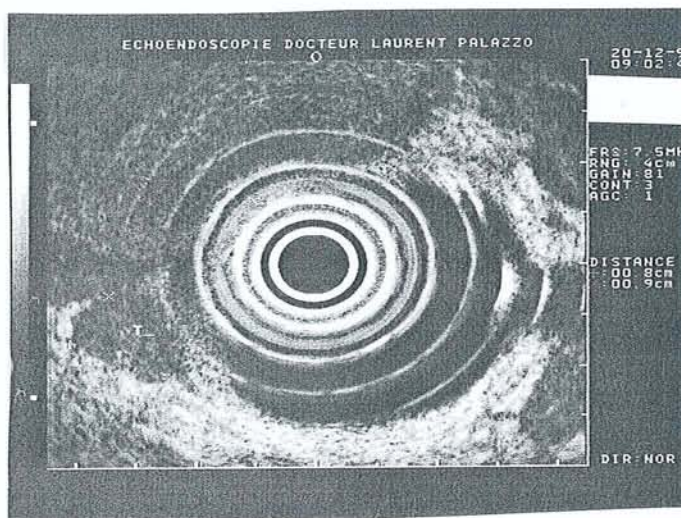
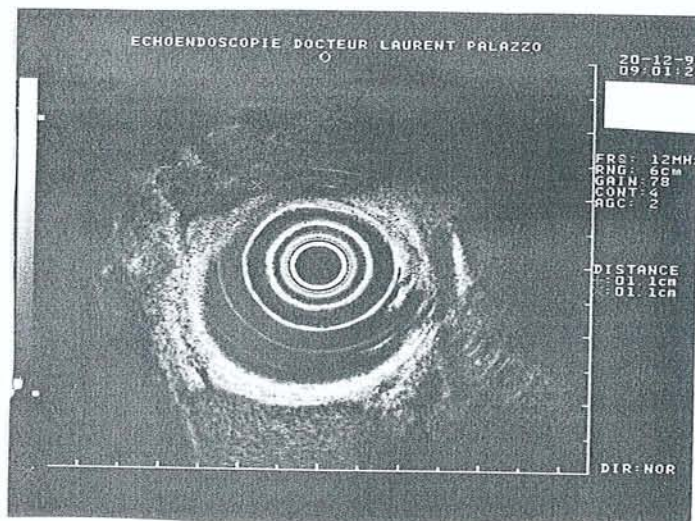
Appareil Olympus écho-gastroscope GF UM20, désinfecté selon les recommandations de la Société Française d'Endoscopie Digestive. Conformément à la directive DGS d'avril 1996, l'appareil est exposé au Glutaraldehyde à 2 % durant 20 minutes. Aucun produit sanguin n'a été utilisé au cours de cet exercice.

Positionnement dans le duodénum, le crochet et la tête du pancréas sont normaux, il existe effectivement de nombreux ganglions métastatiques d'allure endocrine tout autour de l'axe duodéno-pancréatique, et notamment au niveau de la partie postérieure du pédicule hépatique, dans la région inter-aortico-cave, et le long de la voie biliaire principale sur son versant postérieur. Un ganglion centimétrique est impacté entre la paroi duodénale et la partie toute postérieure de la tête du pancréas. Au retrait, le pancréas isthmique, corporéal et caudal est normal.


On reprend donc l'examen à la recherche de la tumeur primitive et on la découvre au niveau de la paroi duodénale à la pointe du bulbe, versant antérieur, il s'agit d'une tumeur développée essentiellement dans la musculuse, qui est petite, mais qui est à l'évidence duodénale, car on voit chaque fois que l'on examine la tumeur, la musculuse qui s'ouvre pour donner naissance à la tumeur, il ne s'agit pas d'un ganglion impacté envahissant la paroi duodénale. De plus, cette tumeur dissocie également la sous-muqueuse et va par endroits, jusqu'à la partie profonde de la muqueuse, ce qui est absolument formel d'une tumeur d'origine duodénale. Elle est située sur le rebord d'un repli qui donne un cône d'ombre tout au long de l'examen, l'air étant trappé à ce niveau, et il n'est pas impossible d'ailleurs qu'il y ait une ulcération dans le fond de ce pli, qui devrait être bien visible d'un point de vue endoscopique. Cette tumeur mesure 11 mm de profondeur, entre 10 et 15 mm de surface duodénale, elle est triangulaire, à base duodénale, impactée sous le foie. Cette tumeur mesure 5,8 cm de plus grande circonférence, et une surface d'un peu plus d'1 cm². Au retrait, on visualise bien sûr les innombrables métastases hépatiques sur les deux lobes, volumineuses, certaines nécrotiques, d'allure typiquement endocrine, car hyperéchogènes, homogènes, à limite bien nette, hypervasculaire. Il n'existait pas, au retrait, de ganglions le long de la petite courbure verticale, ou dans le médiastin postérieur. Les anses grêles et le duodénum sont tout au long de l'examen remplis de liquide, ce qui témoigne de la diarrhée sécrétoire.

CONCLUSION :

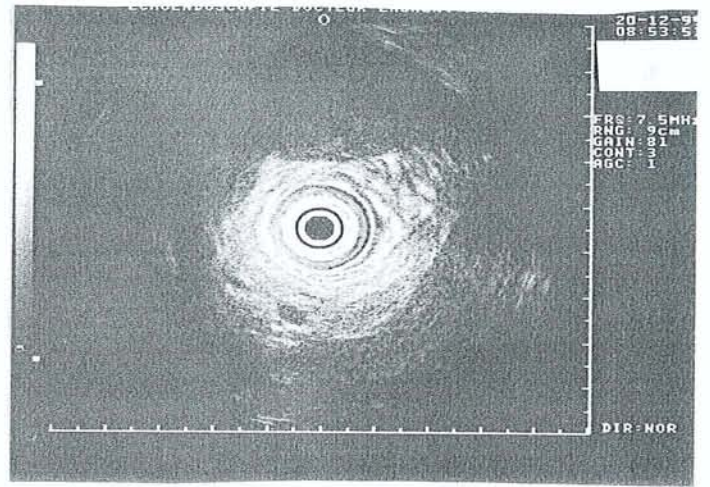
Tumeur maligne de la paroi duodénale située au genu superius, face antérieure, de petite taille, s'accompagnant de ganglions métastatiques au contact, ainsi que sur la partie postérieure du pédicule hépatique ainsi que sur l'axe mésentérique, et dans la région inter-aortico-cave. Innombrables métastases hépatiques.



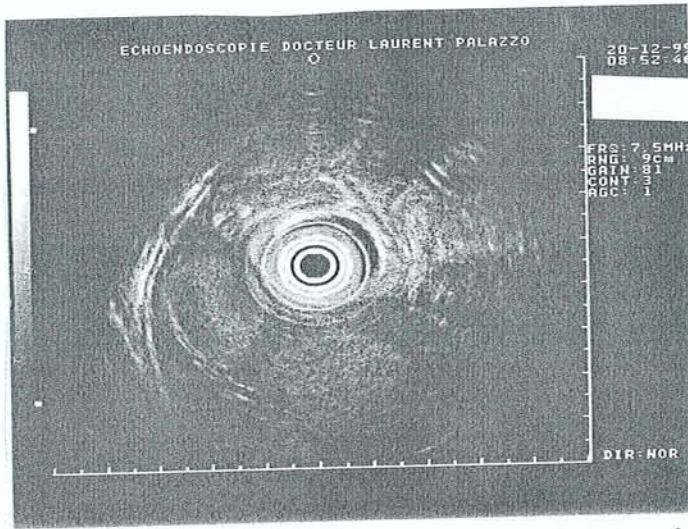
Annexe 4 : Mise en évidence de la tumeur par écho-endoscopie



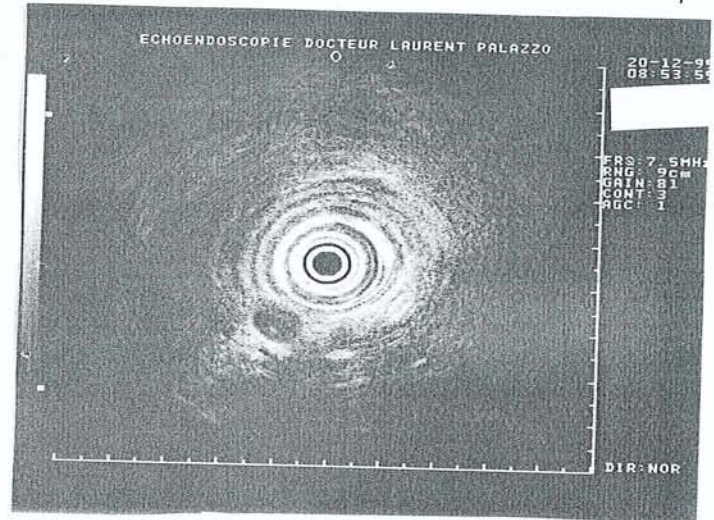
1



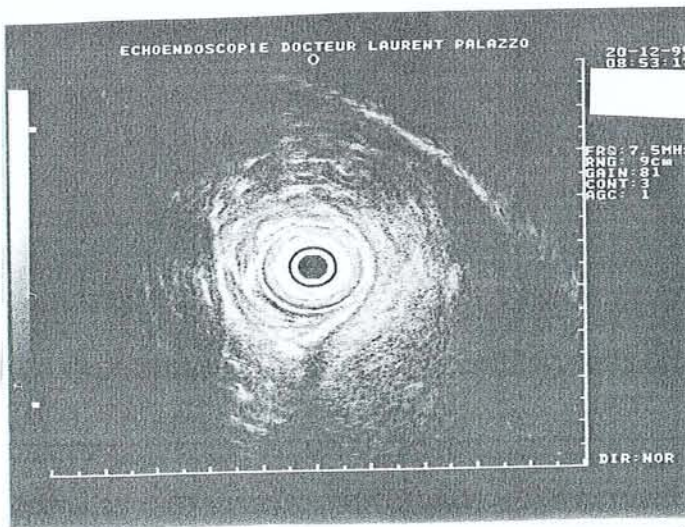4



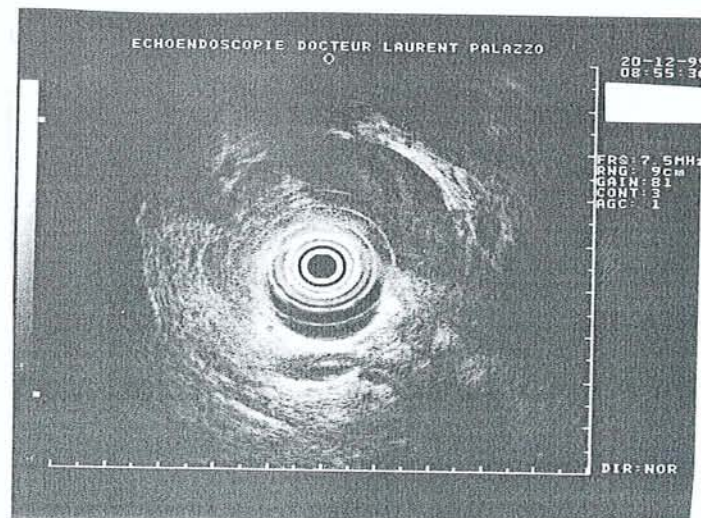
2



5

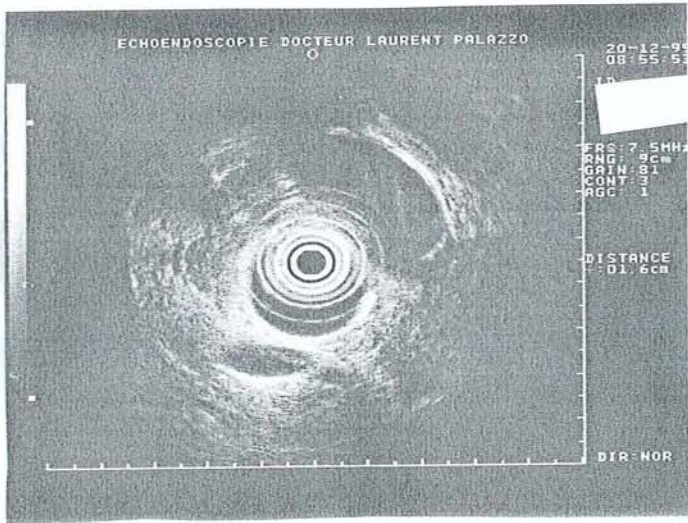


3

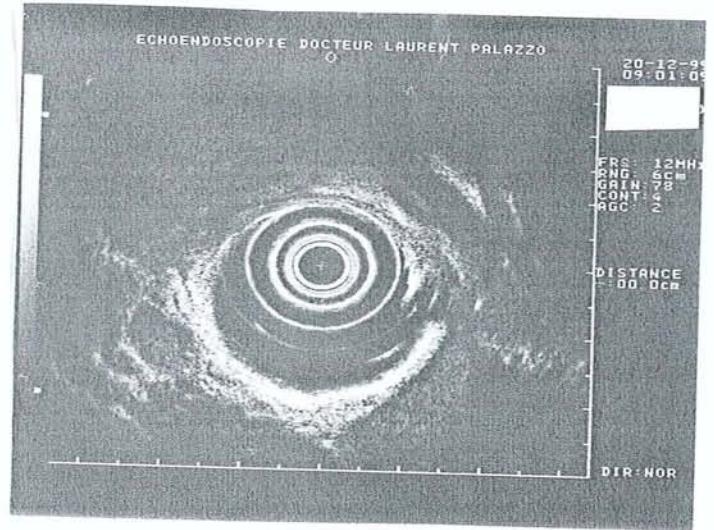


6

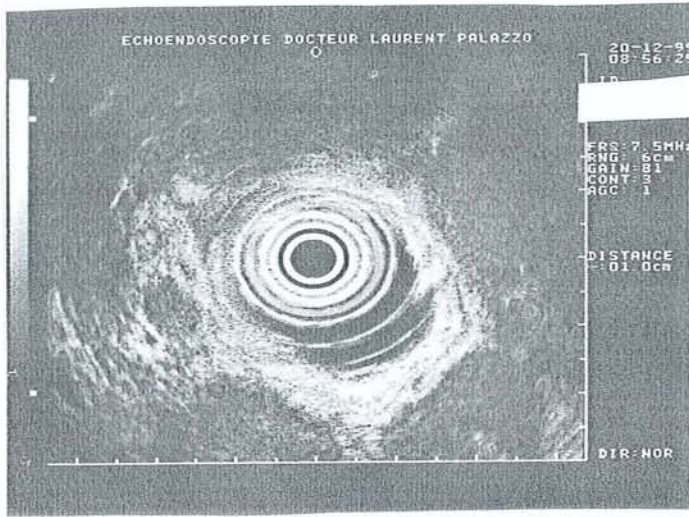Annexe 5 : Séquences montrant la progression de l'écho-endoscopie



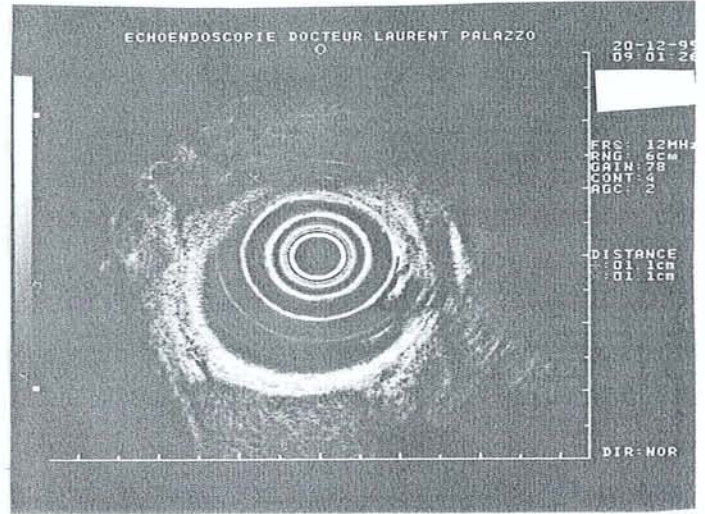
7



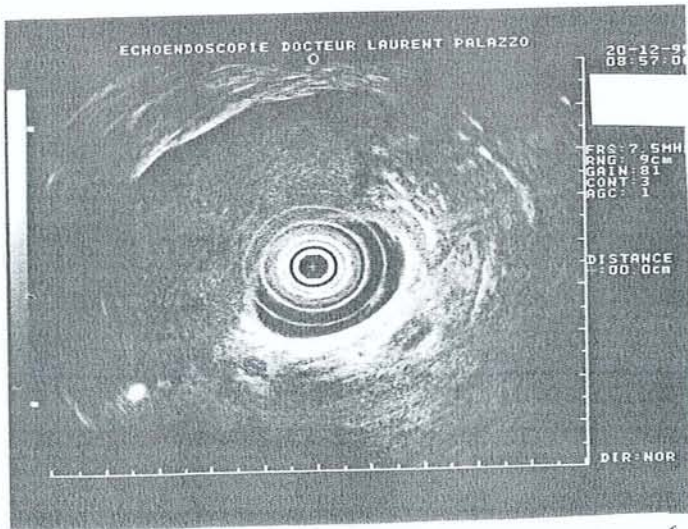10



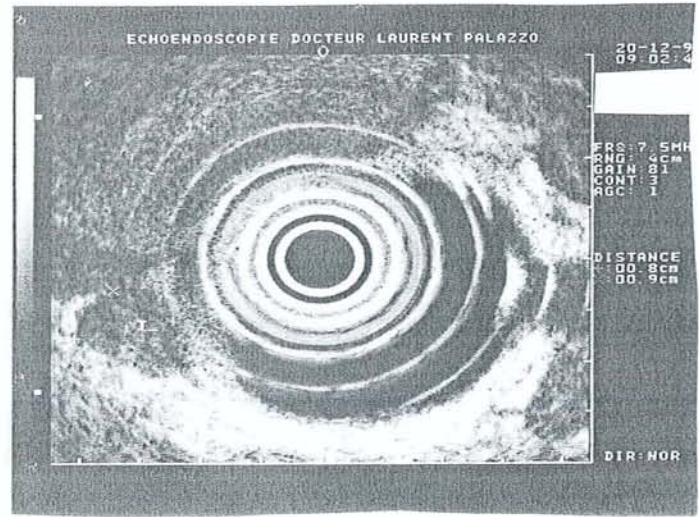
8



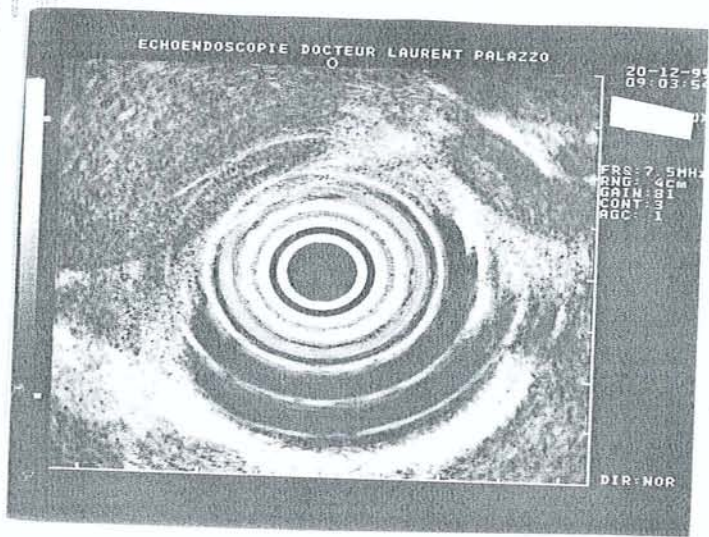
11




9



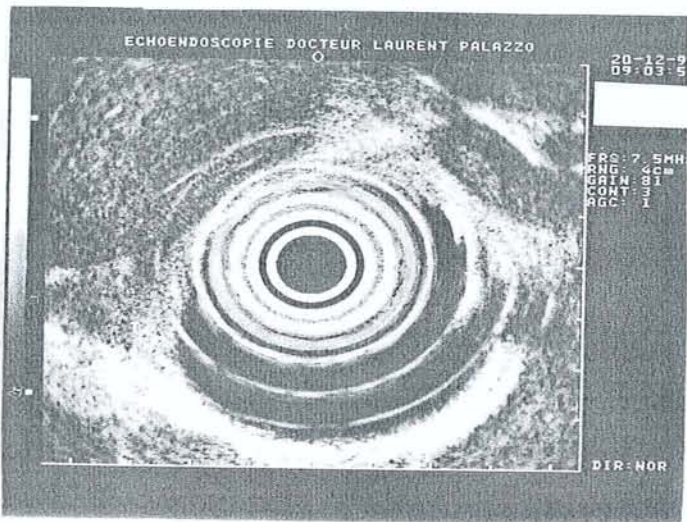12



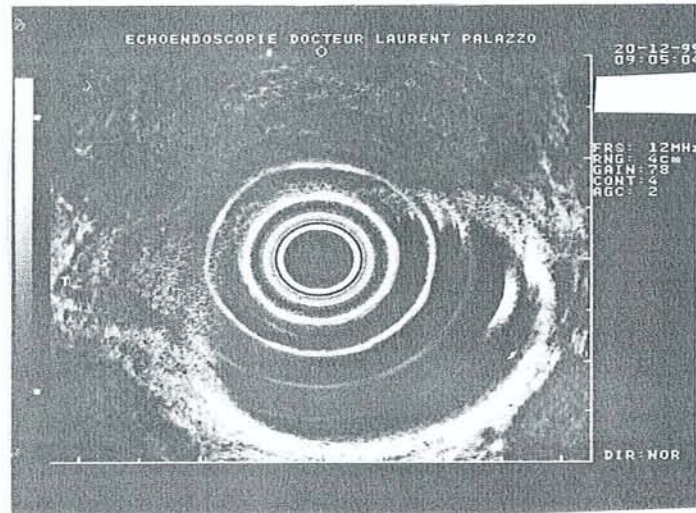
13



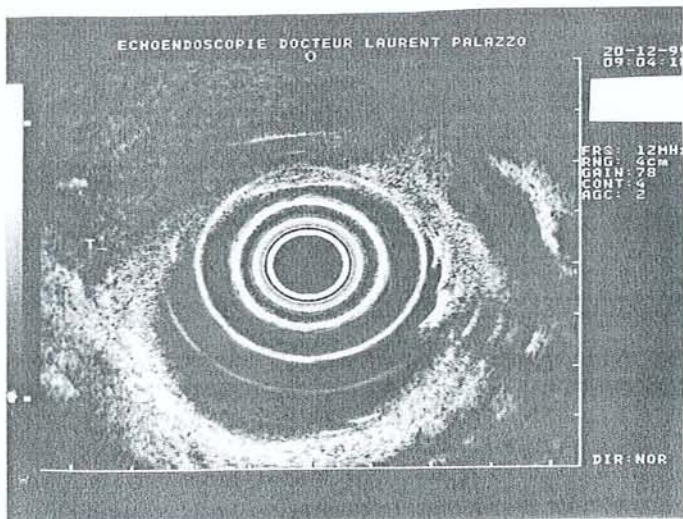
16



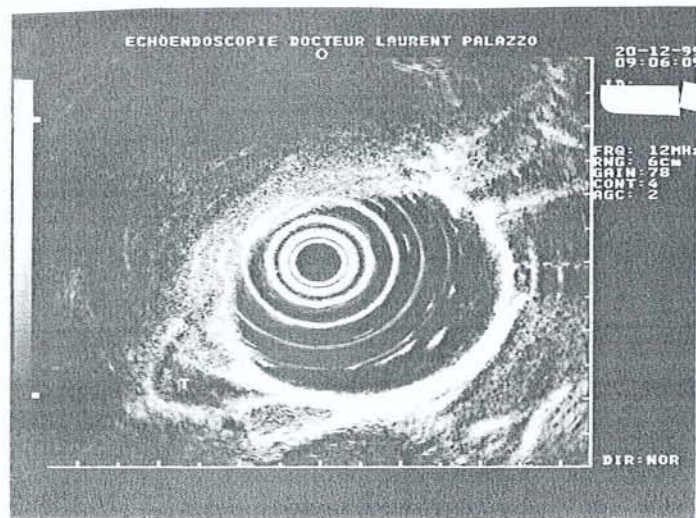
14




17



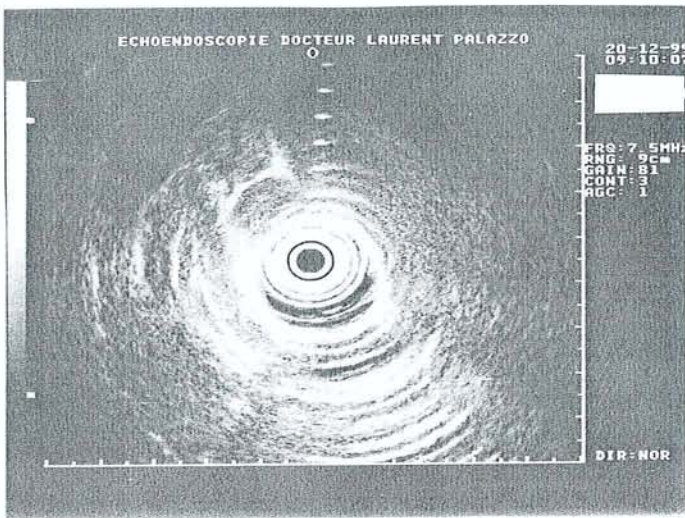15



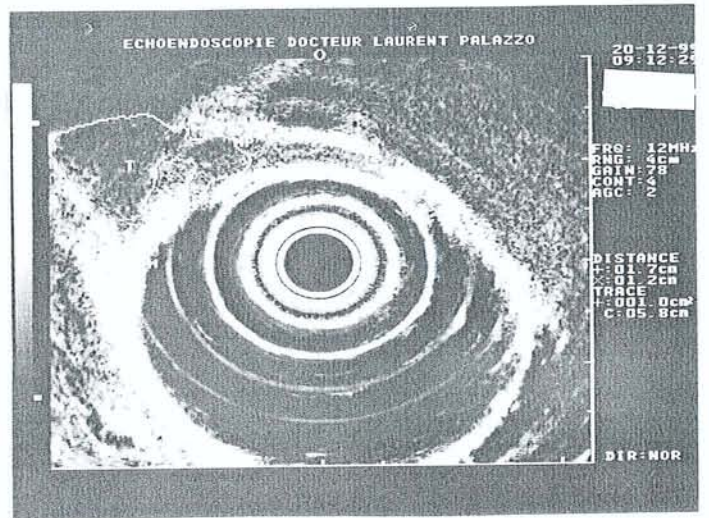
18



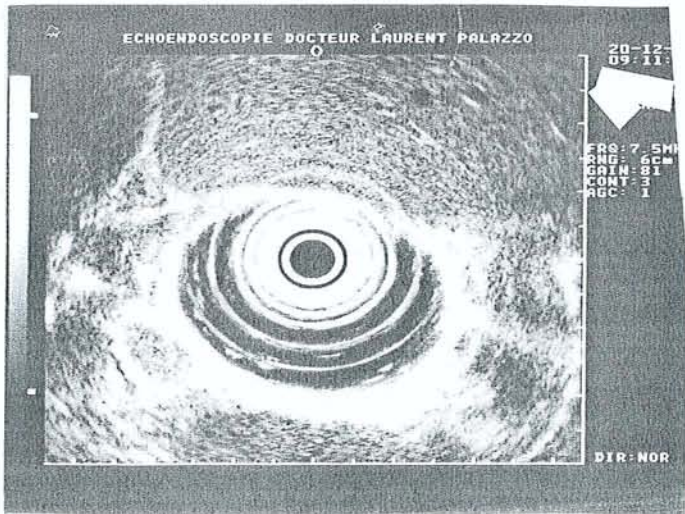
21



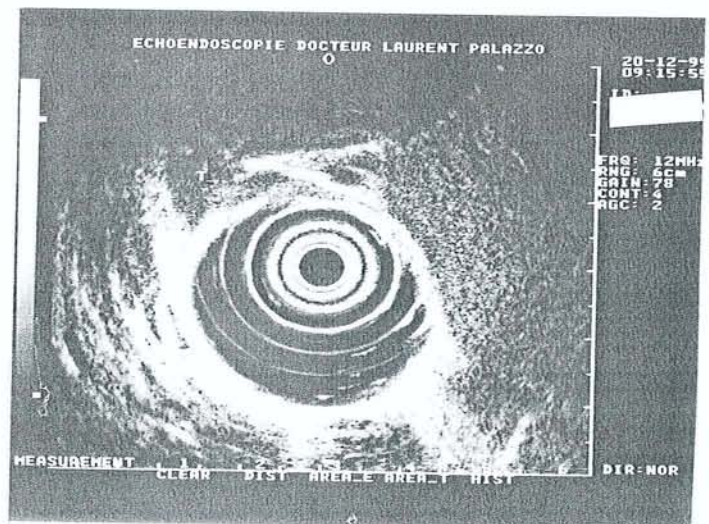
19



22



20



23

COMPTE RENDU D'EXAMEN

Prélèvements communiqués par le Pr. GAY – Centre Hospitalier Universitaire de Nancy – service de médecine interne – rue du Morvan – 54511 VANDEOUVRE CEDEX –

BIOPSIES HEPATIQUES

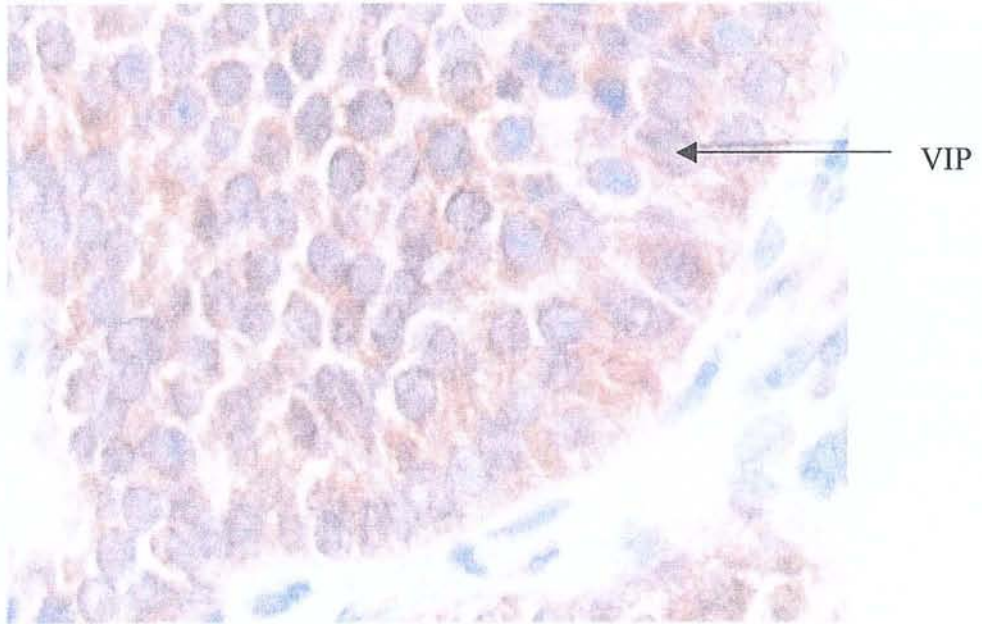
2 biopsies hépatiques sont communiquées. Une biopsie hépatique intitulée A, une biopsie hépatique intitulée B. La biopsie hépatique intitulée A est d'une part constituée par un large fragment de parenchyme hépatique renfermant à ses deux extrémités des îlots tumoraux que l'on retrouve sur une carotte biopsique adjacente déchiquetée et que l'on retrouve beaucoup mieux sur les prélèvements intitulés B puisque les deux belles carottes biopsiques sont essentiellement occupées par une tumeur maligne manifestation de type neuro-endocrine à distribution lobulaire émaillée de petites formations cavitaires lui conférant parfois un aspect cribriforme sans matériel sécrétoire dans la lumière de ces massifs cribriformes. Entre ces amas s'interpose un stroma fibreux plus ou moins dense. Il existe une ébauche d'organisation des cellules tumorales à distribution palissadique en périphérie des lobules. Les immunomarquages effectués l'ont été avec le VIP, la Sérotonine, l'ACTH, la sous unité alpha de la bêta HCG, le Glucagon, la chromogranine, la calcitonine. L'examen histologique de ces différents marqueurs confirme l'immunoréactivité positive de la chromogranine pour 100% des éléments tandis que l'anticorps antiVIP, de répartition hétérogène, montre une immunoréactivité positive dans 50 à 60% des éléments avec une immunoréactivité d'intensité variable d'un secteur à l'autre et parfois seulement quelques grains. Des problèmes de bruit de fond sont également notés rendant l'interprétation difficile mais après surfixation dans l'alcool des coupes histologiques, il est possible de constater la négativité du marqueur sérotonine. L'ACTH, la sous unité alpha de la bêta HCG, le glucagon, la calcitonine sont négatifs. L'indice de prolifération mesuré par l'anticorps Mib1 montre une immunoréactivité de répartition inégale d'un prélèvement à l'autre mais avec un indice de prolifération estimé à 6 % pour 200 noyaux comptés au grossissement 40 dans les territoires les plus apparemment proliférants.

CONCLUSION

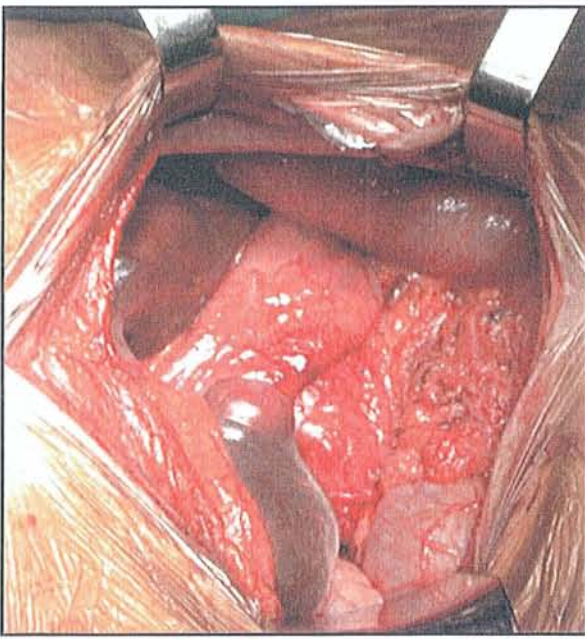
Métastase hépatique d'un carcinome neuro-endocrine bien différencié à distribution multifocale avec un indice de prolifération à 6%, essentiellement immunoréactif avec le VIP et la chromogranine.



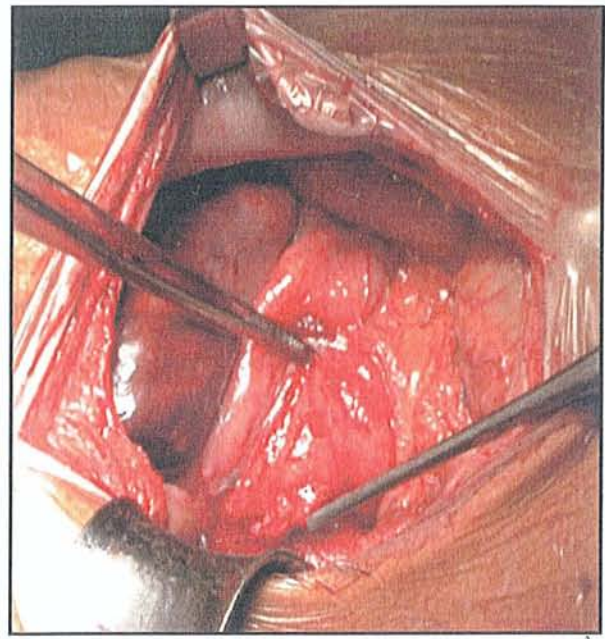
Annexe 6 : Compte-rendu de l'examen immuno-histochimique réalisé sur
Biopsies de métastases hépatiques



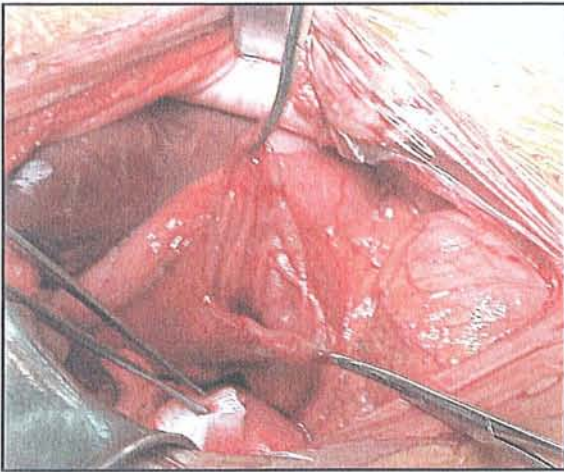
Annexe 7 : Mise en évidence du VIP par immunofluorescence sur biopsie d'une métastase hépatique



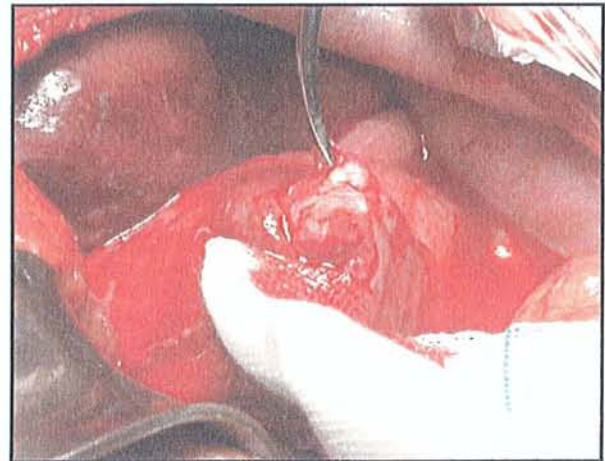
a.



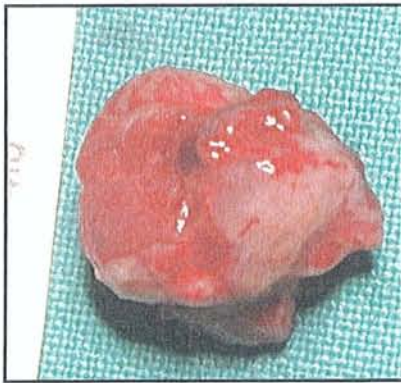b.



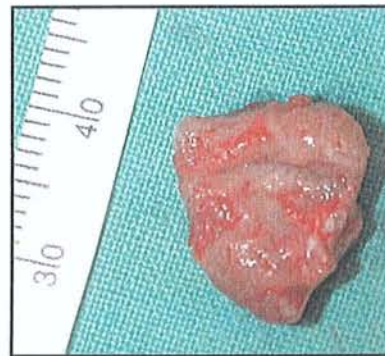c.



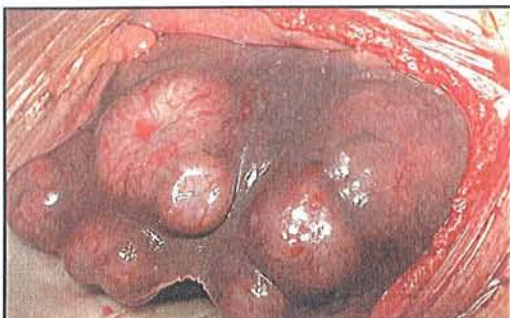
d.



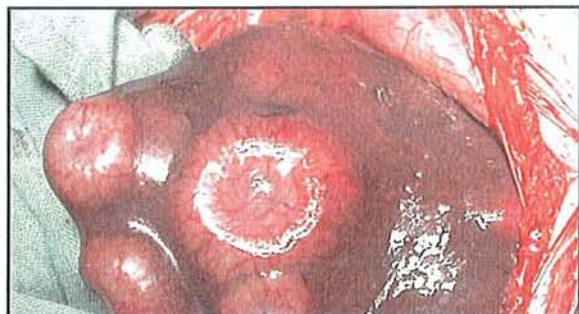e.



f.



g.



h.

Annexe 8: Photos réalisées pendant l'intervention chirurgicale

a, b, c : exploration après laparotomie ; d, e, f : tumeur rétro-duodénale

g, h : métastases hépatiques



Renseignements cliniques :

Vipome.

Macroscopie :

Quatre prélèvements ont été adressés séparément :

- duodénum D2 : prélèvement mesurant 1,2 x 0,8 x 0,8 cm.
- métastase hépatique : prélèvement mesurant 2,2 x 1,5 x 1,5 cm, parvenu coupé en deux, présentant une lésion nodulaire blanchâtre tumorale, homogène, occupant la majeure partie du prélèvement.
- tumeur rétroduodénale : prélèvement mesurant 1,2 x 0,8 x 0,5 cm, d'aspect blanchâtre, homogène, tumoral.
- Ganglion de la face antérieure de la chaîne aorto-cave : prélèvement mesurant 1,5 x 1 x 0,6 cm, d'aspect blanchâtre, tumoral.

Histologie :

- Duodénum D2 :

Le prélèvement examiné intéresse une paroi digestive, d'aspect très remanié, dont seules la musculuse et la séreuse sont identifiables, les autres tuniques étant massivement ulcérées, remplacées par un matériel fibrinoleucocytaire, sous tendu par un tissu de granulation. Il n'est retrouvé aucune structure tumorale au sein du prélèvement examiné.

Conclusion :

Ulcération aiguë non spécifique de la paroi digestive. Absence de localisation tumorale.

- Métastase hépatique :

Les différents fragments examinés intéressent en effet la localisation hépatique métastatique d'une lésion tumorale de nature carcinomateuse, très bien différenciée. L'aspect de cette prolifération est très monomorphe, constituée de cellules arrondies ou polyédriques, se disposant en massifs, parfois en cordons. Les massifs étant focalement creusés de petites cavités d'aspect glandulaire, optiquement vides. Les noyaux sont arrondis, centraux, la chromatine fine, régulière. Le cytoplasme est éosinophile. Ces massifs sont dissociés par de fines travées d'un stroma fibreux, richement vascularisé, restant peu abondant. La population cellulaire tumorale ne comporte que de rares figures de mitoses. On observe la présence de quelques nodules tumoraux satellites au sein du parenchyme hépatique avoisinant.

Conclusion :

Localisation métastatique hépatique d'un carcinome neuroendocrine bien différencié.

- Tumeur rétroduodénale :

Ce prélèvement intéresse un tissu conjonctivo-adipeux, comportant deux volumineuses structures ganglionnaires massivement envahies par une prolifération tumorale de nature carcinomateuse dont l'aspect est strictement superposable à celui précédemment décrit au sein de la métastase hépatique et correspondant à un carcinome neuroendocrine bien différencié. Présence d'assez nombreux embolos lymphatiques satellites.

Conclusion :

Tissu conjonctivo-adipeux comportant deux ganglions massivement envahis par un carcinome neuroendocrine bien différencié. Présence de quelques embolos lymphatiques satellites.

- Ganglion face antérieure chaîne aorto-cave :

Ce prélèvement comporte un ganglion lymphatique où seule la capsule est identifiable, par ailleurs massivement envahi par un carcinome neuroendocrine bien différencié dont l'aspect est strictement superposable à celui précédemment décrit. Présence également de nombreux embolos lymphatiques périganglionnaires.

Conclusion :

Ganglion massivement envahi par un carcinome neuroendocrine bien différencié. Présence de nombreux embolos lymphatiques périganglionnaires associés.

CONCLUSION GENERALE

Localisations multiples (rétroduodénale, hépatique, ganglionnaire face antérieure chaîne aorto-cave) d'un **CARCINOME NEUROENDOCRINE BIEN DIFFERENCIE**, pouvant tout à fait correspondre à un Vipome (diagnostic posé antérieurement sur biopsie après étude immunohistochemique).

VU

NANCY, le 11 mars 2004

Le Président de Thèse

Professeur **G. GAY**

NANCY, le 21 avril 2004

Le Doyen de la Faculté de Médecine
Par délégation

Professeur **B. LEHEUP**

AUTORISE À SOUTENIR ET À IMPRIMER LA THÈSE

NANCY, le 26 avril 2004

LE PRÉSIDENT DE L'UNIVERSITÉ DE NANCY 1

Professeur **J.P. FINANCE**

RESUME DE LA THESE :

Les vipomes sont des tumeurs neuro-endocrines très rares responsables d'une diarrhée hydrique profuse appelée le choléra endocrine. De nos jours, un peu plus de 200 cas est décrit chez l'adulte ; il s'agit essentiellement de tumeurs pancréatiques.

Nous rapportons une observation de vipome de localisation atypique : un vipome rétro-duodéal.

A partir de cette observation, nous effectuons une revue de la littérature afin de faire le point sur les données actuelles des techniques permettant la mise en évidence de ces tumeurs ainsi que sur les avancées thérapeutiques. Enfin, nous discutons notre stratégie diagnostique et thérapeutique à la lumière des données de la littérature.

TITRE EN ANGLAIS :

VIPOMA :CASE REPORT.

REVIEW OF THE LITTERATURE

DISCUSSION ABOUT DIAGNOSTIC AND THERAPEUTIC 'S STRATEGIES.

THESE : MEDECINE GENERALE – ANNEE 2004

MOTS CLEFS :

Vipome - Vipoma - Syndrome de Verner-Morrison - WDHA - choléra endocrine

Tumeur neuro-endocrine – VIP – Vasoactive Intestinal Peptide

Cas clinique – Case report

Faculté de Médecine de Nancy

9, avenue de la Forêt de Haye

54505 VANDOEUVRE - les- NANCY Cedex