



HAL
open science

Evolution métastatique d'une tumeur germinale (séminome) testiculaire chez un patient porteur patient du virus de l'immuno-déficience humaine

Olivier Martin

► **To cite this version:**

Olivier Martin. Evolution métastatique d'une tumeur germinale (séminome) testiculaire chez un patient porteur patient du virus de l'immuno-déficience humaine. Sciences du Vivant [q-bio]. 2001. hal-01734369

HAL Id: hal-01734369

<https://hal.univ-lorraine.fr/hal-01734369v1>

Submitted on 14 Mar 2018

HAL is a multi-disciplinary open access archive for the deposit and dissemination of scientific research documents, whether they are published or not. The documents may come from teaching and research institutions in France or abroad, or from public or private research centers.

L'archive ouverte pluridisciplinaire **HAL**, est destinée au dépôt et à la diffusion de documents scientifiques de niveau recherche, publiés ou non, émanant des établissements d'enseignement et de recherche français ou étrangers, des laboratoires publics ou privés.



AVERTISSEMENT

Ce document est le fruit d'un long travail approuvé par le jury de soutenance et mis à disposition de l'ensemble de la communauté universitaire élargie.

Il est soumis à la propriété intellectuelle de l'auteur. Ceci implique une obligation de citation et de référencement lors de l'utilisation de ce document.

D'autre part, toute contrefaçon, plagiat, reproduction illicite encourt une poursuite pénale.

Contact : ddoc-theses-contact@univ-lorraine.fr

LIENS

Code de la Propriété Intellectuelle. articles L 122. 4

Code de la Propriété Intellectuelle. articles L 335.2- L 335.10

http://www.cfcopies.com/V2/leg/leg_droi.php

<http://www.culture.gouv.fr/culture/infos-pratiques/droits/protection.htm>

DOUBLE

UNIVERSITE HENRI POINCARÉ, NANCY I
2001



FACULTE DE MEDECINE DE NANCY
N° 51

THESE

Pour obtenir le grade de

DOCTEUR EN MEDECINE

Présentée et soutenue publiquement
Dans le cadre du troisième cycle de Médecine Générale

Par

MARTIN Olivier

Le 23 mai 2001

**EVOLUTION METASTATIQUE D'UNE TUMEUR GERMINALE
(SEMINOME) TESTICULAIRE CHEZ UN PATIENT PORTEUR
DU VIRUS DE L'IMMUNO-DEFICIENCE HUMAINE**

BIBLIOTHEQUE MEDECINE NANCY 1



D

007 184965 3

Examineurs de la thèse :

M. le Professeur Th. MAY

Président

M. le Professeur Fr. PLENAT

}

M. le Professeur Th. CONROY

}

Juges

M. le Docteur L. GEOFFROIS

}

1837 10. 56rd.



THESE

Pour obtenir le grade de

DOCTEUR EN MEDECINE

Présentée et soutenue publiquement
Dans le cadre du troisième cycle de Médecine Générale

Par

MARTIN Olivier

Le 23 mai 2001

**EVOLUTION METASTATIQUE D'UNE TUMEUR GERMINALE
(SEMINOME) TESTICULAIRE CHEZ UN PATIENT PORTEUR
DU VIRUS DE L'IMMUNO-DEFICIENCE HUMAINE**

Examineurs de la thèse :

M. le Professeur Th. MAY

Président

M. le Professeur Fr. PLENAT

}

M. le Professeur Th. CONROY

}

Juges

M. le Docteur L. GEOFFROIS

}

FACULTÉ DE MÉDECINE DE NANCY

Président de l'Université : Professeur Claude BURLET

Doyen de la Faculté de Médecine : Professeur Jacques ROLAND

Vice-Doyen de la Faculté de Médecine : Professeur Hervé VESPIGNANI

Assesseurs

du 1er Cycle :

du 2ème Cycle :

du 3ème Cycle :

de la Vie Facultaire :

Mme le Docteur Chantal KOHLER

Mme le Professeur Michèle KESSLER

Mr le Professeur Jacques POUREL

Mr le Professeur Philippe HARTEMANN

DOYENS HONORAIRES

Professeur Adrien DUPREZ - Professeur Jean-Bernard DUREUX

Professeur Georges GRIGNON - Professeur François STREIFF

PROFESSEURS HONORAIRES

Louis PIERQUIN - Etienne LEGAIT - Jean LOCHARD - René HERBEUVAL - Gabriel FAIVRE - Jean-Marie FOLIGUET

Guy RAUBER - Paul SADOUL - Raoul SENAULT - Pierre ARNOULD - Roger BENICHOX - Marcel RIBON

Jacques LACOSTE - Jean BEUREY - Jean SOMMELET - Pierre HARTEMANN - Emile de LAVERGNE

Augusta TREHEUX - Michel MANCIAUX - Paul GUILLEMIN - Pierre PAYSANT

Jean-Claude BURDIN - Claude CHARDOT - Jean-Bernard DUREUX - Jean DUHEILLE - Jean-Pierre GRILLIAT

Pierre LAMY - François STREIFF - Jean-Marie GILGENKRANTZ - Simone GILGENKRANTZ

Pierre ALEXANDRE - Robert FRISCH - Jean GROSDIDIER - Michel PIERSON - Jacques ROBERT

Gérard DEBRY - Georges GRIGNON - Pierre TRIDON - Michel WAYOFF - François CHARRIER - Oliéro GUERCI

Gilbert PERCEBOIS - Claude PERRIN - Jean PREVOT - Pierre BERNADAC - Jean FLOQUET

Alain GAUCHER - Michel LAXENAIRE - Michel BOULANGE - Michel DUC - Claude HURIET - Pierre LANDES

Alain LARCAN - Gérard VAILLANT - Daniel ANTHOINE - Pierre GAUCHER - René-Jean ROYER

Hubert UFFHOLTZ - Jacques LECLERE - Francine NABET - Jacques BORRELLY

=====

PROFESSEURS DES UNIVERSITÉS -
PRATICIENS HOSPITALIERS

(Disciplines du Conseil National des Universités)

42ème Section : MORPHOLOGIE ET MORPHOGENÈSE

1ère sous-section : (*Anatomie*)

Professeur Michel RENARD - Professeur Jacques ROLAND - Professeur Gilles GROSDIDIER

Professeur Pierre LASCOMBES - Professeur Marc BRAUN

2ème sous-section : (*Cytologie et histologie*)

Professeur Bernard FOLIGUET

3ème sous-section : (*Anatomie et cytologie pathologiques*)

Professeur Adrien DUPREZ - Professeur François PLENAT

Professeur Jean-Michel VIGNAUD - Professeur Eric LABOUYRIE

43ème Section : BIOPHYSIQUE ET IMAGERIE MÉDICALE

1ère sous-section : (*Biophysique et médecine nucléaire*)

Professeur Alain BERTRAND - Professeur Gilles KARCHER - Professeur Pierre-Yves MARIE

2ème sous-section : (*Radiologie et imagerie médicale*)

Professeur Jean-Claude HOEFFEL - Professeur Luc PICARD - Professeur Denis REGENT

Professeur Michel CLAUDON - Professeur Serge BRACARD - Professeur Alain BLUM

44ème Section : BIOCHIMIE, BIOLOGIE CELLULAIRE ET MOLÉCULAIRE, PHYSIOLOGIE ET NUTRITION

1ère sous-section : (*Biochimie et biologie moléculaire*)

Professeur Pierre NABET - Professeur Jean-Pierre NICOLAS
Professeur Jean-Louis GUÉANT – Professeur Jean-Luc OLIVIER

2ème sous-section : (*Physiologie*)

Professeur Jean-Pierre CRANCE - Professeur Jean-Pierre MALLIE
Professeur François MARCHAL - Professeur Philippe HAOUZI

3ème sous-section : (*Biologie cellulaire*)

Professeur Claude BURLET

4ème sous-section : (*Nutrition*)

Professeur Olivier ZIEGLER

45ème Section : MICROBIOLOGIE, MALADIES TRANSMISSIBLES ET HYGIÈNE

1ère sous-section : (*Bactériologie – virologie ; hygiène hospitalière*)

Professeur Alain LE FAOU

2ème sous-section : (*Parasitologie et mycologie*)

Professeur Bernard FORTIER

3ème sous-section : (*Maladies infectieuses ; maladies tropicales*)

Professeur Philippe CANTON - Professeur Thierry MAY

46ème Section : SANTÉ PUBLIQUE, ENVIRONNEMENT ET SOCIÉTÉ

1ère sous-section : (*Epidémiologie, économie de la santé et prévention*)

Professeur Jean-Pierre DESCHAMPS - Professeur Philippe HARTEMANN

Professeur Serge BRIANÇON - Professeur Francis GUILLEMIN

2ème sous-section : (*Médecine et santé au travail*)

Professeur Guy PETIET

3ème sous-section : (*Médecine légale et droit de la santé*)

Professeur Henry COUDANE

4ème sous-section : (*Biostatistiques, informatique médicale et technologies de communication*)

Professeur Bernard LEGRAS - Professeur François KOHLER

47ème Section : CANCÉROLOGIE, GÉNÉTIQUE, HÉMATOLOGIE, IMMUNOLOGIE

1ère sous-section : (*Hématologie ; transfusion*)

Professeur Christian JANOT - Professeur Thomas LECOMPTE - Professeur Pierre BORDIGONI -

Professeur Pierre LEDERLIN - Professeur Jean-François STOLTZ

2ème sous-section : (*Cancérologie ; radiothérapie*)

Professeur François GUILLEMIN - Professeur Thierry CONROY

Professeur Pierre BEY – Professeur Didier PEIFFERT

3ème sous-section : (*Immunologie*)

Professeur Gilbert FAURE - Professeur Marie-Christine BENE

4ème sous-section : (*Génétique*)

Professeur Philippe JONVEAUX - Professeur Bruno LEHEUP

**48ème Section : ANESTHÉSIOLOGIE, RÉANIMATION, MÉDECINE D'URGENCE,
PHARMACOLOGIE ET THÉRAPEUTIQUE**

1ère sous-section : (*Anesthésiologie et réanimation chirurgicale*)

Professeur Marie-Claire LAXENAIRE - Professeur Claude MEISTELMAN - Professeur Dan LONGROIS

2ème sous-section : (*Réanimation médicale*)

Professeur Henri LAMBERT - Professeur Nicolas DELORME - Professeur Alain GERARD

Professeur Pierre-Edouard BOLLAERT

3ème sous-section : (*Pharmacologie fondamentale ; pharmacologie clinique*)

Professeur Patrick NETTER - Professeur Pierre GILLET

4ème sous-section : (*Thérapeutique*)

Professeur François PAILLE - Professeur Gérard GAY – Professeur Faiez ZANNAD

**49ème Section : PATHOLOGIE NERVEUSE ET MUSCULAIRE, PATHOLOGIE MENTALE,
HANDICAP et RÉÉDUCATION**

1ère sous-section : (*Neurologie*)

Professeur Michel WEBER - Professeur Gérard BARROCHE - Professeur Hervé VESPIGNANI

2ème sous-section : (*Neurochirurgie*)

Professeur Henri HEPNER - Professeur Jean-Claude MARCHAL - Professeur Jean AUQUE

Professeur Thierry CIVIT

3ème sous-section : (*Psychiatrie d'adultes*)

Professeur Jean-Pierre KAHN

4ème sous-section : (*Pédopsychiatrie*)

Professeur Colette VIDAILHET - Professeur Daniel SIBERTIN-BLANC

5ème sous-section : (*Médecine physique et de réadaptation*)

Professeur Jean-Marie ANDRE

50ème Section : PATHOLOGIE OSTÉO-ARTICULAIRE, DERMATOLOGIE et CHIRURGIE PLASTIQUE

1ère sous-section : (*Rhumatologie*)

Professeur Jacques POUREL - Professeur Isabelle VALCKENAERE

2ème sous-section : (*Chirurgie orthopédique et traumatologique*)

Professeur Daniel SCHMITT - Professeur Jean-Pierre DELAGOUTTE - Professeur Daniel MOLE

Professeur Didier MAINARD

3ème sous-section : (*Dermato-vénérologie*)

Professeur Jean-Luc SCHMUTZ - Professeur Annick BARBAUD

4ème sous-section : (*Chirurgie plastique, reconstructrice et esthétique*)

Professeur François DAP

51ème Section : PATHOLOGIE CARDIORESPIRATOIRE et VASCULAIRE

1ère sous-section : (*Pneumologie*)

Professeur Jean-Marie POLU - Professeur Yves MARTINET

Professeur Jean-François CHABOT

2ème sous-section : (*Cardiologie*)

Professeur Etienne ALIOT - Professeur Yves JUILLIERE - Professeur Nicolas SADOUL

3ème sous-section : (*Chirurgie thoracique et cardiovasculaire*)

Professeur Pierre MATHIEU - Professeur Jean-Pierre VILLEMOT

Professeur Jean-Pierre CARTEAUX

4ème sous-section : (*Chirurgie vasculaire ; médecine vasculaire*)

Professeur Gérard FIEVE

52ème Section : MALADIES DES APPAREILS DIGESTIF et URINAIRE

1ère sous-section : (*Gastroentérologie ; hépatologie*)

Professeur Marc-André BIGARD

Professeur Jean-Pierre BRONOWICKI

2ème sous-section : (*Chirurgie digestive*)

3ème sous-section : (*Néphrologie*)

Professeur Michèle KESSLER - Professeur Dominique HESTIN (Mme)

4ème sous-section : (*Urologie*)

Professeur Philippe MANGIN - Professeur Jacques HUBERT

53ème Section : MÉDECINE INTERNE, GÉRIATRIE et CHIRURGIE GÉNÉRALE

1ère sous-section : (*Médecine interne*)

Professeur Gilbert THIBAUT - Professeur Francis PENIN

Professeur Denise MONERET-VAUTRIN - Professeur Denis WAHL

Professeur Jean DE KORWIN KROKOWSKI - Professeur Pierre KAMINSKY

2ème sous-section : (*Chirurgie générale*)

Professeur Patrick BOISSEL - Professeur Laurent BRESLER

54ème Section : DÉVELOPPEMENT ET PATHOLOGIE DE L'ENFANT, GYNÉCOLOGIE-OBSTÉTRIQUE, ENDOCRINOLOGIE ET REPRODUCTION

1ère sous-section : (*Pédiatrie*)

Professeur Paul VERT - Professeur Danièle SOMMELET - Professeur Michel VIDAILHET - Professeur Pierre MONIN
Professeur Jean-Michel HASCOET - Professeur Pascal CHASTAGNER

2ème sous-section : (*Chirurgie infantile*)

Professeur Michel SCHMITT - Professeur Gilles DAUTEL

3ème sous-section : (*Gynécologie-obstétrique ; gynécologie médicale*)

Professeur Michel SCHWEITZER - Professeur Jean-Louis BOUTROY

Professeur Philippe JUDLIN - Professeur Patricia BARBARINO

4ème sous-section : (*Endocrinologie et maladies métaboliques*)

Professeur Pierre DROUIN - Professeur Georges WERYHA

5ème sous-section : (*Biologie et médecine du développement et de la reproduction*)

Professeur Hubert GERARD

55ème Section : PATHOLOGIE DE LA TÊTE ET DU COU

1ère sous-section : (*Oto-rhino-laryngologie*)

Professeur Claude SIMON - Professeur Roger JANKOWSKI

2ème sous-section : (*Ophthalmologie*)

Professeur Antoine RASPILLER - Professeur Jean-Luc GEORGE - Professeur Jean-Paul BERROD

3ème sous-section : (*Chirurgie maxillo-faciale et stomatologie*)

Professeur Michel STRICKER - Professeur Jean-François CHASSAGNE

=====

PROFESSEURS DES UNIVERSITÉS

27ème section : INFORMATIQUE

Professeur Jean-Pierre MUSSE

64ème Section : BIOCHIMIE ET BIOLOGIE MOLÉCULAIRE

Professeur Daniel BURNEL

=====

PROFESSEUR ASSOCIÉ

Chirurgie plastique, reconstructrice et esthétique ; brûlologie

Docteur RESTREPO

=====

MAÎTRES DE CONFÉRENCES DES UNIVERSITÉS - PRATICIENS HOSPITALIERS

42ème Section : MORPHOLOGIE ET MORPHOGENÈSE

1ère sous-section : (*Anatomie*)

Docteur Bruno GRIGNON

2ème sous-section : (*Cytologie et histologie*)

Docteur Edouard BARRAT - Docteur Jean-Claude GUEDENET

Docteur Françoise TOUATI - Docteur Chantal KOHLER

3ème sous-section : (*Anatomie et cytologie pathologiques*)

Docteur Yves GRIGNON - Docteur Béatrice MARIE

43ème Section : BIOPHYSIQUE ET IMAGERIE MÉDICALE

1ère sous-section : (*Biophysique et médecine nucléaire*)

Docteur Marie-Hélène LAURENS - Docteur Jean-Claude MAYER

Docteur Pierre THOUVENOT - Docteur Jean-Marie ESCANYE - Docteur Amar NAOUN

44ème Section : BIOCHIMIE, BIOLOGIE CELLULAIRE ET MOLÉCULAIRE, PHYSIOLOGIE ET NUTRITION

1ère sous-section : (*Biochimie et biologie moléculaire*)

Docteur Marie-André GELOT - Docteur Xavier HERBEUVAL - Docteur Jean STRACZEK

Docteur Sophie FREMONT - Docteur Isabelle GASTIN - Dr Bernard NAMOUR

2ème sous-section : (*Physiologie*)

Docteur Gérard ETHEVENOT - Docteur Nicole LEMAU de TALANCE - Christian BEYAERT

45ème Section : MICROBIOLOGIE, MALADIES TRANSMISSIBLES ET HYGIÈNE

1ère sous-section : (*Bactériologie - Virologie ; hygiène hospitalière*)

Docteur Francine MORY - Docteur Michèle WEBER - Docteur Christine LION

Docteur Michèle DAILLOUX - Docteur Alain LOZNIOWSKI

2ème sous-section : (*Parasitologie et mycologie*)

Docteur Marie-France BIAVA - Docteur Nelly CONTET-AUDONNEAU

46ème Section : SANTÉ PUBLIQUE, ENVIRONNEMENT ET SOCIÉTÉ

1ère sous-section : (*Epidémiologie, économie de la santé et prévention*)

Docteur Mickaël KRAMER

47ème Section : CANCÉROLOGIE, GÉNÉTIQUE, HÉMATOLOGIE, IMMUNOLOGIE

1ère sous-section : (*Hématologie ; transfusion*)

Docteur Jean-Claude HUMBERT - Docteur François SCHOONEMAN

3ème sous-section : (*Immunologie*)

Docteur Marie-Nathalie SARDA

4ème sous-section : (*Génétique*)

Docteur Christophe PHILIPPE

**48ème Section : ANESTHÉSIOLOGIE, RÉANIMATION, MÉDECINE D'URGENCE,
PHARMACOLOGIE ET THÉRAPEUTIQUE**

1ère sous-section : (*Anesthésiologie et réanimation chirurgicale*)

Docteur Jacqueline HELMER - Docteur Gérard AUDIBERT

3ème sous-section : (*Pharmacologie fondamentale ; pharmacologie clinique*)

Docteur Françoise LAPICQUE - Docteur Marie-José ROYER-MORROT

Docteur Damien LOEUILLE

**54ème Section : DÉVELOPPEMENT ET PATHOLOGIE DE L'ENFANT, GYNÉCOLOGIE-OBSTÉTRIQUE,
ENDOCRINOLOGIE ET REPRODUCTION**

5ème sous-section : (*Biologie et médecine du développement et de la reproduction*)

Docteur Jean-Louis CORDONNIER

=====

MAÎTRES DE CONFÉRENCES

19ème section : SOCIOLOGIE, DÉMOGRAPHIE

Madame Michèle BAUMANN .

32ème section : CHIMIE ORGANIQUE, MINÉRALE, INDUSTRIELLE

Monsieur Jean-Claude RAFT

40ème section : SCIENCES DU MÉDICAMENT

Monsieur Jean-Yves JOUZEAU

60ème section : MÉCANIQUE, GÉNIE MÉCANIQUE ET GÉNIE CIVILE

Monsieur Alain DURAND

64ème section : BIOCHIMIE ET BIOLOGIE MOLÉCULAIRE

Madame Marie-Odile PERRIN - Mademoiselle Marie-Claire LANHERS

65ème section : BIOLOGIE CELLULAIRE

Mademoiselle Françoise DREYFUSS - Monsieur Jean-Louis GELLY - Madame Anne GERARD

Madame Ketsia HESS - Monsieur Pierre TANKOSIC - Monsieur Hervé MEMBRE

67ème section : BIOLOGIE DES POPULATIONS ET ÉCOLOGIE

Madame Nadine MUSSE

68ème section : BIOLOGIE DES ORGANISMES

Madame Tao XU-JIANG

=====

MAÎTRES DE CONFÉRENCES ASSOCIÉS

Médecine Générale

Docteur Alain AUBREGE

Docteur Louis FRANCO

=====

PROFESSEURS ÉMÉRITES

Professeur Georges GRIGNON - Professeur Michel MANCIAUX

Professeur Jean-Pierre GRILLIAT - Professeur Michel PIERSON - Professeur Alain GAUCHER

Professeur Michel BOULANGE - Professeur Alain LARCAN - Professeur Michel DUC

Professeur Michel WAYOFF - Professeur Daniel ANTHOINE - Professeur Claude HURIET

Professeur Hubert UFFHOLTZ - Professeur René-Jean ROYER

=====

DOCTEURS HONORIS CAUSA

Professeur Norman SHUMWAY (1972)

Université de Stanford, Californie (U.S.A)

Professeur Paul MICHIELSEN (1979)

Université Catholique, Louvain (Belgique)

Professeur Charles A. BERRY (1982)

Centre de Médecine Préventive, Houston (U.S.A)

Professeur Pierre-Marie GALETTI (1982)

Brown University, Providence (U.S.A)

Professeur Mamish Nisbet MUNRO (1982)

Massachusetts Institute of Technology (U.S.A)

Professeur Mildred T. STAHLMAN (1982)

Vanderbilt University, Nashville (U.S.A)

Professeur Harry J. BUNCKE (1989)

Université de Californie, San Francisco (U.S.A)

Professeur Théodore H. SCHIEBLER (1989)

Institut d'Anatomie de Würzburg (R.F.A)

Professeur Maria DELIVORIA-PAPADOPOULOS (1996)

Université de Pennsylvanie (U.S.A)

Professeur Mashaki KASHIWARA (1996)

Research Institute for Mathematical Sciences de Kyoto (JAPON)

Professeur Ralph GRÄSBECK (1996)

Université d'Helsinki (FINLANDE)

Professeur James STEICHEN (1997)

Université d'Indianapolis (U.S.A)

Professeur Duong Quang TRUNG (1997)

Centre Universitaire de Formation et de Perfectionnement des

Professionnels de Santé d'Hô Chi Minh-Ville (VIËTNAM)

A NOTRE MAITRE ET PRESIDENT DE THESE

Monsieur Le Professeur Th. MAY

Professeur de Maladies Infectieuses et Tropicales.

Vous nous faites un très grand honneur en acceptant de présider notre jury de thèse.

Veillez trouver dans ce travail l'expression de notre sincère admiration et notre profond respect.

A NOTRE MAITRE ET JUGE

Monsieur Le Professeur Fr. PLENAT

Professeur d'Anatomie et Cytologie Pathologiques (Option biologique)

Nous sommes sensibles à l'honneur que vous nous faites en acceptant de juger notre travail.

Soyez assuré de notre respect et de notre sincère admiration.

A NOTRE MAITRE ET JUGE

Monsieur Le Professeur Th.CONROY

Professeur de Cancérologie (Clinique)

Nous avons bénéficié de son enseignement et de son expérience hospitalière.

Nous avons été sensibles à l'accueil qu'il a bien voulu nous réserver en acceptant d'être membre de notre jury.

Qu'il trouve ici l'expression de nos sincères remerciements

A NOTRE MAITRE ET JUGE

Monsieur le Docteur L. GEOFFROIS

Vous nous avez fait l'honneur de nous confier ce travail
et de nous assister pendant toute sa réalisation.

Au cours de nos stages, nous avons toujours
apprécié votre compétence, votre disponibilité et
vos grandes qualités humaines.

Que ce travail soit le témoignage de notre
reconnaissance et de notre amitié.

A tous ceux qui, de près ou de loin, m'ont aidé à la réalisation
de cette thèse, en remerciant particulièrement le

Docteur **CHAMPIGNEULLE** et

le Docteur **BURTY**

pour leur collaboration indispensable, ainsi que

Sandrine IOCHUM pour les documents radiologiques.

Merci également à **Corinne BORG** pour sa grande
disponibilité et son aide précieuse.

A mon Père,

A ma Mère,

En remerciement de ces longues années d'études, toi qui m'as soutenu et aidé jusqu'au bout.

A Séverine,

Par ton amour, ta joie et ta bonne humeur qui me comble chaque jour.

A mes enfants, Mélisse et Amalio

Vous êtes le bonheur de ma vie.

A mes sœurs et mon frère,

Qu'ils reçoivent ici toute mon affection.

A ma belle-famille,

Pour votre accueil.

A tous mes amis

SERMENT

"Au moment d'être admis à exercer la médecine, je promets et je jure d'être fidèle aux lois de l'honneur et de la probité. Mon premier souci sera de rétablir, de préserver ou de promouvoir la santé dans tous ses éléments, physiques et mentaux, individuels et sociaux. Je respecterai toutes les personnes, leur autonomie et leur volonté, sans aucune discrimination selon leur état ou leurs convictions. J'interviendrai pour les protéger si elles sont affaiblies, vulnérables ou menacées dans leur intégrité ou leur dignité. Même sous la contrainte, je ne ferai pas usage de mes connaissances contre les lois de l'humanité. J'informerai les patients des décisions envisagées, de leurs raisons et de leurs conséquences. Je ne tromperai jamais leur confiance et n'exploiterai pas le pouvoir hérité des circonstances pour forcer les consciences. Je donnerai mes soins à l'indigent et à quiconque me les demandera. Je ne me laisserai pas influencer par la soif du gain ou la recherche de la gloire.

Admis dans l'intimité des personnes, je tairai les secrets qui me sont confiés. Reçu à l'intérieur des maisons, je respecterai les secrets des foyers et ma conduite ne servira pas à corrompre les mœurs. Je ferai tout pour soulager les souffrances. Je ne prolongerai pas abusivement les agonies. Je ne provoquerai jamais la mort délibérément.

Je préserverai l'indépendance nécessaire à l'accomplissement de ma mission. Je n'entreprendrai rien qui dépasse mes compétences. Je les entretiendrai et les perfectionnerai pour assurer au mieux les services qui me seront demandés.

J'apporterai mon aide à mes confrères ainsi qu'à leurs familles dans l'adversité.

Que les hommes et mes confrères m'accordent leur estime si je suis fidèle à mes promesses ; que je sois déshonoré et méprisé si j'y manque".

TABLE DES

MATIERES

<u>INTRODUCTION</u>	24
<u>PARTIE I : CANCER DU TESTICULE</u>	26
1. Introduction	27
2. Définition et épidémiologie	27
3. Facteurs de risque	29
4. Anatomopathologie	34
4.1 <u>Séminome pur</u>	34
4.2 <u>Tumeurs non séminomateuses</u>	34
4.2.1. Carcinome in situ :	34
4.2.2. Carcinome embryonnaire	35
4.2.3. Tératome	35
4.2.4. Choriocarcinome	36
4.3. <u>Tumeurs germinales à plusieurs composantes :</u>	37
1. Classifications cliniques et histologiques	38
1) La classification TNM	38
2) La classification AJCC en trois stades	39
2) Classification pronostique de l'GCCCG	40
2. Diagnostic	41
6.1. <u>Clinique</u>	41
6.2. <u>Examen diagnostique : l'échographie testiculaire</u>	41
6.3. <u>Marqueurs tumoraux</u>	42
6.3.1. L'alpha-foeto-protéine (AFP)	42
6.3.2. L'HCG : Hormone Chrononique Gonadotrophique	43
6.3.3. LDH : Lacticodéshydrogénases	43

6.4. <u>Recherche de localisation secondaire</u> :	43
6.5. <u>Examens complémentaires préthérapeutiques</u>	44
6.5.1. Imagerie	44
6.5.2. Examens préthérapeutiques	44
6.5.3. Auto conservation de sperme	45
3. Traitement	47
7.1. <u>Orchidectomie</u>	47
7.2. <u>Séminome pur</u>	48
7.2.1. Séminome de stade I	48
7.2.1.1. <i>Modalités et résultats de la radiothérapie</i>	48
7.2.1.2. <i>Modalités et résultats de la surveillance seule</i>	49
7.2.2. Séminome de stade II _A , II _B , II _C	49
7.2.3. Séminome évolué de stade III (CF Tableau 8)	53
7.2.4. Masses tumorales résiduelles après chimiothérapie	53
7.3. <u>Tumeur non séminomateuse</u>	54
7.3.1. TGNS stade I	54
7.3.1.1. Curage lombo-aortique	57
7.3.1.2. Surveillance	57
7.3.1.3. Chimiothérapie adjuvante	57
7.3.2. Tumeurs Germinales Non Séminomateuses	
(TGNS) de stade II et III	57
7.3.2.1. <i>Stade 2a</i>	57
7.3.2.2. <i>Stade IIb et IIc</i>	59
7.3.2.3. <i>Stade III</i>	59
7.4. <u>Traitement de rattrapage</u>	60
7.5. <u>Intérêt de l'intensification</u>	60
4. Surveillance	62

<u>PARTIE II : INFECTION PAR LE VIH</u>	63
1. Histoire et définition	64
2. Mode de transmission	68
2.1. <u>Transmission sexuelle</u>	68
2.2. <u>Transmission sanguine</u>	68
2.3. <u>Transmission materno-fœtale</u>	69
2.4. <u>Autres modes de transmission</u>	69
3. Epidémiologie	70
4. Dépistage, diagnostic et suivi biologique	72
4.1. <u>Test Elisa</u>	73
4.2. <u>Western Blot</u>	73
4.3. <u>Diagnostic précoce et suivi</u>	73
5. Prévention	74
6. Manifestations cliniques	77
6.1. <u>La primo-infection</u>	77
6.2. <u>Syndrome des lymphadénopathies généralisées persistantes</u>	78
6.3. <u>Atteinte par organes</u>	79
6.3.1. Poumons	79
6.3.2. Système nerveux	80
6.3.3. Digestif	81
6.3.4. La peau	82
6.3.5. Autres atteintes	82
7. Traitement	82
7.1. <u>Les antiviraux</u>	82
7.2. <u>Les inhibiteurs de la transcriptase inverse (TI)</u>	82
7.2.1. Inhibiteurs nucléosidiques de la rétrotranscriptase	83
7.2.2. Inhibiteurs non nucléosidiques de la rétrotranscriptase	83
7.3. <u>Les antiprotéases</u>	83
7.4. <u>Les multithérapies.</u>	85

<u>PARTIE III : VIH ET CANCER</u>	88
1. Introduction	89
2. Tumeurs du groupe I	89
2.1. <u>Le sarcome de Kaposi</u>	89
2.2. <u>Les lymphomes non hodgkiniens</u>	90
2.3. <u>Les cancers invasifs du col</u>	91
3. Tumeurs du groupe II	91
4. Tumeurs du groupe III	92
4.1. <u>Cancer du poumon</u>	92
4.2. <u>Cancer du testicule</u>	92
4.3. <u>Cancer cutané</u>	93
5. Conclusion	93
<u>PARTIE IV : CAS CLINIQUE</u>	94
<u>PARTIE V : ETUDE ANATOMOPATHOLOGIQUE</u>	101
1. Généralités	102
1.1 <u>Tumeur germinale séminomateuse</u>	103
1.1.1 Le séminome classique	103
1.1.2 <i>Le séminome spermatocytaire</i>	106
1.1.3 <i>Aspect immunohistochimique du séminome et des autres tumeurs germinales</i>	107
1.2 <u>Tumeur germinale non séminomateuse (TGNS)</u>	109
1.2.1 <i>Le carcinome embryonnaire :</i>	109
1.2.2 <i>La tumeur vitelline</i>	109
1.2.3 <i>Le choriocarcinome :</i>	110
1.2.4 <i>Le tératome :</i>	110
1.2.5 <i>Les tumeurs germinales à plusieurs composantes</i>	

2. Description anatomopathologique de notre cas clinique 111

2.1. Description de la tumeur testiculaire initiale 111

2.1.1. *Aspect macroscopique et microscopique* 111

2.1.2. *Aspect immunohistochimique* 115

2.1.3. *Conclusion* 115

2.2. Description des lésions intra-abdominales 115

2.2.1. *Premier compte-rendu* 117

2.2.2. *Premier complément au compte-rendu* 120

2.2.3. *Deuxième complément au compte-rendu* 120

2.2.4. *Troisième complément au compte rendu :* 122

2.3. Description anatomo-pathologique en 2000 des adénopathies 122

2.3.1. *Macroscopique :* 124

2.3.2. *Microscopique :* 124

2.3.3. *Etude immunohistochimique* 124

3. Discussion et conclusion 127

PARTIE VI : DISCUSSION 129

1. Introduction 130

2. Données de la littérature 130

2.1. Observation de deux études sur des populations de patients avec une tumeur testiculaire 130

2.2. Observation de 2 populations porteuses d'un cancer du testicule : l'une séropositive, l'autre séronégative. 139

2.3 Toxicité et effets secondaires chez des patients séropositifs traités pour un cancer testiculaire 144

2.4 Rôle du VIH dans le cancer du testicule et hypothèses : 148
2.4.1. *Rôle viral du VIH dans la génèse des cancers.* 148

2.4.2. <i>Rôle de certains virus dans la génèse du cancer du testicule</i>	150
2.4.2.1. Difficulté de mise en évidence	150
2.4.2.2. Rôle du parvovirus B 19	151
2.5. <u>Mécanismes moléculaires et rôle du gène HERV-K dans le cancer du testicule</u>	152
2.6 <u>Conclusion</u>	153
3. Discussion du cas clinique et comparaison avec la littérature	154
3.1. <u>Discussion sur le traitement</u>	154
3.1.1 <i>Prise en charge initiale</i>	154
3.1.2. <i>Prise en charge de la carcinomatose péritonéale</i>	155
3.1.3. <i>Prise en charge de sa deuxième rechute</i>	155
3.2. <u>Discussion sur le traitement du VIH</u>	157
3.3. <u>Effets secondaires de ces traitements et comparaison avec les revues de la littérature</u>	160
3.4. <u>Forme atypique de la métastase et conclusion</u>	164
CONCLUSION	166
BIBLIOGRAPHIE	169
ANNEXES	177

INTRODUCTION

Il a été rapporté dans la littérature quelques cas de tumeurs testiculaires associées à une infection par le VIH.

On y retrouve différents types de tumeurs testiculaires (séminome, non séminome) à des stades différents de la maladie.

L'objet de notre travail est d'exposer les constatations établies sur un cas clinique de tumeur testiculaire chez un patient séropositif observé depuis 1989 qui a présenté deux rechutes atypiques de ce type de cancer, de les comparer aux données de la littérature, d'en tirer un enseignement sur la manière de conduire le diagnostic et de prendre en charge le traitement.

Pour ce faire, après un rappel sur les données du cancer testiculaire, de l'infection VIH et sur les deux associés, nous exposerons le cas clinique de M. J et l'aspect anatomopathologique de sa tumeur.

A travers une revue de la littérature médicale, nous discuterons des différents traitements de M. J, de ces rechutes inhabituelles et de leur prise en charge.

Enfin à la lumière de ces constatations, nous tenterons de savoir si l'on peut établir un lien entre le rôle du VIH et la cancérogenèse des tumeurs du testicule.

PARTIE I

CANCER DU TESTICULE



1. Introduction

Le cancer du testicule est une tumeur rare de l'adulte. Elle ne représente que 1 % de toutes les tumeurs malignes chez l'homme mais est plus fréquente chez l'adulte jeune entre 20 et 35 ans, où il représente près de 30 % des tumeurs malignes.

2. Définition et épidémiologie

On distingue les tumeurs développées aux dépens de la lignée germinale, qui représentent 95 % des cas (cf. tableau 1) et de rares tumeurs non germinales, lymphome en particulier.

- Le séminome testiculaire représente 40 % des tumeurs germinales de l'adulte. L'incidence, qui augmente progressivement après la puberté, est maximale entre 30 et 50 ans. (29)
- Les tumeurs germinales non séminomateuses comprennent les tératomes matures et immatures, les tumeurs du sac vitellin (40 % des tumeurs germinales de l'adulte) et le carcinome embryonnaire. Ce dernier survient plutôt chez l'homme jeune de 20 à 30 ans. Il faut signaler aussi des tumeurs plus rares comme le choriocarcinome.

Dans 20 à 40 % des cas, ces tumeurs germinales des testicules sont composites. Toutes les associations sont possibles et le pronostic dépendra de la composante la plus agressive. La combinaison la mieux individualisée est le tératocarcinome, association de tératome mature ou immature et carcinome embryonnaire.

D'autres associations sont possibles. (Cf tableau 1).

Tableau 1 : (48)

Fréquence des différents types histologiques de tumeurs germinales testiculaires.

- Séminome pur(S)	26,9 %	CE + TV + T	14,3 %
- Séminome spermatocytaire	2,4 %	Séminome + SCT	8,1 %
- Carcinome embryonnaire (CE)	3,1 %	CE + TV +T + S	7,4 %
- Tumeur vitelline (TV)	2,4 %	CE + TV + T	4,7 %
- Tératome (T)	2,7 %	TV + T	2,5 %
- Choriocarcinome	0,1 %	CE + T	1,4 %
- Prolifération germinale intratubulaire	0,6 %	Autres associations	24 %

SCT : Syncytiotrophoblastes

- L'incidence de ce cancer a progressé dans tous les pays développés ces trente dernières années (3). On note une variabilité géographique importante avec une incidence de 10,6 / 100 000 habitants / an au Danemark pour l'incidence la plus élevée et de 1 / 100 000 en Asie pour la plus faible (13). L'incidence en France est de 3 / 100 000 habitants / an. Le carcinome in situ est considéré comme le stade pré invasif de la quasi totalité des tumeurs.

Il existe par ailleurs des tumeurs non germinales : (Cf Tableau 2)

- Tumeur à cellules de Leydig : 10 % sont considérées comme malignes, la malignité étant affirmée par la survenue de métastases et l'existence d'une invasion vasculaire.
- Tumeur à cellules de Sertoli : rare, malignité exceptionnelle, responsable d'une gynécomastie.
- Lymphomes malins.

3. Facteurs de risque

L'étiologie ou les étiologies des tumeurs testiculaires restent mal connues. La cryptorchidie est reconnue de manière unanime avec un risque relatif (RR) compris entre 3,6 et 7,6. Swerdlow et coll retrouvent un risque relatif de 7,5 sur l'étude d'une cohorte de 1075 patients.(50). Pour Moller et coll, il est de 3,6 dans une étude cas témoins (38). Le risque serait d'autre part beaucoup plus élevé en cas de mal descente bilatérale. Il est difficile de savoir si il existe d'autres facteurs de risque. Néanmoins, il existerait deux facteurs de risque communs à la cryptorchidie et à l'évolution tumorale à savoir :

- l'hormonothérapie oestrogénique dans le premier trimestre de grossesse (RR=8)
- et le faible poids à la naissance (inférieur à 2,5 kg ; RR = 32).

La température anormalement élevée pour un testicule resté au niveau intra-abdominal n'apparaît pas comme un risque direct mais favoriserait l'association cryptorchidie + hypotrophie. Le rôle de l'orchite ourlienne atrophiante dans la cancérogenèse reste discuté.

Tableau 2 : (48)

Classification des tumeurs du testicule selon l'OMS

(O.M.S. 1997)

Tumeurs germinales (95 %)

- séminomateuses (composante tissulaire) :
 - ⇒ séminome " pur " ou séminome gonioïde (le plus fréquent)
 - ⇒ séminome spermatocyttaire
 - ⇒ séminome anaplasique
- Tumeurs germinales non séminomateuses :
 - ⇒ carcinome embryonnaire
 - ⇒ tératome : mature, immature
 - ⇒ choriocarcinome
 - ⇒ tumeur du sinus endodermique (tumeur vitelline, " yolk sac tumor ")
 - ⇒ tumeurs mixtes : peuvent être associées à un contingent séminomateux

Tumeurs non germinales (5 %) :

I. Tumeurs des cordons sexuels et du stroma gonadique

- ⇒ tumeur à cellules de Leydig
- ⇒ tumeur à cellules de Sertoli
- ⇒ tumeur de la granulosa

II. Tumeur de l'ébauche gonadique

- ⇒ gonadoblastome
- ⇒ androblastome

III. Tumeurs variées

- ⇒ carcinoïde

IV. Tumeur des tissus hématopoïétiques

V. Tumeurs secondaires (métastases)

VI. Tumeurs paratesticulaires

- Tumeurs adénomatoïdes
- Tumeurs testiculaires d'origine mésenchymateuse :
 - ⇒ bénignes : fibrome, léiomyome
 - ⇒ malignes : mésothéliome
- Adénocarcinome du rete testis
- Tumeur de Brenner
- Tumeur des tissus mous
- Rhabdomyosarcome embryonnaire

VII. Tumeurs non classées

Une étude de facteurs prédisposants au sein de l'ethnie Maori de Nouvelle Zélande, où l'incidence de ces cancers est parmi les plus élevées, retrouve un lien avec l'obésité extrême et le diabète, très fréquent dans cette population. Une des explications physiopathologiques à cette observation serait que l'excès de graisse favorise la rétention adipeuse des xéno-oestrogènes.

L'augmentation du risque de développement de malformation gonadique et d'altération de la spermatogénèse après exposition fœtale au diéthylstilbestrol ainsi que la mise en évidence de désordres hormonaux fréquents chez les patients pris en charge pour cancer du testicule, incitent plusieurs auteurs à évaluer le rôle des facteurs hormonaux dans l'oncogénèse.

L'observation d'un risque de tumeur testiculaire multiplié par dix pour les frères d'un patient atteint, d'un risque multiplié par quatre et d'un âge plus jeune au diagnostic pour les fils d'un patient, enfin l'augmentation de risque d'atteinte controlatérale chez un patient, sont très évocateurs de facteurs génétiques ou d'exposition à des carcinogènes environnementaux.

Enfin, au niveau de la biologie moléculaire, la protéine p53, inducteur d'arrêt du cycle cellulaire et d'apoptose lors de lésions irréparables de l'ADN, est surexprimée dans les tumeurs germinales. (15)

Son rôle pro apoptotique est inhibé par la perte de p21, une protéine codée par un facteur suppresseur de tumeur médiée par p53. Cette incapacité à activer les différents facteurs de l'apoptose expliquerait la tolérance cellulaire de l'hyperexpression de p53 dans ces tumeurs. (41)

Une autre hypothèse a récemment été développée : la cellule germinale à l'origine des lignées germinales tumorales serait le spermatocyte pachytène, cellule méiotique tétraploïde dans laquelle se font les réarrangements chromosomiques, nécessitant une forte expression de p53 pour initier les réparations de l'ADN. La fréquente hyperploïdie et les pertes génomiques importantes dans ces tumeurs sont autant d'arguments en ce sens.

Le gène de la p53 n'est pas altéré dans la majorité des tumeurs germinales, produisant une p53 fonctionnelle. Ceci expliquerait la forte chimiosensibilité de ces tumeurs, surtout à l'étoposide et aux sels de platine dont la cytotoxicité conduit à l'apoptose médiée par p53.

Des mutations au niveau du gène codant pour p53 et diminuant son expression ont été retrouvées dans cinq tumeurs germinales chimiorésistantes au platine, soulignant l'importance de ce phénomène.

On retrouve dans plus de 80 % des cas la présence de l'isochromosome du bras court du chromosome 12 (i(12p)). Ceci est retrouvé plus fréquemment dans les tumeurs non séminomateuses que dans les séminomes. Selon Dourthe, l'i(12p) est présent en cas de carcinome in situ, suggérant que ce dernier pourrait être une étape de l'oncogenèse.

La connaissance des mécanismes moléculaires de la cancérisation peut avoir des implications cliniques intéressantes : pour l'aide diagnostique de tumeurs indifférenciées à point de départ médiastinal, la mise en évidence d'i(12p) par étude caryotypique ou par hybridation in situ oriente vers une origine germinale de la tumeur avec pour conséquence thérapeutique une probable sensibilité au cisplatine.

4. Anatomopathologie

4.1 Séminome pur (13)

Il s'agit de la forme la plus fréquente et souvent associée à une cryptorchidie.

- Aspect macroscopique : Tumeur blanc grisâtre non encapsulée qui tranche avec le tissu testiculaire sain.
- Aspect microscopique : nappe de grandes cellules claires avec prolifération tumorale homogène, faite de cellules rondes à cytoplasme clair, à stroma lymphoïde.

La présence d'une élévation modérée de la β HCG sérique est liée à la présence de cellules syncytiotrophoblastiques isolées ou disséminées dans le séminome. On peut distinguer le séminome spermatocytaire, survenant chez des sujets plus âgés, si les cellules évoquent des spermatoctes. Le pronostic en est plus favorable. Une troisième forme peut être distinguée, beaucoup plus rare et avec un pronostic plus sombre, le séminome anaplasique (cf. classement selon l'OMS). (6)

Au niveau immuno-histologique, sécrétion de PLAP.

4.2 Tumeurs non séminomateuses

4.2.1. Carcinome in situ :

Présence de cellules germinales atypiques au sein des tubes séminifères. Cellule de grande taille, à cytoplasme abondant, à noyau clair avec de nombreuses vacuoles. Les noyaux sont volumineux, irréguliers, hyperchromatiques à un ou plusieurs nucléoles, les cellules sont disposées en une seule couche. Sécrétions des marqueurs phosphatases alcalines (PLAP) et Vimentine.

4.2.2. Carcinome embryonnaire

Cellule épithéliale primitive représentant des ébauches embryonnaires, subdivisées en 3 groupes :

Type adulte : Peu volumineux (< 4 mm), ferme avec de nombreux remaniements nécrotiques et hémorragiques. Cellule avec de nombreuses atypies cytonucléaires. Forme histologique de mauvais pronostic.

Type infantile : Histologie similaire mais plus volumineux. Elle représente 60 % des tumeurs testiculaires de l'enfant avant 4 ans, elle est de meilleur pronostic.

Type polyembryome : Très rare, se compose de nombreuses formations à disque didermique avec deux cavités correspondant à un embryon de deux semaines.

Immunohistologique : expression d'alpha-foetoprotéine et PLAP possible.

4.2.3. Tératome

C'est une tumeur germinale à développement somatique qui reproduit des dérivés des trois feuillets ecto, endo et mésoblastique de l'embryon sous forme uni ou pluri-tissulaire. Selon le stade de différenciation, on distingue des tératomes matures (faits de tissu adulte), et/ou immatures (tissu embryonnaire) ou intermédiaires (association de tissu embryonnaire et adulte). La forme pure est rare (3 %) exclusivement observée chez l'enfant avant 5 ans, où le tératome est constamment mature et donc bénin.

A l'opposé, chez l'adulte, le tératome est plus fréquent (30 %), constamment associé à une autre tumeur germinale, le plus souvent un carcinome embryonnaire. Il est par ailleurs toujours immature ou intermédiaire et donc constamment malin. En effet, les tératomes du testicule exclusivement matures de l'adulte sont rares, voire exceptionnels et, en présence de telles tumeurs on doit considérer que le contingent immature est minime et n'a pas été mis en évidence par insuffisance d'échantillonnage. Macroscopiquement très caractéristique avec sa taille volumineuse et ses nombreux kystes, le tératome associe microscopiquement des tissus variés plus ou moins matures (tissus respiratoire, digestif, nerveux, ou cartilagineux). Une expression de certains marqueurs tumoraux sont retrouvés tel que la Kératine, la Vimentine et l'alpha-foetoprotéine (\pm).

4.2.4 Choriocarcinome

Forme, exceptionnelle.

Aspect macroscopique : tissu grisâtre hémorragique.

Aspect microscopique : on distingue deux groupes cellulaires :

- Le syncytiotrophoblaste qui forme des amas cellulaires monstrueux,
- Le cytotrophoblaste formé de grandes cellules jointives.

Nombreux remaniements nécrotiques et hémorragiques.

Expression de β HCG et Kératine.

L'association choriocarcinome - tératome est la plus fréquente.

4.3. Tumeurs germinales à plusieurs composantes :

Fréquentes (20 à 40% des tumeurs germinales), elles peuvent associer tous les types histologiques, hormis le séminome spermatocytaire. De même l'observation d'une morphologie compatible et d'un immunomarquage positif pour l'alpha-foeto-protéine permet de caractériser une composante vitelline ou de C.E dans ces tumeurs complexes.

Le tableau 1 montre la répartition des différentes tumeurs germinales observées par Mostofi sur une série de 1000 tumeurs.

En cas de TGNS : la présence d'une élévation et/ou β HCG ne signe pas la présence de cellules syncytiotrophoblastiques mais l'existence d'une composante anormale sécrétant cette hormone, le plus souvent de type choriocarcinome.

5. Classifications cliniques et histologiques

Il existe différentes classifications des tumeurs testiculaires :

3) La classification TNM : Elle est résumée dans le tableau ci-dessous

Tableau 3 :

T	<p>1) Classification pTNM : classification histopronostique.</p> <ul style="list-style-type: none">- pT₀ : pas de tumeur primitive évidente- pT_{is} : tumeur intra-tubulaire : carcinome in situ.- pT₁ : Tumeur limitée au testicule et à l'épididyme, sans atteinte vasculaire ou lymphatique. La tumeur peut atteindre l'albuginée mais pas la vaginale.- pT₂ : tumeur limitée au testicule et à l'épididyme, avec atteinte vasculaire ou lymphatique ou atteignant l'albuginée ou la vaginale.- pT₃ : envahissement du cordon spermatique avec ou sans atteinte vasculaire, sans atteinte de la paroi du scrotum.- pT₄ : envahissement de la paroi du scrotum.
N	<ul style="list-style-type: none">- N₀ : pas d'atteinte ganglionnaire- N₁ : adénopathie unique < 2 cm- N₂ : adénopathie > 2 cm ou ≤ 5 cm ou multiple ≤ 5 cm- N₃ : adénopathie > 5 cm
M	<ul style="list-style-type: none">- M₀ : pas de métastases.- M₁ : présence de métastases à distance

2) La classification AJCC, classe en trois stades : (cf Tableau 4)

Tableau 4 :

CLASSIFICATION AJCC : (American Joint Committee on Cancer)

- Stade I : Tumeur limitée au testicule (TDM normal et marqueurs normaux)
- Stade II : Atteinte ganglionnaire sous diaphragmatique :
 - II a : < 2 cm
 - II b : 2 à 5 cm
 - II c : > 5 cm
- Stade III : Atteinte ganglionnaire sus diaphragmatique ou atteinte pulmonaire ou viscérale autre.

Jusqu'en 1995, il n'existait pas de consensus sur les classifications pronostiques. Selon certaines équipes, les paramètres pronostiques initiaux de la tumeur n'avaient pas la même importance. De ce fait, certains patients considérés comme de bon pronostic pour une équipe, étaient en fait assimilés à un pronostic intermédiaire par une autre (14). A partir de 1995, l'International Germ Cell Cancer Collaborative Group (I.G.C.C.C.G.) a présenté une classification pronostique consensuelle.(Cf tableau 5)

Tableau 5 :

Classification pronostique de l'IGCCCG

- **Pronostic favorable**

Tumeur non séminomateuse

Tumeur testiculaire ou rétropéritonéale **et** absence de métastases viscérales non pulmonaires
et AFP < 1 000 ng/ml, **et** HCG < 5 000 UI/l, **et** LDH < 1,5 N

Séminome

Tous sites initiaux **et** pas de métastase viscérale non pulmonaire **et** marqueurs normaux

- **Pronostic intermédiaire**

Tumeur non séminomateuse

Tumeur testiculaire ou rétropéritonéale **et** absence de métastases viscérales non pulmonaires
et AFP \geq 1 000 < 10 000 ng/ml,
ou HCG \geq 5 000 < 50 000 UI/l,
ou LDH \geq 1,5 < 10 N

Séminome

Tous sites initiaux **et** présence de métastases viscérales non pulmonaires et marqueurs normaux

- **Pronostic défavorable**

Tumeur non séminomateuse

Tumeur médiastinale ou tumeur testiculaire ou rétropéritonéale avec métastases viscérales autres
que pulmonaires
ou AFP > 10 000 ng/ml,
ou HCG > 50 000 UI/l,
ou LDH > 10 N

Séminome

Pas de patient dans cette catégorie

6. Diagnostic

6.1. Clinique (1)

La tumeur testiculaire est généralement découverte fortuitement au cours d'un examen systématique ou par le patient lui-même. Il existe fréquemment un retard au diagnostic du fait d'une consultation tardive. La consultation peut également être motivée par un tableau aigu d'orchite. Des signes en faveur d'une dissémination ganglionnaire au niveau des chaînes intra-abdominales (lombalgies, douleurs abdominales) ou métastatiques (pulmonaire ou neurologique ...) sont révélateurs d'un stade disséminé. L'inspection est souvent normale avec parfois une augmentation de volume de la bourse. La palpation doit être bimanuelle : on explore successivement les enveloppes, le testicule, l'épididyme, le sillon épидидymo-testiculaire et le cordon. On peut parfois mettre en évidence un épanchement vaginal, une induration localisée insensible, un nodule dur. Le signe de "Chevessu" correspond à la disparition du sillon épидидymo-testiculaire. Il existe également 5 % de gynécomastie révélatrice.

6.2. Examen diagnostic : l'échographie testiculaire

Devant des situations telles qu'une grosse bourse dont l'examen clinique ne peut discerner les différents éléments, l'échographie testiculaire permet de confirmer le caractère solide et intratesticulaire de la tumeur. A ce stade, un avis chirurgical doit être pris.

6.3. Marqueurs tumoraux

Les marqueurs tumoraux sont des glycoprotéines enzymatiques produites par la tumeur, qui permettent de suivre l'évolution de la masse tumorale sous l'influence du traitement ; permettant également de dépister des rechutes tumorales précoces avant la rechute clinique. C'est pourquoi ces marqueurs doivent être dosés avant tout geste chirurgical. Ils s'avèrent utiles également en cas de masse tumorale sans primitif identifié.

A noter qu'il existe des tumeurs non sécrétantes et que les séminomes ne sécrètent jamais d'alpha-foeto-protéine.

6.3.1. L'alpha-foeto-protéine (AFP)

Sécrétée par les cellules du sac vitellin, du foie et du tube digestif dans l'embryon.

Détectée par radio-immunologie, elle est fréquemment associée au carcinome embryonnaire et aux tumeurs du sac vitellin.

C'est un marqueur relativement spécifique mais il peut être élevé en cas d'hépatite, de cirrhose et d'hépatocarcinome. Sa demi-vie est de 5 à 7 jours.

6.3.2. L'HCG : Hormone Chronique Gonadotrophique

Composé de deux sous-unités : alpha et bêta. L'HCG bêta est caractéristique du choriocarcinome et beaucoup plus rarement élevée dans les séminomes. Sa demi vie est de 24 à 72 heures avec une valeur pronostique défavorable si son taux est > 1 000 UI/l.

6.3.3. LDH : Lacticodéshydrogénases

Corrélée à la masse tumorale. Sa spécificité est moindre que celle des 2 précédentes. Elles sont élevées chez 75 % des patients présentant une tumeur germinale non séminomateuse et chez 80 % des patients présentant une tumeur séminomateuse.

6.4. Recherche de localisation secondaire :

- Radiographie de thorax face et profil
- Scanner abdomino pelvien et thoracique
- Scanner cérébral si pronostic défavorable

6.5. Examens complémentaires préthérapeutiques

6.5.1. Imagerie

Il est actuellement recommandé de réaliser un scanner thoracique et abdominopelvien dans le cadre d'un bilan d'extension : Celui-ci permet l'exploration des chaînes ganglionnaires lombo-aortiques ; particulièrement les relais ganglionnaires du testicule qui se situent de chaque côté de l'aorte, à proximité du pédicule rénal. De même les nodules métastatiques pulmonaires apparaissent d'abord dans les zones sous pleurales et aux bases pulmonaires. L'atteinte ganglionnaire est évoquée en cas d'adénopathie supérieure à 1 cm.

Le scanner cérébral doit être systématiquement réalisé en cas de tumeur de mauvais pronostic ou de choriocarcinome, ou s'il existe des signes neurologiques. La scintigraphie osseuse n'est proposée qu'en cas de point d'appel clinique.

Le Pet-Scan (Position Emission Tomography) "semble être un examen remarquablement sensible et spécifique pour détecter les métastases en cas de scanner négatif". Il a un intérêt si les marqueurs sont élevés après orchidectomie et en cas d'évaluation scanographique normale. Mais celui-ci est non disponible en examen de routine. Son utilisation dans le domaine diagnostique en cancérologie reste du domaine de la recherche clinique (30).

6.5.2. Examens préthérapeutiques

Les chimiothérapies utilisées amènent à réaliser des examens complémentaires à la recherche de localisations secondaires et du fait de la toxicité des traitements par radiothérapie et chimiothérapie :

- Exploration fonctionnelle respiratoire et étude du test de transfert au CO. Notamment du fait de l'utilisation de bléomycine dont la toxicité pulmonaire est reconnue et dose dépendante.
- Bilan biologique « standard » et dosage de marqueurs HCG totaux, β HCG, alpha-foeto-protéine et LDH.
- Créatininémie et clairance de la créatinine surtout du fait de la néphrotoxicité du cisplatine.
- Soins dentaires pour éviter tout risque infectieux.

6.5.2. Auto conservation du sperme

Conservation du sperme pour préserver la possibilité d'une descendance (surtout si chimiothérapie). Des sérologies virales doivent être prélevées au préalable.

La prise en compte de la fonction de reproduction masculine apparaît comme un élément majeur de la prise en charge des patients atteints de maladie grave nécessitant un traitement potentiellement stérilisant. La cryocongélation permet de conserver le sperme à long terme, sans altération de sa qualité. Elle a pour but si possible de préserver les chances de procréation d'un homme soumis à des traitements potentiellement stérilisants telles la chimiothérapie, la radiothérapie et l'immunothérapie ou à des traitements chirurgicaux abdominaux et pelviens. Elle demeure à ce jour indispensable dans la mesure où les traitements préventifs de la spermatogénèse sont encore décevants.

Dans les cancers du testicule, plusieurs facteurs peuvent potentiellement altérer la fertilité. Il existe tout d'abord des causes liées à la tumeur en elle-même, à savoir la dysgénésie (qui associe une fibrose interstitielle et un défaut de maturation qualitatif et quantitatif de la lignée spermatique), l'inflammation et l'augmentation de la température locale, la mise en œuvre de processus d'auto-immunisation, et enfin des troubles hormonaux (hypersécrétion estrogénique et majoration de l'aromatase). Les traitements ont également des effets néfastes sur la fertilité. Tout d'abord, la chirurgie ganglionnaire rétropéritonéale peut léser le système neurovégétatif entraînant un trajet rétrograde de l'éjaculation, voire plus rarement des troubles de l'érection (uniquement si chirurgie extensive). Elle peut également entraîner des mécanismes inflammatoires et auto-immuns néfastes sur la qualité spermatique. Les effets de la radiothérapie et de la chimiothérapie sont également bien identifiés.

La radiothérapie en dose unique entraîne une atteinte de la lignée spermatique dès 15 Gy. Au seuil de 10 Gy, on note une baisse de 15 % des spermatogonies Ad et de 80 % des spermatogonies Ap. En thérapeutique classique, le fractionnement de la dose renforce cette toxicité. Les protocoles de chimiothérapies provoquent quant à eux une atteinte préférentielle des spermatogonies différenciées et des spermatocytes. Il faut rappeler ici la particulière toxicité des alkylants et du cisplatine. Les récupérations de la spermatogénèse apparaissent possibles après chimiothérapie dans un délai variant de 18 mois à 5 ans. Cependant la récupération n'est pas la règle absolue et se fait de manière variable (persistance d'anomalies quantitatives et qualitatives) et imprévisible pour un individu donné.

Selon une étude rétrospective de 1996 menée auprès de 17 CECOS, la spermatogénèse serait profondément perturbée chez ces patients (16). Avant traitement, on note que la numération moyenne dans les cancers du testicule est de 44,2 millions/ml (extrêmes de 0,2 à 250), (normale 20 à 200 millions/ml) traduisant l'atteinte particulière de la sphère testiculaire associée au processus néoplasique local. Le pourcentage d'azospermie au moment de la demande de conservation pour le cancer du testicule varie de 6,5 à 9,1 % des patients.

Nous constatons par ailleurs que les altérations de la numération spermatique sont significativement plus importantes ($p < 0,01$) dans les tumeurs non séminomateuses (38,5 millions/ml en moyenne) que dans les tumeurs séminomateuses (51,6 millions/ml). On ne note pas de différence concernant le pourcentage des formes mobiles entre ces types de tumeurs (51,3 % pour les séminomateuses et 51,4 % pour les non séminomateuses).

La conservation dans le cancer du testicule demeure incontournable avant traitement chirurgical et médical. En effet devant l'impossibilité de prévoir chez un patient donné le retentissement de sa pathologie et des traitements sur sa fertilité à long terme, toutes les chances doivent être mises de son côté pour l'aider à procréer après sa guérison (40).

7. Traitement

7.1. Orchidectomie

La découverte d'une masse testiculaire évoquant un cancer doit faire pratiquer une orchidectomie par voie inguinale avec ligature première du cordon au niveau de l'orifice inguinal interne. L'abord scrotal doit être banni car il expose à la récurrence locale par dissémination aux différentes tuniques. Le but de cette orchidectomie est l'ablation du testicule, de la vaginale et du cordon ; elle permet de faire le diagnostic et de préciser le type histologique.

En cas de tumeur bilatérale ou sur testicule unique, on peut discuter exceptionnellement une énucléation partielle. Selon Weissback, la tumeur doit être inférieure à 20 mm, on doit pouvoir réaliser 6 biopsies à la recherche de carcinome in situ et le patient doit être compliant et suivi de façon rapprochée (55).

7.2. Séminome pur

7.2.1. Séminome de stade 1

En France, les patients présentant un séminome de stade 1 sont traités par irradiation exclusive, délivrée sur les aires ganglionnaires lombo-aortiques et iliaques primitives homo-latérales. L'alternative anglo-saxonne est de se borner à une surveillance drastique clinique, biologique et iconographique et de ne traiter qu'en cas d'évolution métastatique ce, risque étant estimé à 15 % environ.

7.2.1.1. Modalités et résultats de la radiothérapie

La radiothérapie des tumeurs de stade I est classiquement dirigée sur les aires lombo-aortiques et iliaques homo-latérales en 2 champs opposés antéro-postérieurs du bord supérieur de D10 jusqu'au trou obturateur en délivrant 25 Gy en 20 fractions. L'irradiation inguinale et scrotale n'est plus recommandée, même en cas d'abord chirurgical incorrect ou de biopsie par voie scrotale compte tenu d'un taux de rechute locale faible (53).

Les effets secondaires de la radiothérapie à ces faibles doses sont très modérées. Il s'agit d'une augmentation d'incidence des ulcères peptiques. On a également évoqué un risque multiplié par 3 à 7 de cancers gastriques, pancréatiques, rénaux ou vésicaux et de sarcomes ; mais ceci n'est pas prouvé (5).

7.2.1.2. Modalités et résultats de la surveillance seule

Etude du Princess Margaret Hospital de Toronto : 202 patients atteints d'un séminome de stade I ont bénéficié d'une simple surveillance après orchidectomie entre 1981 et 1993. Avec un recul de 5 ans, le taux de rechute (surtout rétropéritonéale) fut de 16 % et 30 des 31 patients qui ont rechuté ont pu être guéris secondairement par chimiothérapie ou radiothérapie avec une survie globale de 99 % dans cette série (21). Cependant, les rechutes peuvent être tardives et la surveillance doit se poursuivre pendant 10 ans. Cette surveillance astreignante qui doit être réservée à des patients disciplinés et capables d'en comprendre les tenants et les aboutissants (29).

7.2.2. Séminome de stade II_A, II_B, II_C (cf Tableaux 6 et 7)

Les modalités du traitement de stade II_A comprend une radiothérapie externe de 25 Gy plus un complément de 5 à 10 Gy sur les adénopathies initialement envahies (ganglions lombo-aortiques, iliaques primitifs, bilatéraux et iliaques externes homolatéraux) à raison de 5 séances par semaine pour une dose de 1,8 à 2 Gy/séance.

On peut utiliser le même type de traitement pour le stade II_B ou proposer une chimiothérapie (17).

Pour l'équipe du Memorial Sloan Kettering, le traitement repose sur l'administration de quatre cures d'un protocole type Etoposide – Cisplatine (35).

La dernière possibilité consiste à maintenir la bléomycine et d'administrer trois cures d'un protocole BEP (bléomycine - étoposide - cisplatine) ; cependant, l'utilisation de la bléomycine est controversée du fait de sa toxicité pulmonaire (cf. tableau 6). Son utilité dans les séminomes n'a de plus jamais été démontrée. Mais tout le monde n'est pas d'accord sur ce protocole et certains font du BEP dans les séminomes.

Le traitement de stade II_C repose sur l'administration d'une chimiothérapie (4 cures) de type EP ou 3 cures de BEA.

Tableau 6 :

Principaux protocoles de chimiothérapie

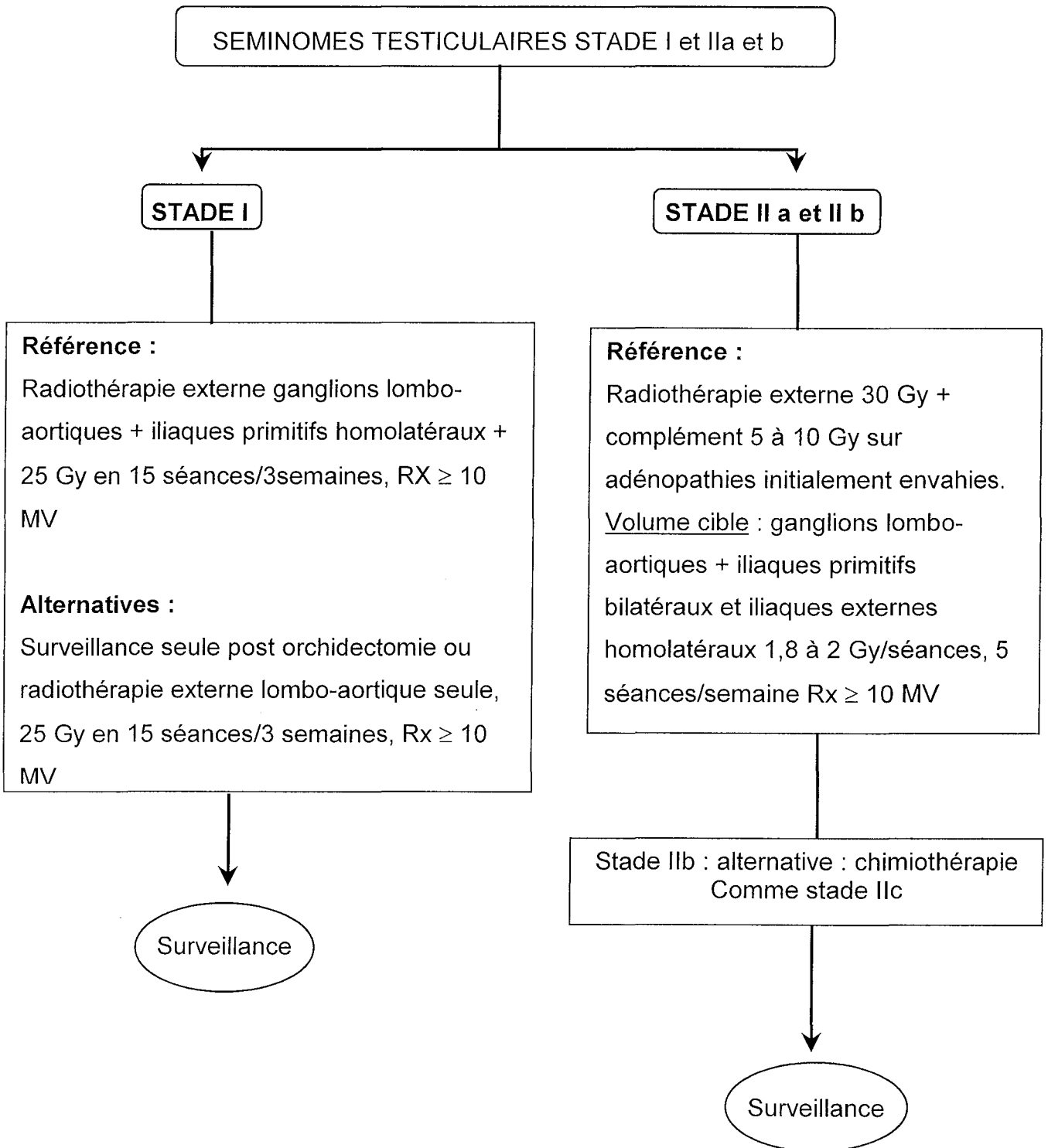
Protocole	Dose	Jour
<i>BEP</i>		
Bléomycine	30 mg	J1, J8, J15
Etoposide	100 mg/m ² /j	J1 à J5
Cisplatine	20 mg/m ² /j	J1 à J5
<i>EP</i>		
Etoposide	100 mg/m ² /j	J1 à J5
Cisplatine	20 mg/m ² /j	J1 à J5
<i>VIP ou Velp = protocole de rattrapage</i>		
Ifosfamide	1 200 mg/m ²	J1 à J5
Cisplatine	20 mg/m ²	J1 à J5
Vinblastine (Ve) ou étoposide (V)	0,11 mg/kg 100 mg/m ²	J1 à J3 J1 à J5

Tableau 6 bis

Tableau Chimiothérapie

	NOM	DOSE	JOUR
P.V.B.	Cisplatine	20 mg/m ² IV	1 → 5
	Vinblastine	6 mg/m ² IV	1 et 2
	Bleomycine	30 mg IV	2 - 9 - 16
B.E.P.	Cisplatine	20 mg/m ² IV	1 → 5
	Etoposide	100 mg/m ² IV	1 → 5
	Bleomycine	30 mg IV	2 - 9 - 16

Tableau 7 :



7.2.3. Séminome évolué de stade III (CF Tableau 8)

Les séminomes de stade III relèvent d'une chimiothérapie de type BEP ou EP. L'étude du MSKCC observe les meilleurs résultats avec quatre cures d'une association EP (étoposide 100 mg/m²/j J1 à J5, cisplatine 20 mg/m²/j J1 à J5). Cette association avec moins de toxicité, procure un taux de guérison sans rechute de l'ordre de 90 %.

7.2.4. Masses tumorales résiduelles après chimiothérapie

Selon l'importance de la masse tumorale initiale, 30 à 80 % des patients de stade IIC et III ont des masses résiduelles de taille supérieure à 1 cm après chimiothérapie. L'étude MSKCC sur 104 patients n'a observé que deux rechutes chez 74 patients en rémission complète ou ayant des résidus inférieurs à 3 cm après chimiothérapie et ne recommande une exérèse chirurgicale que chez les patients présentant une masse résiduelle supérieure à 3 cm. Le risque de résidu tumoral est estimé à environ 23% des cas si une réponse résiduelle de plus de 3 cm est présente (43).

Autant les récurrences péritonéales sont rares, mais autant devant la fréquence des adénopathies rétropéritonéales, Peyade évoque le risque d'erreur, chez le patient VIH positif, de stadification des cancers des testicules : il pense qu'il faut différencier les adénopathies tumorales des adénopathies infectieuses ou réactionnelles rétropéritonéales. Une taille supérieure à 3 cm des adénopathies avec une cinétique rapide sont des arguments forts pour une origine tumorale (42).

7.3. Tumeur non séminomateuse

7.3.1. TGNS stade I (CF Tableau 9)

Il existe des facteurs pronostiques défavorables qui peuvent orienter le traitement ; il s'agit de deux facteurs de risque histologique d'atteinte ganglionnaire, identifiés sur pièce d'orchidectomie :

- Présence d'embols vasculaires et/ou lymphatiques
- Présence d'un contingent de carcinome embryonnaire et éventuellement absence de sécrétion d'alphafoetoprotéine.

Il existe actuellement plusieurs alternatives possibles au traitement des TGNS stade I.

Tableau 8 :

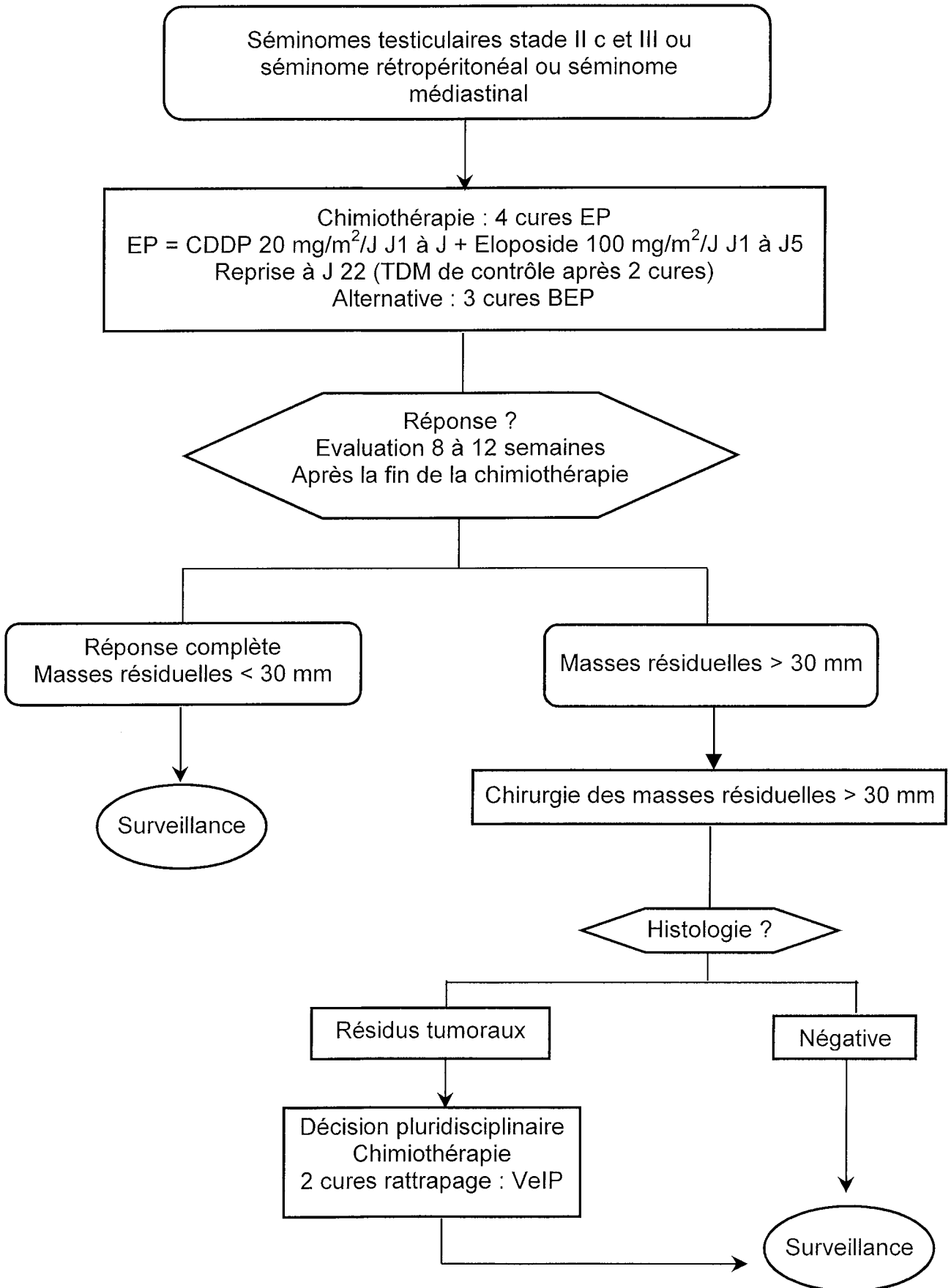
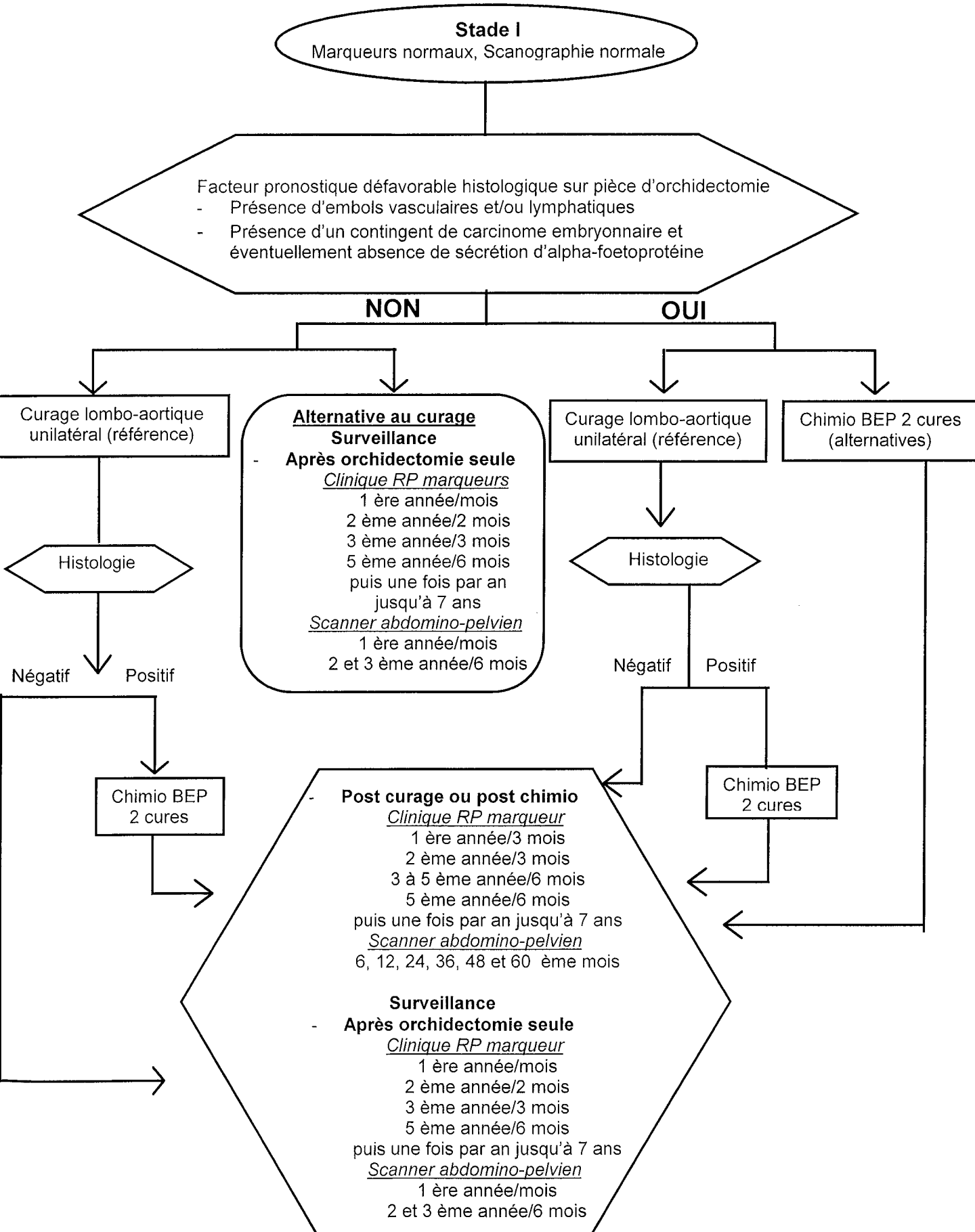


Tableau 9

Tumeurs germinales non séminomateuses (TGNS) testiculaires



7.3.1.1. Curage lombo-aortique

Les nouvelles techniques opératoires de préservation des nerfs de l'éjaculation ont permis de diminuer la morbidité en conservant la même efficacité par rapport aux anciennes techniques (12).

7.3.1.2. Surveillance

Une deuxième alternative consiste en un protocole de surveillance étroite clinique, biologique et scanographique. En cas de récurrence, la chimiothérapie permet d'obtenir un taux de guérison dans quasiment 100 % des cas. Non recommandé si présence de facteurs défavorables. Dans l'étude de Cullen et coll, on peut néanmoins noter une possibilité de rechute tardive jusqu'à 5 ans (8) (47).

7.3.1.3. Chimiothérapie adjuvante

La dernière alternative est la chimiothérapie adjuvante chez des patients présentant des facteurs de risque de récurrence. L'étude de Cullen et coll montre que deux cycles de BEP peuvent être une alternative au traitement chirurgical.

7.3.2. Tumeurs Germinales Non Séminomateuses (TGNS) de stade II et III

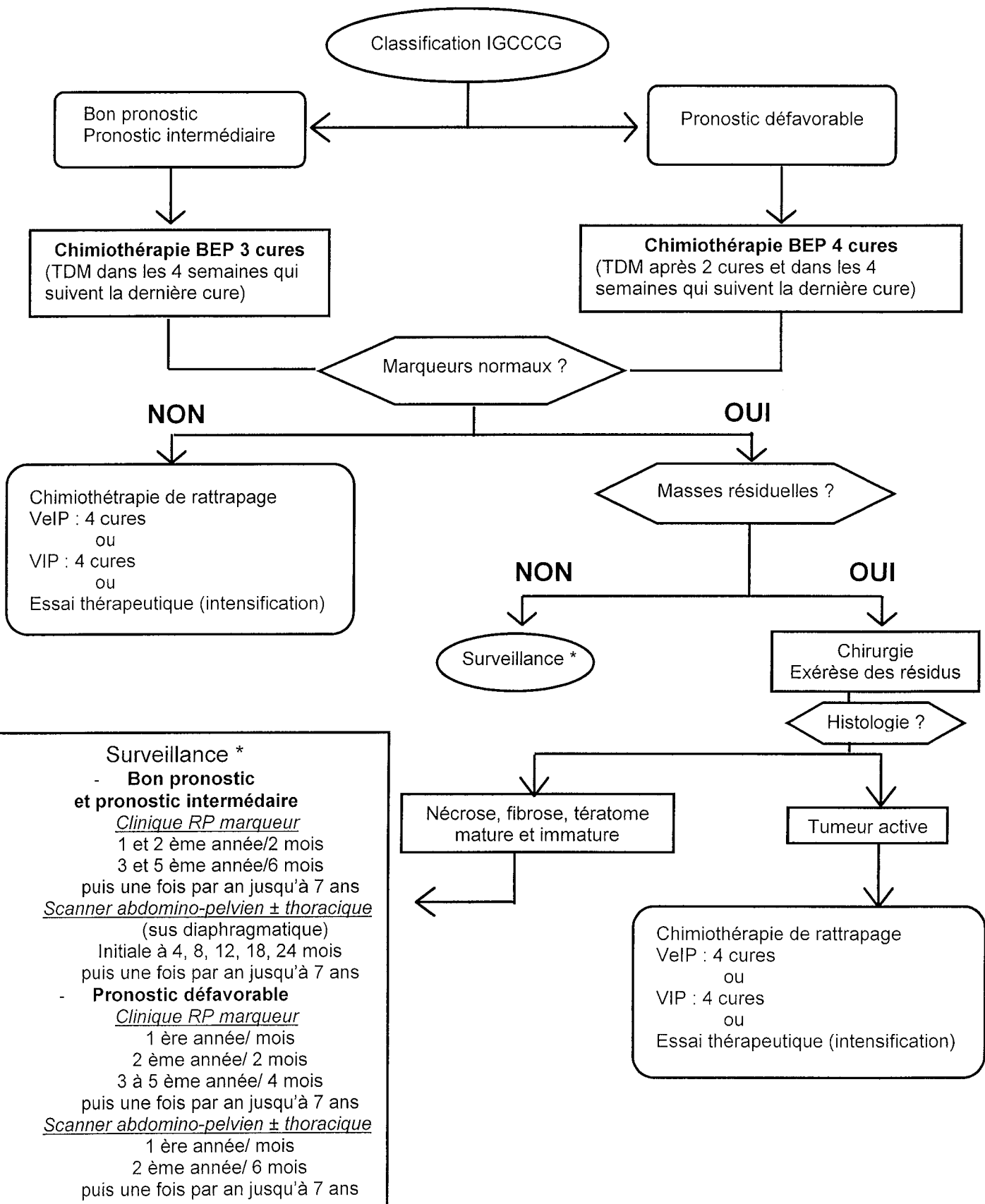
7.3.2.1. Stade 2a (Cf Tableau 10)

Une chimiothérapie de 3 cycles de BEP est le traitement de référence actuel (7).

Actuellement aux Etats-Unis, certains proposent un curage suivi d'une chimiothérapie pour les tumeurs de stade IIa (uniquement).

Tableau 10

TGNS testiculaires stades II et III ou rétropéritonéale ou médiastinale



7.3.2.2. Stade IIb et IIc

Une chimiothérapie première est proposée avec 3 à 4 cycles de BEP selon la classification IGCCCG.

En cas de réponse partielle avec des marqueurs dont la valeur est revenue à la normale, une masse résiduelle supérieure à 10 mm au scanner impose une exérèse. En cas de réponse partielle avec marqueurs tumoraux élevés, une chimiothérapie de seconde ligne est envisagée (protocole VIP).

7.3.2.3. Stade III

Selon la classification IGCCCG, les cas de bon pronostic répondent favorablement à une chimiothérapie standard de 3 cycles de BEP avec un taux de 85 à 95 % de guérison.

Les cas de pronostics intermédiaires répondent également à une chimiothérapie de 3 ou 4 cycles de BEP avec un taux de guérison de 75 %.

Les cas de mauvais pronostic justifient 4 cycles de BEP avec un taux de guérison d'environ 50 %.

7.4. Traitement de rattrapage

Ce traitement concerne les patients non mis en rémission complète ou les rechutes.

Quatre variables ont une valeur pronostique indépendante :

- la progression tumorale en cours de chimiothérapie.
- le siège médiastinal primitif de la tumeur.
- un site extrapulmonaire lors de la rechute
- un taux HCG > 1 000 U/l lors de la rechute.

Suite aux travaux de Loehfler (32), l'introduction de l'ifosfamide en association avec le cisplatine et l'étoposide ou la vinblastine est considérée désormais comme le traitement standard de rattrapage, et permet une guérison de 20 à 40 % des cas.

D'autres nouvelles molécules ont également permis des résultats prometteurs, tel que l'oxaliplatine et le paclitaxel.

7.5. Intérêt de l'intensification (13)

L'intensification thérapeutique (chimiothérapie à hautes doses : HDCT) semble être une alternative intéressante dans le traitement des tumeurs germinales pour plusieurs raisons.

Il s'agit de tumeurs chimiosensibles avec un probable effet dose-réponse. L'envahissement médullaire est exceptionnel et les patients sont jeunes. De plus, il existe plusieurs drogues candidates dont la toxicité limitante est la myélotoxicité et non extra hématologique.

Parmi les patients ayant un mauvais pronostic initial, 15 % sont réfractaires au BEP et 10 % rechutent après une première rémission complète (RC). Les patients réfractaires ont une survie à 2 ans de 7 % et seulement 25 à 30 % des patients qui rechutent après une première RC ont une survie prolongée après une chimiothérapie de rattrapage. Les anticancéreux actifs et utilisables dans l'intensification sont :

- Les dérivés du platine en particulier la carboplatine. Il présente peu de toxicité extramédullaire contrairement au cisplatine, impossible à utiliser aux doses recommandées en raison de sa neurotoxicité, de son ototoxicité et de sa néphrotoxicité. La dose de carboplatine recommandée en HDCT est de 1300 mg à 2000 mg/m².
- L'étoposide (VP 16) dont la toxicité limitante est muqueuse. La dose préconisée en HDCT est de 1500 mg à 2400 mg/m².
- Les oxasophosphorines : l'ifosfamide (IFM) est actif après échec du cisplatine. Sa toxicité rénale peut rendre son utilisation difficile chez des patients lourdement traités par cisplatine. Il possède également une toxicité neurologique. Certains auteurs proposent également l'utilisation du cyclophosphamide (CPM : « Endoxan »).

L'intensification permet d'obtenir une rémission complète dans 25 à 40 % des cas.

La preuve qu'elle améliore la survie par rapport aux chimiothérapies de rattrapage traditionnelles reste à apporter .

On ne peut conclure sur les facteurs influençant la survie à long terme.

Deux éléments sont cependant essentiels : d'une part le statut de la maladie au moment de l'intensification, puisque 51 % des patients ayant une rechute sensible sont en vie à 5 ans, contre 12 % des patients réfractaires ou avec une maladie progressive ; d'autre part les marqueurs sériques dont la mauvaise décroissance à l'induction initiale est péjorative (plateau après 4 cures) et dont le taux élevé à l'intensification est associé à une survie brève (3 mois).

La toxicité de l'intensification thérapeutique a été réduite par un meilleur support hématologique apporté par les facteurs de croissance (« G-CSF ») et le recueil de cellules souches périphériques (« CSP »).

L'intensification thérapeutique ne doit être proposée que dans le cadre d'un protocole de recherche prospectif en première ou deuxième rechute maximum.

8. Surveillance

La surveillance nécessite des contrôles cliniques, radiologiques et biologiques dont le rythme est adapté au stade de la maladie. Les examens tomodensitométriques permettent de localiser une formation tumorale au niveau du rétropéritoine ou du médiastin mais peuvent être pris en défaut dans les formes microscopiques.

Dans tous les cas, une période de 5 ans sans signe d'évolution tumorale après le traitement, représente une limite raisonnable pour parler de guérison (32).

Il existe environ 5-7 % de risque de rechute encore au delà de 5 ans (les rechutes tardives sont plus marquées par les séminomes).

PARTIE II

INFECTION PAR LE VIH

1. Histoire et définition

Les premiers cas observés d'infection mystérieuse en 1974 et 1976, ou de cryptococcose et sarcome de Kaposi en 1978 ne permettaient pas de faire un lien entre ces différentes affections. Ce n'est qu'au début de l'année 1981 à San Francisco, Los Angeles, et New York que les conditions furent réunies pour permettre de reconnaître ce qui allait devenir le SIDA.

Le point commun de ces premières victimes était l'immunosuppression, bien qu'aucune maladie ou déficit congénital n'aient pu expliquer cette immunodéficience.

Le syndrome fut baptisé AIDS (Acquired Immuno Deficiency Syndrome) pour le distinguer des syndromes d'immunodéficience congénitaux. Le syndrome fut découvert dans différents groupes au cours des années 1981 et 1982 : homosexuels, toxicomanes, hémophiles, receveurs de transfusion, originaires d'Haïti.

En 1983 l'équipe du professeur Luc Montagné isolait un virus à partir d'un ganglion lymphatique et démontrait que ce virus alors appelé LAV, était cytotoxique pour les lymphocytes CD4 dont le nombre était diminué chez les patients atteints de cette maladie.

La définition du SIDA a été modifiée plusieurs fois ces dernières années. Celle-ci représente une forme tardive et compliquée de l'infection par le VIH avec une atteinte de l'immunité à médiation cellulaire.

L'infection par le VIH est donc actuellement classée en trois catégories : A, B et C ; catégories subdivisées en 3 sous catégories. (CF tableaux 11 et 12).

La classification précédente CDC 1989 comprenait 4 stades (CF Tableau 13).

On distingue actuellement deux types de virus : le VIH 1 et le VIH 2. Dans ce cas précis, seul le VIH 1 nous intéresse. Le VIH 2 pose certains problèmes de diagnostic, a une évolution différente et présente moins de risque de transmission.

Tableau 11

Catégories cliniques selon les nouvelles classifications et définitions du SIDA, 1993 (47)

Catégorie A	Catégorie B	Catégorie C
<p>Un ou plusieurs des critères listés ci-dessous chez un adulte ou un adolescent infecté par le VIH, s'il n'existe aucun des critères des catégories B et C :</p> <ul style="list-style-type: none"> - infection VIH asymptomatique ; - lymphadénopathie persistante généralisée (LPG) - primo-infection symptomatique 	<p>Manifestations cliniques chez un adulte ou un adolescent infecté par le VIH ne faisant pas partie de la catégorie C et qui répondent au moins à l'une des conditions suivantes :</p> <ul style="list-style-type: none"> - angiomatose bacillaire - candidose oropharyngée - candidose vaginale persistante, fréquente ou qui répond mal au traitement - dysplasie du col (modérée ou grave), carcinome in situ - syndrome constitutionnel : fièvre ($\geq 38,5^{\circ}\text{C}$) ou diarrhée supérieure à 1 mois - leucoplasie chevelue de la langue - zona récurrent ou envahissant plus d'un dermatome - purpura thrombocytopénique idiopathique - salpingite, en particulier lors de complications par des abcès tubo-ovariens - neuropathie périphérique. <p>Cette catégorie est hiérarchique, c'est-à-dire qu'un sujet classé dans la catégorie B ne peut passer dans la catégorie A lorsque les signes cliniques ont disparu.</p>	<p>Cette catégorie correspond à la définition du SIDA chez l'adulte. Lorsqu'un sujet infecté par le VIH a présenté une des pathologies de cette liste, il est classé définitivement dans la catégorie C :</p> <ul style="list-style-type: none"> - candidose bronchique, trachéale ou pulmonaire - candidose oesophagienne - cancer invasif du col* - coccidioïdomycose, disséminée ou extra-pulmonaire - cryptococcose extra-pulmonaire - cryptosporidiose intestinale supérieure à 1 mois - infection à CMV (autre que foie, rate ou ganglions) - rétinite à CMV (avec altération de la vision) - encéphalopathie due au VIH - infection herpétique, ulcères chroniques supérieurs à 1 mois, ou infection bronchique, pulmonaire ou oesophagienne - histoplasmosse disséminée ou extra-pulmonaire - isosporidiose intestinale chronique (supérieure à 1 mois) - sarcome de Kaposi - lymphome de Burkitt - lymphome immunoblastique - lymphome cérébral primaire - infection à <i>Mycobacterium avium</i> ou <i>kansasii</i>, disséminée ou extra-pulmonaire - infection à <i>Mycobacterium tuberculosis</i>, quel que soit le site (pulmonaire * ou extra-pulmonaire) - infection à mycobactérie, identifiée ou non, disséminée ou extra-pulmonaire - pneumopathie bactérienne récurrente * - leuco-encéphalopathie multifocale progressive - septicémie à salmonelle non typhi récurrente - toxoplasmose cérébrale - syndrome cachectique dû au VIH <p><i>* nouvelles pathologies ajoutées en 1993</i></p>

Tableau 12

Classification de l'infection VIH pour les adultes et les adolescents (47)

Nombre de lymphocytes T CD4+	Catégories cliniques		
	(A) Asymptomatique, primo-infection ou LPG	(B) Symptomatique, sans critères (A) ou (C)	(C) SIDA
$\geq 500/\text{mm}^3$	A1	B1	C1
200-499/ mm^3	A2	B2	C2
$< 200/\text{mm}^3$	A3	B3	C3

Définition du SIDA en Europe en 1993 (C1, C2, C3)

Définition du SIDA CDC aux Etats-Unis en 1993 (A3, B3, C1, C2, C3)

Correspondance entre valeur absolue et pourcentage des lymphocytes T CD4+

- CD4+ $\geq 500/\text{mm}^3$: ≥ 29 %

- CD4+ 200-499/ mm^3 : 14-28 %

- CD4+ $< 200/\text{mm}^3$: < 14 %

Tableau 13

CLASSIFICATION DU CDC DES DIFFERENTS STADES DE L'INFECTION PAR LE VIH

Stade I = Primo-infection

Le stade I est celui de l'infection aiguë. Elle survient 2 semaines à 3 mois après le contage. Elle n'est symptomatique que chez 20 à 50 % des patients. Le tableau clinique est celui d'un syndrome viral avec parfois des signes neurologiques et souvent un syndrome mononucléosique. L'antigénémie p 25 est positive, alors que la recherche d'anticorps est négative.

Stade II = Porteur asymptomatique

On distingue deux sous-groupes en fonction de l'absence (sous-groupe A) ou de la présence (sous-groupe B) de signes biologiques d'évolutivité.

Stade III = Lymphadénopathie généralisée persistante

Persistence d'adénopathies de plus de 1 cm dans au moins deux territoires extra-inguinaux non contigus pendant plus de trois mois, en dehors de toute autre pathologie susceptible d'expliquer leur présence. Deux sous-groupes biologiques A et B.

Stade IV = (5 sous-groupes)

- **Stade IVA = ARC (AIDS related complex)** Présence de signes constitutionnels : fièvre inexplicable depuis plus de 1 mois, amaigrissement inexplicable de plus de 10 % du poids du corps, sueurs nocturnes, diarrhée depuis plus de 1 mois, prurit généralisé.
- **Stade IVB** : Présence d'une maladie neurologique liée au VIH.
- **Stade IVC** : Infections secondaires.
 - Stade IVC 1 : Caractérisé par la survenue d'au moins une des 12 infections opportunistes témoignant d'un déficit profond de l'immunité cellulaire ; pneumopathies à pneumocystis carinii, cryptosporidose chronique, toxoplasmose, isosporose, anguillulose extra-intestinale, candidose viscérale, cryptococcose, histoplasmose, infections à micobactéries atypiques, infections à cytomégalovirus, herpès cutanéomuqueux chronique ou disséminé, leucoencéphalite multifocale progressive.
 - Stade IVC 2 : caractérisé par la survenue d'au moins une des infections suivantes : leucoplasie chevelue de la langue (EBV), zona multimétamérique, bactériémies récidivantes à salmonelles, nocardiose, tuberculose, candidose
- **Stade IVD** : cancers secondaires : sarcome de Kaposi, lymphome non Hodgkinien, lymphome cérébral primitif.
- **Stade IVE** : autres affections dont la pneumonie à lymphocytes, le purpura thrombopénique.

2. Mode de transmission

Il existe 3 modes de transmission majeurs de ce virus : la transmission sexuelle, sanguine et materno-foetale.

2.1. Transmission sexuelle

C'est le mode de transmission le plus fréquent (70 % des cas en France), par pénétration vaginale, anale ou rapports buccaux génitaux. Le nombre élevé de partenaires, la présence d'ulcérations génitales, la période de menstruations, les rapports sexuels traumatisants sont des facteurs qui augmentent le risque de transmission (34).

2.2. Transmission sanguine

- L'utilisation de drogues intraveineuses était le mode de transmission le plus fréquent après la transmission sexuelle, en légère régression actuellement.
- Concernant la transfusion et l'administration de dérivés sanguins, le risque de transmission actuel est inférieur à 1/1000 000.
- Le risque de transmission par inoculation parentérale est évalué à 4 / 1 000 en cas de blessure avec du matériel souillé.

2.3. Transmission materno-foetale

La transmission de la mère à l'enfant peut se produire pendant la grossesse et l'allaitement maternel. Le risque de la contamination de la mère à son enfant est estimé à 20 % en l'absence de traitement dans les pays occidentaux.

En France, grâce à l'application du traitement par AZT, de la pratique d'une césarienne élective et en l'absence d'allaitement maternel, on estime que le risque est proche de 5% (33).

2.4. Autres modes de transmission

D'autres types de transmission ont été rapportés : allaitement maternel (contre-indiqué sauf dans les pays en voie de développement), morsures. Le virus ne se transmet pas par piqûres d'insectes, ni contact d'objets utilisés par des sujets séropositifs, ni par des contacts corporels autres que sexuels ou sanguins.

Il faut noter que la transmission hétérosexuelle était en 1998, le premier mode de transmission des cas de SIDA déclarés (35 %).

3. Epidémiologie

La déclaration anonyme (à la DDASS) est obligatoire lors du diagnostic du SIDA. En France, depuis le début de l'épidémie, le nombre de nouveaux cas de SIDA diminue depuis 1995, surtout en 1996. Cette diminution s'est poursuivie en 1997, et le nombre de décès a spectaculairement diminué depuis le premier semestre 1996 (apparition des antiprotéases).

Nombre de nouveaux cas de SIDA par semestre de diagnostic (56)

DANS LE MONDE :

a. Nouveaux cas d'infection par le VIH en 1999 : 5,4 millions

Total Adultes	4,7 millions
dont Femmes	2,3 millions
Enfants<15 ans	620 000

b. Personnes vivant avec le VIH/SIDA : 34,3 millions

Total Adultes	33 millions
dont Femmes	15,7 millions
Enfants<15 ans	1,3 millions

c. Décès dus au SIDA en 1999 : 2,8 millions

Total Adultes	2,3 millions
dont Femmes	1,2 millions
Enfants<15 ans	500 000

d. Décès dus au SIDA depuis début épidémie : 18,8 millions

Total Adultes	15 millions
dont Femmes	7,7 millions
Enfants<15 ans	3,8 millions

On compte 16 000 nouvelles contaminations par jour soit 1 toutes les 5 secondes

EN FRANCE :

Situation : 31 décembre 1998 - dernières données disponibles (source : Bulletin Epidémiologique Hebdomadaire n°37/1998 du 15/09/98 et Centre Européen de Surveillance Epidémiologique du SIDA).

a. Personnes vivant avec le VIH/SIDA : 120 000

Total Adultes	119 000
dont Femmes	30 000
Enfants<15 ans	1 000

b. Nouveaux cas d'infection à VIH en 1998 : 5 à 6 000

c. Nombre de SIDA déclarés depuis début épidémie : 49 421

d. Décès dus au SIDA 1er semestre 98 : 400

e. Décès dus au SIDA depuis début épidémie : 30 190

La répartition des groupes à risque varie selon les pays. L'âge moyen des personnes récemment infectées se situe autour de 30 ans. La situation française associe une diffusion lente de l'infection dans la population hétérosexuelle et le maintien d'un risque élevé pour les populations déjà les plus touchées.

On observe actuellement en France une diminution des cas de SIDA : - 6 % en 1997 et une diminution du nombre de décès dus au SIDA : - 27 % entre 1997 et 1998. La diminution est plus marquée chez les homosexuels (- 29 %) que chez les hétérosexuels (- 27 %) et il n'y a pas de changement chez les toxicomanes.

4. Dépistage, diagnostic et suivi biologique

Les tests sérologiques détectent la présence d'anticorps dirigés contre les protéines constitutives du virus et reposent sur le test ELISA suivi d'un test de confirmation : le WESTERN BLOT. Ils sont positifs entre 1 et 3 mois après la contamination.

4.1. Test Elisa

On utilise le test ELISA en première intention du fait de son excellente sensibilité. Il permet de détecter les anticorps dirigés contre des protéines constitutives du VIH1 et VIH2.

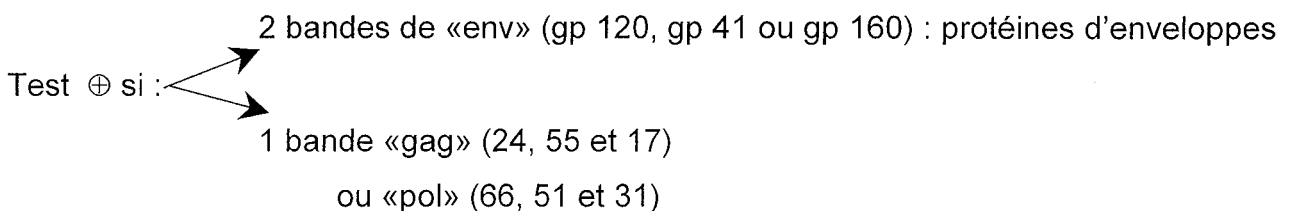
Ces protéines sont soit natives, soit des peptides de synthèse, soit des protéines obtenues par recombinaison génétique.

Si le test est négatif, il n'y a pas lieu de refaire un test sauf si la date de contamination est inférieure à 3 mois.

Si celui-ci est positif, on confirme systématiquement par le WESTERN BLOT sur un autre prélèvement sanguin.

4.2. Western Blot

Test de confirmation du test Elisa, très spécifique. Il est positif s'il y a présence d'anticorps dirigés contre les protéines d'enveloppe (gp160, gp120, gp141), et au moins un anticorps dirigé contre une protéine interne du virus.



4.3. Diagnostic précoce et suivi

Actuellement l'antigène p24 permet un diagnostic plus précoce.

Chez le patient porteur du VIH, le suivi se fait par la charge virale et le taux de lymphocytes CD4.

5. Prévention

La prévention est fondée depuis 1982 sur l'information de la population générale :

- l'utilisation de préservatifs pour tout rapport sexuel,
- la vente libre et la distribution de seringues aux toxicomanes
- mise en place de programmes de substitution des opiacés par la méthadone aux toxicomanes,
- la sélection et le dépistage des donneurs de sang
- la promotion de l'auto-transfusion en chirurgie programmée
- recommandations pour le personnel médical (CF. tableau 15)
- traitements médicamenteux post-exposition au risque de transmission du VIH.

Après évaluation et bien que son efficacité ne soit pas totalement démontrée, un traitement antirétroviral est possible après un accident d'exposition sexuelle ou sanguine. On estimera le risque en fonction d'une exposition massive, intermédiaire ou minime et une prophylaxie médicamenteuse par RÉTROVIR[®] associé à l'EPIVIR[®] ± CRIVAN[®] est possible. De même, il faut proposer une contraception aux femmes séropositives et une sérologie VIH lors de la déclaration de grossesse à toute femme enceinte (cf. Tableaux 14 et 15) (49).

- dépistage chez les femmes enceintes
- contre-indication à l'allaitement maternel des femmes séropositives
- traitement pendant la grossesse, l'accouchement et du nouveau-né.

Tableau 14

**Traitements recommandés pour la prophylaxie post-exposition au VIH.
Zidovudine + Lamivudine + un inhibiteur des protéases
(Indinavir ou Nelfinavir).**

Substance	Nom de marque	Posologie	Remarques
Zidovudine	Rétrovir®	2 X 250 p.o./j	
Lamivudine	3TC®	2 X 150 mg p.o./j	
Indinavir	Crixivan®	3 X 800 mg p.o./j	A jeûn
Nelfinavir	Viracept®	3 X 750 mg p.o./j	Pendant les repas

4 semaines de traitement au cours desquelles le patient est revu régulièrement.

La surveillance post-exposition comporte (sous réserve d'une sérologie pour le VIH négative dans les 7 jours suivant l'accident potentiellement contaminant) : une sérologie VIH et un dosage de l'antigénémie p24 3 à 6 semaines après l'arrêt du traitement, une sérologie VIH 3 mois après l'arrêt du traitement et 6 mois après l'exposition (36).

Tableau 15

Prévention de la contamination par le VIH : recommandations pratiques pour le personnel médical.

Mesures générales :

1. Vaccination contre l'hépatite B.
2. Gants pour toute activité où l'on peut prévoir un contact avec du sang, ou d'autres liquides corporels, en particulier lors des prises de sang.
3. Changement de gants après chaque contact avec un patient.
4. Prévoir un container, pour déposer les aiguilles et seringues, à proximité du lieu de prise de sang.
5. Masque et lunettes en cas de risque d'éclaboussures (chirurgie).
6. Utiliser des récipients solides, incassables et fermés pour le transport des liquides biologiques.
7. Après contamination de la peau, lavage immédiat par des solutions alcooliques ou iodées. Gouttes oculaires désinfectantes à disposition (collyre de chlorhexidine 0,05 %).
8. Mesures pour diminuer le risque de blessures avec contamination sanguine :
 - des systèmes pour prises de sang fermés (par exemple Vacutainer)
 - éviter de remettre le capuchon sur les aiguilles ;
 - des instruments tranchants à usage unique doivent être déposés dans des récipients solides et incassables ;
 - des instruments à usages multiples doivent être désinfectés chimiquement ou thermiquement ;
 - mise à disposition de matériel de réanimation pour éviter la nécessité de respiration bouche-à-bouche ou bouche-à-nez ;
 - mise à disposition de gants et de liquide de désinfection en quantité suffisante.
9. Des personnes qui ont des dermatoses modérées ou graves devraient éviter le contact avec des personnes VIH positives et avec du matériel contaminé, sauf s'ils portent des gants.

Situations spéciales :

1. Accouchement : port de gants et de tabliers lors de la manipulation du placenta ou du nouveau-né tant que celui-ci est encore couvert de sang et de liquide amniotique, et lors des soins de l'ombilic.
2. Dans les laboratoires :
 - pas de prise de nourriture en-dehors des espaces réservés à cet effet ;
 - port de gants lors de la manipulation des échantillons ;
 - les manoeuvres produisant des aérosols, telles qu'homogénéisation et sonification, doivent être faites sous aspiration ;
 - pas de pipetage par la bouche

6. Manifestations cliniques

Le syndrome des lymphadénopathies généralisées se développent chez 50 à 70 % des patients et l'essentiel de la symptomatologie clinique de l'infection par le VIH est liée aux maladies opportunistes. Le risque d'apparition d'une infection opportuniste est proportionnel à la sévérité du déficit immunitaire.

6.1. La primo-infection

La primo-infection est symptomatique dans 50 à 70 % des cas (c'est une phase obligatoire). On retrouve le plus souvent un tableau mononucléosique non spécifique avec des symptômes qui peuvent survenir dans un délai de 1 à 6 semaines. Dans les manifestations les plus souvent décrites, on retrouve :

- la fièvre (96 %)
- les adénopathies disséminées (74 %)
- une pharyngite érythémateuse (70 %)
- les myalgies ou arthralgies (54 %)
- la diarrhée aiguë (32 %)
- les céphalées (32 %)
- les nausées ou vomissements (27 %)
- les manifestations neurologiques (6 %) : encéphalites, neuropathies périphériques
- les hépatosplénomégalies (14 %)
- les ulcérations aphteuses de la bouche, l'oesophage ou les candidoses anales.

Au niveau biologique on retrouve une leucopénie, une thrombopénie avec parfois une augmentation des transaminases ou des phosphatases alcalines. Si un typage lymphocytaire est réalisé, il existe une diminution parallèle des CD4 et CD8 avec une remontée plus importante des CD8, donc une inversion du rapport CD4 / CD8 et mise en évidence d'une hyperlymphocytose. Dans la phase de primo-infection, on peut également détecter l'antigène p24. Cette antigénémie p24 peut durer plusieurs mois et disparaître lorsque la séroconversion est complètement apparue.

6.2. Syndrome des lymphadénopathies généralisées persistantes

Ce syndrome se définit par la présence d'au moins deux adénopathies extra-inguinales évoluant depuis plus de 6 mois sans cause évidente locale ou générale les expliquant. Elles sont constituées de lymphocytes B en rapport avec l'infection rapide des lymphocytes CD4 ganglionnaires.

Le plus souvent, elles sont symétriques, mobiles, de 1 à 2 cm et on les retrouve au niveau cervical antérieur et postérieur, rétro-occipital, sous mandibulaire et axillaire (également épitrochléennes, mammaires ou fémorales). Exceptionnellement, on retrouve des adénopathies médiastinales, mésentériques ou rétropéritonéales révélées par un scanner.

Au cours de l'infection par le VIH, on observe une involution de ces adénopathies qui s'accompagne de l'aggravation et de l'apparition de manifestations de déficit immunitaire.

6.3. Atteinte par organes

6.3.1. Poumons

Les infections opportunistes sont les manifestations principales des atteintes pulmonaires et sont les atteintes les plus fréquentes qui toucheraient 80 % des malades à un moment de la maladie. La pneumonie à «*Pneumocystis carinii*» est fréquente quand le taux de CD4 < 200 mm³ et en l'absence de chimioprophylaxie. Il s'agit d'une pneumonie alvéolaire de début progressif se manifestant parfois par une simple fièvre isolée, une dyspnée ou une toux sèche, une perte de poids.

Les mycobactéries telles que l'agent de la tuberculose sont des manifestations de plus en plus rencontrées dans l'infection par le VIH. On peut observer une tuberculose avec un chiffre de CD4 < 400 /mm³.

D'autres mycobactéries surviennent à un stade plus avancé du déficit immunitaire (*Mycobacterium avium*, *M. kansasii*, *M. xenopi*, *M. goodii* ...)

On peut retrouver une fréquence inhabituelle d'infections à pyogènes tels que le pneumocoque et l'*Haemophilus influenzae* chez les personnes infectées par le VIH.

On ne fera que citer les autres infections pulmonaires possibles telles que les mycoses ou cryptococcoses plus fréquentes, l'aspergillose qui peut survenir à un stade avancé de la maladie, le cytomégalovirus dans les pneumopathies interstitielles, l'Epstein Barr virus et l'herpès simplex sont également retrouvés.

6.3.2. Système nerveux

La fréquence des atteintes neurologiques aurait tendance à augmenter avec l'augmentation de l'espérance de vie des patients.

- Les atteintes directes du VIH : L'ensemble du système nerveux peut être touché directement par le VIH. C'est souvent la conséquence d'un déficit immunitaire ou de lésions dégénératives.
- Les infections opportunistes : La toxoplasmose est l'étiologie la plus fréquente des lésions intracérébrales et peut survenir avec un taux de CD4 < 200 /mm³. On peut retrouver des lymphomes cérébraux primitifs dans un contexte de déficit immunitaire avancé (CD4 < 100).

Il existe également des lésions cérébrales non focales avec des encephalites à cytomégalovirus. Les encéphalopathies à VIH sont des complications tardives fréquentes de l'infection.

Des cas de méningite à cryptocoques ont été décrites et sont relativement fréquentes dans certaines régions du monde.

Autres que les lésions cérébrales du système nerveux central, il existe des neuropathies périphériques (polynévrites sensitives et motrices distales, polynévrites inflammatoires démyélinisantes, méningo-radiculonévrites, mononévrites et multinévrites).

Des atteintes musculaires peuvent être observées à n'importe quel stade de l'infection par le VIH.

6.3.3. Digestif

Les manifestations digestives sont extrêmement fréquentes également, à n'importe quel stade de la maladie.

Les atteintes buccales avec les infections à candida sont corrélées à l'intensité du déficit immunitaire. Les formes les plus fréquentes sont la glossite atrophique et le muguet.

C'est le " *Candida albicans* " qui est le plus souvent retrouvé.

La leucoplasie orale chevelue est assez spécifique du VIH.

On peut citer également dans les atteintes buccales : les lésions herpétiques, gingivites et les atteintes parotidiennes.

Une candidose buccale associée à une odynophagie et douleurs rétrosternales peuvent conduire au diagnostic de candidose oesophagienne par la fibroscopie oesophagienne.

La diarrhée est un symptôme fréquent qui se manifeste à un stade avancé de l'infection par le VIH et peut atteindre jusqu'à 50 % des patients, d'origine parasitaire (cryptosporidies, microsporidies ...), virale (herpès, CMV) ou bactériennes (salmonelloses, shigelloses).

6.3.4. La peau

De nombreuses manifestations cutanées peuvent apparaître au cours de l'infection par le VIH : atteinte tumorale ou infectieuse ; nous ne ferons que citer ces dernières dans ce chapitre.

Les infections virales qui comportent l'herpès virus, le zona, les Papillomavirus, des lésions cutanées de type Molluscum contagiosum, les infections bactériennes à type de folliculite ou pyodermite.

Mais également les infections mycosiques, parasitaires, dermites séborrhéiques, prurigo et toxidermies. Les atteintes tumorales seront citées ultérieurement.

6.3.5. Autres atteintes

Des atteintes rétinienne et vitréenne surviennent à un stade avancé avec des CD4 < 50 /mm³. Egalement des atteintes rénales mais sans pouvoir l'attribuer à l'atteinte par le VIH ou aux nombreux traitements néphrotoxiques. De même, de nombreuses atteintes hémologiques ont été décrites.

7. Traitement

7.1. Les antiviraux

Il existe aujourd'hui deux familles de médicaments utilisés dans le traitement de l'infection à VIH. Leur différence réside principalement dans le fait qu'ils agissent à des stades différents de la reproduction du virus dans les cellules.

7.2. Les inhibiteurs de la transcriptase inverse (TI)

On distingue deux sous classes qui sont :

- les inhibiteurs nucléosidiques de la transcriptase inverse (TI).
- les inhibiteurs non nucléosidiques de la rétrotranscriptase.

7.2.1. Inhibiteurs nucléosidiques de la rétrotranscriptase

Grâce à leur structure analogue à celle d'un nucléoside, ils fonctionnent comme une levure pour la rétrotranscriptase : les brins d'ADN naissent tronqués et sont ensuite dégradés. Actuellement sont disponibles : Zidovudine (AZT, Rétrovir[®]), Didanosine (ddi, Videx[®]), zalcitabine (ddc, Hivid[®]), Lamivudine (3TC[®]), Stavudine (d4T, Zérit[®]), Abacavir (Ziagen[®]).

7.2.2. Inhibiteurs non nucléosidiques de la rétrotranscriptase

Ils agissent en se liant près du site catalytique de la rétrotranscriptase virale. Trois composés sont actuellement disponibles : Névirapine (Viramune[®]), Delavirdine (Rescriptor[®]), Efavirenz (Sustiva[®]).

7.3. Les antiprotéases

En 1996, sont apparues sur le marché de nouvelles molécules agissant à un autre stade de la réplication du VIH en s'attaquant à l'activité de la protéase, enzyme virale qui permet la maturation des nouveaux virus créés par la cellule infectée. Grâce à l'action des antiprotéases (qui sont jusqu'à 1000 fois plus puissantes que les inhibiteurs de la TI), la cellule produit des virions immatures incapables d'infecter de nouvelles cellules. Ritonavir (Norvir[®]), Indinavir (Crixivan[®]), Saquinavir (Invirase[®] et Fortovase[®]), Nelfinavir (Viracept[®]), Amprenavir (Agénérase[®]) (cf. Tableau 16) (29).

Tableau 16

Générique	Saquinavir	Saquinavir	Indinavir	Ritonavir	Nelfinavir
Marque	<i>Invirase®</i>	<i>Fortovase®</i>	<i>Crixivan®</i>	<i>Norovir®</i>	<i>Viracept®</i>
Dose /j		3 X 1,2 g	3 X 800 mg ou 2 X 1200 mg	2 X 600 mg	3 X 750 mg ou 2 X 1 g
Dose /j en combinaison *	2 X 400 mg			2 X 400 mg avec Invirase® 2 X 600 mg avec Nelfinavir	2 X 500 - 700 mg
Biodisponibilité	4 %	20 %	Bonne (50 %)	Bonne (60 %)	Bonne (60 %)
Particularité	Pendant ou à la fin du repas ± jus de pamplemousse		A jeûn bonne hydratation (mn 2L/j)	Avec repas ou à jeun dosage progressif les premiers jours	A la fin du repas
Effets secondaires spécifiques			Lithiase rénale, hyperbilirubinémie	Paresthésies péri-orales	Diarrhée
Effets secondaires communs	Interactions médicamenteuses, diarrhées, nausées, douleurs abdominales, hypertriglycémie, hypercholestérolémie, hyperglycémie, lipodystrophie				

* Les dosages optimaux sont encore à définir dans des études à venir

7.4. Les multithérapies.

Les premiers médicaments n'étant pas suffisamment puissants individuellement, dès que cela a été possible, les médecins ont commencé à prescrire des bithérapies, c'est à dire deux inhibiteurs de la transcriptase inverse, permettant une action plus efficace sur l'activité du virus.

Les essais thérapeutiques ont montré une supériorité d'efficacité en terme de morbidité et mortalité des associations de deux NRTI, puis de deux NRTI + 1 IP.

A partir de 1996, c'est l'association d'une antiprotéase à deux ITI qui a donné naissance à ce qu'on appelle les trithérapies. On parle maintenant de multithérapie, car le nombre de molécules utilisées peut varier de 2 à 5 ou plus. L'utilisation de plusieurs médicaments de plus en plus puissants est motivée par les capacités du virus à muter et créer des résistances face aux diverses molécules qui perdent alors de leur efficacité. En effet, lors de la transcription de l'ARN viral en ADN, la transcriptase commet des erreurs créant ainsi des virus mutants, certaines mutations entraînant une baisse de la sensibilité du virus aux médicaments. Le virus se multipliant jusqu'à plusieurs milliards de fois dans l'organisme chaque jour, le rôle des multithérapies est notamment de réduire considérablement et si possible rapidement cette multiplication, limitant ainsi également les possibilités de mutation virale et les phénomènes de résistance (cf. Tableaux 17 et 18) (10, 29).

Tableau 17

Combinaisons d'inhibiteurs nucléosidiques de la rétrotranscriptase à utiliser dans le cadre d'une trithérapie ou en bithérapie.

Combinaisons habituelles
Zidovudine + Didanosine Zidovudine + Lamivudine Stavudine + Lamivudine Didanosine + Stavudine
Combinaisons à considérer
Didanosine + Lamivudine Abacavir + Lamivudine
Combinaison à éviter
Stavudine + Zidovudine

Tableau 18

Association pour le traitement initial :

Recommandations du rapport de Delfraissy de l'année 2000 (10)

Choix préférentiels

➤ Association de 2 IN + IP

AZT + ddi

AZT + 3 TC

d4T + 3 TC

d4T + ddi

L'une des 4 +

indinavir

nelfinavir

saquinavir – HCG / ritonavir

ritonavir⁽¹⁾

➤ Association de 2 IN + 1 INN

AZT + ddi

AZT + 3 TC

d4T + ddi

d4T + 3 TC

L'une des 4 +

éfavirenz

névirapine⁽²⁾

➤ Association de 3 IN

AZT + 3 TC

+

abacavir⁽²⁾

Alternative : expérience plus limitée

2 IN + indinavir / ritonavir (faible dose)

2 IN + amprenavir / ritonavir (faible dose)

2 IN + lopinavir / ritonavir

Association non recommandée

2 IN

(1) Rarement utilisé seul, à pleine dose

(2) Attention aux risques de toxicité grave pouvant être associés à l'utilisation de ce produit

PARTIE III

VIH ET CANCER

1. Introduction

De nombreux cancers sont associés à l'infection par le virus de l'immunodéficience humaine (VIH) qui pourrait faire suspecter un rôle oncogène propre du VIH.

Trois groupes de tumeurs ont été décrits : (42)

- **Groupe I** : tumeur faisant partie du stade C de la classification du CDC. La fréquence de ces tumeurs est significativement augmentée au cours de l'infection par le VIH. Il s'agit des lymphomes malins non hodgkiniens, des sarcomes de Kaposi et des cancers invasifs du col utérin.

- **Groupe II** : tumeur dont l'augmentation de fréquence est notable sans faire partie du groupe C : tumeurs du canal anal et léiomyosarcomes de l'enfant.

- **Groupe III** : ce sont les tumeurs survenant de façon sporadique sans argumentation de fréquence chez des patients atteints du virus du SIDA : cancer du poumon, du testicule et cutané.

2. Tumeurs du groupe I

2.1. Le sarcome de Kaposi

C'est au cours des années 1980, que la survenue d'un sarcome de Kaposi chez de jeunes hommes homosexuels a fait évoquer les prémices d'une nouvelle épidémie. Alors qu'il était la manifestation initiale du SIDA dans 50 % des cas, sa fréquence ne cesse de décroître actuellement avec l'allongement de la durée de vie des patients.

La localisation cutanée est la plus fréquente avec des lésions nodulaires de quelques millimètres à quelques centimètres bien limitées, angiomateuses, hyperpigmentées, et indolores. L'évolution peut être limitée, sur plusieurs années ou progresser très rapidement.

Des localisations extra-cutanées peuvent accompagner les lésions cutanées (atteinte des muqueuses digestives, pulmonaires ou pleurales) ou exister isolément. C'est l'examen histologique qui affirme le diagnostic.

L'hypothèse d'un agent transmissible (virus groupe herpès : " Human herpes virus - 8 " : HHV8 ou " Kaposi's sarcoma-associated herpes virus " : KSHV) s'exprimant au cours d'un déficit immunitaire est évoquée à partir de nombreuses études épidémiologiques (42).

2.2. Les lymphomes non hodgkiniens

Les lymphomes surviennent en général à un stade avancé de l'immunodépression avec un taux de CD4 < 200 /mm³. Le virus Epstein Barr (EBV) a rapidement été reconnu comme étant impliqué dans les syndromes lymphoprolifératifs des patients immunodéprimés (52).

On le retrouve impliqué dans les lymphomes immunoblastiques et les lymphomes de Burkitt.

Son rôle dans la lymphogénèse au cours du VIH est probablement variable en fonction du site et du type histologique.

Le " Human herpes virus - 8 " vu précédemment, est probablement en cause dans la survenue de certains lymphomes malins non hodgkiniens.

Le traitement de ces lymphomes fait appel aux protocoles habituels de chimiothérapie.

2.3. Les cancers invasifs du col

Le cancer invasif du col a été inclus dans la définition du SIDA en 1993 (groupe C).

Ces cancers sont favorisés par l'infection par le virus HPV (Human papillomavirus). Le VIH faciliterait l'émergence de ces cancers par le biais de l'immunodépression mais peut être aussi par une coopération intracellulaire HPV/VIH.

3. Tumeurs du groupe II

On retrouve les cancers anorectaux dont la fréquence est plus élevée chez les personnes infectées par le VIH et qui sont associés comme les cancers cervicaux au papillomavirus (17).

L'incidence de la maladie de Hodgkin serait augmentée chez les personnes infectées par le VIH mais on ne peut actuellement l'affirmer. Des léiomyosarcomes sont également décrits chez l'enfant.

4. Tumeurs du groupe III

4.1. Cancer du poumon

On retrouve les mêmes facteurs de risque avec une intoxication tabagique chez 100 % des toxicomanes : il n'est donc pas étonnant de rencontrer des cancers du poumon chez des patients infectés par le VIH. Les adénocarcinomes sont plus fréquents chez les patients atteints par le VIH et la population en général plus jeune (42). L'état d'immunodépression pourrait favoriser la survenue de ces cancers mais on ne trouve pas de cause physiopathologique satisfaisante.

4.2. Cancer du testicule

Il n'existe pas de facteur de risque propre aux patients infectés par le VIH. La cryptorchidie n'est pas plus souvent rapportée chez les patients infectés et non infectés. Timmerman et coll ont comparé 15 patients infectés par le VIH et 279 patients non infectés par le VIH atteints de cancer du testicule sans retrouver de différence clinique, biologique ou radiologique (54). On retrouve les mêmes répartitions de tumeurs séminomateuses et non séminomateuses. Les schémas thérapeutiques ne semblent pas être modifiés que les patients soient infectés par le VIH ou non. Par ailleurs, on ne retrouve pas de lien de causalité entre le VIH et le cancer du testicule actuellement.

4.3. Cancer cutané

Il semblerait que certaines tumeurs cutanées aient une incidence plus élevée en cas d'immunosuppression. Les carcinomes baso-cellulaires pourront être favorisés par l'immunodépression des patients infectés par le VIH. Alors que le carcinome spinocellulaire, plus rare, aurait peut être une relation avec l'HPV. Quelques cas de mélanomes malins ont également été rapportés.

5. Conclusion

On peut distinguer deux autres types de groupe de tumeurs malignes chez ces patients infectés par le VIH et non infectés par le VIH. Il existe un groupe de tumeurs favorisées dans leur oncogénèse par un certain nombre de virus (HPV, EBV ...) et par une immunodépression, et un autre groupe de tumeurs dont la relation avec le VIH est inexpliquée.

PARTIE IV

CAS CLINIQUE

- Monsieur J, âgé de 40 ans, agent commercial, avec comme antécédent une syphilis primaire traitée par une antibiothérapie conventionnelle en 1979.

- En 1989, découverte d'une tumeur testiculaire gauche sur la pièce d'orchidectomie. L'examen anatomopathologique confirme l'existence d'un sémino-gonrome de type alvéolaire. Les marqueurs tumoraux, HCG et LDH, sont négatifs. Le scanner thoraco-abdominal ne retrouve pas d'atteinte ganglionnaire ni viscérale, une irradiation lombo-aortique et sus diaphragmatique médiastinale est réalisée.

- Simultanément, au décours de cette intervention, diagnostic d'une séropositivité VIH avec notion de rapports homosexuels aux Etats-Unis dans les années 1980. Le statut sérologique retrouve une sérologie de la toxoplasmose négative, une infection ancienne par le CMV, une infection ancienne par l'hépatite B, et une sérologie de l'hépatite C négative.

- Prise en charge dans le service des maladies infectieuses du CHU en mai 1989 : Examen clinique sans particularité mais existence d'une lymphopénie majeure. Le poids est alors à 66 kg. Mise en place d'un traitement par Rétrovir[®] associé à du Bactrim[®] dans le cadre d'une prophylaxie de la pneumocystose (juin 1989).

- Mai 1993, remplacement du Rétrovir par du Videx[®] ; bilan clinique et biologique stable. De même en janvier 1994, remplacement du Videx[®] par Hivid[®] avec un bilan toujours immunologique toujours effondré.

- Traitement par trithérapie Zérit® + Epivir® + Crixivan® en juillet 1996. Le patient appartient au groupe CDC 93 B3 (candidose oropharyngée).

- En janvier 1998, il est adressé au service des maladies infectieuses par son médecin traitant pour survenue de troubles digestifs : nausées, vomissements, d'une asthénie, de sueurs nocturnes sans fièvre et d'une adénopathie sus claviculaire gauche indolore et non inflammatoire. Le testicule droit est normal, de même que la prothèse est en place à gauche. Biologiquement il existe seulement un syndrome inflammatoire, les dosages HCG, ACE et alpha-foeto-protéine sont normaux. Le scanner cervico-thoraco-abdominal retrouve des ganglions axillaires, sus-claviculaires centimétriques et latéro-trachéaux sans autre atteinte : pas d'argument en faveur d'un lymphome malin non hodgkinien. Alors qu'une exérèse chirurgicale des ganglions était programmée, survient une disparition spontanée de l'adénopathie avec régression du syndrome inflammatoire. Monsieur J est revu en consultation régulièrement, sans doléances, l'examen clinique est sans particularité et le bilan immuno-virologique est satisfaisant. ($CD4 > 200/mm^3$, charge virale < 200 copies/ml).

- Monsieur J est à nouveau hospitalisé en juillet 1998 suite à des troubles digestifs à type d'épigastalgies associés à de la diarrhée. On retrouve des oedèmes des membres inférieurs, sans phlébite, et un abdomen tendu associé à une splénomégalie. Le scanner thoraco-abdominal montre une hépatomégalie et une splénomégalie homogènes, avec des épanchements intrapéritonéaux multiples et cloisonnés, une infiltration de la graisse mésentérique, un épaississement des parois gastriques et intestinales. On note également un épanchement pleural gauche modéré sans atteinte du parenchyme ni adénopathie.

Plusieurs hypothèses sont alors évoquées : lymphome, infection à mycobactéries typiques ou atypiques, un cancer (nouveau ou récurrence du cancer testiculaire). Au niveau des examens complémentaires, le bilan immuno-virologique est peu compatible avec le diagnostic de lymphome ou infection à mycobactéries, on retrouve une ponction pleurale blanche. La gastroscopie et la biopsie gastrique sont normales, les recherches à mycobactéries dans le sang et les selles sont négatives (IDR négative).

- Un scanner de contrôle est effectué un mois plus tard et montre une infiltration diffuse de la graisse mésentérique avec régression importante des épanchements péritonéaux et un épaississement diffus des parois gastriques et grêles. Le radiologue évoque un aspect de lymphome ou d'infection à mycobactéries (l'intradermo-réaction est négative mais ceci n'infirme pas le diagnostic).
- Octobre 1998, réalisation d'une entéroscopie qui montre une absence de lésion macroscopique du grêle. L'histologie réalisée ne permet pas de poser un diagnostic de lymphome.
- Un scanner de contrôle est réalisé en novembre 1998 et montre un aspect stable des épaississements pariétaux gastrique et grêlique et de l'infiltrat mésentérique diffus.
- Hospitalisation en décembre 1998 dans le service de chirurgie digestive pour laparoscopie, une laparotomie exploratrice avec biopsie diagnostique a été réalisée devant l'importance de la plaie du grêle. L'exploration retrouve une péritonite encapsulante sans aucune zone libre intra péritonéale dans un magma indissociable.

Le péritoine est de consistance peu ferme ; le prélèvement intra-abdominal retrouve des fragments de consistance molle, de coloration blanc-rougeâtre. De même, le prélèvement d'épiploon correspond à un tissu adipeux blanc-jaunâtre.

- L'examen anatomo-pathologique conclut à la présence de tissu adipeux siège de remaniements fibro-inflammatoires avec présence de cellules atypiques de signification indéterminée dont le caractère bénin ou malin ne peut être précisé.
- Entre temps, un contrôle de scanner thoraco-abdominal est réalisé et montre la persistance de l'infiltrat mésentérique diffus associé à un épaississement de quelques anses grêles sans caractère évolutif.
- L'examen clinique retrouve un abdomen distendu, douloureux associé à une hépatomégalie. Il existe par ailleurs une ascite dont l'abdomen est difficile à apprécier. On note une absence d'adénopathie superficielle.
- Le complément anatomopathologique en février 1999 ne permet pas de préciser la nature de cellules atypiques. En immunohistochimie ; il n'y a pas de marquage pour l'alfa-foetoprotéine, ni les HCG. Il existe par contre un marquage modéré pour les anticorps anti-PLAP : ce marquage n'apparaît que dans le cadre de pathologies tumorales de type tumeur placentaire ou germinale. Une consultation au Centre Alexis Vautrin en février 1999, conclut qu'il existe peu d'argument pour affirmer le diagnostic de métastase péritonéale d'une tumeur germinale. Une confrontation anatomopathologique avec les éléments histologiques de la tumeur testiculaire est proposée.

- En mars 1999, un myélogramme et une ponction biopsie osseuse sont réalisés et ne sont pas contributifs en faveur d'un lymphome. Une comparaison des lames de 1989 et des lames actuelles conclut qu'il existe une corrélation entre l'aspect morphologique et immunohistochimique des cellules atypiques des prélèvements intra-abdominaux, et les données anatomopathologiques de la pièce d'orchidectomie : le diagnostic retenu est celui de métastases péritonéales d'un séminome.

- Monsieur J est hospitalisé en avril 1999 pour débiter une chimiothérapie conventionnelle associant : Cisplatine - Etoposide sur cinq jours. 4 cures seront réalisées (une toutes les trois semaines). Un scanner de contrôle est effectué en début de traitement et retrouve des adénopathies axillaires bilatérales avec des ganglions anormalement visibles au niveau sus claviculaire gauche. On note également une ascite diffuse et un aspect épaissi du mésentère et épiploon. La chimiothérapie se termine en juillet 1999. Le scanner montre une très nette régression de l'infiltration péritonéale, mésentérique et pas d'autre anomalie. Monsieur J est en très bonne réponse partielle, et compte tenu de la présentation initiale, aucun traitement complémentaire n'est envisagé.

- Mars 2000, rechute précoce, rapide et atypique : sous forme d'adénopathies cervicales et sus claviculaires droites avec thrombose de la veine axillaire. Le scanner cervico-thoraco-abdominal retrouve un conglomérat d'adénopathies axillaires droites avec infiltration tissulaire cervicale et adénopathie sus claviculaire droite. L'examen histologique obtenu à partir d'une biopsie sus claviculaire droite conclut à une rechute ganglionnaire du séminome connu.

- Une modification dans son traitement antirétroviral est effectuée afin de simplifier le schéma thérapeutique en remplaçant l'antiprotéase Crixivan® par Viramune® toujours associée à une prophylaxie par Bactrim®.

- Monsieur J débute en avril 2000 une chimiothérapie de rattrapage de type VeIP (Vinblastine, Ifosfamide, Cisplatine) ; schéma conventionnel, mais la forme de la récurrence est rare pour un séminome. Quatre cures sont prévues toutes les trois semaines. La dernière cure de chimiothérapie est réalisée en Juin 2000.

- Le scanner de fin de traitement confirme la rémission partielle, avec persistance de petits ganglions infracentimétriques au niveau axillaire et cervical. On décide alors de compléter le traitement par une radiothérapie de clôture du volume ganglionnaire sus-claviculaire droit, cervical et axillaire droit par rayons X de 10 MV. Il est délivré 26 Gy en treize séances. Le patient est actuellement en rémission complète.

- Fin janvier 2001, le patient a été revu avec un état clinique stable. Monsieur J est en rémission complète.

PARTIE V

ETUDE ANATOMOPATHOLOGIQUE

Dans ce chapitre, après un rappel des notions anatomopathologiques sur les séminomes testiculaires, nous rapporterons les compte-rendus morphologiques des tumeurs prélevées chez Monsieur J.

1. Généralités

Les cellules germinales des tubes séminifères se développent à partir de cellules germinales primitives qui, entre la quatrième et sixième semaine de la vie intra-utérine migrent depuis l'endoderme du sac vitellin vers la crête génitale de l'embryon avant de se fixer dans l'ovaire ou dans le testicule (50).

Les tumeurs germinales testiculaires sont étudiées selon un protocole assez simple sur le plan macroscopique et microscopique .

L'étude macroscopique consiste à :

- préciser la taille et la topographie de la tumeur au sein du testicule et les rapports macroscopiques avec l'enveloppe testiculaire (albuginée) et le cordon spermatique.
- préciser son aspect, sa consistance, sa couleur, la présence de foyers hémorragiques et/ou nécrotiques.
- effectuer de multiples échantillons tumoraux après fixation formolée de la pièce opératoire qui permettront de préciser le type anatomo-pathologique.

L'examen microscopique consiste à analyser au microscope optique les échantillons tumoraux prélevés inclus en paraffine à partir de coupes de 3 à 4 µm d'épaisseur colorées à l'Hématoxyline Eosine Safran (HES). Il permet de préciser le type histologique de la tumeur, ses rapports avec les différentes structures histologiques du testicule (albuginée, vaginale), et s'il existe des embolies vasculaires ou lymphatiques, en particulier dans la veine du cordon spermatique.

L'étude immunohistologique est réalisée sur coupes déparaffinées. Elle permet de révéler des sites antigéniques par la technique d'immuno-peroxydase situés en intracytoplasmique ou sur la membrane cytoplasmique des cellules tumorales.

Notre cas correspond à un séminome qui représente en général plus de 40 % de l'ensemble des tumeurs germinales et se voit dans 50 % des tumeurs germinales mixtes.

1.1 Tumeur germinale séminomateuse

On peut classer les séminomes infiltrants selon les formes suivantes : (3)

1.1.1 Le séminome classique

Il représente à lui seul, 40 % des TG. Très rare avant la puberté, il survient entre 20 et 55 ans, classiquement 10 ans plus tard en moyenne que les tumeurs germinales non séminomateuses. La bilatéralité est retrouvée dans 2 % des cas, en général asynchrone. Dans 8,5 % des cas, le séminome est associé à une ectopie testiculaire.

Macroscopie :

Dans sa forme pure, le séminome a un aspect homogène, beige rosé.

La tumeur est nettement délimitée du tissu testiculaire résiduel qu'elle refoule.

Les remaniements nécrotiques et/ou hémorragiques se voient dans les formes évoluées.

Ils doivent faire rechercher systématiquement une autre composante germinale associée.

Microscopique :

- Les aspects fondamentaux :

La tumeur est constituée de cellules germinales immatures, monomorphes, à cytoplasme clair, riche en glycogène et à noyaux sphériques réguliers, parfois en mitoses. Ces cellules s'organisent en cordons ou travées, séparés par un stroma fibro-vasculaire réduit. Elles expriment la phosphatase alcaline placentaire, qui donne un marquage membranaire caractéristique. De manière inconstante et toujours focale, les cytokératines 8-18, et plus rarement 19, sont exprimées, ce qui traduit le potentiel de différenciation épithéliale du séminome.

Parfois, la tumeur est le siège d'infiltrats lymphoïdes nodulaires (de phénotype T) et dans 50 % des cas on met en évidence une réaction granulomateuse.

Ces remaniements inflammatoires, sont considérés comme les témoins d'une réaction de défense de l'organisme.

Dans 7 à 20 % des séminomes, on peut mettre en évidence des cellules syncytiotrophoblastiques isolées, sans cytotrophoblaste, qui expriment la β -HCG. Il convient de ne pas porter à tort un diagnostic de chorio-carcinome associé.

- Les variantes morphologiques :

Elles doivent être bien connues, car elles peuvent être la cause d'erreurs diagnostiques. L'immuno-phénotypage prend ici toute sa valeur.

Les formes compactes ne doivent pas être confondues avec un carcinome embryonnaire ou une tumeur avec micro-kystes, pouvant en imposer pour une tumeur vitelline. L'extension pagétoïde aux voies excrétrices, peut faire discuter un carcinome du rete testis.

Il arrive que les éléments néoplasiques soient irréguliers, riches en monstruosité et fréquemment mitotiques : en présence d'une anisocaryose plus marquée et d'un index mitotique supérieur à 3 mitoses / champ à G X 400, on a cru pouvoir individualiser un «séminome anaplasique» ; l'ensemble pouvant simuler un carcinome embryonnaire de structure massive.

C'est une forme décrite par Mostofi sous la forme dite «atypique» ou plus récemment «anaplasique». Pour certains, cette distinction ne plus doit plus être faite, car l'index mitotique n'aurait pas de signification pronostique.

Evolution : Le séminome se caractérise par sa lymphophilie majeure et sa très grande radiosensibilité.

Il faut bien connaître la possibilité de régression spontanée du foyer primitif, laissant une cicatrice fibreuse, parfois calcifiée (burn-out seminoma). Les métastases rétropéritonéales de ces tumeurs régressives ont pu être considérées à tort comme des tumeurs primitives extra-gonadiques.

Selon la conception uniciste de l'histogenèse des TG, le séminome classique, issu des Néoplasies Intra Tubulaires (NIT) serait lui-même le précurseur des TG non séminomateuses, expliquant ainsi l'existence de TG composites.

Ce potentiel de différenciation pourrait expliquer l'apparition au cours de l'évolution d'un séminome, de métastases rétropéritonéales exclusivement non séminomateuses.

3. 1.2 *Le séminome spermatocytaire*

Cette tumeur, reconnue par Pierre Masson en 1946, est beaucoup plus rare, (1 à 2 % des TG) et possède des caractères très originaux.

De survenue à un âge plus tardif (60-70 ans), et contrairement au séminome classique, il n'est jamais associé aux néoplasies intra-tubulaires à cellules indifférenciées ou aux TG non séminomateuses. Enfin, on ne connaît pas d'équivalent dans l'ovaire ou le médiastin. Les cellules germinales tumorales, organisées en nappes compactes, se caractérisent par un grand polymorphisme, avec coexistence de "petites cellules", de "cellules intermédiaires" et de "grandes cellules". Les noyaux de ces dernières possèdent une chromatine filamenteuse qui rappelle le "spirème" des noyaux des spermatocytes.

Les cellules néoplasiques n'expriment pas la phosphatase alcaline placentaire (PLAP).

Les lymphocytes sont rares ou absents et l'on n'observe pas de granulomes.

Le séminome spermatocytaire peut être associé à un sarcome, le plus souvent rhabdomyoblastique, qui va conditionner l'évolution.

Le contraste est frappant entre l'évolution bénigne des formes pures (1 cas sur 200 avec métastases) et la gravité des formes avec composante sarcomateuse, où les métastases pulmonaires sont précoces.

Le séminome spermatocytaire constitue une entité anatomo-clinique à part. Il se différencie très nettement du séminome classique et l'appellation même de séminome est remise en question. Les cellules tumorales ne réagissent pas avec les lectines comme le font les spermatozoïdes normaux. Pour l'instant, l'origine de cette tumeur est inconnue.

1.1.3 Aspect immunohistochimique du séminome et des autres tumeurs germinales

En immunohistochimie, les cellules du séminome expriment de façon constante la PLAP (Phosphatase Alcaline Placentaire) mais sont négatives pour tout autre marqueur.

Dans 10 à 15 % des cas, le séminome s'accompagne d'une élévation modérée de la β HCG, laquelle est sécrétée par des cellules syncytiotrophoblastiques isolées non atypiques.

On peut différencier le séminome anaplasique proche histologiquement du carcinome embryonnaire par immunohistochimie ; le carcinome embryonnaire exprime à la fois la PLAP et la cytokératine (\pm alpha foeto-protéine). Le tableau suivant résume les phénotypes des différentes tumeurs germinales (Cf Tableau 19) (48).

Tableau 19 (48)

Immunomarquage des tumeurs germinales testiculaires

	PLAP	AFP	β HCG	Kératine	Vimentine
Séminome typique	+	-	-	±	+
Séminome avec SCT	+	-	+	+	+
Séminome spermatocytaire	-	-	-	-	-
Carcinome intratubulaire	+	-	-	-	+
Carcinome embryonnaire	+	±	-	+	-
Tumeur vitelline	+	+	±	+	-
Choriocarcinome (SCT)	-	-	+	+	-
Tératome	-	±	-	+	+

PLAP : Phosphatase alcaline placentaire ; AFP : alpha-foeto-protéine ; β -HCG : fraction β de l'hormone chorionique gonadotrope ; Kératine : marqueur de différenciation épithéliale ; Vimentine : marqueur de différenciation conjonctive.

SCT : Syncytiotrophoblaste

3.2 Tumeur germinale non séminomateuse (TGNS) (4)

3.2.1 *Le carcinome embryonnaire :*

Il s'agit d'une tumeur hautement maligne. Elle est rare dans sa forme pure (moins de 3 %) mais fréquente en association (35 à 40 %). Elle survient chez l'adulte en moyenne une décennie avant le séminome. L'aspect macroscopique est celui d'une masse tumorale grisâtre et molle largement nécrotique. Microscopiquement, la tumeur reproduit des cellules d'aspect épithélial très primitif qui se groupent en massifs, cordons ou tubules. En immunohistochimie, elles expriment à la fois la PLAP et la cytokératine, ce qui permet de les différencier des séminomes atypiques. En revanche, elles n'expriment pas les autres marqueurs spécifiques (AFP, β HCG). L'évolution est rapide avec plus de 5 % de métastases ganglionnaires rétropéritonéales au moment du diagnostic, mais le pronostic a été très amélioré par la chimiothérapie (4).

3.2.2 *La tumeur vitelline (tumeur du sinus endodermique – yolk sac tumor) :*

Fréquente chez l'enfant, elle se présente toujours en forme associée chez l'adulte avec une fréquence qui ne cesse d'augmenter (44 %) en raison de la recherche systématique de ce contingent par l'emploi de marqueurs sériques et tissulaires. Tumeur germinale différenciée dans le sens extra-embryonnaire en reproduisant des structures évocatrices du sac vitellin de l'homme ou du sinus endodermique de rat, elle exprime en effet de façon constante et spécifique l'AFP. En microscopie, la grande hétérogénéité architecturale de ce type tumoral (réseau lâche, kystes, tubules massifs) peut poser des problèmes de reconnaissance mais le diagnostic sera facilité par l'expression immunohistochimique des cellules tumorales pour l'AFP. L'évolution de cette tumeur est rapide avec apparition de métastases ganglionnaires et viscérales précoces.

3.2.3 *Le choriocarcinome :*

Il s'agit d'une tumeur germinale à développement extra-embryonnaire trophoblastique. Elle est très rare dans sa forme pure (1 %), un peu plus fréquente en association (15-20 %) avec élévation importante des β HCG sériques. Macroscopiquement elle est de petite taille, molle et hémorragique évoquant un hématome. En microscopie, la tumeur reproduit des structures pseudo-villositaires faites de syncytiotrophoblaste (exprimant la β HCG et la cytokératine) et de cytotrophoblaste (pas de marqueur connu) qui s'agencent autour de lacunes sanguines. L'évolution est toujours grave, faite de dissémination métastatique et viscérale.

3.2.4 *Le tératome :*

C'est une tumeur germinale à développement somatique qui reproduit des dérivés des trois feuilletts ecto, endo et mésoblastiques de l'embryon sous forme uni ou pluri-tissulaire. Selon le stade de différenciation, on distingue des tératomes matures (faits de tissu adulte), et/ou immatures (tissu embryonnaire) ou intermédiaires (association de tissu embryonnaire et adulte). La forme pure est rare (3 %) exclusivement observée chez l'enfant avant 5 ans où le tératome est constamment mature et donc bénin. A l'opposé, chez l'adulte, le tératome est plus fréquent (30 %), constamment associé à une autre tumeur germinale, le plus souvent un carcinome embryonnaire. Il est par ailleurs toujours immature ou intermédiaire et donc constamment malin. En effet, les tératomes du testicule exclusivement matures de l'adulte n'existent pas ou sont exceptionnels : en présence de telles tumeurs, on doit considérer que le contingent immature est minime et n'a pas été mis en évidence par insuffisance d'échantillonnage. Macroscopiquement très caractéristique avec sa taille volumineuse et ses nombreux kystes, le tératome associe microscopiquement des tissus variés plus ou moins matures (tissus respiratoire, digestif, nerveux ou cartilagineux).

3.2.5 *Les tumeurs germinales à plusieurs composantes histopathologiques (tumeurs germinales mixtes)*

La fréquence de ces tumeurs ne cesse de s'accroître du fait de leur meilleure reconnaissance par l'utilisation systématique de marqueurs sériques et immunohistochimiques et par une étude macroscopique et microscopique attentive. Tous les types précédemment décrits peuvent s'associer, y compris le séminome typique. La combinaison la plus fréquente est faite de carcinome embryonnaire et de tératome (tératocarcinome). L'évolution de ces tumeurs mixtes est fonction du contingent tumoral le plus agressif, c'est-à-dire, dans la plupart des cas, celle du carcinome embryonnaire qui est rapidement métastatique.

2. Description anatomopathologique de notre cas clinique

2.1. Description de la tumeur testiculaire initiale (Photos 1 et 2)

2.1.1. *Aspect macroscopique et microscopique*

Il s'agit d'un examen extemporané et après technique histologique habituelle.

“ L'examen intéresse une pièce d'orchidectomie qui pèse 71 grammes et qui mesure 5,5 X 4 X 2,5 cm avec un segment épидидymo-déférentiel et cordonal de 11 cm.

A la tranche de section, le testicule est occupé au niveau du pôle supérieur par une tumeur de 2 cm de diamètre relativement bien limitée, homogène de teinte blanc-rosé.

Elle est constituée par une prolifération de cellules assez monomorphes à cytoplasme

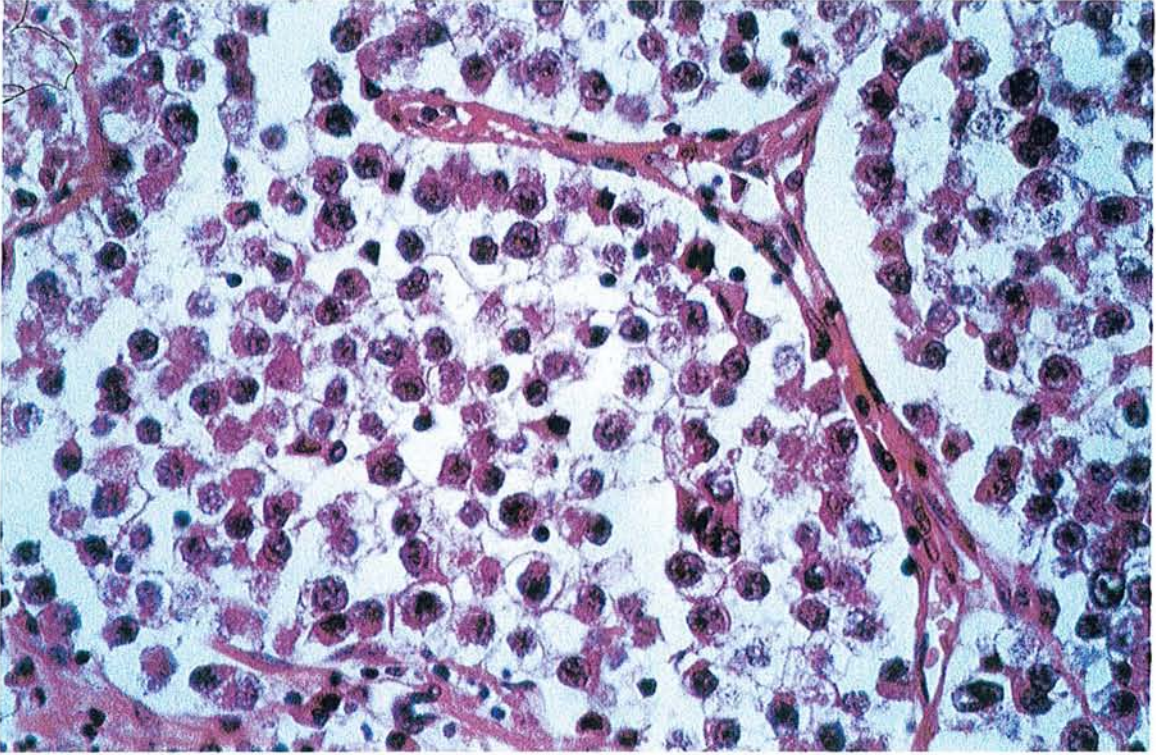
clair et à noyau volumineux dont la chromatine est disposée de façon très variable. Les nucléoles sont parfois présents et les mitoses nombreuses par champ (4 à 5). Ces cellules sont regroupées en formation lobulaire ou pseudo-alvéolaires séparées par un tissu conjonctif fibreux riche en éléments lymphocytaires. S'y associent d'assez nombreuses cellules géantes multinucléées. Il existe de nombreux embols néoplasiques lymphatiques intra-tumoraux. L'albuginée est respectée.

Cette tumeur est elle-même enchassée dans une formation translucide et vaguement myxoïde occupant la presque totalité du testicule. Elle est formée d'un tissu conjonctif tantôt fibro-hyalin, tantôt vaguement œdémateux, pseudo-myxoïde, riche en capillaires sans hématie extravasée avec ça et là des infiltrats inflammatoires composés de lymphocytes.

Au pôle inférieur du parenchyme testiculaire très modifié avec des tubes séminifères démunis de spermatide et de spermatozoïde siégeant dans un tissu conjonctif excessivement lâche et œdémateux et dont les amas leydigiens raréfiés comportent des signes de souffrance. L'épididyme présente des tubes bordés par un épithélium normal. Leur lumière est vide. Au sein du tissu conjonctif s'observent des embols veinulaires néoplasiques.

Le segment cordonal entièrement inclus ne présente pas d'embols néoplasiques ni de nodules secondaires. ”

PHOTO N° 1

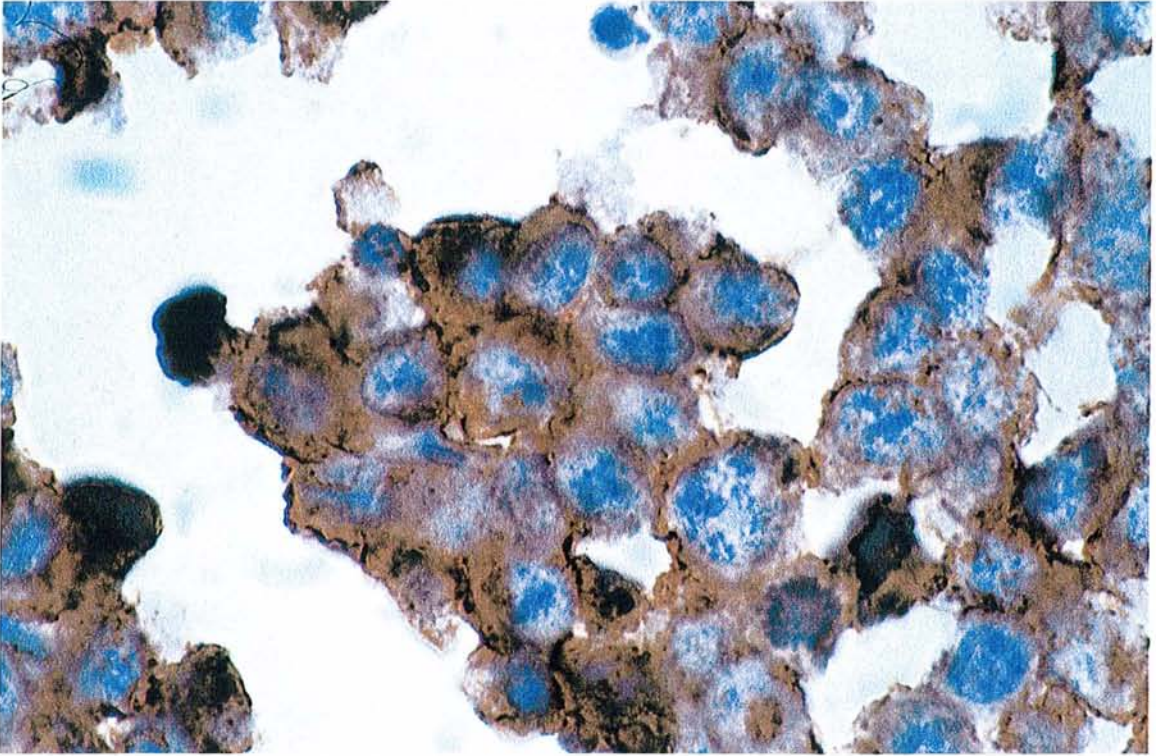


Tumeur testiculaire opérée en 1989.

Aspect classique de séminome goniome

HES X 40

PHOTO N° 2



Tumeur testiculaire en 1989.

Mise en évidence des récepteurs antigéniques sur les membranes cytoplasmiques pour les anticorps dirigés contre la phosphatase alcaline placentaire (PLAP).

X 100

2.1.2. Aspect immunohistochimique

L'anatomopathologiste observe que : *“ Devant l'abondance des cellules géantes plurinucléées de type Müller plutôt que syncytiotrophoblastiques nous avons tout de même effectué l'examen en immuno-peroxydase de β HCG. Il s'est avéré totalement négatif.*

L'examen en immuno-peroxydase de la cytokératine monoclonale est négatif, éliminant la possibilité d'un carcinome embryonnaire. ”

2.1.3. Conclusion

“ Sémino-gonrome de type alvéolaire avec importante fibrose et réaction granulomateuse enchassée dans un processus fibro-hyalin et œdémateux dont l'origine est difficile à préciser (traumatisme ancien ? processus cicatriciel d'origine inflammatoire ? post-tumoral suite à une thrombose ?). Embols lymphatiques intra-tumoraux.

Le rete testis n'est pas infiltré.

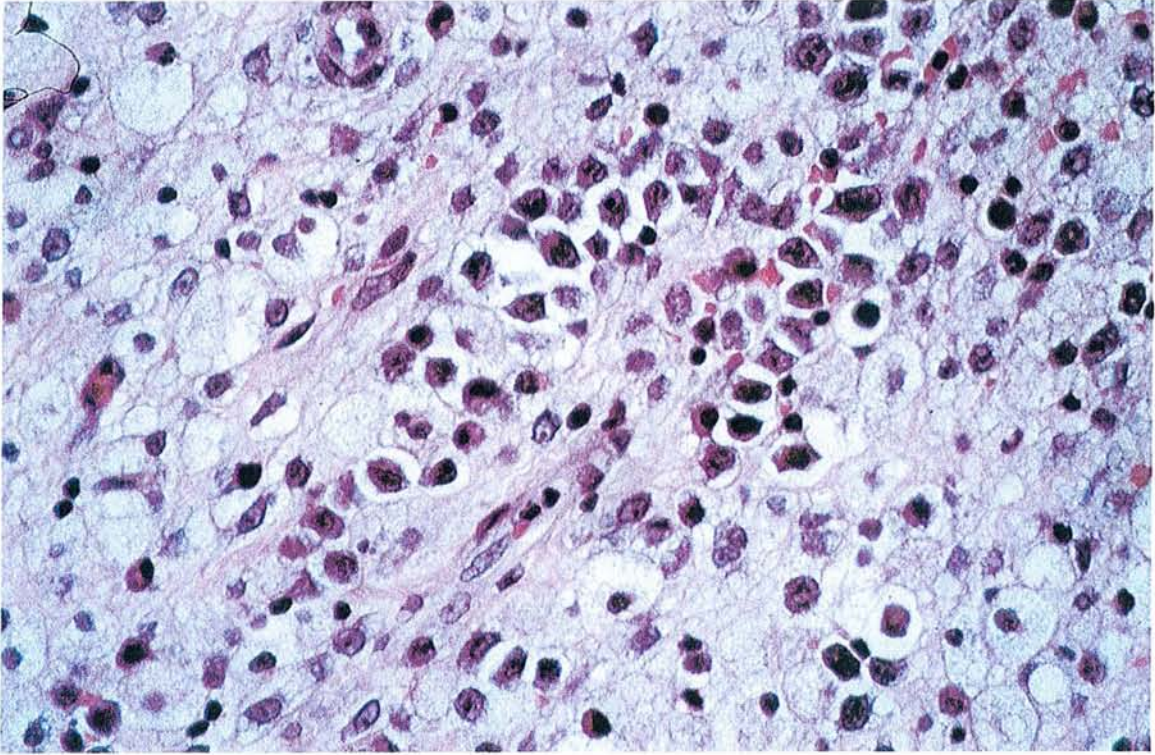
Embols néoplasiques veinulaires épидидymaires.

La portion cordonale est saine. ”

2.2. Description des lésions intra-abdominales (Photo 3)

Trois prélèvements avaient été effectués en décembre 1998 suite à des douleurs abdominales d'étiologie indéterminée : une biopsie de péritoine, intra-abdominale et d'épiploon.

PHOTO N° 3



Biopsie chirurgicale de péritoine 1998.

Infiltration tumorale pour des cellules isolées dont l'aspect morphologique est superposable à celui observé dans les tumeurs testiculaires.

HES X 40

2.2.1. Premier compte-rendu

“ Macroscopie :

- Péritoine : Prélèvement mesurant 3 X 1 X 0,8 cm inclus en entier et correspondant à un tissu adipeux de consistance un peu ferme. Des prélèvements ont été fixés dans le formol, le liquide de Bouin, pour éventuelle étude en microscopie électronique et mise en réserve en congélation. Une apposition a été réalisée.

- Prélèvement intra-abdominal : 2 fragments mesurant pour l'un 1,1 X 0,3 X 0,2 cm et pour l'autre 0,3 X 0,3 X 0,2 cm. Ces fragments inclus en entier sont de consistance molle de coloration blanc rougeâtre. Des prélèvements ont été fixés dans le formol, pour éventuelle étude en microscopie électronique et mise en réserve en congélation. Une apposition a été réalisée.

- Epiploon : Prélèvement mesurant 1,8 X 1,8 X 1,8 cm inclus en entier correspondant à un tissu adipeux blanc jaunâtre de consistance un peu ferme. Des prélèvements ont été fixés dans le formol Bouin, mise en réserve en congélation et pour éventuelle étude microscopie électronique. Une apposition a été réalisée.

Microscopie :

- Péritoine : Le prélèvement correspond à un tissu adipeux remanié par une fibrose formant des plages épaississant les cloisons délimitant les lobules adipeux. Cette fibrose est le siège de remaniements œdémateux, d'une congestion vasculaire et d'un infiltrat inflammatoire constitué de lymphocytes, plasmocytes en abondance ainsi que de macrophages pour certains spumeux. Il existe également des amas lymphoïdes à prédominance périvasculaire.

Quelques-uns d'entre-eux comportent un centre germinatif peu développé. Par endroits des cellules de taille moyenne isolées ou regroupées en amas monocouches sont visibles. Elles possèdent un noyau de grande taille, de contour irrégulier avec un ou plusieurs nucléoles proéminents.

La coloration de Ziehl ne met pas en évidence de mycobactérie. Les colorations du PAS ; de Grocott et du Giesma ne mettent pas en évidence de micro-organisme.

Il n'est pas observé d'effet cytopathogène.

L'apposition retrouve de rares cellules de grande taille au cytoplasme basophile aux noyaux légèrement hyperchromatiques possédant parfois un nucléole proéminent.

- Prélèvement intra-abdominal : Le prélèvement correspond à un tissu conjonctif fibreux siège d'un infiltrat inflammatoire intense à lymphocytes, plasmocytes, macrophages spumeux avec formation d'amas lymphoïdes à prédominance périvasculaires. Il s'y associe de l'œdème et une congestion vasculaire. Les cellules de taille moyenne aux noyaux de grande taille et aux contours nucléaires irréguliers décrites précédemment sont présentes en plus grand nombre et mieux visibles.

La coloration de Ziehl ne met pas en évidence de mycobactérie. Les colorations de PAS, de Grocott et du Giesma ne mettent pas en évidence de micro-organisme.

Il n'est pas observé d'effet cytopathogène.

L'étude immunohistochimique ne permet pas de typer les cellules atypiques. Celles-ci ne comportent pas de marquage avec les anticorps anti-vimentine, BNH9, CD20, CD3, CD15, CD30, KP1, chaînes légères kappa et lambda, CMV, EVB. Quelques cellules semblent marquées par les anticorps anti-EMA ou KL1, mais ces marquages peu intenses ne concernent pas de façon nette les cellules atypiques.

L'anticorps anti-KP1 marque les cellules macrophagiques présentes.

L'anticorps anti-CD3 marque les lymphocytes T réactionnels.

Les anticorps anti-EBV et CMV ne mettent pas en évidence de virus.

Les anticorps anti-chaînes Igères kappa et lambda présentent chacun un marquage cytoplasmique positif au sein de plasmocytes (population plasmocytaire polyclonale).

La recherche EBERs s'avère négative.

L'apposition renferme également les mêmes cellules atypiques que celles observées sur l'apposition du péritoine. Sur ce prélèvement ces cellules sont plus nombreuses.

- Epiploon : Le prélèvement correspond à un tissu de mêmes remaniements fibreux et inflammatoires que ceux observés au niveau du péritoine avec également présence des mêmes cellules de taille moyenne légèrement atypiques.

La coloration de Ziehl ne met pas en évidence de mycobactérie.

Les colorations du PAS, de Grocott et du Giesma ne mettent pas en évidence de micro-organisme.

Il n'est pas observé d'effet cytopathogène.

- Conclusion : Péritoine, prélèvement intra-abdominal et épiploon : tissu adipeux siège de remaniements fibro-inflammatoires avec présence de cellules atypiques de signification indéterminée dont le caractère bénin ou malin ne peut-être précisé.

Absence d'argument en faveur de la présence de micro-organismes. ”

2.2.2. Premier complément au compte-rendu

“ L'étude immunohistochimique complémentaire réalisée montre la présence de cellules présentant un marquage pour les anticorps antiKL1 et anti Ber-EP4. Certaines de ces cellules semblent correspondre aux cellules atypiques ? Toutefois il existe également des cellules atypiques non marquées.

L'anticorps anti-leucocyte commun ne marque pas les cellules atypiques.

Il n'est pas observé de marquage cellulaire avec l'anticorps anti ACE.

Conclusion : *L'étude immunohistochimique complémentaire ne permet pas de préciser la nature des cellules atypiques observées. ”*

2.2.3. Deuxième complément au compte-rendu (Photo 4)

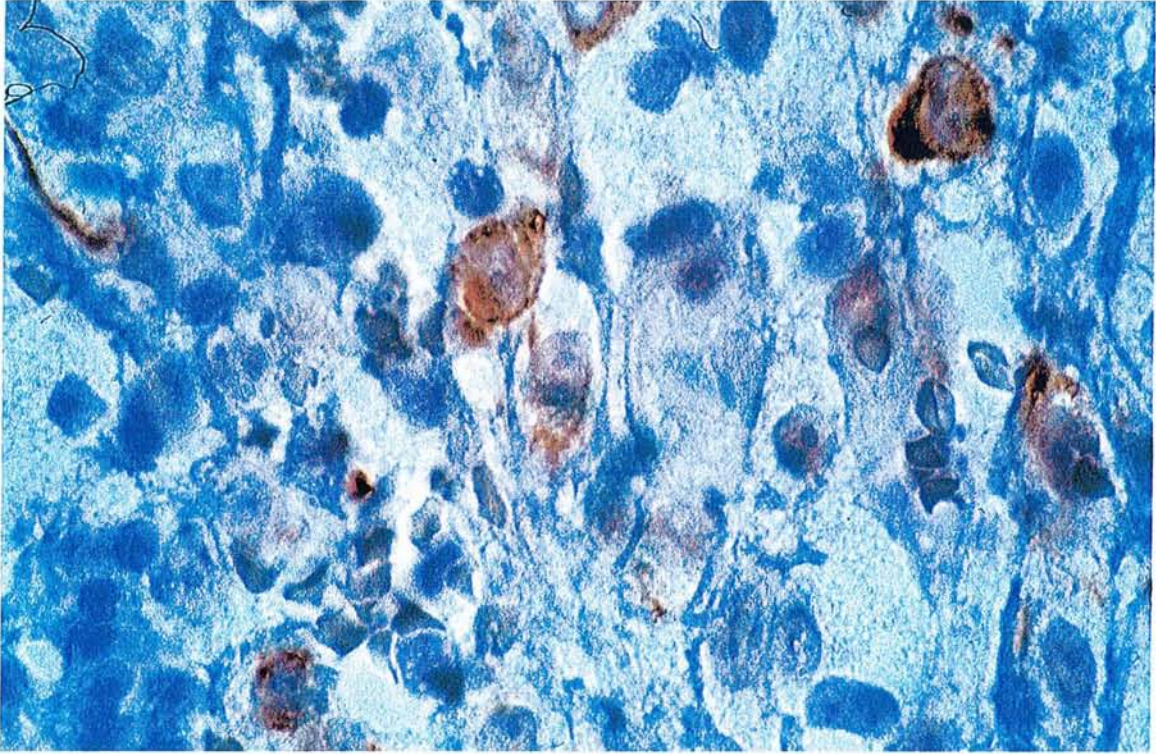
“ Renseignements cliniques complémentaires fournis par la consultation des Maladies Infectieuses en février 1999.

Antécédent de séminome gonionome testiculaire traité en 1989.

Suite aux nouveaux renseignements cliniques une étude immunohistochimique complémentaire a été effectuée. Elle montre un marquage intracytoplasmique net de certaines cellules atypiques par l'anticorps anti PLAP. Il n'est pas observé de marquage avec l'anticorps anti-alpha-foeto-protéine et anti-HCG.

Compte tenu des antécédents cliniques et de certains aspects immunohistochimiques ainsi que de la discordance morphologique en microscopie optique, le diagnostic de métastase péritonéale d'une tumeur germinale peut-être évoqué mais pas affirmé. ”

PHOTO N° 4



Biopsie chirurgicale de péritoine en 1998

Positivité membranaire de quelques cellules

tumorales par l'anticorps anti PLAP X 1000

2.2.4. Troisième complément au compte rendu :

“ Deux lames colorées ainsi que les blocs concernant la tumeur testiculaire nous ont été adressés du cabinet initial pour effectuer une comparaison avec les cellules atypiques du prélèvement réalisé au CHU.

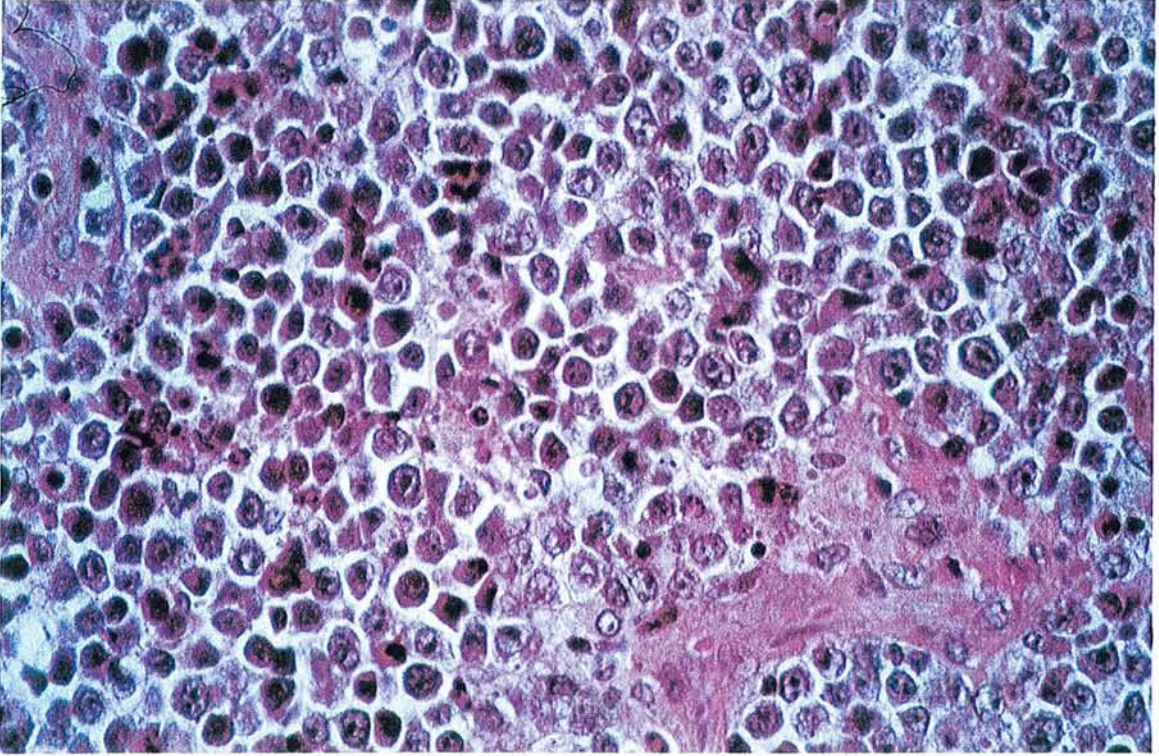
Les cellules atypiques observées au niveau des prélèvements de péritoine, intra-abdominal et au niveau de l'épiploon sont d'aspect comparable aux cellules séminomateuses présentes au niveau du testicule opéré en 1989. Les cellules marquées par l'anticorps anti PLAP correspondent soit à des cellules d'aspect semblable soit à des cellules d'aspect différent et sont plus nombreuses que les cellules atypiques observées morphologiquement. Au vue de la nette ressemblance entre les cellules atypiques et les cellules séminomateuses, les cellules marquées par l'anticorps anti PLAP de morphologie différente sont interprétées comme des cellules séminomateuses d'aspect différent de l'aspect standard.

- Conclusion : Après corrélation entre l'aspect morphologique et immunohistochimique de cellules atypiques des prélèvements intra-abdominaux, la tumeur séminomateuse testiculaire initiale et les données anatomopathologiques concernant la pièce d'orchidectomie (emboles néoplasiques lymphatiques intratumoraux et veinulaires épидидymaires), le diagnostic retenu est celui de métastase péritonéale d'un séminome. ”

2.3. Description anatomo-pathologique en 2000 des adénopathies (Photo 5)

Suite à l'apparition d'une adénopathie sus claviculaire et axillaire avec thrombose de la veine axillaire droite, une biopsie a été réalisée.

PHOTO N° 5



Métastase ganglionnaire du séminome testiculaire X 40.

Aspect morphologique superposable à celui de la tumeur testiculaire

2.3.1. Macroscopique :

“ Biopsie d'une adénopathie sus-claviculaire droite constituée par un fragment de 0,8 cm de grand axe, ferme dont la tranche de section est beige clair homogène.

Apposition, congélation et fixation en formol. ”

2.3.2. Microscopique :

L'architecture du ganglion lymphatique est complètement effacée par la métastase massive d'un séminome, dont l'aspect est superposable à celui de la tumeur primitive du testicule (voir référence 9808876-C7).

Les cellules néoplasiques, de grande taille, arrondies ou polyédriques, sont agencées en cordons et travées limités par des bandes scléreuses qui comportent des amas lymphoïdes. Les cellules sont parfois cohésives, aux limites cytoplasmiques nettes ; ailleurs, elles sont dissociées. Leur cytoplasme est clair et granuleux. Leur noyau volumineux comporte un à trois nucléoles proéminents basophiles dans une chromatine vésiculeuse. La coloration par le PAS n'est pas contributive.

L'anatomopathologiste suspecte fortement une métastase massive du séminome et attend les résultats immunohistochimiques pour conclure définitivement.

2.3.3. Etude immunohistochimique (Cf Tableau 20)

Après étude immunohistochimique (kératine, phosphatase alcaline placentaire), l'anatomopathologiste observe : *« Ces cellules expriment la vimentine et l'antigène épithélial de membrane (EMA), en l'absence d'expression de l'alpha-foeto-protéine (α FP) et de l'hormone chorionique gonadotrope (HCG). ”*

Il existe un marquage de la plupart des cellules néoplasiques par l'anticorps KL1 (kératine), en l'absence d'expression de la phosphatase alcaline placentaire (PLAP). "

Et celui-ci conclut : " Malgré l'absence d'expression de la phosphatase alcaline placentaire, et compte tenu des données morphologiques, il s'agit d'une métastase ganglionnaire massive du séminome connu " .

Tableau 20

Etude immunohistochimique des prélèvements réalisés
chez notre patient de 1989 à 2000

	PLAP	AFP	β HCG	KL1	Vimentine
Séminome typique	+	-	-	\pm	+
Séminome 1989	NR	NR	-	-	NR
Rechute péritonéale en 1998	+	-	-	-	-
Rechute ganglionnaire en 2000	-	-	-	+	+

NR : Non Répertoire

PLAP : Phosphatase Alcaline Placentaire

β HCG : Fraction β de l'hormone chorionique gonadotrope

KL1 : Kératine : marqueur des différenciations épithéliales

Vimentine : marqueur de différenciation conjonctive

3. Discussion et conclusion

L'aspect histologique de la tumeur en 1989 est typique d'un séminome testiculaire.

La disposition microscopique de la métastase en 1998 retrouve des aspects comparables au niveau microscopique : il en est de même de l'adénopathie en 2000.

L'immunohistochimie ne retrouve que la β HCG négative, les PLAP et l'alpha foeto-protéine n'étant pas répertoriés en 1998.

Il existe quelques éléments discordants rendant le diagnostic de cette tumeur difficile :

- Les cellules tumorales du prélèvement intra-abdominal sont dispersées dans un stroma réactionnel fibreux et inflammatoire avec peu de cellules tumorales.

L'aspect macroscopique ne permet donc pas de rechercher une structure cellulaire en relation avec la tumeur testiculaire initiale. Peu de cellules permettent la description microscopique.

Le diagnostic de la seconde récurrence posera moins de problème du fait des données de la première récurrence et de la comparaison immédiate des lames de 1989.

- Le deuxième élément discordant repose sur le fait que le marquage de la métastase ganglionnaire est PLAP négative (Cf tableaux 19 et 20). Mais, même devant cette discordance immunohistochimique, les anatomopathologistes ne remettent pas en cause le diagnostic de métastase d'un séminome.

- Le contexte de Monsieur J en 1998, traité pour VIH avec un antécédent de séminome apparemment guéri, n'orientait pas les recherches dans la voie d'une métastase.

Toutes les analyses afin d'éliminer un adénocarcinome; lymphome ou une infection à mycobactérie, BK, parasite, aspergillose ... ont été réalisées (Ziehl négatif, PAS,

Grocott, Giemsa négatif, pas d'effet cytopathologique ...) et seule la comparaison avec la tumeur germinale initiale a pu poser le diagnostic définitif.

Ceci confirme l'importance des relations étroites que doivent avoir les cliniciens et les anatomopathologistes : seul un faisceau d'arguments cliniques, biologiques, historiques et anatomopathologiques a pu apporter un diagnostic définitif.

PARTIE VI

DISCUSSION

1. Introduction

Dans cette partie, nous allons commenter les données de la littérature. Différentes publications traitent de l'association tumeurs testiculaires et VIH et du rôle du VIH dans la cancérogénèse.

Nous discuterons ensuite du cas clinique de Monsieur J, nous observerons les différents traitements reçus et nous les comparerons avec les traitements habituels des séminomes dans le contexte d'une pathologie VIH.

Nous tenterons également d'établir un parallèle entre ce cas et ceux observés dans la littérature, de répondre à la question du rôle de VIH dans la carcinogénèse des tumeurs testiculaires et de son impact sur l'évolution de la maladie.

2. Données de la littérature

2.1. Observation de deux études sur des populations de patients avec une tumeur testiculaire et porteur d'une infection à VIH

Etude italienne de 1995 de Bernardi et coll sur 26 patients avec une tumeur testiculaire et une infection VIH (3).

L'infection VIH diagnostiquée par un test Elisa est confirmée par un Western Blot.

La moyenne d'âge est de 28 ans (de 21 à 41 ans). On retrouve 69 % de toxicomanes (18 sur 26), 15 % d'homosexuels (5 sur 26), un patient hémophile et un patient hétérosexuel. 8 % étaient homosexuels et toxicomanes.

Selon la classification CDC 1993 de l'infection VIH :

- 61 % des patients (16 sur 26) sont A1 ou A2 (patients asymptomatiques ou lymphadénopathies généralisés).
- 8 % des patients (2 sur 26) sont B1 ou B2
- 23 % des patients (6 sur 26) sont A3, B3, C1, C2 ou C3
- 8 % des patients (2 sur 26) sont inclassables par manque d'information.

Sur 26 patients, ils rapportent 14 séminomes (54 %) et 12 tumeurs germinales non séminomateuses (46 %) (cf tableau X).

- 16 patients (61 %), dont 11 séminomes et 5 tumeurs germinales non séminomateuses avaient un stade I à IIb de l'AJCC.
- 9 patients (35 %) dont 3 séminomes et 6 TGNS avaient un stade IIc ou III.

Un patient n'a pas été classé dans la mesure où il était atteint d'un carcinome embryonnaire extragonadique rétropéritonéal.

Les marqueurs tumoraux sont dosés dans 15 cas : un seul patient a une élévation de l'alphafoetoprotéine (< 500 U/ml). Aucun des patients n'a des β HCG < 1000 U/ml.

- Traitements des séminomes (n = 14) :

- 1 patient (stade IIb) n'a accepté qu'une simple orchidectomie
- 1 patient (stade I) est simplement suivi régulièrement sans autre traitement
- 1 patient (stade III) est traité par orchidectomie par 3 cycles de chimiothérapie (BEP) (CF Tableau 6 bis).
- 11 patients sont traités par orchidectomie et radiothérapie dont :
 - 8 patients stade I à IIA : 30 reçoivent une irradiation délivrant 36 Gy au niveau lombo-aortique, iliaque

- 1 patient stade IIB même traitement avec un complément de dose de 14 Gy sur les adénopathies lombo-aortiques.
 - 1 patient stade III est traité avec 31,5 Gy au niveau lombo-aortique et des ganglions inguinaux, 28 Gy au niveau médiastinal et 24 Gy sur ganglions sus-claviculaire après 4 cycles de chimiothérapie BEP.
 - 1 patient stade IIA a reçu une radiothérapie de 18 Gy sur un champ lombo-aortique et iliaque.
- Traitements des TGNS (n =12) :
 - 3 patients de stade I sont traités par orchidectomie puis surveillance.
 - 1 patient avec une atteinte extra-gonadique rétropéritonéale reçoit 4 cycles de chimiothérapie BEP.
 - 8 patients ont été traités par chirurgie (curage lomboaortique ou orchidectomie) et chimiothérapie (7 patients par 4cycles de BEP et 1 patient stade III par 4 cycles de PVB).

Les réponses au traitement ne sont évaluables que chez 20 patients. La réponse des 6 autres patients n'est pas évaluable pour les raisons suivantes : (Cf Tableau 23)

- 2 patients atteints d'un séminome ne réalisent pas en totalité leur radiothérapie.
- 2 patients ont été perdus de vue (1 séminome et 1 non séminome).
- 2 patients atteints de TGNS ne reçoivent pas au moment de l'évaluation, la totalité de leur chimiothérapie.

Une réponse complète (CR) était observée chez 19 patients sur 20 dont 11 séminomes et 9 TGNS. Le dernier patient atteint d'une TGNS a présenté une réponse partielle.

Six patients sur 19 ont récidivé (32 %) dont 4 séminomes à 5, 6, 13, et 18 mois et 2 TGNS à 5 et 16 mois respectivement.

Les 4 patients atteints d'une rechute d'un séminome testiculaire reçoivent une chimiothérapie (BEP chez 3 patients) et doxorubicine et cyclophosphamide chez un patient (décédé 7 mois plus tard dans un accident de voiture).

Les 2 patients atteints de récurrence de TGNS sont décédés.

La toxicité du traitement est évaluable chez 15 patients. La toxicité hématologique (grade 3 à 4) a été prédominante. Elle est survenue chez 7 patients sur 15 (47 %). Dans tous les cas, la chimiothérapie responsable était de type BEP.

La mortalité a été de 37 % (9 patients sur 24) (Cf Tableaux 23, 21 et 22) et la médiane de survie de 33 mois.

La cause des décès a été le cancer testiculaire chez 3 patients sur 9 (33 %), les infections opportunistes chez 5 patients sur 9 (56 %) et des événements autres chez un patient sur 9 (11 %).

Les traitements de l'infection VIH sont les traitements habituels. Les résultats sont identiques avec un taux de survie à 3 ans de 65 % (celui des patients atteints de cancer testiculaire est de 70 %). Il faut noter que tous les stades des tumeurs étaient représentés, de même que tous les stades de l'infection VIH étaient présents.

Tableau 21

Caractéristique	No	%
Total patients	26	
Age, années		
Moyenne	28	
Limite	21 – 41	
Type population VIH		
Toxicomanes	18/26	69
Homosexuels	4/26	15
Toxicomanes + homosexuels	2/26	8
Hémophiles	1/26	4
Hétérosexuels	1/26	4
Stade VIH 1993 CDC classification		
A1 – A2 (asymptomatique)	16/26	61
B1 – B2 (symptomatique)	2/26	8
A3 – B3 – C1 – C2 – C3 (SIDA maladie)	6/26	23
Inconnue	2/26	8
Histologie		
Séminome	14 /26	54
Tumeur germinale non seminomateuse	12/26	46
Carcinome embryonnaire	3	
Carcinome embryonnaire + tératome + séminome	3	
Carcinome embryonnaire + séminome	4	
Carcinome embryonnaire + tératome	1	
Carcinome embryonnaire + tumeur sac vitellin + tératome + séminome	1	
Marqueurs tumoraux avant traitement		
AFP > 5000 IU/ml	1/15	
AFP < 5000 IU/ml	6/15	
βHCG > 1,000 IU/ml	0/15	
βHCG < 1,000 IU/ml	6/15	
LDH > 1,000 IU/ml	5/15	
Stade		
I – IIA – IIB	16/26	61
IIC – IID – III	9/26	35
Extragenadique	1/26	4

Abréviations : AFP, α -foetoprotéine ; β -HCG, β -human chorionique gonadotrope ; LDH, lactico déhydrogenase.

Tableau 22

Survie globale et survie sans récurrence de 26 patients
avec un cancer testiculaire et une infection VIH

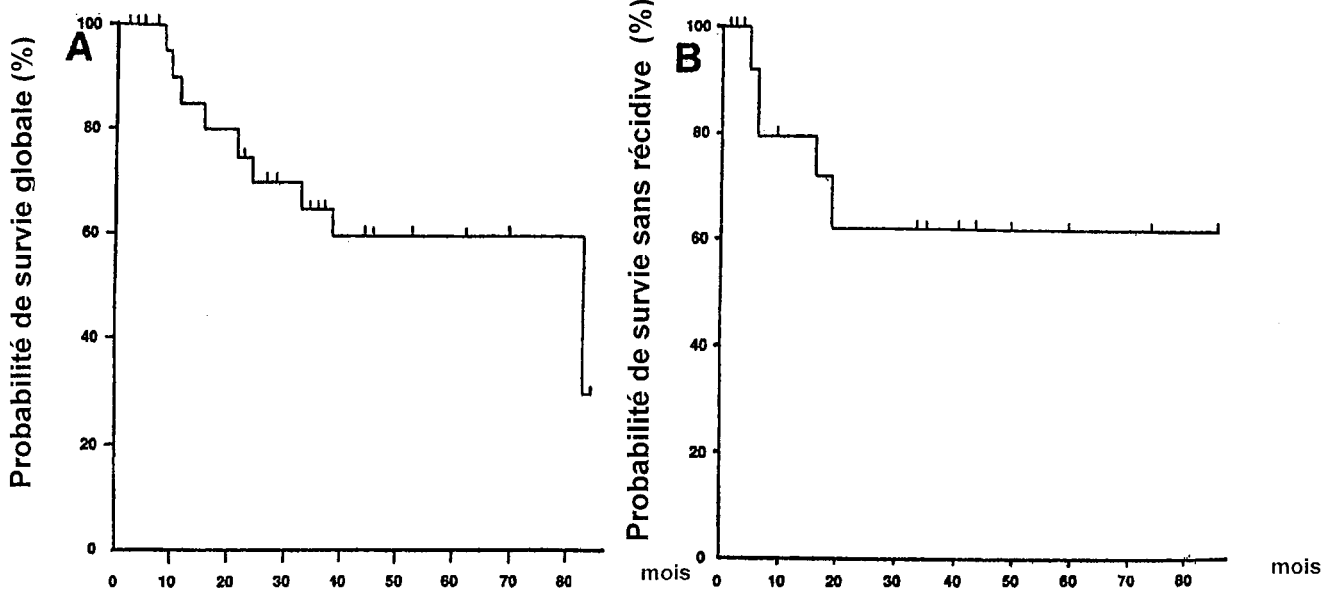


Tableau 23

Traitement et réponse aux traitements

Série de Bernardi et coll (3)

TRAITEMENT	REPONSE	
	NOMBRE	%
Chirurgie seule	1/26 (1 S, 3 NS)	15
Chimiothérapie seule (PEB)	1*/26 (1 NS)	4
Chirurgie + chimiothérapie (8 PEB, 1 PVB)	9/26 (1 S, 8 NS)	35
Chirurgie + radiothérapie	10/26 (10 S)	38
Chirurgie + chimiothérapie (PEB) + radiothérapie	1/26 (1 S)	4
Inconnue	1/26 (1 S)	4
Nombre de patients évaluable pour la réponse au traitement	20/26 (11 S, 9 NS)	
CR réponse complète	19/20 (11S, 8 NS)	95
PR réponse partielle	1/20 (1 NS)	5
PD progression	0	
Récidive	6/19 (4 S, 2 NS)	32
Survie spécifique cancer du testicule	3/24	11
Survie spécifique infection opportuniste	5/24	20
Survie globale cancer du testicule	3/9	33
Survie globale infection opportuniste	5/9	56

Abréviations : S : séminome ; NS : non séminome

* Extragonadique

La moyenne d'âge est jeune en raison de l'âge habituel (15-35 ans) de survenue des tumeurs testiculaires, similaire à celle du VIH.

Dans cette série, le taux de survie à un an des patients séropositifs atteint d'une tumeur testiculaire (85 %) n'est pas très différent de celui des patients séropositifs sans tumeur et le taux de CD4 est identique.

Les auteurs concluent que les patients séropositifs atteints de tumeur testiculaire peuvent avoir le même traitement anticancéreux que les patients non séropositifs.

Une autre étude de Monfardini et coll menée entre décembre 1986 et décembre 1988 a colligé 49 patients séropositifs atteints de cancers autres que des lymphomes non Hodgkinien ou sarcome de Kaposi (39).

Parmi les 49 patients, on retrouve 12 cancers testiculaires dont 6 séminomes testiculaires et 6 TGNS (Cf Tableau 24). Les stades de classification des tumeurs ne sont pas précisés dans l'étude.

8 patients sur 12 étaient toxicomanes, 2 patients étaient homosexuels, 1 patient était homosexuel et toxicomane, 1 patient était hémophile.

Sept patients, étaient asymptomatiques au niveau de l'infection par le VIH ; 3 patients étaient à un stade III de la classification CDC 1989 (PGL : stade de lymphadénopathie généralisée persistante) ; 2 patients étaient au stade IVA CDC 1989 (ARC : AIDS Related Complex) et un patient au stade SIDA maladie.

Les auteurs observent que les traitements mis en oeuvre étaient identiques que les patients soient séropositifs ou non.

Tableau 24

Patients séropositifs atteints de tumeur autre que le lymphome malin non Hodgkinien et le sarcome de Kaposi.

Série de Monfrardinis et coll (39)

Tumeur	Nbre patients	Sexe	Moyenne âge	Type population VIH	Stade VIH CDC 1989	Cause de décès
Testiculaire	12	M	27	8 toxicomanes 2 homosexuels 1 toxico + homo 1 hémophile	6 VIH 3 PGL 2 ARC 1 AIDS	3 AIDS
Cervicale	9	F	25	9 toxicomanes	5 PGL 3 VIH 1 ARC	1 métastase
Cancer du poumon	8	M	34	6 toxicomanes 1 homosexuel 1 sans facteur de risque identifié	2 VIH + 2 PGL 2 ARC 2 AIDS	4 métastases
Leucémie aiguë lymphoblastique	5	4 M 1 F	30	3 toxicomanes 2 homosexuels	3 VIH + 2 PGL	2 AIDS 3 métastases
Tumeurs cérébrales malignes	3	2 M 1 F	30	1 toxicomane 1 homosexuel 1 sans facteur de risque identifié	3 VIH	
Myélome	2	1 M 1 F	32	1 toxicomane 1 sans facteur de risque identifié	1 VIH 1 PGL	
Cancer Colorectal	2	M	40	1 toxicomane 1 homosexuel	1 VIH 1 PGL	

Classification CDC 1989

PGL : Lymphadénopathie généralisée

ARC : AIDS Related Complexe : signe constitutionnel : fièvre inexpliquée depuis un mois, amaigrissement de 10 % du poids du corps, sueurs nocturnes, diarrhées supérieures à un mois, prurit généralisé.

2.2. Observation de 2 populations porteuses d'un cancer du testicule : l'une séropositive, l'autre séronégative.

Une étude du département de médecine de l'hôpital de Munich (Hentrich et coll) à comparé deux populations de patients porteurs du cancer du testicule, l'une séropositive, l'autre non entre janvier 1986 et juin 1995 (25).

Les auteurs comparent un groupe de 192 cas de cancers testiculaires séronégatifs avec 6 patients séropositifs porteurs d'une tumeur testiculaire. (Cf Tableau 25)

Tableau 25
Caractéristiques des patients : survie et traitement

N° Patients	Stade CDC 1993	Histologie	1 ^{er} traitement	Traitement Après rechute	Dernier stade CDC	Survie
1	A2	Tératome (stade IIA)	Orchidectomie	ECBC*	C3	Décédé
2	A2	Séminome (stade III)	Orchidectomie + PEI	Aucune rechute	A2	Vivant 44 mois après orchidectomie
3	B3	Carcinome embryonnaire (stade III)	Orchidectomie + ECBC*	PEI [†]	C3	Décédé
4	A1	Séminome stade I bilatéral	Orchidectomie bilatérale + irradiation para-aortique	Aucune rechute	A2	Perdu de vue
5	A1	Carcinome embryonnaire (stade IIA)	Orchidectomie	BEP [®]	B2	Vivant 52 mois après orchidectomie
6	-	Séminome stade I	Orchidectomie	Aucune rechute	A2	Vivant 111 mois après orchidectomie
7	-	Séminome stade IIb	Orchidectomie + VIP*	Aucune rechute	A3	Perdu de vue

ECBC* : Etoposide / Cisplatine / Bléomycine / Cyclophosphamide

PEI[†] : Cisplatine / Etoposide / Ifosfamide

BEP[®] : Cisplatine / Etoposide / Bléomycine

VIP* : Vinblastine / Ifosfamide / Cisplati

Parmi les 6 patients on retrouve :

- Un homme de 35 ans, homosexuel séropositif depuis août 1990 (CDC A2) opéré en novembre 1990 d'un cancer du testicule de stade IIA (tératome).
Le patient a refusé une chimiothérapie adjuvante mais 4 cycles de chimiothérapie (Cisplatine, Etoposide et Bléomycine) ont été indispensables en raison de l'apparition d'une masse abdominale et une augmentation de ses marqueurs.

- Un homme de 46 ans, homosexuel séropositif depuis 1986 (CDC A2) avec un séminome de stade III a fait l'objet d'une orchidectomie suivi de 4 cycles de chimiothérapie (Etoposide, Ifosfamide, Cisplatine).

- Un homme de 45 ans, hétérosexuel, séropositif depuis 1990 (CDC B3), atteint d'un carcinome embryonnaire de stade III avec des adénopathies abdominales et métastases pulmonaires en juin 1993.
Une chimiothérapie de type ECBC (Etoposide / Cisplatine / Bléomycine / Cyclophosphamide) a été mise en place.
Il a reçu une seconde chimiothérapie (Cisplatine / Etoposide / Ifosfamide) pour une poursuite évolutive.
Après de nombreux effets secondaires hématologiques, le patient est décédé quelques semaines après des suites de ses complications.

- Un homme de 33 ans, homosexuel, séropositif depuis 1999, (CDC A2) présentait un séminome de stade I.
Après orchidectomie et radiothérapie adjuvante sous diaphragmatique, le patient a été perdu de vue.

- Un homme de 40 ans, bisexuel a subi une orchidectomie en 1991 pour un carcinome embryonnaire de stade IIA, suivie d'une chimiothérapie de type BEP en raison de l'apparition d'une masse abdominale. Le patient est vivant 52 mois après orchidectomie.
Son statut de séropositivité était CDC B2.
- Un homosexuel de 26 ans, séropositif depuis 1986 (CDC A2), a présenté un séminome stade I associé à un tératome diagnostiqué par orchidectomie. Les β HCG, initialement élevées, se sont normalisées en post-opératoire et aucune métastase ne fut mise en évidence.

Un septième patient de 35 ans, homosexuel, atteint d'un séminome de stade IIB en 1987, a reçu 4 cures de chimiothérapie (Vinblastine / Ifosfamide et Cisplatine) après orchidectomie. La sérologie VIH était alors négative.

En 1990, on découvre que le patient est séropositif.

On peut remarquer que ce patient n'aurait pas dû être intégré parmi les 6 autres du fait de l'antériorité de sa tumeur testiculaire.

Les traitements utilisés par cette équipe ont été les traitements habituels de ce type de tumeur et les auteurs concluent qu'une chimiothérapie standard est recommandée y compris dans ces situations particulières.

Une étude californienne de Timmerman a comparé de 1980 à 1993, parmi 294 patients atteints de cancer du testicule 15 patients séropositifs et 279 patients non séropositifs (54).

Cette étude n'a pas retrouvé de différence particulière au niveau de la présentation clinique, biologique ou radiologique. La répartition a été égale entre tumeurs

séminomateuses et tumeurs non séminomateuses dans les deux populations. De même dans les deux populations, 75 % des cas étaient des stades I et II.

La concentration sérique moyenne de lymphocytes CD4+ était voisine de 250 / mm³ ; il n'existait pas de corrélation entre le stade TNM et la concentration sérique de CD4 +. Les auteurs formulent donc l'hypothèse qu'il n'existe pas de parallélisme entre le degré d'immunosuppression et la survenue de la tumeur testiculaire.

Nous reviendrons sur cette hypothèse ultérieurement. Les auteurs concluent qu'un traitement classique doit être proposé d'autant plus que le statut immunitaire est conservé.

Dans l'étude de Timmerman et coll, la médiane de survie a été de 42 mois chez les patients séropositifs atteints d'une tumeur testiculaire.

Sur les 15 patients séropositifs atteints d'une tumeur testiculaire, 6 patients sont décédés de leur infection VIH 20 mois après le diagnostic.

Les auteurs retrouvent une survie corrélée à la concentration sérique des lymphocytes CD4+. Chez les patients avec une concentration supérieure à 200 / mm³, la médiane de survie sans maladie est de 40 mois contre 26 mois en cas de taux inférieur à 200 /mm³.

Ces résultats sont identiques à ceux observés avec les lymphomes malins non hodgkiniens (LMNH) où la réponse et la tolérance au traitement dépendent plus de la concentration sérique des CD4+ que du stade TNM, de la masse tumorale ou de l'état général.

Les décès survenant à moins de 200 CD4+ ont tous été secondaires à une évolutivité de la pathologie VIH sans maladie tumorale détectable. Il faut donc veiller aux complications infectieuses chez les patients à moins de 200 CD4+ car elles représentent la première cause de décès.

Le nombre bas de CD4+ n'est pas une contre-indication à un traitement maximaliste. La décision thérapeutique doit être fondée sur l'état général et des critères carcinologiques classiques.

2.3 Toxicité et effets secondaires chez des patients séropositifs traités pour un cancer testiculaire (Cf tableau 26 et 27)

Une série Danoise de Damstrup et coll regroupe deux groupes de 101 patients atteints de cancer testiculaire dont 4 patients séropositifs (9).

Cette étude a été réalisée entre mai 1986 et décembre 1987. Les patients non séropositifs n'ont pas de caractéristiques particulières.

Parmi les 4 patients VIH, 3 patients ont reçu de la chimiothérapie : (Cisplatine, Etoposide et Bléomycine). Un patient a été traité par orchidectomie seulement.

Sur ces 4 patients, 2 patients appartenaient au groupe II de l'infection par le VIH (CDC 87) et 2 patients appartenaient au groupe III (CDC 87).

Les effets secondaires ont été comparés dans les 2 groupes. Cette comparaison est toutefois discutable devant la différence du nombre de cas.

- Chez les patients VIH, on retrouve 8 % de leucopénie après chimiothérapie, 15 % de thrombopénie et 23 % de fièvre.

- Chez les patients non VIH, on retrouve 9 % de leucopénie, 29 % de thrombopénie et 18 % de fièvre.

Paradoxalement, le pourcentage de thrombopénie est apparemment supérieur chez les patients non VIH traités par la même chimiothérapie.

Les auteurs concluent que la toxicité n'est pas significativement différente et proposent de traiter les patients VIH ou non de la même façon en cas de tumeur testiculaire.

Mais l'étude reste tout de même très discutable devant :

- la différence entre les effectifs de patients séronégatifs atteints de cancer du testicule (101) et séropositifs atteints de tumeurs testiculaires (3).
- la différence dans les types de traitements devant les 3 stades de tumeur testiculaire.

Dans l'étude de Bernardi et coll, la toxicité hématologique d'une chimiothérapie de type BEP a été plus sévère et a été notée chez 47 % des patients séropositifs atteints d'une tumeur testiculaire (patient traité par orchidectomie et chimiothérapie PEB chez un séminome et 6 TGNS).

Tableau 26

Paramètres biologiques chez les 4 patients séropositifs avec un cancer du testicule

N° patient	1	2	3	4
AVANT CHIMIOThERAPIE				
Date de séropositivité	Juin 1986	Juillet 1986	Septembre 1985	Août 1980
CDC Stade clinique	III	II	III	II
CD4+ lymphocytes 10 ⁹ /L	1.4	0.1	0.6	0.1
CD4/CD8	0.6	0.1	0.5	0.2
APRES CHIMIOThERAPIE				
CDC Stade clinique	III	II	III	Non répertorié
CD4+* lymphocytes 10 ⁹ /L	0.7	Refus	0.6	Non répertorié
CD4/CD8	0.8	Refus	0.1	Non répertorié

Tableau 27**Toxicité de la chimiothérapie chez 3 patients séropositifs avec un cancer du testicule**

Patient No.	1	2	3
Globules blancs ($10^9/L$)	2.2	0.3	2.4
Plaquettes ($10^9/L$)	101	41	116
Hémoglobine (mmol/L)	5.5	5.0	7.0
Nombre de Transfusion	3	21	0
Toxicité	Grade 4	Grade 4	Grade 3
Infection	Aucune	Septicémie	Pneumonie
Agent bactérien		Staphylocoque aureus, klebsiella pneumoniae, enterobacter	Non établie

2.4 Rôle du VIH dans le cancer du testicule et hypothèses :

Certains auteurs tentent de comprendre le rôle du VIH dans certains cancers. Nous tenterons de développer à partir d'une revue de la littérature le rôle de certains virus dans la génèse du cancer du testicule, en particulier le parovirus B 19 et du gène HERV-K.

2.4.1. *Rôle viral du VIH dans la génèse des cancers.*

Certaines néoplasies ont un vecteur de développement bien connu chez les patients infectés par le VIH ; selon l'étude de Thomas, le sarcome de Kaposi (Ks) est 200 fois plus fréquent chez les patients séropositifs pour le VIH que dans la population générale (52).

L'auteur met en avant le rôle de l'Herpès virus HHV₈ dans le Ks qui interviendrait dans la transformation cellulaire. En effet, en utilisant une technique d'amplification PCR («Polymerase Chain Reaction » : technique d'amplification de l'ARN viral) HHV₈ est retrouvé dans la plupart des Ks.

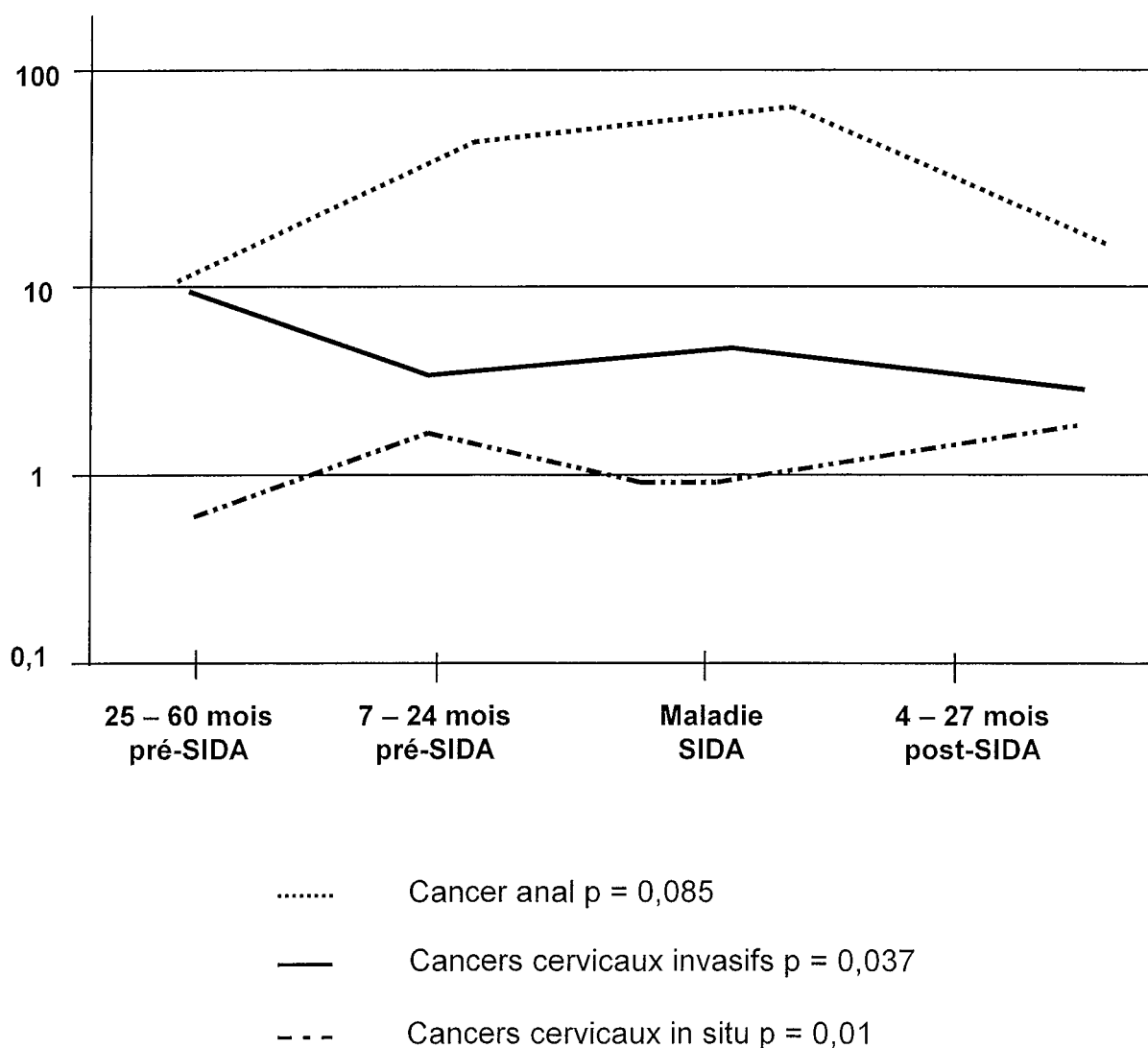
Thomas observe dans son étude que l'on retrouve certaines tumeurs infectées par le VIH associées à certains virus :

- Ks associé au HHV8
- Lymphomes \longrightarrow HHV8
 \longrightarrow Epstein-Barr Virus (EBV)
(lymphome de Burkitt)
- Carcinome anal \longrightarrow Human Papillomavirus (HPV)
- Néoplasie intraépithéliale \longrightarrow HPV

La même observation a été faite chez les femmes infectées par VIH. Celles-ci ont un risque plus élevé pour les cancers du col de l'utérus (néoplasie intraépithéliale) (Cf Tableau 28).

Tableau 28

Risque relatif (graduation log 10) de survenue de cancers dans une population de patients séropositifs



Le même type de conclusion a été apporté dans l'étude de Goedert sur une population de 98 336 patients au stade de SIDA et de 1 126 098 patients âgés de moins de 70 ans atteints de cancer (20).

Ils mettent en évidence une augmentation du risque relatif de cancer pendant la période pré-SIDA «proche» (7 à 24 mois) et la phase SIDA : période durant laquelle l'immunosuppression est importante.

2.4.2. *Rôle de certains virus dans la génèse du cancer du testicule*

2.4.2.1. Difficulté de mise en évidence

Deux études tentent de mettre en évidence une relation entre la présence d'un virus et la survenue d'un cancer du testicule.

1) Une étude de 1993 de Heinzer (24) a recherché le cytomégalovirus (CMV), l'Epstein-Barr Virus (EBV) et l'Herpes Simplex Virus (HSV) dans 16 biopsies de cancer du testicule et 16 biopsies de testicule sain : les auteurs ne retrouvent pas de différence significative dans le taux d'expression virale entre les deux groupes et conclut qu'il n'y a pas de rôle direct de l'un de ces virus et la survenue de cancers testiculaires.

2) Une étude plus ancienne de l'Université de Boston en 1988, fait la même observation. Les auteurs restent toutefois plus nuancés et signalent la difficulté de mise en évidence d'une relation entre virus et cancer du testicule.

2.4.2.2. Rôle du parvovirus B 19

Deux études plus récentes mettent en évidence le rôle potentiel du parvovirus B19 dans le développement des tumeurs du testicule.

La première étude (1999) de DISS (11) porte sur 20 tumeurs : 10 séminomes, 8 tératomes, 2 tumeurs mixtes tératome / séminome et 10 contrôles (patients avec carcinome de prostate). Par une technique de PCR, l'expression génomique du parvovirus B 19 est retrouvée dans 2 des 10 séminomes, 1 des 2 tumeurs mixtes, aucun des tératomes et 5 des 10 contrôles.

L'auteur conclut que la présence de parvovirus B19 est similaire dans le tissu sain et dans le tissu cancéreux et que celui-ci ne peut expliquer la cancérogénèse.

La seconde étude menée par l'équipe suisse de Gray et coll (1998) (22) concerne 39 patients avec une tumeur germinale (séminomateuse et non séminomateuse) et de 12 patients « tests » avec un cancer autre qu'un cancer du testicule.

Après extraction de l'ADN sur biopsie testiculaire et amplification PCR, le parvovirus B 19 est retrouvé chez 85 % des patients avec une tumeur germinale (33 cas sur 39). Sur les 12 patients sans cancer testiculaire, le parvovirus B19 n'est retrouvé dans aucun cas.

Gray conclut qu'ils n'ont pas prouvé la relation directe entre parvovirus B19 et cancer du testicule mais que le parvovirus B19 pourrait avoir un rôle direct ou indirect dans l'étiologie ou le développement de tumeurs germinales testiculaires.

2.5. Mécanismes moléculaires et rôle du gène HERV-K dans le cancer du testicule

Quelques auteurs évoquent l'hypothèse d'une mutation génétique à l'origine du cancer testiculaire. Une étude de Heidenreich (2000) (23) met en évidence le rôle de l'isochromosome i(12p) dans l'apparition des carcinomes in situ.

Nous avons vu précédemment (facteurs de risque du cancer du testicule) que le bras court du chromosome 12 est hyperexprimé en matériel génétique sous forme d'isochromosome i(12p), présent dans 80 % des cancers du testicule, ou sous forme de réplifications aberrantes dans les 20 % restants.

Par ailleurs, certains auteurs (26) (27) (28) (45) ont mis en évidence le rôle d'un gène HERV-K, codant pour des protéines intervenant dans des lésions précurseurs de cancers ovariens et de tumeurs germinales du testicule.

Ralf et coll (46) expliquent que le génome humain contient une variété de gène cadrant pour des rétrovirus et que HERV-K ferait partie des ces protéines, impliqué dans le processus physiopathologique de ces tumeurs testiculaires.

Mais Coedert (19) a récemment démontré que le VIH n'avait pas de rapport avec le HERV-K et que l'incidence des cancers du testicule dans le VIH serait inexplicquée.

2.6. Conclusion

La littérature démontre qu'habituellement les patients séropositifs atteints de cancer du testicule peuvent être traités de la même façon que les non séropositifs. La toxicité et les effets secondaires sont peu différents chez les patients séropositifs ou non.

La médiane de survie dans ces différentes études est peu différente que le patient atteint de tumeur testiculaire soit séropositif ou séronégatif et les taux de survie à 3 ans et à 1 an sont superposables (Cf étude Bernardi) (3).

Les décès sont le plus souvent imputés à l'infection par le VIH et ses complications (infections opportunistes ...) comme le démontre l'étude de Timmerman (54) où sur 15 patients séropositifs atteints de tumeur testiculaire, 6 patients sont décédés de leur infection VIH. Dans la série de Bernardi (3), le cancer testiculaire représente 33 % des cancers de décès contre 56 % pour les infections opportunistes.

L'hypothèse du rôle du parvovirus B19 est posée mais non prouvée (22). Son rôle direct ou indirect dans la cancérogénèse du cancer du testicule, reste incertain, de même que son délai d'action.

Cependant l'étude DISS (11) remet en cause cette hypothèse en retrouvant aussi souvent le parvovirus dans les tissus sains que dans les tissus de cancers du testicule.

En ce qui concerne le rôle du gène HERV-K, Goedert (19) a démontré l'absence de rapport entre le HERV-K et l'incidence des cancers du testicule dans le VIH.

3. Discussion du cas clinique et comparaison avec la littérature

3.1. Discussion sur le traitement

3.1.1 *Prise en charge initiale*

Monsieur J a subi en 1989 une orchidectomie unilatérale avec castration, ligature haute du cordon et mise en place d'une prothèse testiculaire. Le diagnostic de séminogoniome (séminome typique actuellement) est posé.

La classification TNM de ce patient est T₁N₀M₀ ou stade I (AJCC).

Monsieur J bénéficiera d'une irradiation lombo-aortique, sus-diaphragmatique et médiastinale, traitement habituel à cette époque dans ce type de tumeur.

On retrouve la même prise en charge chez les patients séropositifs avec un séminome de stade I dans l'étude de Bernardi et coll (8 patients stade I) et dans l'étude de Heinrich et coll (un homme de 33 ans stade I CDC A2) ; le parallélisme des traitements entre Monsieur J et les patients des deux études est évident mais le stade de classification VIH est différent.

L'étude italienne de Bernardi, décrit 19 rémissions complètes sur 20 patients et 6 récurrences dont 4 séminomes tous stades confondus.

La mortalité dans cette étude est importante (37 %) principalement due aux infections opportunistes (56 % des cas) et 33 % aux cancers testiculaires (tous stades confondus). Nous n'avons pas, dans cette étude, le détail des survies par stade.

Le taux de rémissions complètes et la survie pour le stade I (AJCC) (14 séminomes dont 11 séminomes de I à IIb) sont comparables dans l'étude de Bernardi (19 patients sur 20) (3) avec la survie du séminome stade I (AJCC) chez les patients non séropositifs (95%) (CF Tableau 29).

Monsieur J sera en rémission jusqu'en 1998. Les récurrences tardives sont rares mais possibles y compris en dehors d'une pathologie VIH.

3.1.2. *Prise en charge de la carcinomatose péritonéale*

En 1998, Monsieur J présente une rechute avec une atteinte péritonéale de son séminome testiculaire.

Nous reviendrons ultérieurement sur la difficulté diagnostique et la forme atypique de sa métastase.

Monsieur J recevra 4 cures de chimiothérapie associant Cisplatine / Etoposide à raison d'une cure toutes les 3 semaines, soit le traitement conventionnel chez les patients non séropositifs.

Les études de Bernardi et coll, Timmerman et Heinrich rapportent également les résultats des traitements conventionnels chez les patients séropositifs avec un séminome stade III.

La principale particularité de notre cas tient dans la forme atypique de sa métastase.

3.1.3. *Prise en charge de sa deuxième rechute*

En mars 2000, une deuxième récurrence apparaît sous forme d'une atteinte ganglionnaire ; la prise en charge est également conventionnelle avec une chimiothérapie de rattrapage VeIP (Vinblastine, Ifosfamide, Cisplatine) et une radiothérapie de clôture.

Tableau 29

Résultats thérapeutiques les patients atteints de cancer testiculaire

Séminome :

- Stade 1 : 95 % de guérison avec traitement adjuvant par radiothérapie

5 % de récurrences curables par chimiothérapie
Guérison dans 99 - 100 % des cas
- Stade 2 : 2a ou 2b Rémission complète par radiothérapie 85-95 %
2b Rémission complète 75 %
avec une rechute chez 25 % 2 lignes chimiothérapie
- Stade 3 : Guérison 90 % par chimiothérapie

TGNS :

- Stade 1 : RC : 100 % 5 ans
- Stade 2 : RC : 94-96 % 5 ans
- Stade 2b-2c RC : 90 % 5 ans
- Stade 3 : Bon pronostic 85-95 % RC 5 ans
Pronostic intermédiaire 75 % RC
Mauvais pronostic

Survie : 80 % à 5 ans tous stades confondus

Dans la publication de Dourthe (13) (Cf plus haut), le même type de prise en charge est réalisé en deuxième ligne thérapeutique chez des patients séropositifs ou non avec un séminome de stade III à pronostic intermédiaire (IGCCCG).

La survie globale des patients atteints de séminome dans l'étude de Bernardi et coll est de 35 % pour les stades II et III (tous stades CDC 93 confondus).

Cette survie est plus importante chez les patients non séropositifs (75 %) mais la comparaison est difficile devant la confusion des stades II et III et les différences de stade VIH dans l'étude de Bernardi.

On peut également remarquer que les patients décèdent plus fréquemment d'infections opportunistes que de leur cancer du testicule.

On retrouve le même type de conclusion dans l'étude de Heinrich et Timmerman.

3.2. Discussion sur le traitement du VIH

La prise en charge en 1989 est habituelle pour cette époque au niveau du traitement antiviral : Association de Zidovudine (Rétrovir[®]) avec une prophylaxie primaire de la pneumocytose (Bactrim[®]).

Deux modifications thérapeutiques en 1993 et 1994 auront lieu devant un échappement thérapeutique (substitution du Rétrovir[®] par du Videx[®]) puis devant une intolérance digestive (substitution du Videx[®] par Hivid[®]).

En 1996, l'apparition des antiprotéases a permis de mettre en place une trithérapie conventionnelle associant deux inhibiteurs non nucléosidiques de la rétrotranscriptase et une antiprotéase (Zerit[®], Epivir[®], et Crixivan[®]).

Au cours de sa première récurrence de carcinomatose péritonéale, il n'y a pas eu de modification de son traitement.

Les traitements anti-rétroviraux de Monsieur J ont toujours été adaptés de façon adéquate devant une diminution de son statut immunitaire en 1993 et 1996 (Cf Tableau 30).

La dernière modification du traitement antirétroviral a été réalisée dans le but de simplifier le schéma thérapeutique en augmentant la qualité de vie (diminution du nombre de prises et des contraintes) et amélioration de l'observance.

Tableau 30
Statut biologique et immunitaire de Monsieur J de 1989 à 2000

Date	Poids	Lympho	T4 %	T4 /mm3	CD4 /CD8	Charge virale		Hb	GB	Plaq.	PCR	VS
						Copie/ml	Log10					
12/05/89	66	600										
27/07/89		288						15	3700	176000		
13/02/90		300						13,8	3600	197000		12/24
03/12/90		490	11	54				14,5	3120	183000		
03/12/91		400	6	25				15	5400	136000		8/18
13/05/92		210	10	21				14,2	4080	190000		9/20
13/08/92		270	11	30				15	4200	160000		12/24
21/07/93	67	693	16	110				14	4200	170000		14/26
01/03/94	65	550	12	67				14,9	3130	150000		15/33
30/12/94		301	15	45				14,4	3770	147000		6/8
18/03/96	61	594						14,7	3880	140000	9,1	13/29
01/07/96		760						13,1	6280	339000		
14/11/96		1056	14	143		520		14	8070	140000		23/49
13/03/97		780	19	145		3700	3,5	14,6	6440	203000		
17/07/97		1109	18	201				14,2	4340	203000		
08/09/97		1070	8	86		1600	3,2	14,1	6160	210000		
24/10/97		1071	15	161		390	2,6	13,6	5640	228000	24,5	
27/04/98	66	1244	16	203		<200			6280	235000	10,4	
09/06/98	61	1404	19	263					5180	513000	13,5	
08/10/98					0,49	13470	4,1				34,9	
05/03/99		1630	19	315	0,45	2850	3,4	14,1	7820	374000	26,4	
24/09/99	63	1596	21	332	0,47	817	2,9	12,2	7190	282000	28,9	
03/01/00		1404	21	289	0,57	5390	3,7	14,4	5840	265000	<5	
31/03/00		1109	22	243	0,58				6320	252000	6,8	
24/07/00	61	668	20	136	0,35	25	1,4	9,2	8600	430000	18,7	

De plus, la trithérapie a été un apport thérapeutique important malgré les nombreux effets secondaires.

L'association avec les traitements anticancéreux n'a pas modifié la stratégie thérapeutique face au VIH qui est restée tout à fait conventionnelle.

3.3. Effets secondaires de ces traitements et comparaison avec les revues de la littérature

Monsieur J a reçu deux chimiothérapies anticancéreuses successives pour récives de son séminome testiculaire.

Ces deux chimiothérapies combinées au traitement anti-VIH ont provoqué des effets secondaires plus ou moins importants.

Les principaux effets secondaires rapportés sont d'ordre hématologique (anémie et neutropénie de grade 2 à 4 au cours des différentes chimiothérapies).

On peut citer les autres effets secondaires :

➤ Nausées, vomissements :

Le Cisplatine est très émétisant.

Le Rétrovir[®] peut également être émétisant mais à moindres effets.

Le Crixivan[®] donne également des troubles digestifs seulement de type diarrhée.

- Alopecie : Surtout l'étoposide mais réversible et inconstante. Egalement signalé pour la bléomycine dans 10 à 15 % des cas de façon réversible. Pas d'alopecie connue dans les antirétroviraux mis à part l'Hydrea® (non utilisé pour Monsieur J).
- Modifications hépatiques : La Viramune® peut donner des hépatites, de même que le Ritonavir (non utilisé pour Monsieur J). Il existe également un risque d'hyperbilirubinémie avec le Crixivan®. On observe rarement une élévation des transaminases avec le Cisplatine.
- Asthénie : Les asthénies sont répertoriées dans les deux classes de traitements de façon fréquente.

On peut également citer la dépression qui n'est pas à proprement parler un effet secondaire mais un effet direct des difficultés au jour le jour de prises de nombreux médicaments, et des hospitalisations fréquentes et répétées.

On retrouve ce même type d'effets secondaires chez les patients atteints du cancer du testicule non séropositifs ou des patients séropositifs non atteints du cancer du testicule (Cf tableaux 31 et 32) (44).

Tableau 31

Effets secondaires des chimiothérapies

- **Cisplatine :**
 - Toxicité neurologique chez 50 % des patients en phase aiguë ;
séquelles dans 13 % des cas.
 - Ototoxicité
 - Toxicité rénale
 - Toxicité gonadique

- **Etoposide :**
 - Neutropénie, thrombopénie
 - Risque de leucémie aiguë

- **Bléomycine :**
 - Toxicité pulmonaire (syndrome interstitiel, fibrose)
 - Phénomène de Raynaud
 - Neutropénie, thrombopénie

Tableau 32 (44)

Antirétroviraux

Nom	Dose	Effets secondaires principaux
Inhibiteurs nucléosidiques de la transcriptase inverse (INTI)		
Zidovudine (Rétrovir ou AZT)	600 mg/j en 2 ou 3 prises	Troubles digestifs, anémie, neutropénie, myopathie
Didanosine (Videx ou ddl)	400 mg/j (si < 60 kg : 250 mg) en 2 prises	Diarrhée, nausées, pancréatite, neuropathie
Zalcitabine (Hivid ou ddC)	2,25 mg/j en 3 prises	Neuropathie, ulcérations buccales
Lamivudine (Epivir ou 3 TC)	300 mg/j en 2 prises	Bien toléré
Statvudine (Zérit ou D4T)	80 mg/j (si <60 kg : 60 mg/j) en 2 prises	Neuropathie
Abacavir (Ziagen ou ABC)	600 mg/j en 2 prises	Hypersensibilité (5 %) contre-indiquant formellement la réintroduction
Combivir (AZT 300 mg + 3 TC 150 mg)	1 cp X 2/j	Ceux de l'AZT
Inhibiteur nucléotidique de la transcriptase inverse		
Adefovir (Preveon)*	60-120 mg/j en 1 prise (L-carnitine 500 mg/j en 1 prise)	Nausées, cytolysse hépatique, tubulopathie rénale proximale (syndrome de Fanconi)
Inhibiteur non nucléotidique de la transcriptase inverse (INNTI)		
Névirapine (Viramune)	200 mg X 1/j pendant 14 j, puis 200 mg X 2/j	Rash cutané (15 %, sévère < 2 %), hépatite
Efavirenz (Sustiva)	600 mg/j en 1 prise au coucher	Vertiges, céphalées, insomnies, rash cutané
Delavirdine (Rescriptor)*	1 200mg/j en 3 prises	Céphalées, troubles digestifs, rash cutané
Inhibiteur de la ribonucléotide réductase		
Hydroxyurée (Hydréa)***	500 mg X 2/j	Toxicité hématologique, aphtes buccaux, alopecie
Inhibiteurs de protéase****		
Saquinavir-HGC (Invirase)	1 800 mg/j en 3 prises	Nausées
Saquinavir-SGC (Fortovase)	3 600 mg/j en 3 prises	Nausées
Ritonavir (Norvir)	1 200 mg/j en 2 prises (augmentation progressive de la dose)	Troubles digestifs, paresthésies péri-buccales, hépatite, hypertriglycéridémie
Indinavir (Crixivan)	2 400 mmg/j en 3 prises (800 mg/h)	Lithiase urinaire, troubles digestifs, hyperbilirubinémie
Nelfinavir (Viracept)	2 250 mg/j en 3 prises	Troubles digestifs (diarrhée), rash
Amprenavir (Agénérase)	2 400 mg/j en 2 prises	Troubles digestifs, rash, céphalées, paresthésies

* disponible dans le cadre d'une ATU (2/99) ; ** non disponible en France ; *** pas d'autorisation de mise sur le marché pour l'infection par le VIH ; **** interactions médicamenteuses multiples

Dans les revues de la littérature, l'étude de Damstrup et coll retrouve une similitude des effets secondaires avec une majorité d'effets hématologiques (notamment thrombopénie – cf Tableau 27) chez les patients séropositifs atteints de cancer du testicule.

L'étude de Bernardi et coll conclut de la même façon avec une atteinte hématologique sévère de grade 3 à 4 de 47 % (15 sur 26) des patients séropositifs avec une tumeur testiculaire tous stades confondus.

Devant les études retrouvées dans la littérature et le cas clinique de Monsieur J, on peut penser que les effets secondaires sont «cumulés» ou «associés» avec une toxicité hématologique majorée par les cures de chimiothérapie.

3.4. Forme atypique de la métastase et conclusion

Le diagnostic de «carcinomatose péritonéale» sera obtenu par la comparaison des lames du séminome initial et du matériel histologique obtenu lors de la récurrence péritonéale.

Le diagnostic final ne fut pas aisé pour plusieurs raisons :

- La localisation très inhabituelle de la récurrence, les localisations secondaires des séminomes sont en premier lieu au niveau des ganglions rétropéritonéaux, en second lieu au niveau du médiastin et sus-claviculaire et troisièmement au niveau pulmonaire.

Cette localisation atypique a orienté le diagnostic vers une hypothèse de lymphome qui fut éliminé ultérieurement par un myélogramme et divers examens.

- L'organisation architecturale et macroscopique de la métastase péritonéale fut aussi très particulière (Cf description au cours de la laparotomie dans le service de chirurgie C en 1998).
- Le type d'évolution est assez inhabituel avec une atteinte péritonéale 9 ans après un séminome de stade I et une réévolution très rapide quelques mois après la chimiothérapie sous forme d'adénopathie axillaire et cervico-sus-claviculaire.
- On peut se demander si le VIH n'est pas intervenu dans la cinétique de croissance tumorale mais rien dans la littérature ne permet de l'affirmer.
- Comme nous l'avons évoqué, les réponses au traitement anti-cancéreux ont été favorables avec des chimiothérapies habituelles pour des localisations tumorales inhabituelles.
- La littérature admet le même type de résultats chez des patients, qu'ils soient séropositifs ou non avec un cancer testiculaire (à stade identique), mais on ne retrouve pas dans la littérature de présentation clinique similaire.
- Les études actuelles ne mettent pas en évidence de rôle direct entre le VIH et la cancérogénèse du cancer du testicule.
- Chez les patients séropositifs atteints de cancer testiculaire, on pourrait supposer qu'il y ait un parallèle (comme dans l'étude de Timmerman portant sur les lymphomes), entre la réponse et la tolérance au traitement et la concentration sérique de CD4+. Celle-ci paraît avoir une valeur pronostique plus forte que le stade TNM du cancer du testicule.

CONCLUSION

Le cas clinique de séminome qui a fait l'objet de ce travail présente les particularités suivantes :

- Une évolution spontanément réversible de son adénopathie sus-claviculaire gauche isolée lors de la première symptomatologie.
- Le délai de récurrence par rapport à la maladie initiale est inhabituel pour ce type de pathologie.
- La clinique était alors non évocatrice de récurrence.
- Sa localisation péritonéale, cervicale et sus claviculaire était inhabituelle.
- L'aspect immunohistochimique était incohérent
- Il n'y a pas de données identiques disponibles dans la littérature
- Au vu de l'évolution sous traitement, le diagnostic ne fait cependant aucun doute.

Les traitements utilisés chez ce patient séropositif atteint d'un séminome ont été ceux proposés dans la littérature pour ce type de patient.

La majorité des auteurs est d'accord pour conclure qu'il faut considérer ces tumeurs de la même façon qu'elles soient associées ou non au VIH, tout en tenant compte des effets secondaires des traitements et de l'état clinique du patient.

La littérature médicale ne met pas en évidence de rôle direct entre le virus du Sida et la cancérogenèse du testicule mais on peut se demander si le statut immunologique d'un patient séropositif ne favoriserait pas la survenue de ce type de cancer, voire de métastases, comme dans d'autres types de cancer associés au VIH.

L'évolution tumorale de ces patients et leur taux de rechute ne varie pas qu'ils soient séropositif ou non.

En conclusion, dans une situation comme celle-ci, il faut signaler l'importance de la collaboration entre différents acteurs de santé : médecins spécialistes, chirurgiens, infectiologues, oncologues et généralistes pour obtenir un faisceau d'arguments cliniques, radiologiques et biologiques permettant un diagnostic rapide, un traitement adapté et une prise en charge pluridisciplinaire de qualité.

BIBLIOGRAPHIE

1. **Auberget J.L., Berlizot P.**
Le cancer du testicule : diagnostic
Ann. Urol. 1992, 2 : 76-78

2. **Benoit G., Eschwège P.**
Cancer du testicule. Anatomopathologie
Impact internat 1998, 145 : 169 - 72

3. **Bernardi D., Roberto S., Emanuela V.**
Testicular germ cell tumors and human immunodeficiency virus infection : A report of 26 cases.
J Clin Oncol 1995, 13 : 2705 - 2711

4. **Berger, Voigt J.J.**
Cancer du testicule : Anatomie pathologie
Rev Prat.1993, 43 : 1717-1720

5. **Bokemeyer C., Schmoll H.J.**
Treatment of testicular cancer and the development of secondary malignancies
J Clin Oncol. 1995, 13 : 283 - 292

6. **Bostwick,D., Eble,J., Ulright,T.**
Urologic Surgical Pathology. Neoplasm of the testis
Edition Mosby. 7 : 576 - 577

7. **Culine S., Theodore C., Court B.H., Perin J.L., Droz J.P.**
Evaluation of primary standard cisplatin - based chemotherapy for clinical stage II non seminomatous germ cell tumors of the testis.
Br J Urol 1997, 79 : 258 - 262

8. **Cullen M.H., Stenning S.P., Parkinson M.C., Fossa S.D., Kayeds B., Horwich A.H. et al**
Short course adjuvant chemotherapy in high risk stage 1 non seminomatous germ cell tumors of the testis : a medical research council report
J Clin Oncol 1996, 14 : 1106 - 1113

9. **Damstrup L., Daugaard D., Gerstoff J., Rorth M.**
Effects of antineoplastic treatment of VIH positive patients with testicular cancer.
Eur J Cancer Clin Oncol 1989, 25 : 983 - 986

10. Delfraissy J.F.

Prise en charge thérapeutique des personnes infectées par le VIH. Recommandations du groupe d'experts. Mise à jour 2000 du rapport 1999.

Médecine-Sciences, Ed Flammarion 2000 ; 5 : 29-44

11. Diss T.C., Pan L.X., Du M.Q.

Parvovirus B19 is associated with benign testes as well as testicular germ cell tumors.

Mol Pathol, 1999 ; 52 : 349-52

12. Donohve J.P., Thornhill J.A., Foster R.S., Rowland R.G., Bihrlé R.

Retroperitoneal lymphadenectomy for clinical stage. A testis cancer, modification of the technique and impact of ejaculation.

J Urol 1993, 149 : 237 - 243

13. Dourthe L.M., Ovachat M., Fizazi K., Droz J.P.

Testicular germ cell tumors.

Bull cancer 1998, 26 - 39

14. Droz J.P., Kramar A., Rey A.

Prognosis factor in metastatic disease

Semin Oncol 1992, 19 : 181 - 189

15. Egreteau J .

Efficacité de 2 cycles de chimiothérapie adjuvante de type BEP pour les tumeurs germinales non séminomateuses de stade I.

Mémoire de spécialité en oncologie médicale.

16. Fédération Française du Cecos et Moutel G., Carviolle K., Delepine B., Alnot M.O., Melin M.C., Alcaraz M., Adnet J.J., Kuttenn F.

Evolution de la pratique d'autoconservation de sperme et devenir des paillettes mises en garde : étude rétrospective à propos du cancer du testicule.

Contracept Fertil Sex 1996, 24 : 589 - 595

17. Fossa S.D., Horwich A.

Current status of chemotherapy in advanced seminoma

Eur J Cancer 1997, 33 : 181 - 183

18. Goedert J.J.

The epidemiology of acquired immunodeficiency syndrome malignancies

Semin Oncol 2000, 27 : 390 - 401

19. Goedert J.J., Sarter M.E., Jacobinson L., Venella K.L., Hilgartner M.W., Leitman S.F., Fraser M.C.

High prevalence of antibodies against HERV - K10 in patients with testicular cancer but not with AIDS.

Cancer Epidemiol Biomarkers Prev 1999, 8 : 293 - 296

20. Goedert J.J., Coté T., Virgo P., Scappa S.

Spectrum of AIDS associated malignant disorders.

Lancet 1998, 351 : 1833 - 1839

21. Gospodarowicz M.K., Warda P.R., Catton C.N., Sturgeon J.F.G., Jerwett M.A.S., Moore M.

The Princess Margaret Hospital experience with surveillance following orchidectomy for stage 1 testicular seminoma.

Proc Am Soc Clin Oncol 1995, 14 : 244

22. Gray A. Guillo L., Zufferey J., Rey F., Kurt A.M., Jichlinski P.

Persistence of parvovirus with testicular germ cell tumors

J Clin Virol 1998, 79 : 573 - 579

23. Heidenreich A., Srivastava S. Movl J.W., Hofmann R.

Molecular genetic parameters in pathogenesis and prognosis of testicular germ cell tumors

Euro Urol 2000, 37 : 121 - 135

24. Heinzer H., Dieckmann H.P. Huchand C.

Virus-related serology and in situ hybridization for the detection of virus DNA among patients with testicular cancer.

Eur Urol 1993, 24 : 271 - 276

25. Hentrich M.U., Brock N.G., Schmid P., Schuster T., Clemm C., Hartenstein R.C.

Testicular germ cell tumors in patients with human immunodeficiency virus infection

Cancer 1996, 77 : 2109 - 2116

26. **Herbst H., Sauter M., Fush H., Kuhler-Obbarive C., Loning T. Mueller-Lontzsch N.**
Gene products of human endogenous Rétrovirus (HERV)-K in germ cell and trophoblastic
A tumors.
Verh Dtsch Ges Pathol 1997, 81 : 464 – 70
27. **Herbst H., Sauter M., Kuhler-Obbarive C., Loning T. Mueller-Lontzsch N.**
Human endogenous Rétrovir HERV-K transcripts in germ cell and trophoblastic tumors.
APMIS 1998 ; 106 : 216-220
28. **Herbst H., Sauter M., Mueller-Lontzsch N.**
Expression of human endogenous Rétrovirus K elements in germ cell and trophoblastic
tumors.
Am J Pathol 1996, 149 : 1727 - 1735
29. **Jacqmin D., Bergerat J.P.**
Seminomes testiculaires
Rev Prat 1998, 48 : 2123 - 2127
30. **Kaiser L., Hirschel B.**
Le sida, guide du praticien.
Editions Médecin hygiène 1998, 44 : 32 - 33
31. **Lassen U., Augaard G.D., Rorth M., Eigtuad A.**
Detection of metastatic disease with position emission tomography in computed tomography
non seminomatous germ cell tumors.
Proc Am Soc Clin Oncol 1997, 16 : 21a
32. **Le Guillou M., Pariente J.L., Ferriere J.M.**
Tumeurs germinales non séminomateuses du testicule.
Rev Prat 1998, 48 : 2128 - 2133
33. **Loehrer P.J., Lauer R., Roth B., Williams S.D., Kalesinski L., Einhorn L.**
Salvage therapy in recurrent germ cell cancer : ifosfamide and cisplatin plus either
vinblastine or etoposide
Ann Intern Med 1988, 109 : 540 - 546
34. **Maslo C.**
Infection à VIH.
Impact Medecin 1997, 192 : 99 - 103

35. **Mandelbrot L.,**
Grossesse et VIH.
Rev. Prat. 1999 ; 49 :1757-62
36. **Mencel P.J., Motzer R.J., Mazumolar M. Vlamis V., Bajorin,D.F., Bosl,G.J.**
Advanced seminoma : treatment results, survival and pronostic factors in 142 patients.
J Clin Oncol 1994, 12 : 120 - 126
37. **Meyer L., Goujard C.**
La Primo-infection à VIH-I.
Rev Prat 1999 ; 49 : 1750-55
38. **Moller H., Schenkkebac ,N.E.**
Testicular cancer and cryptorchidism in relation to prenatal factors : case - control studies in Denmark.
Cancer causes and control 1997, 8 : 904 - 912
39. **Monfardinis S., Vaccher E., Pizzocaro G.**
Unusual malignant tumours in 49 patients with VIH infection.
Aids 1989, 3 : 449 – 452
40. **Mueller N., Hinkula J., Wahren B.**
Elevated antibody titerr against cytomegalovirus among patients with testicular cancer.
Int J Cancer 1988, 41 : 399 - 403
41. **Pang H., Hogg D., Malkin D., Gallie B.L., Bailey D., Tsubul M.**
Mutation on the P 53 gene do not occur in the testis cancer
Cancer Res 1993, 53 : 3574 - 3578
42. **Peyrade F., Toullon B., Lebrun C., Dujardin P.**
Cancer chez des patients infectés par le virus de l'immunodéficience humaine : Aspects Inhabituels.
Rev Méd 1999, 28 : 809 - 814
43. **Puc H.S., Heelan R., Mazumdan M.,**
Management of residual mass in advanced seminoma : results and recommendations from the Memorail Sloan-Kettering cancer center.
J Clin Oncol 1996, 14 : 454 - 460

44. Raffi F.

Médicaments anti-HIV

Rev. Prat. 1999 ; 49 : 1763-1771

45. Ralf R., Tönjer, Roswitha L., Klaur B.

Herv-K : the biologically most active human endogenous Rétrovirus family.

Journal of Acquired Immune Deficiency Syndromes and human Rétrovirology : 1986, 13 : 5261 - 5267

46. Rorth M., Jacobsen G.K., Von Der Maase H., Madsen E.P., Nielsen O.S., Pedersen M.

Surveillance alone versus radiotherapy after orchidectomy for clinical stage I non seminomatous testicular cancer.

J Clin Oncol 1991, 9 : 1543 - 1548

47. Rozenbaum W.

Classification et histoire naturelle.

Impact Medecin 1997, 5 : 42 - 48

48. Schill H., Arborio M., Gros P., Grippari J.L.

Anatomie pathologique des tumeurs du testicule.

Arch Anat Cytol Path 1992, 40 : 195 - 201

49. Sudre P., Hirschel B., Kaiser L.

Le SIDA, guide du praticien.

Ed Médecine Hygiène 1998, 16 - 17

50. Swerdlow A.J., Higgins C.D., Pike M.C.

Risk of testicular cancer in cohort of boys with cryptorchidism.

Br Med J 1997, 314 : 1507 - 1511

51. Thinus L.

Les tumeurs dermo-plastiques à petites cellules rondes : étude de 5 observations cliniques et revue de la littérature

Thèse 1999, IV, 9, 126

52. Thomas F, Schulez F., Bashoff C., Weiss R.

VIH infection and neoplasie.

Lancet 1996, 348 : 587 - 91

53. **Thomas G., Jones W., Von Oosterom A., Kawai T.**

Consensus statement on the investigation and management of testicular seminoma
Newling DW, Jones WG (eds) New-York : Wiley-Liss 1990, 285 - 294

54. **Timmerman J.M., Northfelt D.W., Small E.J.**

Malignant germ cell tumours in men infected with the human immunodeficiency virus :
natural history and results of therapy.
J Clin Oncol 1995, 13 : 1391 - 1397

55. **Weissback L.**

Organ preserving surgery of malignant germ cell tumors.
J Urol 1995, 153 : 90 – 93

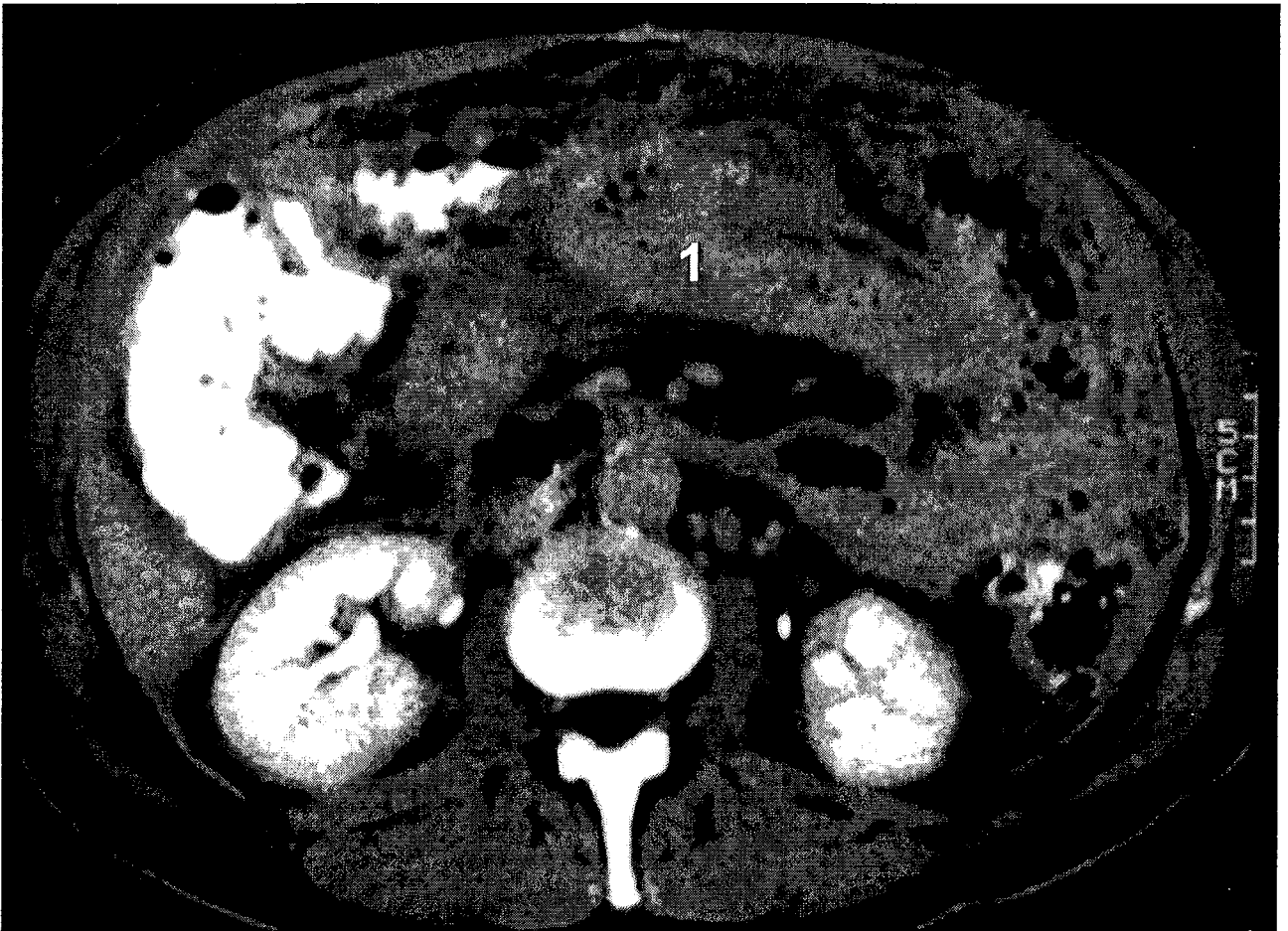
56. [http:// www.sidaweb.com/epidemiologie.htm](http://www.sidaweb.com/epidemiologie.htm)

SIDA épidémiologie 2000.

ANNEXES

Annexe n° 1

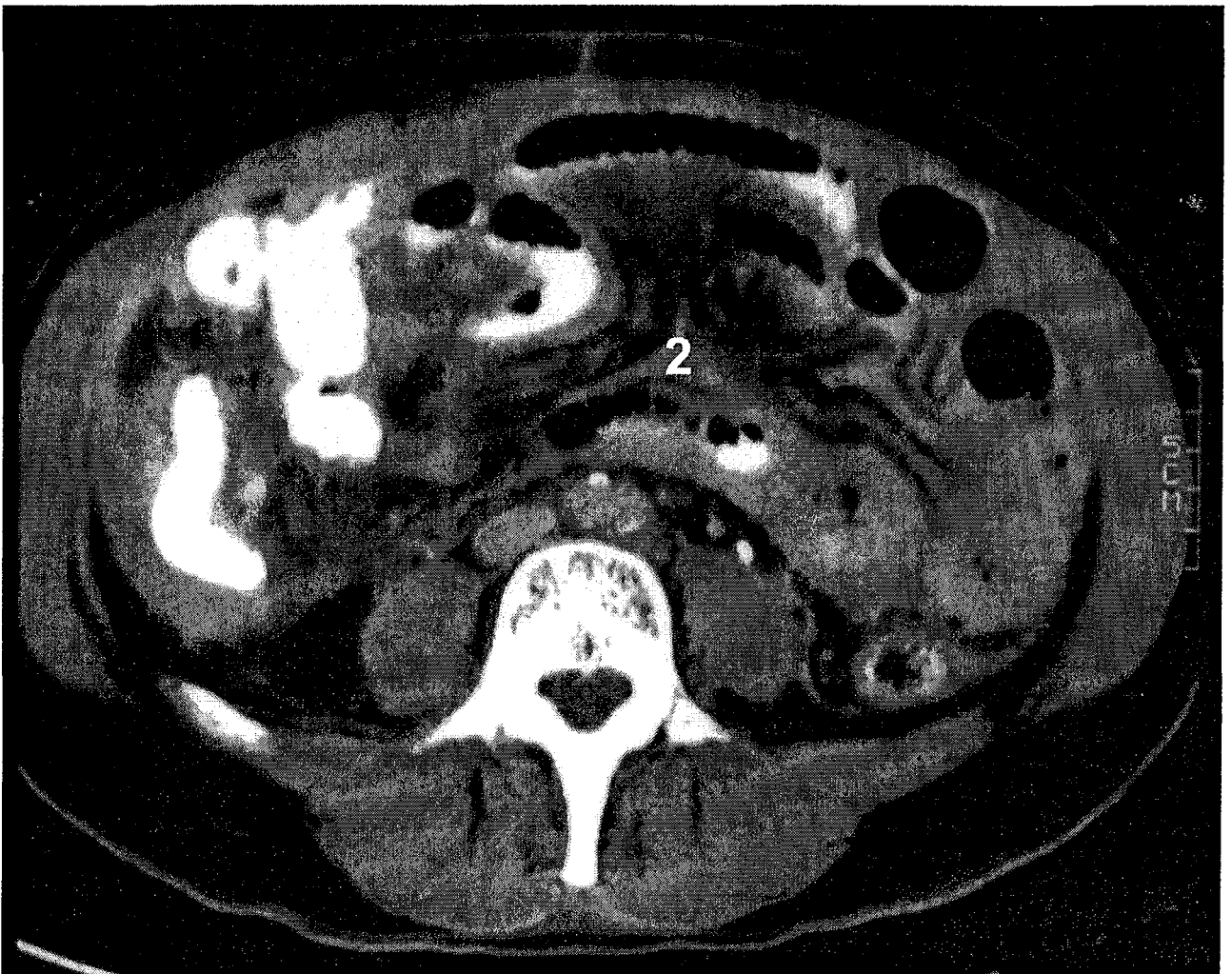
Scanner : Coupe abdominale de février 1999, concernant M. J



1 : Infiltration mésentérique et péricolique

Annexe n° 2

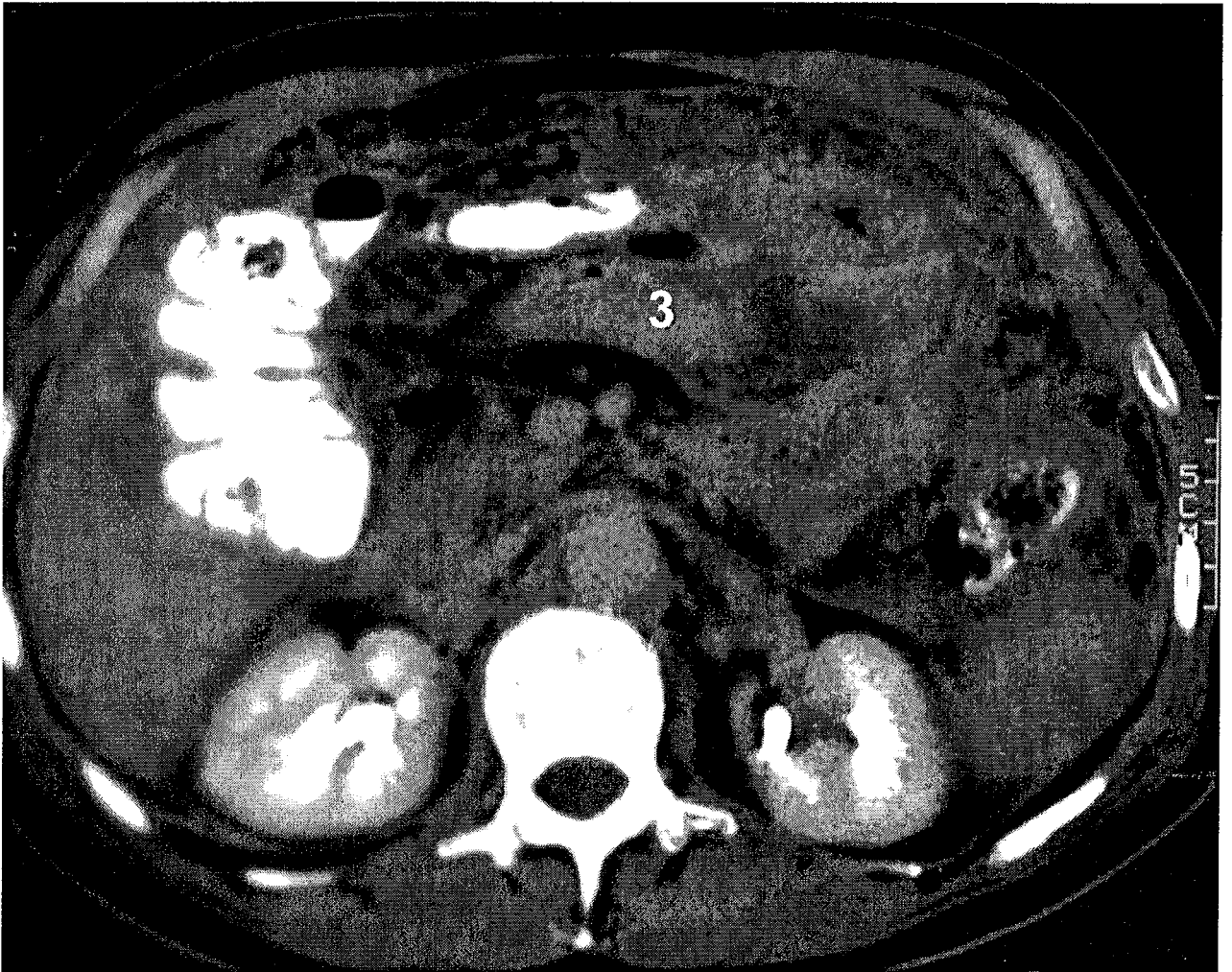
Scanner : Coupe abdominale de février 1999, concernant M. J



2 : Infiltration mésentérique et péricolique

Annexe n° 3

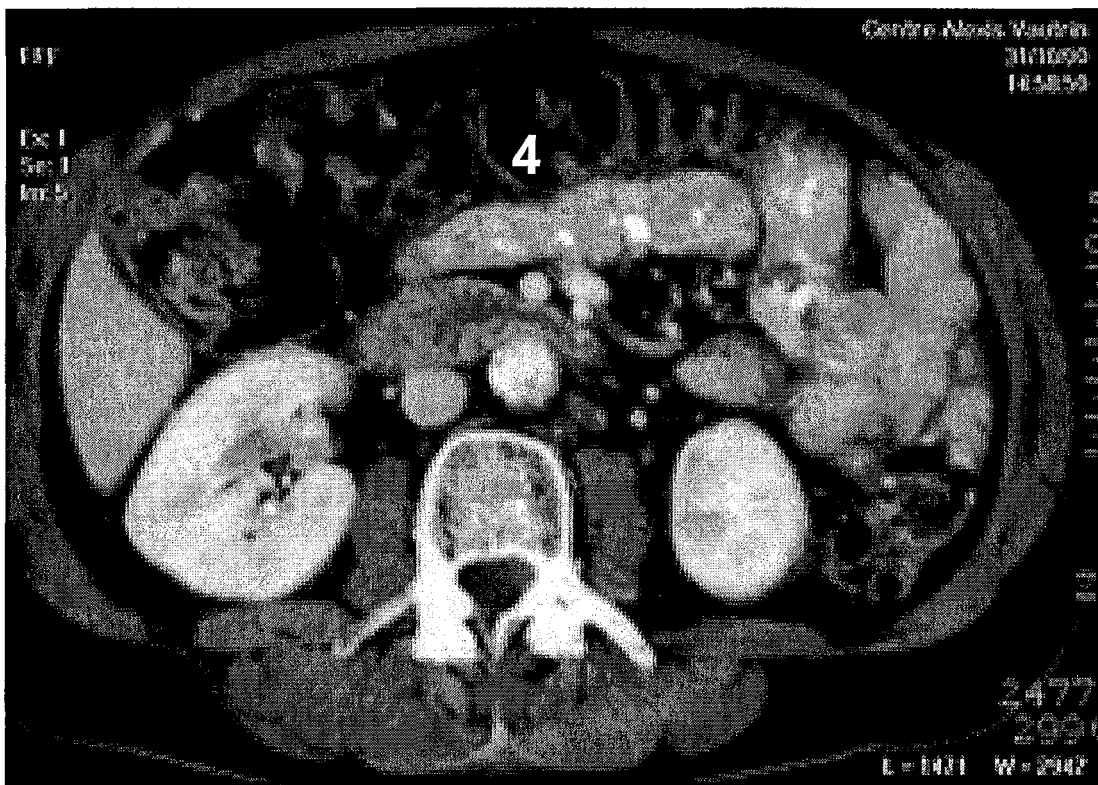
Scanner : Coupe abdominale de février 1999, concernant M. J



3 : Infiltration mésentérique et péricolique

Annexe n° 4

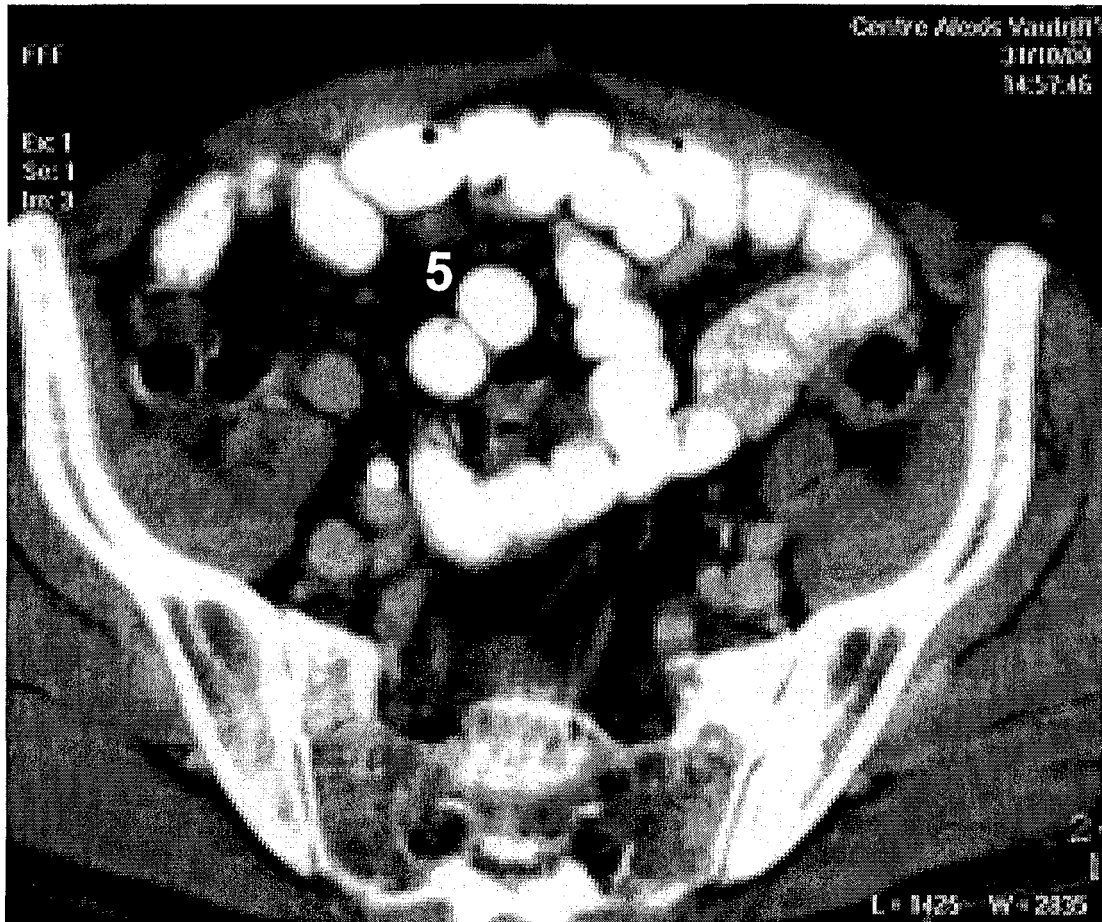
Scanner : Coupe abdominale 31 octobre 2000, concernant M. J



4 : Disparition de l'infiltration mésentérique et péricolique, disparition de l'aspect de carcinomatose péritonéale.

Annexe n° 5

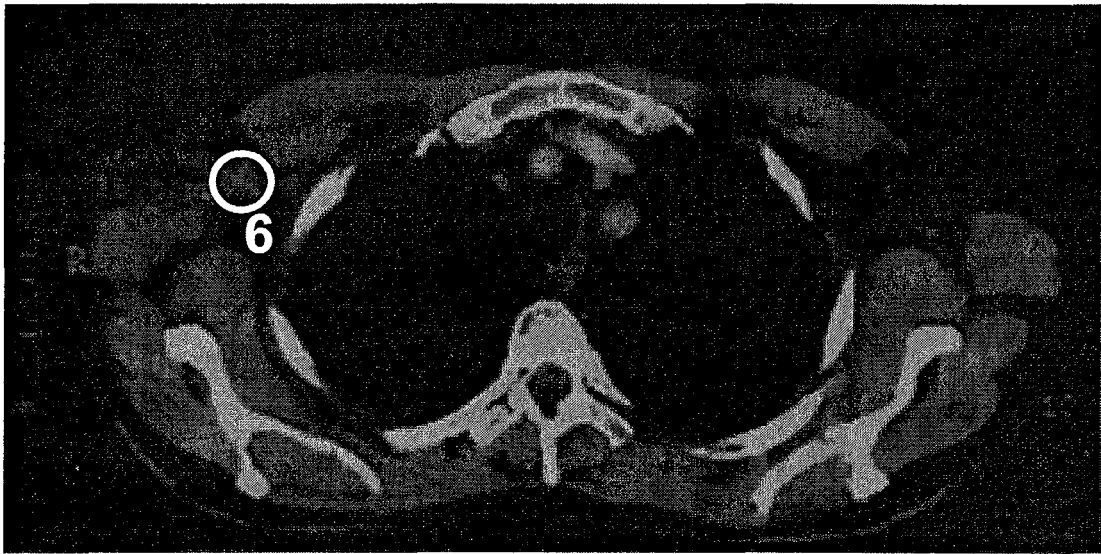
Scanner : Coupe abdominale 31 octobre 2000, concernant M. J



5 : Disparition de l'infiltration mésentérique et péricolique, disparition de l'aspect de carcinomatose péritonéale.

Annexe n° 6

Scanner : Coupe thoracique 15 mai 2000, concernant M. J



6 : Adénopathie axillaire 20 mm X 16,5 mm

VU

NANCY, le **13 AVRIL 2001**

Le Président de Thèse

Professeur **Th. MAY**

NANCY, le **20 AVRIL 2001**

Le Doyen de la Faculté de Médecine

Professeur **J. ROLAND**

AUTORISE À SOUTENIR ET À IMPRIMER LA THÈSE

NANCY, le **27 AVRIL 2001**

LE PRÉSIDENT DE L'UNIVERSITÉ DE NANCY 1

Professeur **C. BURLET**

L'objectif de ce travail est de décrire les tumeurs testiculaires qui représentent 1% de toutes les tumeurs malignes chez l'homme et sont les plus fréquentes de l'adulte jeune entre 20 et 35 ans.

Les localisations secondaires de ce type de tumeur sont en général, dans un ordre croissant, au niveau des ganglions rétropéritoneaux, du médiastin et pulmonaire.

L'association tumeur testiculaire et VIH survient de façon sporadique sans augmentation de fréquence chez des patients atteints de ce virus.

L'auteur rapporte l'observation d'un patient atteint d'un semino-gonionome de type alvéolaire découvert sur pièce d'orchidectomie avec simultanément la découverte d'un diagnostic de séropositivité du virus du sida.

Neuf ans plus tard, au cours de douleurs abdominales chroniques, est retenu le diagnostic de métastases péritonéales de son séminome : il s'agit d'une localisation atypique mise en évidence par la comparaison des lames de son séminome primitif et de la métastase.

Quelques mois plus tard, une seconde localisation est diagnostiquée sous forme d'adénopathies cervicales sus claviculaires droites.

Les traitements effectués à ce patient sont identiques aux thérapeutiques proposées habituellement pour le séminome testiculaire et le VIH.

La littérature admet le même type de résultats chez des patients, qu'ils soient séropositifs ou non, avec un cancer testiculaire à stade identique.

Les études actuelles ne retrouvent pas de présentation clinique similaire et ne mettent pas en évidence de rôle direct entre le VIH et la cancérogenèse du cancer du testicule.

TITRE EN ANGLAIS

ATYPICAL METASTATIC EVOLUTION OF A GERM CELL TUMOR (SEMINOMA) OF THE TESTIS IN AN HIV POSITIVE PATIENT

THESE : MEDECINE GENERALE – ANNEE 2001

MOTS CLEFS : Séminome testiculaire
HIV
Cas clinique
Métastase péritonéale

INTITULE ET ADRESSE DE L'U.F.R. :

Faculté de Médecine de Nancy

9, Avenue de la Forêt de Haye

54505 – VANDOEUVRE LES NANCY CEDEX