



**HAL**  
open science

# Intérêt de l'étude des cytokératines dans la différenciation des kystes osseux des maxillaires: à propos de cas cliniques

Emilie Thiebaut

► **To cite this version:**

Emilie Thiebaut. Intérêt de l'étude des cytokératines dans la différenciation des kystes osseux des maxillaires: à propos de cas cliniques. Sciences du Vivant [q-bio]. 2006. hal-01734421

**HAL Id: hal-01734421**

**<https://hal.univ-lorraine.fr/hal-01734421>**

Submitted on 14 Mar 2018

**HAL** is a multi-disciplinary open access archive for the deposit and dissemination of scientific research documents, whether they are published or not. The documents may come from teaching and research institutions in France or abroad, or from public or private research centers.

L'archive ouverte pluridisciplinaire **HAL**, est destinée au dépôt et à la diffusion de documents scientifiques de niveau recherche, publiés ou non, émanant des établissements d'enseignement et de recherche français ou étrangers, des laboratoires publics ou privés.



## AVERTISSEMENT

Ce document est le fruit d'un long travail approuvé par le jury de soutenance et mis à disposition de l'ensemble de la communauté universitaire élargie.

Il est soumis à la propriété intellectuelle de l'auteur. Ceci implique une obligation de citation et de référencement lors de l'utilisation de ce document.

D'autre part, toute contrefaçon, plagiat, reproduction illicite encourt une poursuite pénale.

Contact : [ddoc-theses-contact@univ-lorraine.fr](mailto:ddoc-theses-contact@univ-lorraine.fr)

## LIENS

Code de la Propriété Intellectuelle. articles L 122. 4

Code de la Propriété Intellectuelle. articles L 335.2- L 335.10

[http://www.cfcopies.com/V2/leg/leg\\_droi.php](http://www.cfcopies.com/V2/leg/leg_droi.php)

<http://www.culture.gouv.fr/culture/infos-pratiques/droits/protection.htm>

ACADEMIE DE NANCY-METZ  
UNIVERSITE HENRI POINCARRE-NANCY 1  
FACULTE DE CHIRURGIE DENTAIRE



Année 2006

N° 2705

**THESE**

**DOUBLE**

pour le

DIPLOME D'ETAT DE DOCTEUR  
EN CHIRURGIE DENTAIRE

par

**Emilie THIEBAUT**

née le 4 juin 1980 à Nancy (54)

**Intérêt de l'étude des cytokératines dans la  
différenciation des kystes osseux des maxillaires :  
à propos de cas cliniques**

Présentée et soutenue publiquement le 26 mai 2006

DB 39730

Examineurs de la thèse :

M.	M. PANIGHI	Professeur des Universités	Président
M	<u>F. PLENAT</u>	<u>Professeur des Universités</u>	<u>Juge</u>
M.	<u>P. BRAVETTI</u>	<u>Maître de Conférences</u>	<u>Juge</u>
Melle	A. LE	Assistante hospitalo-Universitaire	Juge
M	D. ANASTASIO	Praticien hospitalier	Juge

BU PHARMA-ODONTOL



D

104 070955 2

ACADEMIE DE NANCY-METZ  
UNIVERSITE HENRI POINCARRE-NANCY 1  
FACULTE DE CHIRURGIE DENTAIRE

Année 2006

N°

# THESE

pour le

DIPLOME D'ETAT DE DOCTEUR  
EN CHIRURGIE DENTAIRE



par

**Emilie THIEBAUT**

née le 4 juin 1980 à Nancy (54)

---

**Intérêt de l'étude des cytokératines dans la  
différenciation des kystes osseux des maxillaires :  
à propos de cas cliniques**

---

Présentée et soutenue publiquement le 26 mai 2006

DB 3430

Examineurs de la thèse :

M.	M. PANIGHI	Professeur des Universités	Président
<u>M.</u>	<u>F. PLENAT</u>	<u>Professeur des Universités</u>	<u>Juge</u>
<u>M.</u>	<u>P. BRAVETTI</u>	<u>Maître de Conférences</u>	<u>Juge</u>
Melle	A. LE	Assistante hospitalo-Universitaire	Juge
M	D. ANASTASIO	Praticien hospitalier	Juge

Vice-Doyens : Dr. Pascal AMBROSINI - Dr. Jean-Marc MARTRETTE - Dr Jacques PREVOST  
 Membres Honoraires : Pr. F. ABT - Dr. L. BABEL - Pr. S. DURIVAUX - Pr. G. JACQUART - Pr. D. ROZENCWEIG -  
 Pr. M. VIVIER  
 Doyen Honoraire : Pr. J. VADOT

Sous-section 56-01 Pédodontie	Mme <u>DROZ Dominique (Desprez)</u> M. PREVOST** Jacques Mme HELFER Violaine (Minaud) Mlle MARCHETTI Nancy Mlle MEDERLE Angélique	Maître de Conférences Maître de Conférences Assistant Assistant Assistant
Sous-section 56-02 Orthopédie Dento-Faciale	Mme <u>FILLEUL Marie Pierryle</u> Vacant au 01/11/2006 Mlle BRAVETTI Morgane M. GEORGE Olivier	Professeur des Universités* MCUPH Assistant Assistant
Sous-section 56-03 Prévention, Epidémiologie, Economie de la Santé, Odontologie légale	M. <u>WEISSENBACH Michel</u> M. ARTIS Olivier Mlle CLEMENT Céline	Maître de Conférences* Assistant Assistant
Sous-section 57-01 Parodontologie	M. <u>MILLER** Neal</u> M. AMBROSINI Pascal M. PENAUD Jacques Mme BACHERT Martine M. PONGAS Dimitrios	Maître de Conférences Maître de Conférences Maître de Conférences Assistant Assistant
Sous-section 57-02 Chirurgie Buccale, Pathologie et Thérapeutique Anesthésiologie et Réanimation	M. <u>BRAVETTI Pierre</u> M. ARTIS Jean-Paul M. VIENNET Daniel M. WANG Christian Mlle LE Audrey M. PERROT Ghislain	Maître de Conférences Professeur 1er grade Maître de Conférences Maître de Conférences* Assistant Assistant
Sous-section 57-03 Sciences Biologiques (Biochimie, Immunologie, Histologie, Embryologie, Génétique, Anatomie pathologique, Bactériologie, Pharmacologie)	M. <u>WESTPHAL** Alain</u> M. MARTRETTE Jean-Marc Mme MOBY Vanessa (Stutzmann)	Maître de Conférences * Maître de Conférences Assistant
Sous-section 58-01 Odontologie Conservatrice, Endodontie	M. <u>AMORY** Christophe</u> M. PANIGHI Marc M. FONTAINE Alain M. BONNIN Jean-Jacques M. CLAUDON Olivier M. ENGELS DEUTSCH** Marc M. SIMON Yorick	Maître de Conférences Professeur des Universités* Professeur 1 <sup>er</sup> grade* Maître de Conférences Assistant Assistant Assistant
Sous-section 58-02 Prothèses (Prothèse conjointe, Prothèse adjointe partielle, Prothèse complète, Prothèse maxillo-faciale)	M. <u>SCHOEVER Jacques</u> M. LOUIS** Jean-Paul M. ARCHIEN Claude M. LAUNOIS** Claude M. KAMAGATE Sinan M. HELFER Maxime M. JHUGROO Khoondial M. SEURET Olivier M. WEILER Bernard	Maître de Conférences Professeur des Universités* Maître de Conférences * Maître de Conférences Assistant associé au 1/10/05 Assistant Assistant Assistant Assistant
Sous-section 58-03 Sciences Anatomiques et Physiologiques Occlusodontiques, Biomatériaux, Biophysique, Radiologie	Mlle <u>STRAZIELLE** Catherine</u> Vacant au 01/09/2005 M. AREND Christophe	Professeur des Universités* Maître de Conférences Assistant

*italique* : responsable de la sous-section

\* temps plein - \*\* responsable TP

Nancy, le 01.01.2006

*Par délibération en date du 11 Décembre 1972,  
la Faculté de Chirurgie Dentaire a arrêté que  
les opinions émises dans les dissertations  
qui lui seront présentées  
doivent être considérées comme propres à  
leurs auteurs et qu'elle n'entend leur donner  
aucune approbation ni improbation.*

**A notre Président :**

**Monsieur le Professeur Marc PANIGHI**

Docteur en Chirurgie Dentaire

Docteur de l'Université Henri Poincaré, Nancy-I

Habilité à diriger les recherches

Professeur des Universités

Sous-section : Odontologie Conservatrice – Endodontie.

*Nous tenons à vous remercier de nous faire l'honneur de présider notre thèse.*

*Nous avons pu durant notre cursus profiter de votre savoir riche et varié, nous vous en remercions. Nous avons passé en votre compagnie une année riche en enseignement lors des monitorats de travaux pratiques et nous avons apprécié vos qualités humaines et professionnelles.*

*Veillez trouver ici le témoignage de notre gratitude et de notre estime.*



**A notre Directeur de thèse et Juge :**

**Monsieur le Docteur Pierre BRAVETTI**

Docteur en Chirurgie Dentaire

Doyen de la faculté d'Odontologie de l'Université Henri Poincaré, Nancy I

Docteur de l'Université Henri Descartes de Paris V

Maître de Conférences des Universités

Responsable de la sous-section : Chirurgie Buccale, Pathologie et

Thérapeutique, Anesthésiologie et Réanimation

*Nous tenons à vous remercier d'avoir dirigé notre travail. Nous avons pu compter sur votre disponibilité, malgré votre emploi du temps chargé. Nous vous sommes reconnaissant de votre patience et de vos conseils.*

*De par votre enseignement et la pédagogie dont vous faites preuve, vous nous avez apporté la rigueur nécessaire d'un travail bien fait et le goût de notre métier.*

*Veillez trouver ici l'expression de nos remerciements les plus sincères pour votre bienveillance.*

**A notre Codirecteur de thèse et Juge :**

**Monsieur le Professeur François PLENAT**

Professeur d'Anatomie et de Cytologie pathologiques (option biologie)

Professeur des Universités 1<sup>ère</sup> classe

Praticien Hospitalier

Chef de Service du Service d'Anatomie et de Cytologie Pathologiques du  
Centre Hospitalier Universitaire de Nancy- Brabois

Responsable du Laboratoire d'Histo-Pathologie Expérimentale et Moléculaire  
de la Faculté de Médecine de Nancy

*Nous avons toujours pu compter sur votre disponibilité, et nous vous sommes particulièrement reconnaissant d'avoir co-dirigé notre travail avec vos nombreux conseils et votre patience.*

*De part votre vocation, vous nous avez apporté le goût de votre discipline ainsi que la rigueur nécessaire à notre travail.*

*Veillez trouver ici le témoignage de notre gratitude et de notre estime.*

**A notre Juge :**

**Mademoiselle le Docteur Audrey LÊ**

Docteur en Chirurgie Dentaire

Assistante hospitalo universitaire

Sous-section : Chirurgie buccale- Pathologie et Thérapeutique,

Anesthésiologie et Réanimation

*Nous vous remercions d'avoir voulu accepter de faire partie de  
notre jury.*

*Nous vous remercions pour les conseils avisés que vous nous  
avez dispensés au sein de la Faculté de Chirurgie Dentaire*

*Veillez trouver ici le témoignage de notre gratitude et de notre  
estime*

**A notre Juge :**

**Monsieur le Docteur Daniel Anastasio**

Docteur en Chirurgie Dentaire

Praticien Hospitalier

Odontologiste des Hôpitaux

Responsable de l'Unité Fonctionnelle de Thionville

Département d'Odontologie du CHR de Metz-Thionville

*Nous vous remercions de votre présence en ce moment si particulier.*

*Nous tenons à vous remercier pour tout ce que vous avez pu nous apprendre tant sur le plan professionnel qu'au niveau humain dans votre service de l'Unité Fonctionnelle de Thionville.*

*Veillez trouver ici le témoignage de notre gratitude ainsi que de notre profond respect.*

Un immense merci au service d'anatomie et cytologie pathologiques des hôpitaux de Brabois du CHU de Nancy. Merci au Professeur François Plénat, au Docteur Laurent Antunès, à Nathalie Marcon interne, aux secrétaires et aux techniciennes de laboratoire, notamment Arlette et Corinne, et surtout Denise et Muriel pour leur patience et le temps qu'elles m'ont consacré.

Un grand merci au laboratoire d'anatomie et de cytologie pathologiques du CHR de Metz-Thionville de l'hôpital Bel Air de Thionville. Notamment aux Docteurs Stéphane Kowalski et Yves Grignon pour leur collaboration, ainsi qu'aux techniciennes de laboratoire pour leur gentillesse et leur professionnalisme.

Merci aussi au cabinet de pathologie des Docteurs Daniel BACH, Jean Grégoire, Philippe Leroux, Philippe Beurey, Stéphane Kirchner, et Claude Depardieu (anatomopathologistes) ainsi qu'à toute l'équipe tant secrétaires que techniciens de laboratoire pour leur accueil leur professionnalisme et leur sympathie. Et tout spécialement au Docteur Maud Ounnoughene-Piet pour le temps qu'elle m'a accordé, pour son aide et surtout pour son amitié.

Un grand merci au Dr Petit pour sa gentillesse et son intérêt à mon travail.

Un grand merci aux docteurs Oswald et Gérardin, ainsi qu'à l'équipe sympathique du service dentaire de l'hôpital Bel Air.

Merci également aux deux secrétaires du Dr Bravetti qui m'ont permis de le contacter plus facilement, sa secrétaire au cabinet dentaire ainsi que Mme Perrin secrétaire du Doyen à la faculté.

Merci à Kazem ALZAHOURI du Centre d'Épidémiologie Clinique Inserm-CIE6, Service d'Épidémiologie et Évaluation Cliniques de l'Hôpital Marin du CHU de Nancy, pour l'étude épidémiologique et statistique.

Merci à ma mère pour tout ce qu'elle a pu et fait encore pour moi aussi bien d'un point de vue personnel que pour ma thèse. Merci mille fois, je te dois tout ce que je suis, je t'adore.

A mon frère Jérôme qui est tout pour moi, ne change rien je t'aime très fort...même si tu es loin d'ici.

A mon père pour son amour et son soutien.

A mes grands parents Anne-Marie, Reine et Henri pour leur amour. A René mon grand père de cœur et à Marraine Claire qui me manquent.

A Eliane, ma seconde maman, et Bernard, je vous aime vous avez toujours été là pour moi.

A ma grande famille, oncles, tantes, cousins, cousines ... diverse et variée !

A Vincent pour tout son amour, sa patience et son flegme. Ne t'inquiète pas j'arrive enfin, et pour un long bout de route.

Merci à toute la famille Berthelot, Soizic et Bernard également pour leur accueil dans les contrées de l'ouest.

A Caro pour toutes ces années passées et à venir, années de folie, de bons et mauvais moments mais toujours ensemble. N'oublie jamais que tu es mon hémisphère Même si je pars tu seras toujours dans mon cœur ou au téléphone !

A mon Noun, bébé d'adoption imposant. Je te souhaite tout le bonheur du monde avec Carine et pleins de petits poilus et bruyants.

A Emilie Thiébaud, non pas moi, mon homonyme de toujours ou presque. Sans toi la vie aurait été si fade. Merci aussi à Alex et Sandrine pour ces soirées paf dans la cuisine...

A Neil et Romain, les deux mecs les plus fous que j'ai jamais connu, mais en grattant sous la couche virile, il y a pleins de tendresse. Bonne chance avec Valy et Cyrielle.

A mes binômes de cœur, P-O et Nico, pour ces semaines entières de complicité en clinique. Non P-O je ne m'appelle pas Thérèse, Nico lâche ce téléphone.

A mes padawans de corpo, Papa, Aline, Anne So, Alix, Math, Pipo, Buburne, Brun-brun, Adrien, Spich, Rouliette, Cochonou tenez le coup les petits loups un de ces quatre c'est vous qui vous retrouverez en toge devant tout le monde.

A Jérémie (SCM des Castors Joyeux à Vannes Bonsoir), Carole (j'adore la piscine), aux Doubegon (et Simon), à David (reste comme tu es), Mimi Rochon (non je suis pas Melle Thiébaut Gisèle), Cécile N, Olive, Fabulous Bob (en souvenir d'un congrès à Brest), Arnaud, Jul, BenBen, Coach, Tof, Cécile U (on a planté la 2CV), P'tit Louis, Arnaud, Amélie, Clotilde et Lionel, P'tite Flo ...

A Pat mon collègue de thèse, ça y est on voit le bout !

A mes compagnons de stage : Cyril (6 mois de co-voiturage ça s'oublie pas), Chloé la rousse, Valy, Chloé la brune, Mimi Chap et Math.

A mes amies d'enfance Marie (future maman) Sandrine, et Jo. Vous me supportez depuis les couches culottes, et ce n'est pas fini. A Anne-Laure ma future fournisseuse Dentsply, à F.X. mon futur banquier, à Franklin mon futur prothésiste...

Aux boulets bretons, Marion, Gérald, Charlène, Grégoire, Mathieu, Charly, Marie, JB et Yaya l'exilé...j'arrive d'ici peu, attention à vous.

Au TMT, Mim's Sev, Nico, Despé, Bambi, Toutoune, Saroeun, Grégouze, Pipo, Bellôw, Charly, Lolo, Kermitt, Cuby futur arrivé, Le Roi, Caro, Noun et encore Vince... comme dirait le poète (dixit Toutoune ®) le TMT c'est comme une grosse boule d'amour. Merci pour tous ces grands moments nationaux et locaux, je crois que le TMT est fait pour durer. Feu patate...

A tout ceux que j'ai oubliés !

# SOMMAIRE



## INTRODUCTION

### 1 LES KYSTES OSSEUX DES MAXILLAIRES : RAPPELS ANATOMO-CLINIQUES

- 1.1 Introduction
- 1.2 Les kystes épithéliaux odontogéniques
  - 1.2.1 Kyste gingival de l'enfant
  - 1.2.2 Kératokyste odontogénique
    - 1.2.2.1 Kératokyste odontogénique
    - 1.2.2.2 Kyste primordial
  - 1.2.3 Kyste dentigère
  - 1.2.4 Kyste d'éruption
  - 1.2.5 Kyste périodontal latéral
  - 1.2.6 Kyste gingival de l'adulte
  - 1.2.7 Kyste glandulaire odontogénique, kyste sialo-odontogénique
  - 1.2.8 Kyste odontogénique calcifié
- 1.3 Les kystes épithéliaux malformatifs non odontogéniques
  - 1.3.1 Kyste naso-palatin
  - 1.3.2 Kyste naso-labial
  - 1.3.3 Kystes anciennement dits "fissuraires", écartés de la classification de 1992
- 1.4 Les kystes inflammatoires
  - 1.4.1 Kyste radiculaire
  - 1.4.2 Kyste paradentaire



### 2 RAPPELS SUR LES CYTOKERATINES

- 2.1 Introduction
- 2.2 Les cytokératines
  - 2.2.1 Introduction
  - 2.2.2 Les différents types de cytokératines
  - 2.2.3 Structure des filaments de cytokératines
    - 2.2.3.1 Structure générale des filaments intermédiaires
    - 2.2.3.2 Particularités des cytokératines
  - 2.2.4 Expression des filaments de cytokératines dans les tissus
  - 2.2.5 Rôle mécanique et protecteur
- 2.3 Expression des cytokératines par les épithéliums des kystes osseux des maxillaires

- 2.4 Les différents moyens de détection utilisés
  - 2.4.1 Introduction
  - 2.4.2 Rappels d'immunologie
  - 2.4.3 Les préparations
  - 2.4.4 L'anticorps primaire
  - 2.4.5 Le système révélateur

### **3 ETUDE CLINIQUE**

- 3.1 Introduction
- 3.2 Matériaux et méthode
  - 3.2.1 Echantillon
  - 3.2.2 Protocole d'étude
    - 3.2.2.1 Etude histologique
    - 3.2.2.2 Etude radiologique et clinique
  - 3.2.3 Protocole immuno-histo-chimique
    - 3.2.3.1 Technique
    - 3.2.3.2 Observations microscopiques
  - 3.2.4 Résultats
- 3.3 Etude statistique
  - 3.3.1 Les variables
  - 3.3.2 Kystes épithéliaux odontogéniques
  - 3.3.3 Kystes épithéliaux non odontogéniques
  - 3.3.4 Kystes inflammatoires
- 3.4 Observation
- 3.5 Discussion

### **CONCLUSION**

### **BIBLIOGRAPHIE**

### **TABLE DES MATIERES**

# INTRODUCTION



*Les kystes osseux des maxillaires sont fréquents. Certains naissent d'une anomalie du développement dentaire d'autres sont secondaires à une inflammation, d'autres enfin prennent naissance d'autres structures maxillaires que la dent. Au fil du temps, des entités anatomo cliniques d'évolution variable spontanément ou sous traitement ont été isolées. Une classification précise des kystes est donc essentielle pour une prise en charge thérapeutique de qualité. Il est notamment essentiel de reconnaître les variétés dont le risque de récurrence est élevé et de clairement différencier les kystes simples des tumeurs kystiques de signification biologique très différente. Si la classification anatomoclinique est habituellement aisée, il existe des observations de classement difficile par ce que non typiques sur le plan morphologique ou clinique ou par ce que l'étude morphologique ne porte pas sur le kyste dans sa totalité ou sur un kyste remanié par une inflammation non spécifique. Dans ce cas, il serait utile de disposer de moyens additionnels permettant de qualifier avec précision les structures observées.*

*Les cytokératines sont des filaments intermédiaires présents dans de nombreux tissus et notamment au niveau des épithéliums malpighiens. Vingt variétés sont aujourd'hui reconnues dont le niveau d'expression varie d'un épithélium à l'autre et au sein d'un même épithélium avec le niveau de différenciation cellulaire. Ces différentes protéines peuvent être détectées sur coupes histologiques par méthodes immunohistochimiques. Notre travail de thèse a consisté à étudier la distribution des cytokératines 7, 10/13, 17, 18 et 19 dans les principales variétés de kystes mandibulaires et maxillaires.*

**1 LES KYSTES OSSEUX**  
**DES MAXILLAIRES :**  
**RAPPELS ANATOMO-**  
**CLINIQUES**

## **1.1 Introduction**

Par définition, un kyste, (n m) est une cavité anormale contenant une substance liquide, semi solide plus rarement solide et dont la paroi est bordée totalement ou partiellement par un épithélium. En cela, ils s'opposent aux pseudo kystes dont la paroi ne comporte pas un tel revêtement (132). Les kystes peuvent être dysembryoplasiques ou acquis notamment à l'occasion d'une inflammation nécrosante. Plus rarement, la signification est tout autre. Il s'agit de tumeurs bénignes ou malignes dans lesquelles se développent des cavités par des mécanismes divers (obstruction canalaire, nécrose ischémique etc.).

Au niveau des maxillaires les kystes sont fréquents et peuvent se développer au dépend de structures variées. Les plus nombreux prennent naissance au dépend de l'organe dentaire, d'autres sont fissuraires, d'autres enfin sont d'origine inflammatoire.

La nouvelle classification de l'OMS des tumeurs odontogènes (KRAMER et al, 72) définit des entités cliniques correspondant à des lésions distinctes. Celles-ci sont définies par des caractéristiques morphologiques, radiologiques, histologiques, en intégrant la clinique. Cette classification est le fruit d'un travail consensuel d'experts pathologistes internationaux, en collaboration avec les odontologistes. La classification OMS permet une approche diagnostique et un langage commun international dont vont bénéficier directement les cliniciens et leurs patients.

Certains types de kystes ont été éliminés de la nouvelle classification du fait qu'ils ne sont pas en eux même des entités propres mais des extensions d'une entité kystique.

Il est important que l'odontologiste puisse différencier ces entités afin d'appliquer le traitement spécifique à chacune d'elles.

## Les kystes épithéliaux malformatifs odontogéniques

Kyste gingival de l'enfant

Kératokyste odontogénique

Kyste dentigère

Kyste d'éruption

Kyste périodontal latéral

Kyste gingival de l'adulte

Kyste glandulaire odontogénique, kyste sialo-odontogénique

Kyste odontogénique calcifié

## Les kystes épithéliaux malformatifs non odontogéniques

Kyste naso palatin

Kyste naso labial (naso-alvéolaire)

Autres kystes malformatifs

## Les kystes inflammatoires

Kyste radulaire (apical, latéral, résiduel)

Kystes paradentaires

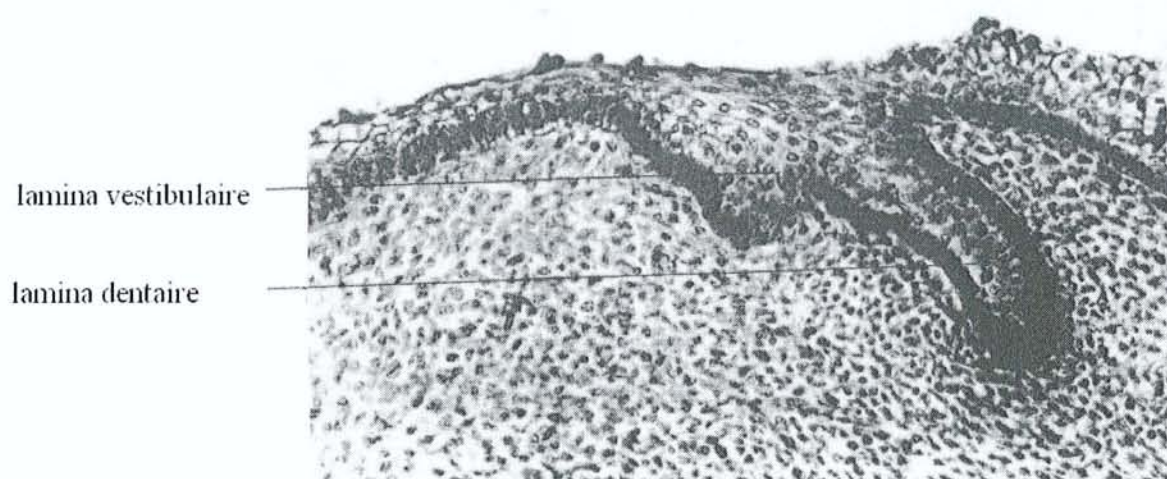
(Kramer IR , Pindborg JJ, Shear M, 1992 (72).

## **1.2 Les kystes épithéliaux odontogéniques**

Ces kystes dérivent d'une croissance aberrante d'un ou plusieurs tissus participants à l'odontogénèse, ils sont parmi les plus évolutifs des kystes des maxillaires, et représentent 35% du contingent kystique des maxillaires. Guilbert F, Chomette G, le Charpentier Y, Auriol M, 1993(47)

Au cours de l'odontogénèse se développent des interactions complexes entre les éléments épithéliaux et les dérivés de l'ectomésenchyme sous-jacent.

La formation dentaire est au départ induite par la prolifération de la lame dentaire. Vers la 6e semaine de la vie intra-utérine la gencive primitive s'épaissit et forme la lame dentaire par prolifération interne de l'épithélium buccal.



**Image 1 : la lame dentaire (29, p66)**

La prolifération de la lame dentaire a lieu seulement si l'ectomésenchyme sous-jacent l'induit. (Image 1)

Au stade du bourgeon dentaire, la masse de cellules épithéliales en multiplication active s'enfonce plus profondément dans le mésenchyme, elle est revêtue d'une membrane basale. Cette masse est entourée par une concentration moins bien délimitée de cellules très proches de celles du maxillaire, ces cellules sont à l'origine de la papille dentaire et du sac folliculaire.



Au stade de la cupule, la lame dentaire se fragmente pour former des blocs compacts qui rapidement se pédiculisent et se creusent d'une cavité. Le bourgeon prend la forme d'une cupule entre les proliférations mésenchymateuses.

A ce stade l'organe de l'émail est individualisé (8 semaines in utéro). Il est constitué de trois couches cellulaires.

La couche externe est formée de cellules cuboïdes.

La couche interne est constituée de cellules prismatiques.

Entre les deux, se trouvent les cellules du réticulum étoilé.

A la bordure de l'organe de l'émail, l'épithélium interne rejoint l'épithélium externe au sein de la « zone de réflexion ».

Une condensation à la base de l'organe de l'émail est constatée, il s'agit de cellules dérivant des crêtes neurales.

Le sac dentaire commence à apparaître. Une condensation mésenchymateuse entoure le germe dentaire ; elle est constituée de cellules à noyau allongé disposées de manière tangentielle, entre lesquelles apparaissent des tracés fibrillaires concentriques.

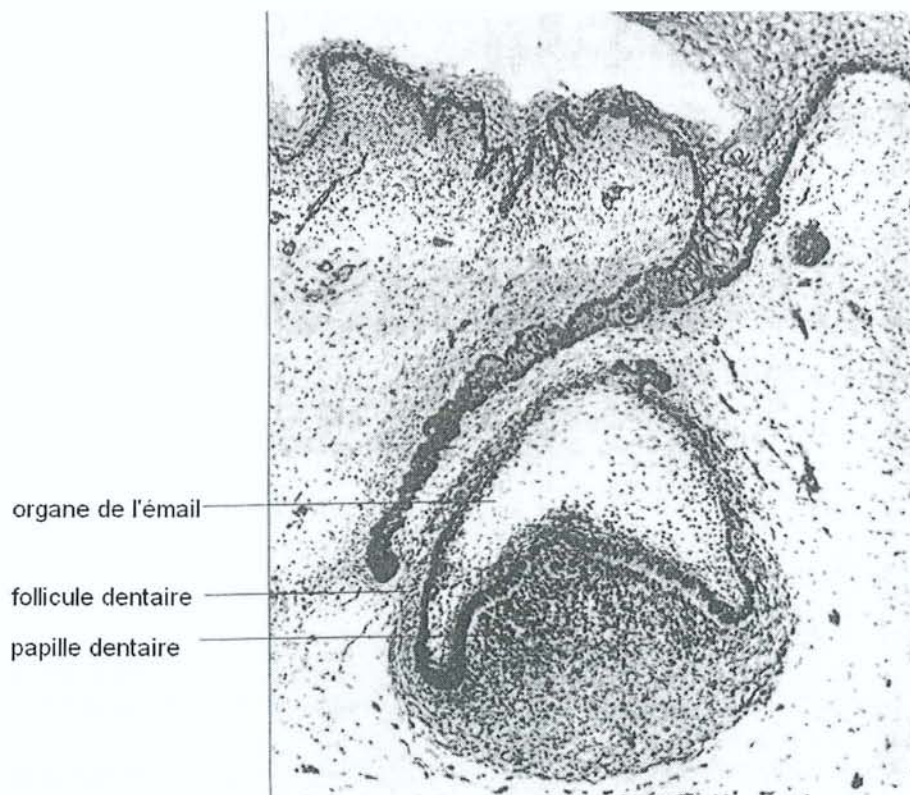


Image 2 : stade de la cloche dentaire (29, p68)

Au stade de la cloche dentaire, l'organe de l'émail s'enrichi d'une couche supplémentaire entre l'épithélium interne et le réticulum étoilé, il s'agit du stratum intermédiaire.

L'épithélium interne est constitué de préaméloblastes, cellules prismatiques unies entre elles et avec les cellules du stratum intermédiaire, par des desmosomes. Leur noyau est basal. Les organites cellulaires sont situés entre le noyau et la membrane basale à l'exception de l'appareil de Golgi. Ces cellules sont donc polarisées avec un pôle où se situe le noyau ou pôle nucléaire et un pôle sécréteur dirigé vers la membrane basale.

Ces cellules sont disposées sur plusieurs couches contiguës et orientées parallèlement à la membrane basale.

Le réticulum étoilé est composé des mêmes cellules que le stratum intermédiaire, mais plus il s'éloigne de celui-ci, plus l'espace intercellulaire augmente et plus le volume cellulaire diminue en se réduisant à des prolongements dendritiques. Les cellules sont ainsi étoilées et reliées entre elles par des jonctions ; elles sont également reliées aux cellules de l'épithélium externe.

L'épithélium externe est composé de cellules cubiques ou aplaties unies entre elles par des desmosomes spécifiques mais également unies aux cellules du réticulum étoilé.

Le mésenchyme papillaire se différencie du tissu conjonctif du maxillaire. Il contient de nombreux capillaires et fibres nerveuses. Au niveau de la périphérie, en regard des préaméloblastes se condensent des cellules polygonales ou ovales qui forment une palissade le long de la membrane basale pour arriver quasiment au contact des préaméloblastes ; il s'agit de la couche des préodontoblastes.

La membrane basale entre les deux assises cellulaires est constituée de fibres de réticuline et de fibres jeunes de collagène.

Le sac dentaire continue à se former ; à ce stade d'édification, il entoure le mésenchyme papillaire et tout l'organe de l'émail.

L'organe en cloche est encore relié à la gencive par un pédicule. Dans cette zone se forme un nouvel organe de l'émail qui sera à l'origine, par un processus analogue, de la deuxième dentition

Durant le stade d'apposition, au sixième mois de la vie intra utérine l'organe de l'émail n'est plus relié à l'épithélium buccal.

Sous l'induction de l'épithélium interne, les cellules du mésenchyme papillaire se sont donc rangées en une palissade. Elles subissent une différenciation cellulaire qui va, de ce fait, transformer les préodontoblastes en odontoblastes sécrétant la prédentine.

De même les améloblastes induisent la différenciation des préodontoblastes en odontoblastes sécrétant de la matrice de l'émail ; en effet il est constaté la migration de l'appareil de Golgi au niveau du pôle sécréteur des cellules ainsi que l'augmentation des organites intracellulaires.

Il est dit qu'il y a induction quand les cellules de la papille dentaire les plus proches de l'épithélium interne se transforment en odontoblastes et commencent à sécréter de la dentine. A son tour, cette dentine induit la transformation des préaméloblastes de l'épithélium interne en améloblastes élaborant l'émail.

La notion d'induction réciproque entre les différents composants est essentielle car il s'agit de la base de l'individualisation et de la classification du groupe des tumeurs odontogéniques mixtes.

Les tumeurs épithéliales odontogéniques dérivent des cellules de la lame dentaire qui persistent après la naissance de l'individu.

Les interactions entre les différentes parties du germe dentaire normal et leur morphologie sont reproduites à plus ou moins grande échelle dans la plupart des tumeurs odontogéniques. (5, 6, 11, 29)

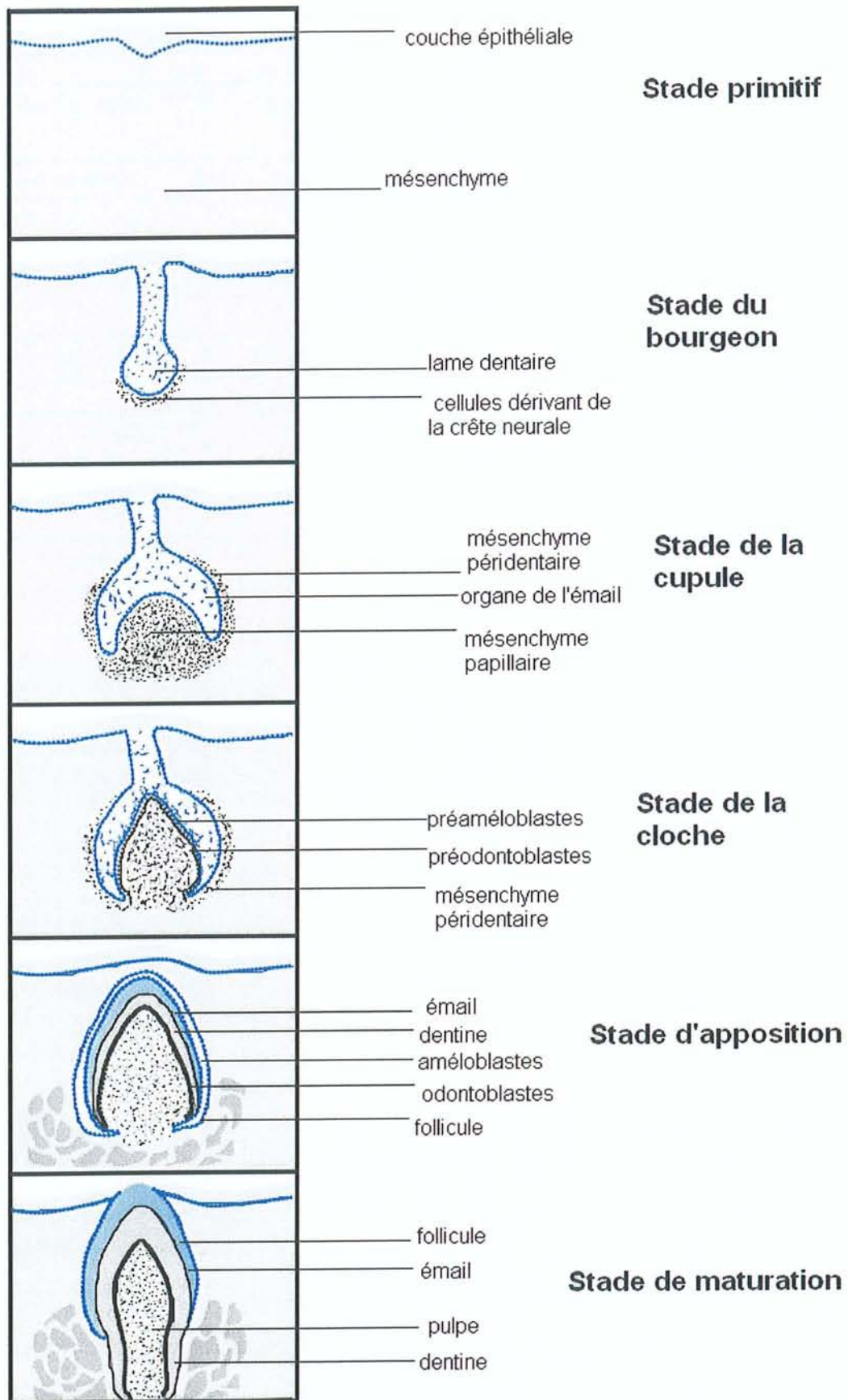


Schéma 1 : la formation d'une dent (5, p63)

## 1.2.1 Kyste gingival de l'enfant

### 1.2.1.1 Épidémiologie

Ce kyste est propre au nouveau-né et au nourrisson, il n'est plus observé après le troisième mois. (19)

### 1.2.1.2 Aspect clinique

Il se présente comme un nodule de couleur « blanc jaunâtre », de quelques millimètres de diamètre (image 3). Il peut se situer à divers endroits en bouche, sur la crête gingivale ( futures zones dentaires de la muqueuse alvéolaire). Ces kystes sont asymptomatiques. Le plus souvent ils sont multiples. Dans les zones antérieures, les nodules se situent lingualement par rapport aux futures couronnes des incisives temporaires. Dans les secteurs molaires, ils sont plutôt occlusaux par rapport aux couronnes des molaires temporaires.

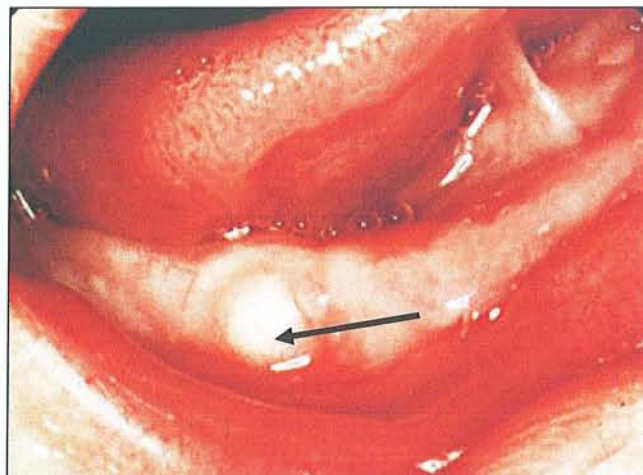


image 3 : kyste gingival sur la crête mandibulaire d'un nourrisson ( 143)

### 1.2.1.3 Aspect radiologique

Ce kyste n'induit pas d'ostéolyse visible au niveau radiologique. Aucune image radiologique n'est décelable.

#### 1.2.1.4 Aspect anatomopathologique

Après étude, les anatomopathologistes décrivent un kyste rempli de kératine.

L'épithélium est malpighien parakératosique son assise basale est constituée par des cellules plates.

#### 1.2.1.5 Évolution

Ce kyste involue spontanément sans exérèse .Il disparaît, en effet, par perforation en direction de la muqueuse de la gencive, où il se déchire lors de l'éruption de la dent adjacente.

Chez le nouveau-né on observe, au niveau du raphé médian du palais, des kystes histologiquement et cliniquement similaires.

Cependant ils ne sont pas odontogènes et sont dénommés perles d'Epstein. Guilbert F, Chomette G, le Charpentier Y, Auriol M, 1993(46) Ils sont dûs à des inclusions épithéliales.

### 1.2.2 Kératokyste odontogénique

Contrairement à la classification de l'OMS, nous étudierons ici séparément le kératokyste odontogénique et le kyste primordial. En effet, bien qu'ayant une même histogénèse, ces kystes ne s'expriment pas, radiologiquement de la même façon et n'ont pas la même évolution. (19)

#### 1.2.2.1 Kératokyste odontogénique

Ce kyste est couramment appelé kyste épidermoïde dans la littérature. Il dérive de la lame dentaire ou des restes de l'assise basale de l'épithélium buccal.

Ce kyste a une forte tendance à la récurrence et un potentiel de croissance élevé. La croissance de la lésion se fait aux dépens du tissu osseux.

### **1.2.2.1.1 Épidémiologie**

Cette lésion correspond à environ 11% de tous les kystes osseux des maxillaires. (19) Ces auteurs trouvent des pics de fréquence dans les deuxièmes, troisièmes et cinquièmes décennies.

Selon Chimenos (45) ce kyste représente 5 à 15% des kystes odontogéniques. Selon Bornstein (43) il correspond au troisième type de kystes les plus fréquemment retrouvés après les kystes folliculaires et les kystes radiculaires.

Ce kyste touche plus les hommes que les femmes.

### **1.2.2.1.2 Aspect clinique**

Ce kyste se situe préférentiellement à la mandibule, il est retrouvé dans 50% des cas au niveau de l'angle mandibulaire et ensuite dans la branche montante, ou bien encore plus en avant dans le corps mandibulaire.

Au maxillaire, le kératokyste siège dans des secteurs plus antérieurs, tels que la région prémolo-molaire (49), sous la forme d'un nodule circulaire jaune au niveau de la gencive maxillaire (98).

Le kératokyste odontogénique peut être monogéodique sa forme est alors ronde ou ovale. Polygéodique, il se présente alors sous une forme dite en « bulle de savon ».

Ce kyste peut prendre des proportions très importantes. Cliniquement, il est le plus souvent indolore et peut rester longtemps inaperçu, durant les stades précoces de son évolution.

Les premiers signes cliniques sont en rapport avec l'expansion du kyste et les déplacements dentaires qu'il peut provoquer.

Une tuméfaction osseuse peut apparaître ainsi que certains signes inflammatoires évocateurs permettant de différencier ce kyste d'autres tumeurs odontogéniques. Ainsi une fistulisation muqueuse peut être décrite avec une sortie de liquide blanc crémeux ou parfois d'apparence huileuse, parsemé de paillettes brillantes. Ce liquide est celui contenu dans la lumière kystique. (19)

### 1.2.2.1.3 Aspect radiologique

L'examen radiologique est très important dans le diagnostic positif de cette lésion. Il peut conduire à une image caractéristique, correspondant à un foyer d'ostéolyse, uni ou pluriloculaire, à contours lisses ou festonnés, bien marqués voire épaissis. L'image radiologique est uni ou plurigéodique.

La présence de pseudo cloisons, dans le cas d'une image plurigéodique dite en « bulle de savon », permet de différencier le kératokyste odontogénique d'un améloblastome qui, lui, présente de vraies cloisons. (49). Cette différenciation ne peut se faire qu'après exérèse de la lésion.

A sa découverte, cette lésion peut présenter des dimensions très importantes, elle peut déformer les corticales osseuses, principalement la corticale externe. Chaque segment osseux peut être envahi, cependant le condyle mandibulaire est toujours respecté. Cette lésion peut se situer au voisinage de plusieurs dents et, de ce fait peut s'insinuer dans les espaces interdentaires. Elle peut également entraîner la rhizalyse des dents situées à son contact.

De plus ce kyste peut, dans certains cas, englober une dent incluse de voisinage, une dent surnuméraire ou bien encore un odontome, ou sembler s'insérer au niveau du collet d'une dent dont la racine fait saillie dans la lumière (19). Il s'agit d'un kératokyste folliculaire à ne pas confondre avec un kyste dentigère qui, lui, n'est pas kératinisé.

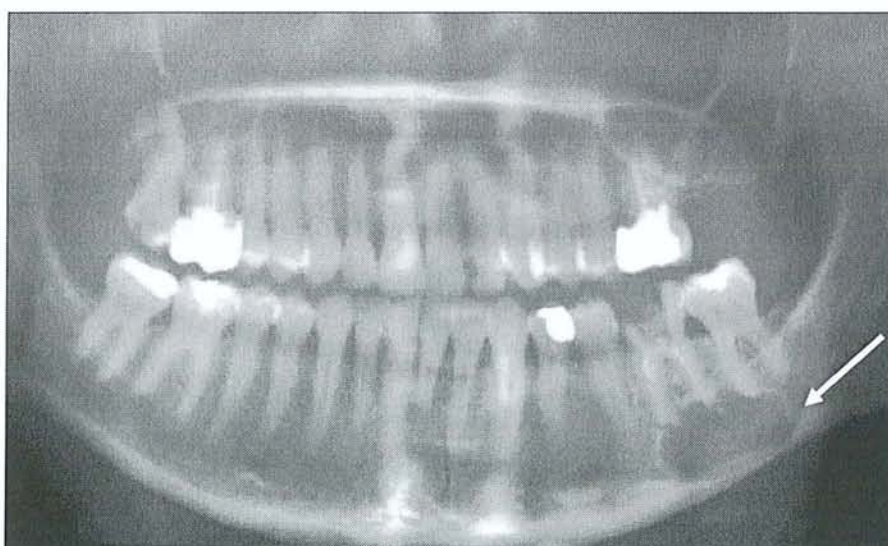

Image 4 : kératokyste odontogénique au niveau de 36 et 37, cliché du Dr Bravetti



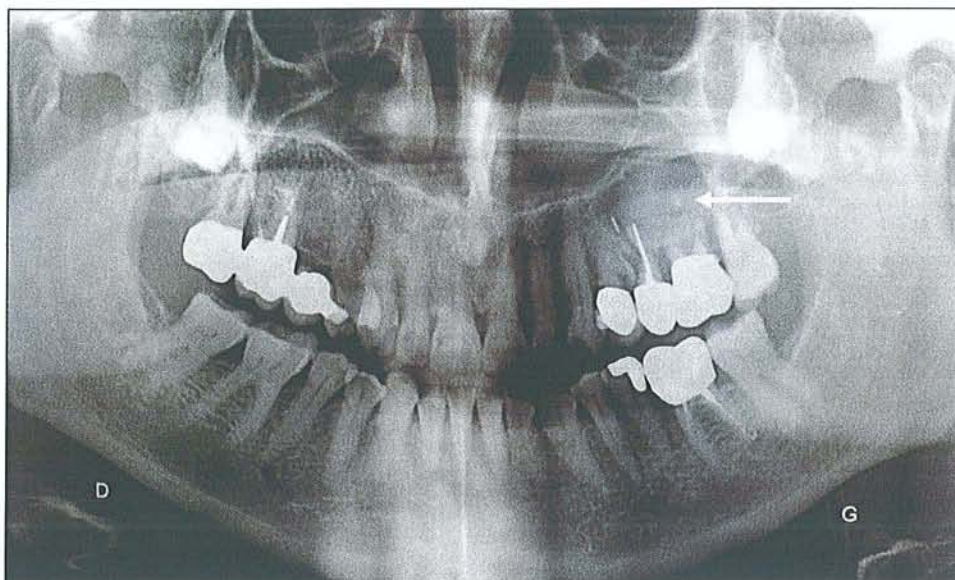


Image 5 : k ratokyste odontog nique au niveau de 25 et 26, clich  du Dr Bravetti

#### 1.2.2.1.4 Aspect anatomopathologique

Le kyste est bord  par un  pith lium malpighien de 5   8 couches cellulaires. Son assise basale est faite de cellules cubiques ou cylindriques. En surface, la k ratinisation est soit parak ratosique (dans 80% des cas), soit orthok ratosique (dans 20% des cas) (73). Les kystes orthok ratosiques renferment des squames de k ratine en plus grande abondance que les vari t s parak ratosiques. L' pith lium forme souvent des festons. Des dysplasies ont  t  d crites. L' pith lium, mince, conna t une forte activit  mitotique

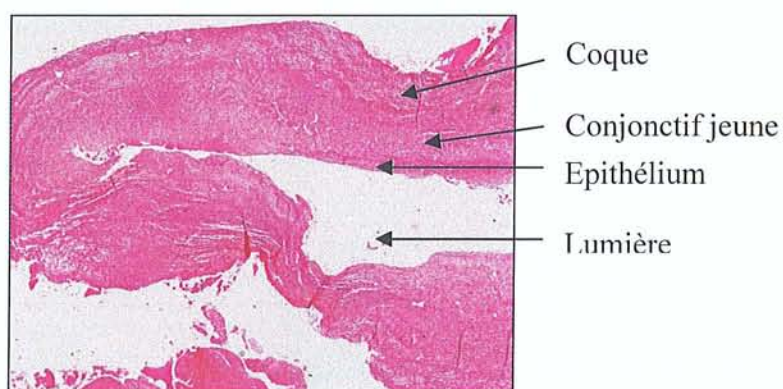


Image 6 : HES d'un k ratokyste odontog nique x 25

La membrane basale est rectiligne, elle lie l' pith lium au tissu conjonctif (chorion).

La fine coque conjonctive comprend fréquemment des « kystes filles », encore appelés îlots épithéliaux, en périphérie de la cavité principale (19) Ces micros kystes pourraient expliquer la fréquence des récives post opératoires

Au niveau de la lumière kystique, une ponction du liquide intra kystique peut être réalisée, celui-ci correspond à un magma caséux blanchâtre, riche en kératine.

En cas d'inflammation, un épaissement de la capsule fibreuse est constaté; l'épithélium augmente également, présentant des ulcérations et la formation de crêtes épithéliales dans la lumière kystique.

#### **1.2.2.1.5 Évolution**

Quand les examens clinique et radiographique permettent de suspecter un kératokyste odontogénique, une biopsie préopératoire est effectuée en général pour confirmer le diagnostic.

La plupart du temps, le traitement chirurgical préconisé consiste en une énucléation qui peut être quelque peu délabrante au niveau osseux afin de ne laisser aucun fragment kystique. En effet du fait des proportions importantes de cette lésion, le kyste peut se déchirer et il faut retirer l'ensemble de celui-ci, en réalisant une ostéotomie large

L'énucléation idéale doit permettre de retirer le kyste en une seule pièce en préservant la paroi kystique qui est très fine et fragile.

Pour certains auteurs, il faut réaliser une technique de marsupialisation, qui est appliquée dans le but de diminuer la pression intra- kystique. Dans tous les cas il doit y avoir une surveillance régulière des patients Cette dernière doit comporter la réalisation de clichés panoramiques dentaires à trois mois, puis 6 mois et ensuite tous les ans.

En effet, ce kyste présente un taux de récive après traitement chirurgical très important, selon certains auteurs, 2,26% pour les kystes de type orthokératosique, 42,6% pour ceux de type parakératosique (73)

Le niveau mitotique des cellules de cette lésion est très élevé, de ce fait le taux de turnover de l'épithélium est très élevé.

Du fait de la nature invasive du kyste, certains auteurs considèrent cette lésion comme un tumeur bénigne kystique plutôt que comme un simple kyste odontogénique. Bornstein 2005 (43).

Le taux de récurrence ne semble pas lié au volume lésionnel; La récurrence semble liée à son site de développement (88).

En effet quand les lésions se trouvent au niveau de la région molaire mandibulaire, il est difficile de faire l'énucléation en une seule pièce opératoire car la région est difficile d'accès et la paroi peut s'avérer friable.

Selon Lu 1999 (77) du fait de la possibilité de prolifération du kératokyste odontogénique à partir des cellules basales de la muqueuse buccale et de son adhérence importante, notamment au niveau du revêtement du bord antérieur des rami et au niveau du trigone rétromolaire, la résection de la muqueuse buccale doit être concomitante.

#### **1.2.2.1.6 Syndrome de Gorlin et Goltz**

Le kératokyste odontogénique peut constituer quoique rarement un élément du syndrome de Gorlin et Goltz encore appelé naevomatose basocellulaire.

Il s'agit ici d'une maladie héréditaire à transmission autosomique dominante dont la pénétrance est complète et l'expression variable. (23). Le locus du gène altéré se situe au niveau du chromosome 9, au sein de la région 9q22.3-q31.

Ce syndrome associe des lésions osseuses (kystes épidermoïdes, prognathie mandibulaire, crâne volumineux, voûte palatine ogivale, bifidité costale, brièveté des métacarpiens), cutanées (naevi baso-cellulaires), nerveuses (hydrocéphalie), et plus rarement génitales (hypogonadisme masculin, tumeur ovarienne), endocriniennes et oculaires (cécité, hypertélorisme, strabisme). (13)

Dans le cas de cette maladie, le taux de récurrence du kyste épidermoïde est encore plus important que dans le cas de kyste unitaire. Le pronostic de cette maladie est dominé par l'évolution des naevi baso-cellulaires.

### 1.2.2.2 Kyste primordial

Ce kyste est beaucoup moins fréquent que le précédent. Cependant, ils semblent tous les deux partager la même histogénèse.

Cette lésion provient de la dégénérescence de l'organe de l'émail et prend donc la place de la dent concernée. Il peut s'agir de tout type de dent, principalement les troisièmes molaires mandibulaires et les prémolaires, mais il peut aussi concerner des dents surnuméraires.

#### 1.2.2.2.1 *Épidémiologie*

Ce kyste est découvert le plus fréquemment dans la deuxième ou la troisième décennie de la vie. (103) Le sexe masculin semble être un peu plus atteint par ce kyste que le sexe féminin.

#### 1.2.2.2.2 *Aspect clinique*

En bouche, ce kyste forme un nodule gris bleuâtre au niveau de la gencive. Le plus souvent, cette lésion est asymptomatique et le patient ne ressent ni gêne ni douleur.

Son siège est le plus généralement postérieur et mandibulaire, et ce, dans 80% des cas.

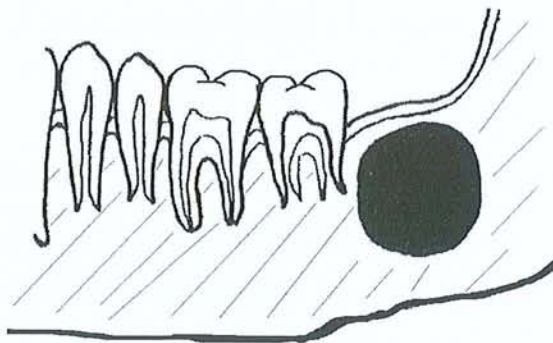


Schéma 2 : kyste primordial (22, p158)

### **1.2.2.2.3 Aspect radiologique**

La plupart du temps, la découverte de ce kyste est fortuite. Une image radio claire, bien délimitée par un liseré radio opaque, est visible sur un panoramique dentaire de contrôle. Cette lacune créée aux dépens de l'os maxillaire ou mandibulaire peut être uni ou pluriloculaire, mais dans le cas du kyste primordial, elle n'est jamais plurigéodique. (19) La taille de ce kyste est plus ou moins variable. Ce kyste peut entraîner des déplacements dentaires visibles radiologiquement.

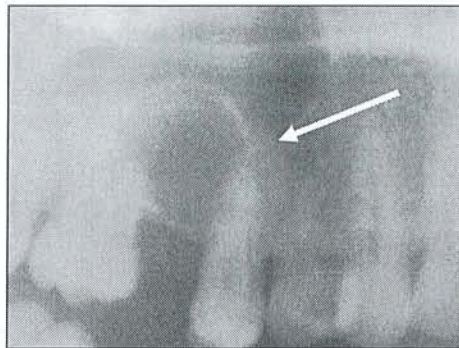


image 7 : kyste primordial à la place de 16, cliché du Dr Bravetti

### **1.2.2.2.4 Aspect anatomo-pathologique**

L'anatomie-pathologique de ce kyste est proche de celle du kératokyste odontogénique, mais dans ce dernier cas il n'est pas observé d'îlots épithéliaux à distance du kyste principal.

L'épithélium est de type malpighien, pavimenteux et mince .Il repose sur une basale rectiligne.

Au sein de la coque conjonctive aucun « kyste fille » n'est constaté comme dans le cas des kératokystes odontogéniques. Ceci pourrait être une explication au faible taux de récurrence de cette lésion par rapport à la précédente étudiée.

### **1.2.2.2.5 Évolution**

Après traitement chirurgical d'énucléation, cette lésion ne présente que peu de risque de récurrence. Cependant, un contrôle post-opératoire est tout de même de rigueur.

### 1.2.3 Kyste dentigère

Ce kyste est encore appelé kyste folliculaire, ou kyste péricoronaire, dans la littérature.

#### 1.2.3.1 Épidémiologie

Ce kyste se place au deuxième rang des kystes osseux des maxillaires, sa fréquence est de 16 à 18% (19). Il apparaît plus volontiers dans les deuxièmes et troisièmes décennies de la vie, et touche en proportion plus les hommes que les femmes. Cette lésion kystique concerne en tout premier lieu la troisième molaire mandibulaire, puis par fréquence décroissante : la canine supérieure, la canine inférieure, la troisième molaire maxillaire et enfin la deuxième molaire inférieure.

Les dents en rapport avec ce type de kyste sont toujours saines.

#### 1.2.3.2 Histogénèse

Chez l'homme ce kyste serait dû à une accumulation liquidienne se faisant entre l'épithélium de l'émail réduit et la couronne dentaire selon Benn A et Altini M (40). Il se formerait à partir du sac folliculaire qui enveloppe toute la couronne de la dent incluse. Le liquide séreux se forme lorsque l'amélogénèse est terminée. Selon Shibata Y (104), ce kyste serait le résultat d'une inflammation (d'origine périapicale), souvent due à une dent lactéale nécrosée qui altère le sac folliculaire de la dent permanente sous-jacente. Selon Benn A, Altini M, l'exsudat inflammatoire induit par l'infection du follicule dentaire entraîne la séparation entre l'épithélium de l'émail réduit et l'émail de la dent, produisant la formation d'un kyste.

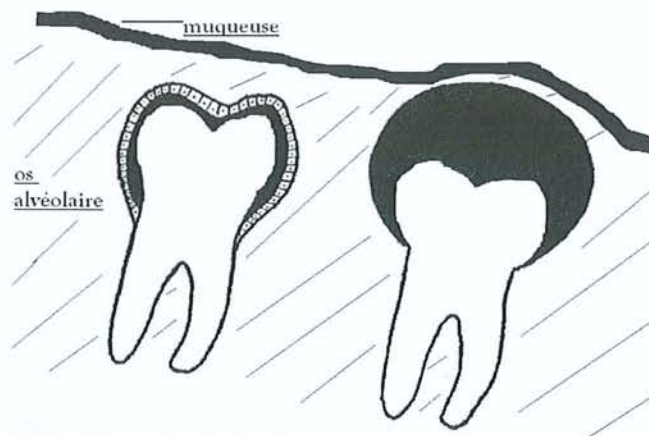


Schéma 3 : kyste dentigère (22, p156)

### 1.2.3.3 Aspect clinique

Ce kyste, par son caractère invasif, entraîne des déplacements dentaires importants. Il peut, de plus, induire une rhizalysse des dents voisines.

Il peut augmenter en taille et atteindre plusieurs centimètres de diamètre, induisant un soufflement de la corticale osseuse qui peut être à l'origine d'une asymétrie faciale remarquable.

Cette lésion englobe et cache la couronne de la dent dont elle tire son origine ; elle ne devient apparente qu'après ouverture du sac kystique.

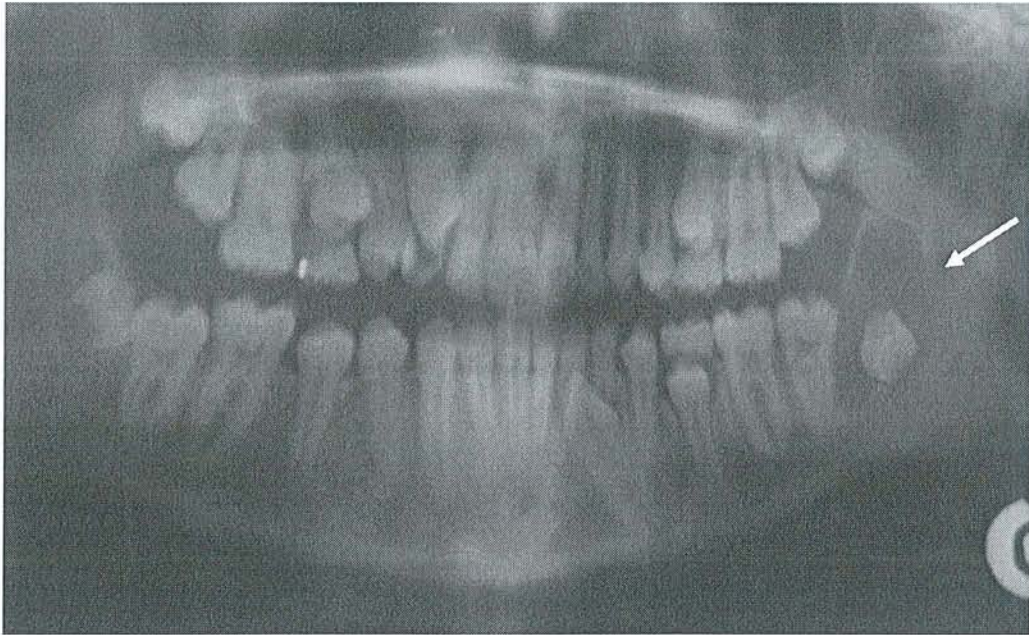Il existe une certaine latence clinique. Ainsi, dans la plus grande majorité des cas, son évolution est asymptomatique et sa découverte fortuite lors d'un bilan radiographique de contrôle.

Mais le kyste peut être occasionnellement symptomatique ; dans ce cas le patient peut présenter une tuméfaction endo osseuse unilatérale et circonscrite. Selon l'évolution, elle peut s'extérioriser, et ce, le plus souvent, par la corticale externe.

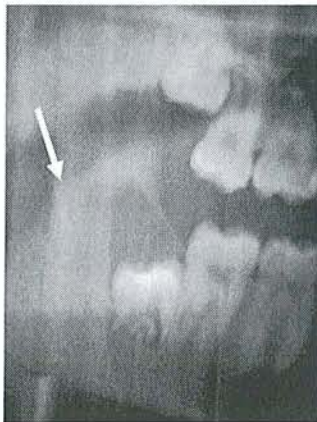Une inflammation dure de la muqueuse est constatée là où la dent en rapport avec la lésion manque sur l'arcade. Au début l'inflammation induit une consistance dure à la muqueuse puis celle-ci devient dépressible en fonction du degré de l'érosion de la table osseuse.

### 1.2.3.4 Aspect radiologique

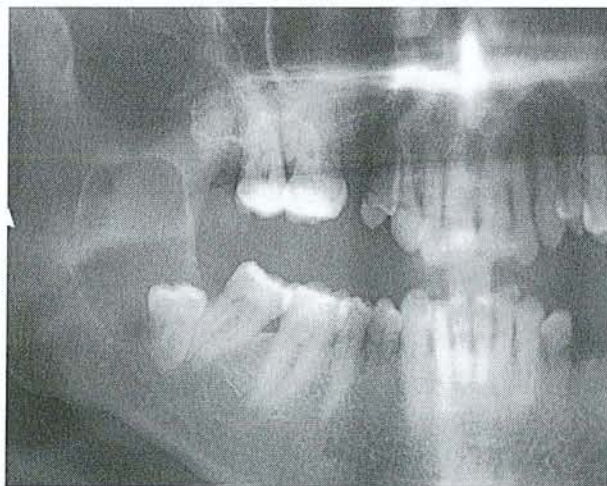
Radiologiquement une lyse osseuse bien délimitée est constatée, bordée d'une paroi radio opaque circonscrite et continue tout autour d'une dent incluse, ou parfois, latéralisée par rapport à cette dernière. Elle part toujours de la jonction émail-cément. Ce kyste est le plus souvent uniloculaire et monogéodique. Du fait du potentiel de destruction de cette lésion une résorption des racines des dents adjacentes peut être visible à la radiographie. Parfois la lésion peut prendre l'aspect d'une tumeur polylobée sur des clichés panoramiques, faisant penser à un améloblastome ou à un kyste épidermoïde (kératokyste odontogénique). Les examens tomodensitométriques permettent de constater que le kyste dentigère est bien monogéodique, non cloisonné par de l'os.



**Image 8 : kyste dentigère au niveau de 38, issue des dossiers du Dr Anastasio**

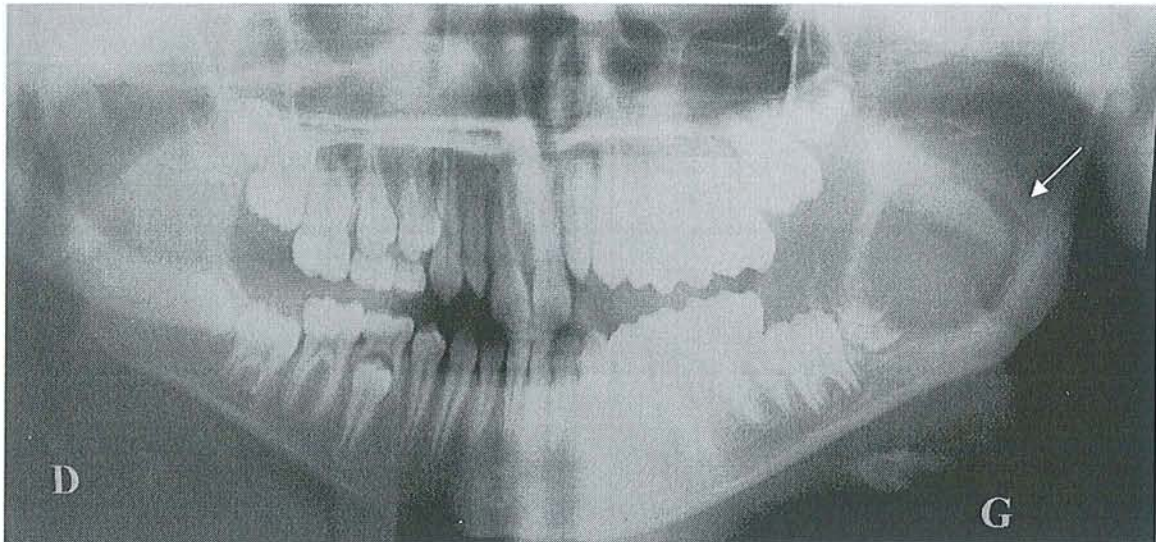


**image 9 : kyste dentigère au niveau de 48, issu des dossiers du Dr Bravetti**

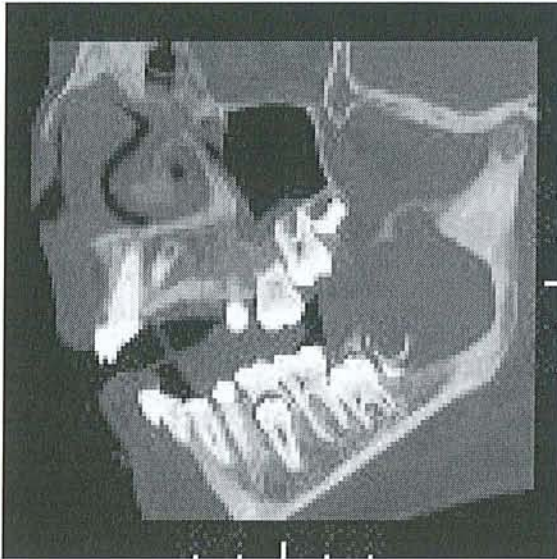


**Image 10 : kyste dentigère au niveau de 48, issue des dossiers du Dr Anastasio**

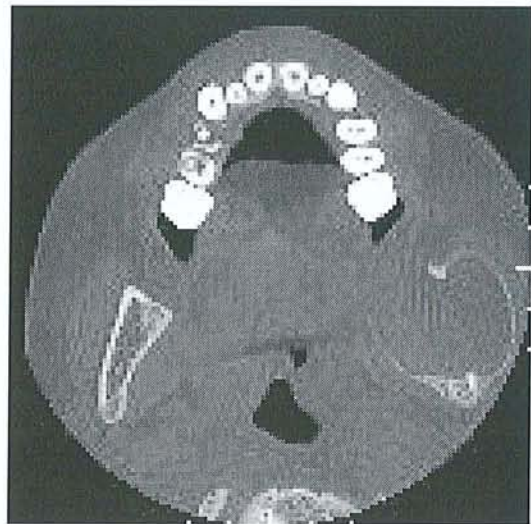




**Image 11 : kyste dentigère au niveau de 38 en formation, cliché du Dr Bravetti**



**Image 12, scanora de ce kyste, coupe transversale, cliché du Dr Bravetti**



**Image 13 scanora de ce kyste coupe axiale, cliché du Dr Bravetti**

### 1.2.3.5 Aspect anatomopathologique

Macroscopiquement, ce kyste est une masse plus ou moins ferme, de couleur gris bleuté, attachée à son élément dentaire. Elle est remplie d'un liquide citrin contenant des paillettes de cholestérol. (19)

L'épithélium est de type pluricellulaire, peu épais, allant de 2 à 5 couches cellulaires. Celui-ci présente une similitude avec celui de l'émail réduit et peut contenir des cellules ciliées et, ou des cellules muco sécrétantes.

Il ne se kératinise que très rarement en surface et quand c'est le cas, la kératinisation est très faible.

La membrane basale est rectiligne

La coque conjonctive : elle est mince. Elle renferme parfois des îlots d'épithélium odontogène isolés ou en amas.

La lumière kystique renferme un liquide séreux ou séro hématiche, contenant des paillettes de cholestérol.

En cas d'inflammation, l'épithélium tend à s'épaissir, il peut prendre un aspect papillomateux. Il devient hyperplasique avec une couche basale sinueuse et des crêtes épithéliales plus longues. La coque conjonctive elle aussi s'épaissit.

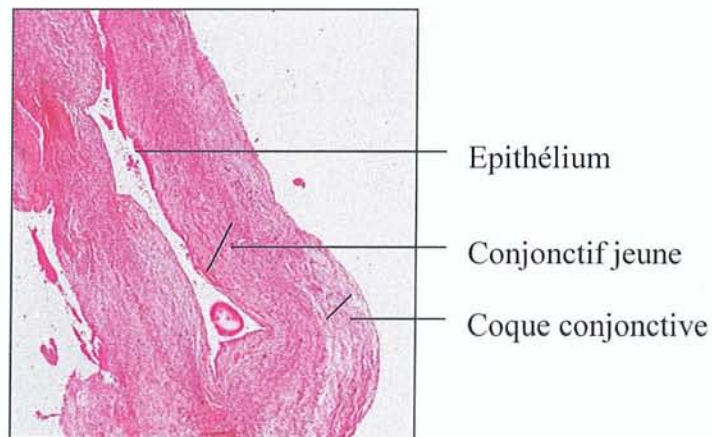


Image 14 : HES d'un kyste dentigère x25

### 1.2.3.6 Évolution

Après énucléation kystique et curetage alvéolaire, le taux de récurrence de cette tumeur est très bas. La possibilité d'une transformation en améloblastome est tout à fait exceptionnelle.

## 1.2.4 Kyste d'éruption

### 1.2.4.1 Etiologie

Ce type de kyste a pour origine la dilatation du sac folliculaire d'une dent permanente ou d'une dent temporaire en éruption par accumulation de liquide tissulaire. (23)

### 1.2.4.2 Épidémiologie

Ce kyste, variété rare, concerne uniquement les enfants. Selon Chen HS et Huang JS (44) le kyste d'éruption serait un type particulier de kyste dentigère mais serait tout de même reconnu comme une entité propre. Selon Bodner L (42), les jeunes garçons sont plus touchés que les filles. Les sites les plus touchés sont l'incisive centrale mandibulaire lactéale, puis les premières molaires permanentes.

### 1.2.4.3 Aspect clinique

Le kyste d'éruption entoure la couronne d'une dent en voie d'éruption. Il se développe dans la portion au dessus et autour de la couronne dentaire. Il concerne les dents lactéales ou définitives non précédées de dents lactéales. Le kyste d'éruption serait dû au sac folliculaire qui ne se rompt pas et ne dégénère pas spontanément au contact de la muqueuse alvéolaire.

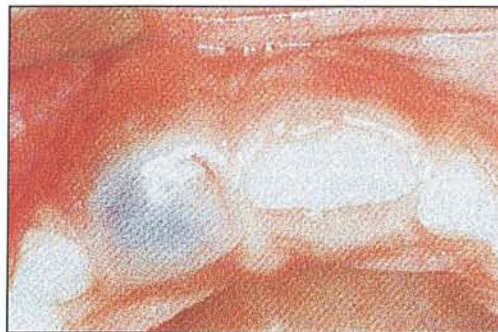


Image 15 : kyste d'éruption vue intra buccale (27, p458)

Une tuméfaction circonscrite fluctuante est décrite en regard de la dent qui est en évolution, sur la crête alvéolaire. Elle est le plus souvent translucide, mais quand la cavité est remplie de sang, la tuméfaction prend alors une couleur pourpre ou bleu foncé. (23) La taille de cette lésion est variable en fonction de sa situation sur l'arcade, ainsi que de la dent causale.

#### 1.2.4.4 Aspect radiologique

La dent sous-jacente qui doit arriver en bouche est visible radiologiquement, le kyste est développé autour de la couronne. Ce kyste n'est que partiellement intra osseux, de ce fait l'altération des supports osseux est peu remarquable sur les clichés radiologiques.

#### 1.2.4.5 Aspect anatomopathologique

L'épithélium est de type malpighien et très aplati.

Dans la lumière intra kystique il existe un infiltrat inflammatoire chronique qui serait causé par des microtraumatismes répétés dus à l'occlusion.

Le contenu intra kystique est donc plus ou moins hématique.

#### 1.2.4.6 Évolution

Ce kyste peut évoluer de deux façons : soit il disparaît à l'éruption de la dent par augmentation de la pression intra kystique qui va faire se rompre la paroi kystique ; soit le kyste ne permet pas l'éruption dentaire et dans ce cas, il nécessite une incision afin d'évacuer le contenu kystique et d'entraîner l'arrivée sur l'arcade de la dent.

## 1.2.5 Kyste périodontal latéral

### 1.2.5.1 Étiologie

Ce kyste peu commun se situe entre les racines ou à côté de la racine d'une dent vivante, il provient de reliquats épithéliaux odontogènes.

Il se ne développe pas à partir d'une parodontite, bien qu'il évolue dans l'atmosphère périodontale d'une dent, il n'est pas non plus en rapport avec des canaux dentaires aberrants, il ne s'agit, de ce fait, pas d'un kyste inflammatoire.

Son histogénèse est discutée. Pour certains auteurs, il prendrait origine des restes de Malassez. Pour d'autres, il proviendrait de l'épithélium de l'émail inactivé (Shear M (103) ou des vestiges de la lame dentaire (Wyosocki GP et Goldblatt LI (118).

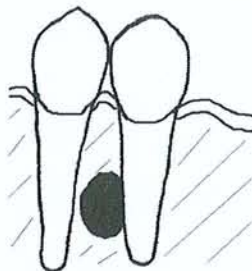
### 1.2.5.2 Épidémiologie

Ce kyste est relativement rare. Il est retrouvé le plus souvent chez les adultes, mais sans pic de fréquence d'âge, ni de prédisposition pour un des deux sexes. (69) Il se localise le plus souvent entre les racines des canines et des prémolaires mandibulaires.

### 1.2.5.3 Aspect clinique

Le kyste périodontal latéral est de petite taille, inférieure à un centimètre. Il n'évolue guère et généralement sa découverte est fortuite.

Schéma 4 (22, p159)



Il peut occasionner, mais ce très rarement, des douleurs ainsi que d'autres symptômes de type inflammation desmodontale. (69)

Il évolue toujours le long de la racine d'une dent dont la pulpe est vitale.

#### 1.2.5.4 Aspect radiologique

Une image ostéolytique ronde ou ovale est constatée, bien circonscrite, à côté de racines dentaires. Un espace radio opaque est visible le long de la racine correspondante. Quelquefois un éloignement des dents adjacentes est observé.

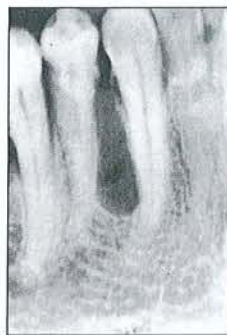

Image 16 : kyste périodontal latéral rattaché à 43. (143)

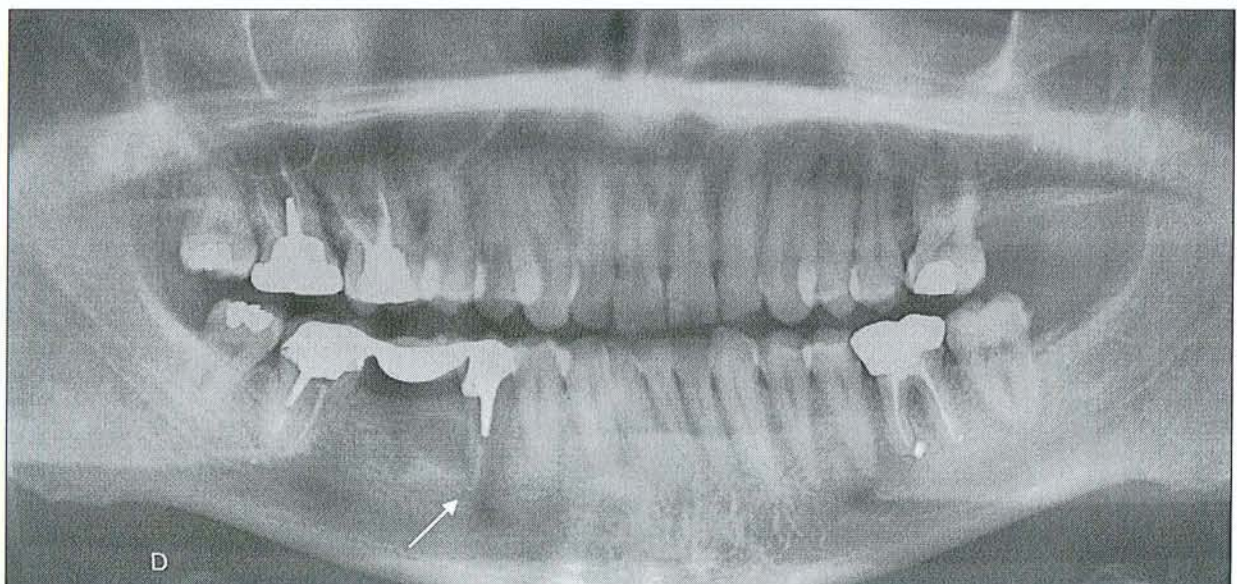


Image 17 : kyste périodontal latéral au niveau de 44, cliché du Dr Bravetti

### 1.2.5.5 Aspect anatomopathologique

Il existe deux variétés de ce kyste :

Le kyste unique

Les kystes multiples, situés dans une capsule fibreuse unique, séparés les uns des autres par un tissu fibreux.

L'épithélium est malpighien, non kératinisé. Il est composé de 2 à 5 assises cellulaires. Ces assises cellulaires alternent avec un épaissement en plaques de cellules claires fusiformes.

### 1.2.5.6 Évolution

Après énucléation kystique, et bien souvent conservation des dents adjacentes, le taux de récurrence de ce type de kyste est quasiment nul.

Le kyste odontogène botryoïde (décrit en 1973 par Weatherz et Waldron) correspond à une variante multi loculaire souvent volumineuse, soit 5 centimètres de diamètre, de ce type de kyste. (62) Ce kyste botryoïde est plus régulièrement retrouvé à la mandibule, le plus fréquemment au niveau de la zone prémolaire, puis au niveau de la région antérieure du maxillaire. Cette lésion présente les mêmes caractéristiques cliniques, histologiques et radiologiques qu'un kyste périodontal latéral.

Cette lésion est plus souvent unique en bouche, dans de rares cas des lésions polykystiques sont retrouvées. Il existe une tendance à la récurrence de ce kyste contrairement au kyste périodontal latéral, le taux de récurrence de cette lésion est égal à celui du kystocyste odontogénique. Ce kyste fut appelé Botryoïde (du grec Botrus : grappe de raisin) du fait de son aspect macroscopique comparable à des bourgeons nodulaires, gélatineux, translucides et mous semblables à des grappes de raisin. (112)

### 1.2.6 Kyste gingival de l'adulte

Le kyste gingival de l'adulte a une origine épithéliale odontogénique. Son histogénèse est discutée, pour certains, il dérive de la lame dentaire, pour d'autres des résidus malpighiens de Malassez, pour d'autres encore de l'épithélium de l'émail réduit.

Dans certains cas il résulterait de l'invagination traumatique de l'épithélium gingival. (19)

#### 1.2.6.1 Épidémiologie

Cette lésion est très rare, elle touche les adultes, sans pic de fréquence pour une décennie.

#### 1.2.6.2 Aspect clinique

En bouche, ce kyste engendre une tuméfaction de petit diamètre (inférieur à un centimètre). Elle est bien circonscrite et de coloration normale ((coloration rosée de la gencive saine). (51) Tout comme le kyste périodontal latéral, il se situe préférentiellement au niveau des canines et des prémolaires mandibulaires. Non douloureuse, cette lésion est sessile. Selon sa taille et son contenu, elle est de consistance molle ou ferme.

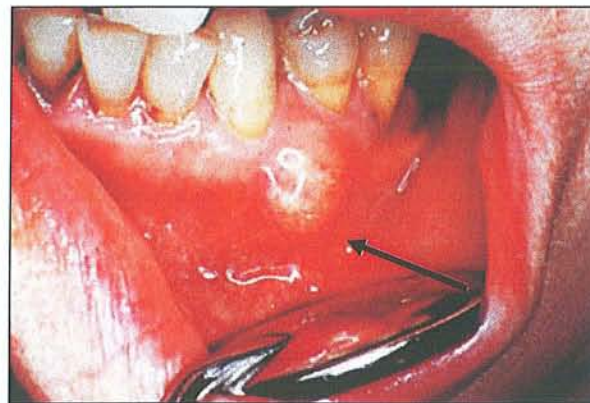

image 18 : kyste gingival de l'adulte entre 33 et 34. (143)

Cette lésion se localise au niveau de la gencive attachée, de la gencive libre ainsi que quelquefois au niveau de la papille.



### 1.2.6.3 Aspect radiologique

Bien souvent, aucune perte de substance osseuse du rebord alvéolaire n'est visible. Cela permet à l'odontologiste de différencier ce kyste d'un kyste périodontal latéral. Parfois Il est possible d'observer une érosion superficielle de l'os alvéolaire sous-jacent, dans le cas où la pression intra kystique est suffisante pour entraîner une résorption osseuse.

### 1.2.6.4 Aspect anatomopathologique

L'épithélium est d'épaisseur variable :

Il est tantôt fin, composé de 1 à 2 assises de cellules cubiques ou plates.

Il est tantôt beaucoup plus important, composé d'un épithélium malpighien.

Il repose toujours sur une membrane basale rectiligne.

Il renferme quelquefois des cellules fusiformes ou calcifiées, identiques à celles observées dans les kystes périodontaux latéraux.

### 1.2.6.5 Évolution

Après énucléation kystique, la guérison est complète.

### 1.2.7 Kyste glandulaire odontogénique, kyste sialo-odontogénique

Le kyste glandulaire odontogénique est encore appelé kyste sialo-odontogénique. Il a été décrit en 1991 et adopté dans la classification de l'OMS en 1992. Il aurait tendance à ressembler aux carcinomes centraux muco-épidermoïdes des maxillaires. (31)

#### 1.2.7.1 Épidémiologie

Ce kyste est une lésion rare de l'os des maxillaires. Fréquemment il est retrouvé au niveau de la portion antérieure de la mandibule. (91). Il survient à tout âge, avec une prédisposition pour le sexe masculin.

Ce kyste est une lésion très destructrice (108).

#### 1.2.7.2 Aspect clinique

Le kyste glandulaire est bien souvent asymptomatique, sa découverte est fréquemment fortuite, lors d'un examen radiologique courant.

Ce kyste peut être uniloculaire (dans 52% des cas) ou multiloculaire (dans 48% des cas). (80)

#### 1.2.7.3 Aspect radiologique

Dans le cas de kystes multiloculaires, les lésions sont le plus souvent extensives. De ce fait, un déplacement dentaire des éléments bordant la lésion est observable. Une résorption radiculaire de ces dents peut être constatée.

Cette lésion radio claire est bien circonscrite mais ne présente pas de caractéristique spécifique.

#### 1.2.7.4 Aspect anatomopathologique

Il existe deux structures histologiques différentes:

L'aspect du kyste peut être peu spécifique et se confondre avec un kyste inflammatoire (type apico-dentaire).

L'épithélium est de type malpighien non kératinisé

La coque conjonctive est inflammatoire

Dans l'autre cas, le kyste présente un aspect histologique qui permet un diagnostic positif.

L'épithélium est de type pluristratifié non malpighien. A sa surface, on trouve une bordure de cellules superficielles cylindriques et, ou cubiques et parfois même ciliées. A l'intérieur même de l'épithélium se trouvent des invaginations épithéliales formant des cryptes, ainsi que des microkystes bordés de cellules cubiques. Selon certaines incidences de coupes histologiques, il est possible de visualiser ces microkystes s'ouvrant à la surface de l'épithélium.

Ces cavités sont vides ou emplies d'un matériel éosinophile amorphe ; il s'agit de mucus (les colorations par le mucicarmine et le PAS sont positives). Habituellement, des cellules caliciformes se situent à la surface de l'épithélium. Il ne faut pas les confondre avec des métaplasies de cellules mucipares présentes dans d'autres types de kystes odontogènes. Enfin, dans certains sites, l'épithélium mince est identique à celui de l'émail réduit.

Le tissu conjonctif est fibreux. Sans inflammation, ce tissu contient souvent des résidus épithéliaux odontogéniques et quelquefois des calcifications à contours irréguliers.

#### 1.2.7.5 Évolution

Ce kyste évolue lentement, cependant, il peut prendre des proportions très importantes. Après énucléation, le risque de récurrence n'est pas nul ; 21% selon Koppang (71). Le taux de récurrence est proportionnel à l'importance en volume de la lésion. (92)

### 1.2.8 Kyste odontogénique calcifié

Il a été écarté de la classification de 1992, du fait qu'il ne constitue pas réellement une entité et qu'il possède des variantes histologiques pseudoaméloblastiques ; cependant du fait qu'il est encore étudié, nous l'abordons également (19, 27). Ce kyste a été décrit en 1962 par Gorlin, de ce fait il est trouvé également dans la littérature sous le nom de kyste de Gorlin. Auparavant il était confondu avec un améloblastome atypique.

#### 1.2.8.1 Etiologie

Ce kyste a pour origines les vestiges de l'épithélium de l'émail réduit ou ceux d'épithéliums odontogéniques situés dans la gencive, la muqueuse alvéolaire ou l'os.(19)

#### 1.2.8.2 Épidémiologie

Ce kyste est extrêmement rare, il représente 1% des kystes osseux des maxillaires. Il est plus fréquent de le découvrir lors des deuxièmes et sixièmes décennies. Il présente la même fréquence chez l'homme que chez la femme.

Il siège aussi bien au niveau du maxillaire que de la mandibule. Au maxillaire il se situe plutôt dans le secteur antérieur. A la mandibule, il est retrouvé dans tous les secteurs. Dans 25% des cas, ce kyste se situe dans les tissus mous en regard des arcades dentaires. (19)

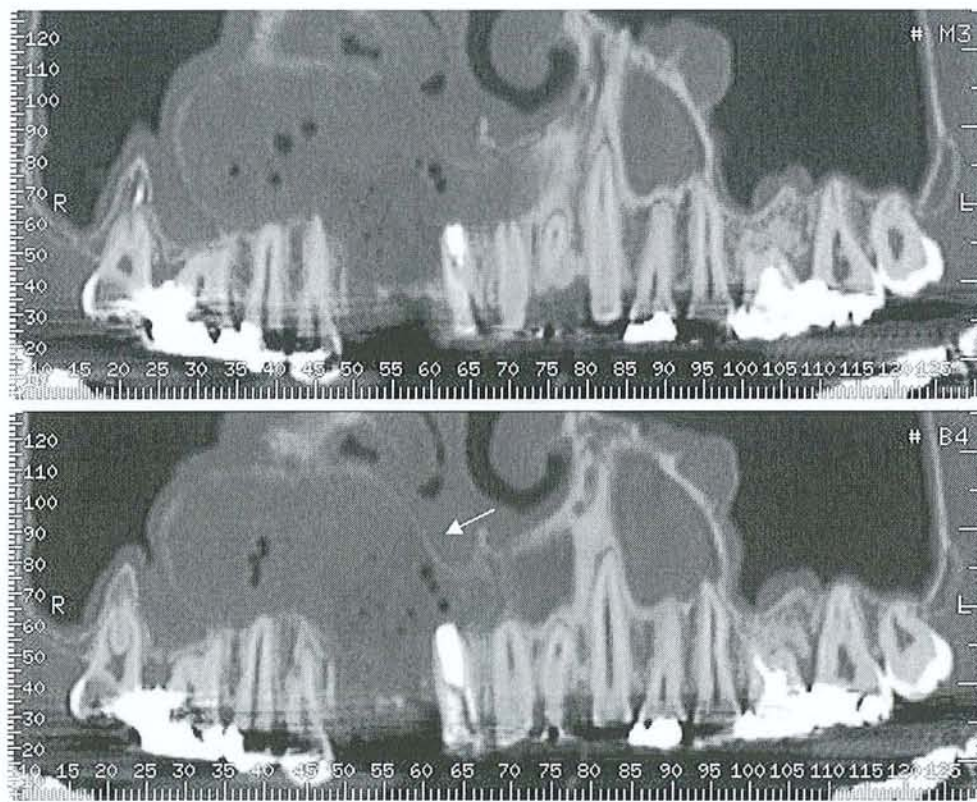
#### 1.2.8.3 Aspect clinique

La plupart du temps la découverte de cette lésion est fortuite lors d'un examen radiologique. La lésion entraîne rarement des douleurs. Cette lésion peut être de taille considérable.

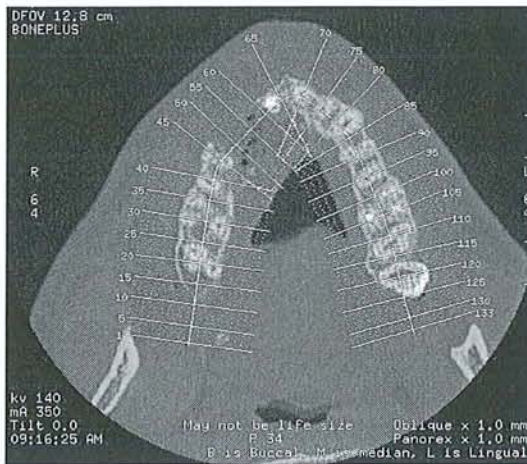
Parfois une tuméfaction localisée est constatée, les dents adjacentes sont toujours vitales, quelquefois celles-ci peuvent être déplacées par la lésion. La lésion entraîne alors une résorption externe de leurs racines.

#### 1.2.8.4 Aspect radiologique

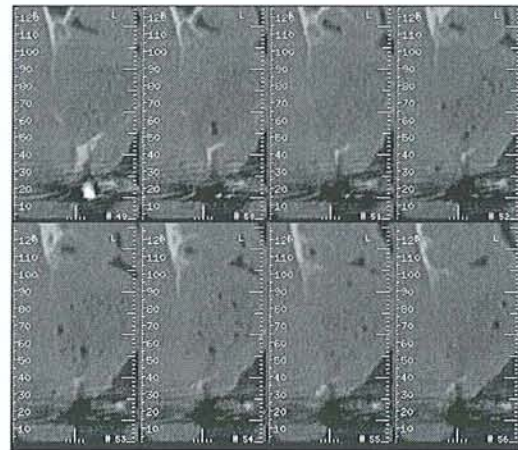
Il s'agit ici d'une lésion bien limitée, ostéolytique. De petites mottes radio opaques sont observées radiologiquement, elles correspondent à des calcifications. Quelquefois la structure opaque est beaucoup plus conséquente, il s'agit alors d'un odontome associé à la lésion. Le kyste est quasiment toujours uniloculaire.



**image 19 : scanora d'un kyste odontogénique calcifié au niveau du bloc incisivo-canin maxillaire droit, reconstructions panoramiques M3 et B4, clichés du Dr Bravetti**



**Image 20 : dentascan coupe axiale,  
cliché du Dr Bravetti,**



**Image 21 : coupes 49 à 56, reconstructions  
coronales clichés du Dr Bravetti**

### 1.2.8.5 Aspect anatomopathologique

L'assise basale de l'épithélium est constituée de cellules cubiques ou cylindriques. Les couches supérieures sont constituées de cellules épithéliales laissant penser au réticulum étoilé. De ce fait l'aspect est proche de celui des améloblastomes.

Cependant, au sein de l'épithélium on retrouve des masses particulières appelées cellules « fantômes ». Il s'agit d'amas de cellules épithéliales kératinisées, anuclées . Ces cellules sont inactives.

Cet amas peut induire la formation d'un tissu de granulation et la production de calcifications dystrophiques. Un odontôme peut parfois être associé à ce kyste. Il existe des variantes histologiques avec des zones pseudoaméloblastiques infiltrantes, celles-ci sont observées quelquefois chez les patients plus âgés.

### 1.2.8.6 Évolution

Après énucléation chirurgicale les récives sont exceptionnelles, elles sont observées uniquement dans les variantes pseudoaméloblastiques infiltrantes.

### 1.3 Les kystes épithéliaux malformatifs non odontogéniques

Ces kystes sont rares, ils représentent seulement 5% des kystes des maxillaires\_(19). Leur histogénèse explique leur localisation.

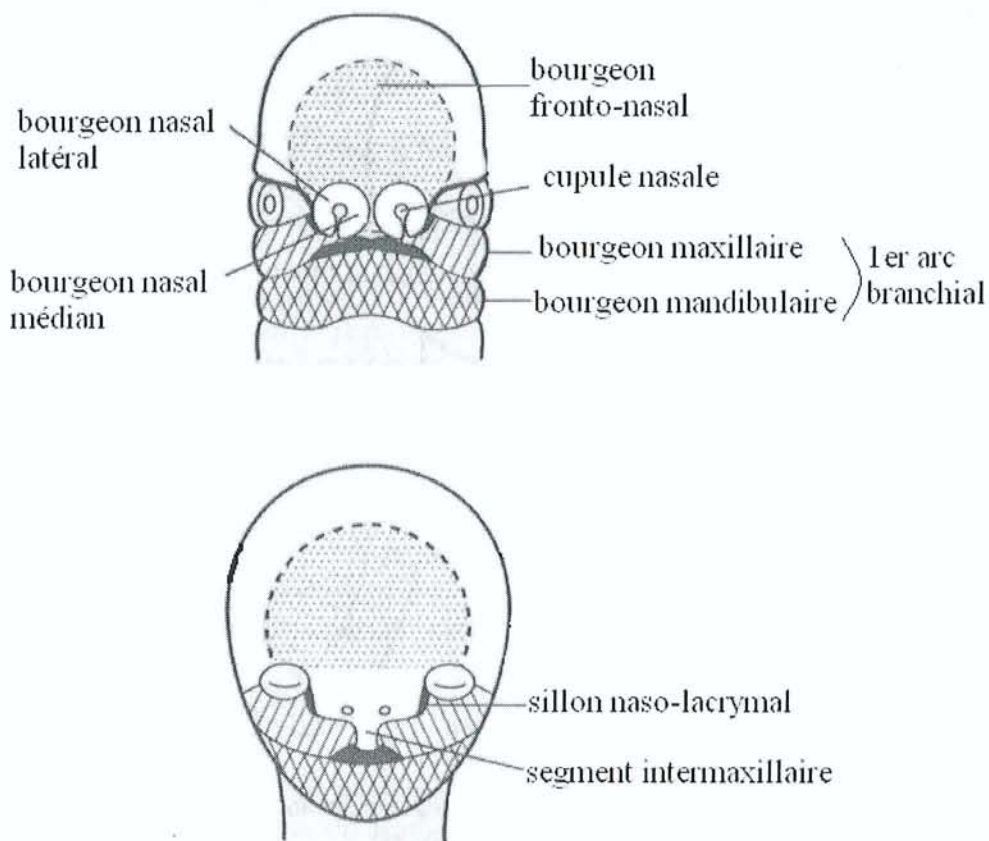


Schéma 5 : schéma illustrant le développement de la face à la 6<sup>ème</sup> semaine, à la 10<sup>ème</sup> semaine (11, p173)

#### 1.3.1 Kyste nasopalatin

Le kyste du canal nasopalatin ou kyste du canal incisif est plus communément appelé kyste nasopalatin. Il a été décrit par Meyer en 1914 pour la toute première fois. Celui-ci l'avait assimilé à un sinus nasal surnuméraire.

Ce kyste est issu des vestiges épithéliaux du canal incisif ou naso-palatin qui est localisé à l'extrémité antérieure de la ligne de suture médiane des processus palatins des maxillaires qui fusionnent entre la huitième et la douzième semaine intra-utérine.

Selon certains, il se formerait aux dépens des tissus mous à l'orifice de ce canal. Dans ce cas, il est appelé kyste de la papille palatine. (19)

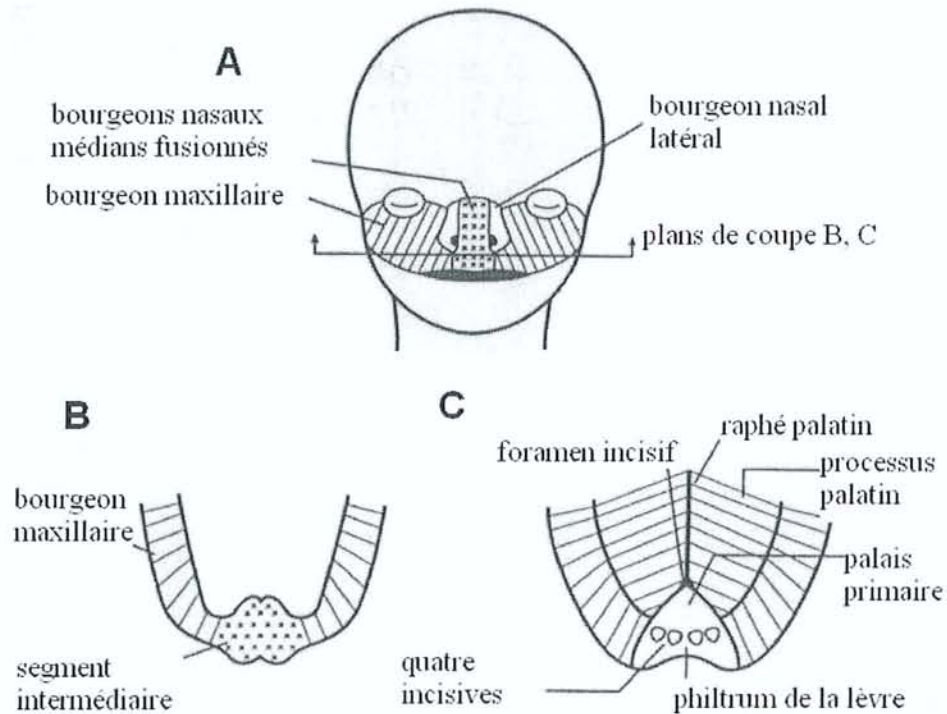


Schéma 6 Schémas illustrant la formation du segment intermaxillaire. (A) Vue frontale. (B, C) Coupes horizontales selon le niveau indiqué (11, p174)

### 1.3.1.1 Épidémiologie

Ce kyste est le plus fréquent des kystes épithéliaux non odontogènes. Il toucherait plus fréquemment les hommes et peut survenir à n'importe quel âge même in-utéro.

Il est à remarquer cependant que les tranches d'âge allant de la quatrième à la sixième décennie seraient plus concernées.

Ce kyste est relativement rare, sa fréquence varierait de 0,08% à 1,5% des kystes osseux des maxillaires



### 1.3.1.2 Aspect clinique

Ce kyste est le plus souvent indolore, sa découverte est fréquemment fortuite lors d'un examen radiologique de contrôle. Il peut cependant être révélé par des douleurs dues à un phénomène inflammatoire. Une tuméfaction palatine antérieure et médiane, derrière les incisives, peut être remarquée, elle est de consistance ferme. Le patient peut également présenter une fistule sur le rebord vestibulaire de la muqueuse gingivale.

En général, la vitalité pulpaire des dents adjacentes est conservée et celles-ci peuvent être déplacées par le kyste.

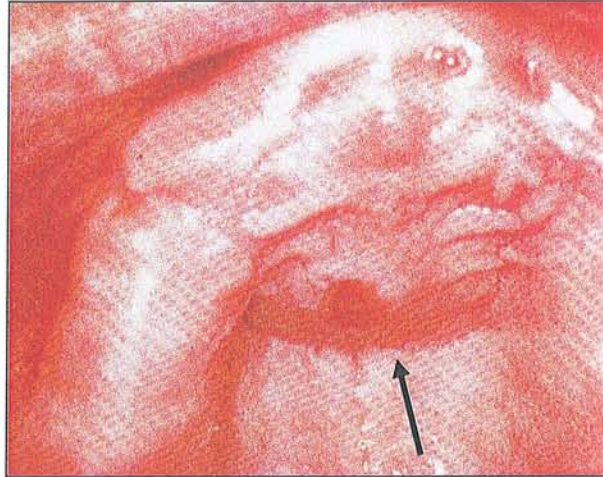
La taille de ce kyste est normalement inférieure à un centimètre de diamètre. Malgré tout, dans certains cas, il peut atteindre une grande dimension et s'étendre vers les prémolaires de façon asymétrique. (56)

Il peut également se développer dans les fosses nasales et dans les cavités sinusiennes. Dans ce cas, deux cavités distinctes sont présentes, avec deux membranes bien différentes (24).

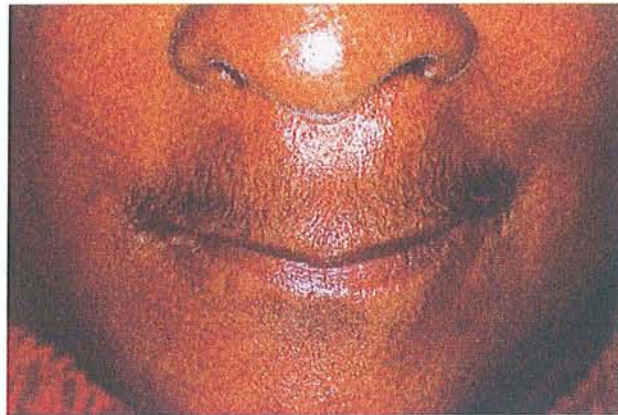


Schéma 7 : schéma d'un kyste naso-palatin (22, p160)

Le kyste de la papille palatine proviendrait aussi des vestiges épithéliaux du canal naso palatin, mais se formerait dans la portion superficielle extra osseuse de ce dernier. Il peut avoir une expression clinique ; il s'agit d'une tuméfaction arrondie, superficielle, molle et fluctuante, donnant un aspect hypertrophique à la papille (41).



**Image 22 : photographie intra buccale d'un kyste naso palatin (27, p460)**



**Image 23 Patient présentant un kyste naso-palatin, il faut noter la disparition du sillon naso-labial (27, p460)**

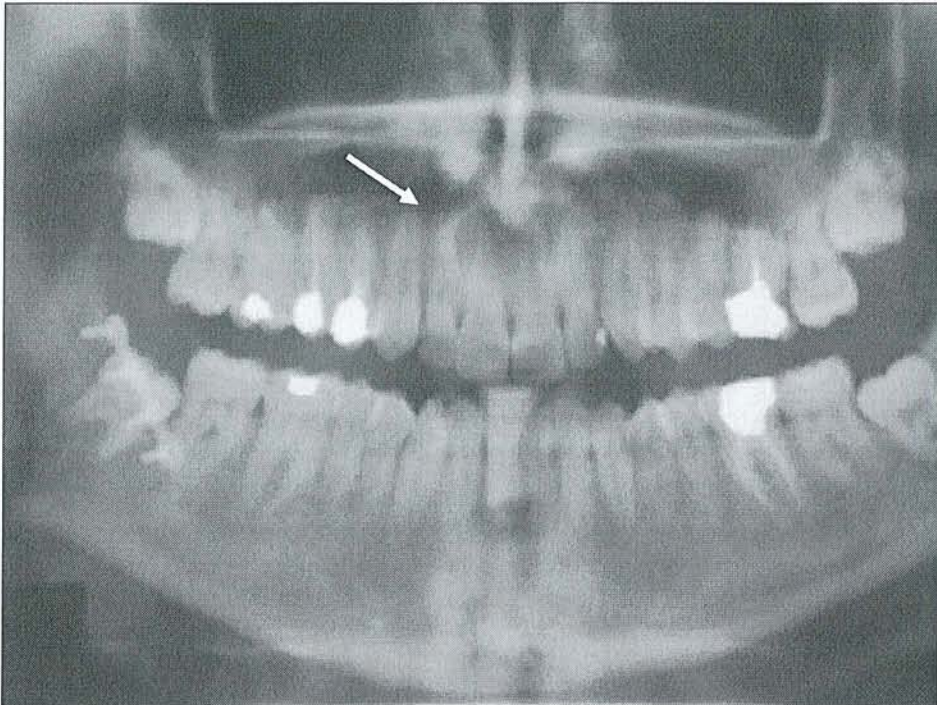
### 1.3.1.3 Aspect radiologique

Les examens les plus courants sont l'orthopantomogramme, le cliché rétro alvéolaire ainsi que le cliché occlusal.

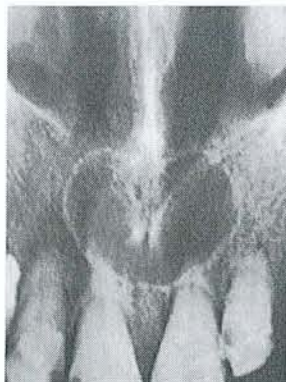
Ces examens mettent en avant une lésion caractéristique. Celle-ci correspond à une zone transparente bien limitée, médiopalatine, de forme ronde, ovoïde, ou en « cœur de carte à jouer ». Cette forme de cœur est due à la projection de l'image de l'épine nasale antérieure ou de la suture palatine médiane sur la lésion kystique radio transparente (113)

La lamina dura perdure autour de l'apex des dents. De ce fait, ce kyste ne peut être dû à une pathologie pulpaire.

Les racines des incisives centrales sont rarement résorbées mais peuvent être plus ou moins divergentes, du fait d'un déplacement par le kyste lui-même.



**Image 24 : kyste naso-palatin issu des cliché du Dr Bravetti**



**Image 25 : kyste naso-palatin issu des cliché du Dr Bravetti**

D'autres examens radiologiques sont aussi réalisables afin de poser le diagnostic de kyste naso palatin, tels que le scanora, l'IRM ou la tomodensitométrie. Ces examens renseignent également sur les limites kystiques tridimensionnelles par rapport aux éléments anatomiques remarquables comme les sinus maxillaires, les dents ainsi que les fosses nasales (64, 95).

Le kyste de la papille palatine n'entraîne pas de modification radiologique ; quelquefois seulement une résorption radiculaire des incisives centrales est possible, due à la pression intra kystique.

#### 1.3.1.4 Aspect anatomopathologique

Ce kyste est à contours festonnés.

L'épithélium est bordé le plus souvent par un épithélium mixte (image 26):

Un épithélium malpighien stratifié dans la portion buccale du canal (type épithélium buccal) (image 28).

Et un épithélium cylindrique cilié pseudostratifié dans la portion nasale du canal (type épithélium respiratoire)

Parfois ce kyste a un épithélium uniforme malpighien ou cylindrique (image 27).

Des plages de hyalinisation et des métaplasies peuvent être constatées dans les parois du kyste, elles correspondent à des structures épithéliales transitionnelles (19, 56)

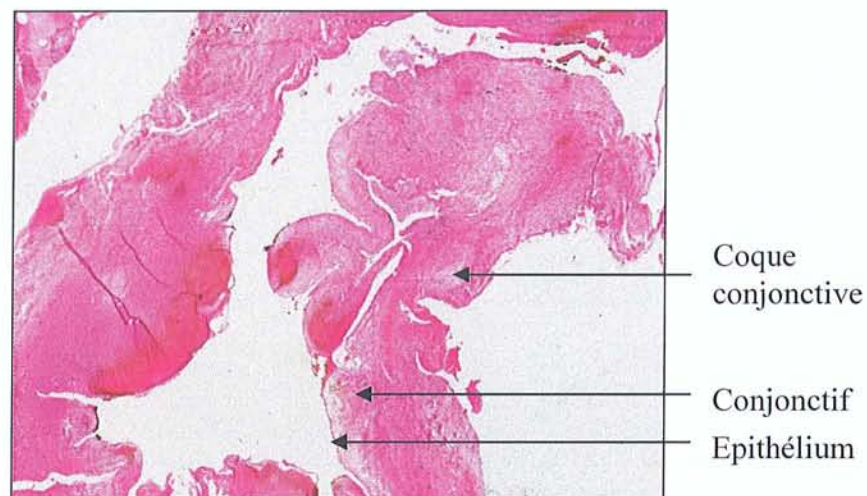

Image 26 HES d'un kyste naso palatin x 25

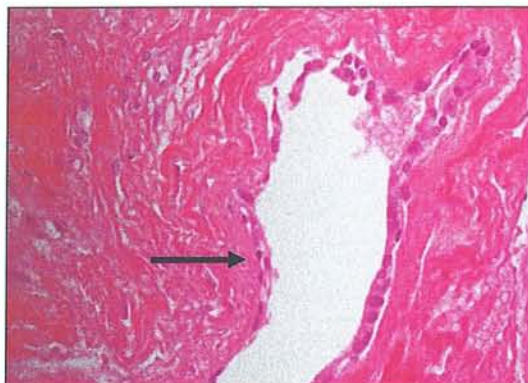


Image 27 épithélium cilié pseudo stratifié, HES x400

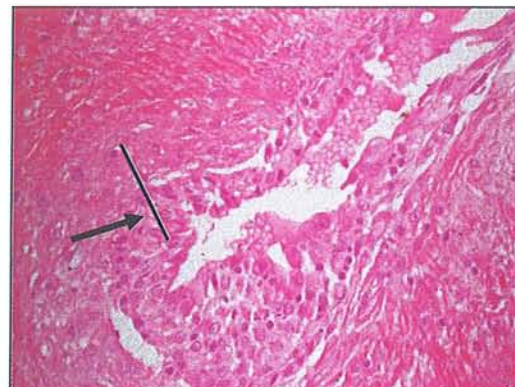


Image 28 épithélium malpighien, HES x400

Le tissu conjonctif est dense, à l'intérieur se trouvent de gros troncs nerveux et de nombreux vaisseaux, ainsi que des glandes muqueuses et du tissu adipeux.

Dans 50% des cas, une réaction inflammatoire est mise en évidence.

Le kyste de la papille palatine présente la même structure histologique.

### 1.3.1.5 Évolution

Le traitement recommandé pour ces kystes est l'énucléation par voie transmuqueuse (voie palatine ou voie vestibulaire). Le taux de récurrence après traitement est nul. Des contrôles réguliers à l'aide d'examens radiologiques sont nécessaires pour surveiller la régénération osseuse, celle-ci est lente. Dans le cas de kystes naso palatins cliniquement muets et dont le diamètre est inférieur à dix millimètres de grand axe, certains auteurs comme Bodin I, Isacson Get Julin P conseillent une abstention thérapeutique. (41)

### 1.3.2 Kyste nasolabial

Le kyste nasolabial est également appelé kyste naso alvéolaire ou kyste du seuil narinaire. Il proviendrait des vestiges du canal embryonnaire nasolacrimal ou de la portion antéro-inférieure du canal adulte.

#### 1.3.2.1 Épidémiologie

L'incidence de ce kyste est très nettement inférieure à celle du kyste nasopalatin. Les femmes sont plus atteintes par cette lésion que les hommes (3 à 4 fois plus). Toutes les tranches d'âge sont touchées, cependant il semble que les quatrièmes et cinquièmes décennies présentent une fréquence plus grande. Le côté droit semble être prédominant.

### 1.3.2.2 Aspect clinique

Le kyste se situe en surface de l'os alvéolaire, près de la base du seuil narinaire. Son siège est extra osseux.

Il peut induire une érosion superficielle sur la face externe du maxillaire. Une tuméfaction non douloureuse est décrite au niveau de l'implantation de l'aile du nez. Cette dernière est soulevée et rejetée en arrière et la lèvre supérieure se trouve épaissie. Le kyste produit une asymétrie faciale. En effet, une voussure arrondie atténue le pli nasolabial. Dans le cas d'une bilatéralité, non rare, il n'y a plus d'asymétrie faciale et le faciès est remarquable : la pyramide nasale est étalée et les sillons qui la limitent sont effondrés.

Le kyste naso labial, de consistance molle ou fluctuante, a une croissance relativement lente. Sa taille reste toujours inférieure à 4 centimètres de diamètre.

### 1.3.2.3 Aspect radiologique

Le kyste nasolabial est extra osseux, il est situé en surface de l'os alvéolaire du maxillaire près de la base de la narine. Cette lésion n'induit pas de lacune intra osseuse. Elle peut, cependant, provoquer une érosion de la corticale osseuse externe visible après injection de produit de contraste opacifiant le kyste. Ceci permet de préciser la forme et la taille du kyste.

Par des clichés de profil ou occlusaux, la profondeur de l'entaille au niveau du maxillaire et l'amincissement du plancher nasal sont mis en évidence et quantifiés. (19)

### 1.3.2.4 Aspect anatomopathologique

Ce kyste comme le kyste naso palatin présente des contours festonnés.

L'épithélium est le plus souvent cylindrique pseudo stratifié avec ou sans cellules muqueuses. Il peut aussi y avoir des secteurs d'épithélium malpighien.

### 1.3.2.5 Évolution

L'énucléation simple de ce kyste entraîne une guérison complète et un taux de récurrence nul.

### 1.3.3 Kystes, anciennement dits « fissuraires », écartés de la classification de 1992

De nombreux kystes non odontogéniques des maxillaires dérivent de l'épithélium au niveau des zones de fusion des processus embryonnaires. En effet on pense habituellement que les sillons entre les processus ne sont pas éliminés par la fusion et que l'épithélium y est piégé. Ces kystes anciennement dits fissuraires indiquent qu'il existe une grande variété de kystes (variété de site mais pas d'histogénèse) mais qu'ils ne peuvent être considérés comme des entités propres c'est pourquoi ils ont été écartés de la classification de 1992 (72).

#### 1.3.3.1 Kyste médio palatin

Cette lésion, actuellement considérée comme une extension postérieure du kyste naso palatin, se développe à partir d'inclusions épithéliales séquestrées sur la ligne de suture médiane entre les apophyses palatines des maxillaires.

Elle peut être très volumineuse et induire une voussure au niveau du palais.

Au niveau radiologique, il se traduit par une image radio claire circonscrite en regard des régions molaires.

#### 1.3.3.2 Kyste médiomandibulaire

Ce kyste est encore appelé kyste symphysaire.

Les odontologistes ont longtemps pensé que ce kyste provenait d'une inclusion de résidus épithéliaux séquestrés au niveau de la ligne médiane mandibulaire, lors de la fusion des deux ébauches mandibulaires.

Il est aujourd'hui considéré comme un kyste inflammatoire radiculo dentaire ou un kyste odontogène (périodontal latéral, kératokyste odontogène). Il est visible radiologiquement sous la forme d'une image radioclaire limitée, quelquefois multiloculaire.

### 1.3.3.3 Kyste globulo maxillaire

Ce kyste est très rare. La lésion se situe entre l'incisive latérale supérieure et la canine. Les odontologistes ont longtemps pensé qu'elle était due à une inclusion d'épithélium au niveau de la ligne de fusion des procès embryonnaires globulaires fronto-nasal et maxillaire.

Actuellement, ce kyste est considéré comme une variété de kyste inflammatoire radiculo-dentaire latéral ou de kyste odontogène (périodontal latéral ou kératokyste).

Au niveau radiologique, une image ostéolytique en forme de « poire » est visible ; on remarque une divergence des racines des dents voisines.

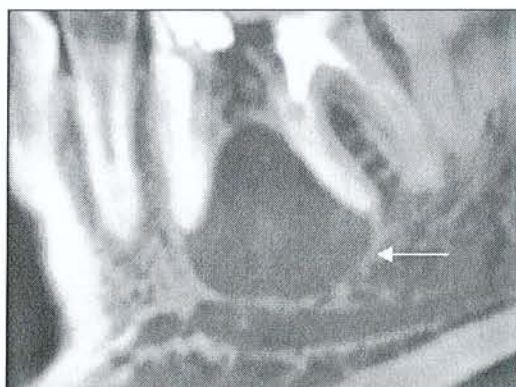


image 29 : kyste globulo maxillaire entre 35 et 36, cliché du Dr Bravetti

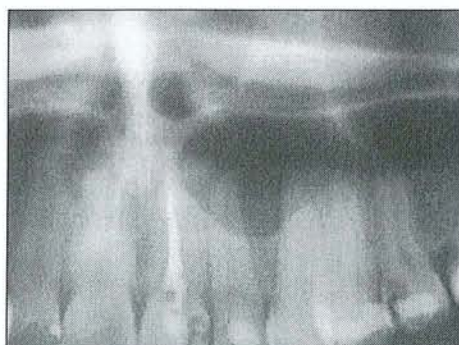


image 30 : kyste globulo maxillaire au niveau du maxillaire gauche supérieur, cliché du Dr Bravetti



## 1.4 Les kystes inflammatoires

### 1.4.1 Kyste radulaire (apical, latéral, résiduel)

#### 1.4.1.1 Histogénèse

Il s'agit de la lésion kystique la plus fréquente des maxillaires, soit 63% des kystes osseux des maxillaires. (19)

Les phénomènes inflammatoires consécutifs à la nécrose de la cavité pulpaire, après carie ou traumatisme dentaire, peuvent se propager dans l'espace périodontaI ou latéral et aboutir à la formation d'un granulome.

En l'absence de traitement de ce granulome, celui-ci acquiert un revêtement épithélial provenant des vestiges épithéliaux du parodonte (restes de Malassez) schéma 8.

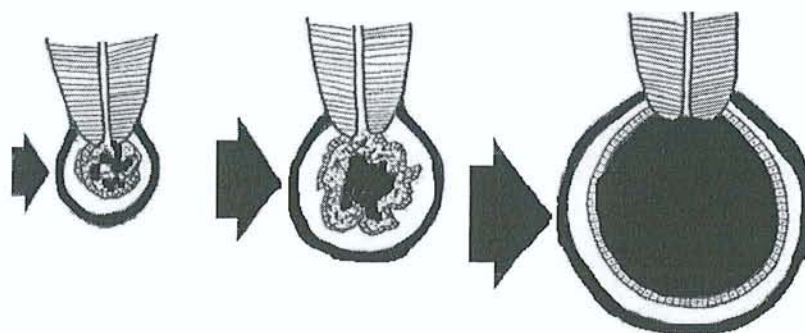


Schéma 8 Inflammation d'un kyste périapical (22, 150)

L'infection répétée et l'inflammation chronique induisent une irritation qui stimule la prolifération inflammatoire des débris épithéliaux.

Les cellules épithéliales accumulées se liquéfient au centre, une cavité se forme aux dépens de l'os alvéolaire. La quantité de liquide intra cavitaire accroît alors, repoussant encore la paroi et agrandissant la cavité. Cette transformation d'un granulome en kyste radulaire est très fréquente, mais elle n'est pas systématique.

### 1.4.1.2 Épidémiologie

Cette lésion atteint préférentiellement les hommes (pourquoi,). Elle peut être mise en évidence à tout âge, mais sa fréquence est plus importante lors des troisièmes et quatrièmes décennies.

### 1.4.1.3 Aspect clinique

Ce kyste est généralement uniloculaire. Il se situe beaucoup plus au niveau des apex des dents permanentes qu'au niveau des dents lactéales. Cette lésion intéresse préférentiellement la portion antérieure des maxillaires et la branche montante de la mandibule.

La lésion, le plus souvent asymptomatique, est dévoilée lors d'un examen radiologique de contrôle. Quelquefois, elle se manifeste par des phénomènes douloureux liés soit à une monoarthrite aiguë de la dent intéressée, soit à l'apparition d'une suppuration.

Macroscopiquement, le kyste est de taille variable (0,5 à plusieurs centimètres de diamètre). L'épaisseur de la paroi est de même très variable, allant de quelques millimètres à 0,5 centimètres. Cette dernière est résistante, blanchâtre, avec des contours souvent anguleux. Ce kyste est une lésion arrondie ou ovale homogène appendue à l'apex d'une dent.

Dans la lumière kystique il est constaté la présence d'un liquide citrin, visqueux ou hémorragique, souvent parsemé de cristaux de cholestérol. Des restes de matériau d'obturation canalaire peuvent également être retrouvés. (19)

Quand le kyste est installé, il peut induire un refoulement des formations anatomiques voisines que sont les dents. De ce fait, en bouche des diastèmes peuvent être visibles ainsi que des anomalies de position, et des mobilités dentaires si l'os alvéolaire est beaucoup résorbé. Dans de nombreux cas, une résorption radulaire des dents voisines est constatée. (Schéma 9)

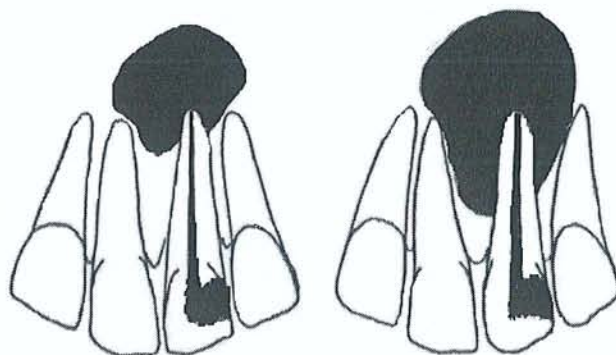


Schéma 9 : envahissement osseux par un kyste apical (22, p151)

Le kyste peut souffler les corticales osseuses. Une proéminence dure peut apparaître et diminuer l'épaisseur de la corticale. Un crépitement parcheminé à la palpation est percevable, comparable à celui observé lors de la palpation d'une « balle de cellulose » que l'on refoule et qui revient sur elle-même. Si l'os disparaît, le sac kystique devient sous périoste et une fluctuation est perceptible. Les kystes radiculaires du maxillaire supérieur peuvent refouler la paroi sinusienne et combler progressivement le sinus maxillaire. Les deux cavités restent cependant toujours bien distinctes et ne fusionnent jamais.

#### 1.4.1.4 Aspect radiologique

Ce kyste se situe toujours au niveau de l'apex d'une dent causale nécrosée. Radiologiquement la lésion correspond à une plage radio claire de forme arrondie ou ovale, homogène, bordée par un liseré osseux, plus dense que le reste de l'os alvéolaire. Ce liseré est d'autant plus opaque que la lésion est ancienne. Lors d'un épisode inflammatoire, le liseré a tendance à s'estomper. Cela est contemporain à la phase d'extériorisation où l'os est aminci et la lésion presque sous-muqueuse. Cependant, il est impossible par des examens radiologiques classiques de différencier l'image d'un kyste radiculaire de celle d'un granulome apical. Certaines expériences tendent à montrer que la tomographie informatisée pourrait permettre une différenciation de ces deux entités. (110)

Le bilan radiologique doit permettre de visualiser les dents voisines de la dent causale et de voir si celles-ci sont rhizalysées, les éléments anatomiques remarquables comme les sinus maxillaires, les fosses nasales, la fosse ptérygo-maxillaire, le trou mentonnier, le nerf mandibulaire.

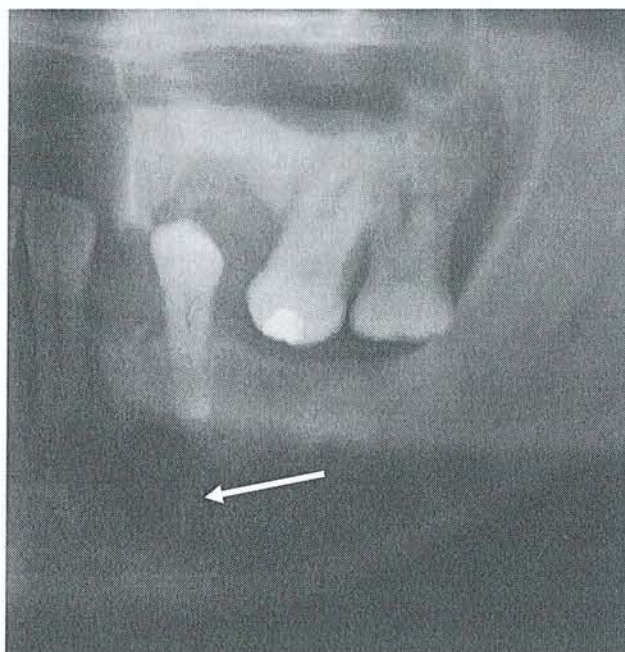


Image 31 : kyste apical au niveau de 33, issue des dossiers du Dr Anastasio

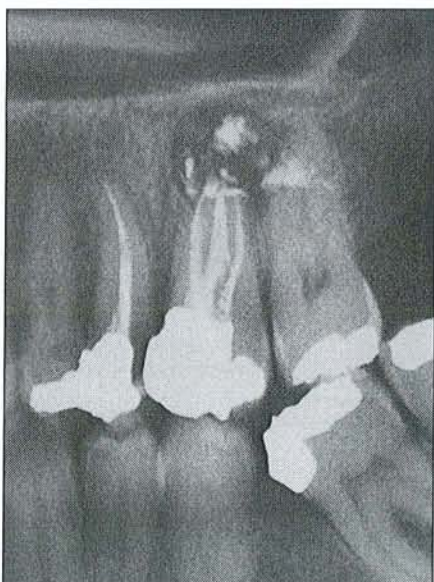


Image 32 : kyste péri apical au niveau de 26, présence de matériau d'obturation canalair dans la lumière kystique, cliché du D Bravetti ,

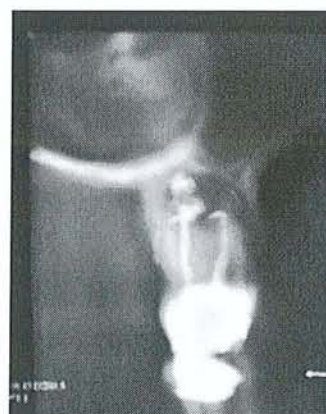

Image 33, scanora de ce même kyste, reconstitution coronaire, cliché du Dr Bravetti

#### 1.4.1.5 Aspect anatomopathologique

L'épithélium tapissant la cavité est de type malpighien, souvent discontinu, car présentant des ulcérations. Son épaisseur dépend de l'évolution de l'inflammation. Si l'inflammation est active, l'épithélium devient épais avec de multiples invaginations dans le conjonctif voisin. Si l'inflammation est moindre l'épithélium est mince, épais de 3 à 4 couches de cellules et la membrane basale est plutôt rectiligne.

Il peut de plus renfermer des cellules mucosécrétantes ou ciliées (et ce même si le kyste se situe à la mandibule, à distance des sinus maxillaires), ainsi que des corps de Rushton (corps hyalins éosinophiles) linéaires ou cruciformes de structure homogène et amorphe parfois calcifiés. L'origine de ces corps est discutée. Pour certains auteurs, ils pourraient correspondre à des thrombus intracapillaires (occlusions vasculaires) ou à des hématies dénaturées. Pour d'autres, ce pourrait être des globes de kératine ou des produits de sécrétion de l'épithélium.

Le tissu conjonctif jeune est formé par de nombreux faisceaux de collagène. Dans cette trame se trouvent enchâssés des fibroblastes, des capillaires et un infiltrat inflammatoire composé de lymphocytes, de plasmocytes, de corps de Russel ainsi que de polynucléaires neutrophiles. L'infiltrat inflammatoire est surtout important au contact de la membrane basale. Les capillaires, quant à eux, sont très nombreux au niveau du tissu conjonctif dense.

La lumière kystique contient un liquide jaunâtre, faiblement éosinophile, avec des paillettes opalescentes de cholestérol. Ces cristaux proviennent de la lyse cellulaire. Ils sont entourés de macrophages plurinucléés (cellules géantes) ou spumeux chargés de lipides et de macrophages englobant des pigments hémossidériniques, résidus de la lyse des globules rouges.

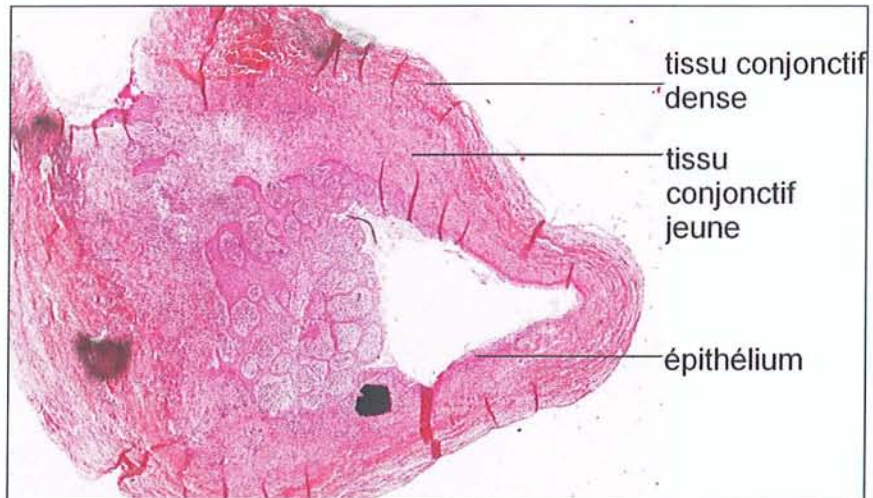

Image 34, HES x25

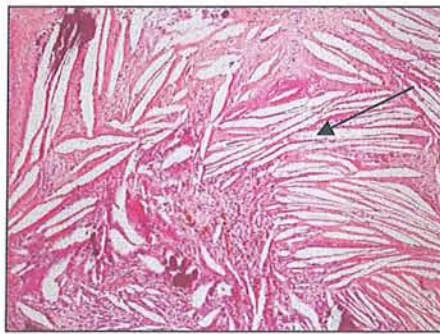
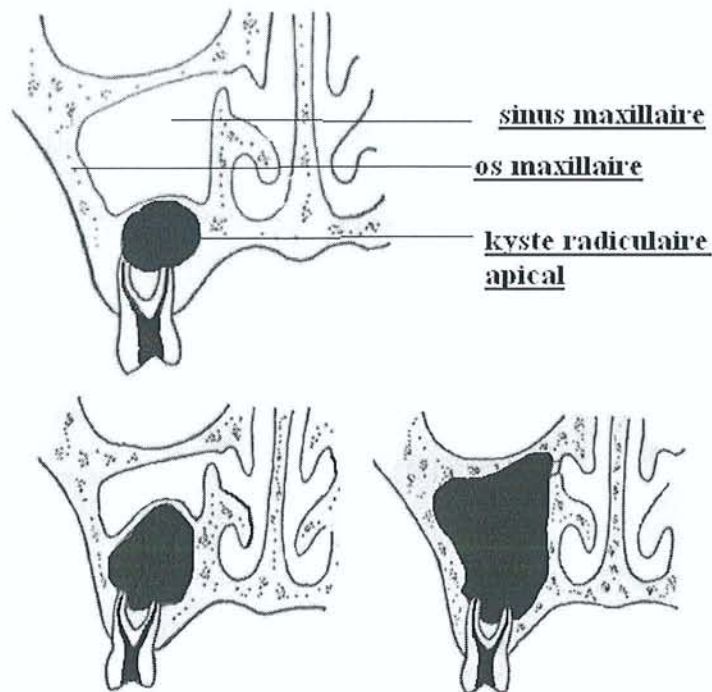


Image 35, HES d'un kyste apical, paillettes de cholestérol intra lumenales x100 (cf flèche)

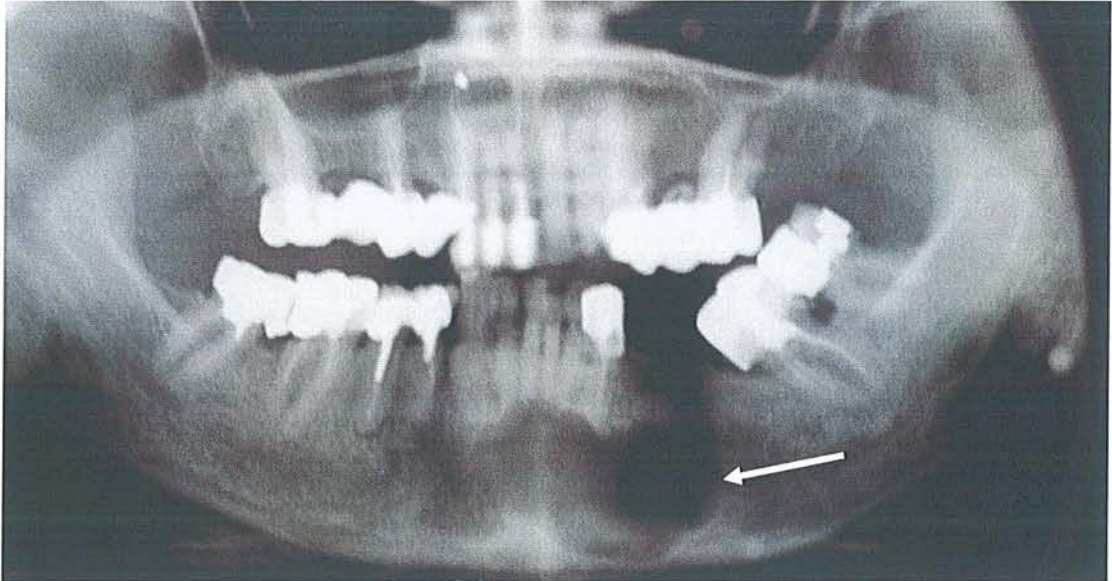
#### 1.4.1.6 Évolution

Cette lésion évolue lentement, ne présentant jamais de guérison spontanée. Elle peut se fistuliser à la muqueuse, se compliquer d'une cellulite, ou d'une ostéite de contiguïté. La transformation en carcinome épidermoïde est exceptionnelle (19). Au maxillaire, le kyste évolue en direction du vestibule ou du palais (pour les prémolaires et les molaires) et peut envahir le sinus maxillaire voisin, comme sur le schéma 10.

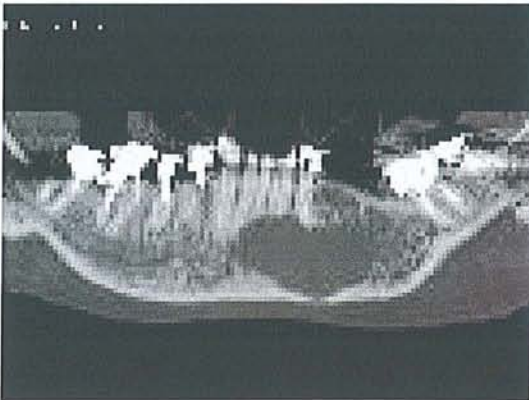


**Schéma 10 : Envahissement d'un sinus maxillaire par un kyste péri apical (22, p153)**

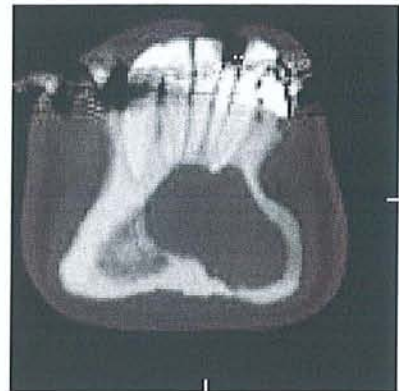A la mandibule, il tend à évoluer en direction du vestibule mais beaucoup plus lentement encore, du fait de l'épaisseur des corticales osseuses à ce niveau.. Selon la taille de la lésion et l'atteinte des dents voisines, le traitement de cette lésion est différent. Pour des kystes de petite taille, l'odontologiste se doit de réaliser l'énucléation par abord vestibulaire et résection apicale de la dent causale, une obturation ad rétro étant nécessaire. Un long suivi radiologique doit être réalisé. Pour les kystes de plus grande taille l'énucléation doit être réalisée en même temps que l'avulsion dentaire de la dent causale. Il est à remarquer que le traitement de ce type de kyste doit être fait quand la lésion est froide, c'est à dire non inflammatoire, ou refroidie, c'est-à-dire après la diminution de la réaction inflammatoire grâce à un traitement par antibiothérapie.



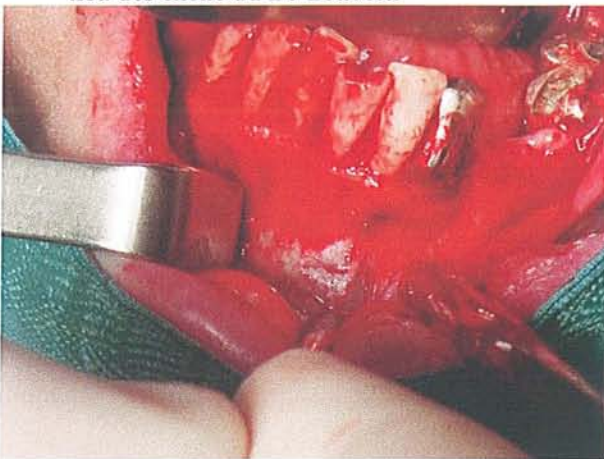
**Image 36 : kyste inflammatoire au niveau de la symphyse mentonnière débordant sur l'hémi-arcade mandibulaire gauche**



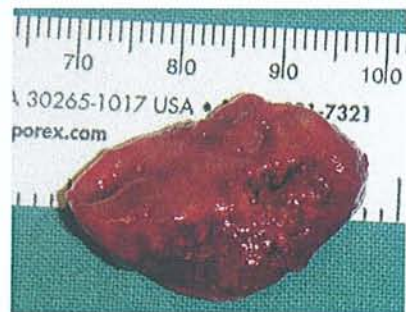**Image 37 : détail du kyste, scanora, issu des cliché du Dr Bravetti**



**image 38 : détail du kyste, scanora, issu des cliché du Dr Bravetti**



**Image 39 : exérèse du kyste**



**Image 40 : exérèse du kyste**



## 1.4.1.7 Types particuliers de kystes radiculaires

### 1.4.1.7.1 *Kyste radiculaire latéral*

Ce kyste est situé au niveau des prémolaires mandibulaires. Son volume est moins important que celui du kyste apical (115) Son siège est lié à son mécanisme de survenu qui est soit une fracture radiculaire, soit un canal aberrant, soit enfin une fausse route due à un acte endodontique iatrogène, perforant par accident la racine ou le plancher pulpaire. Schéma 11 et 12.

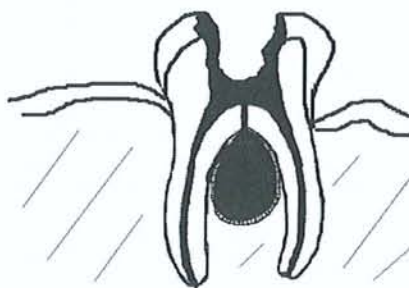


Schéma 11 : kyste radiculaire latéral (22, p154)    Schéma 12 : kyste du plancher pulpaire (22, p154)

La lumière kystique contient un liquide identique à celui retrouvé dans celle du kyste apical.

### 1.4.1.7.2 *Kyste résiduel*

Il prend naissance à partir d'un kyste radiculaire ou d'un granulome non énucléé après avulsion de la dent causale.

Au niveau radiologique, il est nécessaire de différencier cette lésion d'autres lésions uniloculaires telles qu'une lacune de Stafne ou un kyste dentigère.

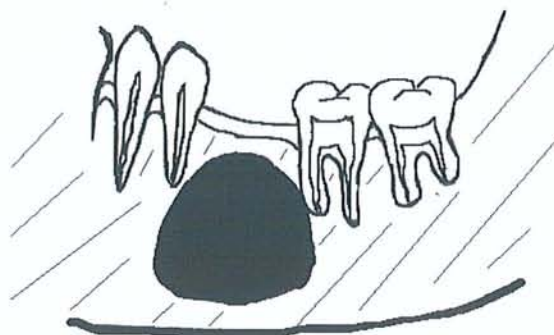


Schéma 13 : kyste résiduel (22, p155)

D'un point de vue histologique, le kyste résiduel présente la même structure qu'un kyste radiculaire mais il est beaucoup moins inflammatoire et sa coque conjonctive est moins épaisse. (19)

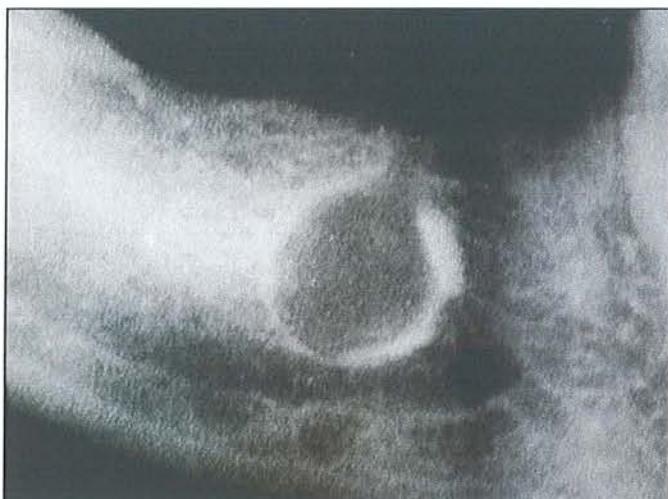

image 41 kyste résiduel mandibulaire, issu des clichés du Dr Bravetti

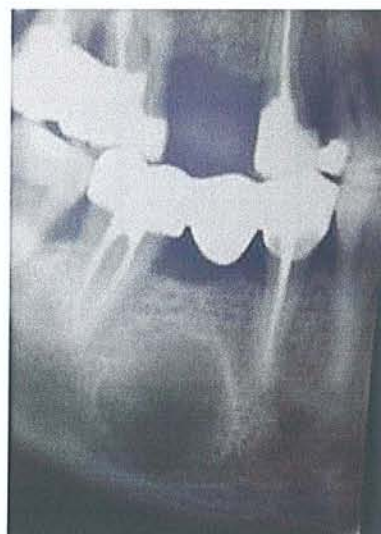

image 42 : kyste résiduel mandibulaire, issu des clichés du Dr Bravetti

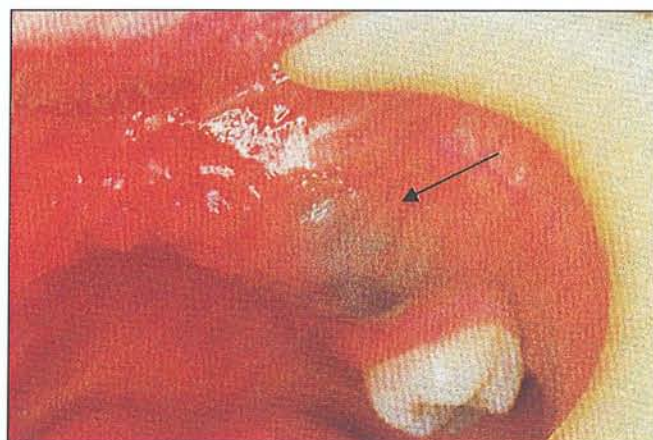


Image 43 photographie intra buccale d'un kyste résiduel (27, p307)

### 1.4.2 Kyste paradentaire

Il s'agit ici d'un kyste inflammatoire odontogénique. Son individualisation comme identité pathologique est récente.

#### 1.4.2.1 Épidémiologie

Il existe différents types

Le kyste inflammatoire collatéral, qui se développe en position distale ou vestibulaire d'une troisième molaire mandibulaire en éruption ou encore d'une canine.

Le kyste vestibulaire mandibulaire situé à la surface radiculaire d'une deuxième ou d'une première molaire.

Ce kyste est plus fréquent à la mandibule qu'au maxillaire. Par contre, la même distribution selon les sexes est constatée. Cette lésion intéresse toujours des dents vitales en voie d'éruption sur l'arcade dentaire.

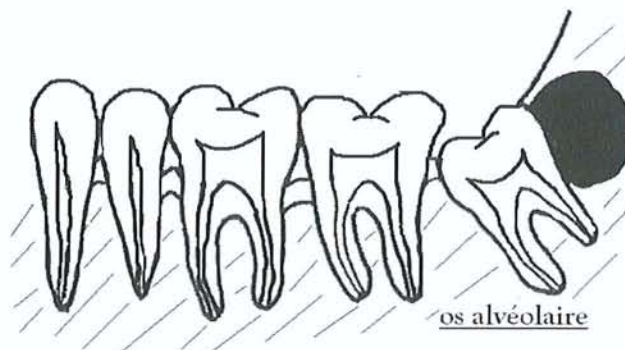


Schéma 14 : kyste inflammatoire collatéral (22, p158)

#### 1.4.2.2 Aspect clinique

L'éruption de la première et, ou de la deuxième molaire mandibulaire chez l'enfant peut être associée à des signes inflammatoires. Une suppuration au niveau du collet de la dent impliquée peuvent être remarquées (115).

Macroscopiquement, il est constaté que la lésion est liée à une dent uniquement par une projection d'émail développée entre le collet et la furcation des molaires. En général, le kyste se développe dans la partie haute du ligament périodontal. La position du kyste ne peut être précisée que si la dent en regard a été extraite dans le même temps.

Il est à remarquer qu'avant l'apparition d'un kyste, la plupart du temps les dents concernées, et surtout la troisième molaire, sont le siège d'un ou plusieurs épisodes de péricoronarite.

#### 1.4.2.3 Aspect radiologique

Il s'agit d'une image ostéolytique circonscrite par un liseré condensé. Elle concerne une ou plusieurs racines d'une dent, et ce sur une hauteur variable, elle peut effectivement recouvrir la dent sur toute la hauteur radiculaire.

Ce kyste se développe le plus souvent en position distale ou en vestibulaire par rapport aux racines de la dent mise en cause.

Du fait de l'image radiologique observée, il est important de réaliser un diagnostic différentiel. En effet, ce type d'image pourrait être associée avec un kyste périodontal latéral, un kératokyste odontogénique, un kyste radiculaire latéral ou bien encore une périodontite sévère.

#### 1.4.2.4 Aspect anatomopathologique

L'aspect histologique est quasiment identique à celui d'un kyste inflammatoire apico-dentaire.

L'épithélium est de type malpighien, non kératinisé, il alterne des zones épithéliales cubiques, atrophiques et cylindriques basses.

Dans la coque conjonctive se trouve une grande quantité d'infiltrat inflammatoire polymorphes (polynucléaires neutrophiles, lymphocytes, plasmocytes) est retrouvée dans le tissu conjonctif encore une fois très fibreux. (cf image 44)

On décrit de nombreux capillaires entourés par de petites nappes hémorragiques.

Parfois, peuvent être mises en évidence des cellules géantes plurinucléées ainsi que des lipophages entourant des cristaux de cholestérol. De plus, il est possible d'observer des vestiges odontogènes et des calcifications dystrophiques.

(19)

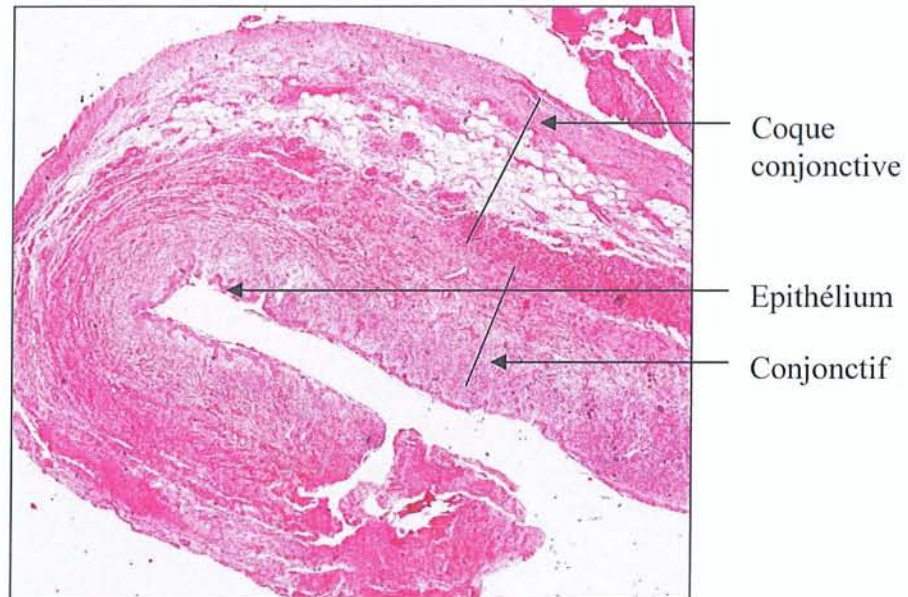


Image 44 : HES d'un kyste inflammatoire latéral x25

#### 1.4.2.5 Évolution

Concernant les deuxièmes et premières molaires mandibulaires, l'énucléation kystique peut être réalisée tout en conservant la dent impliquée, il faut cependant surveiller régulièrement pour que la lésion ne récidive pas.

Pour les cas, où ce kyste concerne la troisième molaire mandibulaire, il est conseillé de réaliser l'avulsion de la dent impliquée en même temps que l'énucléation kystique. En effet, vu la situation postérieure il est difficile de faire l'exérèse entière du kyste en tentant de conserver la dent sur l'arcade, sans risque de récurrence.

Des tableaux récapitulatifs sont ici insérés afin de faciliter la détermination de la nature kystique d'une lésion des maxillaires.

Pic d'âge où les kystes sont fréquemment retrouvés	Type de kyste
Nouveau né et nourrisson (<3 mois)	Kyste gingival de l'enfant
Enfant	Kyste d'éruption
2 <sup>ème</sup> décennie	Kératokyste odontogénique Kyste primordial Kyste dentigère Kyste odontogénique calcifié
3 <sup>ème</sup> décennie	Kératokyste odontogénique Kyste primordial Kyste dentigère Kyste radiculaire
4 <sup>ème</sup> décennie	Kyste naso-labial Kyste naso-palatin Kyste radiculaire
5 <sup>ème</sup> décennie	Kyste naso-labial Kératokyste odontogénique
6 <sup>ème</sup> décennie	Kyste odontogénique calcifié Kyste naso-palatin
Adulte sans pic de fréquence	Kyste périodontal latéral Kyste gingival de l'adulte Kyste glandulaire odontogénique

Localisations les plus fréquentes des kystes osseux des maxillaires	Nature kystique
Crête gingivale	Kyste gingival de l'enfant
Angle mandibulaire	Kératokyste odontogénique Kyste primordial
Branche montante de la mandibule	Kératokyste odontogénique
Canine mandibulaire	Kyste para dentaire Kyste dentigère Kyste gingival de l'adulte
Prémolaire mandibulaire	Kyste radulaire latéral Kyste para dentaire Kyste gingival de l'adulte
1 <sup>ère</sup> molaire permanente mandibulaire	Kyste d'éruption Kyste para dentaire
2 <sup>ème</sup> molaire permanente mandibulaire	Kyste para dentaire Kyste dentigère
3 <sup>ème</sup> molaire permanente mandibulaire	Kyste para dentaire Kyste dentigère Kyste primordial
Portion antérieure du maxillaire	Kératokyste odontogénique Kyste naso palatin Kyste naso labial Kyste glandulaire odontogénique
Canine maxillaire	Kyste dentigère
3 <sup>ème</sup> molaire permanente maxillaire	Kyste dentigère
Apex des dents permanentes	Kyste radulaire
Incisives centrales lactéales	Kyste d'éruption

Mécanisme de formation des kystes	Type de kyste
Dégénérescence de vestiges de la lame dentaire	Kératokyste odontogénique Kyste périodontal latéral Kyste gingival de l'adulte
Dégénérescence des restes de l'assise basale de l'épithélium buccal	Kératokyste odontogénique
Dégénérescence de l'organe de l'émail	Kyste primordial
Accumulation de liquide entre l'épithélium de l'émail réduit et la couronne dentaire en formation	Kyste dentigère
Dégénérescence de cellules de l'épithélium de l'émail réduit	Kyste périodontal latéral Kyste gingival de l'adulte Kyste odontogénique calcifié
Dégénérescence des restes épithéliaux de Malassez	Kyste périodontal latéral Kyste gingival de l'adulte
Dégénérescence de vestiges du canal incisif	Kyste naso palatin
Dégénérescence de vestiges du canal naso lacrymal	Kyste naso labial
Epithélialisation d'un granulome par des cellules dérivant des restes de Malassez En présence d'inflammation	Kyste radiculaire
Présence d'un canal pulpaire secondaire aberrant non traité	Kyste radiculaire latéral
Mauvais geste endodontique perforant la chambre pulpaire ou la paroi radiculaire	Kyste radiculaire latéral
Fracture radiculaire	Kyste radiculaire latéral
Persistance d'un kyste radiculaire ou granulome après extraction dentaire	Kyste résiduel



Type de kyste	Élément d'anatomie pathologique qui oriente vers un diagnostic
Kératokyste odontogénique	Epithélium malpighien parakératosique ou orthokératosique avec une forte activité mitotique. Présence de « kystes filles » dans la coque conjonctive
Kyste naso palatin	Epithélium mixte : à certains endroits de type buccal, à d'autres de type respiratoire
Kyste odontogénique calcifié	Les couches supérieures de l'épithélium comportent des cellules proches de celles de l'épithélium étoilé. Présence de cellules « fantômes » dans l'épithélium, masse qui peuvent se calcifier.
Kyste périodontal latéral	Epithélium malpighien non kératinisé alternant avec un épaissement en plaques de cellules fusiformes claires. Les kystes multiples, sont dans une capsule fibreuse unique, séparés par un tissu fibreux
Kyste primordial	Anatomie pathologique proche de celle du kératokyste odontogénique sans la présence de kyste fille.
Kyste dentigère	L'épithélium présente une similitude avec celui de l'émail réduit et peut contenir des cellules ciliées et, ou des cellules muco sécrétantes, il est très peu ou pas kératinisé.
Kyste naso labial	L'épithélium est le plus souvent cylindrique pseudostratifié avec ou sans cellules muqueuses

Kyste glandulaire odontogénique	Dans certains cas l'épithélium est pluristratifié non malpighien. A sa surface, se situent des cellules superficielles cylindriques et, ou cubiques et parfois même ciliées. A l'intérieur se trouvent des invaginations épithéliales formant des cryptes, et des microkystes bordés de cellules cubiques. des cellules caliciformes se situent à la surface de l'épithélium
Kyste gingival de l'enfant	Epithélium malpighien parakératosique dont l'assise basale est constituée par des cellules plates
Kyste gingival de l'adulte	L'épithélium malpighien stratifié renferme quelquefois des plaques de cellules fusiformes ou calcifiées, identiques à celles observées dans les kystes périodontaux latéraux.
Kyste d'éruption	Il existe un infiltrat inflammatoire dans la lumière. Le contenu intrakystique est plus ou moins hématique.
Kyste radiculaire	L'épithélium est de type malpighien, souvent discontinu, car présentant des ulcérations Il peut de plus renfermer des cellules mucosecrétantes ou ciliées, ainsi que des corps de Rushton.
Kyste naso labial	L'épithélium est le plus souvent cylindrique pseudostratifié avec ou sans cellules muqueuses
Kyste para dentaire	Identique à celui d'un kyste inflammatoire apico-dentaire.

**2**

**RAPPELS SUR LES**  
**CYTOKERATINES**

## **2.1 Introduction**

Compte tenu du chapitre précédent nous avons décidé de nous intéresser à l'expression des cytokératines comme critère d'aide à la classification et à la reconnaissance des différentes variétés de kystes.

Depuis une vingtaine d'années les chercheurs sont arrivés à l'idée de l'existence d'un cytosquelette véritable à l'échelle subcellulaire présent dans les cellules eucaryotes, responsable de l'organisation dynamique du protoplasme

Ce cytosquelette comporte 4 types d'éléments définis sur la base de critères morphologiques.:

1) les microfilaments dont le diamètre est de l'ordre de 6 n à 7 nm : c'est principalement le réseau d'actine,

2) les filaments intermédiaires dont le diamètre est compris entre 7 et 11 nanomètres,

3) les microtubules dont le diamètre est voisin de 25 nm ; ils sont constitués essentiellement de tubulines,

4) un réseau microtrabéculaire, très fin dont l'existence est encore controversée.

Les cytokératines appartiennent au groupe des filaments intermédiaires. Ces dernières sont des protéines fibreuses résistantes et stables. Elles sont les éléments les moins solubles de tout le cytosquelette. Observés dès le début de la microscopie électronique (tonofilaments des cellules épidermiques) les filaments intermédiaires étaient, en fait, connus depuis des décennies dans les neurones et les cellules gliales (neurofilaments et gliofilaments). En microscopie électronique, ils se présentent sous l'aspect de cordages et constituent dans la cellule une sorte de panier autour du noyau.

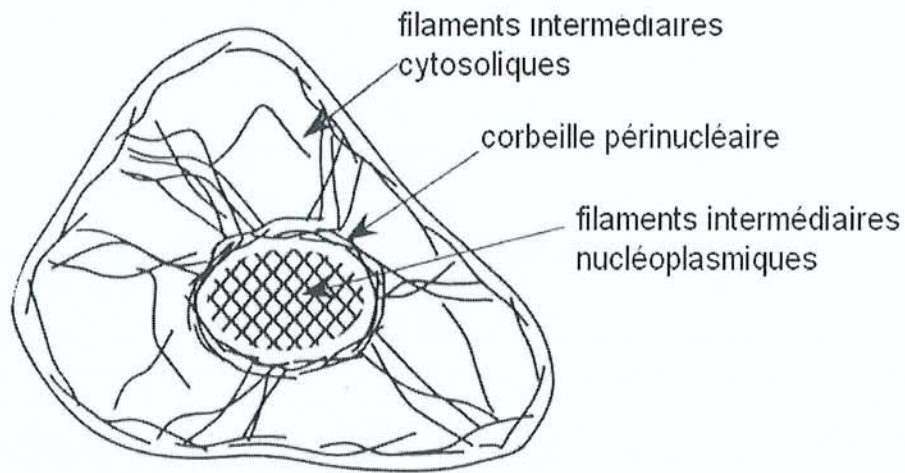


Schéma 15 insertion des filaments intermédiaires (8, p254)

La composition des filaments intermédiaire est très hétérogène. Elle varie selon les tissus. Quatre familles principales de filaments intermédiaires sont reconnues.

1) la lamine constituant de la lamina nucléaire, un réseau fibrillaire généralement très mince, appliqué contre la face interne de l'enveloppe nucléaire,

2) la vimentine et protéines apparentées (vimentine : caractéristique des cellules d'origine mésoblastiques, desmine : protéine des fibre musculaire et protéine gliale fibrillaire dans les cellules de la glie (astrocytes dans le système nerveux centralet, cellules de Schwann dans le système nerveux périphérique))

3) les neurofilaments spécifiques des neurones

4) enfin les cytokératines

## 2.2 Les cytokératines :

### 2.2.1 Introduction

Les cytokératines sont les filaments intermédiaires des cellules épithéliales et ceci quelque soit leur origine embryologique. Le terme de cytokératine est utilisé pour distinguer les filaments intermédiaires intracellulaires de la kératine extracellulaire constituant la kératine et les ongles.

### 2.2.2 Les différents types de cytokératines.

Les cytokératines sont hétérogènes. Vingt types différents sont actuellement reconnus. La classification de Moll tient compte de la masse moléculaire exprimée en kilo Dalton( kDa) de la protéine, de leur point isoélectrique et de leur immunoréactivité avec des anticorps monoclonaux. On reconnaît donc des cytokératines acide (Cytokératine 9 à 20) et des cytokératines basiques ou neutres (cytokératines 1 à 8). La classification de Moll est reproduite tableau 1.

N°	1	2	3	4	5	6	7	8	9	10	11	12	13	14	15	16	17	18	19	20
Poids Moléculaire (x10 <sup>-3</sup> )	68	65,5	63	59	58	56	54	52,5	64	56,5	56	55	54	50	50	48	46	45	40	46
pH isoélectrique	7,8	7,8	7,5	7,3	7,4	7,8	6	6,1	5,4	5,3	5,3	4,9	5,1	5,3	4,9	5,1	5,1	5,7	5,2	

Tableau 1 classification de Moll (127)

### 2.2.3 Structure des filaments de cytokératine :

#### 2.2.3.1 Structure générale des filaments intermédiaires

Tous les filaments sont composés d'une unité de base qu'est le monomère ; celui-ci est composé de trois parties : la partie centrale, une extrémité carboxy-terminale et une extrémité amino-terminale.

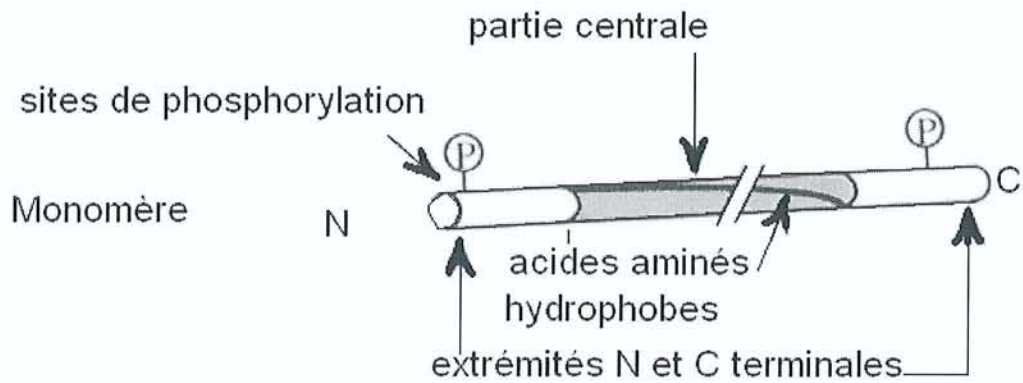


Schéma 16 : monomère de filament intermédiaire (8, p256)

Les parties carboxy-terminale et amino-terminale sont de longueur variable, elles portent toutes deux des sites de phosphorylation et de O-glycosylation.

La partie centrale est composée de 310 résidus d'acides aminés disposés en une double hélice (hélice  $\alpha$ ), celle-ci est interrompue par trois régions dans lesquelles la disposition des résidus n'est pas hélicoïdale. Les acides aminés la constituant sont essentiellement hydrophobes.

Les régions hélicoïdales sont identiques pour tous les types de filaments intermédiaires.

Deux monomères s'enroulent l'un autour de l'autre pour obtenir un dimère.

Les dimères s'associent parallèlement afin de former un protofilament, qui est donc un tétramère de deux dimères surenroulés.

Les filaments intermédiaires sont constitués de 8 protofilaments, soit 32 monomères.

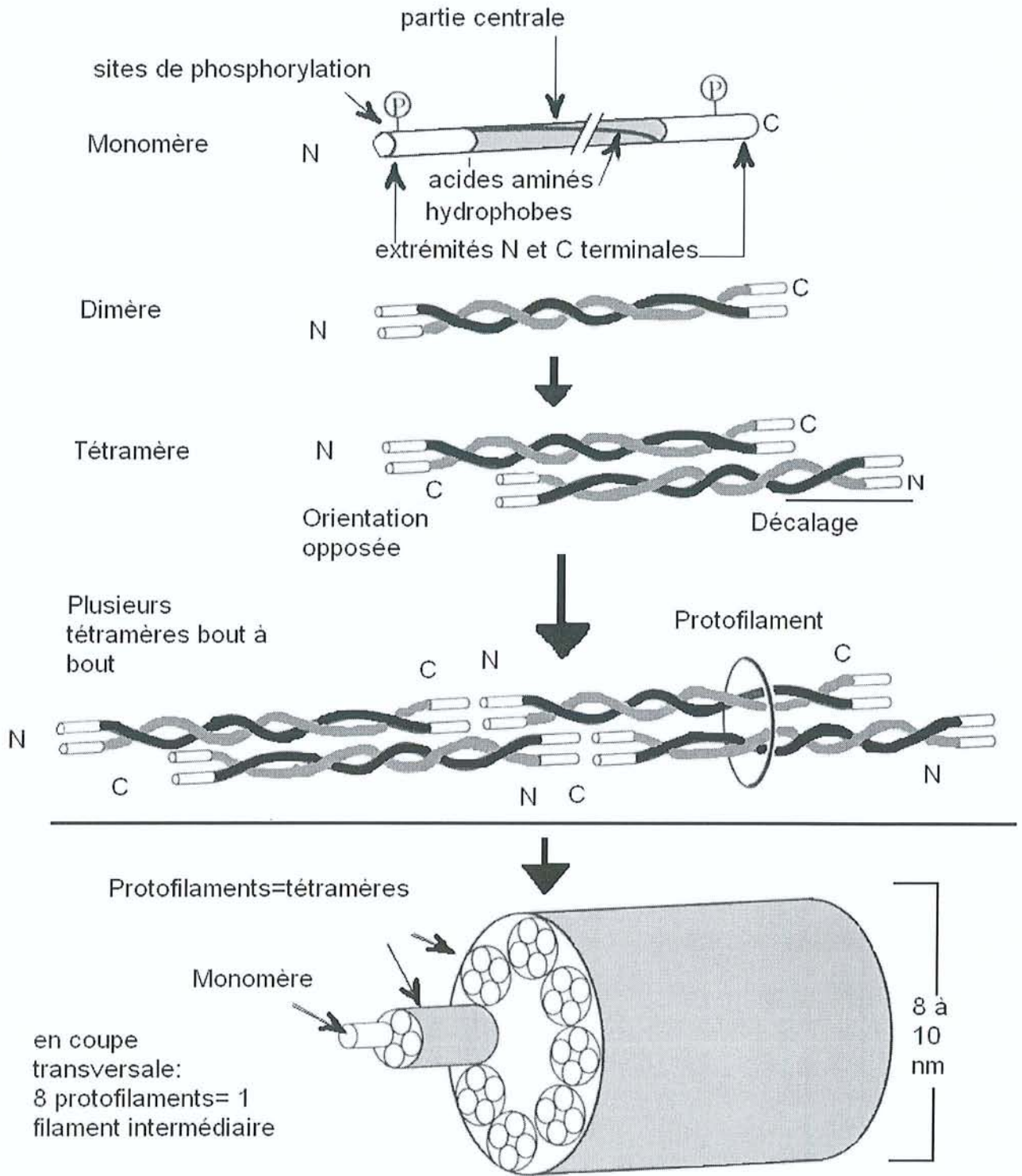


Schéma 17 : polymérisation de monomères fibreux induisant la formation d'un filament intermédiaire (8, p256)



### 2.2.3.2 Particularités des cytokératines

Les cytokératines s'organisent systématiquement en paire. Ainsi chaque microfilament est un hétéropolymère.

Tout dimère de cytokératine est constitué d'une cytokératine acide (type I) allant de CK9 à CK20 et d'une cytokératine neutre ou basique (type II) allant de CK1 à CK8. Leur poids moléculaire diffère de 8 kDa. Exemples de paires : CK (1)-CK (10), CK (3)-CK (12), ...

La formation des filaments intermédiaires de cytokératine est la même que celle expliquée ci-dessus pour les filaments intermédiaires en général. Les segments répétitifs sont constitués par 7 acides aminés dont le premier et quatrième sont hydrophobes, le cinquième et le septième sont hydrophiles. Ces 7 acides aminés correspondent à deux tours d'hélice  $\alpha$ . Une hélice alpha résulte de la succession d'angles  $\varphi$  de  $-57^\circ$  et d'angles  $\psi$  de  $-47^\circ$ . Cette hélice est droitère. L'hélice alpha s'élève de 0,15 nm par résidu et de 0,54nm à chaque tour. Elle compte 3,6 résidus par tour. Elle est stabilisée dans sa forme hélicoïdale par des ponts hydrogènes établis entre l'hydrogène d'un groupement aminé -NH et l'oxygène d'un groupement carboxylique -C=O situé quatre résidus plus loin.

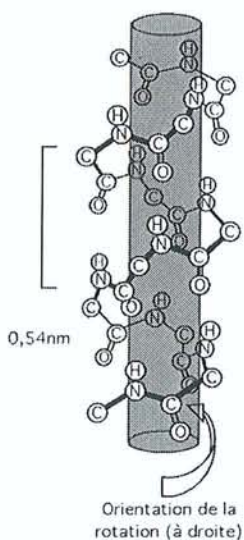


Schéma 18 : hélice alpha (134)

De ce fait les premiers et quatrièmes acides aminés se disposent suivant une génératrice susceptible d'interagir avec d'autres génératrices polypeptidiques afin de former des structures superhélicoïdales très résistantes.

Il est à noter que les filaments intermédiaires de cytokératine sont les plus résistants des filaments intermédiaires.

#### 2.2.4 Expression des filaments de cytokératine dans les tissus

Les paires de cytokératines exprimées varient en fonction de la position des cellules dans l'épithélium, du type d'épithélium et donc finalement des organes. Les cytokératines sont exprimées de façon différente selon la nature du tissu ainsi que du niveau de différenciation tissulaire, ce qui pourrait permettre de classer les tissus en fonction de l'expression propre des cytokératines. (121)

N°	1	2	3	4	5	6	7	8	9	10	11	12	13	14	15	16	17	18	19
Poids Moléculaire (x10 <sup>-3</sup> )	68	65,5	63	59	58	56	54	52,5	64	56,5	56	55	54	50	50	48	46	45	40
pH isoélectrique	7,8	7,8	7,5	7,3	7,4	7,8	6	6,1	5,4	5,3	5,3	4,9	5,1	5,3	4,9	5,1	5,1	5,7	5,2
Epiderme	+	(+)			+					+	+			+	(+)				
Epiderme de la plante du pied	+	(+)			+	+			+	+	+			+		+			
Epithélium du canal anal	+	(+)			+	+				+	+		+	+	(+)	(+)	(+)		
Glande sébacée				+	+	+				(+)	(+)			+	(+)		(+)		
Cornée			+		+							+							
Epithélium utérin	+	(+)		+	+	+							+	(+)	(+)	(+)			(+)
Epithélium de la langue				+	+	+							+	+	(+)	+	(+)		(+)

N°	1	2	3	4	5	6	7	8	9	10	11	12	13	14	15	16	17	18	19
Epithélium de l'épiglotte				+	+	+							+	+	+	+	(+)		(+)
Epithélium de l'oesophage				+	+	(+)							+	(+)	(+)	(+)	(+)		(+)
Epithélium de la trachée					+	(+)	(+)	+					+	(+)	+		+	(+)	+
Epithélium amniotique					+	+		+						(+)			+	(+)	+
Epithélium transitoire de la vessie					(+)		+	+					(+)					(+)	+
Epithélium de la vésicule biliaire							+	+										+	+

+ : Toujours exprimé

(+) : inconstamment exprimé

**Tableau 2 : Distribution des principales cytokératines dans différentes cellules épithéliales. (127)**

Les kératinocytes des épithéliums malpighiens subissent une évolution qui transforme les kératinocytes basaux (de forme cubique ou prismatique) en des kératokystes pavimenteux anucléés situés au sein de la surface épithéliale.

Les cytokératines exprimées au sein du cytoplasme cellulaire diffèrent en fonction du niveau d'évolution du kératinocyte.

Des cytokératines différentes sont donc retrouvées à chaque stade de maturation cellulaire. Il est important de connaître la répartition des cytokératines au niveau des tissus gingivaux. (119)

Au niveau des cellules basales de l'épithélium gingival : ces cellules qui ont la propriété de synthétiser de nombreux composants moléculaires de la membrane basale ; sur cette membrane les cellules développent des jonctions type héli-desmosomes. Elles expriment très spécifiquement les cytokératines CK 5 (58KDa) et CK 14 (50KDa).

Au sein des cellules suprabasales de l'épithélium gingival les cytokératines exprimées sont CK 1 (67KDa) et CK 10 (56,5KDa).

La cytokératine CK9 est retrouvée dans la couche granuleuse.

Les cellules de l'épithélium de jonction expriment la cytokératine CK19 (propre aux cellules basales), alors que l'épithélium sulculaire et buccal en sont dépourvus.

CK 1, 6, 10 et 16 sont mises en évidence au niveau des corps muqueux de Malpighi.

Les cellules épithéliales de Malassez sont considérées classiquement comme des débris épithéliaux. Ce sont des cellules, parfois ciliées, organisées en îlots de 4 à 5 cellules reliées les unes aux autres par des desmosomes et des jonctions communicantes.

Les cytokératines 5, 7, 8, 14, 15, 17, 18 et 19 ont été détectées dans ces cellules. Cette distribution complexe montre que ces cellules sont de type basales, elles appartiennent aux épithéliums stratifiés pavimenteux (94).

### 2.2.5 Rôle mécanique et protecteur.

Dans ces épithéliums malpighiens les filaments intermédiaires de cytokératines constituent des faisceaux très denses, ancrés sur la plaque dense des desmosomes et des hémidesmosomes.

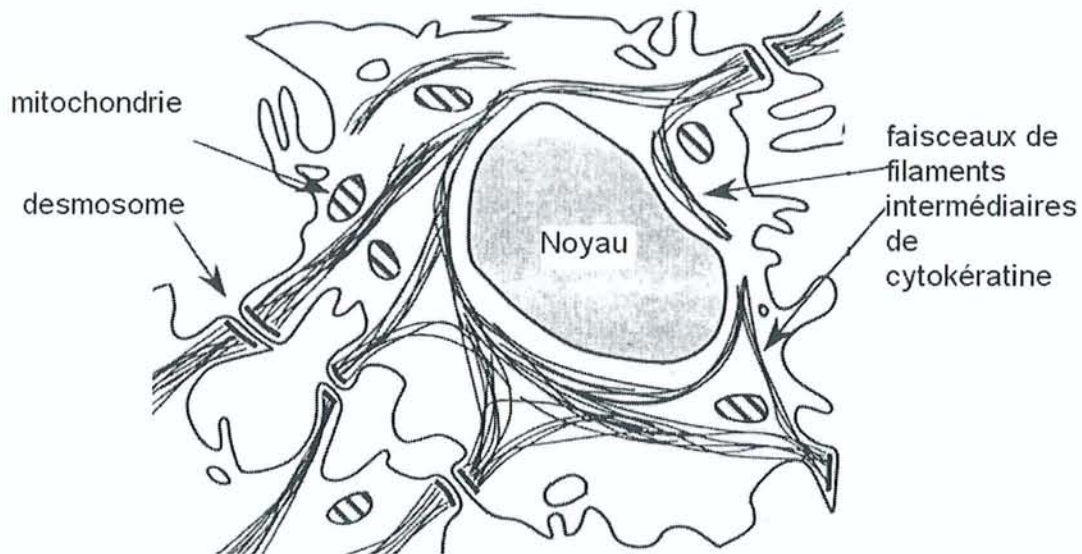


Schéma 19 : Localisation des faisceaux de cytokératine dans la cellule (8, p255)

Dans les cellules épidermiques, les filaments intermédiaires de cytokératine réunissent les desmosomes les uns aux autres. De ce fait ils amplifient ? la résistance et la solidité de ces cellules. Les filaments de cytokératine jouent le même rôle dans les autres types de cellules épithéliales.

Les desmosomes sont des jonctions d'ancrage non spécifiques des tissus épithéliaux et présentent une morphologie ultrastructurale caractéristique en bouton pression. Dans les tissus épithéliaux, les desmosomes sont répartis de manière organisée dans la zone sous-jacente à la zonula adhaerens.

A la différence des jonctions serrées et des jonctions adhérentes, les éléments du cytosquelette reliés aux plaques cytoplasmiques des desmosomes sont des filaments intermédiaires (et non des microfilaments d'actine).

Dans les cellules épithéliales, il s'agit toujours de filaments intermédiaires de cytokératine. Les desmosomes permettent la formation de réseaux intercellulaires de cytokératine

Ces filaments s'insèrent sur des molécules de plakoglobine, qui elles s'associent en une plaque dense et parallèle à la membrane plasmique. La plaque cytoplasmique est formée de molécules de plakoglobine et de desmoplakine.

Les molécules de plakoglobine s'accrochent à leur tour à des cadhérines desmodontales transmembranaires (d'un sous-type particulier et que l'on nomme desmocollines et desmoglénines) dont les extrémités entrent en contact avec les molécules de cadhérine de la cellule voisine. Ainsi les filaments de cytokératine confèrent aux cellules leur stabilité mécanique.

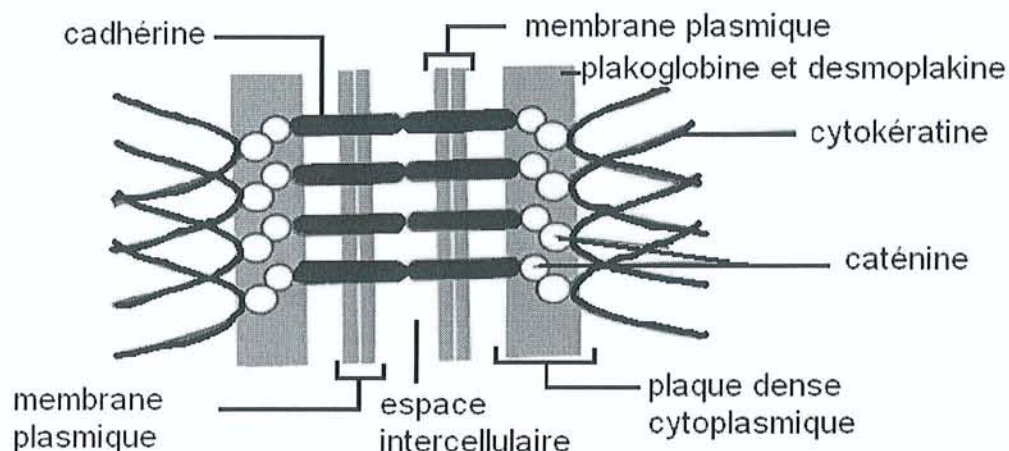


Schéma 20 : constitution d'un desmosome (21, p71)

Les cytokératines sont également des constituants des noyaux cellulaires, leur mise en évidence est possible au moment de la mitose (8, 17, 21).

### **2.3 Expression des cytokératine par les épithéliums des kystes osseux des maxillaires**

De nombreuses études de l'expression des cytokératine par les épithéliums des kystes dentaires ont été réalisées. Ces études remontent pour certaines à plus de 25 ans.

### 2.3.1 CK 5

CK 5 est une cytokératine de haut poids moléculaire. Elle est de type basique. Elle est produite par les cellules épithéliales mammaires normales, tandis que ces mêmes cellules, mais tumorales produisent les cytokératines CK 8, 18 et 19. (109)

CK 5 est co-exprimée avec CK 14 par les cellules basales des épithéliums squameux stratifiés.

Dans les études récentes, les kystes odontogéniques expriment cette cytokératine, et ce indépendamment de leur type. (28, 59, 96, 106)

### 2.3.2 CK 6

CK 6 est également une cytokératine de haut poids moléculaire, de type basique. Elle est produite elle aussi par les cellules épithéliales mammaires normales, tandis que ces mêmes cellules mais tumorales produisent les cytokératines CK 8, 18 et 19. (109)

CK 6 est retrouvée dans les couches suprabasales des épithéliums complexes en association avec CK16.

Dans les études récentes, les kystes odontogéniques expriment cette cytokératine, et ce indépendamment de leur type (28, 59, 96, 106).

### 2.3.3 CK 7

CK 7 est une cytokératine basique distribuée aux épithéliums simples non kératinisés glandulaires et de transition. L'anticorps OV-TL 12/30 marque un grand nombre d'épithéliums simples, complexes et de transition, tels que le mésothélium ovarien, les cellules luminales et basales de la prostate, les cellules myoépithéliales (114).

Les tissus non épithéliaux, (vaisseaux sanguins, tissus lymphoïdes par exemple) n'expriment pas cet antigène.

Les différentes études sur les kystes odontogéniques avec différents anticorps sont contradictoires.

Dans l'étude de Hormia (65), toutes les couches cellulaires des kératekystes odontogéniques, des kystes dentigères et des kystes radiculaires marquaient l'anticorps réagissant avec les cytokératines CK 7, 17 et 19.

Dans l'étude de Matthews en 1988 (81) réalisée avec un anticorps spécifique de la cytokératine CK 7, 1 kyste radiculaire sur 25 marque cette cytokératine, ainsi que quelques cellules isolées dans certaines lésions.

Dans les études les plus récentes les résultats sont assez comparables : 37% des kystes radiculaires marquent la cytokératine CK 7, ainsi que 59% des kystes dentigères et 29% des kératekystes odontogéniques pour Wagner en 1999 (116), et 70% de kystes dentigères et 21% de kératekystes odontogéniques pour Pires en 2004 (96).

Dans l'étude de Stoll (106), 40% des kystes radiculaires marquent la cytokératine CK 7. (Surtout au sein de la couche cellulaire suprabasale.), 77% des kystes dentigères également, (pour l'essentiel au niveau de la couche cellulaire suprabasale), 60% des kératekystes odontogéniques sont marqués au niveau de la couche cellulaire basale. Dans cette étude, L'anticorps OV-TL 12/30 permet de faire une distinction entre les kystes radiculaires et les kystes dentigères à un degré de probabilité inférieur à 0,01.

#### 2.3.4 CK 8

La cytokératine CK 8 est une cytokératine de type neutre.

Selon Gao et al, (59 et 60), Pelissier et al (93) ainsi que Balm et al (37), cette cytokératine est exprimée au sein de l'épithélium respiratoire et également au niveau de l'épithélium épidermoïde oesophagien. Elle est également retrouvée au sein de la lame dentaire et de l'épithélium amélaire.

Par contre, l'épithélium squameux kératinisé de la gencive en est dépourvu.

Gao et al (60) ont mis en évidence CK 8 au niveau de la couche basale des kératekystes odontogéniques.



Smith et Matthews (21), ont mis en évidence de façon significative un anticorps spécifique à CK 5 et CK 8, au niveau de l'épithélium des kystes odontogéniques, des kystes dentigères et des kystes radiculaires.

### 2.3.5 CK 10

CK 10 est une cytokératine de taille intermédiaire, elle est de type acide. Elle est exprimée au sein des épithéliums différenciés avec la cytokératine CK 1. On ne la retrouve jamais au niveau basal. Elle est utilisée comme marqueur de la différenciation épidermique (par rapport aux cellules des carcinomes épidermoïde).

Elle est présente au niveau de la couche suprabasale de l'épiderme, des corps de Hassal au niveau du thymus. Elle est présente en quantité variable au niveau des cellules des épithéliums stratifiés non kératinisés tels que ceux du vagin, de la langue ou encore de l'utérus. (67)

Elle n'a pas été mise en évidence au sein des épithéliums simples, glandulaires ou de transition comme ceux de la vessie ou de l'urètre.

Il s'agit d'un marqueur des épithéliums kératinisés, on retrouve cette cytokératine dans 50% des kystes odontogéniques. Elle est retrouvée dans 3% des kystes dentigères et dans 10% des kystes radiculaires. (106)

Dans d'autres études comme celle d'Hormia (64), cette cytokératine a été détectée au niveau des kystes dentigères à l'aide d'un anticorps anti CK 1, 9, 10 et 11.

Des résultats positifs ont été trouvés au niveau superficiel des épithéliums des kystes odontogéniques selon certaines études. (28, 35, 52, 59, 81, 85 et 96)

Il est à noter que selon certains auteurs (33) l'étude de l'expression de CK 10 ne serait perspicace au sein des kystes odontogéniques ; en effet après différenciation ces lésions semblent perdre l'expression de CK 10 après décompression.

### 2.3.6 CK 13

La cytokératine CK 13 est de type acide.

Elle est présente au niveau de la couche cellulaire suprabasale des épithéliums stratifiés non kératinisés (100). Cette cytokératine a été mise en évidence dans de nombreuses études au sein de la couche cellulaire suprabasale de quasiment tous les kystes odontogéniques. (28, 52, 60, 65, 81, 82, 85 et 96)

Selon Gao et al (59), elle ne serait pas exprimée dans les kystes nasopalatins. En effet selon Lu (75) l'épithélium respiratoire nasal n'exprime pas cette cytokératine.

Dans l'étude de Stoll (106), les résultats sont comparables aux études plus anciennes, la cytokératine CK 13 est marquée à 100% pour les kystes radiculaires, 87% pour les kystes dentigères et 80% pour les kératokystes odontogéniques.

### 2.3.7 CK 17

Cette cytokératine est de type acide.

Sa distribution est confinée aux cellules basales et myoépithéliales d'un groupe d'épithéliums complexes et de transition, tels que le revêtement externe de la racine des follicules capillaires.

L'anticorps E3 permet de marquer la rangée cellulaire basale d'épithéliums pseudostratifiés au niveau du larynx, de la trachée et des bronches. Il permet aussi de marquer la couche cellulaire basale des épithéliums de transitions comme au niveau de la vessie. (111)

De plus, il est mis en évidence au niveau des cellules myoépithéliales de nombreux tissus : la prostate, les zones intralobulaires et en particulier les zones extralobulaires des poumons ainsi que les glandes salivaires et sudoripares.

Les cellules suprabasales des épithéliums des bronches et bronchioles sont également positives à cet anticorps.

Les épithéliums normaux stratifiés squameux de l'épiderme ou de l'utérus ou bien encore du larynx sont négatifs à cet anticorps tout comme les épithéliums simples.

Les résultats de 2 études sont quasiment identiques, pour Meara (82), 100% des kératekystes odontogéniques marquent l'anticorps anti CK 17, et 33% des kystes dentigères aussi. Pour Stoll (106), 93% des kératekystes odontogéniques marquent l'anticorps anti CK 17, 30% des kystes dentigères et 40% des kystes radiculaires aussi.

L'autre seule étude (65) qui a étudié la présence de la cytokératine CK 17 au niveau des kystes radiculaires a utilisé un anticorps spécifique aux cytokératines CK7, 17 et 19. Le résultat a été la mise en évidence dans toutes les couches cellulaires des kystes odontogéniques de cet anticorps.

Dans l'étude de Stoll, en utilisant l'anticorps E3, les chercheurs tendent à dire qu'il est possible de différencier les kératekystes odontogéniques des kystes radiculaires et des kystes dentigères avec un degré de probabilité inférieur à 0,001.

### 2.3.8 CK 18

La cytokératine CK 18 est une cytokératine de type acide.

Selon Gao et al, (59 et 60), Pelissier et al (93) ainsi que Balm et al (37), cette cytokératine est exprimée au sein de l'épithélium respiratoire et également au niveau de l'épithélium squameux de l'œsophage. Il est également retrouvé au sein de la lame dentaire et de l'épithélium amélaire.

Par contre, l'épithélium squameux kératinisé de la gencive en est dépourvu.

Dans l'étude de Gao et al (59), les kystes radiculaires ne marquent pas la cytokératine 18.

Pour LU (75), 50% des kystes radiculaires marquent la CK 18.

Matthews et al (81) n'ont pas réussi non plus à mettre en évidence cette cytokératine au niveau des épithéliums des kératekystes odontogéniques et des kystes dentigères.

### 2.3.9 CK 19

La cytokératine 19 est la plus petite cytokératine connue, elle est de type acide.

Elle n'est pas associée à une cytokératine basique dans de nombreux tissus humains. (36)

Elle est utilisée pour différencier les carcinomes d'autres tumeurs de différentes origines, ainsi que pour différencier les sous types de carcinomes. L'anticorps spécifique de cette cytokératine est un excellent marqueur des lésions précancéreuses de l'épithélium buccal. (74), il s'agit de l'anticorps A53-B/A2.

Cette cytokératine est mise en évidence au niveau des épithéliums simples et des cellules basales des épithéliums stratifiés squameux non kératinisés.

Dans beaucoup d'études (28, 52, 60, 65, 81, 82, 85 et 96), toutes les couches cellulaires des kystes odontogéniques accrochaient l'anticorps.

Dans des études plus récentes (106 et 116) les résultats sont différents pour Wagner (116) aucun kératokyste odontogénique n'accroche l'anticorps anti-CK19, 68% des kystes radiculaires l'accrochent ainsi que 71% des kystes dentigères. Pour Stoll, (106), aucun kératokyste ne marque cette cytokératine, 50% des kystes dentigères la marquent (avec une expression limitée à la couche superficielle pour 53%) et 47% des kystes radiculaires au niveau de la couche cellulaire suprabasale.

Dans l'étude de Stoll, en utilisant l'anticorps A53-B/A2., les chercheurs tendent à dire qu'il est possible de différencier les kératokystes odontogéniques des kystes radiculaires et des kystes dentigères avec un degré de probabilité inférieur à 0,002.

### 2.3.10 CK 20

Cette cytokératine est de taille intermédiaire, c'est la cytokératine la moins acide connue.

Elle est le principal élément des filaments intermédiaires composant le cytosquelette de l'épithélium intestinal. (83)

La cytokératine CK 20 a été mise en évidence dans une grande majorité d'adénocarcinomes du colon, de tumeurs de la muqueuse ovarienne, au sein de cellules de transition et dans les cellules de Merkel des carcinomes. On la retrouve fréquemment dans les adénocarcinomes de l'estomac, de la vésicule biliaire et du pancréas.

L'anticorps spécifique de la cytokératine CK 20, anticorps Ks 20.8, marque l'épithélium sain de l'urètre et l'épithélium mature des villosités de la muqueuse duodénale.

Cet anticorps est négatif au sein d'un grand nombre de tissus non épithéliaux comme au niveau de la paroi des vaisseaux sanguins, des nœuds lymphatiques, des muscles lisses (84)

Les deux études trouvées dans la littérature, (Wagner (116) et Stoll (106), montrent que les kystes odontogéniques ne marquent pas la cytokératine CK 20.

## **2.4 Les différents moyens de détection utilisés**

### **2.4.1 Introduction**

L'immunohistochimie est la seule technique de mise en évidence des cytokératines. (123)

Elle repose sur la propriété qu'ont les anticorps de former avec les antigènes des complexes immuns stables.

Cette technique correspond à un regroupement de techniques histochimiques et de principes d'immunologie. Il est bon de rappeler qu'avant la découverte de ces techniques, il était quasiment impossible de mettre en évidence de nombreuses protéines à l'aide de techniques purement histochimiques.

Maintenant il existe plusieurs techniques de mise en évidence, toutes de nature immunohistochimique.

Ces techniques permettent la localisation d'antigènes dans des tissus, des cellules, des organites cellulaires, des virus ou bien encore des bactéries.

Le réactif principal est un anticorps dirigé spécifiquement contre l'antigène à marquer. Pour voir la réaction, il existe des traceurs qui sont fixés de manière directe ou non sur l'anticorps.

Le principe de la réaction est basé sur trois éléments importants et essentiels:

La préparation comportant l'antigène.

Le premier anticorps ou anticorps primaire dirigé contre l'antigène recherché.

Le système de mise en évidence de la réaction immunohistochimique.

## 2.4.2 Rappels d'immunologie

### 2.4.2.1 Les antigènes

Un antigène est une macromolécule naturelle ou synthétique reconnue par des anticorps ou des cellules du système immunitaire et capable d'engendrer une réponse immune. Les antigènes peuvent être de différentes natures, ainsi il peut s'agir de protéines, de polysaccharides ou de lipoprotéines.

Les antigènes sont à la base de la réponse immunitaire dans l'organisme.

Quand les antigènes sont de nature protéique, la partie reconnue par l'anticorps ou un récepteur lymphocytaire (TCR ou BCR) est nommée épitope. Il faut savoir qu'un même antigène peut comporter plusieurs épitopes. De ce fait la réponse immunitaire est variée.

Il existe deux sortes d'épitopes. L'épitope séquentiel correspond à une séquence d'acides aminés. L'épitope conformationnel lui est lié à la structure tridimensionnelle de la protéine et il est sensible à la dénaturation.

Dans la réponse immunitaire, les lymphocytes B se lient aux épitopes conformationnels de façon directe à l'aide de leurs immunoglobulines membranaires.

Les lymphocytes T quant à eux reconnaissent les épitopes séquentiels par les cellules présentatrices d'antigènes. (12, 26 et 128)

## 2.4.2.2 Les anticorps

L'organisme est protégé des intrusions extérieures par son système immunitaire. Il agit selon deux mécanismes. Le premier mécanisme est non spécifique et engendre des phénomènes de phagocytose ou bien encore de synthèse de substances toxiques. Le second mécanisme est une défense hautement spécifique assurée par les lymphocytes entraînant des phénomènes de reconnaissance et de mémorisation.

Les lymphocytes T ont un récepteur à épitope (TCR) qui fonctionne en s'associant avec les CMH.

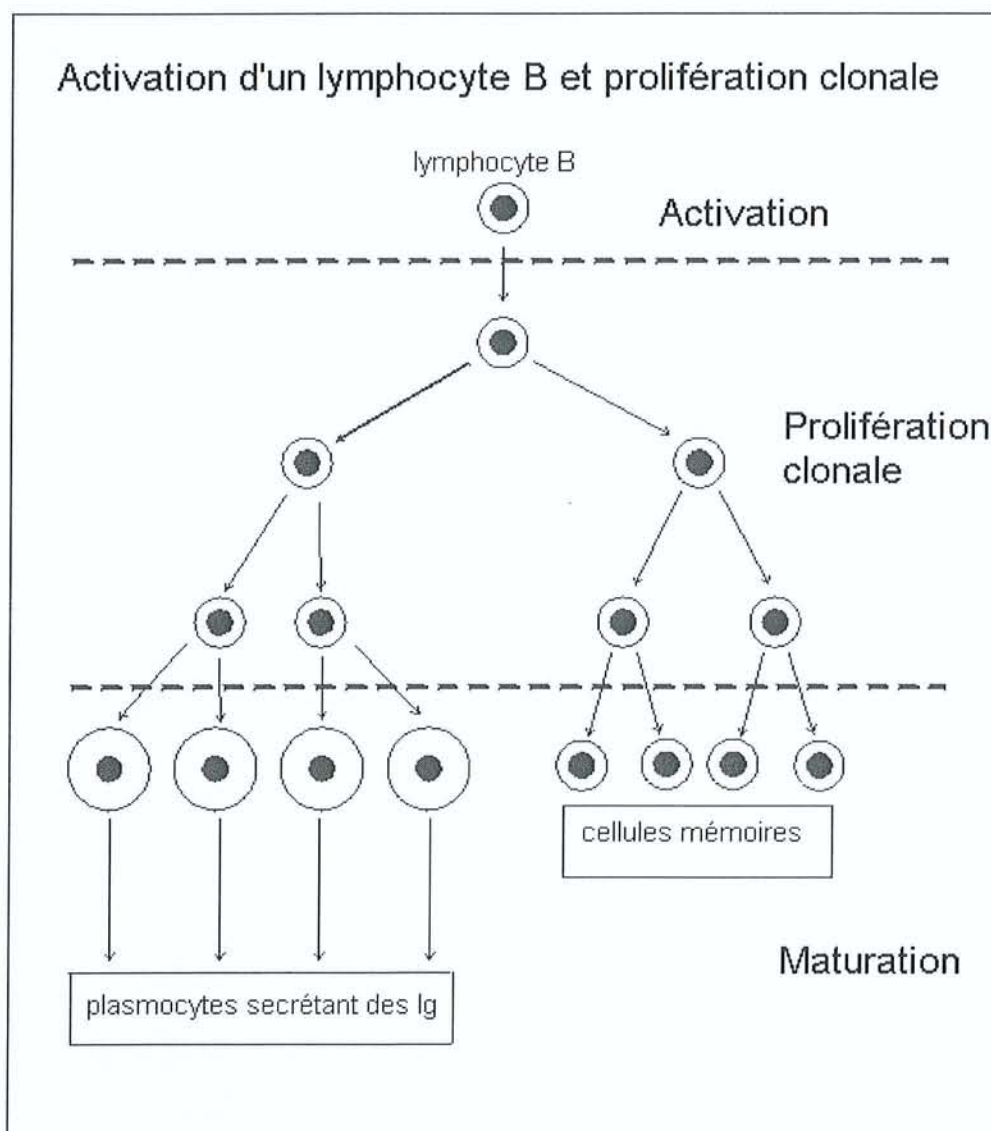


Schéma 21 : activation d'un lymphocyte B et prolifération clonale (135)

Les lymphocytes B spécifiques après avoir été au contact d'antigènes sont activés. Une prolifération clonale a lieu. Certains clones évoluent en plasmocytes. Ce sont eux qui synthétisent les anticorps qui fixent les antigènes et qui constituent une base d'outil pour les réactions immunocytochimiques. Les autres clones restent en état de veille ce sont des cellules mémoires responsables du phénomène de mémoire immunologique, ainsi lors d'une seconde rencontre de l'organisme avec l'antigène ces cellules produisent plus d'anticorps de meilleure affinité.( 12, 26)

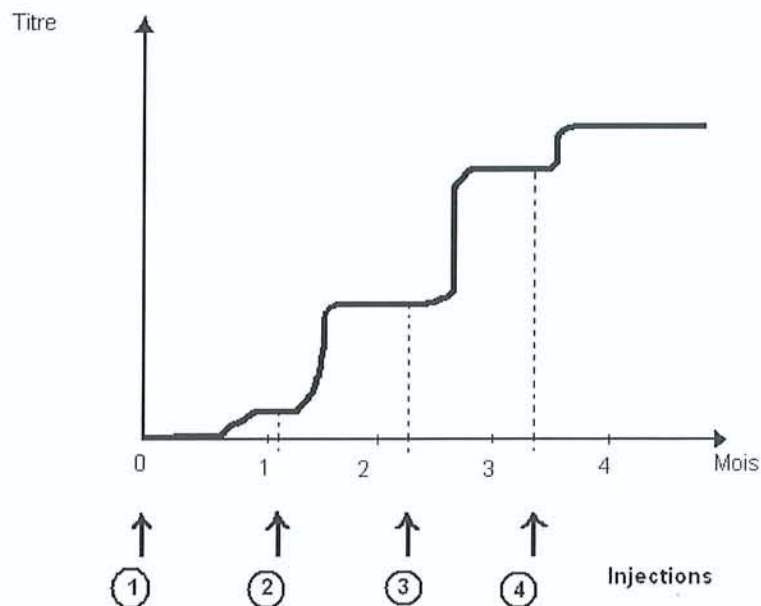
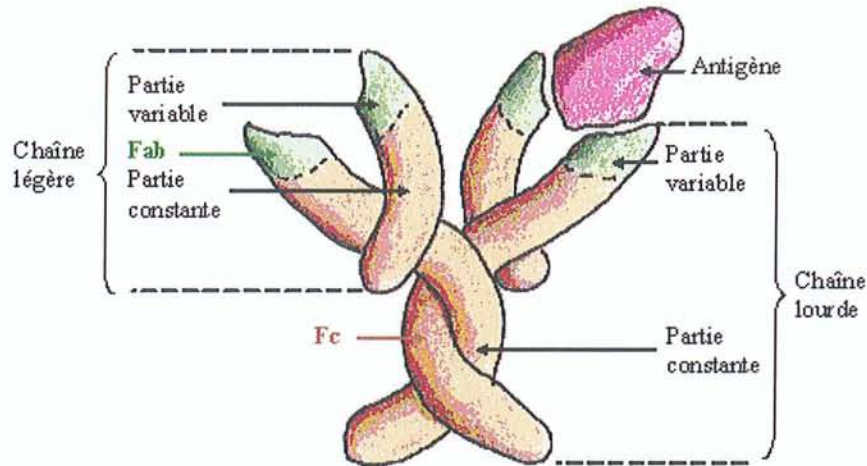


Schéma 22 : évolution d'un antisérum après injection d'un immunogène (12, p25)

Après la première injection les anticorps spécifiques apparaissent lentement, environ après quinze jours. Ce sont les injections de rappel qui stimulent les cellules mémoire, elles se multiplient et produisent plus rapidement des anticorps. Les cellules qui fixent le plus fortement l'antigène sont celles qui se multiplient le plus et de ce fait, les autres tendent à disparaître. De ce fait, on remarque une augmentation de l'avidité et de la spécificité des antisérums après chaque nouvelle injection de rappel. Les anticorps appelés également immunoglobulines sont présents chez tous les mammifères et sont subdivisés en 5 classes: IgG, IgA, IgM, IgD et IgE. Elles ont toute une structure de base faite de quatre chaînes peptidiques: deux longues identiques (lourdes ou H) et deux courtes identiques également (légères ou L).



Ces chaînes sont reliées les unes aux autres par des ponts disulfures. Elles sont bifonctionnelles avec deux sites réactifs d'attachement aux antigènes à une extrémité (Fab) alors que l'autre extrémité (Fc) permet la fixation aux cellules ou au complément ; la partie qui entre en contact avec l'épitope se nomme le paratope.



Fc=fragment constant

Fab=fragment de reconnaissance de l'antigène

Schéma 23 : schéma d'une Immunoglobuline G (136)

Les IgG sont les principaux anticorps utilisés en immunochimie (soit fraction IgG polyclonale, soit IgG monoclonale). Les IgM sont parfois utilisées. Un anticorps reconnaît plus une structure spatiale que la nature chimique d'une molécule ce qui peut aboutir à des réactions croisées.

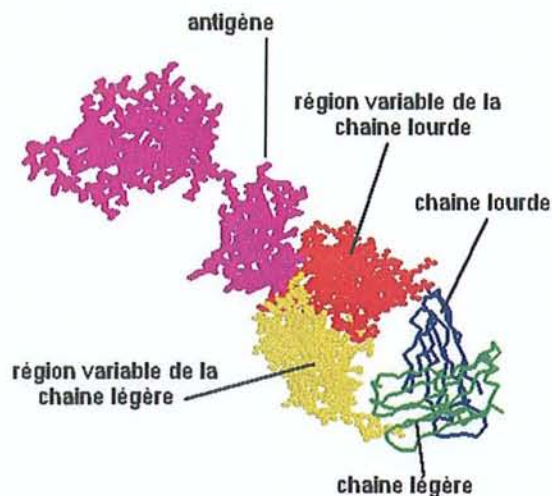


Schéma 24 : liaison anticorps-antigène en 3D (137)

### 2.4.3 Les préparations

Le but de la préparation tissulaire est de fixer les structures d'un échantillon et d'immobiliser les antigènes in situ

En microscopie optique comme en microscopie électronique, les étapes de préparation doivent être respectées.

Il est à rappeler que l'examen macroscopique du tissu est essentiel, il permet de constater à l'œil nu les altérations tissulaires. Pour cela le clinicien doit fournir au pathologiste des renseignements cliniques et radiologiques.

Tous les prélèvements sont étiquetés afin de toujours connaître l'origine du prélèvement et le patient auquel il correspond. (12, 15, 133)

#### 2.4.3.1 La fixation

Le but de la fixation est d'éviter d'endommager les structures histologiques et d'éluer les antigènes lors des différents bains de préparation.

« La fixation est une opération destinée à tuer les cellules en les conservant, autant que possible, en l'état où elles se trouvaient pendant la vie. Faute de fixation, il y a risque d'autolyse... Les meilleurs fixateurs sont ceux qui, tout en agissant rapidement, produisent le moins possible de modifications secondaires ou d'artifices susceptibles de donner une idée très fautive de la morphologie interne des cellules. » (M. Langeron, 1949) En dehors des micro biopsies, il est indispensable, avant toute fixation, de mesurer et, éventuellement, de peser et photographier la pièce.

Il est à noter que la fixation entraîne souvent une modification des antigènes pouvant induire un changement d'affinité pour les anticorps.

Le fixateur est choisi en fonction du type de microscopie utilisée, des structures à préserver et des molécules à immobiliser. La liaison anticorps-antigène tend à être perturbée par l'utilisation abusive d'agents fixant.

Il importe que la fixation soit précoce, avec un volume de fixateur suffisant (au moins 10 fois le volume de la pièce) dans un récipient de taille suffisante pour ne pas déformer le prélèvement. Les organes creux doivent être ouverts. (123).

Le fixateur doit être placé en premier dans un récipient afin que la pièce ne « colle » pas à ses parois. L'embouchure du récipient doit être suffisamment large afin de ne pas casser le récipient pour sortir la pièce.

Différentes techniques de fixation existent. L'organe peut être fixé entier par le fixateur. De nombreuses petites quantités de fixateur peuvent être apportées à l'aide d'une aiguille piquée dans le tissu.

Il existe de nombreux fixateurs. Chacun d'entre eux a des propriétés spécifiques.

Il existe d'abord les déshydratants qui immobilisent les protéines, pour ce faire la chaleur est utilisée ainsi que les solvants miscibles dans l'eau comme les alcools et les cétones ou encore des principes de lyophilisation.

Ensuite existent les agents précipitants comme l'acide picrique. Ils précipitent les protéines, comme dans les fixateurs de Bouin et de Zamboni.

Il existe également des composés métalliques qui sont utilisés pour fixer, comme le mercure, l'osmium.

Il existe des agents de pontage chimique qui créent des pont intra ou intermoléculaires entraînant une immobilisation des molécules. Il s'agit ici du Formaldéhyde, du Glutaraldéhyde, de l'Acroléine et de l'acide tannique.

Certains fixateurs ont été mis au point spécialement pour les techniques d'immunohistochimie.

Le Periodate-lysine-formaldéhyde a été développé en 1974 par Mc Lean et Nakane. Il permet la fixation des sucres et des protéines. Il existe aussi les Carbodiimides qui permettent la préservation tissulaire en microscopie optique.

En 1975 Pearse et Polak mettent au point la Benzoquinone.

En microscopie électronique la Glutaraldéhyde est utilisée. Suivie en post fixation du tétr oxyde d'osmium.

En microscopie optique il existe 2 variétés principales de fixateurs ; tout d'abord il y a ceux qui pénètrent rapidement et fixent lentement, comme le Formol et deuxièmement il existe ceux qui pénètrent lentement et fixent rapidement comme le Bouin. (12)

### 2.4.3.2 La congélation

La congélation peut être utilisée en immunocytochimie ainsi les tissus frais non fixés seront congelés pour être coupés à l'aide d'un cryostat. Par la suite ces coupes peuvent être immergées dans des bains fixateurs.

Les coupes à congélation sont des coupes de tissus frais congelés réalisés sur un microtome refroidi à -20°C (cryostat). Après la coupe, les lames sont directement observées après coloration. Cette technique permet la réalisation d'examen extemporanés per-opérateurs.

En évitant la fixation du tissu et son inclusion en paraffine, elle permet également de conserver l'intégrité des sites antigéniques et des acides nucléiques. Les coupes en congélation sont donc fréquemment utilisés en immunohistochimie et en biologie moléculaire (hybridation in situ). (123)

### 2.4.3.3 L'inclusion

Le but de l'inclusion est de réaliser des coupes minces et solides afin de permettre une observation optimale. Pour cela, le tissu est infiltré par un milieu liquide qui se solidifie par refroidissement, par polymérisation ou par dessiccation.

Bien souvent, avant l'inclusion une déshydratation doit être réalisée, afin de permettre une bonne diffusion des produits d'inclusion. En microscopie optique le milieu d'inclusion utilisé le plus souvent est la paraffine. Il existe différentes qualités de paraffine qui se différencient par leur point de fusion.

Sa température de fonte est située aux alentours de 56°C. Elle permet de réaliser des coupes de 3 à 5 µm d'épaisseur. Entre la fixation et l'enrobage en paraffine plusieurs étapes sont nécessaires. La déshydratation est quasiment obligatoire, en effet l'eau et la paraffine ne sont pas miscibles. Elle doit être progressive, à l'aide d'alcools à 60, 80, 95 et 100°. Ainsi les fluides se substituent les uns aux autres jusqu'à l'imprégnation dans la paraffine. L'alcool utilisé en technique courante est l'alcool éthylique.

Un éclaircissement doit être fait par du Xylène, Toluène ou Méthylcyclohexane (MCH), en effet l'alcool et la paraffine n'étant pas miscibles. L'imprégnation en paraffine s'effectue dans une paraffine maintenue à l'état liquide par un séjour dans une étuve dont la température est réglée légèrement au-dessus de son point de fusion. Lorsque l'imprégnation est complète, la pièce est retirée et durcie à la température du laboratoire : un bloc est ainsi obtenu, prêt à être coupé.

Il existe aussi les résines époxy qui elles polymérisent à 60°C : il s'agit de l'Araldite, de la Spurr et de l'Epon. Elles permettent des coupes semi-fines en microscopie optique allant de 0,25 à 2  $\mu\text{m}$  et en microscopie électronique des coupes ultra-fines de 70 à 100 nm. (12)

#### 2.4.3.4 La coupe

Les coupes sont réalisées grâce à des appareils spécifiques appelés microtomes. Ils sont à avance mécanique et à couteau d'acier pour les coupes de microscopie optique. Ils sont à avance thermique et à couteau de verre ou de diamant pour la microscopie électronique.




Image 45 : photographie d'un microtome rotatif (138)

En microscopie optique, il y a deux types de microtomes :

Les microtomes rotatifs sont à mouvement vertical. Ainsi la pièce se déplace de haut en bas et est attaquée par un rasoir maintenu fixe dans une position verticale, le fil du rasoir étant en haut. Le bloc est mu par un volant et se déplace verticalement devant le rasoir. Ils sont utilisés pour les coupes incluses en paraffine.

Les microtomes linéaires sont à mouvement horizontal. Dans ce cas soit la pièce soit le rasoir se déplace sur une glissière horizontale. Ils sont plutôt utilisés pour les coupes à la celloïdine ou pour celles qui ont subi une double inclusion ainsi que pour les blocs de paraffine de grande taille.

Il existe deux types de rasoirs à microtome, les jetables et les rasoirs réaffutables, dont il existe trois sortes. (133)

Les rasoirs biplans sont utilisés pour les tissus durs.

Les rasoirs plans concaves sont utilisés pour tous tissus.

Les rasoirs biconcaves sont utilisés pour les tissus mous.

#### 2.4.3.5 L'étalement

Les coupes de microscopie optique sont étalées sur des lames de verre. Quand le marquage aura été réalisé le tissu sera recouvert d'une lamelle en verre.

En histologie, les lames les plus utilisées sont des lames de verre standard. Il est à noter que celles-ci présentent une surface rugueuse. Pour pallier à ce souci, une goutte d'eau albumineuse est appliquée sur la lame. Cette eau comble les rugosités de la surface de la lame et permet une observation correcte au microscope.

Pour les techniques d'immunocytochimie, des lames silanisées sont utilisées, en effet, celles-ci sont déjà polies et ne présentent pas de rugosités de surface. (Exemple : Surgipath®)

En microscopie électronique les coupes sont étalées sur des microgrilles en métal.

#### 2.4.3.6 Le marquage

En général, après étalement, déparaffinage et séchage des coupes, l'anticorps primaire est déposé directement sur le tissu.

La préparation comportant la molécule à mettre en évidence est plongée dans une solution contenant l'anticorps primaire, qui se fixe de façon spécifique sur l'antigène. Après rinçage, l'excès d'anticorps est évacué, seul les anticorps fixés persistent sur la lame.

Le marquage par anticorps peut se réaliser à divers moments.

##### **2.4.3.6.1 *Le marquage pré-inclusionnel***

Il est réalisé avant tout traitement. C'est une méthode essentiellement utilisée pour le marquage de préparations sub-cellulaires ou de virus. Il ne nous intéresse donc pas en particulier.

##### **2.4.3.6.2 *Le marquage pré-inclusionnel***

Le marquage se réalise dans ce cas entre la phase de fixation et la phase d'inclusion. Il permet de faciliter la pénétration des anticorps dans le tissu étudié. Cette technique est plus longue et complexe

##### **2.4.3.6.3 *Le marquage post-inclusionnel***

L'immunomarquage est réalisé sur des coupes étalées de tissu fixé et inclus. Il s'agit de la technique la plus simple et la plus rapide à réaliser. La préservation structurale et ultrastructurale est optimale, les antigènes intracellulaires restant à la surface des coupes.

#### 2.4.4 L'anticorps primaire

Les anticorps utilisés sont essentiellement des anticorps monoclonaux, mais des anticorps polyclonaux peuvent également être utilisés.

Les anticorps polyclonaux sont obtenus par injection d'un antigène à un animal, il est à noter qu'en général un antigène peut comprendre plusieurs épitopes. L'organisme de l'animal synthétise alors différents anticorps, produits par différents plasmocytes dirigés contre les multiples épitopes de l'antigène. De ce fait ces anticorps polyclonaux ont une spécificité moins étroite que les anticorps monoclonaux. Après avoir injecté à plusieurs reprises l'antigène à l'animal, son sérum riche en anticorps est recueilli. Cet antisérum contient différents anticorps polyclonaux produits par différents plasmocytes. De ce fait, certains anticorps produits peuvent parasiter le marquage.

Les anticorps monoclonaux sont le plus souvent utilisés dans les techniques d'immunocytochimie. L'existence d'une affinité et d'une avidité variable d'un anticorps à l'autre est à connaître. La courbe d'affinité d'un anticorps pour un antigène n'est pas gaussienne. Les anticorps polyclonaux ont une courbe étalée alors que les anticorps monoclonaux ont un pic très étroit (120).

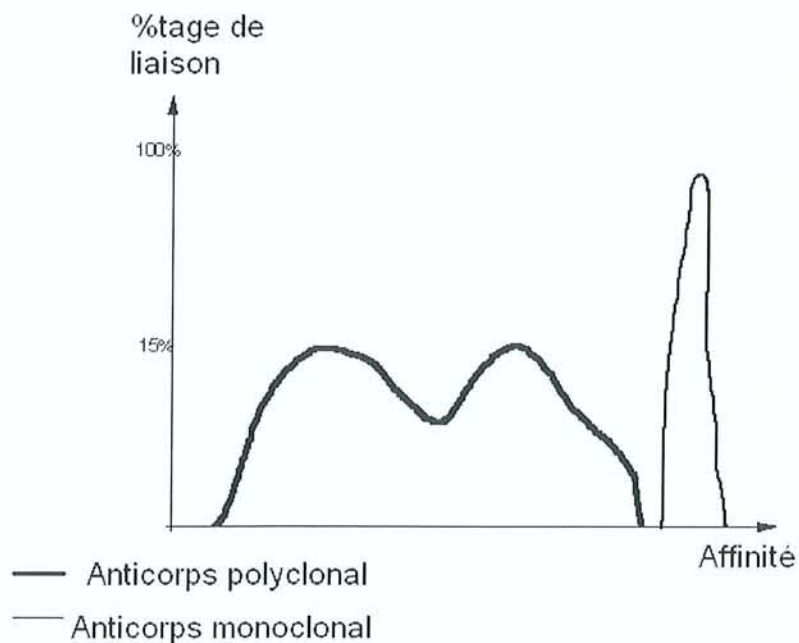


Schéma 25 : courbe d'affinité d'un anticorps pour un antigène (122)



Les anticorps monoclonaux correspondent à une population d'anticorps dirigés contre le même épitope d'un antigène.

La production d'antigènes monoclonaux est réalisée en laboratoire par la technique des hybridomes. Un animal (rat, souris,...) est immunisé contre un antigène X.

Ses lymphocytes B sont prélevés à partir de sa rate ou de ses ganglions. Ils sont ensuite fusionnés avec des cellules myélomateuses (plasmocytes tumoraux immortalisés) afin d'être multipliés. Cette fusion se réalise dans un milieu en présence de PEG (Polyéthylène glycol).

Les cellules n'ayant pas fusionné sont éliminées par un milieu sélectif HAT (hypoxantine-aminoptérine-thymidine). (Schéma 26).

Les hybridomes ainsi obtenus sont multipliés et clonés in vitro afin d'isoler les clones sécrétant les IG dirigés contre l'antigène. La multiplication des clones se fait ensuite in vitro et in vivo, elle permet d'obtenir une quantité d'immunoglobulines identiques.

Les anticorps monoclonaux sont fabriqués par un seul clone de lymphocyte B. Ils sont tous identiques et reconnaissent un seul épitope.

La spécificité des anticorps monoclonaux est supérieure à celle des sérums polyclonaux, mais leur sensibilité peut être inférieure. Du fait de la culture cellulaire, leur durée de production est quasiment éternelle. (12)

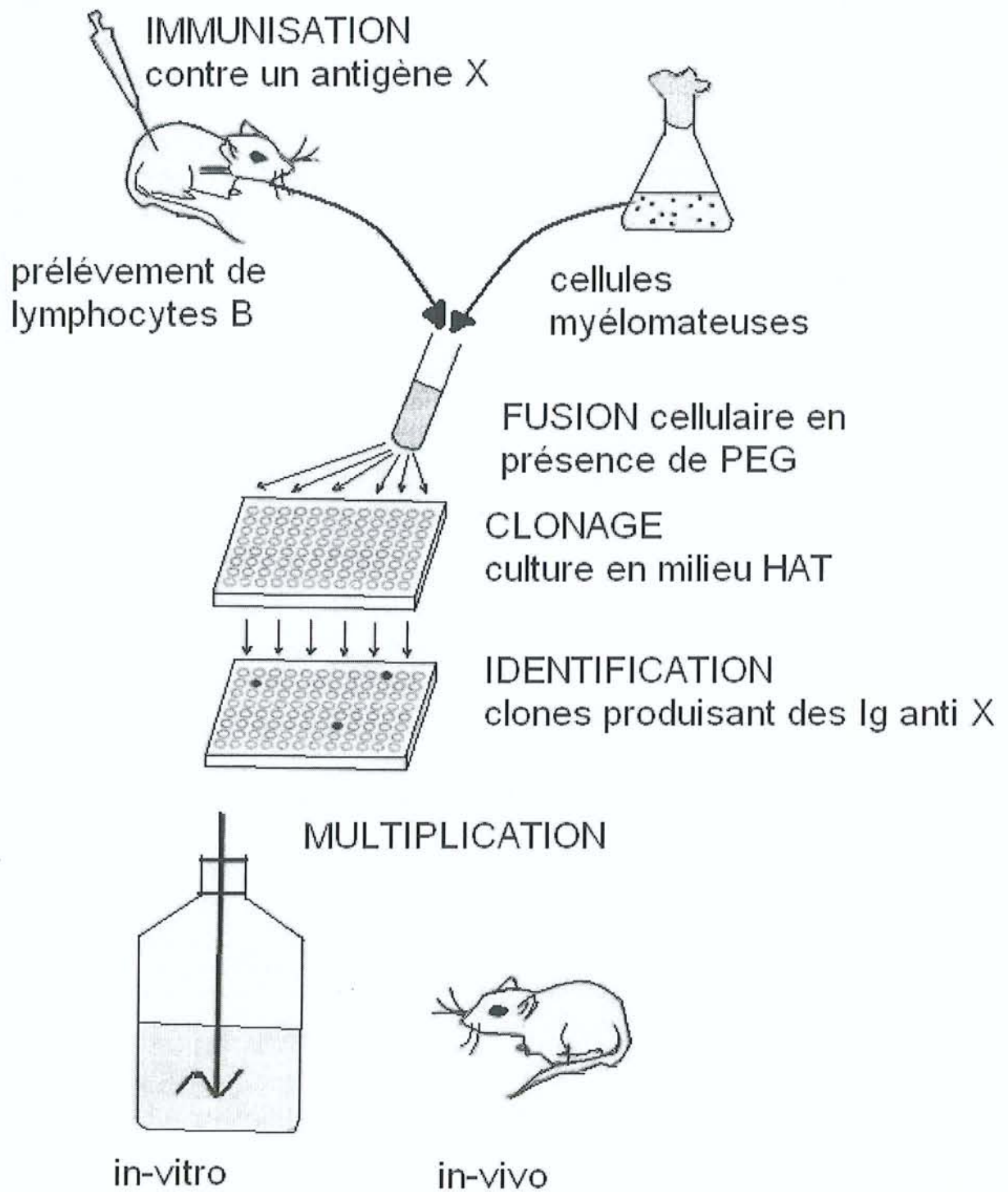


Schéma 26 : production d'anticorps monoclonaux (12, p41)

### 2.4.5 Le système révélateur

Le système révélateur est nommé habituellement marqueur, il comprend à la fois un traceur et un système assurant la liaison entre le traceur et l'anticorps primaire.

#### 2.4.5.1 Les marqueurs

##### 2.4.5.1.1 **Les fluorochromes**

Ils sont utilisés associés à des microscopes confocaux ou à fluorescence. La molécule fluorescente est excitée par un rayonnement produit par une lampe à vapeur de mercure ou par un laser. Cette molécule réémet une lumière de plus grande longueur d'onde que la lumière initiale d'excitation. La lumière réémise peut être observée à travers des filtres éliminant les rayonnements de courte longueur d'onde utilisés pour l'excitation. Ce système permet de marquer plusieurs molécules en même temps à l'aide de molécules fluorescentes émettant des couleurs différentes.

Fluorochrome	$\lambda$ d'excitation en nm	$\lambda$ d'émission en nm	Couleur
Fluorescéine	495	520	Verte
Rhodamine.	552	570	Orange-rouge
B-phycoérythrine	545,565	575	Orange-rouge
R-phycoérythrine	480, 545 ; 565	578	Orange-rouge
Texas red	590	615	Rouge
Cy2	489	506	Verte
Cy3	550	570	Orange
Cy5	650	680	Rouge
Cy7	743	767	Infra rouge
AMCA	350	450	Bleue
DAPI	365	>420	Bleue
Hoechst 33258	360	470	Bleue
allophycocyanine	650	660	Rouge

$\lambda$  = longueur d'onde.

Tableau 3 : tableau des longueurs d'émission et d'excitation de fluorochromes (12, p41)

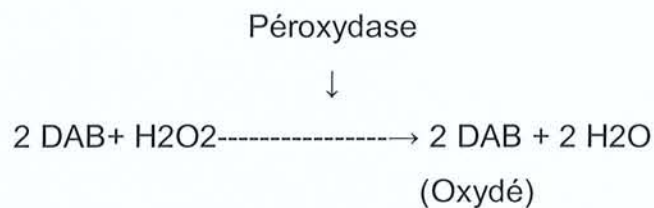
### 2.4.5.1.2 Les marqueurs enzymatiques

Le premier couplage d'enzymes avec des anticorps a été effectué en 1966 par Nakane et Pierce.

Les enzymes ont un volume non négligeable qui peut gêner la pénétration du marqueur dans les tissus. Le plus petit traceur utilisé est la micropéroxydase dont la masse moléculaire est de 1600 Da elle est obtenue par la digestion enzymatique de la peroxydase.

L'utilisation d'un substrat chromogène adapté permet de révéler les activités enzymatiques.

La peroxydase du Raifort peut être fixée sur un anticorps. Si un substrat donneur d'H<sub>2</sub> lui est fourni, elle oxyde le substrat chromogène par exemple le DAB (ou Diaminobenzidine).



Quand le DAB est oxydé, on peut remarquer au microscope optique qu'il prend la couleur brune.

Actuellement le DAB tend à être abandonné du fait de ses risques cancérigènes., de nouveaux produits sont utilisés comme par exemple le NovaRED® des laboratoires Vector. La réaction reste la même, le produit oxydé présente alors une couleur rouge brique. La phosphatase alcaline peut également être utilisée comme enzyme de marquage.

### 2.4.5.1.3 Les marqueurs métalliques

En microscopie optique, l'or et l'argent colloïdal peuvent être utilisés. L'or colloïdal a une couleur rouge, l'argent est quant à lui vert jaune. Quand une immunoréaction est importante, elle est visible en microscopie optique. Mais le plus souvent il est nécessaire d'observer le marquage en épillumination.

Ainsi la lumière réfléchiée par le métal fait apparaître le marquage sous forme de points ou de plages lumineuses.

Si la réaction est intensifiée par l'argent, sa sensibilité est alors analogue à celle des traceurs fluorescents ou enzymatiques.

En microscopie électronique l'or colloïdal est utilisé. Il est fixé sur l'anticorps par liaison électrochimique. Afin de différencier les structures sous formes de points noirs faciles à observer, différents diamètres de grains sont associés aux différents anticorps. Ainsi des billes de tailles différentes allant de 3 à 150 nm sont obtenues.

Si la réaction est intensifiée par l'argent cela permet de varier la taille des billes d'or colloïdal.

#### **2.4.5.1.4 Les traceurs radioactifs**

Ces traceurs ne sont pratiquement plus utilisés, en effet leur mise en œuvre est complexe et il n'y a pas d'avantage par rapport aux traceurs non radioactifs. Ce marquage est révélé par autohistoradiographie.

#### **2.4.5.1.5 La ferritine**

Il s'agit du tout premier traceur qui a permis des marquages en microscopie électronique. (Singer 1959, Singer et McLean 1963)

Il s'agit d'une glycoprotéine de 460000 Da. Ce traceur peut donner de remarquables marquages mais semble moins facile à coupler aux anticorps, de ce fait elle n'est presque plus utilisée de nos jours.

## 2.4.5.2 Le couplage traceur anticorps.

Le traceur de la réaction est lié aux anticorps par différents moyens selon sa nature.

Pour les protéines comme les enzymes, ferritine, fluorescéine,... le couplage est d'ordre chimique ou immunologique.

Le couplage chimique se fait avec l'intervention d'un agent de couplage aussi appelé agent de liaison bivalent. (Glutaraldéhyde, toluène, périodate...) Ils lient les groupements NH<sub>2</sub> libres des anticorps aux marqueurs.

Le couplage immunologique s'obtient en formant un complexe traceur-anticorps anti-traceur. L'anticorps anti-traceur est le plus souvent de nature identique à l'anticorps primaire.

Le couplage par adsorption est utilisé pour fixer les anticorps sur l'or ou l'argent colloïdal.

Traceur	Agent de liaison bivalent	Groupements réactifs des protéines
Isothiocyanate de fluorescéine	Groupement thiocyanate	Aminoacides : NH <sub>2</sub>
Tétraméthyl rhodamine isothiocyanates	Groupement thiocyanate	Aminoacides : NH <sub>2</sub>
Ferritine	Toluène 2,4-diisocyanate	Aminoacides : NH <sub>2</sub>
	glutaraldéhyde	Aminoacides : NH <sub>2</sub>
peroxydase	glutaraldéhyde	Aminoacides : NH <sub>2</sub>
	Periodate	Sucre : CHO
	Maléimide	Groupe SH
Phosphatase alcaline	glutaraldéhyde	Aminoacides : NH <sub>2</sub>
β-galactosidase	Hydroxysuccinimide	Cystéine : SH
Or colloïdal	Aucun (adsorption)	Cations

Tableau 4 : agent de couplage traceurs-immunoglobulines (12, p46)

### 2.4.5.3 Les méthodes de marquage.

#### 2.4.5.3.1 *L'immunoréaction directe*

L'anticorps utilisé possède un traceur fixé directement.

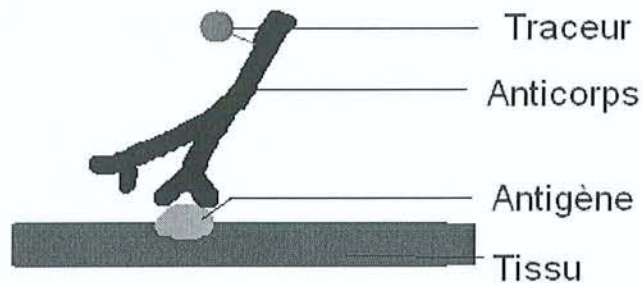


Schéma 27 : immunoréaction directe

Avantages :

L'immunoréaction est la plus simple et la plus rapide

Cette technique est idéale pour réaliser des marquages multiples.

Il existe une distance minimale entre le traceur et l'antigène, de ce fait, le marquage est plus précis.

Inconvénients :

Cette technique nécessite la plupart du temps de marquer soi-même ses anticorps.

La sensibilité de cette technique est moindre par rapport aux techniques en plusieurs étapes.

#### 2.4.5.3.2 *L'immunoréaction en plusieurs étapes.*

Il s'agit des techniques les plus employées en immunohistochimie. Il existe en effet des réactifs de révélation de bonne qualité dans le commerce par rapport aux techniques directes.

En théorie, ces techniques permettent de fixer un nombre plus grand de molécules de traceur sur l'anticorps primaire ou d'amplifier le signal. Il existe de nombreux types de techniques indirectes.

#### 2.4.5.3.2.1 L'immunoréaction indirecte

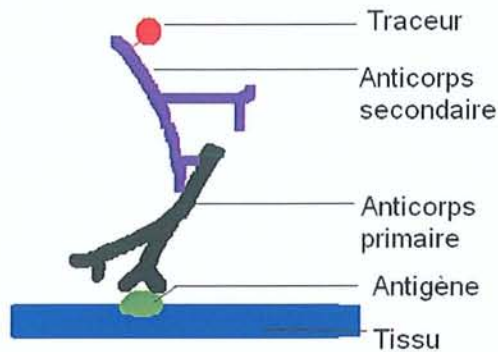


Schéma 28 : immunoréaction indirecte

Cette méthode se réalise en deux étapes. L'anticorps primaire sera révélé à l'aide d'un anticorps secondaire porteur d'un traceur.

L'avantage de cette technique, c'est qu'elle est simple et bon marché. Elle ne présente pas d'inconvénient majeur.

#### 2.4.5.3.2.2 Les techniques dites « en sandwich »

Ces techniques utilisent un anticorps qui sert de pont entre l'anticorps primaire et le système révélateur. L'anticorps secondaire reconnaît l'anticorps primaire et le troisième anticorps ; ils sont de la même espèce ou d'espèces voisines qui sont reconnues par le deuxième anticorps.



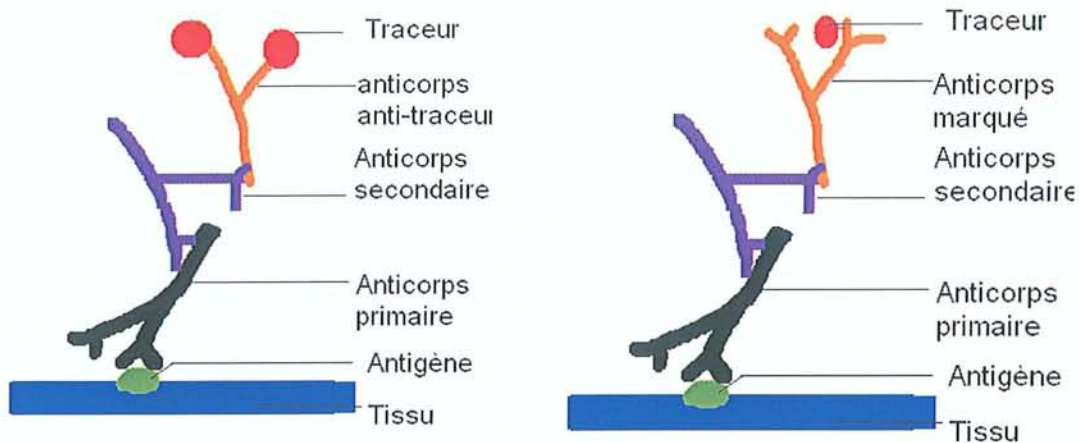


Schéma 29 : techniques d'immunoréaction en sandwich

#### 2.4.5.3.2.3 Le complexe peroxydase-anti-peroxydase (PAP)

Il s'agit de la technique en sandwich la plus utilisée. Le PAP correspond à un complexe en anneau composé de deux molécules d'IgG et de trois molécules de peroxydases. L'anticorps primaire et l'anticorps anti-peroxydase proviennent de la même espèce. L'anticorps secondaire est bivalent. Ce système permet l'amplification du signal.

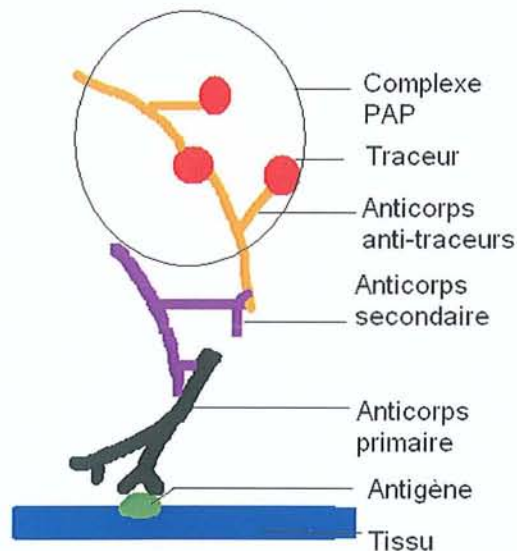


Schéma 30 : technique d'immunoréaction en sandwich utilisant le complexe PAP

Cette technique a pour avantage d'amplifier les résultats. Cependant elle est difficile à optimiser et elle est très longue.

#### 2.4.5.3.2.4 *Le marquage avidine-biotine*

La biotine (vitamine H) est une petite molécule.

L'avidine est une glycoprotéine du blanc d'oeuf de poule. Elle a la propriété de fixer la biotine de façon quasi covalente. Elle est chargée positivement et peut induire des artefacts. De ce fait les techniciens préfèrent l'utilisation de la Streptavidine qui, elle, est neutre.

La biotine peut être fixée sur de nombreuses molécules dont les anticorps. En général elle est fixée sur l'anticorps secondaire. Elle est détectée par liaison à la streptavidine sur laquelle est fixé un traceur.

**3**

**ETUDE CLINIQUE**

### **3.1 Introduction : intérêt de l'étude des cytokératines dans la différenciation des kystes osseux des maxillaires**

Notre étude concerne les kystes les plus fréquemment retrouvés en bouche, leurs études radiologiques, histologiques et cliniques ont été traitées dans le premier chapitre. Il existe différents moyens de confirmer leur diagnostic comme l'immunohistochimie, nous allons de ce fait déterminer l'expression des cytokératines qui sont des marqueurs fondamentaux de la différenciation épithéliale. Ces polypeptides ont également été traités dans notre travail, au deuxième chapitre.

Dans cette étude un panel de cinq anticorps monoclonaux est utilisé pour mettre en évidence l'expression spécifique des cytokératines et leur localisation. Ces anticorps ont été sélectionnés en fonction de la littérature récente et des études similaires.

### **3.2 Matériaux et méthode**

#### **3.2.1 Echantillons**

Les différents kystes de l'étude proviennent de sources différentes.

Le Dr B. Petit, stomatologue libéral à Nancy a mis à notre disposition les blocs de paraffine des kystes osseux des maxillaires dont il a fait l'exérèse pendant les années 2002 à 2005. Ces prélèvements ont été mis à disposition au laboratoire privé d'anatomie et de cytologie pathologiques des Dr D. Bach, J. Grégoire, P. Leroux, P. Beurey, S. Kirchner, C. Depardieu et M. Ounnoughene-Piet à Nancy.

Le Dr P. Bravetti, dentiste en libéral à Nancy, responsable de la sous-section pathologie de la faculté de Chirurgie Dentaire de Nancy, doyen de la faculté de Chirurgie Dentaire de Nancy, a également réalisé des exérèses de kystes en cabinet, au bloc opératoire de la polyclinique d'Essey les Nancy ainsi qu'au service de pathologie du centre de soins dentaires entre 2004 et 2005.

Ces prélèvements ont été envoyés au laboratoire privé d'anatomie et de cytologie pathologiques des Dr D. Bach, J. Grégoire, P. Leroux, P. Beurey, S. Kirchner, C. Depardieu et M. Ounnoughene-Piet à Nancy ainsi qu'au Service d'Anatomie et de Cytologie Pathologiques du CHU de Brabois (Service du Pr F. Plénat).

Le Dr D. Anastasio dentiste, responsable de l'unité fonctionnelle dentaire de l'hôpital Bel Air du CHR de Metz-Thionville, a aussi réalisé des exérèses kystiques au bloc opératoire de cet hôpital ainsi qu'au service entre 2004 et 2005. Ces prélèvements ont été adressés au laboratoire d'anatomie pathologie du CHU de Brabois (Service du Pr F. Plénat) ainsi qu'au laboratoire d'Anatomie pathologique du CHR de Metz-Thionville de l'hôpital Bel Air de Thionville (Service des Dr S. Kowalski et Y. Grignon).

Les trois praticiens ont mis à notre disposition leurs dossiers cliniques où leurs annotations sont conservées, les clichés radiographiques correspondant aux lésions kystiques et les comptes rendus des laboratoires. Ils ont donné leur accord pour l'étude que nous réalisons.

numéro d'examen	nature kystique	famille kystique	sexe du patient	âge lors de l'exérèse
23/10335	kyste naso-palatin	kyste épithélial non odontogénique	M	63
24/34340	kyste naso-palatin	kyste épithélial non odontogénique	F	49
05.003905	kyste péri-apical	kyste inflammatoire	M	25
04.4804	kyste péri-apical	kyste inflammatoire	M	46
25/27798	kyste péri-apical	kyste inflammatoire	M	18
04B05322	kyste péri-apical	kyste inflammatoire	M	46
04B11709	kyste péri-apical	kyste inflammatoire	F	75
04B11710	kyste péri-apical	kyste inflammatoire	F	44
04B11711	kyste péri-apical	kyste inflammatoire	F	54
04B11712	kyste péri-apical	kyste inflammatoire	F	52
05B00380	kyste péri-apical	kyste inflammatoire	F	72
05B00381	kyste péri-apical	kyste inflammatoire	F	52
05B09107	kyste péri-apical	kyste inflammatoire	F	52
05B09201	kyste péri-apical	kyste inflammatoire	M	70
05B09217	kyste péri-apical	kyste inflammatoire	M	59
05B09349	kyste péri-apical	kyste inflammatoire	M	58
05B09427	kyste péri-apical	kyste inflammatoire	M	73
05B09918	kyste péri-apical	kyste inflammatoire	M	58
05B09919	kyste péri-apical	kyste inflammatoire	F	46
05.003906	kyste para-dentaire	kyste inflammatoire	M	10
04.4864	kyste para-dentaire	kyste inflammatoire	F	14
23/10348	kyste para-dentaire	kyste inflammatoire	M	11
25/1891	kyste dentigère	kyste épithélial odontogénique	M	56
25/2802	kyste dentigère	kyste épithélial odontogénique	M	31
25/27212	kyste dentigère	kyste épithélial odontogénique	M	74
25/32869	kyste dentigère	kyste épithélial odontogénique	M	38
25/2800	kyste dentigère	kyste épithélial odontogénique	M	49
26/15528	kyste dentigère	kyste épithélial odontogénique	M	56
26/15277	kyste dentigère	kyste épithélial odontogénique	F	29
04B10055	kyste dentigère	kyste épithélial odontogénique	M	64
05B00530	kératokyste odontogénique	kyste épithélial odontogénique	M	17
23/3989	kératokyste odontogénique	kyste épithélial odontogénique	M	53
25/5886	kératokyste odontogénique	kyste épithélial odontogénique	M	80
25/30878	kératokyste odontogénique	kyste épithélial odontogénique	M	42
05.587	améloblastome folliculaire		F	16
24/55217	kyste sinusien maxillaire		M	46
05B09628	granulome apical		M	42
05B09774	granulome apical		M	39

Tableau 5 : échantillon de notre étude

### 3.2.2 Protocole d'étude

Séparément les kystes prélevés vont être étudiés de façon histologique, de façon radiologique et de manière clinique. Le but est de poser le diagnostic quant à la nature kystique.

#### 3.2.2.1 Etude histologique

Tous les kystes de l'étude sont préalablement diagnostiqués de façon histologique. Ces diagnostics seront posés par différents laboratoires d'anatomie pathologie selon l'origine des prélèvements : laboratoire d'anatomie pathologie du CHU de Brabois (Service du Pr F. Plénat), laboratoire d'anatomie pathologie du CHR de Metz-Thionville de l'hôpital Bel Air de Thionville (Service des Dr S. Kowalski et Y. Grignon) ainsi que le laboratoire privé d'anatomie et de cytologie pathologiques des Dr D. Bach, J. Grégoire, P. Leroux, P. Beurey, S. Kirchner, C. Depardieu et M. Ounnoughene-Piet à Nancy.

##### **3.2.2.1.1 *Etiquetage***

Chaque prélèvement est accompagné par une étiquette concernant le patient, elle est fournie par l'administration hospitalière ou par le praticien quand l'exérèse se réalise en cabinet libéral. Le prélèvement est identifié par un numéro de laboratoire permettant de retrouver le patient ainsi que l'année en cours. Ce numéro sera reproduit à chaque étape de préparation histologique. Le système de numérotation est propre à chaque laboratoire.

##### **3.2.2.1.2 *Fixation***

Les prélèvements sont placés juste après l'exérèse dans des flacons contenant du formol à 10% (v/v) tamponné dont le pH est compris entre 7,2 et 7,4.

Les petits prélèvements, comme ici pour les kystes étudiés, nécessitent d'être fixés 48 heures dans le formol ; en effet en prévision des techniques immuno-histo-chimiques la fixation se doit d'être lente.

### **3.2.2.1.3 L'inclusion**

Les prélèvements sont placés dans des petites cassettes en plastique. La paraffine n'est pas miscible à l'eau, la pièce anatomique doit être entièrement déshydratée avant l'inclusion dans la paraffine. La paraffine n'est pas non plus soluble dans l'alcool utilisé pour la déshydratation. On procède donc à une double substitution. On remplace l'eau par de l'alcool (Déshydratation). On remplace l'alcool par le toluène (Substitution).

#### **3.2.2.1.3.1 Déshydratation et éclaircissement**

Les cassettes en plastique contenant les kystes de l'étude sont introduites dans un automate à inclusion à mouvement de fluides. Il s'agit au laboratoire d'anatomo-pathologie du CHU de Brabois du TISSUE-TEK® VIP™. Il agit sous pression



**Image 46 : photographie d'un automate TISSUE-TEK® VIP™. (140)**

Cet automate réalise une série successive de bains afin de permettre une déshydratation progressive des prélèvements.



Bains contenant	Temps
Formol à 5%	1 heure
Alcool à 95°	30minutes
Alcool à 95°	30 minutes
Alcool à 95°	1 heure
Alcool à 100°	30 minutes
Alcool à 100°	30 minutes
Alcool à 100°	1 heure
Toluène	30 minutes
Toluène	30 minutes
Toluène	1 heure

L'eau et la paraffine ne sont pas miscibles, de ce fait la manipulation nécessite une déshydratation des prélèvements de façon progressive, afin que les fluides se substituent les uns aux autres jusqu'à l'imprégnation dans la paraffine. L'alcool utilisé en technique courante est l'alcool éthylique.

Un éclaircissement (ou substitution) est réalisé par le Toluène car l'alcool et la paraffine ne sont pas miscibles.

### 3.2.2.1.3.2 Le paraffinage

Après ces séquences réalisées à 38°C, les prélèvements sont bien déshydratés, la paraffine liquéfiée peut prendre la place de l'eau des tissus. Le but de l'inclusion est de permettre de réaliser des coupes minces et solides permettant une observation optimale. Pour cela, le tissu est infiltré par un milieu liquide qui solidifie par refroidissement.

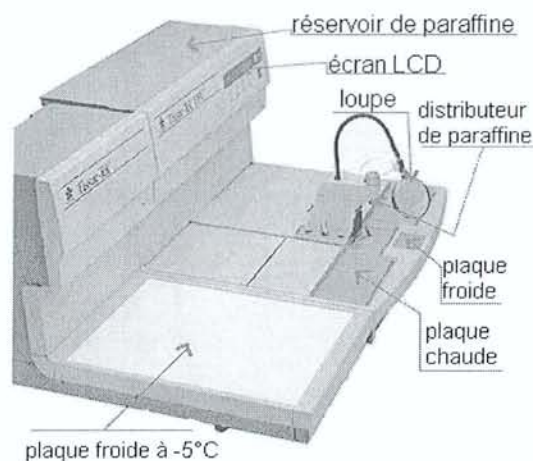
L'automate réalise les séquences de paraffinage des prélèvements. Ces séquences sont réalisées sous une température de 58°C ; rappelons que la température de fonte de la paraffine utilisée est de 56°C.

Bain de	temps
paraffine	30 minutes
paraffine	30 minutes
paraffine	1 heure
paraffine	> 2 heures

A la sortie de l'automate, les cassettes ne contiennent que les prélèvements paraffinés mais ceux-ci ne sont pas enrobés et de ce fait, les coupes ne peuvent pas encore être réalisées.

### 3.2.2.1.3.3 L'enrobage

L'enrobage de prélèvements est réalisé à l'aide d'un autre automate : le TISSUE-TEK® TEC™. Il s'agit d'un automate à enrobage



**Image 47 : automate à enrobage TISSUE-TEK® TEC™. (125)**

Cet automate contient de la paraffine à 62°C. Il présente une plaque chauffante ainsi qu'une pince chauffante. Il y a aussi des moules métalliques dans lesquels la paraffine sera coulée.

Il y a également une plaque de travail refroidissant à -5°C. De la paraffine est coulée dans un moule, puis est refroidie et se fige au fond. Le prélèvement est placé délicatement dans le moule, maintenu à l'aide de la pince chauffante, la paraffine est alors coulée. L'ensemble est enfin placé sur la plaque de travail froide afin d'obtenir un durcissement total de la paraffine.

Le refroidissement de cette paraffine amène sa solidification en un bloc prêt à être coupé. Ce refroidissement est généralement obtenu en laissant reposer la paraffine à la température du laboratoire. Ce procédé, le plus pratique, entraîne une certaine rétraction du bloc.

#### **3.2.2.1.4 La coupe des rubans**

Après un durcissement de la paraffine, les blocs obtenus sont coupés à l'aide d'un microtome à réglage manuel ou semi-automatique. Les coupes réalisées sont obtenues sous forme d'un long ruban pour chaque prélèvement, elles ont une épaisseur de 5µm.

Il est à noter qu'il est d'abord nécessaire, pour obtenir la totalité de la surface du prélèvement inclus en paraffine, de dégrossir le bloc.

Dès l'apparition des premières coupes sur le plat du rasoir, l'extrémité du ruban est saisie et, par une légère traction, le ruban de paraffine est tiré à chaque passage du bloc devant le rasoir.

La coupe sélectionnée est détachée du ruban.

Pour les techniques d'histologie classiques, les coupes sont montées sur des lames de verre normal. Cependant il est à noter que celles-ci présentent une rugosité de leur surface. Pour combler ces rugosités une goutte d'eau albumineuse est posée sur la lame, ainsi aucun problème n'est posé lors de l'observation de la lame.

La lame est séchée sur une platine chauffée à 45°C pendant environ 30 minutes.

#### **3.2.2.1.5 La coloration histologique**

La coloration des constituants cellulaires et tissulaires est une réaction très complexe dans laquelle entrent en jeu des mécanismes physiques et chimiques. Les colorations réalisées sur lames, accentuent les contrastes pour mieux reconnaître les différents éléments de la préparation.

La technique de coloration histologique la plus utilisée pour l'étude des kystes osseux des maxillaires est la coloration HES (hématoxyline, éosine et safran).

La première étape de la coloration d'une coupe histologique est d'éliminer la paraffine puis de la réhydrater.

Solution	Temps du bain
Toluène	5 minutes
Alcool à 100°	5 minutes
Alcool à 95°	5 minutes
Alcool à 70°	5 minutes
Eau courante	5 minutes

Le bain de Toluène permet d'éliminer la paraffine, les bains d'Alcool permettent d'éliminer le Toluène et de réhydrater progressivement le prélèvement, l'eau courante permet une réhydratation complète. Ensuite le protocole de la coloration peut être réalisé.

Solution	Temps du bain en manuel	Temps en automate
Hématoxyline	6 minutes	4 minutes
Eau distillée		4 minutes
Alcool chlorhydrique	3 secondes	10 secondes
Eau courante	3 minutes	3 minutes
Eau courante	3 minutes	3 minutes
Eosine	5 minutes	3 minutes
Eau courante	3 minutes	3 minutes
Alcool 95°	3 minutes	3 minutes
Alcool 100°	3 minutes	3 minutes
Safran	5 minutes	5 minutes
Alcool 100°	5 minutes	3 minutes
Toluène		3 minutes

Préparation de l'alcool chlorhydrique :

Ethanol 100° : 2000ml

Eau distillée : 2000ml

Acide chlorhydrique 10ml

Préparation de l'éosine :

Solution aqueuse d'érythrosine à 1%

Acidifier par quelques gouttes d'acide acétique avant utilisation.

Préparation du safran :

Solution alcoolique de safran à 1%

Faire sécher 10g de safran à 37°C pendant 24heures.

Réduire le safran en poudre et ajouter 1000ml d'éthanol absolu.

Laisser infuser à l'étuve pendant 3 jours.

Les autres réactifs sont issus du commerce.

Erythrosine B (@12) des laboratoires MERCK (25g)

Safran (@30) des laboratoires LABONORD

Hématoxyline stabilisée des laboratoires SPECI

### **3.2.2.1.6 Montage des lames**

Les lamelles sont montées ensuite sur les lames. Avant de monter la lamelle en verre, une goutte d'Eukitt® est appliquée. Il s'agit d'un baume d'inclusion pour les techniques histologiques qui va permettre de « coller » la lamelle sur la lame. C'est une résine de synthèse utilisée pour fixer les préparations microscopiques. Cette résine est synthétique, son indice de réfraction est voisin de celui du verre.

Les lames sont enfin séchées sur une platine afin d'éviter les bulles entre la lame et la lamelle.

### **3.2.2.1.7 L'observation anatomopathologique.**

La coloration H.E.S. permet d'observer les tissus au microscope.

Les noyaux cellulaires sont colorés en bleu noir (ils sont basophiles.) ils sont marqués par l'hématoxyline.

Le cytoplasme des cellules quant à lui est teinté en rose (en effet il est acidophile.), il est marqué par l'éosine.

Les fibres musculaires et les hématies apparaissent elles en rouge vif.

Enfin le collagène cellulaire est mis en évidence par la couleur jaune d'or, par le marquage à l'aide du safran.

De part l'observation des prélèvements, le diagnostic histologique des kystes prélevés va pouvoir être posé.

### **3.2.2.2 Etude radiologique et clinique**

Les praticiens ont mis à notre disposition leurs dossiers cliniques. Ils ont également remplis des feuilles de demande d'examens histologiques en indiquant leurs descriptions cliniques et les diagnostics qu'ils ont posés. Quelquefois, ils ont réalisé des clichés photographiques en bouche ou durant l'exérèse. Tous ces documents vont nous permettre de vérifier le diagnostic clinique réalisé par le praticien.

Des clichés radiologiques nous ont également été fournis par les praticiens. Pour chaque kyste des clichés rétro alvéolaires ont été réalisés par les dentistes et ce dès que possible.

Ces clichés ont été complétés par des orthopantomogrammes dentaires, et quelques fois par des dentoscans.

Tous ces clichés fournis ont été relus et observés afin de poser un diagnostic radiologique.

Une fois toutes ces informations récoltées, les différents diagnostics sont rapprochés et vérifiés afin de bien être sûr de la nature kystique de chaque prélèvement de notre étude.

### 3.2.3 Protocole immuno-histo-chimique

#### 3.2.3.1 Technique immuno-histo-chimique

##### 3.2.3.1.1 *Préparation des lames*

Les blocs sont tout d'abord coupés au microtome. Les coupes de 5µm sont étalées sur des lames silanisées (Surgipath®) avec de l'eau courante. Elles sont ensuite séchées sur une platine. Cinq coupes sont utilisées pour chaque prélèvement, afin de chercher sur chaque coupe la présence d'une des cinq cytokératines étudiées.

Les lames sont ensuite déparaffinées, elles sont successivement immergées : 5 minutes dans du toluène puis 5 minutes dans de l'éthanol à 100%, enfin 5 minutes dans de l'éthanol à 95%

Elles sont ensuite hydratées en immersion dans de l'eau courante.

Les lames sont placées dans un tampon ; en fonction de la cytokératine recherchée, le tampon n'est pas le même.

Pour les cytokératines 10/13, 17 et 18, les lames sont placées dans un tampon DakoCytomation Target Retrieval Solution à pH élevé (9,9) code S 3308.

Pour les cytokératines 7 et 19, le tampon utilisé est un tampon EDTA 0,1 M pH 8. Les lames sont placées avec leurs tampons respectifs dans un autoclave 2100 Retriever®, qui monte à une température de 127°C pendant une minute, et refroidit pendant 2 heures. Le but est de permettre un démasquage antigénique des tissus.

Les lames sont sorties de l'autoclave puis égouttées. A l'aide d'un stylo Dakopen® qui permet de créer une barrière hydrophobe sur les lames de microscopie, les coupes sont entourées sur les lames.

Image 48 : autoclave 2100 Retriever® (129)



### 3.2.3.1.2 Incubation de l'anticorps primaire

Une solution spécifique est utilisée afin de diluer les anticorps :

Azide de Sodium	0,30g
N-éthyl-maleimide	0,18g
Glycérol	60mL
BSA à 30%	9,9mL
PBS 1/10	QSP 300mL

Les dilutions optimales des anticorps sont déterminées, au préalable, par des tests sur des coupes de peau ; le but est d'obtenir la gamme d'étalonnage pour chaque anticorps.

Anticorps primaire	Clone	Isotype	Dilution
Anticorps monoclonal de souris Anti-cytokératine humaine 7	OV-TL 12/30	Ig G1 κ	1/400
Anticorps monoclonal de souris Anti-cytokératine humaine 10/13	DE-K13	IgG2a κ	1/3200
Anticorps monoclonal de souris Anti-cytokératine humaine 17	E 3	IgG2b κ	1/300
Anticorps monoclonal de souris Anti-cytokératine humaine 18	DC 10	Ig G1 κ	1/300
Anticorps monoclonal de souris Anti-cytokératine humaine 19	RCK 108	Ig G1 κ	1/300

Une goutte de PBST (PBS associé à du Tween) est placée sur chaque coupe afin de la réhydrater.

L'anticorps dilué est alors placé sur chaque coupe.

Les coupes sont mises en contact avec les anticorps pendant toute une nuit au minimum, à une température de 4 °C.



### **3.2.3.1.3 Fixation de l'anticorps secondaire**

L'anticorps secondaire est un anticorps de chèvre biotiné, anti-anticorps de souris. Anticorps des laboratoires (Dako : Biotinylated Goat Anti-Mouse Immunoglobins Code No. E 0433).

Cet anticorps montre une réaction à toutes les sous classes d'Ig G de souris.

Les lames sont rincées au PBST.

Ensuite l'anticorps secondaire, dilué au 1/200, est posé sur chaque coupe. La mise en contact doit être au minimum d'une heure.

Les lames sont à nouveau rincées au PBST.

De l'eau oxygénée (H<sub>2</sub>O<sub>2</sub>) à 6% est ensuite placée sur les coupes. Le but de cette manipulation est de bloquer l'activité des peroxydases endogènes qui pourrait entraîner des erreurs de diagnostic ; en effet la peroxydase endogène non inhibée induit une coloration non spécifique.

Les lames sont à nouveau rincées avec le PBST.

### **3.2.3.1.4 Le système révélateur**

La Streptavidine du laboratoire Dako, diluée au 1/200 est ensuite placée au contact des coupes pendant au moins une heure à l'abris de la lumière afin d'optimiser la réaction. Référence Peroxydase-Conjugated Streptavidin Code No. P 0397 des laboratoires Dako.

Cette streptavidine est conjuguée à une peroxydase.

Les lames sont rincées à nouveau à l'aide de PBST.

Pendant 4 minutes, les coupes sont mises en contact avec du NovaRED® de Vector.

Ce produit est le chromogène, il s'agit d'un substrat non toxique de la peroxydase, il produit une réaction colorée en rouge brique.

Avant l'utilisation sur les lames, le produit est préparé, en effet il est présenté dans une boîte comprenant 4 flacons différents. Le technicien doit les mélanger suivant le protocole du fournisseur.

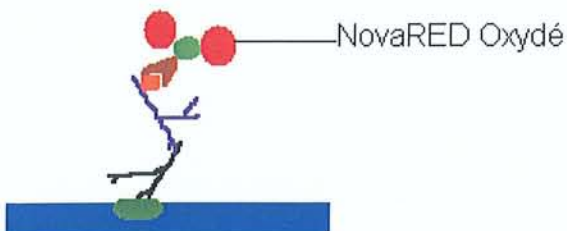
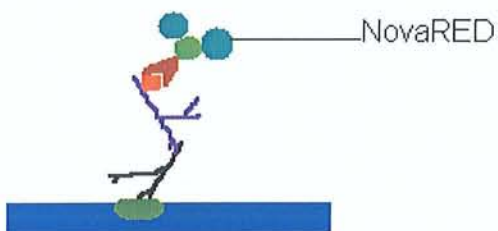
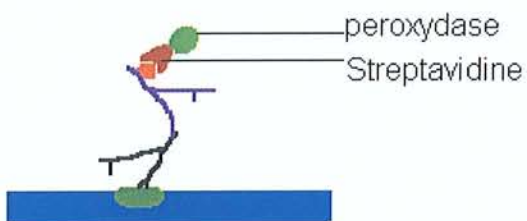

Les lames sont rincées à l'eau courante.

Une contre coloration de contraste est réalisée il s'agit d'un marquage nucléaire à l'aide d'hématoxyline pure pendant 10 secondes.

Les lames sont plongées dans un tampon TRIS HCl 0,1M dont le pH est de 8,0 qui bleuit les noyaux.

Les lames sont à nouveau déshydratées :  
5 secondes dans l'alcool à 95%  
5 secondes dans l'alcool à 100%  
5 secondes dans le toluène

Les lamelles enfin sont montées sur les lames. Avant de monter la lamelle en verre, une goutte d'Eukitt® est appliquée.



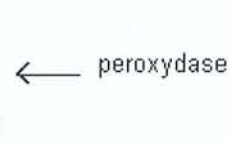
### Fixation de l'anticorps primaire

### Fixation de l'anticorps secondaire biotinilé

### Ajout de la Streptavidine couplée à une peroxydase

### Ajout du Chromogène

2 NovaRED + H<sub>2</sub>O<sub>2</sub>



2 NovaRED oxydés + 2 H<sub>2</sub>O

### l'antigène est alors visualisable

Schéma 31 : protocole immuno-histo-chimique de notre étude

### 3.2.3.2 Observation microscopique

Les lames sont observées au microscope optique. La lecture de la coloration H.E.S. est antérieure à celle des lames d'immuno-histo-chimie. En effet, elle permet de visualiser correctement la situation de l'épithélium kystique sur la coupe. En contre coloration pour les lames d'immuno-histo-chimie, la visualisation de l'épithélium est moins évidente, surtout en l'absence de marquage immuno cyto chimique.

Les agrandissements utilisés sont : X40, X100 et X200 sur un microscope multi tête.

Les cas sont considérés comme positifs quand le marquage cytoplasmique est observé dans plus de 10% des cellules de l'épithélium kystique. Dans les autres cas, le résultat est considéré comme négatif.

Les couches cellulaires où le marquage cellulaire est plus prédominant sont notées, pour cela l'agrandissement utilisé est : X200.

Les observations ont été réalisées avec la collaboration du Pr F. Plénat et de Nathalie Marcon interne du service.

### 3.2.4 Résultats

numéro d'examen	CK7	CK10/13	CK17	CK18	CK19
23/10335	1	0	1	1	1
24/34340	1	0	1	1	1
05.003905	0	1	1	1	1
04.4804	1	1	1	0	1
25/27798	1	1	0	0	1
04B05322	1	1	1	0	1
04B11709	1	1	1	1	1
04B11710	0	1	0	0	1
04B11711	0	1	0	0	1
04B11712	0	0	0	0	1
05B00380	0	1	0	0	1
05B00381	0	0	0	0	1
05B09107	1	1	1	1	1
05B09201	1	1	1	0	1
05B09217	1	1	1	1	1
05B09349	1	1	1	1	1
05B09427	1	1	1	1	1
05B09918	1	1	1	1	1
05B09919	0	1	1	0	0
05.003906	0	0	1	0	1
04.4864	0	1	1	0	1
23/10348	1	1	1	1	1
25/1891	1	1	1	0	1
25/2802	0	1	1	0	1
25/27212	0	1	0	0	1
25/32869	1	1	1	0	1
25/2800	1	1	1	0	1
26/15528	1	1	1	1	1
26/15277	1	1	0	0	0
04B10055	1	1	1	0	1
05B00530	0	1	1	0	0
23/3989	1	1	0	0	1
25/5886	0	1	1	0	1
25/30878	1	1	1	0	1
05.587	0	0	1	1	1
24/55217	1	1	1	1	1
05B09628	0	1	1	1	1
05B09774	0	0	0	0	0

1 correspond à la positivité du marquage

0 correspond à la négativité du marquage

**Tableau 6 : résultats de notre étude**

### 3.3 Etude statistique

Les résultats épidémiologiques et statistiques ont été réalisés avec la collaboration de Kazem ALZAHOURi du Centre d'Épidémiologie Clinique Inserm-CIE6, Service d'Épidémiologie et Évaluation Cliniques de l' Hôpital Marin du CHU de Nancy. Notre échantillon étant petit, ces résultats peuvent être pondérés par un indice de confiance.

#### 3.3.1 Les variables

##### 3.3.1.1 Les paramètres statistiques

Mesures statistiques			
Paramètres de position		Paramètres de dispersion	
<b>Moyenne</b>	48.11765	<b>Ecart type</b>	19.32774
<b>Médiane</b>	52.00000	<b>Variance</b>	373.56150
<b>Mode</b>	46.00000	<b>Amplitude</b>	70.00000
		<b>Ecart interquartiles</b>	21.00000

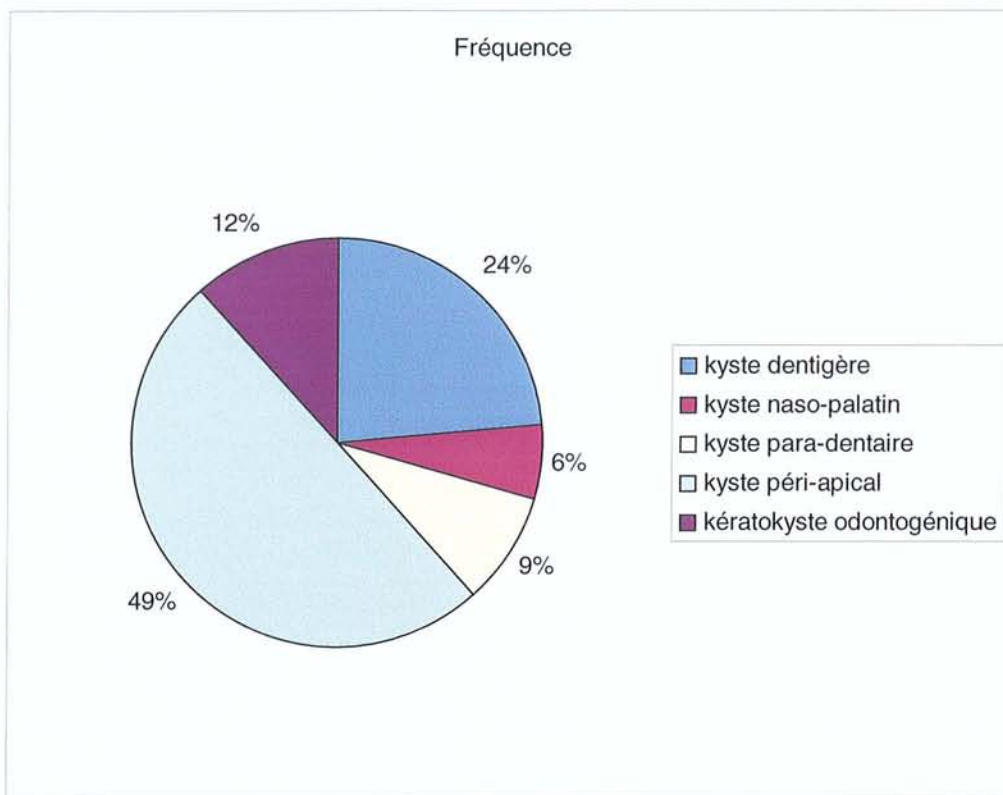
Quantiles (Définition 5)	
Quantile	estimation
<b>100% Max</b>	80
<b>99%</b>	80
<b>95%</b>	75
<b>90%</b>	73
<b>75% Q3</b>	59
<b>50% Médiane</b>	52
<b>25% Q1</b>	38
<b>10%</b>	17
<b>5%</b>	11

##### 3.3.1.2 Ration masculin/féminin de l'étude

Sexe du patient	Fréquence	%tage	Fréquence Cumulée	%tage Cumulé
<b>F</b>	11	32.35	11	32.35
<b>M</b>	23	67.65	34	100.00

### 3.3.1.3 Fréquences

nature_kystique	Fréquence	%tage	Fréquence Cumulée	%tage Cumulé
kyste dentigère	8	23.53	8	23.53
kyste naso-palatin	2	5.88	10	29.41
kyste para-dentaire	3	8.82	13	38.24
kyste péri-apical	17	50.00	30	88.24
kératokyste odontogénique	4	11.76	34	100.00



famille_kystique	Fréquence	%tage	Fréquence Cumulée	%tage Cumulé
kyste inflammatoire	20	58.82	20	58.82
kyste épithélial non odontogénique	2	5.88	22	64,71
kyste épithélial odontogénique	12	35,29	34	100.00

### 3.3.2 Kystes épithéliaux odontogéniques

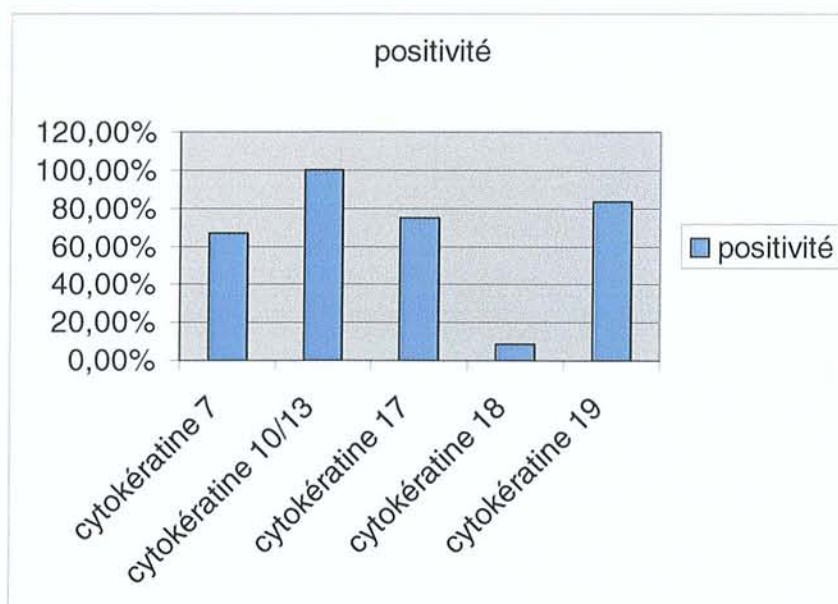
CK7	Fréquence	%tage	Fréquence Cumulée	%tage Cumulé
0	4	33.33	4	33.33
1	8	66.67	12	100.00

CK10_13	Fréquence	%tage	Fréquence Cumulée	%tage Cumulé
1	12	100.00	12	100.00

CK17	Fréquence	%tage	Fréquence Cumulée	%tage Cumulé
0	3	25.00	3	25.00
1	9	75.00	12	100.00

CK18	Fréquence	%tage	Fréquence Cumulée	%tage Cumulé
0	11	91.67	11	91.67
1	1	8.33	12	100.00

CK19	Fréquence	%tage	Fréquence Cumulée	%tage Cumulé
0	2	16.67	2	16.67
1	10	83.33	12	100.00





### 3.3.2.1 Kératokyste odontogénique

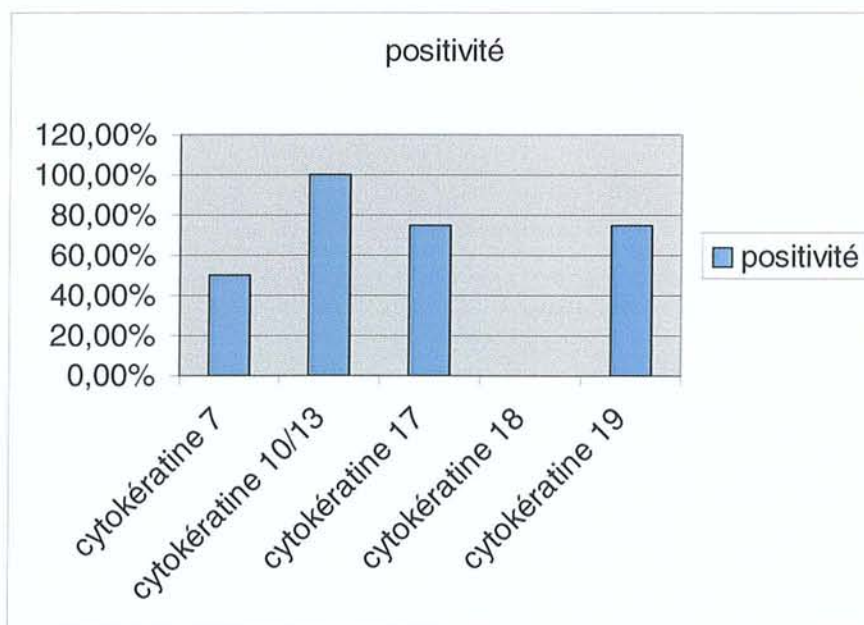
CK7	Fréquence	%tage	Fréquence Cumulée	%tage Cumulé
0	2	50.00	2	50.00
1	2	50.00	4	100.00

CK10_13	Fréquence	%tage	Fréquence Cumulée	%tage Cumulé
1	4	100.00	4	100.00

CK17	Fréquence	%tage	Fréquence Cumulée	%tage Cumulé
0	1	25.00	1	25.00
1	3	75.00	4	100.00

CK18	Fréquence	%tage	Fréquence Cumulée	%tage Cumulé
0	4	100.00	4	100.00

CK19	Fréquence	%tage	Fréquence Cumulée	%tage Cumulé
0	1	25.00	1	25.00
1	3	75.00	4	100.00



### 3.3.2.2 Kyste dentigère

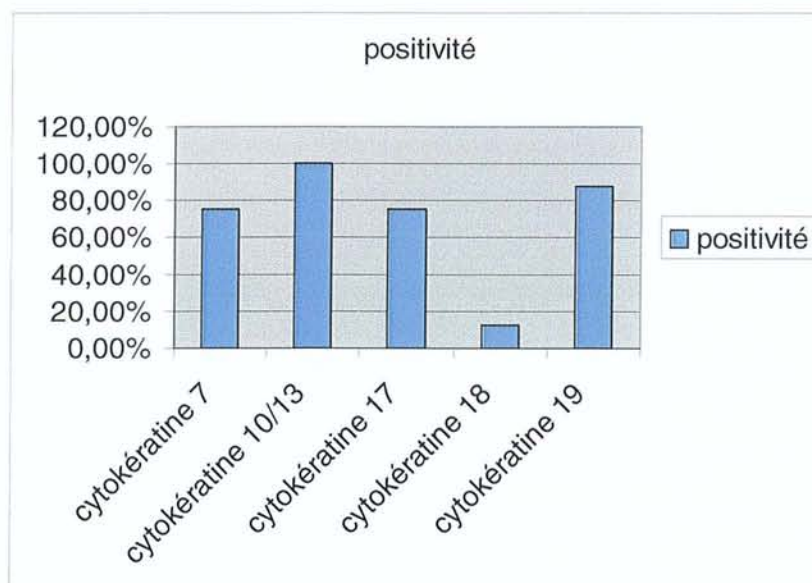
CK7	Fréquence	%tage	Fréquence Cumulée	%tage Cumulé
0	2	25.00	2	25.00
1	6	75.00	8	100.00

CK10_13	Fréquence	%tage	Fréquence Cumulée	%tage Cumulé
1	8	100.00	8	100.00

CK17	Fréquence	%tage	Fréquence Cumulée	%tage Cumulé
0	2	25.00	2	25.00
1	6	75.00	8	100.00

CK18	Fréquence	%tage	Fréquence Cumulée	%tage Cumulé
0	7	87.50	7	87.50
1	1	12.50	8	100.00

CK19	Fréquence	%tage	Fréquence Cumulée	%tage Cumulé
0	1	12.50	1	12.50
1	7	87.50	8	100.00



### 3.3.3 Kystes épithéliaux non odontogéniques, les kystes naso-palatins

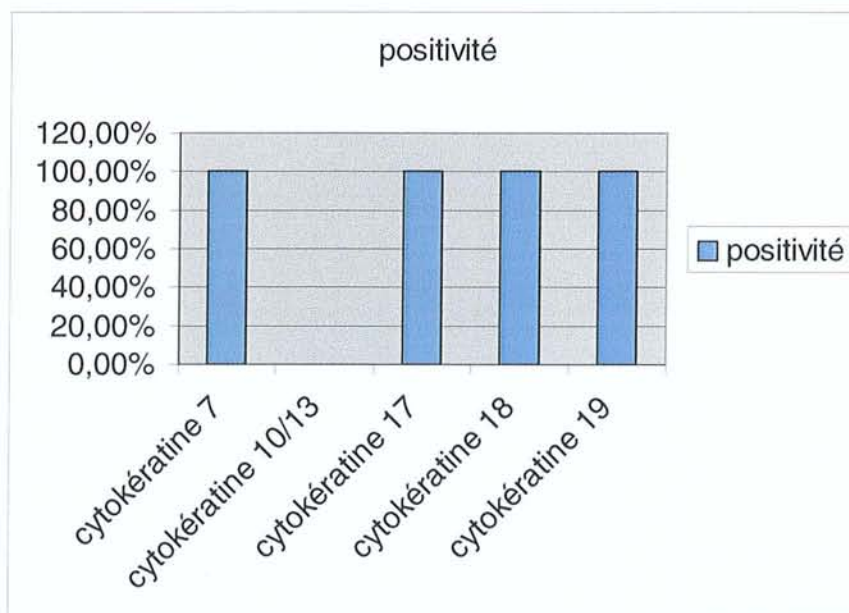
CK7	Fréquence	%tage	Fréquence Cumulée	%tage Cumulé
1	2	100.00	2	100.00

CK10_13	Fréquence	%tage	Fréquence Cumulée	%tage Cumulé
0	2	100.00	2	100.00

CK17	Fréquence	%tage	Fréquence Cumulée	%tage Cumulé
1	2	100.00	2	100.00

CK18	Fréquence	%tage	Fréquence Cumulée	%tage Cumulé
1	2	100.00	2	100.00

CK19	Fréquence	%tage	Fréquence Cumulée	%tage Cumulé
1	2	100.00	2	100.00



### 3.3.4 Kystes inflammatoires

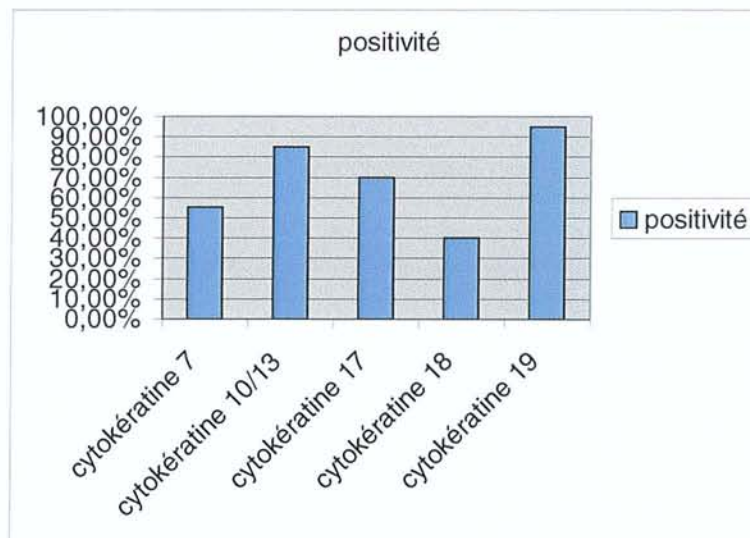
CK7	Fréquence	%tage	Fréquence Cumulée	%tage Cumulé
0	9	45.00	9	45.00
1	11	55.00	20	100.00

CK10_13	Fréquence	%tage	Fréquence Cumulée	%tage Cumulé
0	3	15.00	3	15.00
1	17	85.00	20	100.00

CK17	Fréquence	%tage	Fréquence Cumulée	%tage Cumulé
0	6	30.00	6	30.00
1	14	70.00	20	100.00

CK18	Fréquence	%tage	Fréquence Cumulée	%tage Cumulé
0	12	60.00	12	60.00
1	8	40.00	20	100.00

CK19	Fréquence	%tage	Fréquence Cumulée	%tage Cumulé
0	1	5.00	1	5.00
1	19	95.00	20	100.00



### 3.3.4.1 Kyste paradentaire

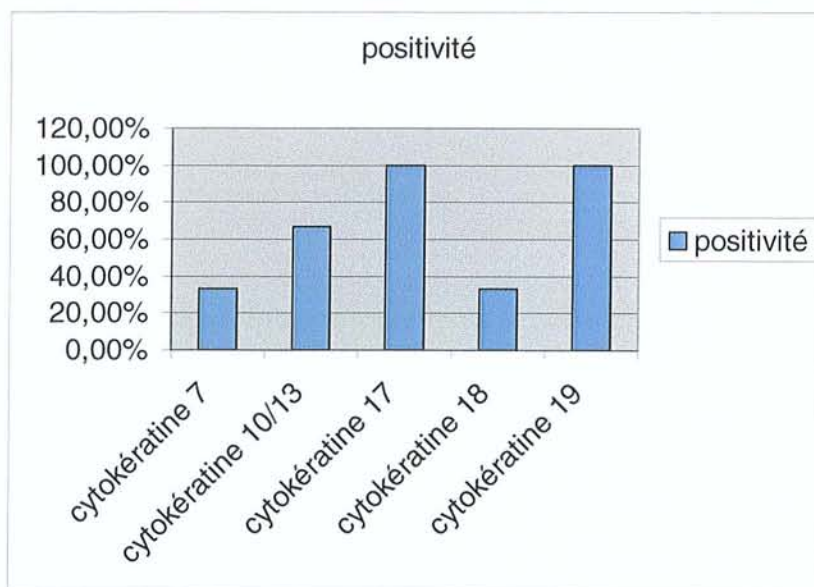
CK7	Fréquence	%tage	Fréquence Cumulée	%tage Cumulé
0	2	66.67	2	66.67
1	1	33.33	3	100.00

CK10_13	Fréquence	%tage	Fréquence Cumulée	%tage Cumulé
0	1	33.33	1	33.33
1	2	66.67	3	100.00

CK17	Fréquence	%tage	Fréquence Cumulée	%tage Cumulé
1	3	100.00	3	100.00

CK18	Fréquence	%tage	Fréquence Cumulée	%tage Cumulé
0	2	66.67	2	66.67
1	1	33.33	3	100.00

CK19	Fréquence	%tage	Fréquence Cumulée	%tage Cumulé
1	3	100.00	3	100.00



### 3.3.4.2 Kyste péri-apical

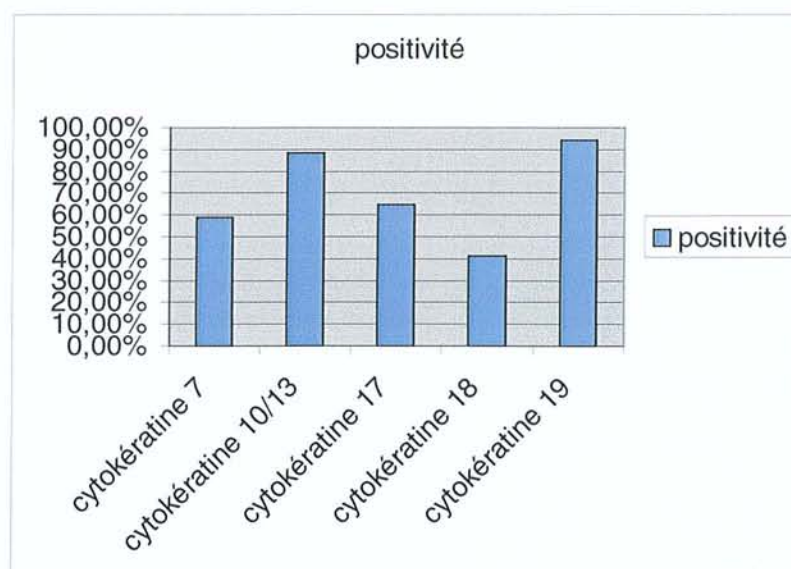
CK7	Fréquence	%tage	Fréquence Cumulée	%tage Cumulé
0	7	41.18	7	41.18
1	10	58.82	17	100.00

CK10_13	Fréquence	%tage	Fréquence Cumulée	%tage Cumulé
0	2	11.76	2	11.76
1	15	88.24	17	100.00

CK17	Fréquence	%tage	Fréquence Cumulée	%tage Cumulé
0	6	35.29	6	35.29
1	11	64.71	17	100.00

CK18	Fréquence	%tage	Fréquence Cumulée	%tage Cumulé
0	10	58.82	10	58.82
1	7	41.18	17	100.00

CK19	Fréquence	%tage	Fréquence Cumulée	%tage Cumulé
0	1	5.88	1	5.88
1	16	94.12	17	100.00



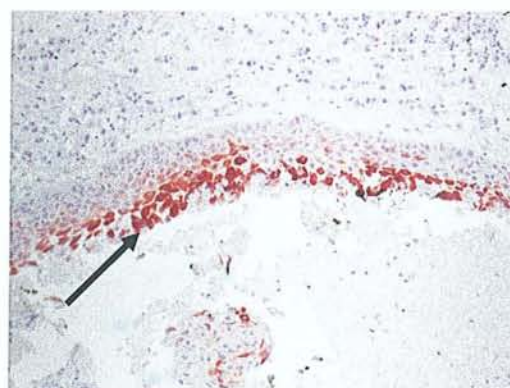
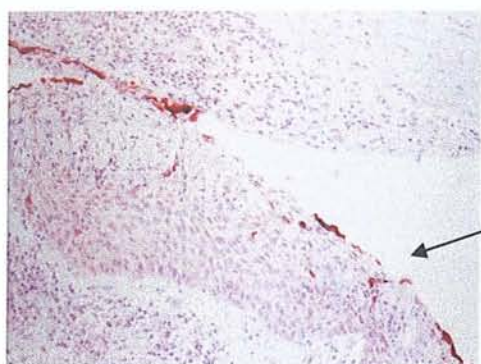
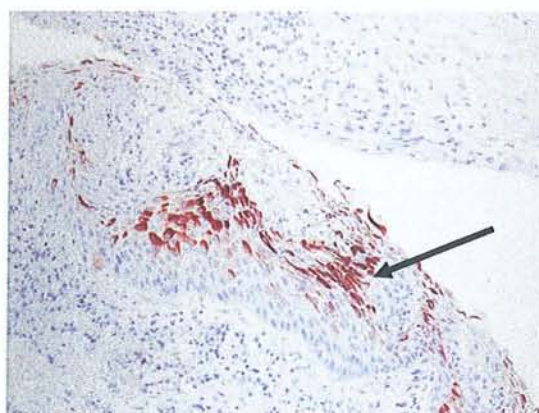
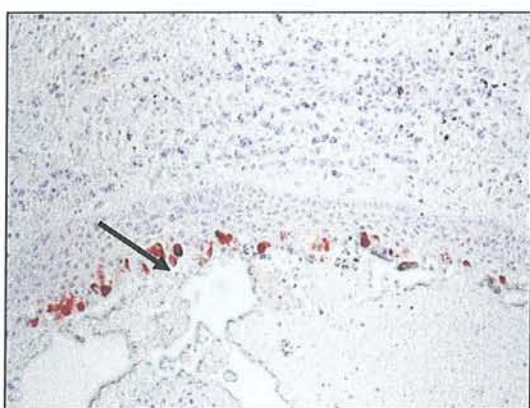
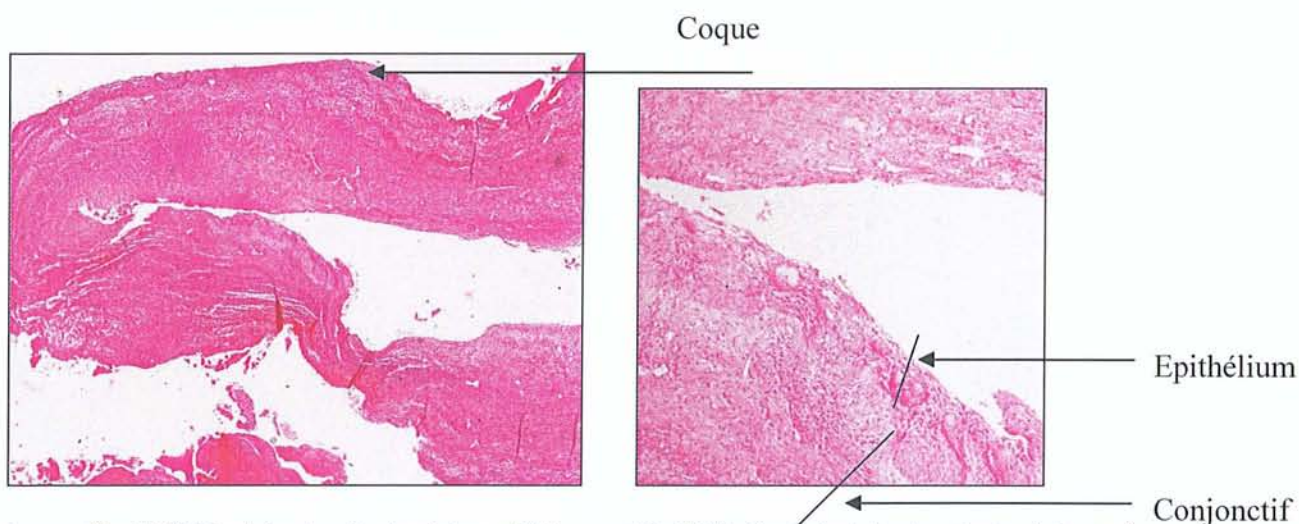
### 3.4 Observation

Cytokératine	%tage d'expression dans les différents kystes	Couche épithéliale prédominante
Cytokératine 7	Kératokystes odontogénique : 50%	Supérieure
	Kystes dentigères : 75%	Intermédiaire et supérieure
	Kystes naso-palatins : 100%	Intermédiaire et supérieure
	Kystes apico-dentaires : 59%	Supérieure
	Kystes para-dentaires : 33%	supérieure
Cytokératine 10/13	Kératokystes odontogénique : 100%	Intermédiaire
	Kystes dentigères : 100%	Intermédiaire
	Kystes naso-palatins : 0%	
	Kystes apico-dentaires : 88%	Intermédiaire
	Kystes para-dentaires : 67%	Toutes les couches
Cytokératine 17	Kératokystes odontogénique : 75%	Supérieure
	Kystes dentigères : 75%	Supérieure
	Kystes naso-palatins : 100%	Supérieure
	Kystes apico-dentaires : 65%	Intermédiaire
	Kystes para-dentaires : 100%	Supérieure
Cytokératine 18	Kératokystes odontogénique : 0%	
	Kystes dentigères : 12,5%	Supérieure
	Kystes naso-palatins : 100%	Supérieure
	Kystes apico-dentaires : 41%	Supérieure
	Kystes para-dentaires : 33%	Supérieure
Cytokératine 19	Kératokystes odontogénique : 75%	Toutes les couches
	Kystes dentigères : 87,5%	Toutes les couches
	Kystes naso-palatins : 100%	Toutes les couches
	Kystes apico-dentaires : 94%	Toutes les couches
	Kystes para-dentaires : 100%	Toutes les couches

### 3.5 Discussion

Dans cette étude un panel de cinq anticorps monoclonaux est utilisé pour mettre en évidence l'expression spécifique des cytokératines et leur localisation. Nous nous proposons ici de comparer nos résultats à la littérature récente afin de chercher à savoir si l'observation de différences d'expression pouvait être utile pour la classification de ces lésions.

### 3.5.1 Kératokystes odontogéniques





Les kératokystes odontogéniques de l'étude sont positifs dans 50% des cas pour la cytokératine 7. Le marquage est essentiellement constaté au niveau des cellules des couches superficielles (image 51). Nos résultats sont relativement proches de ceux de l'étude de Stoll (106), qui lui trouve un marquage positif dans 60% des cas.

Les kératokystes odontogéniques de l'étude sont positifs dans tous les cas pour les cytokératines 10/13, essentiellement au niveau des couches intermédiaires des épithéliums (image 52). Ces résultats sont comparables à ceux de l'étude de Stoll (106), qui trouve un marquage des cytokératines 10 dans 50% des cas et des cytokératines 13 dans 80% des cas.

Les kératinocytes des kératokystes odontogéniques de l'étude expriment dans 75% des cas la cytokératine 17, ce résultat est un peu inférieur à ceux trouvés dans la littérature. Ainsi Meara (82) trouve 100% de kyste exprimant cette cytokératine, Stoll(106) quant à lui, trouve une 93%. Des kystes Le marquage est essentiellement au sein des couches cellulaires supérieures (image 53), il est plus estompé dans les autres couches cellulaires.

Les kératokystes odontogéniques de l'étude n'expriment jamais la cytokératine 18, tout comme dans les recherches de Matthews et al (81). En effet il est à noter que l'épithélium épidermoïde de la gencive n'exprime pas ce type de cytokératine qui est plutôt exprimé au sein des épithéliums respiratoires.

Les kératokystes odontogéniques de l'étude expriment la cytokératine 19 dans 75% des cas. Ceci est contraire aux études récentes (116, et 106), qui elles montrent une absence de marquage. Par contre les études plus anciennes sont plus en rapport avec nos résultats (28, 52, 60, 65, 81, 82, 85 et 96), où les kératokystes expriment tous cette cytokératine et ce sur toutes les couches cellulaires (image 54), comme cela est dans notre étude. Il est à noter que dans notre étude la couche basale est marquée d'une façon moindre.

### 3.5.2 *Kystes dentigères*

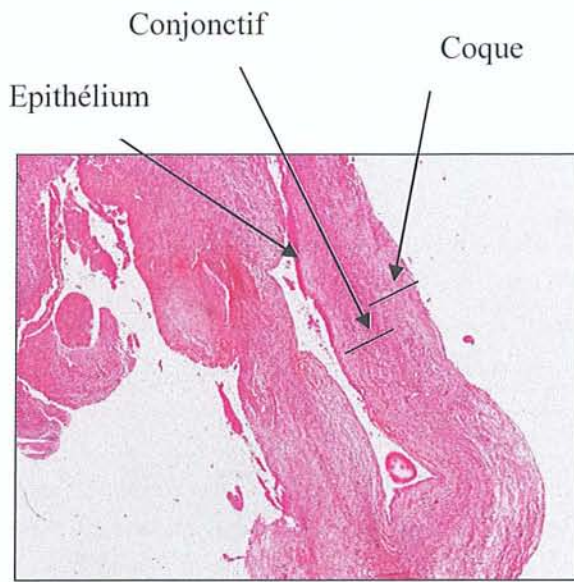


Image 55 : HES kyste dentigère, x25

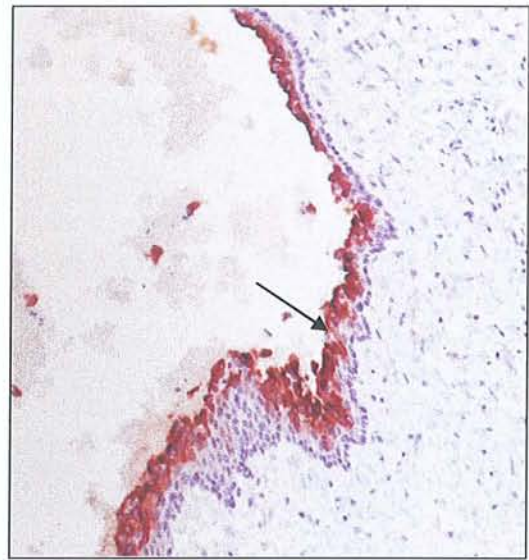


Image 56 : marquage de la cytokératine 7, x200

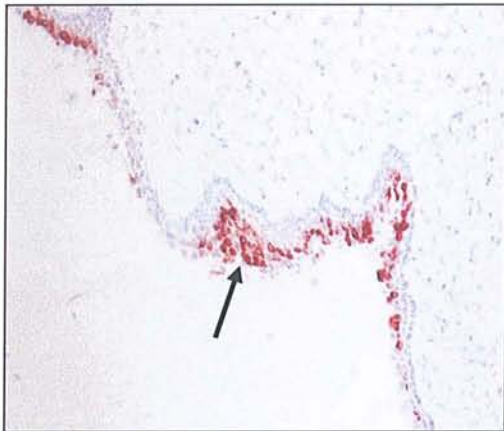


Image 57 : marquage de la cytokératine 10/13, x200

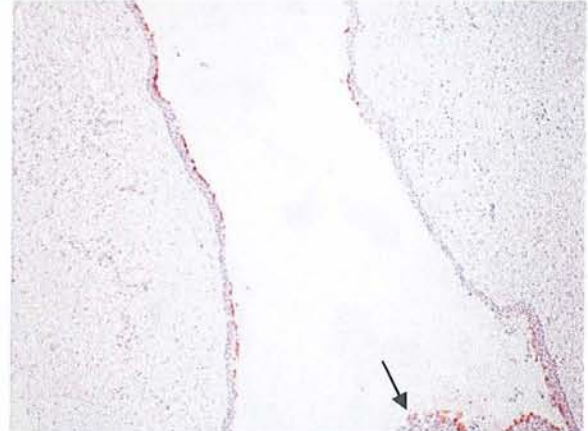


Image 58 : marquage de la cytokératine 17, x100

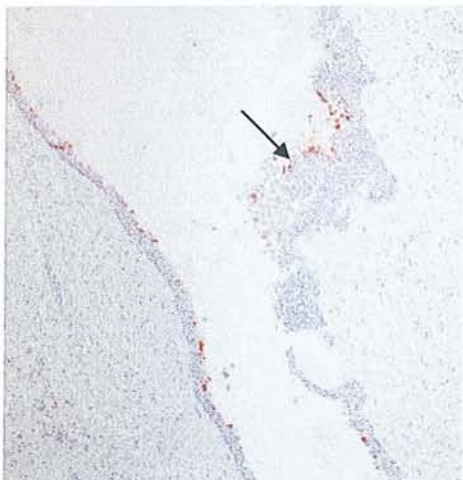


Image 59 : marquage de la cytokératine 18, x100

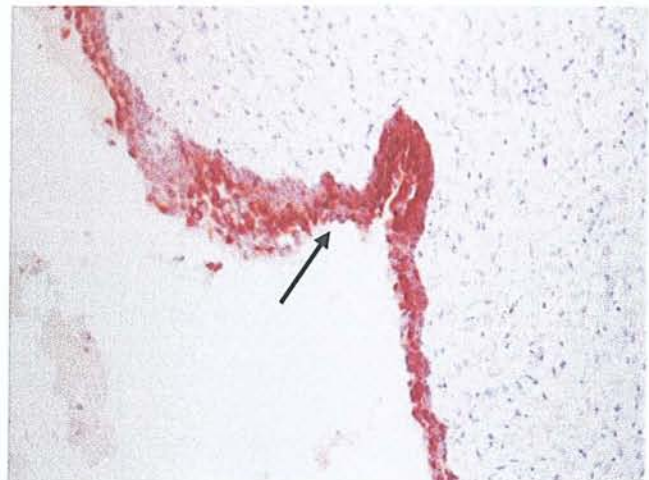


Image 60 : marquage de la cytokératine 19, x200

Les kystes dentigères de l'étude expriment la cytokératine 7 dans 75% des cas. Ces résultats sont comparables aux récentes études comme celle de Pirès (96) 70% et celle de Stoll (106) 77%. Le marquage est retrouvé aux niveaux intermédiaire et superficiel. (Image 56)

Les kystes dentigères de l'étude expriment la cytokératine 10/13 dans tous les cas. Ces résultats sont comparables à l'étude de Stoll (106) qui lui trouve une expression dans 87% des cas pour la cytokératine 13 et de 3% des cas pour la cytokératine 10. Le marquage doit représenter essentiellement le marquage de la cytokératine 13, en effet cette cytokératine est fréquemment retrouvée dans les kystes odontogéniques. Le marquage cellulaire se situe plutôt au niveau intermédiaire de l'épithélium, la couche basale montre un marquage moindre. (Image 57)

Les kystes dentigères de l'étude expriment la cytokératine 17 dans 75% des cas, contrairement aux études récentes qui montrent une expression moindre, dans 30% des cas pour Stoll et 33% des cas pour Meara (82). Le marquage cellulaire est situé essentiellement au sein de la couche cellulaire supérieure. (Image 58)

Les kystes dentigères de l'étude expriment la cytokératine 18 dans 12,5% des cas. Dans la littérature aucun auteur n'a pu mettre en évidence cette cytokératine au sein d'un kyste dentigère. Le marquage se situe ponctuellement au niveau supérieur de l'épithélium (image 59).

Les kystes dentigères de l'étude expriment la cytokératine 19 dans 87,5% des cas. Dans la littérature, les résultats sont relativement similaires. Ainsi Wagner (116) trouve une expression dans 71% des cas. Stoll lui, (96) trouve une expression dans 50% des cas. La positivité du marquage est visible au sein de toute la hauteur de l'épithélium, il est à noter que le marquage au niveau basal est moindre (image 60).

### 3.5.3 *Kystes naso-palatins*

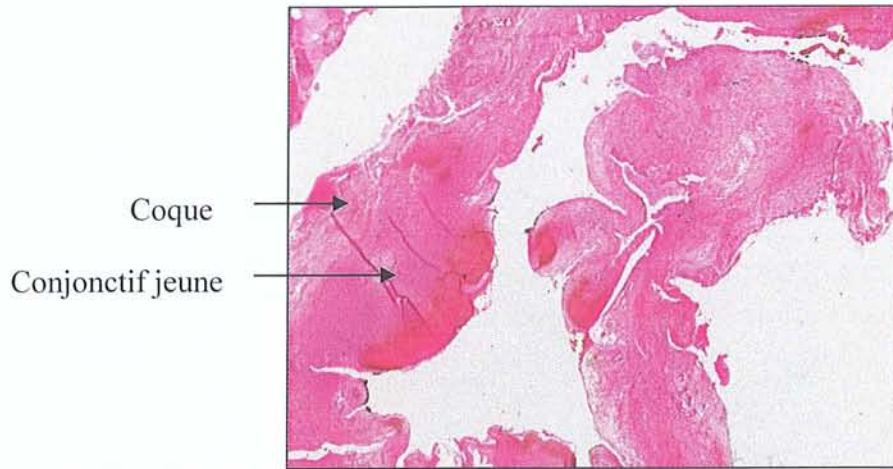

Image 61, HES kyste naso palatin, x25

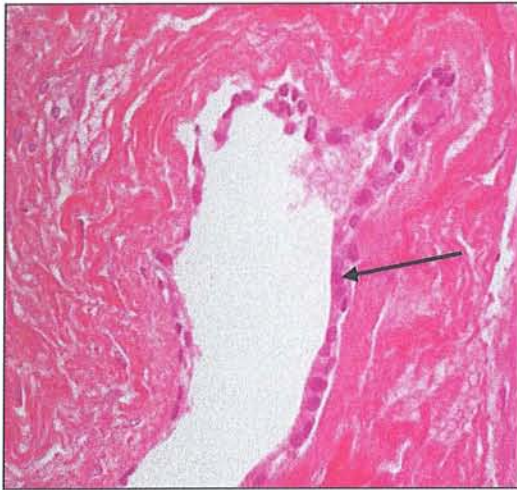


Image 62 : HES épithélium pseudo cilié : x400

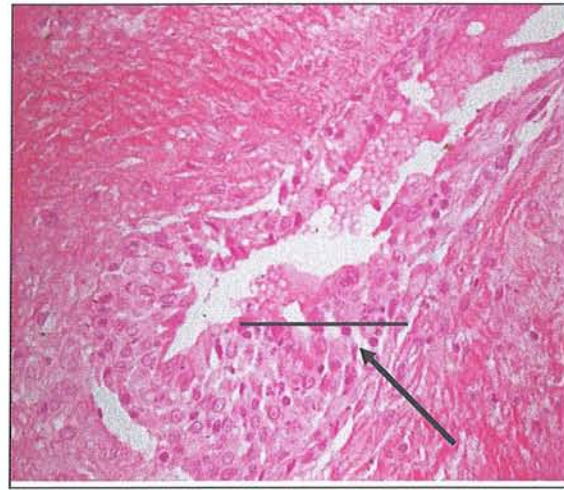


Image 63 : HES épithélium malpighien x400

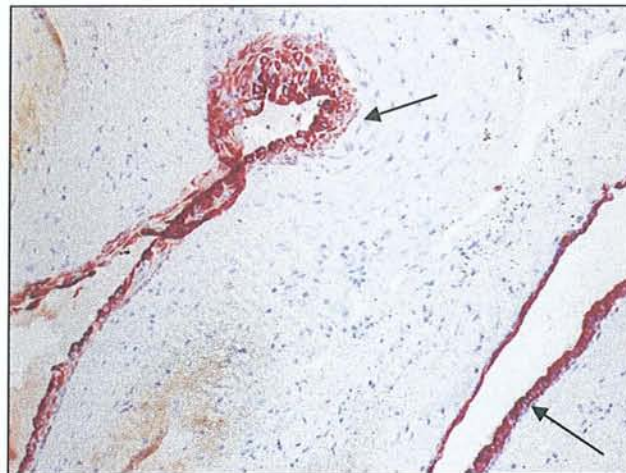
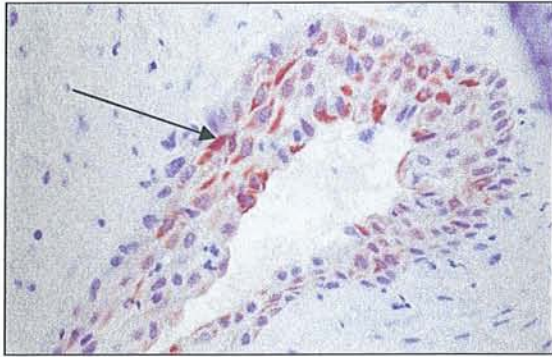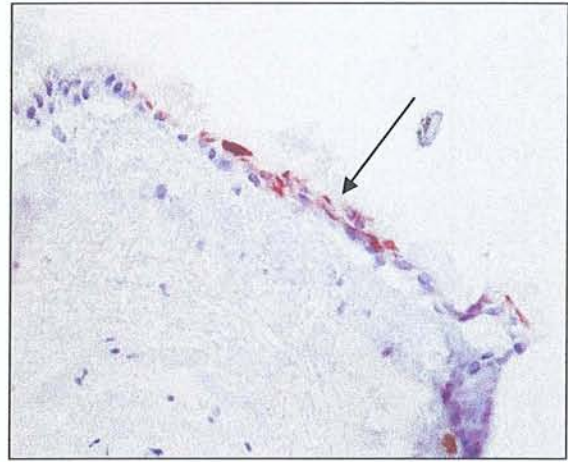


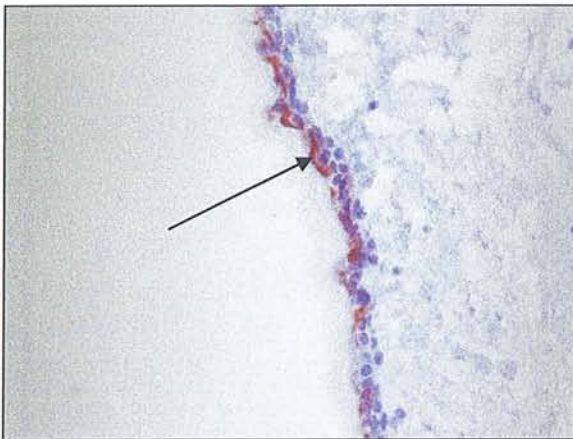
Image 64 : marquage de la cytokeratine 7 au sein des deux types d'épithéliums, à gauche épithélium malpighien, à droite épithélium cilié pseudo stratifié, x200



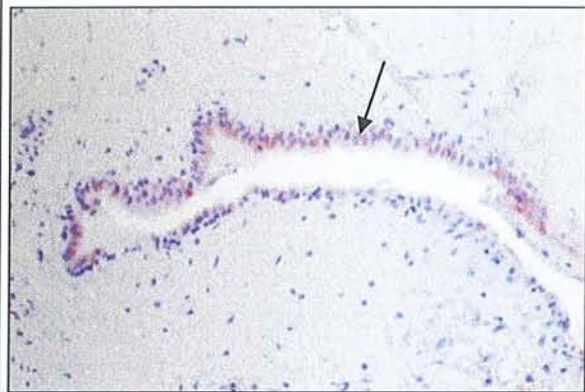
**Image 65 : marquage de la cytokeratine 17 au sein de l'épithélium malpighien, x400**



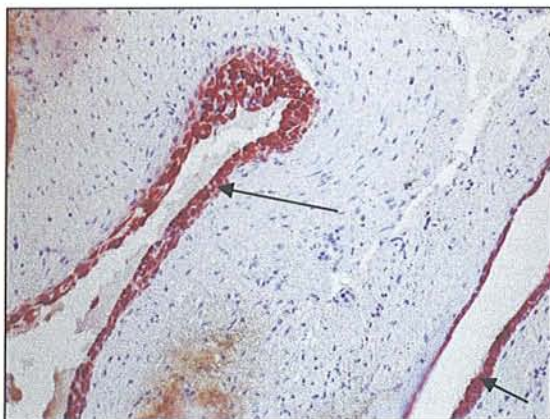
**image 66 : marquage de la cytokeratine 17 au sein de l'épithélium cilié pseudo stratifié, x400**



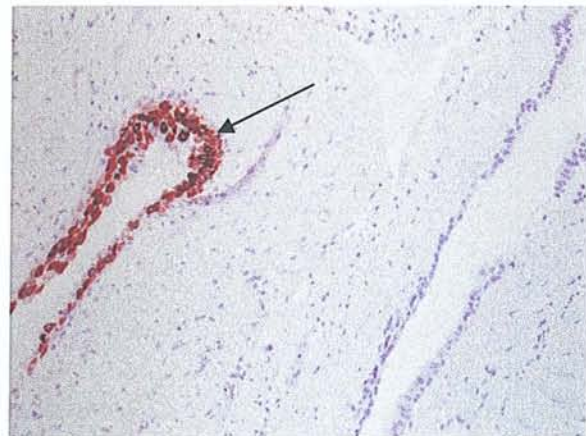**Image 67 : marquage de la cytokeratine 18 au sein de l'épithélium cilié, x200**



**image 68 : marquage de la cytokeratine 18 au sein de l'épithélium malpighien, x200**



**Image 69 : marquage de la cytokeratine 19 au sein des deux types d'épithéliums, à gauche épithélium malpighien, à droite épithélium cilié pseudo stratifié, x200**



**Image 70 : marquage uniquement au niveau de l'épithélium malpighien des cytokeratines 10/13 x400**

Les kystes naso-palatins de l'étude expriment tous la cytokératine 7. Ce marquage est visible au sein des deux types d'épithélium. Le marquage est visible aux niveaux intermédiaire et supérieur des épithéliums (image 64).

Les kystes naso-palatins de l'étude n'expriment pas les cytokératines 10/13. Nous avons considéré ce marquage comme négatif du fait qu'il n'est visible qu'au sein de l'épithélium malpighien (image 70) et pas au sein de l'épithélium cilié pseudo stratifié. En effet l'épithélium prédominant au sein des kystes étudiés est l'épithélium cilié pseudo stratifié, l'autre ne représente pas plus de 5% du revêtement épithélial. Au sein de l'épithélium malpighien, le marquage est visible au niveau de toutes les couches cellulaires. Ces résultats sont comparables à l'étude de Lu (75), selon qui l'épithélium respiratoire n'exprime pas la cytokératine 13.

Les kystes naso-palatins de l'étude expriment tous la cytokératine 17. Ce marquage est situé au niveau supérieur de l'épithélium cilié pseudo stratifié (image 65) et au sein de toute la hauteur de l'épithélium malpighien (image 66).

Les kystes naso-palatins de l'étude expriment tous la cytokératine 18. Ce marquage est positif au sein des deux types d'épithélium mais il est moins important au sein de l'épithélium malpighien (image 68). Le marquage est beaucoup plus présent au sein des couches superficielles des épithéliums. Il est normal que le marquage de cette cytokératine soit visible du fait qu'elle peut être mise en évidence au sein des épithéliums respiratoires (image 67).

Les kystes naso-palatins de l'étude expriment tous la cytokératine 19. Ce marquage est positif au sein des deux types d'épithélium, il est visible au sein de toutes les couches cellulaires mais est plus important encore au niveau des cellules intermédiaires (image 69).

### 3.5.4 *Kystes apicaux*

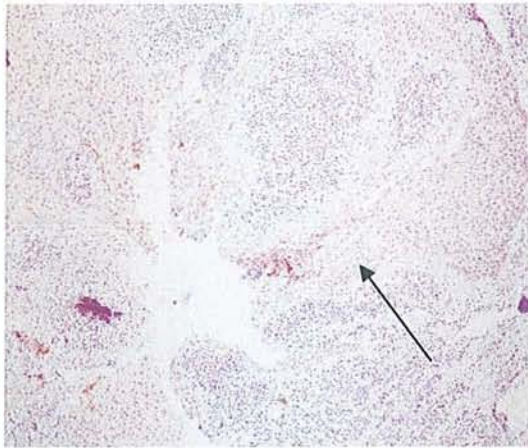


Image 71 : marquage de la cytokeratine 7, x100

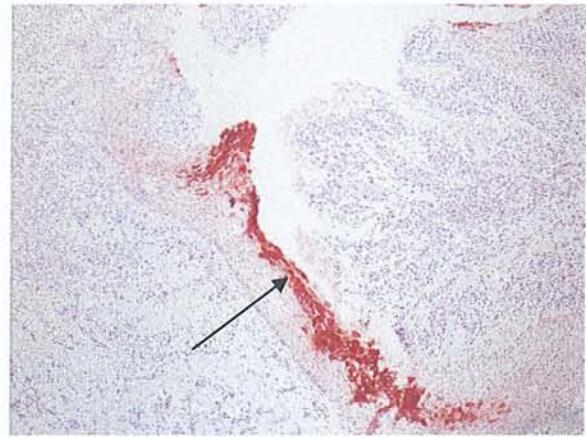


image 72 : marquage de la cytokeratine 17, x100

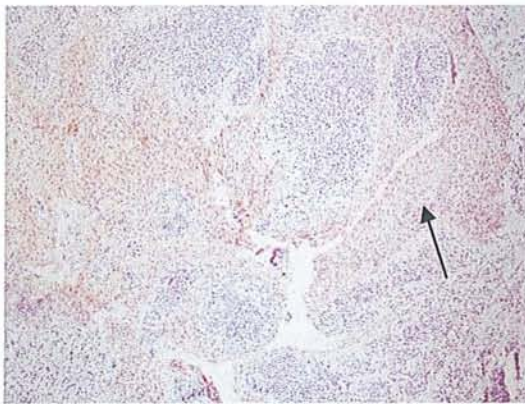


Image 73 : marquage de la cytokeratine 18, x100

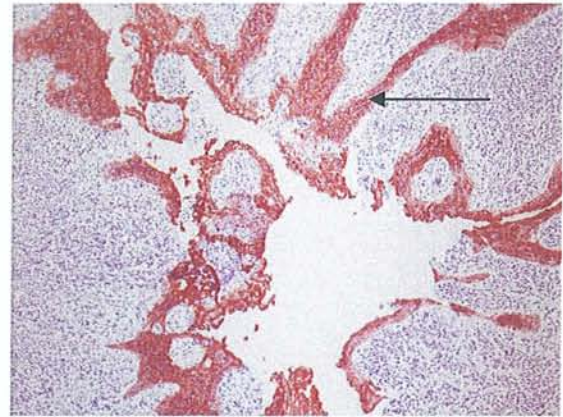


image 74 : marquage de la cytokeratine 19, x100

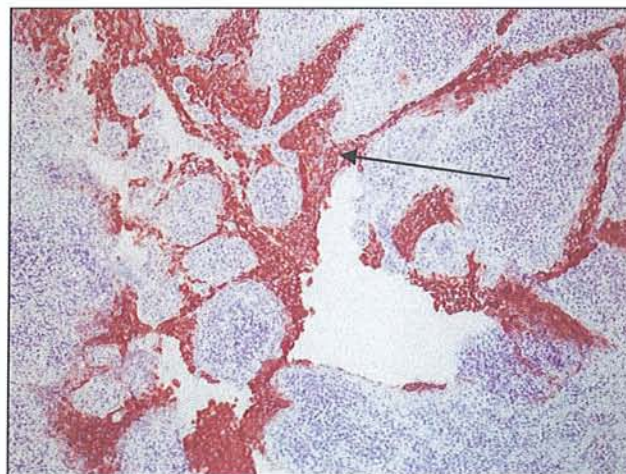

Image 75 : marquage des cytokeratines 10/13, x100

Les kystes péri-apicaux de l'étude expriment la cytokératine 7 dans 58,82% des cas. Ce résultat se rapproche des études récentes, Stoll (106) trouve une expression dans 40% des cas, Wagner (116) dans 37% des cas et Pirès (96) également dans 37% des cas. Le marquage est visible au sein de quasiment toutes les couches cellulaires mais surtout au niveau superficiel (image 71).

Les kystes péri-apicaux de l'étude expriment les cytokératines 10/13 dans 88,24% des cas, ce résultat est semblable à celui de l'étude de Stoll (106) qui est de 100% pour la cytokératine 13 et 10% pour la cytokératine 10. Le marquage le plus important se situe au niveau des cellules intermédiaires (image 72). Le marquage n'est pas visible dans seulement 2 cas sur 17, cependant ces deux kystes présentent un remaniement épithélial du fait de l'inflammation, c'est pourquoi ces cytokératines ne sont peut être pas mises en évidence.

Les kystes péri-apicaux de l'étude expriment la cytokératine 17 dans 64,71% des cas. Stoll (106) lui trouve une expression dans 40% des cas. Le marquage est visible au sein de toutes les couches cellulaires mais est plus intense au niveau intermédiaire (image 73).

Les kystes péri-apicaux de l'étude expriment la cytokératine 18 dans 41,18% des cas. Ces résultats vont dans le sens de l'étude de Lu (75) qui trouve une expression dans 50% des cas; Gao et Al (59), ne mettent pas en évidence cette cytokératine. Le marquage est visible essentiellement au niveau superficiel (image 74).

Les kystes péri-apicaux de l'étude expriment dans 94,12% des cas la cytokératine 19. Ce résultat est supérieur aux études précédentes. Ainsi Wagner (116) trouve une expression dans 68% des cas et Stoll (106) dans 47% des cas. Le marquage est visible sur toute la hauteur de l'épithélium (image 75).



### 3.5.5 Kystes paradentaires

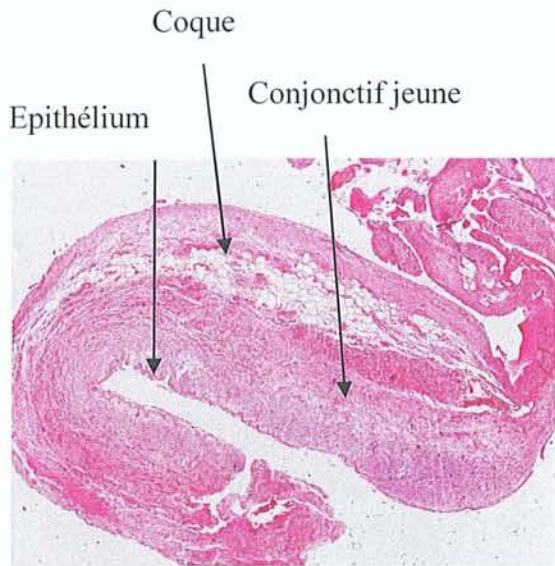


Image 76 : HES kyste paradentaire, x25

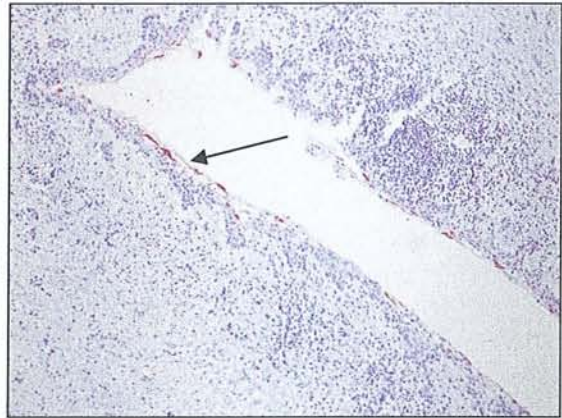


Image 77 : marquage de la cytokératine 7, x100

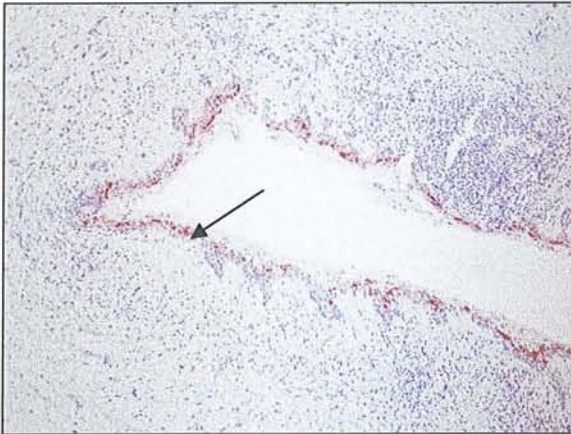


Image 78 : marquage des cytokératines 10/13, x100

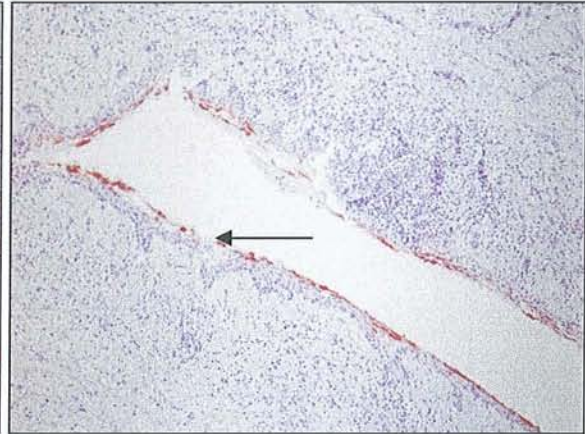


Image 79 : marquage de la cytokératine 17, x100

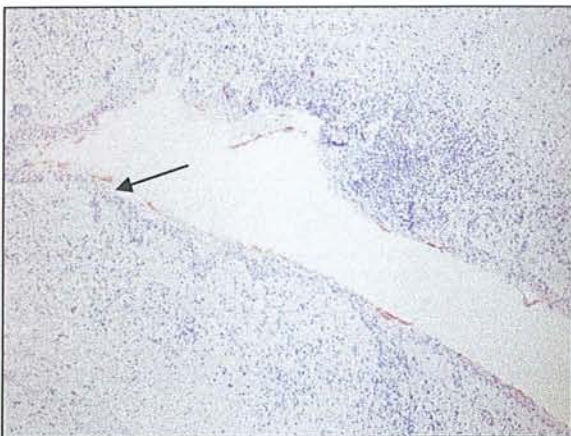


Image 80 : marquage de la cytokératine 18, x100

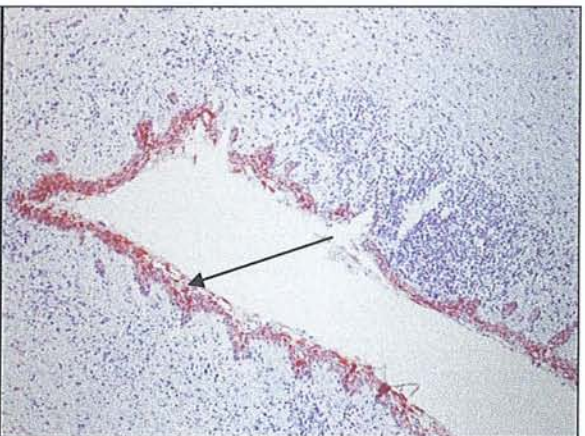


Image 81 : marquage de la cytokératine 19, x100

Les kystes para-dentaires de l'étude expriment la cytokératine 7 dans un tiers des cas. Le marquage est visible essentiellement au sein des cellules superficielles (image 77).

Les kystes para-dentaires de l'étude expriment les cytokératines 10/13 dans deux tiers des cas. Le marquage est visible sur toute la hauteur épithéliale à l'exception de la couche basale (image 78).

Les kystes para-dentaires de l'étude expriment la cytokératine 17 dans tous les cas. Le marquage de cette cytokératine se situe au niveau des cellules superficielles (image 79).

Les kystes para-dentaires de l'étude expriment la cytokératine 18 dans un tiers des cas. Le marquage relativement faible se situe au niveau des couches superficielles (image 80).

Les kystes para-dentaires de l'étude expriment la cytokératine 19. dans tous les cas Le marquage se fait au sein de toute la hauteur de l'épithélium mais le contraste est moindre au sein de la couche basale (image 81).

### 3.5.6 Comparaison kystes péri apicaux/ granulomes

Dans l'étude réalisée, nous n'avons utilisé que deux prélèvements de granulomes apicaux, bien qu'en ayant beaucoup plus à notre disposition.

Logiquement du fait de l'absence d'épithélium au niveau des granulomes l'étude de l'expression des cytokératines au sein des granulomes ne semblait pas présenter d'intérêt.

Ainsi le prélèvement 05B09774 ne présente aucun marquage des cytokératines étudiées.

Cependant le prélèvement 05B09628, lui, marque uniquement dans un secteur toutes les cytokératines étudiées (images 84 à 87). Du fait que ce fragment est présent sur toutes les lames réalisées, il ne peut s'agir d'une contamination tissulaire lors de la coupe du ruban.

Il s'agit en fait d'un tout petit élément épithélial au sein du granulome. Ce granulome est en voie d'épithélialisation et par conséquent en voie de kystisation. Cependant tous les éléments caractéristiques des kystes péri apicaux ne sont pas visibles au niveau de la lame HES. De ce fait les anatomo pathologistes ne peuvent poser le diagnostic de kyste inflammatoire.

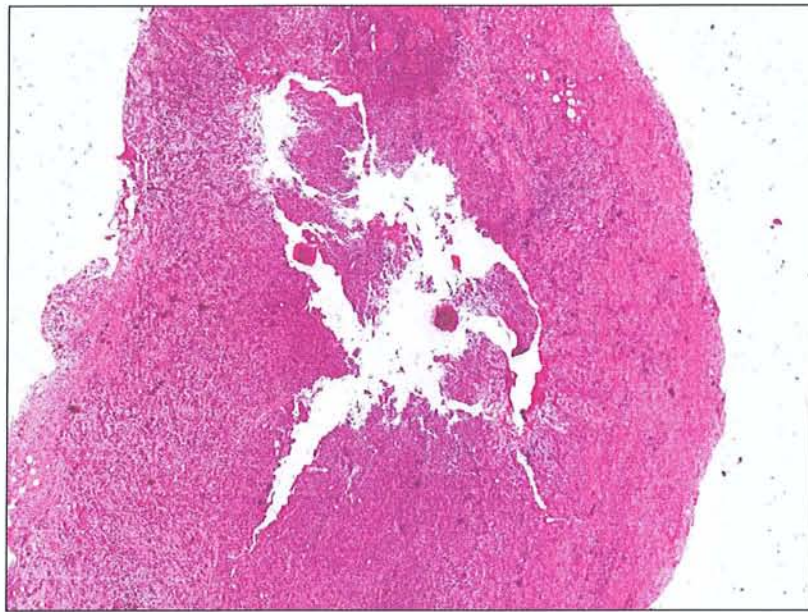


Image 82 : HES d'un granulome apical x25, aucun épithélium n'est remarqué

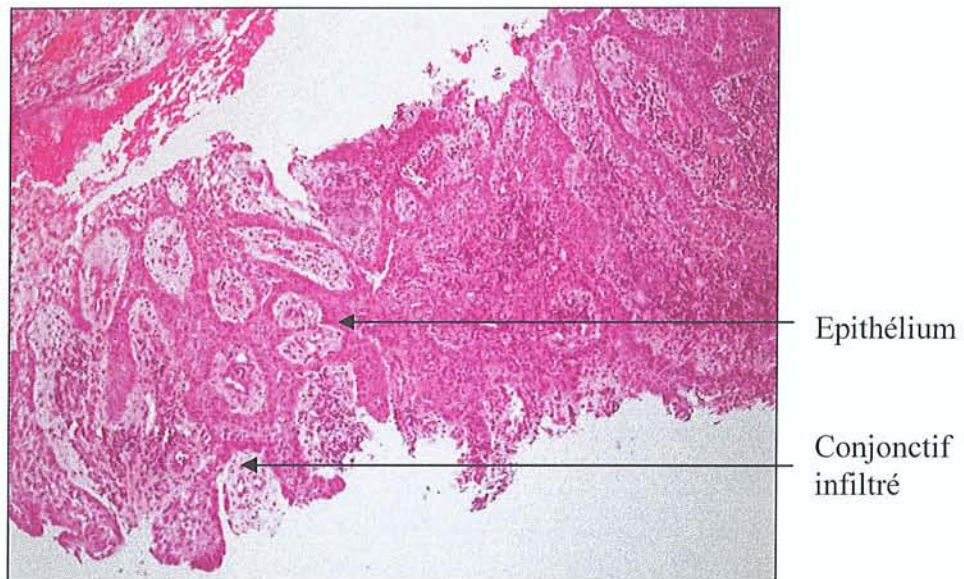


Image 83 : HES, morceau d'épithélium sur un granulome x100

L'étude de l'expression des cytokératines au sein des granulomes pourrait permettre de visualiser des épithéliums en formation, et ainsi permettre l'étude de la transformation des granulomes apicaux en kystes apicaux.

Dans le cas présent; l'épithélium retrouvé sur la lame est marqué par les anticorps dirigés contre les cytokératines 7, 18, 19 et 10/13, cytokératines marquées aussi au sein des kystes péri apicaux.

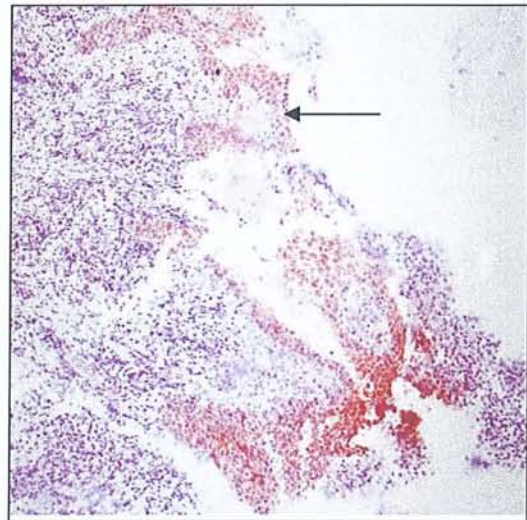
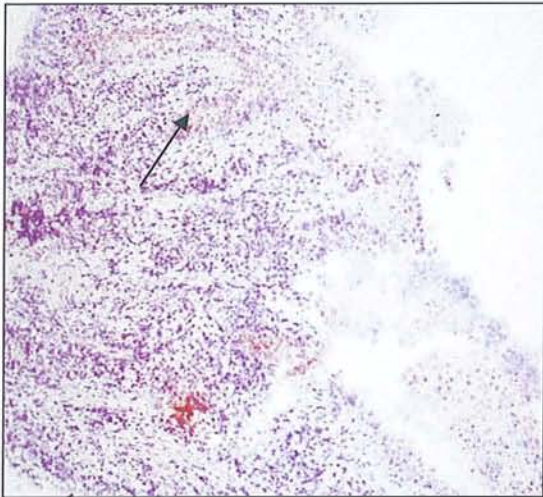


Image 84 : marquage de la cytokératine 7, x100    Image 85 : marquage de la cytokératine 18, x100

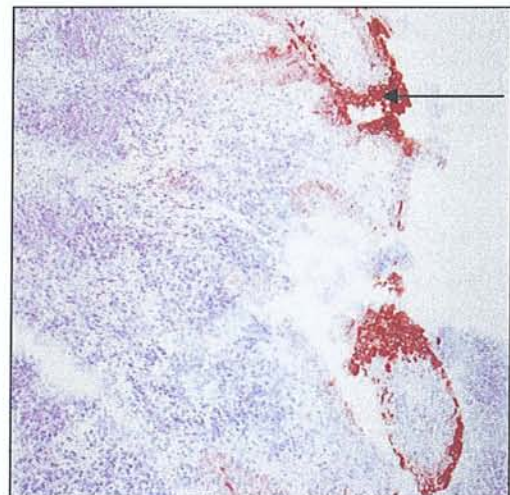
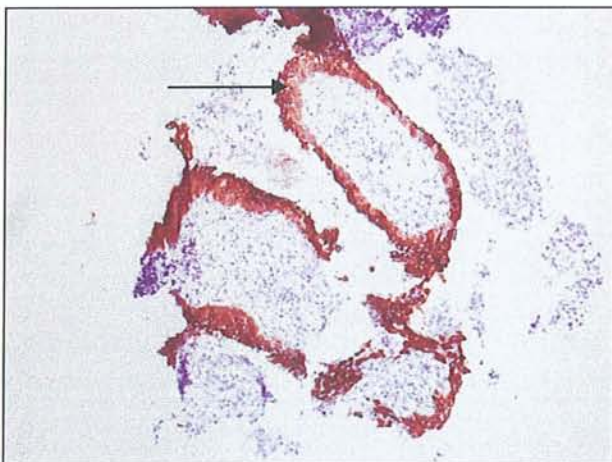


Image 86 : marquage de la cytokératine 19, x100    Image 87 : marquage des cytokératines 10/13, x100

### 3.5.7 Comparaison avec le cas d'améloblastome folliculaire

L'améloblastome est une tumeur rare des maxillaires (1% des tumeurs et kystes des maxillaires) (19). Elle est localement invasive mais ne donne pas lieu à des métastases. Elle présente une architecture folliculaire plexiforme avec un stroma fibreux.

Cette lésion prend naissance à partir de débris de la lame dentaire comme les perles de Serres ou les restes de la gaine de Hertwig. De plus les cellules perturbées de l'organe de l'émail en développement peuvent aussi induire sa formation, ainsi que certaines cellules épithéliales des kystes odontogènes, des cellules basales des épithéliums de surface des maxillaires ou des épithéliums hétérotopiques en d'autres endroits de l'organisme.

Cette lésion a une croissance lente.

Elle est le plus souvent asymptomatique, sa découverte est le plus régulièrement fortuite lors d'un examen radiologique. Quelquefois la tumeur peut induire une déformation faciale, une perte dentaire ou bien encore un déplacement des éléments dentaires adjacents, qui poussent le patient à consulter. Dans de rares cas, la lésion occasionne des douleurs.

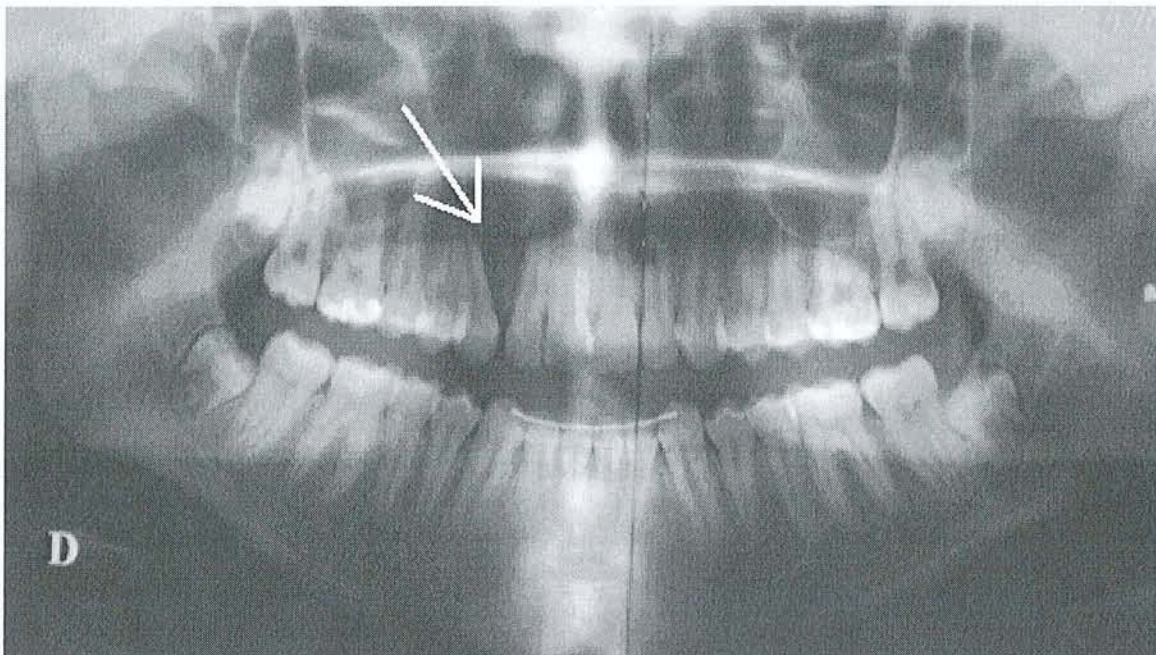
L'améloblastome folliculaire est un des différents types de cette lésion. Il est fait de lobules de cellules épithéliales enchâssés dans un stroma Il est constitué de discrets petits îlots tumoraux avec en périphérie une couche de cellules cuboïdes ou cylindriques, les noyaux de ces cellules sont polarisés. Au centre une masse de cellules polyédriques dispersées est décrite. Ces cellules rappellent les cellules du réticulum étoilé.

L'aspect de cette tumeur fait penser à l'organe de l'émail d'un germe dentaire. (23).

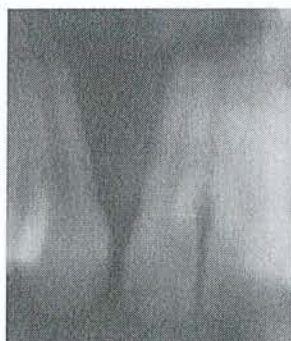Dans le stroma conjonctif peut se situer une hyalinisation, en bordure du tissu tumoral.

Les cellules épithéliales de cette lésion ont des caractéristiques histo-enzymatiques particulières. Ainsi, il est constaté la présence de myofibroblastes dans le stroma, qui pourraient être en relation avec le degré d'agressivité de la tumeur.

Ce type d'améloblastome est beaucoup moins récidivant que le type plexiforme.



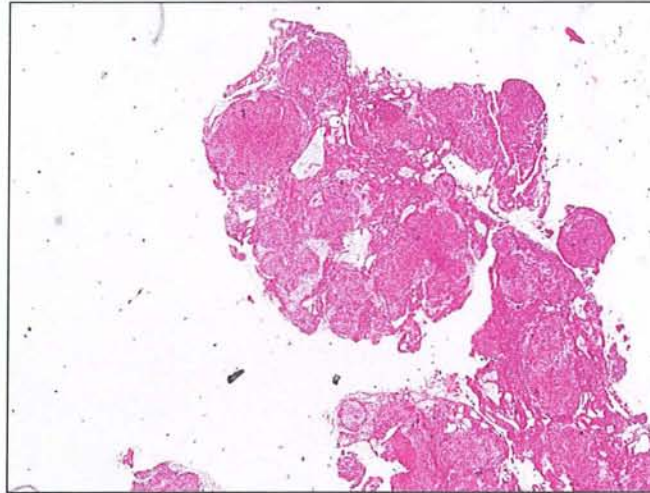
**Image 88 : améloblastome folliculaire entre 12 et 13, entraînant la version distale de la racine de 13 (flèche), issue des dossiers du Dr Anastasio**



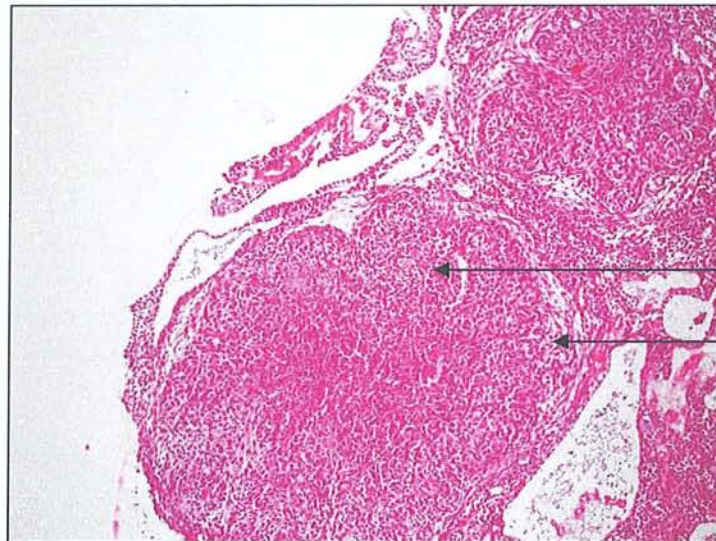
**Image 89 : agrandissement de l'améloblastome folliculaire, issue des dossiers du Dr Anastasio.**

Lors de l'énucléation de cette lésion avec le Docteur Anastasio, nous avons pensé être en présence d'un kyste épithélial non odontogénique, d'origine embryonnaire.

Cependant, l'étude anatomopathologique a conduit au diagnostic d'améloblastome folliculaire maxillaire.



**Image 90 : HES améloblastome folliculaire x25**

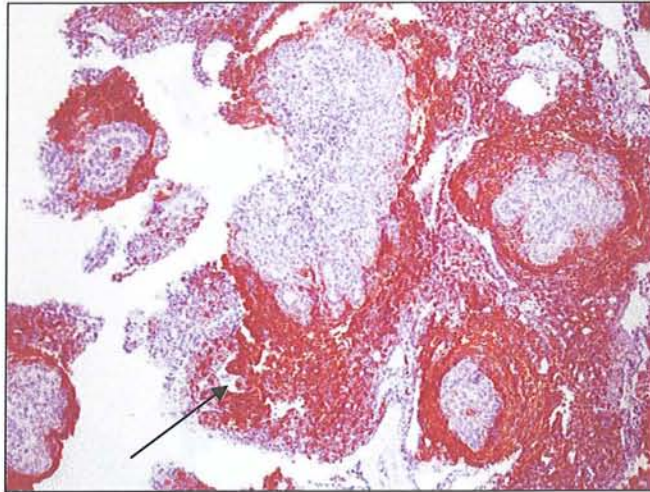


Lobule  
épithélial  
Stroma  
conjonctif

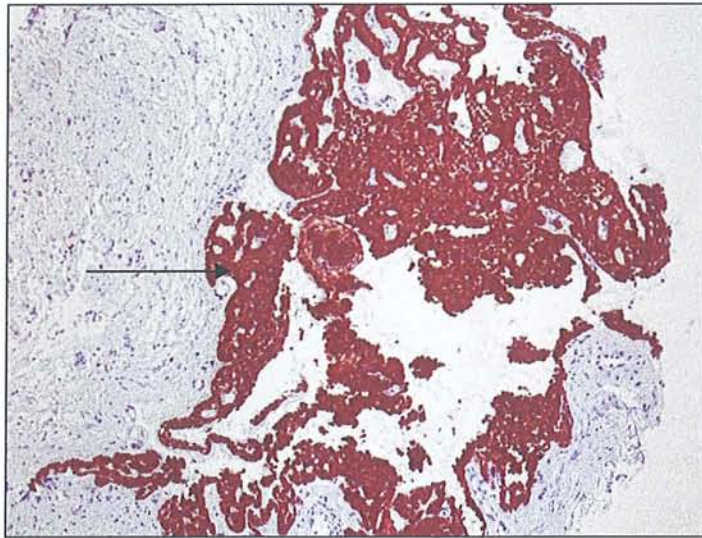
**Image 91 : améloblastome folliculaire x100**

Dans ce cas précis il est intéressant de comparer l'expression des cytokératines des deux types de lésion.

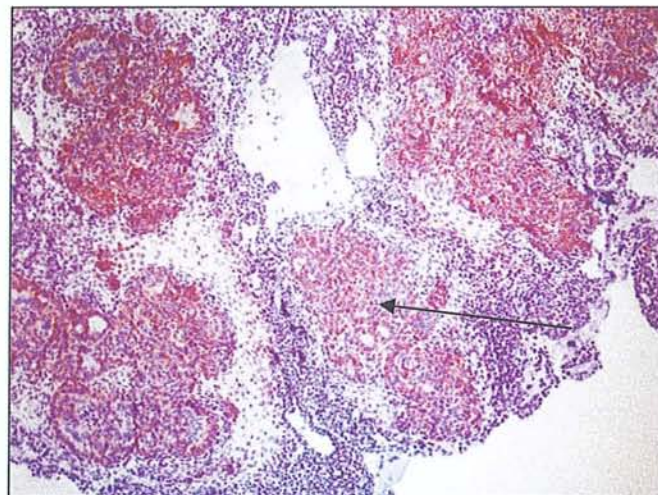
Ainsi pour l'améloblastome folliculaire, seules les cytokératines 17, 18 et 19 sont exprimées au niveau des cellules épithéliales (images 92 à 94).



**Image 92 : marquage de la cytokératine 17, x100**



**Image 93 : marquage de la cytokératine 19, x100**



**Image 94 : marquage de la cytokératine 18, x100**



Au sein des kystes épithéliaux non odontogéniques, les cytokératines 17, 18, 7 et 19 sont marquées au niveau de l'épithélium de type respiratoire comme au niveau de l'épithélium malpighien. Pour la cytokératine 10/13 le marquage n'est observé qu'au niveau de l'épithélium malpighien.

Dans le cas d'améloblastome situé au niveau de l'angle mandibulaire des études pourraient être réalisées afin de comparer l'expression des cytokératines avec celle des kératekystes odontogéniques, celle des kystes dentigères et celle des kystes péri coronaires.

### 3.5.8 Comparaison avec le kyste sinusien maxillaire

Le kyste sinusien de l'étude a été énucléé par le Dr Petit. Pour le praticien ce kyste était d'origine dentaire. Cependant l'étude anatomopathologique a décrit un kyste dont le revêtement muqueux correspondait à un épithélium non altéré formé de cellules mucipares et ciliées. Cet épithélium repose sur un tissu fibroconjonctif densifié sans infiltrat inflammatoire notable.

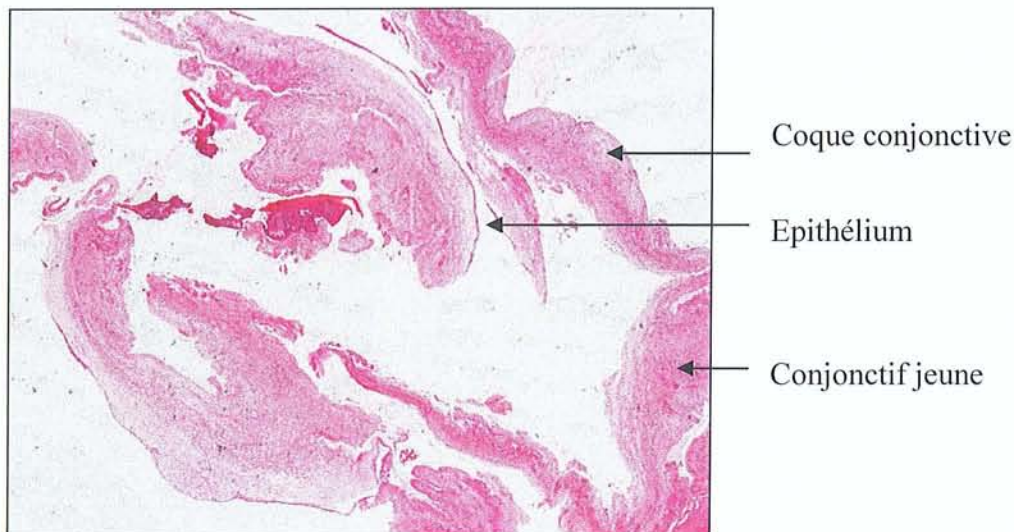


Image 95 : HES d'un kyste sinusien maxillaire, x25

Il est intéressant de comparer l'expression des cytokératines au sein de cet épithélium respiratoire par rapport à celles au sein de kystes inflammatoires d'origine dentaire tels les kystes apicaux dentaires.

Ainsi dans ce cas présent le kyste exprime les cinq cytokératines (images 96 à 100):

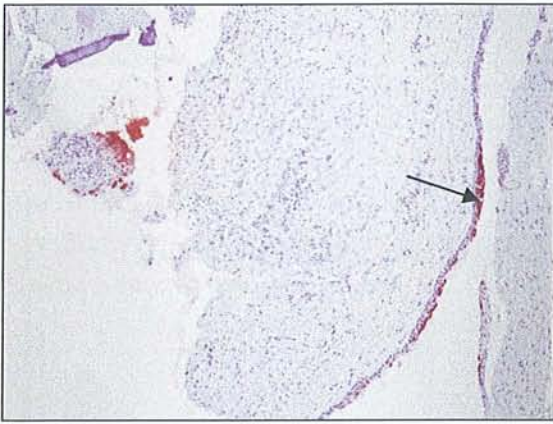


Image 96 : marquage des cytokératines 10/13 x100

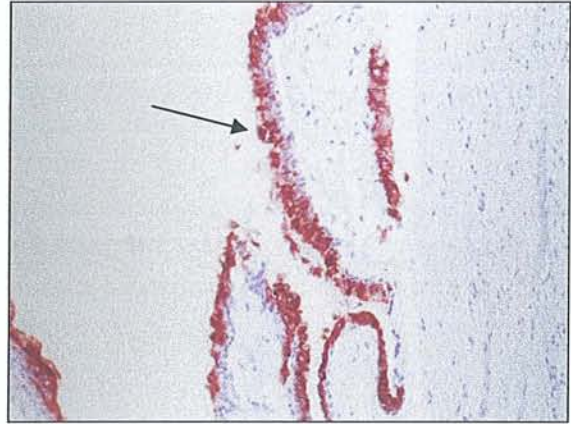

Image 97 : marquage de la cytokératine 7, x200

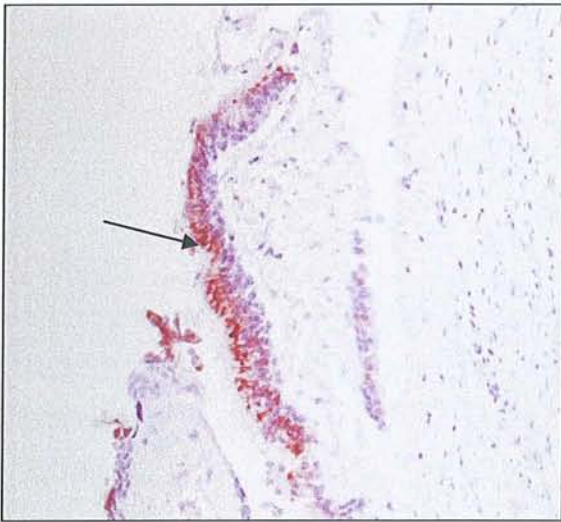


Image 98 marquage de la cytokératine 18, x200

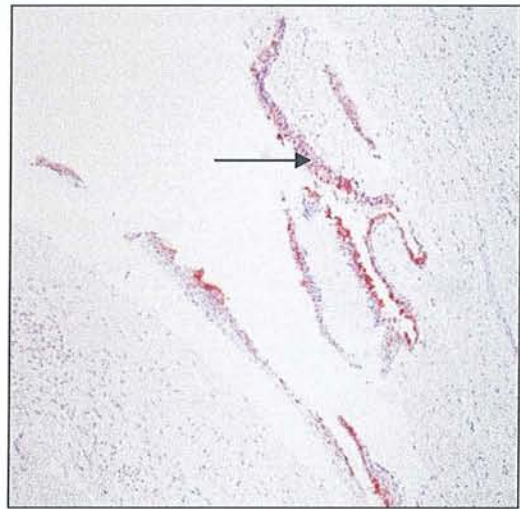

Image 99 : marquage de la cytokératine 19, x100

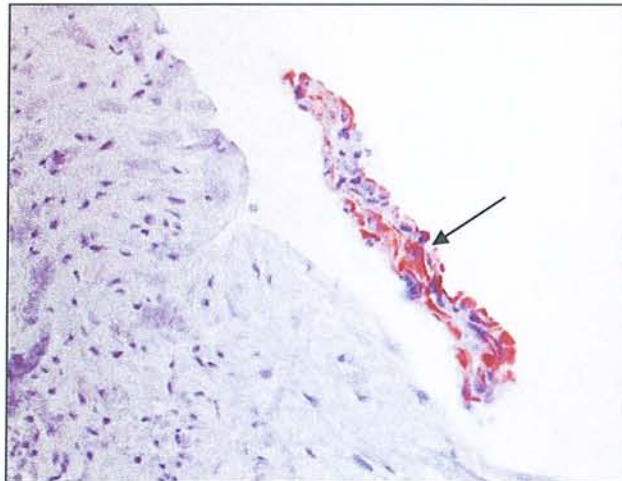


Image 100 : marquage de la cytokératine 17, x200

## Conclusion

Dans ce travail nous nous sommes intéressés à l'expression différentielle de 5 cytokératines par les cellules épithéliales des kystes osseux des maxillaires. Nous avons de plus cherché à savoir si l'observation de différences d'expression pouvait être utile pour la classification de ces lésions.

Dans notre travail, l'étude des cytokératines permet de faire une différenciation d'expression entre les kératokystes odontogéniques et les kystes inflammatoires, notamment en comparant l'expression des cytokératines 18 non exprimée au sein des kératokystes odontogéniques, et 19 beaucoup moins exprimée au sein des kératokystes odontogéniques.

De plus, l'étude de la cytokératine 18 au sein de l'épithélium des kystes embryologiques permet de connaître l'origine de la formation kystique. Les kystes embryologiques semblent également différer des autres natures kystiques par l'expression des cytokératines 7 et 18. Cette étude permet également de les différencier des améloblastomes folliculaires.

L'étude de la cytokératine 7 permet de différencier le kyste dentigère qui l'exprime dans 75% des cas du kyste para dentaire qui ne l'exprime que dans 33,33% des cas.

L'étude de la cytokératine 19, peut être utile pour différencier les kystes inflammatoires, l'exprimant dans 95% des cas, des kystes odontogéniques où son expression est moindre.

L'étude de l'expression des cytokératines permet également d'étudier la différence d'expression au sein d'un même kyste dans les différentes couches cellulaires et de comprendre l'organisation de celui-ci et sa formation. Cela est visible notamment dans le cas de notre granulome présentant une toute petite portion d'épithélium, par rapport aux granulomes classiques et également par rapport aux kystes péri apicaux bien évolués. L'étude commencée dans notre travail pourrait être continuée afin de visualiser la kystisation des granulomes péri-apicaux de par l'épithélialisation des tissus.

L'étude des cytokératines au sein des kystes osseux des maxillaires, ne peut pour le moment se réaliser sans une étude histologique préalable complétée par les renseignements cliniques, radiologiques et opératoires fournis par le praticien traitant.

# **CONCLUSION**



*Les nombreuses avancées de la microscopie optique et des techniques d'immuno-histo-chimie permettent de mettre en évidence des marqueurs protéiniques cellulaires au sein de pathologies que nous rencontrons régulièrement dans notre exercice.*

*Les techniques sont de moins en moins longues et contraignantes, mais le coût des anticorps qu'elles nécessitent est encore relativement élevé, ce qui ne permet pas de généraliser ces études à tous les kystes ayant subi une exérèse.*

*L'étude de ces marqueurs et de leur expression permet depuis quelques années de réaliser une différenciation des différents types des lésions notamment pour les kystes osseux des maxillaires.*

*Dans notre travail nous avons voulu montrer l'intérêt de l'étude des cytokératines dans la différenciation des kystes osseux des maxillaires, les différenciant entre eux selon leur type kystique, mais également en les comparant avec d'autres lésions comme les granulomes, les kystes sinusiens ou encore les améloblastomes. Nous avons comparé les résultats de notre expérimentation à la littérature la plus récente.*

*L'étude de l'expression des cytokératines ne peut se faire sans une collaboration entre l'anatomo-pathologiste et l'odontologiste. Ainsi une discussion est nécessaire afin que le pathologiste ait les renseignements suffisants pour poser son diagnostic histologique et pour comprendre la formation des lésions. Le praticien lui bénéficiera de connaissances fondamentales que ces études peuvent apporter, afin de mieux comprendre ces pathologies qui sont parties intégrantes de notre exercice.*

# **BIBLIOGRAPHIE**



## **Thèses :**

### **1. GERARD Eric.**

Les Examens d'anatomo-pathologie en odontologie hospitalière et en omnipratique.-123f

Th. : Chir. Dent. : Nancy 1 : 1988 ; 18

### **2. NANTY Jacques.**

Les tumeurs kystiques des maxillaires.- 246f.

Th. 3e cycle: Sci. Odontol. : Nancy 1 : 1974 ; 1

### **3. POLO Anne.**

Contribution à l'étude des grands kystes maxillaires et mandibulaires, diagnostics et thérapeutiques.- 218f.

Th : Chir. Dent : Nancy 1 : 2002 ; 27

### **4. SCHMIT Jean-Paul.**

Lacunes osseuses essentielles des maxillaires et pathologies similaires.- 150 f.

Th.: Chir. Dent. : Nancy 1 : 2003 ; 25.

## **Ouvrages:**

### **5. BATH-BALOGH M., FEHRENBACH M.J.**

Dental Embryology, Histology and Anatomy.

Philadelphie: Saunders, 1997.-392p. (p62-74)

### **6. BENOIT R., LEMIRE M., PELLERIN C.**

Embryologie dentaire. Introduction à la biologie du développement.

Paris : Julien Prélat, 1979 -142p. (p46-70).

### **7. BROCHERIOU Claude, DE ROQUANCOURT Anne.**

Anatomie pathologique dentaire et stomatologique.

Paris : CdP, 1987.-128p. (p26-27, p45-53).

- 8.** CAU Pierre, SEITE Raymond.  
Cours de biologie cellulaire, 2<sup>ème</sup> édition.  
Paris : Ellipses-Marketing, 1999.-538p. (p250-297).
- 9.** CHOMETTE Guy, AURIOL Michèle.  
Histopathologie buccale et cervico-faciale.  
Paris : Masson 1986.-319 p. (p43-49, p253-255).
- 10.** DECHAUME M., GRELLET M., LAUDENBACH P., PAYEN J.  
Précis de stomatologie, 5<sup>ème</sup> édition.  
Paris : Masson, 1980.-426p.
- 11.** FIX James D., DUDEK Ronald W.  
Embryologie humaine.  
Paris : Pradel, 1998. -285p. (p165-176).
- 12.** GARAUD J.C, ROUSSEL G., ARTAULT J.C., PERRAUT M.  
Techniques immunocytochimiques en microscopie photonique et électronique sur coupes de tissus et cultures cellulaires.  
Département d'éducation permanente Université Louis Pasteur Strasbourg. 185p.
- 13.** GARNIER Marcel, DELAMARE Jacques [et al.].  
Dictionnaire des termes de médecine, 25<sup>ème</sup> édition.  
Paris : Maloine, 1998.-973p.
- 14.** GRIGNON Georges.  
Cours d'histologie.  
Paris : Ellipses-Marketing, 1996.-366p
- 15.** HOULD René.  
Techniques d'histopathologie et de cytopathologie 2<sup>ème</sup> édition.  
Montréal : Décarié, Paris : Maloine, 1994. -339p. (p249-259).



**16. KRAMER I.R., PINDBORG J.J., SHEAR M.**

International histological classification of tumours: histological typing of odontogenic tumours., 2ème édition.

Berlin: Springer, 1992. -118p.

**17. KRUH Jacques.**

Biochimie : études médicales et biologiques. 1, biologie cellulaire et moléculaire.

Paris : Hermann, 1995.-341 p. (p25-26).

**18. L'HERITIER M.**

Anatomie pathologique des dents et de la muqueuse buccale.

Paris : Masson, 1989.-108p (p40-44).

**19. LE CHARPENTIER Yves, AURIOL Michèle.**

Histopathologie bucco-dentaire et maxillo-faciale.

Paris : Masson, 1997,-221 p. (p7-25).

**20. LEZY Jean-Pierre, PRINC Guy.**

Pathologie maxillo-faciale et stomatologie, 3ème édition.

Paris : Masson, 2003.-237p. (p129-134).

**21. MAILLET Marc.**

Biologie cellulaire 8<sup>ème</sup> édition.

Paris : Masson, 2000.-500p (p71-72, p78-19, p115-151).

**22. MEZL Z.**

Abrégé de pathologie dentaire.

Paris : Masson 1975.-180 p. (p86-88, p149-162, p167-169).

**23. PIETTE E., GOLDBERG M.**

La Dent normale et pathologique.

Bruxelles: De Boeck, 2001.-392 p (p299-321)

**24. PIETTE E., REYCHLER R.**

Pathologie des maxillaires. (p 1362-1363). In : Traité de pathologie buccale et maxillo-faciale.

Bruxelles: De Boeck Wesmael, 1991.

**25. POIRIER Jacques, RIBARDEAU-DUMAS Jean-Louis, CATALA Martin, et al.**  
Histologie moléculaire : texte et atlas 2<sup>ème</sup> édition.

Paris : Masson, 1999.-430 p. (p 56, 62, 98, 101, 102).

**26. ROITT Ivan, RABSON Arthur.**

Immunologie médicale : l'essentiel.

Paris : Maloine, 2002,-272 p, (19-49).

**27. SCULLY Crispian, FLIN Stephen R., PORTER Stephen R., MOOS Khursheed F.**

Oral and maxillofacial diseases: an illustrated guide to the diagnosis and management of diseases of the oral mucosa, gingivae, teeth, salivary glands, bones and joints, 3ème édition.

London: Taylor and Francis, 2004.-598p (p453-462, p495).

**28. SMITH A.J., MATTHEWS J.B.**

Odontogenic epithelium and its residues. Dans: Investigative pathology of the odontogenic cyst

Boca Raton: CRC press, 1991, p53-85.

**29. TEN CATE Arnold. Richard.**

Oral histology: Development, structure and function.

St Louis: Mosby, 1980.-472p. (p60-83).

**30. VUONG Phat N.**

Protocole d'étude en anatomie et cytologie pathologiques: du prélèvement à la technique morphologique.

Paris : Vigot, 1986.-364p. (p30-32).

## **Articles:**

**31. ABU-ID M.H., KREUSCH T., BRUSCHKE C.**

Glandular odontogenic cyst of the mandible. Ein Fallbericht.  
Mund Kiefer Gesichtschir., 2005, 2.

**32. ACKERMANN G., COHEN M.A., ALTINI M.**

The paradental cyst: a clinicopathologic study of 50 cases.  
Oral Surg., 1987, 64, 3, p308-312.

**33. AGUILO L., CIBRIAN R., BAGAN J.V., GANDIA J.L.**

Eruption cysts: retrospective clinical study of 36 cases.  
ASDC J. Dent. Child, 1998, 65, 2, p102-106.

**34. ALTINI M., COHEN M.**

The follicular priordial cyst- odontogenic keratocyst.  
Int. J. Oral Surg., 1982, 11, 3, p175-182.

**35. AUGUST M., FAQUIN W.C., TROULIS M., KABAN L.B.**

Differentiation of odontogenic keratocysts from nonkeratinizing cysts by use of fine-needle aspiration biopsy and cytokeratin-10 staining.  
J. Oral Maxillofac. Surg., 2000, 58, 9, p935-940.

**36. BADER B.L., MAGIN T.M., HATZFIELD M., FRANKE W.W.**

Amino acid sequence and gene organization of cytokeratin no. 19, an exceptional tail-less intermediate filament protein.  
EMBO J., 1986, 5, p1865-1875.

**37. BALM A.J., HAGEMAN P.C., VAN DOORNEWAARD M.H., GROENEVELD E.M., IVANYI D.**

Cytokeratin 18 expression in squamous cell carcinoma of the head and the neck.  
Eur. Arch. Otorhinolaryngol, 1996, 253, p227-233.

**38. BASSIMA Chami, WAF AE EL Wady.**

Kyste nasopalatin associé à une dent surnuméraire incluse : à propos d'un cas.  
Med. Buccale Chir. Buccale 2005, 11, 1, p31-37.

**39. BATTIFORA H.**

Chapitre II : Antigènes et anticorps et leur utilisation diagnostique.

Extrait de "Immunohistochimie dans le diagnostic des tumeurs".

Séminaires de United and Canadian Academy of Pathology, Chicago, Mars 1991,  
p27-40.

**40. BENN A., ALTINI M.**

Dentigerous cysts of inflammatory origin. A clinicopathologic study.

Oral Surg. Oral Med. Oral Pathol. Oral Radiol. Endod., 1996, 81, 2, p203-209.

**41. BODIN I., ISACSSON G., JULIN P.**

Cysts of the nasopalatine duct.

Int. Oral Maxillofac. Surg., 1986, 15, p695-706.

**42. BODNER L., GOLDSTEIN J., SARNAT H.**

Eruption cysts: a clinical report of 24 new cases.

J. Clin. Pediatr. Dent., 2004, 28, 2, p183-186.

**43. BORNSTEIN M.M., FILIPPI A., ALTERMATT H.J. et al.**

The odontogenic keratocyst--odontogenic cyst or benign tumor?

Schweiz Monatsschr. Zahnmed. 2005, 115, 2, p110-128.

**44 CHEN H.S., HUANG J.S.**

Eruption cyst.

Kaohsiung J. Med. Sci., 1997, 13, 12, p764-766.

- 45.** CHI Angel C., OWINGS James R., MULLER Susan.  
Peripheral odontogenic keratocyst: Report of two cases and review of the literature.  
Oral Surg., 2005, 99, 1, p71-78.
- 46.** CHIMENOS-KUSTNER E., AGUSTI-FARJAS B.  
Probable keratocyst in a mandible from the late Roman era.  
Dentomaxillofac. Radiol., 2006, 35, 1, p60-64.
- 47.** CHOMETTE G., GUILBERT F., LE CHARPENTIER Y., AURIOL M.  
Les tumeurs bénignes et les pseudo-tumeurs des maxillaires.  
Rev Stomatol. Chir Maxillo-face ,1993.
- 48.** CHOMETTE G., GUILBERT F.  
Tumeurs bénignes et pseudo-tumeurs des maxillaires d'origine dentaire.  
EMC Stomatologie, 1986, 22062 H10,2, 12p
- 49.** CHOW H.T.  
Odontogenic keratocyst: a clinical experience in Singapore.  
Oral Surg. Oral Med. Oral Pathol. Oral Radiol. Endod., 1998, 86, p573-577.
- 50.** COLGAN C.M, HENRY J., NAPIER S.S, COWAN C.G.  
Paradental cysts: a role for food impaction in the pathogenesis? A review of cases from Northern Ireland.  
Br. J. Oral Maxillofac. Surg., 2002, 40, 2, p163-168.
- 51.** CUNHA K.G, CARVALHO NETO L.G., SARAIVA F.M., DIAS E.P., CUNHA M.S.  
Gingival Cyst of the adult: a case report.  
Gen. Dent., 2005, 53, 3, p215-216.

- 52.** DA SILVA M.J, DE SOUSA S.O., CORREA L. et al.  
Immunohistochemical study of the orthokeratinized odontogenic cyst: a comparison with the odontogenic keratocyst.  
Oral Surg. Oral Med. Oral Pathol. Oral radiol. Endod., 2002, 94, 6, p732-737.
- 53.** DE SOUSA S.O., CABEZAS N.T., DE OLIVEIRA P.T., DE ARAUJO V.C.  
Glandular odontogenic cyst: report of a case with cytokeratin expression.  
Oral Surg. Oral Med. Oral Pathol. Oral radiol. Endod., 1997, 83, 4, 478-483.
- 54.** DE SOUSA S.O, CORREA L., DEBONI M.C., DE AURAUJO V.C.  
Clinicopathologic features of 54 cases of paradental cyst.  
Quintessence Int., 2001, 32, 9, p737-741.
- 55.** DUKER J.  
Odontogenic keratocyst of the right mandibular ascending ramus.  
Quintessence Int., 2005, 36, 7-8, p577.
- 56.** FAVRE-DAUVERGNE E., AURIOL M., LE CHARPENTIER Y.  
Kystes des maxillaires.  
EMC Stomatologie, 1994, 22-062-G-10.
- 57.** FAVRE-DAUVERGNE E., FLEURIDAS G, AURIOL M. et al.  
Paradental cyst.  
Rev. Stomatol. Chir. Maxillofac., 1996,1, p7-11.
- 58.** FOWLER C.B., BRANNON R.B.  
The paradental Cyst: a clinicopathologic study of six cases and review of the literature.  
J. Oral Maxillofac. Surg., 1989, 47, 3, p243-248.
- 59.** GAO Z., MACKENZIE I.C., WILLIAMS D.M et al.  
Patterns of keratin-expression in rest of Malassez and periapical lesions.  
J. Oral Pathol., 1988, 17, p178-185.

- 60.** GAO Z., MACKENZIE I.C., CRUCHLEY A.T., WILLIAMS D.M., et als.  
Cytokeratin expression of the odontogenic epithelia in dental follicles and developmental cysts.  
J. Oral Pathol. Med., 1989, 18, 2, p63-67.
- 61.** GORDEEFF M., CLERGEAU-GUERITHAULT S.  
Expression of certain cytokeratins in the epithelium of dentigerous and primordial cysts.  
J. Biol. Buccale, 1990, 18, 1, p59-67.
- 62.** GREER R.O., JOHNSON M.  
Botryoid odontologic cyst: clinicopathologic analysis of ten cases with three recurrences.  
J. Oral Maxillofac. Surg., 1988, 46 , 7, p574-579.
- 63.** HIGH A. S, HIRSCHMANN P.N.  
Age changes in residual radicular cysts.  
J. Oral Pathol., 1986, 15, 10, p524-528.
- 64.** HISATOMI M., ASAUMI J.I., KONOUCHE H., MATSUZAKI H., KISHI K.  
MR imagin of nasopalatine duct cysts.  
Europ. J. Radiol., 2001, 39, p73-76.
- 65.** HORMIA M., YLIPAAVALNIEMI P., NAGLE R. B., VIRTANEN I.  
Expression of cytokeratins in odontogenic jaw cysts: monoclonal antibodies reveal distinct variation between different cyst types.  
J. Oral Pathol., 1987, 16, 7, p338-346.
- 66.** IDE F., OBAKA K., MISHIMA K., SAITO I.  
Ameloblastoma ex calcifying odontogenic cyst (dentinogenic ghost cell tumor).  
J. Oral Pathol Med., 2005 34, p511-512

**67.** IVANYI D., ASINK A., GROENEVELD E., HAGEMAN P.C., MOOI W.J., HEINTZ A.P.M.

New monoclonal antibodies recognizing epidermal differentiation-associated keratins in formalin-fixed, paraffin-embedded tissue. Keratin 10 expression in carcinoma of the vulva.

J. Pathol., 1989, 159, p7-12.

**68.** KAKUDO K., MUSHIMOTO K., SHIRASU R., KASAI T., YAMADA K., MORI M.

Calcifying odontogenic cysts: co-expression of intermediate filament proteins and immunohistochemical distribution of keratins, involucrin and filaggrin.

Pathol. Res. Pract., 1989, 185, 6, 891-899.

**69.** KEREZLOUDIS N.P., DONTA-BAKOYIANNI C., SISKOS G.

The lateral periodontal cyst: aetiology, clinical significance and diagnosis.

Endod. Dent. Traumatol., 2000, 16, 4, p144-150.

**70.** KIMAKHE Saïd, LAGARDE André, WILLIAMSON Laurence, MOREAU Anne, GUIMELLI Bernard.

Images radio claires de l'angle mandibulaire : à propos de deux cas de kystes dentigères. Aspects cliniques, radiologiques et anatomopathologiques.

Med. Buccale. Chir. Buccale, 2001, 7, 2, p101-110.

**71.** KOPPANG H.S., JOHANNESSEN S., HAUGEN L.K., HAANAES H.R., SOLHEIM T., DONATH K.

Glandular odontogenic cyst (sialo-odontogenic cyst): report of two cases and literature review of 45 previously reported cases.

J. Oral Pathol. Med., 1998, 27, 9, p455-462.

**72.** KRAMER I.R., PINDBORG J.J., SHEAR M.

The WHO Histological typing of odontogenic tumours: a commentary on the second edition.

Cancer, 1992, 70. p2988-2994.



**73. LE TOUX G., ALES R.P., MOUNIER C.**

Approche chirurgicale des k ratokystes odontog niques :   propos de deux cas cliniques.

Med. Buccale Chir. Buccale, 2001, 7, 1, p33-41.

**74. LINDBERG K., RHEINWALD J.G.**

Suprabasal 40kd keratin (K19) expression as immunohistologic marker of premalignancy in oral epithelium.

Am. J. Pathol., 1989, 134, p89-98.

**75. LU D.P., TATEMOTO Y., KIMURA T., OSAKI T.**

Expression of cytok ratins (CKs) 8, 13 and 18 and their mRNA in epithelial linings of radicular cysts: implication for the same CK profiles as nasal columnar epithelium in squamous epithelial lining.

Oral Dis., 2002, 8, 1, p30-36.

**76. LU D.P., TATEMOTO Y., KIMURA T., OSAKI T., YOKOYAMA T.**

Cytokeratin expression patterns in jaw cyst linings with metaplastic epithelium.

J. Oral Pathol. Med., 2002, 31, p87-94.

**77. LU Y., MOCK D., TAKATA T., JORDAN R.C.**

Odontogenic ghost cell carcinoma: report of four cases and review of literature.

J. Oral Pathol. Med., 1999, 28, 7, p323-329.

**78. MACDONALD A.W., FLETCHER A.**

Expression of cytokeratin in the epithelium of dentigerous cysts and odontogenic keratocysts: an aid to diagnosis.

J. Clin. Pathol., 1989, 43, 1, p84-85.

**79. MAGNUSON B., BORRMAN H.**

The paradental cyst, a clinicopathologic study of 26 cases.

Swed. Dent. J., 1995, 19, 1-2, p1-7.

- 80.** MANOR R., ANAVI Y., KAPLAN I., CALDERON S.  
Radiological feature of glandular odontogenic cyst.  
Dentomaxillofac. Radiol., 2003, 32, 2, p73-79.
- 81.** MATTHEWS J.B., MASON G.I., BROWNE R.  
Epithelial cell markers and proliferating cells in odontogenic jaw cysts.  
J. Pathol., 1988, 156, p283-290.
- 82.** MEARA J.G., PILCH B.Z., SHAH S.S., CUNNINGHAM M.J.  
Cytokeratin expression in the odontogenic keratocyst.  
J. Oral Maxillofac. Surg., 2000, 58, 8, p862-865.
- 83.** MOLL R., SCHIFFER D.L, FRANKE W.W.  
Identification of protein IT of the intestinal cytoskeleton as a novel type I  
cytokeratin with unusual properties and expression patterns.  
J Cell Biol., 1990, 111, p567-580.
- 84.** MOLL R., LÖWE A., LAUFER J., FRANKE W.W.  
Cytokeratin 20 in human carcinomas. A new histodiagnostic marker detected by  
monoclonal antibodies.  
Am. J. Pathol., 1992, 140, p427-447.
- 85.** MORGAN P.R., SHIRLAW P.J., JOHNSON N.W., LEIGH I.M., LANE E.B.  
Potential applications of anti-keratin antibodies in oral diagnosis.  
J. Oral Pathol., 1987, 16, p212-222.
- 86.** MURAKAMI S., KOIKE Y., MATSUZAKA K., UCIYAMA T., INOUE T.  
A case of calcyfying odontogenic cyst with numerour calcifications:  
immunohistochemical analysis.  
Bull. Tokyo Dent. Coll., 2003, 44, 2, p61-66.

- 87. MURMURA G., TRAINI T., DI IORIO D. et al.**  
Residual and inflammatory radicular cysts. Clinical and pathological aspects of 2 cases.  
Minerva Stomatol., 2004, 53, 11-12, p693-701.
- 88. MYOUNG H., HONG S.P., et al.**  
Odontogenic keratocyst: review of 256 cases for recurrence and clinicopathologic parameters.  
Oral Surg. Oral Med. Oral Pathol. Oral Radiol. Endod. 2001, 91, 3, 328-333.
- 89. NARY FILHO H., MATSUMOTO M.A., FRAGA S.C, GONCALES E.S, SERVURO F.**  
Periapical radiolucency mimicking an odontogenic cyst.  
Int. Endod. J., 2004, 37, 5, p337-344.
- 90. OSBORN M., WEBER K.**  
Tumour diagnosis by intermediate filament typing: a novel tool for surgical pathology.  
Lab. Invest., 1983, 48, 4, p372-p394.
- 91. OSNY F.J., AZEVEDO L.R., SANT'ANA E., LARA V.S.**  
Glandular odontogenic cyst: case report and review of the literature.  
Quintessence Int., 2004, 35, 5, p385-389.
- 92. PATRON M., COMENERO C., LARRAUDI J.**  
Glandular odontogenic cyst: clinicopathological analysis of three cases.  
Oral Surg. Oral Med. Oral Pathol. Oral Radiol. Endod., 1991, 16, p499-504.
- 93. PELISSIER A., OUHAYOUN J.P., SAWAF M.H., FOREST N.**  
Changes in cytokeratin expression during the development of the human oral mucosa.  
J. Periodontal Res., 1992, 27, p588-598.

- 94.** PETERS BH, PETERS J-M, KUHN C, ZOLLER J. FRANKE WW.  
Maintenance of cell type-specific cytoskeletal character in epithelial cells out of epithelial context: cytokeratins and other cytoskeletal proteins in the rests of Malassez in the periodontal ligament.  
Differentiation, 1995, 59: p113-126.
- 95.** PEVSNER P.H., BAST W.G., LUMERMAN H., PIVAWER G.  
CT analysis of a complicated nasopalatin duct cyst.  
N. Y. State Dent. J., 2000, 66, p18-20.
- 96.** PIRES F.R., CHEN S.Y., DA CRUZ PEREZ D.E., DE ALMEIDA O.P., KOWALSKI L.P.  
Cytokeratin expression in central mucoepidermoid carcinoma and glandular odontogenic cyst.  
Oral Oncol. 2004, 40, 5, p545-551.
- 97.** PRESTON R.D., NARAYANA N.  
Peripheral odontogenic keratocyst.  
J. Periodontol. 2005, 76, 12, p2312-2315.
- 98.** RAMER M, VALAURI D.  
Multicystic lateral periodontal cyst and botryoid odontogenic cyst. Multifactorial analysis of previously unreported series and review of literature.  
N. Y. State Det. J. 2005, 71, 4, p47-51.
- 99.** REICHART P.A., PHILIPSEN H.P.  
Inflammatory paradental cyst. Report of 6 cases.  
Mund Kiefer Gesichtschir., 2003, 7, 3, p171-174.
- 100.** ROMANO V., RAIMONDI E., BOSCO P., et al.  
Chromosomal mapping of human cytokeratin 13 gene (KRT13).  
Genomics, 1992, 14, p495-497.

- 101. SEMBA I., KITANO M., MIMURA T., SONODAS S., MIYAWAKI A.**  
Glandular odontogenic cyst: analysis of cytokeratin expression and clinicopathological features.  
J. Oral Pathol. Med., 1994, 23, 8, p377-382.
- 102. SHEAR M.**  
Cyst of the jaws: recent advances.  
J. Oral Pathol., 1985, 14, p43-59.
- 103. SHEAR M.**  
The aggressive nature of the odontogenic keratocyst: is it a benign cystic neoplasm? Part 3. Immunocytochemistry of cytokeratin and other epithelial cell markers.  
Oral Oncol., 2002, 38, 5; p407-415.
- 104. SHIBATA Y., ASAUMI J., KAWAI N., et al.**  
Radiographic examination of dentigerous cysts in the transitional dentition.  
Dentomaxillofac. Radiol., 2004, 33, 1, p17-20.
- 105. SILVA T.A., BATISTA A.C., CAMARINI E.T., LARA V.S., CONSOLARO A.**  
Paradental cyst mimicking a radicular cyst on the adjacent tooth: case report and review of terminology.  
J. Endod., 2003, 29, 1, p73-76.
- 106. STOLL C., STOLLENWERK C., RIEDIGER D., MITTERMAYER C., ALFER J.**  
Cytokeratin expression patterns for distinction of odontogenic keratocysts from dentigerous and radicular cysts.  
J. Oral Pathol. Med., 2005, 34, 9, p558-564.

- 107.** THOMPSON I.O, DE WAAL J., NORTJE C.J.  
Mandibular infected buccal cyst and paradental cyst: the same or separate entities?  
J. Dent. Assoc. S. Afr., 1997, 52, 7, p503-506.
- 108.** TRAN P.T., CUNNINGHAM C.J., BAUGHMAN R.A.  
Glandular odontogenic cyst.  
J. Endod., 2004, 30, 3, p182-184.
- 109.** TRASK D.K., BAND V., ZAJHOWSKI D.A., YASWEN P., SUH T., SAGER R.  
Keratins as markers that distinguish normal and tumor-derived mammary epithelial cells.  
Proc. Natl. Acad. Sci. U.S.A., 1990, 87, p2319-2323.
- 110.** TROPE M., PETTIGREW J., PETRAS J., BARNETT F., TRONSTAD L.  
Differentiation of radicular cyst and granulomas using computerized tomography.  
Endod. Dent. Traumatol., 1989, 5, 2, 69-72.
- 111.** TROYANOVSKY S.M., GUELSTEIN V.I., TCHIPYSHEVA T.A., KRUTOVSKIKH V.A., BANNIKOV G.A.  
Patterns of expression of keratin 17 in human epithelia: dependency on cell position.  
J. Cell. Sci., 1989, 93, p419-426.
- 112.** UCOK O., YAMAN Z., GUNHAN O., UCOK C., DOGAN N., BAYKUL T.  
Botryoid odontogenic cyst: report of a case with extensive epithelial proliferation.  
Int. J. Oral Maxillofac. Surg. 2005, 34, 6, p693-695.
- 113.** VALASQUEZ-SMITHM.T., MASON C., COONAR H., BENNETT J.  
A nasopalatine cyst in an 8 years old child.  
Int. J. Pediatr. Dent., 1999, 9, p123-127.

**114.** VAN NIEKERK C.C., JAP P.H.K., RAMAEKERS F.C., VAN DE MOLENGRAFT F., POELS L.G.

Immunohistochemical demonstration of keratin 7 in routinely fixed paraffin-embedded human tissues.

J. Pathol., 1991, 165, p145-152.

**115.** VEDTOFTE P., PRAETORIUS F.

The inflammatory paradental cyst.

Oral Surg., 1989, 68, 2, p182-188.

**116.** WAGNER Y., FILLIPI A., KIRSCHNER H., DREYER T.

Cytokeratin and p53 expression of odontogenic cysts.

Mund Kiefer Gesichtschir., 1999, 3, 5, p263-269.

**117.** WEIBRICH G., KLEIS W. K., OTTO M., et al.

Cytokeratin expression in botryoid odontogenic cyst. A rare differential keratocyst and ameloblastoma diagnosis.

Mund Kiefer Gesichtschir., 2000, 4, 5, p309-314.

**118.** WYSOCKI G.P, BRANNON R.B, GARDNER D.G., SAPP P.

Histogenesis of the lateral periodontal cysts and the gingival cysts of the adult.

Oral Surg. Oral Med. Oral Pathol., 1980, 50, p327-334.

### **Internet :**

**119.**

<http://ist.inserm.fr/BASIS/elgis/fqmr/rapp/DDD/659.pdf> visité le 10/10/05

**120.**

<http://www.anapath.necker.fr/TecACP%20%C4/TecACP/metanapat/immunochimie/liaiAg-Ac.html> visité le 30/10/05

**121.**

<http://www.anapath.necker.fr/TecACP%20%C4/TecACP/metanapat/immunochimie/Applications/Keratines.html> visité le 30/10/05

**122.**

<http://www.anapath.necker.fr/TecACP%20%C4/TecACP/metanapat/immunochimie/Applications/Filintgene.html> visité le 30/10/05

**123.**

[http://www.anapath.necker.fr/enseign/poly/chap1\\_nem.html](http://www.anapath.necker.fr/enseign/poly/chap1_nem.html) visité le 12/12/05

**124.**

<http://www.labx.com/v2/adsearch/detail3.cfm?adnumb=256300> visité le 12/12/05

**125.**

<http://www.sakura-americas.com/products/TEC502.html> visité le 12/12/05

**126.**

<http://www.microscopies.com/DOSSIERS/PRATIQUES/TPM-3/COUPARAF%20.htm> visité le 12/12/05

**127.**

<http://eric.desrentes.free.fr/DEA/chap2/chap2-B.htm> visité le 13/01/06

**128.**

<http://webiologie.free.fr/techniques/marquage/anticorps.html> visité le 15/01/06.

**129.**

<http://www.antigenretriever.com/Images/Retriever.GIF> le 01/02/2006

**130.**

<http://histoblog.joueb.com/> visité le 03/02/06

**131.**



<http://www.anapath.necker.fr/ENSEIGN/GlossaireAP/K/Kyste.html> visité le 13/02/06

**132.**

<http://www.abcysonline.com/Hybridation.asp?MyParamMenu=17> visité le 13/02/06

**133.**

[http://documentation.ledamed.org/rubrique.php3?id\\_rubrique=30](http://documentation.ledamed.org/rubrique.php3?id_rubrique=30) visité le 13/02/06

**134.**

<http://www.callisto.si.usherb.ca/~bcm514/2b.html> visité le 14/02/06

**135.**

[http://www.arn.org/docs/glicksman/eyw\\_040601.htm](http://www.arn.org/docs/glicksman/eyw_040601.htm) visité le 14/02/06

**136.**

[http://georges.dolisi.free.fr/Terminologie/Schemas/Anticorps\\_IgM.gif](http://georges.dolisi.free.fr/Terminologie/Schemas/Anticorps_IgM.gif) visité le 14/02/06

**137.**

<http://www.inrp.fr/Acces/biotic/immuno/html/cpxeimm.htm> visité le 14/02/06

**138.**

<http://www.professionalmicroscopes.com/xm-2016.jpg> visité le 14/02/06

**139.**

<http://www.wehi.edu.au/cytometry/images/Combined.gif> visité le 14/02/06

**140.**

<http://www.labx.com/v2/adsearch/detail3.cfm?adnumb=256300> visité le 14/02/06

**141.**

<http://www.antigenretriever.com/Images/Retriever.GIF> visité le 14/02/06

**142.**

<http://www.med.univ-rennes1.fr/cgi-bin/adm/reponse.pl?prg=1&cod=M11659> visité le 14/02/06

**143.**

<http://www.usc.edu/hsc/dental/PTHL312abc/312b/10/Reader/reader.html> visité le 30/03/06

# **TABLE DES MATIERES**



<b>INTRODUCTION</b> .....	1
<b>1 LES KYSTES OSSEUX DES MAXILLAIRES : RAPPELS ANATOMO-CLINIQUES</b> .....	3
1.1 Introduction.....	4
1.2 Les kystes épithéliaux odontogéniques .....	6
1.2.1 Kyste gingival de l'enfant .....	11
1.2.1.1 Épidémiologie.....	11
1.2.1.2 Aspect clinique.....	11
1.2.1.3 Aspect radiologique.....	11
1.2.1.4 Aspect anatomopathologique.....	12
1.2.1.5 Évolution .....	12
1.2.2 Kératokyste odontogénique .....	12
1.2.2.1 Kératokyste odontogénique .....	12
1.2.2.1.1 Épidémiologie .....	13
1.2.2.1.2 Aspect clinique.....	13
1.2.2.1.3 Aspect radiologique .....	14
1.2.2.1.4 Aspect anatomopathologique .....	15
1.2.2.1.5 Évolution.....	16
1.2.2.1.6 Syndrome de Gorlin et Goltz.....	17
1.2.2.2 Kyste primordial .....	18
1.2.2.2.1 Épidémiologie .....	18
1.2.2.2.2 Aspect clinique.....	18
1.2.2.2.3 Aspect radiologique .....	19
1.2.2.2.4 Aspect anatomo-pathologique .....	19
1.2.2.2.5 Évolution.....	19
1.2.3 Kyste dentigère.....	20
1.2.3.1 Épidémiologie.....	20
1.2.3.2 Histogénèse .....	20
1.2.3.3 Aspect clinique .....	21
1.2.3.4 Aspect radiologique.....	21
1.2.3.5 Aspect anatomopathologique.....	23
1.2.3.6 Évolution .....	24
1.2.4 Kyste d'éruption.....	25

1.2.4.1	Etiologie .....	25
1.2.4.2	Épidémiologie.....	25
1.2.4.3	Aspect clinique.....	25
1.2.4.4	Aspect radiologique.....	26
1.2.4.5	Aspect anatomopathologique.....	26
1.2.4.6	Évolution .....	26
1.2.5	Kyste périodontal latéral .....	27
1.2.5.1	Étiologie .....	27
1.2.5.2	Épidémiologie.....	27
1.2.5.3	Aspect clinique.....	27
1.2.5.4	Aspect radiologique.....	28
1.2.5.5	Aspect anatomopathologique.....	29
1.2.5.6	Évolution .....	29
1.2.6	Kyste gingival de l'adulte .....	30
1.2.6.1	Épidémiologie.....	30
1.2.6.2	Aspect clinique.....	30
1.2.6.3	Aspect radiologique.....	31
1.2.6.4	Aspect anatomopathologique.....	31
1.2.6.5	Évolution .....	31
1.2.7	Kyste glandulaire odontogénique, kyste sialo-odontogénique .....	32
1.2.7.1	Épidémiologie.....	32
1.2.7.2	Aspect clinique.....	32
1.2.7.3	Aspect radiologique.....	32
1.2.7.4	Aspect anatomopathologique.....	33
1.2.7.5	Évolution .....	33
1.2.8	Kyste odontogénique calcifié .....	34
1.2.8.1	Etiologie .....	34
1.2.8.2	Épidémiologie.....	34
1.2.8.3	Aspect clinique.....	34
1.2.8.4	Aspect radiologique.....	35
1.2.8.5	Aspect anatomopathologique.....	36
1.2.8.6	Évolution .....	36
1.3	Les kystes épithéliaux malformatifs non odontogéniques .....	37

1.3.1	Kyste nasopalatin .....	37
1.3.1.1	Épidémiologie.....	38
1.3.1.2	Aspect clinique.....	39
1.3.1.3	Aspect radiologique.....	40
1.3.1.4	Aspect anatomopathologique.....	42
1.3.1.5	Évolution .....	43
1.3.2	Kyste nasolabial.....	43
1.3.2.1	Épidémiologie.....	43
1.3.2.2	Aspect clinique .....	44
1.3.2.3	Aspect radiologique.....	44
1.3.2.4	Aspect anatomopathologique.....	44
1.3.2.5	Évolution .....	45
1.3.3	Kystes, anciennement dits « fissuraires », écartés de la classification de 1992.....	45
1.3.3.1	Kyste médio palatin.....	45
1.3.3.2	Kyste médiomandibulaire .....	45
1.3.3.3	Kyste globulo maxillaire .....	46
1.4	Les kystes inflammatoires.....	47
1.4.1	Kyste radiculaire (apical, latéral, résiduel) .....	47
1.4.1.1	Histogénèse .....	47
1.4.1.2	Épidémiologie.....	48
1.4.1.3	Aspect clinique.....	48
1.4.1.4	Aspect radiologique.....	49
1.4.1.5	Aspect anatomopathologique.....	51
1.4.1.6	Évolution .....	52
1.4.1.7	Types particuliers de kystes radiculaires.....	55
1.4.1.7.1	Kyste radiculaire latéral .....	55
1.4.1.7.2	Kyste résiduel .....	55
1.4.2	Kyste paradentaire.....	57
1.4.2.1	Épidémiologie.....	57
1.4.2.2	Aspect clinique.....	57
1.4.2.3	Aspect radiologique.....	58
1.4.2.4	Aspect anatomopathologique.....	58

1.4.2.5	Évolution .....	59
<b>2</b>	<b>RAPPELS SUR LES CYTOKERATINES .....</b>	<b>65</b>
2.1	Introduction .....	66
2.2	Les cytokératines : .....	67
2.2.1	Introduction .....	67
2.2.2	Les différents types de cytokératines .....	68
2.2.3	Structure des filaments de cytokératine : .....	68
2.2.3.1	Structure générale des filaments intermédiaires .....	68
2.2.3.2	Particularités des cytokératines .....	71
2.2.4	Expression des filaments de cytokératine dans les tissus .....	72
2.2.5	Rôle mécanique et protecteur .....	74
2.3	Expression des cytokératine par les épithéliums des kystes osseux des maxillaires .....	76
2.3.1	CK 5 .....	77
2.3.2	CK 6 .....	77
2.3.3	CK 7 .....	77
2.3.4	CK 8 .....	78
2.3.5	CK 10 .....	79
2.3.6	CK 13 .....	80
2.3.7	CK 17 .....	80
2.3.8	CK 18 .....	81
2.3.9	CK 19 .....	82
2.3.10	CK 20 .....	82
2.4	Les différents moyens de détection utilisés .....	83
2.4.1	Introduction .....	83
2.4.2	Rappels d'immunologie .....	84
2.4.2.1	Les antigènes .....	84
2.4.2.2	Les anticorps .....	85
2.4.3	Les préparations .....	88
2.4.3.1	La fixation .....	88
2.4.3.2	La congélation .....	90
2.4.3.3	L'inclusion .....	90
2.4.3.4	La coupe .....	91

2.4.3.5	L'étalement .....	92
2.4.3.6	Le marquage.....	93
2.4.3.6.1	Le marquage pré-inclusionnel.....	93
2.4.3.6.2	Le marquage pré-inclusionnel.....	93
2.4.3.6.3	Le marquage post-inclusionnel.....	93
2.4.4	L'anticorps primaire .....	94
2.4.5	Le système révélateur .....	97
2.4.5.1	Les marqueurs .....	97
2.4.5.1.1	Les fluorochromes .....	97
2.4.5.1.2	Les marqueurs enzymatiques.....	98
2.4.5.1.3	Les marqueurs métalliques.....	98
2.4.5.1.4	Les traceurs radioactifs.....	99
2.4.5.1.5	La ferritine.....	99
2.4.5.2	Le couplage traceur anticorps.....	100
2.4.5.3	Les méthodes de marquage. ....	101
2.4.5.3.1	L'immunoréaction directe.....	101
2.4.5.3.2	L'immunoréaction en plusieurs étapes. ....	101
2.4.5.3.2.1	<i>L'immunoréaction indirecte</i> .....	102
2.4.5.3.2.2	<i>Les techniques dites « en sandwich »</i> .....	102
2.4.5.3.2.3	<i>Le complexe peroxydase-anti-peroxydase (PAP)</i> .....	103
2.4.5.3.2.4	<i>Le marquage avidine-biotine</i> .....	104
<b>3</b>	<b>ETUDE CLINIQUE</b> .....	<b>105</b>
3.1	Introduction : intérêt de l'étude des cytokératines dans la différenciation des kystes osseux des maxillaires.....	106
3.2	Matériaux et méthode .....	106
3.2.1	Echantillons .....	106
3.2.2	Protocole d'étude.....	109
3.2.2.1	Etude histologique.....	109
3.2.2.1.1	Etiquetage.....	109
3.2.2.1.2	Fixation .....	109
3.2.2.1.3	L'inclusion.....	110
3.2.2.1.3.1	Déshydratation et éclaircissement.....	110
3.2.2.1.3.2	Le paraffinage.....	111

3.2.2.1.3.3 L'enrobage .....	112
3.2.2.1.4 La coupe des rubans .....	113
3.2.2.1.5 La coloration histologique .....	113
3.2.2.1.6 Montage des lames .....	115
3.2.2.1.7 L'observation anatomopathologique.....	116
3.2.2.2 Etude radiologique et clinique .....	116
3.2.3 Protocole immuno-histo-chimique.....	117
3.2.3.1 Technique immuno-histo-chimique .....	117
3.2.3.1.1 Préparation des lames.....	117
3.2.3.1.2 Incubation de l'anticorps primaire .....	118
3.2.3.1.3 Fixation de l'anticorps secondaire.....	119
3.2.3.1.4 Le système révélateur .....	119
3.2.3.2 Observation microscopique.....	122
3.2.4 Résultats.....	123
3.3 Etude statistique .....	124
3.3.1 Les variables .....	124
3.3.1.1 Les paramètres statistiques .....	124
3.3.1.2 Ration masculin/féminin de l'étude.....	124
3.3.1.3 Fréquences .....	125
3.3.2 Kystes épithéliaux odontogéniques .....	126
3.3.2.1 Kératokyste odontogénique .....	127
3.3.2.2 Kyste dentigère .....	128
3.3.3 Kystes épithéliaux non odontogéniques, les kystes naso-palatins	129
3.3.4 Kystes inflammatoires.....	130
3.3.4.1 Kyste paradentaire .....	131
3.3.4.2 Kyste péri-apical.....	132
3.4 Observation .....	133
3.5 Discussion .....	133
3.5.1 Kératokystes odontogéniques .....	134
3.5.2 Kystes dentigères .....	136
3.5.3 Kystes naso-palatins.....	138
3.5.4 Kystes apicaux .....	141
3.5.5 Kystes paradentaires .....	143



3.5.6	Comparaison kystes péri apicaux/ granulomes .....	144
3.5.7	Comparaison avec le cas d'améloblastome folliculaire.....	147
3.5.8	Comparaison avec le kyste sinusien maxillaire .....	151
<b>CONCLUSION</b> .....		154
<b>BIBLIOGRAPHIE</b> .....		156
<b>TABLE DES MATIERES</b> .....		176



**THIEBAUT Emilie** – Intérêt de l'étude des cytokératines dans la différenciation des kystes osseux des maxillaires : à propos de cas cliniques.

Th. : Chir-Dent. : Nancy I : 2006

**MOTS CLES** :- Kystes maxillaires  
- Immuno-histo-chimie  
- Anatomie-pathologique  
- Cytokératines  
- Microscopie optique

**THIEBAUT Emilie** – Intérêt de l'étude des cytokératines dans la différenciation des kystes osseux des maxillaires : à propos de cas cliniques.

Th. : Chir-Dent. : Nancy I : 2006

Les nombreuses avancées de la microscopie optique et des techniques d'immuno-histo-chimie permettent de mettre en évidence des marqueurs protéiniques cellulaires au sein de pathologies que nous rencontrons régulièrement dans notre exercice. L'étude de ces marqueurs et de leur expression permet depuis quelques années de réaliser une différenciation des différents types des lésions; notamment entre les kystes osseux des maxillaires entre eux, ou entre les kystes et d'autres types de lésions des maxillaires. Elle permet également de discuter de l'origine de formation de ces lésions.

M.	M. PANIGHI	Professeur des Universités	Président
M	F. PLENAT	Professeur des Universités	Juge
M.	P. BRAVETTI	Maître de Conférences	Juge
Melle	A. LE	Assistante hospitalo-Universitaire	Juge
M	D. ANASTASIO	Praticien hospitalier	Juge

**Adresse de l'auteur** : Emilie THIEBAUT  
21 la Presle  
54230 CHAVIGNY

FACULTE D'ODONTOLOGIE

Jury :     Président : M. PANIGHI – Professeur des Universités  
          Juges :     F. PLENAT – Professeur des Universités  
                  P. BRAVETTI – Maître de Conférences des Universités  
                  A. LÊ – Assistant Hospitalier Universitaire  
                  D. ANASTASIO – Docteur en Chirurgie Dentaire

Thèse pour obtenir le diplôme D'Etat de Docteur en Chirurgie Dentaire

présentée par: Mademoiselle THIEBAUT Emilie, Claude

né(e) à: NANCY (Meurthe-et-Moselle)

le : 04 juin 1980

et ayant pour titre : «Intérêt de l'étude des cytokératines dans la différenciation des kystes osseux des maxillaires : à propos de cas cliniques»

Le Président du jury,



P. PANIGHI

Le Doyen,  
de la Faculté d'Odontologie



Autorise à soutenir et imprimer la thèse

N° 2506

NANCY, le 6.5.2006.

Le Président de l'Université Henri Poincaré, Nancy-1





