



HAL
open science

Les dissections des artères cervico-encéphaliques pendant la grossesse et le post-partum: à propos de 6 observations, revue de la littérature

Eric Philippe

► **To cite this version:**

Eric Philippe. Les dissections des artères cervico-encéphaliques pendant la grossesse et le post-partum: à propos de 6 observations, revue de la littérature. Sciences du Vivant [q-bio]. 2002. hal-01734449

HAL Id: hal-01734449

<https://hal.univ-lorraine.fr/hal-01734449v1>

Submitted on 14 Mar 2018

HAL is a multi-disciplinary open access archive for the deposit and dissemination of scientific research documents, whether they are published or not. The documents may come from teaching and research institutions in France or abroad, or from public or private research centers.

L'archive ouverte pluridisciplinaire **HAL**, est destinée au dépôt et à la diffusion de documents scientifiques de niveau recherche, publiés ou non, émanant des établissements d'enseignement et de recherche français ou étrangers, des laboratoires publics ou privés.



AVERTISSEMENT

Ce document est le fruit d'un long travail approuvé par le jury de soutenance et mis à disposition de l'ensemble de la communauté universitaire élargie.

Il est soumis à la propriété intellectuelle de l'auteur. Ceci implique une obligation de citation et de référencement lors de l'utilisation de ce document.

D'autre part, toute contrefaçon, plagiat, reproduction illicite encourt une poursuite pénale.

Contact : ddoc-theses-contact@univ-lorraine.fr

LIENS

Code de la Propriété Intellectuelle. articles L 122. 4

Code de la Propriété Intellectuelle. articles L 335.2- L 335.10

http://www.cfcopies.com/V2/leg/leg_droi.php

<http://www.culture.gouv.fr/culture/infos-pratiques/droits/protection.htm>

DOUBLE
160 924

UNIVERSITE HENRI POINCARÉ NANCY I
2002

FACULTE DE MEDECINE DE NANCY
N° 125

THESE

pour obtenir le grade de

DOCTEUR EN MEDECINE

Présentée et soutenue publiquement
dans le cadre du troisième cycle de Médecine Générale



par

PHILIPPE Eric

le 16 Octobre 2002

**LES DISSECTIONS DES ARTERES CERVICO-ENCEPHALIQUES
PENDANT LA GROSSESSE ET LE POST-PARTUM :
à propos de 6 observations
Revue de la littérature**

Examineurs de la thèse :

M. SCHWEITZER M., Professeur

Président

M. CARTEAUX J.P., Professeur

)

M. DUCROCQ X., Professeur

)

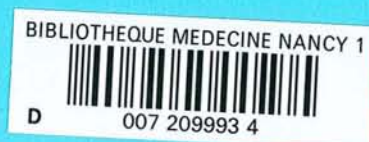Juges

M. BURLET G., Docteur en Médecine

)

M. LACOUR J.C., Docteur en Médecine

)





THESE

pour obtenir le grade de

DOCTEUR EN MEDECINE

Présentée et soutenue publiquement
dans le cadre du troisième cycle de Médecine Générale

par

PHILIPPE Eric

le 16 Octobre 2002

**LES DISSECTIONS DES ARTERES CERVICO-ENCEPHALIQUES
PENDANT LA GROSSESSE ET LE POST-PARTUM :
à propos de 6 observations
Revue de la littérature**

Examineurs de la thèse :

M. SCHWEITZER M., Professeur

Président

M. CARTEAUX J.P., Professeur

)

M. DUCROCQ X., Professeur

)

Juges

M. BURLET G., Docteur en Médecine

)

M. LACOUR J.C., Docteur en Médecine

)

FACULTÉ DE MÉDECINE DE NANCY

Président de l'Université : Professeur Claude BURLET

Doyen de la Faculté de Médecine : Professeur Jacques ROLAND

Vice-Doyen de la Faculté de Médecine : Professeur Hervé VESPIGNANI

Assesseurs

du 1^{er} Cycle :

du 2^{ème} Cycle :

du 3^{ème} Cycle :

de la Vie Facultaire :

Mme le Docteur Chantal KOHLER

Mr le Professeur Jean-Pierre BRONOWICKI

Mr le Professeur Henry COUDANE

Mr le Professeur Bruno LEHEUP

DOYENS HONORAIRES

Professeur Adrien DUPREZ – Professeur Jean-Bernard DUREUX

Professeur Georges GRIGNON

PROFESSEURS HONORAIRES

Louis PIERQUIN – Etienne LEGAIT – Jean LOCHARD – René HERBEUVAL – Gabriel FAIVRE – Jean-Marie FOLIGUET
Guy RAUBER – Paul SADOUL – Raoul SENAULT – Pierre ARNOULD – Roger BENICHOUX – Marcel RIBON
Jacques LACOSTE – Jean BEUREY – Jean SOMMELET – Pierre HARTEMANN – Emile de LAVERGNE
Augusta TREHEUX – Michel MANCIAUX – Paul GUILLEMIN – Pierre PAYSANT
Jean-Claude BURDIN – Claude CHARDOT – Jean-Bernard DUREUX – Jean DUHEILLE – Jean-Pierre GRILLIAT
Pierre LAMY – Jean-Marie GILGENKRANTZ – Simone GILGENKRANTZ
Pierre ALEXANDRE – Robert FRISCH – Michel PIERSON – Jacques ROBERT
Gérard DEBRY – Georges GRIGNON – Pierre TRIDON – Michel WAYOFF – François CHERRIER – Oliéro GUERCI
Gilbert PERCEBOIS – Claude PERRIN – Jean PREVOT – Pierre BERNADAC – Jean FLOQUET
Alain GAUCHER – Michel LAXENAIRE – Michel BOULANGE – Michel DUC – Claude HURIET – Pierre LANDES
Alain LARCAN – Gérard VAILLANT – Daniel ANTHOINE – Pierre GAUCHER – René-Jean ROYER
Hubert UFFHOLTZ – Jacques LECLERE – Francine NABET – Jacques BORRELLY
Michel RENARD – Jean-Pierre DESCHAMPS – Pierre NABET – Marie-Claire LAXENAIRE – Adrien DUPREZ – Paul VERT

=====
**PROFESSEURS DES UNIVERSITÉS -
PRATICIENS HOSPITALIERS**

(Disciplines du Conseil National des Universités)

42^{ème} Section : MORPHOLOGIE ET MORPHOGENÈSE

1^{ère} sous-section : (Anatomie)

Professeur Jacques ROLAND – Professeur Gilles GROSDIDIER

Professeur Pierre LASCOMBES – Professeur Marc BRAUN

2^{ème} sous-section : (Cytologie et histologie)

Professeur Bernard FOLIGUET

3^{ème} sous-section : (Anatomie et cytologie pathologiques)

Professeur François PLENAT - Professeur Jean-Michel VIGNAUD – Professeur Eric LABOUYRIE

43^{ème} Section : BIOPHYSIQUE ET IMAGERIE MÉDICALE

1^{ère} sous-section : (Biophysique et médecine nucléaire)

Professeur Alain BERTRAND – Professeur Gilles KARCHER – Professeur Pierre-Yves MARIE

2^{ème} sous-section : (Radiologie et imagerie médicale)

Professeur Jean-Claude HOEFFEL – Professeur Luc PICARD – Professeur Denis REGENT

Professeur Michel CLAUDON – Professeur Serge BRACARD – Professeur Alain BLUM

Professeur Jacques FELBLINGER

44^{ème} Section : BIOCHIMIE, BIOLOGIE CELLULAIRE ET MOLÉCULAIRE, PHYSIOLOGIE ET NUTRITION

1^{ère} sous-section : (Biochimie et biologie moléculaire)

Professeur Jean-Pierre NICOLAS

Professeur Jean-Louis GUÉANT – Professeur Jean-Luc OLIVIER

2^{ème} sous-section : (Physiologie)

Professeur Jean-Pierre CRANCE – Professeur Jean-Pierre MALLIE

Professeur François MARCHAL – Professeur Philippe HAOUZI

3^{ème} sous-section : (Biologie cellulaire)

Professeur Claude BURLET

4^{ème} sous-section : (Nutrition)

Professeur Olivier ZIEGLER

45^{ème} Section : MICROBIOLOGIE, MALADIES TRANSMISSIBLES ET HYGIÈNE

1^{ère} sous-section : (Bactériologie – virologie ; hygiène hospitalière)

Professeur Alain LE FAOU

2^{ème} sous-section : (Parasitologie et mycologie)

Professeur Bernard FORTIER

3^{ème} sous-section : (Maladies infectieuses ; maladies tropicales)

Professeur Philippe CANTON – Professeur Thierry MAY – Professeur Christian RABAUD

46^{ème} Section : SANTÉ PUBLIQUE, ENVIRONNEMENT ET SOCIÉTÉ

1^{ère} sous-section : (Épidémiologie, économie de la santé et prévention)

Professeur Philippe HARTEMANN – Professeur Serge BRIANÇON

Professeur Francis GUILLEMIN – Professeur Denis ZMIROU

2^{ème} sous-section : (Médecine et santé au travail)

Professeur Guy PETIET

3^{ème} sous-section : (Médecine légale et droit de la santé)

Professeur Henry COUDANE

4^{ème} sous-section : (Biostatistiques, informatique médicale et technologies de communication)

Professeur Bernard LEGRAS – Professeur François KOHLER

47^{ème} Section : CANCÉROLOGIE, GÉNÉTIQUE, HÉMATOLOGIE, IMMUNOLOGIE

1^{ère} sous-section : (Hématologie ; transfusion)

Professeur Christian JANOT – Professeur Thomas LECOMPTE – Professeur Pierre BORDIGONI

Professeur Pierre LEDERLIN – Professeur Jean-François STOLTZ

2^{ème} sous-section : (Cancérologie ; radiothérapie)

Professeur François GUILLEMIN – Professeur Thierry CONROY

Professeur Pierre BEY – Professeur Didier PEIFFERT

3^{ème} sous-section : (Immunologie)

Professeur Gilbert FAURE – Professeur Marie-Christine BENE

4^{ème} sous-section : (Génétique)

Professeur Philippe JONVEAUX – Professeur Bruno LEHEUP

**48^{ème} Section : ANESTHÉSIOLOGIE, RÉANIMATION, MÉDECINE D'URGENCE,
PHARMACOLOGIE ET THÉRAPEUTIQUE**

1^{ère} sous-section : (Anesthésiologie et réanimation chirurgicale)

Professeur Claude MEISTELMAN – Professeur Dan LONGROIS - Professeur Hervé BOUAZIZ – Professeur Paul-Michel MERTEZ

2^{ème} sous-section : (Réanimation médicale)

Professeur Henri LAMBERT – Professeur Alain GERARD – Professeur Bruno LÉVY

Professeur Pierre-Edouard BOLLAERT

3^{ème} sous-section : (Pharmacologie fondamentale ; pharmacologie clinique)

Professeur Patrick NETTER – Professeur Pierre GILLET

4^{ème} sous-section : (Thérapeutique)

Professeur François PAILLE – Professeur Gérard GAY – Professeur Faiez ZANNAD

49^{ème} Section : PATHOLOGIE NERVEUSE ET MUSCULAIRE, PATHOLOGIE MENTALE, HANDICAP et RÉÉDUCATION

1^{ère} sous-section : (Neurologie)

Professeur Michel WEBER – Professeur Gérard BARROCHE – Professeur Hervé VESPIGNANI
Professeur Xavier DUCROCQ

2^{ème} sous-section : (Neurochirurgie)

Professeur Henri HEPNER – Professeur Jean-Claude MARCHAL – Professeur Jean AUQUE
Professeur Thierry CIVIT

3^{ème} sous-section : (Psychiatrie d'adultes)

Professeur Jean-Pierre KAHN

4^{ème} sous-section : (Pédopsychiatrie)

Professeur Colette VIDAILHET – Professeur Daniel SIBERTIN-BLANC

5^{ème} sous-section : (Médecine physique et de réadaptation)

Professeur Jean-Marie ANDRE

50^{ème} Section : PATHOLOGIE OSTÉO-ARTICULAIRE, DERMATOLOGIE et CHIRURGIE PLASTIQUE

1^{ère} sous-section : (Rhumatologie)

Professeur Jacques POUREL – Professeur Isabelle VALCKENAERE

2^{ème} sous-section : (Chirurgie orthopédique et traumatologique)

Professeur Daniel SCHMITT – Professeur Jean-Pierre DELAGOUTTE – Professeur Daniel MOLE
Professeur Didier MAINARD

3^{ème} sous-section : (Dermato-vénérologie)

Professeur Jean-Luc SCHMUTZ – Professeur Annick BARBAUD

4^{ème} sous-section : (Chirurgie plastique, reconstructrice et esthétique)

Professeur François DAP

51^{ème} Section : PATHOLOGIE CARDIORESPIRATOIRE et VASCULAIRE

1^{ère} sous-section : (Pneumologie)

Professeur Jean-Marie POLU - Professeur Yves MARTINET

Professeur Jean-François CHABOT

2^{ème} sous-section : (Cardiologie)

Professeur Etienne ALIOT – Professeur Yves JUILLIERE – Professeur Nicolas SADOUL –
Professeur Christian de CHILLOU de CHURET

3^{ème} sous-section : (Chirurgie thoracique et cardiovasculaire)

Professeur Pierre MATHIEU – Professeur Jean-Pierre VILLEMOT

Professeur Jean-Pierre CARTEAUX – Professeur Loïc MACE

4^{ème} sous-section : (Chirurgie vasculaire ; médecine vasculaire)

Professeur Gérard FIEVE

52^{ème} Section : MALADIES DES APPAREILS DIGESTIF et URINAIRE

1^{ère} sous-section : (Gastroentérologie ; hépatologie)

Professeur Marc-André BIGARD

Professeur Jean-Pierre BRONOWICKI

2^{ème} sous-section : (Chirurgie digestive)

3^{ème} sous-section : (Néphrologie)

Professeur Michèle KESSLER – Professeur Dominique HESTIN (Mme)

4^{ème} sous-section : (Urologie)

Professeur Philippe MANGIN – Professeur Jacques HUBERT

53^{ème} Section : MÉDECINE INTERNE, GÉRIATRIE et CHIRURGIE GÉNÉRALE

1^{ère} sous-section : (Médecine interne)

Professeur Gilbert THIBAUT – Professeur Francis PENIN

Professeur Denise MONERET-VAUTRIN – Professeur Denis WAHL

Professeur Jean DE KORWIN KROKOWSKI – Professeur Pierre KAMINSKY – Professeur Athanase BENETOS

Professeur Gisèle KANNY

2^{ème} sous-section : (Chirurgie générale)

Professeur Patrick BOISSEL – Professeur Laurent BRESLER

54^{ème} Section : DÉVELOPPEMENT ET PATHOLOGIE DE L'ENFANT, GYNÉCOLOGIE-OBSTÉTRIQUE, ENDOCRINOLOGIE ET REPRODUCTION

1^{ère} sous-section : (Pédiatrie)

Professeur Danièle SOMMELET – Professeur Michel VIDAILHET
Professeur Pierre MONIN – Professeur Jean-Michel HASCOET – Professeur Pascal CHASTAGNER

2^{ème} sous-section : (Chirurgie infantile)

Professeur Michel SCHMITT – Professeur Gilles DAUTEL

3^{ème} sous-section : (Gynécologie-obstétrique ; gynécologie médicale)

Professeur Michel SCHWEITZER – Professeur Jean-Louis BOUTROY

Professeur Philippe JUDLIN – Professeur Patricia BARBARINO

4^{ème} sous-section : (Endocrinologie et maladies métaboliques)

Professeur Pierre DROUIN – Professeur Georges WERYHA – Professeur Marc KLEIN

5^{ème} sous-section : (Biologie et médecine du développement et de la reproduction)

Professeur Hubert GERARD

55^{ème} Section : PATHOLOGIE DE LA TÊTE ET DU COU

1^{ère} sous-section : (Oto-rhino-laryngologie)

Professeur Claude SIMON – Professeur Roger JANKOWSKI

2^{ème} sous-section : (Ophtalmologie)

Professeur Antoine RASPILLER – Professeur Jean-Luc GEORGE – Professeur Jean-Paul BERROD

3^{ème} sous-section : (Chirurgie maxillo-faciale et stomatologie)

Professeur Michel STRICKER – Professeur Jean-François CHASSAGNE

=====

PROFESSEURS DES UNIVERSITÉS

27^{ème} section : INFORMATIQUE

Professeur Jean-Pierre MUSSE

64^{ème} Section : BIOCHIMIE ET BIOLOGIE MOLÉCULAIRE

Professeur Daniel BURNEL

=====

PROFESSEUR ASSOCIÉ

Épidémiologie, économie de la santé et prévention

Professeur Tan XIAODONG

=====

MAÎTRES DE CONFÉRENCES DES UNIVERSITÉS - PRATICIENS HOSPITALIERS

42^{ème} Section : MORPHOLOGIE ET MORPHOGENÈSE

1^{ère} sous-section : (Anatomie)

Docteur Bruno GRIGNON – Docteur Jean-Pascal FYAD

2^{ème} sous-section : (Cytologie et histologie)

Docteur Edouard BARRAT – Docteur Jean-Claude GUEDENET

Docteur Françoise TOUATI – Docteur Chantal KOHLER

3^{ème} sous-section : (Anatomie et cytologie pathologiques)

Docteur Yves GRIGNON – Docteur Béatrice MARIE

Docteur Laurent ANTUNES

43^{ème} Section : BIOPHYSIQUE ET IMAGERIE MÉDICALE

1^{ère} sous-section : (*Biophysique et médecine nucléaire*)

Docteur Marie-Hélène LAURENS – Docteur Jean-Claude MAYER
Docteur Pierre THOUVENOT – Docteur Jean-Marie ESCANYE – Docteur Amar NAOUN

44^{ème} Section : BIOCHIMIE, BIOLOGIE CELLULAIRE ET MOLÉCULAIRE, PHYSIOLOGIE ET NUTRITION

1^{ère} sous-section : (*Biochimie et biologie moléculaire*)

Docteur Xavier HERBEUVAL – Docteur Jean STRACZEK
Docteur Sophie FREMONT – Docteur Isabelle GASTIN – Dr Bernard NAMOUR
2^{ème} sous-section : (*Physiologie*)
Docteur Gérard ETHEVENOT – Docteur Nicole LEMAU de TALANCE – Christian BEYAERT

45^{ème} Section : MICROBIOLOGIE, MALADIES TRANSMISSIBLES ET HYGIÈNE

1^{ère} sous-section : (*Bactériologie – Virologie ; hygiène hospitalière*)

Docteur Francine MORY – Docteur Michèle WEBER – Docteur Christine LION
Docteur Michèle DAILLOUX – Docteur Alain LOZNIOWSKI – Docteur Véronique VENARD
2^{ème} sous-section : (*Parasitologie et mycologie*)
Docteur Marie-France BIAVA – Docteur Nelly CONTET-AUDONNEAU

46^{ème} Section : SANTÉ PUBLIQUE, ENVIRONNEMENT ET SOCIÉTÉ

1^{ère} sous-section : (*Epidémiologie, économie de la santé et prévention*)

Docteur Mickaël KRAMER – Docteur François ALLA
4^{ème} sous-section : (*Biostatistiques, informatique médicale et technologies de communication (type biologique)*)
Docteur Pierre GILLOIS

47^{ème} Section : CANCÉROLOGIE, GÉNÉTIQUE, HÉMATOLOGIE, IMMUNOLOGIE

1^{ère} sous-section : (*Hématologie ; transfusion*)

Docteur Jean-Claude HUMBERT – Docteur François SCHOONEMAN
3^{ème} sous-section : (*Immunologie*)
Docteur Marie-Nathalie SARDA
4^{ème} sous-section : (*Génétique*)
Docteur Christophe PHILIPPE

**48^{ème} Section : ANESTHÉSIOLOGIE, RÉANIMATION, MÉDECINE D'URGENCE,
PHARMACOLOGIE ET THÉRAPEUTIQUE**

1^{ère} sous-section : (*Anesthésiologie et réanimation chirurgicale*)

Docteur Jacqueline HELMER – Docteur Gérard AUDIBERT
3^{ème} sous-section : (*Pharmacologie fondamentale ; pharmacologie clinique*)
Docteur Françoise LAPICQUE – Docteur Marie-José ROYER-MORROT
Docteur Damien LOEUILLE

**54^{ème} Section : DÉVELOPPEMENT ET PATHOLOGIE DE L'ENFANT, GYNÉCOLOGIE-OBSTÉTRIQUE,
ENDOCRINOLOGIE ET REPRODUCTION**

5^{ème} sous-section : (*Biologie et médecine du développement et de la reproduction*)

Docteur Jean-Louis CORDONNIER

=====

MAÎTRES DE CONFÉRENCES

19^{ème} section : SOCIOLOGIE, DÉMOGRAPHIE

Madame Michèle BAUMANN

32^{ème} section : CHIMIE ORGANIQUE, MINÉRALE, INDUSTRIELLE

Monsieur Jean-Claude RAFT

40^{ème} section : SCIENCES DU MÉDICAMENT

Monsieur Jean-Yves JOUZEAU

60^{ème} section : MÉCANIQUE, GÉNIE MÉCANIQUE ET GÉNIE CIVILE

Monsieur Alain DURAND

64^{ème} section : BIOCHIMIE ET BIOLOGIE MOLÉCULAIRE

Madame Marie-Odile PERRIN – Mademoiselle Marie-Claire LANHERS

65^{ème} section : BIOLOGIE CELLULAIRE

Mademoiselle Françoise DREYFUSS – Monsieur Jean-Louis GELLY – Madame Anne GERARD
Madame Ketsia HESS – Monsieur Pierre TANKOSIC – Monsieur Hervé MEMBRE

67^{ème} section : BIOLOGIE DES POPULATIONS ET ÉCOLOGIE

Madame Nadine MUSSE

68^{ème} section : BIOLOGIE DES ORGANISMES

Madame Tao XU-JIANG

=====

MAÎTRES DE CONFÉRENCES ASSOCIÉS

Médecine Générale

Docteur Alain AUBREGE

Docteur Louis FRANCO

=====

PROFESSEURS ÉMÉRITES

Professeur Georges GRIGNON – Professeur Michel PIERSON
Professeur Michel BOULANGE – Professeur Alain LARCAN – Professeur Michel DUC
Professeur Michel WAYOFF – Professeur Daniel ANTHOINE – Professeur Claude HURIET
Professeur Hubert UFFHOLTZ – Professeur René-Jean ROYER
Professeur Pierre GAUCHER – Professeur Claude CHARDOT – Professeur Adrien DUPREZ

=====

DOCTEURS HONORIS CAUSA

Professeur Norman SHUMWAY (1972) <i>Université de Stanford, Californie (U.S.A)</i>	Professeur Mashaki KASHIWARA (1996) <i>Research Institute for Mathematical Sciences de Kyoto (JAPON)</i>
Professeur Paul MICHIELSEN (1979) <i>Université Catholique, Louvain (Belgique)</i>	Professeur Ralph GRÄSBECK (1996) <i>Université d'Helsinki (FINLANDE)</i>
Professeur Charles A. BERRY (1982) <i>Centre de Médecine Préventive, Houston (U.S.A)</i>	Professeur James STEICHEN (1997) <i>Université d'Indianapolis (U.S.A)</i>
Professeur Pierre-Marie GALETTI (1982) <i>Brown University, Providence (U.S.A)</i>	Professeur Duong Quang TRUNG (1997) <i>Centre Universitaire de Formation et de Perfectionnement des Professionnels de Santé d'Hô Chi Minh-Ville (VIËTNAM)</i>
Professeur Mamish Nisbet MUNRO (1982) <i>Massachusetts Institute of Technology (U.S.A)</i>	
Professeur Mildred T. STAHLMAN (1982) <i>Wanderbilt University, Nashville (U.S.A)</i>	
Professeur Harry J. BUNCKE (1989) <i>Université de Californie, San Francisco (U.S.A)</i>	
Professeur Théodore H. SCHIEBLER (1989) <i>Institut d'Anatomie de Würzburg (R.F.A)</i>	
Professeur Maria DELIVORIA-PAPADOPOULOS (1996) <i>Université de Pennsylvanie (U.S.A)</i>	

A mon Maître et Président de thèse

Monsieur le Professeur SCHWEITZER Michel,
Professeur de Gynécologie Obstétrique,

Vous me faites le grand honneur de présider à ma thèse.
Je vous assure de ma grande reconnaissance et de mon profond respect.

A mes juges

Monsieur le professeur CARTEAUX Jean Pierre,
Professeur de chirurgie cardiaque et transplantation cardiothoracique

Vous avez eu l'amabilité d'accepter de siéger parmi mes juges,
Je vous en remercie et je vous assure de mes sentiments les plus respectueux.

Monsieur le professeur DUCROCQ Xavier,
Professeur de neurologie

C'est avec bienveillance que vous avez accepté de faire partie de ce jury de thèse.
Soyez assuré de ma sincère reconnaissance.

Monsieur le docteur BURLET Gilles,
Docteur en médecine

Avec mes sincères remerciements pour l'intérêt dont vous avez fait preuve à l'égard de ce travail, ainsi que votre disponibilité, votre aide et votre soutien si précieux.
Trouvez ici l'expression de toute ma gratitude et ma profonde sympathie.

Monsieur le docteur LACOUR Jean Christophe,
Docteur en médecine

Nous vous remercions de l'aide que vous nous avez prodigué dans ce travail. Nous avons beaucoup apprécié votre disponibilité et votre sympathie.

A monsieur le docteur SONDAG
Gynécologue Obstétricien au CHG Sarreguemines

A monsieur le docteur BOUSSOUF
Gynécologue Obstétricien au CH Remiremont.

Pour leur aide dans l'obtention des dossiers médicaux.

A Sophie,

A Anna,

A Sarah-lou,

Avec tout mon amour.

A mes parents,

A Valérie,

A ma belle famille,

A toute ma famille,

A mes amis,

Avec toute mon affection et mes remerciements pour leur soutien.

SERMENT

"Au moment d'être admis à exercer la médecine, je promets et je jure d'être fidèle aux lois de l'honneur et de la probité. Mon premier souci sera de rétablir, de préserver ou de promouvoir la santé dans tous ses éléments, physiques et mentaux, individuels et sociaux. Je respecterai toutes les personnes, leur autonomie et leur volonté, sans aucune discrimination selon leur état ou leurs convictions. J'interviendrai pour les protéger si elles sont affaiblies, vulnérables ou menacées dans leur intégrité ou leur dignité. Même sous la contrainte, je ne ferai pas usage de mes connaissances contre les lois de l'humanité. J'informerai les patients des décisions envisagées, de leurs raisons et de leurs conséquences. Je ne tromperai jamais leur confiance et n'exploiterai pas le pouvoir hérité des circonstances pour forcer les consciences. Je donnerai mes soins à l'indigent et à quiconque me les demandera. Je ne me laisserai pas influencer par la soif du gain ou la recherche de la gloire.

Admis dans l'intimité des personnes, je tairai les secrets qui me sont confiés. Reçu à l'intérieur des maisons, je respecterai les secrets des foyers et ma conduite ne servira pas à corrompre les mœurs. Je ferai tout pour soulager les souffrances. Je ne prolongerai pas abusivement les agonies. Je ne provoquerai jamais la mort délibérément.

Je préserverai l'indépendance nécessaire à l'accomplissement de ma mission. Je n'entreprendrai rien qui dépasse mes compétences. Je les entretiendrai et les perfectionnerai pour assurer au mieux les services qui me seront demandés.

J'apporterai mon aide à mes confrères ainsi qu'à leurs familles dans l'adversité. Que les hommes et mes confrères m'accordent leur estime si je suis fidèle à mes promesses ; que je sois déshonoré et méprisé si j'y manque".



Table des matières

INTRODUCTION.....	18
PREMIERE PARTIE - Les dissections des artères cervicoencéphaliques extra- et intracrâniennes	
1.1 Introduction.....	20
1.2 Rappel anatomique.....	20
1.3 Anatomopathologie.....	20
1.4 Physiopathologie.....	21
1.4.1 Traumatisme.....	21
1.4.2 Infections.....	22
1.4.3 Migraines.....	22
1.4.4 Hypertension artérielle, contraception, athérosclérose.....	23
1.4.5 Anomalies artérielles pariétales.....	23
1.4.6 Formes familiales.....	24
1.4.7 Dissections artérielles multiples.....	25
1.4.8 Dissections artérielles récidivantes.....	25
1.5 Manifestations cliniques.....	25
1.5.1 Dissection de l'artère carotide interne extracrânienne.....	25
1.5.2 Dissection de l'artère carotide primitive.....	26
1.5.3 Dissection de l'artère carotide interne intracrânienne.....	27
1.5.4 Dissection de l'artère vertébrale extracrânienne.....	27
1.6 Examens complémentaires.....	27
1.6.1 Echographie doppler.....	27
1.6.2 L'imagerie par résonance magnétique.....	28
1.6.3 Scanner.....	28
1.6.4 Angiographie conventionnelle.....	28
1.7 Pronostic.....	28
1.8 Traitement.....	29
DEUXIEME PARTIE : Les dissections des artères cervicoencéphaliques et grossesse : revue de la littérature	
2.1 Epidémiologie.....	31
2.2 Antécédents et facteurs de risques.....	31
2.2.1 Facteur mécanique.....	31
2.2.2 DFM.....	31
2.2.3 Hypertension artérielle.....	32
2.2.4 Autres facteurs favorisants.....	32

2.3 Survenue de la dissection et mode d'accouchement.....	32
2.4 Mode de révélation.....	33
2.4.1 La douleur.....	33
2.4.2 Atteinte cérébrale.....	33
2.4.3 Autre atteinte.....	33
2.5 Paraclinique.....	33
2.6 Site de dissection.....	34
2.7 Traitement.....	34
2.8 Pronostic.....	34
2.9 Récurrence.....	34
2.10 Grossesse ultérieure.....	35

TROISIEME PARTIE : Cas cliniques

3.1 Cas n°1.....	37
3.2 Cas n°2.....	41
3.3 Cas n°3.....	46
3.4 Cas n°4.....	50
3.5 Cas n°5.....	53
3.6 Cas n°6.....	57

DISCUSSION :

4.1 Diagnostic des dissections des ACE pendant la période gravido-puerpérale.....	64
4.1.1 Les céphalées primaires.....	64
4.1.1.1 Les migraines.....	64
4.1.1.2 Les céphalées dites de tension.....	64
4.1.1.3 Les névralgies faciales.....	64
4.1.1.4 L'algie vasculaire de la face.....	65
4.1.2 Les céphalées secondaires.....	65
4.1.2.1 Les thromboses veineuses cérébrales.....	65
4.1.2.2 Les hémorragies cérébrales.....	65
4.1.2.3 Les hémorragies méningées.....	65
4.1.2.4 Les accidents ischémiques cérébraux.....	65
4.1.2.5 Prééclampsie – éclampsie.....	66
4.1.2.6 L'hypertension intracrânienne bénigne.....	66
4.1.2.7 Les céphalées post-anesthésie péridurale.....	66
4.1.2.8 Angiopathie cérébrale du post-partum.....	66
4.1.2.9 Les dissections des artères cervicoencéphaliques.....	66



4.2 Hypothèses étiopathogéniques.....	67
4.2.1 Modifications physiologiques maternelles.....	67
4.2.1.1 Adaptations hémodynamiques.....	68
4.2.1.2 Adaptations hémostatiques.....	69
4.2.1.3 Adaptations artérielles.....	70
4.2.2 Pathologies obstétricales.....	70
4.2.3 Causes médicamenteuses.....	71
4.2.4 Autres localisation de dissection.....	71
4.2.5 Facteurs favorisant les dissections des ACE dans nos 6 observations....	74
4.3 Prise en charge d'une dissection des ACE pendant la grossesse et conduite à tenir en cas de nouvelle grossesse.....	74
4.3.1 Dissection des artères cervicoencéphaliques pendant une grossesse.....	74
4.3.2 Grossesse ultérieure.....	76
CONCLUSION.....	78
ANNEXES	
1. Artère carotide primitive de face.....	80
2. Artère carotide interne de profil et artère vertébrale de profil.....	81
3. Doppler cervical.....	82
4. Artériographie de l'axe carotidien gauche.....	83
5. Angio-IRM des artères vertébrales gauche et droite.....	84
LISTE DES ABREVIATIONS.....	85
BIBLIOGRAPHIE.....	87

INTRODUCTION



Les données épidémiologiques suggèrent que le risque d'accident ischémique artériel (AIC) n'est pas augmenté pendant la grossesse. L'incidence d'un tel événement est de 3,8 [66], 4,3 [56] et 11 [28] pour 100 000 accouchements ou grossesses, proche du chiffre de la population féminine du même âge. Le risque ne serait pas augmenté pendant la grossesse alors que la période du post-partum semble être une période à plus haut risque. Les étiologies sont les mêmes que dans la population générale auxquelles se rajoutent quelques causes spécifiques à la grossesse. Dans près d'1/4 des cas cependant la cause de ces accidents ischémiques cérébraux reste inconnue à l'issue d'un bilan étiologique exhaustif.

En l'absence de larges séries d'accidents ischémiques cérébraux pendant la grossesse et le post-partum, il est difficile d'établir une hiérarchie précise des étiologies responsables. Peu de cas de dissections des artères cervicoencéphaliques (DACE) pendant la période gravido-puerpérale ont été publiés, alors qu'elles représentent la première cause d'accident ischémique cérébral chez le sujet de moins de 45 ans lorsqu'une cause est identifiée.

La première description de dissection des artères cervicoencéphaliques dans le post-partum par Perier et al. date de 1964. [51] La plupart des cas a été publiée ces 10 dernières années, le diagnostic se faisant plus aisément grâce notamment à l'amélioration des examens complémentaires non invasifs. En dehors de facteurs de risques bien établis tels les traumatismes et les pathologies affectant la paroi artérielle, il est encore difficile de préciser si l'association d'une dissection artérielle et d'une grossesse est fortuite ou si elle correspond à des facteurs bien définis.

Nous apportons 6 observations de dissections des artères cervicales survenues pendant la grossesse et le post-partum, qui se sont déroulées entre 1996 et 2001 dans la région lorraine. Nous les comparons à 15 cas de la littérature. L'objectif est de discuter le rôle de la grossesse dans la survenue de ces dissections.

La première partie est consacrée à un rappel des dissections des artères cervicoencéphaliques dans la population générale. La deuxième partie analyse les cas de la littérature survenus au décours de la grossesse, puis nous détaillerons nos 6 observations. Enfin dans un chapitre de discussion nous tenterons de répondre aux questions pratiques qui se posent face à cette complication inhabituelle et inattendue du post partum.

PREMIERE PARTIE

Les dissections des artères cervicoencéphaliques
intra- et extracrâniennes

1.1 Introduction

Les dissections des artères cervicoencéphaliques sont connues depuis une quarantaine d'années, mais elles ont acquis une place de plus en plus importante depuis une quinzaine d'années.

Elles sont responsables de 2 % de l'ensemble des accidents vasculaires cérébraux ischémiques [5], mais elles représentent près de 20 % des accidents ischémiques cérébraux des sujets de moins de 45 ans. [37, 13] soit la première cause d'AIC dans cette population. [15, 46, 67]

Le pic de fréquence se situe dans la cinquième décennie, sans prédilection pour un sexe, les femmes étant en moyenne atteintes 5 ans plus tôt que les hommes.

L'incidence annuelle des dissections carotidiennes est estimée à environ 2,6 pour 100 000 habitants [54], mais probablement sous-estimée en raison de l'existence de formes frustes ou asymptomatiques non diagnostiquées.

La dissection concerne 9 fois sur 10 la portion extra-crânienne de l'artère. [4] L'artère carotide interne est atteinte 4 fois plus souvent que l'artère vertébrale.

Les dissections sont multiples dans 15 à 20 % des cas.

1.2 Rappel anatomique

Voir en annexes 1 et 2, un rappel anatomique de l'artère carotide primitive, de l'artère carotide interne et de l'artère vertébrale.

1.3 Anatomopathologie

Elles correspondent à une déchirure de la paroi artérielle avec constitution :

- soit d'un hématome sous-intimal pouvant sténoser ou occlure l'artère avec ischémie cérébrale et oculaire possible
- soit d'un hématome sous-adventitial pouvant donner une compression des structures avoisinantes, nerfs crâniens en particulier, et entraîner la formation possible d'un pseudo-anévrisme.

L'origine de l'hématome reste discutée : la brèche intimale est la cause de la dissection artérielle ou bien une conséquence de l'hématome se drainant vers la lumière artérielle (l'origine du saignement à partir des vaisseaux vaso-vasorum a été évoquée).

Ces dissections entraînent rarement une rupture de la paroi artérielle sauf dans les dissections intra-crâniennes (et principalement vertébro-basilaires), pouvant entraîner une hémorragie méningée. Les artères intra-crâniennes sont histologiquement différentes des artères extra-crâniennes (paroi plus fine, disparition de la limitante élastique externe, amincissement de l'adventice et de la média), ceci pourrait expliquer la plus grande fréquence des hémorragies lors de dissections des artères intra-crâniennes.

1.4 Physiopathologie

De manière schématique on distingue les dissections d'origine traumatique des dissections spontanées. La faible incidence des dissections cervicales et les rares observations histologiques expliquent que certains facteurs favorisants tels que les infections des voies aériennes supérieures et l'altération intrinsèque de la paroi artérielle et les facteurs de risques tels que la migraine, le tabac, l'hypertension artérielle, la contraception soient difficiles à incriminer avec certitude.

Toutefois, il faut souligner l'importance croissante de l'hypothèse d'une fragilité de la paroi artérielle dans la survenue d'une dissection des artères cervicoencéphaliques. En faveur de ce mécanisme, on évoque : l'association des dissections des artères cervicoencéphaliques avec des maladies héréditaires du tissu conjonctif, des redondances ou tortuosités artérielles, un déficit en alaphantitripsine, les formes familiales, les dissections multiples, etc.

Mais cette hypothèse à elle seule ne peut pas répondre à toutes les interrogations et notamment pourquoi après une dissection des artères cervicoencéphaliques pouvant être multiple, le risque de récurrence est-il aussi faible ? Plusieurs facteurs sont probablement en cause pour provoquer une dissection des artères cervicoencéphaliques :

1.4.1 Traumatisme

Classiquement, on distingue les dissections d'origine traumatique et les dissections spontanées :

- le traumatisme peut-être évident et se produire en l'absence d'anomalie artérielle sous-jacente : accident de la circulation, strangulation, pendaison, manipulations cervicales, plaies carotidiennes..., mais dans la plupart des cas la dissection survient après un traumatisme mineur : effort de toux, rotation de la tête, sports sans traumatisme, rasage...souvent peu spécifique, le mécanisme n'est rapporté qu'après un interrogatoire minutieux. Ces mouvements pourraient mettre en conflit les artères carotides et vertébrales et les structures osseuses du rachis cervical supérieur (voir tableau I). Dans ce cas, il faut rechercher un facteur déclenchant associé.
- ou bien, aucun facteur déclenchant n'est retrouvé.

Cette distinction n'est pas évidente en pratique :

- en effet, on estime que dans 40 % des cas, on retrouve un traumatisme cervical ou crânien mineur type rotation ou flexion/extension du cou. [45]
- de plus, un intervalle libre de plusieurs jours peut exister avant l'apparition des premiers symptômes.

Tableau I : facteurs traumatiques et activités diverses rapportés à l'origine d'une dissection

Traumatismes majeurs
Accident de la voie publique Strangulation, coup direct sur la carotide, ponction carotidienne Manipulation cervicale Sports avec traumatisme ou mouvement violent du cou (chute de ski, arts martiaux, plongeon, rugby...)
Activités diverses possiblement associées à un traumatisme mineur
Gestes médicaux : intubation trachéale, cathétérisme jugulaire, bronchoscopie, accouchement Eternuements, efforts de toux ou de vomissement Rasage, brossage des dents Activité sexuelle Communication prolongée avec un téléphone sans fil Pratique de sports sans traumatisme, ni mouvements violents : basket-ball, golf, tennis, volley-ball, hockey, football, danse, ski, jogging, cyclisme, plongée, yoga Ingestion d'alcool par « cul-sec » itératifs Port de charge lourde sur une épaule Repeindre un plafond, effectuer un créneau en voiture...

1.4.2 Infections

Les infections des voies aériennes supérieures ont été évoquées pour expliquer des dissections des artères cervicoencéphaliques : une lésion de la paroi artérielle par des agents infectieux, une réaction inflammatoire, des facteurs humoraux (l'activation de protéases pouvant endommager l'endothélium artériel) associés à un facteur mécanique lié aux efforts de toux ou de vomissements. [45, 4] De plus, la découverte d'une variation saisonnière de l'incidence des dissections des artères cervicoencéphaliques est en faveur de cette hypothèse, avec un pic de fréquence en hiver. [19]

L'association d'une infection récente et d'anomalies cutanées (comme marqueur d'une anomalie de la matrice extracellulaire des artères) est évoquée pour expliquer la survenue d'une dissection des artères cervicoencéphaliques. [19]

1.4.3 Migraines

Dans les études rétrospectives, la migraine est notée chez 13 à 34 % des patients. [5, 13]. Dans cette dernière étude menée par D'ANGLEGAN et al. sur 62 cas de dissections de l'artère carotide, il est retrouvé une association statistiquement significative entre migraine et dissection carotidienne.

La relation entre un tel facteur de risque et la survenue d'une dissection est inconnue.

1.4.4 Hypertension artérielle, contraception, athérosclérose

Seule l'athérosclérose semble n'être que peu en rapport avec les dissections [45,53], alors que d'autres facteurs de risques artériels classiques tels l'hypertension artérielle et la contraception n'ont été que peu évalués.

Bien que l'hypertension artérielle soit notée dans 25 % des cas de la littérature, son rôle favorisant les dissections n'est que peu abordé. [60]

La prise oestroprogestatif pourrait, en raison des altérations constatées sur les parois artérielles, favoriser la survenue de dissection [24]. D'autant qu'une association significative entre oestroprogestatif et dissection carotidienne a été constatée. [13]

1.4.5 Anomalies artérielles pariétales

a. La dysplasie fibromusculaire est retrouvée chez 15 à 20 % des patients atteints de dissection cervicale. [5, 20, 53]

Il s'agit d'une artériopathie segmentaire non athéromateuse et non inflammatoire des artères de moyen calibre. L'atteinte est caractérisée par une prolifération fibreuse d'une des 3 tuniques artérielles.

Elle représente moins de 1 % de toutes les lésions artérielles occlusives, et jusqu'à 5 % chez la femme jeune. Les artères rénales et carotidiennes sont les plus touchées (58 % et 32 %), mais la dysplasie fibromusculaire concerne aussi les artères ilio-fémorales (2,5 %). [63].

Son étiologie est mal connue :

- la prolifération fibreuse locale est considérée comme une réaction réparatrice exagérée à des contraintes ou des microtraumatismes de la paroi artérielle comme en témoigne l'atteinte préférentielle de l'artère rénale droite, ou de l'artère carotide interne.
- les oestrogènes favorise la dégénérescence fibreuse de segments artériels, pouvant expliquer l'atteinte féminine prédominante (80 %)
- cependant un facteur génétique semble jouer un rôle comme en témoigne la description de formes familiales. [20]

On observe dans les dysplasies fibromusculaires une élongation anormale de l'artère atteinte, une plicature ou une boucle.

L'évolution est bénigne dans la majorité des cas. Une dissection des artères cervicales est observée chez 5 % des patients atteints de dysplasie fibromusculaire, et seulement 4 % présentera un accident cérébrovasculaire. [63]

Le diagnostic est fait le plus souvent par l'artériographie, les ultrasons et l'angiographie par résonance magnétique ne la détectent que dans 50 % de cas. [4] Une image

angiographique de flammèche est visible dans les dissections des artères cervicoencéphaliques.

La succession de sténoses et de dilatations artérielles donnent un aspect typique en chapelet. L'échographie est peu performante en raison du caractère haut situé des lésions carotidiennes.

Le traitement est avant tout médical. Le taux d'accident vasculaire cérébral annuel est estimé à moins de 1 %. Les indications chirurgicales sont réservées aux patients symptomatiques (en particulier par dilatation endoluminale par des dilateurs olivaires).

b. Les maladies héréditaires du tissu conjonctif dans le syndrome d'Ehlers-Danlos, le syndrome de Marfan, le pseudoxanthome élastique fragilisent la paroi vasculaire et peuvent entraîner des dissections multiples et souvent gravissimes. Elles seraient en cause dans 1 à 4 % des dissections des artères cervicoencéphaliques. [20, 53] Cependant, cette fréquence pourrait être plus élevée si une recherche systématique clinique (hyperlaxité ligamentaire, anomalies cutanées et faciales,...) et biochimique (mutation sur le gène du collagène type III,...) était effectuée.

Les études histologiques artérielles chez les patients atteints de dissection des artères cervicoencéphaliques sont rares, en raison de la faible mortalité de cette affection. Elles montrent soit un aspect normal, soit des anomalies non spécifiques à type de médianécrose kystique ou de fragmentation des fibres élastiques. [20]

C'est pourquoi des études ont recherché systématiquement des anomalies de la matrice extracellulaire à partir de tissus cutanés. Sur 25 cas de dissections des artères cervicoencéphaliques spontanées, 17 cas (68 %) présentaient une désorganisation des faisceaux de fibres de collagène (comparable à l'aspect retrouvé dans le syndrome d'Ehlers-Danlos) et/ou des anomalies des fibres élastique, sur l'étude en microscopie électronique. [8,9] Ces anomalies ne sont pas en faveur d'une vasculopathie unique, mais témoignent d'une fragilité du tissu.

c. L'artère peut être fragilisée par une boucle, une plicature. Celles-ci sont présentes dans 50 à 60 % des cas de dissections contre 10 à 20 % chez des témoins. [4]

d. L'alpha-1 antitrypsine est une enzyme qui maintient l'intégrité du tissu conjonctif. Un défaut qualitatif et quantitatif a été évoqué dans la survenue de dissection spontanée. [10] C'est un phénomène rare qui mérite d'être recherché lors de l'association de DIAC et anévrisme intracrânien.

e. Des anomalies morphologiques comme une augmentation du diamètre de l'aorte initiale, un prolapsus de la valve mitrale, une dystrophie valvulaire aortique ou mitrale sont liées au risque de dissection des artères cervicoencéphaliques. Ces anomalies peuvent se voir dans les maladies du tissu de soutien, ceci allant à nouveau dans le sens d'une anomalie de la matrice extracellulaire chez certains patients atteints de dissection des artères cervicoencéphaliques. [20]

1.4.6 Formes familiales

On les retrouve dans moins de 3 % des cas de dissection, ce qui évoque là encore la responsabilité d'un facteur pariétal. [53]

1.4.7 Dissections artérielles multiples

Les dissections des artères cervicoencéphaliques sont multiples dans 15 à 25 % des cas. [4] Les dissections peuvent concerner de 1 jusqu'à 4 axes vasculaires. Les artères viscérales et notamment rénales peuvent être touchées. La dysplasie fibromusculaire peut favoriser la survenue de ces dissections multiples.

1.4.8 Dissections artérielles récidivantes

La récurrence d'une dissection est exceptionnelle, tant sur la même artère que sur une autre. Le risque est estimé à environ 1 % par an. [55]

Les facteurs de risques d'une récurrence sont : le jeune âge, un antécédent familial et une maladie héréditaire du tissu conjonctif. [20]

Ce faible taux de récurrence est une énigme si on considère comme cause probable une anomalie intrinsèque de l'artère chez de nombreux patients. Ou bien ce chiffre est-il sous-estimé en raison de récurrence asymptomatique ?

1.5 Manifestations cliniques

La présentation clinique est schématiquement divisée en [3]:

- signes locaux, tels que la douleur, le signe de Claude Bernard Horner, ou une atteinte des derniers nerfs crâniens, en rapport avec une lésion des structures avoisinantes la dissection.

- signes d'ischémie cérébrale ou oculaire secondaires à :
 - un accident thromboembolique à partir d'un thrombus formé sur l'artère disséquée et sténosée,
 - soit un accident hémodynamique provoqué par une baisse de débit sanguin de l'artère sténosée partiellement ou complètement. De la qualité du réseau de suppléance dépend l'étendue des lésions ischémiques.

Une hémorragie méningée est exceptionnelle, secondaire à la rupture d'une dissection sous-adventicielle intracrânienne.[29]

La succession des signes locaux, en particulier la douleur, puis des signes d'ischémie cérébrale est évocatrice du diagnostic.

Les dissections sont parfois asymptomatiques, dans 5 % des cas sur une série de 200 dissections. [55]

La présentation clinique varie selon le siège de la dissection :

1.5.1 Dissection de l'artère carotide interne extracrânienne

Ces dissections sont les plus fréquentes des dissections des artères cervicoencéphaliques.

Elles débutent le plus souvent 2 cm après le bulbe carotidien et remontent de façon variable jusqu'à la base du crâne.[34]

Une dissection de l'artère carotide interne extracrânienne débute habituellement par des signes locaux :

- la douleur présente dans environ 75 % des cas, est le signe le plus fréquemment retrouvé. Il peut s'agir de céphalées frontales, périorbitaires ou de cervicalgies. Elles sont latéralisées du côté de la dissection, souvent sévères, continues mais peuvent mimer une migraine, une algie vasculaire de la face, une hémorragie méningée, voire une angine. C'est le caractère inhabituel de la douleur qui doit alerter. Les céphalées persistent quelques heures à plusieurs jours et précèdent d'autres signes locaux ou ischémiques.
- le signe de Claude Bernard Horner homolatéral (ptôsis, myosis, enophtalmie), par atteinte du sympathique péricarotidien, est associé à la douleur dans la moitié des cas environ. La découverte d'un syndrome de Claude Bernard Horner douloureux est à considérer comme une dissection de la carotide interne homolatérale en premier lieu. Il persiste quelques semaines et peut ne pas disparaître complètement.
- les acouphènes sont présents dans environ 15 % des cas. [3, 13] Ils sont pulsatiles et unilatéraux, et s'améliorent avec la guérison de l'artère disséquée.
- on constate une atteinte des nerfs crâniens dans environ 10 % des cas [3, 13, 55], soit par compression des nerfs par l'artère dont le calibre augmente, soit par atteinte ischémique. Il s'agit surtout des derniers nerfs crâniens : glossopharyngien (IX), vague (X), accessoire (XI) et hypoglosse. La paralysie est homolatérale à la dissection.

Ces signes locaux peuvent être associés entre eux. Ils restent les seuls signes de dissection de l'artère dans environ 25 % des cas. Dans 75 % des cas, ils précèdent des signes d'ischémie cérébrale ou oculaire [3]

- les signes ischémiques sont transitoires (en rapport avec des accidents hémodynamiques) ou constitués (d'avantage en relation avec une embolie artérielle). L'atteinte la plus fréquente est celle du territoire de l'artère sylvienne. Les séquelles au long terme peuvent être sévères.
- les cécités monoculaires transitoires sont décrites dans 30 % des cas, à type de scintillements le plus souvent. Leur mécanisme est hémodynamique, ou bien secondaire à une occlusion lorsque l'on constate une baisse de l'acuité visuelle permanente.

1.5.2 Dissection de l'artère carotide primitive

Les dissections de l'artère carotide primitive traduisent l'extension d'une dissection aortique. Le traitement dans ce cas, est celui de la dissection de l'aorte.

Exceptionnellement l'atteinte isolée de la carotide primitive traduit un traumatisme direct de l'artère.

1.5.3 Dissection de l'artère carotide interne intracrânienne

Ces dissections représentent 10 % des dissections cervicoencéphaliques. Le début est marqué par des céphalées sévères. Les accidents ischémiques cérébraux sont le plus souvent massifs, s'expliquant par l'absence de réseau de suppléance du fait du siège distal de l'atteinte artérielle.

1.5.4 Dissection de l'artère vertébrale extracrânienne

Les dissections de l'artère vertébrale sont plus rares. Elles sont bilatérales dans un tiers des cas et associées à une dissection carotidienne dans 10 % des cas.

La dissection se localise le plus souvent dans le segment V3 atlo-axoïdien.

Des céphalées postérieures localisées à l'occiput ou à la nuque précèdent ou accompagnent le déficit neurologique. Celui-ci prend le plus souvent la forme du syndrome de Wallenberg (anesthésie thermo-algique de l'hémiface et de l'hémicorps controlatéral), mais d'autres syndromes ont été rapportés comme l'atteinte du tronc cérébral, du cervelet ou de l'encéphale dans le territoire cérébral postérieur. Une hémorragie méningée peut être observée lorsque la dissection s'étend à la portion intracrânienne de l'artère vertébrale.

1.6 Examens complémentaires

Les progrès réalisés dans le domaine de la neuro-imagerie ont permis d'améliorer le diagnostic et le suivi non invasif de cette pathologie.

Par ailleurs, il faut souligner la nécessité de réaliser rapidement les examens complémentaires adéquats lorsque l'on suspecte une dissection de l'artère cervicoencéphalique, car la guérison de l'artère impliquée peut être rapide. En effet la reperméabilisation de l'artère peut se faire en moins de 2 semaines dans certains cas. Des cas de reperméabilisation en quelques jours ont été décrits.

1.6.1 Echographie doppler

C'est un examen de réalisation rapide, non invasif, qui en première intention, peut faire le diagnostic de la lésion artérielle.

Les anomalies observées au doppler sur l'axe carotidien sont souvent indirectes comportant des anomalies de flux dans près de 90 % des cas. [53] Les aspects échographiques évocateurs sont une obstruction d'aspect effilé, une sténose allongée, irrégulière, un double chenal avec flap intimal, une dilatation localisée du calibre artériel, plus rarement la visualisation de l'hématome pariétal.

On évoque une dissection de l'artère vertébrale en visualisant une augmentation brutale du calibre de l'artère atteinte par rapport au côté sain, plus ou moins associée à des modifications hémodynamiques.

Le doppler transcrânien est indispensable pour apprécier le retentissement hémodynamique intracrânien et peut éventuellement objectiver des micro-embols cérébraux. [45]

Les faux négatifs se rencontrent principalement dans les dissections haut situées.

L'intérêt de l'échographie doppler se justifie aussi dans le suivi évolutif des dissections des artères cervicales.

1.6.2 L'imagerie par résonance magnétique

L'imagerie par résonance magnétique couplée à l'angiographie tendent à supplanter l'artériographie pour le diagnostic des dissections des artères cervicoencéphaliques car elles permettent notamment de visualiser l'hématome intramural. L'image caractéristique est une augmentation du calibre artériel constitué d'un hyposignal excentré correspondant à la lumière artérielle résiduelle entouré d'un hypersignal semilunaire correspondant à l'hématome pariétal en séquence pondérée T1 en coupe axiale en saturation de graisse. [58]

1.6.3 Scanner

Le scanner visualise l'hématome mural sous forme d'un croissant hyperdense entourant une lumière artérielle hypodense excentrée. Il a montré son intérêt pour l'évaluation des sténoses de l'artère carotide interne, mais n'est pas satisfaisant pour les artères vertébrales (larges volumes à couvrir et artéfacts liés aux structures osseuses)

1.6.4 Angiographie conventionnelle

L'artériographie reste un examen de référence dans le diagnostic des dissections des artères cervicoencéphaliques et notamment en cas d'atteinte de l'artère vertébrale. De plus, elle est fondamentale dans la détection d'une artériopathie sous-jacente qu'il convient de rechercher sur les artères cervicales non atteintes par la dissection ou sur les artères rénales. Par contre elle est prise en défaut en cas de dissection sous-adventicielle qui ne modifie pas le calibre de la lumière artérielle.

L'aspect pathognomonique de dissection est l'image en double lumière qu'on ne retrouve que dans 10 % des cas. Les 3 aspects évocateurs de dissection de l'artère carotide sont : une sténose longue et irrégulière (60 % des cas), une occlusion dite « en flamme de bougie » (20 % des cas) et un anévrisme sacciforme (6 à 30 % des cas). [45]

Dans le cas des artères vertébrales, l'aspect le plus souvent rencontré est celui d'une sténose irrégulière, associée à un anévrisme dans 25 % des cas.

1.7 Pronostic

Le pronostic est en relation avec la sévérité de l'accident ischémique cérébral.

Le taux de mortalité des dissections des artères carotidiennes et vertébrales est estimé à moins de 5 %.

Le pronostic fonctionnel est également bon dans 2/3 des cas. [45, 60]

Une recanalisation complète de l'artère est constatée 9 fois sur 10 des cas de sténoses, dans 2/3 des cas d'occlusions et 1/3 des anévrismes (2/3 restent inchangés [21]).

Le risque de récurrence est faible, de l'ordre de 1 % par an, atteignant principalement une autre artère que celle concernée par l'épisode initial, chez les patients les plus jeunes ayant une artériopathie. [55]

1.8 Traitement

Une des premières mesures lorsque l'on suspecte une dissection est la mise en décubitus strict du patient et le maintien d'une tension artérielle stable afin d'éviter un accident hémodynamique.

Pour prévenir une complication thromboembolique, une anticoagulation par héparine est largement utilisée, bien qu'aucune étude n'ait validé une efficacité d'un traitement par rapport à un autre dans la prévention ou la survenue d'un accident ischémique.

L'anticoagulation apparaît justifiée pour éviter un accident embolique qui suit dans près de 70 % des cas les patients qui n'ont que des signes locaux, en l'absence de contre-indication liée à :

- une hémorragie méningée : principalement en cas de dissection intracrânienne de l'artère vertébrale et du tronc basilaire
- dans les cas d'un infarctus cérébral : ramollissement hémorragique, troubles de la conscience, infarctus étendu au scanner. [45]

Un relais précoce par antivitamine K est instauré avec un objectif INR compris entre 2 et 3, pour une durée de 3 à 6 mois. En effet la recanalisation de l'artère atteinte dans les 3 premiers mois est la règle.

A cet effet on peut proposer une réévaluation de la dissection par une exploration non-invasive (écho-doppler et/ou angiographie par résonance magnétique), tous les 3 mois environ.

Après 6 mois d'anticoagulation, le bilan peut montrer :

- une lumière artérielle régulière, le traitement peut être arrêté
- la persistance d'une occlusion, d'une sténose ou l'existence d'une artériopathie sous-jacente justifiant le relais par un antiagrégant plaquettaire.

En ce qui concerne les anévrismes, une étude portant sur 16 patients atteints de dissections des artères de la carotide interne (20 anévrismes), sur une période moyenne de 37 mois, n'a montré aucun symptôme d'embolisation ou de rupture sous traitement par aspirine (introduit après l'anticoagulation). [21] Le traitement d'entretien par antiplaquettaire est généralement suffisant. Une étude française par Touze et al. [61] concernant 35 patients atteints d'un anévrisme des artères cervicales après dissection (représentant 49 % de l'effectif total) confirme que le risque de complication est très faible (aucun signe d'ischémie cérébrale, de compression locale ou de rupture sur une période de trois ans).

Le traitement chirurgical est rarement envisagé et seulement après le traitement anticoagulant maintenu pendant une période de 6 mois minimum, principalement chez les patients qui présentent des signes neurologiques à répétition. Les techniques utilisées sont l'anastomose, la ligature ou clipage, la thromboendarterectomie et la dilatation de l'artère atteinte. [2, 25, 44]

DEUXIEME PARTIE

Dissection des artères cervicoencéphaliques
et grossesse :

revue de la littérature

Quinze observations détaillées de dissection des artères cervicales pendant la grossesse et le post-partum ont été publiées. Nous avons réalisé une synthèse des principales caractéristiques.

Nous avons exclu de ce travail certaines observations dont celle de Perrier et al. [51] qui manquaient d'informations concernant le déroulement de la grossesse ou le bilan radiologique.

2.1 Epidémiologie

Les cas rapportés de dissection des artères cervicoencéphaliques au cours de la grossesse sont rares. Dans deux grandes séries étudiant les accidents vasculaires cérébraux pendant la grossesse et le post-partum, il n'est colligé qu'un cas de dissection des 2 artères vertébrales avec dysplasie fibromusculaire associée [28] et qu'une dissection carotidienne. [56] Ces cas ne sont pas décrits avec précision en particulier sur les événements survenus en cours de grossesse. Une étude américaine récente portant sur 58 429 accouchements ne retrouve aucun cas de dissection cervicale sur les 36 accidents vasculaires cérébraux recensés (dont 21 accidents ischémiques), pendant la grossesse et les 12 semaines du post-partum.[57]

Une étude plus récente rapportant 7 nouvelles observations de dissection des artères cervicoencéphaliques pendant la grossesse sur une période de 5 années, indique qu'elles ne représentaient que 3 % de l'ensemble des dissections de la période. [14]

2.2 Antécédents et facteurs de risques

La moyenne d'âge parmi les cas de la littérature est 33,5 ans; les âges extrêmes étant 26 ans et 44 ans.

2.2.1 Facteur mécanique

En dehors du facteur traumatique artériel représenté par l'accouchement (voir mode accouchement), il est noté 3 cas de traumatismes par manipulations cervicales ou travail long. [14, 65]

Il semble donc que la notion de traumatisme cervical soit un facteur retrouvé difficilement. Les traumatismes mineurs, en particulier, par hyperextension du cou au cours de l'accouchement peuvent facilement passer inaperçus.

2.2.2 Dysplasie fibro-musculaire

Aucune dysplasie fibro-musculaire n'était connue avant la dissection. Or après l'accident aigu, la recherche étiologique a permis de mettre en évidence une dysplasie fibro-musculaire dans 4 cas [14, 39] (dans 6 cas l'information manque). Les dissections sont multiples dans 2 cas.

L'épisode de dissection apparaît deux fois chez des primipares et deux fois chez des multipares (3 et 5 grossesses).

Le mode d'accouchement se fait par voie basse sans anesthésie péridurale (3 cas), voie basse avec anesthésie péridurale (1 cas).

Un autre facteur de risque associé à la dysplasie fibro-musculaire (manipulation cervicale et hypertension artérielle paroxystique) est présent dans 2 cas sur les 4 cas de dysplasie fibro-musculaire.

La dysplasie fibro-musculaire apparaît comme un facteur de risque important, qu'on retrouve souvent associé aux dissections multiples, comme le laisse supposer aussi l'étude dans la population générale. L'élément déclencheur de l'accident restant à préciser dans la plupart des cas.

2.2.3 Hypertension artérielle

Une patiente était atteinte d'hypertension artérielle chronique avant la grossesse. [14] Deux patientes présentent des antécédents d'hypertension artérielle gravidique lors de grossesses précédentes.

En fin de grossesse, lors de l'accouchement ou pendant le post-partum quatre d'entre elles ont souffert d'hypertension artérielle. [14,39, 64]

2.2.4 Autres facteurs favorisants

- les antécédents de migraine sont retrouvés dans 3 cas. [14, 10] On rappelle qu'une association entre les dissections des artères cervicoencéphaliques dans la population générale et la migraine, est retrouvée sans que cette relation soit expliquée. [5, 13]
- dans la littérature, 8 patientes sur 15 ont pu mener plusieurs grossesses sans incident avant la dissection.
- d'autres facteurs de risques sont résumés dans le tableau n° 11 (page 63.) Certains antécédents tels le traitement par oestroprogestatif (1 cas), ou la notion d'épisode infectieux (un cas d'infection virale au 8^{ème} mois d'une grossesse [65]) n'ont probablement pas été recherchés de manière systématique.
- dans 4 cas, il n'existe ni hypertension artérielle, ni dysplasie fibro-musculaire, ni conditions obstétricales difficiles.
Dans ce cas, l'hypothèse d'une artériopathie sous-jacente d'origine encore inconnue est à envisager. [14, 18]

2.3. Survenue de la dissection et mode d'accouchement

Tous les cas rapportés ont eu lieu après l'accouchement, en moyenne à 10,6 jours (les extrêmes allant de 0 à 21 jours).

Le mode d'accouchement le plus représenté est la voie basse sans anesthésie pour 11 patientes, 2 cas d'accouchements sous anesthésie péridurale et 2 cas par césarienne Ce qui diffère des données retrouvées dans la population générale en 2002.

La survenue exclusive de dissections des artères cervicoencéphaliques dans le post-partum indiquerait que la période du travail (par l'intermédiaire des manoeuvres de Valsalva) est un facteur favorisant les dissections. [10,14, 18, 64]

Cependant, chez une patiente, des douleurs latéro-cervicales bilatérales sont apparues 2 jours avant l'accouchement et 10 jours avant un accident vasculaire cérébral révélateur d'une dissection des 2 artères vertébrales dans un contexte de dysplasie fibro-musculaire. [39] Ces douleurs sont peut être annonciatrices de la dissection. Dans ce cas, on pourrait envisager le rôle de la grossesse seule.

2.4 Mode de révélation

2.4.1 La douleur

Dans tous les cas de la littérature, une céphalée ou une cervicalgie étaient notées comme symptôme, apparaissant en moyenne 4,4 jours après l'accouchement.

Elle survient 8 fois, dans les 3 jours qui suivent l'accouchement, dont 4 en salle de travail.

La présentation est variée (céphalée uni ou bilatérale, cervicalgie, aspect migraineux,...).

Lorsqu'une douleur précède une atteinte cérébrale, elle a lieu en moyenne dans les 6,4 jours précédents (dans 14 cas). La douleur et le déficit surviennent le même jour dans 4 cas.

2.4.2 Atteinte cérébrale

Les atteintes cérébrales sont 11 fois des accidents vasculaires cérébraux et 4 fois des accidents ischémiques transitoires isolés.

C'est le territoire de l'artère cérébrale moyenne qui est le plus souvent impliqué.

Elles ne semblent pas présenter de caractère spécifique. [14]

2.4.3 Autre atteinte

Une fois sur 15 cas, l'atteinte cérébrale s'accompagne d'une cervicalgie et d'un déficit moteur d'un nerf périphérique. [14]

Dans 4 cas de la littérature, un CBH est observé au cours de l'évolution.

Dans 1 cas, le symptôme initial est un scotome pendant l'accouchement. [14]

2.5 Paraclinique

L'artériographie est l'examen le plus souvent réalisé (14 fois sur 15). Elle est pratiquée principalement ces dernières années comme examen de contrôle, après plusieurs semaines de traitement anticoagulant, afin d'évaluer l'évolution de la dissection et s'assurer de l'absence de lésion de dysplasie fibro-musculaire y compris sur les artères rénales.

L'échographie doppler, réalisée en première intention, visualise une anomalie artérielle chez 7 patientes sur 15. Le diagnostic est ensuite confirmé par artériographie ou par angio-IRM. C'est l'examen de choix pour le contrôle évolutif.

L'angio-IRM montre une anomalie dans 7 cas sur 15.

2.6 Site de dissection

L'artère concernée est la carotide interne dans 10 cas, l'artère vertébrobasilaire dans 4 cas et 1 fois ces 2 axes sont touchés. Dans 3 cas, l'atteinte est bilatérale, et concerne 1 fois une artère vertébrale intracrânienne.

Bien que le nombre d'observations soit faible, on constate que ces chiffres reflètent globalement ceux de la population générale avec les caractéristiques suivantes : atteinte préférentielle de l'artère carotide interne puis de l'artère vertébrale, taux comparable d'atteinte bilatérale et faible taux d'atteinte intracrânienne.

Les dissections multiples sont en faveur d'une atteinte diffuse des artères. Comme nous l'avons déjà évoqué, plusieurs facteurs s'additionnant pourraient être à l'origine de la dissection.

2.7 Traitement

La prise en charge globale diffère peu entre les différents auteurs.

Le traitement médical de la dissection repose sur l'anticoagulation à dose curative à la phase aiguë de l'accident (héparine voire héparine de bas poids moléculaire) suivie ou non par une anticoagulation orale sur plusieurs semaines (en fonction principalement de l'évolution radiologique précoce) et enfin par un traitement antiplaquettaire au long cours (notamment en cas d'angiopathie ou d'anévrisme résiduel).

Aucun traitement chirurgical n'est signalé dans la littérature.

2.8 Pronostic

- Décès

Une patiente est décédée [18], 4 jours après un accident vasculaire cérébral dans le territoire de l'artère cérébrale moyenne, secondaire à une dissection de l'artère carotide interne gauche. Troisième pare, elle n'avait pas d'antécédent, ni facteur de risque particulier.

- Séquelles

Des séquelles neurologiques sont retrouvées chez 6 femmes de la littérature (dans 3 observations les informations sont manquantes), principalement des aphasies, des déficits hémicorporels ou prédominant aux membres supérieurs ou inférieurs.

Un pseudo-anévrisme est découvert à l'artériographie de contrôle réalisée 3 mois après l'accident initial chez une patiente atteinte de dysplasie fibro-musculaire. [14]

2.9 Récurrence

Il n'y a qu'un seul cas de récurrence signalé dans la littérature [14] chez une patiente atteinte de DFM ayant présenté des signes neurologiques, 7 jours après une césarienne, 1 an après la première dissection.

2.10 Grossesse ultérieure

Une nouvelle grossesse chez une patiente atteinte de DFM, s'est soldée par une mort foetale in utero à 25 semaines d'aménorrhée [14], les circonstances ne sont pas précisées.

TROISIEME PARTIE

Cas cliniques

3.1 Cas 1

Madame E. Virginie est âgée de 20 ans. Sa première grossesse se déroule normalement.

Alors qu'elle débute le 8^{ème} mois, elle présente un accident vasculaire cérébral ischémique de siège sylvien gauche en rapport avec une dissection de l'artère carotide interne homolatérale.

3.1.1 Antécédents

- sans antécédent familial
- pas d'antécédent médico-chirurgical notable
- interruptions volontaires de grossesse en 1997 et 1998, suites simples
- facteurs de risques :
 - tabagisme estimé à 8 paquets-année
 - contraception oestro-progestative par pilule de 2^{ème} génération : ethinylestradiol 30-40 microg et lévonorgestrel 150-200(ADEPAL[®])
 - un surpoids modéré : poids 68 kg, taille 159 cm, BMI 26,9
- profession : vendeuse

3.1.2 Suivi de la grossesse

- madame E. consulte pour la première fois à la maternité le 30 Juin 1999, à 5 semaines d'aménorrhée, arrêt de la contraception oestro-progestative 2 mois auparavant.
Les dernières règles datent du 26 mai 1999 avec un terme prévu le 9 mars 2000.
Lors de la première consultation, aucune pathologie somatique n'est mise en évidence. L'auscultation cardiorespiratoire est normale. Le poids initial est de 68 kg. Il n'existe ni albuminurie, ni glucosurie.
- l'échographie obstétricale effectuée à 11 semaines d'aménorrhée confirme la grossesse monovulaire ainsi que le terme théorique. Deux échographies à 23 et 36,5 semaines d'aménorrhée confirment la croissance foetale normale.
La mesure du rythme cardiaque foetal est satisfaisante.
- lors des 9 consultations effectuées entre 5 et 34 semaines d'aménorrhée, il sera fait état de :
 - à 22 semaines d'aménorrhée, d'un saignement minime dont l'étiologie ne sera pas identifiée.
 - à 28 semaines d'aménorrhée, d'une vaginite à Trichomonas traitée localement par métronidazole ovules (FLAGYL[®])

Le tableau n°2 rapporte les mesures de tensions artérielles systoliques et diastoliques ainsi que la variation du poids corporel enregistrées lors de 8 consultations obstétricales :

Semaines d'aménorrhée (SA)	9	14	18	22	25	28	31	34
Tensions artérielles systoliques mmHg	116	100	100	95	100	100	100	105
Tensions artérielles diastoliques mmHg	60	60	60	60	65	60	65	65
Poids (kg)	68	67,9	69	71,4	73,4	75	76,5	78
Delta poids (kg)	0	0	1	3,4	5,4	7	8,5	10

Tableau 2

- la biologie systématique montre : globules blancs 14,8 G/l, hémocrite 34,2 %, hémoglobine 7,3 mmol/l, plaquettes 396 G/l, créatinine 50 µmol/l (53-88), urée 3,21 mmol/l (2,5-6,4), ASAT 14 UI/l, ALAT 26 UI/l, protéinurie 0,05 g.
- le traitement pendant cette grossesse à partir de 28 semaines d'aménorrhée : supplémentation en fer.

3.1.3 Histoire de la maladie

Le 22 Janvier 2000, à 34 semaines d'aménorrhée, madame E. présente une céphalée hémicrânienne gauche, non pulsatile, d'apparition brusque, sans facteur déclenchant notamment traumatique, ni symptomatologie associée.

Le 24 Janvier, la jeune femme se réveille avec un déficit hémicorporel droit à prédominance brachio-faciale pour lequel elle ne consulte pas immédiatement. Ce n'est que le 27 Janvier, sur les conseils de sa famille, qu'elle consulte aux service d'accueil des urgences de l'Hôpital Central.

3.1.4 A l'admission

- l'examen d'admission retrouve un déficit distal du membre supérieur droit avec une paralysie faciale centrale homolatérale et un très discret trouble phasique (manque de mots, difficultés à la lecture).
L'examen clinique montre un syndrome pyramidal de l'hémicorps droit avec hyperréflexie ostéo-tendineuse, Hoffmann et Babinski droits. L'auscultation du cou ne retrouve pas de souffle.
L'examen obstétrical révèle un utérus souple, hauteur utérine à 29 cm, un col utérin fermé.

- le scanner cérébral sans injection avec protection abdominale, réalisé à l'admission découvre une lésion ischémique de petite taille du territoire sylvien gauche de siège frontal antérieur. Madame E. est hospitalisée dans le service de neurologie du Centre Hospitalier Universitaire.
Un examen écho-doppler cervical permet de suspecter une dissection de l'artère carotide interne gauche en montrant un élargissement de l'origine de l'axe carotidien à l'écho-doppler couleur, et en codage couleur une sténose excentrée qui semble s'associer à une image compatible avec double chenal. (voir annexe n° 3)
L'électrocardiogramme est normal ainsi que l'échographie cardiaque.
- un traitement anti-coagulant par héparine à dose efficace est rapidement instauré.

3.1.5 Dans les jours suivants

Cliniquement :

- le déficit moteur s'atténue très rapidement. Il persiste un déficit distal de la motricité (4^{ème} et 5^{ème} doigts) et de la sensibilité superficielle et stéréognosique, des réflexes ostéo-tendineux vifs, un signe de Hoffmann positif, et une spasticité du triceps et du quadriceps à droite.
- du point de vue obstétrical, les mouvements actifs sont normalement perçus, pas de contraction utérine. Pas de récurrence de métrorragies. Un télémonitoring du rythme cardiaque foetal est effectué quotidiennement et transmis à la sage-femme du service d'obstétrique permettant un contact quotidien avec le personnel de soins.

Les examens radiologiques :

- une IRM est programmée, malheureusement de qualité technique moyenne compte-tenu de l'état de la patiente, qui confirme l'atteinte ischémique sylvienne gauche, mais sans apporter la preuve de l'origine cervicale. Une écho-doppler de contrôle confirme le premier examen.
- une artériographie de l'axe carotidien gauche est réalisée 11 jours après les premiers symptômes. Elle montre l'aspect pathognomonique en double chenal de l'artère carotide interne gauche et une lésion modérément sténosante du vrai chenal responsable de la projection embolique artérielle (voir annexe n° 4).

Les examens biologiques :

- discrète dyslipidémie avec augmentation des apolipoprotéines A1 (2,19 normale 1,23 à 2,16) et B (1,29 normale 0,6 à 1,15), globules blancs 17,6 G/l (PN 81 %), hémocrite 37 %, hémoglobine 7,8 mmol/l, plaquettes 312 G/l.
- une infection urinaire basse à E.Coli est traitée compte-tenu du spectre de l'antibiogramme par association amoxiciline et acide clavulanique (AUGMENTIN[®]).

3.1.6 Evolution

Madame E. ne présente ni nouvelle céphalée, ni nouveau déficit neurologique pendant le reste de sa grossesse.

Une césarienne est programmée le 11 Février à 37 semaines d'aménorrhée. Ce mode d'accouchement a été préféré en raison d'une contre-indication aux efforts expulsifs liée à sa pathologie vasculaire et cérébrale (afin d'éviter les à-coups hypertensifs) et de la nécessité de maintenir un traitement anticoagulant à dose hypocoagulante en continu.

L'accouchement par césarienne (hystérotomie segmentaire transversale) sous anesthésie générale (sous remifentanyl, SYNTOCINON® 10 U, HEPARINE® arrêtée pendant 6 h) se déroule sans incident permettant l'extraction d'un enfant de sexe féminin de 2 870 grammes sans respiration spontanée, une fréquence cardiaque à 100/min, nécessitant une ventilation au masque pendant 5 min. L'APGAR est coté 3/4/9 à 1, 3 et 5 minutes. Le liquide amniotique est clair. Le nourrisson sera surveillé en médecine néonatale en raison de pauses respiratoires pendant 24 heures.

Le traitement anticoagulant oral par fluindione (PREVISCAN®) commence le 16 Février (objectif INR 2-3), soit 5 jours en post-opératoire. L'allaitement initialement maternel déconseillé par le traitement anticoagulant oral, se poursuit dès lors par un allaitement artificiel

Le traitement à la sortie comprend : Bromocriptine (BROMOKIN®), fer et fluindione (PREVISCAN®).

L'utilisation d'une contraception oestro-progestative, y compris les microprogestatifs est contre indiquée.

3.1.7 Aux dernières nouvelles

- un examen clinique réalisé, 3 mois après l'accident, retrouve un déficit sensitif de la main droite gênant l'écriture.
Un an après l'épisode initial, l'examen retrouve un déficit distal persistant entravant toujours l'écriture.
- une IRM réalisée le 16 Février 2000 montre une carotide interne gauche régulière et perméable sans perturbation du flux. Par contre, l'écho-doppler des vaisseaux du cou du 23 Février 2000 retrouve une asymétrie marquée du calibre des carotides, mais sans image de double contour.

Les examens écho-doppler mensuels montrent une amélioration progressive de la lésion carotidienne.

Un examen artériographique de contrôle réalisé le 16 mai, 4 mois après l'accident, montre une artère carotide parfaitement guérie, sans lésion résiduelle. Il n'existe pas d'argument en faveur d'une dysplasie fibromusculaire bien que l'examen des artères rénales n'ait pu être pratiqué. (voir annexe n°4)

Le traitement anticoagulant a pu être interrompu.

3.2 Cas 2

Madame B. Denise est âgée de 38 ans. Après une césarienne à 28 semaines d'aménorrhée pour prééclampsie sévère, elle présente une dissection de l'artère carotide interne gauche.

3.2.1 Antécédents

- antécédents familiaux : père et mère décédés (cause non connue)
- asthme traité par VENTOLINE[®] spray
- migraine avec aura traitée par GYNERGENE[®] et SANMIGRAN[®] hospitalisée 89 et 95
- dépression, hospitalisée au Centre Psychothérapique de Nancy en 91
- colique néphrétique en 96
- allergie à l'aspirine
- antécédents gynéco-obstétricaux :
 - accouchement normal à terme en 81 d'une fille de 2 600 grammes (placée en famille d'accueil)
 - accouchement normal à terme en 85 d'une fille de 2 800 grammes
- facteurs de risques vasculaires :
 - obésité : poids 79 kg, taille 161 cm, BMI 30,5
 - pas de tabac, pas de contraception hormonale
- profession : employée de maison

3.2.2 Suivi de grossesse

- les dernières règles datent du 24 Juillet 97, avec un terme prévu le 7 Mai 98. La première consultation à la maternité a lieu à 7 semaines d'aménorrhée, l'examen obstétrical est normal. L'auscultation cardio-respiratoire ne montre pas d'anomalie. La tension est à 130/60. Son traitement médicamenteux comprend des vitamines, du magnésium et alprazolam (XANAX[®] 0,25 3fois/j).
- le début de la grossesse est incidenté par :
 - des métrorragies par décollement ovulaire à 13 semaines d'aménorrhée après un traumatisme abdominal direct
 - une hospitalisation à 18 semaines d'aménorrhée pour sciatalgie et trouble dépressif
 - une infection vaginale à mycoplasme traitée par macrolide per os
 - hospitalisation à 27 semaines d'aménorrhée pour prise de poids excessive (3 kg en 1 mois, soit 10 kg à 5 mois $\frac{3}{4}$) et glycémie post-prandiale perturbée (1,69 g/l). Il existe des oedèmes des membres inférieurs et un signe de la bague. La pression artérielle mesurée est de 145/80. Le cycle glycémique est normal.

Le tableau n° 3 rapporte les mesures des tensions artérielles systoliques et diastoliques avant cette hospitalisation ainsi que la variation du poids corporel.

Semaines d'aménorrhée (SA)	8	10	14	16	17	20	24
Tensions artérielles systoliques mmHg	130	130	110	120	110	100	120
Tensions artérielles diastoliques mmHg	60	70	60	70	60	40	65
Poids (kg)	79	80	83	84	83,6	85	88,5
Delta poids (kg)	0	0	4	5	4,6	6	9,5

Tableau n° 3

- les échographies obstétricales confirment le terme théorique et retrouvent un décollement ovulaire entre 9 et 13 semaines d'aménorrhée. L'échographie s'avère normale à 24 semaines d'aménorrhée tant au niveau du placenta que de la croissance foetale. Vers 28 semaines d'aménorrhée, les mesures échographiques montrent une croissance foetale limite avec au doppler ombilical, un index de résistance placentaire limite mesuré à 0,9 confirmant un retard de croissance débutant.
- devant l'aggravation de son état général, madame B. est hospitalisée le 31 Janvier 98 pour pré-éclampsie modérée associant une hypertension artérielle (15/10) à une protéinurie à 1 g/l. Le tableau clinique initial qui comportait des douleurs lombaires, se complète par des céphalées, des phosphènes et des épigastralgies. La pression artérielle se maintient à la limite supérieure sous labétalol (NEPRESSOL[®]).

Le bilan biologique montre : globules blancs 9,5 G/l, hémoglobine 7,3 mg/100ml, plaquettes 140 G/l, acide urique 435 μ mol/l (NI < 357 μ mol) bilan hépatique ASAT 17 UI/l, ALAT 23 UI/l, bilirubine totale 1 μ mol/l normale. Crase normale (TQ, TCA, fibrinogène).

Après 72 heures de surveillance en service de soins polyvalents continus, la fonction rénale se détériore avec une oligurie sévère (créatinine 137 μ mol/l - NI < 88) et l'analyse du rythme cardiaque foetal est inquiétant car peu oscillant avec des ébauches de ralentissement à 80 bpm.

Une césarienne de sauvetage maternel est réalisée sous anesthésie péridurale pour pré-éclampsie sévère et hypertension artérielle non maîtrisée (180/100) malgré NEPRESSOL[®] (1mg/heure) TRANDATE[®] (2 mg/heure) et sulfate de magnésium (1gr/heure).

Un enfant mort-né, de sexe féminin, pesant 750 grammes, taille 33 cm, périmètre crânien 22 cm, périmètre thoracique 18 cm, est extrait sans signe d'hémorragie rétro-placentaire. L'autopsie confirmera l'absence de malformation associée à ce retard de croissance intra-utérin. L'analyse du placenta montre qu'il est le siège de plusieurs infarctus,

de stigmates microscopiques d'une néphropathie gravidique et de lésions d'endothélioses modérées.

La césarienne a été effectuée sous anesthésie péridurale après remplissage vasculaire de 1000ml Ringer-Lactate (XYLOCAINE® 2 % ; 3 ml - MARCAINE® 0,5% ; 20 ml - SUFENTANYL® 20µg) sans incident technique lors de la pose. Après extraction de l'enfant, une perfusion intra-veineuse d'ocytocique a été maintenue par SYNTOCINON® 15 UI pendant deux heures.

Le tableau n° 4 rapporte les valeurs des tensions artérielles systoliques et diastoliques pendant l'intervention.

Horaires	19 h 00	19 h 30	20 h 00	20 h 30	21 h 00	21 h 30
Tensions artérielles systoliques mmHg	189	163	168	153	141	154
Tensions artérielles diastoliques mmHg	111	124	98	87	87	91
Fréquence cardiaque (bpm)	104	99	102	88	81	86

Tableau n° 4

Les suites de couches immédiates sont caractérisées par :

- des céphalées fluctuantes, d'intensité légère à modérée avec examen neurologique normal
- des chiffres tensionnels élevés (15/10) malgré un traitement par nicardipine 50 2/j (LOXEN®)
- une normalisation rapide des paramètres biologiques et en particulier de la créatinine plasmatique (en 48 heures)
- l'arrêt du sulfate de magnésium au deuxième jour post-opératoire
- un traitement par enoxaparine sodique (LOVENOX® 20) en prévention des thromboses veineuses.

Un bandage mammaire assure un contrôle satisfaisant de la montée laiteuse (en raison d'une contre-indication à la bromocriptine)

Madame B quitte la maternité le 10 Février 98, soit 8 jours après l'intervention chirurgicale. Son examen clinique ne révèle pas d'anomalie. Son traitement : nicardipine 50 2/j (LOXEN® 50 LP 2/jr), amoxicilline et acide clavulanique (AUGMENTIN® pour une infection vaginale à Proteus et Enterocoque), alprazolam (XANAX®) et paracétamol.

3.2.3 Histoire de la maladie

Le 18 Février 98, soit 16 jours après l'accouchement, une consultation neurologique systématique est prévue afin d'adapter le traitement antimigraineux de madame B. Or, il s'avère que les céphalées ressenties par la patiente sont différentes des migraines dont elle

souffre habituellement, de localisation orbitaire et temporale gauche, d'intensité forte et non calmées par différents antalgiques. De plus, l'examen révèle une chute de la paupière gauche, constatée par la patiente dès le 5 Février 98 et s'intégrant dans le cadre d'un syndrome de Claude Bernard Horner. A noter que la patiente ne décrit aucune recrudescence migraineuse pendant la grossesse elle-même. Devant ce tableau de Claude Bernard Horner douloureux, la patiente est hospitalisée pour bilan complémentaire.

3.2.4 A l'admission

- l'examen clinique est normal et en particulier sur le plan neurologique (en dehors d'un Claude Bernard Horner séquellaire et d'un nystagmus horizontal gauche). L'auscultation cervicale est silencieuse.
La pression artérielle est mesurée à 110/70.
Les céphalées sont soulagées par injection sous cutanée de NUBAIN®
- l'écho-doppler cervical et transcrânien réalisé le même jour semble montrer une élévation des vitesses au niveau de la carotide interne gauche après son origine.
Un scanner cérébral sans injection montre une lésion ischémique lacunaire hémisphérique droite ancienne, sans rapport avec la pathologie actuelle.
- un traitement anticoagulant par héparine de bas poids moléculaire est instauré immédiatement.

3.2.5 Dans les jours suivants

- l'examen permet de retrouver la chute de la paupière gauche, associée à un nystagmus horizontal gauche discret sans aucun autre signe fonctionnel associé.
- le 24 Février 98, 24 jours après l'accouchement, une angio-IRM confirme le diagnostic de dissection de la carotide interne gauche s'étendant de la partie supérieure du bulbe carotidien jusqu'à l'entrée de la base du crâne, développée de façon hélicoïdale.
- le relais anticoagulant par antivitamine K per os est débuté (objectif INR compris entre 2 et 3).

3.2.6 Evolution

Madame B. est hospitalisée à plusieurs reprises :

- en Mars 98, pour des céphalées hémicrâniennes gauches fronto-temporales et retro-oculaires avec nausées et fièvre. Le scanner cérébral et l'échographie des axes cervicaux réalisés en urgence sont normaux. Le diagnostic retenu est celui de sinusite, s'y associe un état d'anxiété importante chez une patiente dont l'état psychologique était précédemment fragile. A noter que le traitement antihypertenseur a pu être arrêté.

- en Mai 98, pour bilan de céphalées avec troubles de la vision et vomissements. L'artériographie carotidienne montre un pseudo-anévrisme de petite taille associé à une sténose de l'artère de 70 % en amont à l'entrée dans le canal pétreux, alors que l'échographie ne montre plus de signes indirects. Le traitement par anti-vitaminiques K est remplacé par un traitement antiplaquettaire (TICLID[®] 2/j, traitement choisi en raison d'une allergie à l'aspirine). Les céphalées s'atténuent rapidement, et sont en relation probable avec des accès migraineux. La contraception est assurée par une pilule microdosée.
- en Février 99, pour l'aspiration d'une grossesse arrêtée (œuf clair). Un traitement oestroprogestatif par PHYSIOSTAT[®] est instauré.
- en Mars 99, en raison de paresthésies de l'hémicorps gauche. L'examen clinique et le bilan ne montrent pas d'élément nouveau. L'écho-doppler cervical et transcrânien retrouve l'aspect de pseudo-anévrisme stable. Une IRM cérébrale de contrôle réalisée en juillet de la même année est normale.
- en Septembre 99 et Mai 2000, pour accès migraineux. Dans la même année, un scanner abdominal est réalisé pour des douleurs permettant d'éliminer une dissection aortique.

3.2.7 Aux dernières nouvelles

- une nouvelle consultation neurologique pour bilan de paresthésies de la main droite associées à des douleurs du membre inférieur gauche a été nécessaire en février 2001. L'examen neurologique est normal. Son traitement comprend STABLON[®] (tianeptine) et DEPAMIDE[®] (valpromide).
- près de 3 ans après l'épisode aigu, une angio-IRM des vaisseaux du cou montre le pseudo-anévrisme stable de la carotide interne gauche au niveau sous-pétreux, et la sténose de la carotide interne gauche en amont ainsi qu'une sténose ostiale de l'artère vertébrale droite.

Le traitement par TICLID[®] est poursuivi.

3.3 Cas 3

Madame B. Sylvie est âgée de 37 ans. Après une césarienne à 37 semaines d'aménorrhée pour un utérus deux fois cicatriciel, elle présente une dissection des quatre artères à destination encéphalique.

3.3.1 Antécédents

- antécédents familiaux : décès d'un frère à l'âge de 36 ans d'une tumeur cérébrale
- spasmophilie
- traitement par propranolol (AVLOCARDYL[®]) pour accès de tachycardie, arrêté en 93
- antécédents gynéco-obstétricaux :
 - myomectomie en 92
 - accouchement normal à terme en 84 d'un garçon de 2 700 grammes
 - césarienne en 87 pour placenta praevia et volumineux fibrome utérin à 7 mois $\frac{1}{4}$ sous rachianesthésie, naissance d'un garçon de 2 120 grammes, transfusée de 5 poches de sang pour une hémorragie de la délivrance importante
 - fausse couche spontanée en 93 au 3^{ème} mois (aspiration - curetage)
- facteurs de risques :
 - tabagisme 1-2 cigarettes/j
 - poids 48 kg, taille 166 cm, BMI 17
 - pas de contraception orale
- profession : femme au foyer

3.3.2 Suivi de la grossesse

- les dernières règles datent du 1^{er} Septembre 95 et un terme prévu au 15 Juin 96.
La première consultation obstétricale ne met pas en évidence de problème somatique. L'auscultation cardiorespiratoire est normale. Le poids initial est de 48 Kg. La bandelette ne détecte ni albuminurie, ni glucosurie.
- les échographies obstétricales sont réalisées à 8, 17,5, 26,5 et 36 semaines d'aménorrhée. Elles montrent une croissance foetale harmonieuse et la présence d'un fibrome utérin de 4 cm de diamètre.
L'échographie à 36 semaines d'aménorrhée ne montre pas d'anomalie de la croissance foetale, le placenta est normal.
La mesure du rythme cardiaque foetal est normale.
- Madame B. bénéficie de 7 consultations obstétricales régulièrement réparties de 9 semaines d'aménorrhée $\frac{1}{2}$ jusqu'au 8^{ème} mois. Celles-ci s'avèrent tout à fait normales.

La pression artérielle et la prise de poids sont mesurées pendant ces consultations et résumées dans le tableau n° 5 ci dessous :

Semaines d'aménorrhée (SA)	9	11	14	20	24	28	32
Tensions artérielles systoliques mmHg	120	110	105	120	100	100	110
Tensions artérielles diastoliques mmHg	60	60	50	60	60	60	60
Poids (kg)	49	50	52	56	57	58	60
Delta poids (kg)	1	2	4	8	9	10	12

tableau n° 5

- les examens biologiques montrent : globules blancs 10,3 G/l, hémocrite 34 %, hémoglobine 7,8 mmol/l, plaquettes 184 G/l.
- le traitement pendant cette grossesse : SALBUTAMOL® suppositoires pour quelques contractions utérines à 6 mois.
- Le 20 Mai 96, à 37 semaines d'aménorrhée, madame B se présente à la maternité pour des contractions utérines douloureuses espacées toutes les 10 minutes. L'examen obstétrical révèle un col ouvert à 2 doigts et une tête posée. La pression artérielle mesurée est à 132/78.

Une césarienne est décidée en début de travail, en raison d'un utérus deux fois cicatriciel. Celle-ci est réalisée sous anesthésie péridurale (Ringer lactate 1500 ml, MARCAINE® 12 mg, EPHEDRINE® 60 mg, SYNTOCINON® 10 U) par une hystérotomie segmentaire transversale.

Le tableau n° 6, ci-dessous résume les tensions artérielles au cours de l'intervention :

Horaires	19 h 40	19 h 50	20 h 10	20 h 15	20 h 30	21 h 45
Tensions artérielles systoliques mmHg	133	153	180	191	123	134
Tensions artérielles diastoliques mmHg	71	94	70	110	66	80
Fréquence cardiaque	87	91	130	119	83	75

tableau n° 6

Le liquide amniotique est clair. Un enfant de sexe féminin de 2 560 grammes est extrait, qui s'adapte parfaitement. L'allaitement est maternel.

3.3.3 Histoire de la maladie

En cours de césarienne, juste avant l'extraction, la patiente se plaint de céphalées pulsatiles d'apparition brutale, mal localisées,. Au même moment, la pression artérielle mesurée est à 190/110 et la fréquence cardiaque à 120 battements/min.

Par la suite, les céphalées s'atténuent progressivement, améliorées par 2 grammes de PRODAFALGAN[®], et la tension se normalise avant la fin de l'intervention.

La patiente signale des céphalées identiques lors de ses précédentes grossesses.

3.3.4 Dans les jours suivants

- pendant son séjour, dans le service de suites de couches, madame B. se plaint à plusieurs reprises de céphalées pulsatiles, résistantes à différents antalgiques de niveau I, et accompagnées de poussée hypertensive (16/10). Ces épisodes douloureux cèdent spontanément en quelques heures.

Au 6^{ème} jour du post-partum, les céphalées apparaissent de plus forte intensité, accompagnées de nausées et de flou visuel. La pression artérielle est de 18,5/9,5.

- l'examen neurologique reste à chaque fois normal.
- le scanner cérébral met en évidence des lésions bilatérales et symétriques bi-occipitales et pariétales gauche, évoquant une thrombophlébite cérébrale. Un traitement anticoagulant par héparine est instauré.
A J8 du post-partum l'examen IRM vient réfuter l'hypothèse d'une thrombophlébite, en montrant des sinus veineux parfaitement perméables. Celui-ci montre des lésions bi-occipitales et pariétales en hypersignal T2. L'examen échodoppler montre des anomalies non spécifiques, des vitesses au doppler transcrânien.
Afin de préciser ces anomalies, un examen angiographique est réalisé à J14. Il visualise une dissection touchant les 4 axes artériels cervicaux, sans obstruction des vaisseaux. Les anomalies pariétales touchent les 2 carotides internes entre leur bifurcation et la région sous-pétreuse et les 2 vertébrales dans leur portion intra-transversaire en V2.
- le relais par anticoagulant oral est débuté.
En quelques jours la cécité corticale s'améliore. La patiente est victime d'un épisode convulsif généralisé de type tonico-clonique totalement régressif et qui justifiera la mise en place d'anticonvulsivant.
Le traitement de sortie comprend PREVISCAN[®] (objectif INR 3-4), DAFALGAN[®] et TEGRETOL[®] LP (3/j).

3.3.5 Evolution

- l'examen neurologique reste parfaitement normal 2 mois après la dissection
- le 30 Juillet 96, un examen échodoppler de contrôle permet de retrouver une anomalie pariétale de la portion V2 de l'artère vertébrale gauche, alors que les 2

axes carotidiens et l'artère vertébrale droite sont normaux. Le 12 Septembre 96, un nouveau contrôle écho-doppler est en faveur d'une nette amélioration de l'anomalie de l'artère vertébrale. Le 7 Novembre, soit 6 mois après l'accident, un examen angiographique retrouve un aspect évocateur de dysplasie fibro-musculaire au niveau des carotides internes. Il persiste de très discrètes lésions pariétales en regard des lésions de délamination, sans lésion anévrismale. Il n'existe pas d'atteinte des artères rénales.

- un traitement par ASPEGIC[®] 250 sera maintenu au long cours.
- à noter une interruption thérapeutique de grossesse en octobre 96, sur demande de la patiente et en raison des conséquences éventuelles.

3.3.6 Aux dernières nouvelles

- madame B. ne présente plus aucune symptomatologie suspecte 8 mois après l'épisode initial. L'examen neurologique reste parfaitement normal.
- le traitement par TEGRETOL[®] a pu être interrompu.

3.4 Cas 4

Madame L. Isabelle est âgée de 31 ans. Après une césarienne à 35 semaines d'aménorrhée pour un hématome rétroplacentaire et une souffrance foetale aiguë compliqués d'un choc hémorragique, elle présente une dissection bilatérale des artères vertébrales cervicales.

3.4.1 Antécédents

- sans antécédent familial
- migraines simples typiques 1/mois
- antécédents gynéco-obstétricaux
 - accouchement normal à terme en 96 d'une fille de 3 400 grammes
 - césarienne en 98 à 7 mois ½ pour hématome marginal et souffrance foetale aiguë sous anesthésie générale, naissance d'un garçon de 2 300 grammes (hospitalisée à 31,5 semaines d'aménorrhée pour menace d'accouchement prématuré, découverte d'un hématome marginal, métrorragie à 34 semaines d'aménorrhée)
 - accouchement par voie basse en 99 à 7 mois ½, hématome rétroplacentaire, traitement préventif par ASPEGIC® 100, naissance d'un garçon de 2 900 grammes (métrorragies 19 jours après arrêt de l'aspirine, découverte d'un petit décollement marginal du placenta et hématome systématisé à l'échographie qui se révèle en fait être un infarctus récent)
- facteurs de risques
 - contraception oestro-progestative par MINIDRIL®
 - poids 63 kg, taille 167 cm, BMI 22,5
 - pas de tabac
- profession : enseignante

3.4.2 Suivi de la grossesse

- les dernières règles datent du 28 Août 2000 avec un terme prévu le 11 Juin 2001. La première consultation ne découvre aucune anomalie particulière. L'auscultation cardio-respiratoire est normale. La pression artérielle mesurée est de 11/6. Le poids initial de 64 Kg. Il n'y a ni protéinurie, ni glucosurie.
- les échographies réalisées à 6, 10 et 22 semaines d'aménorrhée ne montrent pas d'anomalie de la croissance foetale.
- la patiente bénéficie de 8 consultations obstétricales, grossesse incidentée uniquement par des métrorragies à la 6^{ème} semaines d'aménorrhée. La prise de poids est régulière pour atteindre 7 kg au terme de la grossesse. Les pressions artérielles restent dans les limites de la normale sans nécessité de prise en charge thérapeutique (le détail des chiffres de la pression artérielle pour chaque consultation est une donnée manquante).

- le bilan biologique : globules blancs 10,4 G/l, hémocrite 36,7 %, hémoglobine 7,8 mmol/l, plaquettes 184 G/l, créatinine 50 µmol/l (53-88).
- compte-tenu de ses antécédents obstétricaux, un traitement préventif par aspirine 100 est instauré dès le début de grossesse.

- le 2 Mai 01 à 35 semaines d'aménorrhée, la patiente consulte en urgence au centre hospitalier de Charleville Mézières pour des métrorragies.

Le même jour, madame L bénéficie d'une césarienne pour un hématome rétro-placentaire et souffrance foetale aiguë.

Le détail des pressions artérielles pendant l'opération est manquant.

Naît un garçon de 1 960 grammes qui s'adapte bien.

La patiente est ensuite transférée dans le service de réanimation de l'hôpital de Charleville en raison d'un choc hémorragique et d'une CIVD (perfusion de 12 culots globulaire, 10 pfc, 2 cup, aclotine).

Par la suite l'état de la patiente se complique :

- d'une insuffisance rénale par nécrose tubulaire aiguë le 5 Mai
- d'une cécité d'apparition brutale le 7/5 motivant la réalisation d'un scanner cérébral qui met en évidence des petites zones hypodenses frontales et occipitales, secondaires à la microangiopathie, qui est étiquetée cécité corticale.
- le même jour, surviennent 2 crises convulsives traitées par valproate de sodium (DEPAKINE®).

Son traitement comprend une héparine non fractionnée et un traitement antihypertenseur par inhibiteur calcique par voie IV.

Son transfert en réanimation médicale du CHU de Nancy le 11 Mai montre une bonne évolution tant au niveau clinique (notamment neurologique avec absence de trouble visuel) que biologique (la fonction rénale se normalise le 13 Mai).

Un traitement par héparine de bas poids moléculaire à doses curatives est instauré. Le traitement antihypertenseur par voie orale nicardipine (LOXEN LP® 2/j) est maintenu devant la persistance de tensions artérielles élevées(15/10).

3.4.3 Histoire de la maladie

La patiente est ensuite transférée à la Maternité de Nancy le 14 Mai pour rapprochement mère-enfant.

Le 17 Mai, soit 15 jours après l'accouchement, madame L se plaint de céphalées pulsatiles unilatérales, résistantes au paracétamol, de forte intensité, et insomniantes.

- l'examen neurologique initial réalisé à la maternité puis secondairement par un neurologue s'avère normal. La pression artérielle est satisfaisante (13/8).
- le scanner cérébral ne retrouve pas de stigmata de thrombose veineuse cérébrale, ni de signe d'ischémie.

Le 21 Mai est réalisée une échographie cervicale qui retrouve une zone de rétrécissement au niveau de la vertébrale gauche en V2. Le doppler transcrânien est normal. (l'échographie cardiaque transoesophagienne est normale).

- le bilan biologique est sans particularité : globules blancs 11 G/l, hémocrite 31 %, hémoglobine 6,3 mmol/l, plaquettes 578 G/l, ASAT 28 UI/l, ALAT 25 UI/l, créatinine 77 μ mol/l, urée 7,03 mmol/l. Le bilan biologique réalisé, quelques jours plus tard, à la recherche d'un trouble de l'hémostase (TQ, fibrinogène) est normal.
- le 22 Mai, madame L quitte la maternité avec le traitement suivant : FRAXIPARINE[®] 0,6 x 2 débuté le 7 Mai, amoxicilline et acide clavulanique (AUGMENTIN[®] pour une infection vaginale), fer et calcium. L'allaitement est mixte. Les céphalées diminuent d'intensité et deviennent supportables sans aucun traitement.

Onze jours après le début des symptômes, l'angio-IRM confirme une dissection bilatérale des artères vertébrales, sur le segment V2 à gauche, et à droite la présence de 2 anévrismes disséquants séquellaires. (voir annexe n°5)

Le traitement anticoagulant par héparine de bas poids moléculaire est poursuivi.

3.4.4. Evolution

Deux mois après l'accident, il n'y a pas eu d'autre manifestation neurologique. L'examen est sans particularité.

L'écho-doppler cervicale de contrôle permet d'affirmer l'amélioration progressive des lésions artérielles et notamment dans le segment V2 de l'artère vertébrale gauche.

Le traitement par FRAXIPARINE[®] est interrompu au profit d'un traitement par ASPEGIC 100[®].

3.4.5. Aux dernières nouvelles

La patiente ne se rend pas au rendez-vous prévu pour l'angiographie. Les essais pour reprendre contact demeurent infructueux (déménagement).

3.5 Cas 5

Madame F. Véronique est âgée de 23 ans. Sa première grossesse se déroule sans incident majeur en dehors d'un diabète gestationnel traité par régime hypocalorique et une hypertension artérielle gravidique stabilisée par le repos. Dix jours après un accouchement normal à terme, elle présente un accident ischémique sylvien droit, en rapport avec une dissection de l'artère carotide interne homolatérale.

3.5.1 Antécédents

- antécédent familial : mère diabétique non insulino-dépendant
- pas d'antécédent médico-chirurgical notable
- facteurs de risques :
 - intoxication éthylo-tabagique (tabac 1 paquet/j)
 - poids 68 kg, taille 165 cm, BMI 28
 - pas de contraception hormonale
- sans profession

3.5.2 Suivi de la grossesse

Les dernières règles datent du 25 Janvier 99 avec un terme prévu le 5 Novembre 99.

Madame F bénéficie de 8 consultations obstétricales régulièrement espacées d'un mois. Le premier examen à 9 semaines d'aménorrhée ne révèle pas d'anomalie particulière.

L'échographie foetale montre une croissance régulière avec eutrophie. Le doppler utérin est normal sans notch à la 22^{ème} semaines d'aménorrhée. Les dopplers ombilicaux à 33 semaines d'aménorrhée (index de résistance placentaire = 0,75), à 34 semaines d'aménorrhée (index de résistance placentaire = 0,73) et 37 semaines d'aménorrhée (index de résistance placentaire = 0,79) sont normaux.

La grossesse est incidentée par :

- au 6^{ème} mois, un diabète gestationnel contrôlé par régime seul : glycémie après absorption de 50 g de glucose est augmentée à 1,95 g/l (VN < 1,35g/l). La glycémie à jeun est normale. Le fond d'œil est normal.
- la consultation du 9^{ème} mois montre une élévation des chiffres tensionnels à 15/9, associée à une prise de poids de 5 kg en 1 mois et à des œdèmes des membres inférieurs importants. L'analyse des urines montre une albuminurie augmentée à 0,34 g/l, qui passe à 1,36 g/l et redescend à 0,85 g/l la veille de l'accouchement.

Les contrôles tensionnels effectués à chaque consultation se révèlent à la limite supérieure de la normale (tableau n° 7), sans traitement antihypertenseur.

Semaines d'aménorrhée (SA)	9	11	17	21	24	28	33	37	38	39
Tensions artérielles systoliques mmHg	150	130	120	120	130	140	140	150	130	140
Tensions artérielles diastoliques mmHg	90	80	70	77	70	70	90	90	80	80
Poids (kg)	68	68	69	69	71	75	75	80	81	85
Delta poids (kg)		0	1	2	3	7	7	12	13	17

Tableau 7

- le bilan biologique complet reste sans particularité en dehors d'une élévation modérée des phosphatases alcalines à 178 (VN < 117), plaquettes 150 G/l, ASAT 18 UI/l, ALAT 23 UI/l, créatinine 65 µmol/l, urée 4,3 mmol/l.
La protéinurie mesurée en semi-quantitatif reste inférieure à 0,3g/l.
- madame F accouche le 18 octobre 99, par voie basse sans anesthésie péridurale, délivrance artificielle avec révision utérine en raison d'une hémorragie de la délivrance.

Les informations concernant les tensions artérielles pendant l'accouchement sont des données manquantes.

Naissance d'une fille de 3 610 grammes, qui s'adapte bien (Apgar 9/10 à 1 et 5 min). Les suites de couches se passent sans problème particulier. La tension artérielle de sortie au 5^{ème} jour est de 13/7 (au maximum 16/8 à J4). L'albuminurie est négative.

3.5.3 Histoire de la maladie

En post-partum à J10, la patiente est hospitalisée au Centre Hospitalier de Sarreguemines, pour un accident vasculaire cérébral avec hémiplegie gauche, précédé d'un accident ischémique déficitaire transitoire les 2 jours précédents. Madame F aurait présenté des céphalées à J1 et J7 régressives sous paracétamol.

- le tableau clinique initial apparaît sévère associant : une déviation conjuguée de la tête et des yeux, une somnolence, et cliniquement une monoparésie du membre supérieur gauche, une paralysie faciale gauche, un signe de BBK gauche. Il existe à l'entrée une hypertension artérielle aiguë avec des tensions artérielles systoliques et diastoliques très élevées (190/120).
- le scanner cérébral initial découvre 3 petits foyers ischémiques du lobe temporo-pariétal droit.

Madame F est transférée secondairement au Centre Hospitalier Universitaire de Nancy, où :

- cliniquement, on constate une hémiparésie gauche flasque, un syndrome de l'hémisphère mineur et une hémianopsie latérale homonyme homolatérale.
- le scanner de contrôle montre une volumineuse plage d'hypodensité sylvienne superficielle droite.
L'écho-doppler cervical à l'admission suspecte une dissection spontanée de l'artère carotide interne droite en objectivant un obstacle majeur sur l'axe vasculaire.
Une échographie cardiaque transoesophagienne est normale (éliminant une anomalie des cavités et du septum interauriculaire).
- le bilan immunologique est négatif.
L'étude de la coagulation est sans particularité (à l'exception d'un taux de protéine S inférieure à 30 % en post partum).
La protéinurie : 0,6 g/24 heures.
Le bilan lipidique : triglycémie à 2,38 g/l (0,5-1,7), cholestérolémie à 2,34 g/l (1,2-2).
- le traitement associe KARDEGIC[®] 300 et FRAXIPARINE[®] 0,5 ml. L'équilibre tensionnel nécessite une bithérapie (β bloquant et antihypertenseur central). Le syndrome de l'hémisphère mineur et les affects dépressifs diminuent sous DEROXAT[®] (1 cp/j).

Le contrôle écho-doppler cervical réalisé quelques jours plus tard montre une recanalisation spontanée de l'axe carotidien interne droit.

Deux semaines après l'accident, un examen angiographique montre une encoche en marche d'escalier sur l'origine de l'axe carotidien interne droit et en aval une occlusion complète de l'artère cérébrale moyenne droite.

3.5.4 Evolution

- les séances de rééducation permettent un retour progressif à la marche sans aide technique. La négligence spatiale unilatérale gauche régresse. Avec le retour progressif à domicile les difficultés de la vie quotidienne et de la maternité rendent madame F. un peu plus dépressive.
- le 28 Janvier 00, deux mois ½ après l'accident, l'écho-doppler s'avère normal au niveau cervical et confirme l'occlusion de l'artère cérébrale moyenne droite.
- la reprise de la marche permet l'arrêt de la FRAXIPARINE[®]. Le traitement par KARDEGIC[®] 300 est maintenu.

3.5.5 Aux dernières nouvelles

- madame F bénéficie d'une invalidité à 80 % pour son affection longue durée. Elle marche sans restriction. Par contre, il persiste des séquelles motrices du membre supérieur gauche.(Score de Barthel 85/100).
- l'examen angio-IRM réalisé en juillet 2000 est normal en ce qui concerne l'artère carotide interne droite, avec en particulier absence de lésion anévrysmale. L'artère sylvienne homolatérale reste non opacifiée.

3.6 Cas 6

Madame R. Patricia est âgée de 29 ans. Trois semaines après sa première grossesse, elle présente un accident vasculaire cérébral ischémique sylvien gauche par dissection de l'axe carotidien interne gauche dans son segment intracrânien.

3.6.1 Antécédents

- sans d'antécédent familial
- geste chirurgical pour malformation des genoux
- canal carpien droit opéré
- pas d'antécédent gynéco-obstétrical notable
- facteurs de risques :
 - tabac 10 cigarettes/j
 - Contraception orale : GESTORAL®
 - Poids 58 kg, taille 156 cm, BMI 23,8
- profession : professeur

3.6.2 Suivi de la grossesse

Le début de grossesse est fixé au 29 Avril 00, avec un accouchement prévu pour le 4 Février 01. La première consultation obstétricale ne constate pas d'anomalie. Le poids initial est de 59 kilos. Il n'y a pas de protéinurie, ni de glucosurie.

Trois échographies obstétricales sont réalisées à 10 (confirmant le terme), 22 et 35 semaines d'aménorrhée qui révèlent une bonne croissance foetale. La mesure du rythme cardiaque foetal est normale.

La patiente bénéficie de 7 consultations, incidentées seulement par une infection mycosique vaginale (traitement local), les caractéristiques de ces consultations sont résumées dans le tableau n° 8 ci-dessous :

Semaines d'aménorrhée (SA)	8	11	15	19	22	27	33
Tensions artérielles systoliques mmHg	110	100	110	100	110	120	110
Tensions artérielles diastoliques mmHg	60	60	50	60	60	70	60
Poids (kg)	59	59	61	62	64	66	68
delta poids (kg)	1	1	3	4	6	8	10

tableau n°8

Le bilan biologique systématique montre : globules blancs 10,8 G/l, hématicrite 32,2 %, hémoglobine 7,8 mmol/l, plaquettes 223 G/l, créatinine 62 µmol/l (53-88), urée 4,54 mmol/l (2,5-6,4), protéinurie nulle.

Le traitement pendant cette grossesse à partir du 3^{ème} trimestre : fer et vitamines.

Le 14 janvier, madame R. consulte pour une perte de liquide vaginale, suite à une rupture prématurée des membranes. Deux jours après, à 38 semaines d'aménorrhée, une césarienne par hystérotomie segmentaire transversale est pratiquée sous anesthésie péridurale, (SYFENTANYL[®] 32 ml, EPHEDRINE[®] 14 mg, ATROPINE[®] 0,5 mg, SYNTOCINON[®] 5 UI) pour disproportion foetopelvienne après une épreuve de travail négative (indice de Magnin 21,9 à la radiopelvimétrie) sous antibioprophylaxie par amoxicilline 2 grammes.

Les tensions artérielles pendant l'accouchement restent constamment inférieures à 13,5 pour la systolique et 9 pour la diastolique , elles sont résumées dans le tableau n° 9 ci-dessous :

Horaires	17 h 45	18 h 00	18 h 30	18 h 45	19 h 00
Tensions artérielles systoliques mmHg	133	123	137	128	113
Tensions artérielles diastoliques mmHg	92	63	90	65	53
Fréquence cardiaque	104	99	107	88	117

tableau 9

Il naît un garçon de 2 780 grammes qui s'adapte bien (Apgar 9 et 10 aux 1 et 5^{ème} minutes).

Une anticoagulation à dose préventive est instaurée.

L'allaitement est artificiel après quelques jours d'allaitement maternel. Les suites de couches se passent sans incident notable (absence de douleur, apyrexie et tensions artérielles constamment inférieures à 12/7).

Le traitement de sortie, après 7 jours d'hospitalisation est : FRAGMINE[®] 2500 et bromocriptine (PARLODEL[®]).

3.6.3 Histoire de la maladie

Le 10 février 2001, soit 25 jours après son accouchement, madame R. présente une amaurose gauche brutale régressive. Le lendemain, elle est atteinte de manière brutale d'une aphasie et d'une hémiplégié droite, associées à des vomissements incoercibles.

3.6.4 A l'admission

Après son admission en réanimation chirurgicale à Remiremont puis aux urgences du Centre Hospitalier Universitaire de Nancy, la patiente est admise aux urgences neuro-vasculaires.

- l'examen d'entrée met en évidence une aphasie motrice importante, avec une hémiplégie droite complète, sensitivo-motrice, et une paralysie à prédominance faciale droite.
- le scanner encéphalique montre un accident vasculaire cérébral ischémique sylvien gauche superficiel et profond.

L'IRM encéphalique découvre un infarctus ischémique sylvien gauche superficiel et profond touchant 50 % environ du territoire restant, avec altération profonde de la diffusion, faisant craindre un caractère irréversible de la lésion. L'occlusion de l'artère carotide interne gauche est complète et s'étend au siphon et à la sylvienne gauche.

L'écho-doppler des vaisseaux du cou et le doppler transcrânien montrent une dissection de l'axe carotidien interne gauche en intracrânien. Quatre jours plus tard, ce même examen montre des signes de recanalisation précoce de cet axe.

Sur le plan cardiaque, la découverte d'une bradycardie sinusale a nécessité une consultation cardiologique qui conclut à un dysfonctionnement sinusal ou un trouble de la conduction atrio-ventriculaire.

- les examens biologiques sont normaux à savoir : hémostase, recherche d'auto-anticorps antiphospholipides, complexes immuns circulants, électrophorèse des protéines sériques, sérologies syphilitiques et HIV.
- le traitement anticoagulant par héparine à la seringue électrique est instauré pendant quelques jours, jusqu'à la recanalisation précoce de la dissection artérielle, puis remplacé par du KARDEGIC® 160 et de la FRAXIPARINE® 0,3 ml/j. Un traitement par DEROXAT® est associé devant l'apparition de troubles thymiques.

Le 16 Février, la patiente présente des métrorragies, attribuées à un retour de couches, favorisé par l'héparinothérapie.

3.6.5 Evolution

La patiente est prise en charge en rééducation où l'on constate une récupération modeste au niveau du membre inférieur droit, le membre supérieur droit reste hémiplégique, et de gros troubles phasiques persistent.

3.6.6 Aux dernières nouvelles

En septembre 2001, soit 7 mois après l'épisode initial, madame R. est hospitalisée pour un bilan radio-clinique :

- la rééducation se poursuit. Les troubles du langage persistent mais la patiente est compréhensible. La marche est possible, avec fauchage du membre inférieur droit, du fait d'une spasticité importante. L'hémiplégie droite persiste avec un testing du membre supérieur à 1/5.
- l'écho-doppler des vaisseaux du cou et transcrânien montre une recanalisation complète de l'artère carotide interne gauche.

L'angio-IRM constate une reperméabilisation de la carotide interne gauche, qui reste filiforme dans sa portion cervicale, ainsi que de l'artère cérébrale moyenne gauche. De plus, cet examen montre un hypersignal T1 spontané des sillons frontaux gauches témoignant d'une hémorragie ancienne, et un hypersignal T2 des territoires sylviens superficiels et profonds témoignant de séquelles ischémiques.

Le traitement antiplaquettaire est maintenu.

Le tableau n° 10 résume les principales caractéristiques de nos 6 observations.

	<u>Cas 1</u>	<u>Cas 2</u>	<u>Cas 3</u>	<u>Cas 4</u>	<u>Cas 5</u>	<u>Cas 6</u>
Age	20	38	37	31	23	29
Antécédents et facteurs de risques	- IVG x 2 - tabac - contraception orale - surpoids	- asthme - allergie aspirine - dépression - 2 ANT - obésité - migraine	- fausse couche - 1 ANT - 1 césarienne	- ANT - césarienne pour hématome marginal - AN (HRP) - migraine - contraception orale	- tabac	- tabac - contraception orale
Gestité et parité	G III P I	G III P III	G IV P III	G IV P IV	G I P I	G I P I
Mode d'accouchement	Césarienne à 37 SA (post dissection)	césarienne à 28 SA (RCIU, toxémie)	césarienne à 37 SA (utérus 2 fois cicatriciels)	césarienne à 35 SA (HRP, SFA, choc hémorragique)	ANT sans APD	césarienne à 38 SA (disproportion foeto-maternelle)
Grossesse pathologique	non	toxémie gravidique	non	grossesse sous aspirine HTA	diabète gestationnel, HTA gravidique	non
Douleurs	hémicranie gauche (déficit -2 jours)	céphalées pulsatiles, CBH (accouchement + 3j)	céphalées pulsatiles en cours de césarienne	céphalées pulsatiles pariétales G (accouchement + 15j)	céphalées (accouchement + 1j)	non
Site dissection	CIG	CIG	4 artères cervicales	2 artères vertébrales	CID	CIG intracrânien
Accident ischémique	AVC sylvien gauche	non	AVC bi-occipital et pariétal gauche	non	AVC sylvien droit	AVC sylvien gauche
Echographie cervicale	diagnostic	diagnostic	anomalie non spécifique	diagnostic	diagnostic	diagnostic
Angio-IRM	non probant (artefacts)	diagnostic	non	diagnostic	non probant	diagnostic
Scanner cérébral	lésion ischémique	lacune ancienne	AVC	normal	AVC	AVC
Artériographie	diagnostic	non	diagnostic	non	diagnostic	non
Traitement	héparine/AVK/0	héparine/AVK/ticlid	héparine/AVK/aspirine	HBPM/aspirine	HBPM/aspirine	héparine/aspirine
Séquelles neuro.	déficit distal MSD	CBH gauche	non	non	déficit MSG	hémiparésie droite
Future grossesse		grossesse arrêtée	ITG			
Evolution radiologique	guérison sur artériographie après 4 mois	pseudoanévrisme stable à l'angio-IRM après 3 ans	DFM sur l'artériographie après 6 mois	guérison à l'échographie après 2 mois	guérison à l'angio-IRM après 9 mois	guérison sur l'angio-IRM après 7 mois

Le tableau n°11 résume les caractéristiques des 15 observations détaillées de la littérature et de nos 6 observations.

	littérature	6 observations
Moyenne d'âge	33,5	29,6
Survenue de la dissection au cours :		
post-partum	15	5
grossesse	0	1
en moyenne après la grossesse	10,6 jours	12 jours
Site de dissection		
carotide interne	10	4
vertébrale	4	1
bilatérale	3	1
3 axes / 4 axes	1 / 0	0 / 1
intracrânien	1 (vertébrale)	1 (carotide interne)
Douleurs	15	5 céphalées
particularité :	2 j avant accouch. x 1 pendant accouch. x 4	pendant césar. x 1 isolée x 1
moyenne après l'accouchement	4,4 jours	3,8 jours
CBH	4	0
CBH douloureux isolé	0	1
AIT isolé	4	0
AVC	11	4
Atteinte d'un nerf périphérique	1	0
Séquence douleurs/atteinte cérébrale	6,4 jours	5,6 jours
Antécédents et FR avant la grossesse :		
migraine	3	2
contraception orale	1	3
hypertension artérielle chronique	1	0
hypertension artérielle gravidique	2	0
tabac	3	3
multiples grossesses	8	4
dysplasie fibromusculaire	0	0
FR concernant la grossesse étudiée:		
hypertension artérielle paroxystique	4	3
AVB sans APD / avec APD / Césarienne	11 / 2 / 2	1 / 0 / 5
hyperextension du cou et travail long	3	0
dysplasie fibromusculaire	4	1
Aucun FR	4	2
Evolution :		
décès	1	0
séquelles neurologiques	6	3
Pseudo-anévrisme	1	1
Récurrence	1	0

DISCUSSION

4.1 Diagnostic des dissections des artères cervicoencéphaliques pendant la période gravido-puerpérale

Le diagnostic de dissection des artères cervicoencéphaliques est fait la plupart du temps après la survenue d'un déficit neurologique. Celui-ci entraîne la réalisation d'un grand nombre d'examen à visée étiologique. L'échographie doppler cervicale, réalisée de façon systématique chez la personne âgée, devrait se généraliser chez le sujet jeune.

Pourtant, comme nous l'avons démontré, l'atteinte neurologique est précédée, pendant une période plus ou moins longue, d'une douleur à type de céphalée ou cervicalgie, ce symptôme devant permettre d'évoquer précocement le diagnostic.

La grossesse et le post-partum plus encore, sont des périodes au cours desquelles les céphalées sont fréquentes. En effet, 30 à 40 % des femmes se plaignent de céphalées principalement entre le 3^{ème} et le 6^{ème} jour suivant l'accouchement. Les causes peuvent être multiples et bénignes dans 90 % des cas contemporaines du manque de sommeil et de l'anxiété habituels de cette période. [50]

Il nous est apparu important de rappeler brièvement les différents diagnostics à évoquer devant cette symptomatologie. Schématiquement, on peut les diviser en céphalées primaires et céphalées secondaires :

4.1.1 Les céphalées primaires

Ce sont des céphalées non lésionnelles. Elles sont fréquentes, souvent connues et ne nécessitant pas d'examen radiologique si les caractéristiques de la douleur sont inchangées. [38]

4.1.1.1 les migraines sont définies comme des céphalées hémicrâniennes, pulsatiles, d'intensité modérée à sévère, exacerbées par les exercices de routine, d'une durée de 4 à 72 heures, accompagnées de nausées et vomissements, avec ou sans aura. Elles sont améliorées par la grossesse dans 55 à 90 % des cas (probablement liées à l'augmentation des oestrogènes), mais reprennent après l'accouchement. Une migraine inhabituelle par sa présentation ou par son intensité doit attirer l'attention pour ne pas passer à côté d'une pathologie plus grave.

4.1.1.2 les céphalées dites de tension sont fréquentes. La douleur est variée à type de brûlure, de fourmillements, d'écoulement liquide mais surtout de pression ou de serrement, d'intensité modérée, bilatérale le plus souvent, ne s'aggravant pas avec l'activité physique courante. Elles s'améliorent souvent avec les activités de détente. La durée va de quelques minutes à plusieurs jours. Le terrain psychologique est important à comprendre, de la simple tension psychique jusqu'au syndrome dépressif.

4.1.1.3 la névralgie faciale se caractérise par des douleurs unilatérales paroxystiques en éclair, à type de décharge électrique. Les accès durent de quelques secondes à quelques minutes, survenant spontanément ou après l'attouchement d'une zone gâchette. Elle atteint surtout les femmes après 50 ans.

4.1.1.4 *l'algie vasculaire de la face* atteint rarement la femme. La douleur est insupportable, unilatérale, à type de brûlure ou de broiement, s'accompagnant de signes neurovégétatifs (larmoiement, rhinorrhée, syndrome de CBH). L'accès dure de 20 minutes à 2 heures.

4.1.2 Les céphalées secondaires

Ces céphalées dues à une lésion organique sont considérées comme des céphalées secondaires. Elles sont plus rares mais nécessitent souvent un traitement étiologique urgent.

4.1.2.1 *les thromboses veineuses cérébrales (TVC)* [7] Elles surviennent majoritairement pendant le post-partum durant la 2^{ème} ou 3^{ème} semaine (incidence de 8.7/100 000 accouchements [33]) alors que le risque pendant la grossesse n'est pas plus élevé que dans la population féminine. Les signes cliniques des thromboses veineuses cérébrales sont polymorphes car ils dépendent de la localisation et de l'extension de la thrombose, qui sont elles mêmes très variables. Elles entraînent une hypertension intracrânienne progressive : avec céphalées diffuses qui s'installent souvent lentement ainsi qu'un œdème papillaire, l'ensemble étant plus ou moins associé à des signes focaux variés. Leur survenue est rarement spontanée et le tableau s'intègre classiquement dans les suites d'une pathologie obstétricale avec troubles de la coagulation (CIVD, HELLP syndrome, éclampsie).

4.1.2.2 *les hémorragies cérébrales* ont une incidence de 4,6 pour 100 000 accouchements. [56] Ce taux est proche de celui des accidents ischémiques cérébraux, or il est plus bas que les accidents ischémiques cérébraux dans la population jeune. Ce qui implique que la grossesse augmente le risque d'hémorragie cérébrale. Elles sont secondaires aux crises d'éclampsie et surtout aux ruptures de malformations vasculaires.

4.1.2.3. *les hémorragies méningées* pendant la grossesse ou le post-partum ont une incidence d'environ 2 pour 10 000 accouchements, soit un risque 5 fois plus élevé que dans la population générale.[32] Elles sont dues principalement à une rupture d'anévrisme artériel ou de malformation artérioveineuse. Les céphalées sont d'apparition très brutale et d'emblée très intenses, le plus souvent de localisation occipitale et résistantes aux antalgiques usuels. Elles peuvent apparaître avant la rupture, en moyenne 2 semaines avant la découverte de l'hémorragie. Elles s'accompagnent de nausées et vomissements ainsi que d'un syndrome d'irritation méningée, qui peuvent apparaître plusieurs heures après l'hémorragie.

4.1.2.4 *les accidents ischémiques cérébraux* s'accompagnent fréquemment de céphalées en particulier dans le territoire vertébro-basilaire. Alors que le diagnostic d'accident vasculaire cérébral est facilement évoqué en présence de signes neurologiques focaux, la douleur ne permet pas de préjuger de la nature ischémique ou hémorragique de l'accident vasculaire.

4.1.2.5 prééclampsie-éclampsie La prééclampsie est une affection qui touche 5 à 10 % des grossesses.[6, 52] Elle débute habituellement après la 20^{ème} semaine de gestation chez la primipare et proche du terme chez la multipare (elle survient rarement dans le post-partum). Elle associe une hypertension artérielle ($\geq 140/90$ ou une augmentation de 30 mmHg de la systolique ou 15 mmHg de la diastolique), une protéinurie ($\geq 0,3$ g/24 heures) et un oedème. Dans ce contexte, l'apparition de céphalées (mais aussi de troubles visuels, de troubles de la conscience, de douleurs abdominales hautes, d'un HELLP syndrome...) est un facteur prédictif de haut risque d'évolution vers une éclampsie (phase convulsive) mettant en jeu le pronostic vital. L'éclampsie est devenue une complication gravidique exceptionnelle atteignant 0,05 à 0,2 % des grossesses mais elle est une des principales causes de mortalité maternelle, et la première cause d'AVC durant la grossesse.

4.1.2.6 l'hypertension intracrânienne bénigne survient habituellement chez une jeune femme obèse. Elle provoque des céphalées généralisées plus importantes le matin et aggravées par les efforts et la toux. Elle s'accompagne de troubles visuels apparaissant après la céphalée, de nausées et vomissements. Il s'agit d'un diagnostic d'élimination devant un oedème papillaire quasi constant constaté au fond d'œil, alors que l'examen scanographique cérébral est normal le plus souvent. Chez la femme enceinte la symptomatologie disparaît en général avec l'accouchement.

4.1.2.7 les céphalées post-anesthésie péridurale sont liées à une baisse de pression du liquide céphalo-rachidien. Les céphalées surviennent 24 à 48 heures après l'anesthésie, de siège fronto-orbitaire ou occipitale. Elles sont accentuées par la position debout et par la lumière. Elles s'accompagnent quelquefois de malaise, de troubles visuels, auditifs ou de nausées. Le traitement est symptomatique : mise en décubitus, hydratation, utilisation de caféine, il est rarement nécessaire de recourir à la technique du Blood patch.

4.1.2.8 angiopathie cérébrale du post-partum [50] C'est un syndrome rare, qui malgré un tableau clinique initial sévère, est le plus souvent spontanément favorable. Il peut apparaître jusqu'à un mois après l'accouchement et associe des céphalées intenses, des vomissements, des crises épileptiques, et parfois des déficits neurologiques focaux régressifs. L'angiographie montre de multiples rétrécissements des artères intracérébrales, qui régressent au contrôle réalisé quelques mois plus tard. A l'origine de ces rétrécissements, il a été évoqué une réponse vasoconstrictrice prolongée secondaire à une hypertension artérielle ou à l'administration d'ocytociques. Ce syndrome n'est pas spécifique à la grossesse et a déjà été décrit notamment, chez les toxicomanes (utilisation d'amphétamine ou ergots de seigle).

4.1.2.9 les dissections des artères cervicoencéphaliques Les céphalées sont l'élément essentiel des dissections cervicales.

Le délai moyen d'apparition de la douleur s'avère proche de l'accouchement, souvent dans les 3 à 4 premiers jours, ce qui correspond au pic de fréquence des céphalées du post-partum. Ceci implique que les patientes sont encore hospitalisées pour certaines d'entre elles lors de la dissection, ce qui devrait en théorie faciliter le diagnostic. Mais la douleur peut apparaître à distance, jusqu'à 1 mois comme le montre le cas n° 6.

La douleur peut prendre des caractères multiples (cervicalgies unilatérales, céphalées en casque, céphalées pulsatiles,...). Elle survient brutalement de forte intensité, ne cédant habituellement pas aux antalgiques de niveau I. Elle peut être discontinue. D'avantage que la présentation de la douleur, l'attention doit être portée devant une douleur inhabituelle pour la patiente (type, intensité, durée,...).

L'auscultation du cou peut permettre d'entendre un souffle, même si ce signe est rare. L'examen sera minutieux à la recherche des signes d'accompagnement, quelquefois discrets comme un signe de CBH, un flou visuel, un acouphène pulsatile,....

Dans le cadre de la grossesse, la plupart des examens complémentaires peut être réalisée, en prenant quelques précautions :

- l'utilisation de l'échographie est possible sans restriction pendant la grossesse.
- il n'existe pas de donnée précise quant aux effets de l'IRM sur le fœtus, mais aucun trouble n'a été signalé pendant la grossesse ou le développement fœtal. La seule restriction porte sur l'injection de gadolinium, qui est déconseillée, son risque au cours de la grossesse n'étant pas connu. L'angiographie par résonance magnétique peut être utilisée et a prouvé son intérêt dans les dissections des artères cervicoencéphaliques.
- le risque lié à l'utilisation du scanner est représenté par le rayonnement diffusé. La dose reçue par l'utérus gravide n'est de quelques milligrays, qu'on peut réduire en utilisant un tablier de plomb. Dans ce cas, le risque est considéré comme négligeable (les malformations potentielles liées à l'exposition aux rayons X s'étendent pendant l'embryogenèse de la 2^{ème} à la 14^{ème} semaines d'aménorrhée) [32].
- l'angiographie conventionnelle peut être effectuée en cas de nécessité. La dose reçue par le fœtus est du même ordre de grandeur que pour le scanner. L'avantage des techniques de numérisation est qu'elles permettent, en outre, de diminuer la dose de rayons et la quantité d'iode injectée.

4.2 Hypothèses étiopathogéniques

A la vue des difficultés à établir un lien direct entre la grossesse et les dissections des artères cervicoencéphaliques, nous avons tenté de reprendre très précisément les différents éléments indiscutables de ces six dossiers afin de vérifier la présence ou l'absence des facteurs identifiés comme favorisant la survenue de ce type d'accident. Enfin nous tentons un rapprochement avec les dissections aortiques et coronariennes.

4.2.1 Modifications physiologiques maternelles

La finalité de l'adaptation maternelle est de permettre la croissance de l'unité foetoplacentaire en assurant un transport en oxygène et en nutriment adéquat tout au long de la gestation. La grossesse s'accompagne ainsi de modifications hémodynamiques, de l'hémostase et des parois artérielles qui pourraient être mises en cause dans le développement des dissections.

4.2.1.1 Adaptations hémodynamiques

L'élément essentiel de l'adaptation maternelle est l'installation précoce d'une vasodilatation artérielle au tout début de la grossesse. Le volume plasmatique passe de 2600 à 3800 ml à 34 semaines d'aménorrhée soit plus de 40 % d'augmentation. Celui-ci croît proportionnellement plus que le volume cellulaire (+ 15 % environ), ce qui explique la baisse progressive de l'hématocrite (34%), de l'hémoglobine et du nombre de globules rouges (3,7 million par mm³). Cette hémodilution relative explique l'anémie physiologique de la grossesse (limite inférieure à 10.5 g/dl). L'augmentation du débit cardiaque en début de grossesse est principalement liée à l'augmentation du volume d'éjection systolique et de la fréquence cardiaque. En moyenne le débit cardiaque augmente de 30 à 40 %, alors que la fréquence augmente de 10 à 20 battements par minute, au repos. [16, 35, 59]

La pression artérielle diminue dès les premières semaines de grossesse en raison de la baisse des résistances vasculaires périphériques (vasodilatation), puis revient à sa valeur de base avant le terme. C'est surtout la pression artérielle diastolique qui tend à diminuer, principalement pendant les 2 premiers trimestres. La notion d'hypertension artérielle dépend donc de la date théorique du terme, mais une tension de 140 pour la maxima et de 90 pour la minima doit être considérée comme pathologique au cours de la grossesse.[36, 62]

Lors d'une grossesse normale, l'augmentation des débits sanguins mesurés pour certains organes comme l'utérus ou le rein n'est pas retrouvée pour ce qui concerne le système nerveux central. En effet, l'étude écho-doppler au cours des trois trimestres au niveau des axes carotidiens internes montre une stabilité des vitesses circulatoires. Certains auteurs ont même montré une baisse de 20 % des vitesses systoliques moyenne des artères carotides internes au cours du 3^{ème} trimestre de la grossesse. Cependant seuls les index de pulsatilité sont significativement différents si l'on compare avec les patientes non enceintes à partir du troisième trimestre. Il est regrettable que ces auteurs ne se soient pas intéressés à la période du post partum. [23]. On ne dispose pas de travaux sur la contribution exacte de la circulation vertébro-basilaire, ni sur son éventuelle variation en cours de grossesse mais sa part semble restreinte à moins de 10 % des débits circulatoires cérébraux [23].

La pression veineuse aux membres inférieurs augmente considérablement. En fin de grossesse, en position de décubitus dorsal, l'utérus comprime la veine cave inférieure, entraînant une chute du débit cardiaque et de la pression artérielle, se traduisant par une fatigue, des nausées, des vertiges et parfois des syncopes. Ces symptômes disparaissant en position debout.

Au cours du travail, les contractions utérines augmentent le débit cardiaque d'environ 20 %, la pression artérielle de 10 % environ, la pression veineuse centrale de 5 à 6 mmHg. La douleur et l'anxiété augmentent également la pression artérielle. Pendant les manoeuvres de Valsalva, la pression artérielle et la pression du liquide céphalo-rachidien augmentent, créant une pression de chaque côté des vaisseaux intracrâniens. Après une contraction, la pression du liquide céphalo-rachidien chutant plus rapidement, le vaisseau est soumis à une plus forte pression interne. Ce phénomène peut être supprimé grâce à l'anesthésie péridurale. [32]

Le débit cardiaque se normalise environ 2 semaines après l'accouchement. La volémie se rétablit en 4 à 6 semaines.

Le traumatisme artériel créé par ces changements hémodynamiques dont l'acmé se situe pendant la période du travail, semble expliquer la majorité des accidents survenant dans le post-partum et en particulier dans 11 cas de la littérature d'accouchement par voie basse sans anesthésie péridurale. En effet la pression artérielle mesurée pendant la phase expulsive peut être très élevée. Seul le dossier n°6 pourrait correspondre à cette situation. Pour les 4 accouchements par césarienne ont peu exclure à priori ce facteur lié aux efforts maternels. Cependant une des patientes a présenté une poussée vasomotrice avec des tensions à plus de 180/120 au moment de l'extraction ce qui représente la plus grande variation tensionnelle mesurée dans nos six dossiers. La dissection en cours de grossesse est survenue à tension artérielle normale.

Cette étude ne prétend pas être exhaustive et nos observations n'ont pas été incluses de manière prospective ce qui ne permet pas d'affirmer qu'elles soient un échantillon représentatif des dissections artérielles survenues dans la région. (en plus des dissections non diagnostiquées si elles ont eue une évolution simple). Cependant, la notion d'un traumatisme hémodynamique généré par le travail n'apparaît pas comme le facteur déterminant dans notre série.

4.2.1.2 Adaptations hémostatiques

La grossesse normale s'accompagne d'anomalies biologiques témoignant d'un état d'hypercoagulabilité : l'activité des facteurs de coagulation augmente tandis que l'activité fibrinolytique diminue.

Les taux de fibrinogène et des facteurs VII (proconvertine), VIII (antihémophilique A), IX (antihémophilique B), X (Stuart) et XII (Hageman) augmentent alors que l'activité tissulaire du plasminogène et le taux de la protéine S diminuent. Les taux de protéine C augmentent après la 18^{ème} semaine de grossesse. Le taux plaquettaire n'est pas modifié de façon significative et les discrètes thrombopénies sont considérées comme liées à l'hémodilution. Les plaquettes devenant plus sensibles aux agents proagrégants. [12, 35]

Un grand nombre de facteur de coagulation augmente notablement dès le troisième mois de la grossesse pour atteindre un taux maximum au troisième trimestre, l'activité fibrinolytique diminuant parallèlement.

Les raisons de ces modifications sont mal connues, néanmoins une consommation locale des facteurs de la coagulation dans la circulation utéroplacentaire et la production par le placenta d'inhibiteurs de l'activation du plasminogène pourraient jouer un rôle important. Un certain degré de coagulation intravasculaire disséminée semble donc présent, même au cours d'une grossesse normale. [32]

Le retour à la normale se fait en 2 à 3 mois après l'accouchement, l'activité fibrinolytique revient à la normale plus rapidement (2 à 3 semaines).

Cet état d'hypercoagulabilité qui persiste chez la femme plusieurs semaines après l'accouchement pourrait faciliter la formation d'un thrombus au niveau du site de dissection,

qui peut sténoser l'artère ou entraîner une projection embolique comme en témoigne un grand nombre de cas retrouvé dans la littérature. En effet dans tous les cas des atteintes cérébrales (AVC ou AIT) sont notées au cours de l'évolution de la dissection.

Parmi nos 6 patientes, les 2 n'ayant pas présenté d'atteinte cérébrale étaient traitées par héparine de bas poids moléculaire en post-opératoire (à doses préventives dans le cas n° 2 et doses curatives dans le cas n° 4).

4.2.1.3 Adaptations artérielles

Une hyperplasie intimale et des modifications de structure de la média des artères ont été constatées au cours de la grossesse et chez les femmes sous contraception orale (épaissement de la média, fragmentation des fibres réticulaires, légère hyperplasie des cellules musculaires lisses). [24] De tels phénomènes s'expliquent par la présence de récepteurs aux oestrogènes et à la progestérone retrouvés dans les parois artérielles notamment au niveau aortique.

En dehors de l'association fortuite et des facteurs de risques classiques, on peut évoquer dans le cas n° 1 ces modifications subies par la paroi artérielle pendant la grossesse comme un facteur déclenchant la dissection.[30]

Par extension on peut envisager qu'elles soient également un élément d'explication des dissections survenant dans les cas où le traumatisme du travail est nul comme au cours des césariennes, où faible comme dans un accouchement sous anesthésie péridurale.

Mais dans ces conditions d'altération de la paroi artérielle, on n'explique pas une incidence si faible des DACE du post-partum et une si faible récurrence.

4.2.2 Pathologies obstétricales

Trois causes d'accidents ischémiques cérébraux artériels seulement sont considérées comme spécifiques à la grossesse : l'éclampsie, le choriocarcinome et l'embolie amniotique.(la cardiomyopathie gravido-puerpérale et l'angiopathie du post-partum ont été décrites en dehors de la grossesse). [40]

Seule la prééclampsie-éclampsie, par l'intermédiaire de l'hypertension artérielle qu'elle provoque et des facteurs vaso-actifs (endothélines, prostacyclines,...) est susceptible de favoriser une dissection. C'est le cas de notre observation n° 2 qui associe une prééclampsie sévère avec une hypertension artérielle à 180/100 malgré une bithérapie antihypertensive. La présence d'une hypertension artérielle est plus difficile à confirmer dans le cas n°5 pendant la grossesse ou pendant le travail. Par contre, ce déséquilibre tensionnel est présent dans le post partum tardif.

Plus généralement, la grossesse est susceptible de provoquer des à coups hypertensifs lors de pathologies associées (dans le cas n° 4), des hypertensions gravidiques isolées ou des pics hypertensifs réactionnels (dans le cas n° 3).

Dans la littérature, 3 patientes ont souffert d'hypertension artérielle (chronique ou gravidique). Mais de manière générale, les informations précises concernant les conditions de l'accouchement ne sont pas mentionnées, ce qui rend difficile toute interprétation.

Le facteur étiologique obstétrical principal, reste à la lecture des principales séries publiées, le risque du baro-traumatisme engendré par les efforts expulsifs de la phase finale de l'accouchement. Les efforts de poussée à glotte fermée, sont pour plusieurs auteurs la principale cause des DACE . Dans notre étude, 5 dissections sur 6 surviennent en dehors de tout effort expulsif. Les conditions actuelles d'accouchement sous analgésie permettent de voir disparaître l'ensemble des séquelles d'effort non contrôlé comme les hémorragies conjonctivales ou les purpuras du visage qui étaient retrouvés fréquemment dans le post-partum immédiat il y a encore quelques années. Il n'en reste pas moins que certaines positions en hyper-extension du rachis cervical ou les manipulations lors de l'intubation pourraient constituer des traumatismes à l'origine de la brèche intimale.

4.2.3 Causes médicamenteuses

Aucun traitement médicamenteux, en dehors des contraceptifs oestroprogestatifs, n'est considéré comme facteur favorisant les dissections des artères cervicales :

- les ocytociques : SYNTOCINON[®] (oxytocine) et METHERGIN[®] (méthylergométrine) utilisés notamment pour obtenir une bonne rétraction utérine et la bromocriptine (PARLODEL[®]) prescrite pour inhiber la montée laiteuse, et de manière générale les dérivés de l'ergot de seigle, sont rarement responsables d'angiopathie cérébrale du post-partum.
- l'éphédrine est un traitement administré par voie IV chez les femmes sous anesthésie péridurale qui présentent une hypotension artérielle. C'est un sympathomimétique qui peut provoquer de façon rare une angiopathie cérébrale du post-partum. [43]

Parmi les effets indésirables des sympathicomimétiques, on retrouve l'hypertension artérielle. On peut se demander dans le cas n° 3, (patiente porteuse d'une DFM) si l'utilisation d'une dose importante d'éphédrine (60 mg) ne constitue pas un facteur déclenchant du phénomène de dissection. L'analyse de cette observation ne permet toutefois pas de tirer de conclusion sur l'origine de la dissection. En effet, une analgésie insuffisante au moment de l'acte chirurgical n'est pas exclue.

4.2.4 Autres localisations de dissection

Une association entre les dissections des artères coronaires et de l'aorte et la grossesse est décrite. Contrairement aux dissections cervicales, des études histologiques ont pu être réalisées du fait de la mortalité importante de ces 2 affections.

4.2.4.1 *La survenue de dissections aortiques (DAo)* chez le sujet jeune est un événement rare. La prévalence de la dissection aortique chez le sujet de moins de 40 ans est estimée à 4 à 6 pour 10 000 individus. [22] Or il est rapporté que, dans cette tranche d'âge, près de la moitié des cas de dissection aortique affectant la femme, survient pendant la période gravido-puerpérale, principalement pendant le 3^{ème} trimestre et le post-partum. Si l'hypertension artérielle chronique est un facteur de risque essentiel de dissection aortique dans la population générale, on la retrouve beaucoup moins fréquemment dans cette population jeune, au profit d'autres facteurs de risques tels que les maladies du tissu élastique,

la bicuspidie aortique, la coarctation de l'aorte,...[1, 49]

Nous disposons de quelques éléments pour expliquer cette relation entre dissection aortique et grossesse : [22]

- les modifications hémodynamiques, déjà évoquées, avec une augmentation de la volémie, du débit cardiaque et la compression de l'aorte et des vaisseaux iliaques par l'utérus gravide. Il s'en suit une élévation du diamètre de l'aorte et d'une augmentation de la tension pariétale selon la loi de LAPLACE.
- les modifications biochimiques et histologiques de la paroi des vaisseaux d'origine hormonale : les oestrogènes freinent les dépôts de collagène et d'élastine (qui caractérise la dégénérescence de la média) et la progestérone responsable d'une accumulation de protéines non collagènes. Ces modifications de la paroi aortique pourraient s'accroître au cours de grossesse ultérieure, sans que celle-ci ne se répare. Ainsi la grossesse pourrait être considérée comme un facteur de risque de DAO. [1]
- des analyses histologiques artérielles ont montré, dans certaines zones non impliquées par la dissection, la présence d'une fragmentation des fibres élastiques dans 2 cas de dissection aortique du post-partum .[47]

Ces auteurs considèrent que le traumatisme du travail n'est peu en cause. Envisageant d'une part que ces accidents surviennent principalement au cours du 3^{ème} trimestre ou dans le post-partum, et que d'autre part, près des 2/3 de ces femmes sont multipares, ils supposent que seule la grossesse est un puissant facteur de dégradation de la paroi artérielle, pouvant encore se renforcer après plusieurs grossesses.[47]

- Certaines études expérimentales réalisées chez le rat ont pu démontrer que l'association d'une augmentation du taux d'oestrogène et d'une hypertension artérielle agissait de façon complémentaire pour accélérer le dépôt anormal de collagène dans l'aorte.[68]

Cette association entre grossesse et dissection aortique a été remise en cause par une étude réalisée par Oskoui et al.[48] La difficulté majeure des études réside en un établissement de séries suffisamment importantes dans une pathologie rare. Les cas publiés pourraient être des situations inhabituelles, et donc non représentatives de la pathologie. Dans cette étude, aucune femme enceinte n'était comptabilisée parmi 196 dissections aortiques consécutives comprenant 9 femmes âgées de moins de 40 ans.

4.2.4.2. Les dissections des artères coronaires (DCo) présentent une nette prédominance féminine : 66 % de femme parmi 183 observations de dissections des artères coronaires. [26] Parmi ces femmes, 30 % sont en période de post-partum. Le diagnostic était fait dans la plupart des cas après autopsie.

Aujourd'hui on recense une augmentation du nombre de cas diagnostiqués grâce à la généralisation de la coronarographie.

La mortalité atteint 50 % des cas [41], la mort subite étant la présentation clinique la plus fréquente. Lors de la dissection, l'hématome provoque le plus souvent une occlusion de

l'artère en repoussant la média lésée sur le mur opposé.

La plupart des patients ne présentent pas de facteur de risque, l'hypertension artérielle n'étant que peu rapportée.

Les hypothèses avancées pour expliquer cette prédilection des DCo dans le post-partum associent des modifications de la paroi artérielle pendant la grossesse par l'action hormonale (fragmentations des fibres réticulaires, perte de l'architecture normale des fibres élastiques...) et par un «stress» hémodynamique (état d'hyperdébit et force de cisaillement pendant l'accouchement).

Comme dans le cas des dissections des artères cervicoencéphaliques, 2 mécanismes sont en cause pour expliquer la survenue des dissections aortiques, sans que l'on puisse formellement trancher entre les différentes hypothèses qui sont : soit une rupture de l'intima ,soit une hémorragie survenant à partir des vasa-vasorum.

L'analyse histologique de la paroi artérielle montre plusieurs anomalies : [27]

- une média nécrose kystique impliquée dans 1/3 des observations
- une anomalie de synthèse de collagène mise en évidence à partir d'une culture de fibroblastes chez une patiente
- une infiltration éosinophile de la média serait majoritairement en cause, en libérant les enzymes lytiques contenus dans leur granules, cela provoquerait une altération de la paroi. Cette atteinte serait primitive ou secondaire (des réactions d'hypersensibilité ont été décrites).

Pour conclure, il semble que de nombreuses analyses histologiques démontrent une atteinte artérielle possible de l'aorte et des coronaires au cours de la grossesse. Il est donc envisageable que de telles anomalies touchent les artères cervicales. Pourtant il reste à démontrer que les anomalies constatées sur des artères de différent calibre puissent s'appliquer aux artères cervicales.

4.2.5 Facteurs favorisant les dissections dans nos 6 observations

Le tableau n°12 ci dessous résume les principaux facteurs ayant pu contribuer à une dissection dans chacun des 6 cas :

Cas	Facteurs de risques	Facteurs favorisants
1	tabac, co, surpoids	
2	migraine, obésité	HTA (prééclampsie) 3 ^{ième} pare
3		DFM à coups hypertensif (rôle de l'éphédrine) 3 ^{ième} pare
4	migraine, co	HTA 4 ^{ième} pare intubation
5	tabac	HTA manoeuvres de Valsalva
6	tabac, co	

tableau n°12

Dans les cas n°1 et n°6 il n'existe peu ou pas de facteur expliquant un tel événement : ni DFM, ni HTA ni conditions obstétricales difficiles. Les modifications hormonales de la grossesse pourraient constituer le seul facteur de risque.

Pour les cas 2, 4 et 5 , on peut retenir comme facteur de risque la notion de multiparité, et surtout l'existence d'une HTA.

Dans le cas n°3 la découverte d'une DFM, souvent cause de dissection, peut être considérée comme le principal facteur déclenchant. L'HTA pouvant être un élément déclenchant ou consécutif à la dissection.

Comme nous l'avons dit à plusieurs reprises l'association de plusieurs facteurs semble primordiale à la survenue d'une dissection des ACE.

4.3 Prise en charge d'une dissection des artères cervicoencéphaliques pendant la grossesse et conduite à tenir en cas de nouvelle grossesse

4.3.1 Dissection des artères cervicoencéphaliques pendant une grossesse

La prise en charge thérapeutique de la femme enceinte ne doit pas différer de celle proposée hors grossesse. Elle est conditionnée principalement par la gestion de l'accident neurologique.

Nous avons vu que la grossesse entraîne un état d'hypercoagulabilité qui persiste plusieurs semaines après l'accouchement. De plus les atteintes cérébrales sont fréquentes. Dans ces conditions le recours au traitement anticoagulant par héparine à la phase aiguë de la dissection semble d'autant plus indiqué.

L'arrêt de l'anticoagulation, obligatoire pendant l'accouchement, devra être le plus court possible. Le recours à une césarienne se justifie dans la mesure où la durée de l'accouchement par voie basse sous anesthésie péridurale ne peut être maîtrisée.

Le traitement anticoagulant est possible pendant la grossesse sous couvert de quelques précautions :

a. Héparine :

C'est le traitement de choix pendant la grossesse en raison de son innocuité pour le fœtus . Elle ne passe pas la barrière placentaire, elle n'influence donc pas l'hémostase foetale, elle n'est pas tératogène et elle peut être utilisée pendant l'allaitement.

De plus elle possède une demi-vie courte, qui facilite son emploi en cas de surdosage, de saignement ou d'accouchement prématuré.

En revanche son utilisation au long cours est inconfortable et peut entraîner des effets indésirables : thrombopénies, accidents hémorragiques, réactions allergiques et ostéoporose.

Les héparines de bas poids moléculaire sont plus faciles à utiliser. Elles ont les mêmes avantages sans les effets indésirables osseux.

b. AVK :

Les antivitamines K franchissent la barrière placentaire en raison de leur faible poids moléculaire. Pendant le premier trimestre, ils sont responsables de malformations du système nerveux, d'une embryopathie et d'hémorragie foetale. Au delà leur utilisation peut être envisagée. En raison de leur demi-vie longue, ils doivent être interrompus 3 semaines avant la date prévue d'accouchement.

En pratique on peut les prescrire de la 12^{ème} à la 36^{ème} semaine.

En cas d'allaitement maternel il est préférable de ne pas les utiliser (seule la warfarine n'est pas retrouvée dans le lait maternel).

En cas d'allaitement artificiel ils sont débutés en général une semaine après l'accouchement.

c. L'aspirine :

L'aspirine est l'antiplaquettaire de référence.

Les principales indications de l'aspirine sont : haut risque de récurrence de prééclampsie ou de retard de croissance intra-utérin, anomalies du doppler utérin, syndrome des antiphospholipides,...

Les dosages utilisés actuellement sont faibles, de l'ordre de 80 à 100 mg par jour. Ces faibles dosages ne semblent pas présenter de risque pour la mère ou le fœtus lorsqu'ils sont utilisés au 2^{ème} et 3^{ème} trimestres. (certains auteurs évoquent : une fermeture prématuré du canal artériel, un saignement maternel et foetal, un allongement du temps de travail et une post-maturité). [42]

Le traitement est poursuivi jusqu'à 36 semaines d'aménorrhée en raison de sa demi-vie longue. Pendant le premier trimestre de la grossesse les incertitudes sur le risque tératogène de l'aspirine doivent faire peser ses indications.

L'aspirine peut être prescrit pendant les 2 derniers trimestres de la grossesse en prévention de pathologie ischémique cérébrale. [32]

4.3.2 Grossesse ultérieure

Aucune étude n'a validé l'attitude thérapeutique lors d'une grossesse ultérieure. Cependant nous pouvons rappeler que :

- une étude portant sur le risque de récurrence d'un accident ischémique cérébral au cours d'une grossesse ultérieure [31] a montré que celui-ci est faible, et associé à une augmentation du risque pendant le post-partum et non pendant la grossesse.
- le risque de récurrence d'une dissection des artères cervicoencéphaliques dans la population générale est faible même en cas d'artériopathie. [55] Il apparaît toutefois un cas de récurrence parmi les cas de dissection survenant pendant la grossesse dans la littérature sans qu'on puisse en tirer de conclusion au regard du faible nombre d'observations.

Au vu de ce faible risque, une nouvelle grossesse doit pouvoir être envisagée dans la plupart des cas. Elle sera fonction de la cause initiale de la dissection, du désir de grossesse et du handicap résiduel. La prise en charge est multidisciplinaire associant obstétricien, neurologue et médecin traitant.

Quelques mesures générales peuvent être appliquées en cas de nouvelle grossesse [17] :

- un examen neurologique en début de grossesse et au cours du troisième trimestre peut être proposé, ainsi qu'en cas de tout nouveau symptôme,
- des mesures préventives concernant les traumatismes cervicaux (même minimes) peuvent être expliquées à la patiente,
- effectuer un contrôle strict de la pression artérielle,
- si la patiente reçoit un traitement par antiagrégant plaquettaire en prévention secondaire d'une dissection des artères cervicoencéphaliques, celui-ci doit pouvoir être maintenu pendant la grossesse selon les règles de prescription citées plus haut.
- l'anesthésie péridurale est préférable à l'anesthésie générale (qui provoque des variations hémodynamiques) pour l'accouchement en contre indiquant les efforts expulsifs [11]
- prescrire un traitement par héparine de bas poids moléculaire dans le post-partum pendant quelques jours avec un relais par aspirine au minimum pendant plusieurs semaines doit être envisagé.
- un soutien psychologique doit être proposé en particulier autour de la date anniversaire de l'accident .

Après la grossesse, un traitement contraceptif autre que par pilule oestro-progestative apparaît raisonnable.

CONCLUSION

Les données épidémiologiques suggèrent que les dissections des artères cervicoencéphaliques sont la première cause d'accident ischémique cérébral chez le sujet de moins de 45 ans. On ne peut donc exclure formellement que la survenue d'un tel événement pendant la période gravido-puerpérale soit un événement fortuit.

Pourtant, un certain nombre d'éléments nous incite à penser que la grossesse peut être considérée comme un facteur favorisant les dissections des artères cervicales, par l'intermédiaire du traumatisme artériel créé par le travail, mais surtout comme le laisse supposer nos observations (ainsi que le rapprochement avec les dissections concernant d'autres artères) par certaines modifications subies par la paroi vasculaire, en cours de grossesse.

Il semble que la survenue d'une telle pathologie au cours de l'évolution d'une grossesse ne soit pas prévisible. Il est fondamental de dissocier la survenue des DACE des conditions de l'accouchement. Nous démontrons dans ce travail que ce type d'accident vasculaire peut survenir pendant la grossesse normale ou après un accouchement par césarienne. Cette information doit être connue du public et des différents acteurs de santé afin d'éviter des conclusions hâtives avec recours aux démarches médico-légales. En effet on envisage qu'une association de plusieurs facteurs puisse être à l'origine d'une dissection, en attendant la confirmation de l'existence d'une artériopathie d'origine inconnue.

Peu de cas ont été décrits jusqu'ici. Or l'observation de 6 cas sur une période de 6 ans dans la région Lorraine, nous incite à penser que c'est une pathologie non exceptionnelle et qui ne doit pas être sous-estimée.

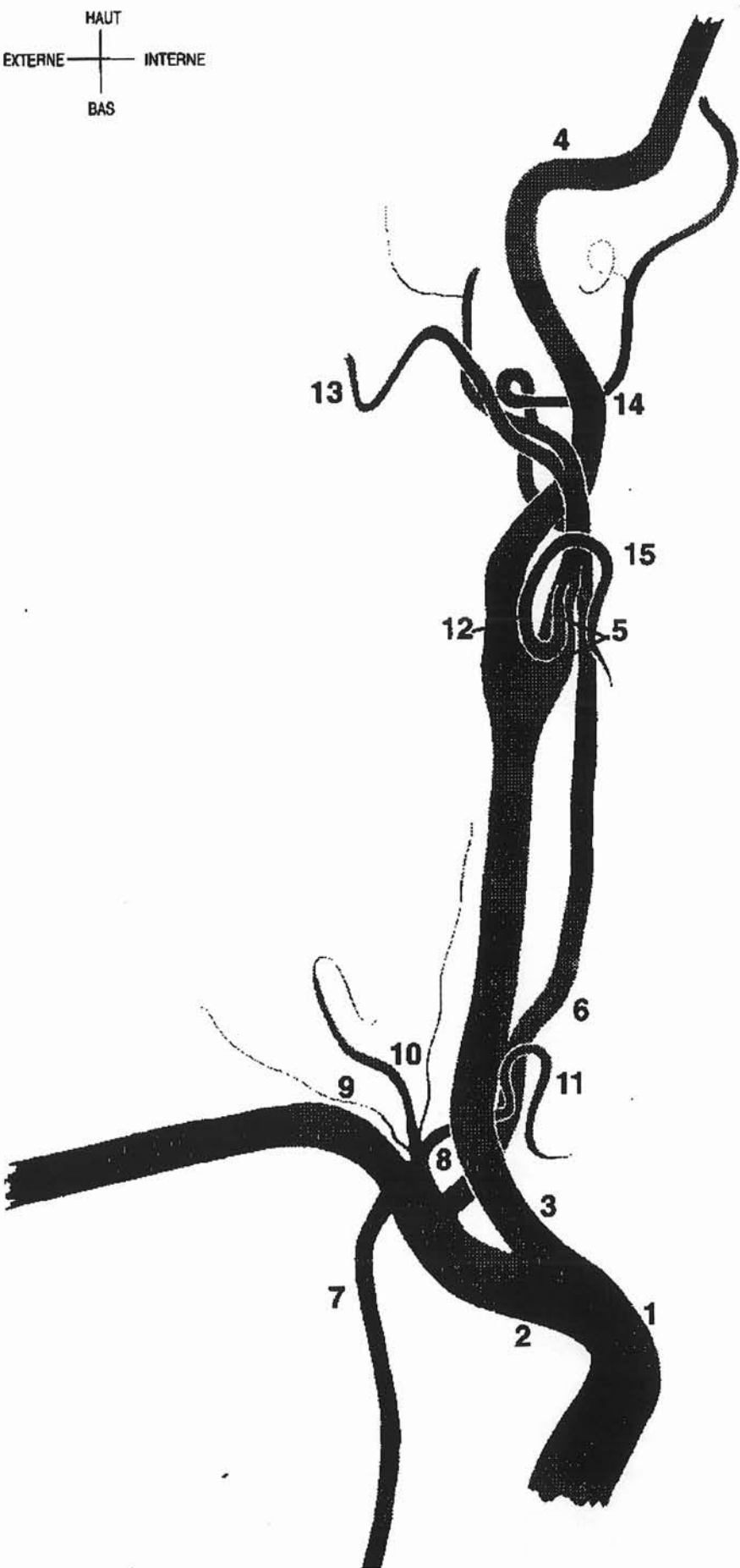
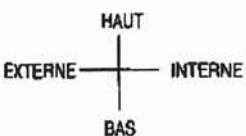
L'association d'une céphalée ou de cervicalgie puis d'un déficit neurologique pendant la grossesse et surtout le post-partum doit faire envisager la réalisation rapide d'exams complémentaires pour ne pas passer à côté d'une recanalisation précoce de l'artère disséquée et donc de méconnaître le diagnostic.

Le traitement repose sur l'anticoagulation dans le but de limiter la survenue d'un accident ischémique cérébral, l'artère disséquée se cicatrisant spontanément la plupart du temps.

Cette pathologie semble de bon pronostic avec un faible risque de récurrence en attendant de plus larges études pour confirmer ces données.

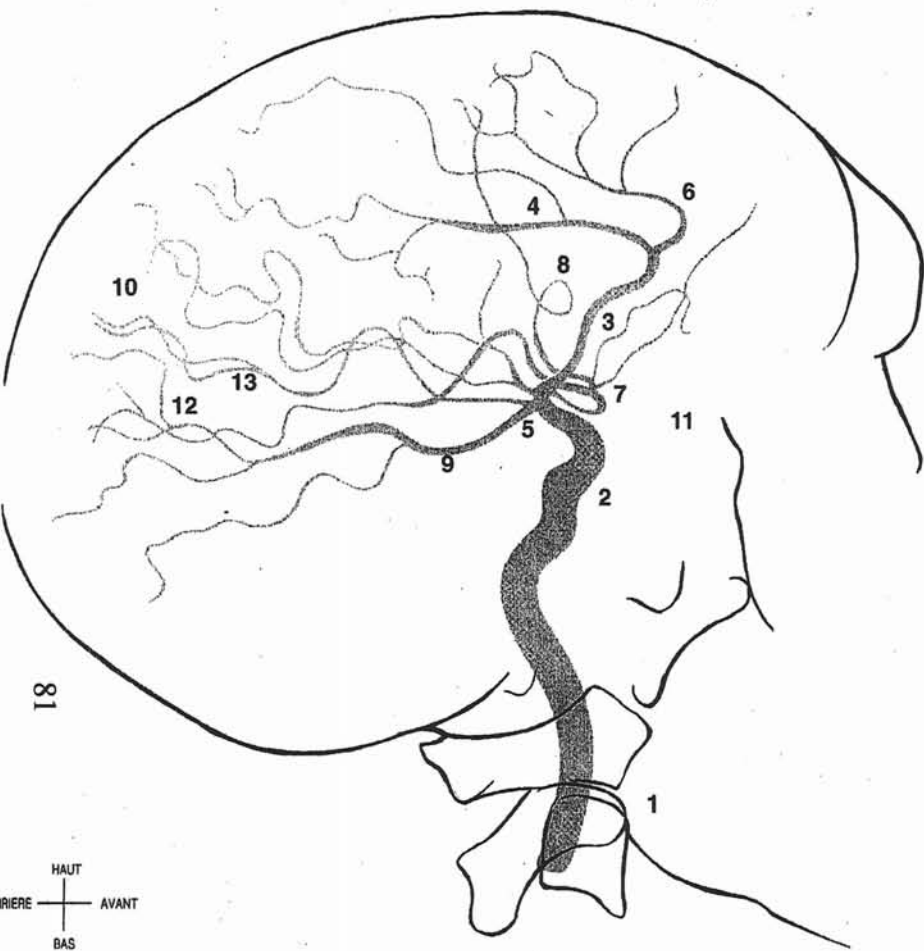
ANNEXES

Annexe 1



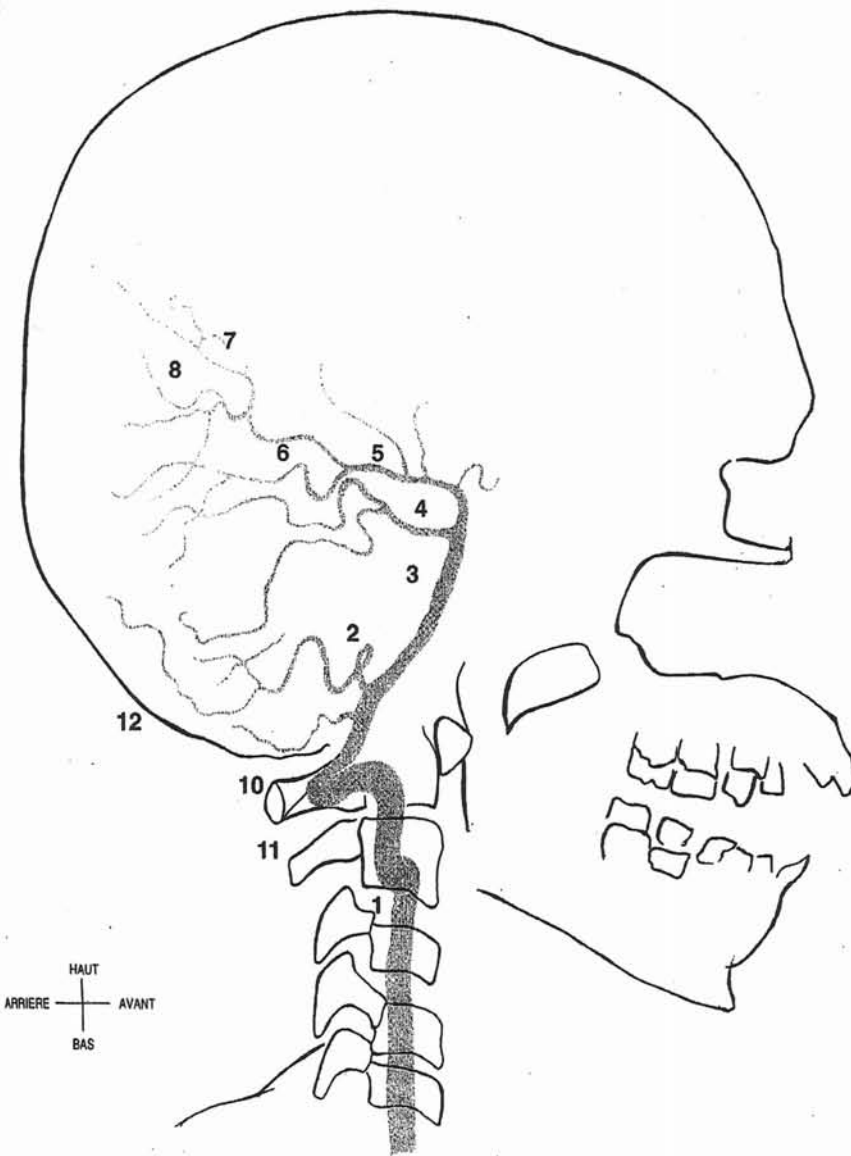
1. TRONC BRACHIOCEPHALIQUE
2. ARTERE SOUS CLAVIERE
3. ARTERE CAROTIDE PRIMITIVE
4. ARTERE CAROTIDE INTERNE
5. ARTERE CAROTIDE EXTERNE
6. ARTERE VERTEBRALE
7. ARTERE MAMMAIRE INTERNE
8. TRONC THYRO BICERVICO SCAPULAIRE
9. ARTERE SCAPULAIRE SUPERIEURE
10. ARTERE CERVICALE SUPERIEURE
11. ARTERE THYROIDIENNE INFERIEURE
12. ARTERE THYROIDIENNE SUPERIEURE
13. ARTERE OCCIPITALE
14. ARTERE PHARYNGEE ASCENDANTE
15. ARTERE TEMPORALE SUPERFICIELLE
16. AXIS
17. ATLAS
18. 7e VERTEBRE CERVICALE
19. 1ere VERTEBRE DORSALE
20. CLAVICULE

ARTERE CAROTIDE PRIMITIVE DE FACE



ARTERE CAROTIDE INTERNE DE PROFIL

1. ARTERE CAROTIDE INTÉRNE - 2. SIPHON CAROTIDIEN - 3. ARTERE CEREBRALE ANTERIEURE - 4. ARTERE CALLOSOMARGINEE - 5. ARTERE COMMUNICANTE POSTERIEURE - 6. ARTERE CALLOSO-MARGINALE 7. ARTERE CEREBRALE MOYENNE (OU SYLVIENNE) - 8. BRANCHES INSULAIRES - 9. ARTERE CEREBRALE POSTERIEURE - 10. ARTERE PARIETALE POSTERIEURE - 11. ARTERE OPHTALMIQUE - 12. ARTERE TEMPORALE POSTERIEURE - 13. ARTERE DU PLI COURBE ou PARIETO-OCCIPITALE



ARTERE VERTEBRALE DE PROFIL

1. ARTERE VERTEBRALE - 2. ARTERE CEREBELLEUSE INFERIEURE - 3. TRONC BASILAIRE - 4. ARTERE CEREBELLEUSE SUPERIEURE - 5. ARTERE CEREBRALE POSTERIEURE - 6. ARTERE TEMPORO OCCIPITALE - 7. ARTERE CHOROIDIENNE POSTERIEURE - 8. ARTERE OCCIPITALE INTERNE - 9. SELLE TURCIQUE - 10. ATLAS - 11. AXIS - 12. OS OCCIPITAL - 13. SONDE D'INTUBATION

Annexe 3 Echo-doppler couleur de la CI

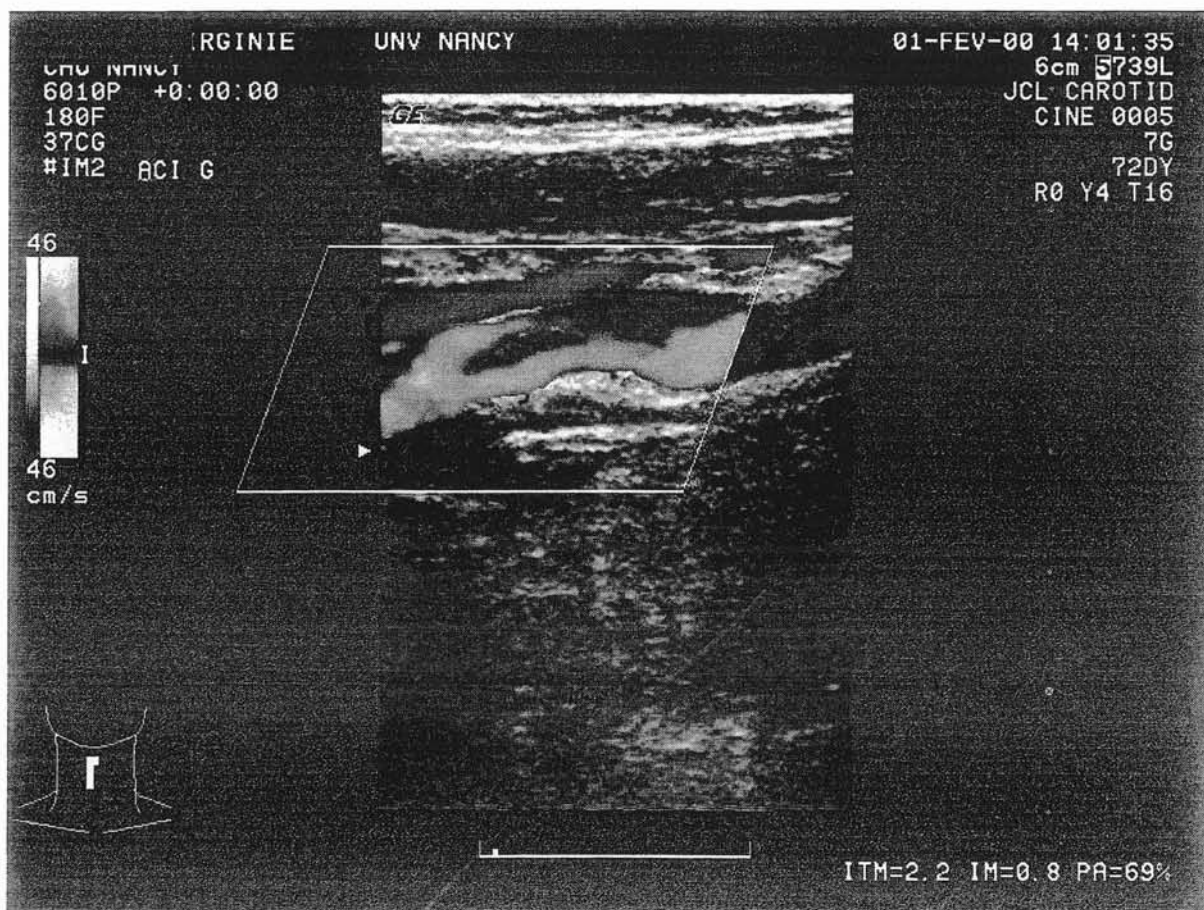
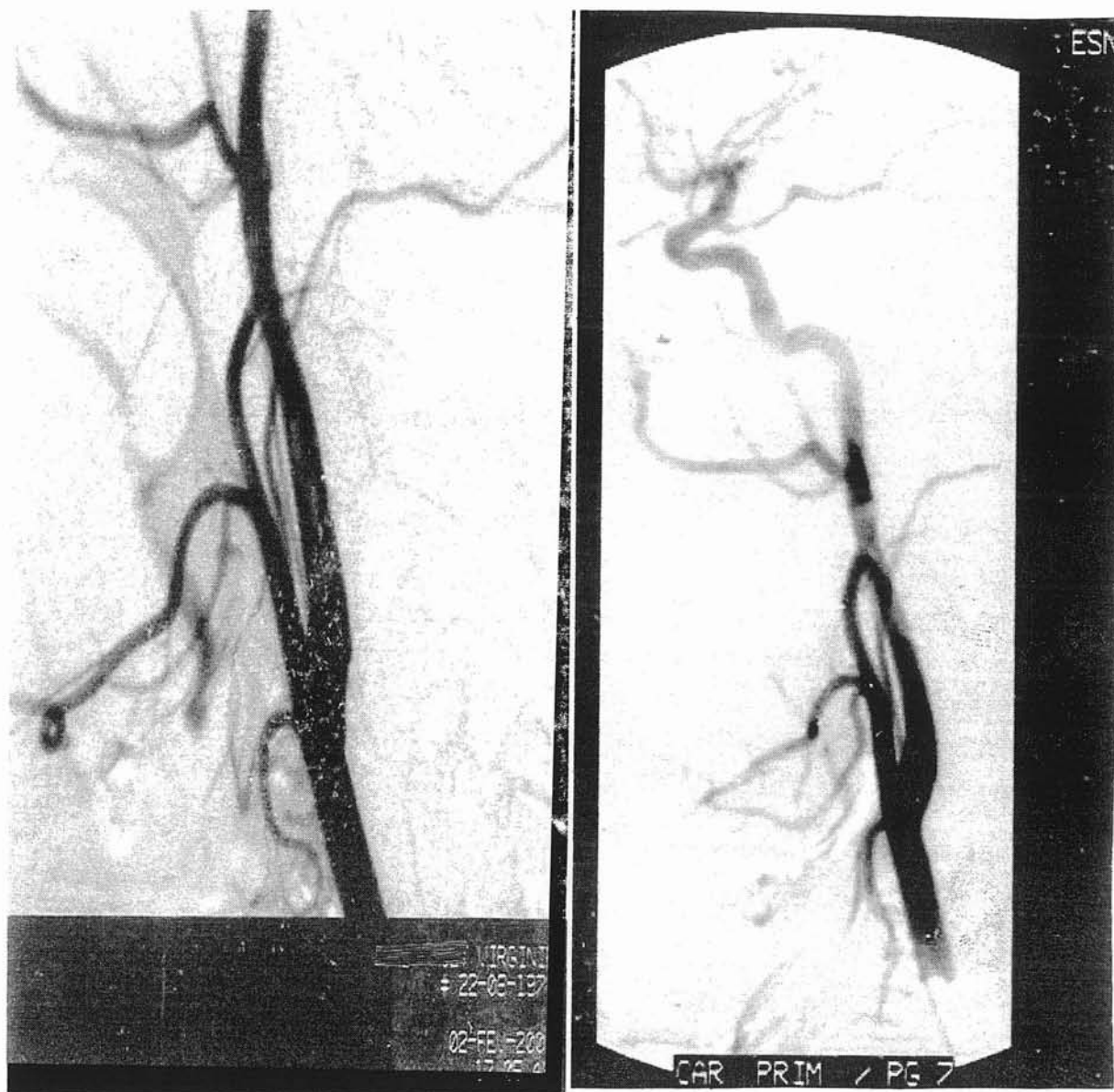


image en double chenal de l'artère carotide interne gauche

Annexe 4 Artériographie de l'axe carotidien gauche



A gauche : Aspect en double chenal de la carotide interne gauche

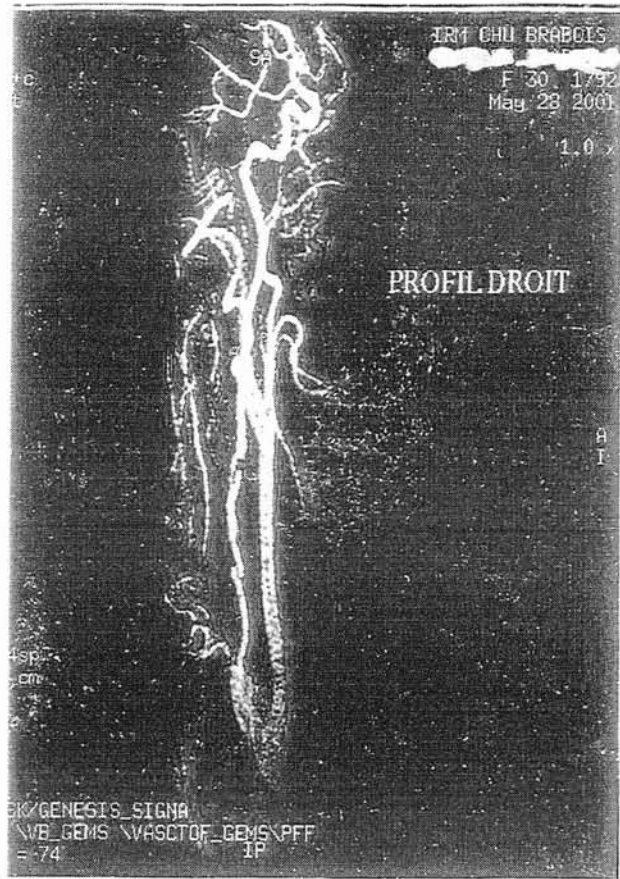
A droite : Aspect normal de l'artère au contrôle à 4 mois

Annexe 5


Angio-IRM

des 2 artères vertébrales

En haut : 2 anévrismes disséquants
visibles sur le profil droit



En bas : dissection sur le segment V2
de l'artère vertébrale gauche



Liste des abréviations



ACM	artère cérébrale moyenne
AIT	accident ischémique transitoire
ANT	accouchement normal à terme
APD	accouchement sous anesthésie péridurale
AVB	accouchement par voie basse
AVC	accident vasculaire cérébral
AVK	antivitamine K
CBH	syndrome de Claude Bernard Horner
CIG/D	artère carotide interne gauche et droite
CIVD	coagulation intravasculaire disséminée
CO	contraception oestro-progestative
DACE	dissection des artères cervicoencéphaliques
DAo	dissection aortique
DCo	dissection coronarienne
DFM	dysplasie fibromusculaire
FR	facteurs de risques
HBPM	héparine de bas poids moléculaire
HRP	hématome rétroplacentaire
HTA	hypertension artérielle
ITG	interruption thérapeutique de grossesse
IVG	interruption volontaire de grossesse
MSG/D	membre supérieur gauche et droit
RCIU	retard de croissance intra-utérin
SFA	souffrance foetale aiguë

BIBLIOGRAPHIE

[1] **Anderson R.A.**

Aortic dissection in pregnancy : importance of pregnancy-induced changes in the vessel wall and bicuspid aortic valve in pathogenesis.

British J Obstet Gynecol 1994 ; 101 : 1085-1088

[2] **Bassetti C., Carruzzo A., Struzenegger M., Tuncdogan E.**

Recurrence of cervical artery dissection.

Stroke 1996 ; 27 : 1804-1807

[3] **Baumgartner R.W., Arnold M., Baumgartner I., Mosso M., Gonner F. et al.**

Carotid dissection with and without ischemic events : local symptoms and cerebral artery findings.

Neurology 2001 ; 57 : 827-832

[4] **Biousse V., Guillon B., D'Anglejan Chatillon J., Bousser M.G.**

Dissection des artères cervico-encéphaliques extra- et intracrâniennes.

Encycl Méd Chir (Elsevier, Paris), Neurologie, 17046 B10, 10-1999, 7p

[5] **Bogousslavsky J., Despland P.A., Regli F.**

Spontaneous carotid dissection with acute stroke.

Arch Neurol 1987 ; 44 : 137-140

[6] **Bouaggad A., Barrou H., Benslama A.**

Complications cérébrales de l'éclampsie.

J Gynecol. Obstet. Biol. Reprod. 1994 ; 23 : 819-824

[7] **Bousser M.G.**

Thromboses veineuses cérébrales.

In Neurologie. Lyon-Caen O. Paris : Médecine-Science Flammarion, 1999, p 116

[8] **Brandt T., Hausser I., Orbeck E. et al.**

Ultrastructural connective tissue abnormalities in patients with spontaneous cervicocerebral artery dissections.

Ann Neurol 1998 ; 44 : 281-285

[9] **Brandt T., Orbeck E., Weber R. et al.**

Pathogenesis of cervical artery dissection. Association with connective tissue abnormalities.

Neurology 2001, 57 ; 24-30

[10] **Bruninx G., Roland H., Matte J.C., Magermans H., Jacquy J., Delcour C.**

Dissection carotidienne au cours d'un accouchement.

J Mal Vasc (Paris) Masson, 1996 ; 21, 2 : 92-94

[11] **Chemla J.P., Dupré la tour M., Goffinet F.**

Pathologie neurologique et grossesse.

In Obstétrique. Papiernik E, Cabrol D, Pons J.C. Paris : Médecine-Science Flammarion, 1995, p 963-974

- [12] **Conard J., Aubriot F.X., Dubuisson J.B.**
Coagulation et grossesse. In Physiologie de la grossesse.
Touraine M. Masson Paris 1991 2^{ième} ed : 189-200
- [13] **D'Anglejan Chatillon J., Ribeiro V., Mas J.L., Bousser M.J., Laplane D.**
Dissection de l'artère carotide interne extracrânienne. Soixante-deux observations.
Presse Méd 1990 ; 19 : 661-7
- [14] **De Bray J.M., Guillon B., Neau J.P., Bouilliat J., Ducrocq X. et al.**
Cervical artery dissection in the puerperium : Pathogenic hypotheses concerning seven observations.
Cerebrovasc Dis 2000 ; 10 : 158-159
- [15] **Ducrocq X., Lacour J.C., Debouverie M., Bracard S., Girard F., Weber M.**
Accidents vasculaires cérébraux ischémiques du sujet jeune. Etude prospective de 296 patients âgés de 16 à 45 ans.
Rev Neurol (Paris) 1999 ; 155 : 8, 575-582
- [16] **Elkayam U.**
Physiologie cardiovasculaire pendant la grossesse et le post-partum. In Traité de médecine cardio-vasculaire Braunwald.
Piccin 5^{ième} ed tome II p2581-2585
- [17] **Ezra Y., Kidron D., Beyth Y.**
Fibromuscular dysplasia of the carotid arteries complicating pregnancy.
Obstet Gynecol 1989 ; 73 : 840-843
- [18] **Gasecki A.P., Kwiecinski H., Lyrer P.A. et al.**
Dissections after childbirth.
J Neurol 1999 ; 246 : 712-715
- [19] **Grau A., Brandt T., Buggle F. et al.**
Association of cervical artery dissection with recent infection.
Arch Neurol. 1999 ; 56 : 851-856
- [20] **Guillon B., Biousse V., Tzourio C., Bousser M.G.**
Dissections des artères cervicales : données récentes, hypothèses physiopathologiques.
Rev Méd Interne 1999 ; 20 : 412-420
- [21] **Guillon B., Brunereau L., Biousse V.**
Long-term follow-up of aneurysms developed during extracranial internal carotid artery dissection.
Neurology 1999 ; 53 : 117-122
- [22] **Habestich R., Calmelet P., Charpentier A., Raiga J., Schaeffer R. et al.**
Prise en charge multidisciplinaire d'une grossesse compliquée de dissection aortique.
J Gynecol Obstet Biol Reprod 2001 ; 30 : 183-186

- [23] **Ikeda T., Mori N.**
Assessment of cerebral hemodynamics in pregnant women by internal carotid artery pulsed doppler velocimetry.
Am J Obstet Gynecol 1990 ; 163 : 494-8
- [24] **Irey N., Norris H.**
Intimal vascular lesions associated with female reproductive steroids.
Arch Pathol 1973 ; 96 : 227-234
- [25] **Irwin R., Jacobs A.**
Internal carotid artery pseudoaneurysm related to pregnancy.
Annals of Vascular Surgery 2000 ; 14 : 405-409
- [26] **Jobic Y., Avinée P., Boschat J.**
Dissection spontanée et isolée des artères coronaires à propos de 8 observations d'évolution favorable.
Arch Mal Cœur 1993 ; 86 : 1739-46
- [27] **Kearney P., Singh H., Hutter J.**
Spontaneous coronary artery dissection : a report of three cases and review of the literature.
Postgrad Med J 1993 ; 69 : 945-947
- [28] **Kittner S., Stern B., Feeser B et al.**
Pregnancy and the risk of stroke.
N Engl J Med 1996 ; 335 : 768-774
- [29] **Lacour J.C., Ducrocq X., Anxionnat R.**
Dissection isolée de l'artère basilaire.
Rev Neurol (Paris) 2000 ; 155 :
- [30] **Lacour J.C., Ducrocq X., Cordebar A., Anxionnat R., Burlet G., Bracard S.**
Spontaneous internal carotid artery dissection during pregnancy : case report and pathophysiological consideration.
Cerebrovasc Dis 2001 ; 11(suppl 4) : 1 - 128
- [31] **Lamy C., Hamon J.B., Coste J.**
Ischemic stroke in young women. Risk of recurrence during subsequent pregnancies.
Neurology 2000 ; 55 : 269-274
- [32] **Lamy C., Sharshar T., Mas J.L.**
Pathologie vasculaire cérébrale au cours de la grossesse et du post-partum.
Rev Neurol (Paris) 1996 ; 152 , 6-7 : 422-440
- [33] **Lanska D., Kryscio R.**
Peripartum stroke and intracranial venous thrombosis in the national hospital discharge survey.
Obstet Gynecol 1997 ; 89 : 413-418

- [34] **Lecoules S., Coutant G., Verdalle P., Ceccaldi B., Algayres J.P. et al.**
Dissection spontanée de l'artère carotide interne.
Rev Méd Interne 1999 ; 20 : 427-430
- [35] **Leys D., Lucas C., Hénon H, Lamy C, Mas J.L.**
Pathologie vasculaire cérébrale de la grossesse et du post-partum.
Encycl Méd Chir (Elsevier, Paris), Neurologie, 17-046-S-10, 1997, 8p
- [36] **Lindheimer M.**
L'hypertension pendant la grossesse. In Traité de médecine cardio-vasculaire.
Braunwald. Piccin 5^{ième} ed tome II : 2594-98
- [37] **Lucas C., Leclerc X., Leys D.**
Dissections artérielles intra et extracrâniennes.
In Médecine vasculaire. Devulder B. Paris Masson 1998 : 175-183
- [38] **Mahagne M.H.**
Céphalées et pathologies vasculaires cérébrales.
In Céphalées en urgence. Bourrier P. Paris : Masson, 2001, p.135
- [39] **Mas J.L., Bousser M.G., Corone P., Touboul P.J.**
Anévrysme disséquant des artères vertébrales extracrâniennes et grossesse.
Rev Neurol (Paris) 1987, 143 : 11, 761-764
- [40] **Mas J.L., Lamy C.**
Risque cérébrovasculaire de la grossesse et du post-partum.
STV 1997 ; 9 : 550-554
- [41] **McKechnie R., Patel D., Eitzman D.**
Spontaneous coronary artery dissection in a pregnant woman.
Obstet Gynecol 2001 ; 98 : 899-902
- [42] **Merviel P., Uzan S., Beaufils M.**
Aspirine et grossesse.
STV 1996 ; 8 : 47-54
- [43] **Mourand I., Ducrocq X., Lacour J.C. et al.**
Acute reversible cerebral arteritis associated with parenteral ephedrine use.
Cerebrovasc Dis 1999 ; 9 : 355-357
- [44] **Muller B., Luther B., Hort W.**
Surgical treatment of 50 carotid dissections : Indications and results.
J Vasc Surg 2000 ; 31 : 980-8
- [45] **Neau J.P., Petit E., Gil R.**
Les dissections des artères cervicales.
Presse Med 2001 ; 30 : 1883-90

- [46] **Neau J.P., Alvarez-Lopez A., Gil R.**
Accidents ischémiques cérébraux du sujet jeune.
Presse Med 1998 ; 27 : 1598-1603
- [47] **Nolte J., Rutherford R., Nawaz S et al.**
Arterial dissections associated with pregnancy
J Vasc Surg 1995 ; 21 : 515-520
- [48] **Oskoui R., Lindsay J.**
Aortic dissection in women < 40 years of age and the unimportance of pregnancy.
Am J Cardiol 1994 ; 73 : 821-822
- [49] **Paniel B.J., Haddad B., Ilanauer M., Touboul C.**
Urgences chirurgicales.
In Obstétrique. Papiernik E., Cabrol D., Pons J.C., Paris Médecine-Science Flammarion,
1995 : 982-983
- [50] **Paulson G.**
Headaches in women, including women who are pregnant.
Am J Obstet Gynecol 1995 ; 173 : 1734-41
- [51] **Perier O., Cauchie C., Demanet J.C.**
Hématome intramural par dissection pariétale du tronc basilaire.
Acta Neurol Psychiatr Belg 1964 ; 64 : 1064-1074
- [52] **Rotten D.**
Eclampsie, pathologie cérébrovasculaires et grossesse.
La lettre du gynécologue 1998 ; 235 : 38-40
- [53] **Schievink W.I.**
Spontaneous dissection of the carotid and vertebral arteries.
N Engl J Med 2001 ; 344 : 898-906
- [54] **Schievink W.I., Mokri B., Whisnant J.P.**
Internal carotid artery dissection in a community. Rochester, Minnesota, 1987-1992.
Stroke 1993 ; 24 : 1678-80
- [55] **Schievink W.I., Mokri B., O'fallon W.M.**
Recurrent spontaneous cervical artery dissection.
N Engl J Med 1994 ; 330 : 393-397
- [56] **Sharshar T., Lamy C., Mas J.L.**
Incidence and causes of strokes associated with pregnancy and puerperum. A study in public hospitals of Ile de France.
Stroke 1995 ; 26 : 930-936
- [57] **Skidmore F., William L., Fradkin K. et al.**
Presentation, etiology, and outcome of stroke in pregnancy and puerperium.
Cerebrovasc Dis 2001 ; 10 : 1-10



[58] **Sue D.E., Brant-Zawadzki M.N., Chance J.**

Dissection of cranial arteries in the neck : correlation of MRI and artériography.
Neuroradiology 1992 ; 34 : 273-278

[59] **Tchobroutsky C.**

Modifications physiologiques de l'organisme gravide In Physiologie de la grossesse.
Touraine M. Masson Paris 1991 2^{ième} ed : 183-188

[60] **Thiriart-Delon H.**

Dissections spontanées de la carotide interne. Etude de 26 cas et revue de la littérature.
Th. : Med. : Nancy I : 1991

[61] **Touze E, Randoux B, Meary E et al.**

Aneurysmal forms of cervical artery dissection : associated factors and outcome.
Stroke 2001 ;32 : 418-23

[62] **Uzan S., Beaufils M., Uzan M.**

HTA et grossesse.

In Obstétrique. Papiernik E., Cabrol D., Pons J.C., Paris Médecine-Science Flammarion,
1995 : 793-824

[63] **Van Damme H., Quaniers J., Limet R.**

La dysplasie fibromusculaire.

Rev Med Liege 1999 ; 54 : 12 : 935-942

[64] **Van de Kelft E., Kunnen J., Truyen L., Heytens L.**

Postpartum dissecting aneurysm of the basilar artery.

Stroke 1992 ; 23 : 114-116

[65] **Wiebers D., Mokri B.**

Internal carotid artery dissection after childbirth.

Stroke 1985 ; 16 : 956-59

[66] **Wiebers D., Whisnant J.**

The incidence of stroke among pregnant women in Rochester , Minn, 1955 through 1979.

JAMA 1985 ; 254 : 3055-3057

[67] **Woimant F., Rougemont D., Gardette J., Ille O., Mas J.I.**

Facteurs de risque vasculaire des accidents ischémiques cérébraux des sujets âgés de 45 ans ou moins.

In Cœur et cerveau, Paris Masson 1994 : 112-116

[68] **Wolinski H.**

Effects of estrogen and progesterone treatment on the response of the aorta of male rats to hypertension.

Circ Res 1972 ; 30 : 341-349

VU

NANCY, le 27 septembre 2002
Le Président de Thèse

NANCY, le 27 septembre 2002
Le Doyen de la Faculté de Médecine

Professeur **M. SCHWEITZER**

Professeur **J. ROLAND**

AUTORISE À SOUTENIR ET À IMPRIMER LA THÈSE

NANCY, le 04 octobre 2002

LE PRÉSIDENT DE L'UNIVERSITÉ DE NANCY 1

Professeur **C. BURLET**

RESUME DE LA THESE

Les dissections des artères cervicoencéphaliques sont la première cause d'accident ischémique cérébral du sujet jeune. Les principaux facteurs déclenchants sont un traumatisme cervical ou une artériopathie. S'y associe des éléments dont le rôle favorisant est discuté tels qu'une HTA, les infections des voies aériennes supérieures, ou une contraception orale.

La survenue d'un tel événement pendant la période gravido-puerpérale est rare.

Ce travail passe en revue 15 cas de la littérature décrivant une dissection des artères cervicales dans le post-partum et 6 observations personnelles. Nous rapportons le premier cas de dissection décrit au cours du troisième trimestre d'une grossesse d'évolution normale.

Plus que le traumatisme lié à l'accouchement, ce sont des déséquilibres hémodynamiques et hormonaux qui paraissent expliquer la survenue d'une dissection des artères cervicales durant la grossesse et le post-partum. A ce titre c'est une affection probablement sous-estimé.

TITRE EN ANGLAIS

CERVICAL ARTERY DISSECTION DURING PREGNANCY AND PUERPERIUM :
ABOUT SIX CASES AND REVIEW OF THE LITTERATURE

THESE : MEDECINE GENERALE – ANNEE 2002

MOTS CLEFS :

Grossesse- post-partum

Dissection des artères cervicales

INTITULE ET ADRESSE DE L'U.F.R. :

Faculté de Médecine de Nancy

9 Avenue de la Forêt de Haye

54505 VANDOEUVRE LES NANCY Cedex
