



HAL
open science

Les blessures les plus fréquemment rencontrées dans la pratique du handball amateur : place des orthèses dans la prise en charge et rôle du pharmacien d'officine, illustration par des cas cliniques

Charlotte Guay

► **To cite this version:**

Charlotte Guay. Les blessures les plus fréquemment rencontrées dans la pratique du handball amateur : place des orthèses dans la prise en charge et rôle du pharmacien d'officine, illustration par des cas cliniques. Sciences pharmaceutiques. 2016. hal-01734452

HAL Id: hal-01734452

<https://hal.univ-lorraine.fr/hal-01734452>

Submitted on 14 Mar 2018

HAL is a multi-disciplinary open access archive for the deposit and dissemination of scientific research documents, whether they are published or not. The documents may come from teaching and research institutions in France or abroad, or from public or private research centers.

L'archive ouverte pluridisciplinaire **HAL**, est destinée au dépôt et à la diffusion de documents scientifiques de niveau recherche, publiés ou non, émanant des établissements d'enseignement et de recherche français ou étrangers, des laboratoires publics ou privés.



AVERTISSEMENT

Ce document est le fruit d'un long travail approuvé par le jury de soutenance et mis à disposition de l'ensemble de la communauté universitaire élargie.

Il est soumis à la propriété intellectuelle de l'auteur. Ceci implique une obligation de citation et de référencement lors de l'utilisation de ce document.

D'autre part, toute contrefaçon, plagiat, reproduction illicite encourt une poursuite pénale.

Contact : ddoc-thesesexercice-contact@univ-lorraine.fr

LIENS

Code de la Propriété Intellectuelle. articles L 122. 4

Code de la Propriété Intellectuelle. articles L 335.2- L 335.10

http://www.cfcopies.com/V2/leg/leg_droi.php

<http://www.culture.gouv.fr/culture/infos-pratiques/droits/protection.htm>

UNIVERSITE DE LORRAINE
2016

FACULTE DE PHARMACIE

THESE

Présentée et soutenue publiquement
Le mardi 5 juillet 2016, sur un sujet dédié à :

Les blessures les plus fréquemment rencontrées dans la pratique du handball amateur : place des orthèses dans la prise en charge et rôle du pharmacien d'officine, illustration par des cas cliniques

Pour obtenir le

Diplôme d'Etat de Docteur en Pharmacie

Par Charlotte GUAY
Née le 25 janvier 1989
À Nancy

Membres du Jury

Président :	Mme Béatrice FAIVRE,	Professeur de biologie cellulaire et hématologie, Faculté de Pharmacie, Nancy
Juges :	Mme Aude LEMAIRE, M. François SIRVEAUX, M. Vincent LELIEVRE,	Pharmacien d'officine, Colombey-les-Belles Chirurgien chef de pôle en traumatologie orthopédie, Centre chirurgical Emile Gallé, Nancy Masseur-kinésithérapeute, Vézelize

UNIVERSITÉ DE LORRAINE
FACULTÉ DE PHARMACIE
Année universitaire 2015-2016

DOYEN

Francine PAULUS

Vice-Doyen

Béatrice FAIVRE

Directeur des Etudes

Virginie PICHON

Conseil de la Pédagogie

Président, Brigitte LEININGER-MULLER

Collège d'Enseignement Pharmaceutique Hospitalier

Président, Béatrice DEMORE

Commission Prospective Facultaire

Président, Christophe GANTZER

Vice-Président, Jean-Louis MERLIN

Commission de la Recherche

Président, Raphaël DUVAL

Responsable de la filière Officine

Responsables de la filière Industrie

Responsable de la filière Hôpital

Responsable Pharma Plus ENSIC

Responsable Pharma Plus ENSAIA

Responsable de la Communication

**Responsable de la Cellule de Formation Continue
et individuelle**

**Responsable de la Commission d'agrément
des maîtres de stage**

**Responsables des échanges
internationaux**

Responsable ERASMUS

Béatrice FAIVRE

Isabelle LARTAUD,

Jean-Bernard REGNOUF de VAINS

Béatrice DEMORE

Jean-Bernard REGNOUF de VAINS

Raphaël DUVAL

Marie-Paule SAUDER

Béatrice FAIVRE

Béatrice FAIVRE

Bertrand RIHN

Mihayl VARBANOV

DOYENS HONORAIRES

Chantal FINANCE

Claude VIGNERON

PROFESSEURS EMERITES

Jeffrey ATKINSON

Jean-Claude BLOCK

Max HENRY

Gérard SIEST

Claude VIGNERON

PROFESSEURS HONORAIRES

Roger BONALY

Pierre DIXNEUF

Marie-Madeleine GALTEAU

Thérèse GIRARD

Michel JACQUE

Pierre LABRUDE

Vincent LOPPINET

Janine SCHWARTZBROD

Louis SCHWARTZBROD

MAITRES DE CONFERENCES HONORAIRES

Monique ALBERT

Mariette BEAUD

Gérald CATAU

Jean-Claude CHEVIN

Jocelyne COLLOMB

Bernard DANGIEN

Marie-Claude FUZELLIER

Françoise HINZELIN

Francine KEDZIEREWICZ

Marie-Hélène LIVERTOUX

Bernard MIGNOT

Jean-Louis MONAL

Blandine MOREAU

Dominique NOTTER

Christine PERDICAKIS

Marie-France POCHON

Anne ROVEL

Maria WELLMAN-ROUSSEAU

ASSISTANTS HONORAIRES

Marie-Catherine BERTHE

Annie PAVIS

ENSEIGNANTS

Section CNU*

Discipline d'enseignement

PROFESSEURS DES UNIVERSITES - PRATICIENS HOSPITALIERS

Danièle BENSOUSSAN-LEJZEROWICZ	82	Thérapie cellulaire
Jean-Louis MERLIN	82	Biologie cellulaire
Alain NICOLAS	80	Chimie analytique et Bromatologie
Jean-Michel SIMON	81	Economie de la santé, Législation pharmaceutique
Nathalie THILLY	81	Santé publique et Epidémiologie

PROFESSEURS DES UNIVERSITES

Christine CAPDEVILLE-ATKINSON	86	Pharmacologie
Joël DUCOURNEU	85	Biophysique, Acoustique, Audioprothèse
Raphaël DUVAL	87	Microbiologie clinique
Béatrice FAIVRE	87	Biologie cellulaire, Hématologie
Luc FERRARI	86	Toxicologie
Pascale FRIANT-MICHEL	85	Mathématiques, Physique
Christophe GANTZER	87	Microbiologie
Frédéric JORAND	87	Eau, Santé, Environnement
Isabelle LARTAUD	86	Pharmacologie
Dominique LAURAIN-MATTAR	86	Pharmacognosie
Brigitte LEININGER-MULLER	87	Biochimie
Pierre LEROY	85	Chimie physique
Philippe MAINCENT	85	Pharmacie galénique
Alain MARSURA	32	Chimie organique
Patrick MENU	86	Physiologie
Jean-Bernard REGNOUF de VAINS	86	Chimie thérapeutique
Bertrand RIHN	87	Biochimie, Biologie moléculaire

MAITRES DE CONFÉRENCES DES UNIVERSITÉS - PRATICIENS HOSPITALIERS

Béatrice DEMORE	81	Pharmacie clinique
Julien PERRIN	82	Hématologie biologique
Marie SOCHA	81	Pharmacie clinique, thérapeutique et biotechnique

MAITRES DE CONFÉRENCES

Sandrine BANAS	87	Parasitologie
Xavier BELLANGER	87	Parasitologie, Mycologie médicale
Emmanuelle BENOIT	86	Communication et Santé
Isabelle BERTRAND	87	Microbiologie
Michel BOISBRUN	86	Chimie thérapeutique
François BONNEAUX	86	Chimie thérapeutique
Ariane BOUDIER	85	Chimie Physique
Cédric BOURA	86	Physiologie
Igor CLAROT	85	Chimie analytique
Joël COULON	87	Biochimie
Sébastien DADE	85	Bio-informatique
Dominique DECOLIN	85	Chimie analytique
Roudayna DIAB	85	Pharmacie galénique
Natacha DREUMONT	87	Biochimie générale, Biochimie clinique
Florence DUMARCAY	86	Chimie thérapeutique
François DUPUIS	86	Pharmacologie
Adil FAIZ	85	Biophysique, Acoustique
Anthony GANDIN	87	Mycologie, Botanique
Caroline GAUCHER	86	Chimie physique, Pharmacologie
Stéphane GIBAUD	86	Pharmacie clinique
Thierry HUMBERT	86	Chimie organique
Olivier JOUBERT	86	Toxicologie, Sécurité sanitaire

ENSEIGNANTS (suite)	Section CNU*	Discipline d'enseignement
Alexandrine LAMBERT	85	Informatique, Biostatistiques
Julie LEONHARD	86/01	Droit en Santé
Christophe MERLIN	87	Microbiologie environnementale
Maxime MOURER	86	Chimie organique
Coumba NDIAYE	86	Epidémiologie et Santé publique
Francine PAULUS	85	Informatique
Caroline PERRIN-SARRADO	86	Pharmacologie
Virginie PICHON	85	Biophysique
Sophie PINEL	85	Informatique en Santé (e-santé)
Anne SAPIN-MINET	85	Pharmacie galénique
Marie-Paule SAUDER	87	Mycologie, Botanique
Guillaume SAUTREY	85	Chimie analytique
Rosella SPINA	86	Pharmacognosie
Gabriel TROCKLE	86	Pharmacologie
Mihayl VARBANOV	87	Immuno-Virologie
Marie-Noëlle VAULTIER	87	Mycologie, Botanique
Emilie VELOT	86	Physiologie-Physiopathologie humaines
Mohamed ZAIYOU	87	Biochimie et Biologie moléculaire
Colette ZINUTTI	85	Pharmacie galénique
PROFESSEUR ASSOCIE		
Anne MAHEUT-BOSSER	86	Sémiologie
MAITRE DE CONFERENCES ASSOCIE		
Alexandre HARLE	82	Biologie cellulaire oncologique
PROFESSEUR AGREGE		
Christophe COCHAUD	11	Anglais

*Disciplines du Conseil National des Universités :

80 : Personnels enseignants et hospitaliers de pharmacie en sciences physico-chimiques et ingénierie appliquée à la santé

81 : Personnels enseignants et hospitaliers de pharmacie en sciences du médicament et des autres produits de santé

82 : Personnels enseignants et hospitaliers de pharmacie en sciences biologiques, fondamentales et cliniques

85 ; Personnels enseignants-chercheurs de pharmacie en sciences physico-chimiques et ingénierie appliquée à la santé

86 : Personnels enseignants-chercheurs de pharmacie en sciences du médicament et des autres produits de santé

87 : Personnels enseignants-chercheurs de pharmacie en sciences biologiques, fondamentales et cliniques

32 : Personnel enseignant-chercheur de sciences en chimie organique, minérale, industrielle

11 : Professeur agrégé de lettres et sciences humaines en langues et littératures anglaises et anglo-saxonnes

SERMENT DES APOTHICAIRES



Je jure, en présence des maîtres de la Faculté, des conseillers de l'ordre des pharmaciens et de mes condisciples :

D'honorer ceux qui m'ont instruit dans les préceptes de mon art et de leur témoigner ma reconnaissance en restant fidèle à leur enseignement.

D'exercer, dans l'intérêt de la santé publique, ma profession avec conscience et de respecter non seulement la législation en vigueur, mais aussi les règles de l'honneur, de la probité et du désintéressement.

De ne jamais oublier ma responsabilité et mes devoirs envers le malade et sa dignité humaine ; en aucun cas, je ne consentirai à utiliser mes connaissances et mon état pour corrompre les mœurs et favoriser des actes criminels.

Que les hommes m'accordent leur estime si je suis fidèle à mes promesses.

Que je sois couvert d'opprobre et méprisé de mes confrères si j'y manque.



« LA FACULTE N'ENTEND DONNER AUCUNE
APPROBATION, NI IMPROBATION AUX
OPINIONS EMISES DANS LES THESES, CES
OPINIONS DOIVENT ETRE CONSIDEREES
COMME PROPRES A LEUR AUTEUR ».

REMERCIEMENTS

A Madame Béatrice Faivre, pour avoir accepté de présider mon jury et pour avoir assuré la co-direction de ma thèse. Mes sincères remerciements pour votre disponibilité et votre analyse constructive de mon travail.

A Madame Aude Lemaire, pour m'avoir fait l'honneur d'être directrice de thèse. Soyez assurée de ma profonde reconnaissance. Je vous remercie également pour votre gentillesse, votre pédagogie et votre disponibilité, ainsi que pour tous les précieux conseils que vous m'avez apportés durant la rédaction.

A Monsieur François Sirveaux, pour l'intérêt manifesté envers mon travail et pour la documentation concernant l'épaule du handballeur qui m'a été très utile. Merci également pour votre disponibilité et votre participation au sein de mon jury de thèse.

A Monsieur Vincent Lelièvre, pour avoir eu la gentillesse de participer à mon jury de thèse, en tant que kinésithérapeute mais aussi en tant que handballeur. Merci beaucoup pour l'intérêt manifesté envers mon travail et pour le temps passé à lire mon manuscrit.

A mes parents, pour le soutien qu'ils m'ont apporté depuis toujours et pour celui qu'ils m'apporteront encore par la suite. Merci d'avoir pris le temps de relire avec moi certains passages de ma thèse et merci pour tous les conseils que vous m'avez prodigués durant la rédaction. J'espère vous avoir rendus fiers de mon travail.

A mon frère Antonin et à ses nombreux séjours aux urgences qui m'ont largement inspirés pour le choix de mon sujet ! Plus sérieusement merci de t'être intéressé à mon travail et de m'avoir apporté ton aide. Merci aussi pour les nombreuses heures passées à refaire nos matchs de hand.

A toute ma famille, qui m'a régulièrement demandé des nouvelles et qui m'a encouragée quelle que soit la distance.

A mes autres parents, Annie, Philippe, Kiki, Gérard et tous mes frères et sœurs de cœur, Tatiana, Maxime, Jean-Baptiste, Sandra, Régis, Mélanie, Elodie, Fiona et la petite dernière Maylane. Merci pour toutes les soirées, vacances et autres weekend passés ensemble. Vos m'avez tous soutenue et motivée du début à la fin et cela m'a beaucoup touchée.

A toutes les personnes que j'ai croisées sur les bancs de la fac, notamment le groupe 2. Un merci particulier à Alexis, Aurélien, Charles, Inès, Kévin, Lucie, Mélody, Pierre, Pierre-Yves et Vanessa qui sont toujours à mes côtés depuis, et ce, je l'espère, pour longtemps encore.

Un énorme merci à Adeline ainsi qu'à mon binôme Aude. Nous nous sommes assises côte à côte le premier jour de la pré-rentree et depuis nous ne nous sommes plus quittées. Merci pour tous les bons moments passés ensemble, mais aussi pour votre soutien dans les moments plus difficiles. Il s'en est passé des choses en 6 ans ! Je vous souhaite de partager encore beaucoup de bon temps par la suite.

Au club du Villers handball, joueurs, entraîneurs et dirigeants. Merci de m'avoir accueillie avec autant de sympathie. Bien sûr un grand merci à toutes les sœurs filles. Je ne peux pas vous citer vous êtes trop nombreuses, mais vous comptez toutes énormément pour moi. Grâce à vous l'envie de jouer n'est pas prête de me passer.

Merci à Lucile et Lionel pour la documentation sur le handball qui m'a été très utile.

Merci également à Mimie et Anissa. Même si vous ne faites plus partie du club vous m'avez beaucoup soutenue ces dernières années et cela m'a vraiment touchée. Merci aussi pour les soirées sushis qui m'ont permis de me changer les idées.

Et pour finir un grand merci à mes « cobayes » qui ont accepté de participer à ma thèse et qui ont eu la sympathie de se prêter au jeu des questions-réponses pour me permettre de rédiger mes cas pratiques. J'espère avoir retranscrit vos histoires le plus fidèlement possible.

TABLE DES MATIERES

I. Introduction	8
II. Petite histoire du handball, règles de base et gestes spécifiques	12
1. Les origines du handball	12
2. Les règles du handball	12
3. Les gestes spécifiques du handball	14
III. La cheville.....	18
1. Anatomie de la cheville	18
2. Entorse de cheville.....	19
a. Définition, circonstances de survenue	19
b. Diagnostic	20
c. Prise en charge	21
d. Les orthèses stabilisatrices de cheville	22
e. Qu'en est-il des chevillières ligamentaires ?.....	30
f. Evolution vers la reprise du sport.....	35
IV. Le pied	37
1. Anatomie du pied.....	37
a. Ostéologie, arthrologie.....	37
b. La voûte plantaire	39
c. Physiologie de la marche	40
2. Aponévrosite plantaire	41
a. Définition, circonstances de survenue	41
b. Diagnostic	42
c. Prise en charge	43
d. Les talonnettes et semelles de série avec éviction d'appui.....	44
e. Les semelles orthopédiques réalisées sur mesure	47
f. D'autres orthèses utilisées dans le traitement de l'aponévrosite plantaire	50
g. Evolution, reprise du sport.....	51
V. Le genou.....	53
1. Anatomie du genou	53
2. Entorse du genou	55
a. Définition, circonstances de survenue	55
b. Diagnostic	56

c. Prise en charge	57
3. Rupture des ligaments croisés.....	57
a. Définition, circonstances de survenue	57
b. Les orthèses ligamentaires de genou.....	58
c. Diagnostic	70
d. Prise en charge	71
e. L'orthèse d'immobilisation de genou	72
f. Des orthèses qui associent immobilisation, compression et cryothérapie.....	78
g. Evolution, reprise du sport.....	79
VI. La ceinture scapulaire et le membre supérieur	81
1. Anatomie.....	81
2. Tendinopathie de la coiffe des rotateurs	85
a. Définition, circonstances de survenue	85
b. Diagnostic	86
c. Prise en charge	86
d. A l'officine, le rôle du pharmacien.....	87
3. Luxation de l'articulation scapulo-humérale	87
a. Définition, circonstances de survenue	87
b. Diagnostic	87
c. Prise en charge	88
d. Les attelles d'immobilisation de l'épaule	89
e. Evolution, reprise du sport.....	96
f. Des orthèses pour la reprise du sport ?.....	96
VII. La main.....	98
1. Anatomie de la main	98
2. Entorse de l'articulation inter-phalangienne proximale des doigts longs.....	100
a. Définition, circonstances de survenue	100
b. Diagnostic	100
c. Prise en charge	101
d. Des orthèses pour les entorses inter-phalangiennes ?.....	101
3. Luxations des articulations inter-phalangiennes ou métacarpo-phalangiennes....	103
a. Définition, circonstances de survenue	103
b. Diagnostic	104

c. Prise en charge	104
d. Les orthèses utilisées dans le traitement de la luxation des articulations métacarpo-phalangiennes et inter-phalangiennes.....	106
e. Evolution, reprise du sport	111
VIII. Conclusion	112
IX. Abréviations.....	114
X. Bibliographie.....	115
XI. Webographie.....	117

TABLE DES ILLUSTRATIONS

Figure 1 : Un terrain de handball (LANDREAU, et al., 2014)	13
Figure 2 : Répartition des postes d'attaque (en vert) face aux défenseurs (en rouge) sur un demi-terrain de handball (FOG-HANSEN, 2002)	14
Figure 3 : Le geste du lancer au handball, description des différents mouvements réalisés (VANDELLE, 2014)	16
Figure 4 : Les os de l'articulation talo-crurale (DUPONT, et al., 2011 b)	18
Figure 5 : Les ligaments de l'articulation talo-crurale (DUPONT, et al., 2011 b)	19
Figure 6 : Le mouvement d'inversion responsable de l'entorse de cheville (THUASNE, 2016)	20
Figure 7 : L'attelle Aircast® classique II™ (DONJOY, 2016).....	25
Figure 8 : Les orthèses MalleoGib® articulée (à gauche), MalleoLoc® (au centre) et A2T (à droite) (GIBAUD, 2016) (MEDI, 2015) (CIZETA, 2016)	26
Figure 9 : Les orthèses Malleo Dynastab® Boa (à gauche) et Aircast® A60 (à droite) (THUASNE, 2016) (DONJOY, 2016).....	26
Figure 10 : L'attelle d'immobilisation Aircast® Light	29
Figure 11 : La chevillière Levamed strap (MEDI, 2015).....	31
Figure 12 : Les chevillières MalleoGib® Strap (à gauche) et MalleoTrain® S (à droite) (GIBAUD, 2016) (BAUERFIND, 2016)	32
Figure 13 : La chevillière Ligastrap Malleo	35
Figure 14 : Les os du pied, vue latérale (DUPONT, et al. 2011 b).....	37
Figure 15 : L'articulation subtalienne éclatée vue de face. Le ligament talo-calcanéen interosseux est inséré au niveau du sinus du tarse (THIRIET, et al. 2012 i)	38
Figure 16 : L'aponévrose plantaire, vue inférieure (THIRIET, et al., 2015 l).....	39
Figure 17 : Les différents types de pied (plat, physiologique, creux) et leur empreinte au sol (OUTTERS, 2011)	40
Figure 18 : Le cycle de la marche (MANSAT, et al., 2004).....	41
Figure 19 : La zone d'apparition (en rouge) de la douleur en cas d'aponévrosite plantaire (ESPIE, 2016).....	42
Figure 20 : La semelle avec insert du laboratoire Ezy Wrap (EZY WRAP, 2016)	44
Figure 21 : Les talonnettes ViscoSpot® (à gauche) et Pedipro® Softer (à droite) (BAUERFIND, 2016) (THUASNE, 2016)	45
Figure 22 : La paire de semelles réalisée sur mesure	50
Figure 23 : L'orthèse AchilloForce® Air (DONJOY, 2016).....	51
Figure 24 : L'orthèse Calcanépine (NEUT, 2016).....	51
Figure 25 : Les os et ménisques de l'articulation du genou, vue antérieure (IRCOS, 2009) ...	53
Figure 26 : Les ligaments de l'articulation du genou, vue de face (DUPONT, et al., 2011 b). 54	
Figure 27 : Les ligaments croisés du genou, vue de face (RODRIGUEZ, 2010)	55
Figure 28 : Le mouvement d'entorse de genou suite à une contrainte en valgus (AJS, 2015) 56	
Figure 29 : La genouillère articulée textile GenuTrain® S (BAUERFIND, 2016)	60
Figure 30 : L'attelle articulée SE 4 Point (DONJOY, 2016)	60
Figure 31 : L'attelle post-opératoire Cool I ROM® (DONJOY, 2016).....	61

Figure 32 : Les genouillères Genu Dynastab® (à gauche), Rotulig Stab® (au centre) et Genugib® Paradigm™(à droite) (THUASNE, 2016) (EZY WRAP, 2016) (GIBAUD, 2016)	64
Figure 33 : Les genouillères Ligaction® City (à gauche), Ligastrap® Genu (au centre) et Stabilig GAC (à droite) (LOHMANN & RAUSCHER, 2016) (THUASNE, 2016) (ALTEOR, 2016).....	65
Figure 34 : La genouillère Ligaction®	67
Figure 35 : Deux exemples de genouillères à sangles fonctionnelles, Ligaction® (à gauche) et Ligatrap® Genu (à droite) (LOHMANN & RAUSCHER, 2016) (THUASNE, 2016)	69
Figure 36 : Le test de Trillat-Lachmann (à gauche) et la recherche du tiroir antérieur jambe fléchie (à droite) (AIMARD, 2010) (CHASSAING, 2004).....	71
Figure 37 : L'Attelle Ligaflex® Immo 20° (THUASNE, 2016).....	74
Figure 38 : L'Attelle Stabilig Gel (ALTEOR, 2016)	74
Figure 39 : Les attelles Genuimmo® (à gauche), Genu'R® (au centre) et Actimove® Tutor Pro (à droite) (THUASNE, 2016) (BSN MEDICAL, 2016) (EZY WRAP, 2016).....	75
Figure 40 : L'attelle d'immobilisation Alpine	76
Figure 41 : L'attelle de genou rigide universelle Igloo® (ISO, 2016).....	78
Figure 42 : L'attelle de genou universelle Igloo® (à gauche) et l'attelle Stabi-Froid (à droite) (ISO, 2016) (ALTEOR, 2016)	79
Figure 43 : La scapula (DUPONT, et al., 2011 a).....	81
Figure 44 : Les articulations de la ceinture scapulaire (DUPONT, et al., 2011 a).....	82
Figure 45 : L'articulation gléno-humérale, vue antérieure (DUPONT, et al., 2011 a).....	83
Figure 46 : La coiffe des rotateurs, vue postérieure (THIRIET, et al., 2015 e).....	84
Figure 47 : L'alignement des structures articulaires de la ceinture scapulaire en fonction de la façon dont est armé le bras du tireur (GUEGAN, 2014).....	85
Figure 48 : La manœuvre de recherche du tiroir antérieur (FARRON, 2001).....	88
Figure 49 : Un bras en écharpe (SMSP, 2016).....	88
Figure 50 : Le système d'immobilisation écharpe/contre-écharpe (BLOT, 2016).....	90
Figure 51 : Comparaison entre le bandage de Dujarier (à gauche) et l'orthèse de Dujarier (à droite, gilet de Berrehail) (MBARK, 2014) (ALTEOR, 2016).....	90
Figure 52 : Comparaison entre le bandage Mayo Clinic (à gauche) et l'orthèse Mayo Clinic (à droite) (COURTEREAUD, 2009) (ALTEOR, 2016)	90
Figure 53 : L'orthèse type Mayo Clinic Perfo Bras (CIZETA, 2016).....	92
Figure 54 : Les orthèses OmoLoc® (à gauche), Maille Filet (au centre) et Immo EpauLe (à droite) (BAUERFIND, 2016) (EZY WRAP, 2016) (THUASNE, 2016)	93
Figure 55 : L'orthèse Immo™	94
Figure 56 : Les orthèses Shouldop sans coussin (à gauche) et Actimove® Gilchrist Smart (à droite) (EZY WRAP, 2016) (BSN MEDICAL, 2016).....	94
Figure 57 : Les orthèses S.S.O. (à gauche) et Should sport (à droite) (EZY WRAP, 2016) ...	97
Figure 58 : Les os de la main (DUPONT, et al., 2011 c).....	99
Figure 59 : L'œdème lié à une entorse de l'inter-phalangienne proximale du majeur gauche	100
Figure 60 : Réalisation d'une syndactylie à l'aide de bande adhésive élastique (COURTEREAUD, 2009)	102

Figure 61 : L'orthèse Digistrap (ALTEOR, 2016).....	102
Figure 62 : Le patron servant à déterminer la taille de l'orthèse Digistrap à fournir (ALTEOR, 2016).....	103
Figure 63 : Luxation de l'inter-phalangienne proximale de l'auriculaire (EDDI, 2010).....	104
Figure 64 : L'orthèse dynamique de maintien du doigt en flexion réalisée sur mesure	105
Figure 65 : L'orthèse dynamique de maintien du doigt en extension réalisée sur mesure	105
Figure 66 : Les quatre tailles disponibles de l'orthèse Digistrap (ALTEOR, 2016).....	106
Figure 67 : Orthèses Rhizostab® (à gauche), Actimove® Rhizo forte (au centre) et Salva (à droite) (THUASNE, 2016) (BSN MEDICAL, 2016) (COOPER, 2016).....	108
Figure 68 : Les orthèses Thumb-O-Prene (à gauche) et Rhiza Pro (au centre), comparaison avec l'orthèse poignet-pouce classique Manugib® Trauma poignet-pouce (à droite) (DONJOY, 2016) (LOHMANN & RAUSCHER, 2016) (GIBAUD, 2016)	109
Figure 69 : Les orthèses poignet-pouce Medi (à gauche) et Gibortho® (à droite) (MEDI, 2015) (GIBAUD, 2016)	109

TABLE DES TABLEAUX

Tableau 1 : Les orthèses stabilisatrices de cheville disponibles en officine	24
Tableau 2 : Les chevillières ligamentaires disponibles en officine.....	31
Tableau 3 : Les semelles et talonnettes avec éviction d'appui disponibles en officine	44
Tableau 4 : Les orthèses ligamentaires de genou disponibles en officine	63
Tableau 5 : Les orthèses d'immobilisation de genou disponibles en officine	73
Tableau 6 : les orthèses de cryothérapie disponibles en officine	78
Tableau 7 : Les orthèses d'immobilisation d'épaule disponibles en officine.....	91
Tableau 8 : Les orthèses d'immobilisation de pouce disponibles en officine	107

I. Introduction

Une blessure est « une lésion produite en un point quelconque du corps par un choc, un coup, une arme ou un corps dur ». (LAROUSSE, 2016) A cette définition très générale peuvent être apportées quelques précisions lorsqu'on parle de pratique sportive. Par exemple, un rapport de recherche de l'Institut national du sport (INSEP) propose d'inclure les notions de temps d'entraînement perdu, d'examen médical et de diagnostic. Il décrit « un état ressenti qui garde l'athlète à l'écart des séances d'entraînement et de la compétition pendant au moins un jour après l'incident et qui implique une attention médicale, ou des soins dentaires, autres que la simple application de glace ou le strapping ». (FOURNIER, et al., 2001) La commission médicale de la Fédération française de handball (FFHB) s'associe également à ces propos et qualifie de pathologie cet état ressenti qui nécessite une prise en charge médicale. Elle précise aussi la chronologie de survenue et considère comme blessure « toute pathologie chronique ou aiguë entraînant une cessation d'activité de plus de trois jours ». (DUCASSE, 2012) Cette dernière définition est prise comme référence pour la sélection des pathologies abordées dans cette thèse puisqu'elle concerne directement le handball, sport utilisé comme fil conducteur de cette étude.

Les blessures associées à la pratique du handball sont nombreuses et de différentes natures puisqu'il s'agit d'un sport complet qui associe course, saut et lancer. Toutes les parties du corps sont sollicitées. Ce document a pour but de décrire les pathologies les plus fréquemment rencontrées chez les joueurs amateurs. Ces derniers sont plus susceptibles de rencontrer un pharmacien d'officine au cours de leur prise en charge.

Les données épidémiologiques utilisées pour sélectionner les blessures qui sont abordées dans cette thèse ont été relevées chez des sportifs professionnels qui évoluent en ligue nationale de handball (LNH). (DUCASSE, 2012) (GUEGAN, 2014) Malheureusement il n'a pas été possible d'obtenir des documents concernant la pratique du handball amateur. Toutefois l'observation sur le terrain de différents joueurs lorrains, rencontrés au fil de ces dernières saisons sportives, montre qu'il est possible d'établir un parallèle entre les données professionnelles et la pratique en amateur. Pour preuve, chaque blessure étudiée par la suite a pu être illustrée par un cas clinique. Les joueurs sélectionnés pour chaque pathologie ont même pu être choisis parmi plusieurs candidats dans un cercle restreint de connaissances (de deux personnes pour la luxation inter-phalangienne à sept pour la rupture des ligaments croisés du genou).

Dans le handball, les blessures les plus fréquentes concernent les membres inférieurs avec en chef de file les entorses du genou, suivies de près par les entorses de cheville, qui représentent les deux tiers de toutes les pathologies recensées. Les pieds ne sont pas en reste. Ils sont plutôt sujets à des traumatismes chroniques liés aux longues phases de courses et de sauts, à l'origine de pathologies comme l'aponévrosite plantaire. Les membres supérieurs sont moins fréquemment touchés mais ils sont la cible des blessures les plus spécifiques du handball. Les doigts sont exposés en première ligne aux chocs avec la balle, le sol ou un adversaire. Les entorses et luxation des articulations inter-phalangiennes et métacarpo-phalangiennes sont monnaie courante. Les épaules sont aussi concernées à cause des

nombreuses répétitions du geste du lancer propre à ce sport. Les pathologies alors évoquées sont partagées entre les tendinites de la coiffe des rotateurs et les luxations scapulo-humérales.

Qu'ils soient ponctuels, récidivants ou chroniques, ces traumatismes peuvent être retrouvés chez tous les joueurs. Mais leur fréquence varie aussi selon la position occupée sur le terrain. Ailiers, et demi-centres ne sont en effet pas exposés aux mêmes risques que les arrières, les pivots ou encore les gardiens de but. Pour comprendre cela, les spécificités de chaque poste de jeu sont expliquées dans une première partie. (DUCASSE, 2012) (GUEGAN, 2014)

Le traitement d'une blessure peut comporter plusieurs aspects : médicamenteux, chirurgical, orthopédique... Ce dernier est plus largement abordé au cours de cette thèse puisque l'objectif est ici de faire le point sur les différentes orthèses qui peuvent être utilisées au cours de la prise en charge des blessures les plus fréquentes dans le handball. Pour chaque traumatisme, il s'agit de décrire et de donner les fonctions ainsi que les particularités des différents modèles qui sont disponibles en officine. Ensuite une discussion est développée autour de la dispensation par le pharmacien. Cet acte ne se résume pas à une simple facturation. Il se décompose en une succession d'étapes, de l'analyse de l'ordonnance au conseil associé, en passant par la prise de mesures, le choix du modèle, l'essayage et l'apprentissage de la mise en place. En résumé le rôle du pharmacien d'officine est de sélectionner, tout en respectant la prescription médicale, l'orthèse la plus adaptée à son patient et de veiller à ce qu'il l'utilise et l'entretienne au mieux. Il est donc utile pour lui de connaître les différents modèles qui existent sur le marché, notamment ceux qui se distinguent du lot par certaines spécificités. De surcroît il est important de savoir s'adapter au patient. Par exemple ici il s'agit de prendre en compte le facteur handball lors de la dispensation et de repérer les orthèses qui sont adaptées à la pratique de ce sport et celles qui sont déconseillées voire interdites.

Il est toutefois à noter que le nombre d'orthèses disponibles en officine est sans cesse croissant. De nouveaux modèles sont en effet développés chaque année et de plus en plus de laboratoires se lancent dans le développement d'une gamme d'orthopédie (Népenthes, Marque verte, Ranbaxy...). Ainsi, la liste des modèles présentés à chaque chapitre n'est pas exhaustive et regroupe les modèles issus des principaux laboratoires qui fournissent les officines : Alteor, Bauerfind, BSN medical, Cizeta, Cooper, DonJoy, Ezy Wrap, Gibaud, Hartmann, Lohmann & Rauscher, Medi, Neut et Thuasne.

Avant d'étudier la place des orthèses dans la prise en charge des blessures sélectionnées, il convient de rappeler les conditions de prescription et de dispensation qui leur sont relatives.

Selon la Liste des produits et prestations remboursables (LPPR), établie par arrêté des ministres chargés de la santé et de la sécurité sociale (CSS, 2014), une prescription est nécessaire à la prise en charge par la sécurité sociale de la dispensation d'une orthèse. Elle doit être réalisée à part, sur une ordonnance indépendante de toute autre prescription de produits pharmaceutiques. Son libellé doit comporter la désignation entière de l'orthèse et préciser la nature de la pathologie à traiter, le siège de l'atteinte ainsi que la finalité médicale. (Assurance maladie, 2015 b) (AYRAULT, 2012)

Tous les médecins sont habilités à prescrire tous types d'orthèses. Mais ils ne sont pas seuls. Les kinésithérapeutes peuvent également en prescrire certaines, sauf indication contraire du médecin. Leur liste est établie selon l'arrêté du 9 janvier 2016. Elle comporte notamment les attelles souples de correction orthopédique de série, les bandes et orthèses de contention souples élastique des membres de série ainsi que les talonnettes avec évidement et les talonnettes amortissantes. (BERTRAND, 2006) Les infirmières et sages-femmes sont aussi autorisées à prescrire certains éléments d'orthopédie mais les listes qui leur sont dédiées ne comportent aucune orthèse abordée dans cette thèse.

A l'officine, tout pharmacien est habilité à délivrer des orthèses de série, pourvu qu'elles fassent partie du petit appareillage, comme les chevillières souples, les attelles de genou non articulées, les orthèses d'immobilisation de pouce... Par contre il doit être titulaire d'un diplôme universitaire spécifique (DU Orthèses ou autre titre reconnu par les organismes d'assurance maladie) s'il veut réaliser et dispenser des orthèses sur mesure, comme une paire de semelles. Dans tous les cas la pharmacie doit être équipée d'un local attenant, adapté à l'accueil de tous, doté d'une isolation phonique et visuelle, et comportant les éléments nécessaires à l'examen du patient (table d'examen, chaises, miroir, matériel de prise de mesures, orthèses...). Cette pièce peut aussi accueillir du matériel plus spécifique, utilisé pour la réalisation d'orthèses sur mesure comme les semelles ou les attelles thermoformables. (FAUCON, 2011)

Lorsqu'il reçoit une ordonnance, le pharmacien est tenu d'en vérifier les conditions de validité et le libellé. A la différence d'un médicament inscrit au répertoire des génériques, une orthèse n'est pas substituable. Si un modèle précis est mentionné sur l'ordonnance (nom de l'attelle et/ou nom de laboratoire), le pharmacien ne peut dispenser sans avis médical une autre attelle, même si celle-ci est considérée comme équivalente. En revanche si la prescription se veut plus générale (par exemple « une orthèse stabilisatrice de cheville gauche »), le pharmacien a la possibilité de délivrer le modèle de son choix parmi ceux qu'il possède dans son officine. (CSP, 2011)

Pour prétendre à un remboursement, une orthèse doit être inscrite à la LPPR. Cette liste prévoit un tarif de base dont la prise en charge est assurée par les organismes d'assurance maladie, pour les modèles qui satisfont au cahier des charges des catégories recensées. Le pharmacien est ensuite libre de fixer, avec tact et mesure, un prix de vente public qui peut dépasser le montant remboursable, la différence restant à la charge du patient. Ce tarif dépend notamment du prix d'achat des produits fixé par les fabricants, qui peut être plus ou moins remisé, selon les conditions de partenariat établies avec chaque officine. Il est par conséquent impossible de prévoir les prix d'achat et de vente des différentes orthèses décrites dans cette thèse, de même qu'il est impossible de déterminer quel modèle est à coup sûr dispensé avec ou sans dépassement. Il est cependant à noter que le pharmacien doit disposer dans son stock, d'un certain nombre d'orthèses qu'il doit pouvoir dispenser, sans dépassement, au tarif fixé selon la LPPR aux patients qui bénéficient de la Couverture médicale universelle (CMU). Les orthèses concernées sont les suivantes : orthèses stabilisatrices de cheville, attelles articulées et non articulées de genou, colliers cervicaux C1 et vêtements compressifs pour grands brûlés. (MARCEL, 1999)

Les différents chapitres de cette thèse sont articulés autour des différentes parties du corps qui sont fréquemment le siège de blessures lors de la pratique du handball. Chacun se décompose en un rappel anatomique de la zone concernée, suivi d'une définition de chaque blessure accompagnée de la description d'une prise en charge type. Au cours de cette dernière sont abordés les différents types d'orthèses qui peuvent être prescrits ainsi que la rencontre entre le pharmacien d'officine et le patient. Chaque parcours de soin est illustré par un cas clinique, dans le but de comprendre le rôle du pharmacien mais aussi d'apporter une discussion sur les éventuelles différences qui pourraient être retrouvées entre prise en charge théorique et pratique.

II. Petite histoire du handball, règles de base et gestes spécifiques

1. Les origines du handball

Le handball est un sport de balle qui se joue à la main et en équipe, comme l'indique son nom d'origine allemande, qui se décompose comme suit : *die Hand*, la main et *der Ball*, la balle ou le ballon.

Ce sport tire ses origines de l'Europe centrale au début du XXème siècle. Plusieurs jeux de balle lui sont apparentés comme le handbold danois, le hazena tchécoslovaque ou encore le torball allemand, pratiqué par des joueuses féminines. C'est d'ailleurs en Allemagne, au début des années 1920, que Carl Schellenz, professeur d'éducation physique, souhaite adapter le torball aux équipes masculines et crée le handball à onze. On le pratique au départ en extérieur, sur un terrain de 60m de long par 40m de large.

Petit à petit le sport se fait connaître, notamment avec la création d'une Fédération internationale de handball amateur (FIHA) en 1928, et en 1936, il fait sa première apparition aux Jeux Olympiques de Berlin. Les pays nordiques l'adoptent à leur tour, mais, pour pouvoir le pratiquer aussi en hiver, ils en créent une version qui se joue en salle, sur un terrain de 40m de long pour 20m de large, avec deux équipes de sept joueurs.

En France, le handball arrive par l'est dans les années 1925, puis il se popularise et mène à la création de la Fédération française de handball (FFHB), en 1941. Notre pays participe ensuite en 1946 à la fondation de la Fédération internationale de handball (IHF).

Durant les années 50, le jeu à sept, plus rapide, technique et spectaculaire, prend de l'ampleur, avec notamment la première compétition mondiale officielle en Suède en 1954. Il finit par détrôner le handball à onze, qui disparaît définitivement de la scène internationale en 1966. C'est en 1972 que le handball masculin, tel qu'on le connaît actuellement, est officiellement inscrit au programme des Jeux Olympiques de Munich. Les équipes féminines entrent plus tard en compétition, lors des Jeux de 1976 à Montréal.

Actuellement la FFHB compte plus de 500000 licenciés, dont 40% de femmes. Le sport devient de plus en plus populaire, notamment grâce à la vitrine offerte par les équipes nationales. L'équipe de France féminine a été championne du monde en 2003 en Croatie et a atteint trois fois la deuxième place. Quant à l'équipe masculine, elle peut se vanter de cumuler trois titres européens, deux titres olympiques et cinq titres mondiaux dont le dernier acquis en 2015 au Qatar. (FFHB, 2015) (Larousse, 2015)

2. Les règles du handball

Le handball se joue sur un terrain de 40m de long par 20m de large, qui comprend une surface de jeu centrale et deux surfaces de but (ou zones) situées de part et d'autre. Chaque équipe peut comporter jusqu'à douze joueurs, dont seulement sept sont autorisés à entrer sur le terrain : six joueurs de champ et un gardien de but. Les autres sont les remplaçants.

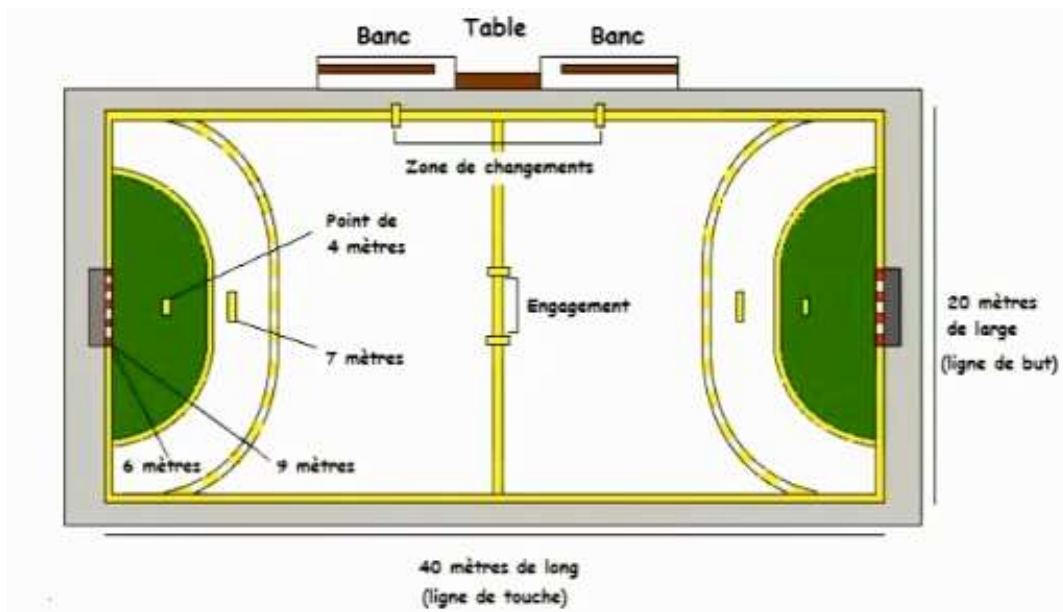


Figure 1 : Un terrain de handball (LANDREAU, et al., 2014)

Un match de handball se décompose en deux périodes de 30 minutes, séparées par une mi-temps de 10 minutes. La rencontre entre les deux équipes est arbitrée par une ou deux personnes désignées par les instances, selon les disponibilités et le niveau de jeu. La tenue de la table de marque est assurée par un secrétaire et un chronométreur, tous deux licenciés.

Durant le match, chaque équipe a pour objectif de marquer plus de buts que son adversaire. Pour cela, elle doit faire progresser le ballon tout au long du terrain grâce à plusieurs règles. Un joueur peut se déplacer balle en main mais il ne dispose que de trois pas. Pour avancer il a le droit de dribbler ou de faire une passe à un coéquipier. Lorsqu'il se rapproche de la zone adverse il peut plus facilement tirer pour tenter de marquer un but. L'attaquant n'est pas autorisé à :

- Se faire une passe à lui-même
- Effectuer plus de trois pas
- Effectuer un deuxième dribble après avoir maîtrisé le ballon
- Toucher la balle avec la jambe ou le pied
- Percuter un défenseur en courant ou en sautant
- Utiliser les coudes pour se débattre
- Pénétrer dans les surfaces de but

Le défenseur, quant à lui, doit empêcher son adversaire de marquer un but. Il peut pour cela faire obstacle avec son corps. Le handball est un sport de contact. Le défenseur a donc le droit, s'il est situé entre son but et l'équipe adverse, de stopper l'attaquant et le bloquer, provoquant ainsi une faute qui sera sanctionnée par un jet franc. En revanche il n'est pas autorisé à :

- Bloquer un adversaire qui n'a pas la balle
- Accrocher ou frapper le ballon que l'adversaire tient en main
- Maintenir l'adversaire et le projeter au sol, lui faire perdre le contrôle de son corps
- Accrocher le bras du tireur ou du passeur

- Ceinturer l'adversaire, le retenir par le maillot
- Pénétrer dans les surfaces de but
- Faire obstacle au ballon avec ses jambes ou ses pieds

Ces actions sont considérées comme un acte d'antijeu et peuvent être dangereuses, c'est pourquoi elles sont soumises à des sanctions supérieures au jet franc comme le jet de sept mètres (pénalty), l'avertissement (carton jaune), l'exclusion du terrain pendant deux minutes ou encore la disqualification (carton rouge).

Ces règles s'appliquent à tous les joueurs puisqu'ils sont tour à tour attaquants puis défenseurs tout au long du match.

Seul le gardien a le droit de pénétrer dans la surface de but. Il peut arrêter le ballon avec toutes les parties de son corps. Il est autorisé à sortir de la zone pour participer à l'attaque. Il est alors soumis aux règles appliquées à la surface de jeu. Mais il ne peut pas franchir la ligne de zone balle en main, dans un sens ou dans l'autre. (FFHB, 2015)

3. Les gestes spécifiques du handball

Pour comprendre la spécificité de certains gestes du handball et leur influence sur l'apparition de blessures, il convient d'abord d'expliquer le schéma de jeu. Classiquement les six défenseurs se répartissent autour de la zone afin de former un mur de protection devant leur but, chaque joueur ayant pour rôle d'empêcher les adversaires qui arrivent près de lui de se mettre en bonne position pour marquer un but. On parle de défense de zone. Face à eux les attaquants sont répartis à différents postes et cherchent à passer dans les intervalles laissés par la défense ou à se positionner pour tirer de plus loin vers le but. Il s'agit d'un système d'attaque placée. Les différents postes d'attaque sont les suivants :

- Le demi-centre, positionné face au but, au milieu du terrain
- Deux arrières, qui prennent place de chaque côté du demi-centre
- Deux ailiers, qui évoluent le long de la touche, dans l'espace proche de chaque point de corner
- Le pivot, dont le champ d'action se situe autour de la zone, parmi les défenseurs

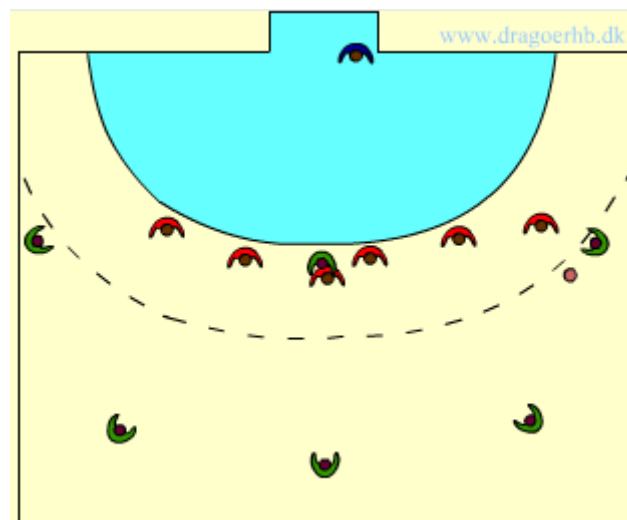
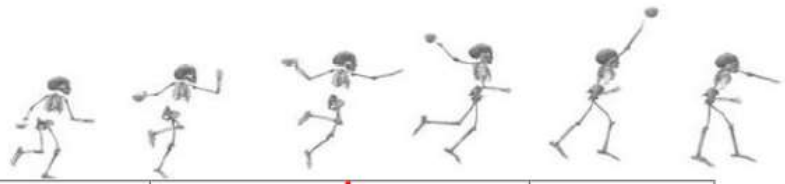


Figure 2 : Répartition des postes d'attaque (en vert) face aux défenseurs (en rouge) sur un demi-terrain de handball (FOGHANSEN, 2002)

Afin d'écarter les défenseurs et de s'ouvrir le chemin vers le but chaque joueur doit alterner entre courses, feintes, changements de direction, pivots et sauts ; ce qui provoque de nombreuses contraintes au niveau des membres inférieurs. Le risque de blessures est réel. Il est d'ailleurs augmenté par le fait que l'attention du joueur est portée sur d'autres éléments comme la balle ou les autres protagonistes, lorsqu'il se déplace. Il est alors facile de faire un faux mouvement ou de marcher sur un pied par exemple.

Si l'on considère le membre supérieur, les blessures qui seront évoquées par la suite sont en relation avec un geste du lancer spécifique. Qu'il soit effectué en appui ou en suspension, le tir du handballeur fait partie de la famille des lancés à bras cassé ; c'est-à-dire qu'il est effectué à une main, celle-ci située au-dessus de la ligne d'épaule, avec flexion de l'avant-bras. Le geste se décompose en quatre phases. Tout d'abord l'élan permet au joueur, sur trois pas maximum, de prendre de la vitesse et se mettre en bonne position pour tirer. Ensuite l'armer consiste à placer le bras en arrière du corps, coude fléchi, le ballon porté au-dessus de la ligne d'épaules. Le bras opposé est amené devant le corps pour maintenir l'équilibre. Puis le tir à proprement parler, désigne la projection de la balle vers l'avant par une rotation de l'épaule accompagnée d'une extension de l'avant-bras et d'une flexion du poignet. Ce mouvement s'accompagne également d'une rotation du tronc pour ramener l'épaule en avant face à la cible. Il s'en suit une dernière phase de décélération où le bras revient à sa position de repos le long du corps. (FRADET, 2003)

Le tir en appui est réalisé, comme son nom l'indique, avec les deux pieds au sol, le pied opposé en bras tireur placé en avant de façon à offrir un point d'appui au joueur, ce qui lui permet également de maintenir son équilibre. A l'inverse le tir en suspension est déclenché après la prise d'une impulsion sur le pied opposé au bras tireur, toujours pour aider le joueur à conserver son équilibre. Il est plus employé en match puisqu'il permet au joueur de s'élever au-dessus du défenseur et ainsi éviter un éventuel contre. Un autre objectif du tir en suspension est de contourner le gardien de but et ainsi trouver un meilleur espace où placer le ballon. Le temps de suspension est aussi important. En effet, un attaquant qui reste plus longtemps au-dessus du sol laisse le gardien de but se déplacer pour anticiper le tir. Il peut alors viser l'espace du but qui a été libéré.



Segments	Réception de la balle	Début de l'armer	Fin de l'armer	Début du tir	Lâcher de la balle
Bassin	Rotation externe			Rotation interne	
Tronc	Flexion avant	Extension		Légère flexion	Neutre
Buste	Neutre			Inclinaison avant	
Epaules	Neutre	Rotation externe		Rotation interne	
Bras	Neutre	Abduction horizontale		Adduction horizontale	
		Abduction		Adduction	Abduction
		Rotation externe		Rotation interne	
Avant-bras	Flexion	Aléatoire	Extension	Flexion	Extension
Poignet Main	Neutre	Légère extension à Neutre		Extension	Flexion

Figure 3 : Le geste du lancer au handball, description des différents mouvements réalisés (VANDELLE, 2014)

Déplacements et tirs sont les gestes de base de la pratique du handball. Ils sont donc réalisés par tous les joueurs mais ils doivent être adaptés en fonction du poste occupé sur le terrain.

Le demi-centre évolue, comme son nom l'indique, au milieu du terrain. Il organise ainsi le jeu d'attaque. Son rôle est principalement d'attirer les défenseurs pour ouvrir des espaces libres vers le but, dans lesquels ses coéquipiers vont pouvoir s'engager. Il alterne donc entre courses droites et changements de direction. Il doit aussi être capable d'effectuer de nombreuses passes vers tous ses coéquipiers, quelle que soit leur position sur le terrain. Ses épaules sont donc fréquemment sollicitées. Elles sont d'ailleurs le siège le plus fréquent de blessures à ce poste. Suivent, dans l'ordre, les genoux, les pieds et les chevilles.

Les arrières évoluent face au but. Leurs courses sont donc relativement droites. Ils se distinguent des autres joueurs surtout par leur tir en suspension. Ils sautent en effet plus haut que leurs coéquipiers pour s'affranchir du mur défensif lors du déclenchement du tir. Le temps de suspension est également plus long, ce qui leur permet d'éviter un éventuel contre et d'observer le déplacement du gardien de but pour ensuite placer le ballon dans un espace libre. Pour eux ce sont les blessures au genou qui prédominent. Viennent en second les épaules, puis les chevilles.

Les ailiers sont, quant à eux, plus limités dans leur déplacement puisqu'ils évoluent le long de la ligne de touche dans un espace restreint. Ils sont plus vifs et leurs courses courtes sont ponctuées de nombreux changements de direction pour esquiver les défenseurs qui sont proches. Ils ne peuvent se permettre de tirer en appui puisque l'angle qui leur est offert est très faible et facilement fermé par le gardien. Leur solution est alors de sauter en direction du point de pénalty plutôt que directement vers le but, pour ouvrir l'angle de tir et contourner le gardien. Leur trajectoire de suspension est donc moins haute et plus en longueur si on la

compare à celle des arrières. Le tir d'ailier est aussi spectaculaire car le joueur se déséquilibre volontairement en l'air pour ouvrir au maximum son angle. Les mauvaises réceptions sont fréquentes, ce qui augmente le risque de blessure au niveau des chevilles et des genoux. Les épaules sont aussi touchées mais dans une moindre mesure.

Placé au milieu des défenseurs, le long de la ligne de zone, le pivot n'est pas en mesure d'effectuer une course vers le but. Son seul moyen de s'élancer au tir est de pivoter sur une jambe pour se retrouver face au but puis de prendre une impulsion à un ou deux pieds. Le joueur saute la plupart du temps vers un côté du but pour forcer le gardien à se déplacer et lancer la balle dans un espace libre. Ainsi déséquilibré, il doit savoir se réceptionner sur le torse ou rouler sur le dos pour éviter toute blessure. Le joueur évoluant au milieu de la défense, il doit lutter parfois pour se démarquer ou pour se retourner vers le but. Ce poste de jeu est sans doute le plus éprouvant. Il n'est donc pas étonnant de savoir que les pivots sont les plus exposés au risque de blessure. Les genoux sont le siège le plus fréquent de traumatismes. Mais les mains sont tout aussi concernées, de même que les pieds et les chevilles.

Même s'il évolue à distance des autres joueurs, le gardien de but n'est pas pour autant protégé des blessures. Il doit en effet arrêter les tirs de ses adversaires avec son corps, ce qui l'expose à de nombreux chocs. S'il est déséquilibré lorsqu'il effectue une parade, il peut aussi mal se réceptionner lorsqu'il retombe au sol. Le danger est autant présent en match que durant les entraînements et les phases d'échauffement où les joueurs tirent tous au but à la file. Le gardien peut alors marcher sur un des nombreux ballons qui roulent à ses pieds et se faire une entorse à la cheville. Ses doigts sont aussi très exposés. La troisième partie de son corps la plus fréquemment sujette aux blessures est le genou.

(DUCASSE, 2012) (FOG-HANSEN, 2002) (VANDELLE, 2014)

En résumé le handball peut être qualifié de sport de balle, de courses, de pivot ou encore de contact. Il se démarque des autres sports collectifs notamment par le geste spécifique du lancer utilisé aussi bien pour les passes que pour les tirs. Toutes ces caractéristiques ont une influence notable sur l'apparition de certaines blessures au niveau des membres supérieurs et inférieurs. S'ajoutent à cela des facteurs de risque propres à chaque individu, qui seront spécifiés par la suite pour chaque pathologie, ainsi que d'autres facteurs extrinsèques comme par exemple :

- la durée et l'intensité de l'effort : un entraînement de handball dure en moyenne 1h30 et un match 1h, il n'y a pas de pause entre les différentes phases de jeu puisque tous les joueurs évoluent en attaque puis en défense. Il faut savoir gérer la fatigue qui s'accumule.
- la qualité du terrain : parquet, revêtement synthétique, béton, moquette... chacun possède ses avantages et ses inconvénients au niveau de l'amorti ou de l'accroche du pied au sol.
- les chaussures utilisées : une chaussure adaptée à la pratique du handball doit posséder des semelles plates et larges pour augmenter la surface de contact avec le sol et ainsi stabiliser le pied. Elle est également rigide pour permettre une bonne propulsion lors des sprints ou des sauts et comporte un matériau amortissant, surtout au niveau du talon, pour limiter les chocs liés aux réceptions.(DUCASSE, 2012) (GUEGAN, 2014)

III. La cheville

Egalement appelée articulation talo-crurale, la cheville assure la liaison entre la jambe et le pied. Il s'agit d'une articulation trochléenne, dite aussi en ginglyme. Ce modèle stable ne permet qu'un seul degré de liberté.

1. Anatomie de la cheville

La stabilité de la cheville repose sur le dispositif dit "en tenon et mortaise". La mortaise est formée par les extrémités distales du tibia et de la fibula, respectivement appelées malléoles médiale et latérale. Elle vient enserrer le talus, ou astragale, qui fait office de tenon. Trois surfaces articulaires sont alors mises en jeu entre la mortaise tibio-fibulaire et les faces médiale, latérale et supérieure du talus. La face supérieure du talus a la forme d'une trochlée, ou portion de poulie pleine. Elle répond à la face inférieure de l'épiphyse tibiale qui prend la forme d'une portion de poulie creuse. Les deux surfaces articulaires latérale et médiale sont planes et permettent de renforcer l'articulation en bloquant les mouvements de latéralité.

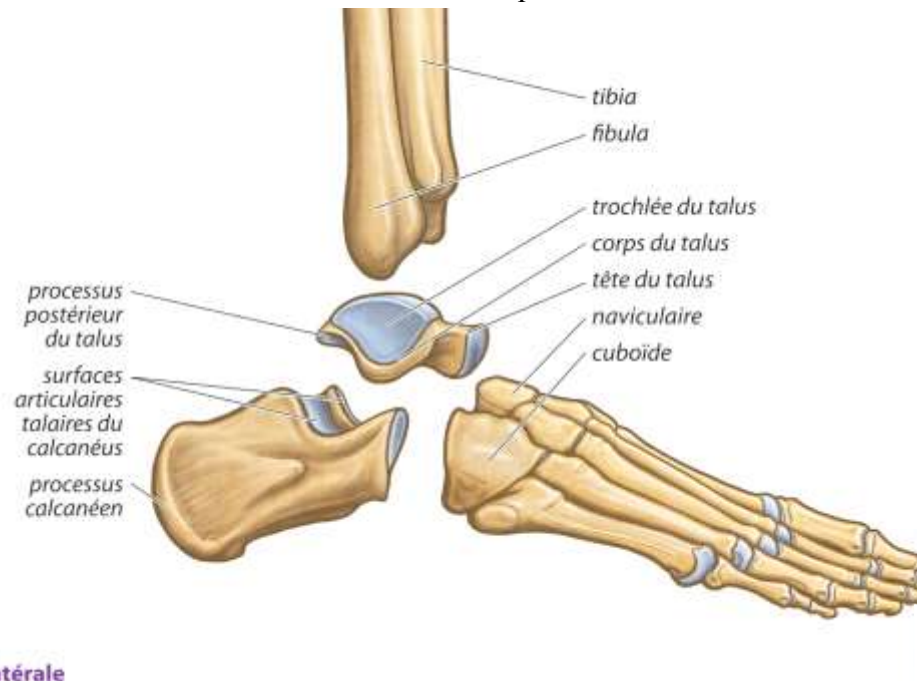


Figure 4 : Les os de l'articulation talo-crurale (DUPONT, et al., 2011 b)

Outre la capsule articulaire fibreuse, deux ligaments assurent la liaison entre les différents os de la cheville. Le ligament latéral, ou ligament externe, s'insère d'abord sur la malléole latérale, puis il se divise en trois faisceaux. Les faisceaux antérieur et postérieur s'insèrent sur le talus. On les appelle aussi faisceaux talo-fibulaires antérieur et postérieur. Entre les deux, le faisceau moyen s'insère sur le calcaneum, d'où son nom de faisceau calcanéofibulaire. Le ligament médial, en regard du ligament latéral, s'insère sur la malléole médiale. Il se divise également en trois faisceaux mais ceux-ci sont répartis en deux plans. Dans le plan profond se trouvent les faisceaux talo-tibiaux antérieur et postérieur qui s'insèrent sur le talus. Le faisceau moyen est situé dans le plan superficiel. Sa forme en "éventail" lui permet de recouvrir le plan profond avant de s'insérer sur le talus et le calcaneum. On l'appelle aussi faisceau deltoïdien.

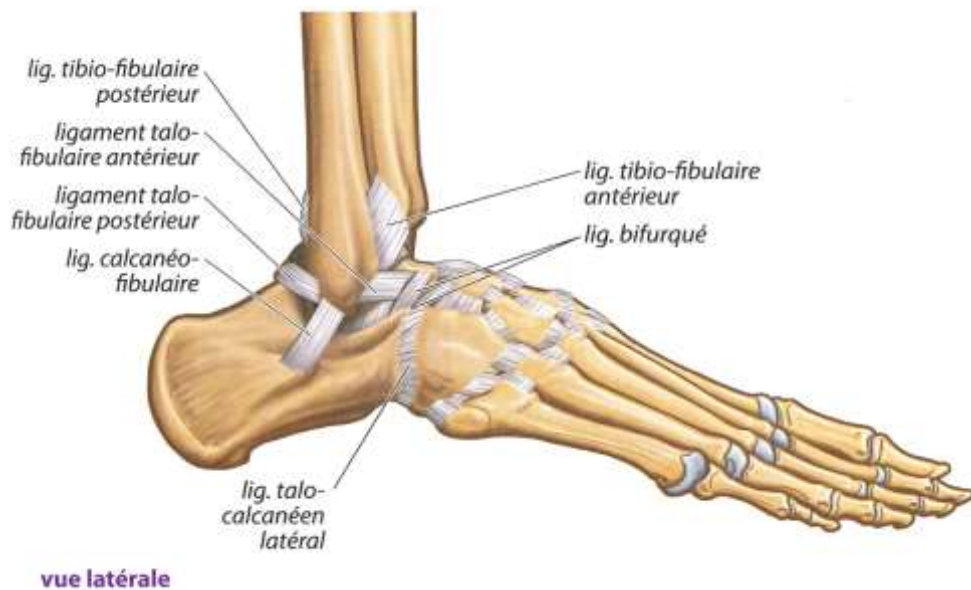


Figure 5 : Les ligaments de l'articulation talo-crurale (DUPONT, et al., 2011 b)

En position anatomique de référence, l'axe du pied forme un angle droit avec celui de la jambe. L'articulation de la cheville permet de réaliser des mouvements dans un seul plan de l'espace grâce à sa configuration en ginglyme : flexion dorsale et extension. Cette dernière peut aussi être appelée flexion plantaire. Des mouvements complexes peuvent aussi être décrits, en association avec d'autres articulations du pied : éversion (flexion dorsale, abduction, pronation)/inversion (extension, adduction, supination). (CALLANQUIN, et al., 2007) (DUPONT, et al., 2011 b) (THIRIET, et al., 2015 c) (VITTE, et al., 2006 a)

La cheville est en apparence très stable. Ses mouvements sont accompagnés par ceux des diverses articulations du pied, qui permettent à l'ensemble de s'adapter à tout type de terrain lors de la marche ou de la course. Malgré cela, elle reste la partie du corps la plus touchée par les blessures dans le handball, après le genou. L'entorse arrive en tête des traumatismes. Les nombreuses contraintes d'appui provoquées par des changements de direction, des sauts et des réceptions pas toujours équilibrés sont en grande partie responsables. (DUCASSE, 2012)

2. Entorse de cheville

L'entorse de cheville est la deuxième blessure la plus rencontrée dans la pratique du handball, ainsi que dans tout sport de pivot. (GUEGAN, 2014) (DUCASSE, 2012) (LANDREAU, et al., 2014)

a. Définition, circonstances de survenue

L'entorse désigne une lésion ligamentaire qui n'entraîne pas de perte permanente ni temporaire des rapports normaux de l'articulation (ce qui la distingue de la luxation). Autrement dit, il s'agit de l'étirement d'un ou plusieurs ligaments, provoqué par un mouvement forcé de la cheville au-delà de ses limites physiologiques. La majorité des entorses de cheville concernent le ligament externe. Les lésions des autres ligaments, plus rares, ne seront pas abordées dans ce chapitre. (BONNOMET, 2005) (CHANUSSOT, et al., 2012 c) (HINGLAIS, et al., 2010 b) (ROUSSEAU, 2012)

L'entorse du ligament externe a pour origine un mouvement d'inversion forcée : flexion plantaire de l'articulation talo-crurale, adduction et varus du pied. Au handball ce mécanisme peut se produire suite à un changement de direction, un tir en suspension mal réceptionné, comme dans le cas de madame C, ou encore lorsque le joueur marche sur un obstacle tel que le ballon ou le pied d'un autre partenaire. Il s'en suit une vive douleur qui va disparaître progressivement pour laisser place à un œdème au niveau de la malléole. On peut éventuellement observer un hématome. (BONNOMET, 2005) (ROUSSEAU, 2012) (Assurance maladie, 2014)

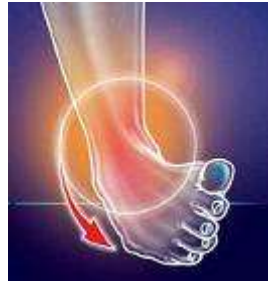

Figure 6 : Le mouvement d'inversion responsable de l'entorse de cheville (THUASNE, 2016)

Madame A, 26 ans, se tord la cheville gauche lors d'un entraînement, à la réception d'un tir en suspension. Elle ressent immédiatement une douleur vive et sort du terrain en boitant. Une sensation de craquement a également été perçue au moment du traumatisme.

Assise dans les tribunes, elle surélève sa jambe, applique du froid sur l'articulation et enfile une chevillière compressive Ligastrap® Malleo (décrite en partie e) qu'elle possède d'une précédente entorse bénigne. La douleur persiste et un œdème commence à apparaître, ne l'empêchant pas de poser le pied à terre, mais provoquant tout de même une gêne à la marche. Après être rentrée chez elle, elle applique de nouveau une poche de glace et retire sa chevillière pour la nuit. Le lendemain matin, elle constate que sa cheville a davantage enflé et qu'une ecchymose est aussi apparue. L'appui du pied au sol est plus douloureux, rendant les déplacements plus difficiles. Elle décide de se rendre aux urgences.

b. Diagnostic

Sur place les intervenants interrogent madame A sur les circonstances de survenue de sa blessure. A la palpation, le médecin retrouve une douleur en regard des faisceaux antérieur et moyen du ligament externe.

Le diagnostic d'une entorse repose essentiellement sur le vécu du patient : inversion forcée de la cheville, douleur vive, œdème... Il s'agit ensuite de rechercher les signes d'éventuelles fractures associées par radiographie conventionnelle (face et profil). (BONNOMET, 2005) (CHANUSSOT, et al., 2012 c) *Les clichés ne révèlent ici rien de tel.* L'étape suivante consiste à déterminer le stade de gravité de l'entorse.

Trois stades de gravité sont répertoriés pour l'entorse de la cheville. La précision des critères diffère selon les sources sur le nombre de faisceaux touchés mais globalement on retrouve chez tous l'importance de la notion de rupture du ligament externe : (BONNOMET, 2005) (CHANUSSOT, et al., 2012 c) (Assurance maladie, 2014)

- Stade 1, ou entorse bénigne : distension, sans rupture, du faisceau antérieur. On n'observe pas d'hématome à ce stade.

- Stade 2, ou entorse moyenne : rupture partielle d'un ou plusieurs faisceaux, avec apparition d'un hématome. Une certaine laxité de l'articulation peut être décelée.

- Stade 3, ou entorse grave : rupture totale d'un ou plusieurs faisceaux, avec hématome et éventuel arrachement osseux. Il est d'abord impossible de mobiliser la cheville lors de l'examen en urgence, puis elle devient instable après résorption de l'œdème.

Pour apprécier l'état du ligament externe, un examen par échographie peut être réalisé, (ROUSSEAU, 2012) mais dans la plupart des cas la radiographie et l'examen clinique de la zone touchée sont suffisants.

En ce qui concerne madame A, une entorse moyenne a été diagnostiquée.

c. Prise en charge

Dès sa sortie de l'aire de jeu, le blessé peut être pris en charge. En urgence on applique le protocole GREC (glaçage, repos, élévation, compression) pour apaiser la douleur et lutter contre la formation de l'œdème. Le blessé est allongé ou assis. Sur sa cheville, préalablement surélevée, sont appliqués une poche de glace et, si possible, un bandage compressif. Si celui-ci ne peut être réalisé dans l'immédiat, faute de moyens ou de personne qualifiée, il sera de toute façon mis en place aux urgences ou chez un médecin. (BONNOMET, 2005) (HINGLAIS, et al., 2010 b)

S'il est dit que les symptômes du patient ne sont pas forcément le reflet de la gravité de l'entorse, certains critères vont toutefois motiver une consultation aux urgences : une sensation de craquement lors de la blessure, une apparition immédiate de l'œdème, une impotence fonctionnelle majeure (incapacité de réaliser deux à quatre pas), une douleur persistante pouvant entraîner une insomnie. Ces signes permettent de suspecter une entorse grave. En leur absence une consultation chez le médecin traitant est tout de même recommandée dans de brefs délais.

Une fois le diagnostic établi, vient la mise en place d'un traitement. Une prescription d'AINS, peut être retrouvée (acide niflumique, diclofénac, kétoprofène, naproxène...), accompagnée de l'application de glace et d'une contention ; ceci dans le but de soulager la douleur et de résorber l'œdème. (Assurance maladie, 2014) (ROUSSEAU, 2012) (CHANUSSOT, et al., 2012 c) Différents types de traitements sont ensuite proposés selon le stade de gravité de l'entorse :

- Stade 1, ou entorse bénigne : hormis le repos, aucun traitement spécifique n'est recommandé. La guérison s'effectue en quelques jours et la reprise du sport peut se faire dix à quinze jours après le traumatisme.

- Stade 2, ou entorse moyenne : un traitement fonctionnel est mis en place. Il s'agit de conserver la fonction de la cheville, à savoir la réalisation du mouvement de flexion extension qui permet la marche, tout en protégeant le ligament externe, afin de favoriser sa cicatrisation. L'appui au sol est donc autorisé avec le port d'une orthèse stabilisatrice jour et nuit pendant quatre à six semaines. Cette dernière permet d'empêcher les mouvements d'inversion/éversion qui nuisent à la guérison des structures articulaires.

- Stade 3, ou entorse grave : le traitement fonctionnel est de plus en plus préconisé, surtout s'il n'y a pas de lésion osseuse associée. Dans les cas les plus graves c'est le traitement orthopédique qui est mis en place, avec le port d'une attelle plâtrée pendant six

semaines et la mise en décharge du pied durant quelques jours, ou éventuellement le port d'une botte de marche. La chirurgie reste exceptionnelle du fait de la bonne efficacité des autres traitements et des contraintes liées à l'anesthésie générale. Elle sera réservée aux jeunes sportifs de haut niveau.

Quel que soit le stade c'est donc le traitement fonctionnel qui prédomine. Les données sont unanimes sur le sujet : il est nécessaire pour le patient de reprendre la marche le plus rapidement possible, voire immédiatement après le traumatisme, afin d'éviter amyotrophie et raideur articulaire.

Une rééducation s'impose après tout traitement. Elle peut être plus précoce dans le cas du traitement fonctionnel. Le travail de proprioception entrepris chez le kinésithérapeute peut être poursuivi à la reprise du sport. Le patient accorde alors un soin particulier à son échauffement et y inclut quelques exercices spécifiques pour renforcer sa cheville.

La reprise du sport peut s'effectuer sous dix à quinze jours en cas d'entorse bénigne, quatre à six semaines pour une entorse moyenne et six semaines à trois mois s'il s'agit d'une entorse grave. Le port d'une chevillière ligamentaire souple peut être recommandé, surtout dans les sports de pivot dont fait partie le handball.

(Assurance maladie, 2014) (BONNOMET, 2005) (CHANUSSOT, et al., 2012 c) (HINGLAIS, et al., 2010 b) (ROUSSEAU, 2012)

Madame A a, dans ce cas, bien appliqué le protocole GREC au moment où elle s'est blessée.

A sa sortie des urgences le médecin lui remet trois ordonnances distinctes :

- *Paracétamol 1g, un comprimé trois fois par jour en cas de douleur*
- *Une attelle stabilisatrice de cheville Aircast à porter jour et nuit durant trois semaines*
- *Dix séances de kinésithérapie, à raison de trois séances par semaine pendant deux semaines puis deux séances par semaine : masso-physiothérapie (ultrasons, ionisations), mobilisation active aidée de l'articulation tibio-tarsienne, mobilisation passive des articulations médio-tarsiennes et de Lisfranc, respect de l'articulation sous-talienne, renforcement musculaire de tous les muscles de la cheville en insistant sur le triceps, les péroniers latéraux et l'extenseur commun des orteils, rééducation proprioceptive dans un second temps*

Elle doit également arrêter le sport pendant un mois.

d. Les orthèses stabilisatrices de cheville

a. Description

La prescription de madame A fait état d'une attelle stabilisatrice de cheville.

Il s'agit d'une orthèse formée de deux coques latérales reliées par une bande, le plus souvent réglable, qui passe sous le talon, faisant office d'étrier. Les deux montants sont doublés à l'intérieur par différents matériaux (mousse, gel, coussin d'air), qui leur permettent de s'adapter à la cheville du patient. Ils sont maintenus de part et d'autre de l'articulation par deux sangles auto-fixantes transversales.

Cette attelle est indiquée dans les entorses récentes graves ou de moyenne gravité, les instabilités chroniques et en reprise d'activité à la suite d'une immobilisation plâtrée. Elle permet d'assurer les mouvements de flexion et extension de la cheville, tout en la maintenant dans son axe frontal. Toutefois pour être efficace elle doit être portée dans une chaussure qui joue le rôle de troisième sangle afin d'empêcher définitivement les mouvements de latéralité du pied lors des déplacements.

Selon la LPPR, les orthèses stabilisatrices de cheville ont une base de remboursement à hauteur de 27,44€, sous le code 2107972 (anciennement 201G00.18), qui correspond à « Correction orthopédique, pied, orthèses stabilisatrices de cheville dans le plan frontal ». Si les pharmaciens sont libres de proposer un prix de vente supérieur à ce montant, chacun doit tout de même posséder un modèle qu'il peut dispenser sans dépassement, aux patients bénéficiaires de la CMU. (Assurance maladie, 2015 b) (CALLANQUIN, et al., 2009)

Sont regroupées dans le tableau ci-dessous les différentes attelles disponibles sur le marché :

Laboratoires	Modèles
Alteor	- Stabicast® confort - Stabicast® mat - Stabicast® morpho
Bauerfind	- AirLoc® - MalleoLoc® - CaligaLoc®
BSN medical	- Actimove® TaloCast - Actimove® TaloCast-Air - Actimove® TaloCast-AirGel - Actimove® TaloStep
Cizeta	- Cistab - A2T (Attelle Talo-Tarsienne)
COOPER	- Salvacast
DonJoy	- Aircast® classique II™ - Active - Ax'Memory - Floam™ - Gel - Aircast® Light - Aircast® AirSport - Aircast® A60™ - Aircast® Velocity™ - Aircast® AirSport +
Ezy Wrap	- Memoforme - Attelle de cheville Air/Gel - Attelle de cheville gonflable - Attelle de cheville 2 en 1 - D.S.O.
Gibaud	- Malleogib® II articulée - Gibortho® orthèse stabilisatrice de cheville - Gibortho® orthèse stabilisatrice de cheville à boucles - Gibortho® orthèse stabilisatrice de cheville à air - Gibortho® orthèse stabilisatrice de cheville à lacets
Hartmann	- Rhena® malleo Airform
Lohmann & Rauscher	- Freecast® - Freecast® Adjust - Tarsotec
Medi	- Medi-cast - Medi-cast air
Neut	- Orthèse stabilisatrice de cheville ASO
Thuasne	- Ligastrap Immo - Ligacast Anatomic - Ligacast Air + - Ligacast Gel - Malleo Dynastab® - Malleo Dynastab® Boa® - Dynastab Dual

Tableau 1 : Les orthèses stabilisatrices de cheville disponibles en officine

(ALTEOR, 2016) (BAUERFIND, 2016) (BSN MEDICAL, 2016) (CIZETA, 2016) (COOPER, 2016) (DONJOY, 2016) (EZY WRAP, 2016) (GIBAUD, 2016) (HARTMANN, 2016) (LOHMANN & RAUSCHER, 2016) (MEDI, 2015) (NEUT, 2016) (THUASNE, 2016)

Les modèles disponibles sont assez nombreux. Certains laboratoires proposent de décliner leur gamme en plusieurs attelles selon la doublure utilisée (coussin d'air, mousse à mémoire de forme, poche de gel), les tailles et latéralités disponibles. D'autres misent aussi sur des modèles bilatéraux taille unique. Tout ceci dans le but de s'adapter à tous les patients.



Figure 7 : L'attelle Aircast® classique II™ (DONJOY, 2016)

Certaines orthèses présentent des particularités sur lesquelles il est intéressant de s'arrêter :

- Actimove® TaloCast-AirGel, DonJoy Gel, Ezy Wrap Air/Gel et Ligacast Gel ont les poches de gel qui peuvent être placées au congélateur pour une utilisation en cryothérapie. Sur le même principe Ezy Wrap attelle de cheville 2 en 1 possède deux jeux de doublures amovibles : un en gel utilisable en cryothérapie et un en mousse à mémoire de forme pour un port quotidien.

- DonJoy Active et Malleogib® articulée se distinguent aussi du lot par le fait qu'elles possèdent un étrier rigide articulé au niveau du talon. Cette évolution permet à la cheville d'être mieux accompagnée lors des mouvements de flexion/extension. L'étrier de Malleogib® est aussi conçu pour maintenir l'articulation dans le plan frontal sans que le patient soit obligé de porter des chaussures en permanence.

- MalleoLoc® peut aussi être portée sans chaussure car elle possède un étrier entièrement rigide qui prolonge directement les deux montants latéraux.

- D'autres orthèses ont également été créées dans le but de s'affranchir de cette contrainte. Il s'agit de CaligaLoc® et A2T. La première est enregistrée à la LPP en tant que releveur de pied et est, en principe, utilisée comme tel, mais elle porte tout de même la dénomination "orthèse de cheville". Elle est indiquée également dans les entorses graves, notamment en post-opératoire, mais aussi en soutien en cas d'instabilité chronique avec contre-indication à l'opération. La deuxième, A2T, a aussi une forme proche d'un releveur de pied mais il s'agit bel et bien d'une orthèse stabilisatrice de cheville. Elle se positionne en arrière de la jambe et libère ainsi les malléoles, tout en protégeant l'articulation des mouvements d'éversion/inversion. Elle est moins encombrante qu'une attelle classique. Mais l'utilisation de ces orthèses doit toutefois se faire avec prudence. Elles s'opposent certes aux mouvements de latéralité de la cheville mais elles entravent aussi la flexion/extension du pied. Il existerait par conséquent en pratique un risque de raideur articulaire post-traitement mais aussi de tendinopathie achilléenne.

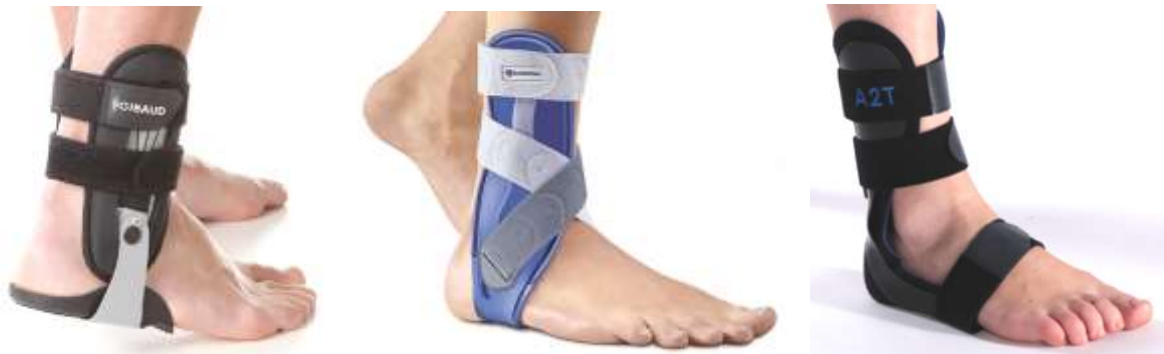

Figure 8 : Les orthèses MalleoGib® articulée (à gauche), MalleoLoc® (au centre) et A2T (à droite) (GIBAUD, 2016) (MEDI, 2015) (CIZETA, 2016)

- D'autres attelles ont une forme de chaussette (ou bottillon), dans laquelle sont inclus deux montants latéraux rigides ainsi qu'un système de serrage par sangles ou par lacets. Bien que considérées comme orthèses stabilisatrices, elles semblent maintenir moins fermement l'articulation, puisque leurs montants rigides sont plus fins et plus étroits. Légères et peu encombrantes, elles sont plus particulièrement destinées aux sportifs en cas d'instabilité chronique de cheville ou de reprise d'activité à la suite d'une blessure, ce qui leur vaut le nom d'orthèses stabilisatrices dynamiques. Les modèles concernés sont les suivants : Actimove®, TaloStep, Aircast® A60, Aircast® AirSport et AirSport +, Aircast® Velocity, D.S.O., Gibortho® orthèse stabilisatrice de cheville à lacets, ASO, Dynastab Dual, Malleo Dynastab® et Malleo Dynastab® Boa®.

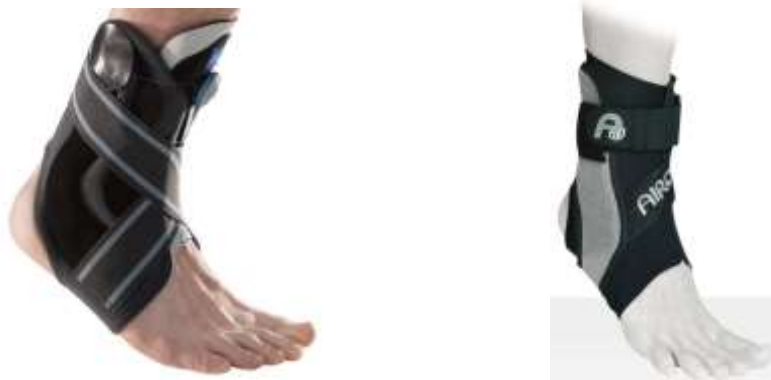

Figure 9 : Les orthèses Malleo Dynastab® Boa (à gauche) et Aircast® A60 (à droite) (THUASNE, 2016) (DONJOY, 2016)

b. A l'officine, le rôle du pharmacien

a) Analyse de l'ordonnance

Quoi qu'il arrive, le pharmacien doit ouvrir le dialogue avec le patient dès la présentation de sa prescription, dans le but de réunir toutes les informations utiles au bon choix de l'orthèse et d'accompagner le patient tout au long de la dispensation. Ce dernier doit repartir avec l'attelle qui lui est le mieux adaptée et, si nécessaire, qui est compatible avec sa pratique sportive.

La façon de prescrire une orthèse est très variable d'un professionnel de santé habilité à un autre. A l'officine, le pharmacien peut avoir affaire à différents types d'ordonnances. Dans le cadre de l'entorse de cheville il peut par exemple retrouver :

- Une attelle de cheville [nom exact du modèle]
- Une attelle de cheville type [nom de marque ou de modèle]

- Une attelle de cheville, ou une attelle d'immobilisation de cheville, ou une attelle stabilisatrice de cheville
- Une attelle pour entorse de cheville
- ...

Dans le premier cas, le pharmacien doit se conformer à la prescription et délivrer le modèle précisément indiqué par le médecin (CSP, 2011) ; ce qui ne le dispense pas d'interroger le patient et de lui faire essayer l'attelle, afin de s'assurer qu'elle est bien adaptée. En ce qui concerne les autres exemples, il est d'autant plus important de demander des précisions que l'ordonnance est incomplète. Des questions simples peuvent alors être posées, d'abord pour identifier la blessure et ses circonstances de survenue. Le pharmacien recherche également si le patient pratique un sport (la blessure ayant pu se produire pendant la pratique ou en dehors) et se renseigne sur le type d'activité, notamment sur les notions de collectif, contact, pivot. Il termine enfin par l'analyse de la prescription. Il demande alors si le médecin a mentionné un modèle particulier, s'il a donné des indications concernant le port de l'attelle (périodicité, durée, pratique du sport).

Dans le cas de madame A, le dialogue s'est déroulé de la façon suivante :

_ Que vous-est-il arrivé ?

_ Je me suis blessée à mon entraînement de handball. J'ai tiré en suspension et je suis mal retombée. Je me suis fait une entorse à la cheville.

_ Quand vous êtes-vous blessée ?

_ Hier soir. J'étais tellement enflée en me levant ce matin que je suis allée tout de suite aux urgences.

_ Le médecin nous demande de vous délivrer une attelle Aircast mais a-t-il parlé d'un modèle en particulier ? Il en existe plusieurs.

_ Non, il a simplement parlé d'une attelle d'immobilisation à porter pendant trois semaines, le temps que mon ligament cicatrise.

_ Très bien nous avons un seul modèle Aircast en stock. Il s'agit de l'Aircast Light. Elle est assez discrète et a l'avantage d'être bilatérale et de taille unique. Je vais vous la faire essayer. Nous allons voir si vous vous sentez mieux avec.

Ici le principe de l'entretien avec le patient est plutôt bien respecté puisque les questions posées permettent de retracer les circonstances de la blessure et de préciser les intentions du médecin concernant sa prescription (un modèle au choix parmi les attelles Aircast). Le pharmacien aurait pu toutefois compléter son interrogatoire en demandant à madame A si elle devait aussi porter son orthèse lors de la reprise du handball.

b) Choix du modèle

Les orthèses stabilisatrices de cheville sont en principe portées pendant la période de convalescence du joueur blessé. Le facteur sport ne devrait donc pas entrer en compte lors de la dispensation. Le pharmacien se conforme à la prescription du médecin si ce dernier mentionne un modèle particulier sur l'ordonnance, tout en vérifiant à l'essayage que celui-ci est bien adapté au patient. Si le modèle ne convient pas, il est nécessaire d'informer le prescripteur. Le pharmacien peut proposer à la place une attelle qu'il juge mieux appropriée

mais il ne peut modifier la prescription qu'avec l'accord de son auteur, puisque les orthèses ne peuvent pas être substituées, à l'inverse des médicaments inscrits au répertoire des génériques. (CSP, 2011)

Dans le cas d'une ordonnance qui ne comporte pas toutes les précisions requises, il conseille le patient et motive son choix parmi les différents types d'attelles disponibles. Il peut par exemple proposer le modèle Malleogib® à étrier articulé aux personnes pour lesquelles le port de chaussures fermées en intérieur ou en été représente un inconvénient, ceci dans le but d'améliorer leur observance vis-à-vis du traitement. Proposer une attelle avec doublure en gel semble aussi intéressant car sa possible utilisation en cryothérapie est en effet un atout non négligeable. S'il le juge nécessaire, le pharmacien peut appeler le prescripteur pour obtenir des informations complémentaires que le patient n'aurait pas été en mesure de fournir.

Néanmoins ces orthèses peuvent être utilisées par certains pendant la pratique du handball, en cas par exemple d'instabilité chronique de cheville. Si le code de l'arbitrage interdit de porter tout objet susceptible de représenter un danger pour les joueurs (FFHB, 2014), une certaine tolérance est observée, notamment vis-à-vis des attelles de cheville. Dans ce cas, si l'ordonnance du patient ne concerne plus la période de convalescence mais la reprise du sport, le choix le mieux approprié semble être celui d'un modèle type bottillon, moins encombrant que les attelles classiques. De plus, les montants latéraux rigides sont inclus dans le tissu, ce qui protège tous les protagonistes d'une éventuelle blessure (plaie, ecchymose).

c) Prise de mesures

La prise de mesures est variable selon l'orthèse choisie, mais elle reste simple. Il suffit de connaître la pointure du patient ou encore sa taille. Certains modèles sont même dits « taille unique » et s'adaptent à toutes les morphologies. Le tour de cheville, mesuré 2cm au-dessus des malléoles ou le coup de pied sont nécessaires pour certaines des attelles dynamiques. Le seul cas particulier concerne l'Aircast® Velocity, pour laquelle il faut prendre en compte le tour de mollet, mesuré 20cm au-dessus du sol, en plus de la pointure.

d) Mise en place

L'application est ensuite rapide. Il convient d'abord de vérifier la latéralité du modèle choisi, car, si certains sont bilatéraux, d'autres sont spécifiquement conçus pour la cheville droite ou pour la gauche. Dans le cas des orthèses « classiques » le patient pose son pied dans l'étrier, puis il rabat les deux montants pour les adapter aux malléoles. Il sert le tout à l'aide des bandes auto-fixantes, en commençant par la plus basse. Ainsi le maintien est optimal et l'attelle ne risque pas de tourner sur la jambe. Il est important de rappeler la nécessité de porter des chaussures fermées adaptées type basket pour compléter l'efficacité de l'orthèse, et ce même en intérieur. Une personne qui se déchausse en rentrant chez elle ou qui se déplace avec des chaussures ouvertes, comme des nu-pieds ou des tongs, n'est absolument pas maintenue. Cette remarque n'est bien sûr pas valable dans le cas des modèles à étrier rigide.

Les orthèses dynamiques s'enfilent comme un manchon classique. Il suffit ensuite de bien placer le talon ainsi que les montants rigides et d'adapter l'orthèse en serrant les divers mécanismes proposés par chaque laboratoire : sangles auto-fixantes, lacets, système Boa®.

Madame A essaye l'Aircast® Light proposée par le pharmacien et se sent immédiatement soulagée. Les deux montants s'adaptent bien à sa cheville, la doublure en mousse à mémoire de forme recouverte de tissu est confortable et peut lui éviter de porter une grande chaussette sous son attelle. Le chaussage est assez facile et elle se sent bien maintenue. Il n'est donc pas utile de chercher à commander un autre modèle, d'autant plus que madame A a besoin de porter immédiatement son attelle.

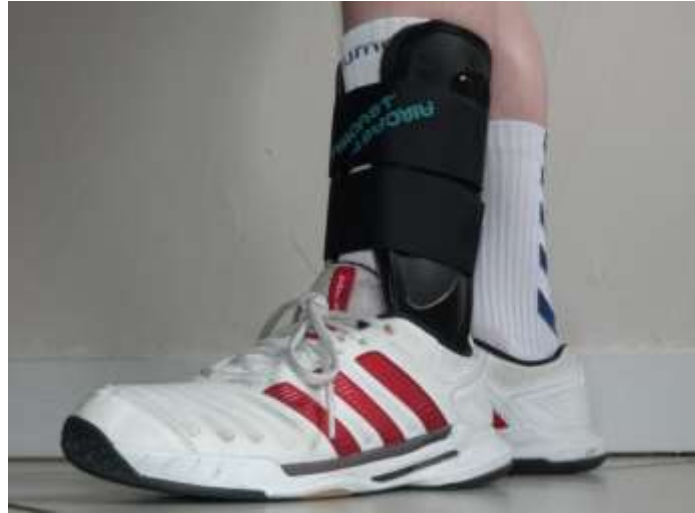

Figure 10 : L'attelle d'immobilisation Aircast® Light

e) Conseils

Le premier conseil à donner pour le pharmacien concerne la mise en place de l'orthèse. Il est important de montrer les bons gestes à effectuer car une orthèse mal positionnée ou mal fixée devient inefficace voire dangereuse. La meilleure façon d'apprendre ces gestes au patient, est de lui faire faire la manipulation tout en lui expliquant, puis de le laisser la refaire seul. Le pharmacien doit rappeler que l'attelle stabilisatrice de cheville n'est efficace que si elle est portée dans une chaussure fermée type basket, sauf cas des modèles à étrier articulé. Il peut également conseiller le port de chaussettes hautes, qui permet de prévenir toute irritation ou brûlure éventuellement causée par les sangles ou le revêtement de la doublure interne quand celui-ci n'est pas en tissu (coussin d'air ou poche de gel).

La durée de port de l'orthèse est aussi importante. Même si elle reste à l'appréciation du médecin, selon l'évolution de la guérison du patient, elle est en moyenne de quatre à six semaines. L'attelle doit de plus être gardée jour et nuit durant la première semaine.

Ensuite pour aider le patient dans la reprise du handball le pharmacien peut rappeler l'importance d'un bon échauffement. Le joueur blessé accorde un soin tout particulier au travail de ses chevilles pour éviter une récurrence d'entorse. Pour cela il effectue des gestes simples de flexion/extension et de rotation. Il met aussi en pratique les exercices de proprioception qui lui ont été montrés par le kinésithérapeute. Ensuite il peut faire travailler ses appuis durant une phase de course (appuis internes, foulées bondissantes externes, changements de direction...). Enfin il veille à bien s'étirer après l'effort.

Pour finir il n'est pas négligeable d'encourager toute personne qui reprend le sport à retourner consulter un médecin ou à demander conseil au pharmacien et au kinésithérapeute, si une douleur ou un nouveau problème survient au niveau de sa cheville.

e. Qu'en est-il des chevillières ligamentaires ?

Bien que non prescrite dans le cas de madame A, cette orthèse sera décrite ici puisqu'elle a également une indication dans l'entorse de cheville.

a. Description

Il s'agit d'une chaussette de contention, pied ouvert, dotée d'une ou deux bandes élastiques auto-agrippantes. Celles-ci sont appelées sangles stabilisatrices si elles sont au nombre de deux. Elles ont pour fonction de maintenir l'articulation et de s'opposer aux mouvements de latéralité trop prononcés. Si la chevillière n'en comporte qu'une, celle-ci est alors qualifiée de sangle anti-varus puisqu'elle se fixe de façon à soulever le bord latéral du pied, et permet ainsi de s'opposer au mouvement de varus responsable de l'entorse externe. Cette position a aussi pour effet de détendre le ligament latéral externe de la cheville. Moins sollicité, il peut alors plus facilement cicatriser. (CALLANQUIN, et al., 2009)

Cette orthèse est indiquée dans les entorses de cheville bénignes ou moyennes, l'instabilité chronique ainsi qu'en rééducation suite à une immobilisation plâtrée. Elle peut également être utilisée en reprise du sport. (CALLANQUIN, et al., 2009) Dans ce cas les avis sur son utilité sont partagés. Des études montrent que le fait de jouer avec une chevillière diminue significativement le nombre d'entorses. (PEDOWITZ, et al., 2008) (VERHAGEN, et al., 2000) D'autres révèlent que le port d'une orthèse ne protège pas significativement un sportif d'une récurrence. (FREY, et al., 2010) Le désaccord est aussi de mise chez les professionnels de santé. Certains recommandent au joueur blessé d'effectuer des exercices de proprioception et de renforcement musculaire avant de reprendre les entraînements et déconseillent le port de chevillière, considérant que tout le travail préalablement effectué serait perdu si l'articulation se reposait sur ce genre de support. Le risque de récurrence serait alors accru à l'arrêt du port de l'orthèse. Mais d'autres réfutent ce qu'ils considèrent comme des « croyances » et sont favorables au port d'une orthèse de contention souple en reprise du sport, puisqu'elle tend à induire un effet proprioceptif et une augmentation de l'activité musculaire, probablement grâce à une inhibition de la perception de la douleur. (MIDDLETON, 2014)

Le pharmacien n'est bien sûr pas en droit de juger de la légitimité du port d'une chevillière en reprise du sport. Il respecte la prescription du médecin et veille à donner les bons conseils associés à la dispensation d'une telle orthèse.

Selon la LPPR, les chevillières ligamentaires ont une base de remboursement de 16,19€ au titre de « chevillières élastiques en un sens et extensibles dans l'autre, classe I, II et III » (code 201D02.6). Elle peut atteindre 18,77€ si l'orthèse comporte des amortisseurs malléolaires, aussi appelés « amortisseurs pour chevillière de contention » (code 201D04.4) (Assurance maladie, 2015 b) Toutefois Levamed strap fait office de cas particulier. Elle est en effet remboursée à hauteur de 20,11€ selon trois critères :

- « Chevillière élastique dans un sens et extensible dans l'autre, classe I, II et III » (201D02.6)
- « Bande de contention élastique en un sens, en 8cm de large et 1m de long » (1387426, anciennement 102B01.41)
- « Talon fermé pour orthèses de contention aux mesures du patient » (201D03.31) La légitimité de ce dernier point est d'ailleurs discutable puisqu'il concerne,

comme son intitulé l'indique, des orthèses sur mesure, tandis que Levamed strap est une cheville de série.



Figure 11 : La cheville Levamed strap (MEDI, 2015)

Dans le tableau ci-dessous sont mentionnés les différents modèles de chevillères ligamentaires disponibles :

* : ces orthèses sont équipées d'amortisseurs malléolaires

Laboratoires	Modèles
Alteor	- Orthotape® Strap
Bauerfind	- MalleoTrain® S - MalleoTrain® S open heel
BSN medical	- Actimove® Talovital 3D avec strap*
Cizeta	- Ligapress Strapp
COOPER	- Cheville ligamentaire Salva
DonJoy	- Strapping™ cheville
Ezy Wrap	- Chevilig®
Gibaud	- Malléogib® Strap*
Hartmann	- Rhena® malleo strap +*
Lohmann & Rauscher	- Ligaction®*
Medi	- Levamed strap
Thuasne	- Ligastrap Malleo

Tableau 2 : Les chevillères ligamentaires disponibles en officine

(ALTEOR, 2016) (BAUERFIND, 2016) (BSN MEDICAL, 2016) (CIZETA, 2016) (COOPER, 2016) (DONJOY, 2016) (EZY WRAP, 2016) (GIBAUD, 2016) (HARTMANN, 2016) (LOHMANN & RAUSCHER, 2016) (MEDI, 2015) (THUASNE, 2016)

Chaque laboratoire a décidé de développer un modèle unique bilatéral de cheville ligamentaire, à l'exception de Bauerfind (MalleoTrain® S et MalleoTrain® S open heel) et Medi (Levamed strap). Tous sont d'ailleurs très semblables, de par leur forme, leur angle anti-varus ou la matière qui les compose. Trois d'entre eux se distinguent tout de même du lot. Leurs particularités semblent faciliter leur mise en place :

- Malleogib® Strap : sa bande anti-varus se fixe au niveau du coup de pied et les pictogrammes « pied droit/pied gauche » permettent de la positionner rapidement dans le bon sens. Elle est en outre fendue en deux au passage du talon pour faciliter sa fixation.
- Ligastrap Malleo : elle dispose d'un système de fermeture auto-agrippant à l'arrière, ce qui permet de l'adapter à différentes tailles de mollets. Sa mise en place est ensuite d'autant plus intuitive qu'elle possède deux sangles de stabilisation déjà fixées sous le pied. Enfin elle est munie d'une deuxième sangle amovible qui peut renforcer le maintien de la cheville si besoin.
- MalleoTrain® S : peu encombrante, elle est dotée d'une bande anti-varus dont le système de fléchage guide aisément le patient lors de la pose.



Figure 12 : Les chevillières Malleogib® Strap (à gauche) et MalleoTrain® S (à droite) (GIBAUD, 2016) (BAUERFIND, 2016)

b. A l'officine, le rôle du pharmacien

a) Analyse de l'ordonnance

Comme dans le cas de l'orthèse stabilisatrice de cheville, le pharmacien d'officine peut retrouver sur les ordonnances différents libellés, désignant tous au final une cheville ligamentaire :

- Une cheville ligamentaire [nom exact du modèle]
- Une cheville ligamentaire type [nom de laboratoire ou de modèle]
- Une cheville ligamentaire
- Une cheville pour entorse externe
- Une cheville pour entorse bénigne
- Une cheville pour pratique du sport
- Une cheville souple
- Une cheville
- Une orthèse de cheville
- Une cheville anatomique
- ...

Si l'ordonnance est incomplète, il est nécessaire avant tout d'identifier la pathologie dont souffre le blessé. Le terme « cheville » peut en effet aussi désigner d'autres orthèses comme les chevillères de contention, malléolaires ou achilléennes, qui sont utilisées dans des indications autres que l'entorse de cheville ou l'instabilité chronique. Il convient aussi de s'assurer que la prescription ne concerne pas en réalité une orthèse stabilisatrice de cheville.

L'entretien avec le patient se poursuit ensuite comme dans le cas de madame A et de sa prescription d'attelle d'immobilisation de cheville. Le pharmacien pose des questions simples et ouvertes qui vont lui permettre de déterminer les circonstances de survenue de la blessure, de repérer la pratique d'un sport, puis de se renseigner sur les indications données par le médecin.

b) Choix du modèle

La prescription d'une chevillière ligamentaire est plutôt retrouvée, de par ses indications, dans le cadre d'une reprise sportive ou d'une entorse bénigne qui ne nécessite pas de mise au repos. La FFHB autorise le port d'une telle orthèse en compétition, puisqu'elle est entièrement souple et ne représente aucun danger pour les protagonistes. (FFHB, 2014) Le facteur sport a donc ici un rôle important dans le choix du modèle. L'attention du pharmacien est alors portée sur la facilité et la rapidité de mise en place de certains modèles, ce qui permet, entre autres, de gagner du temps lors de l'échauffement. Il serait aussi préférable que l'orthèse choisie présente un faible encombrement dans la chaussure de sport, ceci pour éviter une déformation des montants, qui deviendrait à terme néfaste pour le maintien du pied et de la cheville du joueur.

Des chevillières telles que MalleoGib® Strap, MalleoTrain® S ou encore Ligastrap Malleo respectent bien ces critères de choix. Leurs sangles anti-varus peuvent être rapidement positionnées et fixées grâce aux indications (pictogrammes, flèches ou points) qui y figurent. Il semble donc intéressant de les conseiller si aucun autre modèle précis n'a été mentionné sur l'ordonnance du patient. Ligastrap Malleo dispose aussi d'un système de fermeture à l'arrière qui offre la possibilité de s'adapter à différentes morphologies. Son atout réside aussi dans sa deuxième sangle amovible qui permet de moduler le niveau de maintien de la cheville pendant la pratique sportive. Il est bien sûr possible que le choix de ces trois orthèses soit discuté par d'autres professionnels, qui peuvent, selon d'autres raisons légitimes, préférer des modèles différents.

c) Prise de mesures

La prise de mesures est la même pour tous les modèles de chevillières ligamentaires. Il s'agit de relever la circonférence de la cheville au plus fin, c'est-à-dire 2cm au-dessus des malléoles. Le patient peut rester debout ou se mettre assis, du moment que son pied reste positionné à angle droit.

d) Mise en place

La mise en place de la chevillière nécessite plusieurs conseils. L'enfilage de la chaussette peut s'avérer difficile à cause de la douleur et l'œdème liés à l'entorse. De plus il ne faut pas oublier qu'il s'agit d'un manchon de contention, qu'il n'est pas facile d'écartier pour permettre le passage du pied. Le pharmacien montre au patient comment replier la chaussette jusqu'au talon. Il est alors plus aisé de la détendre et d'y passer l'avant-pied. Il suffit ensuite de la déplier jusqu'au mollet et de vérifier que le talon est bien en place.

La deuxième étape consiste à poser la bande élastique anti-varus. Celle-ci diffère selon les modèles et il est préférable de se tourner vers le mode d'emploi fourni avec chaque chevillière. Le principe reste quand même identique pour tous : il s'agit de former un huit autour de l'articulation pour renforcer l'action des ligaments et de surélever le bord externe du

pour lutter contre le mouvement de varus à l'origine de l'entorse. Certains laboratoires proposent sur leur site internet des vidéos ou animations explicatives, qui peuvent être consultées par tous, pour une mise en place optimale de chaque chevillière. (BAUERFIND, 2016) (EZY WRAP, 2016) (GIBAUD, 2016) (THUASNE, 2016) Voici par exemple trois façons de positionner cette sangle :

- Dans le cas de Malleogib® Strap le patient fixe la sangle au niveau du coup de pied. Le pictogramme « droite/gauche » correspondant à sa cheville blessée doit être placé en avant, la flèche de départ dirigée vers l'intérieur du pied. Il la passe ensuite sous le pied, la fait ressortir en tirant sur le bord externe. Puis il la fait tourner autour de la cheville, de façon à ce que le talon soit pris dans la fente prévue à cet effet. Enfin il la fixe à nouveau au niveau du coup de pied. (GIBAUD, 2016)

- La bande de MalleoTrain® S est déjà attachée au niveau de l'arche intérieure du pied. Elle est divisée en plusieurs zones alternes élastiques et rigides, ce qui permet d'éviter des tensions superflues sur la voûte plantaire et l'intérieur de la cheville après sa mise en place. Le système de fléchage présent tout le long de sa face supérieure permet de guider son positionnement. Il s'agit de la faire passer sous la voûte plantaire, puis au-dessus pour la faire tourner autour de la cheville et revenir au point de départ. La longueur restante permet de passer à nouveau sous le pied pour réaliser la tension anti-varus puis de fixer la sangle au niveau de la malléole interne. (BAUERFIND, 2016)

- En ce qui concerne la chevillière Ligastap Malleo, il suffit de prendre en premier la sangle située à l'intérieur du pied, de la passer au-dessus du pied, autour de la cheville, puis de la fixer sur elle-même, au niveau de l'espace auto-agrippant prévu marqué d'un point bleu. Le blessé recommence ensuite la même manipulation avec la sangle externe. Il peut tendre les deux de manière équivalente pour stabiliser la cheville. Mais s'il souhaite conférer à la chevillière une action anti-varus, il doit tirer plus fort du côté externe. La deuxième bande peut venir renforcer l'ensemble. Pour cela il convient de la placer au sol et de poser le talon en son milieu. Prendre ensuite le bord interne et le faire passer au-dessus du pied pour aller le fixer en arrière de la cheville sous le mollet sur l'espace auto-agrippant prévu marqué de deux points bleus. Faire de même avec le bord externe. Il est recommandé de bien positionner cette sangle au niveau du talon et non sous la voûte plantaire. Si tel était le cas il en résulterait une douleur liée à la tension alors exercée au niveau de cette dernière. (THUASNE, 2016) (NB. Dans le cas d'une entorse interne de cheville, la fixation des sangles est inversée : le patient commence la manipulation par le côté externe.)

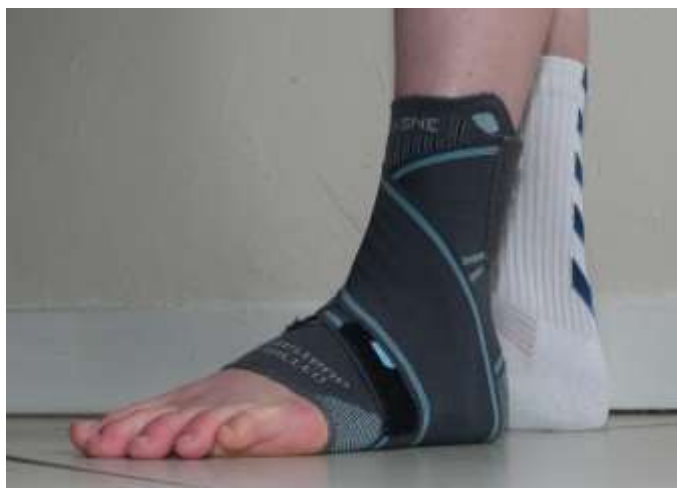

Figure 13 : La cheville Ligastrap Malleo

e) Conseils

Tout d'abord concernant la mise en place de la cheville ligamentaire, le pharmacien veille à rappeler les bons gestes à exécuter ; l'idéal étant de faire manipuler le patient au moment de l'essayage. Ce dernier assimilera d'autant mieux la pose de la sangle anti-varus. Il peut aussi, en cas de doute, retrouver sur le site internet de certains laboratoires, des vidéos ou animations explicatives. Les liens ou mots clés pour y accéder peuvent être mis à disposition.

Une fois la cheville enfilée, il arrive que le patient ressente une forte compression au niveau du pied. Avant toute chose il est nécessaire de s'assurer de la bonne mise en place de l'orthèse et que la taille est bien adaptée au patient. Pour cela le pharmacien vérifie que le talon est bien positionné et qu'il n'y a pas de pli dans le tricot ni au niveau des bandes. Il s'assure ensuite que les extrémités de la chaussette ne font pas l'effet d'un garrot. Si tout est en ordre, le pharmacien se montre rassurant et explique que l'effet de compression de la cheville est voulu, ceci dans le but de réduire l'œdème et de maintenir l'articulation en place (effet proprioceptif). Il est donc normal de se sentir à l'étroit. Il est d'ailleurs important de surélever le pied, voire de retirer l'orthèse en période de repos ainsi que pour la nuit. (GIBAUD, 2016)

Au niveau de l'entretien, la consigne générale est de laver l'orthèse à l'eau tiède et savonneuse, puis de la laisser sécher à plat, loin de toute source de chaleur. Ceci a pour but de préserver les propriétés dynamiques du tricot. Un lavage en machine en programme délicat est toutefois possible, par exemple pour la Ligastrap Malleo. (THUASNE, 2016)

Par la suite le pharmacien peut rappeler, comme évoqué précédemment, les mesures hygiéno-diététiques à suivre pour la personne sportive, ainsi que quelques consignes pour un bon échauffement, ceci afin de limiter le risque de récurrence de l'entorse.

f. Evolution vers la reprise du sport

Madame A porte son orthèse stabilisatrice pendant trois semaines et suit des séances de rééducation comme indiqué sur la prescription médicale. Elle reprend les entraînements de handball après son dernier rendez-vous chez le kinésithérapeute. Celui-ci lui a recommandé quelques exercices de proprioception à effectuer notamment lors des échauffements. Aucune récurrence d'entorse n'est survenue depuis.

Si un patient se présente à l'officine pour demander conseil parce qu'il souhaite porter une orthèse pour reprendre le handball, le pharmacien peut lui proposer une cheville souple, mais il peut aussi l'orienter vers une attelle stabilisatrice type bottillon en cas d'instabilité chronique. Ceci en veillant à respecter les éventuelles recommandations du médecin et du kinésithérapeute.

IV. Le pied

1. Anatomie du pied

a. Ostéologie, arthrologie

Situé à l'extrémité du membre inférieur, le pied sert de support à l'ensemble du corps. Sa configuration en voûte élargie vers l'avant ainsi que ses nombreuses articulations lui permettent de s'adapter aux inégalités de terrain lors de tout déplacement.

Le pied est formé de vingt-six os, répartis en trois groupes. Le premier, situé à l'arrière, est appelé tarse. Il se décompose en trois rangées et comprend d'abord le calcanéum, le plus volumineux, qui est couramment appelé os du talon. Sa partie postérieure offre un point de contact avec le sol. C'est également le lieu d'insertion du tendon du triceps sural, ou tendon d'Achille. Sa face dorsale, de forme concave puis convexe, s'associe à la face inférieure du talus, qui se révèle être la charnière du pied. De forme cubique, il entre en jeu dans l'articulation de la cheville. La deuxième rangée du tarse est formée d'abord par le cuboïde et le naviculaire. Ce dernier, plus court que son voisin, s'articule en avant avec les cunéiformes médial, intermédiaire et latéral, qui forment la troisième rangée.

La partie antérieure du pied accueille le deuxième groupe, représenté par les métatarses. Ce sont des os longs et fins. Leurs bases cubiques sont articulées entre elles, ainsi qu'avec les os des deuxième et troisième rangées du tarse. Ils sont orientés vers le bas, de façon à ce que leurs têtes offrent un point d'appui avec le sol. On les compte de l'intérieur vers l'extérieur du pied. Le premier est donc le métatarse médial.

A l'extrémité des métatarses se trouve le dernier groupe, représenté par les phalanges. Celles-ci constituent le squelette des orteils. Chacun d'entre eux est composé de trois phalanges: proximale, intermédiaire et distale, à l'exception du premier orteil qui n'en compte que deux: proximale et distale. L'ensemble métatarse/orteil correspondant est appelé rayon. (CALLANQUIN, et al., 2007) (DUPONT, et al., 2011 b) (THIRIET, et al., 2015 m) (VITTE, et al., 2006 c)

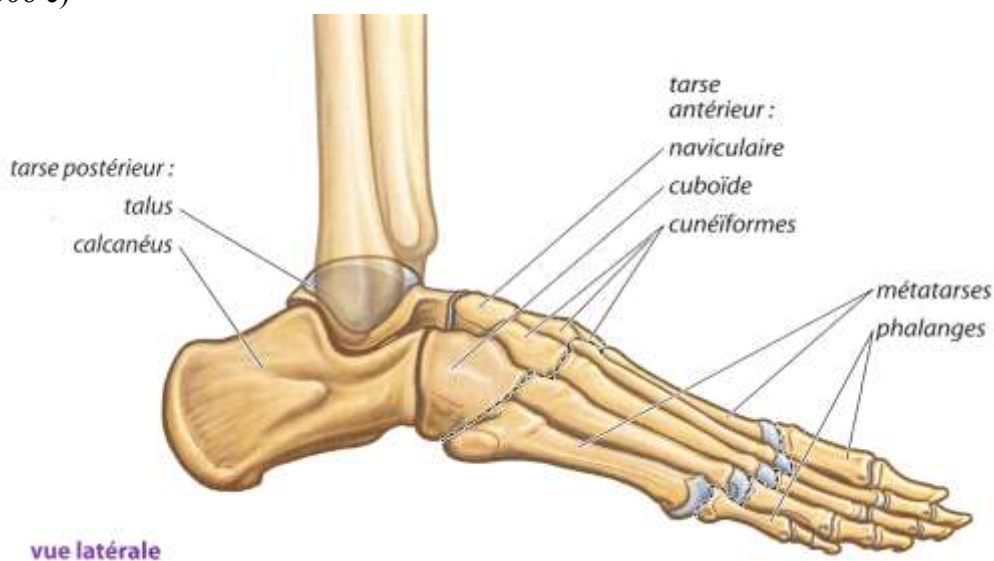


Figure 14 : Les os du pied, vue latérale (DUPONT, et al. 2011 b)

Le pied doit pouvoir se déformer pour s'adapter à la marche et aux différents types de terrains qu'il rencontre. Il est donc constitué de nombreuses articulations. Les deux principales sont l'articulation subtalienne et l'articulation transverse du tarse.

L'articulation subtalienne peut aussi être appelée talo-calcanéenne. De type trochoïde ou cylindrique, elle met en jeu la face supérieure du calcaneum et la face inférieure du talus. Chaque surface articulaire est en fait divisée en deux par un sillon osseux. Ces deux sillons réunis forment une cavité appelée sinus du tarse. Les deux os sont liés par une capsule articulaire fibreuse, mais aussi par des ligaments talo-calcanéens médial, latéral et postérieur. Ceux-ci sont insérés sur le talus et le calcaneum, dans le plan superficiel. Un quatrième ligament vient renforcer le tout. Il s'agit du ligament talo-calcanéen interosseux, constitué de deux faisceaux tendus entre les deux os, au niveau du sinus du tarse. On l'appelle également ligament en haie de par sa forme et son insertion. Globalement cette articulation permet deux types de mouvements : abduction/adduction et, en association avec les autres articulations du pied, inversion/éversion.




Figure 15 : L'articulation subtalienne éclatée vue de face. Le ligament talo-calcanéen interosseux est inséré au niveau du sinus du tarse (THIRIET, et al. 2012 i)

Aussi appelée articulation de Chopart, l'articulation transverse du tarse désigne en fait un ensemble de deux unités, qui, mises côte à côte, forment un "S". Du côté médial se trouve une articulation sphéroïde qui associe la face antérieure du talus au naviculaire. La partie latérale voit se réunir le calcaneum et le cuboïde, formant une articulation en selle. Un ligament est commun aux deux unités : le ligament bifurqué. Il naît en arrière du calcaneum puis se divise en deux faisceaux, formant un "Y", pour aller se fixer au cuboïde et au naviculaire. Les autres ligaments impliqués dans l'articulation tirent leur nom de leurs insertions respectives : talo-naviculaire, calcanéonaviculaire plantaire et calcanéocuboïdien plantaire. Le complexe de Chopart participe aux mouvements d'inversion/éversion, en association avec les autres articulations du pied.

Les autres articulations inter-tarsiennes sont planes, unies entre elles par des ligaments courts et épais, et ne permettent que de petits mouvements de glissement. Les tarso-métatarsiennes sont également des articulations planes. Elles sont réunies sous le nom d'articulation de Lisfranc. Enfin, à la base des orteils se trouvent les articulations métatarso-phalangiennes suivies des inter-phalangiennes.

Le pied peut effectuer trois types de mouvements simples : flexion/extension, abduction/adduction et pronation/supination. Mais en réalité ses articulations très proches sont quasiment indissociables et leurs actions sont presque toujours combinées, ce qui mène à un mouvement complexe d'inversion (extension, adduction, supination) ou d'éversion (flexion, abduction, pronation). La flexion/extension peut éventuellement être annulée. Le pied prend alors une attitude en varus (adduction, supination) ou en valgus (abduction, pronation).

Les orteils peuvent effectuer des mouvements de flexion/extension. L'hallux, ou premier orteil, possède une plus grande liberté de mouvement puisqu'il peut également bouger en abduction/adduction. (CALLANQUIN, et al., 2007) (DUPONT, et al., 2011 b) (THIRIET, et al., 2012 b) (THIRIET, et al., 2015 k) (VITTE, et al., 2006 c)

b. La voûte plantaire

Afin de répartir au mieux les appuis au sol, la plante du pied prend la forme d'une voûte, soutenue par trois arches. Celles-ci sont délimitées par trois points : la tubérosité inférieure du calcanéum et les têtes des premier et cinquième métatarsiens. L'arche médiale, dessinée par le calcanéum, le talus, le cunéiforme médial et le premier métatarsien, est plus prononcée que son homologue latérale, qui passe par le calcanéum, le cuboïde et le cinquième métatarsien. En avant on observe l'arche transversale antérieure, qui relie les têtes des cinq métatarsiens. La tension de cette voûte plantaire est maintenue grâce aux différents ligaments vus précédemment ainsi qu'aux tendons de certains muscles de la jambe, comme le tibial antérieur, les longs fléchisseurs de l'hallux et des orteils, le court fibulaire, dont les insertions se font au niveau du pied. Les muscles intrinsèques du pied, répartis en trois loges au creux de la voûte, entrent également en jeu. Il s'agit principalement de muscles qui actionnent les orteils : court fléchisseur des orteils, court fléchisseur de l'hallux, adducteur de l'hallux, abducteur de l'hallux... Dans le plan superficiel, l'aponévrose plantaire, qui recouvre les loges musculaires, permet un troisième niveau de maintien de la voûte, telle la corde d'un arc. Elle est formée par un tissu fibreux qui s'épaissit au niveau des zones d'appui du pied. Dans la continuité du tendon d'Achille, elle naît du calcanéum et s'élargit pour se terminer au niveau des orteils. Quand ceux-ci sont fléchis, l'aponévrose est en tension. (CALLANQUIN, et al., 2007) (DUPONT, et al., 2011 b) (THIRIET, et al., 2015 l) (THIRIET, et al., 2015 j) (VITTE, et al., 2006 c)




Figure 16 : L'aponévrose plantaire, vue inférieure (THIRIET, et al., 2015 l)

La voûte plantaire est différente pour chaque individu. Plus ou moins prononcée, elle permet à chacun d'avoir sa propre empreinte de pied au sol. Ainsi, l'empreinte d'un pied de référence laissera apparaître différentes zones d'appui : l'extrémité des orteils, les têtes métatarsiennes, la tubérosité inférieure du calcaneum et une bande latérale, qui relie le talon aux quatrième et cinquième orteils et dont la largeur couvre environ un tiers de celle du pied. Cette bande est également appelée isthme latéral. Si la voûte plantaire n'est pas assez maintenue, elle a tendance à s'effondrer, ce qui se traduit sur l'empreinte par un élargissement de l'isthme, témoin d'une augmentation de la surface qui porte le poids du corps. On parle alors de pied plat. A l'inverse, le pied creux résulte d'un excès de cambrure de la voûte. On observe dans ce cas un rétrécissement voire une disparition de l'isthme. (CALLANQUIN, et al., 2007) (VITTE, et al., 2006 c)

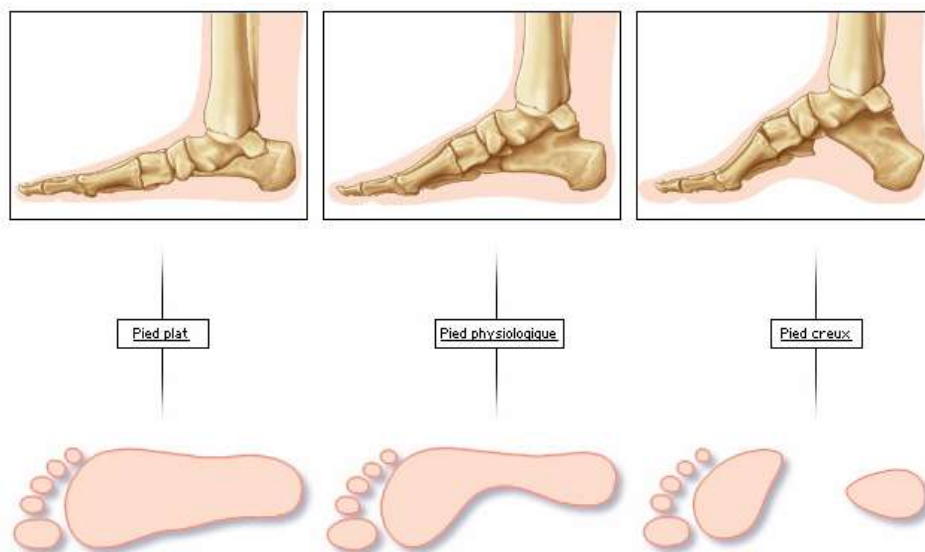


Figure 17 : Les différents types de pied (plat, physiologique, creux) et leur empreinte au sol (OUTTERS, 2011)

c. Physiologie de la marche

L'architecture du pied lui permet de supporter le poids du corps en position debout, mais elle joue aussi un rôle important dans les déplacements de l'homme. La marche est un mode de locomotion naturel qui peut être décrit comme une succession de mouvements cycliques. Si l'on considère uniquement les membres inférieurs, chaque cycle commence par le contact initial d'un pied, et se termine lors du nouveau contact de ce même pied avec le sol. Il comprend deux phases. L'appui correspond à la période durant laquelle le pied reste en contact avec le sol. Le poids du corps reporté sur celui-ci permet d'amener la jambe opposée vers l'avant. Puis la phase oscillante désigne le moment où il quitte le sol et est à son tour propulsé en avant, tandis que le membre opposé est en appui. Lors de la transition entre deux phases, se déroule un temps de double appui, pendant lequel les deux pieds reposent au sol. C'est ce qui distingue la marche de la course, puisque ce temps de double appui est alors remplacé par un temps de double lévitation.

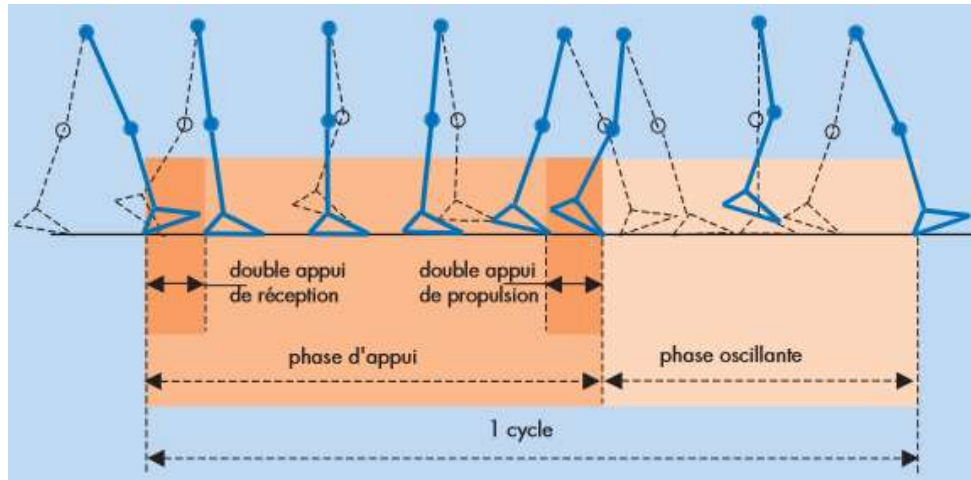


Figure 18 : Le cycle de la marche (MANSAT, et al., 2004)

Plusieurs muscles sont impliqués dans la marche : le moyen fessier stabilisateur de la hanche, le quadriceps extenseur du genou, le tibial antérieur fléchisseur du pied, les ischio-jambiers fléchisseurs de la jambe et le triceps sural extenseur de la cheville. Ce dernier a un rôle important dans la propulsion du pied. Situé dans la loge postérieure de la jambe, il est formé de trois chefs qui s'insèrent au niveau des condyles fémoraux et de la face dorsale de la fibula pour se réunir et se terminer sur la tubérosité postérieure du calcanéum par le tendon calcanéen, ou tendon d'Achille. Il s'agit du tendon le plus volumineux et le plus résistant du corps humain. Dans sa continuité se développe l'aponévrose plantaire. C'est pourquoi on qualifie de suro-achilléo-plantaire le système de propulsion du pied qui est à l'origine de la marche et de la course. (MANSAT, et al., 2004) (GASQ, et al., 2015)

L'architecture des pieds est relativement complexe. Elle leur permet de remplir deux principales fonctions : la station debout avec soutien du poids du corps et le déplacement. Ils sont, de plus, très sollicités lors de la pratique du handball. En effet, toutes les structures osseuses, articulaires et tendineuses sont soumises à de nombreuses contraintes puisqu'il s'agit d'un sport d'endurance durant lequel un joueur peut enchaîner des phases de courses, freinages, changements de direction et sauts pendant plus d'une heure. Ce qui entraîne des lésions répétées, pouvant évoluer à plus ou moins long terme en blessure.

2. Aponévrosite plantaire

a. Définition, circonstances de survenue

Madame B, 22 ans, se rend chez un médecin du sport pour une douleur sous la plante du pied gauche apparue progressivement depuis le début de saisons il y a deux mois. D'abord légère et limitée à la fin des entraînements, cette douleur s'est petit à petit intensifiée et persiste maintenant un à deux jours après chaque séance, entraînant une boiterie, surtout au réveil. Madame B précise qu'elle a changé de marque de chaussures de handball pour cette saison et a amené sa nouvelle paire. A part ses chaussures, elle n'a rien modifié d'autre dans ses habitudes et il n'y a pas eu non plus de changement notable dans le déroulement des entraînements.

Aussi appelée fasciite plantaire, l'aponévrosite désigne une inflammation de l'aponévrose, membrane fibreuse située sous le pied et qui permet le maintien de la voûte plantaire ainsi que la propulsion du pied lors d'un déplacement.

Il s'agit d'une pathologie chronique, qui survient à la suite de microtraumatismes répétés. Ces traumatismes sont dus à une sollicitation excessive de l'aponévrose, typique des sports comme l'athlétisme, la danse et le handball. Ils surviennent pendant les phases de course, lors de l'attaque du talon au sol ou du déroulé du pas, mais aussi pendant les sauts, au moment de l'impulsion (pied en extension) ou de la réception.

Il existe des facteurs intrinsèques qui accentuent ces traumatismes comme la surcharge pondérale, le pied plat, qui s'effondre en pronation et dont l'aponévrose est constamment distendue, ou encore le pied creux, dont l'aponévrose est au contraire rétractée et donc soumise à une plus grande tension lors de l'effort. (CASCUA, 2009) (HINGLAIS, et al., 2010 b) (Etudiant-podologie, 2015) Des facteurs extrinsèques peuvent aussi entrer en jeu : chaussures de sport usées ou non adaptées, qualité du revêtement du terrain, durée, fréquence et intensité des entraînements. (GUEGAN, 2014)

Cliniquement l'aponévrosite plantaire se traduit par une douleur d'apparition progressive au niveau du talon, qui peut irradier jusqu'à la partie interne de la voûte plantaire. Maximale après une période prolongée de mise en décharge du pied (par exemple le matin au lever), elle peut disparaître après un échauffement correct pour réapparaître à la fin de l'effort. Une douleur vive peut également être ressentie lors d'une situation de mise en tension extrême de l'aponévrose comme une prise d'impulsion. D'abord limitée aux abords de la pratique sportive, la gêne pourra à terme affecter les déplacements dans la vie de tous les jours. (CASCUA, 2009) (CHANUSSOT, et al., 2012 c) (Etudiant-podologie, 2015) (HINGLAIS, et al., 2010 b)

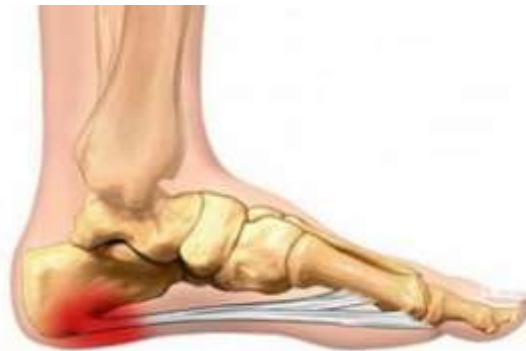

Figure 19 : La zone d'apparition (en rouge) de la douleur en cas d'aponévrosite plantaire (ESPIE, 2016)

b. Diagnostic

Les notions de sport, d'impulsion, de douleur au repos qui disparaît après échauffement vont orienter le médecin vers un diagnostic d'aponévrosite plantaire. L'examen consiste à presser au niveau de la tubérosité postéro-interne du calcaneum pour vérifier le siège de la douleur. Celle-ci peut également être recréée par la mise en tension de l'aponévrose, par exemple en faisant marcher le patient sur la pointe des pieds ou sur les talons. (CASCUA, 2009) (CHANUSSOT, et al., 2012 c) (Etudiant-podologie, 2015) (HINGLAIS, et al., 2010 b)

Bien que facultative, l'imagerie se révèle également utile. L'échographie permet de confirmer le diagnostic. L'épaississement du fascia plantaire suite à l'inflammation est bien

visible par cette méthode. Elle permet également de détecter une éventuelle rupture d'aponévrose. (CASCUA, 2009) (CHANUSSOT, et al., 2012 c) (Etudiant-podologie, 2015)

A l'examen le médecin remarque que madame B a les pieds creux. Il parvient à recréer la douleur en palpant la zone d'insertion du fascia plantaire sous le talon. Il réalise alors une échographie qui révèle un épaissement du tissu, signe d'inflammation. Le diagnostic d'aponévrosite plantaire est posé. La nouvelle paire de chaussures semble être à l'origine du trouble. En l'observant le médecin constate le manque de renforts et d'amorti de la semelle.

Il prescrit alors :

- *Ketoprofène LP 200mg, une gélule le soir après le repas pendant 14 jours*
- *Niflugel, en application le soir, notamment après les entraînements*
- *Sur une ordonnance à part : une paire de semelles pour mise en décharge de l'aponévrose plantaire, à porter dans les chaussures de handball*

Madame B peut continuer à s'entraîner mais en veillant à bien s'échauffer et à porter ses semelles.

c. Prise en charge

Le traitement de l'aponévrosite plantaire s'effectue en deux temps. Tout d'abord une phase curative qui repose sur le port d'orthèses plantaires, semelles ou talonnettes. Le but est de mettre en décharge la zone d'insertion de l'aponévrose et de corriger les éventuels troubles de posture du pied pour diminuer l'inflammation et la douleur ; ceci en conservant la marche. (CALLANQUIN, et al., 2007) (CASCUA, 2009) (CHANUSSOT, et al., 2012 c) (Etudiant-podologie, 2015) La pratique du sport n'est d'ailleurs pas interdite durant le traitement. En se limitant à des exercices d'intensité modérée et en cessant l'activité en cas de réapparition de la douleur, le patient pourrait maintenir sa condition physique et entretenir la mobilisation de son aponévrose sans recréer de traumatisme. (CASCUA, 2009) Des séances de kinésithérapie et de physiothérapie sont également indiquées pour la cicatrisation et la mécanisation du fascia plantaire. (CASCUA, 2009) (CHANUSSOT, et al., 2012 c) (Etudiant-podologie, 2015)

En curatif, les traitements médicamenteux sont discutés. La prescription d'anti-inflammatoires non stéroïdiens (AINS) est possible, mais de préférence par voie générale. Les topiques seraient mal absorbés à cause de l'épaisse kératinisation de la plante du pied. (CASCUA, 2009) Les infiltrations de corticoïdes font débat : là où certains pratiquent ces injections sous contrôle échographique ou radiographique pour éviter toute séquelle (CASCUA, 2009), d'autres les déconseillent en raison du risque associé de rupture de l'aponévrose. (CHANUSSOT, et al., 2012 c) (Etudiant-podologie, 2015) Dans tous les cas les infiltrations sont réservées aux cas d'inflammation importante ou d'insuffisance du traitement par orthèse.

La deuxième partie du traitement consiste à prévenir la réapparition de la blessure. Pour cela il est possible d'agir sur les différents facteurs de risques évoqués ci-dessus. D'abord au niveau intrinsèque, les orthèses plantaires utilisées en curatif peuvent finalement être portées au long cours pour corriger en permanence les troubles statiques du pied. Il est également possible de jouer sur certains facteurs extrinsèques comme la gestion de l'effort et de la fatigue ou encore le port de chaussures adaptées au handball. (Etudiant-podologie, 2015) (GUEGAN, 2014)

Afin de soulager l'aponévrose plantaire, le médecin peut prescrire deux types d'orthèses disponibles en officine : les talonnettes ou semelles de série avec éviction d'appui et les semelles orthopédiques sur mesure. (CALLANQUIN, et al., 2007)

d. Les talonnettes et semelles de série avec éviction d'appui

a. Description

Ces deux orthèses prennent souvent, au niveau du talon, la forme d'une cuvette. Conçues en silicone, elles comportent un insert de plus faible densité. Celui-ci peut être large et centré, de façon à soulager les contraintes sur toute la zone d'appui du talon. Mais il peut aussi être plus réduit. Dans ce cas il est situé du côté interne de l'orthèse pour cibler spécifiquement la zone d'insertion de l'aponévrose sur le calcanéum, siège de la douleur. Ainsi les contraintes d'appui sont soulagées. L'inflammation et la douleur régressent.

Ces semelles et talonnettes sont utilisées dans l'aponévrosite plantaire de par leur éviction d'appui talonnier. Mais leur capacité à amortir les chocs et leur hauteur permet d'élargir le champ des indications à d'autres talalgies ainsi qu'aux bursites et tendinopathies achilléennes. (BAUERFIND, 2016) (BSN MEDICAL, 2016) (CALLANQUIN, et al., 2007) (CALLANQUIN, et al., 2009) (DONJOY, 2016) (EZY WRAP, 2016) (THUASNE, 2016)

Il est à noter que ces orthèses ne sont pas remboursées par la Sécurité Sociale. (Assurance maladie, 2015 b)

Les différents modèles disponibles en officine sont regroupés dans le tableau suivant :

Laboratoires	Semelles	Talonnettes
Bauerfind	- ErgoPad® Redux Heel 2 - ViscoPed®	- ViscoSpot®
BSN medical		- Actimove® StepLite
DonJoy	- Semelles Gel confort	- Talonnettes Heel Cups
Ezy Wrap	- Feet Pad® avec insert	- Feet Pad® avec insert latéral ou central - Feet Pad® plates avec insert central
Neut	- Shorty bleu	- Pedisoft® Soft Spot
Thuasne	- Pedipro® Plus	- Pedipro® Plus - Pedipro® Softer

Tableau 3 : Les semelles et talonnettes avec éviction d'appui disponibles en officine

(BAUERFIND, 2016) (BSN MEDICAL, 2016) (DONJOY, 2016) (EZY WRAP, 2016) (THUASNE, 2016)



Figure 20 : La semelle avec insert du laboratoire Ezy Wrap (EZY WRAP, 2016)

Les laboratoires qui proposent des semelles et talonnettes avec éviction d'appui sont peu nombreux. Ce fait pourrait peut-être s'expliquer par la concurrence des semelles orthopédiques sur mesure, qui sont spécifiquement adaptées à chaque patient et, de surcroît, possèdent une base de remboursement inscrite à la LPPR.

Les orthèses présentées dans ce tableau sont, pour la plupart, de forme et de couleurs semblables (base blanche ou translucide avec un insert bleu). Deux modèles se distinguent tout de même des autres :

- Les talonnettes ViscoSpot® possèdent deux inserts concentriques et par conséquent offrent trois niveaux de densité différents de silicone. Cette particularité permet de mettre en décharge la zone d'insertion de l'aponévrose mais aussi plus largement « la base de la plaque de tendons du pied ». (BAUERFIND, 2016)

- Les talonnettes Pedipro® Softer sont dotées de deux paires d'inserts interchangeables : une verte de plus faible densité pour mettre en décharge la zone d'insertion du fascia en cas d'aponévrosite plantaire et une bleue de densité égale à celle de la base, à utiliser pour des pieds « sains » dans l'unique but d'amortir les chocs au niveau du talon.



Figure 21 : Les talonnettes ViscoSpot® (à gauche) et Pedipro® Softer (à droite) (BAUERFIND, 2016) (THUASNE, 2016)

b. A l'officine, le rôle du pharmacien

a) Analyse de l'ordonnance

A l'officine le pharmacien peut se retrouver confronté à différentes ordonnances :

- Semelles ou talonnettes [nom exact du modèle]
- Semelles ou talonnettes type [nom de marque ou de modèle]
- Semelles ou talonnettes pour aponévrosite plantaire
- Semelles ou talonnettes pour mise en décharge du talon
- Semelles ou talonnettes avec évidement calcanéen
- ...

Toutes désignent une paire de semelles ou de talonnettes avec éviction d'appui. Si l'intitulé manque de précision il est important de se renseigner auprès du patient pour s'assurer de donner l'orthèse qui lui est le mieux adaptée. Le pharmacien peut lui poser des questions simples afin de confirmer qu'il souffre d'aponévrosite plantaire. Il recherche alors les notions de douleur chronique, de pratique sportive, d'inflammation. Mais il peut aussi demander au patient s'il existe un lien avec la qualité de ses chaussures ou avec son type de pied. Toutes les informations récoltées doivent à terme l'orienter ou non vers la dispensation d'orthèses avec éviction d'appui si ce choix n'était pas évident à la première lecture de l'ordonnance.

Si madame B s'était rendue en pharmacie pour une telle prescription le dialogue aurait pu se dérouler comme suit :

_ Vous avez une prescription concernant des semelles, que vous arrive-t-il?

_ J'ai une douleur persistante au niveau du talon.

_ Comment est-ce arrivé? Est-ce récent?

_ Non c'est une douleur que je ressens depuis quelques mois pendant mes entraînements de handball. Mais elle s'est intensifiée depuis peu et elle persiste même après les entraînements maintenant.

_ Que vous a dit le médecin à ce propos?

_ Il m'a parlé d'aponévrosite plantaire. Apparemment mes chaussures de handball ne sont pas adaptées. C'est pourquoi il m'a prescrit des semelles pour compenser et atténuer la douleur.

_ Je vois, c'est une inflammation d'un tissu qui se situe au niveau de la voûte plantaire et qui prend racine au niveau du talon. Votre prescription concerne des semelles en silicone. Elles comportent une zone moins dense sous le point douloureux qui permet de diminuer la pression à cet endroit, ce qui va calmer l'inflammation. Donnez-moi votre pointure, je vais vous montrer le modèle.

b) Choix du modèle

Si aucune orthèse n'est précisément mentionnée sur l'ordonnance, le pharmacien a le choix du modèle à délivrer au patient. Il veille bien sûr à opter pour celui qui est le plus adapté au patient.

Ici la pratique du handball doit être prise en compte puisque les semelles ou talonnettes sont à porter pendant les entraînements. Mais ce n'est en aucun cas une contrainte car tous les modèles de série sont en silicone. Ils sont donc lavables et adaptables à toutes les paires de chaussures.

Si le choix entre semelles et talonnettes est possible il est sans doute préférable d'opter pour une paire de semelles. En effet, bien que les talonnettes soient en principe dotées d'un système de fixation auto-adhésif, elles peuvent tout de même à terme se déplacer dans la chaussure. Tandis que les semelles n'ont pas ce problème puisqu'elles prennent finalement la place de celles d'origine et viennent en butée de chaque côté de la chaussure.

c) Prise de mesures, mise en place et conseils

La pointure du patient est requise pour sélectionner la taille adéquate de l'orthèse avec éviction d'appui. L'idéal est ensuite de bénéficier de la paire de chaussure utilisée au handball pour faire un essai. S'il est nécessaire de commander le modèle, le pharmacien peut demander au patient de l'apporter lorsqu'il reviendra à l'officine récupérer son dû.

Lors de la mise en place des semelles ou talonnettes, si l'insert calcanéen n'est pas centré, il est important de le placer au niveau de la zone d'insertion du fascia plantaire, c'est-à-dire à l'intérieur du pied.

Le pharmacien rappelle au patient qu'il peut laver ses orthèses à l'eau tiède et savonneuse. Il les laisse sécher ensuite à plat, loin de toute source de chaleur.

e. Les semelles orthopédiques réalisées sur mesure

Même s'il s'agit d'orthèses sur mesure, ces semelles peuvent être réalisées en officine par un pharmacien, tant qu'il est titulaire du DU Orthèses et qu'il dispose du matériel adéquat. (FAUCON, 2011)

a. Description

Sur une base, dessinée et adaptée au pied du patient, sont placés divers éléments aux fonctions complémentaires. L'objectif étant, comme pour les semelles et talonnettes décrites précédemment, de soulager les contraintes d'appui et de tension au niveau du fascia plantaire afin de faire régresser l'inflammation du fascia plantaire. (CALLANQUIN, et al., 2007)

Sur la partie postérieure de la semelle peuvent être ajoutés les éléments suivants :

- Une talonnette en mousse compressible : permet d'amortir les chocs liés aux déplacements.
- Un anneau talonnier de décharge : en forme de fer à cheval, situé sur la périphérie du talon. Grâce à lui toute la partie centrale du talon est mise en décharge.
- Une talonnette évidée : relative combinaison des éléments précédents puisqu'elle surélève légèrement le talon pour amortir les chocs et sa partie médiale est évidée dans le but de mettre en décharge la zone d'insertion de l'aponévrose.

Ces trois pièces confèrent donc aux semelles compensatrices sur mesure les mêmes fonctions que les talonnettes et semelles de série. Cependant d'autres éléments peuvent y être ajoutées à l'avant du pied ou sous la voûte plantaire dans le but de soulager la tension de l'aponévrose, ce qui représente un bénéfice supplémentaire dans la prise en charge de l'inflammation :

- La barre rétrocapitale (BRC) : placée en regard des têtes métatarsiennes, sur toute la largeur du pied. Elle suspend les appuis des métatarses et soutien les arches de la voûte plantaire.
- L'hémi-coupole interne (HMI) ou soutien de voûte : placé, comme son nom l'indique, sous la voûte plantaire dans le but de la soutenir en comblant la sensation de vide créée par l'action des autres pièces de la semelle. Elle est en fait considérée comme un élément de confort.
- L'élément arciforme de décharge : associe un anneau talonnier de décharge à une hémi-coupole interne.

(CALLANQUIN, et al., 2007)

Selon la LPPR, les semelles orthopédiques sur mesure ont une base de remboursement au titre « d'orthèses plantaires de traitement exécutées sur mesure en matériau non traumatisant pour affection du pied, y compris les corrections progressives », différente selon la pointure du patient. Elle est de 12,94€ l'unité si celle-ci est inférieure à 28 (code 2180450, anciennement 201B00.3), de 14,04€ l'unité si elle est comprise entre 28 et 37 (code 2122121, anciennement 201B00.2), et enfin de 14,43€ l'unité dans le cas où elle est supérieure à 37 (code 2140455, anciennement 201B00.1). (Assurance maladie, 2015 b)

b. A l'officine, le rôle du pharmacien

a) Analyse de l'ordonnance

Selon la LPP, la prescription d'une orthèse plantaire sur mesure « doit généralement préciser, en plus de la désignation de l'article, la nature et le siège de l'atteinte justifiant la prescription et éventuellement les indications permettant une application correcte (finalité médicale) ». (Assurance maladie, 2015 b)

L'ordonnance de madame B fait état d'une paire de semelles pour mise en décharge de l'aponévrose plantaire. Le médecin lui explique qu'elle doit se rendre chez un podologue pour les faire réaliser.

Ici, même si l'intitulé est bref, la finalité médicale est clairement mentionnée. L'orthésiste connaît le siège de l'atteinte, ce qui l'oriente déjà quant au choix des éléments à ajouter aux semelles. Il peut compléter cette information en questionnant la patiente sur la nature de l'atteinte et le contexte de survenue.

Il manque tout de même une précision sur l'ordonnance. En effet, même si elle paraît implicite, la mention « sur mesure » n'apparaît pas. Il est alors légitime de se demander si une dispensation de semelles de série avec éviction d'appui ne serait pas suffisante. Cette absence de précision peut aussi poser problème lors de la facturation à la sécurité sociale. L'organisme serait alors en mesure d'en refuser le remboursement, considérant qu'il fallait délivrer une paire d'orthèses de série non remboursables.

Dans tous les cas, quel que soit l'intitulé de la prescription, le praticien doit conduire le patient dans une pièce adaptée afin de pratiquer l'examen podologique nécessaire à la réalisation des orthèses. (Assurance maladie, 2015 b) Avant de se pencher sur l'observation des pieds, il questionne le patient sur la nature et le siège de l'atteinte, ainsi que sur le contexte de survenue, afin de cibler le type de semelles à réaliser.

Madame B aurait pu aller en pharmacie pour la réalisation de ses semelles mais elle se rend chez un podologue. Quoiqu'il en soit la consultation est menée de la même façon.

Pour commencer le podologue l'interroge sur sa blessure :

_ Quel est le motif de votre consultation?

_ J'ai une douleur au niveau du talon.

_ Depuis quand?

_ Elle est apparue progressivement au cours de mes entraînements de handball et depuis quelques semaines elle persiste jusqu'à un ou deux jours après. Parfois j'ai tellement mal que je boîte.

_ Qu'en a pensé le médecin?

_ Le médecin que j'ai vu a diagnostiqué une aponévrosite plantaire. Il m'a dit que j'avais les pieds creux et que mes chaussures n'étaient pas adaptées, ce qui a déclenché l'inflammation. Il m'a demandé de porter des semelles pour amortir les chocs, soulager mon aponévrose et compenser mon problème de pied.

_ Avez-vous apporté vos chaussures de handball?

_ Oui, les voici.

_ Très bien je vais les examiner ainsi que vos pieds et votre paire de chaussures de ville. Vous pouvez vous déchausser.

b) Réalisation, dispensation

La première étape dans la réalisation des semelles sur mesure consiste à examiner les pieds du patient. D'abord en décharge, le pharmacien observe leur forme et repère différents éléments comme les points d'hyper-kératinisation, signes d'appuis prononcés, ou encore le siège de la douleur, les déformations des orteils (griffes, chevauchements). Il fait ensuite monter le patient sur un podoscope pour un examen sous l'influence du poids du corps. Il peut ainsi déterminer le type de pieds auxquels il a affaire (creux, sains ou plats). Il est important aussi de noter l'attitude générale du patient, notamment la position des épaules, du bassin, des genoux et des chevilles, ce qui permet de déceler d'éventuelles pathologies qui pourraient influencer la réalisation des semelles. Puis vient le moment d'étudier la démarche du patient. Le but est de repérer des anomalies telles qu'une déformation des appuis pour adopter une position antalgique, une instabilité de la cheville qui entraîne des déséquilibres... Pour finir, le pharmacien examine les chaussures, à l'extérieur comme à l'intérieur, et en note les différents points d'usure. Ceux-ci confirment en principe les anomalies détectées précédemment.

L'étape suivante est la prise d'empreintes. Elle peut être réalisée sur papier ou à l'aide d'un podographe électronique, en appui statique ou en faisant marcher le patient (empreintes dynamiques). Le patron ainsi obtenu sert de base à l'orthésiste, qui a la possibilité d'y représenter les différents éléments correcteurs à placer sur les semelles.

La troisième étape concerne la réalisation des semelles à proprement parler. Dans le cadre de la pratique du handball, elles doivent être résistantes aux contraintes d'appui et à la transpiration. C'est pourquoi des matériaux synthétiques thermoformables de type mousse ou résine sont utilisés à la place du traditionnel cuir. Ils ont de plus l'avantage d'être lavables, ce qui est loin d'être négligeable pour un sportif. Sur la base synthétique sont placés les différents éléments correcteurs. L'ensemble est soudé par l'action de la chaleur. Les semelles sont ensuite thermoformées à l'aide d'un moulage des pieds du patient. Lors de la fabrication, le pharmacien doit veiller à ce que ses orthèses soient d'une épaisseur suffisante puisqu'elles sont destinées à remplacer les semelles initialement présentes dans les chaussures de sport.

(CALLANQUIN, et al., 2007) (CONTAL, 2016)

Comme attendu le podologue inspecte les deux paires de chaussures. Il regarde ensuite la plante des pieds de madame B en décharge et en appui sur un podoscope. Il en profite pour regarder également sa posture debout. Enfin il réalise des empreintes statiques accompagnées d'une série d'empreintes dynamiques. Il lui donne rendez-vous la semaine suivante pour réaliser les semelles et lui demande d'apporter à nouveau sa paire de chaussures de handball.

La deuxième consultation s'ouvre sur un moulage des pieds dans un appareil spécialisé. La base des semelles est découpée selon les empreintes auparavant réalisées. Sont ensuite ajoutées une talonnette amortissante avec évidement calcanéen et une BRC. Pour finir les semelles sont thermoformées au pied de madame B grâce à l'appareil de moulage, ce qui permet de faire apparaître un soutien de voûte, puis elles sont une dernière fois recoupées pour être ajustées aux chaussures de handball.

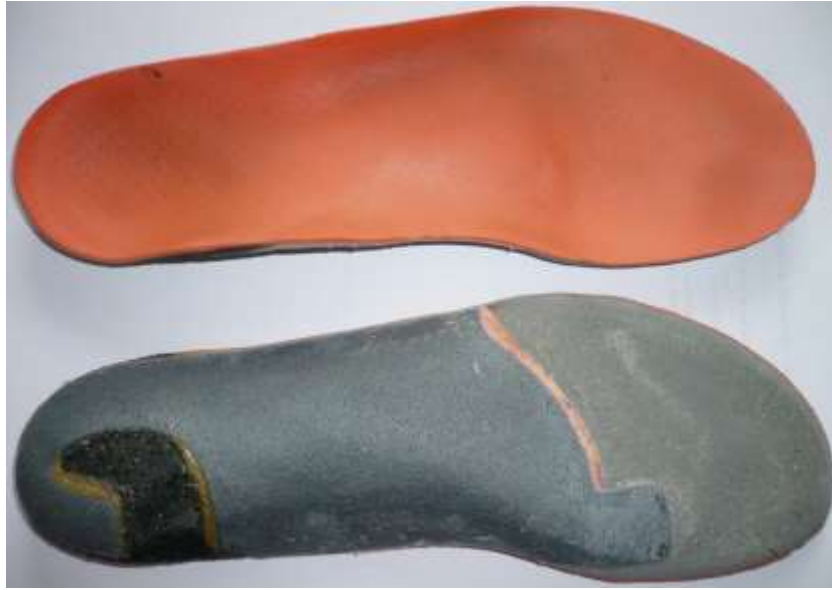

Figure 22 : La paire de semelles réalisée sur mesure

c) Conseils

Une fois les semelles réalisées, le pharmacien donne au patient quelques conseils concernant l'entretien. Un lavage à l'eau tiède et savonneuse est possible. Attention, les matériaux utilisés sont thermoformables. Il est donc impératif de laisser sécher les orthèses loin de toute source de chaleur pour éviter de les endommager.

Si toutefois elles venaient à se déformer il est possible de les chauffer, les insérer dans les chaussures de handball et se placer debout dans les chaussures. Ainsi les semelles prendront à nouveau la forme qui leur avait été donnée lors de leur réalisation.

Il est bien sûr recommandé de consulter à nouveau médecin ou orthésiste en cas de doute, d'apparition d'une gêne ou d'une douleur, ou encore si un changement de chaussures nécessite d'adapter la paire de semelles ou d'en confectionner une nouvelle.

f. D'autres orthèses utilisées dans le traitement de l'aponévrosite plantaire

a. L'orthèse AchilloForce® Air

Cette orthèse fait figure de cas particulier puisqu'il s'agit d'une chevillière. Disponible en officine depuis peu, elle n'est pas encore mentionnée dans les ouvrages de traumatologie mais elle trouve sa place dans le traitement fonctionnel de l'aponévrosite plantaire grâce à un système de compression par coussin d'air situé sous le talon. Celui-ci permet d'amortir les chocs subis par le calcaneum mais aussi de drainer l'œdème lié à l'inflammation du fascia plantaire.

Comme les semelles et talonnettes de série, cette orthèse n'est pas remboursée par la sécurité sociale. (DONJOY, 2016)



Figure 23 : L'orthèse AchilloForce® Air (DONJOY, 2016)

Pour information, cette chevillière peut aussi être utilisée dans la prise en charge des tendinopathies achilléennes car elle possède également un système de coussins d'air au niveau du tendon d'Achille.

b. L'orthèse Calcanépine

Il s'agit d'un autre cas particulier. Cette orthèse n'est en effet ni une semelle, ni une chevillière, même si sa forme s'en approche. Elle est composée d'un manchon qui fait fonction de base et qui se fixe autour de la cheville grâce à des sangles auto-fixantes, ainsi que d'un étrier souple dont la partie sous-talonnière est pourvue de bandes silicones qui permettent d'amortir les chocs au niveau du calcaneum. Cet étrier est également maintenu à la base grâce à des sangles auto-fixantes. Il est en outre élastique. Ainsi il exerce une pression en regard de la zone d'insertion de l'aponévrose plantaire ; le but étant de réduire la douleur liée à l'inflammation.

Calcanépine ne possède pas de base de remboursement inscrite à la LPPR. (NEUT, 2016)

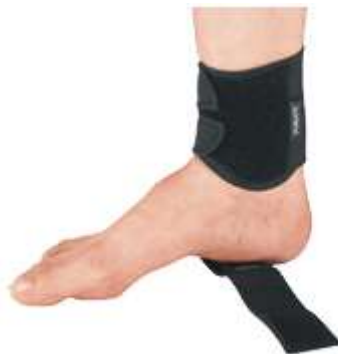

Figure 24 : L'orthèse Calcanépine (NEUT, 2016)

g. Evolution, reprise du sport

Madame B continue comme prévu les entraînements de handball tout en prenant son traitement et en portant ses semelles. La douleur au pied s'atténue petit à petit pour finir par disparaître. Malheureusement elle réapparaît trois mois plus tard. Madame B change alors de chaussures. Elle place ses semelles dans le nouveau modèle et continue à jouer. Quelques semaines plus tard une fracture de fatigue survient au niveau d'un métatarse. Elle est par conséquent mise au repos pour trois mois. A la reprise elle décide de jouer avec sa nouvelle paire de chaussures mais sans semelle sur mesure. Une douleur au niveau du talon est

ressentie seulement à partir de la fin de saison suivante, lorsque les chaussures ont atteint leur point d'usure. Madame B décide dorénavant de changer de paire à chaque début de saison pour éviter tout problème. Si jamais une douleur survient ponctuellement elle la traite à l'aide d'un gel anti-inflammatoire.

V. Le genou

Point d'union entre la cuisse et la jambe, le genou est une articulation trochléenne portante, c'est-à-dire qu'elle doit supporter le poids du corps afin de permettre la station debout et la marche. Pour cela elle est renforcée par un important dispositif ligamentaire et tendineux ainsi que deux ménisques qui permettent d'augmenter la congruence articulaire entre le fémur et le tibia.

1. Anatomie du genou

Le genou est formé par les épiphyses fémorale et tibiale, dont la largeur confère à l'articulation une grande stabilité. La première comporte deux condyles séparés en arrière par la fosse inter-condyloïde et reliés en avant par une trochlée. La deuxième est aussi appelée plateau tibial du fait de sa surface relativement plane. Sa face supérieure est creusée par deux cavités glénoïdes très peu profondes, qui s'articulent avec les condyles fémoraux. Au centre se situe une surface non articulaire en forme de sablier : l'aire inter-condyloïde. Il s'agit du lieu d'insertion des ménisques et des ligaments croisés. La face antérieure de l'épiphyse tibiale comporte une tubérosité centrale, qui représente le point d'insertion de plusieurs ligaments et tendons.

Deux ménisques sont positionnés sur le pourtour des cavités glénoïdes tibiales. Ces éléments fibro-cartilagineux de forme semi-lunaire et de section triangulaire, ont pour fonction d'augmenter la surface de contact entre les zones articulaires. Leurs extrémités appelées cornes antérieures et postérieures s'insèrent au niveau de l'aire inter-condyloïde. Le ménisque latéral, ou externe, est pratiquement fermé et prend la forme d'un "O" tandis que le ménisque médial, ou interne, a une forme de "C".

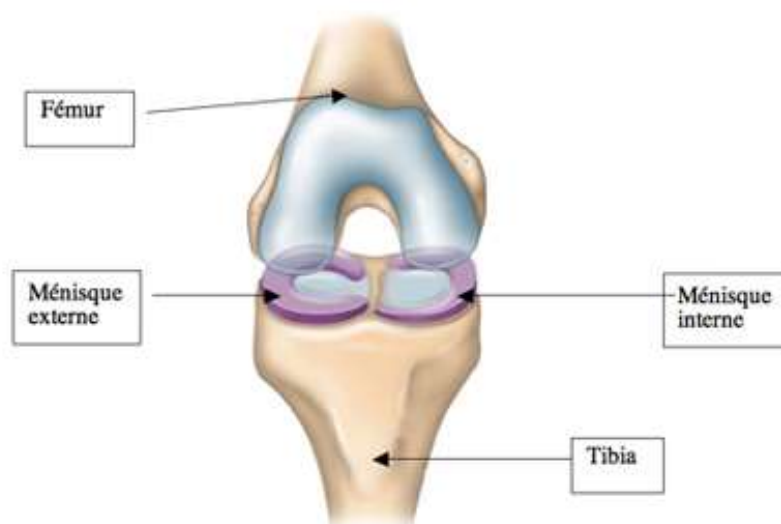


Figure 25 : Les os et ménisques de l'articulation du genou, vue antérieure (IRCOS, 2009)

La patella, ou rotule, est un os sésamoïde plat situé en avant de l'articulation du genou. Sa face antérieure est arrondie et se termine vers le bas par une pointe. Elle est recouverte par le tendon du quadriceps fémoral. Sa face postérieure présente, dans ses deux-tiers supérieurs, une surface articulaire constituée de deux fosses séparées par une crête, qui répond à la gorge de la trochlée fémorale. Le tiers inférieur n'est pas articulaire. Le rôle de la patella est observé

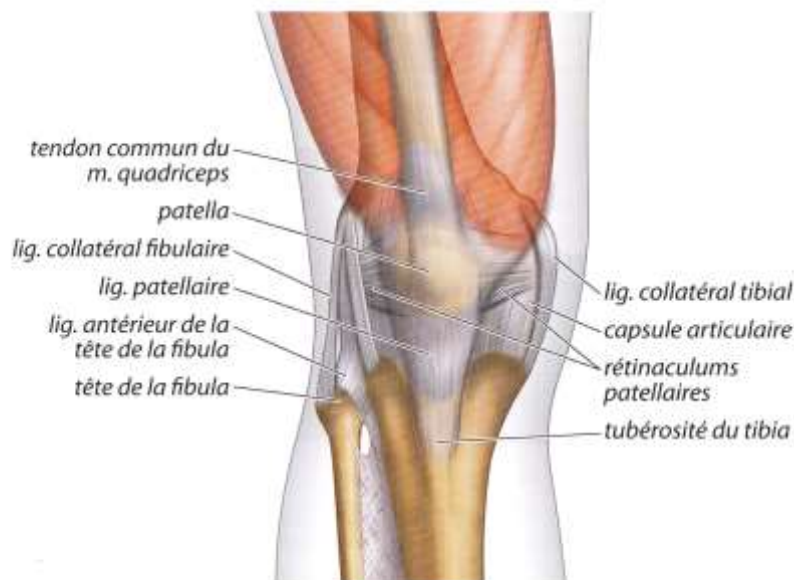lors de l'extension de la jambe. Elle permet d'éloigner le tendon du quadriceps de l'articulation et ainsi d'augmenter la force de traction portée sur le tibia.

Pour maintenir ces trois os en place et assurer la stabilité du genou, un important dispositif ligamentaire et tendineux est développé autour de l'articulation.

D'abord la capsule fibreuse, insérée à proximité des surfaces articulaires, s'épaissit en regard des condyles fémoraux pour former deux coques condyliennes médiale et latérale. Elle présente en avant une ouverture dans laquelle se positionne la patella.

Ensuite dans le plan antérieur, la patella est stabilisée, en haut par le tendon du quadriceps fémoral, et en bas par le ligament patellaire, qui se termine sur la tubérosité tibiale. Latéralement, deux lames fibreuses minces et triangulaires nommées rétinaculum patellaires permettent d'ancrer l'os sésamoïde aux condyles fémoraux. Les muscles vastes latéraux de la cuisse envoient également plusieurs extensions fibreuses qui se croisent en avant de la patella avant de se rejoindre pour se fixer autour de la tubérosité antérieure tibiale.

De part et d'autre de l'articulation se trouvent les ligaments collatéraux latéral et médial. Le collatéral médial, ou collatéral tibial, est tendu entre les épiphyses fémorale et tibiale tandis que le latéral, ou fibulaire, part du fémur pour se terminer sur la fibula. Tous deux assurent la stabilité latérale du genou.



vue antérieure

Figure 26 : Les ligaments de l'articulation du genou, vue de face (DUPONT, et al., 2011 b)

Dans le plan postérieur se trouvent deux ligaments poplités. Le ligament oblique, issu du tendon du muscle semi-membraneux de la cuisse, s'insère entre le condyle latéral fémoral et l'arrière de la cavité glénoïde médiale tibiale. Le ligament arqué part de la tête fibulaire puis s'étend en éventail pour se terminer sur la coque condylienne latérale.

Enfin il existe deux ligaments intra-capsulaires mais extra-synoviaux, qui sont responsables de la stabilité antéropostérieure du genou : les ligaments croisés. Le croisé postérieur (LCP) naît de l'aire inter-condyloire postérieure du tibia et se termine sur la face médiale de la fosse inter-condyloire fémorale. Son homologue antérieur (LCA) est, à l'inverse,

tendu entre l'aire inter-condyloire antérieure tibiale et à la face latérale de la fosse inter-condyloire du fémur.

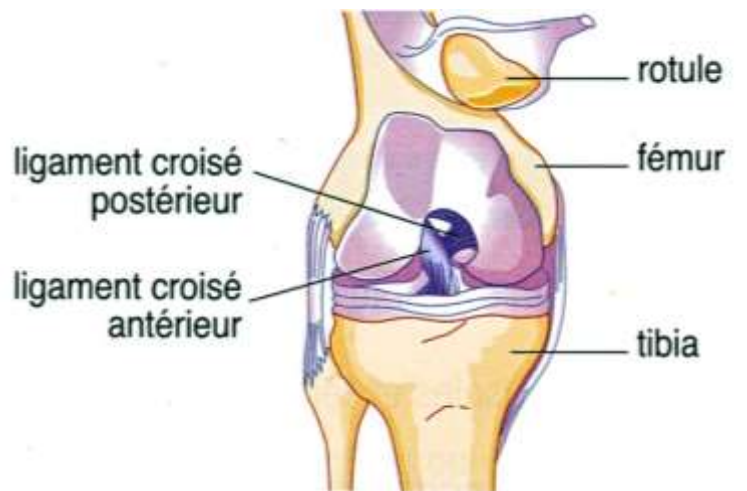


Figure 27 : Les ligaments croisés du genou, vue de face (RODRIGUEZ, 2010)

Le genou est une articulation de type trochléen, qui ne permet qu'un seul degré de liberté. Les seuls mouvements possibles sont la flexion et l'extension. Toutefois, lorsque la jambe est fléchie à 90°, les ligaments croisés se relâchent et permettent une légère rotation. L'extension est verrouillée grâce à la patella ainsi qu'aux ligaments postérieurs et aux coques condyliennes. En flexion ce sont les ligaments croisés qui assurent la stabilité. Ils permettent de maintenir en contact les surfaces articulaires. (DUPONT, et al., 2011 b) (THIRIET, et al., 2012 a), (VITTE, et al., 2006 b)

En apparence, le genou possède de nombreuses caractéristiques qui tendent à en faire une articulation stable : un seul degré de liberté, épiphyses tibiale et fémorale larges, congruence assurée par deux ménisques, dispositif ligamentaire et tendineux conséquent... Mais il n'en reste pas moins touché par les blessures, surtout dans la pratique du handball. En effet ce sport demande aux joueurs d'effectuer de nombreux changements de direction, rotations, sauts, réceptions, parfois dans des conditions d'équilibre précaires. Ces contraintes peuvent mener à plusieurs traumatismes comme l'entorse ou la rupture des ligaments croisés, qui sont abordés dans les chapitres suivants.

2. Entorse du genou

a. Définition, circonstances de survenue

Les entorses de genou représentent, avec les entorses de cheville, 60% des blessures liées à la pratique du handball. Elles surviennent en général à la suite d'un changement de direction ou à la réception d'un tir, par exemple lorsque le genou subit une contrainte en valgus, accentuée par le poids du corps, tandis que le pied reste bloqué au sol. Des études ont révélé que les femmes sont majoritairement touchées par cette blessure, notamment par des entorses graves avec rupture du ligament croisé antérieur et ce depuis l'augmentation de la pratique sportive féminine ces dernières années. Les raisons qui expliquent ce fait sont essentiellement physiques (qualité du LCA) et hormonales. (GUEGAN, 2014) (HENKE, et al., 2014) (LANDREAU, et al., 2014) (LEFEVRE, et al., 2013) Les cas de rupture des

ligaments croisés sont abordés au chapitre suivant car ils nécessitent une prise en charge spécifique.

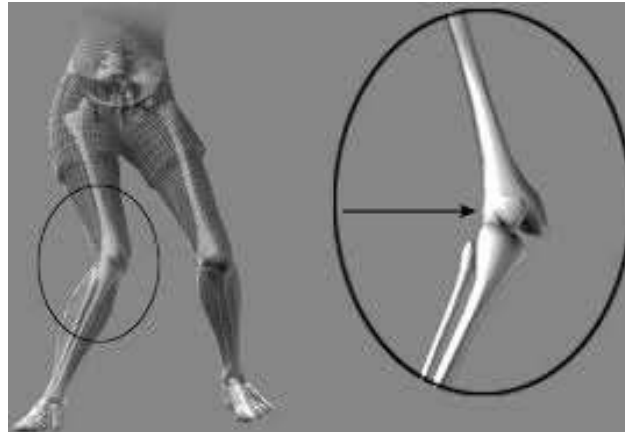


Figure 28 : Le mouvement d'entorse de genou suite à une contrainte en valgus (AJS, 2015)

L'entorse désigne une atteinte d'un ou plusieurs ligaments qui assurent la stabilité du genou, suite à un mouvement forcé au-delà des limites physiologiques de l'articulation. C'est une blessure typiquement associée au ski mais qui concerne aussi les sports de pivot comme le football, le rugby et le handball. Suite au traumatisme le joueur ressent une vive douleur, qui peut entraîner une impotence fonctionnelle, toutes deux disparaissant progressivement. Un œdème apparaît plus tardivement. Si les signes cliniques ne sont pas forcément le reflet de la gravité de l'entorse, certains doivent tout de même alerter le médecin : sensation de craquement, sensation de déboîtement, œdème immédiat, sensation d'instabilité du genou à la reprise de l'appui. (Assurance maladie, 2015 a) (CHANUSSOT, et al., 2012 b) (LEFEVRE, et al., 2015)

Les entorses du genou sont classées de deux façons. D'abord selon leur localisation :

- Entorse interne : lésion du ligament latéral interne (la plus courante)
- Entorse externe : lésion du ligament latéral externe
- Lésion isolée d'un ligament croisé, antérieur ou postérieur
- Association de lésions en triades (un ligament collatéral, le ménisque associé et les deux ligaments croisés) ou en pentades (un ligament collatéral, le ménisque associé, les deux croisés et les muscles adjacents)

Une autre classification est établie en fonction du degré de gravité :

- Stade 1 ou entorse bénigne : élongation d'un ligament collatéral avec éventuelles micro ruptures
- Stade 2 ou entorse moyenne : rupture partielle ou totale d'un ligament collatéral
- Stade 3 ou entorse grave : rupture d'un ou deux ligaments croisés avec lésion des ligaments collatéraux (Assurance maladie, 2015 a) (CHANUSSOT, et al., 2012 b)

b. Diagnostic

Le diagnostic d'une entorse de genou est essentiellement clinique. Il repose d'abord sur l'interrogatoire du patient à propos des circonstances de blessure, puis sur la palpation du genou, qui révèle une douleur sur le trajet du ligament lésé, et la recherche de critères de gravité : œdème d'apparition rapide, hémarthrose, douleur à l'appui sur le membre lésé,

limitation d'amplitude en flexion et en extension, mouvements de latéralité ou de tiroirs anormaux. En l'absence de ces signes, une entorse bénigne est directement diagnostiquée. Dans le cas contraire des examens d'imagerie sont réalisés pour apprécier l'état des ligaments. La radiographie permet de mettre en évidence un arrachement osseux ou une laxité de l'articulation. L'IRM est prescrite en cas de suspicion de rupture ligamentaire et offre une visualisation plus précise des différents éléments du genou. (Assurance maladie, 2015 a) (CHANUSSOT, et al., 2012 b) (LEFEVRE, et al., 2015)

c. Prise en charge

Comme pour l'entorse de cheville, le blessé peut être pris en charge dès son évacuation du terrain. Il suffit de surélever le genou et de le glacer pour lutter contre la douleur et la formation de l'œdème. Une impotence fonctionnelle oriente plus rapidement le joueur vers les urgences, mais dans tous les cas une consultation chez un médecin s'impose.

Dans les cas d'entorse bénigne ou moyenne, la décharge d'appui et la réalisation d'une attelle plâtrée sont à éviter en raison du risque de raideur articulaire et de fonte musculaire consécutifs. Le patient portera de préférence une genouillère ligamentaire ou articulée, qui permettra de maintenir son genou dans l'axe lors des déplacements, durant quatre à six semaines. La prescription d'antalgiques et d'AINS est possible durant la première semaine. Des séances de rééducation sont entreprises le plus rapidement possibles chez un kinésithérapeute pour guider la cicatrisation ligamentaire mais aussi pour renforcer le genou et les muscles associés.

La reprise du sport se fait ensuite au bout de quatre à six semaines, selon l'évolution de la guérison. (Assurance maladie, 2015 a) (LEFEVRE, et al., 2015)

Pour une entorse de stade 3, le traitement peut être chirurgical ou orthopédique selon les cas. Cette discussion est détaillée au chapitre suivant, avec l'exemple de la rupture des ligaments croisés.

3. Rupture des ligaments croisés

a. Définition, circonstances de survenue

Cette blessure fait partie des entorses graves du genou (stade 3) évoquées précédemment. Il s'agit d'une interruption de continuité du ligament croisé antérieur (LCA) et/ou postérieur (LCP) suite à un mouvement forcé au-delà des limites physiologiques de l'articulation, le LCA étant le plus souvent touché. Si les circonstances de survenue sont similaires à celles évoquées dans le cas des entorses bénignes et moyennes, ce sont les critères de gravité qui vont clairement orienter le médecin vers une rupture ligamentaire : sensation de craquement, sensation de déboîtement, œdème immédiat, sensation d'instabilité du genou à la reprise de l'appui. L'instabilité de l'articulation se traduit par un mouvement spécifique de tiroir. Il est antérieur lorsque le plateau tibial se déplace en avant de l'épiphyse fémorale. C'est le cas dans la rupture du LCA. Inversement, si le LCP est rompu, le plateau tibial peut se déplacer en arrière de l'articulation. Le mouvement de tiroir est alors dit postérieur. (Assurance maladie, 2015 a) (CHANUSSOT, et al., 2012 b) (LEFEVRE, et al., 2015)

Plusieurs études rapportent que les femmes sont plus exposées que les hommes. Cette différence peut être expliquée par plusieurs facteurs de risque qui leur sont propres : LCA plus petit, moins rigide et moins résistant que chez l'homme, hyper laxité articulaire, moindre

raideur musculaire, hormones et cycle menstruel. D'autres éléments peuvent influencer la survenue d'une rupture des ligaments croisés : augmentation de l'adhérence des semelles de chaussures et des revêtements de terrain synthétiques qui favorise le risque de bloquer le pied au sol tandis que le genou est entraîné en valgus par le reste du corps, participation aux matchs par rapport aux entraînements, antécédents d'entorses du genou, gestion des trajectoires de course. Ces derniers concernent autant les hommes que les femmes. (LEFEVRE, et al., 2013) (GUEGAN, 2014)

Madame C, 23 ans, se blesse lors d'un entraînement de handball. Après avoir effectué un changement de direction difficile, elle prend une impulsion pour tirer mais se réceptionne mal et se tord le genou. Ne ressentant pas de douleur particulière, elle se relève et souhaite continuer l'exercice. Malheureusement, elle constate que l'articulation devient instable, notamment lorsqu'elle veut se déplacer en pas chassés ; ce qui la pousse à interrompre définitivement son entraînement.

Le lendemain elle remarque que son genou est enflé mais ne ressent toujours aucune douleur. Ses déplacements sont tout de même gênés. Elle boîte et a l'impression que l'articulation se dérobo lorsqu'elle prend appui dessus. Au travail elle demande conseil à un médecin qui lui prescrit une orthèse ligamentaire de genou, pour l'aider à maintenir sa jambe en attendant d'aller consulter un médecin orthopédiste.

b. Les orthèses ligamentaires de genou

Cette expression peut en fait désigner plusieurs types d'orthèses. Leurs caractéristiques et leur niveau de maintien diffèrent au point de leur attribuer des catégories LPPR différentes et, par conséquent, des bases de remboursement différentes : (Assurance maladie, 2015 b)

- Dans la section D-Orthèses élastiques de contention des membres se trouvent les genouillères ligamentaires, auxquelles peuvent être ajoutés des suppléments : évidemment rotulien, baleinage articulé ou non, amortisseurs. Leur remboursement par l'assurance maladie est assuré sur la base de 17,69€ correspondant à une genouillère simple élastique dans un sens et extensible dans l'autre (code 201D02.5) et peut aller jusqu'à 24.46€ selon les suppléments ajoutés : évidemment rotulien avec ou sans fenêtre, baleinage articulé ou non, amortisseurs.

- Dans la section G-Appareils divers de correction orthopédique se trouvent les attelles et orthèses de genou articulées. Leur base de remboursement est de 102,29€ pour tous les modèles (code 2152211, anciennement 201G00.222). Elles font aussi partie, à l'image des attelles stabilisatrices de cheville, des orthèses que le pharmacien doit pouvoir proposer sans dépassement de ce tarif.

Néanmoins les indications mentionnées par les fabricants sont très proches, de l'entorse bénigne de genou à la rupture des ligaments croisés, en passant par la reprise de l'activité sportive suite à une pathologie ligamentaire. Certains laboratoires jouent d'ailleurs entre dénomination, indications et niveau de renfort (notamment le baleinage), ce qui peut amener le pharmacien à rencontrer des orthèses, pourtant semblables, qui n'ont pas la même classification LPPR. Une question se pose alors : face à une telle ambiguïté, quel modèle délivrer pour répondre au mieux à la prescription du médecin ?

a. Description

Selon la nomenclature utilisée dans la LPPR les orthèses de genou sont divisées en deux catégories. Mais la famille des orthèses articulées est tellement vaste qu'il est nécessaire d'aller plus loin dans la classification et de distinguer plusieurs sous-familles. Les descriptions qui suivent sont inspirées du livre de messieurs Jacques Callanquin et Pierre Labrude, *Les orthèses de série, guide pratique à l'usage des praticiens*, ainsi que de l'observation des différents modèles d'orthèses proposés par les laboratoires.

a) Les genouillères ligamentaires

Elles se présentent sous forme d'un manchon de contention, auquel sont ajoutés différents éléments comme des baleines souples ou rigides, articulées ou non, ou encore deux sangles de maintien. Certains modèles comportent aussi un évidement rotulien et un amortisseur.

A l'effet thermique, anti-œdémateux et proprioceptif induit par le manchon compressif, s'ajoutent les fonctions liées à la présence des baleines : soutien et renfort des ligaments du genou, renfort des mécanismes de stabilisation articulaire. Ceci justifie les indications des genouillères ligamentaires dans les cas suivants : entorses bénignes et moyennes, rééducation post-opératoire et post traumatique, genou instable, reprise du sport. Il est toutefois à noter que le soutien articulaire reste relatif par rapport aux attelles qui sont décrites par la suite. Il s'agit plutôt d'un mécanisme d'induction proprioceptive que d'un maintien vrai. En effet les baleines utilisées sont souples pour la majorité des modèles. Ce type d'orthèse possède aussi une indication dans le syndrome rotulien, la gonarthrose, la tendinopathie rotulienne et la maladie d'Osgood-Schlatter, bien qu'il existe d'autres genouillères plus adaptées à ces pathologies. (CALLANQUIN, et al., 2009) (MIDDLETON, 2014)

b) Les orthèses articulées de genou

Ce groupe est très hétérogène et pourrait encore être divisé en plusieurs sous-groupes :

- Les genouillères articulées textiles : très proches des genouillères ligamentaires puisqu'elles sont également formées d'un manchon de contention renforcé par des baleines articulées ainsi que deux à quatre sangles de maintien. Elles sont en revanche plus longues que les précédentes. Certains modèles sont également dits « ouverts ». Le manchon est alors remplacé par un panneau en tissu plus ou moins élastique qui se referme sur lui-même autour du genou par des attaches auto-agrippantes. L'effet de contention est ici moins prononcé tandis que l'accent est mis sur les renforts latéraux. L'articulation entre les baleines est, pour la plupart, polycentrique, ce qui permet de respecter au mieux le mouvement de l'articulation. Certains laboratoires ont aussi équipé leurs modèles d'un système de limitation d'amplitude en flexion/extension.

Ce sous-groupe d'orthèses est plus spécifiquement indiqué dans l'entorse bénigne à grave, l'instabilité chronique du genou, la rééducation post-opératoire ou post-traumatique, et la reprise du sport.

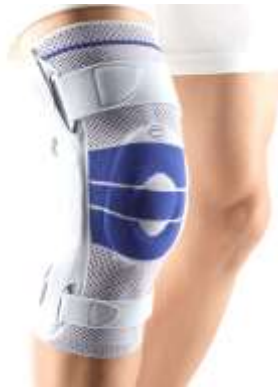

Figure 29 : La genouillère articulée textile GenuTrain® S (BAUERFIND, 2016)

- Les attelles articulées de genou : ici le manchon disparaît pour laisser place à une armature rigide qui se fixe à la jambe par des sangles auto-agrippantes à quatre niveaux et qui contribue à la stabilité latérale du genou. Les articulations polycentriques possèdent un système qui permet d'en limiter l'amplitude de flexion/extension, pour une rééducation progressive, notamment après une opération des ligaments croisés. Parmi les indications figurent l'entorse de genou modérée à grave, la rééducation post-opératoire et post-traumatique ainsi que l'instabilité des ligaments latéraux.

Ce sous-groupe abrite quelques modèles appelés orthèses quatre points (d'appui). Leur nom évoque le positionnement particulier des quatre sangles d'attache. Dans le cas d'un modèle pour rupture de LCA (la plus courante), les forces alors exercées sur la cuisse amènent le fémur vers l'avant tandis que celles exercées sur la jambe entraînent le tibia vers l'arrière ; ceci pour aller à l'encontre du mouvement de tiroir antérieur. Cette caractéristique justifie leur principale utilisation dans l'instabilité modérée à grave des ligaments croisés. L'autre indication phare de ces attelles est la pratique sportive, ce qui pourrait être intéressant dans le cadre du handball. Mais leur port au cours des matchs n'est pas autorisé par la FFHB, du fait de l'armature rigide qui peut être blessante. (DONJOY, 2016) (FFHB, 2014)



Figure 30 : L'attelle articulée SE 4 Point (DONJOY, 2016)

- Les attelles articulées post-opératoires : disponibles en version ouverte, et parfois fermée, ces orthèses couvrent une surface allant du tiers supérieur de la cuisse au tiers inférieur du mollet. Leurs articulations possèdent un système de limitation d'amplitude qui permet aussi d'immobiliser totalement le genou à 0°. Elles offrent une solution complète au traitement post-opératoire des lésions traumatiques du genou : immobilisation post-opératoire,

limitation d'amplitude et renfort latéral en rééducation. Malgré cela elles sont très peu vues en pharmacie. Aucune raison évidente ne permet d'expliquer ce fait. Peut-être est-ce parce que le patient a affaire à plusieurs intervenants de santé au cours de sa prise en charge (médecin traitant, urgentiste, chirurgien, kinésithérapeute...). Ainsi chacun serait amené à prescrire une orthèse adaptée à l'étape du parcours de soins qui le concerne. Un deuxième motif peut être évoqué : ces orthèses seraient réservées à des cas particuliers ou compliqués de pathologies du genou. Elles seraient donc plus volontiers dispensées par des centres de rééducation ou des orthésistes spécialisés. Enfin il est aussi possible de dire que d'autres orthèses comme les attelles quatre points ou certaines genouillères articulées qui sont dotées d'un système de limitation d'amplitude soient utilisées à la place. (CALLANQUIN, et al., 2009)



Figure 31 : L'attelle post-opératoire Cool I ROM® (DONJOY, 2016)

Dans le tableau ci-dessous sont regroupés les différentes orthèses ligamentaires de genou disponibles en officine : (ALTEOR, 2016) (BAUERFIND, 2016) (BSN MEDICAL, 2016) (CIZETA, 2016) (COOPER, 2016) (DONJOY, 2016) (EZY WRAP, 2016) (GIBAUD, 2016) (HARTMANN, 2016) (MEDI, 2015) (NEUT, 2016) (LOHMANN & RAUSCHER, 2016) (THUASNE, 2016)

¹ : Ces genouillères articulées sont des modèles « ouverts »

² : Ces genouillères articulées sont équipées d'un système de contrôle de l'amplitude des mouvements

³ : Ces attelles articulées sont équipées du système quatre points d'appui

Laboratoires	Modèles			
	Genouillères ligamentaires	Genouillères articulées	Attelles de genou articulées	Attelles post-opératoires
Alteor		- Stabilig Néo ¹ - Stabilig GAC ² - Orthotape® Articulée	- Stabilig Active ³	- Stabilig Centro - Stabilig GAC DC - Stabilig GAL
Bauerfind	- Genustrain®	- GenuTrain® S - GenuTrain® S Pro ² - SofTec® Genu ²	- SecuTec® Genu ³	- MOS Genu®
BSN medical		- Actimove® GenuStep ¹		
Cizeta	- Ligapress Strapp	- Polypress - GL 120 standard et open ¹		- CIROM
Cooper	- Genouillère ligamentaire Salva - Genouillère ligamentaire et rotulienne Salva	- Genouillère ligamentaire articulée Salva		
DonJoy	- Strapping™ Genou - Aligua™	- Playmaker® Wrap II ^{1,2} - Drytex® Eco - Drytex® Eco Wrap ¹ - Support Everest ^{1,2}	- Defiance® ³ - Defiance® III ³ - Armor ³ - SE 4 Point ³ - ACL Everyday ³	- X-Act ROM Genou - Cool I ROM®
Ezy Wrap	- Rotulig® - Rotulig Sport®	- Genulig® ¹ - Flexilig® ¹ - Altitude® ^{1,2} - Rotulig Stab®	- GenuROM® 4 points ³	- Genuflex® - Genuflex ROM®
Gibaud	- Genouillère ligamentaire Gibortho®	- Orthèse de genou articulée Gibortho® - Genugib® Open ¹ - Genugib® Stab - Genugib® ROM	- G II Paradigm™	- Genugib® Post-op - Innovator DLX® - Genugib® Balneo - Genugib® Poly-C

Laboratoires	Modèles			
	Genouillères ligamentaires	Genouillères articulées	Attelles de genou articulées	Attelles post-opératoires
Hartmann	- Rhena® Genu Elastic + - Rhena® Genu + - Rhena® Genu + E	- Rhena® Genu Brace + ² - Rhena® Genu Strap +		
Lohmann & Rauscher	- Ligaction® Genouillère multi-extensible	- Ligaction® City ¹ - Ligaction® Pro ¹		-Xpro
Medi	- Genumedi® Pro	- Genouillère articulée polycentrique D.TEX ^{1,2} - Protect ST Pro	- Attelle ligamentaire de genou M.4® S ³	- Protect.ROM cool
Neut		- Winner 079 - Winner 098 ^{1,2} - Mini winner 099 ²		- Genouillère articulée Rehab
Thuasne	- Ligastrap® Genu - Genu Dynastab®	- Ligaflex® Evolution ROM ^{1,2} - Genu Ligaflex® ouverte ¹ courte ou longue - Genu Ligaflex® fermée courte ou longue	- Genucontrol®	- Ligaflex® Post-Op

Tableau 4 : Les orthèses ligamentaires de genou disponibles en officine

Ce tableau montre à quel point les orthèses ligamentaires sont nombreuses puisque l'on n'en compte pas moins de soixante-quinze, dont trente genouillères articulées textiles. Tous les laboratoires possèdent au moins un modèle de cette catégorie ; ce qui n'est pas le cas pour les genouillères ligamentaires, les attelles articulées et les attelles post-opératoires. Quelques incohérences sont tout de même à remarquer quant à la classification donnée à certains modèles :

- Rotulig Stab® est présentée comme une « genouillère ligamentaire articulée et rotulienne » mais les indications données par son fabricant sont restreintes et ne correspondent à aucune des pathologies abordées dans la partie description. Sont mentionnés les états d'irritation (tendomyopathie, arthrose légère, arthrite post-traumatique et post-opératoire), l'instabilité rotulienne et la correction du genou-recurvatum bénin. Bien que l'entorse de genou n'y figure pas, cette genouillère peut tout de même être utilisée puisqu'elle possède tous les éléments nécessaires qui lui permettent d'être classée comme orthèse ligamentaire de genou.

- Il en va de même pour Genustrain® S et S Pro, ainsi qu'Actimove® GenuStep qui sont décrites comme des genouillères articulées mais dont les indications concernent des pathologies type arthrose, arthrite, ou lésions méniscales.

- Malgré son indication dans l'entorse de genou, Ligaction City devrait plutôt être classée parmi les genouillères rotuliennes, de par sa petite taille et son insert rotulien.

- Genu Dynastab®, Genumedi® Pro et Ligaction® sont considérées comme « genouillères ligamentaires à renforts latéraux articulés », ce qui leur octroie une classification en section D (orthèses élastiques de contention des membres). Pourtant certains modèles qui leur ressemblent en tous points sont classés en section G (appareils divers de correction orthopédique) et disposent de ce fait d'une base de remboursement supérieure. Il s'agit en réalité d'un choix du fabricant, qui souhaite offrir au pharmacien la possibilité de délivrer une orthèse avec un système de renfort supérieur même en cas de prescription de genouillère sans précision concernant la présence d'articulations.

Ces exemples montrent qu'il faut parfois se méfier des indications données par les laboratoires, qui n'ont rien d'officiel à l'inverse de celles des médicaments. Pour savoir si une orthèse peut être utilisée dans l'entorse de genou il est préférable de la comparer avec d'autres modèles et de vérifier la présence d'éléments adaptés (taille, baleines, articulations...)

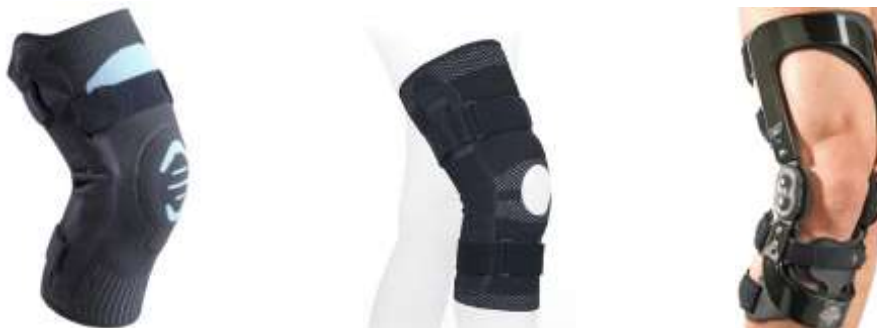

Figure 32 : Les genouillères Genu Dynastab® (à gauche), Rotulig Stab® (au centre) et Genugib® Paradigm™ (à droite) (THUASNE, 2016) (EZY WRAP, 2016) (GIBAUD, 2016)

Parmi ce large éventail d'orthèses se trouvent quelques modèles aux particularités intéressantes :

- GenuTrain® S possède des renforts thermoformables, qui permettent une meilleure adaptation à la morphologie de l'articulation.
- Defiance®, Defiance® III, Armor et SE 4 Point sont disponibles en plusieurs versions selon le ligament croisé touché.
- Ligastrap® Genu est la seule genouillère de contention dotée de baleines souples et de sangles fonctionnelles qui, au-delà de maintenir l'orthèse en place, participent à la stabilisation du genou à l'instar d'un strapping. Elle ne comporte aucun élément rigide et est de ce fait la seule à être autorisée dans la pratique du handball. (FFHB, 2014)
- Rhena® Genu Strap + est une genouillère ligamentaire constituée d'un manchon compressif avec baleines souples. Elle est de plus dotée d'un système de baleinage articulé amovible qui se fixe par un système auto-agrippant ; ce qui lui permet d'être classée dans les genouillères articulées et de bénéficier d'une base de remboursement supérieure. Cette particularité peut être considérée comme un avantage car la genouillère devient évolutive. Elle peut d'abord être utilisée avec les baleines articulées pour maintenir l'articulation pendant la période de cicatrisation. Ensuite elle peut être portée en tant que genouillère proprioceptive ou comme soutien relatif en phase de rééducation.
- Stabilig GAC, Stabilig Neo, Orthotape® articulée, genouillère ligamentaire articulée Slava, Ligaction® City, Ligaction® Pro, genouillère articulée polycentrique D-TEX, GenuTrain® S Pro et MOS Genu ont des articulations équipées d'une butée anti-recurvatum ; c'est-à-dire qu'elles empêchent l'hyper-extension du genou, possible notamment en cas de rupture des ligaments croisés.

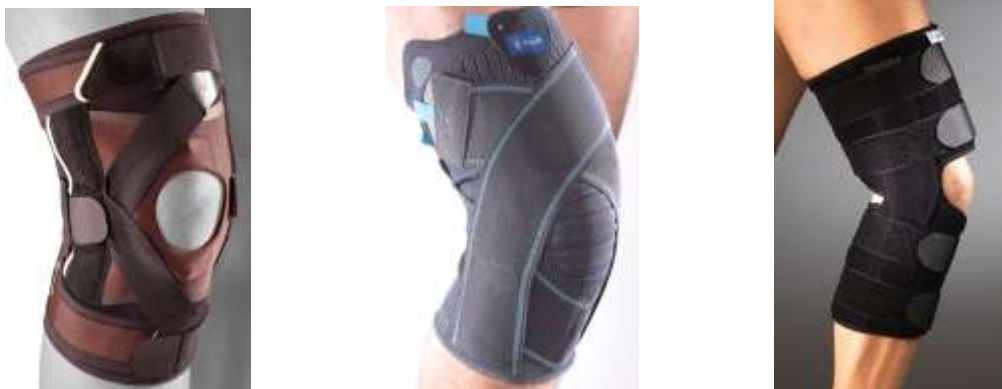

Figure 33 : Les genouillères Ligaction® City (à gauche), Ligastrap® Genu (au centre) et Stabilig GAC (à droite) (LOHMANN & RAUSCHER, 2016) (THUASNE, 2016) (ALTEOR, 2016)

b. A l'officine, le rôle du pharmacien

a) Analyse de l'ordonnance

Non seulement les modèles disponibles sont nombreux et leur classification pas toujours évidente, mais la façon de prescrire est aussi très différente d'un praticien à l'autre :

- Orthèse ligamentaire de genou [nom exact du modèle]
- Genouillère type [nom de modèle ou de laboratoire]
- Orthèse ligamentaire de genou pour [indication type entorse ou rupture LCA]
- Orthèse ligamentaire de genou
- Genouillère ligamentaire
- Genouillère articulée

- Genouillère pour renfort des ligaments [latéraux ou croisés]
- Attelle de genou
- Attelle pour entorse du genou
- Genouillère pour reprise du sport
- ...

Face à cela le pharmacien peut légitimement se demander quelle orthèse dispenser pour respecter la prescription. Retracer le parcours médical du patient à l'aide de questions simples et ouvertes s'avère alors très utile pour identifier la blessure dont souffre l'intéressé et déterminer à quelle étape de la prise en charge il se situe (attente de diagnostic, convalescence, rééducation, reprise sportive...). A la fin il devient plus évident de déterminer, parmi les quatre catégories décrites précédemment, le type d'orthèse de genou à délivrer. En effet :

- En reprise du handball, seules les genouillères ligamentaires à baleines souples sont autorisées sur le terrain par la FFHB, toutes les autres qui présentent des parties rigides dangereuses pour le joueur comme pour ses adversaires ou ses coéquipiers sont interdites. (FFHB, 2014)

- Les genouillères articulées sont indiquées dans les entorses bénignes à moyennes, pendant la période de convalescence et de rééducation. En cas de traitement fonctionnel la limitation d'amplitude articulaire n'est pas nécessaire. En revanche, lors de la rééducation post-opératoire suite à une rupture des croisés, la flexion du genou est récupérée progressivement au cours des séances de kinésithérapie. Les attelles avec limitation d'amplitude trouvent alors leur place au sein de la prise en charge.

- Les attelles quatre points sont les plus spécifiquement indiquées en cas de rupture du LCA ou du LCP, pour pallier aux mouvements de tiroir, notamment lorsque le patient choisit le traitement fonctionnel (voir partie d-Prise en charge). Certaines sont d'ailleurs spécialement conçues pour la pratique sportive comme le ski ou le motocross mais elles ne sont absolument pas autorisées sur les terrains de handball puisqu'entièrement rigides. (FFHB, 2014) Quoiqu'il en soit le traitement fonctionnel est très peu recommandé pour les sports de pivot, au profit de la ligamentoplastie. (CHANUSSOT, et al., 2012 b) (LEFEVRE, et al., 2015) Autant dire que le pharmacien ne sera rarement, voire jamais, confronté à un handballeur présentant une prescription d'orthèse quatre points. Il pourrait éventuellement l'être lorsque le patient se trouve en période préopératoire, dans le cas où la rupture des ligaments croisés est confirmée.

- Les attelles post-opératoires sont réservées, comme leur nom l'indique, à des cas particuliers de rééducation suite à une chirurgie du genou. Il est alors très probable que ce type de modèle fasse l'objet d'une prescription détaillée. Dans ce cas le pharmacien a peu de chance d'avoir à se demander quelle catégorie d'orthèse choisir.

Appeler le prescripteur reste bien sûr nécessaire si un doute persiste quant au choix du type d'orthèse à délivrer.

Quand madame C s'est présentée à son officine, aucune question ne lui a été posée à propos de son ordonnance qui mentionnait « une orthèse ligamentaire de genou ». Le pharmacien a directement pris ses mesures et délivré Ligaction®.

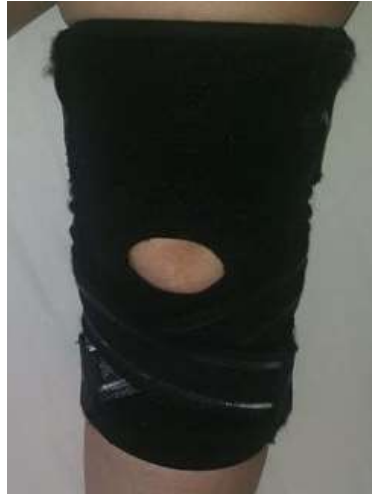

Figure 34 : La genouillère Ligaction®

S'il avait eu lieu, l'entretien entre les deux protagonistes aurait pu se dérouler comme suit :

_ Que vous est-il arrivé ?

_ Je me suis tordu le genou en faisant du handball.

_ Que vous a dit le médecin ?

_ Il m'a parlé d'une entorse mais il suspecte aussi une rupture des croisés. J'ai l'impression que mon genou se déboîte. Alors il m'a prescrit une genouillère pour le maintenir en attendant d'aller consulter un chirurgien.

_ Vous a-t-il parlé d'un modèle précis ?

_ Non, juste d'une genouillère avec des renforts pour maintenir l'articulation dans l'axe.

_ Vous a-t-il fait des recommandations quant à la pratique du handball ?

_ Non, de toute façon je ne compte pas refaire de sport sans avoir eu l'avis du chirurgien.

_ Très bien, je vais vous faire essayer une genouillère articulée. Je vais prendre vos mesures et vous montrer le modèle qui pourrait le mieux vous convenir.

Les questions posées dans ce dialogue auraient pu conforter le pharmacien dans son choix. La sensation de genou instable permet d'éliminer d'office les genouillères ligamentaires, dont les renforts ne sont pas suffisants. Une genouillère articulée est tout à fait indiquée en cas d'entorse moyenne à grave. La confirmation de l'arrêt du sport durant la période d'attente ainsi que l'absence de spécification du médecin donnent la possibilité de choisir un modèle parmi tous ceux disponibles.

Il faut toutefois se méfier de l'intitulé de l'ordonnance. En effet le caractère articulé de l'attelle de genou n'est pas précisé (« *une orthèse ligamentaire de genou* »). Le pharmacien devrait alors par défaut opter pour une genouillère ligamentaire appartenant à la section D-Orthèses élastiques de contention des membres, dont la base de remboursement est inférieure. Ici son choix a été judicieux puisqu'il a trouvé un compromis et opté pour une des trois genouillères classées en section D qui possèdent des renforts articulés. Au vu du discours de la patiente, il aurait également pu contacter le médecin pour lui demander des précisions concernant sa prescription et les mentionner sur l'ordonnance si ce dernier confirme sa

volonté de prescrire une genouillère articulée. Ainsi une orthèse de la section G aurait pu être délivrée.

b) Choix du modèle

Une fois l'ordonnance analysée et le type d'orthèse à délivrer identifié, le pharmacien conseille le patient et lui fait essayer les modèles dont il dispose pour trouver celui qui lui convient le mieux.

Parmi les genouillères ligamentaires, seule Ligastrap® Genu semble appropriée à la pratique du handball. Elle est en effet la seule genouillère à baleines souples qui possède aussi des sangles capables de maintenir l'articulation à l'image d'un strapping. Elle peut donc être portée lors des matchs et elle possède un niveau de maintien supérieur aux autres modèles souples.

Dans le cas des genouillères articulées sans limitation d'amplitude, conseiller un modèle ouvert semble intéressant puisqu'il est plus facile à mettre en place, à condition bien sûr de le positionner correctement. Il n'est pas forcément aisé de se pencher pour enfiler par le pied une genouillère fermée, surtout lorsque la douleur liée au traumatisme est encore présente. L'orthèse Stabilig Neo paraît intéressante car, en plus d'être ouverte, elle possède une butée anti-recurvatum, qui empêche le genou de partir en hyper-extension. Elle trouve sa place par exemple en période d'attente de l'IRM, lorsqu'un doute subsiste quant à l'intégrité des ligaments croisés.

Chez les genouillères articulées avec limitation d'amplitude, opter pour un modèle ouvert semble encore une fois de mise, pour la même raison qu'évoqué précédemment. Ligaflex® Evolution ROM se détache des autres par le fait que son articulation est réglable par paliers de 10°. Elle peut ainsi être adaptée aux demandes de tous les professionnels de santé et le genou peut être libéré plus progressivement, par comparaison avec les autres modèles dont le nombre de paliers est plus restreint. Par exemple Stabilig GAC offre la possibilité de limiter l'amplitude articulaire à seulement 20°, 40°, 65° et 90°. Bien qu'il s'agisse d'une genouillère fermée, Softec® Genu possède aussi une articulation réglable par paliers de 10°.

Concernant les attelles articulées, tous les modèles paraissent équivalents, tant par les matériaux utilisés que par leur forme et leur mise en place. Il est rappelé que les orthèses quatre points sont réservées aux cas de rupture des ligaments croisés tandis que les autres attelles articulées trouvent leur place dans le traitement de l'entorse de genou sans rupture des croisés ou en rééducation post-opératoire.

c) Prise de mesures

La prise de mesure est identique chez presque tous les laboratoires. Il s'agit de relever la circonférence de l'articulation au niveau du centre de la rotule, genou fléchi à 20°. Chez certains elle peut être complétée ou remplacée par le tour de cuisse ainsi que le tour de mollet.

Les attelles Defiance® et Defiance® III ont la particularité d'être réalisées sur mesure, même si elles sont présentées parmi les orthèses de série. Le fabricant se réserve le droit de faire réaliser les mesures par des pharmaciens titulaires du DU Orthèses. Les mensurations nécessaires sont relevées à l'aide d'un appareil spécifique fourni par le laboratoire. (DONJOY, 2016) Elles ont de ce fait l'avantage d'être parfaitement adaptées au patient. En revanche la prise de mesure risque de poser problème aux pharmaciens qui ne travaillent pas

habituellement avec DonJoy et qui ne disposent donc pas de l'appareil adéquat. En général il est nécessaire de prendre rendez-vous avec le représentant délégué à la pharmacie. Ce dernier apporte le matériel et encadre le relevé ainsi que la commande. Le pharmacien reste seul responsable des mesures qu'il a prises.

d) Mise en place

Pour mettre en place une genouillère textile il convient de l'enfiler comme un manchon classique ou de la positionner au niveau du genou et de la refermer sur elle-même s'il s'agit d'un modèle ouvert. Maintenir le tout en place grâce aux sangles de fixation. Effectuer quelques flexions pour bien positionner la rotule dans l'évidement prévu si l'orthèse en est pourvue. Enfin terminer par la fixation des éventuelles sangles additionnelles. Ces dernières ont pour fonction de renforcer le maintien latéral du genou, à l'image des bandes élastiques adhésives utilisées par le kinésithérapeute pour réaliser un strapping. Dans le cas d'une entorse de genou, elles viennent se croiser sur le trajet des ligaments collatéraux, passant en-dessous puis au-dessus de la rotule. (AMIFORM, 2016) (BSN, et al., 2010)

Par exemple, concernant la genouillère Ligation® Genu, deux jeux de sangles préfixées sont à mettre en place. Le premier, marqué d'un point bleu, est positionné en avant, sous le centre de la rotule. Il s'agit de tendre les deux sangles de chaque côté de l'articulation puis de les attacher en arrière de la cuisse sur l'espace prévu, marqué d'un point. Le deuxième jeu, marqué de deux points, prend appui à la base de la genouillère sur les faces interne et externe. Il convient de les tendre vers le haut et de les fixer une première fois à mi-hauteur, de part et d'autre de la rotule. Toutes deux doivent ensuite se croiser au-dessus de l'articulation puis terminer leur course de chaque côté de la cuisse sur les espaces prévus marqués de deux points. (THUASNE, 2016)

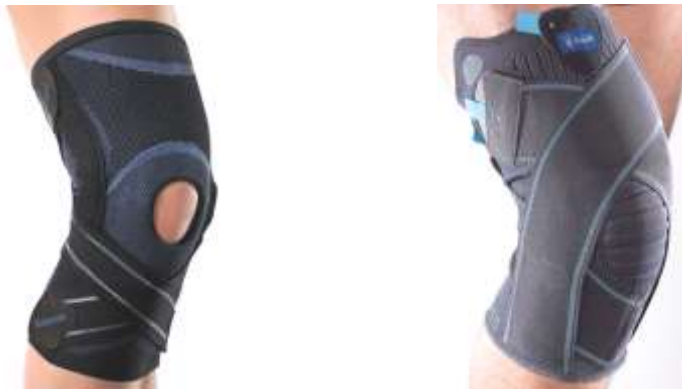

Figure 35 : Deux exemples de genouillères à sangles fonctionnelles, Ligation® (à gauche) et Ligation® Genu (à droite) (LOHMANN & RAUSCHER, 2016) (THUASNE, 2016)

Les attelles quatre points se positionnent en prenant comme repère les charnières qui doivent se trouver à hauteur de la rotule, genou fléchi. Il suffit ensuite de serrer les sangles de fixation dans l'ordre, en commençant par les extrémités. Puis ramener les articulations en arrière et fermer les sangles internes. Terminer en réajustant le serrage si nécessaire. Dans le cas des autres attelles articulées l'ordre de fixation des sangles n'est pas primordial puisqu'elles n'ont pas pour fonction de pallier aux mouvements de tiroir.

e) Conseils

Comme pour les orthèses de cheville, des vidéos et schéma explicatifs sur la mise en place des orthèses de genou sont disponibles sur les sites internet de certains laboratoires.

Après s'être assuré que le patient maîtrise les bons gestes, le pharmacien peut l'informer de l'existence de ces médias qu'il est possible de consulter à tout moment en cas de doute. (EZY WRAP, 2016) (GIBAUD, 2016) (THUASNE, 2016)

En ce qui concerne l'entretien, toutes les genouillères, textiles ou rigides, sont lavables à l'eau tiède et savonneuse. Il est nécessaire de retirer au préalable les baleines métalliques lorsqu'elles sont amovibles. Le séchage se fait à plat, loin de toute source de chaleur.

En attendant le diagnostic le pharmacien peut conseiller à madame C d'appliquer régulièrement de la glace sur son genou pour lutter contre la douleur et la formation de l'œdème. Elle peut aussi surélever sa jambe dès qu'elle en a l'occasion, surtout à la fin de ses journées de travail.

Conseiller un gel à base d'AINS pour masser le genou et réduire l'inflammation peut aussi s'avérer utile. Mais dans ce cas il est important de s'assurer que le patient ne se contentera pas de cet acte pour poursuivre la prise en charge de sa blessure. Une dispensation-conseil vise à soulager un symptôme mais elle ne doit pas remplacer une consultation chez le médecin. Ce dernier est le seul professionnel habilité à établir un diagnostic et prescrire un traitement adapté.

c. Diagnostic

Madame C prend rendez-vous dix jours plus tard auprès d'un interne en orthopédie. Celui-ci l'interroge d'abord sur les circonstances de survenue de sa blessure, son ressenti, puis il fait réaliser des radiographies, qui ne révèlent aucun arrachement osseux. Il manipule ensuite le genou de madame C et décèle une laxité articulaire anormale : « le genou se déboîte facilement ». Il évoque alors la possibilité d'une rupture du ligament croisé antérieur et prescrit une IRM pour confirmer son hypothèse. Le rendez-vous est pris pour le mois qui suit. En attendant madame C continue de porter sa genouillère Ligaction®, car elle souhaite se sentir maintenue, surtout à son travail, qui la contraint à effectuer de nombreux déplacements.

Il a été dit précédemment que les symptômes observés chez un patient ne sont pas forcément le reflet de la gravité de l'entorse dont il a été victime. C'est pourquoi l'état des ligaments croisés est systématiquement évalué en consultation, même si l'entorse paraît bénigne. Après avoir interrogé le patient sur les circonstances de la blessure, puis apprécié l'œdème articulaire ainsi que la douleur au niveau du trajet des ligaments latéraux, le médecin effectue quelques tests dans le but de révéler une laxité anormale du genou. Les plus connus concernent la recherche d'un tiroir articulaire antérieur ou postérieur, jambe tendue (test de Trillat-Lachmann) ou fléchie.

- Recherche du tiroir antérieur : on cherche à amener la partie proximale de la jambe en avant de la cuisse. Si aucune résistance articulaire n'est observée il y a une forte suspicion de rupture du LCA.

- Recherche du tiroir postérieur : on pousse la partie proximale de la jambe en arrière de la cuisse. Si aucune résistance articulaire n'est observée c'est le LCP qui est très probablement rompu.

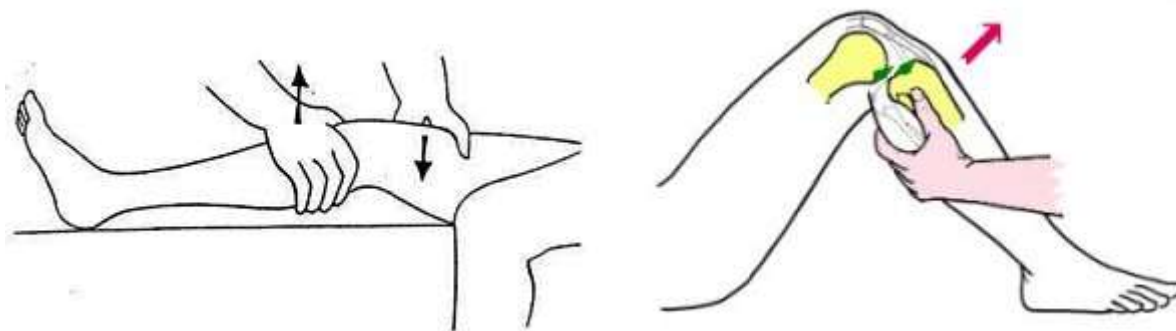


Figure 36 : Le test de Trillat-Lachmann (à gauche) et la recherche du tiroir antérieur jambe fléchie (à droite) (AIMARD, 2010) (CHASSAING, 2004)

Si les tests sont positifs, ou en cas de doute sur le résultat, une IRM est prescrite pour confirmer le diagnostic. Une radiographie peut aussi être réalisée pour rechercher un éventuel arrachement osseux. (Assurance maladie, 2015 a) (CHANUSSOT, et al., 2012 b) (LEFEVRE, et al., 2015)

d. Prise en charge

L'IRM révèle finalement une rupture complète du LCA. Le médecin propose alors deux solutions à madame C. La première consiste à laisser le ligament dans son état actuel et palier à l'instabilité du genou par un travail de renforcement musculaire ; ce qui permettrait à madame T de se déplacer normalement au quotidien. Le deuxième recours est chirurgical. Le LCA peut être reconstruit sous anesthésie et en fin de traitement l'articulation retrouve sa stabilité, que ce soit dans le sport ou dans la vie de tous les jours. La ligamentoplastie est d'autant plus conseillée que la patiente est jeune et sportive.

Il existe deux types de traitement dans le cas d'une entorse du genou avec rupture des ligaments croisés. Dans tous les cas le genou peut être préalablement immobilisé dans une attelle rigide pendant une dizaine de jours, ceci dans un but antalgique. Une prescription d'AINS peut y être associée.

Le premier traitement est fonctionnel et consiste à pallier l'absence de ligament croisé par un travail proprioceptif et de renforcement musculaire. Le patient peut alors reprendre sans problème ses activités de vie quotidienne. Cependant l'instabilité du genou persiste s'il pratique à nouveau un sport de pivot. Cette prise en charge n'est donc pas adaptée au handballeur amateur. Elle est plutôt recommandée pour une personne peu ou non sportive.

Le traitement chirurgical est préféré au traitement fonctionnel si le blessé pratique le handball ou tout autre sport à risque. La ligamentoplastie peut être réalisée dans les jours qui suivent la blessure, mais elle sera préférentiellement reportée en raison des risques de raideur et d'algodystrophie associés à l'opération d'un genou douloureux et inflammatoire. Des soins de rééducation et de renforcement musculaire avec récupération progressive de l'amplitude articulaire sont effectués en période pré- et post-opératoire.

(Assurance maladie, 2015 a) (CHANUSSOT, et al., 2012 b) (LEFEVRE, et al., 2015) (HAS, 2008 b) (HAS, 2008 a)

Madame C choisit le traitement chirurgical. L'opération est alors programmée deux semaines plus tard. Le médecin prescrit :

- *Séances de rééducation du genou pré- et post-opératoires : physiothérapie, entretien musculaire, renforcement du quadriceps, récupération des amplitudes passives, travail passif et actif, 3 à 4 séances par semaine*

- *Une attelle d'immobilisation de genou non articulée à présenter le jour de l'entrée en clinique, à porter après l'intervention*

Dès la sortie du bloc opératoire, le genou de madame C est immobilisé dans l'orthèse prescrite. Le lendemain elle est autorisée à se déplacer à l'aide de cannes anglaises. Elle reprend petit à petit appui sur sa jambe opérée, pour finalement marcher sans assistance deux mois plus tard.

e. L'orthèse d'immobilisation de genou

a. Description

Plus communément appelée attelle de Zimmer, l'orthèse d'immobilisation de genou est formée d'une trame en tissu rigide qui s'enroule autour de la jambe, du tiers supérieur de la cuisse au tiers inférieur du mollet, tout en respectant l'évidement rotulien. Elle se ferme grâce à des sangles auto-fixantes ou des attaches à cliquets. Le genou est immobilisé, en extension totale ou à 20° de flexion, par deux baleines latérales ainsi qu'une à deux baleines postérieures. Celles-ci sont amovibles et peuvent être déformées manuellement pour mieux se conformer à l'anatomie du patient.

Il existe deux types d'orthèses d'immobilisation : les modèles dits standards sont formés d'un seul panneau en tissu, tandis que les attelles universelles sont composées de trois panneaux amovibles, qui permettent de s'adapter à un maximum de morphotypes. Toutes sont indiquées en cas d'entorse moyenne ou grave, en maintien pré- et post-opératoire, ou encore si le genou ne peut être examiné immédiatement pour diverses raisons et qu'une lésion grave est suspectée. Elles ont également une indication dans d'autres pathologies comme la luxation de la patella ou l'arthrite. (CALLANQUIN, et al., 2009)

Selon la LPPR ces attelles sont remboursées à hauteur de 57,23€, au titre « d'attelles et orthèses de genou non articulées » (code 2124338, anciennement 201G00.221). Tout comme les orthèses stabilisatrices de cheville et les orthèses articulées de genou, le pharmacien doit pouvoir en proposer un modèle sans dépassement de cette base, notamment pour les patients couverts par la CMU. (Assurance maladie, 2015 b)

Dans le tableau ci-dessous sont regroupés les différents modèles disponibles :

Laboratoires	Modèles	
	Standard	Universel
Alteor	- Stabilig Gel - Stabilig AIG	- Stabilig Universelle - Stabilig 3, Stabilig 3 Cliq - Stabilig 3 Flexion - Stabilig Fast
BSN medical	- Actimove® Genu Clips - Actimove® Genu Eco - Actimove® Tutor Pro	- Actimove® Genu Tri-Panel
Cizeta		- Perfo uni 3 0° et 20°
Cooper	- Attelle monobloc standard Salva	- Attelle universelle 3 volets Salva
DonJoy	- AT4+ - Deluxe	- AT4+ 3V - Immo Genou 3V
Ezy Wrap	- Monobloc® - Genu'R® - Kit Compressive®	- 3 Pans®
Gibaud	- Attelle de genou standard Gibortho®	- Attelle de genou universelle Gibortho®
Hartmann		- Rhena® genu universal +
Lohmann & Rauscher	- Attelle de genou Alpine	- Attelle de genou universelle
Medi	- Attelle de genou standard	- Attelle de genou universelle
Neut	- Genouillère d'immobilisation non articulée	- Genouillère d'immobilisation universelle
Thuasne	- Ligaflex® Immo 0° - Ligaflex® Immo 20° - Genuimmo® 0° et 20°	- Ligaflex® Immo

Tableau 5 : Les orthèses d'immobilisation de genou disponibles en officine

(ALTEOR, 2016) (BSN MEDICAL, 2016) (CIZETA, 2016) (COOPER, 2016) (DONJOY, 2016) (EZY WRAP, 2016) (GIBAUD, 2016) (HARTMANN, 2016) (LOHMANN & RAUSCHER, 2016) (MEDI, 2015) (NEUT, 2016) (THUASNE, 2016)

Presque tous les laboratoires proposent au moins un modèle standard et un universel. Chez certains, comme Alteor, les modèles sont déclinés en plusieurs sous-types, selon la fermeture utilisée (sangles ou cliquets), la présence ou non d'un système antiglisse et l'angle d'immobilisation du genou (0° ou 20°).

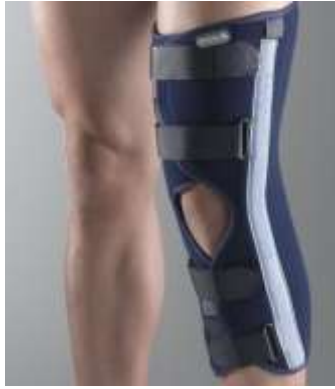

Figure 37 : L'Attelle Ligaflex® Immo 20° (THUASNE, 2016)

Quelques orthèses se démarquent tout de même des autres :

- Stabilig Fast dispose d'un système de fermeture plus facile par larges bandes élastiques, tout comme sa comparse Stabilig Gel. Cette dernière est en plus dotée d'un espace permettant de glisser une poche de glace, très utile dans le traitement de la douleur et de l'œdème, qu'ils soient post-opératoires ou post-traumatiques.

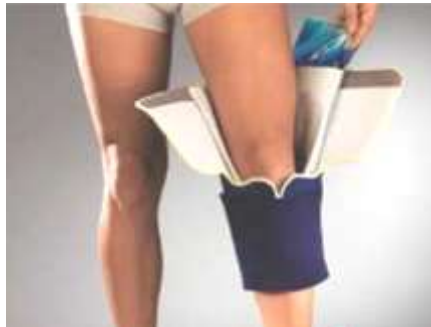

Figure 38 : L'Attelle Stabilig Gel (ALTEOR, 2016)

- Kit Compressive® est aussi une attelle dans laquelle peuvent être positionnées des poches de gel, pour une utilisation en cryothérapie.
- De leur côté Actimove® Tutor Pro et Genu'R® se distinguent par le fait qu'elles sont ouvertes sur l'avant de la jambe.
- Sur le même principe, Genuimmo® est également ouverte sur l'avant. Elle est en outre plus légère et peut se porter à même la peau. Les sangles de serrage sont réglables en hauteur et le panneau en tissu se détache latéralement, ceci dans le but de s'adapter au mieux au genou du patient et d'accéder facilement aux cicatrices post-opératoires. Autre particularité notable : les baleines fournies sont radio-transparentes. Toutes ces caractéristiques permettent au patient de recevoir des soins sans avoir à enlever son orthèse.
- Genuimmo® et Actimove® Tutor Pro sont également appelées attelles postérieures, car elles disposent uniquement d'un système de baleinage situé en arrière de la jambe, à l'inverse des autres modèles qui sont aussi équipés de baleines latérales.

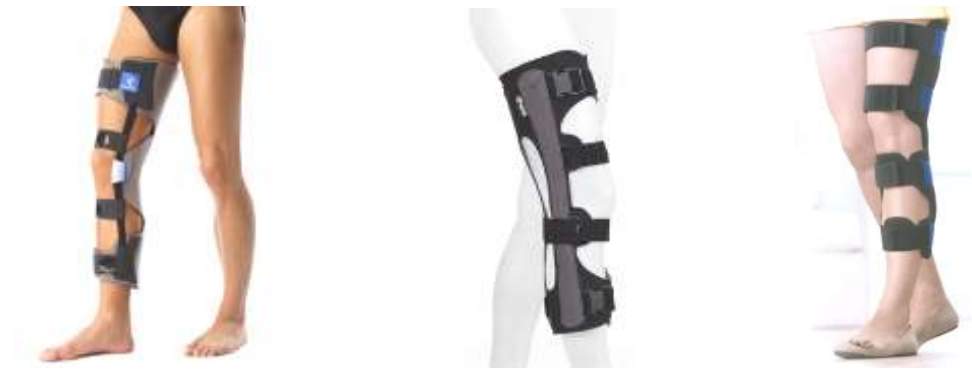

Figure 39 : Les attelles Genuimmo® (à gauche), Genu'R® (au centre) et Actimove® Tutor Pro (à droite) (THUASNE, 2016) (BSN MEDICAL, 2016) (EZY WRAP, 2016)

b. A l'officine, le rôle du pharmacien

a) Analyse de l'ordonnance

L'ordonnance de madame C fait état d'une attelle d'immobilisation de genou non articulée.

Ici encore, différentes prescriptions désignant l'orthèse d'immobilisation de genou peuvent être retrouvées en officine :

- Orthèse d'immobilisation de genou [nom exact du modèle]
- Orthèse d'immobilisation de genou type [nom de laboratoire ou de modèle]
- Attelle d'immobilisation de genou
- Attelle de Zimmer
- Attelle de genou non articulée
- Orthèse d'immobilisation du genou à [0° ou 20°]
- Attelle pour entorse de genou
- Attelle post-opératoire de genou
- Attelle de genou [standard ou universelle]
- ...

S'il est majoritairement utilisé dans le cas du genou, le libellé « attelle de Zimmer » peut en réalité désigner n'importe quelle attelle d'immobilisation (doigt, coude...). Cet exemple montre qu'il est d'autant plus important pour le pharmacien de demander des informations complémentaires que l'ordonnance est incomplète. Délivrer une orthèse de genou pour une blessure au doigt, et inversement, serait aberrant. L'identification, par des questions simples, de la pathologie dont souffre le patient est donc encore une fois un point essentiel.

Outre le contexte de survenue de la blessure, les questions du pharmacien s'orientent ensuite sur l'attelle demandée par le médecin notamment pour vérifier que l'immobilisation de genou est bien requise. Une attention particulière doit aussi être accordée à l'angle d'immobilisation de l'articulation. Si rien n'est précisé, il est coutume de délivrer un modèle classique à 0°, dont les baleines peuvent être facilement ajustées à 20° si nécessaire. A l'inverse il est plus difficile de ramener à 0° des baleines préformées à 20°.

Rechercher la précision standard/universel n'est à première vue pas nécessaire. Le choix est plutôt réservé au moment de la prise de mesure et de l'essayage.

Lors de son passage à l'officine, une seule question a été posée à madame C :
_ Pourquoi vous a-t-on prescrit une attelle d'immobilisation de genou ?
_ Parce que je vais me faire opérer suite à une rupture des ligaments croisés.

La réponse de madame C justifie bien la prescription du médecin qui est déjà précise, même si aucun modèle particulier n'est mentionné. Le pharmacien sait tout de suite quel type d'orthèse il doit délivrer. Un complément d'information sur l'angle d'immobilisation de l'articulation aurait pu être demandé. Le modèle à 0° a été ici choisi par défaut.

b) Choix du modèle

Il paraît évident qu'une orthèse d'immobilisation de genou est préférentiellement portée en période de convalescence, ne serait-ce que par sa fonction. Bloquer le mouvement de flexion de l'articulation handicape clairement tout type de déplacement. Le facteur sport n'est donc pas pris en compte quand vient le moment de choisir le modèle le plus adapté au patient. D'autres critères entrent néanmoins en jeu comme la facilité de mise en place ou encore la présence d'un système antiglisse. L'attelle doit aussi parfaitement s'adapter à la morphologie du patient pour immobiliser le genou de façon optimale. C'est pourquoi les modèles universels sont tout particulièrement indiqués pour des personnes dont les mensurations ne sont pas en adéquation avec les tailles proposées par les modèles standards (tour de cuisse très fort par rapport au tour de mollet et inversement, personnes grandes et très minces...). Ceci montre bien que l'essayage est une étape déterminante et impérative dans le choix de l'orthèse.

Le pharmacien demande à madame C sa taille. Il lui propose d'essayer une attelle Alpine et choisit le modèle adapté à la mesure annoncée. Ce premier essai est concluant. L'orthèse s'adapte très bien à la jambe, sans glisser. L'immobilisation est optimale et la patiente ne ressent aucun inconfort.

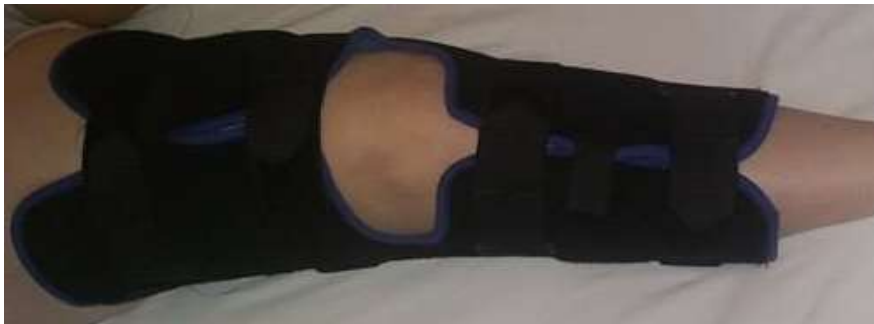

Figure 40 : L'attelle d'immobilisation Alpine

Parmi tous les modèles proposés par les laboratoires, Stabilig Gel semble bien adapté aux patients sur le point de subir une ligamentoplastie. Sa mise en place est très facile, grâce à ses larges bandes élastiques. Son atout majeur est l'espace prévu pour l'introduction d'une poche de gel réfrigérant. En effet la cryothérapie est très utile pour lutter contre la douleur et l'œdème post-opératoires. Dans les autres cas, une vessie de glace peut être posée sur ou sous le genou, mais celui-ci est alors fortement isolé du froid par l'épaisseur du tissu de l'orthèse. Ici la poche est insérée au plus près de la zone à traiter. Son action est donc plus efficace. L'attelle Kit Compressive® peut aussi être utilisée dans le même but, même si elle est moins facile à mettre en place (pas d'évidement rotulien, 5 sangles à serrer).

Les modèles ouverts, comme Genuimmo®, Actimove® Tutor Pro et Genu'R® sont aussi très intéressants. La description qui en a été faite précédemment montre bien leur utilité en post-opératoire, puisque le patient peut recevoir des soins ou se changer sans que l'immobilisation du genou ne soit levée. Ils sont de plus adaptables à presque toutes les morphologies et l'ouverture sur l'avant permet également, tout comme Stabilig Gel, de placer une poche de glace au plus près de la zone douloureuse.

c) Prise de mesures

La prise de mesures varie selon le type d'orthèse d'immobilisation. Pour les attelles universelles, seule la hauteur est à prendre en compte. Elle est déterminée d'après la taille du patient ou d'après la hauteur de l'entrejambe mesurée de l'aîne à la malléole. Dans le cas des modèles standards différentes tailles sont en plus proposées en fonction du tour de cuisse. Parfois le tour de mollet doit aussi être précisé. Il est alors mesuré au plus fort.

d) Mise en place

L'application requiert ensuite une certaine méthode. Il est rappelé qu'une telle orthèse se porte au-dessus des vêtements, excepté Genuimmo®. Avant toute chose, le pharmacien peut déformer les baleines pour adapter au mieux l'orthèse à la morphologie du genou. Le patient se place ensuite de préférence en position debout.

Dans le cas d'un modèle standard, placer l'attelle derrière la jambe et rabattre le panneau sur l'avant, en vérifiant que les échancrures respectent bien la position de la rotule. Refermer, s'il existe, le système antiglisse. Tout en maintenant les bords du panneau, refermer dans l'ordre la sangle située juste au-dessus de l'articulation, celle située en dessous, puis les extrémités. Réajuster si besoin le serrage. Ce mode de fermeture concerne également les attelles ouvertes.

Pour la première mise en place d'un modèle universel, détacher les trois volets. Placer le panneau central derrière la jambe puis le rabattre et le maintenir fermé à l'aide de la sangle prévue à cet effet. Placer ensuite les panneaux latéraux en prenant pour point de repère les échancrures qui définissent l'évidement rotulien. Les fixer au volet central grâce aux bordures auto-agrippantes. Refermer enfin en serrant les sangles sur le devant sur le même principe qu'un modèle standard. Par la suite, l'attelle sera enlevée puis remise d'un seul tenant, sans modifier la position des volets latéraux. (CALLANQUIN, et al., 2009) (THUASNE, 2016) (EZY WRAP, 2016)

e) Conseils

L'attelle non articulée de genou doit être correctement mise en place pour respecter une bonne tenue, l'immobilisation totale de l'articulation ainsi que le confort du blessé. Le pharmacien prend donc le temps d'enseigner les bons gestes au patient tout en lui faisant manipuler l'orthèse. Certains laboratoires proposent sur leur site internet des vidéos ou animations explicatives, qu'il est possible de consulter en cas de doute. (EZY WRAP, 2016) (THUASNE, 2016)

Le pharmacien veille aussi à donner les conditions d'entretien nécessaires pour une durée de vie optimale : un lavage à l'eau tiède et savonneuse est requis, ainsi qu'un séchage à plat loin de toute source de chaleur.

Enfin il peut être utile de rappeler qu'il est nécessaire de bien respecter la période de repos et d'immobilisation, ainsi que le suivi des séances de rééducation. Par la suite, une bonne gestion de la fatigue et un échauffement correct avant chaque effort contribueront à prévenir le risque de récurrence de la blessure.

f. Des orthèses qui associent immobilisation, compression et cryothérapie

Elles sont au nombre de trois :

Laboratoires	Modèles
Alteor	- Stabi-Froid
ISO	- Attelle de genou rigide universelle Igloo® - Attelle de genou universelle Igloo®

Tableau 6 : les orthèses de cryothérapie disponibles en officine

(ALTEOR, 2016) (ISO, 2016)

Récemment mises sur le marché, ces orthèses d'immobilisation sont dotées de poches de gel amovibles qui peuvent être congelées. Elles comportent aussi un système gonflable, qui comprime le genou. Ces deux atouts leur permettent d'apaiser la douleur et de lutter contre la formation d'œdème. Elles sont donc particulièrement indiquées en phase aiguë d'une entorse de genou ou en post-opératoire, suite à une rupture des ligaments croisés. Toutes trois sont référencées à la LPPR au titre « d'orthèses non articulées de genou » (code 2124338, anciennement 201G00.221). (Assurance maladie, 2015 b)

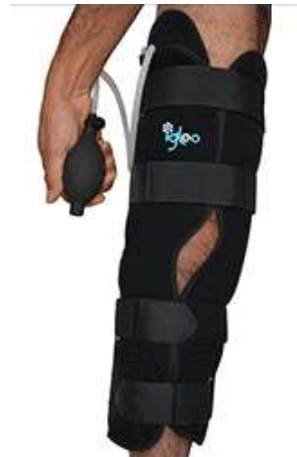

Figure 41 : L'attelle de genou rigide universelle Igloo® (ISO, 2016)

Il est toutefois important de remarquer que l'attelle de genou universelle Igloo® et Stabi-Froid sont plus courtes. Leur faculté d'immobilisation articulaire est donc moindre. Elle est même très faible, voire nulle, en ce qui concerne l'attelle Igloo® puisque cette dernière ne possède finalement pas de baleine. Bien qu'elles soient inscrites à la LPPR en tant qu'attelles non articulées, il est fortement déconseillé de délivrer ces deux orthèses en cas de prescription d'une attelle d'immobilisation du genou.

Il est d'ailleurs intéressant de se demander sur quels critères l'attelle universelle Igloo® a pu être enregistrée à la LPPR, puisqu'elle ne possède aucun système de rigidification alors que celui-ci est imposé par le cahier des charges. (Assurance maladie, 2015 b)

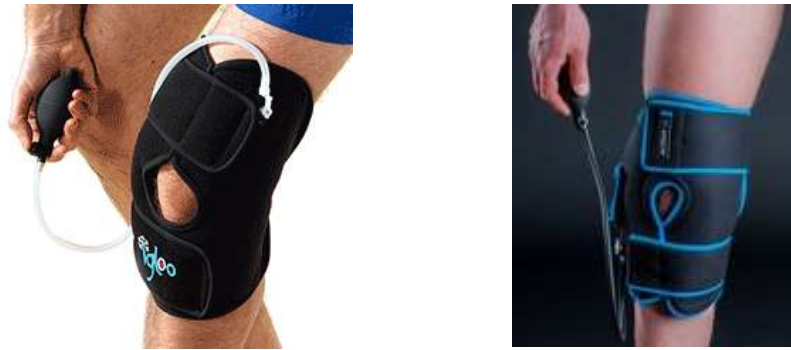

Figure 42 : L'attelle de genou universelle Igloo® (à gauche) et l'attelle Stabi-Froid (à droite) (ISO, 2016) (ALTEOR, 2016)

Elles trouvent en revanche leur place lors de la pratique du handball. En effet il peut être utile d'en conserver un modèle dans la trousse de secours d'une équipe. Ainsi, si un joueur se blesse au genou, il dispose d'un système de froid et de compression qui peut être posé dès sa sortie du terrain et qui permet de limiter douleur et œdème, en attendant une consultation chez un médecin.

g. Evolution, reprise du sport

Le surlendemain de l'opération, madame C reprend les séances de kinésithérapie (cicatrisation, renforcement musculaire, proprioception), trois fois par semaine. Elle se rend à un rendez-vous de contrôle trois mois plus tard, durant lequel le médecin lui indique que son genou est stable. Il l'autorise à reprendre la natation ainsi que la course à pied en ligne droite. Dans deux mois elle pourra commencer la course avec changements de direction, puis reprendre progressivement le handball à partir du mois suivant, après l'arrêt de la kinésithérapie.

Pour des raisons personnelles, madame C attend finalement la saison suivante pour reprendre les entraînements. Elle porte la première genouillère qui lui avait été prescrite (Ligaction® Pro). Malgré l'appréhension et un gonflement occasionnel de son genou après les entraînements, tout se passe bien. La saison suivante, elle choisit de se passer de son orthèse. Aucune récurrence n'est survenue depuis.

Lors de la reprise du handball, le joueur peut être amené à porter une orthèse ligamentaire de genou, sur prescription ou conseil d'un professionnel de santé (médecin, kinésithérapeute), ou encore par choix personnel. Dans tous les cas le pharmacien devrait être informé que seules les genouillères qui ne présentent pas d'élément rigide sont autorisées par la FFHB. Ceci est également valable pour d'autres sports dans lesquels le joueur est en contact avec ses adversaires. Il peut proposer l'orthèse Ligastrap® Genu, seule orthèse actuellement disponible qui soit entièrement souple et dont les sangles assurent le maintien de l'articulation à l'image d'un strapping.

Un problème se pose lorsque l'ordonnance mentionne un modèle précis qui n'est pas autorisé selon le code de l'arbitrage. Dans l'idéal le pharmacien informe le patient avant toute dispensation que l'orthèse dont il est question comporte des éléments rigides qui peuvent se révéler dangereux en cas de contact avec un adversaire ou un coéquipier, et que les arbitres ne l'autoriseront pas à la porter lors des matchs. Mais il n'a en aucun cas le droit de s'opposer à la dispensation si le patient maintient son souhait d'obtenir le modèle prescrit. Si en revanche ce dernier demande une orthèse avec laquelle il n'est pas interdit de jouer, il est possible

d'appeler le prescripteur pour l'informer de la situation et lui demander son avis sur le maintien ou non de la prescription.

Pour finir le pharmacien donne quelques conseils au patient pour éviter la récurrence de sa blessure. Toute activité physique doit débuter par un échauffement correct et suffisamment long. Le joueur peut y inclure des exercices de proprioceptions qui lui ont été enseignés par le kinésithérapeute. Son attention doit aussi être attirée sur la durée de vie de son orthèse qui, avec l'usure, perd ses propriétés de maintien. Il convient donc de vérifier régulièrement l'état des baleines et du tissu, et de la remplacer dès que nécessaire.

VI. La ceinture scapulaire et le membre supérieur

1. Anatomie

Située autour de la partie supérieure de la cage thoracique, la ceinture scapulaire désigne l'ensemble des os qui relient le membre supérieur au tronc. Le tout forme un complexe articulaire qui laisse au membre supérieur une grande liberté de mouvement.

Deux os pairs, la scapula et la clavicule, et un os impair, le sternum, composent cette ceinture.

Le sternum est situé au centre de la cage thoracique. Sa morphologie est comparable à celle d'une cravate ou d'une épée et peut se décomposer en trois parties : le manubrium, le corps et l'appendice xiphoïde. Le premier constitue la partie supérieure du sternum. Son nom, issu du latin, lui a été attribué en raison de sa forme proche d'une poignée d'épée. Il offre à chaque face latérale un point d'articulation avec les premières côtes ainsi qu'avec les clavicules. La deuxième partie, le corps, est la plus importante des trois. Il est relié au manubrium par un ligament interosseux et offre des surfaces articulaires destinées aux cartilages costaux. L'appendice xiphoïde constitue la dernière partie. Il forme la pointe inférieure du sternum. (DUPONT, et al., 2011 a) (THIRIET, et al., 2015 o) (VITTE, et al., 2006 e)

La clavicule est un os long, fin, en forme de "S". Elle s'articule latéralement avec la scapula et, à sa face médiale, avec le manubrium sternal. (DUPONT, et al., 2011 a) (THIRIET, et al., 2015 d) (VITTE, et al., 2006 e)

La scapula est un os plat, de forme triangulaire. Sa face antérieure concave est aussi appelée fosse sous-scapulaire. Elle s'articule avec la cage thoracique. Sa face postérieure est divisée en deux fosses, sus- et sous-épineuse, par une épine osseuse. Cette dernière se prolonge latéralement par l'acromion, processus osseux volumineux et projeté vers l'avant, qui offre un point d'articulation avec la clavicule. Le bord supérieur de la scapula est échancré. Il présente à son extrémité latérale un processus osseux en forme de "doigt fléchi", appelé apophyse coracoïde. Au niveau de l'angle latéral, sous l'acromion et l'apophyse coracoïde, se trouve la cavité glénoïde. Sa forme ovale, comparable à un sixième de sphère, lui permet de s'articuler avec la tête humérale. De part et d'autre de la cavité se trouvent les tubercules supra-glénoïdal et infra-glénoïdal. (DUPONT, et al., 2011 a) (THIRIET, et al., 2015 f) (VITTE, et al., 2006 e)

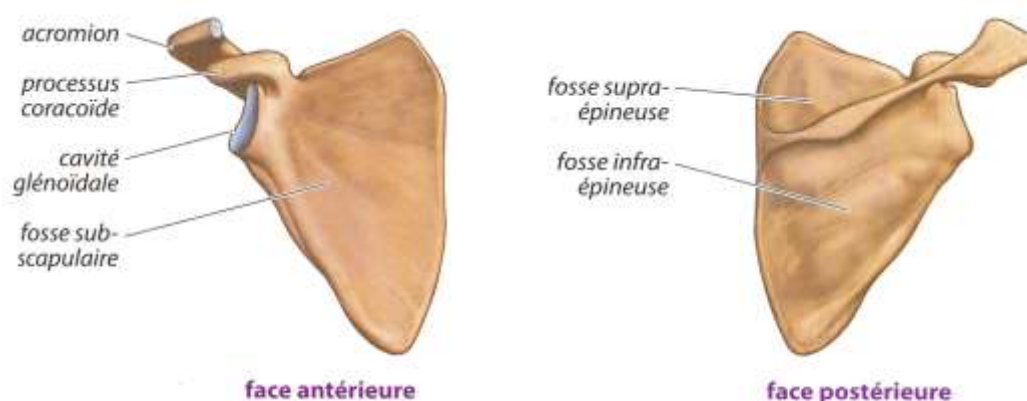


Figure 43 : La scapula (DUPONT, et al., 2011 a)

Le membre supérieur est constitué du bras et de l'avant-bras. Le bras a pour squelette l'humérus. Son épiphyse supérieure est la partie qui entre en jeu dans le complexe articulaire de la ceinture scapulaire. Inclinée de 135° par rapport à sa diaphyse, elle porte, du côté médial, la tête humérale. Il s'agit d'un tiers de sphère, relié à la diaphyse par un col anatomique très court. Sa partie latérale est formée par une tubérosité appelée trochiter. En avant, séparée du trochiter par la gouttière bicipitale, se trouve une deuxième tubérosité plus petite : le trochin. Toutes deux accueillent les insertions des muscles de la coiffe des rotateurs. (DUPONT, et al., 2011 c) (THIRIET, et al., 2015 n) (VITTE, et al., 2006 e)

Ainsi formé par le sternum, la scapula, la clavicule et l'humérus, l'ensemble ceinture scapulaire/bras se positionne autour de la partie supérieure de la cage thoracique, formant un complexe de cinq articulations paires. Trois d'entre elles sont de « vraies » articulations : scapulo-humérale, sterno-costo-claviculaire et acromio-claviculaire. Les deux autres, considérées comme telles, ne sont en fait que des surfaces de glissement qui permettent d'amplifier les mouvements des trois premières : scapulo-thoracique et sous-deltaïdienne. (DUPONT, et al., 2011 a) (THIRIET, et al., 2015 b) (THIRIET, et al., 2012 c) (VITTE, et al., 2006 e)

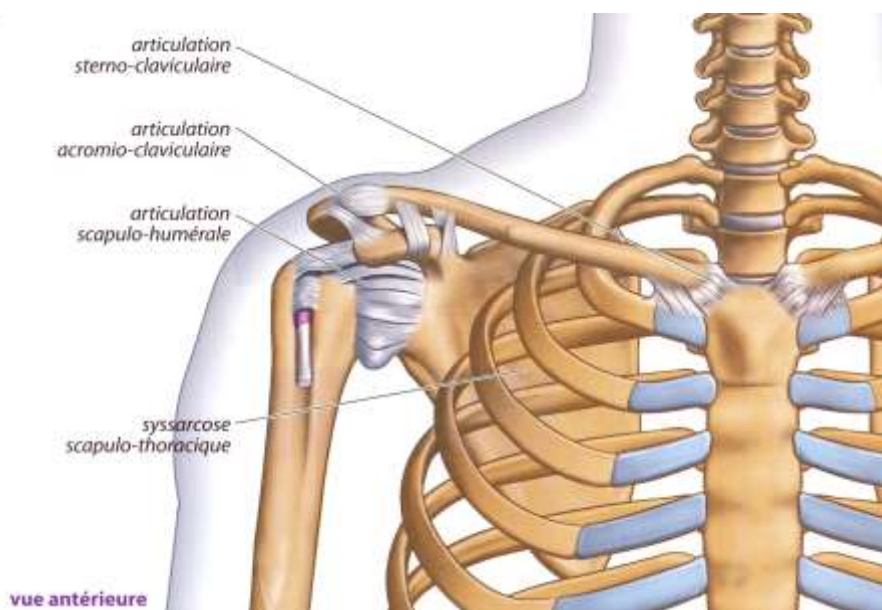


Figure 44 : Les articulations de la ceinture scapulaire (DUPONT, et al., 2011 a)

Véritable point d'ancrage de la ceinture scapulaire, la sterno-costo-claviculaire est une articulation en selle. Elle unit la clavicule à la première côte et à la partie supérieure du sternum. Plusieurs ligaments permettent de la maintenir en place : sterno-claviculaires antérieur et postérieur, inter-claviculaire et costo-claviculaire. Le muscle sous-clavier intervient également pour stabiliser le tout. Trois types de mouvements sont possibles : élévation/abaissement, antépulsion/rétropulsion, rotation. Néanmoins la présence d'une capsule articulaire a pour effet de limiter les déplacements de la clavicule. (DUPONT, et al., 2011 a) (THIRIET, et al., 2015 i) (VITTE, et al., 2006 e)

L'extrémité latérale de la clavicule forme, avec l'acromion de la scapula, l'articulation acromio-claviculaire. Il s'agit d'une arthrodièdre, ou articulation plane. La présence d'un disque articulaire fibro-cartilagineux entre les deux os permet de faciliter les mouvements de

glissements engendrés par ce type d'articulation. L'ensemble est stabilisé par le ligament acromio-claviculaire, considéré comme un épaississement de la capsule articulaire. D'autres ligaments ont pour fonction d'amarrer la clavicule au processus coracoïde : le trapézoïde et le conoïde. Enfin deux muscles recouvrent l'articulation et participent ainsi à sa stabilisation : le deltoïde et le trapèze. L'acromio-claviculaire peut réaliser trois types de mouvements : antépulsion/rétropulsion, abduction/adduction et rotation. Ils sont toutefois de faible amplitude du fait des moyens employés pour renforcer et stabiliser l'articulation. (DUPONT, et al., 2011 a) (THIRIET, et al., 2015 a) (VITTE, et al., 2006 e)

La scapulo-humérale est sans doute l'articulation la plus importante de la ceinture scapulaire. C'est à elle que l'on fait référence lorsqu'on parle d'épaule dans le langage courant. Il s'agit d'une énarthrose, ou articulation sphéroïde, qui relie la tête humérale à la cavité glénoïde de la scapula. Le labrum glénoïdal, anneau fibro-cartilagineux situé sur le pourtour de la cavité glénoïde, permet d'augmenter la congruence articulaire. C'est d'ailleurs sur celui-ci que s'insère la capsule articulaire, son deuxième point d'ancrage étant situé au niveau du col anatomique de l'humérus. La capsule est assez lâche, elle forme des replis au niveau inférieur lorsque le bras est au repos le long du corps, les *frenula capsulae*. Le faisceau inférieur du ligament gléno-huméral vient renforcer cette zone. Il permet de stabiliser la tête humérale, notamment lorsque le bras est tendu à l'horizontale. On dit qu'il joue un rôle de "hamac". Les deux autres faisceaux, supérieur et moyen, forment un "Z" avec le troisième, afin de stabiliser la partie antérieure de l'épaule. La partie supéro-postérieure de l'articulation est renforcée par le ligament coraco-huméral. Il naît de l'apophyse coracoïde puis s'élargit et se divise en deux faisceaux qui vont s'insérer sur le trochiter et le trochin de l'humérus.

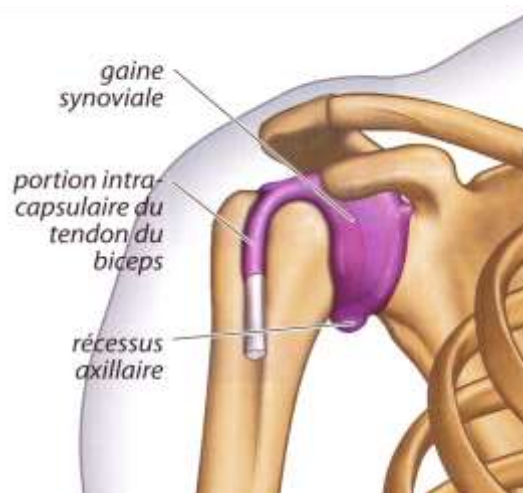


Figure 45 : L'articulation gléno-humérale, vue antérieure (DUPONT, et al., 2011 a)

Enfin le tout est stabilisé par la coiffe des rotateurs. Il s'agit d'un ensemble de quatre muscles responsables des mouvements de l'épaule et dont les tendons viennent englober l'articulation pour la maintenir en place : les muscles sus- et sous-épineux, le petit rond et le sous-scapulaire. Un cinquième muscle entre en jeu et potentialise le rôle de la coiffe des rotateurs : la longue portion du biceps brachial. Après avoir traversé la gouttière bicipitale de l'humérus, son tendon a la particularité de traverser la capsule articulaire avant d'aller s'insérer sur le tubercule supra-glénoïdal. Ainsi constituée, l'articulation scapulo-humérale permet trois types de mouvements élémentaires : flexion/extension, abduction/adduction et rotation.

(DUPONT, et al., 2011 a) (THIRIET, et al., 2015 g) (THIRIET, et al., 2015 e) (VITTE, et al., 2006 e)

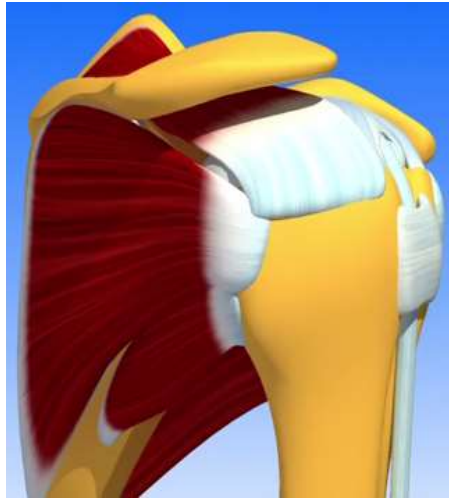

Figure 46 : La coiffe des rotateurs, vue postérieure (THIRIET, et al., 2015 e)

Outre ces trois "vraies" articulations, il existe dans la ceinture scapulaire deux autres systèmes qui permettent d'amplifier les mouvements du bras sur le thorax. Tout d'abord au-dessus de la coiffe des rotateurs, se trouve une chape fibreuse appelée bourse sous-deltaïdienne. Ainsi positionnée elle facilite le glissement entre le muscle sus-épineux et le deltoïde qui appartient à la couche superficielle des muscles de l'épaule. Le deuxième système de glissement concerne les mouvements de la scapula sur la cage thoracique. On parle de syssarçose scapulo-thoracique. Elle autorise trois types de mouvements à la scapula : abduction/adduction, rotation médiale/latérale et élévation/abaissement. (DUPONT, et al., 2011 a) (THIRIET, et al., 2015 h) (VITTE, et al., 2006 e)

Si l'on combine les mouvements de toutes les articulations décrites, le bras peut former un cône irrégulier qui délimite son espace de déplacement : le cône de circumduction. Celui-ci est d'ailleurs très exploité dans la pratique du handball, du fait des nombreux lancers qui peuvent être réalisés de différentes façons selon les contraintes offertes par le jeu. (DUPONT, et al., 2011 a) (THIRIET, et al., 2012 c) (VITTE, et al., 2006 e)

Grâce à sa configuration, le complexe humérus/ceinture scapulaire permet au bras de réaliser une multitude de mouvements. Placée au centre du dispositif, l'articulation scapulo-humérale est très instable, malgré l'important dispositif musculaire et ligamentaire développé. Les blessures à l'épaule sont d'ailleurs fréquentes au cours de la pratique du handball. Elles peuvent représenter jusqu'à 20% des traumatismes selon les critères pris en compte dans les études épidémiologiques (inclusion ou non des blessures chroniques par exemple). (DUCASSE, 2012) (JUN, 2006) (LANDREAU, et al., 2014) Le geste du lancer, si particulier et spécifique du handball, est la principale cause de maux chroniques comme la tendinopathie de la coiffe des rotateurs. Tandis que la luxation survient plutôt lors d'un contact avec un défenseur ou suite à une chute.

2. Tendinopathie de la coiffe des rotateurs

a. Définition, circonstances de survenue

Madame D, 32 ans, souffre d'une douleur à l'épaule droite dont l'apparition se fait progressivement depuis un mois, aussi bien aux entraînements que pendant les matchs de handball. Droitière, elle joue principalement au poste de pivot et se fait souvent accrocher le bras par ses adversaires lorsqu'elle tire au but. Le mal persiste malgré l'application de froid et de gel anti-inflammatoire.

La tendinopathie de la coiffe des rotateurs est une pathologie inflammatoire chronique, retrouvée fréquemment dans les sports de lancer comme le handball. Elle représente environ 41% des blessures du membre supérieur (JUN, 2006) et touche plus volontiers les joueurs de plus de 30 ans.

A l'origine de ce trouble se trouve le geste spécifique du lancer. Correctement réalisé, il se décompose en quatre phases dont deux principales au cours desquelles les mouvements des membres supérieurs sont opposés (voir figure 3) : (FRADET, 2003) (JUN, 2006) (VANDELLE, 2014)

- L'armer, qui associe rotation externe et rétropulsion de l'épaule, abduction du bras et flexion de l'avant-bras
- Le lancer, qui associe rotation interne et antépulsion de l'épaule, adduction du bras et flexion de l'avant-bras

Plusieurs facteurs peuvent être responsables de traumatismes qui, à terme vont provoquer une inflammation de la zone gléno-humérale, notamment la coiffe des rotateurs. Le plus important reste l'exécution du tir. En effet, un mauvais armé vers l'avant entraîne un défaut d'alignement entre l'humérus et l'omoplate et met en tension la chape tendineuse. Les contraintes sont d'autant plus accentuées par la répétition de ce geste. Un joueur peut en effet effectuer jusqu'à 48000 tirs au cours d'une saison. (GUEGAN, 2014) (LANDREAU, et al., 2014)

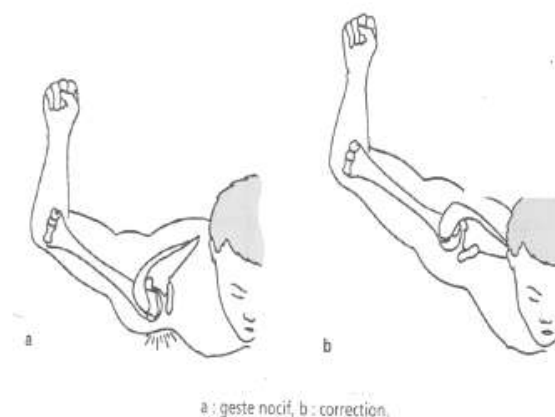


Figure 47 : L'alignement des structures articulaires de la ceinture scapulaire en fonction de la façon dont est armé le bras du tireur (GUEGAN, 2014)

Les autres facteurs qui peuvent intervenir sont : le fait de se faire accrocher le bras par un adversaire au moment du déclenchement du tir, la durée et la qualité de l'échauffement des épaules ainsi que la fatigue.

Cliniquement la douleur ressentie se situe sur la face externe du bras, au niveau de la tête humérale. D'abord ressentie lors des entraînements au moment de déclencher un tir, elle peut survenir petit à petit au cours de gestes de la vie quotidienne comme par exemple le coiffage. (CHANUSSOT, et al., 2012 a)

b. Diagnostic

A l'examen une douleur est retrouvée à la palpation ainsi qu'à la mobilisation de l'articulation. L'amplitude passive des mouvements est tout de même conservée.

Un bilan d'imagerie peut être réalisé, mais il n'est pas nécessairement positif. Dans certains cas la radiographie révèle la présence de calcifications. L'échographie s'avère surtout utile pour détecter une éventuelle rupture de coiffe. En cas de doute il est possible de réaliser une IRM. (CHANUSSOT, et al., 2012 a)

Madame D se rend chez son médecin du sport qui retrace avec elle les circonstances d'apparition de sa blessure. Il lui demande notamment d'effectuer les gestes qui provoquent la douleur. Puis il en recherche le siège par palpation de l'épaule et du bras. Il diagnostique une tendinite de la coiffe des rotateurs et décèle aussi une autre tendinite au niveau du coude. Aucun bilan d'imagerie n'est réalisé. Il prescrit :

- *Un gel à base d'AINS*
- *Des séances de rééducation comportant : mobilisation douce, active et passive, respect de l'indolence, récupération des amplitudes articulaires, physiothérapie antalgique*

La saison de handball est terminée depuis peu et madame D est donc au repos pour six semaines.

c. Prise en charge

Le traitement d'une tendinopathie de la coiffe des rotateurs consiste avant tout à mettre l'épaule lésée au repos, sans toutefois l'immobiliser en écharpe à cause du risque de raideur articulaire qui en résulterait. Un arrêt du sport pendant trois semaines est considéré comme suffisant. Cryothérapie et AINS accompagnent cette période de convalescence. Il est également possible de réaliser des infiltrations de corticoïdes.

Le patient poursuit son traitement par des séances de kinésithérapie, d'abord pour aider à la cicatrisation de la coiffe, puis cryothérapie et ultrasons laissent la place à des exercices pour renforcer l'articulation et réduire le geste du tir. Le but étant de corriger si nécessaire les mauvaises habitudes prises par le joueur. (CHANUSSOT, et al., 2012 a) (LANDREAU, et al., 2014)

Aucune orthèse n'est nécessaire dans la prise en charge de cette blessure.

Six semaines plus tard, madame D se sent mieux. Elle reprend la préparation physique puis les entraînements de handball. Malgré le repos, les AINS et les séances de kinésithérapie, la douleur revient au niveau de l'épaule et du coude. Elle devient plus intense et irradie jusque dans la nuque et le dos. Elle est aussi maintenant permanente et gênante dans la vie quotidienne. Madame D consulte alors un ostéopathe qui, après examen, lui conseille de continuer la kinésithérapie et de retourner voir son médecin du sport pour réaliser un nouveau bilan. Les séances suivantes de rééducation, effectuées chez un autre

kinésithérapeute, sont bénéfiques puisque la douleur de madame D est maintenant minime. Elle attend actuellement les résultats des examens d'imagerie prescrits par le médecin (échographie et IRM).

d. A l'officine, le rôle du pharmacien

Il a été dit précédemment que la prise en charge d'une tendinite de la coiffe des rotateurs ne nécessite pas la prescription d'une orthèse. Ceci ne doit pas empêcher le pharmacien de jouer son rôle de conseiller. Il peut en effet accueillir des patients victimes de ce genre de blessure lors d'une délivrance d'AINS ou simplement pour une demande de conseil. Il doit alors rappeler l'importance de la période de repos préconisée par le médecin.

Il veille aussi à recommander au patient de respecter les phases d'échauffement et d'étirement qui encadrent la pratique sportive ; ceci dans le but d'éviter toute réapparition de douleur. Concernant l'épaule la sollicitation doit être progressive sur les trente à quarante-cinq minutes d'échauffement, en commençant par des rotations de bras, puis des passes entre joueurs à faible distance, pour ensuite finir par des tirs au but d'intensité croissante.

Dans le cas où la douleur surviendrait à nouveau, le sportif ne doit pas hésiter à stopper son effort. La cryothérapie à l'aide de coussins de gel s'avère alors utile, de même qu'un massage à l'aide d'un topique anti-inflammatoire ou d'une crème à effet froid. Une consultation chez un médecin s'impose à nouveau pour éviter toute aggravation.

3. Luxation de l'articulation scapulo-humérale

a. Définition, circonstances de survenue

Il s'agit d'une perte partielle (subluxation) ou totale (luxation) des rapports entre la tête humérale et la cavité glénoïde de la scapula. La luxation peut se produire dans quatre directions : antérieure (la plus fréquente), postérieure, inférieure ou supérieure. Cette blessure typique des sports de contact fait généralement suite à un choc direct au niveau de l'épaule, notamment lors d'une phase de tir. Elle peut aussi survenir après une chute sur un bras en rotation externe. Douleur et sensation de déboîtement sont très nettement perceptibles lors du traumatisme. (FARRON, 2001) (CHANUSSOT, et al., 2012 a) (HINGLAIS, et al., 2010 a)

Dans le handball, la luxation scapulo-humérale se classe en deuxième position des blessures du membre supérieur, avec une incidence de 17%. (JUN, 2006) (DUCASSE, 2012)

Madame E, 27 ans, est victime d'un traumatisme à l'épaule droite lors d'un entraînement de handball. Suite à un contact avec une adversaire, elle reçoit un choc au niveau de l'articulation et ressent immédiatement une très forte douleur. Il devient impossible de mobiliser son bras. La sensation lui fait tout de suite penser à une luxation. Elle demande alors qu'on l'immobilise dans une écharpe, puis elle se fait accompagner aux urgences.

b. Diagnostic

Sur place les intervenants demandent à madame E de relater les circonstances de survenue de l'incident. Après observation de l'épaule, des radiographies sont réalisées. Les clichés révèlent un déplacement de la tête humérale hors de la cavité glénoïde. Aucun arrachement osseux n'est détecté. Le diagnostic de luxation gléno-humérale sans fracture est posé.

Le diagnostic est évidemment posé d'après l'observation de la déformation articulaire. Il est tout de même possible que cette dernière ne soit pas nettement visible, par exemple dans le cas d'une luxation postérieure. Un examen radiologique doit être réalisé avant réduction pour évaluer la position des deux surfaces articulaires et rechercher la présence de fractures associées.

Après réduction l'examen se poursuit par une recherche de complications neurologiques qui pourraient se traduire par des troubles de sensibilité ou de motricité du bras. Il s'agit aussi de repérer des signes d'hyper-laxité qui témoignent d'une instabilité articulaire et /ou d'une atteinte de la coiffe des rotateurs. Des tests de tiroir sont alors réalisés comme pour l'entorse du genou. (CHANUSSOT, et al., 2012 a) (FARRON, 2001) (HINGLAIS, et al., 2010 a) Il est intéressant de savoir que le phénomène d'instabilité est en fait peu fréquent dans le handball. De plus, les cas observés concernent surtout l'épaule opposée au bras tireur. Ceci pourrait s'expliquer par le fait que l'articulation du bras tireur s'adapterait au fil du temps aux contraintes qui lui sont imposées, notamment par un épaissement de la capsule articulaire qui maintiendrait la tête humérale vers le haut de la cavité glénoïde. (LANDREAU, et al., 2014)

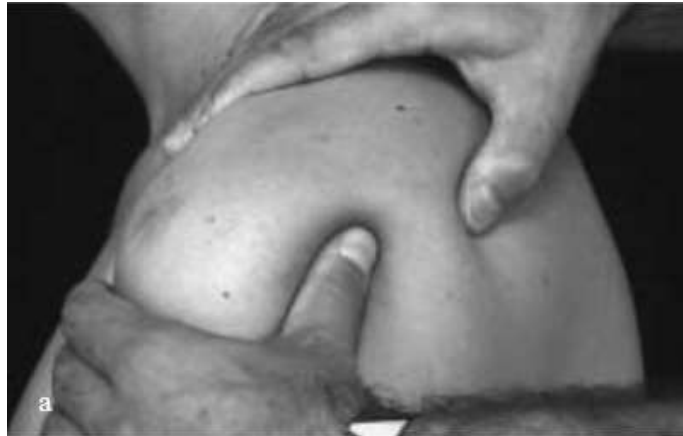

Figure 48 : La manœuvre de recherche du tiroir antérieur (FARRON, 2001)

c. Prise en charge

Lors de la survenue d'un tel traumatisme, il est fortement déconseillé de réduire immédiatement la luxation en raison du risque de lésions associées. La seule conduite à tenir sur le terrain de handball consiste à immobiliser le bras du joueur dans une écharpe en attendant son acheminement aux urgences.

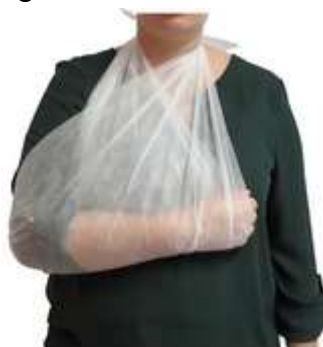

Figure 49 : Un bras en écharpe (SMSP, 2016)

Après réalisation des clichés radiographiques et évaluation de l'état des surfaces articulaires, la luxation peut être réduite selon plusieurs techniques :

- Technique de traction : le patient est en position allongée. Le médecin exerce une traction du bras dans l'axe du corps tout en maintenant le creux axillaire.
- Technique de la chaise : le patient est assis de profil sur une chaise, le creux axillaire au-dessus du dossier. Le médecin maintient la tête humérale d'une main et place l'avant-bras à 90° de l'autre. Il exerce ensuite une traction vers le bas tout en effectuant une légère rotation externe.
- Technique de Berrehail : le patient est assis sur un tabouret. Le médecin se place derrière lui et tracte très lentement le bras blessé vers le haut, puis il le ramène en adduction et rotation interne

Par la suite le bras blessé est maintenu coude au corps pendant une durée de trois semaines pour permettre la cicatrisation des structures articulaires. Des attelles de type Dujarier ou Mayo Clinic sont utilisées pour réaliser l'immobilisation.

Après ces trois semaines le patient peut reprendre ses activités de la vie courante mais aussi le sport.

Un traitement chirurgical existe. Il est réservé aux cas de luxations récidivantes ou lors de lésions articulaires de type fractures ou ruptures ligamentaires. (CHANUSSOT, et al., 2012 a) (FARRON, 2001) (HINGLAIS, et al., 2010 a)

Il est à noter que la prise en charge d'une luxation scapulo-humérale diffère légèrement en pratique. En effet, si l'immobilisation de l'épaule est bien de trois semaines, les sports de lancer sont à proscrire pendant trois mois. Une reprise trop précoce exposerait le patient à un risque élevé de récurrence.

De même, aucune phase de rééducation n'est mentionnée dans les écrits, mais des séances de kinésithérapie sont toutefois systématiquement prescrites. Si le risque de récurrence n'en est pas pour autant diminué, elles apportent tout de même un bénéfice au patient puisqu'elles permettent de récupérer la perte d'amplitude articulaire due à l'immobilisation et de renforcer les muscles qui soutiennent la ceinture scapulaire.

Sur le terrain madame E a eu le bon réflexe en demandant qu'on lui immobilise le bras en écharpe.

Aux urgences, une réduction immédiate de la luxation est entreprise après visualisation des radiographies. Le bras traumatisé est ensuite immobilisé dans une orthèse type Mayo Clinic. Madame E reçoit pour consigne de la porter jour et nuit pendant trois semaines. Elle doit également arrêter toute activité sportive durant un mois.

d. Les attelles d'immobilisation de l'épaule

a. Description

Les orthèses d'immobilisation de l'épaule sont conçues d'après le principe de l'écharpe/contre-écharpe : le bras est maintenu en avant, coude fléchi à 90° par une écharpe, puis il est immobilisé au corps par une contre-écharpe qui entoure le thorax. Elles ont pour

fonction d'immobiliser l'articulation gléno-humérale afin de faciliter la cicatrisation des structures qui la composent.

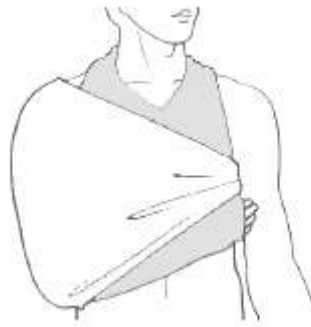

Figure 50 : Le système d'immobilisation écharpe/contre-écharpe (BLOT, 2016)

Ces orthèses sont divisées en deux familles :

- L'orthèse de Dujarier : du nom de son concepteur, il s'agit à l'origine d'un bandage réalisé à l'aide de bandes de contention adhésive positionnées au-dessus d'un maillot en jersey. Aujourd'hui les orthèses de Dujarier sont présentées sous la forme d'un gilet en tissu synthétique qui enveloppe toute la ceinture scapulaire, le bras et le thorax. Le gilet du docteur Berrehail est considéré comme la référence du groupe.

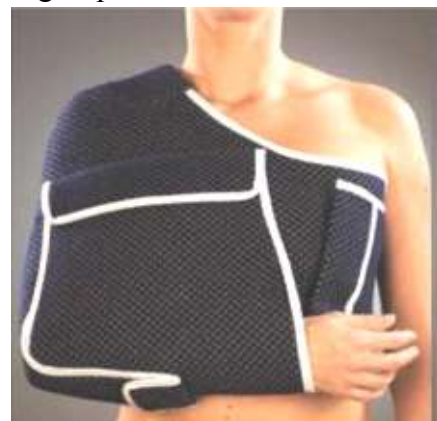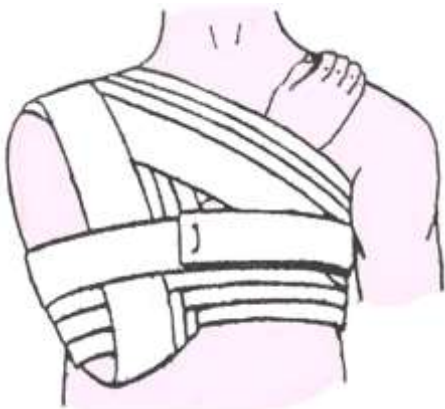


Figure 51 : Comparaison entre le bandage de Dujarier (à gauche) et l'orthèse de Dujarier (à droite, gilet de Berrehail) (MBARK, 2014) (ALTEOR, 2016)

- L'orthèse Mayo Clinic : est également issue d'un bandage. A la différence de l'orthèse de Dujarier, elle n'englobe pas totalement le thorax et l'épaule. Elle se compose d'un manchon de soutien de l'avant-bras fixé par deux sangles qui se croisent dans le dos et d'une bande qui maintient le bras contre la cage thoracique.

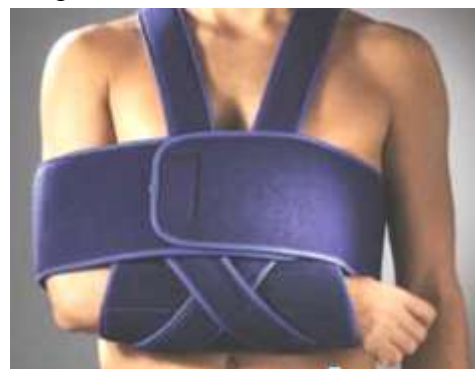
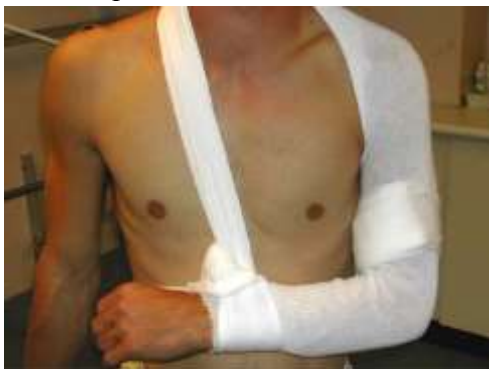
Figure 52 : Comparaison entre le bandage Mayo Clinic (à gauche) et l'orthèse Mayo Clinic (à droite) (COURTEREAUD, 2009) (ALTEOR, 2016)

Quelle que soit leur famille, les orthèses d'immobilisation de l'épaule sont utilisées dans la luxation de l'articulation gléno-humérale. Parmi les indications figurent aussi les fractures de la clavicule ou de l'extrémité supérieure de l'humérus, les entorses et luxations acromio-claviculaires ainsi que l'immobilisation post-opératoire suite à ces différents traumatismes. (CALLANQUIN, et al., 2009) (HINGLAIS, et al., 2010 a)

Selon la LPPR, ces deux types d'orthèses ont la même base de remboursement au titre de « gilet de série pour contention et immobilisation scapulo-humérale » (code 1156684, anciennement 103G02). Elle est de 15,24€. (Assurance maladie, 2015 b)

Il est à noter que cette catégorie de la LPPR est vaste et regroupe en fait toutes les orthèses destinées à l'épaule, du simple support d'avant-bras à l'attelle d'abduction. Certains modèles se montrent d'ailleurs ambigus (Coudocor light (ALTEOR, 2016), Actimove® Umerus Comfort (BSN MEDICAL, 2016), Echarpe de contention (DONJOY, 2016)...). Il s'agit d'écharpes qui sont équipées d'une sangle de maintien autour de la taille. Cette sangle pourrait les rapprocher des orthèses Mayo Clinic, mais à tort, car l'immobilisation qui en résulte est très relative. Elles doivent donc être utilisées en tant que support d'avant-bras. Par conséquent elles ne seront pas citées dans le tableau récapitulatif.

Dans le tableau suivant sont regroupés les différents modèles disponibles en officine :

Laboratoires	Orthèses Dujarier	Orthèses Mayo Clinic
Alteor	- Gilet orthopédique G.O. (création originale du Dr Berrehail) - Should Care	- Stabishould - Stabishould Care
Bauerfind		- OmoLoc®
BSN medical		- Actimove® Sling and Swathe - Actimove Gilchrist Smart
Cizeta	- Polyveste	- Perfo Bras
COOPER		- Gilet d'épaule Salva
DonJoy	- Immoscap™	- Gilet GCI™ - Immo™
Ezy Wrap	- Should® 90	- Gilet Maille Filet - Bandage d'immobilisation d'épaule - Shouldop sans coussin
Gibaud		- Gilet de série Gibortho® - Orthèse gilet de série Gibortho®
Hartmann		- Rhena® Scapulo +
Lohmann & Rauscher	- Gilet orthopédique	- Echarpe d'immobilisation
Medi	- Gilet orthopédique	- Blocage d'épaule
Neut	- Gilet orthopédique de type Berrehail	- Coude au corps
Thuasne	- Immo Vest®	- Immo Epaule - LeGilet

Tableau 7 : Les orthèses d'immobilisation d'épaule disponibles en officine

(ALTEOR, 2016) (BAUERFIND, 2016) (BSN MEDICAL, 2016) (CIZETA, 2016) (COOPER, 2016) (DONJOY, 2016) (EZY WRAP, 2016) (GIBAUD, 2016) (HARTMANN, 2016) (LOHMANN & RAUSCHER, 2016) (MEDI, 2015) (THUASNE, 2016)

Une remarque à propos de cette liste concerne la dénomination des orthèses Mayo Clinic. Certaines d'entre elles sont en effet appelées « gilet » alors que ce terme paraît peu adapté à de telles attelles dont l'aspect est relativement aéré. Il fait plutôt référence à un ensemble fermé autour de l'épaule et du thorax comme le Dujarier.

Ce tableau met aussi en évidence le fait que les orthèses Mayo Clinic disponibles sont plus nombreuses que les Dujarier. Il est alors possible d'envisager que ces dernières soient moins prescrites. Peut-être est-ce parce qu'elles paraissent plus contraignantes à mettre en place. Le patient doit en effet être aidé par une tierce personne pour pouvoir enfiler un gilet correctement. L'apport de chaleur généré par ce dernier est, de plus, non négligeable. Mais la raison la plus probable est sans doute en rapport avec les indications de ces orthèses. En effet le gilet de Dujarier permet de mieux maintenir en place la tête humérale, l'empêchant notamment de tomber en décubitus dorsal. Il serait de ce fait plutôt utilisé en cas d'immobilisation d'épaule suite à une fracture de cette tête humérale et plus rarement dans la luxation scapulo-humérale, bien qu'il soit cité dans les écrits. (CHANUSSOT, et al., 2012 a) (HINGLAIS, et al., 2010 a)

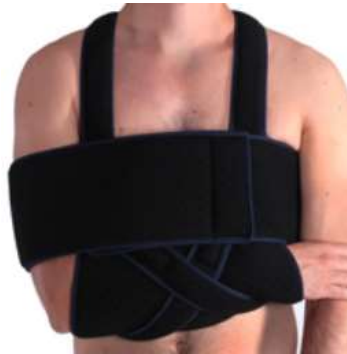

Figure 53 : L'orthèse type Mayo Clinic Perfo Bras (CIZETA, 2016)

Les orthèses de Dujarier sont toutes relativement semblables tandis que, parmi tous les modèles Mayo Clinic disponibles, il est intéressant de noter quelques particularités :

- OmoLoc® représente une évolution dans la famille puisqu'elle est composée de trois boucles de maintien placées sur le bras, qui se fixent sur une sangle abdominale, pour immobiliser le bras coude au corps et le soutenir sans nécessiter de sangle d'épaule. Cette dernière, tout de même fournie avec le produit, est amovible. Le même principe est retrouvé chez Shouldop sans coussin qui, cette fois-ci, ne possède pas de sangle d'épaule.

- Gilet Maille Filet est constitué d'un tissu en résille, aéré et respirant. Il est, de plus, facile à mettre en place car il s'enfile comme une chasuble. Il suffit ensuite de le fermer autour de la taille grâce à des attaches auto-agrippantes, puis de placer la sangle d'immobilisation coude au corps.

- Immo Epaule peut être considérée comme un hybride entre l'orthèse Mayo Clinic et le Gilet de Dujarier. Elle est en effet dotée de deux sangles de maintien : une autour de la taille et une plus fine autour de la poitrine, reliée à un système de maintien de l'épaule. A l'image d'OmoLoc® et Shouldop sans coussin, elle ne possède pas de sangle d'épaule, le bras est directement fixé à la bande de maintien située à la taille, grâce à des attaches auto-agrippantes.



Figure 54 : Les orthèses OmoLoc® (à gauche), Maille Filet (au centre) et Immo Epaule (à droite) (BAUERFIND, 2016) (EZY WRAP, 2016) (THUASNE, 2016)

b. A l'officine, le rôle du pharmacien

a) Analyse de l'ordonnance

Aux urgences le médecin demande à madame E si elle souhaite être appareillée sur place ou si elle préfère se rendre en officine pour recevoir son orthèse.

Selon l'arrêté du 1^{er} février 2011, la dispensation des orthèses est réservée aux professionnels titulaires d'un diplôme qualifiant pour l'exercice de l'activité d'orthésiste et d'orthoprothésiste. (FAUCON, 2011) Néanmoins les établissements de soins, qu'ils soient publics ou privés, sont autorisés à signer une convention avec un prestataire privé qui met alors à disposition les orthèses demandées. Le patient doit toutefois rester libre de choisir le lieu où il souhaite être appareillé. S'il décide de recevoir son orthèse directement aux urgences, il doit signer une feuille d'accord pour ce choix. En revanche, s'il préfère se rendre en pharmacie, le médecin est dans l'obligation de lui fournir une ordonnance et de le laisser partir sans orthèse. En attendant, un bandage Mayo Clinic ou Dujarier peut être provisoirement réalisé, pour que le patient puisse sortir du service sans risque.

Au vu de l'heure tardive, madame E choisit de se faire équiper directement aux urgences. Elle ne souhaite pas attendre le lendemain matin pour obtenir son orthèse.

Lorsqu'il se rend en officine, le patient peut, à l'image des chapitres précédents, présenter différents types d'ordonnances dans le but d'obtenir une attelle d'immobilisation de l'épaule :

- Orthèse d'immobilisation d'épaule [nom exact du modèle]
- Orthèse d'immobilisation d'épaule type [nom de marque ou de modèle]
- Orthèse [Mayo Clinic ou Dujarier]
- Gilet orthopédique d'immobilisation de l'épaule
- Orthèse d'immobilisation coude au corps
- Orthèse d'immobilisation après luxation gléno-humérale
- ...

Dans les cas où l'ordonnance manquerait de précisions, le pharmacien questionne comme à son habitude le patient afin de déterminer la blessure dont il souffre et son contexte. Ceci lui permet de cibler une des indications correspondant à la prescription d'orthèses Mayo Clinic ou Dujarier. Pour s'aider il peut aussi relever le type de bandage qui a été posé au patient si tel est le cas.

b) Choix du modèle, dispensation

Aux urgences, madame E est appareillée avec l'orthèse ImmoTM.



Figure 55 : L'orthèse ImmoTM

Sachant que le patient doit parfois être capable d'enfiler seul son orthèse, il est intéressant de proposer dans ce cas les modèles OmoLoc® ou Shouldop. En effet ils ne possèdent pas de sangle de soutien du bras à passer dans le dos, qui représente habituellement une contrainte pour une personne dont seul un bras est valide.

Actimove® Gilchrist Smart est également très intéressante. Elle est légère et sa mise en place rappelle celle d'une chemise : il s'agit de passer les deux manchons de soutien autour de l'avant-bras et du coude, puis d'aller chercher, avec le bras valide, la sangle de maintien dans le dos, comme s'il fallait enfiler une deuxième manche. L'orthèse se referme ensuite d'une main par un simple crochet.

Le Gilet Maille Filet est aussi à conseiller du fait qu'il est composé d'un tissu très respirant, contrairement aux autres modèles en tissu épais. Il peut ainsi être porté comme prévu au-dessus des vêtements sans apporter de chaleur supplémentaire, ce qui n'est par exemple pas négligeable en été. Il est de plus très facile à mettre en place puisqu'il s'enfile comme une chasuble.



Figure 56 : Les orthèses Shouldop sans coussin (à gauche) et Actimove® Gilchrist Smart (à droite) (EZY WRAP, 2016) (BSN MEDICAL, 2016)

c) Prise de mesures

Les mesures à prendre sont différentes d'une orthèse à l'autre. Il s'agit de relever la carrure, le tour de taille ou le tour de poitrine, humérus inclus ou non. La longueur de l'avant-

bras, paume de main comprise, est aussi demandée pour les modèles avec manchon. Dans tous les cas il est recommandé de se référer aux catalogues des laboratoires.

Gilet GCITM et Gilet de série Gibortho® sont des modèles taille unique. Ceci peut représenter un avantage puisque le pharmacien possède alors une orthèse a priori adaptée à toutes les morphologies. Mais cette remarque est tout de même à prendre avec précaution pour les attelles d'épaule. En effet si l'on se réfère aux tableaux de mesures des différents laboratoires, le tour de taille d'un individu lambda peut se situer entre 50cm et 140cm et son tour de poitrine entre 61cm et 142cm. Ces intervalles sont grands et il est alors difficile d'imaginer qu'il soit possible de concevoir un modèle qui convient à tous.

d) Mise en place

La première mise en place d'une orthèse d'immobilisation de l'épaule doit idéalement être réalisée sous contrôle d'un professionnel de santé. Celui-ci doit en effet s'assurer de transmettre au patient les bons gestes à effectuer pour enfiler correctement son attelle sans risquer de traumatiser à nouveau son épaule blessée.

De manière générale, il est impossible de décrire en détails la pose d'un gilet de Dujarier puisque chaque modèle possède sa propre notice d'utilisation. Il est seulement possible de dire que la partie thoracique est mise en place en premier. Le bras est dans un deuxième temps ramené coude au corps et entièrement recouvert par l'écharpe d'immobilisation.

Concernant les orthèses Mayo Clinic, il s'agit de placer le manchon de soutien autour de l'avant-bras blessé, de façon à ce qu'il soit soutenu du coude à la paume de la main. Les bretelles de fixation sont ensuite passées l'une après l'autre par-dessus les épaules et récupérées en bas du dos pour être ramenées et fixées en avant du manchon. Il est important de croiser les bretelles dans le dos pour mieux répartir la charge à porter. Enfin la mise en place se termine par la bande d'immobilisation humérale. La première extrémité est fixée au manchon, la longueur de la bande se trouvant en direction du bras valide. Il s'agit ensuite de faire le tour du thorax puis de la rabattre sur l'humérus blessé et de la fixer à nouveau sur le manchon.

Dans le cas des orthèses OmoLoc® et Shouldop, il s'agit simplement d'attacher la sangle de maintien autour de la taille et de placer les trois sangles de fixation autour du poignet, en-dessous et au-dessus du coude. L'avant-bras est ensuite ramené à 90° et immobilisé contre la sangle de maintien grâce aux attaches auto-agrippantes situées sur les trois bandes de fixation.

Gilet Maille filet s'enfile quant à lui comme une chasuble. Il suffit ensuite de rabattre les attaches situées de chaque côté pour le maintenir en place. Le bras blessé est immobilisé grâce à une bande de fixation attachée de la même façon que la sangle de maintien des orthèses Mayo Clinic classiques.

Une fois le bras immobilisé, il est important de vérifier que la main est bien soutenue par l'orthèse, ceci pour éviter tout problème de circulation sanguine.

Par exemple la figure 55 montre que la main de madame E a tendance à pencher vers le bas. Il serait préférable de réajuster le manchon de soutien, afin de la surélever. Il est également à noter que ledit manchon semble trop petit. Celui-ci devrait en effet couvrir

l'avant-bras sur toute sa longueur, du coude à la paume de la main. Une taille au-dessus aurait sans doute permis un meilleur maintien du membre supérieur dans son ensemble.

e) Conseils

Mis à part les indications concernant la mise en place de son orthèse, aucun conseil n'est donné à madame E lors de son passage aux urgences.

Lors de la dispensation il peut être utile de rappeler les conditions d'entretien de telles orthèses. Un lavage à l'eau tiède et savonneuse est recommandé ainsi qu'un séchage à l'air libre loin de toute source de chaleur.

Concernant la mise en place, des vidéos explicatives sont disponibles sur les sites internet de certains laboratoires. Il paraît intéressant d'en donner les liens pour que le patient puisse s'y référer en cas de doute. (CIZETA, 2016) (EZY WRAP, 2016) Il est aussi préférable de rappeler que l'orthèse doit être positionnée uniquement avec le bras valide. En cas de difficultés le patient doit se faire aider par une tierce personne.

Enfin il est toujours important de conseiller au joueur de bien s'échauffer dès la reprise de son activité sportive, comme expliqué dans le cas de la tendinite de la coiffe des rotateurs.

e. Evolution, reprise du sport

Quatre jours après son passage aux urgences, madame E consulte son médecin traitant qui lui recommande de se passer le plus vite possible de son orthèse en raison du risque de raideur articulaire qui pourrait survenir si l'immobilisation se prolonge. Elle est autorisée à la remettre pour soulager l'apparition d'une éventuelle douleur. Il lui conseille aussi de mobiliser progressivement son bras pour des gestes courts de la vie courante comme la prise des repas, mais lui interdit pour le moment de porter des charges ou de faire des rotations d'épaule. Enfin il lui remet un dépliant contenant quelques exercices de rééducation et de renforcement musculaire à réaliser.

Au bout de trois semaines, madame E commence sa rééducation à domicile. Pendant cette période elle fait également quelques footings. Puis elle reprend les entraînements deux mois après sa blessure. Malgré une certaine appréhension quant à un nouveau choc ou un faux mouvement susceptible d'entraîner une récurrence, elle ne ressent aucune gêne ni aucune douleur. Dans les premiers temps elle ne peut effectuer certains gestes extrêmes comme lever le bras pour tirer en position allongée ou placer sa main dans le dos au niveau des omoplates lors de la séance d'étirements. Mais elle récupère progressivement l'amplitude de mouvement de son épaule au fur et à mesure des entraînements et finit par retrouver complètement ses facultés de jeu au bout d'un an environ.

Aucune récurrence n'est survenue depuis. Madame E peut se servir de son bras et jouer sans problème.

f. Des orthèses pour la reprise du sport ?

Le laboratoire Ezy Wrap a conçu deux modèles d'orthèses souples, dédiés à la pratique sportive : S.S.O. et Should sport. Ils sont composés d'un manchon qui englobe le haut du bras, l'épaule et le thorax, ainsi que d'une sangle fonctionnelle, qui permet d'assurer la coaptation scapulo-humérale et de maintenir l'articulation lors de certains mouvements extrêmes. Toutes les fixations sont auto-agrippantes. Dans le cas de Should sport, la sangle est

en forme d'étoile dont le centre est situé en regard du trochiter. Celle de S.S.O. est en revanche rectiligne. Elle peut être posée de différentes façons selon l'effet stabilisateur souhaité. Dans le cas par exemple d'une luxation antérieure (la plus fréquente des luxations gléno-humérales), elle doit être attachée sous le bras de manière à être enroulée d'avant en arrière autour du biceps. A la sortie de la rotation elle est passée sous l'aisselle puis en arrière de l'épaule et sous la nuque, pour finir sa course au-dessus de l'épaule opposée. Elle est enfin fixée au niveau du thorax. (EZY WRAP, 2016)

Should sport peut être remboursée sur prescription à hauteur de 15,24€, au même titre que les orthèses d'immobilisation scapulo-humérale. Cette inscription à la LPPR est justifiée par la présence d'une sangle amovible qui permet de soutenir le bras, coude fléchi à 90°, si nécessaire.

Par contre S.S.O. n'est pas remboursable. (Assurance maladie, 2015 b)



Figure 57 : Les orthèses S.S.O. (à gauche) et Should sport (à droite) (EZY WRAP, 2016)

Ces deux épaulières sont indiquées en reprise sportive suite à une luxation ou en cas d'instabilité scapulo humérale. Elles sont entièrement souples et donc parfaitement compatibles avec la pratique du handball. De plus elles maintiennent l'articulation sans entraver le geste du lancer. Cependant aucune étude concernant l'usage de telles orthèses en reprise sportive n'a pu être trouvée. Leur impact sur la prévention des récurrences de luxation ne peut donc pas être établi avec certitude. Quoi qu'il en soit, le pharmacien d'officine peut proposer l'un de ces deux modèles aux patients demandeurs d'un soutien pour la reprise du handball, tout en leur conseillant de respecter les recommandations faites par le médecin et le kinésithérapeute.

VII. La main

1. Anatomie de la main

Située à l'extrémité distale de l'avant-bras, la main a une composition similaire à celle du pied. Historiquement, les deux membres possédaient la même fonction : l'appui au sol et le déplacement. Mais depuis le passage de l'homme à la bipédie, la main est surtout utilisée pour attraper et manipuler des objets, par exemple, pour cette étude, un ballon de handball. Pour ce faire, le pouce est passé en opposition par rapport aux autres doigts.

A l'image du pied, trois groupes osseux sont présents au niveau de la main. Le premier, le carpe, est un ensemble de huit petits os cubiques répartis en deux rangées, qui forment un trapèze. En position anatomique de référence (individu de face, bras le long du corps, paume de main vers l'avant et pouce en position latérale), la rangée supérieure contient, de l'extérieur vers l'intérieur, le scaphoïde, le lunatum, et le triquetrum. Tandis qu'au niveau inférieur se situent, dans le même ordre, le trapèze, le trapézoïde, le capitatum et l'hamatum. Un os sésamoïde, le pisiforme, s'articule avec la face antérieure de triquetrum. Le trapèze a la particularité d'être projeté vers l'avant. Il permet au pouce, situé dans son prolongement, de se placer en opposition par rapport aux autres doigts, conférant ainsi à la main la forme d'une pince.

Dans le prolongement du carpe se trouve un deuxième groupe appelé métacarpe, qui se compose de cinq os longs et fins, au corps prismatique. Leur base est cubique tandis que leur tête est ellipsoïde. Ils sont numérotés à partir de l'extérieur, le premier métacarpien se situant à la base du pouce. Ce groupe constitue le squelette de la paume de la main.

Enfin, à l'extrémité distale se trouve le troisième groupe formé par les doigts. Chacun est composé de trois phalanges : proximale, intermédiaire et distale, sauf le pouce qui n'en compte que deux. Les phalanges sont des os longs et fins, à l'image des métacarpiens. Leur base présente une cavité glénoïde tandis que leur tête prend la forme d'une trochlée. La phalange distale est plus courte et plus plate que ses deux homologues. Sa tête est arrondie et ne présente pas de surface articulaire puisqu'elle se trouve en regard de la pulpe du doigt. A l'image des métacarpiens, les doigts sont numérotés en partant de l'extérieur. Chacun s'est également vu attribuer un nom dans le langage courant : le pouce, l'index, le majeur, l'annulaire et l'auriculaire. L'espace entre la base du pouce et celle de l'index porte le nom de tabatière anatomique, car c'est à cet endroit que l'on déposait auparavant le tabac à priser. (DUPONT, et al., 2011 c) (THIRIET, et al., 2013 a) (THIRIET, et al., 2013 b) (THIRIET, et al., 2013 c) (VITTE, et al., 2006 d)

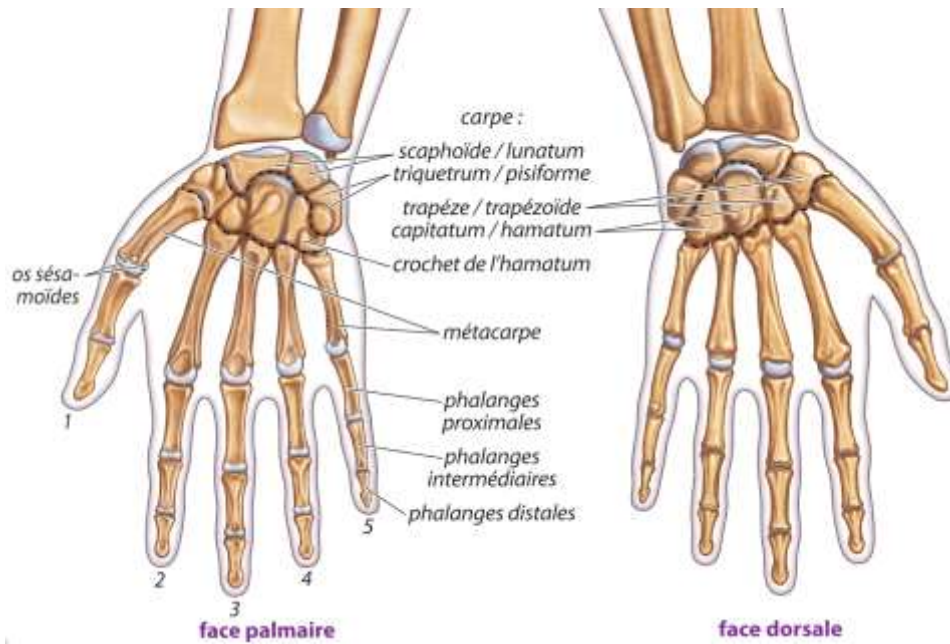


Figure 58 : Les os de la main (DUPONT, et al., 2011 c)

Comme le pied, la main regroupe de nombreuses articulations, qui lui permettent de se déformer pour saisir divers objets mais aussi pour communiquer. Elles portent le nom des os qui les composent : inter-carpiennes, carpo-métacarpiennes...

Les métacarpo-phalangiennes mettent en relation l'extrémité distale de chaque métacarpien, avec la base de la phalange proximale qui lui correspond. Ces articulations sont de type ellipsoïde. Elles sont renforcées par des ligaments collatéraux médial et latéral, ainsi que par un ligament palmaire. Les doigts peuvent effectuer deux types de mouvements : flexion/extension et abduction/adduction ; l'ensemble définissant un cône de circumduction. Le cartilage de la tête métacarpienne est plus étendu du côté palmaire, ce qui justifie une amplitude plus prononcée en flexion qu'en extension.

Au niveau des doigts se situent les inter-phalangiennes proximales (les plus proches de la paume), et distales. Ce sont des articulations trochléennes, qui permettent uniquement de réaliser un mouvement de flexion/extension. Elles sont maintenues par une capsule accompagnée de ligaments collatéraux et palmaires. Elles sont également renforcées par une plaque palmaire. Il s'agit d'un fibrocartilage inséré sur les phalanges et les ligaments collatéraux dans le but d'empêcher le mouvement d'hyper-extension. Le pouce ne compte qu'une seule inter-phalangienne puisqu'il n'est composé que de deux phalanges. (DUPONT, et al., 2011 c) (THIRIET, et al., 2013 a) (VITTE, et al., 2006 d)

La main joue un rôle essentiel dans la pratique du handball puisqu'elle permet de saisir et manier le ballon, mais aussi de le contrer, ou encore de bloquer un joueur de l'équipe adverse. Les doigts sont plus particulièrement exposés aux traumatismes dans ces différentes situations. Ils sont en effet en première ligne lors de contacts avec la balle (réception de passe, interception) ou avec un adversaire (choc direct ou accroc dans le maillot). C'est pourquoi les blessures qui les concernent représentent 50% des traumatismes du membre supérieur. Entorses et luxations sont les plus fréquemment observées. (JUIN, 2006) (GUEGAN, 2014)

2. Entorse de l'articulation inter-phalangienne proximale des doigts longs

Aucun handballeur ne sera pris en exemple pour illustrer le cas de l'entorse inter-phalangienne proximale. En effet, force est de constater que les joueurs consultent rarement un médecin lorsqu'ils sont victimes de ce genre de traumatisme. Ils assurent eux même la prise en charge décrite ci-dessous, en réalisant leur propre syndactylie à l'aide de bande adhésive élastique qu'ils se procurent en pharmacie. Cette dernière est parfois même fournie par le club de handball.

a. Définition, circonstances de survenue

L'entorse de l'articulation inter-phalangienne proximale est un traumatisme typique des sports de balle joués avec la main tels que le volley, le basket et le handball. Au niveau de ce dernier elle représente d'ailleurs la majorité des blessures du membre supérieur. Elle survient le plus souvent suite à une mauvaise réception de balle, ou encore en défense, si le doigt du joueur se coince dans le maillot de son adversaire. (GUEGAN, 2014) L'inter-phalangienne distale peut également être touchée dans les mêmes circonstances mais la survenue d'une entorse est plus rare car il s'agit d'une articulation plus stable. (ROULOT, et al., 2012) Le diagnostic et la prise en charge sont identiques dans les deux cas.

L'impact de la balle au niveau de l'extrémité distale du doigt provoque une déformation de l'articulation inter-phalangienne qui induit une lésion au niveau des ligaments. Il s'en suit une forte douleur associée à un œdème et une possible impotence fonctionnelle. Un hématome peut apparaître plus tardivement en regard de l'articulation. (CHANUSSOT, et al., 2012 d) (HINGLAIS, et al., 2010 c) (HOUVET, 2014)

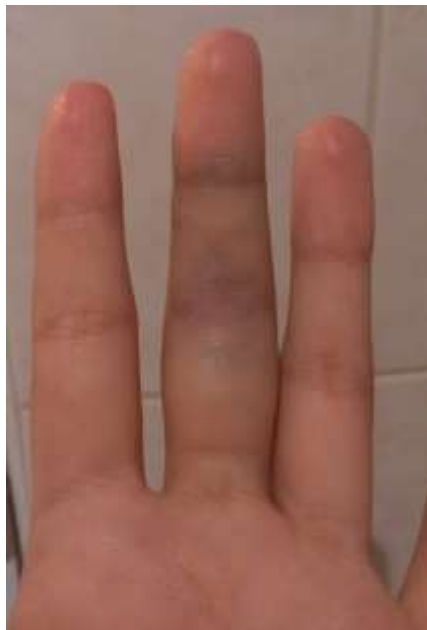

Figure 59 : L'œdème lié à une entorse de l'inter-phalangienne proximale du majeur gauche

b. Diagnostic

Le diagnostic d'une entorse inter-phalangienne est essentiellement clinique et repose sur l'observation de l'œdème ainsi que la recherche de la douleur au niveau de l'articulation lésée. A la palpation, le reste du doigt est indolore. La mobilité articulaire peut être limitée. Le médecin recherche aussi une laxité anormale de l'articulation qui pourrait témoigner d'une déchirure ligamentaire.

Une radiographie peut être réalisée en complément pour écarter un éventuel arrachement osseux ou une fracture de phalange. (CHANUSSOT, et al., 2012 d) (HINGLAIS, et al., 2010 c) (HOUVET, 2014)

c. Prise en charge

Plusieurs écoles s'affrontent en ce qui concerne le traitement de l'entorse inter-phalangienne. Si certains préconisent le port d'une attelle d'immobilisation pendant huit à dix jours (HOUVET, 2014), la plupart des données révèlent qu'il est préférable de l'éviter en raison du risque de raideur articulaire qui pourrait en résulter et qu'il vaut mieux la réserver aux cas de forte douleur. Est alors proposée une mobilisation immédiate de l'articulation sous couvert d'antalgiques, d'AINS et de cryothérapie. Le doigt blessé est stabilisé par une syndactylie, c'est-à-dire qu'il est relié par de la bande adhésive élastique à un de ses voisins qui lui sert alors de tuteur. Un repos sportif d'une semaine doit être observé. A la reprise de l'entraînement, le joueur peut également réaliser une syndactylie pour maintenir l'articulation. (CHANUSSOT, et al., 2012 d) (HINGLAIS, et al., 2010 c) (GRAS, 2015)

d. Des orthèses pour les entorses inter-phalangiennes ?

Même s'il existe des orthèses d'immobilisation pour doigts longs, elles ne seront pas décrites ici puisque l'immobilisation de l'articulation blessée est à éviter, ceci en raison du risque de raideur résiduelle associé.

a. A l'officine, le rôle du pharmacien

Si le médecin est rarement consulté en cas d'entorse inter-phalangienne, le pharmacien reste un interlocuteur de santé privilégié puisque c'est à lui que s'adressent les joueurs blessés, notamment pour obtenir la bande élastique adhésive nécessaire à la réalisation de la syndactylie. Son rôle doit aller au-delà de la simple délivrance du produit demandé, sans quoi le patient ne disposerait pas de toutes les informations nécessaires à la bonne prise en charge de son entorse, ce qui pourrait lui être néfaste (traitement inapproprié par rapport à la gravité, aggravation, récurrence).

Lorsqu'un patient se présente pour une telle requête, il est important de s'informer sur les circonstances de survenue de la blessure et la façon dont elle a été prise en charge depuis. Le pharmacien peut alors l'orienter vers un médecin si aucune consultation n'a été effectuée. Pour accompagner son conseil, il explique que les symptômes d'une entorse ne sont pas forcément révélateurs de sa gravité et que d'autres lésions peuvent coexister, comme une fracture ou un arrachement ligamentaire. Le médecin est en mesure de les détecter et d'instaurer un traitement approprié. Il existe en outre des signes qui doivent immédiatement faire suspecter une entorse grave : gonflement immédiat, douleur irradiante et/ou persistante, impotence fonctionnelle majeure, laxité anormale.

Il semble aussi intéressant de rappeler la façon de réaliser une syndactylie : placer une compresse entre le doigt blessé et son voisin qui lui sert de tuteur pour éviter toute macération. Puis relier les phalanges deux à deux à l'aide de bandes élastiques dont la largeur ne doit pas entraver les plis articulaires. Ainsi le doigt est maintenu tout en gardant sa mobilité en flexion. (BLETON, 2015) (COURTEREAUD, 2009) (HOUVET, 2014) Il n'y a pas de consensus quant au tuteur à choisir pour maintenir le doigt lésé. Logiquement si l'index est touché, il doit être attaché au majeur, de même que l'auriculaire doit être relié à l'annulaire.

Concernant les deux doigts médians, le corps médical s'entend à les assembler. Si l'entorse concerne le majeur, il est plus pratique de l'attacher à l'annulaire dans le but de conserver la pince pouce-index et ainsi la fonctionnalité de la main. Inversement, en cas de blessure à l'annulaire, il doit être fixé au majeur pour une question de taille. En effet l'auriculaire est trop petit pour assurer un maintien optimal.

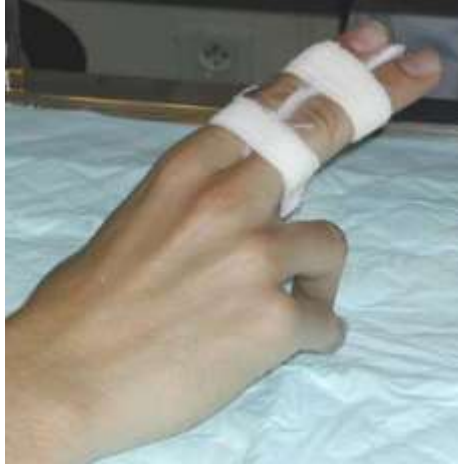

Figure 60 : Réalisation d'une syndactylie à l'aide de bande adhésive élastique (COURTEREAUD, 2009)

Enfin le pharmacien a la possibilité de proposer aux patients qui le souhaitent une orthèse de syndactylie réutilisable en lieu et place de la bande adhésive élastique.

b. L'orthèse Digistrap

Il n'existe qu'une seule orthèse de syndactylie disponible en officine. Il s'agit de Digistrap du laboratoire Alteor. Elle est formée de deux anneaux reliés par une bande intermédiaire. Entièrement souple, elle est composée d'un matériau élastique lavable, qui lui permet de mieux adhérer aux doigts pour mieux les maintenir. Parmi ses indications figurent les fractures, luxations et entorses des doigts, ainsi que la reprise sportive. Elle peut également être prescrite en post-opératoire. Certes non remboursable, elle présente l'avantage d'être réutilisable, à l'inverse de la bande élastique de contention.

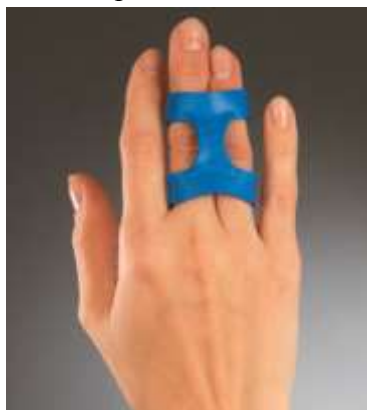

Figure 61 : L'orthèse Digistrap (ALTEOR, 2016)

Plusieurs tailles existent, afin de s'adapter à toutes les mains. La prise de mesure est simple. Il suffit de demander au patient de poser les deux doigts à immobiliser au centre du patron présent sur le catalogue (disponible aussi sur internet). La couleur des bandes les plus proches de la largeur des doigts détermine la taille de l'orthèse appropriée. (ALTEOR, 2016)

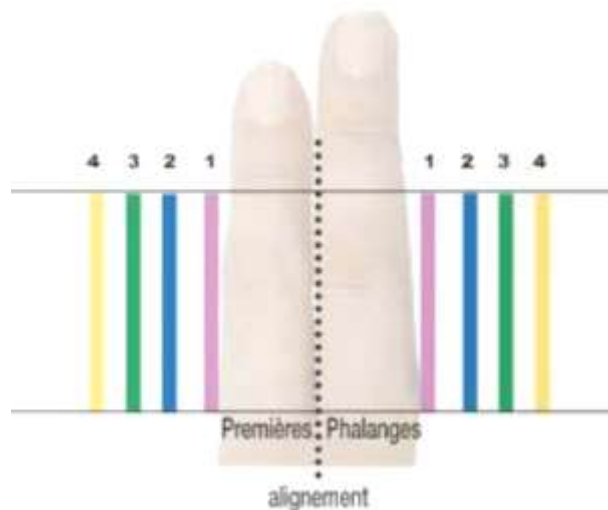


Figure 62 : Le patron servant à déterminer la taille de l'orthèse Digistrap à fournir (ALTEOR, 2016)

La mise en place consiste à enfiler l'anneau le plus large au niveau des phalanges proximales, puis le plus étroit au niveau des phalanges intermédiaires. La bande de liaison doit se trouver en position dorsale. Ce protocole relativement simple peut toutefois se compliquer en pratique. En effet l'élasticité de l'orthèse est plutôt faible. Il est donc difficile d'écartier les anneaux pour laisser passer les doigts, ce qui peut poser problème, notamment lorsque la douleur liée à l'entorse est encore présente.

Tout en délivrant l'orthèse, le pharmacien peut rappeler au patient sportif de bien s'échauffer avant chaque effort. Certes l'importance est habituellement accordée aux autres articulations comme les chevilles, les genoux ou les épaules, mais il ne faut pas négliger les poignets et les doigts, surtout dans le cas des sports de contact comme le handball.

Si un repos sportif a été recommandé par un professionnel de santé, il est important de le respecter pour garantir la bonne cicatrisation des ligaments et éviter le risque de récurrence ou d'aggravation. Enfin il n'est pas inutile d'encourager le patient à consulter un médecin en cas de persistance ou de réapparition de la douleur, d'un œdème, ou d'une sensation d'instabilité.

3. Luxations des articulations inter-phalangiennes ou métacarpo-phalangiennes

a. Définition, circonstances de survenue

La luxation correspond à une rupture des renforts capsulo-ligamentaires avec perte de la congruence articulaire, suite à un mouvement forcé au-delà des limites physiologiques de l'articulation. Au niveau de la main ce genre de blessure peut atteindre les métacarpo-phalangiennes et les inter-phalangiennes proximales. Les inter-phalangiennes distales sont plus rarement concernées car elles sont plus stables. (HINGLAIS, et al., 2010 c) (ROULOT, et al., 2012) (GRAS, 2015)



Figure 63 : Luxation de l'inter-phalangienne proximale de l'auriculaire (EDDI, 2010)

Au handball, une grande partie des luxations est attribuée aux épaules, mais les doigts sont aussi touchés. Ceci est dû au fait que le handball est un sport de contact. Ce type de blessure peut survenir après un choc direct avec le ballon, le sol ou le corps d'un autre joueur, mais aussi lorsque le doigt du joueur se retrouve pris dans le maillot de son adversaire, par exemple lors d'une phase de défense.

Monsieur A, 19 ans, se rend aux urgences pour une luxation du majeur droit. Lors d'un match de handball il effectue un tir à la hanche. La course de sa main se termine dans le corps d'un adversaire. Le choc est tel que le doigt sort de son axe. Malgré une tentative de réduction, la luxation persiste.

b. Diagnostic

Le diagnostic d'une luxation de doigt est porté sur l'observation de la déformation qui est évidente, associée à une douleur et un œdème articulaire. Un bilan radiographique est systématiquement réalisé pour repérer d'éventuelles lésions osseuses et visualiser la position des deux extrémités de l'articulation afin de choisir ensuite la bonne technique de réduction. (GRAS, 2015) (ROULOT, et al., 2012)

Aux urgences, le service de radiographie est indisponible. Les diverses tentatives pour réduire la luxation sont infructueuses. Le médecin choisit de la réduire une dernière fois pour la nuit, tout en maintenant le doigt immobilisé en extension. Le lendemain, les clichés radiographiques révèlent de multiples arrachements osseux, ligamentaires et tendineux. La plaque palmaire est également touchée. Une opération est immédiatement programmée pour reformer et stabiliser l'articulation inter-phalangienne proximale.

c. Prise en charge

En ce qui concerne les quatre doigts longs la prise en charge s'apparente à celle d'une entorse grave. Après réduction de la luxation la priorité est donnée à la mobilisation de l'articulation, le doigt étant stabilisé à l'aide d'une syndactylie pour une durée de trois semaines.

Les luxations de pouce sont considérées comme stables après réduction. Une immobilisation brève (trois semaines), en position de fonction (GRAS, 2015) ou en abduction (GABLE, 2010), à l'aide d'une orthèse est tout de même réalisée, puisque la syndactylie est impossible. La rééducation est ensuite démarrée le plus précocement possible, toujours pour éviter l'apparition d'une raideur articulaire.

Le traitement chirurgical est réservé aux cas de luxations compliquées par une laxité anormale, une instabilité persistante, ou un arrachement osseux important. L'articulation est stabilisée par une broche pendant quatre à six semaines. Mobilisation sous couvert d'une syndactylie et rééducation sont mises en place par la suite. (CHANUSSOT, et al., 2012 d) (HINGLAIS, et al., 2010 c) (ROULOT, et al., 2012) (GABLE, 2010) (GRAS, 2015)

La luxation de monsieur A est grave puisqu'elle est associée à de multiples arrachements osseux. Dans ce cas le traitement par syndactylie est insuffisant. Lors de l'opération, la plaque palmaire est suturée. Un fixateur externe est mis en place pour soulager et maintenir l'articulation le temps de consolider les phalanges, sans toutefois l'immobiliser. Après quatre semaines de cicatrisation et de rééducation passive, une attelle dynamique de maintien du doigt en flexion, à porter jour et nuit, est réalisée sur mesure par un orthésiste du centre de réadaptation. Elle est ensuite remplacée par une attelle dynamique de maintien du doigt en extension également réalisée sur mesure, à porter la nuit. Monsieur A n'aura pas d'orthèse de série qui peut être délivrée en pharmacie.

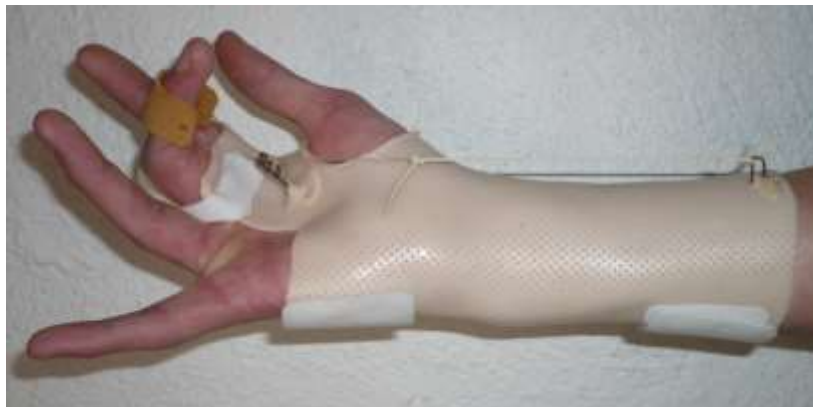

Figure 64 : L'orthèse dynamique de maintien du doigt en flexion réalisée sur mesure

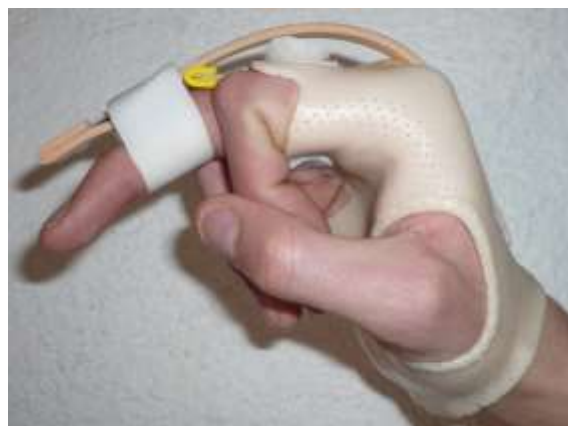

Figure 65 : L'orthèse dynamique de maintien du doigt en extension réalisée sur mesure

d. Les orthèses utilisées dans le traitement de la luxation des articulations métacarpo-phalangiennes et inter-phalangiennes

Si la luxation de monsieur A est complexe et nécessite le port d'orthèses sur mesure, dans les autres cas plusieurs orthèses de série peuvent être utilisées pour stabiliser le doigt après réduction.

a. L'orthèse de syndactylie

a) Description

L'orthèse Digistrap, du laboratoire Alteor a été décrite précédemment, dans le cas de l'entorse des articulations inter-phalangiennes. Grâce à elle le doigt luxé est maintenu à un voisin qui lui sert de tuteur, pour garantir une bonne cicatrisation de l'articulation lésée. Elle permet aussi d'éviter une éventuelle récurrence.



Figure 66 : Les quatre tailles disponibles de l'orthèse Digistrap (ALTEOR, 2016)

b) A l'officine, le rôle du pharmacien

Comme dans le cas de l'entorse inter-phalangienne, le pharmacien a la possibilité de conseiller l'orthèse Digistrap à la place de la bande de contention adhésive si le patient se présente sans ordonnance spécifique. Il veille à donner les avantages et les inconvénients de chacun. Digistrap semble tout de même plus intéressante en reprise sportive puisqu'elle est lavable et réutilisable. De plus le matériau qui la compose lui permet d'adhérer aux doigts et de les maintenir malgré la transpiration et l'utilisation de résine pendant la pratique du handball. A l'inverse, la bande adhésive élastique peut s'altérer, par exemple au contact d'un ballon recouvert de résine, mais aussi glisser le long des doigts à cause de la sueur.

b. L'orthèse d'immobilisation du pouce

a) Description

Il s'agit d'une gaine rigide qui entoure les articulations carpo-métacarpienne et métacarpo-phalangienne. L'articulation inter-phalangienne reste libre dans la plupart des cas. Cette gaine est maintenue par une embase également rigide ou semi-rigide, qui prend appui autour de la main ou du poignet et qui se ferme par une sangle auto-agrippante. Dans certains cas elle peut s'ouvrir pour faciliter la mise en place. (CALLANQUIN, et al., 2009)

Certains modèles immobilisent le pouce en abduction. Mais de nombreux autres le maintiennent en position de fonction. Elle permet de conserver la pince pouce index qui confère à la main sa fonction de préhension. Ainsi un patient porteur d'une telle attelle peut continuer à se servir de sa main pour des gestes simples, tandis que l'articulation métacarpo-phalangienne de son pouce est maintenue. Ces modèles se rapprochent alors des orthèses de fonction utilisées en cas de rhizarthrose. Certains bénéficient même des deux indications. Si en théorie les avis sont partagés sur la façon idéale d'immobiliser le pouce (GABLE, 2010)

(GRAS, 2015), en pratique il semblerait que la position de fonction soit préférentiellement adoptée, pour des raisons pratiques.

Les orthèses d'immobilisation du pouce sont indiquées dans l'entorse de l'articulation métacarpo-phalangienne du pouce, opérée ou non. Par déduction, elles peuvent aussi être utilisées dans la prise en charge de la luxation puisque celle-ci s'apparente, après réduction, à celle d'une entorse grave.

Il est à noter que certains modèles sont également indiqués par les fabricants en reprise sportive mais il paraît aberrant de les utiliser dans la pratique du handball puisque le simple fait d'immobiliser la colonne du pouce rend impossible la prise en main du ballon. De plus ils sont rigides et donc dangereux pour tous les joueurs qui évoluent sur le terrain, d'autant plus que la main est la première partie du corps susceptible d'entrer en contact avec un adversaire, par exemple lors des phases de défense. Par conséquent ils sont tous interdits d'après le code de l'arbitrage. (CALLANQUIN, et al., 2009) (FFHB, 2014)

Selon la LPPR, la base de remboursement de ces orthèses est de 43,32€ au titre « d'attelles métacarpo-phalangiennes pour flexion, pouce en abduction » (code 2139943, anciennement 201G01.1322). (Assurance maladie, 2015 b)

Ci-dessous sont regroupés les différents modèles disponibles :

Laboratoires	Modèles
Alteor	- Stabipouce® Morpho - Stabipouce® Plast - Néo Pouce
Bauerfind	- RhizoLoc®
BSN medical	- Actimove® Rhizo Forte
Cizeta	- Perfo Pouce
COOPER	- Orthèse d'immobilisation du pouce Salva
DonJoy	- Pol'Ax 1
Ezy Wrap	- Wahoo - Wahoo immo - Rhizo MP
Hartmann	- Rhena® Rhizo light
Lohmann & Rauscher	- MP Control
Neut	- Pouce Fix - Pouce Flex
Thuasne	- Rhizostab® - Rhizoimmo® - Rhizo-pro

Tableau 8 : Les orthèses d'immobilisation de pouce disponibles en officine

(ALTEOR, 2016) (BAUERFIND, 2016) (BSN MEDICAL, 2016) (CIZETA, 2016) (COOPER, 2016) (DONJOY, 2016) (EZY WRAP, 2016) (HARTMANN, 2016) (LOHMANN & RAUSCHER, 2016) (NEUT, 2016) (THUASNE, 2016)

Les orthèses présentées dans ce tableau sont, pour la plupart, relativement semblables. Il est toutefois intéressant de noter les particularités de certains modèles :

- Stabipouce® Morpho est une attelle dont la gaine est aérée. Le pouce est maintenu par une bande rigide au niveau de la première phalange et une deuxième, plus large, au niveau du métacarpien.
- Actimove® Rhizo forte est aussi aérée, mais cette fois sur toute sa surface. Elle est constituée d'une trame rigide alvéolée en aluminium, recouverte d'un matériau lavable. Elle peut donc être portée en continu, y compris pendant le lavage des mains.
- La longueur de Stabipouce® Plast permet d'englober toute la colonne du pouce dans l'immobilisation. La première phalange, ainsi que l'articulation inter-phalangienne peuvent toutefois être libérées par simple découpe de l'élastomère. Rhena® Rhizo light, MP Control et Rhizostab® immobilisent également l'inter-phalangienne, mais sans possibilité de découpe.
- Certaines orthèses sont ambidextres. Cette particularité représente clairement un avantage, pour le patient qui peut réutiliser la sienne dans l'éventualité où il viendrait à se blesser à l'autre main, mais surtout pour le pharmacien qui possède alors un modèle directement adapté au patient, quelle que soit la main touchée. C'est le cas de Néo Pouce, Perfo Pouce, Orthèse de pouce Salva, Pol'Ax 1, Rhizo MP, Wahoo immo, MP Control, Rhena® Rhizo Light et Rhizo Pro.



Figure 67 : Orthèses Rhizostab® (à gauche), Actimove® Rhizo forte (au centre) et Salva (à droite) (THUASNE, 2016) (BSN MEDICAL, 2016) (COOPER, 2016)

Trois modèles n'ont pas été cités dans le tableau : Thumb-O-Prene, Mannutec pouce et Rhiza Pro. Ils n'y ont en effet pas leur place car ils sont considérés comme orthèses de poignet-pouce selon la LPPR (code 2189800, remboursement à 53,18€). (Assurance maladie, 2015 b) Cependant ils sont présentés par leur fabricant comme orthèses de pouce, utilisables en cas d'entorse et de luxation. (DONJOY, 2016) (EZY WRAP, 2016) (LOHMANN & RAUSCHER, 2016) Leur forme se rapproche d'ailleurs des attelles citées ci-avant. Bien qu'ils immobilisent l'articulation du poignet, ils sont plus courts que les attelles poignet-pouce classiques.

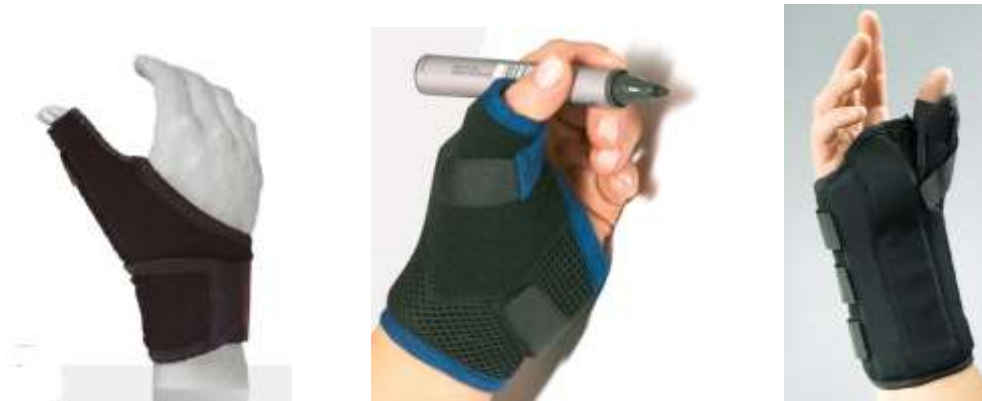

Figure 68 : Les orthèses Thumb-O-Prene (à gauche) et Rhiza Pro (au centre), comparaison avec l'orthèse poignet-pouce classique Manugib® Trauma poignet-pouce (à droite) (DONJOY, 2016) (LOHMANN & RAUSCHER, 2016) (GIBAUD, 2016)

Thumb-O-Prene, Mannutec pouce et Rhiza Pro peuvent donc être portées par un patient victime d'une luxation, mais elles ne peuvent être délivrées que si le médecin fait état dans sa prescription d'une orthèse de poignet-pouce, ou s'il mentionne précisément le nom du modèle. Le pharmacien doit rester vigilant quant à l'intitulé de l'ordonnance et proposer une orthèse qui correspond à la classe LPPR demandée.

Il en va de même pour les orthèses poignet-pouce Medi et Gibortho®, dont le nom est bien en rapport avec leur statut octroyé par l'assurance maladie, mais qui sont courtes et dont les indications données par les fabricants concernent la traumatologie du pouce. (Assurance maladie, 2015 b) (GIBAUD, 2016) (MEDI, 2015)

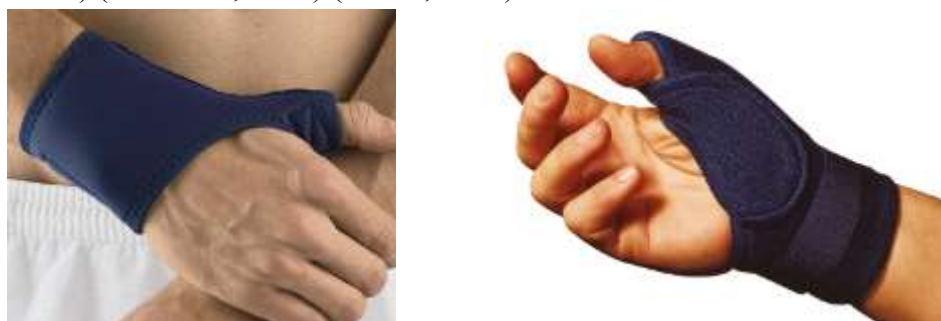

Figure 69 : Les orthèses poignet-pouce Medi (à gauche) et Gibortho® (à droite) (MEDI, 2015) (GIBAUD, 2016)

b) A l'officine, le rôle du pharmacien

➤ Analyse de l'ordonnance

Il existe plusieurs façons de prescrire une orthèse d'immobilisation de pouce :

- Orthèse de pouce [nom exact du modèle]
- Orthèse de pouce type [nom de marque ou de modèle]
- Orthèse de pouce
- Orthèse d'immobilisation du pouce
- Orthèse pour mise en abduction du pouce
- Orthèse pour luxation du pouce
- ...

Même si l'ordonnance est incomplète, il a été dit que les modèles disponibles sont relativement semblables, ce qui pose finalement peu de problèmes au pharmacien dans le choix de l'orthèse à délivrer. Mais il ne doit pas pour autant écourter son entretien avec le

patient. Il est toujours utile de poser des questions simples qui permettent de connaître la blessure du patient et son contexte. Le but étant ici de s'assurer que le patient doit être appareillé suite à une luxation du pouce et non pour un problème de rhizarthrose, même si en pratique la plupart des orthèses qui immobilisent le pouce en position de fonction peuvent être utilisées dans les deux cas.

➤ **Choix du modèle, dispensation**

Concernant le choix de l'orthèse à délivrer, si rien n'est spécifié sur l'ordonnance à propos du type d'immobilisation, il semble intéressant de proposer un modèle de fonction pour son côté pratique : le patient peut continuer à effectuer des gestes simples et manipuler des objets tandis que l'articulation métacarpo-phalangienne de son pouce est maintenue. Dans les écrits

L'idéal serait même de conseiller un modèle ouvert tel qu'Actimove® Rhizo forte, car il peut être porté en permanence, y compris pendant le lavage des mains. Le pouce est ainsi immobilisé de façon optimale durant toute la durée du traitement.

Mais le plus pratique pour le pharmacien serait aussi de posséder un modèle ambidextre. Il s'affranchit alors du risque de ne pas avoir en stock la latéralité demandée par le patient. Malheureusement aucune des orthèses ambidextres n'est ouverte.

Si le patient a été victime d'un traumatisme au niveau de l'inter-phalangienne du pouce, il est judicieux de délivrer une attelle comme par exemple Stabipouce® Plast ou Rhena® Rhizo Light, dont la longueur de la colonne d'immobilisation permet d'englober cette articulation.

➤ **Prise de mesures**

La prise de mesure est variable selon les laboratoires. Généralement il s'agit de relever la largeur de la main ou le tour de poignet. Il existe tout de même deux cas particuliers. Pour Rhizostab® il est nécessaire de mesurer la longueur du pouce, du pli du poignet à l'extrémité distale de la première phalange. Dans le cas de Pol'Ax 1 c'est la circonférence de la base du pouce qui est requise.

➤ **Mise en place**

La mise en place est ensuite très intuitive puisque les orthèses d'immobilisation en abduction sont préformées. Il s'agit de les enfiler comme un gant puis de refermer les sangles de maintien à la base et, le cas échéant, au niveau de la première phalange. Le pharmacien a aussi pour rôle de conformer les éclisses métalliques, si besoin, à la morphologie du patient, lors de la première pose, ceci pour immobiliser le pouce de façon optimale et sans douleur.

➤ **Conseils**

Pour finir le pharmacien peut préciser les conditions d'entretien de l'orthèse délivrée. Un lavage à la main avec de l'eau tiède et savonneuse est recommandé ainsi qu'un séchage à plat loin de toute source de chaleur. Les éclisses métalliques doivent être préalablement retirées. Il n'est d'ailleurs pas nécessaire de modifier la forme de ces dernières après la première mise en place de l'orthèse à l'officine, sauf si le patient ressent une gêne ou une douleur suite à une contrainte d'appui, ou si l'immobilisation du pouce est incomplète. Il est possible de demander l'aide ou l'avis d'un professionnel de santé en cas de besoin.

e. Evolution, reprise du sport

Après huit mois de rééducation, monsieur A est autorisé à reprendre le sport, le majeur maintenu en syndactylie. Malgré les 80 séances de kinésithérapie l'articulation inter-phalangienne proximale reste enflée et déformée. Il n'a pas totalement récupéré l'amplitude de flexion/extension qu'il avait auparavant. Mais cela ne le gêne finalement pas pour manier le ballon. Malgré l'appréhension, monsieur A continue à jouer sans éprouver de douleur. Aucune récurrence n'est survenue depuis, l'articulation reste stable face aux chocs subis pendant les entraînements et les matchs.

Si un patient demande un conseil concernant le port d'une orthèse de pouce lors de la reprise des entraînements, le pharmacien lui explique que ce genre d'attelle rigide n'est pas autorisé dans les sports de contact comme le handball. De plus le fait d'immobiliser ce doigt en abduction empêche tout simplement la prise en main du ballon. Si nécessaire, le patient est réorienté vers son médecin, par exemple en cas de douleur persistante ou de sensation d'instabilité. Il peut également demander l'avis de son kinésithérapeute pendant la rééducation, à propos d'un éventuel soutien comme le strapping.

Dans le cas d'une luxation au niveau d'un doigt long le pharmacien peut toujours proposer l'orthèse Digistrap aux sportifs qui sont demandeurs.

En outre, il veille aussi à conseiller au joueur de bien s'échauffer avant chaque effort sportif, y compris les mains, pour diminuer le risque de blessure.

VIII. Conclusion

Le handball est un sport complet qui fait travailler l'ensemble du corps. Jambes et pieds sont sollicités lors des phases de courses, sauts et changements de directions, tandis que le tronc et les bras sont plutôt utilisés dans la réalisation des passes, tirs et gestes de défense sur l'adversaire. Les blessures associées à la pratique de ce sport peuvent donc concerner toutes les parties du corps. Les plus fréquentes ciblent en particulier les membres inférieurs, avec en chef de file les entorses de genou et de cheville. Les membres supérieurs sont touchés dans une moindre mesure mais ils sont le siège de traumatismes plus spécifiques, associés au geste du lancer caractéristique du handball.

Les orthèses ont une place prépondérante dans la prise en charge des blessures liées à la pratique du handball. Ceci est dû au fait que les traitements actuels préconisés sont fonctionnels, avec conservation de la mobilité articulaire.

Pour chaque famille d'orthèse citée au cours de cette thèse, une grande variété de modèles est disponible en officine. Les laboratoires fabricants sont en effet nombreux, mais chacun cherche à se démarquer par le développement d'innovations portant sur diverses caractéristiques de ses modèles comme la matière, les systèmes de fixation, la réduction de l'encombrement, le système antiglisse...

De plus en plus d'orthèses ouvertes arrivent sur le marché et ce quelle que soit la partie du corps concernée (Genuimmo®, OmoLoc®, Actimove® Rhizo Forte...). Elles possèdent l'avantage d'être plus aérées et moins encombrantes. Elles peuvent de ce fait être portées en continu et n'ont pas besoin d'être retirées par exemple pour un changement de vêtements, un lavage de mains ou un soin de cicatrice au niveau du genou. Le maintien de l'articulation lésée est optimal tout au long de la période de traitement.

Une deuxième voie de développement s'oriente actuellement vers la création de modèles qui associent maintien et cryothérapie, ce qui permet de diminuer douleur et œdème présents juste après un traumatisme ou en post-opératoire (Actimove® TaloCast-AirGel, Stabilig Gel, attelles Igloo).

Au cours de son parcours de soins, le patient peut être amené à se rendre en officine pour recevoir l'orthèse qui lui a été prescrite. Dans ce cas le pharmacien a la responsabilité de l'appareiller. Il doit prendre son rôle au sérieux et ne pas se contenter d'une simple facturation de produit. Ouvrir le dialogue pour comprendre les circonstances de la prescription est essentiel, de même que la prise de mesures et l'essayage, sans oublier les conseils qu'il doit associer à la dispensation du modèle choisi. Ainsi le patient peut recevoir l'orthèse qui correspond au mieux à son cas et bénéficier de toutes les indications nécessaires à sa bonne utilisation.

Le pharmacien doit avoir le réflexe de s'interroger sur les circonstances dans lesquelles le patient doit porter son orthèse (activité sportive ou convalescence). Il doit en conséquence savoir sélectionner le modèle le mieux adapté. Il est donc important pour lui de se renseigner sur la possibilité d'utiliser l'orthèse qu'il propose dans la pratique sportive, comme ici dans le cadre du handball.

Le handball est un sport collectif qui peut aussi être qualifié de sport de contact. Afin de ne pas risquer de blesser les joueurs présents sur le terrain, la FFHB interdit le port de tout objet considéré comme dangereux, dont font partie les orthèses qui comportent des éléments rigides. Cependant force est de constater que la grande majorité des orthèses n'est pas adaptée à la pratique sportive, car elles contiennent baleines et autres articulations en plastique ou en métal. Pour certaines cela ne représente aucun inconvénient puisque leur port est uniquement indiqué en période de convalescence. Mais d'autres peuvent être utilisées en reprise d'activité ou en soutien lors de blessures bénignes qui ne nécessitent pas un arrêt du sport, comme les genouillères, chevillières. Il est alors utile de connaître les modèles qui assurent un maintien suffisant de la zone blessée et dont le port est autorisé par la FFHB (chevillières ligamentaires, attelles de cheville type bottillon, genouillère Ligastrap® Genu).

Il existe dans le commerce des gammes d'orthèses spécialement dédiées à la pratique sportive (Thuasne sport, Zamst, ...). Les modèles sont conçues dans des matériaux respirants, et leur forme est spécialement étudiée pour s'adapter au joueur lors de l'exercice physique sans le gêner. Des tests d'étirement, d'impact et de déformation sont, de plus, pratiqués pour s'assurer de leur résistance aux sollicitations impliquées par les différents sports. (ZAMST, 2016) Malheureusement elles ne sont pas inscrites à la LPPR, ni même disponibles en pharmacie. Il serait pourtant intéressant d'évaluer leur utilité dans la prise en charge de certaines blessures, et de les proposer en officine. Leur dispensation pourrait éventuellement se faire sous couvert d'une prescription médicale et serait associée au conseil du pharmacien. Ainsi le joueur blessé pourrait bénéficier d'un soutien adapté à la pratique de son sport. Sa prise en charge serait, de plus, sécurisée puisqu'il serait entouré de professionnels de santé habilités à le renseigner sur le traitement le mieux adapté à sa blessure. Le pharmacien pourrait lui recommander de ne jamais négliger une blessure même si elle paraît bénigne, ou l'orienter vers un médecin s'il suspecte un traumatisme plus grave. Mais il pourrait aussi le conseiller concernant la bonne utilisation et l'entretien de l'orthèse, ainsi que la prévention du risque de récurrence.

IX. Abréviations

AINS : Antiinflammatoires non stéroïdiens

BRC : Barre rétrocapitale

CMU : Couverture médicale universelle

CSP : Code de la santé publique

DU : Diplôme universitaire

FIHA : Fédération internationale de handball amateur

FFHB : Fédération française de handball

HMI : Hémi-coupole interne

IHF : *International handball federation*, Fédération internationale de handball

IMC : Indice de masse corporelle

INSEP : Institut national du sport, de l'expertise et de la performance

IRM : Imagerie par résonance magnétique

LCA : Ligament croisé antérieur

LCP : Ligament croisé postérieur

LNH : Ligue nationale de handball

LPPR : Liste des produits et prestations remboursables

X. Bibliographie

- AJS. 2015.** American journal of sports medicine. 2015.
- CALLANQUIN, Jacques et LABRUDE, Pierre. 2007.** *Traité de podologie à l'usage des praticiens.* Pharmathèmes, 2007.
- CALLANQUIN, Jacques et LABRUDE, Pierre. 2009.** *Les Orthèses de série, guide pratique à l'usage des praticiens.* Pharmathèmes, 2009.
- CHANUSSOT, Jean-Claude et DANOWSKI, Raymond-Gilbert. 2012 a.** Epaule-bras. *Traumatologie du sport.* Elsevier Masson, 2012, pp. 1-81.
- CHANUSSOT, Jean-Claude et DANOWSKI, Raymond-Gilbert. 2012 b.** Genou. *Traumatologie du sport.* Elsevier Masson, 2012, pp. 230-351.
- CHANUSSOT, Jean-Claude et DANOWSKI, Raymond-Gilbert. 2012 c.** Jambe-cheville-pied. *Traumatologie du sport.* Elsevier Masson, 2012, pp. 352-465.
- CHANUSSOT, Jean-Claude et DANOWSKI, Raymond-Gilbert. 2012 d.** Poignet-Main. *Traumatologie du sport.* Elsevier Masson, 2012, pp. 128-182.
- CSP. 2011.** Article L5125-23. *Code de la Santé Publique.* 2011.
- CSS. 2014.** Article L165-1. *Code de la Sécurité Sociale.* 2014.
- DUPONT, Sophie, SEBE, Philippe et BOISTIER, Charles. 2011 a.** Ceinture du membre supérieur. *Manuel d'anatomie, anatomie générale.* Ellipses, 2011, pp. 26-41.
- DUPONT, Sophie, SEBE, Philippe et BOISTIER, Charles. 2011 b.** Membre inférieur. *Manuel d'anatomie, anatomie générale.* Ellipses, 2011, pp. 92-119.
- DUPONT, Sophie, SEBE, Philippe et BOISTIER, Charles. 2011 c.** Membre supérieur. *Manuel d'anatomie, anatomie générale.* Ellipses, 2011, pp. 43-79.
- FARRON, Alain. 2001.** Instabilité gléno-humérale. *Schweizerische Zeitung für "Sportmedizin und Sporttraumatologie".* 2001, Vol. 49, pp. 17-21.
- FRADET, Laetitia. 2003.** *Analyse biomécanique, modélisation et simulation du tir au handball.* UFR STAPS Rennes, 2003. Thèse, Doctorat en Sciences de la vie - Sciences et techniques des activités physiques et sportives.
- FREY, C, FEDER, KS et SLEIGHT, J. 2010.** Prophylactic ankle brace use in high school volleyball players: a prospective study. *Foot & ankle international.* Avril 2010.
- GABLE, Colette. 2010.** Les orthèses provisoires en pathologie traumatique. 2010.
- HENKE, T, LUIG, P et SCHULZ, D. 2014.** Sports injuries in German club sports, Aspects of epidemiology and prevention. *Bundesgesundheitsblatt Gesundheitsforschung Gesundheitsschutz.* juin 2014.
- HINGLAIS, Etienne, et al. 2010 a.** Traumatismes de la ceinture scapulaire. *Traumatologie, stratégies diagnostiques et orientations.* Editions scientifiques L&C, 2010, Vol. 2, pp. 71-108.
- HINGLAIS, Etienne, et al. 2010 b.** Traumatismes de la cheville et du pied. *Traumatologie, stratégies diagnostiques et orientations.* Editions scientifiques L&C, 2010, Vol. 1, pp. 101-139.
- HINGLAIS, Etienne, et al. 2010 c.** Traumatismes des doigts. *Traumatologie, stratégies diagnostiques et orientations.* Editions scientifiques L&C, 2010, Vol. 2, pp. 203-231.
- JUIN, Gérard. 2006.** J'ai mal à l'épaule docteur! Le membre supérieur du handballeur, un outil en danger. *HandMag.* 2006, 97, pp. 30-34.

- LANDREAU, P et WHITELEY, R. 2014.** *L'épaule du handballeur, Conférence.* Luxembourg, Congrès annuel de la Société française d'arthroscopie, 2014.
- PEDOWITZ, DI, et al. 2008.** Prophylactic bracing decreases ankle injuries in collegiate female volleyball players. *The American journal of sports medicine.* Février 2008.
- VANDELLE, Vincent. 2014.** *Analyse biomécanique et cinématique du tir au handball pour l'amélioration de la performance.* Faculté des sciences du sport de Dijon, 2014. Mémoire - Master entraînement, management et ingénierie du sport.
- VERHAGEN, EA, VAN MECHELEN, W et DE VENTE, W. 2000.** The effect of preventive measures on the incidence of ankle sprains. *Clinical journal of sport medicine.* Octobre 2000.
- VITTE, Elizabeth, CHEVALLIER, Jean-Marc et BARNAUD, Antoine. 2006 a.** Membre inférieur, l'articulation de la cheville. *Nouvelle anatomie humaine, atlas médical pratique.* Vuibert, 2006, pp. 338-341.
- VITTE, Elizabeth, CHEVALLIER, Jean-Marc et BARNAUD, Antoine. 2006 b.** Membre inférieur, l'articulation du genou. *Nouvelle anatomie humaine, atlas médical pratique.* Vuibert, 2006, pp. 318-331.
- VITTE, Elizabeth, CHEVALLIER, Jean-Marc et BARNAUD, Antoine. 2006 c.** Membre inférieur, le pied. *Nouvelle anatomie humaine, atlas médical pratique.* Vuibert, 2006, pp. 342-355.
- VITTE, Elizabeth, CHEVALLIER, Jean-Marc et BARNAUD, Antoine. 2006 d.** Membre supérieur, la main et les doigts. *Nouvelle anatomie humaine, atlas médical pratique.* Vuibert, 2006, pp. 128-149.
- VITTE, Elizabeth, CHEVALLIER, Jean-Marc et BARNAUD, Antoine. 2006 e.** Membre supérieur, l'épaule. *Nouvelle anatomie humaine, atlas médical pratique.* Vuibert, 2006, pp. 88-97.

XI. Webographie

AIMARD, Thierry. 2010. *Dr Thierry Aimard, Chirurgie orthopédique, traumatologique et sportive.* [En ligne] 2010. <http://www.thierryaimard.fr/pathologies-du-genou.php>.

ALTEOR. 2016. ALTEOR, fabricant d'appareillage et de prothèses orthopédiques. [En ligne] 2016. <http://www.alteor.fr/>.

AMIFORM. 2016. Ateliers pratiques, examen de la hanche, exploration des ligaments du genou, strapping du genou et de la cheville. *AMIFORM, Association médicale indépendante de formation.* [En ligne] 2016. <http://www.amiform.com/web/documentation-petite-traumatologie/ferrer/ateliers-pratiques>.

Assurance maladie. 2014. L'entorse de la cheville. *Ameli-santé.* [En ligne] 25 Février 2014. <http://www.ameli-sante.fr/entorse-de-la-cheville/definition-entorse-de-la-cheville.html>.

Assurance maladie. 2015 a. Entorse du genou. *Ameli-santé.* [En ligne] 24 Février 2015. <http://www.ameli-sante.fr/entorse-du-genou/quest-ce-que-lentorse-du-genou.html>.

Assurance maladie. 2015 b. Liste des produits et prestations remboursables (LPPR). *Ameli-santé.* [En ligne] 9 Juin 2015. <http://www.ameli.fr/professionnels-de-sante/medecins/exercer-au-quotidien/nomenclatures-et-codage/liste-des-produits-et-prestations-lpp/liste-des-produits-et-prestations-lpp/consultation-et-telechargement-de-la-lpp.php>.

AYRAULT, Jean-Marc. 2012. Décret n°2012-860 du 5 juillet 2012 relatif aux modalités de prescription et de délivrance des produits et prestations inscrits sur la liste prévue à l'article L.165-1 du code de la sécurité sociale. *Legifrance.* [En ligne] Juillet 2012. <https://www.legifrance.gouv.fr/eli/decret/2012/7/5/AFSS1112141D/jo/texte>.

BAUERFIND. 2016. Bauerfind France SARL. *Bauerfind.* [En ligne] 2016. <http://www.bauerfeind.fr/fr/accueil.html>.

BERTRAND, Xavier. 2006. Arrêté du 9 janvier 2006 fixant la liste des dispositifs médicaux que les masseurs-kinésithérapeutes sont autorisés à prescrire. *Legifrance.* [En ligne] 9 janvier 2006. <https://www.legifrance.gouv.fr/affichTexte.do?cidTexte=JORFTEXT000000635168>.

BLETON, Remy. 2015. Mise en syndactylie. *Dr Bleton - Chirurgie du membre supérieur.* [En ligne] 2015. <http://www.main-epaule.fr/syndactylie.html>.

BLOT, Pierre. 2016. Fiche technique : immobilisation par écharpe. *Formation ambulancier - Cours, exercices pour le diplôme d'ambulancier et utiles aux autres métiers de l'urgence.* [En ligne] 2016. <http://www.formationambulancier.fr/05-fiches/1408-fiche-trauma-echarpe.html>.

BONNOMET, François. 2005. Les entorses de la cheville. *Association médicale mosellane de perfectionnement post universitaire.* [En ligne] 2005. http://www.ammpu.org/abstract/entorse_cheville.pdf.

BSN et JOUSSELIN, Eric. 2010. La contention, application pratique. *FNEK, Fédération nationale des étudiants en kinésithérapie.* [En ligne] 2010. http://www.fnek.fr/tensosport/TENSOPLAST_BROCH_10_2010-10-21.pdf.

BSN MEDICAL. 2016. *BSN medical.* [En ligne] 2016. <http://www.bsnmedical.fr/en/bsn-medical-france.html>.

CASCUA, Stéphane. 2009. Myoaponévrosites plantaires. *Chirurgie du sport.* [En ligne] 11 Janvier 2009. http://chirurgiedusport.com/Pathologie-CHEVILLE-Tendon-Aponevrosite_plantaire_-f-3-c-2332-sc-12-a-760144.html.

- CHASSAING, Vincent. 2004.** *Le Genou.* [En ligne] Juillet 2004. <http://www.genou.com/lcaanatomie.htm>.
- CIZETA. 2016.** *Cizeta Medicali.* [En ligne] 2016. <http://www.cizetamedicali.fr/>.
- CONTAL, Emmanuel. 2016.** Le thermoformage moderne en podologie. *Etudiant-podologie.* [En ligne] 2016. <http://www.etudiant-podologie.fr/index.php/articles/66-podologie-et-posturologie/12-le-thermoformage-moderne-en-podologie>.
- COOPER. 2016.** COOPER - Coopération Pharmaceutique Française. [En ligne] 2016. <http://www.cooper.fr/>.
- COURTEREAUD, Stéphane. 2009.** Les différentes immobilisations aux urgences. *Infirmiers.com - Communauté infirmière : concours infirmier, cours ifsi, tfe, actus, formations, protocoles.* [En ligne] Avril 2009. <http://www.infirmiers.com/pdf/livreimmo.pdf>.
- DONJOY. 2016.** DJOGlobal. [En ligne] 2016. http://www.djoglobal.eu/fr_FR/index.html.
- DUCASSE, Michel. 2012.** Blessures en handball : Statistiques en ligue professionnelle de handball. *La médecine du sport.* [En ligne] 25 Septembre 2012. <http://www.lamedecinedusport.com/sports/blessures-en-handball-statistiques-en-ligue-professionnelle-de-handball/>.
- EDDI, Alain. 2010.** Luxation : symptômes, traitement, définition. *Docteurcllic, prenez votre santé en main.* [En ligne] 12 Septembre 2010. <http://www.docteurcllic.com/symptome/luxation.aspx>.
- ESPIE, Aloïs. 2016.** Aponévrosite plantaire. *Docteur Espié - Chirurgie .* [En ligne] 2016. <http://www.albi-chirurgie.com/aponevrosite-plantaire.html>.
- Etudiant-podologie. 2015.** Aponévrosite plantaire d'insertion et médiane. *Etudiant-podologie.* [En ligne] 2015. <http://www.etudiant-podologie.fr/index.php/fiches/104-fiches-de-pathologie/237-aponevrosite-plantaire-dinsertion-et-mediane>.
- EZY WRAP. 2016.** SM Europe - Ezy Wrap. [En ligne] 2016. <http://www.smeurope.fr/>.
- FAUCON, F. 2011.** Arrêté du 1er février 2011 relatif aux professions de prothésiste et orthésiste pour l'appareillage des personnes handicapées . *Legifrance.* [En ligne] 3 Février 2011. <http://www.legifrance.gouv.fr/affichTexte.do?cidTexte=JORFTEXT000023503981&fastPos=3&fastReqId=876479794&categorieLien=id&oldAction=rechTexte>.
- FFHB. 2014.** FFHB-CCA Livret d'arbitrage. *Fédération Française de Handball.* [En ligne] Mars 2014. http://www.ff-handball.org/fileadmin/annuaire/livret_arbitrage/index.html.
- FFHB. 2015.** *Fédération Française de handball.* [En ligne] 2015. <http://www.ff-handball.org/>.
- FOG-HANSEN, Werner. 2002.** Handball pour entraîneurs, clubs et joueurs. [En ligne] 2002. http://www.dragoerhb.dk/f_index.html.
- FOURNIER, Jean, et al. 2001.** La Blessure chez les athlètes de haut niveau français : Etude des stratégies d'adaptation psychologiques et perspectives d'intervention. *Sport'docs, portail documentaire de l'INSEP.* [En ligne] 2001. http://www.sportdocs.insep.fr/flora_insep/jsp/index_view_direct_anonymous.jsp?record=aoinsep:DC_ARCHI:12.
- GASQ, David, MOLINIER, François et LAFOSSE, Jean-Michel. 2015.** Physiologie, méthodes d'exploration et troubles de la marche. *Faculté de médecine de Toulouse.* [En ligne]

2015. http://www.medecine.upstlse.fr/pcem2/physiologie/doc/Physiologie&MethodesExploMarche_P2R.pdf.

GIBAUD. 2016. Gibaud. [En ligne] 2016. <https://www.gibaud.com/>.

GRAS, Mathilde. 2015. Lésions ligamentaires et tendineuses des doigts. *La médecine du sport*. [En ligne] 15 Janvier 2015. <http://www.lamedecinedusport.com/themes-dossiers/lesions-ligamentaires-et-tendineuses-des-doigts/>.

GUEGAN, Christophe. 2014. Préparation physique préventive. *Fédération française de handball*. [En ligne] 2 Mai 2014. <http://www.ff-handball.org/formation/animhnd/preparation-physique-preventive.html>.

HARTMANN. 2016. Hartmann. [En ligne] 2016. <https://www.hartmann.fr/portail/ac/accueil/accueil.htm#&panel1-1&panel2-1>.

HAS. 2008 a. Critères de suivi en rééducation et d'orientation en ambulatoire ou en SSR après ligamentoplastie du croisé antérieur du genou. *Haute Autorité de santé*. [En ligne] Janvier 2008. http://www.has-sante.fr/portail/upload/docs/application/pdf/reeducation_genou_lca_-_recommandations.pdf.

HAS. 2008 b. Prise en charge thérapeutique des lésions méniscales et des lésions isolées du ligament croisé antérieur du genou chez l'adulte. *Haute Autorité de Santé*. [En ligne] Juin 2008. http://www.has-sante.fr/portail/upload/docs/application/pdf/2008-07/lesions_meniscales_et_du_ligament_croise_anterieur_-_recommandations.pdf.

HOUVET, Patrick. 2014. Entorse de l'i.p.p. *IFCM, Centre de chirurgie de la main et du membre supérieur*. [En ligne] 31 Octobre 2014. <http://www.institut-main.fr/entorse-de-l-i-p-p-76.html>.

IRCOS. 2009. Anatomie. *L'Institut de recherche en chirurgie orthopédique et sportive*. [En ligne] 2009. <http://www.lircos.org/?selection=page&selection2=1-7-80-109>.

ISO. 2016. Implants service Orthopédie, Cryothérapie, Traumatologie, Arthroscopie, Implants, Service orthopédie. [En ligne] 2016. <http://www.orthopedie-iso.com/>.

LAROUSSE. 2015. Handball. *Encyclopédie Larousse*. [En ligne] 2015. <http://www.larousse.fr/encyclopedie/divers/handball/57378>.

LAROUSSE. 2016. Définition : blessure - Dictionnaire de Français Larousse. *Larousse.fr : encyclopédie et dictionnaires gratuits en ligne*. [En ligne] 2016. <http://www.larousse.fr/dictionnaires/francais/blessure/9829>.

LEFEVRE, Nicolas, HERMAN, Serge et BOHU, Yoann. 2013. Fragilité particulière du ligament croisé chez la femme au cours de l'exercice sportif : raisons et attitudes thérapeutiques. *Chirurgie du sport*. [En ligne] 24 Décembre 2013. http://chirurgiedusport.com/Pathologie-GENOU-Ligament-Fragilite_particuliere_du_ligament_croise_chez_la_femme_au_cours_de_l_exercice_sportif__raisons_et_attitudes_therapeutiques-f-3-c-2331-sc-6-a-760042.html.

LEFEVRE, Nicolas, HERMAN, Serge et BOHU, Yoann. 2015. Entorse du genou. *Chirurgie du sport*. [En ligne] 3 Janvier 2015. http://chirurgiedusport.com/Pathologie-GENOU-Ligament-Entorse_du_genou__%28ligament_croise_anterieur_et_posterieur%29__Rupture_du_LCA__entorse_grave_du_genou_-f-3-c-2331-sc-6-a-760050.html.

LOHMANN & RAUSCHER. 2016. VELPEAU marque française de matériel à usage médical. [En ligne] 2016. <http://www.velpeau.fr/>.

MANSAT, Christian et et al. 2004. La Marche. *L'Observatoire du mouvement*. [En ligne] Avril 2004. <http://www.observatoire-du-mouvement.com/upload/contenu/odm11.pdf>.

MARCEL, D. 1999. Arrêté du 31 décembre 1999 pris pour l'application des articles L.165-1 et L.861-3 du code de la sécurité sociale. *CMU : couverture maladie universelle*. [En ligne] Décembre 1999. http://www.cmu.fr/fichier-utilisateur/fichiers/ARRETE_du%2031%20d%C3%A9cembre%201999_modifie%20_Dispositifs%20medicaux.pdf.

MBARK, Hunter. 2014. Techniques de bandage, Bandage de l'épaule. *Santé et les soins infirmiers*. [En ligne] 13 Mars 2014. <http://infirmier-freedom.blogspot.fr/2014/03/technique-de-bandages-bandage-de-lepaule.html>.

MEDI. 2015. Medi France. [En ligne] 2015. <http://www.medi-france.com/>.

MIDDLETON, Patrick. 2014. Orthèses ou attelles et médecine du sport. *La médecine du sport*. [En ligne] 25 Mars 2014. <http://www.lamedecinedusport.com/themes-dossiers/ortheses-ou-attelles-et-medecine-du-sport/>.

NEUT. 2016. Neut, le spécialiste en orthopédie. [En ligne] 2016. <http://www.neut.fr/fr/>.

OUTTERS, Bernard. 2011. Autres pathologies du pied. *Clinique du pied - Chirurgie orthopédique : retrouvez les chirurgiens spécialistes du pied à la clinique du pied - Paris*. [En ligne] 2011. <http://www.clinique-pied.com/voute-plantaire.php>.

RODRIGUEZ, Raymond. 2010. Pratiquer une activité physique en préservant sa santé - SVT Lycée Jaufré Rudel. *Raymond Rodriguez SVT perso*. [En ligne] 2010. <http://raymond.rodriguez1.free.fr/Textes/233.htm>.

ROULOT, E. et CHINO, J.C. 2012. Entorse et luxation des doigts . *Les Entretiens de Bichat*. [En ligne] 15 Septembre 2012. http://www.lesentretiensdebichat.com/Media/publications/medecine_442_445_wmk.pdf.

ROUSSEAU, Bertrand. 2012. Entorse de cheville, explications. *Nantes médecine physique et réadaptation*. [En ligne] 25 Mars 2012. http://www.nantes-mpr.com/cheville/entorse_de_cheville.htm.

SMSP. 2016. Echarpe triangulaire d'immobilisation : mode d'emploi. *SMSP, Spécialiste du matériel de secourisme et de protection*. [En ligne] 2016. <http://www.smsp.fr/echarpe-triangulaire-d-immobilisation-mode-d-emploi>.

THIRIET, Patrice, et al. 2012 a. Articulation du genou. *Youtube, Anatomie 3D, Université de Lyon 1*. [En ligne] 29 Février 2012. <http://www.youtube.com/watch?v=aJNjU8SI8b0>.

THIRIET, Patrice, et al. 2012 b. Le pied : les mouvements en décharge. *Youtube, Anatomie 3D, Université de Lyon 1*. [En ligne] 29 Février 2012. <https://www.youtube.com/watch?v=gZRAAdSiDY5o>.

THIRIET, Patrice, et al. 2012 c. L'épaule, un concept dépassé, nouveaux concepts. *Youtube, Anatomie 3D, Université de Lyon 1*. [En ligne] 15 Mai 2012. <http://www.youtube.com/watch?v=mD1ci3YtLDg>.

THIRIET, Patrice, et al. 2013 a. La main, métacarpes et phalanges. *Youtube, Anatomie 3D, Université de Lyon 1*. [En ligne] 8 Février 2013. <https://www.youtube.com/watch?v=1sQllmaBQEE>.

THIRIET, Patrice, et al. 2013 b. Le poignet : le complexe articulaire du poignet, ostéologie. *Youtube, Anatomie 3D, Université de Lyon 1*. [En ligne] 30 Janvier 2013. <https://www.youtube.com/watch?v=cKvIMI6tgOA>.

THIRIET, Patrice, et al. 2013 c. Le pouce et l'opposition. *Youtube, Anatomie 3D, Université de Lyon 1.* [En ligne] 25 Juillet 2013. <https://www.youtube.com/watch?v=auWA5o6YT20&index=9.7>

THIRIET, Patrice, et al. 2015 a. L'articulation acromio-claviculaire. *Youtube, Anatomie 3D, Université de Lyon 1.* [En ligne] 19 Juillet 2015. <https://www.youtube.com/watch?v=eTQJQIujf4g>.

THIRIET, Patrice, et al. 2015 b. La ceinture scapulaire. *Youtube, Anatomie 3D, Université de Lyon 1.* [En ligne] 1 Septembre 2015. <https://www.youtube.com/watch?v=Ym1pHYToQu8>.

THIRIET, Patrice, et al. 2015 c. La cheville. *Youtube, Anatomie 3D, Université de Lyon 1.* [En ligne] 22 Juillet 2015. <https://www.youtube.com/watch?v=fD5vTY6JXlc>.

THIRIET, Patrice, et al. 2015 d. La clavicule. *Youtube, Anatomie 3D, Université de Lyon 1.* [En ligne] 19 Juillet 2015. <https://www.youtube.com/watch?v=q-Urq34-ncE>.

THIRIET, Patrice, et al. 2015 e. La coiffe des rotateurs (muscles de l'épaule). *Youtube, Anatomie 3D, Université de Lyon 1.* [En ligne] 19 Juillet 2015. <https://www.youtube.com/watch?v=Ou7A5Uj8qOM>.

THIRIET, Patrice, et al. 2015 f. La scapula (omoplate). *Youtube, Anatomie 3D, Université de Lyon 1.* [En ligne] 19 Juillet 2015. https://www.youtube.com/watch?v=5Mvf_6-quX8.

THIRIET, Patrice, et al. 2015 g. L'articulation gléno-humérale. *Youtube, Anatomie 3D, Université de Lyon 1.* [En ligne] 19 Juillet 2015. <https://www.youtube.com/watch?v=jc1Girn1PNE>.

THIRIET, Patrice, et al. 2015 h. L'articulation scapulo-thoracique. *Youtube, Anatomie 3D, Université de Lyon 1.* [En ligne] 19 Juillet 2015. <https://www.youtube.com/watch?v=W1Cqvua9NIo>.

THIRIET, Patrice, et al. 2015 i. L'articulation sterno-costoclaviculaire. *Youtube, Anatomie 3D, Université de Lyon 1.* [En ligne] 20 Juillet 2015. <https://www.youtube.com/watch?v=FyAEyBscp5g>.

THIRIET, Patrice, et al. 2015 j. Le pied : organisation et fonctions musculaires. *Youtube, Anatomie 3D, Université de Lyon 1.* [En ligne] 12 Octobre 2015. <https://www.youtube.com/watch?v=5IxNulNWT-M>.

THIRIET, Patrice, et al. 2015 k. Le pied simplifié : architecture osseuse. *Youtube, Anatomie 3D, Université de Lyon 1.* [En ligne] 10 Novembre 2015. <https://www.youtube.com/watch?v=qYIjPGmnOEw>.

THIRIET, Patrice, et al. 2015 l. Le pied. Arthrologie myologie. L'aponévrose plantaire superficielle et le capiton plantaire. *Youtube, Anatomie 3D, Université de Lyon 1.* [En ligne] 13 Octobre 2015. <https://www.youtube.com/watch?v=qPAHOLnGV7Y>.

THIRIET, Patrice, et al. 2015 m. Le pied. Ostéologie. *Youtube, Anatomie 3D, Université de Lyon 1.* [En ligne] 24 Novembre 2015. <https://www.youtube.com/watch?v=aWRJctQIVq0>.

THIRIET, Patrice, et al. 2015 n. L'humérus. *Youtube, Anatomie 3D, Université de Lyon 1.* [En ligne] 23 Juillet 2015. <https://www.youtube.com/watch?v=BXC6utS1Qqo>.

THIRIET, Patrice, et al. 2015 o. Le sternum. *Youtube, Anatomie 3D, Université de Lyon 1.* [En ligne] 23 Juillet 2015. <https://www.youtube.com/watch?v=i7x95uMlmXI>.

THUASNE. 2016. Thuasne France. [En ligne] 2016. <http://www.thuasne.fr/>.

ZAMST. 2016. ZAMST France. [En ligne] 2016. <https://zamst.fr/>.

DEMANDE D'IMPRIMATUR

Date de soutenance : mardi 5 juillet 2016

<p align="center">DIPLOME D'ETAT DE DOCTEUR EN PHARMACIE</p> <p>présenté par : Charlotte GUAY</p> <p><u>Sujet</u> : Les blessures les plus fréquemment rencontrées dans la pratique du handball amateur : place des orthèses dans la prise en charge et rôle du pharmacien d'officine, illustration par des cas cliniques</p> <p><u>Jury</u> :</p> <p>Président : Mme Béatrice FAIVRE, Professeur Directeur : Mme Aude LEMAIRE, Pharmacien Juges : M. François SIRVEAUX, Chirurgien M. Vincent LELIEVRE, Kinésithérapeute</p>	<p align="center">Vu, Nancy, le 31 Nov 2016.</p> <p align="center">Le Président du Jury Directeur de Thèse</p> <p align="center">Mme Béatrice FAIVRE. Mme. Aude LEMAIRE</p> <p align="center"> </p>
<p align="center">Vu et approuvé, Nancy, le 2.06.2016</p> <p align="center">Doyen de la Faculté de Pharmacie de l'Université de Lorraine,</p> <p align="center"></p>	<p align="center">Vu, Nancy, le 16 JUIN 2016</p> <p align="center">Le Président de l'Université de Lorraine,</p> <p align="center"> Pierre MUTZENHARDT</p> <p>N° d'enregistrement : 9140.</p>

N° d'identification :

TITRE

**Les blessures les plus fréquemment rencontrées dans la pratique du handball amateur :
place des orthèses dans la prise en charge et rôle du pharmacien d'officine,
illustration par des cas cliniques**

Thèse soutenue le mardi 5 juillet 2016

Par Charlotte GUAY

RESUME :

Le handball est un sport complet qui associe le travail du haut du corps, grâce au geste du lancer (passes, tirs), à celui du bas, par les phases de courses, changements de direction et sauts qui s'enchaînent tout au long de l'effort. Les blessures qui concernent les joueurs touchent principalement les membres inférieurs, avec en chef de file les entorses de genou et de cheville, mais aussi des pathologies du pied comme les aponévrosites plantaires. A propos des membres supérieurs, les entorses des articulations inter-phalangiennes des doigts longs prédominent, suivies des luxations gléno-humérales et tendinopathies de la coiffe des rotateurs. Ces dernières sont d'ailleurs liées au geste du lancer spécifique du handball.

Le traitement de toutes ces blessures est majoritairement fonctionnel. Il s'agit de maintenir les articulations touchées, afin de permettre une bonne cicatrisation des structures lésées, tout en préservant leur mobilité, ceci dans le but d'obtenir une meilleure récupération. Les orthèses y ont donc une place prépondérante. Elles peuvent accompagner le patient de la phase aiguë du traumatisme à la reprise de l'activité sportive.

Les laboratoires fabricants sont nombreux, par conséquent les modèles disponibles en officine le sont encore plus. Le pharmacien doit connaître les particularités de chacune. Il doit en outre veiller à respecter la prescription du médecin et interroger le patient pour s'assurer de délivrer l'orthèse la mieux adaptée à chaque cas.

Il arrive actuellement sur le marché de nombreux modèles ouverts, qui permettent une mise en place plus facile et un port en continu, pour une immobilisation articulaire optimale. D'autres modèles mêlent aussi maintien et cryothérapie, dans le but d'aider à diminuer douleur et œdème associés aux traumatismes ou aux interventions chirurgicales associées.

Au-delà de son rôle de dispensation, le pharmacien d'officine se doit d'être à l'écoute de son patient. Il veille également donner de bons conseils, tant au niveau de l'utilisation et de l'entretien de son orthèse, qu'au niveau hygiéno-diététique et en vue de la reprise du handball.

MOTS CLES :

Traumatisme, entorse, luxation, tendinite, orthèse, traitement, membre inférieur, membre supérieur

Directeur de thèse	Intitulé du laboratoire	Nature
Mme Aude LEMAIRE	Pharmacien d'officine	Expérimentale <input type="checkbox"/>
Mme Béatrice FAIVRE	Laboratoire d'hématologie physiologie	Bibliographique <input checked="" type="checkbox"/>
		Thème <input checked="" type="checkbox"/>

Thèmes

1 – Sciences fondamentales
3 – Médicament
5 - Biologie

2 – Hygiène/Environnement
4 – Alimentation – Nutrition
⑥ – Pratique professionnelle