



HAL
open science

Prise en charge des fistules vésico-urèthro-rectales après traitement d'un cancer de la prostate

Pierre-Etienne Théveniaud

► **To cite this version:**

Pierre-Etienne Théveniaud. Prise en charge des fistules vésico-urèthro-rectales après traitement d'un cancer de la prostate. Sciences du Vivant [q-bio]. 2011. hal-01734465

HAL Id: hal-01734465

<https://hal.univ-lorraine.fr/hal-01734465v1>

Submitted on 14 Mar 2018

HAL is a multi-disciplinary open access archive for the deposit and dissemination of scientific research documents, whether they are published or not. The documents may come from teaching and research institutions in France or abroad, or from public or private research centers.

L'archive ouverte pluridisciplinaire **HAL**, est destinée au dépôt et à la diffusion de documents scientifiques de niveau recherche, publiés ou non, émanant des établissements d'enseignement et de recherche français ou étrangers, des laboratoires publics ou privés.



AVERTISSEMENT

Ce document est le fruit d'un long travail approuvé par le jury de soutenance et mis à disposition de l'ensemble de la communauté universitaire élargie.

Il est soumis à la propriété intellectuelle de l'auteur. Ceci implique une obligation de citation et de référencement lors de l'utilisation de ce document.

D'autre part, toute contrefaçon, plagiat, reproduction illicite encourt une poursuite pénale.

Contact : ddoc-theses-contact@univ-lorraine.fr

LIENS

Code de la Propriété Intellectuelle. articles L 122. 4

Code de la Propriété Intellectuelle. articles L 335.2- L 335.10

http://www.cfcopies.com/V2/leg/leg_droi.php

<http://www.culture.gouv.fr/culture/infos-pratiques/droits/protection.htm>

THÈSE

pour obtenir le grade de

DOCTEUR EN MÉDECINE

Présentée et soutenue publiquement
dans le cadre du troisième cycle de Médecine Spécialisée

Par

Pierre-Étienne THÉVENIAUD

Le 3 juin 2011

PRISE EN CHARGE DES FISTULES VÉSICO-URÉTHRO- RECTALES APRÈS TRAITEMENT D'UN CANCER DE LA PROSTATE. À PROPOS DE 16 PATIENTS.

Examineurs de la thèse :

M. Jacques HUBERT	Professeur		Président
M. Laurent BRESLER	Professeur	}	
M. Pascal ESCHWEGE	Professeur	}	Juges
M. Hervé BAUMERT	Docteur en médecine	}	

UNIVERSITÉ HENRI POINCARÉ, NANCY 1
FACULTÉ DE MÉDECINE DE NANCY

Président de l'Université : Professeur Jean-Pierre FINANCE

Doyen de la Faculté de Médecine : Professeur Henry COUDANE

Vice Doyen Mission « sillon lorrain » : Professeur Annick BARBAUD

Vice Doyen Mission « Campus » : Professeur Marie-Christine BÉNÉ

Vice Doyen Mission « Finances » : Professeur Marc BRAUN

Vice Doyen Mission « Recherche » : Professeur Jean-Louis GUÉANT

Asseseurs :

- Pédagogie :	Professeur Karine ANGIOÏ-DUPREZ
- 1 ^{er} Cycle :	Professeur Bernard FOLIGUET
- « Première année commune aux études de santé (PACES) et universitarisation études para-médicales »	M. Christophe NÉMOS
- 2 ^{ème} Cycle :	Professeur Marc DEBOUVERIE
- 3 ^{ème} Cycle :	
« DES Spécialités Médicales, Chirurgicales et Biologiques »	Professeur Jean-Pierre BRONOWICKI
« DES Spécialité Médecine Générale »	Professeur Francis RAPHAËL
- Filières professionnalisées :	M. Walter BLONDEL
- Formation Continue :	Professeur Hervé VESPIGNANI
- Commission de Prospective :	Professeur Pierre-Edouard BOLLAERT
- Recherche :	Professeur Didier MAINARD
- Développement Professionnel Continu :	Professeur Jean-Dominique DE KORWIN

DOYENS HONORAIRES

Professeur Adrien DUPREZ – Professeur Jean-Bernard DUREUX

Professeur Jacques ROLAND – Professeur Patrick NETTER

=====

PROFESSEURS HONORAIRES

Pierre ALEXANDRE – Jean-Marie ANDRE - Daniel ANTHOINE - Alain BERTRAND - Pierre BEY - Jacques BORRELLY
Michel BOULANGE - Jean-Claude BURDIN - Claude BURLET - Daniel BURNEL - Claude CHARDOT Jean-Pierre CRANCE -
Gérard DEBRY - Jean-Pierre DELAGOUTTE - Emile de LAVERGNE - Jean-Pierre DESCHAMPS
Michel DUC - Jean DUHEILLE - Adrien DUPREZ - Jean-Bernard DUREUX - Gérard FIEVE - Jean FLOQUET - Robert FRISCH
Alain GAUCHER - Pierre GAUCHER - Hubert GERARD - Jean-Marie GILGENKRANTZ - Simone GILGENKRANTZ
Oliéro GUERCI - Pierre HARTEMANN - Claude HURIET - Christian JANOT - Jacques LACOSTE - Henri LAMBERT
Pierre LANDES - Alain LARCAN - Marie-Claire LAXENAIRE - Michel LAXENAIRE - Jacques LECLERE - Pierre LEDERLIN
Bernard LEGRAS - Michel MANCIAUX - Jean-Pierre MALLIÉ – Philippe MANGIN - Pierre MATHIEU
Denise MONERET-VAUTRIN - Pierre NABET - Jean-Pierre NICOLAS - Pierre PAYSANT - Francis PENIN Gilbert PERCEBOIS
Claude PERRIN - Guy PETIET - Luc PICARD - Michel PIERSON - Jean-Marie POLU – Jacques POUREL Jean PREVOT
Antoine RASPILLER - Michel RENARD - Jacques ROLAND - René-Jean ROYER - Paul SADOUL - Daniel SCHMITT
Michel SCHWEITZER - Jean SOMMELET - Danièle SOMMELET - Michel STRICKER - Gilbert THIBAUT Augusta TREHEUX
Hubert UFFHOLTZ - Gérard VAILLANT - Paul VERT - Colette VIDAILHET - Michel VIDAILHET - Michel WAYOFF
Michel WEBER

=====

**PROFESSEURS DES UNIVERSITÉS
PRATICIENS HOSPITALIERS**

(Disciplines du Conseil National des Universités)

42^{ème} Section : MORPHOLOGIE ET MORPHOGENÈSE

1^{ère} sous-section : (Anatomie)

Professeur Gilles GROSDIDIER

Professeur Pierre LASCOMBES – Professeur Marc BRAUN

2^{ème} sous-section : (Cytologie et histologie)

Professeur Bernard FOLIGUET

3^{ème} sous-section : (Anatomie et cytologie pathologiques)

Professeur François PLENAT – Professeur Jean-Michel VIGNAUD

43^{ème} Section : BIOPHYSIQUE ET IMAGERIE MÉDICALE

1^{ère} sous-section : (Biophysique et médecine nucléaire)

Professeur Gilles KARCHER – Professeur Pierre-Yves MARIE – Professeur Pierre OLIVIER

2^{ème} sous-section : (Radiologie et imagerie médicale)

Professeur Denis REGENT – Professeur Michel CLAUDON

Professeur Serge BRACARD – Professeur Alain BLUM – Professeur Jacques FELBLINGER

Professeur René ANXIONNAT

44^{ème} Section : BIOCHIMIE, BIOLOGIE CELLULAIRE ET MOLÉCULAIRE, PHYSIOLOGIE ET NUTRITION

1^{ère} sous-section : (Biochimie et biologie moléculaire)

Professeur Jean-Louis GUÉANT – Professeur Jean-Luc OLIVIER – Professeur Bernard NAMOUR

2^{ème} sous-section : (Physiologie)

Professeur François MARCHAL – Professeur Bruno CHENUÉL – Professeur Christian BEYAERT

3^{ème} sous-section : (Biologie Cellulaire)

Professeur Ali DALLLOUL

4^{ème} sous-section : (Nutrition)

Professeur Olivier ZIEGLER – Professeur Didier QUILLIOT

45^{ème} Section : MICROBIOLOGIE, MALADIES TRANSMISSIBLES ET HYGIÈNE

1^{ère} sous-section : (Bactériologie – virologie ; hygiène hospitalière)

Professeur Alain LE FAOU - Professeur Alain LOZNIIEWSKI

3^{ème} sous-section : (Maladies infectieuses ; maladies tropicales)

Professeur Thierry MAY – Professeur Christian RABAUD

46^{ème} Section : SANTÉ PUBLIQUE, ENVIRONNEMENT ET SOCIÉTÉ

1^{ère} sous-section : (Épidémiologie, économie de la santé et prévention)

Professeur Philippe HARTEMANN – Professeur Serge BRIANÇON - Professeur Francis GUILLEMIN

Professeur Denis ZMIROU-NAVIER – Professeur François ALLA

2^{ème} sous-section : (Médecine et santé au travail)

Professeur Christophe PARIS

3^{ème} sous-section : (Médecine légale et droit de la santé)

Professeur Henry COUDANE

4^{ème} sous-section : (Biostatistiques, informatique médicale et technologies de communication)

Professeur François KOHLER – Professeur Éliane ALBUISSON

47^{ème} Section : CANCÉROLOGIE, GÉNÉTIQUE, HÉMATOLOGIE, IMMUNOLOGIE

1^{ère} sous-section : (Hématologie ; transfusion)

Professeur Thomas LECOMPTE – Professeur Pierre BORDIGONI

Professeur Jean-François STOLTZ – Professeur Pierre FEUGIER

2^{ème} sous-section : (Cancérologie ; radiothérapie)

Professeur François GUILLEMIN – Professeur Thierry CONROY

Professeur Didier PEIFFERT – Professeur Frédéric MARCHAL

3^{ème} sous-section : (Immunologie)

Professeur Gilbert FAURE – Professeur Marie-Christine BENE

4^{ème} sous-section : (Génétique)

Professeur Philippe JONVEAUX – Professeur Bruno LEHEUP

48^{ème} Section : ANESTHÉSIOLOGIE, RÉANIMATION, MÉDECINE D'URGENCE, PHARMACOLOGIE ET THÉRAPEUTIQUE

1^{ère} sous-section : (Anesthésiologie et réanimation chirurgicale ; médecine d'urgence)

Professeur Claude MEISTELMAN – Professeur Hervé BOUAZIZ

Professeur Paul-Michel MERTES – Professeur Gérard AUDIBERT

2^{ème} sous-section : (Réanimation médicale ; médecine d'urgence)

Professeur Alain GERARD - Professeur Pierre-Édouard BOLLAERT

Professeur Bruno LÉVY – Professeur Sébastien GIBOT

3^{ème} sous-section : (Pharmacologie fondamentale ; pharmacologie clinique ; addictologie)

Professeur Patrick NETTER – Professeur Pierre GILLET

4^{ème} sous-section : (Thérapeutique ; médecine d'urgence ; addictologie)

Professeur François PAILLE – Professeur Gérard GAY – Professeur Faiez ZANNAD - Professeur Patrick ROSSIGNOL

**49^{ème} Section : PATHOLOGIE NERVEUSE ET MUSCULAIRE, PATHOLOGIE MENTALE,
HANDICAP et RÉÉDUCATION**

1^{ère} sous-section : (Neurologie)

Professeur Gérard BARROCHE – Professeur Hervé VESPIGNANI
Professeur Xavier DUCROCQ – Professeur Marc DEBOUVERIE

2^{ème} sous-section : (Neurochirurgie)

Professeur Jean-Claude MARCHAL – Professeur Jean AUQUE
Professeur Thierry CIVIT

3^{ème} sous-section : (Psychiatrie d'adultes ; addictologie)

Professeur Jean-Pierre KAHN – Professeur Raymund SCHWAN

4^{ème} sous-section : (Pédopsychiatrie ; addictologie)

Professeur Daniel SIBERTIN-BLANC – Professeur Bernard KABUTH

5^{ème} sous-section : (Médecine physique et de réadaptation)

Professeur Jean PAYSANT

50^{ème} Section : PATHOLOGIE OSTÉO-ARTICULAIRE, DERMATOLOGIE et CHIRURGIE PLASTIQUE

1^{ère} sous-section : (Rhumatologie)

Professeur Isabelle CHARY-VALCKENAERE – Professeur Damien LOEUILLE

2^{ème} sous-section : (Chirurgie orthopédique et traumatologique)

Professeur Daniel MOLE - Professeur Didier MAINARD

Professeur François SIRVEAUX – Professeur Laurent GALOIS

3^{ème} sous-section : (Dermato-vénéréologie)

Professeur Jean-Luc SCHMUTZ – Professeur Annick BARBAUD

4^{ème} sous-section : (Chirurgie plastique, reconstructrice et esthétique ; brûlologie)

Professeur François DAP – Professeur Gilles DAUTEL

51^{ème} Section : PATHOLOGIE CARDIORESPIRATOIRE et VASCULAIRE

1^{ère} sous-section : (Pneumologie ; addictologie)

Professeur Yves MARTINET – Professeur Jean-François CHABOT – Professeur Ari CHAOUAT

2^{ème} sous-section : (Cardiologie)

Professeur Etienne ALIOT – Professeur Yves JUILLIERE – Professeur Nicolas SADOUL

Professeur Christian de CHILLOU

3^{ème} sous-section : (Chirurgie thoracique et cardiovasculaire)

Professeur Jean-Pierre VILLEMOT - Professeur Jean-Pierre CARTEAUX

4^{ème} sous-section : (Chirurgie vasculaire ; médecine vasculaire)

Professeur Denis WAHL – Professeur Sergueï MALIKOV

52^{ème} Section : MALADIES DES APPAREILS DIGESTIF et URINAIRE

1^{ère} sous-section : (Gastroentérologie ; hépatologie ; addictologie)

Professeur Marc-André BIGARD - Professeur Jean-Pierre BRONOWICKI – Professeur Laurent PEYRIN-BIROULET

2^{ème} sous-section : (Chirurgie digestive)

3^{ème} sous-section : (Néphrologie)

Professeur Michèle KESSLER – Professeur Dominique HESTIN – Professeur Luc FRIMAT

4^{ème} sous-section : (Urologie)

Professeur Jacques HUBERT – Professeur Pascal ESCHWEGE

53^{ème} Section : MÉDECINE INTERNE, GÉRIATRIE et CHIRURGIE GÉNÉRALE

1^{ère} sous-section : (Médecine interne ; gériatrie et biologie du vieillissement ; médecine générale ; addictologie)

Professeur Jean-Dominique DE KORWIN – Professeur Pierre KAMINSKY

Professeur Athanase BENETOS - Professeur Gisèle KANNY – Professeur Christine PERRET-GUILLAUME

2^{ème} sous-section : (Chirurgie générale)

Professeur Patrick BOISSEL – Professeur Laurent BRESLER

Professeur Laurent BRUNAUD – Professeur Ahmet AYAV

**54^{ème} Section : DÉVELOPPEMENT ET PATHOLOGIE DE L'ENFANT, GYNÉCOLOGIE-OBSTÉTRIQUE,
ENDOCRINOLOGIE ET REPRODUCTION**

1^{ère} sous-section : (Pédiatrie)

Professeur Pierre MONIN - Professeur Jean-Michel HASCOET - Professeur Pascal CHASTAGNER

Professeur François FEILLET - Professeur Cyril SCHWEITZER

2^{ème} sous-section : (Chirurgie infantile)

Professeur Michel SCHMITT – Professeur Pierre JOURNEAU – Professeur Jean-Louis LEMELLE

3^{ème} sous-section : (Gynécologie-obstétrique ; gynécologie médicale)
Professeur Jean-Louis BOUTROY - Professeur Philippe JUDLIN – Professeur Patricia BARBARINO
4^{ème} sous-section : (Endocrinologie, diabète et maladies métaboliques ; gynécologie médicale)
Professeur Georges WERYHA – Professeur Marc KLEIN – Professeur Bruno GUERCI

55^{ème} Section : PATHOLOGIE DE LA TÊTE ET DU COU
1^{ère} sous-section : (Oto-rhino-laryngologie)
Professeur Claude SIMON – Professeur Roger JANKOWSKI – Professeur Cécile PARIETTI-WINKLER
2^{ème} sous-section : (Ophtalmologie)
Professeur Jean-Luc GEORGE – Professeur Jean-Paul BERROD – Professeur Karine ANGIOI-DUPREZ
3^{ème} sous-section : (Chirurgie maxillo-faciale et stomatologie)
Professeur Jean-François CHASSAGNE – Professeur Etienne SIMON

=====

PROFESSEURS DES UNIVERSITÉS

64^{ème} Section : BIOCHIMIE ET BIOLOGIE MOLÉCULAIRE
Professeur Sandrine BOSCHI-MULLER

=====

MAÎTRES DE CONFÉRENCES DES UNIVERSITÉS - PRATICIENS HOSPITALIERS

42^{ème} Section : MORPHOLOGIE ET MORPHOGENÈSE

1^{ère} sous-section : (Anatomie)
Docteur Bruno GRIGNON – Docteur Thierry HAUMONT – Docteur Manuela PEREZ
2^{ème} sous-section : (Cytologie et histologie)
Docteur Edouard BARRAT - Docteur Françoise TOUATI – Docteur Chantal KOHLER
3^{ème} sous-section : (Anatomie et cytologie pathologiques)
Docteur Aude BRESSENOT

43^{ème} Section : BIOPHYSIQUE ET IMAGERIE MÉDICALE

1^{ère} sous-section : (Biophysique et médecine nucléaire)
Docteur Marie-Hélène LAURENS – Docteur Jean-Claude MAYER
Docteur Pierre THOUVENOT – Docteur Jean-Marie ESCANYE
2^{ème} sous-section : (Radiologie et imagerie médicale)
Docteur Damien MANDRY

44^{ème} Section : BIOCHIMIE, BIOLOGIE CELLULAIRE ET MOLÉCULAIRE, PHYSIOLOGIE ET NUTRITION

1^{ère} sous-section : (Biochimie et biologie moléculaire)
Docteur Jean STRACZEK – Docteur Sophie FREMONT
Docteur Isabelle GASTIN – Docteur Marc MERTEN – Docteur Catherine MALAPLATE-ARMAND
Docteur Shyue-Fang BATTAGLIA
3^{ème} sous-section : (Biologie Cellulaire)
Docteur Véronique DECOT-MAILLERET
4^{ème} sous-section : (Nutrition)
Docteur Rosa-Maria RODRIGUEZ-GUEANT

45^{ème} Section : MICROBIOLOGIE, MALADIES TRANSMISSIBLES ET HYGIÈNE

1^{ère} sous-section : (Bactériologie – Virologie ; hygiène hospitalière)
Docteur Francine MORY – Docteur Véronique VENARD
2^{ème} sous-section : (Parasitologie et mycologie)
Docteur Nelly CONTET-AUDONNEAU – Madame Marie MACHOUART

46^{ème} Section : SANTÉ PUBLIQUE, ENVIRONNEMENT ET SOCIÉTÉ

1^{ère} sous-section : (Epidémiologie, économie de la santé et prévention)
Docteur Alexis HAUTEMANIÈRE – Docteur Frédérique CLAUDOT
3^{ème} sous-section (Médecine légale et droit de la santé)
Docteur Laurent MARTRILLE
4^{ère} sous-section : (Biostatistiques, informatique médicale et technologies de communication)
Docteur Nicolas JAY

47^{ème} Section : CANCÉROLOGIE, GÉNÉTIQUE, HÉMATOLOGIE, IMMUNOLOGIE

2^{ème} sous-section : (Cancérologie ; radiothérapie : oncologie (type mixte : biologique))

Docteur Lina BOLOTINE

3^{ème} sous-section : (Immunologie)

Docteur Marcelo DE CARVALHO BITTENCOURT

4^{ème} sous-section : (Génétique)

Docteur Christophe PHILIPPE – Docteur Céline BONNET

**48^{ème} Section : ANESTHÉSIOLOGIE, RÉANIMATION, MÉDECINE D'URGENCE,
PHARMACOLOGIE ET THÉRAPEUTIQUE**

3^{ème} sous-section : (Pharmacologie fondamentale ; pharmacologie clinique)

Docteur Françoise LAPICQUE – Docteur Marie-José ROYER-MORROT – Docteur Nicolas GAMBIER

50^{ème} Section : RHUMATOLOGIE

1^{ère} sous-section : (Rhumatologie)

Docteur Anne-Christine RAT

3^{ème} sous-section : (Dermato-vénérologie)

Docteur Anne-Claire BURSZTEJN

**54^{ème} Section : DÉVELOPPEMENT ET PATHOLOGIE DE L'ENFANT, GYNÉCOLOGIE-OBSTÉTRIQUE,
ENDOCRINOLOGIE ET REPRODUCTION**

3^{ème} sous-section :

Docteur Olivier MOREL

5^{ème} sous-section : (Biologie et médecine du développement et de la reproduction ; gynécologie médicale)

Docteur Jean-Louis CORDONNIER

=====

MAÎTRES DE CONFÉRENCES

5^{ème} section : SCIENCE ÉCONOMIE GÉNÉRALE

Monsieur Vincent LHUILLIER

40^{ème} section : SCIENCES DU MÉDICAMENT

Monsieur Jean-François COLLIN

60^{ème} section : MÉCANIQUE, GÉNIE MÉCANIQUE ET GÉNIE CIVILE

Monsieur Alain DURAND

61^{ème} section : GÉNIE INFORMATIQUE, AUTOMATIQUE ET TRAITEMENT DU SIGNAL

Monsieur Jean REBSTOCK – Monsieur Walter BLONDEL

64^{ème} section : BIOCHIMIE ET BIOLOGIE MOLÉCULAIRE

Mademoiselle Marie-Claire LANHERS – Monsieur Pascal REBOUL – Mr Nick RAMALANJAONA

65^{ème} section : BIOLOGIE CELLULAIRE

Mademoiselle Françoise DREYFUSS – Monsieur Jean-Louis GELLY

Madame Ketsia HESS – Monsieur Hervé MEMBRE – Monsieur Christophe NEMOS - Madame Natalia DE ISLA

Madame Nathalie MERCIER

66^{ème} section : PHYSIOLOGIE

Monsieur Nguyen TRAN

PROFESSEURS ASSOCIÉS

Médecine Générale

Professeur associé Alain AUBREGE
Professeur associé Francis RAPHAEL

MAÎTRES DE CONFÉRENCES ASSOCIÉS

Médecine Générale

Docteur Jean-Marc BOIVIN
Docteur Jean-Louis ADAM
Docteur Elisabeth STEYER
Docteur Paolo DI PATRIZIO
Docteur Sophie SIEGRIST

PROFESSEURS ÉMÉRITES

Professeur Jean-Marie ANDRÉ - Professeur Daniel ANTHOINE - Professeur Pierre BEY - Professeur Michel BOULANGÉ
Professeur Jean-Pierre CRANCE – Professeur Jean-Pierre DELAGOUTTE - Professeur Jean-Marie GILGENKRANTZ
Professeur Simone GILGENKRANTZ - Professeur Henri LAMBERT - Professeur Alain LARCAN
Professeur Denise MONERET-VAUTRIN - Professeur Jean-Pierre NICOLAS - Professeur Luc PICARD
Professeur Michel PIERSON - Professeur Jacques POUREL - Professeur Jacques ROLAND – Professeur Michel STRICKER
Professeur Gilbert THIBAUT - Professeur Hubert UFFHOLTZ - Professeur Paul VERT - Professeur Colette VIDAILHET
Professeur Michel VIDAILHET

DOCTEURS HONORIS CAUSA

Professeur Norman SHUMWAY (1972)
Université de Stanford, Californie (U.S.A)
Professeur Paul MICHIELSEN (1979)
Université Catholique, Louvain (Belgique)
Professeur Charles A. BERRY (1982)
Centre de Médecine Préventive, Houston (U.S.A)
Professeur Pierre-Marie GALETTI (1982)
Brown University, Providence (U.S.A)
Professeur Mamish Nisbet MUNRO (1982)
Massachusetts Institute of Technology (U.S.A)
Professeur Mildred T. STAHLMAN (1982)
Vanderbilt University, Nashville (U.S.A)
Harry J. BUNCKE (1989)
Université de Californie, San Francisco (U.S.A)
Professeur Daniel G. BICHET (2001)
Université de Montréal (Canada)
Professeur Brian BURCHELL (2007)
Université de Dundee (Royaume Uni)

Professeur Théodore H. SCHIEBLER (1989)
Institut d'Anatomie de Würzburg (R.F.A)
Professeur Maria DELIVORIA-PAPADOPOULOS (1996)
Université de Pennsylvanie (U.S.A)
Professeur Mashaki KASHIWARA (1996)
Research Institute for Mathematical Sciences de Kyoto (JAPON)
Professeur Ralph GRÄSBECK (1996)
Université d'Helsinki (FINLANDE)
Professeur James STEICHEN (1997)
Université d'Indianapolis (U.S.A)
Professeur Duong Quang TRUNG (1997)
*Centre Universitaire de Formation et de Perfectionnement des
Professionnels de Santé d'Hô Chi Minh-Ville (VIËTNAM)*

Professeur Marc LEVENSTON (2005)
Institute of Technology, Atlanta (USA)

SERMENT

"Au moment d'être admis à exercer la médecine, je promets et je jure d'être fidèle aux lois de l'honneur et de la probité. Mon premier souci sera de rétablir, de préserver ou de promouvoir la santé dans tous ses éléments, physiques et mentaux, individuels et sociaux. Je respecterai toutes les personnes, leur autonomie et leur volonté, sans aucune discrimination selon leur état ou leurs convictions. J'interviendrai pour les protéger si elles sont affaiblies, vulnérables ou menacées dans leur intégrité ou leur dignité. Même sous la contrainte, je ne ferai pas usage de mes connaissances contre les lois de l'humanité. J'informerai les patients des décisions envisagées, de leurs raisons et de leurs conséquences. Je ne tromperai jamais leur confiance et n'exploiterai pas le pouvoir hérité des circonstances pour forcer les consciences. Je donnerai mes soins à l'indigent et à quiconque me les demandera. Je ne me laisserai pas influencer par la soif du gain ou la recherche de la gloire.

Admis dans l'intimité des personnes, je tairai les secrets qui me sont confiés. Reçu à l'intérieur des maisons, je respecterai les secrets des foyers et ma conduite ne servira pas à corrompre les mœurs. Je ferai tout pour soulager les souffrances. Je ne prolongerai pas abusivement les agonies. Je ne provoquerai jamais la mort délibérément.

Je préserverai l'indépendance nécessaire à l'accomplissement de ma mission. Je n'entreprendrai rien qui dépasse mes compétences. Je les entretiendrai et les perfectionnerai pour assurer au mieux les services qui me seront demandés.

J'apporterai mon aide à mes confrères ainsi qu'à leurs familles dans l'adversité.

Que les hommes et mes confrères m'accordent leur estime si je suis fidèle à mes promesses ; que je sois déshonoré et méprisé si j'y manque".

REMERCIEMENTS

A notre Maître et Président de thèse

Monsieur le Professeur Jacques HUBERT

Professeur d'Urologie

Nous vous remercions de nous avoir fait l'honneur d'accepter de présider le jury de cette thèse.

Votre esprit visionnaire en chirurgie robotique, nous a ouvert le chemin, nous vous en sommes reconnaissants.

Soyez assuré de notre sincère admiration et de notre profond respect.

A notre Maître, Juge et directeur de thèse,

Monsieur le Professeur BRESLER

Professeur de Chirurgie Générale

Chevalier dans l'Ordre des Palmes Académiques

Vous nous avez confié ce sujet de thèse et nous vous en savons gré.

Tout au long de son élaboration vous n'avez pas ménagé vos conseils pertinents et bienveillants.

Pendant notre formation nous avons apprécié votre rigueur, votre raisonnement sûr, et vos qualités d'opérateur.

Veillez trouver ici l'expression de notre reconnaissance et de notre profond respect.

A notre Juge,

Monsieur le Professeur ESCHWEGE

Professeur d'Urologie

Nous avons le privilège de travailler avec vous et nous vous remercions pour la richesse de vos enseignements, votre disponibilité qui n'a d'égal que votre gentillesse.

Nous vous remercions pour nous avoir offert l'opportunité de voyager vers d'autres visions de l'urologie entre le dessert et « l'excellent » café de l'internat un midi d'août 2009. Ceci a enrichi notre culture chirurgicale.

Veillez trouver ici l'expression de notre gratitude et de notre profond respect.

A notre Juge,

Monsieur le Docteur BAUMERT

Docteur en Urologie

Nous vous remercions pour l'accueil que vous, et votre équipe, m'avez réservé lors de ces 6 mois parisiens. La qualité de votre geste chirurgical, votre calme en toute circonstance fait force d'admiration.

Nous sommes fiers de compter parmi vos élèves et nous nous efforcerons de ne pas décevoir votre confiance pendant ces 2 prochaines années puis tout au long de notre carrière médicale.

A nos Maîtres d'internat,

Pr Ayav, votre rigueur impose le respect, la qualité de votre geste chirurgical est source d'inspiration.

Pr Brunaud, opérer à vos côtés est un plaisir. Votre humilité est un exemple pour nous tous jeunes chirurgiens.

Pr Lemelle, on va se mettre bien. 50% du plaisir comme dirait certain.

Pr Mangin, Pr Cormier, nos routes se sont malheureusement séparées mais vous m'avez initié à l'urologie et veuillez accepter ma reconnaissance et mon plus profond respect.

Pr Schmitt,

Dr Batisse, votre rigueur, votre expérience en train difficile, m'a inculqué les bases de la chirurgie et je vous en remercie ; même si je suis plus bête qu'un cheval.

Dr Ouedraogo, merci de m'avoir recueilli et enseigner les bases de la chirurgie.

Aux Praticiens Hospitaliers et Chefs de Clinique qui ont participé à ma formation.

Merci pour tout ce que vous m'avez transmis

Dr Boudrant, Dr Marçon, aux maîtres de l'urologie porcine, on vous doit tout, merci à vous 2.

Dr Cayzergues, travailler à tes côtés a été un réel plaisir, ton désir de transmission a été une chance pour moi et le sera pour mes successeurs.

Dr Chatelain,

Dr De Miscault, peut-être qu'un jour je « verrai ».

Dr Dusseaux, c'est pas toi qui as commencé, c'est lui qui a chuté... alors fait au mieux.

Dr Fau,

Dr Ferchaux, tu m'as transmis la rigueur de notre métier dès le début, j'en ai vérifié la nécessité tout au cours de mon internat.

Dr Feuillu, sans qui rien n'aurait été possible.

Dr Germain, on va quand même le faire ce semestre ensemble.

Dr Karam, tout n'arrive pas par hasard.

Dr Gonzales,

Dr Le Coadou, à ce 31 décembre 2008 verglacé.

Dr Legname, pour ces petits lapsus si savoureux.

Dr Lelong,

Dr Malleville,

Dr Martin, ce fut bref, rapide, et pourtant si profond peut-être trop. Mais en peu de temps j'ai beaucoup appris à vos côtés.

Dr Marty,

Dr Mourey, Eric, ton sens de l'humain n'a d'égal que tes qualités d'opérateur.

Dr Ranke,

Dr Raphoz-Proust, au final, j'ai suivi tes conseils ... à nos petites gaufres ...

Dr Robert,

Dr Rouers, un jour tu les auras tes cartons.

Dr Scherrer, que dire par où commencer : ta gentillesse, ta bonne humeur, tes qualités chirurgicales, de pédagogue, ta patience, je ne saurais pas. Parlons simplement de ce dernier Noël, ou finalement seul, toi et ta famille m'avez accueilli à bras ouverts avec mes huîtres puis Béatrice nous a rejoints pour passer un agréable moment en toute simplicité. Merci pour TOUT.

Dr Tortuyaux, tu as été le premier à me laisser jouer avec Nono, encore merci.

Dr Yaghi, ton humour avait trouvé son public au cours de ce semestre.

Dr Waked, un grand merci, pour ton aisance technique, ton coaching endoscopique m'ont été très profitable. Si c'est si bien que l'annonce le Washington Post, et si on revient du Timor, nous serons prêts pour visiter le Liban.

Un grand merci aux filles du bloc d'urologie... Amélie, Camille, Cathy, Johanne, Laurence A, Laurence F, Pascaline, Virginie, travailler avec vous a été un réel plaisir et merci de m'avoir supporté, encouragé (n'est ce pas Amélie !).

A Elias, Adnan (mon ami !) Séb et Mayo ainsi que tous les autres qui ont vécu ce semestre de l'extrême, avec ses grands moments, en particulier les soirées UNO.

A l'équipe d'IBODE de Briey, Julie, Céline, aux infirmières de pédiatrie qui supportaient mes ronchonnades en garde de pédiatrie. Mme Schuler pour son soutien pendant les moments difficiles.

A Briey, son lac, son tartare à la Clauserie, son hôpital Maillot et sa Cité Radieuse (?). Tellement égal à sa devise "*tout est possible*".

Un grand merci à toute l'équipe médicale et paramédicale de chirurgie viscérale cancérologique et endocrinienne. Vous m'avez accepté avec ma différence (urologue), vous m'avez tant appris je vous en serai reconnaissant pour toujours.

A toute l'équipe médico-chirurgicale de l'hôpital Saint Joseph, Dr Dumonceau O., Dr Dubosq F., Dr Fenourri M., Dr Ilescu B., Dr Peyrat L., Dr Ceddaha M., Dr Christias M., Dr Sigismund M., votre enthousiasme, votre désir de transmission ont été pour moi source de motivation, et bien sûr, mention spéciale à Mariette.

A toute l'équipe paramédicale au bloc opératoire, Murielle, Catherine, Kamar, Valérie, Florence, Odile... dans le service Sylvie, Astrid, Amélie... , les secrétaires, le service des urgences de l'hôpital Saint Joseph, travailler avec vous a été un pur bonheur pendant ces 6 mois, grâce à votre gentillesse, votre disponibilité et vos compétences.

A l'équipe de radiologie du -1 du Pr Régent, votre patience, vos compétences, votre disponibilité à tout instant, on grandement enrichi mes connaissances en radiologie.

Au Docteur Haas de m'avoir initié au bonheur de la chirurgie au cours de ma PCEM2 comme aide opératoire. Cette expérience m'a donné le goût de cette spécialité. Je vous en remercie.

Aux Dr Bilosi et Kuperas,

A ma famille,

A Mémé, Pépé, Papi, vous êtes malheureusement partis sous d'autres cieux au cours de ses années d'internat. Vous êtes mes racines, je garderais de chacun de vous un sourire, un rire, une attention, au fond de moi. Vos valeurs, votre amour du travail bien conduit, votre générosité, votre bonne humeur, votre discrétion seront pour toujours présents pour me guider. J'espère qu'en ce jour vous êtes fier de moi.

A Mami, merci pour ton soutien culinaire au cours de ces années, ces beignets, croquants, fraises, framboises ... ramenés de la Rivole étaient toujours un délice.

A Tata, on les a bien eus !!!

A toute ma famille, si nombreuse, si soudée. Cette unité nous rend toujours plus fort pour affronter les difficultés passagères.

A ma sœur, tu es et tu resteras toujours ma grande sœur. Toujours présente quand il le fallait pour me protéger quand j'étais petit pour me conseiller actuellement, je serais toujours là pour toi.

A Valère, merci pour les invitations, l'excellent soutien culinaire sur Paris ainsi que le bonheur que tu apportes à ma sœur.

A mes parents, sans vous rien n'aurait pu se réaliser, mille mercis de m'avoir laissé conduire ma vie et fait confiance. Quelle chance de vous avoir comme parents si aimants, si attentionnés et toujours présents. Avec tout mon amour, j'espère ne jamais vous décevoir.

(PS: On est libre le troisième week-end de novembre 2011 pour fêter cette P1 et le CAPES d'Anne C, pour ce fameux restaurant étoilé. On n'a pas oublié même si une décennie est passée).

A Béatrice, mon amour, te voilà enfin à mes cotés. Ta bonne humeur, ton énergie, ton sourire toujours sur tes lèvres, font mon bonheur. Tu supportes ma mauvaise fois, mes sauts d'humeur toujours avec enthousiasme et caractère. Tu fais partie de ma bulle. Je t'aime.

A ma belle famille, merci pour votre accueil et votre générosité grâce auxquels j'ai découvert la culture lusophone.

A tous mes amis,

A tous les nancéens, Etienne, Véro, Frédéric T, Julie, ...

Mon Thibaut, j'espère que nos chemins ne se sépareront jamais.

Florian et Claire merci de m'avoir accueilli au début.

Nicolas M, Thomas S, on commencera et finira ensemble, par chance pour toi je sais mettre une sonde urinaire maintenant, Christophe ta gentillesse et tes compétences sont un exemple pour moi, Viet,

Florent M, PYB, Annabella,

Nicolas B, le génie, Thomas C, Olga,

Anne C, ah !!! ce T-shirt rouge et dommage je ne serais jamais ton ACC !!!,

Nicolas H, merci pour le petit coup de pouce dans la dernière ligne droite et ne change pas, Marie Galifet,

Florian, Sandrine l'autre génie et la professionnelle des massages de ..., Thibault,

Zakaria,

Louis, Rabi,

Benoit, mon paratonnerre préféré, est-ce que j'ai vu assez loin, alors ?

Myriam, Charles, Kévin et Pierre, je vous promets je serai plus présent maintenant.

Vous m'avez tous accompagné au cours de ces 10 semestres lorrains, merci pour tous ces moments passés ensemble.

A mon King, ta sympathie, ta bonne humeur, ton adaptation à la culture occidentale force l'admiration et le respect. Le célèbre : « Bonjour, interne en urologie en astreinte... » à chasser de nos têtes, le : « ah ouais d'accord ! »

A Noël, mes pensées sont tournées vers les tiens en ses moments difficiles pour toi et tes proches. J'espère qu'enfin l'avenir s'éclaircira pour vous.

A tous mes amis d'enfance, nous sommes tous éclatés aux 4 coins de la France voire du monde. Se revoir de temps à autres, se rappeler nos bons souvenirs est toujours agréable. Une mention spéciale pour Raf toujours dans les bons coups, les 2 terminales, les pays de l'Est (ce ticket de parking et cette descente « olympique » à Budapest), Briey son ski, Les Fatals, Izia.

A Flo, Romain, Gilles, Raf pour ces parties de Jorkyball où notre envie de ne pas perdre prenait parfois le dessus sur le fair-play. Votre disponibilité pendant cette D4 a été d'un grand soutien et je vous en remercie encore.

A tous les dijonnais, amis de fac et autres, ça y est la boucle est bouclée, la thèse, enfin !!!

A Brice et Jordane, tout a commencé à Dijon, Bordeaux puis Barcelone, Besançon vivement le Pérou.

A Nabil, Julie et la petite Jade, la vie de Playmobil® est déjà loin pour vous avec cette superbe réussite, profitez de votre petit bout de chou.

A ces amis beaunois, plus ou moins perdus de vue depuis mon départ nancéen, ce n'est pourtant pas si loin.

A Titine, toujours bon pneu (n'est-ce pas les porcins) bon rétroviseur, ou que j'aïlle. Allez, je te demande encore 4 petits mois, et tu l'auras ta nouvelle courroie.

« Soyez réalistes : demandez l'impossible. »

Ernesto Guevara (1928-1967).

Table des matières

I- INTRODUCTION :	24
II- MATÉRIELS ET MÉTHODES :	25
II-A. LES PATIENTS AVANT TRAITEMENT DE LA FVUR :	26
II-B. LES TECHNIQUES OPÉRATOIRES:	27
II-B. 1- L'ABORD POSTÉRIEUR SELON YORK ET MASON (YM) (ANNEXE N°1) :	27
II-B. 2- LA TECHNIQUE D'INTERPOSITION DU MUSCLE GRACILIS (IMG) (ANNEXE N°2) :	30
II-B. 3- PRISE EN CHARGE POST-OPÉRATOIRE À COURT ET MOYEN TERMES:	31
II-C. MODALITÉS D'ÉVALUATION :	32
III- RÉSULTATS :	33
III-A. LES GESTES RÉALISÉS EN PREMIÈRE INTENTION :	33
III-B. LES GESTES RÉALISÉS EN DEUXIÈME INTENTION :	34
III-C. RÉSULTATS FONCTIONNELS :	36
IV- DISCUSSION :	38
IV-A. INCIDENCE DES FISTULES VÉSICO-URÉTHRO-RECTALES APRÈS TRAITEMENT D'UN CANCER DE LA PROSTATE :	38
IV-B. PRISE EN CHARGE DES PLAIES RECTALES PER-OPÉRATOIRES [3] : GÉNÉRALITÉS, GESTION, PRÉVENTION :	39
IV-B.1- PLAIES RECTALES EN PER-OPÉRATOIRES, GÉNÉRALITÉS :	39
IV-B.2- GESTION DE LA PLAIE RECTALE PER-OPÉRATOIRE.	40
IV-C. DIFFÉRENTES VOIES D'ABORDS DANS LES PUBLICATIONS SCIENTIFIQUES	42
IV-C.1- L'APPROCHE ANTÉRIEURE TRANS-ANALE ET TRANS-SPHINCTÉRIENNE :	42
IV-C.2- L'APPROCHE POSTÉRIEURE SELON YORK ET MASON :	43
IV-C.3- L'APPROCHE SELON YM ET LE LAMBEAU D'AVANCEMENT RECTAL.....	43
IV-C.4- L'APPROCHE PÉRINÉALE AVEC TISSU D'INTERPOSITION :	45

IV-C.4-A. LE MUSCLE GRACILIS.....	45
IV-C.4- B. LA GREFFE DE MUQUEUSE BUCCALE SEULE.	45
IV-C.4- C. LE MUSCLE GRACILIS ET GREFFE DE MUQUEUSE BUCCALE.	45
IV-C.5- L'APPROCHE COMBINÉE, ABDOMINALE PUIS PÉRITONÉALE :	47
A. INTERVENTION DE PARKS OU SOAVE :	47
B. COELIOSCOPIE ET ABORD PÉRINÉAL AVEC INTERPOSITION D'ÉPIPLOON :.....	47
IV-C.6- L'APPROCHE ROBOTIQUE :	48
IV-C.7- L'APPROCHE POSTÉRIEURE PUIS PÉRINÉALE : NOTRE SÉRIE,	48
IV-D. AMÉLIORATION QUALITÉ DE VIE DES PATIENTS :	50
IV-D.1- INTÉRÊT DE LA COLOSTOMIE DE « PROTECTION ».....	50
IV-D.2- INTÉRÊT DE L'OXYGÉNOTHÉRAPIE HYPERBARE, DANS LES SUITES D'IRRADIATION PELVIENNE :	50
IV-D.3- TROUBLES UROLOGIQUES ET QUALITÉ DE VIE DU PATIENT :	52
IV-D.4- TROUBLES DE LA SEXUALITÉ ET QUALITÉ DE VIE DU PATIENT :	52
V- CONCLUSION :.....	54
VI- LISTE DES ABRÉVIATIONS :.....	55
VII- ANNEXES :.....	55
VIII- BIBLIOGRAPHIE :	61

I- INTRODUCTION :

Les fistules vésico-urèthro-rectales (FVUR) sont une complication rare du traitement des cancers de la prostate. Tous les traitements du cancer localisé de la prostate peuvent engendrer une FVUR : prostatectomie radicale [1-7] quelque soit la technique chirurgicale, radiothérapie externe [8], curiethérapie[9, 10], ultrasons focalisés de haute intensité (HIFU) [11-13], cryothérapie [14-16]. L'incidence de ces fistules est faible, de 0,8 à 5,45% après prostatectomie quelque soit la voie d'abord. Après traitement physique (irradiation), l'incidence des FVUR est de 0 à 8,8%.

Le diagnostic est clinique. Une pneumaturie, une fécalurie, l'émission d'urines par l'anus, des infections urinaires sont fréquemment retrouvées. L'imagerie médicale (cystographie ou cysto-TDM) permet d'affirmer le diagnostic, de localiser le trajet fistuleux et de mesurer sa taille.

Le traitement des FVUR est multidisciplinaire. De nombreux traitements sont proposés avec différentes voies d'abord : endoscopique, endorectale, périnéale, laparotomie, coelioscopique, +/- assistée par la robotique. L'abord postérieur transsphinctérien selon York et Mason (YM) [17-22], est le plus souvent effectué. L'interposition de tissu par divers lambeaux anatomiques ou biomatériaux pour couvrir la fermeture chirurgicale de la FVUR est souvent réalisée.

Le but de ce travail était d'évaluer, et discuter les résultats de la prise en charge des FVUR, au Centre Hospitalo-Universitaire (CHU) de Nancy, afin de tenter de déterminer une stratégie thérapeutique optimale.

II- MATÉRIELS ET MÉTHODES :

Il s'agit d'une étude rétrospective menée sur les patients opérés du 1^{er} janvier 2001 au 31 décembre 2010, pour une FVUR au CHU de Nancy.

Les critères d'inclusion étaient le diagnostic d'une fistule vésico-uréthro-rectale compliquant le traitement d'un cancer localisé de la prostate, prouvé cliniquement et confirmé par une iconographie.

Ont été exclus les patients, qui bien que présentant une FVUR après prise en charge d'un cancer localisé de la prostate, ne relevaient pas d'une prise en charge par chirurgie réparatrice de cette fistule :

- les fermetures spontanées des FVUR dans 2 cas.
- les FVUR faisant suite à des lésions radio-induites trop importantes (apparues après un surdosage au cours d'une radiothérapie externe), pour 1 cas. Le traitement de la FVUR a été la mise en place d'une vésicostomie associée à une dérivation colique de proche amont pour améliorer de la qualité de vie de ce patient.

Les données ont été recueillies à partir du dossier médical des patients. Tous les patients ont eu un suivi à 1, 3, 6, 12 mois en consultation, puis annuellement. Tous ont été contactés pour répondre à différents questionnaires explorant des items uro-digestifs et sexuels au cours du mois d'avril 2011 soit par appel téléphonique soit lors d'une consultation.

II-A. Les patients avant traitement de la FVUR :

Seize patients, dont l'âge moyen était de 66 ans (57-73) au moment du traitement du cancer de la prostate ont été inclus. Quatorze patients ont eu une prostatectomie radicale, 6 par voie ouverte rétropubienne et 8 par voie laparoscopique dont 2 avaient nécessité une conversion par voie ouverte pour des difficultés rencontrées en per-opératoire. Quatre plaies rectales ont été signalées en per-opératoires et avaient toutes été suturées et pour 2 cas, une colostomie a été réalisée dans le même temps opératoire.

Deux de ces 14 patients ont été opérés de la FVUR dans un autre centre et nous ont été ensuite transférés. Pour le premier cas, un abord endo-anal avec interposition de pelvicol n'a pas permis de cicatrisation. Une tentative de fermeture par laparotomie avait aussi échoué. Pour le second cas, une fermeture par voie trans-vésicale a été tentée sans succès.

Deux patients ont été traités par curiethérapie à l'Iode 125. Pour 1 de ces 2 patients la FVUR était apparue à la suite de la biopsie d'un ulcère de la face antérieure du rectum. Le second patient avait présenté des rectorragies. Il avait été traité par des séances d'oxygénothérapie hyperbare biquotidiennes pendant 2 mois sans amélioration clinique.

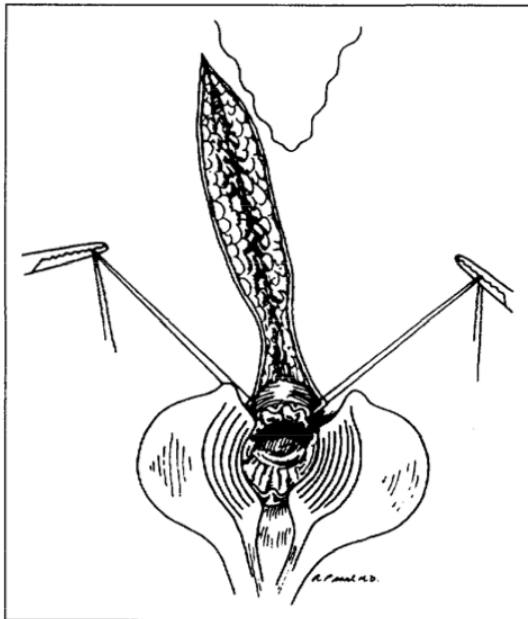
Tous les patients ont bénéficié d'une colostomie d'amont dans les suites immédiates du diagnostic de la FVUR, soit réalisée dans notre centre, soit dans le centre périphérique avant leur transfert au CHU de Nancy.

II-B. Les techniques opératoires:

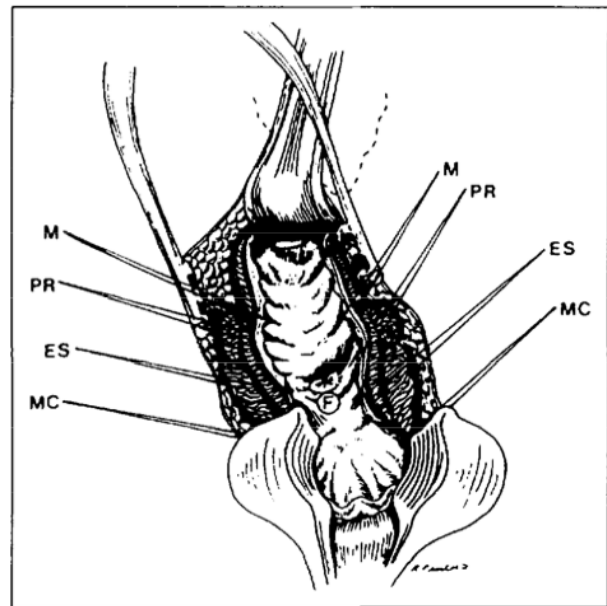
II-B. 1- L'abord postérieur selon York et Mason (YM) (annexe n°1) :

L'abord postérieur en décubitus ventral, consistait chez un patient en position de Depage, à réaliser une incision dans le sillon inter-fessier du coccyx à la marge anale, puis à sectionner des fibres sphinctériennes de l'anus qui sont repérées par des fils (figure n°1-I). Parfois, pour des fistules localisées au niveau du moyen ou du haut rectum, le sphincter externe a pu être conservé en fonction des constatations per-opératoires et des données de l'imagerie pré-opératoire. Une rectotomie postérieure mettait à jour la fistule qui était excisée en totalité au bistouri électrique (figure 1-II-III). La mise en évidence de la fistule pouvait être facilitée par un test au bleu de méthylène injecté par gravité au travers de la sonde vésicale. Par la suite, la paroi postérieure de la vessie puis la paroi rectale antérieure étaient suturées par des points séparés de fil résorbable 3/0 (figure 1-IV). La paroi postérieure du rectum était refermée en un plan extra-muqueux. Puis le sphincter interne puis externe, étaient suturés plan par plan par des points en X de fil résorbable monobrin (figure 1-V). Un drain de Redon était parfois laissé en place dans le tissu sous cutané. Une éponge hémostatique Tachosil® ou une matrice acellulaire SIS® a été disposée dans l'espace vésico-rectale, lors de plusieurs interventions.

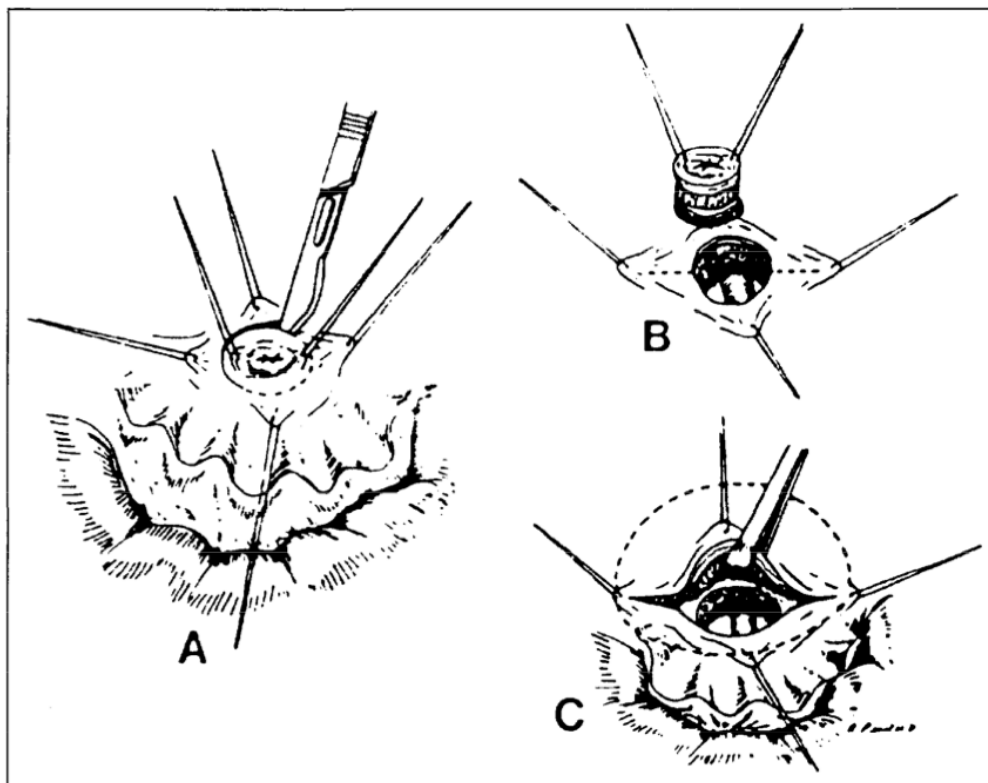
Figure n°1 : L'approche postérieure transrectale selon York et Mason, schémas tirés de l'article de Fengler et Abcarian [23].



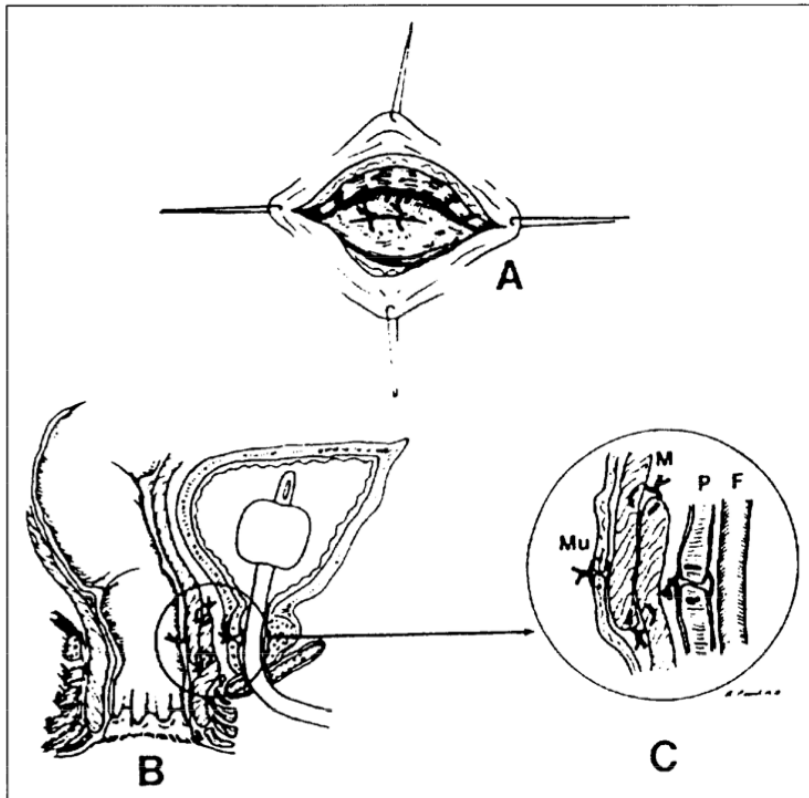
I- Incision cutané effectuée.
Exposition du sphincter interne.



II- Exposition de la fistule (F).



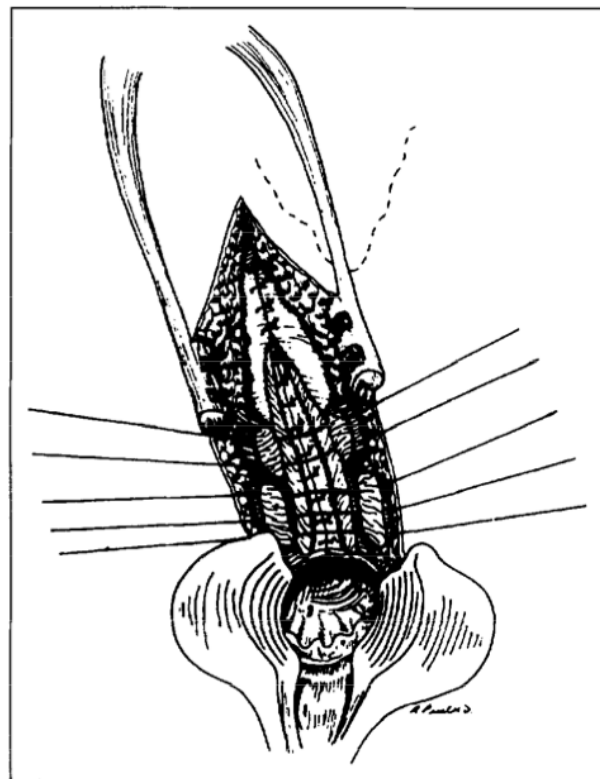
III-A. Incision autour de la fistule.
B. Excision du trajet fistuleux exposant la sonde urinaire.
C. Dissection plan vésico-rectal.



F: sonde de Foley.
 P: urètre prostatique.
 M: lambeau rectal suturé.
 Mu: muqueuse rectale.

- IV-A. Fermeture du plan vésicale.
- B. Coupe sagittale montrant les lignes de suture après traitement de la fistule.
- C. Vue agrandie: Les sutures sont éloignées les unes des autres.

V- Fermeture de la rectotomie.
 Les fibres sphinctériennes sont suturées plan par plan.



II-B. 2- La technique d'interposition du muscle gracilis (IMG) (annexe n°2) :

Elle avait été utilisée préférentiellement en début d'expérience par l'équipe chirurgicale. Elle consistait en l'interposition du muscle gracilis par abord périnéal, le patient était installé en position de la taille. Une incision à la partie moyenne de la face interne de la cuisse était effectuée, pour repérer et mettre sur lac le corps charnu du muscle gracilis. Deux autres incisions, l'une distale à la face interne du genou, l'autre proximale à la racine de la cuisse étaient nécessaires pour mobiliser le muscle sur toute sa hauteur. Au niveau de son extrémité distale tendineuse, en préservant la branche jambière du nerf saphène interne, nous avons sectionné le tendon sur la tubérosité tibiale. Une fois prélevé, le muscle gracilis était positionné dans un champ humide en évitant toute torsion ou compression de son pédicule.

Au début de l'expérience, après la réalisation de la mobilisation du muscle, le patient était placé en position de Depage, décubitus ventral, billot sous les hanches, facilitant l'exposition de la région ano-périnéale avec un relâchement des tissus et des muscles de la région. La dissection vésico-rectale en était plus aisée. Les difficultés ventilatoires lors du changement de position, la mobilisation difficile d'un patient anesthésié, nous ont conduit à réaliser toute l'intervention en position de la taille. La réalisation de la totalité de l'intervention sans changement de position a permis de diminuer le temps opératoire.

Une incision horizontale de 4 cm était réalisée entre la base du scrotum et la marge anale. Le centre tendineux du périnée était sectionné afin d'aborder la membrane périnéale. A la partie supérieure, le muscle bulbospongieux était récliné sur le corps spongieux et les muscles ischiocaverneux sur les corps caverneux du pénis. La dissection de l'espace recto-urétral était poursuivie afin de mettre en

évidence la fistule et permettre son exérèse en totalité. L'exposition de l'urèthre était facilitée par la mise en place d'une sonde vésicale, y compris chez les patients porteurs d'un cystocathéter. La paroi postérieure de la vessie ou de l'urèthre était suturée par des points séparés de fil résorbable 3/0, puis la paroi rectale antérieure. Le lambeau musculaire de gracilis était alors transposé et était fixé à l'aide d'une aiguille de Reverdin entre les 2 plans suturés. Les diverses incisions étaient refermées par points séparés, plan par plan. Deux drains de Redon sont laissés en place pour éliminer tout risque d'hématome post opératoire potentiellement responsable d'infection, le premier est placé au niveau du transplant et le second courant le long de la cuisse.

II-B. 3- Prise en charge post-opératoire à court et moyen termes:

En post-opératoire immédiat, les patients ont bénéficié d'un levé précoce, et d'une prophylaxie anti-thrombotique. Des antalgiques de palier I à II étaient prescrits en post-opératoire. Des soins locaux toutes les 48h étaient réalisés au niveau des voies d'abord jusqu'à cicatrisation.

Entre 6 et 8 semaines un bilan était réalisé pour vérifier la bonne cicatrisation du trajet fistuleux, avant fermeture de la colostomie. Celui-ci consistait en un examen clinique (toucher rectal), en la réalisation d'un lavement aux hydrosolubles, d'une cystographie rétrograde voire pour les cas complexes d'une cysto-TDM, pour confirmer la cicatrisation de la fistule.

II-C. Modalités d'évaluation :

Nous avons utilisé le questionnaire de l'ICS pour évaluer les critères urinaires [24], explorant l'incontinence. (Annexe n°3) Il permet de mesurer sur une échelle cotée de 0 à 4, les fuites (d'effort, spontanées et nocturnes), l'impact sur l'habillement et le port de protection, ainsi que la gêne secondaire associée, cotée elle aussi de 0 à 4.

Au niveau digestif, le score de Wexner [25], (Annexe n°4) a permis d'évaluer le degré d'incontinence fécale des patients avec une cotation allant de 0 à 4 concernant les fuites de selles solides, liquides, gaz et la nécessité du port de protection, en évaluant l'impact sur la qualité de vie du patient.

Pour la sexualité, nous avons demandé aux patients s'ils conservaient une activité sexuelle et nous leur avons proposé de répondre au questionnaire IIEF-5. (Annexe n°5) [26]

III- RÉSULTATS :

Le délai d'apparition de la fistule était de 5,8 jours (1-21) après le geste chirurgical pour les patients prostatectomisés et de 2 ans et 1,5 mois (777 jours) pour les patients traités par curiethérapie. Le délai moyen de prise en charge entre le diagnostic de la fistule et la première intervention réparatrice au CHU de Nancy était de 279 jours (82-602) (tableau 1).

III-A. Les gestes réalisés en première intention :

Dans notre série pour le traitement des FVUR en première intention, 11 abords postérieurs trans-sphinctériens selon York et Mason et 5 transpositions du muscle gracilis par abord périnéal ont été réalisés (tableau 1).

Le traitement des FVUR par abord selon YM, a permis 8 cicatrises sur les 11 patients opérés, soit un taux de 73% de cicatrisation. Trois récurrences de la FVUR sont apparues dans un délai moyen de 32 jours (5-81). Deux complications, classées grade I selon Clavien et Dindo [27], ont été retrouvées à type de suppurations au niveau de la voie d'abord postérieure. Des soins locaux prolongés pendant un mois ont permis une bonne évolution de l'abord postérieur. Pour 6 des 11 interventions selon YM, un biomatériau a été interposé entre les parois vésicale et rectale. Une cicatrisation a été obtenue dans 3 cas sur 4 avec une éponge à visée hémostatique Tachosil® et 1 cas sur 2 avec une matrice biologique acellulaire SIS®. Les YM réalisées sans interposition de tissus ont permis une cicatrisation de la FVUR dans 80% des cas, 4 sur 5.

La technique d'interposition d'un lambeau musculaire de gracilis, a été réalisée à 5 reprises en première intention en particulier pour les 2 patients traités

par curiethérapie. La cicatrisation a été obtenue pour 4 interventions sur 5 soit un taux de 80% de cicatrisation. Les 2 chirurgies réparatrices de fistules post-curiethérapie ont toutes 2 été marquées par des complications classées grade III-B selon Clavien et Dindo [27]. Un échec avec une nécrose du lambeau musculaire est survenu, probablement dû à une malfaçon lors du prélèvement du lambeau musculaire (épisode survenu 1 seul fois en début d'expérience). En effet, à la partie proximale, il était important de respecter le pédicule vasculo-nerveux principal composé de 1 ou 2 artères, qui pénètre le muscle à 9, 10 cm de son insertion supérieure. Le second patient a présenté à 399 jours, de l'intervention, un abcès péri-prostatique et une fistule vésico-cutanée qui ont favorablement évolué après parage et drainage chirurgical. La fistule uréthro-prostato-rectale n'était pas réapparue au cours de cet épisode.

Les 3 autres transpositions du muscle gracilis de première intention, réalisées pour des FVUR apparues après prostatectomie radicale, ont permis une cicatrisation de la fistule dans tous les cas.

III-B. Les gestes réalisés en deuxième intention :

Pour 3 patients ayant récidivés après YM, une interposition de muscle gracilis a été réalisée (tableau 1). Le patient traité par curiethérapie prostatique, et dont la cicatrisation de la fistule uréthro-prostato-rectale n'a pas été obtenue après la première IMG, n'a pas encore bénéficié d'une deuxième tentative de fermeture de la fistule.

La cicatrisation, après la deuxième intervention (IMG), a été obtenue pour 2 patients sur 3 dans les suites post-opératoires immédiates, soit un taux de 66% de réussite. Pour un patient, une péritonite urinaire était apparue dans les suites immédiates de l'interposition musculaire et a nécessité une dérivation urinaire par

urétérostomie cutanée bilatérale. Ceci pouvant être expliqué par des difficultés importantes lors du geste opératoire nécessitant un double abord, périnéal et abdominal, afin de réaliser une bonne dissection du plan vésico-rectal, avant la mise en place du lambeau. Après 2 ans de dérivation colique, la cicatrisation de la FVUR est acquise et la colostomie a pu être refermée. Après une surveillance longue 100% des IMG réalisées en deuxième intention avait permis la cicatrisation de la FVUR.

Tableau 1 : Caractéristiques cliniques des patients au CHU de Nancy.

	type PEC du cancer prostate	délag apparition FVUR (jours)	1ère Intervention	2ème intervention	délag prise en charge (jours)
1	CURIE	672	IMG		358
2	CURIE	883	IMG*		658
3	PRORP	4	IMG		461
4	PRORP	5	IMG		251
5	PRORP	6	YM		250
6	PRORP	2	IMG		348
7	PRORP	42	YM		511
8	PRL	19	YM*	IMG	320
9	PRL	19	YM		82
10	PRL	8	YM		184
11	PRL convertie	3	YM		266
12	PRL	6	YM		96
13	PRORP	5	YM*	IMG	658
14	PRL	1	YM*	IMG	602
15	PRL	6	YM		226
16	PRL convertie	8	YM		150

P.E.C. = prise en charge

IMG = interposition du muscle gracilis YM = York et Mason

PRORP = prostatectomie radicale ouverte rétro-pubienne

PRL = prostatectomie radicale laparoscopique

*échec du traitement chirurgical

Au total, pour 15 patients sur les 16, la FVUR a été traitée avec succès, soit un taux de 94% de cicatrisation. La durée moyenne d'hospitalisation était de 9,3 jours (4-19) pour l'abord postérieur selon YM et de 10,2 jours pour l'IMG, en excluant le patient qui avait présenté une péritonite urinaire.

III-C. Résultats fonctionnels :

Le délai moyen de suivi était de 40 mois (426-2756 jours).

Pour les résultats fonctionnels urologiques, 2 patients n'ont signalé aucune incontinence urinaire. Quatre patients ont une incontinence urinaire majeure qui relèverait de la pose d'un sphincter artificiel. Pour 10 patients, on retrouve quelques fuites à l'effort, avec une gêne mineure nécessitant le port d'une garniture journalière de sécurité. La durée moyenne totale du sondage vésical entre l'apparition de la fistule et le retrait du drainage vésical devant la cicatrisation du trajet fistuleux était de 338 jours (11 mois) pour 13 patients. Trois patients sont porteurs d'une dérivation urinaire définitive. Les 2 patients traités par curiethérapie prostatique ont des cystocathéters sus pubiens pour des sténoses complètes de l'urèthre visualisées par endoscopie. Le troisième est porteur d'urétérostomie bilatérale.

Au niveau digestif, pour 15 des 16 patients un rétablissement de la continuité digestive a été réalisé. La dérivation colique a été maintenue pendant en moyenne 459 jours (15 mois) (96-1393 jours). Le patient qui a conservé une colostomie avait été traité par curiethérapie. Il avait bénéficié d'une tentative de fermeture, mais la colostomie a de nouveau été réalisée en raison de la réactivation de la fistule ainsi

que d'une incontinence fécale. De plus, ce patient présente une éventration péristomiale.

Lors du suivi de ces 16 patients, 3 éventrations au niveau de l'ancien orifice de la colostomie avaient nécessité une prise en charge chirurgicale avec mise en place de matériel prothétique.

Concernant l'évaluation de la continence fécale, 12 patients ont un score de Wexner à 0 et 2 patients rapportent une incontinence fécale mineure (Wexner 3 et 4). Un patient, à un mois du rétablissement de la continuité digestive, présente des fuites fécales importantes (Wexner 18) qui devraient se résoudre spontanément au cours des prochaines semaines. Aucune sténose rectale n'a été décrite par les patients et n'était perçue au toucher rectal.

Du point de vue de la sexualité, 14 des 16 patients n'ont plus d'érection, seulement de rares tuméfactions rendant impossible tout acte sexuel pénétrant. Un seul patient a répondu au questionnaire avec un résultat de 22, après injection intra-caverneuse de prostaglandine E1. Un autre patient a depuis quelques semaines débuté un traitement par injection intra-caverneuse qui permet une érection mais il n'a pas encore eu de rapport sexuel.

IV- DISCUSSION :

Les FVUR, une fois constituées, ne cicatrisent que rarement de manière spontanée [22, 28] sous couvert d'une dérivation urinaire au niveau vésicale et d'une colostomie de proche amont. Une vingtaine de séries sur la prise en charge des FVUR sont publiées [8, 17-22, 28-42], avec de faibles effectifs, décrivant des techniques variées, ne permettent donc pas de déterminer de manière consensuelle une prise en charge efficace.

IV-A. Incidence des fistules vésico-urèthro-rectales après traitement d'un cancer de la prostate :

L'incidence des FVUR est évaluée entre 0 à 8,8% en fonction du traitement réalisé lors de la prise en charge du cancer de la prostate :

- Radiothérapie externe, le taux de FVUR est évalué entre 0% et 6% [43, 44].
- HIFU en monothérapie, le taux de FVUR est de 0% [13].
- Cryothérapie, le taux de FVUR est de 0,4% [14] à 3% [15].
- Curiethérapie en monothérapie, le taux de FVUR est de 0,2 % [9] .
- Curiethérapie couplée à la radiothérapie externe, le taux de FVUR est de 2,9% à 4,5% [9, 12]
de 8,8% en cas de curiethérapie de rattrapage à la radiothérapie externe [9].
- Radiothérapie externe associée à une curiethérapie par Iode 125, puis HIFU de rattrapage le taux de FVUR est de 60% pour 5 patients [11].
- Chirurgie, le taux est de 0% à 5,45% [3-7, 45-50] quelque soit la technique utilisée (tableau 2)

De 1998 à 2006, pour la moitié des FVUR retrouvées dans la littérature, ces patients avaient été exposés à une irradiation pelvienne [44].

IV-B. Prise en charge des plaies rectales per-opératoires [3] : généralités, gestion, prévention :

IV-B.1- Plaies rectales en per-opératoires, généralités :

Pour les traitements chirurgicaux, la grande majorité des fistules fait suite à des plaies rectales per-opératoires, visualisées et suturées, ou ignorées [46]. Dans la littérature, aucune des différentes techniques utilisées n'a montré une supériorité statistiquement significative pour diminuer le taux des FVUR post prostatectomie (tableau 2).

Cependant la série de Thomas et al. [51] retrouve un taux de FVUR qui était supérieur à 3,06 fois lors d'un abord périnéal par rapport à un abord rétropubien pour effectuer la prostatectomie radicale ($p=0,074$). La voie périnéale a été actuellement abandonnée aux dépens de la voie rétropubienne qui permet la réalisation d'un curage ilio-obturateur par la même voie d'abord si besoin, sans atteinte de la continence fécale.

La série rétrospective de Rassweisser et al. [2] ne retrouve pas un taux de fistule vésico-rectale statistiquement plus important entre les 3 groupes comparés de prostatectomie en fonction de la voie d'abord (219 voie rétropubienne, 219 premières laparoscopiques et 219 suivantes).

Tableau n°2 : Plaies rectales après prostatectomie radicale rétropubienne, laparoscopique, robotique.

Techniques	Equipes	Patients	Nb plaies rectales (%)	Nb de FVUR (%)	Colostomie Précoce/ retardée	Traitement de la FVUR
PRORP	Harpster et al. [46]	533	8 (1,5)	3 (0,56)	2/2.	1Gracilis 2YM
	Borland et Walsh [3]	1000	10 (1)	1 (0,1)	0	not done
	McLaren et al. [4]	2212	27 (1,2)	4 (0,18)	4/2.	not done
	Smith et al. [45]	160	15 (9)	4 (2,5)	0/4.	not done
PRL	Stolzenburg et al. [49]	900	6 (0,7)	1 (0,1)	0	surgical repair
	Guillonneau et al. [1]	1000	13 (1,3)	1 (0,1)	0	perineal repair
	Masuda et al. [48]	294	5 (1,7)	1 (0,34)	0	spontaneus
	Castillo et al. [5]	110	9 (8,0)	6 (5,45)	0	ASTRA
PRAR	Patel et al. [50]	500	2 (0,4)	0	0	none
	Yee et al. [7]	251	2 (0,8)	0	0	none
	Kheterpal et al. [6]	4400	10 (0,2)	1 (0,02)	0	surgical repair

En cumulant les résultats de 11 séries issues de la littérature et reportées dans le tableau n°2, on retrouve au total 110 plaies rectales au cours d'une prostatectomie radicale, quelque soit la technique opératoire pour 10 360 patients opérés, qui induisent dans 20% des cas une fistule vésico-urèthro-rectale.

IV-B.2- Gestion de la plaie rectale per-opératoire.

IV-B.1-a. Identifier la plaie rectale :

Plusieurs techniques sont utilisées pour mettre en évidence une plaie rectale en per-opératoire, dès lors que l'opérateur a un doute. Il est proposé soit l'utilisation d'une bougie de Hégar [48], soit d'un doigt intra-rectal, soit un test avec insufflation

d'air intra-rectal après remplissage de la cavité abdominale d'eau [6, 47]. La littérature retrouve un risque plus important lors de la dissection postéro-latéral de la prostate et surtout au niveau de l'apex prostatique [47, 48]. Une équipe réalisant les prostatectomies à l'aide de la robotique souligne l'intérêt de la vision 3D pour mieux identifier les plaies rectales [7].

IV-B.1-b. Traiter la plaie rectale :

L'attitude la plus souvent décrite dans la littérature actuellement lors de la survenue d'une plaie rectale pendant une prostatectomie radicale est une suture par points séparés au fil résorbable en 2 plans sans réalisation d'une colostomie de proche amont dans la plupart des cas. Une dérivation urinaire par sondage vésicale est toujours effectuée. Certaines équipes décrivent des séries avec mise en place d'un lambeau d'épiploon [46], ou de rapprochement des muscles élévateurs de l'anus. Une vérification rigoureuse de la suture rectale [47] et de l'anastomose vésico-urèthrale, est obligatoire par remplissage vésicale [1].

IV-B.1-c. Prévenir les plaies rectales :

Le meilleur traitement de la plaie rectale et donc de la FVUR est la prévention. Une dissection précautionneuse doit toujours être réalisée lors du passage du plan vésico-rectal, en particulier au niveau de l'apex prostatique et en cas de non conservation des bandelettes vasculo-nerveuses [47, 48]. L'utilisation du bistouri monopolaire est à proscrire, et le bistouri bipolaire doit être utilisé au minimum. De plus, au moindre doute, une vérification comme expliqué ci-dessus s'impose. Une ampoule rectale vide est préconisée en pré-opératoire soit suite à la réalisation d'un régime sans résidu le mois précédent le geste, soit par un à deux lavements rectaux

effectués en pré-opératoire. Par ailleurs aucune étude ne retrouve de corrélation entre plaie rectale et poids de la prostate.

IV-B.1-d. Gestion post-opératoire des plaies rectales :

En post-opératoire, aucune conduite n'est clairement établie dans les différents articles. On retrouve toujours une antibiothérapie pendant 5 à 7 jours. Un régime sans résidu est souvent introduit. Un contrôle par imagerie médicale est effectué avant le retrait de la sonde vésicale (cysto-TDM, cystographie rétrograde). Aucune durée de drainage vésical n'est retrouvée de manière consensuelle.

IV-C. Différentes voies d'abords dans les publications scientifiques

Au vu de la littérature, un grand nombre de voies d'abord est décrit, associées ou non à la mise en place de toutes sortes de tissus d'interposition pour traiter les FVUR.

IV-C.1- L'approche antérieure trans-anale et trans-sphinctérienne :

Elle consiste en une incision périnéale allant de la marge anale à la base du scrotum. L'incision est poursuivie en sectionnant les fibres sphinctériennes internes et externes et est prolongée jusqu'à mise au jour de la fistule. Une étude chilienne [40] retrouve un taux de cicatrisation de 100% sans morbidité post-opératoire pour les 3 patients traités. Elle est peu utilisée car on dissèque au plus près de la face postérieure de l'appareil urinaire sur une longueur importante. Raison majeure pour laquelle on lui préfère actuellement, l'abord postérieur transsphinctérien selon York et Mason.

IV-C.2- L'approche postérieure selon York et Mason :

Elle permet à la fois une bonne exposition, et la réalisation de l'excision de la fistule dans des conditions opératoires satisfaisantes. Les séries de Del Moro F. et al. [17] (7 cas), Crippa A. et al. [19] (8 cas), Renschler T.D. and Middelon R.G. [22] (24 cas), Fengler S.A. et al. [20] (8 cas), Kasraeian A. et al. [21] (12 cas) retrouvent toutes d'excellents taux de cicatrisation après réalisation d'une seule intervention, respectivement, 100%, 100%, 92%, 87,5%, 80%. Kasraeian A. et al. [21] décrivent une technique de York et Mason modifiée avec une incision postéo-latérale à 2h. Cette intervention a pu être réalisée à plusieurs reprises (3fois) sur un même patient pour obtenir une cicatrisation dans 100% des cas, sans accroître la morbidité. L'incision à 2h selon l'équipe faciliterait l'accès à la face antérieure du rectum sans avoir besoin d'exciser le coccyx en conservant les bénéfices de l'incision postérieure dans le pli interfessier. Dans notre expérience de 11 abords selon YM, nous n'avons pas eu besoin d'exciser le coccyx pour obtenir une bonne exposition de la fistule et permettre son traitement. Ce déplacement latéral de l'incision ne nous semble donc peu utile et pourrait rendre plus difficile le traitement d'une fistule vésico-rectale localisée sur la droite de la face antérieure du rectum.

IV-C.3- L'approche selon YM et le lambeau d'avancement rectal.

Ce lambeau permet d'éloigner l'une de l'autre les zones de suture vésicale et rectale. Garofalo T.E. et al. [52] obtiennent les mêmes résultats que le YM seul avec un taux de succès de 100%.

Cette technique de lambeau d'avancement est toujours effectué à minima car un décollement vésico-rectal est toujours nécessaire pour compenser le défaut rectal induit par l'excision de la fistule. Les sutures sont réalisées de manière à ne pas s'affronter (figure 1-IV-B.C).

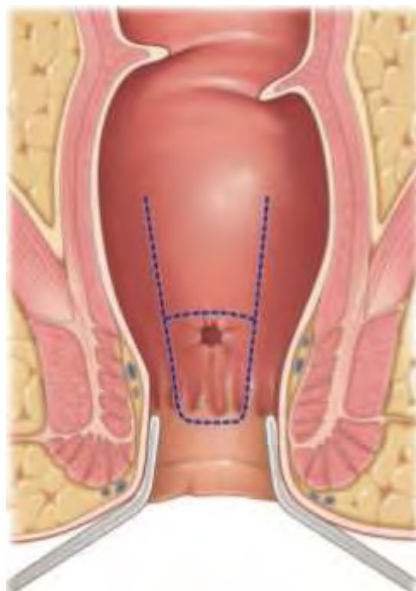


Figure n°2 : Tracé en U de l'incision du lambeau rectal.

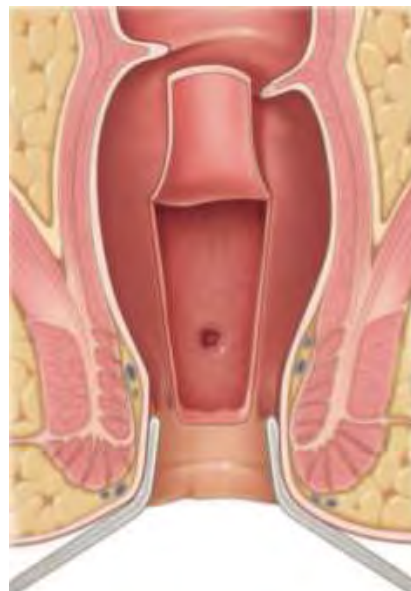

Figure n°3: Le soulèvement du lambeau permet de voir l'orifice secondaire, vésicale.

Dans notre série, nous avons testé l'interposition de tissu issu du génie biologique pour bien séparer le plan vésical du plan rectal. Les résultats, avec un faible effectif, ne permettent pas de conclure à la supériorité ou non de cet apport thérapeutique. Les résultats semblent identiques aux techniques standards (YM, RAF) et on obtient une cicatrisation dans 4 cas sur 6 : 1 échec avec Tachosil[®] sur 4, et 1 échec avec SIS[®] sur 2.

L'abord postérieur transsphinctérien selon YM, technique simple, rapide et avec peu de séquelles, a cependant quelques limites, en particulier pour les fistules complexes et pour des patients traités par rayonnements ionisants. En effet pour les patients qui ont été traités par radiothérapie, cette technique n'est pas suffisante et l'apport de tissu bien vascularisé est nécessaire.

IV-C.4- L'approche périnéale avec tissu d'interposition :

Pour apporter du tissu sain au niveau de cette région inter vésico-rectale, la majorité des séries utilisent l'abord périnéal, où de nombreux types de lambeaux ou tissus d'interposition sont décrits, muscle dartos [53], bulbospongieux, gluteus maximus [54], épiploon [36], biomatériaux [38, 55], muqueuse buccale [32, 34], muscle gracilis [29, 30, 42, 44]. Une interposition d'épiploon peut être placée par voie laparoscopique.

IV-C.4-a. Le muscle gracilis.

L'efficacité de la transposition musculaire était démontrée par l'étude de Wexner et al. [30] publiée en 2008. Les auteurs retrouvaient une cicatrisation dans 78% des 36 cas après la réalisation de la première intervention et dans 97% des cas de fistules uréthro-rectales après les 2 interventions. Les étiologies des FVUR traitées par Wexner et al. étaient pour la plupart d'origine iatrogène dont 15 dans les suites de traitements irradiants.

IV-C.4- b. La greffe de muqueuse buccale seule.

La série de Spahn et al. [34] retrouve la cicatrisation de 4 patients sur 5 (80%) avec une greffe de muqueuse buccale seule au niveau du défaut uréthral. La FVUR faisant suite à des prostatectomies ou une cysto-prostatectomie.

IV-C.4- c. le muscle gracilis et greffe de muqueuse buccale.

La plus importante série de la littérature, à propos de 74 patients traités pour FVUR, a été publiée récemment en décembre 2010 par Vanni A.J. et al. [32].

L'équipe utilise l'interposition d'un muscle (dans 92% gracilis) associée à une greffe de muqueuse buccale par abord périnéal. Les résultats, après la première intervention, étaient de 84% en cas d'environnement irradié et 100% pour les tissus non irradiés. Au total, les auteurs obtiennent un taux de cicatrisation de 92% en première intention. Mais un tiers des 39 patients traités par irradiation prostatique pour le cancer de la prostate ont une dérivation colique définitive. L'échantillon plus large nous permet d'émettre l'hypothèse que le traitement des FVUR dans les suites d'une irradiation prostatique est de traitement plus difficile à la fois au niveau du geste chirurgical et de la morbidité post-opératoire. L'ajout du patch de muqueuse buccale permet de restaurer la filière urinaire.

Ces résultats de cicatrisation de 92 % sont obtenus d'une part par l'ajout du patch de muqueuse buccale à l'IMG d'autre part à l'expérience acquise au fil des interventions par l'équipe chirurgicale. Il paraît légitime de réserver ce type de chirurgie à un centre référence.

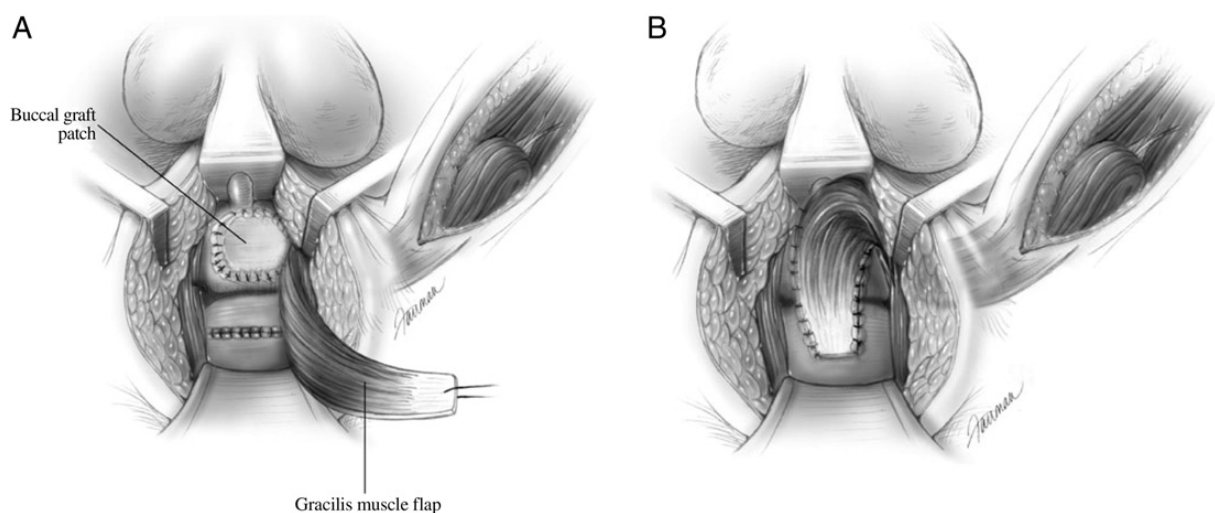


Figure 4 : Lambeau d'interposition de muscle gracilis avec fermeture de l'urètre par une greffe de muqueuse buccale (A), et avec lambeau fixé au tissu péri-urétral (B). [32]

IV-C.5- L'approche combinée, abdominale puis péritonéale :

a. Intervention de Parks ou Soave :

La technique de Parks ou Soave consiste en une anastomose coloanale avec intubation transrectale du colon sans fermeture ni de l'orifice vésicale ni de l'orifice rectale après mucosectomie rectale. Elle est surtout réalisée dans le traitement de fistules recto-vaginales, mais une étude anglaise [33] sur 25 patients a été publiée en 1983 en utilisant la technique de Parks pour le traitement des fistules vésico-rectales après réalisation d'une prostatectomie radicale. L'équipe de Parc R. [56] traite 8 patients en utilisant la technique de Soave et a obtenu un taux de cicatrisation de 63%, soit 3 échecs. Deux récurrences sont observées dans les 3 mois et une nécrose du colon descendu a nécessité une reprise chirurgicale précoce.

Cette technique est de moins en moins utilisée actuellement, en particulier à cause de la nécessité d'un double abord et d'une morbidité accrue. Elle pourrait toujours être utilisée en cas de fistules complexes chez des patients qui ont été traités pour le cancer de la prostate par des traitements physiques.

b. Coelioscopie et abord périnéal avec interposition d'épiploon :

Quazza J.-E et al. [36] décrivent une technique d'abord périnéale avec interposition d'épiploon préalablement abaissé par coelioscopie à propos de 2 patients. Les 2 patients ont cicatrisé. L'abord périnéal était nécessaire pour bien visualiser et exciser la fistule, puis interposer l'épiploon. Cette technique mini-invasive, nécessite un temps opératoire long de 255 mn en moyenne (240-270mn).

IV-C.6- L'approche robotique :

L'essor de la chirurgie robotique pourrait permettre le traitement des FVUR par une unique voie trans-péritonéale mini-invasive. Toutes les étapes, l'abaissement d'épiploon, l'excision de la fistule, la suture des 2 orifices et l'interposition de tissu sont réalisables et facilitées par l'aisance et la finesse des bras robotisés dans cet espace confiné. L'intervention sous assistance robotique est décrite pour un patient par Sotelo et al. [35]. Il présentait une FVUR après prostatectomie radicale par voie ouverte.

La série de Gupta et al. [57], à propos de 32 patientes, traitées d'une cure de fistule vésico-vaginale supra-trigonale compare la voie ouverte à la technique robotisée. Les résultats ne montrent pas de différences significatives sur le taux de succès mais une diminution significative des pertes sanguines et de la durée d'hospitalisation en faveur de l'assistance robotique.

L'assistance robotique, permettrait de traiter efficacement les FVUR hautes par abord mini-invasif et unique en interposant de l'épiploon.

IV-C.7- L'approche postérieure puis périnéale : Notre série,

Dans notre série, en début d'expérience, l'IMG était utilisée pour le traitement des FVUR mais a été au fur et à mesure remplacée par l'abord postérieur selon York et Mason qui offre une bonne visualisation du trajet fistuleux, permet une excision de la fistule et une suture aisée des différents plans (annexe n°1) avec une morbidité faible. Nos résultats sont comparables aux autres séries publiées, avec 75% de succès après la première intervention et 94% de cicatrisation après la deuxième (tableau 3). Aucun patient ne présentait d'incontinence fécale ni sténose anale après l'abord selon York et Mason, ce qui nous conforte dans l'idée que l'abord transsphinctérien, de réalisation plus aisé que la transposition du muscle gracilis, doit

être le traitement de première intention des FVUR. Nous réservons actuellement la technique de transposition du muscle gracilis, par abord périnéal, au cas de fistule complexe (récidive, tissu irradié) où l'apport de tissu sain paraît nécessaire pour augmenter le taux de cicatrisation.

Tableau n°3 : Principales séries de la littérature traitant les FVUR.

Équipes	Nb de cas	Techniques	Taux de succès après 1 intervention	Taux de succès après 2 interventions	Taux de succès après 3 interventions	dérivation colique pré/per-op
Garofalo [52]	12	LAR	8 (75%)	9 (83%)	not done	83 %
Renschler [22]	24	YM	22 (92%)	23 (96%)	not done	46 %
Wexner [30]	36	TMG	28 (78%)	35 (97%)	not done	56 %
Kasraeian [21]	12	mYM	9 (75%)	11 (92%)	12 (100%)	50 %
Vanni [32]	74	MB + FLAP	68 (92%)	not done		100% iléo ou colo stomie
Notre série	16	YM, TMG	12 (75%)	15 (94%)	not done	100 %

LAR = lambeau d'avancement rectal
 YM = York et Mason
 TMG = transposition muscle gracilis
 YMm = York et Mason modifié
 MB = muqueuse buccale

IV-D. Amélioration qualité de vie des patients :

IV-D.1- Intérêt de la colostomie de « protection ».

La nécessité d'une dérivation digestive de proche amont dès le diagnostic de FVUR, ne fait pas l'unanimité dans les différentes séries de la littérature. Dans la série de Wexner et al. [30], 20 patients sur 36 étaient porteurs d'une colostomie. Pour Kasraeian et al. [21], la dérivation digestive a été réalisée dans la moitié des cas (tableau 3). Dans notre série, la réalisation d'une colostomie de proche amont était systématique dès la découverte de la fistule et on retrouve pour ces 3 séries un taux de cicatrisation et de complications identiques. Au vu de ces données, une dérivation colique ne semble pas déterminante pour la réussite du traitement de la fistule ni pour prévenir le risques infectieux.

Dans notre série, on rappelle que 3 patients (20%) ont été opérés d'une cure d'événtration au niveau de l'ancien orifice de la colostomie, à distance.

IV-D.2- Intérêt de l'oxygénothérapie hyperbare, dans les suites d'irradiation pelvienne :

A propos des 2 cas de fistules post-curiothérapie, ces derniers ont actuellement un cystocathéter sus pubien définitif. Le premier patient, le seul échec de notre série, a développé la FVUR après la réalisation d'une biopsie d'un ulcère de la face antérieure du rectum. Il a présenté une réactivation de la fistule après l'interposition d'un muscle gracilis lors de la remise en continuité digestive. Une nouvelle colostomie iliaque gauche définitive a donc été nécessaire. Il est établi dans la littérature que la réalisation de biopsies des ulcères rectaux post irradiation prostatique est un facteur de risque important du développement d'une fistule uréthro-prostato-rectale [9, 10].

Le second patient a présenté un abcès péri-prostatique avec fistule vésico-cutanée, à un an de chirurgie réparatrice par interposition d'un muscle gracilis qui s'est résolu après drainage chirurgical. La fistule uréthro-prostato-rectale pour ce patient avait été précédé d'un syndrome rectal. Il avait alors été traité par séances biquotidiennes d'oxygénothérapie hyperbare pendant 2 mois. Celles-ci n'avaient pas permis d'éviter la formation spontanée d'une FVUR.

Le taux de fistule uréthro-prostato-rectale post-curiethérapie, au Centre Alexis Vautrin, est de 0,28% (2 pour 717 interventions). Ce taux est inférieur à celui retrouvé dans les publications où l'incidence moyenne est de 2,6% [10].

Dans la littérature l'oxygénothérapie hyperbare, aurait un intérêt à 2 niveaux, avant et après l'apparition de la FVUR :

- L'oxygénothérapie hyperbare utilisée dans un but préventif, est retrouvée comme efficace dans plusieurs séries. Elle permettrait la diminution dans plus de 50% des cas les syndromes rectaux post-irradiation prostatique [58, 59]. La série de Dall'Era et al. [60], retrouve une amélioration pour deux tiers des patients, des symptômes rectaux post-irradiation prostatique (curiethérapie ou radiothérapie externe), en particulier pour les patients porteurs d'ulcères rectaux comme l'un de nos patients. Un minimum de 20 séances est nécessaire pour obtenir une cicatrisation partielle ou totale des lésions radio-induites [10].

- L'oxygénothérapie hyperbare utilisée dans un but thérapeutique, est décrite par Théodorescu et al. [9, 61]. Ils proposent l'utilisation de caisson hyperbare pour obtenir des cicatrises spontanées sous couvert d'une double dérivation urinaire et digestive des FVUR post-irradiation. Il retrouve 2 cicatrises sur 3 cas dans un délai long de 2 ans. Par contre, la série de Marguet et al. [62], ne note pas de fermeture spontanée pour les 4 fistules, mais retrouve des suites opératoires favorables à la chirurgie réparatrice de la fistule pour 5 patients sur 6.

En conclusion, l'oxygénothérapie hyperbare pourra être proposée aux patients présentant des syndromes rectaux (ulcère, rectorragie, rectite) post-irradiation pelvienne pour traiter ces troubles et diminuer les risques des survenues d'une FVUR. Elle a aussi sa place pour diminuer les complications post-opératoires des chirurgies réparatrices de FVUR.

IV-D.3- Troubles urologiques et qualité de vie du patient :

Au niveau fonctionnel, 4 patients présentaient des fuites urinaires majeures relevant de la mise en place d'un sphincter artificiel mais cette intervention n'a été réalisée chez aucun des patients devant les réticences, soit du patient, soit du chirurgien. Dans aucune série de la littérature, il n'est fait mention de la continence urinaire à distance d'une cure de FVUR.

Les 2 patients porteurs de cystocathéters sont ceux traités par curiethérapie prostatique. Au de la série de Vanni et al., une greffe de muqueuse buccale avant la mise en place d'un lambeau de muscle gracilis aurait peut être permis de retrouver une filière urétrale de calibre suffisante pour reprendre des mictions spontanées.

IV-D.4- Troubles de la sexualité et qualité de vie du patient :

Concernant la sexualité, pour 14 patients, aucune érection n'est réapparue dans les suites des différentes interventions. La longue durée du sondage vésical des patients, les altérations du schéma corporel (colostomie) semble inhiber la libido des patients. Actuellement, à distance de cette difficile étape de la vie des patients, certains d'entre eux souhaiteraient recouvrer une activité sexuelle. Il est donc souhaitable, de prendre en charge ces troubles érectiles et de proposer un traitement précoce, comme dans les suites favorables d'une prostatectomie radicale bien qu'une FVUR soit apparue. Effectuer une rééducation précoce des corps érectiles,

comme le préconise Montorsi et al. [63, 64], ainsi que l'utilisation d'une dérivation urinaire sus-pubienne en préférence au sondage vésicale, aura pour objectif d'améliorer la sexualité des patients.

V- CONCLUSION :

La fistule vésico-urèthro-rectale, est une complication du traitement du cancer de la prostate. Redoutée par le chirurgien, elle a de lourdes répercussions sur la qualité de vie des patients. La stratégie de traitement des FVUR, actuellement, utilisée au CHU de Nancy, consiste à réaliser un abord trans-rectal selon York et Mason en première intention puis en cas de récurrence ou d'antécédent d'irradiation pelvienne, à réaliser un abord périnéal avec interposition de muscle gracilis. Cette stratégie est reproductible, peu délabrante et offre un excellent taux de cicatrisation de 94%, avec peu de complications.

La réalisation d'une colostomie de proche amont ne paraît pas toujours nécessaire pour prévenir les risques infectieux et augmenter le taux de cicatrisation. Une étude comparative et prospective devrait être conduite afin de s'en assurer.

Une prise en charge précoce de la dysfonction érectile associée à la pose d'un cystocathéter sus pubien offrira une qualité de vie satisfaisante au patient en attendant le traitement chirurgical de la fistule.

VI- LISTE DES ABRÉVIATIONS :

FVUR : fistule vésico-urèthro-rectale

HIFU : ultrasons focalisés de haute intensité

TDM : tomodensitométrie

YM : York et Mason

CHU : centre hospitalo-universitaire

IMG : interposition du muscle gracilis

ICS : international continence society

IIEF-5 : international index of erectile function

CURIE : curiethérapie

P.E.C. : prise en charge

PRORP : prostatectomie radicale ouverte rétropubienne

PRL : prostatectomie radicale laparoscopique

PRARP : prostatectomie radicale assistée par robotique

ASTRA : abord antérieur trans-anale et trans-sphinctérienne

LAR : lambeau d'avancement rectal

TMG : transposition muscle gracilis

YMm : York et Mason modifié

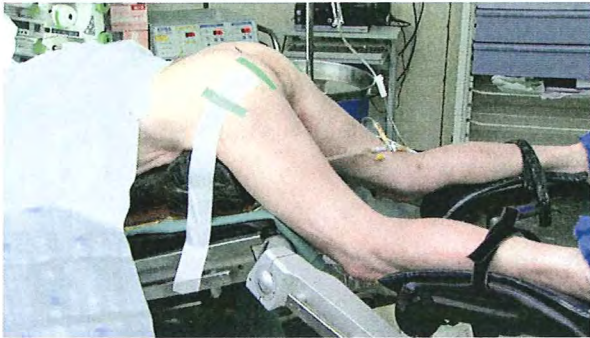MB : muqueuse buccale

PRORP = prostatectomie radicale ouverte rétro-pubienne

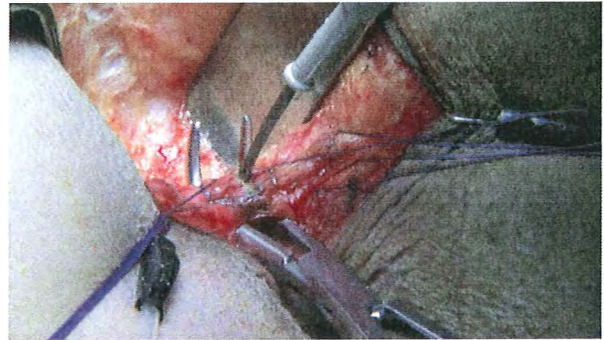
PRL = prostatectomie radicale laparoscopique

VII- ANNEXES :

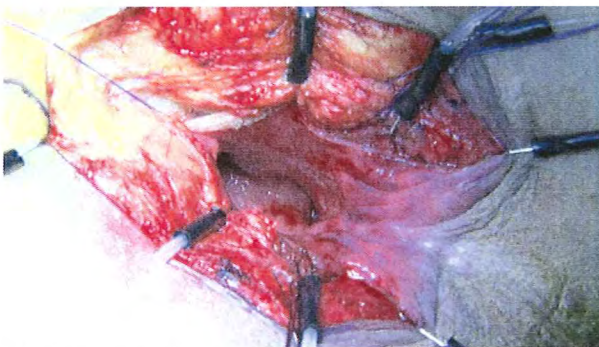Annexe n°1 : Les différentes étapes d'une cure chirurgicale de FVUR selon abord de York et Mason.



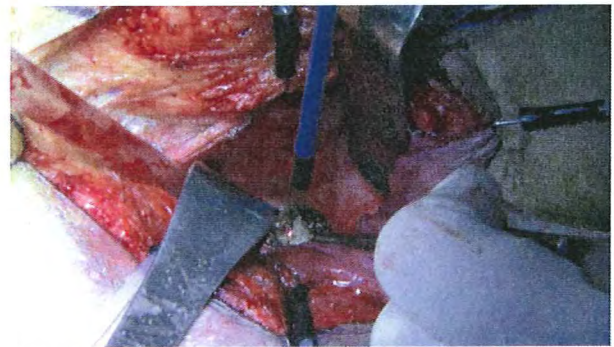
A- La position de Depage.



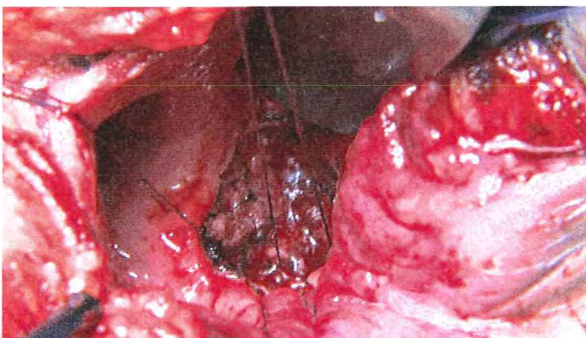
B- Section des fibres sphinctériennes.



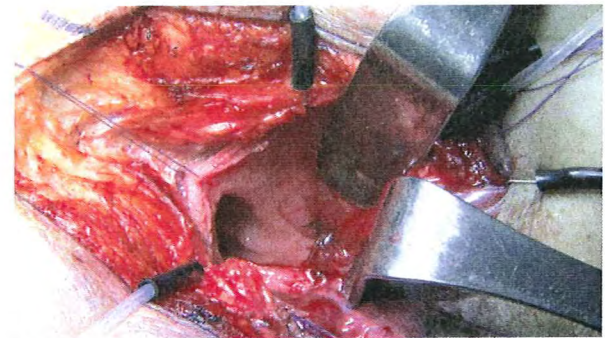
C- Visualisation de la fistule.



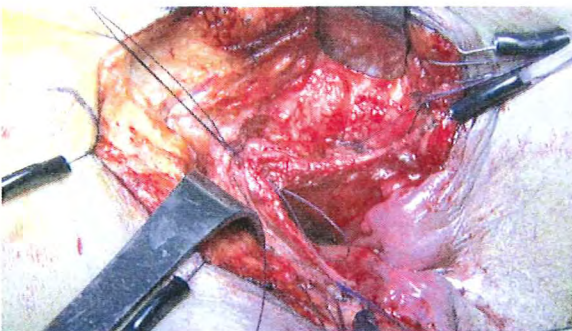
D- Excision de la fistule.



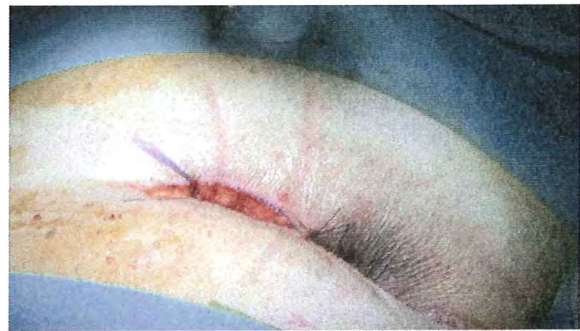
E- Fermeture de la paroi vésicale.



F- Fermeture de la paroi rectale antérieure.

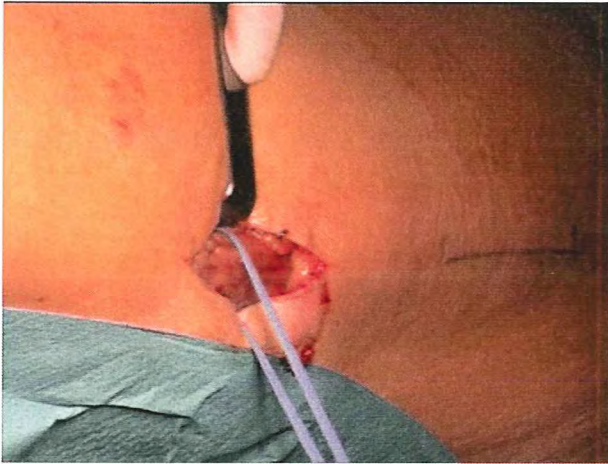

G- Fermeture rectotomie postérieure.

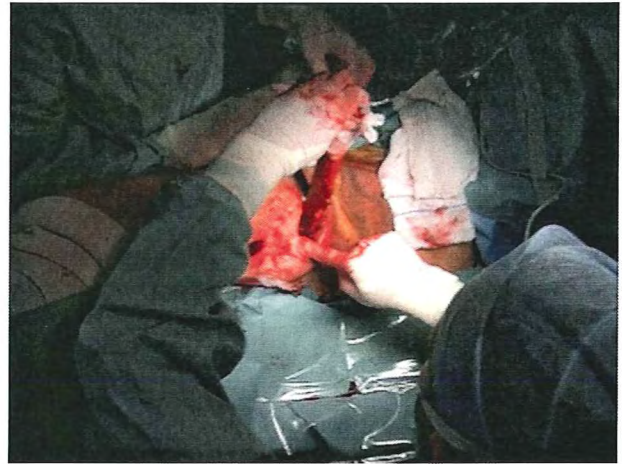


H- Fermeture de l'incision inter-fessière.

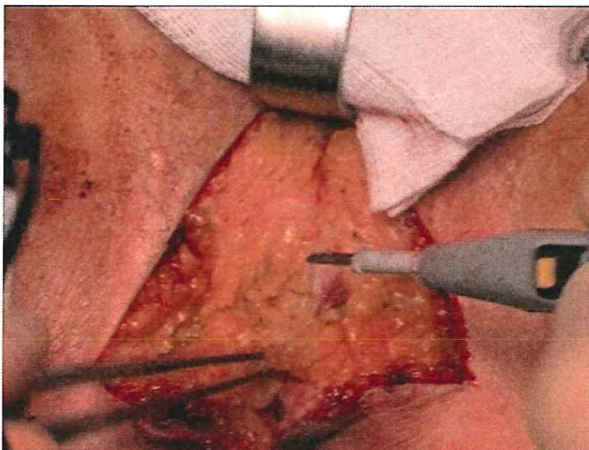
Annexe n°2 : Les différentes étapes du traitement chirurgical d'une FVUR par interposition de muscle gracilis par abord périnéal.



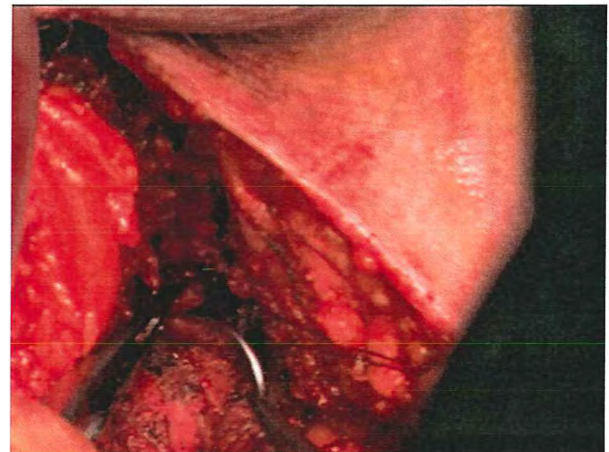A- Mise sur lac du muscle à sa partie médiane.



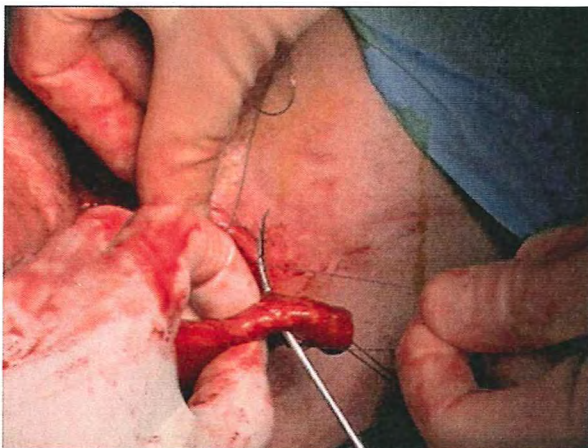
B- Mobilisation du gracilis.



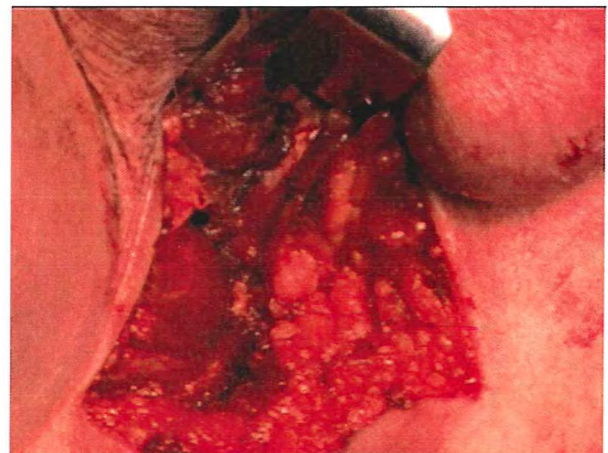C- Abord périnéal.



D- Suture vésicale.



E- Fixation du muscle gracilis à l'aiguille de Reverdin.



F- Aspect final avant fermeture.

Annexe n°3 : Questionnaire de l'international continence society, ICS.

1. Avec-vous des fuites d'urine lorsque vous toussiez ou éternuez ?

- 0 Jamais
- 1 Rarement (moins d'une fois sur trois)
- 2 Parfois (entre une et deux fois sur trois)
- 3 Souvent (plus de deux fois sur trois)
- 4 Tout le temps

Comment qualifiez-vous cette gêne ?

- 0 Aucune gêne
- 1 Gêne mineure
- 2 Gêne modérée
- 3 Gêne majeure

2. Avec-vous des fuites d'urine spontanées, sans ressentir le besoin d'uriner ?

- 0 Jamais
- 1 Rarement
- 2 Parfois
- 3 Souvent
- 4 Tout le temps
- 0 Aucune gêne

Comment qualifiez-vous cette gêne ?

- 1 Gêne mineure
- 2 Gêne modérée
- 3 Gêne majeure

3. Avec-vous des fuites d'urine la nuit ?

- 0 Jamais
- 1 Rarement
- 2 Parfois
- 3 Souvent
- 4 Tout le temps

Comment qualifiez-vous cette gêne ?

- 0 Aucune gêne
- 1 Gêne mineure
- 2 Gêne modérée
- 3 Gêne majeure

4. Si vous avez des fuites d'urine pendant la journée, devez-vous changer vos vêtements ou porter des protections ?

- Non, je n'ai pas de fuites d'urine
- Fuites nécessitant un changement de sous-vêtements
- Fuites nécessitant un changement de vêtements
- Fuites nécessitant le port de garnitures

Comment qualifiez-vous cette gêne ?

- 0 Aucune gêne
- 1 Gêne mineure
- 2 Gêne modérée
- 3 Gêne majeure

5. Si vous utilisez des garnitures, combien en utilisez-vous en moyenne par jour ?

- 0 Aucune
- 1 1
- 2 2
- 3 3 à 5
- 4 6 ou plus

par nuit ?

- 0 Aucune
- 1 1
- 2 2
- 3 3 à 5
- 4 6 ou plus

1. Vous arrive-t-il d'avoir des fuites anales incontrôlées de gaz ?

- (0) jamais
- (1) Moins d'une fois par mois
- (2) Moins d'une fois par semaine
- (3) Plus d'une fois par semaine
- (4) Une fois par jour ou plus

2. Vous arrive-t-il d'avoir des fuites anales incontrôlées de selles liquides ?

- (0) jamais
- (1) Moins d'une fois par mois
- (2) Moins d'une fois par semaine
- (3) Plus d'une fois par semaine
- (4) Une fois par jour ou plus

3. Vous arrive-t-il d'avoir des fuites anales incontrôlées de selles formées ?

- (0) jamais
- (1) Moins d'une fois par mois
- (2) Moins d'une fois par semaine
- (3) Plus d'une fois par semaine
- (4) Une fois par jour ou plus

4. À cause des fuites anales, devez-vous porter des garnitures ?

- (0) jamais
- (1) rarement
- (2) parfois
- (3) souvent
- (4) Toujours

5. Les fuites anales ont-elles un retentissement sur la qualité de votre vie ?

- (0) non
- (1) légèrement
- (2) Un peu
- (3) beaucoup
- (4) Considérablement

Au cours des six derniers mois:

I. A quel point étiez-vous sûr de pouvoir avoir une érection et de la maintenir ?

1. Pas sûr du tout
2. Pas très sûr
3. Moyennement sûr
4. Sûr
5. Très sûr

II. Lorsque vous avez eu des érections à la suite de stimulations sexuelles, avec quelle fréquence votre pénis a-t-il été suffisamment rigide (dur) pour permettre la pénétration ?

0. Je n'ai pas été stimulé sexuellement
1. Presque jamais ou jamais
2. Rarement (beaucoup moins que la moitié du temps)
3. Quelquefois (environ la moitié du temps)
4. La plupart du temps (beaucoup plus que la moitié du temps)
5. Presque tout le temps ou tout le temps

III. Lorsque vous avez essayé d'avoir des rapports sexuels, avec quelle fréquence avez-vous pu rester en érection après avoir pénétré votre partenaire ?

0. Je n'ai pas essayé d'avoir de rapports sexuels
1. Presque jamais ou jamais
2. Rarement (beaucoup moins que la moitié du temps)
3. Quelquefois (environ la moitié du temps)
4. La plupart du temps (beaucoup plus que la moitié du temps)
5. Presque tout le temps ou tout le temps

IV. Pendant vos rapports sexuels, à quel point vous a-t-il été difficile de rester en érection jusqu'à la fin de ces rapports ?

0. Je n'ai pas essayé d'avoir de rapports sexuels
1. Extrêmement difficile
2. Très difficile
3. Difficile
4. Un peu difficile
5. Pas difficile

V. Lorsque vous avez essayé d'avoir des rapports sexuels, avec quelle fréquence en avez-vous été satisfait ?

0. Je n'ai pas essayé d'avoir de rapports sexuels
1. Presque jamais ou jamais
2. Rarement (beaucoup moins que la moitié du temps)
3. Quelquefois (environ la moitié du temps)
4. La plupart du temps (beaucoup plus que la moitié du temps)
5. Presque tout le temps ou tout le temps

Interprétation :

Trouble de l'érection	sévère (score de 5 à 10)
	modéré (11 à 15)
	léger (16 à 20)
	fonction érectile normale (21 à 25)
	non interprétable (1 à 4).

VIII- BIBLIOGRAPHIE :

1. Guillonneau B, Vallancien G: **Laparoscopic radical prostatectomy: The Montsouris experience.** *Journal of Urology* 2000, **163**(2):418-422.
2. Rassweiler J, Seemann O, Schulze M, Teber D, Hatzinger M, Frede T: **Laparoscopic versus open radical prostatectomy: a comparative study at a single institution.** *J Urol* 2003, **169**(5):1689-1693.
3. Borland RN, Walsh PC: **The management of rectal injury during radical retropubic prostatectomy.** *J Urol* 1992, **147**(3 Pt 2):905-907.
4. McLaren RH, Barrett DM, Zincke H, Soloway MS: **Rectal injury occurring at radical retropubic prostatectomy for prostate cancer: Etiology and treatment.** *Urology* 1993, **42**(4):401-405.
5. Castillo OA, Bodden E, Vitagliano G: **Management of rectal injury during laparoscopic radical prostatectomy.** *Int Braz J Urol* 2006, **32**(4):428-433.
6. Kheterpal E, Bhandari A, Siddiqui S, Pokala N, Peabody J, Menon M: **Management of rectal injury during robotic radical prostatectomy.** *Urology* 2011, **77**(4):976-979.
7. Yee DS, Ornstein DK: **Repair of rectal injury during robotic-assisted laparoscopic prostatectomy.** *Urology* 2008, **72**(2):428-431.
8. Elliott SP, McAninch JW, Chi T, Doyle SM, Master VA: **Management of Severe Urethral Complications of Prostate Cancer Therapy.** *Journal of Urology* 2006, **176**(6):2508-2513.
9. Theodorescu D, Gillenwater JY, Koutrouvelis PG: **Prostatourethral-rectal fistula after prostate brachytherapy: Incidence and risk factors.** *Cancer* 2000, **89**(10):2085-2091.
10. Phan J, Swanson DA, Levy LB, Kudchadker RJ, Bruno TL, Frank SJ: **Late rectal complications after prostate brachytherapy for localized prostate cancer: incidence and management.** *Cancer* 2009, **115**(9):1827-1839.
11. Ahmed HU, Ishaq A, Zacharakis E, Shaw G, Illing R, Allen C, Kirkham A, Emberton M: **Rectal fistulae after salvage high-intensity focused ultrasound for recurrent prostate cancer after combined brachytherapy and external beam radiotherapy.** *BJU International* 2009, **103**(3):321-323.
12. Uchida T, Shoji S, Nakano M, Hongo S, Nitta M, Usui Y, Nagata Y: **High-intensity focused ultrasound as salvage therapy for patients with recurrent prostate cancer after external beam radiation, brachytherapy or proton therapy.** *BJU International* 2011, **107**(3):378-382.

13. Ahmed HU, Zacharakis E, Dudderidge T, Armitage JN, Scott R, Callearly J, Illing R, Kirkham A, Freeman A, Ogden C *et al*: **High-intensity-focused ultrasound in the treatment of primary prostate cancer: the first UK series.** *Br J Cancer* 2009, **101**(1):19-26.
14. Jones JS, Rewcastle JC, Donnelly BJ, Lugnani FM, Pisters LL, Katz AE: **Whole Gland Primary Prostate Cryoablation: Initial Results From the Cryo On-Line Data Registry.** *Journal of Urology* 2008, **180**(2):554-558.
15. Lee Cox R, David Crawford E: **Complications of cryosurgical ablation of the prostate to treat localized adenocarcinoma of the prostate.** *Urology* 1995, **45**(6):932-935.
16. Pisters LL: **Cryotherapy for prostate cancer: ready for prime time?** *Curr Opin Urol* 2010, **20**(3):218-222.
17. Dal Moro F, Mancini M, Pinto F, Zanovello N, Bassi PF, Pagano F: **Successful repair of iatrogenic rectourinary fistulas using the posterior sagittal transrectal approach (York-Mason): 15-Year experience.** *World Journal of Surgery* 2006, **30**(1):107-113.
18. Bukowski TP, Chakrabarty A, Powell IJ, Frontera R, Perlmutter AD, Montie JE: **Acquired rectourethral fistula: Methods of repair.** *Journal of Urology* 1995, **153**(3 I):730-733.
19. Crippa A, Dall'Oglio MF, Nesrallah LJ, Hasegawa E, Antunes AA, Srougi M: **The York-Mason technique for recto-urethral fistulas.** *Clinics* 2007, **62**(6):699-704.
20. Fengler SA, Abcarian H: **The York Mason approach to repair of iatrogenic rectourinary fistulae.** *American Journal of Surgery* 1997, **173**(3):213-217.
21. Kasraeian A, Rozet F, Cathelineau X, Barret E, Galiano M, Vallancien G: **Modified York-Mason Technique for Repair of Iatrogenic Rectourinary Fistula: The Montsouris Experience.** *Journal of Urology* 2009, **181**(3):1178-1183.
22. Renschler TD, Middleton RG: **30 Years of experience with York-Mason repair of recto-urinary fistulas.** *Journal of Urology* 2003, **170**(4 I):1222-1225.
23. Fengler SA, Abcarian H: **The York Mason approach to repair of iatrogenic rectourinary fistulae.** *Am J Surg* 1997, **173**(3):213-217.
24. Bates TS, Wright MP, Gillatt DA: **Prevalence and impact of incontinence and impotence following total prostatectomy assessed anonymously by the ICS-male questionnaire.** *Eur Urol* 1998, **33**(2):165-169.
25. Jorge JM, Wexner SD: **Etiology and management of fecal incontinence.** *Dis Colon Rectum* 1993, **36**(1):77-97.
26. Rosen RC, Cappelleri JC, Smith MD, Lipsky J, Pena BM: **Development and evaluation of an abridged, 5-item version of the International Index of Erectile Function (IIEF-5) as a diagnostic tool for erectile dysfunction.** *Int J Impot Res* 1999, **11**(6):319-326.

27. Dindo D, Demartines N, Clavien PA: **Classification of surgical complications: a new proposal with evaluation in a cohort of 6336 patients and results of a survey.** *Ann Surg* 2004, **240**(2):205-213.
28. Stephenson RA, Middleton RG: **Repair of rectourinary fistulas using a posterior sagittal transanal transrectal (modified York-Mason) approach: An update.** *Journal of Urology* 1996, **155**(6):1989-1991.
29. Zmora O, Tulchinsky H, Gur E, Goldman G, Klausner JM, Rabau M: **Gracilis muscle transposition for fistulas between the rectum and urethra or vagina.** *Diseases of the Colon and Rectum* 2006, **49**(9):1316-1321.
30. Wexner SD, Ruiz DE, Genua J, Nogueras JJ, Weiss EG, Zmora O: **Gracilis muscle interposition for the treatment of rectourethral, rectovaginal, and pouch-vaginal fistulas: Results in 53 patients.** *Annals of Surgery* 2008, **248**(1):39-43.
31. Vidal Sans J, Palou Redorta J, Pradell Teigell J, Banus Gassol JM: **Management and treatment of eighteen rectourethral fistulas.** *European Urology* 1985, **11**(5):300-305.
32. Vanni AJ, Buckley JC, Zinman LN: **Management of surgical and radiation induced rectourethral fistulas with an interposition muscle flap and selective buccal mucosal onlay graft.** *Journal of Urology* 2010, **184**(6):2400-2404.
33. Tiptaft RC, Motson RW, Costello AJ: **Fistulae involving rectum and urethra: The place of Parks's operations.** *British Journal of Urology* 1983, **55**(6):711-715.
34. Spahn M, Vergo D, Riedmiller H: **Iatrogenic recto-urethral fistula: Perineal repair and buccal mucosa interposition.** *BJU International* 2009, **103**(2):242-246.
35. Sotelo R, de Andrade R, Carmona O, Astigueta J, Velasquez A, Trujillo G, Canes D: **Robotic Repair of Rectovesical Fistula Resulting From Open Radical Prostatectomy.** *Urology* 2008, **72**(6):1344-1346.
36. Quazza JE, Firmin F, Cossa JP: **Recto-urethral fistula following prostatectomy: Surgical repair using a combined perineal and laparoscopic approach. Procedure and results about two cases.** *Fistule recto-urétrale après prostatectomie : cure chirurgicale par double voie d'abord cœlioscopique et périnéale Technique et résultats à propos de deux cas* 2009, **19**(6):434-437.
37. Pieretti RV, Pieretti-Vanmarcke RV: **Combined abdominal and posterior sagittal transrectal approach for the repair of rectourinary fistula resulting from a shotgun wound.** *Urology* 1995, **46**(2):254-256.
38. Lesser T, Aboseif S, Abbas MA: **Combined endorectal advancement flap with Alloderm® graft repair of radiation and cryoablation-induced rectourethral fistula.** *American Surgeon* 2008, **74**(4):341-345.
39. Hanus T: **Rectourethral fistulas.** *International Braz J Urol* 2002, **28**(4):338-345.

40. Castillo OA, Bodden EM, Vitagliano GJ, Gomez R: **Anterior transanal, transsphincteric sagittal approach for fistula repair secondary to laparoscopic radical prostatectomy: A simple and effective technique.** *Urology* 2006, **68**(1):198-201.
41. Boushey RP, McLeod RS, Cohen Z: **Surgical management of acquired rectourethral fistula, emphasizing the posterior approach.** *Canadian Journal of Surgery* 1998, **41**(3):241-244.
42. Al-Ali M, Kashmoula D, Saoud IJ: **Experience with 30 posttraumatic rectourethral fistulas: Presentation of posterior transsphincteric anterior rectal wall advancement.** *Journal of Urology* 1997, **158**(2):421-424.
43. Peschel RE, Colberg JW: **Surgery, brachytherapy, and external-beam radiotherapy for early prostate cancer.** *Lancet Oncology* 2003, **4**(4):233-241.
44. Lane BR, Stein DE, Remzi FH, Strong SA, Fazio VW, Angermeier KW: **Management of radiotherapy induced rectourethral fistula.** *Journal of Urology* 2006, **175**(4):1382-1387.
45. Smith AM, Veenema RJ: **Management of rectal injury and rectourethral fistulas following radical retropubic prostatectomy.** *J Urol* 1972, **108**(5):778-779.
46. Harpster LE, Rommel FM, Sieber PR, Breslin JA, Agusta VE, Huffnagle HW, Pohl CE: **The incidence and management of rectal injury associated with radical prostatectomy in a community based urology practice.** *Journal of Urology* 1995, **154**(4):1435-1438.
47. Guillonneau B, Gupta R, El Fettouh H, Cathelineau X, Baumert H, Vallancien G: **Laparoscopic [correction of laproscopic] management of rectal injury during laparoscopic [correction of laproscopic] radical prostatectomy.** *J Urol* 2003, **169**(5):1694-1696.
48. Masuda T, Kinoshita H, Nishida S, Kawa G, Kawakita M, Matsuda T: **Rectal injury during laparoscopic radical prostatectomy: detection and management.** *Int J Urol* 2010, **17**(5):492-495.
49. Stolzenburg JU, Rabenalt R, Do M, Lee B, Truss MC, McNeill A, Burchardt M, Jonas U, Liatsikos EN: **Complications of endoscopic extraperitoneal radical prostatectomy (EERPE): prevention and management.** *World J Urol* 2006, **24**(6):668-675.
50. Patel VR, Thaly R, Shah K: **Robotic radical prostatectomy: Outcomes of 500 cases.** *BJU International* 2007, **99**(5):1109-1112.
51. Thomas C, Jones J, Jager W, Hampel C, Thuroff JW, Gillitzer R: **Incidence, clinical symptoms and management of rectourethral fistulas after radical prostatectomy.** *J Urol* 2010, **183**(2):608-612.
52. Garofalo TE, Delaney CP, Jones SM, Remzi FH, Fazio VW: **Rectal advancement flap repair of rectourethral fistula: a 20-year experience.** *Dis Colon Rectum* 2003, **46**(6):762-769.

53. Varma MG, Wang JY, Garcia-Aguilar J, Shelton AA, McAninch JW, Goldberg SM: **Dartos muscle interposition flap for the treatment of rectourethral fistulas.** *Dis Colon Rectum* 2007, **50**(11):1849-1855.
54. Abdalla MA: **Posterior sagittal pararectal approach with rectal mobilization for repair of rectourethral fistula: an alternative approach.** *Urology* 2009, **73**(5):1110-1114.
55. Lesser T, Aboseif S, Abbas MA: **Combined endorectal advancement flap with Alloderm graft repair of radiation and cryoablation-induced rectourethral fistula.** *Am Surg* 2008, **74**(4):341-345.
56. Chirica M, Parc Y, Tiret E, Dehni N, McNamara D, Parc R: **Coloanal sleeve anastomosis (Soave procedure): the ultimate treatment option for complex rectourinary fistulas.** *Dis Colon Rectum* 2006, **49**(9):1379-1383.
57. Gupta NP, Mishra S, Hemal AK, Mishra A, Seth A, Dogra PN: **Comparative analysis of outcome between open and robotic surgical repair of recurrent supra-trigonal vesico-vaginal fistula.** *Journal of Endourology* 2010, **24**(11):1779-1782.
58. Warren DC, Feehan P, Slade JB, Cianci PE: **Chronic radiation proctitis treated with hyperbaric oxygen.** *Undersea Hyperb Med* 1997, **24**(3):181-184.
59. Woo TC, Joseph D, Ozer H: **Hyperbaric oxygen treatment for radiation proctitis.** *Int J Radiat Oncol Biol Phys* 1997, **38**(3):619-622.
60. Dall'Era MA, Hampson NB, Hsi RA, Madsen B, Corman JM: **Hyperbaric oxygen therapy for radiation induced proctopathy in men treated for prostate cancer.** *J Urol* 2006, **176**(1):87-90.
61. Theodorescu D, Gillenwater JY, Koutrouvelis PG: **Prostatourethral-rectal fistula after prostate brachytherapy.** *Cancer* 2000, **89**(10):2085-2091.
62. Marguet C, Raj GV, Brashears JH, Anscher MS, Ludwig K, Mouraviev V, Robertson CN, Polascik TJ: **Rectourethral fistula after combination radiotherapy for prostate cancer.** *Urology* 2007, **69**(5):898-901.
63. Montorsi F, Guazzoni G, Strambi LF, Da Pozzo LF, Nava L, Barbieri L, Rigatti P, Pizzini G, Miani A: **Recovery of spontaneous erectile function after nervesparing radical retropubic prostatectomy with and without early intracavernous injections of alprostadil: Results of a prospective, randomized trial.** *Journal of Urology* 1997, **158**(4):1408-1410.
64. Montorsi F, Brock G, Lee J, Shapiro J, Van Poppel H, Graefen M, Stief C: **Effect of Nightly versus On-Demand Vardenafil on Recovery of Erectile Function in Men Following Bilateral Nerve-Sparing Radical Prostatectomy.** *European Urology* 2008, **54**(4):924-931.
65. Rosen RC, Riley A, Wagner G, Osterloh IH, Kirkpatrick J, Mishra A: **The international index of erectile function (IIEF): a multidimensional scale for assessment of erectile dysfunction.** *Urology* 1997, **49**(6):822-830.

VU

NANCY, le 3 mai 2011
Le Président de Thèse

NANCY, le 3 mai 2011
Le Doyen de la Faculté de Médecine

Professeur J. HUBERT

Professeur H. COUDANE

AUTORISE À SOUTENIR ET À IMPRIMER LA THÈSE/3613

NANCY, le 6 mai 2011

LE PRÉSIDENT DE L'UNIVERSITÉ DE NANCY 1
Par délégation

Madame C. CAPDEVILLE-ATKINSON

RESUME DE LA THESE :

Les fistules vésico-uréthro-rectales après traitement du cancer de la prostate sont rares, mais posent un problème de prise en charge thérapeutique difficile. De nombreuses approches chirurgicales ont été décrites et aucune à l'heure actuelle ne fait consensus. Le but de cette étude était de présenter notre expérience avec l'utilisation de deux techniques chirurgicales, afin de déterminer la meilleure stratégie thérapeutique. L'étude rétrospective des dossiers de 16 patients, ayant été pris en charge pour cure d'une FVUR entre septembre 2003 et 2010 a été menée. Onze patients ont bénéficié d'un abord trans-rectal selon York et Mason en première intention, 8 patients ont bénéficié d'une interposition de Gracilis dont 3 après échec de l'abord trans-rectal. Les fistules sont apparues dans les suites d'une prostatectomie radicale pour 14 cas, et de curiethérapie pour 2 cas. Avec une médiane de suivi de 40 mois, on observe une fermeture de la fistule chez 15 des 16 patients, soit 94%. La DMS avec une interposition musculaire est de 10,2 jours. La technique de York et Mason permet d'obtenir un pourcentage de guérison de 73% en première intention avec une durée moyenne de séjour courte (9,8 jours) et un taux de complication post-opératoire faible. A notre sens, elle doit être utilisée de première intention dans la prise en charge des FVUR. L'interposition de muscle gracilis pourrait être réservée aux échecs du York et Mason et aussi à la prise en charge initiale des fistules survenant en terrain irradié, pour interposer des tissus bien vascularisés.

TITRE EN ANGLAIS :

Management of rectourethral fistulas after treatment of prostate cancer. About 16 cases.

MOTS-CLES:

fistule uréthro-vésico-rectale – plaie rectale - cancer de la prostate - York et Mason – gracilis - colostomie - cathéter sus pubien - sexualité - qualité de vie

THESE : MEDECINE SPECIALISEE – ANNEE 2011

INTITULE ET ADRESSE DE L'U.F.R. :

UNIVERSITE HENRI POINCARE, NANCY-1

Faculté de Médecine de Nancy

9, avenue de la Forêt de Haye

54 505 VANDOEUVRE LES NANCY Cedex