



**HAL**  
open science

**Imagerie TDM et IRM des fistules sur tumeurs  
intra-canalaires papillaires et mucineuses du pancréas  
aux organes adjacents : une étude rétrospective de 423  
patients**

Simon Ravaud

► **To cite this version:**

Simon Ravaud. Imagerie TDM et IRM des fistules sur tumeurs intra-canalaires papillaires et mucineuses du pancréas aux organes adjacents : une étude rétrospective de 423 patients. Sciences du Vivant [q-bio]. 2014. hal-01734466

**HAL Id: hal-01734466**

**<https://hal.univ-lorraine.fr/hal-01734466>**

Submitted on 14 Mar 2018

**HAL** is a multi-disciplinary open access archive for the deposit and dissemination of scientific research documents, whether they are published or not. The documents may come from teaching and research institutions in France or abroad, or from public or private research centers.

L'archive ouverte pluridisciplinaire **HAL**, est destinée au dépôt et à la diffusion de documents scientifiques de niveau recherche, publiés ou non, émanant des établissements d'enseignement et de recherche français ou étrangers, des laboratoires publics ou privés.



## AVERTISSEMENT

Ce document est le fruit d'un long travail approuvé par le jury de soutenance et mis à disposition de l'ensemble de la communauté universitaire élargie.

Il est soumis à la propriété intellectuelle de l'auteur. Ceci implique une obligation de citation et de référencement lors de l'utilisation de ce document.

D'autre part, toute contrefaçon, plagiat, reproduction illicite encourt une poursuite pénale.

Contact : [ddoc-thesesexercice-contact@univ-lorraine.fr](mailto:ddoc-thesesexercice-contact@univ-lorraine.fr)

## LIENS

Code de la Propriété Intellectuelle. articles L 122. 4

Code de la Propriété Intellectuelle. articles L 335.2- L 335.10

[http://www.cfcopies.com/V2/leg/leg\\_droi.php](http://www.cfcopies.com/V2/leg/leg_droi.php)

<http://www.culture.gouv.fr/culture/infos-pratiques/droits/protection.htm>



**THÈSE**

pour obtenir le grade de

**DOCTEUR EN MÉDECINE**

Présentée et soutenue publiquement  
dans le cadre du troisième cycle de Médecine Spécialisée

par

**Simon RAVAUD**

Le vendredi 12 décembre 2014

**IMAGERIE TDM ET IRM DES FISTULES SUR TUMEURS INTRACANALAIRES  
PAPILLAIRES ET MUCINEUSES DU PANCREAS AUX ORGANES ADJACENTS :  
UNE ETUDE RETROSPECTIVE DE 423 PATIENTS**

Examineurs de la thèse :

Madame Valérie LAURENT	Professeure	Présidente
Monsieur Michel CLAUDON	Professeur	Juge
Monsieur Ahmet AYAV	Professeur	Juge
Monsieur Jean-Baptiste CHEVAUX	Maître de Conférences	Juge
Monsieur François JAUSSET	Docteur en médecine	Juge



**Président de l'Université de Lorraine** :  
**Professeur Pierre MUTZENHARDT**

**Doyen de la Faculté de Médecine** :  
**Professeur Henry COUDANE**

**Vice-Doyen « Finances »** : **Professeur Marc BRAUN**  
**Vice-Doyen « Formation permanente »** : **Professeur Hervé VESPIGNANI**  
**Vice-Doyen « Vie étudiante »** : **M. Pierre-Olivier BRICE**  
**Assesseurs**

- 1 <sup>er</sup> Cycle et délégué FMN Paces :	<b>Docteur Mathias POUSSEL</b>
- 2 <sup>ème</sup> Cycle :	<b>Mme la Professeure Marie-Reine LOSSER</b>
- 3 <sup>ème</sup> Cycle :	<b>Professeur Marc DEBOUVERIE</b>
• « <i>DES Spécialités Médicales, Chirurgicales et Biologiques</i> »	
• « <i>DES Spécialité Médecine Générale</i> »	<b>Professeur Associé Paolo DI PATRIZIO</b>
• « <i>Gestion DU – DIU</i> »	<b>Mme la Professeure I. CHARY-VALKENAERE</b>
- Plan campus :	<b>Professeur Bruno LEHEUP</b>
- Ecole de chirurgie et nouvelles pédagogies :	<b>Professeur Laurent BRESLER</b>
- Recherche :	<b>Professeur Didier MAINARD</b>
- Relations Internationales :	<b>Professeur Jacques HUBERT</b>
- Mono appartenants, filières professionnalisantes :	<b>Docteur Christophe NEMOS</b>
- Vie Universitaire et Commission vie Facultaire :	<b>Docteur Stéphane ZUILY</b>
- Affaires juridiques, modernisation et gestions partenaires externes:	<b>Mme la Docteure Frédérique CLAUDOT</b>
- Réingénierie professions paramédicales :	<b>Mme la Professeure Annick BARBAUD</b>

#### **DOYENS HONORAIRES**

Professeur Jean-Bernard DUREUX - Professeur Jacques ROLAND - Professeur Patrick NETTER  
 =====

#### **PROFESSEURS HONORAIRES**

Jean-Marie ANDRE - Daniel ANTHOINE - Alain AUBREGE - Gérard BARROCHE - Alain BERTRAND - Pierre BEY  
 Marc-André BIGARD - Patrick BOISSEL – Pierre BORDIGONI - Jacques BORRELLY - Michel BOULANGE  
 Jean-Louis BOUTROY - Jean-Claude BURDIN - Claude BURLET - Daniel BURNEL - Claude CHARDOT -  
 François CHERRIER Jean-Pierre CRANCE - Gérard DEBRY - Jean-Pierre DELAGOUTTE - Emile de  
 LAVERGNE - Jean-Pierre DESCHAMPS  
 Jean DUHEILLE - Jean-Bernard DUREUX - Gérard FIEVE - Jean FLOQUET - Robert FRISCH  
 Alain GAUCHER - Pierre GAUCHER - Hubert GERARD - Jean-Marie GILGENKRANTZ - Simone  
 GILGENKRANTZ  
 Oliéro GUERCI - Claude HURIET - Christian JANOT - Michèle KESSLER - Jacques LACOSTE  
 Henri LAMBERT - Pierre LANDES - Marie-Claire LAXENAIRE - Michel LAXENAIRE - Jacques LECLERE - Pierre  
 LEDERLIN Bernard LEGRAS - Jean-Pierre MALLIÉ - Michel MANCIAUX - Philippe MANGIN - Pierre MATHIEU -  
 Michel MERLE  
 Denise MONERET-VAUTRIN - Pierre MONIN - Pierre NABET - Jean-Pierre NICOLAS - Pierre PAYSANT -  
 Francis PENIN Gilbert PERCEBOIS - Claude PERRIN - Guy PETIET - Luc PICARD - Michel PIERSON –  
 François PLENAT - Jean-Marie POLU Jacques POUREL Jean PREVOT - Francis RAPHAEL - Antoine  
 RASPILLER – Denis REGENT - Michel RENARD  
 Jacques ROLAND - René-Jean ROYER - Daniel SCHMITT - Michel SCHMITT - Michel SCHWEITZER - Claude  
 SIMON  
 Danièle SOMMELET - Jean-François STOLTZ - Michel STRICKER - Gilbert THIBAUT- Augusta TREHEUX -  
 Hubert UFFHOLTZ Gérard VAILLANT - Paul VERT - Colette VIDAILHET - Michel VIDAILHET – Jean-Pierre  
 VILLEMOT - Michel WAYOFF  
 Michel WEBER  
 =====

#### **PROFESSEURS ÉMÉRITES**

Professeur Gérard BARROCHE - Professeur Marc-André BIGARD – Professeur Jean-Pierre DELAGOUTTE  
 Professeur Jacques LECLÈRE - Professeur Jean-Pierre NICOLAS - Professeur Luc PICARD - Professeur  
 Jacques POUREL  
 Professeur Michel SCHMITT - Professeur Hubert UFFHOLTZ - Professeur Paul VERT - Professeure Colette  
 VIDAILHET Professeur Michel VIDAILHET - Professeur Michel WAYOFF

## PROFESSEURS DES UNIVERSITÉS - PRATICIENS HOSPITALIERS

(Disciplines du Conseil National des Universités)

### 42<sup>ème</sup> Section : MORPHOLOGIE ET MORPHOGENÈSE

#### 1<sup>ère</sup> sous-section : (Anatomie)

Professeur Gilles GROSDIDIER - Professeur Marc BRAUN

#### 2<sup>ème</sup> sous-section : (Cytologie et histologie)

Professeur Bernard FOLIGUET – Professeur Christo CHRISTOV

#### 3<sup>ème</sup> sous-section : (Anatomie et cytologie pathologiques)

Professeur Jean-Michel VIGNAUD

### 43<sup>ème</sup> Section : BIOPHYSIQUE ET IMAGERIE MÉDECINE

#### 1<sup>ère</sup> sous-section : (Biophysique et médecine nucléaire)

Professeur Gilles KARCHER – Professeur Pierre-Yves MARIE – Professeur Pierre OLIVIER

#### 2<sup>ème</sup> sous-section : (Radiologie et imagerie médecine)

Professeur Michel CLAUDON – Professeure Valérie CROISÉ-LAURENT

Professeur Serge BRACARD – Professeur Alain BLUM – Professeur Jacques FELBLINGER - Professeur René ANXIONNAT

### 44<sup>ème</sup> Section : BIOCHIMIE, BIOLOGIE CELLULAIRE ET MOLÉCULAIRE, PHYSIOLOGIE ET NUTRITION

#### 1<sup>ère</sup> sous-section : (Biochimie et biologie moléculaire)

Professeur Jean-Louis GUÉANT – Professeur Jean-Luc OLIVIER – Professeur Bernard NAMOUR

#### 2<sup>ème</sup> sous-section : (Physiologie)

Professeur François MARCHAL – Professeur Bruno CHENUÉL – Professeur Christian BEYAERT

#### 3<sup>ème</sup> sous-section : (Biologie Cellulaire)

Professeur Ali DALLOUL

#### 4<sup>ème</sup> sous-section : (Nutrition)

Professeur Olivier ZIEGLER – Professeur Didier QUILLIOT - Professeure Rosa-Maria RODRIGUEZ-GUEANT

### 45<sup>ème</sup> Section : MICROBIOLOGIE, MALADIES TRANSMISSIBLES ET HYGIÈNE

#### 1<sup>ère</sup> sous-section : (Bactériologie – virologie ; hygiène hospitalière)

Professeur Alain LE FAOU - Professeur Alain LOZNIÉWSKI – Professeure Evelyne SCHVOERER

#### 2<sup>ème</sup> sous-section : (Parasitologie et Mycologie)

Professeure Marie MACHOUART

#### 3<sup>ème</sup> sous-section : (Maladies infectieuses ; maladies tropicales)

Professeur Thierry MAY – Professeur Christian RABAUD – Professeure Céline PULCINI

### 46<sup>ème</sup> Section : SANTÉ PUBLIQUE, ENVIRONNEMENT ET SOCIÉTÉ

#### 1<sup>ère</sup> sous-section : (Épidémiologie, économie de la santé et prévention)

Professeur Philippe HARTEMANN – Professeur Serge BRIANÇON - Professeur Francis GUILLEMIN

Professeur Denis ZMIROU-NAVIER – Professeur François ALLA

#### 2<sup>ème</sup> sous-section : (Médecine et santé au travail)

Professeur Christophe PARIS

#### 3<sup>ème</sup> sous-section : (Médecine légale et droit de la santé)

Professeur Henry COUDANE

#### 4<sup>ème</sup> sous-section : (Biostatistiques, informatique médicale et technologies de communication)

Professeur François KOHLER (jusqu'au 1<sup>er</sup> novembre) – Professeure Eliane ALBUISSON – Professeur Nicolas JAY (à partir du 1<sup>er</sup> novembre)

### 47<sup>ème</sup> Section : CANCÉROLOGIE, GÉNÉTIQUE, HÉMATOLOGIE, IMMUNOLOGIE

#### 1<sup>ère</sup> sous-section : (Hématologie ; transfusion)

Professeur Pierre FEUGIER

#### 2<sup>ème</sup> sous-section : (Cancérologie ; radiothérapie)

Professeur François GUILLEMIN – Professeur Thierry CONROY - Professeur Didier PEIFFERT

Professeur Frédéric MARCHAL

#### 3<sup>ème</sup> sous-section : (Immunologie)

Professeur Gilbert FAURE – Professeur Marcelo DE CARVALHO-BITTENCOURT

#### 4<sup>ème</sup> sous-section : (Génétique)

Professeur Philippe JONVEAUX – Professeur Bruno LEHEUP

### 48<sup>ème</sup> Section : ANESTHÉSIOLOGIE, RÉANIMATION, MÉDECINE D'URGENCE, PHARMACOLOGIE ET THÉRAPEUTIQUE

#### 1<sup>ère</sup> sous-section : (Anesthésiologie - réanimation ; médecine d'urgence)

Professeur Claude MEISTELMAN – Professeur Hervé BOUAZIZ - Professeur Gérard AUDIBERT

Professeur Thomas FUCHS-BUDER – Professeure Marie-Reine LOSSER

**2<sup>ème</sup> sous-section : (Réanimation ; médecine d'urgence)**

Professeur Alain GERARD - Professeur Pierre-Édouard BOLLAERT - Professeur Bruno LÉVY – Professeur Sébastien GIBOT

**3<sup>ème</sup> sous-section : (Pharmacologie fondamentale ; pharmacologie clinique ; addictologie)**

Professeur Patrick NETTER – Professeur Pierre GILLET – Professeur J.Y. JOUZEAU (*pharmacien*)

**4<sup>ème</sup> sous-section : (Thérapeutique ; médecine d'urgence ; addictologie)**

Professeur François PAILLE – Professeur Faiez ZANNAD - Professeur Patrick ROSSIGNOL

**49<sup>ème</sup> Section : PATHOLOGIE NERVEUSE ET MUSCULAIRE, PATHOLOGIE MENTALE, HANDICAP ET RÉÉDUCATION**

**1<sup>ère</sup> sous-section : (Neurologie)**

Professeur Hervé VESPIGNANI - Professeur Xavier DUCROCQ – Professeur Marc DEBOUVERIE

Professeur Luc TAILLANDIER - Professeur Louis MAILLARD – Professeure Louise TYVAERT

**2<sup>ème</sup> sous-section : (Neurochirurgie)**

Professeur Jean-Claude MARCHAL – Professeur Jean AUQUE – Professeur Olivier KLEIN

Professeur Thierry CIVIT - Professeure Sophie COLNAT-COULBOIS

**3<sup>ème</sup> sous-section : (Psychiatrie d'adultes ; addictologie)**

Professeur Jean-Pierre KAHN – Professeur Raymond SCHWAN

**4<sup>ème</sup> sous-section : (Pédopsychiatrie ; addictologie)**

Professeur Daniel SIBERTIN-BLANC (*jusqu'au 1<sup>er</sup> novembre*) – Professeur Bernard KABUTH

**5<sup>ème</sup> sous-section : (Médecine physique et de réadaptation)**

Professeur Jean PAYSANT

**50<sup>ème</sup> Section : PATHOLOGIE OSTÉO-ARTICULAIRE, DERMATOLOGIE ET CHIRURGIE PLASTIQUE**

**1<sup>ère</sup> sous-section : (Rhumatologie)**

Professeure Isabelle CHARY-VALCKENAERE – Professeur Damien LOEUILLE

**2<sup>ème</sup> sous-section : (Chirurgie orthopédique et traumatologique)**

Professeur Daniel MOLE - Professeur Didier MAINARD - Professeur François SIRVEAUX – Professeur Laurent GALOIS

**3<sup>ème</sup> sous-section : (Dermato-vénéréologie)**

Professeur Jean-Luc SCHMUTZ – Professeure Annick BARBAUD

**4<sup>ème</sup> sous-section : (Chirurgie plastique, reconstructrice et esthétique ; brûlologie)**

Professeur François DAP - Professeur Gilles DAUTEL - Professeur Etienne SIMON

**51<sup>ème</sup> Section : PATHOLOGIE CARDIO-RESPIRATOIRE ET VASCULAIRE**

**1<sup>ère</sup> sous-section : (Pneumologie ; addictologie)**

Professeur Yves MARTINET – Professeur Jean-François CHABOT – Professeur Ari CHAOUAT

**2<sup>ème</sup> sous-section : (Cardiologie)**

Professeur Etienne ALIOT – Professeur Yves JUILLIERE

Professeur Nicolas SADOUL - Professeur Christian de CHILLOU DE CHURET

**3<sup>ème</sup> sous-section : (Chirurgie thoracique et cardiovasculaire)**

Professeur Thierry FOLLIGUET

**4<sup>ème</sup> sous-section : (Chirurgie vasculaire ; médecine vasculaire)**

Professeur Denis WAHL – Professeur Sergueï MALIKOV

**52<sup>ème</sup> Section : MALADIES DES APPAREILS DIGESTIF ET URINAIRE**

**1<sup>ère</sup> sous-section : (Gastroentérologie ; hépatologie ; addictologie)**

Professeur Jean-Pierre BRONOWICKI – Professeur Laurent PEYRIN-BIROULET

**3<sup>ème</sup> sous-section : (Néphrologie)**

Professeure Dominique HESTIN – Professeur Luc FRIMAT

**4<sup>ème</sup> sous-section : (Urologie)**

Professeur Jacques HUBERT – Professeur Pascal ESCHWEGE

**53<sup>ème</sup> Section : MÉDECINE INTERNE, GÉRIATRIE ET CHIRURGIE GÉNÉRALE**

**1<sup>ère</sup> sous-section : (Médecine interne ; gériatrie et biologie du vieillissement ; médecine générale ; addictologie)**

Professeur Jean-Dominique DE KORWIN – Professeur Pierre KAMINSKY - Professeur Athanase BENETOS

Professeure Gisèle KANNY – Professeure Christine PERRET-GUILLAUME

**2<sup>ème</sup> sous-section : (Chirurgie générale)**

Professeur Laurent BRESLER - Professeur Laurent BRUNAUD – Professeur Ahmet AYAV

**54<sup>ème</sup> Section : DÉVELOPPEMENT ET PATHOLOGIE DE L'ENFANT, GYNÉCOLOGIE-OBSTÉTRIQUE, ENDOCRINOLOGIE ET REPRODUCTION**

**1<sup>ère</sup> sous-section : (Pédiatrie)**

Professeur Jean-Michel HASCOET - Professeur Pascal CHASTAGNER - Professeur François FEILLET

Professeur Cyril SCHWEITZER – Professeur Emmanuel RAFFO – Professeure Rachel VIEUX

**2<sup>ème</sup> sous-section : (Chirurgie infantile)**

Professeur Pierre JOURNEAU – Professeur Jean-Louis LEMELLE

**3<sup>ème</sup> sous-section : (Gynécologie-obstétrique ; gynécologie médicale)**

Professeur Philippe JUDLIN – Professeur Olivier MOREL

**4<sup>ème</sup> sous-section : (Endocrinologie, diabète et maladies métaboliques ; gynécologie médicale)**

Professeur Georges WERYHA – Professeur Marc KLEIN – Professeur Bruno GUERCI

**55<sup>ème</sup> Section : PATHOLOGIE DE LA TÊTE ET DU COU**

**1<sup>ère</sup> sous-section : (Oto-rhino-laryngologie)**

Professeur Roger JANKOWSKI – Professeure Cécile PARIETTI-WINKLER

**2<sup>ème</sup> sous-section : (Ophtalmologie)**

Professeur Jean-Luc GEORGE – Professeur Jean-Paul BERROD – Professeure Karine ANGIOI

**3<sup>ème</sup> sous-section : (Chirurgie maxillo-faciale et stomatologie)**

Professeur Jean-François CHASSAGNE – Professeure Muriel BRIX

=====

**PROFESSEURS DES UNIVERSITÉS**

**61<sup>ème</sup> Section : GÉNIE INFORMATIQUE, AUTOMATIQUE ET TRAITEMENT DU SIGNAL**

Professeur Walter BLONDEL

**64<sup>ème</sup> Section : BIOCHIMIE ET BIOLOGIE MOLÉCULAIRE**

Professeure Sandrine BOSCHI-MULLER

=====

**PROFESSEURS DES UNIVERSITÉS DE MÉDECINE GÉNÉRALE**

Professeur Jean-Marc BOIVIN

**PROFESSEUR ASSOCIÉ DE MÉDECINE GÉNÉRALE**

Professeur associé Paolo DI PATRIZIO

=====

**MAÎTRES DE CONFÉRENCES DES UNIVERSITÉS - PRATICIENS HOSPITALIERS**

**42<sup>ème</sup> Section : MORPHOLOGIE ET MORPHOGENÈSE**

**1<sup>ère</sup> sous-section : (Anatomie)**

Docteur Bruno GRIGNON – Docteure Manuela PEREZ

**2<sup>ème</sup> sous-section : (Cytologie et histologie)**

Docteur Edouard BARRAT - Docteure Françoise TOUATI – Docteure Chantal KOHLER

**3<sup>ème</sup> sous-section : (Anatomie et cytologie pathologiques)**

Docteure Aude MARCHAL – Docteur Guillaume GAUCHOTTE

**43<sup>ème</sup> Section : BIOPHYSIQUE ET IMAGERIE MÉDECINE**

**1<sup>ère</sup> sous-section : (Biophysique et médecine nucléaire)**

Docteur Jean-Claude MAYER - Docteur Jean-Marie ESCANYE

**2<sup>ème</sup> sous-section : (Radiologie et imagerie médecine)**

Docteur Damien MANDRY – Docteur Pedro TEIXEIRA (*stagiaire*)

**44<sup>ème</sup> Section : BIOCHIMIE, BIOLOGIE CELLULAIRE ET MOLÉCULAIRE, PHYSIOLOGIE ET NUTRITION**

**1<sup>ère</sup> sous-section : (Biochimie et biologie moléculaire)**

Docteure Sophie FREMONT - Docteure Isabelle GASTIN – Docteur Marc MERTEN

Docteure Catherine MALAPLATE-ARMAND - Docteure Shyue-Fang BATTAGLIA – Docteur Abderrahim

OUSSALAH (*stagiaire*)

**2<sup>ème</sup> sous-section : (Physiologie)**

Docteur Mathias POUSSEL – Docteure Silvia VARECHOVA

**3<sup>ème</sup> sous-section : (Biologie Cellulaire)**

Docteure Véronique DECOT-MAILLERET

**45<sup>ème</sup> Section : MICROBIOLOGIE, MALADIES TRANSMISSIBLES ET HYGIÈNE**

**1<sup>ère</sup> sous-section : (Bactériologie – Virologie ; hygiène hospitalière)**

Docteure Véronique VENARD – Docteure Hélène JEULIN – Docteure Corentine ALAUZET

**2<sup>ème</sup> sous-section : (Parasitologie et mycologie (type mixte : biologique))**

Docteure Anne DEBOURGOGNE (*sciences*)

**3<sup>ème</sup> sous-section : (Maladies Infectieuses ; Maladies Tropicales)**

Docteure Sandrine HENARD



**46<sup>ème</sup> Section : SANTÉ PUBLIQUE, ENVIRONNEMENT ET SOCIÉTÉ**

**1<sup>ère</sup> sous-section : (Epidémiologie, économie de la santé et prévention)**

Docteur Alexis HAUTEMANIÈRE – Docteure Frédérique CLAUDOT – Docteur Cédric BAUMANN –  
Docteure Nelly AGRINIER (*stagiaire*)

**2<sup>ème</sup> sous-section (Médecine et Santé au Travail)**

Docteure Isabelle THAON

**3<sup>ème</sup> sous-section (Médecine légale et droit de la santé)**

Docteur Laurent MARTRILLE

**47<sup>ème</sup> Section : CANCÉROLOGIE, GÉNÉTIQUE, HÉMATOLOGIE, IMMUNOLOGIE**

**1<sup>ère</sup> sous-section : (Hématologie ; transfusion : option hématologique (type mixte : clinique)**

Docteur Aurore PERROT (*stagiaire*)

**2<sup>ème</sup> sous-section : (Cancérologie ; radiothérapie : oncologie (type mixte : biologique)**

Docteure Lina BOLOTINE

**4<sup>ème</sup> sous-section : (Génétique)**

Docteur Christophe PHILIPPE – Docteure Céline BONNET

**48<sup>ème</sup> Section : ANESTHÉSIOLOGIE, RÉANIMATION, MÉDECINE D'URGENCE,  
PHARMACOLOGIE ET THÉRAPEUTIQUE**

**3<sup>ème</sup> sous-section : (Pharmacologie fondamentale ; pharmacologie clinique)**

Docteure Françoise LAPICQUE – Docteur Nicolas GAMBIER – Docteur Julien SCALA-BERTOLA

**50<sup>ème</sup> Section : PATHOLOGIE OSTÉO-ARTICULAIRE, DERMATOLOGIE ET CHIRURGIE  
PLASTIQUE**

**1<sup>ère</sup> sous-section : (Rhumatologie)**

Docteure Anne-Christine RAT

**3<sup>ème</sup> sous-section : (Dermato-vénéréologie)**

Docteure Anne-Claire BURSZTEJN

**4<sup>ème</sup> sous-section : (Chirurgie plastique, reconstructrice et esthétique ; brûlologie)**

Docteure Laetitia GOFFINET-PLEUTRET

**51<sup>ème</sup> Section : PATHOLOGIE CARDIO-RESPIRATOIRE ET VASCULAIRE**

**3<sup>ème</sup> sous-section : (Chirurgie thoracique et cardio-vasculaire)**

Docteur Fabrice VANHUYSE

**4<sup>ème</sup> sous-section : (Chirurgie vasculaire ; médecine vasculaire)**

Docteur Stéphane ZUILY

**52<sup>ème</sup> Section : MALADIES DES APPAREILS DIGESTIF ET URINAIRE**

**1<sup>ère</sup> sous-section : (Gastroentérologie ; hépatologie ; addictologie)**

Docteur Jean-Baptiste CHEVAUX (*stagiaire*)

**53<sup>ème</sup> Section : MÉDECINE INTERNE, GÉRIATRIE et CHIRURGIE GÉNÉRALE**

**1<sup>ère</sup> sous-section : (Médecine interne ; gériatrie et biologie du vieillissement ; médecine générale ;  
addictologie)**

Docteure Laure JOLY

=====

**MAÎTRE DE CONFÉRENCES DES UNIVERSITÉS DE MÉDECINE GÉNÉRALE**

Docteure Elisabeth STEYER

=====

**MAÎTRES DE CONFÉRENCES**

**5<sup>ème</sup> Section : SCIENCES ÉCONOMIQUES**

Monsieur Vincent LHUILLIER

**19<sup>ème</sup> Section : SOCIOLOGIE, DÉMOGRAPHIE**

Madame Joëlle KIVITS

**60<sup>ème</sup> Section : MÉCANIQUE, GÉNIE MÉCANIQUE, GÉNIE CIVIL**

Monsieur Alain DURAND

**61<sup>ème</sup> Section : GÉNIE INFORMATIQUE, AUTOMATIQUE ET TRAITEMENT DU SIGNAL**

Monsieur Jean REBSTOCK

**64<sup>ème</sup> Section : BIOCHIMIE ET BIOLOGIE MOLÉCULAIRE**

Madame Marie-Claire LANHERS – Monsieur Pascal REBOUL – Monsieur Nick RAMALANJAONA

**65<sup>ème</sup> Section : BIOLOGIE CELLULAIRE**

Monsieur Jean-Louis GELLY - Madame Ketsia HESS – Monsieur Hervé MEMBRE

Monsieur Christophe NEMOS - Madame Natalia DE ISLA - Madame Nathalie MERCIER – Madame Céline HUSELSTEIN

**66<sup>ème</sup> Section : PHYSIOLOGIE**

Monsieur Nguyen TRAN

=====

**MAÎTRES DE CONFÉRENCES ASSOCIÉS**

**Médecine Générale**

Docteure Sophie SIEGRIST - Docteur Arnaud MASSON - Docteur Pascal BOUCHE

=====

**DOCTEURS HONORIS CAUSA**

Professeur Charles A. BERRY (1982)  
*Centre de Médecine Préventive, Houston (U.S.A)*

Professeur Pierre-Marie GALETTI (1982)  
*Brown University, Providence (U.S.A)*

Professeure Mildred T. STAHLMAN (1982)  
*Vanderbilt University, Nashville (U.S.A)*

Professeur Théodore H. SCHIEBLER (1989)  
*Institut d'Anatomie de Würzburg (R.F.A)  
Université de Pennsylvanie (U.S.A)*

Professeur Mashaki KASHIWARA (1996)  
*Research Institute for Mathematical Sciences de  
Kyoto (JAPON)*

Professeure Maria DELIVORIA-  
PAPADOPOULOS (1996)

Professeur Ralph GRÄSBECK (1996)

*Université d'Helsinki (FINLANDE)*

Professeur James STEICHEN (1997)

*Université d'Indianapolis (U.S.A)*

Professeur Duong Quang TRUNG (1997)

*Université d'Hô Chi Minh-Ville (VIËTNAM)*

Professeur Daniel G. BICHET (2001)

*Université de Montréal (Canada)*

Professeur Marc LEVENSTON (2005)

*Institute of Technology, Atlanta (USA)*

Professeur Brian BURCHELL (2007)  
*Université de Dundee (Royaume-Uni)*

Professeur Yunfeng ZHOU (2009)

*Université de Wuhan (CHINE)*

Professeur David ALPERS (2011)

*Université de Washington (U.S.A)*

Professeur Martin EXNER (2012)

*Université de Bonn (ALLEMAGNE)*

# À notre Maître et Présidente de thèse,

**Madame la Professeure Valérie LAURENT,**

**Professeure de Radiologie et Imagerie médicale**

Vous me faites l'honneur de présider cette thèse et de juger de mon travail.

Pour la confiance que vous m'avez accordée en me proposant ce sujet, la patience dont vous avez fait preuve au cours de nos nombreuses séances de travail, votre disponibilité, mon « harcèlement » que vous avez supporté, votre optimisme, votre dynamisme et votre humour malgré vos tendances anti-foot, je vous remercie. Je vous suis également reconnaissant d'avoir su m'encourager tout au long de ce premier travail de publication. Je garderai un excellent souvenir de mes deux semestres à vos côtés, votre enseignement me suivra à l'autre bout de la France.

Veillez trouver dans ce travail le témoignage de mon plus profond respect et de ma plus vive gratitude.

# À notre Maître et Juge,

**Monsieur le Professeur Michel CLAUDON,**

**Professeur de Radiologie et Imagerie médicale**

Vous me faites l'honneur d'accepter de juger mon travail.

Pour votre gentillesse, votre disponibilité, votre soutien et votre enseignement depuis mon passage à l'Hôpital d'enfant jusqu'à aujourd'hui, et ce, dès la première heure de la journée.

Veillez recevoir l'assurance de ma gratitude et de mon profond respect.

# À notre Maître et Juge,

**Monsieur le Professeur Ahmet AYAV,**

**Professeur en Chirurgie Générale**

Vous me faites l'honneur d'accepter de juger mon travail.

Veillez trouver ici le témoignage de mon profond respect.

## **À notre Juge,**

**Monsieur le Docteur Jean-Baptiste CHEVAUX,**

**Maître de Conférences des Universités – Praticien Hospitalier en Hépatogastroentérologie**

Tu m'as fait l'honneur d'accepter de juger mon travail.

Pour ta disponibilité, tes conseils (que j'aurais dû demander plus tôt) et ta sympathie.

Trouve en ces mots l'expression de mes remerciements les plus sincères.

# À notre Juge,

**Monsieur le Docteur François JAUSSET,**

**Docteur en Radiologie et Imagerie médicale**

Tu me fais l'honneur de faire partie de mon jury de thèse et de juger mon travail.

Pour ta relecture attentive, pour tes conseils avisés, ton écoute, ton indulgence à mes débuts et ta grande disponibilité dont tu as toujours fait preuve au cours de mon cursus.

Ton professionnalisme, tes immenses qualités humaines, ta bienveillance et ta gentillesse font de toi un modèle pour ma pratique future.

En extra-professionnel, tu as fait preuve d'une grande générosité dès notre première rencontre (ton vélo va me manquer) et m'as introduit dans la grande et chaleureuse famille qu'est l'ASML. Notre colocation autrichienne restera mémorable. Je te dois une grande partie de mon intégration lorraine.

Que ce travail soit pour toi l'expression de ma reconnaissance la plus sincère et de ma profonde estime.

# **À mes Maîtres d'internat,**

Monsieur le Professeur D. Régent

Monsieur le Professeur S. Bracard

Monsieur le Professeur R. Anxionnat

Monsieur le Professeur M. Braun

Monsieur le Professeur A. Blum

Monsieur le Professeur B. Grignon

Monsieur le Professeur J.M. Bartoli

Monsieur le Professeur P. Petit

Monsieur le Professeur V. Vidal

Monsieur le Professeur A. Jacquier



## Et à leurs collaborateurs :

**Monsieur le Docteur P. Henrot, Monsieur le Docteur P. Troufléau, Monsieur le Docteur B. Boyer, Monsieur le Docteur G. Oldrini, Madame le Docteur A. Moisei,**

Pour m'avoir immiscé dans le monde de la radiologie et m'avoir fait aimer ça, pour m'avoir accompagné à mes débuts et fait partager votre passion. Merci à vous.

**Madame le Docteur S. Lecocq-Teixeira, Monsieur le Docteur M. Louis, Monsieur le Docteur P. Teixeira, Monsieur le Docteur F. Pierrucci**

Un grand merci pour le temps que vous m'avez accordé pour me former en imagerie ostéo-articulaire, vous m'avez donné envie de continuer dans cette voie-là. Avec toute ma reconnaissance et mon profond respect.

**Madame le Docteur L. Mainard, Madame le Docteur M.A. Galloy,**

Pour votre gentillesse et votre patience inégalables, j'ai pris beaucoup de plaisir à découvrir l'imagerie pédiatrique à vos côtés, même le samedi à 2h00 du matin. Veuillez recevoir l'expression de mon profond respect.

**Monsieur le Docteur D. Mandry, Monsieur le Docteur H. Boccaccini, Monsieur le Docteur C. Bazin, Monsieur le Docteur S. Tissier, Madame le Docteur A. Sido, Madame le Docteur S. Béot, Monsieur le Docteur J. Mathias, Madame le Docteur I. Petit, Monsieur le Docteur X. Orry,**

Merci pour votre encadrement tout au long de mon cursus et les connaissances que vous m'avez apporté. Avec toute ma reconnaissance et mon profond respect.

**Madame le Docteur E. Schmitt, Madame le Docteur C. Barbier, Monsieur le Docteur J. Even, Madame le Docteur A.L. Derelle, Monsieur le Docteur G. Lesanne, Madame le Docteur S. Planel,**

Pour votre patience et les connaissances que vous m'avez apportées dans votre spécialité.

**Monsieur le Docteur G. Louis, Monsieur le Docteur A. Flavian,**

Pour toute la rigueur et l'indulgence dont vous avez fait preuve lors de mes débuts dans cette spécialité que je découvrais et que vous m'avez fait apprécier.

Un grand merci aux équipes de manipulateurs et de secrétaires des services de radiologies de l'ICL, de Guilloz, de Brabois Enfants, de Brabois Adultes, de Neuroradiologie et de la Timone pour m'avoir supporté et encadré.

Ainsi qu'aux équipes des services de Radiothérapie et de Médecine nucléaire de l'Hôpital de Mercy.

# Remerciements

## **Aux lorrains qui m'ont accueilli,**

### **A mes co-internes,**

Certes c'était à Nancy mais j'ai passé un excellent internat en votre compagnie, je prendrai un grand plaisir à vous revoir. Je vous souhaite le meilleur pour la suite de votre carrière.

### **A Radwan et Mélanie,**

De très bons souvenirs de ces stages passés ensemble, Mélanie n'hésite surtout pas à me faire signe si tu passes par le Sud. RER, je sais que tu ne me préviendras que la veille mais tu seras toujours le bienvenu.

### **A Caro, Vince, Benoît et GuiLux,**

Pour toute la rigueur et l'indulgence dont vous avez fait preuve à mes débuts et pour m'avoir surtout appris à travailler dans la bonne humeur.

### **A Alex,**

Pour ta gentillesse et ta disponibilité, pour tous ces jorky organisés (j'essaie de prendre le relais, tant bien que mal), pour ton enseignement, j'ai vraiment apprécié de travailler avec toi.

### **A Anne-Laure, Marie-Alexia et Clémence**

Pour votre sourire permanent, je n'ai passé que des moments agréables à vos côtés.

### **A John,**

Wesh Nigga, un stage à tes côtés ça a tout de suite de la gueule. Ta bonne humeur quotidienne même lorsque tu croulais sous le boulot font relativiser bien des staffs.

**A JB,**

Trouduc, pote, co-interne, râleur, jumeau plus petit, prof de VTT, ami puis témoin, tu as un beau palmarès. De très bons moments passés à tes côtés et, j'en suis sûr, à venir. Heureux de t'avoir rencontré, mon internat lorrain n'aurait pas été le même.

**A Alix,**

Tu fais partie des premiers lorrains que j'ai rencontré et je prends tout autant plaisir à te voir aujourd'hui mon Grand. Que Meryl te protège bien, tu sembles bien fragile. Quand tu veux au Vélodrome !

**A la bande des gastro : Marie-Caroline, Oliviane et Arthur, Manu, Sébastien :**

Pour vous êtes occupés de ma petite femme pendant ces quatre années, pour m'avoir incrusté à La Maison dans le Parc et m'avoir fait partager vos soirées.

**Aux « Spinaliens » et à leurs pièces rapportées : Lisa et Jérôme, Gaittha et Alex (et Soane), Camille et Sébastien,**

Certes certains d'entre vous ont des goûts cinématographiques et footballistique catastrophiques mais je suis pour autant très heureux de vous avoir rencontrés. Chaque soirée passée ensemble est un plaisir où l'on n'a jamais manqué ni à manger ni à boire.

**A l'ASML et à tous ses membres,**

Més que un club ! Un honneur d'avoir joué, marqué tant de buts et bu tant de bons vins à vos côtés. C'est sûr, je ne trouverai pas mieux ailleurs, même au pays du foot.

## **Aux marseillais,**

**Aux exilés : Doroth', Garcin, Ros', Romain, Canard, Foux et Lafeuj ainsi qu'à ceux d'adoption : Bertrou, Mathilde, Gisbert et Ben**

On l'a fait, on a couché Nancy ! Note petite bande nous a permis de passer le rude premier hiver et c'est toujours un grand plaisir de vous voir après ces 4 années passées ensemble.

**Aux JM : Za' et Mat', Co' et Pierre, Kat', Bibine, Meelouz et ses hommes, Boulet et Antoine, Cyrielle, Tata, Syl' et Pierrot**

Si j'en suis là c'est quand même parce que j'ai survécu à ces dures et longues années d'externat et c'est en grande partie grâce à la Famille. Des Crits aux sous-colles, je garderai d'excellents souvenirs avec vous tous et j'espère que cette belle amitié durera malgré le temps et les distances.

## **A mes parents,**

Vous qui avez toujours cru en moi, qui avez toujours été d'un soutien sans faille vis-à-vis de chacune de mes entreprises, qui avez veillé sur moi malgré les distances et qui, je le sais, serez toujours là pour moi. Vous avez su m'enseigner les valeurs essentielles mais surtout simples de la vie, vous êtes et resterez toujours un modèle pour moi. Sans vous je ne serais jamais allé aussi loin. Maman, Papa, je vous dédie ce travail.

## **A ma fratrie,**

### **David,**

Frérot, il y en a eu bien trop peu mais chaque moment passé avec toi et ta petite famille a toujours été un grand plaisir. Mes premiers boulots chez toi de ces étés 2002-2003 resteront une expérience inoubliable en tout point. Ta présence ce soir et ta présence à mes côtés à la Mairie dans quelques mois me font chaud au cœur, j'espère pouvoir vous voir plus souvent désormais.

### **Marion,**

Toi aussi tu t'es exilée mais j'ai pu profiter de ta présence à mon adolescence pour me montrer la voie, et je t'ai suivi de tes Air Max vertes et tes survêtements Sergio Tacchini jusqu'au sérieux et à la réussite des études en passant par une période « Babacool ». Pour ta présence, ta gentillesse et les accueils chaleureux que tu m'(nous) as toujours accordé. Liam et ton parigot ne manqueront de rien à tes côtés.

### **Rosine,**

Pour être loin de tes bouquins pour célébrer la fin de mes études, nous fêterons bientôt la fin de ton baignon et le succès qui suivra. Je garde d'excellents souvenirs de notre enfance, de ta gaieté comme de tes boudins adolescents. J'espère que notre complicité enfantine perdurera (on essaiera de mûrir un peu quand même). Continue sur ta voie, tu feras une excellente gynécologue, je n'en n'ai aucun doute. Mais ne t'éloigne pas trop.

## **Au reste de ma famille,**

Pour votre soutien et votre bienveillance.

### **A ma belle-famille,**

Pour m'avoir accueilli chez vous dès le premier jour avec la même générosité aujourd'hui malgré ma barbe, mes pantalons trop larges et mes piercings.

Chaque week-end passé chez vous est un vrai plaisir et surtout un régal gustatif (tant en qualité qu'en quantité). Sans votre aide je n'aurais pu réaliser tous ces voyages et rencontrer ma Golf chérie. Merci également pour les hébergements et les visites guidées de cette chère Bretagne ensoleillée et tous les aides informatiques dont j'ai pu bénéficier. Merci également à mon partenaire sportif qui sait animer les repas de famille, volontairement ou non, on attend tes massages avec impatience !

### **A Cha,**

Toi qui as su t'enfuir pour ne pas vivre ce que j'ai vécu avant ta thèse mais surtout toi qui as toujours été là, depuis le début, pour m'encourager et me guider et qui l'es toujours aujourd'hui même à 700 km. Ton amour quotidien et ton soutien dans le travail comme dans la vie est une force qui m'est devenue indispensable pour avancer. Ma vie a un sens à tes côtés.

L'avion.

### **Et à vous,**

Qui êtes là ce soir, que que vous soyez, que vous soyez invité ou non, je suis ravi de partager ce moment avec vous.

**Merci.**

## **Serment d'Hippocrate**

« **A**u moment d'être admis à exercer la médecine, je promets et je jure d'être fidèle aux lois de l'honneur et de la probité.

Mon premier souci sera de rétablir, de préserver ou de promouvoir la santé dans tous ses éléments, physiques et mentaux, individuels et sociaux. Je respecterai toutes les personnes, leur autonomie et leur volonté, sans aucune discrimination selon leur état ou leurs convictions. J'interviendrai pour les protéger si elles sont affaiblies, vulnérables ou menacées dans leur intégrité ou leur dignité. Même sous la contrainte, je ne ferai pas usage de mes connaissances contre les lois de l'humanité. J'informerai les patients des décisions envisagées, de leurs raisons et de leurs conséquences. Je ne tromperai jamais leur confiance et n'exploiterai pas le pouvoir hérité des circonstances pour forcer les consciences. Je donnerai mes soins à l'indigent et à quiconque me les demandera. Je ne me laisserai pas influencer par la soif du gain ou la recherche de la gloire.

Admis dans l'intimité des personnes, je tairai les secrets qui me sont confiés. Reçu à l'intérieur des maisons, je respecterai les secrets des foyers et ma conduite ne servira pas à corrompre les mœurs. Je ferai tout pour soulager les souffrances. Je ne prolongerai pas abusivement les agonies. Je ne provoquerai jamais la mort délibérément.

Je préserverai l'indépendance nécessaire à l'accomplissement de ma mission. Je n'entreprendrai rien qui dépasse mes compétences. Je les entretiendrai et les perfectionnerai pour assurer au mieux les services qui me seront demandés.

J'apporterai mon aide à mes confrères ainsi qu'à leurs familles dans l'adversité.

Que les hommes et mes confrères m'accordent leur estime si je suis fidèle à mes promesses ; que je sois déshonoré et méprisé si j'y manque ».

# Table des matières

<b>I. REVUE DE LA LITTÉRATURE.....</b>	<b>27</b>
<b>1. Introduction.....</b>	<b>27</b>
<b>2. Histoire naturelle et anatomopathologie.....</b>	<b>28</b>
<b>3. Clinique.....</b>	<b>33</b>
<b>4. Diagnostic positif.....</b>	<b>34</b>
a. Echographie.....	34
i. Canal principal.....	35
ii. Canaux secondaires.....	35
b. Tomodensitométrie.....	35
i. Technique.....	35
ii. Résultats.....	36
1. Canal principal.....	36
2. Canaux secondaires.....	37
3. Signes associés.....	37
c. IRM.....	38
i. Technique.....	38
ii. Résultats.....	38
1. Canal principal.....	38
2. Canaux secondaires.....	39
d. Endoscopie.....	41
i. Duodéoscopie.....	41
ii. Echo-endoscopie.....	42
iii. Pancréatoscopie et écho-endoscopie endocanalaire.....	43
iv. Cytologie et histologie.....	43
<b>5. Diagnostics différentiels.....</b>	<b>44</b>
a. Canal principal.....	44
b. Canaux secondaires.....	45
<b>6. Diagnostic de malignité.....</b>	<b>50</b>
a. TIPMP de type main duct.....	50



b. TIPMP de type branch duct.....	51
c. Apport de l'aspiration à l'aiguille fine par guidage écho-endoscopique.....	53
<b>7. Indications de résection.....</b>	<b>55</b>
a. Indications de résection pour les TIPMP de type main duct.....	55
b. Indications de résection pour les TIPMP de type branch duct.....	56
<b>8. Méthodes de résection.....</b>	<b>58</b>
a. Méthodes de pancréatectomie pour les TIPMP invasives et non invasives.....	58
b. Approche des TIPMP branch duct multifocales.....	58
c. Thérapeutique écho-endoscopique.....	59
<b>9. Aspects histologiques.....</b>	<b>60</b>
a. Distinction et pertinence clinique des différentes formes.....	60
b. Rôle de l'analyse histologique extemporanée dans la gestion de la résection	
c. Distinction entre un carcinome développé aux dépens de la TIPMP d'un	
adénocarcinome concomitant.....	61
<b>10. Méthodes de surveillance.....</b>	<b>62</b>
a. Suivi des TIPMP non réséquées.....	62
b. Suivi des TIPMP réséquées.....	63
c. Survenue d'un adénocarcinome canalaire pancréatique dans le suivi et impact	
sur l'histoire familiale.....	65
d. Survenue de néoplasies autres dans le cadre du suivi de TIPMP.....	66
<b>11. Conclusion.....</b>	<b>67</b>
<b>II. ETUDE.....</b>	<b>68</b>
<b>1. Introduction.....</b>	<b>68</b>
<b>2. Matériel &amp; méthode.....</b>	<b>69</b>
a. Patients.....	69
b. Technique d'imagerie.....	70
c. Analyse des images.....	71
d. Analyse histologique.....	72
<b>3. Résultats.....</b>	<b>72</b>
a. Description des données générales.....	72
b. Données de l'imagerie.....	72

c. Données chirurgicales et anatomopathologiques.....	74
4. Discussion.....	75
5. Conclusion.....	88
<b>III. BIBLIOGRAPHIE.....</b>	<b>89</b>
<b>IV. ANNEXES : CT AND MR IMAGING FEATURES OF FISTULAS FROM INTRADUCTAL PAPILLARY MUCINOUS NEOPLASMS OF THE PANCREAS TO ADJACENT ORGANS: A RETROSPECTIVE STUDY OF 423 PATIENTS.....</b>	<b>106</b>

## Table des abréviations

**ACE** : Antigène Carcino-Embryonnaire

**ACP** : Adénocarcinome canalaire pancréatique

**AIP** : Association Internationale de Pancréatologie

**BD** : Branch Duct

**CPP** : Canal Pancréatique Principal

**CPRE** : CholangioPancréatographie retrograde Endoscopique

**CPRM** : CholangioPancréatographie par Résonance Magnétique

**D.** : Duodénum

**EE** : Echo-Endoscopie

**Ef** : Effectif

**FAMMM** : Familial Atypical Multiple Mole Melanoma

**GE** : Gradient Echo

**H/P** : Hauteur par rapport à la Papille

**HES** : Hématoxyline, Eosine, Safran

**IRM** : Imagerie par Résonance magnétique

**M.** : Moyenne

**MD** : Main Duct

**MRCP** : Magnetic Resonance CholangioPancreatography

**N/A** : Non Applicable

**Nb** : Nombre

**OMS** : Organisation Mondiale de la Santé

**P.** : Présence

**PanIN** : Pancreatic Intraepithelial Neoplasia

**SSFSE** : Single Shot Fat Spin Echo

**TIPMP** : Tumeurs Intracanales Papillaires et Mucineuses du Pancréas

**TDM** : Tomodensitométrie

**TEP** : Tomographie par Emission de Positons

**VBP** : Voie Biliaire Principale

## Table des figures

Figure 1. Les différents types histologiques de TIPMP.....	29
Figure 2. Classification de <i>Kuroda et al.</i> .....	31
Figure 3. Aspect scanographique d'une TIPMP de type main duct.....	36
Figure 4. Aspect IRM d'une TIPMP de type main duct.....	39
Figure 5. Aspect IRM d'une TIPMP de type branch duct.....	41
Figure 6. Dilatation du CPP sur pancréatite chronique.....	45
Figure 7. Diagnostic différentiel : cystadénome mucineux.....	47
Figure 8. Diagnostic différentiel : cystadénome séreux.....	48
Figure 9. Arbre diagnostique des tumeurs kystiques uniques du pancréas.....	49
Figure 10. TIPMP main duct dégénérée fistulisée au côlon.....	51
Figure 11. Algorithme pour la prise en charge des TIPMP de type branch duct suspects.....	53
Figure 12. Cas 1.....	73
Figure 13. Cas 2.....	74
Figure 14. Cas 3.....	80
Figure 15. Cas 4.....	83
Figure 16. Cas 5.....	81
Figure 17. Cas 6.....	86
Figure 18. Cas 7.....	87

## Table des tableaux

Tableau 1. Fréquence de malignité des TIPMP en fonction de leur morphologie.....	32
Tableau 2. Caractéristiques clinique et en imagerie typiques des kystes pancréatiques communs.....	49
Tableau 3. Caractéristiques de risque modéré et de haut risque des lésions kystiques mucineuses du pancréas (TIPMP et cystadénomes mucineux).....	52
Tableau 4. Analyse de régression logistique multiple des critères de malignité.....	57
Tableau 5. Valeur diagnostique en fonction du nombre de facteurs prédictifs de malignité..	57
Tableau 6. Schéma de surveillance proposé par Beaujon (étude TEAM-P).....	63
Tableau 7. Résumé des paramètres scanographiques.....	70
Tableau 8. Paramètres d'acquisition IRM.....	71
Tableau 9. Caractéristiques des fistules.....	76
Tableau 10. Localisation des fistules en fonction de l'anatomopathologie.....	77
Tableau 11. Critères de dégénérescence des TIPMP avec fistules.....	78
Tableau 12. Caractéristiques des fistules dans différents case reports.....	81
Tableau 13. Caractéristiques des fistules en comparaison à l'étude de <i>Go Kobayashi et al.</i> .....	82

# **I. REVUE DE LA LITTÉRATURE**

## **1. Introduction**

Les tumeurs intracanales papillaires et mucineuses du pancréas (TIPMP) appartiennent à la famille des tumeurs kystiques du pancréas. Elles sont définies histologiquement par une prolifération épithéliale d'architecture papillaire du canal pancréatique principal ou des canaux pancréatiques secondaires, sécrétant du mucus, responsable d'une dilatation canalaire (1,2).

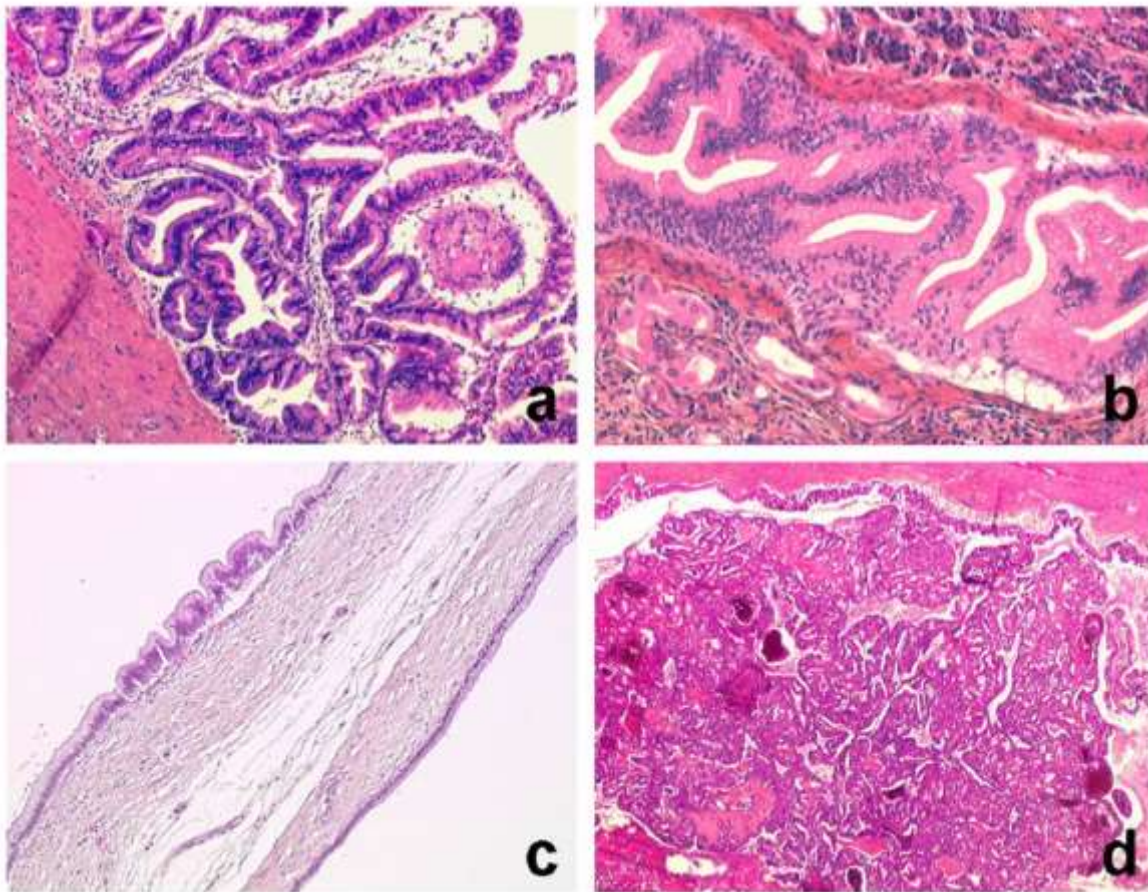
Individualisée pour la première fois au début des années 1980 (3), la TIPMP a été identifiée sous de multiples appellations jusqu'en 1996, où l'organisation mondiale de la santé (OMS) lui a donné sa dénomination actuelle (4). Initialement considérées comme étant rares, elles sont actuellement reconnues comme relativement fréquentes (environ 12% des tumeurs kystiques du pancréas) (5). Dans les quinze dernières années, *Salvia et al.* ont confirmé l'augmentation de fréquence des TIPMP, avec une incidence de la maladie évoluant de 0.5% à 10% de toutes les tumeurs pancréatiques exocrines (6–8). Le sex-ratio M/F qui était de 2.2 (9–13) dans les premières descriptions de la maladie, a tendu à se rapprocher de 1 et, aujourd'hui, une discrète prédominance féminine est retrouvée avec un sex-ratio de 0.86 (14–16). Ceci peut être expliqué par le fait que les premières TIPMP décrites l'étaient par des séries chirurgicales sur TIPMP symptomatiques alors que les séries actuelles concernent des TIPMP peu symptomatiques ou de découverte fortuite. Parmi ces patients asymptomatiques ou paucisymptomatiques se rencontrent essentiellement des formes avec atteinte isolée des canaux secondaires, qui prédominent nettement chez la femme (sex ratio de 0.28) (17). L'âge moyen du diagnostic est de 65 ans.

Les précédents consensus internationaux de prise en charge des TIPMP dataient de 2006 et, depuis, une quantité considérable d'informations a été ajoutée à la littérature. Ainsi, l'Association Internationale de Pancréatologie (AIP) a organisé en 2012 un colloque qui a édité de nouvelles lignes directrices de gestion de ces tumeurs, concernant notamment les critères radiologiques de malignité, les indications opératoires et le suivi (18).

## 2. Histoire naturelle et anatomopathologie

Les lésions de TIPMP associent une prolifération tumorale à partir des cellules épithéliales canalaire à des projections papillaires plus ou moins volumineuses et à une production excessive de mucus. Quatre types histologiques sont connus (19), de diagnostic morphologique et immuno-histochimique, que sont par ordre de fréquence décroissante : type intestinal, pancréato-biliaire, gastrique et oncocytaire (Figure 1). Le type intestinal est le sous-type le plus commun des TIPMP du canal principal. Il est caractérisé par une prolifération de cellules épithéliales mucosécrétantes ressemblant aux cellules épithéliales intestinales normales, de type caliciforme et exprimant le même profil de cytokératines. Son type invasif est considéré comme étant similaire à un carcinome mucineux ou colloïde du pancréas. Le risque de transformation maligne est d'environ 35%. Le type pancréato-biliaire est caractérisé par une prolifération de cellules ressemblant aux cellules épithéliales de revêtement des canaux biliaires et pancréatiques normaux et implique souvent le canal pancréatique principal (CPP) en région céphalique avec une production de mucus moindre. Il existe un risque élevé de transformation maligne et sa forme invasive correspond à un adénocarcinome canalaire pancréatique (ACP) conventionnel. Le type gastrique, avec prolifération cellulaire ressemblant aux cellules épithéliales mucosécrétantes de la muqueuse gastrique, survient le plus fréquemment sur des TIPMP des canaux secondaires et est situé dans la zone périphérique du parenchyme, principalement dans le crochet. Sa transformation maligne est très rare et sa forme invasive est semblable à un ACP. Le type oncocytaire, caractérisé par une prolifération de cellules à cytoplasme abondant et éosinophile, plus rare, est similaire à la forme pancréato-biliaire sur le plan histologique.

Figure 1 : Les différents types histologiques de TIPMP (20)



a : type intestinal ; b : type pancréato-biliaire ; c : type gastrique ; d : type oncocytaire

La classification histologique de l'OMS (4) de l'ensemble des TIPMP distingue les adénomes intracanaux papillaires mucineux avec un degré de dysplasie minime, les TIPMP « borderline » avec des degrés de dysplasie modérée ou sévère (carcinome in situ, non invasif) et les carcinomes intracanaux papillaires mucineux invasifs, infiltrant le parenchyme pancréatique et/ou donnant lieu à des métastases ganglionnaires ou viscérales (21).

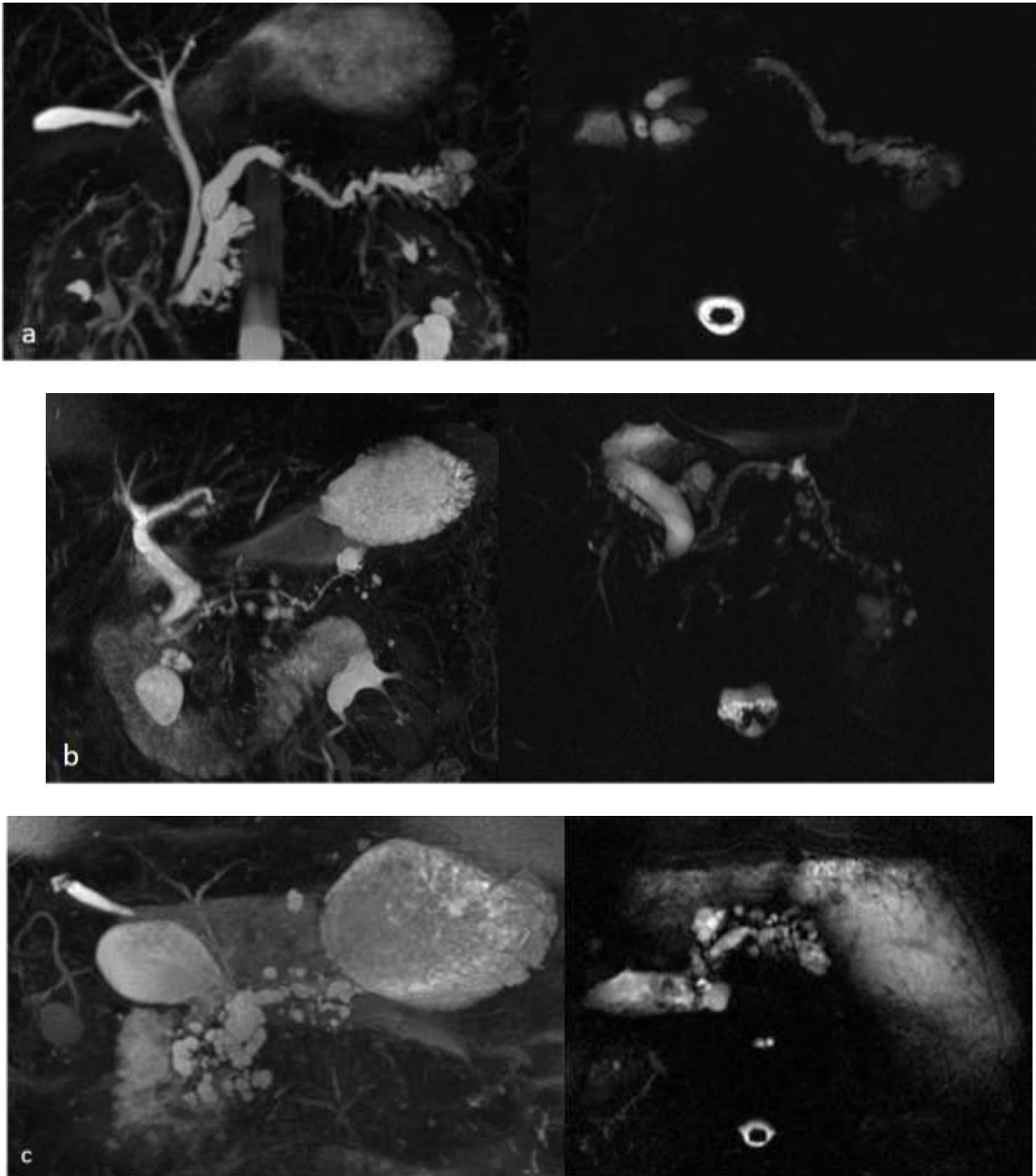
Suite à la première classification de *Furuwaka et al.* (22) en 1992, *Kuroda et al.* (23) ont établi en 1997 une classification anatomique basée sur la morphologie des canaux pancréatiques et la localisation de la prolifération papillaire, qui sert de référence aujourd'hui. Le type main duct présente une atteinte isolée, segmentaire ou diffuse, sans autre cause d'obstruction du CPP. Le type branch duct est une forme intéressant



exclusivement les canaux secondaires, qui peut-être localisée ou diffuse dans toute la glande, de forme micro- ou macrokystique. La forme mixte associe les deux atteintes (Figure 2). La fréquence de chaque type est très variable dans la littérature selon l'ancienneté des séries, la proportion de cholangiopancréato-IRM (CPRM) réalisées et selon qu'il s'agisse de séries chirurgicales ou séries combinant des patients opérés et non opérés (Tableau 1). Le type branch duct semble cependant prédominer.

Les PanIn pour *Pancreatic Intraepithelial Neoplasia* sont des lésions dysplasiques de l'épithélium canalaire. Elles sont par définition microscopiques. Elles se développent vers le cancer invasif selon un processus séquentiel bien établi : dysplasie de grade croissant (bas, moyen et haut grade), cancer in situ, cancer infiltrant. Les mécanismes moléculaires génétiques impliquent différentes protéines : K-ras, p53, CDKN2/p16, MADH4 et c-erbB2. Les PanIn sont les lésions précancéreuses pancréatiques. On les trouve dans le parenchyme pancréatique à proximité des adénocarcinomes mais aussi dans des pancréas non tumoraux au sein de familles syndromiques ou non d'adénocarcinomes pancréatiques. Elles sont aussi plus fréquentes dans des pièces autopsiques de fumeurs. Les PanIn et les TIPMP sont deux lésions très similaires et ce, à tous les niveaux de dysplasie. Les cellules issues qui les constituent ne sont pas distinguables entre elles. Certains auteurs qualifient les PanIn de micro-TIPMP et réciproquement, les TIPMP de macro-PanIn, les deux lésions étant au minimum cousines sinon sœurs jumelles.

Figure 2 : Classification de Kuroda et al.



- a : TIPMP de type main duct
- b : TIPMP de type branch duct
- c : TIPMP de type mixte

Tableau 1 : Fréquence de malignité des TIPMP en fonction de leur type morphologique

Total de TIPMP Premier auteur	Année	Total			Type main duct			Type branch duct			Mixte		
		Nombre	Malin (%)	Invasif (%)	Nombre (%)	Malin (%)	Invasif (%)	Nombre (%)	Malin (%)	Invasif (%)	Nombre (%)	Malin (%)	Invasif (%)
Sugiyama (24)	2003	62	34 (54.8%)	20 (32.3%)	30 (48.4%)	21 (70%)	17 (56.7%)	32 (51.6%)	13 (40.6%)	3 (9.4%)			
Sohn (7)	2004	136	>52 (38.2%)	52 (38.2%)	36 (26.5%)	>18 (50%)	18 (50%)	60 (44.1%)	>18 (30%)	18 (30%)	33 (24.3%)	>16 (48.5%)	16 (48.5%)
Salvia (8)	2004	140	83 (59.3%)	58 (41.4%)	140 (100%)	83 (59.3%)	58 (41.4%)						
Suzuki (25)	2004	1024	>446 (43.6%)	446 (43.6%)	201 (19.6%)	>120 (59.7%)	120 (59.7%)	509 (49.7%)	>150 (29.5%)	150 (29.5%)	228 (22.3)	148 (64.9%)	148 (64.9%)
Lee (26)	2005	67	24 (35.8%)	9 (13.4%)	27 (40.3%)	12 (44.4%)	3 (11.1%)	35 (52.2%)	10 (28.6%)	4 (11.4%)	5 (7.5%)	2 (40%)	2 (40%)
Serikawa (27)	2006	103	41 (39.8%)	28 (27.2%)	47 (45.6%)	30 (63.8%)	21 (44.7%)	56 (54.4%)	11 (19.6%)	7 (12.5%)			
Schmidt (28)	2007	156	50 (32.1%)	29 (18.6%)	53 (34%)	30 (56.6%)	15 (28.3%)	103 (66%)	20 (19.4%)	14 (13.6%)			
Rodriguez (29)	2007	145	32% (22.1%)	16 (11%)				145 (100%)	32 (22.1%)	16 (11%)			
Schnelldorfer (30)	2008	208	82 (39.4%)	63 (30.3%)	76 (36.5%)	49 (64.5%)		84 (40.4%)	15 (17.9%)		48 (23.1%)	18 (37.5%)	
Kim (31)	2008	118	36 (30.5%)	28 (23.7%)	70 (59.3%)	25 (35.7%)	23 (32.9%)	48 (40.7%)	>3 (6.3%)	3 (6.3%)			
Nagai (32)	2008	72	44 (61.1%)	30 (41.7%)	15 (20.8%)	15 (100%)	10 (66.7%)	49 (68.1%)	25 (51%)	18 (36.7%)	8 (11.1%)	4 (50%)	2 (25%)
Jang (33)	2008	138	26 (18.8%)	17 (12.3%)				138 (100%)	26 (18.8%)	17 (12.3%)			
Ohno (34)	2009	87	45 (51.7%)	19 (21.8%)	14 (16.1%)	11 (78.6%)	4 (28.6%)	48 (55.2%)	20 (41.7%)	9 (18.8%)	25 (28.7%)	14 (56%)	6 (24%)
Nara (35)	2009	123	82 (66.7%)	61 (49.6%)	26 (21.1%)	26 (100%)	21 (80.8%)	59 (48%)	26 (44.1%)	14 (23.7%)	38 (30.9%)	30 (78.9%)	26 (68.4%)
Bourmet (36)	2009	99	24 (24.2%)	14 (14.1%)				47 (47.5%)	6 (12.8%)	4 (8.5%)	52 (52.5%)	18 (34.6%)	10 (19.2%)
Hwang (37)	2010	187	58 (31%)	43 (23%)	28 (15%)	20 (71.4%)	17 (60.7%)	118 (63.1%)	19 (16.1%)	14 (11.9%)	41 (21.9%)	19 (46.3%)	12 (29.3%)
Mimura (38)	2010	82	54 (65.9%)	29 (35.4%)	39 (47.6%)	34 (87.2%)	19 (48.7%)	43 (52.4%)	20 (46.5%)	10 (23.3%)			
Sadakari (39)	2010	73	6 (8.2%)	1 (1.4%)				73 (100%)	6 (8.2%)	1 (1.4%)			
Kanno (40)	2010	159	40 (25.2%)	19 (11.9%)				159 (100%)	40 (25.2%)	19 (11.9%)			
Crippa (41)	2010	389	181 (46.5%)	118 (30.3%)	81 (20.8%)	55 (68%)	39 (48%)	159 (40.9%)	34 (22%)	17 (11%)	149 (38.3%)	92 (62%)	62 (42%)
<b>Total</b>		<b>3568</b>	<b>&gt;1440 (&gt;40.4%)</b>	<b>1100 (30.8%)</b>	<b>883 (24.7%)</b>	<b>&gt;549 (&gt;62.2%)</b>	<b>385 (43.6%)</b>	<b>2027 (56.8%)</b>	<b>&gt;494 (&gt;24.4%)</b>	<b>337 (16.6%)</b>	<b>627 (17.6%)</b>	<b>&gt;361 (&gt;57.6%)</b>	<b>284 (45.3%)</b>

La topographie des lésions est, elle, assez consensuelle dans la littérature. Soixante-quinze pour cent des TIPMP de type main duct sont localisées dans la portion proximale de la glande (42). La localisation préférentielle des TIPMP branch duct est le processus incinatus (environ 50% des cas), 30% des cas sont céphaliques, le corps et la queue sont atteints dans environ 10% des cas respectivement (21).

L'importance de la distinction des deux types de TIPMP (atteinte du canal principal ou secondaire) s'explique par leur « comportement » différent. Il a été démontré que les tumeurs confinées aux branches secondaires sont de bien meilleur pronostic que celles impliquant le canal pancréatique principal (Tableau 1). La définition de « malignité » est variable selon les auteurs, la plupart incluant les carcinomes in situ dans cette catégorie (Tableau 1) alors que d'autres réservent ce terme pour les lésions invasives, d'autres même utilisant ce terme pour un comportement clinique agressif. Ainsi il est dorénavant recommandé (18) d'abandonner le terme de « carcinome in situ » aux dépens de « dysplasie de haut grade », réservant le terme de « malin » aux carcinomes invasifs comme le souligne la récente classification de l'OMS (43).

La présence d'un carcinome invasif est le principal élément déterminant la survie postopératoire (7,44) et la survie de TIPMP avec métastases ganglionnaires approche celui d'un carcinome canalaire conventionnel (44). La question clé, malheureusement encore sans réponse, est de savoir si les lésions bénignes vont invariablement évoluer vers une forme invasive ou si elles resteront bénignes au fil du temps.

### **3. Clinique**

Les circonstances de découvertes sont fortuites dans environ 40% des cas (14) mais un tableau de pancréatite aiguë est une cause fréquente de diagnostic. Une réaction pancréatique clinique et biologique est retrouvée dans 11 à 60% des cas selon les séries et une pancréatite aiguë récidivante est retrouvée dans 20% des cas (45). Ces épisodes douloureux sont dus à l'obstruction canalaire transitoire par un bouchon de mucus.

Plus tardivement, la maladie peut également être révélée par une insuffisance pancréatique endocrine (diabète insulino-dépendant) et/ou exocrine (stéatorrhée) dans 20-30% des cas (46) et concerne essentiellement les formes avec atteinte du canal principal.

L'ictère est rarement un mode de révélation de la maladie et est souvent associé à la malignité (7,8,47,48). A ce titre, une TIPMP doit être systématiquement évoquée devant toute personne ayant eu une pancréatite aiguë non alcoolique non biliaire au-delà de 50 ans.

#### **4. Diagnostic positif**

Le diagnostic positif de la maladie repose sur l'imagerie non invasive (échographie, TDM, IRM avec CPRM) et l'imagerie invasive (écho-endoscopie) avec étude de la papille au temps endoscopique de l'examen. L'échographie et la TDM révèlent habituellement la TIPMP, la CPRM et/ou l'écho-endoscopie (EE) avec duodénoscopie permettent d'affirmer le diagnostic (49). La cholangiopancreatographie rétrograde endoscopique (CPRE), éventuellement complétée d'une pancratoscopie et d'écho-endoscopie intracanalair à l'aide d'une minisonde, est réservée à certains cas difficiles pour rechercher une anomalie de la muqueuse du canal principal (50). Le diagnostic repose sur la réalisation d'un bilan d'imagerie avec des conditions techniques optimales tant les enjeux diagnostiques et décisionnels sont importants.

##### a. Echographie trans-pariétale

Nettement moins performante que l'EE, l'échographie trans-pariétale n'en demeure pas moins, surtout lorsque les conditions acoustiques sont favorables, une technique d'évaluation très précise du pancréas. L'imagerie harmonique, avancée technique relativement récente de l'imagerie morphologique, est à l'heure actuelle largement répandue (51). Les sondes abdominales larges bandes (2-5 MHz) sont généralement utilisées mais dans les (rares) cas favorables, des sondes plus superficielles apportent le bénéfice de leur résolution spatiale inégalée. Souvent gêné par l'abondance des interpositions gazeuses digestives, le jeûne est généralement recommandé. Divers astuces comme le remplissage de

l'estomac à l'eau, l'ingestion de glucagon, le changement de position peuvent aider, cependant le taux de visualisation du pancréas, très diversement apprécié dans la littérature, est d'autant plus éloigné de 100% que l'on se rapproche de la queue. De nouvelles techniques sont arrivées sur le marché comme l'utilisation de produit de contraste ultrasonore (Sonovue®) qui n'ont pas pour objectif une meilleure visualisation de la glande mais une étude en temps réel du rehaussement lésionnel (52).

### *Canal principal*

Une dilatation du canal de Wirsung est considérée comme anormale lorsque le diamètre est supérieur à 3 mm dans le corps et la queue du pancréas et 4 mm dans la tête du pancréas. Un diamètre supérieur à 6 mm est évocateur d'une atteinte de TIPMP du canal principal. Un contenu endocanalair d'échostructure non liquidienne est parfois noté, correspondant soit à du mucus, soit à des épaissements papillaires (3).

### *Canaux secondaires*

Des kystes à parois fines à contenu généralement homogène, localisés plus souvent dans le processus unciné, ronds ou ovoïdes, parfois lobulés en « grappe de raisin » peuvent être mis en évidence. Le caractère communiquant avec le canal de Wirsung est parfois visible. Une structure tubulaire liquidienne, correspondant au canal dilaté, peut également se voir. Des septa, des nodules muraux ou un épaissement de la paroi ainsi que des calcifications sont parfois mis en évidence.

## b. Tomodensitométrie

### *i) Technique*

La tomodensitométrie s'est longtemps imposée comme étant la meilleure des techniques d'imagerie du pancréas. Le développement de la technologie multidétecteur en a encore amélioré les performances, grâce à sa possibilité d'acquérir en quelques secondes toute la glande en coupes millimétriques. Une acquisition sans produit de contraste est couramment utilisée, utile principalement pour la recherche de calcifications, mais le recours à une injection de produit de contraste iodé est indispensable. Généralement sont obtenues une

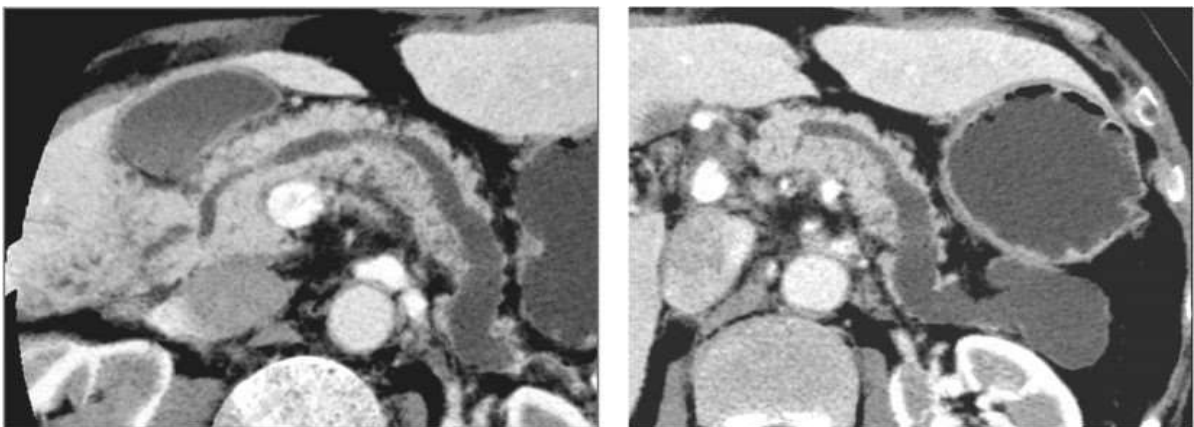
acquisition à la phase artérielle (25 à 45 secondes après le début de l'injection) et une à la phase veineuse (60 à 80 secondes) avec un débit de 3cc/s et un volume de 2cc/kg de poids corporel. La première hélice est au mieux réalisée avec un centrage sur le pancréas et une collimation de 1 à 3 mm. La seconde hélice analysant généralement tout l'abdomen ou du moins le foie, utilise une collimation de 2.5 mm (16).

## *ii) Résultats*

### *Canal principal*

Antérieurement, le canal de Wirsung était considéré comme dilaté lorsqu'il mesurait plus de 3 mm (53,54) et évocateur de TIPMP lorsque le diamètre dépassait 6 mm. La dilatation pouvant être diffuse ou segmentaire (Figure 3). Depuis le dernier consensus international quant à la prise en charge des TIPMP (18), le seuil de dilatation du CPP a été réduit à 5 mm sans autre cause d'obstruction, augmentant ainsi la sensibilité pour le diagnostic radiologique sans perdre en spécificité (27,28,32,37,38,41,49,55,56). Les parois du canal de Wirsung sont le plus souvent régulières, les bords du canal dilaté restant parallèles, sans l'aspect moniliforme observé dans la pancréatite chronique. Le parenchyme pancréatique est atrophié dans environ un tiers des cas, mais l'atrophie n'est pas proportionnelle à la dilatation canalaire, contrairement à ce qui est observé dans la pancréatite chronique (57). La terminaison papillaire du canal de Wirsung peut être normale (4), dilatée ou une protrusion de cette dernière peut être observée (54).

*Figure 3 : Aspect scanographique d'une TIPMP de type main duct*



### *Canaux secondaires*

Tout kyste pancréatique de plus de 5 mm de diamètre qui communique avec le canal pancréatique principal devrait être considéré comme une TIPMP de type branch duct, sans oublier le pseudokyste comme diagnostic différentiel en cas d'antécédents de pancréatite (18). Les canaux secondaires peuvent parfois apparaître sous la forme d'une dilatation tubulaire branchée mais, le plus souvent (dans 90% des cas), un canal secondaire dilaté apparaît sous la forme d'une formation kystique. Il s'agit le plus souvent d'une lésion multiloculée se présentant comme des hypodensités d'allure liquidienne, séparées par de fins septa, ayant un aspect en « grappe de raisin » (58). Il s'agit parfois d'une lésion macrokystique uniloculaire. Des bourgeons papillaires intracanaux (nodules muraux) peuvent être identifiés lorsqu'ils mesurent plus de 3 mm d'épaisseur. Ils sont observés dans 18% des cas (54). En cas d'atteinte isolée des canaux secondaires, le caractère multifocal, qui est fréquent, est un argument majeur pour le diagnostic de TIPMP.

### *Signes associés*

Des signes associés tels qu'un aspect de pancréatite chronique et la présence de calcifications peuvent être retrouvés. Le parenchyme pancréatique est atrophié dans environ un tiers des cas et l'atrophie est plus importante dans la TIPMP du canal principal que dans la pancréatite chronique (57). Des épisodes de pancréatite aiguë conduisent à l'apparition de lésions de pancréatite atrophiante et fibrosante non calcifiante chez 97 à 100% des patients en anatomopathologie (46). Les calcifications endoluminales développées sur les bouchons de mucus sont assez fréquemment observées en TDM dans les TIPMP. Elles peuvent siéger dans les canaux secondaires ou dans le canal principal. Elles semblent associées à un risque plus important de dégénérescence mais ce critère n'est pas retenu dans le dernier consensus. Elles ont été retrouvées dans 6,5% de 110 TIPMP des canaux secondaires isolés et dans 30% des cas d'une série de 60 TIPMP dégénérées (16,17). Dans les canaux secondaires, elles n'étaient pas plus fréquentes dans les zones dégénérées que dans les dilatations bénignes.



### c. Imagerie par résonance magnétique

#### *i) Technique*

L'IRM est un examen non invasif et facilement reproductible. Le pancréas a longtemps été considéré comme un organe difficilement analysable jusqu'au développement des techniques telles que la saturation de graisse et l'imagerie en apnée qui ont permis une amélioration de la résolution temporelle et une analyse dynamique de rehaussement après injection de sels de Gadolinium. Une IRM pancréatique doit comprendre des séquences pondérées en T1 avec saturation de graisse, des images pondérées en T2 axiales et frontales et des séquences dynamiques en écho de gradient 3D après injection intraveineuse rapide de chélates de gadolinium en apnée, comparables à celles utilisées en tomodensitométrie, c'est-à-dire aux phases artérielles, portales et tardives. L'étude canalaire est basée sur les séquences de CPRM qui consistent en des acquisitions à très forte pondération T2 ce qui confère aux liquides stationnaires un signal très intense ne nécessitant pas l'injection de produit de contraste. A partir de ce principe, deux types de séquences seront obtenus. Une analyse 3D en coupes fines, simple d'acquisition, qui permettra d'étudier toute la structure canalaire et des coupes dites « radiaires », l'une centrée sur la jonction bilio-pancréatique étudiant la tête et le corps et une deuxième série de coupes centrée sur la queue du pancréas permettant une analyse de la totalité du réseau biliaire et canalaire pancréatique.

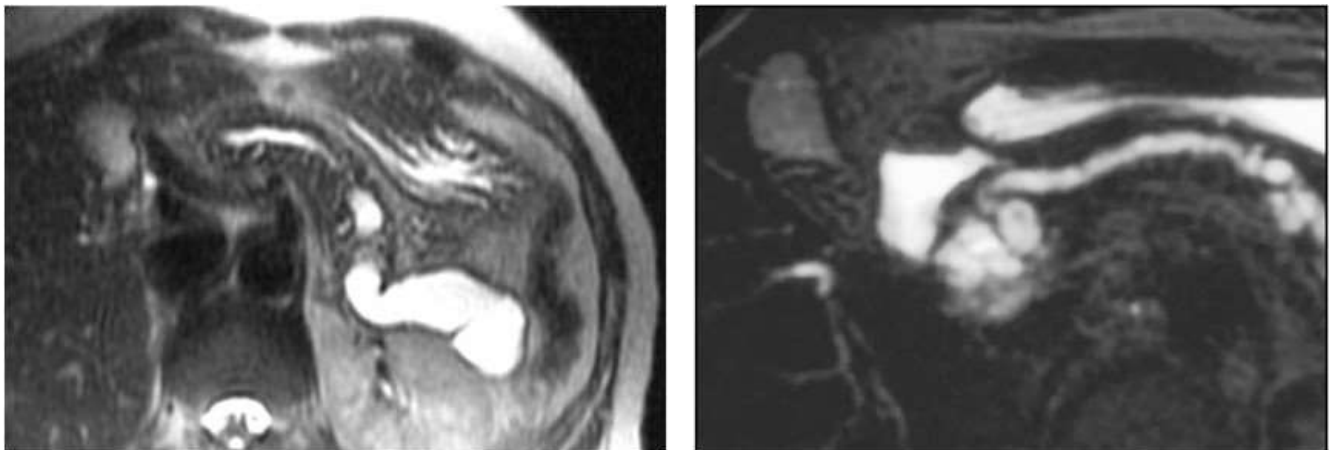
#### *ii) Résultats*

##### *Canal principal*

La visualisation du canal de Wirsung en IRM est constante à l'état normal. En cas de TIPMP, comme au scanner, l'atteinte peut être diffuse ou segmentaire avec une dilatation > 5 mm. La dilatation du canal a des parois régulières, rectilignes, sans image de sténose (Figure 4) (58,59). Lorsque l'atteinte du canal principal est isolée, sans atteinte des canaux secondaires, le diagnostic est plus difficile : le canal pancréatique apparaît dilaté de manière diffuse, jusqu'à la papille. Cet aspect n'est pas totalement spécifique, car une petite tumeur de l'orifice de la papille peut donner un aspect comparable. Lorsque la dilatation du canal de Wirsung est segmentaire, sans sténose en aval, et qu'il n'y a pas de canal secondaire ectasique en regard, le diagnostic de TIPMP segmentaire du canal principal doit être

envisagé. Une protrusion papillaire visible dans la lumière duodénale est très spécifique (60). Le mucus apparaît en hypersignal T2 et de signal variable en T1 en fonction de sa richesse protéique et ne peut pas être différencié du liquide pancréatique. En revanche, le diagnostic de nodule mural peut être fait en IRM, car il se présente comme une lacune pariétale, susceptible de se rehausser après l'injection de produit de contraste lorsqu'il est suffisamment volumineux. Un nodule mural mesurant en moyenne 10 mm (3 à 21 mm) était vu dans 33% des TIPMP du canal principal isolée ou mixte (59% des TIPMP malignes et 4% des TIPMP bénignes) (61). Au total, la sensibilité de l'IRM avec CPRM pour le diagnostic d'atteinte du canal principal est de 80% (58,61).

*Figure 4 : Aspect IRM d'une TIPMP de type main duct*



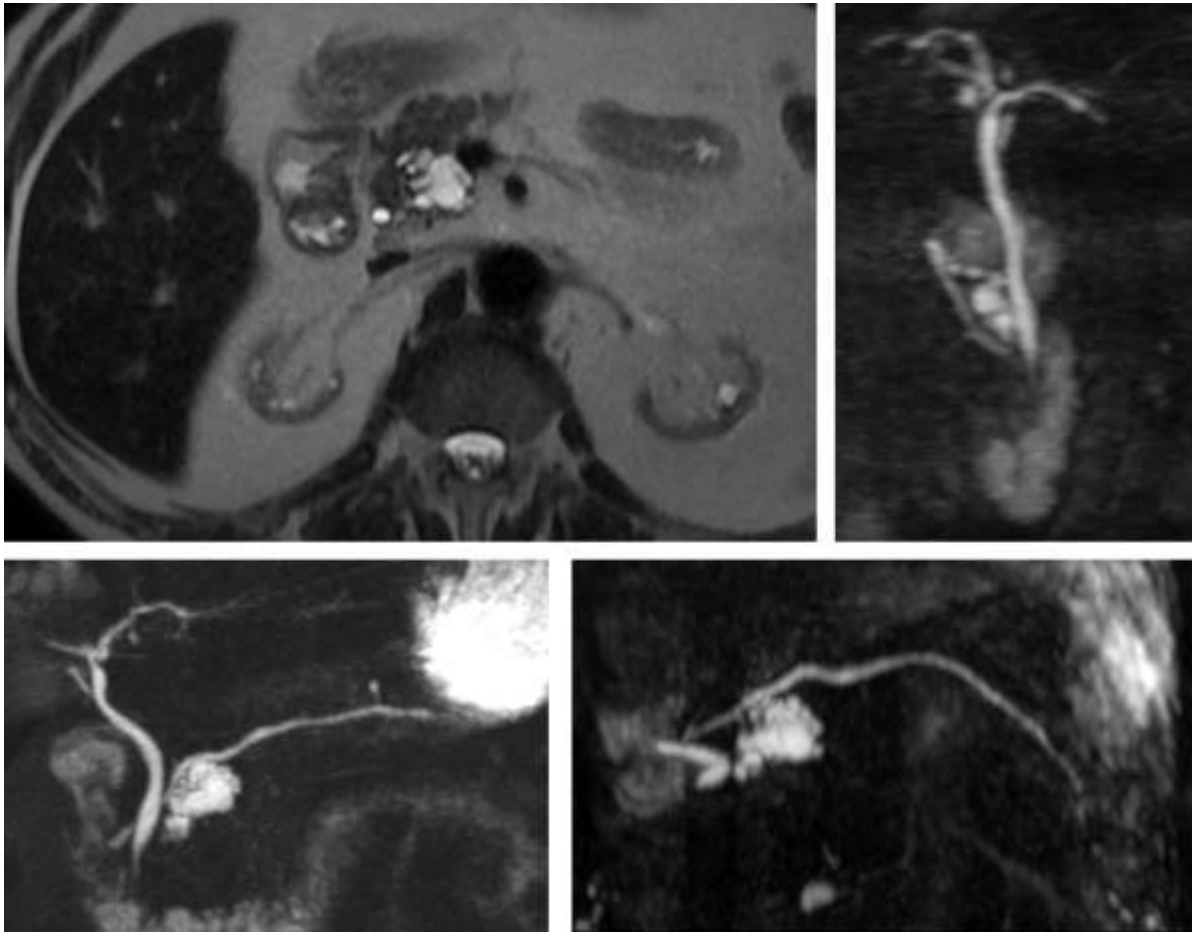
#### *Canaux secondaires*

La fréquence de détection des kystes du pancréas par IRM (19,9%) (62) est supérieure à celle du scanner (1,2% et 2,6%) (63,64). L'atteinte des canaux secondaires apparaît sous la forme d'images kystiques, fortement hyperintenses en T2 et hypo-intenses en T1, les parois ne se rehaussant pas après l'injection de produit de contraste. Ces images sont habituellement ovales ou polylobées, de dimension très variable, mesurant de quelques millimètres jusqu'à 3 voire 4 cm. Des septa sont observés dans la grande majorité des cas (61). Une hétérogénéité du contenu kystique correspond soit à un nodule mural soit à un bouchon de mucus (17). Il s'agit d'une hypo-intensité relative du contenu kystique. Il est surtout

important de confirmer la présence d'une structure tubulaire mettant en relation la lésion kystique et le canal principal. Une communication entre le canal secondaire ectasique et le canal principal est mise en évidence dans 80% des cas sur les coupes fines axiales et frontales pondérées en T2, mais les coupes épaisses de CPRM paraissent être les plus sensibles pour affirmer cette communication (60). Les dilatations des canaux secondaires sont principalement multiples et multifocales. Elles sont le plus souvent situées dans le crochet et la queue du pancréas. Ainsi la sensibilité de la CPRM pour le diagnostic de TIPMP touchant les canaux secondaires, qu'elle soit isolée ou associée à une atteinte du canal principal, est proche de 100% (59,61). Le diagnostic peut être méconnu en cas de pancréatite aiguë récente, lorsque la maladie ne touche qu'un seul canal secondaire et que celui-ci s'est complètement vidé de son contenu mucoïde à l'occasion de la pancréatite aiguë. C'est la raison pour laquelle il faut savoir reprogrammer une IRM avec CPRM à distance d'un épisode de pancréatite aiguë inexplicée, le diagnostic de TIPMP d'un canal secondaire n'étant parfois affirmé qu'après plusieurs épisodes de pancréatite aiguë (50).

Figure 5 : Aspect IRM d'une TIPMP de type branch duct

Lésion kystique pluriloculée du processus incinatus dont les reformations nous permettent d'identifier une communication avec le CPP. A noter une seconde localisation corporeale avec branchement canalaire évident.



d. Endoscopie

i) *Duodéoscopie*

La duodéoscopie peut être réalisée au temps endoscopique de l'écho-endoscopie ou lors de la CPRE. Une béance de la papille avec présence de mucus est observée dans 40 à 60% des cas (11,14,65). Ce signe endoscopique est pathognomonique de la maladie. Il est surtout observé en cas d'atteinte du canal principal de la tête, mais peut l'être également en cas d'atteinte isolée mais importante des canaux secondaires du crochet, qui laissent s'écouler le mucus dans la terminaison du canal de Wirsung (14,50,66).

## *ii) Echo-endoscopie*

L'écho-endoscopie est une méthode performante pour le diagnostic de TIPMP. En plus d'étudier le parenchyme pancréatique et les structures avoisinantes, elle permet de visualiser la communication entre les canaux secondaires ectasiques et le canal principal et fait le diagnostic différentiel entre un bouchon de mucus et une formation polypoïde tissulaire en cas de doute lors d'une CPRM (50,67). Elle peut également permettre de faire le diagnostic de malignité, essentiellement basé sur des critères morphologiques : existence de parois épaisses et irrégulières, de végétations intrakystiques, de calcifications arciformes périphériques, d'un contingent solide associé et surtout d'un envahissement du parenchyme pancréatique avoisinant par ce contingent solide (68–72). L'EE peut également être couplée à une injection de produit de contraste, le caractère invasif de la portion solide pouvant mieux être apprécié du fait de l'hypoéchogénicité des lésions solides après injection (34). Dans une étude portant sur 38 patients atteints de TIPMP, la sensibilité, la spécificité, la valeur prédictive positive et négative de l'EE pour le diagnostic de TIPMP versus pancréatite chronique étaient de respectivement 86, 99, 78 et 99% (73). L'EE est nécessaire au premier bilan et est utile en surveillance systématique. Elle sera également indiquée lorsqu'un épaississement de cloison ou un bourgeon mural sont suspectés en TDM et/ou IRM. Elle peut permettre la réalisation d'une ponction afin de doser les marqueurs tumoraux mais aussi un prélèvement cytologique en « grattant » la paroi ou en prélevant une végétation (68,70,74). Les indications de ponction doivent être retenues après confrontation clinico-radiologique car la morbidité d'une ponction de tumeur kystique pancréatique n'est pas nulle (1-4%), principalement infectieuse, justifiant une antibioprophylaxie systématique (74). En cas de TIPMP, un taux d'ACE intrakystique supérieur à 200ng/mL est en faveur d'une lésion maligne avec une sensibilité de 90% et une spécificité de 70% (75).

### *iii) Pancratoscopie et écho-endoscopie endocanalaire*

Elles ne sont pas réalisées en pratique courante. Dans l'étude de *Hara et al.* (65), les anomalies de relief canalaire en pancratoscopie ont été classées en cinq catégories correspondant en histopathologie à des lésions d'hyperplasie ou d'adénome pour les sous-types I et II et des lésions de dysplasie sévère ou de cancer invasif pour les sous-types III, IV et V. En pancratoscopie, la hauteur des lésions augmentait progressivement du type I au type V. Il n'était cependant pas possible de différencier parmi ces lésions potentiellement malignes les dysplasies sévères des cancers invasifs (50,65).

En EE endocanalaire, la hauteur moyenne des lésions bénignes était de 2,3 mm tandis que la hauteur moyenne des lésions malignes était de 6 mm, la différence étant statistiquement significative (65). Quatre-vingt-huit pourcent des lésions qui mesuraient plus de 4 mm d'épaisseur en écho-endoscopie endocanalaire, étaient malignes.

Ainsi la combinaison des deux méthodes permettait-elle une amélioration significative des résultats puisque la sensibilité, la spécificité et la précision diagnostique pour le diagnostic de malignité atteignaient respectivement 91, 82 et 88%.

### *iv) Cytologie et histologie*

L'analyse biochimique du liquide en cytologie lors de la ponction sous EE n'est pas informative dans la majorité des cas (76). En revanche, lorsqu'il existe des bourgeons, la biopsie est positive dans 91% des cas, avec 83% de positivité dans le sous-groupe sans mucus visible à la papille (76). Le bilan morphologique préopératoire (TDM, CPRM, EE, CPRE) n'est pas suffisamment fiable, notamment en cas d'atteinte du canal principal, pour déterminer avec précision l'importance de l'exérèse pancréatique permettant d'obtenir des marges de résection saines au prix d'un sacrifice parenchymateux le plus faible possible. Ainsi l'examen histologique extemporané de la pièce d'exérèse tumorale est nécessaire pour assurer des marges saines (77,78). La précision diagnostique de l'examen extemporané varie de 92 à 97%, modifiant l'étendue de l'exérèse dans 30% des cas, par rapport à l'évaluation morphologique préopératoire (77).

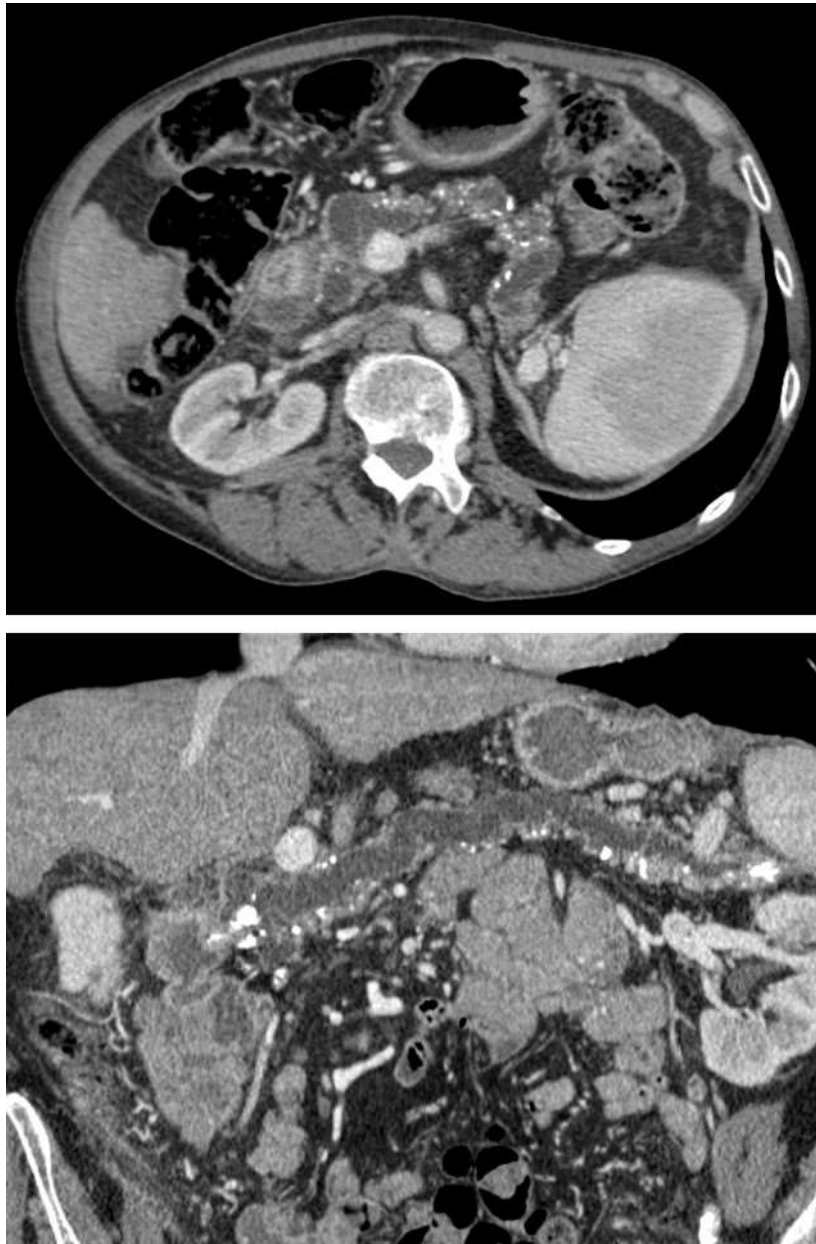
## 5. Diagnostics différentiels

### a. Canal principal

Le principal diagnostic différentiel d'une TIPMP de type main duct est une sténose localisée du canal pancréatique principal. Cette dernière étant très rare dans les TIPMP, elle doit faire suspecter en premier lieu un adénocarcinome canalaire ou une autre cause d'obstacle (16). Des parois canalaire régulières, rectilignes, sans alternance de sténoses et dilatations sont évocatrices de TIPMP et plus la dilatation canalaire est importante (seuil de 5 mm), plus le diagnostic de TIPMP est probable. L'absence totale de dilatation passive d'amont des canaux secondaires est également en faveur d'une TIPMP, en cas d'obstacle, ces derniers prendront un aspect « en flammèches » et non un aspect kystique polylobé (57). Le second diagnostic différentiel à connaître est la pancréatite chronique (Figure 6). Le diagnostic peut être aisé chez un homme avec un long passé alcoolotabagique et la présence de calcifications intraparenchymateuses en TDM (57,67) mais on peut être confronté à des formes de diagnostic difficile. La dilatation du canal pancréatique principal est habituellement modérée (< 5 mm), monoliforme, alternant des sténoses peu serrées et dilatations à bords irréguliers.

*Figure 6 : Dilatation du CPP sur pancréatite chronique*

*Large et diffuse dilatation du CPP en amont de macrocalcifications céphaliques associées à une atrophie parenchymateuse avec microcalcifications diffuses. A noter une dysmorphie hépatique cirrhotique.*





## b. Canaux secondaires

La TIPMP est la cause quasi-exclusive des tumeurs kystiques pancréatiques multiples. En cas de dilatation isolée d'un canal secondaire, il faudra penser au cystadénome séreux (79) et au cystadénome mucineux (80), ces deux lésions présentant habituellement de multiples cloisons et des parois épaisses prenant le contraste. Le principal élément à rechercher restant, sur chaque modalité d'imagerie, l'absence de communication avec le canal pancréatique principal. Le cystadénome mucineux (Figure 7), à large prédominance féminine, est une lésion généralement unique d'assez grande taille, pluriloculaire (généralement de une à six logettes volumineuses) avec cloisons et capsule fibreuse épaisse prenant le contraste. Le contenu des logettes est riche en mucus, parfois hémorragique et filant, de concentration protéique inégale d'un locule à l'autre, pouvant expliquer des variations de l'hypersignal T2. Le cystadénome séreux (Figure 8), à prédominance féminine également, peut se présenter sous trois formes. Le cystadénome séreux microkystique, le plus typique, présente un aspect spongiforme caractéristique avec éventuelles calcifications centrales grossières et un aspect en « rayon de miel », les lésions kystiques étant généralement inférieures à 20 mm. Le cystadénome séreux macrokystique représente la principale difficulté dans la caractérisation lésionnelle des tumeurs pancréatiques kystiques. Ses contours sont lobulés et ses parois, très fines, ne se rehaussent pas après injection de produit de contraste et sont donc souvent méconnues par le scanner. Enfin le cystadénome séreux solide est une variante rare, non kystique, dont le diagnostic formel ne peut être établi que sur l'examen de la pièce de résection. Il faudra également évoquer un pseudokyste, à confronter au contexte clinique, aux antécédentes de pancréatite, à la lipasémie ainsi qu'aux données iconographiques compatibles avec un éthylisme important. Devant une dilatation de plusieurs canaux secondaires, les rares autres étiologies sont une transformation kystique des acini, une maladie de *von Hippel-Lindau* et une polykystose. Ainsi, l'IRM et surtout la CPRM jouent un rôle majeur dans l'identification de la relation entre les lésions kystiques du pancréas et le système canalaire. Les principaux diagnostics auxquels il faudra penser sont résumés dans la Figure 9, leurs principales caractéristiques sont rappelées dans le Tableau 2.

*Figure 7 : Diagnostic différentiel : cystadénome mucineux*

*Lésion kystique caudale unique supracentimétrique pluriloculaire avec capsule épaisse et régulière mise en évidence de façon fortuite chez une patiente de 58 ans, le CPP n'étant pas visualisé sur ces images natives.*

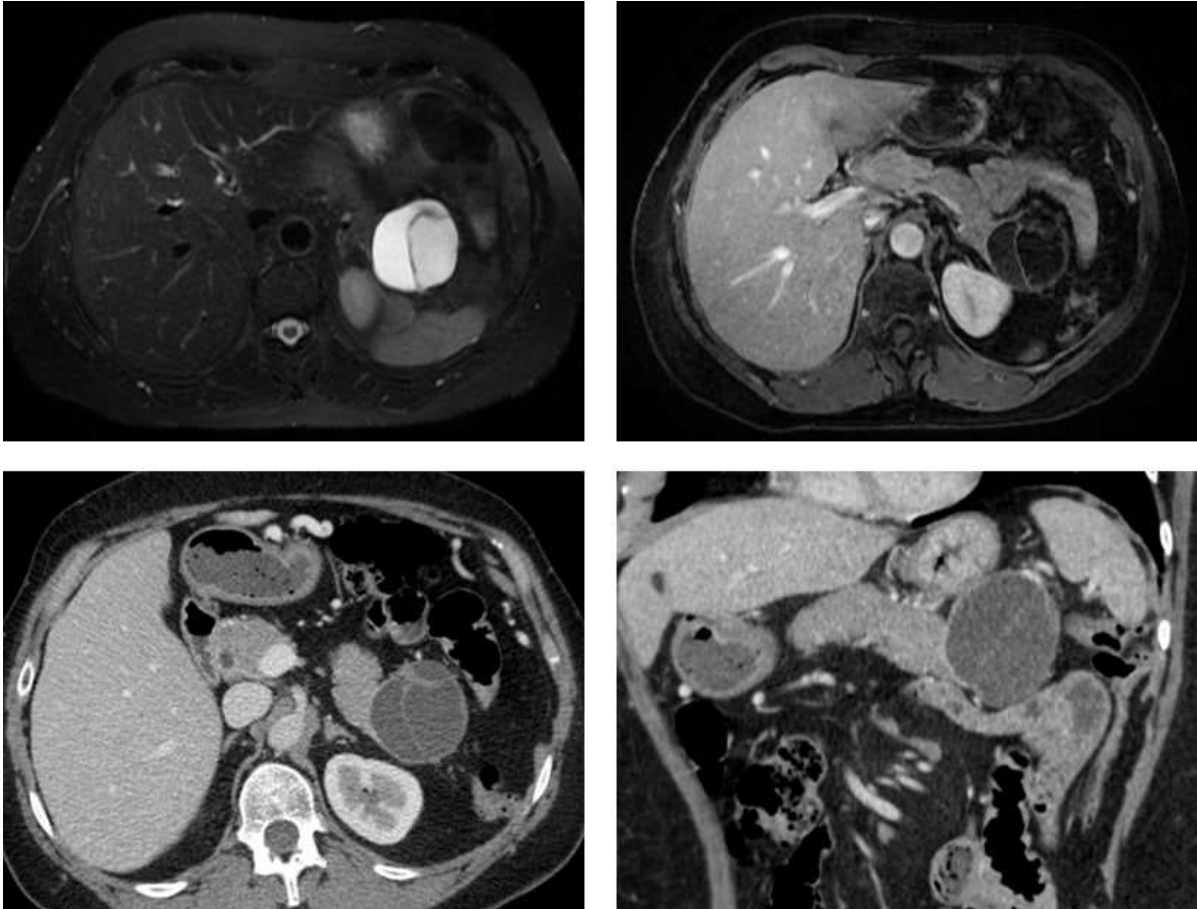


Figure 8 : Diagnostic différentiel : cystadénome séreux

Lésion pluriloculaire microkystique unique développée aux dépens de la jonction corporéo-caudale évocatrice d'un cystadénome séreux. Toute la difficulté étant d'éliminer une communication avec le système canalaire pancréatique (dans ce cas, la dilatation des voies biliaires était d'origine lithiasique).

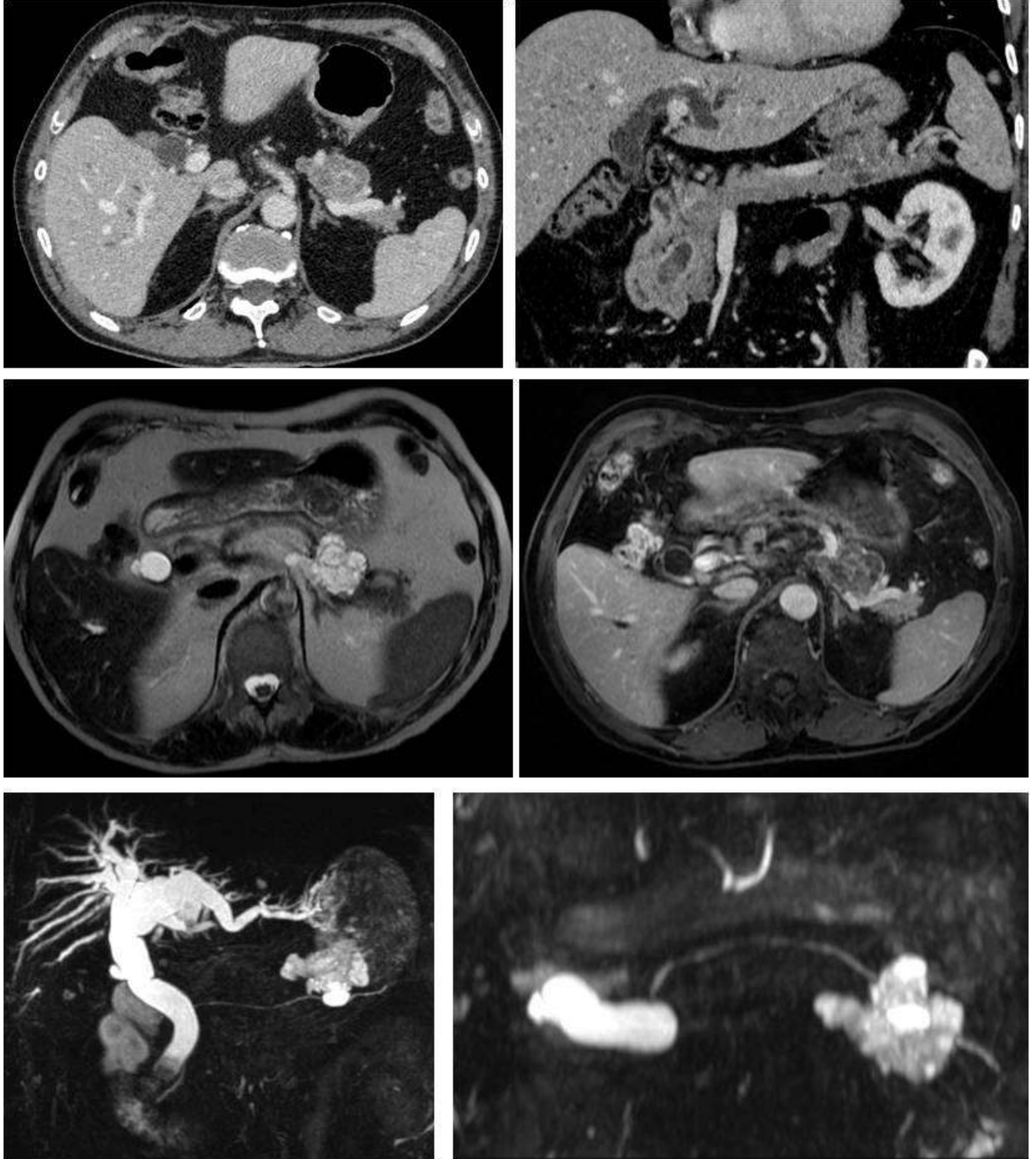


Figure 9 : Arbre diagnostique des tumeurs kystiques uniques du pancréas (20)

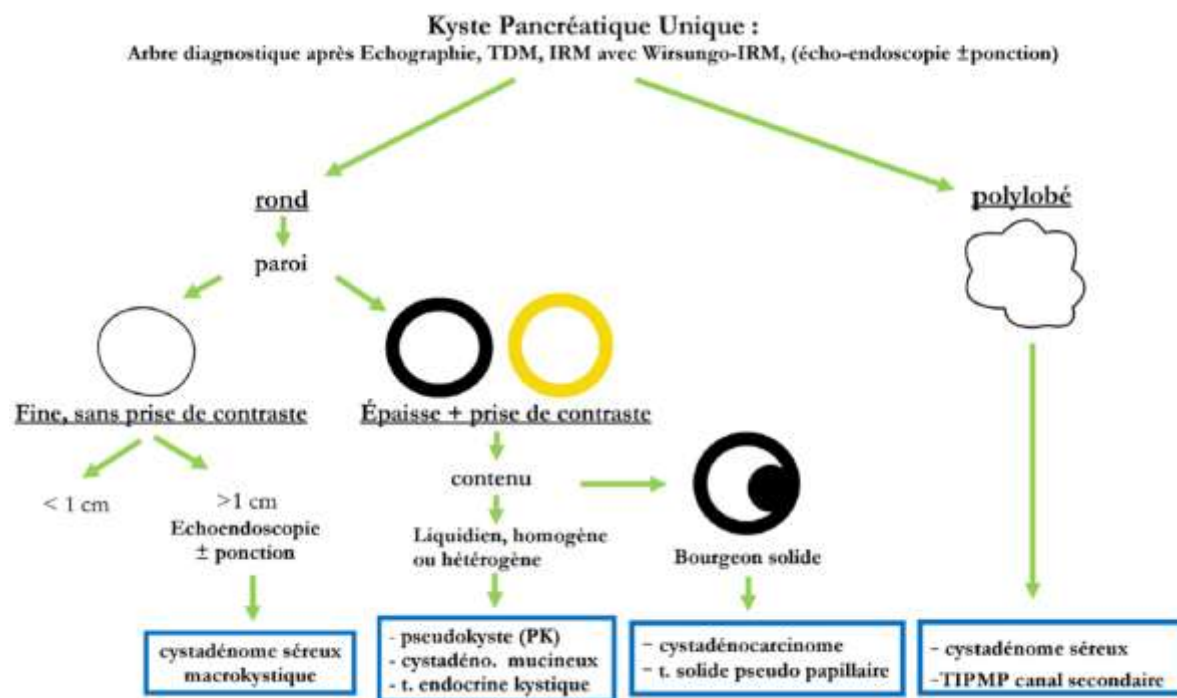


Tableau 2 : Caractéristiques cliniques et en imagerie typiques des kystes pancréatiques communs (18)

Caractéristiques	TIPMP branch duct	Cystadénome mucineux	Cystadénome séreux	Pseudokyste
Sexe (% féminin)	55%	> 95%	70%	< 25%
Age (décade)	6 <sup>ème</sup> , 7 <sup>ème</sup>	4 <sup>ème</sup> , 5 <sup>ème</sup>	6 <sup>ème</sup> , 7 <sup>ème</sup>	4 <sup>ème</sup> , 5 <sup>ème</sup>
Asymptomatique	Surtout lorsque petite	50%	50%	Presque zéro
Localisation (% corps/queue)	30%	95%	50%	65%
Capsule	Non	Oui	Oui	N/A
Calcifications	Non	Rares, pariétales et curvilignes	30-40%, centrales	Non
Apparence macroscopique	« Grappe de raisin »	« Orange »	Spongieux, « rayon de miel »	Variable
Localisations multiples	Oui	Non	Non	Rare
Structure interne	Kyste par kyste	Kystes dans kyste	Micro/macrokystique	Uniloculaire
Communication avec le CPP	Oui	Non fréquent	Non	Commune
CPP	Normal, ou dilaté (type mixte)	Normal ou dévié	Normal ou dévié	Normal ou irrégulièrement dilaté

CPP : canal pancréatique principal

N/A : non applicable

## 6. Diagnostic de malignité

Depuis 2006, plusieurs éléments sémiologiques, indirects et directs, communs au scanner et à l'IRM étaient décrits pour suspecter le caractère malin des TIPMP. Le principal signe indirect était une dilatation canalaire de plus de 10 mm pour le canal pancréatique principal, de plus de 3 cm pour les canaux secondaires, une béance papillaire et une atteinte diffuse ou multifocale du pancréas (16,53,54,59). Des calcifications (16,17,53) et une atteinte des voies biliaires (16) étaient également considérées comme des signes en faveur d'une dégénérescence. Deux signes directs faisaient suspecter la malignité : (1) une masse mal limitée non encapsulée infiltrant le parenchyme pancréatique et les canaux et (2) des bourgeons tissulaires endoluminaux contenus dans les canaux pancréatiques pathologiques, appelés nodules muraux (16). Bien entendu, les extensions tumorales locales, loco-régionales ou à distance (rares, essentiellement hépatiques ou thoraciques) étaient des arguments supplémentaires en faveur de la malignité. Ces lignes directrices consensuelles internationales publiées en 2006 (81) ont été basées sur l'opinion d'experts plutôt que sur des preuves cliniques en raison du nombre limité des rapports à ce moment-là.

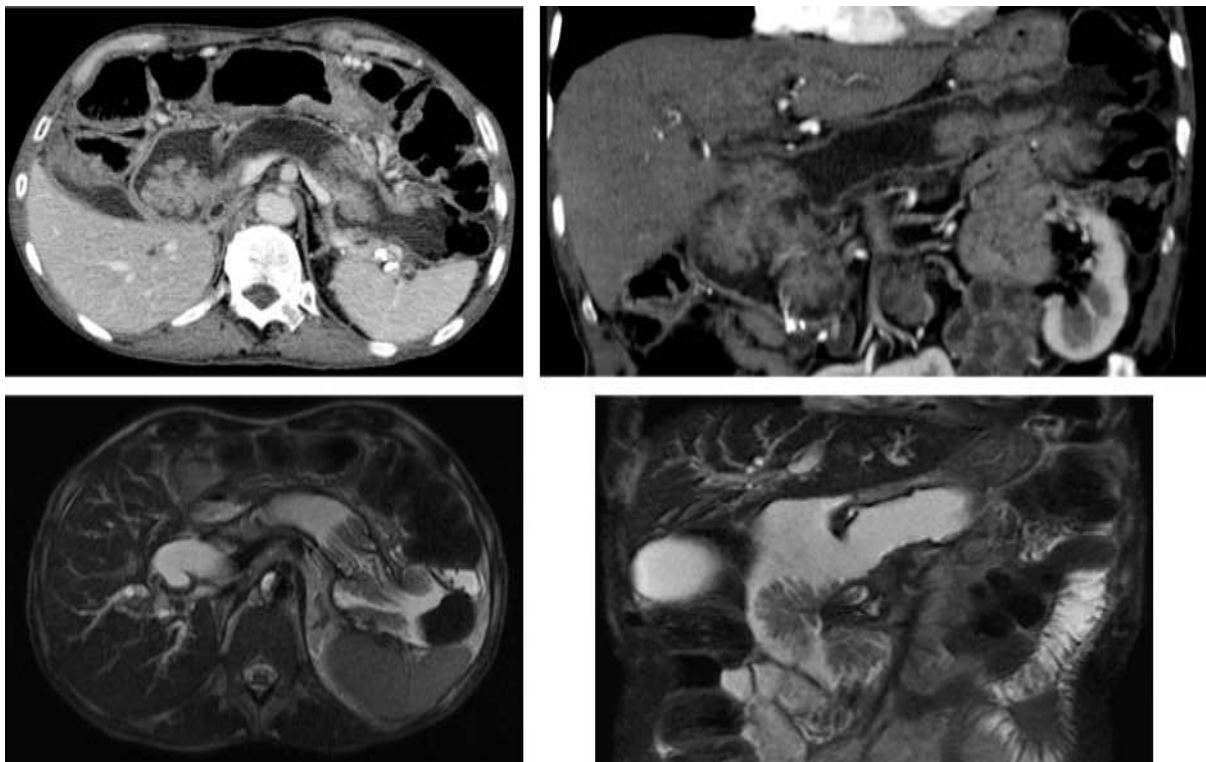
Des études ultérieures ont été réalisées afin d'identifier les facteurs prédictifs de malignité et les indications de la résection chirurgicale des TIPMP, en particulier du type branch duct, permettant la réalisation d'un deuxième consensus international quant à la prise en charge des TIPMP et des cystadénomes mucineux, publié en 2012 (18). Ce consensus a, en partie, défini de nouveaux critères de malignité et les a répartis en « éléments préoccupants » et « critères de haut risque » qui permettront d'orienter la prise en charge (Tableau 3). Les niveaux de preuve de tous les éléments abordés dans ces lignes directrices étant faibles, elles sont encore considérées comme un « consensus » et non comme des lignes directrices « fondées sur les preuves ».

### a. TIPMP de type main duct

Les TIPMP de type main duct sont caractérisées par une dilatation du canal pancréatique principal > 5 mm sans autre cause d'obstruction. Dans les lignes directrices révisées (18), une dilatation du canal pancréatique principal dont le calibre se situe entre 5 et 9 mm, un

changement brutal du calibre du canal pancréatique principal avec atrophie pancréatique distale et la présence d'un nodule mural non rehaussé sont considérés comme des « éléments préoccupants ». Un diamètre du canal pancréatique principal supérieur à 10 mm et un nodule mural prenant le contraste sont considérés comme des « critères de haut risque » de malignité (Figure 10).

*Figure 10 : Importante dilatation du CPP avec volumineux bourgeons endocanalaux en faveur d'une TIPMP main duct dégénérée. A noter une fistule pancréato-colique.*



b. TIPMP de type branch duct

Les « éléments préoccupants » comprennent un kyste de diamètre supérieur ou égal à 3 cm, des parois épaissies rehaussées, des nodules muraux non rehaussés et des adénomégalies (6,82–85). Les « critères de haut risque » de malignité regroupent un ictère obstructif chez un patient présentant une lésion kystique de la tête du pancréas et un composant solide intrakystique prenant le contraste. Tout kyste avec des « critères de haut risque » manifestes justifient une résection chirurgicale sans bilan supplémentaire. En vue de l'amélioration des

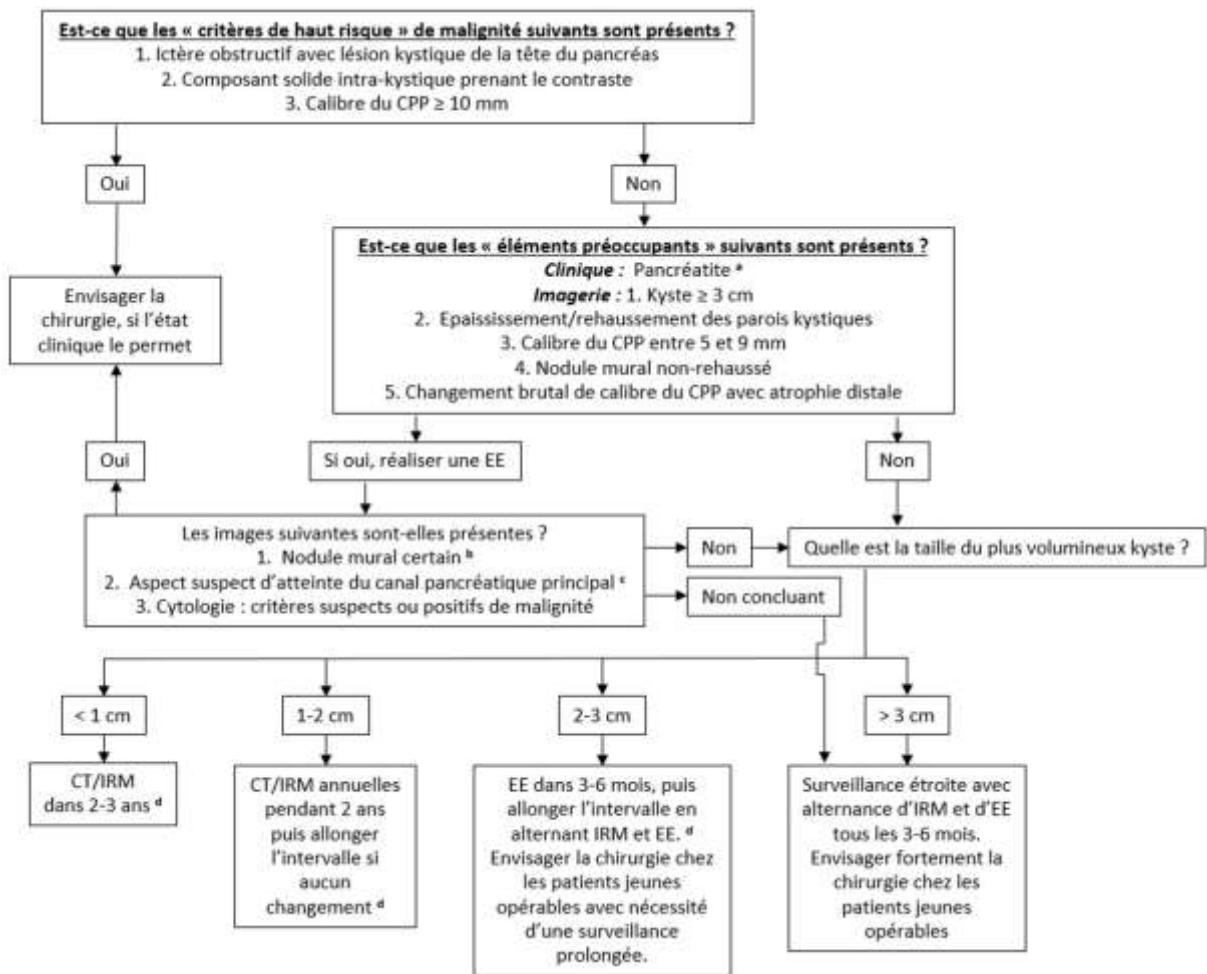
symptômes et devant le risque de malignité, tout kyste symptomatique doit être évalué et réséqué en fonction des circonstances cliniques d'opérabilité. Pour tout kyste > 1 cm de diamètre est recommandé un protocole d'imagerie par scanner injecté dédié ou IRM avec CPRM pour une meilleure caractérisation de cette lésion. Un récent consensus de radiologues (86) considère l'IRM dédiée comme la procédure de choix pour l'évaluation d'un kyste pancréatique sur la base de sa résolution de contraste élevée qui facilite la détection de cloisons, nodules et la communication des conduits. Tous les kystes présentant des « éléments préoccupants » devraient ensuite être évalués par EE afin de stratifier le risque de malignité. Les patients présentant des kystes > 3 cm sans « éléments préoccupants » peuvent également être évalués en EE afin de s'assurer de l'absence de nodules muraux et de parois épaissies, en particulier chez les personnes âgées. Tous les patients avec des kystes ≤ 3 cm sans « éléments préoccupants » doivent être soumis à une surveillance, fonction de leur taille (Figure 11).

*Tableau 3 : Caractéristiques de risque modéré et haut risque des lésions kystiques mucineuses du pancréas (TIPMP et cystadénome mucineux) (87)*

<b>Éléments préoccupants (risque modéré)</b>	<b>Critères de haut risque</b>
Pancréatite clinique évidente	Dilatation des voies biliaires avec lésion kystique céphalique
Diamètre d'un kyste ≥ 3 cm	Diamètre du CPP ≥ 10 mm
Épaississement/rehaussement des parois kystiques	Composant intrakystique se rehaussant
Diamètre du CPP entre 5 et 9 mm	
Nodules muraux non rehaussés	
Changement brutal du calibre du CPP avec atrophie pancréatique distale	
Adénomégalies régionales	

CPP : canal pancréatique principal

Figure 11 : Algorithme pour la prise en charge des TIPMP de type branch duct suspects



a. La pancréatite peut être une indication de chirurgie à but symptomatique.

b. La mucine peut être un diagnostic différentiel. La mucine peut se déplacer avec le changement de position du patient, peut être délogée lors de lavages de kyste et ne présente pas de flux Doppler. Les caractéristiques d'un véritable nodule tumoral comprennent l'absence de mobilité, la présence de flux Doppler et aspiration à l'aiguille fine du nodule retrouvant du tissu tumoral.

c. La présence d'une des parois épaissies, de mucine intracanalair ou de nodules muraux est suggestive d'une implication du conduit principal. En leur absence, la participation du conduit principal ne peut être certifiée.

d. Des études japonaises suggèrent que sur le suivi de sujets suspects de TIPMP branch duct est décelé une augmentation de l'incidence des adénocarcinomes canalaire pancréatique sans rapport avec la transformation maligne des TIPMP branch duct en cours de suivi. Cependant, on ne sait pas si la surveillance en imagerie permet de détecter plus tôt les adénocarcinomes canalaire, et, si oui, à quel intervalle les imageries de surveillance doivent être effectuées.

### c. Apport de l'aspiration à l'aiguille fine par guidage écho-endoscopique

L'EE joue un rôle important dans le diagnostic et le suivi des TIPMP notamment du fait de la possibilité de recueillir du fluide à partir de lésions kystiques (88). Elle permet de recueillir des images haute résolution ainsi que des données importantes concernant l'épaisseur des parois, la présence de cloisons, de nodules muraux et permet également de mesurer les



diamètres des canaux pancréatiques. En outre, l'EE permet de guider l'aiguille fine. L'utilisation de l'aspiration à l'aiguille fine par guidage écho-endoscopique varie considérablement à travers le monde. Un taux élevé d'antigène carcino-embryonnaire (ACE) est un marqueur qui distingue les kystes mucineux des non-mucineux, mais ne permet pas de distinguer les kystes bénins des malins (61,70,89–94). Un seuil de  $\geq 192$ -20 ng/ml apporte une précision d'environ 80% pour le diagnostic de kyste mucineux mais un taux bas ne permet pas de l'exclure. Le taux d'amylase n'est pas uniformément élevé dans les TIPMP. Les kystes séreux ont typiquement un bas taux d'amylase et d'ACE. Une ponction retrouvant un liquide riche en amylase et lipase permettra de s'orienter vers un pseudokyste. L'interprétation des résultats de marqueurs biochimiques dans le liquide du kyste est un exercice complexe dans la reconnaissance des formes, et doit être réservée aux patients chez lesquels des informations supplémentaires auront un impact sur la prise de décision chirurgicale. Dans les centres ayant une expertise dans l'aspiration à l'aiguille fine et l'interprétation cytologique, l'analyse cytologique ajoute de la valeur, en particulier pour l'évaluation des petites TIPMP type branch duct sans « éléments préoccupants » (91). Le fluide pancréatique peut être obtenu via CPRE par lavage ou brossage pour analyse cytologique. Seuls quelques rapports font état de l'analyse cytologique des sucs pancréatiques des TIPMP branch duct, avec des rendements variables (76,95). Une seule grande série a montré le rôle important de niveaux d'ACE  $> 30$  ng/ml dans le diagnostic malin des TIPMP branch duct (96). La CPRE de routine pour l'échantillonnage de fluides ou brossage de TIPMP n'est pas recommandée, et devrait uniquement être utilisée dans le contexte de la recherche.

## 7. Indications de résection

### a. Indication de résection pour les TIPMP de type main duct

Selon les séries publiées avec plus de 50 cas (Tableau 1), la fréquence moyenne des tumeurs malignes chez les TIPMP main duct est de 61,6% (36-100%) et la fréquence moyenne des TIPMP invasives est de 43,1% (11-81%). Compte tenu de ces incidences élevées de lésions malignes/envahissantes et les faibles taux de survie à 5 ans (31-54%) (7,25,28,32,37), la résection chirurgicale est fortement recommandée chez tout patient opérable. Cependant, une dilatation du canal pancréatique principal entre 5 et 9 mm doit être considérée comme l'un des « éléments préoccupants » avec une recommandation de réaliser un bilan plus poussé, mais pas de résection immédiate. L'objectif de la résection est de parvenir à l'élimination complète de la tumeur avec une marge négative. Dans les cas d'ectasie segmentaire ou de dilatation diffuse avec lésions focales (nodules muraux, atteintes combinées des canaux secondaires, etc.), il est relativement facile de déterminer la zone de résection (pancréatectomie proximale ou distale) et la ligne de section. Dans le cas d'une dilatation diffuse sans lésion focale, une évaluation plus prudente est justifiée, avec indication notamment d'une CPRE. En effet, certains de ces patients peuvent ne pas présenter de TIPMP mais plutôt une pancréatite chronique. Une papille dilatée avec extrusion de mucine et/ou un nodule mural visualisé par CPRE confirment définitivement le diagnostic de TIPMP type main duct. Une analyse extemporanée de la pièce est utile afin de s'assurer que la ligne de résection n'est pas atteinte (77). Si la marge de résection est positive pour la dysplasie de haut grade, une résection supplémentaire du pancréas devrait être tentée afin d'obtenir une marge négative. Si une dysplasie de bas grade ou de grade modéré est retrouvée, la réalisation d'une résection plus large est controversée (97–100). La pancréatectomie totale doit être appliquée de façon sélective chez les patients plus jeunes qui peuvent gérer la complexité d'un diabète instable et une insuffisance exocrine (101,102). L'échographie intra-canalair, la pancréatoscopie et la cytologie ont été utilisées pour obtenir des informations supplémentaires sur la marge chirurgicale dans les cas difficiles (103,104). Cependant, tous ces investigations supplémentaires devraient de préférence être effectuées en préopératoire afin d'éviter les fuites de mucine.

#### b. Indication de résection pour les TIPMP de type branch duct

Des lignes directrices quant aux indications de résection des TIPMP de type branch duct ont été proposées mais il persiste des zones d'incertitude (105). La fréquence moyenne de malignité dans les TIPMP branch duct réséquées est de 25,5% (6.3-46.5%) et la fréquence moyenne des cancers invasifs est de 17,7% (1.4-36.7%) (Tableau 1). Ainsi la résection des TIPMP branch duct mérite d'être prise en considération même si ces lésions surviennent principalement chez les personnes âgées et si le taux de malignité annuel n'est que de 2-3% (106,107). Ces données orientent vers une prise en charge conservatrice avec suivi chez les patients qui ne présentent pas de facteurs de risques prédictifs de malignité. L'utilité des critères consensuels de 2006 pour la résection (81) a été validée par de nombreux rapports (37–40,49,55,108–110), ainsi que ceux du dernier consensus de 2012. Les nouvelles lignes directrices consensuelles offrent une meilleure sensibilité, une meilleure performance et une précision équilibrée des facteurs prédictifs de malignité (111). Dans la présente étude de *J.-Y. Jang et al.*, seuls trois critères ont été reconnus comme facteurs prédictifs de malignité : une dilatation du CPP > 5mm, la présence de nodules muraux et un taux de CA 19.9 > 37 unités/ml. De nouveaux facteurs de risque sont proposés, comprenant notamment une croissance rapide du kyste (17,106) et une atypie de haut grade plutôt qu'une cytologie « positive » (91,112–114). Bien qu'encore controversé, les patients plus jeunes (< 65 ans) avec une taille de kyste de plus de 2 cm peuvent être candidats à la résection en raison du risque cumulé de cancer (33,115). La décision doit être individualisée et doit dépendre non seulement du risque de malignité mais également de l'état clinique du patient et de l'emplacement du kyste. Depuis qu'une TIPMP branch duct de taille > 3 cm est un indicateur de plus faible malignité que la présence d'un nodule mural et la cytologie positive, les TIPMP branch duct > 3 cm sans ces signes peuvent être suivies sans résection immédiate, notamment chez les patients âgés.

Ainsi, après l'exclusion des critères « non-radiologiques », y compris la cytologie et les symptômes, les indications pour la résection sont plus nombreuses en 2012 que dans les lignes directrices de 2006. En plus du diamètre du kyste de plus de 3 cm, des nodules muraux et de la dilatation du canal pancréatique principal, les nouvelles lignes directrices comprennent les parois épaissies du kyste, le brusque changement de diamètre du canal pancréatique principal avec atrophie pancréatique distale et une adénomégalie. Cette

augmentation du nombre d'indications pour la résection augmente la sensibilité et la valeur prédictive négative, tout en réduisant la spécificité et la valeur prédictive positive, pour le diagnostic préopératoire de malignité (109). Ainsi, l'adoption des lignes directrices plus récentes semblent être plus appropriées pour le traitement de patients avec TIPMP de type branch duct (Tableaux 4 et 5) (111).

*Tableau 4 : Analyse de régression logistique multiple des critères de malignité*

	<b>Rapport de risque</b>	<b>P</b>
Diamètre du CPP > 5 mm	4.54 (2.45, 8.41)	< 0.001
Nodule mural	6.27 (3.27, 12.01)	< 0.001
Epaississement des parois	1.55 (0.73, 3.17)	0.231
Adénomégalie	4.97 (0.48, 51.62)	0.180
CA 19-9 > 37 unités/ml	4.03 (1.83, 8.90)	0.001

Les valeurs entre parenthèses sont des intervalles de confiance à 95%.

CPP : canal pancréatique principal.

*Tableau 5 : Valeur diagnostique en fonction du nombre de facteurs prédictifs de malignité*

<b>Nombre de facteurs</b>	<b>Tumeur bénigne (n = 253)</b>	<b>Tumeur maligne (n = 97)</b>	<b>p</b>	<b>Sensibilité (%)</b>	<b>Spécificité (%)</b>	<b>Valeur prédictive positive</b>	<b>Valeur prédictive négative</b>	<b>Précision (%)</b>
0	71 (28.1)	3 (3)						
1	122 (48.2)	29 (30)	0.002	90.6	36.8	19.2	96	44.4
2	41 (16.2)	22 (23)	< 0.001	88	63.4	34.9	85.7	67.9
3	11 (4.3)	22 (23)	< 0.001	88	86.6	66.7	81.3	86.9
≥ 4	8 (3.2)	21 (22)	< 0.001	87.5	89.9	72.4	76.3	89.3

## 8. Méthodes de résection

### a. Méthodes de pancréatectomie pour les TIPMP invasives et non invasives

Bien que les évaluations préopératoire et peropératoire des grades de dysplasie des TIPMP puissent être difficiles, l'échographie, la tomодensitométrie, l'IRM et l'EE permettent d'identifier la plupart des tumeurs avec une importante composante invasive (116). Chez ces patients, une duodéno pancréatectomie, une pancréatectomie gauche ou une pancréatectomie totale selon le site et l'étendue de la maladie avec curage ganglionnaire restent les traitements de référence (117,118). Des résections limitées ou même des résections focales non anatomiques (excision, énucléation, uncinatomectomie) peuvent être considérées pour des TIPMP branch duct sans suspicion de malignité clinique, radiologique, cytopathologique ou sérologique (119–136). Cependant, les résections non anatomiques peuvent être associées à de rares mais possibles fuites de mucine pouvant se compliquer de pseudomyxomes péritonéaux (137,138). Elles ont également une incidence plus élevée de fistules pancréatiques et un risque plus important de récurrence d'un potentiel résidu néoplasique. Les TIPMP avec dysplasie de bas grade et éventuellement de haut grade peuvent être de bonnes candidates pour la chirurgie laparoscopique (139–141). La conversion à une résection standard avec curage ganglionnaire pourrait se produire en cas de suspicion peropératoire de malignité ou si les biopsies extemporanées révèlent une dysplasie de haut grade ou une maladie invasive. Lorsque les résultats anatomopathologiques définitifs révèlent une lésion invasive ou une marge positive pour une dysplasie de haut grade non détectées sur les coupes extemporanées, une réintervention doit être effectuée.

### b. Approche des TIPMP branch duct multifocales

Toutes les cellules épithéliales des canaux pancréatiques sont à risque de transformation dysplasique et cela est le cas chez les patients présentant une TIPMP branch duct multifocale (deux lésions ou plus). Les séries actuelles estiment que 25-41% de tous les TIPMP branch duct sont multifocales (28,29,49). Il n'y a pas de preuve établie que le risque de TIPMP invasive est proportionnel au nombre de lésions. En effet, dans une série, les patients

présentant des TIPMP branch duct unifocales symptomatiques présentaient un risque plus élevé que ceux avec des TIPMP branch duct multifocales (18% contre 7%) (28). L'approche du traitement des TIPMP branch duct multifocales doit refléter celle des TIPMP avec atteinte d'un seul canal secondaire. Lorsque la résection est indiquée, une pancréatectomie segmentaire anatomique doit être effectuée dans le cas où l'atteinte multifocale est limitée à une région du pancréas. Dans certains cas, la maladie peut ne pas pouvoir être éliminée sans une pancréatectomie totale. Même dans ce cas, il est raisonnable de réaliser une résection segmentaire afin de supprimer les lésions au risque de malignité le plus élevé et d'effectuer une surveillance des lésions restantes. Cependant, le seuil pour l'indication d'une pancréatectomie totale devrait être abaissé chez les patients ayant des antécédents familiaux d'ACP en raison de l'augmentation de la prévalence des lésions de plus haut grade (142).

#### c. Thérapeutique écho-endoscopique

Des chercheurs ont élaboré une technique d'ablation écho-guidée des kystes pancréatiques avec de l'éthanol ou de l'éthanol suivi d'une administration de Paclitaxel sur de gros kystes uniloculaires sans communication canalaire évidente ou sur des kystes avec critères de haut risque de malignité chez des patients refusant ou ne pouvant supporter une prise en charge chirurgicale. Bien que cette approche puisse entraîner des complications à type de pancréatite, douleurs abdominales et thrombose de la veine splénique, elle permet d'affaiblir les kystes d'après une analyse scanographique (143). Cependant cette technique est toujours considérée comme étant expérimentale et ne devrait être utilisée que dans des protocoles de recherche en raison de préoccupations quant à la destruction complète des tissus précancéreux, le risque persistant d'ACP et le manque de données sur les résultats à long terme.

## 9. Aspects histologiques

### a. Distinction et pertinence clinique des différentes formes histologiques

Il est maintenant bien établi que le type de carcinome invasif, colloïde contre tubulaire, a d'importantes implications pronostiques et devrait faire partie intégrante de la description des TIPMP (44,144–146). Les carcinomes colloïdes sont caractérisés par une différenciation « intestinale », en témoigne l'expression diffuse et spécifique de CDX2 et MUC2, et ont un meilleur pronostic que les carcinomes tubulaires (145). Il est ainsi concevable que ces différences histologiques peuvent conduire à l'utilisation de protocoles de chimiothérapie adjuvante distincts, même si cela n'a pas encore été évalué. La lignée cellulaire de la « composante papillaire » de la TIPMP a une signification clinicopathologique (voir chapitre 2) (19,145,147,147–150). La grande majorité des TIPMP de type branch duct est de type gastrique mais il est parfois impossible de prédire les sous-types en préopératoire. Sur une biopsie préopératoire, échoguidée ou non, il peut être possible d'employer cette sous-classification, à condition que le composant papillaire de la tumeur soit échantillonné. Seule une étude a obtenu des subdivisions concordantes chez 15 des 19 patients (79%) par échantillonnage préopératoire du fluide pancréatique par endoscopie (151).

### b. Rôle de l'analyse histologique extemporanée dans la gestion de la résection

Les TIPMP peuvent être mal délimitées en raison de la propagation aux conduits de dérivation et aux petits canalicules d'où l'intérêt de l'évaluation extemporanée des marges de résection (77,78,99,152). Toutefois, l'analyse extemporanée est une méthode sous-optimale pour analyser la morphologie des tissus et doit être utilisée avec prudence. Si une dysplasie de haut grade évidente ou un carcinome invasif sont retrouvés sur la marge, une ré-intervention est justifiée. De même, si des nodules papillaires exubérants sont présents sur la marge, il doit probablement persister une abondante tumeur résiduelle dans le pancréas (153). Tous les patients doivent donc être informés en préopératoire que la résection pourra éventuellement être étendue jusqu'à une pancréatectomie totale. En

revanche, la présence de grades modéré ou bas ne justifie pas un complément thérapeutique (44). La présence commune et fortuite d'une PanIN-1 ou -2 dans la population générale peut être mise en évidence sur les coupes extemporanées. Depuis que les PanINs de bas grade ne peuvent être discernables des TIPMP de bas grade (154), il peut être préférable de signaler qu'« aucun carcinome in situ ou invasif n'est identifié; une tumeur intra-épithéliale/intracanalalaire de grade bas/modérée, type PanIN ou TIPMP, est présente ». En outre, une section de la marge peut ne rien retrouver si ce n'est une atteinte inflammatoire avec un épithélium dénudé. Le pathologiste ne pourra pas rendre de diagnostic sans épithélium intact, et cela devra être signalé comme « épithélium inflammatoire et dénudé ».

c. Distinction entre un carcinome développé aux dépens de la TIPMP d'un ACP concomitant

Un ACP peut se développer dans le canal pancréatique indépendamment d'une TIPMP (105,153,155). Lorsqu'un ACP est développé à proximité d'une TIPMP, la distinction entre une tumeur dérivée du TIPMP et un ACP concomitant à la TIPMP est parfois difficile. Les définitions de ces conditions ont été proposées par la *Japan Pancreas Society*, principalement en ce qui concerne la relation topologique et la transition histologique entre TIPMP et ACP (155). Sur 765 patients ayant subi une résection de TIPMP, il y avait 183 patients avec un carcinome invasif (24%). Parmi ceux-ci, 122 (66%) ont été classés comme ACP dérivés de TIPMP, 31 (17%) comme ACP concomitant à la TIPMP car les deux lésions n'étaient pas en contiguïté, et 30 (16%) de forme indéterminée. Il est également impératif de faire tous les efforts pour distinguer un kyste de rétention se produisant à partir d'un ACP d'une TIPMP accompagnant un ACP.



## 10. Méthodes de surveillance

### a. Suivi des TIPMP non réséquées

La décision de suivre une TIPMP est une question de jugement clinique qui est fonction de l'âge du patient, de ses antécédents familiaux, des symptômes, des comorbidités, du risque perçu de cancer pancréatique et de la préférence du patient. Il y a encore aujourd'hui peu de preuves dans la littérature pour guider le type de surveillance et sa fréquence pour les TIPMP non traitées. Au départ, l'examen clinique et l'IRM avec CPRM (ou scanner dédié à l'examen du pancréas) étaient recommandés. L'EE était indiquée en cas de suspicion de nodule mural. Dans un centre expert, il peut être envisagé de réaliser une EE avec cytopathologie (28,75,112,114,156), analyse de l'ACE (90,157,158) et analyses moléculaires (157–160). *Lévy et al.* de l'Hôpital de Beaujon proposent le schéma de surveillance suivant dans le cadre d'une étude nationale de suivi des TIPMP des canaux secondaires lancée début 2012 (étude TEAM-P), fondée entre autres sur la taille du canal secondaire le plus volumineux (Tableau 6). Cette dernière a pour objectifs d'évaluer les risques de dégénérescence à long terme, de définir des critères morphologiques prédictifs de dégénérescence ainsi que des groupes de patients à risque de dégénérescence via un suivi prospectif standardisé > 5 ans. Dans les derniers consensus, les patients sans « critères de haut risque » doivent bénéficier à court intervalle (3-6 mois) d'une IRM pancréatique (ou scanner) afin d'établir la stabilité si aucune imagerie antérieure n'est disponible. Par la suite, la surveillance doit être effectuée en fonction de la taille (Figure 11). Il n'y a pas suffisamment de données à long terme pour savoir si la surveillance peut être espacée en toute sécurité à tous les 2 ans ou même interrompue après une période de stabilité. Préoccupés par le développement d'un ACP concomitant dans le pancréas hébergeant la TIPMP, certains investigateurs continuent le suivi à intervalles courts (105,153,155,161–169). Si cliniquement opérables, les patients présentant des « critères de haut risque » détectés lors de la surveillance doivent bénéficier d'une résection. Une surveillance à intervalles plus courts (3-9 mois) doit être proposée chez les patients dont la TIPMP progresse vers ces critères ou chez les patients qui ont déjà des « critères de haut risque » et, pour des raisons de risque opératoire ou de préférence personnelle, ont choisi une surveillance accrue plutôt qu'une résection. La question est de savoir si un taux de

croissance rapide est corrélé à une augmentation du risque de malignité, mais un court intervalle de surveillance est recommandé chez ces patients (106).

Tableau 6 : Schéma de surveillance proposé par Beaujon (étude TEAM-P)

	<b>Risque faible : Taille ≤ 10 mm Pas de facteur de risque</b>	<b>Risque moyen : 10 &lt; Taille &lt; 30 mm Pas de facteur de risque</b>	<b>Risque fort : Présence d'au moins 1 facteur de risque</b>
6 mois			EE et TDM
1 an	IRM	EE + IRM	EE + TDM + IRM
2 ans	EE	TDM	EE + TDM + IRM
3 ans	TDM	EE + IRM	EE + TDM + IRM
4 ans	IRM	TDM	EE + TDM + IRM
5 ans	EE	EE + IRM	EE + TDM + IRM
Après 5 ans	IRM/EE/TDM par an	Rythme identique après	Rythme identique après

TDM : tomodensitométrie ; EE : écho-endoscopie ; IRM : imagerie par résonance magnétique

Facteurs de risque :

- Antécédent de cancer du pancréas chez un collatéral de 1<sup>er</sup> degré ou deux collatéraux de 2<sup>ème</sup> degré et âge > 65 ans
- Apparition d'un nodule mural (discussion chirurgicale si > 5 mm)
- Apparition d'un canal de Wirsung > 6 mm (discussion chirurgicale faite et excrèse non retenue dans un premier temps)
- Patient aux antécédents de TIPMP opérée avec au moins de la dysplasie de haut grade sur la pièce
- Taille de la plus grosse lésions ≥ 30 mm

#### b. Suivi des TIPMP réséquées

Des lésions résiduelles de TIPMP peuvent persister chez les patients après résection parce que (a) une TIPMP branch duct connue n'a pas été réséquée, (b) les marges chirurgicales sont positives et/ou (c) de nouvelles lésions se sont développées dans le pancréas restant. Encore une fois, certains investigateurs poursuivent une surveillance à intervalles courts en raison du risque de développement d'un ACP dans le pancréas après résection de TIPMP (105,153,155,161–169). De plus, des études récentes ont montré que l'ACP se développe

non seulement comme une transformation maligne de la TIPMP mais également à des localisations distinctes de la lésion primitive (105,161–163).

- a) TIPMP connue dans le pancréas restant : les patients avec TIPMP branch duct multifocales dont la résection complète n'a pu être réalisée doivent être suivis comme des TIPMP non réséquées (chapitre 9-a).
- b) Suivi postopératoire en fonction de l'état de la marge de résection : la marge de résection peut montrer (1) du tissu pancréatique normal, (2) une atteinte non dysplasique (PanIN-1A ou 1B), (3) une dysplasie de bas grade, (4) une dysplasie modérée, (5) une dysplasie de haut grade ou (6) un carcinome invasif (77).

1, 2) Les lésions de métaplasie mucineuse type PanIN-1A ou 1B doivent être considérées comme des marges négatives (99). Ces patients devraient faire l'objet de suivi selon les lignes directrices pour les TIPMP réséquées (chapitre 9-a). S'il n'y a pas de lésions résiduelles, répéter les examens à 2 et 5 ans peut être raisonnable pour s'assurer de l'absence de récurrence (voir ci-dessous).

3-5) Il est difficile de savoir si une marge qui est positive au microscope en faveur d'une dysplasie modérée augmente le risque de récurrence. Pour les patients présentant une dysplasie de bas grade ou dysplasie modérée à la marge, il y a peu de preuves pour guider la fréquence et le type de la surveillance nécessaire pour détecter une récurrence de TIPMP. Il est suggéré que l'examen clinique couplé à une surveillance par CPRM soient effectués deux fois par an en cas de TIPMP non invasive après résection, et peut-être plus souvent si les symptômes, les signes, les résultats radiographiques ou cytopathologiques préconisent un intervalle de surveillance plus court (18,169).

- c) Nouvelle récurrence postopératoire : le taux de récurrence d'une TIPMP non-invasive après résection est difficile à déterminer à partir de la littérature car la dilatation distale du canal pancréatique principal après résection du pancréas peut être secondaire à une sténose de l'anastomose ou causée par une récurrence vraie de TIPMP. Une meilleure imagerie en postopératoire peut également révéler une TIPMP non détectée auparavant.

Malgré ces limites, le taux de récurrence dans les 5 premières années est situé entre 0 et 20% (9,32,98,99,170–172). S'il n'y a pas de lésion résiduelle et que les marges sont négatives, une stratégie avec des examens répétés à 2 et 5 ans peut être raisonnable, bien que cette orientation ne soit pas fondée sur des preuves. Plusieurs rapports récents sur le développement de l'ACP distinct chez les patients atteints de TIPMP branch duct suggèrent que le scanner ou la CPRM à intervalles de 6 mois sont appropriés pour la surveillance, en raison du risque annuel de 0.7-0.9% du développement de l'adénocarcinome (105,153,155,161–169).

Le pronostic des TIPMP invasives est globalement meilleur que celui de l'adénocarcinome classique. Toutefois, la stratégie du suivi devrait être identique (15,30,173).

#### c. Survenue d'un ACP dans le suivi et impact sur l'histoire familiale

Très peu de données existent pour guider la gestion des patients avec une TIPMP et une histoire familiale d'ACP. Par conséquent, les recommandations en ce qui concerne la prise en charge de ces personnes doivent se baser sur ce qui est connu pour ACP familiaux. Le risque d'un développement individuel d'ACP basé sur l'histoire de la famille seule a bien été établi (174,175). Une personne ayant un parent au premier degré présentant un ACP a un risque 2,3 fois supérieur d'en développer également un. Le risque augmente de 6,4 fois avec deux parents au premier degré affectés et 32 fois avec trois parents du premier degré affectés. Un calculateur de prédiction du risque appelé PancPRO est disponible gratuitement en ligne sur <http://bcb.dfci.harvard.edu/bayesmendel/pancpro.php> (176). Chez certaines personnes, l'anomalie génétique est connue et fait partie d'un syndrome décrit. Les anomalies génétiques les mieux caractérisées sont BRCA2 / anémie de Fanconi (risque relatif de 3.5-10 (177,178)), le syndrome FAMMM (familial atypical multiple mole melanoma) (risque relatif de 9-47 (179–181)) et le syndrome de Peutz-Jeghers (risque relatif de 132 (182)). L'évaluation initiale d'une TIPMP devrait inclure une analyse détaillée des antécédents familiaux et une estimation du risque relatif de développer un ACP sur la base des sources ci-dessus. Les patients avec un parent au premier degré affecté peuvent être suivis de près en utilisant les mêmes critères que pour les patients sans antécédents familiaux. Pour les personnes ayant deux ou plusieurs parents au premier degré affectés, le risque augmente

rapidement et justifie une surveillance plus agressive, mais ne fait pas nécessairement recommander une résection. Dans cette catégorie à risque, les patients atteints d'une TIPMP branch duct nouvellement diagnostiquée devraient facilement bénéficier d'IRM/CPRM, d'un scanner et d'une EE. En cas « d'éléments préoccupants », la résection doit être envisagée. Les patients avec un kyste qui affiche une croissance rapide ou qui développe des « éléments préoccupants » doivent être orientés vers une résection chirurgicale.

#### d. Survenue de néoplasies autres dans le cadre du suivi de TIPMP

Le développement synchrone et métachrone de néoplasies malignes dans les organes extrapancréatiques chez les patients atteints de TIPMP a une incidence de 20-30% (183). La plupart des rapports décrivent l'apparition d'affections malignes comme faisant partie des antécédents du patient (184). Cependant, les tumeurs malignes extrapancréatiques peuvent se produire même après résection d'une TIPMP. Par conséquent, une attention particulière devrait être accordée à ce phénomène, même après résection d'une TIPMP. La fréquence et la localisation des tumeurs malignes extrapancréatiques varient d'un pays à l'autre. Le cancer gastro-intestinal est commun en Asie (185,186), tandis que les cancers de la peau, du sein et de la prostate sont fréquents aux États-Unis (187,188). Cela signifierait que les tumeurs malignes extrapancréatiques surviennent en fonction des incidences de cancers dans la population générale des différentes régions (184). Les relations entre les types de TIPMP et les tumeurs malignes extrapancréatiques sont controversées. Certains auteurs ont rapporté que les tumeurs malignes extrapancréatiques se produisent dans tous les types de TIPMP (184), tandis que d'autres ont rapporté que la transcription de MUC2 peut être liée au développement d'un cancer gastro-intestinal synchrone d'une TIPMP (189). À l'heure actuelle, il n'y a pas de recommandations de dépistage pour détecter des tumeurs malignes extrapancréatiques, mais une fois que le diagnostic est fait, l'examen des néoplasmes extrapancréatiques devrait être entrepris sur la base de la fréquence des tumeurs malignes dans la population générale du pays ou de la région. Deux rapports ont recommandé le dépistage des polypes et cancers colorectaux aux États-Unis (188,190).

## 11. Conclusion

Depuis sa première description il y a trois décennies, nous avons beaucoup appris sur les TIPMP, celles-ci étant plus fréquemment et plus précocement détectées. Cependant des questions persistent comme les mécanismes exacts de progression de la maladie ainsi que les résultats à long terme de nos prises en charge. Gastro-entérologues, radiologues et chirurgiens se doivent d'être confiants en utilisant toutes les fonctionnalités d'imageries des TIPMP. Ainsi, les radiologues doivent distinguer les TIPMP main duct des branch duct du fait de leur caractère pronostic différent, les différentes techniques d'imagerie devant démontrer clairement les relations entre TIPMP et le système canalaire pancréatique. Ils doivent également identifier les éléments préoccupants et les critères de haut risque recommandés afin de suggérer une prise en charge adaptée. En cas de TIPMP avec critère de haut risque, une approche chirurgicale est nécessaire. En cas d'éléments préoccupants, la réalisation d'une écho-endoscopie est indiquée et la confirmation de ces lésions suspectes peut nécessiter une chirurgie. En leur absence, un suivi mêlant des critères clinico-biologiques, une tomodensitométrie, IRM et écho-endoscopie peut être adopté en toute sécurité.

## **II. ETUDE**

### **1. Introduction**

Les tumeurs intracanalaires papillaires mucineuses (TIPMP) sont des tumeurs kystiques du pancréas dont la première description remonte à 1982, faite par *Ohashi et al.* (3). Les TIPMP peuvent être bénignes (adénomes intracanalaires papillaires mucineux avec degré de dysplasie minime), « borderline » avec des degrés de dysplasie modérée ou sévère (carcinome in situ, non invasif) et les carcinomes intracanalaires papillaires mucineux invasifs (154,191,192). Ces tumeurs sont caractérisées par la prolifération de cellules épithéliales papillaires productrices de mucus provoquant une augmentation de la production de mucine et donc, une dilatation des canaux pancréatiques, principal et/ou secondaires (47). Le terme TIPMP a été inventé par *Sessa et al.* en 1996 (193) et adopté par la suite par l'Organisation Mondiale de la Santé. En 2004, une conférence de consensus a proposé une nouvelle définition des TIPMP qui distingue les TIPMP des néoplasies intra-épithéliales pancréatiques (PanIN) (154). Le diagnostic de TIPMP et de sa potentielle dégénérescence sont basés sur des examens radiologiques (scanner, imagerie par résonance magnétique (IRM) avec cholangiopancreatographie (CPRM)), endoscopiques (cholangiopancreatographie rétrograde endoscopique (CPRE) et l'écho-endoscopie (EE)), la tomographie par émission de positons (TEP) (194–196), des marqueurs tumoraux sériques et des marqueurs moléculaires. Auparavant considérées comme rares, ces tumeurs représentent aujourd'hui, du fait des importantes évolutions techniques en endoscopie et en imagerie, 5 à 25% de toutes les tumeurs pancréatiques résectionnées (5,47,48,197).

Les TIPMP se caractérisent par leur lente évolution et leur pronostic excellent, en l'absence de malignité, après résection chirurgicale (8). Toutefois, des complications autres que la transformation maligne peuvent se produire, telles que des pancréatites aiguës, des perforations, des hémorragies et des fistulisations spontanées aux organes environnants (198). À notre connaissance, les caractéristiques radiologiques de ces fistules, qui étaient auparavant considérées comme des critères de malignité, n'ont jamais fait l'objet d'étude d'un point de vue radiologique.

Cet article a pour but de déterminer la fréquence et les principales caractéristiques en imagerie des fistules des TIPMP aux organes adjacents en nous basant sur une série rétrospective de 423 patients sur 8 ans.

## 2. Matériel et méthode

### a. Patients

Cette étude rétrospective monocentrique s'est déroulée de 2005 à 2013 et se base sur une analyse des examens d'imagerie, tomodensitométrie (TDM) et/ou imagerie par résonance magnétique (IRM), chez tous les patients avec TIPMP diagnostiqués ou en cours de suivi. En cas de doute diagnostique, des examens endoscopiques ont été réalisés. En l'absence de certitude diagnostique après ces examens, ces patients ont été exclus.

L'objectif de cette étude était de détecter les fistules aux organes adjacents au sein de cette population et de décrire leurs caractéristiques. Une fistule est définie par un abouchement anormal d'une cavité à une autre. Dans notre cas, nous étions à la recherche d'une communication entre le système canalaire pancréatique et les lumières des organes adjacents. Quatre cent vingt-trois patients ont été inclus par recherche rétrospective dans notre base de données radiologique.

Notre cohorte de patients atteints de TIPMP a été signalée à la Commission Nationale de l'Informatique et des Libertés (N° 1404720), qui supervise la mise en œuvre de l'Acte 6 de Janvier 1978 relative à l'informatique, aux fichiers et aux libertés, modifiée par loi du 6 Août 2004 relative à la protection des personnes physiques à l'égard du traitement des données personnelles.



## b. Techniques d'imagerie

Tous les patients inclus ont bénéficié d'un examen scanographique (VCT Lightspeed 64-slice General Electric Healthcare, Milwaukee, USA) réalisé selon le protocole classique cité dans le Tableau 7 (acquisition sans injection de produit de contraste iodé puis à 10, 70 et 120 secondes après injection intraveineuse) avec une injection en bolus pulsé de produit de contraste iodé (Visipaque®, GE Healthcare, Vélizy-Villacoublay, France) à une dose de 1,5 ml/kg en perfusion à 3-4 ml/s.

Tableau 7 : Résumé des paramètres scanographiques

Séquence	Collimation	Epaisseur	Intervalle	mA* max/min	Délai	Pitch
Sans IV	64 x 0.625	2.5	2	250/700	-	1.375
Artériel	64 x 0.625	1.25	0.5	200/700	SP+10 si 4 ml/s SP+20 si 3 ml/s	0.984
Portal	64 x 0.625	1.25	0.9	200/700	70 s	1.375
Tardif	64 x 0.625	2.5	2	200/700	120 s	1.375

*mA : milliampères*

Trois cent quatre-vingt-deux patients (90,3%) ont également bénéficié d'une CP-RM dans notre institution sur une IRM 1.5T Signa Excite HDxT (General Electric Healthcare, Milwaukee, USA), utilisant une Body antenne HD UPPER avec ceinture respiratoire. Le protocole, détaillé dans le Tableau 8, était le suivant :

- SSFSE short TE Axial
- SSFSE short TE Frontal
- 3D MRCP (3D FSE T2 avec Trigger respiratoire)
- SSFSE long TE

- Axial 3D GE T1 (acronyme GE 3D LAVA, Liver Acquisition with Volume Acceleration) avant et après injection : 3 phases à 20, 60 et 120 secondes
- Axial 2D FSPGR T1 Gado FS tardives

Le produit de contraste non spécifique intraveineux utilisé était de l'acide gadotérique (Dotarem® ; Guerbet, Alnay-sous-Bois, France) dosé à 0.2 ml/kg injecté à 2 ml/sec.

Tableau 8 : Paramètres d'acquisition IRM

	SSFSE* short TE	SSFSE long TE	3D MRCP*	3D GE* T1
<b>TR (ms)</b>	Infini	Infini	3333	4.1
<b>TE (ms)</b>	110.1/Ef	900	485.1/Ef	2.0
<b>FOV (mm)</b>	40 x 40	40 x 28	34 x 34	44 x 35.2
<b>Matrice</b>	448 x 256	384 x 224	384 x 224	320 x 192
<b>Epaisseur de coupe (mm)</b>	7.0	20	2.0	3.0
<b>Intervalle (mm)</b>	0.7	Radiaires	-1	NA

*SSFSE : Single Shot Fat Spin Echo*

*MRCP : Magnetic Resonance CholangioPancreatography*

*GE : Gradient Echo*

*Ef : effectif*

### c. Analyse des images

Deux radiologues avec 4 et 8 ans d'expérience en imagerie abdominale ont effectué une relecture consensuelle de tous les scanners et IRM des patients porteurs de TIPMP et ont recherché les complications à type de fistules. Les radiologues n'avaient aucune donnée clinico-biologique du patient. Scanners et IRM ont été relus simultanément si les deux examens étaient disponibles.

En cas de fistule détectée, les caractéristiques suivantes ont été recueillies : le type de TIPMP (main duct, branch duct ou mixte), le nombre et la taille des fistules, les organes concernés, la topographie et les signes de dégénérescence à savoir des nodules muraux tissulaires, une

dilatation du canal de Wirsung > 15 mm, une invasion vasculaire, une atteinte extra-pancréatique directe et un envahissement à distance (199).

d. Analyse histologique

Pour les patients ayant été opérés, chaque pièce opératoire était parvenue au laboratoire d'anatomopathologie à l'état frais. Après la description macroscopique et la fixation dans du formol tamponné à 10% (v/v), un échantillonnage a été réalisé avec inclusion des prélèvements d'intérêt dans des blocs de paraffine. Chaque bloc a été coupé à 5 microns d'épaisseur pour réaliser une lame colorée en HES (hématoxyline, éosine, safran).

### **3. Résultats**

a. Population d'étude

Quatre cent vingt-trois patients (198 hommes, 225 femmes; sex-ratio: 0,88; 38% d'hommes) ont été diagnostiqués ou suivis dans notre service de radiologie pour TIPMP. Huit patients (1,9%; sex-ratio: 0,6; âge moyen de 74 ans; intervalle de 49 à 86) présentaient des fistules aux organes avoisinants. Les indications de réalisation des examens pour ces patients étaient la survenue d'un ictère isolé (2 patients), des épisodes d'angiocholites récidivants (1 patient), un suivi (1 patient) et des découvertes fortuites (4 patients). Parmi les 8 patients porteurs de fistules, TDM et IRM ont été réalisés pour 6 d'entre eux et 2 n'ont bénéficié que d'un examen scanographique.

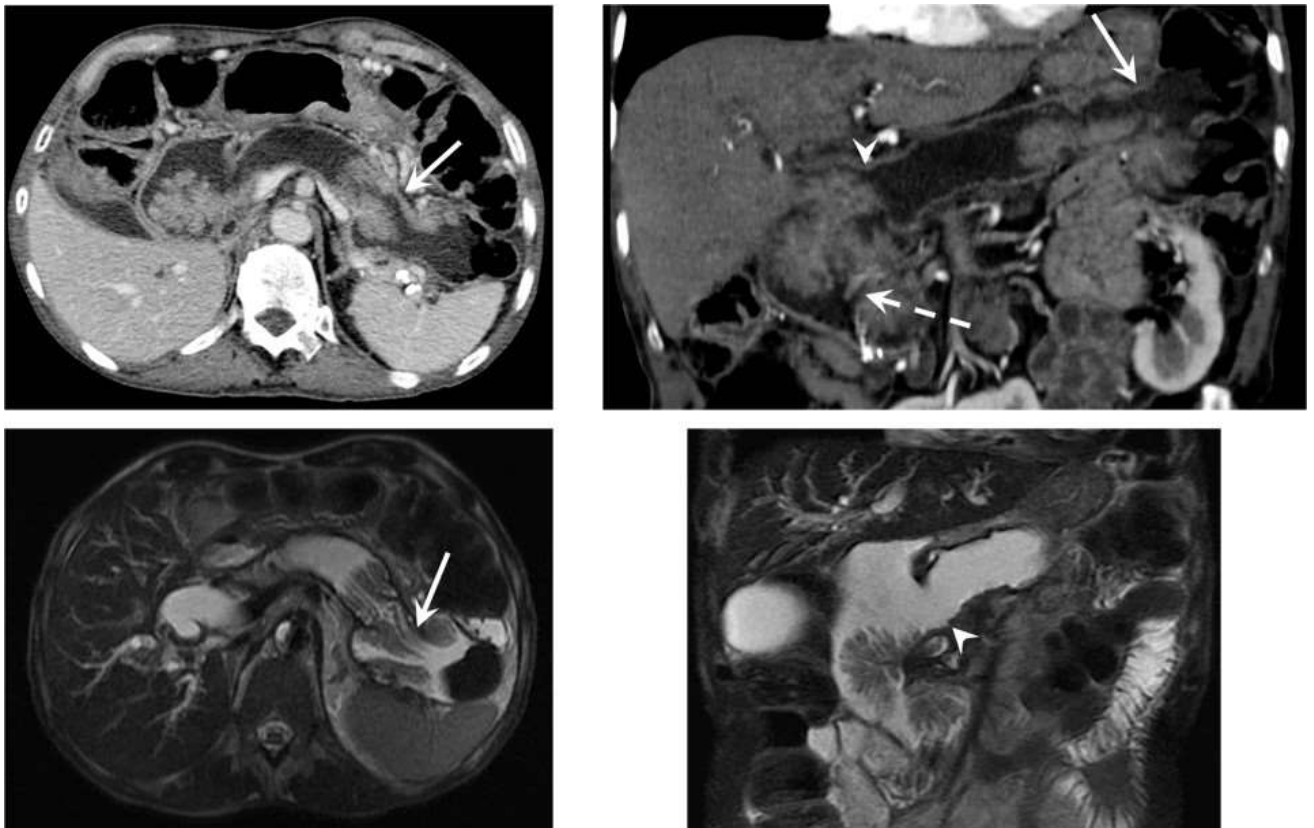
b. Données de l'imagerie

Un total de 26 fistules a été détecté chez les 8 patients (de 1 à 7 par patient, moyenne de 3.25 fistules par patient). Les organes adjacents atteints étaient par ordre de fréquence décroissant : le duodénum (n = 17, 65,4% de toutes les fistules), l'estomac (5 fistules, 19,2%), la voie biliaire principale (VBP) (3 fistules, 11,5%) et le côlon (1 fistule, 3,8%). Les différentes caractéristiques des fistules sont présentées dans le Tableau 9. Tous les patients (100%)

avaient des fistules au duodénum, 38% d'entre eux à l'estomac, 38% à la voie biliaire principale et 13% avaient une TIPMP fistulisée au côlon.

*Figure 12 : Cas 1*

*Unique patient présentant une fistule avec l'angle colique gauche (flèche pleine) largement visualisée en scanner et IRM, associée à une fistule duodénale (tête de flèche). La papille duodénale majeure (flèche en pointillés), fine, est retrouvée sous l'important nodule céphalique bourgeonnant.*



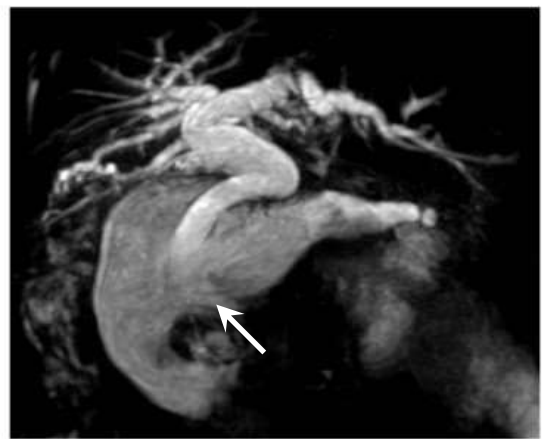
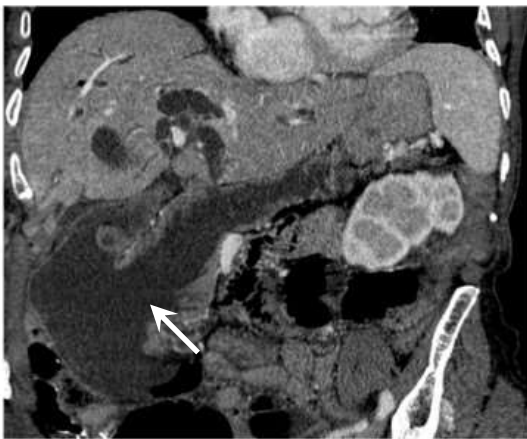
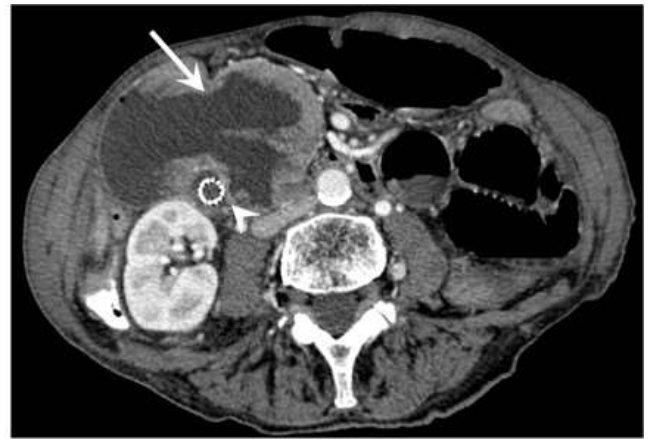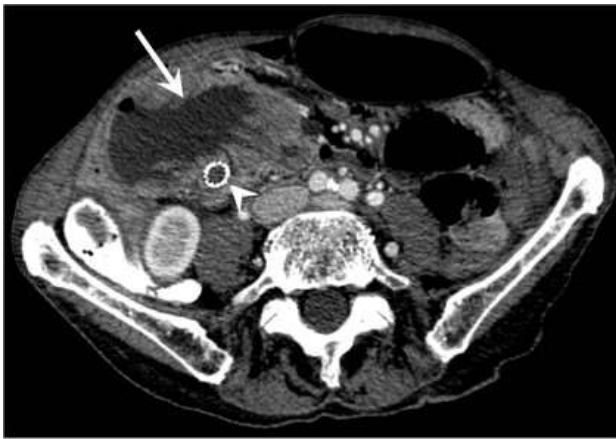
Quatre patients étaient porteurs d'une TIPMP atteignant le canal pancréatique principal, trois présentaient une tumeur mixte et un patient une TIPMP des canaux secondaires. Dans tous les cas de TIPMP main duct, l'atteinte du CPP était diffuse et dans les cas avec atteinte des canaux secondaires, l'atteinte était exclusivement proximale. Ainsi, 58% des fistules étaient développées sur des TIPMP type main duct, 27% sur TIPMP mixte et 15% sur des TIPMP type branch duct.

Toutes les fistules ont été considérées en imagerie comme évoluant sur une TIMP dégénérée. L'analyse de la tumeur initiale a révélé des nodules solides à l'intérieur des

canaux pancréatiques chez 7 patients (15-60 mm), un canal de Wirsung dilaté chez 6 patients (16-41 mm), une invasion vasculaire chez un patient, une invasion viscérale extra-pancréatique directe chez 4 patients et l'extension de la tumeur à distance chez un patient (tableau 11).

Figure 13 : Cas 2

Large fistule duodénale (flèche pleine), sur TIPMP de type main duct, située en avant de la voie biliaire principale (tête de flèche), prothésée (tête de flèche) et donc, au-dessus de la papille duodénale majeure.



### c. Données chirurgicales et anatomopathologiques

Les résultats anatomopathologiques étaient disponibles pour 5 patients. Trois d'entre eux ont bénéficié d'une exérèse par duodéno pancréatectomie céphalique, un patient d'une biopsie par une oesogastroduodéoscopie et une biopsie d'une lésion nodulaire accolée à la paroi abdominale a été réalisée par voie trans-pariétale. Concernant les trois données anatomopathologiques manquantes, une prise en charge palliative avait été décidée du fait d'un mauvais état général chez l'un et d'un stade avancé de la tumeur chez les deux autres patients. Parmi ces prélèvements, quatre types histologiques ont été identifiés : 2 TIPMP de type intestinal, un type gastrique et un type pancréatico-biliaire. Une oesogastroduodéoscopie a été réalisée chez 3 patients, une écho-endoscopie chez 2 patients et une CPRE chez un patient, soit en complément diagnostic soit pour la mise en place d'une endoprothèse biliaire.

Trois échantillons ont mis en évidence une TIPMP dégénérée (trois dysplasies de haut grade et un carcinome invasif) et deux prélèvements n'ont retrouvé aucune atypie alors que toutes semblaient être malignes sur la base des études radiologiques. Ainsi, 73% des fistules étaient développées sur des TIPMP dégénérées (Tableau 10). Une analyse anatomopathologique ciblée sur chaque trajet fistuleux n'a pu être réalisée.

Tableau 9 : Caractéristiques des fistules

Cas	VBP			Duodénum			Estomac			Côlon			Total
	Nb	Taille (mm)	H/P (mm)	Nb	Taille (mm)	Localisation	Nb	Taille (mm)	Localisation	Nb	Taille (mm)	Localisation	
1				3	22 ; 23 ; 2	D1 ; D2 ; D2	2	6 ; 3	Corps ; Antre				5
2				1	26	D2				1	33	Angle colique gauche	2
3				1	6	D2	1	7	Corps				2
4	1	35	18	3	10 ; 8 ; 5	D2 ; D2 ; D4							4
5				1	42	D2							1
6				1	13	D2							1
7	1	16	37	4	5 ; 5 ; 5 ; 9	D2 ; D2 ; D2 ; D3	2	18 ; 4	Corps ; Antre				7
8	1	9	28	3	22 ; 10 ; 6	D2 ; D2 ; D2							4
<b>Total</b>	<b>3</b>			<b>17</b>		D1 : 1 D2 : 14 D3 : 1 D4 : 1	<b>5</b>		Corps : 3 Antre : 2	<b>1</b>		Angle colique gauche	<b>26</b>
<b>Moyenne par localisation</b>	<b>11.5%</b>	12	27.7	<b>65.4%</b>	12.9	D1 : 6% D2 : 82% D3 : 6% D4 : 6%	<b>19.2%</b>	7.6	Corps : 60% Antre : 40%	<b>3.8</b> %	33	100%	
<b>Moyenne par patients</b>	<b>38%</b>			<b>100%</b>			<b>38%</b>			<b>13%</b>			

Nb : Nombre / H/P : hauteur par rapport à la papille / D : Duodénum

Tableau 10 : Localisation des fistules en fonction de l'anatomopathologie

Anatomopathologie	Nombre	Localisation				Total
		Voie biliaire principale	Duodénum	Estomac	Côlon	
Tumeurs malignes	3	7	2	1	1	11 (73%)
Tumeurs bénignes	2	2	1	0	0	3 (27%)



Tableau 11 : Critères de dégénérescence des TIPMP avec fistules

Patient	Type de tumeur	Dégénérescence radiologique	Nodules		CPP dilaté		Envahissement vasculaire	Lésion extra-pancréatique directe		Envahissement à distance	
			P.	Taille (mm)	P.	Diamètre (mm)		P.	Organe		
1	MD	Oui	Oui	39	Oui	35	Oui	Oui	Estomac	Oui	Carcinose
2	MD	Oui	Oui	60	Oui	32	Non	Oui	Duodénum VBP	Non	
3	Mixte	Oui	Oui	15	Oui	22	Non	Non		Non	
4	BD	Oui	Oui	21	Non		Non	Non		Non	
5	MD	Oui	Oui	50	Oui	41	Non	Oui	Duodénum	Non	
6	Mixte	Oui	Oui	52	Oui	19	Non	Oui	Duodénum VBP	Non	
7	MD	Oui	Oui	19	Oui	16	Non	Oui	Duodénum Estomac	Non	
8	Mixte	Oui	Non		Oui	20	Non	Non		Non	
M.	<b>MD : 50%</b> <b>Mixte : 37.5%</b> <b>BD : 12.5%</b>	<b>100%</b>	<b>87.5%</b>	36.6	<b>87.5%</b>	26.4	<b>12.5%</b>	<b>62.5%</b>	Duodénum : 50% Estomac : 25% VBP : 25%	<b>12.5%</b>	100%

P. : Présence / M. : Moyenne / BD : Branch duct / MD : Main duct

## 4. Discussion

D'abord décrites en 1982 (3), les TIPMP sont à l'heure actuelle souvent diagnostiquées en raison du nombre croissant d'examen d'imagerie. La dégénérescence constitue leur principale complication. Les fistules aux organes adjacents sont des complications décrites en endoscopie et en chirurgie, mais plus rarement en imagerie. Entre 1980 et 2004, 21 cas de TIPMP fistulisées aux organes voisins ont été publiés (Tableau 12).

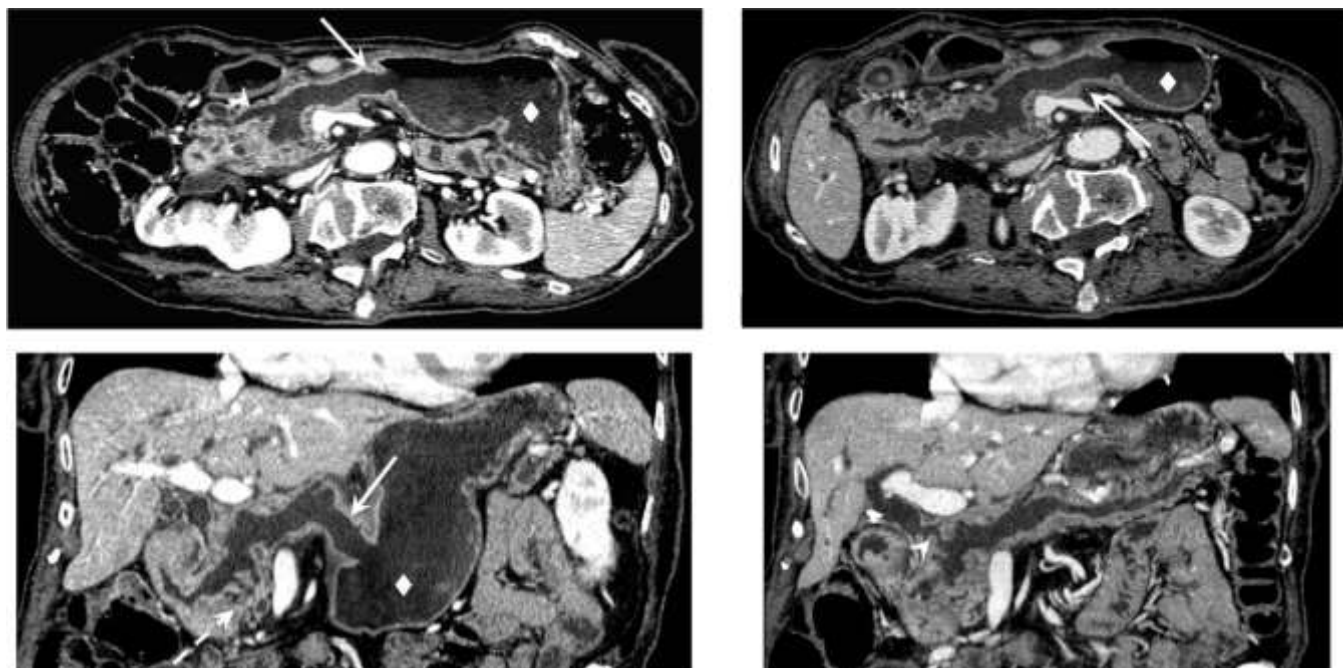
À notre connaissance, notre étude constitue la première série radiologique dans laquelle scanner et IRM ont été utilisés pour décrire ces complications. Les précédentes publications radiologiques les concernant sont exclusivement constituées de cas reports. La littérature ne contient qu'une seule autre série comparable, dans laquelle 274 patients ont été inclus avec 18 cas de fistules mis en évidence mais uniquement sur des données endoscopiques (écho-endoscopique et CPRE) et chirurgicales (Tableau 13) (200).

La prévalence de ces complications est difficile à déterminer en raison du peu de données disponibles dans la littérature. Dans l'étude publiée par *Kobayashi Go et al.*, la prévalence des fistules était plus de trois fois supérieure à la nôtre (6,6% contre 1,9%), sur la base de données endoscopiques et chirurgicales.

Le ratio hommes-femmes était de 0,6 dans notre étude et l'âge moyen des patients était de 74 ans (extrêmes de 49 à 86 ans). Dans l'étude de *Kobayashi Go et al.* (200), le sex-ratio était de 1,6 et la moyenne d'âge de 69 ans (extrêmes de 48 à 83 ans). Selon la revue de la littérature publiée par *Kurihara et al.* (201), le sex-ratio dans 21 cas de TIPMP fistulisées publiés entre 1966 et 1997 était de 2, et l'âge moyen était de 68 ans (extrêmes de 40 à 87 ans). La moyenne d'âge de survenue de ces complications est assez élevée du fait que la prévalence des TIPMP augmente avec l'âge et les fistules ne surviennent que tardivement dans l'évolution de la maladie.

Figure 14 : Cas 3

Fistule (flèche pleine) entre le canal pancréatique principal dilaté sur toute sa longueur et l'antra gastrique (losange) associée à une fistule à la voie biliaire principale (tête de flèche) et à des fistules duodénales en D2 et D3 (flèche en pointillés).



Soixante-trois pourcent des cas de fistules dans notre série ont été détectés de façon fortuite, l'apparition d'un ictère et des épisodes d'angiocholite étaient les deux symptomatologies retrouvées. Certains case reports font état de découvertes de fistules chez des patients symptomatiques, épisodes de pancréatite aiguë, ictère et diarrhée essentiellement, tout comme chez des patients asymptomatiques (202). Dans la littérature on note que les circonstances de découvertes de TIPMP non-fistulisées sont fortuites dans environ 40% des cas. L'hypothèse d'une « évacuation facilitée » de la mucine via les fistules étant évoquée afin d'expliquer les formes asymptomatiques.

Tous les organes adjacents peuvent être affectés par les fistules. L'organe le plus fréquemment impliqué était le duodénum (tous nos patients présentaient au moins une fistule duodénale) essentiellement en D2, suivie par l'estomac, la voie biliaire principale et, plus rarement, le côlon et l'intestin grêle.

Par ordre décroissant de fréquence, les organes impliqués dans l'étude par *Kobayashi Go et al.* étaient le duodénum (67%), l'estomac (44%), la voie biliaire principale (33%), le côlon et

l'intestin grêle (6% chacun). Nous avons observé le même ordre de fréquence des fistules par patient (100%, 38%, 38%, 13% et 0%, respectivement). Cet ordre est respecté lorsque l'on regarde la fréquence les localisations de toutes nos fistules (au nombre de 26), à savoir 65.4%, 19.2%, 11.5%, 3.8% et 0%. Ainsi le duodénum est l'organe le plus à risque de fistule. Ces fistulisations quasi-constantes avec le duodénum pourraient s'expliquer par le fait que la totalité des TIPMP avec atteinte des canaux secondaires, mixtes ou branch duct, concernent le pancréas proximal. Les TIPMP main duct de nos cas de fistules atteignent le CPP sur toute sa longueur.

Dans 75% des cas de notre série, plusieurs fistules étaient mises en évidence, avec une moyenne de 3,25 fistules et 1,9 organes touchés par patient. Ces fistules multiples pouvaient concerner un seul et même organe (4 fistules au maximum, pancréaticoduodénales) ainsi que différents organes (trois organes touchés au maximum dans notre série : duodénum, voie biliaire principale et estomac. Dans l'étude comparative, des fistules multiples étaient retrouvées dans 39% des cas.

*Tableau 12 : Caractéristiques des fistules dans différents case reports*

Case reports	Mode de découverte		Localisations	Anatomopathologie
<i>Jausset et al. (203)</i>	TDM / IRM		Duodénum; estomac	Bénin
<i>Shimizu et al. (204)</i>	TDM / IRM		Duodénum; estomac	Borderline
<i>Bong et al. (205)</i>	TDM		Duodénum; voies biliaires	Malin
<i>Nagano et al. (206)</i>	Endoscopie		Voies biliaires	Borderline
<i>Gaujoux et al. (207)</i>	TDM	EE	Colon	Malin
<i>Kim et al. (208)</i>	TDM / IRM		Estomac	Malin
<i>Ftérique et al. (209)</i>	TDM / IRM	Peropératoire	Duodénum; estomac; côlon	Malin
<i>Koizumi et al. (210)</i>	Endoscopie		Estomac	Borderline
<i>Le Corguille et al. (211)</i>	TDM		Duodénum; estomac; voies biliaires	/
<i>Goto et al. (212)</i>	TDM		Estomac; voies biliaires	Bénin

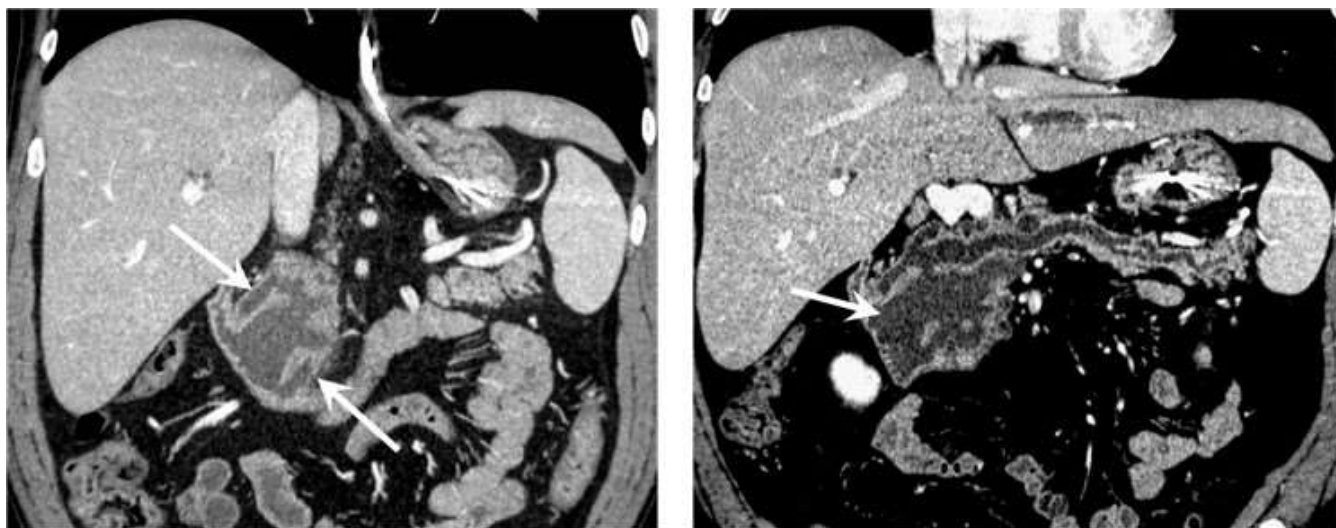
Tableau 13 : Caractéristiques des fistules en comparaison à l'étude de Go Kobayashi et al.

	<i>Go Kobayashi et al.</i>	Notre étude		
<b>Nombre de patients</b>	274	423		
<b>Patients avec fistules</b>	18	8		
<b>Pourcentage de TIPMP fistulisées</b>	6.6%	1.9%		
<b>Nombre de fistules</b>	NA	26		
<b>Nombre d'organes atteints</b>				
• Duodénum	12	8 patients (1 fistule ou plus)		
• Estomac	8	3 patients (1 fistule ou plus)		
• Voie biliaire principale	6	3 patients (1 fistule ou plus)		
• Côlon	1	1 patient (1 fistule)		
• Intestin	1	0		
<b>Pourcentage d'organes atteints par patient</b>	1.6%	1.9%		
<b>Fréquence des organes atteints</b>	Par fistules	Par patient	Par fistules	Par patient
• Duodénum	/	67%	65.4%	100%
• Estomac	/	44%	19.2%	38%
• Common bile duct	/	33%	11.5%	38%
• Côlon	/	6%	3.8%	13%
• Intestin	/	6%	0%	0%

N/A : non applicable

Figure 15 : Cas 4

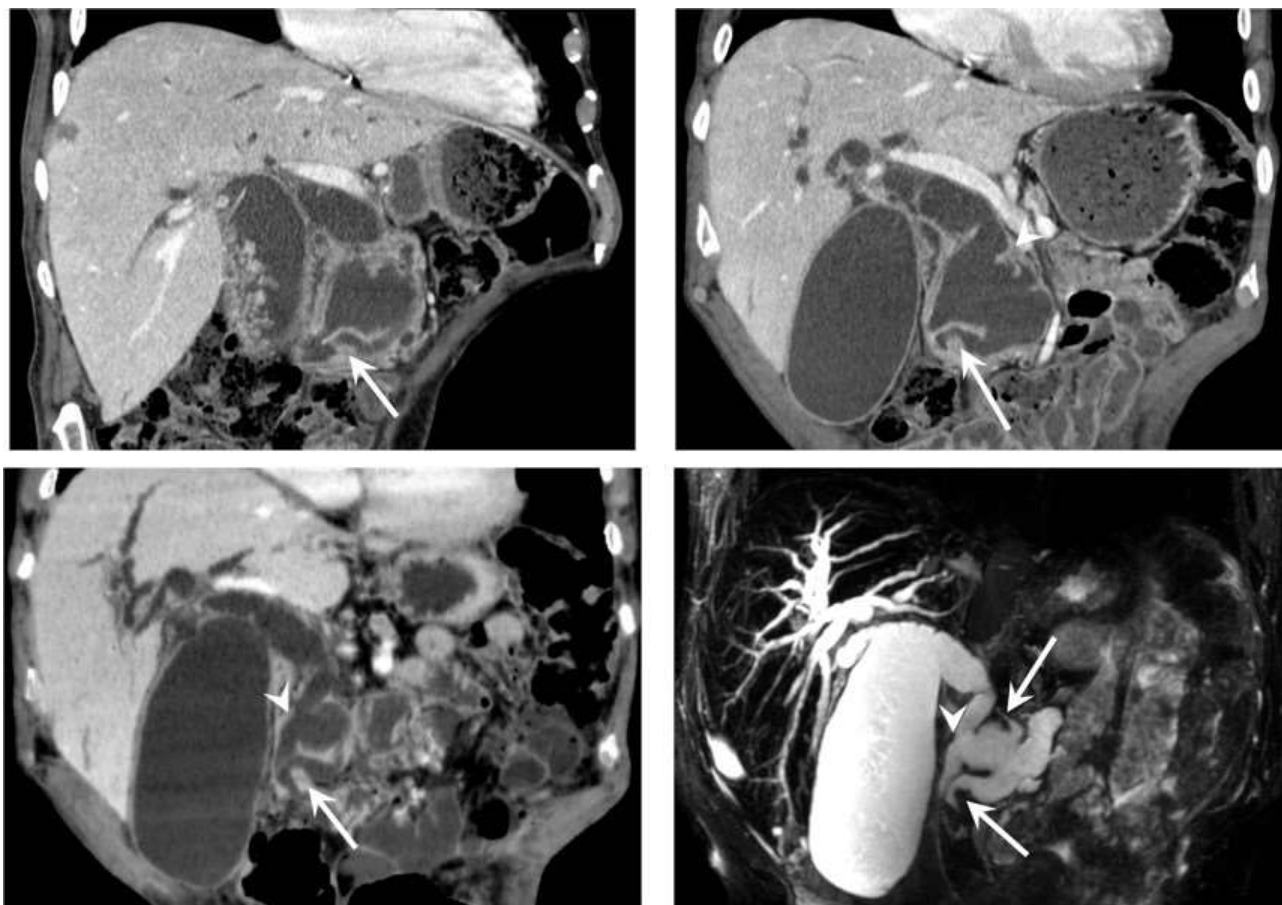
Multiples fistules duodénales (flèches pleines) sur cette TIPMP de type mixte, ne permettant pas d'en différencier la papille duodénale majeure.



Dans notre étude, les fistules ont été observées plus fréquemment chez les patients avec atteinte du CPP, que ce soit dans le cadre de TIPMP type main duct ou de type mixte (7 TIPMP sur 8 soit 87,5% des TIPMP fistulisée et 84,6% de toutes les fistules), alors qu'aucune prédominance n'est décrite dans la littérature. De même, les fistules étaient plus fréquentes chez les patients dont les TIPMP étaient dégénérées. Il est maintenant reconnu que les fistules peuvent se développer via deux mécanismes histopathologiques différents : le premier consisterait en une hyperpression mécanique exercée par le surplus de mucine alors que le second serait un envahissement tumoral direct (204,213–215). En plus de la pression mécanique résultant de l'impaction de la mucine, l'autodigestion par les fluides riches en enzymes pancréatiques semble jouer un rôle important. L'hémorragie intra-canalaire causée par la dénudation épithéliale semblerait être un facteur prédictif des perforations et formations de fistules. Ainsi, selon le premier mécanisme, une fistule sur TIPMP pourrait très bien se développer sur une TIPMP bénigne (203) et une TIPMP dégénérée pourrait provoquer des fistules via les deux mécanismes de façon indépendante.

Figure 16 : Cas 5

De multiples fistules avec le duodénum (flèches pleines) sont visualisées chez ce patient ainsi qu'avec la voie biliaire principale (tête de flèche), responsable d'une dilatation des voies biliaires d'amont par impaction mucoïde.



Toutes les TIPMP avec fistules de notre étude ont été considérées comme malignes d'un point de vue radiologique, cependant l'imagerie seule a ses limites et ne permet pas de distinguer avec certitude les TIPMP bénignes des malignes (54,199,216–218). Dans notre étude comme dans la littérature, les nodules muraux ont été considérés comme des éléments à haut risque de dégénérescence. Les résultats histologiques obtenus chez 5 des 8 patients sur la base d'exérèses chirurgicales ou sur des biopsies ont révélé que deux TIPMP bénignes avaient donné lieu à des fistules. Cela confirme donc que les fistules sur TIPMP ne sont pas l'apanage exclusif des TIPMP malignes. Malheureusement, nous ne disposons pas de l'étude anatomopathologique de chaque trajet fistuleux afin de préciser le mécanisme lésionnel bénin ou malin. Selon la revue de la littérature publiée par *Kurihara et al.* (201), la moitié des patients avec une TIPMP fistulisée ne présenterait pas d'invasion stromale autour

de la fistule, tandis que Go Kobayashi a rapporté que seul un tiers des patients présenterait un envahissement tumoral (200). Parmi les quatre prélèvements sur lesquels le type histologique de la TIPMP avait pu être identifié, 50% était de type intestinal, 25% de type gastrique et 25% de type pancréatico-biliaire. Dans l'étude de *Go Kobayashi et al.*, 94% des TIPMP avec fistules étaient de type intestinal. Le carcinome colloïde dérivé des tumeurs de type intestinal est réputé pour être plus volumineux et de progression plus lente que les trois autres types, ce qui pourrait expliquer la fréquence élevée des tumeurs MUC2-positif dans les TIPMP avec fistules aux organes avoisinants. De plus, le type intestinal est le sous-type le plus commun des TIPMP du canal principal (219).

L'intérêt de la connaissance appropriée des mécanismes physiopathologiques et des caractéristiques des fistules sur TIPMP aux organes adjacents est considérable afin de ne pas diagnostiquer à tort une dégénérescence.

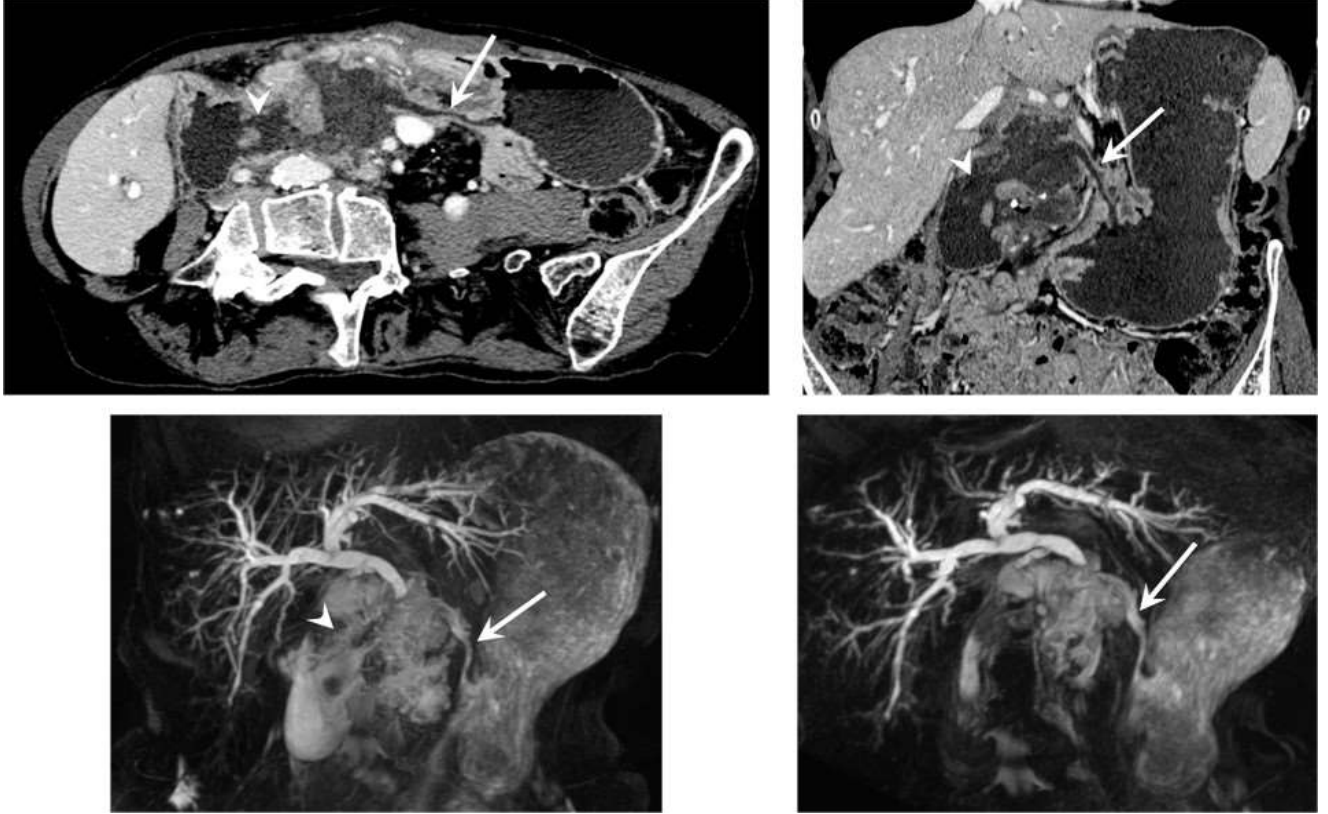
Il faut savoir que les fistules de TIPMP aux organes voisins sont rarement uniques. En outre, lorsqu'une fistule est découverte, le rôle du radiologue est de fournir une cartographie précise du nombre de fistules et la trajectoire de chacune d'entre elles. L'utilisation de reformations multiplanaires est essentielle afin de pouvoir décrire avec précision leur trajet.

D'autre part, notre étude a confirmé le fait que l'individualisation d'une fistule vers les organes adjacents ne correspond pas nécessairement à la malignité même si la dégénérescence fait partie des mécanismes lésionnels et si les fistules semblent prédominer sur des TIPMP dégénérées. La présence d'une fistule ne doit donc pas nécessairement suggérer une indication d'intervention chirurgicale. Ces données, sont à prendre en compte devant ce type de lésions, les traitements chirurgicaux étant des interventions lourdes grevées d'une forte morbidité chez les personnes âgées.



Figure 17 : Cas 6

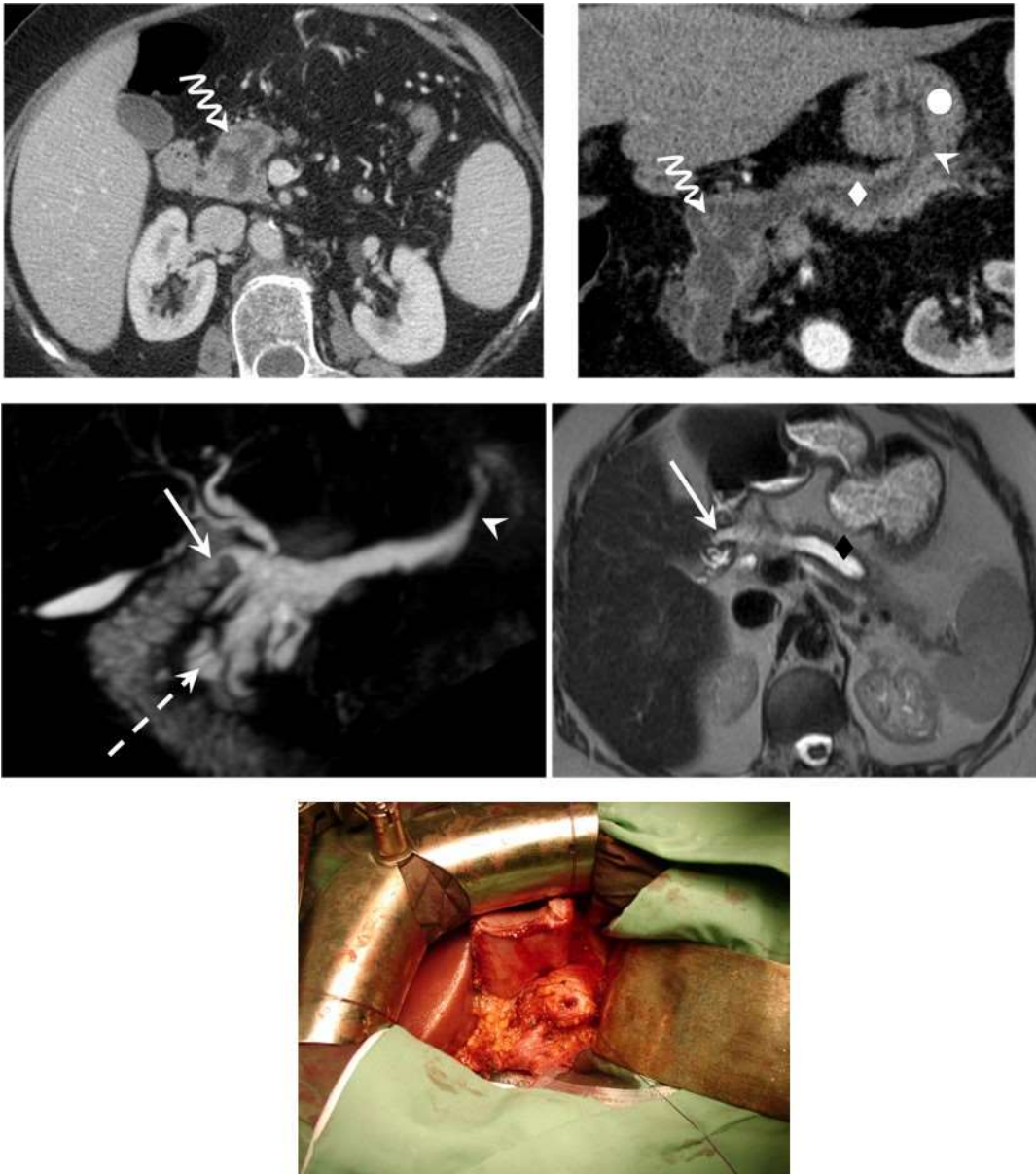
*Patiente présentant de multiples fistules dont deux avec le corps et l'antra (flèche pleine) de l'estomac et avec le duodénum en D1 et D2 (tête de flèche) sur une volumineuse TIPMP de type main duct développée aux dépens de la tête du pancréas. Cette TIPMP était considérée comme maligne avec un envahissement gastrique et une carcinose péritonéale.*



Les données présentées dans cette étude n'ont jamais été reportées jusqu'à présent dans la littérature. Elles aident à fournir de nouvelles connaissances sur ces complications rares où le rôle du radiologue est essentiel non seulement pour un diagnostic précis, mais aussi pour établir une stratégie de traitement optimale.

Figure 18 : Cas 7

TIPMP de type mixte de l'isthme du pancréas responsable d'une dilatation du canal de Wirsung de 18 mm (losange) avec fistules (tête de flèche) avec le corps gastrique (rond plein) et pancréatico-duodénale (flèche pleine). Un nodule solide endoluminal de 16 mm (flèche ondulée) du pancréas isthmique est visualisé, cette lésion s'avèrera pourtant bénigne. En per-opératoire, le trajet fistuleux est aisément visualisable.



Bien que notre analyse représente la plus grande population de fistules sur TIPMP décrite en radiologie, cette étude comporte certaines limites. Les résultats de ce travail sont établis à partir d'une population de patients issue d'un seul établissement. De plus, l'étude a été effectuée rétrospectivement et les données histologiques et chirurgicales n'ont pu être exploitées de façon optimale. Notre centre est spécialisé dans l'imagerie abdominale. Ainsi, le taux de lésions pancréatiques et donc des complications peut être surestimé. Des données supplémentaires sur la base d'une étude multicentrique sont nécessaires pour confirmer et étendre les données rapportées par notre étude. Il serait également très intéressant de déterminer la proportion des deux mécanismes lésionnels dans chaque fistule, notamment sur TIPMP dégénérées. De plus, notre étude n'a pas été orientée vers une comparaison entre les deux techniques d'imagerie voire entre des techniques d'imagerie radiologique et d'endoscopique, mais une évaluation de leurs sensibilités respectives serait potentiellement pertinente.

## 5. Conclusion

Les fistules sur TIPMP sont des complications rares, indépendantes de leur transformation maligne. Auparavant uniquement décrite en endoscopie et en chirurgie, ces fistules peuvent également être diagnostiquées et caractérisées en utilisant des méthodes moins invasives. Ainsi les modalités d'imagerie comme le scanner et l'IRM fournissent des résultats cohérents avec ceux de l'endoscopie. Les fistules semblent prédominer dans les TIPMP main duct dégénérées. Les fistules sont généralement multiples et touchent plusieurs organes. Leur cible privilégiée est le duodénum. Chez ces patients, les méthodes d'imagerie n'ont pu distinguer de façon fiable les TIPMP bénignes des malignes, seul un examen anatomopathologique pourra établir si une fistule est apparue du fait d'un mécanisme purement mécanique ou invasif.

### **III. BIBLIOGRAPHIE**

1. Terris B, Ponsot P, Paye F, Hammel P, Sauvanet A, Molas G, et al. Intraductal papillary mucinous tumors of the pancreas confined to secondary ducts show less aggressive pathologic features as compared with those involving the main pancreatic duct. *Am J Surg Pathol.* oct 2000;24(10):1372- 7.
2. Kobari M, Egawa S, Shibuya K, Shimamura H, Sunamura M, Takeda K, et al. Intraductal papillary mucinous tumors of the pancreas comprise 2 clinical subtypes: differences in clinical characteristics and surgical management. *Arch Surg.* oct 1999;134(10):1131-6.
3. Ohashi K, Murakami Y, Murayama M, Taketoshi T, Ohta T, Ohashi I. Four cases of « mucin-producing » cancer of the pancreas on specific findings of the papilla of Vater. *Prog Dig Endosc.* 1982;20:348-351.
4. Klöppel G, Solcia E, Longnecker DS, Capella C, Sobin LH, Organization WH. Histological typing of tumours of the exocrine pancreas. 1996 [cité 14 sept 2014]; Disponible sur: <http://apps.who.int/iris/handle/10665/37470>
5. Valette O, Cuilleron M, Debelle L, Antunes L, Mosnier JF, Régent D, et al. [Imaging of intraductal papillary mucinous tumor of the pancreas: literature review]. *J Radiol.* juin 2001;82(6 Pt 1):633-45.
6. Salvia R, Crippa S, Falconi M, Bassi C, Guarise A, Scarpa A, et al. Branch-duct intraductal papillary mucinous neoplasms of the pancreas: to operate or not to operate? *Gut.* août 2007;56(8):1086-90.
7. Sohn TA, Yeo CJ, Cameron JL, Hruban RH, Fukushima N, Campbell KA, et al. Intraductal papillary mucinous neoplasms of the pancreas: an updated experience. *Ann Surg.* juin 2004;239(6):788-97; discussion 797-9.
8. Salvia R, Fernández-del Castillo C, Bassi C, Thayer SP, Falconi M, Mantovani W, et al. Main-duct intraductal papillary mucinous neoplasms of the pancreas: clinical predictors of malignancy and long-term survival following resection. *Ann Surg.* mai 2004;239(5):678-85; discussion 685-7.
9. Azar C, Van de Stadt J, Rickaert F, Devière M, Baize M, Klöppel G, et al. Intraductal papillary mucinous tumours of the pancreas. Clinical and therapeutic issues in 32 patients. *Gut.* sept 1996;39(3):457-64.
10. Loftus EV, Olivares-Pakzad BA, Batts KP, Adkins MC, Stephens DH, Sarr MG, et al. Intraductal papillary-mucinous tumors of the pancreas: clinicopathologic features, outcome, and nomenclature. Members of the Pancreas Clinic, and Pancreatic Surgeons of Mayo Clinic. *Gastroenterology.* juin 1996;110(6):1909-18.
11. Cuillerier E, Cellier C, Palazzo L, Deviere J, Rickaert F, Flejou JF, et al. [Intraductal papillary mucinous tumors of the pancreas: are there any preoperative clinical and laboratory factors predictive of degeneration. Results of a French-Belgium collective series]. *Ann Chir.* 1998;52(3):215-22.

12. Kimura W, Sasahira N, Yoshikawa T, Muto T, Makuuchi M. Duct-ectatic type of mucin producing tumor of the pancreas--new concept of pancreatic neoplasia. *Hepatogastroenterology*. juin 1996;43(9):692-709.
13. Shyr YM, Su CH, Tsay SH, Lui WY. Mucin-producing neoplasms of the pancreas. Intraductal papillary and mucinous cystic neoplasms. *Ann Surg*. févr 1996;223(2):141-6.
14. Barbe L, Ponsot P, Vilgrain V, Terris B, Fléjou JF, Sauvanet A, et al. [Intraductal papillary mucinous tumors of the pancreas. Clinical and morphological aspects in 30 patients]. *Gastroenterol Clin Biol*. 1997;21(4):278-86.
15. Maire F, Hammel P, Terris B, Paye F, Scoazec J-Y, Cellier C, et al. Prognosis of malignant intraductal papillary mucinous tumours of the pancreas after surgical resection. Comparison with pancreatic ductal adenocarcinoma. *Gut*. nov 2002;51(5):717-22.
16. Vullierme M-P, Giraud-Cohen M, Hammel P, Sauvanet A, Couvelard A, O'Toole D, et al. Malignant intraductal papillary mucinous neoplasm of the pancreas: in situ versus invasive carcinoma surgical resectability. *Radiology*. nov 2007;245(2):483-90.
17. Rautou P-E, Lévy P, Vullierme M-P, O'Toole D, Couvelard A, Cazals-Hatem D, et al. Morphologic Changes in Branch Duct Intraductal Papillary Mucinous Neoplasms of the Pancreas: A Midterm Follow-Up Study. *Clinical Gastroenterology and Hepatology*. 1 juill 2008;6(7):807-14.
18. Tanaka M, Fernández-del Castillo C, Adsay V, Chari S, Falconi M, Jang J-Y, et al. International consensus guidelines 2012 for the management of IPMN and MCN of the pancreas. *Pancreatology*. juin 2012;12(3):183-97.
19. Furukawa T, Klöppel G, Volkan Adsay N, Albores-Saavedra J, Fukushima N, Horii A, et al. Classification of types of intraductal papillary-mucinous neoplasm of the pancreas: a consensus study. *Virchows Arch*. nov 2005;447(5):794-9.
20. Scoazec JY, Vullierme MP, Barthet M, Gonzalez JM, Sauvanet A. Cystic and ductal tumors of the pancreas: diagnosis and management. *J Visc Surg*. avr 2013;150(2):69-84.
21. Vilgrain V, Régent D, Vullierme M-P, Palazzo L. *Imagerie de l'abdomen*. Lavoisier; 2010. 1082 p.
22. Furukawa T, Takahashi T, Kobari M, Matsuno S. The mucus-hypersecreting tumor of the pancreas. Development and extension visualized by three-dimensional computerized mapping. *Cancer*. 15 sept 1992;70(6):1505-13.
23. Kuroda A. Historical views on « so-called » mucin producing tumor of the pancreas reappraisal of histological classification of the Japan Pancreas Society. *J Biliary Tract and Pancreas*. 18<sup>e</sup> éd. 1997;615-8.
24. Sugiyama M, Izumisato Y, Abe N, Masaki T, Mori T, Atomi Y. Predictive factors for malignancy in intraductal papillary-mucinous tumours of the pancreas. *Br J Surg*. oct 2003;90(10):1244-9.
25. Suzuki Y, Atomi Y, Sugiyama M, Isaji S, Inui K, Kimura W, et al. Cystic neoplasm of the pancreas: a Japanese multiinstitutional study of intraductal papillary mucinous tumor and mucinous cystic tumor. *Pancreas*. avr 2004;28(3):241-6.

26. Lee S-Y, Lee KT, Lee JK, Jeon YH, Choi D, Lim JH, et al. Long-term follow up results of intraductal papillary mucinous tumors of pancreas. *J Gastroenterol Hepatol.* sept 2005;20(9):1379-84.
27. Serikawa M, Sasaki T, Fujimoto Y, Kuwahara K, Chayama K. Management of intraductal papillary-mucinous neoplasm of the pancreas: treatment strategy based on morphologic classification. *J Clin Gastroenterol.* oct 2006;40(9):856-62.
28. Schmidt CM, White PB, Waters JA, Yiannoutsos CT, Cummings OW, Baker M, et al. Intraductal papillary mucinous neoplasms: predictors of malignant and invasive pathology. *Ann Surg.* oct 2007;246(4):644-51; discussion 651-4.
29. Rodriguez JR, Salvia R, Crippa S, Warshaw AL, Bassi C, Falconi M, et al. Branch-duct intraductal papillary mucinous neoplasms: observations in 145 patients who underwent resection. *Gastroenterology.* juill 2007;133(1):72-9; quiz 309-10.
30. Schnelldorfer T, Sarr MG, Nagorney DM, Zhang L, Smyrk TC, Qin R, et al. Experience with 208 resections for intraductal papillary mucinous neoplasm of the pancreas. *Arch Surg.* juill 2008;143(7):639-46; discussion 646.
31. Kim SC, Park KT, Lee YJ, Lee SS, Seo DW, Lee SK, et al. Intraductal papillary mucinous neoplasm of the pancreas: clinical characteristics and treatment outcomes of 118 consecutive patients from a single center. *J Hepatobiliary Pancreat Surg.* 2008;15(2):183-8.
32. Nagai K, Doi R, Kida A, Kami K, Kawaguchi Y, Ito T, et al. Intraductal papillary mucinous neoplasms of the pancreas: clinicopathologic characteristics and long-term follow-up after resection. *World J Surg.* févr 2008;32(2):271-8; discussion 279-80.
33. Jang J-Y, Kim S-W, Lee SE, Yang SH, Lee KU, Lee YJ, et al. Treatment guidelines for branch duct type intraductal papillary mucinous neoplasms of the pancreas: when can we operate or observe? *Ann Surg Oncol.* janv 2008;15(1):199-205.
34. Ohno E, Hirooka Y, Itoh A, Ishigami M, Katano Y, Ohmiya N, et al. Intraductal papillary mucinous neoplasms of the pancreas: differentiation of malignant and benign tumors by endoscopic ultrasound findings of mural nodules. *Ann Surg.* avr 2009;249(4):628-34.
35. Nara S, Onaya H, Hiraoka N, Shimada K, Sano T, Sakamoto Y, et al. Preoperative evaluation of invasive and noninvasive intraductal papillary-mucinous neoplasms of the pancreas: clinical, radiological, and pathological analysis of 123 cases. *Pancreas.* janv 2009;38(1):8-16.
36. Bournet B, Kirzin S, Carrère N, Portier G, Otal P, Selves J, et al. Clinical fate of branch duct and mixed forms of intraductal papillary mucinous neoplasia of the pancreas. *J Gastroenterol Hepatol.* juill 2009;24(7):1211-7.
37. Hwang DW, Jang J-Y, Lee SE, Lim C-S, Lee KU, Kim S-W. Clinicopathologic analysis of surgically proven intraductal papillary mucinous neoplasms of the pancreas in SNUH: a 15-year experience at a single academic institution. *Langenbecks Arch Surg.* janv 2012;397(1):93-102.
38. Mimura T, Masuda A, Matsumoto I, Shiomi H, Yoshida S, Sugimoto M, et al. Predictors of malignant intraductal papillary mucinous neoplasm of the pancreas. *J Clin Gastroenterol.* oct 2010;44(9):e224-9.

39. Sadakari Y, Ienaga J, Kobayashi K, Miyasaka Y, Takahata S, Nakamura M, et al. Cyst size indicates malignant transformation in branch duct intraductal papillary mucinous neoplasm of the pancreas without mural nodules. *Pancreas*. mars 2010;39(2):232-6.
40. Kanno A, Satoh K, Hirota M, Hamada S, Umino J, Itoh H, et al. Prediction of invasive carcinoma in branch type intraductal papillary mucinous neoplasms of the pancreas. *J Gastroenterol*. sept 2010;45(9):952-9.
41. Crippa S, Fernández-Del Castillo C, Salvia R, Finkelstein D, Bassi C, Domínguez I, et al. Mucin-producing neoplasms of the pancreas: an analysis of distinguishing clinical and epidemiologic characteristics. *Clin Gastroenterol Hepatol*. févr 2010;8(2):213-9.
42. Salvia R, Crippa S, Partelli S, Malleo G, Marcheggiani G, Bacchion M, et al. Pancreatic cystic tumours: when to resect, when to observe. *Eur Rev Med Pharmacol Sci*. avr 2010;14(4):395-406.
43. Adsay NV, Fukushima N. Intraductal neoplasm of the pancreas. WHO classification of tumors of digestive system. WHO classification of tumors of digestive system. Lyon; 2010;p. 304-13.
44. D'Angelica M, Brennan MF, Suriawinata AA, Klimstra D, Conlon KC. Intraductal papillary mucinous neoplasms of the pancreas: an analysis of clinicopathologic features and outcome. *Ann Surg*. mars 2004;239(3):400-8.
45. Rivera JA, Fernández-del Castillo C, Pins M, Compton CC, Lewandrowski KB, Rattner DW, et al. Pancreatic mucinous ductal ectasia and intraductal papillary neoplasms. A single malignant clinicopathologic entity. *Ann Surg*. juin 1997;225(6):637-44; discussion 644-6.
46. Klöppel G, Lüttges J. WHO-classification 2000: exocrine pancreatic tumors. *Verh Dtsch Ges Pathol*. 2001;85:219-28.
47. Balzano G, Zerbi A, Di Carlo V. Intraductal papillary mucinous tumors of the pancreas: incidence, clinical findings and natural history. *JOP* 2005;6(1 Suppl):108-111.
48. Sarr MG, Murr M, Smyrk TC, Yeo CJ, Fernandez-del-Castillo C, Hawes RH, et al. Primary cystic neoplasms of the pancreas. Neoplastic disorders of emerging importance-current state-of-the-art and unanswered questions. *J Gastrointest Surg*. avr 2003;7(3):417-28.
49. Waters JA, Schmidt CM, Pinchot JW, White PB, Cummings OW, Pitt HA, et al. CT vs MRCP: optimal classification of IPMN type and extent. *J Gastrointest Surg*. janv 2008;12(1):101-9.
50. Lévy P, Ruszniewski P, Palazzo L, Vullierme M-P. *Traité de pancréatologie clinique*. Traité de pancréatologie clinique. Flammarion médecine-sciences; 2005. p. 253-76.
51. Hohl C, Schmidt T, Haage P, Honnef D, Blaum M, Staatz G, et al. Phase-inversion tissue harmonic imaging compared with conventional B-mode ultrasound in the evaluation of pancreatic lesions. *Eur Radiol*. juin 2004;14(6):1109-17.
52. Kitano M, Sakamoto H, Matsui U, Ito Y, Maekawa K, von Schrenck T, et al. A novel perfusion imaging technique of the pancreas: contrast-enhanced harmonic EUS (with video). *Gastrointest Endosc*. janv 2008;67(1):141-50.

53. Taouli B, Vilgrain V, Vullierme MP, Terris B, Denys A, Sauvanet A, et al. Intraductal papillary mucinous tumors of the pancreas: helical CT with histopathologic correlation. *Radiology*. déc 2000;217(3):757-64.
54. Fukukura Y, Fujiyoshi F, Sasaki M, Inoue H, Yonezawa S, Nakajo M. Intraductal papillary mucinous tumors of the pancreas: thin-section helical CT findings. *AJR Am J Roentgenol*. févr 2000;174(2):441-7.
55. Bournet B, Kirzin S, Carrère N, Portier G, Otal P, Selves J, et al. Clinical fate of branch duct and mixed forms of intraductal papillary mucinous neoplasia of the pancreas. *J Gastroenterol Hepatol*. juill 2009;24(7):1211-7.
56. Kawamoto S, Lawler LP, Horton KM, Eng J, Hruban RH, Fishman EK. MDCT of intraductal papillary mucinous neoplasm of the pancreas: evaluation of features predictive of invasive carcinoma. *AJR Am J Roentgenol*. mars 2006;186(3):687-95.
57. Talamini G, Zamboni G, Salvia R, Capelli P, Sartori N, Casetti L, et al. Intraductal papillary mucinous neoplasms and chronic pancreatitis. *Pancreatology*. 2006;6(6):626-34.
58. Irie H, Honda H, Aibe H, Kuroiwa T, Yoshimitsu K, Shinozaki K, et al. MR cholangiopancreatographic differentiation of benign and malignant intraductal mucin-producing tumors of the pancreas. *AJR Am J Roentgenol*. mai 2000;174(5):1403-8.
59. Manfredi R, Graziani R, Motton M, Mantovani W, Baltieri S, Tognolini A, et al. Main pancreatic duct intraductal papillary mucinous neoplasms: accuracy of MR imaging in differentiation between benign and malignant tumors compared with histopathologic analysis. *Radiology*. oct 2009;253(1):106-15.
60. Yamaguchi K, Tanaka M. Mucin-hypersecreting tumor of the pancreas with mucin extrusion through an enlarged papilla. *Am J Gastroenterol*. juill 1991;86(7):835-9.
61. Sahani DV, Kadavigere R, Blake M, Fernandez-Del Castillo C, Lauwers GY, Hahn PF. Intraductal papillary mucinous neoplasm of pancreas: multi-detector row CT with 2D curved reformations--correlation with MRCP. *Radiology*. févr 2006;238(2):560-9.
62. Zhang X-M, Mitchell DG, Dohke M, Holland GA, Parker L. Pancreatic cysts: depiction on single-shot fast spin-echo MR images. *Radiology*. mai 2002;223(2):547-53.
63. Spinelli KS, Fromwiller TE, Daniel RA, Kiely JM, Nakeeb A, Komorowski RA, et al. Cystic pancreatic neoplasms: observe or operate. *Ann Surg*. mai 2004;239(5):651-7; discussion 657-9.
64. Laffan TA, Horton KM, Klein AP, Berlanstein B, Siegelman SS, Kawamoto S, et al. Prevalence of unsuspected pancreatic cysts on MDCT. *AJR Am J Roentgenol*. sept 2008;191(3):802-7.
65. Hara T, Yamaguchi T, Ishihara T, Tsuyuguchi T, Kondo F, Kato K, et al. Diagnosis and patient management of intraductal papillary-mucinous tumor of the pancreas by using peroral pancreatoscopy and intraductal ultrasonography. *Gastroenterology*. janv 2002;122(1):34-43.
66. Cuillerier E, Cellier C, Palazzo L, Devière J, Wind P, Rickaert F, et al. Outcome after surgical resection of intraductal papillary and mucinous tumors of the pancreas. *Am J Gastroenterol*. févr 2000;95(2):441-5.



67. Cuillerier E, Cellier C, Palazzo L, Deviere J, Rickaert F, Flejou JF, et al. [Intraductal papillary mucinous tumors of the pancreas: are there any preoperative clinical and laboratory factors predictive of degeneration. Results of a French-Belgium collective series]. *Ann Chir.* 1998;52(3):215-22.
68. Al-Haddad M, Schmidt MC, Sandrasegaran K, Dewitt J. Diagnosis and treatment of cystic pancreatic tumors. *Clin Gastroenterol Hepatol.* août 2011;9(8):635-48.
69. Barthet M, Napoléon B, Palazzo L, Chemali M, Letard J-C, Laugier R, et al. Management of cystic pancreatic lesions found incidentally. *Endoscopy.* oct 2007;39(10):926-8.
70. Brugge WR, Lewandrowski K, Lee-Lewandrowski E, Centeno BA, Szydlo T, Regan S, et al. Diagnosis of pancreatic cystic neoplasms: a report of the cooperative pancreatic cyst study. *Gastroenterology.* mai 2004;126(5):1330-6.
71. Okabayashi T, Kobayashi M, Nishimori I, Sugimoto T, Namikawa T, Okamoto K, et al. Clinicopathological features and medical management of intraductal papillary mucinous neoplasms. *J Gastroenterol Hepatol.* févr 2006;21(2):462-7.
72. Matsumoto T, Aramaki M, Yada K, Hirano S, Himeno Y, Shibata K, et al. Optimal management of the branch duct type intraductal papillary mucinous neoplasms of the pancreas. *J Clin Gastroenterol.* mars 2003;36(3):261-5.
73. Aithal GP, Chen RY m, Cunningham JT, Durkalski V, Kim EY, Patel RS, et al. Accuracy of EUS for detection of intraductal papillary mucinous tumor of the pancreas. *Gastrointest Endosc.* nov 2002;56(5):701-7.
74. O'Toole D, Palazzo L, Hammel P, Ben Yaghlene L, Couvelard A, Felce-Dachez M, et al. Macrocystic pancreatic cystadenoma: The role of EUS and cyst fluid analysis in distinguishing mucinous and serous lesions. *Gastrointest Endosc.* juin 2004;59(7):823-9.
75. Maire F, Voitot H, Aubert A, Palazzo L, O'Toole D, Couvelard A, et al. Intraductal papillary mucinous neoplasms of the pancreas: performance of pancreatic fluid analysis for positive diagnosis and the prediction of malignancy. *Am J Gastroenterol.* nov 2008;103(11):2871-7.
76. Maire F, Couvelard A, Hammel P, Ponsot P, Palazzo L, Aubert A, et al. Intraductal papillary mucinous tumors of the pancreas: the preoperative value of cytologic and histopathologic diagnosis. *Gastrointest Endosc.* nov 2003;58(5):701-6.
77. Couvelard A, Sauvanet A, Kianmanesh R, Hammel P, Colnot N, Lévy P, et al. Frozen sectioning of the pancreatic cut surface during resection of intraductal papillary mucinous neoplasms of the pancreas is useful and reliable: a prospective evaluation. *Ann Surg.* déc 2005;242(6):774-8, discussion 778-80.
78. Paye F, Sauvanet A, Terris B, Ponsot P, Vilgrain V, Hammel P, et al. Intraductal papillary mucinous tumors of the pancreas: pancreatic resections guided by preoperative morphological assessment and intraoperative frozen section examination. *Surgery.* mai 2000;127(5):536-44.
79. Procacci C, Graziani R, Bicego E, Bergamo-Andreis IA, Guarise A, Valdo M, et al. Serous cystadenoma of the pancreas: report of 30 cases with emphasis on the imaging findings. *J Comput Assist Tomogr.* juin 1997;21(3):373-82.

80. Kim SY, Lee JM, Kim SH, Shin K-S, Kim YJ, An SK, et al. Macrocystic neoplasms of the pancreas: CT differentiation of serous oligocystic adenoma from mucinous cystadenoma and intraductal papillary mucinous tumor. *AJR Am J Roentgenol.* nov 2006;187(5):1192-8.
81. Tanaka M, Chari S, Adsay V, Fernandez-del Castillo C, Falconi M, Shimizu M, et al. International consensus guidelines for management of intraductal papillary mucinous neoplasms and mucinous cystic neoplasms of the pancreas. *Pancreatology.* 2006;6(1-2):17-32.
82. Lee SH, Shin CM, Park JK, Woo SM, Yoo JW, Ryu JK, et al. Outcomes of cystic lesions in the pancreas after extended follow-up. *Dig Dis Sci.* oct 2007;52(10):2653-9.
83. Bassi C, Crippa S, Salvia R. Intraductal papillary mucinous neoplasms (IPMNs): is it time to (sometimes) spare the knife? *Gut.* mars 2008;57(3):287-9.
84. Brounts LR, Lehmann RK, Causey MW, Sebesta JA, Brown TA. Natural course and outcome of cystic lesions in the pancreas. *Am J Surg.* mai 2009;197(5):619-22; discussion 622-3.
85. Javle M, Shah P, Yu J, Bhagat V, Litwin A, Iyer R, et al. Cystic pancreatic tumors (CPT): predictors of malignant behavior. *J Surg Oncol.* 1 mars 2007;95(3):221-8.
86. Sebastian S, Araujo C, Neitlich JD, Berland LL. Managing incidental findings on abdominal and pelvic CT and MRI, Part 4: white paper of the ACR Incidental Findings Committee II on gallbladder and biliary findings. *J Am Coll Radiol.* déc 2013;10(12):953-6.
87. Clores MJ, Thosani A, Buscaglia JM. Multidisciplinary diagnostic and therapeutic approaches to pancreatic cystic lesions. *J Multidiscip Healthc.* 2014;7:81-91.
88. De Jong K, Bruno MJ, Fockens P. Epidemiology, diagnosis, and management of cystic lesions of the pancreas. *Gastroenterol Res Pract.* 2012;2012:147465.
89. Park WG-U, Mascarenhas R, Palaez-Luna M, Smyrk TC, O'Kane D, Clain JE, et al. Diagnostic performance of cyst fluid carcinoembryonic antigen and amylase in histologically confirmed pancreatic cysts. *Pancreas.* janv 2011;40(1):42-5.
90. Cizginer S, Turner BG, Turner B, Bilge AR, Karaca C, Pitman MB, et al. Cyst fluid carcinoembryonic antigen is an accurate diagnostic marker of pancreatic mucinous cysts. *Pancreas.* oct 2011;40(7):1024-8.
91. Genevay M, Mino-Kenudson M, Yaeger K, Konstantinidis IT, Ferrone CR, Thayer S, et al. Cytology adds value to imaging studies for risk assessment of malignancy in pancreatic mucinous cysts. *Ann Surg.* déc 2011;254(6):977-83.
92. Wu J, Matthaei H, Maitra A, Dal Molin M, Wood LD, Eshleman JR, et al. Recurrent GNAS mutations define an unexpected pathway for pancreatic cyst development. *Sci Transl Med.* 20 juill 2011;3(92):92ra66.
93. Correa-Gallego C, Ferrone CR, Thayer SP, Wargo JA, Warshaw AL, Fernández-Del Castillo C. Incidental pancreatic cysts: do we really know what we are watching? *Pancreatology.* 2010;10(2-3):144-50.
94. Van der Waaij LA, van Dullemen HM, Porte RJ. Cyst fluid analysis in the differential diagnosis of pancreatic cystic lesions: a pooled analysis. *Gastrointest Endosc.* sept 2005;62(3):383-9.

95. Yamaguchi K, Nakamura M, Shirahane K, Kawamoto M, Konomi H, Ohta M, et al. Pancreatic juice cytology in IPMN of the pancreas. *Pancreatology*. 2005;5(4-5):416-21; discussion 421.
96. Hirono S, Tani M, Kawai M, Okada K, Miyazawa M, Shimizu A, et al. The carcinoembryonic antigen level in pancreatic juice and mural nodule size are predictors of malignancy for branch duct type intraductal papillary mucinous neoplasms of the pancreas. *Ann Surg*. mars 2012;255(3):517-22.
97. Jang J-Y, Kim S-W, Ahn YJ, Yoon Y-S, Choi MG, Lee KU, et al. Multicenter analysis of clinicopathologic features of intraductal papillary mucinous tumor of the pancreas: is it possible to predict the malignancy before surgery? *Ann Surg Oncol*. févr 2005;12(2):124-32.
98. White R, D'Angelica M, Katabi N, Tang L, Klimstra D, Fong Y, et al. Fate of the remnant pancreas after resection of noninvasive intraductal papillary mucinous neoplasm. *J Am Coll Surg*. mai 2007;204(5):987-93; discussion 993-5.
99. Chari ST, Yadav D, Smyrk TC, DiMagno EP, Miller LJ, Raimondo M, et al. Study of recurrence after surgical resection of intraductal papillary mucinous neoplasm of the pancreas. *Gastroenterology*. nov 2002;123(5):1500-7.
100. Farnell MB. Surgical management of intraductal papillary mucinous neoplasm (IPMN) of the pancreas. *J Gastrointest Surg*. mars 2008;12(3):414-6.
101. Stauffer JA, Nguyen JH, Heckman MG, Grewal MS, Dougherty M, Gill KRS, et al. Patient outcomes after total pancreatectomy: a single centre contemporary experience. *HPB (Oxford)*. sept 2009;11(6):483-92.
102. Crippa S, Tamburrino D, Partelli S, Salvia R, Germenia S, Bassi C, et al. Total pancreatectomy: indications, different timing, and perioperative and long-term outcomes. *Surgery*. janv 2011;149(1):79-86.
103. Cheon YK, Cho YD, Jeon SR, Moon JH, Jeong SW, Hur KY, et al. Pancreatic resection guided by preoperative intraductal ultrasonography for intraductal papillary mucinous neoplasm. *Am J Gastroenterol*. sept 2010;105(9):1963-9.
104. Eguchi H, Ishikawa O, Ohigashi H, Sasaki Y, Yamada T, Nakaizumi A, et al. Role of intraoperative cytology combined with histology in detecting continuous and skip type intraductal cancer existence for intraductal papillary mucinous carcinoma of the pancreas. *Cancer*. 1 déc 2006;107(11):2567-75.
105. Tanaka M. Controversies in the management of pancreatic IPMN. *Nat Rev Gastroenterol Hepatol*. janv 2011;8(1):56-60.
106. Kang MJ, Jang J-Y, Kim SJ, Lee KB, Ryu JK, Kim Y-T, et al. Cyst growth rate predicts malignancy in patients with branch duct intraductal papillary mucinous neoplasms. *Clin Gastroenterol Hepatol*. janv 2011;9(1):87-93.
107. Lévy P, Jouannaud V, O'Toole D, Couvelard A, Vullierme MP, Palazzo L, et al. Natural history of intraductal papillary mucinous tumors of the pancreas: actuarial risk of malignancy. *Clin Gastroenterol Hepatol*. avr 2006;4(4):460-8.

108. Baiocchi GL, Portolani N, Missale G, Baronchelli C, Gheza F, Cantù M, et al. Intraductal papillary mucinous neoplasm of the pancreas (IPMN): clinico-pathological correlations and surgical indications. *World J Surg Oncol*. 2010;8:25.
109. Nagai K, Doi R, Ito T, Kida A, Koizumi M, Masui T, et al. Single-institution validation of the international consensus guidelines for treatment of branch duct intraductal papillary mucinous neoplasms of the pancreas. *J Hepatobiliary Pancreat Surg*. 2009;16(3):353-8.
110. Sai JK, Suyama M, Kubokawa Y, Watanabe S, Maehara T. Pancreatic-duct-lavage cytology in candidates for surgical resection of branch-duct intraductal papillary mucinous neoplasm of the pancreas: should the International Consensus Guidelines be revised? *Gastrointest Endosc*. 2009;69(3 Pt 1):434-40.
111. Jang JY, Park T, Lee S, Kang MJ, Lee SY, Lee KB, et al. Validation of international consensus guidelines for the resection of branch duct-type intraductal papillary mucinous neoplasms. *Br J Surg*. 2014;101(6):686-92.
112. Pitman MB, Genevay M, Yaeger K, Chebib I, Turner BG, Mino-Kenudson M, et al. High-grade atypical epithelial cells in pancreatic mucinous cysts are a more accurate predictor of malignancy than « positive » cytology. *Cancer Cytopathol*. 25 déc 2010;118(6):434-40.
113. Michaels PJ, Brachtel EF, Bounds BC, Brugge WR, Pitman MB. Intraductal papillary mucinous neoplasm of the pancreas: cytologic features predict histologic grade. *Cancer*. 25 juin 2006;108(3):163-73.
114. Pitman MB, Michaels PJ, Deshpande V, Brugge WR, Bounds BC. Cytological and cyst fluid analysis of small (< or =3 cm) branch duct intraductal papillary mucinous neoplasms adds value to patient management decisions. *Pancreatology*. 2008;8(3):277-84.
115. Weinberg BM, Spiegel BMR, Tomlinson JS, Farrell JJ. Asymptomatic pancreatic cystic neoplasms: maximizing survival and quality of life using Markov-based clinical nomograms. *Gastroenterology*. févr 2010;138(2):531-40.
116. Kobayashi G, Fujita N, Noda Y. Histological features and prognosis of mucinous cystic tumors of the pancreas. *Carcinoma of the pancreas and biliary tract*. Tohoku University Press; 1999;213-8.
117. Falconi M, Salvia R, Bassi C, Zamboni G, Talamini G, Pederzoli P. Clinicopathological features and treatment of intraductal papillary mucinous tumour of the pancreas. *Br J Surg*. mars 2001;88(3):376-81.
118. Sugiyama M, Atomi Y. Intraductal papillary mucinous tumors of the pancreas: imaging studies and treatment strategies. *Ann Surg*. nov 1998;228(5):685-91.
119. Blanc B, Sauvanet A, Couvelard A, Pessaux P, Dokmak S, Vullierme M-P, et al. [Limited pancreatic resections for intraductal papillary mucinous neoplasm]. *J Chir (Paris)*. déc 2008;145(6):568-78.
120. Falconi M, Mantovani W, Crippa S, Mascetta G, Salvia R, Pederzoli P. Pancreatic insufficiency after different resections for benign tumours. *Br J Surg*. janv 2008;95(1):85-91.

121. Crippa S, Partelli S, Falconi M. Extent of surgical resections for intraductal papillary mucinous neoplasms. *World J Gastrointest Surg.* 27 oct 2010;2(10):347-51.
122. Takeyoshi I, Ohwada S, Nakamura S, Ogawa T, Kawashima Y, Ikeya T, et al. Segmental pancreatectomy for mucin-producing pancreatic tumors. *Hepatogastroenterology.* août 1999;46(28):2585-8.
123. Warshaw AL, Rattner DW, Fernández-del Castillo C, Z'graggen K. Middle segment pancreatectomy: a novel technique for conserving pancreatic tissue. *Arch Surg.* mars 1998;133(3):327-31.
124. Sperti C, Pasquali C, Ferronato A, Pedrazzoli S. Median pancreatectomy for tumors of the neck and body of the pancreas. *J Am Coll Surg.* juin 2000;190(6):711-6.
125. Shimada K, Sakamoto Y, Esaki M, Kosuge T, Hiraoka N. Role of medial pancreatectomy in the management of intraductal papillary mucinous neoplasms and islet cell tumors of the pancreatic neck and body. *Dig Surg.* 2008;25(1):46-51.
126. Sauvanet A, Partensky C, Sastre B, Gigot J-F, Fagniez P-L, Tuech J-J, et al. Medial pancreatectomy: a multi-institutional retrospective study of 53 patients by the French Pancreas Club. *Surgery.* nov 2002;132(5):836-43.
127. Adham M, Giunipero A, Hervieu V, Courbière M, Partensky C. Central pancreatectomy: single-center experience of 50 cases. *Arch Surg.* févr 2008;143(2):175-80; discussion 180-1.
128. Kimura W, Fuse A, Hirai I, Suto K. Spleen-preserving distal pancreatectomy for intraductal papillary-mucinous tumor (IPMT). *Hepatogastroenterology.* févr 2004;51(55):86-90.
129. Talamini MA, Moesinger R, Yeo CJ, Poulouse B, Hruban RH, Cameron JL, et al. Cystadenomas of the pancreas: is enucleation an adequate operation? *Ann Surg.* juin 1998;227(6):896-903.
130. Madura JA, Yum M-N, Lehman GA, Sherman S, Schmidt CM. Mucin secreting cystic lesions of the pancreas: treatment by enucleation. *Am Surg.* févr 2004;70(2):106-12; discussion 113.
131. Sciaudone G, Perniceni T, Lévy P, Bougaran J, Gayet B. [Enucleation of intraductal papillary-mucinous tumor of the head of the pancreas. Report of 2 cases]. *Gastroenterol Clin Biol.* janv 2000;24(1):121-4.
132. Murakami Y, Uemura K, Yokoyama Y, Sasaki M, Morifuji M, Hayashidani Y, et al. Pancreatic head resection with segmental duodenectomy for intraductal papillary mucinous tumors of the pancreas. *J Gastrointest Surg.* oct 2004;8(6):713-9.
133. Cho A, Arita S, Koike N, Isaka N, Kusume K, Makino H, et al. Ventral pancreatectomy associated with segmental duodenectomy including the major papilla. *Hepatogastroenterology.* déc 2007;54(80):2392-4.
134. Ohwada S, Ogawa T, Kasahara M, Kawate S, Koyama T, Izumi M, et al. Ventral pancreas-preserving pancreatic head and body resection. *Hepatogastroenterology.* déc 2001;48(42):1622-4.

135. Sharma MS, Brams DM, Birkett DH, Munson JL. Uncinectomy: a novel surgical option for the management of intraductal papillary mucinous tumors of the pancreas. *Dig Surg.* 2006;23(1-2):121-4.
136. Yamaguchi K, Shimizu S, Yokohata K, Noshiro H, Chijiwa K, Tanaka M. Ductal branch-oriented minimal pancreatectomy: two cases of successful treatment. *J Hepatobiliary Pancreat Surg.* 1999;6(1):69-73.
137. Lee SE, Jang J-Y, Yang SH, Kim S-W. Intraductal papillary mucinous carcinoma with atypical manifestations: report of two cases. *World J Gastroenterol.* 14 mars 2007;13(10):1622-5.
138. Mizuta Y, Akazawa Y, Shiozawa K, Ohara H, Ohba K, Ohnita K, et al. Pseudomyxoma peritonei accompanied by intraductal papillary mucinous neoplasm of the pancreas. *Pancreatology.* 2005;5(4-5):470-4.
139. Vijan SS, Ahmed KA, Harmsen WS, Que FG, Reid-Lombardo KM, Nagorney DM, et al. Laparoscopic vs open distal pancreatectomy: a single-institution comparative study. *Arch Surg.* juill 2010;145(7):616-21.
140. Gumbs AA, Grès P, Madureira FA, Gayet B. Laparoscopic vs. open resection of noninvasive intraductal pancreatic mucinous neoplasms. *J Gastrointest Surg.* avr 2008;12(4):707-12.
141. Pryor A, Means JR, Pappas TN. Laparoscopic distal pancreatectomy with splenic preservation. *Surg Endosc.* déc 2007;21(12):2326-30.
142. Shi C, Klein AP, Goggins M, Maitra A, Canto M, Ali S, et al. Increased Prevalence of Precursor Lesions in Familial Pancreatic Cancer Patients. *Clin Cancer Res.* 15 déc 2009;15(24):7737-43.
143. DeWitt J, McGreevy K, Schmidt CM, Brugge WR. EUS-guided ethanol versus saline solution lavage for pancreatic cysts: a randomized, double-blind study. *Gastrointest Endosc.* oct 2009;70(4):710-23.
144. Poultsides GA, Reddy S, Cameron JL, Hruban RH, Pawlik TM, Ahuja N, et al. Histopathologic basis for the favorable survival after resection of intraductal papillary mucinous neoplasm-associated invasive adenocarcinoma of the pancreas. *Ann Surg.* mars 2010;251(3):470-6.
145. Adsay NV, Merati K, Basturk O, Iacobuzio-Donahue C, Levi E, Cheng JD, et al. Pathologically and biologically distinct types of epithelium in intraductal papillary mucinous neoplasms: delineation of an « intestinal » pathway of carcinogenesis in the pancreas. *Am J Surg Pathol.* juill 2004;28(7):839-48.
146. Adsay NV, Merati K, Andea A, Sarkar F, Hruban RH, Wilentz RE, et al. The dichotomy in the preinvasive neoplasia to invasive carcinoma sequence in the pancreas: differential expression of MUC1 and MUC2 supports the existence of two separate pathways of carcinogenesis. *Mod Pathol.* oct 2002;15(10):1087-95.
147. Nakata K, Ohuchida K, Aishima S, Sadakari Y, Kayashima T, Miyasaka Y, et al. Invasive carcinoma derived from intestinal-type intraductal papillary mucinous neoplasm is associated with minimal invasion, colloid carcinoma, and less invasive behavior, leading to a better prognosis. *Pancreas.* mai 2011;40(4):581-7.

148. Furukawa T, Hatori T, Fujita I, Yamamoto M, Kobayashi M, Ohike N, et al. Prognostic relevance of morphological types of intraductal papillary mucinous neoplasms of the pancreas. *Gut*. avr 2011;60(4):509-16.
149. Lüttges J, Zamboni G, Longnecker D, Klöppel G. The immunohistochemical mucin expression pattern distinguishes different types of intraductal papillary mucinous neoplasms of the pancreas and determines their relationship to mucinous noncystic carcinoma and ductal adenocarcinoma. *Am J Surg Pathol*. juill 2001;25(7):942-8.
150. Mino-Kenudson M, Fernández-del Castillo C, Baba Y, Valsangkar NP, Liss AS, Hsu M, et al. Prognosis of invasive intraductal papillary mucinous neoplasm depends on histological and precursor epithelial subtypes. *Gut*. déc 2011;60(12):1712-20.
151. Hibi Y, Fukushima N, Tsuchida A, Sofuni A, Itoi T, Moriyasu F, et al. Pancreatic juice cytology and subclassification of intraductal papillary mucinous neoplasms of the pancreas. *Pancreas*. mars 2007;34(2):197-204.
152. Gigot JF, Deprez P, Sempoux C, Descamps C, Metairie S, Glineur D, et al. Surgical management of intraductal papillary mucinous tumors of the pancreas: the role of routine frozen section of the surgical margin, intraoperative endoscopic staged biopsies of the Wirsung duct, and pancreaticogastric anastomosis. *Arch Surg*. nov 2001;136(11):1256-62.
153. Yamaguchi K, Kanemitsu S, Hatori T, Maguchi H, Shimizu Y, Tada M, et al. Pancreatic ductal adenocarcinoma derived from IPMN and pancreatic ductal adenocarcinoma concomitant with IPMN. *Pancreas*. mai 2011;40(4):571-80.
154. Hruban RH, Takaori K, Klimstra DS, Adsay NV, Albores-Saavedra J, Biankin AV, et al. An illustrated consensus on the classification of pancreatic intraepithelial neoplasia and intraductal papillary mucinous neoplasms. *Am J Surg Pathol*. août 2004;28(8):977-87.
155. Yamaguchi K, Ohuchida J, Ohtsuka T, Nakano K, Tanaka M. Intraductal papillary-mucinous tumor of the pancreas concomitant with ductal carcinoma of the pancreas. *Pancreatol*. 2002;2(5):484-90.
156. Wiesenauer CA, Schmidt CM, Cummings OW, Yiannoutsos CT, Howard TJ, Wiebke EA, et al. Preoperative predictors of malignancy in pancreatic intraductal papillary mucinous neoplasms. *Arch Surg*. juin 2003;138(6):610-7; discussion 617-8.
157. Khalid A, Zahid M, Finkelstein SD, LeBlanc JK, Kaushik N, Ahmad N, et al. Pancreatic cyst fluid DNA analysis in evaluating pancreatic cysts: a report of the PANDA study. *Gastrointest Endosc*. mai 2009;69(6):1095-102.
158. Sawhney MS, Devarajan S, O'Farrel P, Cury MS, Kundu R, Vollmer CM, et al. Comparison of carcinoembryonic antigen and molecular analysis in pancreatic cyst fluid. *Gastrointest Endosc*. mai 2009;69(6):1106-10.
159. Toll AD, Kowalski T, Loren D, Bibbo M. The added value of molecular testing in small pancreatic cysts. *JOP*. 2010;11(6):582-6.
160. Shen J, Brugge WR, Dimaio CJ, Pitman MB. Molecular analysis of pancreatic cyst fluid: a comparative analysis with current practice of diagnosis. *Cancer*. 25 juin 2009;117(3):217-27.

161. Uehara H, Nakaizumi A, Ishikawa O, Iishi H, Tatsumi K, Takakura R, et al. Development of ductal carcinoma of the pancreas during follow-up of branch duct intraductal papillary mucinous neoplasm of the pancreas. *Gut*. nov 2008;57(11):1561-5.
162. Yamaguchi K, Nakamura K, Yokohata K, Shimizu S, Chijiwa K, Tanaka M. Pancreatic cyst as a sentinel of in situ carcinoma of the pancreas. Report of two cases. *Int J Pancreatol*. déc 1997;22(3):227-31.
163. Sawai Y, Yamao K, Bhatia V, Chiba T, Mizuno N, Sawaki A, et al. Development of pancreatic cancers during long-term follow-up of side-branch intraductal papillary mucinous neoplasms. *Endoscopy*. déc 2010;42(12):1077-84.
164. Ingkakul T, Sadakari Y, Ienaga J, Satoh N, Takahata S, Tanaka M. Predictors of the presence of concomitant invasive ductal carcinoma in intraductal papillary mucinous neoplasm of the pancreas. *Ann Surg*. janv 2010;251(1):70-5.
165. Tada M, Kawabe T, Arizumi M, Togawa O, Matsubara S, Yamamoto N, et al. Pancreatic cancer in patients with pancreatic cystic lesions: a prospective study in 197 patients. *Clin Gastroenterol Hepatol*. oct 2006;4(10):1265-70.
166. Tanno S, Nakano Y, Koizumi K, Sugiyama Y, Nakamura K, Sasajima J, et al. Pancreatic ductal adenocarcinomas in long-term follow-up patients with branch duct intraductal papillary mucinous neoplasms. *Pancreas*. janv 2010;39(1):36-40.
167. Ikeuchi N, Itoi T, Sofuni A, Itokawa F, Tsuchiya T, Kurihara T, et al. Prognosis of cancer with branch duct type IPMN of the pancreas. *World J Gastroenterol*. 21 avr 2010;16(15):1890-5.
168. Tanno S, Nakano Y, Sugiyama Y, Nakamura K, Sasajima J, Koizumi K, et al. Incidence of synchronous and metachronous pancreatic carcinoma in 168 patients with branch duct intraductal papillary mucinous neoplasm. *Pancreatol*. 2010;10(2-3):173-8.
169. Ohtsuka T, Kono H, Tanabe R, Nagayoshi Y, Mori Y, Sadakari Y, et al. Follow-up study after resection of intraductal papillary mucinous neoplasm of the pancreas; special references to the multifocal lesions and development of ductal carcinoma in the remnant pancreas. *Am J Surg*. juill 2012;204(1):44-8.
170. Sugiura H, Kondo S, Islam HK, Ito K, Ono K, Morikawa T, et al. Clinicopathologic features and outcomes of intraductal papillary-mucinous tumors of the pancreas. *Hepatogastroenterology*. févr 2002;49(43):263-7.
171. Cellier C, Cuillerier E, Palazzo L, Rickaert F, Flejou JF, Napoleon B, et al. Intraductal papillary and mucinous tumors of the pancreas: accuracy of preoperative computed tomography, endoscopic retrograde pancreatography and endoscopic ultrasonography, and long-term outcome in a large surgical series. *Gastrointest Endosc*. janv 1998;47(1):42-9.
172. Niedergethmann M, Grützmann R, Hildenbrand R, Dittert D, Aramin N, Franz M, et al. Outcome of invasive and noninvasive intraductal papillary-mucinous neoplasms of the pancreas (IPMN): a 10-year experience. *World J Surg*. oct 2008;32(10):2253-60.
173. Woo SM, Ryu JK, Lee SH, Yoo JW, Park JK, Kim Y-T, et al. Survival and prognosis of invasive intraductal papillary mucinous neoplasms of the pancreas: comparison with pancreatic ductal adenocarcinoma. *Pancreas*. janv 2008;36(1):50-5.



174. Amundadottir LT, Thorvaldsson S, Gudbjartsson DF, Sulem P, Kristjansson K, Arnason S, et al. Cancer as a complex phenotype: pattern of cancer distribution within and beyond the nuclear family. *PLoS Med.* déc 2004;1(3):e65.
175. Klein AP, Brune KA, Petersen GM, Goggins M, Tersmette AC, Offerhaus GJA, et al. Prospective risk of pancreatic cancer in familial pancreatic cancer kindreds. *Cancer Res.* 1 avr 2004;64(7):2634-8.
176. Wang W, Chen S, Brune KA, Hruban RH, Parmigiani G, Klein AP. PancPRO: risk assessment for individuals with a family history of pancreatic cancer. *J Clin Oncol.* 10 avr 2007;25(11):1417-22.
177. Goggins M, Schutte M, Lu J, Moskaluk CA, Weinstein CL, Petersen GM, et al. Germline BRCA2 gene mutations in patients with apparently sporadic pancreatic carcinomas. *Cancer Res.* 1 déc 1996;56(23):5360-4.
178. Couch FJ, Johnson MR, Rabe KG, Brune K, de Andrade M, Goggins M, et al. The prevalence of BRCA2 mutations in familial pancreatic cancer. *Cancer Epidemiol Biomarkers Prev.* févr 2007;16(2):342-6.
179. Gruis NA, Sandkuijl LA, van der Velden PA, Bergman W, Frants RR. CDKN2 explains part of the clinical phenotype in Dutch familial atypical multiple-mole melanoma (FAMMM) syndrome families. *Melanoma Res.* juin 1995;5(3):169-77.
180. Lynch HT, Fusaro RM. Pancreatic cancer and the familial atypical multiple mole melanoma (FAMMM) syndrome. *Pancreas.* mars 1991;6(2):127-31.
181. Borg A, Sandberg T, Nilsson K, Johannsson O, Klinker M, Måsbäck A, et al. High frequency of multiple melanomas and breast and pancreas carcinomas in CDKN2A mutation-positive melanoma families. *J Natl Cancer Inst.* 2 août 2000;92(15):1260-6.
182. Giardiello FM, Welsh SB, Hamilton SR, Offerhaus GJ, Gittelsohn AM, Booker SV, et al. Increased risk of cancer in the Peutz-Jeghers syndrome. *N Engl J Med.* 11 juin 1987;316(24):1511-4.
183. Yamaguchi K, Chijiwa K, Shimizu S, Yokohata K, Morisaki T, Yonemasu H, et al. Intraductal papillary neoplasm of the pancreas: a clinical review of 13 benign and four malignant tumours. *Eur J Surg.* mars 1999;165(3):223-9.
184. Calculli L, Pezzilli R, Brindisi C, Morabito R, Casadei R, Zompatori M. Pancreatic and extrapancreatic lesions in patients with intraductal papillary mucinous neoplasms of the pancreas: a single-centre experience. *Radiol Med.* avr 2010;115(3):442-52.
185. Oh SJ, Lee SJ, Lee HY, Paik YH, Lee DK, Lee KS, et al. [Extrapancreatic tumors in intraductal papillary mucinous neoplasm of the pancreas]. *Korean J Gastroenterol.* sept 2009;54(3):162-6.
186. Sugiyama M, Atomi Y. Extrapancreatic neoplasms occur with unusual frequency in patients with intraductal papillary mucinous tumors of the pancreas. *Am J Gastroenterol.* févr 1999;94(2):470-3.

187. Benarroch-Gampel J, Riall TS. Extrapancreatic malignancies and intraductal papillary mucinous neoplasms of the pancreas. *World J Gastrointest Surg.* 27 oct 2010;2(10):363-7.
188. Reid-Lombardo KM, Mathis KL, Wood CM, Harmsen WS, Sarr MG. Frequency of extrapancreatic neoplasms in intraductal papillary mucinous neoplasm of the pancreas: implications for management. *Ann Surg.* janv 2010;251(1):64-9.
189. Lee S-Y, Choi DW, Jang K-T, Lee KT, Choi SH, Heo JS, et al. High expression of intestinal-type mucin (MUC2) in intraductal papillary mucinous neoplasms coexisting with extrapancreatic gastrointestinal cancers. *Pancreas.* mars 2006;32(2):186-9.
190. Khan S, Sclabas G, Reid-Lombardo KM. Population-based epidemiology, risk factors and screening of intraductal papillary mucinous neoplasm patients. *World J Gastrointest Surg.* 27 oct 2010;2(10):314-8.
191. Adsay NV, Conlon KC, Zee SY, Brennan MF, Klimstra DS. Intraductal papillary-mucinous neoplasms of the pancreas: an analysis of in situ and invasive carcinomas in 28 patients. *Cancer.* 1 janv 2002;94(1):62-77.
192. Adsay NV, Pierson C, Sarkar F, Abrams J, Weaver D, Conlon KC, et al. Colloid (mucinous noncystic) carcinoma of the pancreas. *Am J Surg Pathol.* janv 2001;25(1):26-42.
193. Sessa F, Solcia E, Capella C, Bonato M, Scarpa A, Zamboni G, et al. Intraductal papillary-mucinous tumours represent a distinct group of pancreatic neoplasms: an investigation of tumour cell differentiation and K-ras, p53 and c-erbB-2 abnormalities in 26 patients. *Virchows Arch.* 1994;425(4):357-67.
194. Bertagna F, Treglia G, Baiocchi GL, Giubbini R. F18-FDG-PET/CT for evaluation of intraductal papillary mucinous neoplasms (IPMN): a review of the literature. *Jpn J Radiol.* avr 2013;31(4):229-36.
195. Saito M, Ishihara T, Tada M, Tsuyuguchi T, Mikata R, Sakai Y, et al. Use of F-18 fluorodeoxyglucose positron emission tomography with dual-phase imaging to identify intraductal papillary mucinous neoplasm. *Clin Gastroenterol Hepatol.* févr 2013;11(2):181-6.
196. Takanami K, Hiraide T, Tsuda M, Nakamura Y, Kaneta T, Takase K, et al. Additional value of FDG PET/CT to contrast-enhanced CT in the differentiation between benign and malignant intraductal papillary mucinous neoplasms of the pancreas with mural nodules. *Ann Nucl Med.* août 2011;25(7):501-10.
197. Klibansky DA, Reid-Lombardo KM, Gordon SR, Gardner TB. The clinical relevance of the increasing incidence of intraductal papillary mucinous neoplasm. *Clin Gastroenterol Hepatol.* mai 2012;10(5):555-8.
198. Yamada Y, Mori H, Hijjiya N, Matsumoto S, Takaji R, Ohta M, et al. Intraductal papillary mucinous neoplasms of the pancreas complicated with intraductal hemorrhage, perforation, and fistula formation: CT and MR imaging findings with pathologic correlation. *Abdom Imaging.* févr 2012;37(1):100-9.
199. Giraud M, Vullierme M-P, Hammel P, Maire F, Otoole D, Lévy P, et al. Resecabilite des TIPMP degenerées : correlation TDM, chirurgicale et anatomo-pathologique a propos de 60 patients. *Journal de Radiologie.* sept 2004;85(9):1426.

200. Kobayashi G, Fujita N, Noda Y, Ito K, Horaguchi J, Obana T, et al. Intraductal papillary mucinous neoplasms of the pancreas showing fistula formation into other organs. *J Gastroenterol.* oct 2010;45(10):1080-9.
201. Kurihara K, Nagai H, Kasahara K, Kanazawa K, Kanai N. Biliopancreatic fistula associated with intraductal papillary-mucinous pancreatic cancer: institutional experience and review of the literature. *Hepatogastroenterology.* août 2000;47(34):1164-7.
202. Hall TC, Garcea G, Rajesh A, Dennison AR. Pancreaticogastric fistula secondary to intraductal papillary mucinous neoplasia: a case report and review of the literature. *Ann R Coll Surg Engl.* juill 2011;93(5):e32-4.
203. Jausset F, Delvaux M, Dumitriu D, Bressenot A, Bruot O, Mathias J, et al. Benign intraductal papillary-mucinous neoplasm of the pancreas associated with spontaneous pancreaticogastric and pancreaticoduodenal fistulas. *Digestion.* 2010;82(1):42-6.
204. Shimizu M, Kawaguchi A, Nagao S, Hozumi H, Komoto S, Hokari R, et al. A case of intraductal papillary mucinous neoplasm of the pancreas rupturing both the stomach and duodenum. *Gastrointest Endosc.* févr 2010;71(2):406-12.
205. Bong JJ, Wang J, Spalding DR. Pancreatobiliary and pancreatoduodenal fistulae in intraductal papillary mucinous neoplasm of the pancreas: report of a case. *Surg Today.* févr 2011;41(2):281-4.
206. Nagano H, Koneri K, Honda K, Murakami M, Hirono Y, Maeda H, et al. Biliopancreatic fistula and abscess formation in the bursa omentalis associated with intraductal papillary mucinous cancer of the pancreas. *Int J Clin Oncol.* oct 2009;14(5):460-4.
207. Gaujoux S, Dokmak S, Deschamps L, Zappa M, Belghiti J, Sauvanet A. Pancreatocolonic fistula complicating noninvasive intraductal papillary mucinous tumor of the pancreas. *Gastroenterol Clin Biol.* janv 2008;32(1 Pt. 1):79-82.
208. Kim JY, Kang DH, Kim GH, Kim TO, Heo J, Song GA, et al. Malignant intraductal papillary mucinous neoplasm of the pancreas with multiple pancreatogastric fistulas: a report of 2 cases with different features. *Gastrointest Endosc.* oct 2007;66(4):854-7.
209. Ftériche FS, Chebbi F, Bedioui H, Kchir N, Ammous A, Ksantini R, et al. [Intraductal papillary mucinous tumor of the pancreas degenerated and fistulised in the stomach, the duodenum and colon]. *Ann Chir.* févr 2006;131(2):118-20.
210. Koizumi M, Sata N, Yoshizawa K, Tsukahara M, Kurihara K, Yasuda Y, et al. Post-ERCP pancreatogastric fistula associated with an intraductal papillary-mucinous neoplasm of the pancreas--a case report and literature review. *World J Surg Oncol.* 19 oct 2005;3:70.
211. Le Corguille M, Lévy P, Ponsot P, Sibert A, Hammel P, Ruszniewski P. [Intraductal papillary mucinous tumor with pancreatobiliary and pancreatodigestive fistulae: a case report]. *Gastroenterol Clin Biol.* déc 2002;26(12):1172-4.
212. Goto N, Yoshioka M, Hayashi M, Itani T, Mimura J, Hashimoto K. Intraductal papillary-mucinous neoplasm of the pancreas penetrating to the stomach and the common bile duct. *JOP.* janv 2012;13(1):61-5.

213. Okada K, Furuuchi T, Tamada T, Sasaki T, Suwa T, Shatari T, et al. Pancreatobiliary fistula associated with an intraductal papillary-mucinous pancreatic neoplasm manifesting as obstructive jaundice: report of a case. *Surg Today*. 2008;38(4):371-6.
214. Watanabe N, Hasegawa H, Tsuneya Y, Kumazawa M, Baba M, Kusano I, et al. [A case of mucinous cystadenocarcinoma with a fistula between cyst and stomach]. *Nihon Shokakibyō Gakkai Zasshi*. mars 2003;100(3):349-53.
215. Baek Y, Midorikawa T, Nagasaki H, Kikuchi H, Kitamura N, Takeuchi S, et al. [A case report of pancreatic mucinous cystadenocarcinoma with penetration to the stomach]. *Nihon Shokakibyō Gakkai Zasshi*. juin 1999;96(6):685-90.
216. Ogawa H, Itoh S, Ikeda M, Suzuki K, Naganawa S. Intraductal papillary mucinous neoplasm of the pancreas: assessment of the likelihood of invasiveness with multisection CT. *Radiology*. sept 2008;248(3):876-86.
217. Gupta R, Mortelé KJ, Tatli S, Girshman J, Glickman JN, Levy AD, et al. Pancreatic intraductal papillary mucinous neoplasms: role of CT in predicting pathologic subtypes. *AJR Am J Roentgenol*. nov 2008;191(5):1458-64.
218. Kim KW, Park SH, Pyo J, Yoon SH, Byun JH, Lee M-G, et al. Imaging features to distinguish malignant and benign branch-duct type intraductal papillary mucinous neoplasms of the pancreas: a meta-analysis. *Ann Surg*. janv 2014;259(1):72-81.
219. Balsarkar D, Takahata S, Tanaka M. Intraductal papillary mucinous neoplasms of the pancreas: is the puzzle solved? *Indian J Gastroenterol*. 1 juill 2013;32(4):213-21.
220. Sarr MG, Murr M, Smyrk TC, Yeo CJ, Fernandez-del-Castillo C, Hawes RH, et al. Primary cystic neoplasms of the pancreas. Neoplastic disorders of emerging importance-current state-of-the-art and unanswered questions. *J Gastrointest Surg*. avr 2003;7(3):417- 28.

#### **IV. ANNEXES : CT AND MR IMAGING FEATURES OF FISTULAS FROM INTRADUCTAL PAPILLARY MUCINOUS NEOPLASMS OF THE PANCREAS TO ADJACENT ORGANS: A RETROSPECTIVE STUDY OF 423 PATIENTS**

##### **Abstract:**

##### **PURPOSE**

Intraductal papillary mucinous pancreatic neoplasms (IPMNs) are cystic pancreatic tumors. Complications other than malignant transformation may occur. We examined the frequency and imaging features of IPMNs with fistulas to adjacent organs in a retrospective cohort.

##### **METHODS**

Between 2005 and 2013, 423 patients were followed for IPMN diagnosed by imaging. Two radiologists determined the type of IPMN, quantity and size of fistulas, affected organs, topography and signs of degeneration. Pathological correlations were available in 6 cases.

##### **RESULTS**

Eight patients (1.9%) presented fistulas to one or more adjacent organs. Of those eight IPMNs, one was a branch duct type (13%), four were main duct type (50%) and three were mixed type (38%). Criteria for radiological degeneration were identified in seven patients (88%). The twenty-six diagnosed fistulas (1-7 per case) were distributed between the duodenum (65.4%), stomach (19.2%), common bile duct (11.5%) and colon (3.8%). All patients had fistulas to the duodenum. All fistulas appeared to develop on a degenerate IPMN based on imaging studies, but two of the six available samples did not exhibit atypia.

##### **CONCLUSIONS**

Fistulas are uncommon IPMN complications, regardless of degeneracy. Fistulas predominate in degenerative main-duct IPMNs, are generally multiple and affect several organs, mainly the duodenum.

Keywords: Intraductal papillary mucinous pancreatic neoplasms ; fistula ; CT-scan ; magnetic resonance imaging

## 1. Introduction

Intraductal papillary mucinous neoplasms (IPMNs) are cystic pancreatic tumors that were first described in 1982 by *Ohashi et al.* IPMNs can be benign (adenoma), borderline, malignant and noninvasive or malignant and invasive. They are characterized by the proliferation of mucus-producing papillary epithelial cells, leading to dilation of the main or secondary pancreatic ducts. The term IPMN was coined by *Sessa et al.* in 1996 and subsequently adopted by the World Health Organization. In 2004, a consensus conference proposed a new definition that distinguished IPMNs from pancreatic intraepithelial neoplasias (PanIN). The diagnosis of IPMNs is based on radiological studies (CT, MRI and magnetic resonance cholangiopancreatography), endoscopy (endoscopic retrograde cholangiopancreatography (ERCP) and endoscopic ultrasound (EUS)), positron emission tomography (PET), serum and molecular tumor markers but the final diagnostic is histopathological. Previously thought to be infrequent, these tumors now represent 5-25% of all resected pancreatic neoplasms, as indicated by advances in endoscopic and imaging technologies.

IPMN are characterized by their slow progression and excellent prognosis, in the absence of malignancy, after surgical resection. However, complications other than malignant transformation might occur, including acute pancreatitis, perforation, hemorrhage and spontaneous fistulization to surrounding organs. To our knowledge, the radiological characteristics of these fistulas on CT and MRI have not been well described previously.

Here, we examined the frequency and imaging features of IPMNs fistulizing to adjacent organs based on a retrospective series over an 8-year period.

## 2. Patients & Method

### a. Patients

This retrospective, single-center study took place from 2005 to 2013 and focused on imaging features in all patients with IPMNs diagnosed and/or followed-up by means of CT and/or

MRI. Endoscopic confirmation was obtained in cases of diagnostic uncertainty. Patients for whom no firm diagnosis could be made after endoscopy were excluded.

Our aim was to detect fistulas to adjacent organs and describe their characteristics. A fistula is defined by an abnormal stoma of a cavity in other. In our case, we were looking for a communication between pancreatic ducts and lumen of adjacent organs. Four hundred twenty-three patients were included by a retrospective search of our radiology report database.

Our cohort of patients with IPMN is reported to The Commission Nationale de l'Informatique et des Libertés (N° 1404720), which supervises the implementation of the 6 January 1978 Act on data processing, data files and individual liberties as amended by the 6 August 2004 Act relating to protection of individuals with regard to the processing of personal data.

#### b. Imaging methods

All patients underwent CT (64-slice VCT Lightspeed, General Electric Healthcare, Milwaukee, USA) according to the typical protocol (no-intravenous acquisition and at 10, 70 and 120 seconds after injection) with a pulsed bolus injection of iodinated contrast medium (Visipaque®, GE Healthcare, Velizy-Villacoublay, France) at a dose of 1.5 ml/kg infused at 3-4 ml/s.

*Table 7: Summary of CT parameters*

Sequence	Collimation	Thickness	Gap	mA* max/min	Delay	Pitch
<b>No IV</b>	64 x 0.625	2.5	2	250/700	-	1.375
<b>Arterial</b>	64 x 0.625	1.25	0.5	200/700	SP+10 if 4 ml/s SP+20 if 3 ml/s	0.984
<b>Portal</b>	64 x 0.625	1.25	0.9	200/700	70 s	1.375
<b>Late</b>	64 x 0.625	2.5	2	200/700	120 s	1.375

*mA: milliamps*

Three hundred eighty-two patients (90.3%) also underwent MRI in our institution on a 1.5-T Signa Excite HDXT device (General Electric Healthcare, Milwaukee, USA) using an HD upper body antenna and a respiratory belt. The sequences acquired are presented in the supplementary table 7. The non-specific intravenous contrast medium was gadoteric acid (Dotarem®, Guerbet, Aulnay-sous-Bois, France) infused at a dose of 0.2 ml/kg and a rate of 2 ml/s.

*Table 8: Summary of MRI parameters*

	SSFSE* short TE	SSFSE long TE	3D MRCP*	3D GE* T1
<b>TR (ms)</b>	Infinite	Infinite	3333	4.1
<b>TE (ms)</b>	110.1/Ef	900	485.1/Ef	2.0
<b>FOV (mm)</b>	40 x 40	40 x 28	34 x 34	44 x 35.2
<b>Matrix</b>	448 x 256	384 x 224	384 x 224	320 x 192
<b>Slice thickness (mm)</b>	7.0	20	2.0	3.0
<b>Gap (mm)</b>	0.7	Radial	-1	NA

*mA: milliamps*

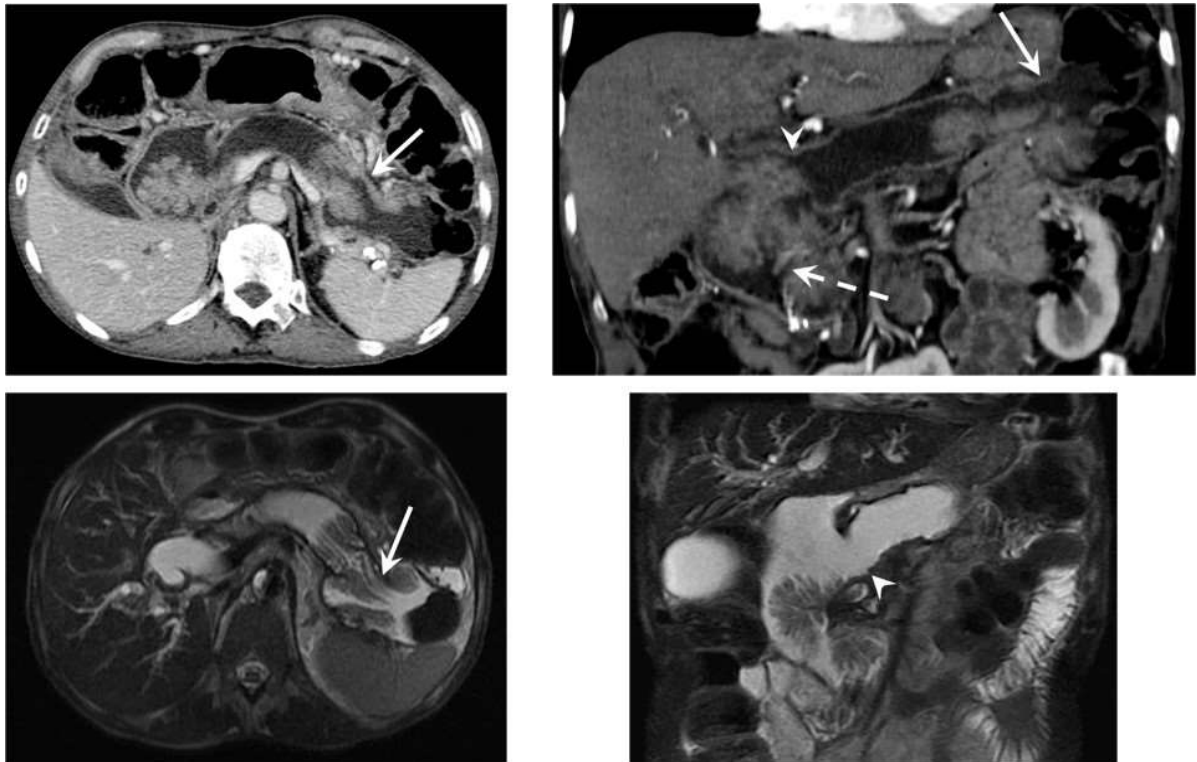
*SSFSE: Single Shot Fat Spin Echo*

*MRCP: Magnetic resonance cholangiopancreatography*

*GE: Gradient echo*



Figure 12: Male, 83 years old, fortuitous discovery of an IPMN on scan. Fistula with the splenic flexure displayed on scanner (solid arrow).

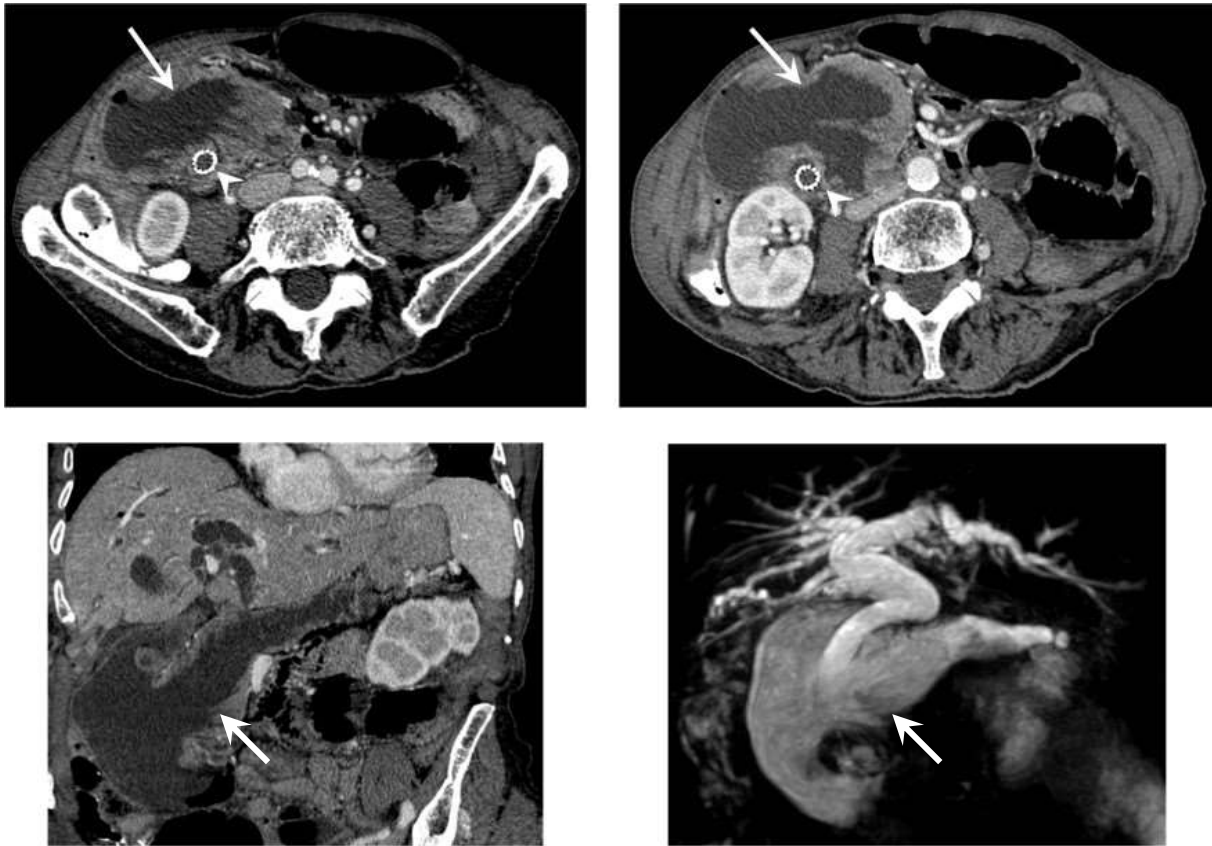


c. Image analysis

Two radiologists with 4 and 8 years of experience in abdominal imaging read all CT and MRI scans by consensus and focused on complications such as fistulas. The radiologists had no knowledge regarding patient clinical data. CT and MRI scans were reviewed simultaneously if both were available.

The following characteristics were collected if a fistula was detected: the type of IPMN (main duct, branch duct or mixed), quantity and size of the fistulas, the affected organs, topography and signs of degeneration (tissue nodules, dilation of the main pancreatic duct >15 mm, vascular invasion, direct extrapancreatic involvement and distant invasion).

Figure 13: Female, 66 years old, fortuitous discovery of an IPMN on scan. Wide duodenal fistula (solid arrow) on IPMN MD-type located in front of the common bile duct.



d. Histological analysis

All surgical specimens were delivered fresh to the pathology laboratory. After macroscopic description and fixation in 10% buffered formalin (v/v), samples of interest were included in paraffin blocks. Five-micron-thick sections of each block were prepared and stained with HES.

### 3. Results

#### a. Study population

Four hundred twenty-three patients (198 men, 225 women; sex ratio: 0.88; 38% of males) were diagnosed with IPMN and received follow-up in our radiology department. Eight patients (1.9%; sex ratio: 0.6; mean age of 74; range of 49-86) had fistulas to adjacent organs. The indications for imaging studies were jaundice (2 patients), IPMN monitoring (1 patient) and reasons unrelated to IPMN (5 patients). Of the 8 patients with fistulas, 6 underwent both CT and MRI, whereas 2 had only CT.

#### b. Imaging findings

A total of 26 fistulas were detected in the 8 patients (1 to 7 per patient, average 3.25). The following adjacent organs were affected in order of decreasing frequency: duodenum (n=17, 65.4% of all fistulas), stomach (5 fistulas, 19.2%), common bile duct (3 fistulas, 11.5%) and colon (1 fistula, 3.8%). The characteristics of the fistulas are presented in Table 9. All 8 patients (100%) had fistulas to the duodenum, 38% to the stomach, 38% to the common bile duct, and 13% to the colon.

Four patients had IPMN involvement of the main pancreatic duct, three had mixed tumors and one had involvement of the side branch. Thus, 58% of fistulas developed on the main-duct (MD) IPMN, 27% on mixed IPMN and 15% on branch-duct (BD) IPMN.

According to imaging studies, all fistulas appeared to develop on a degenerate IPMN given that examination of the initial tumor revealed solid nodules within the pancreatic ducts in 7 patients (15-60 mm), a dilated Wirsung duct in 6 patients (16-41 mm), vascular invasion in one patient, direct extrapancreatic visceral invasion in 4 patients and distant tumor extension in one patient.

c. Surgical and pathological findings

Pathological findings were available for 5 of the 8 patients. These findings indicated that 3 patients underwent pancreaticoduodenectomy, one patient was biopsied during esogastroduodenoscopy and one patient underwent carcinomatosis percutaneous biopsy. Surgery was eliminated in the remaining three cases due to the poor general condition of one patient and the presence of an advanced-stage tumor in others patients. In the 5 patients for whom pathological findings were available, 73% of the fistulas developed on a degenerate IPMN. Of this samples, four histological types were identified: 2 intestinal type, one gastric type and one pancreatobiliary type. Esogastroduodenoscopy was performed in 3 patients, EUS in 2 patients and ERCP in one patient, either to refine the diagnosis or to insert a biliary stent.

Three samples exhibited a degenerate IPMN, whereas two showed no atypia. However, all six tumors appeared to be malignant based on radiological studies. Thus, 73% of the fistulas were developed on a degenerate IPMN. The specific anatomical trajectory of each fistula could not be determined.

Table 9: Characteristics of the fistulas

Patient	Common bile duct			Duodenum			Stomach			Colon			Total
	Nb	Size (mm)	H/P (mm)	Nb	Size (mm)	Location	Nb	Size (mm)	Localization	Nb	Size (mm)	Localization	
1				3	22; 23; 2	D1; D2; D2	2	6; 3	Body; Antrum				5
2				1	26	D2				1	33	Splenic flexure	2
3				1	6	D2	1	7	Body				2
4	1	35	18	3	10; 8; 5	D2; D2; D4							4
5				1	42	D2							1
6				1	13	D2							1
7	1	16	37	4	5; 5; 5; 9	D2; D2; D2; D3	2	18; 4	Body; Antrum				7
8	1	9	28	3	22; 10; 6	D2; D2; D2							4
<b>Total</b>	<b>3</b>			<b>17</b>		D1 : 1 D2 : 14 D3 : 1 D4 : 1	<b>5</b>		Body: 3 Antrum: 2	<b>1</b>		Splenic flexure	<b>26</b>
<b>Average per site</b>	<b>11.5%</b>	<b>12</b>	<b>27.7</b>	<b>65.4%</b>	<b>12.9</b>	D1 : 6% D2 : 82% D3 : 6% D4 : 6%	<b>19.2%</b>	<b>7.6</b>	Body: 60% Antrum: 40%	<b>3.8%</b>	<b>33</b>	<b>100%</b>	
<b>Average per patient</b>	<b>38%</b>			<b>100%</b>			<b>38%</b>			<b>13%</b>			

Nb: number / H/P: height relative to the papilla / D: duodenum

Table 10: Location of the fistulas and pathological findings

Pathology	Number	Location				Total
		Common bile duct	Duodenum	Stomach	Colon	
Malignant tumors	3	7	2	1	1	12 (73%)
Benign tumors	2	2	1	0	0	3 (27%)

Table 11: Degenerative signs in IPMNs with fistulas

Patient	Tumor type	Degenerative on imaging	Nodules		Dilated main duct		Vascular invasion	Direct extrapancreatic invasion		Distant invasion	
			P.	Size (mm)	P.	Diameter (mm)		P.	Organ		
1	MD	Yes	Yes	39	Yes	35	Yes	Yes	Stomach	Yes	Carcinomatosis
2	MD	Yes	Yes	60	Yes	32	No	Yes	Duodenum CBD	No	
3	Mixed	Yes	Yes	15	Yes	22	No	No		No	
4	BD	Yes	Yes	21	No		No	No		No	
5	MD	Yes	Yes	50	Yes	41	No	Yes	Duodenum	No	
6	Mixed	Yes	Yes	52	Yes	19	No	Yes	Duodenum CBD	No	
7	MD	Yes	Yes	19	Yes	16	No	Yes	Duodenum Stomach	No	
8	Mixed	Yes	No		Yes	20	No	No		No	
M.	<b>MD: 50%</b> <b>Mixed: 37.5%</b> <b>BD: 12.5%</b>	<b>100%</b>	<b>87.5%</b>	36.6	<b>87.5%</b>	26.4	<b>12.5%</b>	<b>62.5%</b>	Duodenum : 50% Stomach : 25% CBD: 25%	<b>12.5%</b>	100%

*P: Presence*

*M: mean*

*BD: branch duct*

*MD: main duct*

*CBD: common bile duct*

## 4. Discussion

First described in 1982, IPMN are now frequently diagnosed as a result of the increasing use of imaging methods. Degeneration is the primary complication. Fistulas to adjacent organs may be found during endoscopy or surgery but are rarely apparent on imaging studies. Between 1980 and 2004, 21 case reports of IPMN fistulizing to adjacent organs were published.

To our knowledge, this is the first series in which CT and MRI were used to describe these complications. Previous radiological imaging studies exclusively consisted of case reports.

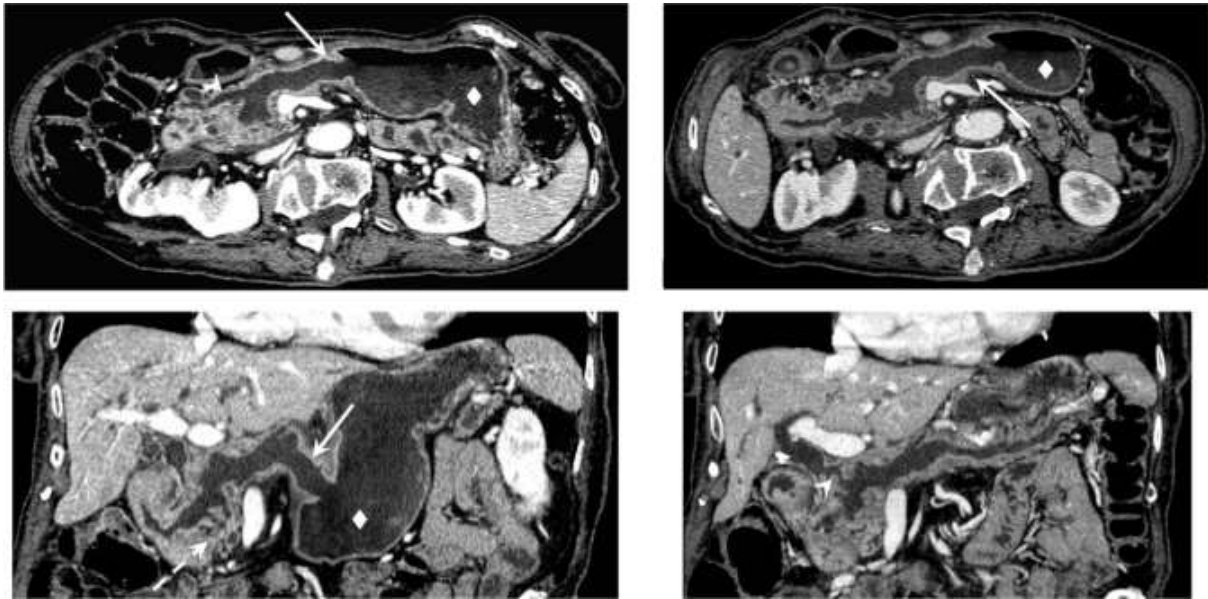
The literature contains only one other comparable series, in which 274 patients with 18 fistulas were examined by EUS and ERCP only.

The prevalence of these complications is difficult to determine from the limited published data. In the study published by Kobayashi Go, the prevalence of fistulas was greater than three times higher than our series (6.6% vs. 1.9%), but the former study was based on EUS and ERCP. In a second study published in 1993, the frequency of fistulas was even higher (15%) in 33 patients with histologically confirmed IPMN detected by EUS and followed for 7 years.

The male-female sex ratio was 0.6 in our study, and the average age of the patients was 74 years (range of 49-86 years). In the study by *Kobayashi Go et al.*, the sex ratio was 1.6, and the average age was 69 years (range of 48-83 years). According to the literature review published by *Kurihara et al.*, the sex ratio in 21 cases of IPMN fistulization published from 1966 to 1997 was 2, and the average age was 68 years (range of 40-87 years). The average age at onset of this complication is rather high as the prevalence of IPMN increases with age and fistulas tend to occur late in the disease course.



*Figure 14: Female, 86 years old, fortuitous discovery of an IPMN with fistulas. Fistula (solid arrow) between the dilated main pancreatic duct and corporeal gastric antrum (diamond) associated with a fistula to the common bile duct (arrowhead).*



Three-quarters of the fistulas in our series were detected incidentally, and jaundice was the only symptom. Various previous reports cite epigastric pain, jaundice and diarrhea as symptoms, although many patients were asymptomatic.

All adjacent organs may be affected by IPMN fistulas. The organ most frequently involved is the duodenum (all our patients had at least one duodenal fistula), followed by the stomach and the common bile duct and, more rarely, the colon and small intestine.

In decreasing order of frequency, the involved organs in the study by Kobayashi Go included the duodenum (67%), the stomach (44%), the common bile duct (33%), the colon and the small intestine (6% each). We observed the same order of frequency of fistulas per patient (100%, 38%, 38%, 13% and 0%, respectively), even when we analyzed the frequency of all our fistulas per localization detected at our department thus far (65.4%, 19.2%, 11.5%, 3.8% and 0%). The duodenum is therefore the organ at greatest risk of fistulization in this setting. This observation would explain the high frequency of fistulas to the duodenum, which lies directly beneath the pancreatic head and where the pressure is the maximum.

In 75% of the cases in our series, multiple fistulas were evident, with a per-patient average of 3.25 fistulas and 1.9 affected organs.

The majority of patients had multiple fistulas, both to the same organ (maximum 4 fistulas, pancreaticoduodenal) and to different organs (maximum three affected organs in our series: duodenum, bile duct and stomach).

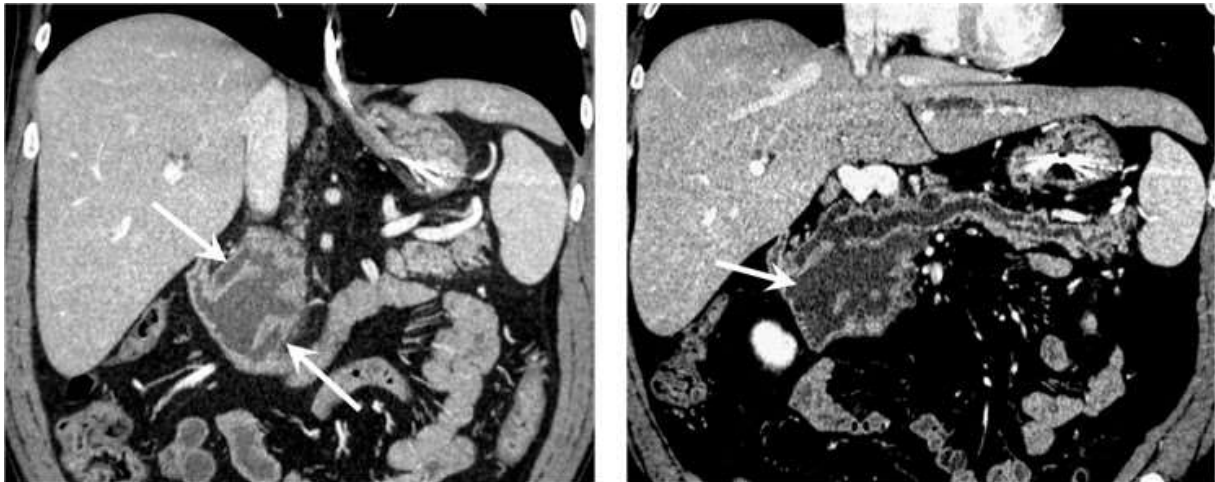
*Table 12: Characteristics of fistulas described in case reports*

<b>Case report</b>	<b>Mode of discovery</b>		<b>Location</b>	<b>Pathology</b>	
<i>Jausset et al.</i>	CT / MR		Duodenum; stomach	Benign	
<i>Shimizu et al.</i>	CT / MR		Duodenum; stomach	Borderline	
<i>Bong et al.</i>	CT		Duodenum; bile ducts	Malignant	
<i>Nagano et al.</i>	Endoscopy		Bile ducts	Borderline	
<i>Gaujoux et al.</i>	CT	EUS	Colon	Malignant	
<i>Kim et al.</i>	CT / MR		Stomach	Malignant	
<i>Ftérique et al.</i>	CT / MR		Peri-operative	Duodenum; stomach; colon	Malignant
<i>Koizumi et al.</i>	Endoscopy		Stomach	Borderline	
<i>Le Corguille et al.</i>	CT		Duodenum; stomach; bile ducts	/	
<i>Goto et al.</i>	CT		Stomach; bile ducts	Benign	

Table 13: Comparison of fistulas in this series and in the study by Go Kobayashi et al.

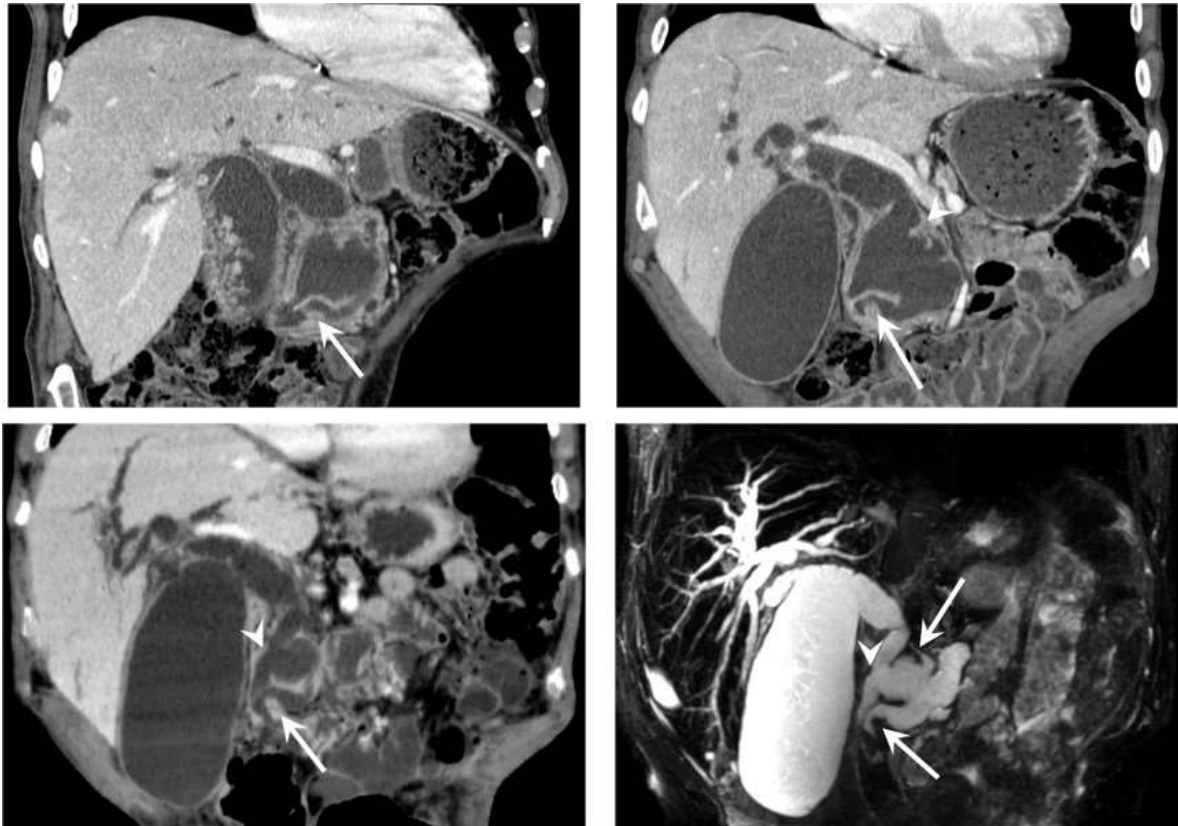
	<i>Go Kobayashi et al.</i>	<b>Our series</b>		
<b>Number of patients</b>	274	423		
<b>Patients with fistulas</b>	18	8		
<b>Percentage of IPMNs with fistulas</b>	6.6%	1.9%		
<b>Number of fistulas</b>	NA	26		
<b>Number of affected organs</b>				
• Duodenum	12	8 patients (1 or more fistulas)		
• Stomach	8	3 patients (1 or more fistulas)		
• Common bile duct	6	3 patients (1 or more fistulas)		
• Colon	1	1 patient (1 fistula)		
• Intestine	1	0		
<b>Percentage of affected organs per patient</b>	1.6%	1.9%		
<b>Affected organs</b>	Per fistula	Per patient	Per fistula	Per patient
• Duodenum	/	67%	65.4%	100%
• Stomach	/	44%	19.2%	38%
• Common bile duct	/	33%	11.5%	38%
• Colon	/	6%	3.8%	13%
• Intestine	/	6%	0%	0%

*Figure 15: Male, 49 years old, scan for pre-operative assessment of an IPMN. Multiple duodenal fistulas (solid arrow) to this mixed-type IPMN that prevent differentiation from the common bile duct.*



In our study, fistulas were noted more frequently in patients with main-duct involvement, isolated MD or mixed IPMN (7 of 8 (87.5%) fistulized; 84.6% of all fistulas), whereas no such predominance is described in the literature. Similarly, fistulas were more frequent in patients with degenerate IPMN. Common bile duct dilation and thus intraductal pressure is increased in MD, possibly explaining the higher frequency of fistulization. Fistulas can develop from IPMNs via two different histopathological mechanisms: by the mechanical pressure exerted by excess mucin or by direct tumor invasion. In addition to the pressure exerted by mucin, autodigestion by fluid rich in pancreatic enzymes may play an important role, as intraductal hemorrhaging due to epithelial stripping appears to be predictive of perforation and fistula formation. Thus, a fistula could develop from a benign IPMN via the first mechanism, whereas both mechanisms could operate independently in the case of degenerate IPMN.

Figure 16: Discovery of an IPMN in a 79-year-old male presenting with painful jaundice. Multiple duodenal fistulas (arrows) as with the common bile duct (arrowhead) are visualized and responsible for a biliary dilatation of the upstream duct.



All IPMNs with fistulas in our study were considered malignant from a radiological point of view based on published criteria. However, imaging alone can fail to distinguish benign from malignant IPMNs. In our study, mural nodules were considered highly suspicious signs of degeneration. Histological findings obtained in 5 of our 8 patients based on the surgical specimen or on biopsies revealed that two benign IPMNs had given rise to fistulas. Thus, fistulas do not develop exclusively from malignant IPMNs. Unfortunately, our pathological examinations did not clarify the mechanism of fistula development in each location. According to the literature review published by *Kurihara et al.*, half of patients with an IPMN fistula do not exhibit stromal invasion around the fistula, whereas Go Kobayashi reported tumor invasion in only one-third of patients. Of the four samples on which the histological type of IPMN could be identified, 50% were intestinal type. In the study of *Go Kobayashi et al.*, 94% of IPMN with fistula were intestinal type. Colloid carcinoma derived from intestinal-type tumor is deemed to show more expansive and slower progression compared to the

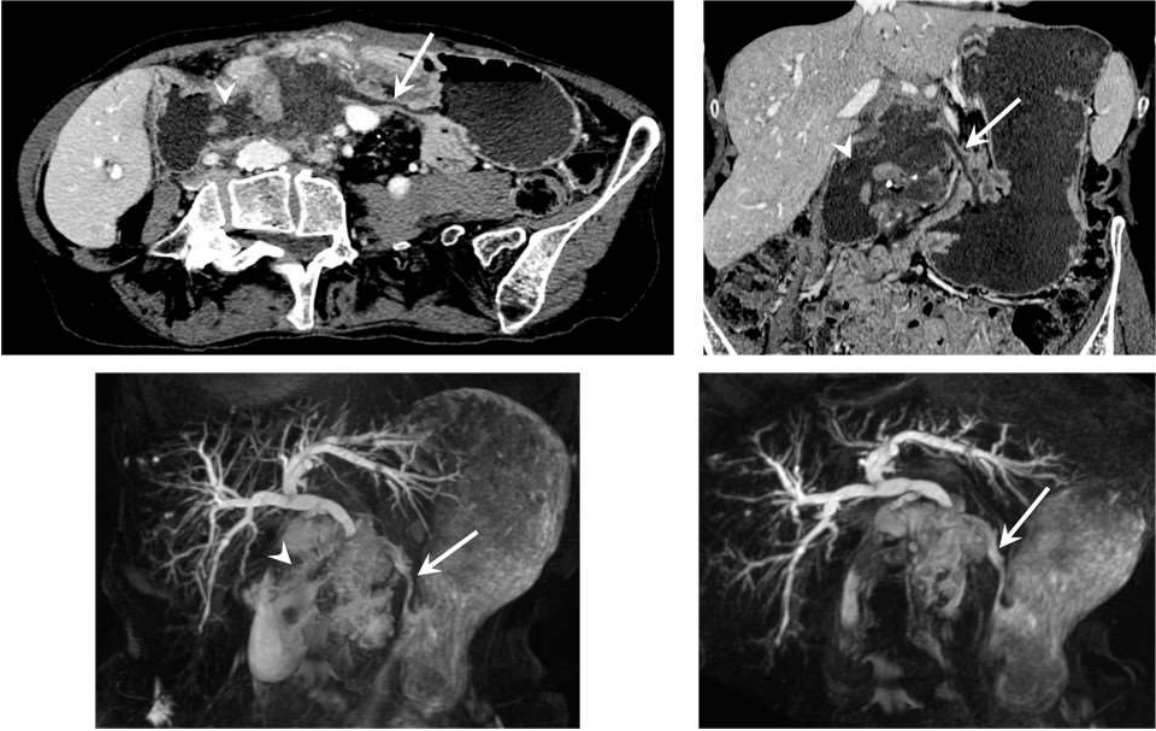
other 3 types of mucin expression, which may explain the high frequency of MUC2 positive-tumors (intestinal-type IPMN) in those with fistula formation into other organs.

The interest of the appropriated knowledge of pathophysiological mechanisms and characteristics of IPMN fistulas to the adjacent organs is considerable from a diagnostic and prognostic point of view.

The fistulas of IPMNs on adjacent organs are rarely unique. In addition, when a fistula is highlighted, the role of the radiologist is to provide an accurate cartography of the number of fistula and the location of every fistula. The usage of multiplanar reformations is essential in this lesion assessment.

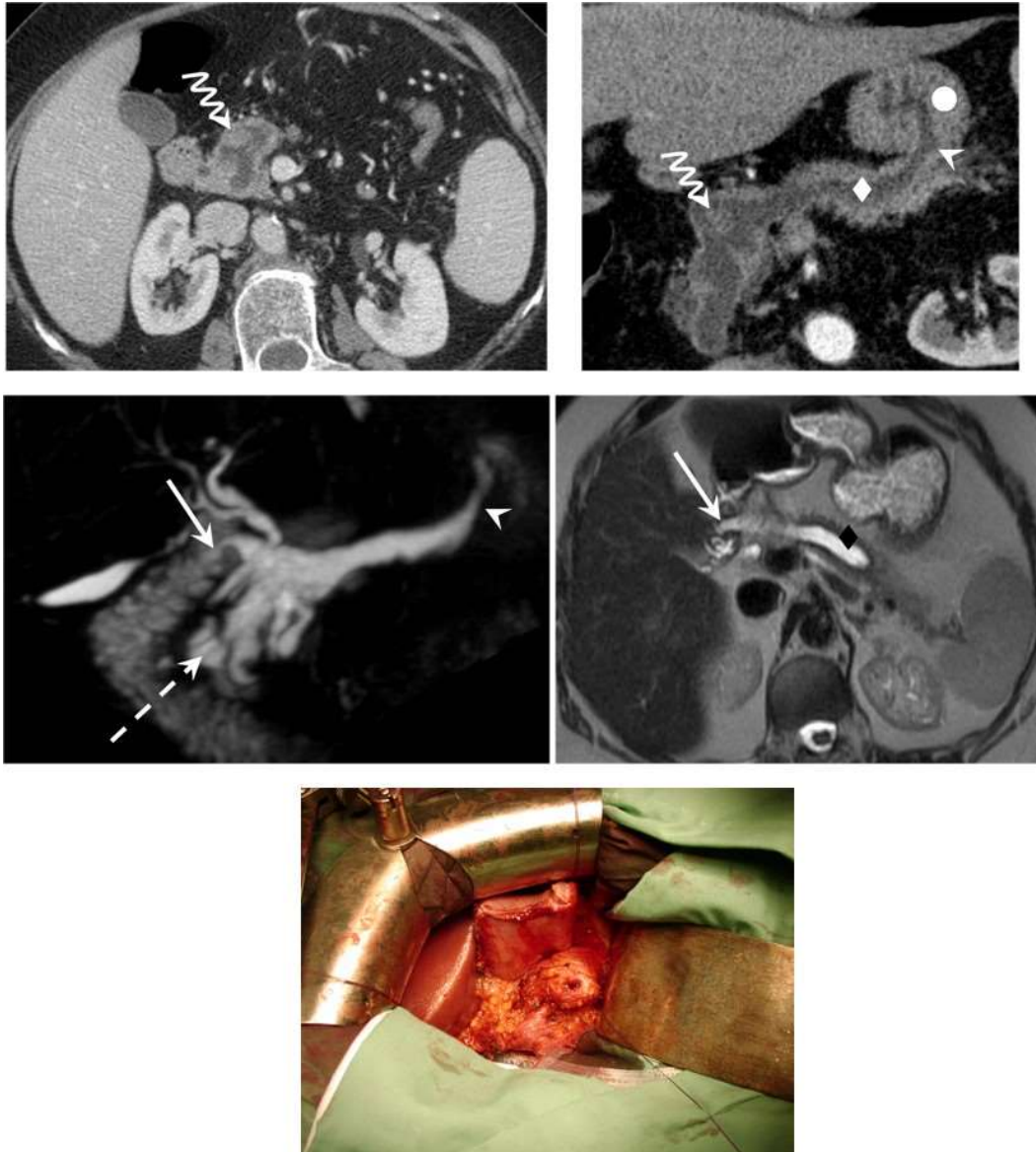
On the other hand, our study demonstrated that the individualization of a fistula to adjacent organs is not necessarily synonymous with malignancy although fistulas appear to predominate on degenerated IPMN. The presence of a fistula should not necessarily suggest the need for surgery. These data, which have not been described to our knowledge until now, prevents the use of weighty interventions encumbered by such high morbidity in the elderly.

Figure 17: Fortuitous discovery of an IPMN with multiple fistulas in a 67-year-old female. Shown with the body and gastric antrum (solid arrow) and with the duodenum on D1 and D2 (arrowhead) on a MD-type IPMN developed at the expense of the pancreatic head. This IPMN was considered malignant with gastric invasion and peritoneal carcinomatosis.



The data presented in this study have never been reported until now in the literature. They help provide new knowledge about these rare complications where the role of the radiologist is essential not only for an accurate diagnosis but also for establishing an optimal treatment strategy.

Figure 18: Fortuitous discovery of a mixed-type IPMN of the isthmus of the pancreas responsible for dilatation of the pancreatic duct to 18 mm (diamond). A solid 16-mm endoluminal nodule (wavy arrow) on the pancreatic isthmus is displayed. This lesion was benign.



Although our analysis represents the largest population of fistulas on IPMNs described in radiology, this study has some limitations. The results of this work are derived from a population of patients at only one institution. In addition, the study was performed retrospectively, and histological fistulas data or surgical data could not be exploited in an optimal way. Our center is referent in abdominal imaging; thus, the rate of pancreatic lesions and therefore complications may be overestimated. Additional data based on a



multicenter study are needed to confirm and extend the data from our study. It could be interesting to determine the proportion of these two different mechanisms in each fistula, even in degenerate IPMNs. Similarly, our study was not oriented toward a comparison between the two imaging techniques or between imaging and endoscopy techniques, but an assessment of their respective sensibilities is potentially relevant.

## **5. Conclusion**

Fistulas are uncommon complications of IPMNs, regardless of their degeneracy. Previously only characterized by endoscopy, these fistulas can also be diagnosed and characterized using less invasive methods. Simple CT and MR imaging modalities provide results consistent with those of endoscopy. Fistulas appear to predominate in degenerate main-duct IPMNs. Fistulas are generally multiple and affect several organs. The preferential target is the duodenum. Imaging methods cannot reliably distinguish between benign and malignant IPMNs. Only a pathological examination can establish whether a fistula has arisen through a mechanical or invasive mechanism.



---

## RÉSUMÉ DE LA THÈSE

**Objectifs :** déterminer la fréquence et les principales caractéristiques des fistules entre TIPMP et organes adjacents.

**Matériel & méthodes :** entre 2005 et 2013, 423 patients ont été suivis pour une TIPMP diagnostiquée sur des critères d'imagerie (TDM et/ou IRM). Deux lecteurs ont déterminé la fréquence et les caractéristiques des TIPMP fistulisées (localisation, nombre, taille, présence d'un envahissement tumoral macroscopique). Les corrélations anatomopathologiques étaient disponibles dans 5 cas.

**Résultats :** Parmi les 423 TIPMP suivies, huit (1.9%) étaient fistulisées à un ou plusieurs organes de voisinage. Concernant ces huit TIPMP fistulisées, 1 était de type branch duct (13%), 4 de type main duct (50%) et 3 de type mixte (38%). Des critères de dégénérescence radiologique étaient retrouvés chez sept patients (88%). Les huit patients étaient porteurs de vingt-six fistules (1 à 7 par cas) réparties dans différents organes : duodénum (65.4%), estomac (19.2%), voie biliaire principale (11.5%) et côlon (3.8%). Ces trajets fistuleux présentaient des critères de malignité chez 5 patients.

**Conclusion :** Les TIPMP avec fistules sont rares, majoritairement de type main duct, et envahissant le plus souvent le duodénum. Cette complication ne constitue pas un critère formel de dégénérescence, pouvant simplement résulter d'une hyperpression canalaire liée à la production de mucine.

---

## TITRE EN ANGLAIS

CT and MR imaging features of fistulas from intraductal papillary mucinous neoplasms of the pancreas to adjacent organs: a retrospective study of 423 patients

---

## THÈSE

MÉDECINE SPÉCIALISÉE – ANNÉE 2014

---

## MOTS CLEFS

Tumeur intracanaulaire papillaire et mucineuse du pancréas, fistule, scanner, IRM

---

## INTITULÉ ET ADRESSE :

UNIVERSITÉ DE LORRAINE

Faculté de Médecine de Nancy

9, avenue de la Forêt de Haye

54505 VANDOEUVRE LES NANCY Cedex

---