



**HAL**  
open science

# Le Diagnodent, détecteur de carie à fluorescence laser : apport d'un nouveau moyen de détection dans la diagnostic des lésions carieuses

Marc Bergé

► **To cite this version:**

Marc Bergé. Le Diagnodent, détecteur de carie à fluorescence laser : apport d'un nouveau moyen de détection dans la diagnostic des lésions carieuses. Sciences du Vivant [q-bio]. 2001. hal-01738758

**HAL Id: hal-01738758**

<https://hal.univ-lorraine.fr/hal-01738758v1>

Submitted on 20 Mar 2018

**HAL** is a multi-disciplinary open access archive for the deposit and dissemination of scientific research documents, whether they are published or not. The documents may come from teaching and research institutions in France or abroad, or from public or private research centers.

L'archive ouverte pluridisciplinaire **HAL**, est destinée au dépôt et à la diffusion de documents scientifiques de niveau recherche, publiés ou non, émanant des établissements d'enseignement et de recherche français ou étrangers, des laboratoires publics ou privés.



## AVERTISSEMENT

Ce document est le fruit d'un long travail approuvé par le jury de soutenance et mis à disposition de l'ensemble de la communauté universitaire élargie.

Il est soumis à la propriété intellectuelle de l'auteur. Ceci implique une obligation de citation et de référencement lors de l'utilisation de ce document.

D'autre part, toute contrefaçon, plagiat, reproduction illicite encourt une poursuite pénale.

Contact : [ddoc-theses-contact@univ-lorraine.fr](mailto:ddoc-theses-contact@univ-lorraine.fr)

## LIENS

Code de la Propriété Intellectuelle. articles L 122. 4

Code de la Propriété Intellectuelle. articles L 335.2- L 335.10

[http://www.cfcopies.com/V2/leg/leg\\_droi.php](http://www.cfcopies.com/V2/leg/leg_droi.php)

<http://www.culture.gouv.fr/culture/infos-pratiques/droits/protection.htm>

Double

ACADEMIE DE NANCY - METZ

UNIVERSITE HENRI POINCARÉ - NANCY  
FACULTE DE CHIRURGIE DENTAIRE

Année 2001

n° 13.01

DB 25236

THESE

pour le

**DIPLOME D'ETAT DE DOCTEUR  
EN CHIRURGIE DENTAIRE**

par

**Marc BERGE**

**Né le 27 Décembre 1973**

**à PONT A MOUSSON**



**LE DIAGNODENT, Détecteur de carie à fluorescence laser :  
Apport d'un nouveau moyen de détection dans le diagnostic  
des lésions carieuses.**

**présentée et soutenue publiquement le : mardi 3 juillet à 11h30.**

**Examineurs de la Thèse : Mr J.P. LOUIS, Professeur des universités**

**Président**

**Mr A. FONTAINE, Professeur 1<sup>er</sup> grade**

**Juge**

**Mme D. DESPREZ-DROZ, Maître de conférence**

**Juge**

**Mr M. BLIQUE, Docteur**

**Juge**

BU PHARMA-ODONTOL



D

104 058117 2

**ACADEMIE DE NANCY - METZ**

**UNIVERSITE HENRI POINCARÉ – NANCY**  
**FACULTE DE CHIRURGIE DENTAIRE**

Année 2001

n°

THESE

pour le


**DIPLOME D'ETAT DE DOCTEUR  
EN CHIRURGIE DENTAIRE**

par

**Marc BERGE**

**Né le 27 Décembre 1973**

**à PONT A MOUSSON**



**LE DIAGNODENT, Détecteur de carie à fluorescence laser :  
Apport d'un nouveau moyen de détection dans le diagnostic  
des lésions carieuses.**

**présentée et soutenue publiquement le : mardi 3 juillet à 11h30.**

**Examineurs de la Thèse : Mr J.P. LOUIS, Professeur des universités**

**Président**

**Mr A. FONTAINE, Professeur 1<sup>er</sup> grade**

**Juge**

**Mme D. DESPREZ-DROZ, Maître de conférence**

**Juge**

**Mr M. BLIQUE, Docteur**

**Juge**

Asseuseur(s) : Docteur C. ARCHIEN - Docteur J.J. BONNIN  
Professeurs Honoraires : MM. F. ABT - S.DURIVAUX - G. JACQUART - D. ROZENCWEIG - M. VIVIER  
Doyen Honoraire : J. VADOT

Sous-section 56-01 Odontologie Pédiatrique	Mme M Mlle Mme Mlle	<i>D. DESPREZ-DROZ</i> J. PREVOST S. CREUSOT M.J. LABORIE-SCHIELE SARRAND Anne	Maître de Conférences Maître de Conférences Assistant Assistant Assistant
Sous-section 56-02 Orthopédie Dento-Faciale	Mme Mme Mme	C. COUNOT-NOUQUE G. GROSHENS-ROYER MOUROT-BETTEMBOURG	Assistant Assistant Assistant
Sous-section 56-03 Prévention, Epidémiologie, Economie de la Santé, Odontologie légale	M. M.	<i>M. WEISSENBACH</i> N. CORDEBAR	Maître de Conférences* Assistant
Sous-section 57-01 Parodontologie	M. M. M. Mme M.	<i>N. MILLER</i> P. AMBROSINI J. PENAUD C. BISSON-BOUTELLIEZ M. REICHERT	Maître de Conférences Maître de Conférences Maître de Conférences Assistant Assistant
Sous-section 57-02 Chirurgie Buccale, Pathologie et Thérapeutique, Anesthésiologie Et Réanimation	M. M. M. M. M. Mlle	<i>C. WANG</i> J.P. ARTIS P. BRAVETTI D. VIENNET P. GANGLOFF S. KELCHE	Maître de Conférences* Professeur 2 <sup>ème</sup> grade Maître de Conférences Maître de Conférences Assistant Assistant
Sous-section 57-03 Sciences Biologiques (Biochimie, Immunologie, Histologie, Embryologie, Génétique, Anatomie pathologique, Bactériologie, Pharmacologie)	M. Mme	<i>A. WESTPHAL</i> L. DELASSAUX-FAVOT	Maître de Conférences* Assistant
Sous-section 58-01 Odontologie Conservatrice, Endodontie	M. M. M. M. M. M. Mme M	<i>C. AMORY</i> A. FONTAINE M. PANIGHI H. VANNESSON J.J. BONNIN P. BAUDOT L. CUNIN J. ELIAS	Maître de Conférences Professeur 1 <sup>er</sup> grade* Professeur des Universités* Professeur 1 <sup>er</sup> grade* Maître de Conférences Assistant Assistant Assistant
Sous-section 58-02 Prothèses (Prothèse conjointe, Prothèse adjointe partielle, Prothèse complète, Prothèse maxillo-faciale)	M. M. M. M. Mlle M. M. M. M. M.	<i>J.P. LOUIS</i> C. ARCHIEN L. BABEL J. SCHOUVER M. BEAUCHAT D. DE MARCH A. GOENGRICH J. LIBERMAN J.G. VOIRY	Professeur des Universités* Maître de Conférences* Maître de Conférences Maître de Conférences Assistant Assistant Assistant Assistant Assistant
Sous-section 58-03 Sciences Anatomiques et Physiologiques Occlusodontiques, Biomatériaux, Biophysique, Radiologie	Mlle M. Mme	<i>C. STRAZIELLE</i> B. JACQUOT V. SCHMIDT MASCHINO	Maître de Conférences Maître de Conférences Assistant
Anglais	Mme	S. BYLINSKI	Professeur agrégé d'anglais

*Par délibération en date du 11 décembre 1972,  
la Faculté de Chirurgie Dentaire a arrêté que  
les opinions émises dans les dissertations  
qui lui seront présentées  
doivent être considérées comme propres à  
leurs auteurs et qu'elle n'entend leur donner  
aucune approbation ni improbation.*

## A NOTRE PRESIDENT DE THESE

Monsieur le Professeur Jean-Paul LOUIS  
Chevalier des Palmes académiques  
Doyen de la Faculté de Chirurgie Dentaire de l'Université Henri Poincaré,  
Nancy-I  
Docteur en chirurgie Dentaire  
Docteur en Sciences Odontologiques  
Docteur d'Etat en Odontologie  
Professeur des Universités  
Responsable de la sous-section : Prothèses

Vous nous avez fait le grand honneur de bien vouloir juger ce travail malgré les nombreuses activités qui vous incombent.

C'est pour nous une grande fierté et je vous prie d'accepter ici l'expression de notre sincère gratitude et de notre profond respect.



## A NOTRE DIRECTEUR DE THESE

Madame le Docteur Dominique DESPREZ-DROZ  
Docteur en Chirurgie Dentaire  
Docteur de l'Université Henri Poincaré, Nancy-I  
Maître de Conférences des Universités  
Responsable de la sous-section : Odontologie Pédiatrique

Vous avez su durant nos années d'études nous communiquer, par la richesse et la clarté de votre enseignement, les premières notions de notre exercice et éveiller en nous l'esprit de perfectionnement.

Nous vous remercions d'avoir bien voulu nous confier un sujet de thèse dont vous avez suivi et guidé la réalisation avec une grande disponibilité malgré vos occupations.

Veillez trouver dans cet ouvrage l'expression de notre reconnaissance ainsi que notre admiration.

## A NOTRE JUGE

Monsieur le Professeur Alain FONTAINE  
Chevalier de l'Ordre National du Mérite  
Docteur en chirurgie Dentaire  
Docteur en Sciences Odontologiques  
Professeur 1<sup>er</sup> grade  
Sous-section : Odontologie Conservatrice - Endodontie

Vous nous avez fait le grand honneur de bien vouloir juger ce travail malgré les nombreuses activités qui vous incombent.

C'est pour nous une grande fierté et je vous prie d'accepter ici l'expression de notre sincère gratitude et de notre profond respect.

## A NOTRE JUGE

Monsieur le Docteur Michel BLIQUE  
Docteur en Chirurgie Dentaire  
Attaché dans le service d'Odontologie Pédiatrique

Vous avez su durant nos années d'études nous communiquer, par la richesse et la clarté de votre enseignement, les premières notions de notre exercice et éveiller en nous l'esprit de perfectionnement.

Nous vous remercions d'avoir bien voulu nous confier un sujet de thèse dont vous avez suivi et guidé la réalisation avec une grande disponibilité malgré vos occupations.

Veillez trouver dans cet ouvrage l'expression de notre reconnaissance ainsi que notre admiration.

## A MES PARENTS

Pour ma vie née de votre Amour  
Pour votre patience  
Pour votre soutien de tous les jours  
Pour vos sacrifices  
Qui m'ont permis de mener à bien mes études

## A ERIC

Pour les souvenirs de notre enfance heureuse  
au sein d'une grande et belle famille

## A TOUTE MA FAMILLE

Pour le bonheur que vous m'avez apporté  
pendant mon enfance

## A JEAN LUC

Tu m'as transmis les bases de mon exercice  
Ton amitié et les moments passés à tes côtés resteront marqués  
en moi à jamais

## Au Docteur Michel BLIQUE

Pour ces années où j'ai tant appris  
Travailler à vos côtés a toujours été pour moi une grande fierté

A NATH, ISA, LINE, JOSIANE, MONIQUE,  
LAURENCE, ANNICK, CHRISTOPHE

Trouver dans cet ouvrage toute ma sympathie

A ANABEL ET FRANCOIS

Pour votre amitié et toutes ces bons moments passés  
pendant nos années d'études

A JULES, GAELLE et... HUGO

Votre amitié est pour moi source de joie et de bonheur

A DORO,

Pour notre complicité et ton amitié

A OLIVIER

Pour le bonheur que tu apportes à ton épouse

A CHRIST, EDWINGE,  
et à leur merveilleuse petite fée

A PIVOU, SANDRINE, GILLES

Pour votre amitié et nos soirées endiablées

A CED, MARIE

Pour tous ces moments de joies

# SOMMAIRE

# SOMMAIRE



Introduction.

## CHAPITRE 1 : nouveaux types de caries ? Nouveaux types de traitements ?

- 1.1 La carie pour le chirurgien dentiste aujourd'hui.
  - 1.1.1 Rappel épidémiologique.
  - 1.1.2 Les caries de sillons et fissures.
  - 1.1.3 Rôle du fluor.
    - 1.1.3.1 Rappel sur le processus carieux : dynamique du processus carieux initial.
    - 1.1.3.2 Progression de la prévalence des " caries cachées ".
- 1.2 Développement de nouvelles stratégies de traitement.
  - 1.2.1 Définition de la dentisterie préventive.
  - 1.2.2 Classification des cavités de caries.
    - 1.2.2.1 Classification de MOUNT et HUME.
    - 1.2.2.2 Le concept SISTA.
  - 1.2.3 Importance de la dynamique du processus carieux initial dans la dentisterie préventive.
  - 1.2.4 Difficultés de diagnostic des lésions carieuses initiales.
  - 1.2.5 Nécessité d'une nouvelle démarche diagnostic.
  - 1.2.6 Importance du monitoring.

## CHAPITRE 2 : Les différents types de méthodes de détection des caries.

- 2.1 Les techniques de comparaison des différentes méthodes de détection des lésions carieuses.
  - 2.1.1 Définition de la sensibilité.
  - 2.1.2 Définition de la spécificité.
- 2.2 Les méthodes conventionnelles de détection des caries
  - 2.2.1 L'examen visuel.
    - 2.2.1.1 Etude sur des photographies.
    - 2.2.1.2 Reproductibilité de l'examen visuel.
    - 2.2.1.3 Etude des critères visuels et radiographiques.
    - 2.2.1.4 Critères visuels et profondeur des lésions carieuses.
  - 2.2.2 L'examen visuel avec des moyens grossissants.
  - 2.2.3 L'examen visuel avec l'utilisation de nouveaux critères.

- 2.2.4 Le sondage.
- 2.2.5 L'examen visuel et tactile.
- 2.2.6 Le passage du fil.
- 2.2.7 L'examen radiographique.
  - 2.2.7.1 L'examen radiographique avec deux bite-wings.
  - 2.2.7.2 L'examen radiographique par quatre bite-wings.
  - 2.2.7.2 Radiographies conventionnelles et contraste.
- 2.2.8 L'examen radio digitalisé.
- 2.2.9 La transillumination.
  - 2.2.9.1 Principe de la transillumination.
  - 2.2.9.2 performance de la transillumination.
- 2.3 Autres méthodes de diagnostics.
  - 2.3.1 Mesure de la conductivité électrique.
  - 2.3.2 La tomographie.
  - 2.3.3 Les ultrasons.
- 2.4 Performance des méthodes de diagnostic.

### CHAPITRE 3 : Le DIAGNODENT.

- 3.1 Présentation du DIAGNODENT.
  - 3.1.1 Introduction.
    - 3.1.1.1 Remarques importantes.
    - 3.1.1.2 Mesures de sécurité.
  - 3.1.2 Description de l'équipement.
  - 3.1.3 Utilisation - manipulation.
  - 3.1.4 Fonctionnement du DIAGNODENT.
  - 3.1.5 Exemple de support de recueil des données avec le DIAGNODENT.
- 3.2 Etudes in vitro de la performance du DIAGNODENT.
  - 3.2.1 Etude de 65 prémolaires et molaires humaines extraites avec le DIAGNODENT et au microscope x20.
  - 3.2.2 Etude histologique et mesures réalisées avec le DIAGNODENT sur 105 dents extraites ayant une surface occlusale intacte macroscopiquement.
  - 3.2.3 Etude de LUSSI, PITTS, HOLTZ et REICH sur 91 molaires humaines.
  - 3.2.4 Comparaison in vitro de trois méthodes non invasives de détection des lésions carieuses occlusales.



3.2.5 Comparaison in vitro de différentes méthodes de détection des lésions carieuses.

3.3 Etudes in vivo : validation clinique du DIAGNODENT.

3.3.1 Etude de REICH, AL MARRAWI, PITTS et LUSSI sur 140 enfants.

3.3.2 Evaluation de la précision du DIAGNODENT par comparaison in vivo entre l'examen visuel conventionnel, l'examen radiographique et le DIAGNODENT.

3.3.3 Performance du DIAGNODENT dans la détection des lésions carieuses sur des dents ayant une surface occlusale intacte : étude in vivo.

3.3.4 Comparaison des valeurs données par le DIAGNODENT à l'examen clinique.

3.3.5 Comparaison in vivo entre les radiographies bite-wings et le DIAGNODENT dans la détection des lésions carieuses proximales.

3.3.5.1 Utilisation de la sonde éclairante A.

3.3.5.2 Utilisation de la sonde éclairante B.

3.4 Reproductibilité du DIAGNODENT : étude in vivo

3.5 Influence des différents types de matériaux d'obturation sur les mesures réalisées avec le DIAGNODENT.

3.6 Synthèse - Discussion.

3.6.1 Rappel des différentes spécificité et sensibilité des méthodes de diagnostic.

3.6.2 Les lésions carieuses occlusales.

3.6.3 Les lésions carieuses proximales.

3.6.4 Les lésions carieuses cervicales.

3.7 Les nouvelles voies de détection.

3.8 Apport du DIAGNODENT pour la détection des lésions carieuses

3.9 Critiques.

3.10 Exemple de schéma thérapeutique

### 3.11 Présentation clinique.

3.11.1 Rappel du protocole clinique.

3.11.2 Exemple de cas cliniques.

## CHAPITRE 5 : CONCLUSION

## BIBLIOGRAPHIE

# INTRODUCTION

Depuis les deux dernières décennies, des avancées majeures ont été réalisées que ce soit dans les techniques d'obturations, les matériaux d'obturations ou bien encore l'utilisation d'implants pour remplacer les dents perdues. Les lasers et les systèmes d'air abrasion pourraient bientôt suppléer les instruments de taille à grande vitesse et les fraises diamantées .

Ces avancées technologiques qui pourraient être utilisées dans un avenir proche coïncident avec une diminution de la prévalence de la carie dans la plupart des pays industrialisés et particulièrement en Europe de l'Ouest et en Amérique du Nord .

Pour une majorité de patients allant régulièrement chez leur chirurgien-dentiste, cette visite se résume souvent à une simple visite de contrôle sans traitement curatif.

Néanmoins, ces nouvelles données posent des problèmes de diagnostic des lésions carieuses. En effet, 80 % des lésions carieuses se trouvent maintenant sur les surfaces occlusales des dents ; ces lésions évoluent très lentement et peuvent être maintenues sur des dents matures sous forme de lésions initiales, le processus carieux n'évoluant plus, ou peuvent même régresser.

Les lésions carieuses commencent toujours par une déminéralisation de la surface de la dent, déminéralisation d'abord uniquement visible au microscope puis aboutissent à des altérations dans la structure minérale de l'émail avec une image caractéristique dite "craeuse" de la surface dentaire et enfin, à l'effondrement de la zone touchée par le processus carieux et la formation d'une cavité. Le diagnostic à ce stade est relativement facile et le traitement simple par une obturation classique.

Le diagnostic des lésions débutantes est lui beaucoup plus problématique et particulièrement lorsque la surface occlusale ou proximale est macroscopiquement intacte. La proportion de caries dites "cachées" est de plus en plus importante et augmente d'autant le risque d'erreur dans le choix de la décision de traitement .

Notre travail présentera tout d'abord une revue de la littérature sur le phénomène de caries cachées et sur les différentes méthodes de diagnostics utilisées jusqu'à présent. Enfin, dans une troisième partie, nous présenterons l'étude de cas cliniques destinée à évaluer la fiabilité d'un nouveau système de diagnostic, le DIAGNODENT, détecteur de carie à fluorescence laser, ainsi que les avantages apportés par ce nouveau système .

# CHAPITRE 1

NOUVEAUX TYPES  
DE CARIES ?

NOUVEAUX TYPES  
DE TRAITEMENTS ?

## **1.1 La carie pour le chirurgien-dentiste aujourd'hui.**

### 1.1.1. Rappels épidémiologiques (17,55).

En France, l'évaluation de l'état dentaire d'une population se fait au moyen d'indices. L'indice CAOD, le nombre moyen de dents ( D ) cariées ( C ) absentes ( A ) ou obturées ( O ) permet de suivre l'évolution de la carie dans le temps.

L'effet des actions de prévention commence à se concrétiser chez l'adulte jeune et la prévalence des caries tend à diminuer dans les pays industrialisés (17).

Une étude faite par UFSBD (Union Française Pour La Santé bucco-dentaire) (55) sous le patronage du ministère de la santé en 1998 sur 6000 enfants de 12 ans, a montré une diminution de cet indice CAOD depuis les dernières décennies.

Ainsi , l'indice CAOD ne cesse de s'améliorer pour l'UFSBD avec comme objectif un CAOD de 1 en 2010 pour les enfants de 12 ans .(Tableau 1)

Année	indice CAOD
1987	4.2
1990	3
1993	2.07
1998	1.94
Objectif 2010	1

**Tableau 1 : Evolution de l'indice CAOD chez les enfants de 12 ans de 1987 à 1998 , objectif de UFSBD pour 2010 .(55)**

De même, l'Organisation Mondiale de la Santé (OMS) a élaboré pour l'Europe une série d'objectifs à atteindre pour l'an 2015.(Tableau 2)

<b>AGE</b>	<b>OBJECTIFS</b>
<b>6 ans</b>	<b>80% ou plus indemnes de caries</b>
<b>12 ans</b>	<b>Indice CAOD inférieur à 1.5</b>
<b>18 ans</b>	<b>Pas de dent absente pour cause de carie</b>
<b>35-44 ans</b>	<b>Indice CAOD inférieur à 10</b> <b>Moins de 2% d'édentés</b> <b>90% des personnes dentées devraient avoir au moins 20 dents naturelles</b>
<b>65-74 ans</b>	<b>Moins de 10% d'édentés</b>

**Tableau 2 : Objectifs de l'OMS pour l'Europe en 2015.(17)**

#### 1.1.2 Les caries de sillons et de fissures.(30)

La plupart des lésions carieuses se développent pendant les premières années qui suivent l'éruption de la dent permanente, l'émail n'ayant pas encore subi sa maturation. L'effet préventif de la fluoruration sur la carie dentaire est plus marqué sur les surfaces lisses et par conséquent, les caries de sillons sont devenues les caries les plus fréquentes dans les populations bénéficiant d'une prévention fluorée.

Ces lésions carieuses sont principalement dues à l'accumulation de plaque sur les surfaces occlusales, en raison de l'absence de dents antagonistes évoluées et de difficultés de brossage pendant la période d'éruption, cette période pouvant être longue notamment pour les premières molaires définitives.

On considère que 50 % des dents ont une morphologie défavorable des sillons qui empêche tout nettoyage des sillons, 30 % des sillons, étant eux considérés comme difficilement accessibles.(30)

L'augmentation de la prévalence des lésions carieuses au niveau des puits et fissures coïncide avec une plus grande difficulté de détection de ces lésions en l'absence de cavitation franche rendant leur diagnostic plus difficile et problématique.



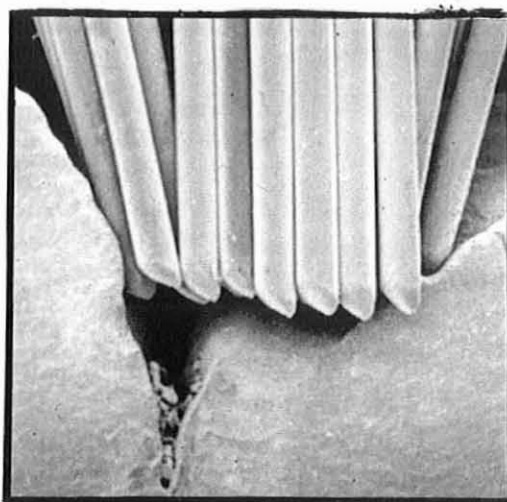
### 1.1.3 Rôle du fluor. (37)

Le fluor est l'un des outils de prévention les plus efficaces dans la lutte contre la carie dentaire. Le déclin général de la carie dentaire dans nos pays industrialisés est principalement dû à son activité (36). Le fluor est incorporé dans ou à la surface des couches externes de l'émail et favorise la réaction d'équilibre déminéralisation-reminéralisation vers la reminéralisation.

Le véhicule le plus utilisé à l'échelle mondiale est le dentifrice contenant entre 1000 et 1500 ppm de fluor (37). Si les gens se brossent régulièrement les dents, le fluor agit comme agent préventif de la carie. Dans tous les pays où la plupart des dentifrices sont fluorés, le nombre de caries a diminué considérablement au cours des 15-20 dernières années, indépendamment de la consommation de sucres qui demeure plus ou moins stable.

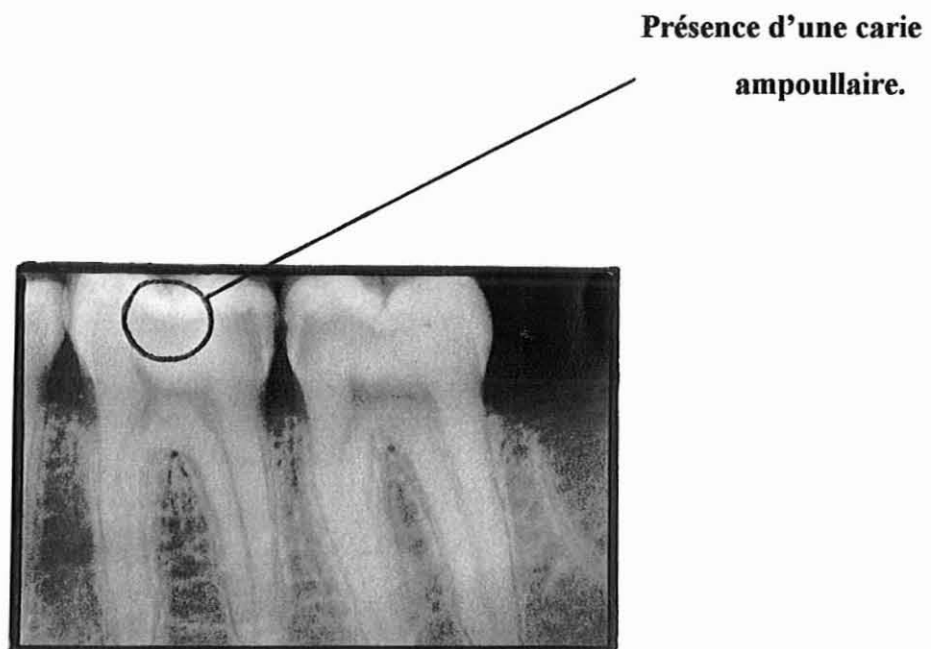
Le fluor peut être appliqué au fauteuil à concentration élevée sur les dents sous forme de gel ou de vernis fluoré. Une couche de fluorure de calcium se forme ainsi, qui peut libérer du fluor pendant 6 à 8 semaines à une concentration optimale (37). Ces applications de fluor sont efficaces et aboutissent à une diminution de la prévalence des caries.

L'augmentation de la prévalence des caries de sillons tient sans doute au fait que dans une majorité des cas, un sillon ne peut jamais être suffisamment nettoyé car les brins de la brosse à dents ne peuvent pas atteindre le fond du sillon. (Figure 1)



**Figure 1 : Les brins de la brosse à dents peuvent ne pas atteindre le fond du sillon (37).**

L'éducation sanitaire mise en place depuis des années a donc permis, par un apport de fluor, une amélioration de l'état bucco-dentaire et aboutit chez un nombre croissant de patients à reminéraliser la surface de la dent qui, macroscopiquement paraît intacte masquant l'évolution de lésions carieuses sous-jacentes. Ce phénomène de reminéralisation aboutit à l'apparition de lésions carieuses importantes dans la dentine alors que cliniquement, la surface de la dent semble saine. Ces lésions représentent 15 % des lésions dentinaires. (Figure 2)



**Figure 2 : Radiographie montrant la présence d'une carie ampoulaire.**

#### 1.1.3.1 Rappels sur le processus carieux : dynamique du processus carieux initial (15) (43).

Dans les lésions initiales, les cycles de déminéralisation-reminéralisation ne sont gouvernés que par des processus physico-chimiques.

Dans les premiers stades de la déminéralisation, les modifications histologiques ne sont pas suffisantes pour permettre la détection des lésions carieuses. A ce stade, on parle

de lésion infra-clinique. On ne peut pas parler de lésion clinique mais simplement d'une déminéralisation totalement réversible et pouvant être reminéralisée.(15)

Si les baisses de pH se répètent fréquemment, la dissolution des minéraux sous la surface de l'émail entraîne une altération des structures cristallines et modifie les indices de réfraction de la lumière. La lésion apparaît classiquement comme une tache blanche, sa surface reste dure. Ces lésions sont reminéralisables mais la reminéralisation n'autorisera pas la réorganisation histologique initiale des cristaux et les taches blanches resteront visibles cliniquement, les lésions pouvant s'assombrir et évoluer vers le brun-noir par suite d'incorporation de pigments lors des processus de reprécipitation.

Si les conditions d'acidité s'aggravent, les porosités dans l'émail vont s'accroître et constituer une cavitation amélaire dont l'évolution provoquera l'effondrement de l'émail de surface non soutenue.

La réparation tissulaire n'est plus possible lorsqu'il y a une cavitation.

Les microcavitations de l'émail et à fortiori les cavitations macroscopiquement visibles constitueront des niches bactériennes permettant l'extension en profondeur vers la dentine du processus carieux.

Dans la dentine, la morphologie des lésions a changé. Des cavités dite " fermées ", quand l'émail infiltré persiste au dessus d'une lésion dentinaire, sont plus couramment rencontrées. Ces lésions destructrices, non révélées par une cavitation de l'émail, sont décelables à l'examen clinique de routine, après nettoyage et séchage de la surface dentaire par des changements de teinte de cette surface ; elles ont été appelées caries cachées ou caries fantômes. Leur détection reste tout de même problématique.

Pour résumer, les lésions carieuses varient en taille et en forme. Les lésions de l'émail débutent par une déminéralisation infra-clinique c'est-à-dire trop petite pour être détectable cliniquement. Elles évoluent ensuite progressivement vers une lésion initiale de sub-surface détectable cliniquement puis deviennent évidentes lorsqu'elles sont cavitaires (43).

### 1.1.3.2 Progression de la prévalence des caries “ cachées ” (30) (50).

Depuis de nombreuses décennies, l'utilisation de fluor a permis l'amélioration de la santé bucco-dentaire dans les pays industrialisés mais fait apparaître un nouvel élément : la nécessité d'avoir des techniques de détection précoce de la carie, c'est à dire aux stades pré ou infra-cliniques.

Ainsi, une étude épidémiologique longitudinale a été réalisée sur 2 populations (50) :

- une population d'enfants de 15 ans soumis artificiellement à l'apport de fluor dans l'eau de boisson ( 270 enfants exposés à 1.1 ppm de fluor dans l'eau de boisson ).
- et une autre population d'enfants non soumis à un apport fluoré ( 245 enfants exposés à 0.1 ppm ).

Sur ces deux populations d'enfants, des radiographies bite-wings ont été réalisées sur les premières et deuxième molaires pour mettre en évidence des caries et ces données ont été comparées aux données recueillies cliniquement .

Les résultats de cette étude mettent en évidence que la population soumise à un apport fluoré a une proportion plus grande de dents saines et de caries “ cachées ” que la population non soumise à un apport fluoré. L'apport de fluor ne semble pas être seul responsable de la persistance d'émail infiltré au dessus d'une lésion dentinaire même si l'apport topique ainsi que les différentes sources d'apport de fluor restent difficilement quantifiables.

Cinq études cliniques (50) ont été menées entre 1988 et 1992 sur des enfants chez qui des radiographies sont réalisées sur des dent décrites comme saines cliniquement ; les résultats montrent que la prévalence de ces caries “ cachées ” augmente avec le temps parallèlement à la diminution générale de prévalence de la carie (**Tableau 3**). Il est néanmoins impossible de faire une comparaison entre ces différentes études du fait de l'absence de standardisation des conditions cliniques d'examen et que le nombre de faux diagnostics positifs (dent reconnue cariée radiologiquement alors qu'elle est saine ) n'est pas connu.

Etudes	Nombre de sujets	Age (ans)	Prévalence de caries cachées	Commentaires
Sawle et Andlaw 1984	1486 en 1982 1 <sup>ère</sup> et 2 <sup>ème</sup> molaires	14-16 ans	3.1 %	
	846 en 1974 1 <sup>ère</sup> et 2 <sup>ème</sup> molaires	11-13 ans	3.6%	
Creanor et al., 1990	2107 1 <sup>ère</sup> et 2 <sup>ème</sup> molaires supérieures	14-15 ans	1.4%	Une plus grande prévalence de caries cachées sur les molaires inférieures.
	2288 1 <sup>ère</sup> et 2 <sup>ème</sup> molaires inférieures	14-15 ans	7.3%	
Kidd et al.	962 dents molaires supérieures	15 ans	6.3%	La prévalence de caries est plus importante sur les molaires inférieures.
	molaires inférieures		12.9%	
Weerheijm et al., 1992	131	14 ans	26%	Une augmentation alarmante du nombre de caries cachées avec l'âge.
	123	17 ans	37.5%	
	123	20 ans	50%	
Weerheijm et al., 1992	359	12 ans	15%	Pas de différence entre les molaires supérieures et inférieures.

**Tableau 3 : Etudes cliniques sur la prévalence des caries “ cachées ” présentées par RICKETTS et coll. (50).**

Ces études suggèrent qu'un nombre significatif de lésions dentaires ne sont pas mises en évidence et qu'un nombre important de dents décrites comme saines sont en fait cariées .

Dans certaines de ces études, la prévalence des caries “ cachées ” est plus grande sur les molaires inférieures que sur les supérieures.

Une étude montre une augmentation du nombre de caries “ cachées ” avec l’âge. Ainsi, 50% des caries sont des lésions cachées.

Les caries de sillons représentent aujourd’hui chez les enfants et les adolescents la majorité des lésions et menacent principalement les molaires définitives (30). Ces caries doivent donc être correctement diagnostiquées, ce qui est particulièrement difficile lorsque la surface occlusale de la dent est macroscopiquement intacte.

## **1.2 Développement de nouvelles stratégies de traitement.**

### 1.2.1 Définition de la dentisterie préventive (1,4,10,13,14,15,25,43,52).

Reminéraliser ou restaurer, ces deux objectifs ont souvent été opposés. Le défi de la dentisterie préventive est de promouvoir une approche globale de la cariologie dans laquelle les traitements chirurgicaux et non chirurgicaux forment un véritable continuum.

La baisse de la prévalence des lésions carieuses associée à une augmentation de la proportion de caries cachées justifie le choix de la dentisterie préventive comme stratégie de traitement pour nos patients.

La prescription pertinente de fluor, sans risque de fluorose, permet une prévention des lésions carieuses mais doit également permettre une reminéralisation des lésions initiales dans une thérapeutique non invasive.

Beaucoup s'interrogent sur la faisabilité au cabinet dentaire de cette nouvelle approche et trouvent de bonnes raisons de différer le changement pourtant inéluctable de nos pratiques : le manque de recul, le patient , la nomenclature....

A la fin des années 90, les stratégies de prévention de la carie, qui reposaient jusqu'alors sur des moyens de lutte contre les micro-organismes cariogènes, la modification de l'alimentation et l'augmentation de la résistance des tissus durs de la dent, ont intégré deux nouveaux éléments : la recherche des facteurs de risque individuel permettant d'identifier une population à risque nécessitant une prise en charge thérapeutique particulière et les techniques de détection précoce de la carie, aux stades pré ou infraclinique.

L'élimination radicale des tissus altérés et la préparation de cavités adaptées aux matériaux de restaurations traditionnels non adhésifs ont longtemps été l'activité principale du chirurgien-dentiste.

Considéré comme la seule réponse possible à la maladie carieuse, ce concept chirurgical de dentisterie opératoire perdure malgré le déclin de la carie **(52)**, la meilleure compréhension de la dynamique du processus carieux **(10,15)**, la potentialité de la dentisterie préventive **(13,14,52)**, les progrès technologiques et l'avènement de nouvelles familles de biomatériaux de restauration adhésifs.

Justifié en son temps, le concept de BLACK ne correspond plus aux données actuelles de la science et des techniques car il est fondamentalement invasif et destiné à l'obturation à l'amalgame.

Les concepts thérapeutiques en cariologie reposent aujourd'hui sur la prévention et l'adhésion.

Le traitement de la carie est désormais assimilé au traitement d'une maladie infectieuse et non au traitement des séquelles de la maladie **(1)**. Le traitement précoce non invasif des lésions initiales doit devenir un standard thérapeutique de première intention **(4)** **(15,43)**.

Pour cela, il est nécessaire d'inclure l'odontologie conservatrice dans une perspective de prophylaxie individualisée **(25)** qui consiste à adapter les protocoles préventifs en fonction du risque carieux spécifique de chaque patient de façon à prévenir les lésions carieuses primaires et les récurrences de carie et à limiter les conséquences de l'activité carieuse.

Dans cette perspective, une classification thérapeutique des lésions carieuses est devenue nécessaire, distinguant deux types de lésions :

- celles nécessitant des soins uniquement préventifs.
- celles nécessitant des soins opératoires et préventifs.

Dans ce schéma, le placement des restaurations est retardé tant que l'infection dentinaire n'est pas déclarée **(25)**.

Le développement de systèmes adhésifs et l'utilisation de verres ionomères et des composites fluides imposent de nouvelles formes cavitaires avec un souci de préservation tissulaire maximum.

L'évolution adhésive de la dentisterie implique l'utilisation d'une nouvelle classification des lésions.

## 1.2.2 Classification des cavités de carie .

### 1.2.2.1 Classification de MOUNT et HUME. **(39)**

La classification des cavités de MOUNT et HUME **(39)** définit trois sites correspondant aux zones de rétention de la plaque bactérienne dentaire et quatre tailles de cavités déterminées par l'extension de la carie **(Tableau 4)**.

Cette classification permet une évaluation clinique de l'évolution de la lésion pour guider la thérapeutique.

Le stade 1 de cette classification correspond à une lésion qui a progressé au point d'être juste au delà de la possibilité de reminéralisation.



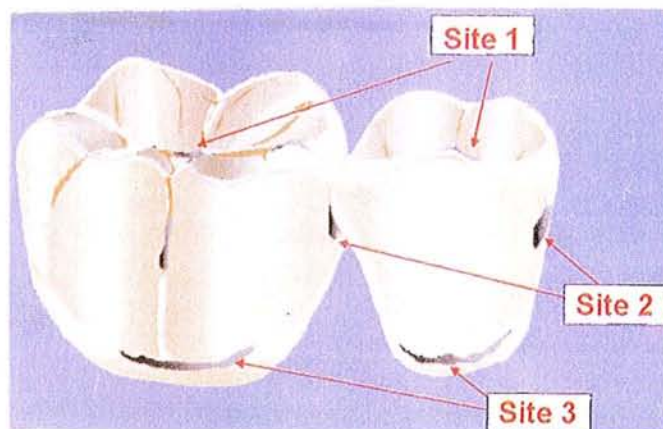
Taille de cavité	1	2	3	4
Sites	minimale	modérée	volumineuse	très volumineuse
<b>1</b> puits et sillons	1.1	1.2	1.3	1.4
<b>2</b> surface de contact	2.1	2.2	2.3	2.4
<b>3</b> cervical	3.1	3.2	3.3	3.4

**Tableau 4 : Classification des cavités de G.J. MOUNT et W.R. HUME (39).**

Cette classification a l'inconvénient d'exclure les lésions dont le traitement non invasif peut être entrepris.

#### 1.2.1.2 Le concept SISTA (26).

Un nouveau concept, le concept SISTA (26) (pour Sites et STAdes) incluant cette dimension de dentisterie restauratrice prophylactique, définit des sites de susceptibilité (**Figure 3**) et les stades évolutifs de la lésion (**Tableau 5**) mais introduit pour chacun des sites un stade initial (le stade 0) qui correspond à une lésion diagnostiquée nécessitant un traitement strictement non invasif.



**Figure 3 : Les trois sites de susceptibilité du concept SISTA (26).**

STAdes	0	1	2	3	4
Sites					
1	1.0	1.1	1.2	1.3	1.4
2	2.0	2.1	2.2	2.3	2.4
3	3.1	3.1	3.2	3.3	3.4

**Tableau 5 : Classification d'après le concept SISTA définissant des Sites de susceptibilité et des STAdes évolutifs de la lésion carieuse (26).**

Un tableau permet de définir chaque lésion à traiter selon son site et son extension et sert de guide thérapeutique (**Tableau 6**).

Le concept SISTA doit guider nos stratégies thérapeutiques et faciliter les choix du praticien pour chaque situation clinique considérée en fonction du site de cariosusceptibilité et du stade évolutif de la lésion carieuse.

Le diagnostic des lésions initiales est un processus complexe nécessitant leur détection ainsi que le suivi de l'évolution du processus carieux.

Il n'existe pas de système de diagnostic permettant la détection précoce des lésions avec des critères idéaux et permettant de monitorer de façon précise ces lésions .

Ces déficiences ont un impact important sur la santé bucco-dentaire des patients car elles peuvent provoquer des erreurs de diagnostic aboutissant à des décisions inappropriées de traitement .

<b>Stades évolutifs</b>	<b>Diagnostic clinique</b>	<b>Indication thérapeutique</b>
<b>stade 0</b>	Lésion initiale sans cavitation strictement amélaire ou atteignant la jonction amélodentinaire mais ne nécessitant pas le recours à une intervention chirurgicale.	Thérapeutique non invasive de reminéralisation et/ou de passivation (verniss et sealant) suivie d'un monitoring afin d'évaluer l'évolution de la lésion.
<b>stade 1</b>	Lésion avec des microcavitations de surface ayant progressé dans le tiers externe de la dentine et nécessitant une intervention chirurgicale.	Préparation cavitaire ultraconservatrice en vue d'une obturation adhésive injectée associée à un traitement prophylactique des surfaces adjacentes à la restauration.
<b>stade 2</b>	Lésion cavitaire de taille modérée, ayant progressé dans le tiers médian de la dentine sans affaiblir les cuspidés et nécessitant une intervention restauratrice.	Préparation cavitaire adhésive conservatrice ménageant les structures affectées en vue d'une restauration directe collée.
<b>stade 3</b>	Lésion cavitaire étendue ayant progressé dans le tiers profond de la dentine au point de fragiliser les structures cuspidiennes et nécessitant une intervention restauratrice.	Préparation cavitaire adhésive en vue d'une restauration collée, directe ou indirecte, préservant et renforçant les structures dentaires résiduelles affaiblies.
<b>Stade 4</b>	Lésion atteignant les zones dentinaire parapulpaire et ayant progressé au point de détruire une partie des cuspidés et nécessitant une intervention restauratrice.	Préparation cavitaire adhésive en vue d'une restauration indirecte protégeant par recouvrement les structures dentaires résiduelles.

**Tableau 6 :Le concept SISTA : Guide thérapeutique en fonction du stade évolutif des lésion carieuses (26).**

Jusqu'à présent, le chirurgien-dentiste disposait de méthodes de diagnostic qui aboutissaient généralement à des traitements curatifs en l'absence de méthode plus fiables et plus précises pour des lésions initiales ayant une dynamique de régression possible.

( tableau 7).

Type de lésion	Moyen de diagnostic
Lésion évoluant dans la pulpe.	examen visuel aisé
Lésion évoluant dans la dentine et cliniquement détectable.	examen visuel poussé
Lésion limitée à l'émail et cliniquement détectable.	
Lésion détectable uniquement avec un diagnostic additionnelle (bite-wing, transillumination)	examen visuel poussé avec un diagnostic additionnel (bite-wing, transillumination)
Lésion initiale	nouveau moyen de diagnostic

**Tableau 7 : Methode de diagnostic nécessaire en fonction de l'évolution de la lésion carieuse (26).**

Il devient primordial de développer de nouvelles stratégies de traitement nécessitant des méthodes de détection des lésions carieuses initiales fiables .

La majorité des chirurgien-dentistes basent leur diagnostic sur des critères visuels et radiographiques qui correspondent à des techniques relativement fiables pour des patients ayant une prévalence de caries élevée mais la diminution de la prévalence des caries et la proportion grandissante de patients à faible risque carieux amènent à des problèmes de détection plus " fins " des lésions initiales .

Chez les patients à faible risque, la décision de traitement est basée sur les mêmes critères de diagnostic que chez les patients à risque élevé. Des lésions localisées au niveau de la jonction amelo-dentinaire ou limitées à l'émail sont souvent traitées par des techniques curatives alors même que ces lésions peuvent être arrêtées ou régressées .

### 1.2.3 Importance de la dynamique du processus carieux initial dans la dentisterie préventive. (43)

Le concept de dentisterie préventive implique des raisonnements qui ne s'inscrivent pas encore dans les habitudes de la pratique courante.

Les lésions ne doivent pas être diagnostiquées de façon individuelle : les lésions visibles et détectables ne représentent qu'une partie des signes carieux et en particulier leur présence signifie que des lésions initiales, non détectables sont également présentes (43).

Pour un patient donné, l'ensemble des lésions détectables et non détectables s'inscrit dans une dynamique commune qui tendra, en fonction des conditions de pH, vers la déminéralisation ou la reminéralisation.

La formation d'une lésion carieuse n'est pas spontanée, elle résulte d'une succession d'états de déséquilibre et ne peut apparaître qu'après une évolution de plusieurs mois ou années. La vitesse d'évolution des lésions carieuses dépend avant tout de l'importance et de la fréquence des états de déséquilibre, mais également des tissus concernés au cours de l'évolution de la lésion. La progression des lésions proximales au travers de la dentine serait très lente sauf pour des patients à haut risque carieux. En 1997, PITTS a estimé que, chez les patients à risque carieux faible ou modéré, la vitesse de progression de la carie au travers de l'émail se situe entre trois et quatre ans. La mise en place de mesure de reminéralisation des lésions carieuses débutantes est possible pour ce type de patient.

Dans un contexte défavorable, chez le patient à risque élevé, la progression des lésions est rapide.

Chez le patient à risque faible, les lésions pourront être reminéralisées s'il s'agit de microcavitations ou de cavitation passivées.

La dynamique des stades initiaux du processus carieux dépend principalement de la concentration en ions H et des augmentations des concentrations de fluor en apport topique.

Si ces deux facteurs, concentration en H et apport en fluor topique sont favorables, les lésions carieuses peuvent être évitées, inhibées ou reminéralisées selon leur stade d'évolution. Les thérapeutiques préventives visent à contrôler ces facteurs.

Ces observations justifient le développement de méthodes et d'outils diagnostics spécifiques des lésions carieuses initiales.

La détection des lésions des puits et fissures dépend de l'identification des tissus déminéralisés. Classiquement, ces lésions sont localisées principalement par l'examen visuel, mais leur détection devient difficile en l'absence de cavitation franche. Les stades précoces (stade 0 du concept SISTA ) du développement des lésions des puits et fissures sont difficilement détectables du fait que les déminéralisations progressent le long des gaines prismatiques de part et d'autre du sillon qui peut apparaître intact alors que sa structure histologique est altérée.

#### 1.2.4 Difficultés de diagnostic des lésions carieuses initiales.(1) (15)

La progression des lésions carieuses est caractérisée par l'alternance de périodes de dissolution et de reminéralisation des tissus durs de la dent. La lésion carieuse se développe et progresse lorsqu'une perte de minéral survient au niveau des tissus durs de la dent, la reminéralisation des tissus durs de la dent arrête la progression carieuse (15).

Les observations cliniques suggèrent que la carie dentaire peut être arrêtée à n'importe quel niveau d'évolution de la carie même quand la cavité est formée tant que les conditions d'hygiène locales sont assurées.

Le passage de lésions dites actives à inactives est accompagné de changement dans la physiologie de la surface de la dent. Ainsi, la lésion initiale dans l'émail montre une tache blanche opaque avec une surface rugueuse tandis qu'une lésion de dentine est molle et la surface est colorée. Lorsqu'une lésion est inactivée, la surface devient dans la majorité des cas dure et lisse mais il existe aussi d'autres formes morphologiques de caries (1).

L'impact des méthodes de diagnostic précoce est très importante pour déterminer le type de traitement approprié au patient.

Un mauvais diagnostic amène à sous-estimer le risque carieux du patient. Mais On peut aussi aboutir à un surtraitement de la part des praticiens pour éviter le développement de ce type de lésion. Ainsi, 40 % des lésions carieuses initiales réversibles sont obturées par des techniques d'obturation classique .

Des techniques de diagnostic inadaptées aboutissent à un nombre important de sur-traitement et à un coût important pour le budget de la santé .

Néanmoins, les lésions évoluant dans la dentine peuvent engendrer une perte de minéral sans qu'une cavité se forme et peuvent toucher la pulpe de la dent entraînant une dévitalisation .

Il est donc adéquate de réaliser un pilotage de ce types de lésions en favorisant l'orientation de la dynamique du processus carieux vers la reminéralisation de ces lésions initiales grace à l'utilisation de techniques préventives et en s'assurant que la pulpe ne sera pas lésée.

La décision de traitement ou de non-traitement depend des efforts et de l'aptitude du patient et du chirurgien-dentiste à contrôler l'évolution de ces lésions .

#### 1.2.5 Nécessité d'une nouvelle démarche diagnostic.(25) (43)

Le diagnostic clinique ne se limite plus au simple dénombrement des lésions évoluées mais la vision moderne du diagnostic en cariologie repose sur l'évaluation du risque carieux, sur l'évaluation de l'activité des lésions et sur les facteurs liés aux patients (comme le contexte socio-économique par exemple). L'efficacité des thérapeutiques préventives et leur développement dépendent de la qualité du suivi du patient, le diagnostic devant être réévalué en permanence.

La thérapeutique préventive se pratique en évaluant le risque carieux individuel du patient basé sur :

- la recherche de la présence de lésions carieuses,
- les habitudes d'hygiène orale,
- la consommation de sucre,
- l'exposition au fluor,
- la concentration de micro-organismes cariogènes,
- les conditions socio-économiques,
- les facteurs médicaux aggravant.

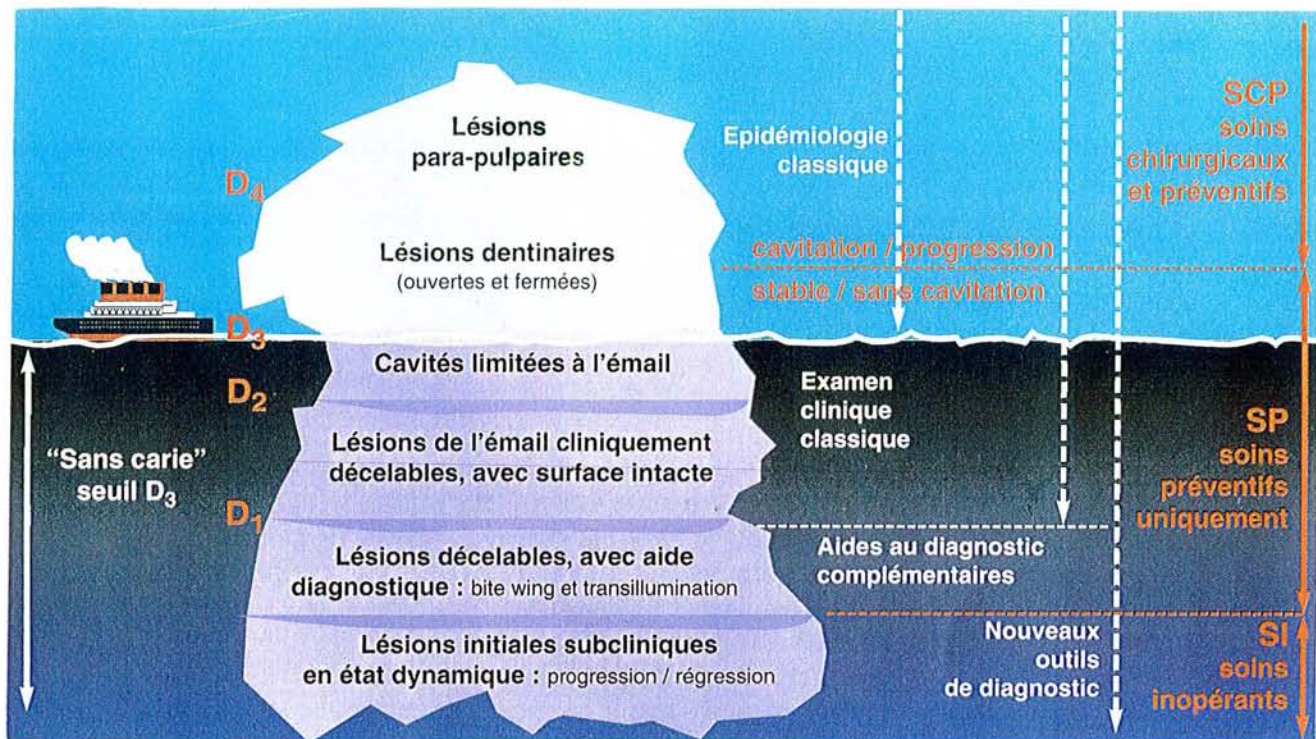
Il s'agit de définir la stratégie thérapeutique la mieux adaptée aux besoins du patient.

En dentisterie préventive, l'identification des lésions carieuses tient une grande place pour la planification du traitement par l'évaluation du degré d'activité et l'importance du développement des lésions afin d'établir une cartographie des lésions à reverser ou à restaurer (25).

Il s'agit en particulier de distinguer les lésions susceptibles d'être reminéralisées, justifiables d'un traitement non chirurgical et les lésions relevant d'un traitement restaurateur invasif. Cette logique implique en particulier une nouvelle classification à but thérapeutique des lésions carieuses initiales et évoluées telle que le concept SISTA.

PITTS (43) a développé la métaphore de l'Iceberg pour illustrer le fait que l'examen clinique recense les lésions carieuses évoluées pour lesquelles le traitement chirurgical s'impose (partie émergée de l'Iceberg) et néglige les lésions initiales (partie immergée) qui relèvent de thérapeutiques préventives (Figure 4).





**Figure 4: Figure de la métaphore de l'iceberg selon PITTS (43).**

L'atteinte des objectifs cliniques implique la mise en œuvre d'outils de diagnostic fiables et sensibles adaptés au polymorphisme des lésions carieuses initiales. Toutes les décisions diagnostiques associent un risque de détection de faux positif et de faux négatif. Dans le contexte de la détection des lésions carieuses, les faux positifs sont des sites qui ne présentent pas de lésion carieuse mais pour lesquelles les tests de diagnostic renvoient une réponse positive.

Si le praticien identifie un site comme étant un positif, il va entreprendre un traitement sur un site sain. Les faux positifs entraînent donc un surtraitement.

Les faux négatifs sont des sites qui présentent une lésion carieuse et pour lesquels les tests de diagnostic renvoient une réponse négative qui conduit le praticien à ne pas traiter une lésion existante. Les faux négatifs induisent un sous traitement.

### 1.2.6 Importance du monitoring (2).

Il est évident que la détection précoce des lésions carieuses va faciliter la décision dans le choix du traitement le plus approprié et va procurer un bénéfice aux patients.

Pour les stades d'évolution du processus carieux qui concernent l'émail, le seul moyen d'apprécier l'activité d'une lésion isolée est de suivre l'évolution au cours du temps en comparant les réponses au test diagnostique le plus approprié, obtenues après un délai d'observation. Ces périodes de suivi régulier au cours desquelles les tests diagnostiques sont répétés et archivés à intervalles réguliers sont décrites dans les pays anglo-saxons sous le terme " monitoring " qui peut être traduit par le terme " pilotage ".

Le pilotage des lésions carieuses consiste à suivre l'évolution des lésions au cours du temps, en réalisant des bilans réguliers qui soient quantitativement comparables.

Ainsi en 1996, ANGMAR MANNSON décide, compte tenu de la bonne compliance d'un jeune patient de 15 ans, de surseoir à tout traitement chirurgicale en adoptant un pilotage radiologique de ces lésions débutantes. Une procédure de prophylaxie dentaire est instaurée pour passiver et reminéraliser ces lésions débutantes. Le contrôle radiographique à 3 ans montre qu'il n'y a pas aggravation à l'exception d'un site.(2)

La principale objection à la mise en place d'un diagnostic d'activité par pilotage est motivée par la crainte de laisser évoluer une lésion. La vitesse de progression des lésions est variable selon les individus et les groupes humains mais des études longitudinales ont montré que cette progression est suffisamment lente pour permettre le pilotage sur des dents définitives.(2)

De plus, le développement des lésions carieuses n'est pas linéaire et en l'absence de toute intervention prophylactique, l'évolution du processus carieux , pour un sujet donné , suit une loi exponentielle. Les stades initiaux du développement des lésions dans l'émail sont plus lents de l'ordre de plusieurs années, alors que le développement dans la dentine

juxtapulpaire est plus rapide (2).

Tous ces éléments justifient le pilotage.

Les délais suffisants et nécessaires au terme desquels ces bilans sont réalisés ne peuvent être standardisés. Les intervalles peuvent varier de 3 à 12 mois, sur des périodes de une à plusieurs années. Les contrôles doivent être suffisamment espacés pour permettre de visualiser une progression des lésions, tout en étant suffisamment rapprochés pour éviter que ces lésions n'induisent des pertes tissulaires importantes et / ou des pathologies pulpaires irréversibles. Les intervalles du pilotage dépendent de plusieurs facteurs, et avant tout du degré pressenti du risque carieux pour le patient concerné : plus le risque carieux pressenti est important et plus les intervalles pour le pilotage doivent être courts. Ils dépendent également de la taille de la lésion : plus les lésions actives sont importantes, plus les intervalles devront être courts.

# CHAPITRE 2

## **Les différents types de méthodes de détection des caries .**

La dentisterie préventive vise à limiter l'apparition ou le développement des lésions carieuses afin de limiter les restaurations. Cette évolution de l'odontologie est encore discrète mais bien réelle pour le praticien comme pour le patient.

Cette pratique impose au praticien une évaluation du risque carieux par l'identification des lésions carieuses au plus tôt de leur évolution pour établir une cartographie des lésions à reverser ou à restaurer.

Dans ce chapitre, les outils diagnostics les plus couramment utilisés sont tout d'abord recensés puis d'autres méthodes de diagnostic plus récentes sont ensuite présentées .

## **2.1 Les techniques de comparaison des différentes méthodes de détection des lésions carieuses.**

La détection des caries s'est faite jusqu'alors grâce à l'utilisation de méthodes de diagnostic dites conventionnelles :

- l'examen visuel,
- l'examen visuel avec des moyens grossissants,
- l'examen visuel et tactile,
- le sondage,
- l'examen visuel avec l'utilisation de nouveaux critères de diagnostic,

- le passage du fil,
- l'examen radiographique,
- la mesure de la conductivité électrique,
- la tomographie,
- la transillumination,
- les ultrasons.

Pour réaliser une analyse des différentes méthodes de diagnostic et déterminer quelle méthode est la plus fiable pour la détection, il est nécessaire d'avoir des moyens de comparaison de ces différentes méthodes.

Pour cela, la spécificité et la sensibilité de chaque méthode sera déterminée pour évaluer la valeur diagnostique d'une signe clinique ou d'un examen (test).

#### 2.1.1 Définitions de la sensibilité . (30)

La sensibilité, estimée par le taux de vrais positifs, exprime l'aptitude du test à détecter tous les cas de la maladie et correspondra à la capacité des praticiens à reconnaître une dent cariée. (30)

Plus la valeur de la sensibilité est proche de 1, plus la méthode de détection évaluée est sensible.

#### 2.1.2 Définition de la spécificité .(30)

La spécificité, estimée par le taux de vrais négatifs, exprime l'aptitude du test à ne diagnostiquer que les cas de cette maladie et correspondra à la capacité des praticiens à reconnaître une dent saine. (30)

## 2.2 Les méthodes conventionnelles de détection des caries

### 2.2.1 L'examen visuel.

Il implique au préalable le nettoyage et le séchage soigneux des surfaces dentaires.

Les critères utilisés sont les modifications de teinte, de translucidité, de pigmentation ou de structure de l'émail, de la dentine ou du cément.

Les lésions cavitaires sont particulièrement évidentes, alors que les lésions initiales amélares sont plus difficiles à identifier, en particulier au niveau des faces proximales. Par contre, les lésions amélares cervicales qui se caractérisent dans leurs stades initiaux par des dyschromies de type " white spot " sont facilement localisées.

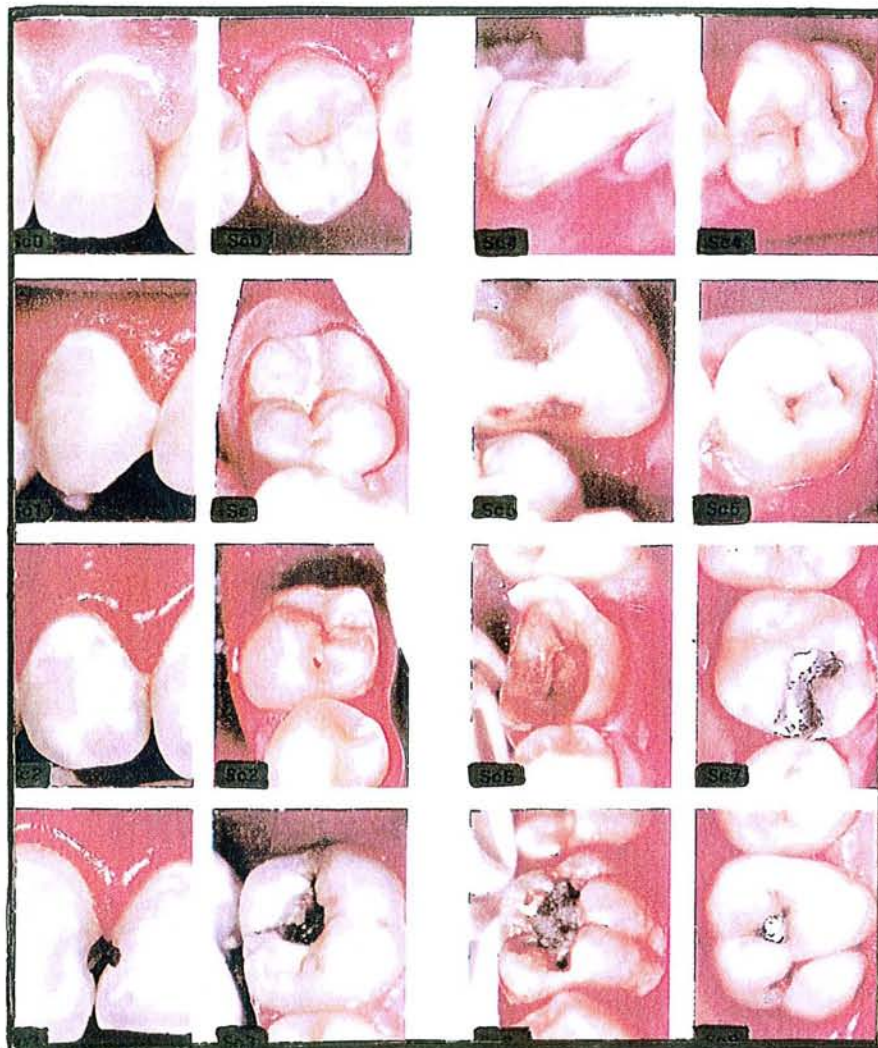
#### 2.2.1.1 Etudes sur des photographies (60)

L'examen visuel est sous la dépendance du facteur examinateur, c'est à dire des praticiens qui font l'examen.

Une étude a été réalisée dans 8 pays européens (60) sur 234 praticiens : il leur a été demandé de faire un diagnostic sur 34 photographies correspondant à des lésions carieuses, les praticiens devant stipuler à quel niveau d'évolution de la lésion carieuse se trouve chaque photographie en utilisant 4 niveaux d'évolution de carie :

- dent saine.
- lésion carieuse dans l'émail.
- lésion carieuse dans la dentine.
- lésion évoluant dans la pulpe.

et leur décision de traitement en fonction de chaque photographie .(Figure 5)



**Figure 5: Exemple de photographies présentées à différents praticiens et servant de base à leur diagnostic.(60)**



Cette étude a été réalisée sans que les praticiens n'aient d'autre information.

Les résultats de cette étude ont montré que des décisions de traitement très différentes ont été enregistrées entre les différents praticiens, la plus grande part des erreurs étant associée à des lésions occlusales, le moins d'erreurs de diagnostic sur des lésions proximales. Cette étude montre que les critères visuels seuls ne sont pas fiables pour la détection des lésions carieuses et sont donc inadéquats pour décider du type de traitement adapté au patient.

#### 2.2.1.2 Reproductibilité de l'examen visuel. (16)

La reproductibilité de la détection des lésions par l'examen visuel peut être améliorée par un processus de calibration en utilisant des critères pour évaluer les lésions au cours de l'examen visuel (**Tableau 8**) .

Ces critères sont nécessaires car sans calibration, l'examen visuel ne peut être utilisé de façon fiable, le choix de l'examineur pouvant être aussi influant sur la décision thérapeutique que la méthode de diagnostic elle-même. Cet effet doit absolument être considéré pour les patients qui font l'objet d'un suivi longitudinal au cours duquel plusieurs praticiens peuvent être amenés à intervenir et à interpréter le bilan précédemment établi par un autre praticien. (16)

Score	Critères
0	Aucun ou très faible changement de translucidité de l'émail après séchage prolongé au delà de 5 secondes.
1	Opacité ou coloration difficilement visible sur une surface mouillée mais bien identifiable après séchage.
2	Opacité ou coloration nettement visible sans séchage.
3	Rupture de la continuité de l'émail dans une zone d'émail opaque ou coloré et/ou une coloration grise de la dentine sous jacente.
4	Cavitation dans une zone d'émail opaque ou coloré avec exposition de la dentine

**Tableau 8 : Critères utilisés pour la détection des lésions carieuses au cours de l'examen visuel.(16)**

### 2.2.1.3 Etude des critères visuels et radiographiques (36).

Une étude (36) sur 872 enfants a été réalisée pour comparer deux méthodes de diagnostic :

- l'examen visuel.
- l'examen radiologique par la prise de 2 radiographies rétrocoronaires postérieures.

Les résultats de cette étude ont montré que l'examen clinique était plus performant qu'un examen radiographique sur des lésions occlusales au niveau de l'émail mais que l'examen visuel sous-estimait le nombre de lésions que ce soit en proximal et en occlusal quand on le compare aux radiographies.

### 2.2.1.4 Critères visuels et profondeur des lésions carieuses (10),(20).

Une étude a été faite sur 53 étudiants en chirurgie-dentaire (20) sur lesquels ont été sélectionnées des surfaces proximales en utilisant des critères visuels ( Tableau 9).

Score	Critères d'examen clinique
Score 0	surface saine ou légèrement tachée.
Score 1	carie initiale, coloration blanche ou brune, pas de perte de substance détectable.
Score 2	lésions évoluant dans l'émail, perte de substance dans l'émail mais sans mise en évidence de lésion évoluant dans la dentine.
Score 3	lésions évoluant dans la dentine pouvant aller jusqu'à la cavitation
Score 4	lésions évoluant dans la pulpe camérale.

**Tableau 9 : Critères d'examen clinique d'après H.HINTZE et A. WENZEL (20).**

Des radiographies sont ensuite réalisées pour confirmer la présence de lésion carieuse.

En tenant compte de ces critères visuels de diagnostic basés uniquement sur l'apparence de la surface de la dent, cette étude met en évidence le fait qu'il n'y pas de relation entre l'apparence clinique et la profondeur de la lésion donnée grâce aux radiographies et donc, qu'il est très difficile d'estimer la profondeur de la lésion grâce à des critères visuels.

Une autre étude de K.R EKSTRAND, D.N. RICKETTS et E.A.M. KIDD (10) montre que les critères d'examen visuels sont imprécis et ne tiennent pas compte de l'histopathologie des lésions et que ces critères sont inadaptés à la détection des caries précoces surtout en l'absence de nettoyage de la dent .

### 2.2.2 L'examen visuel avec des moyens grossissants.(16)

L'utilisation de loupe grossissante améliore le diagnostic et la performance de l'examen visuel classique.

En effet, les aides optiques grossissantes (loupes et microscope opératoire) permettent une observation fine des surfaces dentaires et en particulier au niveau des anfractuosités anatomiques. Elles rendent possible une vision pénétrante des puits et des sillons, après qu'ils aient été nettoyés et permettent de distinguer les structures colorées saines et altérées.(16)

### 2.2.3 L'examen visuel avec l'utilisation de nouveaux critères (35,41).

La mesure traditionnelle des différents niveaux de caries ne suffit plus à refléter le changement touchant le processus carieux. Ainsi, le nombre de caries est sous-estimé car il n'est pas facile de faire un diagnostic sur des caries lorsque les cavités ne sont pas formées. Il est donc nécessaire de trouver un système pour détecter ces lésions.

Des nouveaux critères de diagnostic visuel devront donc permettre de mettre en évidence les lésions carieuses sans cavitation franche. Le **tableau 10** décrit ces nouveaux critères de diagnostic. (41)

La fiabilité de ces critères est valable pour des caries à cavités formées, néanmoins ces critères sont encore insuffisants pour diagnostiquer de façon fiable les caries dites cachées, à cavités non formées.

En effet, une étude (35) a été réalisée entre 1994 et 1996 sur 889 patients âgés de 9 à 14 ans avec une prévalence de caries élevée ; ces nouveaux critères de diagnostic ont été utilisés, 80 % des erreurs de diagnostic se font entre les surfaces décrites comme saines alors qu'en réalité elles sont cariées que les lésions soit actives ou non. (**Tableau 11**).

Score	Catégorie de la lésion	Critères
0	saine	- Translucidité et texture de l'émail normal.
1	Carie active (surface intacte)	- Surface de l'émail est opaque, légèrement blanchâtre ou jaunâtre . - Pas de perte de substance cliniquement visible . - Les puits et fissures ont une morphologie d'apparence normale et intacte, la lésion s'étend sur les murs des puits et fissures.
2	Carie active (surface discontinue)	- Même critères que dans le score 1 mais des micro cavités sont présentes dans l'émail. - L'examen tactile à la sonde ne met pas en évidence de substance molle sur le plancher de la cavité.
3	Carie active	- La cavité est dans l'émail et la dentine et est visible à l'œil nu. - L'examen tactile avec une pression modérée de la surface de la cavité met en évidence une texture molle. - La pulpe peut être touchée par le processus carieux à ce stade.
4	Carie inactive (surface intacte)	- La surface de l'émail est blanchâtre , brunâtre ou noire. - L'émail peut être brillant et la surface dure et lisse. - Pas de perte de substance détectable. - Les fissures semblent avoir une morphologie intacte mais il y a une extension du processus carieux le long des murs de la fissure.
5	Carie inactive avec cavité	- Même critères que dans le score 4. - Des micro cavités sont présentes dans l'émail uniquement. - L'examen tactile à la sonde ne montre pas de texture molle.
6	Carie inactive Avec cavité	- Cavité présente dans l'émail ou la dentine facilement visible à l'œil nu. - Pas d'extension de la carie dans la pulpe. - La surface de la cavité est brillante et dure . (l'examen tactile sera toujours réalisé avec une pression modérée)
7	Obturation (surface saine)	
8	Obturation et présence d'une carie active	- La lésion peut être sous forme de cavité ou non.
9	Obturation et présence d'une carie inactive	- La lésion peut être sous forme de cavité ou non.

**Tableau 10 :**  
**Nouveaux critères d'examen clinique d'après PITTS (41).**

<b>Nombre d'observations réalisées</b>	<b>16272</b>
<b>Nombre d'erreurs de diagnostic</b>	<b>783</b>
<b>Pourcentage d'erreurs attribué à des lésions dites cachées (lésions à cavité non formée)</b>	<b>653 soit 83.4 %</b>

**Tableau 11 :  
Pourcentage d'erreur de diagnostic attribué à des lésions carieuses à cavité non formée (35).**

La plus grande part d'erreur de diagnostic concerne donc la distinction entre les surfaces décrites comme saines alors qu'en réalité une lésion active ou inactive à cavité non formée est présente.

Ces critères de diagnostic apportent un plus par rapport aux critères dits conventionnels de diagnostic visuel, mais néanmoins ne permettent pas de diagnostiquer de façon fiable les caries dites cachées.

L'intérêt de ces nouveaux critères diminue pour des lésions proximales, les radiographies bite-wings restant l'examen de choix.

Ces critères ne permettent également pas le monitoring longitudinal c'est à dire de déterminer le type d'activité (carie active ou inactive ) ainsi que le suivi de l'évolution du processus carieux ( progression ou réversion).

#### 2.2.4 Le sondage (9) (62).

Pendant des décennies, la sensibilité tactile fut le principal voire l'unique instrument de diagnostic.

L'utilisation systématique de la sonde doit être aujourd'hui reconsidérée.

Classiquement, le sondage était réalisé pour tester la résistance des tissus en forçant la sonde dans les anfractuosités. Ce mode de sondage intempestif est iatrogène dans le cadre de la dentisterie préventive et il est désormais évité pour la détection des lésions initiales mais la

technique reste cependant utile pour la détection de la perméabilité dentinaire au niveau des lésions cavitaires évoluées.

En ce qui concerne la détection des lésions initiales, la fiabilité de cette technique repose sur la résistance ressentie par l'opérateur pour enlever une sonde introduite en force dans les anfractuosités. Cette technique reflète avant tout le rapport existant entre les caractéristiques géométriques de l'extrémité de la sonde et les critères anatomiques du sillon ou du puits dans lequel elle est introduite mais ne fournit aucune indication fiable sur la nature pathologique de la zone sondée. Ainsi, cette technique n'est pas fiable et sa puissance de diagnostic est assez faible en comparaison des autres outils de diagnostics .

Par ailleurs, la pression exercée sur la sonde peut aggraver une lésion initiale (9) . Les lésions initiales sont caractérisées par une surface dense et continue recouvrant des couches profondes poreuses. Cet émail poreux, moins résistant que l'émail de surface, garde à priori un grand potentiel de reminéralisation; or si la sonde d'examen est forcée sur la surface d'une telle lésion initiale, elle peut provoquer l'effondrement de la couche de surface soutenue par cet émail poreux et créer, de manière iatrogène, une brèche amélaire et une cavitation. Le potentiel de réversibilité de la lésion non cavitaire sera perdu et on ne pourra alors espérer mettre en œuvre qu'une technique de passivation adaptée aux lésions cavitaires.

Enfin, cette technique a également été critiquée par le fait qu'elle favorise le transport bactérien d'un site à l'autre, en particulier elle favorise la contamination de sites sains (62).

#### 2.2.5 L'examen visuel et tactile .

Les différents signes cliniques permettant un diagnostic peuvent également reposer sur la combinaison de critères visuels et tactiles.

Après avoir nettoyé la surface de la dent des dépôts bactériens, l'examen s'intéressera à repérer la texture de la surface de la dent :

- dure,
- molle,

- rugueuse,
- lisse,

et reposera également sur des critères visuels :

- opaque,
- brillant.

La détection des caries a tout d'abord été réalisée par l'utilisation du miroir, de la lumière mais également par la recherche de la résistance des tissus grâce à l'exploration tactile des puits et fissures par l'utilisation d'une sonde.

Ces critères ne seront pas suffisants pour déterminer s'il s'agit de carie active ou inactive et donc de déterminer le traitement le plus approprié.

La couleur ne sera jamais considérée comme un critère de diagnostic fiable.

#### 2.2.6 Le passage du fil **(16)**

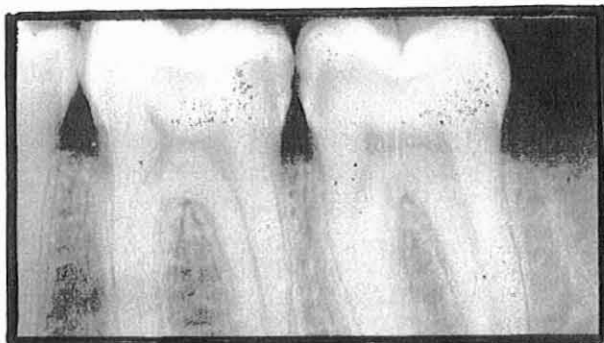Le passage du fil dentaire détecte les cavitations mais pour les lésions débutantes, non cavitaires, le fil n'est d'aucune utilité diagnostique. Ainsi, le fait que le fil dentaire ne soit pas altéré par son passage au niveau interdentaire n'est pas significatif de l'absence de lésion. C'est en revanche un outil de prophylaxie pour le nettoyage interproximal, en présence de lésions initiales à reminéraliser. **(16)**

#### 2.2.7 L'examen radiographique **(4,35,45,62)**.

L'intérêt de la radiographie pour la détection des lésions carieuses fait l'objet de très nombreuses études reprises dans un article de synthèse **(62)** . La radiographie est utilisée pour la détection des déminéralisations.

Une radiographie est une image en deux dimensions d'une structure en trois dimensions. Or, l'émail étant très radio-opaque, l'image d'une déminéralisation débutante peut être masquée par la densité radiologique de l'émail surimposé au cours de la projection des rayons-X sur le film. C'est pourquoi la fiabilité de la radiographie est faible lorsqu'il existe des épaisseurs importantes de tissus minéralisés. Ainsi, l'utilisation de la radiographie est limitée pour la détection des lésions de petite taille, quelle que soit leur localisation mais plus particulièrement lorsqu'elles sont situées au niveau des puits, des sillons occlusaux et des faces vestibulaires et linguales.

En ce qui concerne les lésions évoluées, l'une des erreurs d'interprétation les plus fréquemment rencontrées est d'assimiler systématiquement les images de radio-clarté des tissus dentaires à des cavités de carie. En fait, la radio-translucidité est corrélée au degré de déminéralisation et non à la cavitation, ce qui signifie qu'une zone radio-claire ne reflète pas nécessairement la présence d'une cavité carieuse. Les cas de déminéralisation sans cavitation sont fréquents et constituent l'un des stades de l'évolution du processus carieux. Ainsi, la majorité des lésions proximales, qui présentent une image de radio-translucidité confinée dans la moitié externe de l'épaisseur dentinaire (**Figure 6**) sont des lésions vraisemblablement non cavitaires (**45**).



**Figure 6 : Lésions non cavitaires évoluant dans la moitié externe de la dentine.**

Chez les patients coopérants, acceptant un suivi périodique, ces déminéralisations dentinaires sont donc susceptibles d'être traitées chimiquement et stabilisées (**4**).

Cette technique est également hautement dépendante de la qualité de l'image, c'est à dire du film utilisé et du développement.

La majorité des lésions détectées (92 à 99 %) concernent les surfaces situées entre la surface occlusale de la première prémolaire et la face mésiale de la troisième molaire. (**35**)



En denture permanente, l'utilisation de deux films est recommandé; en effet, l'inconvénient de ne réaliser chez l'adulte qu'un seul cliché par secteur, donc qu'une seule incidence, réside dans le risque de ne pas objectiver les lésions situées sur les faces extrêmes du quadrant concerné. Cependant, le souci de limiter le degré d'exposition des patients justifie pour un examen de routine chez les adolescents et les jeunes adultes (pour lesquels les troisièmes molaires sont peu ou pas évoluées, voire extraites) l'utilisation de deux films.

#### 2.2.7.1. Examen radiographique par 2 bite-wings (35).

Les radiographies ont été recommandées sur les patients du fait que les examens cliniques traditionnels sous-estiment les lésions carieuses proximales (35). (Figure 7).

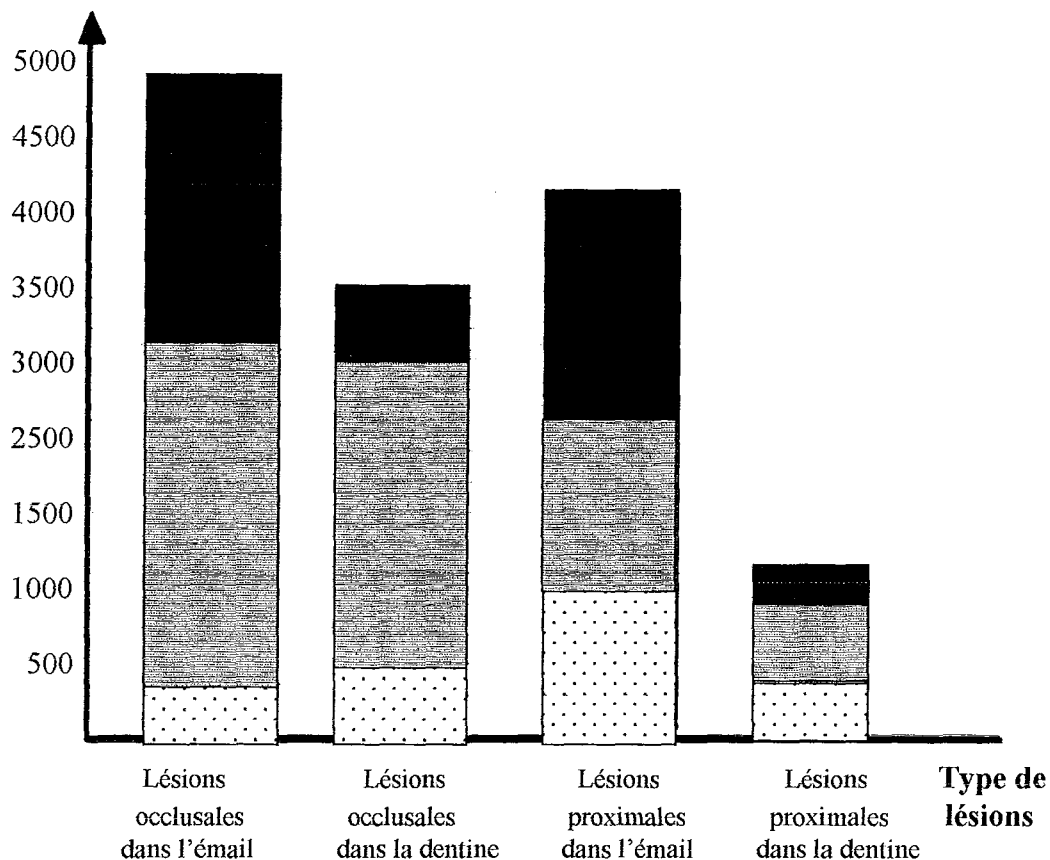
Lors d'une étude menée par MACHIULKIENE et coll.(35), 872 enfants sont examinés cliniquement et 2 radiographies bitewings postérieures sont prises chez chaque patient. Les résultats de cette étude montrent que les bite-wings assurent à eux seuls la détection de la plupart des lésions carieuses proximales touchant la dentine et sont donc nécessaires pour réaliser un diagnostic fiable sur les faces proximales des dents ; les radiographies détectant en effet 90 % des lésions proximales alors que l'examen clinique seul ne met en évidence que 60 % des lésions.

Cependant, l'examen radiographique ne permet pas de diagnostic complet car un certain nombre de surfaces dentaires sont perdues (Tableau 12).

**Figure 7 : Lésions détectées  
en fonction du type d'examen (35)**

- Lésions diagnostiquées par l'examen clinique seul .
- Lésions diagnostiquées par l'examen radiographique et l'examen clinique.
- Lésions diagnostiquées par l'examen radiographique seul .

Nombre de lésions



Nombre de surfaces dentaires visualisées	Surfaces occlusales	Surfaces proximales	Nombre total de surfaces
Surfaces examinées par les radiographies et l'examen visuel	10227	19643	29870
Nombre de surfaces non visualisées par les radiographies	598	1843	2441

**Tableau 12: Nombre de surfaces visualisées et perdues par l'examen radiographique. (35)**

Les conséquences du manque de précision des méthodes de diagnostic radiographiques aboutissent au fait que lorsqu'une lésion occlusale est visible radiographiquement, la déminéralisation s'étend jusqu'au delà du sixième de l'épaisseur de la dentine. De plus, lorsque les lésions sur les radiographies sont visibles, la matrice du collagène est dénaturée et la reminéralisation impossible.

De même, le suivi de la progression du processus, c'est à dire le monitoring longitudinal de la lésion carieuse, par un examen radiographique n'est pas fiable. Les lésions peuvent ainsi être sous-estimées de 1 mm dans leur profondeur et être sous-estimées de 4 mm dans leur extension mesio-distale.

De plus, il n'est pas possible de déterminer radiographiquement le type d'activité (active – inactive, progression – réversion ) de la lésion.

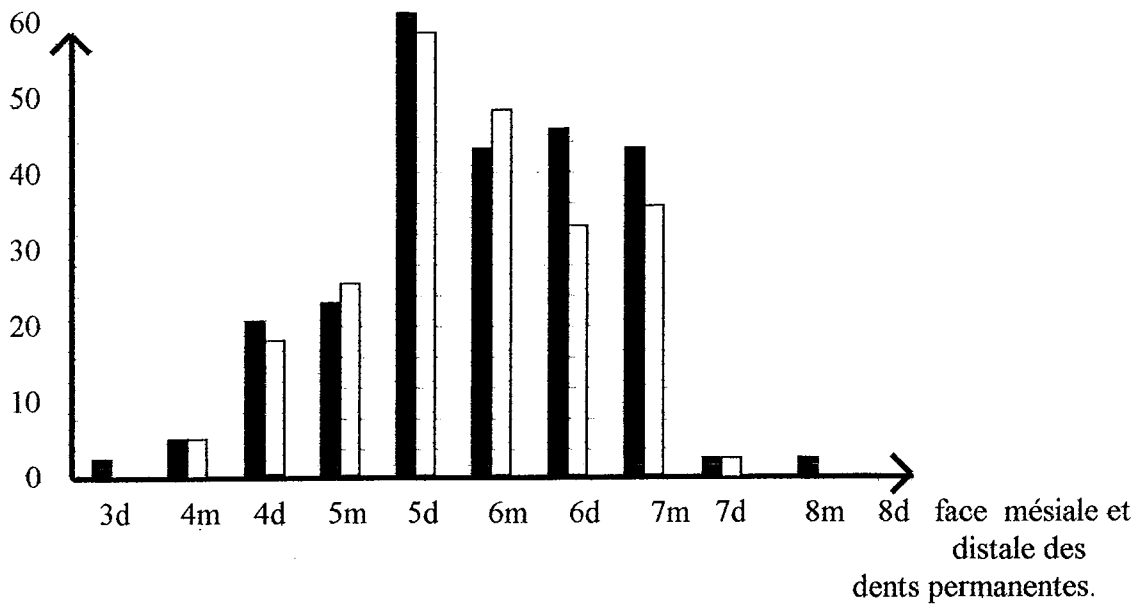
Une étude réalisée en 1990 (35) montre que 1.6 % des lésions carieuses proximales dans la dentine et que 12.5 % des lésions carieuses proximales dans l'émail ne sont pas détectées radiographiquement.

#### 2.2.7.2 Examen radiographique par 4 bite-wings (19).

Une étude a été réalisée sur 174 patients adultes pour comparer les techniques radiographiques utilisant respectivement 2 et 4 films pour la détection des lésions proximales. La technique radiographique recommandée pour le diagnostic des lésions proximales est les rétrocoronaires qui doivent permettre un examen de la face distale de la canine à la face distale de la dent la plus postérieure qui vérifie l'absence de lésions proximales (Figures 8 et 9).

Nombre de surfaces  
avec des lésions  
d'émail

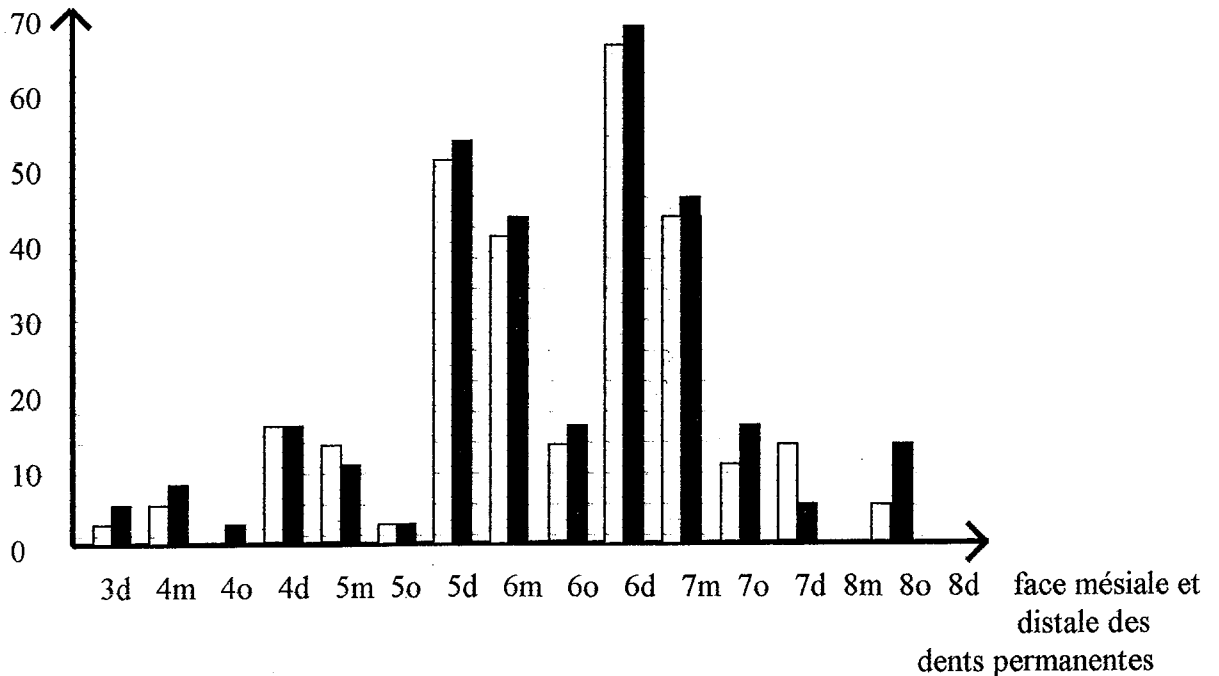
■ examen radiographique avec 4 films  
□ examen radiographique avec 2 films



**Figure 8: Répartition des lésions dans l'émail en fonction de leur localisation et du type de bilan radiographique réalisé (19).**

■ examen radiographique avec 4 films  
□ examen radiographique avec 2 films

Nombre de surfaces  
avec des lésions dans la  
dentine



**Figure 9: Répartition des lésions dans la dentine en fonction de leur localisation et du type de bilan radiographique réalisé (19).**

L'utilisation de 4 films permet la mise en évidence de 12 % de surfaces dentaires supplémentaires, la prévalence des caries n'augmente que de 0.2%.

Cette augmentation est plus notable au niveau de l'émail qu'au niveau de la dentine.

La majorité des lésions (92 à 99% des lésions) sont détectées sur des dents allant de la 1<sup>ère</sup> prémolaire à la face mésiale de la 3<sup>ème</sup> molaire que l'on aperçoit sur une technique radiographique utilisant 2 films.

L'utilisation de 4 films n'apporte pas d'avantage par rapport au coût, au temps passé par le dentiste (temps de prise des radiographies, temps de développement) ainsi que la dose reçue par le patient et le coût pour l'assurance maladie.

Il est donc raisonnable de penser qu'un seul film placé derrière les premières prémolaires et deuxièmes molaires suffiraient pour le diagnostic.

### 2.2.7.3 Radiographie conventionnelle et contraste (20).

Le développement des radiographies doit fournir des films noirs avec un fort contraste, ceci en augmentant le temps d'exposition, du rayonnement ou en raccourcissant la distance dent-film pour optimiser le diagnostic des lésions carieuses.

Les radiographies claires sont de mauvais outils de diagnostic par rapport aux radiographies présentant une forte densité et un contraste optimal. Cependant, des radiographies noires peuvent également diminuer le taux de détection des vrais positifs .

L'interprétation des images radiologiques est également sous la dépendance de l'observateur : trois dentistes travaillant dans la même clinique présenteraient des variations de 50% du taux de détection des lésions carieuses débutantes que celles-ci soient amélaire ou dentinaires (20).

#### 2.2.8 Examen radio digitalisé. (27)

Les techniques de numérisation de l'image radiologique ont également été évaluées.

Les capteurs utilisés ne permettant pas de balayer avec précision un champ aussi grand qu'un cliché conventionnel, les clichés doivent être multiples. La technique numérisée permet de détecter des lésions carieuses, néanmoins les images imprimées sur papier sont de moindre qualité diagnostique que les films. De plus, un grand contraste est nécessaire pour améliorer le diagnostic des lésions carieuses.

Par la réduction de la dose de radiation ionisante et les possibilités de traitement de l'image qu'elle apporte, la radiographie numérisée représente un élément prometteur dans le futur pour le diagnostic de la lésion initiale.

Néanmoins, à ce jour, les évaluations cliniques n'ont pas permis de mettre en évidence de supériorité de l'image numérisée par rapport à la radiographie conventionnelle (27). En effet, le traitement de l'image repose sur la discrimination des voxels voisins et les algorithmes mathématiques disponibles ne permettent pas de séparer avec une discrimination suffisante les différents niveaux de gris de l'image de la lésion débutante. (le voxel est l'unité de surface de la matrice, multipliée par l'épaisseur de la coupe.)

L'examen radiographique digitalisé ou RVG n'offre donc pas de fiabilité pour la détection de lésions carieuses de par une image limitée par sa qualité. On peut penser que ce type de radiographie va se développer dans les années à venir et que la performance de ce type d'examen va progresser.

## 2.2.9 La transillumination .(56,58)

Cette technique de détection des lésions carieuses repose sur le fait que la perte de minéral est accompagnée d'une dispersion de la lumière. L'étude de la dispersion et l'absorption de la lumière à travers les tissus dentaires touchés par le processus carieux peuvent être utilisées pour le diagnostic.

### 2.2.9.1 Le principe de la transillumination

Une lumière est créée par un halogène et transportée par une fibre-optique par transillumination ou bien encore par la projection d'une lampe au tungstène sur la dent. Les lésions sont diagnostiquées par l'apparition de taches ou d'ombres. (56)

### 2.2.9.2 Performance de la transillumination

Dans un premier temps, des études ont montré que la transillumination aidait à la détection des lésions progressant dans la dentine. (57)

De plus, les dernières recherches montrent que des lésions limitées à l'émail peuvent être également mises en évidence par la transillumination.(58)

Néanmoins, il est impossible de quantifier la progression du processus carieux et de localiser précisément ces lésions notamment dans une optique de diagnostic précoce.

La transillumination donne des résultats difficiles à interpréter surtout en présence de sillons fortement colorés, par la présence de coloration exogènes à l'origine d'images erronées par dispersion de la lumière ; d'autre part, les lésions carieuses sont souvent réduites dans la masse dentinaire illuminée et leur visualisation est alors peu précise.

Enfin, il est difficile d'estimer la profondeur des lésions par cette méthode de diagnostic.

La transillumination semble en fait plus efficace pour la détection des petites lésions cavitaires au niveau desquelles les différences de diffraction sont plus évidentes. A ce stade du développement, ces petites lésions sont également détectables par les radiographies conventionnelles. La transillumination semble peu efficace pour la détection des lésions non cavitaires.

La transillumination apporte une alternative à la détection des lésions initiales mais néanmoins met généralement en évidence des caries touchant déjà la dentine et est plus appropriée pour le diagnostic des lésions proximales.

## **2.3 Les autres méthodes de diagnostic.**

### 2.3.1 Mesure de la conductivité électrique (22,27).

La mesure de la résistance électrique de la dent est une idée déjà ancienne décrite en 1951 pour les mesures de conductance et de conductivité.

La conductivité électrique des dents change en cas de déminéralisation de la surface de la dent et permet donc, même en cas d'un examen visuel montrant une surface intacte, la détection de lésions à cavité non formée.

La résistance électrique entre une dent et une électrode dépend de l'état des tissus dentaires ; plus ces tissus sont détruits, plus la résistance électrique diminue et la conductance augmente. On peut donc utiliser cette méthode pour la détection de lésions.

Lors d'études (27), différents systèmes (Cariometer, Varguard system) ont mesuré la conductivité électrique de la dent par le biais d'une sonde et ont montré des corrélations de l'ordre de 75% pour l'émail et de 90% pour la dentine avec des contrôles histologiques. A la suite des premiers systèmes abandonnés, des appareils utilisant des fréquences fixes différentes sont apparues (Electronics Carie Monitor ). Les développements s'orientent vers l'utilisation de la technique ACIST (AC Impedance Spectroscopy Technique) qui couvre



plusieurs fréquences électriques et augmente ainsi la précision du diagnostic **(27)**.

L'étude in vitro réalisée en 1998 **(22)** montre une corrélation entre la mesure de la conductivité électrique et la profondeur de la lésion carieuse déterminée histologiquement mais ne permet pas de détecter une lésion initiale dans l'émail.

Néanmoins, la détection par la mesure de la conductivité électrique des dents montre ses limites (taille de l'instrumentation ne facilitant pas leur manipulation en bouche). La résistance électrique peut être également influencée par des défauts de minéralisation entraînant une diminution de la résistance en l'absence de carie.

L'utilisation de cette méthode peut provoquer ensuite un transfert de micro-organismes d'un site à l'autre et risque de causer des dommages aux tissus dentaires par insertion de la pointe métallique au niveau d'un site fragilisé par une déminéralisation.

Elle offre néanmoins une possibilité de monitoring de la lésion carieuse tout en ne nécessitant pas un entraînement prolongé et peut ainsi être utilisée par des praticiens inexpérimentés.

La conductivité électrique reste cependant peu utilisée du fait d'un coût relativement important à l'achat.

### 2.3.2 La tomographie. **(62)**

Cette technique repose sur l'utilisation d'un scanner avec un tube rayon-X de 400 kilovolts qui va réaliser des coupes de 1mm d'épaisseur **(62)**.

Cette méthode est prometteuse car non-invasive et très fiable pour la détection précoce de caries, même pour des lésions à cavité non formée.

Néanmoins, la tomographie nécessite un appareillage imposant et impose donc d'adresser ces patients dans des structures spécialisées avec un coût important pour l'assurance maladie.

### 2.3.3 Les ultrasons. (56)

Des essais d'endoscopie ont été menés conjointement avec la fluorescence selon la technique dite " endoscopically viewed filtered fluorescence EFF "

Sur le principe de fluorescence de l'émail, il est proposé de recueillir les variations de celle-ci par le biais d'un prototype vidéoscope (56). Le recueil des ultrasons se heurte pour l'instant à la miniaturisation des sondes pour un usage endobuccal.

### 2.4 Performance des méthodes de diagnostic. (23,27,30,44)

Afin de pouvoir mettre en œuvre les techniques de reminéralisation et de prévention, il importe d'avoir un diagnostic précoce des lésions infracliniques.

Les performances de chaque méthode seront comparées grâce à la comparaison de la spécificité et de la sensibilité (Tableau 13).

Type d'examen	Spécificité	Sensibilité
Examen visuel seul.	0.93	0.12
Examen visuel avec l'utilisation d'une sonde.	0.93	0.14
Examen visuel avec l'utilisation de moyens grossissants.	0.89	0.20
Examen visuel et examen radiographique.	0.87	0.49
Examen radiographique par bite-wing seul.	0.83	0.45
Mesure de la conductivité électrique.	0.71	0.93

**Tableau 13 : Spécificité et sensibilité des différentes méthodes de diagnostic des lésions carieuses d'après KIDDS, PITTS, LONGBOTTOM, LUSSI, HOLTZ et STICH.**

La spécificité est pratiquement identique quelle que soit la méthode utilisée.

L'analyse des études in vivo fait apparaître qu'un nombre important de caries échappe au diagnostic : selon les études, de 12 à 15% des caries inter-proximales échappent à l'examen clinique et radiologique et jusqu'à 38% des lésions carieuses occlusales.(44)

Le diagnostic de la carie repose principalement sur l'inspection visuelle et l'examen à la sonde qui détectent au mieux des lésions de décalcification dans l'émail de 200 à 300 microns. leur fiabilité pour la détection des lésions initiales reste donc limitée (23).

L'examen visuel seul ne répond pas aux exigences d'une pratique préventiviste alors que l'emploi de loupe grossissante n'améliore que faiblement le diagnostic : l'examen visuel seul permet de détecter 12 % de l'ensemble des lésions occlusales et inter-proximales, l'utilisation de moyen grossissant 20 %.(30)

L'utilisation d'une sonde n'apporte pas d'avantages.

Seule la radiographie inter-proximale permet d'améliorer cette sensibilité et de mettre en évidence 49% des lésions carieuses. Cet examen radiographique est donc particulièrement indiqué pour la détection des lésions même pour des étudiants inexpérimentés mais les clichés radiographiques ne permettent pas de déterminer l'ampleur de la lésion. L'utilisation de la radiologie conventionnelle permet de découvrir des lésions inter-proximales cliniquement non détectables mais la taille minimale d'une telle lésion est d'environ 500 microns sur un film radiographique et est donc peu efficace pour la détection des lésions carieuses débutantes (27).

La transillumination avec une fibre optique est un moyen reconnu pour améliorer le diagnostic carieux de petites lésions cavitaires mais semble moins efficace pour la détection de petites lésions débutantes non cavitaires.

D'autre part, la spécificité est pratiquement identique quelle que soit la méthode utilisée, entre 83% pour l'examen radiographique et 93% pour l'examen visuel.(30)

Les décisions de traitement ne peuvent pas reposer sur la profondeur de la lésion déterminée radiographiquement car il s'agit d'images en deux dimensions ; de même, et il est difficile d'estimer la profondeur des lésions par un examen visuel et par transillumination.

Les radiographies semblent donc être limitées à la détection de lésion évoluant dans la dentine, donnant des informations sur la profondeur de la lésion mais en sous – estimant l'étendue de cette lésion et en ne donnant pas d'information sur le type d'activité du processus carieux. **(30)**

Les bite-wings apportent peu de bénéfices à la détection des caries cachées (2% de différence par rapport à l'examen clinique). **(30)**

La mesure de la conductivité électrique et la tomographie sont des méthodes fiables et performantes mais peu applicables dans une pratique conventionnelle.

# **CHAPITRE 3**

## **Le DIAGNODENT**

De nouvelles méthodes de diagnostic des lésions carieuses viennent d'apparaître et représentent une alternative voire une nouvelle voie dans la détection de ces lésions.

Les bases de détection et de quantification des caries par le biais des méthodes optiques reposent sur les propriétés physiques de la lésion carieuse :

- la couche superficielle est poreuse mais riche en minéral,
- la sub-surface a un contenu minéral abaissé,
- la morphologie de surface de la lésion initiale est différente de l'émail sain.

Deux méthodes font actuellement l'objet de développement (8) :

- la méthode de dispersion de la lumière light scattering method ,
- la fluorescence laser.

La carie débutante ou initiale est caractérisée par un abaissement de la teneur en minéral au sein d'une masse normalement minéralisée par ailleurs ; ceci a pour effet une dispersion plus importante de la lumière au sein de la lésion. Sur la base de cette particularité physique, des essais de quantification de la dispersion de la lumière émise par une fibre optique ont été développés.

Ainsi, l'utilisation d'une lumière monochromatique bleu-vert, de longueur d'onde 448 nanomètres issue d'un laser argon a été développée. La fluorescence de l'émail apparaît alors dans la région jaune-vert du spectre et l'observation à travers un filtre excluant la lumière bleue fait apparaître les zones déminéralisées en sombre.

La quantification de la fluorescence a été validée par des témoins en micro-radiographie et a permis de démontrer une corrélation avec les contrôles histologiques supérieurs à 97%. Couplée à une caméra vidéo, la quantification in vitro des différences de fluorescence et l'analyse numérisée des images ont donné

naissance à la fluorescence laser quantitative, noté QLF « quantitative light induced fluorescence, qui est en cours de développement (41). Ainsi, un premier appareil portable a été développé sur ce principe (Inspektor Research System BV, Amsterdam the Netherlands). Plusieurs études cliniques ont validé la méthode et permis de démontrer l'effet clinique de vernis fluorés dans les lésions initiales.(37)

Des techniques de fluorescence transmise par fibre optique noté FOF (fiber optic fluorescence) sont en cours de développement.

Enfin, des études sont menées sur la fluorescence laser expérimentale avec marqueur intitulé DELF (dye enhanced laser fluorescence). L'utilisation d'un marqueur permet la détection de la lésion initiale mais ne permet pas d'améliorer la quantification. Le système DIAGNODENT repose sur ce principe et utilise la fluorescence à 655 nanomètres.

Le DIAGNODENT, ou détecteur de carie à fluorescence laser, a un principe de fonctionnement qui repose sur le fait que l'émission de fluorescence diffère entre un tissu sain et touché par le processus carieux.

Jusqu'à présent les systèmes de production de lumière et d'analyse de spectre étaient porteurs de beaucoup d'espoir mais aucun système ne permettait une utilisation clinique simple, rapide et fiable .

Le DIAGNODENT a ouvert une nouvelle voie par l'étude de l'intensité de la fluorescence plutôt que par l'analyse des différents spectres.

### **3.1 Présentation du DIAGNODENT.**

#### 3.1.1 Introduction.

##### 3.1.1.1 Remarques importantes.

Le DIAGNODENT est destiné uniquement aux soins dentaires appliqués dans le cadre de la médecine dentaire.

Le DIAGNODENT est un dispositif médical aux termes des dispositions légales correspondantes en vigueur en Allemagne .

Aux termes de ces dispositions, l'équipement doit être utilisé par une personne compétente et uniquement pour l'application à laquelle il est destiné, dans le respect :

- des dispositions légales en vigueur concernant la sécurité du travail,
- des mesures de prévention des accidents en vigueur,
- ainsi que des présentes instructions de service.

En fonction de ces dispositions, il est du devoir de l'utilisateur :

- de ne se servir que d'instruments de travail en parfait état de marche,
- de veiller à ce que l'équipement soit utilisé uniquement pour l'usage auquel il est destiné,
- d'éviter une contamination par le produit.

#### 3.1.1.2 Mesures de sécurité.

Pour garantir la sécurité de fonctionnement des équipements électromédicaux, il est recommandé d'interdire l'utilisation de téléphones mobiles dans les cabinets et les cliniques , ceux-ci pouvant interférer avec les valeurs données par le DIAGNODENT.

Pour les patients porteurs de stimulateur cardiaque, l'utilisation du DIAGNODENT pouvant avoir un incidence sur le fonctionnement du stimulateur, il est recommandé de ne pas utilisé le DIAGNODENT sur ce type de patients.

La règle veut que le patient signale au praticien qu'il est porteur d'un stimulateur cardiaque. La présentation du certificat d'identification de l'appareil permet au praticien informé d'apprécier dans quelle mesure ces instruments peuvent influencer sur le fonctionnement du stimulateur. Lors de l'anamnèse des patients, la question sur l'implantation éventuelle d'un stimulateur cardiaque devrait être aussi systématiquement posée que celles posées lors du questionnaire médical.

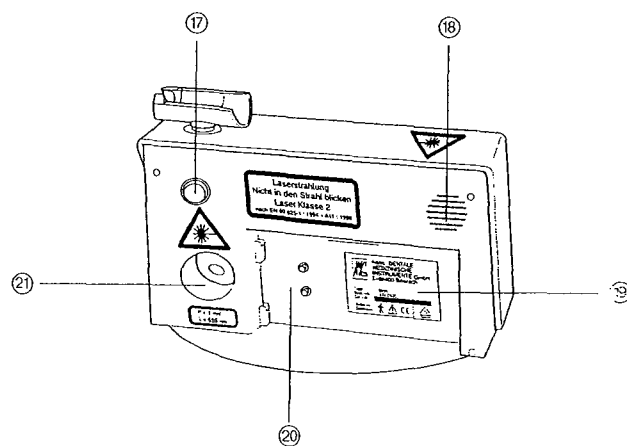
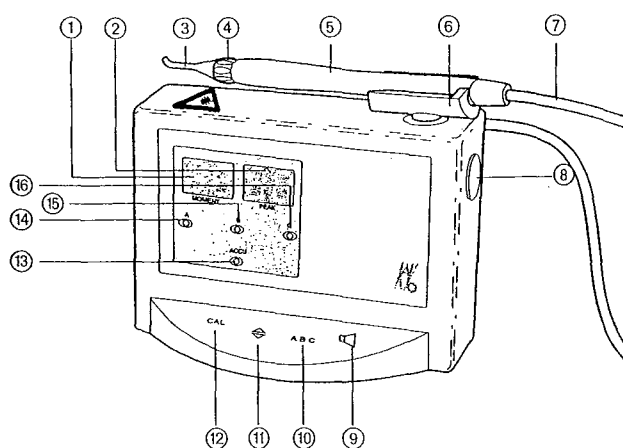


### 3.1.2 Descriptions de l'équipement

Le DIAGNODENT appartient à la classe laser 2 suivant EN 60825-1 : 1994+A11 : 1996.

Les **Figures 10 et 11** décrivent l'instrumentation du DIAGNODENT.

- |  |  |
|--|--|
| 1. visuel pour l'indication de la valeur de mesure actuelle.     | 12. touche pour le calibrage.            |
| 2. visuel pour l'indication de la valeur maximale (valeur PEAK). | 13. témoin d'usure des piles.            |
| 3. sonde.  | 14. emplacement mémoire A pour sonde 1   |
| 4. interrupteur à bague.   | 15. emplacement mémoire B pour sonde 2.  |
| 5. manche.   | 16. emplacement mémoire C pour sonde 3.  |
| 6. carquois pièce à main.  | 17. interface.                           |
| 7. tuyau.  | 18. haut-parleur pour signal acoustique. |
| 8. cache pour deuxième position de carquois.                     | 19. plaque signalétique.                 |
| 9. réglage du signal acoustique.                                 | 20. compartiment à piles.                |
| 10. présélection de l'emplacement mémoire de la sonde A-B-C.     | 21. raccord de tuyau pour sonde          |
| 11. entrée du standard de calibrage.                             |  |



**Figures 10 et 11 : Description de l'équipement du DIAGNODENT.**

### 3.1.3 Utilisation - manipulation.

Un nettoyage sérieux est tout d'abord réalisé, les dents à observer étant nettoyées avec de la ponce puis avec de l'eau ou de l'hypochlorite de sodium à 2.5%, le but étant d'éliminer la totalité de la plaque, du tartre et des débris alimentaires.

Il est nécessaire de nettoyer et sécher la dent avant chaque mesure sinon une valeur erronée, inférieure ou supérieure à la valeur réelle, s'affiche.

Il faudra tout d'abord choisir la sonde éclairante A ou B en sachant que :

- la sonde éclairante A est de forme conique avec une petite plage de mesure,
- la sonde éclairante B est de forme plane avec une grande plage de mesure donc moins précise que la sonde A. La sonde B pourra être utilisée en première intention alors que la sonde A sera utilisée pour affiner les valeurs données par le DIAGNODENT.

La mise en fonction du DIAGNODENT sera réalisée en activant l'interrupteur à bague (noté 4 sur la figure 10) jusqu'à ce que le signal acoustique retentisse deux fois et que l'affichage SET 0 apparaisse sur les indicateurs visuels du DIAGNODENT(noté 1 et 2 sur la figure 10).

Puis l'emplacement de la sonde est présélectionné. La diode verte de la sonde s'allume.

La manipulation du DIAGNODENT doit d'abord se faire par un calibrage et ceci par le réglage de la constante dentaire en plaçant la sonde éclairante sur une surface saine de la dent. Le DIAGNODENT ou plus exactement la sonde sera ainsi adaptée individuellement au patient.

Après activation de la pièce à main grâce à l'interrupteur à bague, on applique la sonde choisie sur la dent, le contact avec la dent devant être à peine

perceptible. Plus la valeur donnée par le DIAGNODENT augmente, plus la fréquence du signal acoustique augmente.

Des mouvements pendulaires permettent d'obtenir une plus grande précision du fait de la dispersion de la lumière.

L'appareil garde en mémoire la valeur maximale ou valeur PEAK pendant tout le temps du balayage ( La valeur PEAK sera affichée sur le voyant 16 de la figure 10). Pour remettre à zéro cette valeur maximale, l'interrupteur à bague est actionné jusqu'à ce que le signal acoustique retentisse une fois et ceci avec la pointe de la sonde en l'air. Cette remise à zéro est réalisée à chaque fois que de nouvelles mesures sont faites et l'affichage OO OO apparaît.

Le DIAGNODENT est spontanément mis hors tension après environ deux à quatre minutes sans mesure ou sans actionner l'interrupteur à bague.

### 3.1.4 Fonctionnement du DIAGNODENT.

Le DIAGNODENT a pour but de montrer les écarts entre la substance dentaire saine et la substance dentaire modifiée sur le plan photologique .

En effet, toute altération de la substance dentaire est signalée lors du rayonnement avec une longueur d'onde donnée par un rayonnement fluorescente. Ce rayonnement est saisi et analysé.

Une énergie lumineuse donnée est appliquée au centre de la sonde éclairante et a une incidence sur et dans la surface dentaire.

En présence d'une modification photologique, une lumière fluorescente est renvoyée par la zone extérieure de la fibre dans l'appareil où elle est analysée.

Une plus grande précision sera obtenue à l'aide de légers mouvements pendulaires du fait de la meilleure dispersion de la lumière.

Le DIAGNODENT est donc basé sur le fait que les lésions carieuses provoquent une augmentation de fluorescence par l'excitation à une longueur d'onde spécifique. L'intensité de la fluorescence dépend de la longueur d'onde, de l'état et de la structure des tissus durs de la dent.

La lumière rouge projetée par le DIAGNODENT a une longueur d'onde de 655nm et est transportée par une pièce à main ( tuyau) avec une fibre centrale et des fibres associées de façon concentrique qui vont récupérer la lumière fluorescente des tissus durs de la dent .

La lumière reflétée et la lumière ambiante sont éliminées par un filtre spécifique. Une photodiode mesure la quantité de fluorescence passant à travers le filtre .

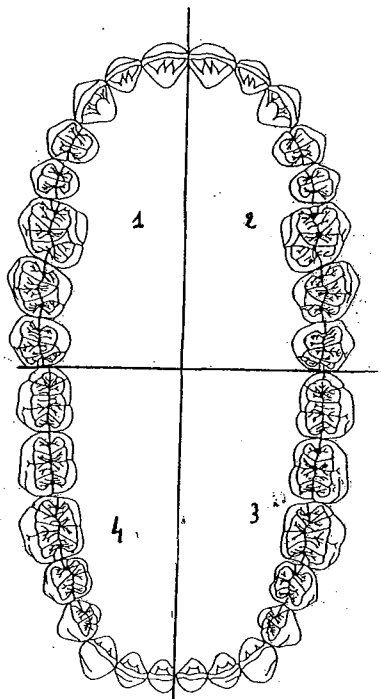
Une valeur maximale ou valeur PEAK et la valeur immédiate de mesure seront affichées par le DIAGNODENT

### 3.1.5 Exemple de support pour le recueil des données avec le DIAGNODENT.

Pour chaque dent, la localisation de chaque site mesuré sera notée sur une fiche de recueil de données représentée par exemple par un dessin de surface occlusale (**Figure 12**).

Les dyschromies, changements de teinte seront également notées.

Site mesurés par le DIAGNODENT.	Dent --	Dent --
Classification SISTA des lésions carieuses.		
. . 2001		
. . 2001		
. . 2001		



**Figure 12 : Exemple de support de recueils des données du DIAGNODENT.**

## **3.2 Etudes in vitro de la performance du DIAGNODENT.**

3.2.1 Etude avec le DIAGNODENT et au microscope x20 de 65 prémolaires et molaires humaines extraites. (28)

Une étude de **LONGBOTTOM, PITTS, REICH et LUSSI (28)** a pour but de valider les valeurs données par le DIAGNODENT sur les sites occlusaux de 65 molaires et prémolaires extraites en les comparant à un examen au microscopique x 20 de la surface des mêmes dents.

Trois sites sont mesurés sur la surface occlusale des molaires et deux au niveau des prémolaires.

Pour vérifier la validité in vitro du DIAGNODENT, dix sites sur huit dents ont été ainsi mesurés. Sur cette étude, la prévalence de carie est de 28% et les calculs de sensibilité et de spécificité ont donné les résultats suivants (**Tableau 14**):

<b>DIAGNODENT</b>	
<b>Sensibilité</b>	0.83
<b>Spécificité</b>	0.79

**Tableau 14 : Valeur de la sensibilité et de la spécificité du DIAGNODENT (28).**

Les résultats obtenus sur cette étude laissent apparaître dix faux résultats positifs c'est-à-dire que le DIAGNODENT a mesuré dix sites comme cariés alors que l'examen au microscope n'a pas mis en évidence ces lésions carieuses et que ces sites étaient donc sains. Sur ces dix faux résultats positifs, huit correspondent à des sites ayant une dyschromie.

Cette étude in vitro met en évidence que le DIAGNODENT donne de bons résultats pour la détection de lésions carieuses. Néanmoins, d'autres études sont nécessaires pour déterminer le potentiel in vivo du DIAGNODENT.

### 3.2.2 Etude histologique et mesures réalisées par le DIAGNODENT sur 105 dents extraites ayant une surface occlusale intacte macroscopiquement. **(31)**

Une étude in vitro réalisée sur 105 dents extraites va comparer les valeurs données par le DIAGNODENT à un examen histologique **(31)**. Ces dents sont stockées dans du formol à 5% puis rincées avec de l'eau, nettoyées avec une brosse à dents et du dentifrice et les débris organiques sont éliminés par une application d'hypochlorite de sodium NaOCl à 2%.

Les 105 dents sont sélectionnées sachant que ces dents ont une surface occlusale intacte sur le plan macroscopique. Un seul examinateur va ensuite faire des mesures avec le DIAGNODENT sur ces dents, une première mesure sur dents sèches, une seconde sur dents humides puis ces mêmes dents sont étudiées sur un plan histologique .

L'extension des lésions carieuses sera définie ainsi :

- D 2 : lésions carieuses dont l'extension est supérieure à plus de la moitié de l'épaisseur de l'émail.
- D 3 : lésions carieuses évoluant dans la dentine.

La spécificité et la sensibilité du DIAGNODENT sont déterminées sur les deux niveaux de progression de la carie D 2 et D 3 **(Tableau 15)**.

	D 2		D 3	
	Dents sèches	Dents humides	Dents sèches	Dents humides
Spécificité	0.72	0.78	0.79	0.87
Sensibilité	0.83	0.87	0.84	0.76

**Tableau 15: Sensibilité et spécificité du DIAGNODENT sur deux niveaux de progression de la carie D 2 (lésion évoluant dans plus de la moitié de l'épaisseur de l'émail) et D 3 (lésion carieuse évoluant dans la dentine) (31).**

		Kappa statistique		Coefficient de corrélation de SPEARMAN
		D 2	D 3	
Chirurgien-dentiste	1	0.91	0.90	0.98
	2	0.97	0.95	0.99
	3	0.85	0.90	0.99
	4	0.69	0.66	0.83
	5	0.80	0.90	0.98
	6	0.88	0.94	0.97
	7	0.89	0.95	0.98
	8	0.88	0.93	0.99
	9	0.94	0.95	0.99
	10	0.89	0.87	0.98
	11	0.95	0.89	0.98
<b>résultat</b>		<b>0.88</b>	<b>0.90</b>	<b>0.97</b>

**Tableau 16 :Reproductibilité du DIAGNODENT d'après une étude sur 83 dents réalisées par 11 chirurgiens-dentistes (31).**



La reproductibilité du DIAGNODENT est déterminée grâce au calcul du coefficient de SPEARMAN et le kappa statistique sur des mesures réalisées par onze dentistes différents sur 83 dents (**tableau 16**).

Les résultats obtenus dans cette étude in vitro (**31**) mettent en évidence que l'examen clinique visuel est la méthode de premier choix, rapide et de grande spécificité. En l'absence de radiographies, lorsqu'un examen visuel minutieux ne révèle pas de signe visible de carie, d'autres méthodes ne sont pas nécessaires mais lorsqu'un certain nombre de sites sont visuellement incertains, le DIAGNODENT apporte un diagnostic de seconde intention.

Dans ces conditions in vitro, le DIAGNODENT est performant pour la détection des lésions carieuses et grâce à la bonne reproductibilité de ses mesures, il est un outil fiable pour réaliser un monitoring longitudinal des lésions.

### 3.2.3 Etude de **LUSSI, PITTS, HOLTZ et REICH** sur 91 molaires humaines (**33**).

Dans cette étude (**33**), 91 molaires humaines extraites sont nettoyées avec de l'hypochlorite de sodium à 2.5 % et de la ponce puis des mesures sont réalisées avec le DIAGNODENT ; ces dents sont ensuite découpées perpendiculairement à la surface occlusale pour déterminer le niveau d'extension des lésions carieuses.

La performance du DIAGNODENT est donnée par le calcul de la spécificité et de la sensibilité (**Tableau 17**) à deux niveaux de progression de la carie D 2 et D 3 :

- D 2 : lésions carieuses évoluant dans plus de la moitié de l'épaisseur de l'émail .
- D3 : lésions carieuses évoluant dans la dentine.

Les mesures sont faites sur dents sèches et humides.

	D 2		D 3	
	Dents sèches	Dents humides	Dents sèches	Dents humides
<b>Spécificité</b>	0.74	0.80	0.79	0.86
<b>Sensibilité</b>	0.79	0.84	0.76	0.64

**Tableau 17 : Sensibilité et spécificité du DIAGNODENT sur deux niveaux de progression de la carie D 2 (lésion évoluant dans plus de la moitié de l'épaisseur de l'émail) et D 3 (lésion carieuse évoluant dans la dentine) (33).**

Dans cette même étude, la spécificité et la sensibilité d'un système de mesure de la conductance électrique sont calculées et comparées aux résultats obtenus avec le DIAGNODENT. (Tableau 18)

La comparaison des résultats des études faites sur ces deux systèmes de détection laisse apparaître des valeurs relativement proches de sensibilité et de spécificité

Mesure de la conductance électrique	Niveau D2	Niveau D3
Sensibilité	0.63	0.77
Spécificité	0.84	0.88

**Tableau 18 : Mesure de la spécificité et de la sensibilité d'un système de mesure de la conductance électrique sur dents sèches.**

La performance des deux outils de détection est donc comparable.

Dans cette étude in vitro, le DIAGNODENT semble être un outil de diagnostic performant et fiable pour la détection des lésions carieuses.

### 3.2.4 Comparaison in vitro de trois méthodes non invasives de détection des lésions carieuses occlusales (24) .

Cette étude de **KLIMM, KNITTEL, KOCH** et **BEURICH** a pour but de comparer la reproductibilité et la fiabilité de trois méthodes non invasives de diagnostic de caries occlusales :

- le DIAGNODENT,
- l'examen visuel avec de nouveaux critères de détection (voir paragraphe 323),
- les radiographies.

Dans cette étude, 224 dents (37 prémolaires et 187 molaires) ont été sélectionnées en sachant que ces dents extraites ne comportaient pas d'obturation. Ces dents étaient soit saines soit suspectées d'être cariées au niveau des puits et des fissures.

Ces dents sont tout d'abord nettoyées avec une brosse rotative avec de l'eau et de la pâte à polir , photographiées puis stockées dans de la salive artificielle.

Des radiographies rétrocoronaires sont également réalisées

Après avoir séché les dents, des mesures sont réalisées deux fois de suite avec le DIAGNODENT sur la surface dentaire en mésial et en distal de chaque dent.

Après avoir séché les dents, des mesures sont réalisées par deux examinateurs indépendamment l'un de l'autre avec le DIAGNODENT et ceci en mésial et en distal de la surface occlusale de chaque dent.

Un examen histologique des dents est ensuite réalisé et comparé aux résultats donnés par les trois méthodes non invasives.

La sensibilité, la spécificité et le coefficient de SPEARMAN sont calculés sur chaque site mésial et distal de chaque dent (**tableau 19**).

Méthodes de détection	Coefficient de corrélation de SPEARMAN				Sensibilité				spécificité			
	1		2		1		2		1		2	
	m	d	m	d	m	d	m	d	m	d	m	d
Examen visuel	0.51	0.48	0.45	0.49	0.68	0.73	0.69	0.84	0.70	0.68	0.58	0.56
Examen radiographique	0.21	0.28	0.30	0.33	0.42	0.46	0.43	0.45	0.77	0.75	0.80	0.78
Examen par le DIAGNODENT	0.48	0.39	0.46	0.41	0.74	0.62	0.75	0.77	0.69	0.70	0.64	0.58

**Tableau 19: Sensibilité, spécificité et coefficient de SPEARMAN du DIAGNODENT, de l'examen visuel avec de nouveaux critères et de l'examen radiographique (24).**

Cette étude met en évidence que le DIAGNODENT est une méthode de détection des caries précoces performante, aussi fiable que l'examen visuel avec de nouveaux critères et même supérieure aux résultats obtenues avec un examen radiographique. La bonne reproductibilité des mesures pourrait autoriser un monitoring longitudinal.

Néanmoins, d'autres études sont nécessaires car il n'y a pas de suivi à long terme dans cette étude.

### 3.2.5 Comparaison in vitro des différentes méthodes de détection des lésions carieuses.(53)

Cette étude de **SHI, WELANDER** et **ANGMAR-MANSSON**, réalisée sur 76 dents avec une surface occlusale intacte, compare différentes méthodes de détection (53) :

- le DIAGNODENT,
- l'examen visuel classique,
- l'examen radiographique avec deux bite-wings,

- l'examen visuel avec de nouveaux critères,
- et la mesure de la conductivité électrique.

La sensibilité et la spécificité de chaque méthode de diagnostic ont été déterminées (**tableau 20**) sur deux niveaux d'évolution des lésions carieuses :

- -D 2 : lésions carieuses dont l'extension est supérieure à plus de la moitié de l'épaisseur de l'émail.
- -D 3 : lésions carieuses évoluant dans la dentine.

Méthodes de détection	Sensibilité		spécificité	
	D 2	D 3	D 2	D 3
Examen visuel conventionnel	0.59	0.58	0.79	0.98
Examen visuel avec de nouveaux critères	0.59	0.70	0.71	0.93
La mesure de la conductivité électrique	0.31	0.58	1	1
Examen radiographique	/	0.74	/	0.82
Le DIAGNODENT	0.75	0.82	0.74	0.85

**Tableau 20 : Sensibilité et spécificité du DIAGNODENT, de l'examen visuel conventionnel, de l'examen visuel avec de nouveaux critères, de la mesure de la conductivité électrique et de l'examen radiographique.(53)**

Les résultats de cette étude semble montrer que le DIAGNODENT est un outil fiable et performant dans les conditions in vitro et permet un monitoring des lésions carieuses.

Néanmoins , il est nécessaire pour valider le DIAGNODENT de réaliser des études du même type que les précédentes mais dans des conditions réelles c'est-à-dire in vivo.

### **3.3 Etude in vivo –validation clinique du DIAGNODENT.**

3.3.1 Etude de REICH, AL MARRAWI, PITTS et LUSSI sur 140 enfants (46).

Une étude (46) réalisée sur 140 enfants, 87 garçons et 53 filles de 10 à 12 ans, a mis en évidence que 15 % des lésions carieuses ne sont pas détectées par l'examen visuel conventionnel seul et que l'utilisation du DIAGNODENT offrent des possibilités de détection bien meilleure de lésions carieuses à cavité non formée, caries dite cachées, que l'examen visuel conventionnel seul.

Néanmoins, cette étude montre un certain nombre de faux résultats positifs, la dent étant détectée comme cariée par le DIAGNODENT alors qu'en fait elle est saine, et ces faux résultats positifs semble être dus à la présence de tartre et à la sensibilité du DIAGNODENT au tartre.

D'autres études sont donc nécessaires pour valider cliniquement le DIAGNODENT.

3.3.2 Evaluation de la précision du DIAGNODENT par la comparaison in vivo entre l'examen visuel conventionnel, l'examen radiographique et le DIAGNODENT.(47)

Une étude in vivo de REICH et coll.(47) porte sur 24 patient qui sont examinés cliniquement puis par examen radiographique retrocoronaire et enfin des mesures sont réalisées avec le DIAGNODENT.

L'examen clinique visuel conventionnel ne permet pas pour 55 dents, un diagnostic fiable, un doute persistant sur l'existence d'une lésion carieuse ; l'examen de ces sites avec le DIAGNODENT donne des résultats positifs c'est-à-dire qu'il y a présence d'une lésion carieuse.

Les fissures des dents en cause sont ouvertes prudemment avec une fraise diamantée et un nouvel examen clinique confirme la présence de tissu dentaire infecté.

Les lésions carieuses évoluant dans l'émail et dans la dentine sont différenciées :

- 13 % des lésions évoluent dans l'émail,
- 87 % des lésions évoluent dans la dentine.

Les deux sondes éclairantes A et B du DIAGNODENT sont utilisées.

La sonde A avec une plage de mesure plus petite et donc précise, donne des résultats plus fins par rapport à la sonde B avec une plage de mesure plus large.

Les mesures réalisées par le DIAGNODENT sur les lésions évoluant dans l'émail s'échelonnent entre 15 et 47, avec une moyenne de 29, alors que des lésions évoluant dans la dentine donne des valeurs mesurées entre 20 et 99 avec une moyenne de 56. L'embout le plus petit A est trente fois plus sensible que l'embout B.

Sur les 55 dents mesurées, 3 cas s'avèrent faux positifs lors de l'examen avec le DIAGNODENT, faux positifs qui sont attribués à la présence de tissu organique résiduelle et ceci malgré le nettoyage.

Ces sites sont ouverts puis nettoyés avec de la pâte à polir puis de nouvelles mesures sont faites avec le DIAGNODENT qui confirme l'absence de lésions carieuses.

Ces différences sont significatives statistiquement. Les résultats obtenus dans cette étude montre que le DIAGNODENT est fiable pour la détection des lésions carieuses. L'embout A est validé pour le diagnostic in vivo. Néanmoins, d'autres études sont nécessaires pour différencier les lésions évoluant dans l'émail et celles évoluant dans la dentine

3.3.3 Performance du DIAGNODENT dans la détection de lésions carieuses sur des dents ayant une surface occlusale intacte : étude in vivo (32).

Cette étude de LUSSI, LONGBOTTOM, BRAIG et REICH est réalisée sur 110 patients d'environ 20 ans qui sont examinés par six chirurgien – dentistes différents ; 156 dents avec une surface occlusale cliniquement saine, sont mesurées avec le DIAGNODENT pour confirmer ou infirmer le diagnostic clinique et déterminer la correspondance entre les valeurs données par le DIAGNODENT et l'extension du processus carieux (Tissu sain, lésion évoluant dans l'émail et lésion évoluant dans la dentine).

Les résultats obtenues par le DIAGNODENT aboutissent à un guide dans le choix du traitement approprié au patient (tableau 21)

Valeur donnée par le DIAGNODENT	Niveau de progression de la lésion carieuse	Type de traitement envisagé
0 – 15	Dent saine sans lésion carieuse	Pas de traitement envisagé
16 – 25	Lésion carieuse confinée à l'émail	Traitement préventif ou curatif en fonction du risque du patient
26 - 99	Lésion évoluant dans la dentine	Traitement curatif envisagé

**Tableau 21 : Relation entre les valeurs données par le DIAGNODENT, le niveau de progression de la lésion carieuse et le type de traitement le plus approprié (32).**



Néanmoins , ces valeurs sont des valeurs moyennes et il est donc nécessaire de confirmer par d'autres études les mesures réalisées par le DIAGNODENT et les relations entre ces valeurs et la thérapeutique la plus appropriée.

3.3.4 Comparaison des valeurs données par le DIAGNODENT à l'examen clinique **(48)**.

Une étude de REICH, BERAKDAN, NETUSCHIL, PITTS et LUSSI est réalisée sur 40 patients **(48)** sur lesquels 50 lésions évoluant à différents niveaux sont isolées .

Ces lésions évoluent à différents niveaux :

- dans l'émail,
- dans la dentine superficielle,
- dans la dentine profonde.

Des mesures sont réalisées avec le DIAGNODENT puis l'excavation du tissu touché par le processus carieux est réalisé pour permettre une deuxième série de mesures sur le tissu dentaire sain . **(Tableau 22)**

Des mesures sont également faites sur des sites indemnes de caries.

Niveau d'évolution du processus carieux	Valeurs données par le DIAGNODENT		
	Avant l'excavation de la carie	Après l'excavation de la carie	Mesures sur du tissu sain
Lésion évoluant dans l'émail	31.25	6.5	3.25
Lésion évoluant dans la dentine superficielle	57.15	8.26	3.57
Lésion évoluant dans la dentine profonde	80.75	18.75	4.95

**Tableau 22: Rapport entre les valeurs mesurées par le DIAGNODENT et le niveau d'extension du processus carieux.(48)**

Le DIAGNODENT est prometteur pour le diagnostic des lésions carieuses néanmoins, lorsque les lésions carieuses se rapprochent de la pulpe camérale, les mesures faites par le DIAGNODENT augmentent non pas à cause de la présence de tissu carié résiduel mais du fait de la fluorescence de la pulpe.

La performance du DIAGNODENT est donc faible sur des lésions évoluant dans la dentine profonde.

### 3.3.5 Comparaison in vivo entre les radiographies bite-wings et le DIAGNODENT dans la détection des lésions carieuses proximales.(61)

L'étude de WAGNER, LONGBOTTOM et PITTS porte sur 128 prémolaires et molaires (61). Pour chaque dent sont réalisées des radiographies rétrocoronaires avec un film de type E ainsi que des mesures dans les embrasures linguales avec la sonde éclairante A puis B du DIAGNODENT.

La sensibilité et la spécificité de chaque méthode de diagnostic est déterminée en sachant que ces résultats sont obtenus en distinguant :

- Les lésions carieuses évoluant dans l'émail avec une surface occlusale intacte : D1.
- Les lésions carieuses évoluant dans l'émail avec une altération de la surface occlusale ou des lésions évoluant dans la dentine : D3.

### 3.3.5.1 Utilisation de la sonde éclairante A.

La sonde A est de forme conique avec une petite plage de mesure.

Les résultats obtenus avec la sonde A sont regroupés dans le **tableau 23**.

Résultats	Sensibilité		Spécificité	
	Niveau D 1	Niveau D 3	Niveau D 1	Niveau D 3
<b>Le DIAGNODENT</b>	0.55	0.76	0.90	0.92
<b>Les radiographies bite-wings</b>	0.35	0.63	0.95	0.96

**Tableau 23 : Sensibilité et spécificité du DIAGNODENT avec la sonde éclairante A et des radiographies bite-wings (61).**

Le DIAGNODENT avec la sonde éclairante A a une performance supérieure aux radiographies bite-wings pour la détection des lésions carieuses proximales.

### 3.3.5.2 Utilisation de la sonde éclairante B.

La sonde B est de forme plane avec une grande plage de mesure.

Les mêmes mesures de sensibilité et de spécificité sont réalisées avec la sonde B (tableau 24).

Résultats	Sensibilité		Spécificité	
	Niveau D 1	Niveau D 3	Niveau D 1	Niveau D 3
<b>Le DIAGNODENT</b>	0.52	0.90	0.86	0.89
<b>Les radiographies bite-wings</b>	0.40	0.63	0.93	0.96

**Tableau 24 :Sensibilité et spécificité du DIAGNODENT avec la sonde éclairante B et des radiographies bite-wings (61).**

La performance du DIAGNODENT avec la sonde éclairante B est comparable à la performance des radiographies bite-wings pour la détection des lésions carieuses proximales.

### **3.4 Reproductibilité du DIAGNODENT : étude in vivo de LUSSI et SCHROEDER (33).**

Dans une optique de thérapie préventiviste, il est nécessaire de posséder des outils permettant de suivre l'évolution du processus carieux , de savoir si le processus carieux est en progression ou en réversion par un monitoring longitudinal et de décider quelle attitude thérapeutique est la plus adaptée au patient.

Il est donc nécessaire d'évaluer la reproductibilité du DIAGNODENT.

Une étude (33) est réalisée sur 83 molaires humaines extraites montées sur des blocs de plâtre, puis nettoyées avec un protocole classique (eau, NaOCl à 2.5 %, ponce ). Puis onze chirurgiens–dentistes ont réalisé deux séries de mesures avec le DIAGNODENT sur les surfaces occlusales des dents.

La reproductibilité du DIAGNODENT est calculée à l'aide du Kappa statistique et du coefficient de corrélation de SPEARMAN (Tableau 25). Les valeurs sont calculées sur deux niveaux d'évolution du processus carieux :

- Les lésions carieuses évoluant dans plus de la moitié de l'épaisseur de l'émail :D2.
- Les lésion évoluant dans la dentine :D3.

Mesures des Chirurgien-dentiste	Kappa statistique		Coefficient de corrélation de SPEARMAN
	D 2	D 3	
1	0.91	0.90	0.98
2	0.97	0.95	0.99
3	0.85	0.90	0.99
4	0.69	0.66	0.83
5	0.80	0.90	0.98
6	0.88	0.94	0.97
7	0.89	0.95	0.98
8	0.88	0.93	0.99
9	0.94	0.95	0.99
10	0.89	0.87	0.98
11	0.95	0.89	0.98
<b>résultats</b>	0.88	0.90	0.97

**Tableau 25 : Etude de la reproductibilité du DIAGNODENT, par le calcul du coefficient de SPEARMANN et du Kappa statistique (33).**



Les mesures réalisées avec LE DIAGNODENT sont pratiquées sur dents sèches puis humides.

Les relevés de mesures faites sur les matériaux d'obturation avec le DIAGNODENT s'étale de 3 à 40 alors que les relevés de mesures sur des sites touchés par un processus carieux avec le DIAGNODENT ont des valeurs de 25 à 30.

Des variations des valeurs relevées avec le DIAGNODENT sont également induites par un changement dans le choix de la teinte d'un matériau.

Enfin, des valeurs de fluorescence plus importantes sont relevées sur des matériaux humides par rapport à des mesures sur des dents sèches.

Ces différences sont statistiquement significatives  $p < 0.05\%$ .

Les matériaux d'obturation ont des valeurs de fluorescence similaires aux valeurs de fluorescence relevées sur des sites correspondant à des lésions évoluant dans la dentine. La détection de lésions carieuses sous ces matériaux d'obturation grâce à l'utilisation du DIAGNODENT semble discutable.

### **3.6 Synthèse- Discussion.**

3.6.1 Rappel des différentes spécificités et sensibilités des méthodes de diagnostic (27,28,30,44).

La comparaison des différents outils de diagnostic se fait grâce au calcul de leur spécificité, de leur sensibilité ainsi que par le calcul de la reproductibilité de chaque méthode diagnostique ( **tableau 26**).

	<b>Spécificité</b>	<b>Sensibilité</b>
<b>Examen visuel seul</b>	0.93	0.12
<b>Examen visuel avec l'utilisation d'une sonde</b>	0.93	0.14
<b>Examen visuel avec l'utilisation de moyen grossissant</b>	0.89	0.20
<b>Examen visuel et radiographique</b>	0.87	0.49
<b>Examen radiographique par bitewings</b>	0.83	0.45
<b>Mesure de la conductivité électrique</b>	0.71	0.93
<b>Examen avec le DIAGNODENT</b>	0.83	0.80

**Tableau 26 : Spécificité et sensibilité des différentes méthodes diagnostics (27,28,30,44).**

L'ensemble des études in vitro réalisées sur le DIAGNODENT montrent que cet instrument est performant pour la détection des lésions carieuses et qu'il permet grâce à la bonne reproductibilité de ces mesures de réaliser un monitoring longitudinal des lésions.

Les études in vivo qui ont suivi ont permis de valider le DIAGNODENT dans ces conditions avec de bonnes valeurs de sensibilité et de spécificité.

L'examen visuel réalisé méticuleusement doit précéder le bilan radiographique qui n'offre que des résultats partiels.

L'examen clinique doit localiser les zones suspectes et sélectionner les sites qui doivent être radiographiés.



L'association des différents outils améliore la sensibilité du diagnostic pour la détection des lésions carieuses. En effet, elle est intéressante pour les lésions initiales, bien que les valeurs de sensibilité restent très basses.

La fiabilité des tests de diagnostic visuel et tactile augmente avec la profondeur de la lésion. Or, les thérapeutiques non invasives sont d'autant plus efficaces que les lésions sont diagnostiquées précocement c'est à dire à des stades pour lesquels les outils de diagnostic sont peu performants.

Les fortes proportions des lésions d'émail indiquent que le diagnostic de ces lésions doit être amélioré. En conséquence, d'autres outils doivent être développés pour compléter le panel des outils de diagnostic en particulier pour les lésions initiales précoces.

### 3.6.2 Les lésions carieuses occlusales. (38)

Pour les lésions carieuses initiales amélaire, l'utilisation intempestive de la sonde est déconseillée en raison du risque d'aggraver la lésion initiale par l'effondrement de la couche de surface de l'émail .

L'association du sondage et de l'examen visuel n'améliore pas la qualité du diagnostic. La radiographie se révèle insuffisante du fait de la superposition d'importantes épaisseurs de tissus minéralisés.

La radiographie est un outil fiable et sensible pour les lésions évoluées, alors que la détection radiologique des lésions occlusales précoces reste délicate.

En l'absence de cavitation, l'activité de la lésion est donc difficile à évaluer.

Pour les lésions initiales, les méthodes électriques basées sur les mesures de la conductance des tissus et l'utilisation du DIAGNODENT semblent les plus appropriées.

En l'absence de ces outils de diagnostic, c'est l'examen visuel qui fournit les meilleures valeurs de sensibilité et de spécificité. La performance des praticiens pour détecter visuellement les lésions carieuses occlusales nécessite un entraînement et s'améliore lorsque les praticiens sont expérimentés (38) .

Les aides optiques grossissantes (loupes et microscopes opératoires ) permettent une observation plus fine des surfaces dentaires, en particulier au niveau des anfractuosités anatomiques.

### 3.6.3 Les lésions carieuses proximales.

La réalisation de radiographies rétrocoronaires est une aide précieuse pour la détection des lésions proximales, mais la sensibilité et la fiabilité de cet outil diminuent pour les lésions initiales. La radiographie est également directement dépendante de l'observation qui, dans tous les cas, émet une sous-estimation de l'importance de la lésion, les lésions réelles étant toujours plus importantes que ce que laisse supposer leur image radiologique.

L'activité des lésions proximales initiales est facilement évaluée par un pilotage radiologique au cours duquel des clichés rétrocoronaires sont réalisés régulièrement.

La difficulté repose sur le fait que pour être comparés, ces clichés doivent être réalisés sous des incidences rigoureusement identiques.

Aujourd'hui, il n'existe aucune raison scientifique pour traiter d'emblée une lésion proximale initiale sur un mode invasif , tant que la lésion est non cavitaire et que l'atteinte dentinaire reste superficielle, si ce n'est le manque de coopération du patient rendant impossible la mise en œuvre d'un traitement prophylactique efficace .

#### 3.6.4 Les lésions cervicales.

Pour les lésions cervicales, les lésions initiales des faces lisses sont aisément identifiées sur l'émail par un simple examen visuel en particulier au stade de la tache blanche ou "white spot" en particulier si les surfaces sont propres et séchées. Lorsque ces lésions évoluent, elles deviennent évidentes à l'examen visuel du fait des changements de structures et de colorations des tissus dentaires.

### **3.7 Les nouvelles voies de détection.**

Les méthodes de mesure de la conductivité électrique ont montré beaucoup de promesse dans la détection des caries occlusales avec une sensibilité de l'ordre de 0.9 mais cependant la spécificité est inférieure à 0.8.

L'apparition d'un nouveau type de détecteur à fluorescence laser, le DIAGNODENT, permet la détection et le contrôle de la progression ou de la stabilisation par le pilotage ou le monitoring longitudinal des lésions carieuses.

### **3.8 Apport du DIAGNODENT pour la détection des lésions carieuses.**

Le DIAGNODENT se révèle d'une grande utilité dans une thérapeutique à pénétration minimale. Il permet de constater différentes modifications, même infimes dans la substance dentaire et de les traiter en conséquence en montrant les

écarts entre la substance dentaire saine et la substance dentaire modifiée sur le plan photologique.

L'appareil permet de détecter les lésions carieuses au niveau des puits et des fissures mais également les caries résiduelles durant la préparation de la cavité avant obturation lorsque le traitement curatif est validé.

Les techniques de pilotage doivent concerner différents outils de diagnostic. Ainsi, l'activité d'une lésion est bien corrélée avec l'examen visuel, la radiographie et l'utilisation du DIAGNODENT. L'association de différents outils est utile pour préciser l'activité des lésions.

Le DIAGNODENT apporte une réponse pour la détection et le pilotage de ces lésions initiales difficilement diagnosticables par les méthodes conventionnelles.

Les mesures pourront être réalisées lorsqu'une suspicion de lésion carieuse a été détectée à l'examen visuel ou en l'absence de lésion carieuse, sur un ou des sites ayant les plus grandes chances d'être cariés.

De plus, le DIAGNODENT ou plutôt la sonde est adapté individuellement au patient par le réglage de la constante dentaire en plaçant la sonde éclairante choisie sur une zone saine d'une dent.

Le DIAGNODENT augmente la fiabilité de la détection, étayant ou augmentant la fiabilité du diagnostic.

Enfin, le DIAGNODENT ne représente pas de risque pour la santé du patient.

### **3.9 Critiques.**

Le DIAGNODENT permet de détecter les lésions carieuses mais les valeurs données sont faussées par la présence de tartre, de plaque dentaire et par la présence de matériaux d'obturations. Des sites ainsi mesurés aboutiraient à des résultats faux positifs.

Le DIAGNODENT est consommateur de temps, nécessitant un certain apprentissage et a donc un coût financier sur la rentabilité du cabinet dentaire, surtout en l'absence de rémunération par le système de santé.

Le principe même de la dentisterie prophylactique nécessite la coopération du patient et notamment la nécessité d'un suivi régulier permettant un pilotage des lésions carieuses sans risque de laisser se développer une lésion de taille plus importante mettant en péril l'intégrité et la vitalité de l'organe dentaire.

La localisation des lésions carieuses occlusales sera modifiée par la morphologie des puits et fissures, par l'hygiène buccale, par les différences d'occlusion et par l'accumulation de plaque dentaire. Le nettoyage des sillons et fissures est très difficile et des lésions carieuses peuvent alors se développer. Dans ce genre de cas, la mise en place d'un sealant est fortement recommandée mais le risque de laisser évoluer une lésion sous le sealant est toujours présent bien qu'il soit faible. Le pilotage de ce type de lésion serait très intéressant mais la mise en place d'un matériaux d'obturation du type sealant compromettra les mesures effectuées avec le DIAGNODENT.

Une des difficultés d'utilisation du DIAGNODENT vient du fait qu'il est nécessaire de nettoyer et de sécher la dent avant toute mesure sinon une valeur supérieure ou inférieure est affichée ; la précision du DIAGNODENT diminue dans un milieu humide.

De plus, la précision des mesures réalisées avec le DIAGNODENT dépendant de l'homogénéité de la lumière des fibres optiques, il est impératif que l'embout A ou B choisi soit propre.

L'approche de la pulpe provoque une augmentation de la fluorescence et donc des mesures réalisées par le DIAGNODENT et ceci sans la présence de tissu dentaire carié résiduel.

Enfin, le calibrage est nécessaire et plus particulièrement lors de mesures de pilotage sur un temps prolongé et qu'il n'est pas toujours facile de retrouver des conditions identiques d'une séance à l'autre.

### **3.10 Exemple de schéma thérapeutique.(42,44)**

Le déclin considérable de la prévalence des caries durant les dernières décennies ainsi que la diminution de la proportion des caries proximales par rapport aux lésions évoluant au niveau occlusal, plus particulièrement aux niveaux des puits et fissures, ont amené à modifier les comportements des chirurgiens dentistes aboutissant à de nouvelles stratégies de traitement.

La progression très lente du processus carieux avec un potentiel de reminéralisation de ces lésions, rend nécessaire la détection au plus tôt de ces lésions ainsi que le suivi de l'évolution du processus carieux et donc l'instauration d'un pilotage ou monitoring longitudinal des lésions carieuses pour déterminer l'attitude thérapeutique adaptée au patient.

La détection des lésions par les méthodes conventionnelles de diagnostic est difficile du fait de la morphologie de ces sites, la surface de la dent semblant intacte lors de l'examen visuel. La détection par des méthodes électriques est prometteuse mais sa spécificité est réduite.

La fiabilité des méthodes de diagnostic des lésions carieuses a une conséquence sur le choix du type de traitement, les erreurs de diagnostic aboutissant à des erreurs dans le choix des traitements. Il est donc primordial d'avoir des méthodes de diagnostic fiables.

Il est indispensable aujourd'hui d'avoir des méthodes de diagnostic permettant un monitoring précis de l'évolution du processus carieux. La majorité des praticiens basent leur diagnostic sur un examen visuel et radiographique, technique fiable lorsque la prévalence des caries est élevée.

Les mauvais choix de diagnostic aboutissent à de mauvais choix du type de traitement. Un enfant avec un risque carieux faible peut devenir en l'absence de prévention efficace un enfant à risque élevé, aboutissant également à une volonté de surtraitement des praticiens.(42)

La méthode de détection visuelle des caries est une méthode rapide de grande spécificité ; elle sera utilisée en priorité par rapport à toute autre méthode.

Lorsqu'un examen minutieux ne révèle pas de signe de carie d'autres méthodes de détection ne sont pas nécessaires.

Néanmoins, lorsqu'il reste un doute ou une incertitude sur un plan clinique , le DIAGNODENT apporte une nouvelle voie dans la détection ainsi que dans le suivi épidémiologique des caries.(44)

Le DIAGNODENT ne permet pas de déterminer le degré d'extension des caries surtout en cas de faible pénétration dans la dentine. La décision de traitement dépendra donc également de l'historique dentaire du patient, de son hygiène ,de sa coopération ainsi que de l'activité du processus carieux. La décision thérapeutique de prévention ou de traitement curatif dans un nombre croissant de situation clinique n'est pas permise par les techniques conventionnelles de diagnostic. Le DIAGNODENT permet de choisir la solution thérapeutique la mieux adaptée au patient (**Figure 13**).

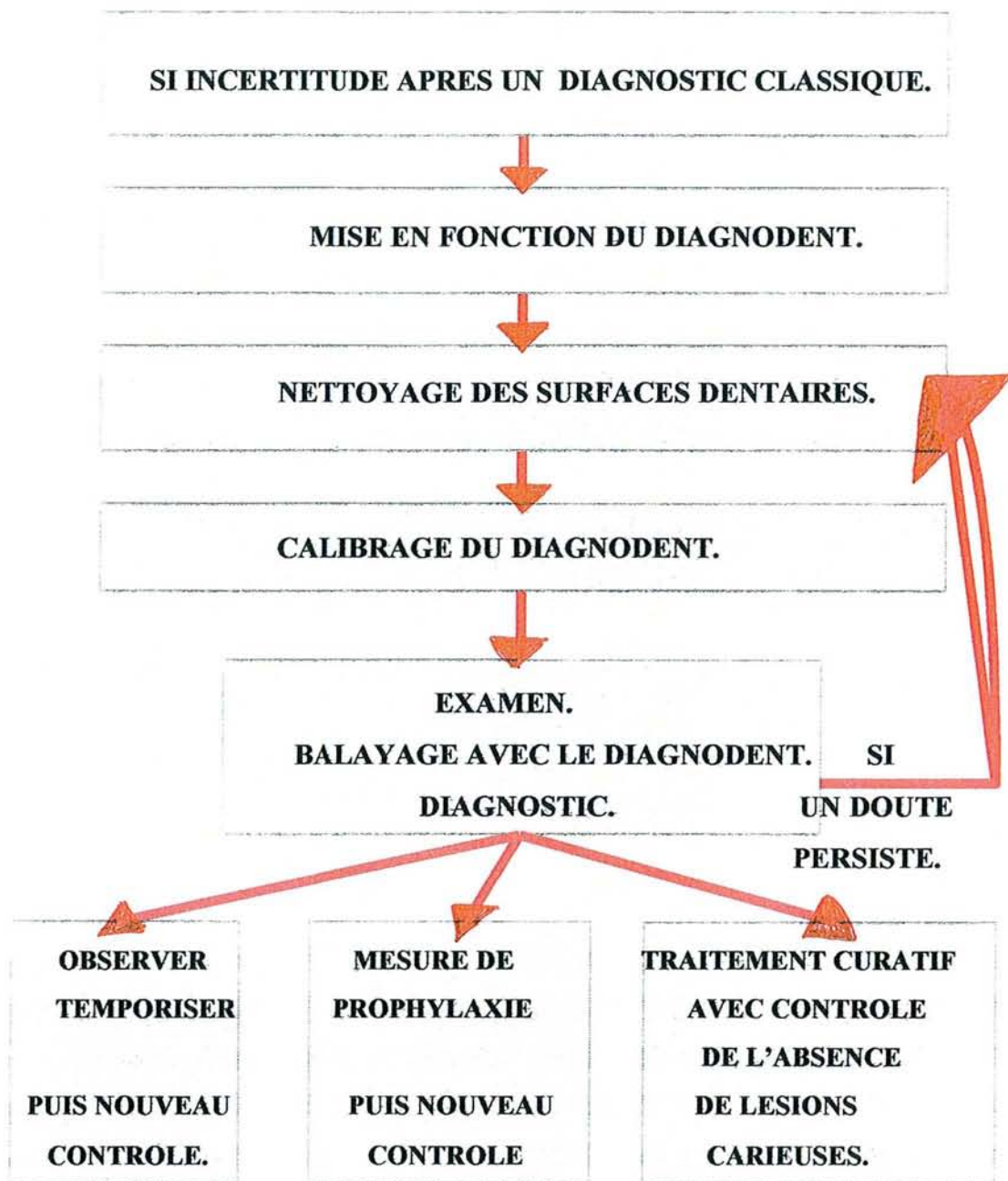


Figure 13 : Exemple de schéma de traitement avec le DIAGNODENT.(44)



### **3.11 Présentation clinique**

#### 3.11.1 Rappel du protocole opératoire.

L'utilisation du DIAGNODENT de façon fiable nécessite de respecter un protocole opératoire qui sera reproduit à chaque séance.

\*Chaque séance débute par un nettoyage minutieux des surfaces dentaires qui pourra être réalisé en fonction des différentes situations cliniques par :

-un nettoyage des surfaces dentaires avec une pâte à polir à base de ponce appliquée avec une cupule en caoutchouc.

-ou une ouverture avec une fraise boule dans le cas des sillons ayant une morphologie défavorable. L'ouverture des sillons anfractueux permettra de vérifier l'absence de lésions carieuses grâce à l'utilisation du DIAGNODENT.

-ou un aéropolisseur que l'on passe une fois ou deux sur la surface dentaire à évaluer par le DIAGNODENT.

-ou un système d'air abrasion sous air comprimé (particules d'alumines de 50  $\mu\text{m}$  et 27  $\mu\text{m}$ .).

Les sillons jugés anfractueux pourront ensuite être obturés par une résine de scellement.

Le but de ce nettoyage est évidemment de débarrasser la dent de tout enduit de surface.

L'examen des surfaces dentaires débarrassées de tout enduit de surface se continue par un examen visuel et radiologique conventionnel. Les sites douteux, à risque où bien encore les sites suivis dans le cadre d'un suivi longitudinal ou pilotage par le DIAGNODENT seront notés sur une fiche de recueil de données.

Les sites à mesurer avec le DIAGNODENT sont isolés grâce à l'utilisation de cotons salivaires ou bien encore par la mise en place d'une digue en cas de risque de suintement.

Avant chaque mesure par le DIAGNODENT, un étalonnage est réalisé en plaçant la sonde du DIAGNODENT sur une zone saine de la dent.

L'embout du DIAGNODENT est ensuite placé sur le site à mesurer et la valeur la plus élevée sur les différents sites est notée sur le support de recueil des données.

### 3.11.2 Exemple de cas cliniques.

#### 3.11.2.1: Yann X., 15 ans.

Un jeune patient, Yann X., 15 ans vient en consultation pour une visite de contrôle dans le cadre d'un examen bucco-dentaire BBD.

La séance débute par un examen clinique suivi d'un détartrage puis nettoyage minutieux des surfaces dentaires par une pâte à polir. L'observation des surfaces dentaires met en évidence la présence de colorations marquées au niveau des puits et fissures des surfaces dentaires des dents postérieures, prémolaires et molaires maxillaires et mandibulaires (à noter que les colorations sont plus marquées sur les molaires mandibulaires).

L'observation visuel clinique met également en évidence une hygiène moyenne ainsi que la présence d'une morphologie des sillons occlusaux jugée défavorable, par la présence de sillons anfractueux ne permettant pas un nettoyage satisfaisant de ces sillons.

La réalisation des radiographies bite-wings permet de compléter notre diagnostic en ne mettant pas en évidence de lésions carieuses proximales mais ces radiographies ne permettent pas de confirmer de façon fiable la présence ou l'absence de lésions carieuses au niveau des sillons occlusaux jugés anfractueux précédemment.

Pour ce cas, les examens conventionnels, visuel et radiographique, ne permettent pas de déterminer au niveau des sites jugés douteux, quelle thérapeutique est la plus appropriée au patient, c'est à dire si l'abstention thérapeutique, l'obturation par une résine de scellement des puits et fissures ou bien encore leur obturation par une technique chirurgicale classique est la plus adaptée au patient.

Les sites douteux sont donc notés sur une fiche de recueil de données (Figure 15). Les sites jugés douteux étant en occlusal de 17,37,47 et en occluso-distal de 26.

Ces sites sont donc mesurés par le DIAGNODENT et les valeurs les plus élevées seront notées sur la fiche de recueil des données (Figure 14, Tableau 27).

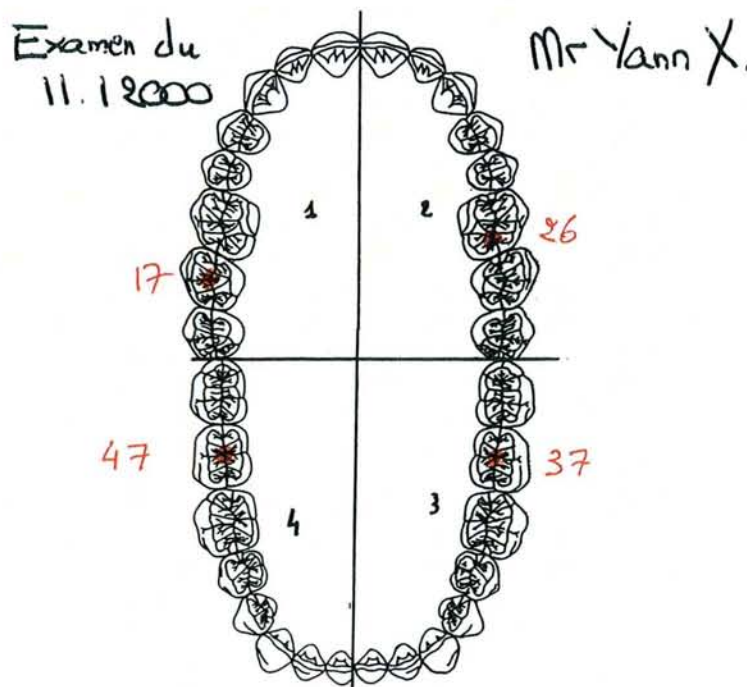


Figure 14 Fiche de recueils des données pour les sites mesurés avec le DIAGNODENT.

Sites mesurés	17 occlusale	26 occluso- distal	37 occlusal	47 occlusal
<b>Classification SISTA des lésions.</b>	1.1	1.1	1.0	1.1
<b>Examen du 11.01.2000</b>	32	27	9	17
<b>Mesure après ouverture des sillons.</b>	4	1	ouverture des sillons non réalisée dans le cadre d'un suivi longitudinale ou pilotage.	
<b>05.06.2000</b>			7	
<b>04.01.2001</b>			5	

**Tableau 27: Valeurs des différents sites mesurés par le  
DIAGNODENT chez Yann X.,15 ans.**

Une motivation du patient à l'hygiène bucco-dentaire est réalisée.

L'utilisation du DIAGNODENT permet chez ce patient d'aider au choix de la méthode thérapeutique la mieux adaptée au patient.

Le sillon occlusal de 17 et occluso-distal de 26, qui correspondent aux valeurs les plus élevées relevées par le DIAGNODENT, seront ouverts grâce à l'utilisation d'une fraise fissure puis débarrassés de tout dépôt et les surfaces dentaires sont traitées par un système d'air abrasion.

Ces deux sites sont mesurés par le DIAGNODENT avant leur obturation pour vérifier l'absence de tissus dentaires cariés résiduels (**Tableau 27**). Ces deux sites seront donc obturés par une résine fluide (Tetric flow de VIVADENT).

Sur ces deux sites 17 et 26, le DIAGNODENT a permis de confirmer l'absence de tissus infectés et donc de réaliser une adhésion sur un sillon parfaitement propre.

Au niveau du sillon occlusal de 47, la mesure réalisée par le DIAGNODENT donne une valeur de 17 (**Tableau 27**) qui permet d'orienter son choix de traitement vers l'obturation de ce sillon anfractueux par une résine de scellement des puits et fissures après nettoyage de celui-ci par une système d'air abrasion.

Enfin, le sillon occlusal de 37, sur lequel la mesure avec le DIAGNODENT donne une valeur faible de 9, sera laissé tel quel et entrera dans une thérapeutique de pilotage de cette lésion pour profiter du potentiel de reminéralisation de ce site en contrôlant l'absence de progression du processus carieux.

Une fluoruration topique du sillon occlusal de 37 par un vernis fluoré (Fluor Protector de VIVADENT) est faite à chaque séance de pilotage pour favoriser la reminéralisation. Néanmoins, les trois autres sites, 17 occlusal, 26 occluso-distal et 47 occlusal, ne pourront plus être évalués et mesurés par le DIAGNODENT du fait de leur obturation.

Ce patient sera revu après 6 mois pour vérifier, après nettoyage minutieux du sillon (grâce à l'utilisation de pâte à polir) et la mesure par le DIAGNODENT sur ce même site (**Tableau 27**), l'absence de récurrence carieuse ou bien encore de constater la reminéralisation de ce site. Cette mesure sera renouvelée encore 6 mois plus tard (**Tableau 27**), et la diminution de la valeur mesurée par le DIAGNODENT sur ce site laisse supposer qu'une reminéralisation progressive se fait à ce niveau.

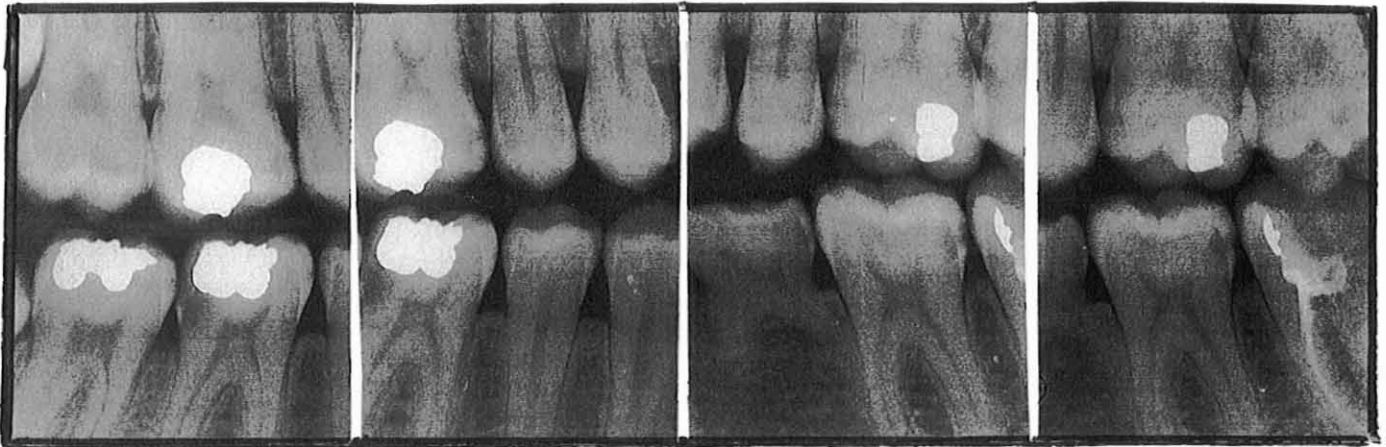
Pour ce patient, le DIAGNODENT aide le praticien à choisir le traitement le plus approprié au patient dans le cadre d'une optique préventive.

3.11.2.2: Franck G., 17 ans.

Un deuxième patient âgé de 17 ans se présente pour un bilan dentaire avec comme doléances des douleurs récurrentes au froid sur les secteurs postérieurs mandibulaires et maxillaires.

Un examen clinique puis radiographique par deux bite-wings met en évidence la présence de lésions carieuses proximales à différents stades de développement et d'une hygiène bucco-dentaire jugée faible. **(Figure 15)**.

Ce patient est ainsi classé comme patient à risque carieux élevé devant faire l'objet de soins restaurateurs associé à une prise en charge prophylactique.



**Figure 15 :Bilan radiographique par 4 bite-wings d'un patient de 17 ans**

Une motivation à l'hygiène bucco-dentaire est réalisée et les lésions proximales sont traitées par des techniques d'obturations conventionnelles.

Le DIAGNODENT permet d'évaluer la progression des lésions qui sera pris en compte pour déterminer le risque carieux de celui-ci et ceci grâce aux mesures qui peuvent être réalisées par le DIAGNODENT sur les taches de déminéralisation sur les surfaces décontaminées lisses des dents.

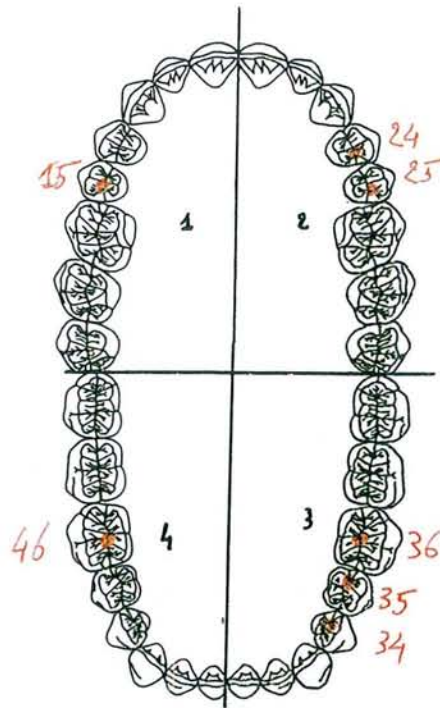
Le DIAGNODENT peut ainsi assurer un suivi longitudinal des lésions carieuses.

En effet, les surfaces lisses sont nettoyées grâce à l'utilisation de pâte à polir puis sont mesurées par le DIAGNODENT en sachant que les surfaces lisses mesurées correspondent à des sites présentant des taches de déminéralisation. **(Tableau 28 et Figure 16)**

Ces sites sont donc suivis dans le cadre d'un pilotage et les valeurs mesurées par le DIAGNODENT au niveau de ces sites permettent d'évaluer l'évolution du risque carieux c'est-à-dire de savoir si ce risque a tendance à augmenter ou à diminuer avec le temps.

<b>Surfaces lisses des dents mesurées par le DIAGNODENT.</b>	<b>15</b>	<b>24</b>	<b>25</b>	<b>34</b>	<b>27</b>	<b>36</b>	<b>46</b>
<b>Classification SISTA des lésions.</b>	2.1	1.1	1.1	1.1	1.1	2.2	2.1
<b>Examen du 13.04.2000</b>	23	19	17	15	16	24	22
<b>Examen du 20.10.2000</b>	15	17	18	9	11	20	21
<b>Examen du 25.01.2001</b>	13	12	13	5	9	13	19

**Tableau 28 : Valeurs mesurées par le DIAGNODENT sur les surfaces lisses des dents chez un jeune patient de 17 ans.**



**Figure 16 :Feuille de recueil des données d'un jeune patient, correspondant aux sites mesurés par le DIAGNODENT.**

Le choix du pilotage de ces lésions est décidé en accord avec le patient dont la coopération et l'hygiène bucco-dentaire sont bien évidemment les clés du succès de cette thérapeutique préventive. Le patient est donc informé à chaque séance de pilotage de l'évolution du risque carieux et de la localisation des taches de déminéralisation afin d'adapter son hygiène bucco-dentaire. De même, chaque séance de pilotage sera suivi d'une application de vernis fluoré pour favoriser la reminéralisation de ces surfaces lisses.

Le patient est vu pour la première séance de mesures en avril 2000, période au cours de laquelle les soins restaurateurs sont effectués. Les mesures réalisées en octobre 2000 sur ces mêmes sites mettent en évidence une diminution des valeurs relevées avec le DIAGNODENT qui peut être associée à une diminution du risque carieux du patient. L'hygiène bucco-dentaire du patient est pour la même période jugée meilleure que lors de la première séance mais une motivation est réalisée et notamment au niveau des sites où les valeurs relevées avec le DIAGNODENT reste élevées (notamment 24, 25, 36 et 46).



Le patient est à nouveau revu en janvier 2001 où les valeurs données par le DIAGNODENT confirment l'évolution favorable de ces taches de déminéralisation vers leurs reminéralisation.

Pour ce patient, le DIAGNODENT nous aide à déterminer la fréquence et les traitements prophylactiques nécessaires pour diminuer le risque carieux et prévenir l'apparition des nouvelles lésions.

En outre, il permet de guider le contrôle de plaque.

### 3.11.2.3 :Madeleine A.,60ans.

Une patiente de 60 ans se présente pour un bilan dentaire. Cette patiente présente des obturations en composites dyschromiées sur les molaires définitives supérieures et inférieures.

L'historique dentaire de la patiente permet de savoir que ces obturations ont été réalisées il y a 7 ans.

Chez cette patiente, le DIAGNODENT ne peut pas aider au diagnostic de la présence ou de l'absence de lésions de récurrences de lésions carieuses sous ces traitements conservateurs du fait de l'impossibilité de réaliser des mesures avec le DIAGNODENT de façon fiable sur des matériaux d'obturations.

Un examen clinique conventionnel est donc réalisé, examen tout d'abord visuel mettant en évidence des dyschromies ainsi qu'une hygiène bucco-dentaire moyenne, des colorations exogènes au niveau des collets des premières molaires supérieures en vestibulaire et en lingual ainsi que la présence de tartre au niveau des collets des premières et deuxièmes molaires mandibulaires.

Cet examen est suivi d'un examen radiographique rétrocoronaires qui met en évidence la présence de lésions carieuses non révélées à l'examen visuel au niveau de 37 et 46. Cet examen radiographique met également en évidence la présence de spicules de tartre dans les embrasures des molaires supérieures et inférieures.

Un nettoyage minutieux des surfaces dentaires est réalisé (détartrage et polissage grâce à une pâte à polir).

Les récidives de carie sous les obturations de 37 et 46 vont être traitées après dépose de leurs obturations.

La première obturation occluso-distale sur 37 présentant une récurrence carieuse est déposée puis les mesures sont faites avec le DIAGNODENT avant et après l'excavation du tissu touché par la carie (**Tableau 29**).

Dans ce cas précis, le DIAGNODENT permet de vérifier l'absence de tissus infectés résiduels, les valeurs relevées par le DIAGNODENT après excavation étant proche de 0.

Sites mesurés	37	46
Classification SISTA des lésions	2.2	2.3
Valeurs données par le DIAGNODENT avant l'excavation dans la dentine infectée.	63	47
Valeurs données par le DIAGNODENT après l'excavation dans la dentine infectée.	3	33

**Tableau 29: Valeurs relevées avec le DIAGNODENT avant et après excavation du tissu dentaire infecté sur deux sites 37 et 46.**

Néanmoins, sur la 46 présentant une obturation mésio-occluso-distale, la dépose du matériaux d'obturation met en évidence une lésion juxta-pulpaire. Les mesures faites après excavation laissent apparaître une valeur de 33 relativement élevée. La décision de conserver la vitalité pulpaire est prise mais dans ce type de circonstances, le DIAGNODENT montre ces limites en ne permettant pas de mesures fiables du fait de la fluorescence de la pulpe qui fausse les mesures.

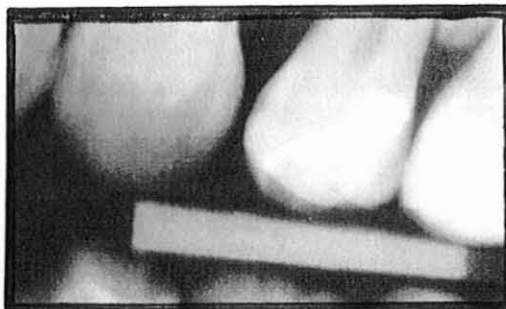
Suite à l'excavation de la récurrence de carie sur 46, l'absence de tissu dentaire infecté résiduel est contrôlée par des méthodes conventionnelles telles que l'utilisation d'un colorant du type Carie Détecteur ; la dent est ensuite obturée par un matériau qui favorise la prévention des récurrences : l'utilisation d'un matériaux dit bio actif qui, une fois inséré dans le milieu buccal, présente une activité favorable à son environnement c'est à dire une action antibactérienne favorisant la reminéralisation des tissus déminéralisés.

Par contre, au niveau de 37, les mesures faites par le DIAGNODENT mettent en évidence des valeurs proches de 0 qui correspondent à l'absence de tissus infectés résiduels. Une obturation classique est réalisée par une technique adhésive.

#### 3.11.2.4:Pauline C.,22 ans.

Une jeune patiente de 22 ans se présente pour un examen de contrôle en octobre 1999.

L'examen clinique et radiographique met en évidence la présence d'une lésion carieuse sur la face mésiale de la 14 (**Figure 17**).



**Figure 17: Radiographie bite-wing d'une jeune patiente de 22 ans .**

Cette dent 14 a été restaurée par un inlay occluso-distal en composite. La taille de la lésion en mésial de 14 se prête à une technique de réversion surtout que le contexte carieux de la patiente laisse apparaître un risque carieux faible

comme faible qui, associé à un hygiène bucco-dentaire correcte et à une volonté de la patiente d'utiliser une technique de prophylaxie, nous incite à ne pas traiter cette lésion débutante.

Un suivi longitudinal est donc instauré avec un intervalle de 6 mois entre deux séances de contrôle. A chaque séance, un nettoyage minutieux est réalisé, une motivation à l'hygiène et notamment au fil dentaire est faite ainsi qu'une application de vernis fluoré.

Les mesures sont réalisées avec des intervalles de 6 mois (**Tableau 30**).

Sites	Site mésial de 14
<b>Dates des examens</b>	
<b>Classification SISTA des lésions</b>	2.1
<b>20.10.1999</b>	23
<b>09.05.2000</b>	27
<b>06.11.2000</b>	43
<b>Mesure après l'excavation du tissu infecté</b>	1

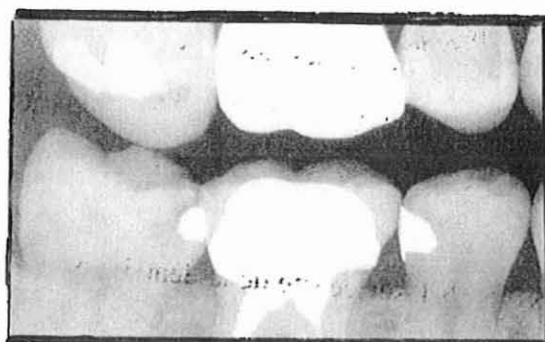
**Tableau 30: valeurs données par le DIAGNODENT dans le cadre du pilotage d'une lésion débutante chez une jeune patiente de 22 ans.**

L'augmentation des valeurs mesurées par le DIAGNODENT laisse supposer une progression du processus carieux au niveau de la face mésiale de 14 qui oriente notre décision thérapeutique vers un traitement chirurgical de cette lésion. La préservation du maximum de tissu dentaire incite à l'éviction minimale des tissus touchés et le contrôle de l'absence de tissus infectés résiduels est réalisé avec le DIAGNODENT (**Tableau 30**). Une technique adhésive est utilisée pour éviter toute mutilation supplémentaire.

### 3.11.2.5 :Pascal B.,35 ans.

Un patient se présente pour un bilan bucco-dentaire. L'examen clinique met en évidence la présence d'une lésion récurrente sur la 37.

L'examen radiographique rétrocoronaire confirme la présence de deux lésions récurrentes qui correspondent à des lésions 2.3 et 1.2 dans le concept SISTA(**Figure 18**).



**Figure 18: radiographie rétrocoronaire sur un jeune patient présentant deux lésions 2.3 et 1.2 dans le concept SISTA sur la 37.**

La dent est asymptomatique mais le traitement chirurgical est indiqué. Le DIAGNODENT peut être alors utilisé pour vérifier l'absence de tissus dentaires infectés résiduels après le traitement chirurgical de ces lésions ; les lésions traitées laissent en effet apparaître une coloration brunâtre de la dentine qui ne facilite pas le diagnostic et donc des mesures sont faites avec le DIAGNODENT.

La valeur donnée par le DIAGNODENT sur ce site de la dent 37 est 3.

Dans ce cas clinique, le DIAGNODENT permet, après traitement chirurgical des lésions 2.3 et 1.2 sur la 37, de vérifier l'absence de tissus infectés avant l'obturation.

Néanmoins, la fiabilité du DIAGNODENT dans ce type de conditions dépend de la proximité entre la pulpe dentaire et la sonde de mesure du DIAGNODENT : il est donc indispensable de limiter ce type de mesures à des lésions à distance de la pulpe dentaire.

#### 3.11.2.6 :Nathalie F.,48 ans.

Une patiente de 48 ans se présente pour une visite de contrôle après quelques années sans consultation, décidée à envisager des soins dentaires, associés à une alimentation très sucrée, une hygiène bucco-dentaire relativement faible aboutissant aux délabrements d'un certain nombre de dents.

Avant la réalisation d'éventuelles soins prothétiques, le premier objectif que nous nous sommes fixés avec la patiente est d'éliminer les foyers infectieux dus à la carie dentaire et de prévenir les récurrences carieuses.

Pour cela, une motivation à l'hygiène bucco-dentaire est entreprise, le traitement chirurgical des lésions est effectué et les obturations sont réalisées. Néanmoins, les deux incisives centrales présentent chacune une lésion récurrente consécutive à une perte étanchéité d'anciens composites.

Le curetage dentinaire est réalisé sur ces deux incisives mais la proximité avec le parodonte de la lésion récurrente nécessite d'éliminer un minimum de substance dentaire.

Le DIAGNODENT répond ici à un problème posé par la difficulté de contrôler l'absence de tissu dentaire infecté résiduel dans le cadre de cette thérapeutique a minima.

Après l'excavation de la substance dentaire touchée par la carie, des mesures sont faites avec le DIAGNODENT (**Tableau 31**).

<b>Site mesuré par le DIAGNODENT</b>	<b>Dent 21</b>	<b>dent 11</b>
<b>Valeurs données par le DIAGNODENT après l'excavation</b>	3	5

**Tableau 31 : Valeurs données par le DIAGNODENT après l'excavation du tissu infecté sur 11 et 21 chez Nathalie F.**

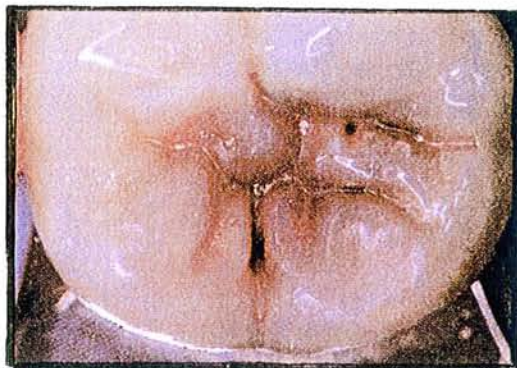Les mesures réalisées avec le DAIGNODENT sur ces deux incisives et les valeurs obtenues 3 sur la 11 et 5 sur la 21 laissent supposer que l'excavation du tissu dentaire infecté a été suffisante et que la pose d'un matériau d'obturation peut être envisagée.

La difficulté réside ici dans l'absence nécessaire de suintements ou de saignement pour permettre des mesures fiables avec le DIAGNODENT. De plus, la pose d'un matériau d'obturation ne permettra plus de contrôle ultérieur de l'absence de récurrence carieuse avec le DIAGNODENT.

#### 3.11.2.7 : Alexandre D., 24ans.

Un jeune patient adulte de 24 ans se présente pour une première consultation. Le patient fumeur, présente une hygiène jugée bonne et on note la présence de soins restaurateurs au niveau des premières molaires maxillaires et mandibulaires.

L'examen clinique met en évidence la présence de colorations intenses au niveau des puits et fissures des surfaces occlusales des dents particulièrement au niveau de la dent 27 (**Figure 19**).



**Figure 19: Photographie de la surface occlusale d'un jeune patient de 24 ans montrant des puits et fissures marqués par des colorations au niveau de la dent 27.**

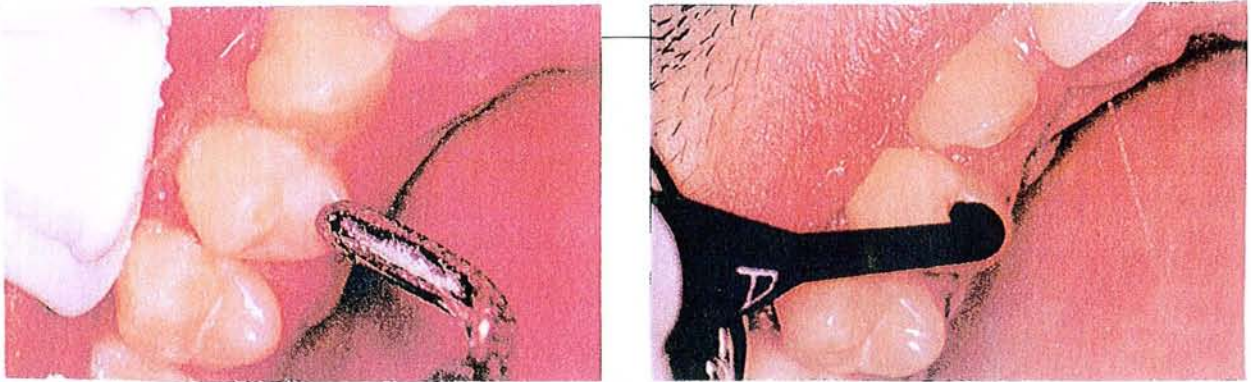
L'examen radiologique par radiographies rétrocoronaires ne révèle pas de lésion carieuse occlusale et proximale.

La difficulté est alors de réaliser un diagnostic fiable du fait de la présence de ces colorations marquées au niveau des puits et des fissures. Le DIAGNODENT complète notre arsenal thérapeutique en permettant un contrôle de ces sites occlusaux , sans risquer d'être iatrogène pour le patient.

En effet, une série de mesures faites grâce au DIAGNODENT permettent de vérifier ces sites sensibles et notamment la lésion sur la dent 27, qui peut être notée 1.3 dans le concept SISTA.



La valeur de 25 mesurée par le DIAGNODENT laisse supposer la présence d'une lésion active sur le dent 27 et oriente notre décision thérapeutique vers l'ouverture et le nettoyage de ce sillon marqué et infecté grâce à l'utilisation d'un système d'air abrasion (**Figure 20**). Le DIAGNODENT est à nouveau utilisé pour vérifier l'absence de tissus infectés résiduels (**Tableau 32**).



**Figure 20 : Utilisation d'un système d'air abrasion pour éliminer les tissus infectés.**

<b>Valeurs données par le DIAGNODENT 12.01.2001</b>	<b>Lésion 1.3 sur la dent 27</b>
<b>Mesure avant le curetage des tissus infectés</b>	27
<b>Mesure après curetage des tissus infectés</b>	1

**Tableau 32: Mesure réalisée par le DIAGNODENT sur la dent 27 avant et après curetage des tissus infectés**

La valeur 1 donné par le DIAGNODENT sur le site occlusal de 27 traité précédemment permet de confirmer l'absence de tissus dentaires infectés résiduels. Le sillon nettoyé est ensuite obturé par un matériaux d'obturation de type résine fluide (Tetric Flow).

3.11.2.8 : David R., 7.5 ans.

Ce jeune patient de 7.5 ans est reçu en consultation dans le cadre d'un suivi régulier tous les 6 mois.

L'examen commence par un contrôle de plaque dentaire et une motivation à l'hygiène adaptée. On note la présence de plaque dentaire sur les faces vestibulaires et occlusales des molaires maxillaires 16 et 26.

Un polissage des surfaces dentaires est réalisé grâce à une pâte à polir.

L'examen clinique met en évidence la présence de colorations brunâtres au niveau des puits et fissures des surfaces dentaires des dents 16 et 26 ; les sillons sont par ailleurs jugés anfractueux.

Un examen complémentaire avec le DIAGNODENT laisse apparaître qu'un seul site à des valeurs élevées :le sillon occluso-distal de 16. La valeur relevée lors du premier examen sur ce site est de 20.(Tableau 33)

Une application de vernis fluoré est réalisée et un pilotage de ce site par le DIAGNODENT est décidée pour suivre l'évolution du processus carieux.

<b>Valeurs données par le DIAGNODENT</b>	<b>Lésion occlusodistale de la dent 16</b>
<b>Classification SISTA des lésions.</b>	2.1
<b>Examen du 7.06.2000</b>	20
<b>Examen du 7.06.2000</b>	18
<b>Examen du 04.05.2001</b>	13

**Tableau 33: Mesures réalisées par le DIAGNODENT chez David.**

Les examens successifs de ce site par le DIAGNODENT mettent en évidence une diminution des valeurs relevées (Tableau 33).

Grâce à l'utilisation du DIAGNODENT, la thérapeutique de pilotage de cette lésion laisse supposer qu'une reminéralisation de ce site se fait progressivement.

# **CHAPITRE 4**

**DISCUSSION**

**-**

**CONCLUSION**

Face à la diminution de la prévalence des lésions carieuses dans les pays industrialisés, l'augmentation croissante des difficultés de diagnostic et du choix de la thérapeutique la plus appropriée au patient, une approche plus conservatrice de la dentisterie est en train de s'imposer.

Cette approche médicale consiste à ne pas intervenir en première intention chirurgicalement sur des lésions débutantes grâce à des techniques de réversion ou de reminéralisation, le DIAGNODENT permettant un pilotage fiable de ces lésions.

Le DIAGNODENT permet également d'aider à la décision thérapeutique dans le cadre de lésions cachées difficilement diagnosticables par les examens conventionnels et nécessitant un traitement par une technique chirurgicale classique.

De même, lorsqu'un traitement chirurgical est envisagé, le DIAGNODENT permet un contrôle de l'absence de tissu infecté résiduel, tout en préservant au maximum la substance dentaire à condition que la substance dentaire soit en quantité suffisante pour que les valeurs données par le DIAGNODENT soient fiables et non faussées par la fluorescence de la pulpe dentaire.

Le DIAGNODENT apporte une réponse au problème posé par la nécessité de la préservation maximale du tissu dentaire par le pilotage des lésions débutantes, associé à une utilisation simple, rapide et peu coûteuse en temps mais sans rémunération par le système de santé.

Néanmoins, les limites d'utilisation du DIAGNODENT empêchent tout contrôle sur des dents obturées et donc empêchent un contrôle de l'absence de récurrences carieuses sous des matériaux d'obturations limitant son panel d'utilisation.

Le DIAGNODENT, détecteur de carie à fluorescence, doit devenir une méthode de détection courante dans notre arsenal thérapeutique en complétant les techniques conventionnels de diagnostic dans des secteurs où leurs limites de détection sont atteintes. Il élargir notre panoplie thérapeutique en permettant un suivi longitudinal des lésions et apporte une alternative au pilotage radiographique des lésions carieuses.

# **BIBLIOGRAPHIE**

## **BIBLIOGRAPHIE**

1 ANDERSON M.H. , BALES D.J. , OMNELL K.A.

Modern management of dental caries : The cutting edge is not the dental bur .

JADA , 1993, 124 : 37- 44

2 ANGMAR MANSSON B. , AL KHATEEB S. , TRANAEUS A.

Monitoring the caries process .

Eur. J. Oral. Sci. , 1996 , 104 : 480 - 485

3 ANUSAVICE K.J.

Treatment regimens in preventive and restorative dentistry.

JADA ,1995 ,126 : 727-743.

4 ANUSAVICE K.J.

Efficacy of nonsurgical management of the initial caries lesion.

J. Dent. Educ. , 1997 , 61 : 895 - 905

5 AXELSSON P.

Prediction of caries risk and risk profiles. In diagnosis and risk prediction of dental caries.

Eds Cheryl Anderson-Wiedenbeck Quintessence Books, 2000 , 151-178

6 BLIQUE M.

La prophylaxie dentaire individualisée.

Réal . Clin. , 1999 , 10 : 541 - 556



7 BROWNING W.D. , DENNISON J.B.

A Survey of failures modes in composite resin restoration.

Operative Dent. , 1996 , 21 : 160 -166

8 CREANOR S.L. , RUSSELL J.L. , STRANG D.M. , BURCHELL C.K.

The prevalence of clinically undetected occlusal dentine caries in Scottish adolescents.

Br Dent J , 1990 , 169 : 126 - 129

9 EKSTRAND K.R. , QVIST V. , THYLSTRUP A.

Light microscope study of the effect of probing in occlusal surfaces.

Caries Res. , 1987 , 21 : 368 - 374

10 EKSTRAND K.R. , RICKETTS D.N. , KIDD E.A.M.

Do occlusal carious lesions spread laterally at the enamel-dentin junction ?

Histopathological study .

Clin. Oral. Invest . , 1998 , 2 : 15 - 20

11 EKSTRAND K.R. , RICKETTS D.N. , KIDD E.A.M. , QVIST V. ,

SHOU S.

Detection, diagnosis, monitoring and logical treatment of occlusal caries in relation to lesion activity and severity : an in vivo examination with histological validation.

Caries Res. , 1998 , 32 : 247 - 254

12 FRANCESCUT P. , LUSSI A.

Performance of conventional and new methods for detection of occlusal caries on deciduous teeth.

Caries Res . , 1999 , 33 : 281 - 330

13 GOLDBERG M. , LASFARGUES J.J. , DECUP F. ,  
STANISLAWSKY L.

Perspective actuelles de prévention et de thérapeutique des pathologies  
cariées.

Med. Therapeut. , 1999 , 5 : 608 - 614

14 HAIKEL Y.

La prévention de la carie dentaire : certitudes et perspectives .

Inform. Dent. , 1999 , 81 : 105 - 114

15 HENNEQUIN M.

La dynamique du processus carieux initial.

Réal. Clin. , 1999 , 10 : 483 - 502

16 HENNEQUIN M. , LASFARGUES J.J.

La démarche diagnostique en cariologie.

Réal. Clin. , 1999 , 10 : 515 - 540

17 HESCOT ROLAND-1999

Situation de la santé dentaire en France en 1998. Etat carieux et fluorose  
dentaire chez les enfants de 12 ans.

Inform. Dent. , 2000 , 41 : 3332-3334

18 HIBST R. , PAULUS R.

Caries Detection by Red Fluorescence : Investigations on fluorophores.

Caries Res. , 1999 , 33 : 281 - 330

19 HINTZE H. , WENZEL A.

A two-versus a four film bite-wing Examination for Caries Diagnosis in  
Adults.

Caries Res. , 1999 , 33 : 380 - 386

20 HINTZE H. , WENZEL A.

Clinically undetected dental caries assessed by bite-wing screening in children with little caries experience.

Dentalmaxillofac. Radiol. , 1994 , 23 : 19 - 23

21 HINTZE H. , WENZEL A. , DANIELSEN B. , NYVAD B.

Reliability of visual examination , fibre optic transillumination , and bite-wing radiography, and reproducibility of direct visual examination following tooth separation for identification of cavitated carious lesions in contacting approximal surfaces.

Caries Res. , 1998 , 32 : 204 - 209

22 HUYSMANC Ch. , LONGBOTTOM C. , HINTZE H. ,  
VERDONSCHOT E.H.

Surface-specific electrical occlusal caries diagnosis : reproducibility , correlation with histological lesion depth and tooth dependence.

Caries Res. 1999 , 33 : 281 - 330

23 KIDDS E.A.M. , PITTS N.B.

A reappraisal of the value of the bite-wing radiograph in the diagnosis of posterior approximal caries.

Br. Dent. J. , 1990 , 169 : 195 - 200

24 KLIMM W. , KNITTEL B. , KOCH B. , BEURICH B.

Comparison of three non-invasive methods for early occlusal caries assesment in vitro.

Caries Res. , 1999 , 33 : 281 - 330

25 LASFARGUES J.J.

Evolution des concepts en odontologie conservatrice. Du modèle chirurgical invasif au modèle médical préventif.

Inform. Dent. , 1998 , 80 : 3111 - 3124

26 LASFARGUES J.J. , KALEKA R. , LOUIS J.J.

New concepts of minimally invasive preparations : A SISTA concept.

Quintessence Publ. Co. , 2000 , 7 : 107 - 151

27 LONGBOTTOM C. , PITTS N.B. , REICH E. , LUSSI A.

Comparison of visual and electrical methods with a new device for occlusal caries detection.

Caries Res. , 1998 , 32 : 296

28 LONGBOTTOM C. , PITTS N.B. , LUSSI A. , REICH E.

Histological validation in vivo measurement using the DIAGNODENT device . A three center study.

Caries Res. , 1999 , 33 : 281 - 330

29 LUSSI A. , FIRESTONE A. , SCHOENBERG V. , HOTZ P. , STICH A.

In vivo diagnosis of fissures caries using a new electrical resistance monitor.

Caries Res. , 1995 , 29 : 81 - 87

30 LUSSI A. , HOTZ P. , STICH H.

Les caries de sillons.

Rev. Mens. Suisse Odontostomal. , 1999 , 9 : 105-107

31 LUSSI A. , INWINKELRIED S. , PITTS N.B. , LONGBOTTOM C. , REICH E.

Performance and reproducibility of a laser fluorescence system for detection of occlusal caries in vitro.

Caries Res. , 1999 , 33 : 261 - 266

- 32 LUSSI A. , LONGBOTTOM C. , BRAIG F. , REICH E.  
Clinical performance of the laser fluorescence system DIAGNODENT for  
detection of occlusal caries.  
Caries Res. , 1999 , 33 : 281 - 330
- 33 LUSSI A. , PITTS N.B. , HOLZ P. , REICH E.  
Reproductibility of a laser fluorescence system for detection of occlusal  
carie  
Caries Res. , 1998 , 32 : 297
- 34 LUSSI A. , SCHROEDER A.  
Methods for the diagnosis and follow-up of caries. When to drill ?  
Schweiz Monatsschir Zahnmed , 1998 , 108 : 357 - 370
- 35 MACHIULKIENE V. , NYVAD B. , BAELUM V.  
A comparison of clinical and radiographic caries diagnosis in posterior teeth  
of years-old lithuanian children.  
Caries Res. , 1999 , 33 : 340 - 348
- 36 MANDEL I.D.  
Caries prevention : current strategies, new directions.  
JADA , 1996 , 127 : 1477 - 1488
- 37 MARTEENS L.C. , VERBEECK R.M.H.  
Les mécanismes d'action des fluorures en application locale / topique .  
Rev. Belg. Med. , 1998 , 53 : 295 - 308
- 38 MARTHALER T.M.  
The prevalence of dental caries in Europe 1990 - 1995.  
Caries Res. , 1996 , 30 : 237 - 255

39 MOUNT G.J. , HUME W.R.

Une nouvelle classification des cavités.

Clinic , 1997 , 18 : 457 - 463

40 NEWBRUN E .

Cariology. Third Edition.

Quintessence Publ. Co . , 1989 : 389 p.

41 NYVAD B. , MACHIULSKIENE V. , BAELUM V.

Realibility of a new diagnosis system. Differentiating between active and inactive caries lesions.

Caries Res. , 1999 , 33 : 252 - 260

42 PITTS N.B.

Diagnosis tools and measurements impact on appropriate care.

Community Dent. Oral. Epidemial. , 1997 , 25 : 24 - 35

43 PITTS N.B.

Patient caries status in the context of pratical, evidence-based management of the initial caries lesion.

J. Dent Educ. , 1997 , 61 : 861 - 865.

44 PITTS N.B.

Risk assesment and caries prediction.

J. Dent. Educ. , 1998 , 62 : 762 - 770

45 PITTS N.B. , RIMMER P.A.

An in vitro Comparison of radiographic and directly assesment clinical caries status of posterior approximal surfaces in primary and permanent teeth.

Caries Res. , 1992 , 26 : 146 - 152

- 46 REICH E. , AL MARRAWI F. , PITTS N.B. , LUSSI A.  
Clinical validation of a laser caries diagnostic system.  
Caries Res. , 1997 , 32 : 297
- 47 REICH E. , AL MARRAWI F. , PITTS N.B. , LUSSI A.  
Clinical validation of a laser caries diagnostic system.  
Caries Res. , 1998 , 32 : 297
- 48 REICH E. , BERAKDAN M. , NETUSCHIL L. , PITTS N.B. , LUSSI  
A.  
Clinical validation of a laser caries diagnostic system  
Caries Res. , 1999 , 32 : 297
- 49 RICKETTS D.N.J. , KIDDS E.A.M. , SMITH B.G.N.  
Radiographic detection of occlusal caries : Effect of X-ray beam factors on  
diagnosis.  
Eur . J. Prosthodont. Rest. Dent. , 1994 , 2 : 149 - 154
- 50 RICKETTS D. , KIDDS E.A.M. , WEERHEIJM K. , DE SOET H.  
Hidden caries : Does it exist ? Does it matter ?  
International Dent. J. , 1997 , 47 : 259 - 265
- 51 RICKETTS D.N.J. , KIDDS E.A.M. , WILSON R.F.  
A re-evaluation of electrical resistance measurements for diagnosis of  
occlusal caries.  
Br. Dent. J. , 1995 , 178 : 11 - 17
- 52 ROULET J.F. , ZIMMER S.  
La prévention : une stratégie efficace pour la santé dentaire.  
Réal. Clin. , 1999 , 10 : 467 - 482

53 SHI X.Q. , WELANDER U. , ANGMAR-MANSSON B .

Occlusal caries detection with Kavo DIAGNODENT and radiographic examination : An in vitro comparison.

Caries Res. , 1999 , 33 : 281 - 330

54 TRANANEUS S. , ALKHATEEB S. , BJORKMAN S. , TWETMAN S. , ANGMAR-MANSSON B.

A six month clinical study with QLF for comparison of F varnish and profesional tooth cleaning in caries active children.

Caries Res. , 1998 , 32 : 291 – 296

55 UFSBD : Situation de la santé dentaire en France : Etat carieux et fluorose dentaire chez les enfants de 12 ans.

Conférence de presse du 21 Octobre 1999

56 VAN DER VEEN M. , TEN BOSCH J.J.

A fiber-optic set up for quantification of root surface demineralisation.

Eur. J. Oral. Sci. , 1996 , 104 : 118 - 122

57 VARKHAMP J. , TEN BOSCH J.J. , VERDONSCHOT E.H. , HUYSMANS M.

Wavelength dependent fibre optic transillumination of small approximal caries lesions ; the use of a dye and a comparison to bite-wing radiography.

Caries Res. , 1997 , 31 : 122 - 127

58 VARKHAMP J. , TEN BOSCH J.J. , VERDONSCHOT E.H. , TRANAEUS S.

Quantitative diagnosis of small approximal caries lesions utilizing wavelength- dependent fiber optic transillumination.

J. Dent. Res. , 1997 , 76 : 875 - 882



59 VERDONSCHOT E.H. , ABDO H. , FRANKENMOLEN F.W.A.

The in vivo performance of a laser fluorescence device compared to visual inspection in occlusal caries diagnosis.

Caries Res. , 1999 , 33 : 281 - 330

60 VERDONSCHOT E.H. , ANGMAR - MANSSON B. , TEN BOSCH J.J. , DEERY C.H., HUYSMANS M.C.D.N.J.M. , PITTS N.B. , WALLER E .


Developments in caries diagnosis and their relationship to treatment and quality of care.

Caries Res. , 1999 , 33 : 32 - 40

61 WAGNER C. , LONGBOTTOM C. , PITTS N.B.

Clinical validation of laser caries diagnostic system

Caries Res. , 1999 , 32 : 297



62 WENZEL A.

Current trends in radiographic carie imaging.

Oral. Surg. , Oral. Med. , Oral. Pathol. , Oral. Radiol. Endod. , 1995 , 80 : 527 - 539

63 YANIKOGLU F. , OZTURK F. , TUNEY D., HAYRAN O. , ANALOUI M. , STOOKEY G.R.

Detection of natural white spot lesion by CT system.

Caries Res. , 1999 , 33 : 281 - 330

64 YANIKOGLU F. , OZTURK F. , HAYRAN O. , ANALOUI M. , STOOKEY G.R.

Detection of natural white spot lesion by an ultrasonic system.

Caries Res. , 1999 , 33 : 281 - 330

# **SOMMAIRE**



<b>SOMMAIRE</b> .....	1
<b>Introduction</b> .....	6
<b>CHAPITRE 1 : Nouveaux types de caries ? Nouveaux types de traitements ?</b> .....	9
1.1. La carie pour le chirurgien dentiste aujourd'hui.....	10
1.1.1. Rappels épidémiologiques.....	10
1.1.2. Les caries de sillons et fissures.....	11
1.1.3. Rôle du fluor.....	12
1.1.3.1. Rappel sur le processus carieux : dynamique du processus carieux initial.....	13
1.1.3.2. Progression de la prévalence des "caries cachées".....	15
1.2. Développement de nouvelles stratégies de traitement.....	17
1.2.1. Définition de la dentisterie préventive.....	17
1.2.2. Classification des cavités de caries.....	19
1.2.1.1. Classification de MOUNT et HUME.....	19
1.2.1.2. Le concept SISTA.....	20
1.2.3. Importance de la dynamique du processus carieux initial dans la dentisterie préventive.....	24
1.2.4. Difficultés de diagnostic des lésions carieuses initiales.....	25
1.2.5. Nécessité d'une nouvelle démarche diagnostic.....	26
1.2.6. Importance du monitoring.....	29
<b>CHAPITRE 2 : Les différents types de méthodes de détection des caries</b> .....	31
2.1 Les techniques de comparaison des différentes méthodes de détection des lésions carieuses.....	32
2.1.1. Définition de la sensibilité.....	33
2.1.2. Définition de la spécificité.....	33
2.2. Les méthodes conventionnelles de détection des caries.....	34
2.2.1. L'examen visuel.....	34

2.2.1.1. Etude sur des photographies.....	34
2.2.1.2. Reproductibilité de l'examen visuel.....	36
2.2.1.3. Etude des critères visuels et radiographiques....	37
2.2.1.4. Critères visuels et profondeur des lésions carieses.....	37
2.2.2. L'examen visuel avec des moyens grossissants.....	38
2.2.3. L'examen visuel avec l'utilisation de nouveaux critères.....	38
2.2.4. Le sondage.....	40
2.2.5. L'examen visuel et tactile.....	41
2.2.6. Le passage du fil.....	42
2.2.7. L'examen radiographique.....	42
2.2.7.1. L'examen radiographique avec deux bite- wings.....	44
2.2.7.2. L'examen radiographique par quatre bite- wings.....	46
2.2.7.3. Radiographies conventionnelles et contraste....	48
2.2.8. L'examen radio digitalisé.....	49
2.2.9. La transillumination.....	50
2.2.9.1. Principe de la transillumination.....	50
2.2.9.2. performance de la transillumination.....	50
2.3. Autres méthodes de diagnostics.....	51
2.3.1. Mesure de la conductivité électrique.....	51
2.3.2. La tomographie.....	52
2.3.3. Les ultrasons.....	53
2.3. Performance des méthodes de diagnostic.....	53
<b>CHAPITRE 3 : Le DIAGNODENT.....</b>	<b>56</b>
3.1. Présentation du DIAGNODENT.....	58
3.1.1. Introduction.....	58
3.1.1.1. Remarques importantes.....	58
3.1.1.2. Mesures de sécurité.....	59
3.1.2. Description de l'équipement.....	60
3.1.3. Utilisation - manipulation.....	61
3.1.4. Fonctionnement du DIAGNODENT.....	62
3.1.5. Exemple de support de recueil des données avec le DIAGNODENT.....	63
3.2. Etudes in vitro de la performance du DIAGNODENT.....	65
3.2.1. Etude de 65 prémolaires et molaires humaines extraites avec le DIAGNODENT et au microscope x20.....	65

3.2.2. Etude histologique et mesures réalisées avec le DIAGNODENT sur 105 dents extraites ayant une surface occlusale intacte macroscopiquement.....	66
3.2.3. Etude de LUSI, PITTS, HOLTZ et REICH sur 91 molaires humaines.....	68
3.2.4. Comparaison in vitro de trois méthodes non invasives de détection des lésions carieuses occlusales.....	70
3.2.5. Comparaison in vitro de différentes méthodes de détection des lésions carieuses.....	71
3.3. Etudes in vivo : validation clinique du DIAGNODENT.....	73
3.3.1. Etude de REICH, AL MARRAWI, PITTS et LUSI sur 140 enfants.....	73
3.3.2. Evaluation de la précision du DIAGNODENT par comparaison in vivo entre l'examen visuel conventionnel , l'examen radiographique et le DIAGNODENT .....	75
3.3.3. Performance du DIAGNODENT dans la détection des lésions carieuses sur des dents ayant une surface occlusale intacte : étude in vivo par le DIAGNODENT à l'examen clinique.....	76
3.3.4. Comparaison des valeurs données par le DIAGNODENT à l'examen clinique.....	76
3.3.5. Comparaison in vivo entre les radiographies bite-wings et le DIAGNODENT dans la détection des lésions carieuses proximales.....	77
3.3.5.1. Utilisation de la sonde éclairante A.....	78
3.3.5.2. Utilisation de la sonde éclairante B.....	78
3.4. Reproductibilité du DIAGNODENT : étude in vivo.....	79
3.5. Influence des différents types de matériaux d'obturation sur les mesures réalisées avec le DIAGNODENT.....	81
3.6. Synthèse-Discussion.....	82
3.6.1. Rappel des différentes spécificité et sensibilité des méthodes de diagnostic.....	82
3.6.2. Les lésions carieuses occlusales.....	84
3.6.3. Les lésions carieuses proximales.....	85
3.6.3. Les lésions carieuses cervicales.....	86
3.7. Les nouvelles voies de détection.....	86
3.8. Apport du DIAGNODENT dans la détection des lésions carieuses .....	86
3.9. Critiques.....	88

3.10.Exemple de schéma thérapeutique.....	89
3.11.Présentation clinique.....	92
3.11.1 Rappel du protocole opératoire .....	92
3.12.2 Exemple de cas clinique .....	93
<b>CHAPITRE 4 : CONCLUSION.....</b>	<b>111</b>
<b>BIBLIOGRAPHIE.....</b>	<b>114</b>



FACULTE DE CHIRURGIE DENTAIRE

Jury : Président : J.P LOUIS – Professeur des Universités  
Juges A. FONTAINE – Professeur de 1<sup>er</sup> grade  
D. DESPREZ-DROZ – Maître de Conférences des Universités  
Dr. M. BLIQUE – Docteur en Chirurgie Dentaire

THESE POUR OBTENIR LE DIPLOME D'ETAT DE DOCTEUR EN CHIRURGIE DENTAIRE

présentée par: Monsieur BERGE Marc

né (e) à: PONT-à-MOUSSON (Meurthe-et-Moselle) le 27 décembre 1973


et ayant pour titre : «Le DIAGNODENT, détecteur de carie à fluorescence laser : apport d'un nouveau moyen de détection dans le diagnostic des lésions carieuses. »

Le Président du jury,



J.P. LOUIS


Le Doyen,  
de la Faculté de Chirurgie Dentaire



Autorise à soutenir et imprimer la thèse

NANCY, le 11 juin 2001 n° 1085

Le Président de l'Université Henri Poincaré, Nancy-1



BERGE (Marc) – Le DIAGNODENT, détecteur de carie à fluorescence laser : Apport d'un nouveau moyen de détection dans le diagnostic des lésions carieuses.

Par Marc BERGE – NANCY, 2001 – 124 f. ; ill 30cm

Th. : Chir. Dent. : NANCY, 2001.

Mots clés : - DIAGNODENT

- Fluorescence Laser
- Détection des lésions carieuses

BERGE (Marc) – Le DIAGNODENT, détecteur de carie à fluorescence laser : Apport d'un nouveau moyen de détection dans le diagnostic des lésions carieuses.


Th. : Chir. Dent. : NANCY, 2001

La baisse de la prévalence des caries dans la plupart des pays industrialisés coïncide avec un diagnostic plus problématique des lésions carieuses débutantes.

De nouvelles méthodes de diagnostic des lésions carieuses sont en cours de développement et en particulier l'utilisation de la fluorescence Laser.

Le DIAGNODENT, détecteur de carie à fluorescence Laser apporte une alternative voire une nouvelle voie dans la détection des lésions carieuses.

Cette technique de diagnostic présente beaucoup d'avantages mais bien sûr quelques inconvénients et permet d'élargir notre panoplie thérapeutique en apportant une alternative au pilotage radiographique.



JURY : Président  
Assesseurs

Mr le Professeur J.P. LOUIS  
Mr le Professeur A. FONTAINE  
Mme le Docteur D. DESPREZ-DROZ  
Mr le Docteur M. BLIQUE

Adresse de l'auteur Marc BERGE  
35, rue Nivoy  
54530 PAGNY SUR MOSELLE





**BERGE (Marc) – Le DIAGNODENT, détecteur de carie à fluorescence laser : Apport d'un nouveau moyen de détection dans le diagnostic des lésions carieuses.**

Par Marc.BERGE – NANCY,2001 – 124 f. ; ill 30cm

Th. : Chir. Dent. : NANCY, 2001.

Mots clés : - DIAGNODENT

- Fluorescence Laser
- Détection des lésions carieuses.

**BERGE (Marc) – Le DIAGNODENT, détecteur de carie à fluorescence laser : Apport d'un nouveau moyen de détection dans le diagnostic des lésions carieuses.**

Th. : Chir. Dent. : NANCY, 2001

La baisse de la prévalence des caries dans la plupart des pays industrialisés coïncide avec un diagnostic plus problématique des lésions carieuses débutantes.

De nouvelles méthodes de diagnostic des lésions carieuses sont en cours de développement et en particulier l'utilisation de la fluorescence Laser.

Le DIAGNODENT, détecteur de carie à fluorescence Laser apporte une alternative voire une nouvelle voie dans la détection des lésions carieuses.

Cette technique de diagnostic présente beaucoup d'avantages mais bien sûr quelques inconvénients et permet d'élargir notre panoplie thérapeutique en apportant une alternative au pilotage radiographique.

JURY : Président  
Assesseurs

Mr le Professeur J.P. LOUIS  
Mr le Professeur A. FONTAINE  
Mme le Docteur D.DESPRESZ-DROZ  
Mr le Docteur M. BLIQUE

Adresse de l'auteur Marc BERGE  
35, rue Nivoy  
54530 PAGNY SUR MOSELLE