



HAL
open science

Les péri-implantites : Données actuelles

Mounir Tahmouni

► **To cite this version:**

Mounir Tahmouni. Les péri-implantites : Données actuelles. Sciences du Vivant [q-bio]. 2010. hal-01738759

HAL Id: hal-01738759

<https://hal.univ-lorraine.fr/hal-01738759v1>

Submitted on 20 Mar 2018

HAL is a multi-disciplinary open access archive for the deposit and dissemination of scientific research documents, whether they are published or not. The documents may come from teaching and research institutions in France or abroad, or from public or private research centers.

L'archive ouverte pluridisciplinaire **HAL**, est destinée au dépôt et à la diffusion de documents scientifiques de niveau recherche, publiés ou non, émanant des établissements d'enseignement et de recherche français ou étrangers, des laboratoires publics ou privés.



AVERTISSEMENT

Ce document est le fruit d'un long travail approuvé par le jury de soutenance et mis à disposition de l'ensemble de la communauté universitaire élargie.

Il est soumis à la propriété intellectuelle de l'auteur. Ceci implique une obligation de citation et de référencement lors de l'utilisation de ce document.

D'autre part, toute contrefaçon, plagiat, reproduction illicite encourt une poursuite pénale.

Contact : ddoc-theses-contact@univ-lorraine.fr

LIENS

Code de la Propriété Intellectuelle. articles L 122. 4

Code de la Propriété Intellectuelle. articles L 335.2- L 335.10

http://www.cfcopies.com/V2/leg/leg_droi.php

<http://www.culture.gouv.fr/culture/infos-pratiques/droits/protection.htm>

ACADEMIE DE NANCY-METZ
UNIVERSITE HENRI POINCARRE-NANCY I
FACULTE DE CHIRURGIE DENTAIRE

Année 2010

N° 3465

THESE
Pour le

DIPLOME D'ETAT
DE DOCTEUR EN CHIRURGIE DENTAIRE

Par Mounir TAHMOUNI

Né le 17 Août 1972 à Azrou (Maroc)

LES PERI-IMPLANTITES
DONNEES ACTUELLES

Présentée et soutenue publiquement
le 10 décembre 2010 à NANCY.

MEMBRES DU JURY :

M. J.-P. LOUIS
M. J. PENAUD
M. J. SCHOUVER
M. D. JOSEPH

Professeur des Universités
Maître de Conférences des Universités
Maître de Conférences des Universités
Assistant à la Faculté Dentaire de Nancy

Président
Juge, Directeur
Juge
Juge



Président : Professeur J.P. FINANCE

Doyen : Docteur Pierre BRAVETTI

Vice-Doyens : Pr Pascal AMBROSINI - Dr Jean-Marc MARTRETTE

Membres Honoraires : Dr L. BABEL - Pr. S. DURIVAUX - Pr A. FONTAINE - Pr G. JACQUART - Pr D. ROZENCWEIG - Pr M. VIVIER

Doyen Honoraire : Pr J. VADOT

Sous-section 56-01 Odontologie pédiatrique	Mme DROZ Dominique (Desprez) M. PREVOST Jacques M. BOCQUEL Julien Mlle PHULPIN Bérengère M. SABATIER Antoine	Maître de Conférences Maître de Conférences Assistant Assistant Assistant
Sous-section 56-02 Orthopédie Dento-Faciale	Mme FILLEUL Marie Pierryle M. BOLENDER Yves Mlle PY Catherine M. REDON Nicolas	Professeur des Universités* Maître de Conférences Assistant Assistant
Sous-section 56-03 Prévention, Epidémiologie, Economie de la Santé, Odontologie légale	<i>Par intérim ARTIS Jean Paul</i> M. JANOT Francis Mme JANTZEN-OSSOLA Caroline	Professeur 1 ^{er} grade Professeur Contractuel Assistant
Sous-section 57-01 Parodontologie	M. AMBROSINI Pascal Mme BOUTELLIEZ Catherine (Bisson) M. MILLER Neal M. PENAUD Jacques M. GALLINA Sébastien M. JOSEPH David	Professeur des Universités* Maître de Conférences Maître de Conférences Maître de Conférences Assistant Assistant
Sous-section 57-02 Chirurgie Buccale, Pathologie et Thérapeutique Anesthésiologie et Réanimation	M. BRAVETTI Pierre M. ARTIS Jean-Paul M. VIENNET Daniel M. WANG Christian M. BALLY Julien M. CURIEN Rémi Mlle SOURDOT Alexandra	Maître de Conférences Professeur 1 ^{er} grade Maître de Conférences Maître de Conférences* Assistant Assistant Assistante
Sous-section 57-03 Sciences Biologiques (Biochimie, Immunologie, Histologie, Embryologie, Génétique, Anatomie pathologique, Bactériologie, Pharmacologie)	M. WESTPHAL Alain M. MARTRETTE Jean-Marc Mlle ERBRECH Aude	Maître de Conférences* Maître de Conférences* Assistante Associée au 01/10/2007
Sous-section 58-01 Odontologie Conservatrice, Endodontie	M. ENGELS-DEUTSCH Marc M. AMORY Christophe M. MORTIER Eric M. CUNY Pierre M. HESS Stephan Mlle PECHOUX Sophie	Maître de Conférences Maître de Conférences Maître de Conférences Assistant Assistant Assistante
Sous-section 58-02 Prothèses (Prothèse conjointe, Prothèse adjointe partielle, Prothèse complète, Prothèse maxillo-faciale)	M. SCHOUVER Jacques M. LOUIS Jean-Paul M. ARCHIEN Claude M. DE MARCH Pascal M. BARONE Serge Mlle BEMER Julie Mlle MONDON Hélène Mlle RIFFAULT Amélie M. SIMON Franck	Maître de Conférences Professeur des Universités* Maître de Conférences* Maître de Conférences Assistant Assistante Assistante Assistant Assistant
Sous-section 58-03 Sciences Anatomiques et Physiologiques Occlusodontiques, Biomatériaux, Biophysique, Radiologie	Mlle STRAZIELLE Catherine M. RAPIN Christophe (Section 33) Mme MOBY Vanessa (Stutzmann) M. SALOMON Jean-Pierre Mme JAVELOT Cécile (Jacquelin)	Professeur des Universités* Professeur des Universités Maître de Conférences* Maître de Conférences Assistante Associée au 01/01/2009

*Par délibération en date du 11 décembre 1972,
la Faculté de Chirurgie Dentaire a arrêté que
les opinions émises dans les dissertations
qui lui seront présentées
doivent être considérées comme propres à
leurs auteurs et qu'elle n'entend leur donner
aucune approbation ni improbation.*

A notre Président de Thèse,

Monsieur le Professeur Jean-Paul LOUIS

Officier des Palmes Académiques
Docteur en Chirurgie Dentaire
Docteur en Sciences Odontologiques
Docteur d'Etat en Odontologie
Professeur des Universités
Membre de l'Académie Nationale de Chirurgie Dentaire
Sous-section : Prothèses

Vous nous faites l'honneur de présider ce jury. Nous garderons en mémoire les conseils que vous nous avez apportés lors de notre exercice clinique mais aussi la qualité de votre enseignement tout au long de notre cursus universitaire.

A notre Directeur,

Monsieur le Docteur Jacques PENAUD,

Docteur en Chirurgie Dentaire
Docteur de l'Université Henri Poincaré, Nancy-I
Maître de Conférences des Universités
Sous-section : Parodontologie

Nous sommes sensibles à l'honneur que vous nous faites en nous confiant ce travail. Nous vous prions d'y trouver l'expression de notre profond respect.

A notre Juge,

Monsieur le Docteur Jacques SCHOUVER,
Docteur en Chirurgie Dentaire
Docteur en Sciences Odontologiques
Maître de Conférences des Universités
Responsable de la sous-section : Prothèses

Je vous remercie de la gentillesse que vous avez bien voulu me témoigner en acceptant de juger mon travail.

A notre Juge,

Monsieur le Docteur David JOSEPH

Docteur en Chirurgie Dentaire
Assistant à la faculté de chirurgie dentaire de Nancy

Je vous remercie de la gentillesse que vous avez bien voulu me témoigner en acceptant de juger mon travail.

LES PERI-IMPLANTITES

DONNEES ACTUELLES

TABLE DES MATIERES

TABLE DES MATIERES.....	1
INTRODUCTION.....	4
CHAPITRE I : HISTOLOGIE DES TISSUS PERI-IMPLANTAIRES	6
1. LA MUQUEUSE PÉRI-IMPLANTAIRE.....	7
1.1. <i>L'épithélium sulculaire</i>	7
1.2. <i>L'épithélium de jonction</i>	8
1.3. <i>Le tissu conjonctif péri-implantaire</i>	8
1.3.1. Aspect général	8
1.3.2. Nature des fibres conjonctives	9
1.3.3. Organisation des fibres conjonctives	9
1.3.4. Populations cellulaires du tissu conjonctif.....	11
2. LE FLUIDE CRÉVICULAIRE	11
3. L'INTERFACE OS-IMPLANT	12
4. LA VASCULARISATION PÉRI-IMPLANTAIRE	12
5. CONCLUSION	13
CHAPITRE II : DEFINITION ET PREVALENCE DES PERI-IMPLANTITES	14
1. DÉFINITION	15
2. PRÉVALENCE DES MUCOSITES ET DES PÉRI-IMPLANTITES	16
CHAPITRE III : ETIOLOGIE	18
1. FACTEURS MICROBIENS	19
1.1. <i>Formation du biofilm primaire</i>	19
1.2. <i>Développement de la flore microbienne péri-implantaire</i>	20
1.2.1. Chez l'édenté total.....	20
1.2.2. Chez l'édenté partiel.....	21
1.3. <i>Flore microbienne associée aux infections péri-implantaires</i>	22
1.3.1. Conséquences histologiques de la colonisation bactérienne	23
1.3.1.1. Modifications micro-biologiques	23
1.3.1.2. Modifications histologiques.....	24
1.3.2. Cas de <i>staphylococcus aureus</i>	25
2. FACTEUR OCCLUSAL	26
CHAPITRE III : DIAGNOSTIC ET FACTEURS DE RISQUE	29
1. DIAGNOSTIC.....	30
1.1. <i>Diagnostic clinique</i>	30
1.1.1. Sondage péri-implantaire.....	30
1.1.1.1. Profondeur du sondage.....	31
1.1.1.2. Force de sondage.....	31
1.1.1.3. Type de sonde.....	32
1.1.2. Présence de saignement au sondage	32

1.1.3. Présence de suppuration	33
1.1.4. Mobilité	33
1.2. Diagnostic complémentaire	34
1.2.1. Diagnostic radiologique	34
1.2.1.1. Indication	34
1.2.1.2. Caractérisations radiographiques de la péri-implantite	34
1.2.1.3. Standardisation de la méthode d'évaluation	35
1.2.1.4. La tomodensitométrie en 3 dimensions	36
1.2.1.5. Conclusion	36
1.2.2. Analyse du fluide crévulaire péri-implantaire et de la salive	37
1.2.3. Diagnostic microbiologique	37
1.3. Conclusion	38
2. FACTEURS DE RISQUE	39
2.1. Antécédent de maladie parodontale	39
2.2. Diabète	40
2.3. Prédisposition génétique	40
2.4. Tabac	41
2.5. Alcool	42
2.6. Hygiène orale	42
2.7. Présence de muqueuse kératinisée	43
2.8. Etat de surface de l'implant	43
2.9. Excès de ciment des prothèses sur implants	44
2.10. Conclusion	44
CHAPITRE V : TRAITEMENT	46
1. PRÉVENTION	47
1.1. Sélection du patient	47
1.2. Motivation à l'hygiène orale	47
1.3. Mise en condition de la cavité buccale	48
1.4. Programme de maintenance	48
1.4.1. Maintenance individuelle	48
1.4.1.1. Maintenance de la prothèse	49
1.4.1.2. Maintenance des piliers de connexion transmuqueux	49
1.4.2. Maintenance professionnelle	49
1.4.2.1. Objectifs des soins de soutien	50
1.4.2.2. Fréquence des soins péri-implantaires de soutien	51
2. OBJECTIFS DU TRAITEMENT	51
3. TRAITEMENTS NON CHIRURGICAUX	51
3.1. Traitements chimiques	52
3.1.1. Antibiothérapie	52
3.1.1.1. Voie générale	52
3.1.1.2. Application locale	53
1.1.1. Antiseptiques	54
1.1.2. Anti-inflammatoires	54
1.1.3. La détoxification	54
3.2. Traitements mécaniques	55
3.2.1. Surfaçage manuel	56
3.2.2. Ultrasons	57
3.2.3. Polissage	58
3.2.4. Aéropolisseurs	58
3.2.4. Conclusion sur les traitements mécaniques	58
3.3. Les LASER	59
3.3.1. Effets du rayonnement laser utilisables en implantologie	61
3.3.1.1. Photoablatif	61
3.3.1.2. Photochimique	61
3.3.1.3. Biostimulant	61
3.3.1.4. Thermique	62
3.3.1.5. Nouvelle notion du volume d'efficacité maximum (V.E.M.)	63
3.3.2. Les lasers en implantologie	64
3.3.2.1. Les lasers Diodes	64

3.3.2.2. Le laser à CO2	65
3.3.2.3. Le laser Er : YAG.....	65
3.3.2.4. Le laser Nd : YAP.....	66
3.3.2.5. Conclusion sur les lasers.....	67
3.4. Conclusion sur les traitements non chirurgicaux	67
4. TRAITEMENT CHIRURGICAL	68
4.1. Indications.....	68
4.2. La chirurgie résectrice.....	69
4.2.1. Elimination chirurgicale des poches par repositionnement apical du lambeau	69
4.2.2. Elimination chirurgicale des poches par repositionnement apical du lambeau avec ostéoplastie	69
4.3. La Régénération Osseuse Guidée (R.O.G.)	70
4.3.1. Les principes biologiques de la (R.O.G.)	70
4.3.2. Conditions de succès de la R.O.G.	71
4.3.3. Indications.....	71
4.3.4. Points techniques à respecter	72
4.3.5. Les matériaux utilisés en R.O.G.....	72
4.3.5.1. Les membranes de R.O.G.	73
4.3.5.1.1. Les membranes non résorbables	73
4.3.5.1.2. Les membranes résorbables	74
4.3.5.2. Les biomatériaux de comblement osseux	75
4.3.6. R.O.G. et os autogène.....	76
4.4. Conclusion sur les traitements chirurgicaux	77
5. EXPLANTATION	77
6. CONCLUSION SUR LES TRAITEMENTS	77
CHAPITRE VI : LES STRATEGIES THERAPEUTIQUES.....	79
INTRODUCTION.....	80
1. SCHÉMA THÉRAPEUTIQUE SELON SPIEKERMAN ET COLL., 1994	80
1.1. péri-implantite de classe I.....	80
1.2. péri-implantite de classe II	80
1.3. péri-implantite de classe III	80
1.4. péri-implantite de classe IV	80
1.5. Conclusion	81
2. SCHÉMA THÉRAPEUTIQUE SELON MOMBELLI ET LANG (1998) : LA THÉRAPEUTIQUE DE SOUTIEN INTERCEPTIF CUMULATIF (CUMULATIVE INTERCEPTIVE SUPPORTIVE THERAPY OU CIST).....	81
2.1. Protocole A : le débridement mécanique (Mombelli et Lang 2000).....	82
2.2. Protocole B : le traitement antiseptique.....	82
2.3. Protocole C : Le traitement antibiotique.....	83
2.4. Protocole D : la thérapie résectrice ou régénératrice	84
2.4.1. La phase correctrice.....	84
2.4.2. La phase réparatrice	84
2.5. Protocole E : l'explantation	85
2.6. Tableau résumé.....	86
2.7. Arbre décisionnel	87
CONCLUSION	88
BIBLIOGRAPHIE.....	91

INTRODUCTION

Depuis la mise au point du concept d'ostéointégration par Brånemark et ses collaborateurs, l'implantologie, particulièrement fiable quand elle est réalisée dans des conditions optimales respectant un protocole rigoureux, est devenue un acte thérapeutique faisant partie intégrante de nos plans de traitements. Mais après l'enthousiasme des débuts, nous devons admettre que cette ostéointégration n'est pas toujours irréversible. En effet, les maladies péri-implantaires, comprenant les mucosites péri-implantaires et les péri-implantites, posent un réel problème puisque plus d'un quart des patients en sont atteints et que les praticiens n'y sont pas vraiment préparés.

Ces complications péri-implantaires sont associées à une colonisation bactérienne chez un sujet susceptible. D'autres facteurs, tel que le trauma occlusal, peuvent venir se surajouter à l'inflammation initiée par la flore bactérienne péri-implantaire. Nous nous sommes intéressés exclusivement à la péri-implantite définie par une inflammation de la muqueuse associée à une perte osseuse péri-implantaire.

Quarante cinq ans après la pose du premier implant par le professeur Brånemark et vingt cinq ans après que l'implantologie soit officiellement reconnue au Etats-Unis, il nous a semblé intéressant de faire le point sur les connaissances actuelles de la péri-implantite.

Nous allons donc, dans un premier temps, analyser les caractéristiques histologiques des tissus péri-implantaires en les comparant au parodonte naturel.

Dans un second temps, nous consacrerons une petite partie à la définition et à la prévalence des maladies péri-implantaires.

Enfin, nous nous attarderons plus longuement sur les aspects étiologiques, diagnostic, et sur les outils thérapeutiques à notre disposition permettant de traiter la péri-implantite.

CHAPITRE I
HISTOLOGIE DES TISSUS PERI-
IMPLANTAIRES

1. La muqueuse péri-implantaire

Ericsson et coll. considèrent que le terme de gencive n'est pas approprié au niveau péri-implantaire, et que l'on doit parler, tout comme chez l'édenté, de muqueuse. De même, en 1997, le professeur Lindhe insiste sur l'emploi du terme muqueuse péri-implantaire car la gencive se situe autour d'une dent ; quand on extrait cette dent, on parle de muqueuse de crête. Donc, lors de la mise en place d'un implant, on ne peut pas parler de gencive.

La muqueuse péri-implantaire est une variante du parodonte naturel du sujet denté. Cette interface tissus mou-implant est composée de trois zones bien délimitées : l'épithélium sulculaire, l'épithélium de jonction et le tissu conjonctif (figure 1).

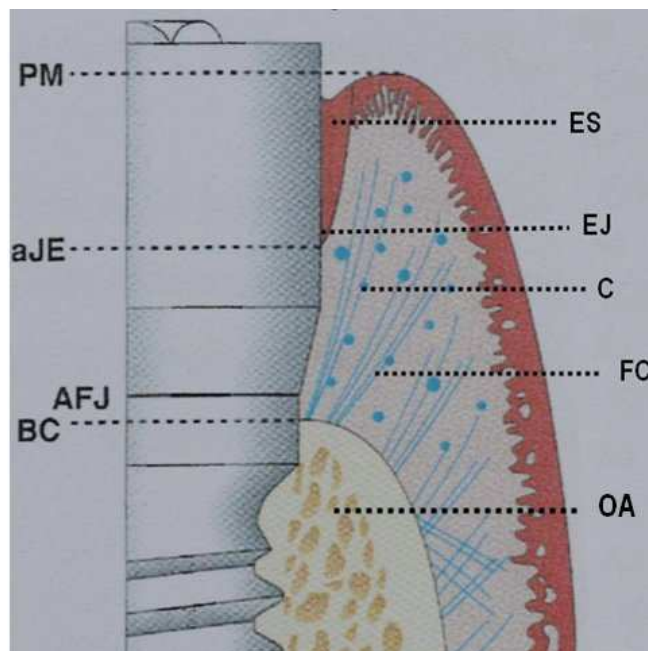


Figure 1 : Anatomie des tissus péri-implantaires sains. PM : limite des tissus mous péri-implantaires ; aJE : limite apicale de l'épithélium de jonction ; AFJ : jonction implant-pilier ; BC : crête osseuse marginale. ES : épithélium sulculaire ; EJ : épithélium de jonction ; C : cellules ; FC : Fibres de collagène ; OA Os alvéolaire, d'après Palacci [119]

1.1. L'épithélium sulculaire

L'épithélium sulculaire est une extension, non kératinisée, de l'épithélium buccal. Il est en continuité avec l'épithélium kératinisé sur sa portion coronaire et avec l'épithélium de jonction sur sa partie apicale. Cet épithélium est semblable à celui entourant les dents naturelles, et ceci, tant au niveau morphologique que physiologique. Il est formé de 5 à 15 couches de cellules. On trouve également quelques granulocytes et des

cellules en cours de mutation. Au niveau apical, le nombre de couches diminue. Lorsque l'on se rapproche de l'épithélium de jonction, on ne décrit plus que deux à cinq couches directement en contact avec l'implant [27]. La profondeur de sondage constatée dans le cas d'un sulcus péri-implantaire sain est de 2 mm en moyenne [86].

1.2. L'épithélium de jonction

L'épithélium de jonction constitue la partie la plus apicale du sillon péri-implantaire et se termine à 1,5 mm de la crête osseuse. Le contact étroit avec la surface implantaire constitue une barrière biologique dont le rôle est fondamental dans le succès implantaire. En effet, les cellules de l'épithélium de jonction s'attachent au matériau implantaire au moyen d'une lame basale, d'hémi-desmosomes et de mucopolysaccharides (Figure 2) [23]. Cette jonction est semblable à celle retrouvée autour d'une dent naturelle.

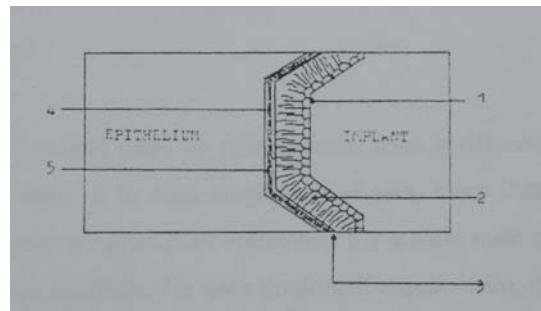


Figure 2 : Liaison entre l'implant et l'épithélium de jonction. 1. Protéoglycanes. 2. Fibronectine. 3. Lamina densa. 4. Lamina lucida. 5. Laminine, d'après Mc Kinney [50]

1.3. Le tissu conjonctif péri-implantaire

1.3.1. Aspect général

Le tissu conjonctif péri-implantaire se compose d'une matrice extra-cellulaire et d'éléments cellulaires fixes et mobiles. La matrice extra-cellulaire est constituée de deux éléments, d'une part, une substance fondamentale amorphe, riche en protéoglycanes et en acide hyaluronique. Et d'autre part, de fibres conjonctives, représentées essentiellement par des fibres de collagène.

Berglundh et coll., 1991 [18], indiquent que le tissu conjonctif péri-implantaire présente une faible proportion de fibroblastes (environ 1 à 3%), mais une grande densité en fibres de collagène (environ 85%). Le tissu conjonctif, proche de la surface implantaire, est caractérisé par une zone dense et étroite de fibres conjonctives et par l'absence de vaisseaux sanguins. Dans ces conditions, ce tissu ressemble plus à du tissu cicatriciel qu'à du tissu conjonctif.

Selon Krekeler [73], l'absence du desmodonte et de son intense vascularisation au niveau des tissus péri-implantaires, se traduit par une réduction des défenses immunitaires.

1.3.2. Nature des fibres conjonctives

En étudiant les protéines de la matrice extracellulaire, Romanos et coll., 1996 [150] ont observé une répartition identique des collagènes de type I, II, IV, VII et de la fibronectine dans les tissus gingivaux kératinisés parodontaux et péri-implantaires. Le tissu conjonctif péri-implantaire présente une quantité importante de collagène de type V. Ce collagène est reconnu pour sa forte résistance à la collagénase et pour sa présence très marquée dans les tissus gingivaux enflammés. Ces caractéristiques pourraient avoir une répercussion sur la pénétration bactérienne du tissu conjonctif péri-implantaire.

1.3.3. Organisation des fibres conjonctives

M. Bert, 1987 [22], considère qu'au niveau implantaire, le tissu conjonctif sous-jacent à l'épithélium de jonction montre une orientation des fibres de collagène très semblable à celle des fibres cémento-gingivales dentaire, assurant une fonction de renforcement de l'attache épithéliale. De même, il met en évidence des fibres circulaires laissant penser que le tissu conjonctif péri-implantaire est, en tous points, semblable à celui que l'on trouve autour d'une dent.

D'autres auteurs, dont Schroeder [160] et Albrektsson [4], décrivent également des groupes de fibres en contact avec l'implant, indiquant l'existence d'une attache fonctionnelle. Selon Albrektsson et coll., 1988 [4], le mécanisme d'attache semble être le même que celui des fibres de Sharpey dans l'os.

Mais on a pu prouver depuis que ces fibres ne sont en fait pas reliées à la fixture. En effet, tandis que l'interface entre le tissu conjonctif et la dent se caractérise par la présence de fibres de Sharpey insérées dans le ciment, constituant ainsi un soutien pour la collerette gingivale, l'absence de ce ciment au niveau implantaire rend impossible l'insertion de ces fibres. Donc, en cas d'inflammation des tissus mous péri-implantaires, l'attache épithéliale peut facilement migrer apicalement, provoquant une lyse osseuse et une péri-implantite (Figure 3) [50].

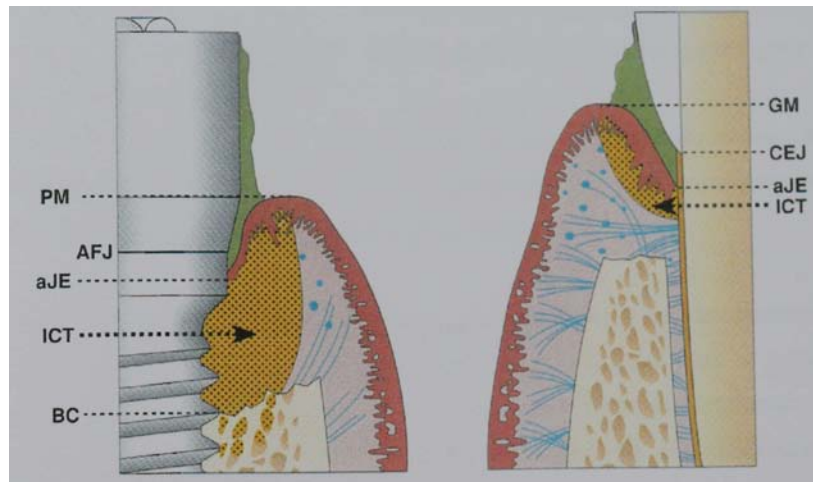


Figure 3 : Représentation schématique de l'extension apicale de L'ICT dans la muqueuse péri-implantaire et dans la gencive ; PM : limite des tissus mous péri-implantaires ; aJE : limite apicale de l'épithélium de jonction ; AFJ : jonction implant-pilier ; BC : crête osseuse marginale ; GM : gencive marginale ; CEJ : jonction émail-cément ; ICT : infiltrat inflammatoire, d'après Palacci [119].

Il est prouvé de surcroît à l'heure actuelle que ces fibres n'ont pas du tout la même orientation qu'au niveau du parodonte. Buser et coll., 1992 [27], observent ainsi la présence de fibres de collagène allant dans différentes directions. Au niveau de la couche interne, ils trouvent des fibres circulaires, puis une zone richement vascularisée. Ces fibres de collagène prennent deux directions ; soit verticales, allant du périoste de la crête alvéolaire à l'épithélium, soit horizontales et perpendiculaires à la surface de la fixture. Plus on s'approche de la surface de l'implant, plus elles deviennent verticales. Il n'existe pas, selon Buser, de fibres perpendiculaires en contact avec l'implant (figure 4).

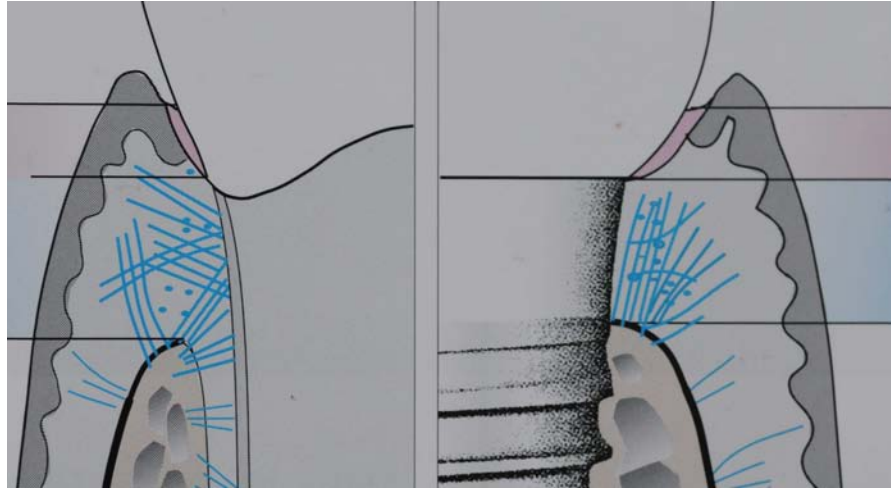


Figure 4 : Orientation des fibres de collagène dans le cas de la dent et dans le cas de l'implant. Tandis que, dans la dent, l'ancrage des fibres de collagène est à la fois crétale et cémentaire. Dans le cas de l'implant, l'ancrage se fait uniquement sur la crête. Cette différence aura une conséquence sur la propagation de l'inflammation, d'après Palacci [119].

1.3.4. Populations cellulaires du tissu conjonctif

Berglundh et coll., 1991 [18], ont étudié le tissu conjonctif péri-implantaire sur le plan histomorphométrique. Ils rapportent la présence de cellules responsables de la protection antibactérienne, telles que les neutrophyles, les lymphocytes et les macrophages, ainsi que des cellules fixes représentées par les fibroblastes et les fibrocytes.

Certains auteurs notent un nombre pratiquement nul de cellules inflammatoires [18]. Cependant, la plupart des études histologiques du sillon gingivo-implantaire ont mis en évidence la présence d'un infiltrat inflammatoire comportant des macrophages, des plasmocytes et des lymphocytes comme à la base du sillon gingivo-dentaire [57 ; 2 ; 87 ; 163]. La présence de cet infiltrat peut être considérée comme normale dans une zone soumise à des agressions répétées mais, en général, les cellules inflammatoires sont systématiquement retrouvées en moins grand nombre qu'autour des dents à proximité.

2. Le fluide créviculaire

Ponitz et coll., 1970 [124], font une analyse des sécrétions par fluorescence à la tétracycline et montrent que le fluide sulculaire péri-implantaire est comparable à celui retrouvé au niveau du sulcus gingival. Cette ressemblance porte en l'occurrence sur la quantité et la qualité du fluide sulculaire. Ces résultats sont corroborés par les travaux de McKinney (1985) [96] et plus tard par ceux d'Adell et coll., 1986 [2] et de Lekholm et coll., 1986 [87], sur des implants ostéo-intégrés.

Cette comparaison implique qu'il existe, autour d'un implant comme autour d'une dent, un système efficace de lutte contre l'agression bactérienne. Ces mécanismes de défense ont d'ailleurs été mis en évidence par Schlegel et coll., 1978 [50], à partir d'une expérimentation animale.

La mesure du débit de ce fluide sulculaire fournit des renseignements sur l'état inflammatoire de la muqueuse péri-implantaire, comme sur l'état inflammatoire de la muqueuse gingivale dans des situations pathologiques [23]. Spolein et coll., 1986 [50], remarquent que le débit augmente lorsque la profondeur de poche augmente.

3. L'interface os-implant

Au niveau d'un implant cliniquement stable, l'os péri-implantaire présente toutes les caractéristiques d'un os en remaniement. Avec les implants ostéointégrés, toutes les études histologiques montrent, au grossissement du microscope optique, un contact direct entre l'os vivant et l'implant.

Sur de petites surfaces, l'implant peut faire face à de petites lacunes communiquant avec les espaces médullaires de l'os spongieux alvéolaire périphérique. L'os péri-implantaire semble résulter d'une ostéogenèse bien caractérisée. D'après certains auteurs [22], l'herméticité de la liaison os-implant limiterait l'éventuel essaimage bactérien de la sertissure gingivale. Selon Brandes et coll., 1998 [25], l'ostéointégration de l'implant permettrait une plus grande stabilité et résistance du tissu osseux péri-implantaire face à la plaque bactérienne que ne le permettrait le parodonte des dents naturelles.

4. La vascularisation péri-implantaire

La vascularisation autour de la dent est constituée par trois sources d'origines différentes :

- Origine ligamentaire.
- Origine intra-alvéolaire.
- Origine supra périostée.

L'absence de ligament au niveau de l'interface os-implant supprime la source desmodontale. Quant à la source supra-périostée, elle est identique au niveau de la dent et au niveau de l'implant.

Ainsi, la vascularisation péri-implantaire est, elle, moins importante que la vascularisation parodontale, surtout au niveau crétale qui est une zone faiblement vascularisée.

L'importante micro-vascularisation gingivale entourant les dents naturelles a une architecture unique qui contribue à la fermeture biologique et à la défense anti-infectieuse de la région sulculaire. Une étude de Sellseth et Selvig 1995 [162], chez le rat, montre que lorsqu'un implant transmuqueux est inséré dans une aire édentée, la micro vascularisation muqueuse s'adapte et forme un arrangement très semblable à celui entourant une dent naturelle.

Au niveau de la jonction épithéliale, le système vasculaire péri-implantaire forme un plexus créviculaire caractéristique. Mais, si le tissu conjonctif supra-osseux adjacent au ciment est richement vascularisé, celui longeant la surface des implants est, en revanche, caractérisé par une absence de vascularisation (figure 5).

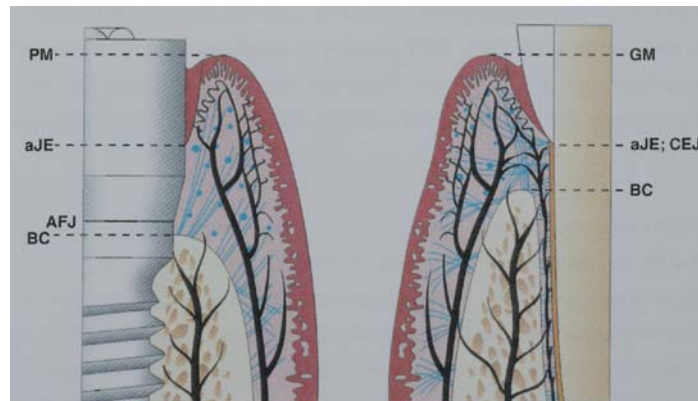


Figure 5 : topographie des systèmes vasculaires dans les tissus parodontaux et péri-implantaires, d'après Palacci [119].

5. Conclusion

Les tissus mous péri-implantaires ont un système de vascularisation qui leur est propre, différent de celui des tissus parodontaux, de par son origine et de par sa qualité moindre. En revanche, le fluide sulculaire péri-implantaire est très proche du fluide du sillon gingival et pourra, par ailleurs, être exploité pour évaluer l'inflammation tissulaire en cas de pathologie péri-implantaire. L'orientation des fibres conjonctives de collagène dans la muqueuse péri-implantaire (parallèle à la surface de l'implant) favoriserait l'extension apicale de la lésion [100].

CHAPITRE II
DEFINITION ET PREVALENCE
DES PERI-IMPLANTITES

1. Définition

Avant de définir la maladie péri-implantaire, attachons nous, tout d'abord, à définir le succès implantaire. On considère qu'un implant, endo-osseux ostéo-intégré en fonction, est couronné de succès si la perte osseuse moyenne de l'os crétal est inférieure à 1,5 mm durant la première année suivant la connexion des piliers et inférieure à 0,2 mm lors des années suivantes [7]. Cette définition s'explique par le remodelage de l'os crétal qui s'opère naturellement autour de l'implant.

Cependant, certains auteurs [147] considèrent qu'une telle perte osseuse ne peut être considérée comme étant un succès. Ils argumentent que si l'on applique cette même définition à une dent naturelle, il y aurait unanimité pour la qualifier de maladie parodontale. Ils considèrent, donc, qu'une perte osseuse péri-implantaire, quelle que soit son ampleur, constitue une péri-implantite.

Selon Berglundh [21], il est impératif que la définition soit simple et précise pour pouvoir être utilisée dans la pratique clinique, ainsi que dans les recherches expérimentales. Dans une revue d'articles incluant 51 études, il constate que la définition de la péri-implantite est très variable selon les auteurs. Il propose donc de définir la péri-implantite par une perte osseuse de 2,5 mm, associée à une profondeur de sondage (Probing Depth : PD) supérieure à 6 mm et à la présence d'un saignement et/ou d'une suppuration au sondage (Bleeding on Probing : BoP). Il ajoute que la perte osseuse doit être objectivée par une radiographie, afin de distinguer la péri-implantite du remodelage osseux inhérent à la pose de l'implant.

La première conférence de consensus Européenne de Parodontologie, en 1994, [5] a défini les maladies péri-implantaires comme étant des lésions inflammatoires affectant les tissus qui entourent les implants. Celles-ci résulteraient d'une rupture de l'équilibre entre la charge bactérienne et les capacités de défense de l'hôte.

En accord avec les classifications des maladies parodontales, les maladies péri-implantaires ont alors été décomposées en deux entités : les mucosites péri-implantaires et les péri-implantites.

Les mucosites péri-implantaires ont été définies comme des processus inflammatoires réversibles affectant uniquement les tissus mous autour d'un implant en fonction, alors que les péri-implantites impliquaient également une atteinte des tissus durs caractérisée par une perte osseuse péri-implantaire. Cette définition sous-tendait un caractère irréversible des péri-implantites et a donc été modifiée, en 2008, au cours de la sixième conférence de consensus Européenne de Parodontologie [92]. Dans cette dernière classification, la mucosite péri-

implantaire est décrite comme une inflammation de la muqueuse péri-implantaire sans perte osseuse. La péri-implantite se définit, elle, comme une inflammation de la muqueuse associée à une perte osseuse péri-implantaire. Selon Mombelli, cette destruction osseuse peut se faire, sans aucun signe de mobilité implantaire, jusqu'à la perte totale de l'os autour de l'implant [107]. La péri-implantite ne constitue donc pas un échec implantaire, tant que la perte d'ostéo-intégration n'est pas totale.

En conclusion, nous retiendrons que la péri-implantite est un processus inflammatoire d'origine infectieuse intéressant les tissus autour d'un implant ostéo-intégré et en fonction. Celle-ci survient, parfois de nombreuses années, après une ostéo-intégration réussie. Elle se caractérise par la présence d'un saignement et/ou d'une suppuration au sondage associée à une perte de l'os de soutien. Celui-ci devant être objectivé par une radiographie.

2. Prévalence des mucosites et des péri-implantites

La plupart des études longitudinales rapportent un taux de succès des traitements implantaires de 90 à 95% pour une période de 5 à 10 ans [21]. L'échec implantaire peut survenir au cours de la phase de cicatrisation ou dès les premiers mois suivant la réalisation de la prothèse. Il peut aussi survenir plus tardivement. Parmi les échecs tardifs ou secondaires, on distingue les péri-implantites.

Dans une revue systématique des complications implantaires réalisée à partir d'études prospectives d'une durée d'au moins 5 ans, l'incidence des péri-implantites varie entre 0 et 14% selon les articles (Berglundh et coll., 2002).

Des données plus récentes ont été apportées par la sixième conférence Européenne de Parodontologie pour laquelle Zitzmann et Berglundh (2008) [184] ont procédé à une revue systématique de la littérature. En appliquant des critères d'inclusion particulièrement stricts (suivi supérieur à cinq ans sur plus de cinquante implants), les auteurs n'ont pu réunir que neuf études correspondant à six échantillons de patients.

La prévalence se définissant comme le nombre de cas de maladie dans une population à un moment donné, son analyse nécessite des études de type cross-section. Seules deux de ce type ont pu être identifiées dans cette revue (662 ^(a) et 216 ^(b) sujets).

(a) Dans la publication de Roos- Jansaker et coll. (2006) [148], 80 % des patients et 50 % des implants présentent une mucosites péri-implantaire. Dans cet article, 56 % des patients et 43 % des implants sont affectés par une péri-implantite (définie, ici, par une perte osseuse supérieure ou égale à 3 spires, ce qui représente un minimum de perte osseuse de 1,8 mm

durant la première année de mise en fonction des implants et associée à un saignement ou à une suppuration dans la poche).

(b) Dans la publication de Fransson et coll., 2008 [48], 90% des implants présentent un saignement au sondage (BoP) sans perte osseuse associée. Dans cette même étude, 28% des sujets examinés avaient au moins 1 implant avec une perte osseuse supérieur à 3 spires, ainsi qu'une perte osseuse détectable après la première année de mise en charge. Les implants en fonction étant suivis ici sur une période d'au moins cinq ans.

Baelum et Ellegaard, en 2004 [13], ont analysé des patients traités avec deux systèmes implantaires (Astra et ITI). Ils rapportent la présence d'un saignement au sondage (BoP) qui passe de 46 % et 51 % respectivement, à 5ans à 70% et 91% respectivement à 10 ans.

Pour Ekelund et coll., 2003 [38], 18% des implants analysés présentaient une perte supérieure à 2 mm. Cette perte était plus importante sur les sites ayant une histoire de perte osseuse antérieure et prévalente dans un groupe restreint de sujets.

Dans une autre étude multicentrique à 10 ans sur des implants de type Brånemark, Lekholm et coll., 1999 [88] rapportent que la perte osseuse moyenne était de 0,7 mm mais que 23% des implants examinés en présentaient une qui variait entre 1,1 et 2 mm, et que sur 7% des implants, la perte était supérieure à 2 mm.

Selon d'autres auteurs, la prévalence des mucosites varie de 8 % à 44 % [2 ; 87 ; 88 ; 167 ; 16 ; 66] et celle des péri-implantites de 1 % à 19 % [176 ; 181 ; 167 ; 88].

Il faut néanmoins garder en mémoire que ces données concernent uniquement la mise en place d'implant à surface lisse dans des indications et des plans de traitement raisonnés.

Ces chiffres ne sauraient donc refléter la réalité actuelle dans laquelle de plus en plus d'implants sont posés en dehors de toute préparation parodontale et avec des géométries et des surfaces dont l'impact sur la prévalence des maladies péri-implantaires ne peut être évalué pour le moment.

Conclusion Si les études concernant les échecs implantaires sont nombreuses, celles intéressants les péri-implantites le sont beaucoup moins. De plus, les auteurs n'utilisent pas toujours les mêmes critères de diagnostic pour évaluer la perte osseuse péri-implantaire. Selon Stefan Renvert, la plupart des auteurs, soit exagèrent, soit sous-estiment la prévalence des péri-implantites. Selon lui, elle concernerait 6% des implants et 16% des patients [145].

CHAPITRE III

ETIOLOGIE

1. Facteurs microbiens

Mombelli et Lang (1998) [111], dans une revue systématique de la littérature, montent qu'il y a essentiellement cinq faisceaux de preuves en faveur de l'étiologie bactérienne.

A : Les études expérimentales chez l'homme montrent que le dépôt de plaque autour d'un implant peut induire une mucosite péri-implantaire.

B : Les flores bactériennes associées à l'échec et au succès implantaire sont toujours différentes, tant du point de vue qualitatif que quantitatif.

C : la pose d'une ligature autour d'un implant induit une modification de la flore bactérienne et l'apparition d'une mucosite péri-implantaire.

D : l'utilisation d'une thérapeutique antimicrobienne autour d'un implant atteint d'une péri-implantite entraîne une amélioration de son statut clinique.

E : le niveau de l'hygiène orale a un impact sur le succès à long terme de la thérapeutique implantaire.

Selon Renvert et coll., 2007 [147], la plupart des complications biologiques qui apparaissent autour des implants ostéo-intégrés sont associées à une colonisation bactérienne chez un sujet susceptible.

1.1. Formation du biofilm primaire

La plaque péri-implantaire est organisée en biofilm. Cette structure est une organisation relativement commune dans la plupart des environnements naturels aquatiques et cette association entre une surface et une communauté bactérienne représente le style de vie microbien prédominant [180]. Cependant, les surfaces rigides ne sont pas les seules susceptibles de servir de substrat aux biofilms et les épithélia des tissus mous de la cavité buccale sont également recouverts de communautés bactériennes, avec cet avantage néanmoins d'avoir la possibilité de permettre une libération des bactéries grâce au phénomène de desquamation et de renouvellement cellulaire, assurant ainsi une première ligne de défense vis-à-vis de la colonisation bactérienne. Les tissus durs, dentaires et implantaires, ne sont pas soumis à ces forces de clivage. Ils permettront donc l'organisation d'un biofilm mature.

La condition préalable à l'établissement du biofilm est la formation d'une couche de glycoprotéines salivaires, de lipides et de glucopolysaccharides à la surface de l'implant. Cette pellicule permet l'adsorption des bactéries grâce aux constituants de leur paroi qui sont essentiellement :

- Des polysaccharides, constituants de la capsule ou glycocalyx et des pilis ou fimbriae. Ils jouent un rôle dans l'augmentation en épaisseur de la plaque.
- Des adhésines protéiniques capables de reconnaître des récepteurs spéciaux, les lectines, situées à la surface de la pellicule acquise. Elles ont une importance fondamentale dans les premières étapes de la formation du biofilm.

Cette première couche organique se dépose immédiatement après l'exposition de l'implant dans la cavité buccale. Dès les premières minutes qui suivent l'adsorption de ces molécules organiques, des bactéries isolées viennent y adhérer. Ces dernières commencent alors leur processus de division et, en quelques heures, forment de larges agrégats bactériens. Ces colonisateurs primaires sont essentiellement des *cocci* à Gram positif. Ce phénomène n'est pas dû au hasard. Les protéines riches en proline et les α -amylases de cette pellicule favorisent l'adhésion spécifique de ces bactéries et l'expression des pilis et protéines de la membrane externe nécessaires aux interactions bactéries-surface.

Plus récemment, la formation du biofilm primaire a été étudiée sur des implants Straumann® en utilisant la technique d'hybridation ADN-ADN. [49]. Ces auteurs rapportent la présence d'une colonisation bactérienne du sulcus péri-implantaire dans les trente minutes qui suivent la pose de l'implant. De plus, ils constatent que l'organisation des colonies bactériennes du biofilm primaire est différente de celle rencontrée à la surface de la dent naturelle. Ces résultats sont en accord avec ceux obtenus dans d'autres études [34 ; 132].

1.2 Développement de la flore microbienne péri-implantaire

1.2.1. Chez l'édenté total

Le développement du biofilm péri-implantaire a d'abord été étudié chez le sujet édenté total avec la technique de culture anaérobie. Il est évident, dans ce contexte, que l'origine de la colonisation bactérienne est uniquement salivaire. Mombelli et coll., 1988 [108] ont analysé le développement de la flore bactérienne péri-implantaire. Après seulement deux semaines suivant l'implantation, ils observent l'établissement d'une flore bactérienne composée, essentiellement, de bactéries à Gram positif anaérobie facultative et les bactéries à Gram négatif, anaérobies strictes, sont faiblement représentées. Cette organisation ressemble de très près à celle rencontrée dans une situation de gingivite ou dans un parodonte sain [108 ; 130].

Tandis que, chez le sujet édenté présentant une infection péri-implantaire, ils observent, 120 jours après l'implantation, une flore bactérienne très différente. Celle-ci est composée d'une forte proportion de bactéries anaérobies à Gram négatif, ainsi que de spirochètes [108].

1.2.2 Chez l'édenté partiel

De nombreuses études semblent indiquer que les micro-organismes peuvent, à partir des poches parodontales, coloniser des implants nouvellement insérés [130].

Il a été observé que la fréquence d'apparition de *Porphyromonas gingivalis* et de *Prevotella intermedia* était plus importante chez les sujets partiellement édentés que chez les sujets édentés [164]. Cette flore pathologique péri-implantaire peut être rapprochée de la flore associée aux maladies parodontales comme nous le confirme le tableau 1.

Tableau 1 : Fréquence de détection en % de 14 bactéries autour des implants et des dents, d'après Rutar et coll., 2001.

Bactéries	Implants	Dents	
PGI	6,3	6,7	PGI : Porphyromonas gingivalis
PIN	7,8	71,1	PIN : Prevotella intermedia/nigrescens
BFO	4,7	26,7	BFO : Bacteroides forsythus
BME	1,6	8,9	BME : Prevotella melaninogenica group
FUS	12,5	84,4	FUS : Fusobacterium nucleatum
WOL	43,8	46,7	WOL : Campylobacter rectus
SEL	4,7	2,2	SEL : Selenomonas
EIK	9,4	6,7	EIK : Eikenella corrodens
CAP	56,3	57,8	CAP : Capnocytophages
VEI	48,4	51,1	VEI : Veillonella
ANA	18,8	31,1	ANA : Actinomyces naeslundii
AVI	17,2	28,9	AVI : Actinomyces viscosus
AOD	35,9	20,0	AOD : Actinomyces odontolyticus
AAT	3,1	13,3	AAT : Actinobacillus actinomycetemcomitans

1.3. Flore microbienne associée aux infections péri-implantaires

Les résultats des thérapeutiques péri-implantaires permettent de montrer le rôle des bactéries spécifiques dans l'étiologie de cette infection.

Une étude récente montre, dans le cas des mucosites péri-implantaires, une charge bactérienne généralement faible et essentiellement constituée de *Tannarella forsythia* et *Fusobacterium nucleatum* [100].

Mombelli (2002) [107] a défini la péri-implantite comme étant un processus pathologique caractérisé par la présence de micro-organismes spécifiques à la parodontite chronique. En effet, la culture des germes anaérobies montre que 41 % des micro-organismes autour des implants sont des bâtonnets anaérobies à Gram négatif, des *Fusobacterium* et des *Prevotella intermedia*.

La formation d'une poche péri-implantaire profonde est marquée par un haut pourcentage de spirochètes. Cependant, une poche qui ne dépasse pas 5 mm est dominée par des *cocci*.

Mombelli et coll., 1987 [114] ont analysé microbiologiquement 7 poches péri-implantaires autour d'implants cylindriques creux en titane. Des prélèvements microbiologiques ont été faits dans des poches supérieures à 5 mm avec une perte osseuse et d'autres, dans des sulcus autour d'implants sans signes d'infection chez les mêmes individus et chez des individus différents. Le premier groupe montre une abondance de bâtonnets mobiles, de bactéries fusiformes et de spirochètes, alors que pour les implants sans signes cliniques d'atteinte infectieuse, il n'y a que peu de *cocci* à Gram positif et de bâtonnets.

Cette microbiologie est différente selon que le patient est édenté total ou partiel. Chez l'édenté total, les implants transmuqueux en titane sont colonisés par des *cocci* à Gram positif facultatif, quelques heures après l'implantation [108]. Deux ans après, la flore bactérienne autour des implants non atteints est marquée par la présence de plus de 50 % de *cocci* anaérobies facultatifs et 17 % de bâtonnets anaérobies facultatifs. Les bâtonnets anaérobies à Gram négatif n'occupent que 7 % de la flore, celle-ci ne change pas au cours des 3^e, 4^e et 5^e années après implantation [2 ; 9 ; 87].

Selon Apse et coll., 1989 [9] et Quirynen et coll., 1991 [131], la flore sous-gingivale autour des dents naturelles est une source de colonisation bactérienne autour des implants pour les édentés partiels. En effet, les spirochètes n'ont pas été détectées chez les édentés totaux, mais ont été retrouvées autour des dents naturelles des patients édentés partiels avec

plus d'anaérobies à Gram négatif. Après connexion des piliers, la flore microbienne est similaire autour des dents naturelles et des implants. Cependant, *Actinobacillus actinomycetemcomitans* et *Actinomyces viscosus* sont plus abondants, au niveau de la plaque supragingivale, autour des dents naturelles qu'autour des implants [69]. Chez les édentés partiels, Koka et coll., 1993 [70] ont retrouvé *Porphyromonas gingivalis*, *Prevotella intermedia* et *Fusobacterium nucleatum* autour des implants entre 14 et 18 jours après leur exposition à l'environnement buccal (c'est-à-dire après le 2^e stade chirurgical). Salcetti et coll., 1997 [152] ont montré qu'il n'y a pas de différence, dans la microbiologie, entre les succès et les échecs implantaires chez le même patient, mais les patients avec des implants en échec ont plus de *Peptostreptococcus micros*, *Prevotella nigrescens* et *Fusobacterium nucleatum*.

Cependant, certains auteurs avancent des résultats contraires. Ils mettent en évidence une différence entre les implants en succès et en échec, ces derniers présentant plus de bactéries anaérobies à Gram négatif que les premiers [114 ; 15 ; 105].

1.3.1. Conséquences histologiques de la colonisation bactérienne

Une série de publications et d'études animales comparent les changements cliniques, histologiques et microbiologiques autour des dents et des implants, après accumulation de plaque induite par des ligatures sous-gingivales [61 ; 91 ; 157 ; 156 ; 78 ; 41 ; 170 ; 171 ; 37].

1.3.1.1. Modifications micro-biologiques

Les changements concernant les tissus durs et mous sont associés à une modification de la composition de la flore bactérienne sous-gingivale :

- Augmentation des micro-organismes par rapport à l'état de santé normal :
 - Pour la gingivite, ils sont multipliés par 8.
 - Pour la mucosite péri-implantaire, ils le sont par 30.
 - Pour la péri-implantite le facteur multiplicatif est de 60
 - Pour la parodontite, il y en a 100 fois plus.
- Augmentation de 1 % à plus de 10 % de la proportion de *Porphyromonas gingivalis*, *Prevotella intermedia* et *Fusobacterium nucleatum*.
- Diminution des *streptococci* autour des implants de 40% à moins de 1%.
- Diminution de la proportion des *cocci* aux dépens d'une augmentation importante des micro-organismes mobiles et des spirochètes.

- Augmentation de la proportion d'anaérobies à Gram négatif.

1.3.1.2. Modifications histologiques

Différents auteurs ont étudié la composition histologique des tissus péri-implantaires en situation de péri-implantite. Ils rapportent la présence d'un infiltrat inflammatoire identique à celui rencontré autour des dents atteintes de parodontite [20 ; 89].

Quand la période d'accumulation de la plaque dépasse 3 mois, un infiltrat au niveau du tissu conjonctif de la muqueuse péri-implantaire montre la même composition que celui autour des dents, mais celui-ci s'étend plus apicalement [40]. Dans une autre étude Abrahamsson et coll., 1998 [1] laissent s'accumuler, pendant 5 mois, la plaque bactérienne autour de 3 systèmes implantaires (Astrat Tech® ; Brånemark® et ITI®). Ils observent des mucosites, avec le même type d'infiltrat inflammatoire, mais pas de péri-implantite.

Un certain nombre d'auteurs ont étudié, chez l'animal, les critères cliniques et radiologiques de la péri-implantite [91 ; 78 ; 157 ; 97]. Dans leurs modèles expérimentaux, l'accumulation de plaque est obtenue par des ligatures qui ne sont enlevées que lorsque la réponse inflammatoire des tissus a entraîné une destruction osseuse. Des biopsies sont faites d'une façon séquentielle à différents intervalles. D'après ces études Lindhe et coll., 1992 [91] suggèrent que le tissu péri-implantaire, contrairement au tissu parodontal, est pauvrement organisé pour s'opposer à la lésion associée à la plaque bactérienne.

Berglundh et coll., 2004 [17] ont analysé, histologiquement, chez l'homme, des biopsies prélevées autour d'implants présentant des signes d'inflammation et de perte osseuse. Leurs observations montrent que :

- L'épithélium oral kératinisé se continue avec l'épithélium de poche.
- La portion apicale de l'épithélium de poche est fine et ulcérée.
- Le tissu conjonctif est infiltré par des cellules inflammatoires qui s'étendent plus apicalement que l'épithélium de poche.
- Le tissu conjonctif infiltré contient des fibres de collagène, des structures vasculaires et des cellules inflammatoires.
- Dans la portion marginale de la lésion, le tissu conjonctif est infiltré de lymphocytes et de cellules plasmoytaires (60 %).
- Les unités vasculaires sont peu fréquentes mais larges, elles occupent la partie centrale de la portion marginale de la lésion.
- Dans la partie centrale du tissu conjonctif infiltré, les fibres de collagène sont peu nombreuses, parfois presque absentes.

- Les cellules inflammatoires et les vaisseaux dominent la lésion, les cellules plasmocytaires et les polymorphonucléaires (PMN) sont présentes non seulement au niveau de l'épithélium de poche et du tissu conjonctif sous-jacent, mais aussi dans les compartiments périvasculaires, à distance de la surface implantaire.

Piattelli et Coll., 1998 [122] déposent des implants dans des cas de péri-implantites et analysent histologiquement les tissus atteints ; ils observent, dans le tissu inflammatoire, des macrophages, des lymphocytes et des cellules plasmocytaires. Ces auteurs parlent aussi de séquestres osseux proches de la surface implantaire et de bactéries nombreuses.

Esposito et Coll., 1998 [42] dans une étude immuno-histochimique des tissus mous autour des implants en échec, montrent que la portion marginale est caractérisée par une réponse inflammatoire et immunologique intense. Les sites implantaires examinés dans ces études montrent des signes cliniques d'inflammation sévère et une perte osseuse excessive. D'autres sites présentent également des suppurations, des fistulisations et des formations d'abcès.

Berglundh et Gualini., 2003 décrivent les caractéristiques immuno-histochimiques de la mucosité péri-implantaire et de la péri-implantite, à partir des biopsies obtenues sur seize sujets. Ils montrent que la lésion péri-implantaire contient une grande proportion de lymphocytes B et de PMN.

Hultin et Coll., 2002 [62] analysent la composition du fluide cervical autour des implants présentant une péri-implantite et montrent que ces sites ont une haute activité élastase et une concentration élevée de lactoferrine.

Dans une autre étude de Plagnat et Coll., 2002 [123] un taux élevé de phosphatase alcaline, d'élastase et d' $\alpha 2$ -macroglobuline a été mis en évidence ; ce taux est proportionnel aux symptômes cliniques.

1.3.2. Cas de *staphylococcus aureus*

De nombreux auteurs ont étudié la composition bactérienne autour des implants et des dents en situation physiologique et en présence d'inflammation [134 ; 135 ; 74 ; 114 ; 9 ; 89]. Dans la plupart des études, les auteurs rapportent une forte similitude entre la flore bactérienne rencontrée dans les péri-implantites et dans les parodontites. En effet, des différences peuvent exister et le cas de *staphylococcus aureus* en est un exemple [178]. *Staphylococcus aureus* n'est que très rarement évoqué dans les études des infections

parodontales et péri-implantaires. Pourtant, ce germe tient une place particulière dans les infections des muqueuses péri-implantaires et ce, pour plusieurs raisons :

- **Adhésion aux surfaces en titane :** Harris et Richards (2004) [58] montrent que cette bactérie possède une forte capacité d'adhésion aux surfaces en titane ;
- **Commensale :** *Staphylococcus aureus* est une bactérie commensale de l'homme 30% des adultes l'hébergent de façon permanente, 50% de façon intermittente et seuls 20% ne sont jamais porteurs ;
- **Pathogène :** *S. aureus* possède des pouvoirs pathogènes, notamment un pouvoir invasif, capacité à se multiplier et à se disséminer dans l'organisme et un pouvoir toxique, capacité d'élaboration d'une toxine par la bactérie qui exerce à la fois des propriétés toxiques et antigéniques chez l'hôte ;

Pour toutes ces raisons, *S. aureus* est un germe particulièrement redoutable tant pour ses capacités à coloniser les surfaces implantaires que pour les difficultés à mettre en place une thérapeutique efficace.

2. Facteur occlusal

La longévité des implants ostéo-intégrés peut être compromise par une surcharge occlusale qui, ajoutée à la présence de bactéries, amplifie la réaction inflammatoire autour des implants. La surcharge occlusale peut être un facteur étiologique de la péri-implantite avec une perte osseuse cervicale péri-implantaire, ainsi qu'une micro-fracture osseuse au niveau de l'interface os-implant.

Van Stenberghe et coll., 1999 [177] ont rapporté une augmentation significative de la perte osseuse péri-implantaire, en rapport avec une surcharge occlusale. La majorité des études expérimentales, induisant une péri-implantite par une surcharge occlusale, utilisent une attèle occlusale en métal avec une couronne déformée pour induire, sur un implant, un traumatisme occlusal répétitif. Cependant, ces études ne peuvent pas contrôler d'une façon appropriée la quantité et la durée de la surcharge mécanique, ce qui explique la grande variété des résultats.

Hürzeler et Coll., 1995 [63] ne trouvent pas de pertes significatives de l'ostéo-intégration avec les surcharges occlusales expérimentales. Dans une autre étude d'Isidor (1997) [64], les implants exposés à un traumatisme occlusal, durant dix-huit mois, montrent des signes de résorption progressive conduisant à une mobilité implantaire et à la perte de

l'implant au bout de 4 à 5 mois. Dans un cas de péri-implantite mandibulaire, Mattout et Coll., 2009 [99] ont noté une surcharge occlusale associée à une charge bactérienne faible mais faisant intervenir, PG, TF, TD, FN. Il est à noter que les prélèvements réalisés chez le même patient, au niveau de dents naturelles aux maxillaires, ont mis en évidence une charge bactérienne tout aussi faible et faisant intervenir les mêmes espèces bactériennes à l'exception de PG, absent. La différence entre les observations faites par les auteurs est peut être due à plusieurs paramètres, qui varient selon les études, tels que la forme de l'implant, la flexibilité des piliers, la présence et la durée d'une surcharge occlusale et son amplitude [106]. Il a été observé que la destruction des tissus péri-implantaires commence à se produire avec 250 µm de hauteur occlusale excessive. Quand cette charge occlusale se transmet aux tissus péri-implantaires, elle entraîne une destruction osseuse plus importante que celle induite par la plaque bactérienne.

Mais selon Stefan Renvert, la surcharge occlusale ne peut pas être à l'origine d'une péri-implantite. Il argumente que le traumatisme occlusal entraîne systématiquement la fibro-intégration de l'implant. Selon lui, l'étiologie de la péri-implantite est exclusivement infectieuse [147].

3. Conclusion

Cette troisième partie de notre étude consacrée à l'étiologie de la péri-implantite, nous a conduit, dans un premier temps, à l'examen de la flore bactérienne péri-implantaire. En ce qui concerne cette dernière, les auteurs s'accordent à dire qu'elle présente de larges similitudes avec celle rencontrée dans les situations de parodontites. Cependant, certains auteurs notent une différence importante, notamment en ce qui concerne *S. aureus* qui n'est jamais présent autour des dents atteintes de parodontite mais que l'on retrouve fréquemment dans les cas de péri-implantites et cela, en raison de ses propriétés d'adhésion aux surfaces en titane. De plus, nous avons pu constater, dans ce premier paragraphe, qu'il existe un large consensus autour de l'étiologie bactérienne de la péri-implantite.

Dans ce même paragraphe, nous nous sommes attardés sur les aspects histologiques en situation pathologique, et nous avons montré que la réponse inflammatoire, qui suit le même déroulement qu'au niveau parodontal, est plus marquée dans les tissus péri-implantaires, l'infiltrat inflammatoire migrant plus apicalement. Ceci s'explique, notamment, par l'orientation spécifique des fibres conjonctives péri-implantaires.

Dans un second temps, nous avons évoqué l'étiologie occlusale de la péri-implantite. Nous avons pu constater que les études consacrées au trauma occlusal sont peu nombreuses,

comparées à celle consacrées à l'étiologie bactérienne. De plus, ces études sont difficilement comparables du fait de la grande variabilité des résultats obtenus. C'est sans doute pour cette raison que, contrairement à l'étiologie bactérienne, l'étiologie occlusale reste encore très controversée.

CHAPITRE III
DIAGNOSTIC ET FACTEURS DE
RISQUE

1. Diagnostic

Devant une prévalence qui pourrait, comme nous avons pu le voir précédemment, se révéler aussi importante, il apparaît fondamental de mettre en place un suivi implantaire au cours duquel les maladies péri-implantaires pourrions être diagnostiquées précocement. La prise en charge précoce de toute réaction inflammatoire péri-implantaire permettra d'en limiter la progression, car la mucosite péri-implantaire fait systématiquement le lit de la péri-implantite alors que le passage de la gingivite à la parodontite est loin d'être la règle.

Le professeur Lisa Heitz-Mayfield a réalisé, en 2008, une étude systématique de la littérature disponible qui permet d'identifier un certain nombre d'outils diagnostiques dont le saignement au sondage, la suppuration, l'aspect gingival des tissus péri-implantaires et l'augmentation de la profondeur de poche sont autant d'aspects [59].

1.1. Diagnostic clinique

1.1.1. Sondage péri-implantaire

Le sondage péri-implantaire est l'élément principal du diagnostic des maladies péri-implantaires. Des études sur des péri-implantites expérimentales ont montré qu'une augmentation, au cours du temps, de la profondeur de sondage est toujours associée à une perte d'attache, ainsi qu'à une perte osseuse marginale [78 ; 157].

Plus récemment, le professeur Heitz-Mayfield a fait une étude sur la profondeur de sondage autour d'un implant sur lequel elle a induit une mucosite expérimentale à l'aide d'une ligature. Elle constate, après quelques semaines d'observation, que la profondeur de sondage augmente au fur et à mesure que l'inflammation s'amplifie et qu'au-delà de 1,6 mm de profondeur, l'inflammation péri-implantaire est toujours associée à une perte d'attache, ainsi qu'à une perte osseuse marginale (figure 6) [60].

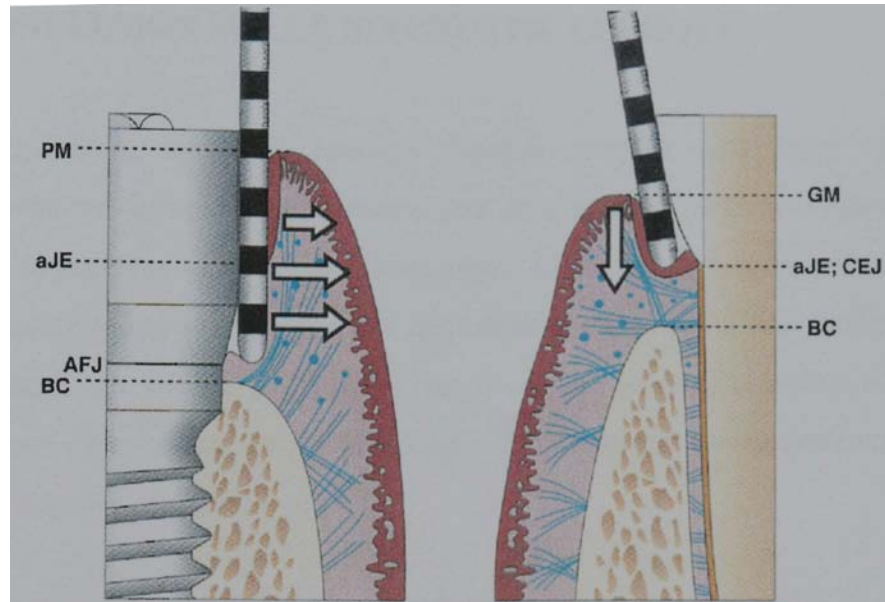


Figure 6 : Sondage parodontal autour d'un implant et d'une dent ; PM : limite des tissus mous péri-implantaires ; aJE : limite apicale de l'épithélium de jonction ; AFJ : jonction corps et tête de l'implant ; BC : crête osseuse marginale ; GM : limite de gencive marginale ; CEJ : jonction émail-cément, d'après Palacci [119].

1.1.1.1. Profondeur du sondage

Plusieurs études ont montré que les implants bien ostéointégrés donnent une profondeur de sondage de 3 mm environ [10].

La profondeur de pénétration au sondage péri-implantaire a été étudiée histologiquement chez le chien [83]. Les résultats ont indiqué que la densité des tissus péri-implantaires influence la profondeur de pénétration. En présence d'inflammation péri-implantaire, la sonde parodontale pénètre près du niveau osseux. Dans les sites sains, l'extrémité de la sonde est arrêtée par l'adhésion du tissu conjonctif au col de l'implant.

Il existe des corrélations entre le niveau osseux repéré à la radiographie et la mesure du sondage péri-implantaire.

Dans le cas de l'implant de type vis, l'extrémité de la sonde s'arrête à 1,4 mm, parallèlement au niveau osseux [131]. La divergence moyenne entre la pénétration de sondage et le niveau osseux repéré à la radiographie, est de 1,17 mm sur 100 implants ITI non enfouis, les mesures étant réalisées un an après l'implantation [28].

1.1.1.2. Force de sondage

Dans le passé, les auteurs s'accordaient à dire que le sondage péri-implantaire pouvait endommager l'épithélium de jonction. C'est pourquoi ce moyen de diagnostic était très peu pratiqué.

Plus récemment, une étude de Etter et coll., 2002 [43] a montré que l'attache épithéliale se reforme totalement, après 5 jours, lorsque la force de sondage est de 0,25 N. Depuis, il a été prouvé qu'un sondage utilisant une force de 0,25 N n'entraînait aucun dommage de la jonction épithéliale et tous les auteurs recommandent d'utiliser le sondage pour évaluer la santé des tissus péri-implantaires.

Depuis, plusieurs auteurs ont démontré qu'un sondage péri-implantaire utilisant une force comprise entre 0,2 N et 0,3 N est une méthode très fiable pour diagnostiquer une lésion péri-implantaire et recommandent de l'utiliser systématiquement lors des visites de contrôle et de maintenance [83 ; 158].

1.1.1.3. Type de sonde

Le sondage péri-implantaire s'effectue à l'aide d'une sonde parodontale graduée en plastique ou en métal. A l'heure actuelle, il n'y a pas de données, dans la littérature, concernant le type de sonde à utiliser [59]. Cependant, certains auteurs recommandent l'usage d'une sonde en plastique, afin de ne pas endommager la surface implantaire ou ses composants transmuqueux. En effet, la souplesse de la matière plastique permet de ne pas léser la jonction épithéliale, en cas de pression trop forte. (figure 7) [147].

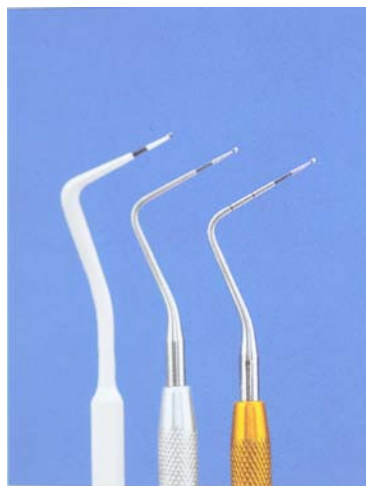

Figure 7 : Sondes parodontales graduées en plastique et en métal, d'après Palacci [119]

1.1.2. Présence de saignement au sondage

Le saignement au sondage (BoP) est un paramètre clinique défini par la présence d'un saignement après pénétration de la sonde parodontale dans le sulcus péri-implantaire avec une force légère [53]. Evidemment, pour que ce paramètre clinique soit pertinent, il faut que le sondage soit standardisé. Pour les dents naturelles, la force de sondage a été fixée à 0,25 N [82]. Actuellement, tous les auteurs recommandent d'utiliser cette même force de 0,25 N [53].

Lang et coll., 1986 [80] ont étudié ce paramètre clinique, afin d'évaluer sa fiabilité comme facteur prédictif de la perte d'attache autour des dents naturelles. Les résultats de leur étude montrent que la présence de saignement au sondage est associée à une perte d'attache dans 30 % des cas et que l'absence de saignement au sondage est associée à une absence de perte d'attache dans 100 % des cas. Ils concluent que l'absence de saignement au sondage est un facteur prédictif très fiable de la santé parodontale. Plus récemment, Luterbachet et coll., 2000 [95], dans une étude longitudinale, ont abouti aux mêmes conclusions concernant l'implant. Donc, pour la dent naturelle comme pour l'implant, l'absence de saignement au sondage est un facteur prédictif extrêmement fiable de la santé parodontale.

1.1.3. Présence de suppuration

La présence de suppuration est toujours un signe d'infection associée à une destruction des tissus péri-implantaires. Lorsque l'on exerce une pression digitale sur la muqueuse péri-implantaire, il est fréquent d'observer un suintement purulent en situation de péri-implantite. Ce phénomène n'est jamais présent dans le cas d'une mucosite péri-implantaire. Par conséquent, la présence d'une suppuration est un signe pathognomonique de la péri-implantite (figure 8) [60].

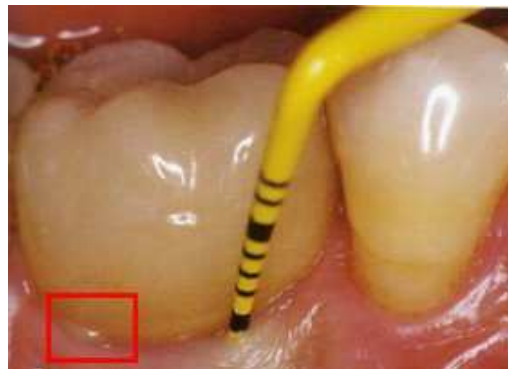

Figure 8 : Vue clinique objectivant une péri-implantite associée à une suppuration, d'après Nisand et coll., 2010.

1.1.4. Mobilité

La mobilité nous donne une indication sur le manque d'ostéointégration de l'implant. Même si la péri-implantite progresse rapidement, l'implant peut toujours apparaître immobile : cela est dû au remaniement direct de l'os en contact de l'implant. La mobilité est donc difficile à mettre en évidence dans les stades précoces de la maladie péri-implantaire. Elle pose, en réalité, le diagnostic de stade final de d'ostéo-désintégration : la détection d'une mobilité de l'implant se révèle pathognomonique de l'échec implantaire. Elle permet de

décider de la dépose d'un implant. Par contre, les implants connectés aux dents naturelles ou à d'autres implants cachent leur vraie mobilité [84].

L'augmentation de la mobilité représente un paramètre spécifique important, mais ne suffit pas à contrôler la stabilité clinique. L'estimation de la mobilité d'un implant, dans le cadre de suivis de contrôle, n'est pas essentielle, mais elle doit toujours être utilisée de concert avec d'autres paramètres cliniques, tel que la profondeur de sondage.

1.2. Diagnostic complémentaire

1.2.1. Diagnostic radiologique

En implantologie, tout comme en parodontologie, on ne peut considérer qu'un examen est complet s'il ne comporte pas un bilan radiologique de qualité. Ce dernier est effectivement essentiel dans l'estimation de la perte osseuse péri-implantaire. Il demeure toutefois, comme dans toute démarche diagnostique, complémentaire de l'examen clinique, et ne doit en aucun cas s'y substituer.

Les outils de diagnostic dont nous disposons actuellement sont, bien entendu, l'imagerie conventionnelle, radiographie rétro-alvéolaire et radiographie panoramique, pouvant toutes deux être argentique ou numérique, mais également un système d'analyse d'images densitométrique assistée par ordinateur, mettant en évidence les processus de remodelage osseux.

1.2.1.1. Indication

En l'absence de signes cliniques d'infection, il est recommandé de prendre des radiographies tous les ans après la pose de l'implant. Les radiographies complémentaires doivent être prises seulement pour déterminer l'extension de la perte osseuse si les résultats de l'examen clinique montrent l'existence d'une infection péri-implantaire.

1.2.1.2. Caractérisations radiographiques de la péri-implantite

Au niveau radiologique, les péri-implantites, de même que les parodontites, se caractérisent par des pertes osseuses. Mais si la lésion osseuse, dans le cas de la parodontite, peut être verticale ou horizontale, celle concernant la péri-implantite est toujours de type circonférentielle, c'est-à-dire, en forme de cuvette (figure 9).

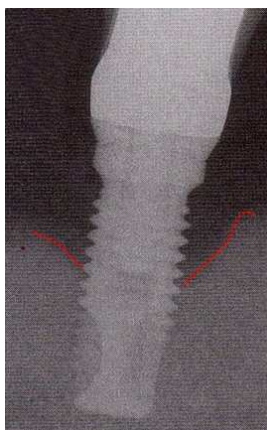


Figure 9 : Vue radiographique objectivant une perte osseuse péri-implantaire en forme de cuvette, caractéristique de la péri-implantite, d'après Nisand et coll., 2010.

1.2.1.3. Standardisation de la méthode d'évaluation

Pour pouvoir détecter des changements au niveau osseux, il faut réaliser des séries longitudinales de clichés rétro-alvéolaires standardisées. Seule une méthode d'investigation radiographique reproductible, standardisée à l'aide de portes films personnalisés (figure 10), peut détecter avec précision des variations de niveaux osseux ou des modifications de densité. Il est recommandé d'utiliser la technique parallèle du long cône [84]. La radiographie conventionnelle est souvent utilisée pour évaluer les structures osseuses adjacentes aux implants. Cependant, avec cette technique conventionnelle, les changements mineurs dans la morphologie de l'os ne peuvent être observés. Par conséquent, la radiographie conventionnelle ne permettra qu'une évaluation quantitative [75].

La radiographie conventionnelle fournit un grand nombre de faux négatifs et ne permet pas de détecter précocement les changements pathologiques. La distance, qui va de la tête de l'implant au sommet de la crête alvéolaire, représente un paramètre radiologique fiable et reproductible sur le long terme si les principes de la technique long cône sont respectés.

La radiographie conventionnelle fournit un faible taux de faux positifs, elle a donc une forte spécificité pour la détection de perte osseuse péri-implantaire. Cette caractéristique fait de la radiographie conventionnelle un examen complémentaire permettant d'affiner le diagnostic et non de le poser.

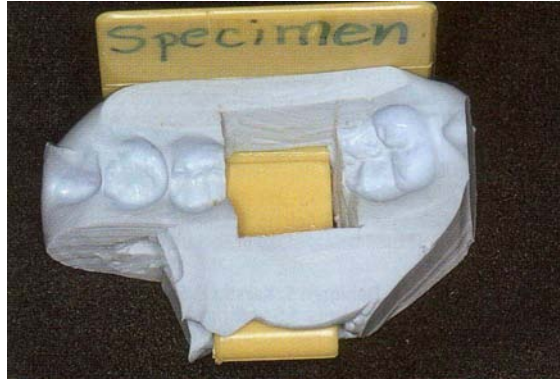

Figure 10 : Indice de positionnement pour la prise de clichés radiographiques rétroalvéolaires superposables lors des différents contrôles réalisés au cours d'une étude de recherche clinique d'après Bert [22]

1.2.1.4. La tomодensitométrie en 3 dimensions

Plus récemment, deux techniques radiographiques ont vu le jour en implantologie : la tomographie multi-planaire assistée par ordinateur ou CT et le cone beam ou tomographie volumique à faisceau conique. Ces deux outils offrent la possibilité d'observer les structures osseuses en trois dimensions, à l'échelle 1 : 0 et sans artéfacts ni distorsions.

Dans une étude expérimentale réalisée sur des mandibules de porc, Mengel et coll., 2007 [102] ont évalué la précision et la qualité des radiographies 3D de défauts osseux péri-implantaires comparativement à la radiographie conventionnelle rétro-alvéolaire et panoramique. Ils montrent que les techniques CT et cone beam fournissent des images beaucoup plus précises des défauts osseux péri-implantaires par rapport aux radiographies conventionnelles. La tomographie multi-planaire assistée par ordinateur montre un léger artéfact au proche voisinage de l'implant alors que le cone beam fournit une image de bien meilleure qualité.

1.2.1.5. Conclusion

L'analyse d'images densitométriques assistées par ordinateur, mettant en évidence les phénomènes de remodelage osseux, semble beaucoup plus performante que l'imagerie conventionnelle, dans la mesure où elle a un champ d'application beaucoup plus large. Ses performances les plus appréciables sont d'une part, l'aide au pronostic et d'autre part, la précocité dans la détection des sites de résorption osseuse. Cependant, la radiographie rétro-alvéolaire, utilisée dans les bonnes conditions, reste actuellement l'outil de référence pour le suivi des péri-implantites.

1.2.2. Analyse du fluide crévulaire péri-implantaire et de la salive

Plusieurs études récentes ont tenté d'établir une corrélation entre des marqueurs biochimiques de l'inflammation et des signes cliniques de lésions péri-implantaires. Le dosage de certains médiateurs biochimiques sécrétés dans le fluide crévulaire péri-implantaire, dont les cytokines et les protéases, ont été étudiées dans le but d'identifier une molécule qui permettrait de diagnostiquer une péri-implantite ou de suivre son évolution. Plus récemment, les mêmes recherches ont été effectuées sur des échantillons de salive. Cette dernière méthode d'investigation présente l'avantage d'être moins invasive et beaucoup plus simple à mettre en œuvre.

Bien que les résultats de ces études permettent d'envisager des perspectives intéressantes, des études longitudinales sont nécessaires pour établir, avec un niveau de preuves suffisant, une corrélation entre des marqueurs biochimiques et une lésion péri-implantaire. Il n'existe pour l'heure aucun test biochimique qui permettrait de diagnostiquer une lésion péri-implantaire [59].

1.2.3. Diagnostic microbiologique

Le diagnostic des affections péri-implantaires est essentiellement basé sur des examens cliniques et radiologiques. Des analyses peuvent toutefois orienter le diagnostic. La culture bactérienne, les sondes à ADN, la réaction de polymérisation en chaîne (PCR), les anticorps monoclonaux et les enzymes ont été utilisés, afin de déterminer l'impact de la microflore sous-gingivale sur les risques de maladies parodontales et de péri-implantites. Plusieurs études ont tenté de démontrer la fiabilité de paramètres microbiologiques quant à la perte d'attache au niveau des dents naturelles, mais la plupart des sujets souffraient déjà de parodontite. Slot et coll., 1986 [165] montrent que le risque de perte d'attache, dans la maintenance du patient, est augmenté par des concentrations élevées de *Porphyromonas gingivalis*, *Prevotella intermedia* et *Actinobacillus Actinomycetemcomitans*. Dans d'autres études, la progression de la maladie est fonction du taux des spirochètes.

Actuellement, l'intérêt des tests microbiologiques en première intention reste limité en l'absence d'études complémentaires. Cependant, des études révèlent l'existence de différentes formes de maladies péri-implantaires, y compris des infections spécifiques [133] et des échecs non bactériens. Les tests microbiologiques seraient alors de précieux outils pour poser le diagnostic différentiel de péri-implantite. Ces tests sont complémentaires au diagnostic

clinique et radiologique : ce sont de précieux outils lorsque le praticien doit définir son plan de traitement. Ils nécessitent, néanmoins, la coopération d'un laboratoire spécialisé et un délai de réponse parfois incompatible avec les exigences du patient, quand il s'agit d'une prescription d'antibiotiques. Rappelons qu'en bonne pratique médicale, il est préférable d'administrer un traitement antimicrobien basé sur de véritables données microbiologiques.

Dans la littérature, de nombreux cas sont rapportés, suggérant des protocoles divers de traitement des maladies péri-implantaires, mais les études cliniques présentant un niveau de preuve suffisant sont trop rares pour en déduire une démarche thérapeutique systématique, applicable à tous les cas.

1.3. Conclusion

En implantologie comme dans toute autre discipline odontologique, la première étape d'une démarche diagnostique est l'examen clinique du patient. C'est pourquoi nous avons développé, dans un premier temps, les signes cliniques habituels de la péri-implantite :

- **Le saignement au sondage** : son absence reflète, dans 100 % des cas, la stabilité des tissus péri-implantaires, alors que sa présence n'indique une lésion péri-implantaire que dans 30 % des cas, à condition que la pression exercée sur la sonde soit modérée, en l'occurrence 0,25 N. C'est donc un paramètre clinique essentiel pour établir le diagnostic d'une péri-implantite.
- **La mobilité** : si toute mobilité de la fixture traduit indiscutablement l'échec implantaire, l'absence de mobilité ne garantit pas systématiquement le succès implantaire. Ce signe clinique doit donc être confronté à d'autres symptômes.
- **La profondeur de poche et la perte d'attache** : ces signes cliniques pathognomoniques de la parodontite n'ont pas une valeur diagnostique aussi bien définie en implantologie, du fait de la faible résistance de la muqueuse péri-implantaire.
- **La suppuration** : sa présence est toujours associée à une perte osseuse péri-implantaire, donc à une péri-implantite.

Cet examen clinique n'étant pas suffisant pour poser un diagnostic précis, il est complété, dans un second temps, par un examen radiologique. La péri-implantite est le plus souvent caractérisée par une perte osseuse en forme de cuvette. Les radiographies conventionnelles, rétro-alvéolaires et panoramiques, ne permettant pas la détection des lésions précoces, on peut avoir recours à une analyse d'images densitométriques assistée par

ordinateur (CT) ou à la radiographie volumique à faisceau conique (Cone beam), mettant en évidence une modification, même minime, de la densité osseuse.

Dans un troisième temps, le diagnostic peut être confirmé et affiné par une analyse biochimique, visant des molécules de l'inflammation telles que les cytokines ou les protéases. Une analyse microbiologique peut permettre, aussi, d'identifier certaines bactéries pathogènes péri-implantaires.

En confrontant les résultats de ces trois examens, le clinicien peut poser un diagnostic objectif, fiable et précis, qui va le guider dans le choix du plan de traitement le plus adapté au cas clinique considéré.

2. Facteurs de risque

A l'instar des maladies parodontales, il existe de nombreux facteurs de risque favorisant le développement des maladies péri-implantaires. Cependant, pour identifier des facteurs de risque fiables, il est nécessaire de disposer d'études longitudinales. Dans une revue de la littérature, Heitz-Mayfield et coll., 2008 [59] constatent que le nombre de ce type d'études est particulièrement limité. Pour lister les facteurs de risque, ils n'ont retenu que les études rétrospectives et les études de type cross-section. Cette revue de la littérature leur a permis de référencer un certain nombre de facteurs de risque que nous développerons plus en détails.

2.1. Antécédent de maladie parodontale

De nombreux patients édentés partiels, suite à une maladie parodontale, ont été traités par la pose d'implants. Les maladies péri-implantaires, tout comme les maladies parodontales, peuvent se révéler des années après une ostéo-intégration réussie. C'est pourquoi, le type d'étude la plus appropriée pour identifier ce facteur de risque est l'étude prospective d'une durée d'au moins cinq ans. Un nombre sans cesse croissant de ce type d'études épidémiologiques concernant les péri-implantites suggère que la maladie parodontale augmente le risque d'apparition d'une péri-implantite. Plus récemment, de nombreux auteurs, dans des revues systématiques de la littérature, ont mesuré l'impact de la maladie parodontale sur la survenue d'une péri-implantite [175 ; 159 ; 67 ; 128].

Van der Weijden et coll., 2005 [175] ont évalué le succès à long terme (supérieur à 5 ans) des implants placés chez des patients édentés partiels avec des antécédents de maladies parodontales. Les auteurs concluent que les résultats obtenus chez les patients avec des antécédents de maladies parodontales sont significativement différents de ceux obtenus chez les patients sans antécédents de maladies parodontales.

Renvert et Persson (2009) [144], dans une revue de la littérature basée sur 951 articles, concluent qu'un antécédent de maladie parodontale est un facteur de risque majeur de la péri-implantite. Ceci semble logique car ces deux pathologies ont la même étiologie, en l'occurrence bactérienne.

Il semblerait donc que les antécédents de maladies parodontales soient un facteur de risque de péri-implantite. Cependant, la plupart des études consacrées à ce sujet sont menées selon des protocoles différents et confondent différentes variables, telles que le tabac, l'hygiène orale et le genre du sujet. Il existe, à l'heure actuelle, un consensus sur ce facteur de risque, bien que les études disponibles ne présentent pas un niveau de preuve suffisant.

2.2. Diabète

Certains auteurs, dans des revues systématiques de la littérature, ont tenté d'établir une corrélation entre la présence d'un diabète et la fréquence d'apparition d'une péri-implantite [71 ; 109]. Cependant, ils n'ont pu identifier qu'une seule étude décrivant la relation entre le diabète et la péri-implantite.

- Ferreira et coll., 2006 [45], dans une étude de type cross-section incluant 212 sujets d'origine brésilienne tous non fumeurs, ont recherché à mettre en évidence le diabète comme facteur de risque pour les péri-implantites. Au moment de l'étude, tous les implants étaient en fonction depuis plus de 6 mois et depuis moins de 5 ans. Les résultats de cette étude ont montré que la prévalence des mucosites péri-implantaires est de 64,6 % et celle des péri-implantites est de 8,9 %. Les auteurs concluent que le diabète est associé à un risque élevé d'apparition d'une maladie péri-implantaire.

2.3. Prédisposition génétique

Les interleukines IL-1 α et IL-1 β et leur inhibiteur spécifique, le récepteur antagoniste d'IL-1 (IL-1ra), sont connus pour leur rôle clé dans la réponse inflammatoire. Il est donc apparu, naturel à certains auteurs de déterminer si le polymorphisme des gènes codant pour ces molécules a un impact sur le risque d'apparition d'une péri-implantite [44 ; 76 ; 65 ; 77].

Kornman et coll., 1997 [59] rapportent que la présence d'un génotype spécifique de l'IL-1 est associée à la parodontite chronique de forme sévère. Ils constatent que la présence de ce génotype entraîne la production d'IL-1 dans des quantités quatre fois supérieures à la normale. De plus, ce génotype augmente de 6,8 % le risque d'apparition d'une maladie parodontale sévère pour les patients non fumeurs et de 18,9 % pour les fumeurs de 40 à 60 ans. Ces mêmes auteurs ont réalisé une étude multicentrique sur un test (PST plus®) mettant en évidence ce marqueur génétique associé aux parodontites. A partir des études réalisées en

Amérique du Nord et en Europe, on estime qu'environ 30 % de la population possède ce marqueur (test positif) et ont donc plus de risque de développer et/ou de voir évoluer une parodontite.

La parodontite étant un facteur de risque en implantologie, il est apparu intéressant à certains auteurs d'évaluer si la présence du gène spécifique de l'IL-1 est un facteur de risque implantaire.

Laine et coll., 2006 [77] ont analysé le polymorphisme du gène codant pour IL-1 chez des patients souffrant d'une péri-implantite. 120 patients ont été inclus dans cette étude, tous de type caucasiens. Au total, 71 des patients présentaient une péri-implantite sur au moins un implant, les autres patients, soit 49, sont considérés comme groupe de contrôle et ne présentent aucun signe d'inflammation péri-implantaire. Tous les implants sont en fonction depuis au moins 2 ans. L'analyse des gènes codant pour le récepteur de l'IL-1 (IL-1 RN) montre qu'il existe une différence significative entre le groupe de contrôle et le groupe péri-implantite. Cependant, Les auteurs concluent que ces résultats doivent être confirmés par d'autres études de type longitudinales avec un plus grand nombre de sujets.

A l'heure actuelle, les auteurs admettent qu'aucune association n'a pu être établie entre ce gène et la perte osseuse progressive autour de l'implant chez les patients non fumeurs. En revanche, toutes les études ont montré que les patients à la fois porteurs du gène spécifique de l'IL-1 et fumant plus de 20 cigarettes par jour présentent un risque élevé de perte osseuse péri-implantaire. Une synergie semble exister entre ces deux facteurs, augmentant de manière significative le risque de complications cliniques (mucosites, péri-implantites) [44 ; 65]. Ainsi, le génotype spécifique de l'IL-1 ne semble pas influencer, à lui seul, le risque d'échec implantaire ou de péri-implantite, mais la présence de ce gène chez les gros fumeurs augmente ce risque.

2.4. Tabac

L'effet du tabac sur la santé des tissus péri-implantaires a été largement documenté dans la littérature. Dans une méta-analyse incluant 35 publications, Strietzel et coll., 2007 [169] ont tenté d'identifier le tabac comme facteur de risque pour la péri-implantite. Les résultats de cette étude montrent que le tabac augmente significativement le risque d'apparition d'une péri-implantite. Le tableau 2 est un résumé des articles de cette méta-analyse.

Tableau 2 : Etudes cliniques rapportant les complications péri-implantaires chez les sujets fumeurs et non fumeurs. D'après Heitz-Mayfield 2008. [59] (TPS : titanium Plasma Sprayed ; F : Fumeur ; NF : Non Fumeur)

Auteurs	Type d'étude	Sujets (Fumeurs Non Fumeurs)	nombre et type d'Implants	Durée du suivi	résultats
Weyant (1994)	Rétrospective cohorte	598 % fumeurs non renseigné	2098 (HA coated et uncoated)	4 ans	présence de complications chez 11, 9 % des F et 6,8 % de NF (différence significative)
Hass et coll (1996)	Rétrospective cohorte	107 F 314 NF	TPS	22 mois	différence significative
Attard et Zarb(2002)	Rétrospective cohorte	61 Tabac non renseigné	163 : Turned surface	entre 16 et18 ans	différence significative
Ataoglu et coll (2002)	Prospective cohorte	10 F 4 NF	42	1 ans et plus	différence significative
Mc Dermott et coll (2003)	Rétrospective cohorte	607 F 70 NF	TPS et HA coated	8 ans et plus (moy 13 ans)	3,26 fois plus de complications chez le fumeur
Gruica et coll (2004)	Rétrospective	53 F 127 NF	TPS	au moins 8 ans	différence significative

2.5. Alcool

Galindo-Moreno et coll., 2005 [52] ont étudié l'influence de la consommation d'alcool et de tabac sur la perte osseuse marginale péri-implantaire. Durant 3 ans, ils ont suivi 185 patients ayant reçu 514 implants. A l'issue de cette étude, une analyse multi-variée a montrer qu'une consommation quotidienne d'alcool supérieure à 10 g augmente significativement la fréquence d'apparition de pertes osseuses péri-implantaires. Ils ajoutent que la consommation d'alcool provoque des pertes osseuses péri-implantaires bien plus importantes que celles consécutives à la consommation de tabac.

2.6. Hygiène orale

Dans une étude prospective d'une durée de 10 ans, Lindquist et coll., 1997 [93] ont constaté un lien entre une hygiène orale insuffisante et la perte osseuse péri-implantaire. Selon ces mêmes auteurs, cette corrélation est encore plus marquée chez le sujet fumeur. En effet, la

perte osseuse péri-implantaire chez les patients fumeurs avec une hygiène orale inadaptée est trois fois plus élevée que chez le patient non fumeur.

Dans une autre étude consacrée aux facteurs de risque des péri-implantites chez une population Brésilienne, Ferreira et coll., 2006 [45] ont, eux aussi, pu constater que la présence d'un saignement au sondage sur plus de 30 % des sites implantaire associée à une faible hygiène orale augmente la fréquence d'apparition des mucosites péri-implantaires et des péri-implantites. Les auteurs, dans cette même étude, ont aussi pu constater qu'il existe une corrélation très forte entre la présence de lésions péri-implantaires et l'indice de plaque global de Løe et Silness (1963) [94] lorsque celui-ci est supérieur ou égale à 2.

2.7. Présence de muqueuse kératinisée

L'impact de la muqueuse kératinisée sur le risque d'apparition de lésions péri-implantaires a été étudié par Roos-Jansåker et coll., 2006 [148]. Dans leur étude, les auteurs ont examiné 218 patients traités par des implants en titane. A l'issue de leurs investigations, ils ont effectué une analyse multi-variée et les résultats obtenus montrent qu'il n'y a aucun lien entre l'absence de muqueuse kératinisée péri-implantaire et la présence de lésions péri-implantaires.

2.8. Etat de surface de l'implant

Il existe, à l'heure actuelle, sur le marché, une grande variété de systèmes implantaires. Cette variation peut concerner le pas des spires, la composition chimique de la surface implantaire (TPS, SLA, HA ...) ou la rugosité de la fixture. La majorité des implants actuellement disponibles dans le commerce ont une surface moyennement rugueuse (entre 1.0 et 2.0 μm). Cette caractéristique a été étudiée par certains auteurs dans le but d'évaluer son impact sur le risque d'apparition d'une lésion péri-implantaire [6].

Ellegaard et coll., 2004 [39] affirment que l'état de surface a une influence sur la perte osseuse péri-implantaire. Ils rapportent que la perte osseuse péri-implantaire est plus importante autour des implants à surface rugueuse [39].

Astrand et coll., 2004 [11] ont suivi pendant 3 ans 28 patients ayant reçu entre 2 et 4 implants à surface usinée et à surface rugueuse. Ils rapportent une fréquence statistiquement plus élevée de péri-implantites autour des implants à surface rugueuse (8 péri-implantites autour des implants à surface rugueuse et 0 autour des implants à surface usinée).

Selon Heitz-Mayfield [59], l'implication de l'état de surface implantaire sur le risque d'apparition d'une lésion péri-implantaire est encore controversée. En effet, les études disponibles sont peu nombreuses et montrent des résultats contrastés.

2.9. Excès de ciment des prothèses sur implants

Des restaurations scellées sont fréquemment utilisées sur les implants dentaires. Des excès de ciment résiduels après la mise en place de prothèses fixées ont été associés à des signes cliniques et radiologiques d'affections péri-implantaires.

Wilson (2009) a tenté, dans une étude prospective, d'établir ce lien entre un excès de ciment de scellement et une augmentation du risque d'apparition d'une lésion péri-implantaire [182].

Dans son étude, 39 patients montrant des signes cliniques et/ou radiographiques d'inflammation péri-implantaire ont été étudiés. Les patients recrutés dans une pratique parodontale privée ont été inclus dans l'étude pendant une période de 5 ans. 12 de ces patients présentaient des implants similaires, sans signes d'inflammation, qui ont servi de témoins. Tous ont été évalués initialement avec un endoscope dentaire et tous les implants, sauf un, l'ont été à un contrôle à 30 jours. Les résultats des deux groupes ont été vérifiés par des opérateurs entraînés et enregistrés.

Aucun des implants témoins et tous les implants test présentaient des signes d'affection péri-implantaire initialement. Des excès de ciment ont été observés dans quelques témoins et sur 34 des sites test. 30 jours après l'élimination des excès de ciment, 25 des 33 sites test, pour lesquels des excès de ciment ont été éliminés, ne présentaient plus de signes clinique ou endoscopique d'inflammation.

L'auteur conclut que des excès de ciment sont associés à des signes d'affections péri-implantaires dans la majorité des cas (81 %). Après l'élimination des excès de ciment, on n'observait plus de signes cliniques et endoscopiques d'affections péri-implantaires sur 74 % des implants test [182].

Cette étude est en accord avec les conclusions d'autres auteurs dont Stephan Renvert [144] qui considère que l'excès de ciment joue le même rôle qu'une ligature lorsque l'on veut provoquer une péri-implantite expérimentale. Il invite donc les praticiens à ne plus utiliser de ciment pour solidariser la prothèse au pilier implantaire, mais plutôt à s'orienter vers des prothèses transvissées uniquement.

2.10. Conclusion

Nous avons vu, dans ce chapitre, que de nombreux facteurs de risque ont fait l'objet de recherches épidémiologiques. Cependant, certaines études manquent de puissance et nécessitent d'être complétées par d'autres études incluant un plus grand nombre de sujets et

sur des durées plus importantes (Supérieures à 5 ans). Nous retiendrons donc de ce chapitre les éléments suivants.

- **Antécédent de maladie parodontale :** quatre revues systématiques de la littérature concluent qu'un antécédent de maladie parodontale est associé à une augmentation du risque de développer une maladie péri-implantaire.
- **Diabète :** Il n'existe pas suffisamment de preuves scientifiques pour conclure à une association entre le diabète et la maladie péri-implantaire.
- **Prédisposition génétique :** Une seule étude disponible a montré un lien entre la présence d'un gène spécifique de l'IL-1 et la maladie péri-implantaire, mais seulement chez le sujet fumeur plus de 20 cigarettes par jour. Ce lien n'a pas pu être établi chez le non fumeur.
- **Tabac :** la majorité des études actuellement disponibles rapportent une augmentation significative de la perte osseuse péri-implantaire chez les patients fumeurs.
- **Alcool :** la consommation d'alcool provoque des pertes osseuses péri-implantaires bien plus importantes que celles consécutives à la consommation de tabac.
- **Hygiène orale :** une hygiène orale inadaptée constitue un facteur de risque important pour le développement d'une maladie péri-implantaire. L'influence d'une hygiène orale inadaptée est encore plus marquée chez les patients fumeurs.
- **Présence de muqueuse kératinisée :** les études disponibles montrent qu'il n'y a aucun lien entre l'absence de muqueuse kératinisée péri-implantaire et la présence de lésions péri-implantaires.
- **Etat de surface de l'implant :** les preuves établissant un lien entre l'état de surface de l'implant et la maladie péri-implantaire sont encore insuffisantes. En effet, les études disponibles sont peu nombreuses et montrent des résultats contrastés.
- **Excès de ciment :** la relation de cause à effet entre l'excès de ciment et l'apparition de lésions péri-implantaires est unanimement admise. Il est conseillé de ne pas utiliser de ciment mais plutôt de transvisser la prothèse au pilier implantaire.

CHAPITRE V

TRAITEMENT

1. Prévention

La prévention des maladies péri-implantaires débute par l'information délivrée au patient, qui doit être conscient que les tissus péri-implantaires répondent à l'accumulation de plaque bactérienne, tout comme les tissus parodontaux. Une mauvaise hygiène orale aboutira à une accumulation de plaque, laquelle favorisera le développement d'une maladie péri-implantaire qui, à terme, pourra avoir un impact sur la longévité des implants et des restaurations implanto-portées.

Pour que le patient puisse maintenir une hygiène orale convenable autour des implants, il sera non seulement nécessaire de lui prescrire un matériel d'hygiène adapté (brossettes interdentaires, fil dentaire, brosse à dents), mais il faudra également concevoir des restaurations implanto-portées favorisant leurs utilisations.

1.1. Sélection du patient

La sélection des patients doit tenir compte des contraintes de maintenance. Il est important que le patient sache, avant la pose d'un implant, que le résultat à long terme de la thérapeutique implantaire dépend surtout de sa coopération. Le patient doit être sensibilisé à l'entretien du système implantaire et capable de maîtriser le développement de la plaque bactérienne.

Plus les traitements sont sophistiqués, plus les patients devront démontrer leur habileté à éliminer efficacement la plaque dentaire, afin de contrôler l'inflammation et de maintenir une bonne santé de la gencive péri-implantaire [54]. Il faut souligner l'importance de la motivation à l'hygiène orale chez les patients édentés totaux, généralement âgés et malhabiles. Les techniques de brossage et l'importance d'une maintenance rigoureuse doivent leur être précisées, car ils ont, en effet, perdu toute habitude de brossage [36].

Lors de la consultation pré-implantaire, il faudra aussi tenir compte des facteurs de risque péri-implantaire. En effet, comme nous l'avons vu précédemment, certaines conduites augmentent significativement le risque de développer une péri-implantite. Il s'agit, en l'occurrence, de la consommation de tabac et d'alcool. Le clinicien doit alors proposer au patient d'interrompre sa consommation, afin de le ramener dans une catégorie moins à risque.

1.2. Motivation à l'hygiène orale

Les techniques de motivation à l'hygiène orale utilisées en parodontologie peuvent, dans une large mesure, être exploitées en implantologie. Au cours de ces séances de motivation à l'hygiène orale, le praticien pourra fournir au patient les instruments nécessaires au contrôle

de plaque (brosse à dents, fil dentaire, brossettes inter-dentaires). La mise en évidence du biofilm, grâce au révélateur de plaque, permettra au patient de bien visualiser les endroits à nettoyer.

1.3. Mise en condition de la cavité buccale

Avant toute pose d'implant, un certain nombre d'impératifs préopératoires devront être respectés.

Les traitements endodontiques et prothétiques seront effectués, afin de poser les implants dans une cavité buccale totalement assainie.

La proposition des implants devenant de plus en plus fréquente dans le traitement des édentements partiels, il est important de bien analyser préalablement leurs causes [36].

La thérapeutique parodontale des dents résiduelles sera effectuée avant toute insertion d'implants. Elle aura pour objectif la complète élimination de tous les états latents ou manifestes de la maladie parodontale [23]. Une chirurgie résectrice ou régénératrice après surfaçage radiculaire sera réalisée afin de réduire ou d'éliminer les éventuelles lésions osseuses, dont le contenu est susceptible d'entretenir une accumulation bactérienne et de contaminer les implants.

Il est essentiel de s'assurer de l'absence de bactéries pathogènes, avant la pose des implants. Des tests diagnostiques peuvent être utiles chez l'édenté partiel pour contrôler la flore résiduelle. [8 ; 164].

1.4. Programme de maintenance

La prévention s'articulera, également, autour d'une maintenance parodontale et implantaire rigoureuse au cours de laquelle l'utilisation des différents outils diagnostiques permettra un suivi de l'évolution des implants. Durant ces séances, un renforcement des instructions d'hygiène orale et un débridement non chirurgical pourront être effectués.

La fréquence de ces séances dépendra de l'état parodontal du patient, de sa capacité à maîtriser son hygiène orale et de l'analyse de ses facteurs de risque.

1.4.1. Maintenance individuelle

La motivation du patient est un facteur déterminant pour maintenir un contrôle de plaque rigoureux. Chez les patients porteurs de prothèses implanto-portées amovibles ou fixées, les procédures d'hygiène devront se concentrer sur deux parties distinctes qui seront nettoyées séparément : la prothèse proprement dite et les piliers de connexion transmuqueux [14].

1.4.1.1. Maintenance de la prothèse

La prothèse proprement dite peut être nettoyée par la plupart des méthodes traditionnelles d'hygiène orale.

Dans le cas de la prothèse fixée sur implant, lorsque l'espace au niveau des pontiques par rapport à la muqueuse le permet, il est préconisé d'utiliser des bandes de gaze [14]. Ces bandes, en étant déplacées, nettoient les faces cervicales des dents prothétiques et les faces proximales des piliers de connexion.

Lorsque l'espace est limité, les pontiques seront nettoyés avec du fil dentaire tressé et enduit.

1.4.1.2. Maintenance des piliers de connexion transmuqueux

Le nettoyage des piliers nécessite une attention particulière, car un effort doit être fait pour préserver leur état de surface. La méthode d'hygiène vise à éliminer la plaque supra gingivale par la technique du rouleau, et la plaque sous gingivale selon la technique BASS à l'aide d'une brosse souple à petite tête, éventuellement incurvée pour accéder aux faces linguales. L'utilisation du fil dentaire permet un excellent contrôle de plaque autour des piliers.

L'utilisation des brossettes inter-dentaires facilite l'élimination de la plaque bactérienne au niveau des faces proximales, à condition d'utiliser la brossette de taille appropriée (ni trop fine ni trop large).

Les brossettes portées par un fil de fer tressé sont à proscrire, car il existe un risque d'altération accidentelle de la surface de titane. L'idéal est d'utiliser une brossette à tige flexible en plastique.

L'hydropulseur peut compléter ces mesures d'hygiène en favorisant l'élimination des débris alimentaires, mais il reste insuffisant à lui seul pour éliminer la plaque supra gingivale.

1.4.2. Maintenance professionnelle

On parle de soins péri-implantaires de soutien.

L'importance de ces soins de soutien dans la maintenance de l'état de santé des tissus péri-implantaires a été fréquemment relevée. L'inflammation marginale péri-implantaire se révèle, en effet, moins prononcée lorsque un suivi rigoureux est effectué à intervalles de temps réguliers [173].

1.4.2.1. Objectifs des soins de soutien

L'objectif de ces contrôles est de préserver la santé péri-implantaire, prévenir le développement de complications, prévenir la récurrence de la maladie péri-implantaire et maintenir la santé parodontale.

Ces séances comportent une phase diagnostique et une phase thérapeutique [173].

Phase diagnostique

Au cours de ces séances de maintenance, après l'estimation de la qualité du contrôle de plaque ainsi qu'un éventuel renforcement des mesures d'hygiène orale, il convient de procéder à des examens rigoureux des tissus péri-implantaires (évaluation clinique et radiologique), en vue de diagnostiquer les lésions éventuelles et de les intercepter précocement.

L'interception thérapeutique étant indiquée comme au niveau des tissus parodontaux lorsque la présence d'un saignement au sondage des tissus péri-implantaires se révèle associée à l'augmentation de la profondeur des poches.

Phase thérapeutique

L'objectif de la phase thérapeutique est de prévenir le développement d'une flore complexe au niveau des tissus péri-implantaires et parodontaux, au moyen de prophylaxies personnelle et professionnelle.

L'apparition d'une flore pathogène étant tributaire de conditions environnementales spécifiques comme une colonisation initiale par les bactéries anaérobies facultatives, elle peut être prévenue par une désorganisation régulière de la plaque supra gingivale grâce à l'adoption de techniques de contrôle de plaque adaptées et aux prophylaxies professionnelles susceptibles de compenser partiellement le manque de compliance éventuel du patient.

Les soins de soutien ont, également, pour but de prévenir le développement de surcharges biomécaniques susceptibles de s'exercer indûment sur l'implant, par une vérification de la qualité de l'adaptation prothétique.

La dépose annuelle des éléments prothétiques permettra l'obtention de sondages plus précis et l'appréciation de la réelle mobilité [36].

Il est également conseillé de programmer systématiquement le prochain rendez-vous de contrôle [36].

1.4.2.2. Fréquence des soins péri-implantaires de soutien

Le succès à long terme de la thérapeutique implantaire est basé sur la régularité des visites de maintenance. Le praticien doit prévoir, dans son plan de traitement, un programme de maintenance [144].

La détermination de la fréquence des visites dépendra des facteurs suivants :

- La motivation et la dextérité du patient ;
- L'existence de facteurs défavorables à une bonne hygiène ;
- La qualité des tissus péri-implantaires ;
- La denture naturelle ;
- Les facteurs de risque ;

Ces séances de soins de soutien sont généralement recommandées à une fréquence semestrielle ; trimestrielle chez les patients partiellement édentés, le terrain étant jugé plus propice au développement des péri-implantites. En effet, le suivi bactériologique, pendant une période de cinq ans, des patients édentés et réhabilités par des implants révèle l'absence de différences statistiquement significatives, en ce qui concerne la composition de la flore associée aux implants. Et ceci, que les intervalles de temps, courts ou long, soient respectés entre les séances [112].

2. Objectifs du traitement

L'objectif du traitement est, d'une part, d'éliminer la flore bactérienne qui a colonisé la surface implantaire et d'autre part, de favoriser la régénération osseuse péri-implantaire et la reformation d'une attache épithéliale autour de l'implant.

3. Traitements non chirurgicaux

Renvert et coll., 2008 [146], dans une revue de la littérature, ont analysé 24 études ayant pour but le traitement non chirurgical de la péri-implantite. Ils rapportent que le traitement mécanique seul ou le traitement chimique seul ne donnent pas de résultats satisfaisants. Ils notent que lorsque ces différentes techniques sont combinées, les résultats obtenus sont bien plus satisfaisants.

3.1. Traitements chimiques

3.1.1. Antibiothérapie

3.1.1.1. Voie générale

L'antibiothérapie par voie générale doit compléter le traitement mécanique qui présente quelques limites. En effet, ce dernier élimine la plupart des micro-organismes pathogènes. Cependant, quelques bactéries peuvent persister dans les tissus péri-implantaires et sont susceptibles de recoloniser le site traité.

Le choix d'un antibiotique se fait en fonction :

- De la ou des bactéries reconnues responsables de l'infection ;
- De l'activité connue de la molécule antibiotique sur le germe visé ;
- De la présence de l'antibiotique sur le site de l'infection ;
- Du terrain ;
- Des contres indications (allergies, intolérances) ;

Avant d'instaurer l'antibiothérapie, il est préférable d'effectuer une analyse bactériologique, afin d'utiliser la molécule dont le spectre d'action cible au mieux les germes pathogènes.

Dans les infections péri-implantaires, comme nous l'avons évoqué dans un chapitre précédant, les germes pathogènes sont essentiellement des anaérobies à Gram négatif. On est amené à faire le choix entre les antibiotiques classiquement utilisés dans le traitement des parodontites.

Les tétracyclines : elles sont deux à trois fois plus concentrées dans le fluide gingival que dans le sérum. Leur spectre antimicrobien est très large. Elles sont actives sur la plupart des bactéries à Gram positif et à Gram négatif de la flore buccale. Elles sont indiquées dans les infections où *Actinobacillus actinomycetemcomitans* prédomine. La résistance aux tétracyclines a été décrite chez plusieurs genres anaérobies : *porphyromonas gingivalis*, *Prevotella*, *Fusobacterium*. Leur action n'est efficace qu'à des concentrations élevées.

Le métronidazole : il peut être utilisé seul (FLAGYL®), ou en association, avec l'amoxicilline ou la spiramycine (RODOGYL®, BI-RODOGYL®, BI-MISSILOR®). C'est un dérivé synthétique de la série des nitro-imidazoles. Il se caractérise par un spectre très étroit. C'est la molécule de choix dans l'éradication des germes situés dans les poches péri-implantaires [84]. Il n'est efficace que si la flore prédominante contient des anaérobies stricts

(*Bactéroides*, *porphyromonas gingivalis*) ou des spirochètes. Il entraîne peu de résistances, si ce n'est celles d'*Actinobacillus actinomycetemcomitans* et d'*Eikenella corrodens*.

L'ornidazole (TIBERAL®) : c'est un dérivé imidazolé possédant les propriétés et le spectre antibactérien du métronidazole et se caractérise de plus par un temps de demi-vie plasmatique supérieur (14,4 h contre 8,4 h pour le métronidazole) [84].

De nombreux auteurs le préconise en première intention [130 ; 173 ; 84 ; 85].

L'association amoxicilline-acide clavulanique (AUGMENTIN®) : cette association est une alternative en cas d'intolérance ou de résistance aux tétracyclines. Pour éviter la destruction de l'amoxicilline par les β -lactamases produites par les anaérobies, il est indiqué d'associer à l'amoxicilline un inhibiteur de la β -lactamase comme l'acide clavulanique. Les β -lactamases de *Prevotella* et *Fusobactérium* ont été décrites et ont la propriété commune d'être inhibables par l'acide clavulanique.

Il faut souligner l'existence de souches d'*Actinobacillus actinomycetemcomitans* pénicillo-résistantes. L'amoxicilline, utilisée seule ou en association, ne représente pas l'antibiothérapie de choix dans les infections associées à *Actinobacillus actinomycetemcomitans* [166].

3.1.1.2. Application locale

A la place d'une utilisation d'antibiotiques par voie systémique, une application locale d'antibiotique peut être réalisée. Cependant, la diffusion de l'antibiotique devra être contrôlée :

L'antibiotique doit rester sur la zone cible au minimum entre 7 et 10 jours, à une concentration assez élevée pour pénétrer le biofilm sous-muqueux.

Dans une étude clinique, Salvi et coll., 2007 [154] ont expérimenté l'effet de microsphères de minocycline sur des poches péri-implantaires. Sur 25 patients édentés partiels, ils ont diagnostiqué des péri-implantites sur 31 implants. 3 semaines après avoir effectué une motivation à l'hygiène orale, ils ont réalisé, à J-0, le débridement mécanique de la lésion et le nettoyage à l'aide de chlorhexidine à 0,2 % sous forme de gel. Le jour même, ils ont appliqué des microsphères de Minocycline (Arestin®) dans toutes les poches dont la profondeur est supérieure ou égale à 5 mm et cette opération a été renouvelée à J-180 et J-270. Sur chaque implant concerné, les auteurs ont relevé : la profondeur au sondage, le niveau de l'attache, le saignement au sondage, ainsi que l'indice de plaque et cela à J-0 ; J-10 ; J-30 ; J-60 ; J-90 ; J-180 ; J-270 ; J-360. Leur étude montre une réduction statistiquement significative de la profondeur au sondage et du saignement au sondage.

Cette étude confirme les résultats obtenus précédemment par d'autres auteurs avec un autre antibiotique, en l'occurrence la tétracycline (Actisite®) [84 ; 110] et avec le même antibiotique [143 ; 142 ; 146].

1.1.1. Antiseptiques

Le traitement antiseptique est réalisé conjointement avec le traitement mécanique. Il consiste en l'application du plus puissant antiseptique disponible, à savoir la chlorhexidine, soit sous forme de bains de bouche à 0,1 %, 0,12 % ou 0,2 %, soit sous forme de gel appliqué directement sur le site concerné [84]. Généralement, 3 à 4 semaines de traitement sont nécessaires pour arriver à un résultat positif.

Cette molécule, le chlorhydrate de chlorhexidine, est active sur les bactéries à Gram positif et à Gram négatif et possède une action antifongique, évitant ainsi tout déséquilibre de la flore bactérienne. De plus, cette molécule présente l'avantage d'être rémanente, son utilisation permet donc d'avoir une action prolongée dans le temps. Aussi, par son action anticollagénolytique, elle freine la destruction du collagène proportionnellement à sa concentration [120] et elle inhibe l'hydrolyse de la fibronectine et des glycoprotéines qui interviennent dans la régulation de l'adhérence bactérienne des Gram négatif.

En bains de bouche, pour les poches inférieures à 3 mm, les solutions à 0,1 % ou à 0,2 % sont efficaces dans la réduction des indices de plaque et gingivaux. Les solutions de chlorhexidine sont également recommandées en irrigations sous-gingivales au niveau des poches plus profondes, avec une concentration de 0,2 % à 0,5 % [85 ; 73].

1.1.2. Anti-inflammatoires

L'usage d'anti-inflammatoires comme traitement de la péri-implantite est très peu décrit dans la littérature [146].

Torrelis et Bercy (2001) [173] rapportent que le flurbiprofène administré par voie systémique inhibe la progression de la maladie péri-implantaire. Mais ces données restent à confirmer par d'autres études.

1.1.3. La détoxification

Au niveau de la perte osseuse et de l'infection, la surface de l'implant est chargée d'endotoxines bactériennes et doit être détoxifiée.

Les substances recommandées dans le traitement des surfaces implantaires sont la chloramine-T à 1% et l'acide citrique à 40 % [146]. Ce dernier se révélerait plus efficace que

le précédent pour la détoxification des surfaces d'hydroxyapatite et exercerait, également, une action biologique favorable sur l'adhésion et la croissance fibroblastique [173].

Certains auteurs évoquent aussi le sérum physiologique et l'eau oxygénée pour détoxifier la surface implantaire [146 ; 68].

La détoxification, comme nous le verrons dans un chapitre ultérieur, est un préalable au traitement chirurgical de la péri-implantite.

3.2. Traitements mécaniques

Le titane est un matériau idéal en raison de sa résistance mécanique et de sa biocompatibilité, mais c'est un métal qui peut être sujet à des phénomènes de détérioration. La couche d'oxyde de titane recouvrant la surface de l'implant confère au titane son excellente biocompatibilité en empêchant le contact direct entre les ions métalliques potentiellement nocifs et les tissus (figure 11) [3].

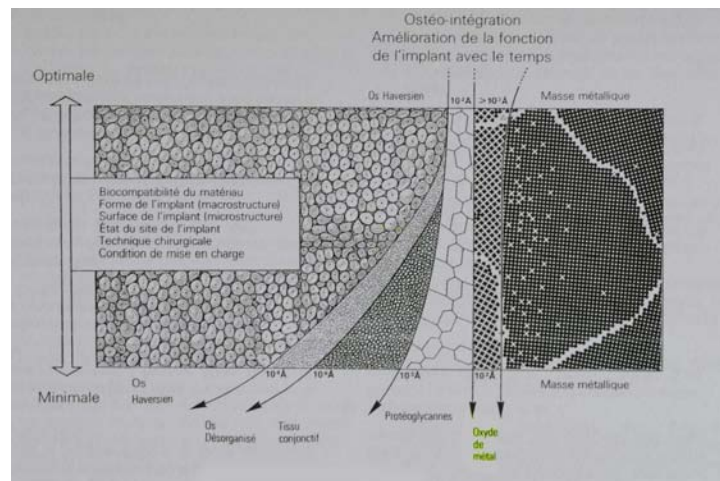


Figure 11 : couche d'oxyde de titane séparant le titane du tissu biologique, d'après Brånemark.

Le principal problème de l'élimination de la plaque et du tartre sur les surfaces implantaires est lié aux possibles dommages sur la surface implantaire par l'utilisation de divers instruments (figures 12 et 13). Les instruments employés pour décontaminer la surface implantaire doivent permettre l'élimination des dépôts bactériens sans altérer la surface de l'implant, sous peine d'affecter sa biocompatibilité [36].

Diverses modalités de débridement sont, dès lors, unanimement recommandées en vertu de leur relative efficacité, de leur innocuité vis-à-vis de la surface implantaire et des propriétés biologiques du matériau.

3.2.1. Surfaçage manuel

A l'instar du traitement parodontal, certains auteurs préconisent l'utilisation de curettes pour éliminer le dépôt bactérien à la surface de l'implant [146]. Cependant, ils insistent sur le choix du matériau à utiliser. En effet, une curette en acier risque d'éliminer cette couche d'oxyde de titane, évoquée précédemment et d'affecter la biocompatibilité de l'implant. En revanche, une curette en titane paraît être appropriée car, compte tenu de sa dureté, identique à celle de l'implant, elle ne risque pas de l'abimer [146].

Plus récemment, Persson et coll., 2010 [121] ont réalisé une étude bactériologique utilisant la technique d'hybridation ADN-ADN, autour d'implants atteints de péri-implantites. Durant 6 mois, ils ont effectué un surfaçage manuel, à l'aide de curettes en titane (Deppeler SA Rolle, Switzerland), sur 17 implants et un surfaçage ultrasonique sur 14 implants LM Instruments Oy, Parainen, Finland). Après analyse microbiologique, ils constatent que les bactéries sont encore présentes en grand nombre.

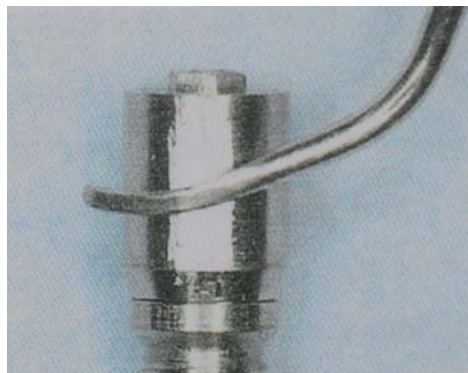


Figure 12 : Une curette métallique de parodontologie est passée 20 fois sur le moignon prothétique d'un implant en titane, d'après Bert [22].



Figure 13 : MEB grandissement x300 et x1000. L'état de surface laissé par la curette est très irrégulier, favorisant le dépôt de la plaque bactérienne, d'après Bert [22].

3.2.2. Ultrasons

Pour les mêmes raisons que précédemment, les instruments ultrasonores conventionnels sont proscrits pour le traitement des surfaces implantaire (figure 14) [146].

Actuellement, il existe également des inserts en matériau composite. Une étude de Gagnot et coll., 1999 [51] a été réalisée sur ces nouveaux inserts (PH1 URM Satelec®). Ces inserts sont fortement chargés de carbone. Ils se caractérisent par un module d'élasticité élevé, tout en ayant un indice de dureté qui permet une très bonne transmission des ultrasons.

Le but de cette étude a été d'observer le potentiel d'effets secondaires sur les piliers implantaires provoqués par l'utilisation de nouveaux inserts montés sur des pièces à main ultrasoniques. Les observations effectuées ont permis de confirmer qu'indépendamment de leur procédés de fabrication, les pièces implantaires présentent toujours, à fort grossissement, des surfaces irrégulières et, grâce à cette nouvelle instrumentation, ces irrégularités peuvent être atténuées.

L'intérêt des inserts en composite est double : ces inserts sont plus fins et ils sont animés par un déplacement ultrasonique, ce qui permet l'accès aux zones difficiles postérieures et sous-gingivales.

Ces méthodes ultrasoniques, grâce à la nature, à la forme et à la taille des nouveaux inserts ainsi qu'à leur mouvement vibratoire, qui peut être contrôlé par les nouveaux générateurs, facilitent la pénétration et l'action des instruments au fond des sillons. La désorganisation mécanique du biofilm bactérien est alors possible dans les zones difficiles, tout en étant moins traumatisante vis-à-vis des tissus mous que les curettes manuelles.

Le liquide de refroidissement va générer un effet de cavitation, dont le rôle antiseptique a été prouvé et il va se produire des courants hydrodynamiques qui vont alors chasser le contenu de la poche péri-implantaire, comme cela a été décrit pour la poche parodontale.

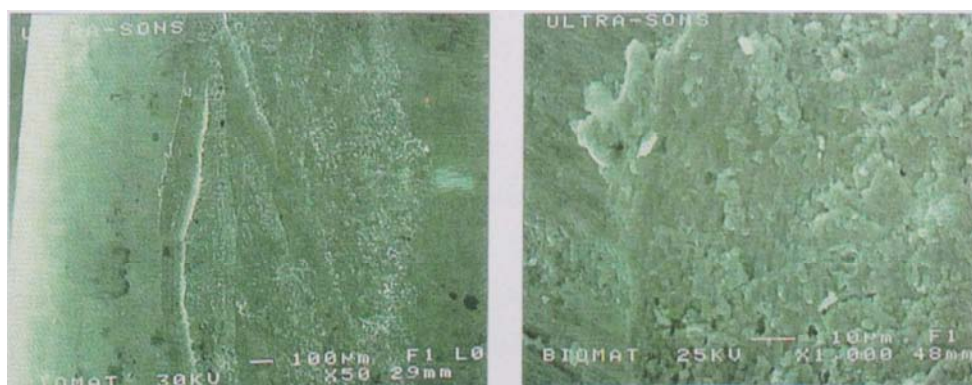


Figure 14 : MEB grandissement x50 et x1000. Traces laissées par un détartreur à ultrasons sur le moignon prothétique d'un implant en titane, d'après Bert [1].

3.2.3. Polissage

L'utilisation d'une pointe caoutchoutée montée sur instrument rotatif et d'une pâte finement abrasive est conseillée pour éliminer la plaque autour de l'implant.

Coulthard et coll., 2003 [32] recommandent l'utilisation de pâte Nupro Fine®. Lang et coll., 2000 [84] recommandent, eux, la pâte Implaclic®.

3.2.4. Aéropolisseurs

La zone sensible au dépôt de plaque se situe au niveau de la partie lisse du col implantaire. Celui-ci correspond à la partie transgingivale, zone inaccessible aux manœuvres d'hygiènes conventionnelles. Il faut donc contrôler et maîtriser ce dépôt par des séances de maintenance qui doivent se faire sans préjudice pour l'état de surface du col implantaire. En effet, toute altération favorisera le dépôt bactérien qui, rapidement, augmentera le risque de péri-implantite.

Les conséquences négatives de l'accumulation de plaque sur les surfaces implantaires ne sont plus à démontrer, ainsi que la corrélation entre l'état de surface et l'importance de ce dépôt. Le maintien d'un état de surface le plus lisse possible devient donc le but à atteindre dans le cadre d'une maintenance implantaire.

Certains auteurs préconisent donc l'utilisation d'aéropolisseurs.

Une étude de Salsou et coll., 2003 [153] a porté sur ces aéropolisseurs. L'étude s'est effectuée *in vitro* sur 4 aéropolisseurs différents.

Les auteurs ont conclu que certains aéropolisseurs améliorent l'état de surface en atténuant les stries d'usinage par effet de lissage, alors que d'autres produisent des impacts pouvant augmenter la rugosité de la zone traitée.

Cette étude a mis en évidence le rôle possible de ces instruments dans le cadre du traitement et de la maintenance implantaire, mais des études complémentaires seraient nécessaires pour évaluer l'incidence *in vivo* de ces modifications d'état de surface sur le dépôt de plaque.

Il faudrait également comparer les résultats obtenus avec les nouvelles générations d'inserts ultrasoniques décrits précédemment.

3.2.4. Conclusion sur les traitements mécaniques

Aucune méthode de décontamination mécanique, utilisée seule, ne permet d'obtenir des résultats satisfaisants. Il faut associer la décontamination mécanique à la détoxification chimique utilisant des antiseptiques ou des antibiotiques [31].

3.3. Les LASERS

LASER est un acronyme pour LIGHT AMPLIFICATION by STIMULATED EMISSION of RADIATION.

Ce qui signifie : AMPLIFICATION de LUMIERE par EMISSION STIMULEE de RADIATIONS.

Le laser est un appareil émettant un faisceau lumineux cohérent, c'est-à-dire, dont tous les photons sont identiques et en phase.

Caractéristiques de la lumière laser :

- Monochromatique : une seule longueur d'onde, une seule couleur à la fois ;
- Cohérente : photons en phase dans le temps et dans l'espace ;
- Monodirectionnelle : photons émis ayant un très faible angle de divergence, une seule direction ;
- Luminance élevée : possibilité de concentration de puissance ;

Certains auteurs préconisent l'utilisation du laser pour la décontamination des surfaces implantaires [161 ; 149]. Dans ce contexte, c'est notamment le pouvoir bactéricide du laser au niveau des micro-organismes pathogènes qui se situe au premier plan. Dans le domaine de l'odontologie, les types de laser utilisés sont :

- Le laser au CO₂ d'une longueur d'onde de 10600 nm ;
- Le laser Nd : YAG (Neodymium doped : Yttrium, Aluminium and Garnet laser) d'une longueur d'onde de 1064 nm ;
- Le laser Diodes d'une longueur d'onde de 810 nm ;
- Le laser Er : YAG (Erbium doped : Yttrium, Aluminium and Garnet laser) d'une longueur d'onde de 2940 nm ;
- Le laser Nd : YAP (Neodymium doped : Yttrium, Aluminium and Perovskite laser) d'une longueur d'onde de 1340 nm ;

Afin d'éviter tout effet de surchauffe au niveau des surfaces de l'implant, il convient, toutefois, de ne mettre en œuvre que les longueurs d'onde présentant une absorption minimale dans le titane. Le tableau 3 résume toutes ces données.

Tableau 3 : caractéristiques des différents types de laser utilisés en odontologie.d'après MISSIKA et STROUZMA 2003.

Laser	CO2	Er YAG	Nd YAG	Nd YAG	Nd YAP
Historique			1970	1980	1994
Longueur d'onde	10,6	2,94	1,06	1,32	1,34
Mode d'émission	continu ou ultra pulsé	pulsé	pulsé	pulsé	pulsé
Energie par impulsion		60 à 500 mJ	150 à 300 mJ	150 à 300 mJ	100 à 450 mJ
Durée de l'impulsion	10 à 500 μ s	150 μ s	200 μ s		150 μ s
Fréquence de répétition		1 à 15 Hz	1 à 4à Hz		5, 10 et 30 Hz
Puissance maxi	15 W	7,5 W	6 W	20 W	10 W
Transmission du faisceau	Tube creux	tube creux et embout en verre ou quartz	fibre en silice	fibre en silice	fibre en silice
Laser de visée	non	oui	oui	oui	oui
Absorption	très forte	très forte	faible		

3.3.1. Effets du rayonnement laser utilisables en implantologie

3.3.1.1. Photoablatif

Cet effet de coupe (action « bistouri ») est dû à un effet thermique superficiel important qui dépend de l'absorption dans l'eau de la longueur d'onde du rayonnement laser [141]. Plus le coefficient d'absorption est élevé, plus le seuil d'ablation apparaît bas.

Les indications sont : l'ouverture d'un lambeau d'accès, la préparation des tissus péri-implantaires, l'operculisement des implants ou des sites de forage.

Certains lasers fibrés (diodes par exemple) permettent une dissection simplifiée des tissus mous grâce à leur action hémostatique complémentaire.

3.3.1.2. Photochimique

C'est la photothérapie dynamique bien connue en médecine : « activation d'une substance par un rayonnement mono ou polychromatique ». La molécule est activée par un rayonnement approprié qui va induire une réaction photochimique dont l'accepteur d'énergie est l'oxygène [29 ; 141].

La présence de l'oxygène dans les tissus cibles est nécessaire pour obtenir un effet décontaminant efficace sans effets thermiques nuisibles à la survie des tissus cibles.

L'énergie absorbée provoque la libération d'oxygène singulet puissamment bactéricide. L'oxygène singulet étant très instable, il est préférable d'utiliser des rayonnements laser en mode superpulsé de plusieurs milliers d'Hertz (soit plus de 1000 impacts/ seconde). Cet effet a de nombreuses applications en implantologie :

- Préparation parodontale avant implantologie ;
- Décontamination des sites chirurgicaux ou des alvéoles après extractions ;
- Décontamination des tissus osseux avant chirurgie reconstructrice ;
- Décontamination avant implantation postextractionnelle ;
- Décontamination des surfaces implantaires en présence de péri-implantite ;

3.3.1.3. Biostimulant

C'est une thérapie avec un rayonnement laser à faible densité d'énergie (Low level laser therapy). Cette énergie agit par prolifération cellulaire (macrophages, lymphocytes, fibroblastes...), libération des facteurs de croissance sanguins, synthèse de l'adénosine triphosphate (ATP), transformation des fibroblastes en myofibroblastes et synthèse du

collagène. L'effet anti-inflammatoire et antalgique est surprenant par son efficacité et sa rapidité [141].

Cette action est plus efficace avec les lasers pénétrants et peut se produire soit sur le tissu gingival par activation des fibroblastes, soit sur le tissu osseux par activation sur les ostéoblastes.

3.3.1.4. Thermique

C'est le résultat de la conversion de l'énergie photonique en énergie calorique à l'intérieur des tissus.

L'augmentation de température dépend du volume dans lequel se produit la réaction. Plus ce volume est petit, plus l'effet thermique est important.

A une température inférieure à 50 ° C, la vasodilatation permet un saignement des alvéoles et des sites opératoires lorsque nous souhaitons un apport de sang ou de facteurs de croissance naturels. Cette action est très efficace après des extractions délicates, en particulier chez les patients fumeurs. Au-dessus de 50 ° C, la protéine plasmatique est dénaturée, entraînant une augmentation de la viscosité du sang. Ce processus permet, par exemple, la formation d'un caillot sanguin protecteur dans les alvéoles.

Le cas de la figure 15 montre une protection par caillot sanguin qui permet une cicatrisation rapide et indolore grâce à l'effet thermique d'un laser Diode obtenu en mode pulsé à une puissance de 3 Watts pour la vasodilatation, puis de 4 Watts pour la coagulation [141].

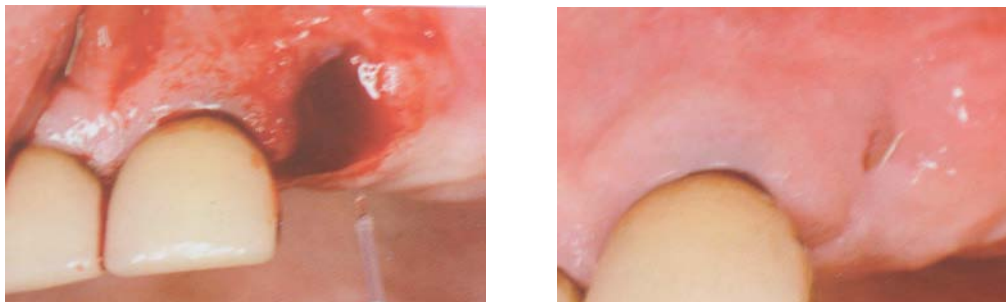


Figure 15 : L'effet thermique de coagulation permet de stabiliser le caillot sanguin et cicatrisation obtenue à deux semaines postopératoires.

La biostimulation ostéoblastique obtenue avec les rayonnements laser pénétrants permet une cicatrisation naturelle accélérée simplifiant la mise en place des implants lorsque ceux-ci sont placés dans un deuxième temps opératoire.

3.3.1.5. Nouvelle notion du volume d'efficacité maximum (V.E.M.)

Avec un rayonnement pénétrant, l'effet photodynamique décontaminant doit respecter la vie cellulaire [138 ; 137]. Toute élévation de température, supérieure à la limite biologique de 50 ° C, remplace les effets photodynamiques et biostimulants par un effet thermique qui perturbe définitivement la survie des tissus irradiés. (coagulation, carbonisation ou volatilisation) [140].

Les effets photodynamiques et biostimulants se produisent dans la profondeur des tissus cibles sous la zone affectée par l'effet thermique de coagulation [30].

Le volume le plus important pour une excellente décontamination et une bonne cicatrisation est celui qui propose les trois effets du rayonnement laser fig 16 :

- thermique faible pour la vasodilatation ;
- photodynamique ;
- biostimulant ;

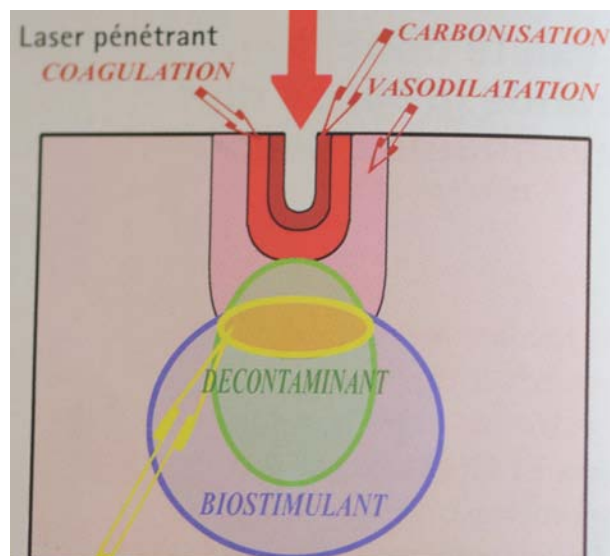


Figure 16 : Avec les effets thermiques de la coagulation et de la carbonisation, le volume d'efficacité maximum est faible, d'après Rey et Missika [141].

Pour augmenter ce volume efficace et obtenir une meilleure action décontaminante, il fallait définir et obtenir les « paramètres machine » qui permettent de supprimer les effets thermiques de coagulation et de carbonisation en restant dans les puissances nécessaires efficaces (supérieures à 2 Watts) (figure 17).

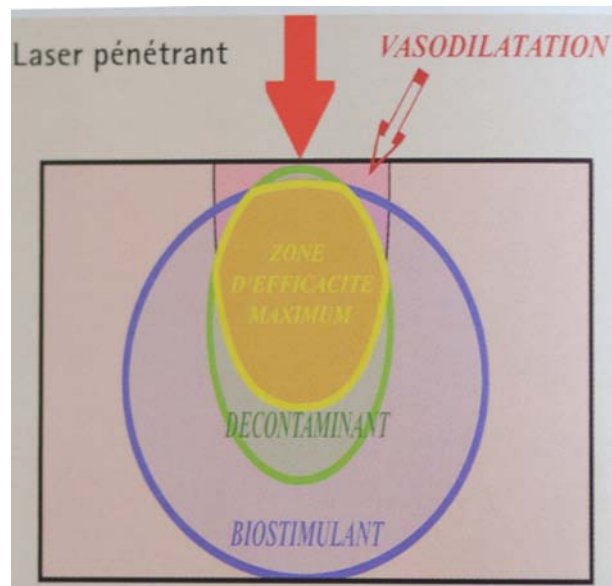


Figure 17 : Avec uniquement un effet thermique de vasodilatation, le volume d'efficacité maximum est beaucoup plus important, d'après Rey et Missika [141].

Ce travail de recherche a permis de définir le réglage le mieux approprié à un effet photochimique décontaminant maximum :

- Puissance : entre 2 et 3 watts (suivant l'analyse bactériologique [29] ;
- Fréquence : entre 6000 et 8000 Hertz ;
- Temps de pulse : 43 microsecondes à 7000 Hertz ;
- Temps de repos : 100 microsecondes à 7000 Hertz ;

Avec ces paramètres, le temps de repos fixé par la machine est de 70 % de la période et limite l'élévation de température à une vasodilatation. La même quantité d'énergie pourra être délivrée aux tissus cibles avec la même pénétration (même longueur d'onde) mais avec une priorité à la décontamination et à la cicatrisation.

3.3.2. Les lasers en implantologie

3.3.2.1. Les lasers Diodes

Les lasers Diodes sont très à la mode actuellement. Leurs avantages sont :

- Simplicité de transformation de l'énergie électrique en énergie lumineuse ;
- Excellent rendement général de l'ordre de 40 % ;
- Très compact et peu coûteux ;
- Faible entretien ;

Bach et coll., 1999 [12] ont réalisé une étude d'une durée de 5 ans portant sur 10 patients avec péri-implantite. Ils ont intégré la décontamination au laser à diodes dans un traitement conventionnel de péri-implantite. Les résultats sont encourageants :

Au niveau microbiologique : ils ont pu éradiquer *Porphyromonas gingivalis* chez 8 des 10 patients, tandis que les autres germes marqueurs (*Actinobacillus actinomycetemcomitans*, *Prevotella intermedia*) ont été clairement réduits chez la totalité des patients.

Le pourcentage de récurrence a pu être réduit jusqu'à 7 % contre 30 % dans les traitements sans laser.

Les auteurs n'ont observé aucune perte d'implant après 60 mois.

Cette étude montre que l'intégration de la décontamination via le laser Diodes, dans des schémas thérapeutiques fiables de péri-implantites, aboutit à une diminution manifeste du pourcentage de récurrence et à une amélioration du pronostic.

3.3.2.2. Le laser à CO2

Une étude de Mouhyi et coll., 2000 [116] a montré, *in vitro*, que le laser à CO2 est une méthode efficace pour décontaminer les surfaces implantaires et rétablir la structure oxydée de cette dernière.

Dans cette étude, l'utilisation du laser à CO2 a été combinée avec l'utilisation d'acide citrique et de peroxyde d'hydrogène.

Plus récemment, Deppe et coll., 2007 [35] ont comparé la décontamination à la chlorhexidine avec la décontamination au laser à CO2. Ils rapportent qu'à court terme, les résultats du traitement laser semblent être positifs. Cependant, les auteurs s'interrogent sur l'efficacité, à long terme, de cette méthode.

3.3.2.3. Le laser Er : YAG

Une étude de Schwarz et coll., 2003 [161] a été réalisée sur la décontamination de surfaces implantaires au laser Er : YAG.

Le travail a été effectué sur un total de 8 implants à traitement de surface TPS (Titanium Plasma Sprayed) de deux patients (un homme et une femme, moyenne d'âge 55 ans) pour lesquels l'explantation était prévue en raison d'une infection péri-implantaire chronique à un stade avancé. Dans les deux cas, la pose des implants avait été effectuée huit ans auparavant.

En moyenne, la durée de traitement a été de 4 minutes par implant. Suite à la procédure, les implants ont immédiatement été extraits sous anesthésie locale. Les résultats des analyses effectuées ont permis de montrer qu'il est possible de réaliser une décontamination d'implants en titane dans des conditions *in vivo*, sans pour autant courir le risque de provoquer des effets secondaires d'origine thermique, tels que des fusions dans la région de la surface en titane traitée par le spray de plasma. Cette observation est en accord avec d'autres essais antérieurs réalisés *in vitro* qui avaient pu démontrer que des lésions thermiques au niveau des surfaces

traitées par TPS ne surviennent qu'après des irradiations par un laser Er : YAG d'une densité de flux d'énergie dépassant 8,9 J par cm² [72].

Les résultats des analyses ont, en outre, permis de démontrer qu'il est parfaitement possible, à l'aide du laser Er : YAG, d'éliminer les dépôts de tartre sous-gingival sur des surfaces d'implants revêtus par une couche TPS. Un grand nombre d'études *in vivo* avait déjà permis de prouver que ce laser est à même d'assurer une ablation efficace des dépôts calcifiés situés sur des surfaces radiculaires atteintes de lésions parodontales, sans pour autant que ce genre de traitement ne risque d'entraîner des répercussions délétères au niveau du ciment radiculaire.

3.3.2.4. Le laser Nd : YAP

Une étude de Missika et Strouzman (2003) [104] a été réalisée sur l'utilisation du laser Nd : YAP.

Un traitement conservateur au laser, alternative à la dépose de l'implant, a été proposé chez un patient atteint de péri-implantite au stade terminal. La thérapeutique associe chirurgie (lambeau et curetage), exposition au laser Nd : YAP, irrigation à l'eau oxygénée et antibiotiques postopératoires.

48 heures après le traitement, les symptômes avaient disparu, le patient ne ressentant ni douleur, ni saignement gingival.

15 jours plus tard, à la séance de contrôle suivante, le patient ne présente plus aucune symptomatologie, ne se plaint d'aucune douleur et la cicatrisation observée à ce stade est satisfaisante.

Dès le quatrième mois, la sonde parodontale ne pénètre plus qu'à 3 mm au lieu de 12 mm. Radiologiquement, l'évolution de l'ostéogénèse semble progresser régulièrement et se confirmer à chaque visite de contrôle.

Au neuvième mois, un contrôle scanner avec des coupes axiales et coronales obliques montre un recouvrement des spires qui étaient exposées 9 mois plus tôt.

Au cours des mois suivants, les radiographies réalisées révèlent une amélioration de la densité osseuse autour de l'implant, confirmant les données cliniques qui indiquent la stabilisation de la régénération osseuse péri-implantaire.

Cette observation clinique semble mettre en évidence l'efficacité du laser Nd : YAP, en association avec une thérapeutique adaptée, dans le traitement de la péri-implantite, grâce à sa triple action :

- Réduction de l'inflammation ;
- Suppression de l'infection ;
- Reconstruction osseuse ;

3.3.2.5. Conclusion sur les lasers

Toutes les études portant sur l'utilisation des différents lasers sont encourageantes pour l'avenir de cette méthode. Cependant, d'autres études cliniques seraient nécessaires afin de mieux connaître l'importance thérapeutique de l'instrumentation « fermée » des infections péri-implantaires à l'aide de ces lasers.

Dans ce contexte, il s'agira d'éclaircir la question de savoir si cette forme de traitement possède une efficacité suffisante qui permette d'interrompre la progression de la maladie ou si sa mise en œuvre est limitée aux seules utilisations à titre de procédure préopératoire, dans le sens d'une thérapie initiale, avant des traitements chirurgicaux de régénération osseuse.

3.4. Conclusion sur les traitements non chirurgicaux

Dans ce paragraphe consacré aux traitements non chirurgicaux de la péri-implantite, nous avons pu évoquer : les traitements chimiques, les traitements mécaniques ainsi que les traitements par laser.

Les traitements chimiques, en particulier les microsphères de Minocycline en application locale ou l'antibiothérapie par voie systémique, permettent une réduction significative du saignement au sondage et de la profondeur de poche. La chlorhexidine, à des concentrations de 0,1 % à 0,5 %, reste l'antiseptique le plus efficace pour la décontamination des surfaces implantaires. Cependant, les traitements antiseptiques, à eux seuls, ne suffisent pas, même s'ils permettent une stabilisation des paramètres cliniques tels que le saignement au sondage ou la profondeur de poche. Il faut les associer à un traitement mécanique ou au laser pour qu'ils jouent pleinement leur rôle. L'association laser- eau oxygénée permet d'obtenir un antiseptique particulièrement puissant, en l'occurrence l'oxygène singulet.

Le traitement mécanique semble remporter la faveur des auteurs qui le privilégient le plus souvent [146]. Mais cette méthode de décontamination de la surface implantaire doit impérativement préserver l'intégrité de la surface implantaire. L'utilisation des curettes, des pâtes abrasives et des poudres d'aéropolissage ne doit pas abimer la couche d'oxyde de titane à la surface de l'implant. Comme pour le traitement chimique, le traitement mécanique ne suffit pas à lui seul. Il est associé à une décontamination chimique, qu'elle soit antibiotique, antiseptique ou simplement avec du sérum physiologique.

Le traitement laser montre des résultats encourageants, bien qu'il fasse encore l'objet de controverses. En effet, les études que nous avons évoquées plus haut montrent que le laser peut être utilisé avec succès sur des patients atteints de péri-implantites alors que dans une revue de littérature, Renvert et coll., 2008 [146] rapportent que les données scientifiques sur la thérapeutique laser des péri-implantites est incomplète et n'apporte aucun bénéfice comparé au traitement mécanique.

4. Traitements chirurgicaux

Le traitement mécanique semble être insuffisant dans la prise en charge localisée d'une péri-implantite. De même, l'adjonction d'antiseptiques ou l'utilisation du laser sans chirurgie n'auront qu'un effet limité sur les paramètres cliniques et microbiologiques [146].

Dans la limite du nombre particulièrement faible de publications (dont un certain nombre chez l'animal), [31] il semble que le traitement de choix des péri-implantites soit un traitement chirurgical, celui-ci devant être précédé, si nécessaire, par une phase non chirurgicale globale pour réduire la charge bactérienne. Ce traitement chirurgical pourrait permettre d'envisager une réostéointégration autour d'une surface implantaire préalablement contaminée [144].

4.1. Indications

Après la thérapeutique initiale, décrite précédemment, l'examen clinique doit déterminer si la chirurgie est indiquée. Des poches persistantes et trop profondes nécessitent un débridement et un surfaçage à ciel ouvert. Les interventions à lambeau permettent de débrider les lésions et sont réalisées par une incision et une élévation des tissus mous recouvrant l'os et l'implant. L'abord chirurgical procure une bonne visibilité de la zone à traiter. Il permet d'éliminer le tissu de granulation et d'accéder à la surface implantaire pour sa décontamination.

La chirurgie résectrice, c'est-à-dire l'exérèse chirurgicale des poches, se révèle indiquée dans le traitement des défauts osseux horizontaux modérés à sévères (présence d'une ou deux parois) en l'absence d'impératifs esthétiques.

Les techniques régénératives ne sont par contre appliquées qu'au niveau des lésions infra-osseuses, circonférentielles, caractéristiques de la péri-implantite, d'évolution modérée à sévère, lorsqu'une détoxification adéquate de la surface implantaire s'avère possible.

4.2. La chirurgie résectrice

4.2.1. Elimination chirurgicale des poches par repositionnement apical du lambeau

Elle consiste à déplacer apicalement le rebord gingival. Le but est de stopper l'évolution de la perte osseuse et d'amorcer une réostéointégration par formation d'une nouvelle masse au contact direct de la surface implantaire préalablement décontaminée [168 ; 73].

Dans tous les cas, une antibiothérapie d'une semaine doit encadrer le traitement chirurgical [146].

L'intervention chirurgicale comporte un premier trait d'incision à biseau inversé à 1 ou 2 mm de la crête gingivale en direction de l'os alvéolaire, puis une incision intrasulculaire. Un lambeau d'épaisseur totale est récliné.

Après l'ouverture chirurgicale, on procède à l'élimination de l'épithélium de poche et du tissu de granulation avec une curette métallique conventionnelle en évitant tout contact avec la surface de l'implant. L'élimination du tartre à la surface de l'implant est effectuée à l'aide de curettes en titane.

La décontamination de la surface implantaire s'avère nécessaire, car il persiste toujours des bactéries mais également des endotoxines bactériennes.

On peut aussi effectuer une détoxification chimique.

Après avoir effectué un rinçage du site opératoire à l'aide d'une solution de sérum physiologique, le lambeau est repositionné et suturé apicalement à la hauteur du rebord osseux. Un pansement chirurgical est appliqué pendant une semaine. Le traitement chirurgical est renforcé par une antibiothérapie systémique de 7 jours et des bains de bouche à base de chlorhexidine durant 15 jours.

4.2.2. Elimination chirurgicale des poches par repositionnement apical du lambeau avec ostéoplastie

Cette technique est destructrice, car tout en éliminant la poche, elle accentue la perte osseuse. Elle présente, néanmoins, l'avantage de faciliter la maintenance. Dans le cas d'une poche infra-osseuse dont la topographie est peu favorable ou en présence d'un rebord osseux proéminent, on peut être amené à effectuer un nivellement de l'os péri-implantaire. L'ostéoplastie est effectuée à l'aide d'une fraise à os sous irrigation saline abondante (Sérum physiologique). Il doit assurer une bonne coaptation entre la gencive et le rebord osseux.

Suite au nivellement de l'os et de la gencive, une portion plus ou moins importante de la surface implantaire qui était initialement ostéointégrée, se retrouve exposée au milieu buccal. Lorsque cette surface dénudée présente une rugosité, elle devient un facteur de recolonisation bactérienne. De plus, il apparaît évident que cette technique ne peut être utilisée dans des secteurs esthétiques.

4.3. La Régénération Osseuse Guidée (R.O.G.)

Comme nous l'avons vu ci-dessus, l'élimination des tissus durs et mous autour d'implants atteints de péri-implantite laisse apparaître dans le milieu buccal une partie de la surface de l'implant. Cette solution est bien entendue inacceptable dans les secteurs antérieurs où l'aspect esthétique est primordial. La technique de régénération osseuse guidée est une alternative à ce problème.

4.3.1. Les principes biologiques de la (R.O.G.)

La régénération osseuse guidée découle des principes de la Régénération Tissulaire Guidée (R.T.G.).

Dans le domaine de la parodontologie, la RTG désigne toute technique chirurgicale susceptible de stimuler le repeuplement cellulaire sélectif de la surface radiculaire nettoyée à partir de fibroblastes et d'autres cellules génitrices provenant du ligament parodontal adjacent à la plaie, permettant ainsi l'obtention d'une nouvelle attache dans une néoformation osseuse et cémentaire

C'est Murray et coll., 1957 [117] qui ont mis en évidence pour la première fois le principe de la R.O.G. en isolant mécaniquement, à l'aide d'une cage en plastique un défaut osseux créé dans un os iliaque de chien. Après cicatrisation, l'intérieur de la cage a été comblé par un os néoformé.

Plus tard, Dahlin et coll., 1989 [33] ont montré qu'il était également possible de régénérer de l'os autour d'implants mis en place dans des tibias de lapins et recouverts par une membrane en PTFE-e (Polytétrafluoroéthylène expansé).

Le concept de R.O.G. repose sur les principes suivants [26 ; 48].

- Maintien de l'espace nécessaire à la régénération osseuse ;
- Cet espace sera favorable à l'angiogenèse et à la formation osseuse ;
- Maintien et protection du caillot sanguin, source même de la régénération osseuse ;

- Mise en place d'une barrière contre l'invasion cellulaire du tissu conjonctif et épithélial gingival, empêchant ainsi la compétition cellulaire, défavorable à la minéralisation osseuse, d'avoir lieu ;

- Sutures gingivales obtenues et maintenues avec une bonne gestion des forces postopératoires sous-jacentes ;

4.3.2. Conditions de succès de la R.O.G.

Le matériau permettant de créer cette barrière protégeant le caillot sanguin de manière consensuelle est la membrane en PTFE-e (Polytétrafluoroéthylène expansé).

Celle-ci est placée entre la gencive et l'os, créant un espace dans lequel le caillot de sang pourra se former, puis faire place à une formation osseuse.

Les conditions de succès de la R.O.G. sont [24]:

- Qu'il y ait une cicatrisation muqueuse de première intention afin que la membrane ne soit pas exposée à la colonisation bactérienne ;
- Que l'on puisse obtenir et maintenir un espace sous cette membrane et éviter son effondrement en utilisant des artifices d'espacement comme des membranes PTFE-e renforcées par des armatures en titane, des membranes conçues entièrement en titane ou une autogreffe osseuse.
- Que l'on puisse ajuster la membrane au site osseux, puis la stabiliser en utilisant des vis de fixation, afin d'éviter toute prolifération de souches cellulaires non ostéogéniques ;
- Que cette membrane permette le passage pour la vascularisation du site régénéré, tout en empêchant la prolifération des cellules du tissu conjonctif et épithélial dans ce même site ;
- Que l'on respecte une période de cicatrisation suffisamment longue (plusieurs mois), pour obtenir une régénération complète et mature ;

4.3.3. Indications

En présence d'une profondeur de poche supérieure à 3 mm ou d'une lésion circonférentielle, une thérapeutique chirurgicale soustractive représente une perte de substance supplémentaire [73]. On cherche alors à regagner les structures perdues en faisant appel à une technique de R.O.G. Dans le cadre du traitement reconstructif de la péri-implantite, la R.O.G. s'adresse à des cratères osseux péri-implantaires.

Selon Buser et coll., 1993 la R.O.G. est indiquée dans les cas suivants [26]:

- Présence de déhiscences et fenestration péri-implantaires ;
- Les défauts résiduels intra-osseux péri-implantaires ;
- Gestion d'un site d'implantation postextractionnel ;
- Augmentation localisée de la crête osseuse ;
- Gestion de défauts osseux au niveau de futurs sites d'implantation empêchant soit la mise en place d'un implant, soit sa mise en place dans un axe convenable pour l'esthétique et la fonction de la prothèse à venir ;

4.3.4. Points techniques à respecter

- La gencive doit pouvoir recouvrir dans sa totalité la membrane mise en place. Il faut noter que le défaut de ces membranes en PTFE-e est qu'elles sont rapidement colonisées par la plaque bactérienne, pouvant entraîner une inflammation puis une infection de la gencive, source d'échec ;
- Si les membranes en titane sont, elles aussi, facilement colonisées par la plaque bactérienne en cas de fenestration, elles ont l'avantage de pouvoir être facilement nettoyées et décontaminées ;
- Il faut débrider tout le tissu de granulation en contact avec l'os adjacent au site à régénérer afin qu'il n'empêche pas le contact intime avec l'os néoformé ;
- Choisir un type de membrane bien adapté à la taille et à la morphologie du défaut osseux ;
- La membrane doit recouvrir le défaut sans pli, au moins 3 mm au-delà de ses bords, et doit être parfaitement stable avant la fermeture du lambeau ;
- Une stabilisation de 6 mois en moyenne est nécessaire avant la dépose de la membrane ;

4.3.5. Les matériaux utilisés en R.O.G.

Lorsqu'un défaut osseux doit être régénéré, il suffit, si l'on se réfère aux études de Nyman 1982 [117] ou à celles de Dahlin 1989 [33], de couvrir ce défaut par une membrane de protection du caillot sanguin.

D'autres auteurs, dont Rasmusson et coll., 1997 [136] préfèrent introduire sous la membrane un matériau ostéoconducteur comme des biomatériaux d'origine bovine, humaine ou synthétique ou un matériau ostéoinducteur comme de l'os autogène.

Queyroz et coll., 2006 [127] essaient, quant à eux, toutes les associations possibles (biomatériau seul, membrane de R.O.G. seule ou association d'une membrane de R.O.G. avec un biomatériau de comblement).

Ils montrent que la régénération osseuse peut, dans certaines cas, fonctionner avec une membrane seule ou avec un biomatériau utilisé seul, mais ils constatent que les résultats ni sont pas réguliers ni reproductibles.

Ils en concluent que l'idéal semble être l'association d'un biomatériau de comblement et d'une membrane de R.O.G.

4.3.5.1. Les membranes de R.O.G.

En régénération osseuse guidée, il est important de recouvrir le biomatériau sensé nous aider à recréer de l'os par une membrane.

Cette Membrane a pour fonction de protéger le caillot sanguin qui s'est formé autour et entre les particules de biomatériau afin que l'angiogenèse puis la minéralisation osseuse puissent se faire.

Elle va agir également comme un mainteneur d'espace nécessaire à la reconstitution du volume osseux à recréer.

Enfin, la membrane de R.O.G. va servir à lutter contre l'invasion cellulaire du caillot sanguin par les cellules conjonctives et épithéliales issues de la gencive.

Ces membranes peuvent être soit non résorbables, soit résorbables.

Les auteurs rapportent qu'il n'y a pas de différences significatives en terme d'efficacité entre les unes et les autres [115].

4.3.5.1.1. Les membranes non résorbables

Ces membranes ont été les premières à être utilisées en R.O.G. Elles sont en PTFE-e (Polytétrafluoroéthylène expansé).

Avantages

Ce sont des membranes qui ont l'avantage de se manipuler aisément, de pouvoir être fixées à l'aide de clous ou de vis spécifiques, sans se détériorer. Elles peuvent être également renforcées par une armature en titane, leur conférant des propriétés mécaniques supérieures, empêchant ainsi un affaissement du caillot sanguin que cette membrane doit protéger (figure 18).

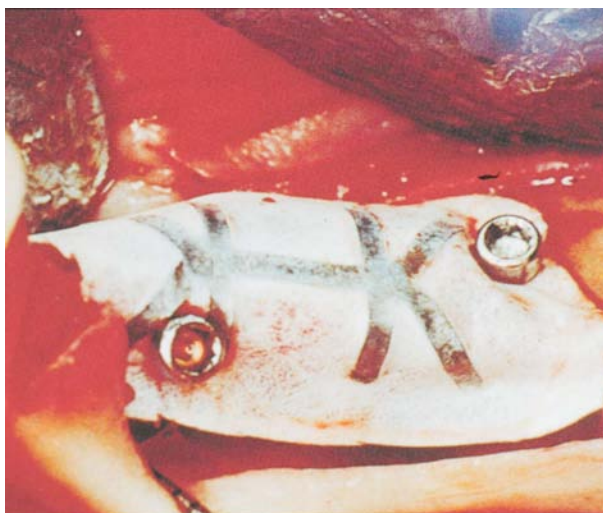


Figure 18 : Membrane renforcée en titane stabilisée par des vis de fixations d'après Bert [22].

Inconvénients

Ces membranes en PTFE-e sont rapidement colonisées par les bactéries lorsqu'elles sont en contact avec la cavité buccale en cas d'operculisation [115].

Il est donc recommandé de surveiller fréquemment son patient car toute exposition de la membrane aux bactéries de la cavité buccale risque fort d'entraîner une infection du site régénéré.

4.3.5.1.2. Les membranes résorbables

Elles sont soit synthétiques, soit en collagène. Elles ont l'avantage d'être, comme leur nom l'indique, résorbables. Il n'est donc pas utile de soulever un lambeau pour les retirer du site de régénération.

Les membranes synthétiques

Elles sont à base de copolymères d'acide polylactique et polyglycolique. Elles se résorbent par hydrolyse. Leur vitesse de résorption dépend du pH et de la composition chimique du site implanté. Schliephake (2000) [155], remarque toutefois que les produits de dégradation de ces membranes synthétiques induisent une réaction inflammatoire des tissus environnants aux effets négatifs sur la régénération osseuse.

Les membranes en collagène

Utilisées déjà depuis 1996, elles sont fabriquées à partir de collagène bovin, porcin ou équin et leurs fibres peuvent être réticulées ou non [103].

Elles sont très biocompatibles et supportent bien les operculisations et les contacts avec le milieu de la cavité buccale.

L'idéal pour une membrane est qu'elle ne se résorbe pas avant un délai minimum de 4 à 6 mois, mais Von Arx et coll., 2005 [179] semblent montrer qu'elles ne réagissent pas toutes

de la même manière avec des temps de résorption pouvant aller de quelques semaines à quelques mois, selon les membranes.

Les membranes résorbables dont les fibres sont réticulées se résorbent plus lentement que celles dont les fibres ne le sont pas [151].

Par contre, il semble que plus les membranes sont réticulées, plus elles sont fragiles dans leur manipulation. Les membranes résorbables sont en général plus difficiles à fixer et à suturer que les non résorbables (figure 19).

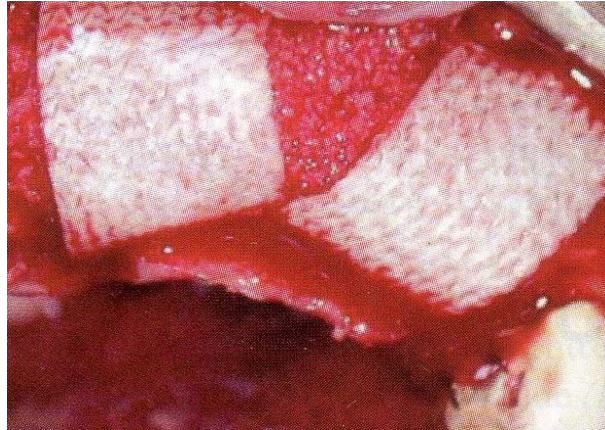


Figure 19 : Mise en place de membranes résorbables en collagène bovin réticulé, d'après Bettach [24].

4.3.5.2. Les biomatériaux de comblement osseux

Les matériaux utilisés en régénération osseuse guidée ont généralement vocation à aider le maintien de l'espace nécessaire à la régénération osseuse.

Ils ont une action ostéoconductrice pour la plupart d'entre eux et ostéoinductrice pour ce qui est de l'os autogène. Les matériaux rencontrés fréquemment sont les biomatériaux allogéniques (d'origine humaine, minéralisés ou déminéralisés) [101], d'origine animale (Xénogreffes) [56] ou synthétiques (β -Phosphate Tricalcique ou Hydroxyapatite).

L'os autogène

C'est le matériau de choix. La transplantation d'une greffe autogène permet à l'os de conserver son pouvoir ostéogène et de promouvoir l'ostéoinduction par les cellules maintenues vivantes.

L'os allogène

L'allogreffe provient de cadavres humains. Les substances organiques sont éliminées par de l'éthanol et de l'éther, la stérilisation est faite par de l'oxyde d'éthylène ou une irradiation aux rayons gamma et est suivie par la lyophilisation. A ce moment, le matériau peut être stocké et transporté à température ambiante. Les techniques de séchage provoquent

des altérations de la configuration des protéines entraînant une réduction de l'antigénicité des allogreffes. L'os peut aussi être déminéralisé par de l'acide chlorhydrique, supprimant ainsi les sels inorganiques et autorisant l'expression biologique de la matrice osseuse.

Matériaux xénogènes

Ils proviennent d'une autre espèce.

Les matériaux xénogènes doivent être totalement débarrassés de leurs protéines en raison de leur origine. Ils se retrouvent alors dans la forme de matrices inorganiques au pouvoir ostéoconducteur. L'échafaudage inerte qu'ils constituent sert de guide à la croissance osseuse et permet l'apposition à partir de l'os existant.

Les matériaux xénogènes peuvent aussi dériver du corail comme Interpore® ou des algues comme Algipore®.

Matériaux synthétiques

L'hydroxyapatite, substitut osseux, peut être synthétisé par frittage de phosphate calcique à 1000 ° C.

Le phosphate tricalcique est un autre matériau synthétique résorbable.

Ces matériaux constituent un échafaudage pour la synthèse de l'os néoformé et sont donc à considérer comme ostéoconducteurs.

Les verres

Le Bio-Grant® est constitué de particules de verre de structure à majorité non cristalline. Sa cohésion ionique donnerait aux matériaux des propriétés inductives.

Billes de titane

Stephan Renvert, lors d'une conférence en 2010, a évoqué l'utilisation de billes en titane pour combler la perte osseuse péri-implantaire. Selon lui, le but du matériau de comblement est de maintenir une distance entre les tissus mous et le site à régénérer. Le titane étant reconnu pour sa biocompatibilité, il lui donc sembler judicieux de l'utiliser en R.O.G.

4.3.6. R.O.G. et os autogène

Hass et coll., 2000 [55] traitent 24 lésions par greffe d'os autogène et membrane PTFE-e. Ils montrent radiologiquement un comblement de 2 mm du défaut osseux. Deux lésions montrent 0,5 mm de perte osseuse.

Selon Claffey et coll., 2008 [31] l'association d'une membrane et d'une greffe d'os autogène permet d'obtenir des résultats plus prévisibles, à condition que la membrane soit enfouie.

4.4. Conclusion sur les traitements chirurgicaux

De nombreuses méthodes chirurgicales, pour le traitement des péri-implantites, ont fait l'objet d'études cliniques. Il apparaît que l'approche chirurgicale doit toujours être précédée d'une décontamination (chimique, mécanique et laser) de la surface implantaire.

Dans les cas de pertes osseuses circonférentielles, le clinicien pourra obtenir une régénération osseuse grâce à la technique de R.O.G. Parmi les techniques de R.O.G., la greffe d'os autogène associée à une membrane résorbable enfouie semble être la technique de choix. Cependant, aucune étude à long terme n'est disponible pour confirmer la supériorité d'une technique par rapport à une autre.

5. Explantation

L'expplantation, la dépose de l'implant, peut être indiquée en présence de pertes osseuses péri-implantaires sévères, c'est-à-dire exposant plus de la moitié de la longueur de l'implant ou impliquant l'exposition des défauts de la surface implantaire (rainures, perforations dont l'objectif est d'augmenter la surface implantaire en vue de l'ostéointégration) ou en présence d'une résorption osseuse à évolution rapide.

Elle est également pratiquée en présence d'un implant mobile, d'une fracture implantaire, lorsque le rétablissement de la fonction s'avère impossible ou lorsque les traitements se sont révélés inefficaces [173].

6. Conclusion sur les traitements

Le diagnostic d'une maladie péri-implantaire, au cours d'une visite de maintenance, devra faire l'objet d'un traitement plus spécifique.

Aucun consensus n'existe néanmoins, sur la nature de ce traitement. Cependant, Il semble nécessaire que celui-ci s'appuie sur une élimination mécanique et chimique (locale et/ou systémique) de la lésion inflammatoire, afin de stopper la progression de la pathologie.

Traitement des mucosites péri-implantaires

Si le passage de la gingivite à la parodontite est loin d'être la règle, la mucosite fait systématiquement le lit de la péri-implantite. C'est pourquoi il est impératif de traiter précocement le moindre signe d'inflammation péri-implantaire.

Dans une revue systématique de la littérature, Renvert et coll., 2008 [146] concluent qu'une thérapie mécanique non chirurgicale peut être efficace dans le traitement d'une mucosite péri-implantaire. L'adjonction de bain de bouche antimicrobien potentialise ce traitement mécanique. Il faut toutefois déplorer que les instruments disponibles pour ce type

de traitements ne soient qu'une adaptation des instruments parodontaux, lesquels ne prennent absolument pas en compte les différences de géométrie entre une surface dentaire et une surface implantaire.

Traitement des péri-implantites

En revanche, un traitement mécanique non chirurgical semble inefficace dans la prise en charge localisée d'une péri-implantite [146]. De même, l'adjonction d'antiseptiques ou l'utilisation du laser sans chirurgie n'auront qu'un effet limité sur les paramètres cliniques et microbiologiques. A l'inverse, des antibiotiques administrés par voie locale ou générale permettront une réduction significative du saignement au sondage et de la profondeur de poche.

Dans la limite du nombre particulièrement faible de publications (dont un certain nombre chez l'animal), il semble [31] que le traitement de choix des péri-implantites soit un traitement chirurgical, précédé par une phase non chirurgicale globale pour réduire la charge bactérienne. Ce traitement chirurgical pourra permettre d'envisager une réostéointégration [145] autour d'une surface implantaire préalablement contaminée.

L'obtention de celle-ci dépendrait de la surface de l'implant, mais également de la possibilité de décontamination mécanique et chimique de cette surface. Aucune technique de décontamination (mécanique, chimique ou laser) de la surface implantaire ne peut actuellement se prévaloir d'une quelconque supériorité par rapport aux autres. De même, aucune étude ne permet de privilégier une technique chirurgicale, enfouie ou non enfouie.

Les péri-implantites étant souvent associées à des lésions osseuses circonférentielles, l'utilisation d'os autogène ou de substitut osseux a également été suggérée afin d'éviter l'effondrement du lambeau dans la lésion après dégranulation, mais également pour favoriser la réostéointégration. Toutefois, très peu d'études sont disponibles pour justifier de l'utilisation d'une technique ou d'un matériau aux dépens d'un autre.

Si l'abord chirurgical, utilisant la R.O.G. associée à de l'os autogène, semble donc privilégié, il est fondamental de garder à l'esprit qu'aucune étude clinique à long terme n'est disponible.

CHAPITRE VI
LES
STRATEGIES THERAPEUTIQUES

Introduction

Dans ce chapitre, nous reprendrons l'ensemble des outils thérapeutiques évoqués au chapitre précédant et nous les présenterons selon deux schémas thérapeutiques différents.

Dans un premier temps, nous décrirons le schéma thérapeutique selon Spiekerman et coll., 1994 [168]. Ensuite, nous nous attarderons sur le schéma thérapeutique proposé par Mombelli et Lang (Mombelli et Lang 1998) [111].

1. Schéma thérapeutique selon Spiekerman et coll., 1994

1.1. péri-implantite de classe I

Le traitement des lésions péri-implantaires de stade I passe par la thérapie initiale (non chirurgicale). En l'absence d'amélioration, on réalise une réduction chirurgicale de la profondeur de poche par repositionnement apical du lambeau après décontamination de la surface implantaire.

1.2. péri-implantite de classe II

Le traitement est identique à celui de la classe I. Lors de la phase chirurgicale, on peut être amené à niveler l'os péri-implantaire.

1.3. péri-implantite de classe III

On effectue une thérapie initiale. L'élimination chirurgicale des poches se fera par un repositionnement apical du lambeau, éventuellement associé à une régularisation du niveau osseux.

Dans certaines situations, il faut envisager la dépose de l'implant, afin d'éviter une perte osseuse supplémentaire :

- Quand l'implant est mobile et qu'il n'est plus entouré que par du tissu conjonctif ;
- Quand l'infection concerne plus des deux tiers de l'os avec, éventuellement, une invasion du corps creux de l'implant (implants impactés) ;
- Quand la tentative d'assainissement a échoué ;

1.4. péri-implantite de classe IV

Dans certains cas, l'explantation s'impose. Sinon, le traitement comprendra la thérapie initiale et la phase chirurgicale.

1.5. Conclusion

Pour planifier l'intervention chirurgicale, il est nécessaire de connaître l'étendue de la perte osseuse, en comparant les résultats d'une exploration clinique de la lésion sous anesthésie avec les résultats radiographiques. Un aperçu de la destruction osseuse permettra de déterminer le type d'intervention :

- Une intervention soustractive pour les classes I et II ;
- Une intervention soustractive ou régénération osseuse pour les classes III
- Une régénération osseuse pour les classes IV, avec la mise en place d'une membrane associée ou non à une greffe osseuse autogène ou à un matériau de comblement.

2. Schéma thérapeutique selon Mombelli et Lang (1998) : La thérapeutique de soutien interceptif cumulatif (Cumulative Interceptive Supportive Therapy ou CIST)

Mombelli et Lang (1998) [111] ont conçu un protocole de mesures thérapeutiques visant à arrêter le développement de lésions péri-implantaires : le CIST. Ce protocole dépend de l'examen clinique et du diagnostic radiologique. Ce système est cumulatif et inclut quatre phases qui s'articulent en séquences de procédures thérapeutiques. Le diagnostic représente donc la clé de ce programme de maintenance.

Nous avons vu, précédemment, les paramètres cliniques à employer. Rappelons qu'ils comprennent :

- la présence ou l'absence de plaque dentaire ;
- la présence ou l'absence de saignement au sondage léger (0,25 n) ;
- la présence ou l'absence de suppuration ;
- la profondeur de sondage péri-implantaire ;
- la preuve radiologique de perte osseuse ;

Les implants oraux qui ne présentent pas de plaque et des tissus péri-implantaires sains, peuvent être considérés comme cliniquement stables et ne semblent pas être susceptibles de développer une pathologie péri-implantaire. Cela a été mis en évidence par l'absence de saignement au sondage, l'absence de suppuration et une profondeur de sondage n'excédant pas 3 mm. Dans ce cas de figure, la réévaluation s'impose au moins une fois par an. La

fréquence et l'intervalle entre les visites de thérapeutique de soutien doivent être déterminés en fonction de l'état de santé buccal du patient.

2.1. Protocole A : le débridement mécanique (Mombelli et Lang 2000)

Les implants oraux qui présentent (Lang et coll., 2000) [84]:

- De la plaque, ou des dépôts de tartre adjacents aux tissus peri-implantaires légèrement inflammés ;
- Une absence de suppuration ;
- Une profondeur de sondage n'excédant pas 3 mm ;

doivent être soumis à un débridement mécanique. Alors que les spicules de tartre peuvent être éliminés à l'aide de curettes en fibres de carbone (Hawe Neos, Bioggio, Switzerland), la plaque est nettoyée au moyen de cupules en caoutchouc et de pâte à polir (Implaclinic®).

Les curettes en fibre de carbone ne rayent pas la surface de l'implant et permettent d'éliminer des dépôts de tartre de taille moyenne. Les curettes en acier ou les instruments ultrasoniques avec une extrémité en métal endommagent sérieusement la surface des implants.

En raison de la ductilité du matériau implantaire, l'altération de la surface conduirait à une augmentation du degré de rugosité, qui serait favorable à l'accumulation secondaire de plaque bactérienne et à l'adhésion de parodonto-pathogènes. La dégradation et la contamination éventuelle de la surface implantaire par des matériaux composant l'extrémité active des instruments de débridement (plastique, acier, or ...) doivent être prévenues. Elles sont susceptibles de modifier les propriétés biologiques de la surface implantaire et, donc, de nuire à l'attache épithélio-conjonctive [98 ; 46].

2.2. Protocole B : le traitement antiseptique

En plus du traitement mécanique, le traitement antiseptique est employé dans des situations où la profondeur de sondage s'élève à 4-5 mm, alors que la présence de plaque et de saignement au sondage a été révélée. La présence de suppuration peut être facultative. Le traitement antiseptique (Protocole B) est appliqué conjointement au traitement mécanique (protocole A). Le traitement antiseptique comprend l'application de l'antiseptique le plus puissant [79], à savoir le digluconate de chlorhexidine, sous forme de bain de bouche à 0,1 %, 0,12 % ou 0,2 % ou sous forme de gel à appliquer sur le site désiré. Généralement, il faut 3 à

4 semaines d'administration régulière pour obtenir des résultats positifs. Les bains de bouche antiseptiques comprenant de la chlorhexidine ou l'application de gels à base de chlorhexidine peuvent être aussi recommandés pour un contrôle de plaque chimique dans la prévention de base [174 ; 126].

2.3. Protocole C : Le traitement antibiotique

Quand la profondeur de sondage est de 6 mm et plus, on retrouve fréquemment des dépôts de plaque ainsi qu'un saignement au sondage. En revanche, on ne retrouve pas obligatoirement de signes de suppuration. Une telle lésion péri-implantaire est mise en évidence à la radiographie, par la présence d'une zone radioclaire en forme de cuvette, autour de l'implant. La poche, mise en évidence, représente une niche écologique qui conduit à la colonisation par des micro-organismes parodontopathogènes anaérobies à Gram négatif [114]. Le traitement antibactérien doit alors inclure des antibiotiques pour éliminer, ou au moins réduire, ces agents pathogènes de l'écosystème sous muqueux. Ceci permettra la guérison des tissus mous, comme l'ont démontré Mombelli et Lang (1992) [112]. Avant d'administrer les antibiotiques, Mombelli propose d'appliquer le traitement mécanique (protocole A) et le traitement antiseptique (protocole B). Durant les dix derniers jours du traitement antiseptique, on administre un antibiotique visant à éliminer les bactéries anaérobies à Gram négatif.

Les antibiotiques dont l'efficacité est rapportée dans la littérature sont :

- le métronidazole (flagyl®, aventis ; 350 mg, 3x par jour)
- l'ornidazole (tiberall®, roche ; 500 mg, 2x par jour)

Cette démarche thérapeutique est validée dans les études cliniques menées par Mombelli et Lang en 1992 [112] et, plus récemment, par d'autres auteurs [146 ; 154] où chaque infection péri-implantaire a été traitée avec succès et s'est stabilisée durant un an. Les associations amoxicilline/acide clavulanique, amoxicilline/métronidazole, ainsi que la clindamycine sont des antibiotiques employés en seconde intention dans le traitement de la péri-implantite.

Plutôt qu'administrer des antibiotiques par voie systémique, on peut opter pour une application locale. Cependant, seuls des vecteurs délivrant le médicament de manière adéquate, peuvent assurer des résultats cliniques satisfaisants. L'antibiotique doit rester sur le site d'action au moins 7 à 10 jours, en concentration suffisante pour pénétrer la muqueuse. A ce jour, seul la Minocycline, sous forme de microsphères (Arestin®) (Renvert et coll., 2008) [146] et les fibres parodontales de tétracycline (Actisite®) [110], présentent des résultats probants.

2.4. Protocole D : la thérapeutique résectrice ou régénératrice

2.4.1. La phase correctrice

Quand l'infection est maîtrisée et que l'inflammation est réduite, on peut envisager d'appliquer des techniques de chirurgie parodontale. En élevant un lambeau mucopériosté, on peut accéder à la surface implantaire contaminée et en repositionnant ce lambeau, on peut réduire la profondeur de la poche péri-implantaire [183]. Cette chirurgie correctrice a pour but le rétablissement local de conditions compatibles avec une maintenance de qualité. Ainsi, elle prévient la récurrence en garantissant, dans le temps, les résultats obtenus en fin de phase étiologique du traitement. Le repositionnement apical du lambeau est particulièrement indiqué en cas de lésions osseuses multiples ou d'une lyse horizontale, quand la morphologie du défaut ne permet pas d'envisager une réparation osseuse.

On n'a pas encore réussi à déterminer le moyen le plus approprié pour traiter les surfaces implantaires exposées. La littérature nous fournit de nombreuses alternatives qui associent des moyens mécaniques et chimiques. Avec les surfaces rugueuses employées dans la plupart des systèmes implantaires, l'association aéropolisseur/acide citrique est actuellement la plus fréquemment utilisée. Comme en parodontologie, la décontamination de surface implantaire représente la clé de la réponse tissulaire au traitement.

2.4.2. La phase réparatrice

Si l'infection est contrôlée, c'est-à-dire qu'il y a absence de suppuration et que l'œdème est réduit, on peut alors envisager un traitement pour restaurer l'os de soutien de l'implant, à condition que tout risque de récurrence soit écarté. D'un point de vue technique, nous disposons de nombreuses propositions plus ou moins empiriques qui s'appuient sur l'expérience acquise en parodontologie et en implantologie. Les techniques chirurgicales appliquées au traitement des lésions péri-implantaires correspondent aux techniques parodontales similaires modifiées et adaptées à la situation. C'est la morphologie du défaut osseux et le nombre de murs osseux résiduels qui vont déterminer le choix thérapeutique et permettre d'évaluer les possibilités de réparation osseuse.

Ces traitements sont réalisés au moyen de :

- Techniques chirurgicales résectrices qui dépendent de considérations esthétiques et des caractéristiques morphologiques de la lésion ;

- Techniques régénératives et/ou de remaniement des tissus mous péri-implantaires et de restauration de l'architecture osseuse ;

La chirurgie résectrice, ou exérèse chirurgicale des poches, est indiquée dans le traitement de défauts osseux horizontaux modérés à sévères : c'est-à-dire des défauts caractérisés par la présence d'une ou de deux parois. La chirurgie de poche est toujours associée à un surfaçage de l'implant et une décontamination chimique (acide citrique, chlorhexidine, sérum physiologique).

Les techniques régénératives ne sont appliquées qu'au niveau de lésions infra-osseuses, circonférentielles caractéristiques de la péri-implantite, lorsqu'une détoxification adéquate de la surface implantaire est réalisable. Il existe différentes techniques de régénération osseuse. On peut les classer selon trois catégories :

- les greffes osseuses utilisant de l'os autogène ou un substitut osseux ;
- la régénération osseuse guidée (R.O.G.) ;
- une combinaison des deux techniques ;

Tous les auteurs s'accordent sur une couverture antibiotique systématique pour accompagner les traitements chirurgicaux, afin d'éviter les conséquences d'une éventuelle complication infectieuse.

2.5. Protocole E : l'explantation

L'explantation (la dépose de l'implant) est indiquée en présence de pertes osseuses péri-implantaires sévères. Celles-ci doivent exposer plus de la moitié de la longueur de l'implant ou impliquer l'exposition des « défauts » de la surface implantaire : ces défauts, rainures, perforations, ont pour but d'augmenter la surface implantaire en vue de l'ostéointégration. Si un implant présente une mobilité ou est fracturé, la dépose est inévitable. Les lésions osseuses péri-implantaires concernent tout le pourtour de l'implant. Radiologiquement, cela se traduit par une radioclarité en forme de cuvette autour de l'implant. L'explantation est aussi nécessaire lorsqu'une infection péri-implantaire est avancée à un tel degré que les traitements mécaniques et chimiques n'ont plus d'effets. Une telle situation est cliniquement caractérisée par la présence d'un exsudat suppuratif, une augmentation sévère de la profondeur de sondage (≥ 8 mm) et un saignement important au sondage. Ce stade est parfois accompagné de douleurs.

2.6. Tableau résumé

Plaque	Saignement au sondage	Suppuration	Profondeur de poche (mm)	Défauts radiologique	Thérapeutique
±	-	-	<4	-	A
+	+	-	<4	-	A
+	+	±	4-5	±	A+B
+	+	±	>5	+	A+B+C
+	+	±	>5	+	A+B+C+D
+	+	±	>5	+	E

Tableau 4 : Le « CIST », La thérapeutique de soutien interceptive cumulative d'après Mombelli et Lang 1998.

Légende :

A : débridement mécanique et amélioration de l'hygiène orale du patient. Elimination des dépôts de tartre avec des curettes plastiques, polissage avec des cupules en caoutchouc et de la pâte à polir. Conseils au patient pour de meilleurs pratiques d'hygiène orale.

B : Thérapeutique antiseptique. Utilisation de bain de bouche de 0,1 % à 0,2 % de digluconate de chlorhexidine, irrigation de la poche avec de la chlorhexidine à 0,2 % ou application locale d'un gel à base de chlorhexidine.

C : Thérapeutique antibiotique

D : Thérapeutique chirurgicale pour modifier la structure des tissus. Gingivectomie, lambeau repositionné apicalement, ostéoplastie ou procédure de régénération osseuse guidée.

E : Explantation.

2.7. Arbre décisionnel

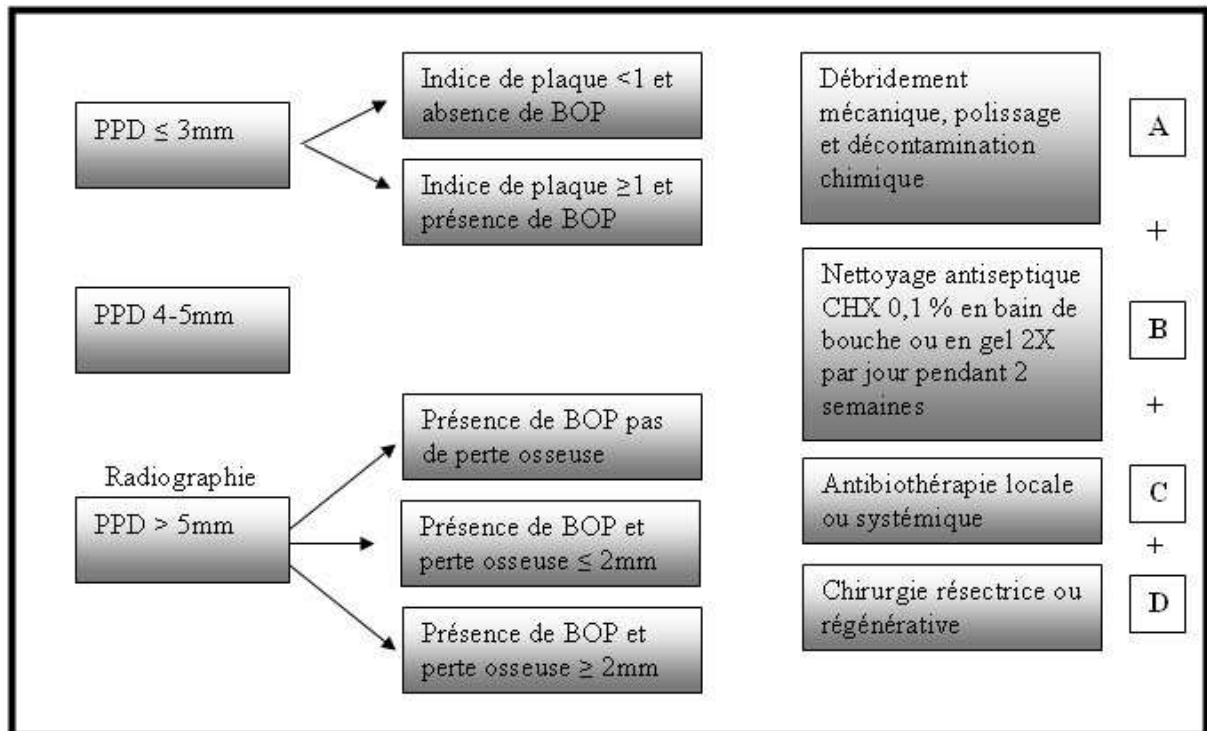


Figure 20 : Arbre décisionnel de la thérapie de soutien cumulative interceptive. La thérapie dépend de l'état inflammatoire de la muqueuse péri-implantaire et de la profondeur de sondage. Selon les situations cliniques, les protocoles A, A+B, A+B+C ou A+B+C+D peuvent être réalisés, selon Lang et Lindhe 2008 [81].

CONCLUSION

La différence entre le parodonte naturel et les tissus péri-implantaires réside essentiellement dans l'absence de ciment et de desmodonte au niveau implantaire. La surface implantaire, dépourvue de ciment, ne permet pas l'insertion des fibres conjonctives à la surface de l'implant. Par conséquent, les fibres conjonctives péri-implantaires sont toutes issues de la crête marginale et ont une orientation parallèle à la surface implantaire. De plus, l'absence de desmodonte autour de l'implant exclut la vascularisation d'origine desmodontale. Ces deux différences rendent les tissus péri-implantaires plus facilement sujets aux infections péri-implantaires.

Si la pose du premier implant date de plus de 40 ans, ce n'est qu'en 2008, lors de la sixième conférence de consensus Européenne de Parodontologie que la définition de la péri-implantite a été officiellement adoptée. Elle se définit comme une inflammation de la muqueuse associée à une perte osseuse péri-implantaire. Cet intérêt tardif pour les péri-implantites s'explique par son apparition lente, parfois des années après une ostéointégration réussie. A l'heure actuelle, la péri-implantite concernerait, selon la dernière conférence de consensus, entre 28 % et 56 % des patients et entre 12 % et 40 % des implants. La muqueuse péri-implantaire, elle, concernerait 80 % des patients et 50 % des implants.

A l'instar des maladies parodontales, la péri-implantite est associée à une colonisation bactérienne chez un sujet susceptible. En effet, la flore bactérienne rencontrée dans les situations de péri-implantites présente de nombreuses similitudes avec celle des parodontites, en particulier les Bactéries à Gram négatif. Cependant, une différence est à signaler. *Staphylococcus aureus* est un germe pathogène rarement rencontré dans la parodontite, alors que sa présence est souvent constatée dans les péri-implantites. Cette différence s'explique par la facilité d'adhésion de cette bactérie aux surfaces en titane. Le facteur occlusal est parfois évoqué dans l'étiologie des péri-implantites mais, à la différence de l'étiologie infectieuse, l'étiologie occlusale est encore controversée.

De nombreux auteurs ont cherché à mettre en évidence des facteurs de risque pouvant influencer sur la prévalence des péri-implantites. Certains facteurs de risque, tels qu'un antécédent de maladie parodontale, une hygiène orale déficiente, le tabac et l'alcool, ont été formellement identifiés. En revanche, les études consacrées au diabète, à la muqueuse kératinisée et à l'état de surface de l'implant ne bénéficient pas de la même puissance statistique et restent encore à compléter par des études plus longues et avec un échantillon plus important.

Bien que la démarche diagnostique soit largement inspirée de la parodontie, les résultats des examens cliniques et complémentaires ne doivent pas être interprétés de la même

manière. Si l'absence de saignement au sondage caractérise, avec certitude, un tissu péri-implantaire sain, la présence d'un saignement ne révèle une lésion péri-implantaire que dans 30% des cas. Cet examen clinique constitue le facteur prédictif le plus fiable de l'arsenal diagnostique et doit être effectué systématiquement lors des visites de contrôle. Un examen radiologique peut venir compléter l'examen clinique, notamment, en présence d'une profondeur de sondage dépassant 4 mm. L'image radiographique d'une lésion péri-implantaire est caractérisée par une radioclarité en forme de cuvette.

Les stratégies, ainsi que les gestes thérapeutiques en situation de péri-implantite, sont eux aussi empruntés aux thérapies parodontales, mais avec des résultats moins reproductibles. Le principe du traitement consiste, dans un premier temps, en une phase étiologique qui vise à décontaminer la surface implantaire par l'association de moyens mécaniques, chimiques et laser. Dans un second temps, un traitement chirurgical peut être envisagé. Son objectif est, soit d'éliminer les tissus infectés et de permettre un contrôle de plaque efficace il s'agit en l'occurrence de la chirurgie résectrice soit une chirurgie régénérative utilisant des matériaux de comblement et des membranes de R.O.G. dont le but est de récupérer le tissu osseux perdu. La phase chirurgicale du traitement est toujours précédée par une décontamination de la surface implantaire et accompagnée par un traitement antibiotique par voie systémique.

Les praticiens doivent maintenant prendre en compte cette réalité lors du choix d'un traitement implantaire. Pour éviter, au maximum, l'apparition d'une péri-implantite, le clinicien doit mesurer les facteurs de risques et, si possible, les éliminer (antécédents de maladie parodontale, hygiène orale déficiente, tabac, alcool). De plus, un programme de maintenance régulier devra être établi afin de détecter, au plus tôt, une lésion péri-implantaire.

BIBLIOGRAPHIE

1. ABRAHAMSSON I., BERGLUNDH T., LINDHE J.

Soft tissue response to plaque formation at different implant systems. A comparative study in the dog.

Clin. oral implants res., 1998, 9, p.73-79.

2. ADELL R., LEKHOLM U., ROCKLER B., BRANEMARK P.I., LINDHE J., ERIKSSON B., SBORDONE L.

Marginal tissue reactions at osseointegrated titanium fixtures (I). A 3-yyear longitudinal prospective study.

Int. j. oral maxillofac. surg., 1986, 15, p.39-52.

3. ALBREKTSSON T.

Hydroxyapatite-coated implants: a case against their use.

J. oral maxillofac. surg., 1998, 56 (Suppl. 11), p.1312-1326.

4. ALBREKTSSON T., DAHL E., ENBOM L.

Osseointegrated oral implants. A Swedish multicenter study of 8139 consecutively inerted Nobelpharma implants.

J. periodontol., 1988, 59, p.287-296.

5. ALBREKTSSON T., ISIDOR F.

Consensus report of session: implant therapy. In : Lang N.P et Karring T (eds).

Proceedings of the first European Workshop on Periodontology 1994: 365-369. Berlin: Quintessence.

6. ALBREKTSSON T., WENNERBERG A.

Oral implant surfaces: Part 2--review focusing on clinical knowledge of different surfaces.

Int. j. prosthodont., 2004, 17 (Suppl. 5), p.544-564.

7. ALBREKTSSON T., ZARB G., WORTHINGTON P., ERIKSSON R.A.

The long-term efficacy of currently used dental implants. A review and proposed criteria for success.

Int. j. oral. maxillofac. Implants, 1986, 1, p.11-25.

8. ALCOFORADO G.A., RAMS T.E., FEIK D., SLOTS J.

Microbial aspects of failing osseointegrated dental implants in humans.

J. parodontol., 1991, 10 (Suppl. 1), p.11-18.

9. APSE P., ELLEN R.P., OVERALL C.M., ZARB G.A.

Microbiota and crevicular fluid collagenase activity in the osseointegrated dental implant sulcus: A comparison of sites in edentulous and partially edentulous patients.

J. periodontal res., 1989, 24, p.96-105.

10. APSE P., ZARB G.A., SCHMIDT A., LEWIS D.W.

The longitudinal effectiveness of osseointegrated dental implants. The Toronto Study: peri-implant mucosal response.

Int. j. periodontics restor. dent., 1991, 11 (Suppl. 2), p.94-111.

11. ASTRAND P., ENGQUIST B., DAHLGREN S., GRÖNDAHL K., ENGQUIST E., FELDMANN H.

Astra Tech and Brånemark system implants: a 5-year prospective study of marginal bone reactions.

Clin. oral implants res., 2004, 15 (Suppl. 4), p.413-20.

12. BACH G., MALL C., KREKELER G.

Intégration de 5 ans de la décontamination de surface via laser à diodes dans le traitement de la péri-implantite et de la parodontite.

Dent. news., 1999, p.4-7.

13. BÆLUM V., ELLEGAARD B.

Implant survival in periodontally compromised patients.

J. periodontal., 2004, 75, p.1404-1412.

14. BALSCHI T.J.

Higiene maintenance procedures for patients treated with the tissue integrated prostheses.

Quintessence int., 1986, 17, p.95-102.

15. BECKER W., BECKER B.E., ALSUWYED A., AL-MUBARAK.

Long-term evaluation of 282 implants in maxillary and mandibular molar positions: a prospective study.

J. periodontal. res., 1999, 70, p.896-901.

16. BENZAHI F., WENNSTRÖM J.L., LEKHOLM U.

Recession of the soft tissue margin at oral implants. A two year longitudinal prospective study.

Clin. oral implants res., 1996, 7, p.303-310.

17. BERGLUNDH T., GISLASON O., LEKHOLM U., SENNERBY L., LINDHE J.

Histopathological observations of human peri-implantitis lesions.

J. clin. periodontol., 2004, 31, p.341-347.

18. BERGLUNDH T., LINDHE J., ERICSSON I.K., MARINELLO C.P., LILJENBERG B., THOMSEN P.

The soft tissue barrier at implants and teeth.

Clin. oral implant res., 1991, 3, p.81-90.

19. BERGLUNDH T., LINDHE J., LANG N.P.

Peri-implant pathology. In: Lindhe J, Lang N.P, Karring T, eds.

Clinical periodontology and implant dentistry., 2008, 1, p.529-538.

20. BERGLUNDH T., LINDHE J., MARINELLO C.P., ERICSSON I.K., LILJENBERG B.

Soft tissue reaction to de novo plaque formation on implants and teeth. An experimental study in the dog.

Clin. oral implants res., 1992, 3 (Suppl. 1), p.1-8.

21. BERGLUNDH T., PERSSON L.G., KLINGE B.

A systematic review of the incidence of biological and technical complications in implant dentistry reported in prospective longitudinal studies of at least 5 years.

J. Clin. Periodontol., 2002, 29 (suppl 3), p.197-212.

22. BERT, M.

Les implants dentaires. Bases fondamentales. Techniques chirurgicales. Applications cliniques.

Paris : Ed. CDP, 1987. 296p. ISBN 2-902896-21-2

23. BERT, M., MISSIKA, P.

Les implants ostéo-intégrables.

Paris : Ed. CDP, 1992. 410p. ISBN 2-902896-48-4

24. BETTACH R.

La régénération osseuse guidée : Présentation d'un cas clinique traité à l'aide d'une membrane en titane.

Implantodontie., 2002, p.33-38.

25. BRANDES R., BEAMER B., HOLT S., KORNMAN K., LANG N.

Clinical microscopic observations of ligature induced peri-implantitis around osseointegrated implants.

J. dent. res., 1998, 67, p.1397.

26. BUSER D., DULA K., BELSER U., HIRT HP., BERTHOLD H.

Localized ridge augmentation using guided bone regeneration. 1. Surgical procedure in the maxilla.

Int. j. periodontics restor. dent., 1993, 13, p.29-45.

27. BUSER D., WEBER H.P., DONATH K., FIORELLINI J.P., PAQUETTE D.W., WILLIAMS R.C.,

Soft tissue reaction to non submerged unloaded titanium implants in beagle dogs.

J. periodontol., 1992, 63, p.226-236.

28. BUSER D., WEBER H.P., LANG N.P.

Tissue integration of non-submerged implants. 1-year results of a prospective study with 100 ITI hollow-cylinder and hollow-screw implants.

Clin. oral implants res., 1990, 1 (Suppl. 1), p.33-40.

29. CACCIANIGA G.L., URSO E., MONGUZZI R., GALLO K., REY G.

Effecto bactericida del laser de diodo en periodontica.

Avances en periodontica e implantologica oral., 2007, dec vol 19 n° 3.

30. CHAVOIN J.P., BRUNETAUD J.M., GAILLOT-MAUGIN J., *et al.*

Encyclopédie des lasers en médecine et en chirurgie.

Padoue: Ed. Piccin., 1995. 499p. ISBN 88-299-1204-2

31. CLAFFEY N., CLARKE E., POLYZOIS I., RENVERT S.

Surgical treatment of peri-implantitis.

J. clin. periodontol., 2008, 35 (Suppl 8), p.316-332.

32. COULTHARD P., ESPOSITO M., SLATER M., WORTHINGTON H.V., KAY E.J.

Prevention. Part 5: Preventive strategies for patients requiring osseointegrated oral implant treatment.

Br. dent. j., 2003, 195 (Suppl. 4), p.187-94.

33. DAHLIN C., SENNERBY.L., LEKHOLM U., LINDE A., NYMAN S.

Generation of new bone around titanium implants using a membrane technique: an experimental study in rabbits.

Int. j. oral maxillofac. implants., 1989, 4, p.19-25.

34. DE BOEVER A.L., DE BOEVER J.A.

Early colonization of non-submerged dental implants in patients with a history of advanced aggressive periodontitis.

Clin. oral implants res., 2006, 17 (Suppl. 1), p.8-17.

35. DEPPE H., HORCH H.H., NEFF A.

Conventional versus CO2 laser-assisted treatment of peri-implant defects with the concomitant use of pure-phase beta-tricalcium phosphate: a 5-year clinical report.
Int. j. oral maxillofac. implants., 2007, 22 (Suppl. 1), p.79-86.

36. DETIENVILLER R., BESNAINOU B., MIROT F.

Maintenance et implants ostéo-intégrés.
J. parodontol., 1991, 10, p.227-233.

37. EKE P.I., BRASWELL L.D., FRITZ M.E.

Microbiota associated with experimental peri-implantitis and periodontitis in adult macaca mulatta monkeys.
J. periodontal., 1998, 69, p.190-194.

38. EKELUND J.A., LINDQUIST L.W., CARLSSON G.E., JEMT T.

Implant treatment in the edentulous mandible : a prospective study on Branemark system implants over more than 20 years.
Int. j. prosthodont., 2003, 16, p.602-608.

39. ELLEGAARD B., BÆLUM V., KØLSEN-PETERSEN J.

Non-grafted sinus implants in periodontally compromised patients: a time-to-event analysis.
Clin. oral implants res., 2006, 17 (Suppl. 2), p.156-164.

40. ERICSSON I. K., BERGLUNGH T., MARINELLO C.P., LILJENBERG B., LINDHE J.

Long- standing plaque and gingivitis at implants and teeth in the dog.
Clin. oral implants res., 1992, 3, p.99-103.

41. ERICSSON I.K., PERSSON L.G., BERGLUNDH T., MARINELLO C.P., LINDHE J., KLINGE B.

Different types of inflammatory reactions in peri-implant soft tissues.
J. clin. periodontol., 1995, 22, p.255-261.

42. ESPOSITO M., HIRSCH J.M., LEKHOLM U., THOMSEN P.

Biological factors contributing to failures of osseointegrated oral implants II.

Etiopathogenesis.

Eur. j. oral sci., 1998, 106, p.721-764.

43. ETTER T.H., HAKANSON I., LANG N.P., TREJO P.M., CAFFESSE R.G.

Healing after standardized clinical probing of the peri-implant soft tissue seal : a histomorphometric study in dogs.

Clin. oral implants res., 2002, 13, p.571-580.

**44. FELOUTZIS A., LANG N.P., TONETTI M.S., BÜRGIN W., BRÄGGER U.,
BUSER D., DUFF G.W., KORNMAN K.S.**

IL-1 gene polymorphism and smoking as risk factors for peri-implant bone loss in a well-maintained population.

Clin. oral implants res., 2003, 14 (Suppl. 1), p.10-7.

45. FERREIRA S.D, SILVA G.L., CORTELLI J.R, COSTA J.E., COSTA F.O.

Prevalence and risk variables for peri-implant disease in Brazilian subjects.

J. clin. periodontol., 2006, 33 (Suppl. 12), p.929-935.

46. FOX S.C., MORIARTY J.D., KUSY R.P.

The effects of scaling a titanium implant surface with metal and plastic instruments: an in vitro study.

J. Periodontol., 1990, 61 (Suppl. 8), p.485-490.

47. FRANSSON C., LEKHOLM U., JEMT T., BERGLUNDH T.

Prevalence of subjects with progressive bone loss at implants

Clin. oral implants res., 2005, 16, p.440-446.

48. FRANSSON C., WENNSTRÔM J., BERGLUNDH T.

Clinical characteristics at implants with a history of progressive bone loss.

Clin. oral implants res., 2008, 19, p.142-147.

49. FÜRST M., SALVI G.E., LANG N.P., PERSSON G.R.

Bacterial colonization immediately after installation on oral titanium implants.

Clinical oral implants res., 2007, 18, p.501-508.

50. FUZELLIER Sophie

Les tissus mous péri-implantaires : revue de littérature, 119 p.

Th : chir. dent. : Nancy 1 : 1998 ; 37.

51. GAGNOT G., PRIGENT H., DARCEL J., MICHEL J.F., CATHELINÉAU G.

Effets 'inserts ultrasoniques en composite sur des piliers implantaires. Etude *in vitro*

J. parodontol., 1999, 18, p.393-399.

52. GALINDO-MORENO P., FAURI M., AVILA-ORTIZ G., FERNANDEZ-BARBERO JE., CABRERA-LEON A., SANCHEZ-FERNANDEZ E.

Influence of alcohol and tobacco habits on peri-implant marginal bone loss: a prospective study.

Clin. oral implants res., 2005, 16 (Suppl. 5), p.579-86.

53. GERBER J.A., TAN W.C., BALMER T.E., SALVI G.E., LANG N.P.

Bleeding on probing and pocket probing depth in relation to probing pressure and mucosal health around oral implants.

Clin. oral implants res., 2009, 20 (Suppl. 1), p.75-78.

54. GIOVANNOLI J.L., KOSKAS H.S.

Periodontology and remodeling of peri-implant tissue.

J. parodontol., 1991, 10 (Suppl. 2), p.111-113.

55. HAAS R., BARON M., DÖRTBUDAK O., WATZEK G.

Lethal photosensitization, autogenous bone, and e-PTFE membrane for the treatment of peri-implantitis: preliminary results.

Int. j. oral maxillofac. implants., 2000, 15, p.374-382.

56. HALLMAN M., SENNERBY L., LUNDGREN S.

A clinical and histologic evaluation of implant integration in the posterior maxilla after sinus floor augmentation with autogenous bone, bovine hydroxyapatite oral 20:80 mixture.

Int. j. oral maxillofac. implants., 2002, 17 (Suppl. 5), p.635-643.

57. HANSSON H.A., ALBREKTSSON T., BRANEMARK P.I.

Structural aspects of the interface between tissue and titanium implants.

J. prosthet. dent., 1983, 50, p.108-113.

58. HARRIS L.G., RICHARDS R.G.

Staphylococcus aureus adhesion to different treated titanium surfaces.

J. mater. sci., 2004, 15, p.311-314.

59. HEITZ-MAYFIELD L.J.A.

Peri-implant diseases : diagnosis and risk indicators.

J. clin. periodontol., 2008, 35 (Suppl. 8), p.292-304.

60. HEITZ-MAYFIELD L.J.A.

Diagnosis and management of peri-implant diseases.

Aust. dent. J., 2008, 53 (Suppl. 1), p.43-48.

61. HICKEY J.S., O'NEAL R.B., SCHEIDT M.J., STRONG S.L., TURGEON D., VAN DYKE T.E.

Microbiologic characterization of ligature-induced peri-implantitis in the microswine model.

J. periodontol., 1991, 62, p.548-553.

62. HULTIN M., GUSTAFSSON A., HALLSTROM H., JOHANSSON L.A., EKFEJDT A., KLINGE B.

Microbiological findings and host response in patients with peri-implantitis.

Clin. oral implants res., 2002, 13, p.349-358.

**63. HÜRZELER M.B., QUIÑONES C.R., SCHÜPBACH P., VLASSIS J.M.,
STRUB J.R., CAFFESSE R.G.**

Influence of the suprastructure on the peri-implant tissues in beagle dogs.

Clin. oral implants res., 1995, 6 (Suppl. 3), p.139-148.

64. ISIDOR F.

Histological evaluation of peri-implant bone at implants subjected to occlusal overload or plaque accumulation.

Clin. oral implants res., 1997, 8, p.1-9.

65. JANSSON H., HAMBERG.K., DE BRUYN H., BRATTHALL G.

Clinical consequences of IL-1 genotype on early implant failures in patients under periodontal maintenance.

Clin. implant dent. relat. res., 2005, 7 (Suppl. 1), p.51-59.

66. JEPSEN S., RÜHLING A., JEPSEN K., OHLENBUSCH B., ALBERS H.K.

Progressive peri-implantitis. Incidence and prediction of peri-implant attachment loss.

Clin. oral implants res., 1996, 7, p.133-142.

67. KAROUSSIS I.K., KOTSOVILIS S., FOURMOUSIS I.

A comprehensive and critical review of dental implant prognosis in periodontally compromised partially edentulous patients.

Clin. oral implants res., 2007, 18 (Suppl. 6), p.669-679.

68. KHAYAT P., HABRE P., JOACHIM F., CHARON J.

Que faire face à une craterisation : intervenir ou non ?

Implant., 1998, 4 (Suppl. 2), p.115-119.

69. KOHAVI D., GREENBERG R., RAVIV E., SELA M.N.

Subgingival and supragingival microbial flora around healthy osseointegrated implants in partially edentulous patients

Int. j. oral maxillofac. implants., 1994, 9, p.673-678.

70. KOKA S., RAZZOOG M.E., BLOEM T.J., SYED S.

Microbial colonization of dental implants in partially edentulous subjects.

J. prosthet. dent., 1993, 70, p.141-144.

71. KOTSOVILIS S., KAROUSSIS I.K., FOURMOUSIS I.

A comprehensive and critical review of dental implant placement in diabetic animals and patients.

Clin. oral implants res., 2006, 17 (Suppl. 5), p.587-599.

72. KREISLER M., GÖTZ H., DUSCHNER H.

Effect of Nd:YAG, Ho:YAG, Er:YAG, CO₂, and GaAIA laser irradiation on surface properties of endosseous dental implants.

Int. j. oral maxillofac. implants., 2002, 17 (Suppl. 2), p.202-211.

73. KREKELER G.

Periimplatäre Entzündungen.

Implantologie – Praxis der Zahnheilkunde, 1996, p.13.

74. KREKELER G., PETZ K., NELISSEN R.

Microbial colonization of periodontal pockets around artificial titanium abutments

Dtsch Zahnärztl Z., 1986, 41 (Suppl. 6), p.569-572.

75. KULLMAN L., AL-ASFOUR A., ZETTERQVIST L., ANDERSSON L.

Comparison of radiographic bone height assessments in panoramic and intraoral radiographs of implant patients.

Int. j. oral maxillofac. implants., 2007, 22 (Suppl. 1), p.96-100.

76. LACHMANN S., KIMMERLE-MÜLLER E., AXMANN D., SCHEIDELER L., WEBER H., HAAS R.

Associations between peri-implant crevicular fluid volume, concentrations of crevicular inflammatory mediators, and composite IL-1A -889 and IL-1B +3954 genotype. A cross-sectional study on implant recall patients with and without clinical signs of peri-implantitis.

Clin. oral implants res., 2007, 18 (Suppl. 2), p.212-223.

77. LAINE M.L., LEONHARDT A., ROOS-JANSÅKER A.M., PEÑA A.S., VAN WINKELHOFF A.J., WINKEL E.G., RENVERT S.

IL-1RN gene polymorphism is associated with peri-implantitis.

Clin. oral implants res., 2006, 17, p.380-385.

78. LANG N.P., BRAGGER U., WALTHER D., BEAMER B., KORMNAN K.S.

Ligature-induced peri-implant infection in cynomolgus monkeys: clinical and radiographic findings.

Clin.oral implants res., 1993, 4, p.2-11.

79. LANG N.P., BRECX M.

Chlorhexidine digluconate : an agent for chemical plaque control and prevention of gingival inflammation.

J. periodontal res., 1986, 21 (Suppl. 18), p.74-89.

80. LANG N.P., JOSS A., ORSANIC T., GUSBERTI FA., SIEGRIST B.E.

Bleeding on probing. A predictor for the progression of periodontal disease?

J. clin. periodontol., 1986, 13 (Suppl. 6), p.590-596.

81. LANG N.P., LINDHE J.

Maintenance of the implant patient. (Chapter 60) in : clinical periodontology and implant dentistry (5th ed.) vol. 2 : clinic concepts.

Oxford : Wiley Blackwell.

82. LANG N.P., NYMAN S., SENN C., JOSS A.

Bleeding on probing as it relates to probing pressure and gingival health.

J. clin. periodontol., 1991, 18 (Suppl. 4), p.257-261.

83. LANG N.P., WETZEL A.C., STICH H., CAFFESSE R.G.

Histologic probe penetration in healthy and inflamed peri-implant tissues.

Clin. oral implants res., 1994, 5 (Suppl. 4), p.191-201.

84. LANG N.P., WILSON T.G., CORBET E.F.

Biological complications with dental implants : their prevention, diagnosis and treatment.

Clin. oral implants res., 2000, 11, p.146-155.

85. LAVIGNE J.

Les complications au niveau de l'interface implant/os et implant/gencive.

Réal. clin. (Ed. fr.), 1998, 9, p.147-150.

86. LAZZARA FT., CELLETTI E., ETIENNE J.M., JANSEN J.A., DONATH K.

Intégration et physiologie tissulaire. Manuel d'implantologie clinique.

Rueil-Malmaison : Ed. CDP, 1999, p.15-47.

87. LEKHOLM U., ERICSSON B., ADELL R., SLOTS J.

The condition of the soft tissues at tooth and fixture abutments supporting fixed bridges.

A microbiological and histological study.

J. clin. periodontol., 1986, 13, p.558-562.

**88. LEKHOLM U., GUNNE J., HENRY P., HIGUCHI K., LIDEN U.,
BERGSTROM C.**

Survival of the branemark implant in partially edentulous jaws : a ten year prospective multicenter study.

Int. j. oral maxillofac implants., 1999, 14, p.639-645.

89. LEONHARDT A., BERGLUNDH T., ERICSSON I., DAHLEN G.

Putative periodontal pathogens on titanium implants and teeth in experimental gingivitis and periodontitis in beagle dogs.

Clin. oral implants res., 1992, 3, p.112-119.

90. LINDHE J., BERGLUNDH T.

The interface between the mucosa and the implants

Periodontol. 2000., 1998, 17, p.47-54.

**91. LINDHE J., BERGLUNDH T., ERICSSON I.K., LILJENBERG B.,
MARINELLO C.P.**

Experimental breakdown of peri-implant and periodontal tissues. A study in the beagle dog.

Clin. oral implants res., 1992, 3, p.9-16.

92. LINDHE J., MEYLE J.

Peri-implant diseases: Consensus Report of the Sixth European Workshop on Periodontology.

J. clin. periodontol., 2008, 8, p.282-285.

93. LINDQUIST L.W., CARLSSON G.E., JEMT T.

Association between marginal bone loss around osseointegrated mandibular implants and smoking habits: a 10-year follow-up study.

J. dent res., 1997, 76 (Suppl. 10), p.1667-7164.

94. LÖE H., SILNESS J.

Periodontal disease in pregnancy. i. prevalence and severity.

Acta Odontol. Scand., 1963, 21, p.533-551.

95. LUTERBACHER S., MAYFIELD L., BRÄGGER U., LANG N.P.

Diagnostic characteristics of clinical and microbiological tests for monitoring periodontal and peri-implant mucosal tissue conditions during supportive periodontal therapy (SPT).

Clin. oral implants res., 2000, 11, p.521-529.

96. MAC KINNEY R.V., STEFLICK D.E., KOTH D.L.

Evidence for a junctional apithelial attachment to ceramic dental implants: a transmission electron microscopic study.

J. periodontol., 1985, 56, p.579-591.

**97. MARINELLO C.P., BERGLUNDH T., ERICSSON I., KLINGE B., GLANTZ
P.O., LINDHE J.**

Resolution of ligature-induced peri-implantitis lesions in the dog.

J. clin. periodontol., 1995, 22, p.475-479.

98. MATAROSSO S., QUAREMBA G., CORAGGIO F., VAIA E., CAFIERO C., LANG N.P.

Maintenance of implants : an in vitro study of titanium implants surface modifications subsequent to the application of different prophylaxis procedures.

Clin. oral implants res., 1996, 7 (Suppl. 1), p.64-72.

99. MATTOU P., KETATA N., VAIDA C., LASCU L.

Les maladies péri-implantaires : Prévalence, étiologie et abord thérapeutiques.

J. parodontol. implantol orale., 2009, Vol 28 (Suppl. 3), p.207-223.

100. MEFFERT R.M.

Periodontitis and peri-implantitis : one and the same?

Pract. periodontics aesthet. dent., 1993, 5, p.79-82.

101. MELLONIG J.T.

Histologic and clinical evaluation of an allogeneic bone matrix for the treatment of periodontal osseous defects.

Int. j. periodontics restor. dent., 2006, 26 (Suppl. 6), p.561-569.

102. MENGEL R., BEHLE M., FLORES-DE-JACOBY L.

Osseointegrated implants in subjects treated for generalized aggressive periodontitis: 10-year results of a prospective, long-term cohort study.

J. periodontol., 2007, 78 (Suppl. 12), p.2229-2237.

103. MILLER N., PENAUD J., FOLIGUET B., MEMBRE H., AMBROSINI P., PLOMBAS M.

Resorption rates of 2 commercially available bioresorbable membranes. A histomorphometric study in a rabbit model.

J. clin. periodontol., 1996, 23, p.1051-1059.

104. MISSIKA P., STROUZMA J.M.

Traitement d'une péri-implantite avec le laser Nd-YAP. A propos d'un cas.

Rev. odonto-Stomatol., 2003, p.215-229.

105. MIYATA T., KOBAYASHI Y., ARAKI H., OHTO T., SHIN K.

The influence of controlled occlusal overload on peri-implant tissue. Part 4. A histologic study in monkeys.

Int. j. oral maxillofac. implants., 2002, 17, p.384-390.

106. MIYATA T., KOBAYASHI Y., ARAKI H., OHTO T., SHIN K.

The influence of controlled occlusal overload on peri-implant tissue. Part 3: A histologic study in monkeys.

Int. j. oral maxillofac. implants., 2000, 15 (Suppl. 3), p.425-431.

107. MOMBELLI A.

Microbiology and antimicrobial therapy of peri-implantitis.

Periodontol. 2000., 2002, 28, p.177-189.

108. MOMBELLI A., BUSER D., LANG N.P.

Colonization of osseointegrated titanium implants in edentulous patients. Early results.

Oral microbiol. immunol., 1988, 3, p.113-120.

109. MOMBELLI A., CIONCA N.

Systemic diseases affecting osseointegration therapy.

Clin. oral implants res., 2006, 17 (Suppl. 2), p.97-103.

110. MOMBELLI A., FELOUTZIS A., BRÄGGER U., LANG N.P.

Treatment of peri-implantitis by local delivery of tetracycline. Clinical, microbiological and radiological results.

Clin. oral implants res., 2001, 12 (Suppl. 4), p.287-294.

111. MOMBELLI A., LANG N.P.

The diagnosis and treatment of peri-implantitis.

Periodontol. 2000., 1998, 17, p.63-76.

112. MOMBELLI A., LANG N.P.

Antimicrobial treatment of peri-implant infections.

Clin. oral implants res., 1992, 3 (Suppl. 4), p.162-168.

113. MOMBELLI A., MUHLE T., BRAGGER U., LANG N.P., BURGIN W.B.

Comparison of periodontal and peri-implant probing by depth-force pattern analysis.
Clin. oral implants res., 1997, 8, p.448-454.

114. MOMBELLI A., VAN OOSTEN M.A.C., SCHURCH E., LANG N.P.

The microbiota associated with successful or failing osseointegrated titanium implants.
Oral microbiol. immunol., 1987, 2, 145-151.

115. MOSES O., PITARU S., ARTZI Z., NEMCOVSKY C.E.

Healing of dehiscence-type defects in implants placed together with different barrier membranes: a comparative clinical study.

Clin. oral implants res., 2005, 16, p.210-219.

116. MOUHYI J., SENNERBY ., WENNERBERG A., LOUETTE P., DOUROV N.

Re-establishment of the atomic composition and the oxide structure of contaminated titanium surfaces by means of carbon dioxide laser and hydrogen peroxide : an *in vitro* study.

Clin. implant dent. relat. res., 2000, 2, p.190-202.

117. MURRAY G., HOLDEN R., ROSCHLAU W.

Experimental and clinical study of new growth of bone in a cavity.

Am. j. surg., 1957, 93 (Suppl. 3), p.385-387.

118. NYMAN S., LINDHE J., KARRING T., RYLANDER H.

New attachment following surgical treatment of human periodontal disease.

J. clin. periodontol., 1982, 9, p.290-296.

119. PALACCI P., ERICSSON I., ENGSTRAND P., RANGERT B.

Optimal Implant Positioning and soft tissue management for the Brånemark system.

Chicago, Berlin, London, Tokyo, Sao Paulo, Moscow, Prague, Warsaw: Quintessence Books, 1995, 83 p. ISBN 0-86715-308-3

120. PELLAT B., ARRETO C.D., VANDERMANDER J.

Effet de la chlorhexidine sur des activités fibrinolytiques et collagéniques bactériennes.
J. parodontol., 1991, 10, p.317-326.

121. PERSSON G.R., SAMUELSSON E., LINDAHL C., RENVERT S.

Mechanical non-surgical treatment of peri-implantitis: a single-blinded randomized longitudinal clinical study. II. Microbiological results.
J. clin. periodontol., 2010, 37 (Suppl. 6), p.563-573.

122. PIATTELLI A., SCARANO A., PIATELLI M.

Histologic observations on 230 retrieved dental implants : 8 years experience (1989-1996).
J. periodontol., 1998, 69, p.178-184.

**123. PLAGNAT D., GIANNOPOULOU C., CARREL A., BERNARD J.P.,
MOMBELLI A., BELSER U.C.**

Elastase, alpha2- macroglobulin and alkaline phosphatase in crevicular fluid from implants with and without peri-implantitis.
Clin. oral implants res., 2002, 13, p.227-233.

124. PONITZ D.P., GERSHKOFF A., WELLS H.

Passage of orally administered tetracycline into the gingival crevice around natural teeth and around protruding subperiosteal implants abutments in man.
Dent. clin. North Am., 1970, 14, p.125.

**125. PONTORIERO R., TONELLI M.P., CARNEVALE G., MOMBELLI A.,
NYMAN S.R., LANG N.P.**

Experimentally induced peri-implant mucositis. A clinical study in humans.
Clin oral implants res., 1994, 5 (Suppl. 4), p.254-259.

**126. PORRAS R., ANDERSON G.B., CAFFESSE R., NARENDRAN S., TREJO
P.M.**

Clinical response to 2 different therapeutic regimens to treat peri-implant mucositis.
J. periodontol., 2002, 73 (Suppl. 10), p.1118-1125.

127. QUEIROZ T.P., HOCHULI-VIEIRA E., GABRIELLI M.A., CANCIAN D.C.

Use of bovine bone graft and bone membrane in defects surgically created in the cranial vault of rabbits. Histologic comparative analysis.

Int. j. oral maxillofac. implants, 2006, 21, p.29-35.

128. QUIRYNEN M., ABARCA M., VAN ASSCHE N., NEVINS M., VAN STEENBERGHE D.

Impact of supportive periodontal therapy and implant surface roughness on implant outcome in patients with a history of periodontitis.

J. clin. periodontol., 2007, 34 (Suppl. 9), p.805-815.

129. QUIRYNEN M., DE SOETE M., VAN STEENBERGHE D.

Infectious risks for oral implants: a review of literature.

Clin. oral implants res., 2002, 13, p.1-19.

130. QUIRYNEN M., VAN STEENBERGHE D., JACOBS R., SCHOTTE A., DARIUS P.

The reliability of pocket probing around screw-type implants.

Clin. oral implants res., 1990, 1, p.8-12.

131. QUIRYNEN M., VAN STEENBERGHE D., JACOBS R., SCHOTTE A., DARIUS P.

The reliability of pocket probing around screw-type implants.

Clin. oral implants res., 1991, 2 (Suppl. 4), p.186-192.

132. QUIRYNEN M., VOGELS R., PEETERS W., VAN STEENBERGHE D., NAERT I., HAFFAJEE A.

Dynamics of initial subgingival colonization of pristine peri-implant pockets.

Clin. oral implants res., 2006, 17, p.25-37.

133. RAMS T.E., FEIK D., SLOTS J.

Staphylococci in human periodontal diseases.

Oral microbiol. immunol., 1990, 5 (Suppl. 1), p.29-32.

134. RAMS T.E., LINK C.C Jr.

Microbiology of failing dental implants in humans: electron microscopic observations.
J. oral implantol., 1983, 11 (Suppl. 1), p.93-100.

135. RAMS T.E., ROBERTS T.W., TATUM H J.R., KEYES P.H.

The subgingival microbial flora associated with human dental implants.
J. prosthet. dent., 1984, 51 (Suppl. 4), p.529-534.

136. RASMUSSEN L., SENNERBY L., LUNDGREN D., NYMAN S.

Morphological and dimensional changes after barrier removal in bone formed beyond the skeletal borders at titanium implants. A kinetic study in the rabbit tibia.
Clin. oral implants res., 1997, 8, p.103-116.

137. REY G.

L'apport du laser dans le traitement des poches parodontales.
Implantodontie, 2000, sept, p.27-34.

138. REY G.

L'apport du laser dans les parodontites et les péri-implantites.
La lettre de la stomatologie, 2001, avr, p.6-9.

139. REY G., BRUNETEAUD J.M., BOURG-HECKLY G., LEVY J.L., QUENTEL G.

Applications comparées des lasers en médecine et en chirurgie dentaire.
Implantodontie, 2004, fév, p.56-72.

140. REY G., CACCIANIGA G.L., BUFFLIER P.

Laser et implantologie: les raisons d'un mariage incontournable.
Implantologie, 2008, nov, p.39-56.

141. REY G., MISSIKA P.

Laser et implantologie : simplicité et efficacité.
L'information dentaire, 2010, 16, p.21-29.

142. RENVERT S., LESSEM J., DAHLÉN G., LINDAHL C., SVENSSON M.
Topical minocycline microspheres versus topical chlorhexidine gel as an adjunct to mechanical debridement of incipient peri-implant infections: a randomized clinical trial.
J. clin. periodontol., 2006, 33 (Suppl 5), p.362-369.

143. RENVERT S., LESSEM J., LINDAHL C., SVENSSON M.
Treatment of incipient peri-implant infections using topical minocycline microspheres versus topical chlorhexidine gel as an adjunct to mechanical debridement.
J. int. acad. periodontol., 2004, 64 (Suppl. 4), p.154-159.

144. RENVERT S., PERSSON G.R.
Periodontitis as a potential risk factor for peri-implantitis.
J. clin. periodontol., 2009, 36 (Suppl. 10), p.9-14.

145. RENVERT S., POLYZOIS I., MAGUIRE R.
Re-osseointegration on previously contaminated surfaces: a systematic review.
Clin. oral implants res., 2009, 4, p.216-227.

146. RENVERT S., ROOS-JANSÅKER A.M., CLAFFEY N.
Non-surgical treatment of peri-implant mucositis and peri-implantitis: a literature review.
J. clin. periodontol., 2008, 35 (Suppl 8), p.305-315.

147. RENVERT S., ROOS-JANSÅKER A.M., LINDAHL C., RENVERT H., RUTGER-PERSSON G.
Infection at titanium implants with or without a clinical diagnosis of inflammation.
Clin. oral implants res., 2007, 18 (Suppl. 4), p.509-516.

148. ROOS-JANSÅKER A.M., LINDAHL C., RENVERT H., RENVERT S.
Nine to fourteen year follow-up of implant treatment. Part II. Presence of peri-implant lesions
J. clin.periodontol., 2006, 33, p.290-295.

149. ROMANOS G.E., EVERTS H., NENTWIG G.H.

Effetcts of diode and Nd : YAG laser irradiation on titanium discs : a scanning electron microscope examination.

J. periodontol., 2000, 71, p.810-815.

150. ROMANOS G.E., SHTROTER-KERMANI C., WEINGART., STRUB J.R.

Parodonte sain et tissus péri-implantaires : immuno-histochimie de la matrice extra-cellulaire.

Implant., 1996, 2, p.185-193.

151. ROTHAMEL *et al.*

Biodegradation of differently cross linked collagen membranes : an experimental study in the rat.

Clin. oral implants res., 2004, 10, p.1-9.

152. SALCETTI J.M., MORIARTY J.D., COOPER L.F., SMITH F.W., COLLINS J.G., SOCRANSKY S.S *et al.*

The clinical, microbial, and host response characteristics of the failing implant.

Int. j. oral maxillofac implants., 1997, 12, p.32-42.

153. SALSOU B., DISS A., HITZIG C., BOLLA M.

Effets des aéropoliseurs sur des cols implantaires lisses : etude *in vitro*.

J. parodontol. implanto. orale., 2003, 22, p.33-39.

154. SALVI G.E., PERSSON G.R., HEITZ-MAYFIELD L.J.A., FREI M., LANG N.P.

Adjunctive local antibiotic therapy in treatment of peri-implantitis.

Clin. oral implants res., 2007, 18, p.281-287.

155. SCHLIEPHAKE H.

A guided bone regeneration around endosseous implants using a resorbable membrane *versus* a PTFE-e membrane.

Clin. oral implants res., 2000, 11, p.230-241.

156. SCHOU S., HOLMSTRUP P., KEIDING N., FIEHN N.E.

Microbiology of ligature-induced marginal inflammation around osseointegrated implants and ankylosed teeth in cynomolgus monkeys (*Macaca fascicularis*).
Clin. oral implants res., 1996, 7, p.190-200.

157. SCHOU S., HOLMSTRUP P., REIBEL J., JUHL M., HJORTING-HANSEN E., KORNMAN K.S.

Ligature-induced marginal inflammation around osseointegrated implants and ankylosed teeth: stereologic and histologic observations in cynomolgus monkeys (*Macaca fascicularis*).
J. periodontol., 1993, 64, p.529-537.

158. SCHOU S., HOLMSTRUP P., STOLTZE K., HJØRTING-HANSEN E., FIEHN N.E., SKOVGAARD L.T.

Probing around implants and teeth with healthy or inflamed peri-implant mucosa/gingiva. A histologic comparison in cynomolgus monkeys (*Macaca fascicularis*).
Clin. oral implants res., 2002, 13 (Suppl. 2), p.113-126.

159. SCHOU S., HOLMSTRUP P., WORTHINGTON H.V., ESPOSITO M.

Outcome of implant therapy in patients with previous tooth loss due to periodontitis.
Clin. oral implants res., 2006, 17 (Suppl 2), p.104-123.

160. SCHROEDER A., Van der ZYPEN E., STICH H., SUTTER F.

The reaction of bone, connective tissue, and epithelium to endosteal implants with titanium sprayed surface.
J. maxillofac. surg., 1981, 9, p.15-25.

161. SCHWARZ F., ROTHAMEL D., BECKER J.

Effets d'un laser ER : YAG sur les structures de surface d'implants en titane.
Rev. mens. Suisse odontostomato., 2003, 113, p.668-671.

162. SELLISETH et SELVIG.

Micovascular adaptation to transmucosal implants. A scanning electron microscopic study in the rat.

Clin. oral implant res., 1995, 4 (Suppl. 6), p.205-210.

**163. SEYMOUR G.J., GEMMELE E., LENZ L.J., HENRY P., BOWER.,
YAMAZAKI K.**

Immunohistologic analysis of the inflammatory infiltrates associated with osseointegrated implants.

Int. j. oral maxillfac. impl., 1989, 4, p.191-198.

164. SIXOU M., LODTER J.Ph.

Etude de la flore sous-gingivale des implants ostéo-intégrés dans des situations d'échecs et de succès chez des patients édentés.

J. de parodontol., 1994, 13, p.67-76.

165. SLOTS J., BRAGD L., WIKSTRÖM M., DAHLÉN G.

The occurrence of *Actinobacillus actinomycetemcomitans*, *Bacteroides gingivalis* and *Bacteroides intermedius* in destructive periodontal disease in adults.

J. clin. periodontol., 1986, 13 (Suppl. 6), p.570-577.

166. SLOTS J., RAMS T.E.

Antibiotics in periodontal therapy: advantages and disadvantages.

J. clin. periodontol., 1990, 17 (Suppl. 7), p.479-493.

167. SMEDBERG J.L., LOTHIGIUS E., BODIN I., FRYKHOLM A., NILNER K.

A clinical and radiological two year follow-up study of maxillary overdentures on osseointegrated implants.

Clin. oral implants res., 1993, 4, p.39-46.

168. SPIEKERMANN H., DONATH K., JOVANOVIĆ S., RICHTER J.

Periimplantäre Krankheiten Farbatlunten der Zahnmedizin.

Bd 10 : Implantologie, Stuttgart, 1994.

169. STRIETZEL F.P., REICHART P.A., KALE A., KULKARNI M., WEGNER B., KÜCHLER I.

Smoking interferes with the prognosis of dental implant treatment: a systematic review and meta-analysis.

J. clin. periodontol., 2007, 34 (Suppl. 6), p.523-544.

170. TILLMANN H.W., HERMANN J.S., CAGNA D.R., BURGESS A.V., MEFFERT R.M.

Evaluation of three different dental implants in ligature-induced peri-implantitis in the beagle dog. Part I. Clinical evaluation.

Int. j. oral maxillofac. implants., 1997, 12, p.611- 620.

171. TILLMANN H.W., HERMANN J.S., TIFFEE J.C., BURGESS A.V., MEFFERT R.M.

Evaluation of three different dental implants in ligature-induced peri-implantitis in the beagle dog. Part II. Histology and microbiology.

Int. j. oral maxillofac. implants., 1998, 13, p.59-68.

172. TONETTI M.S.

Risk factors for osseointegration.

Periodontol. 2000, 1998, 17, p.55-62.

173. TORRELI S., BERCY P.

Inventaire et prevention primaire des complications liées à la pose d'implants dentaires.

Rev. Belge med. dent., 2001, 35, p.61-62.

174. TREJO P.M., BONAVENTURA G., WENG D., CAFFESSE R.G., BRAGGER U., LANG N.P.

Effect of mechanical and antiseptic therapy on peri-implant mucositis: an experimental study in monkeys.

Clin. oral implants res., 2006, 17 (Suppl. 3), p.294-304.

175. VAN DER WEIJDEN G.A., VAN BEMMEL K.M., RENVERT S.

Implant therapy in partially edentulous, periodontally compromised patients: a review.
J. clin. periodontol., 2005, 32 (Suppl. 5), p.506-11.

**176. VAN STEENBERGHE D., KLINGE B., LINDEN U., QUIRYNEN M.,
HERRMANN I., GARPLAND C.**

Periodontal indices around natural and titanium abutments : A longitudinal multicenter study.

J. periodontol., 1993, 64, p.538-541.

177. VAN STEENBERGHE D., NAERT I., JACOBS R., QUIRYNEN M.

Influence of inflammatory reactions vs occlusal loading on peri-implant marginal bone level.

Adv. dent. res., 1999, 13, p.130-135.

**178. VAN WINKELHOFF A.J., HERRERA-GONZALES D., WINKEL E.G.,
DELLEMIJN-KIPPUW N., VANDENBROUCKE-GRAULS C.M., SANZ M.**

Antimicrobial resistance in the subgingival microflora in patients with adult periodontitis. A comparison between The Netherlands and Spain.

J. clin. periodontol., 2000, 27 (suppl. 2), p.79-86.

179. VON ARX *et al.*

membrane durability and tissue response of different bioresorbable barrier membranes : a histologic study in the rabbit calvarium;

Int. j. oral. maxillofac. implants., 2005, 20, p.843-853.

**180. WALKER J.T., BRADSHAW D.J., BENNETT A.M., FULFORD M.R.,
MARTIN M.V., MARSH P.D.**

Microbial biofilm formation and contamination of dental-unit water systems in general dental practice.

App. Environ. microbiol., 2000, 66, p.3363-3367.

181. WEBER H.P., BUSER D., FIORELLINI J.P., WILLIAMS R.C.

Radiographi evaluation of crestal bone levels adjacent to nonsubmerged titanium implants.

Clin. oral implants res., 1992, 3, p.181-188.

182. WILSON TG Jr.

The positive relationship between excess cement and peri-implant disease: A prospective clinical endoscopic study.

J. periodontal., 2009, p.1388-1392.

183. ZABLOTSKY M.

The surgical management of osseous defects associated with endosteal hydroxyapatite-coated and titanium dental implants.

Dent. clin. North Am., 1992, 36 (Suppl. 1), p.117-150.

184. ZITZMANN N.U., BERGLUNDH T.

Definition and prevalence of peri-implant diseases.

J. clin. periodontol., 2008, 35 (Suppl. 8), p.286-291.

TAHMOUNI (Mounir) – **LES PERI-IMPLANTITES DONNEES ACTUELLES**
Nancy, 2010 : 117 P.

Th : Chir-Dent : Nancy 2010

Mots Clés : Mucosite
Péri-implantite
Microbiologie
Complications implantaires

TAHMOUNI (Mounir) – **LES PERI-IMPLANTITES DONNEES ACTUELLES**
Th : Chir-Dent : Nancy 2010

En 2008, au cours de la sixième conférence de consensus Européenne de Parodontologie, la péri-implantite a été définie comme une inflammation de la muqueuse associée à une perte osseuse péri-implantaire survenant parfois de nombreuses années après une ostéo-intégration réussie. Cette complication péri-implantaire concerne, selon les articles, entre 28% et 56% des patients et entre 12% et 43% des implants. Elle se traduit par des modifications cliniques et radiographiques qui n'entraînent pas la mobilité de l'implant tant qu'il n'y a pas perte totale de l'ostéo-intégration.

C'est une maladie infectieuse, provoquée par des bactéries spécifiques semblables à celles des parodontites. Certains auteurs ajoutent le facteur de surcharge occlusale dans l'étiologie de cette maladie et notent que les facteurs étiologiques peuvent être aggravés par le tabac, l'alcool ou par une susceptibilité du sujet aux parodontites.

Le diagnostic de la péri-implantite repose sur les mêmes fondamentaux que la parodontite, à savoir, un sondage parodontal, la présence d'un saignement ou d'une suppuration au sondage et par un examen radiologique.

La thérapeutique comprend l'élimination des facteurs étiologiques et d'aggravation par une décontamination de la surface implantaire et une thérapeutique antibactérienne. La reconstruction des tissus détruits est un objectif thérapeutique difficile mais qui peut être atteint avec la technique de la régénération osseuse guidée.

JURY :

M J.-P. LOUIS	Professeur des Universités	Président
<u>M. J. PENAUD</u>	Maître de Conférences des Universités	Juge, Directeur
M. J. SCHOUVER	Maître de Conférences des Universités	Juge
M. D. JOSEPH	Assistant à la Faculté Dentaire de Nancy	Juge

Adresse de l'auteur :

Mounir TAHMOUNI

283 rue Jeanne d'arc 54000 Nancy

Jury : Président : J.P LOUIS – Professeur des Universités
Juges : J. PENAUD – Maître de Conférence des Universités
J. SCHOUVER – Maître de Conférence des Universités
D. JOSEPH – Assistant Hospitalier Universitaire

Thèse pour obtenir le diplôme D'Etat de Docteur en Chirurgie Dentaire


Présentée par: **Monsieur TAHMOUNI Mounir**

né(e) à: **AZROU (Maroc)**

le **17 août 1972**


et ayant pour titre : « **Les Péri-implantites :Données actuelles** »

Le Président du jury,



JP. LOUIS

Le Doyen,
de la Faculté d'Odontologie



Autorise à soutenir et imprimer la thèse /3465

NANCY, le 19. 10. 2010.

Le Président de l'Université Henri Poincaré, Nancy-1

Pour le Président
et par Délégation,
La Vice-Présidente du Conseil
des Etudes et de la Vie Universitaire,

J-P. FINANCE



C. CAPDEVILLE-ATKINSON

