



HAL
open science

Restauration de la dent dévitalisée : concepts et préceptes

Birsena Dervisevic

► **To cite this version:**

Birsena Dervisevic. Restauration de la dent dévitalisée : concepts et préceptes. Sciences du Vivant [q-bio]. 2011. hal-01738764

HAL Id: hal-01738764

<https://hal.univ-lorraine.fr/hal-01738764v1>

Submitted on 20 Mar 2018

HAL is a multi-disciplinary open access archive for the deposit and dissemination of scientific research documents, whether they are published or not. The documents may come from teaching and research institutions in France or abroad, or from public or private research centers.

L'archive ouverte pluridisciplinaire **HAL**, est destinée au dépôt et à la diffusion de documents scientifiques de niveau recherche, publiés ou non, émanant des établissements d'enseignement et de recherche français ou étrangers, des laboratoires publics ou privés.



AVERTISSEMENT

Ce document est le fruit d'un long travail approuvé par le jury de soutenance et mis à disposition de l'ensemble de la communauté universitaire élargie.

Il est soumis à la propriété intellectuelle de l'auteur. Ceci implique une obligation de citation et de référencement lors de l'utilisation de ce document.

D'autre part, toute contrefaçon, plagiat, reproduction illicite encourt une poursuite pénale.

Contact : ddoc-theses-contact@univ-lorraine.fr

LIENS

Code de la Propriété Intellectuelle. articles L 122. 4

Code de la Propriété Intellectuelle. articles L 335.2- L 335.10

http://www.cfcopies.com/V2/leg/leg_droi.php

<http://www.culture.gouv.fr/culture/infos-pratiques/droits/protection.htm>

ACADEMIE DE NANCY-METZ

UNIVERSITÉ HENRI POINCARÉ – NANCY 1

FACULTÉ D'ODONTOLOGIE

Année 2010

N° 3499

THÈSE

pour le

**DIPLÔME D'ÉTAT DE DOCTEUR EN
CHIRURGIE DENTAIRE**

par

Birsena DERVISEVIC

Née le 27 Mai 1985 à Epinal (88)

**RESTAURATION DE LA DENT DEPULPEE :
CONCEPTS & PRECEPTES**

Présentée et soutenue publiquement le 06/01/2011

Examineurs de la thèse :

Monsieur J.-P. LOUIS	Professeur des Universités	Président
<u>Monsieur J. SCHOUVER</u>	Maître de Conférences	Juge
<u>Monsieur P. DE MARCH</u>	Maître de Conférences	Juge
Monsieur S. HESS	Assistant Hospitalier-Universitaire	Juge
Monsieur O. SEURET	Ancien Assistant Hospitalier-Universitaire	Invité

Président : Professeur J.P. FINANCE

Doyen : Docteur Pierre BRAVETTI

Vice-Doyens : Pr Pascal AMBROSINI - Dr Jean-Marc MARTRETTE

Membres Honoraires : Dr L. BABEL - Pr. S. DURIVAUX - Pr A. FONTAINE - Pr G. JACQUART - Pr D. ROZENCWEIG - Pr M. VIVIER

Doyen Honoraire : Pr J. VADOT

<p>Sous-section 56-01 Odontologie pédiatrique</p>	<p>Mme <u>DROZ Dominique (Desprez)</u> M. PREVOST Jacques M. BOCQUEL Julien Mlle COSTER Charlotte Mlle PHULPIN Bérengère</p>	<p>Maître de Conférences* Maître de Conférences Assistant Assistante Assistante</p>
<p>Sous-section 56-02 Orthopédie Dento-Faciale</p>	<p>Mme <u>FILLEUL Marie Pierryle</u> M. BOLENDER Yves Mlle PY Catherine M. REDON Nicolas</p>	<p>Professeur des Universités* Maître de Conférences Assistant Assistant</p>
<p>Sous-section 56-03 Prévention, Epidémiologie, Economie de la Santé, Odontologie légale</p>	<p><i>Par intérim</i> <u>ARTIS Jean Paul</u> M. JANOT Francis Mme JANTZEN-OSSOLA Caroline</p>	<p>Professeur 1^{er} grade Professeur Contractuel Assistant</p>
<p>Sous-section 57-01 Parodontologie</p>	<p>M. <u>AMBROSINI Pascal</u> Mme BOUTELLIEZ Catherine (Bisson) M. MILLER Neal M. PENAUD Jacques M. GALLINA Sébastien M. JOSEPH David</p>	<p>Professeur des Universités* Maître de Conférences* Maître de Conférences Maître de Conférences Assistant Assistant</p>
<p>Sous-section 57-02 Chirurgie Buccale, Pathologie et Thérapeutique Anesthésiologie et Réanimation</p>	<p>M. <u>BRAVETTI Pierre</u> M. ARTIS Jean-Paul M. VIENNET Daniel M. WANG Christian M. BALLY Julien M. CURIEN Rémi Mlle SOURDOT Alexandra</p>	<p>Maître de Conférences Professeur 1^{er} grade Maître de Conférences Maître de Conférences* Assistant Assistant Assistante</p>
<p>Sous-section 57-03 Sciences Biologiques (Biochimie, Immunologie, Histologie, Embryologie, Génétique, Anatomie pathologique, Bactériologie, Pharmacologie)</p>	<p>M. <u>WESTPHAL Alain</u> M. MARTRETTE Jean-Marc Mlle ERBRECH Aude</p>	<p>Maître de Conférences* Maître de Conférences* Assistante Associée au 01/10/2007</p>
<p>Sous-section 58-01 Odontologie Conservatrice, Endodontie</p>	<p>M. <u>ENGELS-DEUTSCH Marc</u> M. AMORY Christophe M. MORTIER Eric M. CUNY Pierre M. HESS Stephan Mlle PECHOUX Sophie</p>	<p>Maître de Conférences Maître de Conférences Maître de Conférences Assistant Assistant Assistante</p>
<p>Sous-section 58-02 Prothèses (Prothèse conjointe, Prothèse adjointe partielle, Prothèse complète, Prothèse maxillo-faciale)</p>	<p>M. <u>LOUIS Jean-Paul</u> M. ARCHIEN Claude M. DE MARCH Pascal M. SCHOUVER Jacques M. BARONE Serge Mlle BEMER Julie Mlle MONDON Hélène Mlle RIFFAULT Amélie M. SIMON Franck</p>	<p>Professeur des Universités* Maître de Conférences* Maître de Conférences Maître de Conférences Assistant Assistante Assistante Assistant Assistant</p>
<p>Sous-section 58-03 Sciences Anatomiques et Physiologiques Occlusodontiques, Biomatériaux, Biophysique, Radiologie</p>	<p>Mlle <u>STRAZIELLE Catherine</u> M. RAPIN Christophe (Section 33) Mme MOBY Vanessa (Stutzmann) M. SALOMON Jean-Pierre Mme JAVELOT Cécile (Jacquelin)</p>	<p>Professeur des Universités* Professeur des Universités Maître de Conférences* Maître de Conférences Assistante Associée au 01/01/2009</p>

souligné : responsable de la sous-section

*temps plein

Mis à jour le 01.10.2010

*Par délibération en date du 11 décembre 1972,
la Faculté de Chirurgie Dentaire a arrêté que
les opinions émises dans les dissertations
qui lui seront présentées
doivent être considérées comme propres à
leurs auteurs et qu'elle n'entend leur donner
aucune approbation ni improbation.*

REMERCIEMENTS

A notre président de jury de thèse,

Monsieur le Professeur Jean-Paul Louis

Officier des Palmes Académiques

Docteur en Chirurgie Dentaire

Docteur en Sciences Odontologiques

Docteur d'Etat en Odontologie

Ancien Doyen de la faculté d'Odontologie de Nancy

Professeur des Universités

Membre de l'Académie Nationale de Chirurgie Dentaire

Responsable de la Sous-section de Prothèses

Nous vous remercions de l'honneur que vous nous faites en acceptant de présider le jury de notre thèse.

Veillez trouver ici l'expression de notre profond respect pour votre encadrement et la qualité de votre enseignement tout au long de notre cursus.

Qu'il vous assure de nos sincères remerciements et de notre profond respect.

A notre Directeur de thèse,

Monsieur le Docteur Pascal De March

Docteur en Chirurgie Dentaire,

Maître de Conférences à la Faculté d'Odontologie de Nancy

Sous-section de Prothèses

Merci pour votre implication dans ce travail qui ne serait pas ce qu'il est sans votre précieuse collaboration. Vous avez su orienter ce travail avec beaucoup de pédagogie mais aussi beaucoup de sérieux et de rigueur, nous encourageant constamment à persévérer dans notre entreprise.

Vos compétences et vos qualités humaines font de vous un praticien et un enseignant mémorable.

Nous sommes reconnaissante de tout ce que le travail à vos côtés nous a appris, de la confiance que vous nous avez témoignée à plusieurs reprises et de la bienveillance que vous nous avez offert.

Qu'il nous soit permis de vous témoigner notre profonde gratitude et notre sincère amitié.

A notre Co-directeur de Thèse,

Monsieur le Docteur Jacques Schouver

Docteur en Chirurgie Dentaire

Docteur en Sciences Odontologiques

Maître de Conférences à la Faculté d'Odontologie de Nancy

Sous-section de Prothèses

Nous vous remercions pour vos encouragements dans notre travail et pour votre enseignement de qualité.

Vous êtes, à nos yeux, un exemple, tant par vos compétences que par votre enthousiasme quotidien dans l'exercice de votre activité.

Qu'il nous soit permis de vous exprimer ici toute notre estime et notre sympathie.

A notre Juge,

Monsieur le Docteur Stephan Hess

Docteur en Chirurgie Dentaire

Assistant à la Faculté d'Odontologie de Nancy

Sous-Section d'Odontologie Conservatrice

Nous vous remercions pour l'intérêt spontané que vous avez porté à notre travail.

Nous sommes honorée de votre présence parmi les membres éminents du jury de cette thèse.

Merci pour votre disponibilité, vos conseils et votre grande sympathie durant l'encadrement de nos vacances d'odontologie conservatrice.

Qu'il nous soit permis de vous exprimer ici toute notre gratitude.

A notre Juge,

Monsieur le Docteur Olivier Seuret

Docteur en Chirurgie Dentaire

Ancien Assistant à la Faculté d'Odontologie de Nancy

Sous-section de Prothèses

Nous avons été très touchée de votre accueil, de votre gentillesse et de votre grande disponibilité durant notre collaboration.

Merci de l'intérêt que vous avez porté à ce travail de thèse.

Qu'il soit aujourd'hui le témoignage de la reconnaissance, de l'estime et de la gratitude que nous vous portons.

- ❖ Au service commun de microanalyse de la Faculté des Sciences de Nancy pour leur amabilité et leur soutien technique.

- ❖ A la société APOL, pour nous avoir fournis gracieusement tous les tenons et colles nécessaire à la partie expérimentale de cette thèse.

Remerciements

- A mes parents, pour tout ce qu'ils ont fait pour moi. Pour leurs encouragements et le soutien qu'ils m'ont apportés durant toutes mes études.
- A Semka, ma confidente de tous les jours, pour la relation inestimable que nous avons et qui m'apporte tant. Merci à toi et Jean-Noël d'être toujours présents et de prendre soin de moi comme vous le faites.
- A Selma, pour tous nos délires ensemble (de nos folles imitations à nos batailles sur le chemin du Collège en passant par fantômette et nos cours d'anglais pour les nuls), et à Issa pour le bonheur qu'il t'apporte.
- A Jasmina et Resko, je vous souhaite beaucoup de bonheur pour votre vie à 3 qui commence.
- Aux autres membres de ma famille : Grand-mère, Raba, Muzafer, Mirela et leurs enfants.
- A Morgane, Céline, Pierre, Audinounette, Marina, Aurore, Julien, Mouna et Amélie pour votre amitié précieuse. A mes camarades de promo et binôme pour les moments passés ensemble.
- A Noémie pour m'avoir supporté durant mes 2 dernières années d'étude. J'attends encore le prochain concours de glisse sur le parquet.
- A toute l'équipe du cabinet de Dompaire : Alain, Emilie, Sylvie B-B, Angélique, Martine et Sylvie B, en remerciement de votre confiance, de votre gentillesse, de votre disponibilité et de vos conseils avisés. Merci également à Mr Eugé pour sa sympathie et l'intérêt qu'il a porté à ce travail.

- Au cabinet dentaire d'Ottange, Céline, Olivier et Christine, pour votre accueil, votre aide et votre soutien lors de notre collaboration dont je garde un souvenir chaleureux.

- A tous les membres des services dentaires du CAV et de Brabois adulte.

- A l'équipe d'encadrement des Travaux Pratiques de Prothèse Fixée de deuxième année : Pascal, Serge, Gauthier et Valentin que je quitte avec regret.

SOMMAIRE

Introduction	5
Ière Partie : Caractéristiques biologiques et mécaniques de la dent dévitalisée	
1. Idées reçues	8
2. Particularités des tissus durs ?	8
3. Modifications neuro-sensorielles ?	10
4. La perte de substance dentaire : principale cause de fragilisation	10
4.1. Liée au traitement endodontique	11
4.2. Liée à la carie	12
4.3. Liée à la préparation d'un logement canalaire	14
IIème Partie : Différents moyens de restauration de la dent dépulpée	
1. Introduction	18
2. Les Restaurations Partielles Collées (RPC)	19
2.1. Définition et généralités	19
2.2. Méthode directe : les restaurations au composite	21
2.3. Méthode indirecte	22
2.3.1. <u>Inlay-onlay en composite</u>	22
2.3.2. <u>Restaurations adhésives en céramiques (RAC)</u>	23
2.3.2.1. <i>Définitions</i>	23
2.3.2.2. <i>Avantages des RAC</i>	25
2.4. Aspects biomécaniques	26
3. Les restaurations corono- radiculaires	27

3.1. Les RCR directes	30
3.1.1. <u>Caractéristiques du tenon</u>	31
3.1.1.1. <i>Dimension</i>	31
3.1.1.2. <i>Paramètres anatomiques : réalités cliniques</i>	33
3.1.1.3. <i>Nature</i>	42
3.1.1.3.1. Les tenons en acier inoxydable	42
3.1.1.3.2. Les tenons en titane	42
3.1.1.3.3. Les tenons en céramiques (zircone)	43
3.1.1.2.4. Les tenons fibrés	44
3.1.1.4. <i>Forme</i>	50
II.3.1.1.4.1. Tenon normalisé	50
II.3.1.1.4.2. Tenon anatomique	52
3.1.1.5. <i>Usinage et état de surface</i>	53
3.1.2. <u>Le moignon coronaire</u>	54
3.1.2.1. <i>L'amalgame</i>	54
3.1.2.2. <i>Les composites</i>	55
3.1.2.3. <i>Les ciments verre ionomère et ciments verre ionomère modifiés par adjonction de résine</i>	59
3.1.2.4. <i>Les cermets</i>	59
3.1.2.5. <i>Les compomères</i>	59
3.2. Les RCR indirectes, ou inlay core (IC)	61
3.2.1. <u>Dimensions</u>	62
3.2.2. <u>Nature</u>	64
3.2.2.1. <i>Les alliages métalliques</i>	64
3.2.2.2. <i>Les céramiques</i>	68
3.2.2.3. <i>Inlay-core en composite et tenon fibré</i>	69

3.2.2.4. <i>Inlay-core associant tenon fibré et moignon en composite</i>	70
3.2.3. <u>Forme</u>	71
3.2.4. <u>Les IC à clavette</u>	75
3.3. Le rôle de l'effet de cerclage, ou « ferrule effect »	78
3.4. Moyens d'assemblage	80
3.4.1. <u>Les différentes options</u>	80
3.4.1.1. <i>Les ciments de scellement</i>	80
3.4.1.2. <i>Les matériaux hybrides</i>	82
3.4.1.3. <i>Les colles</i>	85
3.4.2. <u>Cahier des charges</u>	90
3.4.3. <u>Données actuelles concernant le collage radiculaire</u>	96
3.4.3.1. <i>Spécificités du collage radiculaire</i>	96
3.4.3.2. <i>Sélection du matériau de collage</i>	98
3.4.3.3. <i>Traitement de surface des tenons</i>	100
4. Echecs associés aux restaurations corono-radiculaires.	104

IIIème Partie : Critères décisionnels

1. Choix du type de restauration : RPC ou couronne périphérique ?	111
2. Tenon ou pas tenon ?	116
2.1. Canines et Incisives	118
2.2. Molaires et Prémolaires	119
3. Choix du type de RCR : entre technique directe et indirecte	123
3.1. Limites d'indication des RCR directes : paramètres « exclusif ».	123
3.1.1. <u>La quantité de substance coronaire résiduelle</u>	123
3.1.2. <u>Proximité cervicale : maintien de l'étanchéité peropératoire</u>	127

3.1.3. <u>Critères relatifs à l'architecture du faux moignon</u>	128
3.2. Autres critères : paramètres « indicatifs »	130
3.2.1. <u>L'anatomie radiculaire</u>	130
3.2.2. <u>Aspect biologique</u>	134
3.2.3. <u>Possibilité de réintervention</u>	135
4. Choix de mise en œuvre	137
IVème Partie : Guide clinique de mise en œuvre	
1. Recommandations communes à toutes les RCR	141
2. RCR directe par tenon fibré et composite de collage	142
2.1. Préparation du logement intra-canalair	142
2.2. Choix et ajustage du tenon, choix du coffrage	144
2.3. Procédure de collage et mise en place de la RCR	145
3. RCR indirecte par inlay core	150
3.1. Première séance	150
3.1.1. <u>Préparation</u>	150
3.1.2. <u>Réalisation de la RCR coulée</u>	151
3.1.2.1. <i>Etapas cliniques</i>	151
3.1.2.2. <i>Etapas de laboratoire : coulée de l'inlay-core</i>	155
3.2. Deuxième séance : l'assemblage	156
Vème Partie : Observation des interfaces de collage, Approche expérimentale	
1. Détails expérimentaux	160
2. Résultats et discussion	166
Conclusion	171

Introduction

Les traitements endodontiques puis de restaurations de la dent non –vitale sont, depuis de nombreuses années, des actes quotidiens dans l'exercice du chirurgien dentiste. Néanmoins, et en dépit du grand nombre d'études qui y sont consacrées, la restauration de la dent dépulpée reste une problématique d'actualité, qui manque de concepts cliniques clairs et précis.

Les raisons à ce constat sont multiples, avec tout d'abord un défaut de compréhension dans la problématique concernant la fragilité de la dent dépulpée. Ensuite, la grande diversité dans le choix des matériaux et techniques complique encore la prise de décision déjà délicate. En effet, celle-ci doit répondre à un objectif complexe qui vise à remplacer la substance manquante tout en garantissant des propriétés mécaniques et fonctionnelles adéquates, des qualités esthétiques appropriées et une parfaite étanchéité dans le temps. De plus, les facteurs à prendre en considération pour atteindre le succès du traitement sont nombreux et souvent contradictoires entre rétention et préservation tissulaire.

Pour commencer, les caractéristiques de la dent non-vitale et leurs conséquences sur les enjeux du traitement sont discutées ; puis les moyens de restauration possibles sont évalués de manière à en préciser les avantages et inconvénients en fonction de chaque type d'indication.

A la lumière de ces considérations, une démarche raisonnée, intégrant les facteurs dictant le type de restauration, l'indication d'un ancrage radiculaire, ainsi que le choix des matériaux et techniques disponibles dans le cadre des reconstitutions corono-radiculaires est proposée pour permettre au praticien de définir la thérapeutique la plus pérenne, la plus conservatrice et la plus adaptée à la situation clinique présente.

Toutes ces données sont ensuite intégrées à la présentation de protocoles clairs et précis détaillant les deux principales techniques de reconstitution corono-radiculaire.

Pour finir, une approche expérimentale par observation des interfaces de collage au microscope électronique à balayage illustre de manière plus précise la nature de celles-ci.

Première Partie

Caractéristiques biologiques et mécaniques de la dent dépulpée

« Il est plus facile de désintégrer un atome qu'un préjugé »

[Albert Einstein]

1. Idées reçues

Il est aujourd'hui admis que la dent dépulpée n'est pas en soi plus fragile que la dent pulpée (Gutmann JL, 1992 (83) & Huang et coll, 1992 (90)). Cependant, l'opinion inverse, souvent guidée par des habitudes, voire des intuitions, reste encore ancrée dans les esprits de nombreux praticiens et patients (Sabek et coll, 1997(156)). Cette idée reçue attribue à la dent dépulpée une image de dent affaiblie et cassante (Sokol, 1984(166)), encourageant la réalisation d'une reconstitution corono-périphérique complète associée à un ancrage radiculaire, option qui est trop souvent d'avantage proposée par routine et automatisme, que comme la réponse la mieux adaptée à la situation clinique réelle.

2. Particularités des tissus durs ?

De nombreuses études sont concentrées sur les modifications des tissus durs de la dent après traitement endodontique.

La notion de déshydratation de la dent dépulpée a longtemps nourri l'impression subjective de la vulnérabilité de celle-ci, faisant l'allégorie avec la fragilité d'une branche de bois morte, sèche et cassante. La déshydratation augmentant avec le temps, elle devait justifier les échecs de fractures dentaires plus nombreux sur les dents anciennement traitées. Mais quelles sont les certitudes scientifiques concernant l'état de la dent dépulpée ?

En 1992, Huang et *coll* (90) admettent une importante déshydratation de la dentine après dépulpage, mais aucune diminution significative de sa résistance à la compression et à la traction n'est démontrée. Pour Papa et *coll* (1994(139)), la perte en eau ne concerne que l'eau libre et non l'eau liée au collagène, et elle est inférieure à 9% de l'eau totale, ce qui n'est pas un déficit significatif. Enfin, Sedgley et Messer 1992(163) n'ont pas montré de modification du module d'élasticité, ni de la dureté de la dentine.

En réponse à l'influence de l'ancienneté de la pulpectomie, Degrange et *coll* (1986(46)) expliquent que c'est l'absence d'étanchéité, à la fois de l'obturation endodontique et de la reconstitution coronaire, qui, en provoquant des phénomènes de corrosions intracanales, expliquent, en partie la fragilité des dents anciennement traitées et souvent discolorées. L'augmentation de la déshydratation de la dentine au fil des années est un préjugé, que l'on ne peut pas incriminer dans une éventuelle perte de résistance de la dent.

Les effets des substances chimiques utilisées lors des traitements endodontiques furent également observés. Par exemple, l'utilisation prolongée de l'hydroxyde de calcium diminue significativement la résistance mécanique de la dentine pour Andreasen et *coll* (2002(5)) ; en revanche, les diminutions sont négligeables lors de l'emploi d'EDTA (éthylène diamine tétra acétique), ou d'eau oxygénée (Saleh et *coll*, 1999(159)).

Au vu de l'ensemble de ces données, il est avéré que les modifications intrinsèques des tissus durs ne valident pas l'hypothèse attribuant un caractère plus fragile à la dentine non-vitale. La déshydratation de la dent, suite au traitement endodontique, est trop faible pour expliquer à elle seule une plus forte susceptibilité aux fractures ; de même pour les effets des produits endodontiques. La vérité semble être ailleurs...

3. Modifications neuro-sensorielles ?

Il a été constaté que les dents dépulpées montrent une perte de leur contrôle neuro-sensoriel de protection. Ce mécanisme a pour rôle de limiter les forces masticatoires trop élevées (Randow et coll, 1986(150)) en évaluant la dureté des objets placés entre les dents supérieures et inférieures. Il implique l'ensemble du complexe dentino-pulpaire et est basé sur l'activation de chémorécepteurs par le mouvement des fluides dentinaires dans les tubulis lorsqu'une force est appliquée sur la dent (Paphangkorakit et coll, 2000(140)). Selon cette théorie, les dents dépulpées, ayant perdu leur proprioception, seraient plus fréquemment soumises à de fortes charges occlusales.

Ce paramètre est ici décrit à titre informatif, les conséquences cliniques restant négligeables. Le critère essentiel responsable de la fragilité d'une dent restaurée est en réalité sa perte de substance.

4. La perte de substance dentaire : principale cause de fragilisation

La perte des tissus dentaires (carie, fracture, cavité d'accès et instrumentation endodontique...) de la dent dépulpée, puis reconstituée, est la

principale cause de fragilisation. En 2002, Pontius (148) insiste sur le principe **d'économie tissulaire des structures internes et externes**, montrant l'importance de cet élément dans la prévention des fractures radiculaire et le maintient à long terme de la dent sur l'arcade.

4.1. Liée au traitement endodontique

Les manœuvres instrumentales d'endodontie n'ont, en elles même, qu'une faible incidence sur le comportement biomécanique de la dent car la quantité de tissus perdue reste faible (Trope et *coll*, 1985(174)).

Une vigilance particulière est toutefois recommandée lors de l'extension des cavités d'accès des molaires supérieures (canal mésio-vestibulaire) et molaires inférieures (canaux mésiaux). En effet, un amincissement parfois excessif des parois dentinaires peut conduire à un affaiblissement de la région cervicale comme illustré sur la figure 1 (Dejou, Laborde, 1990(47)).

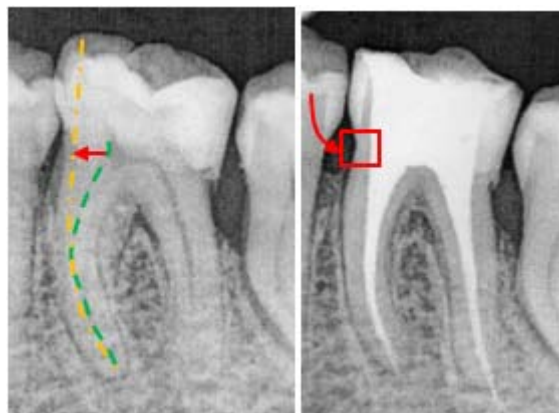


Figure 1. Affaiblissement de la paroi mésiale d'une 36 suite au déport des canaux mésiaux dans cette même direction.

4.2. Liée à la carie

En 1989, Reeh et coll (153) ont voulu évaluer l'influence du type de perte de substance (quantité et localisation) sur la fragilisation de la dent. Pour se faire, 42 prémolaires furent extraites et divisées en différents groupes selon le type de mutilation tissulaire subit :

- dent saine
- cavité d'accès
- cavité mésio-occluso-distale
- préparation canalaire...

Des forces occlusales de 32 à 111 Newton furent appliquées sur chaque dent et les déformations élastiques correspondantes enregistrées.

Ils conclurent que la fragilité de la dent dépulpée est proportionnelle à la disparition des tissus ayant conduit à la nécessité du traitement endodontique, est n'est pas imputable à la pulpectomie en elle même. Les résultats sont reportés sur la figure 2.

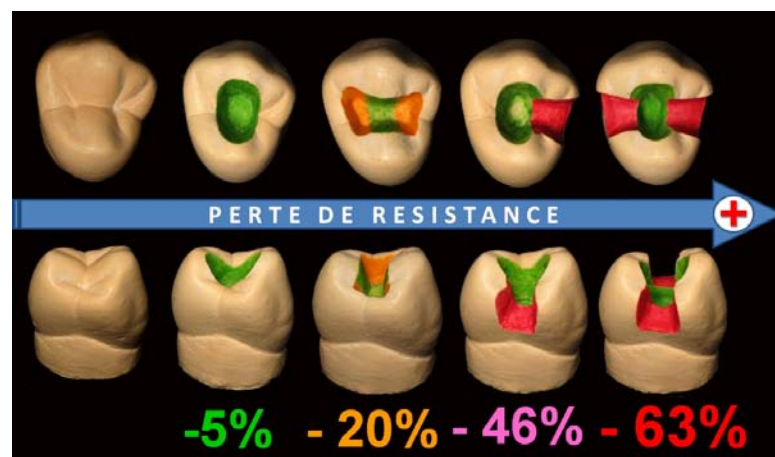


Figure 2. Réduction de la résistance de la dent résultant des cavités endodontiques et restauratrices (Courtoisie Dr De March, d'après Reeh et coll, 1989(153)).

Ainsi, que la dent soit vitale ou non, plus la quantité de substance dentaire perdue est grande, plus la structure résiduelle est affaiblie et donc sujette aux fractures. Les crêtes marginales jouent un rôle fondamental dans la résistance de la dent. S'il en manque une, le cercle à la périphérie de la dent est rompu et cette discontinuité fragilise la dent (-46% de résistance). Si les deux crêtes sont perdues, le phénomène est encore plus important (-63%), les parois vestibulaire et linguale de part et d'autre de la cavité mésio-occluso-distale risquent de fléchir puis de se fracturer suite aux forces occlusales, et ceci est d'autant plus vrai que les pans restants sont fins (figure 3 & 4).

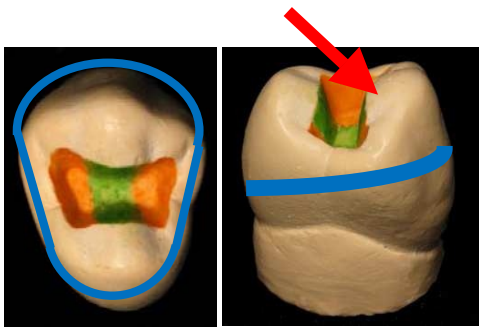


Figure 3. Les crêtes marginales assurent l'unité mécanique de la dent. L'union des pans augmente la résistance de chacun d'eux face aux contraintes occlusales.

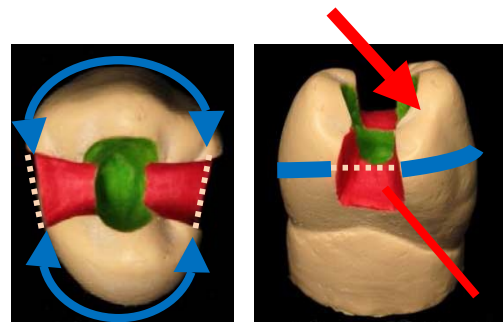


Figure 4. Les crêtes marginales sont perdues; la cohésion entre les pans est rompue. Ces derniers sont plus propices à la flexion et à la fracture lors des fonctions occlusales.

Ces phénomènes exposent la dent à 2 types d'échec :

- la fracture coronaire ou corono-radiculaire pouvant aller jusqu'à l'extraction de la dent si le trait de fracture est situé trop en profondeur.
- l'apparition d'un hiatus au niveau de la limite dent/restauration : fracture adhésive ou cohésive, et responsable par la suite de carie secondaire.

Les procédures endodontiques n'affaiblissent que peu les structures dentaires. Le délabrement de la dent est le principal facteur de la perte de résistance cuspidienne. Une dent dépulpée est par conséquent fragilisée si elle présente une perte de substance volumineuse avec atteinte des crêtes marginales.

1.4.3. Liée à la préparation d'un logement canalaire

La restauration de la dent dépulpée est fréquemment précédée par la mise en place d'un ancrage corono-radiculaire destiné à garantir la rétention de la restauration. Celui-ci requiert classiquement une préparation du système canalaire par forage occasionnant une perte de substance, qui entraîne à son tour un affaiblissement de la racine.

Le premier risque concerne les accidents liés à la préparation du logement du tenon. Ils incluent les perforations du tiers apical de la racine, ou de ses régions latérales invaginées : (« strip perforations ») (figure 5).

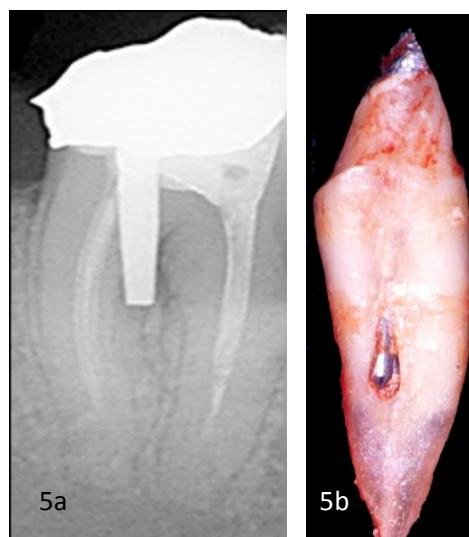


Figure 5. 5a) Perforation du plancher radiculaire lors de la mise en place du tenon. 5b) Perforation radiculaire proximale sur une prémolaire (Courtoisie Dr De March).

Le second risque concerne les échecs possibles une fois la dent en fonction. Le forage du logement canalaire aboutit à un amincissement des parois radiculaires et par-là même à la formation de **points de fragilités**. Les fissures et fractures radiculaires sont des conséquences fréquentes (Heydecke et coll, 2001(86)) car les contraintes occlusales s'appliquent sur les parois amoindries, souvent incapables de résister aux forces transmises par le tenon (figure 6). Ce phénomène est aggravé si l'axe du système canalaire est déjeté : les forces vont s'exercer sur une zone affaiblie, réalisant un effet de coin compromettant dramatiquement l'intégrité de la racine (figure 7).

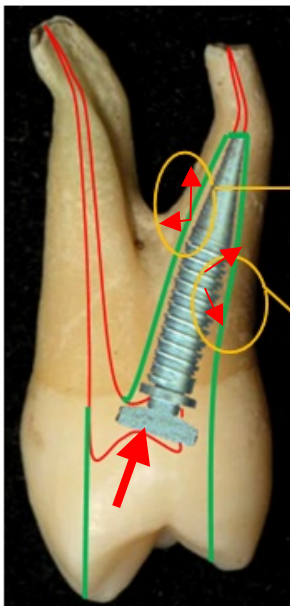


Figure 6. Le forage pour l'ancrage radulaire diminue la résistance de la racine, car il entraîne un amincissement des parois radiculaires. Le tenon, en transmettant les contraintes fonctionnelles à la racine, risque de causer des fractures ou des fêlures là où la quantité de dentine radulaire est plus faible.

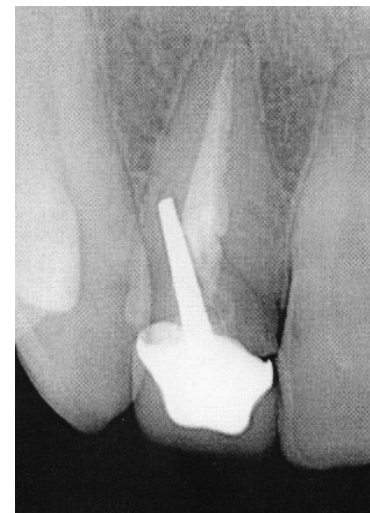

Figure 7. Déviation de l'axe de forage lors de la pose du tenon sur une incisive latérale maxillaire. L'effet de coin formé par le tenon expose la dent à un fort risque de fracture radulaire.

A la lumière de ces constatations, et conformément aux données de l'ANAES (Agence Nationale d'Accréditation et d'Evaluation de la Santé) (2004(152)), l'emploi d'un système d'ancrage radiculaire est loin d'être anodin et a tout intérêt à être évité lorsque cela est possible.

La dentine des dents dépulpées n'est pas plus fragile que la dentine des dents pulpées (Sedgley et coll, 1992 (163)). La fragilisation est surtout liée à la perte de substance, dans laquelle les crêtes marginales assurent un rôle essentiel. Les racines sont également fragilisées lorsqu'un logement canalaire est préparé à l'attention d'un tenon radiculaire. Ce dernier ne renforce pas la racine (Heydecke et coll 2001(86), Guzy et coll 1979 (84)), mais peut être au contraire un facteur de fragilisation.

La fragilisation de la dent est liée à la perte des renforts architecturaux liée au délabrement pathologique ou thérapeutique.

Deuxième Partie

Différents moyens de restauration de la dent dépulpée

« Tous les moyens sont bons quant ils sont efficaces. »

[Jean-Paul SARTRE]

1. Introduction

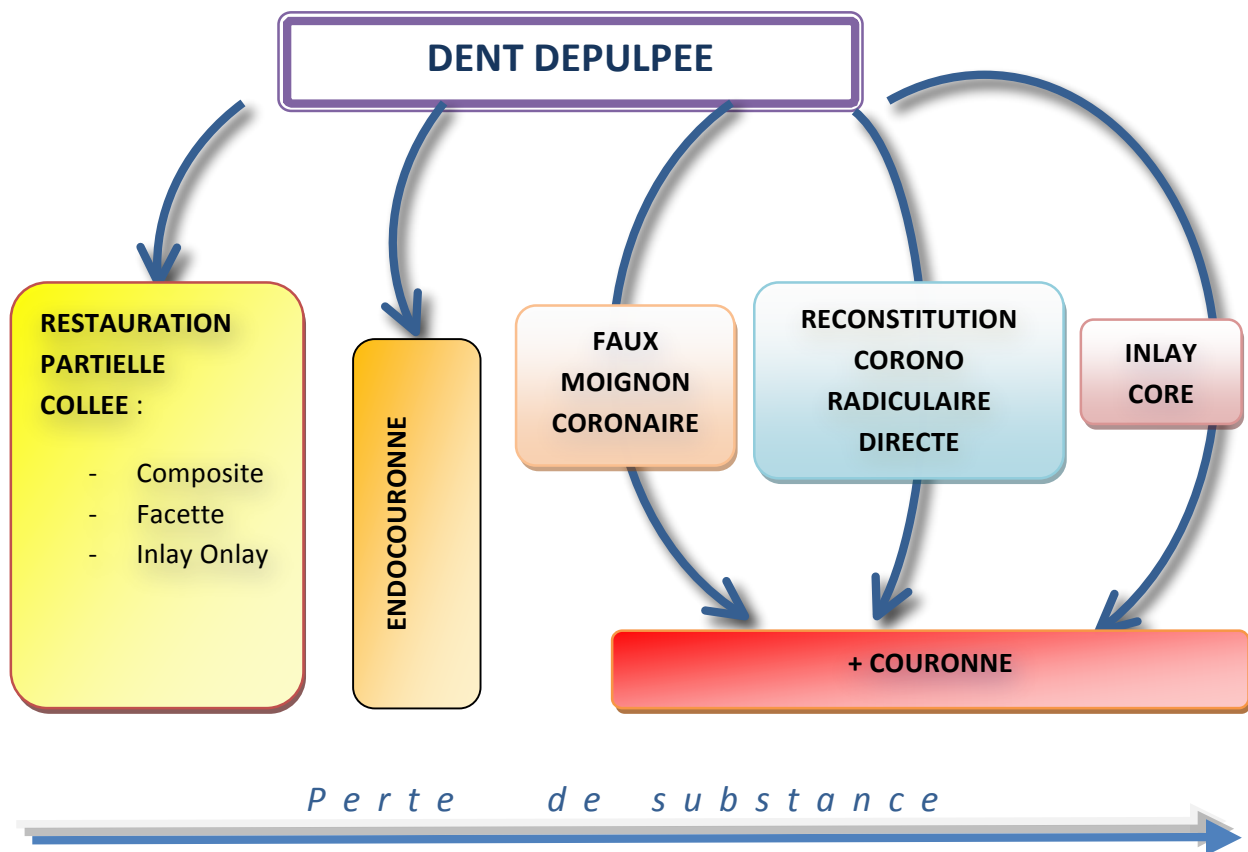


Figure 1. Possibilités de restauration de la dent dépulpée.

Il existe deux manières de restaurer une dent dépulpée : la couronne périphérique associée ou non à une reconstitution corono-radriculaire, et la restauration partielle collée (figure 1). Quelle que soit la restauration, son but est d'optimiser l'étanchéité, la préservation et la consolidation des structures dentaires.

Les thérapeutiques possibles sont détaillées dans l'ordre du plus faible au plus grand délabrement dentaire.

2. Les Restaurations Partielles Collées (RPC)

Les tendances actuelles vers une odontologie moins invasive, combinées aux progrès de la dentisterie adhésive ouvrent de nouvelles options dans les moyens de restauration de la dent dépulpée unitaire avec les Restaurations Partielles Collées (RPC).

2.1. Définition et généralités

Les RPC ont pour objectif de limiter la destruction tissulaire. Elles regroupent l'ensemble des restaurations adhésives n'impliquant pas un recouvrement corono périphérique complet de la dent. Elles peuvent être réalisées en méthode directe (composite) ou indirecte (facette, inlay-onlay en composite de laboratoire, en céramique ou en alliages métalliques coulés, endocouronne...).

Pour Sorensen et Martinoff (1984, (168)), la préservation des tissus dentaire est la clé du succès des restaurations. La conception de moindre mutilation proposée par les RPC prend par voie de conséquence un caractère plus réversible, et permet ainsi d'espérer une conservation plus longue de l'organe dentaire restauré (Lafargues, 1998 (103)). Les remplacements successifs de la restauration, au cours de la vie du patient engendre, à chaque fois, l'augmentation de la perte tissulaire pouvant aboutir à la perte de la dent sur l'arcade. De cette façon, et comme l'a récemment expliqué Gil TIRLET (2004 (28)), « l'économie tissulaire apportée par les RPC permet de différer l'échéance prothétique conventionnelle et autorise des réinterventions futures sans risques supplémentaires (absence d'ancrage radiculaire notamment) ».

Un autre avantage des RPC est qu'elles permettent d'assurer rapidement l'étanchéité du traitement endodontique, protégeant ainsi le système canalaire désinfecté d'une éventuelle recontamination bactérienne. C'est le cas des RPC directes et indirectes si elles sont réalisées au cabinet avec le système d'usinage des inlay-onlays Cerec® ou lorsqu'un substitut dentinaire est placé en fond de cavité.

Enfin, les possibilités de réparation sont plus simples et n'imposent pas forcément la dépose de toute la restauration ; la dégradation d'un joint ou l'éclat d'un joint peuvent par exemple être réparés par adjonction de composite après conditionnement des tissus et de la restauration (Burkiet et coll, 2004(28)).

Les principaux paramètres conditionnant le succès des RPC sont :

- Une dépulpage récente
- Une perte de substance de volume faible à modéré, allant jusqu'à la cavité mésio-occluso-distale accompagnée du recouvrement d'une ou deux cuspides maximum.
- Des limites cervicales supra ou juxta-gingivale pour permettre la mise en place d'un champ opératoire indispensable aux techniques de collage, et les limites de la préparation doivent se situer au niveau amélaire pour optimiser la qualité du joint de collage (meilleur collage sur l'émail que sur la dentine du fait de la composition minérale plus importante de l'émail).
- Un contexte occlusal favorable : OIM (Occlusion d'Intercuspidie Maximale) stable et absence de parafonction.

Enfin, la prise de décision tient compte d'autres facteurs liés au patient, tels que le risque carieux, les possibilités financières et les exigences esthétiques.

2.2. Méthode directe : les restaurations au composite

Les techniques de restauration directes sont employées pour les cavités de petite taille à taille moyenne : cavité d'accès endodontique (CAE), cavité SISTA d'extension 2 à 3 (voir l'encadré sur la classification SISTA p.21).

La contraction de polymérisation des résines composites (0,6 à 0,9%) reste un inconvénient majeur. D'après Duarte S. 2008(53) il existe toujours, et quelle que soit la méthode de stratification, des micro-infiltrations au niveau du joint d'adhésif. Le joint de collage peut aussi être mis sous tension lors des variations de température dans la cavité buccale car le coefficient de dilatation thermique des composites est environ 3 fois plus grand que celui de la dentine.

Pour limiter ces inconvénients, les composites peuvent être associés à des ciments verre ionomère modifiés par adjonction de résine utilisés en fine couche en fond de cavité (technique du sandwich ouvert ou fermé) qui se lient spontanément à la dentine et à la résine composite.

Classification Si/Sta (d'après Lasfargue et Colson (101)):

Le concept Si/Sta est une classification des différents types de perte de substance dentaire (le plus souvent d'origine carieuse). Son but est de définir un guide thérapeutique d'odontologie préventive, adhésive et restauratrice quels que soient le site et le stade d'évolution des lésions (Lasfargues et coll, 2001(102)).

La classification est basée sur un tableau à double entrées qui permet d'attribuer à chaque lésion 2 numéros. Le premier indique le site de la lésion (« Si » pour Site), et le deuxième le degré d'extension de celle-ci (« Sta » pour Stade).

B E N E

N O T A

Sta \ Si	0	1	2	3	4
1	1.0	1.1	1.2	1.3	1.4
2	2.0	2.1	2.2	2.3	2.4
3	3.0	3.1	3.2	3.3	3.4

Les 3 sites sont communs aux dents antérieures et postérieures :

- Site 1 : lésion à point de départ occlusal ou cingulaire
- Site 2 : lésion à point de départ proximale
- Site 3 : lésion à point de départ cervicale

L'évolution des lésions se fait en 5 stades:

- Stade 0 : réversible, déminéralisation de l'émail de surface sans cavitation.
- Stade 1 : lésion débutante avec atteinte du tiers dentinaire externe.
- Stade 2 : lésion d'étendue modérée, atteinte du tiers médian de la dentine sans toutefois fragiliser les structures cuspidiennes.
- Stade 3 : cavité étendue ayant progressé dans le tiers dentinaire interne au point de fragiliser les structures cuspidiennes.
- Stade 4 : lésion cavitaire parapulpaire ayant détruit une partie des structures cuspidiennes.

2.3. Méthode indirecte

2.3.1. Inlay-onlay en composite

Réalisés au laboratoire, les inlays sont montés par stratifications et photopolymérisations successives du composite avant d'être cuits dans un four. Cette cuisson permet d'une part d'augmenter les propriétés mécaniques de celui-ci, et d'autre part de diminuer la contraction de prise du composite. Ils sont ensuite collés

de la même façon que les restaurations adhésives en céramique (RAC).

Les inlays en composite représentent une solution plus économe que les inlays en céramique et tout à fait satisfaisante pour les dents dont la perte de substance n'intéresse pas les cuspidés (cavités proximales et mésio-occluso-distales ne dépassant pas la moitié de la largeur vestibulo-linguale). Lorsqu'un recouvrement cuspidien s'impose, le choix se portera vers une restauration en céramique dont les propriétés mécaniques, telles que la résistance à la compression, sont plus élevées.

2.3.2. Restaurations adhésives en céramiques (RAC)

2.3.2.1. Définitions

Les RAC regroupent l'ensemble des restaurations entièrement en céramique, confectionnées au laboratoire de prothèse puis collées aux tissus dentaire : inlay, onlay, overlay, endocouronne, facette.

On parle d'**inlay** lorsque les pointes cuspidiennes ne sont pas concernées par la préparation, et d'onlay dans le cas contraire.

L'**overlay** est l'extension d'un onlay lorsque le recouvrement cuspidien est total. Les limites sont supra-gingivales et très à distance de la gencive marginale.

L'**endocouronne** est l'extension d'une couronne partielle sur une molaire dépulpée. La prothèse va prendre appui sur la chambre pulpaire pour recouvrir l'ensemble des faces axiales de manière plus ou moins totale. Seules les molaires peuvent bénéficier de ce type de restauration compte

tenu de l'anatomie favorable de leur chambre pulpaire. Les prémolaires et les dents antérieures ont une chambre trop étroite pour offrir une surface de collage suffisante, et sont

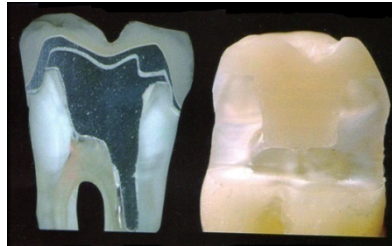


Figure 2. Comparaison entre endocouronne à gauche et couronne périphérique à droite. On peut noter la conservation tissulaire de l'option adhésive sur la technique traditionnelle (Fage et coll, 2008(58)).

soumises à des forces de cisaillement néfastes aux restaurations collées (Dietschi et coll, 1997(50)).

Les **facettes** sont de minces coquilles de céramique cosmétique qui recouvrent les dents antérieures. Elles permettent de corriger le contour, la couleur et les dimensions des dents pour améliorer l'apparence du sourire. Elles peuvent sereinement être utilisées pour restaurer les dents antérieures dépulpées et peu abimées (Chap III.1.2). Dans ce cas, la CAE est obturée avec du composite et reste réaccessible (Magne et Belser,2003 (120)).

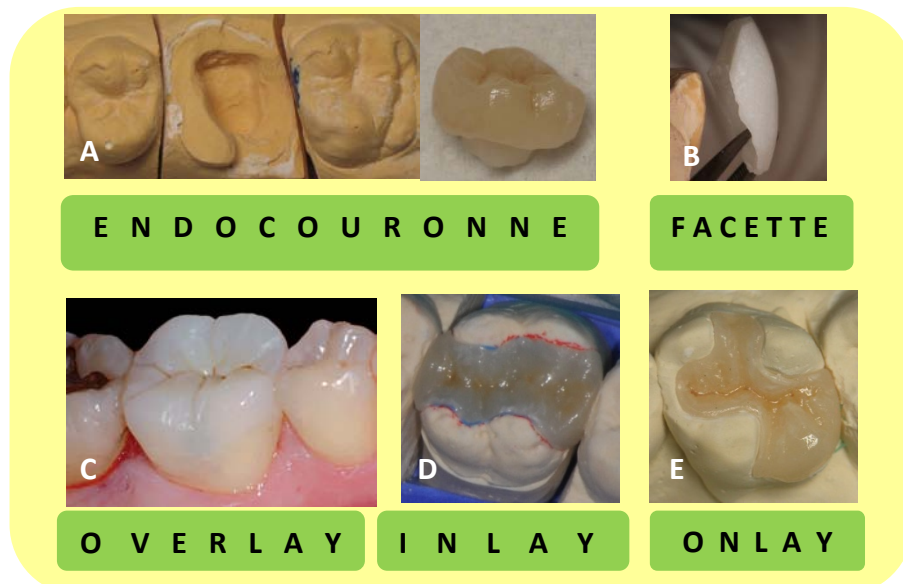


Figure 3. Illustration des différents types de RPC :
 A. Jean Luc Journo Prothésiste Créateur
 B. Courtoisie Dr Schouver J.
 C. D'après Lehmann et coll, (2009 (110))
 D et E. Courtoisie Dr De March P.

2.3.2.2. Avantages des RAC

Elles rassemblent les avantages offerts par les céramiques et par les propriétés du collage.

Les restaurations en céramiques, en plus d'être esthétiques sont très favorables à la santé parodontale. Lisses et sans porosité, elles empêchent la plaque dentaire de s'y fixer et de créer une inflammation parodontale. On parle de véritable bio-intégration puisque les cellules épithéliales sont capables d'adhérer à la céramique (Kokoti et coll, 2001(96)). Enfin, leur radioopacité proche de celle de la dentine facilite le contrôle des récurrences carieuses.

Les RAC **renforcent les structures résiduelles de la dent** en diminuant la flexibilité de l'ensemble. Les dents restaurées présentent une rigidité égale voir supérieure à celle des dents naturelles indemnes. (Ausiello et coll, 1997(11) ; Dietschi et Spreadfice, 1997(50) ; Magne et Belser 2003(120)). Le joint de collage, ainsi que l'excellente adaptation marginale des céramiques garantissent une bonne étanchéité au long terme (Ausiello, 1999 (10)).

Le pronostic des RAC est très favorable: plus de 95% de taux de survie à 6 et 10 ans (Galiatsatos, 2008(71) ; Schulte, 2005(161)).

En 2001, Manhart et coll (122) comparent le taux de survie d'inlays en composite et d'inlays en céramique sur une durée d'étude de 3 ans. Sur les 24 inlays en céramique, 100% sont restés en place, contre 89% pour les 47 inlays en composite.

2.4. Aspect biomécanique

Jiang et *coll* (2010,(92)) montrent que les contraintes transmises à la dent reconstituée par inlay/onlay sont plus importantes sur les dents dépulpées que sur les dents vivantes. Celles-ci sont localisées au niveau du plancher de la préparation et au collet de la dent.

Les auteurs observent également des contraintes moins élevées lorsque le matériau utilisé pour la restauration présente un faible module d'élasticité. De ce fait, les inlay/onlay en or présentent le taux de contrainte le plus grand, devant les restaurations en céramique et en résine composite.

Ils notent aussi une répartition plus favorable pour les onlays (recouvrement cuspidien) que pour les inlays.

Cependant, dans les conditions mises en place dans leur expérience et visant à reproduire les mouvements de mastication naturelle, aucune fracture des modèles n'est observée.

En 2009, Magne et Knezevic (119) comparent la résistance à la fatigue de dents traitées endodontiquement restaurées par des onlays en céramique ou en résine composite. Ils constatent un nombre plus faible de fracture dans les cas où un onlay en résine est utilisé, ainsi que des fractures plus favorables, c'est-à-dire situées au dessus le la jonction amélo-cementaire.

Les auteurs modèrent toutefois leurs résultats en rappelant que pour les 2 types de modèle, les premières fractures n'apparaissent que pour des forces très supérieures aux contraintes occlusales normales.

Les RPC sont peu mutilantes et répondent aux objectifs de restauration de la dent dépulpée : étanchéité, consolidation des structures résiduelles, esthétique. Le succès au long cours est indissociable d'un suivi régulier (radiographie, contrôle de l'hygiène). Elles doivent être considérées comme une alternative aux couronnes plutôt que comme un substitut, car malgré des avantages certains, les indications devront être posées avec prudence après évaluation de la situation clinique globale (Chapitre III.1).

3. Les restaurations corono-radiculaires

Lorsque l'indication d'une couronne périphérique est posée, la réalisation d'une Reconstitution Corono-Radiculaire (RCR) est souvent nécessaire pour assurer la rétention du futur élément prothétique. La RCR est la pièce intermédiaire entre la substance résiduelle et la restauration d'usage ; elle constitue une sorte de fondation sur laquelle le praticien va construire une structure prothétique. Elle se compose schématiquement d'un ancrage radiculaire, ou tenon fixé dans la racine, et d'un moignon coronaire sur lequel prendra appui la couronne.

On distingue 2 types de RCR :

- 1) Les **RCR directes**, réalisées en bouche par le praticien. Aussi dites RCR « foulées », elles combinent un tenon préfabriqué à un matériau inséré en phase plastique qui reconstitue le moignon.

- 2) Les **RCR indirectes**, élaborées au laboratoire de prothèse : inlay-core (+/- à clavette). Il s'agit là d'une pièce unie, faite d'un seul tenant (alliage métallique, composite ou céramique).

La sélection du système RCR/matériau d'assemblage le plus adéquat est un véritable challenge. Les multiples matériaux et techniques disponibles à cet effet sur le marché augmentent les dilemmes que doit résoudre le praticien. Cette diversité témoigne de la difficulté à répondre simultanément aux très nombreux paramètres intervenant sur la qualité d'une RCR. Désormais, des critères comme l'esthétique et la facilité de mise en œuvre ont rejoint les besoins primaires de résistance et de fiabilité des systèmes.

La démarche décisionnelle du praticien s'attache à appliquer la maxime de Jean Jaurès : « il faut aller à l'idéal en passant par le réel ». De cette façon, et dans l'absolu, la dent, une fois reconstituée, doit se rapprocher le plus possible de la dent saine.

Pour ce faire, les aspects suivants de la RCR entrent en compte :

- **Le module d'élasticité (rigidité):**
 - Il reflète l'aptitude d'un matériau à amortir et répartir les contraintes. Un corps rigide est capable de résister aux forces sans se déformer, les contraintes sont supposées être transférées au composant le moins rigide d'un même système (Guastalla et coll, 2006(82)).
 - Trop faible, la flexion du tenon risque de dépasser les capacités élastiques de la dentine, entraînant des fissures ou fracture de cette dernière.
 - Trop important, toutes les contraintes seront transmises au tissu de soutien, et en particulier au niveau de l'extrémité du tenon. Le risque de fracture sera maximal.

- L'idéal est donc un matériau dont le module d'élasticité est le plus proche possible de celui de la dentine.

- **La biocompatibilité :**
 - Les constituants de la RCR doivent présenter une innocuité totale pour le sujet qui le porte et ne doivent pas être toxique sur le plan général ou local.
 - Par principe de précaution, on préfère éviter les alliages métalliques à base de nickel chez les patients allergiques, même si des manifestations buccales de ce type d'intolérance n'ont encore jamais été démontrées (Garner, 2004(72)).

- **La résistance à la corrosion**
 - Les alliages non nobles exposent à une corrosion intra-radiculaire pouvant entraîner une résorption dentinaire et la perte de la dent. Cette corrosion revêt parfois un caractère plus limité avec une diffusion d'ions métalliques qui tatouent la gencive (fig.4).

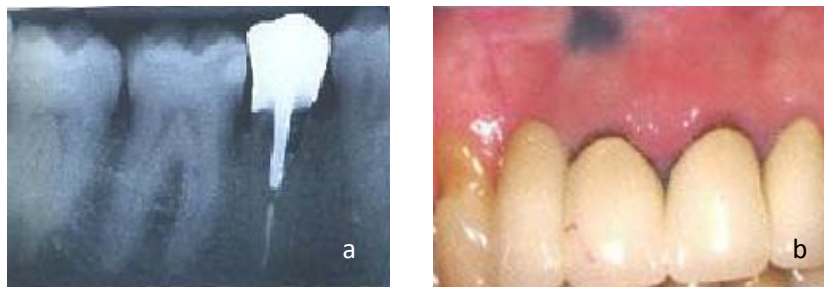


Figure 4. a) Phénomène de résorption radiculaire liée à une corrosion métallique.
b) Tatouage de la muqueuse par diffusion des ions, révélateur de la corrosion (Guastalla et coll, 2006(82)).

- **L'esthétique**
 - Les ancrages métalliques limitent le rendu esthétique des prothèses tout céramiques.

- Enfin, une bonne **cohésion** entre les différents constituants garantit une unité mécanique à l'ensemble de la restauration RCR/dent (Ryther et coll, 1992(155)).

Cahier des charges d'une RCR (Bolla, 1999 (23)):

- Restaurer la morphologie coronaire invalide ou absente
- Préserver un maximum de substance résiduelle
- Protéger l'organe dentaire restauré en remplaçant les tissus manquants
- Transmettre les contraintes de la même façon qu'une dent saine (les mêmes forces dans les mêmes directions).
- Préserver le maintien de l'étanchéité apicale de façon permanente
- Permettre la réintervention canalaire.

3.1. Les RCR directes

Les RCR foulées forment un système constitué de 3 composants :

- Le tenon préfabriqué
- Le faux moignon en matériau d'obturation inséré en phase plastique
- Le moyen d'assemblage, scellement ou collage

3.1.1 Caractéristiques du tenon

Le tenon à un rôle de rétention et de stabilisation de la restauration finale. Il doit posséder les caractéristiques biomécaniques suffisantes pour résister aux forces occlusales de flexion, torsion et cisaillement, sans rupture ni déformation.

3.1.1.1 *Dimension*

Les déterminants dimensionnels du tenon (longueur, diamètre) devront tenir compte des principes cliniques et des paramètres anatomiques de la racine.

Les recommandations liées aux dimensions du tenon tendent vers une limitation des échecs répertoriés dans le chapitre II.4.

La longueur du tenon est proportionnelle à la rétention de la RCR. On estime que dans l'idéal, elle doit avoisiner les **deux tiers de la longueur radiculaire**, et toujours être au moins égale à la couronne clinique que le tenon est supposé retenir si on veut limiter les risques de descellement.

Concernant les fractures radiculaires, Yang et *coll* (185), en 2001, démontrent *in vitro*, une meilleure répartition des contraintes sur la racine lorsque la longueur du tenon augmente. A contrario, lorsque la longueur de l'ancrage diminue, les contraintes se concentrent sur le tiers cervical de la racine, augmentant la probabilité de fracture radiculaire sous les contraintes occlusales. De cette façon, un tenon trop court est capable d'exercer des forces assez importantes pour fendre la racine lorsque la dent est soumise à des contraintes transversales. (Bolla et *coll.*, 1999 (23))

La longueur du tenon est cependant limitée par deux paramètres:

- Les **courbures radiculaires**. Pour éviter tous risques de perforation ou d'affaiblissement excessif des parois radiculaires on préfère ne pas dépasser les courbures lors du forage du logement dans la racine (voir Chap I.4.3).
- La longueur de Gutta Percha résiduelle (Morgano et Coll, 2004 (132)). Un **minimum de 4-5mm d'obturation endodontique à l'apex**, permettant de garantir l'étanchéité apicale, prime sur la longueur du tenon (Mattison et coll, 1984(126)).

Le diamètre ayant moins d'influence sur la rétention (Standlee et coll, 1978 (169)), il est recommandé de ne pas excéder le tiers du diamètre radiculaire (Morgano et coll, 1999 (131)). Le but est de préserver la résistance des parois du logement en conservant **un minimum de 1 mm de dentine circonférentielle** sur toute la longueur du tenon ; d'autant plus que les contraintes transmises à la dent augmentent avec le diamètre du tenon.

On considère satisfaisant un **diamètre compris entre 1 et 1,3 mm** (Bolla, 1999(23)) ; en deçà, on redoute une flexion du tenon sous les contraintes occlusales, avec entre autres, pour principale conséquence, la perte d'adaptation marginale de la couronne. Attention, ce phénomène fait intervenir d'autres facteurs tels que la rigidité du tenon ou la quantité de dentine coronaire résiduelle (Chap. III.3.1.1).

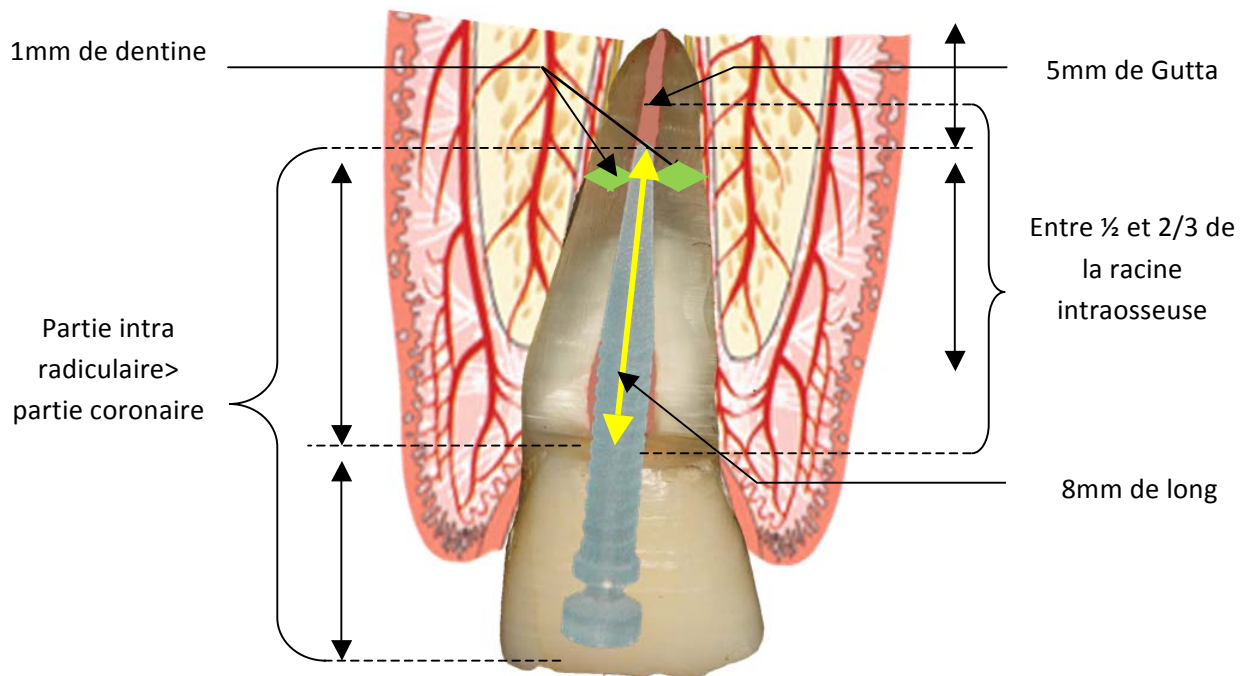


Figure 5. Schéma récapitulant les recommandations relatives aux dimensions du tenon préfabriqué (Courtoisie Dr De March).

3.1.1.2. Paramètres anatomiques : Réalités cliniques

Certaines des recommandations citées sont contradictoires et obligent souvent le praticien à trouver un **compromis entre la rétention optimale et les risques d'affaiblissement de la dent résiduelle**. L'intégration des **contraintes externes de désinsertion** que subira la restauration une fois en fonction devient alors déterminante dans cette prise de décision.

Il s'agit également de déterminer quel sera le système d'ancrage qui s'intègre le mieux à la racine et aux conditions locales.

La radiographie rétro-alvéolaire est le seul outil au cabinet qui renseigne le praticien sur la morphologie radiculaire. Son inconvénient majeur est qu'elle ne met en évidence que les

paramètres mésio-distaux, occultant les courbures vestibulo-buccales et les invaginations sur les racines.

Bien que le profil de chaque dent soit unique, des configurations morphologiques communes pour les mêmes types de dents existent (Gutmann, 1992 (83)). Il est important que le praticien connaisse et garde en tête ces particularités anatomiques pour distinguer les racines dites « à risques » et adapter sa thérapeutique en conséquence.

➤ Incisives maxillaires

Les racines des incisives centrales et latérales supérieures sont généralement assez larges pour recevoir la plupart des systèmes de RCR. Elles sont rectilignes et de section plutôt arrondie.

Il faudra tout de même être vigilant dans le cas des racines dont le diamètre s'affine rapidement vers l'apex, en évitant la pose d'un tenon trop long qui risque d'amincir excessivement les parois radiculaires à l'extrémité du tenon.

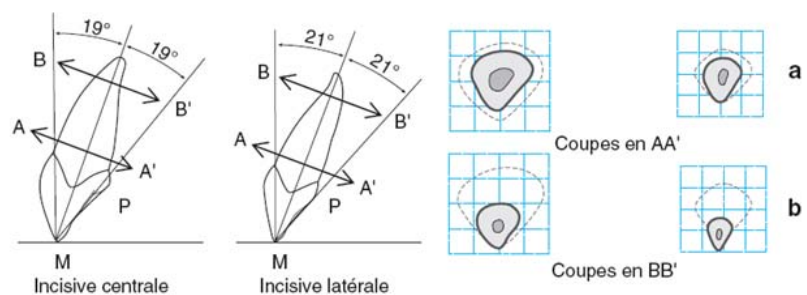


Figure6. Les incisives maxillaires. a. Forme et angulation de l'incisive centrale et latérale maxillaire ; b. modification de la section radulaire entre le tiers cervical et le tiers apical (Laviole et Bartala, 2008(104)).

➤ Canines maxillaires et mandibulaires

Les canines présentent le plus souvent des racines et des canaux larges de section ovale, avec un diamètre vestibulo-lingual important. Pour une bonne adaptation du tenon à la forme de la lumière canalaire, on préfère les tenons anatomiques.

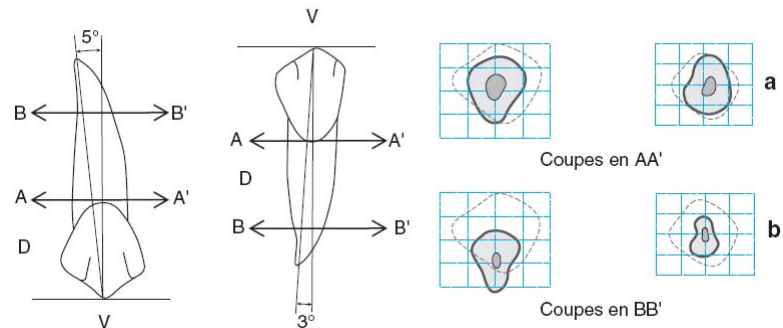


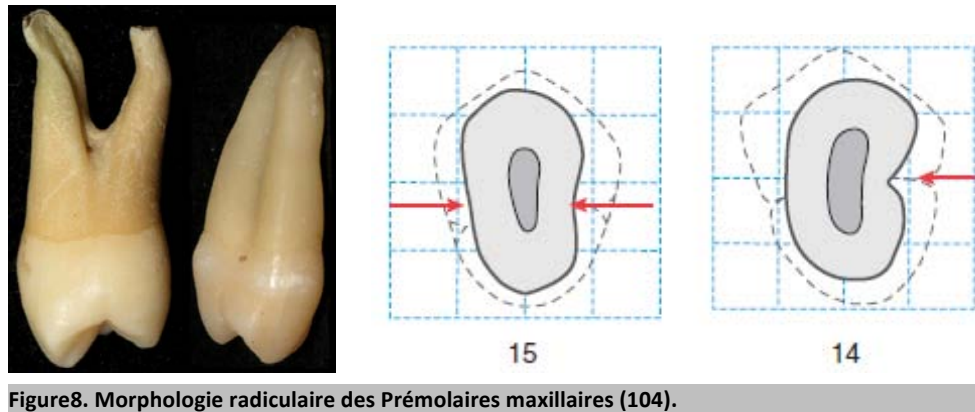
Figure 7. Les canines. a. Forme et angulation de la canine maxillaire et de la canine mandibulaire ; b. modification de la section radiculaire entre le tiers cervical et le tiers apical (104).

➤ Prémolaires maxillaires

La restauration des prémolaires supérieures est considérée très à risque lorsqu'un tenon est d'usage.

Concernant les premières prémolaires maxillaires, les racines s'affinent souvent rapidement. La préparation d'un logement canalaire pour le tenon risque d'affaiblir les parois radiculaires, les rendant plus sujettes aux fractures lors de l'assemblage de la RCR à la dent, ou lorsque la dent entre en fonction. Les tenons fins sont donc à privilégier.

D'autre part, la racine palatine qui reçoit le tenon présente fréquemment une courbure distale ou vestibulaire contre-indiquant l'utilisation d'un tenon trop long.



Les secondes prémolaires maxillaires ont des racines légèrement plus larges mais restent des dents dites « à risque », notamment de part leur morphologie en « 8 » associée à des invaginations proximales de la racine, et de l'extrême variabilité de leur anatomie radicaire et endodontique.

➤ Molaires maxillaires

Le tenon est placé dans la racine palatine des molaires supérieures car elle est plus large et donc plus résistante que les racines vestibulaires (Perez et coll, 1986 (142)).

Néanmoins, Bone et coll (1986 (24)) recensent 85% de courbures radiculaires en direction vestibulaire sur ces racines, ainsi que des invaginations sur la face vestibulaire des racines palatines, l'ensemble prédisposant la dent à des perforations ou des fractures radiculaires pendant ou suite à la pose de l'ancrage (figure 9).

Tout comme pour les prémolaires, il faudra éviter les tenons trop longs ou trop gros, et, en raison de leur large chambre pulpaire qui offre une favorable surface de collage (Chapitre II.2.3.2.1), se tourner vers les RPC lorsque cela sera possible.

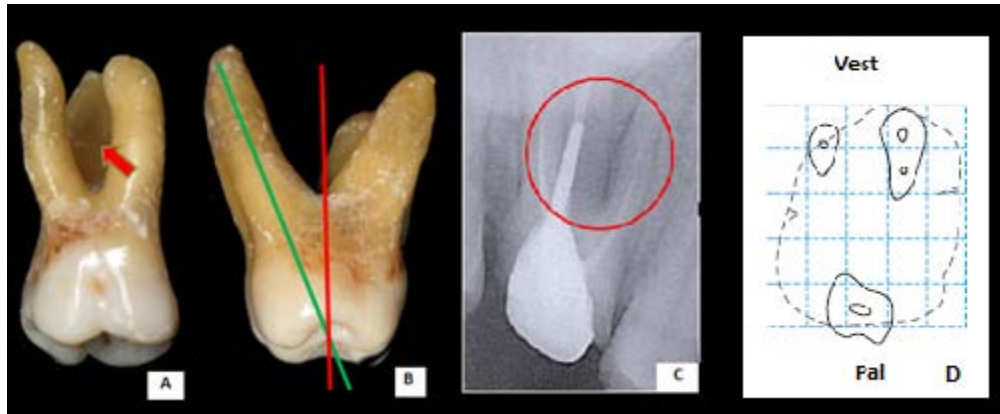


Figure 9 :

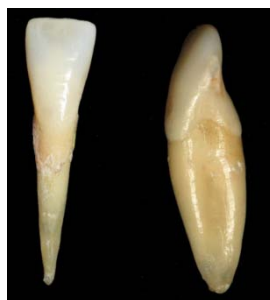A. Invagination de la face vestibulaire d'une racine palatine

B. Attention à la divergence d'axe entre la racine palatine et la couronne

C. Lésion osseuse liée à une perforation de la racine palatine malgré un forage à priori satisfaisant sur le cliché radiographique (Courtoisie Dr Boureix Beaudry).

D. Concavité vestibulaire de la racine palatine d'une 16 (104).

➤ Incisives mandibulaires



Bien que rectilignes et de section plutôt arrondie, les incisives mandibulaires entrent dans la catégorie des dents « à risque », car elles sont très fines et souvent avec des invaginations proximales.

Ainsi, le faible volume tissulaire rend toute destruction supplémentaire inquiétante pour la résistance mécanique de la dent. Sorensen et coll (1984 (168)) illustrent ce principe en démontrant que les incisives mandibulaires sont plus résistantes aux fractures radiculaire si elles n'ont pas de tenon.

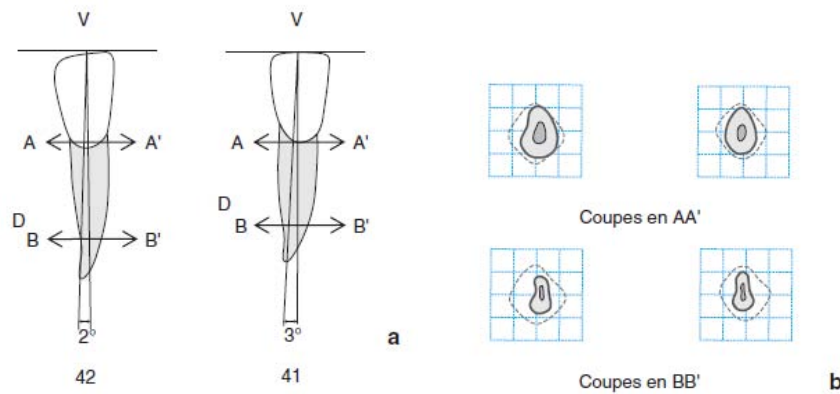


Figure 10. Les incisives mandibulaires. a) Forme et angulation de l'incisive centrale et latérale mandibulaire; b) Modification de la section radulaire entre le tiers cervical et le tiers apical : la racine de section ovale présente plus ou moins rapidement un rétrécissement lui donnant une forme en « haricot » (104).

➤ **Prémolaires mandibulaires**

La morphologie des racines des prémolaires inférieures est plutôt favorable à la pose des différents moyens de RCR existants en raison de leur volume tissulaire important. De la même façon que pour les canines, on note que la largeur du canal est souvent plus importante en vestibulo-palatin.

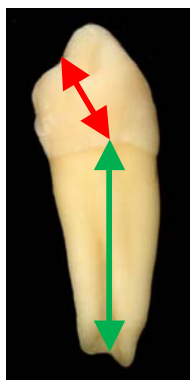

Figure 11. L'axe de la couronne est différent de celui de la racine. Cette notion est à prendre en compte lors de la préparation du logement.

Il faudra être vigilant à la différence d'inclinaison entre l'axe de la couronne et l'axe de la racine lors de la préparation du logement (figure 11); et veiller à la désinfection et l'obturation de la totalité du système canalaire, dont la morphologie est très variable.

➤ Molaires mandibulaires

L'ancrage radiculaire est préférentiellement placé dans la racine distale des molaires mandibulaires car elles sont plus droites que les racines mésiales et que le canal y est plus large.

Ces racines, dites « fortes », présentent cependant des inconvénients à la pose d'un tenon. Tout d'abord, leur face mésiale est très souvent invaginée et constitue de ce fait une zone exposée aux perforations ou aux fractures radiculaires par affaiblissement de leur paroi mésiale.

Par conséquent, elles peuvent être affaiblies si elles sont préparées pour recevoir un tenon préfabriqué de forme cylindrique, car la racine est ovale avec un diamètre vestibulo-lingual important, mais un diamètre mésio-distal assez réduit.

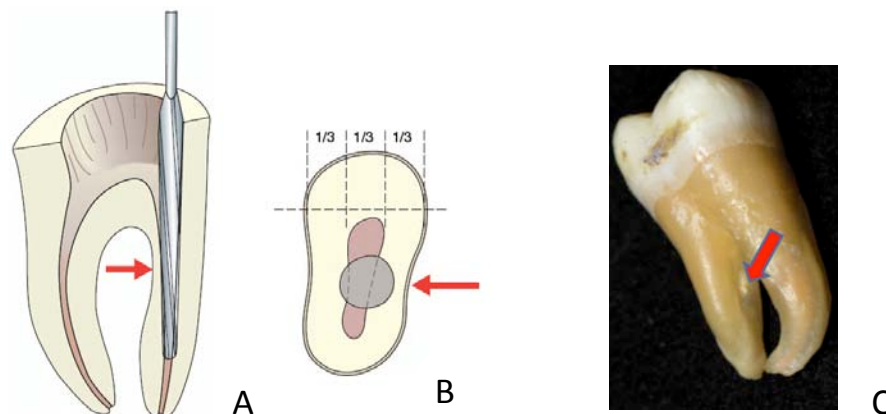


Figure 12:

A. La concavité mésiale de la racine distale de la première molaire mandibulaire rend dangereux le passage d'un foret de diamètre important (104).


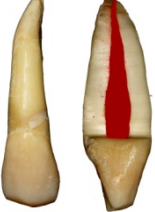



B. Si le diamètre moyen d'une prémolaire maxillaire est au maximum de 4 à 4,5 mm, il est très inférieur au niveau de la constriction et le respect de la règle des deux tiers montre là toute sa dangerosité (104).

C. Invagination mésiale sur racine distale de molaire mandibulaire.

Le tableau page 41 résume les principales particularités anatomiques des dents et les précautions thérapeutiques qu'elles impliquent.

Au vue de la variété et de la complexité des morphologies radiculaires (9), la préparation et le placement d'un tenon devront être évalués précautionneusement et planifiés en conséquence. Il faudra être particulièrement vigilant aux spécificités anatomiques non visibles sur les clichés radiographiques en 2 dimensions telles que les invaginations proximales et les courbures radiculaires en direction vestibulaires ou buccales. Celles-ci sont très fréquentes sur les prémolaires supérieures et les molaires, et rendent la pose d'un tenon sur ce type de racines, dites « à risque », beaucoup plus hasardeuse.

Enfin, pour les dents dont le support parodontal est réduit, situation fréquente en pratique, l'application du principe selon lequel la portion intraosseuse doit être au moins égale à sa portion externe n'est pas toujours en adéquation avec la possibilité de maintenir de l'intégrité de la racine.

RECOMMANDATIONS THERAPEUTIQUES EN FONCTION DE L'ANATOMIE RADICULAIRE DES DENTS		
Dents concernées	Anatomie radiculaire	Solution thérapeutique ⁽¹³⁾
INCISIVES maxillaires 	Racines larges	Tenon possible
CANINES maxillaires & mandibulaires 	Canal large en vestibulo-palatin	Préférer les tenons anatomiques
PREMOLAIRES maxillaires 	-racines s'affinent rapidement -invaginations proximales -courbures distales -racines palatines inclinées en vestibulaire	dent très risquée, utiliser des tenons les + fins et les + courts possible
MOLAIRES maxillaires 	85% racines palatines ont une courbure en direction vestibulaire + invaginations proximales sur cette même racine	Attention aux tenons trop larges ou trop gros Pas de tenon si large chambre pulpaire et suffisamment de substance
MOLAIRES mandibulaires 	Racines fines Invaginations méso-distales Inclinaison distale	
PREMOLAIRES mandibulaires 	Moins problématiques que PM> Attention axe ≠ couronne/racine Possibilité de plusieurs canaux	Tenons possibles
INCISIVES mandibulaires 	Très fines + invaginations proximales	Meilleure résistance aux fractures si il n'y a pas de tenon

3.1.1.2. *Nature du tenon*

La nature du tenon va à la fois influencer sa propre **résistance mécanique** ainsi que la **transmission et la répartition des contraintes à la dentine radiculaire**. Le matériau idéal devrait présenter des propriétés physiques comparables à celles de la dentine (résistance à la flexion, torsion et aux contraintes de cisaillement), une absence de corrosion ainsi qu'une liaison facile et forte à la dentine.

3.1.1.2.1 Les tenons en acier inoxydable

Ils sont très rigides et **concentrent les forces au niveau apical** au lieu de les répartir uniformément sur la dentine (fig.15 p.45). Le risque de fractures radiculaires est élevé, et oblige souvent à l'extraction de la dent de part la typologie de celles-ci (les fractures sont verticales et profondes).

Ils exposent aussi la dent à un risque de corrosion en cas de perte d'étanchéité de la reconstitution et d'infiltration de fluide salivaire jouant le rôle d'électrolyte (ce point soulève le problème de l'étanchéité de la restauration d'usage).

3.1.1.2.2 Les tenons en titane

Ils présentent une bonne biocompatibilité. Le risque de fracture radiculaire est moindre de part leur rigidité moins élevée. Ils peuvent cependant être difficiles à retirer (risque de fracture du tenon), et leur

radioopacité proche de celle de la gutta Percha complique un peu le contrôle radiologique (fig. 13).

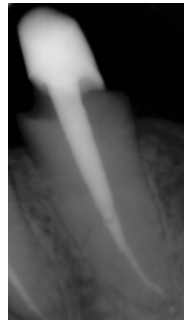

Figure 13.
Radiographie d'un
inlay core en
Titane (courtoisie
Dr De March).

Les tenons métalliques (acier ou titane) peuvent compromettre le résultat esthétique s'ils sont utilisés sous des restaurations en céramique.

3.1.1.2.3. Les tenons en céramiques (zircone)

Ils furent développés à la fin des années 1980 en réponse à une demande esthétique.

A la fois **très rigides et cassants** (Koutayas et *coll*, 1999 (97)), ils ne permettent pas l'amortissement des contraintes occlusales. Ces dernières sont directement transmises sur les parois radiculaires qui risquent de se fracturer.

Les céramiques ayant une faible résistance à la propagation des fractures, les fractures de tenon sont aussi fréquentes, laissant le morceau fracturé impossible à retirer de son logement (Asmmussen et *coll*, 1999(7)).

De plus, pour compenser leur fragilité, ils sont généralement **surdimensionnés**, ce qui augmente la mutilation radiculaire.

Enfin, **impossibles à démonter**, les possibilités de réintervention sont nulles, condamnant la dent en cas d'échec endodontique.

Ces considérations font qu'actuellement, l'emploi des tenons en céramique n'est plus à recommander.

3.1.1.2.4 Les tenons fibrés (fibres de verre, quartz ou carbone)

Il existe différents types de tenons fibrés selon la nature des fibres qui le composent : carbone, silice, quartz, verre. Les fibres, dont le diamètre varie entre 7 et 11 μm , sont noyées dans une matrice de polymères résineux (le plus souvent type résine Epoxy).

En plus de leur biocompatibilité et de leurs qualités esthétiques, ils possèdent d'excellentes propriétés mécaniques. Ce sont ceux qui ont le **module d'élasticité le plus proche de la dentine** (fig. 14) Cet avantage permet un plus grand amortissement et une meilleure répartition des contraintes au sein de la racine. Les charges, auparavant localisées au niveau de l'interface dentine/tenon avec les autres systèmes sont supprimées (fig. 15). Ici, les contraintes sont importantes mais situées à un niveau plus cervical, conduisant à des fractures radiculaires plus hautes, qui laissent davantage de chances de conserver la dent en cas d'échec.

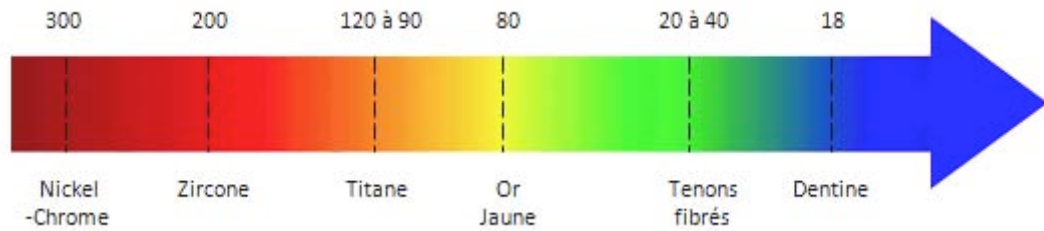


Figure 14 : Les tenons fibrés sont ceux qui ont le module d'élasticité le plus proche de celui de la dentine.

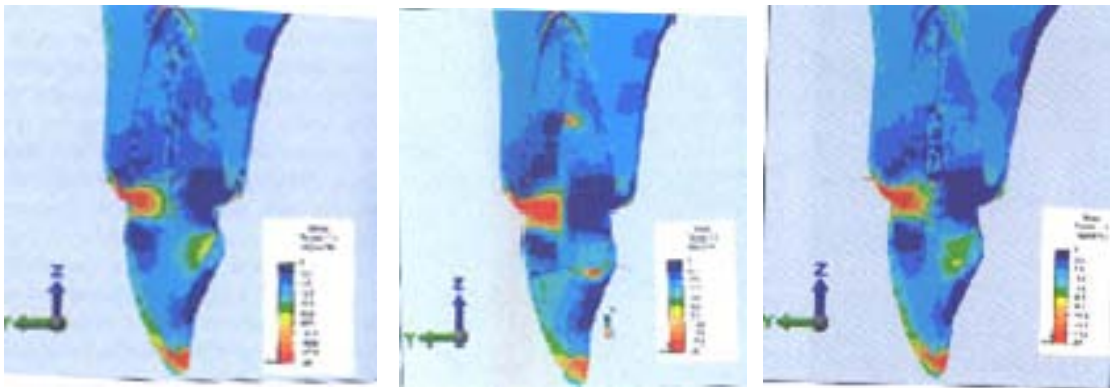


Figure 15 : De gauche à droite (Guastalla et coll, 2006(82)) :

1. Concentration des contraintes sur dent naturelle intacte.
2. Concentration des contraintes sur dent reconstituée par tenon métallique, on note l'apparition d'une zone de contrainte au bout du tenon.
3. Concentration des contraintes sur dent reconstituée par tenon fibré. On ne note pas de contrainte excessive à l'extrémité du tenon.

Par ailleurs, les tenons fibrés ont un comportement dit « anisotrope », c'est-à-dire que leur élasticité est variable en fonction de la direction de la force appliquée. Ainsi, pour un axe parallèle à l'orientation des fibres (pression occlusale sur les molaires), la rigidité du tenon sera plus élevée (45Gpa). Tandis que, pour un axe d'environ 30° (pression

occlusale sur les dents antérieures) le comportement élastique sera similaire à celui de la dentine (18Gpa) (Moyen et *coll*, 2001(133) ; Hu et *coll*, 2003(89)).

Ces propriétés s'expriment en clinique par un nombre plus faible de fractures radiculaires par rapport aux tenons en titane, acier, zircone (Akkayan et *coll*, 2002(2) ; Kivanc et *coll*, 2008(95)), mais aussi par rapport aux inlay-cores en or (Isidor et *coll*, 1996(91) ; Bolhuis et *coll*, 2004(21)).

Un autre avantage des tenons fibrés réside dans leur composition. Leur structure comporte une proportion importante de résine, qui se lie plus facilement au composite de reconstitution et de collage et permet d'obtenir une bonne **homogénéité structurelle de la RCR finale**. Leur transparence, quant à elle, (sauf tenon en fibre de carbone) permet l'utilisation de matériaux d'assemblage photopolymérisables (Freedman, 2001 (67)).

**NOTA
BENE**

Les tenons carbonés, en raison de leur caractère inesthétique, de leur module d'élasticité plus élevé et de leur sensibilité à l'humidité (hydrolyse de la matrice) sont peu à peu abandonnés.

En 2009, Coelho et *coll* (38) comparent la propagation des contraintes sur sept dents restaurées avec différents types de tenon et sur une dent saine (fig. 16 et 17). La méthode utilisée est celle de l'analyse par éléments finis. Lors des mesures, une force compressive de 10N est appliquée sur la face palatine des dents dans un axe de 45° par rapport à l'axe de la racine.

1. Dent saine
2. Inlay-core (CuAl)
3. Tenon en acier
4. Tenon en titane
5. Tenon en zircone
6. Tenon en fibres de carbone
7. Tenon en fibres de verre

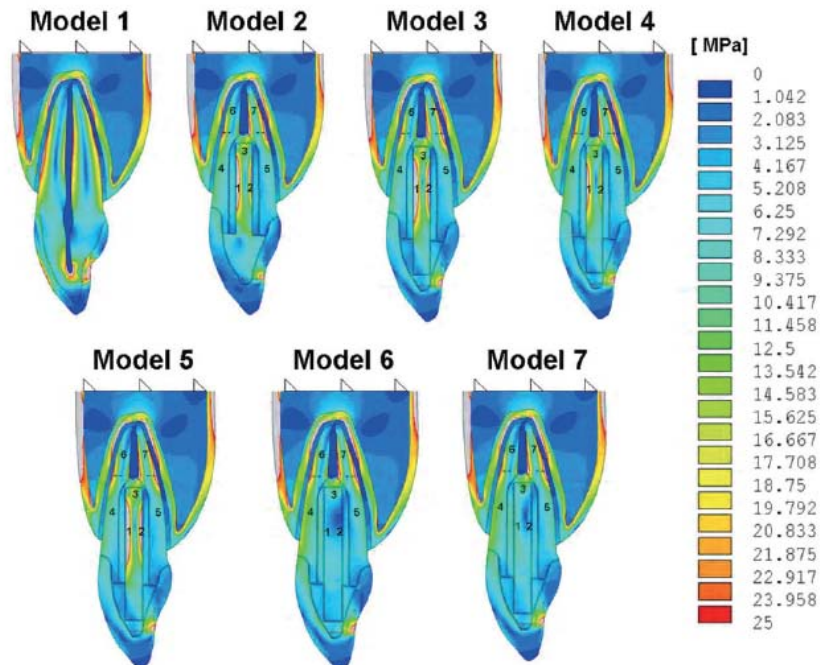


Figure 16. Von Mises stress (MPa). (Coelho et coll, 2009(38)).

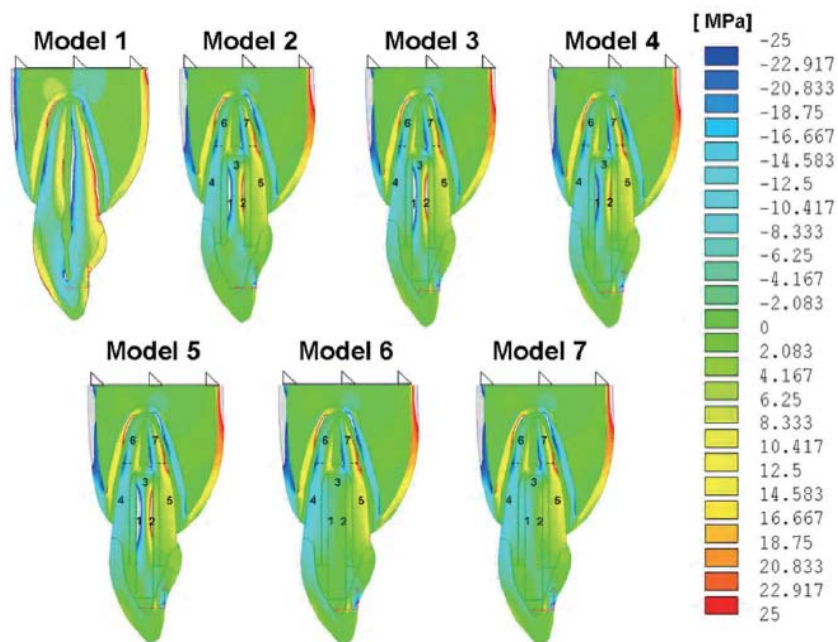


Figure 17. Les valeurs négatives représentent les contraintes de compression et les valeurs positives les contraintes d'étirement. (Coelho et coll, 2009(38)).

Concernant les contraintes mesurées au sein des ancrages :

- Elles sont plus importantes pour les tenons en acier, zircone, titane et les inlay-cores que pour les tenons fibrés.
- Elles sont plus importantes sur la face vestibulaire des ancrages que sur leur face buccale.
- Elles sont plus faibles pour les tenons en titane que pour les autres tenons cités précédemment.

Concernant les contraintes observées au sein de la dentine radicaire, c'est sur le modèle de la **dent saine** qu'elles sont les **plus importantes**, mais c'est aussi là qu'elles sont les **plus homogènes**. Les modèles avec tenon fibrés sont ceux qui se rapprochent le plus du modèle de la dent saine : les contraintes sont réparties sur la face vestibulaire des tiers cervical et moyen de la racine.

Les ancrages métalliques et en zircone réduisent la surface de distribution des contraintes. Celles-ci sont concentrées dans le tiers apical de la racine et au sein du tenon, ce qui augmente les risques de fractures radiculaires et de descellements (fig. 18).

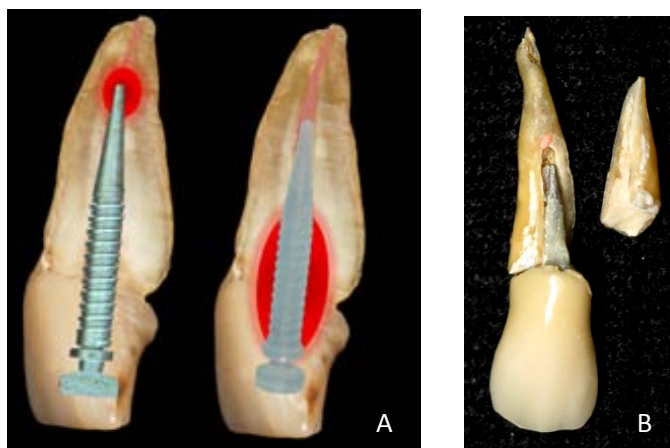


Figure 18 :

A Répartition des contraintes au sein de la racine, en fonction de la nature de l'ancrage.

B. Fracture radiculaire associée à un ancrage métallique (courtoisie Dr De March).

CEUX A EVITER : CERAMIQUES/ ZIRCONE

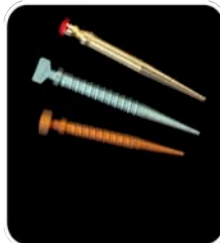
- Rigidité très élevée
- Impossible à démonter
- Collage incertain ?
,(111).



- Biocompatible
- Esthétique
- Résistant

LES TENONS METALLIQUES

- Inesthétique
- **ACIER** : rigidité élevée, allergie, corrosion
- **TITANE** : Risque de casser si dépose, radio opacité proche de celle de la Gutta Percha



TITANE :

- Biocompatible
- Moins rigide et moins corrosif

LES PLUS AVANTAGEUX : LES TENONS FIBRES

- Coût élevé



- Biocompatible
- Esthétique
- Module d'élasticité proche de celui de la dentine
- Fractures moins fréquentes et plus facilement réparables car situées à un niveau plus coronaire
- Dépose aisée
- Non corrodable (sauf Fibres de carbone (64))

3.1.1.3. *Forme*

Les tenons utilisés au sein des RCR foulées peuvent au choix, prendre une forme anatomique ou normalisée, selon la technique de mise en œuvre employée et le système de RCR retenu.

3.1.1.3.1. Tenon normalisé

Dans les systèmes normalisés, le tenon, dont la forme est préétablie, est ajusté dans la racine après passage du foret calibré correspondant. C'est le logement radiculaire qui est adapté au tenon.

La forme des tenons et des forets correspondants la plus favorable est la forme cylindro-conique à extrémité effilée. La partie cylindrique permet la rétention mécanique de la restauration grâce au parallélisme de ses parois, tandis que la partie conique contribue à la stabilisation du tenon lors des contraintes transversales (Johnson et coll, 1978(93) et Weine et coll, 191(179)) (fig. 19).

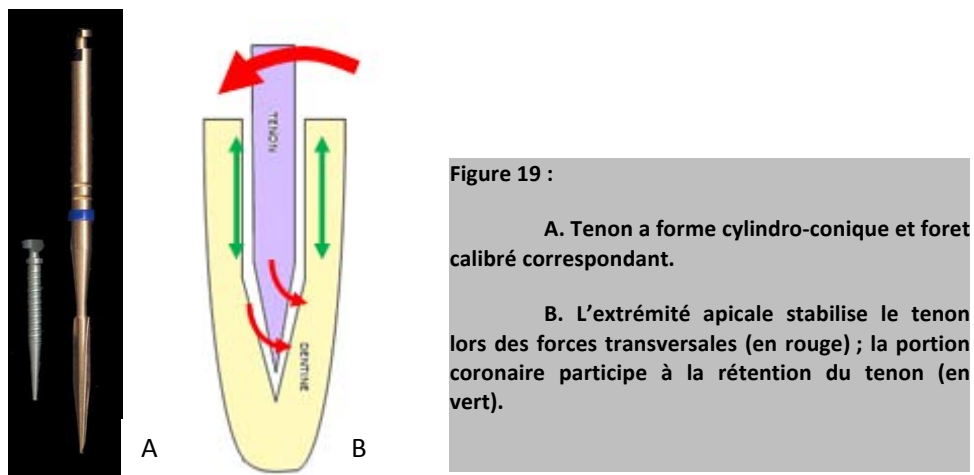


Figure 19 :
A. Tenon a forme cylindro-conique et foret calibré correspondant.
B. L'extrémité apicale stabilise le tenon lors des forces transversales (en rouge) ; la portion coronaire participe à la rétention du tenon (en vert).

Enfin, l'extrémité effilée permet une préservation de la dentine apicale ainsi que l'échappement du matériau d'assemblage lors de la pose.

Une idée récente est d'adapter la forme du tenon à la forme canalaire laissée par les instruments endodontiques (Cheleux N, 2009(33)). En effet, avec l'avènement des instruments en nickel-titane et le principe du « crown-down », on obtient une situation avec un tenon cylindro-conique de conicité 2% collé dans un canal largement évasé dans sa portion coronaire (jusqu'à 12%) où une grande quantité de composite de collage est nécessaire pour combler l'espace entre dentine et tenon. Lors de sa polymérisation, la colle exerce des contraintes au niveau de ses 2 interfaces (dentine/colle et colle/tenon). Ces contraintes sont à l'origine d'un décollement ou d'infiltrations, d'autant plus que le volume de colle est important. C'est pour ces raisons que la forme DT Light-Post a vu le jour il y a 5 ans (DT= double « taper », ou double conicité). Ils conservent une conicité de 2% dans leur portion apicale mais au niveau cervical, la conicité atteint 6, 8 ou 10% en fonction de leur diamètre.

Dans la même optique, la société Satelec commercialise en 2009 des **tenons fibrés à section ovale** (Ellipson post®), pour une meilleure adaptation à la forme naturelle du système canalaire. L'épaisseur de colle s'en trouve réduite. La mise en forme est réalisée avec des inserts ultrasonores (Ellipson tip®), eux aussi de forme ovale.

3.1.1.3.2. Tenon anatomique

Les tenons anatomiques reproduisent l'anatomie de la lumière canalaire débarrassée des matériaux d'obturation endodontique. Cette fois, c'est le tenon qui est formé de façon à s'adapter au système canalaire.

Cette forme est par définition plus conservatrice et plus respectueuse de l'intégrité de la dentine radiculaire. Le système canalaire est simplement désobturé, il n'est pas mis en forme à l'aide de foret. Cette approche rejoint la vision de Dejou et Laborde (1990(47)) pour qui « le tenon devrait être une extension dans un canal mis en forme, et non une intrusion dans la dentine radiculaire ».

Les tenons anatomiques ont deux objectifs principaux :

- Réduire les risques de fracture ou de fêlure radiculaire en évitant une fragilisation supplémentaire de la dent liée à la perte de substance occasionnée lors des manœuvres d'adaptation de la racine à un tenon préfabriqué.
- Exploiter toute la surface du système canalaire pour répartir au mieux les contraintes sur la racine.

Toutefois, dans le cadre des RCR directes, on ne pourra réaliser un tenon anatomique que si le tenon est en fibre et qu'il est collé dans le logement. Les tenons fibrés sont les seuls tenons admis capable de se lier chimiquement aux colles (grâce à la portion résineuse qui les compose).

Une fois assemblés, la qualité d'adhésion et la proximité de composition entre tenon et colle font que l'on considère que l'ensemble ne forme plus qu'une seule et même entité : un tenon anatomique reproduisant la morphologie du système canalaire grâce à la fluidité de la résine de collage qui épouse les parois radiculaires avant polymérisation.



Figure 20. Les tenons fibrés collés peuvent être considérés comme étant des tenons anatomiques.

Ce genre de conception n'est par exemple pas possible avec un tenon en titane ou un ciment de scellement car la cohésion entre tenon et matériau d'assemblage est moins certaine.

3.1.1.4. Usinage et état de surface


Les tenons préfabriqués présentent différents état de surface selon les fabricants.

Les tenons taraudés (fileté) ou à stries hélicoïdales augmentent la rétention et assurent une meilleure répartition des contraintes (Love et coll, 1996(113)), (ex : tenon en titane de chez Stabyl®), figure 21). Dans une étude, Felton et coll (1991(59)) montrent une absence de corrélation entre les

tenons filetés et les fractures radiculaires, à condition que ceux-ci ne soient pas vissés dans la dentine.

Les tenons métalliques lisses peuvent être sablés pour augmenter leur rétention (Cohen et coll, 1993(39)). Il faut s'assurer auprès des fabricants du sablage préalable des tenons (fig. 21).

Les traitements de surfaces concernant les tenons fibrés sont détaillés dans le Chapitre II.3.4.3.3). Comme pour les tenons métalliques, ils peuvent être rainurés pour offrir une meilleure accroche au matériau d'assemblage (fig. 21).



3.1.2. Le moignon coronaire

Le moignon a pour fonction de remplacer le volume coronaire manquant. Dans ce but, il doit offrir une liaison parfaite à la structure dentaire et une résistance mécanique adaptée aux contraintes (Smith et coll, 1999 (165)).

3.1.2.1. *L'amalgame*

Tableau 1. Exemples d'amalgames disponibles sur le marché

Ionosphère®	Henry Schein
Amalcap Plus®	Ivoclar Vivadent
Megalloy EZ®	Dentsply
Oralloy®	Coltene Whaledent

Utilisé depuis de nombreuses années, ses propriétés mécaniques restent équivalentes, voire supérieures aux autres matériaux plus récents.

Le mercure qu'il contient est sujet à débat de façon récurrente, même si aucune action toxique n'a pu être établie aux doses où il est libéré dans l'organisme (Dossiers de l'ADF, 2002 (124)). Par précaution, on préfère l'éviter chez la femme enceinte ou allaitant, et le patient allergique au mercure ou porteur d'une néphropathie glomérulaire.

Le principal inconvénient de l'amalgame est son exposition au risque de corrosion, engendrée par l'association d'alliages électrochimiquement différents. Pour limiter ce risque, la différence de potentiel électrique entre le tenon et le matériau de reconstitution coronaire doit être la plus faible possible. Les tenons en titane sont ceux qui répondent le mieux à cet impératif (Anusavice, 1999(6)), même si la faible différence de potentiel entre l'amalgame d'argent et le titane entraîne de légers phénomènes de corrosion (Horasawa et *coll*, 1999 (88)) en cas de restauration d'usage non étanche.

Les autres inconvénients sont son caractère inesthétique et sa rétention qui reste purement mécanique.

3.1.2.2. Les composites

Tableau 2. Exemples de composites disponibles sur le marché

CoreRestore2®	Kerr
Multicore Flow®	Ivoclar Vivadent
Autocore®	Elsodent
ApolComp®	Apol
Paracore®	Colten

Comparé à l'amalgame, ils ont les avantages d'être plus esthétiques et non sujet aux phénomènes de corrosion.

Aujourd'hui, les composites servant à la reconstitution du moignon coronaire sont de plus en plus souvent les mêmes que ceux qui servent au collage des tenons préfabriqués. C'est l'idée de **cohérence mécanique au sein de la reconstitution** qui pousse le remplacement de 2 résines composites de valeurs mécaniques différentes (composite de reconstitution/composite de collage) par une seule englobant le tenon (ex : ApolComp® de Apol). Utilisé en association avec un adhésif dentinaire, les composites se lient chimiquement à la dentine, ainsi qu'au tenon fibré. Ce paramètre est extrêmement important car une bonne cohésion entre les différents constituants composite/tenon fibré/dentine est le seul moyen de consolider la structure dentaire auparavant affaiblie.

Les propriétés mécaniques (résistance à la compression, traction, flexion) d'un composite sont proportionnelles à son pourcentage de charge par rapport à la matrice résineuse. Le choix se porte préférentiellement vers un composite hybride micro ou nano chargé (augmentation de la résistance à la compression et diminution de la contraction de prise, cette dernière posant le problème du joint composite/dent dans le temps). Ses performances mécaniques sont dans l'idéal aussi proche que possible de celles de la dentine.

Un avantage important est la liaison chimique entre les résines composites et le substrat dentaire, grâce aux adhésifs amélo-dentaires. Les valeurs d'adhésion à la dentine avoisinent les 20 à 25 MPa (Degrange, 2005(44)).

Le praticien aura également le choix dans le mode de prise : chimopolymérisable, photopolymérisable ou dual. Le mode dual offre un temps de travail suffisant et garantit une réaction de prise complète dans l'intégralité de la profondeur de l'obturation.

On peut citer comme exemple le Multicore HB® (haute viscosité), de chez Ivoclar. Attention, contrairement au Multicore Flow® (basse viscosité) il ne permet pas l'assemblage du tenon à la dent qui devra être fait à l'aide d'un autre matériau. La prise duale débute après le mélange manuel de la base et du catalyseur.

- **Résine Matricielle :**
 - Radicaux diméthacrylate (BisGMA, BisEMA, UDMA)

Polymérisation radicalaire
→ 4 à plus de 5% de rétraction de prise

 - Oxyrane/Siloxane (Filtek Silorane®, 3M ESPE)

Polymérisation cationique
→ moins de 1% de rétraction de prise
Adhésif spécifique
- **Diluants ou contrôleurs de viscosité :**
 - TEGMA / DEGDMA / UDMA

→ Composite Standard
Fluide
Compactable
- **Inhibiteurs de prise**
- **Agents de polymérisation**
→Prise Auto/ Chémo/ ou Dual

LA MATRICE ORGANIQUE
=
PHASE DISPERSANTE

Composants Chimiquement ACTIFS

- **Différentes natures :**
 - Minérales (=Silice sous différentes formes)
 - Organiques (=résine matricielle polymérisée)
 - Organo-minérales (noyau minéral enveloppé d'une matrice polymérisée)
- **Différentes tailles et formes :**

	Pourcentage de charge	Dureté
○ Macrochargé	++	+++
○ Microchargé	+	+
○ Hybride : Microhybride Microhybride Nanochargé	+++	++

→ L'augmentation du pourcentage de charge dans les composites hybride améliore les propriétés esthétiques et mécaniques et permet une diminution du coefficient de rétraction de prise.

LES CHARGES
=
PHASE DISPERSEE

Composants Chimiquement INERTES

- **Le Silane**
 - Sa qualité conditionne la pérennité de la résine composite (perte de charge = usure du matériau).
 - Sa structure moléculaire lui permet de développer 3 liaisons avec les charges minérales, tandis que l'autre extrémité de la molécule contient une double liaison permettant la réticulation avec la matrice.

AGENT DE COUPLAGE

3.1.2.3. *Les ciments verre ionomère (CVI) et ciments verre ionomère modifiés par adjonction de résine (CVIMAR)*

Ils présentent des propriétés naturelles d'adhésion à la dentine et à l'émail, ainsi que la capacité de relarguer le fluor qu'ils contiennent. Cependant, malgré l'adjonction de résine au CVI, leur résistance mécanique reste très inférieure à celles de l'amalgame et des composites (tableau 3).

3.1.2.4. *Les cermets*

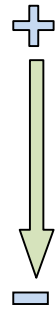
Ce sont des CVI dans lesquels ont été ajoutées des particules métalliques (d'argent le plus souvent). Leurs propriétés sont inférieures à celles des CVIMAR ; ils ne sont par conséquent pas utilisables au sein d'une RCR (*ex : Argion Molar AC® de VOCO*).

3.1.2.5. *Les compomères*

Il s'agit d'un matériau associant du composite et des verres ionomères. A l'instar des cermets et des CVIMAR, leurs qualités intrinsèques sont trop faibles pour les utiliser comme matériau de reconstitution du moignon coronaire (*ex : Dyract eXtra® de Dentsply*).

Tableau 3. Propriétés mécaniques comparées des différents matériaux utilisés dans les RCR foulées (d'après Bolla M. 1999(23)).

Seuls les amalgames et les résines composites possèdent les caractéristiques mécaniques suffisantes pour être utilisés comme matériau de reconstitution corono-radulaire.

		Résistance à la traction (MPa)	Résistance à la compression (MPa)	Résistance à la flexion (MPa)	Dureté Vickers (Hv)	Module d'élasticité (GPa)
	Composite	35-60	250-480	100-145	70-130	10-25
	Amalgame	45-65	320-350	110-150	120	25-60
	Compomère	35-40	200-260	90-125	50-60	5-8
	CVIMAR	20-40	100-200	30-60	35-45	5-20
	Cermet	14	140-195	30-32	40	15-19
	CVI	9-15	100-150	20-30	30-40	8-13

L'association tenon fibré/ composite est à privilégier lorsque l'indication de RCR indirecte est posée, aussi bien pour des raisons esthétiques, que biologiques et mécaniques (module d'élasticité des tenons fibrés, adhésion entre composite et tenon et entre composite et dentine). En effet, le concept de cette association est basé sur l'idée d'homogénéité des matériaux d'ancrage et de reconstruction, permettant une harmonie de comportement mécanique avec la dent naturelle.

Dans une étude rétrospective sur 7 à 11 ans, Marco Ferrarri (2007 (61)) obtient un succès clinique compris entre 89 et 93%. Sur 985 dents étudiées, une seule fracture radulaire fut répertoriée. Les auteurs attribuent les autres échecs mécaniques (fracture ou décollement du tenon) à la trop faible quantité de substance dentaire résiduelle, contre indiquant la pose d'une RCR directe (Chap. III.3).

De récentes études in vitro montrent qu'une dent restaurée avec plusieurs tenons fibrés collés a un comportement mécanique plus proche de celui de la dent saine qu'une dent restaurée avec un inlay-core en or ou avec un seul tenon

fibré collé (Maceri et coll, 2007(116)). L'emploi de plusieurs tenons fibrés au sein d'une même restauration semble particulièrement indiqué pour les canaux larges et irréguliers. L'homogénéité globale de la restauration est améliorée, les contraintes sur les tissus sont diminuées, le volume de composite sujet aux phénomènes de contraction de prise est moindre et les risques de fracture radiculaire ou adhésive également (Maceri et coll, 2009(117)).

Il s'agit pour le moment d'un concept dont l'application clinique risque d'être limitée par l'allongement du protocole de mise en œuvre et le coût de la restauration globale. Il permet toutefois de mettre en évidence les limites posées par l'épaisseur du matériau d'assemblage sur l'obtention d'un comportement biomécanique homogène de l'ensemble dent/restauration.

Enfin, pour la restauration des dents postérieures, et dans un souci d'économie, les tenons en titane collés peuvent être un compromis satisfaisant.

3.2. Les RCR indirectes, ou inlay-cores

La méthode indirecte de RCR nécessite une étape de laboratoire pour la réalisation d'une pièce prothétique (l'inlay-core), dont le procédé de réalisation est incompatible avec l'environnement buccal.

Les inlay-cores aspirent à exploiter au maximum la surface intracanaulaire afin d'offrir une plus grande rétention et une meilleure répartition des contraintes. Ils sont principalement indiqués lorsque les parois dentaires restantes sont jugées insuffisantes pour permettre la rétention d'un tenon et d'un faux moignon foulé (Chap. III.3).

3.2.1. Dimensions

Les recommandations concernant la longueur des inlay-cores rejoignent celles des tenons utilisés dans les RCR directes :

- Longueur :
 - Hauteur de la couronne clinique au minimum.
 - Entre la moitié et les deux tiers de la racine intra-osseuse.
 - Préserver 4-5mm de Gutta Percha à l'apex.
- Diamètre :
 - inférieur à un tiers de la largeur radiculaire (1mm de dentine circonférentielle au tenon au minimum).

De part leur technique de réalisation et d'assemblage (pièce rigide réalisée en méthode indirecte), les inlay-cores requièrent une mise de dépouille des parois internes de la chambre pulpaire et du canal recevant le tenon (insertion et désinsertion de la pièce). Les préparations peuvent être particulièrement mutilantes sur les molaires dont l'axe des racines diffère plus de l'axe de la couronne que sur les autres dents. La perte de substance peut néanmoins être limitée par la mise en place d'un fond de CVIMAR permettant de combler la contre dépouille, comme illustré sur la figure 22.

Le tenon anatomique ou calibré doit ménager un espace de quelques centièmes de millimètres dans son logement afin de ne pas exercer de contraintes excessives sur les parois radiculaires lors de l'assemblage.

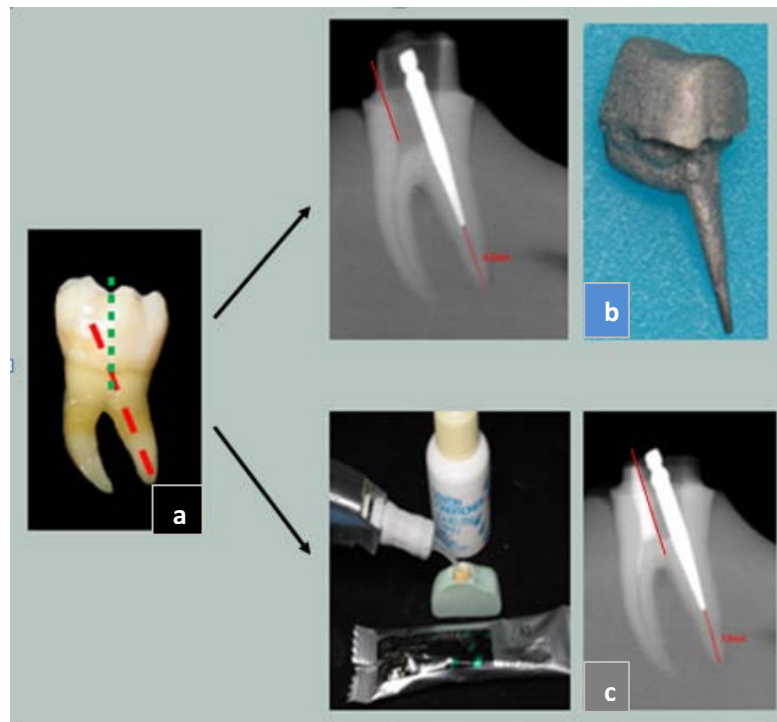


Figure 22. Sur les molaires, l'axe de la racine distale diverge particulièrement de l'axe de la couronne (a). La mise en place d'un inlay-core impose l'effondrement de la paroi mésiale de la couronne (b), sauf si la contre-dépouille mésiale de la chambre pulpaire est comblée avant la prise d'empreinte (c). (Courtoisie Dr De March).

Par ailleurs, les limites de l'inlay-core doivent toujours être situées en deçà des limites dento-prothétiques avec la coiffe périphérique pour :

- Permettre une jonction directe entre la coiffe et la dent (importante pour l'étanchéité de la restauration)
- Ménager les épaisseurs nécessaires à la future coiffe (triangle de Kuwata).

Le respect de ce principe implique la mise en œuvre d'une technique adéquate d'accès aux limites si une empreinte pour inlay-core en méthode indirecte est réalisée (Chap IV.3.1.2).

3.2.2. Nature

Les matériaux utilisés pour les RCR indirectes rejoignent ceux des RCR directes avec des avantages et inconvénients similaires.

3.2.2.1. *Les alliages métalliques*

Les alliages servant à l'élaboration des inlay-cores peuvent être classés en 4 grandes familles.

➤ Les alliages non nobles

Parmi eux, on retrouve le plus souvent les Nickel-Chrome (Ni-Cr) et les Cobalt-Chrome (Cr-Co). Ce sont les plus rigides. Leur sensibilité à la corrosion est de plus en plus relativisée (voir nota bené p.52), les conséquences sont moindres que pour une RCR directe associant amalgame et tenon en acier.

Le Nickel-Chrome est fréquemment utilisé. Il est facilement travaillé au laboratoire de prothèse, ce qui permet un bon ajustage de la pièce prothétique, et ses propriétés mécaniques sont compatibles à d'éventuelles retouches et à une résistance suffisante de la restauration. Leur principal défaut est lié à leur teneur en Nickel qui contre-indique formellement leur utilisation chez les patients allergiques. Notons que dans la plupart des pays européens, leur emploi est aujourd'hui abandonné pour cette raison.

Le Cobalt-Chrome ne pose pas de problème d'hypersensibilisation. Sa coulée est convenable mais sa dureté est très supérieure à celle du Nickel-Chrome. En plus de présenter un module d'élasticité défavorable au

maintient de l'intégrité de la substance dentaire résiduelle, les retouches en bouche sont beaucoup plus difficiles.

➤ Le titane

Il est reconnu pour avoir une bonne biocompatibilité, ainsi qu'un module d'élasticité plus favorable que celui des alliages non nobles.

Sa coulée est en revanche plus problématique. Elle s'effectue dans une fronde spécifique, à l'abri de l'oxygène (sous Argon), et l'apparition de porosités dans son épaisseur est très fréquente (fig. 23). Une **radiographie de contrôle** de l'élément prothétique doit être impérativement réalisée **avant l'étape de scellement**.

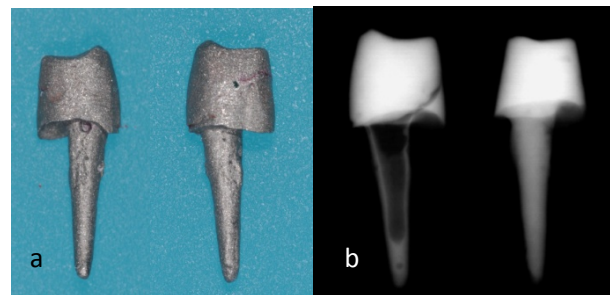


Figure 23 :

a) Vue mésiale et distale d'un inlay-core en titane. La coulée de la pièce est à priori correcte.

b) A gauche, la radiographie de l'inlay-core photographié en précédemment. On observe la présence d'une importante bulle d'air au sein de l'ancrage, la pièce prothétique est fragilisée.

A droite, l'inlay-core en titane refait.

➤ Les alliages nobles

Ce sont les alliages majoritairement composés d'Or (Au) et de Platine (Pt). Ils sont très faciles à travailler et à retoucher après coulée. Attention toutefois à préférer les alliages à base d'or blanc ou d'or jaune à teneur réduite en or : au-delà de 50%, les propriétés mécaniques diminuent de façon conséquente et l'inlay-core risque de manquer de rigidité.

➤ Les alliages semi-nobles

Ils ne contiennent pas d'or mais au moins 50% de Palladium. Leur résistance est suffisante et leur coulée similaire à celle des métaux nobles.

De la même façon que pour les tenons métalliques préfabriqués, la rigidité des alliages métalliques comparée à celle de la dentine abouti à une concentration des contraintes occlusales en direction apicale, avec souvent pour conséquence des fractures obliques des racines dentaires (Yaman et coll, 1998(184), et Butz et coll, 2001(29)). D'une façon générale, plus l'alliage est noble, et plus son module d'élasticité décroît. Il faut cependant veiller à ce que les propriétés mécaniques restent suffisantes, comme expliqué précédemment dans le paragraphe sur les alliages nobles.

Il faut souligner que les défauts mécaniques reprochés aux alliages métalliques s'avèrent être des avantages dans certaines situations cliniques. En effet, sur les dents fines (ex : incisives mandibulaires), ils sont les seuls à pouvoir assurer un espace disponible nécessaire à la restauration (couronne céramo-métallique : 1,2mm de réduction) tout en gardant une

épaisseur de moignon coronaire suffisante à leur résistance propre.

Leur couleur entraîne un assombrissement inesthétique de la zone cervicale de la dent en cas de parodonte fin, et limite le rendu esthétique des restaurations à infrastructure céramique. Dans le dernier cas, les métaux nobles de couleur jaune, ADA type 4 (platine, or, palladium), ou les inlay-cores dit « céramisés » peuvent être préférés (Zalkind et *coll*, 1998(190)) même si ils ne suffisent pas à créer l'illusion totale (l'absence de translucidité du métal bloque la conduction lumineuse (Carossa et *coll*, 2001(31), et la couche d'opaque est très réfléchissante).

Les **inlay-cores céramisés** sont des inlay-cores métalliques dont la partie coronaire est recouverte d'une couche de céramique opaque (Frejlich et *coll*, 1992(69)). Leur inconvénient est de n'autoriser aucune retouche après leur mise en place sous peine d'éliminer, par endroit, la couche d'opaque. Par ailleurs, ils ne résolvent pas les problèmes d'assombrissement cervical, de corrosion et de module d'élasticité.

Ettore et *coll* (2008, (57)) répondent à la question de la corrosion avec le tableau suivant :

	FAUX MOIGNON	COIFFE PROTHETIQUE	CONSEQUENCES
BENE	Non Nobles	Non Nobles	Le risque de corrosion est minimal si les alliages sont identiques.
	Non Nobles	Nobles	Risque maximum de corrosion dans la partie enfouie de l'inlay-core.
NOTA	Nobles	Non Nobles	Le risque de corrosion est faible et le cas échéant la corrosion intéressera la suprastructure : celle-ci sera visible.
	Nobles	Nobles	Il existe un risque minimum de corrosion en anaérobie.

Les phénomènes de corrosion entre faux moignon et coiffe prothétique sont toutefois à relativiser du fait de la présence du matériau d'assemblage, placé entre les deux éléments, qui joue plus un rôle d'isolant que d'électrolyte.

3.2.2.2. Les céramiques

Les inlay-cores en céramique sont obtenus par adjonction de céramique sur-pressée à un tenon en zircone standardisé.

Ils sont à proscrire pour les mêmes raisons que dans les techniques directes : module d'élasticité trop élevé (200Gpa), diamètre important, coût élevé, dépose et retraitement canalaire impossibles.

3.2.2.3. *Inlay-core en composite et tenon fibré*

Les inlay-cores en composite renforcé par des fibres de verre sont une réponse au remplacement des inlay-cores métalliques. Ils allient les qualités mécaniques des fibres synthétiques (propriétés mécaniques proches de celles de la dentine, le préjudice pour la dent est plus réduit en cas de fracture), redonnent une cohésion à la dent par le collage et répondent aux indications des reconstitutions indirectes en général (perte de substance importante, cf Chap III.3). On peut citer en exemple le système Targis® Vectris® d'Ivoclar Vivadent.

Ils sont particulièrement intéressants pour la reconstruction des dents antérieures dépulpées jeunes ou retraitées endodontiquement, présentant un volume pulpaire important avec des zones d'élargissement en contre-dépouilles et des parois radiculaires d'épaisseur réduite. En outre, l'utilisation des prothèses entièrement en céramique est permise grâce à leurs qualités optiques.

Contrairement aux RCR fibrées directes, la réalisation de la pièce au laboratoire simplifie les manipulations cliniques, en limitant le cumul d'imperfections par la réalisation d'un seul collage.

Les composites utilisés ont un taux de charges minérales très élevé (jusqu'à 70% en volume et 70 à 88% en poids). Leurs performances mécaniques sont optimisées par une phase de post polymérisation thermique et/ou photonique sous atmosphère à gaz inerte. Celle-ci permet également le maintien d'une interface de collage de qualité grâce à la limitation de la contraction de prise du composite.

Les inlay-cores en composite renforcé par fibres sont assemblés par collage ce qui, comme pour les techniques directes, impose de pouvoir maintenir un champ opératoire convenable (sauf colle particulière), et ne permettent aucune réintervention.

L'épaisseur de résine composite entourant le tenon doit être suffisante pour avoir sa résistance propre de façon à résister aux déformations du tenon. Cette épaisseur doit être proche de 1,5mm. Dans le cas d'une dent fine, le recours à une reconstitution métallique est indispensable car elle a l'avantage de conserver sa résistance propre, même en épaisseur réduite.

Ces types de reconstitutions trouvent néanmoins leurs limites en raison du faible nombre de laboratoires formés à les produire, et du fait de leur **absence totale de prise en charge par la sécurité sociale** (elles sont cotées hors nomenclature). Il en est de même pour tout autre inlay-core ne faisant pas intervenir de technique coulée dans leur mode de réalisation.

3.2.2.4. Inlay-core associant tenon fibré et moignon en céramique

Bien que la littérature ne donne que peu d'informations à leur sujet, il n'est pas rare de trouver ce type de reconstitution dans la pratique.

Il s'agit d'un tenon fibré transfixé à un moignon constitué de céramique pressée (ex : IPS e-max® d'Ivoclar Vivadent). Le principe rejoint celui des inlay-cores à clavette

(voir Chap. II.3.2.4). Une fois en bouche, les restaurations sont assemblées par collage.

Leurs objectifs sont de combiner les avantages d'un tenon au module d'élasticité proche de celui de la dentine, et ceux d'un moignon coronaire à la fois esthétique et aux propriétés mécaniques élevées.

Malgré ces ambitions prometteuses, le manque de recul clinique nous invite à rester prudent sur ce type de reconstitution et à porter l'attention sur leurs 2 principaux défauts :

- L'impossibilité de créer un tenon anatomique (voir Chap. II.3.2.3)
- L'impossibilité de réintervention sur les dents traitées.

3.2.3. Forme

Selon la technique d'empreinte employée, l'inlay-core peut être soit à tenon anatomique, soit à tenon standardisé (cylindro-conique) (fig. 24).

Dans le premier cas, l'opérateur enregistre l'anatomie réelle du logement :

- o Par modelage en bouche d'une résine calcinable (Pattern® de GC) à l'aide d'un tenon calibré calcinable. La résine est déposée à l'intérieur du logement canalaire pour réaliser un tenon anatomique. On dit que l'inlay-core est réalisé par technique directe.
- o Par empreinte (technique indirecte) :

- Le silicone de basse viscosité est injecté à l'intérieur du logement (embouts fins et lentulos)
- Un tuteur peut être placé (il rigidifie la partie intracanalalaire, évite les déformations et déchirures du matériau d'enregistrement sans perturber l'empreinte anatomique du logement puisque le tenon sera entièrement recouvert de silicone).
- L'ensemble est recouvert avec le matériau lourd contenu dans le porte empreinte.

Dans le second cas, seule la position du tenon normalisé placé à l'intérieur du logement est enregistrée par une technique d'empreinte (indirecte). Le tenon de l'inlay-core ainsi réalisé ne sera pas adapté à la morphologie de la lumière canalalaire :

- Mise en place du tenon métallique de « sur-coulée ».
- Injection du matériau de basse viscosité sur et autour de la préparation avant recouvrement par le matériau lourd.

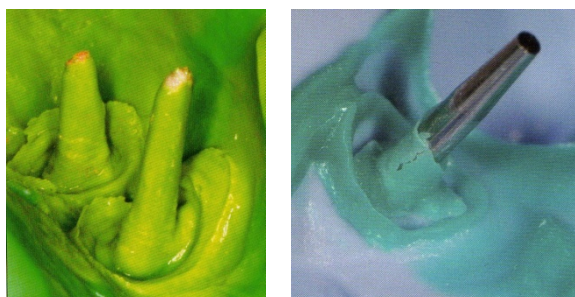


Figure 24. A gauche une empreinte anatomique du logement radiculaire (15), à droite une empreinte normalisée (57).

Compte tenu d'un des principaux objectifs des inlay-cores, à savoir exploiter au maximum la surface intracanalalaire afin d'offrir une meilleure rétention et une meilleure répartition des contraintes, la réalisation d'inlay-core à tenon normalisé est paradoxale. L'inlay-core anatomique limite le délabrement

radiculaire en s'adaptant à la morphologie du canal et non l'inverse (cf Chap II.3.2.3) (fig. 25). La seule exception pouvant être faite étant le cas des racines larges à section canalaire ronde (incisives supérieures).

Quelle que soit la forme du tenon, l'inlay-core doit présenter un **cône de raccordement** destiné à assurer une bonne liaison mécanique entre le moignon et le tenon. Ce renfort cervical supplémentaire permet une **meilleure résistance aux forces rotationnelles** et de **cisaillements** (fig.26).

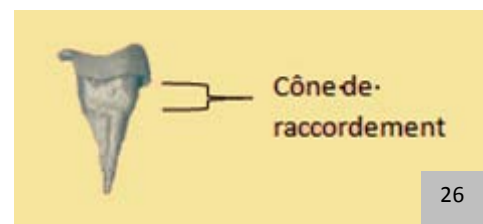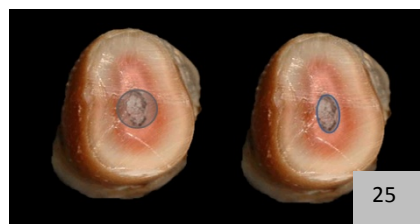


Figure 25. Affaiblissement radiculaire à droite lors de l'emploi d'un inlay-core à tenon normalisé. A gauche, l'inlay-core anatomique épouse la forme du canal sans mutilation supplémentaire.

Figure 26. Le cône de raccordement est essentiel à la résistance mécanique de l'inlay-core.

L'inlay-core positionné dans son logement doit être stable. Il ne doit pas présenter d'axe de rotation pouvant faciliter son descellement. Pour ce faire, le praticien peut ajouter une clé anti-rotationnelle. Il s'agit d'une rainure, ou d'un méplat, placée dans la partie coronaire du canal, où la dentine radiculaire est la plus importante, généralement en palatin ou en lingual.

3.2.4. Les inlay-cores à clavette

Il s'agit d'un ou de deux éléments mâles isolés, transfixés à l'inlay-core et destinés à solidariser ou immobiliser la RCR dans la racine (fig. 27). Le but de ce type de reconstitution est de limiter la fragilisation des racines en diminuant la longueur des ancrages

(évite de franchir les courbures radiculaires), sans pour autant nuire à la rétention de la pièce prothétique puisque le nombre d'ancrage est augmenté. Ce système est principalement employé lorsque la couronne résiduelle est presque inexistante, et que la chambre pulpaire, qui permet la stabilisation de l'inlay-core, fait défaut.

D'autre part, une étude récente (Naveau et coll, 2008(135)), analysant par éléments finis l'influence du nombre de tenon radiculaire d'une RCR coulée sur la répartition des contraintes occlusales sur une molaire maxillaire, montre que l'adjonction de tenon radiculaire supplémentaire ne diminue que très peu (1,3% par tenon) les contraintes intraradiculaires.

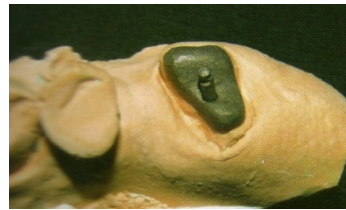

Figure 27 : Inlay-core à clavette. D'après Compagnon D et Purseigle P (2006(40)).

Cependant, Bartala et coll (2005,(15)) déconseillent la mise en place de clavette pour 4 raisons :

- Leur situation dans des racines à « haut risque » qui sont souvent fines avec des courbures (racines mésiales des molaires mandibulaires, racines vestibulaires des molaires ou prémolaires maxillaires).
- L'augmentation de la mutilation tissulaire, notamment de la zone de jonction radiculaire.
- L'augmentation des tensions intra-radiculaires liée à l'insertion et au scellement de la clavette.
- La dépose particulièrement laborieuse pour le praticien, le patient et le matériel rotatif, en cas de besoin de réintervention.

Notons qu'il existe une alternative aux inlay-cores à clavette : **les inlay-cores démontables** (Compagnon D et Purseigle P, 2006(40)). Ils se composent de 2 parties imbriquées l'une dans l'autre grâce à une glissière qui répond à la difficulté de dépose de la reconstitution.

Au laboratoire, le premier élément de l'inlay-core comportant la partie femelle de la glissière est réalisé selon les indications cliniques du praticien qui choisit la racine support. Après sa coulée, la maquette de la deuxième partie est réalisée, elle comprend la partie mâle de la glissière. Le ou les logement(s) radicaire(s) restant(s) sont exploités et la seconde pièce est coulée à son tour.

Le scellement, effectué élément après élément est également facilité.

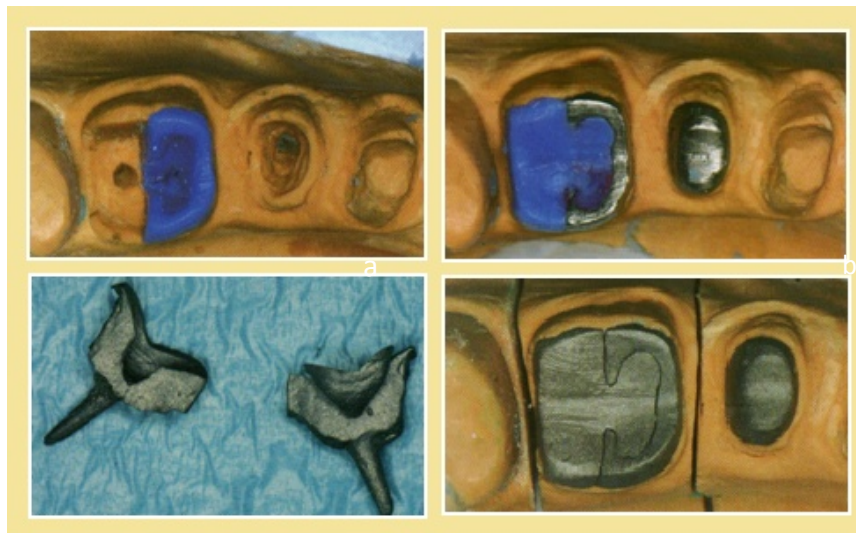

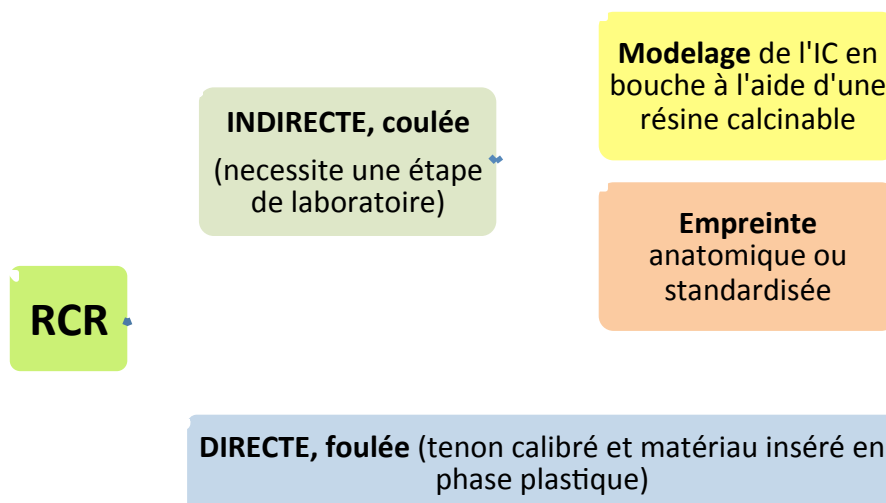
Figure 28. Etapes de réalisations d'un inlay-core démontable. D'après Compagnon D et Purseigle P (2006(40)). :

- a. Réalisation de la maquette en cire de la partie femelle au laboratoire.
- b. Après coulée de la partie femelle, le prothésiste prépare la maquette de la contre-partie.
- c. Vue latérale des deux parties désolidarisées.
- d. Vue occlusale de l'inlay-core désolidarisé en place sur le modèle de laboratoire.

Contrairement aux RCR directes, les inlay-cores sont des restaurations qui imposent une étape de laboratoire et sont souvent plus mutilantes (suppression des contre-dépouilles).

L'esthétique et le comportement mécanique des inlay-cores traditionnels sont améliorés avec les inlay-cores en composite et tenon fibré. Malgré cela, les matériaux métalliques restent les plus utilisés dans cette indication en raison de la quasi universalité de leur indication et la maîtrise des procédures de la métallurgie. Leur résistance propre est aussi un atout dans les reconstitutions de dents étroites, à canaux radiculaires fins et/ou multiples, où l'épaisseur disponible est faible.

RECAPITULATIF DES MOYENS DE RCR



Valeurs minimales et maximales de la résistance des matériaux sous contrainte de déformation en traction et cisaillement. Pour les tenons fibrés, le module d'élasticité peut varier selon l'angle de traction (d'après Leforestier et coll, 2009(107)).

MATERIAU		PROPRIETES MECANIKUES		Module d'élasticité (GPa)	Module de cisaillement (GPa)	Module en flexion (GPa)	Contrainte de rupture en traction (MPa)	Contrainte de rupture en flexion (MPa)	
DENTINE				15-18,6		17,5±3,8	30-105	212±41,9	
RADICULAIRES	Inlay-core	Alliage noble		77-108		53,4±4,5	469-759	1545±135	
		Alliage non noble	Titane	117-120			550-930	1280±23	
			Acier	177-202				1436±83	
	Tenon en zirconie	Zirconie Compositpost (RTD)		200-210				900-1200	
		Zirconia Glass (Fototech, Carbotech)				28,2±3,4		961±43	
		Silica-zirconium fiber post (Carbotech)				24±3,8		879±66	
	ANCRAGES	Tenon en fibre de carbone		82-140	3,1	34±3,6		860±71,9	
		Tech 2000 (Carbotech)		42 (30°)					
		Endo Compositpost (RTD)		20 (30°)					
		Tenon en fibre de verre		29-40 40,5 (30°)	4,2	23,5±9	2000-4710	753±45,6	
		Luscent Anchors (Dentatus)	Snowpost (Carbotech)		45				
			Snowlight		49				
Tenon en fibres de quartz		16,5 (30°)		24,4±3,8	3600-6000	879±66,2			
TECH21XOP : DT light post (Dentsply)		15	0,06-0,075		2050	842-1600			

3.3. Le rôle de l'effet de cerclage, ou « ferrule effect »

L'effet de cerclage est le mécanisme illustrant le cerclage de l'ensemble du périmètre cervical du moignon coronaire par la couronne d'usage.

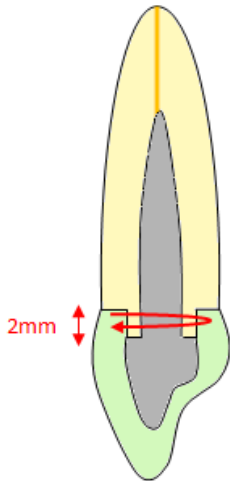


Figure 29. Un minimum de 1,5 à 2mm de dentine intacte au dessus des limites de la future couronne et ceci sur toute la circonférence de la dent est nécessaire(38).

Le sertissage au niveau cervical est représenté par la flèche rouge.

Pour être efficace, la substance dentaire résiduelle après préparation périphérique et préparation canalaire, doit conserver une bande continue de dentine intacte au niveau de la zone cervico-axiale, de **2mm de hauteur minimum**, et située coronairement par rapport aux limites de la future couronne (Libman et coll, 1995(112), Sorensen et coll, 1990(167)) (fig. 29).

La distance entre la jonction dent/faux moignon, et la limite de la couronne doit aussi être d'au moins 2mm pour permettre une épaisseur de matériaux suffisamment résistante au niveau des parois axiales de la couronne (Assif et coll, 1993(9)). Le but est de créer une embase où la couronne recouvre la jonction dentine/moignon réalisant une sorte de contention sur elle-même des parois radiculaires, et s'opposant de cette façon aux forces de division ou de fendage de la racine.

La préservation du tiers cervical, rendant possible l'effet de cerclage, joue un rôle capital dans le succès thérapeutique, aussi bien pour les RCR directes qu'indirectes.

Récemment, Eraslan et *coll* (2009, (54)) démontrent une **diminution des contraintes radiculaires** grâce à l'effet de cerclage.

Auparavant, Akkayan a démontré une meilleure résistance aux fractures lorsqu'un effet de cerclage d'au moins 2 mm était possible, ceci quel que soit le type de tenon (Akkayan, 2004 (3)). Une étude rétrospective sur 3ans montre également un meilleur taux de succès clinique (Cargidiaco et *coll*, 2008(30)).

La préservation du tiers cervical influence aussi la répartition des contraintes au sein de la dent reconstruite : en l'absence d'effet de cerclage, les fractures observées sont profondes alors qu'elles sont plus hautes, et ainsi plus facilement restaurables, sur les dents présentant un cerclage.

Notons également que l'effet de cerclage intervient sur la **rétenion de la future couronne**. Des parois dentaires quasi nulles, conduisent à une situation où les limites de la couronne et les limites de l'inlay-core sont au même niveau cervical, la rétenion de la couronne est par conséquent réduite à la seule capacité de rétenion de l'inlay-core (fig. 30). A l'inverse, des parois hautes augmentent la surface de rétenion entre la couronne et la structure dentaire, diminuant ainsi les contraintes au niveau du matériau d'assemblage.

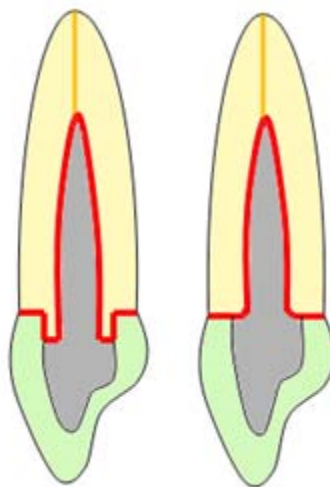


Figure 30. En présence d'un effet de cerclage, les surfaces développées entre tenon et logement, et entre couronne et dent sont augmentées (liseré rouge).

NOTA BENE

Bien que les avantages de l'effet de cerclage soient établis, l'opinion selon laquelle des procédures d'élongations coronaires doivent être effectuées pour permettre une hauteur suffisante de dentine au 1/3 cervicale de la dent, doit être considérée avec précautions. En effet, la mutilation des tissus, combinée à la modification du rapport couronne sur racine risquent d'affaiblir la structure résiduelle (Gegauff 2000(74)), mais aussi d'exposer les anfractuosités radiculaires ou les furcations des dents concernées. Le rapport bénéfices/risques est questionnable.

3.4. Moyens d'assemblage

3.4.1. Les différentes options

L'assemblage entre la dent et la RCR peut se faire soit par scellement (rétention mécanique), soit par collage (rétention par adhésion).

On distingue 3 catégories de matériaux d'assemblage :

- les ciments conventionnels de scellement
- les matériaux hybrides de scellement adhésif (à mi-chemin entre les colles et les ciments)
- les colles adhésives (aussi nommées composites de collage ou ciments résineux).

3.4.1.1. *Les ciments de scellement*

Leur prise résulte d'une réaction chimique acido-basique formée par la rencontre d'une base (la poudre) et d'un catalyseur (le liquide).

Il existe 3 familles :

❖ le ciment oxyphosphate de zinc

Très ancien, il possède 100 ans de recul clinique. La rétention, assurée par micro-clavetage du ciment dans les anfractuosités des surfaces à assembler, est purement mécanique. Il ne possède aucun potentiel d'adhésion chimique aux tissus dentaires ou prothétiques.

Ses propriétés mécaniques (résistance à la flexion (Li, 1999 (111)) et à la pression (White, 1993(181))) sont faibles, et sa solubilité grande.

Un de ses avantages réside dans ses importantes propriétés bactériostatiques.

❖ le ciment polycarboxylate de zinc

Il présente un certain potentiel d'adhésion chimique aux tissus dentaires par liaisons ioniques et covalentes (Leforestier et coll, 2009(108)). Ses propriétés mécaniques sont aussi très faibles et sa solubilité est importante (Lu, 2005(114)).

❖ le ciment verre ionomère

Utilisé depuis les années 1970, il a l'avantage d'adhérer chimiquement aux tissus minéralisés de la dent (Yoshida et coll, 2000(188)) et, plus faiblement, aux métaux (liaisons ioniques aux ions calcium et aux oxydes). Son étanchéité est bonne en raison d'un coefficient de dilatation thermique proche de celui des tissus dentaire.

Leurs inconvénients résident dans leur sensibilité hydrique pendant leur prise qui affecte les propriétés

mécaniques du ciment, et une résistance propre du matériau inférieure à la force d'adhésion obtenue.

Les ciments conventionnels trouvent leurs points faibles dans leurs propriétés mécaniques et leur sensibilité à l'humidité pendant (CVI) ou après polymérisation (solubilité des oxyphosphates et polycarboxylates de Zinc).

Tableau 4. Récapitulatif sur les ciments de scellement

FAMILLE	PRODUITS COMMERCIALISES	COMPOSITION	MODE DE PRISE	PRETRAITEMENT DES SURFACES DENTAIRES
<u>Oxyphosphate de Zinc</u>	-Crown&Bridge® (Dentsply) - Zinc Cement® (SS White) - Poscal® (Voco)	Oxyde de Zinc + Acide Orthophosphorique	Redox	-
<u>Polycarboxylate de Zinc</u>	- Durelon® (ESPE) - Aqualex® (Voco)	Oxyde de Zinc + Acide Polyacrylique	Redox	-
<u>Ciment Verre Ionomère</u>	- Fugii I (GC) - Ketac Cem (ESPE)	Verre d'Alumino Silicate + Acide Polycarboxylique	Redox	+/- Acide polyacrylique ou citrique (non fourni avec le ciment)

Redox= réaction acide/base

3.4.1.2. Les matériaux hybrides

Ils représentent une catégorie intermédiaire entre scellement et collage. Le matériau le plus représentatif de cette famille est le ciment verre ionomère modifié par adjonction de résine (CVIMAR), l'autre étant le compomère (moins utilisé).

❖ Le CVIMAR

Dans le CVIMAR, les propriétés mécaniques du CVI traditionnel sont renforcées par l'ajout de monomère résineux (HEMA, éthylène glycol ou dérivé du BisGMA) (Cheron, 2005 (35)). La sensibilité à l'humidité est aussi améliorée (Etienne et coll, 2007(56)). Enfin, le conditionnement des surfaces dentaires avec un acide faible (acide polyacrylique (Fugi GC Conditionner®) ou acide citrique) double les valeurs d'adhérence.

❖ Le compomère

On définit les compomères comme étant des résines modifiées par adjonction de polyacides (monomères résineux à groupement métacryliques, auxquels sont ajoutés des monomères carboxyliques).

Le durcissement est le résultat d'une polymérisation chimique des chaînes de résine. Après durcissement, la réaction acide-base intervient au contact des fluides buccaux. Contrairement aux CVIMAR, la réaction acide-base est secondaire. Elle est limitée en intensité et dépendante de l'eau absorbée par le matériau polymérisé au contact des fluides buccaux. Le compomère se rapproche donc d'avantage des colles que des ciments (Cheylan JM, 2001(36)).

Les valeurs d'adhésion sont bonnes s'il est couplé à un adhésif amélo-dentinaire, les résistances à la traction et à la compression aussi, et la solubilité est faible (Craig et coll, 2000(41)). La libération en fluorure reste minime (Bohin F, 2000(20)).

Les ciments hybrides constituent de bons compromis entre scellement et collage, c'est pourquoi ils sont fréquemment qualifiés de bons « ciments de routine ». Leurs propriétés mécaniques sont satisfaisantes. Les protocoles sont simples et plus tolérants à l'humidité buccale. Les ciments sont peu coûteux et capables de créer une adhérence de bonne qualité avec un grand nombre de matériaux. Le conditionnement préalable des surfaces dentaires est cependant indispensable pour obtenir ces meilleures propriétés d'adhésion.

Tableau 5. Récapitulatif sur les ciments hybrides commercialisés

FAMILLE	PRODUITS COMMERCIALISÉS	COMPOSITION	MODE DE PRISE	PRETRAITEMENT DES SURFACES DENTAIRES	INFORMATIONS COMPLÉMENTAIRES			
<u>Compomère</u>	-Dyract Cem Plus® (Dentsply)	Verre d'Alumino Silicate + Acide Polycarboxylique + HEMA/TEGMA	Redox et AP (TP=2min à 37°)	Non recommandé par le fabricant	Gel d'isolation conseillé pour éviter la couche de surface inhibée par l'oxygène (NF)			
<u>CVIMAR</u>	-Fuji Plus® (GC)				Redox et AP	+/- Acide polyacrylique ou citrique	F	mélange poudre/liquide prédosé
	-Fuji Cem® (GC)						NF	Clickers +/- seringue automélangeuse
	-Ketac Cem Plus® (3M ESPE)						F	Clickers ou pâte/pâte

Redox= réaction acide base
AP= autopolymérisation

TT= temps de travail
TP= temps de prise

F= fourni dans le coffret
NF= non fourni dans le coffret

2.4.1.3. Les colles

Une colle se définit comme une substance insérée à l'état liquide entre deux surfaces et qui se solidarise par réaction de polymérisation. L'activation de la polymérisation peut être chimique (chémpolymérisation ou autopolymérisation), lumineuse (photopolymérisation) ou mixte (polymérisation duale).

Elles se composent d'une phase organique faite de polymères acryliques résineux (la matrice), à laquelle sont incorporées, ou non, des charges minérales. Les deux phases sont liées par un agent de couplage. L'absence ou la présence de charge distingue les résines et les colles.

On définit 3 types de colles, selon qu'elles possèdent ou non des adhésifs et des promoteurs d'adhésions.

- ❖ Les colles sans potentiel adhésif (SPA) ou composite de collage

Ce sont des résines composites micro-chargées ou micro-hybrides. Leur composition est proche de celle des composites de restauration mais avec une proportion de résine plus importante pour une viscosité plus basse, facilitant leur mise en place et leur adaptation précise à l'élément collé.

Elles ne possèdent aucun promoteur d'adhésion ni adhésif. Elles sont utilisées en association avec une résine fluide (l'adhésif amélo-dentinaire) qui infiltre les rugosités des surfaces dentaires préalablement mordancées, et forme ainsi un clavetage mécanique. Les colles créent ensuite le lien entre la couche

adhésive (ou couche hybride) et l'élément prothétique par le biais d'un agent de couplage.

NOTA BENE

Au sein de ces composites de collage sont apparus des systèmes dont la teneur en charge a été augmentée tout en maintenant une viscosité adaptée pour assurer à la fois le collage du tenon et la reconstitution de la portion coronaire (Cheleux N, 2009(33)).

❖ Colles avec potentiel adhésif (APA)

Il s'agit de colles renfermant des monomères adhésifs. Elles présentent un grand recul clinique et leur fiabilité et leur efficacité ne sont plus à démontrer. Néanmoins, leur protocole de mise en œuvre reste encore fastidieux.

Le Panavia F 2.0® et Panavia 2.1® requièrent un conditionnement acide et l'application d'un primers sur les tissus dentaires.

Pour le Superbond®, un catalyseur doit être ajouté au composite.

Les monomères fonctionnels varient selon les colles.

Le Superbond® exploite le 4META (4 methacryloxyethyl trimellitate anhydre) qui se lie par liaison hydrogène à la résine copolymère PMMA (Polyméthacrylate de méthyle) suite à un amorçage redox utilisant le TBB (tri n-Butyl Borane). Ce dernier est activé en présence d'oxygène ou d'humidité et non inhibé comme les amorceurs classiques (Peroxyde-

amine). Il s'impose comme le produit de choix pour le collage des alliages métalliques (Chang et *coll*, 2002(32)). L'adhésion obtenue après sablage à l'alumine dépasse les 15-20MPa sur les alliages non nobles.

Une autre particularité du Superbond® est de conserver une certaine plasticité après polymérisation (notamment grâce à l'absence de charge dans leur composition), permettant l'absorption d'une partie des contraintes mécaniques. Un module d'élasticité faible du matériau d'assemblage diminue également le stress en son sein et diminue par là même le risque de décohésion du tenon (Lanza et *coll* (2005 (99))).

Les colles type Panavia exploitent des monomères MDP (methacryloyloxyethyl decyl dihydrogenphosphate). Leur prise impose l'application d'un gel d'isolation. L'adhésion est particulièrement efficace sur les céramiques polycristallines préalablement silanées (Blatz et *coll*, 2007(19) ; Cheron et *coll*, 2007(34)).

❖ Les colles auto-adhésives (AA)

Leur principal atout réside dans leur manipulation aisée, similaire à celle des ciments de scellement, bien qu'elles appartiennent à la famille des colles.

Elles ont des propriétés autoadhésives et automordançantes grâce à leur matrice organique qui contient des méthacrylates d'acide phosphorique ou carboxylique multifonctionnels. Elles sont aussi caractérisées par une viscosité et un taux de charges

élevées. Aucun traitement préalable de la dentine avant collage n'est requis. Sur l'émail en revanche, contrairement aux données des fabricants, la littérature recommande de mordancer l'émail à l'acide orthophosphorique à 37% pendant 30secondes (Tirlet, 2008(172) ; Hikita et coll, 2007(87)).

AVANTAGES ET INCONVENIENTS DES COLLES

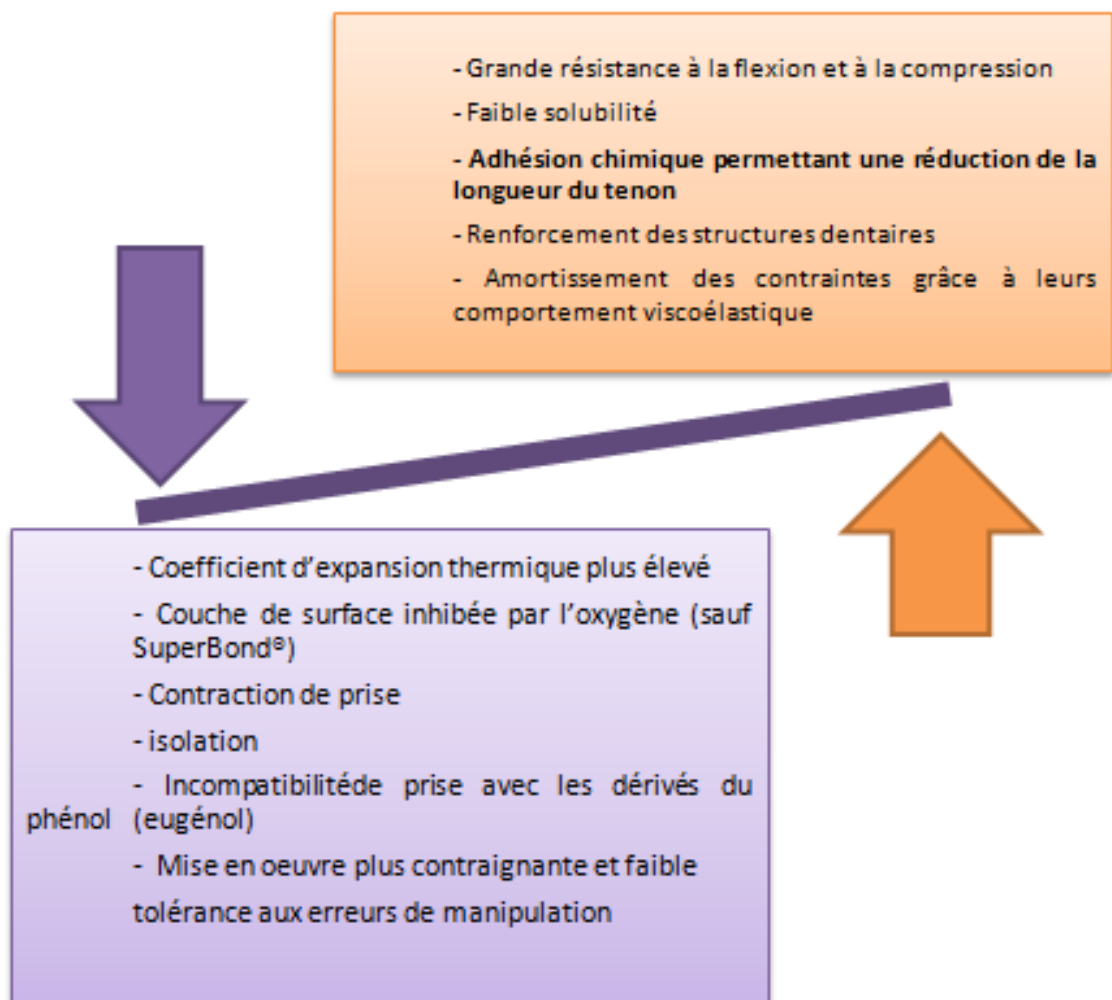


Tableau 6. Exemples de colles

FAMILLE	PRODUITS COMMERCIALISES	COMPOSITION	REACTION DE PRISE		PRETRAITEMENT DENTINAIRE	INFORMATIONS COMPLEMENTAIRES
COLLES SPA	Multilink Automix® (Ivoclar Vivadent)	Diméthacrylate, HEMA + charges minérales	Dual (20sec) ou Auto	TT= 2'30 TP=3'30	-Adhésif Multilink Primer® A/B (automordançant, autopolymérisant)	-Seringue automélangeuse -Isolation avec un gel de glycérine -Ne permet pas la reconstruction du faux moignon
	Apol Comp® (APOL)	Polyméthacrylates et méthacrylates disfonctionnels + Charges (66%du poids)	Dual	TT= 1'30	-Adhésif AutoBond® (automordançant, dual) photopolymérisé après son application	-Seringue automélangeuse -Le composite de collage sert aussi de composite de reconstruction du moignon !
	Paracore® (Coltène)	Méthacrylate Fluorure Charges de verre (68%du poids)+silice	Dual	TT=3'30	-Conditionneur : ParaBond Non Rince Conditioner® -Adhésif ParaBond®A/B	-Libération de fluorure -Isolation avec un gel de glycérine -Seringue automélangeuse ou pistolet -Le composite de collage sert aussi de composite de reconstruction du moignon !
COLLES APA	Panavia 21® (Kuraray)	Résine Bis-GMA Monomère adhésif = MDP	Chémopolymérisable	TT=4' TP=3'	-Conditionneur automordançant : ED Primer® (30sec)	-Libération de fluorure -Isolation avec un gel de glycérine
	SuperBond®(Sun Medical)	Résine MMA Monomère adhésif =4META Catalyseur= TBB Pas de charges !!	Chémopolymérisable	TT= TP= 8à10'	-Mordançage de la dentine avec l'activateur vert pendant 5à10sec	-Importante viscoélasticité (absorption des contraintes) -Digue non obligatoire
COLLES AA	RelyX Unicem (3M ESPE)	-Charges basiques+/-silanisées -Méthacrylates+/- modifiés à l'acide phosphorique -Initiateurs	Dual et Redox		-Mordançage de l'émail (aucun intérêt pour les RCR)	-Pas de champ opératoire !! -Existe en capsules ou clickers à spatuler -Existe nouvel embout plus fin spécifique aux RCR (but= diminuer les bulles d'air) -Très forte adhésion aux tissus dentaire, alliages, métaux, céramiques, composite, tenon fibré... -Libération de fluorure
	G-Cem Automix (GC)	-ester d'acide phosphorique -résine 4-MET	Dual		-Mordançage de l'émail (aucun intérêt pour les RCR)	- Pas de champ opératoire !! -seringue automélangeuse -Embout « endo » fin et coudé

3.4.2. Cahier des charges

Les matériaux d'assemblage des RCR doivent répondre aux impératifs de :

- rétention
- étanchéité
- et prévention des fractures radiculaires.

Pour une RCR scellée au phosphate de zinc, ces critères représentent respectivement 50, 20 et 20% des échecs (Gonthier et coll, 2001(78)).

La **rétention** est la première propriété demandée à un matériau d'assemblage. En 2000, Degrange et coll (45) comparent la rétention des différentes familles de matériaux d'assemblage. Il s'agit d'un test d'expulsion d'un inlay métallique à base de Nickel et de Chrome, préalablement sablé à (alumine 50 μ m), et scellé dans un disque de dentine coronaire. Les ciments au phosphate de zinc et au polycarboxylate présentent la plus faible rétention. Les CVI montrent une valeur plus élevée, qui augmente nettement lorsque la dentine est préalablement traitée avec une solution d'acide polyacrylique. Les valeurs sont alors comparables à celles des résines adhésives, du compomère et du CVIMAR. La meilleure rétention est obtenue avec la résine adhésive non chargée, à condition d'appliquer le monomère activé sur la dentine et sur le métal avant le collage (fig. 31).

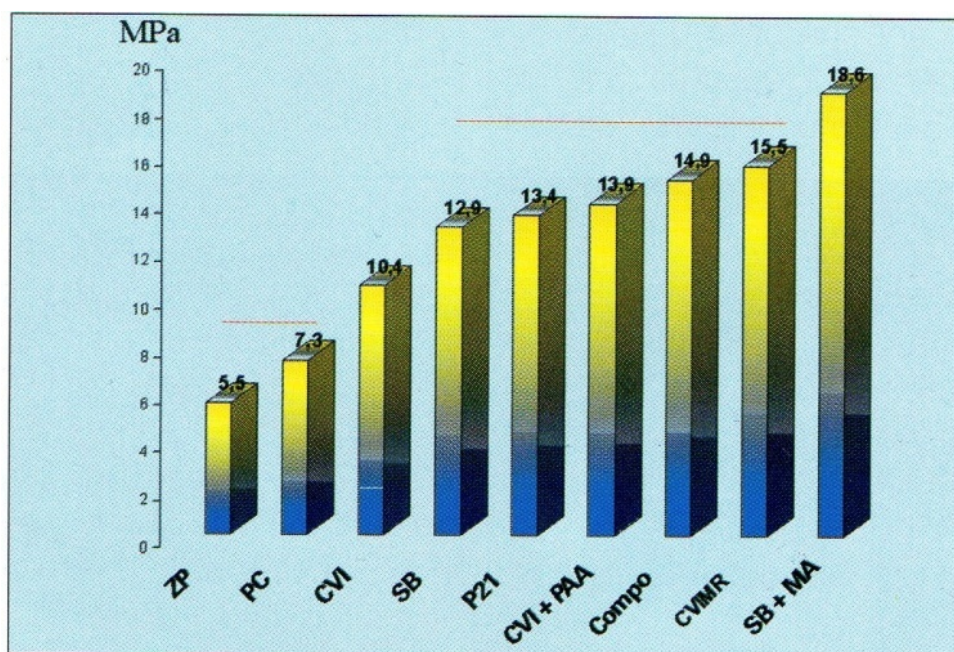


Figure 31. Résultats du test d'expulsion, d'après Gonthier et coll(2001(78)). ZP= ciments au phosphate de zinc (Zinc Cement®, SS White), PC=ciments aux polycarboxylates (Durelon®, ESpe), CVI=ciments aux verres ionomères (Fugi I®, GC), SB=résine adhésive non chargée (Superbond®, Morita), P21=résine adhésive chargée (Panavia 21®, Kuraray), CVI+PAA=ciment aux verres ionomères (Fugi I®, GC) utilisé avec traitement de la dentine à l'acide polyacrylique (Dentin conditioner®, GC), Compo= compomère de scellement (Dyract Cem®, Dentsply), CVMR=ciment aux verres ionomères modifié par adjonction de résine (Fugi Plus®, GC), SB+MA= résine adhésive non chargée (Superbond®, Sun Medical) utilisé avec l'application de monomère activé sur le métal et la dentine. Les colonnes sous la même barre ne diffèrent pas statistiquement.

Pour Hikita et coll 2007(87), les différentes catégories de colles (SPA, APA et AA) permettent toutes d'obtenir une adhésion équivalente à la dentine et à l'émail à condition de respecter scrupuleusement chaque protocole.

L'adhésion chimique entre colle et substrat dentaire permet un gain de rétention manifeste (Zidan et Ferguson, 2003(191), Yilmaz et Dalmis, 2004(187)). Cependant, les conditions de ce test sont idéales : pas de difficultés d'accès ou de manipulation, dentine coronaire saine... les conditions cliniques sont bien souvent moins favorables (cf chap. II.3.4.3.1).

L'étanchéité est aussi un critère capital. Seule une restauration étanche peut éliminer une éventuelle porte d'entrée des bactéries et éliminer les risques d'échec d'un traitement radiculaire auparavant satisfaisant.

L'adaptation de l'élément prothétique ne suffit pas à garantir l'étanchéité de la restauration (White et coll, 1994(180)). Le matériau d'assemblage joue un rôle important. Pour Vire (1991(178)), 60% des échecs endodontiques (recontamination) sont causés par un manque d'étanchéité de la restauration finale.

Dans une étude de Ray et Trope (1995, (151)), l'étanchéité apparaît comme plus importante que la qualité du traitement endodontique : 80% de succès lorsque la restauration coronaire est satisfaisante, contre 67% lorsque le traitement endodontique est correct. Le taux de succès le plus élevé étant bien entendu l'association restauration coronaire satisfaisante et traitement endodontique correct (tableau 7).

RESTAURATION CORONAIRE	TRAITEMENT ENDODONTIQUE	TAUX DE SUCCES
Satisfaisante	Correct ou non	80%
Satisfaisante ou non	Correct	67%
Satisfaisante	Correct	91,4%

Tableau 7. Résultats de l'étude de Ray et Trope sur l'influence de l'étanchéité de la restauration prothétique finale sur la santé périapicale de la dent

L'étanchéité d'un matériau est directement liée à sa capacité d'adhésion aux deux surfaces qu'il rassemble.

Les ciments classiques au phosphate de zinc, dénués de propriétés adhésives, sont peu étanches. Ils ont de mauvais résultats aux tests de filtration de fluides (Mannocci et coll, 2001(123)).

Les CVI et CVIMAR ont l'avantage d'offrir une véritable adhésion à l'émail et à la dentine, ainsi qu'une adhésion plus faible à certains alliages. Ces valeurs d'adhésion sont multipliées par deux lorsque les surfaces dentaires sont prétraitées avec un acide polyacrylique. La résistance propre des CVI étant inférieure à la force d'adhésion obtenue (risque de microfracture au sein de l'épaisseur du matériau d'assemblage), on préfère l'emploi des CVI renforcés avec une résine (CVIMAR).

Pour Gonthier et coll 2001(78), les composites de scellement utilisés avec un système adhésif présentent la même étanchéité que les résines adhésives et les CVIMAR. Dans ces études, les CVI sont utilisés sans prétraitement dentinaire ; cela peut expliquer leurs mauvaises performances en étanchéité (fig. 32).

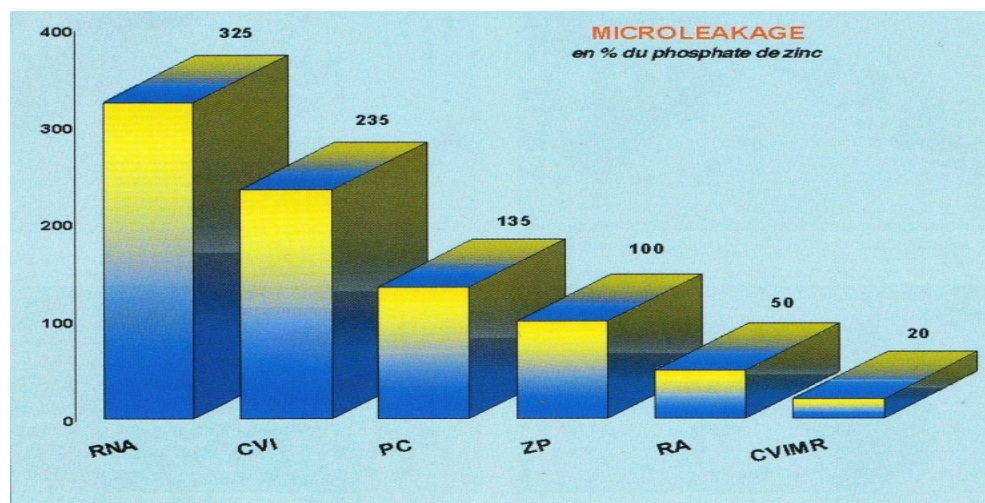


Figure 32. Perte d'étanchéité des différents matériaux comparée à celle du ciment au phosphate de zinc (d'ap Gonthier et coll, 2001(78)).RNA=résines non adhésive (utilisée sans systèmes adhésifs), CVI=ciments aux verres ionomères (utilisé sans prétraitement dentinaire à l'acide polyacrylique), PC=ciments aux polycarboxylates, ZP= ciments au phosphate de zinc, RA=résines adhésives, CVIMR=ciment aux verres ionomères modifié par adjonction de résine.

Pour Lehmann et *coll* (2006(109)), ce sont les colles qui offrent la meilleure étanchéité à condition que la polymérisation ait été faite à l'abri de l'humidité. De plus, leur insolubilité laisse présager une étanchéité à long terme.

Le manque d'étanchéité peut être compensé par une activité bactéricide ou bactériostatique. Celle des résines est trop faible pour compenser un mauvais collage. L'utilisation de ces matériaux doit donc être très rigoureuse et effectuée dans de bonnes conditions cliniques car toute erreur est irréversible.

Dernier critère : la **prévention des fractures radiculaires**. Elles représentent également 20% des échecs. Le matériau d'assemblage voulant prévenir ce risque devra :

- offrir une forte rétention, permettant de diminuer la longueur de l'ancrage (jusqu'ici principal facteur de la rétention), et d'ainsi préserver au maximum la structure dentaire restante en permettant un logement moins profond.
- et/ou, absorber et répartir au mieux, les contraintes au sein de la racine
- et/ou, renforcer les parois radiculaires autour du logement.

Actuellement, seul le collage s'est montré efficace pour prévenir les fractures (fig. 33). De nombreux auteurs s'accordent à dire qu'il renforce les structures dentaires restantes (Aussiello et *coll*, 1997(11) ; Mendoza et *coll*, 1997 (127)). Ses propriétés viscoélastiques permettent une bonne absorption et répartition des contraintes par déformation plastique de la colle à la manière d'un « coussin amortisseur », tout en conservant une bonne résistance

aux phénomènes de fatigue par rapport aux ciments classiques (Wiskott et coll, 1996(182)) Ce constat a conduit certains auteurs à préconiser la réalisation d'un joint épais de colle (Lehmann et coll, 2006(119)); notons toutefois que celui-ci reste néfaste à la contraction de prise du matériau qui s'en trouvera augmentée.

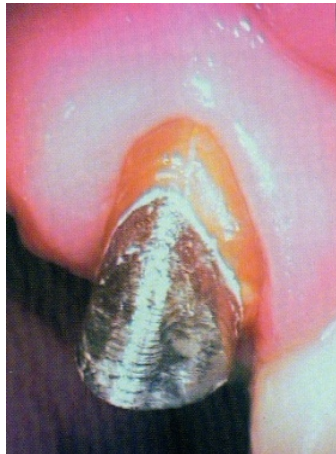

Figure 33. Inlay-core collé sur une dent présentant une fêlure vestibulaire qui a été comblée par la colle. La situation, stable un an après le collage, a permis la réalisation de la restauration finale (d'après Gonthier et coll, 2001(78)).

L'adhésion par collage est un progrès dans la préservation des tissus dentaires (diminution de la profondeur du logement canalaire et de sa mise de dépouille), de part l'apport majeur de rétention obtenue. Elle assure aussi un scellement hermétique du système canalaire, prévenant la dent de toute recontamination bactérienne, et les propriétés biomécaniques des colles semblent prometteuses.

L'utilisation des colles dans le cadre des RCR comporte cependant des inconvénients (rigueur imposée par le protocole, difficultés de dépose des restaurations) et des contre-indications (impossibilité de poser la digue, sauf colles particulières). Dans ce dernier cas, les CVIMAR sont une bonne alternative.

3.4.3. Données actuelles concernant le collage radiculaire

De nombreuses études in vitro et in vivo sont focalisées sur les particularités de la dentine radiculaire, les valeurs d'adhésions des matériaux d'assemblage et les états de surface des tenons. Malgré tout, les contradictions sur les valeurs d'adhésion des différentes résines de collage, tout comme le faible nombre d'études in vivo, rendent toujours difficile pour le praticien, de juger du comportement clinique des tenons collés.

3.4.3.1. *Spécificités du collage radiculaire*

Les valeurs d'adhésion obtenues sur dentine radiculaire sont inférieures à celles sur dentine coronaire (Bouillaguet et coll, 2003(27), Goraci et coll, 2004(81)), ce qui est néfaste à l'assemblage de l'unité dent/RCR. Les facteurs en cause sont nombreux, à commencer par la **structure dentinaire**.

En 2001, Mjor et coll (128) observent la dentine intracanaulaire de dents dépulpées. Ils notent des structures très irrégulières, avec des plages de résorption inactive, des fragments de pulpe calcifiée, du tissu semblable à du ciment, et un nombre réduit de tubulis dentinaires. Ferrari et coll 2000(62) démontrent aussi une diminution de 50% du nombre de tubulis entre le tiers coronaire et le tiers apical de la racine, avec une orientation différente selon la zone de dentine observée.

Néanmoins, les études concernant la supériorité des valeurs d'adhésion sur le tiers coronaire par rapport au tiers apical de la racine, ou inversement, se contredisent. Pour Foxton et coll (2005(66)) ou Goracci et coll (2005(81)), il n'y a pas de différence entre les deux régions. Pour Bitter et coll (2006(17)) et Gaston et coll (2001(73)), le collage est plus résistant dans le tiers apical ; tandis que Bouillaguet et coll (2003(27)) ainsi que Mallmann et coll (2005(121)) constatent à l'opposé des valeurs d'adhésions supérieures dans le tiers coronaire qu'apical. Ces contradictions

empêchent d'établir clairement une corrélation entre l'analyse qualitative de la couche hybride et les valeurs d'adhérences obtenues.

Les produits utilisés durant les manœuvres de préparation canalaire et de désinfection peuvent perturber la réaction de prise de la colle. L'effet de l'eugénol est bien connu à ce titre : les groupes phénols peuvent empêcher la polymérisation des résines. Le problème est contourné par l'emploi des systèmes adhésifs M&R (mordançage et rinçage). Le mordançage élimine les résidus d'eugénol et permet de retrouver des valeurs d'adhésion identiques à celles d'un témoin non pollué par un ciment endodontique classique (Yoshiyama et *coll*, 1998(189), Peutzfeld et *coll*, 1999(143)).

Concernant l'hypochlorite de sodium, son utilisation n'entrave en rien le collage radiculaire mais permet, au contraire, d'obtenir des valeurs d'adhérence plus élevées (Muniz et *coll*, 2005(134)).

Les autres paramètres néfastes à la qualité du collage radiculaire sont :

- Le manque d'inspection directe de la dentine
- Le contrôle difficile de l'humidité
- Et la présence éventuelle d'acide de mordançage résiduel

avec pour seul rempart à ces 3 facteurs une extrême rigueur dans le protocole de collage et **d'assainissement du logement canalaire.**

Dernier inconvénient, le **facteur C** est certainement le plus conflictuel car l'opérateur n'a aucun contrôle sur lui. Michel Degrange décrit le facteur C (« Configuration ») comme « le taux de contraintes (stress) liés à la polymérisation d'un matériau de restauration en fonction de la configuration de la cavité. Il

correspond plus précisément au rapport du nombre de surfaces libres (où le matériau subit librement son retrait, sans contrainte) sur le nombre de surfaces collées (où le matériau est en contact avec les parois cavitaires). Plus le facteur C est élevé, plus les contraintes tendant à rompre le joint adhésif sont élevées». Au sein d'un logement pour ancrage, le composite inséré en une fois contre toutes les parois radiculaire est soumis à un facteur C très important. La création d'une interface suffisante et durable à l'intérieur du canal est questionnable.

Le collage sur dentine radiculaire est plus difficile que sur dentine coronaire :

- la grande variabilité de structure de la dentine, au sein et entre différentes racines, empêche une quelconque estimation de la qualité du substrat de collage

- le facteur C relatif au logement radiculaire est très défavorable à l'intégrité de l'interface dentine/colle.

Ce contexte nuisible invite à une vigilance accrue durant l'exécution du protocole de collage et à l'application de tous moyens susceptibles de favoriser le collage.

Les traces d'eugénol contenues dans le ciment de scellement endodontique et inhibant la polymérisation des colles doivent être éliminées par l'emploi d'un système adhésif M&R.

Un rinçage à l'hypochlorite de sodium est aussi favorable.

3.4.3.2. Sélection du matériau de collage

Les résines de collage peuvent être divisées en 3 groupes (cf: II.3.4.1.3) :

- les résines sans potentiel adhésif (SPA) combinées à un système adhésif de type M&R1/2 (Mordançage et Rinçage

en 2 ou 3 étapes) ou SAM1/2(Système Auto-Mordançant en 1 ou 2 étapes).

- les résines avec potentiel adhésif (APA) utilisant des primers automordançants.
- les résines auto-adhésives (AA).

Concernant les adhésifs utilisés en association avec les colles SPA, les **systèmes autopolymérisants** ou duaux sont recommandés pour l'assemblage des tenons radiculaires (Ferrari et *coll*, 2001(63)). L'objectif est d'éviter une réaction incomplète des adhésifs photopolymérisants aux endroits difficiles d'accès aux photons lumineux tels que les tiers moyens et apicaux de la racine (Roberts et *coll*, 2004(154)).

Pour les mêmes raisons, on privilégie l'emploi des colles à prise duale (Piwowarczyk et *coll*, 2004(147)). En revanche, le mode de prise chimique n'offre pas d'avantages sur la contraction de polymérisation du composite : Feng et *coll*, en 2006(60), n'ont pas montré de différence au niveau des rétractions de prise d'une colle dual polymérisée en mode auto ou à l'aide d'une source lumineuse.

Au début des années 2000, une attention particulière fut portée au **risque d'incompatibilité entre certains adhésifs SAM** (ex : AdheSe® d'Ivoclar Vivadent) **et les résines à prise auto** (Pfeifer et *coll*, 2003(144) ; Tay et *coll* (171)). Les acides résiduels de l'adhésif, présents dans la couche superficielle inhibée par l'oxygène, neutralisent les peroxydes d'amines, catalyseurs de la réaction de prise de la résine de collage. En conséquence, la résine au contact de l'adhésif ne durcit et ne colle pas. Les fabricants contrent désormais ce phénomène par l'ajout de substances destinées à augmenter le pH de leurs adhésifs de type SAM ; mais ceci impose de toujours utiliser l'adhésif fourni dans le coffret

correspondant à la colle choisie (Aboudharam et coll, 2010 (1)). L'autre solution consiste à utiliser des adjuvants capables de neutraliser les acides libérés par les SAM ; il s'agit de Sulfino Benzoate de Sodium.

Les systèmes M&R sont préférés car en plus d'éviter les problèmes d'incompatibilité de prise entre adhésif et colle, ils éliminent les résidus d'eugénol pouvant inhiber la prise des colles, ainsi que la boue dentinaire, améliorant l'infiltration de l'adhésif au sein de la dentine (Bitter et coll, 2004(18)).

Concernant les catégories de colle, les études in vitro montrent beaucoup de différences dans les résultats de valeurs d'adhésion (Bolhuis.et coll, 2005(22)). Celles-ci sont difficiles à comparer en raison des différences au niveau des protocoles et des tests mis en place. Les données littéraires ne permettent donc pas de recommander clairement un système plus qu'un autre.

Les adhésifs et colles à prise duale ou auto sont à privilégier pour garantir une prise complète des matériaux sur toute la profondeur du logement.

Les systèmes adhésifs M&R sont davantage recommandés aux SAM (meilleure décontamination de la surface dentinaire). Si un SAM est choisi, il faut s'assurer de sa compatibilité avec la colle utilisée.

Concernant les valeurs d'adhésion de la dentine, les études ne permettent pas d'affirmer la supériorité d'une catégorie de colle sur une autre.

3.4.3.3. Traitement de surface des tenons

Bien que l'interface colle/dentine soit le point le plus fragile de la restauration, l'adhésion entre le tenon et la colle doit aussi être

considérée. La principale faiblesse de la liaison tenon/composite réside dans la différence de nature entre la résine constituant les colles (de type méthacrylate) et la résine constituant la matrice des tenons fibrés (de type Epoxy). L'interaction chimique spontanée entre les deux est de ce fait faible (Matinlinna et *coll*, 2004(125)).

Pour palier à ce problème, différents traitements de surface, initialement proposés sur les céramiques ont été testés sur les tenons fibrés.

- o Les traitements de **silanisation**

Le silane est une molécule bipolaire qui relie chimiquement les particules de silice aux résines de collage. Les particules de silice étant situées au sein des fibres des tenons, et non dans leur portion résineuse, l'adhésion chimique ne peut théoriquement avoir lieu qu'entre l'agent de collage et les fibres de verre exposées (prêtent à interagir avec le silane).

Les conclusions des études sur les effets de la silanisation des tenons fibrés avant collage diffèrent. Pour quelques auteurs, les valeurs d'adhésion sont augmentées (Goracci et *coll*, 2005 (79), Aksornmuang et *coll*, 2004(4)). Pour d'autres, les valeurs sont identiques à celles des dents témoins (Bitter et *coll*, 2006(17), Perdigao et *coll*, 2006(141), Sahafi et *coll*, 2003(15)). Le mécanisme de la silanisation est encore mal connu ; la mouillabilité du silane, la composition et l'état de surface du tenon expliquent probablement les différences de résultats.

- o Les **mordançages**

Une autre stratégie consiste à dissoudre la résine Epoxy des tenons, dans le but d'augmenter la surface de contact avec la colle (rétention micromécanique), et d'exposer les fibres à la silanisation (rétention chimique).

L'acide fluorhydrique fut testé mais sans succès. En raison de son extrême pouvoir corrosif sur le verre, l'intégrité des fibres est compromise (Valandro et *coll*, 2006(176)). En 2006, Vano et *coll* (177) montrent qu'il augmente les valeurs d'adhésion du tenon au composite mais entraîne aussi une altération des chaînes de fibres de verre responsable de fractures longitudinales de celles-ci. Son utilisation est par conséquent déconseillée.

D'autres produits en revanche, tels que le peroxyde d'hydrogène (Yenisay et *coll*, 2008(186)), le permanganate de potassium (Monticelli et *coll*, 2006(130)) ou le « sodium ethoxyde » (Monticelli et *coll*, 2006(129)), sont capables de dissoudre la résine Epoxy des tenons fibrés sans endommager leurs fibres. Le peroxyde d'hydrogène (à 24% pendant 10min) permet de dissoudre la résine Epoxy sur une épaisseur de 50µm, tout en laissant les fibres intactes (Vano et *coll* 2006(179)). Les fibres exposées peuvent alors recevoir un traitement de silanisation. Les valeurs d'adhérences mesurées après traitement sont supérieures à celles des dents témoins. Notons cependant que la qualité de l'interface dépend ensuite de la capacité de la résine de collage à infiltrer les espaces créés entre les fibres.

o Les **sablages**

Le sablage à l'alumine permet de créer des rugosités sur le tenon. Le système Co-Jet® est une variante du système Rocatec® introduit en 1989. Il utilise des particules d'oxyde d'aluminium recouvertes de silice. La projection des particules aboutit à la formation d'une couche de silicate soudée à la surface traitée. La surface peut ensuite être silanisée.

Ce traitement, qui mise sur une rétention chimique (par silanisation) et micromécanique (par sablage), permet d'augmenter les valeurs d'adhésion des tenons fibrés collés (Valandro et *coll*, 2005(175)). Cependant, Sahafi et *coll*

(2004(158)) montrent que le procédé est trop agressif et qu'il abîme les fibres du tenon.

Ainsi, et pour le moment, les sablages ne peuvent pas être recommandés du fait de la possible fragilisation de la stabilité et de l'intégrité du tenon. Le temps d'application, la taille des particules et la pression exercée influencent certainement le résultat. Des études en cours visent à ajuster les valeurs de ces paramètres, de façon à retirer la couche superficielle de la matrice des tenons, sans entraîner de modification structurelle des fibres (Balbosh et coll, 2006(14), Asmussen et coll, 2005(8) et Radovic et coll, 2007(149)).

A l'heure actuelle, un mordantage au peroxyde d'hydrogène suivi d'une silanisation du tenon semble être la solution la plus appropriée pour améliorer l'adhésion entre tenon fibré et colle.

Le silane n'a en principe aucun effet si les fibres du tenon ne sont pas exposées.

Les traitements par sablage ne sont pas encore suffisamment au point pour être conseillés.

4. Echecs associés aux restaurations corono-radiculaires

Dans les études relatives à la prothèse fixée, les échecs sont fréquemment associés aux dents dépulpées restaurées à l'aide d'ancrage radiculaires : entre **7 et 15% d'échecs après 3ans** pour Torbjorner et coll, 2004(173).

Selon les mêmes auteurs, la **perte de rétention** constitue la première cause (environ **62%** des échecs), suivi par la **fracture radiculaire (30%)** et moins fréquemment la **fracture de l'ancrage (8%)**.

De nombreuses études, à la fois de laboratoire et cliniques, tentent d'estimer la durée de vie des dents restaurées par différentes RCR. L'analyse des échecs a pour but de déterminer le ou les systèmes les plus fiables. Néanmoins, le nombre et la variabilité des facteurs influençant le succès d'une RCR sont tels que les conclusions ne sont pas clairement manifestes.

Pour les études *in vitro* (études mécaniques, photoélastiques ou analyse par éléments finis), le principal défaut est de ne pas pouvoir reproduire les conditions buccales telles que le modèle de contrainte occlusale ou l'influence de l'humidité. Néanmoins, les données issues de ces recherches fournissent quelques indications.

Ainsi, McLaren et coll (2009(118)) notent que les fractures radiculaires semblent moins nombreuses pour les reconstitutions associés à des tenons fibrés que pour celles associées à des tenons métalliques.

Giovani et coll (2009(76)) confirment ce résultat et expliquent que les fractures observées sont aussi plus hautes pour les dents restaurées avec tenon fibré qu'avec inlay-core traditionnel, et que le phénomène s'accroît d'autant plus que la longueur de l'ancrage augmente (tableau 8). On peut donc espérer une possible réparation des fractures radiculaires « hautes » observées dans les cas où un tenon fibré est utilisé (allongement coronaire), alors que la dent est condamnée si le trait de fracture est situé plus apicalement (restauration par tenon métallique).

Localisation du trait de fracture	Type de tenon					
	Inlay-core			Tenon fibré		
	Longueur					
	6mm	8mm	10mm	6mm	8mm	10mm
Cervicale	0	0	0	30	60	70
Moyenne	10	10	30	70	40	30
apicale	90	90	70	0	0	0

Tableau 8. Localisation des traits de fracture en fonction de la nature et de la longueur des ancrages radiculaires (d'ap. Giovanni et coll (2009(76))).

Concernant les études cliniques, dans la revue précédemment citée, Torbjørner et coll, 2004(173) répertorient 17 études cliniques sur les ancrages radiculaires publiées depuis 1970. Parmi elles, aucune ne fait référence au contexte occlusal des dents restaurées ou à la quantité de dentine résiduelle, qui ont pourtant chacun un rôle prépondérant dans le succès des RCR.

Les auteurs pointent ainsi à la fois la difficulté de réaliser des études cliniques fiables et le besoin de recommandations scientifiques précises sur les critères spécifiques à prendre en compte dans les études sur les RCR.

Au vu des résultats cliniques (tableau 9 et 10) les échecs sont présents quel que soit le type de RCR choisi.

Etude	Type de RCR	Suivi (années)		Opérateur	Nombre d'échecs
Bergman et coll	Inlay-core	6	96	Plusieurs étudiants	9
Ellner et coll	Inlay-core	10	14	6	0
Lindé	TPF actifs	5,7	49	1	8
Mentink et coll	TPF passifs	7,8	44	2	1
	TPF actifs	11,2	68	2	13

Tableau 9. Résultats des études cliniques sur le succès des RCR (d'après Torbjørner (173)) TPF= Tenon PréFabriqué.

Etude	Nature de tenon	Durée de l'étude	Nombre	Taux d'échecs	Nature des échecs
Segerstrom S, 2006	Fibres de carbone	1mois à 10ans	99	35	3 descellements du tenon 14 fractures radiculaires 10 réinfections endodontiques 5 parodontopathies 3 diagnostics inconnus
Ferrari M, 2007	Fibres de carbone	7 à 11ans	775	7,2	10 descellements de la couronne 14 fractures radiculaires 10 réinfections endodontiques 5 parodontopathies 3 diagnostics inconnus
Ferrari M, 2007	Fibres de verre	7 à 11ans	210	11	5 descellements du tenon 6 descellements de la couronne 11 réinfections endodontiques 1 fracture radiculaire
Grandini, 2005	Fibres de verre	2,5ans	100	4	4 réinfections endodontiques 5 pertes partielles de la restauration
Naumann M, 2005	Fibres de verre	1 à 2ans	105	11,4	2 descellements du tenon 1 fracture radiculair 7 fractures du tenon 1 fracture du moignon 1 diagnostic inconnu
Naumann M, 2007	Fibres de verre	2 à 3ans	41	0	
Paul SJ, 2004	Zircone	1 à 9ans	- 79 (moignon composite) - 34 (moignon céramique)	- 0 - 9	-descellement du tenon uniquement
Northdurft F, 2006	Zircone	8mois à 3,6ans	30	0	

Tableau 10. Résultats des études cliniques sur le succès des tenons non métalliques (d'après Baba et coll, 2009(12)).

Ces échecs sont liés aux deux principales caractéristiques de la dent dépulpée à restaurer :

1. Une surface de rétention réduite pour la restauration, entraînant des contraintes élevées au sein du matériau d'assemblage.
2. Des racines affaiblies aux parois radiculaires minces susceptibles de se fracturer par fatigue.

Dans ce contexte, le choix du praticien est basé sur des compromis fonctionnels de l'analyse de l'état de la dent à restaurer (morphologie radiculaire, dentine coronaire résiduelle, environnement fonctionnel) et des moyens de mise en œuvre dont il dispose.

Pour chaque type d'échec, le tableau 11 met en parallèle les facteurs de risque correspondant à la situation clinique de départ (« facteurs subis»), aux paramètres liés au traitement proposé (« facteurs décidés »).

ECHEC	FACTEURS SUBIS	FACTEURS DECIDES
Descellement	<ul style="list-style-type: none"> - quantité de dentine coronaire - longueur de la racine - occlusion 	<ul style="list-style-type: none"> - moyen d'assemblage - état de surface du tenon (sablage ou stries) et de la dentine (sablage du logement) - longueur du tenon
Fracture radiculaire	<ul style="list-style-type: none"> - anatomie radiculaire - contraintes occlusales 	<ul style="list-style-type: none"> - nature de l'ancrage - dimension de l'ancrage - moyen d'assemblage - tenon anatomique ou normalisé
Fracture du tenon	<ul style="list-style-type: none"> - contraintes occlusales 	<ul style="list-style-type: none"> - nature de l'ancrage - dimension de l'ancrage
Réinfection endodontique	<ul style="list-style-type: none"> - lésion pré-existante 	<ul style="list-style-type: none"> - quantité de matériau d'obturation endodontique résiduelle après préparation du logement (100) - temps écoulé entre préparation du logement radiculaire et pose de la RCR (97-99) - étanchéité du matériau d'assemblage

Tableau 11. Paramètres influençant la survenue des principaux échecs relatifs aux RCR. A gauche les facteurs principalement liés à la situation clinique de départ, à droite les facteurs sur lesquels le praticien peut intervenir.

Le praticien doit évaluer les risques encourus lors de la restauration de la dent non-vitale, et définir les options de traitement les plus adéquates qui en découlent.

Les méthodes et les matériaux disponibles pour assurer la reconstruction d'un moignon capable de soutenir une restauration périphérique sont très variés. L'emploi d'un tenon permet d'augmenter et de garantir la rétention de cette reconstitution au sein de la dent résiduelle. Selon les matériaux choisis, un moyen d'assemblage adapté permet parfois de rétablir une véritable unité bio-fonctionnelle entre la restauration et la structure dentaire restante. Chaque matériau et chaque matériau d'assemblage présentent à la fois des propriétés intéressantes mais aussi des exigences. Le rôle du praticien consiste alors à faire le choix gagnant compte tenu de tous les impératifs cliniques.

Troisième Partie :

Critères décisionnels

« Une fois que ma décision est prise, j'hésite longuement. »

[Jules Renard]

La reconstitution de la dent dépulpeée entraîne une cascade de décisions dans lesquelles les facteurs influant sont nombreux.

Quels sont les paramètres cliniques qui vont déterminer le choix de la restauration de la dent dépulpeée ?

1. Choix du type de restauration : RPC ou couronne périphérique ?

En dehors des indications propres à chaque type de restauration, et détaillées dans le chapitre I comme les facteurs favorisant le succès des RPC (Chap. II.2.1), c'est principalement **l'étendue de la perte de substance** qui détermine le type de restauration le mieux adapté. Elle renseigne le praticien sur l'affaiblissement mécanique de la dent dépulpée, ainsi que sur la quantité de tissus dentaires à remplacer.

Dans certains cas, il n'est pas forcément judicieux de majorer la perte de substance existante en réalisant une préparation corono-périphérique de la dent. Les dents ayant subi un traitement endodontique et peu endommagées (CAE (cavité d'accès endodontique), cavité SISTA 2.1 à 2.3) peuvent être correctement restaurées sans tenon radiculaire, ni faux moignon, ni couronne (Gegauff 2000(74), Freeman et *coll* 1998(68), Akkayan et *coll* 2002(2)) par une RPC directe, de la même façon que sont restaurées les dents vivantes.

Les restaurations directes en composite sont une solution pour les pertes faibles à modérées (Sorensen et *coll*, 1984(168)), aussi bien sur dents antérieures que postérieures (CAE et cavités proximales), dans la mesure où les structures anatomiques restantes sont suffisantes pour guider la reconstruction de l'anatomie dentaire, et que la surface de collage est satisfaisante.

Lorsque le degré d'altération de la dent augmente et que la résistance des structures résiduelles est compromise (voir travaux de Reeh et *coll*, Chap I.4 (153)), les inlay-onlays permettent de conserver les parties intactes de la dent en les consolidant.

Par exemple, pour les pertes de substance occasionnant une cavité mésio-occluso-distale, on estime que la dent perd plus de la moitié de sa résistance initiale (-63%, d'après Reeh et *coll*, Chap I.4.2(153)). Les pans vestibulaires et linguaux risquent de fléchir et de se fracturer (parfois de manière dramatique) lors des forces de compression (Panitvisai et *coll*, 1995 (138)), (fig. 1 et 2). Un inlay est une option conservatrice qui remplace la substance dentaire perdue et redonne à la dent sa cohésion et sa résistance initiale grâce aux propriétés du collage. Les dents ainsi restaurées montrent une meilleure résistance à la fracture que celles restaurées par composite direct ou amalgame (Cobankara et *coll*, 2008(37)).

Il faut cependant une épaisseur suffisante de parois résiduelles (la largeur de l'isthme de la cavité ne doit pas dépasser la moitié de la largeur vestibulo-linguale), et l'inlay ne sera suffisant que si la dent est dans un contexte d'occlusion dite favorable. Celle-ci se définit par un bon calage, un bon centrage et des guidages fonctionnels en propulsion, rétrusion et latéralités. Dans cette situation, les dents postérieures travaillent essentiellement en compression et sont rarement soumises à des forces de cisaillement (Akkayan 2004(3)), même si les mouvements masticatoires induisent une combinaison de forces axiales et horizontales, différentes en direction et en intensité selon l'équilibre neuro-musculaire de chaque patient (Le Gall et *coll*, 2002(105)). Molaires et prémolaires ne sont donc principalement sollicitées qu'en occlusion d'intercuspidie maximale (OIM), ou à proximité.

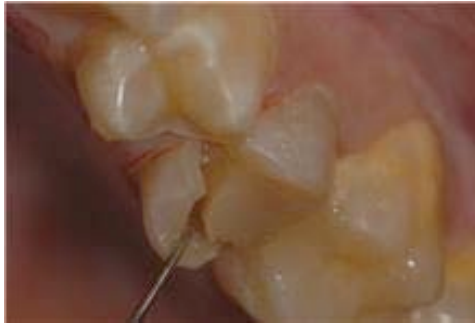

Figure 1. Fracture du pan palatin d'une prémolaire maxillaire suite à une reconstitution inadaptée sur une dent mécaniquement affaiblie par le degré de perte de substance.

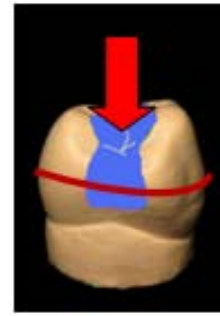
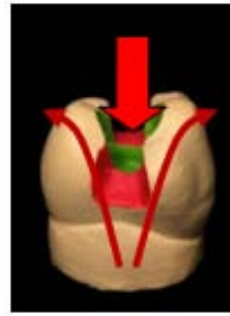

Figure 2. Consolidation de la dent grâce au collage d'un inlay. La largeur de l'inlay ne doit pas dépasser la moitié de la largeur vestibulo-linguale.

Si la dent restaurée participe à une fonction de groupe en latéralité ou est soumise à toute autre interférence occlusale, il est nécessaire de réaliser un recouvrement cuspidien en faisant une extension de l'inlay en onlay pour protéger les cuspidés sur lesquelles s'exercent les interférences. La même thérapeutique est appliquée lorsque c'est l'épaisseur des parois résiduelles qui fait défaut (fig.3).

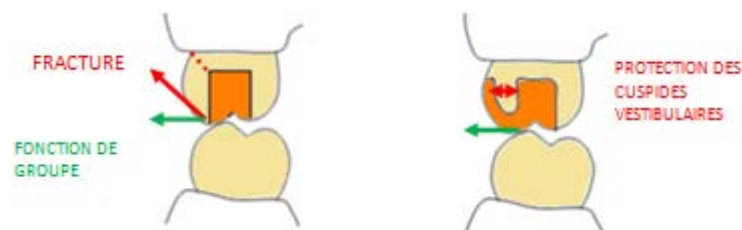


Figure 1. Une fonction de groupe implique un recouvrement cuspidien partiel ou total (onlay, overlay, coiffe périphérique) au niveau des dents concernées par le guidage.

Les onlays sont préférentiellement réalisés en céramique plutôt qu'en composite de laboratoire, spécialement en raison de leurs propriétés mécaniques plus élevées (résistance à la compression).

**NOTA
BENE**

Le recouvrement cuspidien peut aussi être indiqué dans un but esthétique. Avec le temps, les dents dépulpées prennent une coloration grisâtre inesthétique. Un recouvrement préventif de la face vestibulaire, par extension de la cavité occluso-proximale, permettra de masquer la dent discolorée. Cette solution évite de nombreux échecs esthétiques, notamment sur la face vestibulaire des prémolaires supérieures.

Si les faces vestibulaires et/ou buccales sont atteintes, mais que les parois conservent une hauteur supérieure à la moitié de la hauteur initiale de la couronne, une **endocouronne** peut être envisagée. Les parois résiduelles étant jugées satisfaisantes, c'est-à-dire assez résistantes pour assurer la rétention de la restauration définitive sans risquer de se fracturer, l'emploi d'un ancrage radiculaire n'est pas justifié. **Ce type de thérapeutique n'est applicable que sur les molaires**, qui, de part leur large chambre pulpaire, offrent une généreuse surface de collage (Kane et coll, 1991(94)). Les molaires mandibulaires sont parfaitement adaptées grâce à la forme rectangulaire large de leur chambre pulpaire. Les molaires maxillaires, avec une forme plus trapézoïdale sont moins adaptées mais tout de même satisfaisantes.

Sur les prémolaires, où la surface de collage est plus réduite, les études montrent un taux de survie plus faible (Bindl, 2005(16)).

Les endocouronnes sont aussi contre-indiquées dans les occlusions type fonction de groupe ou lorsque les cuspides de la dent à restaurer ou des dents antagonistes sont trop marquées (Lander, 2008(98)). Le but est d'éviter toute contrainte transversale risquant une trop forte sollicitation du joint de collage et par la suite le descellement de l'élément prothétique.

Cette thérapeutique esthétique permet d'éviter le recours au tenon et amoindrit la mutilation tissulaire en comparaison à une coiffe conventionnelle (Pissis, 1995(146)).

Pour les dents antérieures, si la face palatine de la dent est intacte, une **facette** (avec ou sans retour palatin) peut être proposée.

Après traitement endodontique, une couronne périphérique ne doit pas être forcément envisagée. L'indication d'une couronne est posée en fonction de la perte de substance (nécessité de remplacer les structures dentaires perdues et évaluation du degré d'affaiblissement de la dent (Reeh, chap I(153))), et du type d'occlusion (besoin ou non d'un recouvrement cuspidien, partiel ou total, destiné à protéger les structures dentaires restantes).

Les restaurations partielles collées sont à privilégier autant que possible. En plus d'être fiables, elles évitent les risques liés à la mise en place d'un tenon, laissent d'avantage de possibilités de réintervention et facilitent les manœuvres d'un éventuel retraitement.

2. Tenon ou Pas Tenon ?

L'indication d'une couronne périphérique est fonction du degré de délabrement de la dent et des limites d'indications des RPC. Une fois posée, il convient de s'interroger sur la nécessité d'un ancrage radiculaire.

Les progrès en matière de RCR permettent désormais des constructions rétentives, étanches, esthétiques, et qui protègent la dent restaurée en répartissant les forces intraorales à l'ensemble du parodonte à travers la dentine radiculaire (Maccari et *coll*, 2003(115)).

Malgré tout, la mise en place d'un tenon demeure, encore et toujours, un acte à risques où les échecs sont possibles : perforation, affaiblissement par perte de substance (Fuss et *coll*, 2001(70)), risques liés à la dépose de l'ancrage en cas d'échec endodontique (mutilation supplémentaire, perforation, fracture). Aussi, pour Boucher et *coll* (2002(26)), la présence de lésion apicale apparaît plus fréquente en regard des racines restaurées avec des tenons.

Pour toutes ces raisons, **dans un principe de précaution et de préservation des structures résiduelles**, le praticien doit éviter l'emploi **d'un ancrage chaque fois que cela est possible**.

Mais quels sont les critères justifiant ou non la pose d'un tenon radiculaire ?

La solution réside dans l'évaluation de 2 paramètres fondamentaux :

1. La capacité de la dent à retenir la restauration d'usage
2. La capacité mécanique du complexe dent/restauration à résister aux contraintes qui s'appliquent sur lui.

Ces 2 paramètres sont régis par l'addition des 2 éléments suivant :

➤ **La quantité de dentine coronaire restante :**

En effet, les ancrages radiculaires ont pour rôle d'assurer la rétention et la stabilisation de la restauration coronaire d'usage. Ils s'imposent lorsque l'architecture cavitaire persistante de la dent ne peut répondre à cet impératif. L'évaluation du nombre et de l'épaisseur des parois restantes après préparation périphérique de la dent est incontournable.

➤ **Les contraintes fonctionnelles :**

L'estimation de la capacité de la dent à assurer la rétention de sa restauration, tout en maintenant sa propre intégrité, ne peut se faire sans l'analyse des forces intraorales auxquelles la dent sera soumise.

Celles-ci vont dépendre de la position de la dent sur l'arcade, du type d'occlusion du patient, mais aussi du futur type de restauration prothétique (couronne unitaire, bridge, ancrage de prothèse amovible partielle (PAP)) qui définit l'avenir fonctionnel de la dent et par la même un nouveau type de contraintes auxquelles la dent doit résister (Dietschi et coll, 2008(49).

L'ensemble des forces agissent négativement à la fois sur la résistance de la restauration et de la dent résiduelle, et sur la rétention de cette restauration.

En fonction des contraintes et de la quantité de tissus dentaire restante, le tenon peut avoir :

- Un rôle de complément de rétention
- Un rôle de renforcement du faux moignon coronaire

2.1. Canines et Incisives

Contrairement aux dents postérieures qui travaillent surtout en compression, les dents antérieures supportent d'avantage de contraintes de cisaillement (Akkayan, 2004(3)). La face palatine sera particulièrement sollicitée en flexion.

Si le délabrement de la dent impose une reconstitution via une couronne, toutes les contraintes fonctionnelles sont transmises au moignon coronaire via la restauration. Le moignon, soumis à des micromouvements de flexion, risque une fracture par fatigue (fig.4). La démarche décisionnelle consiste à estimer la **résistance de la substance coronaire après préparation périphérique** de la dent et nettoyage de la CAE (Summit, 2006(170)). Si, en fonction des **conditions anatomiques** (épaisseur des parois) et **fonctionnelles** de la dent (occlusion, fonction de la dent restaurée), on juge le moignon dentaire capable de supporter une couronne, la CAE peut être comblée à l'aide d'une résine composite. Cependant, très souvent, la résistance de la portion coronaire est insuffisante. Un tenon est alors d'usage pour renforcer le moignon mais aussi le soulager en répartissant les forces de cisaillement à l'ensemble de la racine et du parodonte.

Notons que dans le chapitre précédent concernant la restauration des dents antérieures par facette, un tenon n'est pas utile (Magne et Belser, 2003 (120)). En raison des propriétés mécaniques des céramiques dentaires et de la qualité des joints de collage, on estime que le collage de la facette, en rigidifiant la face vestibulaire de la dent, suffit à contrer les mouvements de flexion de celle-ci lors des contraintes oclusales (fig.5).

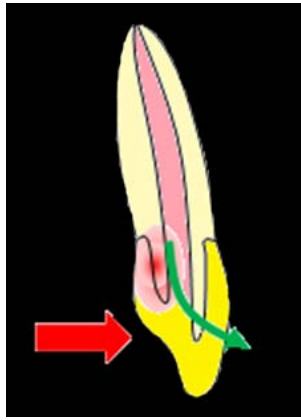


Figure 4. La couronne transmet les contraintes occlusales aux fines parois du moignon qui fléchit, risquant à la longue de se fracturer. Un tenon est indiqué pour éviter la concentration cervicale des charges en les répartissant à l'ensemble de la structure.

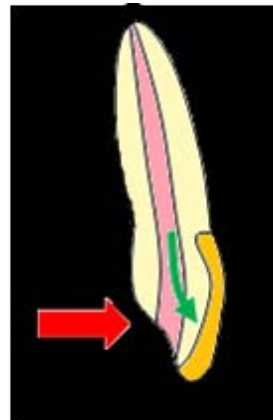


Figure 5. Le collage de la facette rigidifie la face vestibulaire et diminue les mouvements de flexion lors des forces de cisaillement. La dent est moins sujette aux fractures.

2.2. Molaires et Prémolaires

Dans le cas d'une occlusion dite favorable (Chap III.1), les dents postérieures travaillent essentiellement en compression. Dans cette situation, c'est l'évaluation de la hauteur des parois axiales après préparation périphérique, qui détermine si oui ou non un tenon est nécessaire.

Si les parois sont supérieures à la moitié de leur hauteur initiale, seul le faux moignon peut être restauré à l'aide d'une résine composite collée. Les parois étant suffisamment hautes pour assurer un bon coffrage du composite, un tenon n'est pas utile à la rétention du faux moignon (fig. 6a). Il faut toutefois s'assurer que la surface de collage est assez large.

En revanche, si les parois sont inférieures à la moitié de leur hauteur initiale, le composite, qui doit remplacer la hauteur manquante à besoin du complément de rétention d'un tenon pour résister aux forces occlusales transmises par la couronne, sans perdre sa cohésion à la dent (fig. 6b).

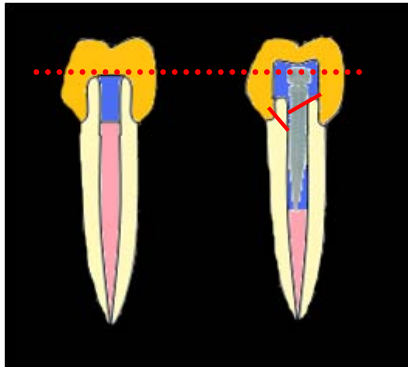


Figure 6a. La hauteur des parois résiduelles est supérieure à la moitié de leur hauteur initiale. Le composite est coffré dans les parois dentinaires, un tenon n'est pas utile à sa rétention.

Figure 6b. Les parois résiduelles sont inférieures à la moitié de la hauteur coronaire, il est préférable d'utiliser un tenon pour :

- répartir les forces à l'ensemble de la racine et éviter une sollicitation excessive du joint composite/dent (en rouge).
- offrir une plus grande surface d'adhésion.

En cas d'occlusion défavorable (interférences occlusales en propulsion, rétrusion, latéralités travaillantes ou non travaillantes), de parafonction (bruxisme) ou lorsque la dent restaurée doit servir de pilier de bridge ou d'ancrage à une PAP, les contraintes fonctionnelles appliquées sur la dent sont beaucoup plus nombreuses, avec l'apparition de contraintes transversales, plus nocives à la résistance de la restauration globale (fig. 7).

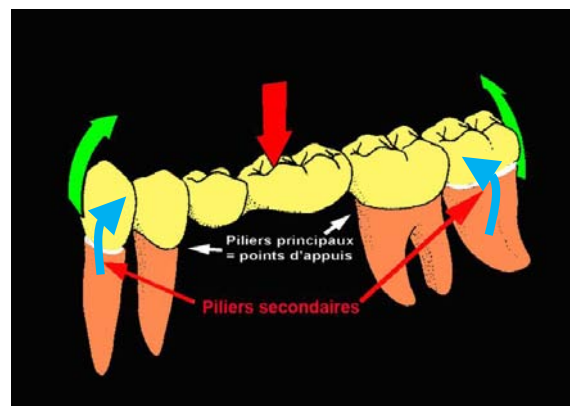


Figure 7. Les forces de désinsertion (en vert) entraînent des micromouvements de flexion (en bleu) des dents en direction de l'intermédiaire de bridge lorsque celui-ci est sollicité en compression (flèche rouge). (De March et Launois, 2007(43)).

Il faut alors, comme pour les dents antérieures, poser une RCR sous la couronne (même si la substance dentaire résiduelle est supérieure à la moitié de la hauteur initiale de la dent), pour éviter une fracture du moignon naturel. La

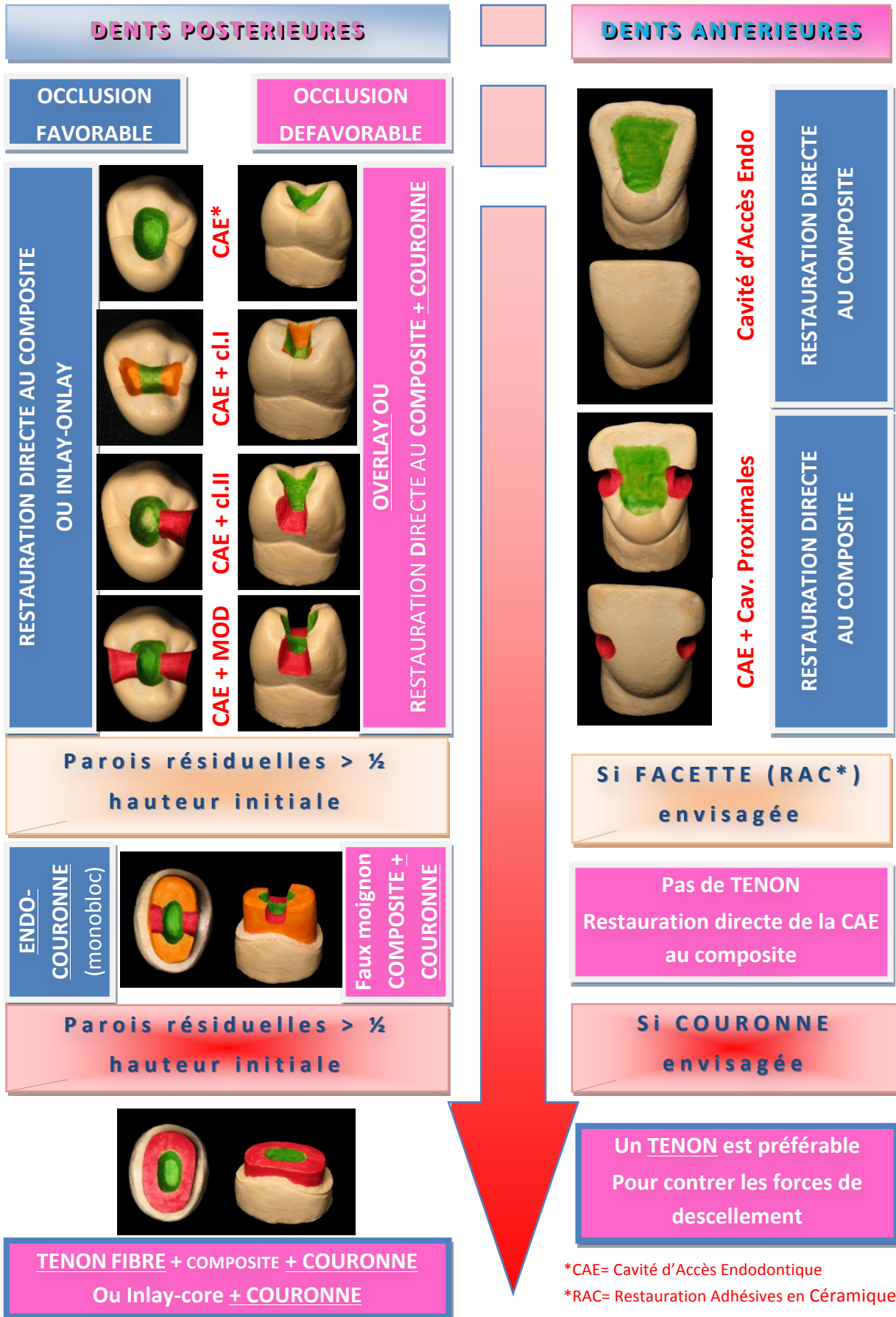
RCR répartie les charges occlusales à l'ensemble de la racine, diminuant le nombre et l'amplitude des mouvements de flexion de la dent lors des contraintes de cisaillement.

Lorsqu'une couronne est de rigueur, et que la dent travaille essentiellement en compression (couronne unitaire sur molaires et prémolaires), un tenon n'est nécessaire qu'en cas de parois résiduelles inférieures à la moitié de leur hauteur initiale ; son rôle est de permettre la rétention du faux moignon coronaire.

En revanche, si la dent est soumise à des contraintes transversales (couronne unitaire sur dent antérieure ou postérieure dans un contexte d'occlusion défavorable, couronne pilier de bridge ou servant d'ancrage à une PAP), un tenon permet de limiter les mouvements de flexion du moignon coronaire, et d'éviter ainsi une rupture par fatigue de ce dernier. Il est recommandé, quelle que soit la hauteur des parois dentaires restantes après préparation périphérique.

La pose systématique d'un tenon radiculaire pour toutes les dents dépulpées est une démarche incohérente, dangereuse et injustifiée. Ce sont les données anatomiques et fonctionnelles qui posent l'indication d'un tenon.

RECOMMANDATIONS THERAPEUTIQUES EN FONCTION DE LA DESTRUCTION TISSULAIRE DE LA DENT, DES CONTRAINTES FONCTIONNELLES, ET DU MOYEN DE RESTAURATION ENVISAGE



*CAE= Cavité d'Accès Endodontique

*RAC= Restauration Adhésives en Céramique

3. Choix du type de RCR : entre technique directe et indirecte

Le choix du mode de reconstitution est fonction de nombreux paramètres cliniques dont la valeur est variable. Certains paramètres sont des « indicateurs », d'autres provoquent l'exclusion d'une technique.

3.1. Limites d'indication des RCR directes : paramètres « exclusif ».

3.1.1. La quantité de substance coronaire résiduelle

Le choix entre RCR coulée ou foulée est principalement fonction de la quantité de dentine résiduelle. L'évaluation du nombre et de la hauteur des parois ne peut se faire qu'après préparation périphérique en vue de la future coiffe. Celle-ci est faite en fonction du type de prothèse envisagée (joint métallique ou céramique). Il faudra également prendre en compte la préparation liée au logement canalaire avant de mesurer l'épaisseur des parois.

Classiquement, la prise de décision suit le tableau suivant :

	RCR Foulée		RCR Foulée OU Coulée		
NOMBRE DE PAROIS	4	3	2	1	0
HAUTEUR DES PAROIS	Totale	2/3	1/3	0	
EPAISSEUR DES PAROIS	>1,5mm	1,5>x>1mm	RCR Coulée		

Tableau 1. Recommandations concernant le choix entre RCR foulées et coulées en fonction du nombre et de la hauteur des parois coronaires résiduelles (D'après Bolla, 1999(23)).

Les RCR directes foulées semblent contre-indiquées si il reste moins de 2 parois inférieures aux 2/3 de la hauteur de la couronne (après préparation périphérique de la dent et préparation du logement radiculaire).

En 2009, une étude rétrospective sur 8 ans de Signore et *coll* (164) montre un taux de succès plus élevé des RCR foulées lorsqu'il reste au moins 4 ou 3 parois coronaires.

D'après ces recommandations, la présence des tiers cervicaux et médians de la dentine coronaire est capitale pour le succès des RCR foulées (puisque les RCR coulées sont principalement indiquées lorsque ces structures sont atteintes).

L'analyse du comportement biomécanique de la dent reconstituée, en présence ou non d'un effet de cerclage permet de comprendre les recommandations sur le choix RCR foulée ou RCR coulée faites en fonction de la dentine coronaire résiduelle.

En 2002, Pierrisnard et *coll* (145) mesurent les contraintes cervicales sur les dents présentant ou non un effet de cerclage, et

reconstituées avec des RCR foulées ou coulées. La méthode utilisée est celle de l'analyse numérique par éléments finis. La situation clinique est modélisée, puis le logiciel est configuré selon les propriétés mécaniques des matériaux, leurs conditions de contact et les efforts subits. Le programme peut alors déterminer comment se propagent les contraintes dans le modèle.

La première conclusion est que les contraintes cervicales sont fortement augmentées en l'absence d'effet de cerclage : 230Pa contre 140Pa lorsqu'un effet de cerclage de 2mm minimum est possible.

La deuxième conclusion concerne le type de restauration. En l'absence de cerclage, on retient 254Pa de contraintes cervicales pour les dents restaurées avec une RCR foulée (tenon en nickel-chrome et composite), et 235Pa pour les dents restaurées avec une RCR coulée (inlay-core en nickel-chrome) tandis que les mesures sont semblables lorsque le tiers cervical de la dentine est préservé (respectivement 92 et 90,5Pa). Les auteurs concluent que le choix du matériau de reconstruction n'a pas d'impact sur le degré de stress cervical lorsqu'un effet de cerclage adéquat est possible. En revanche, quand celui-ci est impossible, les RCR directes semblent transmettre plus de contraintes à la dentine cervicale (augmentant le risque de fracture à ce niveau).

Enfin, Libman et Nicholls (1995(112)) ont évalué l'effet du cerclage sur l'intégrité du ciment de scellement de la couronne et ont reporté une augmentation de la résistance à la fatigue lorsqu'un effet de cerclage existe. En cas de faible quantité de dentine résiduelle, le moignon artificiel est plus propice à des micro-mouvements de flexion, et le ciment de scellement aux limites de la couronne risque de se fracturer entraînant des infiltrations et des caries secondaires. Ces manifestations sont d'autant plus observées que le tenon utilisé est flexible (Morgano et *coll*, 1999(131), Freeman et *coll*, 1998(68)).

Ainsi, plus l'effet de cerclage est faible, plus les contraintes sont transmises au tenon, et donc plus les propriétés mécaniques de celui-ci sont importantes pour le pronostic de la dent. Un tenon rigide est préférable pour limiter les mouvements de flexion lors des contraintes transversales. Il va limiter la transmission des contraintes à la dentine cervicale et les trop fortes sollicitations du matériau d'assemblage.

Le degré de flexion de l'ancrage est fonction de sa nature et de son diamètre. Les inlay-cores jouent sur ces deux critères : ils sont le plus souvent métalliques (rigidité élevée), et leur diamètre cervical exploite au maximum la lumière canalaire (pour les tenons anatomiques). C'est pour cela qu'ils sont préférés aux RCR directes lorsque les parois dentaires restantes sont insuffisantes (en nombre et en hauteur), pour empêcher la flexion d'un tenon préfabriqué.

La résistance à la flexion d'un tenon fibré va dépendre de l'intégrité, du diamètre, de la densité et de la répartition de ses fibres, ainsi que de la qualité d'adhésion entre matrice et fibres ; la plupart de ces informations étant gardées confidentielles par les fabricants. Quoi qu'il en soit, la résistance à la fracture des inlay-cores métalliques est supérieure à celles des tenons fibrés (Schwartz et *coll*, 2004(162)).

Ce problème de flexion du tenon explique également le concept selon lequel les reconstitutions les plus adaptées soient les restaurations coulées pour les dents antérieures et foulées pour les dents postérieures (160). Incisives et canines subissent d'avantage de forces transversales sollicitant le tenon en flexion.

D'après cette réflexion, un minimum de 2 parois hautes de 2/3 par rapport à leur hauteur initiale peut être suffisant sur une dent postérieure dans le cadre d'une occlusion favorable, mais sur une dent antérieure ou sur tout autre dent allant subir des contraintes

transversales, il est plus sûr d'avoir 3, voire 4 parois pour réaliser une RCR foulée dans de bonnes conditions.

Lorsque les parois coronaires restantes après préparation périphérique et canalaire sont courtes et peu nombreuses, elles ne peuvent pas stabiliser le tenon en contrant les forces transversales à l'origine des micromouvements de flexion du tenon. Les conséquences peuvent être des descellements fréquents de la couronne suite à une rupture par fatigue du matériau d'assemblage, ou une fracture radiculaire liée à une trop forte transmission des mouvements du tenon à la racine. On préfère donc opter pour un inlay-core qui est plus rigide. Le stress cervical mesuré est légèrement plus bas et reste inversement proportionnel à la quantité de dentine présente au tiers cervical (rôle de l'effet de cerclage).

3.1.2. Proximité cervicale : maintien de l'étanchéité peropératoire

La perte de substance conduit souvent à des limites cavitaires proches de la muqueuse : cette situation pose des problèmes :

- Peropératoire : les RCR foulées modernes utilisant quasi exclusivement des systèmes collés, le protocole impose une mise en place à l'abri des fluides buccaux
- De percolation : le joint dento-prothétique ne peut garantir une étanchéité cervicale en deçà d'une « distance de sécurité » d'environ 2mm entre la gencive et la limite de la RCR foulée.

Pour ces raisons, l'existence **d'une limite dent/RCR juxta ou sous-gingivale, ou à moins de 2mm de la limite dento-**

prothétique contre-indique l'utilisation d'une RCR foulée
(Laplanche et *coll*, 2008(100)).

3.1.3. Critères relatifs à l'architecture du faux moignon

Les RCR coulées sont préférées dans les cas :

- Où il est nécessaire de paralléliser plusieurs dents piliers d'axes divergents dans le cadre de la réalisation d'une prothèse plurale.
- Où la hauteur du moignon est faible et où des éléments de rétention secondaire sont à prévoir (rainures, boîtes).
- De dent fine : l'épaisseur du moignon sera faible, imposant un matériau ayant une grande résistance au cisaillement.

RECAPILTULATIF SUR LES INDICATIONS DES RCR FOULEES ET COULEES (d'après (100))

Estimation du risque de flexion du tenon	○ Cette estimation se fait en fonction des parois dentinaires résiduelles et des contraintes qui s'applique sur la dent :																		
	<table border="1" style="margin: auto; border-collapse: collapse;"> <thead> <tr> <th style="padding: 5px;">Nombre de parois restantes</th> <th style="padding: 5px;">4</th> <th style="padding: 5px;">3</th> <th style="padding: 5px;">2</th> <th style="padding: 5px;">1</th> <th style="padding: 5px;">0</th> </tr> </thead> <tbody> <tr> <td style="padding: 5px;">Forces transversales</td> <td style="background-color: #e1bee7;"></td> <td style="background-color: #9575cd;"></td> <td style="background-color: #c8e6c9;"></td> <td style="background-color: #c8e6c9;"></td> <td style="background-color: #c8e6c9;"></td> </tr> <tr> <td style="padding: 5px;">Pas de forces transversales</td> <td style="background-color: #e1bee7;"></td> <td style="background-color: #e1bee7;"></td> <td style="background-color: #e1bee7;"></td> <td style="background-color: #c8e6c9;"></td> <td style="background-color: #c8e6c9;"></td> </tr> </tbody> </table>	Nombre de parois restantes	4	3	2	1	0	Forces transversales						Pas de forces transversales					
	Nombre de parois restantes	4	3	2	1	0													
Forces transversales																			
Pas de forces transversales																			
<ul style="list-style-type: none"> ➤ les parois considérées sont supérieures à la moitié de la hauteur coronaire totale et d'au minimum 1,5mm d'épaisseur. ➤ Les forces transversales concernent : <ul style="list-style-type: none"> - Les dents antérieures - Les dents piliers de bridge ou servant de support à une PAP - Les dents intervenant dans un guidage mandibulaire. 																			
RCR Foulée	<ul style="list-style-type: none"> ○ Limites cervicales supra-gingivales afin de réaliser un joint étanche ainsi qu'un cerclage de la dentine saine par la construction prothétique (distance >2mm). ○ Accès clinique suffisant et isolement des fluides buccaux réalisable. 																		
RCR coulée	<ul style="list-style-type: none"> ○ Limites cervicales juxta ou sous gingivale, distance < 2mm entre les limites dento prothétiques et la RCR. ○ Dents dont la partie coronaire à faible épaisseur impose un matériau ayant une grande résistance au cisaillement. ○ Dents dont la partie coronaire faible pose l'indication d'éléments complémentaires de rétention (rainures, boîtes). 																		

3.2. Autres critères : paramètres « indicatifs »

Il s'agit de l'évaluation de la probabilité de survenu d'un type d'échec, et du choix du type de RCR le plus propice à la réduction de celui-ci. Ces critères conditionnent le choix entre RCR foulée et RCR coulée mais aussi le choix des matériaux utilisés : nature du tenon, nature du moignon, moyen d'assemblage.

3.2.1. L'anatomie radiculaire

Comme expliqué dans le chapitre II.3.1.1.2, la mise en place d'un tenon dans une racine est un acte à risque, qui peut être plus ou moins important en fonction de l'anatomie de la dent considérée.

L'opérateur est tiraillé entre :

- D'un côté : la préservation de la dentine radiculaire
- Et de l'autre : l'obtention d'une rétention suffisante répondant aux critères détaillés dans le chapitre II.3.1.1.1

La rétention étant aussi lié au **matériau d'assemblage**, c'est par son intermédiaire que l'opérateur peut tenter d'équilibrer la balance.

Le scellement est basé sur une rétention purement mécanique. On parle de microclavetage du ciment dans les anfractuosités de la dent et du métal ; il n'y a pas de réelle adhésion entre les deux éléments. Dans ce cas, la rétention de la RCR est principalement fonction de **l'adaptation du tenon à son logement**, ce qui explique la recherche d'une « friction douce » du tenon à son essayage, et aussi la fixation de l'épaisseur du joint de ciment à 25µm par l'association dentaire américaine (ADA).

En effet, la rigidité des tenons métalliques, associée à l'absence de viscoélasticité des ciments conventionnels, ne permet pas l'amortissement des contraintes mécaniques et provoque des microfractures internes du ciment, d'autant plus susceptibles de se produire lorsque l'épaisseur du ciment est importante (fig. 8).

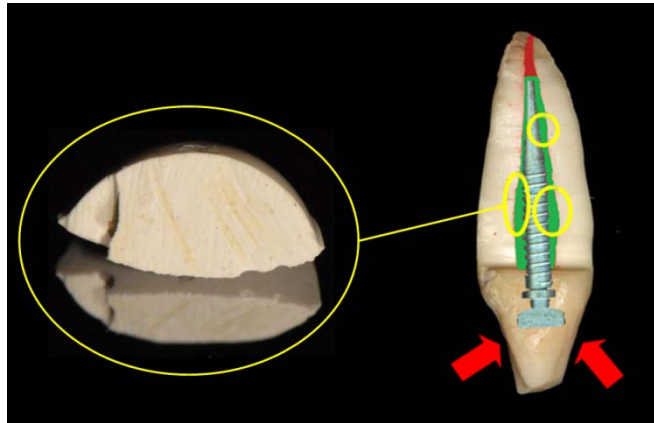


Figure 8. Risque de micro-fractures internes du ciment suite aux charges occlusales, aux endroits où son épaisseur est plus importante.

Cependant, un tel ajustement du tenon à la lumière canalaire suppose un affaiblissement important de la racine :

- Soit par suppression des contre-dépouilles intracanales dans le cadre d'un inlay-core anatomique (fig. 9a)
- Soit par forage excessif de la racine pour adapter celle-ci à un système de tenon normalisé (fig. 9b),

et aboutit à un diamètre important du tenon, néfaste au pronostic de la dent reconstituée (on rappelle que les contraintes transmises à la dent augmentent avec le diamètre du tenon).

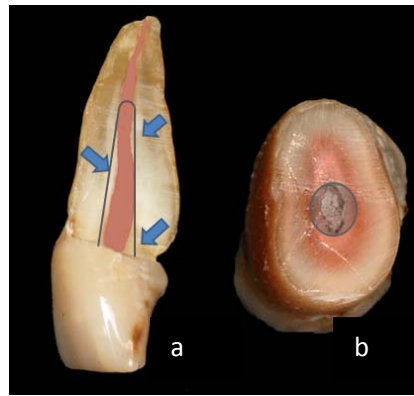


Figure 9. Affaiblissement radiculaire suite à la recherche d'une adaptation extrême entre tenon et logement radiculaire.

Avec l'emploi des techniques de collage, cette norme n'est pas de rigueur. Les matériaux de collage garantissent une rétention adhésive grâce à leurs propriétés chimiques.

Pour les tenons fibrés collés, l'adhésion se fait à la fois entre dentine et colle et entre colle et tenon.

La notion d'ajustage a ici évolué pour aboutir à celle **d'entité biomécanique où le matériau d'assemblage est une composante du système et dont l'épaisseur importe peu**, dès lors que la jonction entre tous les éléments présents est bonne(104).

Par ailleurs, contrairement aux ciments conventionnels, les propriétés viscoélastiques des colles ne craignent pas les microfractures internes. Elles peuvent donc être utilisées en épaisseur plus importante.

Pour les tenons non fibrés collés, l'adhésion entre dentine et colle est maintenue ; en revanche, le tenon est maintenu dans le logement par rétention mécanique à la colle polymérisée. La colle

joue alors le rôle de substitut dentinaire en remplaçant la structure manquante.

Dans ce concept, le tenon devient passif et les principes de préparation du logement intra-radicaire sont modifiés. Celle-ci est moins mutilante puisque, le forage n'a plus lieu d'être, seule une désobturation du canal est effectuée.

Un autre paramètre pouvant influencer la prévention des fractures radiculaires est le **renforcement des structures dentaires** restantes grâce au collage (Bachicha et coll, 1998(13), Drummond et coll, 1999(52), et Mendoza et coll, 1997(127)). La racine résiste mieux aux fractures quand le tenon est collé que lorsqu'il est scellé avec un ciment classique (127). La substance dentaire perdue est remplacée par le composite de collage qui joue le rôle de substitut dentinaire, et les structures résiduelles sont renforcées par les propriétés adhésives des colles qui redonnent à la racine son unité mécanique et sa cohésion initiale d'avant traitement (168) et Dorriz et coll, 2009(51).

Enfin, la rétention s'appuyant sur les propriétés adhésives des matériaux d'assemblage, la rétention mécanique, liée à la longueur du tenon joue un rôle moindre. Les tenons utilisés peuvent être plus courts, permettant une meilleure préservation de la dentine radicaire.

Ainsi, dans toutes les racines considérées « à risque », il est intéressant de mettre en œuvre les techniques les plus conservatrices avec des ancrages :

- fins et courts, de façon à conserver le plus de dentine radicaire et ne pas franchir les courbures radiculaires

- collés, pour pouvoir conserver les contres dépouilles intra-canalaires, utiliser des tenons plus courts sans préjudice au niveau de la rétention, et renforcer les parois radiculaires
- de comportement mécanique proche de celui de la dentine, permettant une répartition homogène des contraintes sur toute la racine, et soulageant ainsi les parois amincies.

3.2.2. Aspect biologique

Tout délai entre le début d'un traitement endodontique et la mise en place de la restauration coronaire représente un risque de contamination ou de recontamination de l'espace endodontique par les bactéries de la cavité buccale.

Les inlay-cores requièrent une restauration temporaire de la dent après la préparation du logement radiculaire, qui augmente le risque de réinfection du canal en raison des brèches coronaires (Demarchi et *coll*, 2002(48) ; Wu et *coll*, 1998(183)). L'espace laissé vacant devient un site idéal pour la prolifération bactérienne, tandis que l'étanchéité de l'obturation canalaire diminue avec la longueur de l'obturation résiduelle (Gish et *coll*, 1994(77)).

A contrario, les tenons préfabriqués peuvent être placés immédiatement après la préparation du logement radiculaire, dans la même séance, et le moignon est construit avec un matériau inséré en phase plastique (Fox et *coll*, 1997(65)).

En cas de scellement différé du tenon, Gimbel et *coll* (2002 (75)) préconisent d'obturer l'espace vacant avec un hydroxyde de calcium, celui-ci n'affectant en rien l'intégrité du scellement apical.

Tous les auteurs s'accordent pour prôner une restauration coronaire si possible immédiate ou tout au moins très rapide après l'obturation endodontique: les risques de reprise carieuse sous une obturation temporaire, de pénétration bactérienne ainsi que de fracture sont ainsi réduits au minimum. Dans les cas de RCR, la temporisation par une couronne à tenon en résine, scellée avec un ciment provisoire, est la solution la moins sûre par rapport à une reconstitution foulée immédiate ou un inlay-core scellé dans les jours qui suivent le traitement canalaire.

3.2.3. Possibilité de réintervention

La dépose des ancrages radiculaires est facilitée avec les ciments conventionnels car leur structure cristalline permet de les fragmenter aux ultrasons.

Les tenons métalliques assemblés par collage sont excessivement difficiles à déposer. Ces manœuvres sont souvent coûteuses en temps et iatrogènes pour l'intégrité de la racine.

Les tenons fibrés collés ne semblent pas plus aisés à retirer (fig.3). Les fabricants proposent de les déposer à l'aide de forets spécifiques (ex : kit de réaccès® de RTD) ou d'ultrasons. En revanche, il n'existe aucune solution pour retirer la colle laissée sur les parois radiculaires ou dans le fond du logement.

Pour Ninnin et coll (2005(136)), les fibres ne guident en aucun cas le trajet des forets spécifiques à leur dépose et l'échauffement de la matrice résineuse, nécessaire à son ramollissement, n'est certainement pas sans conséquences néfastes pour le parodonte. En cas de dépose, ces mêmes auteurs recommandent :

- une réalisation minutieuse de l'avant-trou

- la prise de nombreuses radiographies per-opératoires sous différentes angulations au cours de la progression de l'instrument.
- Les passages alternés des forets et des ultrasons ainsi qu'une irrigation fréquente.
- L'utilisation d'un nouveau kit de dépose à chaque fois.
- Pas de tentative de dépose en cas de bouchon de colle visible à l'apex du tenon.
- De préférer la chirurgie apicale si la cause de dépose est uniquement d'origine endodontique.

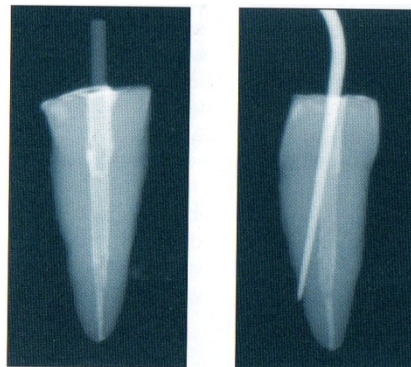


Figure 10. Fausse route lors d'une tentative de dépose d'un tenon en silice à l'aide d'un insert à ultrasons. (D'après (136)).

4. Choix de mise en œuvre

Le choix des matériaux et des techniques de mise en œuvre intervient en dernière position dans la cascade décisionnelle dont la chronologie est rappelée ci dessous :

- 1) Quel type de restauration ? Couronne à recouvrement périphérique ou RPC ?
- 2) Un tenon est-il nécessaire ?
- 3) La RCR sera-t-elle coulée ou foulée ?
- 4) Quels seront les matériaux utilisés et les moyens de mise en œuvre ?

Les matériaux sont choisis en fonction de leurs avantages et inconvénients (cf chapitre II) et des paramètres cités précédemment (cf Chapitre III.3.2):

- Anatomie radiculaire
- Aspect biologique
- Possibilité de réintervention

Dans le cadre des RCR foulées, les associations tenon fibré et matériau de collage sont à privilégier du fait de plusieurs certitudes :

- un module d'élasticité proche de celui de la dentine radiculaire diminue le risque de fracture radiculaire
- les fractures sont plus hautes, donc restaurables dans certains cas
- le collage permet d'utiliser des tenons plus courts et plus fins (la dentine radiculaire est préservée et le risque de perforation diminue)

- le système endodontique est étanchéifié efficacement et plus rapidement qu'avec une RCR coulée.

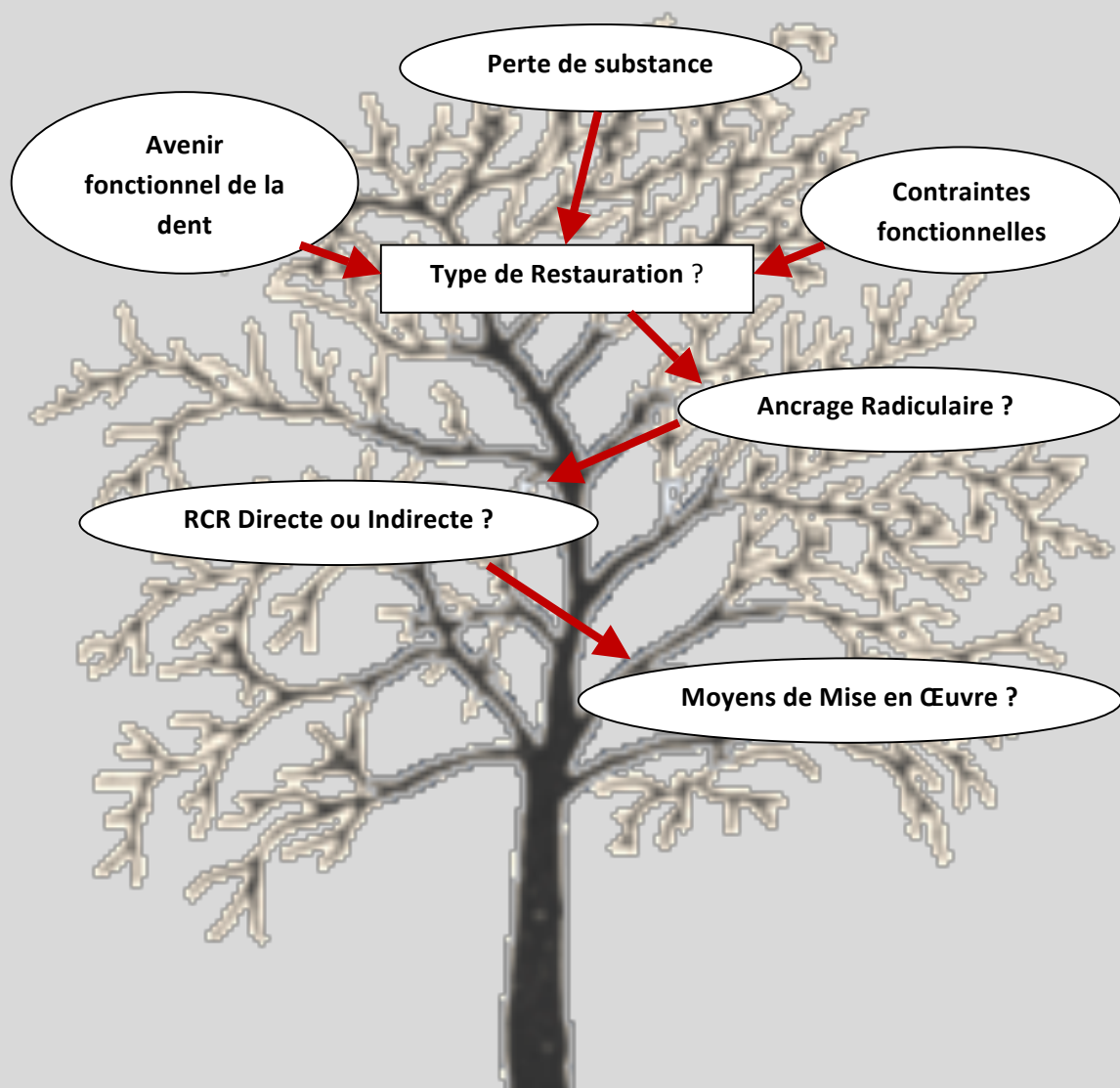
Toutefois, l'impossibilité de réintervention doit être considérée avec prudence par le praticien.

Pour les RCR coulées, les tenons anatomiques sont favorisés, notamment sur les racines fragiles.

La longueur et le diamètre du tenon dépendent de l'anatomie radulaire (diamètre, courbure) et des contraintes exercées sur la restauration en fonction (les tenons longs sont préférés si les forces de descellement sont importantes). En cas d'incompatibilité entre les 2, le collage de la RCR peut offrir un compromis intéressant.

Au vu de la diversité des facteurs qui agissent sur le choix du type de restauration d'une dent dépulpée, on comprend qu'il ne peut en aucun cas exister de solution universelle, puisque la variabilité des situations cliniques interdit la systématisation.

Le traitement final est issu d'un choix raisonné dont la démarche est résumée dans l'arbre décisionnel ci dessous :



Quatrième Partie

Guide clinique de mise en œuvre des RCR

*« On ne peut se passer d'une méthode pour se mettre en quête
de la vérité des choses. »*

[René Descartes]

1. Recommandations communes à toutes les RCR

Après avoir réalisé la préparation périphérique en vue de la future coiffe, le matériau obturant la CAE est déposé et les traces de Gutta Percha et de ciment au niveau de la chambre pulpaire et du plancher sont nettoyées. Pour ce faire, les fraises boules en carbure de tungstène donnent de bons résultats.

On réévalue alors :

- 1) La nécessité de la RCR
- 2) L'indication d'une RCR coulée ou foulée

Deux clichés rétro-alvéolaires (dont un excentré) sont pris de façon à appréhender au mieux la morphologie des racines concernées. C'est elle qui va guider le choix de l'ancrage radiculaire : forme, longueur et diamètre (cf Chap. II.3.1.1.2).

**NOTA
BENE**

Au cours des différentes étapes de préparation de la RCR (alésage, provisoire), il est important de réaliser que la suppression d'une partie importante de l'obturation endodontique ouvre à nouveau un accès au système canalaire, permettant une contamination bactérienne. Pour limiter ce risque, l'irrigation à l'aide d'hypochlorite à chaque intervention est impérative. Cependant, l'hypochlorite pouvant perturber la prise de certains matériaux d'assemblage (CVI notamment), il est possible de le substituer à de la chlorhexidine à 2% (100).

2 RCR directe par tenon fibré et composite de collage (1, 42)

Dès lors que l'indication de RCR foulée est posée, la technique employée a tout intérêt à être la plus aseptique possible. La dent doit être isolée de l'humidité et de la contamination salivaire ; la digue étant le moyen le plus efficace, même si d'autres solutions sont possibles.

2.1. Préparation du logement intra-canalair

Une fois les orifices canaux dégageés, la désobturation est effectuée à l'aide de **forets Gates et Largos**. Les instruments rotatifs sont préférés aux instruments chauffés pour ne pas abîmer la partie apicale de l'obturation endodontique. Les forets de Gates permettent une progression apicale de la désobturation. Les forets Largos sont utilisés en mouvement de brossage/raclage des parois. Leur objectif est d'éliminer les résidus de Gutta Percha en agrandissant le moins possible le diamètre de l'élargissement intra-radicaire. Le forage est fait sous **irrigation** pour éviter d'entraîner une diminution de la résistance de la dentine radicaire par échauffement abusif et d'entraîner des lésions irréversibles du parodonte profond.

Pour les molaires et prémolaires, on choisit les tenons les plus fins disponibles. Le passage des couples Gates n°3/Largo n°2 (diamètre 0,9mm), voir Gates n°4/Largo n°3 (diamètre 1,1mm) sont alors suffisants.

Les diamètres plus importants sont réservés à certaines dents antérieures dont le canal est large. Dans ce cas, le module d'élasticité, légèrement supérieur des tenons de gros diamètre rend leurs caractéristiques mécaniques mieux adaptées pour résister aux forces de flexion qui s'exercent dans ce secteur.

Les forets calibrés sont utilisés si leur diamètre ne risque pas d'affaiblir excessivement la résistance de la racine, ce qui est le cas de nombreux systèmes sur le marché, il vaut donc mieux s'en abstenir. Ici encore, les forets sont utilisés sous irrigation.

Après désobturation, la Gutta Percha est tassée à l'aide d'un « heater » ou d'un fouloir endodontique fin pour obtenir un fond plat.

Les parois radiculaires doivent ensuite être débarrassées le mieux possible de :

- toutes traces de ciment, susceptibles d'altérer le collage en raison de l'eugénol qu'il contient.
- toutes traces de Gutta Percha pouvant affecter la qualité du collage en créant une interface supplémentaire.

Tous les efforts d'**assainissement des surfaces** potentialisent le succès et l'étanchéité des RCR (Hannig et *coll*, 1998 (85), Boone et *coll*, 2001(25)).

Pour ce faire, les **inserts ultrasoniques** donnent de bons résultats (ex : RT2 d'EMS ou ET18D de Satelec). Ils permettent de détacher la plus grande partie de la boue dentinaire.

L'**aéroabrasion** (projection d'oxyde d'aluminium) peut aussi être utilisée en complément (ex : Rondoflex® de KaVo, ou Air-Flow® Prep k1 d'EMS). L'**aéropolissage** (projection de bicarbonate de soude) est déconseillé, au risque de perturber la prise des colles (Nishimura et *coll*, 2005(137)).

Les actions mécaniques sont complétées par deux actions chimiques :

- 1) Un rinçage à l'EDTA (acide éthylène diamine tetra acétique liquide), avec frottement des parois à l'aide de fines microbrossettes participe à l'élimination de la boue dentinaire et dégage les entrées des tubulis (ex : Salvizol®).
- 2) Pour finir, un rinçage à l'hypochlorite de sodium à 2,5% favorise la décontamination du logement préparé.

Le nettoyage physico-chimique des parois internes du logement radiculaire est une étape inéluctable au succès de la procédure de collage.

2.2. Choix et ajustage du tenon, choix du coffrage

Le diamètre du tenon est choisit de façon à occuper le maximum d'espace dans le logement canalaire, sans pour autant frotter contre les parois radiculaires. Il doit être passif.

Le tenon doit aussi être en contact avec la Gutta Percha pour éviter la formation d'un bouchon de colle dans le fond du logement rendant impossible le réaccès au canal (cf Chap. III.3.2.3). Une radiographie de contrôle valide cet impératif.

Le tenon est ensuite sectionné à l'aide d'un disque diamanté (ou, à défaut, sous spray avec une fraise diamantée), de façon à être situé 1 à 2 mm sous la face occlusale du futur moignon coronaire. Il faudra absolument éviter l'emploi d'une pince coupante qui entraîne une dilacération des fibres composant le tenon. Pour finir, il est dégraissé dans de l'alcool puis séché.

Les matériaux composites utilisés, à la fois pour le collage du tenon et la reconstitution du moignon coronaire, ont une viscosité moyenne ce qui nécessite

leur maintient à l'aide d'une matrice dans la partie coronaire. Le moule coronaire permet également une polymérisation à l'abri de l'oxygène. Il est sélectionné en fonction du diamètre cervical de la dent préparée.

2.3. Procédure de collage et de mise en place de la RCR

Le praticien doit respecter rigoureusement le protocole de son propre système de collage.

Pour notre exemple, nous avons choisit le composite de collage et de reconstitution ApolComp® (Apol) et l'adhésif ExciTE®DSC (Ivoclar Vivadent).

- 1) Mordançage par application d'un gel d'acide orthophosphorique à 37,5% contenu dans la seringue Total Etch® (Ivoclar Vivadent) pendant 15 secondes.
- 2) Rinçage abondant pendant 30 secondes, complété si besoin par une seringue d'irrigation.
- 3) Séchage non excessif sous peine de dégrader le réseau de collagène mis à nu par l'acide (collapsus des fibres de collagène); le séchage est complété à l'aide de pointes de papier.
- 4) Application de l'adhésif par frottement sur les parois à l'aide d'une microbrossette fine.
- 5) Evaporation des solvants de l'adhésif à l'aide de la soufflette
- 6) Retrait des excès d'adhésif avec une pointe de papier : la couche d'adhésif doit être la plus fine possible ; sa rigidité étant plus grande, il est plus cassant que le composite de collage. Une couche épaisse d'adhésif peut alors être un facteur de décohésion. De plus, il ne doit pas entraver l'insertion complète du tenon, et un surplus d'adhésif laissé au fond du logement risque d'être source de difficultés en cas de réintervention.

- 7) Application d'adhésif sur le tenon. Cette opération augmente la mouillabilité du tenon.
- 8) Séchage. Le tenon est ensuite conservé sur une compresse stérile et à l'abri de la lumière.

NOTA BENE

L'adhésif appliqué sur la dentine et sur le tenon n'est pas photopolymérisé. En effet, sa prise duale, et la transparence du tenon qui permet de laisser passer la lumière, font que les fabricants conseillent d'attendre la mise en place de la colle et du tenon avant d'appliquer une photopolymérisation à l'ensemble colle+adhésif. En revanche, dans le cas des tenons métalliques collés (titane), en raison de leur opacité, l'adhésif doit être photopolymérisé, à la fois sur la dentine et le tenon.

- 9) Injection intraradiculaire du composite à l'aide d'un embout très fin amené au fond du logement. L'injection progresse en même temps que l'embout remonte.
- 10) Passage du lentulo

NOTA BENE

Les opérations 9 et 10 ont pour objectif d'éviter la formation de bulles d'air au sein de la colle. Ce problème est en effet très fréquent avec les composites fluides injectés (fig. 1).

- 11) Insertion lente du tenon, avec une precelle. Un léger mouvement de pompage permet de vérifier que le tenon entre bien en contact avec l'obturation canalaire.
- 12) Photopolymérisation pendant 40 secondes.
- 13) Injection du composite au niveau coronaire. Le moule présélectionné est également rempli de matériau et vient coiffer l'ensemble.
- 14) Photopolymérisation pendant 40 secondes.
- 15) Retrait de la préforme en plastique et remodelage du moignon coronaire.

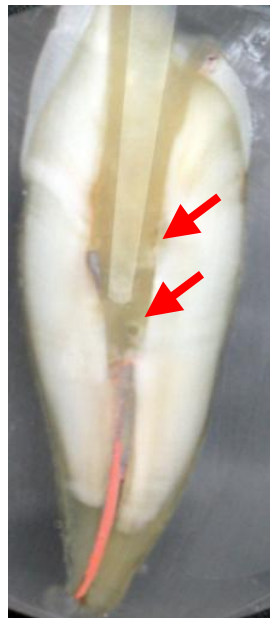
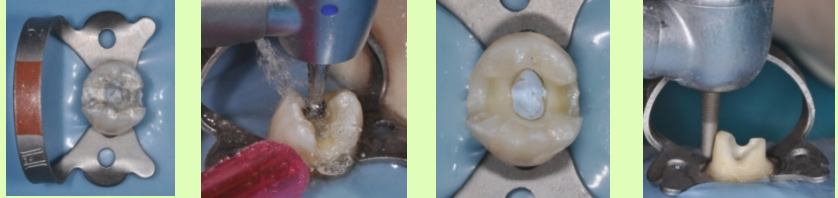

Figure 1. Présence de bulles d'air au sein de la colle sur une coupe frontale de canine restaurée par tenon fibré collé.

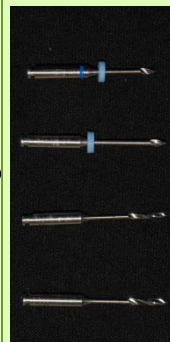
Lorsque l'on se trouve dans les limites des indications, les RCR à base de tenon fibré peuvent être considérées comme des outils thérapeutiques fiables et conservateurs. Leur réussite est directement liée aux avantages de la dentisterie dite « adhésive », biologiquement compatible, moins mutilante et qui autorise une réhabilitation de grande qualité esthétique. Leur succès impose une parfaite maîtrise de leur protocole opératoire, car comme toute procédure de collage, il s'avère particulièrement opérateur-dépendant. Les fabricants tentent actuellement de simplifier les protocoles de mise en place des tenons, jusqu'ici subordonnés à une mise en œuvre rigoureuse et méthodologique.

RECONSTITUTION CORONO-RADICULAIRE DIRECTE PAR TENON FIBRE ET COMPOSITE DE COLLAGE

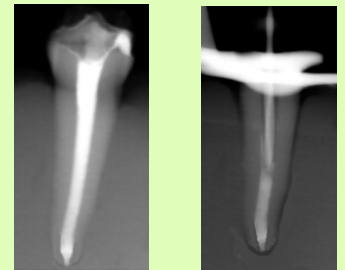
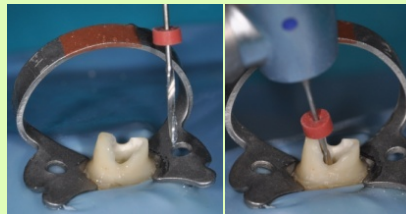
Nettoyage de la CAE
et
Préparation Périphérique



Préparation du
Logement Radiculaire

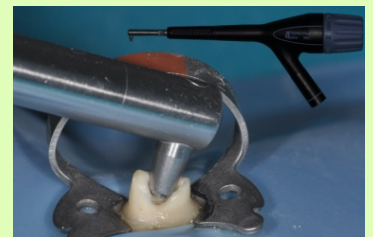
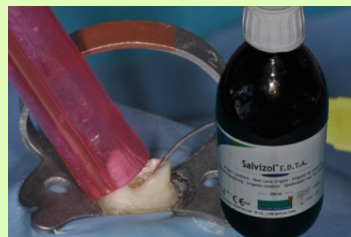
Forets Gates et Largos



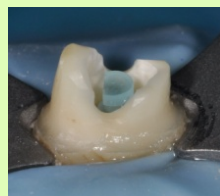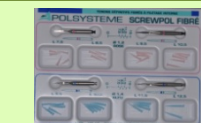
Contrôle radio pré et peropératoire

Nettoyage du
Logement Radiculaire

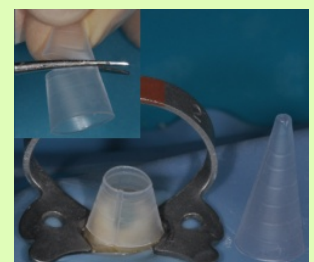


Salvizol® (Pierre Rolland), Hypochlorite de Sodium, Ultra-sons (insert ET18D de Satelec), aéroabrasion (Rondoflex® de KaVo, poudre d'alumine à 27µm)

Sélection du
tenon
et du
Coffrage



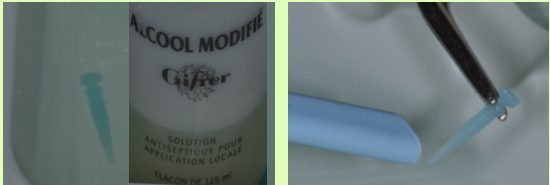
- Tenon Fibré Apol®
- La tête du tenon doit être située 2mm sous la face occlusale du faux moignon ; son extrémité doit être en contact avec la Gutta Percha®



Matrice Accor® de Dentsply

Préparation du Tenon


Dégraissage et séchage du tenon



Excite-DSC

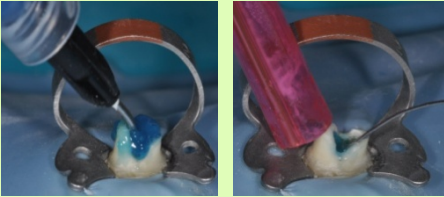
Adhésif dual Excite®DSC (Ivoclar Vivadent)

Le tenon est isolé de la lumière




Préparation de la Dent

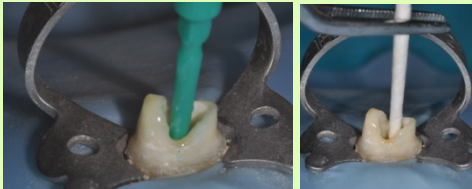
Mordançage et Rinçage



Séchage air/pointes de papier




Application de l'adhésif dans le logement et élimination des excès à l'aide d'une pointe de papier

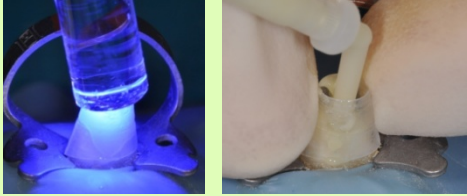


Collage


Composite de Collage ApolComp® (Apol), application embout fin+Lentullo, double enduction (logement+tenon)



Reconstitution du Faux Moignon : Mise en place du coffrage et injection du composite +Photopolymérisation (30sec)



1^{ère} Photopolymérisation une fois le tenon inséré à fond (40sec)



Dépose du coffrage et Finition



3. RCR indirecte par inlay-core

Leur réalisation nécessite plusieurs séances.

3.1. Première séance

3.1.1. Préparation

La préparation périphérique et la désobturation canalaire se font de la même manière que pour les RCR foulées. Les forets calibrés, utilisés dans le cadre des inlay-cores à tenon normalisé, sont là aussi déconseillés sous peine d'affaiblir exagérément la racine.

La préparation interne va s'accompagner d'une plus importante mise de dépouille, nécessaire à l'insertion/désinsertion de l'inlay-core. Dans un souci plus conservateur, les contres dépouilles peuvent aussi être comblées au laboratoire, masquées lors de l'empreinte avec un matériau provisoire avant d'être comblées au scellement par le matériau d'assemblage ou par un matériau de restauration (CVI) (cf chap. II.3.2.1).

Un **cône de raccordement** est réalisé au niveau de l'entrée du logement canalaire à l'aide d'une fraise diamantée cylindrique. Il permet de minimiser l'effet de coin et de mieux résister aux forces de cisaillement d'une part, et aux forces rotationnelles d'autre part. Il est aussi **plus large et plus profond sur les dents antérieures** que postérieures (la morphologie des chambres pulpaire des molaires contre le plus souvent les mouvements de rotation). Cependant, si les parois restantes sur les molaires sont faibles, on peut réaliser des **forages secondaires** au niveau des entrées canalaires pour améliorer la stabilisation de la pièce prothétique (fig.2).

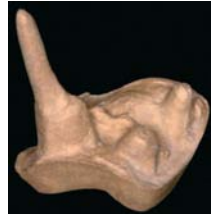

Figure 2. Deux appuis secondaires dans les entrées canalaire vestibulaires (104).

Au niveau coronaire, seules les **parois d'épaisseur strictement supérieures à 2mm** sont conservées pour limiter le risque de fractures dentinaires mais également celles des moulages au laboratoire.

Pour finir, les angles aigus sont éliminés et les lignes de finition polies. La préparation doit avoir une forme géométrique simple pour faciliter l'adaptation prothétique.

3.1.2. Réalisation de la RCR coulée

3.1.2.1. *Etapas cliniques*

- **Méthode directe: modelage de l'Inlay-Core**

Cette technique consiste à modeler in situ l'inlay-core à l'aide d'une résine calcinable (ex : Pattern Resin® de GC).

La méthode est la suivante :

1. Après désinfection à l'hypochlorite, le canal est laissé légèrement humide.
2. Selon la morphologie radiculaire, un tenon calibré calcinable (canal circulaire d'un diamètre standard) ou un tuteur (canal ovalaire et/ou de diamètre trop gros ou trop fin) est utilisé. Il doit atteindre l'extrémité de la préparation canalaire, sans être au contact des parois.

3. Le tuteur est rebasé par adjonction successive de petite quantité de résine (méthode poudre/liquide), il enregistre l'anatomie du logement canalair.
4. L'opérateur réalise des mouvements de va-et-vient lorsque la résine commence à durcir et s'assure ainsi de la désinsertion aisée du tenon.
5. Après polymérisation, il faut éliminer les éventuelles contre-dépouilles et corriger les manques. Le tenon doit pouvoir être inséré et désinséré sans forcer dans le canal.
6. La partie coronaire est construite de la même façon, par adjonctions successives de poudre et de liquide. Elle est modelée en sur contour puis taillée sous spray après sa prise, en prenant soin de ménager les espaces essentiels à la réalisation de la couronne prothétique d'usage.
La couleur vive de la résine facilite la visualisation des limites de la future RCR.
7. Après désinfection, la pièce est envoyée au laboratoire.

NOTA BENE

Cette technique est particulièrement intéressante lorsqu'il est nécessaire de réaliser un faux moignon sous une couronne existante (ex : fracture d'une RCR). La partie radiculaire est réalisée de façon classique puis l'intrados de la prothèse est légèrement vaseliné avant d'être garnie de résine calcinable et replacée en bouche. La couronne est ensuite désinsérée immédiatement, les excès sont supprimés et la prothèse remise en bouche pour une polymérisation en occlusion. Le moignon de la maquette de l'inlay-core est alors ajusté à la couronne.

- **Méthode indirecte : empreinte du logement radiculaire**

Elle consiste à réaliser une empreinte de la préparation et à la transmettre au laboratoire de prothèse. La technique utilisée est celle du double mélange par l'emploi de deux silicones par addition de viscosité différentes.

Pour les raisons expliquées dans le paragraphe II.3.2., une technique d'accès aux limites périphériques de la future couronne est préconisée avant de procéder à l'empreinte proprement dite.

Comme pour la méthode directe, le choix du système, normalisé ou anatomique se fait en fonction de la morphologie du canal.

- Système normalisé

Après désobturation du canal, un alésage est effectué à l'aide du foret normalisé correspondant au système choisi.

Le tenon correspondant au foret est positionné. Il faut vérifier que la partie du tenon émergeant de la préparation soit d'environ 4-5mm pour assurer sa stabilité dans l'empreinte.

Le matériau à empreinte de basse viscosité est injecté tout autour au niveau du cône de raccordement et des limites cervicales, ainsi que sur les dents adjacentes. L'ensemble est ensuite immédiatement recouvert par le second matériau de plus haute viscosité contenu dans le porte empreinte (voir Chap. II.3.2.3).

Au moment du retrait, il peut arriver qu'un tenon, coincé dans son logement ne revienne pas avec l'empreinte, particulièrement s'il s'agit d'une empreinte multiple et que les axes des tenons sont divergents. Les tenons dits « repositionnables » trouvent ici tout leur intérêt. Ils sont dotés d'un usinage particulier au niveau de leur tête (ex :

méplat) permettant de retrouver leur position initiale dans l'empreinte (ex : tenon Pivomatic® de Mc Gill ou tenon Uniclip® de Dentsply).

Lorsque l'on opte pour un tenon normalisé, il faut garder à l'esprit qu'après passage du foret calibré, le tenon est ajusté à certains endroits et passif à d'autres ; il faudra tenir compte de cette circonstance lors du choix du mode d'assemblage (voir Chap. III.3.2.1).

- Système anatomique

Dans le cas d'un tenon anatomique (cf Chap III.3.2.3), l'opérateur injecte le matériau de basse viscosité à l'intérieur du logement, de la zone la plus apicale jusqu'au recouvrement de toute la préparation. Il peut s'aider d'embouts très fins, de bourre-pâte ou de lentulos, mais l'emploi de ces derniers peut accélérer la prise du silicone. Le porte empreinte contenant le matériau lourd vient ensuite englober le tout.

On peut aussi placer un tuteur dans le logement, juste après avoir placé le silicone de basse viscosité. Le tenon est alors recouvert de matériau et ne perturbe en rien l'enregistrement anatomique du logement. Son rôle est de rigidifier la partie intracanalair de l'empreinte afin d'éviter les risques de déformation élastique ou de déchirure lors du retrait ou de la coulée de celle-ci.

Après vérification et décontamination de l'empreinte, elle est transmise au laboratoire de prothèse. Il faut également joindre une empreinte de l'arcade antagoniste et préciser l'occlusion retenue pour que le prothésiste ait toutes les informations relatives aux dimensions du moignon coronaire à concevoir.

**N
O
T
A

B
E
N
E**

- Les impératifs d'une empreinte pour RCR, d'après Lecerf et Le Pan (2005, (106)) :
- Atteindre le fond de cette cavité profonde
 - En enregistrer précisément les contours
 - Eviter les déformations du matériau d'empreinte lors de la désinsertion, du transport et de la coulée de l'empreinte.
- Les échecs peuvent avoir pour conséquence :
- Un tenon trop court diminuant la rétention de la RCR et ne permettant pas une répartition équitable des forces transmises par son intermédiaire ce qui augmente le risque de fracture radiculaire.
 - Un tenon surdimensionné ou présentant une déformation axiale risque lui d'entraîner immédiatement ou à terme une fracture radiculaire.

3.1.2.2. *Etapas de laboratoire : coulée de l'inlay-core*

- **Méthode directe**

La pièce est coulée en utilisant la méthode de la cire perdue.

Après coulée, il est important de réduire la partie radiculaire de façon homothétique pour ménager la place du matériau d'assemblage. L'importance de la réduction est fonction du matériau d'assemblage (polycarboxylates < verres ionomères < colles).

- **Méthode indirecte**

L'empreinte est coulée en plâtre extra dur.

La maquette de l'inlay-core est réalisée en cire ou en résine après avoir mis en place un vernis d'espacement dans le logement. Celui-ci est destiné à ménager l'espace pour le matériau d'assemblage.

Pour le système normalisé, le vernis n'est pas indispensable puisque le prothésiste remplace le tenon métallique par le tenon calcinable correspondant qui est spécialement sous-dimensionné de 0,2mm.

Les tiges de coulée sont fixées aux maquettes puis l'ensemble est mis en revêtement réfractère. Les inlay-cores sont coulés dans

l'alliage choisi puis grattés et **sablés**. Si un collage de la pièce est prévu, la partie radiculaire peut être préparée au Rocatec® (traitement tribochimique par dépôt de silice).

3.3. Deuxième séance : l'assemblage

A sa réception, l'inlay-core est contrôlé selon les critères répertoriés dans le tableau suivant :

Les points de contrôle	Que contrôler ?
Morphologie	Dépouille Hauteur coronaire adéquate Homothétie Absence de friction importante Stabilité
Adaptation cervicale	Position des limites conforme Adaptation marginale
Métallurgie	Qualité de la coulée
Etat de surface	Sablage de la partie radiculaire Polissage de la partie coronaire

Tableau 1. Fiche de contrôle laboratoire/clinique. D'après Ettore et coll (2008,(57)).

Après dépose de la prothèse provisoire, les résidus de ciment provisoire sont éliminés à l'aide d'inserts ultrasonores.

L'inlay-core est essayé puis validé cliniquement (stabilité, rétention, contrôle de l'adaptation, du volume et de l'axe du moignon coronaire), et radiologiquement. Les zones de frictions ponctuelles doivent être éliminées car elles représentent des zones de contraintes.

La dent est isolée et le logement intraradiculaire est minutieusement nettoyé comme précédemment (Hypochlorite de sodium, EDTA liquide, aéroabrasion).


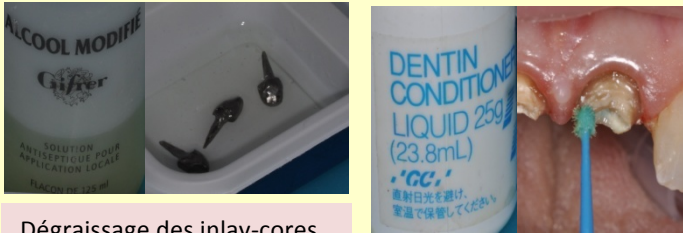



Pour ce cas, le CVIMAR Fuji Plus® de GC en capsules prédosées est choisi pour l'assemblage. Il a l'avantage d'adhérer chimiquement à la dentine et de se lier au métal par microclavetage, tandis que la forme anatomique du tenon offre une rétention mécanique. La rétention globale résultante est suffisante dans la majorité des cas, si les surfaces sont préalablement traitées à l'acide polyacrylique à 10%.

Le protocole d'assemblage est le suivant :

1. Sécher le canal
2. Appliquer le primer d'adhésion Dentin Conditioner® de GC (acide polyacrylique à 10%) avec une microbrossette fine dans le logement pendant 20 secondes. Rincer et sécher à nouveau le logement avec des pointes de papier.
3. L'inlay-core est dégraissé dans de l'alcool, séché, puis le primer est également appliqué sur le tenon pendant 20 secondes avant d'être rincé et séché.
4. Le CVIMAR est préparé (mélange pâte /pâte délivré en Clickers, système poudre/liquide ou capsule pré-dosée).
5. Le matériau est déposé dans le logement et étalé sur les parois à l'aide d'un lentullo. Le tenon est aussi enduit de CVIMAR de façon à limiter l'apparition de bulles d'air au sein de l'interface d'assemblage.
6. Pour la mise en place de l'inlay-core, Marc BOLLA et Vincent BENNANI conseillent de l'insérer sans forcer, de le laisser remonter, puis de le réappliquer sous pression digitale à l'aide d'un coton salivaire.
7. Les excès sont éliminés avant la prise complète du matériau et la couronne provisoire est réajustée.

8. Rappelons que la partie coronaire de l'inlay-core devra être poli avec une fraise diamantée bague rouge avant la réalisation de l'empreinte prothétique afin de faciliter celle-ci.

SCELLEMENT D'INLAY-CORES AU CVIMAR

<p>Préparation des dents et des inlay-cores</p>	 <p>Désinfection (NaClO, 2,5%), rinçage, séchage.</p>  <p>Dégraissage des inlay-cores</p> <p>Dentin conditioner® (GC), 20sec, dentine et inlay-core</p>  <p>Rinçage et séchage</p>
<p>Assemblage</p>	 <p>Double enduction du CVIMAR (ancrage et logement), passage du lentullo, mise en place des inlay-cores.</p>
<p>Finition</p>	 <p>Retrait des excès et finition</p>

Cinquième Partie

Observation des interfaces de collage, Approche expérimentale

«La connaissance s'acquiert par l'expérience, tout le reste n'est que de l'information»

[Albert Einstein]

Nous nous sommes proposé d'observer les interfaces de collage dentine/colle et colle/tenon au Microscope Electronique à Balayage (MEB), avec pour objectif d'appréhender la qualité de celles-ci.

Cependant, nous insistons sur le fait que ces travaux n'ont qu'une valeur indicative et que le faible nombre d'échantillons ne permet aucune conclusion statistique.

1. Détails expérimentaux

Quatre échantillons de dents restaurées par des tenons collés ont été préparés.

➤ Préparation des dents

Les dents extraites sont conservées dans une solution de Chloramine T. Elles sont ensuite dépulpées et obturées avec des cônes de Gutta Percha et le ciment endodontique Sealite® de Pierre Rolland, avant d'être conservées sous une atmosphère saturée en vapeur d'eau.

Après 24h, les logements radiculaires sont préparés comme décrits dans le Chapitre IV, et nettoyés par les passages successifs d'hypochlorite de sodium à 2,5%, d'EDTA liquide (Salvizol®, Pierre Rolland) et de poudre d'alumine à 27µm projetée (Rondoflex®, KaVo) et séchés à l'aide de pointes papier.

Parmi les 4 échantillons, on place 2 tenons en titane (Screwpol® d'Apol) et 2 tenons fibrés (Screwpol fibré® d'Apol). La colle utilisée est Apolcomp® (Apol) ; on rappelle qu'il s'agit d'une colle à prise duale sans potentiel d'adhésion.

Les adhésifs associés sont :

- l'Excite® DSC d'Ivoclar Vivadent (adhésif M&R à prise duale) pour les tenons en titane (TT).
- Et l'AutoBond® d'Apol (adhésif automordant à prise duale) pour les tenons fibrés (TF).

Le mordantage de la dentine sur les dents utilisant l'adhésif M&R est réalisé à l'aide du Total Etch® (Ivoclar Vivadent) pendant 15 secondes. Les logements sont ensuite rincés au spray-eau et à l'aide d'une seringue d'hypochlorite de sodium à 2,5%, avant d'être séchés par spray-air et pointes papier.

Les tenons sont dégraissés dans une solution d'alcool.

L'adhésif est appliqué sur la dent et sur le tenon pour chaque modèle. Il est ensuite légèrement séché au spray et les excès au niveau du logement sont retirés à l'aide d'une pointe de papier.

En accord avec les recommandations du fabricant, l'adhésif n'est pas polymérisé sur les modèles recevant un tenon fibré. La transparence de ce dernier est jugée suffisante pour permettre la polymérisation de l'adhésif en même temps que celle de la colle. En revanche, pour les échantillons recevant un tenon en titane, opaque, l'adhésif est polymérisé après son application, sur l'ancrage et à l'intérieur du logement pendant 20 secondes en mode rapide.

La colle est insérée dans le logement et répartie sur les parois à l'aide d'un lentulo. Le tenon correspondant est inséré et l'ensemble est polymérisé pendant 40 secondes en mode rapide.

Une fois les tenons mis en place, les dents sont replacées sous une atmosphère saturée en vapeur d'eau.

➤ Préparation des échantillons

Chaque dent est placée dans un moule pour être ensuite enrobée dans une résine autopolymérisante à froid (résine Araldite Escil®, Chassieu France). La résine est obtenue en mélangeant la poudre au monomère selon les dosages du fabricant. On obtient, après la prise, un bloc de résine contenant la dent, qui permet l'observation au MEB.

Les échantillons obtenus sont meulés progressivement à l'aide d'une polisseuse à disque, jusqu'à obtenir une coupe axiale de la dent et du tenon placé à l'intérieur.

Les échantillons sont divisés en 2 groupes identiques, formé d'un tenon en titane (TT1 pour le premier groupe, et TT2 pour le second) et d'un tenon fibré (TF1 pour le premier groupe, et TF2 pour le second).

Ils sont ensuite traités selon les protocoles décrits par Esclassan Noirrit et *coll* (2008, (55)).

Le premier groupe reçoit des traitements destinés à permettre l'observation de la couche hybride :

1. Déminéralisation à l'**Acide orthophosphorique 32%** pendant **30 secondes**
2. Rinçage et séchage modéré
3. Déprotéinisation dans une solution d'**hypochlorite de sodium à 3%** pendant **30 min**
4. Préparation pour l'observation au MEB : rinçage à l'eau distillée et nettoyage aux ultra-sons dans un bain d'alcool pendant 8min et métallisation au carbone.

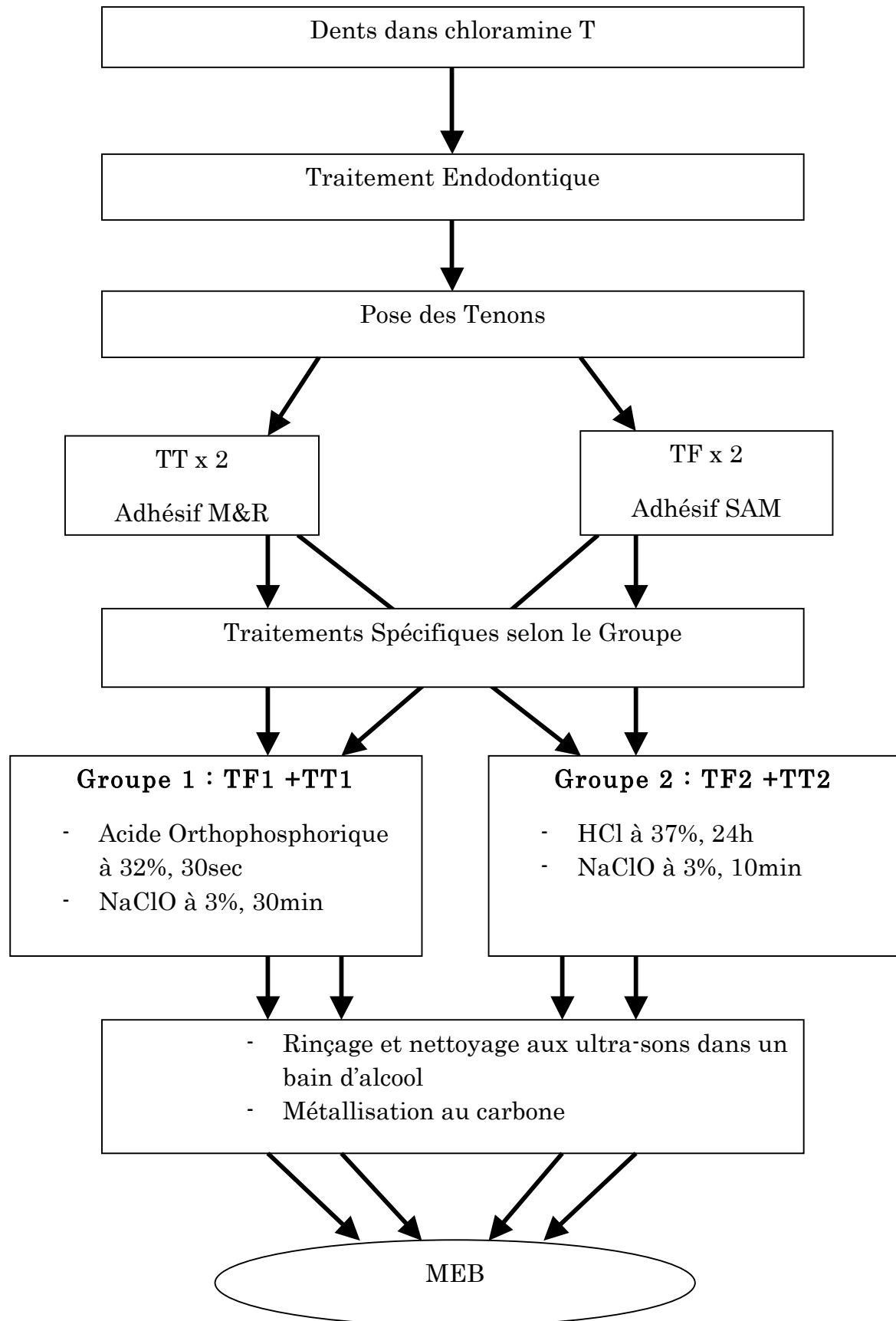
Le second groupe doit permettre l'observation des « resin tags » :

1. Déminéralisation à l'**Acide Chlorhydrique à 37%** pendant **24h**
2. Rinçage et séchage modéré

3. Déprotéinisation dans une solution d'**hypochlorite de sodium à 3%** pendant **10min**.
4. Préparation pour l'observation au MEB : rinçage à l'eau distillée et nettoyage aux ultra-sons dans un bain d'alcool pendant 8min et métallisation au carbone.

Les images sont obtenues avec le MEB à effet de champs (Field Emission Gun, FEG) Hitachi S4800, utilisé en mode électrons rétro-diffusés (Back Scattered Electrons ; BSE) et en mode électrons secondaires (Secondary Electrons ; SE).

Le mode BSE permet de visualiser les éléments en fonction de leur masse atomique. Le mode SE, quant à lui, met en évidence les différents états de surface.



2. Résultats & Discussion

Pour chacun des échantillons, les interfaces colle/dentine des tiers coronaires, moyens et apicaux (zones 1/3C, 1/3M et 1/3A) ainsi que les interfaces colle/tenon (zone IF) ont été observées. Le but était de déterminer si des différences étaient visibles selon la zone radiculaire observée, le type d'adhésif utilisé et la nature de l'ancrage.

Selon Esclassan Noirrit et *coll* (2008 (55)), la qualité de l'adhésion peut être appréciée en fonction de :

- L'uniformité et de l'épaisseur de la couche hybride
- La présence de bulle(s) entre composite/tenon, adhésif/composite ou au sein du composite
- La longueur, la densité et la morphologie (présence de branche(s) secondaire(s) ou forme dite en « cône inversée ») des « tags » de résine.

Sur la majorité des images observées, d'importants hiatus formés entre la dentine et la résine de collage (fig.1) n'ont pas permis de procéder à l'analyse de l'adhésion entre les deux éléments comme prévue initialement.




Figure 1. Rupture de la couche hybride (Echantillon TF1 zone 1/3M).

Cette rupture de la couche hybride peut être dû à la contraction du composite de collage lors de sa prise, ou, plus vraisemblablement, causée par la rétraction de la dentine, elle-même liée à une trop forte montée en température lors de la procédure de métallisation. En effet, après cette étape, nous avons constaté que les échantillons étaient anormalement chauds et qu'une importante rétraction de la dentine, jusqu'alors inexistante, était visible.

Malheureusement, cet incident biaise les résultats escomptés et limite le nombre de conclusions de notre étude.

L'infiltration de l'adhésif dans les tubulis dentinaires a été mise en évidence sur un seul des échantillons, le TT1 dans les zones 1/3C et 1/3M.

Sur les images, les « tags » de résine sont abondants et les plus longs d'entre eux avoisinent les 200 μ m (fig.2 et 4), particulièrement pour ceux présents dans le 1/3 supérieur. Les grossissements plus élevés illustrent clairement la manière dont les « tags » de résine sont noyés au sein de la structure dentinaire (fig.3).

L'absence d'images semblables sur les autres dents préparées ne permet pas d'établir les comparaisons prévues.




Figure 2 et 3. "Tags" de résine sur l'échantillon TT1 zone 1/3C (Grossissement 400 et 1000).




Figure 4. "Tags" de résine sur l'échantillon TT1 zone 1/3M. On note la fissure entre composite et adhésif, vraisemblablement causée par la rétraction de la dentine expliquée préalablement (Grossissement 400).

Concernant l'interface colle/tenon, la portion résineuse composant les tenons fibrés laissait supposer un contact plus intime de la colle avec ces derniers que pour les tenons en titane. Les images obtenues ne confirment pas cet apriori ; les zones de « vide » entre colle et titane ne sont pas plus importantes qu'entre colle et tenon fibré (fig.5 à 8).

Notons que le mode BSE du MEB, qui caractérise les éléments en fonction de leur nature, met en évidence la différence de composition entre la résine de collage et la résine d'enrobage des fibres des tenons évoquée dans le Chap.II.3.4.3.3 (fig. 5 et 6).




Figure 5 et 6. Echantillon TF2, zone IF (Grossissement 400et 1000).




Figure 7 et 8. Echantillon TT1, zone IF (Grossissement 400et 1000).

Pour finir, des bulles d'air ont été observées sur tous les échantillons préparés, notamment au niveau des parties coronaires (fig. 8 et 9).




Figure 8. Bulles d'air, échantillon TF2 zone 1/3C




Figure 9. Bulles d'air, échantillon TT2 zone 1/3C

Les hiatus observés aux interfaces colle/dentine semblent liés à une altération des échantillons lors de leur métallisation, bien qu'une rétraction du composite de collage lors de sa polymérisation soit aussi possible. L'adhésion à la dentine est cependant bien illustrée sur un des échantillons. Une nouvelle expérience avec un ajustage du réchauffement des échantillons, ainsi qu'une multiplication de leur nombre serait à envisager pour permettre l'obtention d'un plus grand nombre d'images semblables.

Concernant les interfaces colle/dentine, même s'il n'existe pas d'adhésion entre la colle et les tenons en titane, le contact entre les deux est très intime et semblable à celui observé avec des tenons fibrés.

Enfin, de nombreuses bulles d'air, emprisonnées dans l'épaisseur du composite, nuisent à l'homogénéité structurelle recherchée.

Conclusion

Les dents dévitalisées ont souvent une perte de substance conséquente, qui résulte des restaurations antérieures, d'atteintes carieuses et de la cavité d'accès endodontique liée au traitement endodontique. La disparition des tissus durs de la dent a pour résultat sa fragilisation mécanique, en particulier lorsque les crêtes marginales sont atteintes.

Si l'affaiblissement de la dent dépulpée est lié à son degré de délabrement, on comprend l'importance d'une approche conservatrice et tous les avantages des RPC lorsque leurs limites d'indications sont respectées. Dans la même optique, en cas de recouvrement cuspidien par couronne périphérique, il faut là encore préserver la dentine radiculaire en évitant la pose d'un ancrage dans les quelques cas où la perte de substance et les contraintes occlusales exercées sur la restauration l'autorisent. Les concepts plus récents de reconstitutions coronoradiculaires aspirent aussi à respecter au maximum l'anatomie radiculaire et endodontique des dents traitées avec l'utilisation de tenons « flottants », plus fins et moins longs.

Si les inlay-cores métalliques représentent les restaurations indiquées dans la plus grande partie des cas, leur emploi ne doit pas être systématique. C'est l'observation des propriétés de la dent, opposées aux contraintes mécaniques qui permet leur indication. Les reconstitutions foulées permettent désormais l'obtention de reconstitutions étanches aux propriétés mécaniques et esthétiques proches de celles de la dent naturelle. Dans ce contexte, et grâce aux propriétés du collage, on espère un comportement biomécanique homogène du système RCR/dent. La qualité de l'interface tenon/dentine est primordiale pour atteindre cet objectif et assurer la pérennité de la dent restaurée. Les protocoles de collage doivent donc être réalisés avec une extrême minutie et préparation préalable pour un résultat optimal.

Glossaire

- RPC= Restauration Partielle Collée
- RCR= Restauration corono-radriculaire
- M&R= Mordançage et rinçage
- SAM= Système Auto-Mordançant
- CAE= Cavité d'Accès Endodontique
- Résine SPA= Sans Potentiel Adhésif
- Résine APA= Avec Potentiel Adhésif
- Résine AA= Auto-Adhésive
- CVI= Ciment Verre Ionomère
- CVIMAR= Ciment Verre Ionomère Modifié par Adjonction de Résine
- OIM= Occlusion d'Intercuspidie Maximale

BIBLIOGRAPHIE

- (1) **ABOUDHARAM G, ETCHARLOT-VALDIEU R.** Les reconstitutions coronoradiculaires ou les avantages du collage. *Clinic* 31.Cah.1. 2010. P95-103
- (2) **AKKAYAN B, GÜLMEZ T.** Resistance to fracture of endodontically treated teeth restored with different post systems. *J Prosthet Dent.* 2002 Apr;87(4):431-7
- (3) **AKKAYAN B.** An in vitro study evaluating the effect of ferrule length on fracture resistance of endodontically treated teeth restored with fiber-reinforced and zirconia dowel systems. *J Prosthet Dent.* 2004 Aug;92(2):155-62.
- (4) **AKSORNMUANG J, FOXTON RM, NAKAJIMA M, TAGAMI J.** Microtensile bond strength of a dual-cure resin core material to glass and quartz fibre posts. *J Dent.* 2004 Aug;32(6):443-50.
- (5) **ANDREASEN JO, FARIK B, MUNKSGAARD EC.** Long-term calcium hydroxide as a root canal dressing may increase risk of root fracture. *Dent Traumatol.* 2002 Jun;18(3):134-7
- (6) **ANUSAVICE KJ.** Phillip's science of dental materials. 11^{éd.} Philadelphia: Saunders, 2003. 805p.
- (7) **ASMUSSEN E, PEUTZFELDT A, HEITMANN T.** Stiffness, elastic limit, and strength of newer types of endodontic posts. *J Dent.* 1999 May;27(4):275-8.
- (8) **ASMUSSEN E, PEUTZFELDT A, SAHAFI A.** Bonding of resin cements to post materials: influence of surface energy characteristics. *J Adhes Dent.* 2005 Autumn;7(3):231-4.
- (9) **ASSIF D, BITENSKI A, PILO R, OREN E.** Effect of post design on resistance to fracture of endodontically treated teeth with complete crowns. *J Prosthet Dent.* 1993 Jan; 69(1):36-40
- (10) **AUSIELLO P, DAVIDSON CL, CASCONI P, DEGEE AJ, RENGO S.** Debonding of adhesively restored deep Class II MOD restorations after functional loading. *Am J Dent.* 1999 Apr;12(2):84-8.
- (11) **AUSIELLO P, DE GEE AJ, RENGO S, DAVIDSON CL.** Fracture resistance of endodontically-treated premolars adhesively restored. *Am J Dent.* 1997 Oct;10(5):237-41.
- (12) **BABA NZ, GOLDEN G, GOODACRE CJ.** Nonmetallic prefabricated dowels: a review of compositions, properties, laboratory, and clinical test results. *J Prosthodont.* 2009 Aug;18(6):527-36. Epub 2009 May 8.

- (13) **BACHICHA WS, DIFIORE PM, MILLER DA, LAUTENSCHLAGER EP, PASHLEY DH.** Microleakage of endodontically treated teeth restored with posts. *J Endod.* 1998 Nov;24(11):703-8.
- (14) **BALBOSH A, KERN M.** Effect of surface treatment on retention of glassfiber endodontic posts. *J Prosthet Dent.* 2006 Mar;95(3):218-23.
- (15) **BARTALA M, CARREYRE E, LAVIOLE O, DOS SANTOS A.** Critères de choix de l'ancrage radicaire lors des reconstitutions préprothétiques. *Stratégie prothétique*, sept 2005, vol5 n°4 p291-300.
- (16) **BINDL A, RICHTER B, MÖRMANN WH.** Survival of ceramic computer-aided design/manufacturing crowns bonded to preparations with reduced macroretention geometry. *Int J Prosthodont.* 2005 May-Jun;18(3):219-24.
- (17) **BITTER K, MEYER-LÜCKEL H, PRIEHN K, MARTUS P, KIELBASSA AM.** Bond strengths of resin cements to fiber-reinforced composite posts. *Am J Dent.* 2006 Jun;19(3):138-42.
- (18) **BITTER K, PARIS S, MARTUS P, SCHATNER R, KIELBASSA AM.** A Confocal Laser Scanning Microscope investigation of different dental adhesives bonded to root canal dentine. *Int Endod J.* 2004 Dec;37(12):840-8.
- (19) **BLATZ MB, CHICHE G, HOLST S, SADAN A.** Influence of surface treatment and simulated aging on bond strengths of luting agents to zirconia. *Quintessence Int.* 2007 Oct;38(9):745-53.
- (20) **BOHIN F.** Ciments de scellement conventionnels. *Inf.Dent.*, 2001, 83, 40, 3501-3507.
- (21) **BOLHUIS HP, DE GEE AJ, PALLAV P, FEILZER AJ.** Influence of fatigue loading on the performance of adhesive and nonadhesive luting cements for cast post-and-core buildups in maxillary premolars. *Int J Prosthodont.* 2004 Sep-Oct;17(5):571-6.
- (22) **BOLHUIS P, DE GEE A, FEILZER A.** The influence of fatigue loading on the quality of the cement layer and retention strength of carbon fiber post-resin composite core restorations. *Oper Dent.* 2005 Mar-Apr;30(2):220-7.
- (23) **BOLLA M; BENNAMI V.** La reconstitution corono-radicaire pré-prothétique des dents déulpés. Rueil-Malmaison : Editions CdP, 1999, 90p.
- (24) **BONE J, MOULE AJ.** The nature of curvature of palatal canals in maxillary molar teeth. *Int Endod J.* 1986 Jul;19(4):178-86.
- (25) **BOONE KJ, MURCHISON DF, SCHINDLER WG, WALKER WA 3RD.** Post retention: the effect of sequence of post-space preparation, cementation time, and different sealers. *J Endod.* 2001 Dec;27(12):768-71.

- (26) **BOUCHER Y, MATOSSIAN L, RILLIARD F, MACHTOU P.** Radiographic evaluation of the prevalence and technical quality of root canal treatment in a French subpopulation. *Int Endod J.* 2002 Mar;35(3):229-38.
- (27) **BOUILLAGUET S, TROESCH S, WATAHA JC, KREJCI I, MEYER JM, PASHLEY DH .** Microtensile bond strength between adhesive cements and root canal dentin. *Dent Mater.* 2003 May;19(3):199-205.
- (28) **BURKIET F, LEHMANN N, TIRLET G.** RPC de la dent dépulpée, préserver pour différer l'échéance prothétique. *Réal Clin*, vol 15 n°1, 2004, p.67-69.
- (29) **BUTZ F, LENNON AM, HEYDECKE G, STRUB JR.** Survival rate and fracture strength of endodontically treated maxillary incisors with moderate defects restored with different post-and-core systems: an in vitro study. *Int J Prosthodont.* 2001 Jan-Feb;14(1):58-64.
- (30) **CAGIDIACO MC, GARCÍA-GODOY F, VICHI A, GRANDINI S, GORACCI C, FERRARI M.** Placement of fiber prefabricated or custom made posts affects the 3-year survival of endodontically treated premolars. *Am J Dent.* 2008 Jun;21(3):179-84.
- (31) **CAROSSA S, LOMBARDO S, PERA P, CORSALINI M, RASTELLO ML, PRETI PG.** Influence of posts and cores on light transmission through different all-ceramic crowns: spectrophotometric and clinical evaluation. *Int J Prosthodont.* 2001 Jan-Feb;14(1):9-14.
- (32) **CHANG JC, HURST TL, HART DA, ESTEY AW.** 4-META use in dentistry: a literature review. *J Prosthet Dent.* 2002 Feb;87(2):216-24. Review.
- (33) **CHELEUX N.** Reconstitution de la dent dépulpée par tenon fibré : les clés de la réussite. *Clinic.* Juillet 2009-vol.30.p379-389.
- (34) **CHERON R, DEGRANGE M.** Colles et ciments: s'y retrouver et choisir. *Inf Dent.* 2007 ;89,4 :127-136.
- (35) **CHERON R.** Ciment ou colle? Que choisir ? *Alternatives*, 2005 ;27 :3-11.
- (36) **CHEYLAN JM.** Ciments de scellement: que choisir? *Clinic*, 2001, 22,6,389-396.
- (37) **COBANKARA FK, UNLU N, CETIN AR, OZKAN HB.** The effect of different restoration techniques on the fracture resistance of endodontically-treated molars. *Oper Dent.* 2008 Sep-Oct;33(5):526-33.
- (38) **COELHO CS, BIFFI JC, SILVA GR, ABRAHÃO A, CAMPOS RE, SOARES CJ.** Finite element analysis of weakened roots restored with composite resin and posts. *Dent Mater J.* 2009 Nov;28(6):671-8.

- (39) **COHEN BI, MUSIKANT BL, DEUTSCH AS.** Comparison of the retentive properties of two hollow-tube post systems to those of a solid post design. *J Prosthet Dent.* 1993 Sep;70(3):234-8.
- (40) **COMPAGNON D , PURSEIGLE P.** Reconstitution des dents dépulpées pluriradiculées par un inlay-core démontable. *Stratégie prothétique*, juin 2006 vol6 n°3 p183-190.
- (41) **CRAIG RG, POWERS JM, WATAHA JC.** *Dental Materials: properties and manipulation.* 7e ed Saint Louis: Mosby, 200.-327p
- (42) **D'AUBAREDE, CAZIER, OLIVEIRA-GUYON, LASFARGUES, DECUP.** La restauration corono-radiculaire adhésive : procédure clinique. *Clinic-Jvier* 2010 ;31 - 41.
- (43) **DE MARCH P, LAUNOIS C.** Bridge de longue portée : céramo-métallique ou tout céramique ? *Réal. Clin.* vol.18 n°3, 2007, p.249-261.
- (44) **DEGRANGE M.** Systèmes adhésifs automordançants. Une mode ou la voie du future ? *JDQ.* Vol 42, fév 2005.
- (45) **DEGRANGE, M.; CHEYLAN, J.M.; SAMAMA, Y.** Prosthodontics of the future: cementing or bonding? In: **ROULET, J.F.; DEGRANGE, M.** *Adhesion: the silent revolution in dentistry.* London: Quintessence Books, 2000, 369p.
- (46) **DEGRANGE M.** Etude spectrométrique d'un cas clinique de corrosion endobuccale. *J. biomater. Dent.* 1986 ;2 ; p.189-195.
- (47) **DEJOU J, LABORDE G.** Comportement biomécanique de la dent dépulpée. *Réal. Clin.* vol 1,1990, p.185-194.
- (48) **DEMARCHI MG, SATO EF.** Leakage of interim post and cores used during laboratory fabrication of custom posts. *J Endod.* 2002 Apr;28(4):328-9.
- (49) **DIETSCHI D, DUC O, KREJCI I, SADAN A.** Biomechanical considerations for the restoration of endodontically treated teeth: a systematic review of the literature, Part II (Evaluation of fatigue behavior, interfaces, and in vivo studies). *Quintessence Int.* 2008 Feb;39(2):117-29.
- (50) **DIETSCHI D, SPREAFICO R.** Restaurations esthétiques collées : composites et céramique dans les traitements esthétiques des dents postérieures. *Paris : Quint Int,* 1997, 215p.
- (51) **DORRIZ H, ALIKHASI M, MIRFAZAEILIAN A, HOOSHMAND T.** Effect of ferrule and bonding on the compressive fracture resistance of post and core restorations. *J Contemp Dent Pract.* 2009 Jan 1;10(1):1-8.

- (52) **DRUMMOND JL, TOEPKE TR, KING TJ.** Thermal and cyclic loading of endodontic posts. *Eur J Oral Sci.* 1999 Jun;107(3):220-4.
- (53) **DUARTE S JR, SAAD JR.** Marginal adaptation of Class 2 adhesive restorations. *Quintessence Int.* 2008 May;39(5):413-9
- (54) **ERASLAN O, AYKENT F, YÜCEL MT, AKMAN S.** The finite element analysis of the effect of ferrule height on stress distribution at post-and-core-restored all-ceramic anterior crowns. *Clin Oral Investig.* 2009 Jun;13(2):223-7. Epub 2008 Aug 12.
- (55) **ESCLASSAN NOIRRIT E, GREGOIRE G, COURNOT M.** Morphological study of fiber-reinforced post-bonding system-root dentin interface by evaluation of two bonding systems. *J Dent.* 2008 Mar;36(3):204-13 (Epub 2008 Jan 18).
- (56) **ETIENNE E, TOLEDANO C.** Le collage auto-adhésif auto-mordançant : une solution universelle ? *Inf Dent,* 2007 ;16 :834-840.
- (57) **ETTORE JR, TOQUE G, TOUCAS F.** Les reconstitutions corono-radiculaires coulées. *Questions cliniques Stratégie prothétique sept 2008.vol8, n°4 p269-281.*
- (58) **FAGE, RAYNAL, FELENC, MARGERIT.** Les endocouronnes : apport de la CFAO directe du Cerec 3D. *Stratégie prothétique fév 2008, vol8 n°1, p15-22.*
- (59) **FELTON DA, WEBB EL, KANOY BE, DUGONI J.** Threaded endodontic dowels: effect of post design on incidence of root fracture. *J Prosthet Dent.* 1991 Feb;65(2):179-87.
- (60) **FENG L, SUH BI.** The effect of curing modes on polymerization contraction stress of a dual cured composite. *J Biomed Mater Res,Part B, Appl Biomater.* 2006 Jan;76(1):196-202.
- (61) **FERRARI M, CAGIDIACO MC, GORACCI C, VICHI A, MASON PN, RADOVIC I, TAY F.** Long-term retrospective study of the clinical performance of fiber posts. *Am J Dent.* 2007 Oct;20(5):287-91.
- (62) **FERRARI M, MANNOCCI F, VICHI A, CAGIDIACO MC, MJÖR IA.** Bonding to root canal: structural characteristics of the substrate. *Am J Dent.* 2000 Oct;13(5):255-60.
- (63) **FERRARI M, VICHI A, GRANDINI S.** Efficacy of different adhesive techniques on bonding to root canal walls: an SEM investigation. *Dent Mater.* 2001 Sep;17(5):422-9.
- (64) **FOVET Y, POURREYRON L, GAL JY.** Corrosion by galvanic coupling between carbon fiber posts and different alloys. *Dent Mater.* 2000 Sep;16(5):364-73.

- (65) **FOX K, GUTTERIDGE DL.** An in vitro study of coronal microleakage in root-canal-treated teeth restored by the post and core technique. *Int Endod J.* 1997 Nov;30(6):361-8.
- (66) **FOXTON RM, NAKAJIMA M, TAGAMI J, MIURA H.** Adhesion to root canal dentine using one and two-step adhesives with dual-cure composite core materials. *J Oral Rehabil.* 2005 Feb;32(2):97-104.
- (67) **FREEDMAN GA.** Esthetic post-and-core treatment. *Dent Clin North Am.* 2001 Jan;45(1):103-16.
- (68) **FREEMAN MA, NICHOLLS JI, KYDD WL, HARRINGTON GW.** Leakage associated with load fatigue-induced preliminary failure of full crowns placed over three different post and core systems. *J Endod.* 1998 Jan;24(1):26-32.
- (69) **FREJLICH S, GOODACRE CJ.** Eliminating coronal discoloration when cementing all-ceramic restorations over metal posts and cores. *J Prosthet Dent.* 1992 Apr;67(4):576-7.
- (70) **FUSS Z, LUSTIG J, KATZ A, TAMSE A.** An evaluation of endodontically treated vertical root fractured teeth: impact of operative procedures. *J Endod.* 2001 Jan;27(1):46-8.
- (71) **GALIATSATOS AA, BERGOU D.** Six-year clinical evaluation of ceramic inlays and onlays. *Quintessence Int.* 2008 May;39(5):407-12.
- (72) **GARNER LA.** Contact dermatitis to metals. *Dermatol Ther.* 2004;17(4):321-7.
- (73) **GASTON BA, WEST LA, LIEWEHR FR, FERNANDES C, PASHLEY DH.** Evaluation of regional bond strength of resin cement to endodontic surfaces. *J Endod.* 2001 May;27(5):321-4.
- (74) **GEGAUFF AG.** Effect of crown lengthening and ferrule placement on static load failure of cemented cast post-cores and crowns. *J Prosthet Dent.* 2000 Aug;84(2):169-79.
- (75) **GIMBEL M, CORREA A, LIN LM.** Calcium hydroxide as a temporary filling of the post space in root-filled teeth. *Oral Surg Oral Med Oral Pathol Oral Radiol Endod.* 2002 Jul;94(1):98-102.
- (76) **GIOVANI AR, VANSAN LP, DE SOUSA NETO MD, PAULINO SM.** In vitro fracture resistance of glass-fiber and cast metal posts with different lengths.. *J Prosthet Dent.* 2009 Mar;101(3):183-8.
- (77) **GISH SP, DRAKE DR, WALTON RE, WILCOX L.** Coronal leakage: bacterial penetration through obturated canals following post preparation. *J Am Dent Assoc.* 1994 Oct;125(10):1369-72.

- (78) **GONTHIER S, CHEYLAN J-M, DEGRANGE M.** Scellement et collage des reconstitutions corono-radiculaires. Cah. prothèse, n°113, Mars 2001,35-46.
- (79) **GORACCI C, RAFFAELLI O, MONTICELLI F, BALLERI B, BERTELLI E, FERRARI M.** The adhesion between prefabricated FRC posts and composite resin cores: microtensile bond strength with and without post-silanization. Dent Mater. 2005 May;21(5):437-44.
- (80) **GORACCI C, SADEK FT, FABIANELLI A, TAY FR, FERRARI M.** Evaluation of the adhesion of fiber posts to intraradicular dentin. Oper Dent. 2005 Sep-Oct;30(5):627-35.
- (81) **GORACCI C, TAVARES AU, FABIANELLI A, MONTICELLI F, RAFFAELLI O, CARDOSO PC, TAY F, FERRARI M.** The adhesion between fiber posts and root canal walls: comparison between microtensile and push-out bond strength measurements. Eur J Oral Sci. 2004 Aug;112(4):353-61.
- (82) **GUASTALLA O. ET SANGARE A.,ALLARD Y.** Les reconstitutions corono-radiculaires : Problèmes mécaniques et solutions. Stratégie Prothétique 2006,Vol.6, n°2.p.121.
- (83) **GUTMANN JL.** The dentin-root complex: anatomic and biologic considerations in restoring endodontically treated teeth. J Prosthet Dent. 1992 Apr;67(4):458-67.
- (84) **GUZY GE, NICHOLLS JI.** In vitro comparison of intact endodontically treated teeth with and without endo-post reinforcement. J Prosthet Dent. 1979 Jul;42(1):39-44.
- (85) **HANNIG M, FEMERLING T.** Influence of air-abrasion treatment on the interfacial bond between composite and dentin. Oper Dent. 1998 Sep-Oct;23(5):258-65.
- (86) **HEYDECKE G, BUTZ F, STRUB JR.** Fracture strength and survival rate of endodontically treated maxillary incisors with approximal cavities after restoration with different post and core systems: an in-vitro study. J Dent. 2001 Aug;29(6):427-33.
- (87) **HIKITA K, VAN MEERBEEK B, DE MUNCK J, IKEDA T, VAN LANDUYT K, MAIDA T, LAMBRECHTS P, PEUMANS M .** Bonding effectiveness of adhesive luting agents to enamel and dentin.. Dent Mater. 2007 Jan;23(1):71-80 (Epub 2006 Jan 19).
- (88) **HORASAWA N, TAKAHASHI S, MAREK M.** Galvanic interaction between titanium and gallium alloy or dental amalgam. Dent Mater 1999;15: 318-22.
- (89) **HU YH, PANG LC, HSU CC, LAU YH.** Fracture resistance of endodontically treated anterior teeth restored with four post-and-core systems. Quintessence Int. 2003 May;34(5):349-53.

- (90) **HUANG TJ, SCHILDER H, NATHANSON D.** Effects of moisture content and endodontic treatment on some mechanical properties of human dentin. *J Endod.* 1992 May;18(5):209-15.
- (91) **ISIDOR F, ODMAN P, BRØNDUM K.** Intermittent loading of teeth restored using prefabricated carbon fiber posts. *Int J Prosthodont.* 1996 Mar-Apr;9(2):131-6.
- (92) **JIANG W, BO H, YONGCHUN G, LONGXING N.** Stress distribution in molars restored with inlays or onlays with or without endodontic treatment: a three-dimensional finite element analysis. *J Prosthet Dent.* 2010 Jan;103(1):6-12.
- (93) **JOHNSON JK, SAKUMURA JS.** Dowel form and tensile force. *J Prosthet Dent.* 1978 Dec;40(6):645-9.
- (94) **KANE JJ, BURGESS JO.** Modification of the resistance form of amalgam coronal-radicular restorations. *J Prosthet Dent.* 1991 Apr;65(4):470-4.
- (95) **KIVANÇ BH, GÖRGÜL G.** Fracture resistance of teeth restored with different post systems using new-generation adhesives. *J Contemp Dent Pract.* 2008 Nov 1;9(7):33-40.
- (96) **KOKOTI M, SIVROPOULOU A, KOIDIS P, GAREFIS P.** Comparison of cell proliferation on modified dental ceramics. *J Oral Rehabil.* 2001 Sep;28(9):880-7.
- (97) **KOUTAYAS SO, KERN M.** All-ceramic posts and cores: the state of the art. *Quintessence Int.* 1999 Jun;30(6):383-92.
- (98) **LANDER E, DIETSCHI D.** Endocrowns: a clinical report. *Quintessence Int.* 2008 Feb;39(2):99-106.
- (99) **LANZA A, AVERSA R, RENGO S, APICELLA D, APICELLA A.** 3D FEA of cemented steel, glass and carbon posts in a maxillary incisor. *Dent Mater.* 2005 Aug;21(8):709-15.
- (100) **LAPLANCHE O, LEFORESTIER E, MEDIONI E, BOLLA M.** Les RCR: principes généraux et critères de décision. *Stratégie prothétique sept 2008.vol 8, n°4 p.255-268.*
- (101) **LASFARGUE ET COLSON.** *Odontologie conservatrice et restauratrice, tome 1 : une approche médicale globale.* Paris : Editions CdP, 2009, 480p (Collection JPIO).
- (102) **LASFARGUES JJ, KALEKA R, LOUIS JJ.** A new therapeutic classification of cavities. *Quintessence Int.* 2001 Feb;32(2):97; (author reply 98).
- (103) **LASFARGUES JJ.** Evolution des concepts en odontologie conservatrice du modèle médical préventif. *Inf dent* 1998, 40: 3111-24.

- (104) **LAVIOLE O., BARTALA M.** Restaurations coronaires préprothétiques à ancrage radiculaire : clinique et laboratoire. [EMC (Elsevier Masson SAS, Paris), Odontologie], 23-250-A-10, 2008. Disponible sur www.em-consulte.com/article/194130.
- (105) **LE GALL M, LAURET JF.** Occlusion et fonction. Une approche clinique rationnelle. Rueil-Malmaison: éditions CdP; 2002, 171p (collection JPIO).
- (106) **LECERF J, LE PAN J.** Comment réussir l’empreinte des logements intraradiculaires ? Stratégie prothétique fév 2005.vol5, n°1 p5-10.
- (107) **LEFORESTIER E, CERETTI L., DARQUE-CERETTI E., LAPLANCHE O., BOLLAL M.** Reconstitutions corono-radiculaires, Avez-vous la fibre ? Cah. prothèse n°148, déc 2009, 63-72.
- (108) **LEFORESTIER, LAPLANCHE, ETTORE.** Assemblage des éléments prothétiques. Clinic- Janvier 2009 17-26.
- (109) **LEHMANN N .ALLARD Y.** Ciments, colles.Comment faire le bon choix ? Comment les utiliser ? Clinic. 2006 ;27(1) :605-611.
- (110) **LEHMAN N, MARTIN D.** Les fêlures coronaires : les traitements. Rev Odont Stomatol. 2009 ; 38 :251-264.
- (111) **LI ZC, WHITE SN.** Mechanical properties of dental luting cements. J Prosthet Dent. 1999 May;81(5):597-609.
- (112) **LIBMAN WJ, NICHOLLS JI.** Load fatigue of teeth restored with cast posts and cores and complete crowns. Int J Prosthodont. 1995 Mar-Apr;8(2):155-61.
- (113) **LOVE RM, PURTON DG.** The effect of serrations on carbon fibre posts-retention within the root canal, core retention, and post rigidity. Int J Prosthodont. 1996 Sep-Oct;9(5):484-8.
- (114) **LU H, MEHMOOD A, CHOW A, POWERS JM.** Influence of polymerization mode on flexural properties of esthetic resin luting agents. J Prosthet Dent. 2005 Dec;94(6):549-54.
- (115) **MACCARI PC, CONCEIÇÃO EN, NUNES MF.** Fracture resistance of endodontically treated teeth restored with three different prefabricated esthetic posts. J Esthet Restor Dent. 2003;15(1):25-30 (discussion 31).
- (116) **MACERI F, MARTIGNONI M, VAIRO G.** Mechanical behaviour of endodontic restorations with multiple prefabricated posts: a finite-element approach. J Biomech. 2007;40(11):2386-98 (Epub 2007 Jan 24).

- (117) **MACERI F, MARTIGNONI M, VAIRO G.** Optimal mechanical design of anatomical post-systems for endodontic restoration. *Comput Methods Biomech Biomed Engin.* 2009 Feb;12(1):59-71.
- (118) **MCLAREN JD, MCLAREN CI, YAMAN P, BIN-SHUWAISH MS, DENNISON JD, MCDONALD NJ.** The effect of post type and length on the fracture resistance of endodontically treated teeth. *J Prosthet Dent.* 2009 Mar;101(3):174-82.
- (119) **MAGNE P, KNEZEVIC A.** Simulated fatigue resistance of composite resin versus porcelain CAD/CAM overlay restorations on endodontically treated molars. *Quintessence Int.* 2009 Feb;40(2):125-33.
- (120) **MAGNE P ET BELSER U.** Restaurations adhésives en céramique sur dents antérieures, approche biomimétique. Paris : Quintessence Int, 2003 405p.
- (121) **MALLMANN A, JACQUES LB, VALANDRO LF, MATHIAS P, MUENCH A.** Microtensile bond strength of light- and self-cured adhesive systems to intraradicular dentin using a translucent fiber post. *Oper Dent.* 2005 Jul-Aug;30(4):500-6.
- (122) **MANHART J, CHEN HY, NEUERER P, SCHEIBENBOGEN-FUCHSBRUNNER A, HICKEL R.** Three-year clinical evaluation of composite and ceramic inlays. *Am J Dent.* 2001 Apr;14(2):95-9.
- (123) **MANNOCCI F, FERRARI M, WATSON TF.** Microleakage of endodontically treated teeth restored with fiber posts and composite cores after cyclic loading: a confocal microscopic study. *J Prosthet Dent.* 2001 Mar;85(3):284-91.
- (124) **MATERIAUX ALTERNATIFS A L'AMALGAME.** Dossiers de l'ADF, Paris 2002
- (125) **MATINLINNA JP, OZCAN M, LASSILA LV, VALLITTU PK.** The effect of a 3 methacryloxypropyltrimethoxysilane and vinyltriisopropoxysilane blend and tris(3 trimethoxysilylpropyl)isocyanurate on the shear bond strength of composite resin to titanium metal. *Dent Mater.* 2004 Nov;20(9):804-13.
- (126) **MATTISON GD, DELIVANIS PD, THACKER RW JR, HASSELL KJ.** Effect of post preparation on the apical seal. *J Prosthet Dent.* 1984 Jun;51(6):785-9.
- (127) **MENDOZA DB, EAKLE WS, KAHL EA, HO R.** Root reinforcement with a resin-bonded preformed post. *J Prosthet Dent.* 1997 Jul;78(1):10-4.
- (128) **MJÖR IA, SMITH MR, FERRARI M, MANNOCCI F.** The structure of dentine in the apical region of human teeth. *Int Endod J.* 2001 Jul;34(5):346-53.
- (129) **MONTICELLI F, OSORIO R, TOLEDANO M, GORACCI C, TAY FR, FERRARI M.** Improving the quality of the quartz fiber postcore bond using sodium ethoxide etching and combined silane/adhesive coupling. *J Endod.* 2006 May;32(5):447-51 (Epub 2006 Feb 7).

- (130) **MONTICELLI F, TOLEDANO M, TAY FR, CURY AH, GORACCI C, FERRARI M.** Post-surface conditioning improves interfacial adhesion in post/core restorations. *Dent Mater.* 2006 Jul;22(7):602-9 (Epub 2005 Nov 14).
- (131) **MORGANO SM, BRACKETT SE.** Foundation restorations in fixed prosthodontics: current knowledge and future needs. *J Prosthet Dent.* 1999 Dec;82(6):643-57.
- (132) **MORGANO SM, RODRIGUES AH, SABROSA CE.** Restoration of endodontically treated teeth. *Dent Clin North Am.* 2004 Apr;48(2):vi, 397-416.
- (133) **MOYEN G, CHELEUX N.** Tenon en composite à base de fibres, intérêts biomécaniques et propriétés adhésives. *Cah. Prothèse* 2001 ; 116 ; p.43-50.
- (134) **MUNIZ L, MATHIAS P.** The influence of sodium hypochlorite and root canal sealers on post retention in different dentin regions. *Oper Dent.* 2005 Jul-Aug;30(4):533-9.
- (135) **NAVEAU A, LEMOINE P, VITAL C, PIERRISNARD L.** Influence de la hauteur de cerclage et du nombre de tenons sur une molaire maxillaire. *Clinic*, Février 2008 vol.29 p73-79.
- (136) **NINNIN S, CLAVE D, LESTIEU F, RADOT N.** Déposer une RCR fibrée: methods, risqué et solutions. *Stratégie prothétique* sept 2005, vol5 n°4 p301-307.
- (137) **NISHIMURA K, NIKAIDO T, FOXTON RM, TAGAMI J.** Effect of air-powder polishing on dentin adhesion of a self-etching primer bonding system. *Dent Mater J.* 2005 Mar;24(1):59-65.
- (138) **PANITVISAI P, MESSER HH.** Cuspal deflection in molars in relation to endodontic and restorative procedures. *J Endod.* 1995 Feb;21(2):57-61.
- (139) **PAPA J, CAIN C, MESSER HH.** Moisture content of vital vs endodontically treated teeth. *Endod Dent Traumatol.* 1994 Apr;10(2):91-3.
- (140) **PAPHANGKORAKIT J, OSBORN JW.** The effect of normal occlusal forces on fluid movement through human dentine in vitro. *Arch Oral Biol.* 2000 Dec;45(12):1033-41.
- (141) **PERDIGÃO J, GOMES G, LEE IK.** The effect of silane on the bond strengths of fiber posts. *Dent Mater.* 2006 Aug;22(8):752-8. Epub 2006 Jan 19.
- (142) **PEREZ E, ZILLICH R, YAMAN P.** Root curvature localizations as indicators of post length in various tooth groups. *Endod Dent Traumatol.* 1986 Apr;2(2):58-61.
- (143) **PEUTZFELDT A, ASMUSSEN E.** Influence of eugenol-containing temporary cement on efficacy of dentin-bonding systems. *Eur J Oral Sci.* 1999 Feb;107(1):65-9.

- (144) **PFEIFER C, SHIH D, BRAGA RR.** Compatibility of dental adhesives and dual-cure cements. *Am J Dent.* 2003 Aug;16(4):235-8.
- (145) **PIERRISNARD L, BOHIN F, RENAULT P, BARQUINS M.** Corono-radicular reconstruction of pulpless teeth: a mechanical study using finite element analysis. *J Prosthet Dent.* 2002 Oct;88(4):442-8.
- (146) **PISSIS P.** Fabrication of a metal-free ceramic restoration utilizing the monobloc technique. *Pract. Periodontics aesthet. Dent.* 1995 Jun-Jul;7(5):83-94.
- (147) **PIWOWARCZYK A, LAUER HC, SORENSEN JA.** In vitro shear bond strength of cementing agents to fixed prosthodontic restorative materials. *J Prosthet Dent.* 2004 Sep;92(3):265-73.
- (148) **PONTIUS O, HUTTER JW.** Survival rate and fracture strength of incisors restored with different post and core systems and endodontically treated incisors without coronoradicular reinforcement. *J Endod.* 2002 Oct;28(10):710-5.
- (149) **RADOVIC I, MONTICELLI F, GORACCI C, CURY AH, CONIGLIO I, VULICEVIC ZR, ET AL.** The effect of sandblasting on adhesion of a dual-cured resin composite to methacrylic fiber posts: microtensile bond strength and SEM evaluation. *J Dent.* 2007 Jun;35(6):496-502.
- (150) **RANDOW K, GLANTZ PO.** On cantilever loading of vital and non-vital teeth. An experimental clinical study. *Acta Odontol Scand.* 1986 Oct;44(5):271-7.
- (151) **RAY HA, TROPE M.** Periapical status of endodontically treated teeth in relation to the technical quality of the root filling and the coronal restoration. *Int Endod J.* 1995 Jan;28(1):12-8.
- (152) **RECOMMANDATION ANAES 2004.**
- (153) **REEH ES, MESSER HH, DOUGLAS WH.** Reduction in tooth stiffness as a result of endodontic and restorative procedures. *J Endod.* 1989 Nov;15(11):512-6.
- (154) **ROBERTS HW, LEONARD DL, VANDEWALLE KS, COHEN ME, CHARLTON DG.** The effect of a translucent post on resin composite depth of cure. *Dent Mater.* 2004 Sep;20(7):617-22.
- (155) **RYTHER JS, LEARY JM, AQUILINO SA, DIAZ-ARNOLD AM.** Evaluation of the fracture resistance of a wrought post compared with completely cast post and cores. *J Prosthet Dent.* 1992 Sep;68(3):443-8.
- (156) **SABEK.** A propos des RCR. Les techniques utilisées en France en 1996. *Cah. Prothèse.* 1997 ;99 :4-9.

- (157) **SAHAFI A, PEUTZFELDT A, ASMUSSEN E, GOTFREDESEN K.** Bond strength of resin cement to dentin and to surface-treated posts of titanium alloy, glass fiber, and zirconia. *J Adhes Dent.* 2003 Summer;5(2):153-62.
- (158) **SAHAFI A, PEUTZFELDT A, ASMUSSEN E, GOTFREDESEN K.** Retention and failure morphology of prefabricated posts. *Int J Prosthodont.* 2004 May-Jun;17(3):307-12.
- (159) **SALEH AA, ETTMAN WM.** Effect of endodontic irrigation solutions on microhardness of root canal dentine. *J Dent.* 1999 Jan;27(1):43-6.
- (160) **SARFATI E, HARTER J-C, RADIGUET J.** Evolution des conceptions des reconstitutions des dents dépulpées. Le tenon radiculaire : de son existence à sa disparition. *Cah. prothèse n°90*, juin 1995, p.71-76
- (161) **SCHULTE AG, VÖCKLER A, REINHARDT R.** Longevity of ceramic inlays and onlays luted with a solely light-curing composite resin. *J Dent.* 2005 May;33(5):433-42.
- (162) **SCHWARTZ RS, ROBBINS JW.** Post placement and restoration of endodontically treated teeth: a literature review. *J Endod.* 2004 May;30(5):289-301.
- (163) **SEDGLEY CM, MESSER HH.** Are endodontically treated teeth more brittle? *J Endod.* 1992 Jul;18(7):332-5.
- (164) **SIGNORE A, BENEDICENTI S, KAITASAS V, BARONE M, ANGIERO F, RAVERA G.** Long-term survival of endodontically treated, maxillary anterior teeth restored with either tapered or parallel-sided glass-fiber posts and full-ceramic crown coverage. *J Dent.* 2009 Feb;37(2):115-21. Epub 2008 Dec 17.
- (165) **SMITH CT, SCHTMAN NJ, WASSON N.** Critères biomécaniques des faux moignons à tenons préfabriqués. *Clinic*, 1999.20 :99-106.
- (166) **SOKOL DJ.** Effective use of current core and post concepts. *J Prosthet Dent.* 1984 Aug;52(2):231-4.
- (167) **SORENSEN JA, ENGELMAN MJ.** Ferrule design and fracture resistance of endodontically treated teeth. *J Prosthet Dent.* 1990 May;63(5):529-36.
- (168) **SORENSEN JA, MARTINOFF JT.** Intracoronar reinforcement and coronal coverage: a study of endodontically treated teeth. *J Prosthet Dent.* 1984 Jun;51(6):780-4.
- (169) **STANDLEE JP, CAPUTO AA, HANSON EC.** Retention of endodontic dowels: effects of cement, dowel length, diameter, and design. *J Prosthet Dent.* 1978 Apr;39(4):400-5.

- (170) **SUMMITT, JAMES B.** Fundamentals of Operative Dentistry: A Contemporary Approach, 3ème Edition. Chicago: Quintessence Pub., 2006, 599p.
- (171) **TAY FR, SUH BI, PASHLEY DH, PRATI C, CHUANG SF, LI F.** Factors contributing to the incompatibility between simplified-step adhesives and self-cured or dual-cured composites. Part II. Single-bottle, total-etch adhesive. *J Adhes Dent.* 2003 Summer;5(2):91-105.
- (172) **TIRLET G, ATTAL JP.** Les inlays/onlays esthétiques et colles modernes. *Inf Dent,* 2008 ;154 :1-7.
- (173) **TORBJÖRNER A, FRANSSON B.** A literature review on the prosthetic treatment of structurally compromised teeth. Review. *Int J Prosthodont.* 2004 May-Jun;17(3):369-76.
- (174) **TROPE M, MALTZ DO, TRONDSTAD L.** Resistance to fracture of restored endodontically treated teeth. *Endod Dent Traumatol.* 1985 Jun;1(3):108-11.
- (175) **VALANDRO LF, FILHO OD, VALERA MC, DE ARAUJO MA.** The effect of adhesive systems on the pullout strength of a fiberglass-reinforced composite post system in bovine teeth. *J Adhes Dent.* 2005 Winter;7(4):331-6.
- (176) **VALANDRO LF, YOSHIGA S, DE MELO RM, GALHANO GA, MALLMANN A, MARINHO CP, ET AL.** Microtensile bond strength between a quartz fiber post and a resin cement: effect of post surface conditioning. *J Adhes. Dent.* 2006 Apr;8(2):105-11.
- (177) **VANO M, GORACCI C, MONTICELLI F, TOGNINI F, GABRIELE M, TAY FR, ET AL.** The adhesion between fibre posts and composite resin cores: the evaluation of microtensile bond strength following various surface chemical treatments to posts. *Int Endod J.* 2006 Jan;39(1):31-9.
- (178) **VIRE DE.** Failure of endodontically treated teeth: classification and evaluation. *J Endod.* 1991 Jul;17(7):338-42.
- (179) **WEINE FS, WAX AH, WENCKUS CS.** Retrospective study of tapered, smooth post systems in place for 10 years or more. *J Endod.* 1991 Jun;17(6):293-7.
- (180) **WHITE SN, INGLES S, KIPNIS V.** Influence of marginal opening on microleakage of cemented artificial crowns. *J Prosthet Dent.* 1994 Mar;71(3):257-64.
- (181) **WHITE SN, YU Z.** Compressive and diametral tensile strengths of current adhesive luting agents. *J Prosthet Dent.* 1993 Jun;69(6):568-72.
- (182) **WISKOTT HW, NICHOLLS JI, BELSER UC.** The relationship between abutment taper and resistance of cemented crowns to dynamic loading. *Int. J. Prosthodont.* 1996 Mar-Apr;9(2):117-39.

- (183) **WU MK, PEHLIVAN Y, KONTAKIOTIS EG, WESSELINK PR.** Microleakage along apical root fillings and cemented posts. *J. Prosthet. Dent.* 1998 Mar;79(3):264-9.
- (184) **YAMAN SD, ALAÇAM T, YAMAN Y.** Analysis of stress distribution in a maxillary central incisor subjected to various post and core applications. *J. Endod.* 1998 Feb;24(2):107-11.
- (185) **YANG HS, LANG LA, MOLINA A, FELTON DA.** The effects of dowel design and load direction on dowel-and-core restorations. *J. Prosthet. Dent.* 2001 Jun;85(6):558-67.
- (186) **YENISEY M, KULUNK S.** Effects of chemical surface treatments of quartz and glass fiber posts on the retention of a composite resin. *J. Prosthet. Dent.* 2008 Jan;99(1):38-45.
- (187) **YILMAZ Y, DALMIS A, GURBUZ T, SIMSEK S.** Retentive force and microleakage of stainless steel crowns cemented with three different luting agents. *Dent. Mater. J.* 2004 Dec;23(4):577-84.
- (188) **YOSHIDA Y, VAN MEERBEEK B, NAKAYAMA Y, SNAUWAERT J, HELLEMANS L, LAMBRECHTS P, VANHERLE G, WAKASA K.** Evidence of chemical bonding at biomaterial-hard tissue interfaces. *J. Dent. Res.* 2000 Feb;79(2):709-14.
- (189) **YOSHIYAMA M, MATSUO T, EBISU S, PASHLEY D.** Regional bond strengths of self-etching/self-priming adhesive systems. *J. Dent.* 1998 Sep;26(7):609-16.
- (190) **ZALKIND M, HOCHMAN N.** Esthetic considerations in restoring endodontically treated teeth with posts and cores. *J. Prosthet. Dent.* 1998 Jun;79(6):702-5.
- (191) **ZIDAN O, FERGUSON GC.** The retention of complete crowns prepared with three different tapers and luted with four different cements. *J. Prosthet. Dent.* 2003 Jun;89(6):565-71.

**DERVISEVIC (Birsena) – RESTAURATION DE LA DENT DEPULPEE:
CONCEPTS&PRECEPTES**

Nancy, 2011 : 187 P.

Th : Chir-Dent : Nancy 2010

Mots Clés : Dent dépulpée
Ancrage Radiculaire
Collage Radiculaire

**DERVISEVIC (Birsena) –RESTAURATION DE LA DENT DEPULPEE:
CONCEPTS & PRECEPTES**

Th : Chir-Dent : Nancy 2011

Les traitements endodontiques puis de restaurations de la dent non –vitale sont, depuis de nombreuses années, des actes quotidiens dans l'exercice du chirurgien dentiste. Néanmoins, et en dépit du grand nombre d'études qui y sont consacrées, la restauration de la dent dépulpée reste une problématique d'actualité, qui manque de concepts cliniques clairs et précis.

Après avoir discuté des caractéristiques de la dent non-vitale et de leurs conséquences sur les enjeux du traitement, les moyens de restauration possibles sont évalués de manière à en préciser les avantages et inconvénients en fonction de chaque type d'indication.

A la lumière de ces considérations, une démarche raisonnée, intégrant les facteurs dictant le type de restauration, l'indication d'un ancrage radiculaire, ainsi que le choix des matériaux et techniques disponibles dans le cadre des reconstitutions corono-radiculaires est proposée pour permettre au praticien de définir la thérapeutique la plus pérenne, la plus conservatrice et la plus adaptée à la situation clinique présente.

Toutes ces données sont ensuite intégrées à la présentation de protocoles clairs et précis détaillant les deux principales techniques de reconstitution corono-radiculaire.

Pour finir, une approche expérimentale par observation des interfaces de collage radiculaires au microscope électronique à balayage illustre de manière plus précise la nature de celles-ci.

JURY :

M J.-P. LOUIS	Professeur des Universités	Président
M. P. DE MARCH	Maître de Conférences des Universités	Juge
M. J. SCHOUVER	Maître de Conférences des Universités	Juge
M. S. HESS	Assistant Hospitalier-Universitaire	Juge
M. O. SEURET	Assistant Hospitalier-Universitaire	Invité

Adresse de l'auteur :

Birsena DERVISEVIC
113 rue Gabriel Mouilleron 54000 Nancy

Jury : Président : J.P. LOUIS – Professeur des Universités
Juges : J. SCHOUVER – Maître de Conférence des Universités
P.DE MARCH – Maître de Conférence des Universités
S.HESS – Assistant Hospitalier Universitaire
O.SEURET – Docteur en Chirurgie Dentaire

Thèse pour obtenir le diplôme D'Etat de Docteur en Chirurgie Dentaire


Présentée par: **Mademoiselle DERVISEVIC Birsena**

né(e) à: **EPINAL (Vosges)**

le **27 mai 1985**

et ayant pour titre : « **Restauration de la dent dévitalisée : concepts et préceptes.** »

Le Président du jury,



J.P. LOUIS

Le Doyen,
de la Faculté d'Odontologie



Autorise à soutenir et imprimer la thèse 13499

NANCY, le

Le Président de l'Université Henri Poincaré, Nancy-1

J-P. FINANCE

Pour le Président
et par Délégation,
La Vice-Présidente du Conseil
des Etudes et de la Vie Universitaire,



C. CAPDEVILLE-ATKINSON

