



HAL
open science

Le sourire gingival : du diagnostic à la thérapeutique

Caroline Gerber

► **To cite this version:**

Caroline Gerber. Le sourire gingival : du diagnostic à la thérapeutique. Sciences du Vivant [q-bio]. 2012. hal-01738767

HAL Id: hal-01738767

<https://hal.univ-lorraine.fr/hal-01738767>

Submitted on 20 Mar 2018

HAL is a multi-disciplinary open access archive for the deposit and dissemination of scientific research documents, whether they are published or not. The documents may come from teaching and research institutions in France or abroad, or from public or private research centers.

L'archive ouverte pluridisciplinaire **HAL**, est destinée au dépôt et à la diffusion de documents scientifiques de niveau recherche, publiés ou non, émanant des établissements d'enseignement et de recherche français ou étrangers, des laboratoires publics ou privés.



AVERTISSEMENT

Ce document est le fruit d'un long travail approuvé par le jury de soutenance et mis à disposition de l'ensemble de la communauté universitaire élargie.

Il est soumis à la propriété intellectuelle de l'auteur. Ceci implique une obligation de citation et de référencement lors de l'utilisation de ce document.

D'autre part, toute contrefaçon, plagiat, reproduction illicite encourt une poursuite pénale.

Contact : ddoc-thesesexercice-contact@univ-lorraine.fr

LIENS

Code de la Propriété Intellectuelle. articles L 122. 4

Code de la Propriété Intellectuelle. articles L 335.2- L 335.10

http://www.cfcopies.com/V2/leg/leg_droi.php

<http://www.culture.gouv.fr/culture/infos-pratiques/droits/protection.htm>

ACADEMIE DE NANCY – METZ

**UNIVERSITE HENRI POINCARÉ – NANCY 1
FACULTE D'ODONTOLOGIE**

Année 2012

N° 3851

THESE

pour le

**DIPLÔME D'ETAT DE DOCTEUR EN
CHIRURGIE DENTAIRE**

par

Caroline GERBER

Née le 21 Février 1984 à Thionville (57)

**LE SOURIRE GINGIVAL : DU DIAGNOSTIC A LA
THERAPEUTIQUE**

Présentée et soutenue publiquement
le 05 Janvier 2012

Examineurs de la Thèse :

Monsieur J-P. LOUIS

Monsieur P. AMBROSINI

Monsieur J. SCHOUVER

Mademoiselle E. ROCHON

Professeur des Universités

Professeur des Universités

Maître de Conférences

Docteur en Chirurgie Dentaire

Président

Juge

Juge

Juge

Président : Professeur J.P. FINANCE

Doyen : Docteur Pierre BRAVETTI

Vice-Doyens : Pr Pascal AMBROSINI – Pr Francis JANOT - Dr Jean-Marc MARTRETTE

Membres Honoraires : Dr L. BABEL – Pr. S. DURIVAUX – Pr A. FONTAINE – Pr G. JACQUART – Pr D. ROZENCWEIG - Pr M. VIVIER

Doyen Honoraire : Pr J. VADOT

| | | | |
|---|--|--|--|
| Sous-section 56-01 Odontologie pédiatrique | Mme M. M. Mlle Mlle | <u>DROZ Dominique (Desprez)</u> PREVOST Jacques BOCQUEL Julien COSTER Charlotte PHULPIN Bérengère | Maître de Conférences* Maître de Conférences Assistant Assistante Assistante |
| Sous-section 56-02 Orthopédie Dento-Faciale | Mme M. M. Mlle | <u>FILLEUL Marie Pierryle</u> BOLENDER Yves EGLOFF Benoît PY Catherine | Professeur des Universités* Maître de Conférences Assistant Assistante |
| Sous-section 56-03 Prévention, Epidémiologie, Economie de la Santé, Odontologie légale | Mme M. | <u>CLEMENT Céline</u> JANOT Francis Poste transféré en 57-02 | Maître de conférences* Professeur Contractuel Assistant |
| Sous-section 57-01 Parodontologie | M. Mme M. M. M. M. M. | <u>AMBROSINI Pascal</u> BISSON Catherine MILLER Neal PENAUD Jacques GALLINA Sébastien JOSEPH David | Professeur des Universités* Maître de Conférences* Maître de Conférences Maître de Conférences Assistant Assistant |
| Sous-section 57-02 Chirurgie Buccale, Pathologie et Thérapeutique Anesthésiologie et Réanimation | M. M. M. M. M. M. Mlle Mlle | <u>BRAVETTI Pierre</u> ARTIS Jean-Paul VIENNET Daniel WANG Christian BALLY Julien CURIEN Rémi GUILLET Julie SOURDOT Alexandra | Maître de Conférences Professeur 1er grade Maître de Conférences Maître de Conférences* Assistant (ex 58-01) Assistant Assistante (ex 56-03) Assistante |
| Sous-section 57-03 Sciences Biologiques (Biochimie, Immunologie, Histologie, Embryologie, génétique, Anatomie pathologique, Bactériologie, Pharmacologie) | M. M. M. | <u>WESTPHAL Alain</u> MARTRETTE Jean-Marc YASUKAWA Kazutoyo | Maître de Conférences* Maître de Conférences* Assistant Associé |
| Sous-section 58-01 Odontologie Conservatrice, Endodontie | M. M. M. M. M. Mlle | <u>ENGELS-DEUTSCH Marc</u> AMORY Christophe MORTIER Eric CUNY Pierre HESS Stephan PECHOUX Sophie | Maître de Conférences Maître de Conférences Maître de Conférences Assistant Assistant Assistante |
| Sous-section 58-02 Prothèses (Prothèse conjointe, Prothèse adjointe partielle, Prothèse complète, Prothèse maxillo-faciale) | M. M. M. M. M. Mlle Mlle | <u>LOUIS Jean-Paul</u> ARCHIEN Claude DE MARCH Pascal SCHOUVER Jacques BARONE Serge Poste mis au concours Mlle MONDON Hélène Mlle RIFFAULT Amélie Poste mis au concours | Professeur des Universités* Maître de Conférences* Maître de Conférences Maître de Conférences Assistant Assistant Assistante Assistante |
| Sous-section 58-03 Sciences Anatomiques et Physiologiques Occlusodontiques, Biomatériaux, Biophysique, Radiologie | Mlle M. Mme M. Mme | <u>STRAZIELLE Catherine</u> RAPIN Christophe (Sect. 33) MOBY Vanessa (Stutzmann) SALOMON Jean-Pierre JAVELOT Cécile (Jacquelin) | Professeur des Universités* Professeur des Universités* Maître de Conférences* Maître de Conférences Assistante Associée |

*Par délibération en date du 11 décembre 1972,
la Faculté de Chirurgie Dentaire a arrêté que
les opinions émises dans les dissertations
qui lui seront présentées
doivent être considérées comme propres à
leurs auteurs et qu'elle n'entend leur donner
aucune approbation ni improbation.*

A NOTRE PRÉSIDENT ET JUGE,

Monsieur le Professeur Jean-Paul LOUIS,

Officier des Palmes Académiques
Docteur en Chirurgie Dentaire
Docteur en Sciences Odontologiques
Docteur d'État en Odontologie
Professeur des Universités
Membre de l'Académie Nationale de Chirurgie Dentaire
Responsable de la sous-section : Prothèses

*Pour l'honneur que vous nous faites en acceptant de présider
notre jury de thèse.*

*Nous avons eu le grand plaisir d'apprendre à connaître, sous
votre direction, le côté passionnant et intéressant de la
chirurgie dentaire.*

*Votre conscience professionnelle, votre dévouement envers
les patients, votre disponibilité ainsi que votre gentillesse
nous sont un grand exemple.*

*Veillez trouver ici, Monsieur, l'expression de notre
respectueuse reconnaissance.*

A NOTRE JUGE,

Monsieur le Professeur Pascal AMBROSINI,

Docteur en Chirurgie Dentaire
Docteur de l'Université Henri Poincaré, Nancy 1
Vice-Doyen au budget et aux affaires hospitalières
Habilité à diriger des recherches
Professeur des Universités
Responsable de la sous-section : Parodontologie

Nous vous remercions pour votre disponibilité et vos bons conseils durant nos études et nos vacations de Parodontologie.

Veillez trouver ici l'expression de notre profond respect pour la qualité de votre enseignement tout au long de notre cursus.

Qu'il vous assure de nos sincères remerciements et de notre profond respect.

A NOTRE DIRECTEUR DE THESE ET JUGE,

Monsieur le Docteur Jacques SCHOUVER,

Docteur en Chirurgie Dentaire
Docteur en Sciences Odontologiques
Maître de Conférences des Universités

Vous nous avez fait le très grand honneur de diriger ce travail.

Nous avons toujours compté sur votre disponibilité et nous vous sommes particulièrement reconnaissants pour votre investissement et vos précieux conseils.

La qualité de votre enseignement, la rigueur de votre travail et la passion pour votre métier vous honore, et nous inspire un profond respect.

Sachez trouver dans ce travail le témoignage de notre sympathie et de nos remerciements les plus sincères.

A NOTRE JUGE,

Mademoiselle le Docteur Emilie ROCHON,

Docteur en Chirurgie Dentaire

Vous nous faites l'immense plaisir de siéger au sein de notre jury.

Nous vous remercions pour l'intérêt que vous avez porté à notre travail ainsi que pour votre disponibilité et vos corrections.

Qu'il nous soit permis de vous exprimer ici toute notre gratitude et notre estime.

A ma famille,

A mon Ninoude, la meilleure des choses qui me soit arrivée dans la vie,

Ta présence au quotidien m'apaise et me comble de bonheur. Je suis heureuse et épanouie aujourd'hui grâce à toi.

Que notre complicité dure encore et toujours, que la vie nous réserve un bel et long avenir ensemble...

Les mots me manquent et ne seront jamais à la hauteur de ce que je ressens pour toi...

Merci d'être toi. Je t'aime.

A mes parents,

A mon Papa, pour sa sagesse, sa sensibilité, sa générosité.

A la meilleure des Mamans, pour son amour sans faille, sa gentillesse, son courage.

Vous m'avez offert la plus belle enfance imaginée pour une petite fille, permis d'aller jusqu'au bout de mes rêves...

Je vous aime plus que tout et ne saurai jamais assez vous remercier pour tout ce que vous avez fait pour moi.

Mille mercis, je vous aime.

A Anne et Thibo,

A ma sœur adorée, pour tous les bons moments passés à tes côtés, de nos parties de cache-cache fantômes...à nos conversations nocturnes dans notre chambre bleue où je t'empêchais de dormir la veille d'un contrôle de Maths...Merci de m'avoir pris sous ton aile lors de nos veillées interdites au Club Med...Tu as toujours été un exemple à suivre pour moi, la grande sœur modèle. Je t'aime tout fort.

A Thibo, quand ma sœur m'a dit qu'elle t'avait rencontré au « Chic à Bouzonville », je t'avouerais que ce n'était pas gagné d'avance... Au final, la mousse occasionne de belles rencontres... Je suis heureuse de t'avoir comme beau-frère.

Que le destin vous réserve bien des surprises, vous le méritez tant...

A mes grands parents et à Inès,

Sur Terre ou à tout jamais gravé dans mon cœur, merci pour tous les instants mielleux et merveilleux de mon enfance passés ensemble.

A ma famille (formidable),

A mon parrain, pour qui j'ai toujours eu beaucoup d'estime,

A ma marraine, pour sa douceur et sa gentillesse,

A mes oncles et tantes adorés,

A mes cousins cousines que j'aime tant, pour nos souvenirs d'enfance passés ensemble, pour les moments à venir, qui je l'espère, seront nombreux.

Spéciale dédicace à ma Flo, dont on est très fiers pour sa médaille au Mondial !!!

A Armand, que nous attendons avec impatience...

J'ai la chance de faire partie d'une si belle et grande famille qui est la nôtre.

A ma belle-famille,

A Marie-Line et Gérard,

Qui aurait cru à une union franco-belge aussi belle, donnant un fils aussi parfait que le vôtre ?
Merci de m'avoir accueillie dans votre vie comme votre propre fille, je me sens si bien dans votre famille. Je suis très fière de devenir bientôt votre belle fille.

A Benoît (dit Dan),

Pour tes délires et tes expressions hors du commun qui me font toujours autant marrer...
Reste tel que tu es, c'est comme ça qu'on t'aime.

A ma belle famille,

Merci pour votre accueil plus que chaleureux à chaque fois...en France comme en Belgique...

A ma tata,

A Clarisse,

Merci de m'avoir fait réciter mes poésies, réviser mes tables de multiplication...
Tu as toujours été de bons conseils, une réelle confidente pour moi.
Merci de t'être aussi bien occupée de nous.

A mes amis de fac (et leur pièce rapportée...)

A Mathilde, Doudou, et Bonsaï,

A la Mathilde, pour notre amitié sans faille tout au long de nos études...et pour les beaux moments que nous réserve l'avenir. Merci pour ta joie de vivre, ton sens de la fête...qui font de toi un être d'exception que j'apprécie tant.

Au Doudou, parce que ton Waterzoi « déchire sa mère », parce que tu dances la Carioca comme un Dieu, parce que tu rends la Mathilde heureuse comme jamais...bref, parce que c'est toi...

A Arno et Jess,

Parce que vous m'avez juré de jamais plus m'emmener à Val Thorens...

A Steph et Alex,

Parce que Steph est une princesse et qu'Alex est bien plus que charmant...

A Marie et Luc,

A la Marie, pour nos soirées du Mardi soir, tes succulents p'tits plats faits avec Amour...et ton moment de détresse le soir d'une certaine Garden-Party...Aïe,aïe,aïe...
Pour le Ke-Lu, qui peut-être un jour m'appellera Caro et non Sandrine...

A mon Buburn et Emilie,

Parce que tu as été un voisin de cours hors normes...Merci pour tes « P... T. C..... » et autres œuvres artistiques... qui ont égayé mes révisions...
Un grand merci à Emilie pour tout ce que tu as fait pour ma thèse...et pour m'avoir fait goûter du chien...Très bon...

A Laure, Rémi et leur Schtroumpfette,

A Laure, qui a géré mon premier malaise vagal suite à ma première extraction dentaire...
Vous nous manquez les amis.

A Amélie et John,

Parce que moi, je mange « à l'Epinard »... Et que je me marie uniquement parce que je sais que John fait des stripteases en combi latex pour les enterrements de vie de jeune fille...

A Pauline et Victor, dits « Popi et Vic »,

A la Popi, pour ta gentillesse et nos AEA passés ensemble...

Au Ctactor, mon fidèle acolyte, qui tout comme moi, reste sobre et se couche tôt en toutes circonstances...

A Cécile,

Sans qui j'ai tout plaqué...Gainage, squash...Allez là...

A Geoffrey (mon préféré) et Amandine,

Parce que les vacances de Prothèse font faire de belles rencontres amoureuses...

A Oliv et Claire,

Parce qu'on a hâte d'entendre votre duo de violoncelle à notre mariage...

A Emilie et Seb,

Sachez que Miss France est rousse cette année...Bon, un peu colorée certes...

A Mylène,

Qui est la seule à avoir connu mon homme avec une magnifique coupe au bol...Trop de la chance...

A Lauranne,

Parce que tu le vaux bien...

A Jibé et Cathy,

A Monsieur Muscles, the « Déménageur », et la Cathoche, qui a fait des études encore plus longues que les miennes... Respect...Et courage, c'est bientôt fini...

A Marie et Brun-Brun,

Pour nos longues conversations sur la vie en Paro...Et non, ma vie, elle n'est pas moche Brun-Brun...

A Emmeline,

Notre tunisienne à nous...

A mes amis de collège-lycée, ou d'autres horizons...

A ma Soph,

Pour notre amitié de longue date...de nos campings à Roussy, à nos heures passées ensemble au téléphone...Merci de m'avoir dévergondée et mis un « p'tit grain de folie » dans ma vie...

Au Midj,

Fervent adepte de la Mirabelle et de la Crêperie de Thionville, merci pour ces belles soirées de lycée passées ensemble...

A ma Sasa, dites ma « chérie d'Amour », et Ludo,

Couple mythique en qui j'ai toujours cru...

De mes conseils à Sasa devant le foyer à Chanel, à vos réconciliations au Kiné d'Elange...Vous êtes trop mimis...

A Clem, ma « copine », que j'adore trop,

Parce qu'on a les plus beaux bonnets made in NYC...

Pour notre shopping sur la Vième avenue, pour nos restos entre filles...

A Seb,

Que j'adore embêter...Comme dit l'expression : « qui aime bien châtie bien »...

Ni,ni,ni,ni,ni.....

A Cindy, ma jumelle, et à la Sklap,

Merci de me faire autant rire à chaque fois que l'on se voit...

A Laure et son « monsieur Sainte Nitouche »,

Parce que les amis de nos amis deviennent nos amis...

A Adeline et « au chéri », à Aimée et Lilian, à Etienne, à Claire-Marie,

Pour nos soirées du Mardi soir, plus qu'animées... (la Michelle s'en souvient encore !!!)

A Gravier,

Merci d'avoir pris soin de mon homme au gala Médecine...

A Aurélie,

Que l'avenir te réserve le meilleur...

A mes collègues et ami(e)s internes,

A mon Tac,

Avec qui nous avons partagé de nombreuses nuitées d'amoureuses pendant les AEA...
Avec qui nous avons soigné deux affreuses sorcières et autres tarés en tout genre...

A la Bolo et l'Hubert,

Dans le genre Tic et Tac, vous êtes pas mal non plus...

A mon Ouss,

Parce que ton pyjama vend du rêve...
Vive la découpe des couronnes Richemont...

A la Guillette,

Avec qui j'ai le grand plaisir de travailler aujourd'hui... Merci pour ta joie de vivre que j'apprécie tant...

A mon Anne-So,

Ma voisine de commérages des AEA... Qui m'a suivie de près durant toutes mes études... de Chanel à la fac à dents...

A Aurélie,

Ma p'tite madame à moi...

A Amélie,

Pour m'avoir sauvé de bien des galères en Prothèse...

A mes collègues et amis du CAV,

A la Bérang,

Avec qui j'explose mon forfait téléphonique... Don't forget : « Carpe Diem » !!!

A la Martine et son homme,

A ma Martine, parce que tu as vingt ans dans ta tête...et que l'on t'aime pour ça !!!

A Géraldine,

Que j'apprécie tout particulièrement, et avec qui on rigole bien.

A Mr Muller, Julie et Olivier, pour leurs bons conseils.

Aux externes du CAV, qui « assurent chaussures »...

A mes collègues ORL, que j'ai eu l'honneur d'assister les Jeudi matins...

A Sylvie, pour sa gentillesse.

A mes belles rencontres durant les stages,

A ma Nancy, ma plus belle rencontre de Brabois enfants.

A Morgane et son pas du chameau...

Au Jul et sa joie de vivre.

A la Hoff, fan invétérée du Monop...

Au Flav, le roi de la gaffe...

A Caro et nos parties de yams avec « tes dés en résine faits maison »...

A tous les services hospitaliers dans lesquels j'ai travaillé... Merci à tous.

A...

Ma Lilou, dites « la fouine », « mon chat d'amour » ou « le raton laveur »,

Pour ton soutien durant ma thèse, tes ronronnements relaxants, ta p'tite touche personnelle que tu tenais à apporter à ma thèse, avec tes pattes sur le clavier...

A tous ceux que j'ai pu malencontreusement oublier...

| | | |
|----------------|---|-----------|
| 1. | INTRODUCTION | 7 |
| 2. | GÉNÉRALITÉS SUR LE SOURIRE | 8 |
| 2.1. | LES MUSCLES DU SOURIRE | 8 |
| 2.2. | LES CLASSIFICATIONS DU SOURIRE | 11 |
| 2.2.1. | <i>Les étapes du sourire.....</i> | <i>11</i> |
| 2.2.2. | <i>Le style du sourire (6,16,107,108,144,149).....</i> | <i>13</i> |
| 2.2.3. | <i>Les types de sourire (107,108).....</i> | <i>15</i> |
| 2.3. | COISSANCE ET ÉVOLUTION DES ÉLÉMENTS CONSTITUTIFS DU SOURIRE | 17 |
| 2.3.1. | <i>La croissance</i> | <i>17</i> |
| 2.3.1.1. | Les lèvres..... | 17 |
| 2.3.1.1.1. | La lèvre supérieure..... | 18 |
| 2.3.1.1.2. | La lèvre inférieure..... | 19 |
| 2.3.1.2. | Modifications des rapports labiaux au cours de la croissance (4)..... | 19 |
| 2.3.2. | <i>Les rapports tissus mous/ tissus durs (47).....</i> | <i>19</i> |
| 2.3.2.1. | Rapport entre croissance maxillaire et croissance labiale..... | 19 |
| 2.3.2.2. | Rapport entre croissance labiale et croissance des procès alvéolaires | 20 |
| 2.4. | LES VARIANTES DU SOURIRE..... | 20 |
| 2.4.1. | <i>Variation homme/femme (99).....</i> | <i>20</i> |
| 2.4.2. | <i>Evolution et vieillissement.....</i> | <i>21</i> |
| 2.4.3. | <i>Différences ethniques et raciales</i> | <i>22</i> |
| 3. | L'ESTHÉTIQUE DU SOURIRE | 25 |
| 3.1. | LES NORMES DE L'ESTHÉTIQUE FACIALE..... | 25 |
| 3.1.1. | <i>Analyse de la face au repos.....</i> | <i>25</i> |
| 3.1.1.1. | De face | 26 |
| 3.1.1.1.1. | Les lignes de référence de la face (135) | 26 |
| 3.1.1.1.1.1. | Les lignes horizontales..... | 26 |
| 3.1.1.1.1.2. | La ligne médiane verticale et symétrie du visage..... | 26 |
| 3.1.1.1.2. | Les trois étages du visage..... | 27 |
| 3.1.1.1.3. | Le nombre d'Or ϕ (77) (f)..... | 28 |
| 3.1.1.1.4. | Milieu..... | 29 |
| 3.1.1.2. | De profil | 29 |
| 3.1.1.2.1. | La classification d'IZARD (91) | 30 |
| 3.1.1.2.2. | Eléments du profil (91) | 31 |
| 3.1.1.2.2.1. | Le front | 31 |
| 3.1.1.2.2.2. | Le nez | 32 |
| 3.1.1.2.2.3. | L'angle naso-labial (99)..... | 32 |
| 3.1.1.2.2.4. | Les lèvres..... | 33 |
| 3.1.1.2.2.4.1. | La lèvre supérieure | 34 |
| 3.1.1.2.2.4.2. | La lèvre inférieure..... | 35 |
| 3.1.1.2.2.5. | Le sillon labiomentonier..... | 36 |
| 3.1.1.2.2.6. | Le menton..... | 36 |
| 3.1.1.2.3. | Les lignes esthétiques..... | 37 |
| 3.1.1.2.3.1. | Ligne esthétique de RICKETTS : la ligne E (a)..... | 37 |
| 3.1.1.2.3.2. | La ligne esthétique de STEINER..... | 37 |
| 3.1.1.2.3.3. | La ligne esthétique de BURSTONE (77)..... | 38 |
| 3.1.2. | <i>Analyse de la face en dynamique</i> | <i>39</i> |
| 3.1.2.1. | La ligne du sourire (99)..... | 39 |
| 3.1.2.1.1. | La ligne du sourire moyenne..... | 39 |
| 3.1.2.1.2. | La ligne du sourire basse..... | 40 |
| 3.1.2.1.3. | La ligne du sourire haute ou « sourire gingival »..... | 40 |
| 3.1.2.2. | Le plan frontal esthétique (99)..... | 41 |
| 3.1.2.2.1. | Le plan esthétique bas | 42 |
| 3.1.2.2.2. | Le plan esthétique haut..... | 43 |
| 3.1.2.2.3. | Le plan esthétique oblique..... | 43 |
| 3.1.2.2.4. | Le plan esthétique inversé..... | 44 |
| 3.1.2.3. | Le plan d'occlusion..... | 44 |
| 3.1.2.4. | La ligne bicommissurale..... | 44 |
| 3.2. | LES NORMES DU SOURIRE IDÉAL | 45 |
| 3.2.1. | <i>Les normes dento-cutanées dans le sens vertical.....</i> | <i>45</i> |
| 3.2.1.1. | Découverte totale des couronnes des dents antérieures | 45 |
| 3.2.1.2. | Les bords libres des incisives mandibulaires doivent être à peine visibles..... | 46 |
| 3.2.1.3. | Le recouvrement incisif (overbite)..... | 46 |

| | | |
|--------------|---|-----------|
| 3.2.1.4. | Les bords libres et pointes cuspidiennes vestibulaires des dents maxillaires frôlent la lèvre inférieure (83) | 47 |
| 3.2.2. | <i>Les normes dento-cutanées du sens transversal</i> | 47 |
| 3.2.2.1. | La courbe des bords incisifs des dents antérieures maxillaires doit être parallèle à la courbe de la lèvre supérieure | 47 |
| 3.2.2.2. | La ligne incisive doit être parallèle à la ligne bipupillaire au niveau des incisives | 48 |
| 3.2.2.3. | Espace latéral négatif | 48 |
| 3.2.3. | <i>Les normes dento-cutanées du sens sagittal</i> | 49 |
| 3.2.3.1. | Le surplomb incisif (114) | 49 |
| 3.2.3.2. | Inclinaison coronovestibulaire | 50 |
| 3.3. | LES ÉLÉMENTS MACROESTHÉTIQUES DE L'ARCHITECTURE DU SOURIRE | 50 |
| 3.3.1. | <i>Symétrie du sourire</i> | 50 |
| 3.3.2. | <i>Santé gingivale (45)</i> | 51 |
| 3.3.3. | <i>Embrasures</i> | 51 |
| 3.3.4. | <i>Connexion</i> | 52 |
| 3.3.5. | <i>Alignement de la ligne des collets (45)</i> | 52 |
| 3.3.6. | <i>Zéniths gingivaux</i> | 53 |
| 3.3.7. | <i>Inclinaison axiale (45)</i> | 53 |
| 3.3.8. | <i>Progression de l'ombre (96)</i> | 54 |
| 3.3.9. | <i>Exposition des dents</i> | 55 |
| 3.3.10. | <i>Position du M, du E, du F et V (45)</i> | 56 |
| 3.3.11. | <i>Proportion d'or</i> | 57 |
| 3.4. | LA MICROESTHÉTIQUE : LA BEAUTÉ DES DENTS | 58 |
| 3.4.1. | <i>Forme</i> | 58 |
| 3.4.2. | <i>Taille</i> | 59 |
| 3.4.3. | <i>Couleur (60,142)</i> | 60 |
| 3.4.4. | <i>Translucidité (142)</i> | 61 |
| 3.4.5. | <i>Etat de surface (60)</i> | 61 |
| 3.4.6. | <i>Nombre</i> | 62 |
| 3.4.7. | <i>Relation visage/incisive centrale (148)</i> | 62 |
| 4. | LE SOURIRE GINGIVAL : GÉNÉRALITÉS ET ÉTIOLOGIES | 68 |
| 4.1. | DÉFINITION DU SOURIRE GINGIVAL (ENCORE APPELÉ « LIGNE DU SOURIRE HAUTE » OU « GUMMY SMILE ») | 68 |
| 4.2. | PRÉVALENCE | 69 |
| 4.3. | ÉVOLUTION | 70 |
| 4.4. | FORMES CLINIQUES | 70 |
| 4.5. | ÉTIOLOGIES | 70 |
| 4.5.1. | <i>Les étiologies alvéolo-squelettiques</i> | 71 |
| 4.5.1.1. | Anomalies du sens sagittal | 71 |
| 4.5.1.1.1. | Proalvéolie supérieure et vestibuloversion exagérée des incisives supérieures | 71 |
| 4.5.1.1.2. | Le prognathisme maxillaire | 71 |
| 4.5.1.2. | Anomalies du sens vertical | 72 |
| 4.5.1.2.1. | Excès vertical maxillaire global (83,135) | 72 |
| 4.5.1.2.2. | Excès vertical alvéolaire maxillaire ou égression des incisives | 73 |
| 4.5.1.2.2.1. | Egression compensatrice des incisives suite à une usure des dents antérieures (10) | 74 |
| 4.5.1.2.2.2. | Supraclusie antérieure | 75 |
| 4.5.2. | <i>Les étiologies dento-parodontales</i> | 76 |
| 4.5.2.1. | La microdontie | 76 |
| 4.5.2.2. | Eruption passive altérée | 76 |
| 4.5.2.3. | Accroissement gingival (18) | 80 |
| 4.5.3. | <i>Les étiologies labiales</i> | 80 |
| 4.5.3.1. | Présence d'une lèvre supérieure courte (135) | 81 |
| 4.5.3.2. | Hyperfonctions des muscles élévateurs de la lèvre supérieure (135) | 82 |
| 4.5.4. | <i>Les étiologies combinées</i> | 83 |
| 5. | DIAGNOSTIC DU SOURIRE GINGIVAL ET OBSERVATIONS CLINIQUES | 84 |
| 5.1. | ANAMNÈSE (42,92,93) | 84 |
| 5.2. | DIAGNOSTIC DU SOURIRE GINGIVAL : SUR SOURIRE POSÉ OU SPONTANÉ ? | 86 |
| 5.3. | DIAGNOSTIC POSITIF ET OBSERVATIONS CLINIQUES | 87 |
| 5.3.1. | <i>Examen exobuccal</i> | 88 |
| 5.3.1.1. | Au repos | 88 |
| 5.3.1.1.1. | De face | 88 |

| | | |
|--------------|--|------------|
| 5.3.1.1.1.1. | Analyse des trois étages de la face et symétrie du visage..... | 88 |
| 5.3.1.1.1.2. | Contraction labiale (33)..... | 88 |
| 5.3.1.1.1.3. | Contraction du menton..... | 89 |
| 5.3.1.1.1.4. | Lèvre supérieure courte (114)..... | 89 |
| 5.3.1.1.2. | De profil..... | 89 |
| 5.3.1.1.2.1. | Evaluation du profil et de l'angle naso-labial..... | 89 |
| 5.3.1.1.2.2. | Proversion labiale supérieure et biprotrusion labiale | 90 |
| 5.3.1.2. | En dynamique..... | 90 |
| 5.3.1.2.1. | Élévation, courbure et symétrie de la lèvre supérieure lors du sourire | 91 |
| 5.3.1.2.2. | Evaluation de la tonicité labiale | 91 |
| 5.3.2. | <i>Examen endobuccal</i> | 92 |
| 5.3.2.1. | Les freins..... | 92 |
| 5.3.2.2. | Le parodonte..... | 92 |
| 5.3.2.2.1. | Visibilité des gencives lors du sourire et santé gingivale | 92 |
| 5.3.2.2.2. | Distance gencive/ crête osseuse | 93 |
| 5.3.2.2.3. | Relation jonction émail-cément/ attache gingivale..... | 94 |
| 5.3.2.2.4. | Le contour gingival | 94 |
| 5.3.2.2.5. | Gencive attachée et biotype parodontal..... | 94 |
| 5.3.2.2.6. | Autres éléments parodontaux à prendre en compte..... | 95 |
| 5.3.2.3. | Les dents..... | 96 |
| 5.3.2.3.1. | Exposition des dents au repos | 96 |
| 5.3.2.3.2. | Taille des dents..... | 96 |
| 5.3.2.3.3. | Attrition..... | 96 |
| 5.3.2.3.4. | Microesthétique du sourire..... | 96 |
| 5.3.2.4. | L'occlusion..... | 97 |
| 5.3.2.4.1. | Plan incisif, plan d'occlusion et ligne bipupillaire (71)..... | 97 |
| 5.3.2.4.2. | Relations inter-arcades | 98 |
| 5.3.2.4.2.1. | Sens antéro-postérieur..... | 98 |
| 5.3.2.4.2.2. | Sens vertical..... | 98 |
| 5.3.2.4.2.3. | Sens transversal..... | 98 |
| 5.3.2.4.3. | Agencement intra-arcade..... | 98 |
| 5.3.3. | <i>Examen fonctionnel</i> | 99 |
| 5.3.3.1. | Fonctions..... | 99 |
| 5.3.3.2. | Dysfonctions..... | 100 |
| 5.3.3.2.1. | La ventilation buccale (120)..... | 100 |
| 5.3.3.2.2. | Déglutition immature | 101 |
| 5.3.3.2.3. | Perturbation de la phonation (106)..... | 102 |
| 5.3.3.3. | Parafonctions..... | 102 |
| 5.3.3.3.1. | Succion digitale..... | 102 |
| 5.3.3.3.2. | Interposition labiale inférieure et tic de succion (91)..... | 103 |
| 5.3.4. | <i>Examen céphalométrique</i> | 104 |
| 5.3.5. | <i>Les photographies</i> | 104 |
| 5.3.6. | <i>La vidéographie</i> | 106 |
| 5.3.7. | <i>Les moulages (86,114)</i> | 107 |
| 5.4. | ORGANIGRAMME DIAGNOSTIQUE DE L'ÉTIOLOGIE DU SOURIRE GINGIVAL..... | 108 |
| 6. | THÉRAPEUTIQUES VRAIES ET EMBELLISSEMENT DU SOURIRE GINGIVAL..... | 111 |
| 6.1. | IMPORTANCE DE LA RELATION DENTISTE-PATIENT | 111 |
| 6.2. | NOTION DE GRADIENT THÉRAPEUTIQUE (138) | 111 |
| 6.3. | ABSTENTION THÉRAPEUTIQUE | 112 |
| 6.4. | TRAITEMENTS DES ÉTIOLOGIES ALVÉOLO-SQUELETTIQUES | 113 |
| 6.4.1. | <i>Thérapeutiques orthopédiques, orthodontiques et sourire gingival</i> | 113 |
| 6.4.1.1. | Traitements précoces..... | 113 |
| 6.4.1.1.1. | Traitements précoces interceptifs..... | 113 |
| 6.4.1.1.1.1. | Correction de la ventilation buccale..... | 113 |
| 6.4.1.1.1.2. | Correction de l'interposition linguale : rééducation de la déglutition et de la phonation (141)..... | 114 |
| 6.4.1.1.1.3. | Arrêt de la succion du pouce (141)..... | 114 |
| 6.4.1.1.2. | Traitements précoces curatifs..... | 115 |
| 6.4.1.2. | Traitements tardifs..... | 115 |
| 6.4.1.2.1. | Sourire gingival faible (jusqu'à 3mm de gencive apparente lors du sourire dento-labial)..... | 115 |
| 6.4.1.2.1.1. | Avec normocclusion incisive associée..... | 115 |
| 6.4.1.2.1.2. | Avec béance antérieure associée..... | 115 |
| 6.4.1.2.1.3. | Avec supraclusion incisive associée..... | 115 |
| 6.4.1.2.2. | Sourire gingival accentué..... | 116 |
| 6.4.1.2.3. | Récapitulatif de la prise en charge ortho-chirurgicale du sourire gingival | 116 |

| | | |
|----------------|---|-----|
| 6.4.1.3. | Les moyens orthopédiques et orthodontiques..... | 116 |
| 6.4.1.3.1. | Les moyens orthopédiques..... | 116 |
| 6.4.1.3.1.1. | L'équiplan de PLANAS (27)..... | 116 |
| 6.4.1.3.1.2. | Force extra-orale et activateur (146)..... | 117 |
| 6.4.1.3.1.3. | Force extra-orale antérieure sur gouttière (90)..... | 118 |
| 6.4.1.3.1.4. | High pull (force extra-orale avec appui pariétal) sur incisives..... | 119 |
| 6.4.1.3.2. | Les moyens orthodontiques..... | 120 |
| 6.4.1.3.2.1. | Les dispositifs multi-attache..... | 120 |
| 6.4.1.3.2.2. | Les conséquences de l'ingression : vers de nouveaux objectifs faciaux avec les minivis..... | 121 |
| 6.4.1.4. | Les limites de l'orthodontie..... | 122 |
| 6.4.2. | <i>Chirurgie orthognathique et sourire gingival (120)</i> | 123 |
| 6.4.2.1. | Indications..... | 124 |
| 6.4.2.1.1. | Sourire gingival accentué (au-delà de 3mm de gencive apparente lors du sourire dento-labial)..... | 124 |
| 6.4.2.1.1.1. | En normocclusion incisive..... | 124 |
| 6.4.2.1.1.2. | Avec béance antérieure associée..... | 125 |
| 6.4.2.1.1.3. | Avec supraclusion incisive associée..... | 125 |
| 6.4.2.1.2. | Sourire gingival et promaxillie..... | 125 |
| 6.4.2.2. | Plan de traitement à respecter pour une chirurgie orthognathique..... | 125 |
| 6.4.2.3. | Phases thérapeutiques..... | 126 |
| 6.4.2.3.1. | Préparation orthodontique (116)..... | 126 |
| 6.4.2.3.1.1. | Objectifs orthodontiques..... | 127 |
| 6.4.2.3.1.1.1. | Supprimer les compensations (116)..... | 127 |
| 6.4.2.3.1.1.2. | Congruence des arcades (116)..... | 127 |
| 6.4.2.3.1.1.3. | Préparation des arcs chirurgicaux..... | 127 |
| 6.4.2.3.1.2. | Dossier et simulation pré-chirurgicale (116)..... | 127 |
| 6.4.2.3.2. | Phase chirurgicale..... | 129 |
| 6.4.2.3.2.1. | Préparation de l'intervention..... | 129 |
| 6.4.2.3.2.2. | Les techniques chirurgicales..... | 130 |
| 6.4.2.3.2.2.1. | L'ostéotomie par LEFORT I d'impaction (83,98,116,132)..... | 130 |
| 6.4.2.3.2.2.2. | L'ostéotomie segmentaire antérieure (83)..... | 134 |
| 6.4.2.3.2.3. | Suivi post-opératoire (116)..... | 135 |
| 6.4.2.3.2.4. | Suites post-opératoires (116)..... | 136 |
| 6.4.2.3.2.5. | Complications chirurgicales (116)..... | 136 |
| 6.4.2.3.2.6. | L'impact psychologique de la chirurgie orthognathique ; aspects liés à la transformation de l'image de soi (120)..... | 138 |
| 6.4.2.3.3. | Finitions orthodontiques(116)..... | 138 |
| 6.5. | TRAITEMENT DES ÉTIOLOGIES DENTO-PARODONTALES..... | 139 |
| 6.5.1. | <i>La chirurgie parodontale (18)</i> | 139 |
| 6.5.1.1. | La gingivectomie à biseau interne..... | 140 |
| 6.5.1.2. | Chirurgie à lambeau..... | 143 |
| 6.5.1.3. | Limites du lambeau déplacé apicalement..... | 144 |
| 6.5.2. | <i>Apport du bistouri électrique en dentisterie esthétique</i> | 144 |
| 6.5.3. | <i>Laser et aménagement de la ligne du sourire (133)</i> | 145 |
| 6.5.3.1. | Les lasers chirurgicaux..... | 145 |
| 6.5.3.2. | Les lasers erbium..... | 145 |
| 6.5.4. | <i>Traitements parodontaux complémentaires</i> | 146 |
| 6.5.5. | <i>Odontologie conservatrice et sourire gingival</i> | 147 |
| 6.5.5.1. | Indications..... | 147 |
| 6.5.5.2. | Optimisation du résultat esthétique..... | 148 |
| 6.5.5.2.1. | Montage des résines composites par stratification (72)..... | 148 |
| 6.5.5.2.2. | Obtention d'un état de surface naturel..... | 150 |
| 6.5.5.2.2.1. | Réalisation de la macrogéographie..... | 151 |
| 6.5.5.2.2.2. | Réalisation de la microgéographie..... | 151 |
| 6.5.5.2.2.3. | Le polissage..... | 151 |
| 6.5.5.2.2.4. | Le glaçage..... | 152 |
| 6.5.5.3. | Techniques d'embellissement du sourire gingival..... | 152 |
| 6.5.5.3.1. | Les techniques d'éclaircissement (17)..... | 153 |
| 6.5.5.3.2. | La micro-abrasion (25,94)..... | 154 |
| 6.5.6. | <i>Thérapeutiques prothétiques</i> | 156 |
| 6.5.6.1. | Indications..... | 156 |
| 6.5.6.2. | Impératifs prothétiques..... | 156 |
| 6.5.6.2.1. | Respect des trois règles fondamentales de l'occlusion : centrage, calage, guidage..... | 156 |
| 6.5.6.2.2. | Rétablissement de la fonction et de l'esthétique..... | 157 |
| 6.5.6.2.2.1. | Transfert des modèles de travail : le Ditramax®..... | 157 |
| 6.5.6.2.2.2. | Rôle de la céroplastie prospective (Wax-Up), du montage directeur, du masque diagnostic (Mock-Up), et du stent chirurgical..... | 157 |

| | | |
|------------------|--|------------|
| 6.5.6.2.2.2.1. | Intérêt du Wax-Up et du montage directeur..... | 157 |
| 6.5.6.2.2.2.2. | Rôle du masque diagnostic (Mock-Up) (57)..... | 157 |
| 6.5.6.2.2.2.3. | Utilité du stent chirurgical (74,143)..... | 159 |
| 6.5.6.2.2.3. | Choix de la couleur et de la forme, et transmission des données au prothésiste..... | 160 |
| 6.5.6.3. | Sourire gingival et prothèse fixée dento-portée..... | 161 |
| 6.5.6.3.1. | Pré-requis au traitement prothétique..... | 161 |
| 6.5.6.3.2. | Conséquences prothétiques..... | 161 |
| 6.5.6.3.2.1. | Respect des délais de cicatrisation et de maturation des tissus marginaux avant la réalisation des prothèses définitives..... | 161 |
| 6.5.6.3.2.2. | Limites de préparation et forme de rétention..... | 161 |
| 6.5.6.3.2.3. | Rôle des prothèses provisoires..... | 162 |
| 6.5.6.3.2.3.1. | Prothèses provisoires de première et deuxième génération..... | 162 |
| 6.5.6.3.2.3.2. | Rôle des provisoires au niveau des crêtes édentées..... | 163 |
| 6.5.6.3.2.3.2.1. | Mise en condition immédiate (45)..... | 163 |
| 6.5.6.3.2.3.2.2. | Mise en condition différée (45)..... | 164 |
| 6.5.6.3.2.3.2.3. | Compensation chirurgicale (45)..... | 164 |
| 6.5.6.3.2.4. | Types de restaurations et choix des matériaux (84,85)..... | 164 |
| 6.5.6.3.2.4.1. | Les facettes céramiques..... | 164 |
| 6.5.6.3.2.4.2. | Les couronnes périphériques céramo-céramiques..... | 168 |
| 6.5.6.3.2.4.3. | Les inlay-cores céramisés..... | 169 |
| 6.5.6.4. | Sourire gingival et prothèse fixée implanto-portée..... | 169 |
| 6.5.6.4.1. | Le bilan pré-implantaire..... | 170 |
| 6.5.6.4.1.1. | Examen clinique..... | 170 |
| 6.5.6.4.1.2. | Le projet prothétique..... | 171 |
| 6.5.6.4.1.3. | Guide radiologique (58,87)..... | 172 |
| 6.5.6.4.1.4. | Possibilités thérapeutiques et consentement éclairé..... | 172 |
| 6.5.6.4.1.4.1. | Chirurgie pré-implantaire ; la gestion des tissus mous et durs..... | 173 |
| 6.5.6.4.1.4.2. | Choix du type de prothèse..... | 173 |
| 6.5.6.4.1.5. | Validation du projet thérapeutique..... | 175 |
| 6.5.6.4.2. | Sourire gingival et chirurgie implantaire..... | 176 |
| 6.5.6.4.2.1. | Implants transmuqueux à bague zircone..... | 176 |
| 6.5.6.4.2.2. | Positionnement implantaire..... | 176 |
| 6.5.6.4.2.2.1. | Position tridimensionnelle idéale de l'implant..... | 177 |
| 6.5.6.4.2.2.1.1. | Dans le plan frontal..... | 177 |
| 6.5.6.4.2.2.1.2. | Le plan sagittal et l'angulation implantaire (34)..... | 178 |
| 6.5.6.4.2.2.1.3. | Dans le plan horizontal..... | 179 |
| 6.5.6.4.2.2.2. | Positionnement implantaire avec utilisation d'un guide chirurgical..... | 179 |
| 6.5.6.4.2.2.3. | Positionnement implantaire et émergence de la prothèse implanto-portée..... | 180 |
| 6.5.6.4.3. | Prothèse fixée implanto-portée en secteur esthétique (34,76,136)..... | 181 |
| 6.5.6.4.3.1. | Importance de la prothèse provisoire..... | 182 |
| 6.5.6.4.3.1.1. | Cas de restaurations unitaires esthétiques..... | 182 |
| 6.5.6.4.3.1.1.1. | Prothèse provisoire transviscée..... | 182 |
| 6.5.6.4.3.1.1.2. | Prothèse provisoire et pilier définitif..... | 182 |
| 6.5.6.4.3.1.2. | Cas de restaurations implanto-portées de grande étendue..... | 183 |
| 6.5.6.4.3.2. | Prothèse définitive implanto-portée..... | 183 |
| 6.5.6.4.3.2.1. | Connexion implant-pilier..... | 183 |
| 6.5.6.4.3.2.1.1. | Connexion implant-pilier et concept de Platform-Switching..... | 183 |
| 6.5.6.4.3.2.1.2. | Connexion interne vs externe..... | 184 |
| 6.5.6.4.3.2.2. | Pilier implantaire..... | 184 |
| 6.5.6.4.3.2.3. | Couronne implanto-portée..... | 185 |
| 6.5.6.4.4. | Critères d'évaluation du résultat esthétique d'une restauration implanto-portée : le Pink Esthetic Score (PES) et le White Esthetic Score (WES) (30,50)..... | 186 |
| 6.5.6.5. | Sourire gingival et prothèse amovible..... | 187 |
| 6.5.6.5.1. | Crochets, attachements et esthétique..... | 187 |
| 6.5.6.5.1.1. | Crochets esthétiques..... | 187 |
| 6.5.6.5.1.2. | Les attachements..... | 188 |
| 6.5.6.5.2. | Fausse gencive et prothèse amovible (121)..... | 190 |
| 6.6. | TRAITEMENT DES ÉTIOLOGIES LABIALES..... | 192 |
| 6.6.1. | <i>Chirurgie de la fonction altérée de la lèvre : traitement des lèvres supérieures courtes et des lèvres supérieures hyperactives (135).....</i> | <i>192</i> |
| 6.6.1.1. | L'excision d'une bande elliptique de muqueuse : le repositionnement de la lèvre supérieure (123,126)..... | 192 |
| 6.6.1.2. | L'excision et la résection partielle des muscles élévateurs de la lèvre supérieure..... | 192 |
| 6.6.1.3. | Technique de l'implant espaceur..... | 195 |
| 6.6.1.4. | Association rhinoplastie-résection du muscle abaisseur du septum nasal..... | 195 |
| 6.6.2. | <i>L'injection de toxines botuliques : le Botox.....</i> | <i>196</i> |
| 6.6.3. | <i>Sourire gingival et acide hyaluronique.....</i> | <i>198</i> |

| | | |
|------------|---|------------|
| 6.6.4. | <i>Autres moyens de modelage du contour et de l'épaisseur des lèvres : implant, silicone, collagène et lipostructure.....</i> | 199 |
| 6.7. | TABLEAU RÉCAPITULATIF DES PRINCIPAUX TRAITEMENTS DU SOURIRE GINGIVAL | 200 |
| 7. | LE SOURIRE GINGIVAL AUTOUR DE CAS CLINIQUES | 201 |
| 7.1. | CAS CLINIQUE ORTHO-CHIRURGICAL (TRAITÉ PAR ZAGALA B.)..... | 201 |
| 7.2. | CAS CLINIQUE PARODONTAL (CAS RÉALISÉ PAR PÉNAUD J. ET GUILLET J.) | 205 |
| 7.3. | CAS TRAITÉ PAR PARODONTOLOGIE ET TRAITEMENTS CONSERVATEURS (41)..... | 207 |
| 7.4. | RÉHABILITATION MULTIDISCIPLINAIRE D'UN SOURIRE GINGIVAL : (CAS TRAITÉ PAR SCHOUVER J.)... | 212 |
| 8. | CONCLUSION | 216 |
| 9. | TABLE DES ILLUSTRATIONS | 217 |
| 10. | BIBLIOGRAPHIE..... | 223 |

1. Introduction

Avec le sourire « médiatique » qui s'impose dans nos sociétés européennes et nord-américaines aujourd'hui, la préoccupation esthétique de nos patients ne fait que de s'accroître.

Et ce à juste raison, puisque les yeux et le sourire constituent le premier contact de tout rapport humain, la clé de voûte d'un visage esthétique.

Si en 2007, une étude révèle que 89% des patients consultent leur chirurgien-dentiste en priorité pour des raisons médicales contre 11% pour des raisons esthétiques, 64% des Français pronostiquent qu'au cours des prochaines années, le rôle du chirurgien dentiste sera davantage axé sur l'esthétique plutôt que sur le traitement médical.

Ces chiffres parlent d'eux même. Avec l'amélioration globale de la Santé Orale, les besoins fondamentaux de nos patients sont satisfaits, ils aspirent aujourd'hui à d'autres besoins, esthétiques essentiellement.

Grâce aux progrès à la fois techniques (dentisterie adhésive, implantologie, évolution des céramiques et des résines composites,...) et conceptuels (nouvelles attitudes de prévention, économie tissulaire, notion de gradient thérapeutique, conception des préparations et du collage, reconnaissance de la doléance esthétique,...), le chirurgien-dentiste est capable aujourd'hui d'apporter des réponses précises aux attentes esthétiques de ses patients.

Quelle que soit la thérapeutique esthétique envisagée, elle doit répondre à quatre impératifs principaux : biologiques, fonctionnels, mécaniques et esthétiques, qui ne peuvent être isolés les uns des autres.

Nous allons voir que si le sourire peut être un réel atout social pour certain d'entre nous, il peut aussi représenter un véritable complexe ou handicap pour d'autres.

Une exposition gingivale excessive lors du sourire, appelée encore « sourire gingival », peut être le motif de consultation de notre patientèle.

Bien qu'il puisse être esthétique, symbole de jeunesse et de féminité, il reste bien trop souvent perçu comme disgracieux, avec comme figure emblématique Fernandel et son sourire chevalin.

Comprendre son ou ses étiologies est impératif pour le chirurgien dentiste dans la prise en charge de ces patients.

Traiter un sourire gingival relève dans la majorité des cas d'une approche multidisciplinaire et constitue un réel challenge pour les divers opérateurs que sont le chirurgien maxillo-facial, l'orthodontiste et le chirurgien dentiste.

Ce dernier devra utiliser toutes les facettes et disciplines de son Art pour traiter et sublimer le sourire gingival.

2. Généralités sur le sourire

2.1. Les muscles du sourire

Le *sourire* est «une mimique délicate, hautement variable d'un individu à l'autre, et subtilement modulée chez un même sujet en fonction du sentiment qu'il exprime (joie, tendresse, bienveillance, consentement, malice, mais aussi embarras, arrogance, mépris...)».

Les déplacements cutanés caractéristiques du sourire sont liés à l'action des muscles faciaux organisés en sangles labiale et orbito-palpébrales (31).

Si l'on décrit classiquement l'action de ces muscles de façon isolée, il faut garder à l'esprit que l'importante variabilité inter- et intra-individuelle des expressions faciales, et notamment du sourire, repose sur l'action combinée de ces éléments musculaires au sein de structures spécifiques : le SMAS (Système Musculo-Aponévrotique Superficiel, réseau tridimensionnel musculo-fibro-élastique organisé et continu, reliant les muscles faciaux au derme), le sillon naso-labial (constitué de tissu fibreux, de fibres émanant des muscles élévateurs et élévateurs commun de la lèvre supérieure et de fibres musculaires propres qu'il désigne sous le terme de «muscle du sillon») et le modiolus (carrefour musculaire rétro-commissural) (31).

L'interaction de ces structures confère aux régions labiales et péri-labiales une architecture musculo-fibreuse tridimensionnelle spécialisée.

Le sourire est caractérisé par une ascension des tissus faciaux associée à une dilatation des orifices transversaux (21,125), résultant de l'action conjuguée de nombreux muscles faciaux, schématiquement organisés en deux sangles (21) :

- une sangle principale, impaire et médiane : la sangle buccale
- deux sangles complémentaires, paires et symétriques : les sangles orbito-palpébrales

Rappelons que les muscles faciaux, dérivés du deuxième arc branchial, reçoivent leur innervation motrice du nerf facial (VII).

La sangle buccale consiste en une couronne musculaire organisée de manière radiée autour du **muscle orbiculaire de la bouche**.

S'organisent ainsi ;

- les muscles dilatateurs de la fente orale, avec :
- **le muscle buccinateur** :

Il tracte les commissures labiales vers l'arrière ; il permet l'expression de la satisfaction, de l'ironie.

- **le muscle risorius :**

Il intervient dans le sourire comme auxiliaire du muscle buccinateur, amenant les commissures en arrière et en dehors. Sa contraction fait naître la fossette du sourire (21).

- les muscles éleveurs de la commissure, avec :

- **le muscle grand zygomatique :**

Son action porte la commissure labiale en haut et en dehors. Au-delà de l'ascension de la commissure, elle accuse le galbe de la pommette en refoulant les parties molles de la joue, élève la paupière inférieure, et crée un plissement cutané latéro-orbitaire caractéristique («rides de la patte d'oie») (21,125). C'est le muscle exprimant la joie (37).

- **le muscle éleveur de l'angle de la bouche :**

Il élève la commissure et la lèvre inférieure.

- les muscles éleveurs de la lèvre supérieure, avec :

- **le muscle éleveur de la lèvre supérieure :**

Légèrement oblique en bas et en dedans, il s'étend du rebord inférieur de l'orbite à la face profonde de la lèvre supérieure qu'il élève. De forme triangulaire à sommet inférieur, ses fibres recouvrent le pédicule infra-orbitaire.

- **le muscle releveur commun de la lèvre supérieure et de l'aile du nez (ou muscle éleveur naso-labial) :**

Il s'étend du rebord médial de l'orbite à la peau du bord postérieur de l'aile du nez et de la lèvre supérieure. Légèrement oblique en bas et en dehors, il élève l'aile du nez et la lèvre supérieure.

- **le muscle petit zygomatique :**

Inconstant, il s'insère sur l'os zygomatique en avant du muscle grand zygomatique. Le plus souvent, il rejoint le muscle éleveur de la lèvre supérieure, mais peut aussi s'insérer directement à la peau de la lèvre supérieure, qu'il attire alors en haut et en dehors. Il agit dans le sourire en synergie avec les muscles grand zygomatique et éleveur de la lèvre supérieure.

- le muscle abaisseur de la lèvre inférieure :

Il amène en bas et en dehors l'hémi-lèvre inférieure correspondante.

- les muscles abaisseurs de la commissure, avec :

- **les muscles abaisseurs de l'angle de la bouche**

- **le muscle platysma**

Au cours du sourire, la portion médiane de la lèvre supérieure s'élève quasi verticalement, sur une distance moyenne de 4 mm.

Ses portions latérales subissent quant à elles un mouvement vers le haut et le dehors d'une direction moyenne de 43 degrés par rapport à l'horizontale, et d'une amplitude moyenne de 11 mm.

L'amplitude de mouvement de la lèvre supérieure est donc moins importante que celle de la commissure labiale, mais s'effectue selon une direction plus verticale, liée à la faible obliquité des muscles élévateurs de la lèvre supérieure (97).

La partie latérale de l'aile du nez s'élève de manière plus verticale que la lèvre supérieure (48 degrés par rapport à l'horizontale), liée à l'orientation du muscle releveur commun de la lèvre supérieure et de l'aile du nez, avec une amplitude de déplacement moindre (7 mm en moyenne) (97). Selon ROUVIERE, le déplacement de l'aile du nez serait aussi lié à l'action du muscle dilatateur de la narine (125).

L'action de la sangle orbito-palpébrale apporte toute sa spontanéité au sourire: sa contraction est indispensable à l'obtention d'un rire «vrai», comme l'a qualifié en son temps DUCHENNE DE BOULOGNE (37).

Cette sangle est essentiellement constituée :

- du muscle orbiculaire de l'œil :

Il agit en synergie avec les muscles zygomatiques au cours du sourire, et est à l'origine des « rides de la patte d'oie » et du rétrécissement de la fente palpébrale.

- du muscle occipito-frontal :

Il permet d'élever les sourcils et la paupière supérieure en plissant la peau du front, ou au contraire, déplier celle-ci. Il participe aux expressions de gaieté et d'étonnement (16,21).

Parmi les muscles participant à l'élaboration du sourire, l'élévateur de la lèvre supérieure, le releveur commun de la lèvre supérieure et de l'aile du nez (ou muscle élévateur naso-labial) et le petit zygomatique sont à l'origine de l'élévation de la lèvre maxillaire (139).

Le petit zygomatique et le releveur commun de la lèvre supérieure et de l'aile du nez sont situés dans la couche musculaire superficielle, qui couvre les insertions de l'élévateur de la lèvre supérieure (139).

Nous pouvons donc conclure qu'il semble impératif que la musculature du visage soit observée par les orthodontistes, dont la cible principale reste bien souvent les tissus durs. Il faut garder à l'esprit l'importance des muscles péri-oraux, qui ont un rôle déterminant dans l'aspect du sourire, muscles hyperfonctionnels pouvant être à l'origine d'un sourire gingival.

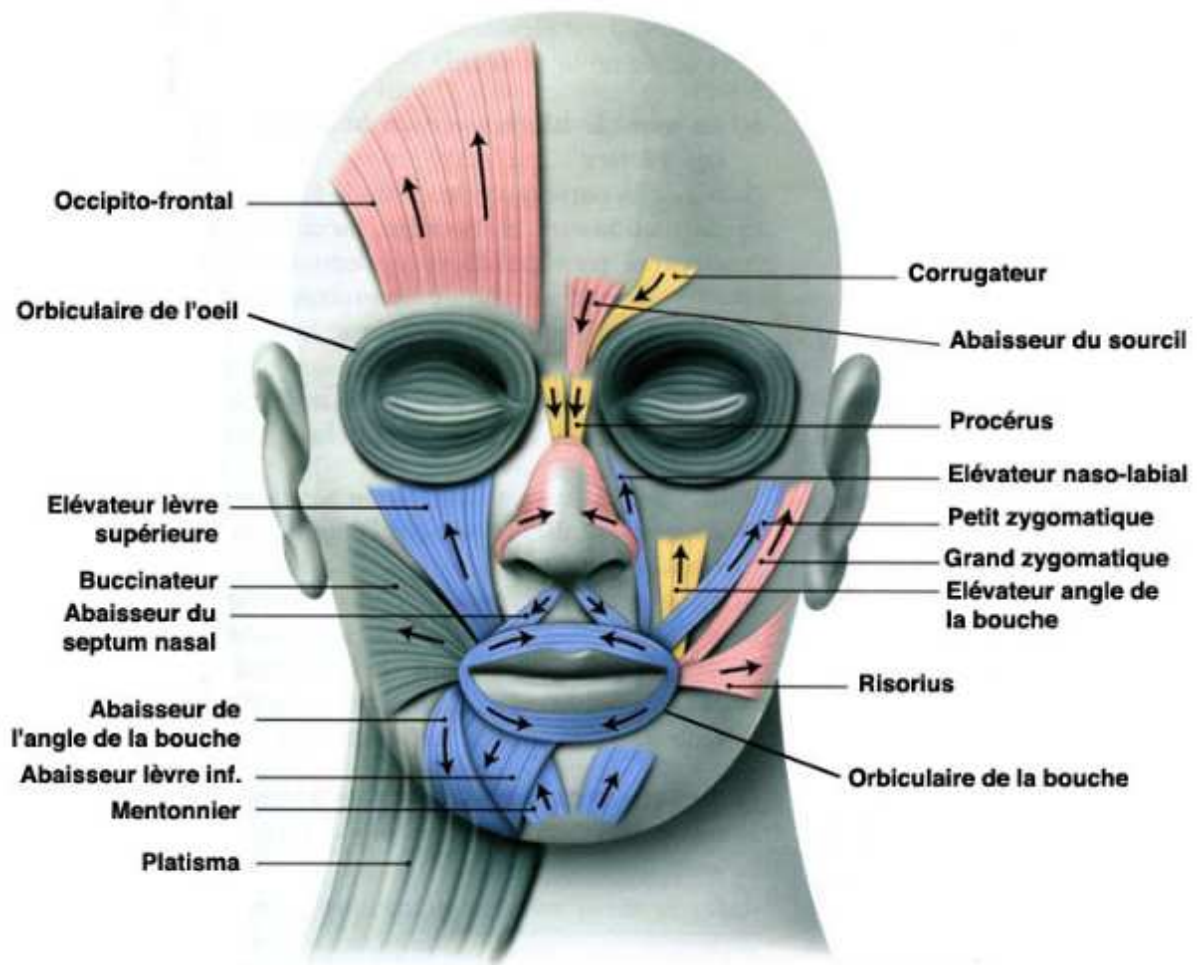


Figure 1 Les muscles du visage (68)

2.2. Les classifications du sourire

2.2.1. Les étapes du sourire

Entre l'attitude neutre de l'inaction musculaire et le rire, le visage peut exprimer différents degrés de contentement.

ABOUCAYA, en 1973 (99), définit 4 différentes phases dans la formation du sourire :

- l'attitude ou la position de repos :

C'est l'expression neutre de départ. Tous les muscles faciaux sont relâchés.

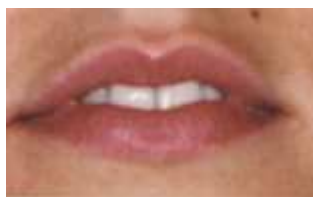

Figure 2 L'attitude (7)

- le pré-sourire :

Il débute par un léger écartement des commissures, donc un élargissement horizontal de la fente buccale.

C'est le buccinateur qui amorce cette expression faciale et qui provoque l'apparition du sillon naso-labial. Celui-ci serait l'élément essentiel de la fonction sourire.

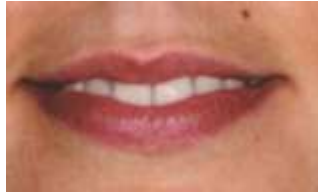

Figure 3 Le pré-sourire (7)

- le sourire posé, dit sourire « dento-labial » ou sourire « retenu » ;

VAN DER GELD et al., l'ont même qualifié de « sourire social », car très influencé par des facteurs émotionnels, et par l'estime de soi. Il en résulte donc, parfois, un sourire crispé, peu naturel ou asymétrique.

C'est un sourire reproductible (7).

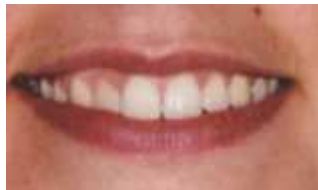

Figure 4 Le sourire posé (7)

Le risorius et le grand zygomatique amèneront les commissures vers le haut et à l'extérieur, à mesure que le sourire s'installe.

La bouche s'entrouvre et les dents apparaissent par l'entrée en action de l'élévateur de la lèvre supérieure.

L'ourlet des lèvres est tendu passivement par cette action musculaire globale. La fente palpébrale commence à s'amincir et s'étirer.

Le sillon naso-labial est maintenant nettement creusé et divisé en deux segments ;

- une partie transversale (à partir du nez)
- une partie verticale

Sur le plan visuel, le sillon naso-labial souligne et renforce l'expression des commissures.

Concernant le sourire dento-labial, BARAT propose une classification selon les rapports du bord libre de la lèvre supérieure et de la ligne inter-commissurale.

Il distingue 3 types de sourires:

- **le sourire supra-commissural:**

Le bord libre de la lèvre supérieure est situé au dessus de la ligne inter-commissurale.

- **le sourire commissural:**

Le bord libre de la lèvre supérieure coïncide avec la ligne inter-commissurale.

- **le sourire infra commissural:**

Le bord libre de la lèvre supérieure est situé au dessous de la ligne inter-commissurale.

- le pré-rire ou sourire « spontané » ;

Il préfigure le rire, avec une participation plus importante des muscles peauciers, en particulier, l'orbiculaire des paupières qui ferme les fentes palpébrales. Contrairement au sourire posé, il n'est pas reproductible.

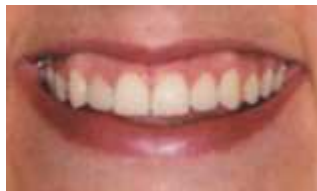

Figure 5 Le sourire spontané

2.2.2. Le style du sourire (6,16,107,108,144,149)

Bien qu'il existe autant de sourires qu'il y a de personnes sur Terre, du fait de la multitude et de la complexité de mouvements des muscles du sourire, on a cependant identifié trois styles de sourire différents (selon PHILIPS).

- Le sourire commissural : (précédemment cité, mais différent de celui de BARAT)

Style le plus répandu, il est observé chez 67% de la population.

Les commissures sont d'abord tirées vers le haut et vers l'extérieur, puis s'ensuit une contraction des muscles élévateurs de la lèvre supérieure, qui dévoile les dents maxillaires.

La hauteur des commissures est supérieure à la lèvre supérieure.

La commissure labiale s'élève d'environ 40° par rapport à une droite horizontale, passant par le bord libre des incisives centrales.



Figure 6 Le sourire commissural d'Anne Hathaway

- Le sourire cuspidé :

Il est rencontré chez 31% de la population.

Il y a une forte prédominance des muscles élévateurs de la lèvre supérieure.

Lors de la contraction, ces muscles exposent d'abord les canines.

Ensuite les muscles des angles de la bouche se contractent pour relever les commissures vers le haut et l'extérieur.

La hauteur des commissures est inférieure à la lèvre supérieure.

La forme des lèvres est habituellement visualisée comme un losange ou un diamant.



Figure 7 Le sourire cuspidé de Marion Cotillard

- Le sourire complexe :

Il caractérise 2% de la population.

Dans ce sourire, il y'a une contraction simultanée des muscles élévateurs de la lèvre supérieure, des muscles élévateurs de l'angle de la bouche et des muscles abaisseurs de la lèvre inférieure, dévoilant ainsi les dents maxillaires et mandibulaires (mais pas systématiquement), en même temps.



Figure 8 Le sourire complexe de Marilyn Monroe

2.2.3. Les types de sourire (107,108)

PHILIPS (107) a également défini cinq types de sourire dans lesquels les tissus parodontaux et dentaires sont dévoilés différemment.

- Type 1 :

Les dents maxillaires seulement sont dévoilées (sourire moyen, exposant 75 à 100% des incisives).



Figure 9 Sourire de type 1 (108)

- Type 2 :

Les dents maxillaires et plus de 3mm de gencive sont visibles (sourire haut et gingival).



Figure 10 Sourire de type 2

- Type 3 :

Les dents mandibulaires seulement sont visibles.

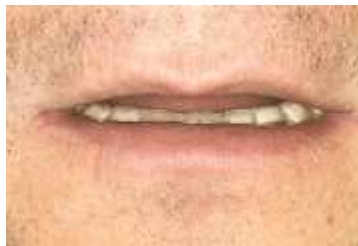

Figure 11 Sourire de type 3 (45)

- Type 4 :

Les dents maxillaires et mandibulaires sont dévoilées.



Figure 12 Sourire de type 4 (108)

- Type 5 :

Ni les dents maxillaires, ni les dents mandibulaires ne sont visibles (le sourire édenté).

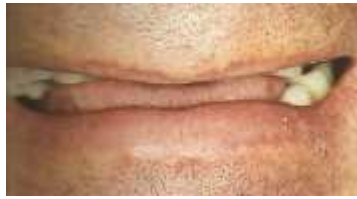

Figure 13 Sourire tendance type 5 (45)

Les individus sont classés selon un seul type, mais il est possible de combiner plusieurs types.

Par exemple, une personne peut dévoiler, dans le cas d'un sourire complexe, fortement les dents maxillaires avec une exposition gingivale de plus de 3mm, ainsi que les dents mandibulaires. Son sourire serait donc de type 2,4.



Figure 14 Sourire de type 2, 4 (108)

Toutes les catégories précédentes - étapes, styles et types- peuvent être combinées pour classer objectivement les divers sourires.

A savoir que le sourire le plus répandu est le sourire commissural, type 1.

2.3. Croissance et évolution des éléments constitutifs du sourire

2.3.1. La croissance

2.3.1.1. Les lèvres

Elles sont composées de deux parties distinctes, la lèvre blanche sur le versant cutané et la lèvre rouge (le vermillon) sur le versant muqueux.

La zone centrale de la lèvre située sous le nez, le philtrum, forme un sillon vertical à rebords bien marqués qui s'estompent avec l'âge.

Le contour de la lèvre supérieure en forme de "W", est dénommé arc de Cupidon.

En cours de croissance, les lèvres subissent des changements de taille et de volume par suite d'une double impulsion : le support osseux qui se modifie, et leur croissance propre par allongement et par épaissement.

En dépit de leur croissance, les lèvres semblent reculer dans le profil avec l'augmentation de l'âge.

2.3.1.1.1. La lèvre supérieure

Sa croissance est solidaire du nez et de ses modifications.

La longueur de la lèvre supérieure est mesurée à partir du point sous-nasal au bord inférieur de la lèvre supérieure.

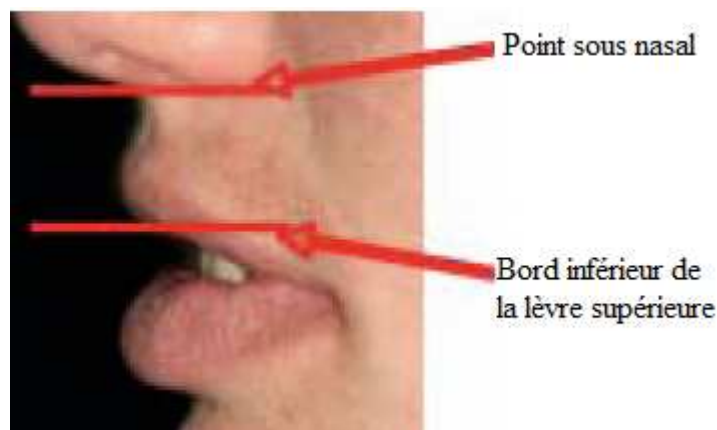


Figure 15 Points de référence pour mesurer la longueur de la lèvre supérieure (135)

La hauteur de la lèvre supérieure augmente, en moyenne, de 6,5mm, entre 1 et 18 ans selon SUBTELNY (137).

De 7 à 18 ans, la hauteur de la lèvre supérieure passe de 19,1 à 20,2mm chez la fille ($\pm 1,1$ mm) et de 19,8 à 22,5mm chez le garçon ($\pm 2,7$ mm).

La longueur moyenne est de 20 à 24mm chez les jeunes adultes, cette longueur augmentant avec l'âge.

Il existe des poussées de croissance entre 1 et 3 ans puis entre 6 et 9 ans.

La longueur de la lèvre supérieure se stabilise vers 9 ans, correspondant approximativement à l'âge d'éruption totale des incisives centrales maxillaires.

Elle subit ensuite une légère croissance proportionnelle à celle de l'os alvéolaire sous-jacent.

La croissance en épaisseur est faible au niveau du point A, beaucoup plus marquée au niveau du point Ls.

La forme de la lèvre supérieure varie en fonction de l'importance et de la direction des tractions musculaires.

2.3.1.1.2. La lèvre inférieure

Selon SUBTELNY (cité dans (4)), l'accroissement total en hauteur de la lèvre inférieure est de 8,2mm, donc plus important qu'au niveau de la lèvre supérieure.

Cet accroissement est de 4mm jusqu'à 6ans, puis se stabilise à 15 ans.

L'accroissement en épaisseur, d'environ 6 à 7mm, est surtout localisé au niveau du vermillon.

A partir de 9 ans, les rapports lèvres-procès alvéolaires sont constants.

2.3.1.2. Modifications des rapports labiaux au cours de la croissance (4)

Selon SUBTELNY, le bord inférieur de la lèvre supérieure se trouve en dessous du bord incisif supérieur jusqu'à 3 ans, puis ce décalage s'inverse et après 9 ans, le bord inférieur de la lèvre supérieure se trouve environ 3 mm au-dessus du bord incisif. La croissance est ensuite synchrone à celle des structures sous-jacentes.

A partir de 9 ans, date d'éruption complète des incisives centrales, il n'y a plus aucune modification dans les distances qui séparent la crête alvéolaire et la partie vermillon des lèvres. Ceci permet d'émettre l'hypothèse d'une croissance parallèle et simultanée des lèvres et des procès alvéolaires antérieurs sous-jacents. On observe également des rapports étroits entre les lèvres et les bords incisifs.

NANDA montre une rétrusion progressive des lèvres (plus importante pour la lèvre supérieure). Ces changements s'expliquent par l'augmentation de la hauteur et de la profondeur nasale, et par la modification de la proéminence mentonnière.

2.3.2. Les rapports tissus mous/ tissus durs (47)

SUBTELNY et ROCHESTER constatent que tous les éléments des tissus mous ne suivent pas directement leurs structures osseuses sous-jacentes.

Selon eux, les structures osseuses tendent à reculer, les tissus mous les recouvrant tendent à s'épaissir car il existe une croissance intrinsèque des tissus mous.

A l'inverse, les lèvres semblent conserver les mêmes rapports avec les dents pendant la croissance, alors que le nez grandit jusqu'à l'âge de 18 ans.

2.3.2.1. Rapport entre croissance maxillaire et croissance labiale

SARVER (130) explique que la croissance verticale du maxillaire s'achève avant la croissance verticale de la lèvre supérieure.

La croissance maxillaire s'accompagne d'un abaissement de celui-ci en bas et en avant, plus ou moins associé à une rotation (12). Cette rotation est masquée par des phénomènes d'apposition/résorption.

La croissance du maxillaire cesse vers 15-17ans, un à deux ans avant la fin de la croissance staturale.

2.3.2.2. Rapport entre croissance labiale et croissance des procès alvéolaires

La croissance alvéolaire débute au quatrième mois de la vie in utéro.

Selon CHATEAU (26), les procès alvéolaires se développent jusqu'à ce qu'ils rencontrent un obstacle ou jusqu'à ce que leur potentiel de croissance soit épuisé, ce qui est beaucoup plus rare.

La croissance des procès alvéolaires antérieurs fait intervenir de nombreux facteurs : l'équilibre musculaire vestibulo-lingual, les axes dentaires, l'os alvéolaire, les forces occlusales et les facteurs environnants.

De nombreux auteurs tel que LANGLADE (32), ont démontré que la croissance verticale alvéolaire est plus importante au niveau molaire qu'au niveau incisif au maxillaire.

Au niveau incisif, l'apposition est interne et inférieure, accompagnée simultanément d'une résorption externe.

2.4. Les variantes du sourire

2.4.1. Variation homme/femme (99)

Il existe un dysmorphisme sexuel quant à la visibilité dentaire lors du sourire.

Cette visibilité est plus importante chez la femme que chez l'homme. L'explication réside dans une différence de texture de peau, une musculature plus élastique, et une prévalence d'un excès de développement maxillaire chez les femmes.

Il existe une différence significative en ce qui concerne le type de sourire : le sourire gingival (ligne du sourire haute) est 2 fois plus présent chez la femme que chez l'homme (14% contre 7%) et la ligne du sourire basse 2,5 fois plus rencontrée chez l'homme que chez la femme (30% contre 12%).

ABOUCAAYA a réalisé une étude statistique du rapport dento-labial moyen au moment du sourire: 12,5% des femmes découvrent en moyenne 1,8mm de gencive alors que 20% des hommes en découvrent 1,5mm.

Taille et forme des dents varient aussi en fonction du sexe de l'individu; les hommes ont des dents plus longues et massives que celles des femmes, qui elles, ont des dents souvent ovoïdes, voire triangulaires.

2.4.2. Evolution et vieillissement

Avec les phénomènes de vieillissement, la ptose des tissus péri-buccaux fait chuter le niveau des lèvres.

Les incisives supérieures sont alors moins apparentes au repos et lors du sourire, les incisives mandibulaires deviennent plus visibles.

A l'âge de 60 ans, la proportion des incisives maxillaires découvertes est à peu près égale à celle des incisives mandibulaires (33).

Les rides apparaissent autour de la bouche. Les commissures se creusent et s'affaissent donnant un air triste à la bouche, laissant apparaître des « plis d'amertume ».

Les lèvres deviennent moins pulpées et moins toniques, s'amincissent inéluctablement, ce recul étant plus marqué chez les femmes que chez l'homme.

La caractérisation des dents varie avec l'âge.

Jeunes, les dents sont plus blanches et plus lumineuses en raison d'une plus grande épaisseur amélaire, d'une couche dentinaire moins importante et d'un volume pulpaire conséquent. Les dents plus âgées, quant à elles, en raison de l'usure de leur émail, ont un aspect plus sombre dû à la dentine sous-jacente. La texture des dents jeunes est plus marquée, créant une surface de réflexion et un aspect brillant (51). Avec le phénomène de vieillissement, les dents s'usent, s'abrasent, se ternissent.

Cette dimension temporelle doit être prise en compte dans la réalisation de nos traitements esthétiques prothétiques, orthodontiques...



Figure 16 Evolution du sourire en fonction de l'âge d'après FRADEANI (45)

De gauche à droite, le sourire vieillissant laisse de moins en moins apparaître les incisives maxillaires au repos. Les dents mandibulaires deviennent apparentes.

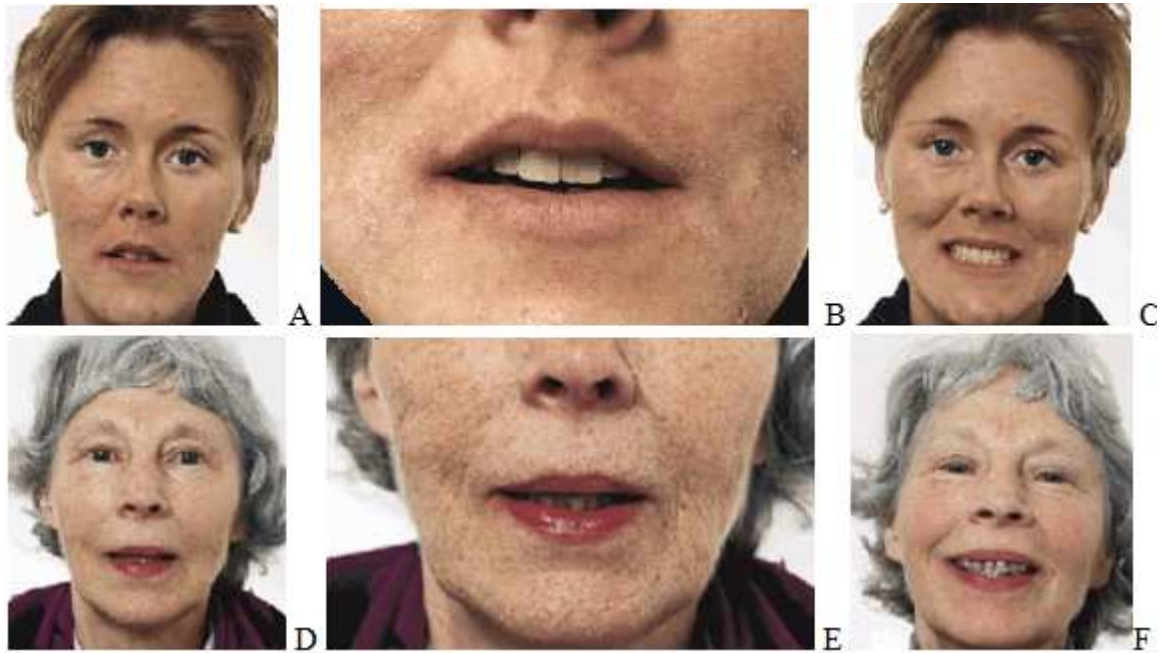

Figure 17 Comparaison de la position de repos et du sourire chez l'adulte jeune et la personne âgée (13)

En position de repos, chez l'adulte jeune (photographie A et B), ce sont les incisives maxillaires qui sont dévoilées, tandis que chez la personne âgée, dans la même situation (photographie D et E), ce sont les dents mandibulaires qui sont visibles.

Cependant, lors du sourire, les dents maxillaires de deux patientes sont exposées, moins cependant pour la patiente la plus âgée (F).

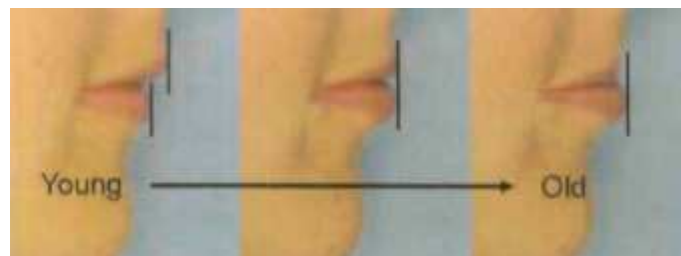


Figure 18 Recul de la lèvre maxillaire au fil de l'âge (32)

2.4.3. Différences ethniques et raciales

Les normes esthétiques dento-faciales varient entre les différentes ethnies.

Les Africains et autres civilisations noires sont souvent prognathes, ou présentent une biprochéilie en association avec une bivestibuloversion des incisives.

Les civilisations asiatiques, quant à elles, sont souvent prognathes mandibulaires (surtout chez les enfants chinois), ou montrent une biprotrusion par rapport à la moyenne caucasienne.

Lors de chaque plan de traitement chirurgical, il faut attribuer une attention particulière aux caractéristiques raciales et ethniques.

Le modèle caucasien devient de plus en plus un idéal de beauté en Asie et en Afrique, et l'on constate une recrudescence de demandes irréalistes de ces populations, et ce depuis l'essor de la chirurgie esthétique.

Réduire chirurgicalement ou orthodontiquement une biproalvéolie chez une femme africaine afin de la faire correspondre davantage au profil européen est certes réalisable et objectivement satisfaisant, mais le résultat risque fortement de décevoir la patiente qui aura perdu les traits caractéristiques de ses origines, reflet de sa beauté naturelle.

Il est impératif qu'orthodontiste et chirurgien évoquent à la patiente, les bénéfices et risques encourus par de tels changements.

En 1999, JENSEN et al. ont étudié l'influence du sexe, de l'âge et de l'origine ethnique sur la position de la ligne du sourire chez 733 sujets (18).

Trois groupes ethniques ont été décrits ; « caucasien » germanique, « caucasien » roman, et asiatique.

La caractéristique commune retrouvée dans ces trois groupes est que les jeunes femmes (moins de 35 ans), présentent une ligne du sourire plus haute que les hommes plus âgés (de plus de 35 ans).

33% des plus jeunes femmes germaniques et 43% des plus jeunes femmes asiatiques présentent des lignes du sourire hautes ou très hautes.

Une ligne du sourire haute ou très haute n'est retrouvée que chez 6% des hommes « caucasiens » germaniques de plus de 35 ans.

La moitié des hommes « caucasiens » (germaniques et romans) les plus âgés et 70% des hommes asiatiques les plus âgés, présentent des lignes du sourire basses.

Ce qu'il faut retenir :

- ***Les muscles participant à l'élaboration du sourire, à l'origine de l'élévation de la lèvre maxillaire*** sont :
 - le *muscle élévateur de la lèvre supérieure*
 - le *muscle releveur commun de la lèvre supérieure et de l'aile du nez*
 - le *petit zygomatique*

- La ***lèvre supérieure*** se trouve en ***dessous du bord inférieur incisif jusqu'à 3 ans***, puis le ***décalage s'inverse***. ***A partir de 9 ans, une croissance parallèle et simultanée des lèvres et des procès alvéolaires*** est constatée.

- La ***croissance de la lèvre supérieure*** est ***plus longue*** que la ***croissance verticale maxillaire***.

- ***Au cours du sourire***, la ***portion médiane de la lèvre supérieure s'élève*** quasi ***verticalement*** sur une ***distance moyenne de 4mm***.

- La ***longueur de la lèvre supérieure*** est mesurée du ***point sous-nasal au bord inférieur de la lèvre supérieure***.

- Une ***lèvre supérieure*** est considérée comme ***courte*** lorsque ***sa longueur est inférieure à 20mm***.

- Le chirurgien dentiste doit tenir compte du ***sexe***, de l'***âge*** et de l'***ethnie*** de son patient pour ***la réalisation de son plan de traitement***.

3. L'esthétique du sourire

On peut définir l'*esthétique* comme « la Science qui traite du beau en général et du sentiment qu'il fait naître en nous » (LAROUSSE).

L'« Art du sourire » repose sur l'habileté du clinicien à repérer les éléments de beauté positifs de chaque patient et créer des stratégies pour améliorer les attributs qui ne sont pas conformes aux concepts esthétiques admis.

On ne peut pas considérer un sourire sans prêter attention au visage qui l'entoure, et inversement, un visage sans le sourire qui le compose.

La première observation du chirurgien dentiste doit se tourner vers les structures faciales environnantes, s'étendant respectivement du front jusqu'au menton.

Le praticien s'intéressera ensuite au sourire proprement dit, dans sa globalité, et finalement en détaillera ses différents composants, à savoir les tissus labiaux, gingivaux et dentaires.

L'esthétique faciale ne doit plus être considérée uniquement de façon statique mais également dynamique ; un court enregistrement vidéo standardisé dans lequel le patient parle et sourit apporte de nombreuses informations.

L'analyse du sourire, traditionnellement effectuée en vue frontale, gagne à être étendue à l'aide d'une vue de profil. La dimension sagittale permet d'ajouter à notre analyse les notions de surplomb et de version des incisives, révélant le schéma squelettique sous-jacent et les compensations dentaires associées.

3.1. Les normes de l'esthétique faciale

3.1.1. Analyse de la face au repos

« Avoir un beau sourire » ne signifie pas seulement « avoir de belles dents ».

Il ne faut pas oublier que le sourire fait partie intégrante du visage, dont il est important d'évaluer les différents composants.

Des examens de face et de profil du sujet, comprenant l'analyse de la position des yeux, du nez, du menton et des lèvres, permettent d'identifier les points et les lignes de référence indispensables à une réhabilitation esthétique.

L'examen exobuccal de profil révèle les traits marquant du visage, et la majorité des déformations dentofaciales s'expriment dans le sens sagittal.

3.1.1.1. De face

Pour réaliser cette analyse, on se place face au patient, ni trop près ni trop loin, afin d'avoir une vision d'ensemble de son visage.

3.1.1.1.1. Les lignes de référence de la face (135)

3.1.1.1.1.1. Les lignes horizontales

Dans un visage harmonieux, certaines lignes sont remarquables, leur ensemble formant une géométrie régulière.

On observe ainsi trois lignes horizontales :

- la ligne bipupillaire :

Passant par les deux centres oculaires, elle est la ligne de référence du visage (visage qu'elle divise idéalement en deux parties égales).

- la ligne bicommissurale :

Elle est tracée à partir des deux commissures labiales.

- la ligne biophryaque :

Rejoignant les deux points les plus supérieurs de la convexité des sourcils droit et gauche, ces deux lignes, dites accessoires, sont idéalement parallèles à la ligne bipupillaire.

Ces lignes peuvent être utilisées comme une référence pour l'orientation du plan incisif, du plan d'occlusion, et du contour gingival.

3.1.1.1.1.2. La ligne médiane verticale et symétrie du visage

La ligne médiane du visage, verticale, rejoint la glabelle, le bout du nez, le philtrum et la pointe du menton.

C'est la ligne de force du visage.

Il s'agit d'une ligne perpendiculaire à la ligne interpupillaire.

Elle divise idéalement le visage en deux parties symétriques.

Une certaine dissymétrie reste naturelle entre les deux hémifaces sans que l'esthétique ne soit perturbée, à condition que le plan sagittal médian soit rectiligne et que les lignes horizontales, parallèles entre elles, lui soient perpendiculaires.

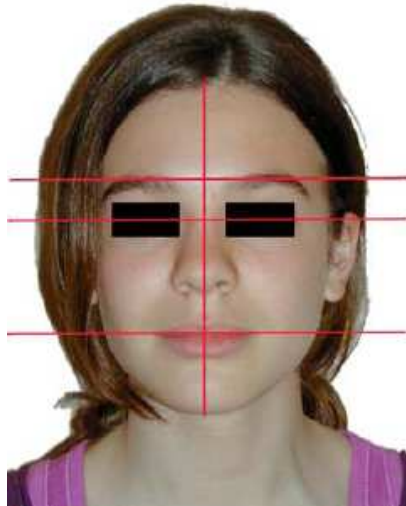


Figure 19 Parallélisme des lignes horizontales et symétrie du visage (91)

3.1.1.1.2. Les trois étages du visage

La notion d'égalité des trois étages du visage a été introduite par LEONARD DE VINCI, et reste immuable (99).

Le visage peut donc se diviser en trois parties égales :

- l'étage frontal ou supérieur ; de la racine des cheveux à la glabella
- l'étage nasal ou moyen ; de la glabella au point sous-nasal
- l'étage buccal ou inférieur ; du point sous-nasal au pogonion

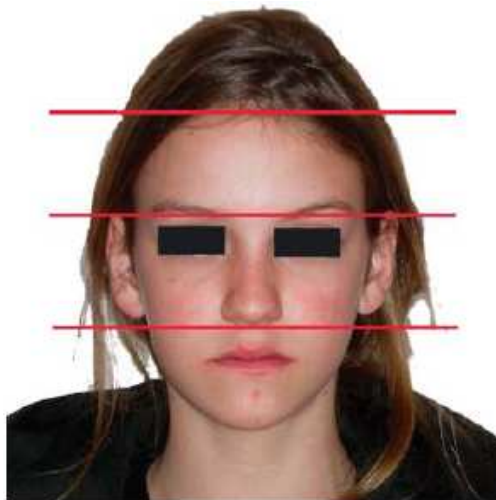


Figure 20 Les trois étages du visage (91)

Cet étage inférieur peut encore être sous-divisé en 2 parties (135).

On considère que la distance point sous-nasal/stomion, représente un tiers de la partie inférieure de la face, tandis que la distance stomion/pogonion occupe le deux tiers restants.

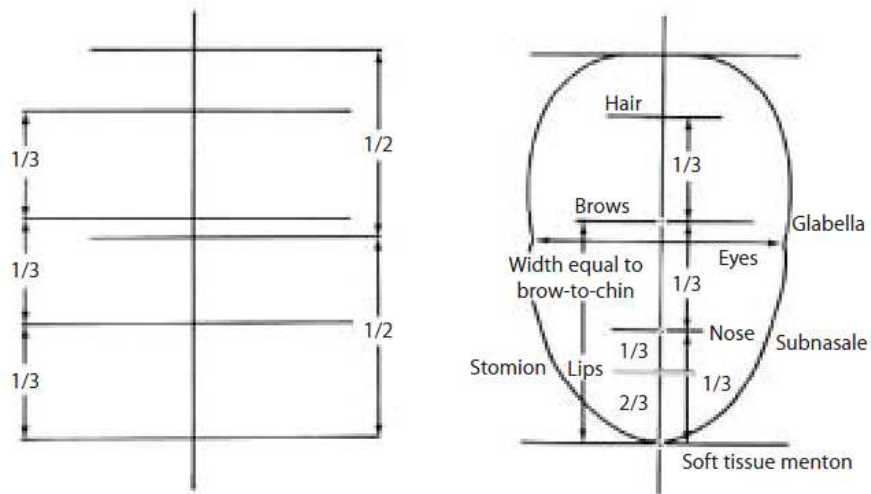


Figure 21 Lignes de référence pour l'examen de la face (135)

Les tiers moyen et inférieur, composant la face, sont davantage impliqués dans l'esthétique du patient.

Ces trois parties mesurent entre 55 et 65mm.

La hauteur des étages est en relation avec la typologie faciale.

Un sujet mésofacial aura les étages faciaux de même hauteur, tandis que le sujet dolichofacial aura l'étage inférieur de la face plus important que l'étage supérieur, et inversement pour le sujet brachyfacial.

3.1.1.1.3. Le nombre d'Or ϕ (77) (f)

Plusieurs études démontrent alors que le corps humain bien équilibré est construit selon le nombre d'Or ϕ , dont la valeur est de 1,618. HAMBIDGE est le principal scientifique à l'avoir démontré. Le visage, bien sûr, n'échappe pas à la règle, bien au contraire.

En 1874, HENRY propose un compas d'Or à 3 branches, dont l'écartement de mesure permet de toujours se situer à la «proportion dorée».

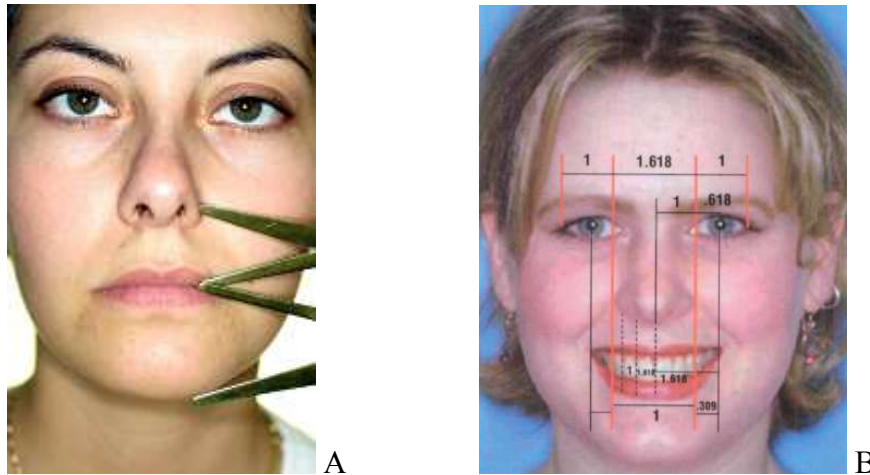


Figure 22 Application du nombre d'Or ϕ dans le visage

A. La mesure présentée sur la figure illustre parfaitement l'une des implications verticales du Nombre d'Or ϕ dans ce visage équilibré (48).

B. Un visage équilibré permet de mettre en évidence d'autres mesures équilibrées à ce Nombre d'Or; la relation qui proportionne par exemple la largeur des yeux, la largeur du nez et la largeur de la bouche (32).

3.1.1.1.4. Milieu

Le premier critère du sourire facial concerne l'alignement médian des dents avec le nez et le menton.



Figure 23 Alignement de la ligne médiane du visage et de la ligne interincisive (48)

3.1.1.2. De profil

La tête est orientée horizontalement selon le plan de FRANCFORT, sans inclinaison, ni rotation.

L'examen des photographies prises dans les mêmes conditions vient préciser éventuellement cette étude.

Les contours généraux du profil, son harmonie d'ensemble, et son esthétique globale, sont appréciés grâce à des normes établies, mais non sans la subjectivité et notions esthétiques du praticien réalisant l'examen clinique.

Pour PHILIPPE, « un profil est plaisant si les saillies et les dépressions (encoches sus- et sous-nasales et sillon labiomentonnière) s'équilibrent. Le jeu des courbes et contre-courbes qui s'enchaînent harmonieusement est un élément majeur de beauté de profil ».

3.1.1.2.1. La classification d'IZARD (91)

IZARD utilise comme référence deux verticales perpendiculaires au plan de FRANCFORT, nommées plan d'IZARD et plan de SIMON.

Rappelons que le plan de FRANCFORT passe par le point sous-orbitaire et le haut de l'extrémité du conduit auditif externe.

Le plan d'IZARD quant à lui passe par la glabelle, tandis que le plan de SIMON passe par le point sous-orbitaire.

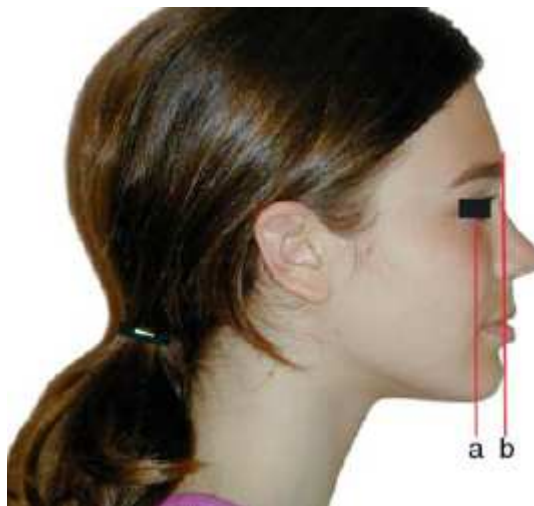


Figure 24 Etude du profil cutané (91)

- a. Plan de SIMON
- b. Plan d'IZARD

Il définit trois types de profil, compris entre ces deux plans ainsi définis :

- l'orthofrontal : dans lequel le profil sous-nasal est entièrement situé entre ces deux plans verticaux
- le cisfrontal : dans lequel le profil sous-nasal est déplacé vers l'arrière
- le transfrontal : dans lequel le profil sous-nasal est déplacé vers l'avant

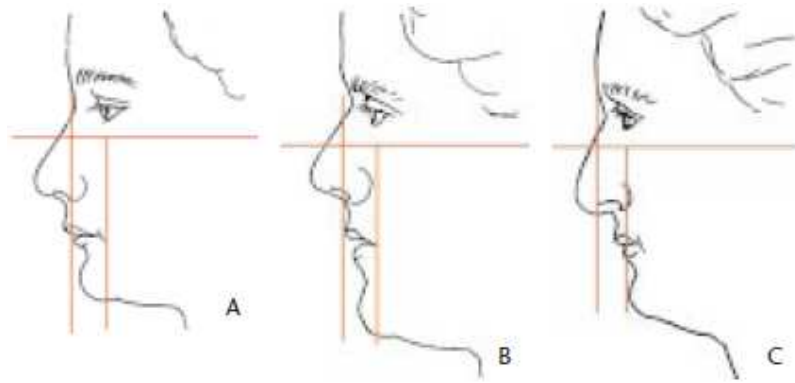


Figure 25 Classification d'IZARD (77)

- A. Profil transfrontal
- B. Profil orthofrontal (optimal)
- C. Profil cisfrontal

Par extrapolation, lors d'une dysmorphose squelettique, le déplacement du menton ou du maxillaire en avant ou en arrière de ces lignes, permet de définir le siège du déficit.

3.1.1.2.2. *Eléments du profil (91)*

3.1.1.2.2.1. *Le front*

Représentant l'étage supérieur du visage, il est normalement oblique en haut et en arrière.

Plat, bombé, vertical ou fuyant, sa hauteur influence l'aspect général du visage.

Il a un rôle important dans l'esthétique faciale car il surmonte l'échancrure nasale et le nez, dont il influence l'aspect par son volume et son orientation.

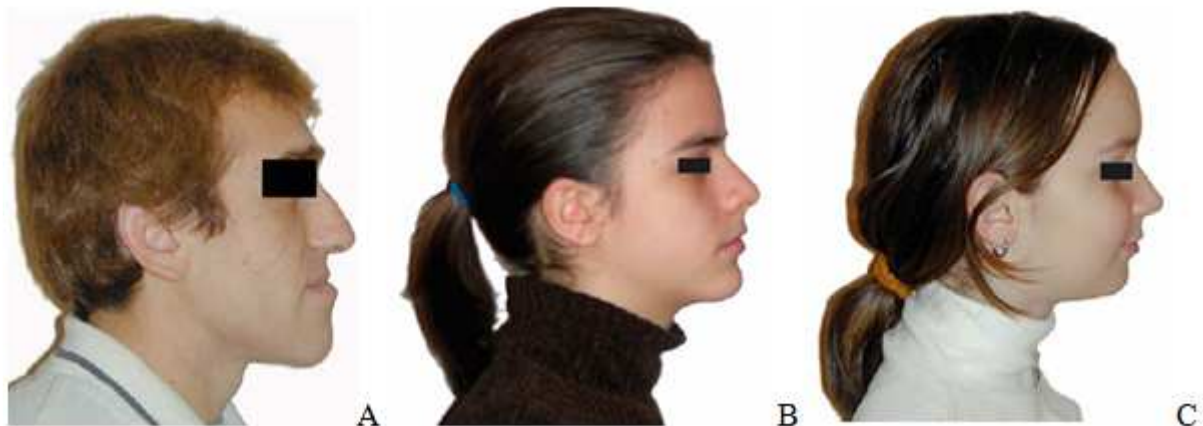

Figure 26 Observation du front de profil (91)

- A. Front fuyant
- B. Front droit
- C. Front bombé

3.1.1.2.2.2. *Le nez*

Son anatomie propre et ses proportions dans l'ensemble du profil cutané, ont une grande influence sur l'esthétique faciale.

Sa forme (rectiligne, concave ou convexe), sa longueur (représentant idéalement un tiers de la hauteur faciale), sa largeur (mesurant théoriquement la moitié de sa longueur), le contour de son arête et son éventuelle déviation sont étudiés.

La racine nasale dessine, avec la glabelle, l'ensellure nasale, dont la profondeur est à apprécier.

Une vue contre-plongée permet de visualiser la largeur et la forme des orifices narinaux, ainsi que leur dissymétrie fréquente. Une éventuelle étroitesse ou une asymétrie des orifices peuvent signer une ventilation buccale.

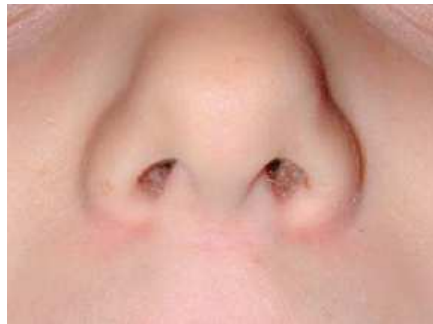

Figure 27 Observation contre-plongée des orifices narinaux montrant une asymétrie (91)

3.1.1.2.2.3. *L'angle naso-labial (99)*

Il est défini comme le résultat de l'intersection d'une ligne point sous-nasal/ point le plus antérieur de la lèvre supérieure et d'une ligne partant du même point sous-nasal et tangente au bord inférieur du nez.

Les moyennes anatomiques varient avec le sexe :

- 90-100° pour les hommes
- 100-120° pour les femmes

Lorsque l'angle naso-labial est obtus, le nez paraît proéminent ; la cause de cette apparence est bien souvent une déficience antéro-postérieure du maxillaire supérieur. Il est alors totalement contre-indiqué de reculer davantage le bloc incisivo-canin supérieur.



Figure 28 Angle naso-labial ouvert (91)

Cet angle est plus ou moins soumis aux variations de l'inclinaison des incisives supérieures, et du type de lèvre en présence, en termes de tonicité et d'épaisseur.

En tant que chirurgien dentiste, nous pouvons agir sur cette zone comprise entre la lèvre supérieure et la base de la pyramide nasale, puisque la lèvre supérieure est soutenue par l'arcade dentaire.

3.1.1.2.2.4. Les lèvres

Les lèvres sont la charpente du sourire et définissent la zone esthétique.

La région labiale revêt une importance esthétique majeure pour l'orthodontiste ou le chirurgien-dentiste pouvant modifier cette zone.

A l'échelle odontologique, volumes, longueurs et axes des incisives maxillaires peuvent modifier la posture des lèvres.

Modifier orthodontiquement la position des dents, ou, prothétiquement, leur contour, forme, volume (surtout dans leurs tiers cervical et moyen), peut aboutir à des modifications importantes du soutien des lèvres, surtout si ces dernières sont fines et saillantes (45).

C'est pourquoi les modifications doivent être mesurées, prenant en considération la nécessité de ne pas perturber la phonation, et celle de ne pas aller à l'encontre d'une musculature labiale tonique pouvant entraîner des mouvements secondaires.

Il est donc impératif, lors de l'examen clinique, d'évaluer hauteur, largeur, épaisseur, forme des lèvres et symétrie de l'arc de Cupidon, ainsi que leurs rapports, à savoir qu'au repos, les lèvres doivent être jointives sans effort.

La courbure et la longueur des lèvres ont une grande influence sur la quantité de dents exposées au repos et au cours de la fonction.

Au repos, l'exposition moyenne des incisives maxillaires est de 1,91mm chez l'homme contre 3,4mm chez la femme, soit quasiment le double.

Une *lèvre supérieure* peut être considérée comme *courte* lorsqu'au repos, les incisives maxillaires sont très visibles (3,65mm), et inversement, dites *longue* lorsque l'exposition dentaire est de 0,59mm. Plus la lèvre supérieure est longue, plus les dents mandibulaires sont exposées (18).

Les lèvres sont classées en différents types ; elles peuvent être normales, longues, courtes, lourdes, protrusives.

Le type protrusif est celui qui expose le plus les incisives maxillaires et mandibulaires (18).

Elles peuvent être également fines, moyennes ou épaisses.

Selon RUFENACHT, les lèvres fines sont signe d'introversion et les lèvres épaisses signe d'extraversion (127).

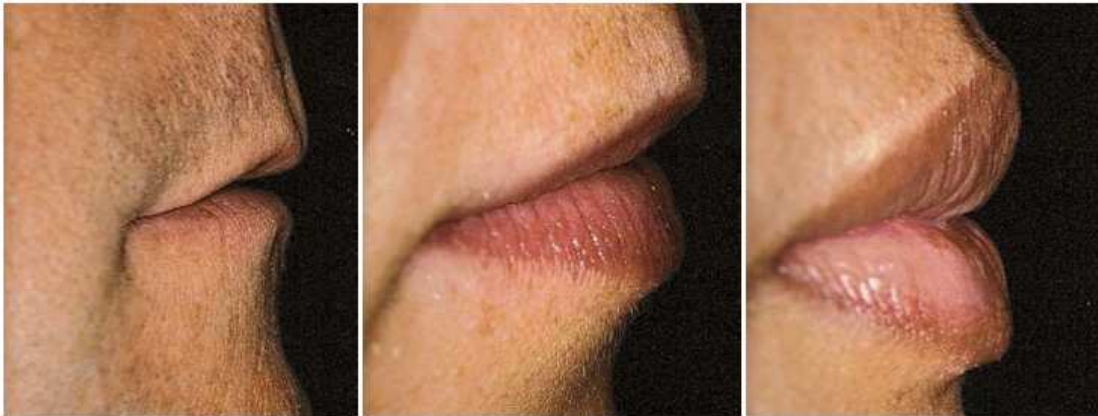


Figure 29 Morphotypes labiaux ; lèvres fines, moyennes, épaisses

3.1.1.2.2.4.1. La lèvre supérieure

Elle est légèrement concave dans sa partie supérieure cutanée, et convexe dans sa partie inférieure muqueuse.

La lèvre supérieure doit être moitié moins haute que la lèvre inférieure.

L'importance de sa protrusion est directement en relation avec l'épaisseur des tissus mous, le tonus du muscle orbiculaire, le degré de protrusion incisive et l'architecture maxillaire sous-jacente.

Le contour de la lèvre supérieure sert à évaluer ; la longueur de l'incisive centrale visible au repos et durant le sourire ainsi que la ligne des collets lors du sourire.

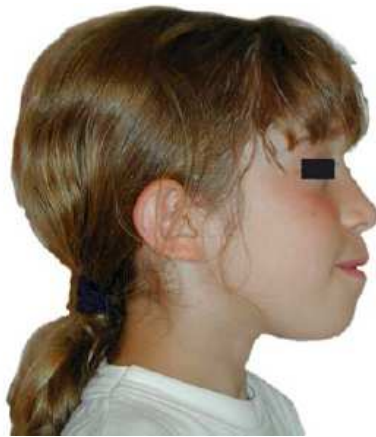

Figure 30 Profil sous-nasal protrusif, conséquent d'une biproalvéolie incisive (91)

3.1.1.2.2.4.2. La lèvre inférieure

Elle est idéalement située en retrait de la lèvre supérieure.

Son contour sert à évaluer ; la situation vestibulolinguale du bord incisif des incisives maxillaires, la courbure du plan incisif, la ligne des bords libres des dents antérieures maxillaires durant le sourire.

KORKHAUS schématise les relations labiales horizontales en évoquant le terme d'escalier labial en fonction du profil des individus.

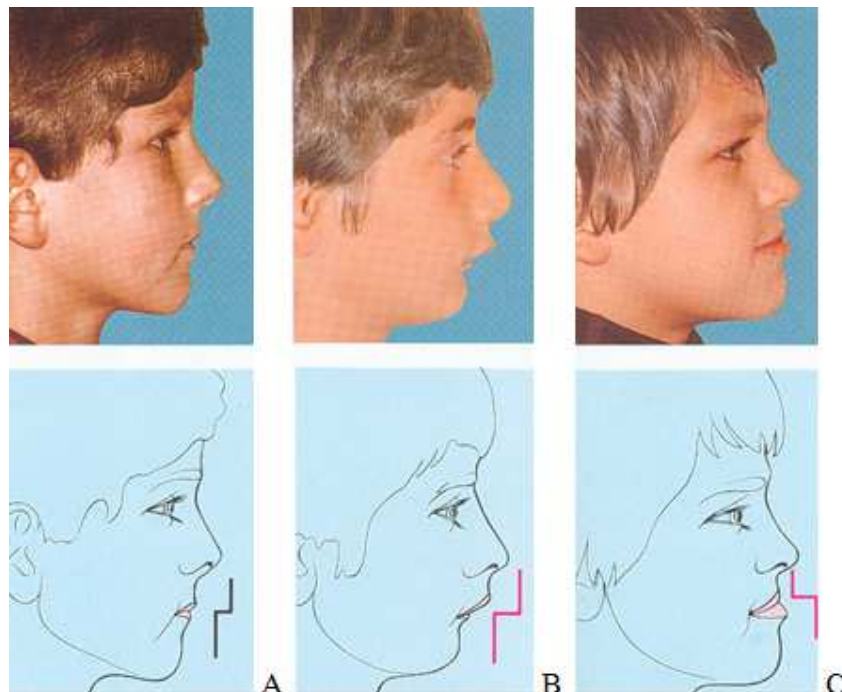


Figure 31 Relations labiales horizontales selon KORKHAUS

- A. Classe I : escalier labial discrètement négatif de KORKHAUS: la lèvre supérieure se situe un peu en avant de la lèvre inférieure
- B. Classe II : escalier labial négatif
- C. Classe III : espace labial positif

3.1.1.2.2.5. *Le sillon labiomentonnier*

Un sillon marqué, ou au contraire, inexistant, reflète une dimension verticale et/ou sagittale perturbée.

Il est également fonction du tonus du muscle orbiculaire, de la position des incisives maxillaires éversant plus ou moins la lèvre inférieure, et en relation avec le modelé de celle-ci.

3.1.1.2.2.6. *Le menton*

Il est jugé en fonction de sa forme et de son volume (micro ou macrogénie).

Sa prise en compte dans la décision thérapeutique est primordiale, au même titre que celle du nez.

Contrairement à ce que l'on pourrait penser, la forme de la saillie mentonnière ne dépend pas que de la structure osseuse sous-jacente, mais aussi de l'épaisseur des téguments, et du tonus du muscle de la houppe du menton.

C'est pourquoi l'aspect du menton cutané peut être différent de celui du menton osseux. Les tissus mous ayant leur propre déterminisme de croissance, les variations de forme du menton peuvent être isolées ou associées à une dysmorphose squelettique, aggravant ou masquant son impact esthétique sur le profil.

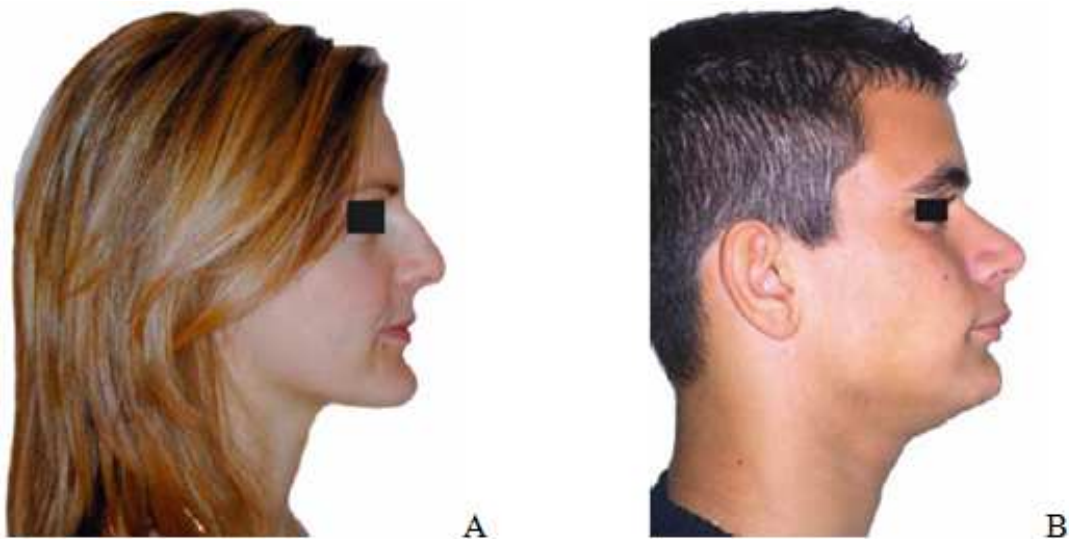

Figure 32 Observation du menton de profil (91)

A. Prognathie isolée, sans prognathie associée

B. Chez ce patient, le volume du menton masque partiellement la rétrognathie mandibulaire

3.1.1.2.3. Les lignes esthétiques

3.1.1.2.3.1. Ligne esthétique de RICKETTS : la ligne E (a)

En matérialisant un plan imaginaire qui soit tangent au nez et au menton, RICKETTS apprécie grâce à sa ligne E (E pour esthétique), la situation des lèvres, et donc du profil observé.

Cette ligne est tracée entre la pointe du nez et le pogonion cutané.

C'est la méthode la plus simple à mettre en œuvre : un simple crayon que l'on applique contre le nez et le menton du patient convient parfaitement.

Chez l'enfant, la lèvre inférieure peut affleurer la ligne.

Chez l'adulte, dans une situation normale, la ligne E doit être 4mm en avant de la lèvre supérieure, et 2mm en avant de la lèvre inférieure.

Les anomalies dans le sens antéro-postérieur seront soit concaves, soit convexes (99).

Lorsque les lèvres sont en position rétrusive, le profil est concave, ce qui vieillit incontestablement le visage, le nez semble plus long, les joues sont en retrait, la bouche est récessive. Ce type de profil est observé en l'absence de dents antérieures ne soutenant plus les lèvres (99).

A l'inverse, si les lèvres supérieure et inférieure sont proches de la ligne E, le nez semble court, les joues proéminentes. Ce type de profil est quant à lui, caractéristique de jeunesse.



Figure 33 La ligne E de RICKETTS (77)

3.1.1.2.3.2. La ligne esthétique de STEINER

La ligne S de STEINER joint le pogonion cutané au milieu de la columelle (tissu mou externe à l'extrémité du septum nasal) (77).

Les variations dimensionnelles du nez sont donc moins considérées.

Dans un profil harmonieux, les lèvres doivent affleurer cette ligne (91).



Figure 34 Ligne S de STEINER (77)

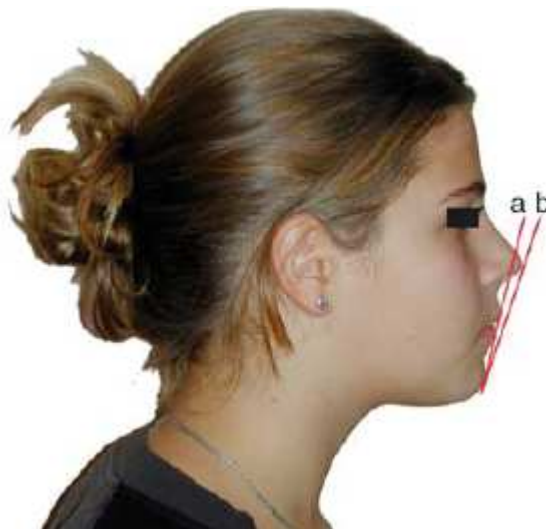


Figure 35 Lignes esthétiques (91)

- a. De STEINER
- b. De RICKETTS

3.1.1.2.3.3. La ligne esthétique de BURSTONE (77)

La ligne est tracée du point sous-nasal au point pogonion. Elle élimine donc complètement le nez, jugé trop individuellement variable.

Les deux lèvres débordent naturellement d'une quantité évaluée à 3,5mm plus ou moins 1,4mm pour la lèvre supérieure, et à 2,2 plus ou moins 1,6mm pour la lèvre inférieure.

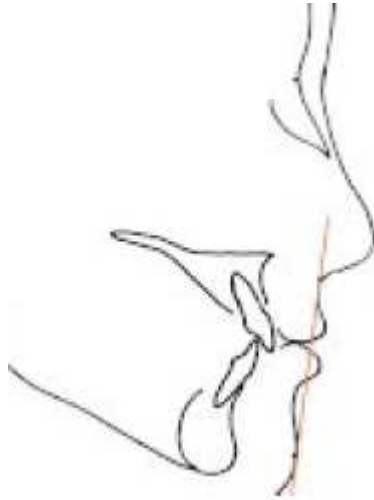


Figure 36 Ligne esthétique de BURSTONE (77)

3.1.2. *Analyse de la face en dynamique*

3.1.2.1. *La ligne du sourire (99)*

La *ligne du sourire* peut être définie par « le tracé d'une ligne imaginaire qui suit le bord inférieur de la lèvre supérieure étirée par le sourire »(18).

La surface dentaire dévoilée lors du sourire dépend :

- du positionnement du plan esthétique
- du sexe
- de l'âge
- de la longueur de la lèvre supérieure
- de l'ethnie

Les lignes du sourire sont divisées en trois catégories ; la ligne du sourire moyenne, la ligne du sourire basse, et la ligne du sourire haute ou « sourire gingival ».

3.1.2.1.1. *La ligne du sourire moyenne*

Elle concerne 70% de la population.

Elle découvre de 75% à 100% des dents maxillaires antérieures et seulement la gencive interproximale.

Cette ligne représente la position idéale des dents par rapport aux lèvres – et vice-versa, où toute la surface dentaire et les embrasures gingivales sont visibles.

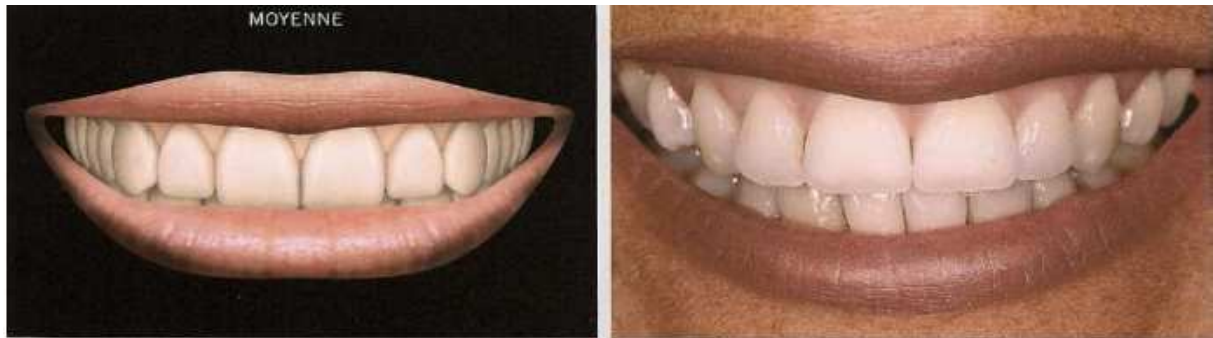


Figure 37 La ligne du sourire moyenne (45)

3.1.2.1.2. *La ligne du sourire basse*

Elle concerne 20% de la population.

Elle découvre moins de 75% des dents maxillaires antérieures, et les dents mandibulaires peuvent être dévoilées.

La gencive n'est pas visible durant le sourire, du fait d'une lèvre supérieure longue, d'une déficience maxillaire verticale, d'une tonicité faible de la lèvre supérieure, d'une usure dentaire, ou bien encore d'un âge avancé.

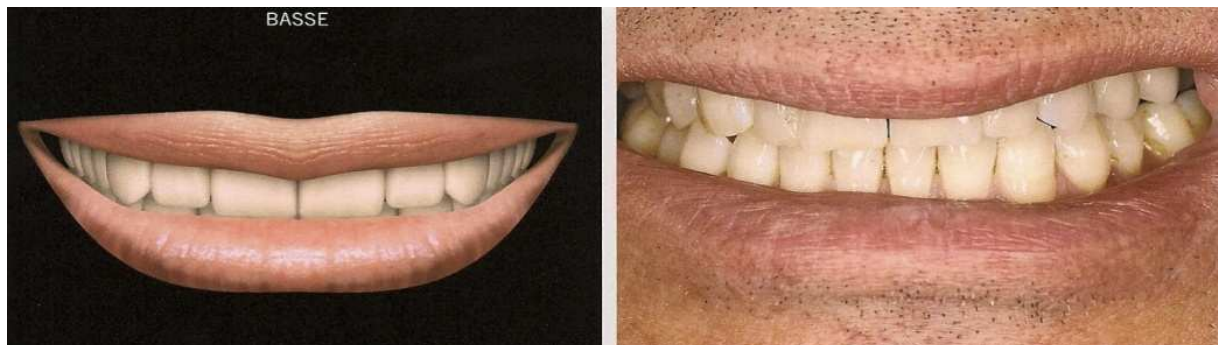


Figure 38 La ligne du sourire basse (45)

3.1.2.1.3. *La ligne du sourire haute ou « sourire gingival »*

Elle concerne approximativement 10% de la population.

Elle découvre la totalité de la hauteur coronaire des dents maxillaires antérieures et une bande continue de gencive. Un excès de gencive est dévoilé durant le sourire.

La prévalence de la ligne du sourire haute est plus importante chez les sujets jeunes, de moins de 35 ans (11%) que chez les sujets de plus de 36 ans (7,5%).

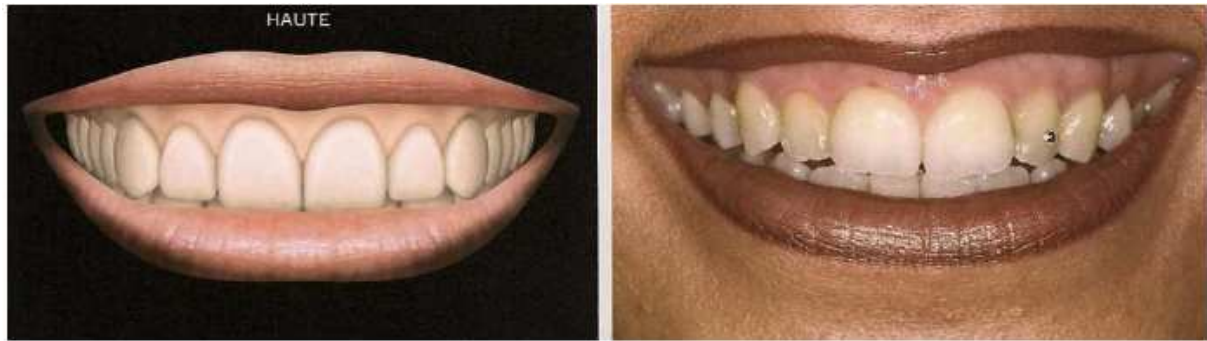


Figure 39 La ligne du sourire haute ou « sourire gingival » (45)

JENSEN et al. ont distingué dans leur étude, la *ligne du sourire haute*, où la gencive marginale et plus de 75% de la gencive interproximale sont visibles, de la *ligne du sourire très haute*, où une bande de gencive d'au moins 2mm est exposée dans tous les secteurs (66).

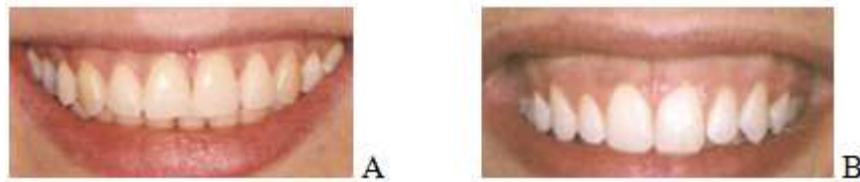


Figure 40 Ligne du sourire haute (A) et très haute (B) selon JENSEN et al. (81)

La prise en considération de cette ligne du sourire est essentielle en cas de réhabilitation prothétique.

En présence d'une ligne du sourire haute, un traitement orthodontique, orthognathique ou de chirurgie parodontale pour harmoniser des collets dentaires décalés et apparents, peuvent s'avérer nécessaire.

On préférera des limites de préparations prothétiques intra-sulculaires pour des raisons esthétiques, bien que moins favorables à l'intégration biologique.

La gestion des tissus mous péri-implantaires en cas d'implantation dans le secteur maxillaire antérieur sera un véritable challenge pour le dentiste, avec également un risque de visibilité éventuelle du titane par transparence (ombres gingivales en vestibulaire de l'implant).

En revanche, face à une ligne du sourire basse, la visibilité gingivale étant inexistante, les préoccupations esthétiques précédemment citées seront moindres, voire nulles.

3.1.2.2. Le plan frontal esthétique (99)

On peut le définir comme « l'ensemble des bords libres des incisives, des pointes canines, des pointes cuspidiennes vestibulaires des prémolaires et des molaires ».

Il se situe 2 à 5mm en deçà de la lèvre supérieure, suit la courbe de la lèvre inférieure et rencontre les commissures au niveau des prémolaires.

C'est l'élément dominant du sourire, et c'est le seul visible lorsqu'on regarde un visage dans son ensemble.

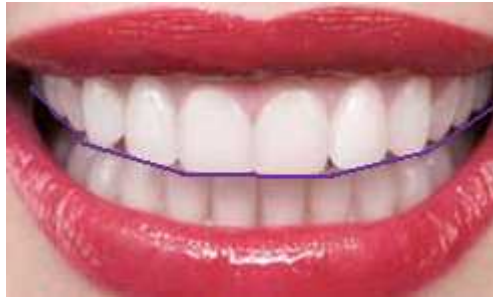

Figure 41 Plan frontal esthétique

La localisation du plan frontal esthétique est bien plus importante dans un sourire, que la forme des dents qui le composent.

Ce n'est pas une ligne marquée, mais une succession de points qui la suggère.

L'attrition des dents et donc la perte d'individualité des bords libres conduira à un renforcement géométrique, une perte de légèreté qui vieillira et rendra monotone cette courbe.

De sa position dans l'espace dépend l'harmonie et la puissance de ce sourire.

3.1.2.2.1. Le plan esthétique bas

Quand il est situé trop bas dans l'espace interlabial lors du sourire, il apparaît artificiel (sourire « Santa Barbara »), ou engendre un sourire gingival si les dents ont la bonne longueur.

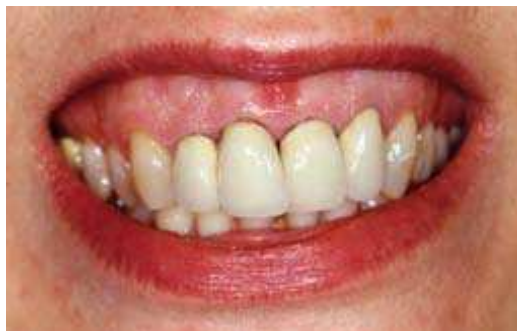

Figure 42 Plan esthétique bas (43)

Deux situations principales peuvent se présenter :

- les dents ont la bonne longueur et le problème est osseux :

Il faut faire le diagnostic différentiel entre une supraclusion antérieure corrigeable par une ingression orthodontique et un excès de croissance verticale traitée uniquement par chirurgie orthognatique.

Cette situation peut être aggravée par une lèvre supérieure courte.

- les dents sont trop longues :

Cette disposition se retrouve souvent lors de réhabilitations complètes où l'excès de longueur des dents maxillaires pourra se faire au détriment d'une bonne longueur des dents mandibulaires.

Cette situation peut entraîner des désordres occlusaux (guide incisif trop long) et phonétiques.

3.1.2.2.2. *Le plan esthétique haut*

Positionné trop haut, il manquera de générosité et vieillira le sourire.

Cette répartition est caractéristique de l'âge avancé, puisque les tissus descendent et masquent peu à peu les dents maxillaires.

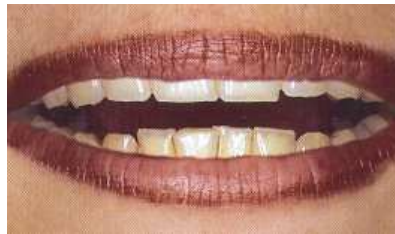

Figure 43 Plan esthétique haut

3.1.2.2.3. *Le plan esthétique oblique*

Il est important que ce plan esthétique soit parallèle au plan bipupillaire pour être en harmonie avec les autres lignes horizontales de ce visage.

Tout écart avec l'horizontal provoque un stress visuel dont l'importance augmente avec celle de l'obliquité.

Lorsque cette anomalie se présente, il faut avoir le réflexe de faire un diagnostic différentiel entre l'asymétrie des lèvres et celle des tissus durs.

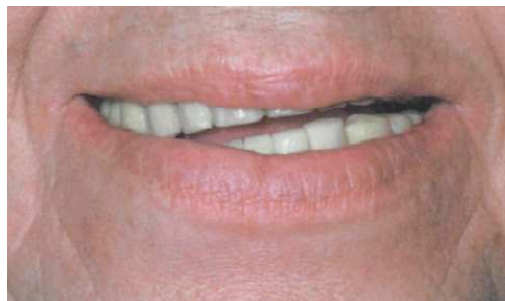

Figure 44 Plan esthétique oblique (55)

3.1.2.2.4. *Le plan esthétique inversé*

Rien n'est moins flatteur qu'un sourire inversé, c'est-à-dire une courbe du plan esthétique à convexité supérieure au niveau des incisives et donc avec les secteurs latéraux plus bas que le secteur antérieur. Il y aura une tension visuelle par inversion du rythme des courbes et par un espace sombre central inhabituellement présent.

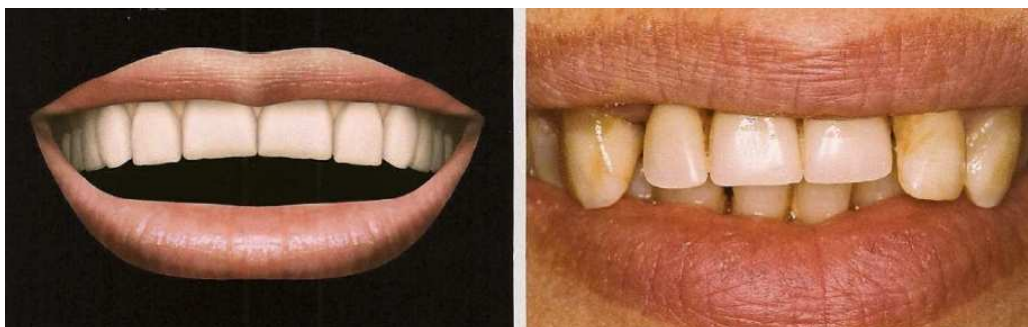


Figure 45 Plan esthétique inversé (45)

Lors de réalisations plurales de moyenne à grande étendue, la précision du placement de ce plan esthétique ne peut se peaufiner qu'au cabinet, avec la participation du patient, sur des restaurations transitoires très élaborées, dont l'empreinte sera transmise au laboratoire et qui servira de référence.

Le céramiste ne se concentrera que sur l'anatomie des dents, les micropositions, et la stratification.

Cette méthode permet d'éviter de réduire ou rajouter de la céramique, ce qui a un effet désastreux sur les formes : perte des bords libres et de l'incisal, ou perte d'un rapport harmonieux entre longueur et largeur des dents.

3.1.2.3. *Le plan d'occlusion*

Le plan d'occlusion doit coïncider approximativement avec une ligne imaginaire reliant les commissures labiales et les deux-tiers de la hauteur des tubercules rétromolaires. De cette façon, au cours d'un sourire, il y a une exposition modérée de l'extrémité des canines et prémolaires mandibulaires.

3.1.2.4. *La ligne bicommissurale*

La ligne bicommissurale est parallèle à la ligne bipupillaire.



Figure 46 Parallélisme du plan incisif avec les lignes bipupillaire et bicommissurale (51)

3.2. Les normes du sourire idéal

3.2.1. Les normes dento-cutanées dans le sens vertical

3.2.1.1. Découverte totale des couronnes des dents antérieures

En position de repos, les arcades dentaires sont séparées et les lèvres sont fermées sans aucune contraction musculaire, ce qui assure une respiration nasale.

La visibilité des incisives centrales au repos, est en moyenne, de 3 à 4 mm chez les jeunes femmes et d'environ 2 mm chez les jeunes hommes, ce phénomène tendant à diminuer avec l'âge.

Un large sourire découvre normalement les dents maxillaires sur toute leur hauteur, d'une région prémolaire à l'autre, sans exposition de la gencive, seule la ligne festonnée des papilles peut être visible.

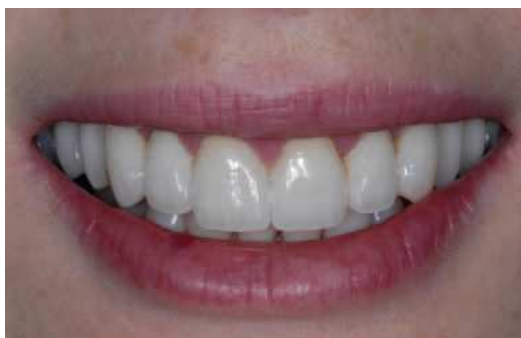

Figure 47 Sourire esthétique dévoilant les dents antérieures jusqu'aux prémolaires, ainsi que les papilles interdentaires (14)

3.2.1.2. Les bords libres des incisives mandibulaires doivent être à peine visibles

Un sourire esthétique doit dévoiler le bord libre des incisives mandibulaires.



Figure 48 Sourire esthétique dévoilant le bord libre des incisives mandibulaires

3.2.1.3. Le recouvrement incisif (overbite)

Le recouvrement incisif est le degré de recouvrement des incisives supérieures sur les incisives inférieures.

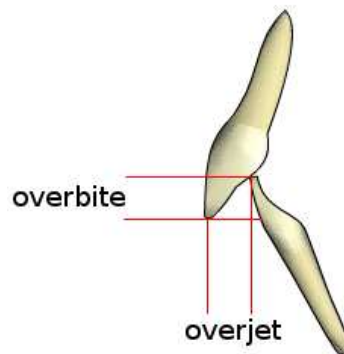


Figure 49 Visualisation du recouvrement incisif ou overbite (d)

Sa valeur dite « normale », est de 1 à 2 mm.

Dans les cas extrêmes, on peut parfois trouver un recouvrement des incisives mandibulaires total, avec une absence de visibilité des incisives inférieures en situation de bouche fermée.

Un recouvrement incisif excessif doit être corrigé, car il est responsable :

- d'un mauvais rapport incisif et donc d'un mauvais guidage antérieur
- de problèmes gingivaux et parodontaux sévères dans les cas extrêmes
- il est très souvent associé et responsable de problèmes articulaires (craquements et/ou douleurs dans les mouvements d'ouverture/fermeture)
- il peut affecter le sourire d'un point de vue esthétique

3.2.1.4. Les bords libres et pointes cuspidiennes vestibulaires des dents maxillaires frôlent la lèvre inférieure (83)

Dans le plan frontal, le sourire idéal est décrit par l'alignement des bords libres et pointes cuspidiennes vestibulaires des dents maxillaires, qui doivent suivre la courbe de la lèvre inférieure.

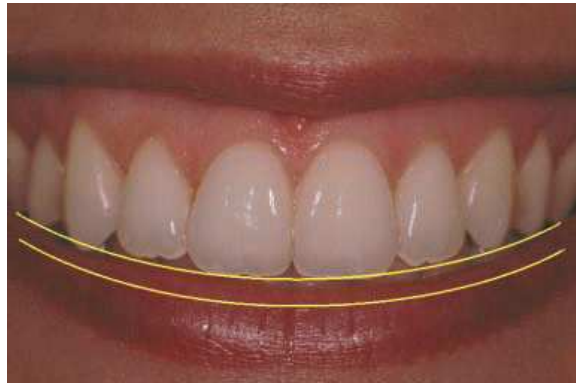


Figure 50 Les bords libres et pointes cuspidiennes des dents maxillaires frôlent la lèvre inférieure (131)

L'étude de TJAN révèle, dans une population non traitée orthodontiquement, une proportion de 85 % de cas où le plan esthétique est strictement parallèle à la courbure de la lèvre mandibulaire, 14 % de cas où il est plus plan que la lèvre mandibulaire et 1 % de cas dont les courbes sont inversées.

Cette même étude montre que, chez 46,6% des jeunes adultes examinés, les incisives maxillaires touchent la lèvre inférieure, chez 34,6% d'entre eux, elle n'est pas en contact, et que chez 15,8% des sujets, les dents antéro-supérieures sont encore couvertes par la lèvre inférieure (18).

3.2.2. Les normes dento-cutanées du sens transversal

3.2.2.1. La courbe des bords incisifs des dents antérieures maxillaires doit être parallèle à la courbe de la lèvre supérieure

Le parallélisme des courbures de la lèvre supérieure et des bords libres de dents maxillaires rend le sourire esthétique.

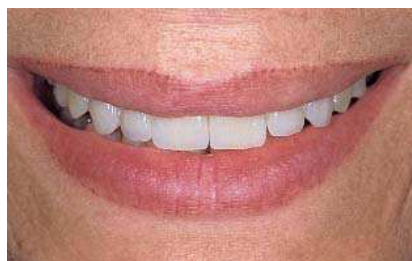

Figure 51 Le plan frontal esthétique doit être parallèle à la courbe de la lèvre supérieure (46)

3.2.2.2. *La ligne incisive doit être parallèle à la ligne bipupillaire au niveau des incisives*



Figure 52 Parallélisme du plan incisif avec les lignes bipupillaire et bicommissurale

3.2.2.3. *Espace latéral négatif*

Il se définit comme l'espace noir situé entre les surfaces vestibulaires des dents maxillaires postérieures et la face interne des joues (33).

Un sourire est d'autant plus esthétique s'il est large, avec des corridors minimaux.

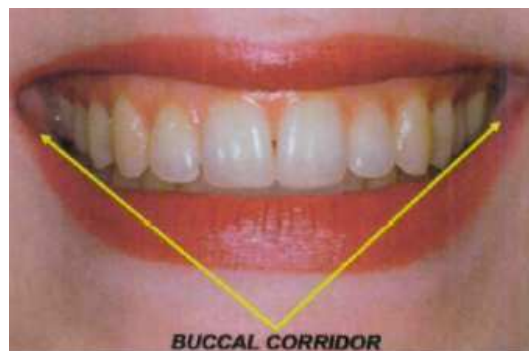
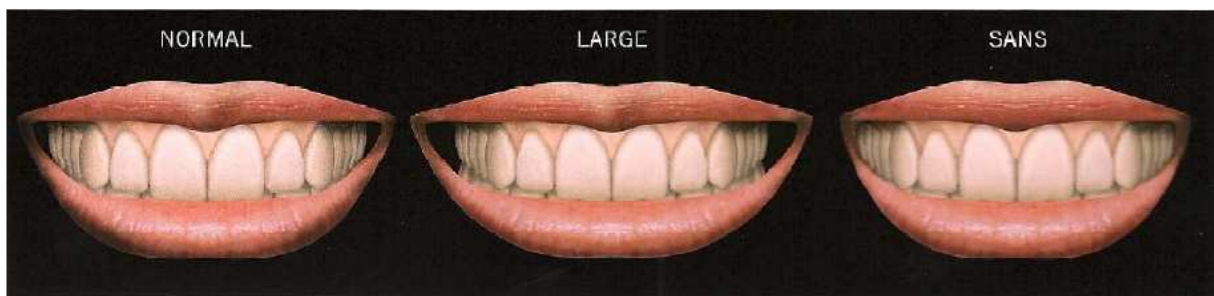

Figure 53 Le corridor buccal (32,45)

3.2.3. Les normes dento-cutanées du sens sagittal

3.2.3.1. Le surplomb incisif (I14)

Il est défini comme étant la distance entre le bord libre des incisives centrales supérieures et la face vestibulaire des incisives centrales inférieures.

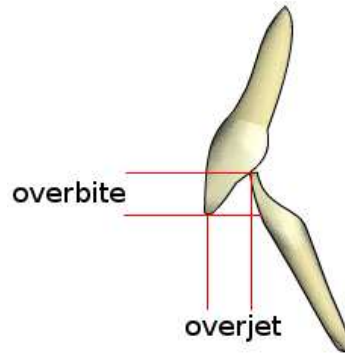


Figure 54 Visualisation du surplomb incisif ou overjet (d)

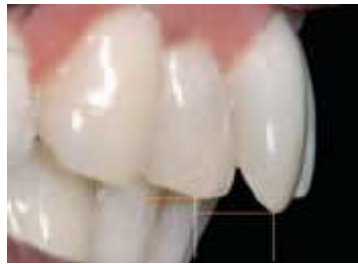

Figure 55 Overjet (2)

L'importance du surplomb incisif (overjet) est directement liée à la position des incisives centrales maxillaires et mandibulaires.

Dans le cas d'une occlusion dite « normale », le surplomb incisif est d'environ 2mm, correspondant à l'épaisseur vestibulopalatine du bord libre incisif des incisives centrales supérieures.

Sa valeur se modifie avec l'âge.

Les principaux facteurs pouvant entraîner une modification du surplomb sont les dyskinésies linguales ou labiales.

Si les modifications sagittales dento-alvéolaires sont identiques pour les incisives supérieures et inférieures, le surplomb incisif restera inchangé ; dans le cas contraire, il peut être augmenté ou diminué.

3.2.3.2. Inclinaison coronovestibulaire

En ce qui concerne les dents antérieures maxillaires, l'inclinaison vestibulo-linguale par rapport au plan de Francfort, est corono-vestibulaire pour l'incisive centrale (+17°), de même, mais de moindre intensité pour l'incisive latérale (+10°), et inversement, corono-lingual pour la canine (-7°).

Le torque antérieur a une incidence sur l'esthétique du profil et sur le soutien de lèvre.

Au niveau fonctionnel, il doit permettre le guidage antérieur.

A noter que le torque des secteurs latéraux a également une conséquence sur l'esthétique, l'angulation corono-linguale des prémolaires étant responsable de corridors buccaux.

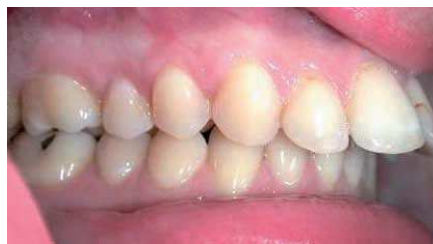

Figure 56 Forte vestibuloversion des incisives maxillaires (33)

3.3. Les éléments macroesthétiques de l'architecture du sourire

3.3.1. Symétrie du sourire

La notion de symétrie est essentielle dans l'organisation de l'arcade dentaire.

Symétrie horizontale (symétrie par rapport à la ligne interincisive) et symétrie radiante (symétrie par rapport au point de contact entre les incisives centrales), doivent être considérées.

Ces notions de symétrie se retrouvent dans l'organisation des contours gingivaux, hauteur et position des limites cervicales, forme des papilles interproximales en harmonie avec la ligne des points de contact interproximaux.

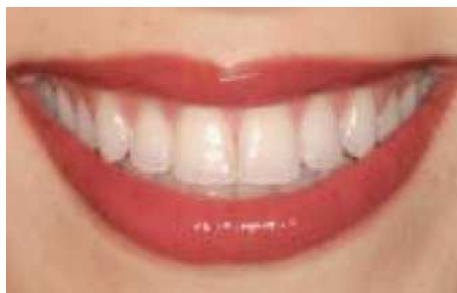

Figure 57 Symétrie parfaite du sourire (135)

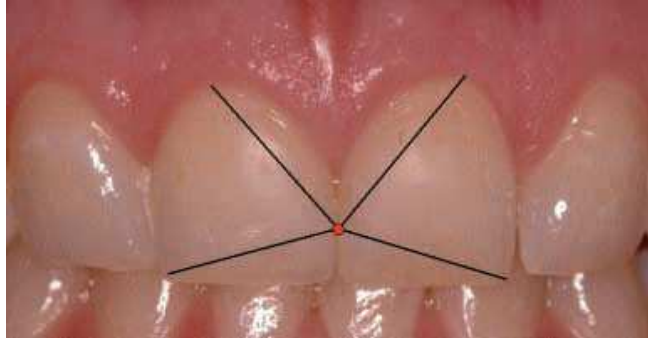


Figure 58 Symétrie radiante

3.3.2. Santé gingivale (45)

Un tissu gingival sain permet d'optimiser la perception esthétique du complexe dento-gingival et constitue également, d'un point de vue biologique, un préalable indispensable avant d'entreprendre un traitement prothétique, conservateur ou ortho-chirurgical.

Les preuves d'une gencive saine sont simultanément la couleur, la forme, le piqueté en « peau d'orange », et une architecture idéale.

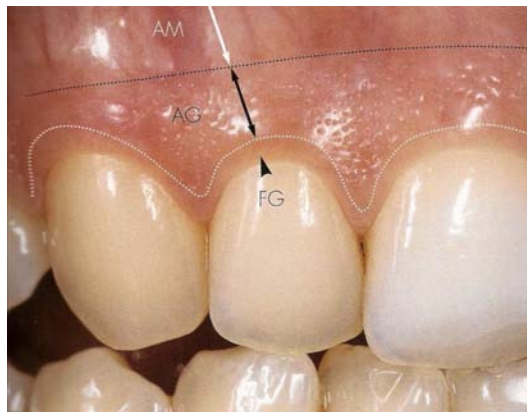


Figure 59 Tissus gingivaux sains

AM= Alveolar mucosa (muqueuse alvéolaire)

AG= Attached gingiva (gencive attachée)

FG = Free gingiva (gencive libre)

3.3.3. Embrasures

Elles se définissent comme les quatre espaces diédriques plus ou moins ouverts formés par la convexité des faces mésiale et distale de deux dents adjacentes, et dont le sommet commun est le point de contact.

La taille et le volume des embrasures augmentent plus l'on s'éloigne de la ligne inter-incisive. Autrement dit, l'embrasure entre l'incisive centrale et l'incisive latérale, doit être supérieure à l'embrasure inter-incisive (96).

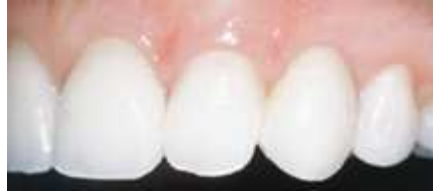

Figure 60 Augmentation progressive des embrasures, de l'incisive centrale vers la canine (137)

3.3.4. Connexion

La surface de contact interdentaire idéale doit être de 50 % entre les incisives centrales, de 40 % entre l'incisive centrale et latérale, et de 30 % entre l'incisive latérale et la canine (145).

La position de cette surface de contact migre de plus en plus vers la gencive, de l'incisive centrale vers la canine.

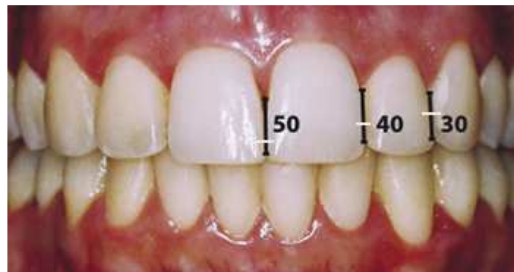

Figure 61 Surfaces de contacts interdentaires idéales (145)

3.3.5. Alignement de la ligne des collets (45)

Dans un sourire idéal, la ligne des collets est parallèle à la courbe des bords incisifs et la courbe de la lèvre inférieure.

Au maxillaire, les collets doivent être symétriques, en particulier ceux des incisives centrales.

Les collets des incisives latérales doivent être plus coronaires que ceux des incisives centrales et des canines de sorte que, si une ligne est tracée entre les incisives centrales et les canines, les collets des incisives latérales doivent être en dessous de celle-ci.



Figure 62 Profil en W de la ligne des collets

Un défaut d'alignement de la ligne des collets peut constituer un déficit esthétique marqué chez les individus dont la ligne du sourire est moyenne ou haute.

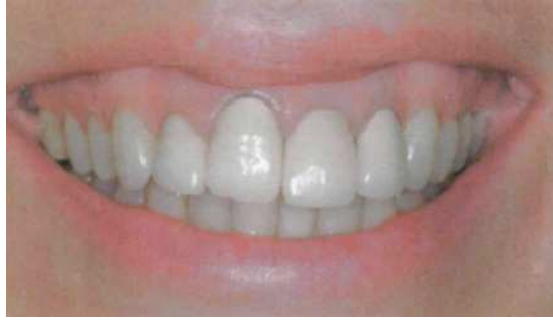

Figure 63 Défaut d'alignement de la ligne des collets chez une patiente présentant un sourire gingival (55)

3.3.6. Zéniths gingivaux

Les points zéniths gingivaux sont les points les plus apicaux du contour gingival de la couronne clinique. Ils sont habituellement situés en distal de la ligne médiane verticale de chaque dent antérieure, sauf pour les incisives latérales où ils sont centrés.

Ces points mettent en évidence la perception de l'axe des dents, la longueur et le contour gingival (145).

Les zéniths des incisives centrales maxillaires et des canines doivent être symétriques et dans une position plus apicale que ceux des incisives latérales.

Il est important de souligner que le point apical du plus grand axe de la couronne clinique (zénith dentaire) peut ou non coïncider avec le point le plus apical du contour gingival de la couronne clinique (zénith gingival) (145).

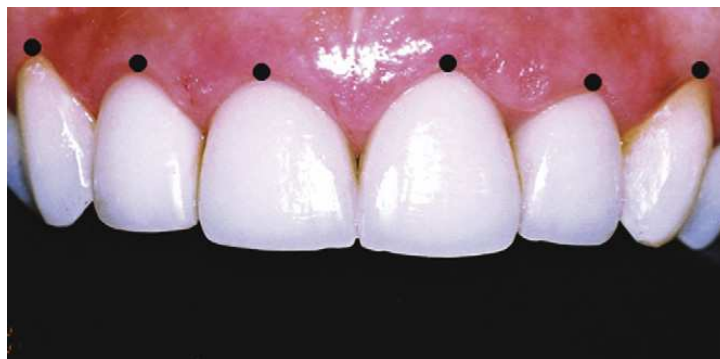

Figure 64 Zéniths gingivaux (145)

3.3.7. Inclinaison axiale (45)

Si l'on considère comme référence la ligne médiane, les axes des dents antérieures sont inclinés de mésial au niveau du bord coronaire en distal au niveau de l'apex.

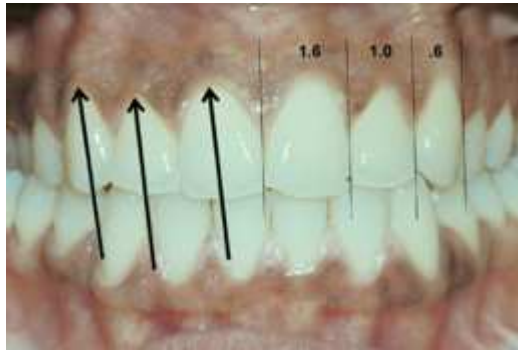


Figure 65 Inclinaison axiale (147)

Cette convergence coronaire et cette divergence apicale s'accroissent des incisives centrales, où elles sont minimales, aux canines, où elles sont maximales.

Idéalement les inclinaisons des axes de l'incisive centrale, de l'incisive latérale et de la canine devraient être symétriques et constituer une image inversée des inclinaisons des axes des dents controlatérales.

Un certain degré d'asymétrie axiale latérale est permis, notamment pour les incisives latérales et canines.

En revanche, une symétrie axiale et une image inversée exactes des incisives centrales sont essentielles à une bonne esthétique de la composition des dents antérieures.

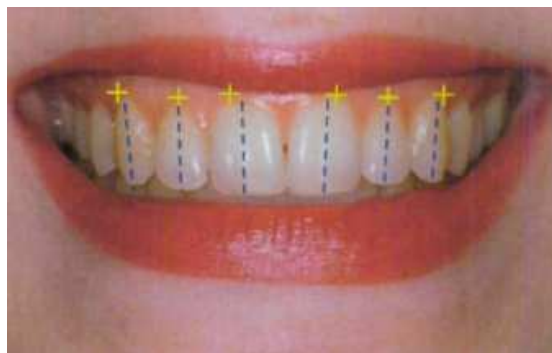

Figure 66 Inclinaison axiale et zéniths gingivaux (32)

3.3.8. Progression de l'ombre (96)

Ombre et couleur des dents varient selon leur position sur l'arcade dentaire.

Les incisives centrales maxillaires sont les dents les plus claires et lumineuses du sourire. Les incisives latérales sont de la même couleur, mais moins lumineuses, donc paraissent légèrement plus foncées.

Les canines, quant à elles, sont plus saturées, plus sombres que les incisives latérales, qui sont de même aspect colorimétrique que les prémolaires.

C'est pourquoi la progression de l'ombre lors de restaurations antérieures doit être prise en compte, afin de recréer une esthétique naturelle.

La forme de l'arcade dentaire, reflet de l'équilibre entre les forces musculaires exercées sur les dents par la langue et la musculature labio-jugale, a également des répercussions sur l'esthétique du sourire par un jeu d'ombre et de lumière (33).

Il existe également des variations au sein d'une même dent: l'émail s'affinant vers le collet, la dent s'assombrit, est moins brillante qu'à son centre. Elle est également plus claire et transparente au niveau du bord libre, de part l'absence de dentine sous-jacente à l'émail.

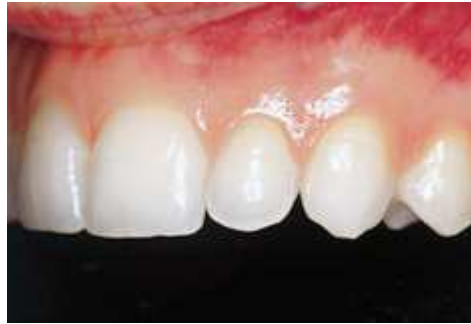

Figure 67 Progression des zones d'ombre d'une denture naturelle (96)

3.3.9. Exposition des dents

Lorsque la mandibule est au repos, les dents ne sont plus en contact, et une partie du tiers inférieur des incisives maxillaires est visible selon la hauteur des lèvres, l'âge et le sexe du patient.

Comme cité précédemment, l'exposition des incisives maxillaires au repos est de 1,91mm chez l'homme et de 3,4mm chez la femme, soit quasiment le double.

A l'inverse, les hommes découvrent deux fois plus les incisives mandibulaires (1,23mm) que les femmes (0,49mm) (18).

Les patients jeunes (moins de 29 ans) découvrent plus leurs dents maxillaires (3,37mm) que les adultes de 30 à 50 ans (1,26mm).

L'aplatissement et l'abaissement des lèvres entraînés par la ptôse consécutive au relâchement des muscles labiaux dû à l'âge, engendre une diminution de la partie visible des incisives maxillaires au repos.

Cela est accentué par l'usure naturelle des bords incisifs.

Les dents mandibulaires devenant apparentes par ce phénomène de vieillissement, ont une importance dans l'apparence esthétique du sourire du patient âgé.

| Age | Exposition de l'incisive centrale maxillaire au repos | Exposition de l'incisive centrale mandibulaire au repos |
|----------|---|---|
| < 30 ans | 3,4 | 0,5 |
| 30-40 | 1,6 | 0,8 |
| 40-50 | 1,0 | 2,0 |
| 50-60 | 0,5 | 2,5 |
| >60 | 0,0 | 3,0 |

Figure 68 Exposition des dents au repos (en mm), en fonction de l'âge, tout sexe confondu (13)

Rajeunir un sourire passera donc par le fait de rendre les incisives maxillaires plus visibles au repos.

3.3.10. Position du M, du E, du F et V (45)

Les tests phonétiques sont une aide précieuse au diagnostic esthétique et fonctionnel.

Ils peuvent donner des informations très utiles pour établir position et longueur des dents et pour déterminer la dimension verticale d'occlusion.

Lorsque la mandibule est en position de repos, les deux arcades sont séparées par un espace allant de 2 à 4mm, qui n'est jamais occupé complètement par les dents ; c'est l'espace libre d'inocclusion.

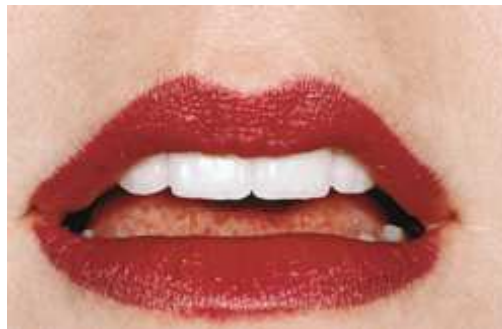

Figure 69 Le « M » : espace libre d'inocclusion (96)

L'espace libre observé entre les arcades lors de la prononciation du « M » (correspondant à la dimension verticale de repos= DVR) permet de retrouver la dimension verticale d'occlusion (DVO) (DVO= DVR-2mm) et permet d'évaluer la partie visible des incisives centrales, et par conséquent, les modifications éventuelles à apporter à la longueur des dents.

Lorsqu'un patient dit un «E» franc, le clinicien peut déterminer l'extension maximale de ses lèvres (96).

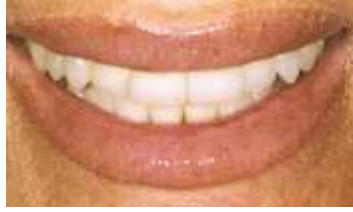

Figure 70 Test phonétique du « E »

Durant la pronociation d'un « E » prolongé, si l'on observe un patient de profil, les incisives maxillaires peuvent occuper jusqu'à 80% de l'espace interlabial chez le sujet jeune, contre 50% chez le sujet âgé.

La prononciation du « F » et du « V » doit permettre un léger contact entre les incisives centrales maxillaires et la ligne vermillon de la lèvre inférieure ; on observe alors le profil incisif.

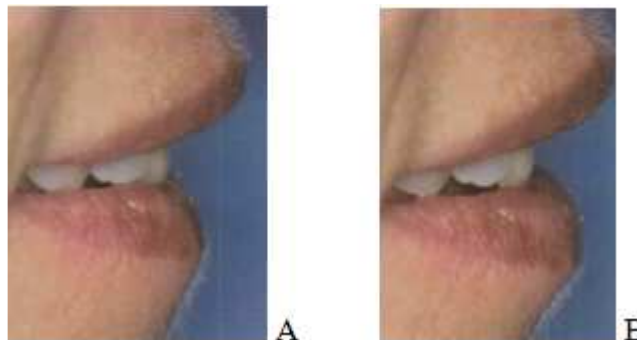


Figure 71 Tests phonétiques du « F » et du « V »

- A. Test phonétique du « F » (bord libre des incisives maxillaires à l'extérieur du vermillon)
- B. Test phonétique du « V » (bord libre des incisives maxillaires à l'intérieur du vermillon)

La prononciation du « S » permet d'évaluer les mouvements verticaux et horizontaux s'il est nécessaire de déplacer les dents antérieures dans le sens vestibulo-lingual. Les dents ne doivent jamais entrer en contact lors de la prononciation de cette lettre.

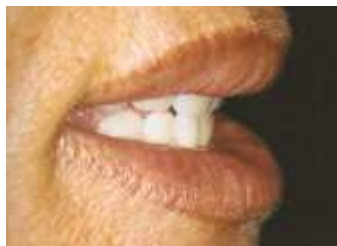

Figure 72 Test phonétique du « S »

3.3.11. Proportion d'or

La proportion d'or, rapportée en dentisterie, voudrait que la taille de chaque dent, selon les usages, vue de face, mesure 60% de la taille de la dent qui lui est antérieure. Si tel est le cas, la relation est considérée comme artistiquement plaisante.

Bien évidemment, il convient de considérer cela comme un outil et non comme une règle (51).

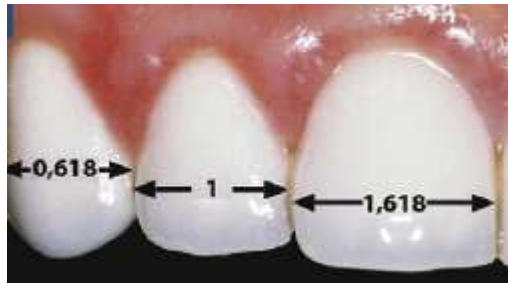


Figure 73 Proportion d'or et taille des dents (145)

3.4. La microesthétique : la beauté des dents

3.4.1. Forme

La forme et la position des dents apportent une contribution majeure à l'appréciation d'un sourire et de l'harmonie d'un visage.

Nous définissons trois formes de base pour les dents naturelles : la forme carrée, triangulaire et ovale.

Les dents ovoïdes restent très féminines, tandis que celles carrées, plus robustes, sont plus observées chez l'homme.

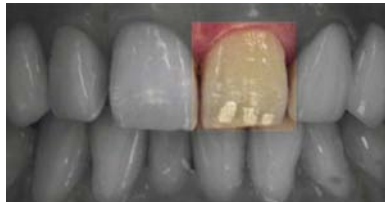

Figure 74 Dents carrées (145)

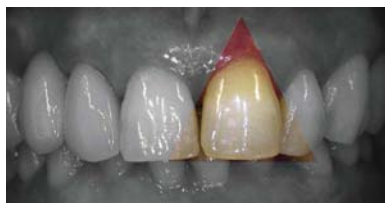

Figure 75 Dents triangulaires (145)

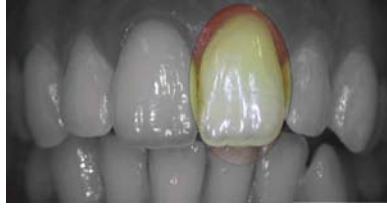

Figure 76 Dents ovoïdes (145)

Ces formes sont aussi associées à celle du visage du patient tout comme, en règle générale, la taille de l'ensemble des dents.

En prothèse, le choix de la forme reste le point essentiel ; une forme mal choisie avec une teinte superbe n'offre pas de satisfaction.

L'âge, le sexe, et la personnalité sont des éléments à considérer pour le choix de la forme des dents (62).

3.4.2. Taille

La taille des dents peut être étudiée à différentes échelles ; au sein du maxillaire (du visage), ou en fonction des dents voisines.

Si l'on considère les dimensions dentaires relatives au visage, des dents volumineuses peuvent causer, outre les éventuels désordres et encombrements d'une dysharmonie dento-maxillaire par macrodontie relative, un aspect disgracieux.

De même, une denture de taille réduite aura un impact négatif sur l'esthétique du sourire, formant d'éventuels diastèmes.

Si l'on se concentre maintenant sur les dimensions relatives des dents entre-elles, les dimensions respectives des incisives centrales, incisives latérales et canines maxillaires se doivent d'être identiques controlatéralement. Mais surtout, il est évident qu'une fourchette de proportionnalité doit rendre l'ensemble agréable ou non, plusieurs théories existant sur ce sujet (nombre d'or...).

Il peut être admis que le rapport largeur/hauteur des couronnes des incisives et canines peut fluctuer entre 77% à 86 %, rendant ainsi le sourire esthétique.

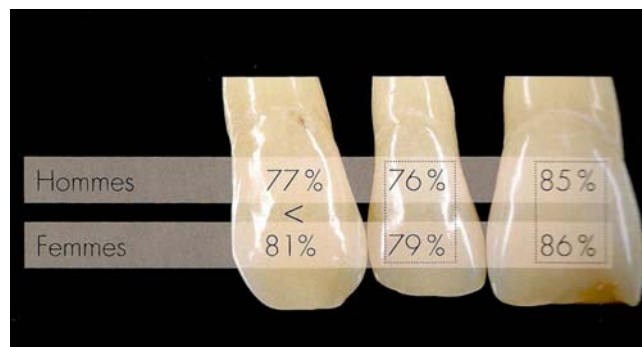


Figure 77 Proportions des dimensions des dents antérieures maxillaires selon MAGNE

| | Largeur | Longueur |
|---------------------|---------|----------|
| Incisives centrales | 8,5mm | 10,4mm |
| Incisives latérales | 7mm | 9,9mm |
| Canines | 7,4mm | 10,4mm |

Figure 78 Valeurs moyennes des dimensions des dents antérieures, selon les mesures de SCHILLINGBURG

Ces valeurs ne constituent pas un idéal, mais un repère pour, face à un cas clinique, savoir si on se trouve face à des dents larges, longues, étroites, ou courtes.

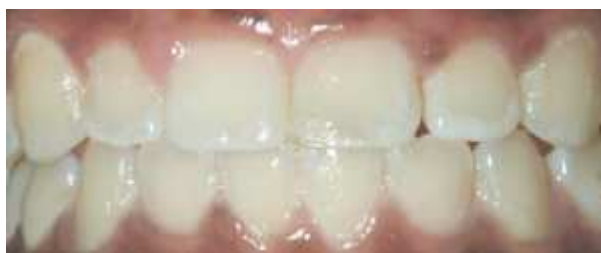

Figure 79 Ratio dentaire largeur/longueur de 100% (dents carrées) (147)

3.4.3. Couleur (60,142)

Elle est une composante de l'esthétique extrêmement complexe.

La couleur d'une dent naturelle dépend de plusieurs paramètres ; l'épaisseur, la composition, et la structure des tissus dont les dents sont faites.

Ces trois facteurs évoluent considérablement au cours de la vie, ce qui retentit sur la couleur des dents.

L'organe dentaire est composé de la pulpe, de la dentine et de l'émail, ayant des propriétés optiques très différentes.

Dans une première analyse, la couleur se compose de trois paramètres majeurs : luminosité, teinte et saturation.

La *luminosité* correspond à la quantité de lumière réfléchiée par un objet. Elle distingue une couleur claire d'une couleur foncée. Elle représente de loin le facteur le plus important dans la détermination de la couleur.

La *teinte* est dépendante de la longueur d'onde de la lumière réfléchiée par un objet et nous permet de distinguer les différentes familles de teintes ; elle se situe dans le jaune et le jaune orangé en odontologie. Elle est déterminée essentiellement par la dentine qui conditionne la couleur de base de la dent.

La *saturation* correspond à la quantité de pigments contenus dans une couleur. Luminosité et saturation sont étroitement liées ; si la luminosité baisse, la saturation augmente.

Mais à ces trois composantes s'ajoutent diverses caractérisations; les reliefs plus ou moins marqués de la surface dentaire, l'état de surface, la présence de lignes verticales brunes, les opalescences, les tâches brunes ou blanches...

3.4.4. *Translucidité (142)*

Elle reste certainement le paramètre le plus difficile à expliquer et à quantifier. Cependant, elle est presque aussi importante que la luminosité et joue un rôle déterminant dans les phénomènes de transmission de la lumière.

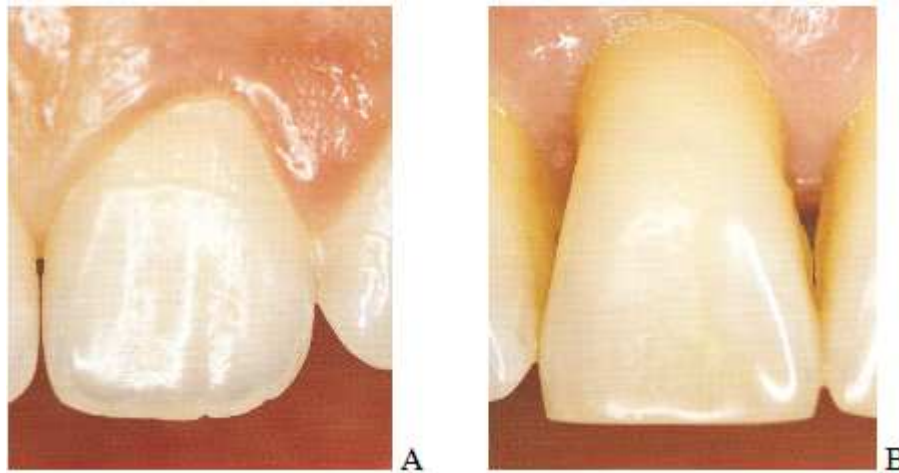


Figure 80 Translucidité dentaire

- A. Bord incisif translucide
- B. Dent très peu translucide

3.4.5. *Etat de surface (60)*

L'état de surface des dents naturelles est un élément essentiel de leur apparence, de leur visibilité.

La macrogéographie (anatomie de la dent dans le sens vertical) est constituée par les lobes, sillons et fosses présents à la surface, résidus de la fusion embryonnaire des lobes.

La microgéographie (anatomie dans le sens horizontal) est représentée par la texture de surface de la dent, vestiges des stries de croissance.

L'ensemble de ces reliefs répartit différemment la réflexion et la diffusion de la lumière incidente sur les surfaces dentaires, modifiant de manière importante leur visibilité.

Lorsque la lumière est simplement réfléchi, la visibilité de la dent s'accroît, lorsque la diffusion augmente la visibilité diminue.

De même, les concavités créent des ombres foncées donc de la profondeur, alors que les convexités créent de la lumière et du relief.

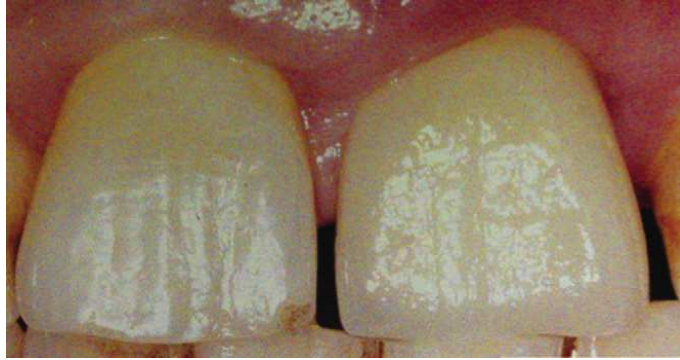

Figure 81 Etat de surface des dents et réflexion de la lumière (145)

3.4.6. Nombre

L'influence des agénésies sur la qualité du sourire, et d'autant plus, lorsque ce dernier est gingival, a été démontrée par de nombreux auteurs.

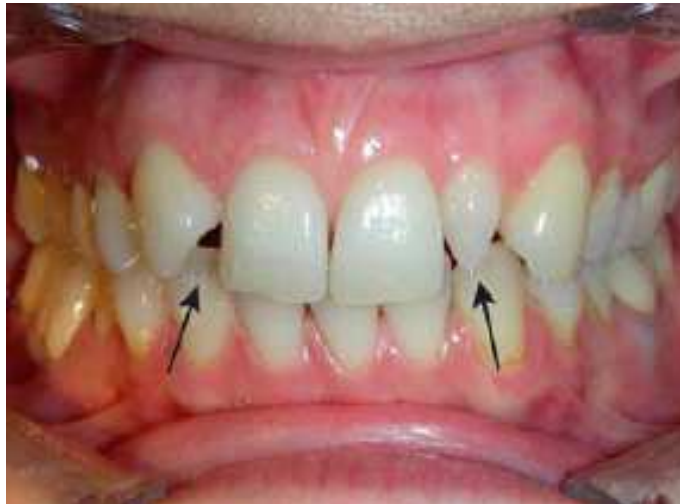

Figure 82 Agénésie d'une incisive latérale et présence d'une dent « en grain de riz » (91)

3.4.7. Relation visage/incisive centrale (148)

Depuis 1911, WILLIAMS J.L a mis en évidence le rapport harmonieux qui existe entre la forme du visage et celle des dents.

En fonction des distances bifrontale, zygomatique et biangulaire, il est possible de souligner quatre types de visage correspondant chacun à une forme d'incisive centrale maxillaire.

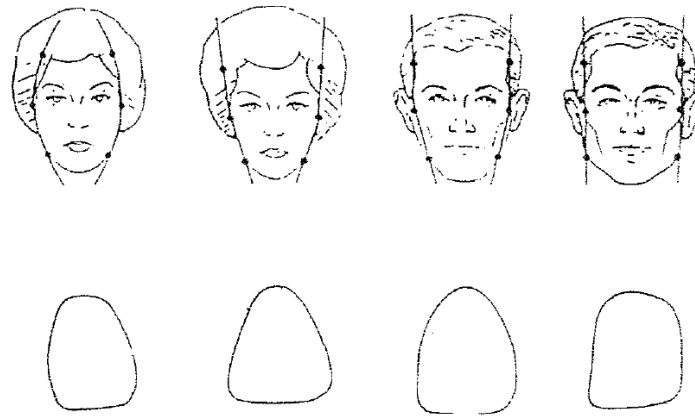


Figure 83 Corrélation entre la forme du visage et de l'incisive centrale maxillaire selon WILLIAMS (1911)

C'est en connaissant les critères esthétiques décrits précédemment, que le dentiste pourra réinventer le sourire de ses patients.

Pour chaque cas clinique, le praticien devra réaliser une véritable Check-list esthétique, que FRADEANI nous résume dans son ouvrage (45).

CHECK-LIST ESTHÉTIQUE

mf MALRO TRACCANI

Examineur _____

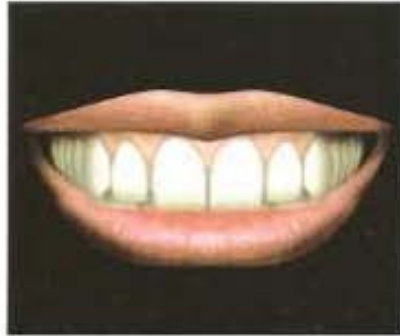Date / /

Patient _____

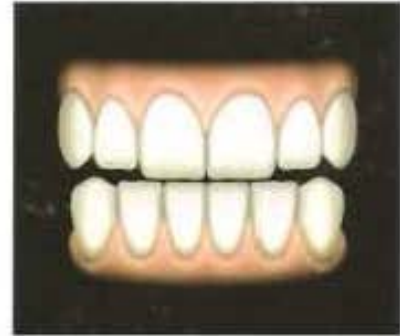Âge _____



PHOTOGRAPHIE DU PATIENT



PHOTOGRAPHIE DU PATIENT



PHOTOGRAPHIE DU PATIENT

Autoévaluation esthétique _____

Demandes et attentes du patient _____

Préférences: Dents blanches et alignées

Dents avec de légères irrégularités

Documents : Photo du sourire Oui Non

Modèles d'étude Oui Non

Radios Oui Non

ANALYSE FACIALE



Ligne bipupillaire par rapport à l'horizon

Parallèle Inclinée D G

Ligne commissurale par rapport à l'horizon

Parallèle Inclinée D G

Ligne médiane

Centrée Déviée D G



Profil

Normal
 Convexe
 Concave

Ligne E

Max mm Mand mm

Lèvres

Épaisses
 Moyennes
 Fines

ANALYSE DENTO-LABIALE

■ EXPOSITION DES DENTS AU REPOS 4

Indiquer A B C

Max mm
Mand mm

■ COURBE INCISIVE PAR RAPPORT À LA LÈVRE INFÉRIEURE 4

Convexe Plate Inversée

Contact Pas de contact Recouvrement

D mm
G mm

■ LIGNE DU SOURIRE 4

Moyenne Basse Haute

Exposition gingivale
D mm
G mm

■ LARGEUR DU SOURIRE (NOMBRE DE DENTS VISIBLES) 4

6-8 10 12-14

■ CORRIDOR LABIAL 4

Normal Large Absent

D mm
G mm

■ LIGNE INTERINCISIVE SUPÉRIEURE PAR RAPPORT À LA LIGNE MÉDIANE 4

Colliculence Déviation D mm Déviation G mm

■ PLAN D'OCCUSION PAR RAPPORT À LA LIGNE COMMISSURALE ET À L'HORIZON 4

Parallèle Oblique à D Oblique à G

Indiquer le numéro de la dent pour la situer ; noter la déviation de l'idéal en mm : + (si trop long), - (si trop court)

| | | | | | | | | | | | |
|----|----|----|----|----|----|----|----|----|----|----|----|
| 1R | 15 | 14 | 13 | 12 | 11 | 21 | 22 | 23 | 24 | 25 | 26 |
| 1B | 45 | 44 | 43 | 42 | 41 | 31 | 32 | 33 | 34 | 35 | 36 |

ANALYSE PHONETIQUE

| | |
|---|--|
| <div style="text-align: center;">M</div>  <p>Espace libre au repos</p> <p>Visibilité des dents</p> <p>Max: mm Mand: mm</p> | <div style="text-align: center;">J</div>  <p>Espace interlabial occupé par les dents maxillaires</p> <p><input type="checkbox"/> ≤ 80% %</p> <p><input type="checkbox"/> > 80% %</p> |
| <div style="text-align: center;">F W</div>  <p>Profil incisif</p> <p><input type="checkbox"/> Vermillon</p> <p><input type="checkbox"/> Vestibulaire mm</p> <p><input type="checkbox"/> Lingual mm</p> | <div style="text-align: center;">S</div>  <p>Mouvements mandibulaires</p> <p><input type="checkbox"/> Vertical <input type="checkbox"/> Horizontal mm</p> <p>Espace interarcade</p> <p><input type="checkbox"/> mm <input type="checkbox"/> Absent</p> |

ANALYSE DENTAIRE

Tableau des modifications esthétiques (naturelles ou iatrogènes) qui se sont produites au cours du temps, par numéro de dent

| | | | | | | | | | | | | | | | |
|----|----|----|----|----|----|----|----|----|----|----|----|----|----|----|----|
| 10 | 17 | 16 | 15 | 14 | 13 | 12 | 11 | 21 | 22 | 23 | 24 | 25 | 26 | 27 | 28 |
| 48 | 47 | 46 | 45 | 44 | 43 | 42 | 41 | 31 | 32 | 33 | 34 | 35 | 36 | 37 | 38 |

INDIQUER : O = Restauration, X = Absence, A = Abrasée, D = Dyschromie, E = Égréssée, F = Fracturée, R = en Rotation

■ RAPPORT ENTRE LES LIGNES INTERINCISIVES MAXILLAIRE ET MANDIBULAIRE

| | | | | | |
|--|--------------------------------------|--|---|---|---|
|  | <input type="checkbox"/> Coïncidence |  | <input type="checkbox"/> Déviation à D mm |  | <input type="checkbox"/> Déviation à G mm |
|--|--------------------------------------|--|---|---|---|

■ TYPE DES DENTS

| | | | | | |
|---|--------------------------------|---|---------------------------------------|---|--------------------------------|
|  | <input type="checkbox"/> Ovale |  | <input type="checkbox"/> Triangulaire |  | <input type="checkbox"/> Carré |
|---|--------------------------------|---|---------------------------------------|---|--------------------------------|

■ TEXTURE

| | | | |
|--------------|------------------------------|--------------------------------------|---------------------------------------|
| Macro | <input type="checkbox"/> Non | <input type="checkbox"/> Peu marquée | <input type="checkbox"/> Très marquée |
| Micro | <input type="checkbox"/> Non | <input type="checkbox"/> Peu marquée | <input type="checkbox"/> Très marquée |

■ INCISIVES CENTRALES MAXILLAIRES : FORME, CONTOUR ET PROPORTIONS

| | | | |
|---|---|---|---|
|  |  |  |  |
| <p>Rapport largeur/hauteur</p> <p>11 %</p> <p>21 %</p> | <p>Rapport largeur/hauteur</p> <p>11 %</p> <p>21 %</p> | <p>Profil</p> <p>11 <input type="checkbox"/> Normal</p> <p>21 <input type="checkbox"/> Normal</p> | <p>Profil</p> <p>11 <input type="checkbox"/> Vestibulé</p> <p>21 <input type="checkbox"/> Vestibulé</p> <p>11 <input type="checkbox"/> Lingulé</p> <p>21 <input type="checkbox"/> Lingulé</p> |

■ RAPPORTS OCCLUSAUX

| | | |
|---|---|--|
| <p>Classe d'angle</p> <p><input type="checkbox"/> I <input type="checkbox"/> II <input type="checkbox"/> III</p> | <p>Supraclusion mm</p> <p>Surplomb mm</p> | <p>Rapports interarcades</p> <p><input type="checkbox"/> OIM <input type="checkbox"/> ORC</p> <p>Guidage incisif <input type="checkbox"/> Oui <input type="checkbox"/> Non</p> <p>Guidage canin D: <input type="checkbox"/> Oui <input type="checkbox"/> Non G: <input type="checkbox"/> Oui <input type="checkbox"/> Non</p> |
|---|---|--|

| | | | | |
|-------------------------|---|---|--|--------------------------|
| ANALYSE DENTAIRE | CONTOUR <input type="checkbox"/> Normal <input type="checkbox"/> Anormal PROPORTIONS <input type="checkbox"/> Normales <input type="checkbox"/> Anormales ANGLES INTERINCISIFS <input type="checkbox"/> Normaux <input type="checkbox"/> Anormaux AXES DENTAIRES <input type="checkbox"/> Normaux <input type="checkbox"/> Anormaux AGENCEMENT DES DENTS <input type="checkbox"/> Régulier <input type="checkbox"/> Chevauchement <input type="checkbox"/> Diastème |  <p style="text-align: center;">NOTER TOUTES LES IRRÉGULARITÉS SUR LE DESSIN</p>  | BORDS GINGIVAUX <input type="checkbox"/> Symétriques <input type="checkbox"/> Asymétriques ZÉNITHS <input type="checkbox"/> Réguliers <input type="checkbox"/> Irréguliers PAPILLES <input type="checkbox"/> Présentes <input type="checkbox"/> Absentes BIDTYPE <input type="checkbox"/> Épais <input type="checkbox"/> Fin ALTÉRATIONS <input type="checkbox"/> Inflammation gingivale <input type="checkbox"/> Hypertrophie <input type="checkbox"/> Récession CRÈTES ÉDENTÉES <input type="checkbox"/> Normales <input type="checkbox"/> Anormales | ANALYSE GINGIVALE |
| | Remarques | | | |

| | | | | |
|-------------------------|--|---|--|--------------------------|
| ANALYSE DENTAIRE | CONTOUR <input type="checkbox"/> Normal <input type="checkbox"/> Anormal PROPORTIONS <input type="checkbox"/> Normales <input type="checkbox"/> Anormales AGENCEMENT DES DENTS <input type="checkbox"/> Régulier <input type="checkbox"/> Chevauchement <input type="checkbox"/> Diastème AXES DENTAIRES <input type="checkbox"/> Normaux <input type="checkbox"/> Anormaux BORDS LIBRES <input type="checkbox"/> Réguliers <input type="checkbox"/> Irréguliers |  <p style="text-align: center;">NOTER TOUTES LES IRRÉGULARITÉS SUR LE DESSIN</p>  | BORDS GINGIVAUX <input type="checkbox"/> Symétriques <input type="checkbox"/> Asymétriques ZÉNITHS <input type="checkbox"/> Réguliers <input type="checkbox"/> Irréguliers BIDTYPE <input type="checkbox"/> Épais <input type="checkbox"/> Fin ALTÉRATIONS <input type="checkbox"/> Inflammation gingivale <input type="checkbox"/> Hypertrophie <input type="checkbox"/> Récession CRÈTES ÉDENTÉES <input type="checkbox"/> Normales <input type="checkbox"/> Anormales | ANALYSE GINGIVALE |
| | Remarques | | | |

Figure 84 Check-List esthétique proposée par FRADEANI (45)

4. Le sourire gingival : généralités et étiologies

4.1. Définition du sourire gingival (encore appelé « ligne du sourire haute » ou « gummy smile »)

Si l'on considère les définitions du LAROUSSE, le *sourire* est « une expression rieuse, marquée par de légers mouvements du visage et, en partie, des lèvres, qui indique le plaisir, la sympathie, l'affection... », tandis que le terme *gingival* désigne ce qui est « relatif aux gencives ».

PHILIPPE définit quant à lui le *sourire gingival* comme « un sourire dans lequel la lèvre supérieure découvre trop de muqueuse gingivale au point qu'il apparaît autant, voir plus de fibro-muqueuse que de dents ».

Selon LANGLADE, il correspond à une « situation trop basse des incisives par rapport au plan d'occlusion ».

D'après KOLF, le sourire gingival s'accompagne d'une élévation du stomion (point de jonction médian des lèvres). La lèvre inférieure peut dans ce cas recouvrir la totalité de la face vestibulaire des incisives supérieures et une partie de la gencive supérieure.

Dans la littérature, il a été communément admis que « le sourire gingival, induit par une ligne du sourire haute, se caractérise, lors du sourire posé et/ou spontané, par une exposition de la gencive supérieure estimée entre 2 à 3mm au minimum » (7).

C'est cette définition que nous allons retenir.

Lors d'un tel sourire, les procès alvéolaires sont découverts, exposant la gencive sur une hauteur plus ou moins importante, donnant à l'extrême, un aspect de sourire «chevalin».



Figure 85 Le sourire chevalin de FERNANDEL

Le « gummy smile » n'est pas systématiquement inesthétique si certaines règles d'harmonie sont respectées, notamment dans l'arrangement des lèvres, dents et gencives entre elles (98).

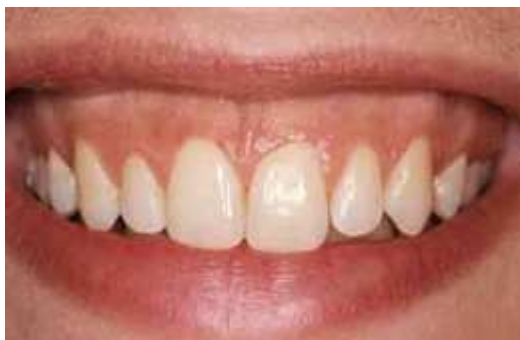

Figure 86 Sourire gingival esthétique (80)

En revanche, en cas de désordres esthétiques ou architecturaux importants, cette situation anatomique peut aggraver l'observateur en renforçant l'attraction visuelle sur la sphère orale (98).

Souvent associé à des anomalies d'ordre fonctionnel, il appelle bien souvent à la correction.

Il constitue alors un véritable défi thérapeutique, dont la prise en charge est multidisciplinaire.

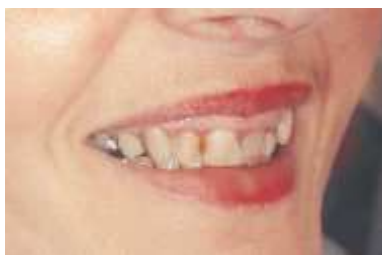

Figure 87 Sourire gingival inesthétique (49)

Quoiqu'il en soit, il revient au patient de considérer si son sourire gingival est inesthétique ou pas.

Il est indispensable pour le chirurgien dentiste d'observer un tel sourire au sein d'un visage et de tenir compte de la personnalité de son patient (7).

Pour garder une cohésion entre le psychisme et le physique, il peut être judicieux de maintenir un « gummy smile », s'il est en harmonie avec un regard gai, vif et rieur (45,99).

4.2. Prévalence

Cette situation se retrouve chez 10% de la population (98).

Il se rencontre deux fois plus fréquemment chez la femme (14%) que chez l'homme (7%).

La prévalence de la ligne du sourire haute est plus importante chez les sujets jeunes, de moins de 35 ans (11%) que chez les sujets de plus de 36 ans (7,5%).

Comme énoncé précédemment, 33% des plus jeunes femmes germaniques et 43% des plus jeunes femmes asiatiques présentent des lignes du sourire haute ou très haute.

4.3. Evolution

Le sourire gingival existe aussi bien en denture temporaire qu'en denture permanente, son existence en denture temporaire étant de pronostic défavorable.

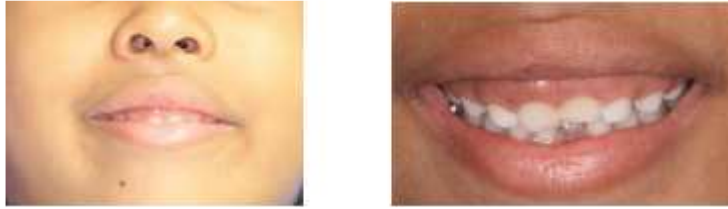

Figure 88 Sourire gingival en denture temporaire (98)

A l'âge adulte, cet état anatomique a tendance à diminuer avec l'âge, du fait de la ptose des tissus péri-buccaux qui fait chuter le niveau des lèvres (98).

4.4. Formes cliniques

De manière générale, le sourire gingival est associé aux anomalies de classe II 2.

Cependant, toutes les formes cliniques peuvent exister.

Le schéma facial peut être hypo-, normo-, ou hyper-divergent.

Dans les sens antéro-postérieur, il peut être associé à une classe I, II ou III squelettique.

L'occlusion antérieure peut révéler une normocclusion, une béance ou une supraclusion incisive.

Cependant, le préjudice esthétique associé au sourire gingival est aggravé en présence d'une proalvéolie supérieure.

4.5. Etiologies

Le sourire gingival peut être dû à diverses étiologies, pouvant être combinées ou non (98).

Les causes peuvent être d'origine :

- alvéolo-squelettique : avec des anomalies du sens antéro-postérieur (en cas de proalvéolie ou de prognathie) ou du sens vertical (lors d'excès vertical maxillaire global ou de supraclusion)
- dento-parodontale : avec des couronnes cliniques courtes (microdontie, bruxomanie, phénomène d'éruption passive altérée, ou accroissement gingival)
- labiale (avec une lèvre supérieure courte ou hypermobile)

D'après PECK, l'explication résiderait plutôt dans une musculature labiale plus puissante que dans une lèvre supérieure courte et dans un excès de développement maxillaire (98).

4.5.1. Les étiologies alvéolo-squelettiques

4.5.1.1. Anomalies du sens sagittal

Ces anomalies sont représentées par la proalvéolie maxillaire et la prognathie maxillaire.

4.5.1.1.1. Proalvéolie supérieure et vestibuloversion exagérée des incisives supérieures

C'est une anomalie du sens antéro-postérieur localisée aux incisives et caractérisée par une inclinaison vestibulaire exagérée des incisives supérieures.

En cas de longueur labiale normale, la protrusion dentaire supérieure oblige le patient à faire un effort de contraction labiale pour fermer les lèvres.

Lors du sourire, la lèvre supérieure glisse et se rétracte rapidement, laissant ainsi apparaître excessivement la gencive maxillaire.

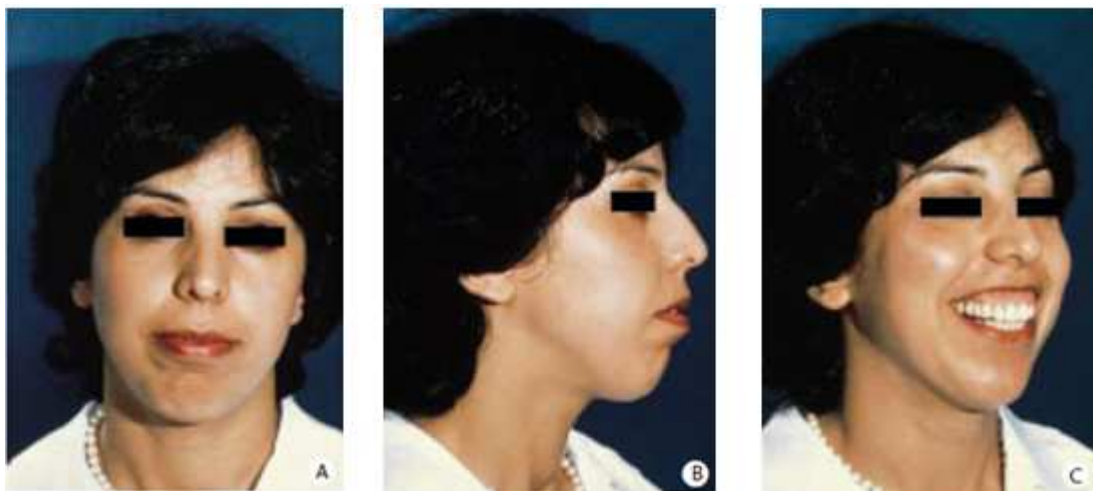

Figure 89 Biproalvéolie (147)

A et B. Angles labio-mentonniers ouverts. Contraction des muscles orbiculaire et de la houppe du menton pour parvenir à l'occlusion labiale.

C. Sourire gingival.

4.5.1.1.2. Le prognathisme maxillaire

Le *prognathisme maxillaire* est la proéminence vers l'avant du maxillaire supérieur.

Il peut être d'origine génétique et/ou d'origine familiale, ou dû à des facteurs environnementaux (respiration buccale...).

On distingue les classes II division 1 (associées à un excès de dimension verticale), des classes II division 2 (associées à une dimension verticale réduite).

Chez ces patients, la lèvre supérieure est souvent courte, parfois recourbée vers le haut, favorisant ainsi un sourire gingival.

Ce dernier peut être aussi dû à un excès de dimension verticale dans le cas d'une classe II division 1.

Le clinicien doit comprendre quel(s) facteur(s) est (ou sont) responsable(s) de cette situation clinique, afin d'adapter sa thérapeutique.

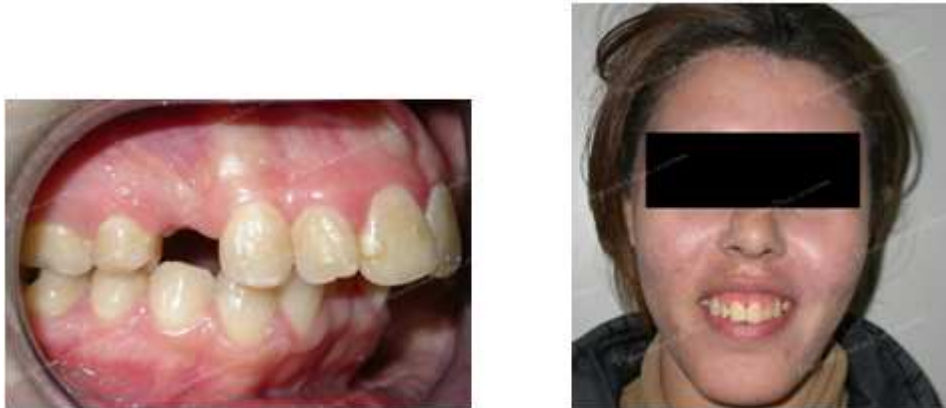

Figure 90 Prognathie et sourire gingival (i)

4.5.1.2. Anomalies du sens vertical

La dysmorphose verticale maxillaire est l'étiologie la plus fréquente du sourire gingival.

Celle-ci peut être ;

- d'origine héréditaire ; en effet on peut avoir une hérédité du schéma squelettique, ou du tonus des muscles agissant sur la direction de la croissance
- d'origine fonctionnelle ; on observe dans ce cas des dysfonctions de la respiration (respiration buccale), ou de la déglutition (persistance de la déglutition infantile), voire des parafonctions (tics de succion).

4.5.1.2.1. Excès vertical maxillaire global (83,135)

L'excès vertical maxillaire est une cause fréquente de sourire gingival, quelquefois associé au phénomène d'éruption passive altérée.

Il résulte d'une dysplasie squelettique, d'une croissance verticale maxillaire excessive.

Il implique bien souvent un « syndrome de la face longue » (28,69).

Une augmentation de la hauteur du visage apparaît surtout dans la moitié inférieure de la face, et contrairement à l'excès vertical antérieur, une continuité des plans d'occlusion antérieur et postérieur est respectée.

Le plus souvent, la longueur de la lèvre supérieure est normale, même si sur le plan clinique, elle semble relativement courte.

Parce que la courbe d'occlusion est relativement moins prononcée que la normale chez les personnes présentant un excès vertical maxillaire global, on observe chez ces patients un sourire gingival, avec une lèvre inférieure qui couvre les pointes canines maxillaires et les cuspides des prémolaires maxillaires.

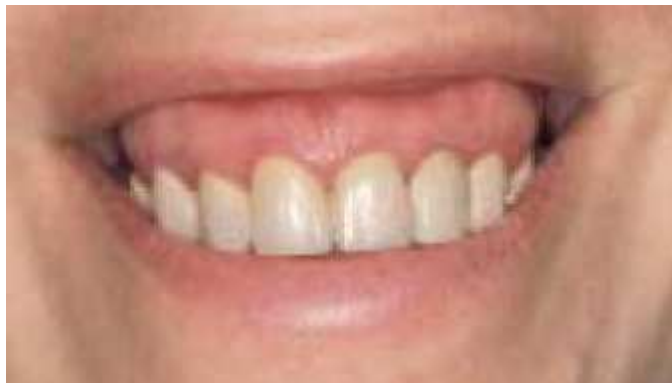

Figure 91 Excès vertical maxillaire global (135)

La béance antérieure, quand elle existe, peut être limitée au bloc incisivo-canin ou peut être totale.

La profondeur de la voûte palatine est due à une hypertrophie verticale des procès alvéolaires.

L'examen fonctionnel montre une langue volumineuse, qui est souvent interposée entre les arcades dentaires au repos.

Ces observations cliniques peuvent conduire le clinicien vers le diagnostic d'excès vertical maxillaire global, diagnostic qui doit être confirmé par une étude céphalométrique.

4.5.1.2.2. Excès vertical alvéolaire maxillaire ou égression des incisives maxillaires

L'égression des incisives supérieures avec leur complexe dento-gingival, appelé ici « excès vertical alvéolaire antérieur », conduit à une position plus coronaire de la gencive marginale et donc à une exposition gingivale excessive (135).

Cette situation peut être due :

- soit à une égression compensatrice des incisives maxillaires abrasées, recherchant alors un contact antagoniste
- soit à une supraclusion antérieure

En cas de recouvrement incisif conséquent, il y a généralement un décalage dans le plan d'occlusion entre les segments antérieur et postérieurs (135).

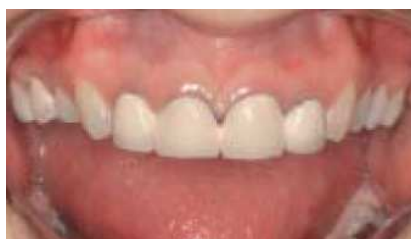

Figure 92 Décalage occlusal entre le bloc incisivo-canin maxillaire et les secteurs latéraux (135)

Il a été constaté que la distance entre le plan palatin et le bord incisif des incisives maxillaires (soit la hauteur maxillaire antérieure) chez un patient présentant un sourire gingival, était d'environ 2 mm plus haut que chez les personnes dépourvues de sourire gingival.

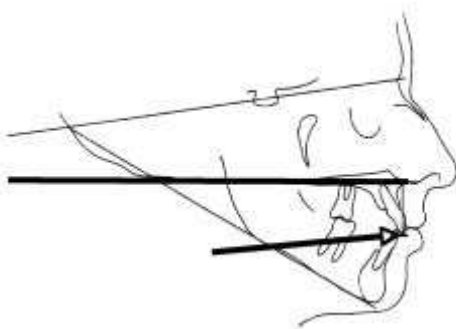


Figure 93 Mesure de la distance plan palatin/bord incisif des incisives maxillaires (135)

4.5.1.2.2.1. Egression compensatrice des incisives suite à une usure des dents antérieures (10)

Une des étiologies de l'existence de couronnes cliniques courtes, peut être la perte de hauteur incisive due à l'usure du bord libre, suite à un bruxisme nocturne ou diurne important.

Un phénomène d'égression compensatrice des incisives est alors engendré, pouvant provoquer un sourire gingival.

De ce fait, lors du sourire, le sujet découvre une quantité de gencive relativement importante par rapport à la faible hauteur des incisives, provoquant un rapport couronne/gencive défavorable, amplifiant le phénomène inesthétique.

Pour mesurer l'importance de la perte tissulaire, la distance jonction émail-cément/bord libre est déterminée, et soustraite à la longueur coronaire normale, variant de 10 à 11mm pour les incisives centrales maxillaires.

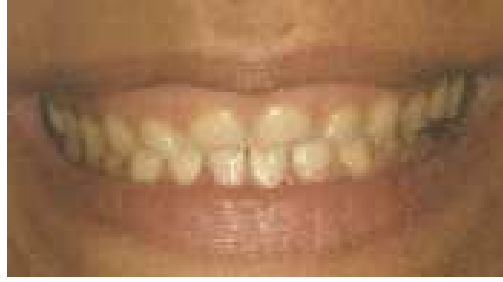

Figure 94 Patiente bruxomane présentant un sourire gingival (53)

4.5.1.2.2. *Supraclusie antérieure*

Cette déformation correspond à une supra-alvéolie incisive supérieure, avec un décalage occlusal vertical entre le secteur incisivo-canin et les secteurs latéraux.

L'extrusion dento-alvéolaire se produit quand un groupe de dents maxillaires surévolue.

Les incisives mandibulaires égressent aussi, entraînant une morsure palatine à l'origine de problèmes parodontaux.

Pendant que les incisives et/ou canines continuent leur égression vers le bas, les complexes alvéolaires correspondant les accompagnent, engendrant ainsi un sourire gingival.

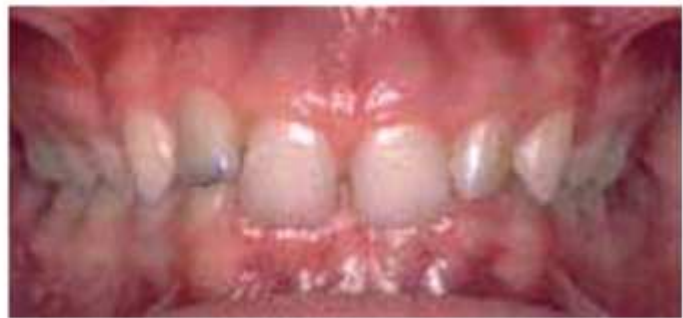
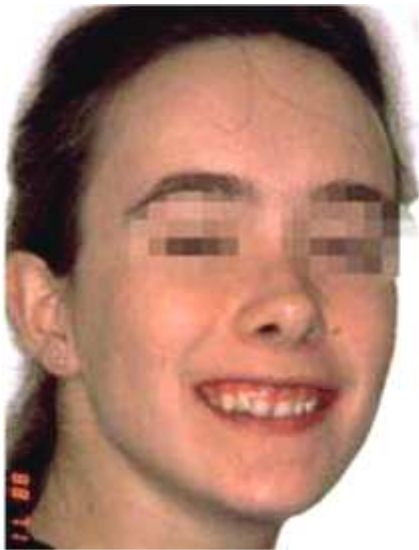
Figure 95 Supraclusie maxillaire et sourire gingival (122)

La correction d'une supraclusion doit prendre en compte la position du stomion, l'âge, ainsi que l'amplitude d'élévation labiale, favorisant soit l'ingression incisive maxillaire, soit l'ingression incisive mandibulaire et dans une moindre mesure une égression des secteurs latéraux plus instables (33).

4.5.2. Les étiologies dento-parodontales

Les étiologies dento-parodontales correspondent :

- à une anomalie du rapport largeur/hauteur clinique des incisives maxillaires, laissant apparaître des dents aux couronnes cliniques courtes et carrées :
 - microdentie
 - usure des dents par bruxomanie
 - phénomène d'éruption passive altérée
- à un accroissement gingival

Le sourire découvre une quantité de gencive importante par rapport à la faible hauteur des incisives, provoquant un rapport couronne/gencive défavorable et donnant lieu à une exposition gingivale excessive.

Les couronnes cliniques courtes consécutives à un traumatisme ou issues de lésions carieuses ne seront pas détaillées dans notre exposé.

4.5.2.1. La microdentie

La *microdentie* se définit par la présence de dents anormalement petites.

La longueur normale des incisives centrales maxillaires est de 10 à 11mm. On parle de microdentie lorsque celles-ci mesurent moins de 9mm.

Bien qu'il existe des incisives centrales ayant une hauteur coronaire insuffisante, cela demeure tout de même très rare.

Il faut, de ce fait, bien faire le diagnostic différentiel avec une usure excessive du bord libre (phénomène de bruxisme) ou un excès de recouvrement de la couronne par la gencive (éruption passive altérée), bien plus fréquents.

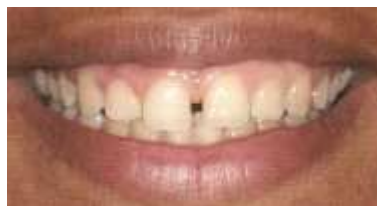

Figure 96 Sourire gingival et microdentie relative (8)

4.5.2.2. Eruption passive altérée

L'éruption dentaire est divisée en deux phases: une phase active et une phase passive (WEINBERG et ESKOW, 2000) (32).

L'*éruption active* est le mouvement physiologique de la dent évoluant depuis sa position sous-gingivale pré-fonctionnelle, traversant le tissu gingival, émergeant dans la cavité buccale, pour enfin, se retrouver en occlusion fonctionnelle (MOSS-SALENTIGN et KLYVERT 1990).

L'*éruption passive* succède à l'éruption active.

Les dents étant en occlusion fonctionnelle, la gencive libre et l'épithélium de jonction vont migrer apicalement, pour atteindre leur position physiologique (GOTTLIEB et ORBAN (1922); MANSON(1963)).




Figure 97 Phases d'éruption active et passive (5)

Les quatre stades de l'éruption passive sont (GARGIULO et al., 1961)(18) :

- le stade 1 : le sulcus et l'épithélium de jonction sont en contact avec l'émail
- le stade 2 : le sulcus est sur l'émail et l'épithélium de jonction est à cheval sur la jonction amélo-cémentaire
- le stade 3 : le sulcus est à la jonction amélo-cémentaire tandis que l'épithélium de jonction se situe au contact apical de celle-ci
- le stade 4 : le sulcus et l'épithélium de jonction se situent apicalement et à distance de la jonction amélo-cémentaire

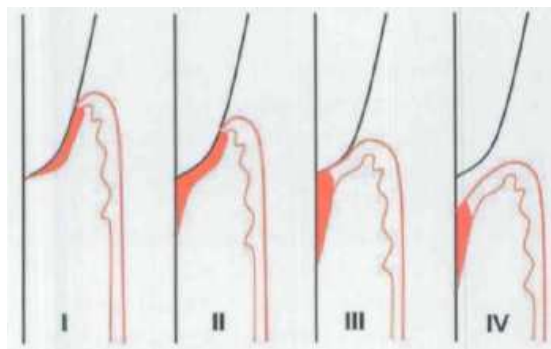


Figure 98 Les quatre stades de l'éruption passive (32)

Bien que les quatre stades aient pu être retrouvés à différents âges, les stades 3 et 4 n'ont pas été observés en dessous de 21 ans.

La distance entre la jonction amélo-cémentaire et la crête osseuse s'accroît, passant de 1,08mm en moyenne au stade 1 à 2,81mm en moyenne au stade 4 (18).

L'éruption passive incomplète est une anomalie du développement : tout se passe comme si ce processus était arrêté ou retardé.

On parle aussi d'éruption passive retardée ou altérée.

Ce phénomène peut aussi bien toucher une dent isolée, tout comme un groupe de dents.

Son incidence dans la population générale est d'environ 12% (135).

L'état physiologique de l'éruption passive peut se poursuivre même dans la troisième décennie de la vie et, par conséquent, le diagnostic d'éruption passive altérée doit être fait en tenant compte de l'âge (135).

L'éruption passive incomplète se traduit cliniquement par le recouvrement d'une partie des couronnes dentaires par de la gencive.

Cela modifie l'harmonie dento-faciale pour deux raisons :

- la couronne clinique présente une forme inesthétique, carrée
- l'excès de tissu mou tend à dépasser le bord inférieur de la lèvre supérieure, donnant un sourire gingival prononcé

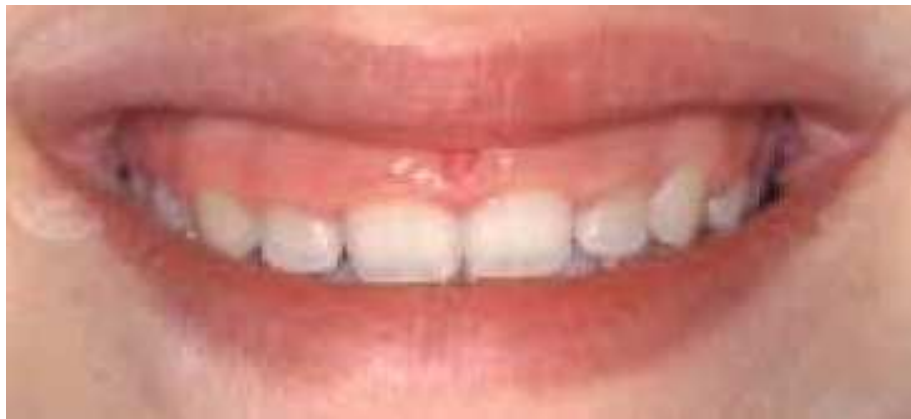

Figure 99 Jeune fille présentant une éruption passive altérée (135)

Les dents antérieures paraissent courtes et carrées.

L'éruption passive altérée a été classée en deux types, et deux sous-groupes distincts (COLSET, 1977) (32).

Les deux types distincts ont été obtenus en considérant la relation gencive-couronne anatomique :

- Type I : Il y a typiquement une quantité excessive de gencive lorsqu'on mesure la distance gencive marginale/ligne muco-gingivale. La gencive marginale est située coronairement à la jonction amélo-cémentaire et la ligne muco-gingivale est située apicalement par rapport à la crête osseuse.
- Type II : La dimension gingivale est normale (distance gencive marginale/ligne muco-gingivale). La gencive marginale libre est située coronairement à la jonction amélo-cémentaire, tandis que la ligne muco-gingivale est positionnée sur cette même jonction.

La différence entre ces deux types a une certaine importance dans la thérapeutique.

Les deux sous-groupes ont été créés en fonction de la relation jonction amélo-cémentaire/os alvéolaire (32).

- Sous-groupe A : La crête alvéolaire est située à 1,5 à 2mm de la jonction émail- cément. Ceci est suffisant pour l'insertion des fibres d'attache du tissu conjonctif de l'espace biologique.
- Sous-groupe B : La crête alvéolaire est confondue avec la jonction amélo-cémentaire.

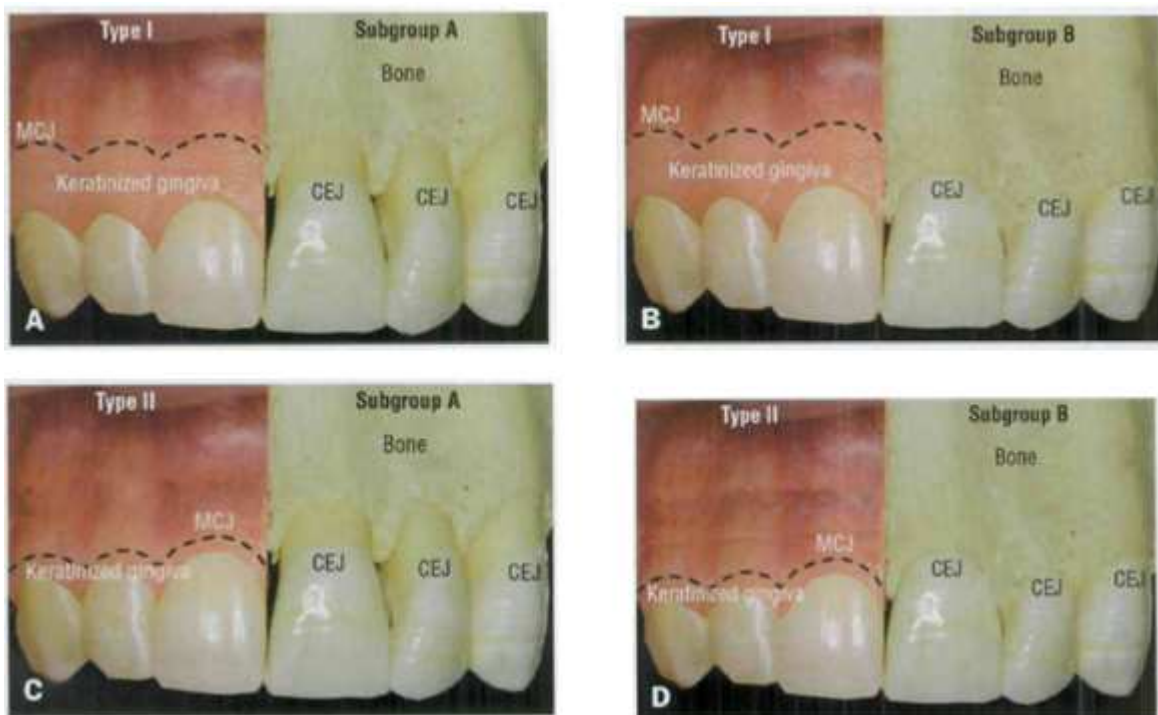


Figure 100 Eruption passive altérée (32)

- A. Type IA
- B. Type IB
- C. Type IIA
- D. Type IIB

Le diagnostic différentiel se fait donc par détermination (32) :

- de la hauteur de la gencive kératinisée
- de la position de la ligne muco-gingivale et de la jonction émail-cément
- de la localisation de la position de la crête alvéolaire par sondage transgingival à travers le sulcus sous anesthésie locale, le sondage n'enregistrant que la partie la plus coronaire de l'os

En fonction de la classification de l'éruption passive altérée, les traitements chirurgicaux parodontaux seront différents, allant d'une simple gingivectomie à une chirurgie osseuse avec lambeau déplacé apicalement.

4.5.2.3. *Accroissement gingival (18)*

L'accroissement gingival est une augmentation de volume surtout situé au niveau des papilles interdentaires. L'expression « accroissement gingival » est la plus appropriée car il s'agit à la fois d'une hypertrophie et d'une hyperplasie.

L'étiologie est multiple et met en jeu l'inflammation associée à la plaque, la prédisposition individuelle, l'âge, les phénomènes hormonaux (puberté), l'irritation mécanique due à un appareillage orthodontique et la prise de certains médicaments comme des inhibiteurs calciques (surtout Nifédipine et Diltiazem), des antiépileptiques (Phénytoïne) et immunosuppresseurs (Cyclosporine A) (HALLMON et ROSSMAN, 1999).

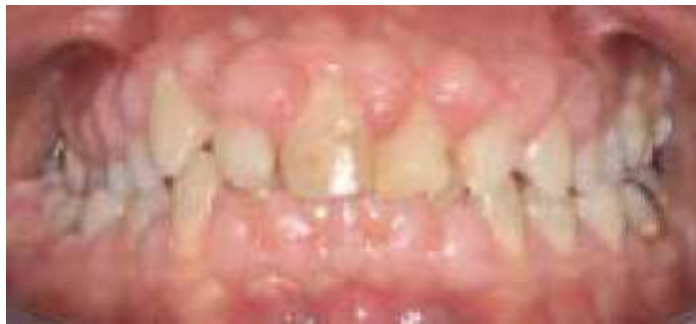

Figure 101 Accroissement gingival occasionné par la prise de Cyclosporine (135)

Ainsi, lors du sourire, une visibilité excessive gingivale prédomine.

4.5.3. *Les étiologies labiales*

Les étiologies labiales peuvent être la conséquence de deux facteurs différents tels que la présence d'une lèvre supérieure courte ou l'hypertonie du muscle élévateur de la lèvre supérieure.

4.5.3.1. Présence d'une lèvre supérieure courte (135)

La longueur de la lèvre supérieure se mesure entre le point sous-nasal et le rebord inférieur de la lèvre supérieure sur le patient en position de repos.

En tenant compte des moyennes anatomiques, on peut parler de lèvre supérieure de longueur normale lorsqu'elle mesure entre 20 et 25mm.

VIG et BRUNDO estiment qu'une lèvre supérieure est considérée comme courte lorsque sa longueur est inférieure à 20mm et confirment que la visibilité des dents au repos augmente lorsque la longueur de la lèvre supérieure diminue.

C'est pourquoi le praticien doit observer la position verticale des incisives maxillaires au repos, par rapport aux lèvres supérieure et inférieure.

D'après BENOIST, le bord libre des incisives supérieures dépasse celui de la lèvre correspondante de 2 à 3mm. Dans le cas d'une lèvre supérieure courte, les incisives seront davantage visibles, voire parfois sur toute leur hauteur.

Cependant, l'observation d'une lèvre supérieure courte au repos n'implique pas systématiquement l'existence d'un sourire gingival. L'examen dynamique peut révéler ou non une rétraction labiale importante, qui doit normalement découvrir les couronnes des incisives supérieures.

L'origine labiale d'un sourire gingival pourrait être liée à une anatomie particulière des lèvres et/ou à des insertions musculaires favorisant une rétraction labiale haute. Peu d'études ont été réalisées à ce sujet.

En revanche, il est vrai qu'une exposition gingivale excessive peut donner l'impression d'une lèvre supérieure courte, alors que la longueur de celle-ci est tout à fait normale (101).

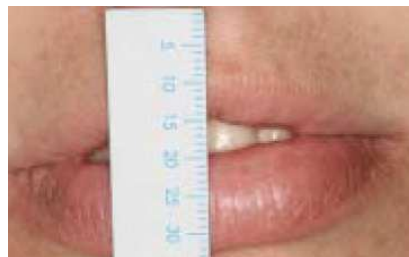

Figure 102 Lèvre supérieure courte, mesurant 15mm (135)

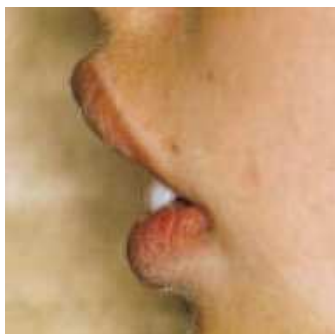

Figure 103 Brièveté de la lèvre supérieure (9)

4.5.3.2. *Hyperfonctions des muscles élévateurs de la lèvre supérieure (135)*

Cette étiologie est la plus difficile à diagnostiquer puisqu'elle n'est pas détectable au premier regard.

On pose son diagnostic après élimination des autres étiologies.

Lorsque l'analyse céphalométrique révèle des dimensions cliniques normales, que 2 mm des incisives maxillaires sont visibles au repos, que la longueur des couronnes dentaires est normale et qu'une forte exposition gingivale est observée lors du sourire, cela peut être dû à un hyperfonctionnement des muscles élévateurs de la lèvre supérieure (61).

Une activité accrue des muscles élévateurs de la lèvre supérieure au cours de sourire, peut être à l'origine d'un sourire gingival.

Une longueur réduite de la lèvre supérieure au niveau de la ligne médiane (philtrum) est souvent observée (61).

Cette capacité musculaire à surélever la lèvre supérieure fait partie, d'après PECK et coll., des mécanismes biologiques du sourire gingival. Ils ont démontré que la lèvre supérieure chez les sujets présentant un sourire gingival, s'élevait en moyenne, de 1mm de plus que chez les sujets du groupe de référence (8).

VAN DER GELD et al. ont mis en évidence la différence de longueur de la lèvre supérieure en fonction de sa position ; soit au repos, soit lors du sourire spontané, soit lors de la phonation. Les résultats, bien que prédictifs, nous apprennent que cette longueur diminue de 4mm en moyenne, quel que soit l'âge du sujet, lors du passage de la position de repos, au sourire spontané (8).

Si lors d'un sourire spontané, la lèvre s'élève de plus de 4mm par rapport à sa position de repos, et laisse apparaître un sourire gingival, on pourra penser que son étiologie est une hyperfonction des muscles élévateurs de la lèvre supérieure.

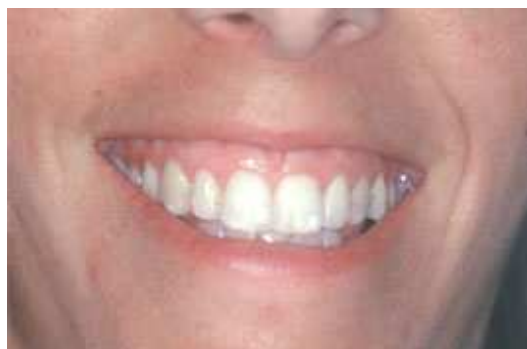

Figure 104 Lèvre supérieure hypertonique (b)

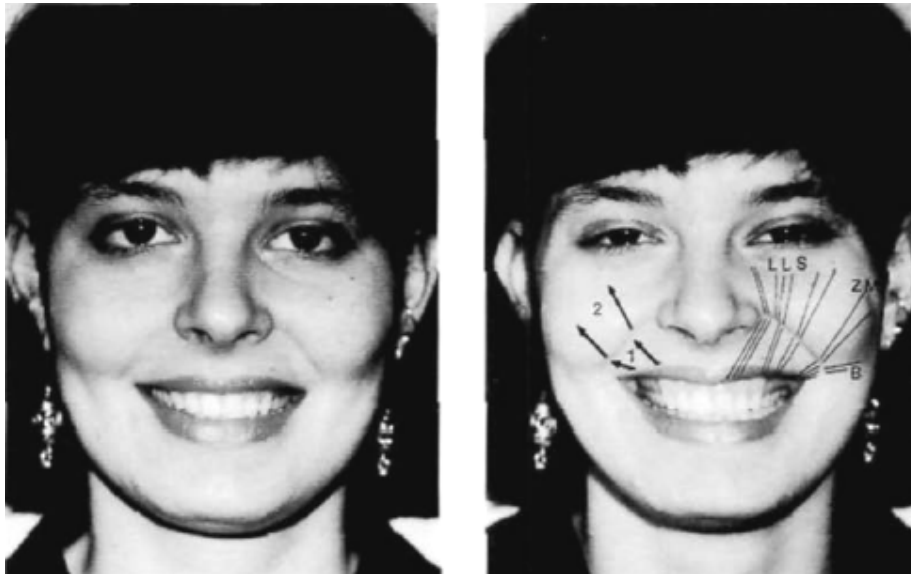


Figure 105 Sourire gingival et hyperactivité des muscles élévateurs de la lèvre supérieure (102)

4.5.4. Les étiologies combinées

Pour finir, l'étiologie la plus fréquente, sera celle qui associera plusieurs paramètres cités précédemment.

En effet, il est très fréquent qu'un même patient présente plusieurs étiologies combinées.

La difficulté pour le praticien sera alors d'établir un bon diagnostic, un bon plan de traitement, puis une chronologie dans les différentes approches thérapeutiques possibles.

Maintenant que nous connaissons la ou les étiologie(s) possible(s) d'un sourire gingival, nous allons montrer quelles observations cliniques sont nécessaires à son diagnostic et à sa (ou ses) thérapeutique(s).

5. Diagnostic du sourire gingival et observations cliniques

5.1. Anamnèse (42,92,93)

Un patient présentant un sourire gingival, peut venir en consultation, pour une demande esthétique et/ou fonctionnelle.

Son anamnèse doit être réalisée consciencieusement, puisqu'elle va influencer fortement notre décision thérapeutique.

Le chirurgien dentiste doit connaître :

- l'âge du patient (qui peut avoir une conséquence sur la longueur des traitements à entreprendre)
- ses antécédents médicaux, chirurgicaux et son état de santé général actuel
- ses traitements médicamenteux et allergies éventuels
- ses antécédents dentaires, et la fréquence de ses visites chez le dentiste
- sa motivation :
 - le patient sera-t-il prêt à subir un traitement long, douloureux... ?
 - est-il réellement motivé ?

Il est important de comprendre :

- si la démarche de *prise de rendez-vous a été entreprise par le patient lui-même*
- ou si le *rendez-vous a été entrepris par ses proches* (le sourire du patient étant considéré comme inesthétique par son entourage, le sujet lui-même n'éprouvant pas le besoin d'une réhabilitation de son sourire, qui lui convient parfaitement)
- s'il est soutenu ou non par *son entourage*

Il est important de cerner également *l'état psychologique* du patient :

- de voir si sa *demande est fondée et raisonnée*
- s'il est psychologiquement *prêt à subir divers traitements*, qui peuvent avoir une grosse répercussion esthétique sur son visage
- pour les *personnes de nature dépressive et négative*, bien leur expliquer que *la correction de leur sourire gingival ne résoudra pas tous leurs problèmes* (et que leurs problèmes viennent sans doute d'ailleurs), même s'il est certain qu'une amélioration de l'esthétique peut amener un gain de confiance en soi, et avoir une conséquence non négligeable dans les relations sociales

C'est pourquoi *avant une intervention lourde de type chirurgie orthognathique, l'avis d'un confrère psychologue s'avère indispensable.*

Le *motif de consultation* d'un patient présentant un sourire gingival est, *dans la grande majorité des cas, d'ordre esthétique.*

Si certaines personnes peuvent être simplement *gênées* par leur « gummy smile », d'autres peuvent à l'extrême, *éprouver un réel handicap au quotidien.*

Les patients nous révèlent bien souvent :

- avoir un sourire chevalin, dévoilant excessivement leur gencive
- ne pas oser sourire librement, ou bien encore mettre la main devant la bouche lors d'un sourire
- être l'objet de moqueries, de critiques (peur du regard d'autrui)
- ne voir « que ça » sur les photographies

Mais ce motif de consultation peut être également *d'ordre fonctionnel* ;

- gêne à la mastication, du fait d'un déficit occlusal provoqué par exemple par une béance, provoquant de ce fait, des troubles gastro-intestinaux
- difficultés, voire impossibilités de réhabilitations prothétiques, en raison d'un décalage des bases osseuses
- craintes d'apparition ou progression de maladies parodontales (en présence d'overbite, d'encombrements)
- problèmes, douleurs, au niveau des articulations temporo-mandibulaires
- déséquilibre occlusal dépassant les possibilités thérapeutiques de l'orthopédie-dento-faciale
- défaut d'élocution (béance antérieure pouvant être à l'origine d'un zézaiement)

Les demandes peuvent être aussi *d'ordre socioprofessionnel* ; acteur, hôtesse de l'air, mannequin..., qui, de par leur métier, se doivent d'avoir un sourire parfait.

5.2. Diagnostic du sourire gingival : sur sourire posé ou spontané ?

La question que l'on peut se poser est la suivante ; *sur quel sourire faut-il réellement diagnostiquer un sourire gingival ? Sur un sourire posé ou sur un sourire spontané (7)?*

Une étude de LIEBART et al. (2004) a démontré que *sur 42% des patients ayant une ligne du sourire basse lors d'un sourire posé, plus de 30% présentent une ligne du sourire haute ou très haute lors du sourire spontané.*

Lors d'un *sourire posé*, certains patients complexés, peuvent *cacher un sourire gingival*. C'est pourquoi l'évaluation du *sourire spontané*, véritable *reflet du sourire authentique*, semble indispensable.

Se concentrer sur *un sourire posé uniquement induirait une sous-estimation de la ligne du sourire* et induirait une décision thérapeutique inadéquate.

La meilleure façon de *diagnostiquer un « gummy smile »* est effectivement de *faire sourire le patient spontanément*, ce qui n'est pas évident. D'où l'intérêt majeur que peuvent apporter les *photographies* et les *supports vidéos*.

Néanmoins, il est intéressant de garder en tête que différents facteurs étudiés et indices anatomiques peuvent parfois nous faire suspecter la présence d'un sourire gingival, seulement par l'analyse du profil du patient et de son visage (étage inférieur du visage plus développé, exposition importante des incisives centrales maxillaires au repos...).




Figure 106 Sourire posé et sourire spontané (7)

Patientes photographiées ;
- lors d'un sourire posé (montrant une ligne du sourire basse)
- lors d'un sourire spontané (un sourire gingival est alors visible)

5.3. Diagnostic positif et observations cliniques

Les critères esthétiques doivent être évalués *de face*, *durant une conversation*, révélant ainsi les expressions faciales du patient (LOMBARDI).

L'observation clinique permettra au chirurgien dentiste, d'une part, *d'évaluer l'étiologie (voire les étiologies combinées) du sourire gingival*, et d'autre part, de *prendre en compte certains paramètres afin d'établir un plan de traitement adapté*.

Si l'examen doit être fait dans *le cadre labial*, c'est-à-dire *lèvre au repos jusqu'au sourire forcé* (CHICHE et PINAULT(1995)), il ne faut pas oublier de prendre le temps d'observer le *visage* du patient, ainsi que la *position du bord incisif (par rapport aux lèvres et au plan d'occlusion)* de manière à *déterminer les possibilités de modification* (18).

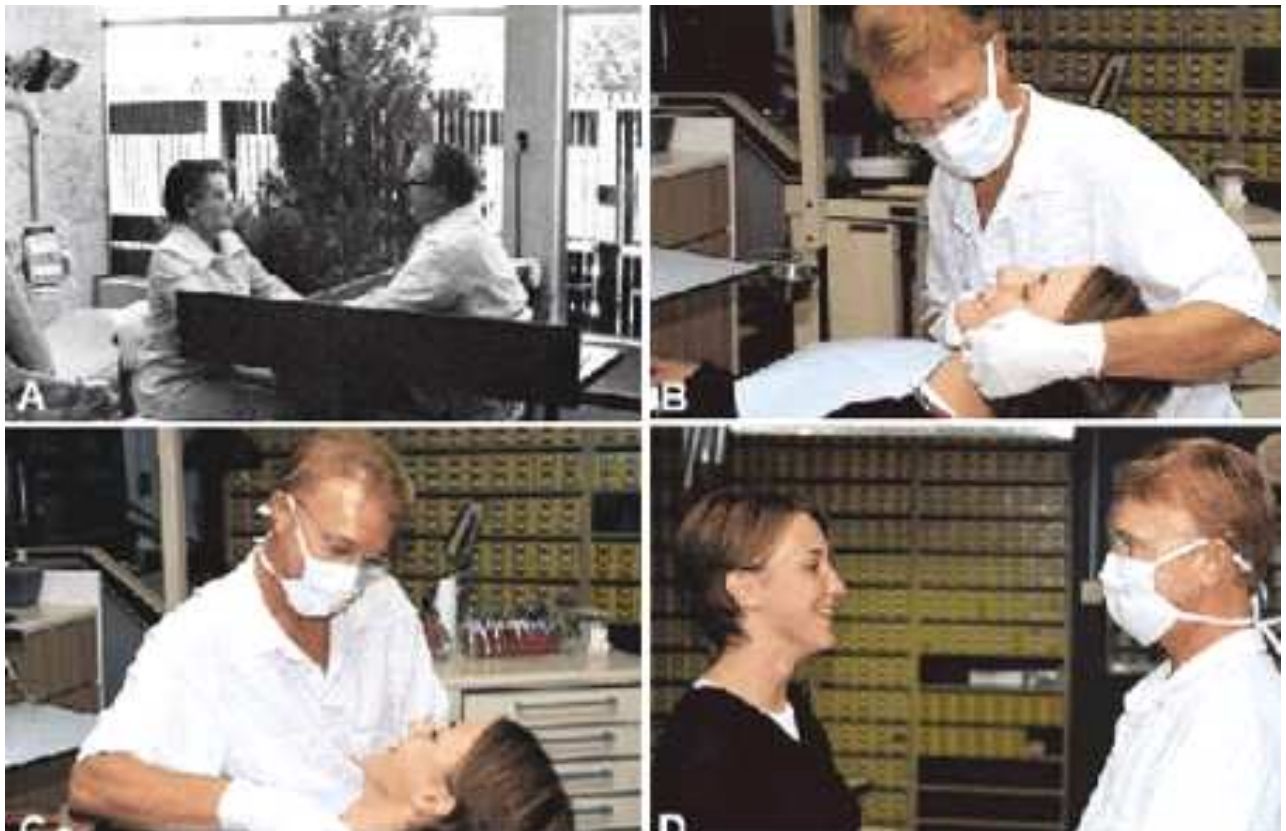

Figure 107 Observation clinique du patient (13)

- A. Observation des mimiques du patient, lors d'une conversation
- B et C. Positions impropres à l'évaluation esthétique du sourire et des mimiques
- D. Observation de la patiente debout, face à face

5.3.1. Examen exobuccal

5.3.1.1. Au repos

5.3.1.1.1. De face

5.3.1.1.1.1. Analyse des trois étages de la face et symétrie du visage

Le clinicien doit s'intéresser à *l'équilibre des trois étages de la face de son patient*, afin de *détecter la présence éventuelle d'un étage inférieur augmenté*, souvent observé chez une personne présentant un sourire gingival.

Idéalement, le visage de notre patient doit être symétrique.

5.3.1.1.1.2. Contraction labiale (33)

Les *grands décalages sagittaux*, les *excès verticaux*, et les *fortes biproalvéolies (étiologies potentielles d'un sourire gingival)* génèrent une *inocclusion labiale* que les patients tentent de masquer par une *contraction péri-orale forcée*. C'est pourquoi l'examineur doit y être attentif durant son examen clinique.

Leurs lèvres sont dites « potentiellement compétentes ».

Cette contraction musculaire de l'orbiculaire des lèvres provoque une *différence d'épaisseur des lèvres* en raison d'une prédominance mandibulaire.

Cette « musculation » différentielle explique l'épaisseur importante de la lèvre inférieure comparée à celle de *la lèvre supérieure qui paraît atone et sans relief*.

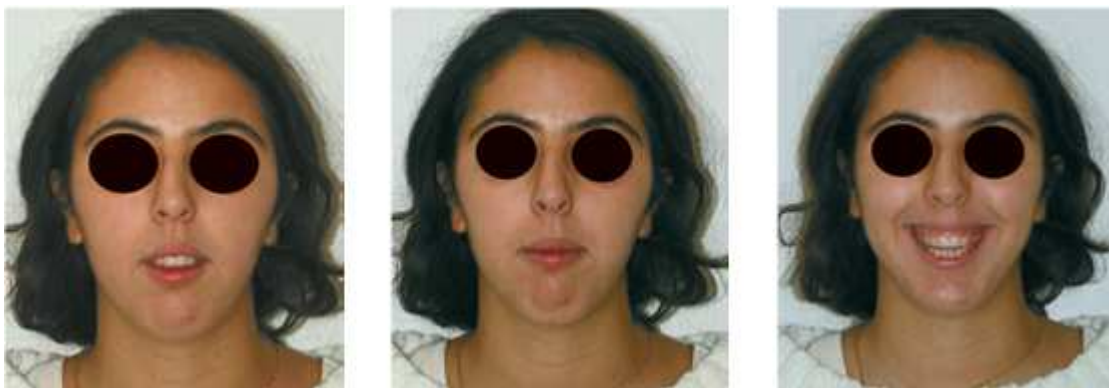

Figure 108 Inocclusion labiale au repos d'une patiente présentant un sourire gingival (33)

A noter la contraction péri-orale forcée, ainsi que celle du menton, lors de l'occlusion labiale.

La tonicité de l'orbiculaire est évaluée au repos en écartant les commissures entre le pouce et l'index, et en contraction, en demandant au patient de combattre la pression exercée par les doigts.

5.3.1.1.1.3. Contraction du menton

En présence de lèvres courtes, la longueur labiale est insuffisante pour permettre la fermeture correcte des lèvres.

Cette *atrophie labiale* est souvent *masquée* au niveau de la lèvre inférieure par un effort musculaire d'élévation du *menton*, qui *se contracte*.

La *contraction du menton* est souvent la *manifestation d'une contraction labiale*, dont les causes sont évoquées précédemment.

5.3.1.1.1.4. Lèvre supérieure courte (114)

Pouvant être responsable à part entière d'un sourire gingival, la lèvre supérieure du patient doit être mesurée.

Rappelons que VIG et BRUNDO estiment qu'une *lèvre supérieure est considérée comme courte lorsque sa longueur est inférieure à 20mm* (mesure effectuée du *point sous-nasal au bord inférieur de la lèvre supérieure*).

Cliniquement, des *lèvres courtes*, dites *incompétentes*, *ne peuvent pas se toucher lorsque la musculature labiale est relâchée*.

Un patient présentant des *lèvres anatomiquement trop courtes*, réalisera une *contraction volontaire de l'orbiculaire des lèvres* pour être en *occlusion labiale*.

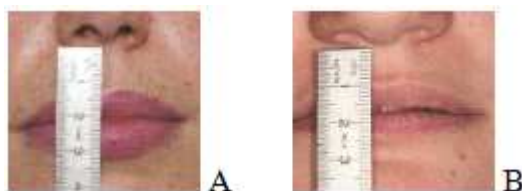

Figure 109 Mesure de la lèvre supérieure (8)

A. Lèvre de longueur normale : 20mm

B. Lèvre supérieure courte de 16mm

Selon LANGLADE (1984), la *longueur de la lèvre supérieure*, observée sur la *téléradiographie de profil*, doit être calculée par rapport au *plan d'occlusion latéral* (75).

5.3.1.1.2. De profil

5.3.1.1.2.1. Evaluation du profil et de l'angle naso-labial

Lors d'une *dysmorphose squelettique*, l'évaluation du *profil* et tout particulièrement la *position du maxillaire et du menton par rapport aux lignes de référence d'IZARD et de SIMON*, nous permettent de définir, *par extrapolation*, le *siège du déficit*.

C'est en les *observant de profil*, que l'on *dépistera nos patients prognathes* (confirmation apportée par la téléradiographie de profil).

L'*angle naso-labial*, quant à lui, nous renseigne sur les variations de l'*inclinaison des incisives supérieures*, l'existence de *proalvéolies* éventuelles et du *type de lèvre* en présence, en terme de tonicité et d'épaisseur.

Cet angle est souvent *fonction de la position antéro-postérieure du maxillaire supérieur*. Nous devons en tenir compte lors de nos *thérapeutiques*, afin de ne pas aggraver l'*esthétique du profil*.

Dans l'*excès vertical maxillaire (syndrome de la face longue)*, cause fréquente de sourire gingival, il existe une *forte convexité cutanée* (23).

L'*étage moyen* révèle une pyramide proéminente, l'*angle naso-labial quant à lui reste dans la normalité*. Le *système dentaire supérieur paraît inadapté*, le *menton semble effacé*, et on retrouve, de profil, un *espace inter-labial augmenté avec des dents plus ou moins apparentes*.

5.3.1.1.2.2. *Proversion labiale supérieure et biprotrusion labiale*

Elles se manifestent par une *lèvre supérieure (et inférieure dans le cas d'une biprotrusion labiale) charnue, abondante, et proéminente*.

La *proversion labiale supérieure et la biprotrusion labiale* sont les *témoins des tissus durs sous-jacents (os basal, alvéolaire et dents)*.

A l'échelle odontologique, volumes, longueurs, axes des incisives maxillaires peuvent modifier la *posture des lèvres*.

Un patient *prognathe maxillaire*, ou avec une *proalvéolie supérieure*, aura une *proversion de la lèvre maxillaire*.

La *téléradiographie de profil* nous permettra également de *visualiser l'inclinaison de la lèvre supérieure*.

5.3.1.2. *En dynamique*

La *dynamique labiale pendant le rire et le sourire* doit représenter la *base diagnostique esthétique de nos décisions thérapeutiques*.

L'*observation de l'exposition gingivale* doit être *réalisée* lors de la *parole, du sourire et du rire*.

Un *sourire gingival* doit être *diagnostiqué sur un sourire spontané*, avec une *exposition gingivale maxillaire minimale de 2 à 3mm*.

Si l'on *demande à un patient de sourire*, il réalisera un *sourire posé, jamais identique deux fois consécutives*.

C'est pourquoi il serait intéressant de *réaliser un enregistrement vidéo*, véritable répertoire des mimiques du patient (JUNG (1980)), *sur lequel on pourra visualiser son sourire spontané*.

5.3.1.2.1. *Elévation, courbure et symétrie de la lèvre supérieure lors du sourire*

D'après VAN DER GELD *et al.*, *la lèvre supérieure s'élève de 4mm de la position de repos, jusqu'au sourire spontané* (8).

Ainsi, *si l'élévation de la lèvre maxillaire, entre ces deux positions, dépasse 4mm, l'origine du sourire gingival* rencontré chez notre patient *peut être l'hyperactivité de ses muscles élévateurs de la lèvre supérieure*.

Lors du sourire, il faut également vérifier si la *lèvre supérieure s'élève symétriquement*, et observer sa *courbure*.

5.3.1.2.2. *Evaluation de la tonicité labiale*

La *tonicité labiale* peut être également évaluée par *palpation*, au moyen d'exercices, comme le propose le Dr GIBSON. Il suffit de *placer fermement les doigts sur les commissures labiales du patient qui sourit*, et lui demander de *joindre à nouveau les lèvres*, et ainsi d'évaluer sa *capacité labiale à vaincre cette résistance*.

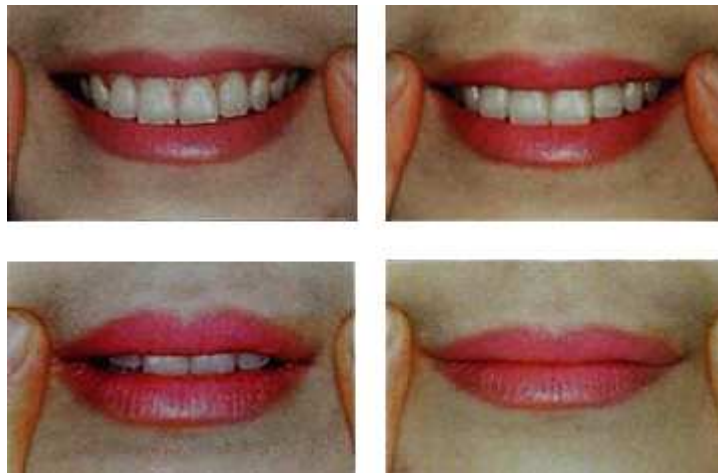

Figure 110 Evaluation de la tonicité labiale selon GIBSON (36)

L'*électromyographie* permet également l'étude du tonus musculaire de l'orbiculaire des lèvres et du muscle de la houppe du menton, et permet d'évaluer aussi la pression exercée par les lèvres sur les incisives.

5.3.2. Examen endobuccal

5.3.2.1. Les freins

Le frein médian peut être trop visible en présence d'une ligne labiale haute, et engendre de ce fait un désordre esthétique.

Une suppression de ce frein (frénectomie) ou son repositionnement (frénotomie) peuvent être à envisager dans ce cas, au cours d'interventions chirurgicales du secteur antérieur (18).

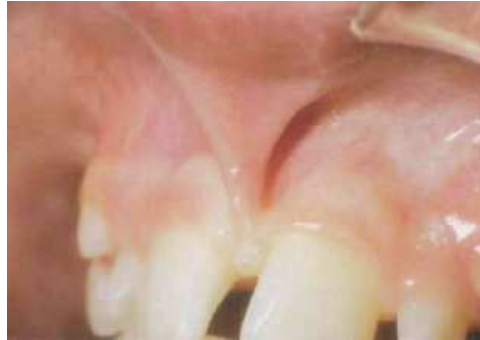

Figure 111 Frein médian inesthétique (32)

La brièveté du frein lingual doit aussi être dépistée, car elle entraîne un défaut de posture au repos et en fonction, risquant d'être à l'origine de dysmorphoses et de malocclusions transversales ou verticales, telles qu'une endognathie maxillaire et une infraclusion antérieure (91).

5.3.2.2. Le parodonte

5.3.2.2.1. Visibilité des gencives lors du sourire et santé gingivale

Après avoir quantifié l'exposition gingivale de notre patient lors d'un sourire spontané, il va falloir réaliser une observation plus poussée de ses gencives, au cours d'un examen clinique rigoureux.

Pour entreprendre un traitement, quel qu'il soit, la santé gingivale est impérative.

La couleur de la gencive, son volume, sa texture, et son éventuel saignement au sondage, nous renseignent sur son état.

Une gencive saine est de couleur rose pâle, avec des pigmentations brunes plus ou moins prononcées selon l'origine ethnique.

Sa surface étant kératinisée, elle présente une texture granitée en peau d'orange.

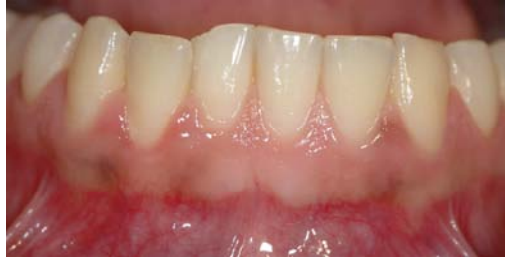

Figure 112 Gencive saine (j)

En présence d'une gencive saine et d'un épithélium de jonction normal, le sillon présente une profondeur maximale de 0,5mm, mais lors du sondage, la *mesure effectuée avec notre sonde peut atteindre jusqu'à 2,5mm*, l'instrument pénétrant dans l'épaisseur de l'épithélium de jonction.

Une *gencive pathologique, inflammatoire* est, quant à elle *oedématiée, rougeâtre, et mate*.

Un saignement survient lors du sondage.

En cas d'*hyperplasie gingivale*, les *pseudo-poches formées (strictement gingivales)*, peuvent atteindre jusqu'à 6mm.

Ces différents signes cliniques permettront le diagnostic d'un accroissement gingival, pouvant être à l'origine d'un *sourire gingival*.

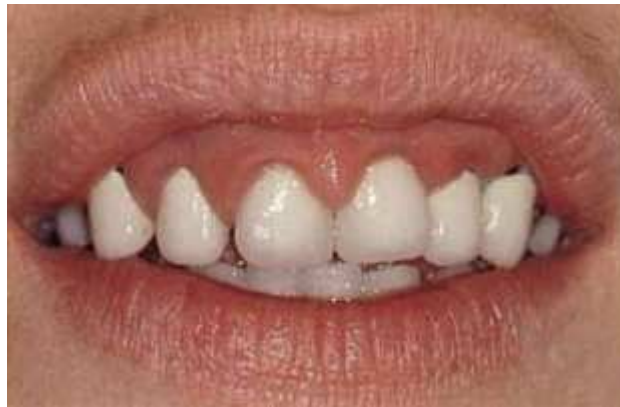

Figure 113 Accroissement gingival responsable du sourire gingival (117)

D'autres paramètres doivent être considérés lors de notre bilan parodontal.

5.3.2.2.2. *Distance gencive/ crête osseuse*

Le « *bone sounding* », effectué sous anesthésie locale, mesure la distance « *gencive- sommet de la crête osseuse* ».

Il est *impératif avant la réalisation d'une chirurgie parodontale*.

5.3.2.2.3. Relation jonction émail-cément/ attache gingivale

Il est important de *localiser également le niveau d'attache gingivale par rapport à la jonction émail-cément.*

Pour cela, il suffit de *mesurer la longueur coronaire anatomique sur un cliché radiologique, et de la comparer ensuite à la longueur coronaire clinique.*

Si ces deux mesures sont *différentes*, on pourra alors *diagnostiquer un phénomène d'éruption passive altérée*, pouvant être responsable d'un sourire gingival.

Le « *bone sounding* » en distinguera alors *les sous-groupes.*

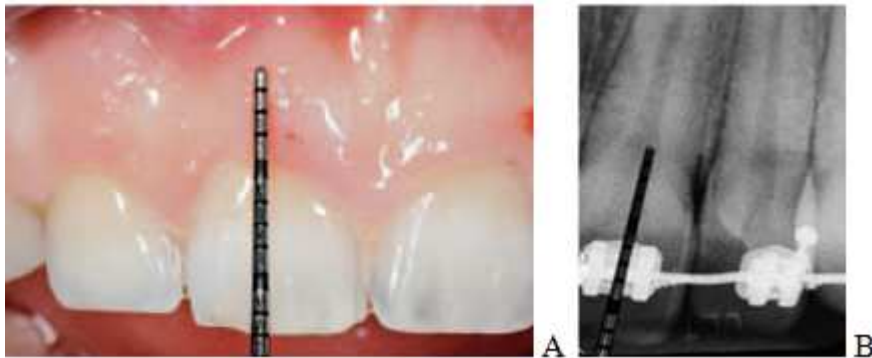


Figure 114 Mesure de la longueur coronaire clinique et anatomique (124)

A. Mesure de la longueur coronaire clinique (8mm)

B. Mesure de la longueur coronaire anatomique sur un cliché radiologique (12mm), permettant de poser le diagnostic d'une éruption passive altérée

5.3.2.2.4. Le contour gingival

Il est important d'*analyser l'harmonie de la ligne des collets.*

Lors d'une exposition gingivale excessive, position des festons gingivaux et symétrie par rapport à la ligne médiane du visage est un pré-requis indispensable à toute réalisation prothétique.

Rappelons que la *ligne des collets doit idéalement être parallèle à la courbe des bords incisifs*, et par conséquent, *parallèle à la ligne bipupillaire.*

5.3.2.2.5. Gencive attachée et biotype parodontal

La largeur et l'épaisseur de la gencive attachée doivent être mesurées, puisque les thérapeutiques envisagées dépendent notamment de la quantité et qualité de la gencive attachée disponible, et du niveau osseux.

Le *biotype parodontal* peut également avoir une *influence quant à la réaction des gencives lors de thérapie parodontale et chirurgicale, notamment en implantologie.* Cette information

a une *influence cruciale sur la décision et les stratégies du traitement entrepris.*

Il peut être *fin, caractérisé par une gencive festonnée, peu kératinisée. Les papilles sont fines et longues.* Les *dents* sont souvent allongées, de *forme plutôt triangulaire (A).*

Le biotype parodontal *épais* quant à lui, est caractérisé par une *gencive épaisse, plate, peu festonnée, bien kératinisée ; les papilles sont trapues.* Les *dents* sont souvent larges, de *forme plutôt carrée (B).*

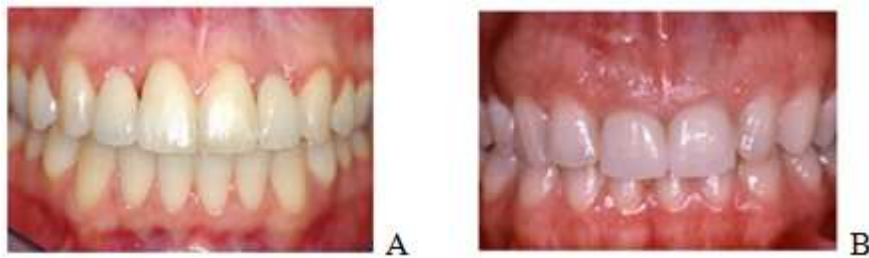

Figure 115 Biotype gingival (g)

- A. Fin
- B. Epais

5.3.2.2.6. *Autres éléments parodontaux à prendre en compte*

En présence d'un *sourire gingival, colorations gingivales, tatouages gingivaux, récessions, papilles interdentaires inexistantes* (présence de trous noirs), peuvent causer un *réel préjudice esthétique.*

Leur traitement, s'il est possible, ne pourra en être que bénéfique.

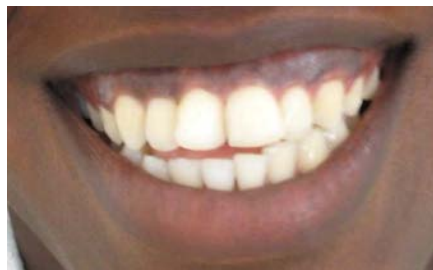

Figure 116 Pigmentations ethniques sur sourire gingival (40)

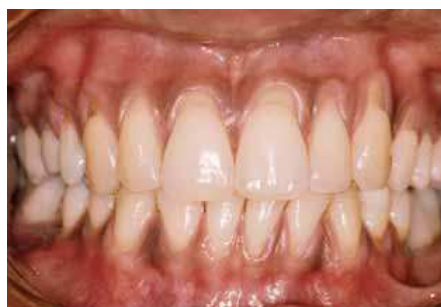

Figure 117 Récessions gingivales (80)

5.3.2.3. Les dents

5.3.2.3.1. Exposition des dents au repos

Le praticien devra attentivement *quantifier l'exposition des dents de son patient au repos.*

Rappelons que *la visibilité des incisives centrales au repos, est en moyenne, de 3 à 4 mm chez les jeunes femmes et 2 mm chez les jeunes hommes, ce phénomène tendant à diminuer avec l'âge.*

En cas de visibilité accrue des dents antérieures au repos, le clinicien devra faire le diagnostic différentiel entre une lèvre supérieure courte et un excès vertical maxillaire antérieur ou global.

5.3.2.3.2. Taille des dents

En présence d'un *contexte parodontal sain, une comparaison entre la hauteur de la couronne anatomique (du bord incisif à la jonction émail-cément) et celle de la couronne clinique (du bord incisif au bord de la gencive libre), aidera à déterminer si les couronnes cliniques courtes résultent d'une microdontie, voire d'une usure incisive ou d'une position coronaire de la gencive marginale sur les dents (éruption passive altérée).*

5.3.2.3.3. Attrition

Le patient *bruxomane* doit être dépisté *en présence d'un sourire gingival, puisqu'une éruption compensatrice des dents abrasées peut être à l'origine d'une visibilité excessive de gencive.*

Ce paramètre est également très *important* quant à la réalisation *d'un éventuel plan de traitement prothétique (choix du matériel, port de gouttières...).*

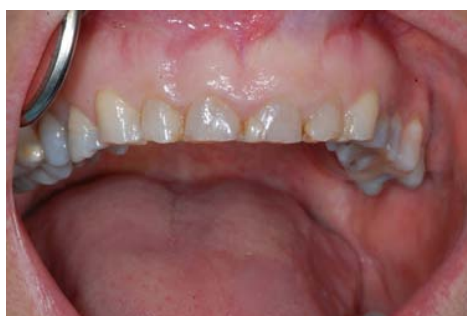

Figure 118 Patiente bruxomane (GUILLET J.)

5.3.2.3.4. Microesthétique du sourire

La *forme* des dents, leur *nombre*, leur *couleur*...doivent bien évidemment être *pris en compte dans le traitement des sourires gingivaux.*

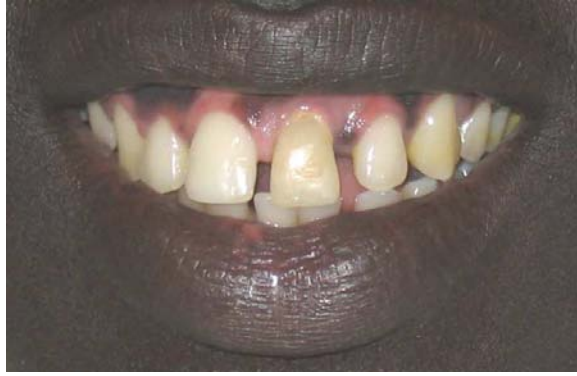

Figure 119 Sourire gingival et dyschromie inesthétique de 21 et 23 (40)

5.3.2.4. L'occlusion

5.3.2.4.1. Plan incisif, plan d'occlusion et ligne bipupillaire (71)

Si toute la hauteur des couronnes cliniques des dents maxillaires est visible, il convient de *comparer le plan incisif et le plan d'occlusion postérieur entre eux, puis par rapport à la ligne bipupillaire*, qui reste par ailleurs le plan horizontal de référence.

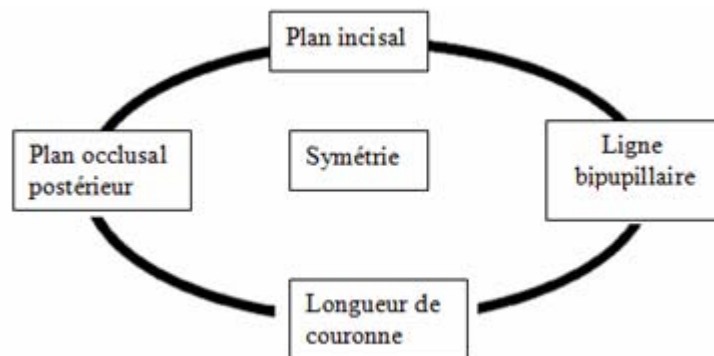


Figure 120 Plan incisif, plan d'occlusion et ligne bipupillaire (71)

Si, en présence d'un *sourire gingival*, *plan incisif et plan d'occlusion postérieur sont au même niveau, parallèle à la ligne bipupillaire*, la cause du problème réside en une hypertrophie verticale du maxillaire ; il y a un excès vertical maxillaire global.

Si, en revanche, *ces deux plans, incisif et d'occlusion postérieur, sont en continuité, mais ne sont pas parallèles à la ligne bipupillaire*, cela signifie qu'un excès ou manque de croissance condylienne unilatérale peuvent être à l'origine d'une asymétrie responsable à son tour de l'égression asymétrique des dents maxillaires.



Figure 121 Asymétrie entre la ligne bipupillaire et les plans incisif et d'occlusion (eux même en continuité) (71)

En revanche, lorsque plan incisif et plan d'occlusion postérieur sont discontinus, mais que ce dernier est parallèle à la ligne bipupillaire, l'hypothèse retenue est l'égression des dents maxillaires antérieures (supraclusion ou éruption compensatrice suite au bruxisme).

5.3.2.4.2. Relations inter-arcades

5.3.2.4.2.1. Sens antéro-postérieur

Comme expliqué précédemment, un *sourire gingival* peut être associé à toutes les classes d'Angle : I, II ou III.

5.3.2.4.2.2. Sens vertical

L'occlusion antérieure peut révéler une *normocclusion*, une *béance* ou une *supraclusion incisive*.

5.3.2.4.2.3. Sens transversal

Un patient ayant un *sourire gingival avec béance*, présentera une *endognathie maxillaire fréquente*.

5.3.2.4.3. Agencement intra-arcade

La courbe d'occlusion peut être très exagérée pour les cas avec béance.

Dans le cas d'un *syndrome de la face longue*, l'arcade maxillaire paraît réduite, tandis que la mandibule semble normale, avec parfois un léger encombrement antérieur.

5.3.3. Examen fonctionnel

5.3.3.1. Fonctions

L'équilibre fonctionnel est respecté lorsque le patient réalise :

- une *respiration nasale*, sans ouverture buccale
- une *déglutition mature*, avec les lèvres jointes et non contractées, les arcades en occlusion, la langue contenue à l'intérieur des arcades, avec pointe de la langue en appui sur le palais antérieur et avec la base de la langue au contact du voile
- une *phonation sans interposition linguale*
- une *mastication complète* (mouvement d'ouverture-fermeture et de latéralité de l'appareil masticateur)

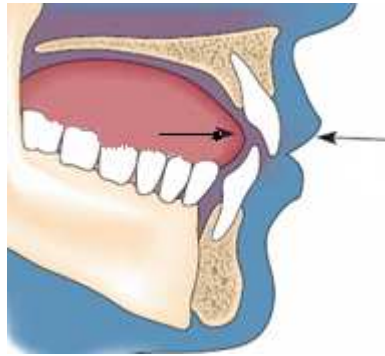


Figure 122 Représentation schématique des pressions de la langue et des lèvres au repos et pendant la déglutition (113)

Le praticien doit vérifier que son patient est « *respirateur nasal* », en s'assurant tout simplement que celui-ci a la bouche fermée lors de la consultation, son diagnostic pouvant être confirmé par le *test du miroir*, qui se couvrira alors de *buée*.

Les *muscles des lèvres et des joues* devront également être *examinés lors de différentes fonctions*, telle que la *déglutition devant se réaliser sans contraction visible ni participation marquée des orbiculaires des lèvres*.

La *mobilité labiale*, quant à elle, est appréciée lors de la *phonation, devant se faire sans interposition linguale*.

A noter que des *lèvres desséchées ou crevassées* doivent nous alerter sur *des tics de succion ou d'interposition labiale, ou sur une éventuelle respiration buccale*.

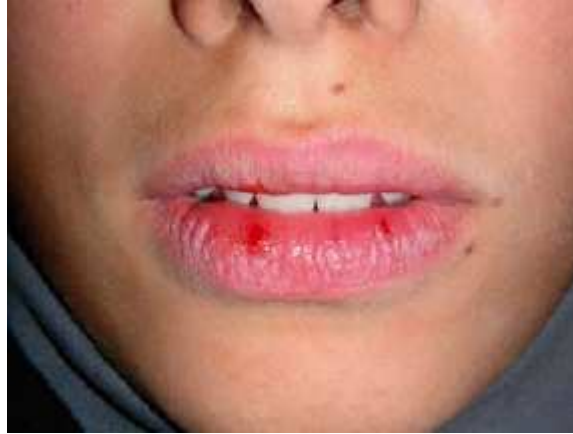

Figure 123 L'observation des lèvres gercées peut alerter le praticien sur d'éventuelles dysfonctions ou parafonctions (91)

5.3.3.2. Dysfonctions

La respiration buccale et les dysfonctions linguales jouent un rôle important dans l'étiopathogénie de nombreuses anomalies dento-alvéolaires.

Les plus caractéristiques sont les *proalvéolies incisives*, étiologies à part entière du sourire gingival, les *endoalvéolies maxillaires*, et les *infraclusions antérieures ou latérales* (106).

5.3.3.2.1. La ventilation buccale (120)

Le mode de respiration influence la posture de la langue, de la mandibule et de la tête : il joue un rôle dans la croissance craniofaciale (120).

En cas de ventilation buccale, une posture céphalique adaptative de la fonction respiratoire est adoptée par le patient, qui réalise une extension de la tête pour faciliter le passage d'air.

Cette posture céphalique serait un déterminant de la posture mandibulaire et aurait des incidences, d'une part sur la pression labiale exercée sur les incisives, et d'autre part, sur la pression basse induite de la langue qui conduirait à la *constriction de l'arcade maxillaire et à une béance antérieure suite à la différence de vitesse d'éruption entre le bloc incisivo-canin maxillaire et les secteurs postérieurs, complétant ainsi le « syndrome de la face longue »* (118).

L'anamnèse des patients « ventilateurs buccaux » nous dévoile des antécédents de pathologie chronique des voies respiratoires supérieures, des troubles du sommeil (sommeil non réparateur), engendrant alors des difficultés de concentration, voire un retard scolaire pour les plus jeunes d'entre eux.

Ils présentent un *faciès caractéristique, dit « faciès adénoïdien »*, qui doit interpeller l'examineur.

On repère ce type de patient aux critères suivants :

- visage allongé
- bouche ouverte et sèche, favorisant l'apparition de gingivites et caries dentaires
- narines étroites
- lèvres craquelées
- langue en position basse dans la cavité buccale



Figure 124 Patiente respiratrice buccale, présentant un « syndrome de la face longue » (c)

Le plus souvent, un visage long et étroit doit faire rechercher une augmentation de volume des amygdales.

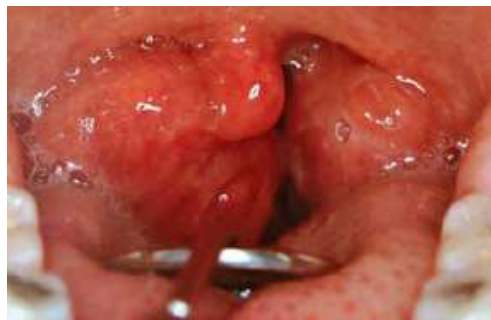

Figure 125 Amygdales hypertrophiées du respirateur buccal (91)

5.3.3.2.2. *Déglutition immature*

Lors d'une déglutition « atypique », la pointe de la langue s'interpose entre les incisives où elle exerce de fortes pressions, créant ainsi une *infra-alvéolie* et/ou une *proalvéolie*.

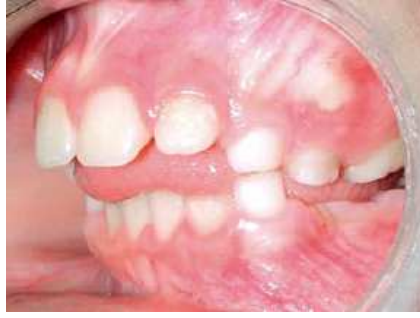

Figure 126 Proalvéolie causée par une déglutition primaire, avec interposition linguale antérieure (91)

La masse linguale peut s'interposer également entre les molaires et prémolaires, générant alors une infra-alvéolie postérieure avec supraclusion antérieure.

5.3.3.2.3. *Perturbation de la phonation (106)*

CAUHEPE et al. ont montré que *les anomalies des appuis musculaires lors de l'articulation phonétique jouent un rôle essentiel dans la genèse des dysmorphoses dento-maxillaires.*

FIEUX et al. parlent de *béances dues à une interposition linguale lors de la phonation.* L'interposition linguale au niveau des molaires déterminerait une infra-alvéolie molaire, donc une supraclusion incisive en occlusion.

En fait, *les forces exercées par la phonation vont dans le même sens que celles exercées par la déglutition ; ces deux anomalies fonctionnelles étant souvent associées, il est difficile d'isoler leurs effets.*

5.3.3.3. *Parafonctions*

5.3.3.3.1. *Succion digitale*

La *succion des doigts (ou du pouce), antérieure ou latérale, a des effets nocifs sur les structures dento-alvéolaires.*

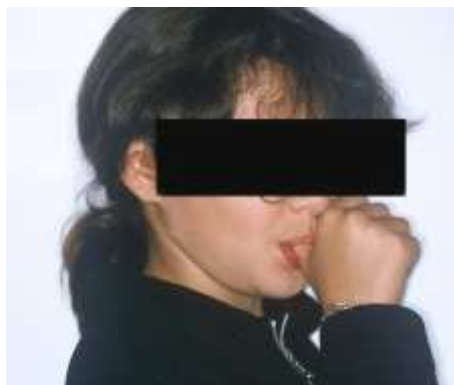

Figure 127 Succion latérale du pouce (k)

Elle est notamment responsable :

- de *proalvéolie supérieure*, avec *vestibuloversion des incisives supérieures* (avec ou sans diastème), *favorables à l'apparition d'un sourire gingival*
- de *béance antérieure ou latérale* (favorisant ainsi une interposition linguale, aggravant alors la béance)
- d'endoalvéolie au niveau molaire avec une déformation du maxillaire qui prend la forme en V
 - de rétroalvéolie inférieure, voire de rétrognathie mandibulaire

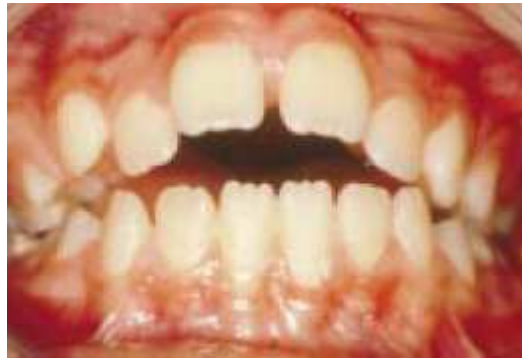

Figure 128 Béance incisive et proalvéolie supérieure consécutives d'une succion digitale suivie d'une interposition linguale permanente

5.3.3.3.2. *Interposition labiale inférieure et tic de succion (91)*

La *lèvre inférieure* peut faire l'objet de *tic d'interposition ou de succion*, qu'il faut détecter à l'examen clinique, *pouvant être à l'origine, voire aggraver, une proalvéolie supérieure*.

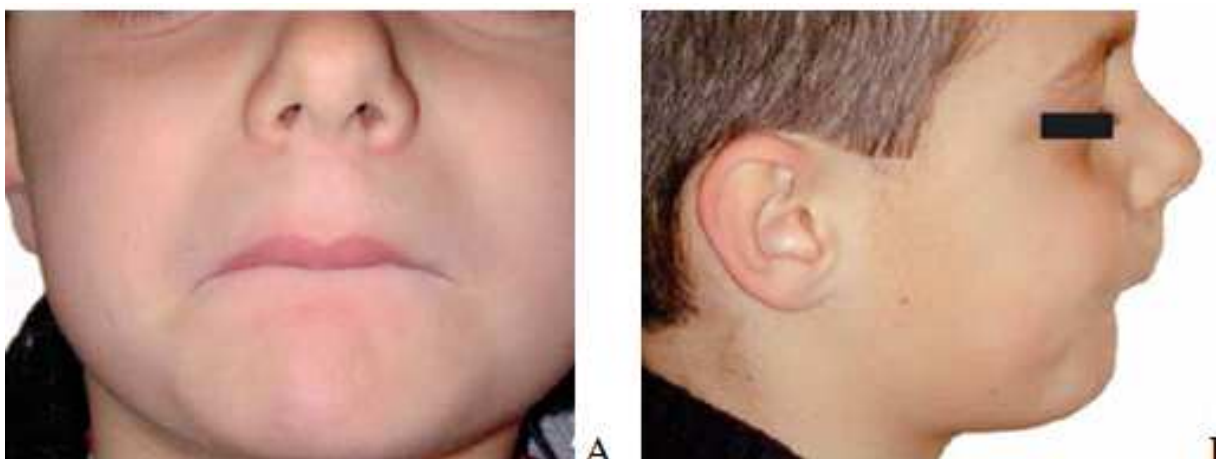

Figure 129 Interposition labiale inférieure et tic de succion (91)

- A. Interposition de la lèvre inférieure
B. Aspiration de la lèvre inférieure

En conclusion, il est évident qu'une *dysfonction et/ou une parafonction peuvent être à l'origine d'un sourire gingival, voire l'entretiennent ou l'aggravent, c'est pourquoi il est nécessaire de la ou les supprimer.*

Un retour à un équilibre fonctionnel est indispensable à la réussite et à la longévité de nos traitements.

5.3.4. Examen céphalométrique

Comme le suggèrent BURSTONE, PHILIPPE et bien d'autres auteurs, l'appréciation du sourire et notamment du sourire gingival, est essentiellement clinique.

Ainsi, dans le cas d'un « gummy smile », le rôle de l'analyse céphalométrique est limité à :

- la confirmation de l'étiologie squelettique d'une dysmorphose (le diagnostic différentiel entre une étiologie basale et alvéolaire étant très difficile à réaliser)
- l'objectivation des rapports dento-labiaux
- l'analyse du plan d'occlusion et l'orientation du plan palatin

L'examen céphalométrique n'est pas seulement utilisé afin de diagnostiquer une déformation.

Il permet aussi de *simuler une intervention chirurgicale* et de cette manière *déterminer quelles mesures opératoires doivent être prises pour atteindre un résultat stable*, évitant toute récurrence. On parle alors de « *set-up céphalométrique* ».

Dans le cas d'une chirurgie ne concernant que le maxillaire, on peut simuler et prévoir le mouvement d'auto-rotation de la mandibule.

5.3.5. Les photographies

Le premier moyen utilisé par les dentistes et orthodontistes pour analyser le sourire est la photographie, qui permet d'obtenir une image représentative de tous les éléments participant au sourire (lèvres, dents, structures gingivales...) et les relations existant entre chacun d'eux.

Elles permettent de *confirmer les caractéristiques du visage observé lors de l'examen clinique.*

On réalise les clichés selon une méthode reproductible, pour effectuer des comparaisons transversales et longitudinales. On préférera un fond clair, sans ombre portée, afin d'obtenir un profil bien délimité.

Généralement, les photographies sont prises *de face, de profil et de 3/4, au repos et au cours d'un sourire dento-labial naturel.*

Celles *de face* sont prises avec la ligne bipupillaire à l'horizontale, celles de profil sont effectuées en prenant le plan de Francfort pour horizontalité.

Au repos, la photographie de face permettra d'apprécier la symétrie du visage et l'équilibre des étages faciaux, tandis que celle de profil nous renseignera sur les éléments constituant le profil.

Lors du sourire, la vue de face permet un examen plus approfondi de la taille et forme des dents, de l'architecture et texture gingivale, de la relation lèvre supérieure/gencive, de la relation bords libres, pointes canines/lèvre inférieure.

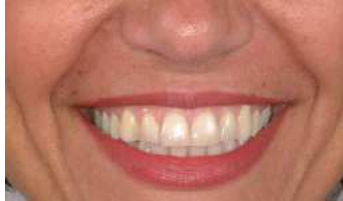

Figure 130 Photographie de face lors du sourire (131)

Les photographies de profil quant à elles, nous renseigneront sur les caractéristiques et position de la lèvre supérieure, et l'inclinaison des dents maxillaires essentiellement.

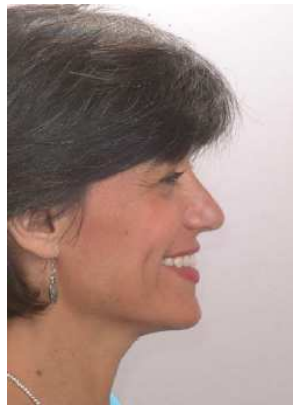

Figure 131 Photographie de profil lors du sourire (131)

Enfin, la photographie de ¾ facilite l'évaluation de la courbe de Spee, par rapport à la lèvre inférieure. On peut ainsi visualiser le plan d'occlusion antéro-postérieur.

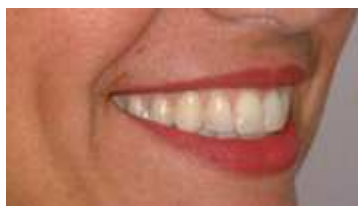

Figure 132 Photographie de ¾ lors du sourire (131)

L'observation des photographies permet au praticien de mieux visualiser les modifications esthétiques à apporter au niveau du visage.

Réalisées avant et après traitement, elles permettront d'apprécier l'effet du (ou des) traitement(s) réalisé(s), et en cas de mécontentement du patient, posséderont une réelle valeur juridique pour le praticien.

L'inconvénient majeur des photographies réalisées par l'orthodontiste, est qu'elles permettront la seule appréciation du sourire posé, dit « social », des informations précieuses sur le sourire spontané, inconscient et involontaire de la vie de tous les jours, seront manquantes.

D'où la nécessité de la vidéographie pour étudier la dynamique du sourire.

5.3.6. La vidéographie

Il s'agit d'une nouvelle technique utilisée par les praticiens pour apprécier le « sourire vrai », c'est-à-dire le *sourire spontané*.

Ces *enregistrements vidéographiques couplés à des analyses par ordinateur* permettent l'obtention d'informations précieuses pour le praticien sur le sourire de son patient, comme notamment la *quantité d'exposition des dents antérieures, la longueur de la lèvre supérieure...*



Figure 133 La technologie numérique permet aux cliniciens d'enregistrer et d'évaluer l'exposition gingivale de leur patient, lors du sourire ou pendant une conversation (131)

| | | | |
|---|-------------------------------------|---|------------------------------|
| Maxillary Incisor Crown Length | 10 mm | Dental Classification | |
| Gingival Display on Smile | 3 mm | | Right Molar |
| Transverse Maxillary Cant | Right Up (3 mm) | | Right Cuspid |
| AP Maxillary Cant | Normal | | Left Molar |
| Frontal Widths | | Left Cuspid | |
| Alar Base Width | (35 mm) | Anterior Vertical | |
| Nasal Tip Width | Normal | Overbite % | |
| Negative Space | Excessive | Overjet(+) | |
| Frontal Chin Height (% of Lower Facial Height) | Short | Openbite | |
| PROFILE ANALYSIS | | TMJ Summary | |
| Profile | | Range of Motion | |
| Maxilla to Vertical Reference Line | Normal | Right Lateral | |
| Mandible to Vertical Reference Line | Recumbent | Left Lateral | |
| Lower Facial Height(+) | Short | Click Right | |
| Radix | Normal | Click Left | |
| Nasal Dorsum | Normal | Deviation on Opening | |
| Nasal Tip Projection | Overly Projected | Pterygoid Right | |
| Nasolabial Angle(+) | <input type="text" value="Acute"/> | Temporalis Right | |
| Lip Fullness | <input type="text" value="Normal"/> | Masseter Right | |
| Labiomental Sulcus | <input type="text" value="Acute"/> | Posterior Capsule Right | |
| Chin Button | <input type="text" value="Obtuse"/> | Pterygoid Left | |
| Chin-Neck Length | | Temporalis Left | |
| Cervicomental Angle | | Masseter Left | |
| Submental Fat Pad | | Posterior Capsule Left | |
| Cephalometric Analysis | | | |
| SNMP Angle | | | |
| Maxilla/Cranial Base | | | |
| Mandible/Cranial Base | | | |

Figure 134 Des mesures directes, en statique et dynamique, sont facilitées par un programme de base de données (131)

5.3.7. Les moulages (86,114)

Les moulages permettent d'étudier dans les trois plans de l'espace les relations inter-arcades, de réaliser une analyse métrique des arcades, d'observer la symétrie des maxillaires, d'évaluer les dysharmonies, d'analyser la dimension verticale et l'occlusion.

Ayant un rôle déterminant dans l'établissement de notre diagnostic, dans nos plans de traitement et nos thérapeutiques (les set-up chirurgicaux ont un rôle capital dans le traitement du sourire gingival par chirurgie orthognathique), ils se doivent d'être conformes et reproductibles de la situation buccale.

Afin de retranscrire les références anatomiques du patient, un arc facial peut être utilisé pour transférer la situation de l'arcade maxillaire par rapport au plan axio-orbitaire. Des ogives auriculaires permettent de situer postérieurement cet arc facial.

Si cette technique d'enregistrement est très intéressante du point de vue occlusal, elle est souvent source d'erreur sur le plan esthétique, puisque 20% des patients présentent une absence (plus ou moins marquée) de parallélisme entre la ligne bipupillaire et le plan de Francfort, ayant pour conséquence clinique une non-intégration esthétique des restaurations.

Particulièrement indiqué dans le cadre de réhabilitations esthétiques du sourire et/ou de grande étendue, le Ditramax® est le premier dispositif de transfert des données esthétiques du patient.

Facile et rapide d'utilisation, il permet au praticien de relever sur son patient les trois principaux axes de référence esthétique (ligne bipupillaire, plan sagittal médian et plan de Camper), puis de les transférer sur le modèle de travail de manière précise et reproductible. Le prothésiste dispose donc ainsi pour la première fois, des éléments indispensables à une reconstruction esthétique parfaitement intégrée.

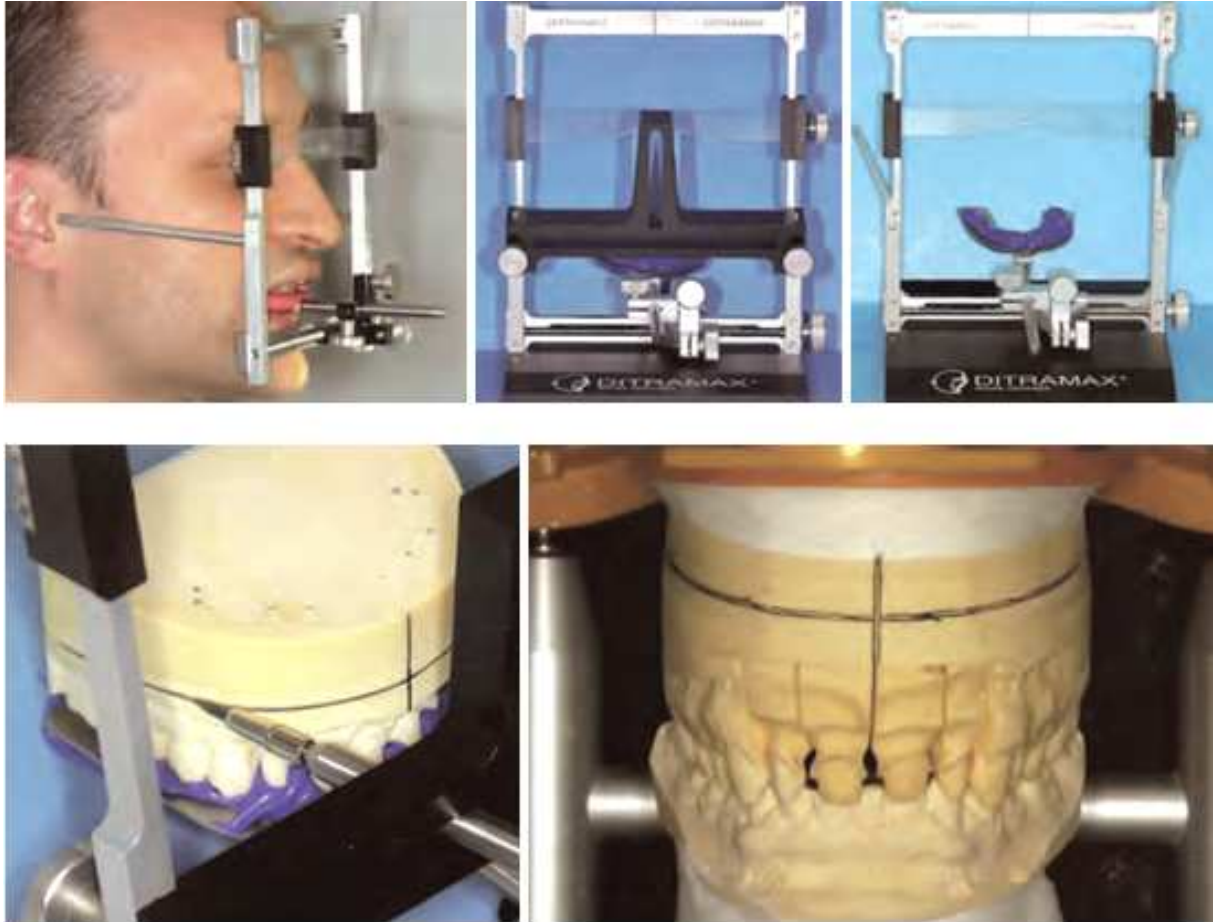


Figure 135 Le Ditramax®

Après l'alignement et le centrage du Ditramax® sur les plans de référence esthétique de la face, le dispositif est retiré de la bouche du patient et repositionné sur son support. Les tiges de Camper sont alors enlevées et un guide de transfert est vissée sur les montants du cadre au niveau souhaité. Une fois le modèle en plâtre positionné sur la fourchette, un marquage est réalisé, horizontalement selon un plan parallèle à la ligne bipupillaire et au plan de Camper, puis verticalement, selon le plan sagittal médian.

5.4. Organigramme diagnostique de l'étiologie du sourire gingival

Notre organigramme suppose un plan incisif et une ligne bipupillaire parallèles, et une absence d'étiologies combinées du sourire gingival.

En présence d'un sourire gingival, nous devons observer *l'exposition des incisives maxillaires, lèvres au repos.*

Nous distinguerons deux situations rencontrées cliniquement ; *l'exposition accrue des dents maxillaires antérieures* et la *visibilité normale de celles-ci au repos.*

Si les dents maxillaires sont trop exposées au repos, ou dans certain cas, si un bandeau de gencive est visible, notre attention doit alors se porter sur la longueur de la lèvre supérieure. Celle-ci peut être trop courte, et être la cause du sourire gingival.

En revanche, si la lèvre supérieure s'avère avoir une longueur normale, il faut alors considérer les plans incisif et d'occlusion postérieur.

Si ces deux plans sont au même niveau et qu'une hauteur trop importante de gencive est visible, la cause du problème réside en une hypertrophie verticale du maxillaire ; il y a excès de croissance du maxillaire dans le sens vertical.

Ce problème « esthétique » ne peut pas être corrigé par la seule orthodontie. La solution est du ressort de la *chirurgie orthognathique*.

En revanche, si les niveaux des plans incisif et d'occlusion sont différents mais que celui du second est bon, c'est que les incisives maxillaires sont égressées.

Le traitement consiste en l'ingression des incisives pour réaligner les plans incisif et d'occlusion postérieur en même temps que le contour gingival est déplacé apicalement.

Les systèmes orthodontiques nécessaires à ce type de déplacement peuvent être intrabuccaux avec une *force d'ingression sur les incisives*, ou extra-oraux avec le port d'un casque pour *ingresser les incisives maxillaires*.

Si le problème n'est pas réglé dans l'enfance, l'égression des incisives et la supraclusion profonde en résultant, peuvent être à l'origine d'une usure excessive des bords des incisives avec l'âge. Le traitement fait alors intervenir l'orthodontie combinée à la prothèse. Si le niveau du plan d'occlusion postérieur correspond à une bonne DVO, l'ingression des dents antérieures est nécessaire pour remonter le contour gingival, suivie de reconstruction prothétique pour rétablir la bonne longueur de couronne clinique.

Considérons maintenant le cas où les dents maxillaires sont normalement exposées lèvres au repos.

Nous nous intéresserons alors plus particulièrement à la longueur des couronnes cliniques.

Celles-ci peuvent être courtes, abrasées ou non.

Si les dents ont subi un phénomène d'attrition, elles se sont sans doute consécutivement égressées afin de trouver un contact antagoniste ; on parle d'égression compensatrice, pouvant alors être à l'origine d'un sourire gingival.

Cependant, si les dents trop courtes ne sont pas abrasées, trois diagnostics s'offrent à nous ; le phénomène d'éruption passive altérée, l'hyperplasie gingivale ou la microdontie (cette dernière ne figurant pas dans l'arbre décisionnel proposé).

Un simple examen parodontal nous permettra de faire notre diagnostic final, après observation de l'inflammation gingivale, sondage parodontal, localisation de la jonction émail-cément, et mesure des couronnes cliniques.

Finalement, si les dents ont une taille normale, qu'elles sont normalement visibles au repos, on doit suspecter une hyperactivité des muscles élévateurs de la lèvre supérieure, expliquant l'obtention d'un sourire gingival.

N.B ; La *proalvéolie* et la *prognathie* n'ont pas été évoquées ici, bien qu'elles peuvent être à l'origine d'un sourire gingival, et ne doivent pas échapper au praticien, qui observera son patient de profil ; son diagnostic sera confirmé par l'étude céphalométrique.

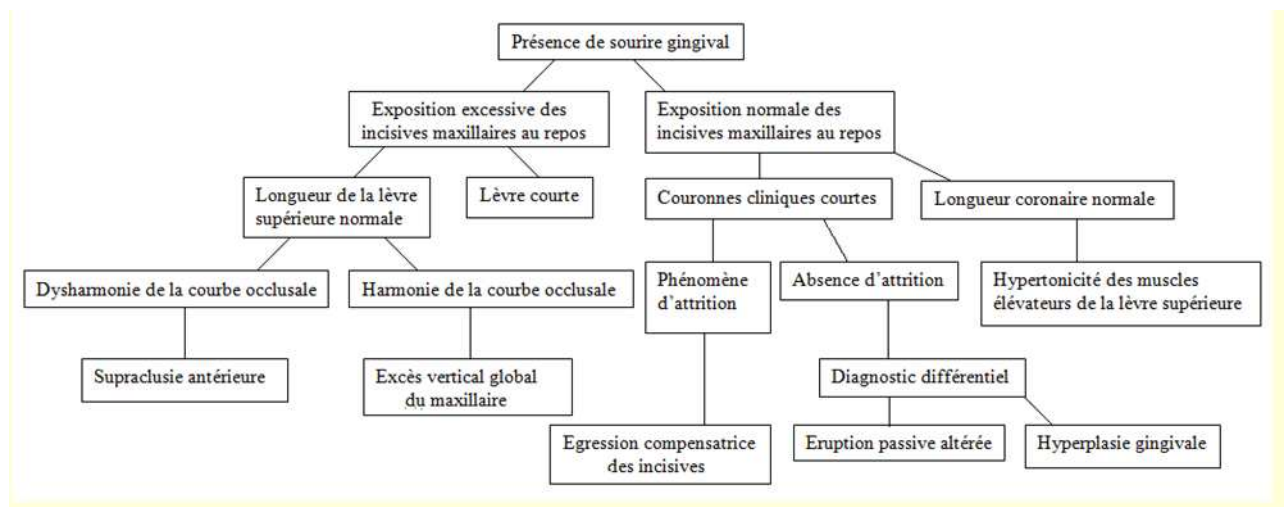


Figure 136 Arbre décisionnel de l'étiologie du sourire gingival

6. Thérapeutiques vraies et embellissement du sourire gingival

6.1. Importance de la relation dentiste-patient

Face aux exigences d'un patient souhaitant corriger un sourire gingival, le praticien se doit d'offrir une réelle relation « praticien/patient » de qualité. Celle-ci repose sur un rapport de confiance et de transparence. Elle passe par un « consentement éclairé » : le praticien doit prendre le temps de bien expliquer au patient le diagnostic posé, le (ou les) différent(s) plan(s) de traitement proposé(s), les risques encourus et ce en des mots intelligibles.

Les perceptions, attentes et sentiments du patient font partie des éléments essentiels qui ne doivent jamais être sous-estimés dans la création de son nouveau sourire.

Le chirurgien dentiste doit ainsi cerner la demande esthétique et la psychologie de son patient.

Photographies, Wax-Up, Mock-Up vont aider ce dernier à exprimer ses souhaits.

Plusieurs entretiens consacrés à l'analyse de la demande sont nécessaires. C'est au fil de ces séances que le chirurgien mesurera la réelle motivation du patient, et dans certain cas, qu'il décèlera certaines attentes irréalistes.

Le patient doit savoir ce qu'il est exactement possible de réaliser techniquement et quels seront les résultats obtenus.

Le praticien, quant à lui, devra de son côté dépasser ses propres perceptions et intégrer celles du patient.

Tout au long de la thérapeutique, le dentiste sera un véritable psychologue pour le patient, favorisant ainsi l'intégration de son nouveau sourire.

L'échec d'un travail esthétique important ne se situe pas sur un plan technique mais sur cette non appropriation du sourire du point de vue du patient.

6.2. Notion de gradient thérapeutique (138)

Quelque soit le ou les traitements entrepris pour réhabiliter un sourire gingival, un concept pratique doit guider la réflexion du praticien : celui du « Gradient Thérapeutique ».

L'idée maîtresse qui en ressort, est que les réponses thérapeutiques aux demandes esthétiques de nos patients, doivent se faire dans l'optique d'une préservation tissulaire maximale. TIRLET et ATTAL proposent un classement des différentes thérapeutiques esthétiques sur un axe horizontal de la moins mutilante (à gauche) à la plus mutilante (à droite).

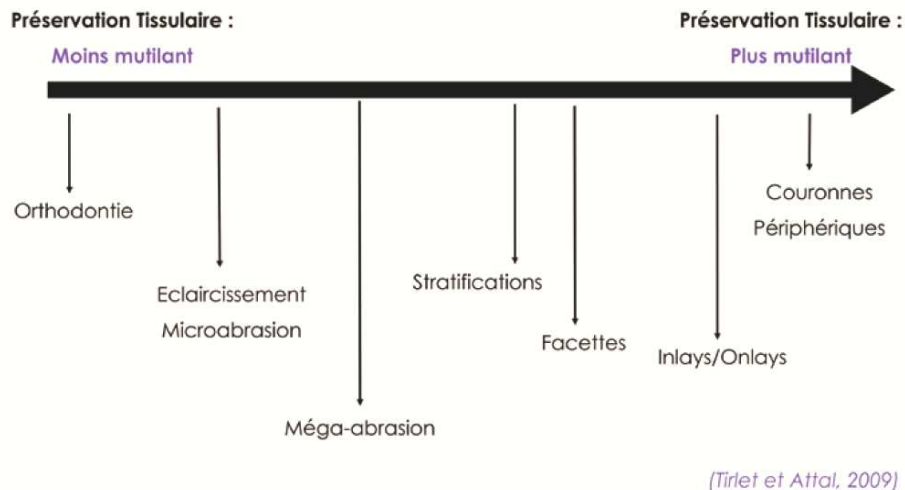


Figure 137 Notion de gradient thérapeutique (TIRLET et ATTAL) (2009)

Face à une demande esthétique, le praticien devra, s'il est possible, tenter d'utiliser les thérapeutiques permettant la plus grande économie tissulaire, et ce quel que soit l'âge du patient.

Dans le cas de figure où plusieurs thérapeutiques peuvent être mises en œuvre, il est préconisé de commencer par la technique la moins invasive puis d'en évaluer les résultats avec le patient. Si le résultat est favorable, le traitement est un succès avec une mutilation minimale. Le cas échéant, il sera toujours temps d'opter pour une thérapeutique plus invasive.

6.3. Abstention thérapeutique

Manque de coopération et de motivation du patient, terrain psychologique, attentes irréalistes, relation soigné-soignant conflictuelle... sont autant de raisons pouvant amener le chirurgien dentiste à opter pour une abstention thérapeutique.

Cette option doit être fortement conseillée en présence d'un « gummy smile » esthétique, bien souvent doté de charme et de sensualité.

Le phénomène de ptose des tissus mous, tendant à diminuer cette exposition gingivale, devra être expliqué au patient, avant toutes décisions thérapeutiques de sa part.

Sur le plan clinique, lorsqu'un sourire gingival précoce est associé à une béance antérieure, la fermeture de cette dernière par égression incisive supérieure risque d'aggraver l'aspect inesthétique du sourire. Il est préférable, dans ce cas, de s'abstenir et d'envisager un traitement tardif.

Plus tardivement, face à un sourire gingival faible, c'est-à-dire avec moins de 3mm de gencive apparente, en normocclusion incisive, on choisira l'abstention thérapeutique si aucune anomalie n'est associée.

6.4. Traitements des étiologies alvéolo-squelettiques

6.4.1. Thérapeutiques orthopédiques, orthodontiques et sourire gingival

Les traitements orthopédiques et orthodontiques d'un sourire gingival sont des objectifs délicats pour l'orthodontiste.

Seul un sourire gingival faible, exposant 3mm de gencive, pourra être traité par un traitement orthodontique seul.

Le traitement d'un sourire gingival sera associé à la correction d'une malocclusion.

*Au niveau du secteur antérieur, la correction se fera par *ingression, version vestibulaire ou palatine des incisives* ou encore par *recul du secteur antéro-supérieur* (8).*

*L'objectif final étant de *replacer les incisives et les canines supérieures en harmonie avec les tissus mous et les structures cranio-faciales osseuses.**

Il s'agit d'obtenir une bonne position sagittale et une bonne angulation par rapport au maxillaire supérieur et une bonne position verticale du rebord incisal par rapport à la lèvre supérieure ; typiquement entre 2 et 4mm d'exposition incisive au repos.

6.4.1.1. Traitements précoces

Quelque soit l'importance du sourire gingival, la thérapeutique précoce vise à bloquer la croissance verticale antérieure du maxillaire et à corriger les anomalies associées.

6.4.1.1.1. Traitements précoces interceptifs

L'interception consiste à supprimer l'agent causal de l'anomalie alvéolaire, ce qui a pour effet une guérison spontanée dans certains cas, avec amélioration des relations des arcades dans le sens sagittal (141).

6.4.1.1.1.1. Correction de la ventilation buccale

La ventilation nasale doit être mise en place dès 6 ans.

La correction d'une ventilation dysfonctionnelle, après suppression de l'obstacle nasal, se fait par un kinésithérapeute spécialisé en rééducation respiratoire.

L'apprentissage d'une ventilation nasale permettra la fermeture buccale et une position linguale moyenne ou haute.

6.4.1.1.2. Correction de l'interposition linguale : rééducation de la déglutition et de la phonation (141)

Elle fait intervenir des *appareils mécaniques*, tels qu'une *logette linguale sur dispositif amovible type plaque de HAWLEY*, ou encore *enveloppe linguale nocturne*, dont les dégagements au niveau du palais amènent la création de nouvelles conduites motrices et donc une nouvelle position linguale.



Figure 138 Enveloppe linguale nocturne (l)

On peut aussi envisager une rééducation neuromusculaire pour les fonctions perturbées. Pratiquée par l'orthophoniste, elle s'effectue sous le contrôle de l'orthodontiste, la correction des appuis linguaux étant l'objectif principal.

6.4.1.1.3. Arrêt de la succion du pouce (141)

Après s'être assuré de la stabilité psychologique de l'enfant, il faut le persuader d'*arrêter la succion digitale, au moyen de calendrier-contrôle, sparadrap mis sur le pouce...*

En cas d'échec, il ne faut pas hésiter à utiliser une *grille « pic pouce »*, ou d'autres moyens orthodontiques, pouvant aider l'enfant.

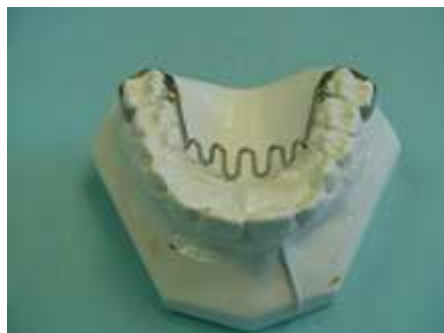

Figure 139 Cet écran fixé sur bagues empêche l'intrusion d'un objet et favorise un repositionnement lingual (m)

Cependant, même après l'arrêt de l'habitude nocive, *ce tic de succion est souvent suivi par une interposition linguale au repos et en fonction, accompagnée d'une pulsion des dents antérieures.*

6.4.1.1.2. Traitements précoces curatifs

Comme évoqué précédemment, si le *sourire gingival est associé à une béance antérieure*, la fermeture de cette dernière par égression incisive supérieure risque d'aggraver l'aspect inesthétique du sourire. Il est préférable, dans ce cas, de *s'abstenir et d'envisager un traitement tardif*.

Si le *sourire gingival est associé à une supraclusion incisive*, on pourra alors envisager un *équiplan de PLANAS*.

6.4.1.2. Traitements tardifs

Pour des raisons didactiques, nous allons distinguer le *sourire gingival faible (jusqu'à 3mm de gencive apparente lors du sourire dento-labial)*, et le *sourire gingival accentué (au delà de 3mm)*.

Ces valeurs sont approximatives et doivent être modulées en fonction du préjudice esthétique.

6.4.1.2.1. Sourire gingival faible (jusqu'à 3mm de gencive apparente lors du sourire dento-labial)

6.4.1.2.1.1. Avec normocclusion incisive associée

Comme cité précédemment, chez un patient présentant un *sourire gingival faible*, en *normocclusion incisive et sans aucune anomalie associée*, on choisira *l'abstention thérapeutique*.

6.4.1.2.1.2. Avec béance antérieure associée

Les *corrections de la béance et du sourire gingival* sont *antagonistes*.

En présence de béance antérieure et de *sourire gingival faible*, deux solutions thérapeutiques peuvent être envisagées:

- un *compromis esthétique et fonctionnel de fermeture de la béance par égression incisive supérieure et inférieure*
- une *solution ortho-chirurgicale* dans le cas où la première solution risque de compromettre l'amélioration esthétique

6.4.1.2.1.3. Avec supraclusion incisive associée

Un *sourire gingival faible avec supraclusion incisive* représente une situation plus que favorable, puisque la *correction de la supraclusion par ingression des incisives supérieures va dans le sens de la correction du sourire gingival*.

6.4.1.2.2. Sourire gingival accentué

Le traitement d'un *sourire gingival accentué* sera du ressort d'un *traitement ortho-chirurgical*, que l'on développera ultérieurement.

6.4.1.2.3. Récapitulatif de la prise en charge ortho-chirurgicale du sourire gingival

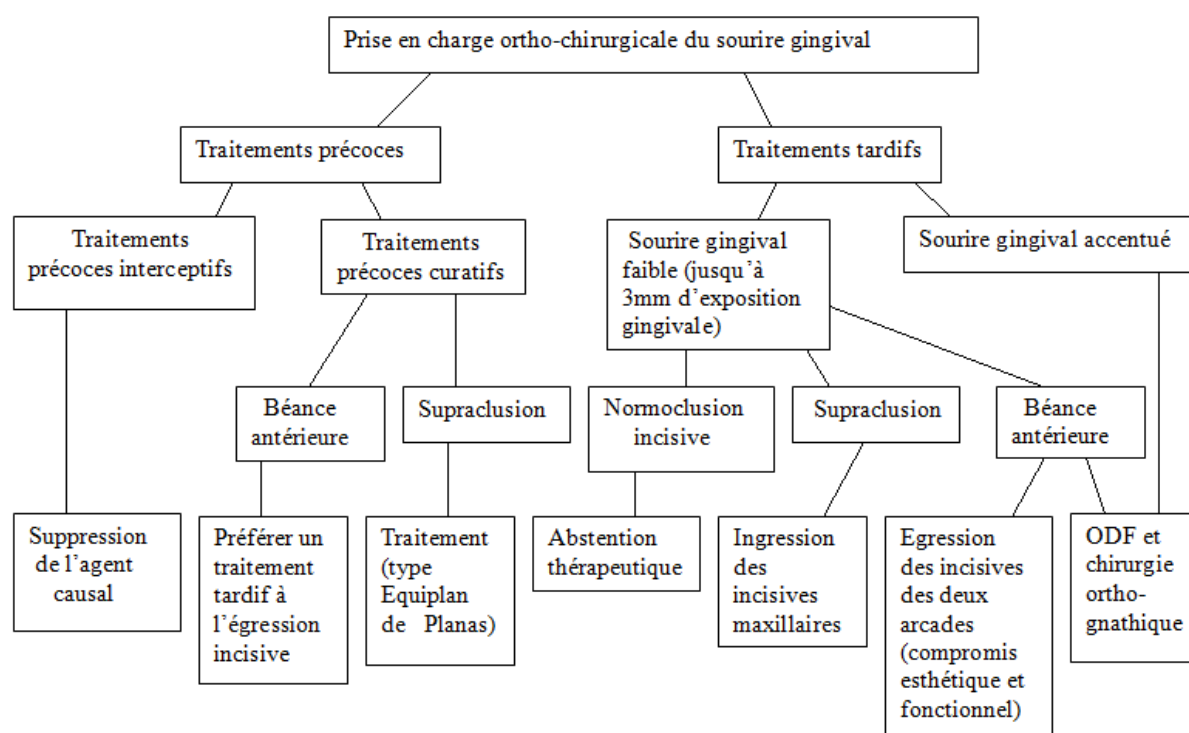


Figure 140 Récapitulatif de la prise en charge ortho-chirurgicale du sourire gingival

6.4.1.3. Les moyens orthopédiques et orthodontiques

6.4.1.3.1. Les moyens orthopédiques

Nous allons détailler succinctement quelques uns des moyens orthopédiques employés afin d'éviter l'apparition d'un sourire gingival, ou pour le freiner.

6.4.1.3.1.1. L'équiplan de PLANAS (27)

L'équiplan (plan d'équilibre) de PLANAS, est à la fois un moyen d'éviter l'apparition d'un sourire gingival en agissant sur la croissance alvéolaire, mais également un moyen de corriger une supraclusion incisive.

Il s'agit d'une lame d'acier de 0,4mm d'épaisseur qui s'étend horizontalement entre les incisives supérieures et inférieures qui sont placées en « presque bout à bout » grâce à un appareil approprié porteur de l'équiplan.

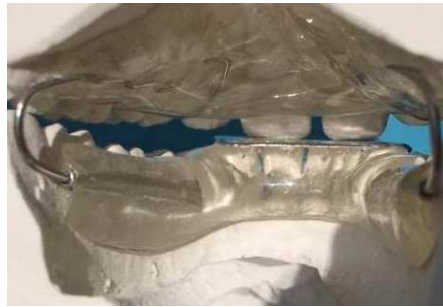


Figure 141 Equiplan de PLANAS (n)

Les incisives, comprimées entre les bases osseuses maxillaire et mandibulaire et l'équiplan, subissent une force égale et de direction opposée. Elles s'ingressent ainsi, tandis que les molaires et prémolaires soulagées, s'égressent.

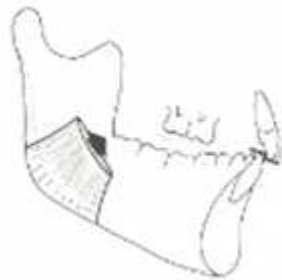

Figure 142 Principe de l'équiplan de PLANAS (27)

Ce mécanisme d'action connaît une situation d'échec en cas de proversion supérieure accentuée.

6.4.1.3.1.2. Force extra-orale et activateur (146)

De type monobloc rigide, l'activateur se compose ;

- d'une partie maxillaire formée d'une gouttière partiellement dégagée au niveau du palais, englobant la totalité des couronnes dentaires jusqu'au-delà des collets en vestibulaire
- d'une partie mandibulaire intéressant les faces linguales des dents et des procès alvéolaires



Figure 143 Activateur et force extraorale (146)

Ces deux parties sont solidarisées en fonction d'une cire d'enregistrement des rapports maxillo-mandibulaires réalisée en propulsion mandibulaire maximale non forcée.

Le plan de surélévation molaire est fonction de l'importance de la supraclusion incisive, plus celle-ci sera importante, plus la surélévation sera forte (78).

Un *activateur associé à une force extraorale* avec une importante épaisseur interocclusale et des contacts postérieurs, permet un *bon contrôle du développement de l'étage inférieur de la face*.

Les *déplacements dentaires au maxillaire obtenus par le port de l'activateur associé à la force extraorale* sont les suivants ; les *incisives se déplaceront en position palatine*, tandis que les autres dents migreront en direction distovestibulaire, sauf la dernière dent de l'arcade, qui se déplacera en direction distale uniquement. C'est ainsi que ce dispositif *diminuera le sourire gingival, en agissant sur une proalvéolie* pouvant en être la cause.

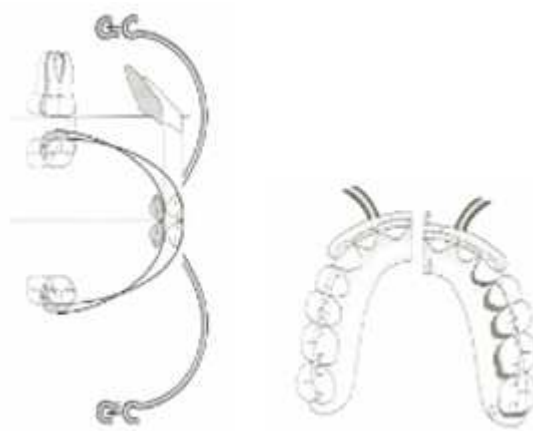


Figure 144 Déplacements dentaires obtenus par le port de l'activateur associé à la force extraorale (146)

6.4.1.3.1.3. Force extra-orale antérieure sur gouttière (90)

Elle peut être placée *plus précocement que l'appareillage fixe multi-attache* car la présence de *dents lactéales* n'est pas une contre-indication.

Toutefois, son efficacité sera maximum autour du pic de croissance c'est à dire en moyenne 10-11 ans pour les filles, 11-12 ans pour les garçons.

La force extra-orale sur gouttière portée *13 à 14 heures par jour pendant un an* en moyenne permet de *réduire le décalage squelettique des classes II par proalvéolie maxillaire totale*.

Elle freine la croissance maxillaire, corrige la proalvéolie incisive et maintien le sens vertical.

Elle représente donc *une première étape* (avant la finition multi-attache) *assurant le résultat fonctionnel et esthétique tout en simplifiant le traitement.*

De port intermittent, le patient ne portera aucun appareil lors de ses activités à l'extérieur.

Il est indispensable d'assurer dans *une deuxième phase, une finition orthodontique* avec un appareil multi-attaches, permettant d'obtenir une occlusion dentaire assurant une fonction équilibrée et une stabilité thérapeutique.

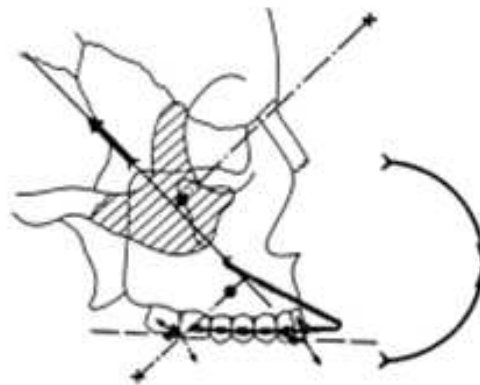
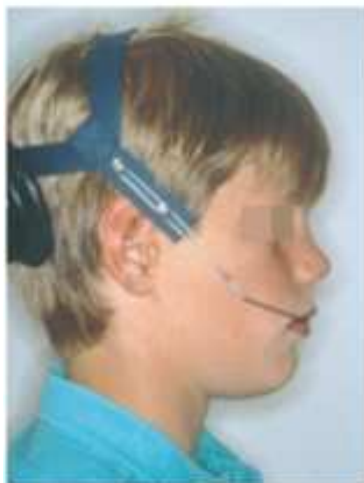
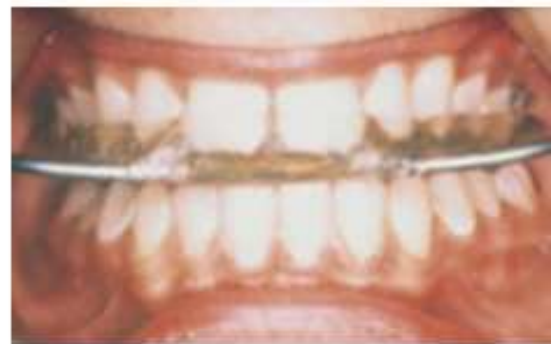
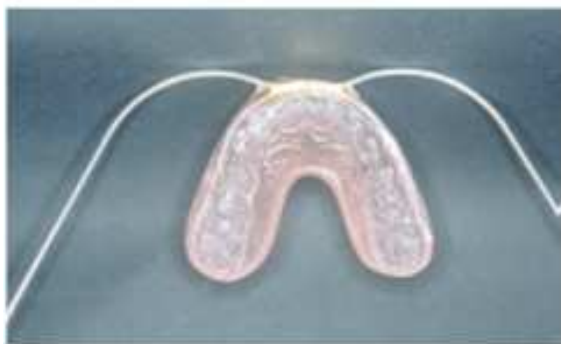Figure 145 Force extra-orale antérieure sur gouttière (90)

6.4.1.3.1.4. High pull (force extra-orale avec appui pariétal) sur incisives

Utilisé pour empêcher la croissance verticale (trop rapide) de la mâchoire supérieure, il aide également à réduire les Open-Bites.



Figure 146 High pull (force extra-orale avec appui pariétal) sur incisives (o)

6.4.1.3.2. Les moyens orthodontiques

6.4.1.3.2.1. Les dispositifs multi-attache

Seuls les dispositifs multi-bague ou multi-attache donnent la possibilité d'ingresser les incisives et les canines et de niveler la courbe d'occlusion.

Dans le cas des classes II division 2, le sourire gingival d'origine alvéolo-dentaire sera ainsi diminué par le nivellement de la courbe d'occlusion.

Par ailleurs, les extractions de 14 et 24 en présence d'une classe II division 1 sans dysharmonie dento-maxillaire, peuvent corriger un sourire gingival s'il est dû à une proalvéolie supérieure.

Le nivellement en technique EDGEWISE (arc continu pour ingresser les incisives supérieures), l'arc de base de RICKETTS, et l'arc à courbe de SPEE accentuée, sont fréquemment utilisés pour corriger un sourire gingival.

En raison de la forte exposition des dents et de la gencive en présence d'un « gummy smile », les brackets en céramique et les techniques linguales doivent être privilégiés pour des raisons esthétiques.

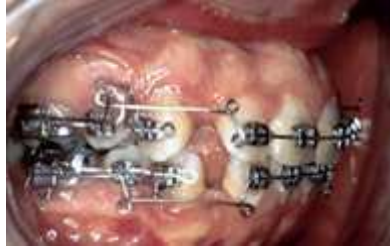

Figure 147 Arc de base de RICKETTS (p)

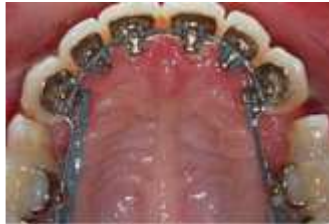

Figure 148 Orthodontie linguale (q)

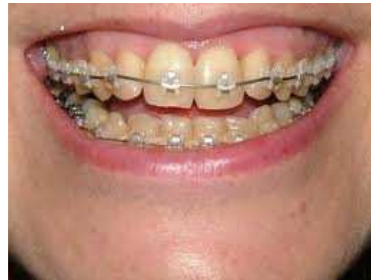

Figure 149 Brackets en céramique (r)

6.4.1.3.2.2. *Les conséquences de l'ingression : vers de nouveaux objectifs faciaux avec les minivis*

Le mouvement d'ingression est le plus difficile à obtenir.

Il en découle qu'il nécessite des forces élevées pour l'obtenir et bien souvent l'ingression incisive se traduit par une égression molaire conséquente et définitive.

Si celle-ci peut être recherchée pour la correction d'une supraclusion incisive, elle devient problématique si le patient est hyperdivergent et présente un sourire gingival.

Chez l'adolescent la correction de la supraclusion pourra se faire par un mouvement combiné d'ingression incisive et d'égression molaire, sans préjudice sur l'équilibre esthétique des étages de la face tant que la croissance condylienne et ramale peut compenser l'égression molaire. A ces fins, on pourra utiliser des arcs de base, des plans rétro-incisifs...

Chez l'adulte, toute égression molaire est à éviter. D'une part, parce qu'elle ne pourrait être compensée par la croissance et sera préjudiciable chez l'hyperdivergent, d'autre part, elle sera instable chez l'hypodivergent du fait des forces masticatrices.

L'ingression incisive sera donc recherchée chez l'adulte. Elle est plus facile à obtenir au niveau de l'incisive inférieure mais plus délicate à obtenir au maxillaire. La correction d'un sourire gingival était jusque là le champ de la chirurgie par impaction maxillaire antérieure.

Avec l'apparition des mini-vis dans le domaine de l'orthodontie, il est aujourd'hui possible de corriger les défauts d'excès verticaux antérieurs que l'on rencontre chez l'adulte par ingression, en limitant les effets secondaires indésirables sur les secteurs postérieurs (8).

Les minivis sont des dispositifs procurant un point d'ancrage squelettique temporaire (4 à 12 mois), au maxillaire ou à la mandibule, permettant des mouvements orthodontiques de type mésialisation, distalisation, ingression, égression ou inclinaison.

Les minivis placées antérieurement permettent de réaliser une ingression du secteur antérieur et de potentialiser le torque antérieur sans avoir à faire appel à des accessoires supplémentaires.

Cette technique est de plus en plus utilisée pour corriger un sourire gingival chez l'adulte, car les minivis regroupent de nombreux avantages, tels qu'une facilité de mise en place et de retrait, une utilisation immédiate envisageable, un confort certain pour le patient et un coût relativement faible (8).

En revanche, ce procédé sera irréalisable en présence d'un terrain parodontal avancé, ou bien encore si le risque de résorption radiculaire est jugé trop important.

En cas de sourire gingival dû à un excès maxillaire antérieur peu sévère, les minivis sont fortement indiquées, cette thérapeutique pouvant être complétée par une chirurgie parodontale de type lambeau déplacé apicalement.

Il s'agit d'une alternative intéressante face aux risques et aux contraintes de la chirurgie orthognathique qui était jusqu'à présent, l'indication de choix.

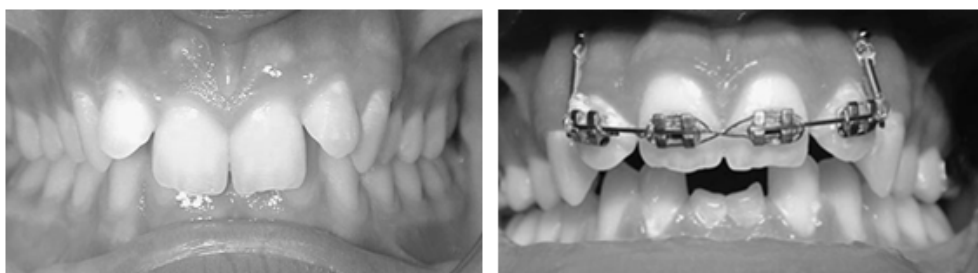


Figure 150 Traitement d'une supraclusion avec des minivis (110)

6.4.1.4. Les limites de l'orthodontie

Même si le syndrome de la face longue peut être diagnostiqué précocement, le traitement orthodontique interceptif est souvent inefficace face à la croissance verticale, et n'améliorera que très peu l'harmonie faciale.

L'option chirurgicale sera alors indiquée à l'âge adulte, lorsque le squelette est complètement minéralisé et la croissance achevée.

6.4.2. Chirurgie orthognathique et sourire gingival (120)

La chirurgie orthognathique ou chirurgie orthopédique maxillo-faciale est la chirurgie correctrice des malformations ou dysmorphies maxillo-mandibulaires (120).

Cette solution s'impose lorsque le traitement orthodontique, à lui seul, ne suffit pas à corriger les dysharmonies, ou dans les cas de sourires gingivaux d'origine squelettique (dévoilant plus de 3mm de gencive lors d'un sourire dento-labial).

Les anomalies du sourire sont traitées par la modification des rapports entre la lèvre supérieure et l'arcade dentaire maxillaire grâce au repositionnement tridimensionnel de l'ensemble du plateau maxillo-palatin (ostéotomie maxillaire totale de Lefort I) ou seulement du secteur antérieur (ostéotomie segmentaire antérieure) (83).

Elle a pour objet le traitement des affections squelettiques de la région maxillo-faciale, afin de rétablir des fonctions et des formes correctes, le plus souvent en collaboration avec l'orthodontie.

Seule une étroite collaboration entre orthodontiste et chirurgien maxillo-facial permet d'obtenir les résultats escomptés.

L'origine de la malformation est la plupart du temps multifactorielle, et doit être recherchée, afin de planifier un traitement adéquat qui tienne compte des risques éventuels de récurrence.

La qualité des relations entre le praticien et le patient est une condition indispensable au bon déroulement de la prise en charge.

Il faut pouvoir « débusquer » des signes cachés qui permettront de demander, avant tout geste opératoire, la collaboration d'un psychiatre pour une consultation commune.

Ce médecin n'est pas partie prenante dans la transaction thérapeutique, il peut fournir un éclairage complémentaire face à des attentes peut-être irréalistes de la part des patients.

En repérant ainsi les lignes de force et de faiblesse psychiques, mais aussi sociales et affectives, on se place d'emblée dans une analyse globale du sujet.

Plusieurs points, nécessaires à la réalisation d'une telle chirurgie, seront examinés comme :

- l'appréciation de la demande d'intervention et des espoirs mis en ses résultats
- les moyens à disposition permettant d'affronter tant le pré- que le postopératoire
- le travail intérieur d'acceptation du patient
- enfin, ce sont des aspects, plus philosophiques, liés à la transformation de l'image de soi, qui seront évoqués

En d'autres termes, nous pouvons dire qu'il semble plus sûr d'opérer un individu jeune, bien inséré socialement et satisfait de son existence, plutôt qu'un individu ayant dépassé la quarantaine et faisant état de problèmes psychosociaux, sans rapport avec l'objet pour lequel il consulte.

6.4.2.1. Indications

C'est au moyen d'une *analyse clinique morphologique*, appuyée sur *des photographies*, avec *éventuelle simulation informatique*, des *radiographies avec analyse céphalométrique* et une étude des *fonctions occlusales avec moulages dentaires sur articulateurs*, que se dessinera l'indication et le plan de traitement à proposer pour la correction d'un sourire gingival.

Le chirurgien doit bien évidemment tenir compte du *sexe*, de *l'âge*, de *l'origine ethnique*, de *l'avis du patient*, et parfois même de celui de son entourage.

L'analyse esthétique doit s'attacher à comprendre et à harmoniser le visage examiné, son expression au repos et en fonction.

La place des arcades dentaires et le rapport avec les lèvres est une des clés de cette étude. Il est très important *d'analyser les rapports entre la position du bord libre et de la lèvre supérieure au repos*, afin que le *chirurgien juge de l'impaction maxillaire à effectuer lors de la chirurgie*, une *surévaluation de celle-ci* risquant de faire disparaître le bord libre des dents derrière les lèvres au repos, ce qui *vieillirait le sourire*.

Les indications posées sur *analyse céphalométrique cranio-faciale imposent le relevé précis des mesures sur un calque téléradiographique ou sur écran, confronté à un montage sur articulateur*.

Cette préparation doit aboutir à la réalisation des *plaques d'intercuspidations intermédiaire et définitive, utiles au contrôle per-opératoire de la position des fragments ostéotomisés (110)*. On parle de *set-up chirurgical*.

Une *éventuelle simulation informatique* peut apporter une aide à la planification du traitement, mais il n'est pas conseillé de donner au patient des images obtenues de cette façon et qui pourraient, par la suite, créer certains conflits face au résultat obtenu.

En somme, *la chirurgie orthognathique doit combiner le confort masticatoire, la normalisation des fonctions respiratoires et digestives avec l'amélioration de l'esthétique et de l'image de soi*.

6.4.2.1.1. Sourire gingival accentué (au-delà de 3mm de gencive apparente lors du sourire dento-labial)

6.4.2.1.1.1. En normocclusion incisive

Si le patient présente *un sourire gingival accentué, et une normocclusion incisive*, la *correction ne sera envisagée que si le préjudice esthétique est important et qu'il constitue une motivation esthétique pour le patient*.

La *solution thérapeutique est alors chirurgicale*. Un *LEFORT I d'impaction maxillaire* (parallèlement à lui même) sera effectué, accompagné *d'une légère avancée* pour compenser l'effet de l'auto-rotation mandibulaire, et d'une éventuelle *généoplastie* selon la forme de la symphyse.

6.4.2.1.1.2. Avec béance antérieure associée

En présence d'un sourire gingival accentué, avec une béance antérieure associée, seule la solution chirurgicale est envisageable. On réalisera une impaction maxillaire (LEFORT I) et une éventuelle chirurgie mandibulaire selon la dysmorphose associée.

6.4.2.1.1.3. Avec supraclusion incisive associée

Les cas les plus fréquents sont ceux qui présentent une classe II squelettique et dentaire.

La correction du sourire gingival par ingression des incisives supérieures ne suffit pas à rétablir l'harmonie du sourire.

C'est pourquoi la chirurgie maxillaire de Lefort I d'impaction maxillaire antérieure est indiquée.

Une chirurgie d'avancée mandibulaire lui sera associée.

L'ostéotomie segmentaire de WASSMUND ne s'intéresse quant à elle, qu'au secteur maxillaire antérieur.

Elle permet de corriger le sourire gingival associé à une proalvéolie supérieure.

Cette chirurgie segmentaire est de moins en moins pratiquée au détriment de l'ostéotomie totale de LEFORT I.

Le sourire gingival associé à une supraclusion incisive peut également se retrouver dans un contexte de classe III. Dans ce cas, la chirurgie est "doublement" indiquée.

6.4.2.1.2. Sourire gingival et promaxillie

De profil, le patient prognathe maxillaire présente une fermeture de l'angle naso-labial. La solution orthodontique seule, avec avulsion des premières prémolaires supérieures et fermeture des espaces, ne permettra pas d'obtenir une harmonisation du profil.

Une solution chirurgicale sera alors nécessaire, employant une ostéotomie segmentaire antérieure de recul.

Pour maintenir l'équilibre facial, des gestes complémentaires sont souvent nécessaires, tels qu'une ostéotomie sagittale d'avancée mandibulaire pour rétablir un articulé en classe I, une génioplastie, voire une rhinoplastie.

6.4.2.2. Plan de traitement à respecter pour une chirurgie orthognathique

Comme on l'a décrit, il existe plusieurs types d'interventions chirurgicales, mais dans tous les cas, les principes généraux restent les mêmes.

Voici la chronologie proposée par GARCIA en 1994 à respecter dans les cas ortho-chirurgicaux :

1. Extractions, soins endodontiques et restaurations nécessaires à une remise en état dentaire favorable
2. Reconstitutions prothétiques transitoires après démontage des prothèses douteuses
3. Traitement parodontal si nécessaire
4. Réévaluation dentaire et parodontale
5. Recherche d'une position cranio-mandibulaire la plus fiable possible
6. Diagnostic de la dysmorphose cranio-dento-maxillo-faciale par rapport à cette position
7. Extractions nécessaires au traitement chirurgico-orthodontique
8. Traitement orthodontique prenant en compte le problème prothétique s'il existe et la préparation à la chirurgie orthognathique
9. Chirurgie articulaire ou réalisation d'une arthroscopie à visée thérapeutique pour lever les adhérences méniscales
10. Réévaluation du diagnostic interarcade dans les trois sens de l'espace et adaptation de la thérapeutique orthodontique
11. Chirurgie orthognathique
12. Finition orthodontique
13. Réalisation prothétique et équilibrage dans la relation cranio-mandibulaire la plus harmonieuse de l'appareil manducateur
14. Profiloplastie si nécessaire (rhinoplastie-génioplastie).

Cette démarche à suivre est bien évidemment à adapter à chaque cas clinique, mais sert de « ligne guide » quant au protocole à suivre.

6.4.2.3. Phases thérapeutiques

6.4.2.3.1. Préparation orthodontique (116)

Au préalable de tout traitement ortho-chirurgical, l'état bucco-dentaire doit être parfait : reprise des soins endodontiques défectueux, soins du parodonte, hygiène irréprochable.

L'objectif de l'orthodontiste est d'anticiper la future occlusion en fonction du type d'intervention et cette préparation doit être la plus complète avant l'intervention. Avec l'analyse céphalométrique des téléradiographies, et le set-up céphalométrique, on visualise les objectifs du traitement orthodontique, ainsi que les ostéotomies à réaliser.

La phase pré-chirurgicale dure environ un an et demi (voire moins longtemps parfois).

6.4.2.3.1.1. Objectifs orthodontiques

6.4.2.3.1.1.1. Supprimer les compensations (116)

En présence d'une malocclusion squelettique importante, les axes dentaires sont orientés de façon à diminuer le défaut ; on parle de *compensations*.

Lorsqu'une chirurgie orthognathique est envisagée, il faudra reproduire au niveau dentaire le décalage squelettique existant.

L'obtention d'axes incisifs peut nécessiter des extractions.

6.4.2.3.1.1.2. Congruence des arcades (116)

La préparation orthodontique doit être la plus précise possible avant l'intervention.

La courbe de SPEE est aplanie chez l'hyperdivergent, les diastèmes fermés, les rotations corrigées, l'éventuelle dysharmonie dento-maxillaire prise en compte.

Des prises d'empreintes régulières permettent la manipulation des moulages pour mettre en évidence les interférences occlusales et matérialiser les futurs rapports occlusaux dans les trois plans de l'espace, afin d'obtenir un engrainement qui satisfait aux critères statiques et dynamiques de l'occlusion.

6.4.2.3.1.1.3. Préparation des arcs chirurgicaux

Lorsque ces objectifs sont réalisés (décompensation et congruence), des arcs chirurgicaux lourds et passifs (à champ rectangulaire), avec des potences clipsées ou soudées entre chaque dent, sont placés. Ils permettent un blocage intermaxillaire, une contention post-chirurgicale atraumatique pour le parodonte, avec un maintien par élastiques.

6.4.2.3.1.2. Dossier et simulation pré-chirurgicale (116)

La planification d'une ostéotomie impose une triple approche, clinique, orthodontique et céphalométrique de la dysharmonie.

Une fois l'examen clinique réalisé, l'étape occlusale consiste, à l'aide de moulages en plâtre montés sur articulateur avec l'arc facial, à simuler les déplacements osseux et apprécier la bonne congruence des arcades dentaires en fin de préparation orthodontique.

A partir de ce montage sur articulateur et en tenant compte de critères cliniques et radiologiques, les moulages en plâtre vont être découpés et déplacés pour corriger l'occlusion dentaire. Cette correction est effectuée (dans les ostéotomies bimaxillaires) en deux étapes ; une première maxillaire et une seconde mandibulaire.

Chaque étape est conclue par la réalisation d'une plaque d'intercuspidation ; l'une dite intermédiaire établissant les relations dentaires après la seule mobilisation du moulage maxillaire, l'autre dite finale correspondant à la correction occlusale finale après mobilisation mandibulaire associée. Au terme de ce set-up dentaire, le praticien dispose de deux plaques d'intercuspidation, et d'une feuille récapitulative recensant la direction et l'amplitude des mouvements qu'il devra faire effectuer au maxillaire et à la mandibule au cours du geste opératoire.

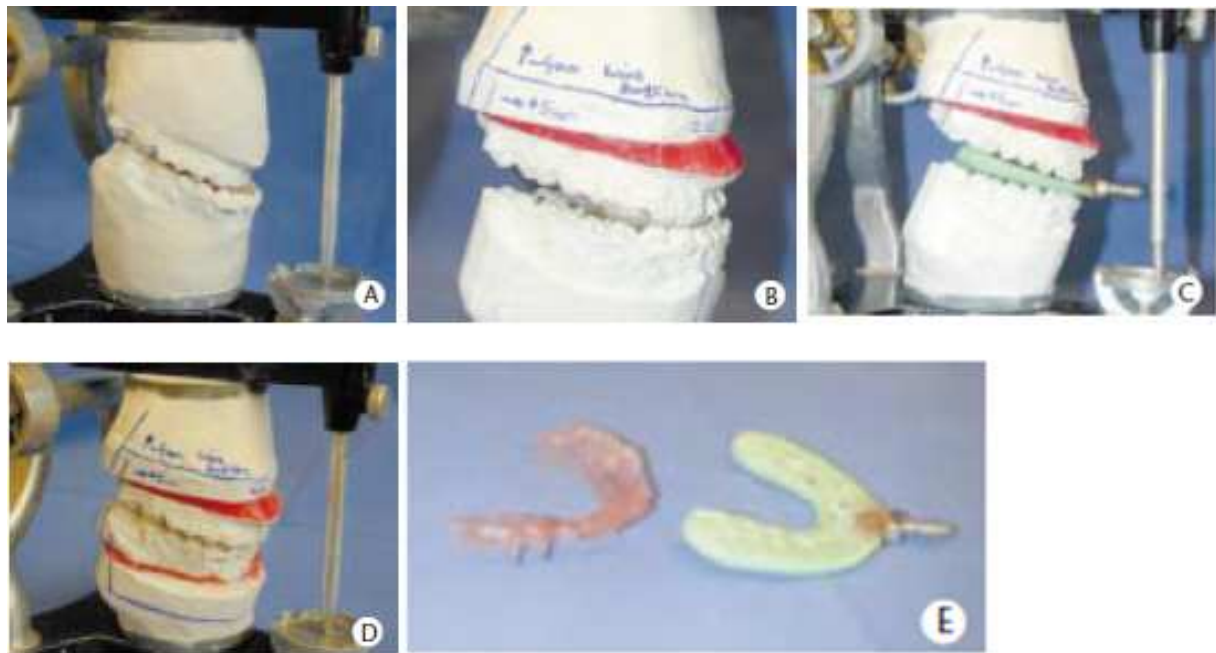


Figure 151 Set up chirurgical

- A) Occlusion préopératoire
- B) Simulation du mouvement maxillaire
- C) Plaque d'intercuspidation intermédiaire
- D) Simulation du mouvement mandibulaire
- E) Plaques d'intercuspidation
 - verte ; intermédiaire
 - rose ; définitive

La troisième étape céphalométrique, permet d'analyser l'éventuelle asymétrie faciale et précise le diagnostic de la dysmorphose. Le chirurgien va simuler les mobilisations osseuses à l'aide d'un calque. Il mesure alors l'amplitude et la direction du déplacement maxillaire dans les plans sagittal et vertical. L'opportunité de réaliser une génioplastie est alors discutée.

Les données téléradiographiques et occlusales sont alors confrontées. Les discordances rencontrées (pas exceptionnelles) sont gérées subjectivement par l'opérateur en fonction du contexte (photographies) et de son expérience. Si nécessaire, les plaques d'intercuspidation sont refaites.

L'ensemble des données corrigées par cette triple confrontation, clinique, occlusale et céphalométrique, est consigné dans un dossier, véritable feuille de route du chirurgien.

6.4.2.3.2. Phase chirurgicale

6.4.2.3.2.1. Préparation de l'intervention

Le tracé du plan de la face est aussi essentiel au chirurgien que le plan d'une construction l'est à l'architecte (116).

Elle reposera essentiellement sur l'examen clinique du patient et sur l'analyse de DELAIRE.

L'impaction maxillaire globale pour le traitement du sourire gingival impose une résection osseuse verticale sur toute la tranche de section.

L'importance de cette résection est déterminée par la mesure pré-opératoire de la hauteur de gencive à supprimer.

Les rapports entre dents maxillaires et lèvre supérieure peuvent être évalués avec précision par la clinique, et on peut par conséquent déterminer la quantité d'ingression maxillaire nécessaire pour corriger un sourire gingival, en sachant toutefois que la lèvre suit les déplacements verticaux du maxillaire dans la proportion d'un tiers d'après des études faites essentiellement sur des cas d'ingression maxillaire.

Pour corriger un sourire gingival de 6mm, il faudrait donc en théorie faire une résection osseuse de 9mm.

La conduite à tenir n'est pas aussi schématique car le retentissement d'une ingression maxillaire sur la lèvre supérieure dépend de l'évidence de nombreux facteurs variables d'un individu à l'autre :

- forme du prémaxillaire et de l'arcade dentaire
- orientation des dents antérieures
- hauteur, largeur et épaisseur de la lèvre

Les éventuels déplacements du maxillaire dans le sens antéro-postérieur doivent être pris en compte car ils modifient les rapports dento-labiaux dans le sens vertical et ont une répercussion sur le nez.

Le « rideau labial » se lève ou s'abaisse selon que l'on avance ou recule le maxillaire.

Une avancée du maxillaire provoquera un épatement du nez.

L'antibioprophylaxie est nécessaire, assurée par l'Amoxicilline, associée à un inhibiteur de Bétalactamases (Augmentin®). Elle est débutée avant l'incision, renouvelée toutes les deux demi-vies pendant l'intervention et ne devrait pas dépasser 48 heures selon les recommandations françaises. Certaines équipes la poursuivent cependant pendant 5 jours.

Une *corticothérapie à visée anti-œdémateuse* est instaurée dès le début de l'induction de l'anesthésie (2mg/kg de Méthylprednisolone), répétée en fin d'intervention, et poursuivie les 48 premières heures post-opératoires (1mg/kg/j).

Trente minutes avant la fin de l'intervention, les nausées et les vomissements sont systématiquement prévenus par l'injection intraveineuse d'Ondansétron (4mg) et *l'analgésie post-opératoire* est débutée.

6.4.2.3.2.2. *Les techniques chirurgicales*

6.4.2.3.2.2.1. *L'ostéotomie par LEFORT I d'impaction (83,98,116,132)*

Le déplacement chirurgical de l'arcade dentaire supérieure est fait par une ostéotomie horizontale sus-apicale traversant les sinus et la cavité nasale.

Cette intervention va, *après disjonction entre tubérosités et ptérygoïdes*, permettre de *mobiliser en bloc le plateau maxillo-palatin*. Celui-ci peut être déplacé avec plus ou moins de facilité dans les trois plans de l'espace.

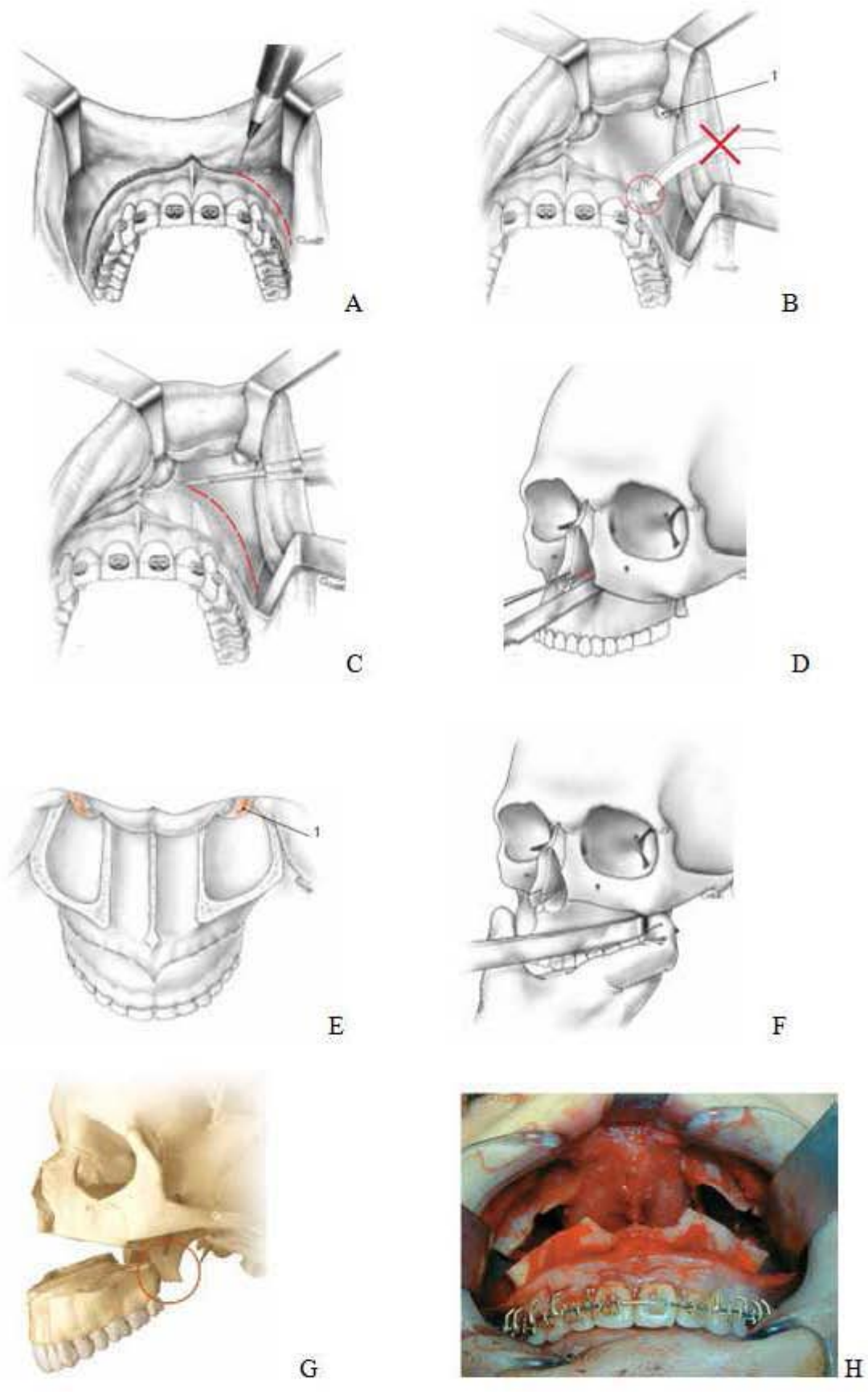


Figure 152 Ostéotomie de LEFORT I (83, 116, 119)

- A. Incision vestibulaire
- B. Limites du décollement sous-périosté: le nerf infraorbitaire. Toute rugination de la berge inférieure est à proscrire, pour garantir la vascularisation du parodonte
- C. Trait d'ostéotomie du LEFORT I
- D. Ostéotomies du vomer et de la cloison inter-sinuso-nasale
- E. Préservation des pédicules palatins descendants
- F. Disjonction inter-ptérygo-maxillaire
- G. La région ptérygo-maxillaire est le centre de rotation où doit s'effectuer la séparation maxillo-ptérygoidienne ; il existe un risque de fracture atypique
- H. Résections osseuses d'une ostéotomie de LEFORT I

Son *déplacement vertical (impaction)* permet de *corriger des rapports anormaux entre la lèvre supérieure et l'arcade maxillaire*. Un *déplacement dans le plan sagittal et horizontal (de rotation)*, ainsi qu'une disjonction intermaxillaire, peuvent lui être associés, *si besoin*.

Cette ostéotomie a un double avantage :

- rééquilibrer les étages de la face en diminuant la distance naso-mentonnaire
- faire disparaître la béance occlusale par l'autorotation de la mandibule

La diminution de la hauteur faciale s'accompagne inévitablement d'une avancée du complexe maxillo-mandibulaire liée à la rotation mandibulaire.

La position idéale étant acquise, l'immobilisation du maxillaire est toujours réalisée grâce à des plaques d'ostéosynthèse en titane vissées dans les piliers osseux (piliers canins et cintres maxillo-malaires).

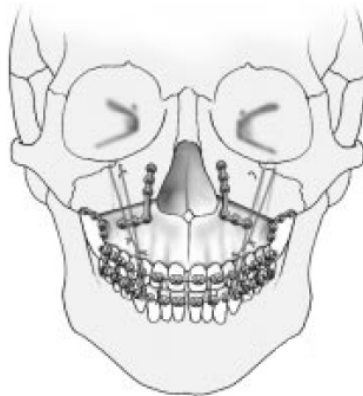


Figure 153 Moyens de contention (116)

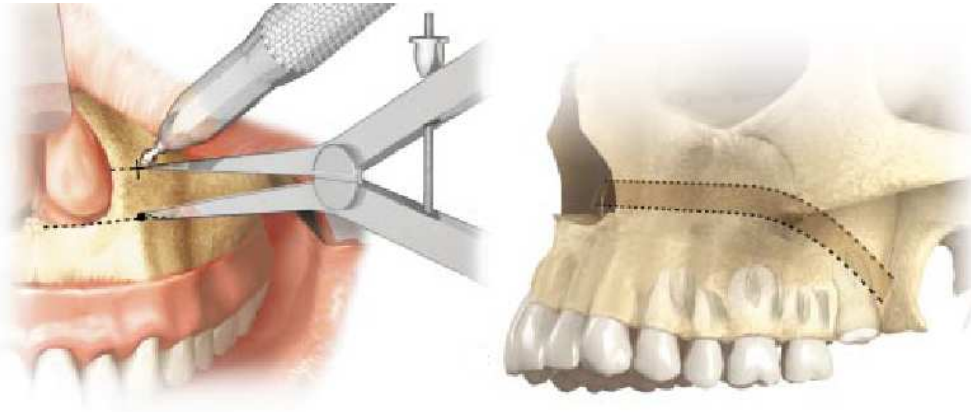


Figure 154 Création de deux fenêtres latérales par ablation d'une collerette osseuse (119)

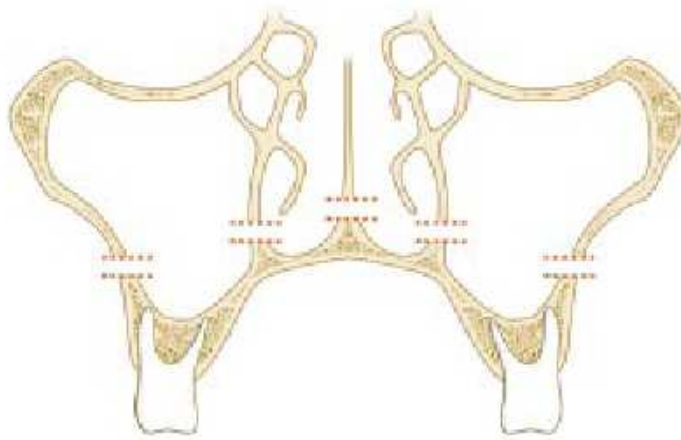


Figure 155 Coupe sagittale de l'intervention (119)

C'est l'évaluation, en cours d'opération, qui semble la méthode la plus fiable pour positionner le maxillaire dans le sens vertical. Durant l'intervention, l'impaction est mesurée et contrôlée par la diminution de la distance séparant le bord libre des incisives et un point fixe (cantus interne par exemple). Le maxillaire est positionné par rapport à la lèvre supérieure.

Une fois les tensions exercées par le tube anesthésique et la sonde gastrique relâchées, les incisives supérieures doivent déborder de 3 à 4mm car il faut tenir compte d'une légère ascension de la lèvre supérieure sur un patient en décubitus dorsal.

Pour ne pas obstruer les fosses nasales et compromettre la ventilation, l'impaction maxillaire doit obligatoirement être complétée d'une plastie des fosses nasales : résection ostéo-cartilagineuse de la partie inférieure du septum, meulage du plancher des fosses nasales voire résection partielle de volumineux cornets inférieurs.

Des chirurgies complémentaires à l'ostéotomie de LEFORT I peuvent être pratiquées lors de l'intervention. C'est le cas notamment pour le traitement des « faces longues », souvent associées à une classe II, où seront réalisés un clivage sagittal des branches montantes et une génioplastie complémentaires.

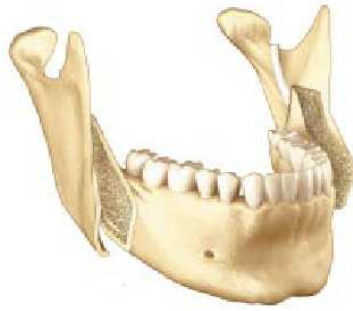

Figure 156 Ostéotomie sagittale bilatérale des branches montantes de la mandibule (119)

En conclusion, les résultats d'une chirurgie maxillo-faciale restent tout de même aléatoires dans la mesure où trop de facteurs difficilement contrôlables entrent en jeu ; c'est le cas en particulier du comportement des parties molles.

La lèvre supérieure tend à remonter avec le maxillaire et si le rapport de 1/3 semble le plus proche de la réalité, la réponse des tissus mous varie d'un patient à l'autre.

Les variations les plus importantes seraient liées, au moins partiellement, à des différences dans les incisions, les décollements et la suture des parties molles (muqueuse, muscles, et périoste).

L'impaction chirurgicale du maxillaire reste néanmoins de toutes les interventions de chirurgie orthognathique, celle qui donne les résultats les plus stables.

6.4.2.3.2.2. L'ostéotomie segmentaire antérieure (83)

L'ostéotomie segmentaire antérieure a été décrite par WASSMUND en 1935 pour la correction de la proalvéolie maxillaire.

Le recul du bloc incisivo-canin est permis par les avulsions de deux prémolaires controlatérales, complétées d'une ostéotomie de l'os alvéolaire et de la voûte palatine.

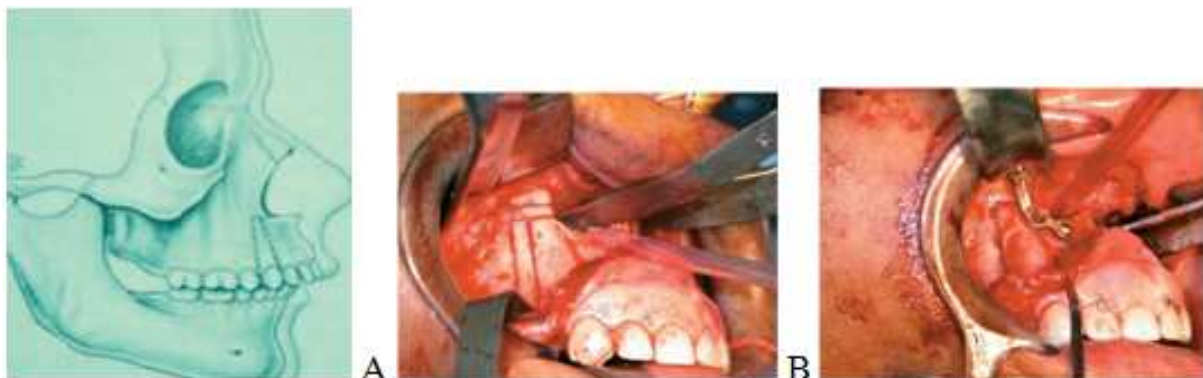

Figure 157 Ostéotomie segmentaire antérieure de WASSMUND (83)

- A. Schématisation de l'ostéotomie
- B. Traits d'ostéotomie avant résection osseuse
- C. Ostéosynthèse du bloc incisivo-canin

La correction de l'anomalie alvéolo-dentaire peut associer un *mouvement de recul, une impaction et une version palatine.*

L'intervention doit être simulée sur les modèles d'étude, ce qui permet de mesurer les déplacements à effectuer, d'apprécier le résultat occlusal prévisible et de confectionner une plaque palatine de contention si besoin.

Les indications de cette intervention sont devenues rares car logiquement remplacées par les traitements orthodontiques développés précédemment.

L'ostéotomie segmentaire antérieure *reste indiquée :*

- en cas d'impossibilité du traitement orthodontique par absence d'ancrage postérieur
- en cas de refus d'un traitement orthodontique plus ou moins long et contraignant
- pour la correction du sourire gingival par excès de développement vertical des procès alvéolaires
- en cas de risque de résorptions radiculaires ou de problèmes parodontaux

Ce type de chirurgie segmentaire est *de moins en moins pratiqué au profit des ostéotomies totales qui permettent non seulement une correction esthétique mais également une réhabilitation complète de l'occlusion.*

6.4.2.3.2.3. Suivi post-opératoire (116)

Après une aspiration soigneuse du pharynx chez un patient bien éveillé, l'extubation est réalisée, et *en cas d'ostéotomie du maxillaire supérieur, deux sondes naso-pharyngées sont mise en place pour prévenir toute obstruction des voies aériennes.*

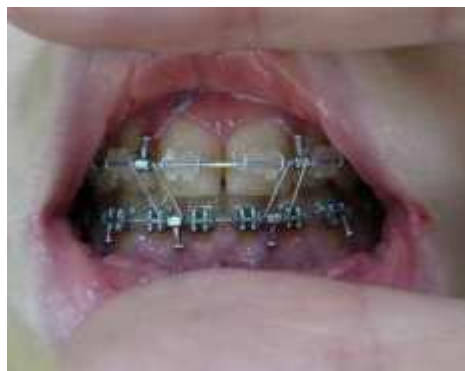

Figure 158 Blocage des maxillaires au fil d'acier

La *surveillance post-interventionnelle, en position demi-assise, doit être prolongée, permettant d'assurer une analgésie efficace.*

Une *titration par morphine intraveineuse* est réalisée pour obtenir une échelle visuelle analogique (EVA) < 4 et l'analgésie est entretenue pendant 48 heures par de la morphine en injections fractionnées systématiques ou par pompe autocontrôlée (PCA).

6.4.2.3.2.4. Suites post-opératoires (116)

L'antibioprophylaxie est la règle.

Les corticoïdes sont poursuivis 48 heures à la dose 1mg/kg/24h.

Une sonde naso-pharyngée est laissée en place 24 à 48 heures.

L'alimentation est reprise le lendemain de l'intervention. Elle est liquide les 10 premiers jours puis mixée pendant 6 semaines.

Le régime est normalisé progressivement vers le deuxième mois.

Le guidage élastique est habituellement maintenu jour et nuit en dehors des repas les 3 premiers mois puis seulement la nuit les 3 mois suivants.

Les contrôles cliniques sont programmés à 15 jours, 1 mois, 3 mois, 6 mois, 1 an.

Le bilan radiologique comprend l'orthopantomogramme et des téléradiographies dans les 3 incidences. Il est reproduit à 8 jours, 6 mois, un an.

6.4.2.3.2.5. Complications chirurgicales (116)

Les complications chirurgicales doivent être expliquées au patient lors du consentement éclairé.

Les complications anesthésiques spécifiques à la chirurgie des ostéotomies sont rares, dominées par le maintien de la perméabilité des voies aériennes supérieures, et notamment le risque d'intubation trachéale difficile ou impossible et l'inhalation.

Les hémorragies graves sont exceptionnelles, le saignement est relativement prédictible et ne nécessite qu'occasionnellement recours à la transfusion sanguine.

Le risque d'obstruction des voies aériennes supérieures durant la phase de réveil est réel. Un monitoring adapté (oxymétrie), et une surveillance attentive sont indispensables surtout en cas de syndrome d'apnées du sommeil associé.

Le risque d'infection du site opératoire est inférieur à 5% et les complications chirurgicales les plus fréquentes sont représentées par les lésions nerveuses des branches trijémiales, généralement temporaires.

Quel que soit le protocole anesthésique choisi, celui-ci doit être facilement réversible en cas de difficulté d'intubation, permettre un bon contrôle tensionnel, et un réveil rapide sans hypotonie des voies aériennes supérieures.

Cette chirurgie de la face impose, plus qu'ailleurs, une parfaite collaboration entre les équipes anesthésiste et chirurgicale pour éviter la survenue de complications rares mais potentiellement graves.

Cette fiche d'information a pour objet de vous expliquer les principes de l'intervention qui va être pratiquée, les risques à connaître (même s'ils sont exceptionnels) et les principales consignes post-opératoires. Votre chirurgien est à votre disposition pour répondre à toutes vos questions après la lecture de cette fiche.

Information médicale avant une ostéotomie des maxillaires

Pourquoi opérer ?

L'ostéotomie du maxillaire supérieur et/ou inférieur (mandibule) a pour objectif de **repositionner les arcades dentaires** en cas de trouble de l'occlusion dentaire.

Les anomalies de l'occlusion dentaire ont des conséquences à court, moyen et long terme qu'il faut connaître car elles justifient l'intervention chirurgicale. En effet, cela peut entraîner :

- des risques importants de déchaussement des dents,
- une pathologie des articulations des mâchoires (temporo-mandibulaires) avec des douleurs, des craquements, des claquements, des contractures musculaires
- une gêne à l'alimentation ou à l'élocution
- un retentissement esthétique en cas d'anomalie importante de position
- une difficulté voire une impossibilité de mise en place de prothèse (dentier).

Généralement, l'ostéotomie est associée à un traitement orthodontique réalisé avant et poursuivi après l'intervention (en général 3 à 6 mois) en accord avec l'orthodontiste.

Comment se déroule l'intervention ?

L'opération est pratiquée sous anesthésie générale après consultation anesthésique préopératoire.

Dans la plupart des cas, le **maxillaire est abordé par des incisions de la muqueuse buccale** (pas de cicatrice extérieure). Le chirurgien découpe l'os ce qui permet de le déplacer dans la direction prévue avant l'intervention. Les fragments osseux sont alors fixés par des mini-plaques en titane (ostéosynthèse). Des points de suture sont mis en place dans la bouche. Ils disparaissent en 2 à 4 semaines ou sont ôtés en consultation.

Un **blocage** de la mâchoire du haut avec celle du bas est souvent réalisé. Les modalités et la durée du blocage seront précisées par le chirurgien.

La consolidation osseuse est obtenue au bout d'environ un mois et demi.

Suivant les cas, le matériel d'ostéosynthèse peut être retiré quelques mois après l'intervention.

Les suites opératoires habituelles et les soins post-opératoires.

➤ des saignements minimes par le nez ou la bouche, fréquents juste après l'intervention, sont habituellement sans gravité.

➤ le **gonflement** des joues et des lèvres (oedème) est très fréquent et parfois important.

➤ une **excellente hygiène buccale** est essentielle. Des bains de bouche vous seront prescrits. Après chaque repas, les dents et les gencives doivent être nettoyées avec une brosse ultra-souple. Un jet hydropulseur peut également être utilisé.

➤ la **douleur** est modérée, cède avec des antalgiques et disparaît en quelques jours. Des vessies de glace enrobées dans un linge (**pas directement sur la peau**) diminuent le gonflement et la douleur.

➤ si les mâchoires sont bloquées, une alimentation liquide est à prévoir la durée du blocage. En l'absence de blocage, une limitation de l'ouverture buccale est fréquente pendant quelques jours. Une **alimentation molle** sera poursuivie durant environ 1 mois. On perd souvent du poids après l'intervention ce qui peut entraîner de la fatigue.

➤ le déplacement des maxillaires peut s'accompagner d'une modification morphologique et donc esthétique du

➤ l'ostéotomie du maxillaire inférieur entraîne des **troubles de sensibilité de la lèvre inférieure**, du fait du trajet des nerfs dentaires dans la mandibule (sensation d'engourdissement au niveau de la lèvre inférieure, du menton, et des dents mandibulaires). Cette insensibilité peut durer de quelques semaines à quelques mois (parfois jusqu'à 1 an) et récupère spontanément sans traitement particulier.

➤ Après ostéotomie du maxillaire supérieur, la mobilité et la sensibilité de la lèvre supérieure sont parfois diminuées, et le nez peut rester bouché pendant une semaine. Ces troubles vont progressivement s'estomper mais la récupération peut être longue

Précautions à respecter :

➤ le tabac doit être arrêté au moins 8 jours avant l'intervention et ne pas être repris avant la fin de la cicatrisation de la plaie.

➤ lorsque les mâchoires sont bloquées, il faudra toujours avoir sur soi une paire de **ciseaux**, pour pouvoir couper les fils entre les deux mâchoires en cas d'urgence. En cas de **vomissements**, gardez votre calme et penchez-vous en avant pour que les liquides puissent s'évacuer entre les dents.

➤ sports : pas avant 3 semaines pour les activités sans aucun risque traumatique (vélo d'appartement par exemple), pas avant 2 mois pour les activités habituelles et pas avant 3 mois pour les sports à risques.

Les risques

Tout acte médical, même bien conduit, recèle un risque de complications. Il ne faut pas hésiter à prendre contact avec l'équipe chirurgicale qui vous a pris en charge (Contactez le 15 en cas d'urgence grave)

➤ des saignements abondants sont rares au cours de l'intervention et peuvent exceptionnellement nécessiter une transfusion de sang, voire un geste chirurgical complémentaire.

➤ dans 5 % des cas d'ostéotomie du maxillaire inférieur, il peut persister des troubles de la sensibilité de la lèvre inférieure, du menton, de la gencive et des dents. Au delà de la 3^{ème} année le déficit séquellaire peut être considéré comme définitif ;

➤ une infection des tissus mous de la joue (cellulite) peut survenir quelques jours à quelques semaines après l'opération et nécessiter un traitement adapté ;

➤ des traits de fracture imprévus lors de la section osseuse peuvent entraîner une durée prolongée de blocage des mâchoires

➤ un retard ou une absence de consolidation osseuse, souvent favorisés par des facteurs extérieurs (traumatisme...), est très rare et nécessite de réaliser à nouveau un blocage des mâchoires et parfois une greffe osseuse ;

➤ des anomalies de positionnement des dents peuvent être constatées plus ou moins tardivement. Si elles sont minimes, elles sont corrigées par le traitement orthodontique post-opératoire qu'il faut alors prolonger. Dans les cas exceptionnels où elles sont importantes, elles peuvent justifier une réintervention ;

➤ des troubles des articulations des mâchoires peuvent se manifester (ou s'aggraver s'ils sont préexistants) après ce type de chirurgie. Ils sont généralement bénins et s'améliorent le plus souvent spontanément en quelques mois.

Ce que vous devez prévoir

La durée prévisible d'hospitalisation est de 3 à 5 jours.

Prévoir une interruption scolaire ou de travail de 15 jours minimum.

Figure 159 Consentement éclairé du patient avant ostéotomie des maxillaires

6.4.2.3.2.6. *L'impact psychologique de la chirurgie orthognatique ; aspects liés à la transformation de l'image de soi (120)*

Si, dans la majorité des situations, le problème fonctionnel est apparemment au centre des préoccupations tant pour le patient que pour le chirurgien, la *chirurgie produira des modifications au niveau de la physionomie*.

Ces *transformations* peuvent être jugées comme *étant positives ou négatives*, ou ni l'une ni l'autre, tant il est parfois difficile d'évaluer le résultat.

Dans la majorité des cas, les patients sont satisfaits de la transformation de l'image de soi, faisant état d'une vie relationnelle meilleure.

La plupart du temps, les femmes se trouvent plus séduisantes et elles en constatent les effets. Le thérapeute peut alors se sentir doublement satisfait de l'issue opératoire.

Il y aura cependant un aspect tout à fait paradoxal à envisager, qui est la difficulté inhérente à la perte de l'aspect disgracieux.

Effectivement, s'agissant d'une amélioration de la physionomie, la tentation de croire que cela ne posera pas de problème d'adaptation est forte.

Pourtant cette modification entraînera des changements importants dans les rapports avec autrui.

Le fait qu'il s'agisse d'un élément positif ne gommara en rien les aspects plus complexes mis en lumière par la non-reconnaissance par autrui.

Le changement de physionomie créera une surprise chez l'interlocuteur qui s'attendait à trouver un visage connu, et qui de ce fait ne le reconnaît plus.

La surprise produite par ce changement, n'échappera pas au patient et sera à même de jeter un doute sur le maintien de son appartenance à un groupe social.

Le rationnel prendra bien évidemment le dessus, mais les émotions suscitées par de telles remises en question peuvent, selon la sensibilité et la vulnérabilité du patient, créer un désarroi qui tranchera avec le caractère positif du changement.

Il peut résulter de cela des ruptures relationnelles autrefois investies.

En conclusion, si l'on peut parfois préjuger du caractère positif d'un changement de physionomie, il sera bien difficile de préjuger des conséquences sur l'environnement relationnel du patient.

En cas de *répercussions négatives*, un travail de soutien par un psychologue peut être nécessaire, quand bien même le résultat est jugé, de part et d'autre, satisfaisant.

En résumé, on peut dire qu'au-delà de l'aspect technique des choses, la qualité de la relation avec le patient est, plus qu'ailleurs, une condition indispensable au bon déroulement des différents stades pré- et post-opératoires.

6.4.2.3.3. *Finitions orthodontiques(116)*

L'orthodontie post-chirurgicale, durant approximativement 6 mois, permet la consolidation des pièces osseuses ainsi que la réalisation des finitions orthodontiques.

Des élastiques inter-maxillaires maintiennent le résultat. Ils sont verticaux et postérieurs, pour asseoir le calage occlusal. Les élastiques antérieurs sont à proscrire, au risque de provoquer une récidence du sourire gingival corrigé. Ils sont portés 23H/24H pendant quelques mois (environ 3 mois), puis diminués progressivement, jusqu'à ce que les fonctions soient normalisées.

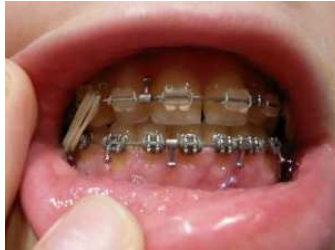

Figure 160 Élastiques inter-maxillaires

Lors de la dépose de l'appareil multi-attache, une *contention* par plaque ou gouttière amovible est nécessaire au maxillaire, et une contention collée de canine à canine est mise en place à la mandibule.

6.5. Traitement des étiologies dento-parodontales

6.5.1. La chirurgie parodontale (18)

Le traitement parodontal à lui seul peut répondre à la demande lorsque l'exposition gingivale est peu sévère.

La chirurgie plastique parodontale du sourire gingival consiste en une élongation coronaire, c'est-à-dire l'allongement de la couronne clinique, pouvant être effectuée de différentes façons : une gingivectomie à biseau interne (GBI), avec ou sans résection osseuse et un lambeau positionné apicalement (LPA), avec ou sans résection osseuse.

Le choix est fonction du diagnostic : il peut s'agir d'un excès gingival seul (éruption passive incomplète, accroissement gingival) ou d'un excès maxillaire antérieur, ou d'une combinaison des deux.

L'ampleur de la correction parodontale pour le traitement d'un sourire gingival, dépend de l'exposition gingivale du patient au repos, et lors du sourire.

Parce que la plupart des gens (environ 80%) exposent leurs dents maxillaires de la deuxième prémolaire à la deuxième prémolaire en souriant, l'intervention chirurgicale est réalisée, le plus souvent, entre les premières molaires, afin de parvenir à un développement harmonieux du sourire, avec des contours gingivaux esthétiques (79).

En présence d'un sourire gingival, il est plus esthétique d'avoir un alignement de la gencive marginale des quatre incisives (20).

Ce paramètre est à prendre en compte pour la réalisation d'un traitement parodonto-prothétique.

Il est impératif *d'évaluer la longueur radiculaire des dents avant l'intervention chirurgicale*. Toute procédure qui nécessite *une quantité de résection osseuse considérable se traduira par une réduction importante du support osseux et aura pour conséquence une influence négative sur le rapport couronne/racine (56), pouvant entraîner la mobilité des dents par manque de soutien osseux*.

La hauteur de tissu kératinisé doit être aussi considérée afin d'opter pour une approche résectrice par GBI (si la hauteur de tissu le permet) ou plutôt pour un traitement par LPA.

En résumé, seuls les cas peu sévères et des conditions favorables peuvent être traités avec succès par une chirurgie plastique parodontale seule (18).

6.5.1.1. La gingivectomie à biseau interne

Elle est pratiquée pour le traitement d'une éruption passive de type I et d'accroissement gingival(18).

Le sondage après l'anesthésie tente de repérer la jonction amélo-cémentaire, le fond du sulcus et le niveau osseux. Malgré l'anesthésie, il reste difficile d'établir le rapport précis entre ces données.

La ligne des collets est tracée au crayon en fonction de la ligne labiale, situant ainsi l'endroit du trait d'incision. La technique des « points sanglants » peut être également pratiquée.

Une lame 15 suit alors le tracé festonné dans une incision à biseau interne jusqu'aux tissus durs.

A l'excision succède une *gingivoplastie pour diminuer une certaine épaisseur dans la zone interproximale ou sculpter la gencive*. Cette plastie s'effectue à l'aide d'instruments rotatifs ou d'électrochirurgie.

Le même protocole est pratiqué sur la face palatine, puis le tissu osseux est couvert par le tissu gingival conservé, au niveau de la jonction amélo-cémentaire.

L'intervention est simple, rapide, peu douloureuse dans ses suites (18).

Lorsque l'opérateur n'est pas assuré d'avoir respecté la hauteur d'attache conjonctive, et/ou a besoin d'associer une *ostéotomie-ostéoplastie*, il est nécessaire de soulever un lambeau. C'est le cas en présence d'une *éruption passive altérée de type IB*.

La résection osseuse a pour objectif de repousser l'os de 2,5 à 3,0 mm de la jonction amélo-cémentaire, afin de préserver l'espace biologique.

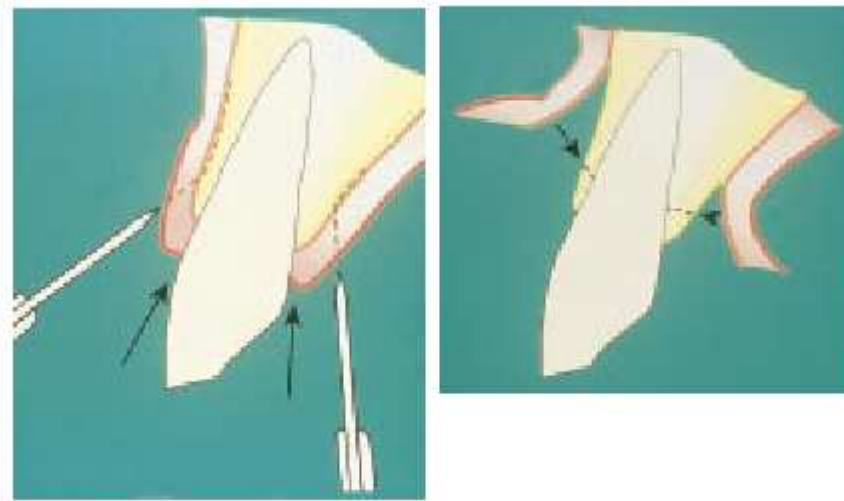
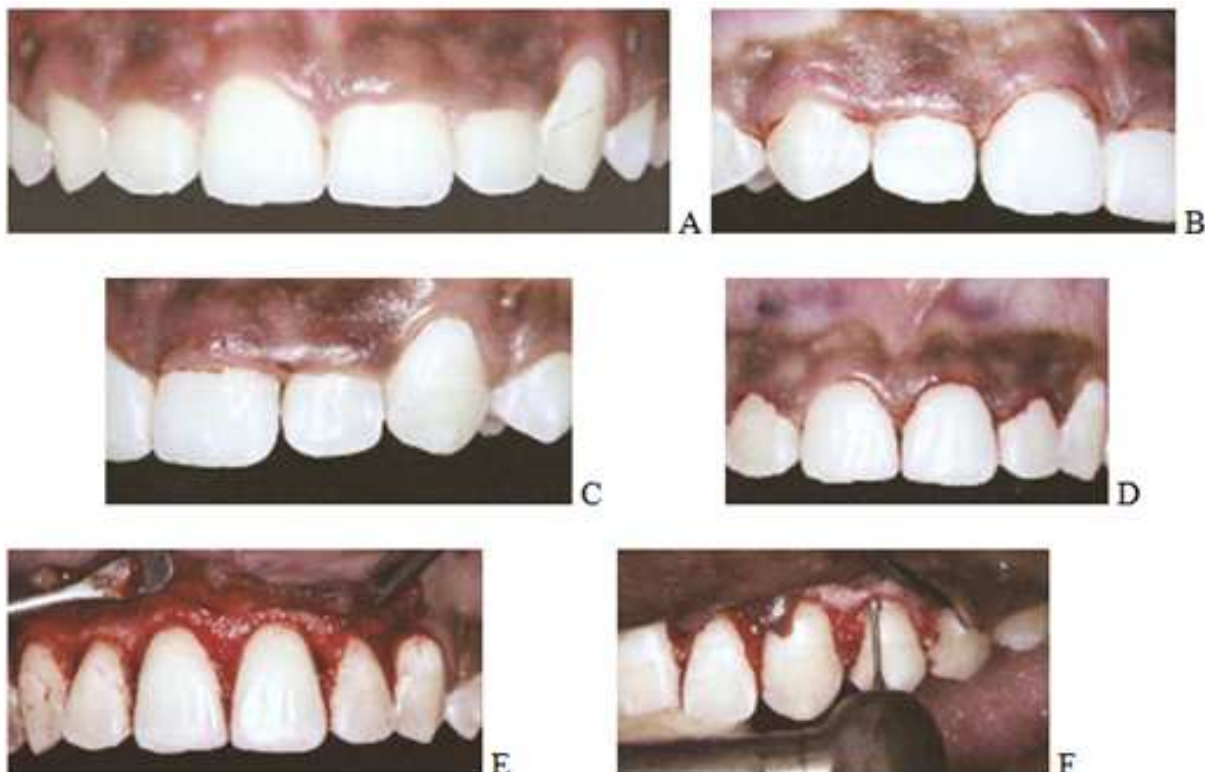
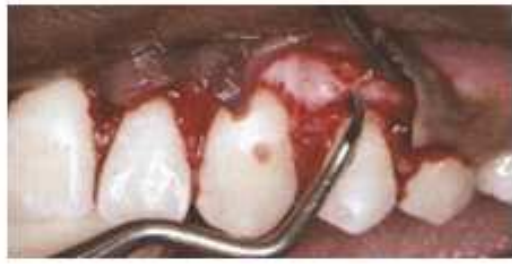

Figure 161 Gingivectomie à biseau interne, suivie d'ostéectomie (122)

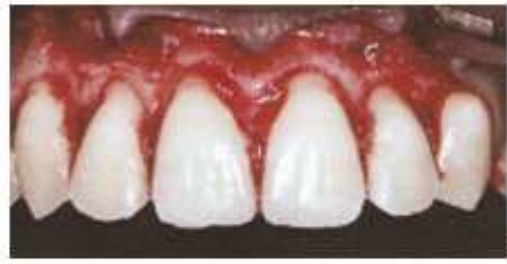Nous pouvons dire que *la gingivectomie permet une réelle amélioration de l'esthétique par une soustraction gingivale au profit d'un accroissement de la visibilité dentaire et par la survenue d'un rapport largeur/longueur plus équilibré, lorsqu'un excès de gencive est en cause et/ou en présence de poches gingivales (sans perte d'attache).*

Il ne faut pas perdre de vue que *cette technique n'est possible que lorsque la quantité de gencive kératinisée est suffisante (99)*

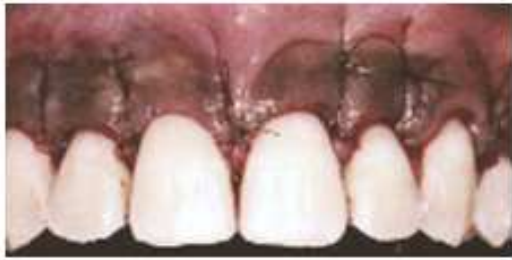



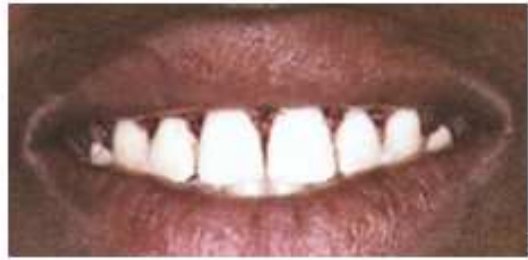G



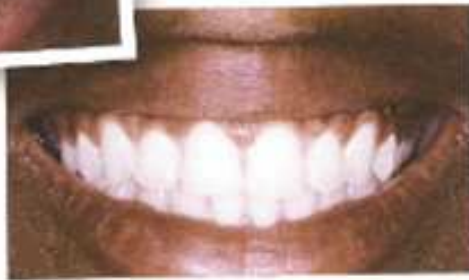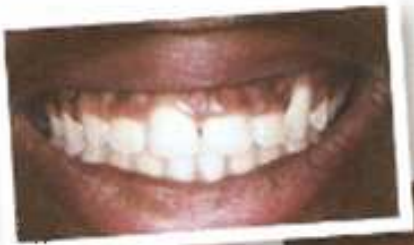H



I



J



K

Figure 162 Traitement d'une éruption passive altérée par gingivectomie à biseau interne (54)

- A. Patiente présentant une éruption passive incomplète, excepté sur 23, dont l'éruption est normale
- B, C et D. Aspects des contours gingivaux après gingivectomie ; les tracés d'incisions sont réalisés avec une lame 15C, selon un guide chirurgical thermoformé
- E. Elévation d'un lambeau d'épaisseur totale avec mise en évidence du rebord osseux situé au niveau de la jonction émail-cément des dents.
- F, G et H. Remodelage osseux pour recréer un espace biologique.
- F. Ostéoplastie avec une fraise boule diamantée.
- G. Ostéoplastie au ciseau à os
- H. Correction osseuse homothétique à la jonction émail-cément.
- Sutures par des points matelassiers verticaux interdentaires
- I. Vue intra-buccale
- J. Lors du sourire
- K. Sourire avant et après intervention

6.5.1.2. Chirurgie à lambeau

Elle est obligatoire lorsque :

- la gingivectomie entraînerait une trop grande perte de tissu kératinisé (moins de 3 à 5mm de gencive)
- une ostéoplastie est envisagée le plus souvent car il faut harmoniser les reliefs osseux et respecter l'espace biologique (99)

Le lambeau positionné apicalement permet de traiter l'éruption passive de type II, l'excès maxillaire antérieur peu important (avec une résection osseuse associée).

En présence d'une hauteur gingivale « normale », c'est-à-dire environ 4 à 5mm sur les faces vestibulaires de dents antérieures maxillaires (type II), l'éruption passive altérée est corrigée par un déplacement apical de la totalité du tissu gingival (18).

L'incision primaire est intrasulculaire, poursuivie par des incisions de décharge pour libérer le lambeau. Le décollement est limité au tissu kératinisé et poursuivi au niveau de la muqueuse alvéolaire par une dissection.

L'accès visuel de la jonction amélo-cémentaire permet de vérifier la présence de la hauteur d'attache nécessaire.

Dans le cas contraire, une ostéotomie-ostéoplastie permet de retrouver la hauteur nécessaire à l'espace biologique.

Le lambeau est enfin positionné et suturé de telle manière que son bord coronaire recouvre légèrement le tissu osseux, tout en se situant au niveau de la jonction émail-cément.

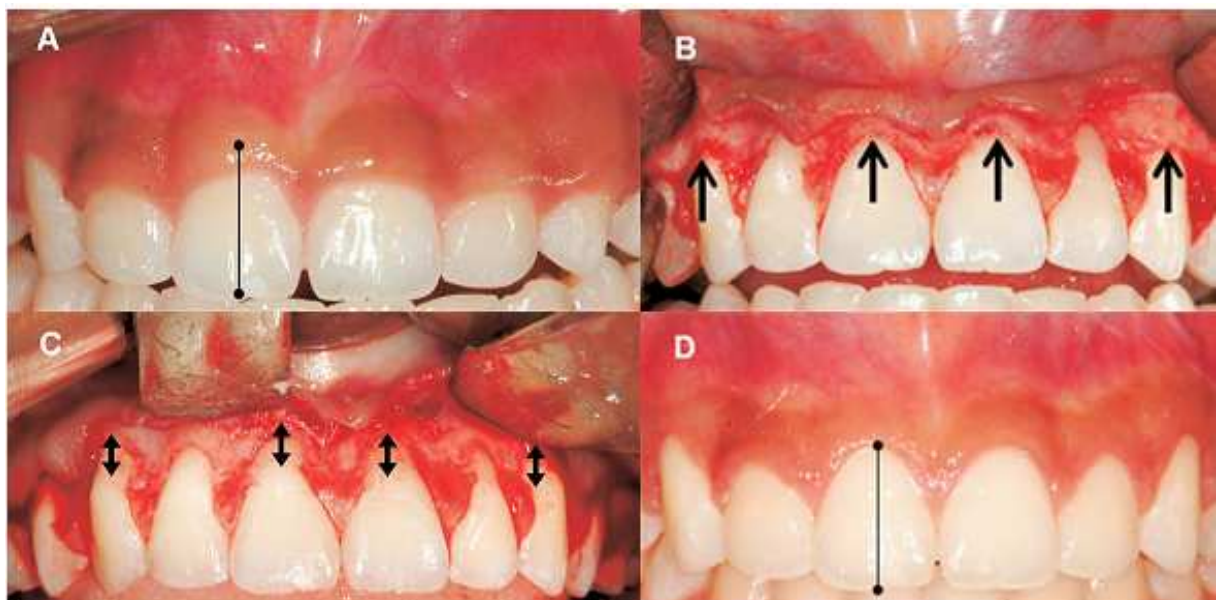


Figure 163 Eruption passive altérée et lambeau déplacé apicalement (147)

- A. Eruption passive altérée de type II
B. Lambeau levé permettant de visualiser ainsi le niveau osseux
C. Ostéotomie réalisée afin de recréer un espace biologique

D. Résultat postopératoire après cicatrisation

Un des inconvénients des lambeaux positionnés apicalement, est la *mise à nu, légère, de la surface radiculaire des dents.*

L'autre point négatif, est l'agrandissement de l'espace interdentaire et donc, la *formation de « fameux trous noirs ».*

Pour atténuer ces effets, certains auteurs (DE PAOLI (1998)), proposent de ne soulever qu'un lambeau vestibulaire, de demi-épaisseur, et de le positionner apicalement.

L'ostéotomie ne concernerait que la face vestibulaire, et respecterait l'os interdentaire.

La hauteur de la couronne clinique se trouverait ainsi augmentée, alors que la gencive interdentaire resterait à son niveau.

Cette solution est intéressante pour le traitement d'un excès maxillaire antérieur de faible importance.

Il persiste cependant une certaine impression gingivale en cas de dents triangulaires.

Par ailleurs, sur des couronnes plutôt rectangulaires, et aux racines plutôt massives (de faible conicité), la résection interproximale est possible.

Comme énoncé précédemment, *un lambeau positionné apicalement peut aussi faire suite à une ingression orthodontique dans le traitement d'un excès maxillaire antérieur peu sévère.*

6.5.1.3. *Limites du lambeau déplacé apicalement*

Dès que l'excès maxillaire antérieur devient important, l'association d'orthodontie, de chirurgie parodontale, et/ou de l'odontologie conservatrice modifiant la forme coronaire afin de masquer les trous noirs apparus suite au traitement, ne donne qu'un résultat moyen.

Le patient doit en être informé avant traitement, et se contenter du résultat alors obtenu, et dont il a été prévenu. La solution idéale relèverait de la chirurgie orthognathique.

6.5.2. *Apport du bistouri électrique en dentisterie esthétique*

L'*électrochirurgie* est une thérapie par conduction de courant permettant d'obtenir simultanément les effets chirurgicaux de coupe et de coagulation, offrant ainsi un réel service au chirurgien dentiste.

Elle constitue ainsi un *excellent moyen d'excision gingivale rapide.*

On peut l'utiliser dans le traitement d'un sourire gingival, pour remodeler gencive et papilles (alignement de la ligne des collets, chirurgie pré-prothétique...), pour réaliser des élongations coronaires (en présence d'éruption passive altérée), ou encore pour supprimer les hypertrophies disgracieuses.

Après réalisation d'une anesthésie locale, l'électrode doit être légèrement inclinée extérieurement par rapport à l'axe de la dent, sans être au contact de l'os ou du ciment.

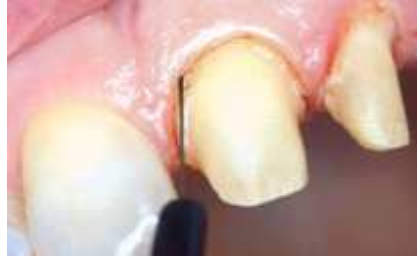

Figure 164 Dentisterie esthétique et bistouri électrique

6.5.3. Laser et aménagement de la ligne du sourire (133)

Il est parfois *difficile de faire accepter au patient une intervention chirurgicale parodontale souvent lourde et douloureuse pour réaménager les tissus mous (élongations coronaires antérieures, plasties gingivales...)* dans le cadre de la prise en charge d'un *sourire gingival*.

Le laser a permis de simplifier ces interventions et d'en accroître les indications.

6.5.3.1. Les lasers chirurgicaux

Les lasers chirurgicaux (Er-Yag, Co2, Nd-Yag, diodes) permettent d'effectuer des plasties gingivales ou muqueuses fines, parfaitement contrôlées, sans douleurs postopératoires et dont la cicatrisation est obtenue en quelques jours.

Ils sont *indiqués en présence d'un sourire gingival*, puisqu'ils vont faire *apparaître l'intégralité de la couronne anatomique* lors d'une éruption incomplète ou lors de la présence d'une gencive hyperplasique.

Ils présentent également de *réels atouts esthétiques*, ayant la *capacité de réaliser une dépigmentation gingivale (naturelle ou provoquée par la présence d'anciennes restaurations métalliques)*, *l'aménagement des tissus mous péri-implantaires dans une zone esthétique*, de *réaliser des plasties muqueuses afin d'optimiser l'intégration d'un pontique*.

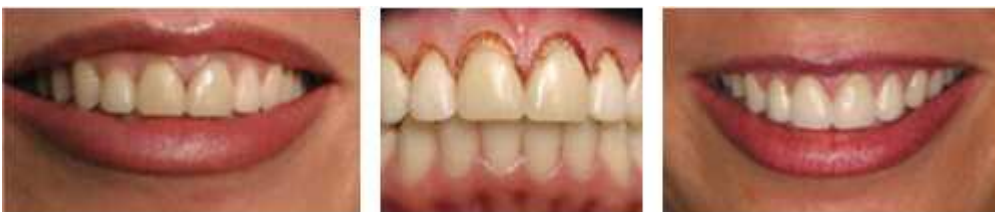

Figure 165 Laser CO2 et traitement parodonto-prothétique

6.5.3.2. Les lasers erbium

Ils sont indiqués pour des interventions à la fois sur l'os et la gencive.

Ils sont particulièrement efficaces pour réaliser un *allongement de couronne clinique à visée esthétique, dans une zone très critique, et ce, sans lambeau*.

Les résultats sont spectaculaires ; cicatrisation en quelques jours, absence de douleurs postopératoires et stabilité dans le temps.

Le *protocole simplifié d'allongement de couronne clinique* est le suivant :

- détermination de la quantité de gencive à éliminer afin d'obtenir la longueur et le profil coronaire souhaités, en vérifiant qu'il restera suffisamment de gencive attachée après plastie
- plastie gingivale à l'aide du laser
- sondage de la profondeur sulculaire résiduelle : on détermine la nécessité d'effectuer une plastie osseuse afin de recréer l'espace biologique de 2mm
- si besoin, plastie osseuse à l'aide du laser erbium : le tip est placé parallèlement à l'axe de la dent et inséré dans le sulcus. Le laser erbium volatilise l'os (sans risque de nécrose et quasiment sans saignement) jusqu'à ce que le tip ait atteint 3mm de profondeur (2mm d'espace biologique+ 1mm de sulcus).

Dans le cas d'une réhabilitation par des éléments prothétiques, il est possible de prendre l'empreinte dans la séance. La réalisation de prothèses provisoires parfaitement adaptées guidera la cicatrisation gingivale. La rapidité et la qualité de la cicatrisation, ainsi que l'absence de lambeau, garantissent une stabilité parodontale dans le temps (on privilégiera des reconstitutions par des éléments tout céramiques).

Au bout de 8 jours, les éléments définitifs peuvent être posés.

En conclusion, nous pouvons dire que *les lasers apportent un réel bénéfice pour la réussite de nos traitements (simplification des protocoles, confort opératoire, biostimulation, réduction des suites opératoires...), en dentisterie esthétique mais également dans tous les autres domaines de l'odontologie.*

6.5.4. *Traitements parodontaux complémentaires*

Tout comme les résections gingivales et les plasties osseuses, *les greffes de gencive et d'os peuvent contribuer à l'amélioration de l'esthétique parodontale du sourire, et à l'aménagement de l'espace prothétique supra-dentaire ou supra-implantaire.*

Afin de restaurer le volume adéquat d'une crête édentée, on peut avoir recours à des greffes de tissu conjonctif ou épithélio-conjonctif, pour reconstruire chirurgicalement les défauts observés.

On parle alors de *compensation chirurgicale post extractionnelle.*

Il est préconisé *d'attendre au moins six mois (durée de stabilisation des tissus après greffe de conjonctif) avant d'entreprendre soit une nouvelle greffe, afin d'améliorer encore les résultats, soit le traitement prothétique définitif.*

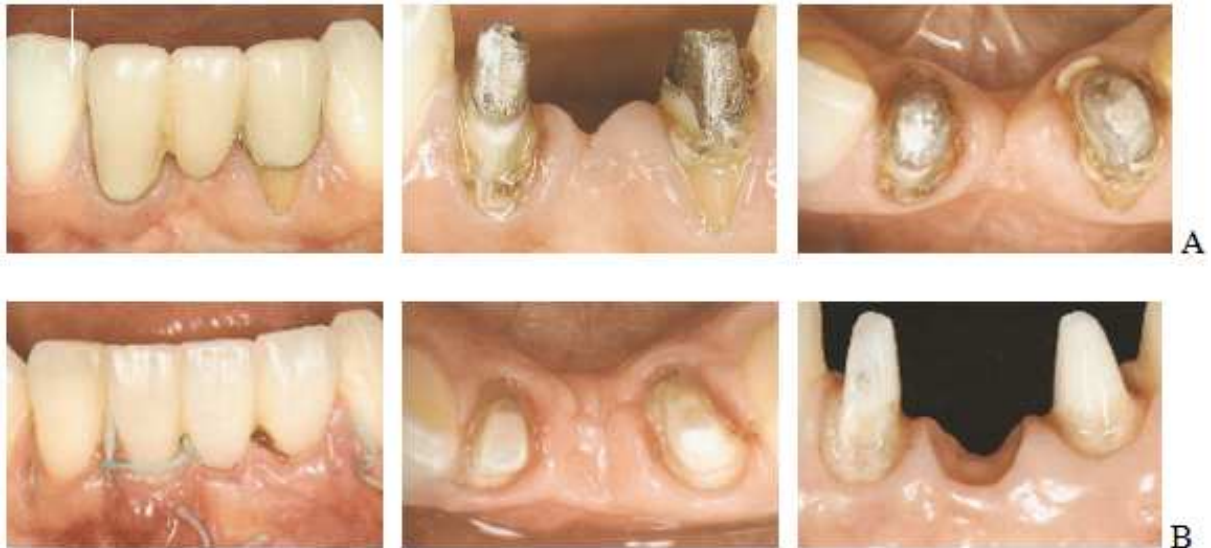

Figure 166 Compensation post-chirurgicale post-extractionnelle (45)

A. Situation initiale d'une crête édentée

B. Situation finale de cette même crête après greffe de tissu épithélio-conjonctif, et mise en place de bridge provisoire guidant la cicatrisation

6.5.5. Odontologie conservatrice et sourire gingival

6.5.5.1. Indications

L'odontologie conservatrice permet notamment, après une chirurgie par lambeau positionné apicalement dans le cadre du traitement d'un sourire gingival, de modifier les formes coronaires des dents antérieures maxillaires, de façon à réduire les embrasures et masquer ce que la chirurgie a mis à nu (2).

En présence d'un diastème inter-incisif peu important, un simple ajout de résine composite peut modifier la forme des dents, et ainsi les proportions du sourire.

Les résines composites possédant d'excellentes propriétés optiques et physiques, permettent d'allonger ou modifier les formes des dents non préparées, avant d'entreprendre un traitement plus lourd. La notion de gradient thérapeutique est ainsi pleinement respectée (88).

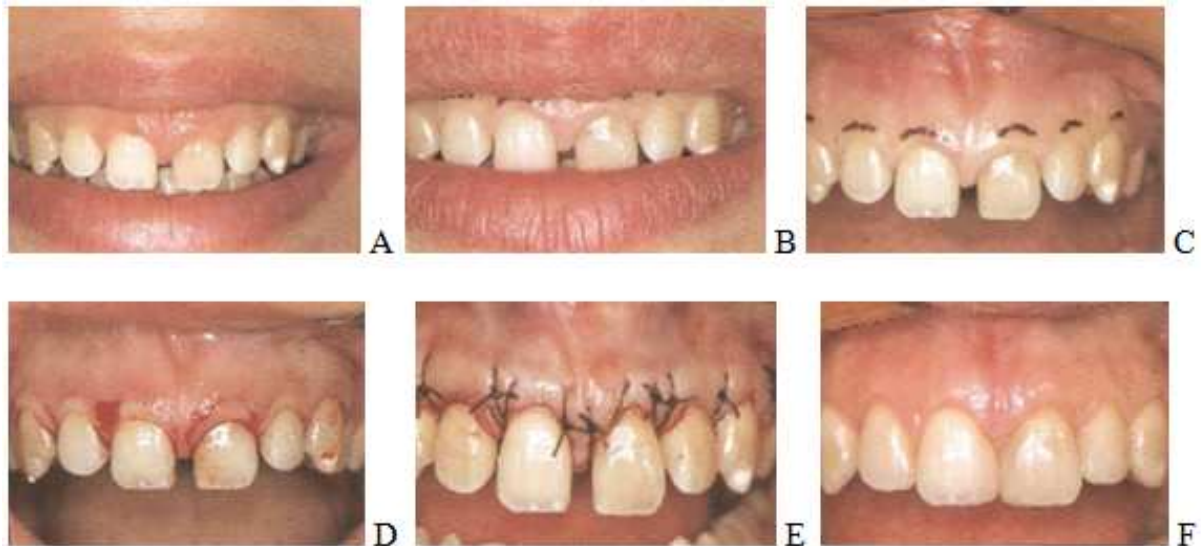


Figure 167 Aménagement d'un sourire gingival par chirurgie parodontale et traitement conservateur (18)

- A. Sourire gingival et diastème interincisif de la patiente, qui ont suscité une demande de correction à visée esthétique
 B. La ligne des collets est prévisualisée au crayon en fonction de la ligne labiale lors du sourire
 C. Visualisation de la quantité de tissu à supprimer, et observation du tissu kératinisé résiduel afin de décider l'approche thérapeutique à envisager (gingivectomie à biseau interne ou lambeau positionné apicalement)
 D. Incision à biseau interne
 E. Allongement chirurgical obtenu après sutures
 F. Quatre mois après l'intervention, fermeture du diastème inter-incisif par dentisterie restauratrice

6.5.5.2. Optimisation du résultat esthétique

6.5.5.2.1. Montage des résines composites par stratification (72)

L'obtention d'une teinte adéquate est le fruit d'une stratification interne complexe où plusieurs masses de saturations différentes sont utilisées par superposition de la région cervicale à la région incisale et de la face palatine à la face vestibulaire afin de donner de la profondeur, de la translucidité et une transmission de la lumière qui recrée l'aspect naturel de la restauration.

Au préalable, chaque détail, chaque spécificité de la dent seront notés.

L'observation s'articule autour de trois zones.

La *région cervicale* est la zone où on détermine la couleur de la dentine car l'émail est en faible épaisseur et influence peu la perception de la teinte.

La *région médiane* (corps de la dent) va donner le degré de saturation de la dentine dans son ensemble en sachant que la couleur moyenne est obtenue par une superposition de couches plus ou moins saturées. La *sélection des masses émail* se fait dans cette région en raison de l'épaisseur de celle-ci.

Le *tiers incisal* est la zone de plus grande animation où l'on donnera réellement vie à notre restauration, en recréant des *lobules, zones de translucidité et d'opalescence...*

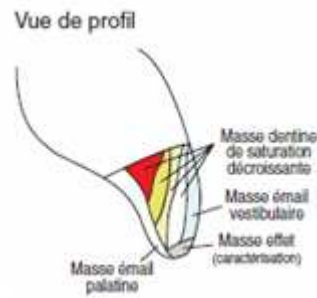


Figure 168 Stratification d'une dent en résine composite (72)

L'application de trois couches basiques qui répliquent de manière fidèle les propriétés et la situation des tissus naturels et autorisent un arrangement spatial identique à la structure dentaire. Les limites sont préparées en forme de chanfrein arrondi afin de ménager une épaisseur suffisante pour la dentine qui sera recouverte par une fine couche d'émail afin d'obtenir une continuité optique entre la restauration et la dent naturelle.

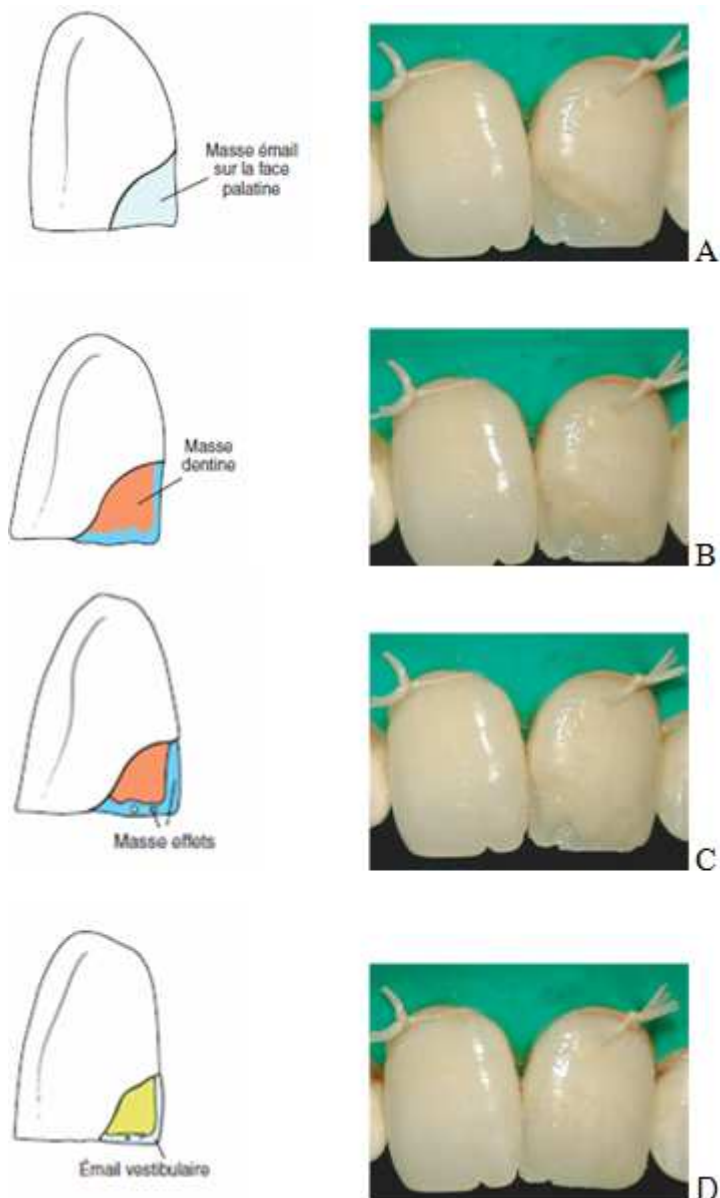


Figure 169 Concept moderne de stratification à trois couches : reconstitution tridimensionnelle

- A. Réalisation de la couche émail de la face palatine et de l'arête mésiale avec du composite translucide
- B. Ébauche de l'architecture interne avec des masses dentinaires plus saturées
- C. Restauration des lobes dentinaires avec des couches de dentine moins saturées et mise en place de masses opalescentes bleutées entre ces lobes
- D. Stratification terminée après la mise en place de la couche d'émail vestibulaire

6.5.5.2.2. *Obtention d'un état de surface naturel*

Le deuxième facteur le plus important dans la réussite d'une restauration, et ce quel que soit le matériau, est son état de surface.

Suite à sa stratification en résine, seront réalisés successivement *la macrogéographie, la microgéographie, le polissage et le glaçage* du composite.

6.5.5.2.2.1. Réalisation de la macrogéographie

Les excès de composite sont éliminés à l'aide de fraises à polir ou de disques abrasifs, en veillant à ne pas éliminer les convexités et concavités recrées.

Les disques sont utilisés uniquement au niveau du galbe proximal.

Le bord libre est délimité à l'aide d'une fraise à polir en carbure de tungstène angulée à 45°.

Les lobes vestibulaires seront reproduits grâce à une fraise conique en carbure de tungstène, à vitesse lente et sans pression.

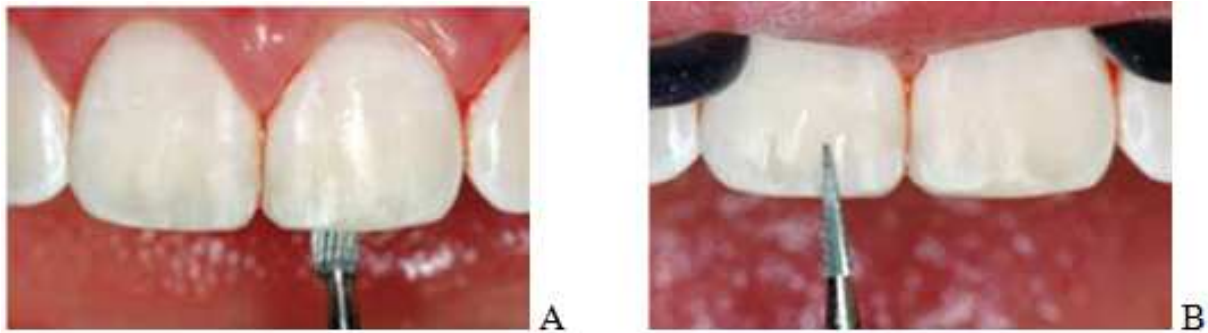


Figure 170 Réalisation de la macrogéographie

A. Délimitation du bord libre

B. Reproduction des lobes vestibulaires

6.5.5.2.2.2. Réalisation de la microgéographie

Une fraise diamantée de fine granulométrie, appliquée tangentiellement à la surface vestibulaire, est utilisée pour reproduire les *microreliefs de surface* (périkymaties et stries).

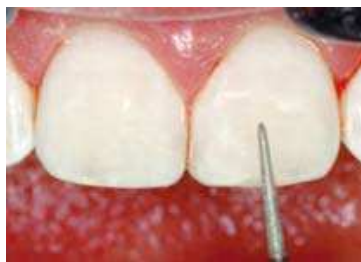

Figure 171 Réalisation de la microgéographie

6.5.5.2.2.3. Le polissage

Le *polissage* est une étape importante dans la gestion de l'état de surface, car il *détermine la brillance et la granulométrie de la dent*.

Il faut prendre garde de ne pas surpolir, afin d'éviter d'effacer toutes les caractérisations de surface que l'on a reproduites préalablement.

En général, le polissage d'un composite peut se réaliser de deux manières :

- avec *des disques à polir de granulométrie décroissante* (indiqués pour des dents uniformément lisses, ne présentant aucun état de surface particulier)
- avec *des instruments silicones* (préconisés pour préserver l'état de surface obtenue au préalable)

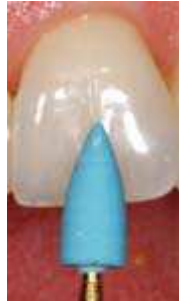

Figure 172 Polissage

Le *polissage* se fait toujours *de la restauration vers la dent*.

Généralement, au moins deux granulométries de fraises silicone sont nécessaires pour obtenir un polissage satisfaisant.

Les faces proximales sont polies à l'aide de bandes abrasives, métalliques de préférence et de granulométrie décroissante.

6.5.5.2.2.4. *Le glaçage*

Le *glaçage* est réalisé soit par le passage d'une brosse imprégnée de carbure de silicium soit à l'aide de pâtes diamantées de 1 et 3 μm , appliquées à l'aide d'une brosse souple dans le sens horizontal, afin de ne pas effacer les périkyaties.

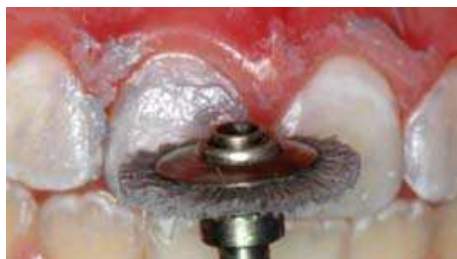

Figure 173 Glaçage

Ce glaçage sera suivi d'un *brillantage* à l'aide d'une feutrine montée sur contre-angle.

La pression et le temps d'application de ces différents instruments donneront une texture brillante, mate ou satinée, selon le résultat désiré.

6.5.5.3. *Techniques d'embellissement du sourire gingival*

Parce que les dents sont totalement dévoilées en présence d'un sourire gingival, le chirurgien dentiste peut avoir recours à d'autres procédures moins invasives, telles que le blanchiment, la micro-abrasion. Même s'il est évident que ces techniques ne sont pas des thérapeutiques, à

part entière, du sourire gingival, elles pourront par ailleurs améliorer considérablement l'esthétique du sourire de nos patients.

6.5.5.3.1. Les techniques d'éclaircissement (17)

A l'ère du tout « blanc » et des dents « blanches », les *techniques d'éclaircissement*, appelées fréquemment « blanchiment » par nos patients, représentent une étape non négligeable dans cette course frénétique vers le « beau ».

Si cette phase d'éclaircissement n'est pas systématique, il est impératif d'en parler au patient avant d'envisager toute restauration antérieure. Il faudra également leur préciser que ces traitements sont « temporaires », qu'il faut réaliser un *entretien régulier* pour maintenir ce caractère lumineux donnant un aspect si agréable au sourire.

S'il n'a pas la prétention de traiter toutes les situations cliniques, il rend bien souvent de nombreux services.

Beaucoup de dyschromies peuvent être traitées par ces techniques ; colorations physiologiques, tétracyclines faiblement marquées ou bien encore des fluoroses légères...

Les éclaircissements peuvent être de différents types :

- Externe ambulatoire :

Le patient pratique le *port nocturne de gouttières thermoformées*, appliquant le *principe actif (peroxyde de carbamide de 10 à 22 %)* sur les surfaces dentaires, et ce *pendant une période de 10 à 30 jours*.

La stabilité de ces traitements est de l'ordre de *deux à trois ans*.

- Externe en cabinet :

Réalisée en une seule séance, cette technique consiste en l'application d'un produit plus puissant sur les dents (comme du *peroxyde d'hydrogène à 35%*), après protection des tissus gingivaux du patient au moyen d'une digue.

Le principe actif est activé par une lampe à faisceaux ultra-violets, par cycles réguliers.

A la fin de la séance, le résultat est immédiat.

On obtient un bon éclaircissement mais qui n'est pas stable dans le temps, contrairement à la technique ambulatoire.

C'est pourquoi il nous semble *indispensable de combiner ces deux méthodes*, à savoir, commencer par une séance au fauteuil, puis poursuivre par une semaine de traitement en ambulatoire.

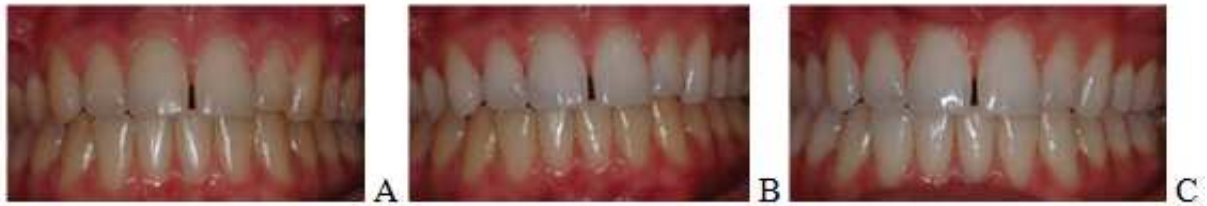

Figure 174 Eclaircissement externe

- A. Situation clinique avant éclaircissement au fauteuil
- B. Situation clinique observée après éclaircissement de l'arcade maxillaire seule, montrant ainsi l'effet du traitement au patient
- C. Résultat final obtenu

- Interne :

Employé *en présence de dents dévitalisées*, secondairement colorées par extravasation et dégradation de produits sanguins ou infiltration dentinaire de produits endodontiques, cet éclaircissement consiste en l'application de *principe actif (perborate de sodium) au cœur de la cavité endodontique de la dent, par cycles réguliers*, jusqu'à élimination de tous les colorants.

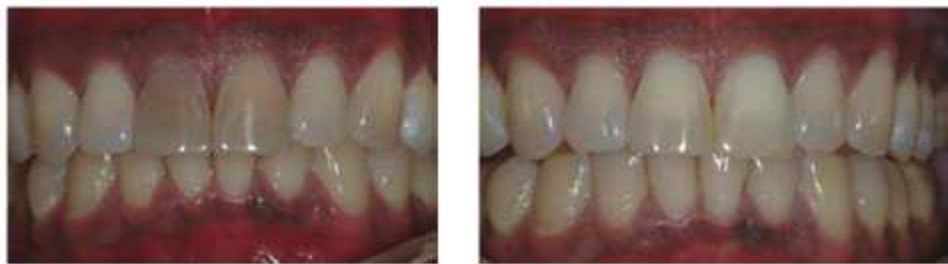

Figure 175 Résultat « avant/après » une technique d'éclaircissement interne sur 11 et 21.

6.5.5.3.2. La micro-abrasion (25,94)

Si l'éclaircissement dentaire vise à supprimer chimiquement (par oxydation) les colorants présents au sein des tissus dentaires, la *micro-abrasion amélaire* vise à éliminer *physiquement* (par abrasion de microparticules de ponce, alumine, carbure de silicium...) et *chimiquement* (par dissolution acide fort, comme l'acide phosphorique) une *couche superficielle de l'émail hébergeant la dyschromie ou la dysplasie*.

Elle permet d'éliminer de façon non sélective toutes les *colorations externes* (tabac, vin, café...), et *superficielles* (voile, tâches blanchâtres...), ainsi que les *défauts polychromes localisés* (bruns, gris, jaunes...).

Pour certaines tâches plus profondes, il est quelquefois nécessaire de recourir à ce que l'on appelle une méga-abrasion ou améloplastie à l'aide d'instruments diamantés grains fins montés sur turbine ou sur une pièce à main à ultrason, avant de pratiquer la micro-abrasion.

Elle peut être aussi, *dans certains cas complexes, associée à un traitement d'éclaircissement chimique*.

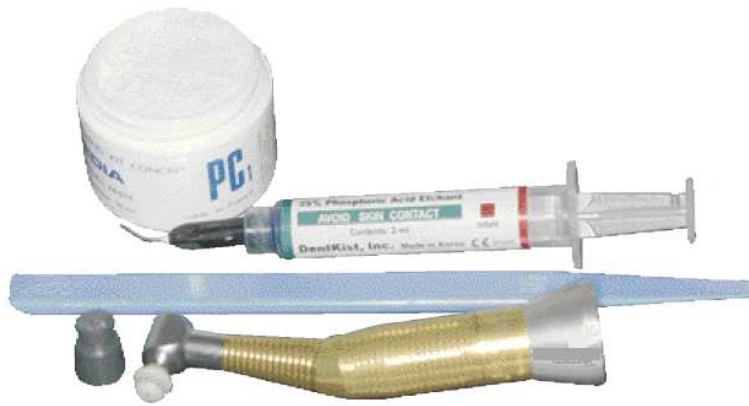

Figure 176 Matériel nécessaire à la micro-abrasion

Contre-angle basse vitesse à mouvement alternatif, cupule en caoutchouc, ponce micronisée et gel d'acide phosphorique à 37 %. Le mélange acide phosphorique/ponce s'effectue dans un godet en plastique.

Un polissage soigneux à l'aide de pâte spécifique en utilisant au moins deux granulométries différentes, permet de redonner au sourire un aspect naturel.

Afin de *diminuer les sensibilités éventuelles* et permettre une meilleure minéralisation de l'émail qui a été fortement déminéralisé, il est conseillé d'utiliser *un produit reminéralisant et désensibilisant pendant 15 minutes dans des gouttières*. Ce traitement devra d'ailleurs être prolongé par le patient *15 minutes par jour pendant une semaine*.

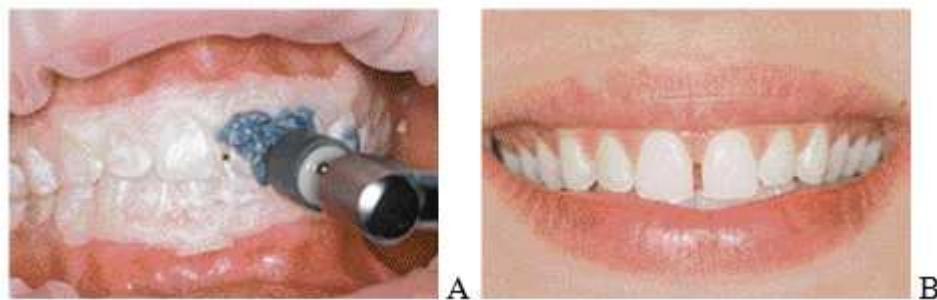


Figure 177 Technique de réalisation de la micro-abrasion

A. Après avoir isolé les gencives avec une digue et mis en place les écarteurs, la micro-abrasion s'effectue par groupe de 3 à 4 dents.

B. Résultat d'une micro-abrasion sur sourire gingival.

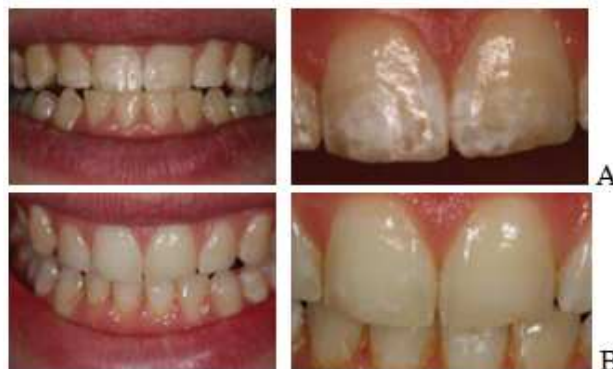

Figure 178 Résultat avant après d'un patient traité par micro-abrasion

A. Dyschromie importante avec colorations blanches en nappe.

B. Résultat après 2 séances de micro-abrasion

6.5.6. Thérapeutiques prothétiques

6.5.6.1. Indications

Une *thérapie prothétique* doit être envisagée dans le traitement du sourire gingival dans les situations suivantes:

- en cas de couronnes cliniques courtes en raison de la perte de structure dentaire (par exemple, l'usure des dents)
- en présence de restaurations défectueuses ou suite à une plainte esthétique du patient
- si les racines exposées à la suite du traitement parodontal provoquent une hypersensibilité des dents ou une esthétique insuffisante.

6.5.6.2. Impératifs prothétiques

6.5.6.2.1. Respect des trois règles fondamentales de l'occlusion : centrage, calage, guidage

Comme tout édifice architectural, une nouvelle denture, un nouveau sourire, ne peuvent se concevoir autrement que sur des fondations saines et solides.

L'*occlusion*, garante de la stabilité et de la pérennité des restaurations doit être *prise en considération avant tout caractère esthétique*, et doit répondre à *trois règles fondamentales* que sont; le *centrage*, le *calage*, et le *guidage*.

Ceci nécessite :

- une *occlusion d'intercuspidie maximale (OIM)* stable et reproductible, avec de nombreux contacts équirépartis selon le principe du tripodisme. A noter que lorsque l'OIM initiale est pathologique, elle sera remplacée par une *OIM thérapeutique de confort*, basée sur la position articulaire de *relation centrée (RC)* du patient.
- un *guidage incisif et canin efficace*, permettant des excursions mandibulaires *exemptes d'interférences travaillantes (sauf fonction de groupe) et non travaillantes*. Ces caractéristiques confèrent la protection mutuelle des secteurs dentaires, les dents antérieures protégeant les dents postérieures et inversement.

A savoir que ces règles diffèrent de la conception de prothèses complètes amovibles ; la notion d'une occlusion balancée, bilatéralement équilibrée, ne sera pas abordée ici.

6.5.6.2.2. Rétablissement de la fonction et de l'esthétique

Les traitements prothétiques doivent certes répondre aux *exigences fonctionnelles* du patient, mais doivent également *le satisfaire esthétiquement*, particulièrement en présence d'un sourire gingival.

C'est pourquoi le chirurgien dentiste devra *optimiser son traitement*.

6.5.6.2.2.1. Transfert des modèles de travail : le Ditramax[®]

Comme nous l'avons développé précédemment, *l'utilisation du Ditramax[®], premier dispositif de transfert des données esthétiques du patient, est essentielle dans le cadre d'une réhabilitation prothétique du sourire gingival.*

Le prothésiste disposant d'éléments anatomiques indispensables, sera en mesure de réaliser des prothèses qui seront parfaitement intégrées sur le plan esthétique.

6.5.6.2.2.2. Rôle de la céroplastie prospective (Wax-Up), du montage directeur, du masque diagnostique (Mock-Up), et du stent chirurgical

Il paraîtrait bien *trop dangereux de s'aventurer dans un projet esthétique, sans avoir au préalable, fait des essais en bouche, tant sur le plan esthétique que sur le plan fonctionnel.*

La confection de Wax-Up et de montage directeur, la réalisation d'un masque diagnostique et d'un stent chirurgical, s'imposent comme des étapes indispensables permettant d'assurer la parfaite intégration de la future prothèse au sein du visage.

6.5.6.2.2.2.1. Intérêt du Wax-Up et du montage directeur

Les *céroplasties*, tout comme la prothèse transitoire, représentent la matérialisation du projet esthétique personnalisé, réalisé par des cires de diagnostic (Wax-Up) en intégrant le maximum de données recueillies lors de l'entretien initial.

Le *montage directeur*, quant à lui, simulera le projet prothétique amovible ou implantaire. Il pourra être transformé par la suite en guide radiologique et chirurgical.

6.5.6.2.2.2.2. Rôle du masque diagnostique (Mock-Up) (57)

Que se passe-t-il si les attentes du patient et du dentiste divergent après la préparation des dents ?

Que se passe-t-il lorsque le dentiste réalise qu'il est allé trop loin et que trop de tissu dentaire a été enlevé ?

Quelles sont les limites d'une nouvelle enveloppe fonctionnelle quand le schéma occlusal doit être modifié ?

Le moyen idéal de surmonter tous ces obstacles est de préparer un *Mock-Up* (encore appelé *masque diagnostic* ou *prothèses provisoires de pré-évaluation esthétique*) avant toute préparation des dents.

Suite à une éventuelle première approche réalisée directement au composite sur la dent, un projet prothétique sera proposé à l'aide d'une cire de diagnostic.

Des clés en silicone confectionnées à partir de ce Wax-Up, permettront la réalisation du Mock-Up, puis, après validation de celui-ci, la réalisation des tailles des préparations, puis enfin l'élaboration des restaurations provisoires.

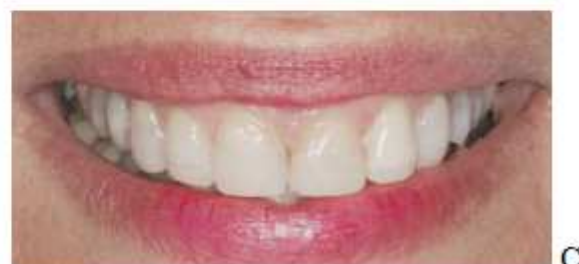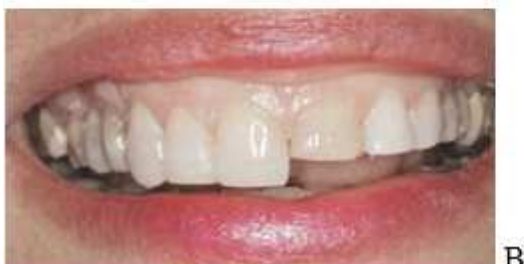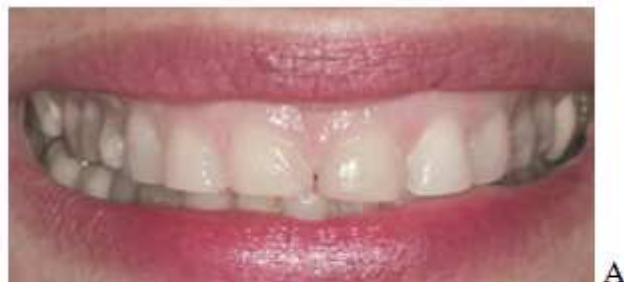Avant d'être mise en place, la clé en silicone (ou moule transparent) doit être soigneusement remplie avec une résine composite fluide autopolymérisable, puis elle est positionnée sur les dents. Après la polymérisation du composite, le moule est retiré, le Mock-Up doit rester en bouche.

Celui-ci permettra au patient tout comme au dentiste de visualiser facilement le résultat final escompté. À ce stade, la phonétique, le soutien labial, la ligne du sourire et les diverses fonctions sont grossièrement évaluables.

D'après certains auteurs, puisque le masque diagnostic représente la maquette des facettes définitives sur les plans esthétique et fonctionnel, il est intéressant dans certains cas cliniques de sceller ces prothèses provisoires de pré-évaluation esthétique sur un plus long terme. On parle alors de prothèses provisoires à long terme de diagnostic.

Cette méthode ne réduit pas les essais à quelques minutes (c'est-à-dire juste avant la préparation de la dent) pendant lesquelles le praticien doit déterminer l'occlusion finale au travers de facettes provisoires collées superficiellement. De plus, le patient n'aura pas à accomplir de façon peu naturelle tous les mouvements d'occlusion (propulsion, latéralité...) demandés durant ces brefs essais puisque les paramètres vont être naturellement testés pendant la période plus longue de temporisation, tout comme l'occlusion et les diverses fonctions.

Lorsque les paramètres sont confirmés, le dentiste peut alors commencer la préparation des dents selon le Mock-Up.



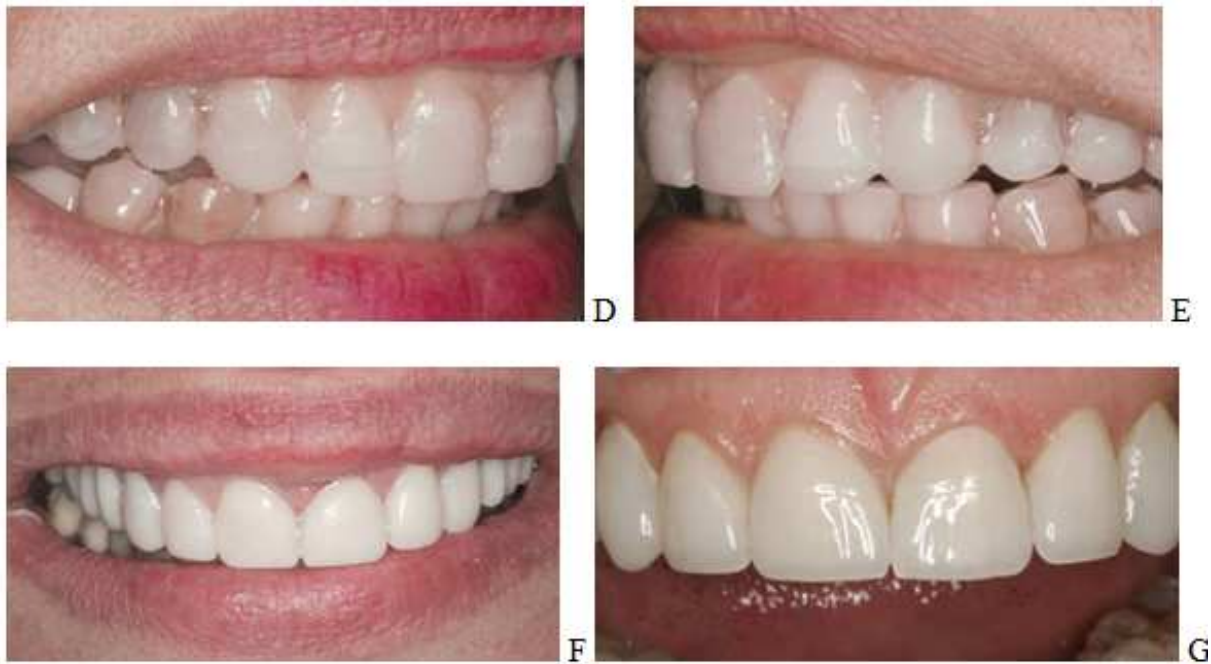

Figure 179 Mock-Up intraoral (89)

- A. Sourire gingival d'une patiente bruxomane souhaitant une réhabilitation esthétique de son sourire. Le projet prothétique proposé à la patiente est la pose de facettes, avec port d'une gouttière nocturne en fin de traitement.
 B. Afin de valider le plan de traitement esthétique, la stratification en composite d'une demi arcade dentaire est réalisée. Ce procédé permet à la patiente de voir simultanément la situation « avant/après ». Elle prendra davantage conscience du changement esthétique occasionné par ses futures restaurations.
 C. Prévisualisation du sourire proposé à l'aide du Mock-Up final.
 D. et E. Réglage de l'occlusion en latéralités et propulsion.
 F. Résultat du sourire avec les prothèses provisoires.
 G. Pose des facettes céramiques.

6.5.6.2.2.3. Utilité du stent chirurgical (74,143)

Le pronostic esthétique final des traitements parodonto-prothétiques est important dans le traitement du sourire gingival.

Par conséquent, il est recommandé d'utiliser un stent chirurgical au cours de la chirurgie parodontale.

Ce stent permettra, d'une part, pour le patient, d'avoir une idée du résultat final de l'intervention, et ce en préopératoire.

D'autre part, il sera d'une grande aide pour le praticien, puisqu'il lui permettra de localiser le tracé d'incision de la gingivectomie, lui servira de guide directeur pour la réalisation de l'ostéotomie, lui permettra de repositionner le lambeau d'accès dans une position esthétique idéale et lui servira de référence pour voir l'évolution de la cicatrisation lors des séances de contrôle.

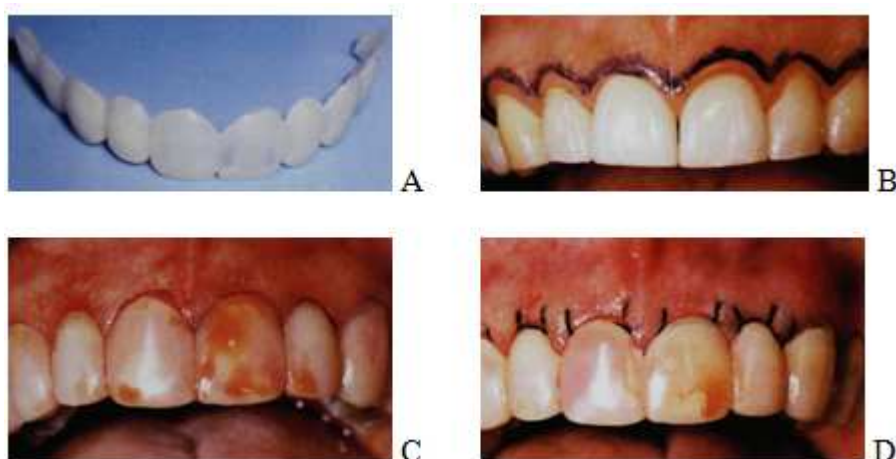


Figure 180 Intérêt du stent chirurgical en dentisterie esthétique

A. Stent chirurgical en résine acrylique

B. Localisation du tracé d'incision de la gingivectomie

C et D. Stent mis en place après gingivectomie et réalisation des sutures afin de valider le résultat esthétique.

6.5.6.2.2.3. *Choix de la couleur et de la forme, et transmission des données au prothésiste*

Le choix de la couleur et sa transmission au laboratoire ont une importance considérable dans les traitements à visée esthétique.

Il est préférable que le prothésiste rencontre le patient, afin de relever les paramètres couleur et forme, mais aussi pour visualiser le contexte dento-labial dans lequel s'intégreront la ou les futures prothèses. Aussi, leur entretien permettra au prothésiste de recueillir et comprendre les attentes du patient, et de cerner son caractère.

Il est intéressant que le prothésiste prenne des photographies du patient, afin de se remémorer la forme du visage et la ligne du sourire du patient.

Dans le cas où la rencontre patient-prothésiste est impossible, la photographie numérique est un élément très intéressant dans la communication de la teinte.

Le fait de fournir une image de la dent à traiter, à proximité d'une référence de teintier, peut donner beaucoup d'informations au prothésiste quant à la forme, la tonalité chromatique, la saturation, la translucidité, l'état de surface et le brillant.

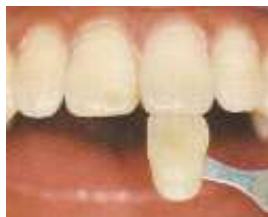

Figure 181 Choix de la teinte (103)

6.5.6.3. *Sourire gingival et prothèse fixée dento-portée*

6.5.6.3.1. *Pré-requis au traitement prothétique*

La prothèse à vocation esthétique nécessite des *tissus marginaux stabilisés (sains ou assainis), une coloration gingivale naturelle, une ligne gingivale harmonieuse, la présence de papilles interdentaires.*

6.5.6.3.2. *Conséquences prothétiques*

Les conséquences prothétiques nécessaires à l'esthétique dento-gingivale sont le *respect des délais de cicatrisation et de maturation des tissus marginaux ; des préparations, empreintes et prothèses transitoires engendrant le minimum de traumatismes ; des formes de contour naturelles et adaptées ; l'emploi de matériaux et de techniques biocompatibles (18).*

Il est vrai que le *traitement parodonto-prothétique du sourire gingival constitue un réel défi pour le chirurgien dentiste, puisqu'il devient parfois compliqué de gérer le profil d'émergence et les "trous noirs" engendrés par le traitement d'allongement coronaire.*

6.5.6.3.2.1. *Respect des délais de cicatrisation et de maturation des tissus marginaux avant la réalisation des prothèses définitives*

Lors de l'élaboration du plan de traitement prothétique après une chirurgie parodontale, l'un des points importants à prendre en considération, est la *maturation des tissus mous.*

Pendant cette période de cicatrisation de tissus mous, des changements peuvent se produire au niveau de la position verticale de la gencive marginale, et donc l'évaluation de la cicatrisation des tissus est nécessaire avant d'entreprendre les prothèses définitives.

Les limites de préparation des couronnes provisoires doivent être placées au dessus de la gencive au cours de la période de cicatrisation, afin d'éviter toute perturbation de la maturation des tissus mous (74).

Une période de guérison d'au moins 6 mois devrait être respectée après l'intervention de chirurgie parodontale, avant le début des étapes de réalisation prothétique, afin d'obtenir la maturation finale et la localisation définitive de la gencive marginale (19,67,112).

6.5.6.3.2.2. *Limites de préparation et forme de rétention*

Après une bonne cicatrisation et maturation des tissus, *les préparations finales des dents seront réalisées, en utilisant des cordonnets de rétraction gingivale. Les lignes de finition se situeront au maximum à 0,5mm sous la gencive, en respectant l'espace biologique (67).*

Il a été démontré qu'une situation sous-gingivale des bords, bien qu'améliorant le résultat esthétique, peut être à l'origine d'une rétention de plaque majorée, et donc consécutivement, à l'origine d'une maladie parodontale à évolution rapide.

A l'inverse, si les limites cervicales sont juxta-gingivales ou très légèrement sous-gingivales, les bords peuvent se révéler inesthétiques dans le temps.

Dans le cadre d'une restauration prothétique du sourire gingival, avec enfouissement sous-gingival des limites de préparation, nos patients seront prévenus qu'il faudra avoir une hygiène irréprochable afin d'éviter l'apparition de toute maladie parodontale. On préférera choisir des matériaux de restauration les plus biocompatibles pour le parodonte, à savoir la céramique.

La restauration prothétique des dents dont l'éruption passive est perturbée, chez un patient refusant toute chirurgie d'allongement coronaire, pose un réel défi fonctionnel esthétique au praticien. Il lui sera difficile d'obtenir des formes de rétention et de résistance adéquates à une restauration pérenne

6.5.6.3.2.3. Rôle des prothèses provisoires

6.5.6.3.2.3.1. Prothèses provisoires de première et deuxième génération

Dans le cas de la réhabilitation d'un sourire gingival combinant traitement orthodontique (ou orthodontico-chirurgical) et prothétique, le chirurgien dentiste est souvent amené à déposer des prothèses fixées plurales ou unitaires inadaptées, qui seront à refaire par la suite.

Après dépose des anciennes prothèses, les dents devront, après scellement ou collage définitif d'une reconstitution corono-radulaire étanche, sur dent dévitalisée asymptomatique, être recouvertes par des *prothèses transitoires anatomiques de première génération*.

Il relève d'une grande importance de réaliser des prothèses transitoires anatomiquement cohérentes avec l'anatomie radulaire, redonnant à l'organe dentaire sa forme originale. Ce point est important car l'orthodontiste se fie à la vision directe intrabuccale des couronnes dentaires, pour positionner les dents. Ainsi, la face occlusale des provisoires devra être compatible avec un engrènement futur répondant au tripodisme.

Ces restaurations devront être scellées ou collées, certes, provisoirement, mais assez efficacement, de telle sorte que l'orthodontiste ne soit pas confronté à des décollages ou descelllements gênant et retardant le traitement. On préférera l'emploi d'un ciment de scellement ordinaire aux ciments temporaires couramment utilisés, de part la durée du traitement pouvant s'étendre sur plus de 2 ans, et du fait des fortes contraintes pouvant s'exercer sur les couronnes.

L'optimisation de la position des dents passe par cette étape importante, entreprise par le chirurgien dentiste.

Les provisoires post-orthodontiques de seconde génération serviront quant à elles à valider le nouveau concept occlusal, voire la nouvelle dimension verticale, ainsi que l'esthétique des prothèses dans leur environnement gingival, en vue de la réhabilitation prothétique définitive.

6.5.6.3.2.3.2. Rôle des provisoires au niveau des crêtes édentées

La réhabilitation d'un espace édenté avec une prothèse fixée conventionnelle est le choix de la majorité des praticiens aujourd'hui.

Cela signifie l'existence d'un *intermédiaire de bridge*, dont la forme doit satisfaire les demandes esthétiques du patient, surtout quand celui-ci découvre les collets en présence d'un sourire gingival.

Si les extractions atraumatiques et la préservation tissulaire sont essentielles à l'obtention d'un résultat prothétique final optimal, nous allons voir que les prothèses provisoires jouent un rôle tout aussi capital dans l'esthétique de la prothèse définitive.

6.5.6.3.2.3.2.1. Mise en condition immédiate (45)

Lors d'une extraction, un bridge provisoire doit être mis en place.

L'intermédiaire de bridge ovoïde, pénétrant dans l'alvéole résiduelle sur environ 2,5mm, jouera le rôle de guide pour le remodelage des tissus mous pendant la cicatrisation, permettant une préservation des tissus gingivaux et des papilles interdentaires.

En présence de support parodontal affaibli, l'extraction provoquera une déformation de crête dans les sens apico-coronaire et vestibulo-lingual, avec une apicalisation inévitable des bords gingivaux et atrophie des tissus mous vestibulaires.

Ce déficit esthétique pourra en partie être réduit par la mise en condition immédiate d'un bridge provisoire, dont les intermédiaires sont ovoïdes. Cette technique ne permettra pas néanmoins la conservation d'une forme de contour idéale des bords gingivaux, qui de fait, seront apicalisés, mais *permettra seulement l'obtention de papilles, bien qu'apicalisées*.

Le résultat esthétique obtenu restera très imprévisible.

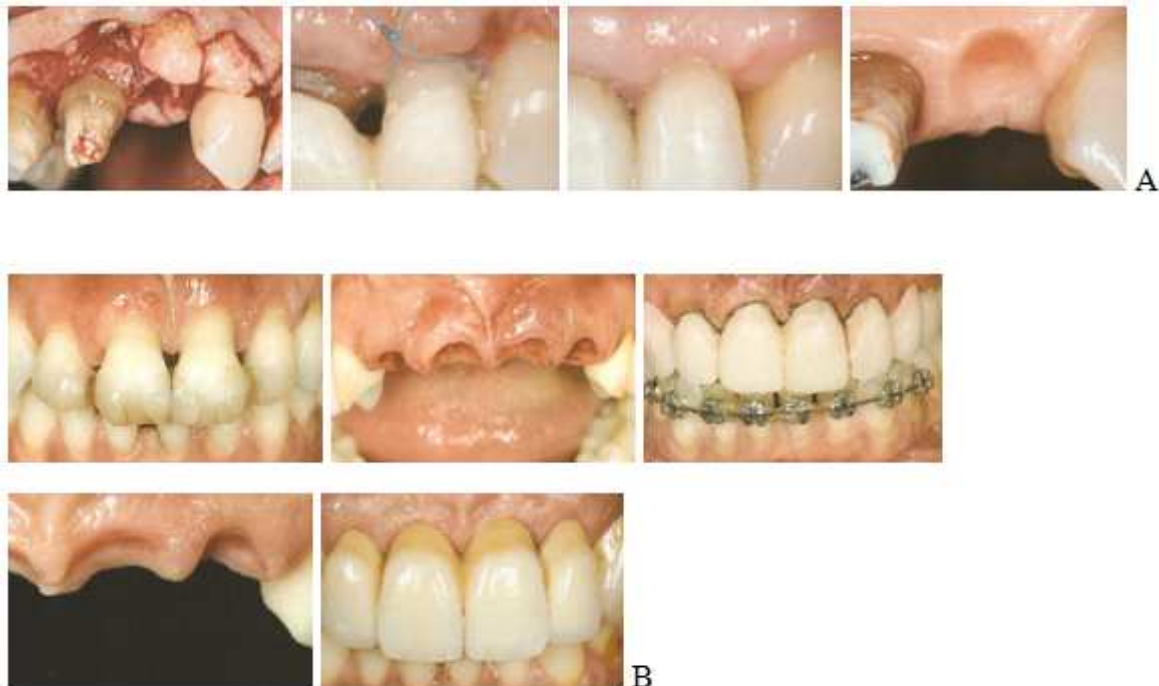


Figure 182 Mise en condition immédiate (46)

- A. Sur terrain parodontal sain
- B. Sur terrain parodontal affaibli

6.5.6.3.2.3.2.2. Mise en condition différée (45)

Si la variation du volume tissulaire de la crête édentée n'est pas excessive, et que les tissus mous sont suffisamment épais (3mm observé au sondage), le secteur édenté peut être modifié avec un intermédiaire de bridge ovoïde dont la forme sera idéale au niveau cervical.

Au préalable, un remodelage du tissu gingival aura été réalisé avec une fraise biconique, et ce sous anesthésie locale.

Cette technique offre l'avantage de conditionner les tissus mous en permettant la formation, plus apicale, d'un feston gingival marqué par la création de pseudo-papilles, absentes au départ.

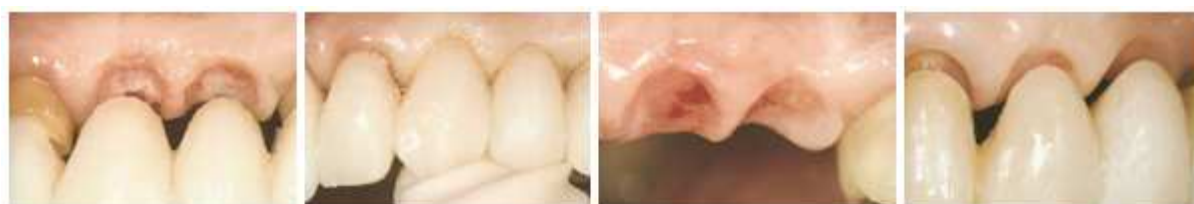

Figure 183 Crête édentée et mise en condition différée (45)

6.5.6.3.2.3.2.3. Compensation chirurgicale (45)

En cas de perte tissulaire plus conséquente, une compensation chirurgicale peut être nécessaire. Pour reconstruire les défauts observés, des greffes épithéliales ou épithélio-conjonctives sont proposées.

Il n'est pas toujours possible d'offrir au patient l'option chirurgicale pour compenser une crête déformée.

La fausse gencive (en céramique) peut être alors un bon compromis, dicté par des considérations esthétiques.

Nous en reparlerons davantage dans la suite de notre exposé.

6.5.6.3.2.4. Types de restaurations et choix des matériaux (84,85)

6.5.6.3.2.4.1. Les facettes céramiques

Les facettes collées en céramique assurent la continuité du concept restauration « progressive », entre l'application de composites en technique directe et le recours à un recouvrement total de la dent par une couronne céramo-céramique.

Elles permettront notamment de masquer les dénudations radiculaires obtenues après allongement chirurgical des dents, ainsi que les collets disgracieux, visibles après traitement parodontal du sourire gingival. Aussi, elles masqueront les trous noirs, voire les diastèmes, obtenus ou accrus après chirurgie.

Sa limite cervicale doit épouser le contour de la gencive marginale, afin d'harmoniser l'intégration de la facette au contact des tissus gingivaux. La pause au préalable d'un fil rétracteur permet de faciliter la finition des bords de la préparation.

L'avantage majeur de la facette est son côté esthétique. La couleur, la forme, l'état de surface, la caractérisation individuelle par maquillage interne et externe, l'impression de contact laisse cette restauration invisible. Tous ces facteurs conduisent à une restauration quasi parfaite.

Les facettes en céramique présentent une forte résistance à l'érosion et leur couleur est très stable. La nouvelle génération des adhésifs dentinaires et des matériaux de fixation permet d'élargir les indications des facettes.

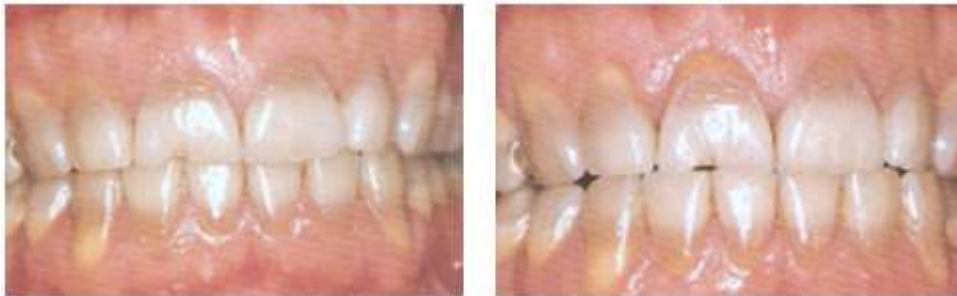

Figure 184 Indication de facettes céramiques (29)

Sourire gingival modéré corrigé par allongement chirurgical des incisives avant collage de facettes en céramique. Les incisives centrales étaient courtes et carrées, l'allongement coronaire leur ont rendu des proportions équilibrées.

Les facettes masqueront les dénudations radiculaires obtenues, et les collets disgracieux.

La réduction dentaire ne doit jamais se faire en fonction de la position existante de la dent mais en fonction du volume final de la restauration. La taille des préparations se fera donc à partir du Mock-Up validé par le patient.

Une grosse fraise boule diamantée (801-023) est choisie pour créer un sillon horizontal à la jonction entre le tiers incisif et le tiers médian des dents sur une profondeur de 0,7mm. La petite fraise boule (801-018) quant à elle, est utilisée pour créer une rainure de 0,5mm de profondeur entre le tiers cervical et le tiers médian. Pour cela, les fraises doivent être employées tangentiellement au Mock-Up.

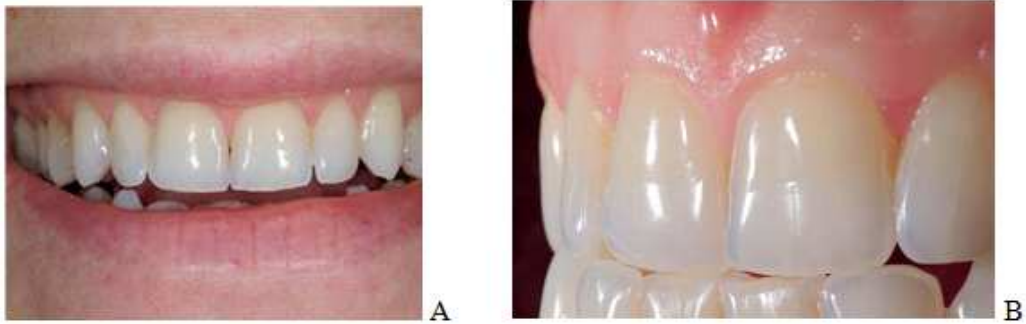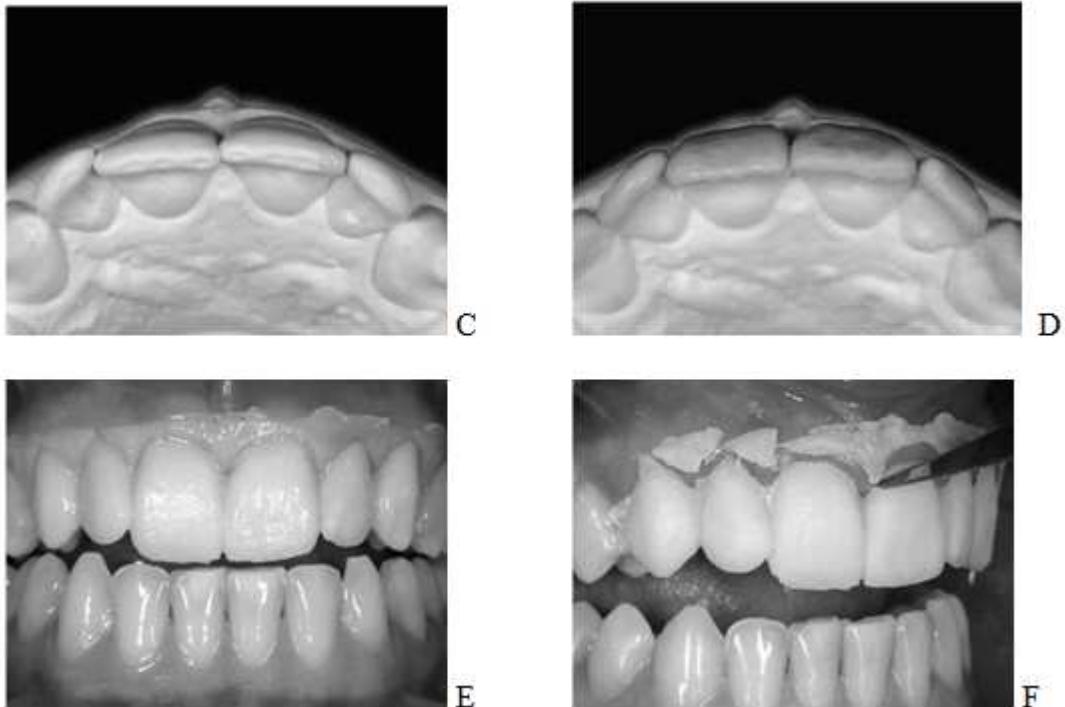


Figure 185

Réalisation d'un cas clinique avec taille des facettes à partir du Mock-Up validé par la patiente (MAGNE)

A. Situation pré-opératoire du sourire de la patiente.

B. Pertes amélaire visibles au niveau des faces vestibulaires des dents et au niveau des bords libres.

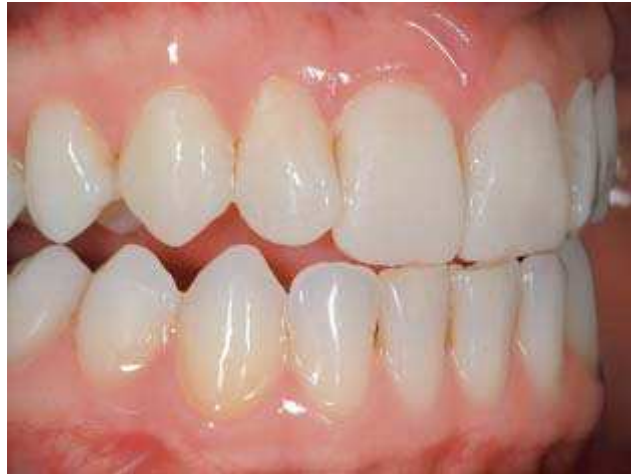

C. Moulage en plâtre visualisant la perte amélaire existante

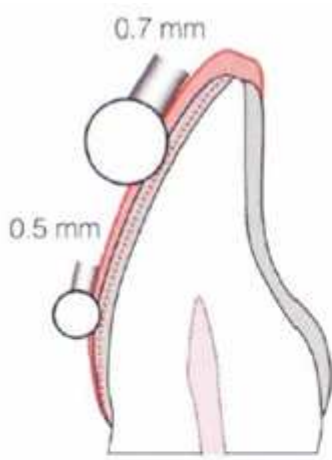
D. Wax-Up idéal obtenu

E. Situation clinique du Mock-Up en bouche, réalisé à partir d'une clé en silicone. Avant la réalisation du Mock-Up en composite fluide, la surface des dents a préalablement été traitée avec de l'acide ortho-phosphorique et la gencive a été isolée avec de la vaseline.

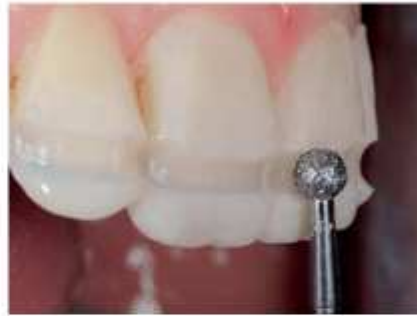F. Retrait des excès à la lame 11.



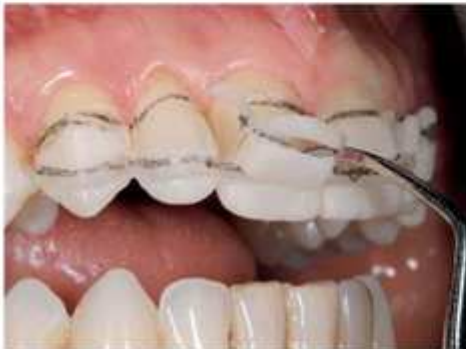G



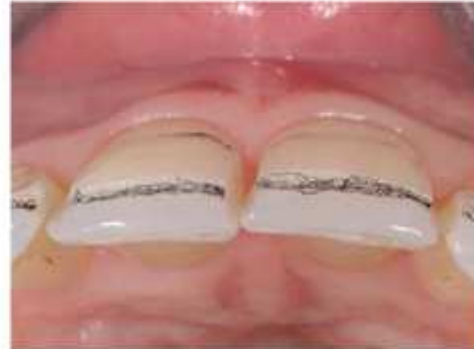H



I



J



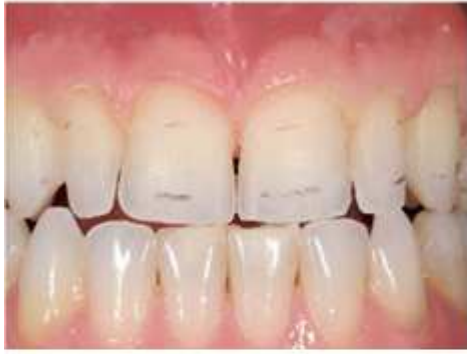K

G. Résultat du Mock-Up après la mise en place d'un vernis, donnant un aspect plus naturel au masque diagnostic
 H. Schématisation de la taille des facettes à réaliser, Mock-Up en place.

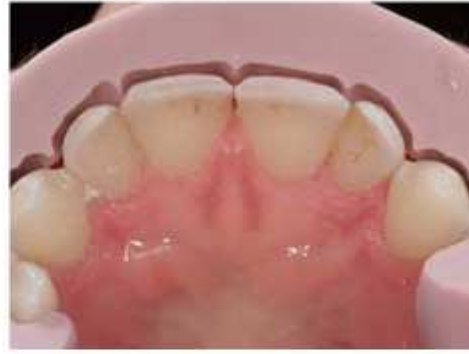I. Rainures à la fraise boule sur les dents à préparer.

J. Les deux rainures sont ensuite marquées avec un crayon, les restes de résine peuvent être éliminés avec une curette.

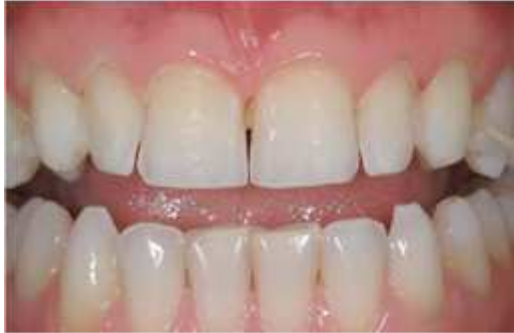K. On visualise alors la quantité tissulaire à ôter, bien souvent minime, répondant ainsi aux impératifs d'économie tissulaire.



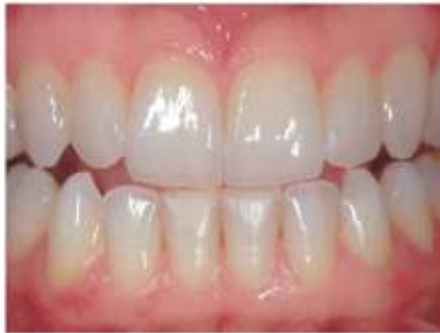L



M



N



O

L. La taille des faces vestibulaires est réalisée jusqu'à la disparition complète des marques de crayon, signifiant alors une réduction amélaire compatible avec la mise en place des futures facettes.

M. Une fois les préparations finies, la clé de silicone conforme au projet esthétique final est repositionnée, afin de vérifier la réduction homothétique des tailles.

N. On procède finalement à la séparation des faces proximales des dents, en utilisant un disque diamanté, puis à la finition. Les provisoires sont ensuite confectionnées, puis mises en place.

O. Résultat final obtenu

6.5.6.3.2.4.2. Les couronnes périphériques céramo-céramiques

Les couronnes périphériques céramo-céramiques seront préférées aux couronnes céramo-métalliques en cas de ligne du sourire haute, afin d'éviter l'apparition du fameux liseré métallique inesthétique au fil du temps, et pour des raisons esthétiques.

Elles présentent un avantage esthétique majeur car la *transmission de la lumière est facilitée par l'absence de métal.*

Elles possèdent une *excellente biocompatibilité et une grande stabilité*, du fait de la faible adhérence de la plaque dentaire, ceci n'est pas négligeable puisque les limites coronaires des préparations périphériques seront légèrement sous-gingivales, l'accès à l'hygiène difficile. Cela limitera donc la migration gingivale et donc la visibilité des racines colorées, pouvant être disgracieux lors du sourire.

Elles présentent également de *bonnes propriétés mécaniques, comme une bonne résistance à la flexion et à la compression.*

Cependant, *elles restent bien moins résistantes que les couronnes céramo-métalliques*, il faut donc *bien poser le rapport bénéfice/risque en cas de parafunctions, dysfonctions et de supraclusions.*

En cas de restaurations tout céramiques et de parafonctions, le port d'une gouttière occlusale de protection nocturne en résine doit être exigé.

6.5.6.3.2.4.3. Les inlay-cores céramisés

En présence de dents dévitalisées, l'emploi d'inlay-cores céramisés sera fortement indiqué.

Les reconstitutions corono-radicales réalisées en techniques directes, avec des piliers dentaires saturés, nécessiteront une étape d'éclaircissement.

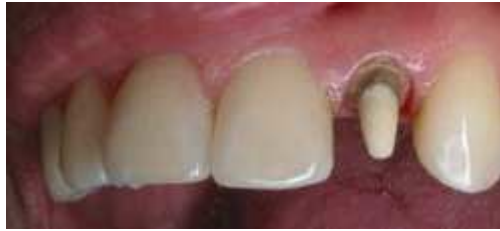

Figure 186 Inlay-core céramisé en secteur esthétique

6.5.6.4. Sourire gingival et prothèse fixée implanto-portée

L'implantologie en secteur antérieur est un vrai défi esthétique parce que chacun cherche à obtenir des résultats prévisibles proches des dents naturelles adjacentes.

Ce challenge est d'autant plus difficile à réaliser en présence de sourire gingival.

Si l'ostéointégration n'a pas de secret pour le praticien dans la plupart des cas, le résultat esthétique n'est pas toujours au rendez-vous.

Les tissus péri-implantaires ne reproduisent pas toujours l'architecture, le volume, la couleur, la texture, ou encore les papilles interdentaires des tissus naturels adjacents (laissant parfois place à des « trous noirs » visibles et disgracieux).

Le résultat esthétique en dentisterie restauratrice dépend de nombreux critères :

- une coloration normale de la gencive marginale
- un positionnement sous-gingival de la limite prothétique
- une absence de visibilité de métal (parfois visible par transparence en présence d'un parodonte fin) ou de vis (en cas de piliers ou couronnes transvissées)
- un profil d'émergence et une couronne prothétique naturels, semblables aux dents adjacentes

L'intégration de la ou des nouvelles dents aux tissus gingivaux est essentielle pour qualifier le traitement de succès bio-esthétique et non pas de simple intégration fonctionnelle.

Les clés du succès en implantologie pour aboutir à une restauration esthétique reposeront sur :

- un diagnostic pré-chirurgical précis

- une *bonne corrélation dans la gestion des tissus mous et durs*
- une *technique chirurgicale précise lors du positionnement de l'implant*
- une *gestion optimale tant de l'interface gingivale péri-implantaire que du contour des restaurations provisoires et définitives*

6.5.6.4.1. *Le bilan pré-implantaire*

Toute réhabilitation par prothèse sur implants doit être précédée d'une étude diagnostique permettant l'élaboration d'un projet thérapeutique.

Le bilan pré-implantaire comporte différentes phases, telles que l'anamnèse (questionnaire médical et attentes du patient), l'examen clinique, la réalisation du projet prothétique, sa validation par le patient, et au besoin, dans des cas de réhabilitations prothétiques de grande étendue ou dans le cadre de plan de traitement esthétique, la confirmation de sa faisabilité par l'imagerie. C'est seulement à cette issue que pourra débuter la phase chirurgicale implantaire.

6.5.6.4.1.1. *Examen clinique*

L'examen clinique fait suite à l'anamnèse, où sont recueillis les antécédents médicaux du patient et ses attentes.

L'examen exobuccal portera essentiellement sur la ligne du sourire de notre patient (un véritable challenge esthétique sera à relever en présence d'un sourire gingival), la hauteur des étages faciaux et le soutien de lèvres.

L'examen endobuccal quant à lui, s'intéressera aux dents, parodonte, et articulations... La longueur d'un édentement, la largeur de crête, l'espace prothétique disponible seront appréciés.

L'ouverture de bouche doit être suffisante et permettre l'insertion des forêts implantaires.

Ces observations cliniques confrontées aux radiographies (rétro-alvéolaires, panoramique dentaire...), nous permettront de déterminer les difficultés prévisibles (d'ordre anatomique, technique, esthétique...), d'informer notre patient des thérapeutiques envisageables.

Un *projet esthétique* sera alors proposé au patient, et au besoin, un *scanner* sera demandé.

| ÉTUDE DES SITES IMPLANTAIRES. ARBRE DECISIONNEL | | | |
|---|--------------|---|---|
| Date : | Nom : | | |
| Prénom : | Site : | | |
| BILAN GÉNÉRAL : | | | |
| - Age osseux | ■ | ■ | ■ |
| - Pathologie valvulaire | ■ | ■ | ■ |
| - Patient traité aux Biphosphonates | ■ | ■ | ■ |
| - Immuno-dépression | ■ | ■ | ■ |
| BILAN ENDO-BUCCAL : | | | |
| - Foyer infectieux | ■ | ■ | ■ |
| - Sourire gingival | ■ | ■ | ■ |
| - Ouverture buccale <à 2 doigts | ■ | ■ | ■ |
| ESPACE PROTHÉTIQUE DANS LE SENS VERTICAL : | | | |
| - Egression antagoniste | ■ | ■ | ■ |
| - Effondrement de la DV | ■ | ■ | ■ |
| ESPACE PROTHÉTIQUE DANS LE SENS HORIZONTAL : | | | |
| - Espace mésio-distal cervical disponible : < 7mm | ■ | ■ | ■ |
| - Espace mésio-distal cervical disponible : > 7mm | ■ | ■ | ■ |
| - Espace mésio-distal coronaire favorable | ■ | ■ | ■ |
| ESPACE INTER PROXIMAL : | | | |
| - Convergence radicaire | ■ | ■ | ■ |
| - Divergence radicaire | ■ | ■ | ■ |
| EXAMEN OCCLUSAL : | | | |
| - Bruxisme | ■ | ■ | ■ |
| EXAMEN PARODONTAL : | | | |
| - Gingivite / Parodontite | ■ | ■ | ■ |
| EXAMEN DU TISSU MOUS : | | | |
| - Absence de gencive kératinisée | ■ | ■ | ■ |
| VOLUME OSSEUX : LARGEUR DE LA CRÊTE | | | |
| - La palpation de la crête semble favorable | ■ | ■ | ■ |
| VOLUME OSSEUX : HAUTEUR DE LA CRÊTE | | | |
| AU MAXILLAIRE : | | | |
| - Proximité des sinus < 4mm : | ■ | ■ | ■ |
| - Proximité des sinus > 4mm : | ■ | ■ | ■ |
| A LA MANDIBULAIRE : | | | |
| - Proximité du nerf alvéolaire < 10mm : | ■ | ■ | ■ |

Figure 187 Etude des sites implantaire (d'après BOGHANIM, 2008 (15))

6.5.6.4.1.2. Le projet prothétique

Sa matérialisation est possible grâce à l'élaboration d'un montage prospectif.

Celui-ci permettra au patient de se rendre compte du résultat esthétique final attendu, et de discuter avec le dentiste de ce qui lui plait ou déplaît.

L'exposition de la cire rose du montage est à quantifier lors du sourire. Si celle-ci est visible lors du sourire, le patient doit bien comprendre qu'il en sera de même pour l'exposition de la fausse gencive de sa future prothèse, à moins de réaliser une greffe osseuse (en cas de perte osseuse importante) ou une prothèse avec des dents ajustées, faux collets... (lorsque la perte osseuse est minime).

Le projet prothétique est véritablement « le fil conducteur » du traitement implantaire.

Il est reproduit aux différentes étapes du traitement sous la forme d'un guide radiologique, d'un guide chirurgical et enfin permet l'élaboration de clé servant pour la réalisation de la prothèse provisoire et permanente, ainsi fidèles au montage prospectif.

6.5.6.4.1.3. Guide radiologique (58,87)

Recommandé dès que l'édentement atteint une certaine dimension ou pour certaines situations esthétiquement délicates, le guide radiologique, réalisé à partir du montage prospectif, permet de valider la faisabilité du projet implantaire, de mettre en adéquation les phases chirurgicales et prothétiques.

On parle de pose d'implant « guidée par la restauration » plutôt que guidée par l'os.

Ce guide radiologique sera transformé en guide chirurgical par la suite.

Il aidera alors le chirurgien à positionner les implants selon les impératifs anatomiques d'une part et les nécessités prothétiques d'autre part. La phase chirurgicale sera simplifiée, l'esthétique sera optimisée par le bon positionnement de l'émergence implantaire, la réalisation de prothèse transvissée pourra être envisagée dans de bonnes conditions techniques.

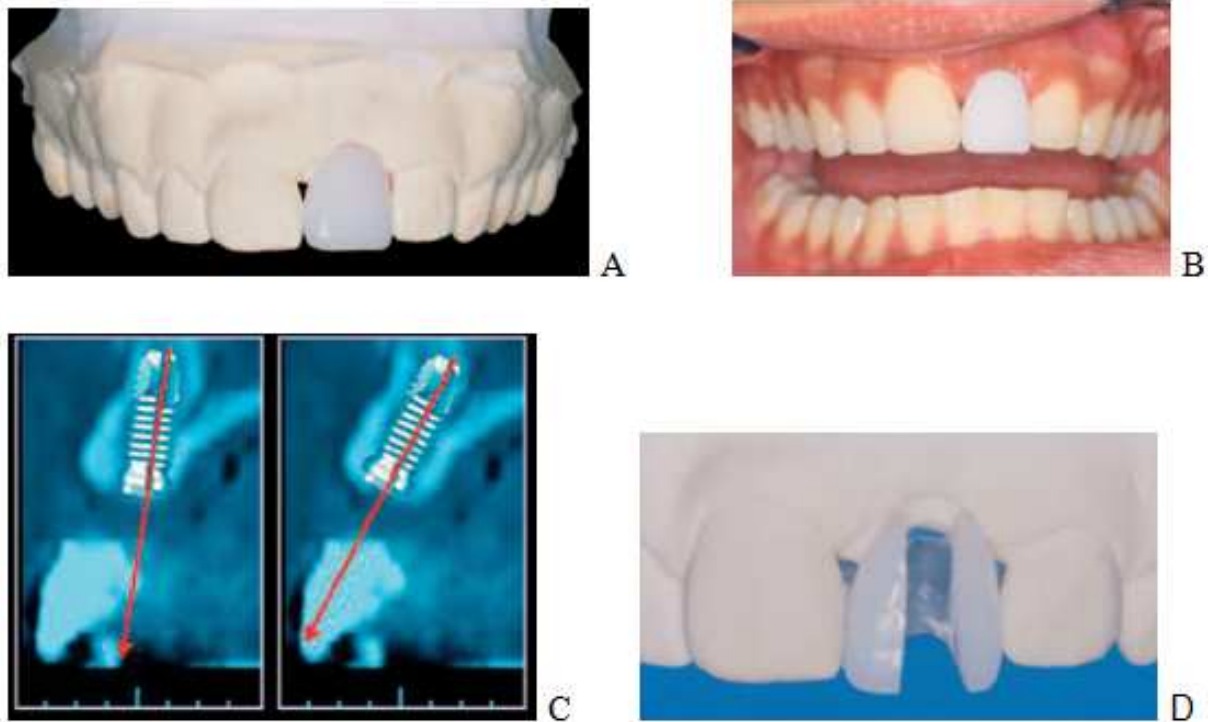


Figure 188 Cas d'un édentement unitaire

- A. Positionnement d'une dent radio-opaque (Vivo Tac®) sur le modèle d'étude simulant le projet prothétique
- B. Essayage du guide radiologique en bouche, afin de valider l'aspect esthétique et fonctionnel
- C. Visualisation sur les coupes scanners du projet prothétique et du volume osseux afin de choisir la longueur, le diamètre et l'axe de l'implant
- D. Réalisation d'une encoche axiale sur le guide radiologique, servant alors de guide chirurgical, permettant le passage des forêts implantaires

6.5.6.4.1.4. Possibilités thérapeutiques et consentement éclairé

L'essai du montage prospectif par le patient et l'imagerie permet de confirmer ou d'infirmer le projet prothétique proposé, qui peut alors être modifié.

La nécessité d'une chirurgie pré-implantaire et le choix du type de prothèse doivent être discutés avec le patient.

6.5.6.4.1.4.1. Chirurgie pré-implantaire ; la gestion des tissus mous et durs

Le biotype parodontal du patient est un des facteurs les plus importants dans la détermination du résultat en esthétique implantaire.

Pour assurer le maintien d'une santé parodontale, il a été admis qu'une épaisseur minimale d'environ 3mm de gencive et de 2mm d'os vestibulaire sont recommandés. En effet, en dessous de 1,5mm d'épaisseur gingivale, il a été admis que tous les matériaux implantaires transparaisaient.

Selon l'anatomie de la crête alvéolaire et le biotype parodontal, des chirurgies parodontales doivent être réalisées avant la mise en place des implants.

En présence d'un sourire gingival, la conservation des papilles est un objectif important. S'il y a nécessité de poser deux implants adjacents, le risque majeur concerne l'absence de papille entre les deux implants. Cet état de fait doit être spécifié dans le consentement éclairé signé par le patient.

Des greffes osseuses doivent être proposées à nos patients lorsque l'on envisage une reconstruction maxillaire, et que l'on est en présence d'une résorption osseuse conséquente, avec une lèvre supérieure non soutenue par un volume gingival et prothétique adéquats.

6.5.6.4.1.4.2. Choix du type de prothèse

Face à une résorption osseuse conséquente et un refus de greffe osseuse, le choix du type de prothèse doit être impérativement discuté avec le patient.

En fonction du volume osseux disponible, le patient devra connaître les possibilités prothétiques qui s'offrent à lui.

En cas d'édentement total par exemple, il doit être informé s'il va bénéficier d'un bridge scellé (dans ce cas, voir avec le patient s'il est d'accord d'avoir une prothèse avec des dents ajustées, faux collets, voire de la fausse gencive localisée...), d'une prothèse implanto-portée sur pilotis, ou amovible avec un système de barre.

Bien qu'elle puisse paraître non attrayante, une fausse gencive, utilisée en particulier dans le cas de bridges implantaires complets avec pertes tissulaires importantes, évitera tout phénomène de dents longues, et améliorera la phonation du patient.

Son succès esthétique dépend de la capacité à réaliser une transition harmonieuse entre la céramique rose et la gencive du patient ou de la possibilité de placer cette zone de transition au-delà de la ligne du sourire et de la cacher sous la lèvre (1,11,63).

En présence d'un sourire gingival et de prothèse implanto-portée avec fausse gencive, il faudra bien visualiser la ligne du sourire de notre patient portant alors le montage directeur,

afin que la jonction fausse gencive/gencive naturelle ne soit pas visible lors du sourire et du rire.

Dans le cas contraire, pour la réalisation d'un bridge sur pilotis, une ostéotomie devra être pratiquée pendant la chirurgie implantaire. Le but est de remonter la limite entre la prothèse et la gencive afin que les lèvres constituent une barrière, de façon à optimiser le résultat esthétique et fonctionnel.



Figure 189 Imitation prothétique de faux collets masquant ainsi une résorption osseuse existante

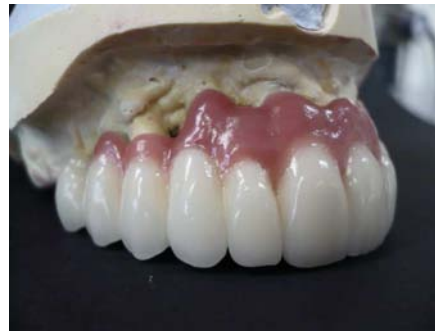

Figure 190 Prothèse implanto-portée et fausse gencive

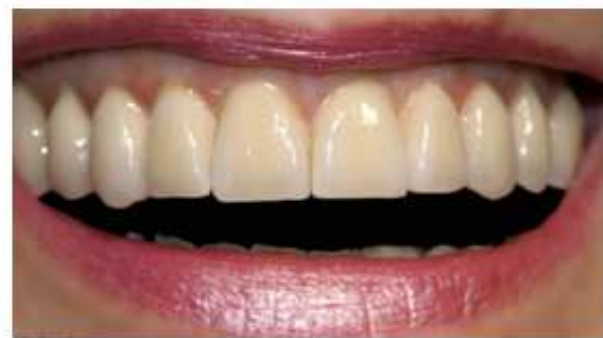
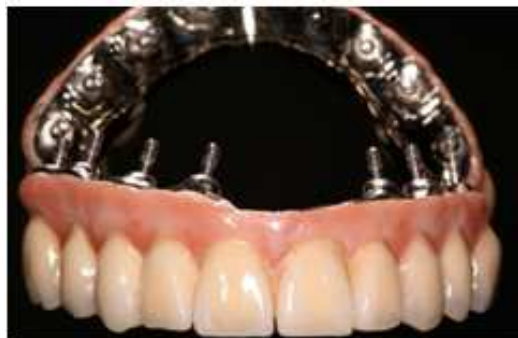
Figure 191 Bridges implantaires complets avec fausse gencive chez une patiente présentant un sourire gingival (h)

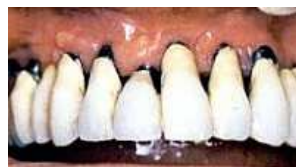

Figure 192 Echech esthétique d'un bridge implanto-porté

Echec esthétique d'un bridge présentant des dents longues. La résorption osseuse aurait dû être compensée par un bridge muni de fausse gencive.

6.5.6.4.1.5. Validation du projet thérapeutique

Après validation du projet prothétique et en toute connaissance de cause, c'est ainsi que sera validé le plan de traitement par le patient.

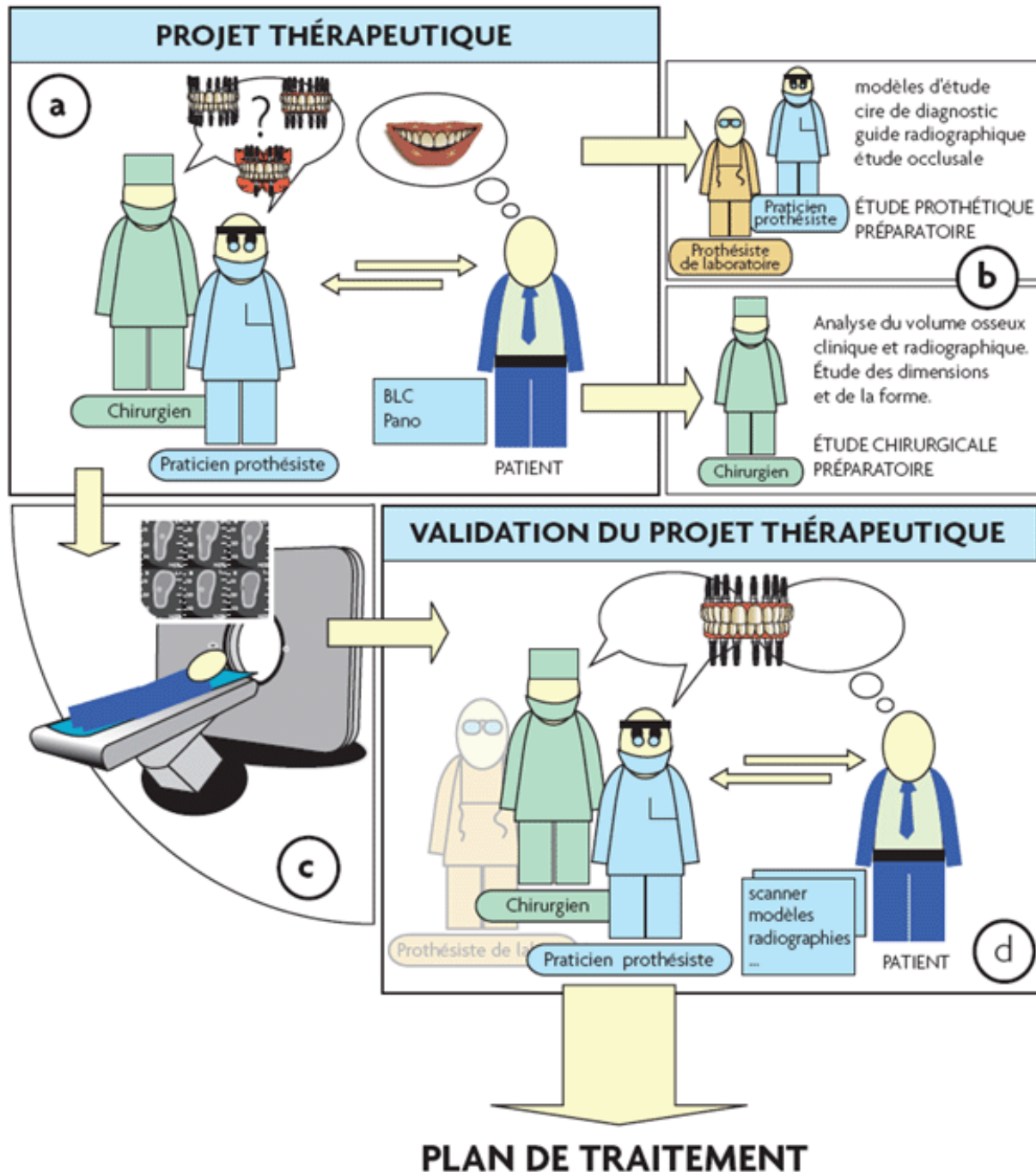


Figure 193 Validation du projet thérapeutique (y)

6.5.6.4.2. Sourire gingival et chirurgie implantaire

6.5.6.4.2.1. Implants transmuqueux à bague zircone

Pour éviter l'apparition d'un col implantaire disgracieux, des implants dentaires transmuqueux à bague zircone sont apparus.



Figure 194 Implants dentaires transmuqueux à bague zircone (s,t)

La partie en céramique zircone de ces implants dentaires esthétiques traverse la gencive telle une racine dentaire, et permet de réaliser une sorte de joint d'étanchéité au niveau de la gencive attachée.

La gencive va se coller à cette surface, et avec le temps on peut même observer une prolifération de gencive attachée au niveau de la bague zircone: on parle de *phénomène de paro-intégration*.

Cette intégration de l'implant dentaire au niveau de la gencive est un gage de pérennité.

6.5.6.4.2.2. Positionnement implantaire

La satisfaction des impératifs esthétiques et le rétablissement d'un environnement biologique naturel autour des couronnes implanto-portées dépendent directement du positionnement de l'implant.

Une *précision optimale dans le positionnement des implants* simplifiera la réalisation de la prothèse et permettra un *profil d'émergence correct*, la *santé de la muqueuse péri-implantaire*, facilitera les mesures d'hygiène buccale, assurera une *bonne phonation* et les *principes biomécaniques* seront respectés.

A contrario, un *implant posé dans une position inadéquate* compromettra le *résultat esthétique* par l'émergence du pilier dans les embrasures ou vers les faces vestibulaires, donnant un aspect disgracieux.

Ce *bon positionnement tridimensionnel implantaire* intéresse à la fois le plan frontal, sagittal et horizontal.

6.5.6.4.2.2.1. Position tridimensionnelle idéale de l'implant

6.5.6.4.2.2.1.1. Dans le plan frontal

La bonne adaptation esthétique de la couronne sur l'implant va dépendre, en grande partie, de la hauteur qui va séparer le col implantaire du sommet de la gencive.

Cette hauteur détermine une zone de transition gingivale essentielle qui va servir :

- à masquer le col métallique cervical des piliers prothétiques et enfouir légèrement la jonction pilier-couronne de 1 à 2mm sous gingivalement
- à assurer la transition volumétrique harmonieuse entre le col de l'implant et la couronne, en obtenant des formes de contour similaires des dents à remplacer

Le plateau de l'implant doit se situer de telle manière que l'hexagone externe soit localisé légèrement sous le niveau de la crête osseuse, soit environ 1mm.

C'est dans cette position que le plateau est situé le plus apicalement par rapport au bord gingival marginal, offrant ainsi le plus de possibilité d'évasement du pilier, et permettant de placer la limite de la restauration au niveau intra-sulculaire.

En terme d'esthétique, il est plus judicieux de positionner le plateau 3mm apicalement par rapport au rebord gingival des dents adjacentes.

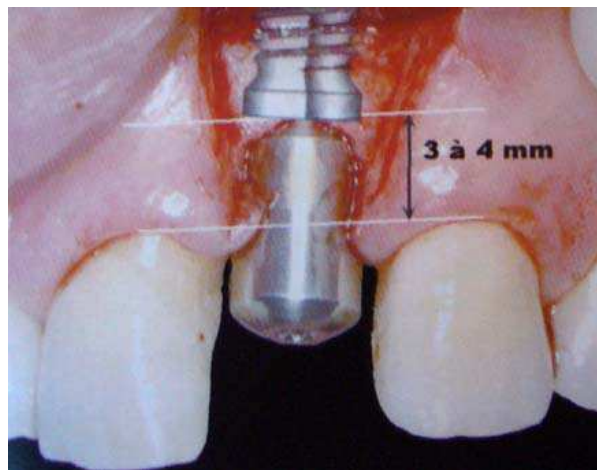


Figure 195 Position idéale de l'implant dans le plan frontal (73)

Un implant placé *trop coronairement* entraînera un profil *coronaire abrupt et très angulé*, avec des risques d'exposition du pilier prothétique ou du col implantaire, pouvant être très disgracieux lors d'une ligne du sourire haute.

Un implant enfoui *trop profondément* engendrera un *non-alignement des collets* avec une dent implanto-portée plus longue que les dents voisines.

6.5.6.4.2.2.1.2. Le plan sagittal et l'angulation implantaire (34)

L'implant doit être placé en position plus palatine par rapport aux dents adjacentes pour ménager une épaisseur d'os vestibulaire suffisante (129).




Figure 196 Position idéale de l'implant dans le plan sagittal (73)

L'émergence de l'implant au niveau de la couronne doit être comprise entre le 1/4 vestibulaire et le 1/3 palatin.

Une angulation trop vestibulaire de l'axe de l'implant entraînera un profil d'émergence inesthétique, un risque de récession pendant la formation de l'espace biologique péri-implantaire, constituant un réel préjudice esthétique en cas de sourire gingival.

Un implant trop lingual aboutit souvent à poser une restauration en sur-contour vestibulaire, compliquant l'hygiène et augmentant le porte-à-faux et les contraintes occlusales non axiales.

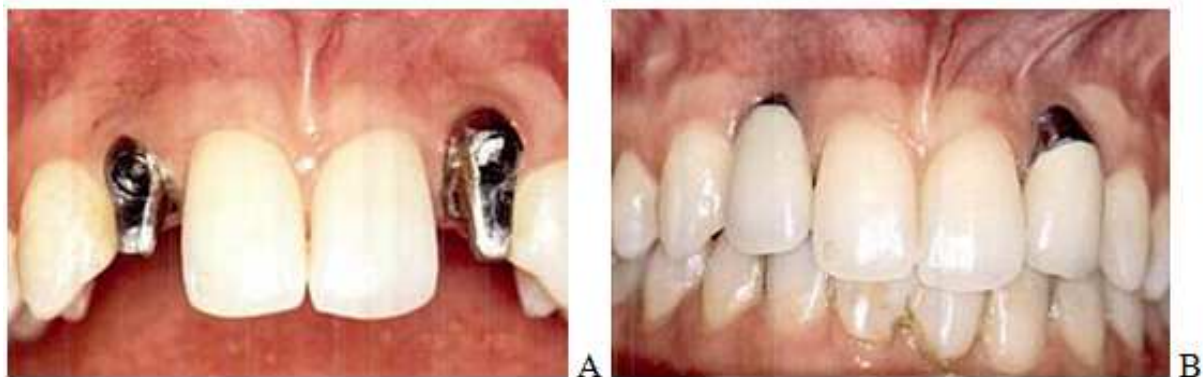

Figure 197 Echec prothétique dû à un mauvais positionnement des implants dans l'axe vestibulo-palatin.

Malgré la tentative de correction de l'axe implantaire à l'aide de piliers fortement angulés (A), les piliers métalliques sont apparents sur les couronnes définitives en 12 et 22 (B).

6.5.6.4.2.2.1.3. Dans le plan horizontal

La *localisation mésio-distale* est très importante sur le plan esthétique, puisqu'elle détermine le *potentiel d'espace des embrasures inter-proximales* et l'*existence, la dimension et la position des papilles* (2).

Entre une dent et un implant, une distance d'au moins 1,5 mm est à respecter, 2 mm constituent la bonne distance entre ces deux structures.

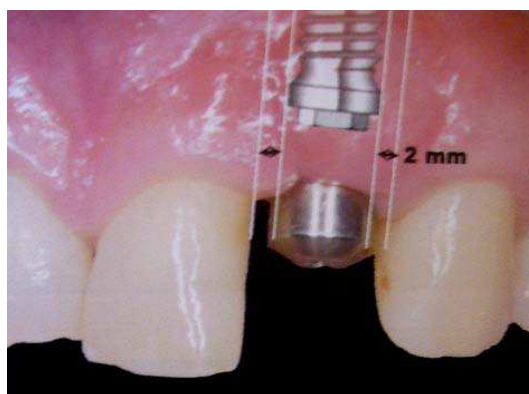


Figure 198 Distance implant/dent à respecter (73)

Entre deux implants, la distance à respecter est d'au moins 3 mm.

Selon PALACCI.P et coll., il faut pouvoir disposer d'un espace minimum de 1,5 à 2mm, de part et d'autre du pilier implantaire, pour permettre la survie de la papille.

Deux autres paramètres, complémentaires de la position mésio-distale de l'implant, doivent être respectés pour préserver dans le temps le capital des tissus mous péri-implantaires au niveau de la gencive marginale et des papilles.

Premièrement, tout tissu mou doit être soutenu par un tissu osseux sous-jacent, et deuxièmement, pour assurer la pérennité des papilles, une distance maximale est à respecter entre le niveau osseux et le sommet de celles-ci.

Pour s'assurer de la présence d'une papille entre deux implants, la distance entre le sommet de la crête alvéolaire et le point de contact le plus apical entre les couronnes doit être inférieure à 4 mm.

En revanche, entre une dent et un implant, celle-ci doit être inférieure ou égale à 5 mm.

6.5.6.4.2.2.2. Positionnement implantaire avec utilisation d'un guide chirurgical

L'implantologie chirurgicale et prothétique est considérablement facilitée par l'utilisation de guides radiologiques et chirurgicaux conformes aux objectifs thérapeutiques fixés.

Le geste chirurgical sera simplifié, la prothèse définitive sera fidèle au projet thérapeutique initial grâce au bon positionnement des implants.

La *forme* de ces guides va *varier* en *fonction* du *niveau d'édentement* (unitaire, partiel ou total) et du *type de support* (dentaire, muqueux ou osseux).

Une *excellente stabilité* du guide est dans tous les cas recherchée.

Ces guides peuvent être réalisés de *manière traditionnelle* (en faisant appel à une méthode artisanale) ou *numérique* (grâce à l'avancée de l'imagerie et des machines outils à commande numérique).

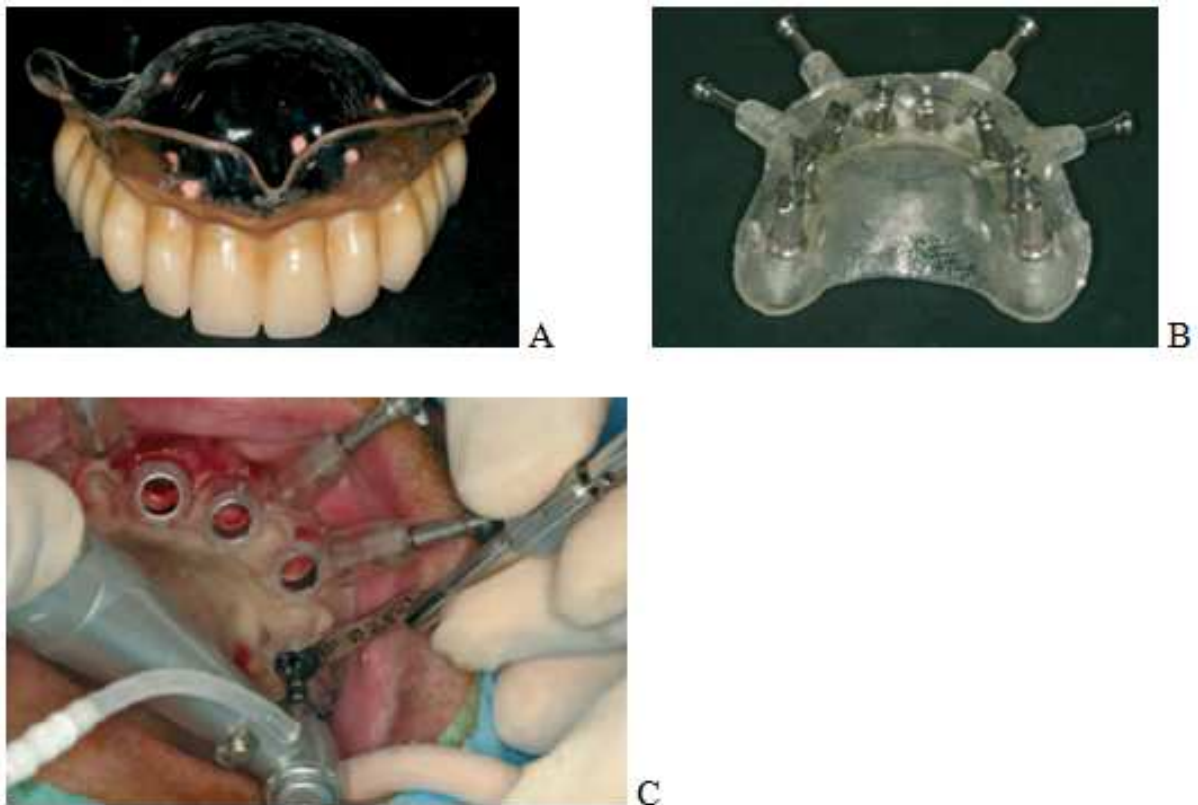


Figure 199 Cas d'un édentement total ; exemple du système NobelGuide® (87)

Indexation du projet prothétique par des plots de Gutta Percha pour le système NobelGuide®. Ce guide radiologique permet la superposition informatique du projet sur le volume osseux.

Guide chirurgical NobelGuide®, présentant des clavettes transosseuses de stabilisation

Forage intrabuccal au travers d'un cylindre de guidage directif

6.5.6.4.2.2.3. *Positionnement implantaire et émergence de la prothèse implanto-portée*

Lorsque la *situation d'émergence de la prothèse implanto-portée sans fausse gencive est visible lors du sourire*, il est *impératif d'optimiser le positionnement implantaire*.

Chaque implant doit être situé à l'aplomb d'une couronne clinique et non face à une embrasure.

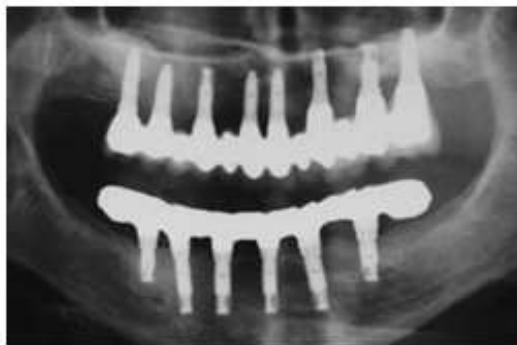
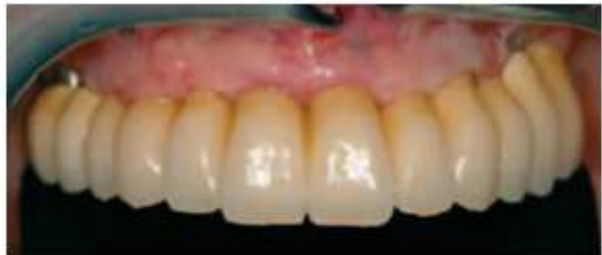
Figure 200 Restauration totale maxillaire implanto-portée céramo-métallique transvissée présentant une émergence naturelle, sans fausse gencive.

Pour les prothèses totales implanto-portées avec fausse gencive, les positionnements implantaires sont moins stricts car l'émergence implantaire se situe au niveau de la gencive prothétique dans une zone non visible, recouverte par la lèvre.

C'est pourquoi, lorsqu'il traite un patient présentant un « gummy smile », le dentiste devra bien être attentif dès l'essayage du montage directeur, du degré d'exposition de la cire (future fausse gencive) et veiller à ce que la limite fausse gencive/gencive naturelle ne soit pas découverte lors du sourire et du rire.

Si le praticien ne s'est pas soucié de cela, l'exposition des émergences implantaires en regard de la limite de la fausse gencive provoquerait un réel préjudice esthétique.

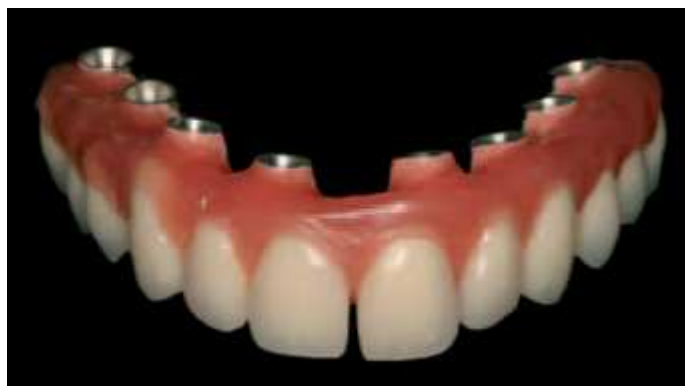

Figure 201 Restauration totale maxillaire implantoportée par prothèse transvissée résine sur armature titane (Nobel Biocare®) avec fausse gencive. On peut constater le non-alignement des dents prothétiques et des implants sous-jacents.

6.5.6.4.3. Prothèse fixée implanto-portée en secteur esthétique (34,76,136)

La partie prothétique est tout aussi importante que la chirurgie implantaire pour obtenir un résultat bio-esthétique optimal.

Le choix des piliers et des couronnes (provisaires et définitives) est très important en termes de biocompatibilité, forme et couleur.

6.5.6.4.3.1. Importance de la prothèse provisoire

En implantologie, le succès d'une restauration dépendra essentiellement de *sa prothèse provisoire, guidant les tissus mous péri-implantaires et sa reproduction dans la restauration définitive.*

6.5.6.4.3.1.1. Cas de restaurations unitaires esthétiques

Qu'il s'agisse d'une implantation simple ou d'un cas plus complexe après greffe osseuse et aménagement péri-implantaire chirurgical, la *prothèse provisoire est la clé d'une réussite maîtrisée de toutes restaurations unitaires esthétiques.*

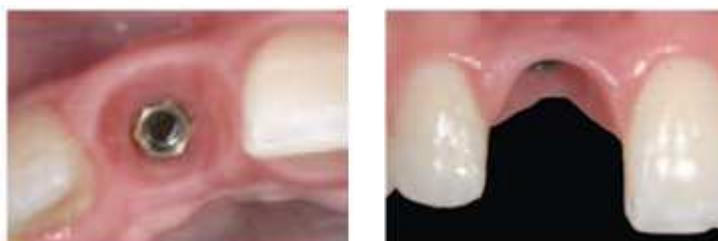

Figure 202 Prothèse provisoire en implantologie (2)

6.5.6.4.3.1.1.1. Prothèse provisoire transvissée

L'implantation immédiate et la mise sous provisoire après extraction lorsqu'elle est indiquée, permet la maintenance de l'esthétique et de la phonation pendant la période d'ostéointégration ainsi que la bonne gestion des tissus mous.

La restauration provisoire immédiate doit être transvissée afin de :

- *minimiser les forces* lors du descellement de la dent provisoire
- *réduire le torque inverse* sur les implants en phase d'ostéointégration
- *éviter la présence de ciment de scellement*, néfaste pour la cicatrisation

6.5.6.4.3.1.1.2. Prothèse provisoire et pilier définitif

Il est *fortement déconseillé d'utiliser des moignons provisoires en plastique ou en résine* car ils ne sont pas biocompatibles et les cellules épithéliales ne vont pas adhérer à ce matériau. Au contraire, elles vont migrer plus apicalement vers le col de l'implant, qui est en titane, où elles adhéreront grâce aux protéines adhésives des hemidesmosomes.

Quand la situation clinique le permet, *on installe le moignon immédiatement car l'avantage de connecter le faux moignon tout de suite est d'éviter de manipuler plusieurs fois les tissus mous et de perturber la barrière muqueuse.*

Lorsqu'une provisoire similaire à une dent naturelle par sa forme et son volume est placée sur le pilier prothétique, elle peut maintenir la muqueuse péri-implantaire lors de sa cicatrisation et maintenir la hauteur des papilles interdentaires, ainsi que le contour gingival pendant toute la phase d'ostéointégration.

La prothèse temporaire et le pilier définitif devront guider le tissu gingival en le faisant évoluer d'une forme arrondie à un profil d'émergence dentaire donnant le rendu esthétique le plus satisfaisant.

6.5.6.4.3.1.2. Cas de restaurations implanto-portées de grande étendue

Une prothèse transitoire implantoportée fixée est naturellement essentielle pour toute réhabilitation étendue sur implants, quel que soit le protocole de mise en charge de ces implants.

Elle permet la validation des implants, et de manière plus générale, la validation esthétique et fonctionnelle d'une réhabilitation implanto-portée.

6.5.6.4.3.2. Prothèse définitive implanto-portée

6.5.6.4.3.2.1. Connexion implant-pilier

6.5.6.4.3.2.1.1. Connexion implant-pilier et concept de Platform-Switching

Réaliser une connexion implant/prothèse harmonieuse qui respecte le feston gingival en l'ourlant de façon naturelle, et en favorisant l'épanouissement de la papille est le souci post-chirurgical majeur.

Obtenir et assurer une esthétique durable sont les nouvelles perspectives de l'implantologie. La stabilité des tissus péri-implantaires est décisive dans ce domaine.

Des connexions rigides et étanches, de même qu'un enfouissement profond, garantissent au mieux cette stabilité.

Du fait de la géométrie de la connexion au niveau de l'interface implant-pilier, on dispose d'un large espace propice à du tissu mou épais et sain et donc à des restaurations implanto-portées très naturelles.

La nouvelle tendance repose sur un concept particulier : le Platform-Switching.

Ce type d'implants vise à déplacer vers le centre la transition entre l'implant et le pilier. Grâce à un pilier plus étroit que le col de l'implant, on obtient un anneau de tissu mou dense et moins fragile.

De ce fait, les irritations mécaniques et microbiennes des tissus péri-implantaires sont diminuées.

L'espace biologique se déporte d'un plan vertical vers un plan horizontal.

Le *Platform-Switching* est donc un facteur important de la stabilité des tissus, mais uniquement en synergie avec une connexion stable et étanche aux bactéries.

Cette technique favorise un résultat esthétique durable de la gencive et des dents, ce qui est primordial en cas de sourire gingival.

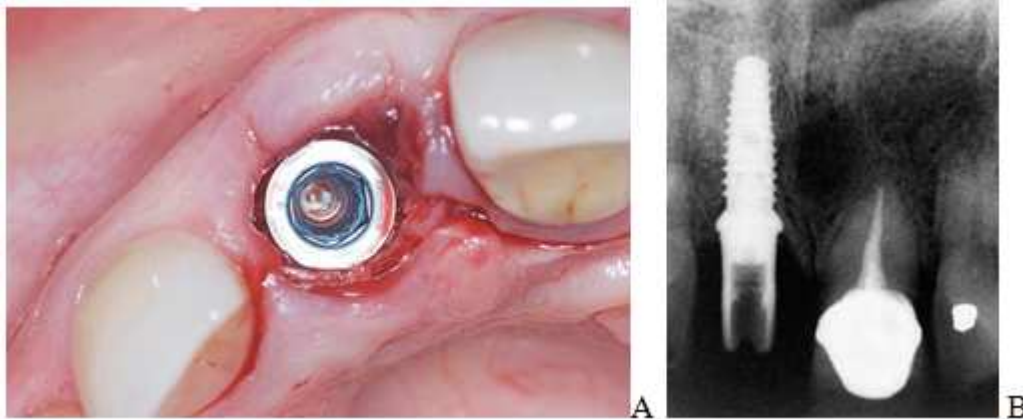


Figure 203 Principe de Platform-Switching (u)

A. Implant conique à connexion interne

B. Le col de l'implant conique et le pilier sont décalés selon le principe du platform-switching. Noter le maintien des niveaux osseux mésial et distal

6.5.6.4.3.2.1.2. Connexion interne vs externe

Le type de connexion entre l'implant et le pilier influence l'espace vertical compris entre la plateforme de l'implant et les tissus mous marginaux.

Avec une *connexion externe* (par exemple, l'implant de type Brånemark), la hauteur de l'hexagone limite la place disponible pour un pilier implantaire et une couronne céramique.

Par contre, avec une *connexion interne*, le pilier implantaire peut être réduit jusqu'à l'interface implant-pilier, afin de disposer de plus d'espace vertical et d'obtenir un complexe pilier-couronne d'apparence naturelle.

C'est pourquoi, les implants à connexion interne sont à préférer pour les dents antérieures, car ils permettent d'avoir plus d'espace vertical pour le complexe pilier-implant.

6.5.6.4.3.2.2. Pilier implantaire

Les piliers céramiques présentent des avantages par rapport aux piliers métalliques, de par leur couleur, leur forme et leur préparation individualisée qui ont ouvert de nouvelles perspectives.

Associés à des restaurations tout-céramique, il est possible d'obtenir une transmission de la lumière à partir du complexe couronne-pilier, et ce dans les tissus mous, comme pour une dent naturelle.

Outre l'alignement des collets, il est nécessaire de tenter d'obtenir une concordance morphologique du collet de la dent prothétique et des dents naturelles voisines.

Grâce à la forme évasée d'un moignon céramique, il sera possible de résoudre le problème de discordance des collets lié au faible diamètre d'émergence de l'implant, sans pour autant réaliser de surcontours prothétiques.

De plus, avec un pilier Zircon, un rattrapage de l'axe implantaire de 20° est possible.

Malgré ces avantages et en raison du manque de résultats à long terme des piliers céramiques, les piliers en titane (deux fois plus résistants que ceux en Zircon) sont encore considérés comme la référence.

Par ailleurs, les piliers en or ne sont plus recommandés dans le secteur antérieur en raison de leur tendance à provoquer des récessions au niveau des tissus mous.

6.5.6.4.3.2.3. Couronne implanto-portée

En présence d'un sourire gingival doivent être réalisées des couronnes céramo-céramiques, voire céramo-métalliques.

Un positionnement sous-gingival des limites prothétiques est préconisé.

Un profil d'émergence et une (ou des) couronne(s) prothétique(s) naturels, semblables aux dents adjacentes, doivent permettre de rétablir le soutien labial, l'esthétique et la fonction.

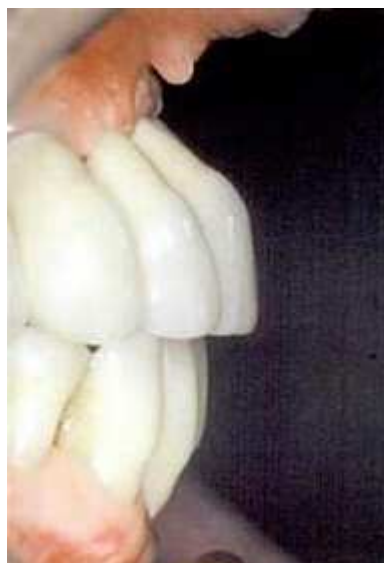

Figure 204 Profil d'émergence prothétique en implantologie

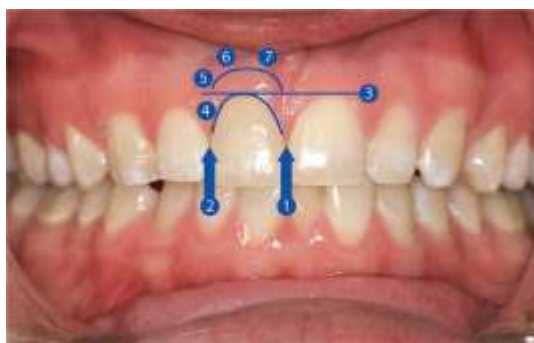6.5.6.4.4. Critères d'évaluation du résultat esthétique d'une restauration implanto-portée : le Pink Esthetic Score (PES) et le White Esthetic Score (WES) (30,50)

Des critères d'évaluation du résultat esthétique d'une restauration implanto-portée ont été présentés en 2007 par le professeur BELSER.

Celui-ci considère deux facteurs ; d'une part le *Pink Esthetic Score (PES)* à savoir l'intégration de l'implant au sein des tissus mous et d'autre part le *White Esthetic Score (WES)*, c'est-à-dire la prothèse supra-implantaire.

Il quantifie ces deux scores selon divers paramètres, le résultat optimal pouvant être obtenu pour chaque score étant 10, un résultat de 6 étant tout à fait acceptable.

Afin de réaliser une réhabilitation esthétique agréable, ces multiples paramètres doivent être respectés par le chirurgien dentiste dans l'élaboration d'un sourire, d'autant plus si celui-ci est gingival.



| | 0 | 1 | 2 |
|--|---|--|---|
| Papille mésiale (1) | Absente | Partiellement présente | Présente |
| Papille distale (2) | Absente | Partiellement présente | Présente |
| Niveau de la gencive marginale (3) | Migration apicale >2mm par rapport aux dents voisines | Légère migration apicale (1 à 2mm) des tissus mous | Peu (< 1mm) ou pas de migration apicale |
| Contour gingival (4) | Disgracieux | Relativement naturel | Naturel et festonné |
| Convexité des procès alvéolaires(5)/couleur (6) et texture (7) de la gencive | Très différente de celle des dents voisines | Légèrement semblable à celle des dents voisines | Similaire à celle des dents voisines |
| Total du PES | | | Maximum 10 |

Figure 205 Moyens de quantification du résultat esthétique d'une restauration implanto-portée ; le Pink Esthetic Score (PES) (50)

| | Différent(e) d'une dent naturelle | Voisin(e) d'une dent naturelle | Identique à une dent naturelle |
|--------------------------------|-----------------------------------|--------------------------------|--------------------------------|
| Forme de la couronne | 0 | 1 | 2 |
| Volume et profil d'émergence | 0 | 1 | 2 |
| Couleur (teinte et luminosité) | 0 | 1 | 2 |
| Aspect de surface | 0 | 1 | 2 |
| Translucidité | 0 | 1 | 2 |
| Total du WES | | | Maximum 10 |

Figure 206 Moyens de quantification du résultat esthétique d'une prothèse fixée implanto-portée ; le White Esthetic Score (WES)

6.5.6.5. Sourire gingival et prothèse amovible

6.5.6.5.1. Crochets, attachements et esthétique

6.5.6.5.1.1. Crochets esthétiques

En présence d'un sourire gingival, des crochets métalliques visibles, provoquent inévitablement un préjudice esthétique.

Pour répondre aux demandes de nos patients, des crochets « esthétiques » en résine flexible, type Acétal, ont été commercialisés.

Si ceux-ci peuvent être séduisant au premier abord, il ne faut pas oublier que leur volume sera plus important que celui d'un crochet métallique, et qu'aucune retouche ne sera possible. Comme toute résine composite, sa teinte s'altérera avec le temps, d'où la nécessité de le renouveler fréquemment.

Présentant des qualités mécaniques bien moins élevées que des crochets traditionnels, il est admis que leur utilisation doit être plutôt réservée aux prothèses adjacentes partielles provisoires.

Pour palier au déficit esthétique provoqué par les crochets métalliques lors d'un sourire gingival, les attachements semblent être plus indiqués.

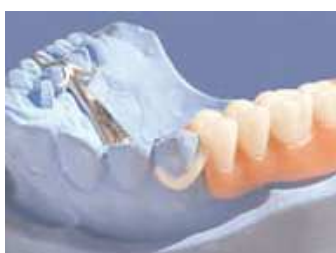

Figure 207 Stellite avec crochet résine (v)

6.5.6.5.1.2. Les attachements

Les attachements extra-coronaires peuvent être une solution esthétique intéressante pour des patients présentant un sourire gingival, réhabilités par de la prothèse mixte (fixée et amovible).

Ils sont composés d'une partie mâle et d'une partie femelle, chacune solidaire de la prothèse fixée ou amovible. Cela dépendra du type d'édentement rencontré, et donc du type d'attachements choisis.

En cas d'édentement postérieur (surtout unilatéral), la partie femelle se présentera sous la forme d'une glissière intégrée à la prothèse fixée, tandis que la partie mâle fera partie intégrante de la prothèse amovible.

A l'inverse, dans les situations d'édentements encastrés, la partie mâle est intégrée à la prothèse fixe et la partie femelle est maquettée dans le stellite.

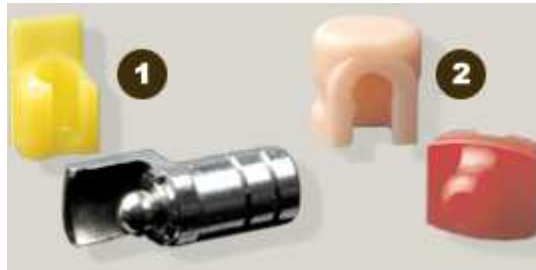
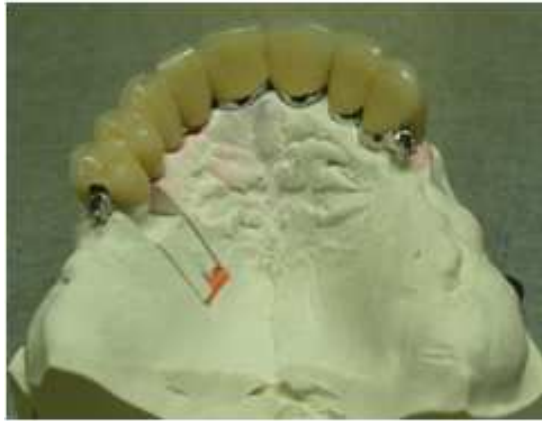
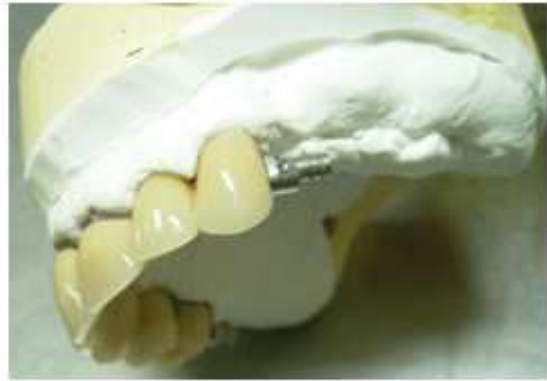Figure 208 Type d'attachements extra-coronaires rencontrés (w)

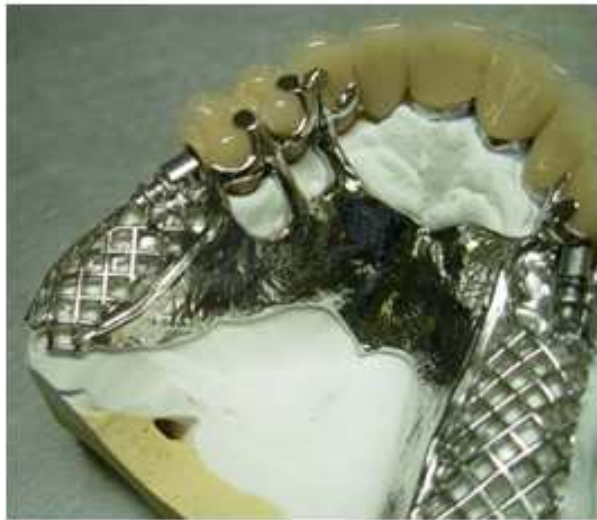1. La partie femelle se présente sous la forme d'une glissière qui sera intégrée à la prothèse fixée, tandis que la partie mâle fait partie intégrante de la prothèse amovible.
2. La partie mâle est intégrée à la prothèse fixe et la partie femelle est maquettée dans le stellite.



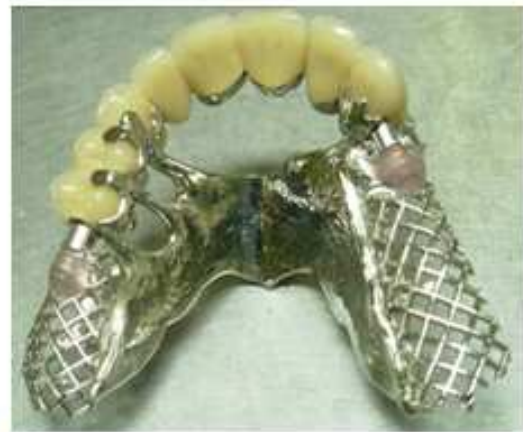A



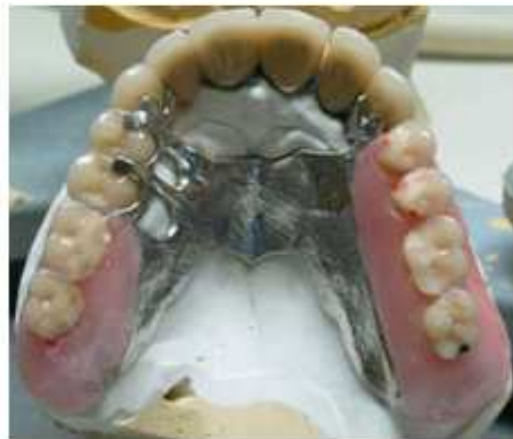B



C



D



E

Figure 209 Stellite sur attachements (x)

- A. Parties femelles solidaires de la prothèse fixée antérieure (bridge céramo-métallique)
- B. Ajustage de la partie mâle sur la partie femelle
- C. Confection du châssis métallique du stellite sur attachements
- D. Parties mâles solidarisées au châssis métallique du stellite
- E. Montage final des dents en cire

6.5.6.5.2. Fausse gencive et prothèse amovible (121)

La caractérisation des bases prothétiques contribue à l'intégration fonctionnelle, esthétique, biologique et psychologique des prothèses amovibles et participe ainsi au succès du traitement de l'édenté partiel ou total.

L'un des objectifs de la base prothétique est *son aspect esthétique*, avec comme *défi de reproduire l'environnement parodontal sain du sujet denté* (état de surface, forme, volume et couleur), et ce tout particulièrement si le patient est denté sur l'arcade antagoniste, ou présente un sourire gingival.

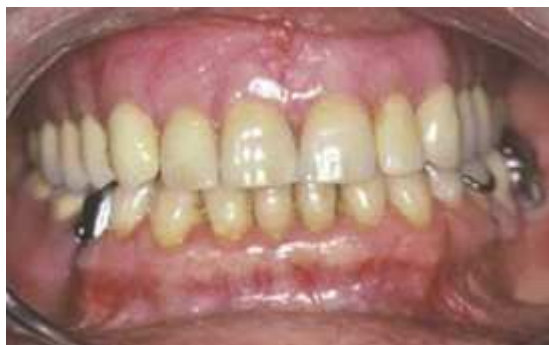

Figure 210 Fausse gencive en prothèse amovible complète

Le patient peut comparer l'aspect similaire des dents et de la gencive artificielle de la prothèse complète supérieure avec la gencive et les dents naturelles mandibulaires.

Comme évoqué précédemment, *si cet objectif est bien accompli, cela facilitera l'intégration psychologique de la prothèse par le patient. Une fausse gencive quasiment identique à la gencive naturelle lui redonnera confiance*, il en oubliera vite son inquiétude quant à la visibilité de sa prothèse amovible.

D'après E. BARAREC, la fausse gencive est la partie vestibulaire de la base prothétique qui correspond en denture naturelle à la muqueuse et à la gencive kératinisée.

La gencive artificielle comporte deux parties, l'une visible lors du sourire, l'autre qui ne l'est pas.

Deux lignes remarquables définissent un cadre dans lequel se situe la partie esthétique de la fausse gencive et la face vestibulaire des dents prothétiques ; la ligne haute du sourire, qui est la limite inférieure de la lèvre supérieure lors du sourire, et la ligne basse du sourire, qui est la limite supérieure de la lèvre inférieure lors du sourire.

Lors de l'enregistrement des rapports intermaxillaires, le dentiste doit indiquer au prothésiste la situation de ces deux limites, puisque la ligne haute du sourire déterminera la position de la ligne des collets.

La limite supérieure de la lèvre inférieure quant à elle, guidera l'alignement des bords libres incisivo-canins maxillaires.

La *sculpture de la gencive artificielle* permettra d'harmoniser la ligne des collets et de reproduire la forme du parodonte marginal. Le modelage des collets gingivaux et de la partie marginale des papilles interdentaires est important, puisqu'il s'agit de la zone la plus sensible à l'esthétique, apparaissant lors de l'élocution et du sourire.

La *teinte de base de la résine* correspondant à la fibromuqueuse du patient est choisie à l'aide de nuanciers, certains fournisseurs proposant des colorants permettant une modification de la teinte de base, et ainsi une personnalisation de la fausse gencive.

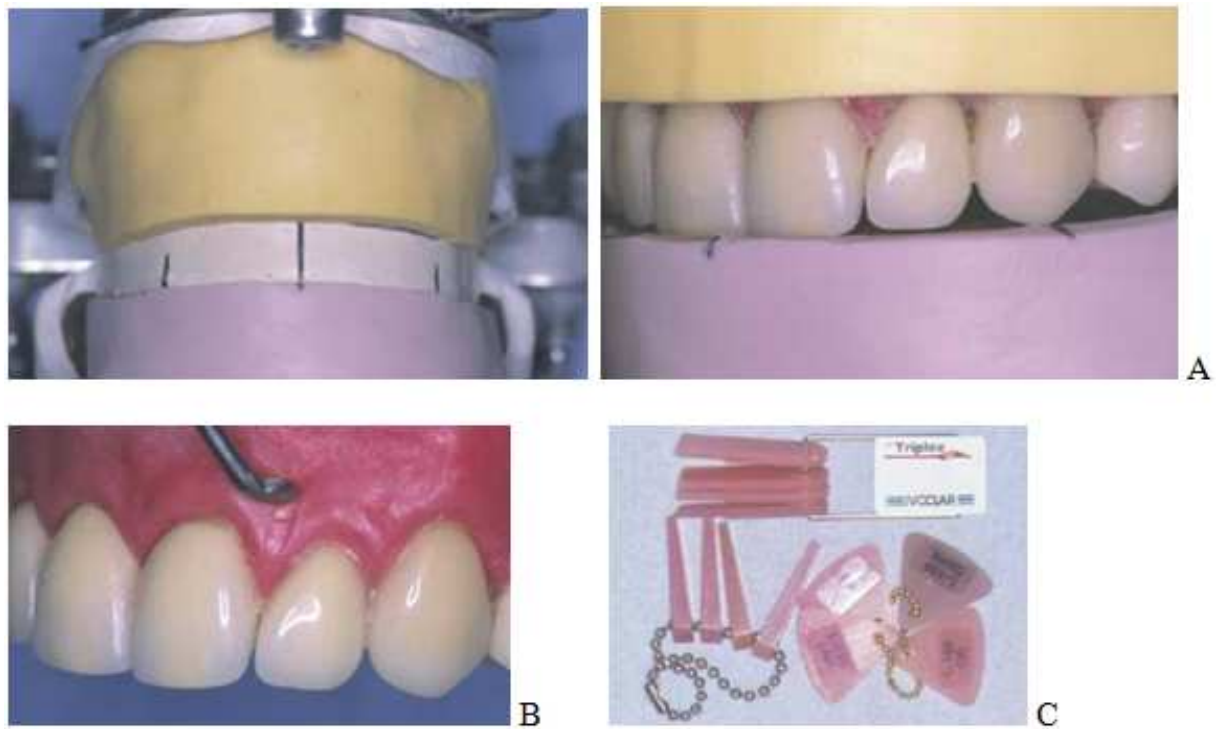


Figure 211 L'esthétique en prothèse amovible

A. La réalisation de clés maxillaire et mandibulaire découpées selon les lignes du sourire permettent de transférer l'ensemble des informations esthétiques concernant le montage des dents antérieures et l'élaboration de la maquette en cire.

B. Sculpture des reliefs alvéolaires au niveau de la gencive adhérente à partir de la partie centrale concave de la papille interdentaire.

C. La teinte de base de la résine correspondant à la fibromuqueuse du patient est choisie à l'aide de nuanciers.

Dans la zone vestibulaire antérieure maxillaire, un granité superficiel simulant le « piqueté en peau d'orange » de la gencive adhérente est recherché, pour rompre un effet miroir susceptible de se produire avec un état de surface lisse et brillant.

Aussi, un *maquillage de surface* est possible, l'application de colorants de surface sur la prothèse nécessitant au préalable un grattage et un dépolissage de la résine polymérisée, le résultat obtenu n'étant pas durable à long terme.

Pour un résultat encore plus esthétique, la fausse gencive peut être réalisée en céramique en prothèse amovible.

6.6. Traitement des étiologies labiales

6.6.1. Chirurgie de la fonction altérée de la lèvre : traitement des lèvres supérieures courtes et des lèvres supérieures hyperactives (135)

Les modalités de traitement recommandées pour les lèvres supérieures courtes et les lèvres supérieures hyperactives sont similaires.

La chirurgie plastique reconstructive a été la solution proposée dans plusieurs rapports publiés dans les années 1970 et 1980 pour le traitement du sourire gingival.

6.6.1.1. L'excision d'une bande elliptique de muqueuse : le repositionnement de la lèvre supérieure (123,126)

La première technique signalée, a été la technique de l'adhésion de la lèvre décrite par RUBINSTEIN et KOSTIANOVSKY.

L'objectif du repositionnement de la lèvre est de diminuer l'exposition de la gencive en limitant la rétraction des muscles élévateurs du sourire (zygomatique mineur, élévateur angulé, orbiculaires des lèvres et élévateur de la lèvre supérieure).

Cela consiste à réaliser une désinsertion sous-cutanée et ostéo-périostée de certains muscles peauciers incriminés et leur réinsertion dirigée.

Cette intervention chirurgicale est réalisée en *éliminant une bande de muqueuse du vestibule maxillaire et en créant un lambeau d'épaisseur partielle entre la jonction muco-gingivale et les muscles de la lèvre supérieure.*

La muqueuse labiale est alors suturée à la ligne muco-gingivale, recréant ainsi un vestibule plus étroit et diminuant la traction des muscles et donc l'exposition de la gencive lors du sourire.

Les patients ne présentant pas une hauteur suffisante de gencive attachée ne peuvent pas être candidats à cette intervention ; des quantités faibles de tissus créent des difficultés pour dessiner la forme du lambeau, pour assurer sa stabilisation et les sutures. Dans ces cas, la récurrence survient le plus souvent.

Cette intervention peut entraîner le risque de réséquer des fibres nerveuses qui n'auraient pas dû être endommagées et de figer à jamais le sourire.

6.6.1.2. L'excision et la résection partielle des muscles élévateurs de la lèvre supérieure

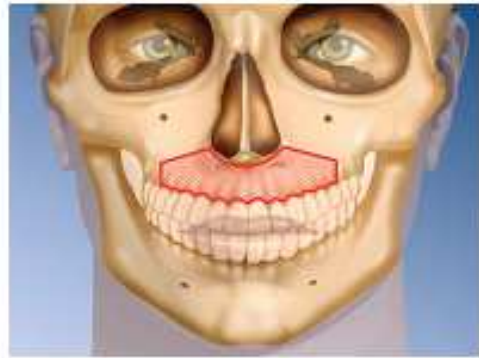
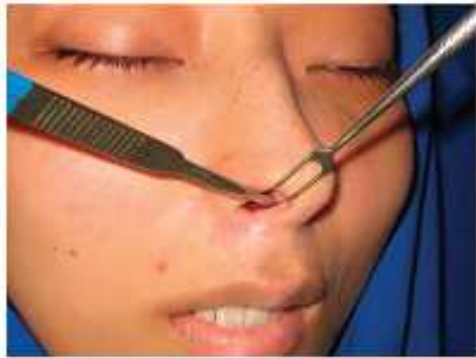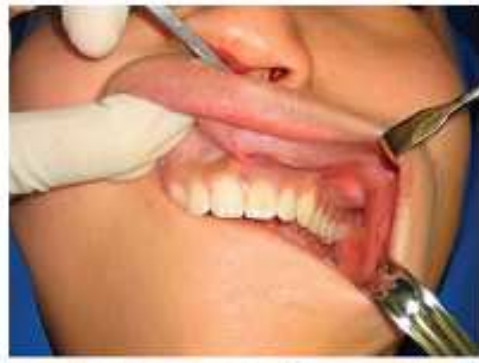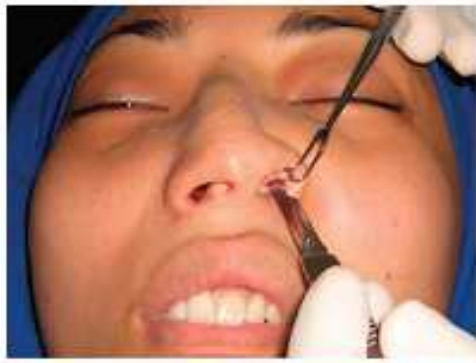En 1979, LITTON et FOURNIER (82) discutent et approuvent le traitement de RUBINSTEIN et KOSTIANOVSKY dans leurs travaux et recommandent que cette technique soit utilisée plus largement.

Leurs modifications consistaient à détacher les muscles des lèvres de leurs structures osseuses, dans le cas de la lèvre supérieure courte, afin d'augmenter la longueur des lèvres.

En 1983, MISKINYAR (95), déçu avec la technique précédente, a décrit la *myectomie de l'élévateur de la lèvre supérieure et la technique d'ablation partielle*.

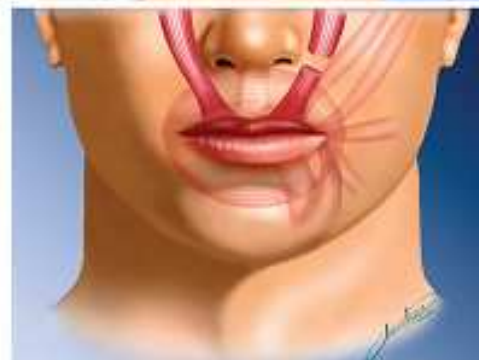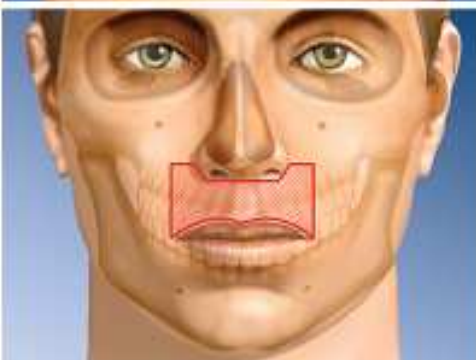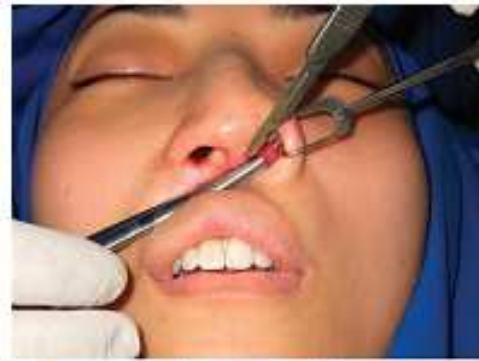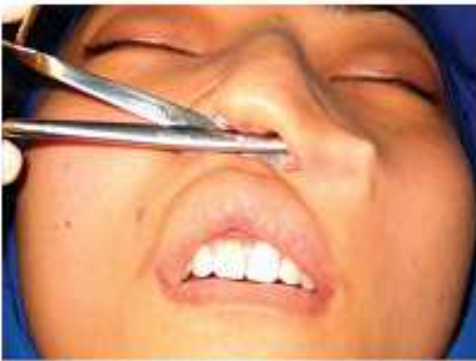Ces deux techniques sont basées sur le même concept de *sectionner le muscle élévateur de la lèvre supérieure (ou une partie de celui-ci), l'un des essentiels muscles participant à l'élaboration de sourire*.

Selon les auteurs, *cette procédure permettait de diminuer l'élévation de la partie supérieure de la lèvre lors du sourire*.



A

B

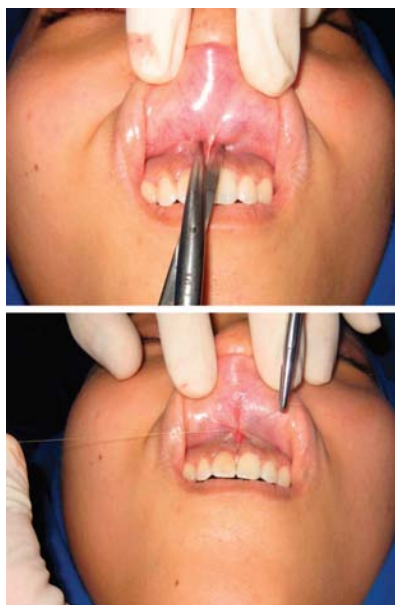


C

D

Figure 212 L'excision et la résection partielle des muscles éleveurs de la lèvre supérieure

- A. Incision de l'aile latérale de la narine gauche, puis de la columelle (base du nez)
- B. Décollement sous-périosté à partir de l'incision columellaire (dissection sous-périostée visualisée en rouge)
- C. La dissection sous-cutanée est réalisée avec des ciseaux, à partir de l'incision latérale (le domaine de la dissection sous-cutanée est visualisé en rouge)
- D. A l'aide d'écarteur et de ciseau, le muscle élévateur de la lèvre supérieure est isolé (visualisation de l'anatomie du muscle sur le schéma)



E. Après myectomie de l'élévateur de la lèvre supérieure et la technique d'ablation partielle réalisées à l'aide d'une pince MIXTER et d'une lame 15, une frénectomie est souvent réalisée, afin d'améliorer l'élongation de la lèvre supérieure (64).

6.6.1.3. Technique de l'implant espaceur

ELLENBOGEN et SWARA (38) décrivent la technique de l'implant espaceur en 1984.

Ils insèrent un *mainteneur d'espace* (silicone, cartilage, polyamide, ou os cornet) pour empêcher le muscle élévateur de la lèvre supérieure de se reconnecter, après sa résection partielle.

Un autre facteur important dans la présence d'un tel implant espaceur, est sa capacité à limiter l'activité des muscles élévateurs (38,95).

Les derniers rapports publiés montrent de bons résultats cliniques pour cette technique, avec un nombre limité de complications, mais sans suivi ni recul clinique suffisant.

Peu d'articles actuels décrivent encore ces méthodes, sans innovations réelles.

6.6.1.4. Association rhinoplastie-résection du muscle abaisseur du septum nasal

En cas de syndrome rhino-gingivo-labial, l'association rhinoplastie-résection du muscle abaisseur du septum nasal peut être également pratiquée.

TULASNE (1999), juge les interventions portant sur la lèvre supérieure, trop risquées et inefficaces (22).

Selon lui, la finesse des muscles, l'intrication et la complexité de leurs mouvements et la richesse des expressions qu'ils entraînent grâce à un subtil jeu associatif, rendent impossible et même dangereuse toute tentative de modification du sourire par action sur les muscles eux-mêmes (144).

Par conséquent, le niveau de la lèvre supérieure ne peut être modifié, sauf en déplaçant les structures qui la soutiennent.

Cette intervention devra donc être réalisée en association avec une chirurgie orthognathique portant sur le squelette naso-maxillo-mandibulaire.

6.6.2. *L'injection de toxines botuliques : le Botox*

La littérature rapporte que les procédures chirurgicales sur la lèvre supérieure peuvent conduire à des rechutes fréquentes et indésirables, et conduire à des effets secondaires tels que la contraction de la cicatrice (61).

C'est pourquoi, en 2005, POLO démontre *l'emploi de la toxine botulique en tant que traitement non chirurgical du sourire gingival (111)*.

Cette toxine agit en clivant la protéine associée aux synaptosomes (SNAP-25) et en inhibant la libération d'acétylcholine, *empêchant ainsi la contraction musculaire*.

La réduction de l'exposition gingivale est obtenue en affaiblissant la contractilité des muscles élévateurs spécifiques de la lèvre supérieure, à savoir le releveur commun de la lèvre supérieure et de l'aile du nez, l'élévateur de la lèvre supérieure et le petit zygomatique.

Cela engendrera une augmentation subséquente de la longueur relative de la lèvre supérieure lors du sourire.

Parmi les sept types distincts de neurotoxine botulique, *le type A (BTX-A) semble être le plus efficace et le plus souvent utilisé (61)*.

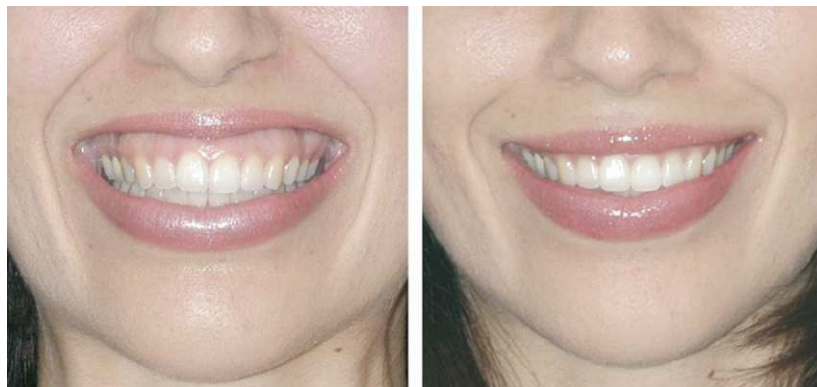

Figure 213 Traitement du sourire gingival par toxine botulique (111)

La réversibilité de la toxine botulique par la régénération de complexe nerf-muscle et des protéines SNAP-25 peut être considérée comme un inconvénient mineur, mais permet à l'inverse une sécurité intrinsèque de la procédure (61).

Les trois muscles élévateurs de la lèvre supérieure, convergent vers la zone latérale de l'aile du nez ; c'est dans cette zone que le chirurgien réalisera son unique point d'injection de Botox (injection unique, bilatérale).

Le site d'injection a été déterminé par l'animation des muscles lors du sourire et grâce à la palpation lors de la contraction musculaire, pour vérifier l'emplacement précis avant

l'injection, parce que de petites variations anatomiques de localisation se produisent parfois (111).

Le site d'injection est le point où la fréquence de passage des muscles élévateurs est la plus élevée, situé à 10,4mm de l'aile du nez, et à 32,4mm de la ligne du sourire, en position de repos (8).

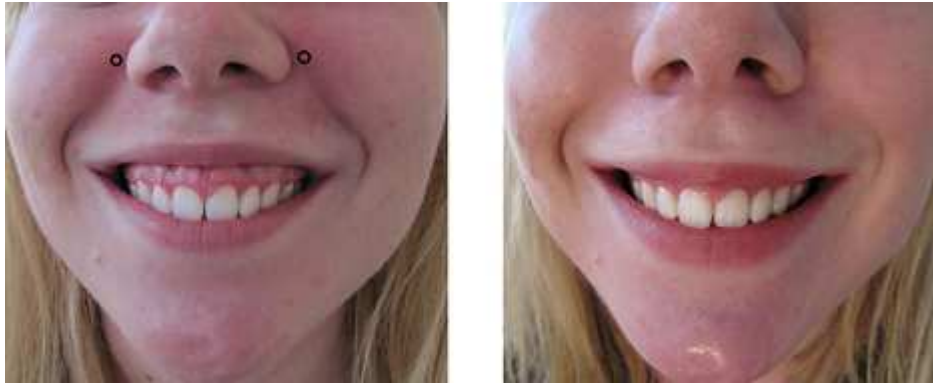

Figure 214 Localisation du point d'injection de Botox et résultat après traitement (65)

Une mince couche de tissu adipeux au point d'injection proposé, permet une injection intramusculaire de Botox à un niveau assez superficiel, évitant ainsi toutes lésions de structures anatomiques, telles que le plexus nerveux sous-orbitaire, situé dans une couche plus profonde, ou les vaisseaux du visage situés latéralement de la zone opératoire (59,70).

Une aspiration pré-injection doit être effectuée afin d'éviter tout relargage de Botox en intravasculaire.

GARCIA, dans ses travaux, déclare que *la toxine peut se propager à travers une zone de 15 à 30 mm.*

Cliniquement, la faiblesse musculaire est observée environ 2 à 4 jours après l'injection, avec un effet apparent maximal de 7 à 10 jours (61).

L'action du Botox reste éphémère, et ne dure que 4 à 6 mois.

De fortes doses de toxine botulique (40U) peuvent être nécessaires pour obtenir l'effet désiré dans un premier temps.

Des interventions répétées requièrent l'utilisation d'une quantité plus faible de toxine, en raison de l'atrophie musculaire naissante (39).

Il est vrai que la réitération de l'opération peut devenir inconfortable pour le patient.

Le seul effet indésirable rencontré pour le traitement du sourire gingival par la toxine botulique, est *l'apparition d'un sourire dit de « joker », en raison de l'action accrue des muscles élévateurs latéraux de la lèvre supérieure (35).*



Figure 215 Traitement du sourire gingival par le Botox; photographie avant et après traitement (111)

6.6.3. Sourire gingival et acide hyaluronique

Si l'emploi du Botox est réservé aux chirurgiens esthétiques, *celui de l'acide hyaluronique est accessible aux chirurgiens dentistes.*

Il est fréquemment employé en association avec la toxine botulique dans le traitement du sourire gingival.

Il va redonner du volume aux lèvres qui deviendront plus pulpeuses, les redessiner en les réourlant. Il rajeunira également le sourire en *comblant les rides superficielles et profondes du visage, des sillons naso-géniens et du menton, du pourtour des lèvres, et les rides d'amertume aux coins de la bouche.*

Présent naturellement dans l'organisme, ce produit de synthèse se présente sous la forme d'un gel transparent. *Il est utilisé sous forme de mésothérapie par technique en multi-points, la durée moyenne d'une séance variant de 15 à 30 minutes.*

Une pommade anesthésiante peut être appliquée 1/2 heure avant la séance, complétée au besoin par l'injection d'un anesthésique local.

Sa durée d'action dépend du type de peau, de la plus ou moins grande mobilité de la zone injectée et aussi de la quantité de produit utilisée. *Dans les lèvres, la longévité du produit est estimée à un an environ, du fait de leur grande mobilité et de leur très riche vascularisation.*

Afin de repulper les lèvres, des injections d'acide hyaluronique se feront *à la fois dans la lèvre cutanée (dite blanche) et muqueuse (dite rouge).*

Les lèvres seront réourlées en infiltrant la jonction lèvre rouge-lèvre blanche (B). On procédera de même pour reformer l'arc de Cupidon et remodeler le philtrum.

Un volume de 0,5 à 0,8 mL de produit est généralement nécessaire pour redessiner subtilement les lèvres, en estompant tous signes de vieillesse.

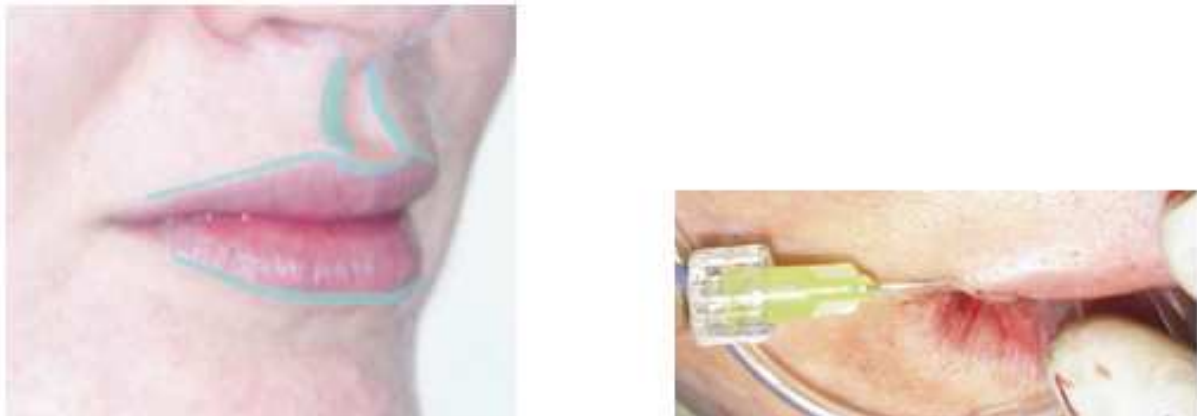

Figure 216 Localisation des zones d'injection d'acide hyaluronique pour réourler les lèvres

6.6.4. Autres moyens de modelage du contour et de l'épaisseur des lèvres : implant, silicone, collagène et lipostructure

Pour donner plus de volume aux lèvres et les redessiner, des implants ou des injections peuvent également être proposés.

L'apparence des lèvres pulpeuses sera différente selon la technique choisie.

Les *implants* confèrent aux lèvres une apparence plus finement définie. Cette technique est permanente mais réversible.

Depuis quelques années et à la suite des problèmes causés, *l'injection de silicone* a été interdite en France.

Désormais, si on veut avoir des lèvres sensuelles, il y a deux techniques possibles.

L'injection de collagène est la plus utilisée, elle est rapide et effectuée sans anesthésie. Son *effet dure* habituellement *trois à quatre mois*. Un test allergologique doit être pratiqué avant toute intervention.

Plus invasive mais plus naturelle, la *lipostructure* vise à effectuer une autogreffe.

La graisse autologue est prélevée à partir du ventre ou des cuisses.

L'injection est un peu plus importante qu'avec le collagène. L'effet n'est pas éternel, mais elle est bien tolérée par le corps.

Cette intervention se pratique avec une anesthésie locale ou générale, selon les cas.

Après l'opération, un suivi strict doit être assuré *par le chirurgien*, car des oedèmes peuvent apparaître.

L'injection peut se faire à deux reprises avec un décalage de 6 mois minimum.

6.7. Tableau récapitulatif des principaux traitements du sourire gingival

| | Plans d'occlusion postérieur et incisif | Gencive découverte (sourire gingival) | Dents | Type d'éruption passive altérée | Traitement |
|--------------------------------|--|---------------------------------------|--------------------|---------------------------------|---|
| Excès vertical maxillaire | Concordance | Pluri-sectorielle | Taille normale | | Chirurgie orthognathique |
| | Non concordance (overbite) | Sectorielle (antérieur) | Taille normale | | Ingression orthodontique |
| | | | Courtes | | Traitement prothétique |
| Eruption passive altérée (EPA) | Concordance | Sectorielle | Courtes et carrées | Type IA | Gingivectomie |
| | | | | Type IB | Gingivectomie + ostéectomie |
| | | | | Type II | Lambeau positionné apicalement +/- ostéectomie |
| | | | | | Tous ces traitements parodontaux peuvent être suivis de traitements ; - conservateurs (modification de la forme des dents) - prothétiques (hypersensibilité post-opératoire, désordres esthétiques) |
| Etiologie labiale | Chirurgie de la fonction altérée de la lèvre Injection de Botox Injection d'acide hyaluronique +/- Botox | | | | |

Figure 217 Tableau récapitulatif des principaux traitements du sourire gingival

7. Le sourire gingival autour de cas cliniques

7.1. Cas clinique ortho-chirurgical (traité par ZAGALA B.)



Melle D., 23 ans, est très complexée par l'existence de son sourire gingival qu'elle souhaite modifier.

Mis à part le *désagrément esthétique occasionné*, une *réelle gêne fonctionnelle* est ressentie par la patiente, qui ne peut pas « mordre » convenablement « dans un sandwich ».

D'ailleurs, *la demande de la patiente est plus d'ordre fonctionnel qu'esthétique*.

C'est pourquoi elle prend rendez-vous pour une consultation chez son orthodontiste.

Après examen clinique, bilans orthodontique et radiologique, sont diagnostiqués :

- une béance antérieure avec excès vertical (le risque de « déchaussement dentaire » est évoqué par la patiente)
- une rétrognathie mandibulaire
- un morphotype hyperdivergent
- un articulé proche d'une classe I
- un excès de découverture des incisives supérieures avec incompétence labiale

Sur le plan fonctionnel, on note :

- une respiration buccale (étroitesse des fosses nasales)
- une fonction linguale perturbée ; la langue se situe en position basse, la déglutition demeure immature

Au niveau articulaire, l'amplitude des mouvements est satisfaisante et s'accompagne d'un *craquement systématique à l'ouverture et à la propulsion de manière bilatérale*.

On retrouve une *douleur à la palpation des deux articulations temporo-mandibulaires*.

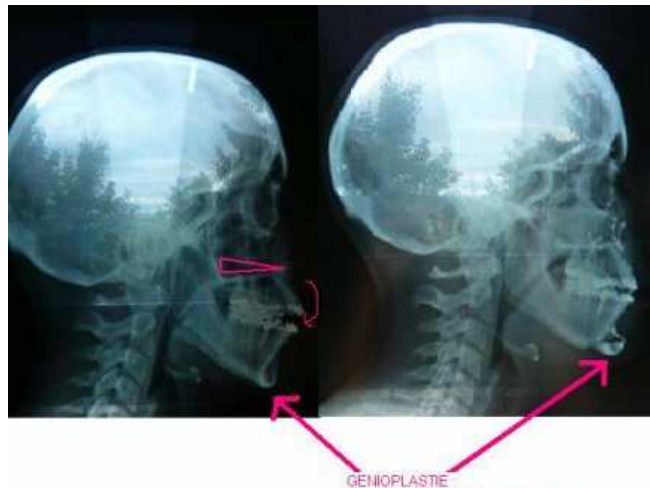
Octobre 2007 ; première visite chez le chirurgien Maxillo-Faciale

Le plan de traitement alors proposé, puis accepté par Melle D., très motivée, est *un traitement ortho-chirurgical, combinant orthodontie, et chirurgie bimaxillaire incluant Lefort I d'impaction et génioplastie.*

La phase d'orthodontie pré-chirurgicale a été entreprise pendant **8 mois**, au moyen *d'appareils multi-attache au maxillaire et à la mandibule.*

Juin 2008 ; deuxième rendez-vous avec le chirurgien, trois semaines avant l'opération, afin de vérifier la concordance des arcades dentaires (moulages), et régler les derniers détails avant l'intervention.

03 Juillet 2008 ; le jour J ; réalisation de la chirurgie orthognathique : Lefort I d'impaction et génioplastie

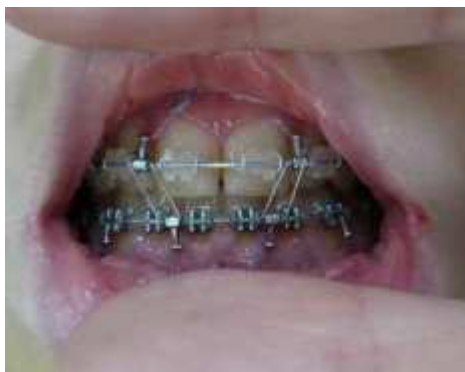

Une **prémédication à l'Arnica® 9CH** a été réalisée :

- 5 granulés 3 fois par jours pendant 15 jours
- 10 granulés le matin de l'intervention
- puis 5 granulés 3 fois par jours pendant 8 jours

Des **ligatures** sont mises en place ; elles seront déposées à **J+12**.

La **sonde naso-gastrique**, quant à elle, est retirée le jour de l'intervention.



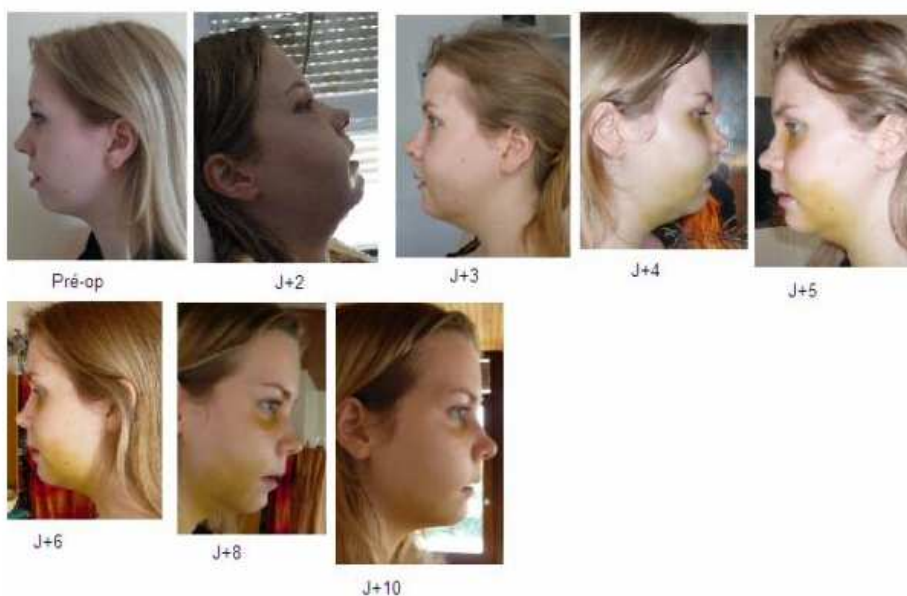
Photographie des ligatures en bouche

Les suites opératoires :

Les jours d'hospitalisation :

- alimentation molle, 6 fois par jour
- brossage de dents quasiment impossible du fait des ligatures (emploi d'un hydropulseur conseillé)
- bains de bouche, 6 fois par jour
- rinçage de nez au sérum physiologique et à la Bétadine® (car saignement de nez)
- antalgiques appropriés (la patiente ayant eu des douleurs post-opératoires conséquentes, elle a pris du Paracétamol codéiné pendant 10 jours en post-opératoire)

A J+6 : perte de 6,5kg de Melle D. par rapport à son poids d'entrée à l'hôpital



Evolution du profil de Melle D., les 10 jours suivant l'intervention chirurgicale.

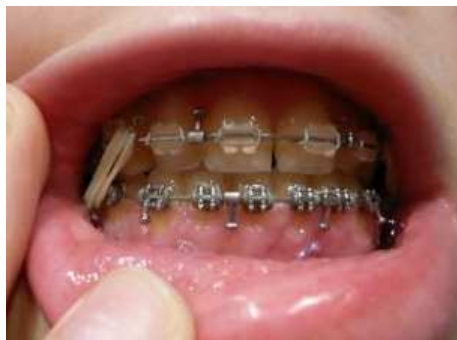A J+12 ; retrait des ligatures et des sutures par le chirurgien Maxillo-Facial.
Relai par des **élastiques chirurgicaux**, à porter **jour et nuit, les 2 premiers jours** (à enlever uniquement pour manger et se laver les dents), **puis à enlever 1h10 le matin, 1h10 l'après-midi, et chaque jour 10 mn de plus.**

A J+16 ; un doigt d'ouverture de bouche.

Aucune sensibilité au niveau du palais, des gencives supérieures, et sous l'oeil gauche, cependant **apparition d'une légère sensibilité** au niveau de l'aile du nez à gauche.

A J+19 ; un doigt et demi d'ouverture de bouche

A J +22 ; les élastiques chirurgicaux sont remplacés par des **élastiques souples**, à ne mettre qu'à la **maison et la nuit**



A J+53 ; retour à une alimentation normale

A J+2 mois et 9 jours ; difficulté à l'élocution, début des séances d'orthophonie

Le 17 octobre 2008 ; fin du traitement orthodontique, soit 1an et 5 jours après la pose des appareils multi-attaches.

Mise en place de **contentions fixes sur les deux arcades.**

Par ailleurs, des gouttières, à mettre la nuit, ont été délivrées, au cas où les contentions fixes se décollent.

La durée du traitement orthodontique post-chirurgical a duré 3 mois et demi environ.

A J+4 mois ; retour à une sensibilité progressive, mais douloureuse, débutant au niveau des gencives des zones postérieures.

Prescription d'un **OPT**, et réalisation de **clichés rétro-alvéolaires** ne révélant rien de particulier.

A J+5 mois ; ouverture de bouche à 3 doigts, quelques craquements des articulations temporo-mandibulaires sont existants, mais on observe une nette amélioration par rapport à la situation pré-opératoire.

Il reste encore un **léger oedème** diffus au niveau du nez et de la lèvre supérieure.

A J+1an ; le résultat esthétique définitif est observé à un an



Comparaison avant/après du visage de Melle D. (résultat observé un an après la réalisation de la chirurgie orthognathique)

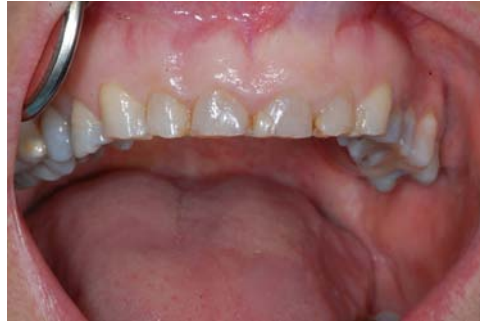A J+1an et 9 mois ; plus aucune perte de sensibilité n'est constatée.

7.2. Cas clinique parodontal (cas réalisé par PENAUD J. et GUILLET J.)

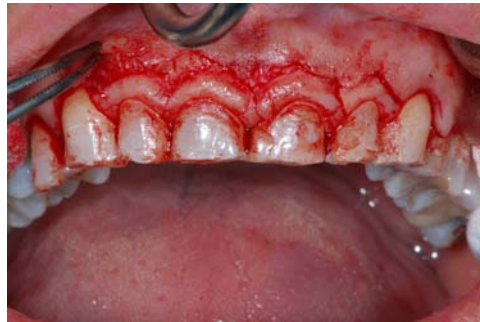Mme A., aide-soignante à la faculté de chirurgie dentaire de Nancy, est gênée par « ses petites dents », qu'elle trouve disgracieuses sur les photographies.

Au cours d'une conversation ayant conduit à un examen clinique, elle apprend qu'une chirurgie parodontale serait envisageable pour corriger partiellement son sourire gingival.

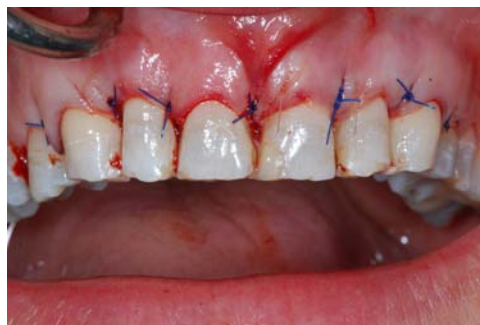L'origine du « gummy-smile » de la patiente semble être une étiologie combinée, à savoir une éruption passive altérée associée à un bruxisme. Elle accepte de réaliser le traitement proposé : une élévation coronaire du bloc incisivo-canin maxillaire.



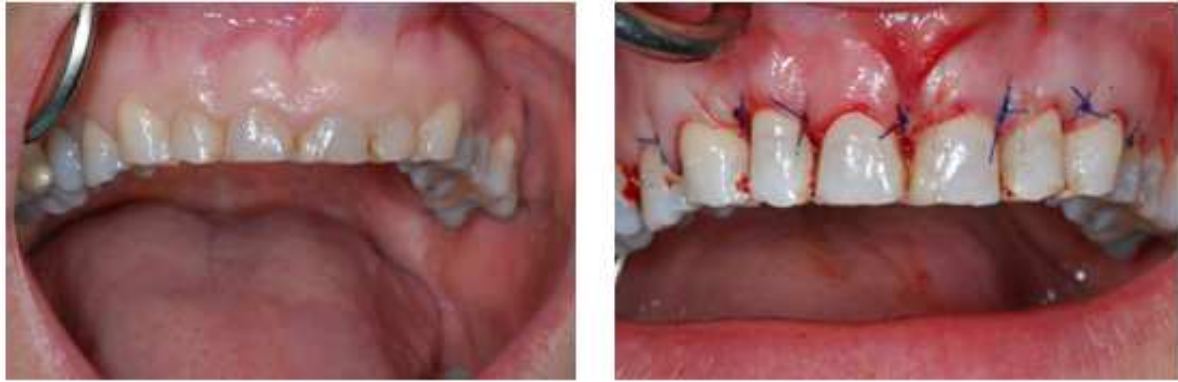Vue endobuccale de la patiente bruxomane présentant un sourire gingival. Noter l'épaisseur de gencive attachée disponible.



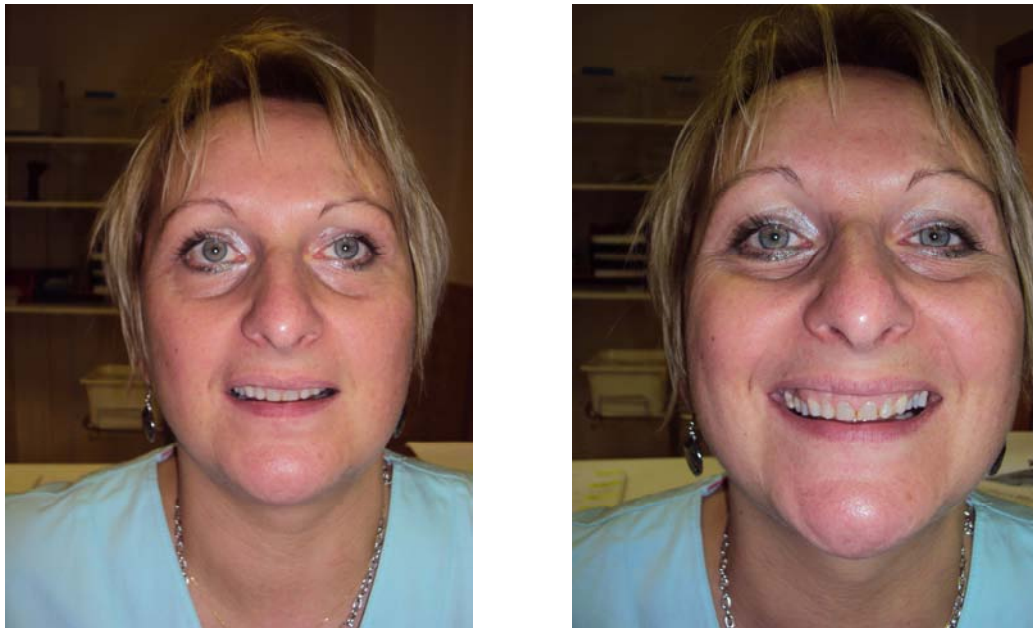Gingivectomie par biseau interne réalisée ici, associée à une ostéoplastie.



Résultat post-opératoire obtenu après la chirurgie parodontale, le jour de l'intervention.



Comparaison avant/après de la vue endobuccale de Mme A.

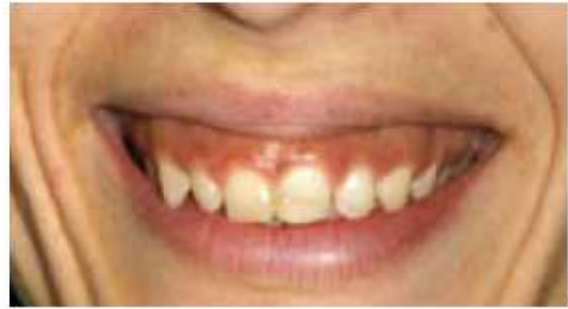

Sourire post-opératoire en sourire posé et spontané de Mme A.

Par la suite, la patiente envisage de refaire ses soins conservateurs antérieurs, mais ne souhaite pas de réhabilitation prothétique.

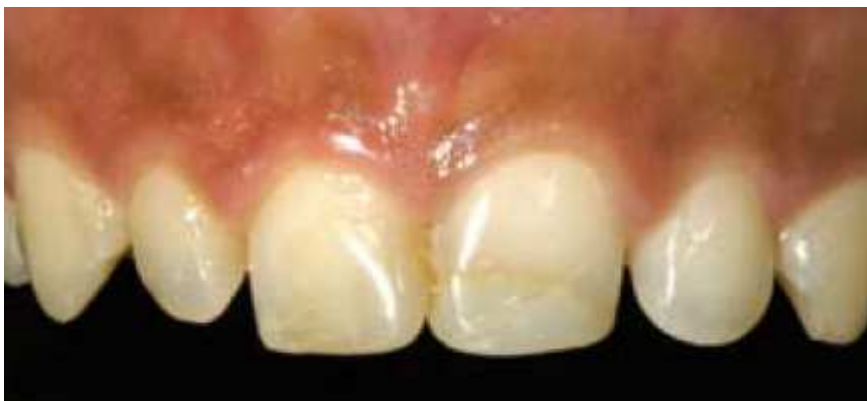Elle est pleinement satisfaite du résultat esthétique obtenu.

7.3. Cas traité par parodontologie et traitements conservateurs (41)



A

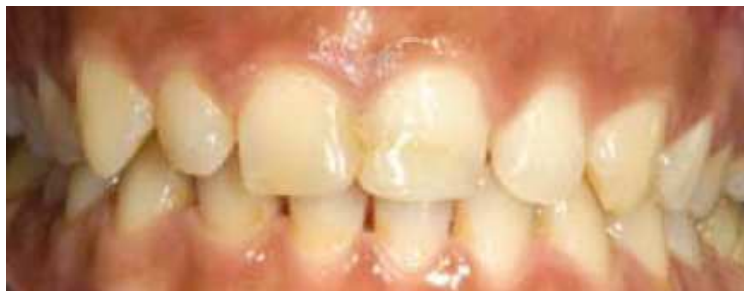A. Situation pré-opératoire du sourire gingival de la patiente venant consulter pour une demande esthétique de réhabilitation de son sourire. A noter que la ligne des collets et la ligne incisive ne s'harmonisent pas avec les lèvres.



B

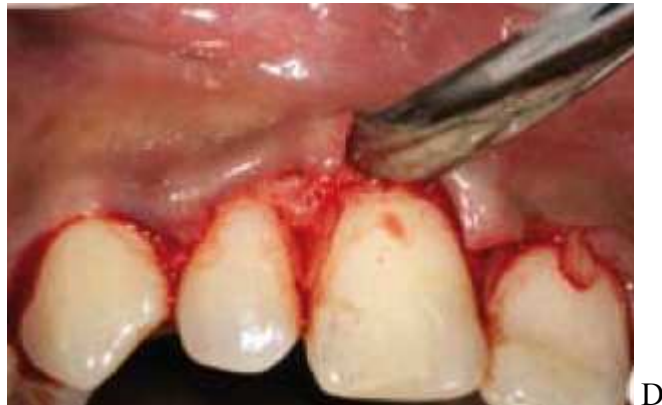B. La vue endobuccale montre des restaurations composites sur les incisives centrales inadaptées et inesthétiques, ainsi que la présence d'embrasures inégales générant des espaces sombres dysharmonieux entre les dents.

L'éruption passive est incomplète, la jonction amélo-dentinaire se situe sous la ligne de collet, rendant ainsi les dents trop courtes et carrées.

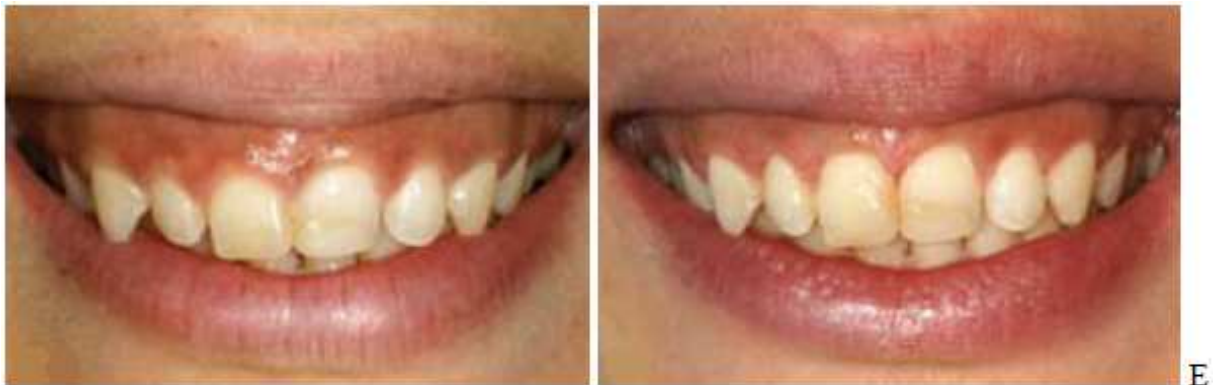

C

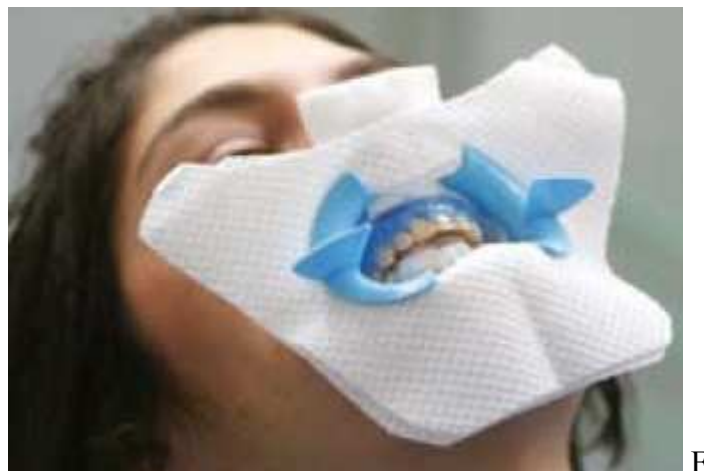C. Rapports d'occlusion stables en OIM avec recouvrement antérieur de 3mm et fonction canine en diduction droite et gauche.



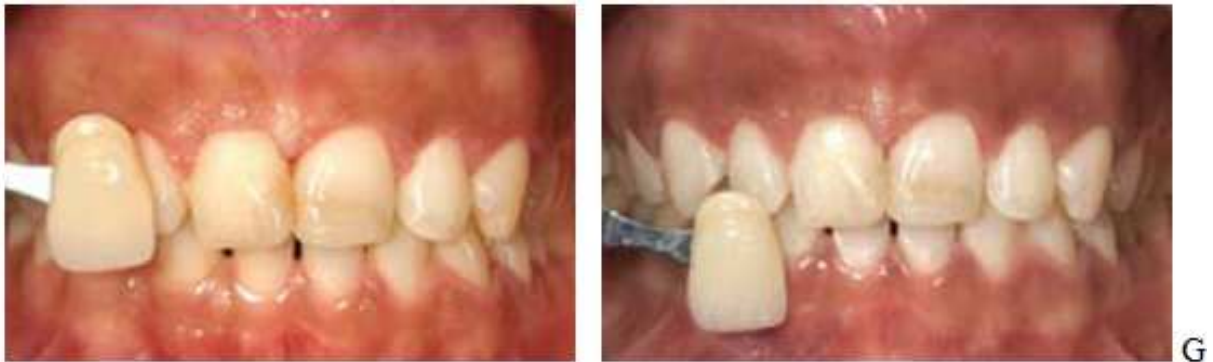D. Le volume conséquent de gencive attachée le permettant, réalisation d'une chirurgie d'élongation coronaire. Une gingivectomie est réalisée, puis un lambeau de pleine épaisseur est levé, afin de vérifier la présence de l'espace biologique, et l'harmonie osseuse.



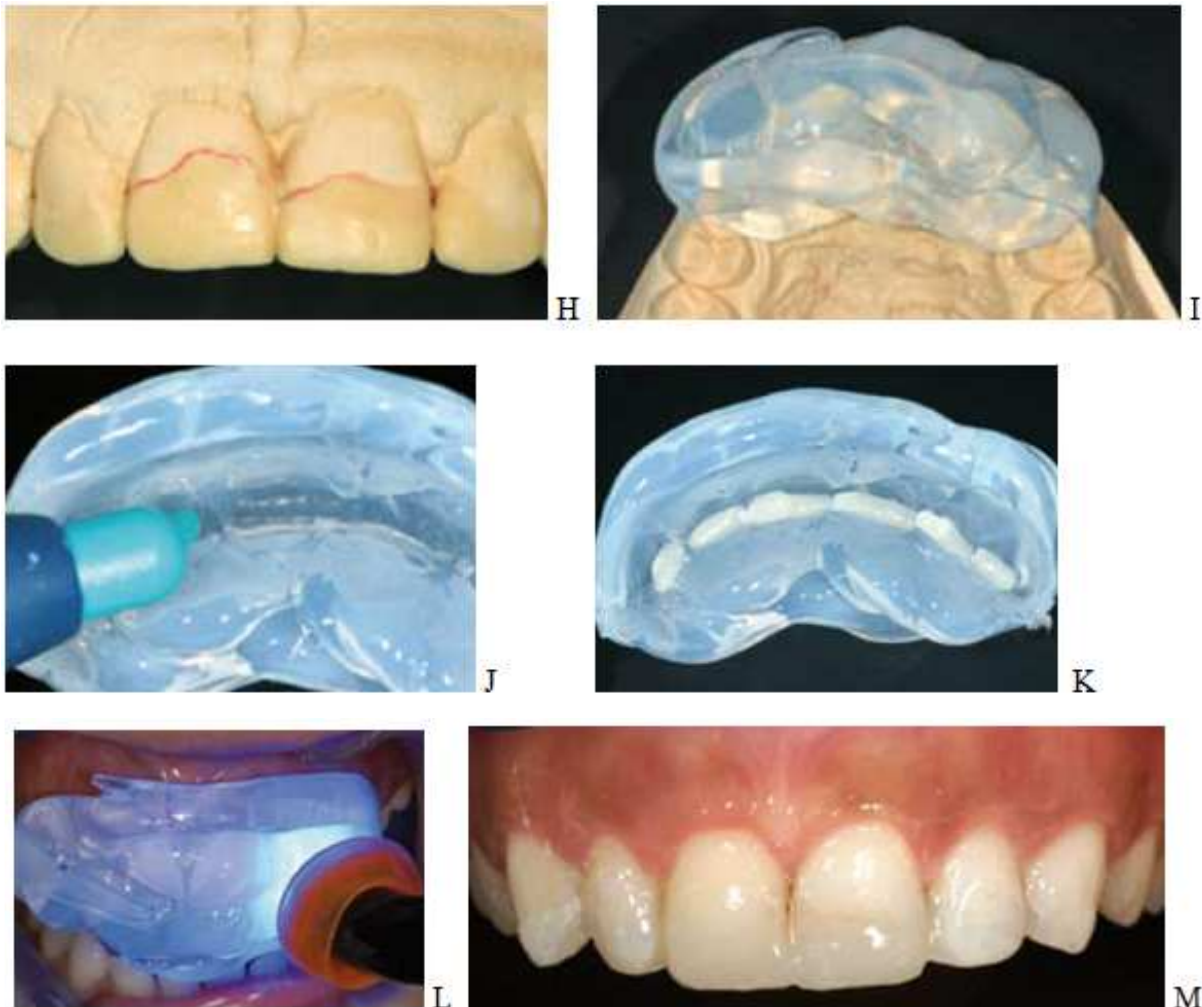
E. Sourire avant/après chirurgie parodontale réalisée (résultat post-opératoire obtenu à 2 semaines).



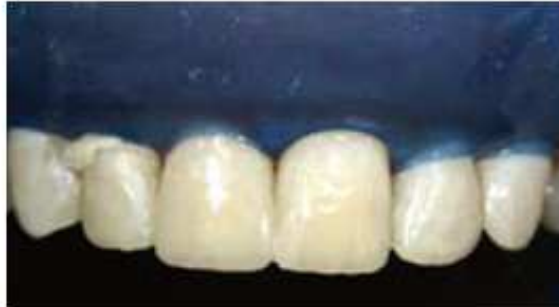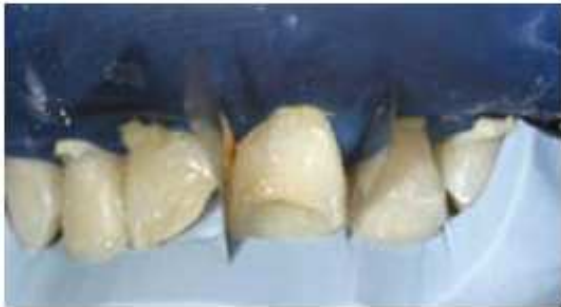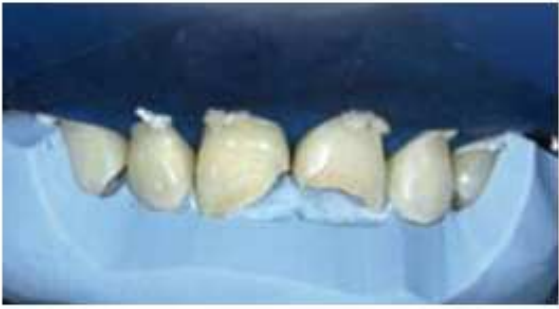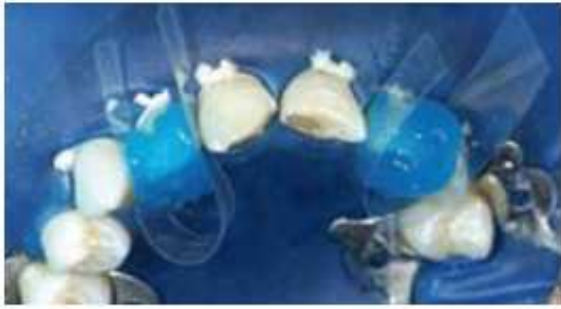
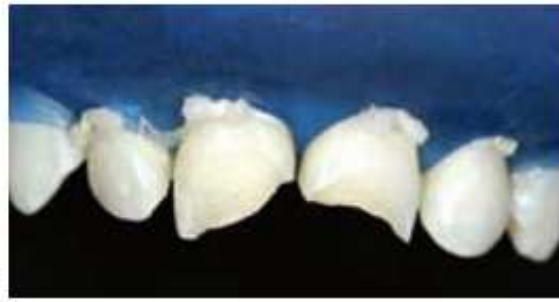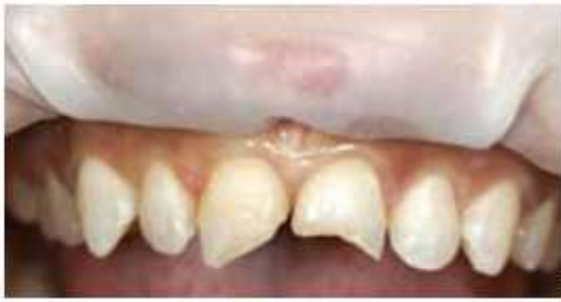F. Eclaircissement externe par peroxyde d'hydrogène à 22% potentialisé par des UVA, est conduit au fauteuil, pendant trois insulations de 15 minutes. La patiente ne se plaignant pas de sensibilités post-opératoires, poursuivra son traitement en ambulatoire pendant 3 jours.



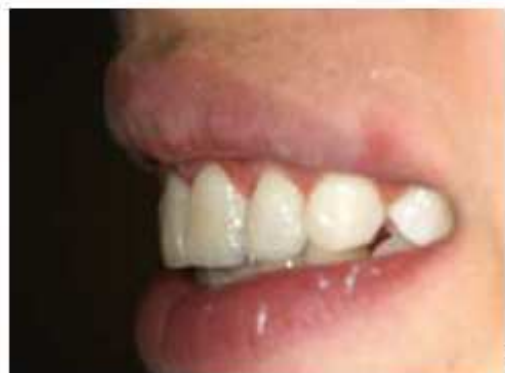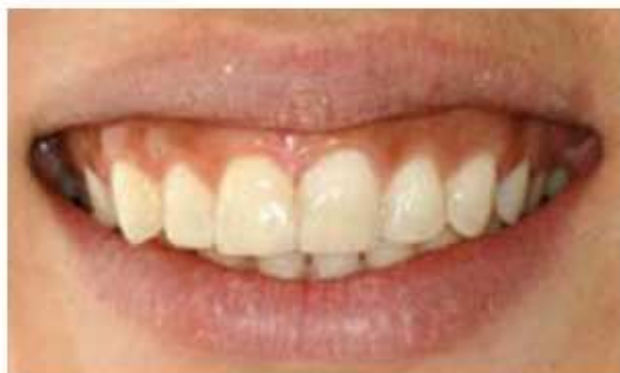G. Passage de la teinte A2 à A1 obtenu après la technique d'éclaircissement.



De H à M : réalisation du Mock-Up ou masque diagnostique (M) à partir d'une clé en silicone transparente (I) issue du Wax-Up (H). Le projet esthétique est validé par la patiente.

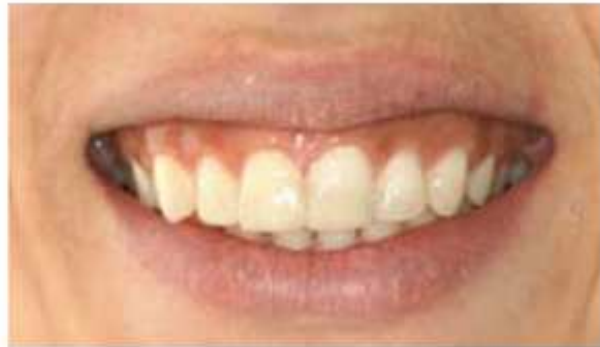
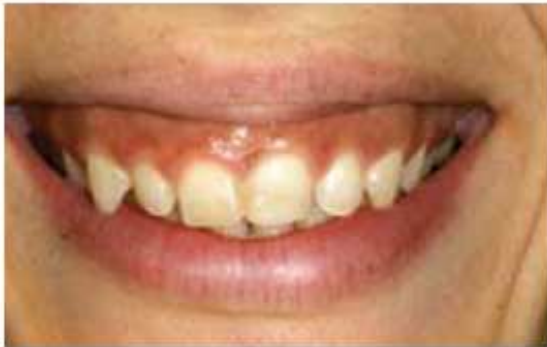
De N à S: après dépose des anciens composites sur 11 et 21 (N), mise en place du champ opératoire (O), et stratification des composites (R) à partir d'une clé en silicone (Q) issue du Wax Up. Le résultat obtenu après stratification et premier polissage (avant dépose du champ) est visible en S.



La semaine suivante, le polissage est amélioré, les dents réhydratées peuvent alors objectivement être analysées, de face (T), comme de profil (U).

L'anatomie tridimensionnelle et l'occlusion sont alors réétudiées.

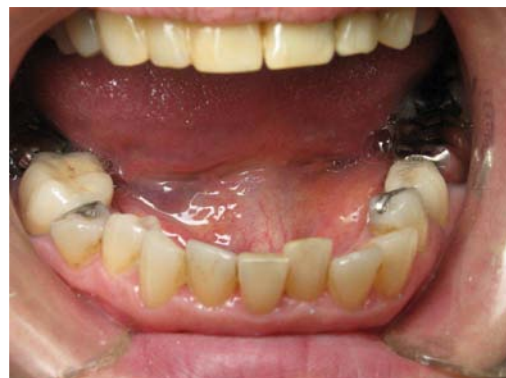
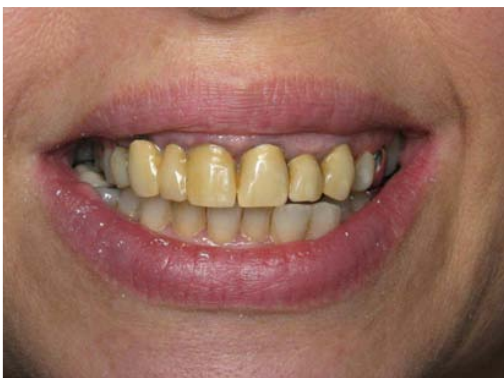
V

V. Résultat avant/après traitement. La patiente est satisfaite de son nouveau sourire.

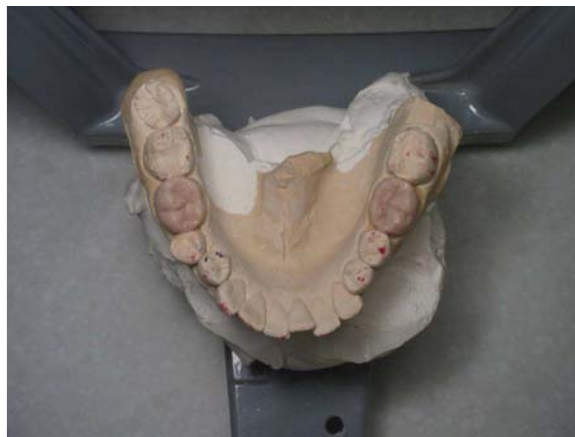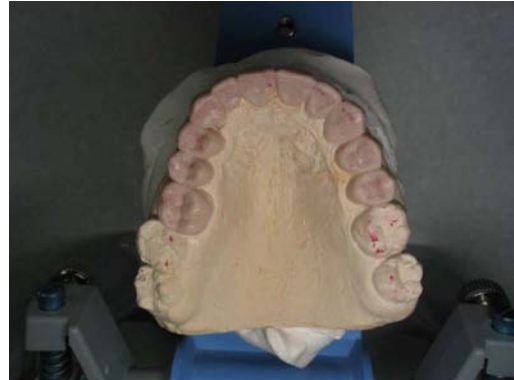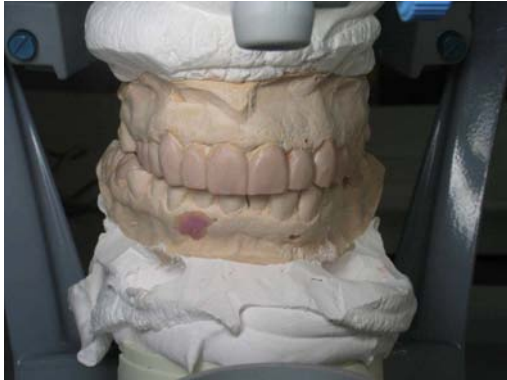7.4. Réhabilitation multidisciplinaire d'un sourire gingival : (cas traité par SCHOUVER J.)

Mme D., âgée d'une cinquantaine d'années, vient en consultation dentaire pour réhabilitation de son sourire gingival.



Elle présente :

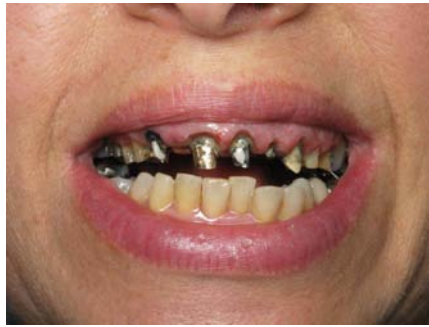- une ligne des collets non harmonieuse
- un biotype épais
- des restaurations prothétiques inadaptées au maxillaire
- une couronne métallique en 25, visible lors du sourire
- un encombrement mandibulaire
- des amalgames en 18, 17, 26, 27, 34, 37, 45 et 47



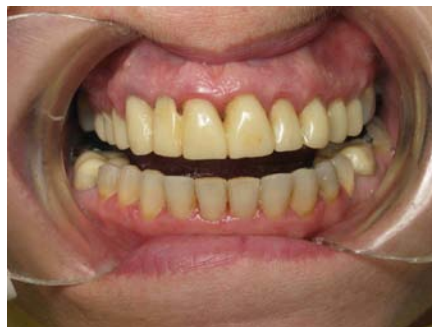Réalisation d'un Wax-Up.

Suite à l'élaboration d'un Wax-Up, le plan de traitement retenu a été le suivant :

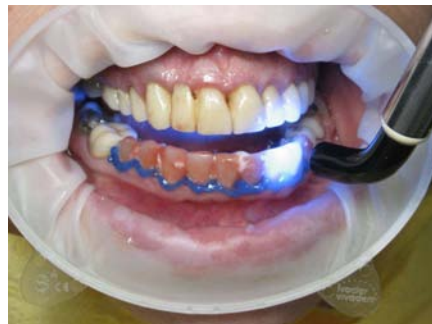- un traitement orthodontique pour corriger l'encombrement mandibulaire
- un blanchiment mandibulaire
- réalisation d'un bridge de 16 à 25, de couronnes sur 36 et 46, et d'onlays sur 17, 26, 34, 37, 45 et 47



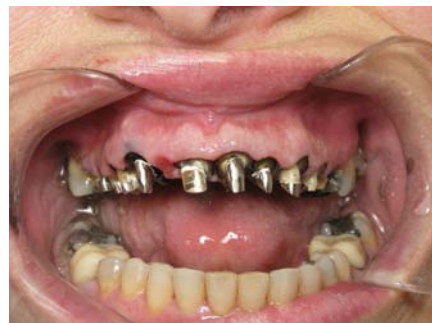Situation buccale après dépose des anciennes couronnes.



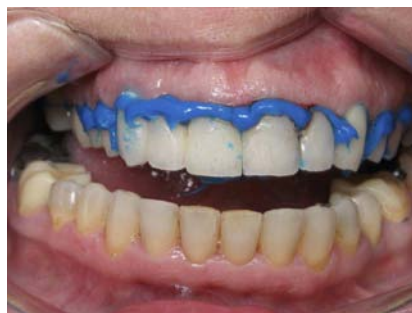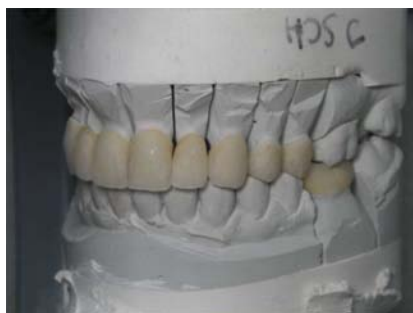Situation buccale après la fin du traitement orthodontique, prothèses provisoires en bouche.



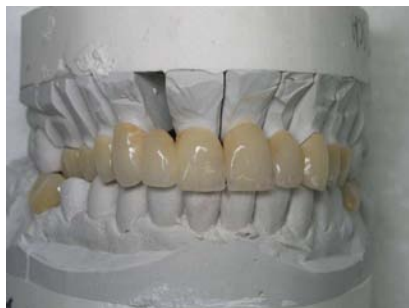Réalisation d'un éclaircissement mandibulaire au fauteuil.



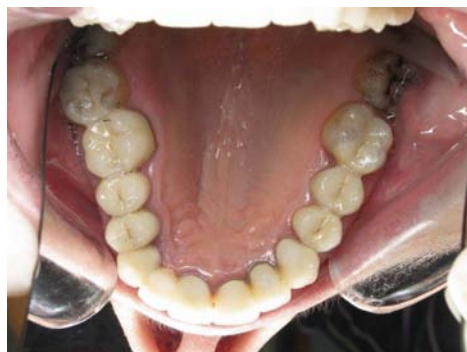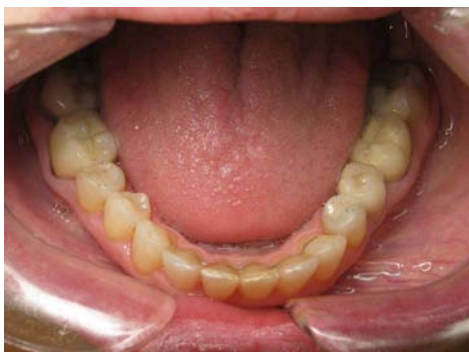Situation buccale une fois les inlay-cores scellés, cordonnets rétracteurs mis en place avant la prise de l'empreinte double mélange maxillaire.



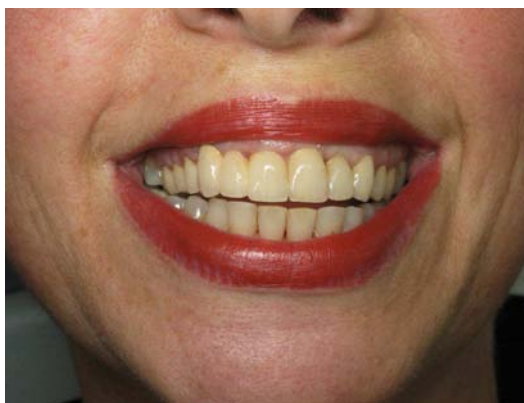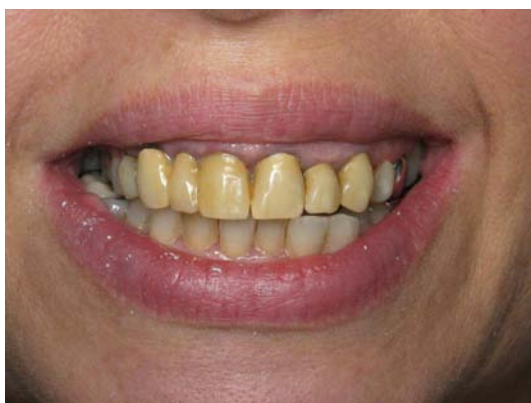Les biscuits sont essayés en bouche.



Finition du bridge de 16 à 25 et des couronnes sur 36 et 46.



Les onlays sur 17, 26, 34, 37, 45, 47 ont été collés dans un second temps.



Résultat avant/après du sourire gingival de Mme D.

8. Conclusion

Synonyme de santé, de jeunesse, de réussite sociale et professionnelle, avoir un beau sourire est devenu une priorité pour nos patients.

Nous avons vu qu'un sourire avec des dents parfaitement alignées ne suffisait pas pour être agréable, d'autres paramètres entrent en jeu, comme notamment la gencive et les lèvres qui participent pleinement à l'harmonie du sourire.

Si un sourire gingival peut s'avérer esthétique et n'impliquer aucun traitement, a contrario, il peut se montrer disgracieux et légitimer une ou plusieurs interventions, constituant alors un véritable challenge thérapeutique.

Pouvant être le résultat de différentes anomalies, souvent combinées, il ne pourra donc être traité avec succès, qu'après un diagnostic esthétique et étiologique approfondi.

Lorsqu'il est mis en œuvre, le traitement relève d'une thérapeutique multidisciplinaire, souvent complexe, dont les acteurs sont le chirurgien maxillo-facial, l'orthodontiste, le dentiste, le parodontologiste, le prothésiste, ou bien encore l'orthophoniste.

À chaque étiologie (alvéolo-squelettique, dento-parodontale, labial) correspond un traitement spécifique (chirurgie orthognathique, orthodontie, chirurgies parodontale ou plastique, thérapeutique prothétique, laser, Botox) auquel viendront s'associer, le plus souvent, des traitements complémentaires (traitements conservateurs, injection d'acide hyaluronique ...).

Notre mission en tant que chirurgien dentiste sera, non seulement d'apporter une amélioration de l'esthétique, mais aussi de maintenir ou corriger les fonctions manducatrices, au moyen d'une thérapeutique la plus adaptée à l'âge du patient, et de ses attentes, respectant la notion de gradient thérapeutique.

Le praticien a la responsabilité de relever un nouveau défi ; celui d'acquérir les compétences nécessaires pour être un « véritable architecte du sourire », et d'assumer une démarche thérapeutique réfléchie et de qualité, lui permettant de garantir sur le long terme la fonction et l'esthétique, à la fois en conformité aux avancées de la Science, mais aussi respectueuse de la demande du patient, comme de l'Éthique liée à son Art.

9. Table des illustrations

| | |
|--|----|
| Figure 1 Les muscles du visage (68)..... | 11 |
| Figure 2 L'attitude (7)..... | 11 |
| Figure 3 Le pré-sourire (7)..... | 12 |
| Figure 4 Le sourire posé (7)..... | 12 |
| Figure 5 Le sourire spontané..... | 13 |
| Figure 6 Le sourire commissural d'Anne Hattaway..... | 14 |
| Figure 7 Le sourire cuspidé de Marion Cotillard..... | 14 |
| Figure 8 Le sourire complexe de Marilyn Monroe..... | 15 |
| Figure 9 Sourire de type 1 (108)..... | 15 |
| Figure 10 Sourire de type 2..... | 16 |
| Figure 11 Sourire de type 3 (45)..... | 16 |
| Figure 12 Sourire de type 4 (108)..... | 16 |
| Figure 13 Sourire tendance type 5 (45)..... | 17 |
| Figure 14 Sourire de type 2, 4 (108)..... | 17 |
| Figure 15 Points de référence pour mesurer la longueur de la lèvre supérieure (135)..... | 18 |
| Figure 16 Evolution du sourire en fonction de l'âge d'après FRADEANI (45)..... | 21 |
| Figure 17 Comparaison de la position de repos et du sourire chez l'adulte jeune et la personne âgée (13)..... | 22 |
| Figure 18 Recul de la lèvre maxillaire au fil de l'âge (32)..... | 22 |
| Figure 19 Parallélisme des lignes horizontales et symétrie du visage (91)..... | 27 |
| Figure 20 Les trois étages du visage (91)..... | 27 |
| Figure 21 Lignes de référence pour l'examen de la face (135)..... | 28 |
| Figure 22 Application du nombre d'Or ϕ dans le visage..... | 29 |
| Figure 23 Alignement de la ligne médiane du visage et de la ligne interincisive (48)..... | 29 |
| Figure 24 Etude du profil cutané (91)..... | 30 |
| Figure 25 Classification d'IZARD (77)..... | 31 |
| Figure 26 Observation du front de profil (91)..... | 31 |
| Figure 27 Observation contre-plongée des orifices nasaires montrant une asymétrie (91)..... | 32 |
| Figure 28 Angle naso-labial ouvert (91)..... | 33 |
| Figure 29 Morphotypes labiaux ; lèvres fines, moyennes, épaisses..... | 34 |
| Figure 30 Profil sous-nasal protrusif, conséquent d'une biproalvéolie incisive (91)..... | 35 |
| Figure 31 Relations labiales horizontales selon KORKHAUS..... | 35 |
| Figure 32 Observation du menton de profil (91)..... | 36 |
| Figure 33 La ligne E de RICKETTS (77)..... | 37 |
| Figure 34 Ligne S de STEINER (77)..... | 38 |
| Figure 35 Lignes esthétiques (91)..... | 38 |
| Figure 36 Ligne esthétique de BURSTONE (77)..... | 39 |
| Figure 37 La ligne du sourire moyenne (45)..... | 40 |
| Figure 38 La ligne du sourire basse (45)..... | 40 |
| Figure 39 La ligne du sourire haute ou « sourire gingival » (45)..... | 41 |
| Figure 40 Ligne du sourire haute (A) et très haute (B) selon JENSEN et al. (81)..... | 41 |
| Figure 41 Plan frontal esthétique..... | 42 |
| Figure 42 Plan esthétique bas (43)..... | 42 |
| Figure 43 Plan esthétique haut..... | 43 |
| Figure 44 Plan esthétique oblique (55)..... | 43 |
| Figure 45 Plan esthétique inversé (45)..... | 44 |
| Figure 46 Parallélisme du plan incisif avec les lignes bipupillaire et bicommissurale (51)..... | 45 |

| | |
|---|----|
| <i>Figure 47 Sourire esthétique dévoilant les dents antérieures jusqu'aux prémolaires, ainsi que les papilles interdentaires (14)</i> | 45 |
| <i>Figure 48 Sourire esthétique dévoilant le bord libre des incisives mandibulaires</i> | 46 |
| <i>Figure 49 Visualisation du recouvrement incisif ou overbite (d)</i> | 46 |
| <i>Figure 50 Les bords libres et pointes cuspidiennes des dents maxillaires frôlent la lèvre inférieure (131)</i> | 47 |
| <i>Figure 51 Le plan frontal esthétique doit être parallèle à la courbe de la lèvre supérieure (46)</i> | 47 |
| <i>Figure 52 Parallélisme du plan incisif avec les lignes bipupillaire et bicommissurale</i> | 48 |
| <i>Figure 53 Le corridor buccal (32,45)</i> | 48 |
| <i>Figure 54 Visualisation du surplomb incisif ou overjet (d)</i> | 49 |
| <i>Figure 55 Overjet (2)</i> | 49 |
| <i>Figure 56 Forte vestibuloversion des incisives maxillaires (33)</i> | 50 |
| <i>Figure 57 Symétrie parfaite du sourire (135)</i> | 50 |
| <i>Figure 58 Symétrie radiante</i> | 51 |
| <i>Figure 59 Tissus gingivaux sains</i> | 51 |
| <i>Figure 60 Augmentation progressive des embrasures, de l'incisive centrale vers la canine (137)</i> | 52 |
| <i>Figure 61 Surfaces de contacts interdentaires idéales (145)</i> | 52 |
| <i>Figure 62 Profil en W de la ligne des collets</i> | 52 |
| <i>Figure 63 Défaut d'alignement de la ligne des collets chez une patiente présentant un sourire gingival (55)</i> | 53 |
| <i>Figure 64 Zéniths gingivaux (145)</i> | 53 |
| <i>Figure 65 Inclinaison axiale (147)</i> | 54 |
| <i>Figure 66 Inclinaison axiale et zéniths gingivaux (32)</i> | 54 |
| <i>Figure 67 Progression des zones d'ombre d'une denture naturelle (96)</i> | 55 |
| <i>Figure 68 Exposition des dents au repos (en mm), en fonction de l'âge, tout sexe confondu (13)</i> | 56 |
| <i>Figure 69 Le « M » : espace libre d'inocclusion (96)</i> | 56 |
| <i>Figure 70 Test phonétique du « E »</i> | 57 |
| <i>Figure 71 Tests phonétiques du « F » et du « V »</i> | 57 |
| <i>Figure 72 Test phonétique du « S »</i> | 57 |
| <i>Figure 73 Proportion d'or et taille des dents (145)</i> | 58 |
| <i>Figure 74 Dents carrées (145)</i> | 58 |
| <i>Figure 75 Dents triangulaires (145)</i> | 58 |
| <i>Figure 76 Dents ovoïdes (145)</i> | 59 |
| <i>Figure 77 Proportions des dimensions des dents antérieures maxillaires selon MAGNE</i> | 59 |
| <i>Figure 78 Valeurs moyennes des dimensions des dents antérieures, selon les mesures de SCHILLINGBURG</i> | 60 |
| <i>Figure 79 Ratio dentaire largeur/longueur de 100% (dents carrées) (147)</i> | 60 |
| <i>Figure 80 Translucidité dentaire</i> | 61 |
| <i>Figure 81 Etat de surface des dents et réflexion de la lumière (145)</i> | 62 |
| <i>Figure 82 Agénésie d'une incisive latérale et présence d'une dent « en grain de riz » (91)</i> ... | 62 |
| <i>Figure 83 Corrélation entre la forme du visage et de l'incisive centrale maxillaire selon WILLIAMS (1911)</i> | 63 |
| <i>Figure 84 Check-List esthétique proposée par FRADEANI (45)</i> | 67 |
| <i>Figure 85 Le sourire chevalin de FERNANDEL</i> | 68 |
| <i>Figure 86 Sourire gingival esthétique (80)</i> | 69 |
| <i>Figure 87 Sourire gingival inesthétique (49)</i> | 69 |
| <i>Figure 88 Sourire gingival en denture temporaire (98)</i> | 70 |

| | |
|---|-----|
| Figure 89 Biproalvéolie (147)..... | 71 |
| Figure 90 Prognathie et sourire gingival (i)..... | 72 |
| Figure 91 Excès vertical maxillaire global (135) | 73 |
| Figure 92 Décalage occlusal entre le bloc incisivo-canin maxillaire et les secteurs latéraux (135) | 74 |
| Figure 93 Mesure de la distance plan palatin/bord incisif des incisives maxillaires (135) | 74 |
| Figure 94 Patient bruxomane présentant un sourire gingival (53) | 75 |
| Figure 95 Supraclusion maxillaire et sourire gingival (122) | 75 |
| Figure 96 Sourire gingival et microdontie relative (8)..... | 76 |
| Figure 97 Phases d'éruption active et passive (5)..... | 77 |
| Figure 98 Les quatre stades de l'éruption passive (32) | 77 |
| Figure 99 Jeune fille présentant une éruption passive altérée (135)..... | 78 |
| Figure 100 Eruption passive altérée (32) | 79 |
| Figure 101 Accroissement gingival occasionné par la prise de Cyclosporine (135) | 80 |
| Figure 102 Lèvre supérieure courte, mesurant 15mm (135) | 81 |
| Figure 103 Brièveté de la lèvre supérieure (9)..... | 81 |
| Figure 104 Lèvre supérieure hypertonique (b) | 82 |
| Figure 105 Sourire gingival et hyperactivité des muscles élévateurs de la lèvre supérieure (102) | 83 |
| Figure 106 Sourire posé et sourire spontané (7) | 86 |
| Figure 107 Observation clinique du patient (13)..... | 87 |
| Figure 108 Inocclusion labiale au repos d'une patiente présentant un sourire gingival (33) | 88 |
| Figure 109 Mesure de la lèvre supérieure (8) | 89 |
| Figure 110 Evaluation de la tonicité labiale selon GIBSON (36) | 91 |
| Figure 111 Frein médian inesthétique (32) | 92 |
| Figure 112 Gencive saine (j)..... | 93 |
| Figure 113 Accroissement gingival responsable du sourire gingival (117)..... | 93 |
| Figure 114 Mesure de la longueur coronaire clinique et anatomique (124)..... | 94 |
| Figure 115 Biotype gingival (g) | 95 |
| Figure 116 Pigmentations ethniques sur sourire gingival (40) | 95 |
| Figure 117 Récessions gingivales (80)..... | 95 |
| Figure 118 Patient bruxomane (GUILLET J.) | 96 |
| Figure 119 Sourire gingival et dyschromie inesthétique de 21 et 23 (40)..... | 97 |
| Figure 120 Plan incisif, plan d'occlusion et ligne bipupillaire (71) | 97 |
| Figure 121 Asymétrie entre la ligne bipupillaire et les plans incisif et d'occlusion (eux même en continuité) (71) | 98 |
| Figure 122 Représentation schématique des pressions de la langue et des lèvres au repos et pendant la déglutition (113)..... | 99 |
| Figure 123 L'observation des lèvres gercées peut alerter le praticien sur d'éventuelles dysfonctions ou para-fonctions (91) | 100 |
| Figure 124 Patient respiratrice buccale, présentant un « syndrome de la face longue » (c) | 101 |
| Figure 125 Amygdales hypertrophiées du respirateur buccal (91) | 101 |
| Figure 126 Proalvéolie causée par une déglutition primaire, avec interposition linguale antérieure (91)..... | 102 |
| Figure 127 Succion latérale du pouce (k)..... | 102 |
| Figure 128 Béance incisive et proalvéolie supérieure consécutives d'une succion digitale suivie d'une interposition linguale permanente | 103 |
| Figure 129 Interposition labiale inférieure et tic de succion (91)..... | 103 |
| Figure 130 Photographie de face lors du sourire (131) | 105 |

| | |
|--|-----|
| <i>Figure 131 Photographie de profil lors du sourire (131)</i> | 105 |
| <i>Figure 132 Photographie de ¾ lors du sourire (131)</i> | 105 |
| <i>Figure 133 La technologie numérique permet aux cliniciens d'enregistrer et d'évaluer l'exposition gingivale de leur patient, lors du sourire ou pendant une conversation (131)</i> .. | 106 |
| <i>Figure 134 Des mesures directes, en statique et dynamique, sont facilitées par un programme de base de données (131)</i> | 107 |
| <i>Figure 135 Le Ditramax®</i> | 108 |
| <i>Figure 136 Arbre décisionnel de l'étiologie du sourire gingival</i> | 110 |
| <i>Figure 137 Notion de gradient thérapeutique (TIRLET et ATTAL) (2009)</i> | 112 |
| <i>Figure 138 Enveloppe linguale nocturne (l)</i> | 114 |
| <i>Figure 139 Cet écran fixé sur bagues empêche l'intrusion d'un objet et favorise un repositionnement lingual (m)</i> | 114 |
| <i>Figure 140 Récapitulatif de la prise en charge ortho-chirurgicale du sourire gingival</i> | 116 |
| <i>Figure 141 Equiplan de PLANAS (n)</i> | 117 |
| <i>Figure 142 Principe de l'équiplan de PLANAS (27)</i> | 117 |
| <i>Figure 143 Activateur et force extraorale (146)</i> | 118 |
| <i>Figure 144 Déplacements dentaires obtenus par le port de l'activateur associé à la force extraorale (146)</i> | 118 |
| <i>Figure 145 Force extra-orale antérieure sur gouttière (90)</i> | 119 |
| <i>Figure 146 High pull (force extra-orale avec appui pariétal) sur incisives (o)</i> | 120 |
| <i>Figure 147 Arc de base de RICKETTS (p)</i> | 121 |
| <i>Figure 148 Orthodontie linguale (q)</i> | 121 |
| <i>Figure 149 Brackets en céramique (r)</i> | 121 |
| <i>Figure 150 Traitement d'une supraclusion avec des minivis (110)</i> | 122 |
| <i>Figure 151 Set up chirurgical</i> | 128 |
| <i>Figure 152 Ostéotomie de LEFORT I (83, 116, 119)</i> | 131 |
| <i>Figure 153 Moyens de contention (116)</i> | 132 |
| <i>Figure 154 Création de deux fenêtres latérales par ablation d'une collerette osseuse (119)</i> | 133 |
| <i>Figure 155 Coupe sagittale de l'intervention (119)</i> | 133 |
| <i>Figure 156 Ostéotomie sagittale bilatérale des branches montantes de la mandibule (119)</i> | 134 |
| <i>Figure 157 Ostéotomie segmentaire antérieure de WASSMUND (83)</i> | 134 |
| <i>Figure 158 Blocage des maxillaires au fil d'acier</i> | 135 |
| <i>Figure 159 Consentement éclairé du patient avant ostéotomie des maxillaires</i> | 137 |
| <i>Figure 160 Elastiques inter-maxillaires</i> | 139 |
| <i>Figure 161 Gingivectomie à biseau interne, suivie d'ostéectomie (122)</i> | 141 |
| <i>Figure 162 Traitement d'une éruption passive altérée par gingivectomie à biseau interne (54)</i> | 142 |
| <i>Figure 163 Eruption passive altérée et lambeau déplacé apicalement (147)</i> | 143 |
| <i>Figure 164 Dentisterie esthétique et bistouri électrique</i> | 145 |
| <i>Figure 165 Laser CO2 et traitement parodontoprothétique</i> | 145 |
| <i>Figure 166 Compensation post-chirurgicale post-extractionnelle (45)</i> | 147 |
| <i>Figure 167 Aménagement d'un sourire gingival par chirurgie parodontale et traitement conservateur (18)</i> | 148 |
| <i>Figure 168 Stratification d'une dent en résine composite (72)</i> | 149 |
| <i>Figure 169 Concept moderne de stratification à trois couches : reconstitution tridimensionnelle</i> | 150 |
| <i>Figure 170 Réalisation de la macrogéographie</i> | 151 |
| <i>Figure 171 Réalisation de la microgéographie</i> | 151 |
| <i>Figure 172 Polissage</i> | 152 |
| <i>Figure 173 Glaçage</i> | 152 |

| | |
|--|-----|
| Figure 174 Eclaircissement externe..... | 154 |
| Figure 175 Résultat « avant/après » une technique d'éclaircissement interne sur 11 et 21. | 154 |
| Figure 176 Matériel nécessaire à la micro-abrasion | 155 |
| Figure 177 Technique de réalisation de la micro-abrasion | 155 |
| Figure 178 Résultat avant après d'un patient traité par micro-abrasion..... | 155 |
| Figure 179 Mock-Up intraoral (89)..... | 159 |
| Figure 180 Intérêt du stent chirurgical en dentisterie esthétique..... | 160 |
| Figure 181 Choix de la teinte (103)..... | 160 |
| Figure 182 Mise en condition immédiate (46)..... | 163 |
| Figure 183 Crête édentée et mise en condition différée (45)..... | 164 |
| Figure 184 Indication de facettes céramiques (29) | 165 |
| Figure 185..... | 166 |
| Figure 186 Inlay-core céramisé en secteur esthétique | 169 |
| Figure 187 Etude des sites implantaire (d'après BOGHANIM, 2008 (15))..... | 171 |
| Figure 188 Cas d'un édentement unitaire..... | 172 |
| Figure 189 Imitation prothétique de faux collets masquant ainsi une résorption osseuse existante..... | 174 |
| Figure 190 Prothèse implanto-portée et fausse gencive..... | 174 |
| Figure 191 Bridges implantaire complet avec fausse gencive chez une patiente présentant un sourire gingival (h)..... | 174 |
| Figure 192 Echec esthétique d'un bridge implanto-porté | 174 |
| Figure 193 Validation du projet thérapeutique (y)..... | 175 |
| Figure 194 Implants dentaire transmuqueux à bague zircone (s,t)..... | 176 |
| Figure 195 Position idéale de l'implant dans le plan frontal (73) | 177 |
| Figure 196 Position idéale de l'implant dans le plan sagittal (73) | 178 |
| Figure 197 Echec prothétique dû à un mauvais positionnement des implants dans l'axe vestibulo-palatin..... | 178 |
| Figure 198 Distance implant/dent à respecter (73)..... | 179 |
| Figure 199 Cas d'un édentement total ; exemple du système NobelGuide® (87)..... | 180 |
| Figure 200 Restauration totale maxillaire implanto-portée céramo-métallique transvissée présentant une émergence naturelle, sans fausse gencive. | 181 |
| Figure 201 Restauration totale maxillaire implantoportée par prothèse transvissée résine sur armature titane (Nobel Biocare®) avec fausse gencive. On peut constater le non-alignement des dents prothétiques et des implants sous-jacents. | 181 |
| Figure 202 Prothèse provisoire en implantologie (2)..... | 182 |
| Figure 203 Principe de Platform-Switching (u) | 184 |
| Figure 204 Profil d'émergence prothétique en implantologie..... | 185 |
| Figure 205 Moyens de quantification du résultat esthétique d'une restauration implanto-portée ; le Pink Esthetic Score (PES) (50)..... | 186 |
| Figure 206 Moyens de quantification du résultat esthétique d'une prothèse fixée implanto-portée ; le White Esthetic Score (WES)..... | 187 |
| Figure 207 Stellite avec crochet résine (v) | 187 |
| Figure 208 Type d'attachements extra-coronaires rencontrés (w) | 188 |
| Figure 209 Stellite sur attachements (x) | 189 |
| Figure 210 Fausse gencive en prothèse amovible complète..... | 190 |
| Figure 211 L'esthétique en prothèse amovible..... | 191 |
| Figure 212 L'excision et la résection partielle des muscles élévateurs de la lèvre supérieure | 194 |
| Figure 213 Traitement du sourire gingival par toxine botulique (111)..... | 196 |
| Figure 214 Localisation du point d'injection de Botox et résultat après traitement (65) | 197 |

| | |
|--|------------|
| <i>Figure 215 Traitement du sourire gingival par le Botox; photographie avant et après traitement (111).....</i> | <i>198</i> |
| <i>Figure 216 Localisation des zones d'injection d'acide hyaluronique pour réourler les lèvres</i> | <i>199</i> |
| <i>Figure 217 Tableau récapitulatif des principaux traitements du sourire gingival.....</i> | <i>200</i> |

10. BIBLIOGRAPHIE

1. ABULIUS R.
Les fausses gencives en céramique ou en matériau composite.
Dentoscope ; 2010 ; 62(8)
2. ADOLFI D.
Functional, esthetic, and morphologic adjustment procedures for anterior teeth.
In: Duarte S., QDT: quintessence of dental technology 2009
Hanover Park, Ill.: Quintessence, 2009
3. AHMAD I.
Anterior dental aesthetics: Dentofacial perspective.
Br. Dent. J. 2005; 199:81-88
4. ALOE P.
La croissance des tissus de revêtement de la face.
Rev. Orthop. Dento-fac. 1968; 2: 66-74
5. ALPISTE-ILLUECA F.
Altered passive eruption (APE): A little -known clinical situation.
Med. Oral Patol. Oral Cir. Bucal. (Internet). January 2011; 16(1):100-4
6. BARAT Y.
Réflexion sur le sourire dento-labial.
Rev. Orthop. Dent-fac. 1987; 21(1): 45-53
7. BARBANT C., DE SAINT MARTIN R., TIRLET G., et al.
Diagnostic du sourire gingival : sur le sourire posé ou spontané ?
I.D. inf. dent. Janvier 2011 ; 1 : 18-21
8. BARBANT C., LALLAM C., TIRLET G., et al.
Etiologies et traitements du sourire gingival.
I.D. inf. dent. Janvier 2011 ; 2 : 18-24
9. BASSIGNY F.
Examen systématique de la cavité buccale en orthodontie.
EMC (Elsevier SAS, Paris), Orthopédie dentofaciale, 23-460-C-10, 1998
10. BENOIST M.
La chirurgie du sourire.
Actual. odonto-stomatol. 1986 ; 154 : 189-202
11. BERT M.
Complications et échecs en implantologie.
Paris : CDP, 1994. 210p.

12. BJORK A., SKIELLER V.
La croissance du maxillaire dans les trois dimensions, comme le révèle radiographiquement la méthode des implants.
Rev. orthop. dento-fac. 1984; 18 (3) : 281-298
13. BJORN U., ZACCHRISSE B.U.
Esthetic factors involved in anterior tooth display and the smile : vertical dimension.
J. clin. orthod. 1998; 32 (7): 432-445
14. BLOOM D.R., PADAYACHY J.N.
Smile lifts- A functional and aesthetic perspective.
Br. dent. j. 2006; 200 (4): 199-203
15. BOGHANIM P., ARMAND S., CAMPAN P., GAYRARD LP., GINESTE L., LE GAC O.
Observation du site implantaire : conséquences cliniques
Stratégie Prothétique Avril 2008 ; 8(2) :113-123
16. BOLENDER C.J., GAY R.
Anatomie du sourire.
Rev. orthop. dento- fac. 1987; 21(1) :29-43
17. BONNET E.
Eclaircissement : une technique pour rendre le sourire ?
Fil dentaire 2010 ; 52 : 26-28
18. BORGHETTI A., MONNET-CORTI V.
Chirurgie plastique parodontale. 2^e édition. Paris : CDP, 2008. XIV- 449p.
19. BRAGGER U., LAUCHENAUER D., LANG N.P.
Surgical lengthening of the clinical crown.
J. Clin. Periodontol.1992; 19: 58–63
20. BRASSARD P.
Cabinet/Laboratoire : comment améliorer les relations ?
Indépendantaire (Villennes-sur-Seine) 2004 ; 17 : 50-53
21. BRIX M., RAPHAEL B.
La fonction labiale.
Ann. Chir. Plast. Esthét. 2002; 47: 357-369
22. CAIX P.
Anatomie de la région labiale.
Ann. Chir. Plast. Esthét. 2002; 47: 332-345
23. CASTEIGT, DEREUDRE B.
Approche chirurgicale d'un problème vertical le "Long Face Syndrome".
Rev. Stomatol. Chir. Maxillo-fac. 1984 ; 85(2): 83-93

24. CAZENAVE C., DARQUE F., GILLET S.
L'orthodontie par mini-vis : au service des objectifs esthétiques.
Le fil dentaire 2010 : 36-38
25. CHAFAIE A.
Comprendre et pratiquer la micro-abrasion amélaire.
Fil dentaire 2010 ; 52 : 16-18
26. CHATEAU M.
Orthopédie dentofaciale.
Tome I, Bases fondamentales et bases cliniques. 5 éd. Paris : Prélart, 1975. 418p.
27. CHATEAU M.
Orthopédie Dento-Faciale.
Tome II, Clinique : diagnostic, traitement, orthognathie, orthodontie, stabilisation.
Paris : CDP, 1993. 373p.
28. CHICHE G.J., PINAULT A.
Esthetics of Anterior Fixed Prosthodontics.
Chicago: Quintessence, 1994. 202p.
29. CHICHE G.J., PINAULT A.
Esthétique et restauration des dents antérieures.
Paris : CDP, 1995. 202p.
30. CHO H.L., LEE J.K., UM H.S., et al.
Esthetic evaluation of maxillary single-tooth implants in the esthetic zone.
J. Periodontal Implant Sci. 2010; 40:188-193
31. CLEDES G., FELIZARDO F., CARPENTIER P.
Anatomie musculaire du sourire.
Actual. odonto-stomatol. 2008; 242: 111-120
32. COHEN S.E.
Atlas of Cosmetic and Reconstructive Periodontal Surgery. 3e edition. USA: B.C.
Decker Inc., 2007, 457p.
33. COHEN-LEVY J., GARCIA R.
Orthopédie dento-faciale et architecture du sourire.
Actual. odonto-stomatol. 2008; 242: 155-166
34. DAVARPANAH M., SZMUKLER-MONCLER S.
Manuel d'implantologie clinique: concepts, protocoles et innovations récentes. 2^e
édition. Paris : CDP, 2008. 539p.
35. DE MAIO M.
Facial treatment with Botulinum Toxin.
In: Rafi Romano, The art of treatment planning: dental and medical approaches to the
face and smile. London: Quintessence, 2010. 415-432

36. DONG J.K., JIN T.H., CHO H.W., et al.
The Esthetics of the Smile: a review of some recent studies.
Int. J. Prosthodont. 1999 ; 12(1) : 9-19
37. DUCHENNE DE BOULOGNE G.
Mécanisme de la physionomie humaine ou Analyse électro-physiologique de ses différents modes d'expression.
Paris : Asselin, 1862. 44p.
38. ELLENBOGEN R., SWARA N.
The improvement of the gummy smile using the implant spacer technique.
Ann. Plast. Surg. 1984; 12:16-24
39. FAIRBAIRN P.J.M.
Lip Repositioning Surgery: A Solution to the Extremely High Lip Line.
In: Rafi Romano, The art of treatment planning: dental and medical approaches to the face and smile. London: Quintessence, 2010. 391- 397
40. FAYE M.A.
Le sourire dans l'esthétique : caractéristiques cliniques et perception dans une population sénégalaise.
2006. Thèse: Chirurgie dentaire : Dakar : 2006
41. FELENC S., LETHUILLIER J.
Esthétique et économie tissulaire
I.D. inf. dent. Juin 2011; 26: 22-27
42. FERRARO J.W.
Fundamentals of maxillofacial surgery.
New York: Springer, 1997. 338p.
43. FISSORE B.
Amélioration d'un sourire pour le long terme.
I.D. inf. dent. Octobre 2010 ; 34 : 29-34
44. FOLEY T.F., SANDHU H.S., ATHANASOPOULOS C.
Facteurs parodontaux esthétiques à considérer durant un traitement orthodontique ; prise en charge de l'exposition excessive des gencives.
J. Can. Dent. Assoc. 2003 ; 69(6) : 368-72
45. FRADEANI M.
Réhabilitation esthétique en prothèse fixée. Vol.1, Analyse esthétique : une approche systématique du traitement prothétique.
Paris : Quintessence International, 2006, 352 p.
46. FRADEANI M.
Evaluation of Dentolabial Parameters As Part of a Comprehensive Esthetic Analysis.
Eur. J. Est. Dent. 2006 ; 1 (1): 62-9

47. FRINDEL F.
Pour un meilleur positionnement du sourire.
Rev. Orthop. dento- fac. 2001; 35: 473-493
48. FRINDEL F.
L'orthodontie du sourire.
Orthod. Fr. 2008; 79: 209-219
49. FURIC F., LE PAN J.
Gestion de l'esthétique des restaurations parodonto-prothétiques. 2^e partie : chirurgie d'addition ou soustraction parodontale.
Synergie prothétique 2000 ; 2(5)
50. FÜRHAUSER R., FLORESCU D., BENESCH T.
Evaluation of soft tissue around single-tooth implant crowns: the pink esthetic score.
Clin. oral implants res. 2005 ; 16 : 639-644
51. GAILLARD C., HUE C.
L'art du sourire.
Le fil dentaire 2010 ; 55 : 16-18
52. GARCIA A., FULTON J.E JR.
Cosmetic denervation of the muscles of facial expression with botulinum toxin: a dose-response study.
Dermatol Surg. 1996; 22: 39-43
53. GEISSBERGER M.
Esthetic Dentistry in Clinical Practice.
Oxford: Wiley-Blackwell, 2010. 320p.
54. GOUBRON C., THOMASSET F., DE CEUNYNCK A., et al.
Eruption passive incomplète. Rétablissement chirurgical d'un sourire harmonieux.
I.D. inf. dent. Mars 2011; 93(10) : 16-20
55. GREENBERG J.R., BOGERT M.C.
A Dental Esthetic Checklist for Treatment Planning in Esthetic Dentistry.
Compend. contin. educ. dent. 2010; 31(8): 630-4, 636, 638
56. GROSSMANN Y., SADAN A.
The prosthodontic concept of crown-to-root ratio: a review of the literature.
J. Prosthet Dent. 2005; 93: 559-562
57. GÜREL G., BICHACHO N.
Quand l'esthétique devient prévisible...
Le fil dentaire (internet)
58. HELFER M., HELFER J.L,
Intérêts du guide implantaire, exemple clinique
I.D. inf. dent. Mars 2010; 13: 17-24

59. HU K.S, KWAK H.H., SONG W.C., et al.
Branching patterns of the infraorbital nerve and topography within the infraorbital space.
J. Craniofac. Surg. 2006 ; 17: 1111-1115
60. HUE O.
Le sourire en prothèse ou l'éloge du sourire.
Actual. odonto-stomatol. 2008; 242: 129-141
61. HWANGA W.S., HURB M.S., HUC K.S., et al.
Surface Anatomy of the Lip Elevator Muscles for the Treatment of Gummy Smile Using Botulinum Toxin.
Angle orthod. 2009 Jan ; 79(1) :70-7
62. ILLOUZ K.
Réhabilitation du sourire : une approche relationnelle. 2000.
Thèse : Chirurgie dentaire: Marseille: 2000
63. IPEREN O.V.
Fausse gencive en céramique rose pour restaurations implantoportées en titane.
Stratégie prothétique septembre 2003; 3(4): 301-309
64. ISHIDA L.H., ISHIDA L.C., ISHIDA J., et al.
Myotomy of the levator labii superioris muscle and lip repositioning: a combined approach for the correction of gummy smile.
Plast. reconstr. surg. 2010 Sept; 126 (3): 1014-9
65. JASPERS G.W.C., PIJPE J., JANSMA J.
The use of botulinum toxin type A in cosmetic facial procedures.
Int. J. Oral Maxillofac. Surg. 2011 Feb ; 40(2) :127-33
66. JENSEN J., JOSS A., LANG N.P.
The smile line of different ethnic groups in relation to age and gender.
Acta. Med. Dent. Helv. 1999; 4: 38-46
67. JORGENSEN M.G., NOWZARI H.
Aesthetic crown lengthening.
Periodontol. 2000 2001; 27: 45-58
68. KAMINA P.
Anatomie clinique. Tome 2, Tête, Cou, Dos. 3^e éd.
Paris : Maloine, 2006. VIII-405p.
69. KAWAMOTO H.K JR.
Treatment of the elongated lower face and the gummy smile.
Clin. Plast. Surg. 1982; 9: 479-489
70. KOH K.S., KIM H.J., OH C.S., et al.
Branching patterns and symmetry of the course of the facial artery in Koreans.
Int. J. Oral Maxillofac. Surg. 2003; 32: 414-418

71. KOKICH V.
Esthetics and anterior tooth position: an orthodontic perspective. Part II: vertical position.
J. Esthet. Dent. 1993, Jul-Aug; 5(4): 174-8
72. KOUBI S., FAUCHER A.
Restaurations antérieures directes en résine composite : des méthodes classiques à la stratification.
EMC (Elsevier SAS, Paris), Odontologie, 23-136-M-10, 2005
73. LACROIX P., LABORDE G., LAURENT M., MARGOSSIAN
Modelage et transfert des formes de contour gingivales péri-implantaires.
Stratégie prothétique, 2004, 4(3) : 215-225.
74. LANDI L., MANICONE P.F., PICCINELLI S., et al.
Determining osseous resection during surgical crown lengthening in the esthetic zone with the use of a radiographic and surgical template.
Quintessence Dent. Technol. 2004; 27:101–113
75. LANGLADE M.
Etiopathogénie des grands excès verticaux antérieurs.
Rev. Orthop. Dento faciale. 1984; 18: 145-205
76. LASSERRE J.F., LERICH M.A.
L'illusion du naturel en prothèse fixée.
Cah. Prothèse (Impr.) 1999 ; 108 : 7-20
77. LEJOYEUX E.
Esthétique du visage.
EMC (Elsevier SAS, Paris), Odontologie, 23-460-C-20, 2003
78. LEJOYEUX E., FLAGEUL F.
Orthopédie Dento-Faciale : une approche bioprogressive.
Paris : Quintessence International, 1999. X-317p.
79. LEVINE R.A., MC GUIRE M.
The diagnosis and treatment of the gummy smile.
Compend. Contin. Educ. Dent. 1997; 18:757-764
80. LIEBART M.F, FOUQUE-DERUELLE C., SANTINI A., et al.
Smile Line and Periodontium Visibility.
Periodontol. 2004 ; 1(1): 17-25
81. LIEBART M.F., MONNET-CORTI V., FOUQUE-DERUELLE C., et al.
Sourire : l'incontournable esthétique gingivale.
I.D. inf. dent. Mars 2011; 96: 14-20
82. LITTON C., FOURNIER P.
Simple surgical correction of the gummy smile.
Plast. Reconstr. Surg. 1979; 63: 372–373

83. LOCKHART R., DICHAMP J.
La chirurgie du sourire : intérêt des ostéotomies maxillaires totales (Lefort I) et segmentaires.
Actual. odonto-stomatol. 2007; 242:179-192
84. MAGNE P., BELSER C.
Novel Porcelain Laminate Preparation Approach Driven by a Diagnostic Mock-Up.
J. esthetic. restorative. dent. 2004; 16: 7-18
85. MAGNE P., MAGNE M.
Use of Additive Waxup and Direct Intraoral Mock-up for Enamel Preservation with Porcelain Laminate Veneers.
Eur. J. Est. Dent. 2006; 1 (1): 10-19
86. MARGOSSIAN P., LABORDE G., KOUBI S., et al.
Communication des données esthétiques faciales au laboratoire : le système Ditramax®.
Réal. clin.(Ed fr.) 2010; 21(3):149-155
87. MARGOSSIAN P., MARIANI P., LABORDE G.
Guides radiologiques et chirurgicaux en implantologie
EMC (Elsevier SAS, Paris), Médecine Buccale, 28-820-K-10, 2011
88. MARTIN M.
Stratégie thérapeutique dans les Classes II division 2 chez l'adolescent.
Int. orthod. 2006; 4: 16-50
89. MARUS R.
Treatment planning and smile design using composite resin.
Pract. Proced. Aesthet. Dent. 2006; 18(4):235-241
90. MASCARELLI L.
Une solution simple pour le traitement des proalvéolies maxillaires totales.
I.D. inf. dent. novembre 2001 ; 40 : 3457
91. MASCARELLI L., FAVOT P.
Examen clinique de la face en Orthopédie Dento-Faciale.
EMC (Elsevier SAS, Paris) Orthopédie dentofaciale, 28-580-C-10, 2009
92. MATTHEWS T.G.
The anatomy of a smile.
J. Prosth Dent. 1978; 39(2); 128-134
93. MERVILLE L.C, VINCENT J.L
Dysmorphies maxillo-mandibulaire, chirurgie correctrice.
Paris : Doin Editeurs, 1991. 148p.

94. MIARA A., ROUACH T.
Esthétique la microabrasion contrôlée.
I.D. inf. dent. fev. 2008; 9: 413-416
95. MISKINYAR S.A.
A new method for correcting a gummy smile.
Plast. Reconstr. Surg. 1983; 72: 397-400
96. MORLEY J., EUBANK J.
Macroesthetic elements of smile design.
J. Am. Dent. Assoc. 2001; 132: 39-45
97. PALETZ J.L., MANKTELOW R.T., CHABAN R.
The shape of a normal smile: implications for facial paralysis reconstruction.
Plast. Reconstr. Surg. 1994; 93(4): 784-789
98. PARIS J.C.
La ligne du sourire : comment les lèvres dévoilent les dents.
Indépendantaire 2010 ; 79 : 9-12
99. PARIS J.C., FAUCHER J.
Le guide esthétique : comment réussir le sourire de vos patients.
Paris : Quintessence International, 2003. 309 p.
100. PARIS J.C, FAUCHER J., MARAKIAN H.
Esthétique du sourire : intégration ou réhabilitation ?
Réal. Clin. 2003; 14(4): 367-378
101. PECK S., PECK L., KATAJA M.
The gingival smile line.
Angle Orthod. 1992; 62: 91-100
102. PECK S., PECK L.,
Selected Aspects of the Art and Science of Facial Esthetics.
Semin. orthod. 1995; 1(2): 105-126
103. PELISSIER B., BERTRAND C., DURET F.
L'éclaircissement dentaire : utilisation ambulatoire d'une gouttière pré-chargée pour dents vitales.
Chir. dent. Fr. 2011 ; 1490-1491: 27-32
104. PERELMUTER S.
L'esthétique en odontologie.
Paris : S.N.P.M.D., 1987. 316 p.
105. PERENACK J.
Treatment Options to Optimize Display of Anterior Dental Esthetics in the Patient
With the Aged Lip.
J. Oral maxillofac. surg. 2005; 63:1634-1641

106. PHILIP-ALLIEZ C., LE GALL M., SALVADORI A., et al.
Technique bioprogressive.
EMC (Elsevier SAS, Paris), Odontologie/Orthopédie dentofaciale, 23-490-D-20, 2009
107. PHILIPS E.
The anatomy of the smile.
Oral Health 1999; 86(8): 7-13
108. PHILIPS E.
The classification of smile patterns.
J. Can. Dent. Assoc.1999; 65: 252-254
109. PIRAL T.
Le sourire gingival.
Actual. odonto-stomatol. 2008; 242: 167-178
110. POLAT-OZSOY O., ARMAN-OZCIRPICI A., VEZIROGLU F.
Miniscrews for upper incisor intrusion.
Eur. j. orthod. (Print) 2009; 31: 412-416
111. POLO M.
Botulinum toxin type A in the treatment of excessive gingival display.
Am. J. Orthod. Dentofacial. Orthop. 2005; 127: 214–218
112. PONTORIERO R., CARNEVALE G.
Surgical crown lengthening: a 12-month clinical wound healing study.
J. Periodontol. 2001; 72: 841-848
113. RABERIN M.
Incidences cliniques des postures de la zone orolabiale.
EMC (Elsevier SAS, Paris) Odontologie/Orthopédie dentofaciale , 23-474-B-10, 2007
114. RAKOSI T., JONAS I.
Orthopédie dentofaciale ; diagnostic.
Paris : Flammarion médecine-science, 1992. 272 p. Atlas de médecine dentaire.
115. RAPHAEL B., LEBEAU J., MORAND B., et al.
Ostéotomies maxillo-mandibulaires. Indications.
EMC (Elsevier SAS Paris) Techniques chirurgicales- Chirurgie plastique reconstructrice et esthétique, 45-608, 2003
116. RAPHAEL B., MORAND B., DESCHAMBOUX J., et al.
Ostéotomies maxillo-mandibulaires. Techniques.
EMC (Elsevier SAS Paris) Techniques chirurgicales- Chirurgie plastique reconstructrice et esthétique, 45-604, 2003
117. RATEISCHAK E.M., WOLF H.F., RATEISCHAK K.H.
Parodontologie.
Paris: Masson, 2005. 532p.

118. REDLICH, MAZOR, BREZNIAK
Severe high angle Class II Division 1 malocclusion with vertical maxillary excess and gummy smile: a case report.
Am. J. Orthod. Dentofacial. Orthop. 1999; 116: 317-20
119. RICHTER M., GOUDOT P., LAURENT F., et al.
Chirurgie correctrice des malformations ou dysmorphies maxillomandibulaires ; bases chirurgicales.
EMC (Elsevier SAS Paris) Stomatologie, 22-066-E-10,1998
120. RICHTER M., MOSSAZ C., DE TONNAC N., et al.
Chirurgie correctrice des malformations ou dysmorphies maxillomandibulaires : avant d'agir.
EMC (Elsevier SAS, Paris) Stomatologie, 22-066-C-10, 1997
121. RIGNON-BRET C., BENHAROCHE D., AUDOUX C.
Caractérisation des bases prothétiques en prothèse amovible complète
Stratégie Prothétique Février 2000 ; 2(1)
122. ROMAGNA-GENON C., GENON P.
Esthétique et parodontologie
EMC (Elsevier SAS, Paris) Odontologie, 23-447-F-10, 2002
123. ROSENBLATT A., SIMON Z.
Lip repositioning for reduction of excessive gingival display: a clinical report.
Int. J. Periodontics restor. dent. 2006; 26: 433-437
124. ROSSI R., BENEDETTI R., SANTOS-MORALES R.I.
Treatment of Altered Passive Eruption: Periodontal Plastic Surgery of the Dentogingival Junction.
Eur. J. Est. Dent 2008; 3(3): 212-223
125. ROUVIERE H.
Anatomie humaine descriptive, topographique et fonctionnelle. 1, Tête et cou.
Paris : Masson, 1974. XXXV- 608p.
126. RUBINSTEIN A., KOSTIANOVSKY A.
Cosmetic surgery for the malformation of the laugh: original technique.
Prensa Med Argent 1973; 60: 952-954
127. RUFENACHT CR.
Principes de l'intégration esthétique.
Paris : Quintessence International : 2001. 240p.
128. SAADOUN A.P, KRICHECK M., JAMMES F.
Aménagement esthétique des tissus durs et des tissus mous péri-implantaires.
J. Parodontol. Implantol.Orale. 1997; 16: 381-392

129. SAADOUN A.P., LEGALL M.G., TOUATI B.
Selection and ideal tridimensional implant position for soft tissue aesthetic.
Pract. Periodontics Aesthet. Dent., 1999, 11 : 1063-1072.
130. SARVER D.M.
The importance of incisor positionning in the esthetic smile: the smile arc.
Am. J.Orthod. Dentofac. Orthop. 2001; 120: 98-111
131. SARVER D.M, ACKERMAN M.B.
Dynamic smile visualization and quantification: Part I. Evolution of the concept and dynamic records for smile capture.
Am. J. orthod. dentofac. orthop. 2003; 124(1): 4-12
132. SARVER D.M, WEISSMAN SM
Long term soft tissue response to Lefort I maxillary superior repositioning.
Angle Orthod. 1991; 61: 267-276
133. SAVARD B., NAVARRO G.
Indications des lasers en dentisterie esthétique.
Le fil dentaire- Spécial esthétique. 2010: 20-22
134. SERFATY R.
Reproduction de l'état de surface et polissage des composites.
I.D inf. dent. mars 2011; 13 :37-39
135. SILBERBERG N., GOLDSTEIN M., SMIDT A.
Excessive gingival display. Etiology, diagnosis, and treatment modalities.
Quintessence Int. 2009; 40(10): 809-818
136. SNOW S.R
Aesthetic smile analysis of maxillary anterior tooth width : the golden percentage.
J. Esthet. Dent. 1999; 11(4):177-184
137. SUBTELNY JD
A longitudinal study of soft tissue facial structures and their profile characteristics defined in relation to underlying skeletal structures.
Am. J. Orthod. dentofac. Orthop.1959; 45: 481-507
138. TIRLET G., ATTAL J.P.
Le gradient thérapeutique, un concept médical pour les traitements esthétiques.
I.D inf. dent. Nov 2009; 41-42: 2561-2568
139. TJAN A.H., MILLER G.D. The JG.
Some esthetic factors in a smile.
J. Prosthet. Dent. 1984; 51: 24-28
140. TOCA E., PARIS J.C, BROUILLET J.L
Exposition gingivale excessive, quels sourires ?
I.D inf. dent. mars 2008; 11: 514-519

141. TODOROVA I.
Orthopédie préventive et interceptive.
EMC (Elsevier SAS, Paris) Odontologie/stomatologie, 23-405-E-10, 2010.
142. TOUATI B., MIARA P., NATHANSON D.
Dentisterie esthétique et restaurations en céramique.
Paris: CDP, 1999. 330p.
143. TOWNSEND C.L.
Resective surgery ; an esthetic application.
Quintessence Int. 1993; 24(8): 535-542
144. TULASNE J.F.
Esthétique du sourire: apport de la chirurgie maxillo-faciale.
Réal. clin. (Ed. fr) 1999; 10(1):151-160
145. URZAL V.
Relation des dents avec les structures adjacentes pour un résultat esthétique.
Int. orthod. 2010; 8: 91-104
146. VAN DER LINDEN F.
Concepts et strategies orthodontiques.
Paris: Quintessence International, 2006. 309p.
147. WALDROP T.C.
Gummy Smiles: The Challenge of Gingival Excess: Prevalence and Guidelines for
Clinical Management.
Semin. orthod. 2008; 14(4): 260-271
148. WILLIAMS J.L.
The esthetic and anatomical basics of dental prosthetics.
Dent. Cosm. 1911; 52: 1-22
149. ZACHRISSON B.U.
Esthetic factors involved in anterior tooth display and the smile: vertical dimension.
J. Clin. Orthod. 1998; 32: 432-445

Références Internet :

- a. http://www.sfodf.org/pedagogie-fiche_30.php?ped_fic_idt=27
- b. <http://www.gummysmile.com/highlip.html>
- c. <http://www.facesthatsmile.com/.../gummysmile1.jpg>
- d. <http://de.wikipedia.org/wiki/Datei:Overjet-overbite.png>

- e. http://www.ladepeche.fr/.../2008/09/26/sourire_w350.jpg
- f. http://www.sfodf.org/pedagogie-fiche_30.php?ped_fic_idt=28
- g. <http://www.les-implants-dentaires.com/esthetique/implant.htm>
- h. <http://www.eugenol.com/sujets/388414-sourire-gingival-a-6-ans-peux-t-on-anticiper>
- i. <http://pandentaire.com/Cas-cliniques/25102009.html>
- j. <http://fr.wikipedia.org/wiki/Gencive>
- k. <http://www.dentalespace.com/dentiste/formation/236-interception-orthopedie-dento-faciale-succion-doigts.htm>
- l. <http://www.orthodontie-dupont.com/albumphoto1/page3.html>
- m. <http://www.orthodontie-dupont.com/albumphoto1/page1.html>
- n. http://www.orthodontie-fr.com/modules/extgallery/public_photo.php?photoId=90#photoNav
- o. http://www.perrinorthodontics.com/types_appliances.php
- p. http://www.ortodonti.hacettepe.edu.tr/sample_cases.htm
- q. <http://www.orthodontiste-paris.fr/orthodontie-linguale.html>
- r. <http://forum.hardware.fr/>
- s. <http://www.implants-dents.com/implant-dentaire-et-generalites/implants-a-bague-ceramique-12.html>
- t. <http://www.implants-dents.com/greffes-gingivales/interet-des-implants-a-bague-zircone-91.html>
- u. <http://www.les-implants-dentaires.com/implants-multimedia/prothese/scellee.htm>
- v. <http://www.labocast.com/pdf/fiches/crochet-acetal.pdf>
- w. <http://www.labocast.org/dentaires/attachements.htm>
- x. http://www.laboratoire-dentaire-lpc2n.com/cas_suivi.php
- y. <http://www.les-implants-dentaires.com/prothese/sur-implant.htm>

GERBER Caroline – Le sourire gingival : du diagnostic à la thérapeutique.
Nancy 2012 : 236 pages - 217 ill.

Th. : Chir.-Dent. : Nancy-I : 2012

MOTS CLES : - Sourire gingival
- Esthétique
- Réhabilitation
- Pluridisciplinaire

GERBER Caroline – Le sourire gingival : du diagnostic à la thérapeutique.

Th. : Chir.-Dent. : NANCY I : 2012

Synonymes de santé, de réussite sociale et professionnelle, l'esthétique et le paraître prennent une place importante dans la société actuelle.
Aujourd'hui, avoir un beau sourire est devenu important.

Nombreux sont les patients complexés par leur « sourire gingival » (exposition gingivale excessive lors du sourire), venant consulter leur chirurgien dentiste.
Et ce à juste titre, puisque ce type de sourire est souvent perçu comme laid et disgracieux.

Le clinicien devra discerner son (ou ses) étiologie(s), avant de pouvoir élaborer un plan de traitement adapté, relevant dans la majorité des cas, d'une approche multidisciplinaire.

« Savoir, Observer, Traiter ensemble, à bon escient » semblent être les maîtres mots pour « réinventer » et « sublimer » un « gummy smile ».

JURY :

| | | |
|-----------------------------|-------------------------------|-----------|
| Monsieur J-P. LOUIS | Professeur des Universités | Président |
| Monsieur P. AMBROSINI | Professeur des Universités | Juge |
| <u>Monsieur J. SCHOUVER</u> | Maître de Conférences | Juge |
| Mademoiselle E. ROCHON | Docteur en Chirurgie Dentaire | Juge |

Adresse de l'auteur : Caroline GERBER
10 rue de Marsal
54000 NANCY

Jury : Président : J.P. LOUIS – Professeur des Universités
Juges : P. AMBROSINI – Professeur des Universités
J.SCHOUVER – Maître de Conférences des Universités
E.ROCHON – Docteur en Chirurgie Dentaire

Thèse pour obtenir le diplôme D'Etat de Docteur en Chirurgie Dentaire


Présentée par: **Mademoiselle GERBER, Caroline, Janine**

né(e) à: **THIONVILLE (Moselle)**

le **21 février 1984**

et ayant pour titre : « **Le sourire gingival : Du diagnostic à la thérapeutique** ».

Le Président du jury,



J.P. LOUIS

Le Doyen
de la Faculté d'Odontologie



Autorise à soutenir et imprimer la thèse **3851**

NANCY, le **2.12.2011**.

Le Président de l'Université Henri Poincaré, Nancy-I



