



HAL
open science

L'importance de l'odontologie médico-légale dans l'identification judiciaire

Caroline Ravello

► **To cite this version:**

Caroline Ravello. L'importance de l'odontologie médico-légale dans l'identification judiciaire. Sciences du Vivant [q-bio]. 2011. hal-01738772

HAL Id: hal-01738772

<https://hal.univ-lorraine.fr/hal-01738772v1>

Submitted on 20 Mar 2018

HAL is a multi-disciplinary open access archive for the deposit and dissemination of scientific research documents, whether they are published or not. The documents may come from teaching and research institutions in France or abroad, or from public or private research centers.

L'archive ouverte pluridisciplinaire **HAL**, est destinée au dépôt et à la diffusion de documents scientifiques de niveau recherche, publiés ou non, émanant des établissements d'enseignement et de recherche français ou étrangers, des laboratoires publics ou privés.



AVERTISSEMENT

Ce document est le fruit d'un long travail approuvé par le jury de soutenance et mis à disposition de l'ensemble de la communauté universitaire élargie.

Il est soumis à la propriété intellectuelle de l'auteur. Ceci implique une obligation de citation et de référencement lors de l'utilisation de ce document.

D'autre part, toute contrefaçon, plagiat, reproduction illicite encourt une poursuite pénale.

Contact : ddoc-theses-contact@univ-lorraine.fr

LIENS

Code de la Propriété Intellectuelle. articles L 122. 4

Code de la Propriété Intellectuelle. articles L 335.2- L 335.10

http://www.cfcopies.com/V2/leg/leg_droi.php

<http://www.culture.gouv.fr/culture/infos-pratiques/droits/protection.htm>

Académie de Nancy Metz

Université Henri Poincaré Nancy 1

Faculté de chirurgie dentaire

Année : 2011

N° 3682

THÈSE

Le 20 Septembre 2011

DIPLÔME D'ETAT DE DOCTEUR EN CHIRURGIE DENTAIRE

Par

RAVELLO Caroline

**L'IMPORTANCE DE L'ODONTOLOGIE MEDICO LEGALE
DANS L'IDENTIFICATION JUDICIAIRE.**

Examineurs de la Thèse :

Pr Jean-Paul ARTIS

Professeur 1^{er} grade

Président de Thèse

Pr Francis JANOT

Chirurgien-dentiste

Directeur de Thèse

Dr Pierre BRAVETTI

Maître de Conférences des Universités

Juge

Dr Bérengère PHULPIN

Chirurgien-dentiste

Juge

A NOTRE JUGE ET PRESIDENT,

Monsieur le Professeur Jean-Paul ARTIS

Chevalier de l'Ordre National du Mérite,

Président de la Compagnie des Experts judiciaires près de la Cour d'Appel de Nancy et les juridictions administratives,

Docteur en Chirurgie Dentaire,

Docteur en Sciences Odontologiques,

Docteur de l'Université Louis Pasteur de Strasbourg,

Habilité à diriger des recherches,

Professeur Premier Grade.

Responsable de la Sous-section : Odontologie Chirurgicale, Chirurgie Buccale et Pathologies Buccales.

Vous nous avez fait l'honneur d'accepter la
présidence de cette thèse.

Nous nous souviendrons de votre expérience,
de votre prestance et des explications dont
vous nous avez couverts pendant nos années
d'études.

Veillez trouver l'expression de notre
très vive reconnaissance et de notre sincère
admiration.

A NOTRE CO DIRECTEUR DE THESE, (Avec Pierre BRAVETTI)

Monsieur le Professeur Francis JANOT,

Vice-Doyen, chargé des relations internationales,

Docteur en Chirurgie Dentaire,

Docteur en Egyptologie de l'Université Paris IV, Sorbonne,

Habilité à diriger des recherches,

Ancien membre de l'IFAO (Institut Français d'Archéologie Orientale) du Caire,

Membre de l'EA 1132 HISCANT-MA (Université Nancy 2),

Membre titulaire de l'Académie nationale de chirurgie-dentaire,

Responsable de la Sous-section : Prévention, Epidémiologie, Economie de la santé et odontologie légale.

Il nous a confié l'intéressant sujet de cette
thèse.

Nous vous remercions pour la passion et la
curiosité de l'odontologie légale que vous
nous avez transmises.

Nous n'oublierons pas votre grande
disponibilité et votre sympathie.

Nous vous adressons toute notre
reconnaissance.

A NOTRE JUGE,

Monsieur le Docteur Pierre BRAVETTI,

Docteur en chirurgie dentaire,

Doyen de la Faculté d'Odontologie de l'Université Henri Poincaré, Nancy-I,

Docteur de l'Université René Descartes de Paris V,

Maître de Conférences des Universités,

Responsable de la Sous-section : Chirurgie Buccale, Pathologie et Thérapeutique,
Anesthésiologie et Réanimation.

Nous sommes très honorés que vous ayez
accepté de nous juger.

Nous vous remercions pour l'intérêt de la
clinique que vous avez su susciter chez nous.

Nous n'oublierons jamais l'humour, la
présence et les explications dont vous nous
avez couverts durant nos années de cliniques.

Nous vous prions de trouver dans ce travail
toute l'expression de notre gratitude.

A NOTRE JUGE,

Madame le docteur Bérangère PHULPIN,

Docteur en Chirurgie Dentaire,

Assistant hospitalier universitaire,

Responsable de la Sous-section : Pédodontie

Qui nous fait l'honneur de s'intéresser à
notre thèse et d'être notre juge.

Merci pour votre gentillesse et votre
pédagogie qui nous a énormément aidé
pendant notre cursus.

A mes parents,

Qui m'ont soutenu moralement et financièrement durant toute cette préparation, je ne pourrai jamais les remercier à la hauteur de ce qu'ils m'offrent chaque jour. L'amour et le respect que je leur porte est sans limite.

A Laurent,

Qui a eu la patience de me supporter durant les difficultés et les baisses de moral qui ont animé cette thèse. Au bonheur que nous vivons chaque jour et au futur que nous allons construire.

A Annie,

Pour les encouragements qu'elle a pu me donner, son soutien et sa présence le jour même de ma soutenance.

A Adeline,

Pour le temps qu'elle a consacré à m'expliquer l'art et la manière d'une belle mise en page malgré sa propre préparation de thèse en doctorat.

Aux Docteurs Stéphane Mongiat et Cécile Giacometti, à Edith, Marie.

Aux équipes de la Clinique,

Qui nous ont toujours aidées dans notre pratique.

Aux intervenants du Centre Alexis Vautrin,

Qui m'ont fait passer un stage de sixième année des plus instructif et amical.

INTRODUCTION.....	6
I. HISTORIQUE.....	8
II. L'ORGANE DENTAIRE : L'ÉLÉMENT INDISPENSABLE DE L'EXPERTISE	10
2.1. Le vieillissement physiologique de l'émail.....	12
2.1.1. Définition	12
2.1.2. L'usure	12
2.1.3. Les changements de teinte.....	13
2.1.4. La perméabilité.....	13
2.2. Le vieillissement physiologique de la dentine	14
2.2.1. Définition	14
2.2.2. La dentine secondaire.....	15
2.2.3. La dentine tertiaire ou réactionnelle.....	15
2.2.4. La dentine scléreuse ou sclérotique.....	15
2.3. Le cément	15
2.3.1. Définition	15
2.3.2. Le vieillissement physiologique.....	16
2.4. Le complexe pulpo-dentinaire.....	16
2.4.1 Définition	16
2.4.2. La réduction de volume de la chambre pulpaire et des canaux.....	17
2.5. Les tissus de soutien.....	17
2.5.1. L'os alvéolaire.....	17
2.5.2. Le ligament alvéolo dentaire ou desmodonte.....	18
2.5.3. La muqueuse gingivale.....	18
2.6. Les modifications post-mortem.....	18
2.6.1. Les modifications « naturelles ».....	18
2.6.2. Les fractures dentaires.....	19
2.6.3. Les modifications de teinte	19
2.6.4. Les pertes dentaires post-mortem.....	20
2.7. Les modifications dentaires post-mortem non physiologique intéressent l'expert en criminologie	20
2.7.1. Les luxations et les fractures	20

2.7.2. Les modifications de teinte	21
2.7.3. L'évolution de l'organe dentaire selon le lieu d'inhumation	21
2.7.4. Action de l'eau	22
2.7.5. Action des acides.....	22
2.7.6. Action du feu.....	24
III. L'AUTOPSIE ORO-FACIALE	28
3.1. Définition	28
3.2. Réglementation.....	28
3.3. Les différentes autopsies	29
3.3.1. L'autopsie judiciaire ou médico-légale	29
3.3.2. L'autopsie hospitalière	30
3.3.3. L'autopsie universitaire.....	30
3.3.4. L'autopsie privée.....	31
3.4. L'équipement de l'autopsie oro-faciale.....	32
3.4.1. La salle d'autopsie	32
3.4.2. La tenue	32
3.4.3. Le matériel.....	32
3.5. Les méthodes autopsiques	34
3.5.1. Quelques rappels anatomiques	34
3.5.2. La méthode de Keiser-Nielsen	36
3.5.3. La méthode autopsique conseillée par Derobert	37
3.5.4. La méthode de LIBOUREL	40
3.5.5. Le cas particulier du visage endommagé	41
3.5.6. Conservation et analyse.....	41
3.6. Les formulaire d'expertise odonto-légale per autopsique	41
IV. L'IDENTIFICATION COMPARATIVE ET RECONSTRUCTRICE	44
4.1. Définition de l'identification comparative	44
4.2. Les moyens de l'identification comparative	46
4.2.1. Les fiches dentaires	47
4.2.1.1. Un peu d'histoire.....	50
4.2.1.2. Nomenclature de la FDI	52
4.2.1.3. Nomenclature de Haderup	53
4.2.2. Les odontogrammes	53

4.2.2.1. Le formulaire d'INTERPOL	56
4.2.2.2. Le diagramme mi-schématique, mi-anatomique	57
4.2.2.3. Le diagramme anatomique	57
4.2.2.4. Vers les odontogrammes numériques	58
4.2.3. Les photographies	60
4.2.3.1. Les photographies ante mortem	60
4.2.3.2. Les photographies post mortem	61
4.2.4. Les radiographies	62
4.2.5. Les empreintes rugoscopiques.....	65
4.2.6. Les empreintes chéiloscopiques	69
4.2.7. Les moulages dentaires	75
4.2.8. Le marquage des prothèses dentaires	76
4.2.9. L'apport de l'ADN	77
4.2.9.1. Définition	77
4.2.9.2. Les cellules utilisées.....	79
4.2.9.3. Méthodes de préparation et recueil de l'ADN en vue de l'identification génétique	79
4.2.9.4. L'extraction de l'ADN	80
4.2.9.5. Les facteurs influençant la qualité et la quantité d'ADN	81
4.2.9.6 Les techniques d'identification génétique.....	83
4.3. Définition de l'identification reconstructive	87
4.3.1. La détermination de l'origine ethnique	88
4.3.1.1. La dimension des maxillaires.....	88
4.3.1.2. La dimension des dents	89
4.3.1.3. La forme et les particularités dentaires	89
4.3.2. La détermination du sexe	90
4.3.2.1. La méthode radiométrique de Ceballos J.L et Rentschler E.H (1958).....	91
4.3.2.2. Les 9 critères cranio-dentaires de Aitchison (1964).....	91
4.3.2.3. Les critères cranio-dentaires de Pennaforte (1973).....	92
4.3.2.4. L'étude de Cousin, Fenart et Salmon (1978)	92
4.3.2.5. La méthode de Fronty (1978).....	92
4.3.2.6. La méthode de Bequain et Boutonnet (1985).....	92
4.3.2.7. La méthode DIMODENT (1998).....	93
4.3.2.8. Les méthodes génétiques pour l'identification du sexe.....	94

4.3.3. La déduction de la profession, des habitudes de vie et du niveau socioculturel ...	95
4.3.3.1. Le niveau de vie	95
4.3.3.2. Les habitudes de vie	95
4.3.3.3. Les particularités professionnelles	98
4.3.4. L'estimation de l'âge.....	99
4.3.4.1. Quelques rappels	99
4.3.4.2. Chez l'adulte	100
4.3.4.2.1. La méthode de GUSTAFSON (1947)	101
4.3.4.2.2. La méthode de LAMENDIN.....	103
4.3.4.2.3. La méthode SHIRO-ITO.....	104
4.3.4.2.4. L'analyse du cément.....	104
4.3.4.2.5. La méthode radiographique de KVALI (1995).....	105
4.3.4.2.6. La méthode biochimique.....	105
4.3.4.3. L'Estimation de l'âge chez le fœtus	106
4.3.4.3.1. L'examen osseux	106
4.3.4.3.2. L'étude du degré de calcification des follicules dentaires	107
4.3.4.4. L'estimation de l'âge chez l'enfant	107
4.3.4.4.1. L'étude de l'éruption dentaire	107
4.3.4.4.2. Etude de la calcification dentaire	110
4.3.4.4.3. La minéralisation de la 3 ^{ème} molaire.....	110
4.3.4.4.4. L'estimation de l'âge par quantification pulpaire	112
V. L'ETUDE DES MORSURES.....	113
5.1. Introduction	113
5.2. Les morsures animales	114
5.2.1. L'anatomie dentaire chez le chien	115
5.2.2. Les blessures faites par le chien	115
5.2.3. Diagnostic différentiel.....	116
5.3 Les morsures humaines	116
5.3.1. Définition et description.....	116
5.3.2. La classification des morsures et les lésions associées	117
5.3.3 Les différents types de morsures	118
5.3.4 L'analyse des marques retrouvées dans les denrées alimentaires et les objets compressibles.....	120
5.3.5. Les modifications cliniques de la peau.....	120

5.4. Le recueil des traces de morsures.....	121
5.4.1. Les méthodes non invasives.....	121
5.4.1.1. L'examen salivaire.....	121
5.4.1.2. La photographie.....	123
5.4.1.2.1. Généralités.....	123
5.4.1.2.2. La photographie dans le domaine du visible.....	125
5.4.1.2.3. La photographie dans le domaine UV.....	125
5.4.1.2.4. La photographie dans le domaine IR.....	126
5.4.1.2.5. La photographie par fluorescence.....	127
5.4.1.2.6. La photographie en 3 dimensions (3D).....	127
5.4.1.3 Les empreintes.....	129
5.4.1.3.1. Le matériel.....	129
5.4.1.3.2. Les techniques.....	129
5.4.2. Les méthodes invasives.....	130
5.4.2.1. L'excision tissulaire.....	130
5.4.2.2. La photographie par transillumination.....	131
5.5. Le recueil des preuves sur le suspect.....	132
5.6. La comparaison des traces de morsures.....	133
5.6.1. Les limites.....	133
5.6.2. La comparaison directe par utilisation du modèle en plâtre.....	135
5.6.3. Les tests de morsures.....	135
5.6.4. Les overlays simples.....	136
5.6.5. Les overlays générés par ordinateur.....	137
5.6.6. La comparaison par scanner 3D.....	139
CONCLUSION.....	140
ANNEXES.....	142
BIBLIOGRAPHIE.....	150

INTRODUCTION

En France, un peu plus de 40 000 praticiens travaillent chaque jour pour soulager, soigner et satisfaire leurs patients. Bien que le maître mot de notre métier soit la « santé bucco-dentaire » chacun de nous peut, un jour, être appelé à consulter ses fichiers de patients et permettre ainsi à la justice, à une famille d'identifier une personne disparue.

En effet, les traitements bucco-dentaires contribuent à personnaliser l'environnement buccal car les techniques utilisées, les matériaux employés, les radiographies et tous les outils odontologiques à notre disposition laissent des indices uniques qui nous prouvent qu'il n'existe pas deux bouches identiques. C'est pour cela que chaque indice est soigneusement exploré (qu'il soit anatomique, pathologique, physiologique et thérapeutique), car il est susceptible d'identifier un cadavre.

De plus, la grande résistance des dents, de ses tissus connexes et de certaines restaurations (résistance à la chaleur, à la corrosion chimique ou naturelle) est une véritable chance qui apporte de nombreux atouts à l'expert médico-légal.

Ainsi, cette science que l'on nomme « odontologie médico-légale » est reconnue depuis de nombreuses années. Elle est appelée à être utilisée dans de nombreuses affaires et catastrophes naturelles. D'ailleurs, l'histoire et les événements récents nous en fournissent de nombreux exemples.

Elle se définit comme « une science qui étudie les dentitions humaines dans l'identification des individus : de personnes disparues, de corps retrouvés et tient une place très importante en criminologie ».

Chaque spécialiste tient un rôle important :

- Le chirurgien-dentiste « non expert » se doit de consulter les avis de recherche (odontogrammes), de transmettre les documents pouvant résoudre une enquête.
- Le chirurgien-dentiste « expert » participe à l'identification des sujets découverts morts et dont l'identité est inconnue mais aussi des victimes pour lesquels une identification par les proches ou par les empreintes digitales est impossible. Il intervient indifféremment, que la cause de la mort soit naturelle, suspecte, que le sujet

ait été découvert individuellement ou qu'il s'agisse d'une catastrophe de masse. Il peut également répondre à une mission concernant l'étude de traces de morsures portée par une victime.

Comme le docteur Benaïm P. l'a exprimé le 24 décembre 2008^{7}: « *Lorsqu'un médecin endosse l'habit d'expert judiciaire, il rompt avec l'esprit du serment d'Hippocrate, serment qu'il a prêté en présentant sa thèse : il n'est plus au service du malade mais au service de la société. De plus, non seulement il n'est pas tenu au secret professionnel, mais il doit au contraire rédiger un rapport destiné à la justice, et ce rapport peut innocenter ou accabler le prévenu* ».

Nous montrerons donc dans ce travail l'importance de notre métier en tant que praticien ainsi que les techniques mises à la disposition de l'expert pour résoudre une affaire et redonner à une famille – même après plusieurs années – la possibilité de se recueillir et de faire son deuil.

I. HISTORIQUE

Avant 1998 et le docteur Amödeo, considéré comme « *le père fondateur de l'odontologie médico-légale* », les autorités ne faisaient jamais appel à une telle discipline. Les personnes retrouvées mortes dans des circonstances douteuses ou après des catastrophes (incendies, accidents ferroviaires, crashes aériens...) étaient identifiées, si possible, par leurs particularités physiques ou grâce aux anecdotes rapportées par leurs proches.

C'est à partir d'une catastrophe : l'incendie du « Bazar de la Charité » intervenu le 4 mai 1897 et faisant 129 victimes – surtout des femmes aristocrates – que l'odontologie médico-légale commence à être prise au sérieux. En effet, c'est grâce à son dentiste traitant (le docteur Davenport) tenant un historique des soins (voir la fiche dentaire *infra*) que la Duchesse d'Alençon a pu être identifiée. À la suite de cela, le docteur Amödeo et son ouvrage *L'Art dentaire en médecine légale* (1898) vont ouvrir l'univers et l'esprit judiciaires à notre discipline.

Pourtant, il faudra bien des années et des catastrophes pour que l'odontologie légale « fasse son nid », car des médecins stomatologistes et non des chirurgiens-dentistes étaient appelés à identifier des corps. Nous pourrions alors réellement intervenir en 1989: une équipe d'experts est alors envoyée sur l'attentat DC-10 d'UTA, vol reliant Brazzaville (Congo) à Paris.

Aujourd'hui, grâce à l'AFIO (Association Française d'Identification Odontologique) créée en 1991 et rassemblant des experts chirurgiens-dentistes, notre domaine prend une place à part entière et aide de plus en plus la justice et les familles. À Nancy, un diplôme universitaire a été mis en place en 2010, il comporte un enseignement théorique et pratique sur deux années visant, à terme, la formation d'experts.

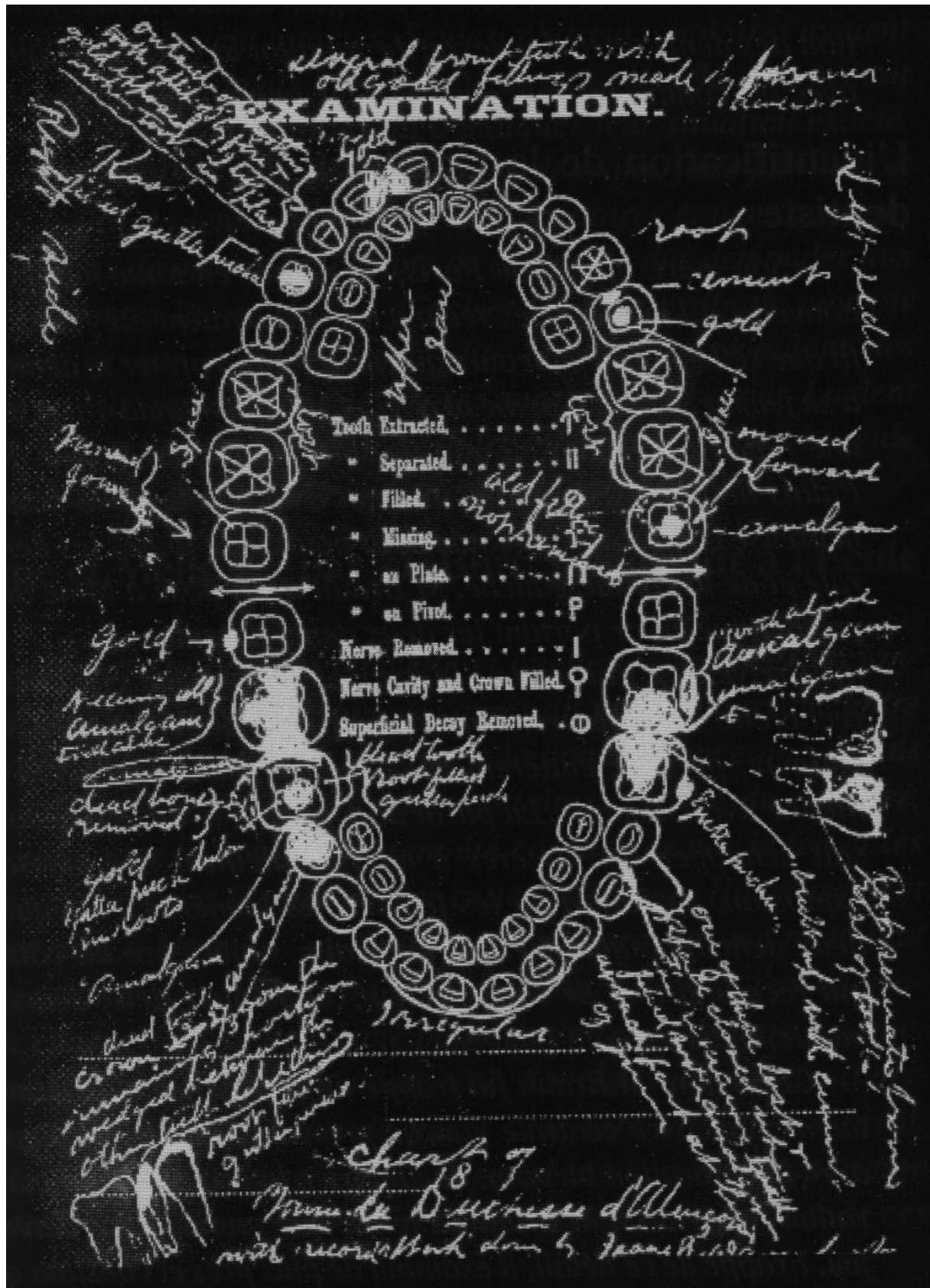


Figure 1 :
« Odontogramme de la Duchesse d'Alençon »

II. L'ORGANE DENTAIRE : L'ÉLÉMENT INDISPENSABLE DE L'EXPERTISE

Comparées aux autres parties du corps humain, les dents – mais aussi l'ossature qui l'entoure – montrent une résistance incomparable aux agents de destruction. En effet, l'émail est le tissu le plus dur de l'organisme, ainsi la dent peut résister longtemps sous l'action des flammes. Mais la carbonisation n'est qu'un exemple de détérioration parmi d'autres. Cet ensemble résistera aussi des millions d'années à la putréfaction, aux agents physiques et chimiques ainsi qu'à divers traumatismes.

De plus, les propriétés physico-chimiques de l'organe dentaire, son originalité biologique lors de sa formation pendant la vie de l'individu et après sa mort sont à l'origine de l'intérêt médico-légal de la denture.

Une multitude d'indices peuvent être pris en compte lors de l'expertise :

- Les indices anatomiques qui varient d'une personne à l'autre ;
- les indices physiologiques, c'est-à-dire les caractères liés à l'activité des fonctions bucco-dentaires et aux habitudes de vie ;
- les indices pathologiques qui peuvent marquer la dent elle-même, l'os et les muqueuses ;
- les indices thérapeutiques qui rassemblent l'ensemble des soins pratiqués.

Mais cet examen est compliqué car les différents soins administrés durant la vie de l'individu (les oblitérations et les différents matériaux qui s'y rattachent, les implants et les extractions qui modifient la place habituelle des dents), les particularités anatomiques (agénésies, dents surnuméraires, rotations, etc.) et même les pathologies contractées pendant l'existence peuvent modifier l'organe dentaire.

C'est donc pour l'ensemble de ces raisons que le médecin légiste ne peut relever que grossièrement l'état de la denture. De ce fait, une étroite collaboration avec un expert odontologique sera nécessaire au bon déroulement de l'affaire.

Lorsque nous nous trouvons en présence de dents isolées, il est nécessaire de bien les différencier. Il faut, dans chaque cas, déterminer l'arcade et le côté auquel elles se rattachent.

Pour cela nous utiliserons la formulation internationale :

- de 11 à 18 (1/2 mâchoire supérieure droite),
- de 21 à 28 (1/2 mâchoire supérieure gauche),

- de 31 à 38 (1/2 mâchoire inférieure gauche),
- de 41 à 48 (1/2 mâchoire inférieure droite).

Concernant les dents déciduales:

- de 51 à 55 (1/2 mâchoire supérieure droite),
- de 61 à 65 (1/2 mâchoire supérieure gauche),
- de 71 à 75 (1/2 mâchoire inférieure gauche),
- de 81 à 85 (1/2 mâchoire inférieure droite).

Lorsque nous sommes en présence de preuves dites « complètes », c'est-à-dire que nous disposons d'un ensemble maxillaire, mandibule et tissus dentaires exploitables, il faudra dans ce cas étudier et décrire :

- la forme des arcades et leur taille,
- le nombre des dents, leur forme, leur taille,
- les anomalies anatomiques,
- la position respective de chaque dent: rotation, édentement, classe d'Angle,
- la présence d'agénésie,
- la forme et le relief du palais,
- les thérapeutiques dentaires et prothétiques réalisées.

Une dent est constituée de quatre tissus bien distincts : l'émail, la dentine, le cément et la pulpe.

Les trois premiers sont principalement inorganiques et calcifiés, c'est-à-dire qu'ils comprennent une grande partie minérale et entourent le tissu pulpaire qui renferme les vaisseaux sanguins et les nerfs.

En dehors des phénomènes pathologiques et des modifications humaines qu'ils peuvent subir, seule l'usure de l'émail entraîne une variation morphologique de la couronne dentaire. Ce vieillissement physiologique doit être examiné avec attention lors des relevés d'indices.

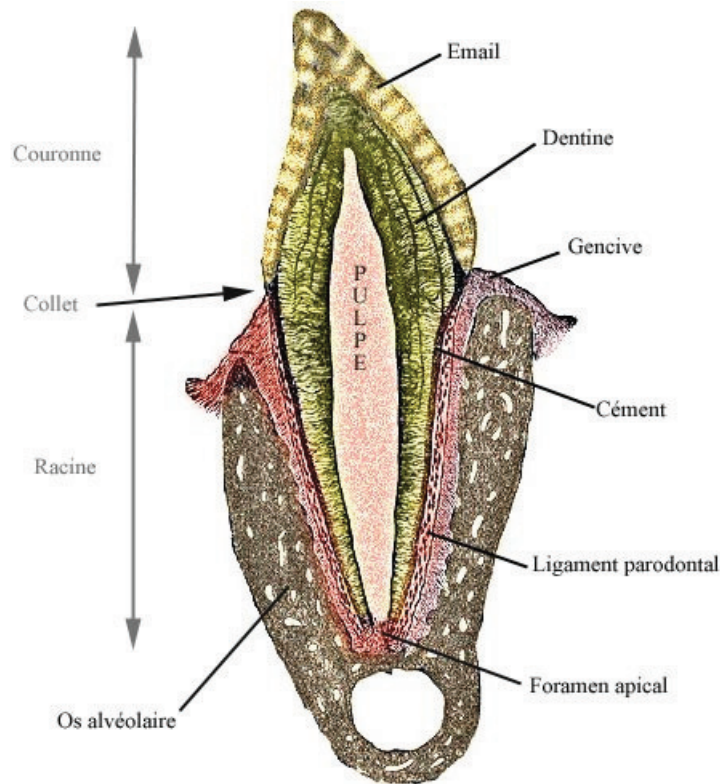


Figure 2 : « Anatomie d'une dent »

2.1. Le vieillissement physiologique de l'émail

2.1.1. Définition

L'émail est la partie externe de la couronne des dents, cette substance qui recouvre la dentine est la plus dure et la plus minéralisée de l'organisme (95 % d'hydroxyapatite de calcium), le reste comprenant 4% d'eau et 1% de matrice amélaire (matière organique). Le fort pourcentage de minéraux est responsable non seulement de sa force mais parallèlement de sa friabilité. Sa formation est assurée par les améloblastes qui se décomposent avant que la dent ne fasse son éruption dans la cavité buccale. Il ne peut donc pas se régénérer.

2.1.2. L'usure

Liée aux frottements, elle se produit par attrition ou par abrasion.

L'attrition se définit comme une usure qui résulte du frottement des dents les unes contre les autres.

L'abrasion est une usure mécanique causée par des forces autres que celles de la mastication (brosse à dent, brossage horizontal, mauvaises habitudes telles l'onychophagie ou l'interposition dentaire de certains objets). L'importance de l'usure est sous la dépendance de certains facteurs : l'âge et le sexe, la composition de l'émail, son degré de minéralisation, l'implantation des dents, le type d'édentement, la nature de l'occlusion.

Tableau 1 :

« *Précis d'anthropologie descriptive et métrique du squelette* »

<i>degrés de l'usure dentaire selon Broca</i>	
degrés	aspect de la dent
0	pas de traces d'usure
1	usure de l'émail
2	usure de l'émail et d'une partie de la dentine
3	usure complète de l'émail : la face masticatrice de la dent ne présente plus que la dentine
4	usure de la moitié de la dent, mettant à nu la cavité pulpaire

2.1.3. Les changements de teinte (60)¹

Au cours du vieillissement, l'émail a tendance à se colorer. On trouve deux types de coloration : exogène et endogène.

- exogène : alimentaires, tabac, tétracycline, mauvaise hygiène
- endogène par l'incorporation d'éléments minéraux et par épaissement de la masse dentinaire.

2.1.4. La perméabilité

Elle a tendance à réduire au cours du vieillissement.

¹ PIETTE E., GOLDBERG M., « La dent normale et pathologique », Bruxelles, 2001, p. 49.

2.2. Le vieillissement physiologique de la dentine

2.2.1. Définition (84)¹

« La dentine est un tissu jaunâtre, dur, situé en dessous de l'émail et du cément ; elle constitue le corps principal de la partie interne de chaque couronne et de chaque racine, elle est recouverte par l'émail au niveau de la couronne et par le cément au niveau de la racine ».

En général, la dentine est non visible en bouche sauf sur une radio, sur une dent sectionnée ou très abrasée. Composée à 70 % d'hydroxyapatite, 18 % de matière organique et 12 % d'eau. Elle est relativement solide : plus que le cément, mais moins que l'émail.

Contrairement à l'émail, ce tissu subit des modifications au cours de la vie : le dépôt physiologique de dentine secondaire, la transformation progressive en dentine sclérotique et le dépôt réactionnel de dentine tertiaire qui se forme exclusivement dans les zones adjacentes à l'irritation.

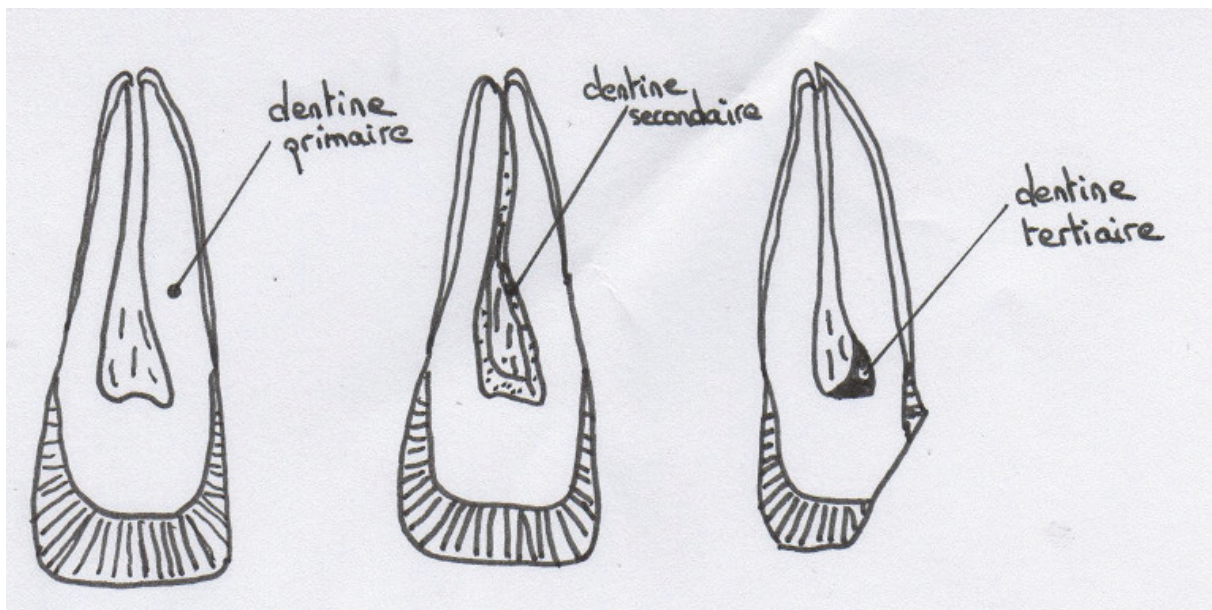


Figure 3 : « Les différents types de dentine. »

¹ WOELFEL JB., SCHEID RC, « L'Anatomie Dentaire », Bruxelles, 2008, p. 56.

2.2.2. La dentine secondaire

Son dépôt se poursuit lentement tout au long de l'existence à une cadence régulière. Limité aux dents vivantes, ce phénomène entraîne une diminution de volume de la chambre pulpaire. Il est facilement observable sur une coupe histologique, sur une radio ou encore lors d'un changement de teinte de la dent.

Cette dentine se dépose en réponse aux facteurs biomécaniques (changements de température, chocs mécaniques, irritations thermiques) qui surviennent pendant la fonction biologique normale. Son épaisseur augmente avec l'âge, en dehors de toute attrition, érosion ou carie sévère.

2.2.3. La dentine tertiaire ou réactionnelle

Limitée aux zones adjacentes à l'irritation, elle se dépose après une irritation pulpaire (attrition, abrasion, érosion, taille) afin de protéger la pulpe.

2.2.4. La dentine scléreuse ou sclérotique

On la nomme aussi « dentine transparente », due à la maturation continue de la dentine, elle est plus minéralisée et plus homogène que les autres ; elle commence dans la région apicale et se poursuit vers le collet.

2.3. Le ciment

2.3.1. Définition (60)¹

« Le ciment est une couche de tissu conjonctif minéralisé (phase organique 25%, phase inorganique 65%, eau 10%) relativement fine dans sa portion coronaire, plus épaisse dans sa portion apicale et dans les zones inter radiculaires ». « Une des plus importantes fonction du ciment est d'ancrer les fibres du tissu conjonctif du ligament parodontal à la racine de la dent ».

¹ p.73

2.3.2. Le vieillissement physiologique

Le cément se dépose durant toute la vie de l'individu. Son augmentation d'épaisseur est linéaire : elle triple entre 11 et 70 ans. Cette minéralisation physiologique est sans doute une réponse biologique aux phénomènes d'usure qui s'exercent sur la face occlusale. De nombreux auteurs utilisent la relation linéaire entre épaisseur du cément liée à l'âge pour déterminer l'âge d'une personne. (*Voir Partie IV, 3.4.2.4.*)

2.4. Le complexe pulpo-dentinaire

2.4.1 Définition (84)¹

« La pulpe dentaire est un tissu mou non calcifié, conjonctif, situé dans la cavité pulpaire correspondant à l'espace au centre de la racine et de la couronne. Elle est entièrement entourée de dentine sauf au niveau des forams apicaux ».

La pulpe est constituée de « tissus vivants » : nerfs, vaisseaux sanguins, vaisseaux lymphatiques, cellules. Elle devient mature à la fin de la formation de l'organe dentaire lorsque l'édification apicale est achevée. À ce stade, elle est volumineuse et contient tous les éléments conjonctifs nécessaires à la vie de la dent. L'âge avançant, ce tissu devient moins fluide, les cellules sont moins nombreuses, l'innervation et la vascularisation sont moindres.

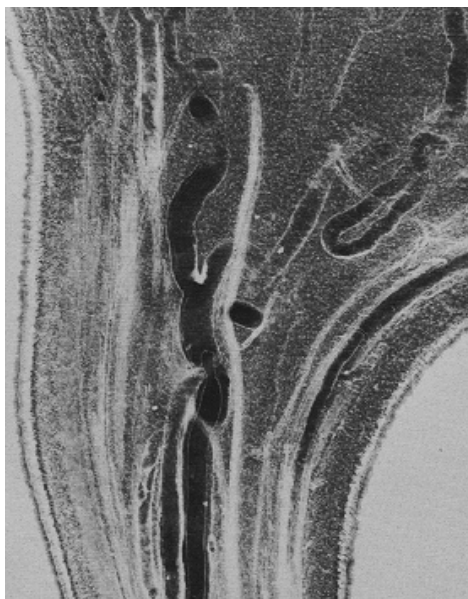


Figure 4 a :

« *Distribution des nerfs et des vaisseaux dans un canal pulpaire* »

¹ p. 86-87

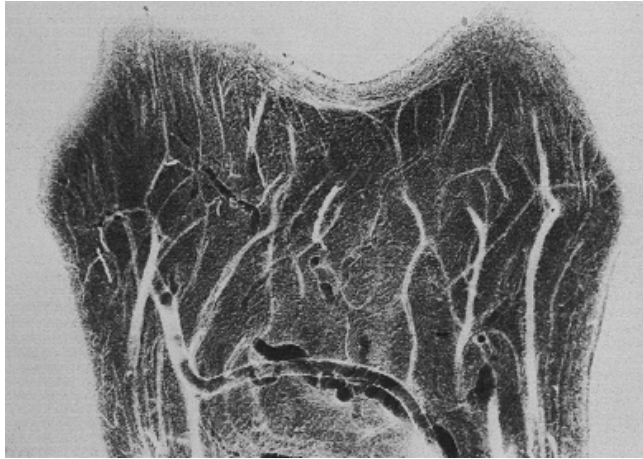

Figure 4 b :
*Distribution des nerfs et des vaisseaux
dans une chambre pulpaire.*

2.4.2. La réduction de volume de la chambre pulpaire et des canaux

La pulpe subit le phénomène de sénescence, c'est-à-dire de vieillissement en dehors de toute pathologie. Son volume se réduit donc avec le temps par l'apposition de dentine secondaire en commençant par le centre de la cavité pulpaire (diminution centrifuge) pour disparaître quasi totalement aux alentours des 70 ans.

2.5. Les tissus de soutien

2.5.1. L'os alvéolaire

C'est la région osseuse qui entoure les racines dentaires. Il apparaît avec l'organe dentaire et, lorsque la dent correspondante n'est plus en bouche, il se résorbe progressivement. On dit qu'il « naît et meurt avec la dent ». Toute la vie, il subit un remodelage osseux selon les forces ou les contraintes qu'il subit. Les phénomènes d'apposition et de résorption facilitent la mise en place du modèle osseux le plus favorable à l'équilibre physiologique des arcades dentaires. Avec le temps, il va subir des changements à la fois qualitatifs (avec la perte de calcium, donc une perte de densité) et quantitatifs (surtout au niveau des septas osseux des zones interproximales). La disparition de toutes les dents entraînent sa « fonte ». Par conséquent, l'os alvéolaire est absent chez le nouveau-né et n'existe plus chez l'édenté. C'est un paramètre qui peut être important à prendre en compte dans l'estimation de l'âge en médecine légale.

2.5.2. Le ligament alvéolo dentaire ou desmodonte

C'est le tissu compris entre la racine dentaire et l'os alvéolaire, il s'agit d'une « articulation » qui rend des micromouvements possibles. Avec l'âge, on observe une diminution de son épaisseur.

2.5.3. La muqueuse gingivale

Elle recouvre l'os alvéolaire et assure le rôle de « manchon » étanche autour de chaque dent. De couleur rose, elle est parfois tatouée (comme chez les Peuls d'Afrique de l'Ouest) ce qui peut être un indice pour l'identification judiciaire.

2.6. Les modifications post-mortem

2.6.1. Les modifications « naturelles »

À la mort d'un individu, les phénomènes physiologiques cessent. En effet, l'arrêt du métabolisme basal, du cycle de Krebs, entraîne différents signes qui se répercutent aussi sur la physiologie dentaire. Par exemple :

Il n'existe plus d'action dentinaire, ni d'apposition, ni résorption, ni encore d'éruption...

Il en est de même pour les phénomènes pathologiques : la carie, les kystes, les tumeurs n'évoluent plus.

Les tissus mous disparaissent aussi en fonction des conditions physiques (environnement) et thermiques.

La putréfaction qui commence au bout de 2 à 3 jours est d'autant plus rapide que le milieu est chaud et humide (8)¹. Aussi si une dent, un fragment de dent ou encore des tissus sont-ils retrouvés sur les lieux d'un crime, l'enquêteur *via* l'odontologiste légiste pourra donner une estimation de l'heure du décès.

La pulpe dentaire offre un atout supplémentaire : étant la matière la plus protégée (émail coronaire et radulaire), ses cellules peuvent être analysées tardivement après le décès, ce qui permet d'y pratiquer des études génétiques. (*Voir partie IV*)

¹ BUQUET A., « Manuel de criminalistique moderne et de police scientifique. La science et la recherche de la preuve. », Paris, 4^{ème} édition, 05/2011, p. 176.

2.6.2. Les fractures dentaires

La fracture dentaire est souvent d'origine mécanique et la lésion typique. Elle n'est pas franche et nette comme dans le cas d'une fracture ante mortem, mais elle montre une séparation des parois d'émail à la jonction amélo-dentinaire. Ce phénomène se produit généralement lors du passage brutal d'un milieu humide à un milieu sec. Par déshydratation, l'émail se sépare de la dentine à la jonction amélo-dentinaire. Ce type de perte de substance ne se produit pas sur les dents naturellement hydratées.

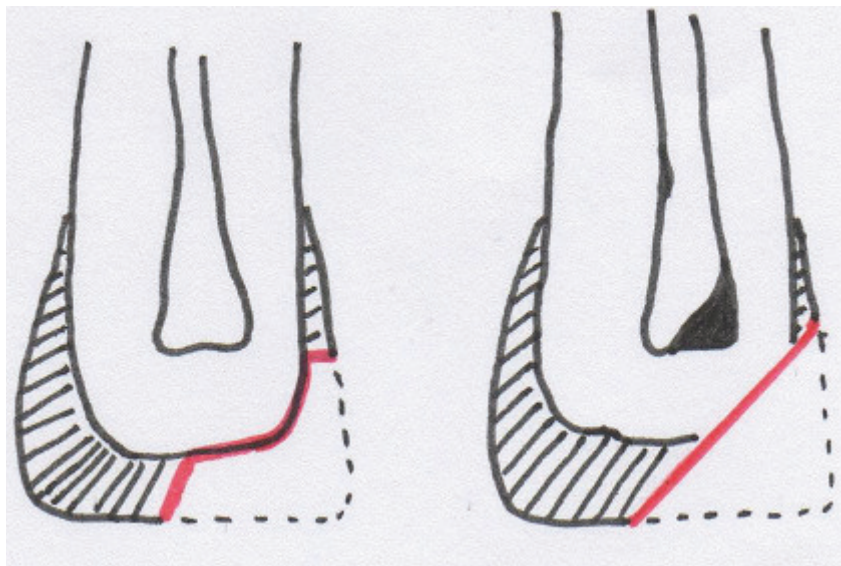


Figure 5 :

À gauche : représentation d'une fracture post mortem

À droite : représentation d'une fracture ante mortem

2.6.3. Les modifications de teinte

Les auteurs suivants ne sont pas tous d'accord sur l'origine de ce changement. En effet, la dent va prendre progressivement une teinte rose, pouvant aller jusqu'au rouge foncé. (28)¹

- Pour Miles et Fearnhead en 1954, cette coloration serait due à une exsudation de dérivés de l'hémoglobine (décomposition des globules rouges) à travers les tissus dentinaires.

- En 1966, Gustafson mentionne qu'elle proviendrait de l'environnement humide et que l'intensité varierait selon le temps écoulé depuis la mort.

¹ GEORGET C., FRONTY P., SAPANET M., COLLET G., « L'Identification Estimative, 1^{ère} partie », Edition Atlantique, 2005, p. 62.

- En réalisant des études spectrales et isoélectriques, Beeley et Harvey (5) montrent la présence d'hémoglobine (ou l'un de ses dérivés) et celle de monoxyde de carbone, entraînant alors la formation d'un complexe de monoxyde de carbone-héminique rosé.
- Pour Tavernier, le rosissement dentaire est non spécifique, mais doit être considéré « comme un des mécanismes généraux de dégradation des cadavres, que la mort soit naturelle ou non. Son observation ne permet pas de préciser ni les causes de la mort ni les conditions de conservation. » (77)

Nous verrons au chapitre 2.7.2. que ce changement de teinte qui peut être non physiologique est important pour une enquête judiciaire.

2.6.4. Les pertes dentaires post-mortem

Elles sont fonction du nombre des racines, mais aussi du degré de putréfaction du ligament alvéolo-dentaire, de son épaisseur, du degré de résorption de l'os alvéolaire et des contraintes environnantes. Les experts en criminologie doivent conclure si les dents absentes furent extraites avant le décès ou expulsées après. Dans le premier cas, le bord alvéolaire sera lisse et l'on observera un début de cicatrisation avec de l'os nouveau (extraction datant d'environ 3 mois). Dans le second cas, les bords alvéolaires seront aigus et l'alvéole vide (les phénomènes de cicatrisation n'ayant plus lieu à la mort de l'individu).

2.7. Les modifications dentaires post-mortem non physiologique intéressent l'expert en criminologie

Les modifications que nous exposerons ci-dessous dépendent de plusieurs facteurs environnementaux, physiques et chimiques. Les différentes études sur les dents relevées dans diverses situations vont permettre à l'odontologiste et à la police d'estimer le temps écoulé depuis la mort, mais également et surtout les conditions et l'heure du décès.

2.7.1. Les luxations et les fractures

Les dents sont parfois lésées par des traumatismes causées lors d'un décès, qu'il s'agisse d'un homicide (coups portés aux visages, chute) ou non (chute accidentelle, chocs lors du relevé des preuves).

Selon Keith-Simpson (39) (co-fondateur de l'Association de médecine légale en Grande-Bretagne), l'examen de la bouche peut révéler certains détails indiquant la direction et l'intensité de la force, ainsi que la nature de l'instrument utilisé. Ces fractures ne doivent pas

être des éléments décisifs lors des comptes rendus légistes. Il ne faut donc pas confondre les lésions criminelles et accidentelles qui peuvent être faites lors du transport des preuves.

2.7.2. Les modifications de teinte

Comme nous l'avons vu précédemment (2.6.3.), la modification de teinte post-mortem peut être physiologique, mais il a été aussi démontré un rosissement dans les cas de strangulation ou de noyade. Pour Bell, elle serait secondaire à une intense congestion pulpaire associée à des micros hémorragies. C'est un équivalent d'ecchymoses. Cette coloration apparaîtrait après un certain délai (habituellement supérieur à une semaine) ; délai nécessaire à la survenue de l'hémolyse et à l'imbibition des canalicules. Les médecins légistes peuvent alors se poser la question de la probabilité d'une hyper congestion faciale (comme une asphyxie). À ce sujet, Whitteker signale que l'augmentation de la pression veineuse permettrait l'extravasation des érythrocytes. {6}

2.7.3. L'évolution de l'organe dentaire selon le lieu d'inhumation

L'action du sol varie selon sa nature (sa composition chimique, son pH, sa consistance). Il est susceptible de modifier, d'accélérer ou au contraire de ralentir la détérioration d'un corps et de ses structures. De plus, l'odontologie médico-légale est un art privilégié : nous l'avons dit, les dents sont les tissus les plus durs du corps humain, capables de « survivre » dans la plupart des conditions rencontrées et cela même si elles sont exposées à des forces extrêmes et/ou à de grandes températures (cf. 2.7.6.) Ci-dessous seront détaillé l'action des divers sols susceptibles d'être rencontrés lors d'enquêtes criminelles.

- terrain non acide, à l'abri des bactéries :

L'organe dentaire, en raison de son fort degré de minéralisation, représente la partie de l'organisme qui se fossilise le plus rapidement. La fossilisation est le processus qui permet le passage de la matière organique à une empreinte minérale. Pour cela il faut un taux de sédimentation important ainsi qu'un milieu anoxique (privé d'oxygène).

Selon le terrain et la région, des teintes spécifiques peuvent imprégner les dents. Par exemple, l'oxyde métallique lui donnera une teinte grisâtre et la présence de sels ferreux le rendra jaune ocre. Notons que la teinte sera plus saturée pour les dents permanentes dont la couche d'émail est moins épaisse.

- terrain acide (pH inférieur à 7) :

La trop forte concentration en acide irrite les tissus, altère les muqueuses.

Il se produit également une importante déminéralisation de l'émail, jusqu'à sa disparition totale. À ce stade, l'émail ne permettra donc pas d'identifier une personne.

Il faudra alors utiliser d'autres tissus.

- terrain sablonneux ou terre sableuse :

Le sol est composé de particules fixes entre lesquelles se trouvent l'air et l'eau. Si le corps est protégé par un dépôt de calcite, les dents peuvent rester intactes pendant des siècles et même des milliers d'années.

- terrain argileux :

Un sol argileux deviendra très sec en période chaude et absorbera énormément l'eau en cas de pluie. La décomposition est très rapide dans ce type de terrain.

En conclusion, le type de sol joue un rôle important dans la décomposition du corps donc des dents, mais à cela s'ajoutent la profondeur d'enfouissement, la position du corps et les fluctuations saisonnières.

2.7.4. Action de l'eau

L'eau ne détruit pas le système dentaire. En revanche, elle rend les dents mono radiculées particulièrement mobiles dans leurs alvéoles, d'où le risque de perte d'indices précieux si aucune précaution n'est prise lors de la levée du corps et lors des manœuvres autopsiques. (26)¹

2.7.5. Action des acides

Rappelons à nouveau que les dents naturelles sont les éléments les plus résistants à la destruction. Elles peuvent persister longtemps après les autres structures squelettiques.

Jadhav et ses associés (33) ont voulu observer dans les expériences suivantes les changements morphologiques survenant lorsque celles-ci sont maintenues dans une solution acide. De ces

¹ EM Consult, 23-755-A-05, p. 4.

recherches, nous pouvons constater qu'il est possible d'utiliser l'organe dentaire pour déduire la durée approximative du temps écoulé après l'immersion d'un corps dans un acide.

EXPÉRIENCE : Les dents ont été conservées dans 25 millilitres d'une solution aqueuse de trois acides différents, après observation périodique déclinée ainsi : 30 minutes, 1 heure, 2 h, 4 h, 8 h, 15 h, 20 h, 24 h, 48 h, 72 h, 96 h, 120 h et 144 h, ils font les constatations suivantes :
Après 15 heures : dissolution totale dans l'acide chlorhydrique (HCl) 37%
Après 20 heures : dissolution totale dans l'acide nitrique (HNO₃) 65%
Après 144 heures : dissolution totale dans l'acide sulfurique (H₂SO₄) 96%

Précisons quelques étapes intermédiaires :

- groupe des dents plongées dans l'acide chlorhydrique :
 - à 30 minutes, effervescence, augmentation progressive de la transparence du bord incisif,
 - à 4 heures, désintégration de la couronne et de la racine,
 - à 8 heures, dissolution complète à l'exception de quelques vestiges.

- groupe des dents plongées dans l'acide nitrique :
 - à 30 minutes, effervescence et apparition d'un résidu de couleur jaune,
 - à 4 heures, destruction de la couronne verticalement,
 - à 8 heures, désintégration de la racine à partir de sa partie apicale,
 - à 15 heures, dissolution complète à l'exception de quelques vestiges.

- groupe des dents plongées dans l'acide sulfurique :
 - à 4 heures, aucune altération observées,
 - à 8 heures, léger précipité blanc déposé sur la dent et au fond du récipient. Précipité qui augmente régulièrement,
 - à 24 heures, fragmentation de la dent,
 - jusqu'à 120 heures, la dent est utilisable pour l'identification.

Ainsi, une reconnaissance morphologique est encore possible :

- après 8 heures dans HCl,
- après 15 heures dans HNO₃

- jusqu'à 120 heures dans H₂SO₄.

Les caractéristiques morphologiques vont aider l'enquêteur à prouver l'origine dentaire (humaine ou animale), comprenant une ou plusieurs racines, son caractère définitif ou temporaire ainsi que la présence ou l'absence de restaurations.

2.7.6. Action du feu

Sur la sphère oro-faciale :

Bien que le système dentaire soit bien protégé par les tissus durs et mous qui l'entourent et même si la dent est l'élément le plus résistant à l'action du feu grâce à son haut degré de minéralisation, il n'en est pas moins vulnérable aux flammes une fois les tissus mous disparus. De plus, on recense aujourd'hui de plus en plus de catastrophes :

- aériennes (le Concorde en 2000, le vol 447 d'Air France reliant Rio De Janeiro à Paris le 1^{er} juin 2009, etc.)
- ferroviaires ou routières (incendie du tunnel du Mont-Blanc en 1999),
- industrielles du fait de l'avancée technologique et l'accroissement des voyages d'ordre professionnels et privés.

En outre, plus le degré de carbonisation est élevé, plus le pourcentage d'identification faiblit. Norrlander AL. (54) ajoute qu'une fois l'épiderme et le derme affectés, puis qu'apparaissent des zones de nécrose dans les tissus sous-jacents, l'identification conventionnelle par reconnaissance visuelle ou empreintes digitales n'est plus possible.

classification des degrés de crémation (Georget et Laborier, 2004)				
	léger	Important	sévère	extrême
Muscles	Souples, coloration noirâtre	Consistance du << cuir >> noir	Très endommagé	Détruits en totalité
Peau			ou détruit	
Lèvres	Remparts des lèvres	Rétractées	Détruites	Détruites
Dents	Etat préservé	Dents antérieures fissurées éclatées, voire friables	Non protégés friables	Très endommagées
OS	Etat préservé	Carbonisation possible sur des zones antérieures isolées	Carbonisation importante	Carbonisation allant jusqu'au résidu

Tableau 2 :
« Classification des degrés de crémation »

Sur les dents naturelles et restaurées :

L'expérience porte sur un ensemble de 200 dents saines et restaurées dans lesquelles une cavité de classe 1 a été réalisée. (53)

Groupe 1 : dents saines

Groupe 2 : base verre-ionomère + amalgame

Groupe 3 : base verre-ionomère + adhésif + composite

Groupe 4 : oxyde de zinc (ZnO)

Les différents groupes sont ensuite exposés sous la chaleur directe d'un four.

L'expérience débute à 200 degrés, 10° C sont ajoutés toutes les minutes pour atteindre une température de 1200° C. Les dents sont retirées à différents paliers :

200° C, 400° C, 600° C, 800° C, 1000° C et 1200° C puis laissées reposées à température ambiante.

(Voir le tableau récapitulatif de l'expérience *infra*)

Le paramètre à explorer en premier est celui du changement de teinte : allant du brun à 200°C au gris à 1200°C pour les dents non restaurées.

De la même manière, les racines changent de teinte à partir de 400°C.

Pour les dents restaurées à l'amalgame, la teinte noire opaque est due à l'évaporation du mercure, les pigments roses à la volatilité des oxydes de cuivre.

Le second paramètre est plus délicat à observer. Nécessitant l'aide d'un microscope, les experts étudieront alors les fissures qui apparaissent peu à peu.

Ces données sont importantes à prendre en compte dans le domaine médico-légal, mais elles sont tout de même à nuancer, car il faut également prendre en compte l'existence des tissus mous, le caractère brutal ou non du feu (dans l'expérience la température augmente petit à petit) sans oublier la durée pendant laquelle le corps a séjourné dans le milieu.

Tableau 3

T°C	200°C	400°C	600°C	800°C	1000°C	1200°C
Groupe 1	.Perte luminosité de l'émail .Coloration brunâtre légère	.Coloration brune foncée de la couronne et de la racine .Email fissuré au collet	.Coloration brune foncée + tâches noires sur la couronne et la racine .Fissures longitudinales de l'émail, du cément et de la racine	.Couronne grise + tâches noires, cuspidés blanches, racine blanche bleutée	.Email fragmenté, cément fissuré .Coloration blanche grise + tâches bleues de la dentine .Cément et racine blanc crayeux	.Email et dentine fragmentés .Racine fissurée longitudinalement et traversalement .Chambre pulpaire exposée
Groupe 2	.Altération de l'étanchéité marginale .Bulles à la surface de l'amalgame		.Altération importante de l'étanchéité marginale .Coloration noire opaque de l'amalgame .Pigmentation rose de la dentine	.Surface ondulée de l'amalgame .Fissures entre amalgame et tissu dentaire	.Fissures très importantes	.Amalgame fracturé .Couronne fragmentée
Groupe 3	.Coloration brunâtre du composite .Rétraction marginale	.Coloration brun vif du composite .Rétraction marginale importante	.Coloration noire grisâtre du composite .Fissuration du composite .Délèvement sur quelques dents	.Coloration blanche crayeuse .Exposition du verre rénomère, coloration noire, fissuration et rétraction marginale	.Coloration grise foncée de la couronne, dentine bleue grise .Pulvérisation de l'émail	.Coloration blanche de la couronne
Groupe 4	.ZnO fissuré à la surface .Expansion dimensionnelle (croissance des cristaux et capture de l'air)	.Email fissuré longitudinalement .Collet fissuré	.Coloration grise foncée du matériau .Contraction dimensionnelle (perte d'eau et rupture des cristaux)	.Coloration blanc crayeux de ZnO .Matériau délogé pour 1/3 des dents	.Coloration blanc crayeux .Fissuration et délèvement pour la plupart des obturations	.Email et dentine fragmentés .Racine fissurée

III. L'AUTOPSIE ORO-FACIALE

Devant la recrudescence des catastrophes et des crimes auxquels nous faisons face aujourd'hui (disparitions, meurtres) et devant toutes les techniques, les produits en ventes libres, les idées macabres de personnalités « malades » et cruelles qui sont prêtes à tout pour que leur crime ne soit jamais découvert, leur victime jamais identifiable, et bien sûr les séries télévisées et articles dans les journaux exposants les faits, détails et méthodes qui nourrissent cette mentalité, les médecins légistes font de plus en plus appel aux odontologistes médicaux légaux pour résoudre des enquêtes car, comme nous le savons maintenant, la dent est l'organe qui résiste le mieux aux agressions qui détruisent les autres tissus biologiques. Il offre une bonne résistance au temps, à l'immersion, à la putréfaction et à la crémation. De plus, il regorge d'indices.

Ci-dessous seront exposés succinctement les différents types d'autopsies existantes et les impératifs ou lois qui s'y rattachent, puis nous mettrons en évidence quels sont l'équipement nécessaire et les méthodes d'une bonne autopsie. Pour finir, nous détaillerons le relevé des paramètres bucco-dentaires.

3.1. Définition

Devant une victime de mort suspecte ou non (détails *infra*), il est parfois nécessaire de réaliser un examen appelé « autopsie » afin de déterminer la cause du décès ou, dans notre domaine scientifique, de faire notre possible pour rendre son nom et son identité à un cadavre. Cette procédure tire son nom du mot grec « *autopsia* » qui signifie « *voir par soi-même* », aussi parfois appelée « examen post-mortem ». Elle permet un prélèvement du bloc maxillaire et de la mandibule qui seront ensuite nettoyés puis conservés pour permettre une étude comparative et reconstructrice.

3.2. Réglementation

S'il est exact qu'il n'existe pas, dans le code de procédure pénale, de dispositions inspirées de celle de l'article L. 1232-5 du code de la santé publique relatif aux autopsies médicales, les autopsies médico-légales ne sont pas pour autant entourées d'un vide juridique.

Elles sont en effet soumises aux dispositions des articles 60, 77-1 et 156 à 169-1 du code de procédure pénale qui, même si elles ne leur sont pas spécifiques, encadrent rigoureusement les

autopsies médico-légales en tant qu'examens techniques ou scientifiques et expertises ordonnées durant l'enquête et l'instruction.

Surtout, les dispositions de l'article 16-1-1 du code civil, issu de la loi n° 2008-1350 du 19 décembre 2008 relative à la législation funéraire, qui consacre le respect dû au corps humain après la mort, ont une portée générale et impliquent, pour les médecins légistes et les personnels hospitaliers qui les assistent, de prendre toutes les mesures utiles à la mise en œuvre de ce principe fondamental, et ce compris la restauration du corps.¹

3.3. Les différentes autopsies (55)²

En droit français, il existe juridiquement quatre types d'autopsie :

3.3.1. L'autopsie judiciaire ou médico-légale

Elle s'effectue par décision de justice à des fins d'expertise.

Elle aura lieu :

- lors de mort violente (article 81 du Code civil) criminelle ou non ;
- lors de mort suspecte (article 74 du code de procédure pénal) violente ou non ;
- lors de la recherche d'une responsabilité civile ou pénale (article 477 du code de la sécurité sociale) comme la mise en cause d'une entité médicale, une responsabilité professionnelle (accident du travail ou maladie liée au métier du défunt, si cela est démontrée l'indemnisation des ayants droit se trouvera majorée), ou encore lorsque le défunt a contracté une assurance-vie, l'expert prouvera alors qu'il s'agit bien d'un accident et non d'un suicide.
- lors de grandes catastrophes dans un but d'identification (l'intervention de l'odontologiste médico-légal y sera souvent primordiale)

Notons que personne ne peut s'opposer à l'autopsie judiciaire, pas même la famille ou un écrit du défunt : « Aucun obstacle ne saurait entraver la recherche de la vérité ». (55)³

¹ Journal officiel du 29/12/2009 page 12546

² NOSSINTCHOUK RM., GAUDY J.F., TAVERNIER J.C., BRUNEL G., « Atlas d'Autopsie Oro-Faciale », Edition Lacassagne, 1993, p. 94-98.

³ *ibid*, p. 94.

3.3.2. L'autopsie hospitalière

Elle sera pratiquée dans le seul cas où la famille en fait le souhait. Elle fait partie du domaine privé et est réglementée par la loi du 22 décembre 1976 (*loi Caillavet*). S'ajoutent, quelques années plus tard, les lois de bioéthique du 29 juillet 1994 et du 6 août 2004. La règle majeure est la présomption du consentement au prélèvement.

Deux mesures légales encadrent ce prélèvement : « En dehors de la recherche des causes du décès » ou « pour la recherche des causes du décès ».

Pour ce faire, le médecin doit vérifier que le défunt, de son vivant, n'a pas opposé son refus au don d'organes : soit ce dernier lui en a fait part lui-même, soit sa famille est au courant de sa volonté. En dernière instance, le médecin doit contacter l'Établissement Français des Greffes qui détient la liste des citoyens ayant explicitement refusé le prélèvement d'organes.

Lorsque qu'il s'agit d'une vérification des causes de la mort, la famille est simplement informée du geste, leur autorisation n'étant pas nécessaire.

3.3.3. L'autopsie universitaire

Elle a comme finalité l'enseignement de l'anatomie aux étudiants de médecine, le défunt aura préalablement donné, par écrit signé au laboratoire de l'Université, sa volonté de faire don de son corps à la science.

Elle est régie par l'Ordonnance 79-179 du 26 avril 1978: {11}

« Art. 1^{er} - Des autopsies et des prélèvements pourront être pratiqués sur des corps humains dans un but de recherche scientifique conformément aux dispositions des articles 2,3, et 4 de la présente ordonnance, dans les cliniques universitaires et les formations médicales déterminées par le commissaire d'État à la Santé, si le médecin-chef de service juge qu'un intérêt scientifique ou thérapeutique le commande.

Un procès-verbal constatant les motifs, les circonstances et les résultats de l'opération sera dressé par le médecin-chef.

Art. 2. - Le défunt peut, de son vivant, léguer son corps à une clinique universitaire, ou à toute autre formation médicale, aux fins d'expérimentation scientifique, à condition qu'il y ait de sa part un consentement libre, éclairé et non assorti de conditions.

Art. 3. - À défaut d'une manifestation de volonté donnée en temps utile par le défunt, l'autopsie et les prélèvements peuvent être autorisés par tous ses ayants droit à condition que rien ne puisse faire présumer que le défunt s'y serait opposé.

Art. 4. - Un corps abandonné, c'est-à-dire un corps qui n'est pas réclamé et qui n'est pas susceptible de l'être peut être livré à l'autopsie scientifique par le commissaire de région ou son délégué après un délai de 15 jours qui court à partir de la constatation du décès. Pendant ce temps, tous les moyens de communication seront mis en œuvre pour s'assurer de l'abandon.

Art. 5. - Une formation médicale peut adresser une demande à une autre formation médicale en vue de disposer d'un corps dans les cas prévus par les articles 2, 3 et 4.

Art. 6. - Aucun prélèvement ni autopsie ne pourront être pratiqué après inhumation.

Art. 7. - Un corps qui a fait l'objet d'une autopsie ou de prélèvements sera inhumé sauf opposition de la famille, par les soins de la clinique ou de la formation médicale qui les ont pratiqués.

Art. 8. - Les infractions à la présente ordonnance seront punies d'une servitude pénale principale d'un à 6 mois et d'une amende de 50 à 200 euros ou d'une de ces peines seulement.

Art. 9. - Les dispositions de la présente ordonnance ne portent pas atteinte au droit pour l'autorité judiciaire de requérir à l'autopsie en cas de mort suspecte. »

3.3.4. L'autopsie privée

Elle entre dans le contexte de mort à domicile. Le certificat de décès est rédigé par le médecin traitant et c'est à la demande de la famille qu'est pratiquée l'autopsie. Celle-ci est dite « privée ». En effet, la vocation de l'hôpital étant de recevoir des sujets malades et non des corps défunts, elle ne peut être pratiquée dans ses locaux.

Elle est appelée également autopsie municipale, de caractère exceptionnel. Elle est demandée par la famille, par écrit et à ses propres frais tout en faisant intervenir le maire de la commune où a eu lieu le décès. Elle a pour but de prouver une responsabilité médicale de la mort.

3.4. L'équipement de l'autopsie oro-faciale

3.4.1. La salle d'autopsie

Elle doit être équipée d'une ou plusieurs fenêtres et mesurée au minimum 15 m². L'air doit pouvoir être renouvelé constamment.

3.4.2. La tenue

Les pièces jetables sont détruites, les non jetables sont lavées à haute température avec des produits détergents.

La tenue type de l'expert comprend:

- une coiffe
- une paire de lunettes
- un masque
- une tenue de protection
- une blouse
- une paire de gants
- une paire de bottes

3.4.3. Le matériel

L'instrumentation est en majorité à usage unique. Dans le cas contraire le matériel non jetable est décontaminé, lavé, séché et stérilisé.

L'odontologiste dispose de trois plateaux techniques:

Le plateau de dissection concentre de nombreux outils dont voici la liste :

- ciseaux de Sims
- ciseaux de Mayo
- pince de Rowe
- manche de bistouri
- décolleur
- davier
- pince Gouge
- maillet
- burin

- pinces: tire-langue
 - Kocher
 - de Leriche
 - hémostatique
 - Halstead
 - à champ de Backaus
 - de dissection
- fraise boule chirurgicale et fraise fissure montée sur pièce à main
- aiguille et fils de suture pour reconstitution finale

Le plateau de prise d'empreinte :

La prise d'empreinte lors d'autopsie a pour but la mesure de certains paramètres sur le modèle en plâtre qui en résulte (mesures palatines, dentaires et alvéolaire).

Elle peut être compliquée à relever directement en bouche. En effet certains cas de mort, comme la carbonisation, entraînent des cicatrices et une atrésie de la bouche qui rendent la tâche de l'expert compliquée. Cela est également le cas lorsque le corps est dans sa phase de rigidité cadavérique débutant 3 à 8 heures après la mort et perdurant 36 à 48 heures.

Pour la prise d'empreinte, le plateau est constitué de :

- ouvre-bouche
- porte empreinte individuel
- porte empreinte partiel
- bol
- spatule
- godet mesureur à eau
- poudre alginate

Le plateau de prélèvement du tartre, des dépôts, des tissus mous et des dents concentre :

- syndesmotomes
- assortiment de daviers (supérieur, inférieur, mono et pluri radiculées)
- instrument à détartre (CK6, Mac Call)
- bistouri
- aiguille, fils et pince à suturer

3.5. Les méthodes autopsiques

Avant le processus de dissection, plusieurs étapes s'enchaînent :

- photographie de profil et de face ;
- la prise d'empreinte maxillaire et mandibulaire ;

Nous examinerons ici deux types de procédures de dissection : la méthode de Keiser-Nielsen et une méthode enseignée par L. Derobert.

Les pièces sont ensuite nettoyées, stockées, analysées puis la morphologie faciale est reconstituée.

3.5.1. Quelques rappels anatomiques

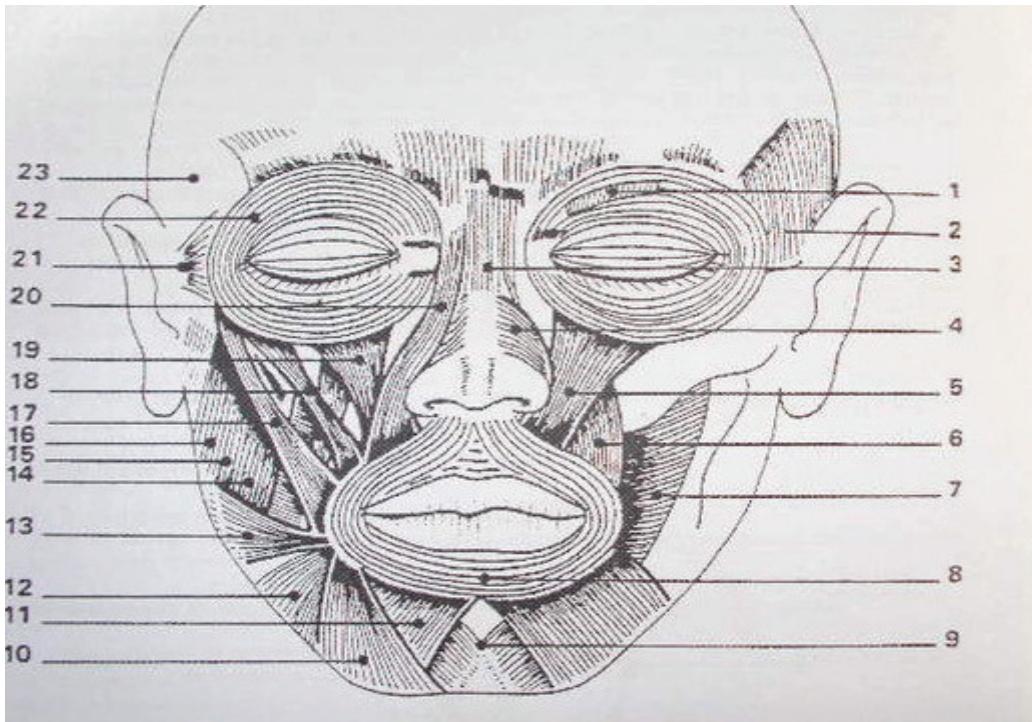


Figure 6 :

« Les muscles de la tête » (vue de face)

- 1 : muscle sourcilier
- 2 : muscle temporal
- 3 : muscle pyramidal
- 4 : muscle transverse du nez

- 5 : muscle élévateur profond de la lèvre supérieure
- 6 : muscle canin
- 7 : muscle buccinateur
- 8 : muscle orbiculaire des lèvres
- 9 : muscle de la houppe du menton
- 10 : muscle carré du menton
- 11 : muscle triangulaire des lèvres
- 12 : muscle peaucier du cou
- 13 : muscle risorius
- 14, 15 et 16 : muscle masséter
- 17 : muscle grand zygomatique
- 18 : muscle petit zygomatique
- 19 : muscle élévateur de la lèvre supérieure et de l'aile du nez
- 20 : muscle élévateur superficiel de la lèvre supérieure
- 21 : muscle auriculaire antérieur
- 22 : muscle orbiculaire des paupières
- 23 : muscle auriculaire supérieur

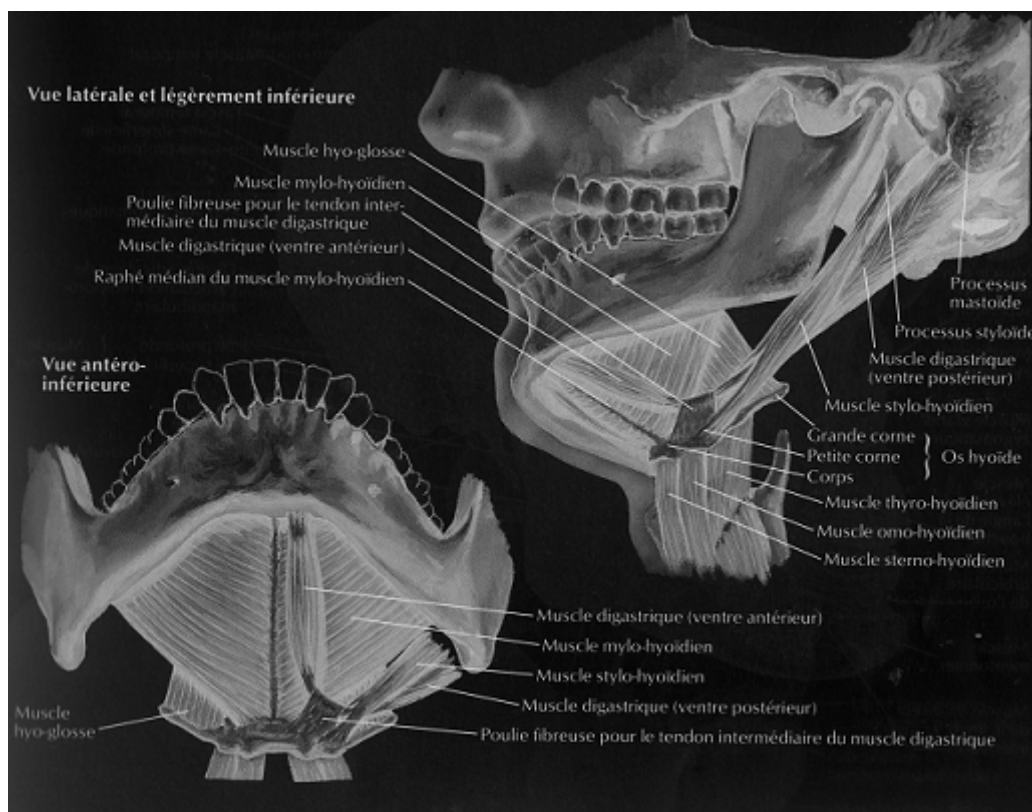
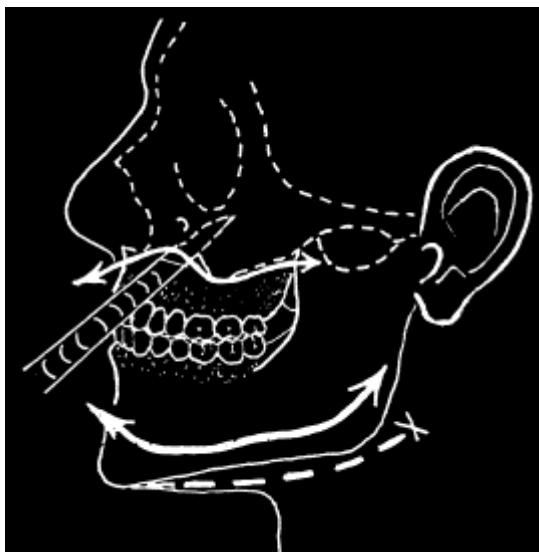

Figure 7 :
 « Les muscles du plancher de bouche » (vue latérale et inférieure suivie d'une vue antéro-inférieure)

3.5.2. La méthode de Keiser-Nielsen

- une première incision en forme de fer à cheval est pratiquée 2 à 3 cm sous la base mandibulaire, d'un angle mandibulaire à l'autre ;
- une seconde incision est pratiquée sous la surface tissulaire en longeant la surface osseuse externe du corps mandibulaire, jusqu'à la base du vestibule inférieur. En arrière est sectionnée l'attache du muscle masséter.
- le lambeau de tissu que constituent le menton et la partie inférieure des joues est récliné vers le haut en un seul mouvement de rotation, sur la face, à un niveau longeant le haut du vestibule supérieur, ce qui expose complètement l'arcade en vue vestibulaire ;
- la langue est retirée en pratiquant une incision le long de la face interne du corps mandibulaire ;
- une incision le long du vestibule supérieur permet d'élever le lambeau facial vers le rebord orbitaire inférieur, ce qui découvre l'épine nasale et l'ouverture piriforme ;
- si la mandibule ne se désarticule pas par simple traction manuelle, les deux branches sont sectionnées horizontalement à l'aide d'une scie à os à un niveau légèrement supérieur aux faces occlusales des molaires inférieures. Les condyles et la partie haute de la branche montante sont laissés en place ;
- le maxillaire est sorti d'un seul bloc en un seul temps opératoire à l'aide d'une scie à os en pratiquant une section horizontale au-dessus de l'épine nasale et des apex des canines. Une fois parvenu à la partie postérieure, il faut ménager les apex des troisièmes molaires.



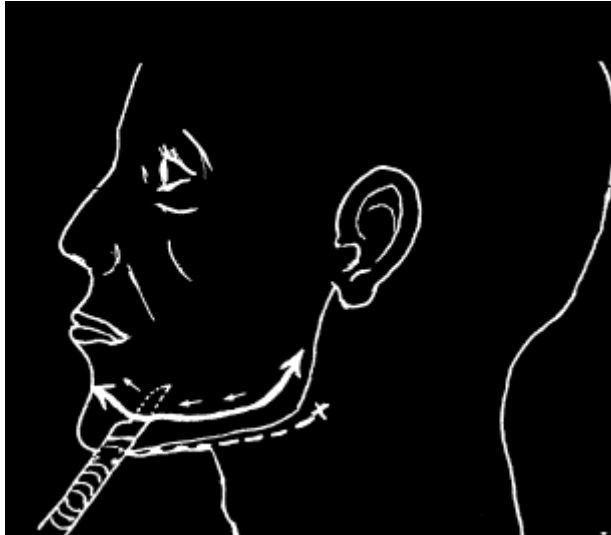

Figure 8 :

« *La méthode de Keiser-Nielsen* »

Intérêts de cette méthode:

- Sa simplicité,
- Sa rapidité,
- La préservation des arcades dentaires.

Inconvénient: altération de l'intégrité finale des structures maxillo-mandibulaires (traits d'incision et plans de section)

3.5.3. La méthode autopsique conseillée par Derobert

L'incision débute dans le cuir chevelu et s'y terminera également. Elle se réalise à partir du haut et de l'arrière du pavillon de l'oreille, descendant et croisant la face externe de la mastoïde et des insertions supérieures du muscle sterno-cléido-mastoïdien. Elle continue le long du bord antérieur du sterno-cléido-mastoïdien jusqu'à l'os hyoïde et passe en dessous de lui. L'incision étant symétrique, le praticien remonte du côté opposé jusqu'au cuir chevelu.

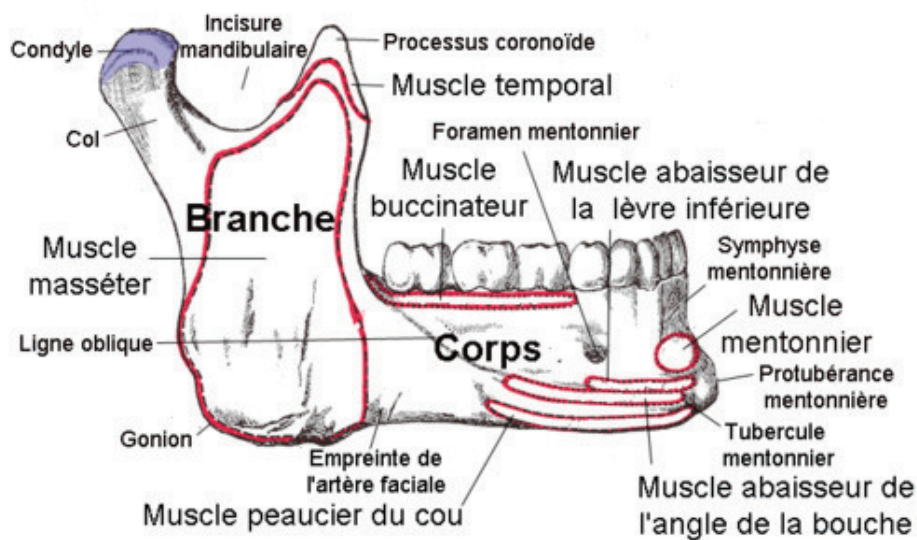
Puis, à l'aide d'un bistouri, les muscles sous-jacents sont coupés pour effectuer le décollement qui intègre toute l'épaisseur de la peau, le tissu cellulo-graisseux et les muscles superficiels.

La mandibule est prélevée par section des attaches musculaires de la face interne de l'arc mandibulaire en partant des apophyses génies :

Section des muscles génio-glosse et génio-hyoïdien, suivie vers l'arrière par la section du mylo-hyoïdien et des insertions inférieures du ptérygoïdien médial.

Le détachement se fera de la même façon du côté opposé.

Au niveau supérieur, le muscle temporal est sectionné pour libérer les articulations temporo-mandibulaires et permettre la désinsertion de la mandibule.



Mandibule
(vue latérale droite)

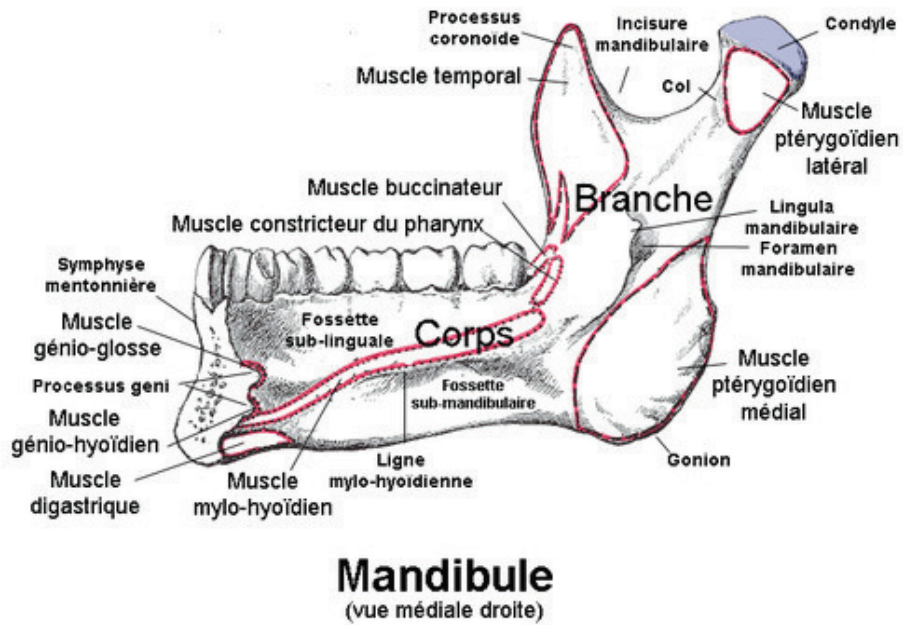


Figure 9 a et b :

« Mandibule, anatomie descriptive et insertions musculaires »

Enfin, le bloc maxillaire est prélevé grâce à une fraise boule avec laquelle est réalisée des perforations distantes de 1 à 2 mm et une ostéotomie discontinue passera par les zones de moindre épaisseur du massif facial et par les fentes naturelles :

- trait inter-orbitaire
- extrémité antéro-externe de la fente infra orbitaire
- suture ptérygo-palato-tubérositaire

Un ciseau à frapper est inséré dans le trait de disjonction et un coup de marteau sépare la pièce d'analyse.

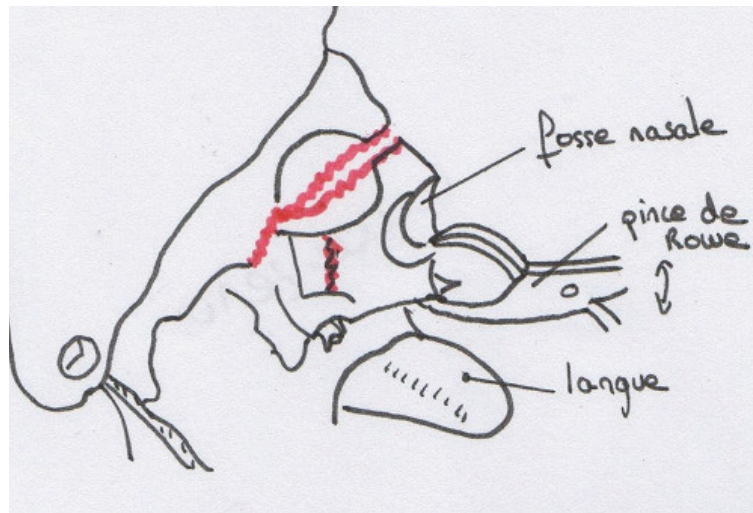


Figure 10 : « Prélèvement du bloc maxillaire »

Intérêts de cette méthode :

- Les incisions sont moins visibles que dans la méthode précédente, le tracé suit au maximum les plis cutanés.
- Les pièces à analyser ne sont pas endommagées par les gestes opératoires, ce qui permet une étude approfondie.
- La conservation intégrale du bloc maxillaire et mandibulaire.

La difficulté, plutôt que l'inconvénient de cette méthode réside dans une bonne connaissance en anatomie maxillo-faciale ainsi qu'une expérience à acquérir.

3.5.4. La méthode de LIBOUREL

Lorsque l'autopsie bucco-dentaire ne peut être réalisée dans des conditions optimales (manque de temps, conditions défavorables), Libourel (55)¹ propose une alternative : « Une simple incision bilatérale au niveau des commissures labiales permettant de donner une très bonne vision des arcades dentaires ».

¹ p. 18.

3.5.5. Le cas particulier du visage endommagé

* Corps ayant séjourné plusieurs temps dans l'eau : l'eau assouplit les tissus et les chairs, la désarticulation de la mandibule est plus facile et le maxillaire est prélevé comme ci-dessus.

* Corps carbonisé: les dents étant plus fortement ancrées aux alvéoles, l'utilisation d'un syndesmotome fin de Bernard est nécessaire. Bien sûr tout dépend des degrés et du temps de la carbonisation. Par exemple, après une heure à une température de 670-810° C, les os de la face sont en grande partie détruits, ce qui compromet l'autopsie. (7)

* Corps ayant subi des traumatismes : lorsque les dents ont été expulsées ou fracturées, un assemblage et un placement minutieux sont effectués.

L'utilisation de fils métalliques, de colle, d'élastiques et de tout autre moyen de contention peut être utile lorsque les blocs maxillaires et mandibulaires sont fracturés ou séparés.

3.5.6. Conservation et analyse

Après nettoyage des os maxillaires, ces derniers sont congelés afin de les conserver un maximum de temps dans les meilleures conditions possibles. Des études anthropométriques et bactériologiques seront effectuées.

Les dents sont prélevées à l'aide de syndesmotomes et de daviers, puis conservées en l'état pour ne perdre aucune information (estimation de l'âge, restaurations).

Le tartre et dépôts sont détachés grâce à des outils manuels de détartrage et conservés en l'état.

Les tissus mous sont plongés dans des solutions de fixation.

3.6. Les formulaire d'expertise odonto-légale per autopsique (55)¹

Il regroupe trois entités :

- Un odontogramme ;
- un tableau regroupant les différentes restaurations, pathologies ou autres remarques relevées par l'expert ;
- les radiographies effectuées.

¹ p. 41-42.

**FORMULAIRE
D'EXPERTISE ODONTO-LÉGALE
PER AUTOPSIQUE**

EXPERTS _____

Références
 affectation

SCHEMA DE SITUATION TOPOGRAPHIQUE

SCHEMA DE SITUATION PROTHÉTIQUE

ODONTOGRAMME
 SIGNALÉTIQUE
 OBSTRUCTIONS
 CORONAIRES
 ODONTOLOGIE
 CONSERVATRICE

ODONTOGRAMME
 SIGNALÉTIQUE
 OBSTRUCTIONS
 CORONAIRES
 ODONTOLOGIE
 CONSERVATRICE

Figure 11 a : « Formulaire per autopsique »

	6	7	8	9
Anomalies coronaires (morphologie)				
Anomalies coronaires (structure)				
Pathologie coronaire				
Traitements coronaires				
Anomalies structure interne (pulpe)				
Anomalies radiculaires (morpho.)				
Anomalies radiculaires (structure)				
Pathologie radiculaire				
Traitements radiculaires				
Myolyses				
Pathologies péri radiculaires				
Pathologies dento alvéolaires				
Mobilité dentaire				
Traumatisme coronaire				
Usure coronaire pathologique				
Usure coronaire traumatique				
Usure coronaire physiologique				
Traumatisme radiculaire				
Traumatisme osseux				
Traitements prothétiques				
Traitements orthodontiques				
Implants endo osseux				
Implants juxta osseux				
Autres traitements				
Dents incluses				
Dents ectopiques				
Dents surnuméraires				
Malpositions				
Malocclusions				
Tartre				
Dépôts				
Colorations				
Torus				
Voûte palatine				
Rugosités	:	:	:	:
Forme de l'arcade				
Pigmentations gingivales				
Divers (anthropologie)				
Inclusions de corps étrangers				
Divers				

Figure 11 b :

« Liste des paramètres bucco-dentaire relevés chez la victime »

Le travail du légiste se termine lorsque tous les documents sont soigneusement remplis et toutes les preuves envoyées sous scellée. C'est maintenant au tour de la police d'en faire l'analyse et de rendre justice aux victimes.

IV. L'IDENTIFICATION COMPARATIVE ET RECONSTRUCTRICE

D'une manière générale, le mot *identification* désigne l'action consistant à identifier quelque chose ou quelqu'un.¹

Plus particulièrement, identifier, pour la famille, pour la justice, pour la dignité d'un défunt c'est établir avec certitude son état civil et ainsi le reconnaître.

Concernant notre sujet, dans le domaine de l'identification légale ou lors de grandes catastrophes, Piedelièvre (27)² explique : « *Identifier une personne, un cadavre, c'est rechercher des indices médico-légaux suffisamment solides pour être comparés aux caractères physiques connus d'un individu disparu* ». Cependant, cette définition reste incomplète car, dans certains cas, la reconnaissance reste impossible ou aucun élément ante mortem n'existe. C'est pour cela que Sassouni, en 1957 va plus loin en créant l'identification « reconstructive » ou « estimative » qui est basée sur l'apport d'autres indices.

Le passé regorge d'histoires, où des décès naturels, des meurtres ou des grandes catastrophes (le Tsunami de 1999 et d'autres à venir : vol RIO-PARIS 2010) ont nécessité le travail des experts qui a permis la reconnaissance d'hommes et de femmes.

Aujourd'hui, nous pouvons – grâce aux différents moyens existants – redonner une identité. Ainsi, l'identification des personnes justifie son intérêt dans plusieurs domaines : juridique, judiciaire, militaire, mais aussi sentimental.

Les deux méthodes d'identification que nous exposerons ci-dessous vont y contribuer.

4.1. Définition de l'identification comparative

L'identification comparative est basée sur la notion de similitude entre les renseignements obtenus lors de l'autopsie de la cavité buccale (documents post-mortem) et les renseignements dentaires ante-mortem relatifs à la personne disparue. Elle nécessite donc une présomption quant à l'identité de la victime.

¹ définition article « identification » du dictionnaire « Petit Larousse »

² GEORGET C., FRONTY P., SAPANET M., « L'Identification Comparative », Edition Atlantique, Tome 1, 2001, p. 7.

Ainsi seront déterminés : {2}

- des points de concordance,
- des points de discordance,
- des points d'exclusion.

Puis deux études comparatives seront effectuées :

- celle des relevés post mortem et ante mortem,
- celle des clichés radiographiques post mortem et ante mortem.

S'il est possible et dans le meilleur des cas, seront utilisés :

- la fiche dentaire et la carte d'identité dentaire,
- les radiographies quelque soit le type,
- les moulages dentaires,
- le marquage des prothèses,
- les photographies,
- les empreintes rugoscopiques,
- les empreintes chéiloscopiques,
- l'ADN dentaire.

Enfin, l'expert pourra, grâce à ses observations, aboutir à quatre types de conclusions : (68)

- Concordance parfaite : c'est le cas lorsque les preuves ante mortem et post mortem rassemblent des détails suffisants pour prouver, sans le moindre doute, qu'il s'agit du même individu.
- Concordance partielle : ici les preuves ante mortem et post mortem concordent, mais une identification positive avec certitude ne peut être établie à cause de la mauvaise qualité ou de la quantité des preuves ante mortem ou post mortem recueillies.
- Concordance possible mais les informations ante mortem ou post mortem sont insuffisantes pour établir la moindre conclusion.
- Exclusion: les données sont manifestement incompatibles.

Les éléments dentaires sont toujours à confronter aux autres éléments d'identification avant de pouvoir conclure à une identification positive. Aujourd'hui nous parlons d'identification judiciaire analogique.

4.2. Les moyens de l'identification comparative

Lorsqu'un corps humain ou les restes d'un corps sont retrouvés, la police est appelée à mener une enquête et, si besoin, demande une requête auprès des autorités dentaires afin de les aider à donner une identité à l'individu.

Le premier principe de base d'un examen odontologique médico-légal est que tout traitement des tissus dentaires laisse des traces indélébiles.

Le second principe est que toute perte de tissu ante mortem plus importante qu'une perte de tissu post mortem constatée constitue un facteur d'exclusion.

Aujourd'hui les progrès de la prophylaxie dentaire, les publicités éveillant une nouvelle prise de conscience sur notre santé ainsi que sur les risques d'une mauvaise hygiène bucco-dentaire, sans oublier les programmes de prévention de l'assurance maladie (M'T DENTS) réduisent considérablement l'incidence de la carie et la survenue de maladie parodontale. Ces nouvelles stratégies vont pousser l'odontologiste à se concentrer sur des caractéristiques anatomiques et morphologiques pour pouvoir proposer une identité.

La prophylaxie non seulement réduit les traitements, mais réduit également le nombre de radiographies et donc de documents ante mortem disponibles qui pourraient être soumis à comparaison. (73)

Les indices utilisables en identification bucco-dentaire sont nombreux. Nous étudierons succinctement les fiches dentaires, les odontogrammes, les photographies, les radiographies, les restaurations et les prothèses.

Tous ces indices recueillis représentent des «supports». Ils regroupent l'ensemble des documents, des traces ante mortem collectées auprès de la famille et des praticiens de la personne disparue supposées être la victime.

Ces supports sont classés en cinq catégories : (27)¹

- les supports verbaux, résultat de l'interrogatoire des proches et des médecins traitants, transcrits par les enquêteurs dans les procès-verbaux. Les données bucco-dentaires représentent des renseignements complémentaires et les discussions entre l'expert et le

¹ GEORGET C., FRONTY P., SAPANET M., « L'Identification Comparative », Edition Atlantique, Tome 1, 2001, p. 98-107.

praticien peuvent révéler des particularités connues du praticien, mais absentes de son dossier clinique.

- Les supports écrits, depuis la prescription décennale de 2002 et surtout les règles qui gèrent la responsabilité des praticiens, ces derniers se doivent de garder leurs dossiers médicaux, à savoir la fiche de soins (ou dossier bucco-dentaire) qui rassemble les divers actes et leur chronologie. Ces supports tendent à disparaître aujourd'hui, car les cabinets sont pourvus de logiciels informatiques comme JULY.
- Les supports images en deux dimensions : regroupent les radiographies habituelles et spécialisées, les photographies.
- Les supports en trois dimensions : représentés par les moulages, les gouttières, les anciennes prothèses amovibles et les appareils orthodontiques.
- Les supports informatiques : se développent de plus en plus. La radiographie est directement enregistrée grâce au numérique. Il en est de même pour le fichier clinique et les photographies.

4.2.1. Les fiches dentaires

Comme nous l'avons vu précédemment, chaque praticien se doit de tenir à jour et consciencieusement un dossier médical. Aujourd'hui, ils sont informatisés, mais il reste d'anciens actes sur dossier papier qui peuvent être utiles à l'expert.

11 21 22 23 24 25 26 27 28 38 37 36 35 34 33 32 31 41 42 43 44 45 46 47 48 51 61 62 63 64 65 71 72 73 74 75 81 82 83 84 85

H D B G

Nom : _____

Adresse _____

DATE	NATURE DES OPERATIONS	PRIX CONVENU	RECU	A Revenir
	A REPORTER			

OBSERVATIONS

DATE	NATURE DES OPERATIONS	PRIX CONVENU	RECU	A Revenir
	Report.....			

Fiche dentaire n° 790 23 - Ed. Mars 1989 - R.O. 29 - rue de l'Institut 38150 CHAMUS - 06 27 08 43 72 Fax : 0 474 539 780

Figure 12 :

Fiche type provenant du cabinet du docteur Mongiat Stéphane, Thaon les Vosges

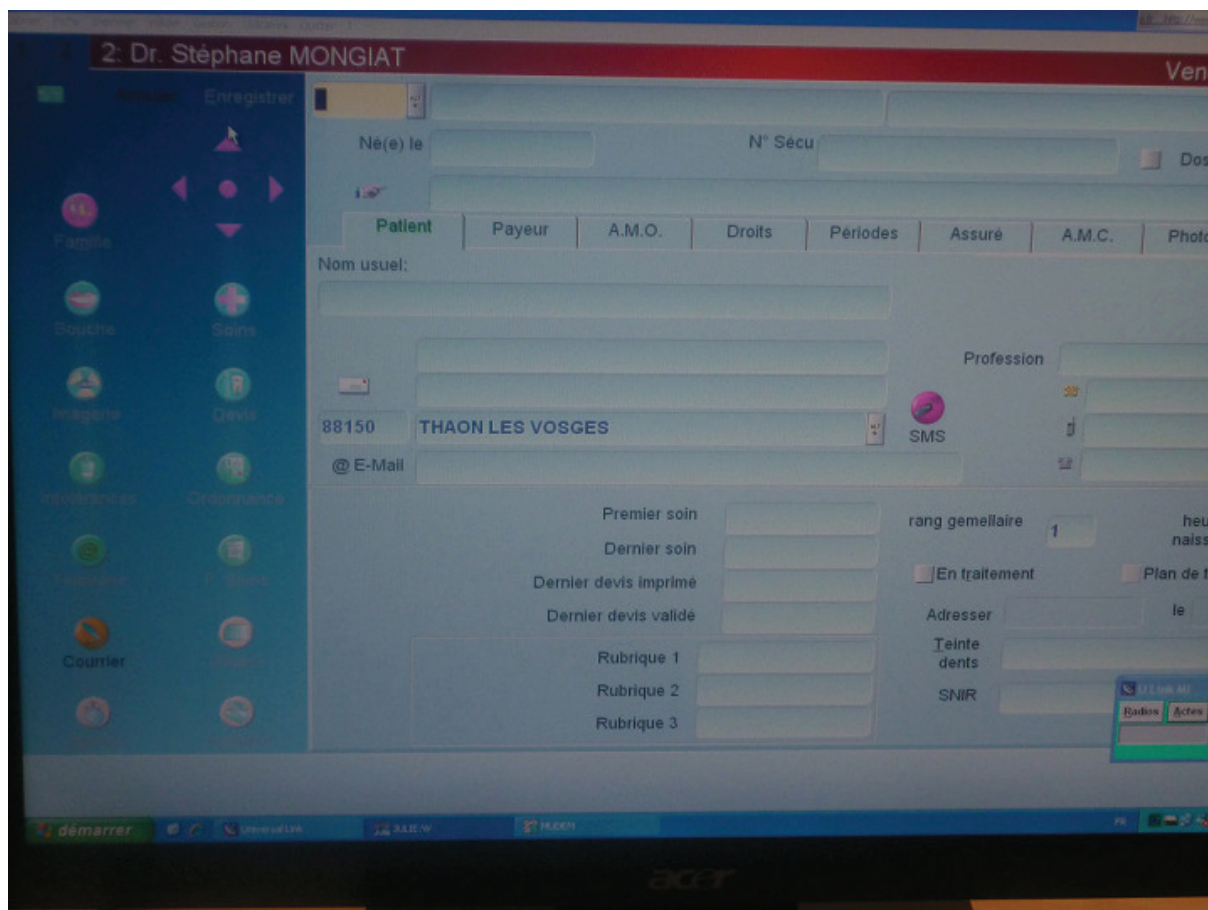


Figure 13 :
« page patient » du logiciel July

Le dossier est composé de quatre parties :

- Administrative : identité du patient (nom, prénom, sexe, adresse, date de naissance), numéro de sécurité sociale.
- Médicale : informations sur sa santé, ses antécédents, ses allergies, les courriers.
- un schéma dentaire qui doit représenter les 32 dents définitives ou les 20 dents temporaires et sur lequel doit figurer toutes les caractéristiques définitives de la denture.
- les actes : travaux du praticien dans l'ordre chronologique et dent par dent.

Toute fiche dentaire suppose l'emploi d'une nomenclature. Il en existe plusieurs dans le monde. Le dentiste traitant français utilise la nomenclature de la Fédération Dentaire Internationale (FDI) normalisée en octobre 1970. D'autres pays et des organismes comme Interpol (police internationale) y adhèrent.

Il est nécessaire pour l'expert de connaître les autres nomenclatures afin de pouvoir interpréter les documents collectés dans différents pays.

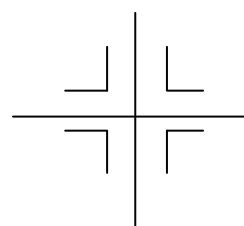
4.2.1.1. Un peu d'histoire...

La plus ancienne fiche dentaire date de 1861 et est l'œuvre de Zsigmondy ou « The palmer's notation » (27)¹ pour les américains :

La première prémolaire supérieure droite est notée **4** |

Dents permanentes :

		H		
	8 7 6 5 4 3 2 1		1 2 3 4 5 6 7 8	
D	8 7 6 5 4 3 2 1		1 2 3 4 5 6 7 8	
		B		




La même nomenclature est utilisée pour les dents temporaires, mais avec des chiffres romains.

Cette nomenclature fut utilisée en France jusque dans les années 1980. Elle a comme inconvénient de ne pouvoir être aisément dictée.

Un autre ardent défenseur de l'identification buccodentaire, Henri Bonnafoux – promoteur de la carte d'identité dentaire dans les années 60 – rapporte, dans l'avant-propos de son ouvrage, *La méthode d'identification par le schéma dentaire* (1960) comment la pertinence de l'identification lui avait été confirmée sur un champ de bataille en août 1918. Il identifia alors son cousin Louis Allais, qu'il avait précédemment soigné, par la reconnaissance des travaux qu'il avait réalisés. (20)

La carte dentaire de Bonnafoux H. reproduit avec précision toutes les particularités dentaires, mais aussi osseuses, ainsi que les traitements effectués et leur date.

¹ p. 91.



NOM et Prénoms : _____
 Profession : _____
 Adresse : _____
 Date et lieu de naissance : _____

ABRÉVIATIONS

A - amalgame
 B - bridge
 C - couronne acier ou or
 DP - dent à pivot
 Ex - dent extraite
 O - obturation
 R - racine
)(- diastème

Travaux en or : marqués à l'encre rouge.
 Travaux en acier : marqués à l'encre noire.
 Travaux en porcelaine ou résines cerclés à l'encre bleue.

Pour les prothèses, dessiner les contours de l'appareil et des crochets (demi-jonc, lame, etc., or ou acier), indiquer le matériau base et le nombre des dents (ajustées ou non, porcelaine, résines ou or, etc.).

Cachet et signature du praticien

Renseignements morphologiques Observations	Date	Nouvelles interventions effectuées	Cachet et signature du praticien

Figure 14 :
 « Carte d'identité dentaire de BONNAFOUX »

Gustafson et Johanson en 1969 proposent une fiche dentaire beaucoup trop détaillée la rendant inexploitable par l'ordinateur, donc non transmissible.

4.2.1.2. Nomenclature de la FDI

(La canine inférieure gauche permanente est notée **33**)

dents permanentes (définitives, adultes)															
(1) hémi-maxillaire droit								(2) hémi-maxillaire gauche							
M			PM		C	I		I	C	PM		M			
18	17	16	15	14	13	12	11	21	22	23	24	25	26	27	28
48	47	46	45	44	43	42	41	31	32	33	34	35	36	37	38
M			PM		C	I		I	C	PM		M			
(4) hémi-mandibule droite								(3) hémi-mandibule gauche							

Dents temporaires (lactéales, déciduales)									
(5) hémi-maxillaire D					(6) hémi-maxillaire G				
M	C	I	I	C	M				
55	54	53	52	51	61	62	63	64	65
85	84	83	82	81	71	72	73	74	75
M	C	I	I	C	M				
(8) hémi-mandibule D					(7) hémi-mandibule G				

Figure 15

En France, cette nomenclature est reconnue à la fois par les organismes sociaux et les compagnies d'assurance, mais elle est aussi la seule enseignée dans les universités et intégrée dans les logiciels informatique des praticiens.

Comme nous le voyons ci-dessus, les arcades dentaires sont divisées en quatre quadrants. Le premier représente l'hémi-arcade supérieure droite du patient. Puis la numérotation se fait dans le sens horaire : le deuxième chiffre indique le numéro de la dent présente, de l'incisive centrale (notée 1) à la troisième molaire ou dent de sagesse (notée 8).

Ce système est le plus simple à utiliser. Il est normalisé et généralisé, ce qui facilite les communications. C'est une formule simple qui diminue le risque d'erreur : une formule pratique, donc facile à écrire et à énoncer, utilisable par tous et exploitable en informatique.

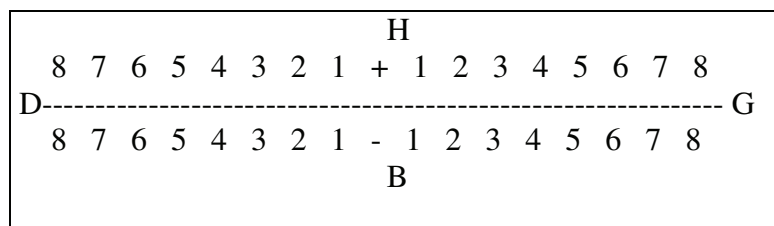
4.2.1.3. Nomenclature de Haderup :

Mise au point par Victor Haderup en 1891, elle est utilisée dans les pays scandinaves.

Le signe + désigne les dents supérieures, le signe – les dents inférieures, chaque dent est numérotée de 1 à 8 (de l'incisive centrale à la troisième molaire).

Si le signe est situé avant le chiffre il s'agit d'une dent située à gauche et d'une dent située à droite s'il est placé derrière.

Ces fiches dentaires constituent les documents ante-mortem les plus importants pour l'identification dentaire comparative. Elles sont d'autant plus importantes lorsqu'elles sont convenablement remplies, propres et complètes car elles peuvent être l'élément suffisant à une identification médico-légale. Si c'est le cas, il est rare de trouver deux fiches identiques.



4.2.2. Les odontogrammes

Il en existe de plusieurs types.

En identification comparative, l'odontogramme permet aux enquêteurs, à la police et aux familles de mieux comprendre les informations transmises par l'odontologiste. En effet, dans le rapport envoyé par le praticien, en plus de la fiche dentaire (transcrite dans la plupart du temps sous la nomenclature FDI), s'ajoute un schéma légendé visualisant les arcades

dentaires. L'odontogramme est un outil important car il est le support principal des avis de recherche diffusés dans la presse professionnelle. Il comprend un diagramme (les arcades dentaires) et une légende.

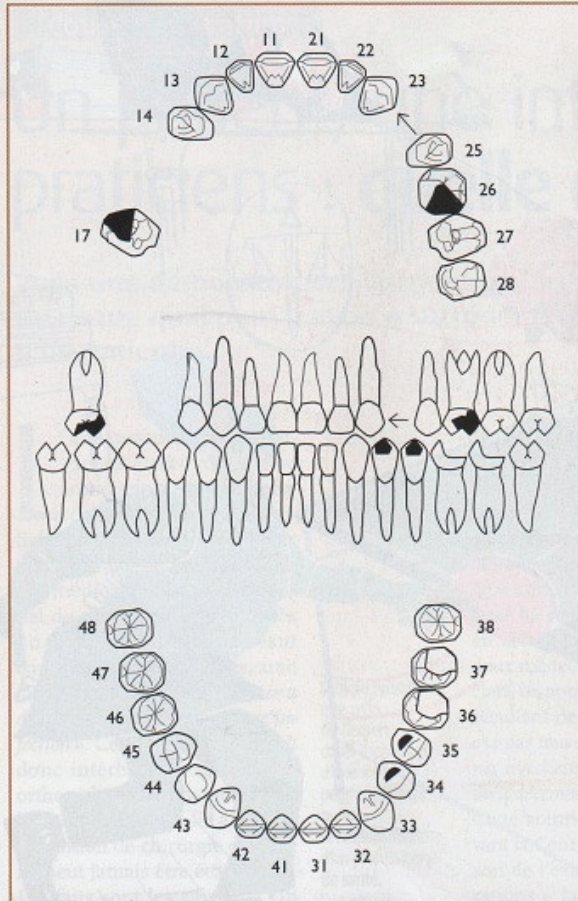
Ainsi, lors de l'identification, ces documents sont utilisés comme suit :

- le diagramme ante mortem, rédigé à l'aide des renseignements de la fiche dentaire ou directement envoyé par le dentiste traitant.

- le diagramme post mortem qui regroupe toutes les données dentaires recueillies lors de l'autopsie.

- les légendes : n'étant pas universelles, elles doivent être donc suffisamment claires pour être comprises par tous. De cela découle une règle pour faciliter la lecture:

- les dents présentes sont celles que l'on voit sur l'arcade. Elles sont figurées à leur place anatomique idéale avec, au besoin, des flèches matérialisant des déplacements,
- les dents absentes sont effacées et non rayées,
- les anomalies dentaires visibles à l'examen, les racines résiduelles, les soins endodontiques sont figurés sur les arcades et décrits en légende,
- les obturations coronaires, les prothèses sont dessinées à l'identique, la nature des matériaux reportée en légende,
- les pertes de substance ante, per ou post mortem sont représentées par effacement des structures manquantes.



LOIRE-ATLANTIQUE

Découverte d'un corps dans la Loire
près de **TRETEMOULT** (44)
le 12 septembre 2006.

Signalement

Sexe : homme

Age estimé : environ 40 ans

Taille : 1,83 m

Bonne corpulence, cheveux courts,
châtains avec quelques cheveux blancs
épars dans les régions temporales.

Renseignements

Tous renseignements susceptibles
de permettre l'identification
de la personne sont à faire parvenir à :

Capitaine de police HUON
6, place Waldeck-Rousseau
44000 Nantes

Éléments dentaires importants

Absence de 14 et 24 suggérant un traitement d'orthodontie dans l'enfance.

Absence de 18 extraite ou incluse.

Caries importantes sur 36 et 37.
Abrasion du bloc incisivo-canin supérieur et inférieur.

Mandibule

34 : amalgame

35 : amalgame

36 : volumineuse carie occluso-disto-vestibulaire

37 : volumineuse carie occluso-disto-vestibulaire

Maxillaire

18 : extraite ou incluse

17 : volumineux amalgame mésio-occlusal

16 : absente *ante mortem*

15 : vraisemblablement mésialée en site de 14

14 : absente *ante mortem*

24 : absente *ante mortem*

26 : volumineux amalgame occluso-distal

Figure 16

4.2.2.1. Le formulaire d'INTERPOL

(cf. fiches en annexe) {9}

Le premier manuel d'Interpol a été publié en 1984.

Il est sans cesse réactualisé en tenant compte de l'expérience acquise et de l'évolution des techniques. Chaque pays membre l'utilisera pour identifier ses victimes de catastrophes.

Ici, la dent apparaît sous la forme d'un carré qui représente la face occlusale de la dent. Ce type de diagramme est dit « schématique » (comme celui de Castroverde ou de Basauri).

Le formulaire Interpol pour l'identification des victimes se compose de plusieurs sections, divisées en deux groupes :

- des fiches jaunes pour recueillir les derniers renseignements connus concernant la personne disparue,

- des fiches roses pour recueillir les constatations concernant le cadavre.

L'identification d'un cadavre est possible si les données concernant ce corps, recueillies sur les fiches roses peuvent être comparées et assimilées aux données recueillies sur les fiches jaunes concernant une personne disparue. Si une identification est faite et sûre, les experts concernés rempliront un rapport d'identification, document nécessaire pour l'établissement d'un certificat de décès, et permettant l'inhumation.

Pour que cette identification puisse se faire dans les règles, donc être judiciairement validée, ces fiches doivent être complétées par un odontologiste formé à l'identification médico-légale. Ces feuillets servent à recueillir les données dentaires les plus récentes concernant une personne disparue d'après les dossiers des différents praticiens et/ou les documents obtenus par ailleurs.

Dans la section F2, les données les plus récentes concernant la personne disparue doivent être indiquées. Ce travail ne peut être accompli qu'en relevant et en reconstituant les données figurant dans un ou plusieurs dossiers dentaires ou visibles sur les radios, moulages, photos ou autres. Il faut noter les faces concernées en utilisant le système des lettres capitales :

M = mésiale, O = occlusale, D = distale, V = vestibulaire, L = linguale.

L'étape suivante consiste à porter sur l'odontogramme la situation et l'étendue des obturations et des autres états constatés.

- le noir est utilisé pour l'amalgame,
- le rouge pour l'or,
- le vert pour tout matériau de la couleur des dents (composite, ciment verre-ionomère, céramique),
- pour les dents extraites ou non formées, on marque la dent correspondante d'une grande croix (X).

S'il existe des radiographies ou autres documents, il faut distinctivement noter le type, l'année de développement et les dents concernées dans les cadres prévus.

4.2.2.2. *Le diagramme mi-schématique, mi-anatomique*

Il projette l'image de la dent sous forme de figures géométriques et seule la face occlusale des molaires et des prémolaires est détaillée.

4.2.2.3. *Le diagramme anatomique*

C'est le plus précis et le plus compréhensible pour les non spécialistes car les dents sont dessinées selon leur profil occlusal et vestibulaire. Son avantage est de pouvoir « *inclure de petits détails ayant leur importance pour l'identification* » (Gustafson, 1969). (27)¹

C'est le diagramme actuellement utilisé par les odontologistes médico-légaux.

Mais, qu'ils soient encore sous format papier ou inclus dans le logiciel du praticien, schématique ou anatomique, il n'existe pas d'odontogramme type et international sur le plan médico-légal. Le système informatique a pour avantage de mettre à jour le diagramme du patient à chaque rendez-vous. Ils posent toutefois un problème sur le plan médico-légal car il n'existe pas de système normalisé permettant de passer de l'un à l'autre. De plus, ils ne sont pas aisément transmissibles.

¹ GEORGET C., FRONTY P., SAPANET M., « L'Identification Comparative », Edition Atlantique, Tome 1, 2001, p. 97.

4.2.2.4. Vers les odontogrammes numériques (22)

Ce nouveau concept, élaboré par Pierre Fronty permettra d'universaliser l'informatique des praticiens en créant « un langage numérique commun » et un odontogramme standard à la profession tout en laissant le logiciel du praticien sur lequel il a pour habitude de travailler.

La machine transformera elle-même les données saisies en données numériques. L'objectif principal sera de transmettre entre les praticiens puis avec les autorités (si nécessaire) un schéma clair et universel.

Cet odontogramme repose sur un principe simple : sur toute arcade dentaire, chaque dent est notée :

- ✓ "A": Absente,
- ✓ "P": Présente,
- ✓ "E": Expulsée post mortem.

Pour une dent absente, on notera :

- ✓ "N", si elle est Non remplacée,
- ✓ "R", si elle est Remplacée.

Pour une dent présente,

- ✓ "S" indiquera qu'elle est Saine,
- ✓ "M" pour Malade,
- ✓ "T" pour Traitée.

Ces premiers principes permettent déjà d'effectuer un odontogramme clair qui précisera la formule dentaire et l'état des dents présentes.

Puis de nouveaux caractères s'ajoutent, transformant les lettres en chiffres et chaque dent pourra être codée avec une série de 9 chiffres. L'odontogramme numérique d'un patient sera référencé par un code identitaire définissant son sexe et son âge suivi par un code alpha numérique d'identification dentaire (CAIDENT) précisant les caractéristiques de chaque dent.

- Le CID (Code d'Identification Dentaire) comprend dix caractères, successivement :
 - préfixe 0,
 - sexe ("1" féminin, "2" masculin, "3" inconnu),
 - de 000 à 100 l'intervalle de confiance dans le diagnostic du sexe,
 - de 000 à ... l'âge du sujet,
 - les deux derniers chiffres représentent la fourchette de confiance dans la détermination de l'âge.

Par exemple, 0209002505 est le code identitaire CID d'un homme avec une probabilité de 90%, qu'il soit âgé de 25 ans à plus ou moins 5 ans.

- Le CAIDENT: comprend successivement 9 caractères par dent:
 - les 2 premiers: le numéro de la dent, selon la nomenclature de la FDI
 - on notera en troisième position sa présence ou non: "1" pour dent Absente, "2" présente, "3" Expulsée post mortem,
 - le quatrième rang: l'état N=1, R=2 si la dent est absente ;
S=1, M=2, T=3 si elle est présente,
 - les cinquième, sixième et septième rangs donneront l'ensemble des données anatomiques, physiologiques, pathologiques et thérapeutiques de chaque dent,
 - le huitième rang dit « *odontologique corrélé* » précise sa position anatomique, la présence d'un signe discret, la nature d'un caractère iatrogène ou la nature du métal de la prothèse,
 - le neuvième et dernier rang dit « *odontologique non corrélé* » signal dans le secteur de la dent la présence d'une dent surnuméraire, d'un signe discret ou d'un problème d'occlusion.

Dans le cadre criminalistique, l'utilisation de cet odontogramme serait une avancée déterminante pour le projet de la commission d'odontologie médico-légale de 2009.

En effet, en 2001, l'Ordre National des Chirurgiens-Dentistes a constitué un groupe de travail avec comme partenaires la Gendarmerie Nationale, la Police technique et scientifique, le Service de Santé des Armées et l'Association Française d'Identification Odontologique. Ce groupe aura à évaluer l'importance de l'existence d'un moteur de recherche en identification odontologique. Cela suppose que chaque praticien intègre le principe de l'odontogramme

numérique. Un expert sera missionné pour réaliser l'odontogramme numérique du corps, puis ce document sera transféré par réseau sécurisé aux chirurgiens-dentistes qui lanceront une recherche dans leurs dossiers et renverront leur résultat – anonyme – au Conseil de l'Ordre. En cas de retours positifs, le Conseil envoie les coordonnées du praticien au magistrat qui autorisera la levée de l'anonymat.

La conclusion de l'étude est sans équivoque. Le 22 juin 2004, le Ministère de la Justice publie : « *La création d'un moteur de recherche en identification odontologique constituerait un nouvel instrument fiable d'identification de personnes victimes de catastrophes, de personnes décédées non identifiées et de personnes disparues. Il présente donc pour le Ministère de la Justice, le Ministère de l'Intérieur et la Gendarmerie Nationale un intérêt certain* ». {12}

Malgré ce retour positif, ce moteur de recherche n'est pas d'actualité et attend un financement s'élevant à 150 000 euros.

4.2.3. Les photographies

La photographie médicale actuelle a subi une profonde révolution. Le numérique a définitivement détrôné l'argentique par l'amélioration rapide de la qualité des appareils numériques, de leur résolution et vitesse de prise de vue, des possibilités de traitement ultérieur de l'image ou encore du stockage de cette image. Aujourd'hui, beaucoup de praticiens possèdent un appareil numérique lui permettant de photographier ses patients, des lésions cutanées et/ou buccales.

4.2.3.1. Les photographies ante mortem

Au cabinet, les praticiens ne font pas automatiquement des photographies intra-buccales, sauf cas spéciaux (lésions, anomalies, travail prothétique effectué, blanchiment ...). Les orthodontistes, au contraire, sont amenés à réaliser des clichés à chaque traitement.

Pourtant, des photographies seraient d'une aide précieuse pour identifier un individu. C'est une source de vérification de l'information qui sublime des détails passés inaperçus. D'ailleurs, elles sont effectuées automatiquement chez les personnes exerçant un métier à haut risque.

Bien que ce réflexe ne soit pas encore d'actualité, il est aisé de réaliser des clichés au fauteuil. Grâce à l'utilisation de miroirs et d'écarteurs, on obtient une photo de toutes les dents des deux arcades.

4.2.3.2. Les photographies post mortem:

Elles seront effectuées directement sur le lieu de la catastrophe, du crime ou chez le médecin légiste. Leurs intérêts seront majorés s'il existe des clichés ante mortem. Toutefois elles peuvent être diffusées chez les praticiens de la région ou dans les revues nationales professionnelles.

Leurs prises s'avèrent plus compliquées selon les conditions, le matériel de prise de vue et l'état du corps,

- la rigidité musculaire (empêchant l'ouverture buccale donc la prise de photo entre 30 minutes et 72 heures après la mort),
- la putréfaction.

D'où l'importance d'une autopsie délicate du maxillaire et de la mandibule pour ne léser aucune pièce anatomique. Une fois propres, le praticien dispose d'un matériel spécialisé : objectifs macro, flash annulaire pour obtenir un éclairage uniforme, statif de reproduction pour réaliser un scanner 3D (comme le scanner KAISER 5512).

On réalise :

- une vue occlusale des deux arcades,
- une vue vestibulaire de l'occlusion dentaire (de face, de profil droite et gauche).

4.2.4. Les radiographies

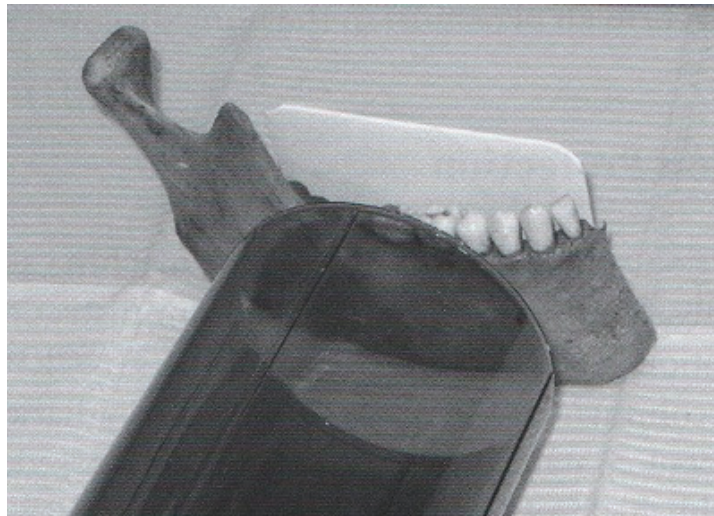

Figure 17

Elles sont d'une importance capitale. Qu'elles soient réalisées en technique argentique ou numérique, elles permettent d'obtenir des informations invisibles à l'examen buccal. De plus, chaque praticien – à certains rendez-vous – réalise des clichés qu'il doit nommer, dater et archiver, ce qui les rend très facile à retrouver et à consulter.

Le rôle majeur de l'omnipraticien sera de réaliser des radios claires, nettes et précises qui pourront servir de preuves si besoin est.

Pour un même patient, on pourra suivre l'évolution de la denture. Le dentiste légiste pourra donc récupérer et étudier les dernières radiographies du patient.

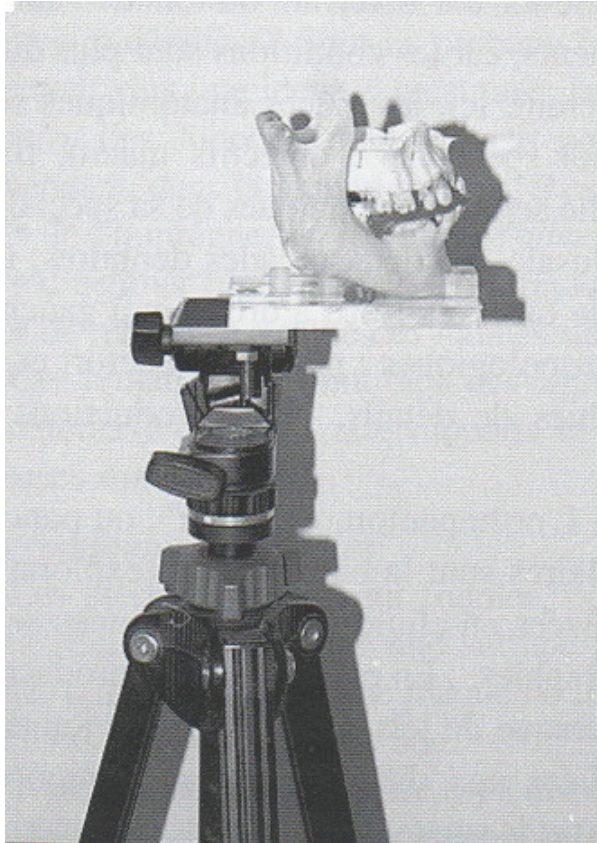
Les radiographies disponibles sont de plusieurs types :

- rétro-alvéolaires : elle permet la prise de vue détaillée d'une dent ou d'un groupe de dents (en général de 3 à 5). Elle représente les radiographies ante mortem les plus courantes, de réalisation simple, apportant une grande précision. On pourra y comparer :
 - les obturations,
 - les soins endodontiques,
 - les fractures,
 - les images apicales (granulomes, kystes),
 - les ancrages radiculaires.

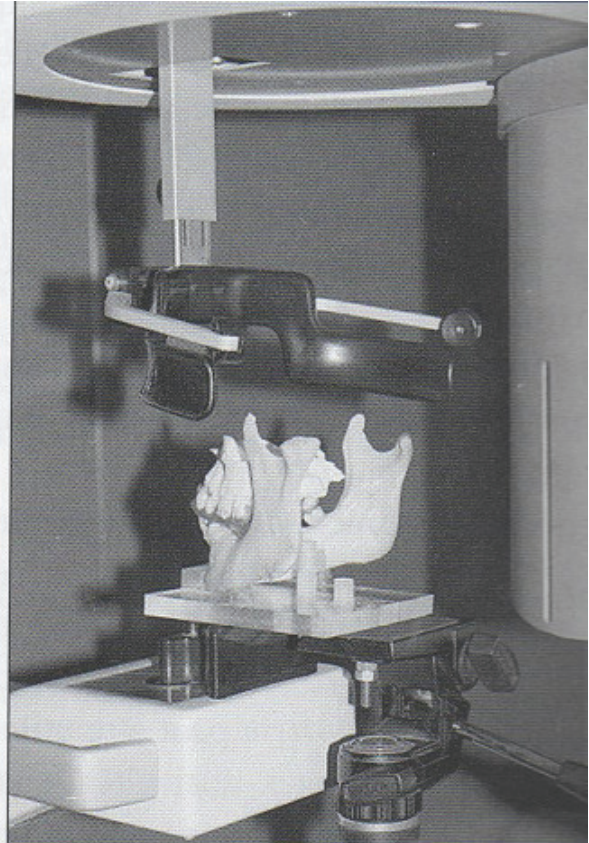
- bite-wing : il montre les détails de l'anatomie coronaire et pulpaire.
- panoramique dentaire : il permet de visualiser en un seul cliché les arcades dentaires donc la formule dentaire, les os maxillaire, mandibulaire et l'articulation temporo-mandibulaire, les parties inférieures des fosses nasales, les sinus maxillaires, les tumeurs et affections osseuses, les fractures dentaires ou osseuses. C'est le meilleur support pour une vue d'ensemble de la cavité buccale, autorisant de ce fait l'évaluation de l'âge dentaire chez l'enfant.
- Maxillaire défilé : ce type de radio est facilement réalisable sur un cadavre, car elle peut s'effectuer en décubitus dorsal ou latéral. Elle permet une bonne visualisation de la branche horizontale, évitant toute superposition jusqu'à l'angle du maxillaire.
- Téléradiographie : utilisée par les orthodontistes et les chirurgiens maxillo faciaux, elle est toutefois de moindre importance dans la recherche d'identité.
- Scanner : encore nommé scanographie ou tomodensitométrie, il n'est plus depuis longtemps une technique « lourde », à ne réserver qu'à une pathologie particulière ou tumorale, mais est devenue un moyen d'exploration de routine, d'accès facile et aux indications multiples. Son utilisation est indispensable en implantologie, également capable de résoudre la plupart des problèmes diagnostiques.

On pourra ensuite comparer les radiographies ante mortem faites au cabinet dentaire ou de radiologie avec celles réalisées lors de l'autopsie.

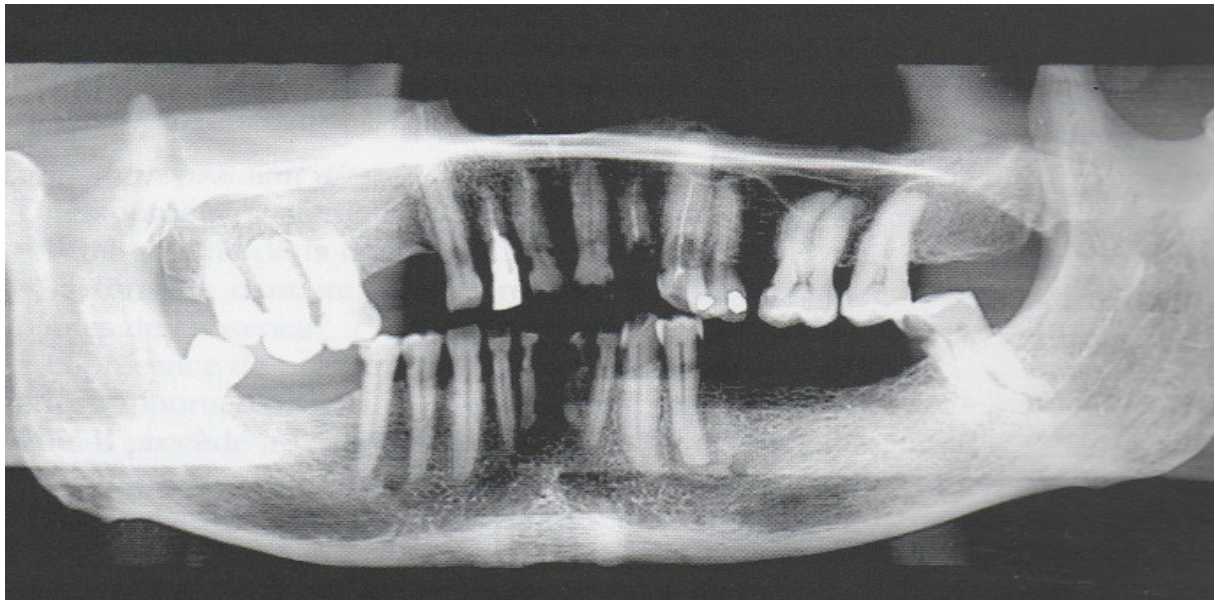
Les principales difficultés sont liées, d'une part, aux différences d'absorption des rayons X entre les pièces préparées (os secs) et le sujet vivant et, d'autre part, au positionnement souvent instable des pièces anatomiques sur l'appareil radiologique.



Les maxillaires en occlusion sont stabilisés sur une plaquette de plexiglas fixée sur un pied photographique.



L'ensemble est installé dans un orthopantomogramme.



Résultat

Figure 18 :

« *Prise de radiographie panoramique des maxillaires déposés : technique du docteur Philippe Moreau* »

4.2.5. Les empreintes rugoscopiques

La rugoscopie est l'étude des papilles palatines. Son intérêt en identification comparative s'avère importante lorsque nous détenons un moulage, une fiche rugoscopique ou des photographies ante mortem. Ces documents ne sont pas rares. Par exemple, un moulage du maxillaire est effectué lors d'une prise d'empreinte, puis le praticien crée une fiche et y annote ses remarques si besoin.

Les papilles sont des crêtes irrégulières et transversales, situées en avant de la première molaire maxillaire. Elles sont épaisses et très adhérentes au plan ostéo-périosté.

Les rugae ou papilles palatines regroupent quatre entités :

- La papille incisive,
- Les papilles palatines postérieures,
- Les papilles palatines latérales antérieures,
- Le raphé médian.

Légende :

1 : papille incisive

2 : papille latérale antérieure

3 : papille latérale postérieure

4 : raphé médian

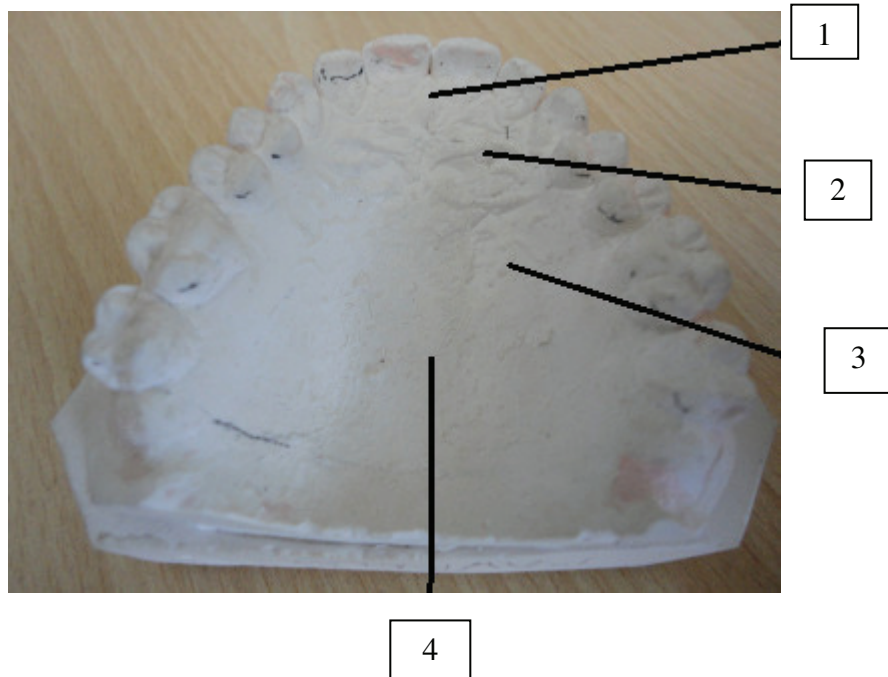


Figure 19 : « *Rugae palatine* »

Les papilles sont des éléments à ne pas négliger. Protégées par les dents et la sphère oro-faciale qui l'entoure (joues, langues, lèvres), elles sont utilisables dans de nombreuses situations de mort (hormis cas extrêmes).

Leur examen peut se faire :

- directement en bouche,
- à l'aide de moulage (utilisation d'hydrocolloïde et d'élastomères pour une fidélité maximale),
- d'après des photographies intra-orales ou du modèle en plâtre : Kogan et Ling (40) le décomposent en trois temps : prise d'empreinte, coulée du modèle tracé rugoscopique au crayon noir et photographie du modèle. Ils agrandissent ensuite l'image et font leur observation et codifie les crêtes,
 - par stéréoscopie, ce qui permet la comparaison immédiate sur photographie des deux modèles (la stéréoscopie est « l'ensemble des techniques mises en œuvre pour reproduire une perception du relief à partir de deux images planes ») (*Petit Larousse*)
 - par stéréophotogrammétrie ce qui permet d'obtenir des tracés stéréoscopiques (« technique de télédétection permettant de définir la forme et la position d'un objet à partir de photographie ») {12}

WINSLOW fut le premier à les décrire en 1732 (83). Quant à SANTORIN, en 1775, il en fait la première illustration : un dessin représentant trois lignes ondulées continues qui traversent la ligne médiane du palais. (63)

Les rugae se forment entre la 12^{ème} et la 14^{ème} de vie *in utero* et restent stables jusqu'à ce que la muqueuse buccale dégénère après la mort. Elles ne s'étendent pas au-delà de la moitié antérieure de la voûte palatine. Les crêtes antérieures sont généralement plus importantes que les postérieures. La forme, la longueur, la largeur, la place, le nombre et l'orientation varient considérablement selon les personnes. Chez un même individu, elles varient aussi selon le côté droit ou gauche et aucune symétrie bilatérale n'existe.(45)

Avec la croissance des mâchoires, FRIEL a montré que la limite postérieure des rugae s'étend vers l'arrière jusqu'à 20 ans. (21)

Classification des rugae :

Le premier système de classification a été développé par Gorla en 1911 dans son ouvrage le « *Rughe del palato in speciale rapporto.* » (30) et était rudimentaire. Il y incluait le nombre de crêtes et leur étendue par rapport aux dents ainsi que leur forme : en V ou en Y.

En 1955, Lysell (46) a établi un classement qui est toujours utilisé dans les enquêtes : les crêtes sont mesurées et regroupées en trois catégories :

- primaire : 5 mm ou plus,
- secondaire : de 3 mm à 5 mm,
- fragmentaire : de 2 à 3 mm.

Les crêtes des deux côtés sont numérotées séparément d'avant en arrière et classées selon leur forme. Les éclaircies, les pauses, les papillations, les formations annulaires et spirales sont comptées. La direction des crêtes est quant à elle mesurée en degré par rapport à la ligne médiane.

Carrea en 1955 (11) classe quatre principaux types de crêtes selon leur direction.

Celle de BASAURI (4) se compose de deux groupes : simple et composé

- On trouve six types simples :
- | | |
|---------------|------------------|
| A.1 le point | D.4 la sinuosité |
| B.2 la droite | E.5 la courbe |
| C.3 l'angle | F.6 le cercle |

Les groupes des crêtes « composées » associent deux ou plusieurs types simples.

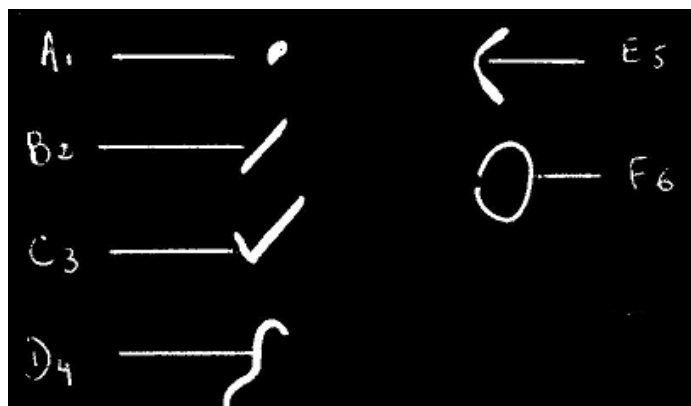


Figure 20 : « *Système de Basauri* »

On a montré le caractère individuel des rugae, tout comme les empreintes digitales (à l'exception des jumeaux monozygotes).

En revanche, il semble y avoir une association significative entre la forme des crêtes et l'origine ethnique. KAPALI et ses collaborateurs (35) ont mené une étude sur les aborigènes et les « blancs » d'Australie. Ils ont conclu que le nombre moyen des crêtes primaires chez les Aborigènes étaient plus élevé que chez les « blancs ».

De même Kashima (36) a conclu que les enfants japonais ont plus de crêtes primaires que les enfants indiens, mais aussi que leur raphé médian est plus large.

En 2009, une étude a été effectuée sur 120 sujets des deux sexes, âgés de 15 à 20 ans, entièrement dentés. L'objectif est d'observer les formes, les dimensions, le nombre et la position des papilles par calcorugoscopie.

Il en résulte que la forme la plus répandue est la papille sinueuse pour 43%, suivie par la courbe (27%), la ligne (15%), le point (11%) et des variétés polymorphes (4%).

On trouve plus de rugae chez l'homme (12.27) que chez la femme. (79)

Cas réel :

Von Wyk et ses collaborateurs (78) ont décrit l'identification d'un corps calciné: l'individu en question était édenté, mais porteur d'une prothèse dentaire. Les chercheurs ont comparé la prothèse en bouche avec le moulage d'une ancienne prothèse retrouvée au domicile de la personne. Les experts ont délimité et photographié les crêtes, puis ont réalisé des tracés sur papier à l'acétate et les ont superposés sur les photos des modèles. Au final, les tracés ont établi une concordance entre les deux prothèses.

La rugoscopie est régulièrement employée en médecine légale, mais devient inutilisable lorsque le crâne – suite à une explosion – a subi une trop grande déformation ou encore lorsque l'ensemble des tissus mous a disparu.

4.2.6. Les empreintes chéiloscopiques

La chéiloscopie est définie comme l'étude des empreintes des lèvres. Bien que cette pratique soit encore peu utilisée, elle peut rendre service dans bien des cas d'identification (mise à part dans ceux de la putréfaction et de la carbonisation, lesquelles modifient les sillons labiaux).

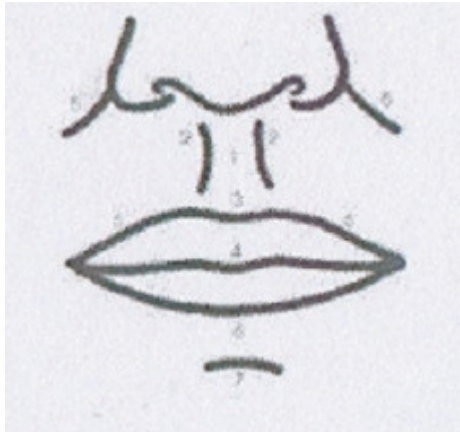

Figure 21 :

« Schéma de l'étage inférieur du visage »

1 : Philtrum

2 : Crêtes philtrales

3 : Arc de Cupidon

4 : Tubercule médian

5 : Sillon naso-génien

6 : Ourlet cutanéomuqueux

7 : Sillon labio-mentonnier

La région labiale est limitée :

- en haut par la base du nez,
- en bas par le sillon labio-mentonnier,
- et sur les côtés par les sillons naso-labio-géniens.

On distingue une lèvre supérieure et une lèvre inférieure délimitant l'orifice buccal. Les deux lèvres se rejoignent à chaque extrémité externe pour former les commissures labiales. Les lèvres sont constituées de trois parties distinctes :

- la face antérieure ou externe qui est cutanée,
- la face postérieure ou interne qui est muqueuse,
- et une zone de transition appelée le bord libre ou la zone rouge de Klein.

L'étude des empreintes labiales n'a de sens qu'en l'absence de modifications de celles-ci, qu'il s'agisse de modifications au cours des années ou suite à des pathologies touchant les lèvres (double lèvre, fistule congénitale des lèvres, lésions traumatiques labiales, sclérodermie labiale, mélanome, mycoses labiales, leucoplasies, etc.).

Aussi Renaud préconise-t-il, lors d'une identification labiale, d'exclure toute inflammation temporaire ou blessure en cours de cicatrisation ou encore lésion passagère. Il faut attendre la guérison et que les empreintes retrouvent leur forme première. (61)

Les premières descriptions des sillons labiaux ont été réalisées par l'anthropologue R. S. Fischer en 1902. Cependant, jusqu'en 1930, l'anthropologie n'a fait qu'en mentionner leur existence sans en suggérer une utilisation pratique.

C'est en 1930 que Diou a eu l'idée d'utiliser les dessins des lèvres pour la criminalistique.

En 1932, Locard dans la revue internationale de criminologie recommande à son tour dans un article « *Criminal investigation of marks and prints* » l'utilisation des empreintes labiales lors d'enquêtes criminelles. (52)

Depuis 1950, les japonais ont effectué des recherches approfondies dans ce domaine. De 1968 à 1971, YT. Tsuchihashi et T.Suzuki ont examiné 1 364 personnes au Département d'Odontologie médico-légale de l'Université de Tokyo et ont démontré que la disposition des lignes des lèvres est individuelle et propre à chaque être humain.

De plus, une autre étude les a mené à la conclusion suivante : les lignes labiales cicatrisent parfaitement, si bien que l'on retrouve les mêmes dessins labiaux qu'auparavant. (71)

Ces mêmes auteurs proposent une terminologie : ils nomment les sillons retrouvés sur la zone rouge « *sulci laborium* » et leurs empreintes « *figura linearum labiorum rubrorum* ».

Les auteurs {10} s'entendent tous sur le fait qu'il existe une modification en fonction du processus pathologique et donc que toute empreinte pendant cette période serait vaine.

Cependant, deux cas se distinguent :

- une modification temporaire du dessin labial suite à une pathologie réversible avec un retour à la normale après cicatrisation et retour au dessin originel
- des pathologies affectant définitivement la morphologie labiale soit par leur nature, soit par le traitement qu'elles imposent. Nous sommes alors face à des modifications permanentes du dessin labial, rendant impossible la comparaison avec des empreintes préexistantes. Toutefois cela peut avoir un certain intérêt dans la mesure où l'individu bénéficie alors d'une marque distincte pouvant suffire à le caractériser.

La vieillesse pourrait être responsable d'une modification des dessins labiaux. L'utilité de la chéiloscopie serait alors moindre s'il fallait sans cesse réactualiser le fichier des empreintes.

Lors des empreintes labiales, on ne tient compte que de la zone rouge et non des rides de vieillesse que l'on trouve en périphérie. La zone rouge est une muqueuse et les muqueuses ne se rident pas.

Renaud en 1973 (61) parle de recul insuffisant en ce qui concerne les modifications des lèvres au cours des années. Cependant il a pris des empreintes de 15 dames âgées et en a conclu que le temps n'avait pas d'emprise sur la zone rouge de Klein. De plus, il a effectué des empreintes chez des jumelles monozygotes de plus de 50 ans et a obtenu une formule chéiloscopique identique. Il conclut alors en disant qu'il « trouverait bien improbable qu'après plus de 50 ans, si les empreintes devaient varier qu'elles le fassent avec un tel synchronisme ». Il considère donc qu'il y a une fixité presque absolue tout au long de la vie.

Plus tard, en 2006, Caldas et *coll.* (9) affirment que tout comme les empreintes digitales et les rugae palatins, les sillons des lèvres sont permanents et ne changent pas. Ils ajoutent qu'il est possible d'identifier des empreintes de lèvres à partir de la 6^{ème} semaine de vie intra-utérine.

La première utilisation des empreintes labiales en criminalistique daterait de 1961 en Hongrie. Des traces de lèvres ont été trouvées sur la vitre de la porte d'une scène de crime. Il a été établi plus tard que le meurtrier avait poussé la porte avec sa tête pour l'ouvrir étant donné que ses mains étaient pleines de sang. L'identification du meurtrier a pu être prouvée. (37)

Du fait de l'extraordinaire enchevêtrement des sillons, quasiment chaque auteur propose sa propre classification. Aucune n'a pour l'instant été reconnue internationalement, mais certaines sont cependant utilisées pour comparer des empreintes.

Examinons celles de Santos en 1967, de Suzuki et de Renaud.

Santos, 1967: il divise les sillons labiaux en deux groupes : groupe simple et groupe composé.(9) Dans chacun de ces groupes, il définit des types qu'il nomme par des lettres et des chiffres aboutissant ainsi à la formule qui suit :

- groupe simple : sillons formé par un élément
 - ligne droiteR-1,
 - courbeC-2,
 - ligne angulaireA-3,

ligne sinusoïdaleS-4.

- groupe composé : sillons formés par plusieurs éléments
 - bifurcation B-5,
 - trifurcation.....T-6,
 - sillons anormaux An-7.

Suzuki et Tsuchihashi: comme pour la formule dentaire, ils divisent les lèvres en quatre quadrants : une ligne horizontale partage la lèvre inférieure et la lèvre supérieure. Une ligne verticale sépare la droite de la gauche. (71)

Puis, ils notent six formes de sillon :

- type I : sillon vertical traversant toute la lèvre
- type II : sillon vertical partiel
- type III : sillon avec bifurcation
- type IV : quadrillage
- type V : autres sillons

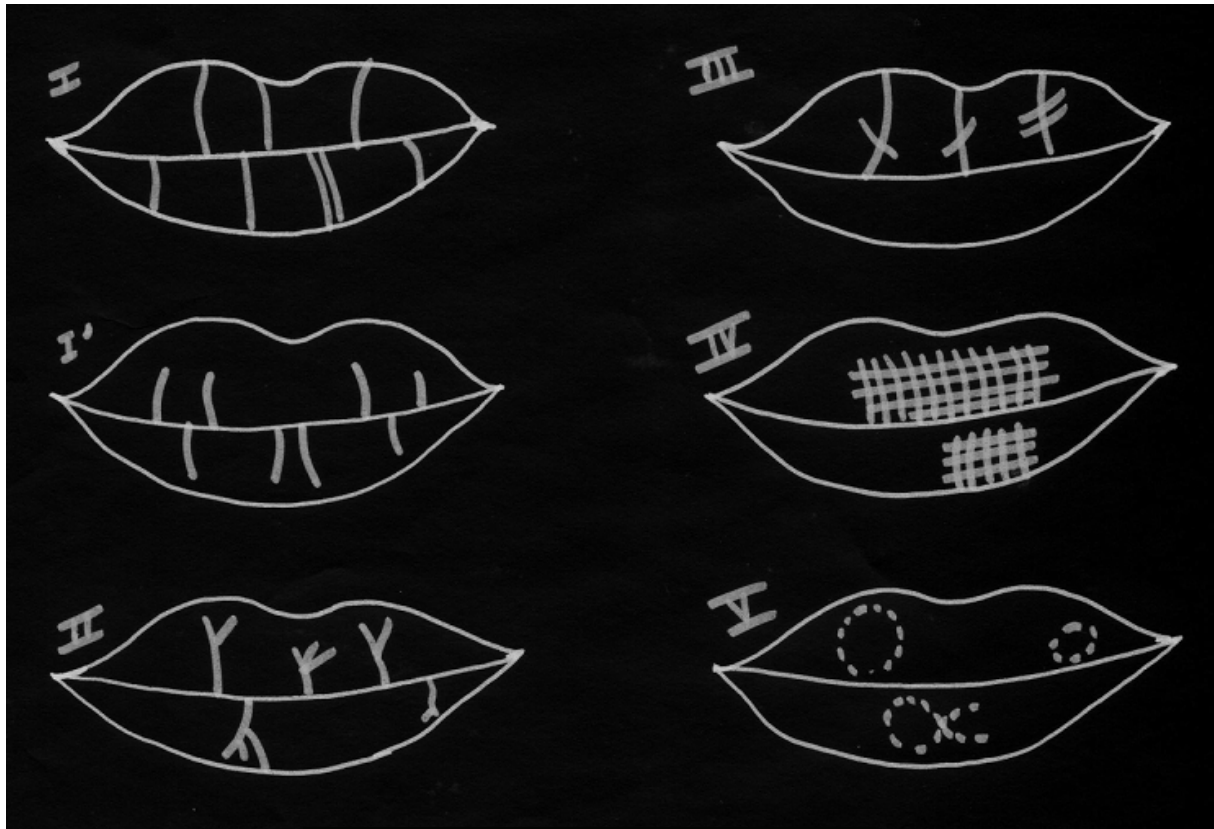


Figure 22 :

« Schéma des sillons labiaux
par Suzuki et Tsuchihashi »

Renaud (61) reprend le même principe que les japonais, mais plus détaillé. Ainsi il classe les sillons labiaux en dix types auxquels il fait correspondre des lettres (de A à J).

Il divise aussi les lèvres en quatre quadrants : les sillons de la lèvre supérieure sont définis par des lettres minuscules, ceux de la lèvre inférieure par des lettres majuscules. De plus, pour préciser qu'il s'agit de la gauche, il inscrit un « g » minuscule pour la lèvre inférieure et un « G » majuscule pour la lèvre supérieure. Il opère à l'identique pour la droite avec la lettre « D ».

Voici les différents types établis par Renaud dans sa thèse en 1972 :

- type A : sillon complet allant d'un bord à l'autre d'une lèvre,
- type B : sillon partiel partant d'un bord mais ne rejoignant pas l'autre bord,
- type C : fourche ou trident allant d'un bord à l'autre d'une lèvre,
- type D : fourche ou trident partant d'un bord, mais ne rejoignant pas l'autre bord,
- type E : sillon en forme de branche d'arbre allant d'un bord à l'autre d'une lèvre,
- type F : sillon en forme de branche d'arbre partant d'un bord, mais ne rejoignant pas l'autre bord,
- type G : forme réticulée,
- type H : intersection de sillon en signe de « x » ou en signe de « + »,
- type I : sillon horizontal ou se rapprochant de l'horizontal,
- type J : autres formes et dispositions plus rares (ellipse, triangle, v ou ^, tout petit sillon).

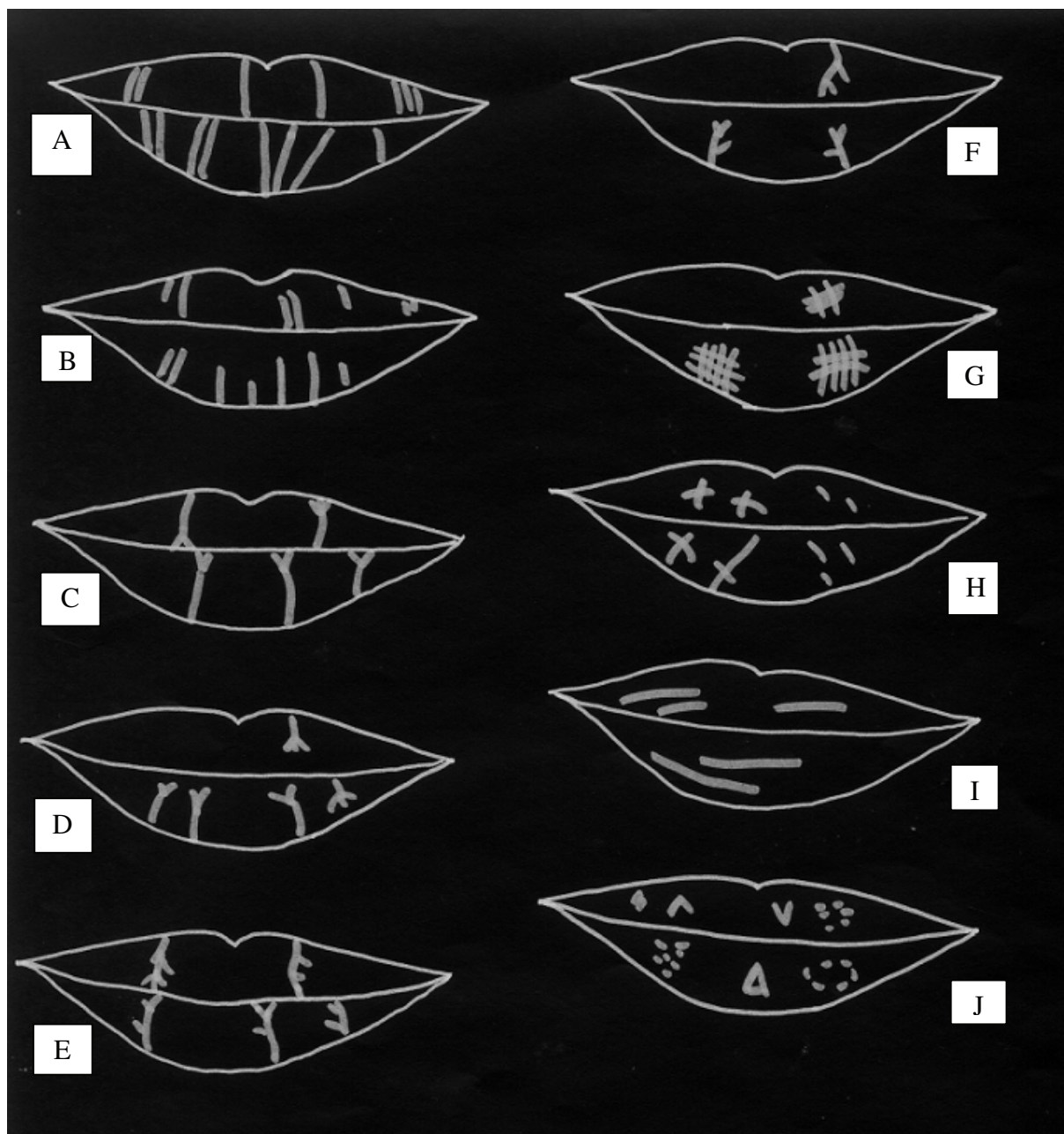


Figure 23 :
 « Schéma des sillons labiaux par Renaud M ».

D'autres classifications existent (Georget, Labyt et Laborier; Robin; Fauvel), mais nous ne les détaillerons pas toutes.

RELEVÉ DES EMPREINTES :

Plusieurs méthodes :

- méthode de Renaud: empreinte bouche fermée, lèvres jointes en position de repos et application d'un papier bristol blanc sur les lèvres auparavant teintée de rouge à lèvres foncé.
- Empreinte sur plaque de verre : l'empreinte est ensuite recouverte d'une fine couche de poudre adhésive. On presse ensuite une bande de papier adhésif que l'on décolle lentement. Afin de reproduire l'empreinte, on repositionne la bande sur une feuille de papier.
- La photographie est prise de manière oblique pour faire ressortir les reliefs. Il faut penser à réhydrater les lèvres du cadavre.
- Le papier à empreinte : utilisation d'un papier spécial qui est directement appliqué sur les lèvres, puis les empreintes sont reproduites sur papier cellophane et examinées à la loupe. (71)

En 1999, dans l'état de l'Illinois, la Cour d'Appel considère que l'identification par les empreintes labiales doit être reconnue comme analyse scientifique.

4.2.7. Les moulages dentaires

Leur utilité en rugoscopie a été démontrée. Malheureusement, les moulages restent rares. On peut cependant en retrouver l'utilisation chez les orthodontistes ou lors de réalisations de prothèse adjointes au cabinet. Il est donc nécessaire d'archiver ces moulages même si, de prime abord, leur utilité n'est pas évidente. En effet, ils peuvent permettre l'essayage d'une prothèse retrouvée sur un cadavre.

On pourra comparer ainsi les deux moulages et observer plusieurs éléments : (76)

- la forme et la taille des arcades dentaires,
- le nombre de dents,
- la forme et la taille des dents, leur variabilité anatomique et les fractures,
- la position de chaque dent,
- les particularités anatomiques, professionnelles, pathologiques, culturelles,
- la forme du relief palatin, la disposition et le nombre des rugae,
- l'occlusion et les trajectoires des mouvements d'articulé.

4.2.8. Le marquage des prothèses dentaires (18)

Le marquage des prothèses dentaires n'est pas encore systématique en France (les pouvoirs publics ayant fait appel aux lois du respect de l'anonymat et de l'individu). Pourtant un petit ajout dans la procédure de fabrication peut rendre un grand service dans l'identification de personnes.

En 1962, on se posait déjà la question de son intérêt en criminologie. En effet, Krugger-Monson imposa des conditions pour ce marquage :

- il ne doit pas diminuer la résistance de la prothèse,
- il doit être facilement identifiable,
- peu coûteux,
- il doit être constant dans le temps.

En 1967, Vestemark ajoute:

- résistance au feu et à l'humidité,
- résistance à la salive et aux aliments,
- placée dans une zone protégée du feu (par la langue ou les joues).

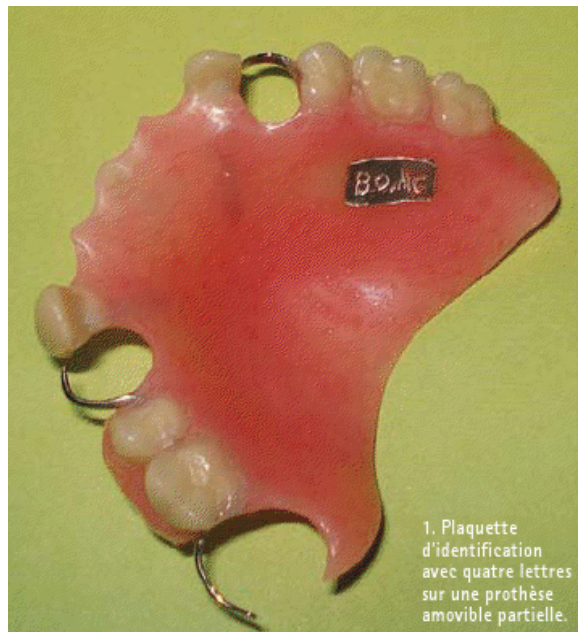


Figure 24 :

« *Plaquette métallique d'identification* »

On peut trouver plusieurs types de marquage :

Pour les appareils amovibles, on peut réaliser une inclusion métallique sur nickel chrome. Le métal est recouvert de résine donc ne gêne pas le patient. Quant à la résine transparente, elle permet la lecture des informations.

Pour les appareils orthodontiques, certains fabricants utilisent un marquage indélébile au laser.

Il existe aujourd'hui un nouveau concept, encore en étude pour l'être humain donc pas encore sur le marché : la radio-identification (RFID) (57). C'est une méthode consistant à mémoriser et à récupérer des données à distance en utilisant des marqueurs appelés « radio-étiquettes ». Ces radio-étiquettes comprennent une antenne associée à une puce électronique qui leur permet de transmettre le numéro de série ou d'autres informations au lecteur. Le lecteur convertit les ondes reçues en informations numériques vers un ordinateur, lesquelles sont ensuite analysées par un observateur. Des recherches sont effectuées pour vérifier sa compatibilité avec l'humain, sa tenue dans le temps, sa résistance aux hautes températures ou à la vie courante (alimentation, nettoyage,...). Il devra pouvoir aussi résister aux conditions extrêmes résultant d'accidents majeurs ou de grandes catastrophes pour les procédures d'identification médico-légales.

4.2.9. L'apport de l'ADN

4.2.9.1. Définition

« L'acide désoxyribonucléique ou ADN est une molécule présente dans toutes les cellules vivantes, et qui renferme l'ensemble des informations nécessaires au développement et au fonctionnement d'un organisme. C'est aussi le support de l'hérédité, car il est transmis lors de la reproduction, de manière intégrale ou non. Il porte donc l'information génétique et constitue le génome des êtres-vivants ».¹

L'ADN est composé de deux brins se faisant face et formant une double hélice. À partir de celle-ci, les techniques de biologie moléculaire se sont développées, permettant ainsi l'étude du génotypage de l'ADN. Comme nous l'avons vu précédemment, il est de plus en plus commun d'utiliser l'élément dentaire à des fins d'identification. Notre travail tend à

¹ définition issue du *Larousse médical*

démontrer qu'à partir de la pulpe dentaire et de la récupération de l'ADN contenue en son sein, on peut – par le biais des empreintes génétiques (c'est-à-dire les régions variables d'ADN propres à chaque individu) – obtenir « l'identification génétique ». Toutefois, cette identification n'a de valeur que comparative. En effet, elle n'aura pas d'intérêt sans échantillon biologique de référence.

La preuve de la persistance de l'ADN après la mort d'un organisme a tout d'abord été démontrée à partir d'échantillon de momies égyptiennes dès 1984 (58), ce qui majore l'idée de son utilisation en criminologie. En effet, tant que les tissus durs enveloppent le tissu pulpaire, la dent constitue une structure d'une grande longévité capable de résister à des variations extrêmes liées au milieu environnant et à une contamination extrinsèque (cf. partie 2.4.).

En criminalistique, on utilise deux techniques de biologie moléculaire : la technique du RFLP (Restriction Fragment Length Polymorphism) et la technique de la PCR (Polymerase Chain Reaction).

4.2.9.2. Les cellules utilisées

Tissu conjonctif lâche, la pulpe dentaire est enfermée dans une coque inextensible. Réduction morphologique de la dent, elle est appelée « pulpe camérale » dans la couronne et « pulpe radiculaire » ou « canaux pulpaire » au niveau de la racine.

Histologiquement, le tissu pulpaire est composé d'éléments cellulaires, fibrillaires, vasculaires, nerveux et lymphatiques.

Schématiquement, on le divise en plusieurs parties :

- la zone périphérique, contigüe à la dentine est constituée par les odontoblastes,
- la couche sous-odontoblastique ,
- la zone centrale constituée de fibroblastes, de cellules de défenses noyées dans une matrice extra-cellulaire constituée de substances fondamentales et de fibres conjonctives,
- la vascularisation sanguine (artérioles, capillaires, veinules accompagnées de nombreuses anastomoses) et lymphatique,
- l'innervation.

La pulpe est une vraie unité tissulaire terminale car elle communique avec le reste de l'organisme par le ou les orifices apicaux. De plus, elle est la seule partie de l'odonte renfermant des cellules nucléées qui permettront de réaliser l'identification génétique.

Deux types d'ADN peuvent être exploités : l'ADN nucléaire et l'ADN mitochondriale présent dans le cytoplasme des cellules.

4.2.9.3. Méthodes de préparation et recueil de l'ADN en vue de l'identification génétique

Les échantillons dentaires reçus sous scellé sont placés au réfrigérateur à une température de +4° C ou de -20° C pour une conservation plus longue afin d'éviter toute prolifération bactérienne.

Les dents sont en premier lieu rincées à l'eau distillée et séchées, puis manipulées de façon à extraire l'ADN.

Pour ce faire, plusieurs méthodes s'opposent :

La première consiste à broyer la dent en totalité et ainsi récupérer toutes les cellules pulpaires.

La seconde est la section longitudinale de la dent selon les différents morphotypes existants (mono ou pluri radiculées) au moyen d'un disque carbone monté sur pièce à main (sous irrigation pour éviter tout échauffement). La pulpe est secondairement grattée à l'aide d'une sonde. (17)

La troisième consiste à fracturer la dent à l'aide d'un syndesmote droit placé dans le trait d'incision en réalisant un petit mouvement de luxation.¹

La quatrième, à trépaner la dent comme dans le cadre d'un traitement endodontique. Mais selon la morphologie camérale et radiculaire, l'accès à la pulpe avec un racleur peut être plus ou moins aisé donc d'un rendement plus faible.²

Enfin, la dernière méthode expose une section horizontale, en-dessous de la jonction amélo-cémentaire. La pulpe est retirée par pulpectomie classique.

¹ GRIMOUD AM. et coll., « Critères de sélection d'échantillons dentaires pour l'étude de l'ADN ancien », Bull. et Mémoires de la Soc. d'Anthropo. Paris, 2002, p. 50.

² *ibid*

Lorsque la morphologie de la dent doit être impérativement sauvegardée, le technicien doit procéder à une section horizontale. Il récupère aisément la pulpe camérale et radiculaire tout en conservant la couronne et ses restaurations, donc le maximum d'informations exploitables (âge, sexe, etc.).

Les quatre autres méthodes sont bien sûr à ne pas négliger (dent extraite depuis très longtemps, ADN exploitable faible) en sachant qu'elles n'épargnent pas la morphologie de la dent. De plus, le broyage complet de la dent est plus facilement contaminé et/ou dégradé.

4.2.9.4. L'extraction de l'ADN

Plusieurs étapes se succèdent : (80)¹

- Récupération de la pulpe dentaire ou de la poudre de dent broyée (en moyenne 7.5mg par dent,

- Dénaturation des protéines avec un tampon de lyse cellulaire contenant des détergents (Triton X100 et dodécylsulfate de sodium SDS),

- Les protéines sont digérées par une protéinase K à 37°C pendant 12 heures ou plus. Si se sont des tissus dentaires durs, cela entraîne la rupture des membranes cellulaires et nucléaires et la libération des molécules d'ADN.

- L'extraction organique de l'ADN est pratiquée dans un solvant organique en trois temps :
 - dans une solution de phénol tamponnée par du Tris 2N à pH 7.8,
 - dans un mélange phénol-chloroforme,
 - dans un mélange chloroforme et acide isoamylique.

- Centrifugation : on obtient une phase organique avec les protéines solubilisées et une phase aqueuse contenant l'ADN.

- L'ADN est précipité après extraction par de l'éthanol et du chlorure de sodium.

¹ VORMS LEICHMANN M., « Mémoire pour le Diplôme Universitaire d'identification en odontologie médico-légale », Nancy, 2000, p. 9.

On obtient un flocon blanc en suspension ; la quantité d'ADN recueillie à partir d'une dent varie entre 6µg et 50µg (POTSCH et al, 1992)

4.2.9.5. Les facteurs influençant la qualité et la quantité d'ADN :

FACTEURS INTRINSÈQUES

- Le type de dent : deux facteurs sont à prendre en compte
 - *Le volume pulpaire* : chaque type de dent a un volume pulpaire différent. Il est évident, en tenant compte du volume de la chambre et du nombre de canaux radiculaires, qu'une prémolaire ou une molaire contient plus de tissus qu'une incisive mandibulaire donc qu'une pluri radiculées sera une plus grande source d'ADN qu'une mono radiculée.
 - *La position de la dent sur l'arcade* : une dent postérieure aura le privilège d'être protégée par le tissu osseux et musculaire qui l'entoure (muscles masticateurs, joues). Elle sera ainsi davantage à l'abri des agressions extérieures qu'une dent antérieure. Une dent incluse (SWEET et coll.) (72), sera d'autant plus protégée de toute communication (par l'os alvéolaire). L'ADN sera plus exploitable et aura moins de chance d'avoir subi une contamination dans les deux cas cités ci-dessus.
- L'état antérieur de la dent:
 - *L'âge du défunt*: on sait que la quantité pulpaire décroît de manière régulière avec l'âge par apposition de dentine secondaire. L'ADN diminue donc en parallèle.
 - *L'attaque bactérienne*: l'ADN va subir une contamination *via* les lésions de l'émail provoquant la déminéralisation de celui-ci et *a fortiori* l'attaque pulpaire.
 - *Les fractures et l'usure de la couronne* : on aura une diminution du volume par apposition de dentine tertiaire ou contamination pulpaire par effraction bactérienne.

- La maladie parodontale: elle entraîne une récession gingivale et une ostéolyse. Le cément alors découvert transmet les agressions thermiques, chimiques à la pulpe qui répondra par la fabrication de dentine, donc la diminution de tissus pulpaire s'observe.
- Les soins dentaires : les tailles de cavités, les coiffages, les transplantations sont autant d'éléments qui s'ajoutent au dépôt de dentine tertiaire.
- Les anomalies génétiques (dysplasie, amélogénèse et dentinogénèse imparfaites peuvent aussi l'altérer).

FACTEURS EXTRINSÈQUES :

- Le milieu environnant : les rayons ultra-violet du soleil, les agents oxydants, les sols acides ou basiques, le milieu aqueux, la température. L'interaction de ces différents éléments va dégrader l'ADN.

- Le facteur temporel : divers travaux menés par Paäbo (1985), Woodward *et coll.*, (1994) nous montrent la persistance de l'ADN après la mort d'un organisme. De par sa structure et sa composition, la dent est le fossile le plus apte à fournir des échantillons d'ADN ancien.

Toutefois, la dégradation de l'ADN est bien présente, particulièrement en milieu humide entre 38 et 40°C (travaux de Bär 1988). En effet, la dénaturation passe par plusieurs phénomènes : l'autolyse, c'est-à-dire la digestion aseptique par les enzymes lysosomiales et la putréfaction qui est une dégradation bactérienne anaérobie sont suivies par une décomposition aérobie et microbienne des structures organiques.

- La carbonisation : il est sûr qu'une dent totalement incinérée ne pourra fournir aucun ADN (65) (1300° C lors d'une crémation ou 60 minutes à 800° C la cavité pulpaire est vide), mais il est possible d'en extraire même après un certain degré d'incinération (350 à 510° C mais moins de 2 minutes).

- L'eau : elle va accélérer la putréfaction. La quantité d'ADN récupérable va de paire avec la température et la durée d'immersion.

- Le sol : sa composition (sable, terre), son acidité ou son alcalinité vont influencer la conservation. Un milieu sec et sablonneux dégrade moins qu'un terreau qui favorise la prolifération bactérienne (65).

4.2.9.6 Les techniques d'identification génétique

Après extraction aseptique de l'ADN (4.2.9.4.), les techniques du RFLP ou Southern et de la PCR vont permettre de mettre en exergue les régions variables de l'ADN constituant le « profil génétique » ou l'« empreinte génétique de l'individu ».

Avant d'exposer ces techniques, précisons quelques termes :

- Une sonde est une petite séquence d'ADN de référence marquée (par un composé fluorescent, un radio isotope ou une enzyme, ici par du phosphore 32) que l'on utilise pour hybrider et détecter des séquences homologues, c'est-à-dire complémentaires. Les sondes doivent être spécifiques et sensibles. {16}
- Un locus est un emplacement physique précis et invariable sur un chromosome où se localise un gène ou l'un de ses allèles.
- Les allèles sont les différentes versions d'un même gène. Chaque allèle se différencie par une ou plusieurs différences de la séquence de nucléotides. Ces différences apparaissent par mutation au cours de l'histoire de l'espèce, ou par recombinaison génétique. Tous les allèles d'un gène occupent le même locus sur un même chromosome.

La première méthode va inclure l'utilisation d'enzyme de restriction et de sondes qui vont « reconnaître » la région variable. Elles sont de deux types : sondes monolocus ou multilocus. Les sondes multilocus reconnaissent une unité de base répétée en nombre variable sur plusieurs chromosomes. Les sondes monolocus reconnaissent une unité de base répétée en nombre variable sur un seul chromosome. Les chromosomes étant associés par paire, on visualisera donc deux fragments de taille variable pour un individu.

Les enzymes de restriction vont reconnaître des séquences de nucléotides spécifiques et couper la molécule d'ADN à des endroits précis appelés « sites de restriction ». Ces sites forment des polymorphismes de restriction ou R.F.L.P (Restriction Fragment Length Polymorphism) qui présentent des régions constantes codantes et des régions variables

répétées (V.N.T.R) spécifiques à chaque individu, retrouvées sur les brins paternels et maternels des chromosomes.

Ensuite les sondes interviennent par hybridation c'est-à-dire qu'elles vont reconnaître leur complémentaire parmi tous les fragments d'ADN.

La révélation se fait par autoradiographie (mise en contact avec un film radiologique). Le résultat apparaît sous forme de deux bandes pour les simples locus et d'une multitude pour les multilocus.

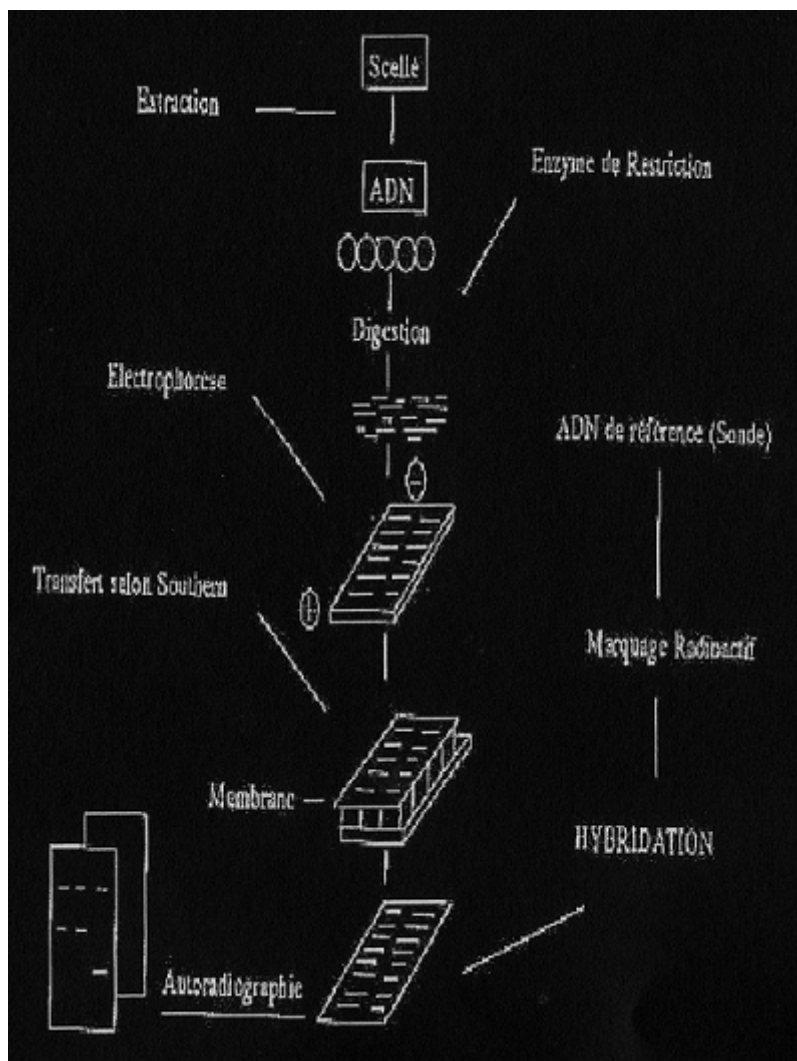


Figure 25 :
« La technique R.F.L.P »

Interprétation : Pour comparer les empreintes génétiques obtenues, il faut les confronter à une autre source génétique supposée provenir de la même personne ou d'une personne apparentée.

La technique RFLP peut être limitée par la qualité et la quantité d'ADN pulpaire qui a pu être recueillie. C'est pour cela que la méthode PCR sera utilisée (ou ACR pour Amplification en Chaîne par Polymerase). Elle consiste en l'amplification de l'ADN c'est-à-dire sa réplication ciblée *in vitro* : « elle permet d'obtenir, à partir d'un échantillon complexe et peu abondant, d'importantes quantités d'un fragment d'ADN spécifiques et de longueur définie » {8}.

La PCR se subdivise en deux étapes : l'amplification puis la détection du produit amplifié.

Le premier cycle qui copie la séquence est lui-même constitué de trois phases :

- la dénaturation ou l'ADN double brin se sépare en deux étapes simple brin,
- l'hybridation qui repose sur le principe de l'appariement des bases complémentaires grâce aux amorces ou primers (oligonucléotides qui repèrent le segment d'ADN à amplifier et servent d'amorce à l'ADN polymérase),
- l'élongation c'est-à-dire la synthèse du brin complémentaire de l'ADN par l'ADN polymérase.

Les polymérases utilisées en PCR sont extraites des bactéries vivant naturellement à des températures élevées. La plus connue est la Taq polymérase.

À la fin de chaque cycle, la quantité d'ADN présent est multipliée par 2. On effectue généralement 25 à 35 cycles donc au terme de N cycles on aura 2^n exemplaires. (38)

Ensuite il faut détecter le produit amplifié. Il s'effectue soit par électrophorèse (la séparation des fragments amplifiés sous l'effet d'un champ électrique), soit par coloration au nitrate d'argent ou bromure d'éthidium, soit par détection fluorescente à l'aide de primers marqués par des molécules fluorescentes.

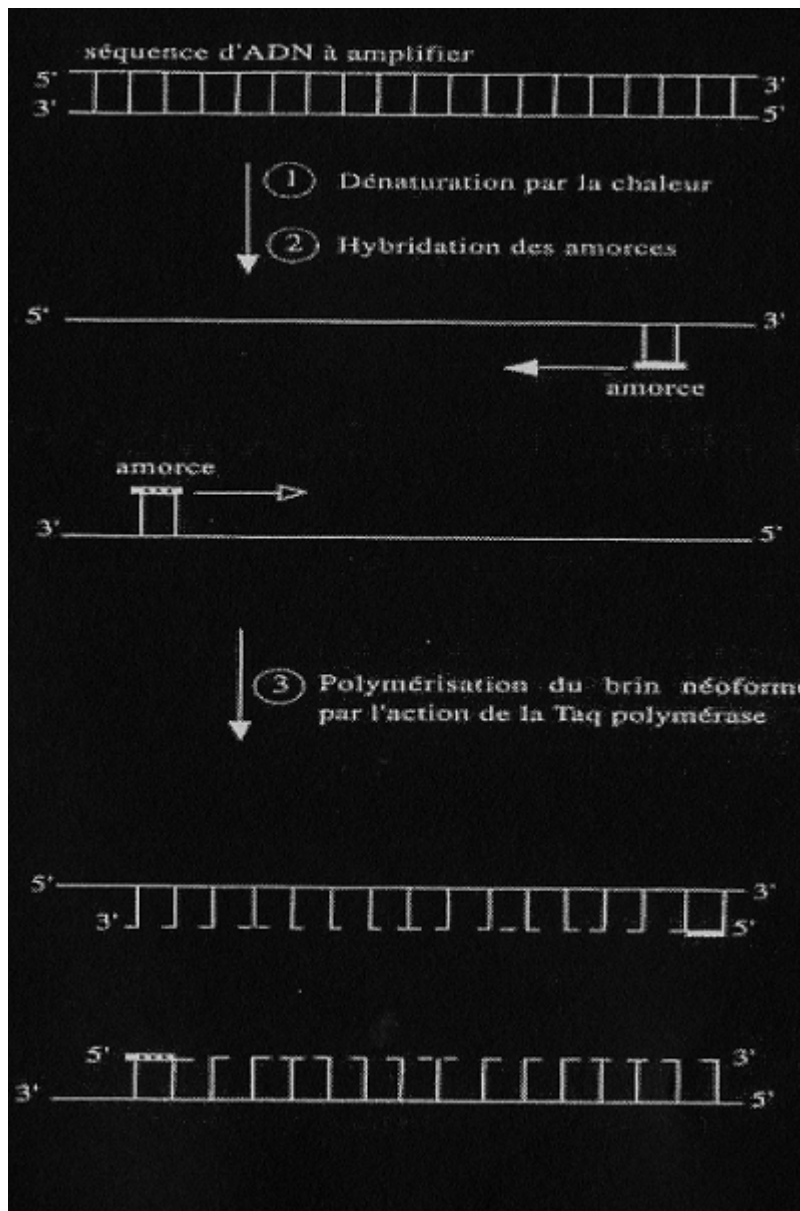


Figure 26

Interprétation: l'ADN recueilli dans la dent est analysé en parallèle avec l'ADN de référence. On pourra affirmer leur coïncidence si les deux profils sont identiques, mais cette méthode étant moins discriminante que la précédente, il existe un risque d'erreur lié à la fréquence de l'empreinte génétique dans la population. (13)

4.3. Définition de l'identification reconstructive

Nous pourrions définir ce terme en trois mots : « aucune présomption d'identité », c'est-à-dire que l'expert ne possède aucun document préalable (absence de dossier antemortem, données inexploitable) ou lorsque le corps ou les parties retrouvées ne permettent aucune identification visuelle. D'ailleurs Gustafson¹ l'a définie en ces termes : « *ces techniques sont basées sur des comparaisons avec des moyennes. Elles permettent une estimation plus ou moins précise du sexe, de la race, de la profession et des habitudes, de l'âge* ».

De nos jours, l'absence de dossiers dans les pays développés est plutôt rare, mais il ne faut pas oublier que des citoyens vivent toujours sans soins dentaires. En opposition à cela s'ajoute le fait que les enfants et adultes consciencieux et à l'écoute de leur santé ont de moins en moins de soins en bouche, ce qui rend une identification plus difficile.

Le savoir et l'expérience de l'expert vont l'aider à retracer la vie d'un individu d'après les pièces anatomiques qui lui seront fournies. Avec ces données, il pourra déterminer son sexe, son origine ethnique, son âge, ses habitudes, sa profession et son groupe sanguin.

Tout d'abord, même s'il est rare que l'expert ait à se poser la question de la détermination de l'espèce, il y a toujours une possibilité de se retrouver en présence de dents isolées très abîmées et/ou très fracturées. Il faudra, dans ce cas, confirmer l'origine humaine de l'échantillon.

Il existe plusieurs techniques.

Les plus invasives vont utiliser la molécule d'ADN si l'exploitation est possible, Whittaker 1980-1987 utilise les fluides dentinaires et l'électrophorèse et Goldberg 1989 applique une théorie selon laquelle le nombre de canalicules est spécifique à une espèce. Déjà, au début du XXème siècle, Balthazard et Lebrun (1911) montrent que les mensurations des canaux de Havers permettent le diagnostic de l'espèce humaine (canaux supérieurs à 20 microns). (19)

Pour les examens non invasifs, l'expert va étudier scrupuleusement les dents et les mâchoires. Si l'on retrouve des restaurations, il est certain d'être en présence de dents humaines.

¹ GUSTAFSON, « L'odontostomatologie médico-légale », 1967, préface

La mandibule présente un angle symphysaire beaucoup plus obtus chez l'homme que chez l'animal. Chez l'humain, seul le bord postérieur de la branche montante est droit et vertical. Les racines et couronnes sont toujours sur le même axe chez l'homme. (43)

4.3.1. La détermination de l'origine ethnique

Brunet en 1995 (28)¹ affirme : « *On ne peut pas scientifiquement parler de races humaines, de populations : oui, de races : non* ». Pourtant on ne peut nier l'existence de caractères physiques différents au sein des populations.

Aujourd'hui, nous pouvons admettre l'existence de trois grandes populations ou phénotype cutané :

- les leucodermes ou caucasoïdes (groupe « blanc »),
- les mélanodermes (groupe « noir »),
- les xanthoderme (groupe « jaune »).

Nous montrerons ici que certains critères dento-maxillaires vont pouvoir orienter l'expert dans sa recherche.

4.3.1.1. La dimension des maxillaires

Des mesures ont été effectuées pour tenter de distinguer les groupes phénotypiques, c'est à E.Giles et O.Elliot en 1962 que l'on doit les premières formules reprises par Fischer et Gill en 1990, mais les valeurs trouvées étaient trop proches pour être suffisamment discriminantes.

Lorsque que l'on observe les arcades dentaires, des divergences existent. Il est d'usage de dire que l'on trouve des arcs dentaires en V, en U, de forme parabolique, mais les conclusions de Granat en 1975 nous indiquent que « *la forme de l'arc alvéolaire dans son entier ne peut pas être retenue comme un caractère racial discriminatoire* » car selon lui l'unique forme à considérer est l'ellipse tant au maxillaire qu'à la mandibule et ceci pour toutes les races humaines actuelles. (31)

Nous pouvons en conclure que la forme mandibulaire ou maxillaire ne permet pas de préciser l'origine ethnique.

¹ GEORGET C., FRONTY P., SAPANET M., COLLET G., « L'Identification Estimative, 1^{ère} partie », Edition Atlantique, 2005, p. 91

4.3.1.2. La dimension des dents {1}

C'est à Flower que nous devons la comparaison de la dimension des dents à celle du crâne (indice cranio-facial). L'indice se mathématise de cette façon :

$$\frac{\text{(Longueur des prémolaires et molaires)}}{\text{(Distance basion-nasion)}} \times 100$$

L'indice dentaire (ID) est aussi fréquemment utilisé, il s'agit de l'expression :

$$\frac{\text{Longueur moyenne des dents}}{\text{Taille de l'individu}}$$

Plusieurs auteurs, comme MARQUER (56)¹ en ont tiré la conclusion suivante :

- la microdontie caractérise les blancs,
- la mésodontie caractérise les jaunes d'Asie et les noirs d'Afrique,
- la mégadontie caractérise les jaunes d'Amérique, les Mélanésiens et Australiens.

Mais en 1998 Schnutenhaus et Rösing ont mené une étude sur 160 populations différentes et en ont conclu que : « *Les mesures des dents ne conviennent pas pour classer les populations modernes* » même s'ils ont observé que les populations d'Océanie possèdent les plus grosses dents. (28)²

4.3.1.3. La forme et les particularités dentaires

Il existe divers particularités retrouvées à des fréquences variables selon les populations. Nous pouvons citer comme exemple la présence ou l'absence du tubercule de Carabelli ou celle du trait en « pelle ». Le tubercule de Carabelli, touche principalement la face palatine des premières molaires supérieures, est trouvé en plus grande proportion chez les populations caucasiennes. En revanche, les dents en pelle (correspondant à une incurvation bordée de bourrelets d'émail sur les dents monoradiculées) sont beaucoup plus fréquentes chez les populations mongoloïdes (comme les chinois, les aborigènes de Taiwan, les Esquimaux et les indiens d'Amérique) et le tubercule beaucoup moins présent. D'ailleurs, les esquimaux « de race pure » en sont totalement dépourvus. (32)

¹ NOSSINTCHOUK RM., « Manuel d'Odontologie médico-légale », Paris, 1991, p. 83.

² GEORGET C., FRONTY P., SAPANET M., COLLET G., « L'Identification Estimative, 1^{ère} partie », Edition Atlantique, 2005, p. 92.

Moreau et Collet en 1995 ont examiné des molaires inférieures de certains Africains et en ont conclu que la 2ème molaire est plus volumineuse que les deux autres et qu'elle présenterait pour 18% cinq cuspidés.

Keith en 1913 constata que le taurodontisme est plus fréquent chez les Inuits et les indiens d'Amérique (malformation des molaires dont la chambre pulpaire présente un allongement, les racines se divisant à l'extrémité de la dent).

4.3.2. La détermination du sexe

Lorsque les experts se retrouvent en présence d'un corps ou de divers ossements, il est plus simple d'affirmer le sexe en étudiant les os, notamment l'os coxal qui fait figure de priorité, suivis de l'humérus, du radius, du fémur.

S'ils en sont dépourvus et que le crâne est leur seul élément, plusieurs indices seront à prendre en compte :

- le crâne féminin est plus petit, plus arrondi, plus fin,
- les arcades sourcilières, les crêtes supra-orbitaires, la mandibule et l'arc malaire sont plus développés chez l'homme,
- les processus mastoïdes et styloïdes sont plus longs chez l'homme,
- la base de la symphyse mandibulaire est arrondie chez les femmes, anguleuse chez les hommes.

En 1938, Buhtz et Ehrhardt (56)¹ observaient que « les dents des femmes sont plus petites que celles des hommes », mais cette analyse n'est pas à extrapoler tant les dimensions peuvent différer entre les individus du même sexe.

Mais ces descriptifs, qui sont en réalité des généralités, ne permettent pas d'être sûrs à 100 %. Nous pouvons être en présence d'une femme forte, d'un homme gracile ou encore d'un adolescent. C'est pour cela que divers auteurs comme Fronty (1978), Bequain (1985) ou dernièrement la méthode DIMODENT (Fronty, Coignet et Ingrand, 1998) s'appuyant sur des données biométriques et mathématiques sont à envisager plus particulièrement.

¹ NOSSINTCHOUK RM., « Manuel d'Odontologie médico-légale », Paris, 1991, p. 94.

Dans l'ordre chronologique et pour rendre hommage à leur travaux, revenons sur certaines études : (28)¹

4.3.2.1. La méthode radiométrique de Ceballos J.L et Rentschler E.H (1958)

À l'aide de radiographies crâniennes d'incidence frontale, bouche close, les auteurs ont effectué diverses mesures qui s'avèrent être de bons pronostics dans la détermination du sexe (pour 88% des cas).

- la distance du sommet du crâne à la base de la mandibule dans le plan sagittal médian,
- la distance de la pointe du processus mastoïdien au bord pétreux,
- la largeur de la mandibule depuis les pointes du processus mastoïdien,
- la largeur de l'angle mandibulaire.

4.3.2.2. Les 9 critères cranio-dentaires de Aitchison (1964)

Les critères dentaires :

- l'indice incisif (Ii) = $\frac{\text{diamètre mésio-distal maximum de l'incisive latérale supérieure}}{\text{diamètre mésio-distal maximum de l'incisive centrale supérieure}}$

Cet indice devrait être plus grand chez l'homme.

- le diamètre vestibulo-lingual des prémolaires et molaires serait plus important chez l'homme.

Les critères osseux :

- un angle mandibulaire plus ouvert chez la femme,
- une échancrure sigmoïde peu prononcée, une apophyse coronoïde plus émoussée chez l'homme,
- un arc malaire plus épais, plus fort chez l'homme,
- des crêtes supra-orbitaires plus importantes chez l'homme,
- des bosses frontales plus marquées chez la femme,
- des apophyses mastoïdiennes plus volumineuses chez l'homme,
- une capacité crânienne plus grande chez l'homme.

¹ GEORGET C., FRONTY P., SAPANET M., COLLET G., « L'Identification Estimative, 1^{ère} partie », Edition Atlantique, 2005, p. 104-110.

4.3.2.3. *Les critères cranio-dentaires de Pennaforte (1973)*

- le rapport entre les largeurs des incisives centrales et latérales est supérieur ou égal à 2 mm pour l'homme, inférieur à 2 mm pour la femme,
- l'angle goniale droit est supérieur ou égal à 121 degrés pour l'homme, inférieur à 121 pour la femme,
- la hauteur de l'os alvéolaire mandibulaire est supérieure ou égale à 30 mm pour l'homme, inférieur à 30 pour la femme,
- la largeur bigoniale est supérieure à 103 mm pour l'homme et inférieure à 83 mm pour la femme,
- la largeur bicondylienne est supérieure à 125 mm pour l'homme et inférieure à 105 mm pour la femme,
- la distance entre l'épine de Spix et la crête temporale est supérieure à 11,5 chez l'homme et inférieure ou égale à 11,5 mm chez la femme.

4.3.2.4. *L'étude de Cousin, Fenart et Salmon (1978)*

Pour les auteurs, les dents féminines sont situées plus en arrière que celles des hommes. Leur axe est également plus oblique de haut en bas et d'avant en arrière. (15)

4.3.2.5. *La méthode de Fronty, 1978*

FRONTY a analysé 350 sujets et en particulier les dents monoradiculées. L'analyse des diamètres mesio-distaux et vestibulo-linguaux suggère l'existence d'un dimorphisme sexuel qui se traduit par une forte canine mandibulaire associée à une incisive latérale proportionnellement plus petite chez l'homme. Inversement, la femme présente de petites canines et des incisives inférieures plus grandes.

Pour son expérience, l'auteur a mesuré ces différents diamètres à l'aide d'un pied à coulisse et en a déduit l'indice de robustesse R ; $R = \text{dia MD (mm)} \times \text{dia VL (mm)}$.

Cette comparaison permet de classer correctement 84 % des sujets.

4.3.2.6. *La méthode de Bequain et Boutonnet (1985)*

À partir des diamètres mésio-distaux et vestibulo-linguaux pris au collet dentaire des dents du groupe incisivo-canin supérieur ainsi que leur longueur radiculaire, les scientifiques calculent

la somme des deux diamètres relevés et obtiennent le module radulaire d'une part et, d'autre part, ils en effectuent le rapport.

Pour finir, ils étudient la corrélation des deux variables et réalisent un graphique affichant de bonne probabilité dans la détermination du sexe.

Les résultats sont les plus probants pour la canine maxillaire. En effet, il suffit que le module radulaire soit supérieur à 13,5 mm pour que cette dent ait toutes les chances d'appartenir à un individu masculin.

4.3.2.7. La méthode DIMODENT (1998)

Cette dernière technique est effectuée sur des moulages dentaires, à l'aide d'un pied à coulisse. Fronty, Coignet et Ingrand mesurent les distances entre les faces distales et mésiales (d'après la ligne de plus grand contour), puis entre les faces vestibulaires et linguales du bloc incisivo-canin maxillaire et mandibulaire (la plus grande).

Ensuite, un logiciel effectue la comparaison des moyennes. Il en ressort que deux dents sont réellement intéressantes pour la prédiction du sexe : les canines et incisives latérales mandibulaires.

Ces résultats permettent de « mathématiser la détermination du sexe » : $P = 1/(1+e(-y))$,

P représente la probabilité d'une denture féminine. Si P tend vers 100 %, nous sommes en présence de restes féminins et si P tend vers 0%, masculin.

Lorsque P=50%, il est impossible de se prononcer.

Conclusion des méthodes biométriques :

Toutes les mesures que les experts effectuent peuvent être d'une grande aide pour l'identification judiciaire, mais même si ces différentes méthodes sont aujourd'hui reconnues et ont fait leur preuve, les légistes préféreront, lorsque cela est possible, utiliser les tests génétiques, plus fiables, pour déterminer le sexe d'une victime. C'est ce que nous allons maintenant étudier.

4.3.2.8. Les méthodes génétiques pour l'identification du sexe

Grâce à des séquences spécifiques du chromosome Y ou selon la taille des gènes qui varie en fonction du sexe (exemple du gène de l'amélogénine utilisé pour la famille Romanov), il est possible de déterminer le sexe avec certitude.

L'analyse du gène de l'amélogénine : (14) ce gène est impliqué dans le développement de l'émail dentaire. Sullivan en 1993, Stone et Lassen en 1996 ont réalisé un examen PCR et par électrophorèse sur gel d'agarose. Les deux types d'allèles ont pu être distingués : l'exemplaire du gène porté par le chromosome Y comportant 6 paires de base de plus que celui du chromosome X (112 contre 106).

Un individu masculin XY produira donc deux bandes électrophorétiques (une de 106 paires de base, une de 112),

Une femme en produira une seule de 106 paires de base.

Outre les anomalies génétiques, tout de même de faible fréquence – comme les personnes XX masculins ayant reçu par translocation la partie du chromosome Y (ils seront de génotype féminin, mais doté d'un sexe masculin) ou les délétions du gène de l'amélogénine sur Y (Santos, 1998) –, il est possible d'affirmer que ce test est de bonne fiabilité.

Une autre méthode est utilisée fréquemment : il s'agit de la recherche du sexe nucléaire (8)¹ confirmé par la présence du corpuscule de Barr dans les cellules dentaires. Il s'agit d'hétérochromatine sexuelle (chromatine condensée) appliquée contre la face interne de l'enveloppe nucléaire de la plupart des cellules somatiques chez les femmes. Il est rendu visible par coloration à l'hématoxyline. La coloration est donc positive pour les femmes et négatives pour les hommes. Cette chromatine sexuée de Barr est visible dans 20% à 50% des cellules féminines. (10)

¹ BUQUET A., « Manuel de criminalistique moderne et de police scientifique. La science et la recherche de la preuve. », Paris, 4^{ème} édition, 05/2011, p. 176.

4.3.3. La déduction de la profession, des habitudes de vie et du niveau socioculturel

Pour être en possibilité d'analyser ces critères, le rôle de l'odontologiste légiste débute sur le terrain dès le recueil des informations. Ces estimations peuvent être tellement aléatoires que la collecte des débris et fragments s'avère cruciale, mais Gustafson en 1966 a écrit « *qu'un dentiste entraîné peut retirer de l'examen de la bouche et des dents, même lorsqu'il s'agit d'un cadavre, un certain nombre de renseignements relatifs à la profession, aux habitudes et à la situation sociale* ». Analysons alors quelques données pouvant aider les experts.

4.3.3.1. Le niveau de vie

Il est de coutume de déduire qu'une bonne hygiène bucco-dentaire, des restaurations entretenues ou des soins prothétiques reflètent l'appartenance à un groupe, à une catégorie sociale favorisée. Mais cela ne suffit pas pour déduire la situation économique d'une personne. Il serait en effet abusif de conclure sur de telles données. Toutefois, la présence d'implants en bouche, de restaurations très coûteuses peuvent donner une première orientation et l'expert odonto-légal peut affirmer si la victime était soucieuse de son hygiène et de son état de santé.

4.3.3.2. Les habitudes de vie

Nous pouvons ici les partager en 2 sections :

Les habitudes pouvant entraîner des pathologies ou des signes remarquables : (28)¹

Chez l'enfant :

- *Le syndrome du biberon* : il s'agit d'une atteinte carieuse importante pouvant aller jusqu'à la fracture de la couronne dentaire, concernant principalement le bloc maxillaire antérieur et épargnant les dents inférieures. Comme son nom l'indique, elle touche les dents temporaires chez l'enfant dès son plus jeune âge. Elle est le signe que ce dernier vivait ou s'endormait avec un biberon de lait ou de boisson sucrée ou encore qu'il tenait régulièrement en bouche une sucette imbibée d'une substance sucrée.

¹ GEORGET C., FRONTY P., SAPANET M., COLLET G., « L'Identification Estimative, 1^{ère} partie », Edition Atlantique, 2005, p. 124-126.

- *La succion du pouce, des doigts ou de tout autre objet* (crayon, tétine,...) peuvent amener des malpositions dentaires, une béance, un overjet.
- *La déglutition infantile*, si elle n'est pas prise à temps, peut entraîner les mêmes problèmes précédemment cités.
- *La prise de médicaments* comme la tétracycline donnera une teinte brun-jaune aux dents, une teinte verdâtre par la ciprofloxacine.

Chez l'adulte :

- Une alimentation trop sucrée provoque des caries, trop acide une décalcification de l'émail.
- Des troubles de l'alimentation (anorexie, boulimie) montrent des caries spécifiques de ces maladies (caries localisées sur la face palatine des incisives maxillaires).
- Une alimentation exclusivement végétalienne peut amener des déficits nutritionnels fragilisant le complexe buccal.
- Un brossage horizontal trop énergétique provoque des myolyses au niveau des collets dentaires. Ces lésions peuvent indiquer si le sujet était droitier ou gaucher car elles prédominent d'un côté.
- Le tabac entraîne des colorations brunâtres sur les faces vestibulaires et palatines du bloc antérieur surtout. Chez le fumeur de pipe, on peut retrouver en plus des usures au niveau du bord libre (tuyau de l'objet).
- Le thé et le café entraînent des colorations temporaires.

Les particularités culturelles :

Elles sont le reflet de l'appartenance à un groupe, à une ethnie, d'où leur grande importance dans le travail des enquêteurs. On en trouve de différentes sortes :

- *les mutilations volontaires* : (25)
 - * la taille des dents : rencontrée exclusivement chez les hommes (Sénégal, Côte d'Ivoire, Burkina Faso), il consiste au biseautage du tiers incisal afin d'obtenir une forme de pointe, le nombre de dents taillées serait à l'image du courage de l'individu ; A Bali, les hommes et les femmes doivent se limer les dents antérieures avant de se marier.

*le tatouage gingival ou labial en bleu ou noir (Sénégal), à l'aide d'épingles et d'encre.

- *Les ornements* comme les incrustations de pierres précieuses et de cuivre (Amérique centrale), les laquages (Asie).

Etant donné la rareté de ces particularités (peu répandues et de plus en plus rares), elles sont hautement informatives.

- *Les tatouages et piercings* : (28)¹

Cette marque culturelle n'est pas un effet de mode apparu récemment, même si actuellement les adolescents sont de plus en plus adeptes, pour revendiquer leur appartenance à un groupe, à une idée ou simplement comme décoration, sans oublier l'envie de s'embellir et de séduire. Mais cette pratique, devenue coutume, a des milliers d'années. En effet, les premiers tatouages qui dateraient du Vème siècle avant notre ère ont été découverts sur des momies (l'homme de Pazyryk, la Dame et l'Homme d'Ukok) au milieu du XXème siècle. De plus ces dessins marquaient l'appartenance à un groupe (tribal, religieux, prisonniers, pirates). Aujourd'hui, ils peuvent encore garder cette signification (gangs des Maras en Amérique latine).

Aujourd'hui, de plus en plus de personnes se font tatouer et la médiatisation aide à populariser cet art.

Les tatouages qui concernent l'expert odontologique se localisent plus particulièrement à la sphère buccale.

- En Chine, les jeunes filles se font tatouer le visage comme signe de maturité, de passage à l'âge adulte (chez la population Drung).
- Les Maoris de Nouvelle-Zélande se font tatouer le visage entièrement car elle représente la partie du corps la plus sacrée.
- Au Maghreb, les berbères se font tatouer le visage pour conjurer le mauvais sort. Les Imazighen se tatouaient le front, le menton, les joues et les tempes. Selon le sexe, les populations d'Afrique du nord se dessinent au niveau du front une croix ou un rond pour l'homme, un palmier pour la femme.

¹ p. 127-128

L'ensemble de ces coutumes nous paraissent peut-être, pour nous occidentaux, d'un autre temps, mais il est toujours possible d'en retrouver aujourd'hui.

Parallèlement, nous pouvons retrouver au niveau oro-facial :

- Des tatouages thérapeutiques comme les champs d'irradiation dans le traitement des cancers qui rougissent et brûlent la peau et les muqueuses des patients.
- Des tatouages iatrogènes au niveau des gencives laissés par les métaux de restauration comme l'amalgame.
- Des tatouages appelés « maquillage permanent » pour dessiner le contour des lèvres ou un trait de crayon « eye liner » au niveau des paupières.

Lorsque l'expert se retrouve devant l'un de ces cas, il est important qu'il dessine et photographie le tatouage car cette découverte importante est une réelle avancée pour l'enquête.

Le piercing des lèvres, de la langue devient de plus en plus un phénomène de mode, mais tout comme le tatouage, il peut faire partie d'une culture, d'une coutume (en Amérique centrale, Amérique du sud et Ethiopie, certaines tribus se percent la lèvre inférieure et agrandissent le trou pour y placer des plateaux en bois). Le travail de l'expert est ici de localiser parfaitement le bijou, de donner ses caractéristiques (forme, dimensions) et de le photographier.

Lors de l'autopsie, le légiste peut retrouver, à la place du bijou, la cicatrice de celui-ci ainsi que certaines lésions spécifiques au niveau dentaire (dents fêlées, parodonte fragilisé, déchaussement).

4.3.3.3. Les particularités professionnelles:

Nous savons aujourd'hui que certaines professions peuvent être responsables d'altérations au niveau buccal, notamment physiques ou chimiques mais ceci tend à diminuer. En effet, les campagnes de prévention, les visites régulières chez son praticien, la médecine du travail et la prise de conscience de la société tendent à réduire l'incidence. Néanmoins, lorsqu'elles sont présentes, elles se localisent au niveau de la région la plus exposée : surtout sur les incisives et les canines.

- Les altérations mécaniques :

Les fissures et les échancrures du bord incisif chez les couturiers, les tailleurs, tapissiers qui se servent de leurs dents pour tenir des aiguilles, des clous, couper du fil...

Les abrasions occlusales chez les personnes travaillant dans un environnement rempli de particules abrasives (carrière, sablière, sableurs de métaux, marbriers...)

Le bruxisme entraînant une usure bien caractéristique (jusqu'à la fracture coronaire), à la fois dans les métiers « stressants » mais aussi dans les métiers à atmosphère « lourde » (vibrations, fort décibel...) comme les utilisateurs de marteau-piqueur, les pilotes...

Les usures constatées aussi chez les musiciens d'instruments à vent, les souffleurs de verre.

- Les altérations chimiques :

Travailler une journée entière dans une atmosphère remplie de particules corrosives et toxiques et les respirer entraînent des lésions dentaires caractéristiques :

- Des caries de collet chez les confiseurs, pâtissiers liées aux poussières de sucre, de farine...
- Des colorations dentaires chez les travailleurs de métaux (le fer donnera une coloration brune, verte pour le cuivre et noir pour le zinc). Noter que des précautions et consignes de sécurité sont désormais de rigueur pour diminuer les problèmes industriels).
- Destruction de l'émail et de la dentine par des vapeurs nocives

4.3.4. L'estimation de l'âge

4.3.4.1. Quelques rappels (60)¹

Le développement dentaire (odontogénèse) est basée sur la formation des germes dentaires, chaque germe passant par divers stades successifs : lame, bourgeon, cupule, cloche dentaire, différenciation terminale des odontoblastes et améloblastes, formation des racines, éruption. Morphologiquement, le développement de la dentition temporaire débute vers les 6 ou 7èmes semaine de vie *in utero*. Rapidement les germes permanents vont apparaître, les deux dentitions vont coexister. L'odontogénèse s'achèvera aux environs de 18-25 ans par rhizogénèse et l'éruption des 3^{èmes} molaires ou dents de sagesse.

¹ PIETTE E., GOLDBERG M., « La dent normale et pathologique », Bruxelles, 2001, p. 6.

DENTS	ERUPTION	REPLACEMENT
Incisive centrale	6-10 mois	6-8 ans
Incisive latérale	8-12 mois	7-9 ans
Canine	16-20 mois	9-12 ans
Première molaire	12-16 mois	9-11ans
Deuxième molaire	20-30 mois	10-12 ans

Tableau 4 :
« Chronologie des éruptions et chute des dents déciduales »

Types de dents	Mise en place du germe	Début de minéralisation	Achèvement de la couronne	Eruption	Edification complète
Incisive centrale	5ème mois in utero	3 mois	4 à 5 ans	6 à 7 ans	10 ans
Incisive latérale	5ème mois in utero	6 mois	5 ans	7 à 8 ans	10 ans
Canine	5ème mois in utero	6 à 9 mois	6 ans	11 à 12 ans	13 à 15 ans
1ère prémolaire	naissance	2 ans	6 à 7 ans	10 à 12 ans	13 ans
2ème prémolaire	9 à 12 mois	3 ans	6 à 8 ans	11 à 12 ans	14 ans
1ère molaire	4ème mois in utero	naissance	3 à 4 ans	6 ans	9 à 10 ans
2ème molaire	9 à 12 mois	30 mois	8 ans	12 à 13 ans	15 ans
3ème molaire	5 à 6 ans	7 à 10 ans	13 à 15 ans	17 ans à +	Après 18 ans

Tableau 5 :
« Chronologie des éruptions des dents permanentes »

4.3.4.2. Chez l'adulte

La détermination de l'âge représente une part importante de l'activité médico-légale. Grâce aux critères dentaires et aux différentes méthodes actuelles à disposition, les experts sont aptes à déterminer l'âge d'une victime même s'il subsiste toujours une mince zone d'erreurs

entre l'âge estimé et l'âge réel. Il existe plusieurs méthodes, la référence est aujourd'hui celle de Lamendin ; nous allons explorer successivement les diverses techniques mises à notre disposition. (56)¹

4.3.4.2.1. La méthode de GUSTAFSON (1947)

Elle est basée sur l'étude de 6 facteurs de sénescence :

- l'abrasion des faces occlusales (notée A)
- l'état du parodonte (noté P)
- l'apposition de dentine secondaire (notée S)
- l'apposition cémentaire (notée C)
- la résorption radiculaire (notée R)
- la transparence radiculaire (notée T)

Chaque facteur est coté de 0 à 3 selon son intensité. L'expérimentateur utilise principalement des coupes histologiques minces (200 microns d'épaisseur) de dents antérieures afin de réduire la marge d'erreur (les dents postérieures étant plus compliquées à analyser). Il additionne ensuite les « points » attribués à chaque dent qu'il reporte sur « la droite de régression de Gustafson » qui a pour formule $A(\hat{\text{âge}}) = 11.43 + 4.56X$

X étant la somme des coefficients attribués à chaque paramètre.

C'est une méthode très fiable, la marge d'erreur à considérer est de 4.6 années.

¹ NOSSINTCHOUK RM., « Manuel d'Odontologie médico-légale », Paris, 1991, p.111-112.

Usure A	<p>A0: Pas d'usure</p> <p>A1: Usure ne touchant pas l'émail</p> <p>A2: Usure atteignant la dentine</p> <p>A3: Usure atteignant la pulpe</p>
Parodontose P	<p>P0: Pas de parodontose</p> <p>P1: Débutante</p> <p>P2: Dépassant le 1er 1/3 de la racine</p> <p>P3: Dépassant les 2/3 de la racine</p>
Dentine secondaire S	<p>S0: Pas de dentine secondaire</p> <p>S1: Début de formation dans la partie supérieure de la cavité pulpaire</p> <p>S2: Occupe la moitié de la cavité pulpaire</p> <p>S3: Occupe la quasi-totalité de la chambre pulpaire</p>
Apposition cémentaire C	<p>C0: Fine couche cémentaire</p> <p>C1 Couche plus épaisse</p> <p>C2: Couche importante</p> <p>C3: Couche très importante</p>
Résorption radiculaire R	<p>R0: Pas de résorption</p> <p>R1: Quelques points limités de résorption</p> <p>R2: Perte de substance notable</p> <p>R3: Perte de substance atteignant ciment et dentine</p>
Transparence de la racine T	<p>T0: Pas de transparence</p> <p>T1: Transparence très limitée, débutante</p> <p>T2: Transparence dépassant le 1/3 apical</p> <p>T3: Transparence dépassant les 2/3 apicaux</p>

Tableau 6 :

« Les différents stades des facteurs de senescence »

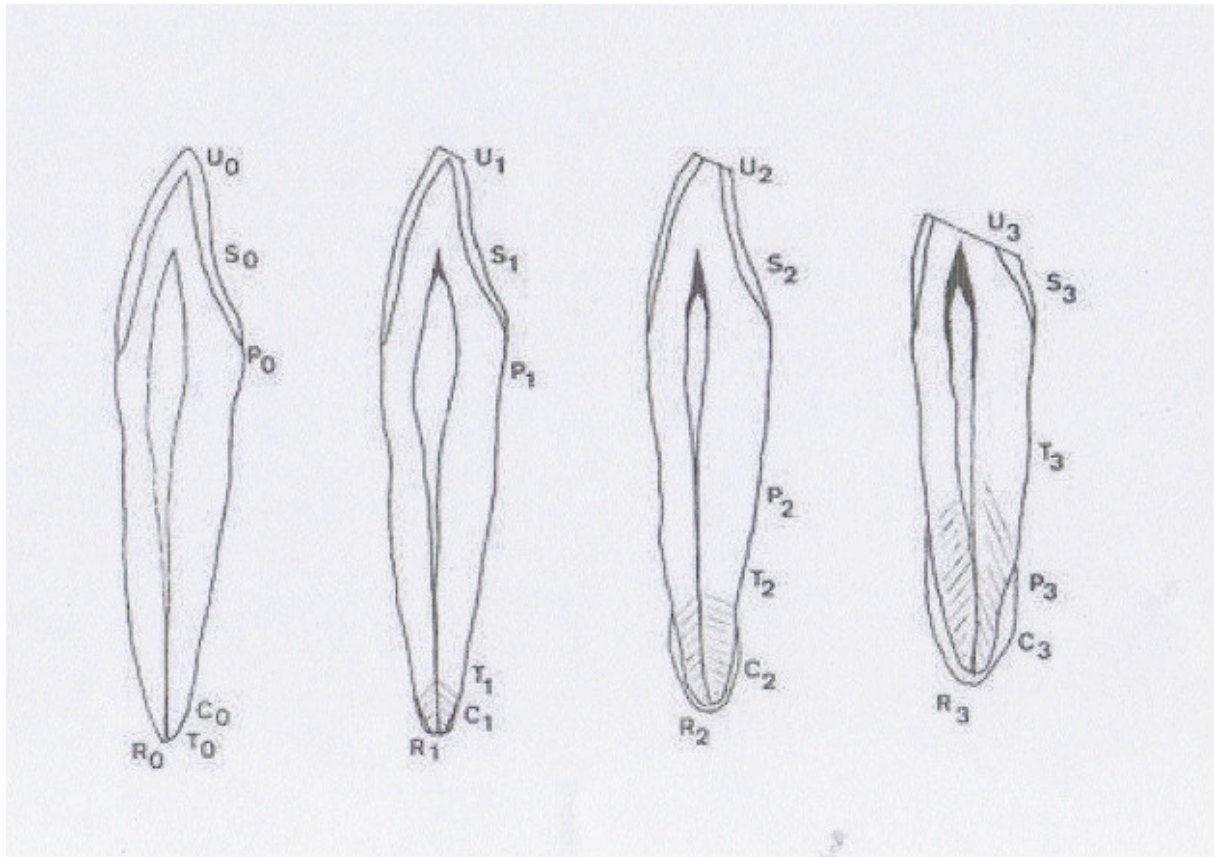


Figure 27 : *Méthode de Gustafson,*
« *Coupes histologiques schématiques* »

Cette méthode ainsi que les critères utilisés vont être repris, remaniée par plusieurs auteurs dont LAMENDIN en 1981, SHIRO-ITO, EMERY...

4.3.4.2.2. La méthode de LAMENDIN

Elle est en réalité une simplification de la technique précédente. Elle conserve deux critères :

- la translucidité radulaire (notée T)
- la parodontose (notée P)

Ce test s'effectue exclusivement sur des dents monoradiculées n'ayant pas subies de traitement endodontique.

L'expérimentateur applique la formule : $A (\text{âge}) = 0.18 \times P + 0.42 \times T + 25.53$

$P = (\text{hauteur parodontose} \times 100) / \text{longueur de la racine}$

$T = (\text{hauteur translucidité} \times 100) / \text{longueur de la racine}$

La dent analysée n'est pas sectionnée. L'expert utilise une source lumineuse et un pied à coulisse. Cette méthode a pour avantage d'être plus rapide et plus simple, mais des auteurs ont constaté des limites chez des individus de 49 ans et plus souffrant de maladies parodontales. En effet, ils observent une sous-estimation de l'âge et une zone d'erreur pouvant aller de 7 à 18 ans. (23)

Toutefois, malgré une bonne approche dans l'estimation, il est préférable de ne pas l'utiliser chez des sujets âgés de moins de 30 ans. D'autres méthodologies doivent être effectuées pour estimer l'âge d'un fœtus et d'un enfant.

4.3.4.2.3 La méthode SHIRO-ITO

Elle utilise la même formule que Lamendin.

4.3.4.2.4 L'analyse du ciment

CHARLES *et coll.* 1986 signalent que « *la méthode d'estimation de l'âge par l'analyse des anneaux de ciment semble être la méthode la plus fiable dont on dispose en ce qui concerne les adultes, comparée du point de vue de l'exactitude aux meilleures techniques multivariées d'estimation d'âge* » (12)

Nous savons que le ciment s'appose cycliquement tout au long de la vie de l'individu, donc augmente d'épaisseur avec l'âge avec un rythme de dépôt annuel. L'expérimentateur va observer en lumière polarisée cette apposition qui se présente sous forme de bandes de différente densité :

- une bande large et translucide relatant une période d'accroissement de la cémentogénèse ;
- une bande sombre et étroite relatant un ralentissement de ce processus.

Plus tard SOLHEIM, en 1990, réitère l'expérience en analysant le ciment du tiers apical radiculaire. (50)

4.3.4.2.5 La méthode radiographique de KVALL (1995)

Ses expériences se basent sur le phénomène physiologique de réduction du volume de la chambre pulpaire à la suite du dépôt de dentine secondaire. Pour cela, 6 types de dents sont étudiés : les incisives et deuxième prémolaire maxillaire ainsi que les incisives latérales, canines et première prémolaire mandibulaire.

4.3.4.2.6. La méthode biochimique

On s'intéresse ici au taux de racémisation de l'acide aspartique {14} (acide aminé-1 succinique). Cet acide aminé est présent dans l'émail et la dentine. Comme tous les acides aminés, il existe sous deux formes isomériques : la forme lévogyre L et la forme dextrogyre D.

Sa forme L est synthétisée chez les êtres vivants, à leur mort, la forme D apparaît par conversion de la forme L (c'est le phénomène de racémisation). La forme D apparaît jusqu'à un taux de 50% (équilibre racémique). Ce processus qui dépend du temps, est aussi fonction du pH et de la température. Pour déterminer l'âge de la dent « t » au moment du décès, la formule suivante est employée : $\text{Log} \frac{(1 + D/L)}{(1 - D/L)} = 0,0319 + 0,012 t$

Nous devons les premières études à Ogino *et al.* (1988), puis Ohtani *et al.* en 1991 l'a exploité à son tour pour déterminer l'âge au moment du décès dans les affaires médico-légales. Celui-ci a obtenu une précision de plus ou moins 3 ans.

Toutefois, malgré une bonne approche dans l'estimation, toutes ces méthodes ont comme inconvénient d'être utilisables seulement chez l'adulte (excepté la méthode biochimique). D'autres expériences doivent être effectuées pour déterminer l'âge d'un fœtus ou d'un enfant.

4.3.4.3. L'Estimation de l'âge chez le fœtus

Pour apprécier l'âge d'un fœtus, les études se focalisent sur les points d'ossification ainsi que sur les follicules dentaires.

4.3.4.3.1. L'examen osseux (42)

La mandibule et le maxillaire dérivent du premier arc branchial vers la 4^{ème} semaine de vie intra-utérine (IU). Ce premier arc ou arc mandibulaire est constitué du processus maxillaire et du processus mandibulaire ou cartilage de Meckel. Secondairement un phénomène d'ossification membraneuse de ces processus donnera plus tard le maxillaire ainsi que la mandibule (entre autres : en effet, divers os de la face en dérivent. Ils contribuent de façon importante à l'élaboration du squelette de la face).

- le maxillaire :

Deux points d'ossification apparaissent entre les 6^{ème} et 12^{ème} semaines: un point postérieur situé sous l'orbite et un point antérieur ou incisif situé sous l'orifice nasal. À la 7^{ème} semaine de vie IU, le palais secondaire se développe et fusionne avec le palais primaire.

- la mandibule :

Vers le 40^{ème} jour de vie IU, un premier point d'ossification apparaît dans la région du trou mentonnier sur la face externe du cartilage de Meckel avec des prolongements antérieurs, postérieurs et inférieurs qui formeront une lame externe. Cette lame remontera le long du cartilage pour former la lame interne. L'ensemble prendra une forme de gouttière ou se logent nerfs, veines et bourgeons dentaires. Les trabécules osseuses sépareront la gouttière.

Fin du 3^{ème} mois, début du 4^{ème} mois de vie IU : Mise en place des cartilages coronoïdien et condylien.

À la naissance, la mandibule est formée par deux « corpi » se rejoignant à la symphyse qui est une suture membraneuse de deux millimètres (synfibrose se resserrant pour donner une synostose à 18 mois).

- les dents :

6^{ème} semaine de vie IU : formation de la lame dentaire.

8^{ème} semaine de vie IU : la lame dentaire donne naissance à une dizaine de bourgeons dentaires par arcade.

10^{ème} semaine de vie IU : invaginations des bourgeons et formation de la papille dentaire (constituée d'un épithélium interne et externe entourant la gelée de l'émail).

3^{ème} mois de vie IU : stade de la cloche dentaire et formation des bourgeons des dents permanentes sur le versant lingual et palatin des dents déciduales.

La dent continue petit à petit son développement histologique.

4.3.4.3.2. L'étude du degré de calcification des follicules dentaires

Le follicule dentaire est le tissu conjonctif qui se forme autour de la dent en développement et qui l'entourera en totalité. Il est le précurseur de cellules parodontales comme les ostéoblastes et les cémentoblastes et évoluera en ligament parodontal. Vers la 15^{ème} semaine, il est constitué par les odontoblastes qui sécrètent la dentine et par les améloblastes qui sécrètent l'émail.

D'après une expérience anglaise de 1987 portant sur 121 coupes sériées de la mâchoire de 121 fœtus allant de 10 à 26 semaines, des chercheurs ont montré qu'entre la 15^{ème} et la 19^{ème} semaine, la dentine semble minéralisée pour les incisives centrales, entre la 16^{ème} et la 21^{ème} semaine pour les latérales. Pour les 1ères et 2èmes molaires temporaires, le processus se ferait entre la 16^{ème} et 19^{ème} pour l'une et entre la 20^{ème} et 22^{ème} pour la seconde. (70)

4.3.4.4. L'estimation de l'âge chez l'enfant

4.3.4.4.1. L'étude de l'éruption dentaire

De la naissance jusqu'à l'âge de 15 ans environ, on peut approximativement estimer l'âge de la victime en s'aidant de tables de référence comme celles détaillées par Hurme ou Fortier. Sachant que les éruptions dentaires varient d'une population à l'autre, il faut que les tables que l'expert utilise concordent avec l'origine de la victime.

Dents temporaires.				
<i>Dent</i>	<i>Éruption</i>	<i>Édification complète des racines</i>	<i>Résorption</i>	<i>Remplacement</i>
I	3 à 6 mois	2 ans	4 ans	7 ans
II	6 à 12 mois	2 ans 1/2	5 ans	8 ans
III	18 à 24 mois	3 ans	8 ans	11 ans
IV	12 à 18 mois	3 ans	6 ans	10 ans
V	24 à 30 mois	4 ans	7 ans	11 ans

Dents permanentes.					
<i>Types de dents</i>	<i>Mise en place du germe</i>	<i>Début de minéralisation</i>	<i>Achèvement de la couronne</i>	<i>Éruption</i>	<i>Édification complète</i>
Incisive centrale	5 ^e mois I.U.	3 mois	4 à 5 ans	6 à 7 ans	10 ans
Incisive latérale	5 ^e mois I.U.	6 mois	5 ans	7 à 8 ans	10 ans
Canine	5 ^e mois I.U.	6 à 9 mois	6 ans	11 à 12 ans	13 à 15 ans
1 ^{re} prémolaire	naissance	2 ans	6 à 7 ans	10 à 12 ans	13 ans
2 ^e prémolaire	9 à 12 mois	3 ans	6 à 8 ans	11 à 12 ans	14 ans
1 ^{re} molaire	4 ^e mois I.U.	naissance	3 à 4 ans	6 ans	9 à 10 ans
2 ^e molaire	9 à 12 mois	30 mois	8 ans	12 à 13 ans	15 ans
3 ^e molaire	5 à 6 ans	7 à 10 ans	13 à 15 ans	17 ans à +	après 18 ans

Figure 28 : « Tables de Fortier »

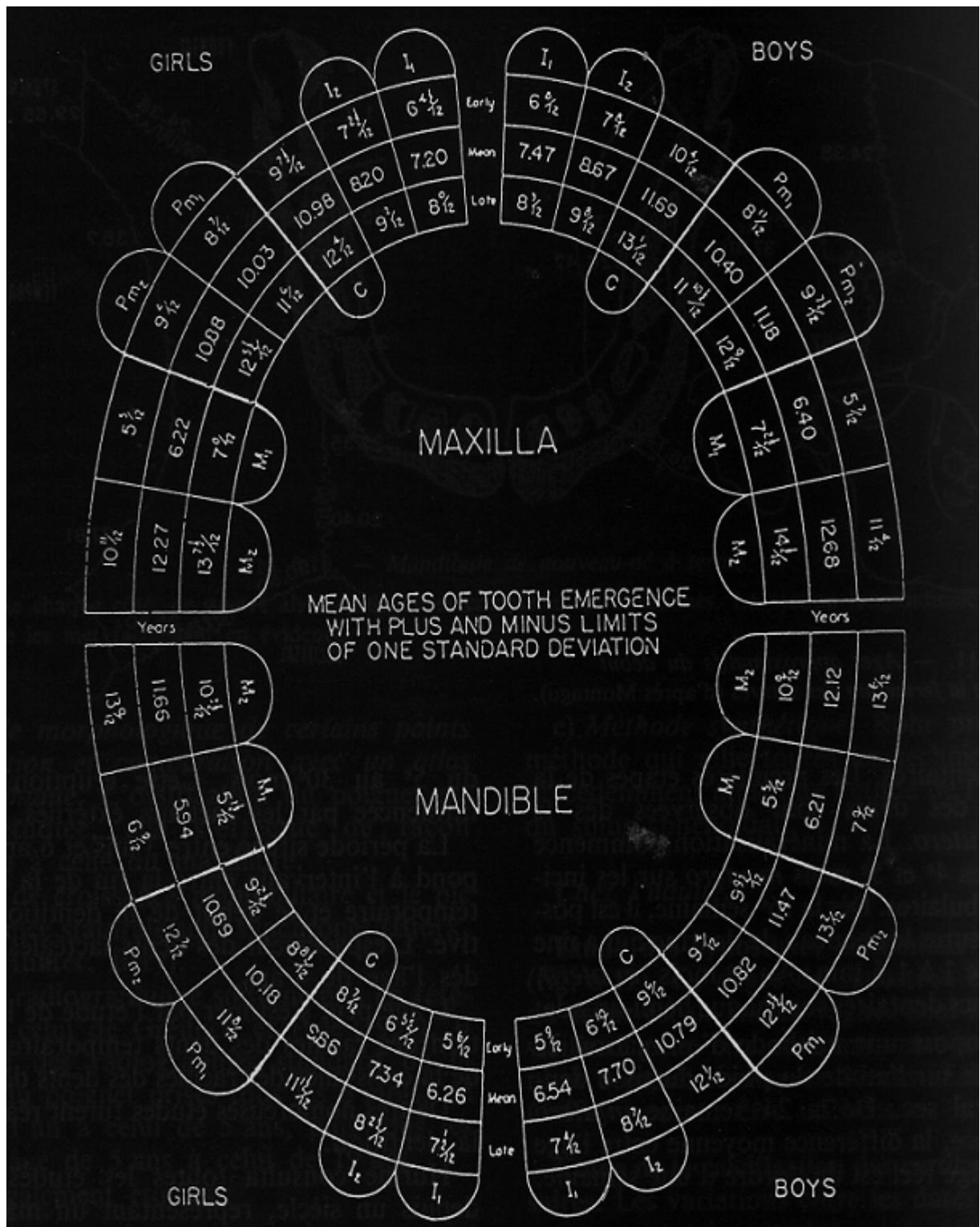


Figure 29 :

4.3.4.4.2. Etude de la calcification dentaire :

L'estimation du développement dentaire est l'un des indicateurs les plus fiables de l'âge chronologique.

La méthode de Nolla (1960) est la plus couramment utilisée. Elle se détaille en dix stades de calcification passant de la phase 1 (aucun signe de calcification) à la phase 10 correspondant à la fermeture de l'extrémité apicale des dents permanentes. Le phénomène de calcification étant continu, nous pouvons fractionner les étapes pour apporter plus de précision. Le bémol de la méthode est l'interprétation radiographique qui dépendra à la fois de l'observateur et de la qualité de l'image.

Les 10 stades de calcification dentaire de Nolla :

- 0 : absence de crypte,
- 1 : présence d'une crypte,
- 2 : début de minéralisation,
- 3 : un tiers de la couronne est formé,
- 4 : deux tiers de couronne,
- 5 : la couronne est presque terminée,
- 6 : la couronne est terminée,
- 7 : un tiers de racine formé,
- 8 : deux tiers de racine,
- 9 : racine édifiée mais l'apex reste ouvert,
- 10 : fermeture apicale.

4.3.4.4.3. La minéralisation de la 3^{ème} molaire

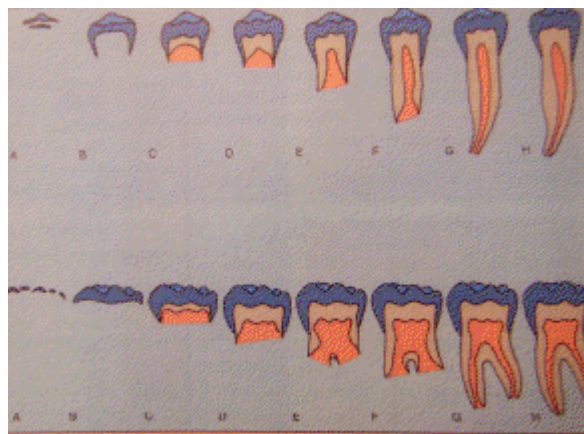
Une étude autrichienne, menée en 2006 (51) sur des radiographies panoramiques d'individus âgés de 12 à 24 ans et d'après les 8 stades de Demirjian (1973) s'est avérée importante dans la détermination de l'âge des adolescents et des jeunes adultes.

En effet, à cette période, les 3^{èmes} molaires sont les seules dents permanentes encore en développement. Elles se minéraliseraient rapidement dans les premiers stades, puis il y aurait un ralentissement lorsque leur formation est presque terminée.

Les résultats montrent que dans le cas où les 3^{èmes} molaires sont présentes en bouche, la probabilité que l'individu ait au moins 18 ans est 99,5%.

Rappelons que les stades de Demirjian identifient 8 signes de minéralisation numérotés de A à H puis convertis en indice chiffrés de maturation par dent et par sexe ; cette évaluation concerne sept dents du secteur mandibulaire, pour chacune des dents est noté l'indice de maturation puis en est fait la somme.

Cette expérience a ces limites du fait de la grande variance biologique concernant ces dents (polymorphisme, agénésie).



Garçons										
Dent	Stade	0	A	B	C	D	E	F	G	H
Seconde molaire		0,0	2,1	3,5	5,9	10,1	12,5	13,2	13,6	15,4
Première molaire					0,0	8,0	9,6	12,3	17,0	19,3
Seconde prémolaire		0,0	1,7	3,1	5,4	9,7	12,0	12,8	13,2	14,4
Première prémolaire				0,0	3,5	7,0	11,0	12,3	12,7	13,5
Canine					0,0	3,5	7,9	10,0	11,0	11,9
Incisive latérale						3,2	5,2	7,8	11,7	13,7
Incisive centrale						0,0	1,9	4,1	8,2	11,8
Filles										
Dent	Stade	0	A	B	C	D	E	F	G	H
Seconde molaire		0,0	2,7	3,9	6,9	11,1	13,5	14,2	14,5	15,6
Première molaire					0,0	4,5	6,2	13,5	14,0	16,2
Seconde prémolaire		0,0	1,8	3,4	6,5	10,6	12,7	13,5	13,8	14,6
Première prémolaire				0,0	3,7	7,5	11,8	13,1	13,4	14,1
Canine					0,0	3,2	5,6	10,3	11,6	12,4
Incisive latérale					0,0	3,2	5,6	8,0	12,2	14,2
Incisive centrale						0,0	2,4	5,1	9,3	12,9

NB : Stade 0 - pas de minéralisation

Figure 30 :
« Les stades de Demirjian »

4.3.4.4. L'estimation de l'âge par quantification pulpaire

De nombreuses études apparaissent pour déterminer l'âge des personnes par l'apport de la numérisation et de la tomodensitométrie. Ces recherches ne cessent de s'accroître aujourd'hui grâce aux techniques informatiques qui ne cessent de progresser. Lors de ces expériences, la dent est relatée en trois dimensions et le volume pulpaire est calculé mathématiquement. Nous savons que la pulpe se réduit progressivement et cela étant inversement proportionnel à l'âge. Les chercheurs estiment leur précision de l'âge « raisonnable » pour les études médico-légales. (1)

Aujourd'hui d'autres méthodes sont exploitées pour donner une fourchette d'âge à un individu, mais elles restent aléatoires et controversées (variation de la couleur dentaire avec l'âge, mesure de l'attrition dentaire...).

V. L'ETUDE DES MORSURES

5.1. Introduction

En criminologie, nous avons vu que l'expert odontologique a beaucoup de rôles à jouer : la reconnaissance des restes dentaires, l'étude des fiches à disposition ainsi que les nombreux moyens mis en œuvre pour déterminer une identité.

Son travail ne s'arrête pas là. Lors d'un homicide, il est possible que le suspect ait laissé des « traces » sur sa victime. Ici l'odontologiste médico-légal va s'intéresser aux morsures présentes sur le corps, mais aussi sur les objets, la nourriture (fruits, gomme à mâcher...) qui peuvent être relevées sur les lieux. Il va les analyser et les comparer.

Avant tout, il s'agira d'être sûr de la provenance humaine de cet indice. Dans ce cas, dans un second temps, il sera nécessaire d'identifier les dents impliquées et d'en faire leur enregistrement. La qualification de l'expert repose donc sur sa conviction d'être en présence d'une empreinte humaine et non pas animale, ou encore d'une morsure de la victime elle-même (« auto-morsure », il est possible que l'agresseur maintienne la main ou l'avant-bras de sa victime pour l'empêcher de crier) ou la trace d'un objet.

En France, la morsure est reconnue comme preuve scientifique depuis 1974. Aussi la conclusion de l'expert est d'une importance capitale dans un procès, mais nous verrons que certains auteurs ne sont pas tous d'accord avec la fiabilité des résultats. Aux États-Unis, l'affaire « *State versus Marx* » en 1975 a fait jurisprudence 52 fois : le chirurgien-dentiste médico-légal Vale G. a reconnu des marques de morsures sur un nez photographié lors du relevé des indices. (84)

Le problème majeur posé à l'expert sera la rapidité de l'intervention. En effet, afin d'obtenir le maximum d'indices de qualité, il faudra agir sous 48 heures car la lésion évolue et se modifie avec le temps. {2}

Pour résumer, son travail se décompose en plusieurs étapes que nous étudierons:

- * l'observation de la trace de morsure,
- * l'enregistrement de la trace de morsure,
- * l'étude de la dentition du suspect,

* la comparaison entre les deux.

Quatre comparaisons sont donc possibles :

- une identification positive : la morsure sur la peau de la victime est cohérente avec les arcades du suspect,
- une identification possible : la morsure peut avoir été faite par le suspect, mais on ne peut en être certains,
- une identification probable : nous ne disposons pas de données suffisantes pour réaliser une comparaison recevable,
- une identification négative : le suspect n'est pas à l'origine de la morsure.

Pour ce faire, un panel de techniques et de technologies sont nécessaires:

- la prise de photographies sur film noir et blanc, sur film couleur, avec fluorescence, ultra-violet ou analysées par ordinateur,
- des prélèvements de salive pour analyse du groupe sanguin et de l'ADN,
- des empreintes et modèles,
- des prélèvements tissulaires. {5}

5.2. Les morsures animales

Il s'agit ici de pouvoir établir le diagnostic différentiel entre les traces laissées par l'homme et l'animal. Une connaissance de la morphologie et de l'anatomie dentaire des animaux permettra de l'effectuer aisément. Mais bien que l'on puisse retrouver des morsures de chat ou de rat il est rare qu'elles tuent !! Nous étudierons tout de même celles du chien, qui sont d'une part les plus répandues et qui, d'autre part, peuvent tuer. Épidémiologiquement, 500 000 cas de morsures sont recensés chaque année en France (syndrome de Cave Conem, locution latine signifiant « prends garde au chien »), touchant la face dans 80 % des cas ("Central Target"), puis le cou et les membres. La blessure peut être particulièrement grave ou mortelle (40 cas depuis 1984).¹

¹ étude provenant du CDIA, « *Centre de Documentation et d'Information de l'Assurance* »

5.2.1. L'anatomie dentaire chez le chien

Sa cavité buccale comprend 42 dents:

6 incisives maxillaire, 6 incisives mandibulaire, 2 canines ou crocs maxillaire et 2 mandibulaire, 12 prémolaires et molaires maxillaire, 14 à la mandibule.

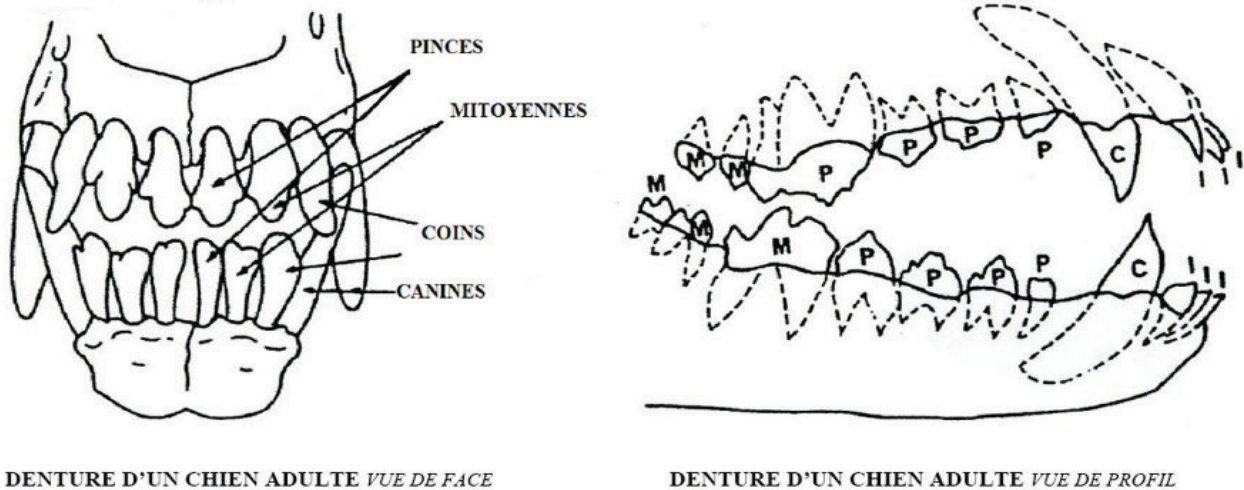


Figure 31 a et b :
« L'anatomie dentaire canine. »

5.2.2. Les blessures faites par le chien

Les crocs saisissent sa victime, les incisives la maintiennent et les molaires déchirent. L'animal va devoir réaliser des mouvements typiques de tirage ou d'arrachement d'avant en arrière ainsi que des balancements ou secousses latérales de la tête. {15}

De cela, les morsures impriment:

- un pincement cutané ou piqûre dû aux crocs (la canine supérieure ou inférieure réalise un trou rond qui est un signe classique à relever),
- une coupure par les incisives et prémolaires,
- un broiement par les molaires,
- une déchirure et perte de substance tissulaire car l'animal tire vers lui,
- des fractures associées.

5.2.3. Diagnostic différentiel

On peut l'établir d'après la denture définitive du chien: 6 incisives au bord libre comportant 3 tubercules formant l'aspect d'une "fleur de lys" ou "trèfle". Les incisives centrales nommées "pinces" sont plus étroites que les incisives adjacentes ("mitoyennes" et "coins"). Rappelons que nous trouvons 4 incisives chez l'Homme et que les incisives centrales sont plus larges que les latérales. Chez le chien, les prémolaires sont plus pointues. Pour finir, notons que l'Homme peut imprimer à sa mâchoire inférieure des mouvements de latéralité en déplaçant son menton de droite à gauche. Ces mouvements sont impossibles chez le chien car en occlusion les canines du haut bloquent la mandibule. {4}

5.3 Les morsures humaines

5.3.1. Définition et description

La morsure humaine classique retrouvée dans la peau apparaît sous la forme ronde ou ovale, montrant deux héli cercles ou paraboles (en forme de « U ») séparés à leur base et positionnés face à face. Le diamètre de la lésion varie généralement de 25 à 40 mm souvent accompagnée d'une zone centrale de contusion. Cette empreinte résulte d'un processus dynamique entre la mandibule et le maxillaire qui se déplace l'un contre l'autre, la peau suivant le mouvement, mais avec un degré qui dépend de sa localisation. Lors du relevé, c'est généralement l'impression du bloc antérieur qui est impliqué : les quatre incisives supérieures et inférieures ainsi que les quatre canines et parfois les indentations des cuspides des prémolaires.

La morphologie dentaire, le plan d'occlusion et les paramètres types d'un individu permettent d'établir une charte dans l'étude des empreintes :

- les incisives centrales et latérales présentent un bord libre aplati imprimant une rangée de quatre marques linéaires ou rectangulaires, les marques correspondantes aux incisives centrales sont plus étirées (environ 8-9 mm contre 6-7 mm pour les latérales) étant donné leur diamètre mésio distal plus important. De plus, les incisives latérales n'atteignant pas exactement le plan occlusal, elles peuvent laisser soit aucune trace, soit une trace moins importante que ses voisines.
- Les canines montrent une forme circulaire ou triangulaire dépendant de sa surface occlusale, de son usure et de sa pénétration.

- Les prémolaires laisseront deux indentations correspondant aux deux cuspides, la trace de la cuspide palatine étant située en dedans de l'arcade à quelques millimètres de la première.
- Concernant la mâchoire inférieure, le diamètre des quatre incisives peut être confondu (environ de 5,5-6mm), la trace est toujours linéaire.

5.3.2. La classification des morsures et les lésions associées (59)

On trouve cinq classes de morsures :

- Classe 1: morsure avec érythème,
- Classe 2: morsure avec contusion,
- Classe 3: morsure avec abrasion,
- Classe 4: morsure avec lacération,
- Classe 5: morsure avec avulsion tissulaire.

On distingue cinq types de lésions:

- Erythème: rougeur causée par dilatation des capillaires,
- Contusion: rupture des capillaires, permettant au sang de diffuser dans les tissus environnants,
- Abrasion: enlèvement ou ablation superficiel de la peau,
- Lacération: déchirure des éléments cutanés,
- Avulsion: éviction tissulaire.

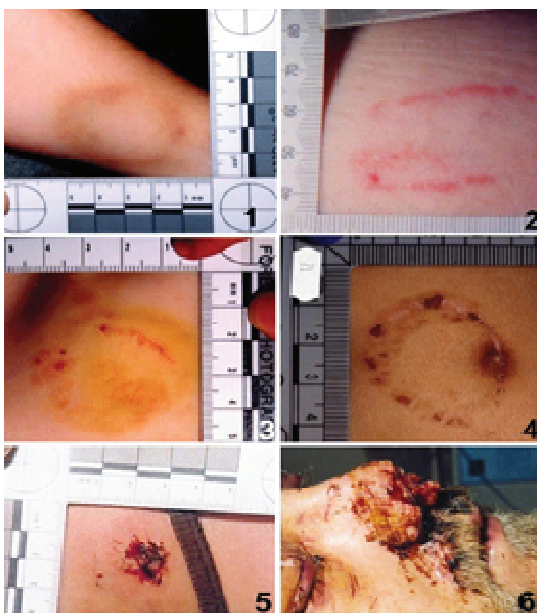

Figure 32 :

« *Les stades de gravité dans les morsures* »

5.3.3 Les différents types de morsures

Il serait trop simple de se cantonner au schéma décrit précédemment (partie 5.3.1.). Lors d'un meurtre, il faut intégrer la musculature des lèvres, de la langue, des joues, les caractéristiques dentaires, la localisation, la durée, le moment de l'examen et l'état mental du criminel. En effet, les dents n'agissent pas seules car il faut combiner des mouvements d'aspiration, de succion, de poussée linguale qui seront plus ou moins importants selon la localisation: un sein ou une oreille est plus facilement malléable qu'une partie tissulaire au niveau dorsal.

- les agressions sexuelles :

On retrouvera préférentiellement les marques au niveau des seins de la victime, endroit le plus recherché par le sadique ou encore la nuque, les cuisses. Les traces sont profondes et nettes, car le sadique va mordre lentement.

Au contraire, le névrosé va agir précipitamment et sans retenue pouvant aller jusqu'à l'arrachement des tissus.

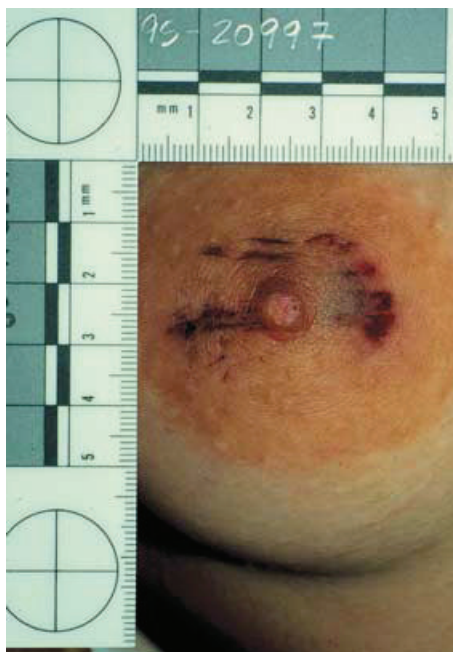


Figure 33:

« Morsures typique d'agression sexuelle »

Lorsqu'une morsure est retrouvée sur un sein, les traces proviennent souvent des incisives inférieures, car le sadique soulève d'abord le sein avec ses lèvres et mord ensuite la peau.

Lorsque la victime est un homme, la morsure se retrouvera en général sur le dos, les épaules ou le sexe. Il peut s'agir dans ce cas d'une agression homosexuelle ou hétérosexuelle.

- les agressions non sexuelles :

Les traces ne sont pas attendues à une région précise, mais sur n'importe quelle partie du corps.

- les blessures défensives :

Elles sont l'impression de la denture de la victime sur son agresseur. On les retrouve en général sur les mains et poignets lorsque l'auteur tente d'étrangler sa victime ou veut l'empêcher de crier en posant sa main contre sa bouche.

- les blessures d'auto mutilation :

D'intérêt restreint pour l'expert (mais pouvant aider les enquêteurs dans le déroulement de l'homicide), il s'agit d'une blessure faite par la victime sur elle-même. On la retrouve sur ses poignets, bras, mains dans le cas où son agresseur veut l'empêcher de crier.

- le syndrome de Silverman-Tardieu ou syndrome des enfants battus :

Syndrome décrit par le radiologue et pédiatre américain Silverman en 1953. Il s'agit notamment de lésions osseuses multiples relevées à des âges différents. En matière de Pédiatrie médico-légale, on peut retrouver sur la peau d'autres signes cliniques comme des hématomes, des plaies réalisées par des objets (ceintures, martinet, instruments tranchants) ou par les ongles (griffures) et les dents des parents (morsures).

5.3.4 L'analyse des marques retrouvées dans les denrées alimentaires et les objets compressibles

Il n'est pas rare que les enquêteurs relèvent des empreintes dentaires sur d'autres matières que la chair. Il s'agit le plus souvent de scènes de crime associant un vol ou le criminel aura eu le temps de « faire le tour ».

Les traces laissées seront ici bien différentes, les aliments comme le fromage, la gomme à mâcher, le chocolat, les fruits peuvent servir aux experts car ils donnent des empreintes tridimensionnelles utilisables (selon leur durée de décomposition) les dents pénètrent ici à différentes profondeurs et généralement plus facilement. Layton en 1966 (44) a décrit une affaire de cambriolage résolue grâce à des empreintes laissée dans un morceau de cheddar! Seul indice exploitable sur les lieux! Le chirurgien-dentiste en fit des moulages: le suspect arrêté mord dans un morceau identique et la comparaison positive le force à avouer.

5.3.5. Les modifications cliniques de la peau

Après une morsure, des modifications s'effectuent au niveau cutané après réaction de l'organisme. Celles-ci diffèrent selon le moment de la blessure: c'est-à-dire avant ou après la mort.

- sur le sujet vivant, les blessures ante mortem :

Une morsure légère qui a laissé peu d'indice, peut faire apparaître un érythème, si elle est plus marquée, une ecchymose. Ceci entraînant des changements de couleur qui peuvent gêner les mensurations de l'odontologiste, mais peuvent aider dans la datation de la mort.

L'hémorragie sous dermique apparaît rouge ou violette au fond de chaque dépression causée par les dents. L'ecchymose va s'assombrir ensuite petit à petit. Au cours de la semaine qui suit, elle prendra une couleur rouge fade, puis violette, noire ou bleue pour finir vers le jaune (vers 2 semaines et demi, 3 semaines) puis disparaîtra totalement. La période approximative de la morsure peut ainsi être estimée.

- sur le sujet mort, les blessures post-mortem :

Dans la plupart des cas, l'hémorragie est absente mais des auteurs tels Vibert estiment qu'un écoulement est possible si la plaie a été faite une heure maximum après la mort. (16) Classiquement comme toutes les fonctions vitales sont stoppées, l'arrêt de la circulation sanguine engendrera l'absence de coloration des tissus et l'absence de coagulation. Selon Derobert, des « pseudo caillots » peu organisés, dissociables sont possibles.

Le gonflement des tissus persiste pendant quelques heures, mais les traces de morsures s'estompent peu après.

D'après des chercheurs suédois, une marque de morsure pouvait chez le vivant, rester visible de 4 à 36 heures et de 12 à 24 heures chez le sujet mort (cela dépendant de l'intensité et de la région tissulaire).

5.4. Le recueil des traces de morsures

5.4.1. Les méthodes non invasives

Avant toute photographie ou prélèvement de tissu, il faut penser à la possibilité de présence salivaire sur le site. Son examen est important, car il peut nous apporter des informations sur le groupe sanguin A, B, O de l'agresseur.

5.4.1.1. L'examen salivaire

La salive est un mélange complexe provenant de plusieurs glandes salivaires : parotides (secrétant les 2/3 de la salive totale), sous-maxillaires et sublinguales ainsi que de nombreuses glandes mineures parsemées dans la cavité buccale. Le débit salivaire d'un adulte est d'environ un litre par jour. Côté composition, la salive est un mélange d'eau à 99%, de protéines, d'électrolytes et de sels minéraux, mais aussi de fluide gingival, de cellules épithéliales desquamées, de globules blancs, de bactéries et parfois de plaque dentaire et de débris alimentaires. La présence d'amylase salivaire, enzyme digestive sur la blessure permet de prouver le caractère de « morsure » d'une lésion si le cas n'était pas probant.

De plus, on peut prouver la présence de Streptococcus oraux (plus de 2000 espèces buccales) par analyse des spectres de masse. Des chercheurs australiens du département de biologie

orale (Elliot TR et Rogers AH), en 1984, ont montré qu'il était possible de récupérer ces bactéries sur la peau puis de les analyser 6 heures 30 après l'acte avec un taux de perte de 45% par heure. Il est donc possible de comparer les souches de Streptocoques récupérées sur la victime avec l'isolat d'un suspect, car d'après une étude de Rudney *et coll.* (1992), les génotypes de cette souche de bactéries sont très variés, les rendant « presque » différentes chez l'individu. (62)

Il est donc intéressant de conserver ces preuves bactériennes lorsque l'ADN de l'agresseur est trop dégradé, donc non exploitable.

Le prélèvement doit être fait avec minutie, en évitant toute contamination : après transport à température ambiante si le délai prélèvement-expédition est court ou à - 20° C si le délai est plus long. En effet comme pour toute analyse, il faut éviter au maximum la dégradation de l'ADN et la croissance bactérienne. Le test est réalisé en laboratoire.

- le prélèvement :

Sweet *et coll.* (74) préconisent la méthode des écouvillons doubles :

Premièrement, un coton-tige imbibé d'eau distillée est utilisé par pression légère et par de petits mouvements circulaires pour nettoyer la surface en contact avec la langue et les lèvres. Puis un second coton, sec, est utilisé pour recueillir l'humidité résiduelle laissée par le premier tampon.

Ces deux prélèvements sont ensuite séchés à l'air ambiant pendant une durée minimum de 45 minutes pour enfin réaliser les tests.

Notons qu'un échantillon d'ADN de la victime doit être aussi recueilli afin de réaliser une comparaison (frottis buccal ou prise de sang) nécessaire au point de vue juridique.

- l'examen :

Il sera réalisé par PCR, technique d'amplification de l'ADN par Polymérase bactérienne (voir chapitre IV). La PCR est la meilleure technique à réaliser ici car les experts disposent d'une petite quantité de matériel génétique.

- la conservation des résultats : (site officiel du Ministère de l'Intérieur)

En 1998, le ministère de l'intérieur a pris la décision d'instaurer un Fichier National Automatisé des Empreintes génétiques (FNAEG). Ce dossier permet la conservation des tests effectués en laboratoire afin de comparer les profils génétiques des suspects impliqués dans l'affaire en cours. Le 17 juin 1998, cette loi n'affectait que les infractions de nature sexuelle. Le 15 novembre 2001, elle fut étendue aux crimes d'atteintes graves aux personnes et aux biens.

Les prélèvements biologiques sont gardés sous scellés et stockés à l'IRCGN (l'Institut de Recherche Criminelle de la Gendarmerie Nationale) de Rosny-sous-Bois (Seine-Saint-Denis).

5.4.1.2. La photographie

5.4.1.2.1. Généralités

Dans les affaires judiciaires, la photographie reste une méthode incontournable pour préserver et collecter des indices. C'est notamment le cas en odontologie médico-légale dans le cadre d'homicide des cas de morsures. Pour cela, il est impératif que le dentiste ou l'agent responsable de la prise des clichés soit formé dans l'application des techniques qui s'y réfèrent, à la fois dans le domaine du spectre visible et du non visible (ultra-violet (UV) et infra-rouge (IR)). Le rayonnement complet de la lumière se situe entre 200 et 900 nanomètres (nm), réparti en trois zones :

- de 200 à 375 nm : la lumière UV,
- de 400 à 700 nm : le spectre visible,
- de 700 à 900 nm : les IR.

Les techniques photographiques qui vont suivre utilisent ces trois domaines de longueur d'onde pour fournir différents aspects de la marque de morsure à analyser et mettre en exergue certains détails qui n'apparaîtraient que sous une longueur d'onde précise.

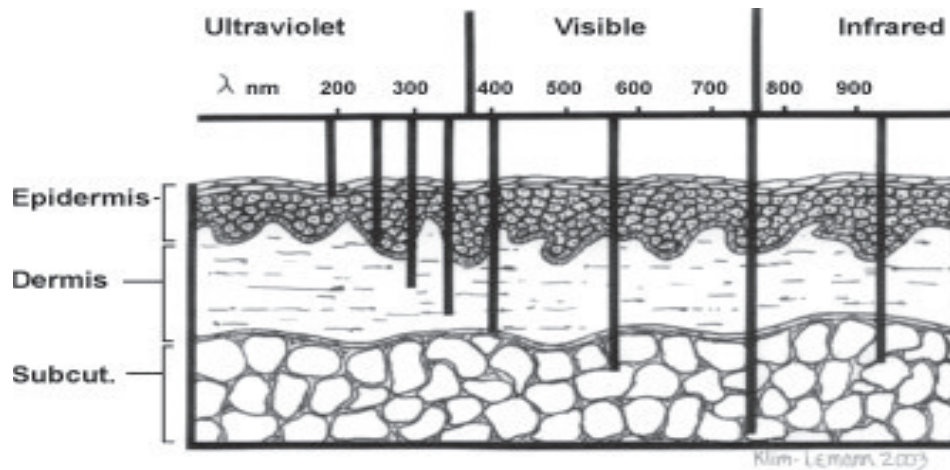


Figure 34 :

« Pénétration des différentes longueurs d'onde dans la peau »

Rayons UV : enregistrement des détails de surface de la zone endommagée

Rayons IR : enregistrement des lésions profondes du derme

Lorsque la lumière frappe la peau, quatre phénomènes simultanés se créent : réflexion, absorption, fluorescence et diffusion.

Pour comprendre l'importance médicale de l'utilisation du spectre total de la lumière, il faut s'intéresser au processus biologique se déroulant lorsque la peau subit un traumatisme. En effet, sur une peau blessée et marquée, des agents photo actifs (hémosidérine, mélanine, hémoglobine, béta-carotène) absorbent la lumière à une longueur d'onde différente de celle que peut absorber la peau saine.

Pour toute prise de clichés, le photographe doit développer une technique standard faite de photographies orientées montrant avec discernement où la blessure se place sur le corps. De plus, le protocole inclut la prise avec et sans règle. Cette dernière servant de référence pour estimer la taille de la morsure. Aujourd'hui, les experts utilisent une double règle (à angle droit) nommée règle ABFO n°2 développée par le photographe HYZER William et un odontologiste médico-légal le docteur KRAUSS Thomas. Placée parallèlement à la blessure, elle permet de minimiser les phénomènes de distorsion et d'assurer l'exactitude dans les mesures. (66)

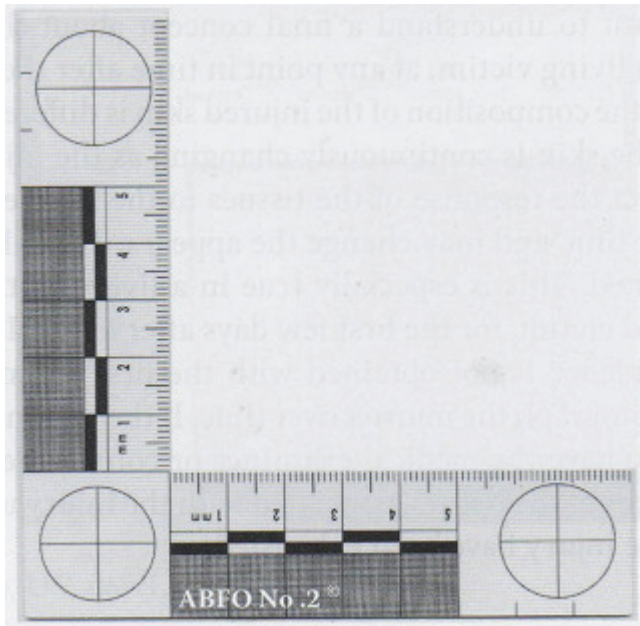


Figure 35:

« La règle ABFO n°2 »

5.4.1.2.2. La photographie dans le domaine du visible :

La photographie conventionnelle reste un élément important pour documenter une trace de morsure. Elle enregistre exactement ce qui a été vu par l'homme, à l'œil nu. Le matériel adéquat reste l'appareil photo numérique classique auquel on peut rajouter un revêtement spécial sur la lentille qui permettrait à la lumière visible seule de passer, cela pour obtenir le reflet exact de la vision humaine.

Les photographies en lumière visible doivent être créées en couleurs et en noir et blanc. Le noir et blanc n'est pas anodin car la rétine est dotée d'un plus grand nombre de bâtonnets (cellules pour la vision de nuit, en noir et blanc) que de cônes (cellules pour la vision des couleurs, la vision de jour) ce qui peut faire ressortir de nouveaux détails.

5.4.1.2.3. La photographie dans le domaine UV

La technique UV nécessite un équipement spécial comprenant un appareil photo numérique capturant les images dans le domaine du spectre complet de la lumière, une lentille recouverte de quartz afin que les longueurs d'onde UV puissent passer à travers le capteur ainsi que d'un filtre UV placé devant (exemple du Nikon Nikkor UV 105 macro-objectif).

Lors de la prise, une source de lumière UV est préférable à la lumière externe solaire qui est le plus souvent insuffisante. Ce type de photographie peut faire « réapparaître » une morsure

longtemps après l'acte : l'auteur (Franklin Wright) a pu enregistrer une marque vieille de 22 mois disparue visuellement. (85)




Figure 36 :

« Nikon Nikkor UV 105 avec lentille de quartz »

5.4.1.2.4. La photographie dans le domaine IR

Comme précédemment, l'outil indispensable reste l'appareil numérique à spectre complet. Ici, on placera un filtre IR qui ne laisse passer que les longueurs d'onde de ce domaine. Enfin, une source de lumière IR doit éclairer la morsure. La photographie IR capture les images de la blessure jusqu'à 3 millimètres sous la peau, ainsi les détails profonds sont capturés : épanchement de sang, ecchymoses qui apparaîtront noires sur la photo.

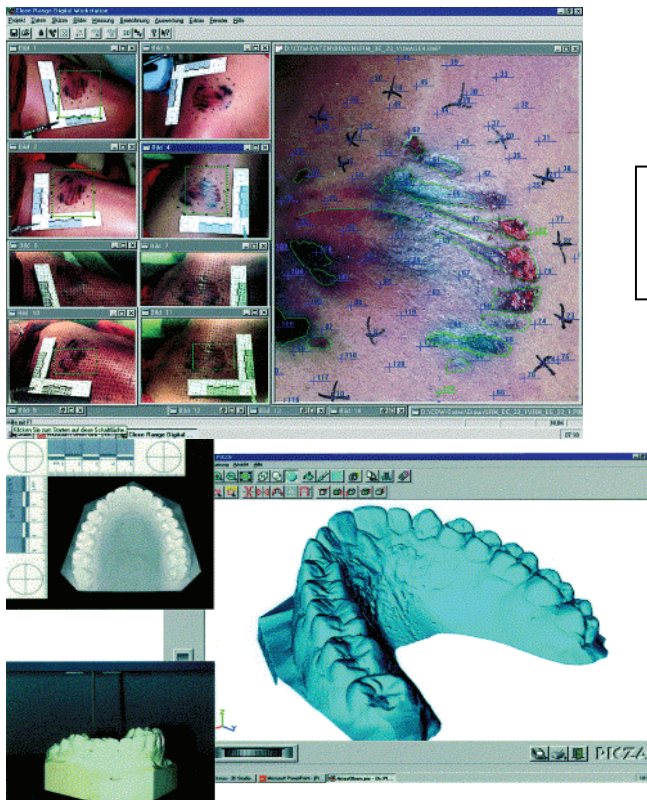
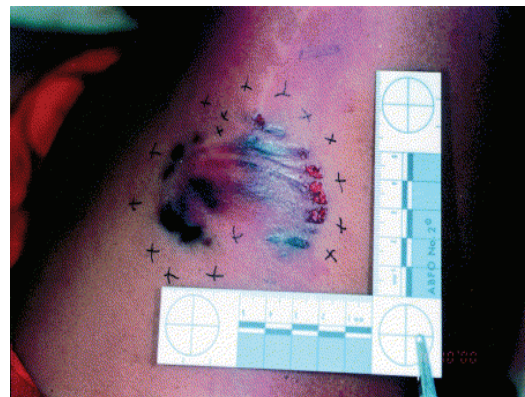
5.4.1.2.5. La photographie par fluorescence

L'appareil utilisé est classique, mais muni d'un filtre en verre jaune. L'obscurité dans la pièce doit être totale exceptée une source lumineuse monochromatique à 450 nm (bleue) qui éclaire la morsure. Cette technique permet d'apprécier les distinctions peau saine/peau lésée laquelle absorbe plus la lumière incidente.

5.4.1.2.6. La photographie en 3 dimensions (3D)

a. Morsure représentant une arcade dentaire avec lacérations et contusions périphériques.

Marquage des points de références pour la photogrammétrie.



b. Transformation des données précédentes dans le logiciel.

c. Moulages dentaires des suspects numérisés en utilisant un scanner 3D de surface.

d. Superposition de l'image de la morsure directement sur les contours du modèle 3D.

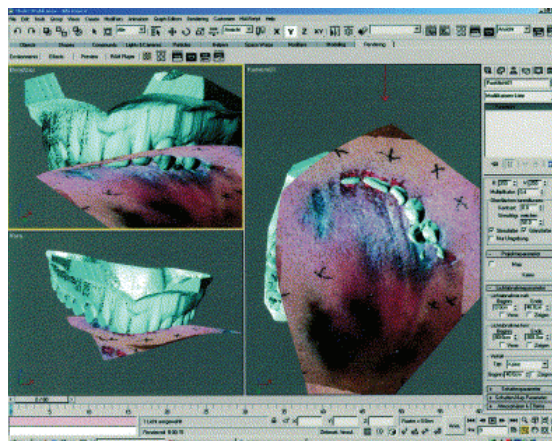


Figure 37 a, b, c, d.

« Les étapes de la photographie en 3 dimensions.»

Le modèle des dents du suspect obtenu par moulage est enregistré, numérisé grâce à un scanner 3D de surface. Sur l'écran, on retrouve un graphisme en volume détaillé et précis de l'objet. Pour résumer, une série de photos des objets à numériser est effectuée puis un système informatique calcule la position dans l'espace des points spécifiques à leur surface et reproduit les modèles sur écran. Par exemple, on peut utiliser le logiciel 3D CAD MICRO STATION J/Modeler (Bentley système USA) ou la version 4.2 (Autodesk USA). De plus, cette technique est capable de simuler la progression de la morsure, c'est-à-dire l'impact des premières dents dès le contact avec la peau puis le glissement des autres dents qui pénètrent de plus en plus dans la chair. (69)

5.4.1.3 Les empreintes

Elles sont réalisées à la suite du prélèvement salivaire et des photographies. La blessure est décontaminée, prête pour l'empreinte.

5.4.1.3.1. Le matériel

Selon l'ADA (American Dental Association), il faut privilégier les Vinyl Polysiloxanes dont les propriétés sont idéales pour la précision ici demandée : stabilité à long terme, bonne résistance à la déchirure, une hydrophilie permettant un bon accès dans les zones difficiles et une reproduction remarquable des détails.

Le modèle en plâtre est ensuite coulé. Ce dernier sera conservé et stocké comme élément de preuve et des duplicatas seront effectués pour la suite de l'affaire. Un plâtre dur de forte résistance et de faible expansion est conseillé ainsi qu'un vibreur pour éliminer le maximum de bulles d'air lors de la coulée.

5.4.1.3.2. Les techniques

- Le Vinyl Polysiloxane « light » est injecté sur la trace de morsure sans pression, avec une épaisseur de 5 millimètres, du centre jusqu'à la périphérie avec un léger débordement (environ 2 centimètres). Le Vinyl Polysiloxane « lourd » est ajouté sur le précédent matériel (environ 1 centimètre d'épaisseur).

-Autre technique, toujours avec le Vinyl Polysiloxane light et lourd (type Impregum 31750 et 31749) utilisés en monophasé. Ici, une cire rose extra-dure (Pink Beauty, Technologies Inc Moyco) ramollie dans l'eau chaude à 60 ° C est appliquée sur la trace puis recouverte par le matériel à empreinte (sur environ 1 centimètre d'épaisseur). (24)

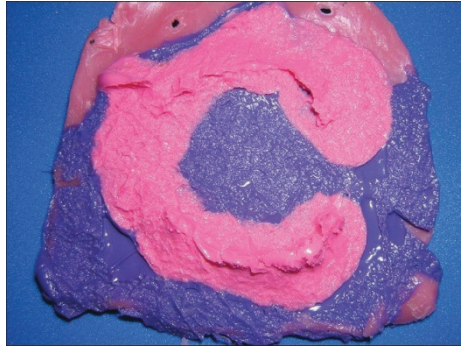

Figure 38 :

« Cire rose et polyether »

5.4.2. Les méthodes invasives

Elles succèdent toujours aux méthodes non invasives vues précédemment.

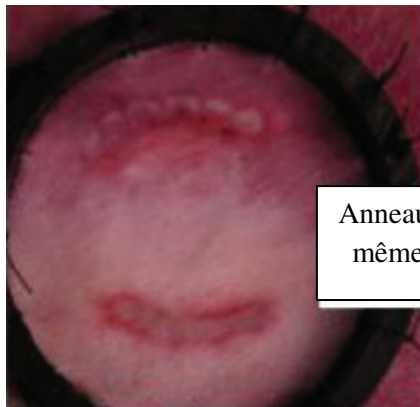
5.4.2.1. L'excision tissulaire (47)

Les prélèvements post mortem succèdent toujours aux méthodes vues précédemment. Pour la famille, notons que s'il est possible de « réparer » le dommage esthétique causé par le prélèvement par un tissu d'une partie cachée du corps, cela sera effectué.

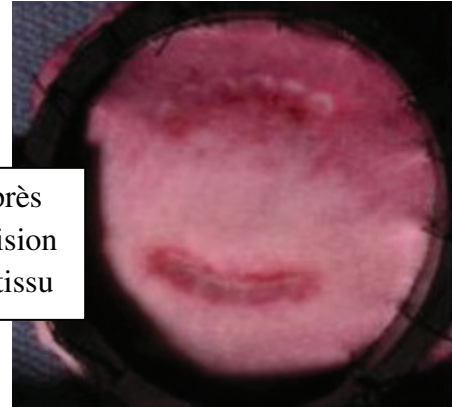
Une technique datant de 1981 appelée « technique Dorion » est usuellement pratiquée. L'odontologiste va construire un cadre acrylique en forme d'anneau qui va entourer la marque de morsure comme pour l'envelopper afin de supporter le tissu.

Une fois l'anneau mis en forme, il est collé sur la peau grâce à de la colle cyanoacrylate puis y sont annotées des informations d'orientation (gauche, droite, tête, orteil). Ensuite, l'expert utilise un scalpel pour inciser le tissu en y incluant la couche de graisse sous-jacente. Des photographies du site ainsi que du prélèvement sont effectuées.

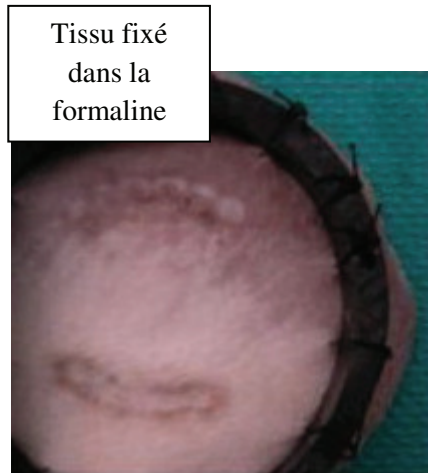Enfin, il est impératif de conserver le tissu dans une solution de formaline à 10 % dans une pièce réfrigérée. Une fois retiré du bain, le tissu peut subir l'étape de la transillumination. (cf. 5.4.2.2)



Anneau suturé à
même la peau



Après
excision
du tissu



Tissu fixé
dans la
formaline

Figure 39:

« *Excision de tissus* »

5.4.2.2. La photographie par transillumination

La transillumination consiste à éclairer par transparence le tissu précisément excisé. Ce dernier est placé sur une vitre délimitée par un cadre noir. L'éclairage se fait par le bas et la photographie est effectuée. Cette technique est très importante lorsque des indentations sont présentes.

5.5. Le recueil des preuves sur le suspect (75)

En France, la loi Perben II de 2004 permet d'obtenir toutes les informations nécessaires sur un suspect sans son consentement. En revanche, enregistrer des preuves et relever des échantillons nécessitent une ordonnance du tribunal par le Procureur de la République ou par un Juge d'Instruction. C'est donc naturellement le chirurgien-dentiste qui effectuera l'examen accompagné d'un policier.

L'examen intra et extra oral est effectué sans oublier de lister sur un schéma dentaire tout ce qui peut être repérable: état de santé en général, irrégularités et particularités (mobilités, agénésies, dents surnuméraires, dents fracturées ou traits de fractures, caries, restaurations, état du parodonte, état lingual), occlusion, articulation temporo-mandibulaire. L'historique dentaire doit être récupéré.

Des manœuvres lui seront demandées comme l'ouverture buccale maximale, les mouvements de latéralité et de protrusion.

Des photographies seront ensuite réalisées : de face et de profil, des photographies dents en occlusion à l'aide d'écarteur ainsi qu'en ouverture buccale maximale puis les faces occlusales.

Enfin des radiographies dentaires telles des clichés rétro-alvéolaires numériques ou argentiques ainsi qu'un panoramique seront effectués.

Le dossier doit être bien complet et bien renseigné.

Des empreintes seront réalisées avec un matériau précis, Sweet conseille :

Le *polysiloxane de vinyle* (matériau d'empreinte hydrophile comme le « *Morsure de CharmFlex* » qui a pour caractéristique :

- Une solidité élevée,
- Un des plus bas changement dimensionnel et donc une impression très précise de la trace)

Le *polyether*.

L'empreinte est suivie de deux coulées en plâtre. (Les alginates sont déconseillés car ils n'ont pas une bonne stabilité dimensionnelle s'ils ne sont pas coulés rapidement).

La relation inter-maxillaire du suspect est enregistrée grâce à une plaque de cire en forme de fer à cheval afin de donner une valeur tridimensionnelle à la cavité buccale et d'évaluer ses différentes façon de mordre.

Le suspect est maintenu en détention jusqu'à ce que la qualité des pièces soit jugée exacte et de bonne qualité.

Une fois le recueil terminé, les empreintes coulées, les preuves validées, l'odontologiste légal va pouvoir effectuer la comparaison avec les empreintes relevées sur la victime.

5.6. La comparaison des traces de morsures

Avant de mettre en œuvre un panel de test, l'odontologiste est à même de savoir, en examinant la cavité buccale du ou des suspects, si la corrélation morsure / dent du suspect est possible, probable, certaine ou impossible. Il faudra alors se baser sur les particularités évidentes peut-être relevées.

5.6.1. Les limites (67)

Les dentistes légistes sont chargés de fournir des preuves qui peuvent accabler gravement un suspect ou au contraire l'innocenter et cela particulièrement lors de l'analyse des morsures. Le nombre de détails enregistrés dans le tissu mordu va varier d'un cas à l'autre. Même s'il est supposé que la denture est unique donc individuelle, il n'est pas toujours évident de savoir si cette unicité est enregistrée assez concrètement dans le dommage. Si les informations sont assez probantes, il est dans ce cas possible d'identifier l'agresseur et d'exclure d'autres suspects.

Mais la peau est un milieu élastique capable de distorsion pendant une pression (on observe un retour à la normale lorsque la pression est relâchée). Cela est dû notamment aux fibres élastiques du derme qui varient selon l'âge et la localisation anatomique. Ce phénomène d'étirement – relaxation produit un effet de distorsion, à un degré variable, sur les traces de morsures. C'est ce que l'on nomme la « Distorsion primaire ».

Une autre sorte de limite : la « Distorsion secondaire ». Elle regroupe le temps écoulé depuis la morsure, la distorsion due à la position du corps et la distorsion liée à la photographie.

La posture : lorsque la marque est observée ou enregistrée dans une position qui diffère de la position lors de la morsure. Plusieurs auteurs comme De Vore en 1971, Bernstein en 1985 doutent de la fiabilité des preuves lorsque la position initiale du corps est inexacte et peut influencer sur l'élasticité de la peau. Cela entraîne un doute dans la finalité du procès.

Le procédé photographique : L'angle idéal est de 90°. La prise doit être perpendiculaire au centre de la marque. Toute variation de cet angle provoquera des distorsions. Pour cela, la règle utilisée (ABFO n°2 vue précédemment) est munie de trois cercles pour s'y tenir au maximum.

Le degré de distorsion est variable et affecte la taille et la forme de l'arc dentaire. C'est pour cela que les traits distinctifs repérés sont très importants.

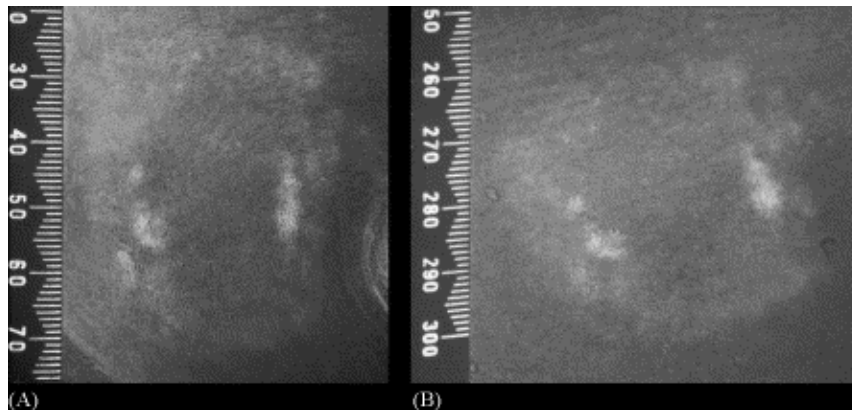


Figure 40 a et b :

« Deux photographies réalisées à une journée d'intervalle, avec le même appareil ».

Tous ces phénomènes de distorsion sont susceptibles de compliquer l'analyse des marques et de les rapprocher à une denture de suspect. La photogrammétrie 3D, le scanner de surface 3D puis le moulage qui en résultent diminuent les artefacts de distorsion par rapport à la photographie standard.

Pour finir, les matériaux utilisés pour réaliser les comparaisons (cire, peau porcine) ne peuvent reproduire avec précision les propriétés visco-élastiques de la peau.

5.6.2. La comparaison directe par utilisation du modèle en plâtre

Le modèle en plâtre du suspect est directement « indenté » dans les marques laissées sur la peau. Cette technique est aujourd'hui discutée devant un tribunal qui va jouer sur l'existence de la distorsion primaire et l'élasticité de la peau. Elle sera toutefois prise en compte pour les comparaisons sur les objets ou la nourriture.

La comparaison directe du modèle sur le tissu excisé, à travers la plaque de verre du système de transillumination est quant à elle une technique plus précise.

5.6.3. Les tests de morsures :

Ils permettent d'enregistrer les faces occlusales du suspect, pour que l'expert analyse avec précision les motifs et les particularités dentaires. L'indentation demandée au suspect doit être la plus proche possible de la morsure réalisée lors du crime. Celles-ci seront effectuées :

- dans de la cire type Aluwax,
- dans une substance identique si des traces sont retrouvées sur un objet ou un aliment,
- dans un matériau d'empreinte type alginate si la blessure est de catégorie avulsive.

Des chercheurs canadiens ont réalisé des tests sur de la peau porcine afin de simuler l'aspect de la peau humaine mais pour certains auteurs, comme Blackwell SA, (6) tous les éléments pouvant être utilisés ne constituent pas de preuves suffisantes pour condamner un homme.

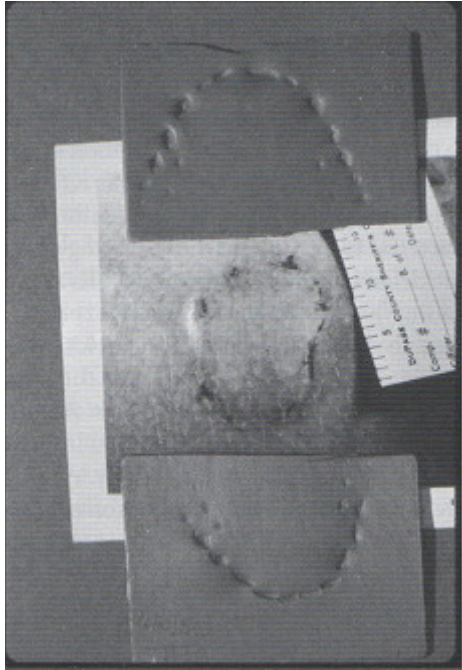


Figure 41 :

« Enregistrement de morsures sur cire »

5.6.4. Les overlays simples

Il s'agit d'installer un film transparent d'acétate sur le modèle en plâtre et de dessiner les faces occlusales des dents présentes. L'expert peut ainsi reprendre les contours des bords libres et des faces occlusales de la denture du suspect (overlays creux) ou les « remplir » (overlays pleins). Le film est ensuite superposé sur la photographie de la morsure.

Cette technique, utilisée encore dans 10 % des cas, n'est plus considérée comme valable devant les tribunaux car elle est jugée trop simpliste et imprécise. En effet, les progrès informatiques sont préférés aujourd'hui bien que seulement 30 % des experts l'utilisent (Pretty A.).

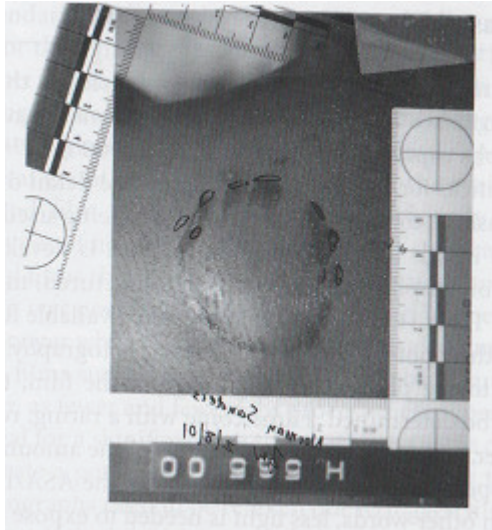


Figure 42 a :

« Contact initial d'un maxillaire, morsure photographiée sur le dos d'une victime »

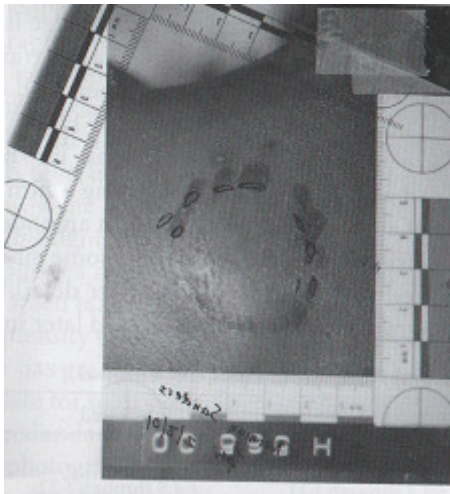

Figure 42 b :

« Position finale du maxillaire, après glissement »

5.6.5. Les overlays générés par ordinateur (48)

Il est demandé au suspect de mordre sur une cire rouge moulée en forme de fer à cheval (cire type Coltène Whaledent, New York, USA) à une profondeur de 1 à 3 mm. Les modèles inverses de 5 mm d'épaisseur environ sont réalisés avec un matériau de siloxane de polyvinyle (Futar Fast D) qui prend très rapidement (45 secondes) et reste très stable et dur permettant un stockage à long terme sans phénomène de rétraction.

Puis les experts réalisent le moulage de la blessure (cf. « technique des empreintes » 5.4.1.3).

Un scanner 3D de contact balaye les surfaces et les images sont transmises sur ordinateur et visionnées grâce au logiciel DentalPrint. Un plan de contact est créé à partir des trois points les plus hauts de l'image 3D des moulages et de l'empreinte en polyvinyle, enfin, les bords occlusaux sont dessinés grâce à DentalPrint.

Sur les deux dernières images, la superposition est réalisée et les comparaisons effectuées.




Figure 43 :

(A) réalisation de l'empreinte en syloxane de polyvinyle
(B) et (C) : génération de l'image 3D avec DentalPrint

Cette étude est expérimentale. Dans un cas concret, pour réaliser cette performance, les indentations doivent être présentes et nettes. Ici, les chercheurs ont fait mordre des volontaires

dans de la peau porcine avec des instructions précises ce qui est bien différent dans une situation d'agression criminelle. (49)

5.6.6. La comparaison par scanner 3D

Grâce au graphisme en volume représentant la dentition du suspect et la numérisation de l'empreinte sur la peau de la victime, il est possible de « déplacer » les marques sur l'écran d'ordinateur. Une comparaison peut ainsi être effectuée grâce à la concordance ou non des traces (voir 5.4.1.2.6.).

Les deux derniers tests, réalisés par informatique, sont considérés aujourd'hui comme les plus fiables bien que la superposition en deux dimensions sur photographie reste la plus classique.

CONCLUSION

Établir l'identité d'une personne peut être une tâche difficile dans les cas d'accidents de circulation, d'actes de terrorisme, d'homicides ou en cas de catastrophes de masse. Les empreintes digitales, l'odontologie légale, l'identification visuelle et les comparaisons ADN sont les techniques les plus couramment utilisées dans ce contexte. Elles permettent souvent une identification rapide et fiable. Toutefois, ces techniques sont limitées par des modifications post-mortem associées au temps, à la température, à l'humidité ou à d'autres critères dépendants des circonstances du décès (carbonisation, fragmentation, mutilation,...).

Ainsi lorsque ces cas se produisent et qu'il est fait appel aux odontologistes judiciaires, ceux-ci vont travailler avec le crâne, la mâchoire inférieure et bien sûr les dents pour réaliser le profil de la personne. Ce profil comprend des données dentaires qui peuvent apporter certaines informations telles que le sexe, l'âge, l'origine géographique, le niveau socio-économique, les habitudes, mais encore si la personne était gauchère ou droitère grâce aux particularités nombreuses et diverses, spontanées ou acquises du système bucco-dentaire qui confèrent à chaque individu une personnalité incontestable.

Après le profil-type défini, une comparaison est réalisée. Le travail consiste à comparer la denture d'une personne connue ante mortem avec la denture de la personne présumée grâce à divers éléments très importants tels que les radiographies, les photographies, les moulages. Si l'on ne possède pas de documents ante mortem de comparaison, il établit un dossier en vue d'une identification reconstructive, qui consiste à cerner les caractères principaux et particuliers du cadavre.

Une autre spécialité de l'expert consiste à aider la justice lors d'affaires criminelles où des traces de morsures humaines sont évidentes, le chirurgien-dentiste devra répondre le plus précisément possible aux questions posées par le juge : cette trace provient-elle de tel individu... ?

Pour cela, la première phase de l'analyse est l'enregistrement de la blessure par différentes méthodes photographiques, le prélèvement d'indices biologiques et la prise d'empreinte de la morsure.

La deuxième phase consiste à recueillir le maximum de données sur le système bucco-dentaire du ou des personnes suspectes.

La confrontation et la comparaison de ces indices aboutissent à une identification positive, probable, possible ou encore une exclusion. Cette conclusion pourra être utilisée au tribunal pour supporter la théorie que ce suspect est responsable ou non du contact violent avec la victime au moment du crime.

L'analyse des traces de morsures a permis la résolution de nombreuses affaires criminelles mais elle reste sujette à de nombreuses controverses en raison de la difficulté à relever l'empreinte elle-même puis les indices laissés ainsi que leur interprétation. D'évidence, l'odontologiste expert est considéré par les tribunaux comme la personne la plus qualifiée pour cette analyse étant donné sa grande connaissance du système stomato-gnathique et dentaire.

Aujourd'hui, l'odontologie médico légale, qui recoupe les connaissances de toutes les spécialités dentaires n'est pas encore un enseignement obligatoire dans les Facultés françaises mais elle suscite de plus en plus de vocations et des diplômes universitaires sont créés petit à petit en France. A Nancy, notre DIUOML (Diplôme Inter Universitaire d'Odontologie Médico-Légale) en est un fier exemple.

ANNEXES {9}

ORGANISATION INTERNATIONALE DE POLICE CRIMINELLE

INTERPOL

**IDENTIFICATION DES VICTIMES
DE CATASTROPHES**

Version 2002



PERSONNE DISPARUE

Nom de famille :

Prénom(s) :

N° :

CADAVRE

N° :

DOSSIER DE COMPARAISON

CADAVRE	
Nature de la catastrophe :	[REDACTED] N° [REDACTED]
Lieu de la catastrophe :	[REDACTED] Sexe indéterminé <input type="checkbox"/>
Date de la catastrophe :	[REDACTED] Jour [REDACTED] Mois [REDACTED] Année Homme <input type="checkbox"/> Femme <input type="checkbox"/>
PERSONNE DISPARUE	
Nom de famille :	[REDACTED] N° [REDACTED]
Prénom(s) :	[REDACTED]
Date de naissance :	[REDACTED] Jour [REDACTED] Mois [REDACTED] Année Homme <input type="checkbox"/> Femme <input type="checkbox"/>
Les constatations sur le CADAVRE inconnu ont été comparées avec les renseignements sur une PERSONNE DISPARUE	
Conclusions du fonctionnaire de police (mettre une X)	Motifs
Identité possible 1	
Identité probable 2	Cachet / Organisme _____ Lieu et date _____
Identité établie 3	Signature _____ Signature _____
Conclusions du médecin légiste (mettre une X)	Motifs
Identité possible 1	
Identité probable 2	Cachet / Organisme _____ Lieu et date _____
Identité établie 3	Signature _____ Signature _____
Conclusions de l'odontostomatologiste (mettre une X)	Motifs
Identité possible 1	
Identité probable 2	Cachet / Organisme _____ Lieu et date _____
Identité établie 3	Signature _____ Signature _____

[(FR) Version 2002]

T
R
O
U
S
D
E
P
E
R
F
O
R
A
T
I
O
N

T
R
O
U
S
D
E
P
E
R
F
O
R
A
T
I
O
N

RAPPORT D'IDENTIFICATION DE VICTIME

CADAVRE		(formulaire rose joint)
Lieu d'examen du corps		Corps N° <input type="text"/>
Service de police		Date <input type="text"/>
Adresse		
Téléphone		
PERSONNE DISPARUE		(formulaire jaune joint)
Nom de famille		Nationalité <input type="text"/>
Prénom(s)		Porté disparu le <input type="text"/>
N° / rue		
Code postal/ville		
Pays		
Date de naissance	<input type="text"/> <i>Jour</i> <input type="text"/> <i>Mois</i> <input type="text"/> <i>Année</i>	

CERTIFICAT D'IDENTIFICATION		
D'après les données ci-jointes, le cadavre ci-dessus peut être IDENTIFIÉ comme étant la personne disparue indiquée ci-dessus.		
L'identification se fonde principalement sur (Voir dossier de comparaison)		Lieu et date <input type="text"/> <input type="text"/>
Fonctionnaire de police responsable Nom en caractères d'imprimerie		Signature
Médecin légiste responsable Nom en caractères d'imprimerie		Signature
Odontostomatologue responsable Nom en caractères d'imprimerie		Signature
Cachet / Directeur de l'identification des victimes		Lieu et date <input type="text"/> <input type="text"/> Signature
Cachet / Autorité locale		Lieu et date <input type="text"/> <input type="text"/> Signature

[(FR) Version 2002]

PERSONNE DISPARUE		N°: _____ <small>Code-barres</small>
Nom de famille :	-----	
Prénom(s) :	-----	
Date de naissance :	<input type="text"/> <input type="text"/> <i>Jour</i> <input type="text"/> <input type="text"/> <i>Mois</i> <input type="text"/> <input type="text"/> <input type="text"/> <input type="text"/> <i>Année</i>	<input type="checkbox"/> <i>Homme</i> <input type="checkbox"/> <i>Femme</i>

1cm	
76 Adresse de la personne disparue <small>(voir A1, rubrique 10)</small>	
77 Portée disparue le	<input type="text"/> <input type="text"/> <i>Jour</i> <input type="text"/> <input type="text"/> <i>Mois</i> <input type="text"/> <input type="text"/> <input type="text"/> <input type="text"/> <i>Année</i>
78 Circonstances de la disparition	
79 Renseignements dentaires recueillis auprès de la famille ou d'autres personnes	
<small>01 Éléments reportés sur le feuillet D2, rubrique 45</small>	1 <input type="checkbox"/> <i>Non</i> 2 <input type="checkbox"/> <i>Oui</i>

RENSEIGNEMENTS DENTAIRES FOURNIS PAR	
80 Dentiste/Établissement	
Adresse Téléphone/Adresse électronique Concernant la période	Du _____ Au _____ <input type="checkbox"/> <i>Dossiers</i> <input type="checkbox"/> <i>Radio-graphies</i> <input type="checkbox"/> <i>Moulages</i> <input type="checkbox"/> <i>Photos</i>
DOCUMENTS classés à	
81 Dentiste/Établissement	
Adresse Téléphone/Adresse électronique Concernant la période	Du _____ Au _____ <input type="checkbox"/> <i>Dossiers</i> <input type="checkbox"/> <i>Radio-graphies</i> <input type="checkbox"/> <i>Moulages</i> <input type="checkbox"/> <i>Photos</i>
DOCUMENTS classés à	
82 Dentiste/Établissement	
Adresse Téléphone/Adresse électronique Concernant la période	Du _____ Au _____ <input type="checkbox"/> <i>Dossiers</i> <input type="checkbox"/> <i>Radio-graphies</i> <input type="checkbox"/> <i>Moulages</i> <input type="checkbox"/> <i>Photos</i>
DOCUMENTS classés à	

Passer à la rubrique 86 (rubriques 83 à 85 sur formulaire PM uniquement)

Renseignements recueillis par	Titre/Grade : _____ Nom : _____ Adresse : _____ Téléphone/Adresse électronique : _____	Signature / Date : _____
--------------------------------------	---	--------------------------

PERSONNE DISPARUE N°: _____
Code-barres

Nom de famille : _____

Prénom(s) : _____ Homme Femme

Date de naissance : Jour Mois Année

86 RENSEIGNEMENTS DENTAIRES sur les dents permanentes (lorsque les renseignements concernent des dents temporaires, le préciser)

51-11		21-61													
52-12		22-62													
53-13		23-63													
54-14		24-64													
55-15		25-65													
16		26													
17		27													
18		28													
18	17	16	15-55	14-54	13-53	12-52	11-51	21-61	22-62	23-63	24-64	25-65	26	27	28
48	47	46	45-85	44-84	43-83	42-82	41-81	31-71	32-72	33-73	34-74	35-75	36	37	38
48															
47															
46															
85-45															
84-44															
83-43															
82-42															
81-41															

87 Renseignements particuliers
Couronnes, bridges, prothèses et implants

88 Autres renseignements
Occlusion, attrition, anomalies, taches de nicotine, état du parodonte, etc.

89 Radiographies
Type, région et année

90 Autres matériels

91 Age lors de la disparition

96 Contrôlé par Date: _____ Signature : _____

Renseignements recueillis par

Titre/Grade : _____

Nom : _____

Adresse : _____

Téléphone/Adresse électronique : _____

Signature / Date

P_{cs} M_{ortem} (rose) **FORMULAIRE POUR L'IDENTIFICATION DES VICTIMES F2**

CADAVRE	
Nature de la catastrophe :	N° :
Lieu de la catastrophe :	Sexe indéterminé
Date de la catastrophe :	Homme <input type="checkbox"/> Femme <input type="checkbox"/>

T R O U S D E P E R F O R A T I O N

86 RENSEIGNEMENTS DENTAIRES sur les dents permanentes (lorsque les renseignements concernent des dents temporaires, le préciser)	
11	21
12	22
13	23
14	24
15	25
16	26
17	27
18	28
48	38
47	37
46	36
45	35
44	34
43	33
42	32
41	31
87	Description détaillée des Couronnes, bridges, prothèses et implants
88	Autres constatations Occlusion, attrition, anomalies, taches de nicotine, état du parodonte, etc.
89	Radiographies de Type and région
90	Examen complémentaire
91	Evaluation de l'âge Par quelle

[(FR) Version 2002]

P_{ost} M_{ortem} (rose) **FORMULAIRE POUR L'IDENTIFICATION DES VICTIMES F1**

CADAVRE

Nature de la catastrophe : Incendie Explosion Inondation ... N° :

Lieu de la catastrophe : Sexe indéterminé

Date de la catastrophe : Jour Mois Année Homme Femme

CONSTATATIONS DENTAIRES

83 Dans les cas isolés

Lieu de la levée de corps

N° de la levée de corps

Date

Service de police

Adresse

Téléphone / Adresse électronique

EXAMEN DENTAIRE

Demandé le (date)

Fait à (date)

84 Eléments de la denture

01 Mâchoire en place	Supérieure 1 <input type="checkbox"/>	Inférieure 2 <input type="checkbox"/>	Prélèvement effectué ? <input type="checkbox"/>
02 Restes fragmentaires	Supérieure 1 <input type="checkbox"/>	Inférieure 2 <input type="checkbox"/>	Prélèvement effectué ? <input type="checkbox"/>
03 Dents isolées			Prélèvement effectué ? <input type="checkbox"/>
04 Autres			Prélèvement effectué ? <input type="checkbox"/>
05 Origine du prélèvement	<input type="text"/>		

85 Précisions complémentaires

Etat du corps

Etat des mâchoires

Blessures :

- tissus mous de la bouche
- mâchoires
- dents

Causes possibles des blessures

Autres détails

Renseignements recueillis par : Titre / Grade

Nom

Adresse

Téléphone / Adresse électronique

Signature / Date

(FR) Version 2001

T R O U S D E P E R F O R A T I O N

BIBLIOGRAPHIE

- (1): ABOSHI H., TAKAHASHI T., KOMURO T., « Age Estimation Using Microfocus X Ray Computed Tomography of Lower Premolars », J. of Forensic Sci., vol.200, 07/2010, p. 35-40.
- (2): AMODEO, « L'Art Dentaire en Médecine Légale », 1898.
- (3): AVON S.L., VICTOR C., MAYHALL J.T., WOOD R.E., « Error Rates in Bite Mark Analysis in an *in vivo* Animal Model », J. of Forensic Sci., vol.201, 09/2010, p. 47.
- (4): BASAURI C., « Forensic Odontology and Identification », Revue interne de police criminelle, vol 16, 1961, p. 45.
- (5): BEELEY, HARVEY, Journal de la Société des Sciences Judiciaires, vol 13, n°4, 1973, p. 297.
- (6): BLACKWELL S.A., « Is Current Bite Mark Analysis is Misnomer ? », J. of Forensic Sci., vol 201, n°1-3, 09/2010, p. 33-37.
- (7): BOHNERT M., ROST T., POLLAK S., « The Degree of Destruction of Human Bodies in Relation to the Duration of the Fire », J. of Forensic Sci., vol 95, n°1, 07/1998, p. 16.
- (8): BUQUET A., « Manuel de criminalistique moderne et de police scientifique. La science et la recherche de la preuve. », Paris, 4^{ème} édition, 05/2011.
- (9): CALDAS IM., MAGALHAES T., AFONSO A., « Establishing Identity using Cheiloscopy and Palatoscopy » J. of Forensic Sci., vol 165, 01/2007, p. 1-9.
- (10): CAQUET R., « 250 examens de laboratoire : prescription et interprétation, 10^{ème} édition », Paris, 2008.
- (11): CARREA JU., « Photographies des crêtes palatines, une nouvelle technique d'identification », J. Allemand d'Identification, vol 10, 1955, p. 11-17.
- (12): CHARLES et coll, « *Cementum annulation and Age Determination in Homo Sapiens* », Am. J. Phys. Anthropol., 1986, p. 326.
- (13): « Compte rendu de l'Académie des Sciences-série III », vol 310, n° 9, 1990, p. 365-370.

- (14): COQUOZ R., TARONI F., « Preuve par l'ADN : La génétique au service de la justice », Coll. Sci. Forensiques, 2006, p. 121.
- (15): COUSIN RP., FENART R., « Etude des orientations dentaires dans une population d'adultes jeunes du nord de la France », Bulletins soc. Anthropo. Paris, vol 13, 1978, p. 321-337.
- (16): DEROBERT, « Ouvrage de Médecine Légale », Paris, 1974.
- (17): DI BENEDETTO et coll., « Mitochondrial DNA Sequences in Prehistoric Human Remains from the Alps. » European J. of Human Genetic, n° 8, p. 669-677.
- (18): DISDIER JL., SCHULIARD Y., « Identification des prothèses dentaires amovibles », L'Info. Dent. n° 34, 10/2009, p. 1956-1957.
- (19) : DURIGON M., « Identification à partir des os ; bilan des méthodes actuelles », vol 10, n° 10, 1983, p. 44.
- (20) : DUSSOURT E., « Identification bucco-dentaire et guerre de 14-18 », Soc. Française d'Histoire de l'Art Dentaire, 11/2006, p. 43-45.
- (21) : FRIEL S., « La migration des dents », Dent Rec., vol 69(5),1949, p. 74-84.
- (22): FRONTY P., SAPANET M., « Identification Comparative: principes », EM Consult, 23-850-A-20.
- (23): FOTI B., ADALIAN P., « Limits of the Lamendin Method en Age Determination », vol 122, n° 2-3, 2001, p. 106.
- (24): GABRIEL M., FARAH M., BLASKOWICH V., « Bitemark Analysis : Use of Polyether in Evidence Collection, Conservation and Comparaison », J. of Forensic Sci., vol 1, n° 2, 2009, p. 66-72.
- (25) : GAYE F., KANE A., « Esthétique bucco-dentaire en milieu traditionnel au Sénégal », L'Info. Dent. , 01/2008, p. 3.
- (26) : GEORGET C., LABORIER C., « Rôle du chirurgien-dentiste lors des catastrophes », EM Consult, 23-755-A-05.

- (27): GEORGET C., FRONTY P., SAPANET M., « L'Identification Comparative », Edition Atlantique, Tome 1, 2001.
- (28): GEORGET C., FRONTY P., SAPANET M., COLLET G., « L'Identification Estimative, 1^{ère} partie », Edition Atlantique, 2005.
- (29): GOLDEN, « Use of Alternative Light Source Illumination in Bite Mark Photography », J. of Forensic Sci., vol 39, 1994, p. 815-823.
- (30) : GORIA, « Rughe del palato in speciale rapporto », Collection *Anthropologia criminale e la Psichiatria*, 1911.
- (31) : GRANA J., « Les arcades alvéolaires humaines: étude morphologique et comparative », Bulletins et Mémoires de la Soc. d'Anthropologie de Paris, vol 2, n° 1, p. 44.
- (32): HSU J., TSAI P., KEHMIN L., FERGUSON D., « Logistic Analysis of Shovel and Carabelli's Tooth Traits in a Caucasoid Population », J. of Forensic Sci., vol 89, n° 1-2, 09/1997, p. 65-74.
- (33) : JADHAV K., GUPTA N. et coll., « Effets des acides sur les dents et sa pertinence dans l'identification post-mortem », J. of Forensic Sci., 2009, vol 1, p. 93-98.
- (34) : JANSSENS PA., PERROT R., « Précis d'Anthropologie descriptive et métrique du squelette », Lyon, Chap. 5, 2006-2007.
- (35): KAPALI S., TOWNSEND G., RICHARDS L., « Palatal Rugae Patterns in Australian Arborigines and Caucasians, J. Dent. Australien, vol 42, 1997, p. 129-133.
- (36): KASHIMA K., « Comparative Study of the Palatal Rugae and Shape of the Hard Palatal in Japanese and Indian Children », Medline, 1990, p. 295-320.
- (37): KASPRZAK J., « Possibilities of Cheiloscopy », J. of Forensic Sci., vol 46, 1990, p. 145-151.
- (38) : KEARNEY JJ., « Les progrès de la recherche médico-légale sur le sang depuis 1989 », Rev. Int. de Police Crim., n° 444, 1993.
- (39): KEITH-SIMPSON, « Aspects médico-légaux des accidents », J. of Forensic Sci., vol 24, n°2, 02/1984, p. 166-167.

- (40): KOGAN S.L., LING S.C., « A New Technique for Palatal Rugae Comparison in Forensic Odontology. », Canad. Soc. Sci., vol 6, 1973, p. 4-9.
- (41) : LABORIER C., GAILLARDON D., « Le point sur l'identification odontologique en l'an 2000 », séance organisée par l'AFIO, 2000.
- (42) : LANGMAN, SADLER, « Embryologie médicale, 8^{ème} édition », Pradel, 2007, p. 388-401.
- (43) : LAUTROU A., « Anatomie Dentaire, Abrégés d'Odontostomatologie, 2^{ème} édition », Paris, 1997.
- (44): LAYTON, « Identification from a Bite Mark in Cheese », J. Soc. Sci. Jud., vol 6, n° 2, 1966, p. 76.
- (45): LIMSON KS., JULIAN R., « Computerized recording of the Palatal Rugae Pattern and an Evaluation of its Application in Forensic Identification », J. Forensic Odontostomatology, vol 22, 2004, p. 1-4.
- (46): LYSELL L., « Plicae palatinae transversae and papilla incisiva in man : a morphologic and genetic study », Actz Odonto. Scand., vol 5 (supplement 18), 1955, p .137.
- (47): MAC NAMEE AH., SWEET D., « Adherence of Forensic Odontologists to the ABFO Guidelines for Victim Evidence Collection », J. of Forensic Sci., n° 48, 03/2003, p. 382.
- (48): MAC NAMEE AH., SWEET D., PRETTY I., « A Comparative Reliability Analysis of Computer-Generated Bitemark Overlays », J. of Forensic Sci., n° 50, 2005, p. 400-405.
- (49): MARTIN DE LAS HERAS S., TAFUR D., « Comparison of Simulated Human Dermal Bitemarks Possessing 3D Attributes to Suspected Biters Using a Proprietary 3D Comparison », J. of Forensic Sci., vol 190, 09/2009, p. 33-37.
- (50) : MARTIN H., « L'analyse du cément dentaire et la détermination de l'âge des adultes : méthodes et limites. », Bulletins et Mémoires Soc. d'Anthrop. Paris, vol 8, 1996, p. 436-438.
- (51) : MEINL A., TANGL S., « La chronologie de la minéralisation de la 3^{ème} molaire dans la population Autrichienne : une contribution à l'estimation de l'âge. », J. of Forensic Sci., vol 169, 07/2007, p. 161-167.

- (52) : MILLION BRODAZ P., « La chéiloscopie et l'Identification médico légale odonto stomatologique », Thèse : 2^{ème} cycle science odontologique, Lyon 1, 1983.
- (53) : MORENO S. et coll., « Effets des hautes températures sur différents système de restauration dentaires » : études expérimentales à l'aide des processus d'identification », J. of Forensic Sci., 2009, vol 1, p. 17-23.
- (54) : NORRLANDER AL., « Brûlés et restes incinérés », Société Américaine d'Odontologie médico légale, 1997, p. 16-18.
- (55) : NOSSINTCHOUK RM., GAUDY J.F., TAVERNIER J.C., BRUNEL G., « Atlas d'Autopsie Oro-Faciale », Edition Lacassagne, 1993.
- (56) : NOSSINTCHOUK RM., « Manuel d'Odontologie médico-légale », Paris, 1991.
- (57) : NUZZOLESE E., MARCARIO V., DI VELLA G., « Incorporation of Radio Frequency Identification Tag in Dentures to Facilitate Recognition and Forensic Human Identification. », The Open Dent. J., vol 4, 2010, p. 33-36.
- (58) : PÄABO S., « La préservation de l'ADN dans les momies Egyptiennes », J. Archeal. Sci., n°12, 1985, p. 411-417.
- (59) : PERRIER M., « Introduction à l'odontostomatologie médico-légale », Rev. Mens. Suisse, vol 108, 03/1998, p. 243.
- (60) : PIETTE E., GOLDBERG M., « La dent normale et pathologique », Bruxelles, 2001.
- (61) : RENAUD M., « La chéiloscopie », Thèse : 2^{ème} cycle science odontologique, Paris V, 1972.
- (62) : RUTNEY JD., NEUVAR EK, SOBERAY AH., « Restriction Endo Nuclease Fragment Polymorphisms of Oral *Viridans Streptococci*, Compared by Conventinal and Field-inversion Gel Electrophoresis », J. Dent. Res, n° 71, 1992, p. 1182-1188.
- (63) : SANTORIN, « Septemdecim tabulae », 1775
- (64) : SAJANTILLA A., STOM M., « La réaction en chaîne par polymérase et tests d'identité judiciaire post-mortem », J. of Forensic Sci., n° 51, 1991, p. 23-24.

- (65): SCHWARTZ T., SCHWARTZ E., MIERZERSKI L., « Characterization of DNA Obtained from Teeth Subjected to Various Environmental Condition », J. of Forensic Sci., n° 36, 07/1991, p. 979-990.
- (66): SENN R., STIMSON P., « Forensic Dentistry, second edition », CRC Press, 2010, p. 211.
- (67): SHEASBY DR., MAC DONALD DG., « A Forensic Classification of Distorsion in Human Bite Marks », J. of Forensic Sci., vol 122, 10/2001, p. 75-78.
- (68): SHEKAR B., REDDY C., « Role of Dentist in Person Identification », Indian J. Res., 2009, vol 20, p. 356-360.
- (69): STHALI MJ., BRAUN M. et coll., « Bite Mark Documentation and Analysis : the Forensic 3D/CAD Supported Photogrammetry Approach », J. of Forensic Sci., vol 135, n° 2, 08/2003, p. 115-121.
- (70): SUNDERLAND E., SMITH CJ., « A Histological Study of the Chronology of Initial Mineralization in the Human Deciduous Dentition », Archives Biol. Orale, vol 32, n° 3, 1987, p. 167.
- (71): SUZUKI K., TSUCHIHASHI Y., « Personal Identification by Means of Lips Print », J. of forensic Sci., vol 3, 1974, p. 233-248.
- (72): SWEET D., SWEET C., « DNA Analysis of Dental Pulp to Link Incinerated Remains of Homicid Victim to Crime Scene », J. of Forensic Sci., n° 2, 03/1995, p. 310-314.
- (73): SWEET et coll., « A Review of its Scope and Application », J. of Forensic Sci., 1996, p. 143-153.
- (74): SWEET et coll., « An Improved Method to Recover Saliva from Human Skin: the Double Swab Technique », J. of Forensic Sci., vol 42, 1997, p. 320-322.
- (75): SWEET D., PRETTY IA., « A Look at Forensic Dentistry, Part 2: Teeth as Weapons of Violence-Identification of Bitemarks Perpetrators », British Dent. J., n° 190, 2001, p. 1-7.
- (76): TAVERNIER JC., « Empreintes et moulages dentaires: rôle dans l'identification médico-légale », Thèse: 2^{ème} cycle sciences odontologiques, Paris René Descartes, 1976.

- (77) : TAVERNIER J.C., « Le phénomène de l'hématodontie : Etude critique de la littérature relative aux dents roses et apport expérimental. », J. de Médecine Légale Droit Méd., n°45, 2002, p. 249.
- (78) : THOMAS C.J., VON WYK C.W., « Fibres élastiques et acide hyaluronique au cœur des crêtes palatines », J. de Biologie Buccale, 1987, p. 171-174.
- (79) : VENEGAS V.H., VALENZUELA J.S.P., « Palatal Rugae : Systematic Analysis of its Shape and Dimensions for uses in Human Identification », J. Int. of Morphology, vol 27, 2009, p. 819-825.
- (80) : VORMS LEICHMANN M., « Mémoire pour le Diplôme Universitaire d'identification en odontologie médico-légale », Nancy, 2000.
- (81) : WHITTAKER D.K., « Sex Determination from Necrotic Pulpar Tissue », British Dental J., 1975, p. 139.
- (82) : WILLIAM E., RICHARD R., « Dental Autopsy », Londres, 2009.
- (83) : WINSLOW J.B., « Exposition anatomique de la structure du corps humain », 1732.
- (84) : WOELFEL J.B., SCHEID R.C., « L'Anatomie Dentaire », Bruxelles, 2008, p. 385.
- (85) : WRIGHT F., GOLDEN G., « The Use of Full Spectrum Digital Photography for Evidence Collection and Preservation in Cases Involving Forensic Odontology », J. of Forensic Sci., vol 201, 09/2010, p. 59-67.

SOURCES INTERNET:

- {1} : « www.anthropologie-et-paleopathologie.univ-lyon1.fr » JANSSENS, PERROT.
- {2} BECART A., « www.smlc.asso.fr » ; Activité odontologie médico légale », 12/2010, p. 13
- {3} BENAÏM, « www.droitmedical.net »
- {4} « www.cdlb.org/santeanatomiedent.html »
- {5} COULOMBE S., FOREST P., « www.fmd.ulaval.ca »; « L'Odontologie médico légale pour résoudre un crime », Québec, 2003, p. 14.
- {6} « www.criminalistique.com » docteurs TILLOTA et BROUSSEAU, « L'information des sciences forensiques ».
- {7} « www.droitmedical.net »
- {8} « www.ens-lyon.fr »
- {9} « www.interpol.net »
- {10} LABORIER C., GAILLARDON D., « Le point sur l'identification odontologique en l'an 2000. », Environnement 2000, séance organisée par l'Association française d'identification odontologique.
« www.adf.asso.fr/cfm/site/thesaurus/detail_conference.cfm?rubrique_origine=47&conference=14/200 »
- {11} « www.leganet.cd/Legislation/Tables/droit_judiciaire.htm »
- {12} « www.manuassociation.org »
- {13} « www.perso-sdt.univ-brest.fr »
- {14} « www.smlc.asso.fr », GOULET J., CIRIMELE V., « Estimation de l'âge au décès par la racémisation de l'acide aspartique contenu dans les dents », Institut de médecine légale de Strasbourg.
- {15} « www.smlc.asso.fr »
- {16} « www.umc.edu.cz » ; « cours de génie génétique, chapitre 4 »

LEGENDE DE L'ICONOGRAPHIE

Figure 1 : GEORGET C., FRONTY P., SAPANET M., « L'Identification Comparative », Edition Atlantique, Tome 1, 2001, p. 17.

Figure 2 : www.medecine-et-sante.com

Figure 3 : FRONTY P., SAPANET M., GEORGET C., COLLET G., « L'Identification Estimative, 1^{ère} partie », Edition Atlantique, 2005, p. 53.

Figure 4 a et b : TEN CATE AR., « Oral Histology : Development, Structure and Function », USA, 1998, p. 186.

Figure 5 : Dessin Ravello C. provenant de: FRONTY P., SAPANET M., GEORGET C., COLLET G., « L'Identification Estimative, 1^{ère} partie », Edition Atlantique, 2005, p. 53.

Figure 6 : NETTER F., « Atlas d'Anatomie Dentaire, 2^{ème} édition », Masson, Paris, 1997, planche 20.

Figure 7 : NETTER F., « Atlas d'Anatomie Dentaire, 2^{ème} édition », Masson, Paris, 1997, planche 47

Figure 8 : NOSSINTCHOUK RM., GAUDY J.F., TAVERNIER J.C., BRUNEL G., « Atlas d'Autopsie Oro-Faciale », Edition Lacassagne, 1993, p. 20.

Figure 9 : KAMINA, « Anatomie Clinique, tome 2 », Paris, 2006, p. 67.

Figure 10 : Schéma de Ravello C. provenant de :NOSSINTCHOUK RM., GAUDY J.F., TAVERNIER J.C., BRUNEL G., « Atlas d'Autopsie Oro-Faciale », Edition Lacassagne, 1993, p. 78.

Figure 11 a et b : NOSSINTCHOUK RM., GAUDY J.F., TAVERNIER J.C., BRUNEL G., « Atlas d'Autopsie Oro-Faciale », Edition Lacassagne, 1993, p. 42-43.

Figure 12 : Cabinet du docteur Mongiat Stéphane, 88150 THAON LES VOSGES.

Figure 13 : Cabinet du docteur Mongiat Stéphane, 88150 THAON LES VOSGES.

Figure 14 : BONNAFOUX H., « La méthode d'identification par le schéma dentaire », Paris, Maloine, 1960, p. 125.

Figure 15 : anthropologie-et-paleopathologie.univ-lyon1.fr

Figure 16 : Revue « LA LETTRE », n° 83, 12/2009, p. 34.

Figure 17: SENN R., STIMSON P., « Forensic Dentistry, second edition », CRC Press, 2010, p. 193.

Figure 18: GEORGET C., FRONTY P., SAPANET M., « L'Identification Comparative », Edition Atlantique, Tome 1, 2001, p. 42.

Figure 19: Modèle personnel Ravello C.

Figure 20 : NOSSINTCHOUK RM., GAUDY J.F., TAVERNIER J.C., BRUNEL G., « Atlas d'Autopsie Oro-Faciale », Edition Lacassagne, 1993, p. 48.

Figure 21 : Schéma Ravello C.

Figure 22 : NOSSINTCHOUK RM., GAUDY J.F., TAVERNIER J.C., BRUNEL G., « Atlas d'Autopsie Oro-Faciale », Edition Lacassagne, 1993, p. 41.

Figure 23 : NOSSINTCHOUK RM., GAUDY J.F., TAVERNIER J.C., BRUNEL G., « Atlas d'Autopsie Oro-Faciale », Edition Lacassagne, 1993, p. 43.

Figure 24 : NUZZOLESE E., MARCARIO V., DI VELLA G., « Incorporation of Radio Frequency Identification Tag in Dentures to Facilitate Recognition and Forensic Human Identification. », The Open Dent. J., vol 4, 2010, p. 33.

Figure 25: Schéma de PASCAL O., « Identification des individus par le typage de l'ADN : principes et limites », J. Méd. Légale, n° 415, 1992, p. 230.

Figure 26 : Schéma de LUDES B, « Les empreintes génétiques en médecine légale », Paris, 1992. provenant du mémoire de Mme VORMS LEICHMANN M., « Mémoire pour le Diplôme Universitaire d'identification en odontologie médico-légale », Nancy, 2000, p. 13.

Figure 27 : NOSSINTCHOUK RM., « Manuel d'Odontologie médico-légale », Paris, 1991, p. 110.

Figure 28 : NOSSINTCHOUK RM., « Manuel d'Odontologie médico-légale », Paris, 1991, p. 107.

Figure 29: NOSSINTCHOUK RM., « Manuel d'Odontologie médico-légale », Paris, 1991, p. 106.

Figure 30: didel.script.univ-paris-diderot.fr/claroline/

Figure 31 a et b : www.catnisweb.com/Anatomie

Figure 32: SWEET D., PRETTY IA., « A Look at Forensic Dentistry, Part 2: Teeth as Weapons of Violence-Identification of Bitemarks Perpetrators », British Dent. J., n° 190, 2001, p. 5.

Figure 33: SWEET D., PRETTY IA., « A Look at Forensic Dentistry, Part 2: Teeth as Weapons of Violence-Identification of Bitemarks Perpetrators », British Dent. J., n° 190, 2001, p. 6.

Figure 34: GOLDEN, « Use of Alternative Light Source Illumination in Bite Mark Photography », J. of Forensic Sci., vol 39, 1994, p. 815-823.

Figure 35: SENN R., STIMSON P., « Forensic Dentistry, second edition », CRC Press, 2010, p. 212.

Figure 36: SENN R., STIMSON P., « Forensic Dentistry, second edition », CRC Press, 2010, p. 229.

Figure 37: STHALI MJ., BRAUN M. et coll., « Bite Mark Documentation and Analysis : the Forensic 3D/CAD Supported Photogrammetry Approach », J. of Forensic Sci., vol 135, n° 2, 08/2003, p. 115-121.

Figure 38: GABRIEL M., FARAH M., BLASKOWICH V., « Bitemark Analysis : Use of Polyether in Evidence Collection, Conservation and Comparaison », J. of Forensic Sci., vol 1, n° 2, 2009, p. 66-72.

Figure 39: AVON S.L., VICTOR C., MAYHALL J.T., WOOD R.E., « Error Rates in Bite Mark Analysis in an *in vivo* Animal Model », J. of Forensic Sci., vol.201, 09/2010, p. 47.

Figure 40 a et b: SHEASBY DR., MAC DONALD DG., « A Forensic Classification of Distorsion in Human Bite Marks », J. of Forensic Sci., vol 122, 10/2001, p. 75-78.

Figure 41: « Forensic Dentistry, second edition », CRC Press, 2010, p. 321.

Figure 42 a et b: « Forensic Dentistry, second edition », CRC Press, 2010, p. 213.

Figure 43: MAC NAMEE AH., SWEET D., PRETTY I., « A Comparative Reliability Analysis of Computer-Generated Bitemark Overlays », J. of Forensic Sci., n° 50, 2005, p. 400-405.

Tableau 1 : JANSSENS PA., PERROT R., « Précis d'Anthropologie descriptive et métrique du squelette », Lyon, Chap. 5, 2006-2007.

Tableau 2: GEORGET C., LABORIER C., « Rôle du chirurgien-dentiste lors des catastrophes », EM Consult, 23-755-A-05, p. 3.

Tableau 3 : Ravello C., tableau récapitulatif déduit de l'expérience des chercheurs : MORENO S. et coll., « Effets des hautes températures sur différents système de restauration dentaires » : études expérimentales à l'aide des processus d'identification », J. of Forensic Sci., 2009, vol 1, p. 17-23.

Tableau 4 : Ravello C.

Tableau 5: Ravello C., « cours »

Tableau 6: MARET Delphine, M1 « Détermination de l'âge à partir de méthodes dentaires », 11/03/2010, planche 26.

RAVELLO Caroline – L'importance de l'Odontologie Médico-légale dans l'identification judiciaire.

Nancy : 2011 - 162 Pages

Th. Chir-Dent. : Nancy : 2011

Mots-clés : Identification,
Expertise,
Autopsie,
Morsures

Résumé :

L'odontologie légale est une spécialité souvent méconnue de notre discipline, basée sur le fait qu'il n'existe pas deux bouches identiques. Il nous a paru intéressant de donner un aperçu global des différentes méthodes d'identification car elles sont d'un grand intérêt lorsqu'un cadavre ne peut être reconnu par les techniques classiques, le système bucco-dentaire étant très résistant au temps et aux agents destructeurs. De plus, l'identification odontologique a une importance sociale considérable en cas de catastrophe collective.

Nous aborderons ensuite un autre aspect de l'identification en se penchant sur les empreintes de dents laissées sur les lieux d'un délit qui peuvent incriminer un voleur ou un criminel en détaillant les différents types de morsures, leurs aspects et les modifications de peau qu'elles entraînent. Nous consacrerons une part importante aux différentes techniques d'enregistrement et à l'examen comparatif de ces traces.

RAVELLO Caroline – L'importance de l'Odontologie Médico-Légale dans l'identification judiciaire.

Th. Chir-Dent. : Nancy : 2011

Jury :

Pr Jean-Paul ARTIS	Professeur 1 ^{er} grade	Président de Thèse
Pr Francis JANOT	Chirurgien-dentiste	Directeur de Thèse
Dr Pierre BRAVETTI	Maître de Conférences des Universités	Juge
Dr Bérengère PHULPIN	Chirurgien-dentiste	Juge

Adresse de l'auteur :

RAVELLO Caroline
6, rue du haut de gerbier
88330 CHATEL SUR MOSELLE