



**HAL**  
open science

# Recanalisation des occlusions artérielles iliaques chroniques d'origine athéromateuse: étude rétrospective de 50 procédures

Samy Pouget

► **To cite this version:**

Samy Pouget. Recanalisation des occlusions artérielles iliaques chroniques d'origine athéromateuse: étude rétrospective de 50 procédures. Sciences du Vivant [q-bio]. 2002. hal-01738778

**HAL Id: hal-01738778**

**<https://hal.univ-lorraine.fr/hal-01738778>**

Submitted on 20 Mar 2018

**HAL** is a multi-disciplinary open access archive for the deposit and dissemination of scientific research documents, whether they are published or not. The documents may come from teaching and research institutions in France or abroad, or from public or private research centers.

L'archive ouverte pluridisciplinaire **HAL**, est destinée au dépôt et à la diffusion de documents scientifiques de niveau recherche, publiés ou non, émanant des établissements d'enseignement et de recherche français ou étrangers, des laboratoires publics ou privés.



## AVERTISSEMENT

Ce document est le fruit d'un long travail approuvé par le jury de soutenance et mis à disposition de l'ensemble de la communauté universitaire élargie.

Il est soumis à la propriété intellectuelle de l'auteur. Ceci implique une obligation de citation et de référencement lors de l'utilisation de ce document.

D'autre part, toute contrefaçon, plagiat, reproduction illicite encourt une poursuite pénale.

Contact : [ddoc-theses-contact@univ-lorraine.fr](mailto:ddoc-theses-contact@univ-lorraine.fr)

## LIENS

Code de la Propriété Intellectuelle. articles L 122. 4

Code de la Propriété Intellectuelle. articles L 335.2- L 335.10

[http://www.cfcopies.com/V2/leg/leg\\_droi.php](http://www.cfcopies.com/V2/leg/leg_droi.php)

<http://www.culture.gouv.fr/culture/infos-pratiques/droits/protection.htm>

**THÈSE**

pour obtenir le grade de

**DOCTEUR EN MÉDECINE**



Présentée et soutenue publiquement  
Dans le cadre du troisième cycle de Médecine Spécialisée

par

**Samy POUGET**

le 20 Septembre 2002

**RECANALISATION DES OCCLUSIONS ARTÉRIELLES  
ILIAQUES CHRONIQUES D'ORIGINE ATHÉROMATEUSE  
Étude rétrospective de 50 procédures**

Examineurs de la thèse :

M. G.FIEVE	PROFESSEUR	Président
M. P. BOISSEL	PROFESSEUR	Juge
M. J. DE KORWIN	PROFESSEUR	Juge
M. G.ETHEVENOT	DOCTEUR	Juge





## THÈSE

pour obtenir le grade de

## DOCTEUR EN MÉDECINE

Présentée et soutenue publiquement  
Dans le cadre du troisième cycle de Médecine Spécialisée

par

**Samy POUGET**

le 20 Septembre 2002

### **RECANALISATION DES OCCLUSIONS ARTÉRIELLES ILIAQUES CHRONIQUES D'ORIGINE ATHÉROMATEUSE Étude rétrospective de 50 procédures**

Examineurs de la thèse :

M. G.FIEVE	PROFESSEUR	Président
M. P. BOISSEL	PROFESSEUR	Juge
M. J. DE KORWIN	PROFESSEUR	Juge
M. G.ETHEVENOT	DOCTEUR	Juge



FACULTÉ DE MÉDECINE DE NANCY

-----  
Président de l'Université : Professeur Claude BURLET

Doyen de la Faculté de Médecine : Professeur Jacques ROLAND

Vice-Doyen de la Faculté de Médecine : Professeur Hervé VESPIGNANI

**Asseseurs**

du 1<sup>er</sup> Cycle :

du 2<sup>ème</sup> Cycle :

du 3<sup>ème</sup> Cycle :

de la Vie Facultaire :

Mme le Docteur Chantal KOHLER

Mr le Professeur Jean-Pierre BRONOWICKI

Mr le Professeur Henry COUDANE

Mr le Professeur Bruno LEHEUP

**DOYENS HONORAIRES**

Professeur Adrien DUPREZ – Professeur Jean-Bernard DUREUX

Professeur Georges GRIGNON

**PROFESSEURS HONORAIRES**

Louis PIERQUIN – Etienne LEGAIT – Jean LOCHARD – René HERBEUVAL – Gabriel FAIVRE – Jean-Marie FOLIGUET  
Guy RAUBER – Paul SADOUL – Raoul SENAULT – Pierre ARNOULD – Roger BENICHOUX – Marcel RIBON  
Jacques LACOSTE – Jean BEUREY – Jean SOMMELET – Pierre HARTEMANN – Emile de LAVERGNE  
Augusta TREHEUX – Michel MANCIAUX – Paul GUILLEMIN – Pierre PAYSANT  
Jean-Claude BURDIN – Claude CHARDOT – Jean-Bernard DUREUX – Jean DUHEILLE – Jean-Pierre GRILLIAT  
Pierre LAMY – Jean-Marie GILGENKRANTZ – Simone GILGENKRANTZ  
Pierre ALEXANDRE – Robert FRISCH – Michel PIERSON – Jacques ROBERT  
Gérard DEBRY – Georges GRIGNON – Pierre TRIDON – Michel WAYOFF – François CHERRIER – Oliéro GUERCI  
Gilbert PERCEBOIS – Claude PERRIN – Jean PREVOT – Pierre BERNADAC – Jean FLOQUET  
Alain GAUCHER – Michel LAXENAIRE – Michel BOULANGE – Michel DUC – Claude HURIET – Pierre LANDES  
Alain LARCAN – Gérard VAILLANT – Daniel ANTHOINE – Pierre GAUCHER – René-Jean ROYER  
Hubert UFFHOLTZ – Jacques LECLERE – Francine NABET – Jacques BORRELLY  
Michel RENARD – Jean-Pierre DESCHAMPS – Pierre NABET – Marie-Claire LAXENAIRE – Adrien DUPREZ – Paul VERT

=====  
**PROFESSEURS DES UNIVERSITÉS -  
PRATICIENS HOSPITALIERS**

(Disciplines du Conseil National des Universités)

-----  
**42<sup>ème</sup> Section : MORPHOLOGIE ET MORPHOGENÈSE**

1<sup>ère</sup> sous-section : (*Anatomie*)

Professeur Jacques ROLAND – Professeur Gilles GROSDIDIER

Professeur Pierre LASCOMBES – Professeur Marc BRAUN

2<sup>ème</sup> sous-section : (*Cytologie et histologie*)

Professeur Bernard FOLIGUET

3<sup>ème</sup> sous-section : (*Anatomie et cytologie pathologiques*)

Professeur François PLENAT – Professeur Jean-Michel VIGNAUD – Professeur Eric LABOUYRIE

-----  
**43<sup>ème</sup> Section : BIOPHYSIQUE ET IMAGERIE MÉDICALE**

1<sup>ère</sup> sous-section : (*Biophysique et médecine nucléaire*)

Professeur Alain BERTRAND – Professeur Gilles KARCHER – Professeur Pierre-Yves MARIE

2<sup>ème</sup> sous-section : (*Radiologie et imagerie médicale*)

Professeur Jean-Claude HOEFFEL – Professeur Luc PICARD – Professeur Denis REGENT

Professeur Michel CLAUDON – Professeur Serge BRACARD – Professeur Alain BLUM

Professeur Jacques FELBLINGER

**44<sup>ème</sup> Section : BIOCHIMIE, BIOLOGIE CELLULAIRE ET MOLÉCULAIRE, PHYSIOLOGIE ET NUTRITION**

**1<sup>ère</sup> sous-section : (*Biochimie et biologie moléculaire*)**

Professeur Jean-Pierre NICOLAS

Professeur Jean-Louis GUÉANT – Professeur Jean-Luc OLIVIER

**2<sup>ème</sup> sous-section : (*Physiologie*)**

Professeur Jean-Pierre CRANCE – Professeur Jean-Pierre MALLIE

Professeur François MARCHAL – Professeur Philippe HAOUZI

**3<sup>ème</sup> sous-section : (*Biologie cellulaire*)**

Professeur Claude BURLET

**4<sup>ème</sup> sous-section : (*Nutrition*)**

Professeur Olivier ZIEGLER

-----

**45<sup>ème</sup> Section : MICROBIOLOGIE, MALADIES TRANSMISSIBLES ET HYGIÈNE**

**1<sup>ère</sup> sous-section : (*Bactériologie – virologie ; hygiène hospitalière*)**

Professeur Alain LE FAOU

**2<sup>ème</sup> sous-section : (*Parasitologie et mycologie*)**

Professeur Bernard FORTIER

**3<sup>ème</sup> sous-section : (*Maladies infectieuses ; maladies tropicales*)**

Professeur Philippe CANTON – Professeur Thierry MAY – Professeur Christian RABAUD

-----

**46<sup>ème</sup> Section : SANTÉ PUBLIQUE, ENVIRONNEMENT ET SOCIÉTÉ**

**1<sup>ère</sup> sous-section : (*Épidémiologie, économie de la santé et prévention*)**

Professeur Philippe HARTEMANN – Professeur Serge BRIANÇON

Professeur Francis GUILLEMIN – Professeur Denis ZMIROU

**2<sup>ème</sup> sous-section : (*Médecine et santé au travail*)**

Professeur Guy PETIET

**3<sup>ème</sup> sous-section : (*Médecine légale et droit de la santé*)**

Professeur Henry COUDANE

**4<sup>ème</sup> sous-section : (*Biostatistiques, informatique médicale et technologies de communication*)**

Professeur Bernard LEGRAS – Professeur François KOHLER

-----

**47<sup>ème</sup> Section : CANCÉROLOGIE, GÉNÉTIQUE, HÉMATOLOGIE, IMMUNOLOGIE**

**1<sup>ère</sup> sous-section : (*Hématologie ; transfusion*)**

Professeur Christian JANOT – Professeur Thomas LECOMPTE – Professeur Pierre BORDIGONI

Professeur Pierre LEDERLIN – Professeur Jean-François STOLTZ

**2<sup>ème</sup> sous-section : (*Cancérologie ; radiothérapie*)**

Professeur François GUILLEMIN – Professeur Thierry CONROY

Professeur Pierre BEY – Professeur Didier PEIFFERT

**3<sup>ème</sup> sous-section : (*Immunologie*)**

Professeur Gilbert FAURE – Professeur Marie-Christine BENE

**4<sup>ème</sup> sous-section : (*Génétique*)**

Professeur Philippe JONVEAUX – Professeur Bruno LEHEUP

-----

**48<sup>ème</sup> Section : ANESTHÉSIOLOGIE, RÉANIMATION, MÉDECINE D'URGENCE,  
PHARMACOLOGIE ET THÉRAPEUTIQUE**

**1<sup>ère</sup> sous-section : (*Anesthésiologie et réanimation chirurgicale*)**

Professeur Claude MEISTELMAN – Professeur Dan LONGROIS - Professeur Hervé BOUAZIZ – Professeur Paul-Michel MERTEZ

**2<sup>ème</sup> sous-section : (*Réanimation médicale*)**

Professeur Henri LAMBERT – Professeur Alain GERARD – Professeur Bruno LÉVY

Professeur Pierre-Edouard BOLLAERT

**3<sup>ème</sup> sous-section : (*Pharmacologie fondamentale ; pharmacologie clinique*)**

Professeur Patrick NETTER – Professeur Pierre GILLET

**4<sup>ème</sup> sous-section : (*Thérapeutique*)**

Professeur François PAILLE – Professeur Gérard GAY – Professeur Faiez ZANNAD

-----

**49<sup>ème</sup> Section : PATHOLOGIE NERVEUSE ET MUSCULAIRE, PATHOLOGIE MENTALE, HANDICAP et RÉÉDUCATION**

**1<sup>ère</sup> sous-section : (Neurologie)**

Professeur Michel WEBER – Professeur Gérard BARROCHE – Professeur Hervé VESPIGNANI  
Professeur Xavier DUCROCQ

**2<sup>ème</sup> sous-section : (Neurochirurgie)**

Professeur Henri HEPNER – Professeur Jean-Claude MARCHAL – Professeur Jean AUQUE  
Professeur Thierry CIVIT

**3<sup>ème</sup> sous-section : (Psychiatrie d'adultes)**

Professeur Jean-Pierre KAHN

**4<sup>ème</sup> sous-section : (Pédopsychiatrie)**

Professeur Colette VIDAILHET – Professeur Daniel SIBERTIN-BLANC

**5<sup>ème</sup> sous-section : (Médecine physique et de réadaptation)**

Professeur Jean-Marie ANDRE

-----

**50<sup>ème</sup> Section : PATHOLOGIE OSTÉO-ARTICULAIRE, DERMATOLOGIE et CHIRURGIE PLASTIQUE**

**1<sup>ère</sup> sous-section : (Rhumatologie)**

Professeur Jacques POUREL – Professeur Isabelle VALCKENAERE

**2<sup>ème</sup> sous-section : (Chirurgie orthopédique et traumatologique)**

Professeur Daniel SCHMITT – Professeur Jean-Pierre DELAGOUTTE – Professeur Daniel MOLE  
Professeur Didier MAINARD

**3<sup>ème</sup> sous-section : (Dermato-vénéréologie)**

Professeur Jean-Luc SCHMUTZ – Professeur Annick BARBAUD

**4<sup>ème</sup> sous-section : (Chirurgie plastique, reconstructrice et esthétique)**

Professeur François DAP

-----

**51<sup>ème</sup> Section : PATHOLOGIE CARDIORESPIRATOIRE et VASCULAIRE**

**1<sup>ère</sup> sous-section : (Pneumologie)**

Professeur Jean-Marie POLU - Professeur Yves MARTINET

Professeur Jean-François CHABOT

**2<sup>ème</sup> sous-section : (Cardiologie)**

Professeur Etienne ALIOT – Professeur Yves JUILLIERE – Professeur Nicolas SADOUL –  
Professeur Christian de CHILLOU de CHURET

**3<sup>ème</sup> sous-section : (Chirurgie thoracique et cardiovasculaire)**

Professeur Pierre MATHIEU – Professeur Jean-Pierre VILLEMOT

Professeur Jean-Pierre CARTEAUX – Professeur Loïc MACE

**4<sup>ème</sup> sous-section : (Chirurgie vasculaire ; médecine vasculaire)**

Professeur Gérard FIEVE

-----

**52<sup>ème</sup> Section : MALADIES DES APPAREILS DIGESTIF et URINAIRE**

**1<sup>ère</sup> sous-section : (Gastroentérologie ; hépatologie)**

Professeur Marc-André BIGARD

Professeur Jean-Pierre BRONOWICKI

**2<sup>ème</sup> sous-section : (Chirurgie digestive)**

**3<sup>ème</sup> sous-section : (Néphrologie)**

Professeur Michèle KESSLER – Professeur Dominique HESTIN (Mme)

**4<sup>ème</sup> sous-section : (Urologie)**

Professeur Philippe MANGIN – Professeur Jacques HUBERT

-----

**53<sup>ème</sup> Section : MÉDECINE INTERNE, GÉRIATRIE et CHIRURGIE GÉNÉRALE**

**1<sup>ère</sup> sous-section : (Médecine interne)**

Professeur Gilbert THIBAUT – Professeur Francis PENIN

Professeur Denise MONERET-VAUTRIN – Professeur Denis WAHL

Professeur Jean DE KORWIN KROKOWSKI – Professeur Pierre KAMINSKY – Professeur Athanase BENETOS  
Professeur Gisèle KANNY

**2<sup>ème</sup> sous-section : (Chirurgie générale)**

Professeur Patrick BOISSEL – Professeur Laurent BRESLER

-----

**54<sup>ème</sup> Section : DÉVELOPPEMENT ET PATHOLOGIE DE L'ENFANT, GYNÉCOLOGIE-OBSTÉTRIQUE, ENDOCRINOLOGIE ET REPRODUCTION**

1<sup>ère</sup> sous-section : (*Pédiatrie*)

Professeur Danièle SOMMELET – Professeur Michel VIDAILHET  
Professeur Pierre MONIN – Professeur Jean-Michel HASCOET – Professeur Pascal CHASTAGNER

2<sup>ème</sup> sous-section : (*Chirurgie infantile*)

Professeur Michel SCHMITT – Professeur Gilles DAUTEL

3<sup>ème</sup> sous-section : (*Gynécologie-obstétrique ; gynécologie médicale*)

Professeur Michel SCHWEITZER – Professeur Jean-Louis BOUTROY

Professeur Philippe JUDLIN – Professeur Patricia BARBARINO

4<sup>ème</sup> sous-section : (*Endocrinologie et maladies métaboliques*)

Professeur Pierre DROUIN – Professeur Georges WERYHA – Professeur Marc KLEIN

5<sup>ème</sup> sous-section : (*Biologie et médecine du développement et de la reproduction*)

Professeur Hubert GERARD

-----

**55<sup>ème</sup> Section : PATHOLOGIE DE LA TÊTE ET DU COU**

1<sup>ère</sup> sous-section : (*Oto-rhino-laryngologie*)

Professeur Claude SIMON – Professeur Roger JANKOWSKI

2<sup>ème</sup> sous-section : (*Ophthalmologie*)

Professeur Antoine RASPILLER – Professeur Jean-Luc GEORGE – Professeur Jean-Paul BERROD

3<sup>ème</sup> sous-section : (*Chirurgie maxillo-faciale et stomatologie*)

Professeur Michel STRICKER – Professeur Jean-François CHASSAGNE

=====

**PROFESSEURS DES UNIVERSITÉS**

-----

**27<sup>ème</sup> section : INFORMATIQUE**

Professeur Jean-Pierre MUSSE

-----

**64<sup>ème</sup> Section : BIOCHIMIE ET BIOLOGIE MOLÉCULAIRE**

Professeur Daniel BURNEL

=====

**PROFESSEUR ASSOCIÉ**

Épidémiologie, économie de la santé et prévention

Professeur Tan XIAODONG

=====

**MAÎTRES DE CONFÉRENCES DES UNIVERSITÉS - PRATICIENS HOSPITALIERS**

**42<sup>ème</sup> Section : MORPHOLOGIE ET MORPHOGENÈSE**

1<sup>ère</sup> sous-section : (*Anatomie*)

Docteur Bruno GRIGNON – Docteur Jean-Pascal FYAD

2<sup>ème</sup> sous-section : (*Cytologie et histologie*)

Docteur Edouard BARRAT – Docteur Jean-Claude GUEDENET

Docteur Françoise TOUATI – Docteur Chantal KOHLER

3<sup>ème</sup> sous-section : (*Anatomie et cytologie pathologiques*)

Docteur Yves GRIGNON – Docteur Béatrice MARIE

Docteur Laurent ANTUNES

-----

**43<sup>ème</sup> Section : BIOPHYSIQUE ET IMAGERIE MÉDICALE**

1<sup>ère</sup> sous-section : (*Biophysique et médecine nucléaire*)

Docteur Marie-Hélène LAURENS – Docteur Jean-Claude MAYER  
Docteur Pierre THOUVENOT – Docteur Jean-Marie ESCANYE – Docteur Amar NAOUN

-----

**44<sup>ème</sup> Section : BIOCHIMIE, BIOLOGIE CELLULAIRE ET MOLÉCULAIRE, PHYSIOLOGIE ET NUTRITION**

1<sup>ère</sup> sous-section : (*Biochimie et biologie moléculaire*)

Docteur Xavier HERBEUVAL – Docteur Jean STRACZEK  
Docteur Sophie FREMONT – Docteur Isabelle GASTIN – Dr Bernard NAMOUR

2<sup>ème</sup> sous-section : (*Physiologie*)

Docteur Gérard ETHEVENOT – Docteur Nicole LEMAU de TALANCE – Christian BEYAERT

-----

**45<sup>ème</sup> Section : MICROBIOLOGIE, MALADIES TRANSMISSIBLES ET HYGIÈNE**

1<sup>ère</sup> sous-section : (*Bactériologie – Virologie ; hygiène hospitalière*)

Docteur Francine MORY – Docteur Michèle WEBER – Docteur Christine LION  
Docteur Michèle DAILLOUX – Docteur Alain LOZNIOWSKI – Docteur Véronique VENARD

2<sup>ème</sup> sous-section : (*Parasitologie et mycologie*)

Docteur Marie-France BIAVA – Docteur Nelly CONTET-AUDONNEAU

-----

**46<sup>ème</sup> Section : SANTÉ PUBLIQUE, ENVIRONNEMENT ET SOCIÉTÉ**

1<sup>ère</sup> sous-section : (*Epidémiologie, économie de la santé et prévention*)

Docteur Mickaël KRAMER – Docteur François ALLA

4<sup>ème</sup> sous-section : (*Biostatistiques, informatique médicale et technologies de communication (type biologique)*)

Docteur Pierre GILLOIS

-----

**47<sup>ème</sup> Section : CANCÉROLOGIE, GÉNÉTIQUE, HÉMATOLOGIE, IMMUNOLOGIE**

1<sup>ère</sup> sous-section : (*Hématologie ; transfusion*)

Docteur Jean-Claude HUMBERT – Docteur François SCHOONEMAN

3<sup>ème</sup> sous-section : (*Immunologie*)

Docteur Marie-Nathalie SARDA

4<sup>ème</sup> sous-section : (*Génétique*)

Docteur Christophe PHILIPPE

-----

**48<sup>ème</sup> Section : ANESTHÉSIOLOGIE, RÉANIMATION, MÉDECINE D'URGENCE,  
PHARMACOLOGIE ET THÉRAPEUTIQUE**

1<sup>ère</sup> sous-section : (*Anesthésiologie et réanimation chirurgicale*)

Docteur Jacqueline HELMER – Docteur Gérard AUDIBERT

3<sup>ème</sup> sous-section : (*Pharmacologie fondamentale ; pharmacologie clinique*)

Docteur Françoise LAPICQUE – Docteur Marie-José ROYER-MORROT

Docteur Damien LOEUILLE

-----

**54<sup>ème</sup> Section : DÉVELOPPEMENT ET PATHOLOGIE DE L'ENFANT, GYNÉCOLOGIE-OBSTÉTRIQUE,  
ENDOCRINOLOGIE ET REPRODUCTION**

5<sup>ème</sup> sous-section : (*Biologie et médecine du développement et de la reproduction*)

Docteur Jean-Louis CORDONNIER

=====

**MAÎTRES DE CONFÉRENCES**

-----

**19<sup>ème</sup> section : SOCIOLOGIE, DÉMOGRAPHIE**

Madame Michèle BAUMANN

-----

**32<sup>ème</sup> section : CHIMIE ORGANIQUE, MINÉRALE, INDUSTRIELLE**

Monsieur Jean-Claude RAFT

-----

**40<sup>ème</sup> section : SCIENCES DU MÉDICAMENT**

Monsieur Jean-Yves JOUZEAU

-----

**60<sup>ème</sup> section : MÉCANIQUE, GÉNIE MÉCANIQUE ET GÉNIE CIVILE**

Monsieur Alain DURAND

-----

**64<sup>ème</sup> section : BIOCHIMIE ET BIOLOGIE MOLÉCULAIRE**

Madame Marie-Odile PERRIN – Mademoiselle Marie-Claire LANHERS

-----

**65<sup>ème</sup> section : BIOLOGIE CELLULAIRE**

Mademoiselle Françoise DREYFUSS – Monsieur Jean-Louis GELLY – Madame Anne GERARD  
Madame Ketsia HESS – Monsieur Pierre TANKOSIC – Monsieur Hervé MEMBRE

-----

**67<sup>ème</sup> section : BIOLOGIE DES POPULATIONS ET ÉCOLOGIE**

Madame Nadine MUSSE

-----

**68<sup>ème</sup> section : BIOLOGIE DES ORGANISMES**

Madame Tao XU-JIANG

=====

**MAÎTRES DE CONFÉRENCES ASSOCIÉS**

**Médecine Générale**

Docteur Alain AUBREGE

Docteur Louis FRANCO

=====

**PROFESSEURS ÉMÉRITES**

Professeur Georges GRIGNON – Professeur Michel PIERSON  
Professeur Michel BOULANGE – Professeur Alain LARCAN – Professeur Michel DUC  
Professeur Michel WAYOFF – Professeur Daniel ANTHOINE – Professeur Claude HURIET  
Professeur Hubert UFFHOLTZ – Professeur René-Jean ROYER  
Professeur Pierre GAUCHER – Professeur Claude CHARDOT – Professeur Adrien DUPREZ

=====

**DOCTEURS HONORIS CAUSA**

Professeur Norman SHUMWAY (1972)  
*Université de Stanford, Californie (U.S.A)*  
Professeur Paul MICHIELSEN (1979)  
*Université Catholique, Louvain (Belgique)*  
Professeur Charles A. BERRY (1982)  
*Centre de Médecine Préventive, Houston (U.S.A)*  
Professeur Pierre-Marie GALETTI (1982)  
*Brown University, Providence (U.S.A)*  
Professeur Mamish Nisbet MUNRO (1982)  
*Massachusetts Institute of Technology (U.S.A)*  
Professeur Mildred T. STAHLMAN (1982)  
*Wanderbilt University, Nashville (U.S.A)*  
Professeur Harry J. BUNCKE (1989)  
*Université de Californie, San Francisco (U.S.A)*  
Professeur Théodore H. SCHIEBLER (1989)  
*Institut d'Anatomie de Würzburg (R.F.A)*  
Professeur Maria DELIVORIA-PAPADOPOULOS (1996)  
*Université de Pennsylvanie (U.S.A)*

Professeur Mashaki KASHIWARA (1996)  
*Research Institute for Mathematical Sciences de Kyoto (JAPON)*  
Professeur Ralph GRÁSBECK (1996)  
*Université d'Helsinki (FINLANDE)*  
Professeur James STEICHEN (1997)  
*Université d'Indianapolis (U.S.A)*  
Professeur Duong Quang TRUNG (1997)  
*Centre Universitaire de Formation et de Perfectionnement des  
Professionnels de Santé d'Hô Chi Minh-Ville (VIËTNAM)*

## **À NOTRE MAÎTRE ET PRÉSIDENT DE THÈSE**

**Monsieur le Professeur G. FIEVE**

Professeur de Chirurgie Vasculaire

Il est dit que les meilleurs remerciements sont les plus courts. Fort de cet adage, nous aurions envie de vous dire simplement merci.

Mais cela ne suffit pas pour vous traduire toute notre admiration et notre gratitude.

L'admiration d'abord devant l'élégance et la précision avec lesquelles vous exercez. Très tôt, vous avez éclairé notre vocation pour la chirurgie et vous nous avez appris à aimer votre spécialité.

La gratitude ensuite pour l'enseignement et la confiance dont vous nous avez fait part.

Au delà de l'apprentissage technique, vous nous avez appris l'essentiel, l'honnêteté morale et intellectuelle indispensable à notre exercice.

Notre apprentissage reste encore long, mais humblement nous espérons un jour être dignes de votre confiance, de votre enseignement et de vos compétences.



## **À NOTRE JUGE**

**Monsieur le Professeur P. BOISSEL**

Professeur de Chirurgie Générale  
Officier dans l'Ordre des Palmes Académiques

Il y a parmi nos maîtres ceux qui nous guideront durant tout notre apprentissage et notre carrière chirurgicale. Vous en faites sans aucun doute partie.

Votre technique chirurgicale, votre rapidité et votre précision nous amènent tous les jours à vouloir progresser davantage.

Votre sobriété et votre efficacité resteront pour nous un exemple.

Nous vous remercions d'avoir si gentiment accepté de juger ce travail.

**À NOTRE JUGE**

**Monsieur le professeur J. DE KORWIN**

Professeur de Médecine Interne

Le chirurgien ne peut assurer seul une prise en charge globale du patient vasculaire. Il aura toujours besoin de l'association étroite avec la médecine vasculaire et l'angiologie.

Votre présence la représente dans ce travail.

Même si nous nous connaissons peu, vous avez immédiatement accepté de faire partie de ce jury, nous vous en remercions et vous en sommes très reconnaissant.

## **À NOTRE JUGE**

**Monsieur le docteur G.ETHEVENOT**

Docteur en Cardiologie

Il est des collaborations rares, parfois difficiles, mais toujours précieuses, comme celles des cardiologues interventionnels et des chirurgiens vasculaires. Vous nous avez appris qu'elles pouvaient être possibles et constructives. Vos connaissances et votre technique des procédures endovasculaires coronaires, mais aussi périphériques, devraient nous rapprocher.

Vous nous faites l'honneur de juger ce travail, vos appréciations et vos conseils seront pour nous d'une grande valeur.

A tous mes Maîtres d'internat,

- Monsieur le Professeur BOISSEL
- Monsieur le Professeur FIEVE
- Monsieur le Professeur SIMON
- Monsieur le Professeur BRESLER
- Monsieur le Professeur JANKOWSKI
- Monsieur le Docteur RAVEY

A tous mes anciens PH et chefs de clinique qui ont activement contribué à ma formation chirurgicale : Bertrand LEHALLE et Jean-François, Marc, Hugues, Régis, Frédéric, Laurent...

A mon chef de clinique actuel, Vincent MAUVADY, avec qui nous avons coopéré lors de nombreuses premières fois. Tu m'as fait partager ton apprentissage et ton expérience, je t'en suis très reconnaissant.

Je te remercie de tes conseils, de ton amitié et de ta confiance.

Je remercie également le Docteur Marie-Noëlle LERCHER qui nous a permis le contrôle d'un grand nombre de patients de cette étude, et Jean-Marc VIRION, statisticien.

Papa,

Tu as été mon maître, mon père, mais la vie ne nous a pas laissé le temps d'être amis.

Tu m'as appris l'humilité et le respect, vertus universelles, indispensables dans mon métier.

Je te dédie ce travail.

MAMAN, malgré les rudesses de la vie tu as toujours été présente. Mes études ne nous ont pas épargné les distances. Grâce à ton amour, je me suis senti moins loin. Je sais combien tu es fière de moi...

Que ce travail puisse être le témoin de tous le bonheur que j'ai d'être ton fils.

NAÏMA, qu'il est pénible de supporter et de partager la vie d'un étudiant en médecine, puis d'un interne ! Qu'il est difficile de sacrifier le soleil et la méditerranée ! Et pourtant, tu m'as suivi et tu es devenue mon épouse.

Que notre amour soit toujours plus fort.

A mes tantes, JULIETTE et GERMAINE.

A mes GRAND-PARENTS décédés.

A CHRISTINE, ma cousine ( Mieux vaut en avoir une parfaite que plusieurs...), sans oublier YANNICK, LEO et REGIS.

A ma BELLE-FAMILLE.

A PIERRE, mon compagnon et frère d'internat. Nous nous sommes ouvert le chemin ensemble et aujourd'hui tu es loin devant. Mais qu'importe, l'essentiel est que nos routes aillent dans le même sens.

Que notre amitié ne faillisse jamais.

A LEONARD, un copain puis un ami, comme il en existe peu. J'ai eu la chance de te rencontrer et aujourd'hui, trop de choses seraient à raconter ; n'est ce pas là l'amitié ?

Je te remercie en plus pour ton aide dans la réalisation de ce travail et pour votre soutien avec VERONIQUE.

A JEROME, après sept années d'une vie étudiante intense nos destins se sont séparés, mais l'amitié a vaincu, j'en suis heureux et fier. Il n'y a pas d'amis sans preuves d'amitié, et ce ne sont pas pour toi de vaines paroles.

Que ce travail puisse également me rappeler nos après-midi studieuses. Merci.

A DAVID, en souvenir du lycée, de nos P1 (et de « Jo »), mais surtout pour une vieille amitié inébranlable.

A PIERRE-ALAIN, le « barroudeur », même si tu te moques des dédicaces.

A ALAIN et SYLVIE, « Mignonne, allons voir... », ARMEL et NATHALIE, FLORENCE.

A tous mes compagnons d'internat : STEPHANIE, KHALED, PABLO, CHRISTOPHE, CHARLES, SEBASTIEN, PIERRE-OLIVIER...et les autres.

A mes co-internes pour leur compréhension (entre autre) : MARYSE, JEROME et GERALD.

A mes compagnons « de guerre » : LAURENT, OLIVIER et PATRICE.

A l'ensemble des personnels hospitaliers avec qui j'ai eu le plaisir de travailler.

*Dans mon bleu Languedoc, aux crépuscules mauves,  
La profonde Cévenne entrouvre des coffrets  
Blottis près des torrents descendants des « Monts Chauves » ;  
Trésors pour Hommes purs, accueillants... et pauvrets.*

*Louis Allègre*



## SERMENT

"Au moment d'être admis à exercer la médecine, je promets et je jure d'être fidèle aux lois de l'honneur et de la probité. Mon premier souci sera de rétablir, de préserver ou de promouvoir la santé dans tous ses éléments, physiques et mentaux, individuels et sociaux. Je respecterai toutes les personnes, leur autonomie et leur volonté, sans aucune discrimination selon leur état ou leurs convictions. J'interviendrai pour les protéger si elles sont affaiblies, vulnérables ou menacées dans leur intégrité ou leur dignité. Même sous la contrainte, je ne ferai pas usage de mes connaissances contre les lois de l'humanité. J'informerai les patients des décisions envisagées, de leurs raisons et de leurs conséquences. Je ne tromperai jamais leur confiance et n'exploiterai pas le pouvoir hérité des circonstances pour forcer les consciences. Je donnerai mes soins à l'indigent et à quiconque me les demandera. Je ne me laisserai pas influencer par la soif du gain ou la recherche de la gloire.

Admis dans l'intimité des personnes, je tairai les secrets qui me sont confiés. Reçu à l'intérieur des maisons, je respecterai les secrets des foyers et ma conduite ne servira pas à corrompre les mœurs. Je ferai tout pour soulager les souffrances. Je ne prolongerai pas abusivement les agonies. Je ne provoquerai jamais la mort délibérément.

Je préserverai l'indépendance nécessaire à l'accomplissement de ma mission. Je n'entreprendrai rien qui dépasse mes compétences. Je les entretiendrai et les perfectionnerai pour assurer au mieux les services qui me seront demandés.

J'apporterai mon aide à mes confrères ainsi qu'à leurs familles dans l'adversité.

Que les hommes et mes confrères m'accordent leur estime si je suis fidèle à mes promesses ; que je sois déshonoré et méprisé si j'y manque".

**TABLE  
DES  
MATIÈRES**



<b>INTRODUCTION</b>	p.21
<b>GÉNÉRALITÉS</b>	p.23
A/ HISTORIQUE	p.24
B/ PHYSIOPATHOLOGIE ET MÉCANISMES	p.30
1.Rappel physiopathologique sur l'occlusion artérielle d'origine athérombotique	p.30
2.Mécanismes de l'angioplastie	p.36
3.Mécanismes des resténoses	p.44
a) Hyperplasie myo-intimale	p.45
b) Remodelage artériel	p.47
C/ OUTILS THÉRAPEUTIQUES	p.51
1.Angioplastie transluminale par ballonnet	p.51
a) Site de ponction	p.51
b) Aiguille de ponction	p.52
c) Introducteur	p.54
d) Cathéters d'angiographie	p.54
e) Guides	p.56
f) Cathéters d'angioplastie	p.57
g) Matériel d'artériographie per-opératoire	p.59
2.Endoprothèses	p.60
a) Endoprothèses expansibles sur ballonnet	p.62
b) Endoprothèses auto-expansibles	p.64
c) Endoprothèses couvertes	p.65
3.Le laser	p.65
4.L'athérectomie mécanique	p.67
5.La thrombolyse	p.68
<b>NOTRE ÉTUDE</b>	p.71
A/ MATÉRIEL ET MÉTHODES	p.72
1.Caractéristiques de l'étude	p.72
2.Patients	p.72
a) Sexe et âge	p.72
b) Facteurs de risque cardio-vasculaire	p.72
c) Antécédents médico-chirurgicaux	p.72
d) Traitement médical pré-opératoire	p.75
3.Statut clinique pré-opératoire	p.76
4.Bilan lésionnel complémentaire	p.81
a) Examens complémentaires	p.81
b) Description des lésions	p.83
c) Réseau artériel d'aval	p.83
5.La procédure de recanalisation	p.86
a) Notions générales	p.86



b) Abord de l'occlusion	p.86
c) Recanalisation	p.87
d) Gestes associés	p.91
6. Traitements médicamenteux	p.91
7. Contrôle et suivi des patients	p.92
8. Facteurs pronostiques	p.92
9. Définitions	p.93
10. Outils statistiques	p.93
<b>B/ RÉSULTATS</b>	p.95
1. Résultats immédiats	p.95
a) Succès techniques	p.95
b) Echecs péri-opératoires	p.96
2. Complications	p.97
a) Morbidité péri-opératoire	p.97
b) Mortalité péri-opératoire	p.97
3. Résultats tardifs	p.98
a) Résultats cliniques	p.98
b) Thromboses	p.98
c) Resténoses	p.100
d) Analyse des perméabilités	p.101
4. Facteurs influençant la perméabilité	p.106
<b>DISCUSSION</b>	p.109
<b>A/ RÉSULTATS DE LA CHIRURGIE</b>	p.111
1. Perméabilités	p.111
2. Morbi-mortalité	p.116
<b>B/ INDICATIONS ET TECHNIQUES</b>	p.119
<b>C/ PERMÉABILITÉS</b>	p.127
<b>D/ COMPLICATIONS</b>	p.133
<b>E/ FACTEURS PRONOSTIQUES</b>	p.139
<b>F/ CONSIDÉRATIONS ÉCONOMIQUES</b>	p.149
<b>G/ DÉVELOPPEMENTS FUTURS</b>	p.150
<b>CONCLUSION</b>	p.154
<b>BIBLIOGRAPHIE</b>	p.156

# INTRODUCTION

La recanalisation iliaque est la reperméabilisation par méthode endovasculaire d'une occlusion artérielle iliaque utilisant l'angioplastie transluminale percutanée par ballonnet associée ou non à des techniques complémentaires pouvant être la mise en place de stent, la fibrinolyse, le laser ou l'athérectomie.

Depuis ses débuts, l'angioplastie transluminale percutanée a été considérée comme une méthode thérapeutique efficace, simple, peu agressive avec une morbidité moindre que la chirurgie conventionnelle.

Ainsi, s'agissant du traitement des lésions athéromateuses sténosantes des artères iliaques, l'angioplastie transluminale percutanée est aujourd'hui considérée par la plus part des auteurs comme le traitement de choix et de première intention. Malgré l'absence d'études comparatives, prospectives et randomisées, les taux de perméabilité sont estimés équivalents à ceux des revascularisations conventionnelles chirurgicales.

Concernant les occlusions iliaques en particulier, les résultats du traitement endovasculaire ne semblent pas être aussi optimistes. Beaucoup d'études publiées ne sont pas homogènes et associent au geste d'angioplastie par ballonnet différentes techniques, sans qu'aucune ne semble présenter des avantages. D'autres mélangent lésions sténosantes et occlusives ou thromboses aiguës et chroniques.

Ce type de procédure nous amène à réfléchir à de nombreuses questions auxquelles très peu de réponses sont à ce jour disponibles et satisfaisantes : elles concernent les indications, la technique de recanalisation, le matériel à utiliser, les moyens complémentaires à l'angioplastie par ballonnet, le contrôle per-opératoire de la procédure, le stenting, l'anticoagulation, l'antiagrégation, la surveillance, le traitement secondaire des échecs.

Le but de notre étude n'était pas de répondre à toutes ces questions, mais plutôt d'évaluer nos résultats précoces et à long terme, et de les comparer à ceux de la littérature afin de tenter de définir une attitude thérapeutique raisonnée et raisonnable aux vues des connaissances actuellement disponibles.

# GÉNÉRALITÉS

## A/ HISTORIQUE

L'ère de la thérapeutique endovasculaire débuta au début des années soixante quand Thomas FOGARTY introduit en 1961 un cathéter d'embolectomie muni d'un ballonnet en latex pour traiter les embolies artérielles. Les résultats de cette technique furent rapportés en 1963 [1].

Cette technique ouvrit les portes à une nouvelle approche thérapeutique endovasculaire déjà considérée comme efficace, moins invasive, plus sûre et plus facile que la chirurgie conventionnelle dans le traitement des occlusions artérielles aiguës d'origine embolique.

La même année Charles DOTTER [2, 10], radiologue à Portland, lors d'une artériographie, cathétérisa de manière fortuite une occlusion iliaque droite par voie rétrograde. Il s'agissait là du premier temps d'une recanalisation artérielle. Il imagina alors le bénéfice qu'il pouvait tirer sur le plan thérapeutique de cette procédure dont le but initial était diagnostique.

Par la suite, l'expérimentation sur cadavre conduit Charles DOTTER, en 1963, à ce commentaire :

“...Je suis convaincu que le traitement d'une obstruction artérielle athéromateuse peut être réalisé par une technique de cathétérisme. Un guide flexible introduit de manière percutanée peut être utilisé pour traverser l'obstruction. Une attaque « mécanique » devrait alors devenir faisable, peut être par des dilatations directes progressives...”.

Peu de temps après, en novembre 1964 [3], Charles DOTTER et Melvin JUNDKINS publièrent la description d'une nouvelle technique et un rapport préliminaire de son application : le traitement transluminal de lésions artérielles






FIGURE 1 :  
E. Zeitler, A. Grüntzig, C. Dotter  
(de gauche à droite)  
Les pionniers des traitements endovasculaires

obstructives athéromateuses. Ils rapportèrent alors, avec des succès variables, les résultats de onze dilatations chez neuf patients présentant des lésions sténosantes athéromateuses fémoropoplitées.

Pour l'Histoire, la première dilatation transluminale percutanée a été réalisée chez une femme âgée présentant une gangrène et refusant l'amputation. Une sténose serrée de l'artère poplitée haute fut dilatée au moyen d'un cathéter coaxial en polyéthylène. S'en suivit une revascularisation rapide du pied et une amélioration du trouble trophique, entraînant le scepticisme de ses collègues.

Au total, il obtint une amélioration clinique de six ischémies sur onze et évita l'amputation dans quatre cas.

Cette technique appelée dottérisation utilisait des dilateurs coaxiaux en téflon de tailles croissantes, passés dans la sténose à traiter [16].

Il est donc intéressant de noter dans ce travail portant sur les recanalisations iliaques que les débuts de l'angioplastie transluminale percutanée sont secondaires à un geste fortuit de cathétérisme d'une occlusion iliaque réalisé avec succès.

Durant la décennie qui suivit aux USA, une attention limitée fut portée à cette technique, perçue comme angiographique plus que chirurgicale. Excepté par Charles DOTTER, peu d'angioplasties transluminales y furent réalisées et on pouvait lire à propos de l'artériographie : “ visualise mais n'essaie pas de réparer ! ”.

Cependant, en Europe, dans les années qui suivirent, cette nouvelle approche thérapeutique eut des échos favorables auprès de nombreux médecins, la plus part radiologues.

Plusieurs succès furent d'abord rapportés par PORSTMAN et WIERNY, ZEITLER et MULLER, VAN ANDEL [4-6, 11, 18, 23] qui développèrent et

affinèrent la procédure en accumulant une expérience importante, permettant de démontrer l'efficacité et la durabilité des résultats [19].

Cette expérience amenait ces différents auteurs à imaginer et concevoir de nouveaux matériels.

En 1968, STAPLE [7] proposa l'utilisation d'un simple cathéter à la place du système coaxial de DOTTER. Ce cathéter était par la suite modifié par VAN ANDEL qui lui donna son nom.

DOTTER lui aussi de son côté essayait d'améliorer sa technique [17, 21-22, 29].

Il tenta notamment de dilater des lésions iliaques au moyen d'un cathéter à ballonnet de type Fogarty. Mais, ce ballon en latex ayant une force radiaire trop faible et des diamètres insuffisants, s'avérait être inadapté. Cependant, la première dilatation d'une lésion sténosante artérielle iliaque fut réalisée avec succès en 1965 par DOTTER qui utilisa des cathéters de Fogarty [15, 26-28]. En 1979, ce segment artériel dilaté restait perméable.

La première dilatation avec un cathéter à ballonnet spécifique fut développée par PORSTMAN [9] qui adapta un ballon en latex à l'intérieur d'un cathéter rigide en téflon. Ce cathéter permettait la dilatation de lésions à un diamètre plus large, mais était trop rigide et thrombogène.

Mais, l'ère moderne de la dilatation artérielle percutanée commença en 1974 avec le développement par GRUNTZIG et HOPFF [8, 12, 14, 26] d'un ingénieux cathéter à ballonnet double lumière en chlorure de polyvinyle pouvant s'expandre à un diamètre maximal prédéterminé. Ce cathéter plus flexible et moins thrombogène pouvait être fabriqué en plusieurs longueurs et diamètres de ballonnet. Celui-ci exerçait une force radiaire sur la lésion sans aucune force axiale sur la paroi artérielle comme les cathéters de Dotter ou Van Andel. Ce nouveau matériel simplifia donc la procédure, en améliora les résultats, et permit ainsi de faire porter un intérêt grandissant à l'angioplastie transluminale percutanée dans le monde entier [20].

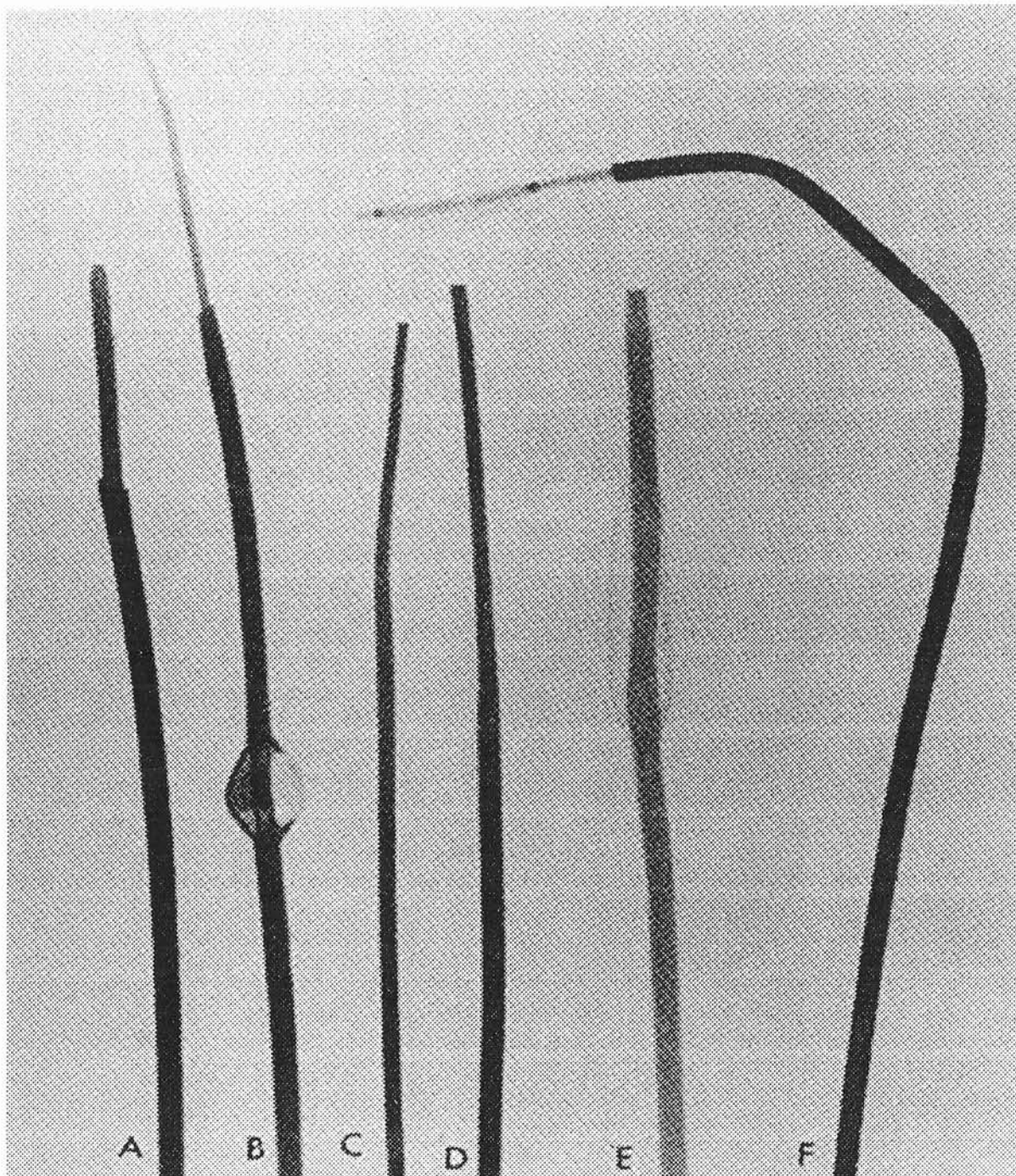


FIGURE 2

Premiers cathéters de dilatation :

A: cathéter coaxial de Dotter

B: cathéter de Porstmann

C: cathéter de Staple

D: cathéter de Van Andel

E: cathéter de Grüntzig

F: cathéter coaxial à ballonnet de Grüntzig



La dilatation artérielle devenait alors une technique respectée et largement utilisée, pouvant être appliquée au traitement de l'ensemble des lésions artérielles périphériques, rénales, coronaires ou viscérales [13, 24-25].

Selon les études rapportées et la quantité de matériel vendu, on pouvait estimer à 15000 le nombre de procédures réalisées jusqu'en 1980.

Entre 1964 et 1979 le nombre de publications traitant de l'angioplastie transluminale augmenta de manière exponentielle surtout à partir de 1977 [2, 33, 34].

Concernant les lésions iliaques, il fallut attendre 1979 pour que soit décrite la première recanalisation iliaque alors que les sténoses étaient traitées avec de bons résultats par voie endovasculaire depuis plusieurs années.

Ce fut TEGTMEYER [31] qui publia cette procédure réalisée avec succès, sous anesthésie locale, chez un patient de 55 ans présentant des troubles trophiques. Il s'agissait d'une occlusion de l'artère iliaque primitive droite et TEGTMEYER utilisa un cathéter à ballonnet de Grüntzig. Malgré une sténose résiduelle, l'artère restait perméable à 4 mois.

Ensuite, le deuxième auteur publiant ses résultats fut RING en 1982 [32] qui, sur dix occlusions iliaques, réussit cinq recanalisations parmi lesquelles il déplora deux complications emboliques, soit selon lui, un taux inacceptable de quarante pour cent. L'angioplastie transluminale appliquée aux occlusions iliaques fut alors considérée comme difficile et dangereuse. Ainsi, jusqu'au début des années 90 peu d'auteurs publièrent sur le sujet.

Par la suite, c'est avec les progrès technologiques sur les matériels d'angioplastie, les progrès techniques des procédures endovasculaires, que la recanalisation iliaque se développa. A ce jour, plus de deux milles procédures ont été rapportées dans la littérature.

## **B/ PHYSIOPATOLOGIE ET MECANISME**

### **1.Rappels physiopathologiques sur l'occlusion artérielle d'origine athéromatose.**

Les lésions d'athéromatose, associant à l'athérosclérose une réaction thrombotique, sont le résultat d'une réponse inflammatoire complexe à une agression multifactorielle.

La formation de la plaque d'athérosclérose fait intervenir plusieurs stades évolutifs successifs décrits par STARY [35-36, 43] (**Tableau 1**) et acceptés par l'*American Heart Association*.

Les facteurs jouant un rôle dans la genèse de cette plaque sont les lipoprotéines, les macrophages, les cellules endothéliales, les cellules musculaires lisses et les lymphocytes, agissant selon une suite d'évènements aboutissant dans un premier temps à la double formation d'un centre athéromateux et d'une plaque fibreuse [37] :

#### **◆ Pénétration et accumulation des lipoprotéines dans l'intima :**

Il s'agit des lipoprotéines de basse densité (LDL, LDL-Cholestérol) qui infiltrent l'intima et subissent des modifications oxydatives nécessaires à la poursuite du mécanisme physiopathologique [38].

Type Stary	Type AHA	Nom	Définitions
I	I	Lésion initiale	Dépôts de lipides dans un épaissement fibromusculaire de l'intima, au sein de cellules spumeuses (macrophages) isolées
II IIa IIb	II IIa IIb	Strie graisseuse :  portée à la progression résistante à la progression	Nombre important de cellules spumeuses (macrophages et cellules musculaires) accumulées dans l'intima. Lésion visible à l'œil nu sous forme de ponctuations et de stries
III	III	Préathérome ou lésion intermédiaire	Apparition de lipides extracellulaires
IV	IV	Athérome	Première lésion dite avancée, avec formation du cœur lipidique par ramassement des lipides intra et extracellulaires
V	Va	Fibroathérome ou plaque simple	Individualisation de la chape fibreuse
VI VIa VIb VIc	VI	Fibroathérome compliqué:  thrombohémorragique thrombotique hémorragique	Plaque compliquée par rupture (plaque dite instable), pouvant donner lieu à la constitution d'un thrombus mural et (ou) d'une hémorragie (hématome) à l'intérieur de la plaque
VII	Vb	Lésion calcifiée	Plaque avancée, lourdement calcifiée
VIII	Vc		Plaque avancée, principalement formée de collagène. Lipides absents

TABLEAU 1  
Classification des lésions d'athérosclérose :  
Types de STARY et de l'*American Heart Association* [36]

### ◆ Recrutement des monocytes circulants :

Les monocytes circulants adhèrent à l'endothélium, le traversent, puis se transforment en macrophages dans le sous-endothélium.

Les macrophages captent ensuite les LDL oxydés et se transforment en cellules spumeuses.

Il se crée ainsi dans la paroi artérielle une réaction inflammatoire chronique favorisant l'adhésion de nouveaux monocytes sous l'influence des cytokines pro-inflammatoires produites par les macrophages [39-42].

### ◆ Formation du centre athéromateux et de la plaque fibreuse :

Les lipides de la plaque (cholestérol libre et estérifié, phospholipides) sont intracellulaires mais aussi extracellulaires et se regroupent en un amas constituant le cœur lipidique ou centre athéromateux (**Figure 3**).

Ce centre athéromateux est ensuite isolé de la lumière artérielle par une chape fibro-musculaire, la sclérose, composée de cellules musculaires lisses et de protéines de la matrice extra-cellulaire (collagène de type I et III, élastine, protéoglycanes) [44].

Les cellules musculaires lisses migrent de la média en se transformant du phénotype différencié contractile au phénotype dédifférencié sécrétoire sous l'influence de facteurs de croissance (**Figure 4**).

L'intégrité de la chape fibro-musculaire est l'élément déterminant de la stabilité des plaques athéroscléreuses.

En masse, les parts relatives de l'athérome et de la sclérose diffèrent beaucoup d'une plaque à l'autre, mais la sclérose prédomine toujours largement sur l'athérome [45].

Sous la plaque, la média est amincie et l'adventice est modérément épaissie avec fréquemment un infiltrat cellulaire mononucléé.



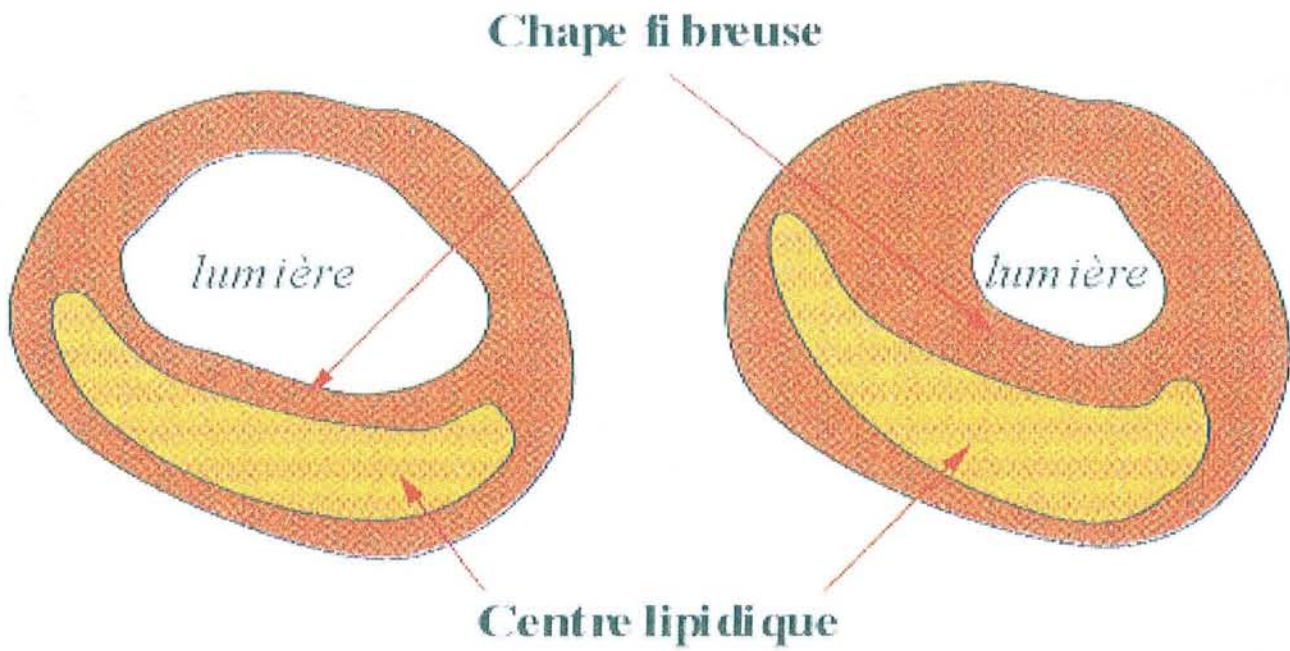


FIGURE 3  
Aspect de la plaque athéroscléreuse

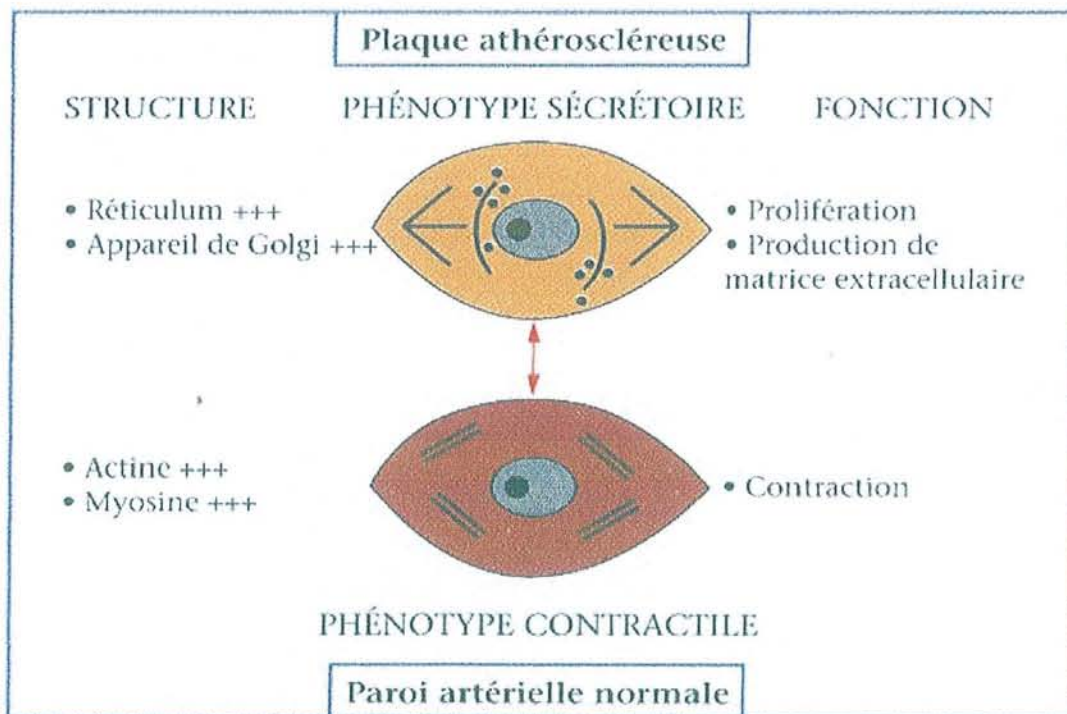


FIGURE 4  
Phénotypes des cellules musculaires lisses

L'évolution de la plaque est lente, sur plusieurs années, avant de s'exprimer cliniquement sous forme de manifestations ischémiques (**Figure 5**).

Classiquement, pour qu'apparaissent des symptômes d'ischémie chronique il est nécessaire que la plaque soit à l'origine d'une sténose réduisant le diamètre de la lumière artérielle de plus de cinquante pour cent par rapport au segment sain.

L'évolution vers la sténose ou l'occlusion dépend de la progression de la plaque athéroscléreuse et des phénomènes de remodelage artériel modifiant la taille du vaisseau.

La progression de la plaque est le fait de l'accumulation lipidique (cellules spumeuses) au centre, de la prolifération des cellules musculaires lisses avec synthèse de la matrice extra-cellulaire dans la partie fibreuse et de l'incorporation de matériel thrombotique lors de ruptures de la plaque.

Au sein de cette plaque peuvent se développer des calcifications [47] ne constituant une complication qu'au sens purement morphologique. Cette évolution est constante et n'a pas d'influence néfaste prouvée sur le cours de la maladie ischémique.

Ainsi, l'occlusion artérielle chronique d'origine athéroscléreuse est le fait de la conjonction de deux complications de la plaque : la sténose et la rupture [48-52].

La réponse naturelle à l'apparition d'une sténose serrée est le développement d'une circulation collatérale [46]. De l'efficacité de cette collatéralité dépend la tolérance clinique de la sténose mais aussi la symptomatologie lors d'une complication occlusive. Pour cette raison, si le lit artériel d'aval est suffisamment suppléé, la transformation d'une sténose en occlusion peut passer totalement inaperçue sur le plan symptomatique.

Rarement une sténose progresse de façon « interne » jusqu'au stade occlusif sans qu'il n'y ait de rupture.

Parfois un embol peut être à l'origine de l'occlusion d'une lésion sténosante pré-existante, passée inaperçue.

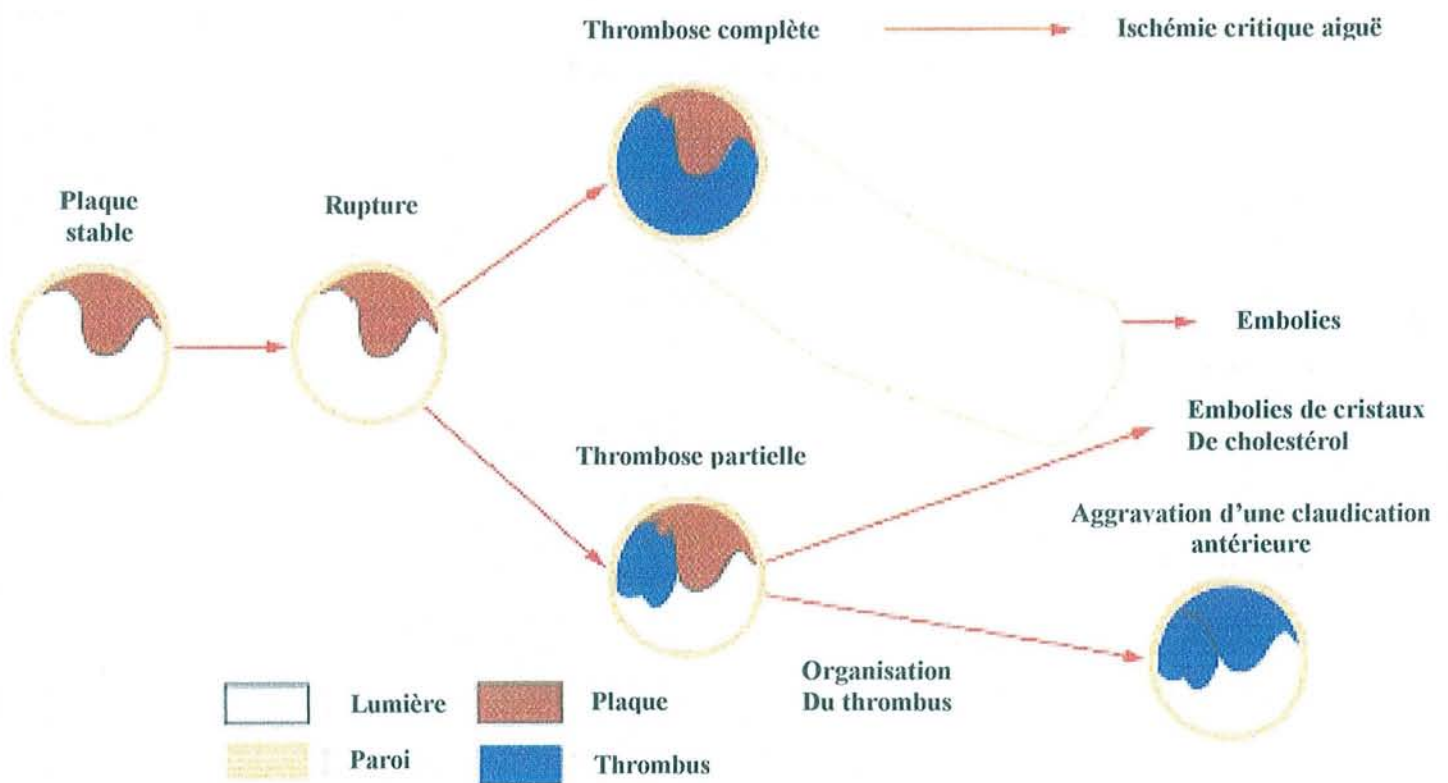
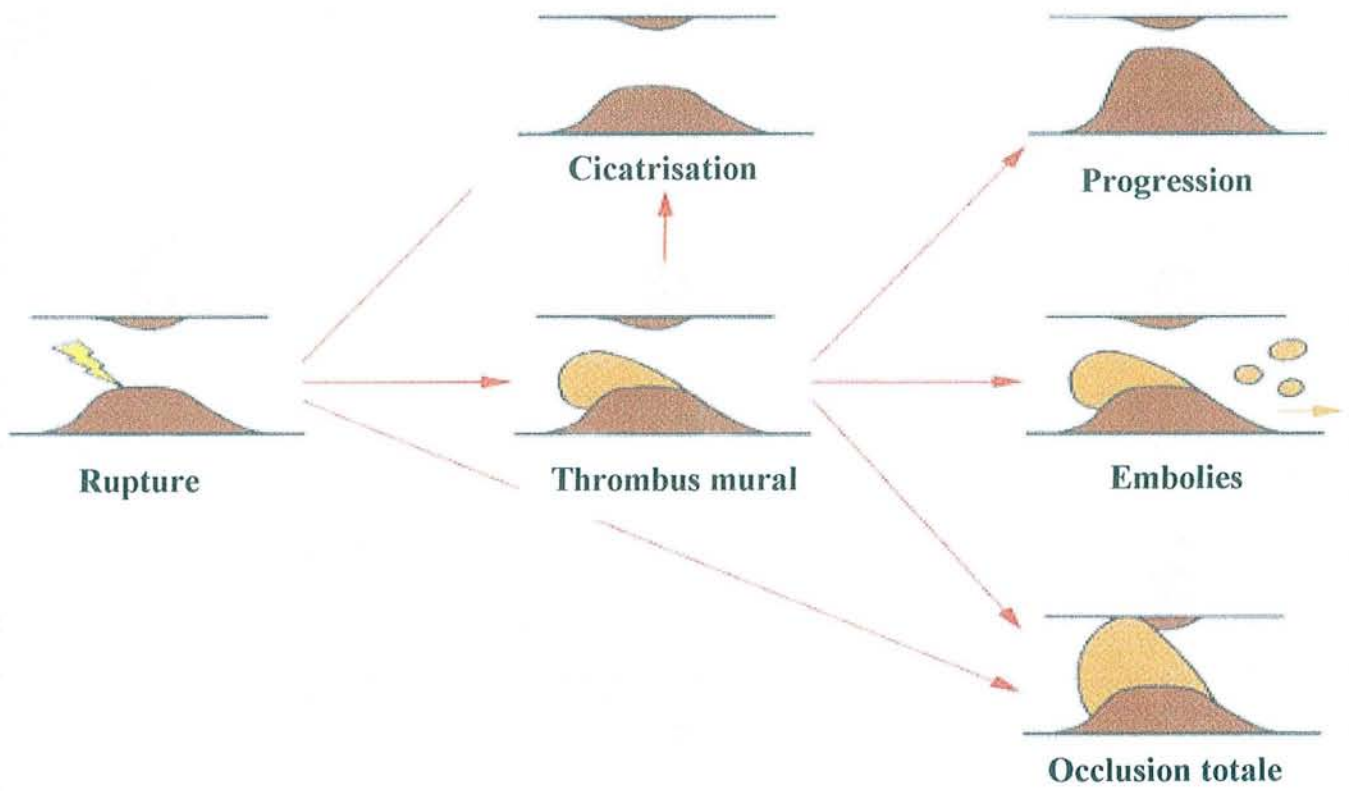


FIGURE 5  
Evolutions de la plaque athéromateuse  
et conséquences cliniques

Mais le plus souvent, l'occlusion artérielle d'origine athéroscléreuse est la conséquence d'une rupture de plaque. Il s'agit d'une fracture de la chape fibreuse encore appelée ulcération ou fissuration. Elle met les structures profondes de la plaque (centre athéromateux), fortement thrombogènes, en contact avec le sang circulant, enclenchant les mécanismes de l'hémostase (adhérence et agrégation plaquettaire, fibrino-formation). La conséquence inévitable en est la formation d'un thrombus pouvant être totalement obstructif.

Parallèlement au thrombus, le degré d'obstruction lors d'une rupture est également lié au spasme artériel et à la formation d'un hématome pariétal secondaire à un véritable épanchement sanguin de la lumière vers la paroi artérielle lésée. L'évolution du thrombus aboutit à une organisation athéroscléreuse incorporée dans la plaque, réparée avec accumulation de tissus scléreux, développement de microvaisseaux et dégénérescence graisseuse. Ce phénomène constitue la progression « interne » de la plaque.

Ainsi, ce sont ces deux mécanismes de progression « interne » et « externe » des plaques qui sont à l'origine de l'apparition d'une occlusion artérielle d'origine athéroscléreuse. Ils se succèdent ou se combinent dans le temps mais leur importance respective dans l'histoire naturelle de l'athérosclérose est encore incertaine.

## **2.Mécanismes de l'angioplastie.**

Jusqu'en 1980, la théorie retenue sur le mécanisme de l'angioplastie transluminale percutanée était celle mise en avant en 1964 par Charles DOTTER [2] dans sa description initiale des premières procédures. Il expliquait que la dilatation par cathéter causait une compression latérale et une élongation du matériel thrombotique et athéromateux (telle une substance de type mastic)

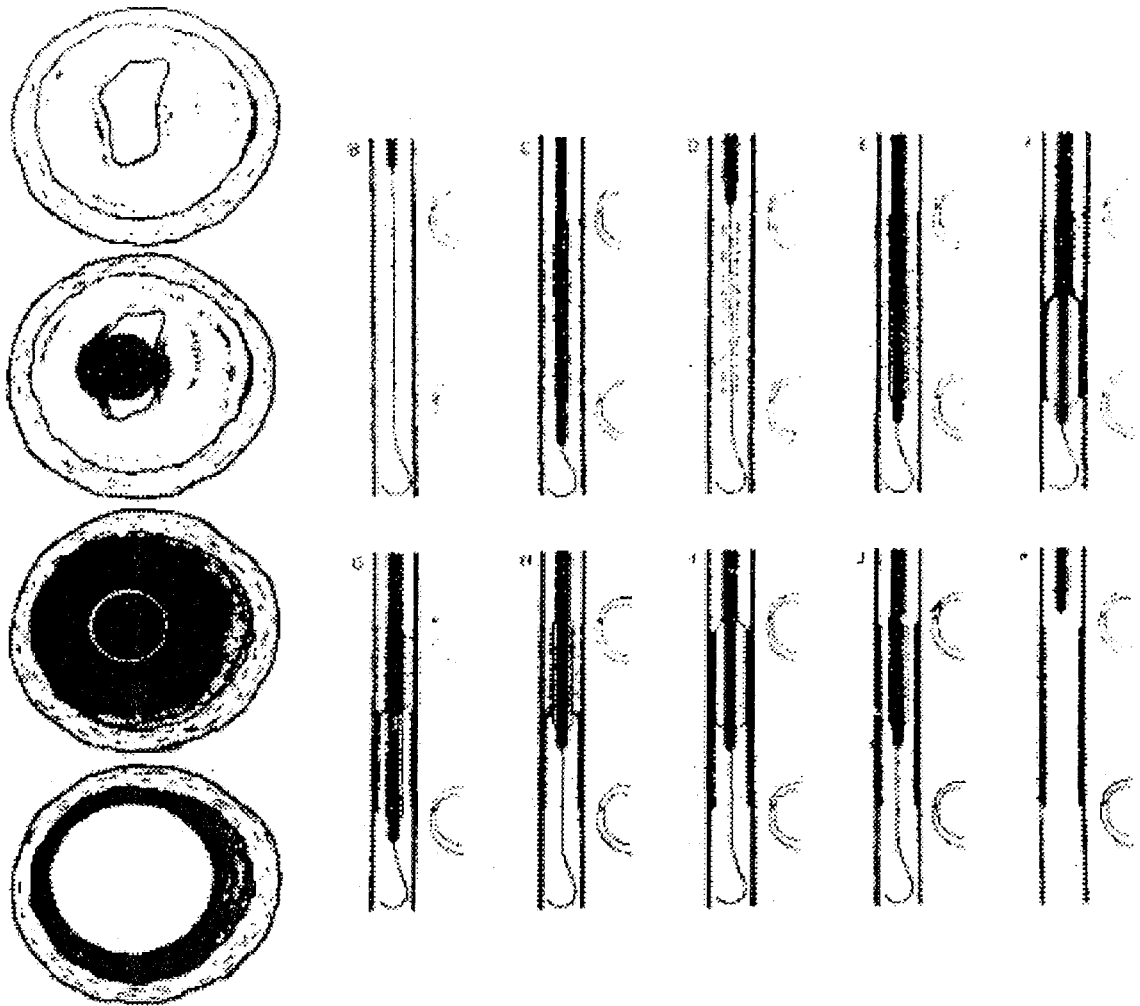


FIGURE 6  
 Mécanismes de la dilatation par ballonnet  
 selon DOTTER [53]

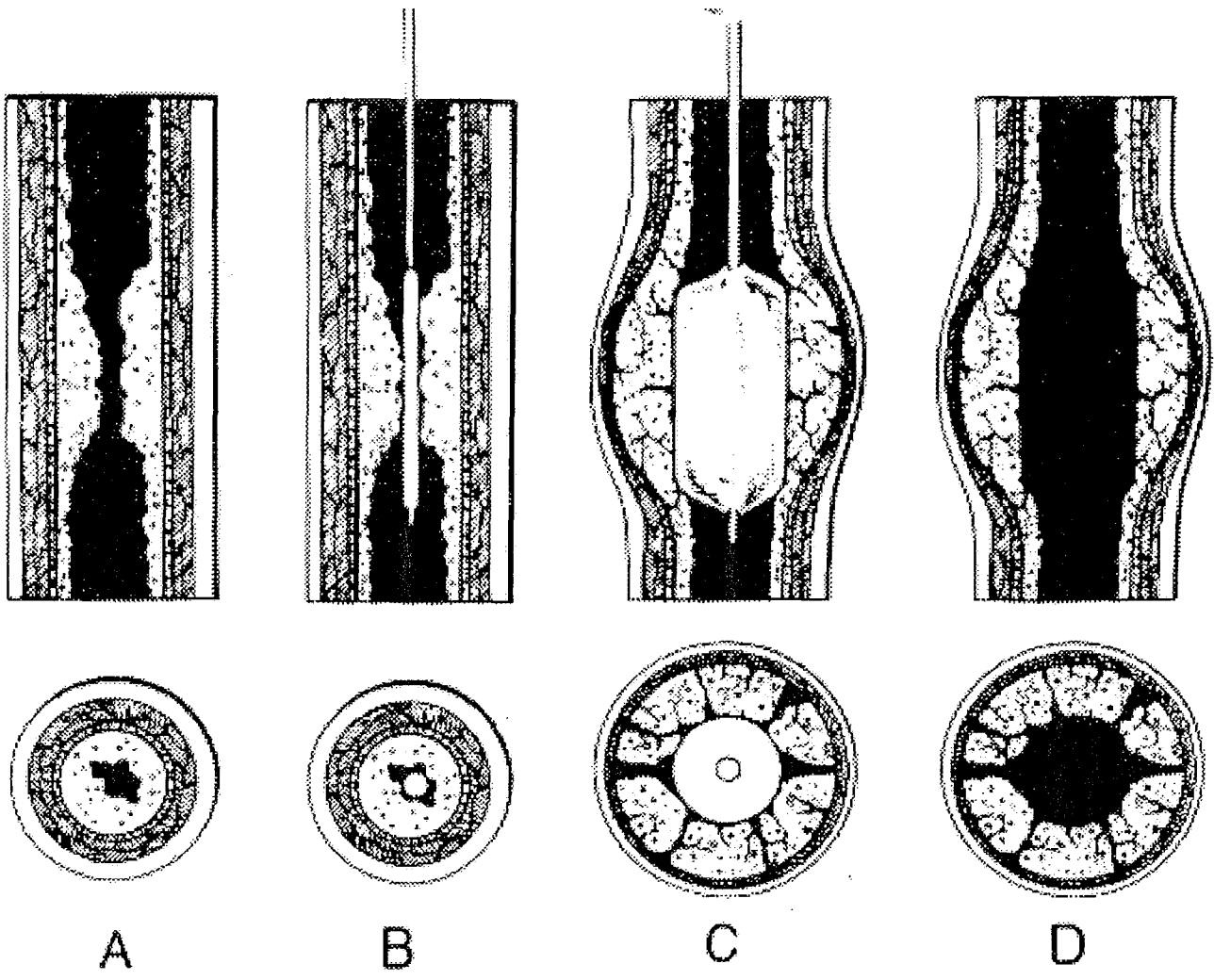


FIGURE 7  
 Mécanisme de l'angioplastie transluminale  
 Selon CASTANEDA-ZUNIGA [53]

résultant en un élargissement de la lumière artérielle sans augmentation du diamètre externe (**Figure 6**) [61-63].

Ce concept de compression et de remodelage du matériel athéromateux a été par la suite repris par d'autres auteurs avec quelques différences minimales [64-67] jusqu'en 1980, quand CASTANEDA-ZUNIGA [53] mit en avant le modèle actuel et accepté de l'angioplastie par ballonnet.

Son idée était qu'en accord avec les lois physiques, le matériel athéromateux composé d'éléments solides ou semi-solides est incompressible sauf si des espaces vides sont présents dans l'athérome, ce qui n'a pas été trouvé histologiquement. De plus, si ce matériel peut être comprimé et redistribué, une artériographie après dilatation devrait montrer un allongement visible de la lésion, ce qui n'est pas observé. Enfin, l'expérience montre que la dilatation artérielle est aussi efficace sur des lésions fibreuses vieilles et des plaques calcifiées chez lesquelles une compressibilité ou un étalement du matériel peuvent être exclus avec certitude.

Donc, pour CASTANEDA-ZUNIGA, l'élargissement de la lumière artérielle devrait résulter d'une augmentation du diamètre externe de l'artère (**Figure 7**).

Ses premiers travaux portèrent sur des artères de cadavres et de spécimens animaux puis d'autres auteurs rapportèrent des résultats similaires [54-58] avec une corrélation entre les observations au laboratoire et l'étude d'artères dilatées de patients décédés peu de temps après une procédure (**Figure 8**).

Lors de la dilatation, les forces axiales exercées par l'expansion du ballonnet provoquent une cassure et un cisaillement partiel de la plaque rigide à partir de la média élastique, expliquant le passage sous intimal de produit de contraste observé sur l'artériographie immédiatement après la dilatation. Il s'agit là d'une véritable dissection faisant partie du processus normal lors d'une angioplastie [68].

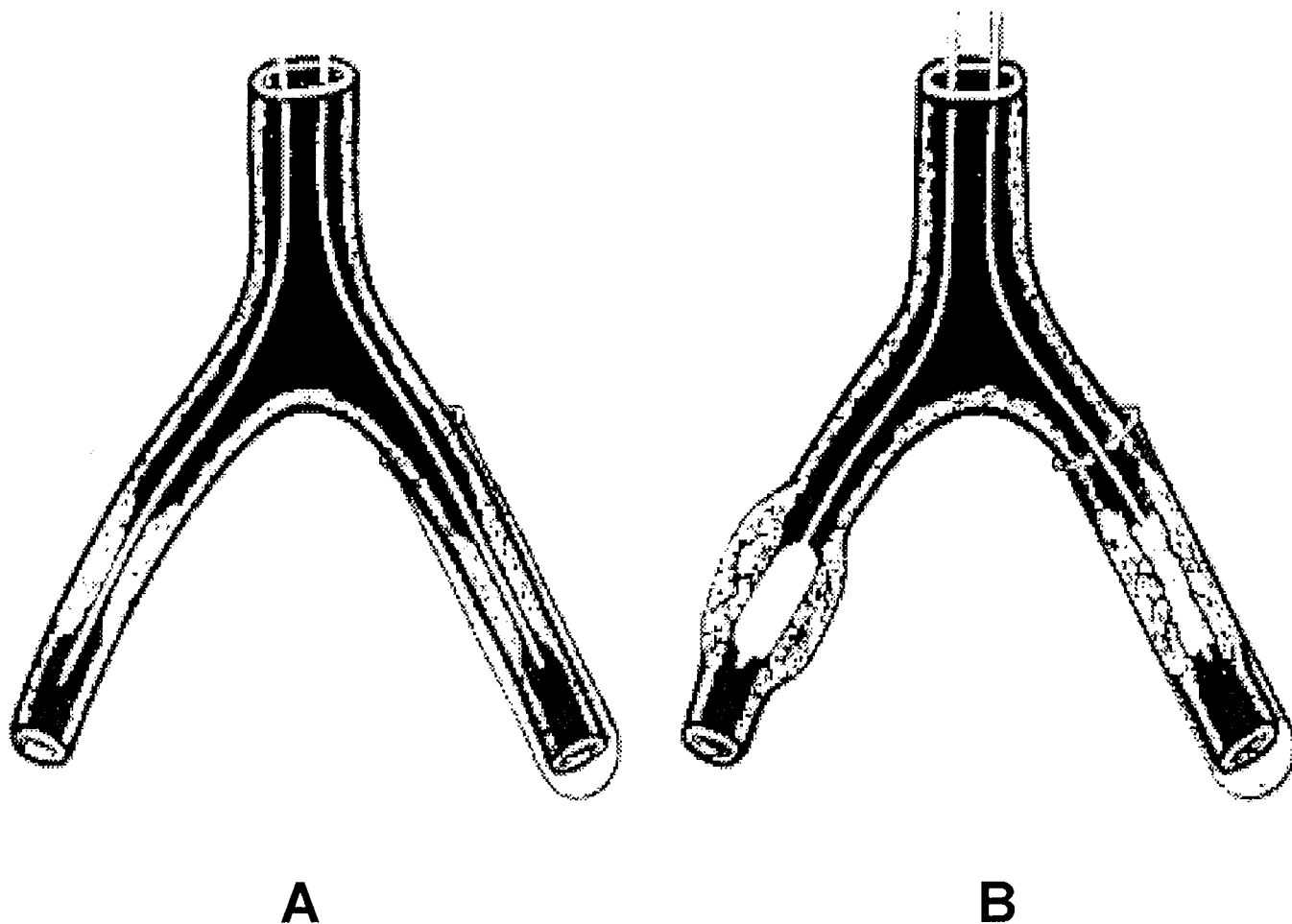


FIGURE 8

Expérience sur artères de cadavres, traduisant l'incompressibilité du matériel athéromateux. La dilatation de l'artère gauche dans un tube limitant son expansion est inefficace.

D'après CASTANEDA-ZUNIGA [53].



Parce que cette séparation plaque-intima est seulement partielle, les embolisations cliniquement significatives à partir de la plaque sont rares.

Après une surdilatation, la média est irréversiblement étirée comme le démontre l'aspect en « tire-bouchon » des noyaux des cellules musculaires lisses [53].

Quand la média est libérée de ses contraintes avec la plaque d'athérome rigide, elle peut alors s'adapter aux besoins locaux circulatoires expliquant peut être les élargissements supplémentaires de la lumière artérielle observés sur des artériographies répétées après angioplastie [53-59]. Le phénomène similaire est observé après endartériectomie chirurgicale.

La dilatation artérielle par ballonnet était ainsi désignée par GRUNTZIG comme une « agression contrôlée ».

Les études histologiques après dilatation et durant la cicatrisation ont montré les séquences suivantes d'événement sur chaque couche de la paroi artérielle :

#### ◆ Intima :

Immédiatement après, la couche endothéliale est abrasée avec destruction de la lamina élastique interne, permettant dans les trente minutes un dépôt plaquettaire sur l'intima dénudée. En une semaine, une néo-intima est identifiée avec des cellules endothéliales à sa surface et en deux mois, la ré-endothélialisation est complète mais sans reconstruction de la lamina élastique interne.

#### ◆ Média :

Pendant la dilatation, la média, faite de fibres élastiques, de collagène et de fibres musculaires, est surétirée avec une destruction étendue et une perte de ses propriétés élastiques. Les fibres musculaires sont particulièrement touchées.

En trois jours, les débris de la mort cellulaire et les dommages des myocytes disparaissent, laissant des espaces vides et une substance « hachée » oedémateuse. A la fin de la première semaine, la média se reconstruit par invasion de myofibroblastes et durant trois à six mois se forment de nouveaux myocytes et le collagène prolifère.

Si l'artère est surdilatée, la média se rompt laissant seulement l'adventice contenir le flux sanguin. Dans ce cas la média est réparée par une cicatrice fibreuse.

#### ◆ Adventice :

Bien qu'elle soit étirée, la couche adventitielle reste intacte après dilatation. Si l'artère est suffisamment surdilatée, l'adventice se rompt avec extravasation sanguine et formation d'un faux anévrisme ou une hémorragie grave.

Ces modifications sont acceptées comme les événements majeurs se produisant durant une dilatation artérielle. Mais KINSEY a démontré aussi que l'extrusion de fluide à partir de la plaque explique six à douze pour-cent des élargissements de la lumière, la compaction de la plaque un à deux pour-cent et l'interruption de la paroi artérielle quatre vingt sept à quatre vingt treize pour-cent [60].

La dilatation induit donc un traumatisme de la paroi vasculaire conduisant à un processus complexe de cicatrisation. La réponse physiologique à cette agression comprend trois phases :

### **a) Phase thrombotique :**

L'endothélium artériel est mis à nu avec exposition directe de la couche sous-endothéliale au sang circulant. L'agrégation et l'adhésion plaquettaire sont immédiates et médiées par le facteur de Von Willebrand et les molécules d'adhésion cellulaire [69]. En quelques heures se forme ainsi un thrombus.

Après un à deux jours, la surface devient moins thrombogénique [70]. Cependant, la réponse inflammatoire est stimulée par la libération de facteurs de croissance et par la procédure elle-même, par l'intermédiaire du stress oxydatif secondaire à l'inflation-déflation du ballonnet [71]. Cette réponse inflammatoire se poursuit plusieurs jours, avec initialement une invasion de leucocytes polynucléaires suivie de lymphocytes T et de monocytes-macrophages [72].

### **b) Phase de granulation :**

Elle résulte de la migration de cellules dans la zone lésée. Normalement, les cellules musculaires lisses sont en phase de repos. Les facteurs de croissance et les molécules d'adhésion cellulaire stimulent les cellules musculaires lisses qui deviennent mobiles et qui migrent vers la zone lésée. Différentes enzymes, comme les métalloprotéases, qui digèrent la matrice extracellulaire, facilitent le processus de migration cellulaire. La présence du caillot, la libération de platelet-derived growth factor (PDGF) par les plaquettes, de cytokines par les leucocytes, stimulent aussi la migration et la prolifération des cellules musculaires lisses produisant alors leur propre matrice extracellulaire.

### **c) Phase de remodelage :**

Les cellules musculaires lisses ne prolifèrent plus mais secrètent et organisent la matrice extracellulaire. Plus de cinquante pour cent de l'hyperplasie intimale est faite de cette matrice [73], composée principalement de collagène. Les autres composants sont la fibronectine, la laminine et les glycosaminoglycanes.

Si la cicatrisation complète est obtenue, l'endothélium est reconstitué sur la zone lésée en quatre à douze semaines après la dilatation.

Si cette réponse n'est pas adaptée, se trouve exubérante, ou se pérennise dans le temps, une sténose peut alors apparaître.

## **3.Mécanismes de resténose.**

La resténose est une réponse cicatricielle non contrôlée et exagérée à une agression de la paroi artérielle. Elle est responsable de la majorité des échecs des procédures d'angioplastie transluminale et fait donc l'objet de nombreux travaux afin de mieux la comprendre pour mieux la prévenir.

Il s'agit d'une réaction pathologique autonome qui doit être distinguée chronologiquement et anatomiquement d'une récurrence de la pathologie athéromateuse.

Deux mécanismes principaux contribuent au processus de resténose :

- L'hyperplasie myo-intimale ou néo-intimale.
- Le remodelage vasculaire artériel.

### a) L'hyperplasie myo-intimale :

Ce phénomène est tout simplement un échec de contrôle du processus de cicatrisation physiologique [74-76] :

Elle débute le premier jour suivant le traumatisme. Il se produit une prolifération et un changement phénotypique des cellules musculaires lisses de la média [77-78] qui se dédifférencient du phénotype contractile ou myo-différencié vers le phénotype sécrétoire ou myo-dédifférencié.

Au quatrième jour, ces cellules commencent leur migration vers l'intima et poursuivent leur multiplication jusqu'au quinzième jour pour former quatre vingt dix pour-cent de la population cellulaire intimale (**Figure 10**) [79-80].

Elles sont à l'origine de la synthèse excessive et de l'accumulation de la matrice extra-cellulaire essentiellement collagénique [81]. Ainsi l'épaississement intimal atteint son maximum au troisième mois.

Les stimuli de l'hyperplasie myo-intimale sont nombreux [82] :

- ◆ Le **bFGF** (basic Fibroblast Growth Factor) est un puissant agent mitogène entraînant une prolifération anarchique des cellules musculaires lisses.
- ◆ Le **PDGF** (Platelet Derived Growth Factor) est un puissant chémo-attractant stimulant la migration des cellules musculaires lisses vers l'intima et à un moindre degré, un facteur mitogène.
- ◆ Le **βTGF** (Tumor Growth Factor), l'**angiotensine II** et l'**IGF1** (Insuline-like Growth Factor) [83] stimulent la synthèse et l'accumulation de la matrice extra-cellulaire.

L'augmentation de production de ces facteurs de croissance est associée à une diminution d'activité de facteurs d'inhibition tels que l'oxyde nitrique (NO) et le

sulfate d'héparine secrétés par les cellules endothéliales [84]. Cette diminution des facteurs endothéliaux inhibiteurs est en rapport avec la dénudation complète de l'endothélium artériel ou avec la présence d'une athérosclérose extensive induisant un faible fonctionnement endothélial.

En outre, les phénomènes de reperfusion suivant la dilatation peuvent aggraver les dommages endothéliaux par l'intermédiaire d'un stress oxydatif générant des radicaux libres.

Par ailleurs, l'adventice est impliquée dans l'hyperplasie myo-intimale par l'expression de facteurs de croissance dans les cellules adventitielles exprimant l'ARNm pour le PDGF et le  $\beta$ TGF [87-89].

De plus, du procollagène I retrouvé dans la néo-intima est synthétisé par les cellules adventitielles ayant migré [90]. D'après ces études, les cellules adventitielles semblent être impliquées dans la prolifération et la migration des cellules musculaires lisses participant à la synthèse de la matrice extra-cellulaire néo-intimale.

Mais curieusement, l'analyse histologique de lésions de resténoses coronaires chez des patients décédés après une procédure a montré que vingt à cinquante pour-cent des patients n'avaient pas d'hyperplasie myo-intimale évidente malgré la présence angiographique et clinique d'une resténose. Différentes études ont suggéré que la resténose ne pouvait être attribuée à la seule hyperplasie myo-intimale et que le degré de resténose était étroitement corrélé à la surface de lamina élastique externe lésée.

Sur les bases de ces observations, il est suggéré que le remodelage artériel puisse être un processus plus critique dans l'incidence des resténoses.

## **b) Le remodelage artériel :**

Le remodelage artériel pourrait être un facteur de resténose aussi important voire plus important que l'hyperplasie myo-intimale. Il s'agit d'un processus, qui bien que connu depuis près de quarante ans, fait aujourd'hui l'objet de nombreuses études en grande partie expérimentales, et dont les mécanismes restent imparfaitement élucidés.

Au cours de l'athérosclérose, l'augmentation de volume d'une plaque n'entraîne pas nécessairement d'effet proportionnel sur la lumière artérielle. Ainsi, sont définis les concepts de remodelage compensateur et constrictif :

- ◆ Le remodelage compensateur a été démontré chez l'homme par GLAGOV [91] : une plaque athérosclérotique peut initialement se développer sans rétrécissement artériel. Toutefois lorsque le remodelage compensateur atteint son maximum, toute augmentation de taille de la plaque retentit sur la lumière artérielle (**Figure 9**).
  
- ◆ Le remodelage constrictif est l'inverse du précédent avec une diminution du calibre artériel en regard d'une plaque qui n'aurait pas eu en elle-même le potentiel d'entraîner une sténose significative. Il s'agit là du mécanisme qui se produirait lors de resténoses de lésions dilatées.

Cette notion de remodelage artériel, rentrant dans la pathogénie des resténoses après angioplastie transluminale, a été suggérée et développée au cours de plusieurs études s'intéressant à l'inhibition de la prolifération des cellules musculaires lisses pour prévenir les resténoses [92, 93]. Cette inhibition ne réduisait pas leur fréquence et donc un phénomène supplémentaire devait en être responsable [94]. De plus, d'autres études autopsiques humaines retrouvaient

Sténose à 40%

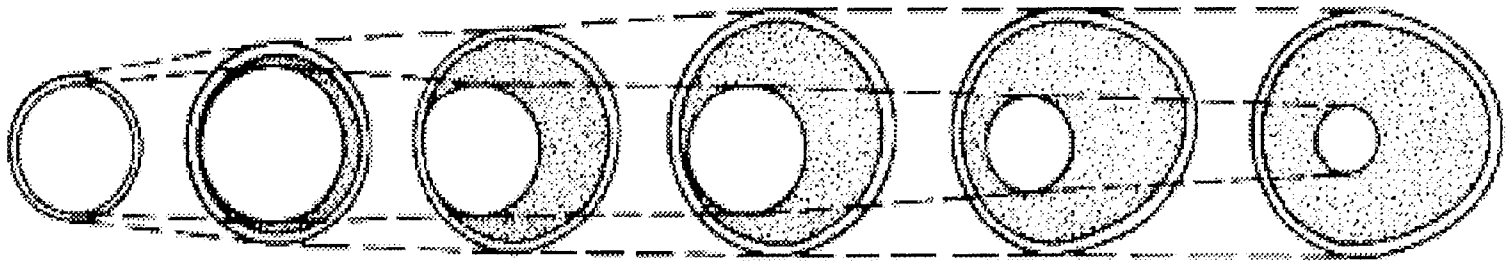


FIGURE 9

Illustration du remodelage compensateur inefficace au delà d'une sténose à 40%  
D'après GLAGOV [91]

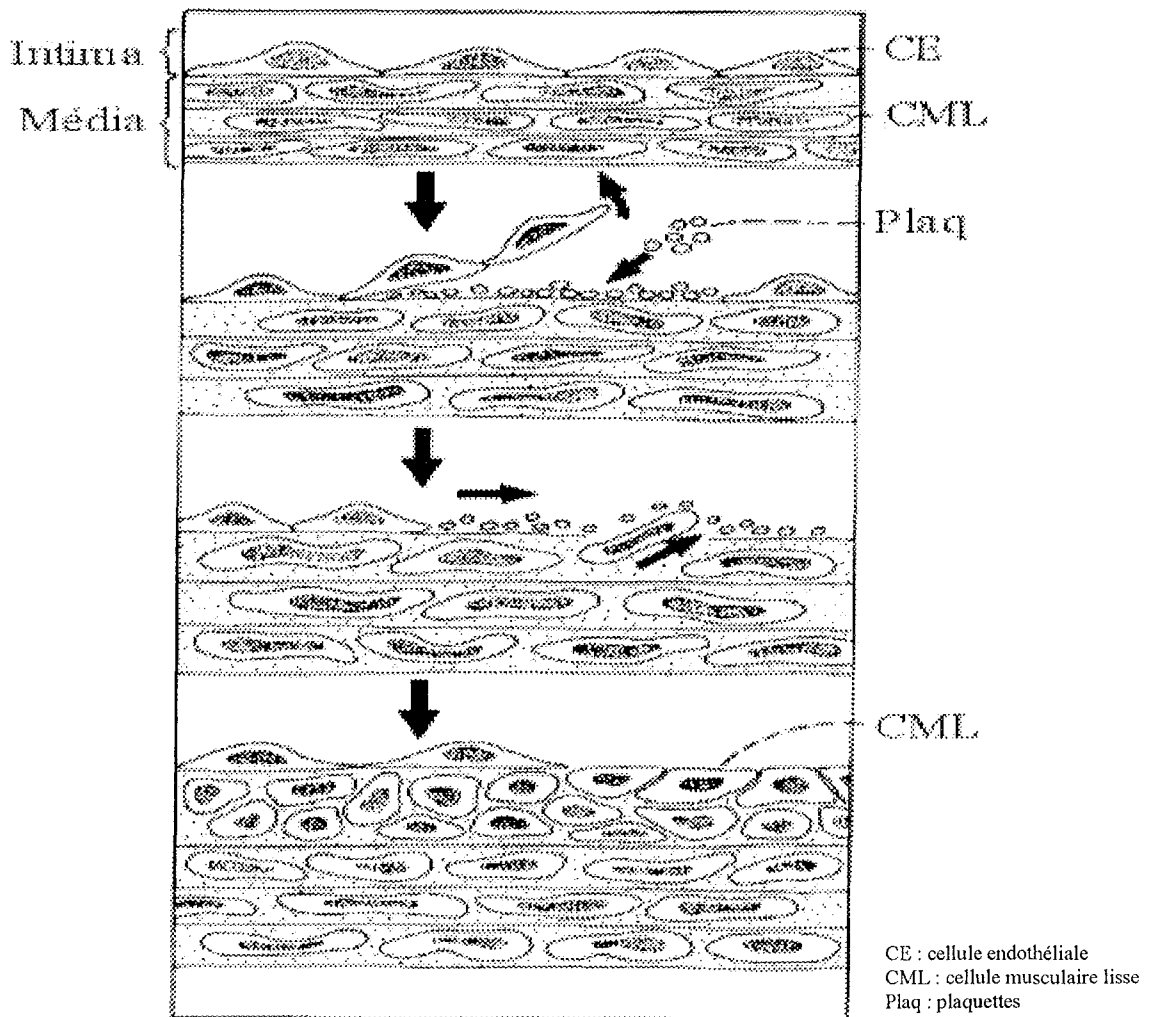


FIGURE 10

Réaction de la paroi artérielle à une agression



des lésions de resténose sans prolifération de cellules musculaires lisses chez une proportion significative de patients [95].

MINTZ [96, 97] réalisa une étude par échographie endovasculaire d'artères coronaires portant sur les mesures du diamètre de la lumière vasculaire, les variations de calibre du vaisseau et les variations d'épaisseur plaque-média correspondant à la néo-intima. Ces mesures avant et après angioplastie transluminale ont montré dans les cas de resténose, une diminution du calibre du vaisseau plutôt qu'une augmentation de l'épaisseur plaque-média. LUO [98] retrouve les mêmes observations avec une baisse du calibre artériel sans variation de l'épaisseur intima-média au niveau du site de resténose. LAFONT [99] démontre qu'une constriction chronique est corrélée à la resténose un mois après angioplastie transluminale d'artères fémorales superficielles de lapins. Il identifie certaines resténoses avec épaissement intima-média, d'autres avec constriction sans croissance intima-média et les dernières avec les deux, associées à des degrés divers. La diversité de ces réponses est en accord avec des données de la littérature suggérant l'hétérogénéité de la réponse histologique de la resténose [95, 101-111]. ANDERSEN [100] confirme l'importance du remodelage constrictif, responsable pour lui de deux tiers de la perte luminale, l'hyperplasie myo-intimale n'en expliquant qu'un tiers. Cette étude a montré également au point de resténose maximale une épaisseur de formation néo-intimale égale ou inférieure à celle retrouvée en amont ou en aval de la zone dilatée.

Ainsi, le remodelage artériel est un facteur déterminant de resténose chez l'homme [86, 97, 99, 112-114].

Ses mécanismes, cependant, restent encore mal compris. Il semble néanmoins que l'adventice y joue un rôle essentiel [87, 115, 116]. LAFONT [99] montre que le rapport entre l'épaisseur de l'adventice et celle de l'intima-média est

corrélé à la resténose, peut être par détérioration des mécanismes compensateurs amenant à une constriction.

Plus généralement, le remodelage constrictif serait secondaire à des modifications structurelles de l'ensemble de la paroi artérielle, analogues à celles proposées pour expliquer la réduction du diamètre artériel dans l'hypertension artérielle chronique [117, 118] et plus globalement les variations de calibre secondaires à des altérations du flux sanguin [119].

Cette notion de remodelage constrictif participant aux phénomènes de resténose implique une nouvelle approche thérapeutique dans la lutte contre celle-ci.

Ainsi, HOFFMAN [120] montre qu'après stenting coronaire la resténose est due à l'hyperplasie myo-intimale sans réduction du calibre artériel. Les endoprothèses pourraient donc empêcher le remodelage constrictif par leur force radiaire [121].

Au total, les deux mécanismes hyperplasie myo-intimale et remodelage constrictif participent à la resténose, sans que la prépondérance de l'un ne soit clairement établie par des travaux, restant pour la plupart encore expérimentaux.

# C/ OUTILS THERAPEUTIQUES

## 1. Angioplastie transluminale par ballonnet.

### a) Sites de ponction

La plupart des procédures d'angioplasties transluminales se font par ponction percutanée. L'abord chirurgical est réservé aux procédures mixtes avec angioplastie au cours d'une revascularisation chirurgicale conventionnelle et aux procédures lors du suivi de pontage où, même si la ponction d'un pontage est licite, la procédure peut être facilitée par un court abord de ce dernier.

Les sites de ponctions sont variables et dépendent de l'artère à traiter et des lésions présentes sur le trajet d'accès à celle-ci :

**-Voie fémorale homolatérale à la lésion :** Il s'agit d'une ponction rétrograde pour l'accès à l'axe iliaque et d'une ponction antérograde pour traiter l'axe fémoro-poplité et les artères de jambe. La ponction doit se situer au niveau de l'artère fémorale commune sous l'arcade crurale pour limiter les risques d'hématome dans l'espace rétropéritoneal.

**-Voie fémorale controlatérale à la lésion :** Elle permet un accès antérograde des lésions sur l'ensemble de l'axe artériel controlatéral. Cette voie nécessite un matériel particulier pour franchir la bifurcation aortique selon la technique du « cross-over ». Pour certain, cette technique est réalisée en première intention lors du traitement des lésions iliaques car les risques de passage sous-intimal seraient moindres qu'avec la voie rétrograde. L'inconvénient est le risque de complication de la ponction artérielle du côté asymptotique.

**-Voie humérale :** Elle est utilisée principalement en cas d'impossibilité de cathétérisme des trépieds fémoraux. Par rapport à la voie axillaire, elle ne

présente pas le risque de compression plexique par un hématome. Lors des procédures sur les membres inférieurs elle nécessite néanmoins l'utilisation de guides et de cathéters plus longs.

**-Voie poplitée :** Il s'agit de la ponction de l'artère poplitée basse sous articulaire chez un patient en décubitus ventral. Elle permet le traitement par voie rétrograde des lésions ostiales de l'artère fémorale superficielle et des lésions de la jonction iliofémorale inaccessibles par voie fémorale. Les risques de cette voie sont les lésions de l'artère poplitée et l'hématome compressif sur les éléments nerveux du creux poplité.

## **b) Aiguilles de ponction**

Leur longueur et leur diamètre dépendent de la topographie de la ponction. En général, la taille des aiguilles varie de quatorze à seize Gauges. Il peut s'agir d'aiguilles simples, de trocarts à ponction de type Seldinger ou de cathlons.

Après repérage clinique, doppler ou échographique de l'artère, voire repérage radioscopique de la tête fémorale, on ponctionne la peau jusqu'au contact de l'artère. L'aiguille doit faire un angle « d'attaque » de trente à quarante cinq degrés. Selon la technique de Seldinger, on traverse les deux parois, antérieure et postérieure, de l'artère puis on retire l'aiguille jusqu'à obtenir un reflux artériel. Les risques de cette technique sont le saignement à partir de l'orifice postérieur, la fistule artérioveineuse ou une lésion de l'artère fémorale profonde. L'autre technique est de ponctionner seulement la paroi antérieure de l'artère avec le risque de passage sous-intimal et de dissection extensive. Pour éviter cela, dès que le reflux est obtenu, il convient d'injecter quelques millilitres de produit de contraste. Ceci évite également de s'engager dans l'artère fémorale profonde lors d'une ponction antérograde de l'artère fémorale commune. Lorsque l'aiguille est dans la lumière artérielle, on introduit un guide puis un introducteur après élargissement de l'orifice de ponction cutané au bistouri.

Inches	Frenchs	Millimètres
0,013	1	0,33
0,014	1,08	0,36
0,018	1,38	0,46
0,021	1,62	0,54
0,025	2	0,67
0,035	2,75	0,9
0,039	3	1
0,051	4	1,33
0,065	5	1,67
0,0787	6	2
0,092	7	2,33
0,105	8	2,67
0,1181	9	3
0,131	10	3,33
0,144	11	3,67
0,1575	12	4

TABLEAU 2  
TABLE DE CONVERSION

### **c) Introducteur**

Il s'agit d'une gaine de diamètre et de longueur variables selon la procédure à réaliser, munie à son extrémité proximale d'une valve antireflux permettant le passage des différents guides, cathéters ou autres matériels endovasculaires. Une voie latérale y est branchée pour réaliser des injections de produit de contraste, de sérum ou d'héparine. Lors de sa mise en place, l'introducteur est muni d'un dilatateur effilé permettant l'accès à la lumière artérielle sans léser son extrémité distale, les téguments, les tissus sous-cutanés et la paroi artérielle. Ce dilatateur est immédiatement retiré lorsque l'introducteur est en place.

Le calibre des introducteurs, exprimé en French (F) (**Tableau 2**), correspond au diamètre interne.

### **d) Cathéters d'angiographie (Figure 11)**

Ils sont utilisés pour les différentes phases de la procédure. Selon leur taille, leur forme, leur longueur, ils peuvent servir à :

- Réaliser une artériographie avec des cathéters sélectifs ou non : sondes d'angiographies.
- Assurer la progression d'un guide sur des axes artériels présentant des courbures complexes, permettant les procédures en « cross-over », l'orientation d'un guide vers une artère présentant des angles particuliers (artère tibiale antérieure), le passage d'un guide au travers d'un segment occlus : sondes d'approche.
- Echanger des guides une fois les lésions passées.
- Administrer un thrombolytique in situ : sondes multiperforées de type Katzen ou Mewissen.
- Mesurer les pressions artérielles en amont et en aval d'une lésion.

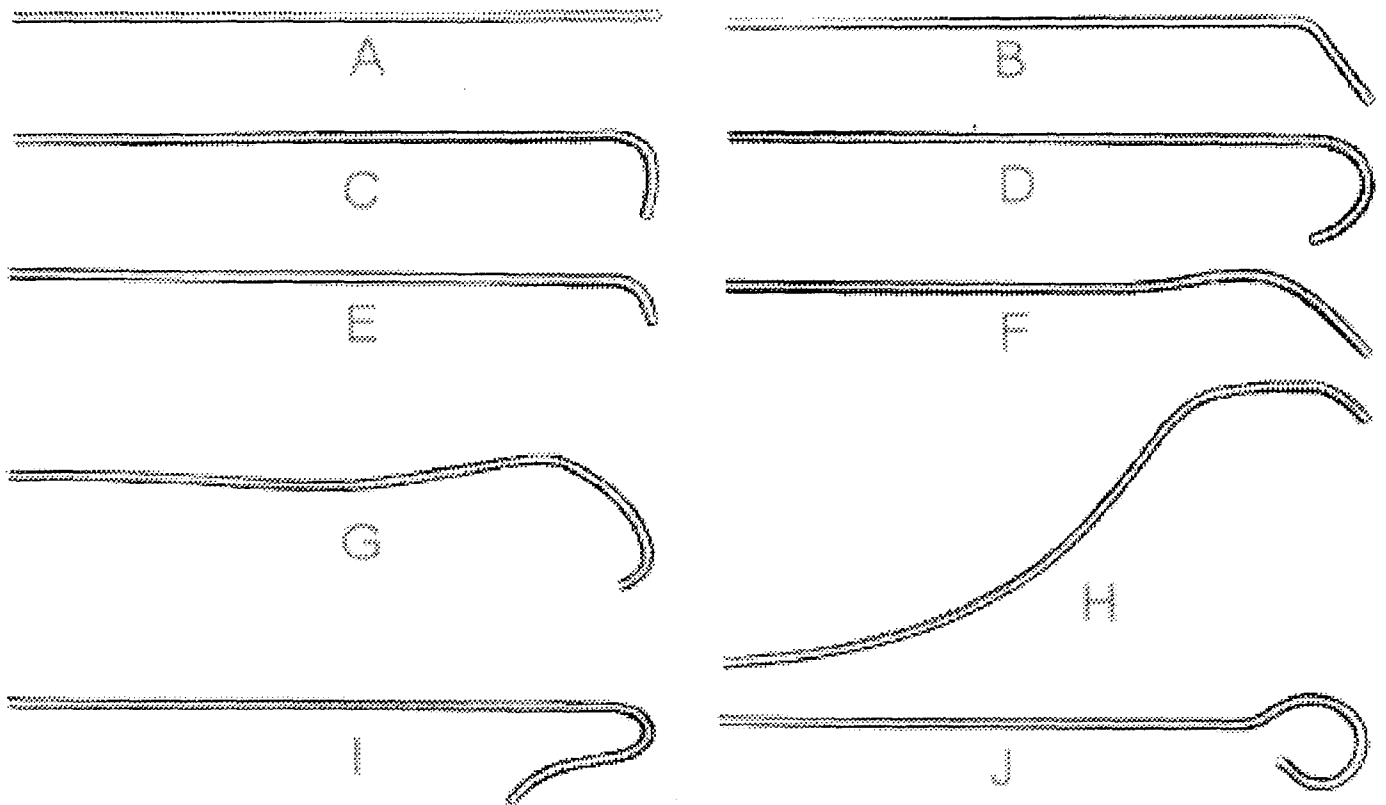


FIGURE 11

Différents types de cathéters :

- A : cathéter droit
- B : cathéter *multipurpose*
- C : cathéter en crosse de hockey
- D : cathéter en J
- E : cathéter « vertébral »
- F : cathéter « cérébral » modifié par Burke
- G : cathéter cobra
- H : cathéter *Headhunter*
- I : cathéter sidewinder ou Simmons
- J : cathéter *pigtail*

La longueur est exprimée en centimètres, le diamètre externe en French et le diamètre interne en Inch. Ces indications sont importantes pour la compatibilité des cathéters avec les introducteurs et les guides.

### **e) Guides**

Après la mise en place de l'introducteur, toute la procédure endovasculaire est effectuée sur un guide ayant franchi la lésion. Il est donc le support fondamental sur lequel repose toute la procédure.

Leur longueur varie de 25 à 260 centimètres et le diamètre exprimé en Inch varie de 0,014 à 0,052.

En fonction du temps de la procédure, du type de lésion, de l'anatomie du patient, le choix du guide se fait selon différents critères architecturaux :

**-Guide recouvert de Téflon :** leur structure est faite de Téflon ou d'un alliage enrobant un axe métallique. Il a une ou deux extrémités atraumatiques. Le principal défaut est la fragilité conduisant à des plis ou des cassures du guide à partir de la structure métallique interne. Le principal avantage, outre le prix, est la relative rigidité associée à une bonne sensibilité de l'avancée du guide dans l'artère permettant à l'opérateur d'éviter un passage en dissection sous-intimale involontaire.

**-Guide hydrophile :** Sa structure comprend trois couches concentriques. Il s'agit d'une âme effilée en nitinol, enrobée d'une couche de polyuréthane et tungstène avec un revêtement externe constitué d'un polymère hydrophile. Son avantage essentiel est sa capacité à passer au travers des lésions obstructives. L'inconvénient majeur est la difficulté pour l'opérateur de sentir la progression du guide, pouvant ainsi emprunter un plan de dissection sans perception de ressaut.



**-Guide rigide :** Les guides rigides possèdent un corps d'une dureté variable avec une extrémité flexible de 3 à 15 centimètres de forme variable. Selon sa rigidité, le guide est qualifié de normal, « stiff », « superstiff » ou « extrastiff » (type Amplatz). Ils évitent la déformation du corps quand il y a nécessité de pousser fortement sur le guide. Ils sont utilisés lorsque le site de dilatation est très éloigné du site de ponction ou lors de procédures en « cross-over ».

**-Guide effilé :** L'extrémité distale du guide est de plus petit calibre (« tapered ») que le corps, prévenant la survenue de spasme, surtout au niveau des vaisseaux de petit calibre.

**-Guide orientable :** Il permet de transmettre la torsion imprimée par l'opérateur depuis l'extrémité proximale jusqu'à l'extrémité distale plus souple, droite ou angulée, permettant de cathétériser des artères tortueuses ou des bifurcations difficiles.

**-Guide à âme fixe :** Il est constitué d'un mandrin interne appelé âme entouré d'une gaine externe spiralée. Son extrémité peut être droite, angulée ou en « J ».

**-Guide à âme amovible :** Son architecture est identique à celle d'une guide à âme fixe, à la différence près que l'âme peut être retirée sur une longueur variable. Ceci permet de modifier la souplesse et l'angulation de l'extrémité du guide. Si le retrait est complet, il est alors possible d'injecter du produit de contraste ou un thrombolytique.

## **f) Cathéters d'angioplastie**

Il s'agit de cathéters à ballonnet caractérisés par cinq paramètres essentiels :

- Matériaux du ballon
- Architecture du cathéter
- Compliance du ballon
- Diamètre du ballon
- Longueur du ballon

- **Matériaux :** Les ballons sont fabriqués à partir de cinq classes principales de polymères du plastique :

- Chlorure de polyvinyle : ballons les plus compliants.
- Polyéthylène : importante résistance à la déchirure.
- Polyéthylène tétraphthalate : ballons très peu compliants.
- Dérivés du Nylon®.
- Polyuréthane.

- **Architecture du cathéter :**

● Cathéter coaxial : Il est constitué d'une lumière externe en communication avec le ballonnet centrée par la lumière interne recevant le guide. Son principal avantage est sa maniabilité. Ce type de cathéter est quasi exclusivement réservé aux artères de jambe.

● Cathéter à double lumière : Une entrée latérale communique avec la lumière externe pour inflater ou déflater le ballonnet. Cette architecture constitue celle de la plupart des cathéters utilisés.

- **Compliance du ballon :**

Elle correspond à la faculté pour le ballon de s'élargir au-delà de son diamètre nominal pour une pression d'inflation donnée.

Un ballon compliant atteint rapidement son diamètre nominal et dépasse son calibre nominal pour de faibles pressions d'inflation.

Un ballon non compliant ne peut dépasser son diamètre nominal quelle que soit la pression d'inflation et permet donc d'assurer une force de dilatation plus importante au niveau d'une zone sténosée.

**- Diamètre du ballon :**

Les diamètres sont à définir en fonction de la zone traitée. Le calibre des ballonnets varie de deux à douze millimètres ou plus. Pour le traitement des axes iliaques, les diamètres les plus souvent utilisés varient de six à dix millimètres.

**- Longueur du ballon :**

Elle est également fonction de la longueur de la lésion à traiter.

**g) Matériel d'artériographie per-opératoire**

**- Amplificateur de brillance :**

Il doit être muni d'un arceau mobile permettant de faire des clichés de face et de profil, de se déplacer vers le haut et le bas, et le long de la table.

Idéalement un appareil à deux écrans permet de garder une image de référence.

Les champs couvrent 23 à 32 cm de large et le champ maximal est obtenu en plaçant la source de rayons X le plus loin possible du patient.

La mémoire de l'appareil permet le stockage d'images et un disque dur permet l'acquisition de séquences d'images.

IL permet des séquences d'angiographie conventionnelle, d'angiographie en soustraction digitale (DSA ou *Digital Substraction Angiogram*) permettant par exemple l'effacement des repères osseux. Le « road-mapping » ou tracé artériel, doit également être réalisable, permettant de garder en mémoire une image d'angiographie sur laquelle des images de la procédure en temps réel peuvent être superposées.

Enfin, les images peuvent être imprimées sur papier ou conservées sur film ou support informatique.

**- Table radio-transparente :**

Elle fait évidemment partie du matériel indispensable à tout bloc opératoire où se pratiquent des procédures endoluminales.

- Injecteur :

A l'étage aortoiliaque, il est indispensable pour obtenir des séquences d'artériographie. Il permet de régler la quantité de produit de contraste utilisée, la pression et le temps d'injection.

- Radioprotection :

Même si l'effet des radiations ionisantes est très atténué au-delà de un mètre de la source des rayons X, la protection des utilisateurs fait partie d'obligations légales avec l'utilisation de protèges thyroïdes, de tabliers de protection, de lunettes plombées, de gants stériles de protection et d'un dosifilm.

## **2. Les endoprothèses.**

Les endoprothèses ou stents sont des prothèses endoluminales permettant de maintenir après angioplastie transluminale le calibre vasculaire à une valeur prédéterminée, d'impacter les fragments de la paroi en laissant une lumière circulante cylindrique sans turbulence [122]. Par leur force radiaire, elles luttent contre le retour élastique de la paroi (« recoil »). Certaines études semblent démontrer leur rôle dans la diminution du remodelage constrictif [120]. Mais aucune étude n'a démontré leur rôle dans la maîtrise de l'hyperplasie myointimale [143]. De même, aucun type d'endoprothèse n'a fait la preuve de sa supériorité dans la prévention de l'hyperplasie [144].

C'est DOTTER qui le premier, imagina le principe d'une prothèse par voie endoartérielle en 1969 [123]. Ensuite, il fallut attendre une décennie pour que ce concept se développe, essentiellement grâce à l'amélioration des outils et des matériaux en chirurgie endovasculaire. Ainsi, en 1983 DOTTER et CRAGG [124-125] mirent au point un stent en nitinol (alliage de Nickel et de Titane) et,

pour la première fois, l'utilisation de matériels de petite taille devenait possible par l'intermédiaire d'un introducteur de huit French. En 1984, PALMAZ [126] introduit le stent en acier monté sur ballon qui initialement nécessitait un introducteur de douze French pour un stent de dix millimètres de diamètre. Puis, en 1986 grâce aux travaux de WALLACE apparurent les endoprothèses couvertes.

La décision de mise en place d'une endoprothèse, ou stenting, peut faire suite à une angioplastie transluminale avec présence d'une sténose résiduelle (>30 %) ou d'une complication telle une dissection sous-intimale. Elle peut aussi être placée de façon primaire c'est à dire systématique avec ou sans pré-dilatation de la lésion.

La littérature décrit un grand nombre de types de stents utilisés expérimentalement ou en pratique clinique [127-136].

Schématiquement, il existe deux grandes familles d'endoprothèses :

- Les stents expansibles à l'aide d'un ballonnet ( « balloon-expandable » ). Leur expansion est assurée par l'inflation du ballonnet sur lequel ils sont montés.
- Les stents auto-expansibles dont la mise en place est réalisée en leur faisant reprendre leur diamètre nominal après largage à l'aide d'un cathéter dans lequel ils sont repliés.

Quel que soit le type choisi pour une procédure, l'endoprothèse idéale n'existe toujours pas même si nous sommes capables d'en définir les propriétés. Ainsi le stent parfait devrait :

- Etre biologiquement inerte et prévenir la resténose
- Etre incorporé dans la paroi vasculaire avec une néo-intima fine
- Avoir une couverture endothéliale fonctionnelle à sa surface
- Etre iso-compliant par rapport au vaisseau

- Etre thromborésistant
- Assurer une perméabilité à long terme
- Etre radio-opaque
- Avoir une bonne flexibilité longitudinale
- Avoir un haut rapport d'expansion
- Ne pas migrer
- Permettre un positionnement précis sur le site lésionnel
- Etre récupérable en cas de mauvais positionnement
- Etre facilement déployable
- Maintenir son intégrité structurelle tout au long de la vie du patient
- Procurer des avantages bien définis par rapport à la dilatation seule
- Etre disponible dans une large gamme de longueurs et diamètres
- Permettre un suivi et une imagerie non invasifs
- Etre le moins coûteux possible

### **a) Endoprothèses expansibles sur ballonnet**

Leur mise en place se fait donc par inflation du ballonnet sur lequel elles sont montées, soit par le manufacturier soit par l'opérateur.

Ce sont des stents métalliques dont la bonne radio-opacité est une qualité commune. Le type le plus couramment utilisé d'endoprothèse montée sur ballon est celui dit de « Palmaz » :

- Stent de Palmaz® (**Figure 12**) [137] : Tube d'acier inoxydable dont la paroi est fenêtrée par un découpage au laser. Déployée, les fenestrations rectangulaires deviennent losangiques et l'endoprothèse se raccourcit d'autant plus que son calibre augmente. Ses principales qualités sont sa rigidité responsable d'une grande force radiaire et son important rapport

d'expansion. Sa radio-opacité est intermédiaire. Sa rigidité responsable d'un manque de flexibilité longitudinale est un inconvénient lors des procédures en « cross-over » et du traitement de segments artériels tortueux ou courbés comme l'axe iliaque externe.

- Stent de Strecker® [138, 139, 142] : Treillis tricoté de monofil de tantale. Cette conception lui assure une meilleure flexibilité mais une moins bonne force radiaire que le Palmaz®.

Sa radio-opacité est excellente.

## **b) Endoprothèses auto-expansibles**

Leur expansion ne nécessite pas d'inflation de ballonnet et leur structure métallique peut être composée :

- D'acier inoxydable ou d'un alliage présentant une mémoire de forme. La plus utilisée est l'endoprothèse de type Wallstent® (**Figure 13**) [140, 141] : elle est composée de monofilaments entrelacés d'acier inoxydable. Aux points de croisement, ces filaments ne sont pas fixés mais libres de glisser ou de pivoter les uns sur les autres. Ceci rend le dispositif auto-expansible et très flexible. De plus une macroporosité de soixante dix sept pour-cent permet une endothélialisation rapide et une bonne perméabilité des artères collatérales couvertes par le « stent ».

Ce type d'endoprothèse est monté sur un cathéter muni d'une lumière centrale pour le guide. Elle est placée dans son calibre le plus fin à l'intérieur du cathéter, entourée d'une membrane coulissante. Une rétraction progressive de cette dernière permet le contrôle du déploiement.

- D'un alliage avec une mémoire de forme thermique : le nitinol, alliage de nickel et de titane [145]. Ces endoprothèses sont commercialisées sous les noms de Memotherm®, Symphony®, Smart®, Instent®, Vasucoil® ou Cragg®.

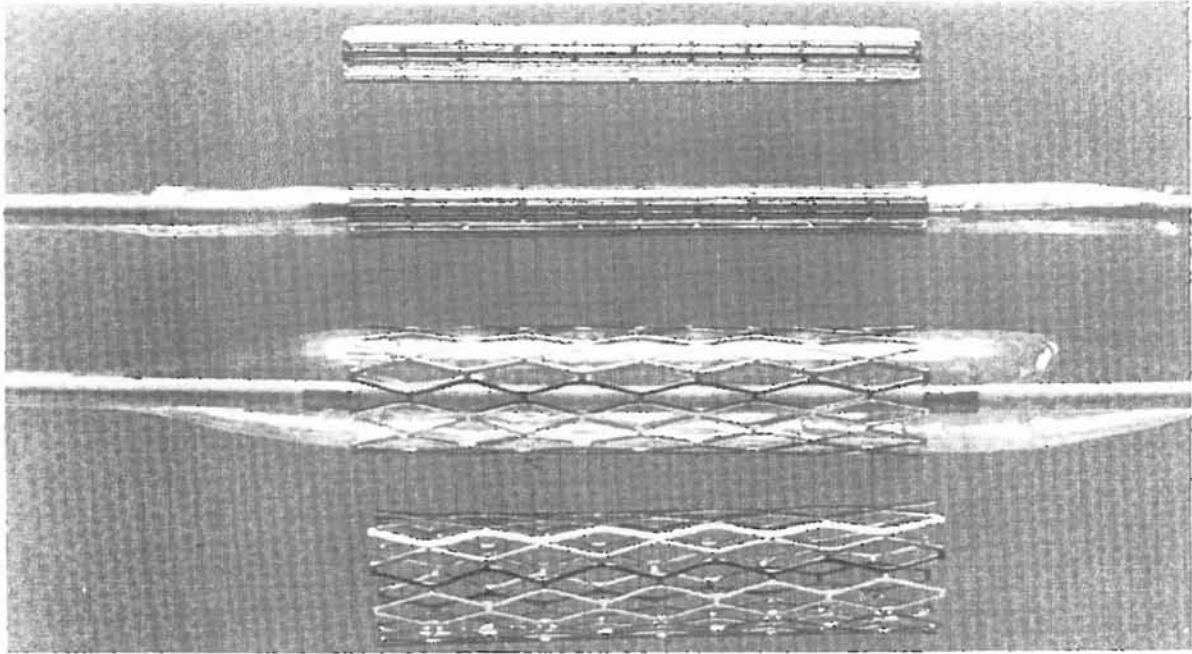


FIGURE 12  
STENT TYPE PALMAZ

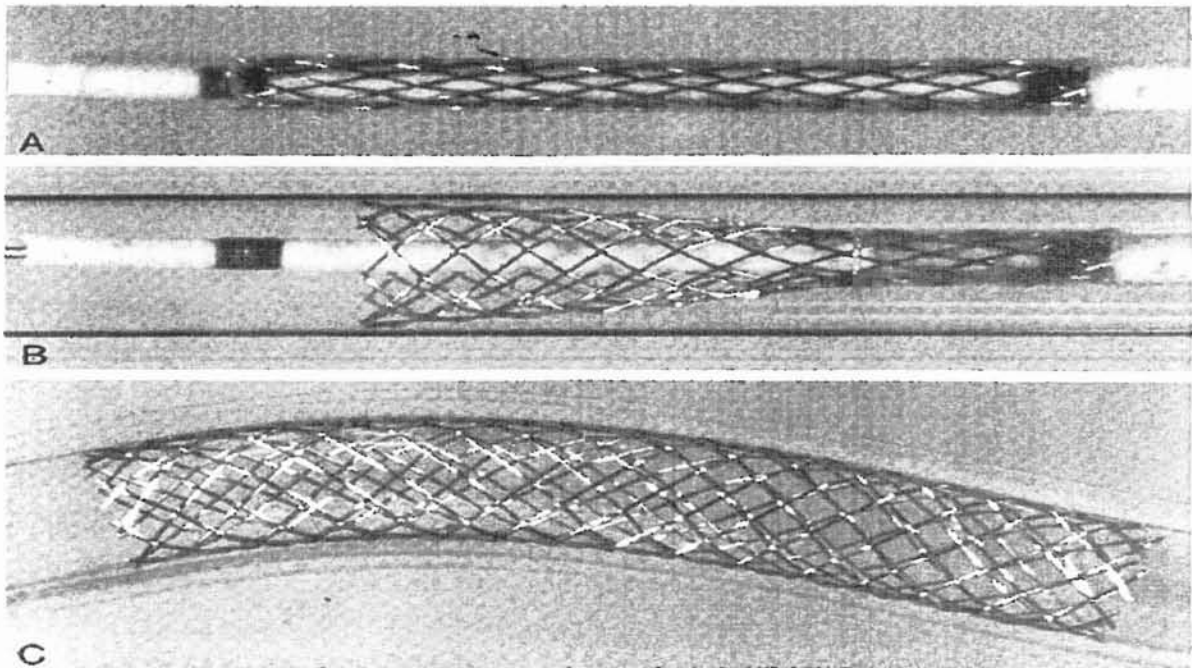


FIGURE 13  
STENT TYPE WALLSTENT



Tout comme les Wallstents® , elles sont très flexibles et donc souvent indiquées en cas de procédure en cross-over, de lésions longues, et sur artères tortueuses.

### **a) Endoprothèses couvertes (« stent-grafts »)**

L'idée de la couverture des endoprothèses métalliques par un matériau étanche avait pour but d'éviter une réocclusion ou une resténose par passage de matériel athéromateux, de thrombus ou par hyperplasie myo-intimale évolutive dans les mailles de l'endoprothèse.

Les matériaux couvrant l'endoprothèse peuvent être du dacron ou du polytetrafluoroéthylène (PTFE).

Il existe deux conceptions de ces stents couverts. Il s'agit soit d'une prothèse classique dont la fixation est assurée par un stent ou par un système d'amarrage aux deux extrémités, soit d'une endoprothèse couverte à proprement dite, avec un treillis métallique continu recouvert du matériau prothétique étanche (dacron ou PTFE) à paroi ultramince.

Elles peuvent être auto-expansibles ou montées sur ballon.

Actuellement, il n'y a que très peu d'études faisant part de l'utilisation de ces endoprothèses dans les indications de recanalisation iliaque [183-185] et aucune étude comparative n'a prouvé leur supériorité par rapport aux endoprothèses non couvertes.

## **3.Le laser.**

L'idée première de l'utilisation du laser était qu'il pouvait améliorer les succès techniques des recanalisations d'occlusions artérielles par rapport aux techniques classiques endovasculaires. L'angioplastie par ballonnet réalise une

modification de la forme du vaisseau sans supprimer la lésion athéromateuse elle-même. Le laser, qui vise à supprimer la plaque athéromateuse au sein de l'artère occluse, a rapidement été considéré à ses débuts comme une meilleure approche thérapeutique.

C'est en 1985 que GINSBURG [146] introduit le laser pour traiter des lésions artérielles périphériques athéromateuses. Ses résultats furent médiocres avec un taux élevé de complication, notamment de perforations, et seulement cinquante pour-cent de succès de recanalisation.

Sur le plan histologique, l'effet laser est à l'origine d'une zone d'ablation (effet photo-ablatif) entourée d'une zone de brûlure (effet thermique). Ainsi, l'énergie délivrée par le laser s'est avérée être dangereuse pour la paroi artérielle avec des risques élevés de lésions thermiques et de perforation. De plus c'est l'effet thermique qui est à l'origine des resténoses non contrôlées par hyperplasie myo-intimale.

Ceci a conduit au développement de fibres laser avec saphir et à de nombreuses modifications des systèmes dans le but de contrôler et de diriger cette énergie.

De plus, la recanalisation obtenue par l'effet laser au sein d'une occlusion était de petit calibre obligeant, en règle générale, à une angioplastie par ballonnet associée. Ainsi l'idée d'angioplastie par ballonnet assistée par laser fut promue par GREENFIELD [147] et SANBORN [148].

Mais malgré quelques bons résultats rapportés, il est rapidement apparu que le laser menait à d'importants taux d'échec techniques (16-33%) et hémodynamiques (13-36%), à des taux de perméabilité bas (22-50% à 6-12 mois) et à des taux de complications beaucoup plus importants que l'angioplastie seule [149-153]. Il est important de rappeler qu'il y a très peu de cas où l'angioplastie conventionnelle au ballonnet est impossible, surtout avec le développement de nouveaux matériels et notamment l'apparition de nouveaux guides [154].

A l'heure actuelle, aucun procédé laser n'a amélioré les résultats de l'angioplastie transluminale classique [155] et son utilisation ne semble faire qu'augmenter le coût des procédures et le nombre de complications [178].

Concernant plus précisément les recanalisation iliaques, deux études récentes [156-157] font part de l'utilisation du laser pour assister la recanalisation avec mise en place d'endoprothèse. Le type de laser utilisé est le laser Excimer dont le mécanisme d'ablation photochimique avec rupture moléculaire doit permettre de recanaliser les occlusions artérielles sans effet thermique adjacent [158-160, 179]. Les résultats de ces deux études sont bons mais pas supérieurs à ceux des recanalisation conventionnelles.

#### **4.L'athérectomie mécanique.**

Un grand nombre de procédés d'athérectomie mécanique ont été développés et étudiés. Comme le laser, ces systèmes permettent une destruction de la plaque athéromateuse et présentent donc un avantage théorique sur l'angioplastie par ballonnet. Mais tout comme le laser les résultats ne furent pas à la hauteur des espérances. C'est à la fin des années quatre-vingt qu'il y eut un engouement important pour ces procédés.

Les lésions traitées furent essentiellement sous-inguinales et peu d'auteurs ont fait part de leur expérience sur les lésions occlusives iliaques.

Les résultats publiés ont montré des taux élevés d'échecs et de complications. De plus, les taux de perméabilités étaient moins bons que ceux de l'angioplastie seule [161-167]. Ainsi, l'utilisation de systèmes d'athérectomie ne semble que compliquer et augmenter le coût de la procédure au prix de résultats médiocres.

Les principaux systèmes sont :

- Le cathéter d'athérectomie rotatif de Auth (Rotablator) : système sur guide d'abrasion à rotation rapide utilisant une fraise diamantée [165, 168, 169].
- Le cathéter d'athérectomie directionnelle de Simpson [166, 170] : cathéter muni de lames coupantes à son extrémité réalisant un « rabotage » de la lésion.
- Le cathéter de Kensey : athérotome rotatif à haute vitesse sans guide coaxial [171].
- Le cathéter d'extraction transluminal (TEC) : cathéter d'athérectomie directionnelle de 5 à 12 Frenchs [172, 173].

Concernant les lésions occlusives iliaques, ces cathéters d'athérectomie n'ont toujours pas à ce jour leur place dans l'arsenal thérapeutique endoluminal [174-176]. Leur usage doit être considéré actuellement comme expérimental même si certains auteurs tentent d'améliorer les résultats par diverses évolutions techniques [177] ou par le développement de nouveaux systèmes [180], dont les ultrasons [181, 182].

## **5.La thrombolyse.**

La thrombolyse médicamenteuse n'est pas à elle seule un outil de recanalisation d'occlusions artérielles chroniques d'origine athéromateuse. La molécule thrombolytique agit sur la composante thrombotique de l'occlusion permettant la « libération » du lit artériel pour laisser place à l'angioplastie par ballonnet. L'occlusion se transformant alors en sténose.

Certains auteurs pensaient donc améliorer les taux de succès techniques avec un cathétérisme plus aisé de la lésion par le guide, puisque l'occlusion devenait alors sténose [186]. Mais la réalité des résultats publiés ne fut pas aussi simple.

Tout d'abord, concernant l'efficacité de la thrombolyse sur du thrombus ancien, les études publiées sont contradictoires. Certains travaux concluent à l'inefficacité des thrombolytiques sur des vieux thrombi organisés [187, 188], alors que d'autres démontrent la lyse de thrombi possible plus de un an après le début des symptômes [189]. Selon AUSTER [186], le délai entre l'occlusion sur une lésion athéromateuse et la thrombolyse n'a pas d'importance en terme de succès technique. RABE [190] confirmait ce point de vue en démontrant la lyse de la fibrine dans les interstices d'un pontage en dacron plus de cinq ans après son implantation.

Ainsi, dans les années quatre-vingt, l'association thrombolyse et angioplastie transluminale percutanée était décrite comme sûre et efficace avec la publication de bons résultats [191-195]. Mais par la suite, d'autres études vinrent freiner cet enthousiasme avec notamment des taux de recanalisations qui n'étaient pas meilleurs qu'avec l'angioplastie isolée [196, 197] et des taux de complications relativement élevés, surtout emboliques [198].

La thrombolyse médicamenteuse présente de nombreux inconvénients par ses contre-indications, ses propres complications surtout hémorragiques [199] et le coût de la procédure en terme de prix des produits et de durée d'hospitalisation.

Sur le plan technique, dans les indications de recanalisation, la thrombolyse est effectuée par voie loco-régionale avec administration de la solution thrombolytique en amont de l'occlusion ou au sein de celle-ci à l'aide d'un guide à âme amovible ou d'un cathéter fin multiperforé. Il n'y a pas de consensus concernant les protocoles, le produit à utiliser, les doses et la durée de thrombolyse.

Actuellement la streptokinase n'est pratiquement plus utilisée et les deux agents thrombolytiques employés sont l'urokinase et l'activateur tissulaire du plasminogène :

- Urokinase : Enzyme transformant directement le plasminogène inactif en plasmine active qui détruit la fibrine et dissout les caillots en contenant.  
Les doses utilisées par voie locale varient en moyenne entre 40000 et 100000 UI/h pour une durée de 2 à 36 h.  
Le protocole le plus utilisé est celui de McNAMARA : 4000 UI/kg/h pendant 4h puis 1000 UI/kg/h.
- Activateur tissulaire du plasminogène (rt-PA) : Molécule obtenue par génie génétique identique à l'activateur physiologique de la fibrinolyse. Il permet la transformation du plasminogène en plasmine.  
En moyenne la dose utilisée est de 2 mg/h.

La thrombolyse ne paraît pas avoir sa place de façon systématique et en première intention dans les procédures de recanalisation d'occlusions iliaques chroniques. Néanmoins, elle peut être discutée et indiquée en cas d'échec de franchissement du guide.

Par ailleurs, il est fondamental de connaître ces produits car ils peuvent constituer une alternative thérapeutique de première intention en cas de complications de l'angioplastie conventionnelle : embolie distale, thrombose sur introducteur, thrombose aiguë post procédure. La thrombolyse peut alors permettre le maintien d'une perméabilité secondaire.

# NOTRE ÉTUDE

# **A/ MATERIEL ET METHODES**

## **1.Caractéristiques de l'étude.**

Il s'agit d'une étude rétrospective, consécutive, monocentrique portant sur 50 procédures de recanalisations iliaques réalisées chez 49 patients entre janvier 1995 et janvier 2002.

## **2.Patients.**

### **a) sex-ratio et âge :**

- 36 hommes et 13 femmes (sex-ratio = 2,77)
- Age moyen =  $58 \pm 12,5$  ans (extrêmes = 38 à 90 ans)

### **b) facteurs de risque cardio-vasculaire (Tableau 3) :**

Nous n'avons pas observé de grandes particularités au vue de la population étudiée. On peut simplement noter que l'ensemble des patients étaient fumeurs ou anciens fumeurs.

### **c) antécédents médico-chirurgicaux (Tableau 4) :**

Nous retrouvons une majorité de pathologies liées à la maladie polyathéromateuse avec 28 % d'insuffisants coronariens, 8 % d'antécédents de



FDR Cardio-vasculaire	n	%
Hypertension artérielle	26	52
Diabète type 1	7	14,2
Diabète type 2	8	16,1
Hypercholestérolémie	18	36,7
Obésité	8	16
Tabagisme actif	34	67,3
ATCD de tabagisme	15	33,7

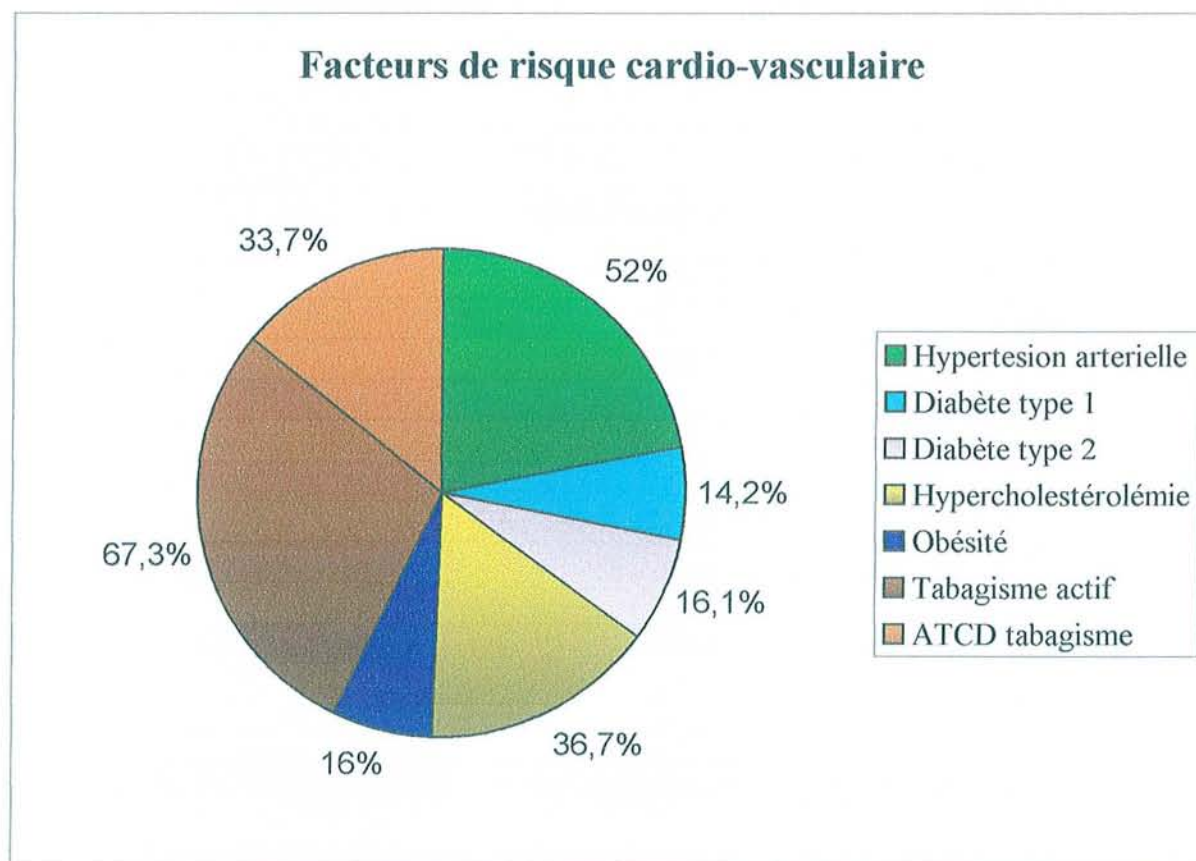
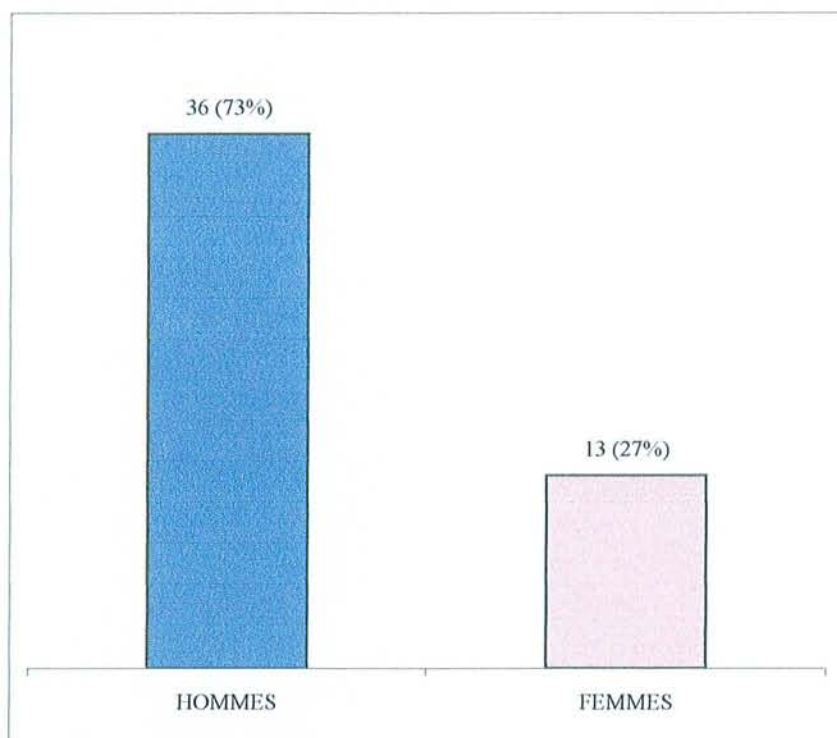


TABLEAU 3



SEX RATIO

	n	%
<b>Insuffisance coronarienne</b>	<b>14</b>	<b>28</b>
<b>Insuffisance cardiaque</b>	<b>5</b>	<b>10</b>
<b>Troubles du rythme cardiaque</b>	<b>8</b>	<b>16</b>
<b>Accident vasculaire cérébral ischémique</b>	<b>5</b>	<b>10</b>
<b>Bronchopneumopathie chronique obstructive</b>	<b>13</b>	<b>26</b>
<b>Insuffisance rénale chronique</b>	<b>6</b>	<b>12</b>
<b>Insuffisance rénale dialysée</b>	<b>2</b>	<b>4</b>
<b>Lésion néoplasique</b>	<b>9</b>	<b>18</b>

TABLEAU 4

revascularisation cardiaque, 10 % d'antécédents d'accident vasculaire cérébral d'origine ischémique et 26 % de bronchitiques chroniques.

16 % des patients présentaient une insuffisance rénale chronique dialysée ou non et tous ont bénéficié le jour de l'intervention d'une séance d'hémodialyse après la procédure.

Il est à noter que 9 patients étaient porteurs d'une lésion néoplasique évolutive, terrain constituant pour certains une contre-indication aux revascularisations endovasculaires [200].

16 % avaient des antécédents de revascularisations périphériques : 4 pontages sous-inguinaux et 4 angioplasties transluminales, 2 iliaques controlatérales et 2 sous-inguinales.

#### **a) traitement médical pré-opératoire :**

Tous les patients fumeurs étaient informés des conséquences générales et vasculaires en particulier de leur tabagisme. Il leur était clairement spécifié la nécessité d'un arrêt de cette intoxication sous peine d'une progression de la maladie athéromateuse et d'un risque d'échec de l'intervention réalisée.

Les malades vus une première fois pour claudication intermittente débutante bénéficiaient de cette information, d'un bilan lésionnel et d'un traitement médical associant antiagrégant plaquettaire, vasodilatateur et auto-entraînement par la marche. Ils étaient alors convoqués à trois mois.

Ainsi, 24 patients étaient sous antiagrégant plaquettaire et 17 l'avaient remplacé par cebutid® entre 2 et 10 jours avant la procédure.

Pour 4 patients sous traitement anticoagulant oral, ce traitement avait été substitué par de la calciparine 4 à 5 jour avant l'intervention.

### 3. Statut clinique pré-opératoire (Tableaux 7 et 8).

Le bilan clinique pré-opératoire comportait un interrogatoire permettant de définir la symptomatologie fonctionnelle et un examen clinique à la recherche des pouls et de signes de souffrance tissulaire. Au laboratoire d'angiologie était réalisé un bilan fonctionnel avec mesure des pressions systoliques aux membres, calcul des index de pression systolique cheville/bras (IPSCB), et mesure objective du périmètre de marche sur tapis roulant avec épreuve de Strandness. Si des troubles trophiques étaient présents, une mesure de la pression transcutanée en oxygène (TcPO<sub>2</sub>) était effectuée.

Au terme de ce bilan, le statut clinique des patients a été établi selon deux classifications :

- La classification de Leriche et Fontaine encore largement utilisée en Europe. Elle est un moyen simple et rapide d'évaluation et de stadification qui reste cependant purement clinique sans critères hémodynamiques objectifs (**Tableau 5**).
- L'échelle clinique des catégories d'ischémie chronique des membres de RUTHERFORD (**Tableau 6**). Cette classification fait partie des standards d'évaluation approuvés par la *Society for Vascular Surgery* et l'*International Society for CardioVascular Surgery* (SVS et ISCVS) [201, 202]. Elle prend en compte des critères hémodynamiques objectifs afin de distinguer quatre stades cliniques correspondant grossièrement à ceux de Leriche et Fontaine mais numérotés différemment et six catégories cliniques.

Le caractère chronique de la lésion était défini comme une durée des symptômes supérieure à trois mois. Ainsi, dans notre étude 33 patients (68 % des membres inférieurs) présentaient une claudication intermittente et 16 patients (32 %) une ischémie critique chronique (douleur de repos et troubles trophiques).

<i>Stade</i>	<i>Symptômes</i>
I	Asymptomatique
II	Claudication intermittente
IIa	Claudication > 200m
IIb	Claudication < 200m
III	Douleur au repos et nocturne
IV	Troubles trophiques-nécroses tissulaires

TABLEAU 5  
CLASSIFICATION DE LERICHE ET FONTAINE

<i>Stade</i>	<i>Catégorie</i>	<i>Description clinique</i>	<i>Critères objectifs</i>
0	0	Asymptomatique Pas d'artériopathie oblitérante	Epreuve d'effort sur tapis roulant et test d'hyperhémie normaux
	1	Claudication moyenne	Epreuve d'effort accomplie et PC après exercice > 50 mmHg mais au moins 20 mmHg au dessus de la valeur de repos
I	2	Claudication modérée	Intermédiaire entre les catégories 1 et 3
	3	Claudication sévère	Epreuve d'effort non accomplie et PC après exercice < 50 mmHg
II	4	Douleur de repos	PC au repos < 40 mmHg; PVR faible ou nul au niveau de la cheville et des métatarsiens; PO < 30 mmHg
III	5	Perte de substance cutanée minime. Ulcère ne cicatrisant pas, gangrène limitée au sein d'une ischémie régionale du pied	PC au repos < 60 mmHg; PVR faible ou nul au niveau de la cheville et des métatarsiens; PO < 40 mmHg
	6	Perte de substance cutanée importante étendue au dessus du niveau transmétatarsien, appui non conservable	Idem catégorie 5

PC : pression à la cheville  
 PO : pression à l'orteil  
 PVR (pulse volume recording) : volume du poul  
 : **ischémie critique chronique**

TABLEAU 6  
 CLASSIFICATION DE RUTHERFORD

<i>Stades de Leriche et Fontaine</i>	<i>n</i>	<i>%</i>
I	0	0
IIa	4	8
IIb	30	60
III	9	18
IV	7	14

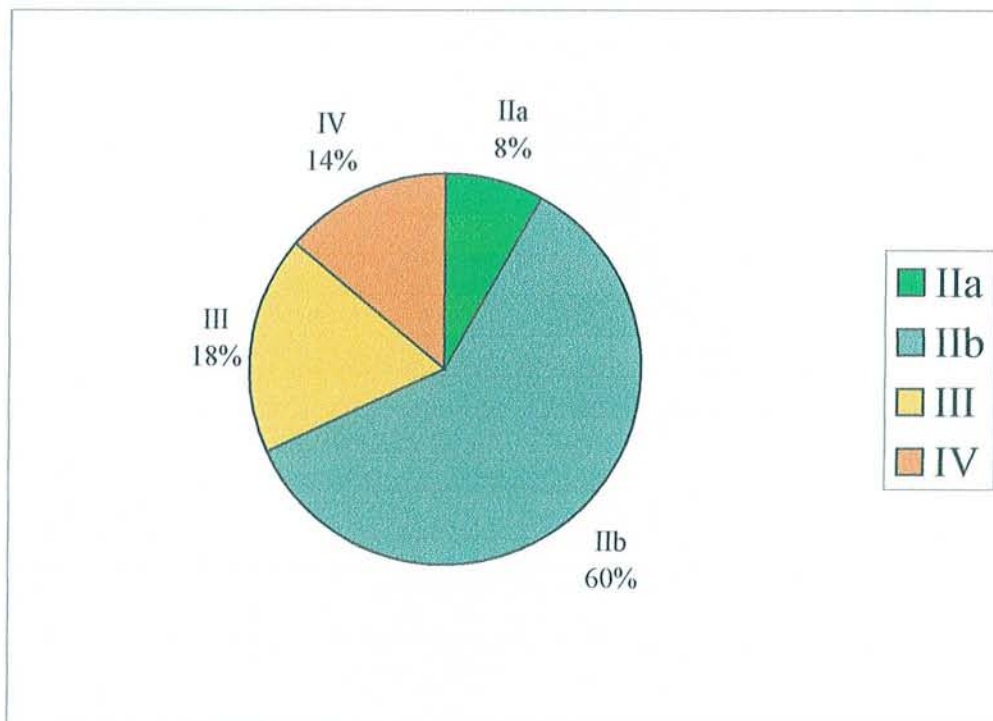


TABLEAU 7  
STADES CLINIQUES PRE-OPERATOIRES  
DE LERICHE ET FONTAINE



<i>Catégories cliniques de RUTHERFORD</i>	<i>n</i>	<i>%</i>
Catégorie 0	0	0
Catégorie 1	1	2
Catégorie 2	20	40
Catégorie 3	13	26
Catégorie 4	9	18
Catégorie 5	7	14
Catégorie 6	0	0

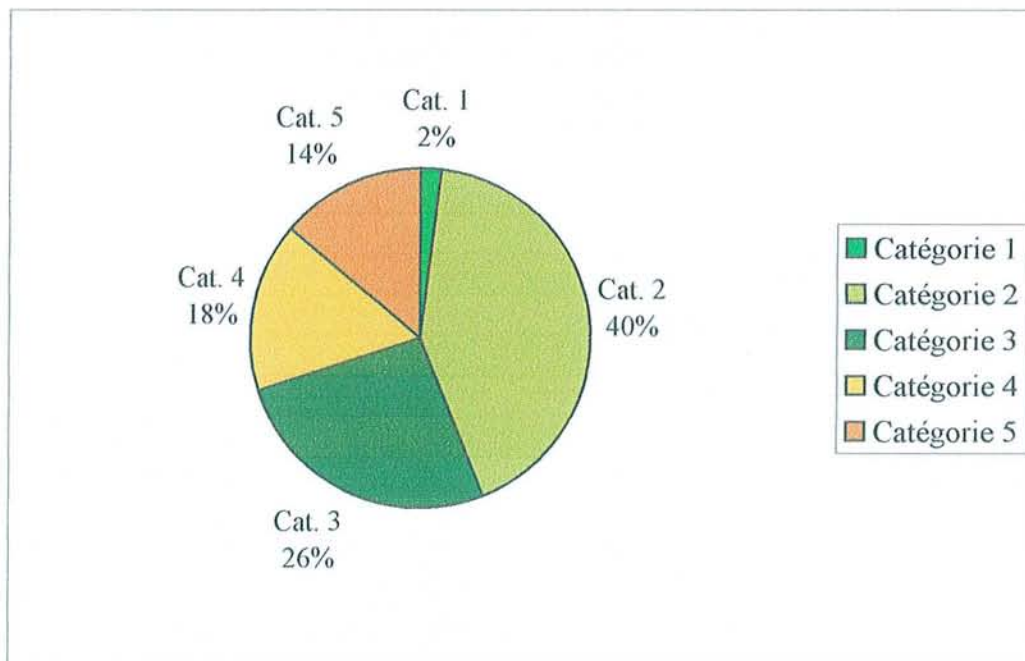


TABLEAU 8  
CATEGORIES CLINIQUES PRE-OPERATOIRES  
DE RUTHERFORD



La pression systolique de cheville moyenne =  $68 \pm 21$  mmHg (extrêmes de 20 à 130).

L'IPSCB au repos moyen =  $0,48 \pm 0,15$  (extrêmes de 0,15 à 0,80).

Le périmètre de marche moyen =  $105 \pm 70$  m (extrêmes de 10 à 350).

## **4. Bilan lésionnel complémentaire (Figure 14).**

### **a) Examens complémentaires :**

Quatre examens d'imagerie vasculaire ont été utilisés afin de réaliser les bilans lésionnels. Il s'agit de l'échodoppler (ED) artériel, de l'artériographie, de l'angiographie par résonance magnétique (ARM) et de l'angio-scanner (ATDM).

La répartition dans la réalisation de ces examens peut paraître inhomogène mais cela résulte de l'ouverture de notre démarche diagnostique aux nouvelles techniques d'imagerie vasculaire développées par les radiologues de notre centre hospitalo-universitaire.

Ces nouvelles techniques sont l'ARM que nous utilisons de manière courante depuis cinq ans et l'angio-scanner de développement plus récent. Ces examens sont tout d'abord moins invasifs, sans ponction artérielle, supprimant ainsi la morbidité propre de l'artériographie. L'ARM évite l'utilisation de produit de contraste iodé source de complications chez les patients allergiques, diabétiques ou insuffisants rénaux. Ils permettent une cartographie globale de la vascularisation artérielle des membres inférieurs.

L'échodoppler artériel n'a jamais dans notre série été utilisé de façon exclusive pour porter une indication thérapeutique. Il a été soit un examen de première intention réalisé au cours du premier bilan et complété ensuite par une

## BILAN PRE-OPERATOIRE

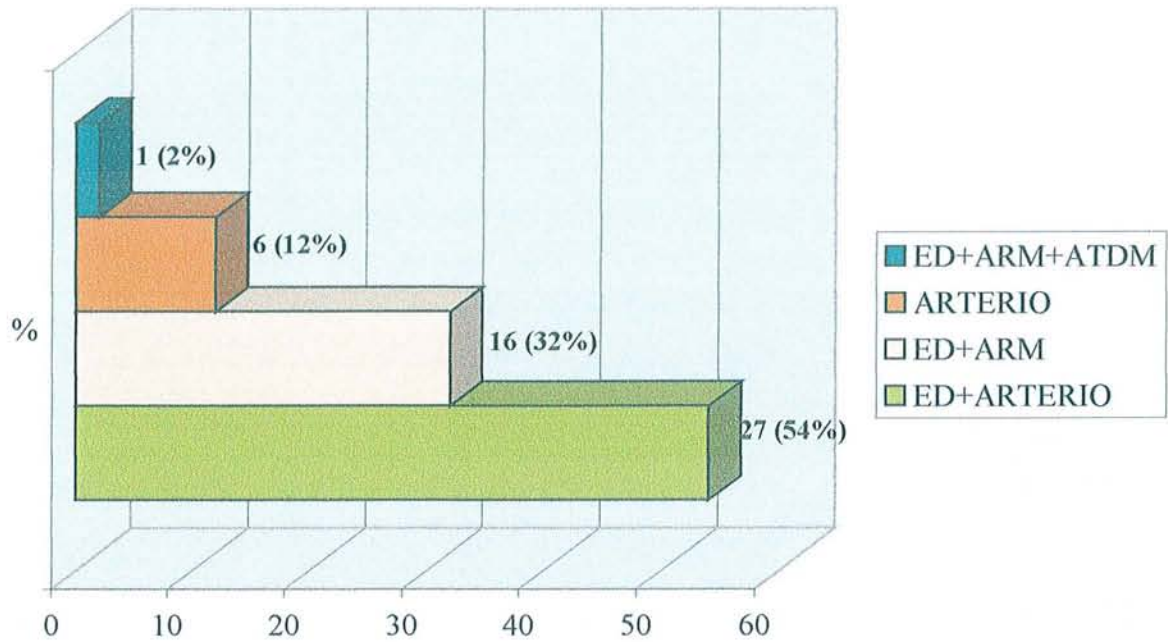


FIGURE 14

<i>Lésions</i>	
Catégorie 1	Sténose concentrique non calcifiée < 3cm
Catégorie 2	Sténose de 3 à 5 cm ou sténose excentrique ou calcifiée < 3 cm
Catégorie 3	Sténose de 5 à 10 cm ou occlusion chronique < 5 cm
Catégorie 4	Sténoses > 10 cm ou occlusion chronique > 5 cm ou athérosclérose aortoiliaque extensive ou sténose iliaque avec anévrisme de l'aorte abdominale ou avec une autre lésion nécessitant une chirurgie iliaque ou aortique

TABLEAU 9  
Classification des lésions iliaques selon la SCVIR [203]

artériographie, soit un examen de complément après l'ARM qui ne peut préjuger du degré de sténose et donc de la significativité des lésions observées.

Ainsi, 6 patients (12 %) ont bénéficié d'une artériographie seule et 26 (54 %) de l'association artériographie/ED puis, chez 17 patients (34 %) a été réalisée une ARM complétée par un ED dont un avec en plus un angio-scanner.

### **a) Description des lésions :**

L'occlusion se situait dans 35 cas (70 %) au niveau de l'artère iliaque primitive et dans 15 cas (30 %) au niveau de l'artère iliaque externe. Aucune occlusion ne touchait à la fois les deux axes iliaques, primitif et externe (**Photo.1-2-3**).

31 occlusions (62 %) étaient latéralisées à droite et 19 (38 %) à gauche.

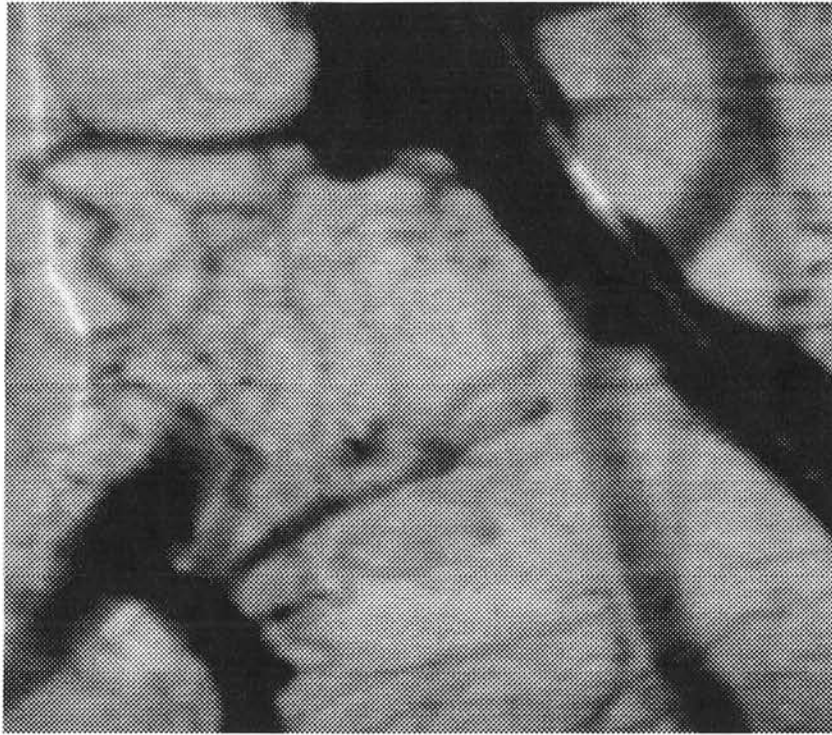
La longueur moyenne de l'occlusion était de  $5,2 \pm 1,8$  cm avec des extrêmes de 2 à 10 cm.

Selon la classification des lésions iliaques de la *Society of Cardiovascular and Interventional Radiology* (SCVIR) [203] 24 occlusions (48 %) étaient de catégorie 3 (jusqu'à 5 cm) et 26 (52%) de catégorie 4 (longueur supérieure à 5 cm) (**Tableau 9**).

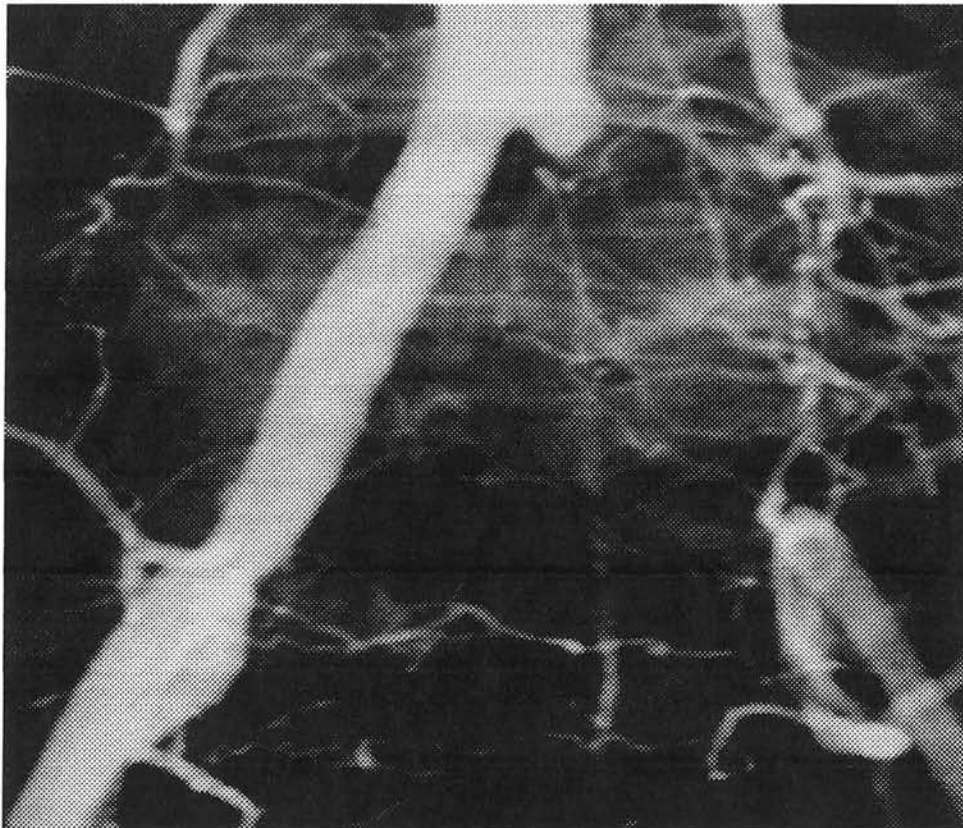
### **b) Réseau artériel d'aval :**

L'état du réseau artériel en aval de la lésion traitée a été évalué par les mêmes moyens diagnostiques et classé en bon et mauvais réseau distal (« run-off »). Il s'agit là d'un facteur important influençant les procédures endovasculaires comme l'ont montrés de nombreux auteurs [137, 195, 206-208].

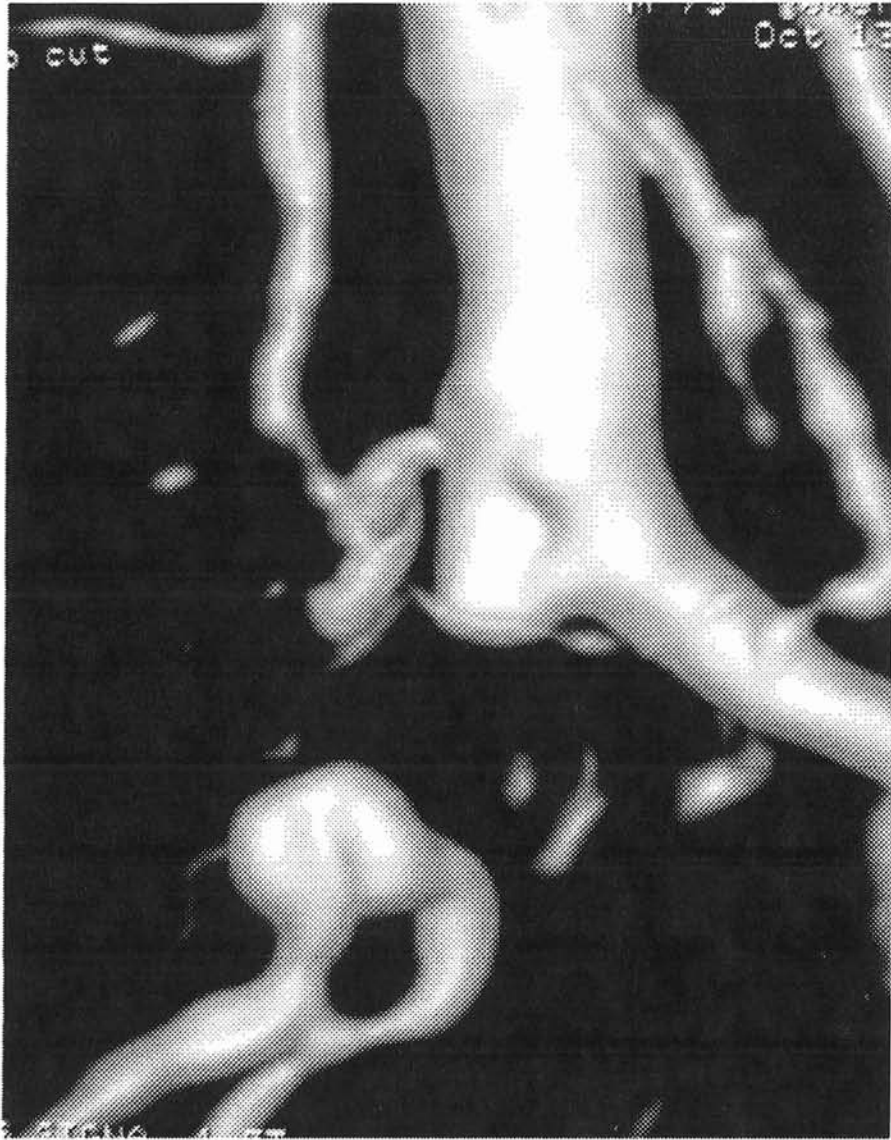Un bon réseau était défini par des artères fémorales, superficielle et profonde, associées à au moins une artère de jambe indemne de lésions significatives



PHOTOGRAPHIE 1  
OCCLUSION ILIAQUE PRIMITIVE D



PHOTOGRAPHIE 2  
OCCLUSION ILIAQUE PRIMITIVE G



PHOTOGRAPHIE 3  
ARM : OCCLUSION ILIAQUE PRIMITIVE DT

(sténose < 50 %). Dans tous les autres cas le réseau distal était considéré comme pauvre.

Ainsi, 33 occlusions présentaient en aval un bon réseau (66 %) et 17 un mauvais réseau artériel (34 %).

## **5. La procédure de recanalisation.**

### **a) Notions générales :**

Toutes les procédures ont eu lieu en milieu chirurgical au bloc opératoire de chirurgie vasculaire possédant tout l'équipement nécessaire à la chirurgie endovasculaire : table radio-transparente, appareil de radioscopie, injecteur, armoire de stockage de tout le matériel.

37 procédures ont été faites sous anesthésie locale (74 %) et 13 (26 %) sous anesthésie générale au début de notre expérience.

Tous les patients avaient bénéficié d'une consultation d'anesthésie pré-opératoire et même sous anesthésie locale une surveillance de l'intervention était assurée par un médecin anesthésiste de telle sorte qu'en cas d'échec ou de complication, une conversion chirurgicale conventionnelle était possible instantanément.

### **b) Abord de l'occlusion :**

Un cas a nécessité un abord chirurgical de l'artère fémorale commune homolatérale chez un patient ayant un antécédent d'abord fémoral chirurgical. Dans tous les autres cas une ponction fémorale a été réalisée à l'aide d'une aiguille de ponction de type Seldinger. Cette ponction était guidée par la



présence d'un poul fémoral, par repérage fluoroscopique du tiers interne de la tête fémorale, par « road-mapping » après artériographie par voie controlatérale ou plus récemment par échographie du carrefour fémoral dans 21 cas.

Dans 23 cas la ponction a été unilatérale et homolatérale à la lésion avec un franchissement rétrograde de l'occlusion.

Dans 24 cas la ponction a été bilatérale avec une ponction controlatérale première permettant la montée dans l'aorte d'un cathéter d'angiographie de type « pig-tail ». Dans ces cas l'abord de l'occlusion s'est fait secondairement par passage homolatéral et rétrograde du guide. Pour quatre patients l'impossibilité de franchissement de la lésion a nécessité une procédure en « cross-over » et donc un cathétérisme antérograde.

Enfin, pour trois recanalisation une ponction controlatérale exclusive avec procédure en « cross-over » a été réalisée.

### **c) Recanalisation :**

Après ponction et contrôle radioscopique de la montée d'un premier guide, un introducteur de diamètre 5 à 8 Frenchs était mis en place. A ce moment de l'intervention, tous les patients ont bénéficié d'un bolus intraveineux d'héparine non fractionnée à la dose moyenne de 50 UI/kg.

Par voie rétrograde ou antérograde, le franchissement de la thrombose était tenté à l'aide d'un guide hydrophile type terumo droit ou courbe de 0,035 inchs ou si échec, à l'aide d'un guide plus rigide type terumo « stiff ».

Aucune fibrinolyse préalable n'a été réalisée et aucun instrument de recanalisation n'a été utilisé en cas d'échec du guide simple.

Après franchissement de l'occlusion selon la décision stratégique de l'opérateur était réalisé(e) :

- Une dilatation simple (19cas).
- Une mise en place d'endoprothèse (stenting) secondaire à une sténose résiduelle supérieure à 30% (9cas) ou à une image de dissection (4cas).
- Une pré-dilatation avant stenting primaire c'est à dire de première intention (10cas).
- Un stenting primaire sans pré-dilatation (3cas).

Concernant les dilatations, toutes étaient effectuées à l'aide de cathéters à ballonnet double lumière de type Opta Pro® (laboratoire Cordis) ayant une pression d'insufflation maximale de 10 atmosphères. Le diamètre du ballonnet était choisi par référence à l'axe iliaque controlatéral et adjacent.

Quelle que soit la stratégie de stenting, 29 stents ont été posés en complément de la recanalisation de 26 occlusions artérielles iliaques, 3 lésions bénéficiant de la mise en place de deux endoprothèses. Le taux de stenting pour les lésions recanalisées était donc de 58%.

Notre préférence est allée au stent expansible sur ballon de type Palmaz puisque 26 ont été posés. Lors des dernières procédures, 3 stents auto-expansibles en nitinol ont été utilisés au cours d'une stratégie de stenting primaire sans pré-dilatation.

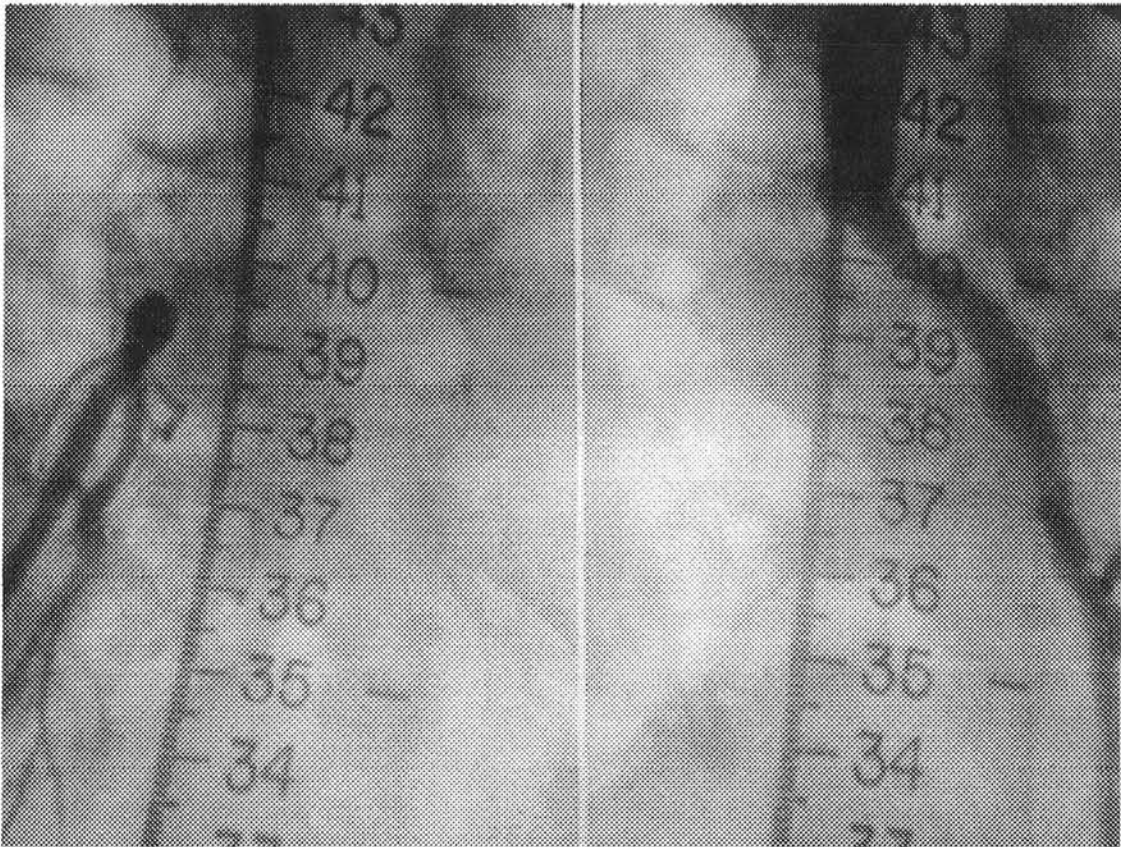
Dans tous les cas, un contrôle final par artériographie sur table était réalisé sur deux incidences de face et oblique.

En fin de procédure une compression manuelle après retrait du matériel était maintenue au moins quinze minutes puis un pansement compressif était effectué, complété par la mise en place d'un sac de sable au scarpa pendant vingt quatre heures au terme desquelles le levé était autorisé.

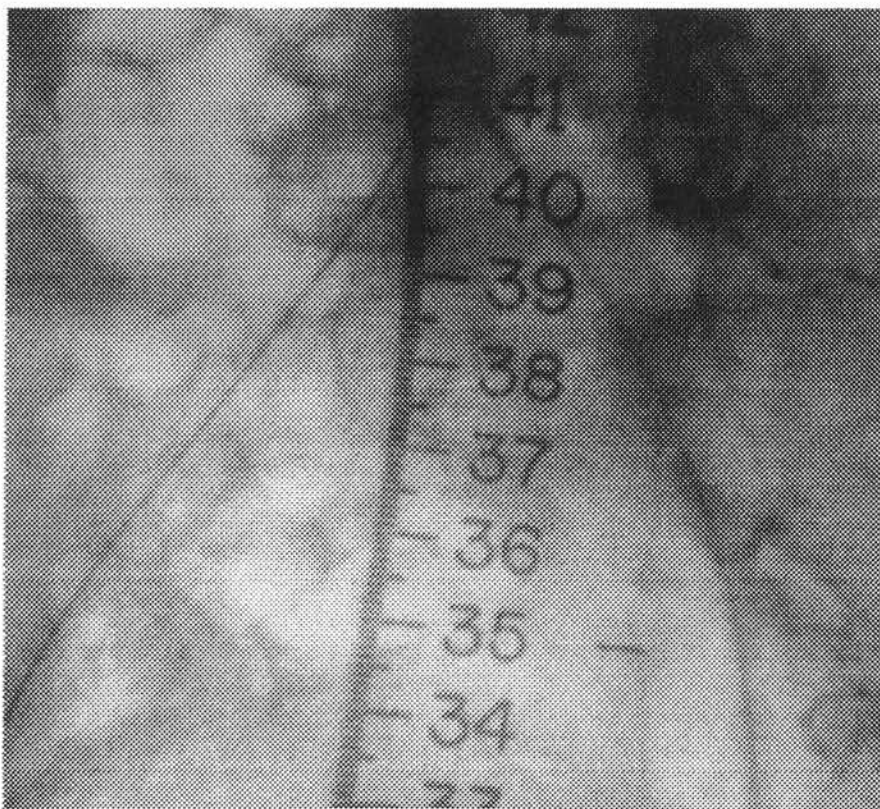
La durée moyenne du geste était de  $68 \pm 15$  minutes (extrêmes de 45 à 90).

La durée moyenne d'hospitalisation était de  $3,2 \pm 2,6$  jours (extrêmes de 1 à 13).

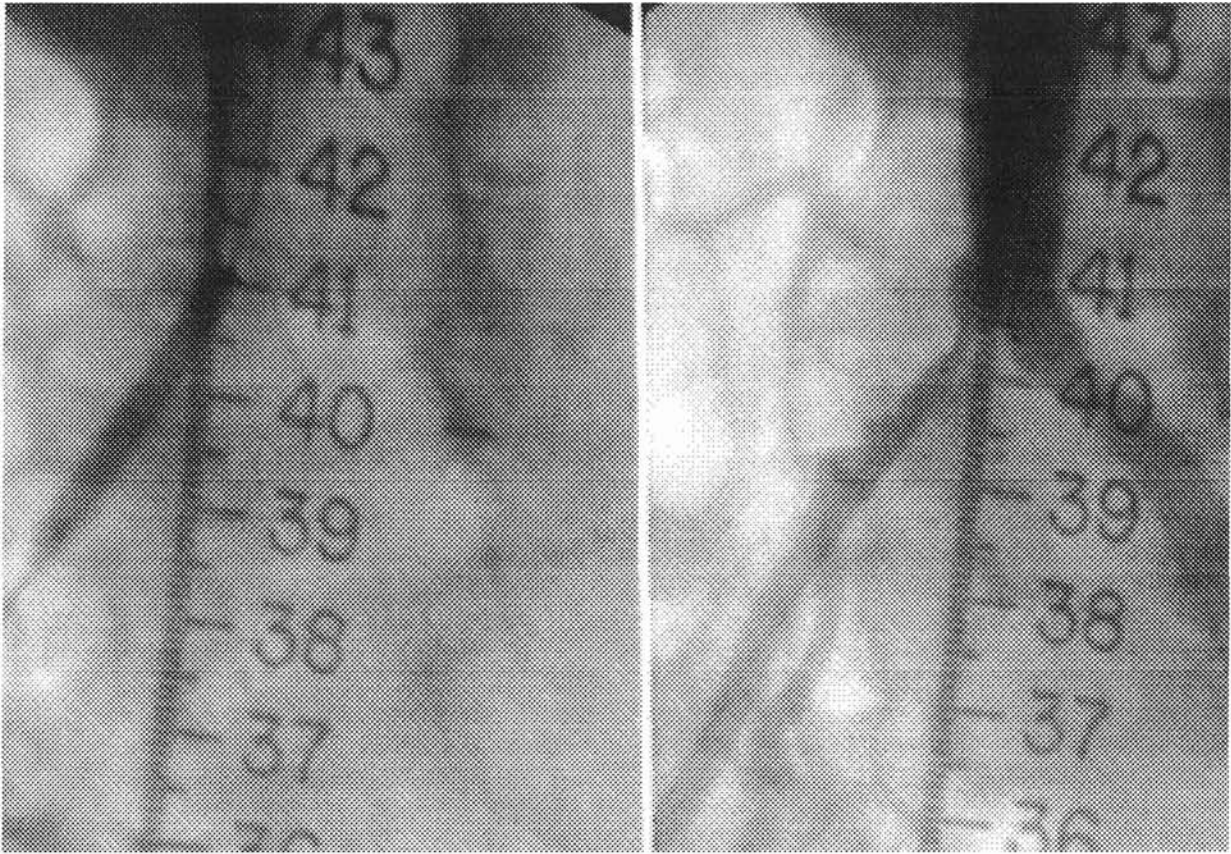




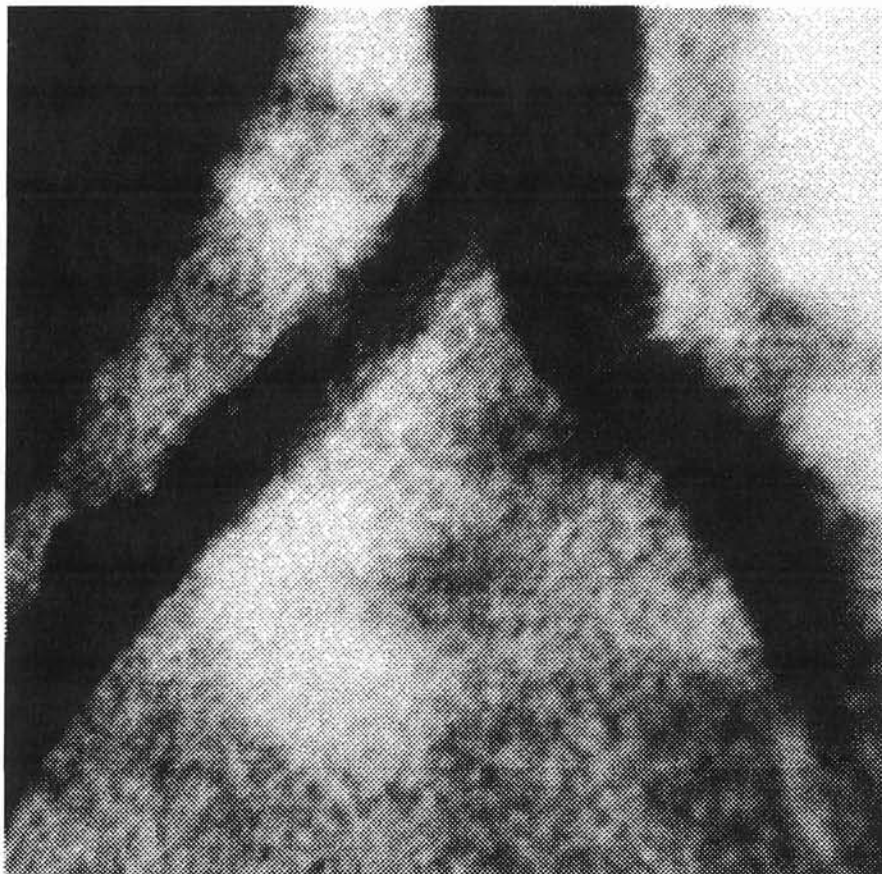
PHOTOGRAPHIE 4 : artériographie première



PHOTOGRAPHIE 5 : montée des guides



PHOTOGRAPHIE 6 : dilatation



PHOTOGRAPHIE 7 : contrôle final

#### **d) Gestes associés :**

Chez un patient, a été réalisée en fin de procédure une amputation d'un cinquième rayon métatarso-phalangien.

11 patients ont eu une angioplastie transluminale percutanée sur l'axe iliaque controlatéral : 2 sténoses iliaques externes et 9 sténoses iliaques primitives.

### **6. Traitement médicamenteux.**

En fin d'intervention, était mis en place pour tous les patients une seringue électrique d'héparine non fractionnée par voie veineuse à la dose moyenne de 100 UI/kg/12h, adaptée quatre heures plus tard au résultat du temps de céphaline activé afin d'obtenir une valeur à deux fois le temps témoin. Cette anticoagulation était maintenue quarante huit heures, puis stoppée ou relayée par une héparine de bas poids moléculaire ou un anticoagulant oral (anti-vitamine K), si une pathologie associée l'indiquait.

Concernant l'antiagrégation plaquettaire, tous les patients ont eu une injection intra-veineuse d'aspirine 250 mg le jour de l'intervention, relayée le lendemain par de l'aspirine per-os « à vie ».

Lors des 9 dernières procédures avec stenting, nous avons associé à l'aspirine le clopidogrel à partir du jour de l'intervention, pour une durée de quatre à six semaines.

Ainsi, 6 patients sortirent avec un anticoagulant oral et 38 avec de l'aspirine dont 9 en association avec le clopidogrel.

Un traitement par vasodilatateur était systématiquement prescrit.

## **7. Contrôle et suivi des patients.**

Tous les patients ont été revus à deux mois de l'intervention avec un examen clinique et un examen échodoppler.

Par la suite, tous les patients dont le suivi ne s'était pas effectué dans le service, ont été convoqués pour un examen clinique associé à un échodoppler de contrôle et une mesure des IPSCB au repos.

Si une aggravation clinique ou si une anomalie était retrouvée à l'échodoppler, un bilan morphologique par artériographie ou angiographie par résonance magnétique était réalisé.

Au final deux patients n'ont pu être revus, et ont donc été considérés comme perdus de vue après leur dernière consultation.

## **8. Facteurs pronostiques.**

Un certain nombre de facteurs pouvant influencer les résultats en terme de perméabilité ont été étudiés. Ces facteurs pronostiques sont :

- Le sexe
- L'hypertension artérielle
- Le diabète
- L'hypercholestérolémie
- L'obésité
- Le tabagisme actif
- Le site lésionnel
- La perméabilité de l'artère fémorale superficielle
- L'état du réseau distal
- Le statut clinique pré-opératoire
- La longueur de l'occlusion
- La mise en place d'une endoprothèse

## 9. Définitions.

Les définitions des différents critères de succès sont celles proposées par RUTHERFORD dans des recommandations approuvées par la SVS et l'ISCVS [201, 202, 207-210] :

- **SUCCES TECHNIQUE** : Recanalisation réussie avec sur le contrôle artériographique per-opératoire un degré de sténose résiduelle  $< 30\%$ .
- **SUCCES CLINIQUE** : Amélioration clinique significative cotée à +2 ou +3 selon l'échelle de RUTHERFORD (**Tableau 10**).
- **SUCCES HEMODYNAMIQUE** : Augmentation de l'index de pression systolique cheville/bras (IPSCB)  $> 0,10$ .
- **SUCCES ANATOMIQUE** : Sténose résiduelle  $< 50\%$ .
- **PERMEABILITE PRIMAIRE** : Perméabilité ininterrompue du segment traité.
- **PERMEABILITE SECONDAIRE** : Perméabilité après interruption de la perméabilité primaire par une procédure de revascularisation du segment traité.

## 10. Outils statistiques.

Les taux cumulés de perméabilité ont été calculés par la méthode de Kaplan-Meier [211, 212], en intention de traiter et pour les succès techniques. Ont été calculées séparément les courbes de perméabilité clinique et anatomique.

Une analyse univariée de comparaison des courbes de perméabilité en fonction de facteurs pouvant influencer la perméabilité a été réalisée par le test de Log-rank [213].

GRADE	DESCRIPTION CLINIQUE
+3	Amélioration importante : Symptômes absents ou grandement améliorés Index de pression cheville/bras (IPSCB) > 0,90
+2	Amélioration modérée : Symptômes présents mais amélioration d'au moins une catégorie clinique IPSCB augmenté de plus de 0,10 mais non normalisé
+1	Amélioration minime : IPSCB augmenté de plus de 0,10 mais sans amélioration de catégorie Ou l'inverse
0	Pas de changement de catégorie et augmentation IPSCB < 0,10
-1	Aggravation minime : Pas de changement de catégorie mais baisse de IPSCB > 0,10 Ou l'inverse
-2	Aggravation modérée : Aggravation d'une catégorie ou amputation mineure imprévue
-3	Aggravation importante : Aggravation de plus d'une catégorie ou amputation majeure imprévue

TABLEAU 10  
ECHELLE D'ÉVALUATION DE L'ÉVOLUTION CLINIQUE  
SELON RUTHERFORD

Les différences entre les groupes ont été analysées par le test Chi-square avec une significativité pour  $p < 0,05$ .

Les statistiques ont été réalisées à l'aide du logiciel *SAS System 8.02*.

## B/ RESULTATS

Les résultats concernent 50 tentatives de recanalisations iliaques réalisées chez 49 patients, un patient ayant subi une procédure bilatérale en deux temps.

La durée moyenne de suivi a été de  $24 \pm 2$  mois avec des extrêmes de 4 à 84 mois.

### 1. Résultats immédiats.

#### a) Succès technique :

On observe 5 échecs techniques de recanalisation de la thrombose iliaque. Il s'agit de 5 cas où le guide n'a pas pu franchir la lésion. Il n'y a eu aucun échec de ponction. **Le taux de succès technique est donc de 90 %.**

L'analyse des échecs est résumé dans le tableau ci-dessous :

Echec	Année	Stade clinique	Longueur (cm)	AG/AL*	Ponction rétrograde	Cross-over	Complication	Chirurgie dans le même temps
1	1996	IIb	6	AG	oui	oui	non	oui
2	1997	IIb	5	AG	oui	oui	non	oui
3	1998	IIb	7	AL	oui	non	non	non
4	2000	IIb	5	AL	oui	non	non	non
5	2001	IIb	5	AL	oui	oui	non	non



On remarque que pour deux patients un « abord » antérograde de la lésion par « cross-over » n'a pas été tenté, réduisant ainsi les chances de succès.

La répartition chronologique de ces échecs ne met pas en évidence de notion d'apprentissage.

On peut noter que les procédures réalisées sous anesthésie générale au début de notre expérience ont probablement incité à pratiquer dans le même temps opératoire une revascularisation conventionnelle chirurgicale.

### **b) Echecs péri-opératoires :**

Cinq thromboses péri-opératoires (dans les 30 jours après la procédure) ont été observées soit un **taux de thromboses précoces de 10 %**.

Deux thromboses sont survenues dans la période post-opératoire immédiate, entraînant un tableau clinique d'ischémie aiguë. Ces deux thromboses ont été traitées en urgence par chirurgie conventionnelle avec la réalisation de deux pontages croisés, fémoro-fémoral. Il n'y a eu aucune tentative de thrombectomie chirurgicale ou pharmacologique par fibrinolyse. On peut noter que ces deux dilatations avaient été associées à la mise en place d'une endoprothèse de type Palmaz (l'une pour image de dissection et l'autre pour sténose résiduelle).

Parmi les trois autres thromboses deux sont survenues au quinzième jour et une au trentième. Aucune n'a été à l'origine d'un tableau d'ischémie aiguë imposant un traitement en urgence. Il avait été décidé pour les trois un traitement médical conservateur avant d'envisager une revascularisation chirurgicale différée. Là non plus, aucune thrombectomie n'avait été tentée. Pour l'une de ces thromboses, l'examen échodoppler avait retrouvé une insuffisance d'expansion du stent de Palmaz mis en place pour une sténose résiduelle.



## **2. Complications.**

### **a) Morbidité péri-opératoire :**

Nous avons observé deux complications soit un **taux de morbidité péri-opératoire de 4 %**.

Il s'agissait d'une complication embolique au niveau de l'artère fémorale superficielle homolatérale à l'occlusion et au site de ponction. Elle a été traitée efficacement par une thrombolyse in situ (Urokinase 100000 UI).

L'autre était une thrombose au niveau de l'introducteur constatée enfin de procédure. Une thrombolyse locale (Urokinase 300000 UI) a été réalisée avec succès.

Par ailleurs, nous n'avons pas eu à déplorer d'hématome au point de ponction ou rétropéritoneal, de rupture artérielle, de faux anévrisme, d'insuffisance rénale, de fistule artérioveineuse, de sepsis ou de complication des traitements pharmacologiques.

### **b) Mortalité péri-opératoire :**

Nous avons constaté deux décès soit un **taux de mortalité péri-opératoire de 4 %**.

Un patient est décédé au huitième jour de la procédure d'un infarctus du myocarde alors qu'il était sorti du service au troisième jour. La procédure et les suites opératoires avaient été simples. Il présentait néanmoins des antécédents de nécrose myocardique et de pontage aorto-coronarien.

Le deuxième patient est décédé au douzième jour de l'intervention en service d'hépatologie. Il présentait une cirrhose alcoolique sévère (Child C) et son décès a été attribué à un syndrome hépato-rénal.

Les deux procédures avaient été réalisées sous anesthésie locale.

### **3. Résultats tardifs.**

#### **a) Résultats cliniques :**

Ces résultats sont exprimés dans le **tableau 11** et seuls les succès techniques sont évalués.

A deux mois, 31 patients (69 %) présentait une amélioration clinique significative cotée +2 ou +3 selon l'échelle de RUTHERFORD.

Lors de leur dernier contrôle, avec un suivi moyen de 24 mois, 29 patients (64 %) étaient cotés +2 ou +3.

Au dernier bilan, l'index de pression systolique cheville/bras au repos était significativement amélioré avec une valeur moyenne de  $0,75 \pm 0,17$  ( $p < 0,05$ ).

#### **b) Thromboses :**

Quatre thromboses du segment artériel iliaque recanalisé sont survenues au cours du suivi : deux à 2 mois, une à 6 mois et une à 24 mois.

La première thrombose, révélée sur un mode clinique aigu, a été traitée en urgence par un pontage axillo-fémoral. Il s'agissait d'une patiente avec des antécédents de néoplasie utérine et de colostomie pour occlusion sur bride expliquant la stratégie chirurgicale de pontage extra-anatomique.

La deuxième, à l'origine d'une ischémie sub-aiguë, a été traitée en semi-urgence par un pontage croisé fémoro-fémoral.

Pour la troisième, également responsable d'une ischémie sub-aiguë, un traitement médical dans un premier temps a permis une amélioration clinique et un pontage croisé fémoro-fémoral a été réalisé six mois plus tard.

Grade	Statut clinique à 2 mois		Statut clinique lors du dernier bilan *	
	n	%	n	%
0	13	29	14	31
+1	1	2,2	2	4,5
+2	21	46	20	44
+3	10	22	9	20

\* suivi moyen 24 mois (extrêmes 3 à 84)

**TABLEAU 11**  
Amélioration clinique selon l'échelle de RUTHERFORD  
des 45/50 recanalisations réussies

La quatrième thrombose s'est révélée par une douleur aiguë suivie d'une claudication serrée. Le patient n'a consulté qu'un mois après et a été traité par un pontage croisé fémoro-fémoral.

Il est encore intéressant de noter qu'aucune de ces thromboses n'a fait l'objet de tentatives de reperméabilisation secondaire par voie endoluminale.

### **a) Resténoses :**

Nous avons observé quatre resténoses durant le suivi : trois à 2 mois et une à 8 mois.

Deux resténoses se sont développées chez le patient ayant subi une recanalisation iliaque bilatérale. Lors du contrôle effectué à deux mois, l'échodoppler complété par une angio-RM confirmait la présence de deux resténoses hémodynamiquement significatives. Par ailleurs le patient restait asymptomatique. Il n'avait pas été décidé de nouvelle dilatation et la perméabilité clinique s'est maintenue avec un traitement médical jusqu'au trentième mois lorsqu'est apparue une claudication serrée.

La troisième resténose a également été diagnostiquée à deux mois. Il persistait une claudication serrée et l'échodoppler confirmait une resténose significative estimée à 80 %. Le patient avait été dilaté sans stenting et le contrôle artériographique per-opératoire était bon. Chez ce patient une nouvelle angioplastie transluminale percutanée avec la mise en place d'une endoprothèse de type Palmaz a été réalisée. Les perméabilités secondaires cliniques et anatomiques à six mois étaient conservées. Le patient est décédé au huitième mois d'un infarctus du myocarde.

La dernière resténose a été diagnostiquée au huitième mois lors d'un contrôle systématique. Le patient restait asymptomatique et l'échodoppler retrouvait une sténose significative supérieure à 50%. Une tentative de reperméabilisation secondaire a été réalisée sans succès (échec de cathétérisme de la lésion). Lors

du dernier contrôle à trois ans et demi, le patient était asymptomatique avec une sténose inchangée. Le patient est décédé au quarante cinquième mois d'une embolie pulmonaire.

Parmi tous les échecs seulement deux resténoses ont été traitées afin de maintenir une perméabilité secondaire. Une procédure fut un succès et l'autre un échec technique. Ceci expliquera dans cette étude l'absence d'évaluation de la perméabilité secondaire.

### **b) Analyse des perméabilités :**

Le suivi moyen des patients était de  $24 \pm 2$  mois avec des extrêmes de 4 à 84.

Nous avons vu que notre étude comportait cinq échecs de recanalisation, cinq thromboses précoces, quatre thromboses tardives et quatre resténoses dont deux chez le même patient.

Par ailleurs, durant le suivi dix patients sont décédés et deux n'ont pu être revus.

Les taux cumulés de perméabilité clinique et anatomique ont été exprimés sur le nombre de patients, séparément en intention de traiter et en succès techniques selon la méthode de Kaplan-Meier proposée par RUTHERFORD et recommandée par la SVS et l'ISCVS pour l'évaluation des résultats après chirurgie vasculaire et pour la standardisation de toutes les méthodes endovasculaires (**Tableaux 12 et 13**).

Les perméabilités ont été calculées jusqu'à 30 mois, au-delà le nombre de patient restant n'était pas suffisant pour une analyse statistique interprétable.

En intention de traiter, la perméabilité clinique à 6, 12, 24 et 30 mois était respectivement de 72, 66, 66 et 53 % et la perméabilité anatomique de 66, 63, 63 et 55 %.

Suivi, (Mois)	Perméabilité, %	Patients, n	Echecs, n	Censurés, n	Erreur Standard, %
<b>Perméabilité clinique</b>					
0	100	49	...	...	...
6	72,4	26	13	10	6,5
12	66,2	19	15	15	7,3
24	66,2	11	15	23	7,3
30	52,6	7	17	25	10,4
<b>Perméabilité anatomique</b>					
0	100	49	...	...	...
6	66,4	26	14	9	7,2
12	63	16	16	17	7,5
24	63	9	16	24	7,5
30	55	5	17	27	9,9

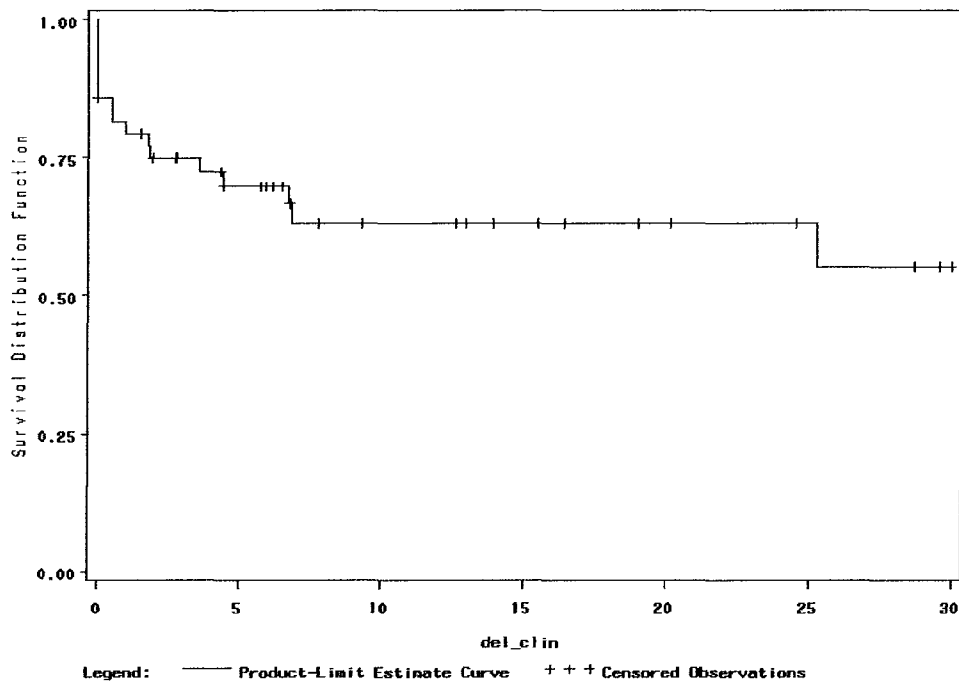
Censurés = décès + perdus de suivi + perdus de vue

TABLEAU 12  
Taux cumulés de perméabilité (Kaplan-Meier)  
En intention de traiter

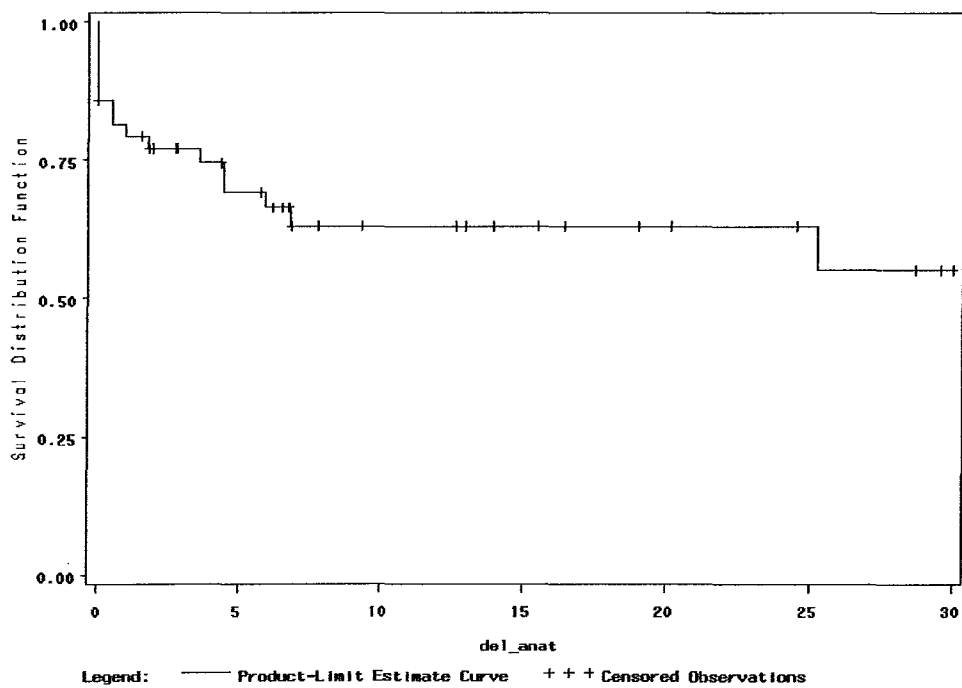
Suivi, (Mois)	Perméabilité, %	Patients, n	Echecs, n	Censurés, n	Erreur Standard, %
<b>Perméabilité clinique</b>					
0	100	44	...	...	...
6	80,6	26	8	10	6,2
12	73,7	19	10	15	7,3
24	73,7	12	10	22	7,3
30	58,7	7	12	25	11,2
<b>Perméabilité anatomique</b>					
0	100	44	...	...	...
6	74	24	10	10	7,2
12	70	16	11	17	7,7
24	70	9	11	24	7,7
30	60	5	12	27	10,6

Censurés = décès + perdus de suivi + perdus de vue

TABLEAU 13  
Taux cumulés de perméabilité (Kaplan-Meier)  
En succès techniques

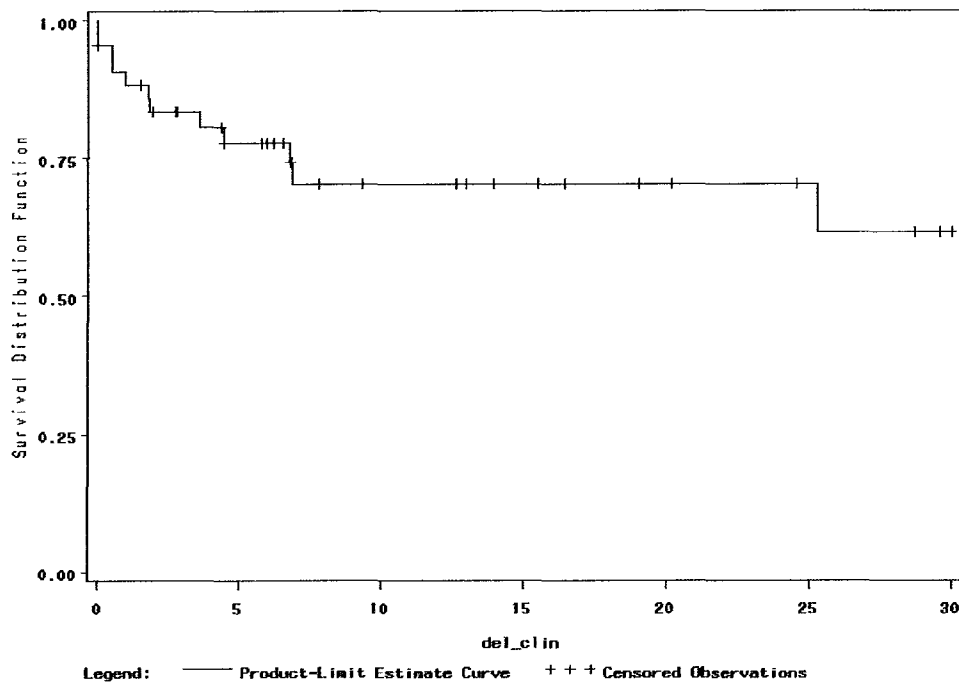


COURBE 1  
Perméabilité clinique (en intention de traiter)

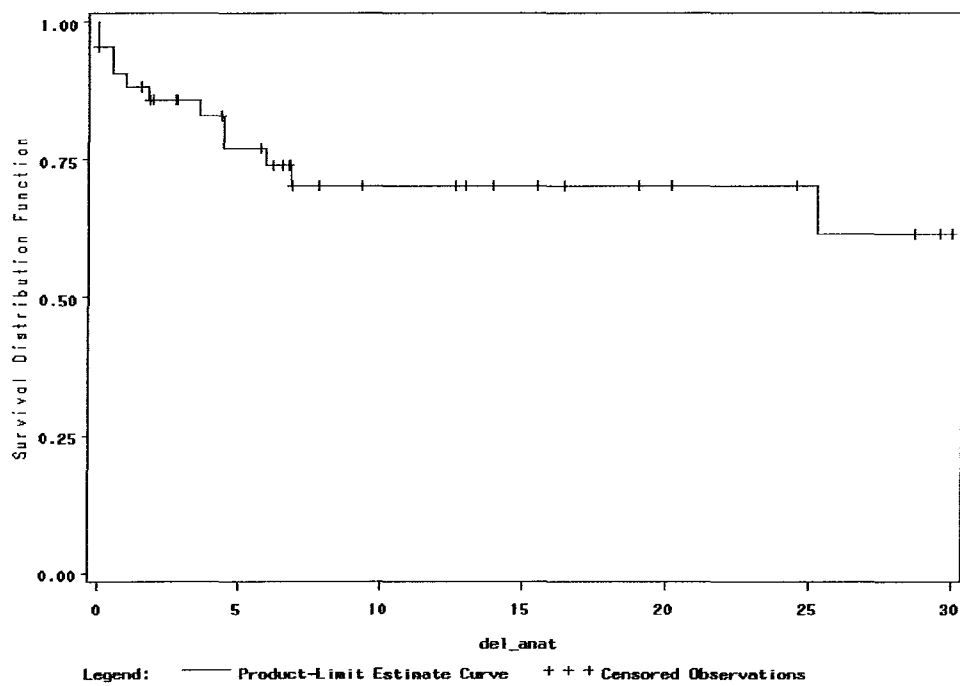


COURBE 2  
Perméabilité anatomique (en intention de traiter)





COURBE 3  
Perméabilité clinique (en succès techniques)



COURBE 4  
Perméabilité anatomique (en succès techniques)

En terme de succès techniques, la perméabilité clinique à 6, 12, 24 et 30 mois était respectivement de 81, 74, 74 et 59 % et la perméabilité anatomique de 74, 70, 70 et 60 %.

#### **4.Facteurs influençant la perméabilité.**

L'analyse de l'influence de facteurs pronostiques sur la perméabilité a été réalisée sur les résultats anatomiques (**Tableaux 14 et 15**).

Dans les deux groupes en intention de traiter et en succès techniques, il apparaît que seule la **perméabilité de l'artère fémorale superficielle** est associée de manière statistiquement significative à une meilleure perméabilité ( $\chi^2 = 6.37$ ,  $p = 0.01$ ).

Dans Le groupe des succès techniques, la longueur de l'occlusion inférieure ou égale à 5 cm est un facteur approchant la significativité ( $\chi^2 = 3.49$ ,  $p = 0.06$ ).

Dans l'analyse en intention de traiter, la qualité globale du réseau distal est également un facteur approchant la significativité ( $\chi^2 = 3.37$ ,  $p = 0.06$ ).

Perméabilité anatomique (%)		
en intention de traiter		
Sexe:		NS
	Homme (n = 36)	35
	Femme (n = 13)	51
Site lésionnel:		NS
	AIP (n = 35)	54
	AIE (n = 15)	32
HTA:		NS
	oui (n = 26)	72
	non (n = 23)	30
Diabète:		NS
	oui (n = 15)	69
	non (n = 34)	40
Hypercholestérolémie:		NS
	oui (n = 18)	51
	non (n = 31)	30
Obésité:		NS
	oui (n = 8)	50
	non (n = 41)	37
Tabagisme actif:		NS
	oui (n = 34)	30
	non (n = 15)	72
Perméabilité AFS:		p = 0,01
	oui (n = 39)	42
	non (n = 11)	0
Réseau distal:		p = 0,06
	bon (n = 33)	87
	mauvais (n = 17)	31
Stade clinique:		NS
	catégories 0-1-2-3 (n = 34)	30
	catégories 4-5-6 (n = 16)	72
Longueur occlusion:		NS
	catégorie 3 < à 5cm (n = 24)	58
	catégorie 4 > à 5cm (n = 26)	37
Endoprothèse:		NS
	oui (n = 26)	72
	non (n = 24)	30

NS: non significatif

AFS: artère fémorale superficielle

AIP/AIE: artère iliaque primitive/externe

TABLEAU 14

Perméabilité anatomique (%)		
en succès techniques		
Sexe:		NS
	Homme (n = 32)	39
	Femme (n = 12)	55
Site lésionnel:		NS
	AIP (n = 33)	58
	AIE (n = 12)	36
HTA:		NS
	oui (n = 23)	79
	non (n = 21)	34
Diabète:		NS
	oui (n = 13)	80
	non (n = 31)	44
Hypercholestérolémie:		NS
	oui (n = 17)	57
	non (n = 27)	33
Obésité:		NS
	oui (n = 8)	50
	non (n = 36)	42
Tabagisme actif:		NS
	oui (n = 31)	33
	non (n = 14)	83
Perméabilité AFS:		p = 0,05
	oui (n = 35)	36
	non (n = 10)	0
Réseau distal:		NS
	bon (n = 27)	87
	mauvais (n = 18)	37
Stade clinique:		NS
	catégories 0-1-2-3 (n = 30)	33
	catégories 4-5-6 (n = 15)	80
Longueur occlusion:		p = 0,06
	catégorie 3 < à 5cm (n = 21)	67
	catégorie 4 > à 5cm (n = 24)	29
Endoprothèse:		NS
	oui (n = 25)	72
	non (n = 20)	30

NS: non significatif

AFS: artère fémorale superficielle

AIP/AIE: artère iliaque primitive/externe

TABLEAU 15

# DISCUSSION

Durant la dernière décennie, l'application des techniques endovasculaires aux lésions artérielles iliaques athéromateuses s'est considérablement développée pour devenir aujourd'hui pour de nombreux auteurs le traitement de référence, du moins pour les sténoses. Concernant ces dernières, les résultats publiés sont bons avec des taux de perméabilité approchant dans certaines études ceux de la chirurgie conventionnelle au prix d'une morbi-mortalité plus faible. Mais l'efficacité des procédures endoluminales paraît moins claire pour les lésions occlusives iliaques d'origine athéromateuse. Nos résultats et ceux de la littérature seront ainsi discutés.

Notre service de chirurgie vasculaire a su développer et appliquer à l'étage artériel iliaque ces techniques endoluminales puisque, ont été réalisées entre janvier 1995 et janvier 2002 cinquante recanalisation iliaques et surtout, près de trois cent angioplasties transluminales pour le traitement de sténoses iliaques. Nous avons donc su connaître le matériel, apprendre et développer ces nouvelles techniques de revascularisation toujours dans un souci d'efficacité optimale pour le patient.

A la vue de notre expérience, cette étude témoigne de notre activité et de notre dynamisme dans le traitement des pathologies artérielles.

Bien que rétrospective et simplement descriptive, cette étude constitue un suivi consécutif de malades et, elle est homogène dans ses indications puisque tous les patients présentaient une occlusion d'origine athéromateuse symptomatique et chronique.

Par ailleurs, même si notre stratégie de mise en place d'endoprothèse est inhomogène par un stenting sélectif ou primaire, nos outils thérapeutiques se sont limités à la procédure d'angioplastie transluminale sans l'utilisation de l'athérectomie, de la fibrinolyse ou du laser comme cela peut être retrouvé sans cohérence dans certaines études.

Enfin, notre effectif peut paraître faible mais d'après la littérature, il s'agit là d'une série tout à fait acceptable d'autant plus qu'elle concerne les thromboses de manière exclusive.

L'ensemble de nos résultats a été exprimé en terme de succès technique mais aussi en intention de traiter, ce qui n'apparaît pas dans toutes les études publiées. Ainsi, nous discuterons, après un bref rappel des résultats de la chirurgie conventionnelle, des indications et de la technique de recanalisation, des perméabilités de notre série après une revue de la littérature, des complications de la procédure, des facteurs influençant la perméabilité, du coût, et de l'avenir.

## **A/ RESULTATS DE LA CHIRURGIE**

Avant d'envisager une discussion sur les différents aspects des résultats de la recanalisation iliaque, il est important de rappeler ceux de la chirurgie conventionnelle. Les débats sont encore largement ouverts afin de déterminer réellement et objectivement l'intérêt des procédures endovasculaires dans le traitement des lésions occlusives iliaques d'origine athéromateuse. Il est donc honnête d'ouvrir la discussion en présentant brièvement les résultats de la chirurgie conventionnelle.

### **1.Perméabilités (Tableaux 16, 17, 18, 19 et 20).**

Depuis les années 1950 [255] et les premières descriptions de revascularisations chirurgicales des lésions occlusives aorto-iliaques, les résultats des différents

types de pontages et des endartériectomies ont fait l'objet de très nombreuses publications et nous les connaissons donc très bien, avec des reculs importants.

Plusieurs options chirurgicales sont réalisables en fonctions de différents facteurs que nous ne développerons pas dans ce travail :

- Pontage aorto-iliaque ou aorto-fémoral uni ou bilatéral
- Pontage ilio-fémoral uni ou bilatéral
- Pontage croisé fémoro-fémoral ou ilio-fémoral
- Pontage axillo uni ou bifémoral
- Endartériectomie iliaque

Les taux de perméabilité de ces revascularisations sont très variables.

Les meilleures perméabilités sont retrouvées pour les pontages aorto-(bi)iliaques ou aorto-(bi)fémoraux avec des taux primaires respectivement à 1, 5, 10 et 15 ans de 96 %, 91 %, 87 % et 82 % pour les claudications et 95 %, 87 %, 82 % et 75 % pour les ischémies critiques chroniques [252].

L'endartériectomie iliaque, technique tombée quelque peu dans l'oubli au sein de nombreuses équipes chirurgicales, obtient pourtant de bonnes perméabilités primaires avec des taux de 83 % à 86 % à 5 ans et de 65 % à 83 % à 10 ans.

Parmi les pontages extra-anatomiques, les pontages croisés ilio ou fémoro-fémoraux donnent les meilleurs résultats avec des taux de perméabilité primaire variant de 50 % à 90 % à 4 ans et secondaire de 90 % à 95 % à 4 ans. Les pontages axillo-(bi)fémoraux sont les moins satisfaisants avec des taux de perméabilité primaire à 5 ans de 43 % à 73 % améliorés à 70-75 % en perméabilité secondaire [263].

Ceci peut paraître un catalogue de chiffres, mais il est important à connaître si nous voulons au mieux apprécier les résultats des recanalisations iliaques.



ANNÉE	AUTEUR	n	PERMÉABILITÉ PRIMAIRE	PERMÉABILITÉ SECONDAIRE
1985	POULIAS [247]	500	92 % à 1 an 86 % à 5 ans 78 % à 10 ans	
1986	SZILAGYI [248]	1748	85 % à 4 ans 80 % à 10 ans 75 % à 15 ans	
1991	NEVELSTEEN [249]	912	89 % à 4 ans 83 % à 10 ans 77 % à 15 ans	90 % à 10 ans 84 % à 15 ans
1992	VAN DEN AKKER [250]	518	87 % à 4 ans 79 % à 10 ans	
1994	VAN DER VLIET [251]	350	88 % à 4 ans 80 % à 10 ans	
1997	DE VRIES [252] (méta-analyse)	23 études	96 % à 1 an (stade II) 95 % à 1 an (stades III et IV) 91 % à 5 ans (stade II) 87 % à 5 ans (stades III et IV) 87 % à 10 ans (stade II) 82 % à 10 ans (stades III et IV) 82 % à 15 ans (stade II) 75 % à 15 ans (stades III et IV)	

TABLEAU 16  
Perméabilité des pontages aorto-bifémoraux

ANNÉE	AUTEUR	n	PERMÉABILITÉ PRIMAIRE	PERMÉABILITÉ SECONDAIRE
1992	AURC [253]	69	90% à 4 ans	93% à 4 ans
1994	VAN DER VLIET [251]	184	88% à 4 ans 83% à 10 ans	

TABLEAU 17  
Perméabilité des pontages aorto ou ilio-fémoraux unilatéraux

ANNÉE	AUTEUR	n	PERMÉABILITÉ PRIMAIRE	PERMÉABILITÉ SECONDAIRE
1992	AURC [253]	74	52 % à 4 ans	94 % à 4 ans
1996	BERCE [254]	211	72 % à 5 ans 64 % à 10 ans	89 % à 5 ans 87 % à 10 ans
2000	WHATLING [221]	87	95 % à 4 ans	

TABLEAU 18  
Perméabilité des pontages croisés fémoro ou ilio-fémoraux

ANNÉE	AUTEUR	n	PERMÉABILITÉ PRIMAIRE	PERMÉABILITÉ SECONDAIRE
1981	BECQUEMIN [256]	200	86 % à 5 ans 83 % à 10 ans	
1990	VITALE [257]	60	84 % à 5 ans 71 % à 10 ans	
1991	VAN DEN DUNGEN [258]	101	83 % à 5 ans 65 % à 10 ans	
2000	MELLIÈRE [259]	176	84 % à 5 ans 80 % à 10 ans	

TABLEAU 19  
Perméabilité des endartériectomies iliaques

ANNÉE	AUTEUR	n	PERMÉABILITÉ PRIMAIRE	PERMÉABILITÉ SECONDAIRE
1987	RUTHERFORD [260]	32	62 % à 5 ans	
1994	HARRINGTON [261]	153	43 % à 5 ans	
1996	PASSMAN [262]	108	74 % à 5 ans	

TABLEAU 20  
Perméabilité des pontages axillo-(bi)fémoraux

## 2.Morbi-mortalité.

La morbi-mortalité des recanalisations iliaques est faible et il s'agit là, d'un argument essentiel à son développement. Mais qu'en est-il de la chirurgie conventionnelle ?

Chaque type d'intervention présente des taux de morbi-mortalité différents avec des complications pouvant être aussi différentes.

A la vue de la littérature, il paraît évident que les risques de complications, du moins générales, sont plus élevés dans la chirurgie conventionnelle par rapport à la chirurgie endovasculaire.

### **a) Mortalité péri-opératoire :**

La mortalité péri-opératoire est dominée par les causes cardiaques qui représentent selon les séries 25 % à 70 % de l'ensemble des décès. Les autres causes sont très variées, mais dominées par les affections secondaires à la dégénérescence artérielle athéroscléreuse ou au tabagisme : accident vasculaire cérébral, insuffisance rénale, complications respiratoires.

- ◆ Pontages aorto-(bi)fémoraux : 0,85 % à 5,3 % [264]
- ◆ Pontages axillo-(bi)fémoraux : 0 % à 20 % [265]
- ◆ Pontages fémoro-fémoraux : 0 % à 7 % [265]
- ◆ Endartériectomie iliaque : 0 % à 2% [265]

## **b) Morbidité péri-opératoire :**

Il serait long et fastidieux de réaliser dans ce travail une liste exhaustive de l'ensemble des complications locales et générales de la chirurgie conventionnelle. Néanmoins il convient de citer les plus fréquentes (**Tableau 21**).

D'après la méta-analyse de DE VRIES [252] réalisée sur 23 études portant sur les pontages aorto-bifémoraux entre 1970 et 1996, le taux de complications systémiques (CS) était de 12,1 % et le taux de complications locales (CL) de 7,6 %. Chacun de ces risques était significativement plus faible pour les études après 1975 (CS=8,3 % et CL=6,7 %).

Parmi les complications spécifiques de cette chirurgie, il en est une qui n'est pas souvent évoquée et qui mérite notre attention : il s'agit du risque sexuel d'impuissance ou d'éjaculation rétrograde post-opératoire. Ce risque est directement lié à la chirurgie de l'aorte sous rénale et du carrefour aorto-iliaque par lésion des plexus sympathiques lombaires et des deux plexus pré-aortiques (le plexus intermésentérique et le plexus hypogastrique supérieur). C'est une complication qui peut être très mal acceptée chez le sujet jeune et devant laquelle la recanalisation iliaque présente un avantage incontestable.

Concernant les pontages croisés ilio ou fémoro-fémoraux, les taux de morbidité sont beaucoup plus bas avec des taux de complications générales de 0 % à 3 % et de complications locales de 0 % à 13 % [253, 254, 263].

Les pontages axillo-(bi)fémoraux présentent des taux de complications surtout générales plus élevés [260-262]. Ceci est essentiellement dû aux indications posées chez des patients présentant de lourds facteurs de risques médico-chirurgicaux.

La morbidité des endartériectomies iliaques est faible avec des taux de 0 % à 5 %.

## COMPLICATIONS GÉNÉRALES

Complications cardiaques	5 à 30 %
Complications respiratoires	1 à 16,5 %
Insuffisance rénale	1 à 7 %
Ischémie colique	1,1 à 2,8 %
Ischémie médullaire	0,1 à 0,5 %
Accident vasculaire cérébral	0,45 à 3 %
Maladie veineuse thromboembolique	Non publié
Dysfonction sexuelle	4 à 60 %

## COMPLICATIONS LOCALES

Complications neurologiques	Non publié
Complications hémorragiques	0,8 à 1,5 %
Infection et nécrose au triangle fémoral	Non publié
Infection de paroi abdominale	Non publié
Lymphorrhée	2%
Lymphocèle	
Eviscération	Non publié

## COMPLICATIONS TARDIVES

Infection de prothèse	0,8 à 2,6 %
Fistule aorto-entérique	0,4 à 4 %
Faux anévrisme anastomotique	0,2 à 7,9 %

TABLEAU 21  
Complications de la chirurgie des lésions iliaques

Enfin, il faut citer deux complications tardives spécifiques aux pontages : les infections prothétiques et les faux anévrismes.

Nous le détaillerons dans un autre chapitre, mais il apparaît, même sans études comparatives randomisées, que la recanalisation iliaque est une technique moins « agressive » comparée à la chirurgie conventionnelle.

## **B/ INDICATIONS ET TECHNIQUES**

La recanalisation iliaque est la réalisation d'une revascularisation par voie endovasculaire d'une thrombose iliaque, chez un patient présentant des symptômes ischémiques. Même si les moyens techniques ont progressé, même si « tout » peut être tenté, il n'est pas possible à notre avis de décider systématiquement et en première intention une recanalisation pour des lésions occlusives. Il est encore moins acceptable de raisonner en se projetant dans l'échec d'une telle procédure pour porter l'indication sous prétexte d'une moindre morbi-mortalité en attendant une revascularisation chirurgicale conventionnelle. Pour nous, les outils endovasculaires ne sont pas des « gadgets » servant à réaliser des prouesses techniques « à moindre frais » mais une réelle alternative à la chirurgie. La prise en charge du patient doit être globale et nous traitons sans ambiguïté un patient présentant des doléances et non pas de simples lésions artériographiques.

Pour ces raisons, nous n'avons jamais porté d'indications extrêmes devant des lésions complexes ou étagées pouvant associer à des degrés divers des lésions de thrombose et de sténose. Les occlusions traitées dans cette série concernent des lésions relativement courtes et segmentaires puisque ayant une longueur

moyenne de 5,4 cm sans aucune lésion ne dépassant 10 cm ou ne touchant à la fois les deux segments iliaques, primitif et externe. Dans la littérature, les longueurs moyennes sont souvent plus longues entre 6 et 9 cm [156, 157, 183, 214-220] avec des longueurs extrêmes allant jusqu'à 24 cm [216]. Même si la longueur de l'occlusion n'est pas un facteur prouvé comme affectant les perméabilités, cela illustre peut être notre attitude plutôt prudente.

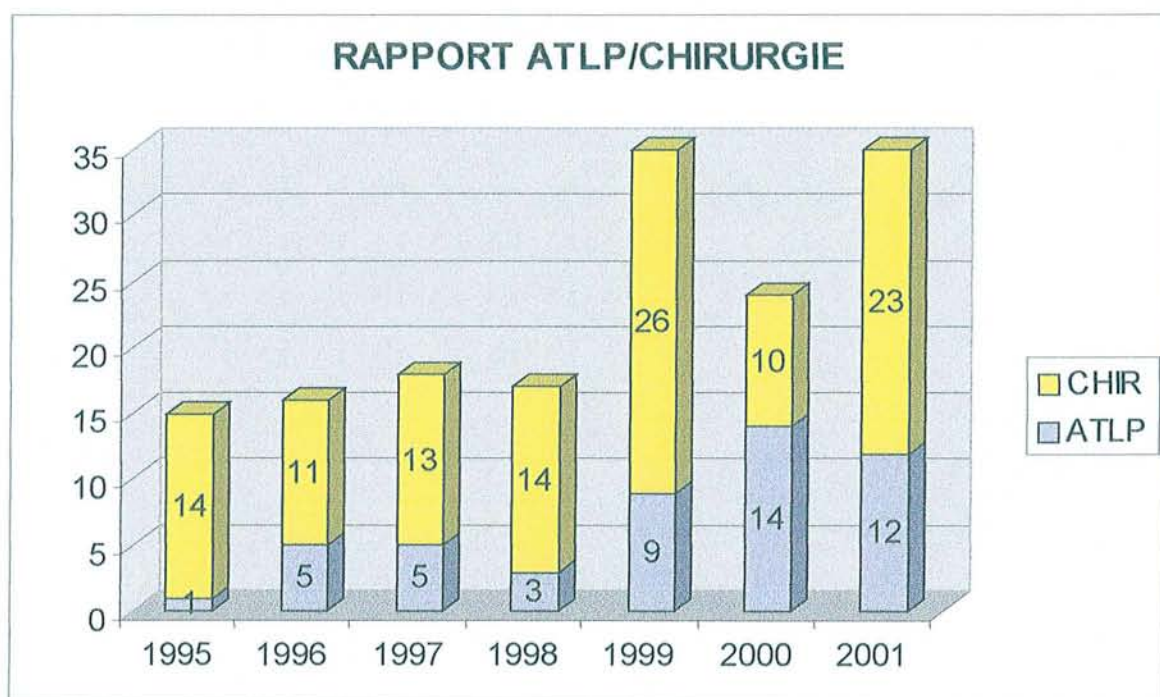
Si l'on observe notre activité endovasculaire dans le traitement des occlusions iliaques durant la période étudiée (**Figure 15**), il apparaît clairement une tendance à un élargissement des indications surtout à partir de 1999. Mais parallèlement si l'on rapporte le nombre de recanalisation à l'activité chirurgicale conventionnelle, le ratio ne paraît pas augmenter de manière aussi évidente puisque il était de 31% en 1996 et de 34% en 2001.

Contrairement aux sténoses, il n'y a qu'un seul degré d'occlusion et les limites des indications de recanalisation sont les lésions associées sur les axes aorto-ilio-femoraux homolatéral et controlatéral.

Les techniques utilisées dans cette étude pour franchir la lésion sont assez standardisées et classiques. En première intention, ce franchissement était le plus souvent tenté par voie rétrograde homolatérale à l'aide d'un guide hydrophile de type Terumo droit ou courbe. En cas d'échec, un guide plus rigide était utilisé associé à un cathéter porteur. Puis, si nécessaire, le passage du guide se faisait par voie antérograde selon une procédure en « cross-over ». Dans cinq cas la ponction a été bilatérale afin de réaliser une dilatation en « kissing-balloon » sur des lésions iliaques primitives ostiales. Cependant, quelques décisions techniques sont en désaccord avec les données précédentes, puisque parmi les sept « cross-over », trois ont été réalisés de première intention et parmi les échecs de franchissement deux n'ont pas fait l'objet d'une tentative de « cross-over ». Après réanalyse des données, les raisons de ces attitudes n'ont pu être déterminées.



	1995	1996	1997	1998	1999	2000	2001
ATLP	1 (6,7 %)	5 (31,2 %)	5 (27,7 %)	3 (11,2 %)	9 (25,7 %)	14 (58,3 %)	12 (34,3 %)
CHIR	14 (93,3 %)	11 (68,8 %)	13 (72,3 %)	14 (88,8 %)	26 (74,3 %)	10 (41,7 %)	23 (65,7 %)
TOTAL	15	16	18	17	35	24	35



ATLP : Angioplastie Transluminale Percutanée  
 CHIR : Chirurgie conventionnelle

FIGURE 15  
 Evolution du traitement des thromboses iliaques  
 dans notre service

Au total, nous avons eu cinq échecs de recanalisation et donc un taux de succès technique de 90 %. Il s'agit là d'un très bon résultat d'autant plus qu'aucune technique adjuvante n'a été utilisée (laser, fibrinolyse ou athérectomie) et que pour deux échecs, un abord antérograde controlatéral n'a pas été réalisé.

L'analyse de ces échecs ne laisse pas apparaître de manière évidente la notion d'apprentissage comme cela a pu être décrit [220]. Aucun échec n'a fait l'objet de complications, deux patients ont bénéficié d'une revascularisation chirurgicale dans le même temps opératoire et trois à distance.

Les données de la littérature montrent des taux de succès techniques variant de 50 à 100 % (**Tableaux 22 et 23**), toutes techniques endovasculaires confondues.

Sur le plan technique, le franchissement de l'occlusion par le guide constitue probablement la difficulté majeure des recanalisations iliaques. Ceci est une limite évidente par rapport aux sténoses pour lesquelles les taux de succès techniques sont supérieurs à 90 % [141, 230, 237-244]. Cette particularité des occlusions en général, et iliaques en particulier, pose un problème bien défini par COLAPINTO [232] puis par SCHEINERT [156] et STEINKAMP [157] : il s'agit du premier challenge de la recanalisation iliaque. Au delà du choix des différents types de guides, qui ne semble pas être un facteur déterminant [245], la première controverse concerne la voie d'abord antérograde ou rétrograde pour le passage du guide. Bien que la majorité des auteurs préfèrent en première intention une approche homolatérale et rétrograde de la lésion, certains préconisent systématiquement la voie controlatérale et antérograde par « cross-over » [156, 157, 220]. L'argument donné en faveur du « cross-over » serait le risque par voie rétrograde de passage sous-intimal du guide avec réentrée ou non dans l'aorte, à l'origine de nombreux échecs. De plus la voie antérograde réduirait le risque de dissection aorto-iliaque en cas d'occlusion ostiale iliaque primitive.

Pour assurer ce challenge du franchissement de l'occlusion, d'autres auteurs ont proposé l'angioplastie transluminale associée au laser, à la fibrinolyse, à la

ANNÉE	AUTEUR	n	SUCCÈS	PERMÉABILITÉ	PERMÉABILITÉ	STENTING
			TECHNIQUE	PRIMAIRE	SECONDAIRE	
1979	TEGTMAYER [31]	1	100 %	oui à 4,5 mois		0 %
1982	RING [32]	10	50 %			0 %
1984	AUSTER [186]	8	87 %			0 %
1984	PILLA [231]	3	100 %	2/2 à 1an et 1/1 à 3 mois		0 %
1986	COLAPINTO [232]	64	78 %	88 % à 1 an 78 % à 2-4 ans		0 %
1986	KOROGI [233]	6	83 %			0 %
1987	RUBINSTEIN [234]	26	70 %			0 %
1989	REES [193]	15	80 %			100 %
1990	VORWERK [235]	68	70 %			100 %
1991	HAUSSEGER [196]	42	83 %			50 %
1993	GUPTA [218]	56	79 %	76 % à 1-7 ans	86 % à 1 an 81 % à 2-7 ans	0 %
1993	PERNES [236]	34	85 %	70 % à 1an 65 % à 2 ans	79 % à 1an 79 % à 2 ans	100 %
1993	BLUM [195]	47	98 %	93 % à 1an 90 % à 2 ans 87 % à 4 ans		40 %
1993	JOHNSTON [230]	82	82 %	60 % à 1an (idt) 53 % à 2 ans (idt) 48 % à 3 ans (idt)		0 %
1994	YEDLICKA [227]	11	73 %			100 %
1995	VORWERK [220]	127	80 %	87 % à 1an 78 % à 4 ans 54 % à 5 ans	94 % à 1an 88 % à 4 ans 75 % à 5 ans	100 %
1995	CARDON [228]	37	86 %	75 % à 1an 66 % à 2 ans		100 %
1995	VOGT [229]	31	73 %	85 % à 6 mois		Non précisé

idt=intention  
de traiter

TABLEAU 22  
Recanalisation iliaques : revue de la littérature

ANNÉE	AUTEUR	n	SUCCÈS	PERMÉABILITÉ		STENTING
			TECHNIQUE	PRIMAIRE	SECONDAIRE	
1997	DYET [217]	72	93 %	85 % à 1-4 ans (idt)		100 %
1997	REYES [222]	61	92 %	73 % à 2 ans	88 % à 2 ans	100 %
1998	HENRY [183]	105	88 %	75 % à 1an (idt)	79 % à 1an (idt)	66 %
				59 % à 4 ans (idt)	71 % à 4 ans (idt)	
				52 % à 6 ans (idt)	66 % à 6 ans (idt)	
1998	NAWAZ [226]	98	100 %	91 % à 1an (idt)	92 % à 1an (idt)	100 %
				88 % à 2 ans (idt)	90 % à 2 ans (idt)	
				84 % à 3 ans (idt)	90 % à 3 ans (idt)	
1998	RAZA [225]	27	93 %			100 %
1998	TOOGOOD [223]	37	73 %	65 % à 2 ans (idt)	65 % à 2 ans (idt)	100 %
				88 % à 2 ans (idt)	88 % à 2 ans (idt)	
1998	MURAKAMI [216]	54	57 %	71 % à 10 ans	93 % à 10 ans	0 %
1999	LEU [215]	75	89 %	64 % à 1an (idt)	83 % à 1an (idt)	0 %
				57 % de 4 à 10 ans	81 % de 4 à 10 ans	
1999	KIM [214]	36	100 %			100 %
1999	FAVA [219]	26	88 %	81 % à 1 an		100 %
				65 % à 2 ans		
2000	VAN WALRAVEN [224]	25	100 %	95 % à 2 ans		100 %
2000	WHATLING [221]	51	74 %	52 % à 1-2 ans (idt)		100 %
				45 % à 4 ans (idt)		
2001	SCHEINERT [156]	212	90 %	84 % à 1an (idt)	88 % à 1an (idt)	100 %
				78 % à 3 ans (idt)	86 % à 3 ans (idt)	
				66 % à 5 ans (idt)	80 % à 5 ans (idt)	
2001	STEINKAMP [157]	90	76 %	91 % à 1an (idt)	94 % à 1an (idt)	100 %
				83 % à 2 ans (idt)	90 % à 2 ans (idt)	

idt=intention  
de traiter

TABLEAU 23  
Recanalisation iliaques : revue de la littérature (suite)

thrombectomie « mécanique » ou à l'athérectomie. A l'étage iliaque peu d'études ont été publiées sur les résultats de ces moyens complémentaires :

L'étude de HENRY [183] portant sur 105 patients rapporte les résultats de recanalisations utilisant presque toutes les techniques endovasculaires disponibles sans néanmoins argumenter les stratégies thérapeutiques. A l'angioplastie transluminale ont été associés, une thrombolyse dans 15 cas (12 succès), le laser type Excimer dans 4 cas (3 succès) ou une thrombectomie « mécanique » par thromboaspiration ou hydrolyseur dans 16 cas (16 succès). Les résultats apparaissent bons mais 44 lésions dataient de moins de trois mois et l'étude ne fait pas part des types de lésions recanalisées par les techniques adjuvantes. Au total, il reste 13 patients pour lesquels la recanalisation fut un échec, soit un taux de succès technique de 88 %.

LEU [215], dans une série de 75 recanalisations iliaques, utilise l'angioplastie transluminale seule ou associée à une thrombolyse locale ou à une thromboembolctomie percutanée par cathéter d'aspiration. Il obtient 89 % de succès technique avec 8 échecs qui ne sont pas détaillés, notamment en ce qui concerne la technique de recanalisation.

GUPTA [218] rapporte une étude portant sur 56 occlusions iliaques. Pour 11 artères, une recanalisation a été tentée de première intention par laser de type Yag avec seulement 4 succès. Les 7 autres ont été recanalisées avec succès à l'aide d'un simple guide. Le taux de succès technique global était de 78 %. En accord avec la littérature [155, 246], l'auteur concluait à l'absence de bénéfice de l'angioplastie assistée par laser sur l'angioplastie conventionnelle seule.

STEINKAMP [157] et SCHEINERT [156] utilisèrent récemment le laser Excimer après le franchissement de l'occlusion par un simple guide afin de traiter la matériel thrombotique et thrombogène permettant selon eux de faciliter la dilatation et de réduire le risque embolique. Leurs taux de succès technique étaient respectivement de 76 % et de 90 %.

BLUM [195] réunit dans une étude de 47 recanalisation iliaques, l'angioplastie transluminale à la fibrinolyse et à l'athérectomie rotationnelle. Dans tous les cas, il associa à l'angioplastie transluminale une thrombolyse in situ par urokinase ou rTPA. Pour 30 patients, il utilisa en complément une athérectomie par ROTACS. Une seule procédure fut un échec mais sans précision. Les symptômes dataient de un jour à un an et le taux de complications immédiates était relativement élevé, à 15 %.

A l'opposé, HAUSEGGER [196] qui traita des occlusions iliaques chroniques par thrombolyse obtint un taux de succès technique de 28 % (12/42).

D'après les données de la littérature, aucune étude ne permet actuellement d'affirmer que l'assistance de l'angioplastie transluminale par d'autres procédés techniques tels que la fibrinolyse, le laser ou l'athérectomie améliore les résultats en terme de succès technique de recanalisation des occlusion iliaques chroniques d'origine athéromateuse.

Beaucoup d'équipes ont rapporté d'excellents résultats à l'aide d'un simple guide [214, 217, 222, 224-226].

De plus, il s'agit de techniques ayant leurs propres morbidités, coûteuses, compliquant et rallongeant la procédure. Nous pouvons imaginer que certaines équipes, ne travaillant pas dans un environnement chirurgical et devant obtenir à tout prix un succès entièrement endovasculaire, aient pu ou peuvent encore les expérimenter, mais pour notre part, en tant que chirurgiens vasculaires nous pensons qu'elles n'ont pas leur place dans notre arsenal thérapeutique pour les lésions étudiées dans ce travail.



## C/ PERMÉABILITÉS

Nous avons exprimé nos résultats en terme de perméabilité clinique et anatomique. Sur la plan purement technique, c'est la perméabilité anatomique qui traduit la perméabilité « physique » du segment traité. Une resténose, si elle est hémodynamiquement significative, est le témoin d'un échec de la procédure mais peut rester sans conséquence clinique majeure. Inversement l'aggravation d'une artériopathie sous-inguinale peut rendre symptomatique un patient avec un axe iliaque revascularisé restant perméable. Mais nous traitons des patients symptomatiques et pas seulement des occlusions et par conséquent il est intéressant de rapporter les deux types de perméabilité. Ceci n'est pas le cas dans toutes les études disponibles.

Par ailleurs, nous avons distingué deux groupes pour chacune des perméabilités : un groupe en intention de traiter incluant les échecs techniques et un groupe des succès techniques excluant ces échecs. Si nous voulons être rigoureux sur le plan méthodologique, tous les patients doivent être inclus dans les statistiques car seul le groupe en intention de traiter traduit la perméabilité réelle de la technique thérapeutique utilisée. Malheureusement, les résultats de perméabilités de certaines études omettent les échecs de recanalisation et n'expriment donc pas la perméabilité réelle en intention de traiter [216, 220, 222, 228, 232, 236-237]. A contrario, il est intéressant d'exclure ces échecs afin d'évaluer certains aspects techniques de la procédure endovasculaire après le franchissement de l'occlusion comme le stenting ou certains facteurs qui, indépendamment de la recanalisation, peuvent influencer les résultats de la procédure et donc les indications.

D'après les données de la littérature (**Tableaux 22 et 23**), l'analyse des perméabilités de notre étude ne montre pas de très bons résultats. Mais ils ne sont pas non plus médiocres :

Nos perméabilités primaires anatomiques en intention de traiter sont respectivement à 12, 24 et 30 mois de 63 %, 63 % et 55 %.

Plus de 2000 procédures de recanalisation iliaques ont été publiées, et dans la somme des études portant sur ce sujet, très peu apparaissent homogènes dans leurs indications, les techniques utilisées et la méthodologie, rendant difficile les comparaisons.

Ainsi, dans la série de HENRY [183] portant sur 105 recanalisation iliaques, étaient utilisés indifféremment fibrinolyse, laser, thrombectomie « mécanique » associés à l'angioplastie transluminale avec ou sans stenting. Qui plus est, pas moins de cinq types d'endoprothèses différentes étaient posés. Enfin, 44 % des patients présentaient des symptômes datant de moins de trois mois et évidemment, les taux de perméabilités de ce sous-groupe se trouvaient significativement meilleurs. Cette différence dans les indications est importante car inclure dans la même étude de perméabilité occlusions chroniques et aiguës ou subaiguës, c'est un peu comme associer dans la même étude chirurgicale, endartériectomie et thrombectomie. En intention de traiter, les taux cumulés de perméabilité primaire étaient respectivement à 1, 4 et 6 ans de 75 %, 59 % et 52 %.

VORWECK [220], qui avec 80 % de succès technique, oublie complètement dans ses résultats les échecs de recanalisation en mentionnant même dans son titre le nombre total de recanalisation (127) moins le nombre d'échecs (24), retrouve des taux de perméabilité primaire respectivement à 1, 4 et 5 ans de 87 %, 78 % et 54 %. D'autres études encore n'ont jamais fait part des perméabilités en intention de traiter [216, 222, 228, 232, 236-237].



Avec 90 % de succès technique sur 75 recanalisation iliaques, LEU [215] publie des résultats beaucoup moins bons avec en intention de traiter 64 % de perméabilité primaire à 1 an et 57 % à 4 ans. Mais étaient associés de manière variable l'angioplastie transluminale avec la thrombolyse et la thrombo-endartériectomie.

Parmi les études méthodologiquement plus satisfaisantes, les résultats sont assez variables :

SCHEINERT [156] rapporte les résultats de 212 recanalisation iliaques toutes utilisant l'angioplastie transluminale assistée par laser Excimer avec stenting primaire. En intention de traiter, il obtient des taux de perméabilité primaire respectivement à 1, 3 et 5 ans de 84 %, 78 % et 66 %.

STEINKAMP [157] avec une méthodologie identique retrouve des résultats à peu près comparables avec des taux de perméabilité primaire à 1 an de 91 % et à 2 ans de 83 %.

NAWAZ [226] obtint également de très bons résultats avec des taux de perméabilité primaires respectivement à 1, 2 et 3 ans de 91 %, 88 % et 84 %. Toutes les occlusions avaient été traitées par angioplastie transluminale et mise en place systématique d'endoprothèse (Wallstent ou Memotherm).

WHATLING [221], dans la seule étude comparant électivement la recanalisation iliaque à la chirurgie conventionnelle dans le traitement des occlusions iliaques, retrouve en intention de traiter des taux de perméabilité primaire respectivement à 1 et 4 ans de 52 % et 45 %.

JOHNSTON [230] rapporte chez 82 patients des taux de perméabilité primaire bas de 60 % à 1 an et de 48 % à 3 ans.

Au total, nous pouvons raisonnablement estimer les taux de perméabilité primaire des recanalisations iliaques entre 52 % et 90 % à 1 an et entre 45 % et 70 % à 4 ans.

En comparaison avec la littérature, une limite importante de notre étude est l'absence de perméabilité secondaire. En effet parmi les 13 échecs précoces ou tardifs (5 thromboses précoces, 4 thromboses et 4 resténoses tardives) seulement 2 resténoses ont fait l'objet d'une tentative endovasculaire de maintien de la perméabilité : une nouvelle dilatation fut un succès mais la deuxième un échec. Parmi les cinq thromboses précoces deux furent traitées par chirurgie conventionnelle et les trois autres médicalement avec chirurgie différée. Parmi les quatre thromboses tardives, trois furent traitées chirurgicalement et une médicalement avec chirurgie différée. Enfin, deux des quatre resténoses n'ont pas bénéficié d'une nouvelle dilatation.

Au total, sur ces 13 échecs, 11 n'ont pas fait l'objet d'une revascularisation endovasculaire afin de maintenir la perméabilité du segment traité. Devant l'échec, notre démarche a été soit chirurgicale d'emblée soit attentiste avec une chirurgie conventionnelle différée. Cette particularité constitue donc une différence majeure avec les différentes études publiant des résultats de perméabilité secondaire très satisfaisants (**Tableaux 22 et 23**).

Il est difficile d'expliquer a posteriori cette attitude, mais probablement notre raisonnement a été trop chirurgical en pensant qu'il n'y avait pas d'autres alternatives à l'échec de l'angioplastie transluminale. Et, sûrs des résultats de la chirurgie conventionnelle, nous n'avons pas poussé plus loin notre stratégie thérapeutique. Ceci semble aujourd'hui une erreur. Si l'option du «tout endovasculaire à tout prix» ne peut être défendue, à l'inverse, considérer les procédures endovasculaires comme simplement une technique mini-invasive en attente d'une chirurgie conventionnelle est une erreur. En première intention, face à la thrombose ou la resténose d'une recanalisation, il paraît licite dans la

mesure du possible d'assurer une continuité et une logique dans la stratégie thérapeutique en proposant une nouvelle revascularisation endovasculaire.

Ce problème est parfaitement illustré par les bons taux de perméabilité secondaire retrouvés dans la littérature. A 1 an ces taux varient de 79 % à 94 % et à 5 ans de 70 % à 80 %.

Dans l'étude de SCHEINERT [156], cinq des huit thromboses ont été traitées avec succès par voie endovasculaire : deux angioplasties transluminales assistées par thrombolyse et trois assistées par laser Excimer. De plus, parmi les dix-sept resténoses, treize ont été traitées avec succès par une simple dilatation. Le résultat était un taux de perméabilité secondaire à 5 ans de 80 % (en intention de traiter).

LEU [215] rapporte sur vingt-sept échecs seize réinterventions avec succès par angioplastie transluminale. A 1 an le taux de perméabilité secondaire était de 83 % et de 81 % à 6 ans.

Enfin, dans cette discussion sur les perméabilités des recanalisation iliaques, il est important de remarquer la chronologie de survenue des échecs (thromboses ou resténoses). Nous remarquons en effet que la majorité de ces échecs se produisent précocement, la première année suivant la procédure. Il s'agit d'une donnée rarement discutée dans la littérature et qui portant nous apparaît fondamentale puisque sa compréhension permettrait d'améliorer significativement les résultats. Les facteurs susceptibles d'influencer ce phénomène sont abordés dans un chapitre suivant et nous nous contenterons dans ce paragraphe de rapporter ces échecs et leurs causes :

Dans notre étude sur treize échecs, douze ont eu lieu durant la première année. Il s'agissait de cinq thromboses péri-opératoires, trois thromboses tardives, 2 à deux mois, 1 à six mois et de quatre resténoses, 3 à deux mois, 1 à huit mois.

Dans l'étude de LEU [215], sur 23 échecs, 20 ont eu lieu la première année post-procédure.

Pour HENRY [183], parmi les 21 échecs, 12 sont retrouvés durant les six premiers mois avec 7 thromboses dans les 24 heures.

SCHEINERT [156] rapporte 11 échecs à un an sur un total de 25.

STEINKAMP [157] retrouve 50 % de ses échecs la première années et VORWERK [220], 60 %.

Les causes de ces échecs sont variables :

- ◆ La thrombose aiguë du site dilaté est secondaire aux lésions pariétales engendrées par la dilatation : lacération, décollement de plaque, dissection. Ces phénomènes doivent justifier une prévention par un traitement antithrombotique dont les modalités varient selon les auteurs. Actuellement, la plupart des équipes s'accordent sur la nécessité de débiter un traitement anti-aggrégant plaquettaire, par aspirine, un à deux jours avant la procédure ou de ne pas l'arrêter, avec une héparinothérapie per-opératoire. Dans les suites de la procédure, la prescription d'une héparinothérapie est variable selon les opérateurs.
- ◆ Les resténoses précoces ou la persistance d'une sténose significative sont secondaires à une resténose élastique (« recoil »), la création d'un chenal de dissection thrombosé ou circulant, une fracture de la plaque, un « flap », responsables de turbulences et d'irrégularités pariétales constituant le point d'appel à l'accrétion secondaire de thrombus.
- ◆ Les resténoses tardives sont liées à des lésions d'hyperplasie myo-intimale, de remodelage, survenant en général dans un délai de 3 à 6 mois après le geste initial, ou à une récurrence et une progression in situ des lésions d'athérome, favorisées par la persistance de facteurs de risque, notamment le tabac.
- ◆ Les réocclusions tardives secondaires aux mécanismes précédemment décrits, peuvent aussi être favorisées par des facteurs thrombotiques comme les variations de débit circulatoire, une cardiopathie emboligène, des troubles de l'hémostase ou un syndrome inflammatoire.

Enfin, devant une lésion « réfractaire » nécessitant des procédures itératives, risquées ou aléatoires, il nous semble prudent de suspendre une procédure et d'envisager une revascularisation chirurgicale conventionnelle plutôt que de risquer une aggravation ou une extension des lésions.

## **D/ COMPLICATIONS**

La recanalisation iliaque constitue, par rapport à la chirurgie « classique », une alternative dont un des avantages principaux mis en avant est une plus faible morbi-mortalité.

### **1.La mortalité.**

La mortalité opératoire est rare puisque nous ne retrouvons dans la littérature qu'un seul cas de décès per-opératoire secondaire à une rupture artérielle iliaque [222]. Cela signifie que malgré un risque opératoire faible, la procédure n'est pas non plus exempte du risque d'une complication majeure pouvant être fatale.

La mortalité péri-opératoire est une donnée quasiment jamais disponible dans les études publiées. Seul NAWAZ [226] rapporte un taux de 5,6 %, le nôtre étant de 4 %. Là aussi, il faut bien avoir à l'esprit que la recanalisation iliaque, bien qu'étant une procédure considérée comme peu invasive, réalisée actuellement le plus souvent sous anesthésie locale, constitue un stress non négligeable. Comme nous le savons aujourd'hui pour la chirurgie carotidienne, l'anesthésie locale ou loco-régionale ne protège pas notre « catégorie » de patients polyvasculaires. De plus, un certain nombre de complications de la recanalisation iliaque engendre

une prise en charge chirurgicale responsable elle-même d'une mortalité propre chez des patients dont le statut polyathéromateux doit toujours nous rester à l'esprit.

Ainsi, la recanalisation iliaque ne doit pas être considérée comme une procédure anodine et présente comme toute intervention chirurgicale un risque de mortalité bien réel, il faut le rappeler.

## **2.La morbidité.**

Les taux de morbidité des recanalisations iliaques varient de 3 % à 29 %.

Dans notre étude il est de 4 %.

Aux complications générales auxquelles sont soumis tous les malades vasculaires subissant une intervention, s'ajoutent les complications spécifiques de l'angioplastie transluminale et de ses techniques complémentaires. La liste des complications potentielles pourrait donc être longue (**Tableau 24**).

Parmi les complications de la procédure, le risque d'embolie distale est certainement le plus fréquent. D'après la littérature, en excluant les premières procédures de RING [32] et PILLA [231], le risque varie de 0 % à 24 % avec très peu d'études échappant à cette complication. L'embolie peut être immédiate ou retardée durant le processus de « cicatrisation » du site traité. Il peut s'agir d'un embol cruorique ou athéromateux (intérêt du « kissing balloon » lors d'une dilatation ostiale de l'artère iliaque primitive). Les traitements possibles sont, par voie per-cutanée, une thrombolyse in-situ (inefficace en cas d'athérombolisme), une thrombo-aspiration, ou une thrombo-embolctomie chirurgicale. Nous en avons eu un cas (2 %), traité avec succès par thrombolyse.

La complication la plus grave est la rupture artérielle pouvant avoir des conséquences dramatiques en cas d'hémorragie cataclysmique d'autant plus que

## COMPLICATIONS IMMEDIATES

Embolie distale	0 à 24 %
Rupture artérielle	0 à 7 %
Hématome au point de ponction	0 à 14 %
Thrombose au point de ponction	0 à 4 %

## COMPLICATIONS PRECOCES

Faux anévrisme	0 à 4,5 %
Sténose au point de ponction	Non publié
Sepsis	Non publié
Insuffisance rénale aiguë	Non publié

TABLEAU 24  
Principales complications des recanalisations iliaques

la procédure n'est pas réalisée dans un environnement chirurgical. Dix cas de rupture artérielle sont rapportés dans la littérature [156, 157, 219, 222, 228, 230, 232, 266], avec trois nécessitant une conversion chirurgicale en extrême urgence, dont une présentant une issue fatale. La rupture est favorisée par la surdilatation, des pressions d'inflation élevées et pour certains par le caractère calcifié de la lésion [267]. Face à une extravasation de produit de contraste, le premier geste doit consister à regonfler le ballonnet au site d'angioplastie puis, peut être alors décidée, une angioplastie prolongée itérative, la mise en place d'une endoprothèse couverte ou non [268, 269] ou une conversion chirurgicale.

Le sepsis est une complication potentielle de l'endoprothèse commençant à être de plus en plus décrite [270-272]. Il pose les mêmes problèmes de traitement que les sepsis sur pontages. Dans les études sur les recanalisation iliaques, aucune infection de stent n'a encore été publiée mais deux cas de sepsis général ont été rapportés [220, 226]. Les indications de plus en plus largement posées d'endoprothèse doivent faire porter notre attention sur le problème de l'antibioprophylaxie et du respect des règles d'asepsie chirurgicale lors de la procédure.

Deux autres complications potentiellement chirurgicales et non rares sont à mentionner : l'hématome secondaire au point de ponction et le faux anévrisme.

Ne sont considérés comme graves que les hématomes nécessitant un geste chirurgical d'hémostase ou une transfusion. Sa fréquence varie de 0 à 14 %. L'hématome peut être limité au triangle de Scarpa mais, peut aussi se constituer dans l'espace rétro-péritoneal en cas de ponction haute sus-crurale. Sa prévention passe par le retrait immédiat de l'introducteur en fin de procédure et une compression manuelle rigoureuse effectuée par l'opérateur ou son aide pendant 10 à 20 minutes, suivie d'un pansement compressif. Pour notre part, le premier levé n'est autorisé que le lendemain. Suivant ces règles nous n'avons eu à déplorer aucun hématome. Des dispositifs d'auto-suture du point de ponction



lors du retrait de l'introducteur sont disponibles mais le système est coûteux et de plus, des cas de sepsis ont été décrits.

Le faux anévrisme est également souvent secondaire à une insuffisance de compression du point de ponction. Il apparaît secondairement comme un hématome et l'échodoppler fait le diagnostic de faux anévrisme circulant, alimenté par le point de ponction. Si une compression prolongée sous surveillance échodoppler n'est pas efficace, une hémostase chirurgicale est nécessaire. Sa fréquence varie de 0 à 4,5 %.

Une complication rare est la thrombose au point de ponction. Nous en avons eu un cas (2 %) traité efficacement par thrombolyse. Elle est liée à la formation de thrombus le long du cathéter ou de l'introducteur. Elle est favorisée par la longueur de la procédure, l'absence d'héparinisation et de rinçage du matériel.

L'insuffisance rénale aiguë après une procédure endovasculaire utilisant une certaine quantité de produit de contraste iodé est une complication rarement citée et rapportée, mais nous devons y penser systématiquement chez nos patients vasculaires et diabétiques, parfois fragiles, prêts à décompenser une fonction rénale précaire. La recanalisation iliaque est une procédure qui peut être longue et nécessiter des quantités de produit de contraste iodé souvent supérieures à 100 cc. Chez les patients à risque, il est donc important d'assurer une bonne hydratation pré-opératoire et post-opératoire, de limiter autant que possible les quantités d'iode et de surveiller étroitement la fonction rénale. Pour notre part, nous n'avons jamais utilisé de façon systématique la N-acétylcystéine en prévention [273].

Concernant les techniques adjuvantes à l'angioplastie transluminale, elles possèdent leur propre morbidité.

Les complications de la fibrinolyse même in situ sont essentiellement hémorragiques, locales (au point de ponction) ou systémiques (cérébrales surtout). La fréquence varie de 10 % à 37 %. Les autres complications sont représentées par les réactions allergiques et le risque accru d'embolie distale.

La complication essentielle du laser est la perforation artérielle. Sa fréquence est de 2 % à 28 %. Dans les recanalisation iliaques, SCHEINERT [156] a eu deux perforations artérielles (2,2 %) avec l'utilisation du laser Excimer.

Bien qu'il n'y ait que peu de résultats publiés sur l'utilisation des systèmes d'athérectomie dans les occlusions iliaques, les complications les plus fréquemment rapportées, d'une manière générale, sont les hématomes et les saignements au point d'accès du cathéter, les faux anévrismes et les embolisations distales.

Si nous voulons tenter une comparaison entre la morbi-mortalité de la chirurgie conventionnelle et endovasculaire, il nous semblera de prime abord que la chirurgie conventionnelle est beaucoup plus risquée. Cependant aucune étude prospective, comparative et randomisée ne peut nous donner une réponse scientifique. Nous pouvons néanmoins citer trois études rétrospectives ayant comparer les deux approches thérapeutiques :

KWASNIK en 1986 [274] ne retrouve pas de différence significative de morbi-mortalité péri-opératoire. En cours de suivi, 57 % des patients du groupe angioplastie durent subir une anesthésie générale pour un échec de perméabilité avec seulement 12 % d'échec dans le groupe des pontages aorto-bifémoraux ( $p < 0,05$ ).

BALLARD en 1998 [275] compare les résultats de 65 patients bénéficiant d'un stenting iliaque et de 54 patients bénéficiant d'une chirurgie conventionnelle. Le taux global de complications péri-opératoires était similaire dans les deux groupes, mais les complications systémiques étaient significativement plus fréquentes dans le groupe chirurgie et les complications locales significativement plus nombreuses dans le groupe stenting. En cours de suivi les taux et les types de complications n'étaient pas différents.

WHATLING [221] ne retrouve pas de différence de morbi-mortalité entre un groupe recanalisation iliaque et un groupe pontage croisé fémoro-fémoral.

Au vu de l'ensemble de ces résultats, il nous semble que dans le traitement des lésions occlusives iliaques, la morbi-mortalité soit améliorée avec les techniques endovasculaires. Mais cela paraît surtout évident si nous prenons les résultats en comparaison à la chirurgie nécessitant un abord aortique. En effet, pour les autres types d'intervention et notamment les pontages fémoro-fémoraux, il n'est pas du tout certain que la recanalisation iliaque présente un bénéfice de morbidité.

Cependant, la recanalisation iliaque peut être considérée comme une technique sûre, qui ne peut être exclue des discussions thérapeutiques. Mais ses complications potentielles ne doivent pas être négligées pour ne pas la transformer en une intervention bénigne en comparaison à la chirurgie conventionnelle.

## **E/ FACTEURS PRONOSTIQUES**

Dans l'état actuel de nos connaissances, nous ne pouvons prétendre connaître de manière objective les facteurs influençant la perméabilité des procédures endovasculaires en général et des recanalisations iliaques en particulier.

La question la plus débattue reste celle de l'indication des endoprothèses et de leurs rôles dans le maintien des perméabilités.

Les autres facteurs pouvant améliorer les perméabilités peuvent être liés au patient, aux types de lésions, à la technique, au matériel, aux traitements médicamenteux associés ou aux méthodes de contrôle et de suivi de la procédure (**Tableau 25**).

## **FACTEURS LIÉS AU PATIENT ET A SES FACTEURS DE RISQUE**

Age  
Sexe  
Hypertension artérielle  
Diabète  
Hypercholestérolémie  
Obésité  
Tabagisme  
Statut clinique

## **FACTEURS LIÉS AUX TYPES DE LÉSIONS**

Diamètre du vaisseau occlus  
Site de l'occlusion  
Longueur de l'occlusion  
Ancienneté de la lésion  
Etat du réseau d'aval: Perméabilité de l'AFS, de l'AFP, des artères jambières

## **FACTEURS LIÉS A LA TECHNIQUE, AU MATÉRIEL**

Type de ballon: compliance, longueur et diamètre par rapport à la lésion  
Durée d'inflation  
Pression d'inflation  
Modalité de déflation  
Mise en place d'une endoprothèse:  
Sélective: sténose résiduelle > 30%, dissection  
Primaire avec ou sans pré-dilatation  
Position et longueur du stent par rapport à la lésion  
Positionnement du stent en cas de lésion ostiale  
Type de stent

## **FACTEURS LIÉS AUX MÉTHODES DE CONTRÔLE DE LA PROCÉDURE**

Gradient de pression au niveau du site traité  
Artériographie  
Echodoppler  
Echographie endovasculaire  
Angioscopie

AFS : artère fémorale superficielle  
AFP : artère fémorale profonde

**TABLEAU 25**  
Facteurs susceptibles d'influencer la perméabilité des  
recanalisation iliaques

## **FACTEURS LIÉS AUX TRAITEMENTS MÉDICAMENTEUX**

Modalités de l'antiagrégation plaquettaire

Type d'antiagrégant plaquettaire

Modalités et type d'une anticoagulation

Traitement des facteurs de risque: HTA, diabète, hypercholestérolémie

## **FACTEURS LIÉS AUX CONTRÔLES DE LA PERMÉABILITÉ**

Types d'examens à pratiquer

Fréquence des contrôles

TABLEAU 25 (Suite)  
Facteurs susceptibles d'influencer la perméabilité des  
recanalisation iliaques

Dans quelques études sur les recanalisations iliaques, certains facteurs prédictifs de succès ou d'échec ont été mis en évidence :

AUTEURS	FACTEURS PREDICTIFS DE SUCCES
HENRY [183]	Lésion datant de moins de 3 mois Longueur de l'occlusion < 6 cm
SCHEINERT [156]	Longueur du segment stenté < 10 cm
GUPTA [218]	Age Hypertension artérielle
NAWAZ [226]	Gradient de pression résiduel < 10 mmHg Anti-aggrégation plaquettaire par Aspirine
VOGT [229]	Longueur de l'occlusion < 5 cm
JOHNSTON [230]	un seul segment iliaque recanalisé

Pour notre part, nous avons pu mettre en évidence un facteur pronostique de meilleure perméabilité : il s'agit de la perméabilité de l'artère fémorale superficielle. Nous pourrions dire que cette constatation est logique, puisqu'en accord avec les données de la chirurgie conventionnelle selon lesquelles la perméabilité d'un pontage dépend en partie de la qualité du réseau d'aval [276, 277]. Mais ce facteur n'a pu être mis en évidence dans d'autres études [156, 183, 218, 226, 229, 230]. Il a seulement été retrouvé comme facteur prédictif dans certaines études sur les sténoses iliaques [137, 230, 242, 244, 278].

Une des questions les plus controversées reste l'intérêt du stenting systématique dans le maintien de la perméabilité des recanalisations iliaques. Dans notre étude, 13 endoprothèses ont été mises de première intention dont 9 la dernière

année de l'étude, traduisant simplement la stratégie thérapeutique d'un opérateur. Si certains, actuellement de plus en plus nombreux, ont l'intime conviction que cette attitude est la meilleure, il faut être clair sur le sujet, aucune étude à ce jour n'a pu le démontrer, d'autant plus que personne n'a essayé, du moins concernant les recanalisation iliaques. Notre discussion sur ce sujet devrait donc s'arrêter là en attendant une étude prospective, comparative et randomisée. Mais, il est toutefois intéressant de rapporter les résultats du traitement endovasculaire des sténoses iliaques :

Il n'existe en fait qu'une étude randomisée [279] comparant l'angioplastie transluminale seule au stenting primaire. Malheureusement, ce rapport préliminaire suggérant que les stents iliaques avaient une meilleure perméabilité que l'angioplastie seule, n'a jamais fait l'objet d'une publication scientifique et cela n'a donc pu être confirmé.

Récemment l'étude DIST [280] a tenté de comparer de manière prospective et randomisée deux stratégies thérapeutiques face à une lésion artérielle iliaque : stenting primaire versus stenting dans les seuls cas où l'angioplastie était hémodynamiquement insuffisante (gradient de pression trans-sténotique > 10 mmHg). Les résultats de l'études furent qu'une stratégie de stenting iliaque systématique semble ne pas donner de résultats supérieurs à une stratégie de stenting sélectif, évitant 62 % des stents. Mais l'étude était peu puissante et ne permettait pas de conclure.

Il faut également citer la méta-analyse de BOSCH [281] comparant huit études de stenting et six études d'angioplasties transluminales seules, toutes non randomisées. Les auteurs retrouvaient une perméabilité primaire à 4 ans de 65 % pour les sténoses versus 54 % pour les occlusions traitées par angioplastie seule dans le groupe des claudicants et de 53 % pour les sténoses versus 44 % pour les occlusions dans le groupe ischémie critique chronique. Ces taux étaient de 77 % pour les sténoses versus 61 % pour les occlusions traitées par stenting dans le groupe des claudicants et de 67 % pour les sténoses versus 53 % pour les

occlusions dans le groupe des ischémie critiques chroniques. La conclusion était que le stenting réduit le risque d'échec à long terme de 39 % comparé à l'angioplastie isolée. Cependant, les résultats de cette étude sont contestables, car les succès à long terme n'étaient pas uniformément définis dans les études analysées et les patients non randomisés. En général, les études non randomisées ont tendance à surestimer les résultats d'un nouveau traitement, ce qui pourrait, du moins en partie, expliquer les différences de résultats [282].

CAMBRIA [283], dans une étude rétrospective de 141 malades consécutifs ne retrouvait pas de différence de perméabilité entre le stenting primaire et l'angioplastie seule.

Hormis leurs convictions personnelles sur de meilleures perméabilités, les opérateurs défendant le stenting systématique pensent qu'il diminue le risque d'embolie distale [215, 218, 284]. Ceci est peut être vrai, mais n'a jamais été démontré.

Si l'intérêt de l'endoprothèse n'est pas démontré, il y a un facteur qui après analyse de la littérature pourrait être déterminant : il s'agit du contrôle de déploiement optimal du stent au niveau du site lésionnel. Pour cela, l'échographie endovasculaire (IVUS :IntraVascular UltraSound) pourrait jouer un rôle décisif.

Parmi nos échecs, le contrôle échodoppler avait pu mettre en évidence pour un patient une expansion incomplète du stent.

L'échographie endovasculaire a initialement été développée pour fournir des informations détaillées non seulement sur les sténoses artérielles, mais aussi sur les lésions athérosclérotiques et sur la paroi vasculaire [285-288]. Son application a ensuite été étendue en pratique clinique, par les cardiologues, dans le contrôle des lésions coronaires, de leur dilatation et de la mise en place d'endoprothèses [289-292]. C'est donc naturellement que cet outil diagnostique



a été évalué et utilisé lors du traitement endovasculaire des lésions artérielles périphériques [293-300].

Le rôle de l'expansion parfaite du stent dans la réduction de la thrombose secondaire a clairement été établi dans les études de stenting coronaires utilisant l'échographie endovasculaire. Trois facteurs influenceraient significativement les perméabilités : l'expansion complète de l'endoprothèse, son apposition parfaite et totale sur la paroi vasculaire et la couverture de l'ensemble de la lésion.

Ainsi, certains ont tenté de transposer ces résultats aux différents étages artériels périphériques et notamment aux artères iliaques avec en premier lieu la nécessité de remettre en question l'angiographie conventionnelle comme référence dans le contrôle des procédures endoluminales [301, 302].

ARKO [296] étudia 40 lésions iliaques évaluées par échographie endovasculaire et par artériographie avant et après stenting. Le diamètre des vaisseaux dans 62 % des cas (25/40) était sous-évalué (de 1 à 4 mm) par l'artériographie. Mais surtout, pour 16 lésions stentées (40 %), l'échographie endovasculaire décelait un défaut d'expansion du stent non diagnostiqué à l'artériographie.

ARKO [303] a tenté ensuite d'établir une relation entre le stenting (endoprothèse de type Palmaz) contrôlé ou non par échographie endovasculaire et la perméabilité à long terme dans le traitement des lésions occlusives aorto-iliaques. Il s'agissait de 52 patients (56 lésions) répartis rétrospectivement en deux groupes : le groupe 1 des stenting avec contrôle artériographique seul (n=16) et le groupe 2 des stenting contrôlés en plus par échographie endovasculaire (n=40). Le suivi moyen était de 28 mois. Dans le groupe 2, 16 défauts d'expansion de stent ont été diagnostiqués par l'échographie endovasculaire et ont pu être ainsi corrigés. Il n'y eut aucun échec au cours du suivi. Dans le groupe 1, 4 sténoses ou thromboses (25 %,  $p < 0,01$ ) furent notées, toutes la première année. Après traitement par thrombolyse ou

thrombectomie, l'échographie endovasculaire permet de mettre en évidence 4 défauts d'expansion de stent.

SCHWARTZENBERG [304] rapporta une étude sur 37 lésions iliaques et 24 fémorales en comparant l'échographie endovasculaire à l'artériographie. L'artériographie sous-évaluait de  $13 \% \pm 6 \%$  les resténoses et révélait un défaut d'expansion de stent dans 7 cas versus 21 cas pour l'échographie endovasculaire.

Certes, il s'agit d'études rétrospectives dont les résultats doivent être interprétés avec toutes les précautions nécessaires, mais ces données ouvrent une voie de recherche intéressante dans la compréhension des échecs du stenting, et le perfectionnement des procédures endovasculaires. Il serait là aussi nécessaire de réaliser une étude comparative, prospective et randomisée.

Actuellement, deux facteurs limitent le développement de la technique :

- Le coût de la procédure avec le prix d'une sonde évalué entre 450 et 600 euros.
- Le caractère opérateur-dépendant de l'examen [304].

Un dernier facteur est intéressant à développer : il s'agit du traitement pharmacologique antithrombotique indiqué dans les angioplasties transluminales percutanées.

Comme nous l'avons vu, la dilatation provoque des lésions de la paroi artérielle à l'origine d'une agrégation plaquettaire rapide, démontrée par des études utilisant des plaquettes marquées à l'indium-111 [305]. Des études expérimentales montrent que les plaquettes s'accumulent sur le site de dilatation 30 minutes après son début, cette réaction étant d'autant plus importante qu'il existe des lésions histologiques à type de dissection [306]. Théoriquement, un traitement antithrombotique efficace pourrait être supposé réduire l'incidence des complications thrombo-emboliques associées à l'angioplastie par ballonnet et l'incidence des resténoses. La aussi, les études utilisant des plaquettes

marquées à l'indium-111 démontrent qu'un traitement par aspirine avant la dilatation réduit chez l'homme le dépôt de plaquettes sur le site lésionnel [305].

Les études concernant l'utilisation des antithrombotiques dans l'angioplastie périphérique sont peu nombreuses et les indications sont donc souvent extrapolées à partir des études très nombreuses sur l'angioplastie coronarienne notamment, pour les antiagrégants plaquettaires dans leur prévention des complications thrombotiques [307-308]. Mais parmi les dizaines d'études randomisées, aucune n'a clairement identifié un agent susceptible de prévenir les resténoses malgré de nombreux résultats expérimentaux concluants sur des modèles animaux [309-312].

Néanmoins, quelques études sont disponibles concernant le territoire artériel périphérique.

Dans une étude non randomisée [313], aucune corrélation n'est retrouvée entre l'agrégation plaquettaire sur le site d'angioplastie et le risque de resténose, au niveau iliaque et fémoropoplité.

Une petite étude randomisée [314] comparant aspirine-dipyridamole à un placebo ne retrouve pas de bénéfice à 1 an de l'antiagrégation plaquettaire dans les angioplasties périphériques.

Deux études randomisées [315, 316] ont comparé le bénéfice d'utilisation de fortes et de faibles doses d'aspirine dans les angioplasties périphériques (50 mg vs 900 mg et 100 mg vs 1 g). Aucune différence en terme de perméabilité à 1 et 2 ans n'a été retrouvée, seules les complications gastriques étaient plus fréquentes avec les fortes doses d'aspirine.

Dans une autre étude randomisée [317], 100 patients furent traités par 100 mg d'aspirine pendant 18 mois après une angioplastie périphérique. Durant cette période, la fonction plaquettaire fut monitorée par agrégométrie. Seulement 40 % des patients présentaient une inhibition plaquettaire normale et parmi eux, aucun échec ne fut relevé contrairement à l'autre groupe (8 thromboses). Ces

résultats suggèrent que certains patients pourraient nécessiter des doses plus importantes d'aspirine ou un autre antiagrégant plaquettaire.

Les autres antiagrégant plaquettaires disponibles et utilisés en chirurgie endovasculaire périphériques sont les thiéopyridines (ticlopidine et clopidogrel). Le clopidogrel (Plavix®), qui a remplacé la ticlopidine (Ticlid®) par ses moindres effets secondaires, a démontré une activité antithrombotique supérieure à celle de l'aspirine [318]. Toujours selon les protocoles utilisés en angioplastie coronarienne, la tendance est d'associer l'aspirine au clopidogrel au cours des dilatations périphériques, d'autant plus si une endoprothèse est mise en place.

Concernant les traitements anticoagulants, il existe encore moins de consensus dans la pratique endovasculaire périphérique [319, 320], si ce n'est son utilisation pendant la procédure afin de réduire le risque thrombotique secondaire à la présence de matériel endoluminal.

Le manque de résultats en recherche clinique montre la difficulté du choix d'une ou des molécules et de leurs dosages dans la prévention du risque thrombotique. Ce déficit est à l'origine de protocoles antithrombotiques souvent empiriques.

D'après les recommandations de la conférence de consensus nord-américaine sur l'utilisation des antithrombotiques en chirurgie vasculaire [321-324], l'aspirine peut être prescrite avant et après une angioplastie transluminale aorto-iliaque afin de réduire l'incidence des complications thrombo-emboliques péri-opératoires, l'association aspirine-clopidogrel peut être également utilisée notamment en cas de stenting. Mais surtout, tout les patients subissant une angioplastie périphérique doivent bénéficier d'un traitement par aspirine au long cours (en l'absence de contre-indications) afin de réduire la morbi-mortalité cardiovasculaire à long terme.

D'après les données de la littérature, nous pouvons nous rendre compte que beaucoup de questions sur les facteurs pouvant influencer les résultats restent sans réponses.

## **F/ CONSIDERATIONS ECONOMIQUES**

Il est aujourd'hui difficile de développer une nouvelle technique thérapeutique sans évoquer et apprécier son coût.

Concernant les recanalisations iliaques, il n'existe qu'une étude comparative rétrospective [221]. C'est une étude anglaise comparant le coût de la recanalisation iliaque avec stenting et du pontage croisé fémoro-fémoral. Au premier coup d'œil, l'analyse des coûts montre un intérêt évident de l'angioplastie avec une « facture » réduite de 62 % par rapport à la chirurgie, essentiellement dû au temps d'hospitalisation. Cependant, la moyenne additionnelle du coût des patients nécessitant une chirurgie conventionnelle après échec de la recanalisation rendait comparable les deux techniques. L'avantage du coût était perdu quand 48 % des recanalisations se trouvait en échec, soit dans cette étude, à six mois de la procédure.

Une autre étude rétrospective américaine [275] comparant le stenting et la chirurgie conventionnelle (76 % de pontages aorto-bifémoraux et 11 % de pontages aorto-bi-iliaques) ne montrait pas de différence significative en terme de coût par membre traité.

Hormis les échecs, le coût de la recanalisation iliaque est majoré par l'utilisation d'endoprothèses. Ainsi, la question de l'intérêt du stent ne concerne pas

seulement les perméabilités de la procédure, mais représente également un facteur de surcoût non négligeable pour l'économie de la santé.

Ce problème est bien résumé dans l'étude DIST [280] montrant que pour des résultats identiques, le stenting sélectif économisait 62 % de stents.

## **G/ DEVELOPPEMENTS FUTURS**

Les nouvelles perspectives thérapeutiques dans la chirurgie endovasculaire se concentrent essentiellement sur les moyens de lutte contre la resténose et la réocclusion du segment traité.

### **1. Les radiations ionisantes.**

Depuis que des études ont montré que les radiations ionisantes avaient le potentiel de lutter contre l'hyperplasie myo-intimale [325-327], cette approche thérapeutique a généré un intérêt grandissant dans la prévention de la resténose après angioplastie transluminale et stenting.

Actuellement, les deux moyens de délivrer sur le site traité des radiations ionisantes sont l'implantation de stents radio-actifs ou l'utilisation de cathéters permettant une irradiation temporaire in-situ par voie endovasculaire (brachythérapie endoluminale).

Le problème essentiel posé par le stent radio-actif [325, 328, 329] est qu'il constitue une source d'irradiation intra-artérielle définitive avec des questions sur le devenir du matériel.

Concernant la brachythérapie endoluminale les résultats sont encourageants dans la prévention des resténoses après angioplastie coronaire [327, 330, 331] et des artères des membres inférieurs avec ou sans stent [332-335].

Mais plusieurs questions restent posées concernant les modalités (vecteur, site d'irradiation) et les protocoles d'irradiation (dose, type de radiation :  $\beta$ ,  $\gamma$ , X) ainsi que la tolérance à moyen (resténoses aux extrémités du site dilaté et thromboses retardées) et long terme (effets biologiques et tissulaires).

## **2.Traitements pharmacologiques.**

◆ Le cilostazol est un inhibiteur de la phosphodiesterase de type III avec des propriétés antiagrégantes et vasodilatatrices. Il a déjà fait l'objet d'études randomisées dans l'artériopathie oblitérante des membres inférieurs et prouvé son efficacité dans l'amélioration de la claudication [336].

◆ Le probucol est un puissant agent anti-oxydant prévenant la dysfonction endothéliale et la LDL-oxydation. Il permet ainsi de limiter l'hyperplasie myo-intimale et le remodelage artériel. Son action préventive sur la resténose a été mise en évidence par plusieurs études [337-340].

◆ De nombreux traitements pharmacologiques ont tenté de prévenir la resténose mais souvent, les résultats expérimentaux prometteurs ne furent pas confirmés chez l'homme.

La lutte médicamenteuse contre les mécanismes d'athérosclérose, d'hyperplasie myo-intimale et de remodelage artériel reste un domaine de la recherche fondamentale et expérimentale.

### **3.La thérapie génique.**

Dans les expériences in vitro et sur les modèles animaux, des interventions géniques affectant le cycle cellulaire ou les événements post-lésionnels immédiats ont permis de limiter la prolifération des cellules musculaires lisses et l'hyperplasie myo-intimale. Ces stratégies de thérapie génique utilisent des vecteurs physico-chimiques ou viraux, acheminant des gènes codant pour des oligonucléotides antisens bloquant la synthèse de certaines protéines, ou des gènes suicides entraînant une mort cellulaire et des cellules sécrétant des substances réduisant la réponse au traumatisme vasculaire [341].

Ainsi, plusieurs études pré-cliniques [342, 343] et cliniques [344-346] ont souligné les espoirs suscités par l'approche génique des maladies cardiovasculaires.

L'application de principe de thérapie génique aux maladies vasculaires sera envisageable en clinique dès que le développement des systèmes d'acheminement (instrumentation, vecteurs) permettra un transfert efficace et local des gènes d'intérêt dans la paroi vasculaire lésée.

### **4.Immunothérapie.**

La prévention de l'hyperplasie myo-intimale par immunomodulation reste encore un domaine de la recherche expérimentale mais des études sur modèles animaux ont donné de bon résultats [347].

Le principe général est d'agir sur les désordres immunitaires participant au processus d'athérosclérose.



## **5.Endoprothèses « enduites ».**

Il s'agit de stents enduits d'une substance pharmacologique dont le but reste toujours de réduire les phénomènes d'hyperplasie myo-intimale et de prévenir les resténoses.

Différentes substances peuvent être mises en place au niveau des stents : sirolimus (rapamycine) [348-350], paclitaxel (taxol) [350-353], or [354, 355], drogues produites par thérapie génique ou inhibiteurs des métalloprotéases [356].

Les premières études cliniques au cours de l'angioplastie coronarienne rapportent des résultats très encourageant à court terme, mais un recul suffisant reste nécessaire avant de conclure définitivement à l'efficacité des substances évaluées.

Si les résultats actuels se confirment, il ne fait aucun doute que l'application de ces stents se fera rapidement au niveau artériel périphérique.

# CONCLUSION

Le traitement endovasculaire des occlusions artérielles iliaques chroniques d'origine athéromateuse nous paraît être efficace. Cette technique doit être discutée systématiquement, même si les indications sont limitées par la diffusion de la maladie athéromateuse. Et même s'il n'est pas possible de définir la recanalisation iliaque comme le traitement de choix de toutes les occlusions iliaques, elle doit obligatoirement faire partie de l'arsenal thérapeutique, notamment en cas d'occlusion segmentaire et unique.

Même en l'absence d'étude randomisée, la recanalisation iliaque semble moins agressive que la chirurgie conventionnelle. Mais cette idée doit rester tempérée par deux facteurs. Tout d'abord, le risque potentiellement dramatique de rupture artérielle nous conforte dans notre décision de pratiquer ces procédures en milieu chirurgical. Ensuite, sa bénignité apparente a tendance à minimiser la pathologie athéromateuse et à encourager l'insouciance du patient. Ceci doit donc nous inciter à donner une information claire et précise au patient, sur sa pathologie et surtout sur la nécessité d'une prise en charge globale et efficace des facteurs de risques cardiovasculaires, en collaboration avec tous les intervenants (médecins généralistes, angiologues, cardiologues...).

Les résultats sont limités par les thromboses et resténoses avec une période critique, la première année, durant laquelle un suivi plus rigoureux serait probablement souhaitable. Les progrès sur la compréhension de ces phénomènes et les implications thérapeutiques en résultant amélioreront encore les résultats.

Actuellement, se posent les problèmes de l'indication du stenting et de son contrôle. Seules des études randomisées pourront répondre à ces questions.

Enfin, nous pensons qu'il ne faut pas, de manière dogmatique, opposer les deux chirurgies, endovasculaire et conventionnelle. Ces deux techniques doivent être complémentaires et le choix doit se faire sur des indications précises, raisonnées et raisonnables. Tout excès dans un sens ou dans l'autre serait nuisible avant tout aux patients.

# **BIBLIOGRAPHIE**



1. FOGARTY T., CRANLEY J., KRAUSE R.  
A method for extraction of arterial emboli and thrombi.  
Surg.gynecol.obstet., 1963, 116, 241-245
2. DOTTER CT., JUDKINS MP.  
Transluminal treatment of arteriosclerotic obstruction. Description of a new technique and a preliminary report of its application.  
Circulation, 1964, 30, 654-670
3. DOTTER CT.  
Transluminal angioplasty: a long view.  
Radiology, 1980, 135, 561-564
4. PORSTMANN W, WIERNY L.  
Intravasale rekanalisation inoperabler arterieller Obliterationen.  
Zentralbl Chir., 1967, 92(26) 1586-1591
5. VAN ANDEL CJ.  
Percutaneous transluminal angioplasty. The Dotter procedure.  
Amsterdam: Excerpta Medica, 1976
6. ZEITLER E.  
Die percutane rekanalisation arterieller Obliterationen mit Katheter nach Dotter (Dotter-Technik).  
Dtsch Med Wochenschr., 1972, 97, 1392-1394
7. STAPLE TW.  
Modified catheter for percutaneous transluminal treatment of arteriosclerotic obstructions.  
Radiology, 1968, 91, 1041-1043
8. GRÜNTZIG A., HOPFF H.  
Perkutane rekanalisation chronischer arterieller Verschlüsse mit einem neuen Dilatationskatheter. Modifikation der Dotter-Technik.  
Dtsch Med Wochenschr., 1974, 99, 2502-2505
9. PORSTMANN W.  
Ein neuer Korsett-Ballonkatheter zur transluminalen rekanalisation nach Dotter unter besonderer Berücksichtigung von Obliterationen an den Beckenarterien.  
Radiol Diagn (Berl.), 1973, 14, 239-244
10. DOTTER CT.  
Cardiac catheterization and angiographic techniques of the future.  
Czechoslovak Radiologie, 1965, 19, 217-236; presented at the 1963 Czechoslovak Radiological Congress, Karlovy Vary, June 10, 1963

11. ZEITLER E., MULLER R.  
Erste ergebnisse mit der katheter-rekanalisation nach Dotter bei arterieller verschlusskrankheit.  
Röfo, 1969, 111(3), 345-352
12. BREWSTER DC., DARLING RC.  
Optimal methods of aortoiliac reconstruction.  
Surgery, 1978, 84, 739-746
13. GRÜNTZIG A.  
Die perkutane rekanalisation chronischer arterieller verschlüsse (Dotter-Prinzip) mit einem neuen doppelumigen dilatationskatheter.  
Röfo, 1976, 124(1), 80-86
14. GRÜNTZIG A., KUMPE DA.  
Technique of percutaneous transluminal angioplasty with the Grüntzig balloon catheter.  
Am J Roentgenol, 1979, 132, 547-552
15. DOTTER CT.  
Catheter technics in diagnosing and treating femoral artery atherosclerosis.  
Geriatrics, 1974, 29, 93-95, 99-102
16. PALAYEW MJ., SEDLEZKY I., SIGMAN HH.  
Occlusive peripheral arteriosclerosis: treatment by percutaneous transluminal recanalization-“the Dotter procedure”.  
Can Med Assoc J., 1969, 101, 672-678
17. BRAHME F., SWEDENBORG J., TIBELL B.  
Evaluation of transluminal recanalization of the femoral artery.  
Acta Chir Scand., 1969, 135, 679-684
18. ZEITLER E., SCHOOP W., ZAHNOW W.  
The treatment of occlusive arterial disease by transluminal catheter angioplasty.  
Radiology, 1971, 99, 19-26
19. WIERNY L., PLASS R., PORSTMANN W.  
Long-term results in 100 consecutive patients treated by transluminal catheter angioplasty.  
Radiology, 1974, 112, 543-548
20. KATZEN BT., CHANG J.  
Percutaneous transluminal angioplasty with the Grüntzig balloon catheter.  
Radiology, 1979, 130, 623-626

21. DOTTER CT.  
Transluminal angioplasty—pathologic basis.  
In: Zeitler E, Grüntzig A, Schoop W, ed: Percutaneous Vascular Recanalization.  
Berlin: Springer, 1978, Chapt 2, 3-12
22. DOTTER CT., RÖSCH J., ANTONOVIC R., ROBINSON. M.  
Transluminal iliac artery dilatation. Nonsurgical catheter treatment of  
atheromatous narrowing.  
JAMA, 1974, 230, 117-124
23. ZEITLER E., SCHMIDTKE J., SCHOOP W.  
Die perkutane behandlung von arteriellen durchblutungsstörungen der  
extremitäten mit katheter.  
Vasa, 1973, 2, 401-408
24. SOBBE A., MARTIN M., ZEITLER E.  
Besondere aspekte der transluminalen katheterrekanalisation nach Dotter.  
Forstschr Geb Roentgenstr Nuklearmed., 1973, Suppl 252-253
25. BERGLUND G., BODVALL B., ELDH J., YDEN S.  
Nytt behandlingsalternative vid artiiell insufficiens i benen.  
Lakartidningen, 1969, 66, 129-138
26. GRÜNTZIG A.  
Die perkutane transluminale rekanalisation chronischer arterienverschlüsse mit  
einer neuen dilatationstechnik.  
Baden-Baden: Gerhard Witzstrock, 1977. English translation by Wipfelder R,  
Kumpe D, 1979
27. DOTTER CT., JUDKINS MP.  
Percutaneous transluminal treatment of arteriosclerotic obstruction.  
Radiology, 1965, 84, 631-643
28. DOTTER CT., FRISCHE LH., JUDKINS MP., MULLER R.  
The “nonsurgical” treament of iliofemoral arteriosclerotic obstruction.  
Radiology, 1966, 86, 871-875
29. DOTTER CT., ROSCH J., JUDKINS MP.  
Transluminal dilatation of atherosclerotic stenosis.  
Surg Gynecol Obstet., 1968, 127, 794-804
30. BACHMAN DM., CASARELLA WJ., SOS TA.  
Percutaneous iliofemoral angioplasty via controlateral femoral artery.  
Radiology, 1979, 130, 617-622

31. TEGTMEYER CJ., MOORE TS., CHANDLER JG., WELLONS HA., RUDOLF LE.  
Percutaneous transluminal dilatation of a complete block in the right iliac artery.  
AJR, 1979, 133, 532-535
32. RING E., FREIMAN D., MCLEAN G., SCHWARZ W.  
Percutaneous recanalization of iliac artery occlusions: an unacceptable complication rate.  
AJR, 1982, 139, 587-589
33. COLAPINTO RF., HARRIES-JONES EP., JOHNSTON KW.  
Percutaneous transluminal dilatation and recanalization in the treatment of peripheral vascular disease.  
Radiology, 1980, 135, 583-587
34. KATZEN BT., CHANG J., GRAHAM KNOX W.  
Percutaneous transluminal angioplasty with the Grüntzig balloon catheter.  
Arch surg., 1979, 114, 1389-1399
35. STARY HC., CHANDLER AB., GLAGOV S., GUYTON JR., INSULL W Jr., ROSENFELD ME., SCHAFFER A., SCHWARTZ CJ., WAGNER WD., WISSLER RW.  
A definition of initial, fatty streak, and intermediate lesions of atherosclerosis. A report from the committee on vascular lesions of the council on Atherosclerosis, American Heart Association.  
Arterioscler Thromb., 1994, 14, 840-856
36. STARY HC., CHANDLER AB., DINSMORE RE., FUSTER V., GLAGOV S., INSULL W Jr., ROSENFELD ME., SCHWARTZ CJ., WAGNER WD., WISSLER RW.  
A definition of advanced types of atherosclerotic lesions and a histological classification of atherosclerosis. A report from the committee on vascular lesions of the council on arteriosclerosis, American Heart Association.  
Circulation, 1995, 92, 1355-1374
37. TEDGUI A., MALLAT Z.  
Atherosclerotic plaque formation.  
Rev Prat., 1999, 49, 2081-2086



38. NAPOLI C., D'AMIENTO FP., MANINI FP., POSTIGLIONE A., WITZTUM JL., PALUMBO G., PALINSKI W.  
Fatty streak formation occurs in human fetal aortas and is greatly enhanced by maternal hypercholesterolemia. Intimal accumulation of low density lipoprotein and its oxidation precede monocyte recruitment into early atherosclerosis lesion.  
*J Clin Invest.*, 1997, 100, 2680-2690
39. SHIH PT., BRENNAN ML., VORA DK., TERRITO MC., STRAHL D., ELICES MJ., LUISIS AJ., BRUNERT A.  
Blocking very late antigen-4 integrin decreases leukocyte entry and fatty streak formation in mice fed an atherogenic diet.  
*Circ Res.*, 1999, 84, 345-351
40. GU L., OKADA Y., CLINTON SK., GERARD C., SUKHOVA GK., LIBBY P., ROLLINS BJ.  
Absence of monocyte chemoattractant protein-1 reduces atherosclerosis in low density lipoprotein receptor-deficient mice.  
*Mol Cell.*, 1998, 2, 275-281
41. SMITH JD., TROGAN E., GINSBERG M., GRIGAUX C., TIAN J., MIYATA M.  
Decreased atherosclerosis in mice deficient in both macrophage colony-stimulating factor (op) and apolipoprotein E.  
*Proc Natl Acad Sci USA*, 1995, 92, 8264-8268
42. SUZUKI H., KODAMA T., et al.  
A role for macrophage scavenger receptors in atherosclerosis and susceptibility to infection.  
*Nature*, 1997, 386, 292-296
43. STARY HC.  
The sequence of cell and matrix changes in atherosclerotic lesions of coronary arteries in the first forty years of life.  
*Eur Heart J.*, 1990, 11(Suppl E), 3-19
44. REKHTER MD.  
Type I collagen gene expression in human atherosclerosis localization to specific plaque regions.  
*Am J Pathol.*, 1993, 143, 1634-1648

45. KRAGEL AH.  
Morphometric analysis of the composition of atherosclerotic plaques in the four major epicardial coronary arteries in acute myocardial infarction and in sudden coronary death.  
Circulation, 1989, 80, 1747-1756
46. DOR Y.  
Ischemia-driven angiogenesis.  
Trends Cardiovasc Med., 1997, 7, 289-294
47. WEXLER L.  
Coronary artery calcification: pathophysiology, epidemiology, imaging methods, and clinical implications: a statement for health professionals from the American Heart Association.  
Circulation, 1996, 99, 1175-1179
48. CAPRON L.  
Histoire naturelle de l'athérosclérose: Lésions initiales, lésions conduisant à des évènements cliniques, progression et régression des plaques.  
In : Gandjbakhch I, Ollivier JP, Pavie A ed. Maladie coronaire: approches stratégiques et thérapeutiques.  
Paris, Arnette Blackwell, 1995, 22-37
49. CAPRON L.  
Description et mécanismes des artériopathies scléreuses des membres inférieurs.  
Rev Prat., 1995, 45, 25-30
50. CAPRON L.  
Evolution des théories sur l'athérosclérose.  
Rev Prat., 1996, 46, 533-537
51. CAPRON L.  
Athérosclérose.  
STV, 1999, 11, 303-307
52. CAPRON L.  
Mécanismes inflammatoires de l'athérosclérose : interférences pathogéniques et étiologiques.  
Arch Mal Cœur, 1993, 86(suppl I), 19-30

53. CASTANEDA-ZUNIGA WR., FORMANEK A., TADAVARTHY M., EDWARDS JE., ZOLLIKOFER C., AMPLATZ K.  
The mechanism of balloon angioplasty.  
Radiology, 1980, 135, 565-571
54. HOFFMAN MA., FALON JT., GREENFIELD AJ., WALTMAN AC., ATHANASOULIS CA., BLOCK PC.  
Arterial pathology after percutaneous transluminal angioplasty.  
AJR, 1981, 137(1), 147-149
55. BLOCK PC., MYLER RK., STERTZER S., FALLON JT.  
Morphology after transluminal angioplasty in human beings.  
New Engl J Med., 1981, 305,382-385
56. CLOUSE ME., TOMASHEFSKI JF., REINHOLD RE., COSTELLO P.  
Mechanical effect of balloon angioplasty: case report with histology.  
AJR, 1981, 137, 869-871
57. SAFFITZ JE., TOTTY WG., McCLENNAN BL., GILULA LA.  
Percutaneous transluminal angioplasty. Radiological-pathological correlation.  
Radiology, 1981, 141, 651-654
58. ZOLLIKOFER CL., SALOMONOWITZ E., SIBLEY R., CHAIN J., BRUHLMANN WF., CASTANEDA-ZUNIGA WR., AMPLATZ K.  
Transluminal angioplasty evaluated by electron microscopy.  
Radiology, 1984, 153(2), 369-374
59. CASTANEDA-ZUNIGA WR.  
Transluminal Angioplasty.  
New York, Thieme-Stratton, 1983
60. KINNEY TB., CHIN AK., RURIK GW.  
Transluminal Angioplasty: a mechanical-pathological correlation with its physical mechanisms.  
Radiology, 1984, 153, 85-89
61. DOTTER CT., ROSCH J., JUDKINS MP.  
Transluminal dilatation of atherosclerotic stenosis.  
Surg Gynecol Obstet., 1968, 127, 794-804
62. DOTTER CT., ROSCH J., ANDERSON J., ANTONOVIC R., ROBINSON M.  
Transluminal iliac artery dilatation. Non surgical catheter treatment of atheromatous narrowing.  
JAMA, 1974, 230,117-124

63. DOTTER CT.  
Transluminal angioplasty. Pathologic basis.  
In: Zeitler E, Grüntzig A, choop W, eds: Percutaneous vascular recanalization.  
New York, Springler-Verlag, 1978, 3-12
64. GRÜNTZIG A.  
Percutaneous transluminal recanalization (PTR) with the double lumen dilatation catheter.  
In: Zeitler E, Grüntzig A, choop W, eds: Percutaneous vascular recanalization.  
New York, Springler-Verlag, 1978, 17-23
65. WIERNY L., PLASS R., PORSTMANN W.  
Long-term results in 100 consecutives patients treated by transluminal angioplasty.  
Radiology, 1974, 112, 543-548
66. VAN ANDEL GJ.  
Transluminal dilatation with separate teflon catheter.  
In: Zeitler E, Grüntzig A, choop W, eds: Percutaneous vascular recanalization.  
New York: Springler-Verlag, 1978, 13-16
67. ZEITLER E.,SCHOOP W., ZAHNOW W.  
The treatment of occlusive arterial disease by transluminal catheter angioplasty.  
Radiology, 1971, 99, 19-26
68. FAXON DP.  
Remodeling of the coronary artery after vascular injury.  
Prog Cardiovasc Dis., 1997, 40, 129-140
69. KIRK G.  
A circadian rhythm exists in Healthy controls for soluble P-Selectin and platelet count.  
Platelets, 1995, 6, 414-415
70. MARCUS AJ.  
Platelet activation.  
In: Fuster V, Ross R, Topan EJ (eds): Atherosclerosis and coronary artery disease.  
Philadelphia, Lippincott-Raven, 1996, 607-633
71. LAU CS.  
Increased activity of oxygen free radicals during reperfusion in patients undergoing percutaneous peripheral artery balloon angioplasty.  
Int Angiol., 1991, 10, 244-246

72. RAINES EW.  
The role of macrophages.  
In: Fuster V, Ross R, Topan EJ (eds): Atherosclerosis and coronary artery disease.  
Philadelphia, Lippincott-Raven, 1996, 539-557
73. WIGHT TN.  
Proteoglycans and vascular cell proliferation.  
Am Rev Respir Dis., 1989, 140, 1132-1135
74. CLOWES AW.  
Mechanisms of stenosis after arterial injury.  
Lab Invest., 1983, 49, 208-215
75. DE MEYER GR.  
Mechanisms of neointima formation-lessons from experimental models.  
Vasc Med., 1997, 2, 179-189
76. NIKKARI ST.  
Restenosis after vascular reconstruction.  
Ann Med., 1994, 26, 95-100
77. AUSTIN GE.  
Intimal proliferation of smooth muscle cells as an explanation for recurrent coronary artery stenosis after percutaneous transluminal coronary angioplasty.  
J Am Coll Cardiol., 1985, 6, 369-375
78. ROSS R.  
The pathogenesis of atherosclerosis: a perspective for the 1990s.  
Nature, 1993, 362, 801-809
79. BERGUER R.  
Intimal hyperplasia. An experimental study.  
Arch Surg., 1980, 115, 332-335
80. DILLEY RJ.  
A review of the histologic changes in vein-to-artery grafts, with particular reference to intimal hyperplasia.  
Arch Surg., 1988, 123, 691-696
81. TYAGI SC.  
Proteinases and restenosis in the human coronary artery: extra-cellular matrix production exceeds the expression of proteolytic activity.  
Atherosclerosis, 1995, 116, 43-57

82. CERCEK B.  
Growth factors in pathogenesis of coronary arterial restenosis.  
*Am J Cardiol.*, 1991, 68, 24C-33C
83. GRANT MB.  
Localization of insulin-like growth factor I and inhibition of coronary smooth muscles cell growth by somatostatin analogues in human coronary smooth muscle cells: A potential treatment for restenoses ?.  
*Circulation*, 1994, 89, 1511-1517
84. KINSELLA MG.  
Modulation of sulfated proteoglycan synthesis by bovine aortic endothelial cells during migration.  
*J Cell Biol.*, 1987, 102, 678-687
85. WALLER BF.  
Restenosis 1 to 24 months after clinically successful coronary balloon angioplasty: A necropsy study of 20 patients.  
*J Am Coll Cardiol.*, 1991, 17, 58B-70B
86. KATUKA T.  
Differences in compensatory vessel enlargement, not intimal formation, account for restenosis after angioplasty in the hypercholesterolaemic rabbit model.  
*Circulation*, 1994, 89, 2809-2815
87. SCOTT NA.  
Identification of a potential role of the adventitia in vascular lesion formation after balloon overstretch injury of porcine coronary arteries.  
*Circulation*, 1996, 93, 2178-2187
88. SHY Y.  
Transforming growth factor B1 expression and myofibroblast formation during arterial repair.  
*Arterioscler Thromb Vasc Biol.*, 1996, 16, 1298-1305
89. SHY Y.  
Adventitial remodeling after coronary arterial injury.  
*Circulation*, 1996, 93, 304-308
90. SHY Y.  
Origin of extracellular matrix synthesis during coronary repair.  
*Circulation*, 1997, 95, 997-1006

91. GLAGOV S.  
Compensatory enlargement of human atherosclerotic coronary arteries.  
N Engl J Med., 1987, 316, 1371-1375
92. FRANKLIN SM.  
Pharmacologic prevention of restenosis after coronary angioplasty: a review of the randomized clinical trials.  
Coron Artery Dis., 1993, 4, 232-242
93. ISNER JF.  
Vascular remodeling: honey, I think I Shrunk the artery.  
Circulation, 1994, 89, 2937-2940
94. OURRIER JW.  
Restenosis after percutaneous transluminal coronary angioplasty: have we been aiming at the wrong target?  
J Am Coll Cardiol., 1995, 25, 516-520
95. WALLER BF.  
Morphological observations late (>30 days) after clinically successful coronary balloon angioplasty.  
Circulation, 1991, 83(Suppl I), I-28-I-41
96. MINTZ GS.  
Arterial remodeling after coronary angioplasty. A serial intravascular ultrasound study.  
Circulation, 1996, 94, 35-43
97. MINTZ GS.  
Intravascular ultrasound comparison of restenotic and de novo coronary artery narrowings.  
Am J Cardiol., 1994, 74, 1278-1280
98. LUO J.  
Coronary artery stenoses after balloon angioplasty in human is associated with circumferential coronary constriction.  
Arterioscler Thromb Vasc Biol., 1996, 16, 1393-1398
99. LAFONT A.  
Restenosis after experimental angioplasty: intimal, medial, and adventitial changes associated with constrictive remodeling.  
Circ Res., 1995, 76, 996-1002

100. ANDERSEN HR.  
Remodeling rather than neointimal formation explains luminal narrowing after deep vessel wall injury. Insights from a porcine coronary restenosis model.  
*Circulation*, 1996, 93, 1716-1724
101. FINGERLE J.  
Role of platelets in smooth muscle cell proliferation and migration after vascular injury in rat carotid artery.  
*Proc Natl Acad Sci USA*, 1989, 86, 8412-8416
102. GRAVANIS MB.  
Histopathologic phenomena at the site of percutaneous transluminal coronary angioplasty: the problem of restenosis.  
*Hum Pathol.*, 1989, 20, 477-486
103. LINDNER V.  
Proliferation of smooth cells after vascular injury is inhibited by an antibody against basic fibroblast growth factor.  
*Proc Natl Acad Sci USA*, 1991, 88, 3739-3743
104. UEDA M.  
Fibrocellular tissue response after percutaneous transluminal coronary angioplasty.  
*Circulation*, 1991, 83, 1327-1332
105. UEDA M.  
Pathological changes induced by percutaneous transluminal coronary angioplasty.  
*Br Heart J*, 1987, 51, 635-643
106. MORIMOTO SI.  
Mechanisms of luminal enlargement in PTCA and restenosis: a histopathological study of necropsied coronary arteries collected from various centers in Japan.  
*Jpn Circ J.*, 1987, 51, 1101-1115
107. KOHCHI K.  
Arterial changes after percutaneous transluminal coronary angioplasty: results at autopsy.  
*J Am Coll Cardiol.*, 1987, 10, 592-599



108. WALLEY VA.  
Local morphologic effects after coronary balloon angioplasty: results at autopsy.  
Can J Cardiol., 1988, 4, 17-24
109. POTKIN BN.  
Effects of percutaneous transluminal coronary angioplasty on atherosclerotic plaques and relation of plaque composition and arterial size to outcome.  
Am J Cardiol., 1988, 62, 41-50
110. SAFIAN RD.  
Coronary atherectomy: clinical, angiographic, and histological findings and observations regarding potential mechanisms.  
Circulation, 1990, 82, 69-79
111. NOBUYOSHI M.  
Restenosis after percutaneous transluminal coronary angioplasty: pathologic observations in 20 patients.  
J Am Coll Cardiol., 1991, 17, 433-439
112. POST MJ.  
The relative importance of arterial remodeling compared with intimal hyperplasia in lumen narrowing after balloon angioplasty: a study in the normal rabbit and the hypercholesterolemic Yucatan micropig.  
Circulation, 1994, 89, 2816-2821
113. KOVACH JA.  
Serial intravascular ultrasound studies indicate that chronic recoil is an important mechanism of restenosis following transcatheter therapy.  
J Am Coll Cardiol., 1993, 21, 484A(Abstract)
114. DI MARIO C.  
Quantitative assessment with intracoronary ultrasound of the mechanisms of restenosis after percutaneous transluminal coronary angioplasty and directional coronary atherectomy.  
Am J Cardiol., 1995, 75, 772-777
115. BARKER SGE.  
Arterial intima hyperplasia after occlusion of the vasa vasorum in the pig.  
Arteriosclerosis and thrombosis, 1993, 13, 70-77

116. SHY Y.  
Adventitial myofibroblast contribute to neointimal formation in injured porcine coronary arteries.  
*Circulation*, 1996, 94, 1655-1664
117. BAUMBACH GL.  
Remodeling of cerebral arterioles in chronic hypertension.  
*Hypertension*, 1989, 13, 968-972
118. BAUMBACH GL.  
Adaptive changes in cerebral blood vessels during hypertension.  
*Hypertension*, 1991, 9, 987-991
119. LANGILLE BL.  
Remodeling of developing and mature arteries: endothelium, smooth muscle, and matrix.  
*J Cardiovasc Pharmacol.*, 1993, 21(Suppl 1), S11-S17
120. HOFFMAN R.  
Patterns and mechanisms of instent restenoses. A serial intravascular ultrasound study.  
*Circulation*, 1996, 94, 1247-1254
121. SHY Y.  
Origin of extracellular matrix synthesis during coronary repair.  
*Circulation*, 1997, 95, 997-1006
122. BECKER GJ.  
Intravascular stents: general principles and status of lower-extremity arterial applications.  
*Circulation*, 1991, 83(Suppl 2), I122-I136,
123. DOTTER CT.  
Transluminally placed coilspring endarterial tube grafts, long term patency in canine popliteal artery.  
*Invest Radiol.*, 1969, 4, 329-332
124. DOTTER C., BUSCHMANN RW., MCKINNEY MK., ROSCH J.  
Transluminal expandable nitinol coil stent grafting: preliminary report.  
*Radiology*, 1983, 147, 261-263

125. CRAGG A., LUND G., RYSAVY J., CASTANEDA F., CASTANEDA-ZUNIGA W., AMPLATZ K.  
Non surgical placement of arterial endoprotheses: a new technique using nitinol wire.  
Radiology, 1983, 147, 261-263
126. PALMAZ JC., SIBBITT RR., REUTER SR., TIO FO., RICE WJ.  
Expandable intraluminal vascular graft: a feasibility study.  
Surgery, 1986, 99, 199-205
127. JAUSSERAN JM., FERDANI M., MANES L., REGGI M., COURBIER R.  
Les endoprothèses vasculaires: une nouvelle indication dans la chirurgie de l'artère iliaque.  
J Chir., 1992, 129, 137-141
128. ROLLINS N., WRIGHT KC., CHARNSANGAVEJ C., WALLACE S., GIANTURCO C.  
Self-expanding metallic stents : preliminary evaluation in an atherosclerotic model.  
Radiology, 1987, 163, 739-742
129. SUTTON CS., OKU T., HARASAKI H., KAMBIC HE., SUGITA Y., MURABAYASHI S., SHIREY E., NOSE Y.  
Titanium-nickel intravascular endoprothesis: a 2-year study in dogs.  
AJR., 1988, 151, 597-601
130. ROUSSEAU H., PUEL J., JOFFRE F., SIGWART V., DUBOUCHER C., IMBERT C., KNIGHT C., KROPF L., WALLSTEN H.  
Self-expanding endovascular prosthesis: an experimental study.  
Radiology, 1987, 164, 709-714
131. DUPRAT G., WRIGHT KC., CHARNSANGAVEJ C., WALLACE S., GIANTURCO C.  
Self-expanding metallic stents for small vessels: experimental evaluation.  
Radiology, 1987, 162, 469-472
132. BONN J., GARDINER GA., SHAPIRO MJ., SULLIVAN KL., LEVIN DC.  
PalmaZ vascular stent: Initial clinical experience.  
Radiology, 1990, 174, 741-745
133. JOFFRE J., ROUSSEAU H., CHEMALI R.  
Endoprothèses vasculaires auto-expansibles.  
J Mal Vasc., 1991, 16, 226-233

134. WRIGHT KC., WALLACES S., CHARNSANGAVE C.  
Percutaneous endovascular stents : an experimental evaluation.  
Radiology, 1985, 156, 69-72
135. SCHATZ RA.  
A view of vascular stents.  
Circulation, 1989, 79, 445-457
136. WOLF YG., SHATZ RA., KHOWLES HJ., SAEED M., BERNSTEIN E.,  
DILLEY RB.  
Expérience initiale de l'endoprothèse de Palmaz pour le traitement des lésions  
occlusives aorto-iliaques.  
Ann Chir Vasc., 1993, 7, 254-261
137. PALMAZ JC., LABORDE JC., RIVERA FJ., ENCARNACION CE., LUTZ  
JD., MOSS JG.  
Stenting of the iliac arteries with the Palmaz stent : Experience from a  
multicenter trial.  
Cardiovasc Intervent Radiol., 1992, 15, 291-297
138. STRECKER EP., LIERMANN D., BARTH KH., WOLF HRD.,  
FREUDENBERG N., BERG G., WESTPHAL M., TSIKURAS P., SAVIN M.,  
SCHNEIDER B.  
Expandable tubular stents for treatment of arterial occlusive diseases:  
experimental and clinical results.  
Radiology, 1990, 175, 97-102
139. LONG AL., SAPOVAL MR., BEYSSEN BM., AUGUSTE MC., LE BRAS Y.,  
RAYNAUD AC., CHATELLIER G., GAUX JC.  
Strecker stent implantation in iliac arteries: patency and predictive factors for  
long-term success.  
Radiology, 1995, 194, 739-744
140. RAILLAT C., ROUSSEAU H., JOFFRE F., ROUX D.  
Treatment of iliac artery stenoses with the Wallstent endoprosthesis.  
AJR, 1990, 154, 613-616
141. VORWERK D., GÜNTHER RW.  
Stent placement in iliac arterial lesions: three years of clinical experience with  
the Wallstent.  
Cardiovasc Intervent Radiol., 1992, 15, 285-290

142. LIERMANN D., STRECKER EP., PETERS J.  
The Strecker stent : Indication and results in iliac and femoropopliteal arteries.  
*Cardiovasc Intervent Radiol.*, 1992, 15, 298-305
143. SUTTON CS., TOMINAGA R., HARASAKI H., EMOTO H., OKU T.,  
KAMBIC HE., SKIBINSKI C., BECK G., HOLLMAN J.  
Vascular stenting in normal and atherosclerotic rabbits: studies of the  
intravascular endoprosthesis of titanium-nickel alloy.  
*Circulation*, 1990, 81, 667-683
144. SCHÜRMAN K, VORWERK D, KULISCH A, STROEHMER-KULISCH E,  
BIESTERFELD S, STOPINSKI T, GÜNTHER RW.  
Neointimal hyperplasia in low-profile nitinol stents, Palmaz stents, and  
Wallstents: a comparative experimental study.  
*Cardiovasc Intervent Radiol.*, 1996, 19, 248-254
145. RABKIN JE.  
Roentgenovascular surgery.  
In: *Moscow, Medecine*, 176-198, 1987
146. GINSBURG R., WEXLER L., MITCHELL RS., PROFITT D.  
Percutaneous transluminal laser angioplasty for treatment of peripheral vascular  
disease.  
*Radiology*, 1985, 156, 619-624
147. GREENFIELD AJ., SANBORN TA., GUBEN JK.  
Long-term patency rates after laser thermal angioplasty.  
*Laser Surg Med.*, 1987, 7, 82-84
148. SANBORN TA., CUMBERLAND DC., GREENFIELD AJ.  
Percutaneous laser thermal angioplasty: initial results and one-year follow-up in  
139 femoropopliteal lesions.  
*Radiology*, 1988, 168, 121-125
149. BLEBEA J., OURIEL K., GREEN RM., FIORE WM., WELCH EL.,  
SVOBODA JJ., BALAJI MR.  
Laser angioplasty in peripheral vascular disease : symptomatic versus  
hemodynamic results.  
*J Vasc Surg.*, 1991, 13, 222-230
150. HARRINGTON ME., SCHWARTZ ME., SANBORN TA., MITTY HA.  
Expanded indications for laser-assisted balloon angioplasty in peripheral arterial  
disease.  
*J Vasc Surg.*, 1990, 11, 146-155

151. PERLER BA., OSTERMAN FA., WHITE RI Jr., WILLIAMS GM.  
Percutaneous laser probe femoropopliteal angioplasty: a preliminary experience.  
J Vasc Surg., 1989, 10, 351-357
152. WRIGHT JG., BELKIN M., GREENFIELD AJ., MENZOIAN JO.  
Laser angioplasty for limb salvage: observations on early results.  
J Vasc Surg., 1989, 10, 29-38
153. ABURAHMA AF., ROBINSON PA., KENNARD W., BOLAND JP.  
Intra-operative peripheral Nd:YAG laser-assisted thermal balloon angioplasty: short-term and intermediate-term follow-up.  
J Vasc Surg., 1990, 12, 566-572
154. BAKAL CW., CYNAMON J., SPRAYREGENS S., VEITH F.  
Use of the MCM smart laser in atherosclerotic occlusion of the femoropopliteal arteries: the initial Montefiore experience.  
In: VEITH J (ed), Current critical problems in vascular surgery 2.  
St Louis, 1990, 165-169
155. GREENFIELD AJ.  
Hot-tip laser: results and complications.  
Circulation, 1991, 83(Suppl.2), I94-I96
156. SCHEINERT D., SCHRODER M., LUDWIG J., BRAUNLICH S., MOCKEL M., FLACHSKAMPF FA., BALZER JO., BIAMINO G.  
Stent-supported recanalization of chronic iliac artery occlusions.  
Am J Med., 2001, 110, 708-715
157. STEINKAMP H., WERK M., WISSGOTT C., SETTMACHER U., HAUFE M., HIERHOLZER C., FELIX R.  
Stent placement in short unilateral iliac occlusion: technique and 24-month results.  
Acta radiologica, 2001, 42, 508-514
158. GRUNDFEST WS., LITVACK IF., GOLDENBERG T., McDERMID S., et al.  
Pulsed ultraviolet lasers and the potential for safe laser angioplasty.  
Am J Surg., 1985, 150, 220-226
159. McCARTHY WJ., VOGELZANG RL., PEARCE WH.  
Excimer laser treatment of femoral artery atherosclerosis.  
In: YAO JST., PEARCE WH. (eds): Technologies in vascular surgery.  
Philadelphia, WB Saunders, 1992, 346-356

160. McCARTHY WJ., VOGELZANG RL., NEMCEK AAJr.  
Excimer laser-assisted femoral angioplasty.  
J Vasc Surg., 1991, 13, 607-614
161. SNYDER SO., WHEELER JR., GREGORY RT.  
The Kensey catheter: preliminary results with a transluminal endarterectomy tool.  
J Vasc Surg., 1988, 8(4), 541-543
162. SNYDER SO.  
Results of a multi-center study of TracWright Systems.  
Unpublished data.
163. DESBROSSES D., PETIT H., TORRES E., BARRIONUEVO D., FIGUEROA A., WENGER JJ., RAMENAH B., KIENY R.  
Percutaneous atherectomy with the Kensey catheter : early and midterm results in femoropopliteal occlusions unsuitable for conventional angioplasty.  
Ann Vasc Surg., 1990, 4(6), 550-552
164. JENNINGS LJ., MEHIGAN JT., GINSBERG R.  
Rotablator atherectomy: early experience and six-month follow-up.  
Presented at the Western Vascular society.  
Rancho Mirage, CA, January 1991
165. AHN SS., YEATMAN LR., DEUTCSH LS.  
Intraoperative peripheral atherectomy: preliminary clinical results.  
Presented at the Western Vascular society.  
Rancho Mirage, CA, January 1991
166. SIMPSON JB., SELMON MR., ROBERTSON GC., CIPRIANO PR., HAYDEN WG., JOHNSON DE., FOGARTY TJ.  
Transluminal atherectomy for occlusive peripheral vascular disease.  
J Am Coll Cardiol., 1988, 61, 96G-101G
167. DORROS G., IYER S., LEWIN R., ZAITOUN R., MATHIAK L., OLSON K.  
Angiographic follow-up and clinical outcome of 126 patients after percutaneous directional atherectomy (Simpson AtheroCath) for occlusive peripheral vascular disease.  
Cathet Cardiovasc Diagn., 1991, 22, 79-84
168. AHN SS., AUTH D., MARCUS DR., MOORE WS.  
Removal of focal atheromatous lesions by angioscopically guided high-speed rotary atherectomy. Preliminary experimental observations.  
J Vasc Surg., 1988, 7(2), 292-300

169. AHN SS.  
The rotablator-High-speed rotary atherectomy: indications, results and complications.  
In: Moore WS., Ahn SS (eds): Endovascular surgery.  
Philadelphia, WB Saunders, 1989, 327-335
170. SIMPSON JB., ZIMMERMAN JJ., SELMON RM.  
Transluminal atherectomy: initial clinical results in 27 patients.  
Circulation, 1986, 74(Suppl.II), II203
171. KENSEY RR., NASH JE., ABRAHAMS C.  
Recanalization of obstructed arteries with a flexible rotating tip catheter.  
Radiology, 1987, 165(2), 387-389
172. WHOLEY MH., JARMOLOWSKI CR.  
New reperfusion devices: the Kensey catheter, the atherolytic reperfusion wire device, and the transluminal extraction catheter.  
Radiology, 1989, 172, 947-952
173. KOLVENBACH R., STROSCHE H.  
Long term results after rotation angioplasty and catheter atherectomy. A retrospective analysis.  
J Cardiovasc surg (Torino)., 1998, 39(1), 15-18
174. THE COLLABORATIVE ROTABLATOR ATHERECTOMY GROUP (CRAG).  
Peripheral atherectomy with the rotablator: a multicenter report.  
J Vasc Surg., 1994, 19(3), 509-515
175. LORENZI G., DOMANIN M., COSTANTINI A., AGRIFOGLIO G.  
Role of bypass, endarterectomy, extra-anatomic bypass and endovascular surgery in unilateral iliac occlusive disease : a review of 1257 cases.  
Cardiovasc Surg., 1994, 2(3), 370-373
176. ANSEL GM., GEORGE BS., BOTTI CF.  
Percutaneous iliac arterial intervention: current indications, results, and techniques.  
Curr Interv Cardiol Rep., 1999, 1(4), 303-309
177. KAWAMATA H., KUMAZAKI T., TAJIMA H., NIGGEMANN P.  
Peripheral directional atherectomy evaluated with a rotational digital angiography system.  
J Nippon Med Sch., 2000, 67(5), 335-341



178. LAMMER J., PILGER E., DECRINIS M., QUEHENBERGER F., KLEIN GE., STARK G.  
Pulsed excimer laser versus continuous-wave Nd: YAG laser versus conventional angioplasty of perihilar arterial occlusions: prospective, controlled, randomized trial.  
Lancet, 1992, 340, 1183-1188
179. LITVACK F., GRUNDFEST WS., ADLER L.  
Percutaneous excimer-laser and excimer-laser-assisted angioplasty of the lower extremities: results of initial clinical trial.  
Radiology, 1989, 172, 331-335
180. MOTARJEME A.  
Percutaneous atherectomy: a new rotary atherectomy system.  
In: Maynard-Moliner M., Castaneda-Zuniga W., Joffre F., Zollikofer CL (eds): Percutaneous revascularization techniques. Thieme Medical Publishers.  
New York, 1993, 166-172
181. SIEGEL RJ., GAINES P., CREW JR., CUMBERLAND DC.  
Clinical trial of percutaneous peripheral ultrasound angioplasty.  
J Am Coll Cardiol., 1993, 22, 480-488
182. SIEGEL RJ., GAINES P., PROCTER A., FISHELL TA., CUMBERLAND DC.  
Clinical demonstration that catheter-delivered ultrasound energy reverses arterial vasoconstriction.  
J Am Coll Cardiol., 1992, 20, 732-735
183. HENRY M., AMOR M., ETHEVENOT G., HENRY I., MENTRE B., TZVETANOV K.  
Percutaneous endoluminal treatment of iliac occlusions: long-term follow-up in 105 patients.  
J Endovasc Surg., 1998, 5, 228-235
184. HENRY M., AMOR M., ETHEVENOT G., HENRY I., ABDELWAHAB W., LEBORGNE E., ALLAOUI M.  
Initial experience with the cragg endopro system 1 for intraluminal treatment of peripheral vascular disease.  
J Endovasc Surg., 1994, 1, 31-43

185. PERNES JM., AUGUSTE MA., HOVASSE D., GIGNIER P., LASRY B., LASRY JL.  
Long iliac stenosis: initial clinical experience with the Cragg endoluminal graft.  
Radiology, 1995, 196, 67-71
186. AUSTER M., KADIR S., MITCHELL SE., MELVILLE WILLIAMS G., PERLER BA., CHANG R., WHITE RI.  
Iliac artery occlusion: management with intrathrombus streptokinase infusion and angioplasty.  
Radiology, 1984, 153, 385-388
187. DOTTER CT., ROSCH T., SEAMAN T.  
Selective clot lysis with low-dose streptokinase.  
Radiology, 1974, 111, 31-37
188. KATZEN BT., VAN BREDA A.  
Low-dose streptokinase in the treatment of arterial occlusion.  
AJR., 1981, 136, 1171-1178
189. HESS H., INGRISCH H., MIETASCHK A., RATH H.  
Local low-dose thrombolytic therapy of peripheral arterial occlusions.  
N Engl J Med., 1982, 307, 1627-1630
190. RABE FE., BECKER GJ., RICHMOND BD.  
Contrast extravasation through dacron grafts: a sequela of low-dose streptokinase therapy.  
AJR., 1982, 138, 917-920
191. PENTECOST MT., CRIQUI MH., DORROS G.  
Guidelines for peripheral percutaneous transluminal angioplasty of the abdominal aorta and lower extremity vessels.  
Circulation, 1994, 89, 511-531
192. KICHIKAWA K., UCHIDA H., YOSHIOKA T., NISHIMINE K., KUBOTA Y., SAKAGUCHI S., OHISHI H., IWASAKI S.  
Iliac artery stenosis and occlusion : preliminary results of treatment with Gianturco expandable metallic stents.  
Radiology, 1990, 177, 799-802
193. REES CR., PALMAZ JC., GARCIA O., ROERENT T., RICHTER GM., GARDNER G.  
Angioplasty and stenting of completely occluded iliac arteries.  
Radiology, 1989, 172, 953-959

194. KATZEN BT.  
Technique and results of "low-dose" thrombolytic infusion.  
*Cardiovasc Intervent Radiol.*, 1988, 11, 41-47
195. BLUM U., GABELMANN A., REDECKER M., NOLDGE., DORNBERG W., GROSSER G., HEISS W., LANGER M.  
Percutaneous recanalization of iliac artery occlusions: results of a prospective study.  
*Radiology*, 1993, 189, 536-540
196. HAUSEGGER KA., LAMMER J., KLEIN GE., FLUCKIGER F., LAFER M., PILGER E., ASCHAUER M.  
Percutaneous recanalization of pelvic artery occlusions—fibrinolysis, PTA, stents.  
*Rofo Fortschr Geb Rontgenstr Neuen Bildgeb Verfahr.*, 1991, 155(6), 550-555
197. HAUSEGGER KA., LAMMER J., HAGEN B., FLUCKIGER F., LAFER M., KLEIN GE., PILGER E.  
Iliac artery stenting – clinical experience with the Palmaz stent, Wallstent, and Strecker stent.  
*Acta Radiologica*, 1992, 33(4), 292-296
198. MEYEROVITZ MF., DIDIER D., VOGEL DD., SOULIER PL., BOUNEMEAUX H.  
Thrombolytic therapy compared with mechanical recanalization in non-acute peripheral arterial occlusions: a randomized trial.  
*J Vasc Interv Radiol.*, 1995, 6, 775-781
199. SMITH CM., YELLIN AE., WEAVER FA., LI KM., SIEGEL AE.  
Thrombolytic therapy for arterial occlusion: a mixed blessing.  
*Am Surg.*, 1994, 60, 371-375
200. VORWERCK D., GUENTHER RW.  
Mechanical revascularization of occluded iliac arteries with use of self expandable endoprithese.  
*Radiology*, 1990, 175, 411-415
201. RUTHERFORD RB., FLANIGAN DP., GUPTA SK., JOHNSTON KW., KARMODY A., WHITTEMORE AD., and al.  
Suggested standards for reports dealing with lower extremity ischemia.  
*J Vasc Surg.*, 1986, 4, 80-94

202. RUTHERFORD RB., BAKER D., ERNST C., JOHNSTON KW., PORTER JM., AHN S., JONES DN.  
Recommended standards for reports dealing with lower extremity ischemia:  
Revised version.  
J Vasc Surg., 1997, 26, 517-538
203. SPIES JB., WEYMAN PJ., and al.  
Standards of Practice Committee of the Society of Cardiovascular and  
Interventional Radiology:  
Guidelines for percutaneous transluminal angioplasty.  
Radiology, 1990, 177, 619-626
204. LABORDE JC., DOUGHERTY S., RIVERA FJ., ENCARNACION CE.,  
PALMAZ JC.  
Influence of anatomic distribution of atherosclerosis in the outcome of iliac  
revascularization. (abstract)  
J Vasc Interv Radiol., 1992, 3, 31
205. BALLARD JL., SPARKS SR., TAYLOR FC., BERGAN JJ., SMITH DC.,  
BUNT TJ., KILLEEN JD.  
Complications of iliac artery stent deployment.  
J Vasc Surg., 1996, 24, 545-555
206. STOKES KR., STRUNCK HM., CAMPBELL DR., GIBBONS GW.,  
WHEELER HG., CLOUSE ME.  
Five-year result in iliac and femoropopliteal angioplasty in diabetic patients.  
Radiology, 1990, 174, 977-982
207. RUTHERFORD RB.  
Standards for evaluating results of interventional therapy for peripheral vascular  
disease.  
Circulation, 1991, 83[suppl I]:I-6-I-11
208. PENTECOST MJ., SPIES JB., and al.  
Guidelines for peripheral percutaneous transluminal angioplasty of the  
abdominal aorta and lower extremity vessels.  
Circulation, 1994, 89(1), 511-531
209. RUTHERFORD RB., BECKER GJ.  
Standards for evaluating and reporting the results of surgical and percutaneous  
therapy for peripheral arterial disease.  
Radiology, 1991, 181, 277-281

210. AHN SS., ZARINS CK., and al.  
Reporting standards for lower extremity arterial endovascular procedures.  
J Vasc Surg., 1993, 17, 1103-1107
211. KAPLAN EL., MEIER P.  
Nonparametric estimation from incomplete observations.  
J Am Statist Ass., 1958, 53, 457-481
212. LEE ET.  
Statistical methods for survival data analysis.  
Belmont, Calif.: Wadsworth, Inc., 1980, 75-92
213. LAWLESS JF.  
Statistical models and methods for lifetime data.  
New York: Wiley and Sons, 1982.
214. KIM JK., KIM YH., CHUNG SY., KANG HK.  
Primary stent placement for recanalization of iliac artery occlusions: using a self-expanding spiral stent.  
Cardiovasc Intervent Radiol., 1999, 22, 278-281
215. LEU AJ., SCHNEIDER E., CANOVA CR., HOFFMANN U.  
Long-term results after recanalisation of chronic iliac artery occlusions by combined catheter therapy without stent placement.  
Eur J Vasc Endovasc Surg., 1999, 18, 499-505
216. MURAKAMI R., KOROGI Y., HIRAI T., HAMATAKE S., IKUSHIMA I., TAKAHASHI M.  
Totally occluded iliac arteries : long-term results of percutaneous transluminal angioplasty.  
Radiat Med., 1998, 16(1), 25-30
217. DYET JF., GAINES PA., NICHOLSON AA., CLEVELAND T., COOK AM., WILKISON AR., GALLOWAY JMD., BEARD J.  
Treatment of chronic iliac arteryocclusions by means of percutaneous endovascular stent placement.  
JVIR., 1997, 8, 349-353
218. GUPTA AK., RAVIMANDALAM K., RAO VRK., JOSEPH S., UNNI M., RAO AS., NEELKANDHAN KS.  
Total occlusion of iliac arteries : results of balloon angioplasty.  
Cardiovasc Intervent Radiol., 1993, 16, 165-177

219. FAVA M., LOYOLA MS.  
Percutaneous revascularization of chronic iliac artery occlusions with primary stent placement.  
Rev Med Chil., 1999, 127(8), 895-902
220. VORWERK D., GUENTHER R., SCHURMANN K., WENDT G., PETERS I.  
Primary stent placement for chronic iliac artery occlusions: follow-up results in 103 patients.  
Radiology, 1995, 194, 745-749
221. WHATLING PJ, GIBSON M., TORRIE EPH., MAGEE TR., GALLAND RB.  
Iliac occlusions: stenting or crossover grafting? An examination of patency and cost.  
Eur J Vasc Endovasc Surg., 2000, 20, 36-40
222. REYES R., MAYNAR M., LOPERA J., FERRAL H., GORRIZ E., CARREIRA J., CASTANEDA WR.  
Treatment of chronic iliac artery occlusions with guide wire recanalization and primary stent placement.  
JVIR., 1997, 8, 1049-1055
223. TOOGOOD GJ., TORRIE EPH., MAGEE TR., GALLAND RB.  
Early experience with stenting for iliacocclusive disease.  
Eur J Vasc Endovasc Surg., 1998, 15, 165-168
224. VAN WALRAVEN LA., ANDHYISWARA T., VAN DER LINDEN TN., YO TI.  
The use of vascular stents in the treatment of iliac artery occlusion  
Int J Angiology, 2000, 9, 232-235
225. RAZA Z., SHAW JW., STONEBRIDGE PA., McCOLLUM PT.  
Management of iliac occlusions with a new self-expanding endovascular stent.  
Eur J Vasc Endovasc Surg., 1998, 15, 439-443
226. NAWAZ S., CLEVELAND T., GAINES P., BEARD J., CHAN P.  
Aortoiliac stenting, determinant of clinical outcome.  
Eur J Vasc Endovasc Surg., 1999, 17, 351-359
227. YEDLICKA JW., FERRAL H., BJARNASON H., HUNTER DW., CASTANEDA-ZUNIGA WR., AMPLATZ K.  
Chronic iliac artery occlusions: primary recanalization with endovascular stents.  
JVIR., 1994, 5, 843-847

228. CARDON JM., CARDON A., JOYEUX A., NOBLET D., GAUTHIER J., VIDAL V.  
Recanalisation par voie endovasculaire des thromboses iliaques : une expérience chirurgicale.  
Ann Chir Vasc., 1995, 9[Suppl] : S54-S61
229. VOGT KC., JUST SR., LEVI-MAZLOUM ND., GRONVALL RASMUSSEN JB., LORENTZEN JE., SCHROEDER TV.  
Percutaneous transluminal angioplasty of iliac occlusions.  
Ugeskr Laeger., 1995, 157(21), 3042-3045
230. JOHNSTON KW.  
Iliac arteries: reanalysis of results of balloon angioplasty.  
Radiology, 1993, 186, 207-212
231. PILLA TJ., PETERSON GJ., TANTANA S., LANG ER., WOLVERSON MK.  
Percutaneous recanalization of iliac artery occlusions: an alternative to surgery in the high-risk patient.  
AJR., 1984, 143, 313-316
232. COLAPINTO RF., STRONELL RD., JOHNSTON WK.  
Transluminal angioplasty of complete iliac obstructions.  
AJR., 1986, 146, 859-862
233. KOROGI Y., MUTSUMASA T.  
Percutaneous transluminal angioplasty of totally occluded iliac arteries in high-risk patients.  
Br J Radiol., 1986, 59, 1167-1170
234. RUBINSTEIN J., MORAG B., PEER A., BASS A., SCHNEDERMAN J.  
Percutaneous transluminal recanalization of common iliac artery occlusions.  
Cardiovasc Intervent Radiol., 1987, 10, 16-20
235. VORWERK D., GUENTHER RW.  
Mechanical revascularization of occluded iliac arteries with use of self-expandable endoprotheses.  
Radiology, 1990, 175, 411-415
236. PERNES JM., AUGUSTO MC., HOVASSE D., COPPE G., LABBE R., AKROUF R., SIN ILIE M., CARCONE B.  
Angioplastie percutanée avec endoprothèse ans les occlusions iliaques: résultats immédiats et à distance.  
Arch Mal Cœur, 1993, 86, 1711-1719

237. BOSCH JL., HUNINK MGM.  
Meta-analysis of the results of percutaneous transluminal angioplasty and stent placement for aortoiliac occlusive disease.  
Radiology, 1997, 204, 87-96
238. MURPHY TP., WEBB MS., LAMBIASE RE., HAAS RA., DORFMAN GS., CARNEY WI., MORIN CJ.  
Percutaneous revascularization of complex iliac artery stenoses and occlusions with use of Wallstents: Three-year experience.  
JVIR., 1996, 7, 21-27
239. UHER P., NYMAN U., FORSEL C., LINDH M., LINDLAD B., IVANCEV K.  
Percutaneous placement of stents in chronic iliac and aortic occlusive disease.  
Eur J Vasc Endovasc Surg., 1999, 18, 114-121
240. HASSEN-KHODJA R., LE BAS P., DECLEMY S., PITTALGA P., SALA F., BATT M.  
Traitement des sténoses et des oblitérations iliaques par angioplastie transluminale.  
Chirurgie, 1998, 123, 287-291
241. HENRY M., AMOR M., ETHEVENOT G., HENRY I., AMICABILE C., BERON R., MENTRE B., ALLAOUI M., TOUCHOT N.  
Palmaz stent placement in iliac and femoropopliteal arteries : primary and secondary patency in 310 patients with 2-4 year follow-up.  
Radiology, 1995, 197, 167-174
242. SULLIVAN TM., CHILDS MB., BACHARACH JM., GRAY BH., PIEDMONTE MR.  
Percutaneous transluminal angioplasty and primary stenting of the iliac arteries in 288 patients.  
J Vasc Surg., 1997, 25, 829-839
243. VORWERK D., GUNTHER RW., SCHURMANN K., WENDT G.  
Aortic and iliac stenoses: follow-up results of stent placement after insufficient ballon angioplasty in 118 cases.  
Radiology, 1996, 198, 45-48
244. TIMARAN CH., STEVENS SL., FREEMEN MB., GOLDMAN MH.  
External iliac and common iliac artery angioplasty and stenting in men and women.  
J Vasc Surg., 2001, 34, 440-446



245. HARTNELL GG., JONES AM., MURPHY P.  
Do hydrophilic guidewires affect the technical success rates of percutaneous angioplasty?  
*Angiology*, 1995, 46, 229-234
246. BELLI AM., CUMBERLAND DC., PROCTER AE., WELSH CL.  
Total peripheral artery occlusions: conventional versus laser thermal recanalization with a hybrid probe in percutaneous angioplasty. Results of a randomized trial.  
*Radiology*, 1991, 181, 57-60
247. POULIAS GE., POLEMIS L., SKOUTAS B., DOUNDOULAKIS N., PAPAIOANNOU K., ERSHAID B., SENDEKEYA S.  
Bilateral aoro-femoral bypass in the presence of aorto-iliac occlusive disease and factors determining results.  
*J Cardiovasc Surg.*, 1985, 26, 527-538
248. SZILAGYI DE., ELLIOTT P., SMITH F., REDDY J., McPHARLIN M.  
A thirty-year survey of the reconstructive surgical treatment of aortoiliac occlusive disease.  
*J Vasc Surg.*, 1986, 3, 421-436
249. NEVELSTEEN A., WOUTERS L., SUY R.  
Long-term patency of the aortofemoral dacron graft. A graft limb related study over a 25-years period.  
*J Cardiovasc Surg.*, 1991, 32, 174-180
250. VAN DEN AKKER PJ., VAN SCHILFGAARDE R., BRAND R., HAJO VAN BOCKEL J., TERPSTRA JL.  
Long-term results of prosthetic and non-prosthetic reconstruction for obstructive aorto-iliac disease.  
*Eur J Vasc Surg.*, 1992, 6, 53-61
251. VAN DER VLIET JA., SCHARN DM., DE WAARD JWD., ROUMEN RMH., VAN ROYE SFS., BUSKENS FGM.  
Unilateral vascular reconstruction for iliac obstructive disease.  
*J Vasc Surg.*, 1994, 19, 610-614
252. DE VRIES SO., HUNINK GM.  
Results of aortic bifurcation grafts for aortoiliac occlusive disease: A meta-analysis.  
*J Vasc Surg.*, 1997, 26, 558-569

253. AURC  
Lésions occlusives iliaques unilatérales: revascularisation directe ou pontage croisé? Une étude prospective randomisée multicentrique.  
Ann Chir Vasc., 1992, 6, 209-219
254. BERCE M., SAYERS RD., MILLER JH.  
Femorofemoral crossover grafts for claudication : a safe and reliable procedure.  
Eur J Vasc Endovasc Surg., 1996, 12, 437-441
255. OUDOT J.  
La greffe vasculaire dans les thromboses du carrefour aortique.  
Presse Med., 1951, 59, 234-236
256. BECQUEMIN JP., MELLIERE D., DANIS RK.  
L'endarterectomie pour traitement d'oblitérations iliaques étendues.  
J Mal Vasc., 1981, 6, 285-288
257. VITALE G., INAHARA T.  
Extraperitoneal endarterectomy for ilio-femoral occlusive disease.  
J Vasc Surg., 1990, 12, 409-415
258. VAN DEN DUNGEN J., BOONTJE A., KROPVELD A.  
Unilateral ilio-femoral occlusive disease: long-term results of the semi-closed endarterectomy with the ringstripper.  
J Vasc Surg., 1991, 14, 673-677
259. MELLIERE D., BLANCAS AE., DESGRANGES P., BECQUEMIN JP.  
Endarteriectomie ilio-fémorale: des avantages sous-estimés.  
Ann Chir Vasc., 2000, 14, 343-349
260. RUTHERFORD R., PATT A., PEARCE W.  
Extra-anatomic bypass: a closer view.  
J Vasc Surg., 1987, 6, 437-446
261. HARRINGTON M., HARRINGTON E., HAIMOV M., SCHANZER H., JACOBSON JH.  
Axillofemoral bypass: a compromised bypass for compromised patients.  
J Vasc Surg., 1994, 20, 195-201
262. PASSMAN M., TAYLOR L., MONETA G., EDWARDS JM., YEAGER RA., McCONNELL DB., PORTER JM.  
Comparison of axillofemoral and aortofemoral bypass for aortoiliac occlusive disease.  
J Vasc Surg., 1996, 23, 263-271

263. BREWSTER DC.  
Clinical and anatomical considerations for surgery in aortoiliac disease and results of surgical treatment.  
Circulation, 1991, 83[Suppl I], I-42-I-52
264. BRANCHEREAU A., JULLIAN H., AYARI R., EDE B.  
Complications postopératoires précoces après chirurgie restauratrice de l'aorte sous-rénale.  
In : BRANCHEREAU A., JACOBS M. Ed. Complications de la chirurgie vasculaire et endovasculaire (2<sup>ème</sup> Partie).  
New-York, Futura publishing company, 2002, 33-51
265. McDANIEL MD., MACDONALD PD., HAVER RA., LITTENBERG B.  
Résultats de la chirurgie des lésions occlusives aorto-iliaques.  
Ann Chir Vasc., 1997, 11(4), 425-441
266. BALLARD JL., STEVEN RS., TAYLOR FC., BERGAN JJ., SMITH DC., BUNT TJ., KILLEEN JD.  
Complications of iliac artery stent deployment.  
J Vasc Surg., 1996, 24, 545-555
267. McLENNAN AC., MOSS J.  
Rupture of the iliac artery during angioplasty after balloon embolectomy [letter].  
Cardiovasc Intervent Radiol., 1995, 18, 205-206
268. FORMICHI M., RAYBAUD G., BENICHOU H., CIOSI G.  
Rupture of the external iliac artery during balloon angioplasty: endovascular treatment using a covered stent.  
J Endovasc Surg., 1998, 5(1), 37-41
269. KELLY AJ.  
Case report: iliac artery rupture-percutaneous treatment by stent insertion.  
Clin Radiol., 1995, 50, 876-877
270. HEARN AT., JAMES KV., LOHR JM., THIBODEAUX LC., ROBERTS WH., WELLING RE.  
Endovascular stent infection with delayed bacterial challenge.  
Am J Surg., 1997, 174, 157-159
271. THIBODEAUX LC., JAMES KV., LOHR JM., WELLING RE., ROBERTS WH.  
Infection of endovascular stents in swine model.  
Am J Surg., 1996, 172, 151-154

272. WEINBERG DJ., CRONIN DW., BAKER AG.  
 Infected iliac pseudoaneurism after uncomplicated percutaneous balloon angioplasty and (Palmaz) stent insertion: a case report and literature review.  
 J Vasc Surg., 1996, 23, 162-166
273. DIAZ-SANDOVAL LJ., KOSOWSKY BD., LOSORDO DW.  
 Acetylcysteine to prevent angiography-related renal tissue injury (the APART trial).  
 Am J Cardiol., 2002, 89(3), 356-358
274. KWASNIK EM., SIOUFFI SY., JAY ME., KHURI SF.  
 Comparative results of angioplasty and aortofemoral bypass in patients with symptomatic iliac disease.  
 Arch Surg., 1987, 122, 288-291
275. BALLARD JL., BERGAN JJ., SINGH P., YONEMOTO H., KILLEEN JD.  
 Aortoiliac stent deployment versus surgical reconstruction: analysis of outcome and cost.  
 J Vasc Surg., 1998, 28, 94-103
276. VEITH FJ., GUPTA SK., RIVERS SP.  
 The management of failed infrainguinal arterial reconstruction.  
 In: BERNHARD VM., TOWNE JB. (Eds). Complications in vascular surgery.  
 St. LOUIS, Quality Medical Publishing Inc, 1991, 281-290
277. WATELET J., PLISSONNIER D.  
 Occlusion des pontages veineux artériels des membres inférieurs.  
 In : BRANCHEREAU A., JACOBS M. (Eds). Complications de la chirurgie vasculaire et endovasculaire (2<sup>ème</sup> Partie).  
 New-York, Futura Publishing Company, 2002, 261-274
278. SPENCE RK., FREIMAN DB., GATENBY R., HOBBS CL., BARKER CF., BERKOWITZ HD., ROBERTS B., McCLEAN G., OLEGA J., RING EJ.  
 Long-term results of transluminal angioplasty of the iliac and femoral arteries.  
 Arch Surg., 1981, 116, 1377-1386
279. RICHTER GM., ROEREN TH., NOELDGE G., LANWEHR P., BRAMBS HJ., KAUFFMANN GW., PALMAZ JC.  
 Superior clinical results of iliac stent placement versus percutaneous transluminal angioplasty: four-year success rates of a randomized study.  
 Radiology, 1991, 181, 161

280. TETTEROO E., VAN DER GRAAF Y., BOSCH JL., VAN ENGELEN AD., HUNINK MGM., EIKELBOOM BC., MALI WPTM., for the Dutch Iliac Stent Trial Study Group.  
Randomized comparison of primary stent placement versus primary angioplasty followed by selective stent placement in patients with iliac-artery occlusive disease.  
Lancet, 1998, 351, 1153-1159
281. BOSCH JL., HUNINK MGM.  
Meta-analysis of the results of percutaneous transluminal angioplasty and stent placement for aortoiliac occlusive disease.  
Radiology, 1997, 204, 87-96
282. CHALMERS TC., MATTA RJ., SMITH H., KUNZLER AM.  
Evidence favoring the use of anticoagulants in the hospital phase of acute myocardial infarction.  
N Engl J Med., 1977, 297, 1091-1096
283. CAMBRIA RA., FAROOQ MM., MEWISSEN MW., FREISCHLAG JA., SEABROOK GR., CRAIN MR., GOLDBLATT MI., PAZ-FUMAGALLI R., TOWNE JB.  
Traitement endovasculaire des lésions des artères iliaques: le stenting systématique n'améliore pas la perméabilité clinique.  
Ann Vasc Surg., 1999, 13, 599-605
284. BELLI AM.  
To stent or not stent in the iliac artery ?  
Acta Chir Belg., 2000, 100, 251-254
285. PANDIAN NG., KREIS A., WEINTRAUB A.  
Real-time intravascular ultrasound imaging in humans.  
Am J Cardiol., 1990, 65, 1392-1396
286. TABBARA M., KOPCHOK G., WHITE R.  
In vitro and in vivo evaluation of intraluminal ultrasound in normal and atherosclerotic arteries.  
Am J Surg., 1990, 160, 556-560
287. WALLER BF., PINKERTON CA., SLACK JD.  
Intravascular ultrasound: a histological study of vessels during life. The new "gold standard" for vascular imaging.  
Circulation, 1992, 85(6), 2305-2310

288. ISNER JM., ROSENFELD K., LOSORDO DW.  
Combination balloon-ultrasound imaging catheter for percutaneous transluminal angioplasty: validation of imaging, analysis of recoil, and identification of plaque fracture.  
*Circulation*, 1991, 84, 739-754
289. TARDIF JC., PANDIAN NG.  
Intravascular and intracardiac ultrasound.  
*Coronary Artery Disease*, 1995, 6, 35-41
290. TARDIF JC., PANDIAN NG.  
Intravascular ultrasound imaging in peripheral arterial and coronary artery disease.  
*Curr.Op.Cardiol.*, 1994, 9, 627-633
291. NISSEN SE., GURLEY JC., GRINES CL.  
Intravascular ultrasound assessment of lumen size and wall morphology in normal subjects and patients with coronary artery disease.  
*Circulation*, 1991, 84, 1087-1099
292. COLOMBO A., HALL P., NAKAMURA S.  
Intracoronary stenting without anticoagulation accomplished with intravascular ultrasound guidance.  
*Circulation*, 1995, 91, 1676-1684
293. CAYAVE DM., TABBARA MR., KOPCHOK GE., TERMIN P., WHITE RA.  
Contrôle par échographie endoluminale du déploiement des endoprothèses artérielles.  
*Ann Chir Vasc.*, 1991, 5, 241-246
294. TABBARA MR., MEHRINGER CM., CAVAYE DM., SCHWARTZ M., KOPCHOK GE., MASELLY M., WHITE RA.  
Echographie endovasculaire séquentielle d'une angioplastie par ballonnet.  
*Ann Chir Vasc.*, 1992, 6, 179-184
295. KATZEN BT., BENENATI JF., BECKER GJ., ZEMEL G.  
Role of intravascular ultrasound in peripheral atherectomy and stent deployment [abstract].  
*Circulation*, 1991, 84(suppl II), 152
296. ARKO F., McCOLLOUGH R., MANNING L., BUCKLEY C.  
Use of intravascular ultrasound in the management of atherosclerotic aortoiliac occlusive disease.  
*Am J Surg.*, 1996, 172, 546-550

297. YOCK PG., JOHNSON EL., LINKER PT.  
Intravascular ultrasound: development and clinical potential.  
*Am J Card Imaging*, 1988, 2, 185-193
298. DIETRICH EB., IVENSFERRAZ D., HULL K., ABURAHMA AF.  
Intravascular ultrasound imaging of iliac stenoses during endovascular surgery.  
*J Cardiovasc Technol.*, 1989, 8, 287-293
299. CHOKSHI SK., HOGAN J., DESAI V., ISNER JM., DEFRANCO A.,  
BRAIMEN J.  
Intravascular ultrasound assessment of implanted endovascular stents.  
*J Am Col Cardiol.*, 1990, 15(2), 29A
300. SLEPIAN MJ.  
Application of intraluminal ultrasound iaging to vascular stenting.  
*Int J Card Imaging*, 1991, 6, 285-311
301. PORTER TR., SEARS T., XIE F.  
Intravascular ultrasound study of angiographically mildly diseased coronary  
arteries.  
*J Am Coll Cardiol.*, 1993, 22, 1858-1865
302. TABBARA M., WHITE R., CAVAYE D., KOPCHOK G.  
In vivo human comparison of intravascular ultrasonography and angiography.  
*J Vasc Surg.*, 1991, 14, 496-504
303. ARKO F., METTAUER M., MCOLLOUGH R., PATTERSON D., MANNING  
L., LEE S., BUCKLEY CJ.  
Use of intravascular ultrasound improves long-term clinical outcome in the  
endovascular management of atherosclerotic aortoiliac occlusive disease.  
*J Vasc Surg.*, 1998, 27, 614-623
304. SCHWARTZENBERG H., MULLER6HULSBECK S., GLUER CC.  
Evaluation of maximun neointima proliferation and plaque morphology in iliac  
self-expanding nitinol stents with intravascular sonography.  
*AJR.*, 1998, 1627-1630
305. CUNNINGHAM DA., KUMAR B., SIEGEL BA.  
Aspirin inhibition of platelet deposition at angioplasty sites: demonstration by  
platelet scintigraphy.  
*Radiology*, 1984, 151, 487-490

306. WILENTZ JR., SANBORN TA., HAUDENSCHILD CC., VALERI CR., RYAN TJ., FAXON DP.  
Platelet accumulation in experimental angioplasty: time course and relation to vascular injury.  
Circulation, 1987, 75, 636-642
307. BARNATHAN ES., SCHWARTS JS., TAYLOR L.  
Aspirin and dipyridamole in the prevention of acute coronary thrombosis complicating coronary angioplasty.  
Circulation, 1987, 76, 125-134
308. SCHWARTZ L., BOURASSA MG., LESPERANCE J.  
Aspirin and dipyridamole in the prevention of restenosis after percutaneous transluminal coronary angioplasty.  
N Engl J Med., 1988, 318, 1714-1719
309. FAXON DP.  
Mechanisms of restenosis after coronary angioplasty [abstract].  
Research Initiatives in Vascular Disease, 1995, 84-87
310. POPMA JJ., WEITZ J., BITTLE JA.  
Antithrombotic therapy in patients undergoing coronary angioplasty.  
Chest., 1998, 114(suppl), 728S-741S
311. WHITE CS., KNUDSON M., SCHMIDT D.  
Neither ticlopidine nor aspirin-dipyridamole prevents restenosis post PTCA: results from a randomized placebo-controlled multicenter trial [abstract].  
Circulation, 1987, 76(suppl IV), IV-213-IV-214
312. McBRIDE W., LANE RA., HILLIS LD.  
Restenosis after successful coronary angioplasty.  
N Engl J Med., 1988, 318, 1734-1737
313. MINAR E., EHRINGER H., AHMADI R.  
Platelet deposition at angioplasty sites and its relation to restenosis in human iliac and femoropopliteal arteries.  
Radiology, 1989, 170, 767-772
314. Study group on pharmacological treatment after PTA.  
Platelet inhibition with ASA/dipyridamole after percutaneous balloon angioplasty in patients with symptomatic lower limb arterial disease: a prospective double-blind trial.  
Eur J Vasc Surg., 1994, 8, 83-88



315. RANKE C., CREUTZIG A., LUSKA G.  
Controlled trial of high- versus low-dose aspirin treatment after percutaneous transluminal angioplasty in patients with peripheral vascular disease.  
*Clin Invest.*, 1994, 72, 673-680
316. MINAR E., AHMADI A., KOPPENSTEINER R., MACA T., STUMPFLER A., UGURLUOGLU A.  
Comparison of effects of high-dose and low-dose aspirin on restenosis after femoropopliteal percutaneous transluminal angioplasty.  
*Circulation*, 1995, 91, 2167-2173
317. MUELLER MR., SALAT A., STANGL P., MURABITO M., PULAKI S., BOEHM D.  
Variable platelet response to low-dose ASA and the risk of limb deterioration in patients submitted to peripheral arterial angioplasty.  
*Thromb Haemost.*, 1997, 78, 1003-1007
318. CAPRIE steering committee.  
A randomized, blinded, trial of clopidogrel versus aspirin in patients at risk of ischaemic events.  
*Lancet*, 1996, 348, 1329-1339
319. SCHWEISER J., MULLER A., FORKMAN L., HELLNER G., KIRCH W.  
Potential use of a low-molecular-weight heparin to prevent restenosis in patients with extensive wall damage following peripheral angioplasty.  
*Angiology*, 2001, 52(10), 659-669
320. STRECKER EP., GOTTMANN D., BOOS IB., VETTER S.  
Low-molecular-weight heparin (reviparin) reduces the incidence of femoropopliteal in-stent stenosis: preliminary results of an ongoing study.  
*Cardiovasc Intervent Radiol.*, 1998, 21(5), 375-379
321. GUYATT GH., COOK DJ., SACKETT DL., ECKMAN M., PAUKER S.  
Grades of recommendation for antithrombotic agents.  
*Chest*, 1998, 114(Suppl 5), 441S-444S
322. JACKSON MR., CLAGETT GP.  
Antithrombotic therapy in peripheral occlusive disease.  
*Chest*, 1998, 114(suppl 5), 666S-682S
323. JACKSON MR., CLAGETT GP.  
Antithrombotic therapy in peripheral occlusive disease.  
*Chest*, 2001, 119(suppl 1), 283S-299S

324. VERSTRAETE M., PRENTICE CRM., SAMAMA M., VERHAEGHE R.  
A european view on the north american fifth consensus on antithrombotic therapy.  
Chest, 2000, 117(6), 1755-1770
325. LAIRD JR., CARTER AJ., KUFS WM.  
Inhibition of neointimal proliferation with low-dose irradiation from a  $\beta$ -particle-emitting stent.  
Circulation, 1996, 93, 529-536
326. WAKSMAN R., ROBINSON KA., CROCKER IR., GRAVANIS BM., CIPOLLA GD., KING SB.  
Endovascular low-dose irradiations inhibits neointima formation after coronary artery balloon injury in swine: a possible role for radiation therapy in restenosis prevention.  
Circulation, 1995, 91, 1533-1539
327. LEDRU F., GIRAUD P., SAPOVAL M.  
Use of radiotherapy in cardiovascular disease. Radiophysical basis, current results, indications and perspectives.  
Arch Mal Cœur Vaiss., 2000, 93, 1125-1138
328. AMOLS HI., TRICHTER F., WEINBERGER J.  
Intracoronary radiation for prevention of restenosis.  
Circulation, 1998, 98, 2024-2029
329. HEHRLEIN C., GOLLAN C., DONGES K., METZ J.  
Low-dose radioactive endovascular stents prevent smooth muscle cell proliferation and neointimal hyperplasia in rabbits.  
Circulation, 1995, 92, 1570-1575
330. TEIRSTEIN PS., MASSULLO V., JANI S.  
Catheter-based radiotherapy to inhibit restenosis after coronary stenting.  
N Engl J Med., 1997, 336, 1697-1703
331. WAKSMAN R., WHITE RL., CHAN RC.  
Intra-coronary gamma-radiation therapy after angioplasty inhibits recurrence in patients with in-stent restenosis.  
Circulation, 2000, 101, 2165-2171
332. LIERMANN DD., BAUERNSACHS R., SCHOPOHL B., BOTTCHE HD.  
Five year follow-up after brachytherapy for restenosis in peripheral arteries.  
Semin Interv Cardiol., 1997, 2, 133-137

333. WOLFRAM RM., POKRAJAC B., AHMADI R., FELLNER C., GYONGYOSIM., HAUMER M., BUCEK R., POTTER R., MINAR E.  
Endovascular brachytherapy for prophylaxis against restenosis after long-segment femoropopliteal placement of stents: initial results.  
*Radiology*, 2001, 220, 724-729
334. AJANI AE., KIM HS., WAKSMAN R.  
Clinical trials of vascular brachytherapy for in-stent restenosis: update.  
*Cardiovasc Radiat Med.*, 2001, 2, 107-113
335. MINAR E., PORAJAC B., MACA T., AHMADI R., FELLNER C., MITTLBOCK M., SEITZ W., WOLFRAM R., POTTER R.  
Endovascular brachytherapy for prophylaxis of restenosis after femoropopliteal angioplasty: results of a prospective randomized study.  
*Circulation*, 2000, 102, 2694-2699
336. BEEBE HG., DAWSON DL., CUTLER BS.  
A new pharmacologic treatment for intermittent claudication: results of a randomized, multicenter trial.  
*Arch Intern Med.*, 1999, 159, 2041-2050
337. COTE G., TARDIF JC., LESPERANCE J.  
Effects of probucol on vascular remodeling after coronary angioplasty.  
*Circulation*, 1999, 99, 30-35
338. LEE YJ., DAIDA H., YOKOI H., MIYANO H., TAKAYA J., SAKURAI H., MOKUNO H., YAMAGUCHI H.  
Effectiveness of probucol on restenosis after percutaneous transluminal coronary angioplasty.  
*Jpn Heart J.*, 1996, 37, 327-332
339. TARDIF JC., COTE G., LESPERANCE J.  
Probucol and multivitamins in the prevention of restenosis after coronary angioplasty.  
*N Engl J Med.*, 1997, 336, 1697-1703
340. WATANABE K., SEKIYA M., IKEDA S.  
Preventive effects of probucol on restenosis after percutaneous transluminal coronary angioplasty.  
*Am Heart J.*, 1996, 132, 23-29
341. REIS ED., MARTINET O., MOSIMANN F.  
Traitement de l'hyperplasie intimale par thérapie génique.  
*J Mal Vasc.*, 1999, 24, 349-355

342. RADE JJ., SCHULICK AH., VIRMANI R., DICHEK DA.  
Local adenoviral-mediated expression of recombinant hirudin reduces neointima formation after arterial injury.  
*Nature Med.*, 1996, 2, 293-297
343. VON DER LEYEN HE., GIBBONS GH., MORISHITA R., LEWIS NP., ZHANG L., NAKAJIMA M., KANEDA Y., COOKE JP., DZAU VJ.  
Gene therapy inhibiting neointimal vascular lesion: in vivo transfer of endothelial cell nitric oxide synthetase gene.  
*Proc Natl Acad Sci USA*, 1995, 92, 1137-1141
344. ISNER JM., WALSH K., ROSENFELD K., SCHAINFELD R., ASAHARA T., HOGAN K., PIECZEK A. (Clinical Protocol)  
Arterial gene therapy for restenosis.  
*Hum Gene Ther.*, 1996, 7, 989-1011
345. LOSORDO DW., VALE PR., SYMES JF., DUNNINGTON CH., ESAKOF DD., MAYSKY M., ASHARE AB., LATHI K., ISNER JM.  
Gene therapy for myocardial angiogenesis: initial clinical results with direct myocardial injection of phVEGF165 as sole therapy for myocardial ischemia.  
*Circulation*, 1998, 98, 2800-2804
346. PATEL SR., LEE L., MACK CA., POLCE DR., EL-SAWY T., HACKETT NR., ILERCIL A., JONES EC., HAHN RT., ISOW OW., ROSENGART TK., CRYSTAL RG.  
Safety of direct myocardial administration of a virus vector encoding vascular endothelial growth factor 121.  
*Hum Gene Ther.*, 1999, 10, 1331-1348
347. STANSBY G., CHAN YC., BERWANGER CS., SHUREY S., ROOK GAW., STANFORD JL.  
Prevention of experimental myointimal hyperplasia by immunomodulation.  
*Eur J Vasc Endovasc Surg.*, 2000, 23, 23-28
348. MARX SO., MARKS AR.  
Bench to bedside: the development of rapamycin and its application to stent restenosis.  
*Circulation*, 2001, 104, 852-855

349. MORICE MC., SERRUYS PW., SOUSA JE., FAJADET J., BAN HAYASHI E., PERIN M., COLOMBO A., SCHULER G., BARRAGAN P., GUAGLIUMI G., MOLNAR F., FALOTICO R. Ravel Stud Group.  
A randomized comparison of a sirolimus-eluting stent with a standard stent for coronary revascularization.  
N Engl J Med., 2002, 346(23), 1773-1780
350. OBERHOFF M., HERDEG C., BAUMBACH A., KARSCH KR.  
Stent-based antirestenotic coating (sirolimus/paclitaxel).  
Catheter Cardiovasc Interv., 2002, 55(3), 409-417
351. HONG MK., KORNOWSKI R., BRAMWELL O., RAGHEB AO., LEON MB.  
Paclitaxel-coated Gianturco-Roubin II (GR II) stents reduce neointimal hyperplasia in a porcine coronary in-stent restenosis model.  
Coron Artery Dis., 2001, 12(6), 513-515
352. LIISTRO F., COLOMBO A.  
Late acute thrombosis after paclitaxel eluting stent implantation.  
Heart, 2001, 86(3), 262-264
353. KIPSHIDZE N., MOSES JW., LEON MB.  
Paclitaxel-coated stent: is there a light at the end of the tunnel ?  
J Am Coll Cardiol., 2001, 38(1), 292-293
354. VAM DAHL J., HAAGER PK., GRUBE E., GROSS M., BEYTHIEN C., KROMER EP., CATTELAENS N., HAMM CW., HOFFMANN R., REINEKE T., KLUES HG.  
Effects of gold coating of coronary stents on neointimal proliferation following stent implantation.  
Am J Cardiol., 2002, 89(7), 801-805
355. KASTRATI A., SCHOMIG A., DIRSCHINGER J., MEHILLI J., VON WELSER N., PACHE J., SCHUHLEN H., SCHILLING T., SCHMITT C., NEUMAN FJ.  
Increased risk of restnosis after placement of gold-coated stents: results of a randomized trial comparing gold-coated with uncoated steel stents in patients with coronary artery disease.  
Circulation, 2000, 101(21), 2478-2483
356. HOFMA SH., VAN BEUSEKOM HM., SERRUYS PW., VAN DER GIESSEN WJ.  
Recent developments in coated stents.  
Curr Interv Cardiol Rep., 2001, 3, 28-36



VU

NANCY, le 05 juillet 2002  
Le Président de Thèse

NANCY, le 27 août 2002  
Le Doyen de la Faculté de Médecine

Professeur G. FIÉVÉ

Professeur J. ROLAND

AUTORISE À SOUTENIR ET À IMPRIMER LA THÈSE

NANCY, le 02 septembre 2002

LE PRÉSIDENT DE L'UNIVERSITÉ DE NANCY 1

Professeur C. BURLET

---

## RÉSUMÉ DE LA THÈSE

**Objectifs :** Déterminer les résultats précoces et à long terme des recanalisations d'occlusions artérielles iliaques chroniques d'origine athéromateuse.

**Matériel et méthodes :** Etude rétrospective, consécutive, monocentrique de 50 recanalisations iliaques réalisées chez 49 patients (36 hommes, 13 femmes ; âge moyen  $58 \pm 12,5$  ans) entre janvier 1995 et janvier 2002. L'indication était une claudication intermittente ( $n=34$ ) ou une ischémie critique chronique ( $n=16$ ) avec dans tous les cas des symptômes datant de plus de trois mois. L'index de pression systolique cheville/bras moyen pré-opératoire était de  $0,48 \pm 0,15$ . Le bilan lésionnel morphologique était fait par l'association variable de l'échodoppler, de l'artériographie, de l'angiographie par résonance magnétique et de l'angio-scanner. Tous les patients étaient traités par angioplastie transluminale sans fibrinolyse, laser ou athérectomie associés. La mise en place d'endoprothèse n'était pas systématique ( $n=26$ ).

**Résultats :** Le suivi moyen a été de  $24 \pm 2$  mois. Un succès technique a été obtenu pour 45/50 procédures (90 %). Le taux de morbidité péri-opératoire a été de 4 % (une embolie périphérique et une thrombose sur introducteur) et le taux de mortalité péri-opératoire de 4%. L'index de pression systolique cheville/bras moyen post-opératoire était de  $0,75 \pm 0,17$  ( $p < 0,05$ ). En intention de traiter, le taux perméabilité primaire anatomique était de 63 % à 12 mois, 63 % à 24 mois et 55 % à 30 mois. La perméabilité secondaire n'a pu être évaluée car parmi les 13 échecs précoces ou tardifs un seul a bénéficié d'une revascularisation secondaire endovasculaire. Une analyse statistique univariée de facteurs pronostiques de perméabilité anatomique a fait apparaître la perméabilité de l'artère fémorale superficielle comme significativement associée à une meilleure perméabilité ( $p=0,01$ ).

**Conclusion :** La recanalisation iliaque constitue une option thérapeutique efficace des occlusions iliaques chroniques, même si les résultats nous paraissent inférieurs à ceux de la chirurgie conventionnelle. Ses indications doivent être réfléchies. Il nous paraît nécessaire de réaliser des études prospectives, randomisées et comparatives afin d'évaluer l'intérêt du stenting et son contrôle. Enfin, les chirurgies endovasculaire et conventionnelle ne doivent pas être opposées mais constituent des options thérapeutiques complémentaires face à des indications différentes.

---

## TITRE EN ANGLAIS

Recanalization of Atheromatous Chronic Iliac Artery Occlusions :  
A Retrospective Study of 50 Procedures

---

**THÈSE :** Médecine spécialisée - Année 2002

---

## MOTS CLEFS :

Occlusion - Artère iliaque - Angioplastie - Recanalisation - Perméabilité - Facteurs pronostiques.

---

## INTITULÉ ET ADRESSE DE L'UFR

**Faculté de Médecine de Nancy**  
9, avenue de la Forêt de Haye  
54505 - VANDOEUVRE LES NANCY Cedex