



HAL
open science

L'ankylose dentaire : données actuelles, conduite à tenir

Virginie Kochert

► **To cite this version:**

Virginie Kochert. L'ankylose dentaire : données actuelles, conduite à tenir. Sciences du Vivant [q-bio]. 2011. hal-01738793

HAL Id: hal-01738793

<https://hal.univ-lorraine.fr/hal-01738793>

Submitted on 20 Mar 2018

HAL is a multi-disciplinary open access archive for the deposit and dissemination of scientific research documents, whether they are published or not. The documents may come from teaching and research institutions in France or abroad, or from public or private research centers.

L'archive ouverte pluridisciplinaire **HAL**, est destinée au dépôt et à la diffusion de documents scientifiques de niveau recherche, publiés ou non, émanant des établissements d'enseignement et de recherche français ou étrangers, des laboratoires publics ou privés.



AVERTISSEMENT

Ce document est le fruit d'un long travail approuvé par le jury de soutenance et mis à disposition de l'ensemble de la communauté universitaire élargie.

Il est soumis à la propriété intellectuelle de l'auteur. Ceci implique une obligation de citation et de référencement lors de l'utilisation de ce document.

D'autre part, toute contrefaçon, plagiat, reproduction illicite encourt une poursuite pénale.

Contact : ddoc-theses-contact@univ-lorraine.fr

LIENS

Code de la Propriété Intellectuelle. articles L 122. 4

Code de la Propriété Intellectuelle. articles L 335.2- L 335.10

http://www.cfcopies.com/V2/leg/leg_droi.php

<http://www.culture.gouv.fr/culture/infos-pratiques/droits/protection.htm>

ACADEMIE DE NANCY-METZ
UNIVERSITE HENRI POINCARÉ - NANCY I
FACULTE D'ODONTOLOGIE

Année 2011

N° 3596

THESE

pour le

DIPLOME D'ETAT DE DOCTEUR
EN CHIRURGIE DENTAIRE

par Virginie KOCHERT
née le 10 Août 1983 à Metz (Moselle)

L'ANKYLOSE DENTAIRE :
DONNEES ACTUELLES, CONDUITE A TENIR

Présentée et soutenue publiquement le 18 Mai 2011

Examineurs de la thèse :

Mme C. STRAZIELLE	Professeur des Universités	Président
<u>Mme D. DESPREZ-DROZ</u>	<u>Maître de Conférences des Universités</u>	Juge
Mr D. ANASTASIO	Praticien Hospitalier	Juge
Mr. J. BOCQUEL	Docteur en Chirurgie Dentaire	Juge

Président : Professeur J.P. FINANCE

Doyen : Docteur Pierre BRAVETTI

Vice-Doyens : Pr Pascal AMBROSINI – Dr Jean-Marc MARTRETTE

Membres Honoraires : Dr L. BABEL – Pr. S. DURIVAUX – Pr A. FONTAINE – Pr G. JACQUART – Pr D. ROZENCWEIG - Pr M. VIVIER

Doyen Honoraire : Pr J. VADOT

Sous-section 56-01 Odontologie pédiatrique	Mme M. M. Mlle Mlle	DROZ Dominique (Desprez) PREVOST Jacques BOCQUEL Julien COSTER Charlotte PHULPIN Bérengère	Maître de Conférences* Maître de Conférences Assistant Assistante Assistante
Sous-section 56-02 Orthopédie Dento-Faciale	Mme M. Mlle M.	FILLEUL Marie Pierryle BOLENDER Yves PY Catherine EGLOFF Benoît	Professeur des Universités* Maître de Conférences Assistante Assistant
Sous-section 56-03 Prévention, Epidémiologie, Economie de la Santé, Odontologie légale	M.	<i>Par intérim</i> ARTIS Jean Paul JANOT Francis Poste transféré en 57-02	Professeur 1 ^{er} grade Professeur Contractuel Assistant
Sous-section 57-01 Parodontologie	M. Mme M. M. M. M.	AMBROSINI Pascal BOUTELLIEZ Catherine (Bisson) MILLER Neal PENAUD Jacques GALLINA Sébastien JOSEPH David	Professeur des Universités* Maître de Conférences* Maître de Conférences Maître de Conférences Assistant Assistant
Sous-section 57-02 Chirurgie Buccale, Pathologie et Thérapeutique Anesthésiologie et Réanimation	M. M. M. M. M. M. Mlle Mlle	BRAVETTI Pierre ARTIS Jean-Paul VIENNET Daniel WANG Christian BALLY Julien CURIEN Rémi GUILLET Julie SOURDOT Alexandra	Maître de Conférences Professeur 1er grade Maître de Conférences Maître de Conférences* Assistant (ex 58-01) Assistant Assistante (ex 56-03) Assistante
Sous-section 57-03 Sciences Biologiques (Biochimie, Immunologie, Histologie, Embryologie, Génétique, Anatomie pathologique, Bactériologie, Pharmacologie)	M. M. Mlle	WESTPHAL Alain MARTRETTE Jean-Marc ERBRECH Aude	Maître de Conférences* Maître de Conférences* Assistante Associée au 01/10/2007
Sous-section 58-01 Odontologie Conservatrice, Endodontie	M. M. M. M. M. Mlle	ENGELS-DEUTSCH Marc AMORY Christophe MORTIER Eric CUNY Pierre HESS Stephan PECHOUX Sophie	Maître de Conférences Maître de Conférences Maître de Conférences Assistant Assistant Assistante
Sous-section 58-02 Prothèses (Prothèse conjointe, Prothèse adjointe partielle, Prothèse complète, Prothèse maxillo-faciale)	M. M. M. M. M. Mlle Mlle Mlle M.	LOUIS Jean-Paul ARCHIEN Claude DE MARCH Pascal SCHOUVER Jacques BARONE Serge BEMER Julie MONDON Hélène RIFFAULT Amélie SIMON Franck	Professeur des Universités* Maître de Conférences* Maître de Conférences Maître de Conférences Assistant Assistante Assistante Assistante
Sous-section 58-03 Sciences Anatomiques et Physiologiques Occlusodontiques, Biomatériaux, Biophysique, Radiologie	Mlle M. Mme M. Mme	STRAZIELLE Catherine RAPIN Christophe (Section 33) MOBY Vanessa (Stutzmann) SALOMON Jean-Pierre JAVELOT Cécile (Jacquelin)	Professeur des Universités* Professeur des Universités Maître de Conférences* Maître de Conférences Assistante Associée au 01/01/2009

souligné : responsable de la sous-section * temps plein

Mis à jour le 01.03.2011

*Par délibération en date du 11 décembre 1972,
la Faculté de Chirurgie Dentaire a arrêté que
les opinions émises dans les dissertations
qui lui seront présentées
doivent être considérées comme propres à
leurs auteurs et qu'elle n'entend leur donner
aucune approbation ni improbation.*

A NOTRE PRESIDENTE DE THESE

Mademoiselle le Professeur Catherine STRAZIELLE

Docteur en Chirurgie Dentaire

Professeur des Universités

Habilitée à diriger des recherches par l'Université Henri Poincaré, Nancy I

Responsable sous-section : Sciences Anatomiques et Physiologiques,
Occlusodontiques, Biomatériaux, Biophysique, Radiologie

Vous nous faites l'honneur de présider le jury d'examen de notre thèse.

Veillez trouver ici l'expression de notre reconnaissance et de notre profonde estime.

A NOTRE JUGE

Madame le Docteur Dominique DESPREZ-DROZ

Docteur en Chirurgie Dentaire

Docteur de l'Université Henri Poincaré, Nancy I

Maître de Conférences des Universités

Responsable sous-section : Pédodontie

Nous vous remercions vivement d'avoir accepté la direction de ce travail.

Pour votre gentillesse, votre disponibilité et l'attention que vous nous avez accordée, veuillez trouver à travers ce travail l'expression de la profonde gratitude et de l'estime que nous vous témoignons.

A NOTRE JUGE

Monsieur le Docteur Daniel ANASTASIO

Docteur en Chirurgie Dentaire

Praticien Hospitalier

Odontologue des Hôpitaux

Responsable de l'Unité Fonctionnelle de Thionville

Département d'Odontologie du CHR de Metz-Thionville

Votre disponibilité et vos conseils nous ont permis de mener à bien la réalisation de ce travail.

Pour la qualité de votre enseignement clinique et la bienveillance avec laquelle vous nous l'avez délivré, veuillez trouver ici l'expression de notre plus profonde estime et de notre sincère admiration.

A NOTRE JUGE

Monsieur le Docteur Julien BOCQUEL

Docteur en Chirurgie Dentaire
Assistant Hospitalier Universitaire
Sous-section : Pédodontie

Nous vous remercions d'avoir accepté de juger ce travail.

Veillez trouver ici l'expression de notre reconnaissance.

A mes parents, sans qui rien n'aurait été possible.

Merci du fond du coeur pour tout votre amour, votre confiance, vos encouragements, et votre soutien sans faille pendant toutes ces années, même si le chemin fut parfois long et chaotique. Merci de m'avoir permis d'arriver jusqu'ici.

A mon frère,

Merci de m'avoir supportée pendant toutes ces longues années, et d'avoir toujours été présent pour moi. Merci pour tous tes conseils, et pour la confiance que tu m'a accordée.

A mes grands-parents,

Merci de m'avoir toujours entourée d'autant d'amour, et merci pour tous ces merveilleux moments qui ont illuminé mon enfance.

A toute ma famille,

Merci à vous tous de m'avoir toujours encouragée et soutenue.

A Alexandre,

Merci pour ta présence, ton aide, et ta patience inestimables.
Merci d'avoir croisé ma route et d'embellir ma vie chaque jour.

A mes amis,

Merci pour ces années d'amitié, pour votre soutien, et pour tous les bons moments passés et à venir avec vous.

TABLE DES MATIERES

<u>INTRODUCTION</u>	p6
<u>I - L'ANKYLOSE DENTAIRE</u>	p7
<i>I – 1. Définition</i>	p7
I – 1.1. Classification de l'infraclusion	p9
I – 1.2. Histologie	p10
<i>I – 2. Epidémiologie</i>	p11
I – 2.1. Dents concernées	p11
I – 2.2. Fréquence selon le sexe	p12
I – 2.3. Fréquence selon la race	p12
<i>I – 3. Conséquences cliniques</i>	p13
I – 3.1. Sur la dent ankylosée	p13
I – 3.2. Sur le germe sous-jacent	p14
I – 3.3. Sur les dents adjacentes et antagonistes	p15
I – 3.4. Sur l'occlusion et le parodonte	p16
<i>I – 4. Historique</i>	p17
I – 4.1. Théorie mécanique	p17
I – 4.2. Théorie de la force éruptive déficiente	p18
I – 4.3. Théorie du défaut local de croissance alvéolaire	p19
I – 4.4. Théorie de la lacune génétique au niveau du ligament alvéolo-dentaire	p19
I – 4.5. Théorie actuelle	p19

II – <u>RAPPELS, ETAT DES CONNAISSANCES</u>	p21
<i>II – 1. L'éruption dentaire</i>	p21
<i>II – 2. Les mouvements dentaires</i>	p25
II – 2.1. Mécanismes physiologiques	p26
II – 2.2. Mouvements orthodontiques	p26
<i>II – 3. Le ligament alvéolo-dentaire</i>	p29
II – 3.1. Histogénèse	p29
II – 3.2. Généralités	p31
II – 3.3. Mécanismes physiologiques assurant le maintien de l'homéostasie du ligament alvéolo-dentaire et la prévention de l'ankylose : état des connaissances	p34
II – 3.3.1. <u>Mécanismes de régulation de la régénération parodontale</u>	p34
II – 3.3.2. <u>Régulation de la différenciation des ostéoclastes par les cellules du ligament alvéolo-dentaire</u>	p37
II – 3.3.3. <u>Calcification des tissus en dégénération dans le ligament alvéolo-dentaire pendant le mouvement dentaire</u>	p38
II – 3.3.4. <u>Innervation et restes épithéliaux de Malassez</u>	p39
II – 3.3.5. <u>PLAP-1</u>	p40
II – 3.3.6. <u>Forces occlusales</u>	p40
III – <u>ETIOLOGIES DE L'ANKYLOSE</u>	p42
<i>III – 1. Facteurs génétiques</i>	p42
III – 1.1. Formes familiales	p42
III – 1.2. Association à des syndromes	p43
<i>III – 2. Facteurs traumatiques et iatrogènes</i>	p43
III – 2.1. Irritation thermique	p44
III – 2.2. Infection et inflammation	p44
III – 2.3. Atteinte de l'intégrité des tissus dentaires et parodontaux	p45
III – 2.4. Transplantation et réimplantation dentaire	p45
III – 2.4.1. <u>Conservation des dents avulsées</u>	p48

III – 2.4.2. <u>Traitements intracanaux</u>	p51
III – 2.4.3. <u>Traitements de surface</u>	p53
III – 2.5. Intrusion dentaire	p57
III – 2.6. Régénération tissulaire guidée	p58
III – 2.7. Bisphosphonates	p58
<i>III – 3. Innervation et restes épithéliaux de Malassez</i>	p59
<i>III – 4. Facteurs métaboliques</i>	p59
<i>III – 5. Eruption dentaire</i>	p60
<i>III – 6. Résorption radiculaire et hypercémentose</i>	p61
III – 6.1. La résorption radiculaire	p62
III – 6.2. L'hypercémentose	p63
IV - <u>DIAGNOSTIC DE L'ANKYLOSE</u>	p64
<i>IV – 1. Clinique</i>	p64
IV – 1.1. Dents manquantes, infraclusions, malformations dentaires	p64
IV – 1.2. Signes associés	p65
IV – 1.3. Test de mobilité	p66
IV – 1.4. Test de percussion	p66
IV – 1.5. Absence de mouvement orthodontique	p67
IV – 1.6. Extraction dentaire	p67
<i>IV – 2. Radiographique</i>	p67
IV – 2.1. Techniques conventionnelles	p67
IV – 2.2. Tomodensitométrie	p70
<i>IV – 3. Histologique</i>	p72
<i>IV – 4. Diagnostic différentiel</i>	p72

IV – 4.1. Dents retenues	p72
IV – 4.2. Agénésies	p72
IV – 4.3. Egression des dents adjacentes	p72
IV – 4.4. Réingressions traumatiques	p72
IV – 4.5. Extraction précoce ou perte accidentelle	p73
IV – 4.6. Retard de dentition	p73
V - <u>TRAITEMENTS DE L'ANKYLOSE</u>	p74
<i>V – 1. Facteurs décisionnels</i>	p74
V – 1.1. Dents temporaires	p74
V – 1.1.1. <u>Germe de remplacement présent en position normale</u>	p75
V – 1.1.2. <u>Germe de remplacement absent ou en malposition</u>	p75
V – 1.2. Dents permanentes	p76
V – 1.2.1. <u>L'âge</u>	p76
V – 1.2.2. <u>La sévérité de l'atteinte</u>	p76
V – 1.2.3. <u>Le terrain individuel</u>	p77
V – 1.2.4. <u>La coopération du patient</u>	p77
V – 1.2.5. <u>Les possibilités de suivi du patient et d'observance du traitement</u>	p77
V – 1.2.6. <u>Les facteurs morphologiques et esthétiques</u>	p77
V – 1.2.6. <u>Les facteurs morphologiques et esthétiques</u>	p78
<i>V – 2. Traitements chirurgicaux</i>	p78
V – 2.1. Extraction	p78
V – 2.2. Autotransplantation	p80
V – 2.2.1. <u>Remplacement d'une molaire ankylosée</u>	p80
V – 2.2.2. <u>Remplacement d'une dent antérieure ankylosée</u>	p81
V – 2.3. Réimplantation intentionnelle	p82
V – 2.4. Ostéotomie	p85
V – 2.5. Repositionnement chirurgical	p85
V – 2.6. Décoronation	p86
V – 2.6.1. <u>Procédure chirurgicale.</u>	p86
V – 2.6.2. <u>Remplacement de la couronne</u>	p87
V – 2.6.3. <u>Indications de la décoronation</u>	p88

V – 2.6.4. <u>Résultats</u>	p89
<i>V – 3. Traitements orthodontiques</i>	p92
V – 3.1. Traitements interceptifs	p92
V – 3.2. Traitements curatifs	p93
<i>V – 4. Traitements prothétiques</i>	p95
V – 4.1. Restauration de la dent ankylosée	p95
V – 4.2. Remplacement de la dent ankylosée	p96
<i>V – 5. Traitements pluridisciplinaires</i>	p97
V – 5.1. Extraction et fermeture d'espace	p97
V – 5.2. Luxation chirurgicale suivie d'une traction orthodontique	p98
V – 5.3. Distraction osseuse ostéogène suivie d'un ajustement orthodontique	p99
V – 5.3.1. <u>Procédure chirurgicale</u>	p101
V – 5.3.2. <u>Distracteur dentaire miniature (MTD)</u>	p102
V – 5.3.3. <u>Distraction segmentaire</u>	p103
V – 5.4. Distraction ligamentaire	p104
<u>CONCLUSION</u>	p107
<u>BIBLIOGRAPHIE</u>	p109

INTRODUCTION

L'ankylose alvéolo-dentaire est une atteinte relativement fréquente à laquelle chaque praticien a déjà été, ou sera confronté au cours de son exercice.

Pourtant, elle semble encore assez mal comprise, tant au niveau de ses étiologies que de ses mécanismes, et le praticien se trouve bien souvent démuni quant à l'attitude thérapeutique à adopter.

Elle touche le plus souvent des patients jeunes, et induit des répercussions importantes sur toute la denture, l'occlusion, et le parodonte.

Parfois de découverte fortuite, lors de l'extraction d'une dent, ou lors de l'échec de tentatives de déplacements dentaires orthodontiques, l'ankylose représente un obstacle au bon déroulement d'un plan de traitement, et une véritable épine dans le pied du clinicien.

L'historique des publications nous montre que cette pathologie intrigue depuis la fin du 19^e siècle et a fait, depuis, l'objet de nombreuses études cliniques, recherches et hypothèses les plus diverses et variées.

Le but de ce travail est, à travers un recueil bibliographique, de faire un état des lieux des connaissances et des théories actuelles concernant l'ankylose alvéolo-dentaire.

Nous essaierons tout d'abord de caractériser l'ankylose et de déterminer ses conséquences cliniques.

Nous tenterons ensuite de faire le point sur l'état des recherches sur les mécanismes physiologiques et pathologiques impliqués dans la prévention et dans le développement de l'ankylose dentaire.

Nous nous intéresserons également aux étiologies de l'ankylose et aux moyens diagnostiques permettant sa mise en évidence.

Nous explorerons enfin les diverses solutions thérapeutiques à la disposition du praticien.

I - L'ANKYLOSE DENTAIRE

I – 1. Définition.

L'ankylose est une prolifération osseuse réunissant deux structures minéralisées distinctes et mobilisables l'une par rapport à l'autre.

L'ankylose alvéolo-dentaire est la fusion entre l'os alvéolaire et le cément radiculaire. Elle nécessite pour son développement, une rupture au niveau du ligament alvéolo-dentaire ou du sac folliculaire de la dent atteinte. [3]

La zone d'ankylose est limitée à la dentine et au cément. Elle est colonisée par du tissu osseux. L'origine de ce tissu est difficile à déterminer, car il peut provenir d'une métaplasie osseuse du cément ou d'une résorption cémentaire suivie d'un comblement osseux de la lacune. [27]

Reitan (1978) [83] distingue deux types d'ankylose : l'ankylose par résorption lacunaire et l'ankylose par hyper-cémentose.

- L'ankylose par résorption lacunaire se caractérise par une altération du ligament alvéolo-dentaire, amenant à un contact direct entre l'os alvéolaire et la racine de la dent. Il s'ensuit une résorption évolutive de la racine et la formation d'os dans la lacune ainsi créée.

La résorption radiculaire peut débuter soit dans le parodonte, soit, plus rarement, dans la pulpe.

Les résorptions d'origine parodontale peuvent évoluer très rapidement vers l'ankylose, dès que le tissu osseux a envahi la lacune formée par la résorption.

Dans les résorptions d'origine pulpaire, l'ankylose n'apparaît que lorsque la résorption a atteint le parodonte.

- L'ankylose par hyper-cémentose est induite par l'épaississement anormal du cément radiculaire.

L'ankylose dentaire peut être simple ou multiple et apparaître à n'importe quel moment au cours de l'éruption dentaire, que ce soit avant ou après son émergence dans la cavité buccale.

Bien qu'habituellement rencontrée en denture mixte, essentiellement au niveau des molaires temporaires, elle peut également toucher les dents permanentes.

L'ankylose des dents temporaires est indépendante de la présence ou non d'une dent définitive sous la dent ankylosée. [61, 62]

Les dents incluses peuvent parfois subir une ankylose ; il est alors difficile de déterminer si l'ankylose est liée à l'absence de forces éruptives ou si c'est l'ankylose qui provoque l'inclusion.

Cette ankylose dentaire empêche tout déplacement naturel ou forcé de la dent. L'ankylose va entraîner un arrêt du processus éruptif de la dent, ainsi que de la croissance osseuse alvéolaire associée. La dent va donc se trouver bloquée au niveau occlusal qu'elle occupait au moment de l'apparition de l'ankylose.

Ces dents stoppées au cours de leur éruption évoluent vers une infraclusion progressive liée à la poursuite de l'éruption des dents adjacentes et de la croissance verticale de l'os alvéolaire.

La « réinclusion » peut aller jusqu'au recouvrement complet de la dent ankylosée par la muqueuse.

On retrouve de nombreux termes dans la littérature pour désigner les dents en position anormalement inférieure au plan occlusal, cette variété étant largement due à la méconnaissance des facteurs étiologiques de l'ankylose.

Il est ainsi question de dents « en infraclusion », « réincluses », « réingressées », ou encore « submergées », pour désigner des dents ankylosées.

La « rétention secondaire » est également utilisée comme synonyme de l'ankylose dentaire.

Pour Raghoobar et al. (1991) [81, 82], la rétention secondaire implique l'arrêt inexplicable de toute éruption d'une dent après que celle-ci ait pénétré la muqueuse orale.

Les travaux de Biederman de 1953 à 1962 sur l'ankylose dentaire ont abouti à l'élaboration d'un schéma qui définit l'ankylose en fonction de la physiologie dentaire :

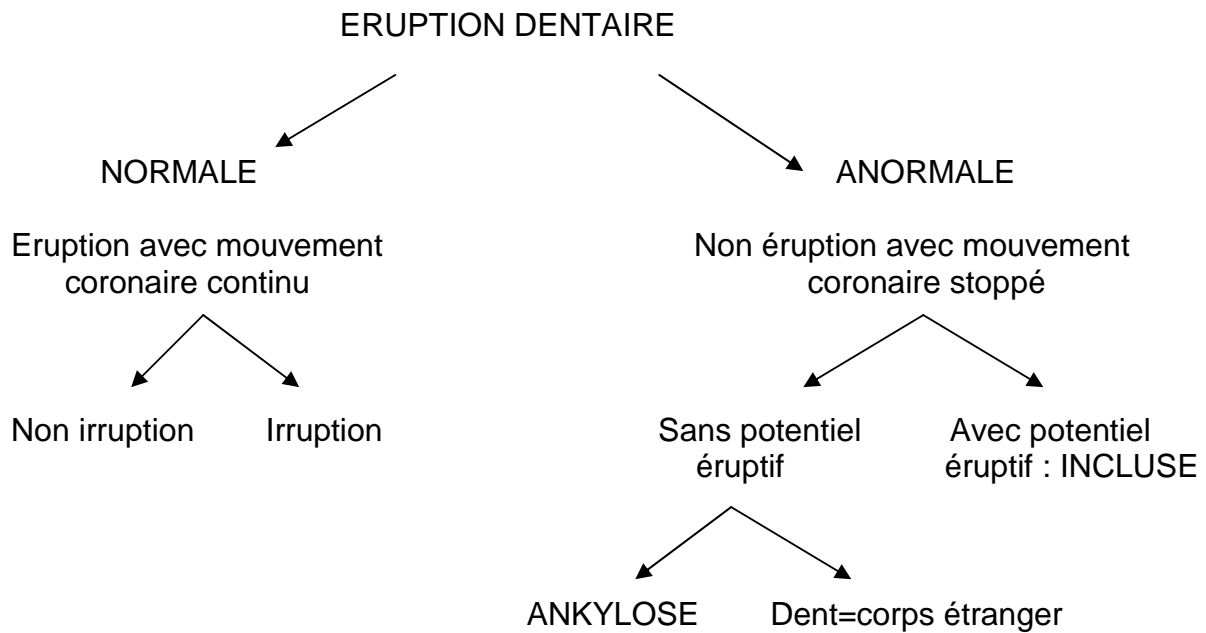


Figure 1 :

Définition de l'ankylose en fonction de la physiologie dentaire. D'après Biederman 1962 [15]

I – 1.1. Classification de l'infraclusion.

Metrop et al. (1991) [70] distinguent différents degrés d'infraclusion :

- la rétention ou l'infraclusion primitive lorsque la dent n'a jamais atteint le plan d'occlusion. Elle peut alors être :
 - soit partielle si la dent est présente sur l'arcade sans avoir atteint le plan d'occlusion ;
 - soit totale si la dent n'a jamais fait son apparition sur l'arcade.

- la réinclusion ou l'infraclusion secondaire lorsque la dent a d'abord présenté une occlusion normale avec ses antagonistes, puis a quitté le plan d'occlusion. Elle peut alors être :
 - soit partielle si la dent est présente sur l'arcade, mais n'est plus sur le plan d'occlusion, alors qu'elle possédait une occlusion normale initialement ;
 - soit totale si la dent s'est totalement réincluse dans une position sous-muqueuse ou infra-osseuse.

I – 1.2. Histologie.

Au point de vue histologique, dans l'ankylose dento-alvéolaire, il y a une continuité de tissus durs (os-cément) avec rupture du ligament alvéolo-dentaire : les fausses ankyloses présentent une très mince membrane périodontale.

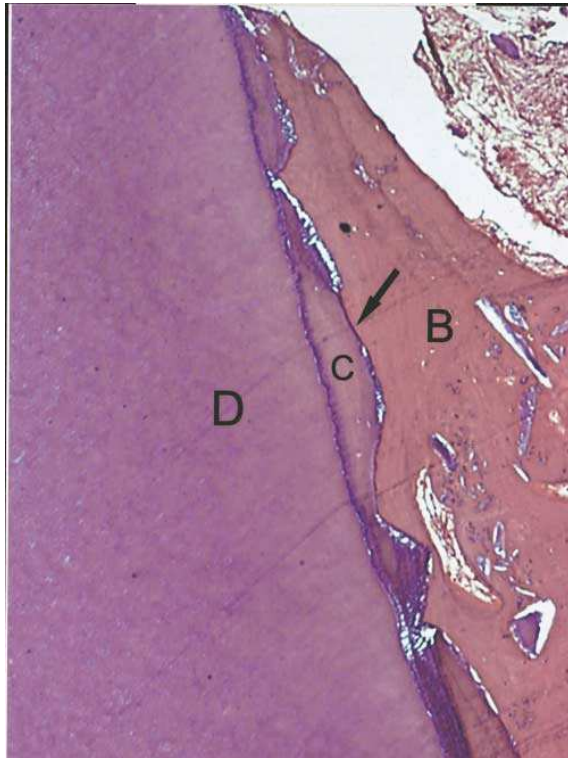

Figure 2 :

Ankylose dentaire (flèche)

D = dentine

C = ciment

B = os alvéolaire

Magnification x400

Coloration hématoxyline-éosine

D'après Cury et al. 2005 [27]

Le tableau histologique peut varier d'une petite zone ankylosée à une vaste invasion de la dentine et de la pulpe par l'activité ostéoblastique.

Histologiquement, les deux mécanismes de résorption du tissu dentaire par les ostéoclastes, et de dépôt de tissu osseux par les ostéoblastes, apparaissent simultanément. [10]

Les vraies ankyloses ostéodentaires impliquent la disparition locale préalable des éléments épithéliaux de Malassez, isolants de la gaine périodontaire. (Bouyssou et al. 1965) [18]

La vitesse de résorption de la racine correspond à la vitesse du remodelage osseux, qui serait plus rapide dans la journée.

Ce processus est défini comme « résorption de remplacement », l'os prenant la place du desmodonte et de la racine dans la zone ankylosée. [7]

Au niveau des dents temporaires, le degré de résorption radiculaire d'une dent ankylosée en infraclusion est le même que celui de dents non ankylosées chez des enfants du même âge. (Steigman et al. 1974, Kurol 1981) [96, 54]

La variation de la localisation de l'ankylose avec l'âge indique qu'il s'agit d'un phénomène évolutif : elle se situe le plus souvent dans la partie apicale de la racine chez les jeunes enfants, tandis qu'on la retrouve plus cervicale chez les enfants plus âgés. (Kurol, 1981) [54]

Lorsque le germe de la dent permanente successioennelle est absent, la zone d'ankylose se concentre principalement à l'apex de la dent temporaire.

I – 2. Epidémiologie.

L'incidence de l'ankylose dentaire est difficile à déterminer, elle pourrait être d'environ 3%.

L'incidence d'ankylose dento-alvéolaire la plus élevée peut être observée dans la région molaire pendant les périodes de denture temporaire et mixte.

D'après Brearly et McKibben (1973) [20], l'ankylose multiple (de deux à six dents) est presque aussi fréquente que l'ankylose d'une seule dent.

Parmi les cas de double ankylose, 90% concernent la dent controlatérale et 10% la dent adjacente.

I – 2.1. Dents concernées.

D'après Biederman (1962) et Moyers (1988) [15, 74], l'ankylose des dents temporaires est environ dix fois plus fréquente que celle des dents permanentes.

L'incidence de l'ankylose des dents temporaires serait de 1,5 à 9,9% (Mullally et al. 1995) [75].

Différentes études (Brearly et McKibben 1973, Krakowiak 1978) [20, 52] ont montré que l'incidence de l'ankylose varie avec l'âge et atteint son maximum vers 8 à 9 ans.

L'incidence de l'ankylose varie également de façon importante selon l'arcade : elle est deux fois plus fréquente à la mandibule qu'au maxillaire. (Biederman 1962, Brearly et McKibben 1973). [15, 20]

Les dents les plus touchées sont les premières, puis les deuxièmes molaires inférieures temporaires ; viennent ensuite les premières, puis les deuxièmes molaires supérieures temporaires.

Les dents temporaires antérieures sont très rarement touchées.

Pour Brearley et McKibben qui ont réalisé de 1973 à 1980 une étude longitudinale sur 1 200 enfants, la prévalence de l'ankylose est de :

- 4,3% pour les premières molaires temporaires inférieures ;
- 1,2% pour les deuxièmes molaires temporaires inférieures ;
- 0,5% pour les premières molaires temporaires supérieures ;
- 0,2% pour les deuxièmes molaires temporaires supérieures.

La prévalence dépend de l'âge et atteint son maximum de 14,3% vers 8 à 9 ans pour redescendre à 1,8% chez les enfants de 12 ans.

L'atteinte est plus rare en denture définitive. Dans ce cas, les dents antérieures sont les plus touchées : le plus souvent suite à un traumatisme pour les incisives supérieures, ou suite à un dégagement chirurgical pour les canines incluses.

I – 2.2. Fréquence selon le sexe.

Les différentes études montrent que la prévalence de l'ankylose ne dépend pas du sexe (Brearley et McKibben (1973), Kuroi (1981), Kellogg et Guenther (1987)). [20, 54, 46]

I – 2.3. Fréquence selon la race.

Il existe une variabilité significative de la prévalence de l'ankylose en fonction de l'origine ethnique :

D'après Krakowiak (1978) [52], la plus forte prévalence apparaît chez les Hispaniques (11,5%) ; viennent ensuite les Caucasiens (10,6%), puis les Noirs (5,5%), et enfin les Asiatiques (3,2%).

Koyoumdjiski-Kaye et Steigman (1982) [51] ont montré une variation importante de la prévalence des dents ankylosées entre des enfants de différents groupes ethniques au sein de la population Israélienne.

Ils ont également constaté une plus forte prévalence chez ces enfants (24,8%) que chez des enfants Nord Américains (6,9% d'après Brearly et McKibben). [20]

I – 3. Conséquences cliniques.

L'ankylose alvéolo-dentaire a de nombreux effets négatifs tant au niveau des dents atteintes que des dents voisines et de l'occlusion.

Le degré de gravité dépend essentiellement du stade d'évolution de la dentition lorsque l'ankylose apparaît : plus elle est précoce, plus les conséquences seront importantes. [56]

Il a été observé dès 25 avant JC que la rétention anormale d'une dent de lait pouvait causer une malposition des dents permanentes en développement.

Les conséquences les plus courantes sont une infraclusion progressive de la dent ankylosée, une inclinaison des dents adjacentes, des anomalies osseuses et la retenue de la dent permanente sous-jacente, ou un retard de son éruption (Kurol 2002). [54]

Becker et Karnei-R'em (1992) [9, 10] ont également ajouté une migration de la ligne inter-incisive du côté de l'ankylose, ainsi que l'égression de la dent antagoniste, augmentant le risque de problèmes occlusaux.

I – 3.1. Sur la dent ankylosée.

La conséquence la plus fréquente d'une ankylose est la réinclusion progressive de la dent atteinte à partir du moment où son éruption est stoppée. Elle va alors perdre ses contacts proximaux et occlusaux et voir sa fonction diminuée.

Plus l'ankylose est précoce, plus le phénomène est important et visible, pouvant aller jusqu'au recouvrement de la dent par la gencive.

L'infraclusion est un phénomène progressif et variable selon les individus.

Une relation a été établie entre le degré d'infraclusion des dents ankylosées et l'âge du patient au moment de l'apparition de l'ankylose. La sévérité de l'atteinte dépend du stade de développement de l'occlusion et de la croissance faciale.

Il existe un risque élevé pour le patient de développer une infraclusion sévère lorsque l'ankylose dento-alvéolaire est diagnostiquée avant l'âge de 10 ans, ou juste avant le pic de croissance.

Ce phénomène s'explique par la croissance elle-même et par l'augmentation du métabolisme de base qui accompagne les périodes de forte croissance.

Lorsque l'ankylose est diagnostiquée entre 11 et 14 ans en moyenne, le taux de croissance est plus faible, et l'infraclusion progresse plus lentement, malgré une variabilité individuelle liée au taux et à la direction de la croissance.

Au-delà de 15 ans, à la fin du pic de croissance, la progression de l'infraclusion est généralement très lente. [56]

Il existe un dimorphisme sexuel lié au décalage des pics de croissance entre filles et garçons, les filles atteignant la puberté et la maturité faciale en moyenne deux ans avant les garçons.

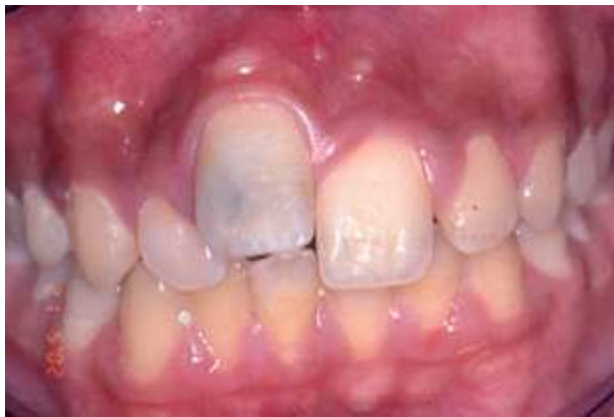

Figure 3 :

Incisive centrale maxillaire droite ankylosée en infraclusion sévère chez un garçon de 12 ans.

D'après Sapir et Shapira, 2008. [89]

La dent temporaire ankylosée peut également subir un retard d'exfoliation.

Pour Kuroi (2002) [55], la majorité des dents temporaires ankylosées est expulsée spontanément après un retard d'environ six mois.

Si la dent temporaire ne possède pas de germe de remplacement, l'exfoliation spontanée n'aura pas lieu.

Lorsque l'ankylose survient précocement au niveau d'une dent permanente n'ayant pas terminé son édification radiculaire, on peut parfois observer la formation d'un coude radiculaire lorsque la croissance radiculaire rencontre un obstacle (paroi du sinus maxillaire, canal dentaire inférieur, bord basilaire de la mandibule).

I – 3.2. Sur le germe sous-jacent.

Messer et Cline (1980) [69] ont vérifié que l'ankylose d'une dent temporaire n'affecte pas le développement ou la morphologie coronaire de la dent permanente qui doit lui succéder.

Cependant, l'ankylose d'une dent temporaire peut avoir des conséquences sur le temps et le chemin éruptif de la dent permanente succédant :

- la dent de lait ankylosée peut représenter un obstacle à l'éruption de la dent permanente sous-jacente ;
- la dent permanente peut alors voir son éruption retardée, voire rester incluse ;
- son chemin d'éruption peut également être dévié. La dent pourra alors faire son apparition sur l'arcade en position ectopique avec la dent temporaire toujours présente.

Messer et Cline (1980) ont décrit la possibilité d'une rotation intra-osseuse du germe conduisant à un manque d'espace lors de l'éruption.

I – 3.3. Sur les dents adjacentes et antagonistes.

Lorsqu'une dent se retrouve en infraclusion en raison d'une ankylose, on peut observer l'inclinaison des dents qui lui sont adjacentes vers cette dent.

Cette version est directement proportionnelle au degré de réinclusion.

Selon Becker et Karnei-R'em (1992) [8], cette inclinaison peut s'expliquer par une modification localisée des fibres transseptales qui, normalement horizontales, sont réorientées en diagonale et vers le bas en direction de la dent en infraclusion.

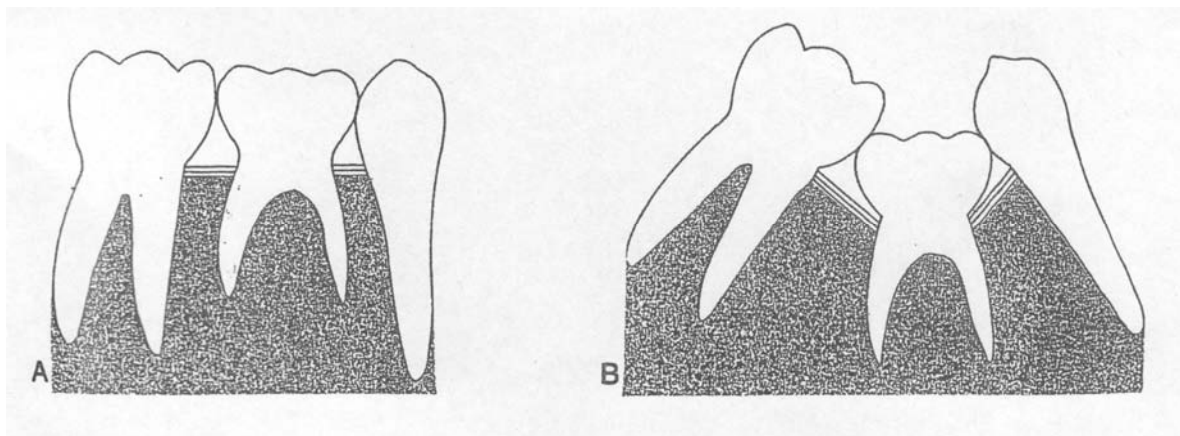


Figure 4 :

Modifications de la disposition des fibres transseptales et de la position des dents en cas d'ankylose.

D'après Becker et Karnei-R'em (1992) [8]

A : Dent normale

B : Dent ankylosée

La ou les dents en infraclusion perdent leur rôle dans le maintien du plan occlusal, ce qui peut amener à une égression des dents antagonistes.

Ces malpositions dentaires créent des zones difficiles d'accès lors du brossage et peuvent conduire à la perte de la dent atteinte et des dents voisines, suite à des caries ou des maladies parodontales.

I – 3.4. Sur l'occlusion et le parodonte.

Les conséquences sur le parodonte d'une dent ankylosée sont liées au degré d'infraclusion de cette dernière : une infraclusion prononcée entraîne une perte de hauteur au niveau de l'os alvéolaire, ce qui peut créer un mauvais contexte parodontal pour les dents adjacentes en provoquant une dénudation de leurs racines.

La perte de hauteur peut également se situer au niveau de la gencive attachée et amener à la création d'une poche au niveau de la dent ankylosée, constituant ainsi un mauvais contexte parodontal pour la dent successorale.

Cependant, une étude de Kurol [54] montre que l'ankylose et l'infraclusion des molaires temporaires ne présentent pas de risque sur le long terme pour la santé parodontale de la première molaire permanente, car elles n'entraînent pas de perte osseuse mésiale.

Dans les cas les plus sévères, lorsque la dent ankylosée se trouve recouverte par la gencive, il existe un risque accru d'infection parodontale lié à la présence d'un « tube épithélial » qui relie la dent enfouie à la cavité buccale.

Au niveau de l'occlusion, la présence d'une ou de plusieurs dents ankylosées peut avoir des effets délétères très importants, d'autant plus marqués que l'ankylose est précoce et l'infraclusion sévère. [56]

L'ankylose entraîne la déviation de la ligne inter-incisive du côté affecté. (Becker et Karnei-R'em 1992) [10]

Des pertes de longueur d'arcade ont été observées dans 28 à 43% des cas de réinclusions de molaires temporaires mandibulaires. (Brearley et McKibben 1973, Kurol 2002) [20, 55]

Les dents en infraclusion constituent des zones privilégiées pour une interposition linguale, parafonction constituant un facteur aggravant pour les malpositions dentaires et les troubles de l'occlusion.

Dans les cas où l'ankylose est multiple, elle provoque des béances. [111]

Dans les cas les plus sévères, ces troubles de l'occlusion dus à l'ankylose peuvent aboutir à des déformations squelettiques au niveau de la face, telles que la diminution de la hauteur de l'étage inférieur du visage, un relatif prognathisme, ou encore des altérations au niveau de l'articulation temporo-mandibulaire.

I – 4. Historique.

Les premières observations rapportées d'ankylose dento-alvéolaire datent de la fin du 19^e siècle, avec Humm en 1861 et Edgelow en 1877. (Cités par Darling et Levers, 1973) [29]

Depuis, l'ankylose a donné lieu à de nombreuses publications évoquant des théories diverses et variées pour tenter d'en expliquer les mécanismes et les étiologies.

La méconnaissance de ce phénomène est également largement soulignée par la multitude de termes utilisés pour décrire le tableau clinique de l'ankylose, parmi lesquels :

- dent submergée ;
- dent réincluse ;
- dent raccourcie ;
- éruption incomplète ou arrêtée ;
- dépression ;
- dent recouverte ;
- dent retenue ;
- intrusion ;
- dent en désinclusion.

I – 4.1. Théorie mécanique.

Cette théorie désigne l'ankylose comme conséquence de forces subies par la dent.

Les premiers défenseurs de la théorie mécanique soutiennent que la dent qui n'a jamais fait son éruption complète, est en sous-occlusion et subit dans un premier temps des forces à direction apicale.

Dans un deuxième temps, ces forces sont augmentées par la version des dents adjacentes sous l'effet de la pression masticatoire. (Izard et Dorian, 1933) [43]

Selon cette théorie, la réingression est primaire. L'ankylose est considérée comme secondaire à la réingression.

En 1976, Sullivan [97] associe la persistance de la réingression d'une molaire temporaire à deux facteurs :

- d'une part à des forces émanant des dents permanentes adjacentes en voie d'éruption, une « composante postérieure mésiale » venant des molaires, et une « composante antérieure distale » provenant de l'éruption des incisives permanentes ;
- d'autre part à la position relative des points de contact entre les dents adjacentes.

En observant que le point de contact distal de la canine temporaire mandibulaire est souvent situé au-dessus de la zone de contact de la première molaire temporaire, Sullivan a suggéré que l'encombrement ou le raccourcissement de l'arcade provoque une pression qui pousse la canine par-dessus la surface mésiale de la molaire temporaire, provoquant un mouvement d'ingression en rotation de la première molaire temporaire avec une submersion de la crête marginale distale.

Comme la plupart des dents ankylosées sont des molaires, exposées aux plus grandes pressions masticatoires, des auteurs ont mis en cause des pressions masticatoires élevées pour expliquer l'ankylose. (Biederman 1962) [15]

Une pression linguale anormale sur les molaires temporaires, lorsque la dent se trouve projetée dans une position plus antérieure que la normale, a également été évoquée. (Sullivan 1976, Kuroi 1981) [97, 54]

D'une manière générale, la théorie mécanique situe l'ankylose comme secondaire à l'infra-position de la dent.

I – 4.2. Théorie de la force éruptive déficiente.

La cause première de la réinclusion serait une différence de rythme entre l'éruption de la dent et la croissance alvéolaire.

L'ankylose serait alors secondaire, résultat de l'invasion de la dent par la croissance verticale de l'os. (Darling et Levers 1973) [29]

I – 4.3. Théorie du défaut local de croissance alvéolaire.

Elle a été formulée suite à l'observation du ralentissement de la croissance alvéolaire au niveau de la dent en infraclusion.

Les dents adjacentes, dont la croissance osseuse est normale, dépassent la dent dont la croissance alvéolaire est freinée, et qui va ainsi se retrouver en infraposition.

L'ankylose est là encore, secondaire à l'infraclusion.

I – 4.4. Théorie de la lacune génétique au niveau du ligament alvéolo-dentaire.

Cette hypothèse expliquerait l'ankylose des dents n'ayant pas réalisé leur éruption. (Biederman 1962) [15]

I – 4.5. Théorie actuelle.

Les théories précédentes ont presque toutes été, avec l'avancement des connaissances, invalidées.

Elles avaient pour point commun de considérer l'ankylose comme un phénomène secondaire à la réinclusion.

On sait aujourd'hui que c'est dans la grande majorité des cas l'ankylose d'une dent qui provoque son infraclusion, et non l'inverse.

La croissance de l'os alvéolaire par un mécanisme d'apposition fournit une explication : contrairement à la croissance interstitielle, l'apposition superficielle de couches de cellules osseuses nécessite une surface libre.

La présence d'une zone d'ankylose empêche toute apposition osseuse dans l'alvéole, avec pour conséquence une impossibilité de tout mouvement éruptif, fonctionnel, ou orthodontique.

La croissance alvéolaire est donc stoppée pour la dent ankylosée, mais se poursuit au niveau des autres dents. Tandis que le plan occlusal formé par les dents non

atteintes s'élève au fur et à mesure de la croissance alvéolaire, la dent ankylosée reste figée à la même hauteur qu'au moment de l'apparition de l'ankylose.

La dent ankylosée se fait ainsi dépasser par les dents adjacentes et subit une infraclusion progressive.

Comme les dents adjacentes entraînent avec l'os alvéolaire la muqueuse alvéolaire et la gencive, la dent ankylosée donne l'impression de s'enfoncer dans la gencive.

Plus l'ankylose se déclare tôt, plus la croissance des dents adjacentes sera importante, et plus l'infraclusion sera marquée.

II – RAPPELS, ETAT DES CONNAISSANCES

II – 1. L'éruption dentaire.

L'éruption dentaire est définie comme le mouvement d'une dent à l'intérieur du procès alvéolaire, depuis son site de développement jusqu'à sa position fonctionnelle dans la cavité buccale. [68]

Le processus éruptif normal implique la navigation à travers l'os et l'épithélium buccal, suivant une séquence et un timing bilatéraux coordonnés avec la croissance des maxillaires dans les trois plans de l'espace. [34]

La dent en éruption ne force pas son passage au travers des tissus la recouvrant.

Au contraire, l'élément qui contrôle l'éruption est la résorption : de l'os de couverture, des racines des dents temporaires, et de la muqueuse alvéolaire.

Des expérimentations chez le chien, et involontairement chez l'humain, ont clairement démontré que le chemin d'éruption est dégagé et que la dent migre le long du chemin qui a été créé pour elle. [34]

L'éruption est programmée pour avoir lieu à un moment précis du développement de la dent, et chaque dent possède un intervalle de temps déterminé pour réaliser son éruption.

Si le chemin de l'éruption n'est pas dégagé pendant ce laps de temps, l'éruption est compromise par l'apparition d'une ankylose.

La vitesse moyenne d'éruption est également importante pour permettre d'amener la dent dans sa position fonctionnelle dans les temps. Des retards prolongés peuvent aboutir à l'arrêt de l'éruption, et à l'ankylose de la dent. [110]

Le processus d'éruption dentaire peut être divisé en cinq étapes :

- mouvements pré-éruptifs ;
- éruption intraosseuse ;
- pénétration muqueuse ;
- éruption pré-occlusale ;
- éruption post-occlusale.

Le rôle du follicule dentaire dans l'initiation de l'éruption par la régulation de la résorption et de la formation de l'os alvéolaire a été pour la première fois mis en évidence par les travaux de Marks et Cahill au début des années 1980.

Ils ont montré que le fait de retirer le follicule de dents n'ayant pas encore fait leur éruption empêchait ces dents de réaliser leur éruption, tandis qu'en laissant le follicule intact et en substituant au germe dentaire un objet inerte, on obtenait l'éruption de l'objet inerte. [109]

Le follicule dentaire développe des régions dédiées à l'initiation et au contrôle de la formation osseuse, des régions dédiées à l'initiation et au contrôle de la résorption osseuse et des zones neutres.

La localisation de ces différentes régions au niveau d'un follicule détermine la direction de l'éruption de la dent.

Le moment de développement de ces zones détermine le moment de l'éruption.

La synchronisation entre les différentes régions détermine la présence éventuelle de complications. (Marks et Schroeder 1996) [68]

Selon Marks et Schroeder, les principes de base de l'éruption dentaire sont :

- n'importe quelle région du follicule dentaire possède le potentiel pour initier et réguler la formation ou la résorption osseuse, ou pour ne pas avoir d'influence sur le métabolisme osseux. L'éruption ectopique peut alors facilement être expliquée par une activation aberrante du follicule ;
- les mouvements des dents au cours de l'éruption se font le long d'un chemin préalablement dégagé au travers de l'os et des tissus mous. Ce chemin est préparé par la résorption de l'os et des racines des dents temporaires. Les dents sont déplacées grâce à l'apposition osseuse en apical de la couronne en éruption ;
- la formation radiculaire est la conséquence, et non la cause, de l'éruption ;
- l'apposition osseuse et la formation radiculaire déplacent la dent en éruption à travers l'épithélium buccal, jusqu'au plan d'occlusion. Le ligament dentaire est formé et réorganisé à partir de la phase finale de l'éruption. Le ligament pourrait avoir un rôle tardif dans le processus éruptif, en contribuant à la stabilité de la dent en fonction. L'apposition osseuse, et probablement la formation de cément apical, maintiennent un mouvement éruptif ralenti tout au long de la vie de la dent.

Le processus de l'éruption dentaire implique des interactions complexes entre les ostéoblastes, les ostéoclastes, et les lignées cellulaires du follicule dentaire associées au germe dentaire.

Cela est rendu possible par toute une série de molécules de signalisation, de récepteurs, de facteurs de transcription, et de molécules d'adhésion cellulaire. (Wise et al. 2002) [109]

Le résultat de ces processus cellulaires est une coordination entre la résorption de l'os alvéolaire et l'émergence de la dent dans la cavité buccale.

L'éruption dentaire est le résultat de l'expression programmée et localisée des molécules nécessaires à la résorption et à la formation d'os alvéolaire. [110]

Éléments nécessaires à l'éruption dentaire intra-osseuse : [110]

- intervention d'un tissu mou bioactif : le follicule dentaire ;
- signal initiateur : programme de développement ;
- histologie/pathologie : modelage osseux ;
- ostéoclastogénèse : CSF-1, VEGF, RANK, RANK-L, ostéoprotégérine ;
- ostéogénèse : programme de développement.

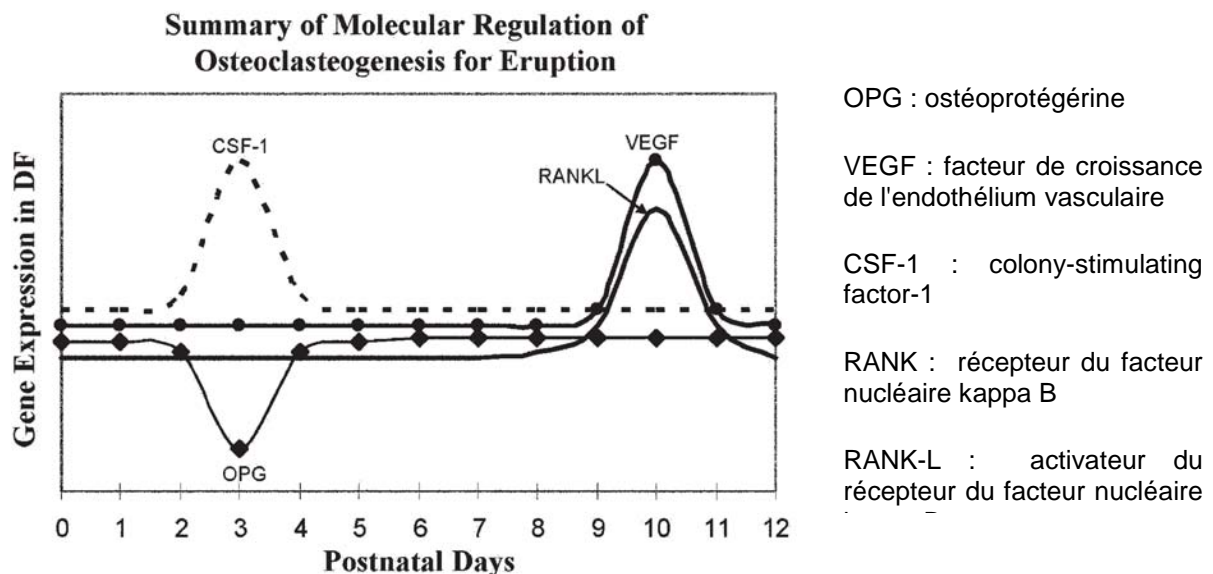


Figure 5 : Résumé de la régulation moléculaire de l'ostéoclastogénèse permettant l'éruption.

D'après Wise et King, 2008. [110]

Graphique représentant l'expression des gènes dans le follicule dentaire, jour par jour, en post-natal chez le rat.

Au 3e jour, pic majeur d'ostéoclastogénèse. OPG est régulée négativement pour obtenir un ratio RANK/OPG favorable à la promotion de l'ostéoclastogénèse.

L'expression de CSF-1 est maximale, à la fois pour réguler négativement l'expression d'OPG, et pour promouvoir le recrutement de précurseurs ostéoclastiques et l'ostéoclastogénèse.

Au 10e jour, pic mineur d'ostéoclastogénèse. L'expression de VEGF est maximale, pour stimuler l'expression de RANK au niveau des précurseurs ostéoclastiques, et pour interagir avec RANK-L et CSF-1 pour promouvoir l'ostéoclastogénèse.

RANK-L est régulé positivement pour obtenir RANK-L/OPG favorable à la promotion de ce pic mineur d'ostéoclastogénèse.

Tableau 1 : Chronologie des dents permanentes.

D'après Logan et Kronfeld (1935) modifiée par Schour (1960) (Lautrou, 1997) [57]

<i>Maxillaire</i>	Début de calcification	Couronne achevée	Age d'éruption	Racine achevée
1	3-4 mois	4-5 ans	7-8 ans	10 ans
2	10 mois	4-5 ans	8-9 ans	11 ans
3	4-5 mois	6-7 ans	11-12 ans	13-15 ans
4	1,5 à 1,75 ans	5-6 ans	10-11 ans	12-13 ans
5	2 à 2,25 ans	6-7 ans	10-12 ans	12-14 ans
6	Naissance	2,5-3 ans	6-7 ans	9-10 ans
7	2,5-3 ans	7-8 ans	12-13 ans	14-16 ans
8	7-9 ans	12-16 ans	17-21 ans	18-25 ans
<i>Mandibule</i>				
1	3-4 mois	4-5 ans	6-7 ans	9 ans
2	3-4 mois	4-5 ans	7-8 ans	10 ans
3	4-5 mois	6-7 ans	9-10 ans	12-14 ans
4	1,75-2 ans	5-6 ans	10-12 ans	12-13 ans
5	2,25-2,50 ans	6-7 ans	11-12 ans	13-14 ans
6	Naissance	2,5-3 ans	6-7 ans	9-10 ans
7	2,5-3 ans	7-8 ans	11-13 ans	14-15 ans
8	8-10 ans	12-16 ans	17-21 ans	18-25 ans

Tableau 2 : Séquence d'éruption des dents permanentes selon Hurme (1949).
(Lautrou, 1997) [57]

ORDRE D'ÉRUPTION	DENTS		AGE MOYEN D'ÉRUPTION EN ANNÉES ¹		ÉCART TYPE ¹	AVANCE CHEZ LES ♀ ¹
	<i>Maxillaire</i>	<i>Mandibulaire</i>	♂	♀		
1		6	6,21	5,94	0,80	0,27
2	6		6,40	6,22	0,80	0,18
3		1	6,54	6,26	0,78	0,28
4	1		7,47	7,20	0,81	0,27
5		2	7,70	7,34	0,88	0,36
6	2		8,67	8,20	0,98	0,47
7 ♂	4		10,40	10,03	1,47	0,37
8 ♀						
8 ♂		3	10,79	9,86	1,27	0,93
7 ♀						
9		4	10,82	10,18	1,47	0,64
10	5		11,18	10,88	1,57	0,30
11		5	11,47	10,89	1,68	0,58
12	3		11,69	10,98	1,37	0,71
13		7	12,12	11,66	1,36	0,46
14	7		12,68	12,27	1,37	0,41

1. Les âges sont donnés en années et en centièmes d'années.

II – 2. Les mouvements dentaires.

Le mouvement dentaire est un mécanisme physiologique qui permet l'adaptation continue de la denture. La dérive physiologique des dents est essentielle au maintien d'une bonne fonction stomatognathique tout au long de la vie.

Les mouvements orthodontiques sont une exploitation thérapeutique de ce processus physiologique.

Les dents se déplacent à travers l'os alvéolaire, soit lors du processus physiologique de l'éruption dentaire, soit sous l'effet de contraintes générées par un appareil orthodontique.

Les mouvements éruptifs et orthodontiques se font selon un processus biologique fondamental similaire –résorption et apposition osseuse-, mais il existe des différences qui rendent leurs mécanismes respectifs uniques.

II – 2.1. Mécanismes physiologiques.

L'os est un matériau rigide, incapable d'expansion interne ou de contraction. Les modifications de la structure osseuse se font par des mécanismes cellulaires de résorption et d'apposition. [85]

Le modelage, qui correspond à des modifications de la forme ou de la taille d'une structure osseuse, est réalisé par le différentiel entre la formation et la résorption osseuse le long des surfaces du périoste et de l'endoste.

Le modelage osseux est contrôlé par des facteurs mécaniques.

Le remodelage, turnover interne du tissu osseux, est contrôlé par des mécanismes métaboliques et biomécaniques.

Les ostéoblastes et les ostéoclastes sont dépendants de la vascularisation, toutes les modifications structurelles de l'os ont donc lieu le long des surfaces vascularisées.

II – 2.2. Mouvements orthodontiques.

Les mouvements dentaires orthodontiques sont basés sur la capacité de l'os à réagir à un stress mécanique par l'apposition et la résorption d'os alvéolaire. (Shimono et al. 2003) [93]

Contrairement à l'éruption dentaire, le déplacement dentaire orthodontique est un processus qui combine des réponses, à la fois pathologiques et physiologiques, à l'application de forces externes.

Il s'accompagne généralement de lésions mineures et réversibles au niveau des tissus de soutien de la dent.

Malgré ces différences, les mouvements éruptifs et orthodontiques nécessitent tous deux l'intervention d'un tissu mou biologiquement actif. Pour l'éruption dentaire, il s'agit du follicule dentaire, tandis que pour le mouvement orthodontique, il s'agit du ligament alvéolo-dentaire.

Pour une compréhension complète des mouvements dentaires orthodontiques, les mécanismes inflammatoires doivent être considérés en rapport avec la mécano-transduction squelettique. (Wise et King, 2008) [110]

Eléments nécessaires au mouvement dentaire orthodontique : [110]

- intervention d'un tissu mou bioactif : le ligament dento-alvéolaire ;
- signal initiateur : biomécanique ;
- histologie/pathologie : lésion, réparation, modelage et remodelage ;
- ostéoclastogénèse : cytokines pro-inflammatoires, RANK, RANK-L, ostéoprotégérine ;
- ostéogénèse : mécano-transduction squelettique.

Les mouvements dentaires orthodontiques impliquent de déplacer un tissu minéralisé vivant à travers un autre. [85]

Lorsqu'une dent est déplacée au travers de l'os cortical, le tissu osseux sur le chemin de la racine est résorbé et son taux de remodelage est augmenté.

Le mécanisme coordonné de modelage et remodelage osseux s'adapte aux variations des forces mécaniques appliquées sur le procès alvéolaire.

L'os de support poursuit son adaptation à la nouvelle position de la dent plus d'un an après la fin du mouvement dentaire actif.

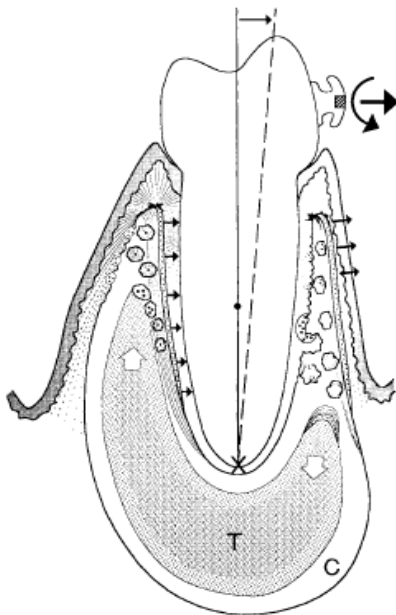


Figure 6 : Le mouvement dentaire orthodontique provoque une réaction coordonnée de modelage et de remodelage osseux qui aboutit au repositionnement de la dent par rapport à l'os basilaire.

L'os trabéculaire (T) et l'os cortical (C) sont tous deux affectés.

D'après Roberts, 2000 [84]

Le tableau clinique du mouvement dentaire orthodontique présente trois phases :

- un déplacement dentaire initial presque instantané ;

- un laps de temps pendant lequel aucun mouvement visible n'a lieu ;
- une période de mouvement dentaire linéaire.

Les forces appliquées génèrent des contraintes au niveau des tissus de soutien de la dent, qui se manifestent presque immédiatement et sont grossièrement caractérisées comme compressives ou tensives. [109]

Les zones en compression subissent une résorption osseuse, tandis qu'une apposition osseuse a lieu dans les zones de tension.

Le contrôle biomécanique de l'activité de modelage et de remodelage de l'os est lié à l'importance et à la fréquence de la charge dynamique (contrainte ou effort).

Des forces exercées, inférieures à la zone d'équilibre, sont associées à une atrophie.

Des forces exercées, supérieures à la zone d'équilibre, induisent une hypertrophie sous-périostée.

Des charges dynamiques qui excèdent la capacité d'adaptation de l'os peuvent aboutir à une accumulation rapide de dégâts de fatigue, et à des fractures spontanées. [85]

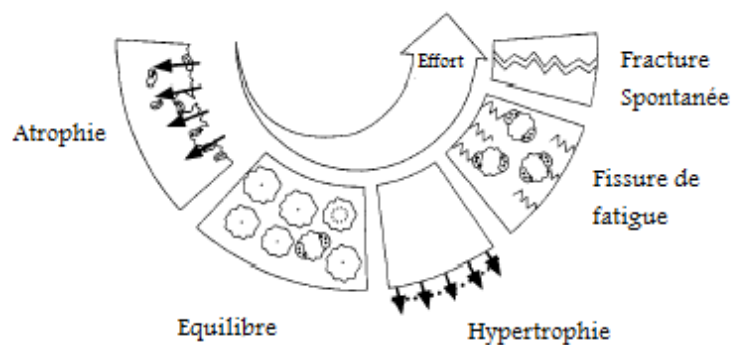


Figure 7 : Contrôle biomécanique de l'activité de modelage et de remodelage de l'os alvéolaire.

D'après Roberts, 2000. [85]

Le parodonte normal, l'ankylose et l'ostéointégration sont physiologiquement liés à la dynamique osseuse.

Une dent saine possède un ligament alvéolo-dentaire continu qui relie sa racine à l'os support.

Une dent ankylosée présente une fusion osseuse au niveau d'une portion de son ligament, empêchant tout mouvement dentaire physiologique ou thérapeutique. (Roberts 2000) [93]

L'attachement osseux d'un implant ostéointégré le rend physiologiquement équivalent à une dent ankylosée.

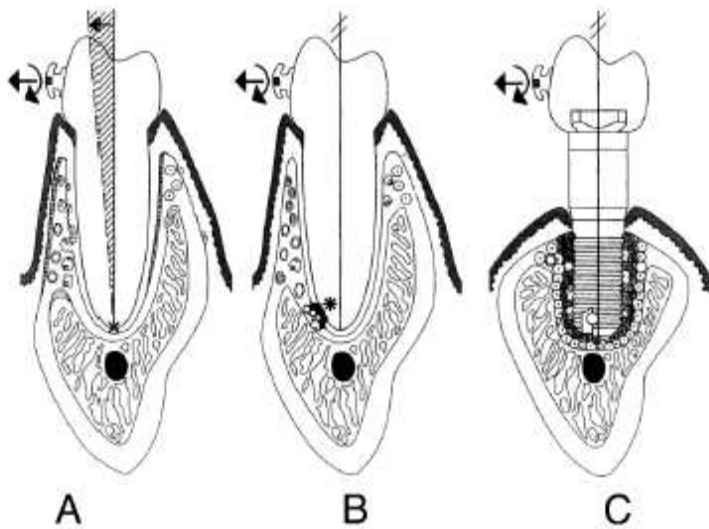


Figure 8 : Réponse comparative à l'application de forces orthodontiques au niveau d'une dent saine, d'une dent ankylosée et d'un implant ostéo-intégré. (D'après Roberts, 2000) [85]

A. Un ligament alvéolo-dentaire continu permet à la dent de se déplacer par rapport à l'os basilaire.

B. Une même force appliquée à une dent ankylosée ne permettra pas son déplacement. Bien que la zone d'ankylose (*) soit typiquement de très petite taille, l'absence de continuité du ligament alvéolo-dentaire empêche le mouvement dentaire. Le procès alvéolaire continue à être remodelé, mais il n'y a pas de modelage pour faciliter le mouvement dentaire.

C. Les implants ostéo-intégrés possèdent sur et autour de leur interface osseuse, un taux important d'os en remodelage non affecté par les forces orthodontiques. En raison de l'absence d'une interface ligamentaire adaptative séparant l'implant de l'os, il n'y a pas de mouvement possible de l'implant.

II – 3. Le ligament alvéolo-dentaire.

II – 3.1. Histogénèse.

Au cours du développement du follicule dentaire, l'augmentation de l'activité mitotique des cellules épithéliales au niveau de la zone de réflexion entre les deux feuillets épithéliaux interne et externe, permet l'édification de la gaine épithéliale de Hertwig.

Cette gaine induit la transformation des cellules conjonctives du mésenchyme, dans lequel elle s'enfonce verticalement, en odontoblastes qui sécrètent la dentine.

La gaine épithéliale va ensuite se désagréger, ne laissant que des reliquats, les débris épithéliaux de Malassez.

La dentine se retrouve alors en contact direct avec le tissu conjonctif du sac dentaire, et à son contact, apparaissent les cémentoblastes, cellules conjonctives particulières édifiant le ciment.

Le tissu conjonctif du sac dentaire va ensuite se modifier pour former des faisceaux fibreux tendus parallèlement entre le ciment et l'os alvéolaire.

Le desmodonte se forme donc autour du germe dentaire, au contact de la gaine de Hertwig.

Le conjonctif entourant la racine en cours de développement est lâche et non-spécialisé.

Les fibroblastes adjacents au ciment du 1/3 coronaire de la racine s'alignent obliquement par rapport au grand axe de la dent.

Les molécules de collagène qu'ils synthétisent sont libérées dans le milieu extracellulaire.

Peu après, les premiers faisceaux de fibres de collagène commencent à s'organiser au niveau de la crête alvéolaire, à partir de la jonction émail-cément.

Plus apicalement, on ne distingue pas encore d'organisation, mais il existe des fibres fines, en brosses, perpendiculaires au ciment.

Ces deux groupes poursuivent leur croissance, se rencontrent, se mélangent et fusionnent au moment de l'éruption.

Au moment du premier contact occlusal :

- le groupe des fibres principales du tiers cervical est pratiquement totalement développé et s'est horizontalisé.

Ces fibres traversent l'espace interproximal en son centre pour rejoindre le ciment des dents voisines, ce qui donne l'impression d'un lacis, après épaissement des fibres.

- les fibres obliques du tiers médian ne sont pas encore constituées en groupes.

Leur maturation se poursuit, en direction apicale, tout au long de l'éruption et de l'établissement de l'occlusion ;

- le groupe apical est formé le dernier et termine la constitution du tissu.

II – 3.2. Généralités.

Le ligament alvéolo-dentaire occupe l'espace situé entre la ou les racines dentaires et l'os alvéolaire. C'est le tissu conjonctif unique qui entoure les racines des dents et les connecte avec l'os alvéolaire. (Berkovitz et al. 1997) [13]

Il est le seul ligament à rattacher deux tissus durs distincts.

Les fibres de collagène forment un réseau qui s'étire entre le ciment recouvrant la surface dentaire et l'os alvéolaire, et qui est fermement ancré par les fibres de Sharpey. La direction de leurs faisceaux est telle qu'elle s'oppose surtout à l'enfoncement de la dent et à sa rotation.

On distingue 5 groupes de fibres :

- les fibres de la crête alvéolaire, attachées à la partie cervicale des dents ;
- les fibres horizontales, situées dans le 1/3 occlusal ; elles réunissent le ciment et l'os alvéolaire en formant un angle droit avec l'axe de la dent ;
- les fibres obliques, les plus nombreuses, partent de l'os vers le ciment en direction apicale ;
- les fibres apicales ou radiaires, s'étendent du ciment au fond de l'alvéole ;
- les fibres interradiculaires, à la bifurcation des multiradiculées ; elles vont de la crête du septum interradiculaire au sommet de la bifurcation radiculaire, et sont orientées verticalement.

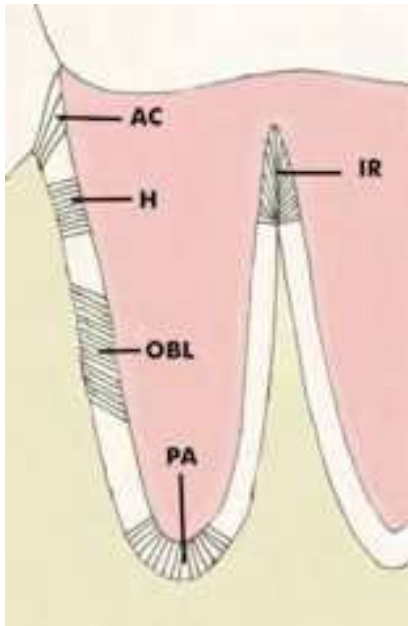


Figure 9 : Les fibres desmodontales.

AC : groupe de la crête alvéolaire
 H : groupe horizontal
 OBL : groupe oblique
 PA : groupe apical
 IR : groupe interradiculaire

D'après Berkovitz et al. 1997 [13]

Entre ces faisceaux existe une très riche vascularisation avec des anses variéuses qui jouent le rôle d'amortisseur hydraulique lors de la mastication, protégeant à la fois l'os et le ligament.

Le desmodonte est aussi le siège d'une importante innervation sensitive au contact même des fibres de collagène du ligament. Il enregistre des informations sur les pressions exercées par les muscles masticateurs et permet de les contrôler.

Les cellules du ligament normal comprennent :

- ostéoblastes et ostéoclastes au contact de l'os alvéolaire ;
- fibroblastes, restes épithéliaux de Malassez, macrophages, cellules mésenchymateuses indifférenciées, cellules nerveuses et cellules endothéliales dans le corps du ligament ;
- cémentoblastes au niveau de la surface radiculaire.

1. Les fibroblastes sont les cellules prédominantes du ligament alvéolo-dentaire, et forment une population hétérogène de cellules impliquées dans la maintenance, la réparation et la régénération du ligament et des tissus durs qui l'entourent. (Lekic, 1996) [59]

L'une des caractéristiques remarquables du ligament alvéolo-dentaire est le maintien d'une épaisseur quasi constante tout au long de son existence. Cette épaisseur varie entre 0,15 et 0,38 mm, tend à se réduire avec l'âge, et possède une relation étroite avec les états fonctionnels de la dent.

L'intégrité du ligament dentaire est cruciale pour la préservation de la fonction normale de la dent. Les fonctions principales du ligament comprennent :

- le soutien de la dent ;
- la proprioception ;
- la nutrition ;
- l'homéostasie ;
- la réparation.

Ces fonctions impliquent un contrôle des activités cellulaires telles que prolifération, synthèse et résorption, turnover du collagène, résorption et réparation du cément radiculaire, et remodelage de l'os alvéolaire.

Un ligament alvéolo-dentaire intact est une interface osseuse adaptative qui permet à la denture de s'adapter aussi bien aux changements de taille des mâchoires, qu'aux relations intermaxillaires entre elles. [85]

De nombreuses études ont confirmé que le ligament alvéolo-dentaire joue un rôle essentiel dans l'ostéogénèse et la cémentogénèse : il possède des cellules prolifératives, telles que les cellules mésenchymateuses indifférenciées (induites par des lésions tissulaires) qui ont la capacité de se différencier en ostéoblastes ou en cémentoblastes.

De plus, les cellules du ligament sont capables de réguler la formation d'os et de cément en sécrétant des facteurs paracrines inhibiteurs de la résorption des tissus minéralisés.

La régénération et l'homéostasie du ligament alvéolo-dentaire sont des fonctions essentielles à prendre en considération dès lors qu'il est question de traitements parodontaux, de transplantation ou de réimplantation dentaire, ou encore de mouvements orthodontiques des dents.

Le non-respect ou la perturbation de ces fonctions physiologiques au cours de gestes thérapeutiques peuvent alors entraîner l'apparition de résorptions radiculaires et d'ankyloses alvéolo-dentaires d'origine iatrogène.

L'ankylose est la complication la plus fréquente lors de la cicatrisation du ligament alvéolo-dentaire. Même si la zone d'ankylose n'occupe qu'une surface réduite de la racine dentaire, le reste du ligament peut se retrouver en condition d'hypofonction, caractérisée dans la littérature par une réduction du nombre de vaisseaux sanguins, une diminution de l'épaisseur ligamentaire, et une perturbation de l'arrangement fonctionnel des fibres du tissu conjonctif. (Mine et al. 2005) [71]

II – 3.3. Mécanismes physiologiques assurant le maintien de l'homéostasie du ligament alvéolo-dentaire et la prévention de l'ankylose : état des connaissances.

S'il est à présent évident que le ligament alvéolo-dentaire, dans des conditions normales, est capable de maintenir son épaisseur ainsi que de limiter l'ostéogénèse ou la cémentogénèse excessives qui pourraient amener à son ossification, les mécanismes en jeu restent encore mal connus.

Plusieurs groupes de recherche se sont intéressés ces dernières années aux fonctions de régénération et d'homéostasie du ligament alvéolo-dentaire et à leurs bases moléculaires et génétiques, apportant de nouvelles théories et ouvrant de nouvelles voies de recherche.

II – 3.3.1. Mécanismes de régulation de la régénération parodontale.

Shimono et al. (2003) [93] se sont interrogés sur les raisons pour lesquelles le ligament alvéolo-dentaire, malgré une activité phosphatase-alcaline extrêmement élevée, ne se calcifiait pas.

Ils ont alors émis l'hypothèse de l'existence de certains mécanismes de régulation (promotion ou suppression) de la calcification dans le ligament alvéolo-dentaire.

Pour étayer leur théorie, ils ont alors étudié divers aspects de la régénération et de l'homéostasie ligamentaire.

Ils se sont tout d'abord intéressés aux facteurs de croissance et de différenciation régulant la fonction cellulaire dans le ligament alvéolo-dentaire, pour la régénération parodontale et l'homéostasie.

Leurs propres résultats, ainsi que ceux d'études antérieures, leur ont permis de réaliser une synthèse du rôle de ces facteurs de croissance dans le processus de régénération parodontale :

Growth Factors and their Functions

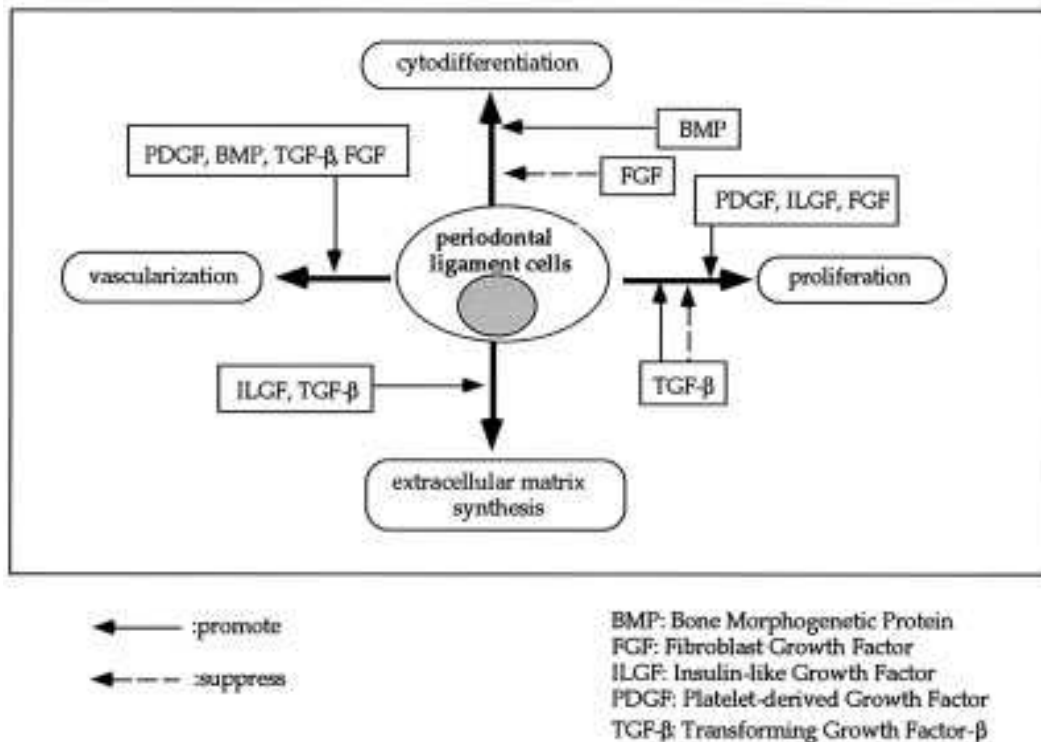


Figure 10 : Facteurs de croissance et leurs fonctions au niveau du ligament alvéolo-dentaire.
D'après Shimono et al. (2003) [93]

Ils ont également cherché à déterminer le rôle potentiel des restes épithéliaux de Malassez dans le maintien de l'homéostasie ligamentaire.

Leurs résultats suggèrent un rôle déterminant de l'épithélium de Malassez dans le maintien de l'épaisseur du ligament : les cellules des restes épithéliaux de Malassez sont capables de se multiplier lorsqu'elles sont stimulées (bien qu'ils ignorent les facteurs exacts de cette stimulation) et de se différencier en un épithélium kératinisé, stratifié et squameux sur du tissu conjonctif fibreux.

Ils ont de plus envisagé la possibilité que des sécrétions des restes de Malassez suppriment la prolifération des fibroblastes.

Afin d'explorer plus avant leur théorie, Shimono et son équipe ont tenté de reproduire expérimentalement les conditions nécessaires à l'apparition d'une ankylose.

Leurs études sur le rat ont montré que pour produire du tissu osseux, le ligament alvéolo-dentaire a besoin de facteurs de croissance, dont la bone-morphogénétique protein, ainsi que d'un faible taux en oxygène.

En se basant sur leurs résultats expérimentaux et sur des publications récentes, Shimono et al. ont déterminé un mécanisme plausible de régénération et d'homéostasie ne provoquant pas d'ankylose au niveau du ligament alvéolo-dentaire.

Leur schéma implique l'existence de deux mécanismes de régulation au niveau du ligament : un mécanisme de calcification pour la production d'os, et un mécanisme de non-calcification pour le maintien d'un espace desmodontal fixe.

Le phénomène de régénération est alors expliqué par la séquence suivante :

- prolifération de cellules mésenchymateuses indifférenciées ;
- différenciation en cellules ostéogéniques possédant une importante activité phosphatase-alcaline ;
- différenciation des cellules ostéogéniques en ostéoblastes ;
- production de matrice osseuse par les ostéoblastes et calcification. De l'os est synthétisé.

Le phénomène d'homéostasie est régulé de la manière suivante :

- prolifération de cellules mésenchymateuses indifférenciées ;
- différenciation en cellules ostéogéniques possédant une importante activité phosphatase-alcaline ;
- les cellules ostéogéniques redeviennent des cellules indifférenciées en s'attachant ou en se propageant sur la surface radiculaire ;
- prolifération des cellules indifférenciées ;
- différenciation en fibroblastes ostéogéniques.

Différents facteurs de croissance, ainsi que la matrice extracellulaire et les restes épithéliaux de Malassez, interviendraient à chacune des étapes de ces mécanismes.

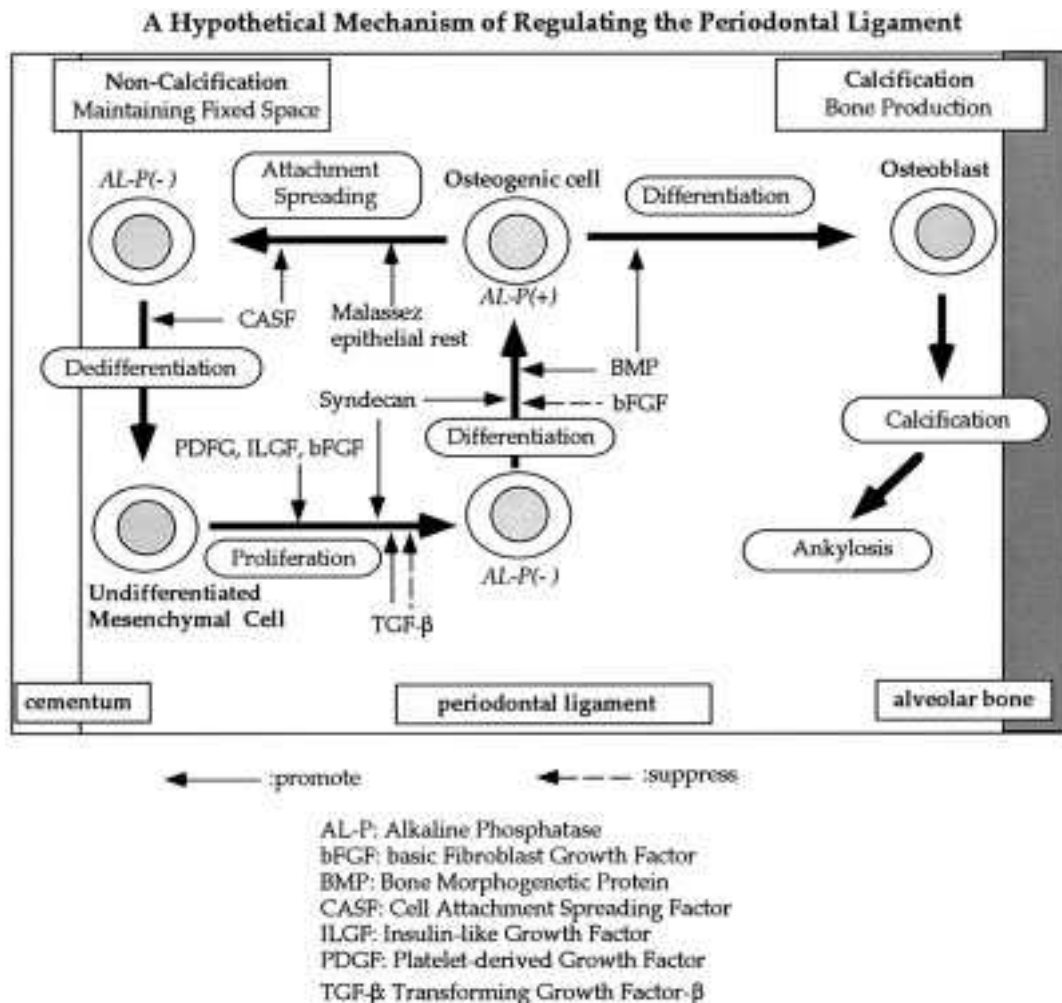


Figure 11 : Mécanisme hypothétique de régulation au niveau du ligament alvéolo-dentaire. D'après Shimono et al. (2003) [93]

II – 3.3.2. Régulation de la différenciation des ostéoclastes par les cellules du ligament alvéolo-dentaire.

Depuis la découverte de RANK-L (activateur du récepteur du facteur nucléaire kappa B) et des récepteurs à l'ostéoprotégérine (OPG), l'équilibre de ces deux facteurs est considéré comme jouant un rôle prépondérant dans la régulation de la différenciation et de la fonction des ostéoclastes. [38]

La mise en place du programme de différenciation des précurseurs ostéoclastiques en préostéoclastes, puis en ostéoclastes, est principalement sous la dépendance de trois molécules : ODF (facteur de différenciation des ostéoclastes), OPG (ostéoptotégérine), et RANK (récepteur du facteur nucléaire kappa B).

ODF, situé dans la membrane plasmique des ostéoblastes, peut se lier à OPG, sécrétée par les ostéoblastes ou à RANK, récepteur situé dans la membrane des

précurseurs ostéoclastiques. La liaison ODF/RANK stimule la différenciation ostéoclastique, tandis que la liaison ODF/OPG l'inhibe.

Chez la souris, l'invalidation génique d'OPG entraîne une réduction de la masse osseuse (ostéoporose par hyperostéoclastose), alors que son hyperexpression chez des souris transgéniques entraîne une augmentation de la masse osseuse (ostéopétrose par absence d'ostéoclastes).

A l'inverse, toujours chez la souris, l'invalidation du gène RANK ou du gène ODF entraîne une ostéopétrose sévère due à l'absence d'ostéoclastes. Ainsi ODF apparaît comme le facteur essentiel de l'ostéoclastogénèse, processus dans lequel les ostéoblastes sont indispensables. (Kanzaki et al. 2001) [45]

Les cellules du ligament alvéolo-dentaire, entre l'os alvéolaire et les racines dentaires, sécrètent de l'ostéoprotégérine et préviennent la résorption de ces tissus durs en inhibant la formation des ostéoclastes. (Fukushima et al. 2005) [38]

II – 3.3.3. Calcification des tissus en dégénération dans le ligament alvéolo-dentaire pendant le mouvement dentaire.

Les études de Nakamura et al. (2003) [76] ont montré la présence de dépôts et de fines particules calcifiées dans le ligament alvéolo-dentaire en dégénérescence lors des mouvements dentaires.

Ces calcifications apparaissent dès le premier jour de mobilisation de la dent, principalement entre la dent et l'os au niveau de la zone de compression du ligament, et évoluent jusqu'à atteindre une taille conséquente.

La durée importante pendant laquelle elles restent présentes dans les tissus en dégénération, suggère que ce phénomène de calcification est indissociable du processus de dégénération tissulaire du ligament lorsqu'une force continue est appliquée sur la dent.

Ces calcifications sont considérées comme une réaction d'auto-défense de l'organisme, résultant d'une réaction inflammatoire non infectieuse. Elles visent à éviter le contact direct entre l'os alvéolaire et le ciment radiculaire pendant la compression du ligament alvéolo-dentaire, afin d'éviter leur friction et le développement de zones d'ankylose.

La présence sur le long terme de ces tissus en dégénération sur la surface cémentaire, sert également à prévenir la prolifération locale excessive de tissu osseux lors du processus de réparation de l'os alvéolaire, et donc à prévenir le phénomène d'ankylose.

II – 3.3.4. Innervation et restes épithéliaux de Malassez.

Les restes épithéliaux de Malassez sont les résidus de la désintégration de la gaine épithéliale de Hertwig dans le ligament alvéolo-dentaire au cours de la maturation de la racine.

Les cellules des restes de Malassez sont distribuées dans le ligament sous la forme d'un réseau le long de la surface radriculaire et dans la région de la furcation.

Leur distribution est plus importante au niveau des dents présentant une formation radriculaire incomplète. (Becktor et al. 2007) [12]

Les fonctions de ces restes épithéliaux ne sont pas encore entièrement connues, mais plusieurs théories ont été développées ces dernières années, dont un rôle possible dans la régulation de l'homéostasie et de l'épaisseur du desmodonte, dans sa régénération, ou encore dans son activité endocrine.

Talic et al. (2003) [100] ont montré une prolifération et une augmentation de la taille des cellules des restes de Malassez lors des mouvements dentaires.

Fujiyama et al. (2004) [37] ont cherché à déterminer le rôle des restes épithéliaux de Malassez, localisés dans le ligament alvéolo-dentaire, à proximité du cément radriculaire.

Le ligament alvéolo-dentaire est abondamment innervé par des nerfs sensitifs, et une relation étroite entre les terminaisons nerveuses sensitives et la lame basale des restes épithéliaux de Malassez a été observée.

De plus, une étude précédente a montré qu'une dénervation du nerf alvéolaire inférieur causait une diminution significative des zones de distribution des restes épithéliaux de Malassez, indiquant le rôle potentiel de régulation du nerf sensitif dans le maintien des restes épithéliaux.

Se basant sur ces observations, Fujiyama et al. ont réalisé une dénervation expérimentale chez le rat, afin d'évaluer les modifications tissulaires qui en résultent autour des restes de Malassez.

Ils ont trouvé que la dénervation aboutissait non seulement à une diminution des restes épithéliaux de Malassez, mais aussi à une diminution de l'espace desmodontal, ainsi qu'à la formation d'une ankylose dento-alvéolaire localisée au niveau de la surface radriculaire coronaire, à l'endroit où se situe l'épithélium de Malassez, avec une augmentation du nombre d'ostéoclastes sur la partie coronaire de la surface radriculaire, et une induction de la formation de cément cellulaire.

Au bout de 10 semaines après la dénervation, une régénération de l'épithélium de Malassez a été constatée, et avec elle une réaugmentation de l'espace ligamentaire.

Ces découvertes indiquent l'implication de l'épithélium de Malassez dans le maintien de l'espace desmodontal, et sa probable association indirecte avec l'innervation sensitive. Il pourrait empêcher des morceaux d'os alvéolaire de migrer vers la surface cémentaire.

De plus, les chercheurs ont noté que la dénervation a activé la résorption de la surface radiculaire coronaire, et que la lacune de résorption ainsi formée a été réparée par du ciment cellulaire, ceci suggérant que les restes épithéliaux de Malassez peuvent réguler négativement la résorption radiculaire et induire la formation de ciment acellulaire.

II – 3.3.5. PLAP-1.

Afin de mieux appréhender les bases moléculaires et génétiques des fonctions du ligament alvéolo-dentaire, Yamada et al. [112, 113] ont étudié le profil d'expression des gènes actifs dans le desmodonte humain.

En 2006, ils ont rapporté la découverte d'un nouveau gène codant pour une nouvelle protéine de la famille des petits protéoglycanes riches en leucine, baptisée « Periodontal ligament-associated protein-1 (PLAP-1)/asporin ».

Leurs études ont montré que cette protéine est exprimée de façon importante au niveau du ligament alvéolo-dentaire, mais aussi au niveau du follicule dentaire, tissu progéniteur du ligament alvéolo-dentaire pendant le développement de la dent.

Les résultats de leurs recherches (2006, 2008) suggèrent que PLAP-1/asporin joue un rôle spécifique au niveau du ligament alvéolo-dentaire en tant que régulateur négatif de la cytodifférenciation et de la minéralisation, probablement en régulant l'activité de BMP-2 (Bone Morphogenetic Protein-2), l'une des principales cytokines stimulant la différenciation des ostéoblastes et la formation osseuse.

Ce mécanisme moléculaire pourrait ainsi permettre d'éviter l'amorçage de l'ossification du ligament alvéolo-dentaire -tout au moins partiellement- afin de maintenir son homéostasie et de l'empêcher de développer des minéralisations non physiologiques, telles que l'ankylose.

II – 3.3.6. Forces occlusales.

Mine et al. (2005) [71] se sont intéressés à la régénération parodontale après réimplantation ou transplantation dentaire, et aux mécanismes, encore mal connus, de la prévention de l'ankylose dento-alvéolaire.

Ils ont centré leurs recherches sur l'importance de stimuli mécaniques pour la prévention de l'ankylose.

Leurs études sur le rat ont montré l'apparition systématique, après deux semaines, de zones d'ankylose sur les dents réimplantées en désocclusion, avec une diminution de l'épaisseur du ligament.

Après remise en occlusion, ces dents présentaient une résorption radiculaire et une diminution des zones d'ankylose.

De plus, ils ont trouvé une activité proliférative des cellules du ligament alvéolo-dentaire diminuée lorsque les dents n'étaient pas en occlusion.

Leurs résultats suggèrent donc que la présence de stimuli occlusaux est un promoteur de la régénération du ligament alvéolo-dentaire, et aide à la prévention de l'ankylose dento-alvéolaire.

III - ETIOLOGIES DE L'ANKYLOSE

Même si de nombreuses hypothèses existent à ce sujet, l'étiologie exacte de l'ankylose est à ce jour encore mal déterminée.

III – 1. Facteurs génétiques.

Dès 1978, Bosker et al. [17] ont suggéré l'existence d'un facteur génétique induisant des troubles du développement au niveau du ligament alvéolo-dentaire dans l'incidence de l'ankylose dentaire.

De nombreuses études ont par la suite confirmé la présence d'une composante héréditaire dans l'apparition de l'ankylose alvéolo-dentaire.

Cette étiologie n'est cependant basée que sur des observations cliniques, le ou les gènes prédisposant à l'ankylose n'ayant pas encore été identifiés.

III – 1.1. Formes familiales.

D'après Brearley et McKibben (1973) [20], les enfants ayant présenté une molaire temporaire ankylosée subissent très souvent l'ankylose d'autres dents temporaires.

Plusieurs études (Krakowiak 1978, Kuroi 1981, Helpin et Duncan 1986, Kellogg 1987) [52, 54, 40, 46] concluent que chez les frères et soeurs d'enfants présentant une ankylose dento-alvéolaire, la prévalence de cette même atteinte est significativement plus importante que pour la population générale.

En effet, selon Helpin et Duncan (1986) [40], cette prévalence serait d'environ 18%, tandis que la prévalence dans la population générale ne dépasse pas les 10%.

Il a également été montré un taux de concordance important en termes de distribution et de sévérité de l'ankylose chez les jumeaux monozygotes, ce qui confirmerait l'existence d'une composante génétique significative dans l'étiologie de l'ankylose dentaire. (Mossey, 1999) [73]

Bosker et al. (1978) [17] et Winter et al. (1997) [108] ont décrit chez plusieurs familles une transmission de l'ankylose par un gène autosomal dominant avec une pénétrance complète, mais une expressivité variable.

D'autres études prouvent un déterminant génétique dans l'arrêt primaire d'éruption qui conduit à l'ankylose : Kurol (1981), Koyoumdjiski-Kaye et Steigman (1982), Brady (1990). [54, 51, 19]

Ce déterminant génétique est également confirmé par la variation de la prévalence de l'ankylose en fonction de l'ethnie.

III – 1.2. Association à des syndromes.

Pour Bjerklin et al. (1992) [16], il existe un certain nombre d'anomalies associées à des dents retenues, pouvant suggérer qu'il s'agirait là des différentes manifestations d'un syndrome, chaque manifestation ayant une pénétrance incomplète et une expressivité variable.

Bjerklin et al. (1992) et Winter et al. (1997) [16, 108] ont suggéré que le taurodontisme et la malformation pyramidale des racines des dents permanentes pouvaient former une partie de ce syndrome complexe.

Leurs recherches ont également indiqué l'existence d'une relation étroite entre l'infraclusion de molaires temporaires, l'éruption ectopique de dents permanentes, et certains types d'anomalies, telles que l'aplasie dentaire.

Des associations entre la clinodactylie du cinquième doigt et les ankyloses multiples ont été rapportées. (Susami et al. 2006) [98]

III – 2. Facteurs traumatiques et iatrogènes.

L'incidence des traumatismes dentaires a subi une augmentation significative au cours des dernières décennies, en particulier pour les dents antérieures chez les enfants et les adolescents. [26, 77]

Les prévalences de traumatismes dentaires et oraux varient, dans la littérature, entre 4% et 33%, selon l'âge et le sexe des patients.

La plupart des traumatismes maxillo-faciaux touche la denture seule (50%) ou la denture et les tissus mous adjacents (36%). [26]

La distribution selon l'âge des traumatismes dentaires montre une incidence de : [26]

- 28,9% pour les enfants de 0 à 10 ans, avec des pics de fréquence la première année (apprentissage de la marche) et entre 3 et 4 ans (moment où l'enfant acquiert une certaine indépendance de mouvement) ; [77]

- 44,2% de 10 à 20 ans ;
- puis forte chute de l'incidence après 20 ans.

Les facteurs prédisposant la population jeune aux traumatismes dentaires comprennent la protrusion des incisives maxillaires et l'hypotonie labiale, tandis que chez l'adulte, les blessures traumatiques sont plutôt le résultat d'accidents de la route, de bagarres ou d'activités sportives. [26]

III – 2.1. Irritation thermique.

Yilmaz et al. (1981) [115] sont parvenus à induire une ankylose sur des dents temporaires de porcs grâce à une lésion thermique au niveau de leurs apex.

III – 2.2. Infection et inflammation.

Des infections pulpaires, se propageant à travers les tubuli dentinaires et les canaux latéraux, ou péri-apicales, peuvent parfois conduire à l'apparition de zones d'ankylose dento-alvéolaire.

La présence d'un foyer infectieux entraîne une réaction inflammatoire locale. La présence de cellules inflammatoires au niveau de l'espace ligamentaire stimule la formation de cellules clastiques, et entraîne une résorption radiculaire inflammatoire. Si la lacune formée est envahie par de l'os, l'ankylose s'installe. [47]

Des rétentions secondaires dues à des infections virales ont également été décrites dans des publications.

Smith et al. (1984) [94] ont suggéré une infection par le virus de l'herpès affectant le nerf mandibulaire, comme cause d'interruption du développement, d'ankylose et de malformations des dents d'un même quadrant.

D'autres études ont incriminé l'infection par le virus de l'herpès dans des cas de résorption radiculaire interne et de perte de vitalité pulpaire, toujours limitées à un quadrant. [78]

Bang et al. (1995) [5] ont montré l'implication du virus des oreillons dans ce phénomène.

L'une des façons pour une attaque virale d'affecter le développement dentaire et l'éruption, est la prolifération du virus le long du trajet des nerfs périphériques jusqu'aux dents. Il pourrait en résulter une démyélinisation temporaire des fibres nerveuses, conduisant à une activité réduite au niveau des terminaisons nerveuses,

et la destruction des dents en développement innervées par ces branches nerveuses. (Nielsen et al. 2006) [78]

Une autre possibilité est l'invasion par voie sanguine de cavités, telles que les fosses nasales et les sinus maxillaires, à partir desquelles s'effectue une prolifération régionale. (Becktor et al. 2002) [11]

III – 2.3. Atteinte de l'intégrité des tissus dentaires et parodontaux.

Des lésions tissulaires au niveau du parodonte ou du cément d'une dent, lors de la réalisation de soins ou d'actes chirurgicaux sur cette dent ou sur les dents adjacentes, peuvent créer un phénomène inflammatoire, perturber les fonctions du ligament alvéolo-dentaire, et conduire à une résorption radiculaire et à l'apparition d'une ankylose dento-alvéolaire.

Parmi ces gestes iatrogènes, on peut citer la mise en place d'obturations débordantes, et plus particulièrement la réalisation de traitements radiculaires dépassant l'apex.

Un fraisage excessif lors du dégagement chirurgical d'une dent, ou la luxation accidentelle d'une dent adjacente au cours d'une extraction dentaire, peuvent aussi être des facteurs déclenchants.

Les traitements orthodontiques peuvent également être mis en cause, notamment lorsque des forces trop importantes sont mises en jeu, pouvant provoquer une résorption radiculaire.

La mise en place de systèmes d'attache agressifs peuvent également provoquer des lésions s'ils sont mal positionnés (système du « lasso » pour la traction d'une dent incluse, minivis).

III – 2.4. Transplantation et réimplantation dentaire.

L'autotransplantation, ou autogreffe, ou transplantation autogène, est le transfert d'une dent d'une alvéole à une autre fraîchement préparée ou aménagée chez le même individu.

L'avulsion est définie comme une séparation complète de la dent et de son alvéole à la suite d'une blessure traumatique, avec pour conséquences des dommages importants au niveau de la pulpe dentaire et des tissus parodontaux.

Les dents avulsées constituent 1 à 16% de toutes les blessures traumatiques des dents permanentes. (Cohenca et Stabholz 2007) [26]

Un consensus a généralement été obtenu sur le fait que le ligament alvéolo-dentaire est capable d'accomplir sa fonction propre et maintenir une structure normale après une transplantation autogène ou une réimplantation, lorsque des dents possédant des ligaments vitaux sont insérées dans leur alvéole originelle ou dans une cavité artificielle. (Shimono et al. 2003) [93]

Des avancées des connaissances dans les domaines de la prévention de l'infection (traitement canalaire, antibiothérapie systémique), du processus de guérison des tissus parodontaux, et des mécanismes de résorption radiculaire, ont amélioré de manière significative le pronostic des autotransplantations. (Mine et al. 2005) [71]

Cependant, la littérature met toujours en avant de nombreux résultats défavorables lors de transplantations ou réimplantations dentaires, dans la majorité des cas à cause de l'apparition d'ankylose dento-alvéolaire.

Les causes rapportées d'apparition d'ankylose lors des transplantations sont :

- une lésion du ligament de la dent transplantée lors de son extraction ;
- une mauvaise adaptation de la racine de la dent dans le site receveur ;
- l'absence de stimuli mécaniques (dents en désocclusion et contentions rigides).

D'après Mine et al. (2005) [71], les stimuli occlusaux favorisent la régénération du ligament et la prévention de l'ankylose, tandis que des forces précoces et excessives causent un traumatisme occlusal avec d'importantes résorptions radiculaires et osseuses.

Pour les réimplantations dentaires après expulsion traumatique, on peut ajouter comme facteur majeur d'échec de la procédure, un temps de séjour prolongé hors de la cavité buccale.

Les meilleurs résultats sont obtenus lorsque le temps hors de l'alvéole n'excède pas cinq minutes. (Vendrame dos Santos et al. 2009) [104]

De la même manière qu'il a été démontré qu'une réimplantation retardée au-delà de 5 minutes diminue la probabilité de régénération du ligament, une dessiccation au-delà de 15 minutes rend les cellules ligamentaires à la surface de la racine incapables d'une fonction normale, et affecte leur capacité à se reproduire. (Barrett et al. 2004) [6]

La guérison du ligament alvéolo-dentaire par réattachement de ses fibres à la surface radiculaire ne se produit que lorsque sa vitalité cellulaire est maintenue.

Après réimplantation, la partie alvéolaire du ligament est séparée de la partie cémentaire par un caillot sanguin. Si la dent avulsée est réimplantée avec des restes de ligament cémentaire vivants, le caillot peut s'organiser en un tissu de granulation qui pourra se régénérer dans des conditions idéales, similaires à celles d'une réimplantation immédiate.

Cependant, dans la plupart des cas, les dents avulsées sont réimplantées dans des conditions défavorables après avoir été exposées à un milieu sec pendant un temps prolongé. Il en résulte une nécrose cellulaire du ligament, avec pour conséquences, un remplacement du tissu de granulation par du tissu osseux et une résorption radiculaire. [104]

La résorption de surface est généralement diagnostiquée dans les 12 mois suivant la réimplantation.

La résorption inflammatoire et l'ankylose sont habituellement observées, respectivement dans le mois et dans les 1 à 2 mois suivant la réimplantation, mais il peut s'écouler plus de 6 mois avant que l'ankylose ne soit diagnosticable. [89]

La résorption de remplacement est un processus variable qui dépend de plusieurs facteurs :

- l'âge ;
- le métabolisme de base ;
- le temps extra-alvéolaire de la dent réimplantée ;
- la conservation et les traitements pré-réimplantation ;
- la sévérité du traumatisme ;
- le taux de nécrose ligamentaire.

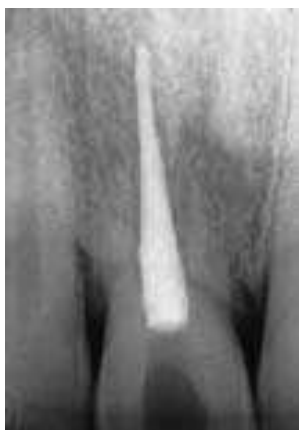

Figure 12 : Cliché retro-alvéolaire d'une incisive centrale maxillaire présentant une résorption radiculaire de remplacement.

En l'absence d'infection, le processus est progressif et peut aboutir à la perte de la dent.

D'après Kenny et al. 2003 [47]

Chez un patient de 7 à 16 ans, la perte de la dent a lieu dans les 3 à 7 ans après l'initiation de la résorption radiculaire, tandis que chez l'adulte, ce processus est plus lent, et la survie de la dent peut atteindre 20 ans ou plus. (Sapir et Shapira, 2008) [89]

De nombreuses études ont été réalisées sur l'impact des conditions de conservation et des différents traitements applicables à la dent réimplantée, pour le pronostic vital de cette dernière et son intégration parodontale.

III – 2.4.1. Conservation des dents avulsées.

- Température.

Schwartz et al. (2002) [91] ont étudié l'influence de la température pour différents milieux de conservation sur la survie des cellules du ligament alvéolo-dentaire des dents avulsées.

Leurs résultats montrent que la température au-delà de 0°C du milieu de conservation, n'a d'importance que pour la conservation en milieu sec pendant un temps réduit de moins de 60 minutes, après lequel une destruction majeure du ligament a toujours lieu.

La moindre destruction cellulaire à 4°C par rapport à des températures plus élevées pourrait être expliquée par une évaporation réduite au niveau du ligament, ou par le strict effet de la température sur le métabolisme cellulaire.

Les températures négatives, ici -18°C, se sont montrées délétères, quel que soit le milieu de conservation.

- Temps et mode de conservation.

Bien qu'elle soit la meilleure option thérapeutique, la réimplantation immédiate est presque toujours impossible en pratique.

Un temps hors de la cavité buccale réduit, ainsi qu'une conservation en milieu humide de la dent avulsée, sont les clés du protocole de réimplantation dentaire. (Vendrame dos Santos et al. 2009) [104]

Après une lésion sévère du ligament dento-alvéolaire, le phénotype des cellules qui recolonisent la surface radiculaire influence le type et l'étendue du processus de réparation.

Pour les dents réimplantées après une avulsion traumatique, la recolonisation de l'espace ligamentaire par des cellules ostéogéniques à la place des fibroblastes ligamentaires, favorise la formation osseuse, donc l'ankylose, plutôt que la régénération du ligament.

Lin et al. (2000) [61] ont étudié in vitro les marqueurs cellulaires exprimés par les cellules de ligaments de dents humaines avulsées, après conservation en milieu sec et humide (α -MEM).

Ils en ont conclu qu'une conservation prolongée en milieu sec favorise l'augmentation de la croissance de cellules contractiles exprimant des marqueurs cellulaires ostéogéniques, tandis que la conservation en milieu de culture cellulaire favorise la croissance de cellules possédant le phénotype classique des fibroblastes ligamentaires.

De nombreuses études cliniques ont démontré qu'après une conservation au sec de 15 minutes de la dent avulsée, les cellules précurseurs du ligament alvéolo-dentaire ont perdu la capacité de se reproduire et de se différencier en fibroblastes.

Après 30 minutes de conservation au sec, les cellules ligamentaires sont virtuellement toutes mortes. [104]

Afin de minimiser les effets négatifs de l'avulsion, différents milieux de conservation ont été explorés pour leur capacité à maintenir la vitalité des cellules du ligament alvéolo-dentaire.

Ils doivent avoir comme caractéristiques, un pH et une osmolarité physiologiquement compatibles, et ne pas causer de dommages cellulaires. [61]

L'eau du robinet est considérée comme un mauvais milieu de conservation, car elle est hypotonique et provoque une lyse cellulaire rapide.

La salive représente une bien meilleure alternative que l'eau, mais elle est plus hypotonique que le lait et contient des micro-organismes pouvant être une source potentielle de contamination bactérienne.

Les solutions salines (sérum physiologique) présentent des résultats similaires (Schwartz et al. 2002) [91], voire meilleurs (Vendrame dos Santos et al. 2009) [104] que la salive, et peuvent maintenir la vitalité du ligament jusqu'à 30 minutes.

Le lait a produit de bons résultats dans plusieurs études, avec une capacité de préservation de la viabilité du ligament après 1 heure de conservation.

Il existe d'autres milieux de conservation, tels que le Viaspan, la solution de Hank, ou encore la propolis, capables de maintenir l'intégrité cellulaire du ligament pendant un temps allongé, mais qui sont généralement peu utilisables en raison de leur indisponibilité au moment de l'accident.

Face au problème de conservation des dents avulsées, des kits d'urgence ont été développés il y a quelques années aux Etats-Unis afin d'optimiser la préservation cellulaire du ligament alvéolo-dentaire.

Commercialisés sous les noms « Save-A-Tooth » et « EMT Tooth Saver », ces kits d'urgence étaient à l'origine conçus pour être mis à disposition sur les lieux les plus probables d'accidents, tels que les écoles, les clubs de sports, ou encore les ambulances. Ils sont aujourd'hui facilement accessibles au grand public.

Ces dispositifs contiennent une solution de conservation cellulaire, la solution saline équilibrée de Hank, qui assure un maintien de la pression osmotique à l'intérieur des limites physiologiques. Elle maintient également une gamme optimale de pH en procurant des systèmes tamponnés et une concentration adéquate des ions inorganiques pour un métabolisme normal de la cellule.

La solution de Hank permet de préserver la vitalité des cellules du ligament alvéolo-dentaire jusqu'à 24 heures.

Afin de limiter l'écrasement des cellules du ligament, certains dispositifs sont équipés de paniers de suspension amovibles qui protègent la dent pendant son transport et facilitent les manipulations.

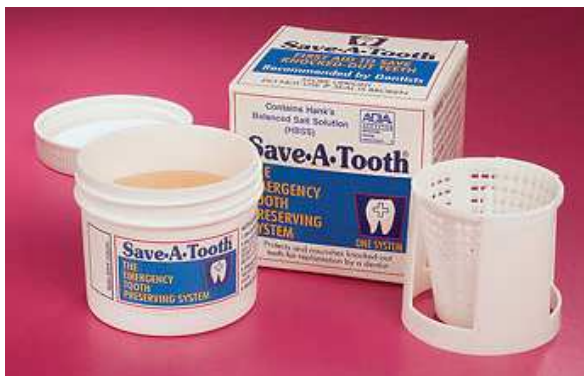

Figure 13 :

Kit d'urgence Save-A-Tooth solution de Hank avec panier et filet pour permettre le retrait atraumatique de la dent.

D'après Fucks. (1999) [36]

Plus récemment, la société Miradent a mis au point une solution nutritive brevetée, basée sur une formule dérivées des solutions de conservation utilisées lors des greffes d'organes.

Commercialisée sous forme de kits d'urgence sous le nom « SOS Dentobox », cette solution permettrait de conserver la vitalité des cellules du ligament alvéolo-dentaire pendant un délai pouvant atteindre 48 heures.

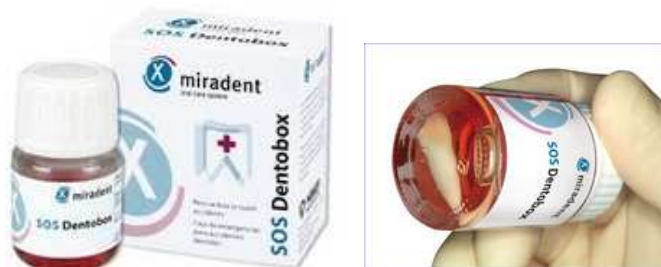

Figure 14 :

Kit d'urgence SOS Dentobox commercialisé par l'UFSBD. [116]

III – 2.4.2. Traitements intracanalaires.

Lorsqu'une dent est avulsée, les vaisseaux sanguins de la pulpe sont sectionnés. Si l'apex de la dent est fermé, il n'y aura pas de revascularisation.

Dans ce cas, la nécrose cellulaire de la pulpe a lieu dans l'heure qui suit. De plus, en raison des nombreuses portes d'entrée pour les bactéries dans l'espace pulpaire, la pulpe est rapidement infectée.

Avec la progression de l'infection, la pulpe devient sévèrement inflammée et l'espace pulpaire se remplit de cellules inflammatoires.

Ce processus pathologique s'étend ensuite à travers les tubuli dentinaires et les canaux latéraux, jusque dans l'espace ligamentaire, ce qui va stimuler la formation de cellules clastiques qui vont commencer à résorber le ciment. Il s'agit de résorption radiculaire inflammatoire.

La résorption radiculaire externe peut alors progresser très rapidement.

Ce processus peut être évité si la pulpe est retirée dans les 7 à 10 jours suivant la réimplantation. (Krasner, 2003) [53]

Contrairement à ce que le processus pathogénique semble indiquer, il n'est pas indiqué de retirer immédiatement la pulpe au moment de la réimplantation, et ce pour deux raisons :

- tout d'abord à cause de l'inflammation : l'ablation mécanico-chimique de la pulpe, ainsi que les matériaux de comblements utilisés, créent une inflammation supplémentaire qui peut conduire à une augmentation de la résorption.

La pulpectomie devrait être réalisée au plus tôt une semaine après la réimplantation ;

- la deuxième raison est l'importance du maintien des cellules ligamentaires dans les meilleures conditions morphologiques et physiologiques possibles.

Différer la réimplantation pour réaliser le traitement endodontique augmente le temps extra-alvéolaire, et donc le risque d'échec.

De plus, il existe un risque de dommages physiques des cellules ligamentaires lors de la réalisation de l'acte endodontique.

Les dents immatures avec un apex ouvert ont une capacité de revascularisation après réimplantation ; le traitement endodontique peut donc, dans certains cas, être différé le temps de déterminer si une revascularisation a bien lieu.

Si le temps extra-oral de la dent avulsée dépasse 60 minutes, ou si elle a été conservée en milieu sec, les cellules ligamentaires sont détruites et le traitement endodontique doit alors être réalisé avant la réimplantation.

Les matériaux d'obturation utilisés lors de la pulpectomie après réimplantation, ont également de l'influence pour le contrôle de l'infection et le pronostic de la dent réimplantée.

- Hydroxyde de calcium.

L'hydroxyde de calcium est le matériau couramment recommandé pour ses nombreuses propriétés : [91]

- c'est un agent antibactérien efficace ;
- il influence favorablement l'environnement local au niveau des sites de résorption, et favorise donc la guérison ;
- il rend le pH de la dentine plus alcalin au niveau du site de résorption, ce qui ralentit l'action des cellules clastiques ;
- il favorise la formation de tissus durs.

La durée du traitement à l'hydroxyde de calcium dépend du risque d'infection du canal et des tubuli dentinaires.

Les recommandations varient d'un traitement court (7 à 10 jours), si le traitement endodontique est réalisé dans les 10 jours suivant la réimplantation, à des traitements allant de 6 à 24 mois, si la résorption radiculaire inflammatoire est établie.

Cependant, l'hydroxyde de calcium n'a aucun effet sur l'inflammation induite par les lésions subies par le ligament lors du traumatisme initial.

De plus, sa toxicité extra-radicaire a été mise en cause dans l'apparition d'une ankylose transitoire, induisant un effet négatif sur le processus de guérison. [61]

- Ledermix®

L'autre matériau intracanalair parfois utilisé, est le Ledermix®. Il s'agit d'une pâte qui contient un dérivé de la cortisone, l'acétonide de triamcinolone, et un antibiotique à large spectre, la demethylclortetracycline, et dont les propriétés anti-inflammatoires ont été démontrées.

Les effets de la mise en place immédiate du matériau Ledermix en intracanalair lors de réimplantations différées, ont été étudiés chez l'animal.

Wong et Sae-Lim (2002) [111] et Bryson et al. (2002) [21], les premiers avec des singes, les seconds avec des chiens, sont parvenus à des résultats concordants à 4 mois, avec un taux de guérison favorable significativement augmenté au niveau des dents traitées avec Ledermix avant réimplantation, par rapport aux dents témoins (absence de traitement ou hydroxyde de calcium).

Bryson et al. ont également mis en évidence une réduction significative de la résorption radiculaire et de la perte de masse radiculaire.

III – 2.4.3. Traitements de surface.

Un autre moyen d'améliorer le pronostic des dents réimplantées est d'utiliser des traitements de surface sur la racine de la dent avulsée, afin de favoriser la revascularisation pulpaire, de renforcer la racine et de stimuler la régénération des cellules desmodontales, dans le but de protéger la dent de la résorption externe et de l'ankylose.

- Tétracyclines.

La nécrose et l'infection pulpaire sont des conséquences fréquentes de l'avulsion traumatique d'une dent qui induisent souvent une ankylose avec une résorption de remplacement ou résorption radiculaire inflammatoire progressive.

La nécrose pulpaire est particulièrement néfaste au niveau des dents immatures : le développement radiculaire stoppe, laissant un apex ouvert et des parois dentinaires fines.

La revascularisation pulpaire est fortement liée à la présence ou à l'absence de contamination bactérienne de la pulpe. Plusieurs études ont relié l'inhibition de la revascularisation et la résorption radiculaire inflammatoire des dents réimplantées à la présence de micro-organismes. (Ritter et al. 2004) [84]

L'application locale de tétracyclines permet de favoriser la décontamination et la régénération parodontale.

La doxycycline est un dérivé de la famille des tétracyclines qui possède des propriétés anti-bactériennes et anti-inflammatoires.

Son utilisation est couramment recommandée dans le cas des réimplantations différées pour réduire la résorption inflammatoire, favoriser la revascularisation des dents immatures, et limiter l'apparition de la résorption de remplacement.

Plusieurs études ont montré que plonger la dent dans une solution à 1mg/20mL de doxycycline pendant 5 minutes avant la réimplantation augmente de manière significative le taux de revascularisation pulpaire des dents immatures. (Yanpiset et Trope, 2000) [114]

L'utilisation topique de doxycycline permet également de diminuer significativement la fréquence de l'ankylose et de la résorption radiculaire inflammatoire. (Cvek et al. 1990) [28]

Ritter et al. (2004) [84] ont montré, chez le chien, que la minocycline, une autre tétracycline, présente de meilleurs résultats que la doxycycline pour la promotion de la revascularisation des dents immatures lors de réimplantations.

Cependant, d'autres études ont démontré l'absence d'action de la minocycline sur l'ankylose et la résorption de remplacement. (Bryson et al. 2003, Ma et Sae-Lim 2003) [22, 64]

- EMD.

Le dérivé de matrice de l'émail (EMD ou Emdogain®) est une solution aqueuse stérilisée de propylène glycol alginate, qui contient plusieurs protéines de la matrice de l'émail de la famille des amélogénines, extraites d'un émail embryonnaire de porc.

Les études sur le modèle animal ont montré la capacité de l'EMD d'améliorer la migration, l'attachement, le potentiel prolifératif, et l'activité biosynthétique des cellules du ligament alvéolo-dentaire, mais ses mécanismes d'action exacts ne sont pas encore complètement élucidés.

Plusieurs groupes de recherche et cliniciens se sont logiquement intéressés à l'utilisation de l'EMD dans les protocoles de transplantation et de réimplantation.

Au niveau de l'auto-transplantation, des résultats suggèrent une contribution de l'EMD à la croissance radiculaire des dents immatures et à la prévention de l'ankylose. (Ninomiya et al. 2002) [79]

Pour la réimplantation différée, les résultats sont bien plus mitigés : l'étude de Barrett et al. (2005) [6] sur la réimplantation d'incisives permanentes chez des enfants avec des temps extra-alvéolaires de 100 à 300 minutes, a montré la présence de signes cliniques et radiologiques de résorption radiculaire et d'ankylose sur toutes les dents réimplantées après 32 mois.

Cependant, si le protocole utilisant l'EMD n'a pas produit de régénération ligamentaire, il a permis d'éliminer la résorption inflammatoire et l'infection, et a conduit à une résorption radiculaire significativement diminuée.

Des résultats similaires ont été trouvés par Schjøtt et Andreasen (2005) [90] : après 12 mois, toutes les dents réimplantées après traitement à l'Emdogain® ont montré des signes d'ankylose.

Schjøtt et Andreasen ont également cherché à déterminer si l'EMD, à défaut de prévenir l'apparition de l'ankylose, pouvait contribuer à la soigner.

Ils ont pour cela prélevé chirurgicalement des dents présentant des sites d'ankylose avéré suite à une précédente réimplantation, retiré les zones d'ankylose, et réimplanté les dents après avoir traité les racines avec de l'Emdogain®.

Leurs résultats montrent, dans ce cas également, une récurrence de l'ankylose après 6 mois sur toutes les dents traitées.

Filippi et al. (2006) [31] ont réalisé une étude similaire sur des dents ankylosées à la suite d'un traumatisme, avec un suivi de 6 ans.

7 des 15 dents étudiées ne présentaient pas de récurrence d'ankylose après 52 mois. 6 de ces dents présentaient en préopératoire des zones d'ankylose réduites.

Ils en ont tiré la conclusion que le traitement de zones mineures d'ankylose par résection des sites d'ankylose, traitement de surface avec l'EMD et réimplantation, pouvait prévenir ou retarder la récurrence de l'ankylose.

- Fluor et propolis.

Gulinelli et al. (2008) [39] ont réalisé une étude comparative de traitements de surface radiculaire à base de fluor et de propolis, pour la réimplantation différée après 1 heure de conservation en milieu sec.

L'utilisation du fluor a été suggérée pour augmenter la résistance de la racine à la résorption par la conversion de l'hydroxyapatite du ciment et de la dentine en fluoroapatite et par l'inhibition de la formation des cellules clastiques, et pour ses propriétés antimicrobiennes.

La propolis est une substance résineuse produite par les abeilles et connue pour ses propriétés antimicrobiennes, antivirales, fongicides, anesthésiques locales, immunostimulantes, hypotensives et cytostatiques.

L'analyse comparative n'a pas montré de différence statistiquement significative entre le traitement avec ces substances et la solution saline témoin.

Cependant, les auteurs ont noté une résorption inflammatoire moins importante avec le fluor et la propolis, et insistent donc sur l'intérêt du traitement de la surface radiculaire pour le contrôle de la contamination bactérienne.

- Alendronate.

Des recherches ont également été effectuées sur les effets du prétraitement à l'alendronate, un bisphosphonate, sur la guérison du ligament alvéolo-dentaire, et sur l'apparition de résorption radiculaire et d'ankylose.

Les bisphosphonates sont connus pour inhiber la résorption osseuse, et l'administration topique d'alendronate a montré des effets bénéfiques sur la réparation du ciment radiculaire.

Les études de Shibata et al. (2004) [92] sur des dents de rats réimplantées, ont montré que l'application locale d'alendronate avant réimplantation, réduit l'incidence de la résorption radiculaire et de l'ankylose à 21 jours après réimplantation.

Cependant, sur du plus long terme, à 4 mois, la résorption osseuse et radiculaire était toujours significativement inférieure à celle observée pour le groupe témoin, mais les effets inhibiteurs de l'alendronate sur le développement de l'ankylose et de minéralisations pulpaire n'étaient plus visibles.

Komatsu et al. (2007) [50] obtiennent des résultats similaires à 4 mois. Ils suggèrent que l'alendronate pourrait également stimuler la formation osseuse autour de la dent réimplantée.

- Thymosine alpha-1.

La thymosine alpha-1 (T α -1) est un peptide 28-amino-acide synthétique, possédant de nombreuses activités biologiques, principalement dans la potentialisation de la réponse immunitaire.

Cette substance a été développée à l'origine pour le traitement des hépatites B et C, et testée pour l'adénocarcinome pulmonaire, le carcinome hépatocellulaire, le mélanome malin et le SIDA.

Wings et al. (2008) [107] ont cherché à déterminer si les effets de stimulant immunitaire du T α -1 pouvaient permettre d'améliorer la guérison parodontale des dents avulsées puis réimplantées.

Leur étude clinique en double aveugle porte sur l'application de T α -1 sur la surface de la racine de la dent expulsée lors d'une réimplantation différée.

Leurs résultats montrent des effets bénéfiques statistiquement significatifs suite à l'utilisation de T α -1 pour la réimplantation différée, à la fois sur le court et sur le long terme (48 mois), soit :

- un contrôle de l'inflammation avec une diminution des cytokines pro-inflammatoires (INF, TNF- α et IL-6) et du niveau de protéine C-réactive ;
- une augmentation des leucocytes ;
- un taux de guérison parodontale accru à 48 mois ;
- une diminution de l'incidence de l'ankylose.

D'autres substances, telles que l'acetazolamide, l'acide citrique, l'acide hydrochlorique, les enzymes, l'hydroxyde de calcium, l'hypochlorite de sodium, la rifocine, l'adénosine triphosphate, ou encore la vitamine C, ont été utilisées pour le traitement de la surface radulaire, mais aucune d'entre elles n'a prouvé son efficacité pour prolonger la survie des dents avulsées soumises à une réimplantation différée. (Gulinelli et al. 2008) [39]

Au vu de l'état actuel des connaissances, malgré des voies de recherche prometteuses, la résorption radulaire et l'ankylose seront donc des phénomènes inhérents à la réimplantation dentaire différée, tant qu'il n'existera pas de substitut possédant les mêmes caractéristiques que le ligament alvéolo-dentaire, et capable d'accomplir ses fonctions.

Seul un temps extra-oral réduit dans un milieu de conservation adéquat, associé à un contrôle de l'infection, permet de réellement améliorer le pronostic.

III – 2.5. Intrusion dentaire.

Avec les avulsions, les intrusions dentaires sont parmi les blessures traumatiques les plus compliquées, et dont la prise en charge reste la plus controversée.

Une intrusion sévère cause des dégâts majeurs au niveau de l'os alvéolaire, cisaille le ligament alvéolo-dentaire en détruisant les cellules ligamentaires, et provoque un écrasement du système vasculaire apical.

Le stade de développement radulaire a longtemps été considéré comme le facteur déterminant pour le pronostic de la dent intruse, mais il semble aujourd'hui que l'élément le plus important pour la survie de la pulpe et de la dent, est le degré d'intrusion.

Des études ont montré que les intrusions de moins de 3 millimètres présentent un excellent pronostic, tandis que le pronostic des incisives présentant une intrusion sévère, supérieure à 6 mm, est compromis par la nécrose pulpaire et l'apparition de résorption inflammatoire et d'ankylose alvéolo-dentaire. (Kenny et al. 2003) [47]

L'ankylose touche approximativement 70% des incisives ayant subi une intrusion de plus de la moitié de leur couronne clinique. (Campbell et al. 2007) [23]

Pour les intrusions sévères, le ligament est complètement sectionné, et ne pourra donc pas se régénérer spontanément. La dent est virtuellement extraite et retenue dans de l'os comprimé.

La dent doit alors être extraite et le ligament détruit retiré, pour pouvoir procéder à une réimplantation.

Il existe peu d'études réalisées à ce sujet, mais la situation est ici analogue à une réimplantation différée après avulsion traumatique.

III – 2.6. Régénération tissulaire guidée.

La résorption radiculaire et l'ankylose ont rarement été citées comme séquelles lors de l'utilisation de membranes biorésorbables.

La régénération tissulaire guidée (RTG) a été évaluée par de nombreuses études cliniques qui ont montré des résultats favorables tant sur le plan clinique, que sur le plan histologique.

Cependant, plusieurs cas cliniques et des études sur le modèle animal suggèrent un risque important de résorption radiculaire et d'ankylose après le traitement par RTG, ce qui pourrait limiter les indications de cette technique. (Cury et al. 2005) [27]

La RTG consiste à placer une membrane entre la surface radiculaire et le lambeau mucopériosté. Cette technique vise à empêcher l'épithélium et le tissu conjonctif gingival du lambeau d'entrer en contact avec la surface radiculaire, afin de permettre aux cellules du ligament alvéolo-dentaire de recoloniser cette surface, et de régénérer le ciment, le ligament, et l'os alvéolaire.

Cependant, en empêchant la migration apicale de l'épithélium, il existe un risque que les cellules de l'os et du tissu conjonctif, capables d'induire une résorption radiculaire et une ankylose, atteignent la surface de la racine avant les cellules du ligament.

Suite à leurs recherches, les auteurs posent également la question de la mise en cause du traitement de surface radiculaire à base de tétracyclines, associé à l'utilisation des membranes dans le développement d'ankyloses et de résorptions radiculaires.

III – 2.7. Bisphosphonates.

Des études ont montré que l'administration d'1-hydroxyethylidene-1,1-bisphosphonate (HEBP) entraîne une perturbation de l'homéostasie du ligament alvéolo-dentaire, pouvant aboutir à une ankylose ostéo-induite entre la paroi alvéolaire et la dent.

Wesselink et Beertsen (1994) [105] ont cherché à évaluer les effets d'une administration discontinuée d'HEBP sur le parodonte, ainsi que la fonction de réparation du ligament alvéolo-dentaire.

L'injection d'HEBP a conduit chez les souris étudiées, à une diminution significative de l'espace ligamentaire avec l'apparition de zones d'ankylose.

Dans la période suivant la fin du traitement, le processus de réparation physiologique, notamment par le biais de la résorption osseuse et radiculaire, a permis l'élimination de ces zones d'ankylose.

III – 3. Innervation et restes épithéliaux de Malassez.

A travers une étude sur 24 000 enfants, il a été mis en évidence une forte corrélation entre le temps éruptif des dents partageant le même champ d'innervation. (Parner et al. 2002) [80]

L'association entre innervation et éruption dentaire a été prouvée expérimentalement par Fujiyama et al. (2004) [37] lorsqu'ils ont montré que la dénervation causait un arrêt éruptif, et induisait la formation d'une ankylose.

La dénervation a également provoqué une diminution des restes épithéliaux de Malassez, suggérant une association indirecte entre l'innervation sensitive, les restes épithéliaux de Malassez, et le développement de l'ankylose alvéolo-dentaire.

Il a également été montré que des infections virales, telles que les oreillons, causant des perturbations locales au niveau de l'innervation, pouvaient affecter le développement dentaire et l'éruption. (Bang et al. 1995 et Becktor et al. 2002) [5, 11]

III – 4. Facteurs métaboliques.

En 1962, Biederman [15] évoque l'hypothèse d'une perturbation du métabolisme local, qui entraînerait un changement structural au niveau du ligament alvéolo-dentaire.

En 2000, Ureles et al. [103] ont mis en cause le rôle possible du Tumor Necrosis Factor- α (TNF- α), promoteur de l'ostéoclastogénèse et de la résorption osseuse sécrété par les monocytes, dans l'apparition de l'ankylose dentaire.

Ce facteur est présent en faible quantité dans le sulcus des dents temporaires.

Ureles et al. ont trouvé des taux de TNF- α 1,6 fois plus élevés que la normale au niveau des molaires temporaires ankylosées, et 2,6 fois plus élevés pour les molaires temporaires avec agénésie du germe sous-jacent.

Ce taux plus important pourrait être lié à une inactivation de l'ostéoclastogénèse. Les récepteurs au TNF- α seraient bloqués ou inactivés, entraînant une augmentation de la concentration au niveau du sulcus.

III – 5. Eruption dentaire.

Raghoobar et al. (1991) [81] et Winter et al. (1997) [108] ont conclu que l'ankylose peut être secondaire à l'échec du processus éruptif plutôt que son initiateur, et que les tentatives d'extrusion orthodontique sont vouées à l'échec chez les patients présentant un échec primaire d'éruption.

L'échec primaire d'éruption (Primary Failure of Eruption ou PFE) :

L'échec primaire d'éruption décrit une condition dans laquelle un dysfonctionnement du mécanisme d'éruption provoque l'arrêt éruptif d'une dent non ankylosée. (Frazier-Bowers et al. 2007) [34]

Il s'agit d'une condition isolée, associée à un échec d'éruption localisé, mais sans autre cause identifiable, qu'elle soit locale ou systémique. [82]

La caractéristique principale du PFE est l'incapacité d'une dent à progresser le long du chemin éruptif dégagé pour elle. [34]

Les dents atteintes peuvent réaliser une éruption partielle avant de cesser tout mouvement. Elles se retrouvent alors en infraclusion sans présenter d'ankylose dento-alvéolaire.

Le PFE concerne les dents temporaires et définitives.

Seules les dents postérieures sont touchées, conduisant souvent à une béance postérieure.

Toutes les dents situées en distal de la dent la plus mésiale affectée, sont également atteintes.

Le PFE est rarement symétrique et fréquemment unilatéral, et il peut atteindre tous les quadrants.

Les dents permanentes touchées ont tendance à développer une ankylose. [1, 34]

Les dents atteintes de PFE présentent une réponse anormale ou une absence complète de réponse aux forces orthodontiques.

L'application de forces orthodontiques pour tenter de ramener une dent atteinte de PFE dans le plan d'occlusion, aboutit à une ankylose plutôt qu'à un mouvement dentaire normal. [1]

Bien que la cause du PFE soit encore inconnue, l'explication la plus probable serait une anomalie génétique avec une expressivité et une pénétrance variables.

Raghoobar et al. [81], suite à l'examen histologique de 26 molaires chez 20 patients, ont suggéré que le mécanisme en cause serait le remplacement de cémentoblastes par des ostéoclastes, en raison d'une perturbation locale au niveau du ligament alvéolo-dentaire durant le processus de réparation, lors de la résorption physiologique locale.

C'est une anomalie génétique qui conduirait à une perturbation locale du métabolisme ou de la circulation sanguine, ce qui entraverait le mécanisme éruptif.

Le PFE présente une composante héréditaire et peut être associé à des syndromes (dysplasie cleido-crâniale, ostéopétrose, syndrome de Rutherford, syndrome GAPO, dysplasie ostéoglophonique). [1]

Une élévation de la fréquence d'hypodontie est également observée chez les individus atteints de PFE.

Dans plusieurs syndromes, le ou les gènes en cause ont été identifiés, avec des conséquences directes sur la fonction des protéines encodées pendant l'éruption dentaire normale.

Aucune association génétique directe n'a encore été démontrée avec le PFE, mais les manifestations cliniques suggèrent un rôle possible important du follicule dentaire. [1]

III – 6. Résorption radiculaire et hypercémentose.

De nombreuses études ont montré la corrélation de la résorption radiculaire et de l'hypercémentose avec l'ankylose dentaire.

Dans le cas d'une résorption radiculaire, les tissus dentaires détruits peuvent être réparés par la formation de ciment acellulaire, d'ostéocément, ou d'os.

La résorption n'est suivie d'ankylose que si les tissus dentaires résorbés sont remplacés par de l'os pour former une continuité des tissus durs. [88]

III - 6.1- La résorption radiculaire.

La résorption radiculaire est un processus multifactoriel qui aboutit à une perte de structure dentaire. Elle peut être caractérisée selon sa localisation (interne ou externe), sa distribution (localisée ou généralisée), et selon la denture affectée (denture primaire ou secondaire, ou les deux à la fois). [88]

Il existe deux types de résorption radiculaire : les résorptions d'origine parodontale (résorptions externes) et les résorptions, plus rares, d'origine pulpaire (résorptions internes).

Les résorptions d'origine parodontale sont susceptibles de conduire très précocement à une ankylose dès que le tissu osseux a envahi la lacune formée par la résorption. Bien que généralement décrits de façon successive, les phénomènes de résorption et d'envahissement osseux sont virtuellement simultanés.

Dans les résorptions d'origine pulpaire, l'ankylose n'apparaîtra que lorsque la résorption aura atteint le parodonte.

- La résorption radiculaire interne a été décrite comme conséquence d'infections ou d'inflammations chroniques de la pulpe, de caries, de traumatismes de pulpotomies, ou encore de procédés restauratifs.

- La résorption radiculaire externe est le résultat de l'activité des cellules clastiques multinucléées du ligament dentaire.

Au niveau de l'os alvéolaire, il existe dans des conditions normales, un équilibre dynamique entre l'activité des ostéoclastes et celle des ostéoblastes. Un déséquilibre peut conduire à une résorption externe causée par l'élimination de dentine et de ciment.

De nombreuses autres causes de résorption externe ont été décrites :

- réimplantation dentaire ;
- inflammation périapicale ;
- tumeurs ou kystes ;
- forces occlusales ou orthodontiques excessives ;
- impactions dentaires ;
- dents surnuméraires ;
- parodontites.

Il existe aussi des hypothèses mettant en cause des déséquilibres endocriniens et des maladies systémiques :

- hypo ou hyperparathyroïdie ;

- hypo ou hyperphosphatémie ;
- ostéodysplasie fibreuse héréditaire ;
- anachorèse ;
- maladie de Paget ;
- maladie de Gaucher ;
- syndromes de Stevens-Johnson, Parry-Romberg, Goltz, Papillon-Lefèvre.

Dans certains cas, un schéma familial a été décrit. (Schätzle et al. 2002) [88]

La résorption radiculaire peut parfois être idiopathique et survenir sans causes intrinsèques ou extrinsèques identifiables.

III – 6.2. L'hypercémentose.

L'hypercémentose consiste en une prolifération aberrante du ciment radiculaire.

Des causes possibles de la formation de ce ciment hyperplasique sont la rétention ou l'inclusion dentaire, l'inflammation périapicale chronique, et les troubles du développement dentaire.

L'hypercémentose généralisée peut aussi être associée à des pathologies systémiques, telles que l'ostéite déformante, l'acromégalie, la fièvre rhumatismale, l'arthrite, ou encore la maladie de Paget. (Schätzle et al. 2002) [88]

Elle peut parfois également se déclarer de façon idiopathique chez des personnes cliniquement saines.

IV - DIAGNOSTIC DE L'ANKYLOSE

L'existence d'une ou de plusieurs dents ankylosées impose des objectifs de traitement et une thérapeutique spécifiques. La réalisation d'un diagnostic le plus précoce possible est donc fondamentale pour permettre la mise en place d'un plan de traitement adapté.

En orthodontie, un diagnostic tardif d'ankylose peut avoir des répercussions importantes, s'il n'est posé qu'à la suite de l'échec de tentatives de déplacement de la dent atteinte.

Dans le meilleur des cas, l'ankylose n'entraînera qu'un retard dans le traitement, les objectifs thérapeutiques et le plan de traitement devant être complètement modifiés.

Dans d'autres cas, les dommages peuvent être plus importants, les tentatives de traction de la dent ankylosée pouvant conduire à un déplacement non contrôlé de tout ou partie de la zone d'arcade servant d'ancrage.

En chirurgie, lorsque l'ankylose n'est diagnostiquée qu'au moment ou après l'avulsion de la dent concernée, l'extraction peut aboutir à des pertes tissulaires très importantes.

Le diagnostic est particulièrement difficile pour les petites zones d'ankylose.

IV – 1. Clinique.

Après une anamnèse qui doit permettre de déceler d'éventuels antécédents ou facteurs étiologiques, le premier élément du diagnostic est l'examen endobuccal.

IV – 1.1. Dents manquantes, infraclusions, malformations dentaires.

Une dent absente de l'arcade ou en position d'infraclusion, est un signe qui doit faire penser à une éventuelle ankylose, particulièrement si la dent controlatérale est en normocclusion.

- Le signe pathognomonique de l'ankylose dento-alvéolaire est le niveau de la dent par rapport au plan d'occlusion général. En effet, l'arrêt de toute possibilité d'égression et de croissance osseuse stoppe la dent dans son évolution.

Une dent est en infraclusion lorsque sa face occlusale se situe au même niveau ou plus bas que les points de contact des dents adjacentes en normocclusion, et ayant des antagonistes sans malposition.

- Les molaires temporaires ankylosées, bloquées dans leur évolution, donnent l'illusion d'un enfouissement progressif. Cette impression est due à l'éruption et à la croissance alvéolaire verticale des dents adjacentes, ainsi qu'à leur version.

Lorsque l'ankylose est précoce ou sévère, la dent peut se trouver complètement « réincluse » en position sous-gingivale.

Lorsque la dent se trouve recouverte par la muqueuse, elle reste toujours connectée au milieu buccal par un « tube épithélial » (Biederman, 1956) [14] similaire à une fistule qui relie la cavité buccale à la surface coronaire de la dent.

Ce passage permet de toucher la surface de la dent avec une sonde, sans léser les tissus mous, et donc de constater l'éruption antérieure de la dent sur l'arcade.

- La présence de malformations dentaires telles que le taurodontisme, associée à l'infraclusion ou à l'absence d'une ou de plusieurs dents, doit orienter vers le diagnostic de l'ankylose alvéolo-dentaire.

IV – 1.2. Signes associés.

Lors de l'examen endobuccal, l'association de certains éléments à l'absence ou à l'infraclusion d'une ou plusieurs dents permet d'orienter avec certitude le diagnostic vers la présence d'une ankylose dento-alvéolaire :

- l'ankylose d'une dent et son infraclusion entraînent une version des dents adjacentes avec un raccourcissement de la longueur d'arcade qui en résulte.

On peut aussi constater une égression de la dent antagoniste si l'ankylose est ancienne ;

- des signes d'usure et des facettes d'abrasion sur une dent en infraclusion indiquent sa participation antérieure à l'occlusion, et donc son ankylose :

- pour les dents recouvertes par la muqueuse, la présence de caries ou d'obturations est le signe de la période passée sur l'arcade.

IV – 1.3. Test de mobilité.

La mobilité physiologique de la dent suspectée est testée, comparativement aux dents voisines, en la déplaçant avec le doigt dans le sens vestibulo-lingual.

L'ankylose se manifeste par une absence totale de mobilité de la dent, et ce, même en cas de résorption radiculaire avancée.

Ce test ne peut être réalisé sur une dent incluse.

IV – 1.4. Test de percussion.

Le diagnostic d'ankylose dento-alvéolaire par percussion se fait par l'interprétation du son émis par la dent frappée avec le manche du miroir.

Le son produit par une dent ankylosée est sec et aigu avec un timbre clair et métallique, contrairement au son mat plus assourdi des dents non atteintes.

Le son produit donne l'impression d'une conduction directe à l'os de soutien, sans amortissement d'une partie du choc par le ligament.

Campbell et al. (2005) [24], par l'évaluation digitale des ondes sonores, ont confirmé que, au niveau d'une incisive ankylosée, une proportion significativement plus importante de l'énergie sonore produite par la percussion, se situe dans les fréquences les plus élevées.

Le diagnostic négatif de l'ankylose ne peut cependant pas s'appuyer sur ce test, en raison d'une part de sa subjectivité, mais aussi du fait qu'une zone de faible ankylose peut ne pas transmettre une résonance modifiée.

En effet, d'après Raghoobar et al. (1991) [82], ce son métallique à la percussion est cliniquement décelable pour seulement un tiers des molaires ankylosées.

Pour Andersson et al. (1984) [3], la modification du son émis à la percussion devient significative lorsque l'ankylose atteint au moins 20% de la surface radiculaire.

Afin de confirmer le diagnostic positif en éliminant la part de subjectivité du test de percussion, des appareils de mesure de la mobilité dentaire, tel que le Periotest ou l'Ostell, à l'origine développés pour évaluer l'ostéointégration et la stabilité des implants dentaires, sont utilisés pour le diagnostic de l'ankylose alvéolo-dentaire.

La mesure se fait par un procédé électromécanique : la dent est percutée par la tête de l'instrument, sensible à la pression, qui mesure la durée du contact avec la dent.

Plus la mobilité de la dent est faible, plus le temps de contact sera réduit, et les valeurs du Periotest faibles. L'échelle de mobilité s'étale entre +50 et -8, les valeurs négatives représentant une dent totalement immobile.

Ce test s'effectue en comparaison avec les dents adjacentes intactes.

Cependant, une faible valeur trouvée au Périostest ne peut à elle seule permettre de poser le diagnostic d'ankylose, et ce, en grande partie, en raison de la variation physiologique importante des valeurs de mesure chez les pré-adolescents (de 5-7 à 16) lors de la croissance radulaire et de la maturation ligamentaire. [24]

IV – 1.5. Absence de mouvement orthodontique.

Dans de nombreux cas, le diagnostic d'ankylose dento-alvéolaire n'est posé qu'après la mise en place d'un traitement orthodontique, lorsque la dent s'avère impossible à mobiliser, même en employant des forces lourdes et continues.

IV – 1.6. Extraction dentaire.

Une ankylose dentaire peut aussi être décelée lors d'une tentative d'extraction d'une dent atteinte.

La dent offre alors une résistance inaccoutumée, est difficile, voire impossible à mobiliser, et l'extraction doit alors être réalisée par alvéolectomie, nécessitant souvent un fraisage important de l'os alvéolaire pour dégager les zones ankylosées et retirer la totalité de la racine.

Si la dent peut être retirée en un seul morceau, son avulsion s'accompagne la plupart du temps de la fracture d'un fragment osseux solidaire de la dent extraite.

IV – 2. Radiographique.

IV – 2.1. Techniques conventionnelles.

Les techniques de radiographie conventionnelles utiles pour le diagnostic de l'ankylose dento-alvéolaire sont essentiellement la radiographie panoramique et la radiographie rétro-alvéolaire.

L'image panoramique permet d'obtenir une vue d'ensemble de la denture.

Elle permet de visualiser :

- la position de la dent par rapport au plan occlusal ;
- la présence ou l'absence du germe de remplacement ;
- la rhisalyse de la dent temporaire ;
- la position des dents adjacentes et antagonistes (versions, égressions) ;
- la présence de malformations dentaires pouvant être associées à l'ankylose (taurodontisme, racines coudées) ;
- le développement vertical de l'os alvéolaire au niveau de la dent ankylosée ;
- les réinclusions profondes.

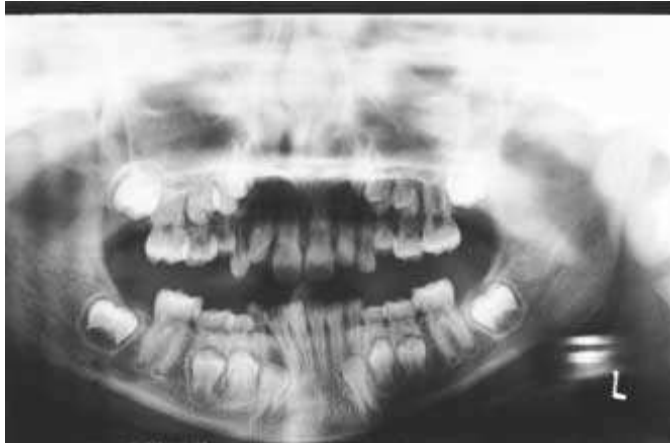

Figure 15-a :

Radiographie panoramique d'une enfant de 9 ans montrant des premières molaires temporaires maxillaires et mandibulaires et des secondes molaires temporaires mandibulaires ankylosées.

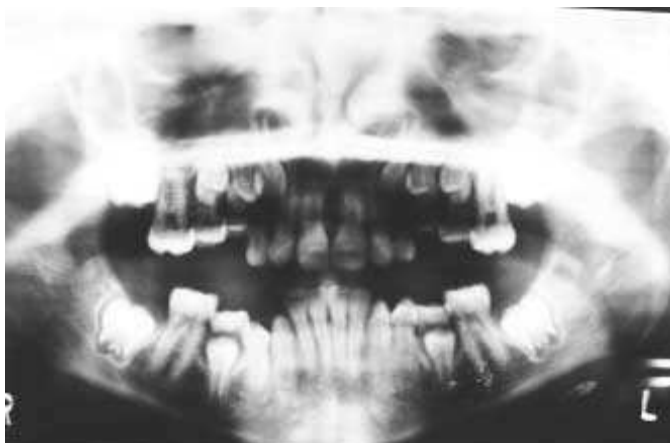

Figure 15-b :

Radiographie panoramique de la même patiente trois ans plus tard.

On observe l'ankylose des deuxièmes molaires temporaires et l'augmentation de l'infraclusion des premières molaires temporaires maxillaires et des secondes molaires mandibulaires.

Les premières molaires temporaires mandibulaires ont été exfoliées normalement, les deuxièmes molaires temporaires mandibulaires sont le point de l'être également, et les molaires temporaires maxillaires subissent une rhisalyse normale de leur racine.

D'après Franck, 2000. [33]

Le cliché rétro-alvéolaire permet d'obtenir une image plus précise de la dent en cause, notamment au niveau de l'espace desmodontal.

Les principaux signes radiologiques caractéristiques d'une dent ankylosée sont :

- une infraposition de la dent ;
- un défaut osseux en forme d'entonnoir :

Une dent ankylosée en infraposition présente un défaut osseux caractéristique en forme d'entonnoir ou de cratère, signe de la croissance osseuse alvéolaire qui s'est effectuée autour de la dent figée, au cours de son éruption.

- des modifications de l'espace desmodontal :

Lorsqu'une dent présente une ankylose dento-alvéolaire, on peut observer sur la radiographie rétro-alvéolaire, que l'image du ligament alvéolo-dentaire n'est pas nette, voire même effacée, avec une perte de sa continuité. L'image donne l'impression d'une continuité entre la dent et l'os alvéolaire.

La présence d'une hypercémentose au niveau d'une racine dentaire peut également faire suspecter la présence d'une ankylose alvéolo-dentaire.

Cette image est toutefois inconstante, car dépendante de la localisation de la zone d'ankylose. En effet, elle ne sera visible que si l'ankylose se situe au niveau des faces proximales de la racine.

La visibilité sur le cliché rétro-alvéolaire dépend également de l'étendue de l'ankylose : la perte de continuité du ligament est très difficile, voire impossible à observer pour des petites zones d'ankylose.

Lorsqu'on dispose de plusieurs clichés d'une même dent en cours d'évolution, l'absence de migration physiologique, ou une migration asymétrique, sont des signes à ne pas négliger.

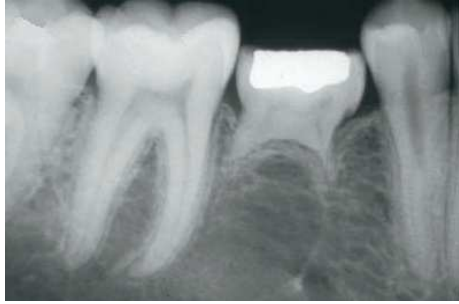

Figure 16 :

Deuxième molaire temporaire mandibulaire ankylosée chez un patient de 14 ans.

On note l'infra-position de la dent, un défaut osseux en forme d'entonnoir, et une rhizalyse partielle des racines.

D'après Kuroi, 2006 [56]

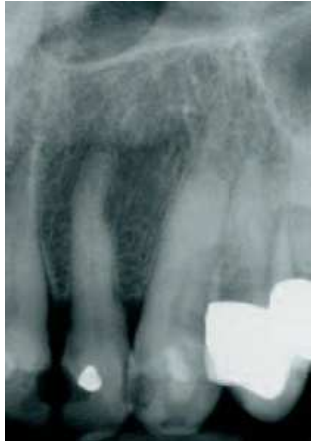

Figure17 :

Destruction du ligament alvéolo-dentaire sur la face distale de la canine.

D'après Sandid [87]

IV – 2.2. Tomodensitométrie.

L'examen tomodensitométrique est la seule méthode permettant de mettre en évidence les zones d'ankylose de faible étendue, quelle que soit leur localisation. Il est donc le seul outil qui soit efficace dans le diagnostic précoce de l'ankylose.

L'observation des coupes d'acquisition permet de déceler la rupture de continuité des tissus radiculo-dentaires avec la disparition du pourtour cémentaire, la présence de plaques d'hétérogénéité dentinaire et la pénétration d'os alvéolaire en remplacement du tissu dentinaire.

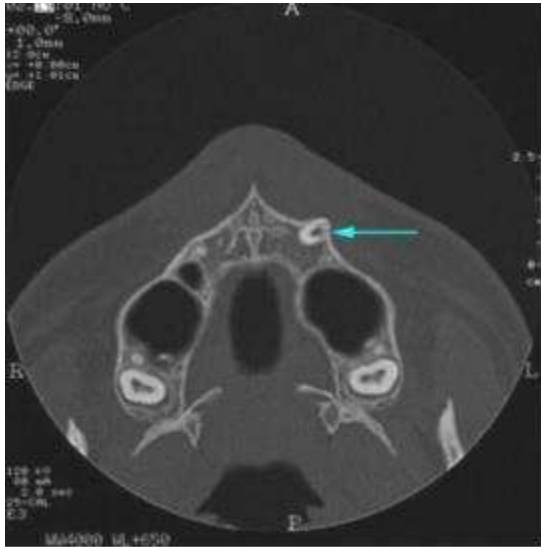

Figure 18-a :

Examen tomodensitométrique, coupe axiale parallèle au plan palatin.

L'angle disto-vestibulaire de 23 présente une hypodensité dentinaire.

Le ligament desmodontal est absent.

D'après Sandid. [87]

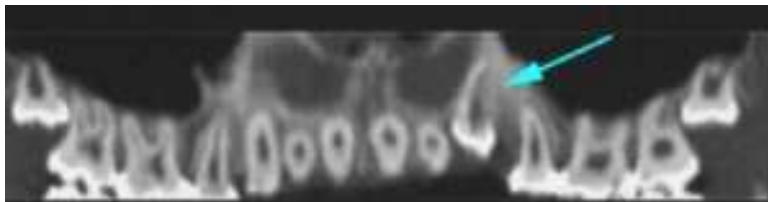

Figure 18-b :

Examen tomodensitométrique, reconstruction panoramique curviligne dentican.

L'hypodensité de la face distale de 23 s'étend sur presque toute la hauteur radiculaire

D'après Sandid. [87]

Cependant, malgré sa fiabilité, le recours à la tomodensitométrie est limité par le coût et l'irradiation résultant de cet examen. Il ne peut donc pas être systématique, doit répondre à des indications précises, et être motivé par le bénéfice diagnostique attendu.

Il ne sera utilisé qu'en seconde intention lors d'une suspicion d'ankylose pour laquelle les autres méthodes diagnostiques et les examens radiologiques conventionnels n'ont pas permis d'établir un diagnostic positif.

Il n'est indiqué que dans les cas où l'ankylose potentielle de la dent suspectée peut avoir une incidence sur la thérapeutique et le plan de traitement envisagés.

Enfin, il ne concerne que les dents définitives.

IV – 3. Histologique.

L'étude histologique confirmera l'invasion du ligament par un tissu osseux tendant à la synostose de l'os alvéolaire avec le ciment.

IV – 4. Diagnostic différentiel.

L'anamnèse et la radiographie permettront, en présence d'une infraclusion ou d'une dent absente de l'arcade, d'écarter l'ankylose dento-alvéolaire.

IV – 4.1. Dents retenues.

Il s'agit de dents n'ayant pas pu achever leur éruption, car bloquées au cours du processus éruptif.

Trois causes principales de perturbation de l'éruption dentaire ont été distinguées : la position ectopique du germe dentaire, des obstacles sur le chemin éruptif, et des échecs du mécanisme éruptif. (Andreasen et al. 2007) [4]

IV – 4.2. Agénésies.

Pour les dents permanentes, l'absence du germe est facilement mise en évidence radiologiquement.

IV – 4.3. Egression des dents adjacentes.

On peut se trouver en présence de l'éruption excessive d'une ou de plusieurs dents lorsqu'elles ne rencontrent pas d'antagoniste.

Cette absence d'antagoniste peut être liée à une agénésie, une extraction non compensée ou encore, en denture mixte, à un décalage temporel important entre l'éruption des premières molaires définitives maxillaires et mandibulaires.

IV – 4.4. Réingressions traumatiques.

La dent est réenfouie dans le maxillaire à la suite d'un traumatisme mécanique. La réingression est aisément mise en évidence lors de l'anamnèse.

IV – 4.5. Extraction précoce ou perte accidentelle.

La dent a été perdue accidentellement ou extraite suite à un traumatisme ou une lésion carieuse.

IV – 4.6. Retard de dentition.

Une extraction prématurée de la dent de lait provoque un retard d'éruption du germe définitif ; il en résulte un espace vide pendant un certain temps.

V - TRAITEMENTS DE L'ANKYLOSE

A l'heure actuelle, il n'existe toujours pas dans la littérature dentaire, de ligne de conduite bien définie concernant le traitement de l'ankylose.

Le praticien dispose toutefois d'un large spectre de thérapeutiques possibles, qui va de l'abstention thérapeutique à l'extraction chirurgicale, en passant par les approches conservatrices et reconstructives, et dont il devra évaluer les bénéfices possibles au cas par cas.

Le choix des modalités de traitement dépend de nombreux facteurs, parmi lesquels les dents concernées par l'ankylose, temporaires ou définitives, leur degré d'infraclusion, leur nombre et position sur l'arcade, ou encore l'âge de prise en charge du patient, etc...

En denture temporaire, l'ankylose alvéolo-dentaire est généralement traitée à l'aide de procédures simples, telles que des augmentations prothétiques de la hauteur des dents, ou des extractions.

Le traitement est particulièrement complexe lorsque l'ankylose touche la denture définitive. Les possibilités thérapeutiques comprennent alors :

- l'abstention thérapeutique ;
- la reconstitution prothétique des contacts occlusaux et proximaux ;
- le repositionnement chirurgical de la dent ankylosée (réimplantation immédiate) ;
- la luxation chirurgicale de la dent ankylosée dans son alvéole, suivie par une traction orthodontique ;
- l'extraction de la dent ankylosée et la restauration par un bridge ou un implant ostéointégré à la fin de la croissance ;
- l'extraction de la dent ankylosée et fermeture orthodontique de l'espace ;
- l'extraction de la dent ankylosée et transplantation autogène ;
- l'ostéotomie avec distraction ostéogène et repositionnement immédiat des structures dento-alvéolaires ;
- la décoronation de la dent ankylosée.

V – 1. Facteurs décisionnels.

V – 1.1. Dents temporaires.

V – 1.1.1. Germe de remplacement présent en position normale.

Steigman et al. (1974) [96] ont étudié, chez des enfants de 4 à 10 ans, les conséquences possibles de la présence d'une molaire temporaire ankylosée pour le germe en développement de la dent permanente sous-jacente.

Leur étude a montré qu'il n'existe pas de différence entre le taux de résorption radiculaire des dents « submergées » et celui des dents temporaires normales.

Ils ont également rapporté que les molaires temporaires ankylosées ne causent pas de retard de développement à leurs dents permanentes successives.

Ils sont arrivés à la conclusion que l'ankylose ne doit pas systématiquement motiver l'extraction précoce des dents temporaires, mais que celle-ci ne doit au contraire être envisagée que lorsqu'un défaut de résorption radiculaire ou l'apparition de désordres occlusaux liés à l'infraclusion de la dent sont mis en évidence.

Pour Kurol (2006) [56], l'exfoliation de la dent temporaire peut être retardée d'environ 6 mois par rapport à une dent normale, sans conséquence pour l'os alvéolaire.

Le traitement précoce par extraction n'est alors pas nécessaire.

V – 1.1.2. Germe de remplacement absent ou en malposition.

Sans germe sous-jacent, l'exfoliation spontanée de la dent temporaire ankylosée est peu probable. (Kurol 2006) [56]

Il se peut cependant que la résorption radiculaire continue, ou que la dent se retrouve en infraclusion à cause de l'ankylose.

Le développement de l'infraclusion est généralement ralenti lorsque l'enfant atteint 12 ou 13 ans.

Le problème est de pouvoir prédire quelles dents vont avoir, avec le temps, un bon support osseux, une infraclusion minime, tout en conservant de bonnes racines.

Pour ces molaires temporaires ankylosées, l'une des possibilités est alors de laisser la dent en l'état, ou, s'il existe une infraclusion modérée, de restaurer la hauteur occlusale.

En cas d'ankylose précoce et d'infraclusion sévère, les effets délétères seront importants, et l'extraction la plus précoce possible des molaires ankylosées est alors recommandée.

V – 1.2. Dents permanentes.

Le traitement des dents permanentes ankylosées est délicat en raison des nombreuses conséquences sur la dentition et l'occlusion.

Il n'existe pas de protocole de prise en charge ni de traitement idéal, et le praticien se trouve confronté à un choix difficile entre de nombreuses thérapeutiques, plus ou moins expérimentales pour certaines.

La prise en charge de l'ankylose implique un suivi régulier sur le long terme, avec des traitements la plupart du temps pluridisciplinaires, souvent lourds et longs, particulièrement pour des jeunes patients.

Avant l'âge adulte, la thérapeutique devra le plus souvent se faire en plusieurs étapes, avec la mise en place d'une solution de transition en attendant la fin de la croissance.

La thérapeutique devra toujours être décidée après une étude au cas par cas, en tenant compte de nombreux facteurs.

V – 1.2.1. L'âge.

L'âge du patient et son stade de croissance au moment du diagnostic de l'ankylose sont des éléments déterminants pour le pronostic de la dent atteinte.

De manière générale, plus l'ankylose est précoce, plus les effets négatifs sur le développement occlusal seront importants.

Les périodes les plus critiques se situent avant l'âge de 10 ans et juste en amont du pic de croissance. Dans ce cas, la prise en charge précoce est indispensable.

L'âge et le stade de dentition vont influencer sur la mise en place d'un traitement interceptif ou curatif, en orthodontie notamment.

Le stade d'édification radiculaire est également un élément décisif pour la mise en oeuvre de thérapeutiques nécessitant des dents immatures.

V – 1.2.2. La sévérité de l'atteinte.

Le nombre de dents atteintes, leur degré d'infraclusion, la taille des zones d'ankylose, le déficit de croissance verticale, la version des dents adjacentes, les perturbations de l'occlusion, sont des éléments essentiels pour le choix d'une thérapeutique.

Lorsque l'ankylose est unique et tardive et l'infraclusion légère, la dent peut être laissée en place sans problèmes parodontaux futurs. Le traitement sera donc significativement simplifié, pouvant même parfois se résumer à une abstention thérapeutique.

V – 1.2.3. Le terrain individuel.

De nombreuses thérapeutiques, pour la plupart chirurgicales, peuvent être contre-indiquées en présence de maladies systémiques.

La mauvaise santé parodontale ou l'hygiène insuffisante du patient sont également des éléments qui peuvent s'opposer à la mise en place de certains traitements.

V – 1.2.4. La coopération du patient.

Certaines thérapeutiques, notamment des actes chirurgicaux nécessitant des interventions relativement longues, peuvent être difficiles, voire impossibles à mettre en oeuvre chez un patient trop jeune ou réfractaire.

V – 1.2.5. Les possibilités de suivi du patient et d'observance du traitement.

Certaines thérapeutiques nécessitent un suivi très régulier, sur du long terme, ou des contraintes strictes pour le patient, pour le port régulier d'un appareil amovible, ou encore pour les précautions nécessaires au maintien d'une reconstitution provisoire.

Si ces conditions ne sont pas remplies, le résultat positif des traitements en question sera compromis.

V – 1.2.6. Les facteurs morphologiques et esthétiques.

La taille et la forme des dents peuvent jouer dans certains cas, comme les transplantations, un rôle déterminant.

Le profil du patient, sa classe dentaire et squelettique, vont influencer la possibilité d'extractions dentaires ou de certains traitements orthodontiques.

L'esthétique est un élément primordial tout au long du traitement et pour son succès final.

V – 1.2.7. Les possibilités financières.

Même si elles ne devraient idéalement pas influencer le plan de traitement, les considérations financières sont tout de même à prendre en compte.

La réalisation de thérapeutiques onéreuses, telles que les implants ostéo-intégrés ou certaines reconstitutions prothétiques, sera parfois impossible ou devra être différée.

Dans ce cas, une solution d'attente acceptable devra être proposée au patient.

V – 2. *Traitements chirurgicaux.*

V – 2.1. **Extraction.**

L'extraction systématique immédiatement à la suite du diagnostic d'une ankylose n'est pas recommandée.

La première raison est la complexité de l'intervention et le risque majeur d'occasionner des lésions importantes de l'os alvéolaire.

En effet, en raison de la présence de ponts osseux d'ankylose, la dent perd sa mobilité et se retrouve ancrée à l'os alvéolaire.

En fonction de la surface des zones d'ankylose, la luxation sera rendue plus difficile, voire impossible, avec un risque important de fracture d'un fragment d'os alvéolaire solidaire de la racine.

Souvent l'extraction de la dent ankylosée, en raison de l'impossibilité de la luxation ou de la fracture de la racine lors de la tentative d'extraction, pourra nécessiter un dégagement chirurgical de la dent avec un fraisage parfois important de l'os alvéolaire.

De plus, la dent ankylosée (permanente, voire parfois même molaire temporaire sans successeur définitif) peut souvent rester en place pendant quelques années supplémentaires en assurant un rôle fonctionnel et esthétique pour le patient.

Lorsque l'ankylose est précoce, les effets négatifs sur le développement occlusal peuvent être importants.

L'extrusion orthodontique n'étant pas possible, l'extraction reste encore souvent envisagée.

La décision d'extraction doit alors être prise le plus rapidement possible, afin de limiter la perte osseuse et d'assurer la future restauration de l'occlusion.

L'extraction d'une dent ankylosée constitue rarement à elle seule, une solution satisfaisante. Elle devra généralement être suivie d'une thérapeutique visant à reconstituer une occlusion et une esthétique satisfaisantes.

La décision d'extraction devra donc toujours être prise en fonction du futur plan de traitement envisagé pour remplacer la dent ankylosée.

L'extraction d'une dent temporaire ankylosée n'est justifiée que si la dent successioennelle fait son éruption en position ectopique, ou si la surface occlusale de la dent ankylosée ne dépasse pas le niveau de la gencive des dents adjacentes. (Franck, 2000) [33]

L'extraction d'une dent temporaire sera généralement suivie de la mise en place d'un mainteneur d'espace en attendant l'éruption de la dent permanente successioennelle ou la mise en place d'un traitement implantaire ou prothétique pour rétablir l'occlusion.

L'espace pourra aussi être fermé par les dents adjacentes, de manière orthodontique ou physiologique, dans certains cas d'ankylose de molaires temporaires : diverses études ont montré que l'extraction précoce d'une molaire temporaire induit la mésialisation physiologique de la première molaire permanente, qui va prendre la place de la seconde prémolaire lorsque celle-ci est absente.

Les études ont montré que l'extraction d'une dent temporaire ankylosée permet le rétablissement du processus d'éruption du successeur permanent en développement, ainsi que la formation d'une racine de longueur normale.

Cependant, dans certains cas, il est possible d'observer des altérations de la morphologie des dents définitives successioennelles. (Loriato et al. 2009) [63]

Pour les dents permanentes, la décision d'extraction et le moment de l'intervention varient selon les dents concernées.

Lorsque les deuxième et troisième molaires sont présentes, l'extraction précoce d'une première molaire permanente ankylosée pour permettre à la deuxième molaire de prendre sa place, peut être une excellente solution sur le long terme, tant au plan esthétique que fonctionnel.

De même, une seconde molaire permanente ankylosée extraite pourra être remplacée par l'éruption de la dent de sagesse à sa place.

Pour une deuxième molaire permanente ankylosée, le moment de l'extraction va dépendre de l'état de développement de la troisième molaire.

D'après Kurol et Andreasen [56, 4], le pronostic est mauvais pour l'extraction précoce des deuxième molaires ankylosées lorsque la couronne de la troisième molaire n'est pas complètement formée, ou lorsque la troisième molaire a une inclinaison supérieure à 45°.

Pour les molaires maxillaires permanentes ankylosées, même en infraclusion sévère, l'extraction n'est généralement indiquée qu'en dernier recours, lorsque les autres techniques, ortho-chirurgicales ou prothétiques, sont impossibles à mettre en oeuvre.

La raison principale est la proximité du sinus maxillaire, avec le risque d'effraction du plancher du sinus et de création d'une fistule lors de l'extraction.

De plus, le déficit osseux vertical limite fortement la possibilité de placement d'un implant pour remplacer la dent extraite.

Pour les dents antérieures, l'extraction ne sera indiquée que dans le cadre d'un plan de traitement pluridisciplinaire, ou en cas d'impossibilité de mise en oeuvre d'autres thérapeutiques.

La détermination du moment adéquat pour extraire la dent ankylosée peut alors être un challenge pour le clinicien.

L'extraction au début du pic de croissance lors de l'adolescence peut permettre d'assurer un maintien de la hauteur de la crête alvéolaire, et de laisser la dent remplir la fonction temporaire de mainteneur d'espace et d'esthétique pendant quelques temps.

D'un autre côté, si l'infraclusion a eu le temps de s'installer, même une extraction sans complications peut aboutir à une réduction conséquente de la crête alvéolaire. (Takahashi et al. 2005) [99]

V – 2.2. Autotransplantation.

La transplantation a pour but le remplacement d'une dent perdue ou manquante, ou de plusieurs, par une ou plusieurs autres qui en assurent les fonctions dans des conditions physiologiques les plus proches possibles de la normale et, à tout le moins, acceptables.

V – 2.2.1. Remplacement d'une molaire ankylosée.

Lorsque l'avulsion d'une molaire ankylosée est réalisée précocement, particulièrement au maxillaire, l'éruption et la migration de la dent voisine, deuxième molaire ou dent de sagesse, permet de remplacer la dent extraite.

L'autotransplantation de molaires concerne donc une prise en charge tardive de l'ankylose, lorsque la denture définitive est établie.

La dent de sagesse, dernière dent à évoluer, est donc celle qui demeure immature et garde le plus longtemps un potentiel cicatriciel élevé. À ce titre, elle constitue un greffon de choix.

Une dent de sagesse maxillaire peut remplacer une première molaire mandibulaire, car son diamètre interproximal est en général plus faible que celui de la dent de sagesse mandibulaire. (Torres et al. 1999) [101]

L'extraction de la dent ankylosée est faite par fragmentation intra-osseuse, afin de ménager au maximum les corticales et de ne pas fragiliser la mandibule si la dent est ankylosée en situation basse, au contact du bord basilaire.

Un scanner est souvent utile pour préciser avant l'intervention, les rapports des racines de la molaire ankylosée avec le nerf alvéolaire inférieur ou le plancher du sinus.

La suture gingivopériostée est particulièrement soignée pour faciliter la restauration d'un os alvéolaire qui n'a pu se constituer en raison de l'ankylose.

Dans certains cas, l'apport d'un greffon osseux prélevé dans le voisinage est utile.

Une contention semi-rigide assure la stabilité verticale du transplant.

Les impératifs techniques sont proches de ceux que l'on rencontre dans les cas de remplacement de molaires perdues en raison d'une parodontite juvénile.

V – 2.2.2. Remplacement d'une dent antérieure ankylosée.

Pour le remplacement d'une dent antérieure ankylosée, l'autotransplantation d'une prémolaire peut fournir de bons résultats sur le long terme, tant au plan esthétique que physiologique.

Une dent à racine unique et conique est la mieux adaptée : l'extraction est simple et les risques de lésion du desmodonte limités.

La première prémolaire mandibulaire est, en raison de son anatomie, la dent de choix pour cette autotransplantation. (Sapir et Shapira, 2008) [89]

Sa maturation tardive autorise en effet une utilisation idéale chez l'adolescent. Sa taille se rapproche de celle de l'incisive centrale, bien qu'il soit souvent nécessaire d'augmenter l'espace interproximal par un traitement orthodontique préalable.

Le plus simple consiste à positionner la prémolaire en rotation de 90°, une face proximale à la place de la face vestibulaire de l'incisive.

Dans une seconde étape, après sa consolidation sur l'arcade, le transplant pourra faire l'objet d'une coronoplastie ou d'une couronne esthétique.

De même, une incisive latérale supérieure pourra être remplacée par une incisive mandibulaire ou une prémolaire. (Torres et al. 1999) [101]

Cette technique est recommandée pour les dents immatures, lorsque l'édification de la racine de la prémolaire n'a pas encore atteint les trois-quarts de sa longueur.

Cette solution peut se révéler impossible en cas de dommages osseux lors de l'extraction de la dent ankylosée, des lésions de l'os alvéolaire au niveau du site receveur étant susceptibles de compromettre le succès de la transplantation.

Il existe d'autres contre-indications à cette technique :

- des considérations occlusales et orthodontiques : si le profil du patient ne permet pas l'obtention d'un résultat esthétique et fonctionnel convenable après extraction de prémolaires ;
- la présence de maladies systémiques interdisant l'acte chirurgical (risque oslérien...) ;
- la forme et la taille des dents ;
- l'âge du patient et le stade d'édification radiculaire des dents : l'autotransplantation de prémolaires n'est plus recommandée chez les adolescents au-delà de 12 à 14 ans.

V – 2.3. Réimplantation intentionnelle.

La réimplantation intentionnelle implique l'extraction de la dent ankylosée le plus tôt possible après la confirmation du diagnostic d'ankylose, puis sa réimplantation dans son alvéole.

Plusieurs auteurs ont expérimenté une technique consistant à extraire une dent ankylosée, réséquer les zones d'ankylose, puis traiter la surface radiculaire avant de réimplanter la dent.

Le but de cette procédure était de parvenir à éliminer complètement les points d'ankylose, stopper la résorption radiculaire, et éviter la récurrence, avec l'objectif de rendre sa mobilité physiologique à la dent ankylosée et de permettre la poursuite de son éruption et sa participation à la croissance maxillo-faciale.

La dent ankylosée est luxée et extraite.

Les zones d'ankylose sont supprimées manuellement au scalpel, puis la surface radulaire est traitée avec de l'EMD (Emdogain®) dont le but est de favoriser la régénération du ligament alvéolo-dentaire.

La dent est alors immédiatement réimplantée dans son alvéole et maintenue en place à l'aide d'une contention semi-rigide pendant sept jours.

Les résultats varient fortement selon les études.

Pour Filippi et al. (2006) [31], qui ont réalisé une étude avec un suivi de 6 ans, les résultats semblaient encourageants pour les petites zones d'ankylose, et ils ont considéré bénéfique la technique de réimplantation volontaire avec résection des zones d'ankylose et traitement à l'EMD pour la prévention ou le retardement de la récurrence de l'ankylose, sur des dents présentant une ankylose peu développée.

A l'opposé, Schjøtt et Andreasen (2005) [90], avec la même procédure, ont observé une récurrence de l'ankylose sur toutes les dents traitées à six mois en post-opératoire.

Il n'existe pas de recommandation pour une utilisation courante de cette technique, et ce pour de nombreuses raisons :

- tout d'abord, toutes les études ont démontré que le phénomène de résorption de remplacement n'a rien de transitoire, et donc que la probabilité qu'il se poursuive après la réimplantation de la dent est importante ;
- l'extraction de la dent comporte un risque non négligeable de dommages supplémentaires au niveau de la racine dentaire, des cellules ligamentaires, et de l'os alvéolaire ;
- le manque de données scientifiques sur les résultats positifs à long terme de ce protocole.

D'autres auteurs ont également expérimenté la technique de réimplantation volontaire sur des incisives maxillaires, cette fois non pas dans le but d'obtenir une résolution de l'ankylose et une reprise de l'éruption, mais comme solution temporaire chez l'enfant et l'adolescent en attendant une reconstruction prothétique ou implantaire définitive à l'âge adulte.

La dent ankylosée est luxée aux forceps pour la libérer de l'os alvéolaire, puis extraite.

Après examen de la surface radiculaire pour exclure la présence d'éventuelles fractures, la dent est immédiatement réimplantée dans son alvéole.

L'incisive est repositionnée 2 mm coronairement à son homologue controlatérale et elle est maintenue en place à l'aide d'une attelle souple (fil orthodontique et résine composite).

L'attelle est retirée au bout d'une semaine et la dent va ensuite se réankyloser dans sa nouvelle position.

L'extrusion de 2 mm par rapport à la position de la dent controlatérale permet d'anticiper en partie la croissance des dents adjacentes et de leur os alvéolaire, et donc de limiter la future infraclusion de la dent ankylosée au cours de l'adolescence.

Dans cette technique, les zones d'ankylose ne sont pas réséquées et la surface radiculaire n'est pas traitée. Les auteurs partent du postulat que la réankylose de la dent réimplantée est inéluctable, et ne cherchent donc pas à traiter l'ankylose.

Pour Moffat et al. 2002 [72], cette procédure est une solution transitoire qui doit permettre de limiter les effets négatifs de l'infraclusion liée à l'ankylose et d'assurer une esthétique correcte au jeune patient en attendant la fin de la croissance et la réalisation d'une reconstruction prothétique ou implantaire définitive.

Leurs résultats à quatre ans montrent que la poursuite du développement occlusal et de la croissance du maxillaire antérieur a abouti à un alignement progressif des incisives supérieures.

Le repositionnement de la dent a donc permis la conservation de l'os alvéolaire et le maintien de la ligne des collets dentaires, pour faciliter la mise en oeuvre de la future thérapeutique.

Cette technique présente l'avantage de ne nécessiter qu'une seule intervention durant toute l'adolescence du patient, sans mise en place d'un traitement prothétique transitoire ou d'un traitement orthodontique.

Elle peut être indiquée en présence d'un patient diagnostiqué avec une incisive maxillaire ankylosée lorsqu'un suivi régulier du patient est impossible ou que les autres traitements, orthodontiques, restauratifs, prothétiques ou chirurgicaux, ne sont pas envisageables, en cas d'hygiène insuffisante notamment.

Le risque majeur lors de la mise en oeuvre de cette technique est le risque de fracture radiculaire ou osseuse lors de l'extraction de la dent.

V – 2.4. Ostéotomie.

L'ostéotomie localisée vise à éliminer chirurgicalement la zone d'ankylose, afin de favoriser la régénération du ligament alvéolo-dentaire, et de permettre la poursuite de l'éruption de la dent et de la croissance alvéolaire.

La technique consiste à lever un lambeau pour atteindre la dent ankylosée, puis à réaliser un curetage osseux localisé pour supprimer les points de fusion entre l'os et la racine dentaire.

Cette approche n'est possible que lorsque l'ankylose est localisée dans la partie crestale, et lorsque son extension complète est discernable, localisée et accessible. (Chaushu et al. 2004) [25]

V – 2.5. Repositionnement chirurgical.

Le repositionnement chirurgical d'une dent implique la transposition de la dent ankylosée entourée de son os alvéolaire vers une position plus coronaire.

Bien que le repositionnement chirurgical semble être un bon choix de traitement pour une dent ankylosée, il y a deux points à prendre en considération :

- le repositionnement immédiat nécessite la mobilisation totale d'un segment osseux, c'est-à-dire la séparation du segment de la muqueuse palatine.

Comme l'apport sanguin du segment séparé se fait par la muqueuse et le périoste lingual, le repositionnement nécessite une attention particulière pour ne pas compromettre l'irrigation sanguine du segment osseux ;

- les tissus gingivaux ne sont pas capables de proliférer aussi rapidement que l'impose le repositionnement immédiat de la dent, ce qui peut engendrer des récessions gingivales et des irrégularités au niveau de la ligne des collets. (Alcan, 2006) [2]

De plus, même si cette méthode fournit de bons résultats au niveau occlusal et parodontal, elle doit être réservée au traitement de l'ankylose chez l'adulte.

En effet, chez les jeunes patients présentant un métabolisme élevé, la résorption de remplacement, bien plus importante que chez l'adulte, conduirait à une inéluctable perte rapide de la dent.

V – 2.6. Décoronation.

L'ankylose d'une dent conduit à l'infra-position de cette dernière et à un arrêt localisé de la croissance osseuse alvéolaire.

L'extraction d'une dent ankylosée peut présenter des difficultés importantes et être traumatique, aboutissant souvent à des pertes osseuses conséquentes et à des déformations de la crête osseuse.

Lorsqu'elles concernent une dent antérieure, ces séquelles peuvent s'avérer particulièrement gênantes. En effet, elles peuvent être désastreuses au niveau esthétique et interférer avec une reconstruction prothétique. [26]

Dans le cas de la mise en place d'un implant, la perte osseuse occasionnée par l'extraction nécessitera souvent des procédures chirurgicales assez lourdes, telles que des greffes ou distractions osseuses, pour reconstituer la crête.

Dès 1984, Malmgren et al. [66] ont suggéré un traitement alternatif à l'extraction des dents antérieures ankylosées, avec l'objectif de préserver l'os alvéolaire, tout en prévenant l'infra-position de la dent ankylosée.

Ce procédé, intitulé décoronation, tire avantage d'une caractéristique de la dent ankylosée : le phénomène de résorption de remplacement.

La racine subit un processus continu de résorption et elle est remplacée par de l'os.

Le processus est progressif et aboutit à la résorption complète de la racine.

Si la dent est laissée en l'état, elle peut être maintenue jusqu'à ce que la couronne soit tombée d'elle-même ou n'ait dû être retirée lorsque la plus grande partie de la racine a été remplacée par de l'os.

A l'heure actuelle, il n'existe aucun moyen de stopper ou d'inverser ce phénomène.

La vitesse de résorption de remplacement varie avec l'âge et le taux de croissance squelettique du patient.

V – 2.6.1. Procédure chirurgicale. (Malmgren B, 2000) [65]

- Un lambeau gingival muco-périosté est réalisé ;

- La couronne dentaire est coupée et retirée ;

- La partie coronaire de la racine de la dent est fraisée jusqu'à 2 mm sous le rebord alvéolaire. Le reste de la racine est laissé en place pour être progressivement remplacé par de l'os ;

- Après le retrait complet de la couronne, l'obturation canalaire, s'il y en a une, est enlevée, afin qu'il ne subsiste aucun corps étranger, et d'éviter ainsi une possible réaction de l'organisme.

Les pâtes endodontiques peuvent être source d'irritation, et les obturations à la gutta percha représentent un obstacle à la guérison complète de l'os alvéolaire ;

- Le canal désobturé est ensuite rincé soigneusement avec une solution saline, puis intentionnellement rempli de sang pour favoriser la formation d'un caillot et la résorption interne, tandis que la résorption externe de remplacement se poursuit sans interruption ;

- Le lambeau muco-périosté est finalement suturé au-dessus de la racine décoronée, la laissant subir une résorption progressive.

V – 2.6.2. Remplacement de la couronne. [65, 89]

La mise en place d'un mainteneur d'espace esthétique et confortable est nécessaire après décoronation.

Il pourra s'agir d'une plaque de Hawley portant une dent prothétique à la place de la couronne manquante, d'un arc palatin avec une dent en résine, d'une attelle supportant une dent acrylique, ou encore d'un bridge Maryland.

La couronne coupée pourra être utilisée, en la collant aux dents adjacentes ou en la fixant sur un arc transpalatin, comme reconstitution esthétique provisoire pour combler l'espace, en attendant la fin de la croissance et la reconstruction définitive.

Le remplacement de la couronne chez des jeunes patients en denture mixte peut être compliqué.

Le risque carieux, l'état d'éruption et la valeur de support des dents adjacentes, ainsi que la croissance, influencent le choix d'un mainteneur d'espace.

Lors de l'éruption des canines, l'espace transverse intra-canin augmente, et les incisives latérales changent souvent de position sous la pression apicale.

La fixation d'une dent de remplacement aux dents adjacentes n'est donc indiquée qu'après la fin de l'éruption des canines.

Dans ce cas, il est important de laisser un espace entre le pontique et la gencive, afin de permettre la croissance de la muqueuse au-dessus de l'alvéole et la formation d'os marginal au-dessus de la racine retenue.

V – 2.6.3. Indications de la décoronation.

Les indications du traitement par décoronation sont : un enfant ou un adolescent avec une incisive permanente ankylosée, ne présentant pas de contre-indications au traitement chirurgical ou orthodontique, et dont le plan de traitement prévoit une future réhabilitation par un implant ou un bridge. (Sapir et Shapira, 2008) [89]

Pour Malgrem (2000) [65], la décoronation est tout particulièrement indiquée lorsque l'ankylose survient avant l'âge de 10 ans ou juste avant le pic de croissance, et ce en raison du risque élevé de développement d'une infraclusion sévère.

Ses recommandations pour la période de denture mixte précoce (de 7 à 10 ans) sont de réaliser systématiquement une décoronation dans les deux ans qui suivent le diagnostic d'ankylose.

Pour la période de fin de denture mixte (de 10 à 12 ans), la décision doit être prise au cas par cas.

Si l'ankylose s'installe pendant le pic de croissance, en induisant une infraclusion rapide, la décoronation doit être pratiquée dès que le diagnostic d'ankylose est posé.

Pour le début de denture permanente (aux alentours de 12 ans), Malgrem conseille une surveillance régulière de la dent ankylosée avant toute intervention. La décoronation n'est alors indiquée qu'en cas de version des dents adjacentes ou de développement d'une infraclusion modérée.

D'après lui, la décoronation est indiquée lorsque l'infraclusion est modérée ou correspond à une valeur qui se situe entre un huitième et un quart, ou plus, de la hauteur de la couronne clinique des dents adjacentes.

Pour Sapir et Shapira (2008) [89], le moment idéal pour réaliser la décoronation se situe deux ans avant la mise en place d'un implant, temps nécessaire pour la résorption complète de la racine et le remodelage osseux indispensables au succès de la procédure implantaire.

Le timing de l'intervention doit être décidé en fonction de plusieurs variables :

- la différence de croissance verticale entre la dent ankylosée et les dents adjacentes ;

- l'âge et le schéma de croissance de l'enfant ;
- d'autres variables, telles que le traitement orthodontique ou prothétique envisagé, le statut éruptif des dents adjacentes, la coopération de l'enfant, la gestion du risque carieux, l'esthétique, ou encore les problèmes financiers.

Les soucis de maintien de l'espace et d'esthétique peuvent encourager un traitement précoce par décoronation, l'allongement périodique de la couronne clinique par de la résine composite n'étant pas toujours suffisant pour masquer la malposition dans le plan horizontal et le plan vertical.

De plus, lorsque la couronne ne justifie plus de traitements conservateurs, en raison d'une forte coloration ou de fractures profondes, la décoronation précoce suivie de la mise en place d'un mainteneur d'espace esthétique peut être indiquée.

V – 2.6.4. Résultats.

Il s'agit d'une procédure simple, avec des résultats prévisibles, qui constitue une approche conservatrice de l'extraction des dents ankylosées, en alternative à l'approche chirurgicale. [65]

La décoronation peut être considérée comme une sorte de régénération osseuse guidée. En effet, la racine résiduelle, enfouie dans l'os et remplie par un caillot sanguin, va conduire, à partir des cellules ostéoprogénitrices disponibles, la formation d'os nouveau qui va progressivement la remplacer. (Cohenca et Stabholz 2005) [26]

La conservation des racines décoronnées dans leur alvéole assure non seulement le maintien du volume osseux existant, mais permet aussi une croissance osseuse verticale coronairement à la racine. Une telle croissance verticale diminue la nécessité d'une future greffe osseuse pour augmenter la crête osseuse avant la mise en place d'un implant. [89, 32]

Cependant, des études récentes ont mis en évidence que, si la dimension verticale est préservée par la décoronation, une augmentation de la crête alvéolaire dans le sens horizontal peut toujours être nécessaire avant la mise en place d'un implant, et ce, en raison de la translocation des restes de la racine dentaire vers une position plus apicale. [89, 26]

Dans le cas d'une décoronation sur une dent en infraclusion sévère, l'augmentation de la crête alvéolaire est souvent inévitable.

Dans ce cas, des substituts osseux associés à une régénération osseuse guidée seront utilisés pour l'augmentation de la crête alvéolaire, dans le sens horizontal et/ou vertical, après le retrait de la couronne dentaire. [26]

La mise en place d'un implant au niveau du site édenté ne sera envisagée qu'à la fin de la croissance.

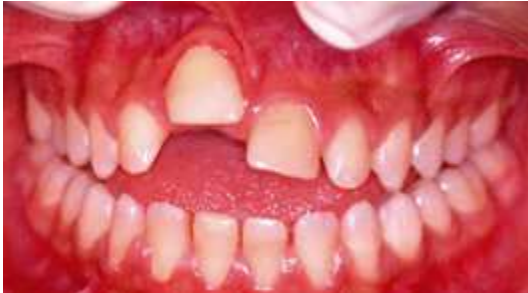

Figure 19-a

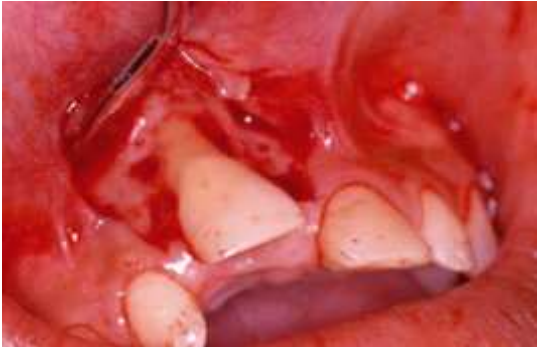

Figure 19-b

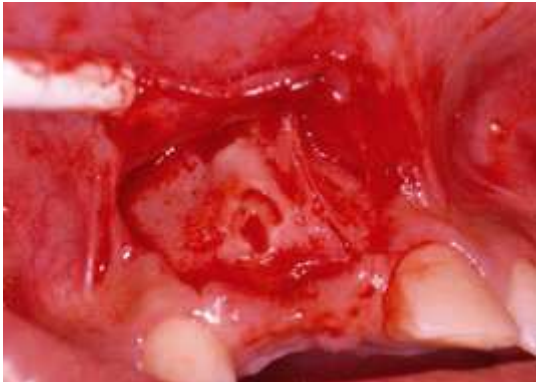

Figure 19-c

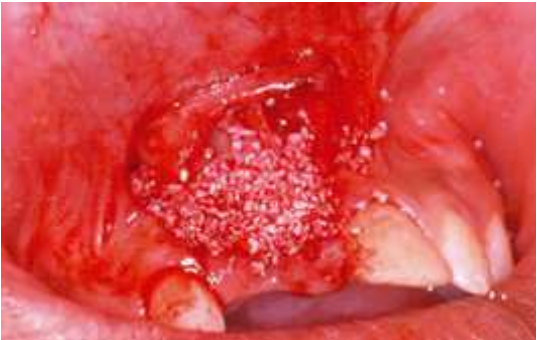

Figure 19-d

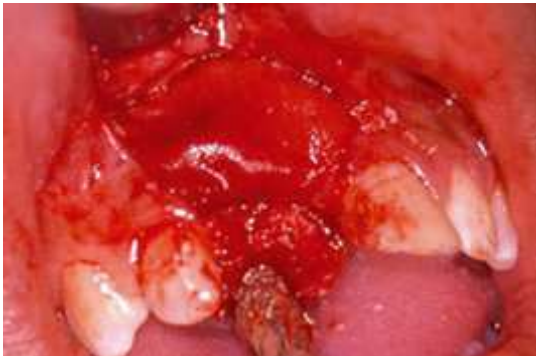

Figure 19-e

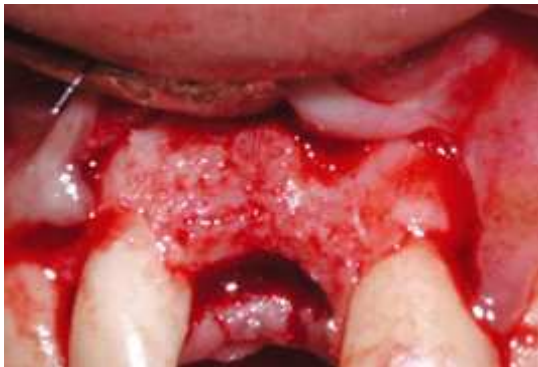

Figure 19-f

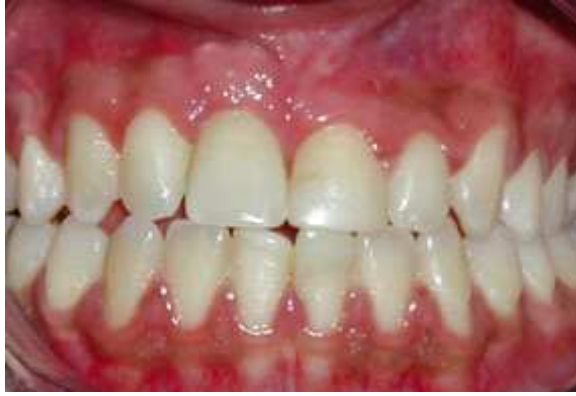

Figure 19-g

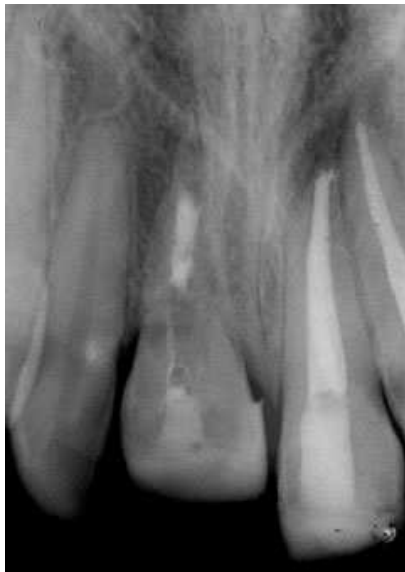

Figure 19-h

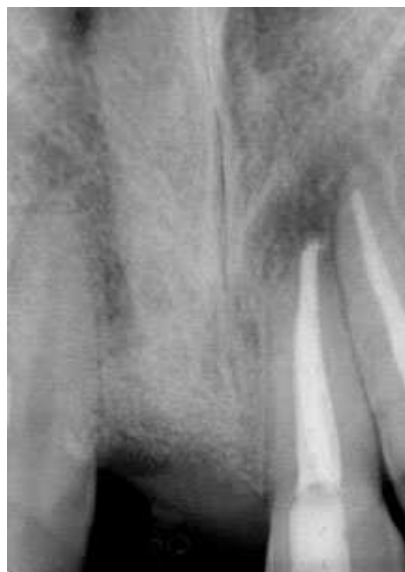

Figure 19-i

Figure 19 : Décoronation d'une incisive centrale maxillaire ankylosée chez un garçon de 15 ans avant la mise en place d'un implant ostéo-intégré. D'après Cohenca et Stabholtz, 2007. [26]

- a) Photographie de la 11 en infraclusion sévère 6 ans après un traumatisme.
- b) Levée d'un lambeau muco-périosté pour exposer la dent ankylosée.
- c) Canal radiculaire rempli de sang après retrait de la couronne.
- d) Application de Bio-Oss au-dessus de la racine décoronée pour combler le déficit osseux.
- e) Mise en place d'une membrane collagène pour recouvrir le Bio-Oss.
- f) Crête alvéolaire deux ans et demi après la décoronation, juste avant la mise en place d'un implant.
- g) Résultat final avec prothèse implanto-portée.
- h) Radiographie rétro-alvéolaire de la 11 ankylosée.
- i) Radiographie rétro-alvéolaire 18 mois après décoronation. La racine est totalement résorbée, et la crête alvéolaire est préservée.

Le principal inconvénient de la technique de décoronation est sa nature chirurgicale. L'intervention peut en effet être assez lourde et difficile à mettre en œuvre chez un jeune patient.

Cette technique nécessite également la mise en place à long terme d'un mainteneur d'espace esthétique qui devra subir des ajustements réguliers en fonction de la croissance alvéolaire.

V – 3. Traitements orthodontiques.

La prise en charge orthodontique des dents permanentes ankylosées représente un véritable challenge pour le clinicien.

Il n'existe pas de véritable consensus dans la littérature sur le moment idéal pour démarrer un traitement orthodontique en cas d'ankylose.

La période la plus couramment retenue se situe à la fin de la denture mixte, avant pour les traitements précoces, et après pour les traitements tardifs. [56, 63]

V – 3.1. Traitements interceptifs.

Une prise en charge précoce de l'ankylose est possible : il s'agit alors d'un traitement interceptif visant à éliminer les interférences avec le développement normal de l'occlusion. (Loriato et al. 2009) [63]

Pour Starnes [94], dans l'idéal, ce traitement débiterait entre 6 et 8 ans.

Pour Freeman [35], entre 7 et 9 ans, il est nécessaire de réaliser l'interception de toute condition capable d'influencer le schéma de croissance, le développement des dents, et l'éruption.

Kurol [55] rappelle que toute déviation de l'éruption requiert un diagnostic précoce pour pouvoir intervenir au bon moment et intercepter le problème.

De cette manière, la prise en charge appropriée à la suite du diagnostic d'ankylose dento-alvéolaire peut permettre de limiter les conséquences et les dégâts causés par cette atteinte.

Pour Kurol, il est plus aisé de réaliser un traitement précoce en raison de la durée et du coût réduits du traitement.

Le traitement interceptif inclut le redressement des dents versées au-dessus d'une dent ankylosée, la prévision des extractions précoces des dents entravant le bon

déroulement de la dentition, la gestion de l'espace avec des extractions prophylactiques ou la mise en place de mainteneurs d'espaces.

V – 3.2. Traitements curatifs.

Les traitements curatifs sont mis en place une fois la malocclusion installée.

Ils visent à rétablir une occlusion satisfaisante, c'est-à-dire obtenir un alignement et un nivellement corrects, ainsi qu'une bonne intercuspidation des dents. (Loriato et al. 2009) [63]

Le traitement orthodontique se doit de plus de respecter les caractéristiques faciales sans altérer le schéma de croissance dento-faciale par l'utilisation de différentes mécaniques orthodontiques.

Les traitements curatifs débutent à partir de la phase de denture mixte.

La coopération du patient est généralement meilleure que lors des traitements précoces et représente un avantage à entreprendre un traitement dans cette période. [69]

Un traitement curatif de l'ankylose uniquement par orthodontie n'est généralement pas réalisable.

En effet, l'application de forces orthodontiques ne permet pas de repositionner une dent ankylosée, mais peut générer des mouvements indésirables des dents servant d'ancrage. (Takahashi et al. 2005) [99]

La prise en charge orthodontique des dents ankylosées devra donc le plus souvent être associée à une procédure chirurgicale.

Il existe toutefois une possibilité de réaliser un mouvement orthodontique sur une dent ankylosée, mais de manière très limitée et dans des conditions favorables.

Si la dent présente des zones d'ankylose relativement limitées, les ponts osseux peuvent subir des fractures de fatigue et permettre ainsi une gamme limitée de mouvements orthodontiques progressifs.

Le problème majeur qui se pose pour déplacer une dent ankylosée est la nécessité d'appliquer des forces très élevées, et donc de trouver un ancrage adéquat, plus résistant que la dent ankylosée.

Les implants ostéointégrés représentent un ancrage rigide idéal.

Quand une force orthodontique importante est appliquée, la tension est concentrée au niveau du pont osseux reliant la dent à l'os alvéolaire.

Au bout de deux à trois semaines, la dent bouge brutalement, apparemment en raison d'une fracture de fatigue du pont osseux.

Cette méthode de déplacement dentaire peut être comparée à une distraction ostéogène. L'initiation du déplacement via une fracture osseuse est assez analogue à une ostéotomie. (Roberts 2000) [85]

Les mécanismes de fatigue osseuse peuvent permettre d'extruder ou de verser une dent ankylosée, mais ils restent techniquement compliqués à mettre en pratique.

Le traitement d'une dent permanente ankylosée nécessite la gestion de la croissance anormale de l'os alvéolaire et des tissus parodontaux environnants.

L'extraction est le plus souvent préférée à une tentative de repositionnement orthodontique chez les patients présentant une version importante des dents adjacentes et une infraclusion sévère.

Cependant, le défaut osseux résiduel à la suite de l'extraction doit être restauré convenablement pour pouvoir établir une denture et un parodonte sains.

Le potentiel de formation osseuse des cellules du ligament alvéolo-dentaire de la dent adjacente peut être utilisé pour réparer le défaut osseux, grâce à un mouvement mésial contrôlé de la racine de la molaire adjacente versée. [58]

L'application d'une force qui passe au-dessus du centre de résistance de la dent produit une combinaison de rotation et de translation.

Le ressort génère des forces sur la dent dans trois plans : (Jigar et al. 2009) [44]

- dans la direction mésio-distale : version en distal de la couronne ;
- dans la direction verticale : extrusion de la dent ;
- dans le plan transverse : version en buccal de la dent traitée et version en lingual des dents supports.

Plusieurs cas cliniques présentent un système d'ancrage osseux par des minivis en titane. Cette alternative permet un mouvement dentaire précis et contrôlé sans perte d'ancrage ni mouvement parasite des dents supports.

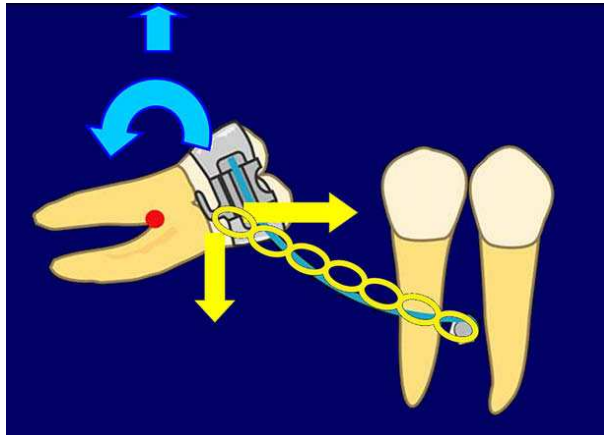


Figure 20 :

Action, sur le mouvement des racines d'une molaire, d'un ressort de redressement avec une chaîne élastique ancrée à une minivis.

Les flèches bleues indiquent le système de forces généré par le ressort cantilever.

Les flèches jaunes indiquent le système de forces généré par la chaîne élastique.

(D'après Lee et al. 2007) [58]

L'un des problèmes posés par la mise en place d'un traitement orthodontique est la nécessité pour le patient de porter un appareil disgracieux.

Cette contrainte, même limitée à quelques mois, peut pousser un patient adulte à rejeter le traitement.

Pour cet inconvénient, plusieurs options de traitements orthodontiques ou ortho-chirurgicaux peuvent être adaptées avec un appareil orthodontique lingual. [25]

Dans certains cas, la présence de dents ankylosées peut représenter un avantage pour la conduite d'un traitement orthodontique.

Un traitement d'orthodontie efficace nécessite, non seulement la capacité de déplacer des dents, mais aussi l'utilisation adéquate d'ancrages.

La fixation rigide des dents ankylosées peut fournir un ancrage solide pour réaliser des expansions de sutures ou repositionner le reste de la denture. (Roberts 2000, Kofod et al. 2005) [85, 49]

V – 4. Traitements prothétiques.

V – 4.1. Restauration de la dent ankylosée.

L'une des options les plus simples pour le traitement d'une dent ankylosée est sa restauration, afin de créer des points de contact proximaux avec les dents adjacentes, et occlusaux avec les dents antagonistes. [56, 69]

La hauteur coronaire est augmentée artificiellement à l'aide de matériel restauratif : reconstitutions en résine composite, onlays ou overlays en composite ou en céramique, ou couronnes dentaires.

L'approche prothétique peut être utilisée aussi bien sur les dents temporaires que sur les dents permanentes.

Pour les dents permanentes, il peut s'agir d'une solution restauratrice définitive, ou, dans certains cas, d'une solution esthétique et fonctionnelle transitoire en attendant la fin de la croissance du patient. Dans ce cas, la reconstitution, généralement en résine composite, doit être régulièrement réadaptée en fonction de la croissance de l'enfant.

Cependant, comme l'exposent Biederman et Mullally [56, 75], cette méthode relativement simple et conservatrice n'est pas réalisable chez tous les patients.

Lorsque la dent ankylosée est en position sous-muqueuse ou en infraclusion sévère, avec des déficiences importantes au niveau du procès alvéolaire, la restauration n'a aucun effet correcteur sur les séquelles parodontales déjà établies.

En cas d'infraclusion sévère, cette technique ne prend pas en compte les aspects biologiques de l'architecture osseuse autour des dents adjacentes, et peut compromettre leur pronostic parodontal sur le long terme. [25]

La reconstitution prothétique n'est possible qu'en l'absence de version des dents adjacentes et si l'infraclusion est inférieure à 4 ou 5 mm. [56, 25, 60]

V – 4.2. Remplacement de la dent ankylosée.

La prothèse peut également être un bon moyen restauratif lorsque la dent ankylosée est perdue suite à son extraction ou à sa résorption.

La mise en place d'un bridge ou d'une couronne sur un implant ostéointégré permet de réhabiliter l'occlusion et l'esthétique du patient.

Cette solution nécessite toutefois l'absence de version des dents adjacentes ou d'égression des dents antagonistes.

La mise en place d'une restauration prothétique nécessite également des conditions parodontales favorables, avec un volume osseux adéquat.

V – 5. Traitements pluridisciplinaires.

V – 5.1. Extraction et fermeture d'espace.

Pour une incisive ankylosée, l'extraction précoce de la dent suivie d'une fermeture orthodontique de l'espace, peut représenter dans certains cas une bonne solution pour la réhabilitation de la crête alvéolaire et pour l'esthétique.

Lors de la perte d'une incisive latérale, l'éruption et la mise en place de la canine dans l'espace de l'incisive latérale permet la reformation d'os alvéolaire et la reconstitution de la crête à cet endroit.

Le maintien de l'espace de la canine est nécessaire dans le but de pouvoir la redistaler à la fin de la croissance, pour permettre la mise en place d'un implant en profitant d'un volume osseux et d'une crête préservés.

La fermeture de l'espace par la canine permet également d'obtenir une solution esthétique de transition acceptable avant la reconstruction prothétique définitive.

Si aucune thérapie implantaire future n'est prévue ou réalisable, il est également possible de fermer l'espace laissé par l'extraction d'une incisive latérale par le déplacement de la canine adjacente, puis de maquiller cette dernière en incisive pour un rendu esthétique convenable.

Dans de rares cas, le remplacement d'une incisive centrale par une incisive latérale a été rapporté. Une simple reconstitution en résine composite peut alors permettre de maquiller l'incisive latérale en incisive centrale.

Ce cas de figure nécessite également le déplacement de la canine à la place de l'incisive latérale, et son maquillage en incisive. (Sabri, 2002) [86]

Cette technique voit ses indications de plus en plus réduites, du fait d'une part, du développement de la thérapeutique implantaire qui fournit d'excellents résultats sur le long terme sans modifications de l'occlusion du patient, et d'autre part, en raison des nombreuses limitations propres à la procédure en elle-même :

- la gestion des malocclusions : le déplacement de la canine, et avec elle d'un bloc latéral, entraîne inévitablement des modifications de l'occlusion chez le patient. Celles-ci devront pouvoir être compensées par un traitement orthodontique et d'éventuelles extractions dentaires ;
- l'âge dentaire et squelettique qui doit être favorable à la mise en œuvre du traitement orthodontique ;

- la forme et la taille des dents : une canine trop volumineuse et au bombé trop marqué par rapport à l'incisive qu'elle doit remplacer, ne pourra pas être taillée et maquillée convenablement, et fournira un mauvais résultat esthétique ;
- l'état parodontal du patient, comme pour tout traitement orthodontique.

Malgré ses indications restreintes, ce traitement, lorsqu'il est réalisable, peut représenter une bonne solution sur le long terme pour le patient, avec une parfaite préservation osseuse.

V – 5.2. Luxation chirurgicale suivie d'une traction orthodontique.

La luxation chirurgicale de la dent ankylosée vise à casser les points d'ankylose, afin de permettre la poursuite de l'éruption dentaire ou l'application de mouvements orthodontiques.

« Luxation » signifie exercer un mouvement doux de balancement sur la dent, dans le sens bucco-lingual avec un davier approprié, et dans le sens mésio-distal à l'aide d'un élévateur.

Une luxation correcte doit aboutir à une mobilité de classe 3 de la dent. (Chaushu et al. 2004) [25]

Si une dent est suffisamment mobilisée pour rompre les points d'ankylose, mais conserve un apport sanguin périapical, la réaction inflammatoire qui va suivre la luxation peut conduire à la formation d'un nouveau ligament fibreux dans la zone d'ankylose. [99]

Pour Biederman [56], il convient d'attendre six mois après l'intervention, puis de répéter la procédure une deuxième fois si aucun changement n'est constaté.

En cas d'échec de la deuxième intervention, l'extraction de la dent ankylosée sera alors préconisée.

D'après Turley et al. (1987) [102] l'application immédiate de forces orthodontiques est indispensable pour prévenir la réankylose de la dent.

Cependant, dans beaucoup de cas, une dent luxée va développer de nouveaux foyers d'ankylose malgré les forces de traction orthodontiques.

Le risque conséquent de réankylose de la dent nécessite l'application de forces orthodontiques plus importantes que les forces légères nécessaires à l'éruption forcée d'une dent non ankylosée.

Les forces de traction appliquées sur une dent anciennement ankylosée doivent être capables de juguler la ré-invasion osseuse par un microcosme de distraction ostéogène. [25]

La force de traction active doit être appliquée à la dent immédiatement après la luxation, et être suffisante pour créer une distraction.

Les élastiques servant à la traction doivent être changés très régulièrement pour maintenir une force correcte et éviter la formation d'un nouveau pont d'ankylose. [25, 99]

Le résultat du repositionnement orthodontique de la dent luxée peut varier et ne peut être prédit d'après l'aspect clinique initial. (Takahashi et al. 2005) [99]

De plus, cette technique comporte des risques de fractures radiculaires et osseuses, particulièrement chez l'adulte.

Une surveillance sur le long terme de la stabilité de l'arcade et de la santé parodontale est très importante.

V – 5.3. Distraction osseuse ostéogène suivie d'un ajustement orthodontique.

Dans le cas d'une ankylose, la mise en place d'une thérapeutique peut s'avérer particulièrement difficile quand l'ankylose survient pendant la croissance alvéolaire.

Les thérapeutiques conventionnelles rencontrent des limites : la réalisation d'un traitement prothétique satisfaisant au niveau esthétique peut être compliquée par les problèmes associés à une ligne des collets asymétrique, ou par une extraction de la dent ankylosée conduisant à une perte osseuse importante, et donc un lit implantaire réduit.

En plus des techniques conventionnelles, il existe les autres alternatives chirurgicales, comprenant l'ostéotomie en bloc d'une dent, la luxation de la dent ankylosée, et la distraction d'un segment osseux entourant la dent, suivie d'un ajustement orthodontique.

L'ostéotomie en une seule étape est limitée par la capacité réduite de la muqueuse à s'étendre verticalement. L'ostéodistraction s'impose donc comme la technique de choix pour couvrir la plus grande distance.

La distraction ostéogène est une technique qui permet de former de l'os grâce à des déplacements osseux. Elle permet la traction continue d'une partie du procès alvéolaire pour favoriser l'ostéogénèse entre les segments. (Kinzinger et al. 2003) [48]

Depuis les recherches d'Ilizarov (1971) [42], la distraction ostéogène est devenue une procédure établie cliniquement en orthopédie dento-faciale et en chirurgie orale et maxillo-faciale. [41]

Plusieurs études ont démontré des extensions mandibulaires couronnées de succès dans le sens sagittal et transversal, tout comme un gain vertical pour les procès alvéolaires atrophiés. (Cette procédure peut aussi servir à la correction d'implants en infraposition.)

Pour le traitement de dents ankylosées isolées, on ne trouve de manière générale dans la littérature, que des cas cliniques concernant la distraction ostéogène d'incisives centrales maxillaires.

La distraction classique est divisée en trois étapes : l'ostéotomie est suivie par une consolidation qui dure de cinq à sept jours, après lesquels intervient la distraction.

Il existe trois procédures possibles pour contrôler le développement vertical pendant la distraction :

- le nivellement avec des arcs orthodontiques ;
- le nivellement avec des distracteurs externes, souvent dento-portés ;
- le nivellement avec des distracteurs internes à vis à ancrage osseux.

Il est impératif de maintenir au cours de la distraction une vitesse de mouvement uniforme d'environ 0,5 mm à 1 mm par jour pour permettre l'induction de la régénération tissulaire. (Wilmes et Drescher, 2009) [106]

Seuls les distracteurs peuvent garantir l'application des forces continues de faible intensité nécessaires au bon déroulement de la procédure. [41]

- Les distracteurs externes permettent, grâce à une distraction multi-directionnelle, une correction du positionnement du segment dent-os dans les trois dimensions.
- L'utilisation des distracteurs à vis internes est plus répandue pour favoriser le développement vertical des procès alvéolaires atrophiés.

Leur rigidité plus importante permet d'assurer une bonne stabilité pendant les phases de distraction.

Ils ne permettent toutefois un alignement du segment que dans une seule direction. (Huck et al. 2006) [41]

Après l'ajustement vertical, une période de contention de quatre à six semaines est recommandée.

L'ajustement post-opératoire du segment par arc orthodontique est réalisé par activation graduelle, afin de ne pas appliquer dès le départ de forces élevées qui pourraient perturber la qualité de l'ossification.

Quel que soit le distracteur utilisé, le segment dent-os peut être ajusté finement par l'exploitation efficace du «concept de l'os flottant». (Kinzinger et al. 2003) [48]

En faisant cela, et au moyen d'une période de consolidation raccourcie, le reste de malléabilité du segment est utilisé pour ajuster sa position dans les trois dimensions.

La distraction ostéogène ne peut être envisagée qu'à la fin de la croissance et en l'absence de contre-indications à la procédure chirurgicale et à la mise en place de l'appareil orthodontique.

Le pronostic à long terme de cette thérapeutique peut, dans certains cas, être compromis, tout particulièrement pour les dents ayant subi une avulsion traumatique et une réimplantation, par la résorption de remplacement et le raccourcissement progressif de la racine qui en résulte, et qui va amener à la perte de la dent. (Huck et al. 2006) [41]

Un implant ou une reconstruction prothétique peuvent alors rapidement être mis en place sans intervention supplémentaire pour augmenter le volume osseux.

La réalisation de l'ostéodistraktion peut être problématique, particulièrement chez des patients présentant une malposition importante et une faible épaisseur d'os séparant les dents adjacentes, occasionnant un risque élevé de dommages aux racines voisines lors de l'intervention. (Wilmes et Drescher 2009) [106]

V – 5.3.1. Procédure chirurgicale.

- Levée d'un lambeau mucopériosté pour exposer l'os alvéolaire autour de la dent en malposition ;
- Réalisation de deux ostéotomies interdentaires verticales parallèles en mésial et distal de la dent ;
- Réalisation d'une troisième ostéotomie, subapicale, en horizontal 2 mm au-dessus de l'apex de la dent.

Un grand soin doit être apporté pendant les ostéotomies pour ne pas abîmer la muqueuse palatine et ne pas compromettre l'irrigation sanguine du segment ;

- Mobilisation du segment osseux à l'aide d'un ostéotome ;
- Remise en place et suture du lambeau mucopériosté sans repositionnement du segment mobilisé. (Alcan, 2006) [2]

V – 5.3.2. Distracteur dentaire miniature (MTD). (Alcan, 2006) [2]

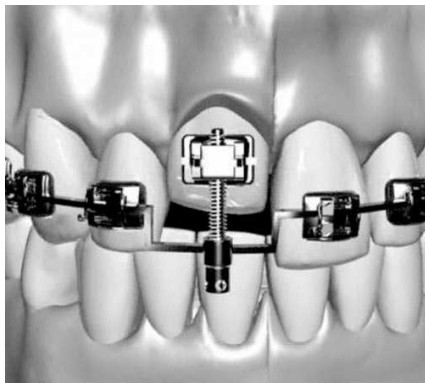

Figure 21 :

Distracteur miniature dento-porté attaché à l'arc orthodontique et aux brackets des incisives.

D'après Alcan, 2006 [2]

Il s'agit d'un système porté par les dents et un arc orthodontique.

Le système de distraction est composé de trois parties principales :

- un écrou fileté de transport ;
- une tige filetée principale avec une tête de vis ;
- un tube guide rétractable.

Le MTD est appliqué sur le segment mobile dent-os en utilisant l'arc orthodontique comme système d'ancrage.

Si nécessaire, l'inclinaison des dents peut également être corrigée en appliquant un torque et des courbures à l'arc orthodontique, ce qui modifie l'inclinaison du MTD.

Une fois que la dent en infraposition a atteint le niveau occlusal des dents adjacentes, la distraction est arrêtée et le MTD retiré.

Si l'alignement doit être affiné, un torque et des courbures supplémentaires peuvent être réalisés grâce à la mobilité du segment osseux.

Un nouvel arc orthodontique de stabilisation est ensuite mis en place jusqu'à la consolidation du segment osseux.

L'avantage d'un appareil supporté par les dents et l'arc orthodontique, est l'absence de corps étrangers sous-muqueux qui pourraient retarder la guérison du lambeau. Il

n'y a donc pas de risque d'inflammation ou de perforation du site opératoire, ni de seconde intervention nécessaire.

Le MTD présente également de nombreux avantages au niveau de la facilité de mise en place, d'activation et de retrait, du contrôle dans le sens bucco-lingual, et de la bonne tolérance par le patient.

Cependant, les zones de faible ossification et de faible génération de tissus mous observables à la suite d'une distraction multidirectionnelle de procès alvéolaires atrophiés, sont un inconvénient à l'utilisation des distracteurs externes. (Huck et al. 2006) [41]

V – 5.3.3. Distraction segmentaire.

Des cas de distraction ostéogène ont aussi été décrits dans la littérature pour le traitement d'ankyloses multiples et la fermeture des béances qui en résultent.

Dans ces cas, l'ostéotomie segmentaire concerne plusieurs dents et peut s'étendre jusqu'à une héli-arcade complète. [98]

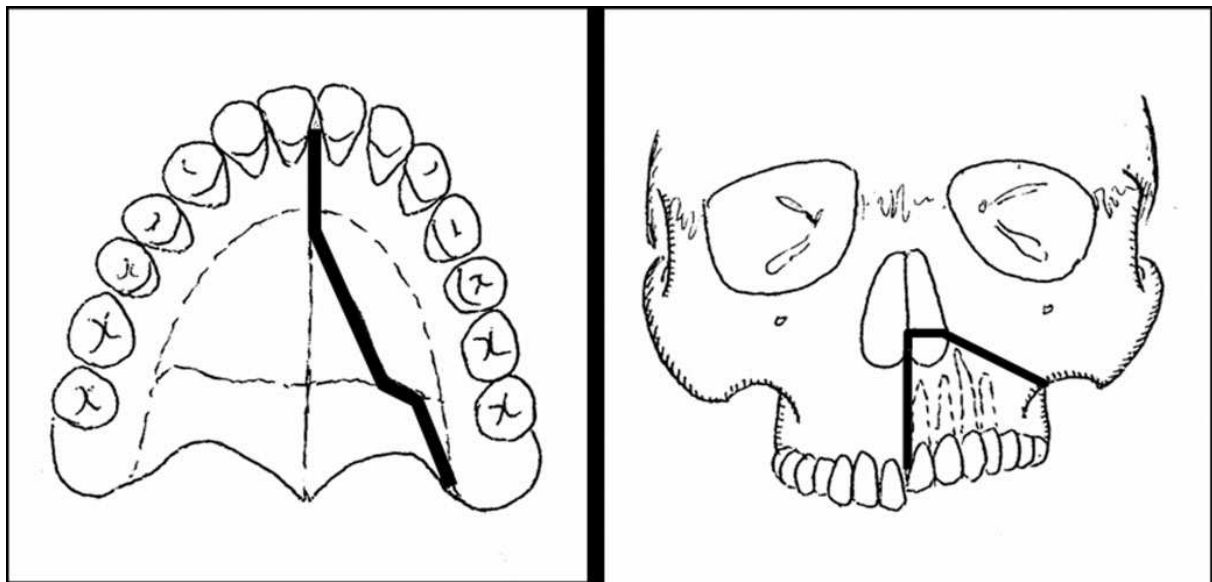


Figure 22 : Ostéotomie segmentaire maxillaire.

D'après Susami et al, 2006 [98]

Le segment mobilisé est fixé au distracteur sur l'héli-arcade antagoniste.



Figure 23 :

Appareil de distraction composé de bagues, fils et vis orthodontiques.

D'après Susami et al. 2006 [98]

Une fixation intermaxillaire est ensuite placée du côté opposé, afin d'empêcher les mouvements mandibulaires et de stabiliser l'occlusion pendant la distraction.

La fixation intermaxillaire est retirée après un mois de consolidation et le distracteur est remplacé par des brackets orthodontiques.

La récurrence est prévenue par des élastiques inter-maxillaires.

Huit mois après la fin de la distraction, les dents toujours sous le niveau occlusal, sont restaurées prothétiquement pour atteindre le plan d'occlusion.

Les complications possibles de l'ostéotomie segmentaire sont l'apparition de défauts parodontaux significatifs au niveau des sites d'ostéotomie verticale, et la perte de vitalité des dents adjacentes aux traits de section.

La rupture de l'apport sanguin du segment mobilisé, bien que rare, peut amener à la perte des dents et de l'os alvéolaire les entourant.

V – 5.4. Distraction ligamentaire.

Des auteurs ont récemment expérimenté une nouvelle approche pour le traitement des dents ankylosées : la distraction desmodontale.

Le principe de distraction ne s'applique pas uniquement à l'os et aux sutures.

La méthode de distraction desmodontale avait déjà été employée pour des mouvements dentaires mésio-distaux, pour le recul rapide de canines non ankylosées après l'extraction de premières prémolaires.

Le ligament alvéolo-dentaire est étiré au niveau de zones soumises à une tension, et l'apposition osseuse est induite.

Le ligament peut être comparé à une suture crânio-faciale dans ce cas.

Les études précédentes ayant ainsi démontré la capacité d'histogénèse du parodonte, Wilmes et Drescher [106] ont tenté d'appliquer la technique de distraction desmodontale à l'alignement des dents ankylosées.

Leur étude clinique pilote, publiée en 2009, porte sur la distraction desmodontale verticale sur des canines maxillaires ankylosées et en infraclusion.

Les patientes traitées étaient de jeunes adultes de 16 à 19 ans.

Le but de cette technique est de permettre l'alignement d'une dent ankylosée en évitant les risques inhérents à la distraction ostéogène, tout particulièrement les risques d'atteinte des racines adjacentes lors de l'ostéotomie.

Pour la canine en particulier, en raison de sa position et de la longueur de sa racine, il n'est pas toujours possible de préparer complètement par ostéotomie le segment osseux entourant la dent, notamment au niveau apical.

Protocole de traitement :

- exposition chirurgicale et luxation de la dent ankylosée ;
- collage d'un attachement orthodontique à la dent ;
- suture de la plaie ;
- période de latence de 5 à 7 jours ;
- mise en place du distracteur ;
- distraction de la dent à la vitesse de 0,5 mm par jour ;
- une fois l'extrusion de la dent achevée, alignement précis des dents avec un appareil multi-attaches ;

Trois distracteurs différents ont été testés selon les nécessités cliniques:

- distracteur muco-porté : basé sur une plaque active de Schwartz ;
- distracteur porté par la muqueuse et un mini-implant osseux ;
- distracteur ostéo-porté à l'aide de quatre mini-implants.

Ce dernier distracteur visait à éliminer les mouvements parasites d'intrusion des dents adjacentes liés à l'ancrage muqueux.

Le point commun entre tous les distracteurs utilisés est l'utilisation d'une vis pour la distraction. Elle permet de contrôler le trajet d'extrusion tout en maintenant une vitesse de mouvement constante et contrôlée pendant la distraction, ce qui ne peut être assuré avec des éléments orthodontiques élastiques.

Les résultats obtenus montrent que les dents ainsi traitées ont toutes entraîné avec elles les tissus durs et mous environnants.

Le déficit osseux présent au début du traitement a ainsi été presque totalement éliminé par la distraction.

Si la dent alignée doit être extraite par la suite en raison de la résorption radiculaire, la distraction aura permis de rétablir un terrain propice à la mise en place d'un implant.

La rapidité de l'histogénèse observée dans leur étude pourrait, selon les auteurs, être liée à la capacité régénérative élevée des tissus chez les patients jeunes.

CONCLUSION

Si l'ankylose est un phénomène bien connu aujourd'hui, ses mécanismes et ses étiologies exacts restent encore mal déterminés.

De plus en plus de groupes de recherche se sont cependant intéressés à l'ankylose ces dernières années, réalisant des avancées dans l'élucidation des mécanismes physiologiques et pathologiques, tout particulièrement au niveau du ligament alvéolo-dentaire, impliqués dans la prévention ou l'apparition de l'ankylose.

Certains facteurs étiologiques de l'ankylose dentaire sont bien établis, mais les détails des mécanismes entrant en jeu restent encore souvent flous, et il subsiste encore de nombreux cas d'ankylose idiopathique.

Les causes les plus fréquentes d'apparition de l'ankylose en denture permanente sont les blessures traumatiques, avec en premier lieu les avulsions et les intrusions. De nombreuses recherches portent sur les moyens de prévenir ou de limiter l'apparition de l'ankylose et de la résorption de remplacement qui l'accompagne, lors des réimplantations dentaires. Aucune d'elles n'a pour l'instant montré de résultats réellement concluants, mais l'utilisation de techniques telles que la décoronation peut permettre de tirer parti de ces phénomènes, pour garantir de bonnes conditions pour une future restauration esthétique et fonctionnelle à l'âge adulte. Elle résout également l'éternelle question de la réimplantation ou non réimplantation après avulsion traumatique.

L'ankylose alvéolo-dentaire touche essentiellement des sujets jeunes, au cours de leur croissance. Les conséquences négatives sur le reste de la denture, l'occlusion, et le parodonte peuvent être très importantes, surtout si l'atteinte intervient tôt dans la croissance de l'enfant.

Un diagnostic précoce et une surveillance régulière sont à ce titre capitaux pour une bonne prise en charge de cette pathologie.

Les traitements restent relativement simples pour les dents temporaires, se résumant la plupart du temps à des extractions, avec ou sans mise en place de mainteneurs d'espace, ou à la reconstitution des contacts de la dent en infraclusion.

Par contre, dès que l'ankylose atteint la denture permanente, les traitements peuvent rapidement, selon la sévérité de l'atteinte, devenir très complexes.

Le praticien se trouve alors confronté à une décision thérapeutique difficile, intégrant de nombreux facteurs individuels.

Il n'est en cela aidé par aucun guide de prise en charge de l'ankylose. Il n'existe en effet aucun consensus, aucun protocole bien établi, permettant de dégager une ligne de conduite à adopter face à cette pathologie.

S'il est vrai que plusieurs alternatives thérapeutiques ont été décrites au cours des dernières années, elles restent, pour la majorité d'entre-elles, le fruit de travaux individuels de praticiens présentant leurs cas cliniques.

Quelques-unes d'entre-elles semblent très prometteuses, mais beaucoup présentent l'inconvénient d'un faible recul clinique, ainsi que d'un nombre limité de mises en pratique. Pour certaines d'entre-elles, on pourra même ajouter des résultats hasardeux.

Pas facile donc pour le praticien de s'y retrouver, et de faire le meilleur choix possible pour son patient.

Le choix thérapeutique est également compliqué par la nécessité d'une projection et d'un suivi sur le long terme lorsque l'ankylose survient chez un jeune patient. En raison du caractère évolutif de l'ankylose, le traitement définitif ne peut être réalisé qu'à la fin de la croissance de l'enfant, ce qui oblige à la mise en place d'un traitement transitoire pour accompagner la croissance et ménager des conditions favorables au plan de traitement futur.

L'élaboration du plan de traitement doit donc se faire au cas par cas, selon les critères propres au patient et l'expérience du praticien.

Dans le panel d'options thérapeutiques pour le traitement de l'ankylose, l'extraction, longtemps largement privilégiée, ne trouve plus aujourd'hui qu'un nombre très limité d'indications. Trop mutilante, elle représente souvent un dernier recours lorsque d'autres thérapeutiques sont impossibles à mettre en oeuvre.

L'approche prothétique n'est envisageable que pour la correction d'infraclusions légères ou le remplacement de la dent ankylosée suite à son extraction ou à sa perte.

L'orthodontie, quant à elle, est fortement limitée par l'impossibilité de mobiliser une dent ankylosée. Seule, elle permet essentiellement d'intercepter ou de corriger les conséquences néfastes d'une ankylose sur le reste de la denture : malpositions dentaires, malocclusions, ou encore pertes osseuses.

La plupart des cas d'ankylose dentaire doivent être abordés de manière pluridisciplinaire, avec l'association de techniques chirurgicales, orthodontiques, et prothétiques.

BIBLIOGRAPHIE

1. Ahmad S, Bister D, Cobourne MT. The clinical features and aetiological basis of primary eruption failure. *Eur J Orthod.* 2006 Dec ; 28(6) : 535-40.
2. Alcan T. A miniature tooth-borne distractor for the alignment of ankylosed teeth. *Angle Orthod.* 2006 Jan ; 76(1) : 77-83.
3. Andersson L, Blomlöf L, Lindskog S, Feiglin B, Hammarström L. Tooth ankylosis. Clinical, radiographic and histological assessments. *Int J Oral Surg.* 1984 ; 13 : 423-31.
4. Andreasen JO, Andreasen FM, Andersson L. *Textbook and Color Atlas of Traumatic Injuries to the Teeth* (4th ed.). Oxford, Blackwell. 2007.
5. Bang E, Kjaer I, Christensen LR. Etiological aspects and orthodontic treatment of unilateral localized arrested tooth development combined with hearing loss. *Am J Orthod Dentofacial Orthop.* 1995 ; 108 : 154-161.
6. Barrett EJ, Kenny DJ, Tenenbaum HC, Sigal MJ, Johnston DH. Replantation of permanent incisors in children using Emdogain. *Dent Traumatol.* 2005 ; 21 : 269-75.
7. Bassigny F. Ankylose, quand tu nous tiens ! *Rev Orthop Dento Faciale.* 2007 ; 41 : 321-331.
8. Becker A, Karnei-R'em RM. The effects of infraocclusion: Part 1. Tilting of the adjacent teeth and local space loss. *Am J Orthod Dentofacial Orthop.* 1992 Sep ; 102(3) : 256-64.
9. Becker A, Karnei-R'em RM. The effects of infraocclusion: Part 2. The type of movement of the adjacent teeth and their vertical development. *Am J Orthod Dentofacial Orthop.* 1992 Oct ; 102(4) : 302-9.
10. Becker A, Karnei-R'em RM, Steigman S. The effects of infraocclusion: Part 3. Dental arch length and the midline. *Am J Orthod Dentofacial Orthop.* 1992 Nov ; 102(5) : 427-33.

11. Becktor KB, Bangstrup MI, Rølling S, Kjaer I. Unilateral primary or secondary retention of permanent teeth, and dental malformations. *Eur J Orthod.* 2002 ; 24(2) : 205-14.
12. Becktor KB, Nolting D, Becktor JP, Kjaer I. Immunohistochemical localization of epithelial rests of Malassez in human periodontal membrane. *Eur J Orthod.* 2007 ; 29 : 350-3.
13. Berkovitz BK, Whatling R, Barrett AW, Omar SS. The structure of bovine periodontal ligament with special reference to the epithelial cell rests. *J Periodontol.* 1997 Sep ; 68(9) : 905-13.
14. Biederman W. The incidence and etiology of tooth ankylosis. *Am J Orthod.* 1956 ; 42(12) : 921-26.
15. Biederman W. Etiology and treatment of tooth ankylosis. *Am J Orthod.* 1962 ; 48(9) : 670-84.
16. Bjerklin K, Kurol J, Velentin J. Ectopic eruption of maxillary first permanent molars and association with other tooth and developmental disturbances. *Eur J Orthod.* 1992 ; 14 : 369-375.
17. Bosker H, Tenkate LP, Nijenhuis LE. Familial reinclusion of permanent molars. *Clin Gen.* 1978 ; 13 : 314-320.
18. Bouyssou M, Lepp FH, Zerosi C. Résorptions dentaires et biologie osseuse. *Sciences et Lettres.* 1965.
19. Brady J. Familial primary failure of eruption of permanent teeth. *Brit J Orthod.* 1990 ; 17 : 109-113.
20. Brearly LJ, McKibben DH. Ankylosis of primary molar teeth. I. Prevalence and characteristics. *J Dent Child.* 1973 ; 40 : 54-63.
21. Bryson EC, Levin L, Banchs F, Abbot PV, Trope M. Effect of immediate intracanal placement of Ledermix paste on healing of replanted dog teeth after extended dry times. *Dent Traumatol* 2002 ; 18 : 316-21.
22. Bryson EC, Levin L, Banchs F, Trope M. Effect of minocycline on healing of replanted dog teeth after extended dry times. *Dent Traumatol* 2003 ; 19 : 90-95.

23. Campbell KM, Casas MJ, Kenny DJ. Development of ankylosis in permanent incisors following delayed replantation and severe intrusion. *Dent Traumatol.* 2007 ; 23(3) : 162-6.
24. Campbell KM, Casas MJ, Kenny DJ, Chau T. Diagnosis of ankylosis in permanent incisors by expert ratings, Periotest and digital sound wave analysis. *Dent Traumatol.* 2005 Aug ; 21(4) : 206-12.
25. Chaushu S, Becker A, Chaushu G. Orthosurgical treatment with lingual orthodontics of an infraoccluded maxillary first molar in an adult. *Am J Orthod Dentofacial Orthop.* 2004 Mar ; 125(3) : 379-87.
26. Cohenca N, Stabholz A. Decoronation - a conservative method to treat ankylosed teeth for preservation of alveolar ridge prior to permanent prosthetic reconstruction: literature review and case presentation. *Dent Traumatol.* 2007 Apr ; 23(2) : 87-94.
27. Cury PR, Furuse C, Martins MT, Sallum EA, De Araújo NS. Root resorption and ankylosis associated with guided tissue regeneration. *J Am Dent Assoc.* 2005 Mar ; 136(3) : 337-41.
28. Cvek M, Cleaton-Jones P, Austin J, Khng M, Lownie J, Fatti P. Effect of topical application of doxycycline on pulp revascularization and periodontal healing in reimplanted monkey incisors. *Endod Dent Traumatol* 1990 ; 6 : 170-176.
29. Darling AI, Levers BG. Submerged human deciduous molars and ankylosis. *Archs Oral Biol.* 1973 ; 18(8) :1021-40.
30. Duterloo HS. Reliability of diagnostic tests in cases of delayed tooth eruption. *Am J Orthod Dentofacial Orthop.* 2005 Apr ; 127(4) : 400.
- 31 . Filippi A, Pohl Y, von Arx T. Treatment of replacement resorption by intentional replantation, resection of the ankylosed sites, and Emdogain-results of a 6-year survey. *Dent Traumatol.* 2006 Dec ; 22(6) : 307-11.
32. Filippi A, Pohl Y, von Arx T. Decoronation of an ankylosed tooth for preservation of alveolar bone prior to implant placement. *Dent Traumatol* 2001 ;17 : 93-5.
33. Franck CA. Treatment options for impacted teeth. *J Am Dent Assoc.* 2000 ; 131 : 623-32.

34. Frazier-Bowers SA, Koehler KE, Ackerman JL, Proffit WR. Primary failure of eruption: further characterization of a rare eruption disorder. *Am J Orthod Dentofacial Orthop.* 2007 May ; 131(5) : 578.
35. Freeman JD. Preventive and interceptive orthodontics: a critical review and the results of a clinical study. *J Prev Dent* 1977 ; 4 : 7-14, 20-3.
36. Fucks AB. Le traitement d'urgence des expulsions dentaires. *Les cahiers de l'ADF.* 1999 4e trimestre ; 6.
37. Fujiyama K, Yamashiro T, Fukunaga T, Balam TA, Zheng L, Takano-Yamamoto T. Denervation resulting in dento-alveolar ankylosis associated with decreased Malassez epithelium. *J Dent Res.* 2004 ; 83(8) : 625-9.
38. Fukushima H, Jimi E, Kajiya H, Motokawa W, Okabe K. Parathyroid-hormone-related Protein Induces Expression of Receptor Activator of NF- κ B Ligand in Human Periodontal Ligament Cells via a cAMP/Protein Kinase A-independent Pathway. *J Den Res.* 2005 ; 84(4) : 329-34.
39. Gulinelli JL, Panzarini SR, Fattah CM, Poi WR, Sonoda CK, Negri MR, Saito CT. Effect of root surface treatment with propolis and fluoride in delayed tooth replantation in rats. *Dent Traumatol.* 2008 Dec ; 24(6) : 651-7.
40. Helpin M, Duncan WK. Ankylosis in monozygotics twins. *J Dent Child.* 1986 ; 53 : 135-139.
41. Huck L, Korbmacher H, Niemeyer K, Kahl-Nieke B. Distraction osteogenesis of ankylosed front teeth with subsequent orthodontic fine adjustment. *J Orofac Orthop.* 2006 Jul ; 67(4) : 297-307.
42. Ilizarov GA. Basic principles of transosseous compression and distraction osteosynthesis. *Ortop Travmatol Protez.* 1971 ; 32 : 7-15.
43. Izard G, Dorian S. Total Retention of Deciduous Teeth. *Dent. Record.* 1933 ; 53 : 594.
44. Jigar D, Kalyani T, Traulatha S. Management of Partially Impacted Mandibular Second Molars with an Australian Uprighting Spring. *Orthod CyberJ.* Nov 2009.

45. Kanzaki H, Chiba M, Shimizu Y, Mitani H. Dual Regulation of Osteoclast Differentiation by Periodontal Ligament Cells through RANKL Stimulation and OPG Inhibition. *J Dent Res.* 2001 ; 80 : 887-91.
46. Kellogg EM, Guenther TA. A case report on a review of deciduous molar ankylosis. *Northwest Dent.* 1987 ; 66(6) : 8-15.
47. Kenny DJ, Barrett EJ, Casas MJ. Avulsions and Intrusions: The Controversial Displacement Injuries. *J Can Dent Assoc.* 2003 ; 69(5) : 308-13.
48. Kinzinger GS, Jänicke S, Riediger D, Diedrich PR. Orthodontic fine adjustment after vertical callus distraction of an ankylosed incisor using the floating bone concept. *Am J Orthod Dentofacial Orthop.* 2003 ; 124(5) : 582-90.
49. Kofod T, Würtz V, Melsen B. Treatment of an ankylosed central incisor by single tooth dento-osseous osteotomy and a simple distraction device. *Am J Orthod Dentofacial Orthop.* 2005 ; 127(1) : 72-80.
50. Komatsu K, Shimada A, Shibata T, Shimoda S, Oida S, Kawasaki K, Nifuji A. Long-term effects of local pretreatment with alendronate on healing of replanted rat teeth. *J Periodont Res.* 2008 ; 43 : 194-200.
51. Koyoumdjisky-Kaye E, Steigman S. Ethnic Variability in the Prevalence of Submerged Primary Molars. *J Dent Res.* 1982 ; 61 : 1401-1404.
52. Krakowiak FJ. Ankylosed primary maxillary molars. *J Dent Child.* 1978 ; 45(4) : 32-36.
53. Krasner P. Advances in the treatment of avulsed teeth. *Dent Today.* 2003 ; 22 : 84-87.
54. Kurol J. Infraocclusion of primary molars : an epidemiologic and family study. *Community Dentistry and Oral Epidemiology.* 1981 ; 9 : 94-102.
55. Kurol J. Early treatment of tooth-eruption disturbances. *Am J Orthod Dentofacial Orthop.* 2002 Jun ; 121(6) : 588-91.
56. Kurol J. Impacted and ankylosed teeth: why, when, and how to intervene. *Am J Orthod Dentofacial Orthop.* 2006 Apr ; 129 : 86-90.

57. Lautrou A. Anatomie dentaire. 2^e édition. Elsevier Masson, Paris 1997.
58. Lee KJ, Joo E, Yu HS, Park YC. Restoration of an alveolar bone defect caused by an ankylosed mandibular molar by root movement of the adjacent tooth with miniscrew implants. *Am J Orthod Dentofacial Orthop.* 2009 Sep ; 136(3) : 440-9.
59. Lekic P, McCulloch CAG. Periodontal Ligament Cell Populations : The Central Role of Fibroblasts in Creating a Unique Tissue. 1996 ; 245 : 327-41.
60. Lim WH, Kim HJ, Chun YS. Treatment of ankylosed mandibular first permanent molar. *Am J Orthod Dentofacial Orthop.* 2008 Jan ; 133(1) : 95-101.
61. Lin DG, Kenny DJ, Barrett EJ, Lekic P, McCulloch CAG. Storage conditions of avulsed teeth affect the phenotype of cultured human periodontal cells. *J Periodont Res.* 2000 ; 35 : 42-50.
62. Loe H, Waerhang J. Experimental replantation of teeth in dogs and monkeys. *Arch Oral Biol.* 1961 ; 3 : 176-84.
63. Lariato LB, Machado AW, Souki BQ, Pereira TJ. Late diagnosis of dentoalveolar ankylosis: impact on effectiveness and efficiency of orthodontic treatment. *Am J Orthod Dentofacial Orthop.* 2009 Jun ; 135(6) : 799-808.
64. Ma KM, Sae-Lim V. The effect of topical minocycline on replacement resorption of replanted monkey's teeth. *Dent Traumatol* 2003 ; 19 : 96-102.
65. Malmgren B. Décoronation : Comment, Pourquoi, Quand ? *CDA Journal.* 2000 ; 28(11) : 846- 854.
66. Malmgren B, Cvek M, Lundberg M, Frykholm A. Surgical treatment of ankylosed and infrapositioned reimplanted incisors in adolescents. *Scand J Dent Res.* 1984 ; 92 : 391-9.
67. Malmgren B, Malmgren O. Rate of infraposition of reimplanted ankylosed incisors related to age and growth in children and adolescents. *Dent Traumatol.* 2002 ; 18(1) : 28-36.
68. Marks SC Jr, Schroeder HE. Tooth eruption: theories and facts. *Anat Rec.* 1996 ; 245 : 374-93.

69. Messer LB, Cline JT. Ankylosed primary molars : results and treatment recommendations from an eight-year longitudinal study. *Pediatr Dent*. 1980 ; 2 : 37-47.
70. Metrop D, Laur JM, Coudert JL. Réinclusion de dents temporaires. *Info Dent*. 1991 ; 5 : 261-265.
71. Mine K, Kanno Z, Muramoto T, Soma K. Occlusal forces promote periodontal healing of transplanted teeth and prevent dentoalveolar ankylosis: an experimental study in rats. *Angle Orthod*. 2005 Jul ; 75(4) : 637-44.
72. Moffat MA, Smart CM, Fung DE, Welbury RR. Intentional surgical repositioning of an ankylosed permanent maxillary incisor. *Dent Traumatol*. 2002 Aug ; 18(4) : 222-6.
73. Mossey PA. The heritability of malocclusion : Part 2. The influence of genetics in malocclusion. *Br J Orth*. 1999 ; 26 : 195-203.
74. Moyers RE. *Handbook of orthodontics*. Chicago : Year Book Medical Publishers. 1988.
75. Mullally BH, Blakely D, Burden DJ. Ankylosis : an orthodontic problem with a restorative solution. *Br Dent J*. 1995 ; 179 : 426-9.
76. Nakamura Y, Tanaka T, Noda K, Shimpo S, Oikawa T, Hirashita A, Kawamoto T, Kawasaki K. Calcification of degenerating tissues in the periodontal ligament during tooth movement. *J Periodontal Res*. 2003 Jun ; 38(3) : 343-50.
77. Naulin-lfi C. *Traumatismes dentaires : du diagnostic au traitement*. Ed. C.D.P, Paris 1994.
78. Nielsen SH, Becktor KB, Kjaer I. Primary retention of first permanent mandibular molars in 29 subjects. *Eur J Orthod*. 2006 ; 28 : 529-34.
79. Ninomiya M, Kamata N, Fujimoto R, Ishimoto T, Suryono, Kido J, Nagayama M, Nagata T. Application of enamel matrix derivative in autotransplantation of an impacted maxillary premolar: a case report. *J Periodontol*. 2002 Mar ; 73(3) : 346-51.
80. Parner ET, Heidmann JM, Kjaer I, Vaeth M, Poulsen S. Biological interpretation of the correlation of emergence times of permanent teeth. *J Dent Res*. 2002 ; 81:451-4.

81. Raghoobar GM, Boering G, Vissink A, Stegenga B. Eruption disturbances of permanent molars : a review. J Oral Pathol Med. 1991 ; 20 : 159-166.
82. Raghoobar GM, Boering G, Vissink A. Clinical, radiographic and histological characteristics of secondary retention of permanent molars. J Dentistry. 1991 ; 19 : 164-170.
83. Reitan K. Incidence de l'inclusion dentaire au cours des traitements orthodontiques. Rev Orthop Dentofaciale. 1978 ; 12(1) : 12-34.
84. Ritter ALS, Ritter AV, MurrabV, Sigurdsson A, Trope M. Pulp revascularization of replanted immature dog teeth after treatment with minocycline and doxycycline assessed by laser Doppler flowmetry, radiography, and histology. DentTraumatol 2004 ; 20 : 75-84.
85. Roberts WE. Bone Physiology of Tooth Movement, Ankylosis, and Osteointegration. Seminars Orthod. 2000 ; 6(3) :173-82.
86. Sabri R. Treatment of a Class I crowded malocclusion with an ankylosed maxillary central incisor. Am J Orthod Dentofacial Orthop. 2002 Nov ; 122(5) : 557-65.
87. Sandid O. Les ankyloses dentaires.
<http://www.dentalespace.com/dentiste/formation/282-ankyloses-dentaires.htm>
88. Schätzle M, Tanner SD, Bosshardt DD. Progressive, generalized, apical idiopathic root resorption and hypercementosis. J Periodontol. 2005 Nov ; 76(11) : 2002-11.
89. Sapir S, Shapira J. Decoronation for the management of an ankylosed young permanent tooth. Dent Traumatol. 2008 Feb ; 24(1) : 131-5.
90. Schjøtt M, Andreasen JO. Emdogain does not prevent progressive root resorption after replantation of avulsed teeth : a clinical study. Dent Traumatol. 2005 ; 21 : 46-50.
91. Schwartz O, Andreasen FM, Andreasen JO. Effects of temperature, storage time and media on periodontal and pulpal healing after replantation of incisors in monkeys. Dent Traumatol. 2002 Aug ; 18(4) : 190-5.

92. Shibata T, Komatsu K, Shimada A, Shimoda S, Oida S, Kawasaki K, Chiba M. Effects of alendronate on restoration of biomechanical properties of periodontium in replanted rat molars. *J Periodontal Res.* 2004 Dec ; 39(6) : 405-14.
93. Shimono M, Ishikawa T, Ishikawa H, Matsuzaki H, Hashimoto S, Muramatsu T, Shima K, Matsuzaka KI, Inoue T. Regulatory Mechanisms of Periodontal Regeneration. *Microscopy Res Tech.* 2003 ; 60 : 491-502.
94. Smith S, Ross JW, Scully C. An unusual oral complication of herpes zoster infection. *Oral Surg Oral Med Oral Pathol.* 1984 Apr ; 57(4) : 388-9.
95. Starnes LO. Comprehensive phase I treatment in the middle mixed dentition. *J Clin Orthod* 1998 ; 32 : 98-110.
96. Steigman S, Koyoumdjisky-Kaye E, Matrai Y. Relationship of Submerged Deciduous Molars to Root Resorption and Development of Permanent Successors. *J Dent Res.* 1974 ; 53 : 88-93.
97. Sullivan B. Observations on submerged primary molar teeth. *New Zealand Dent J.* 1976 : 72 ; 224-228.
98. Susami T, Matsuzaki M, Ogihara Y, Sakiyama M, Takato T, Sugawara Y, Matsumoto S. Segmental alveolar distraction for the correction of unilateral open-bite caused by multiple ankylosed teeth: a case report. *J Orthod.* 2006 Sep ; 33(3) : 153-9.
99. Takahashi T, Takagi T, Moriyama K. Orthodontic treatment of a traumatically intruded tooth with ankylosis by traction after surgical luxation. *Am J Orthod Dentofacial Orthop.* 2005 Feb ; 127(2) : 233-41.
100. Talic NF, Evans CA, Daniel JC, Zaki AE. Proliferation of epithelial rests of Malassez during experimental tooth movement. *Am J Orthod Dentofacial Orthop.* 2003 May ; 123(5) : 527-33.
101. Torres JH, Favre de Thierrens C, Jacquard C et Jacquy N. Transplantations et réimplantations dentaires. *Encycl Méd Chir (Elsevier, Paris), Stomatologie/Odontologie*, 22-305-A-10, 1999.
102. Turley PK, Crawford LB, Carrington KW. Traumatically intruded teeth. *Angle Orthod.* 1987 Jul ; 57(3) : 234-44.

103. Ureles SD, Chrzan JM, Norton LA, Rossomando EF. A role for TNF in bone resorption of deciduous molars in human beings. *Am J Orthod Dentofacial Orthop.* 2000 Aug ; 118(2) : 196-202.
104. Vendrame dos Santos CL, Sonoda CK, Poi WR, Panzarini SR, Sundefeld ML, Negri MR. Delayed replantation of rat teeth after use of reconstituted powdered milk as a storage medium. *Dent Traumatol.* 2009 Feb ; 25(1) : 51-7.
105. Wesselink PR, Beertsen W. Repair processes in the periodontium following dentoalveolar ankylosis: the effect of masticatory function. *J Clin Periodontol.* 1994 ; 21 : 472-8.
106. Wilmes B, Drescher D. Vertical periodontal ligament distraction--a new method for aligning ankylosed and displaced canines. *J Orofac Orthop.* 2009 May ; 70(3) : 213-23.
107. Wings TY, Min W. Tymosin alpha 1 provides short-term and long-term benefits in the reimplantation of avulsed teeth : a double-blind randomized control pilot study. *Am J Emerg Med.* 2008 ; 26 : 574-7.
108. Winter GB, Gelbier MJ, Goodman JR. Severe infra-occlusion and failed eruption of deciduous molars associated with eruptive and developmental disturbances in the permanent dentition. A report of 28 selected cases. *Br J Orthod.* 1997 ; 24 : 149-57.
109. Wise GE, Frazier-Bowers S, D'Souza RN. Cellular, Molecular, and Genetic Determinants of Tooth Eruption. *Crit Rev Oral Biol Med.* 2002 ; 13 : 323-34.
110. Wise GE, King GJ. Mechanisms of Tooth Eruption and Orthodontic Tooth Movement. *J Dent Res.* 2008 ; 87 : 414-34.
111. Wong KS, Sae-Lim V. The effect of intracanal Ledermix on root resorption of delayed replanted monkey teeth. *Dent Traumatol* 2002 ; 18 : 309-15.
112. Yamada S, Kitamura M, Murakami S. PLAP-1 : a novel molecule regulating homeostasis of periodontal tissues. *Jap Dent Sci Rev.* 2008 ; 10 : 1016.
113. Yamada S, Tomoeda M, Ozawa Y, Yoneda S, Terashima Y, Ikezawa K, Ikegawa S, Saito M, Toyosawa S, Murakami S. PLAP-1/asperin, a novel negative regulator of periodontal ligament mineralization. *J Biol Chem.* 2007 ; 282(32) : 23070-80.

114. Yanpiset K, Trope M. Pulp revascularization of replanted immature dog teeth after different treatment methods. *Endod Dent Traumatol* 2000 ; 16 : 211–217.

115. Yilmaz R.S, Darling A.I, Levers BGH. Experimental tooth ankylosis and horizontal tooth movement in the pig. *Archs Oral Biol.* 1981 ; 26(1) : 41-47.

116. <http://www.ufsbd.fr>

KOCHERT Virginie – L'ankylose dentaire : données actuelles, conduite à tenir.

Nancy 2011: 119 p : 23 ill : 30 cm.

Th : Chir-Dent : Nancy 2011

Mots Clés : Ankylose
Infraclusion
Odontologie pédiatrique

KOCHERT Virginie – L'ankylose dentaire : données actuelles, conduite à tenir.

Th : Chir-Dent : Nancy 2011

Résumé de la thèse :

L'ankylose alvéolo-dentaire est une atteinte relativement fréquente, qui touche principalement la denture temporaire et la denture mixte, qui peut entraîner des perturbations importantes au niveau de la dentition, et devant laquelle le praticien se trouve souvent démuné.

L'ankylose dentaire est tout d'abord définie et caractérisée et ses conséquences cliniques décrites. La première partie de ce travail présente également une revue des différentes théories dont l'ankylose a fait l'objet, pour arriver jusqu'au concept actuel.

Afin de mieux cerner les mécanismes mis en cause, la seconde partie revient sur les mécanismes de l'éruption et des mouvements dentaires. Le ligament alvéolo-dentaire est également traité, et les données récentes concernant le maintien de son homéostasie et les mécanismes physiologiques de prévention de l'ankylose sont exposés.

Les différentes étiologies de l'ankylose sont ensuite passées en revue dans la troisième partie.

La quatrième partie présente les éléments diagnostiques permettant la mise en évidence de l'ankylose.

Enfin, la dernière partie se concentre sur les facteurs décisionnels pour la prise en charge de l'ankylose dentaire, et sur l'arsenal thérapeutique disponible pour le traitement de cette pathologie, qu'il soit chirurgical, orthodontique, ou prothétique.

Jury

Président	C. STRAZIELLE	Professeur des Universités
Juge	<u>D. DESPREZ-DROZ</u>	<u>Maître de Conférences des Universités</u>
Juge	D. ANASTASIO	Praticien Hospitalier
Juge	J. BOCQUEL	Docteur en Chirurgie Dentaire

Adresse de l'auteur :

KOCHERT Virginie
2, allée des Tissiers
54600 VILLERS-LES-NANCY

Jury : Président : C.STRAZIELLE – Professeur des Universités
Juges : D.DESPRESZ-DROZ – Maître de Conférence des Universités
D. ANASTASIO – Praticien Hospitalier
J. BOCQUEL – Assistant Hospitalier Universitaire

Thèse pour obtenir le diplôme D'Etat de Docteur en Chirurgie Dentaire

Présentée par: **Mademoiselle KOCHERT, Virginie**

né(e) à: **METZ (Moselle)**

le **10 août 1983**

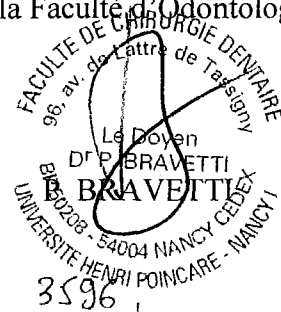
et ayant pour titre : « **L'ankylose dentaire : données actuelles, conduite à tenir** »

Le Président du jury,



C.STRAZIELLE

Le Doyen,
de la Faculté d'Odontologie



Autorise à soutenir et imprimer la thèse

NANCY, le 29.4.2011

Le Président de l'Université Henri Poincaré, Nancy-1

Pour le Président
et par Délégation,

La Vice-Présidente du Conseil
des Etudes et de la Vie Universitaire,

J.P. FINANCE



C. CAPDEVILLE-ATKINSON

