



HAL
open science

Craniosténose : étude d'un cas familial - Prise en charge odontologique et maxillo-faciale

Elodie Laurent

► **To cite this version:**

Elodie Laurent. Craniosténose : étude d'un cas familial - Prise en charge odontologique et maxillo-faciale. Sciences du Vivant [q-bio]. 2013. hal-01738794

HAL Id: hal-01738794

<https://hal.univ-lorraine.fr/hal-01738794>

Submitted on 20 Mar 2018

HAL is a multi-disciplinary open access archive for the deposit and dissemination of scientific research documents, whether they are published or not. The documents may come from teaching and research institutions in France or abroad, or from public or private research centers.

L'archive ouverte pluridisciplinaire **HAL**, est destinée au dépôt et à la diffusion de documents scientifiques de niveau recherche, publiés ou non, émanant des établissements d'enseignement et de recherche français ou étrangers, des laboratoires publics ou privés.



AVERTISSEMENT

Ce document est le fruit d'un long travail approuvé par le jury de soutenance et mis à disposition de l'ensemble de la communauté universitaire élargie.

Il est soumis à la propriété intellectuelle de l'auteur. Ceci implique une obligation de citation et de référencement lors de l'utilisation de ce document.

D'autre part, toute contrefaçon, plagiat, reproduction illicite encourt une poursuite pénale.

Contact : ddoc-thesesexercice-contact@univ-lorraine.fr

LIENS

Code de la Propriété Intellectuelle. articles L 122. 4

Code de la Propriété Intellectuelle. articles L 335.2- L 335.10

http://www.cfcopies.com/V2/leg/leg_droi.php

<http://www.culture.gouv.fr/culture/infos-pratiques/droits/protection.htm>

ACADEMIE DE NANCY – METZ

**UNIVERSITE DE LORRAINE
FACULTE D'ODONTOLOGIE**

Année 2013

N°6068

THESE

pour le

**DIPLÔME D'ETAT DE DOCTEUR EN
CHIRURGIE DENTAIRE**

par

Elodie LAURENT

Née le 16 avril 1986 à Pont-à-Mousson (Meurthe-et-Moselle)

**CRANIOSTENOSE : ETUDE D'UN CAS FAMILIAL -
PRISE EN CHARGE ODONTOLOGIQUE ET MAXILLO-
FACIALE**

Présentée et soutenue publiquement
le 4 Avril 2013

Examineurs de la Thèse :

M. J.P. LOUIS

Professeur des Universités

Président

M. C. WANG

Maître de Conférences des Universités

Juge

M. E. SIMON

Professeur des Universités

Juge

Mme J. GUILLET-THIBAUT

Assistante Hospitalier Universitaire

Juge

Vice-Doyens : **Pr Pascal AMBROSINI – Pr Francis JANOT - Dr Céline CLEMENT**

 Membres Honoraires : **Dr L. BABEL – Pr. S. DURIVAUX – Pr A. FONTAINE – Pr G. JACQUART – Pr D. ROZENCWEIG - Pr M. VIVIER**

 Doyen Honoraire : **Pr J. VADOT**

Sous-section 56-01 Odontologie pédiatrique	Mme M. Mlle Mme Mlle	<u>DROZ Dominique (Desprez)</u> PREVOST Jacques JAGER Stéphanie JULHIEN-COSTER Charlotte LUCAS Cécile	Maître de Conférences* Maître de Conférences Assistante* Assistante Assistante
Sous-section 56-02 Orthopédie Dento-Faciale	Mme M. Mlle M.	<u>FILLEUL Marie Pierryle</u> GEORGE Olivier BLAISE Claire EGLOFF Benoît	Professeur des Universités* Maître de Conf. Associé Assistante Assistant
Sous-section 56-03 Prévention, Epidémiologie, Economie de la Santé, Odontologie légale	Mme M. M.	<u>CLEMENT Céline</u> JANOT Francis CAMELOT Frédéric	Maître de Conférences* Professeur Contractuel Assistant
Sous-section 57-01 Parodontologie	M. Mme M. M. Mlle M.	<u>AMBROSINI Pascal</u> BISSON Catherine MILLER Neal PENAUD Jacques BÖLÖNI Eszter JOSEPH David	Professeur des Universités* Maître de Conférences* Maître de Conférences Maître de Conférences Assistante Assistant
Sous-section 57-02 Chirurgie Buccale, Pathologie et Thérapeutique Anesthésiologie et Réanimation	M. M. M. M. M. M. Mme M.	<u>BRAVETTI Pierre</u> ARTIS Jean-Paul VIENNET Daniel WANG Christian BAPTISTA Augusto-André CURIEN Rémi GUILLET-THIBAUT Julie MASCHINO François	Maître de Conférences Professeur 1er grade Maître de Conférences Maître de Conférences* Assistant Assistant Assistante* Assistant
Sous-section 57-03 Sciences Biologiques (Biochimie, Immunologie, Histologie, Embryologie, génétique, Anatomie pathologique, Bactériologie, Pharmacologie)	M. M. M.	<u>WESTPHAL Alain</u> MARTRETTE Jean-Marc YASUKAWA Kazutoyo	Maître de Conférences* Professeur des Universités* Assistant Associé
Sous-section 58-01 Odontologie Conservatrice, Endodontie	M. M. M. M. Mlle M.	<u>ENGELS-DEUTSCH Marc</u> AMORY Christophe MORTIER Eric BALHAZARD Rémy PECHOUX Sophie VINCENT Marin	Maître de Conférences Maître de Conférences Maître de Conférences Assistant* Assistante Assistant
Sous-section 58-02 Prothèses (Prothèse conjointe, Prothèse adjointe partielle, Prothèse complète, Prothèse maxillo-faciale)	M. M. M. M. Mlle M. M. Mlle Mlle	<u>DE MARCH Pascal</u> LOUIS Jean-Paul ARCHIEN Claude SCHOUVER Jacques CORNE Pascale LACZNY Sébastien MAGNIN Gilles CORROY Anne-Sophie RIFFAULT-EGUETHER Amélie	Maître de Conférences Professeur des Universités* Maître de Conférences* Maître de Conférences Assistante Assistant Assistant Assistante Assistante
Sous-section 58-03 Sciences Anatomiques et Physiologiques Occlusodontiques, Biomatériaux, Biophysique, Radiologie	Mlle M. Mme M. M.	<u>STRAZIELLE Catherine</u> RAPIN Christophe (Sect. 33) MOBY Vanessa (Stutzmann) SALOMON Jean-Pierre HARLE Guillaume	Professeur des Universités* Professeur des Universités* Maître de Conférences* Maître de Conférences Assistant Associé

*Par délibération en date du 11 décembre 1972,
la Faculté de Chirurgie Dentaire a arrêté que
les opinions émises dans les dissertations
qui lui seront présentées
doivent être considérées comme propres à
leurs auteurs et qu'elle n'entend leur donner
aucune approbation ni improbation.*

A notre président de thèse,

Monsieur le Professeur Jean-Paul LOUIS,

Officier des Palmes Académiques,

Docteur en Chirurgie Dentaire,

Docteur en Sciences Odontologiques,

Docteur d'Etat en Odontologie,

Professeur des Universités - Praticien Hospitalier,

Président Honoraire et Secrétaire perpétuel de l'Académie Nationale de
Chirurgie Dentaire,

Membre de l'Académie Lorraine des Sciences,

Responsable de la Sous-section : Prothèse.

*Nous vous remercions de l'honneur que
vous nous avez fait en acceptant de présider
le jury de notre thèse.*

*Nous avons su apprécier la qualité de votre
enseignement et l'intérêt que vous portez
aux étudiants.*

*Veillez trouver dans ce travail l'expression
de notre vive reconnaissance et de notre
profond respect.*

A notre juge et directeur de thèse,

Monsieur le Docteur Christian WANG,

Docteur en Chirurgie Dentaire,

Docteur en Sciences Odontologiques,

Maître de Conférences des Universités - Praticien Hospitalier,

Sous-section : Chirurgie Buccale, Pathologie et Thérapeutique,
Anesthésiologie et Réanimation.

Nous vous remercions d'avoir accepté de diriger notre thèse.

Qu'il vous soit témoigné notre profonde reconnaissance pour votre aide, votre disponibilité, et votre soutien, qui nous ont permis de mener à bien ce travail.

Les quelques mois passés dans votre service ont été très enrichissants.

Veillez trouver ici l'expression de notre profond respect et de nos sincères remerciements.

A notre juge de thèse,

Monsieur le Professeur Etienne SIMON,

Docteur en Médecine,

Chirurgien des Hôpitaux,

Professeur des Universités - Praticien Hospitalier,

Spécialité : Chirurgie Plastique, Reconstructrice et Esthétique.

Vous nous avez fait l'honneur de juger cette thèse et nous vous en sommes extrêmement reconnaissants.

Veillez accepter dans ce travail, l'expression de notre respectueuse considération et de notre gratitude pour votre aide et votre disponibilité tout au long de la rédaction de cet ouvrage.

A notre juge de thèse,

Madame le Docteur GUILLET-THIBAUT Julie,

Docteur en Chirurgie Dentaire,

Assistante Hospitalier Universitaire,

Sous-section : Chirurgie Buccale, Pathologie et Thérapeutique.

*Nous sommes sensibles à l'intérêt que vous
avez porté à notre travail en acceptant d'en
être le juge.*

*Nous vous exprimons notre respectueuse
considération.*

**CRANIOSTENOSE : ETUDE D'UN CAS
FAMILIAL - PRISE EN CHARGE
ODONTOLOGIQUE ET MAXILLO-FACIALE**

Table des matières

INTRODUCTION	10
<u>PARTIE I</u> LES CRÂNIOSTÉNOSES	12
I.1. LES SUTURES (1-14).....	13
I.1.1. Croissance crânio-faciale (1-8)	13
I.1.1.1. Histogénèse (1-3).....	13
I.1.1.2. Organogénèse (2-4).....	14
I.1.1.3. Morphogénèse (4-8).....	16
I.1.1.3.1. Croissance du neurocrâne (4, 7, 8)	17
I.1.1.3.2. Croissance du viscérocrâne (7).....	19
I.1.2. Anatomie (2, 4, 9, 10)	20
I.1.2.1. Les systèmes de sutures crâniofaciales (4, 10).....	21
I.1.2.1.1. Le système péri-maxillaire	22
I.1.2.1.2. Le système crânio-facial	22
I.1.2.1.3. Le système coronal.....	22
I.1.2.1.4. Le système de la suture lambdoïde.....	22
I.1.2.1.5. Le système sagittal	23
I.1.2.2. Les fontanelles (4).....	23
I.1.3. Histologie des sutures (4, 7, 8, 11-14)	24
I.1.3.1. Structure histologique de la suture active (4, 7, 11, 12)	24
I.1.3.2. Réponse histologique de la suture à l'étirement (8)	25
I.1.3.3. Modifications histologiques au cours du temps (11, 13, 14).....	26
I.1.4. Physiologie des sutures (14).....	27
I.1.4.1. Fonction ligamentaire d'union et d'amortissement des pièces squelettiques.....	27
I.1.4.2. Fonction de rattrapage	28
I.1.4.3. Fonction articulaire de mouvement.....	28
I.2. LES CRÂNIOSTÉNOSES (15-22).....	29
I.2.1. Anatomopathologie (15-19)	29
I.2.1.1. Aspect clinique (15).....	29
I.2.1.2. Aspect radiologique (16-19).....	29
I.2.2. Diagnostic (16, 20).....	31
I.2.3. Epidémiologie et étiopathogénie (18, 21).....	32
I.2.3.1. Epidémiologie (18, 21)	32
I.2.3.2. Etiopathogénie (18).....	33

I.2.4.	Conséquences anatomiques et fonctionnelles des synostoses (5, 15, 18, 22)	34
I.2.4.1.	Conséquences anatomiques (15)	35
I.2.4.2.	Conséquences fonctionnelles (5, 15, 18, 22)	35
I.3.	CLASSIFICATION DES CRANIOSTÉNOSES PURES (15, 17, 18)	37
I.3.1.	Scaphocéphalie (15, 18)	37
I.3.2.	Trigonocéphalie (15, 18)	38
I.3.3.	Plagiocéphalie (15, 17, 18)	38
I.3.4.	Brachycéphalie (17, 18)	39
I.3.5.	Oxycéphalie (15, 17, 18)	40
I.3.6.	Atteintes lambdoïdes (15)	40
I.3.7.	Formes complexes (18)	41
I.4.	FORMES SYNDROMIQUES DES CRÂNIOSTÉNOSES (15, 17, 18, 23-31)	42
I.4.1.	Syndrome de Crouzon ou dysostose crâniofaciale (15, 17, 18, 23-27)	42
I.4.1.1.	Epidémiologie (15, 23)	42
I.4.1.2.	Aspect clinique (17, 18, 24-27)	43
I.4.1.2.1.	Anomalies crâniennes (17, 18)	43
I.4.1.2.2.	Anomalies faciales (17)	43
I.4.1.2.3.	Troubles associés (17, 18, 24)	43
I.4.1.3.	Génétique (17, 18, 25-27)	44
I.4.2.	Syndrome d'Apert ou acrocéphalosyndactylie (15, 17, 18, 23, 28-31)	45
I.4.2.1.	Epidémiologie (15, 23)	45
I.4.2.2.	Aspect clinique (17, 18, 28-30)	46
I.4.2.2.1.	Anomalies crâniennes (18)	46
I.4.2.2.2.	Anomalies faciales (17)	46
I.4.2.2.3.	Anomalies des extrémités (17)	46
I.4.2.2.4.	Troubles associés (28)	47
I.4.2.3.	Génétique (29, 30)	48
I.4.3.	Autres syndromes (17, 18, 31)	48
I.4.3.1.	Syndrome de Saethre-Chotzen (18)	48
I.4.3.2.	Syndrome de Pfeiffer (17, 18)	49
I.4.3.3.	Dysplasie crânio-fronto-nasale (18, 31)	50

PARTIE II LA CHIRURGIE DU CRÂNE CHEZ LE NOURRISSON..... 51

II.1.	OBJECTIFS DU TRAITEMENT CHIRURGICAL CRÂNIEN (1, 15, 32)	52
II.1.1.	Permettre la croissance de l'encéphale et lutter contre l'hypertension intra crânienne (1, 32)	53

II.1.2.	Prévenir les troubles fonctionnels irréversibles	53
II.1.3.	Corriger la morphologie (32)	54
II.2.	TRAITEMENT CHIRURGICAL CRÂNIEN (1, 18, 19, 32).....	55
II.2.1.	Les techniques opératoires (1, 32).....	55
II.2.1.1.	Scaphocéphalie (1, 32)	55
II.2.1.2.	Trigonocéphalie (32)	56
II.2.1.3.	Plagiocéphalie (1)	57
II.2.1.4.	Brachycéphalie (32)	58
II.2.1.5.	Oxycéphalie (32).....	58
II.2.2.	Age d'intervention (18, 19).....	59

PARTIE III LA PLACE DE L'ORTHODONTISTE AU SEIN DE LA PRISE EN CHARGE DES CRÂNIOSTÉNOSES

III.1.	COOPÉRATION ORTHODONTICO-CHIRURGICALE (34, 36, 38-46)	62
III.1.1.	Diagnostic du cas chirurgical et élaboration du protocole orthodontico-chirurgical (34, 36).....	62
III.1.1.1.	Examen exo buccal.....	63
III.1.1.2.	Examen endo buccal.....	63
III.1.1.3.	Bilan des fonctions	63
III.1.1.4.	Etudes des examens complémentaires (34, 36)	64
III.1.1.4.1.	Photographies.....	64
III.1.1.4.2.	Modèles d'études / Set up	64
III.1.1.4.3.	Orthopantomogramme.....	64
III.1.1.4.4.	Téléradiographie de profil	64
III.1.1.4.5.	Scanner (34, 36).....	65
III.1.2.	Préparation orthodontique avant la chirurgie (34, 36, 38-42).....	65
III.1.2.1.	Traitement de la dysharmonie dento-maxillaire et alignement des arcades (34, 39-41)	66
III.1.2.2.	Suppression des compensations dentaires (40).....	66
III.1.2.3.	Gestion de la forme des arcades (40).....	67
III.1.2.4.	Cas particuliers (39).....	67
III.1.2.5.	Techniques (36, 39, 40, 42).....	68
III.1.3.	Pendant la chirurgie (34, 36, 39, 40).....	68
III.1.3.1.	Action de l'orthodontiste (40)	68
III.1.3.2.	Techniques de fixation intermaxillaire (34, 36, 39, 40)	69
III.1.3.2.1.	Ancrage dentaire (36).....	69
III.1.3.2.2.	Gouttière inter-occlusale (39, 40)	70
III.1.3.2.3.	Fixation intermaxillaire (34, 40)	71

III.1.3.2.4. Forces extra-orales (40)	71
III.1.4. Traitement orthodontique post chirurgical (43-46)	72
III.1.4.1. Finitions orthodontiques (45)	72
III.1.4.2. Phase de contention et limite de la récurrence (43, 44, 46)	73
III.1.4.2.1. Récurrence (43, 44, 46).....	73
III.1.4.2.2. Contention (43, 44).....	74
III.1.5. Difficultés liées au traitement orthodontique (39).....	75
III.1.5.1. Difficultés d'ordre psychologique	75
III.1.5.2. Difficultés d'ordre social et économique	76
III.1.5.3. Difficultés d'ordre odonto-stomatologique.....	76
III.1.5.3.1. Les caries	76
III.1.5.3.2. Les dents incluses	76
III.1.5.4. Difficultés d'ordre purement orthodontique (39)	76
III.2. EN CAS DE DISTRACTION OSSEUSE (47-49).....	77
III.2.1. Diagnostic (48).....	77
III.2.2. Préparation orthodontique avant la distraction (48)	77
III.2.3. Intervention de l'orthodontiste pendant la phase active de distraction (47-49)	78
III.2.4. Après la distraction (47, 48)	78
<u>PARTIE IV LA CHIRURGIE DE LA FACE</u>	79
IV.1. OBJECTIFS DU TRAITEMENT CHIRURGICAL FACIAL (20, 51)	80
IV.1.1. Correction morphologique de la face (20)	80
IV.1.2. Restitution de l'équilibre occlusal (51)	81
IV.2. TECHNIQUES OPÉRATOIRES DU TRAITEMENT DE LA FACE (1, 19, 20, 32, 47, 49, 51-63)	81
IV.2.1. Chirurgie conventionnelle (1, 20, 32, 51-53).....	81
IV.2.1.1. Tracés d'ostéotomies maxillaires de Le Fort (1, 51)	81
IV.2.1.1.1. Ostéotomie maxillaire de Le Fort I (1).....	81
IV.2.1.1.2. Ostéotomie nasomaxillaire de Le Fort II (1, 51).....	82
IV.2.1.1.3. Ostéotomie orbitonasomaxillaire de Le Fort III (1).....	83
IV.2.1.2. Stratégie en un temps : ostéotomie fronto-faciale monobloc (1, 32, 52).....	84
IV.2.1.3. Stratégie en deux temps (53)	84
IV.2.1.4. Age d'intervention (20, 32)	85
IV.2.2. Distraction osseuse (1, 19, 47, 49, 51, 54-62).....	86
IV.2.2.1. Principes de la distraction osseuse (47, 55).....	86
IV.2.2.2. Technique chirurgicale de distraction (47, 51, 56, 57)	88

IV.2.2.2.1. Différents temps opératoires (51).....	88
IV.2.2.2.2. Vecteur de distraction (47, 56).....	89
IV.2.2.2.3. Types de distracteurs (47, 56, 57).....	89
IV.2.2.3. Applications crânio-faciales de la distraction osseuse (47, 49, 58, 59).....	91
IV.2.2.3.1. Etage fronto-orbito-facial (58, 59).....	91
IV.2.2.3.2. Etage moyen (47, 49).....	92
IV.2.2.4. Age d'intervention (19, 60-62).....	93
IV.2.3. Place de la distraction osseuse face à la chirurgie conventionnelle (47, 62, 63).....	94

PARTIE V CAS CLINIQUES : ETUDE D'UNE FAMILLE PRÉSENTANT TROIS MEMBRES ATTEINTS DE LA MALADIE DE CROUZON..... 96

V.1. LE PÈRE : CAS N° 1.....	98
V.2. LES JUMELLES : CAS N° 2 ET 3.....	101
V.2.1. Anamnèse des jumelles.....	101
V.2.2. Cas n° 2 : Louise.....	102
V.2.2.1. Observation morphologique exobuccale.....	102
V.2.2.1.1. Examen du crâne.....	102
V.2.2.1.2. Examen du visage.....	102
V.2.2.2. Examen endobuccal.....	104
V.2.2.2.1. Examen des muqueuses.....	104
V.2.2.2.2. Examen des arcades dentaires.....	104
V.2.2.2.3. Etude de l'occlusion.....	106
V.2.2.3. Etude des fonctions.....	106
V.2.2.4. Observation et analyse des examens radiographiques.....	107
V.2.2.4.1. Orthopantomogramme.....	107
V.2.2.4.2. Téléradiographie de profil.....	109
V.2.2.5. Diagnostic.....	109
V.2.2.6. Plan de traitement.....	110
V.2.3. Cas n° 3 : Charlotte.....	113
V.2.3.1. Observation morphologique exobuccale.....	113
V.2.3.1.1. Examen du crâne.....	113
V.2.3.1.2. Examen du visage.....	113
V.2.3.2. Examen endobuccal.....	115
V.2.3.2.1. Examen des muqueuses.....	115
V.2.3.2.2. Examen des arcades dentaires.....	115
V.2.3.2.3. Etude de l'occlusion.....	117
V.2.3.3. Etude des fonctions.....	118
V.2.3.4. Observation et analyse des examens radiographiques.....	119

V.2.3.4.1. Orthopantomogramme	119
V.2.3.4.2. Téléradiographie de profil	121
V.2.3.5. Diagnostic	121
V.2.3.6. Plan de traitement.....	122
CONCLUSION	126
BIBLIOGRAPHIE	129

Table des figures

Figure I-1 Le développement crânio-facial et ses anomalies (Raphaël, 2003(1)).....	13
Figure I-2 Mise en place du troisième feuillet embryonnaire (Rabineau, 2006(2))....	13
Figure I-3 Formation du tube neural (gris) et individualisation des crêtes neurales (violette) (Rabineau, 2006(2)).....	14
Figure I-4 Délimitation de l'embryon par plicatures longitudinale (à gauche) et transversale (à droite) (Rabineau, 2006(2)).....	15
Figure I-5 Embryon à 27 jours (Aknin, 2008(4)).....	15
Figure I-6 La tête composée du neurocrâne et du viscérocrâne (Moore, 2011(6))... 16	
Figure I-7 Formation de la base du crâne à partir du chondrocrâne (Goldberg, 2011(7)).....	18
Figure I-8 Les sutures et fontanelles de la voûte crânienne (Goldberg, 2011(7)).....	19
Figure I-9 Bourgeons contribuant à la formation du viscérocrâne (Goldberg, 2011(7)).....	20
Figure I-10 Anatomie crânio-faciale du nouveau-né (Netter, 2006(9)).....	21
Figure I-11 Suture crânienne d'après Retzlaff et Prichard (Aknin, 2008(4))	25
Figure I-12 Réponse histologique d'une suture à l'étirement (Couly, 2002(8))	25
Figure I-13 Impressions digitiformes (Renier, 2006(17))	30
Figure I-14 Scaphocéphalie (Renier, 2008(18)).....	37
Figure I-15 Trigonocéphalie (Renier, 2008(18)).....	38
Figure I-16 Plagiocéphalie (Renier, 2008(18)).....	38
Figure I-17 Brachycéphalie (Renier, 2008(18)).....	39
Figure I-18 Oxycéphalie (Renier, 2008(18))	40
Figure I-19 Enfant atteint du syndrome de Crouzon (Renier, 2006(17)).....	42
Figure I-20 Enfant atteint du syndrome d'Apert (Renier, 2006(17))	45
Figure I-21 Syndactylie de la main (Renier, 2006(17))	47
Figure I-22 Illustrations d'un cas de syndrome de Saethre-Chatzen (Renier, 2008(18)).....	49
Figure I-23 Illustrations d'un cas de syndrome de Pfeiffer (Renier, 2008(18)).....	50
Figure I-24 Illustration d'un cas de dysplasie crânio-fronto-nasale (Haro Montero, 2005(31)).....	50

Figure II-1 Le "front chirurgical" (Renier, 2006(32)).....	54
Figure II-2 Schéma opératoire de la scaphocéphalie (Raphaël, 2003(1))	56
Figure II-3 Schéma opératoire de la trigonocéphalie (Arnaud, 2006(32)).....	57
Figure II-4 Schéma opératoire des plagiocéphalies (Raphaël, 2003(1)).....	57
Figure II-5 Schéma opératoire de la brachycéphalie (Arnaud, 2006(32))	58
Figure II-6 Schéma opératoire de l'oxycéphalie (Arnaud, 2006(32)).....	59
Figure III-1 Appareil multibague et élastiques intermaxillaires (Mauchamp, 1981(40))	68
Figure III-2 Fixation intermaxillaire post-opératoire (Casteigt, 2008(34)).....	69
Figure III-3 Contention fixe (Chabre, 2007(43)).....	75
Figure IV-1 Ostéotomie maxillaire de Le Fort I (Raphaël, 2003(1))	82
Figure IV-2 Ostéotomie nasomaxillaire de Le Fort II (Raphaël, 2003(1))	83
Figure IV-3 Ostéotomie orbitonasomaxillaire de Le Fort III (Raphaël, 2003(1))	83
Figure IV-4 Ostéotomie fronto-faciale monobloc (Raphaël, 2003(1))	84
Figure IV-5 Distraction osseuse crânio-faciale (Raphaël, 2003(1))	86
Figure IV-6 Les quatre stades de développement du régénérat osseux dans un foyer de distraction (Morand, 2005(47))	88
Figure IV-7 Distracteur externe (Meling, 2011(57))	90
Figure IV-8 Distracteur interne (Grayson, 1999(48))	91
Figure IV-9 Double distraction interne avec avancement fronto-facial (Arnaud, 2007(59)).....	92
Figure IV-10 Distraction maxillaire (Sorel, 2008(49)).....	93
Figure V-1 Le père, avant traitement (Simon).....	99
Figure V-2 Le père, en cours de distraction, par un casque de Delbet (Simon)	100
Figure V-3 Charlotte (à gauche) et Louise (à droite) (Siebert, 2007).....	101
Figure V-4 Louise, de face (Siebert, 2007).....	102
Figure V-5 Louise, de profil (Siebert, 2007).....	103
Figure V-6 Louise, arcade maxillaire (Siebert, 2007).....	104
Figure V-7 Louise, arcade mandibulaire (Siebert, 2007)	105
Figure V-8 Louise, photos en occlusion au début du traitement (Siebert, 2007)	106

Figure V-9 Louise, orthopantomogramme au début du traitement (Siebert, 2007).	107
Figure V-10 Louise, téléradiographie de profil après distraction crânio-faciale et avant ostéotomie (Siebert, 2007)	109
Figure V-11 Louise, photos en occlusion avant la disjonction (Siebert, 2010).....	111
Figure V-12 Louise, photos après l'ostéotomie bimaxillaire (Simon, 2012)	113
Figure V-13 Charlotte, de face (Siebert, 2007).....	113
Figure V-14 Charlotte, de profil (Siebert, 2007).....	114
Figure V-15 Charlotte, arcade maxillaire (Siebert, 2007).....	116
Figure V-16 Charlotte, arcade mandibulaire (Siebert, 2007)	116
Figure V-17 Charlotte, photos en occlusion au début du traitement (Siebert, 2007)	117
Figure V-18 Charlotte, orthopantomogramme au début du traitement (Siebert, 2007)	119
Figure V-19 Charlotte, téléradiographie de profil au début du traitement (Siebert, 2007)	121
Figure V-20 Charlotte, récession gingivale au niveau de 31 (Siebert, 2010).....	123
Figure V-21 Charlotte (à gauche) et Louise (à droite), actuellement (Simon, 2012)	125

INTRODUCTION

Les crâniosténoses sont des pathologies du développement se traduisant par l'ossification prématurée d'une ou plusieurs sutures crâniennes. Il en résulte une dysmorphose crâniofaciale plus ou moins sévère selon l'atteinte.

Leur diagnostic se fait généralement à la naissance.

En France, leur prévalence est estimée à environ un cas pour 2100 naissances.

Le traitement des crâniosténoses est long et contraignant, incluant plusieurs interventions chirurgicales maxillo-faciales ainsi qu'une prise en charge orthodontique, jusqu'à la fin de la croissance.

Il est primordial de suivre ce traitement dans son intégralité en raison des lourdes conséquences que peut avoir la pathologie aussi bien au niveau fonctionnel qu'esthétique. En effet, la première intervention, qui a lieu dans la première année de la vie de l'enfant, est urgente car la synostose bloque la croissance de l'encéphale pouvant engendrer une hypertension intracrânienne et donc des troubles fonctionnels majeurs au niveau de l'audition ou encore de la vision. La dernière opération est réalisée lorsque le patient atteint l'âge adulte. Le retentissement psychologique est également non négligeable et nécessite un soutien et un accompagnement de la part de l'équipe médicale envers le patient et sa famille.

La prise en charge est donc réalisée par une équipe de spécialistes multidisciplinaire en relation permanente les uns avec les autres.

Ce travail abordera dans un premier temps les généralités concernant les crâniosténoses notamment leur classification et leur expression clinique.

Il s'intéressera ensuite à la chirurgie du crâne chez le nourrisson.

Le traitement orthodontique au sein de leur prise en charge, puis la correction chirurgicale de la rétrusion faciale causée par la pathologie seront également détaillés.

Enfin, les différentes étapes du traitement des crâniosténoses seront illustrées par un cas familial, dont trois membres sont touchés par le syndrome de Crouzon : un père et ses deux filles. Les jumelles sont suivies au Centre Hospitalier Universitaire de Nancy par le Professeur Simon, en collaboration avec le Docteur Siebert, orthodontiste à Strasbourg.

PARTIE I

LES CRÂNIOSTÉNOSES

I.1. LES SUTURES (1-14)

I.1.1. Croissance crânio-faciale (1-8)

La région céphalique se développe au cours de trois périodes successives :

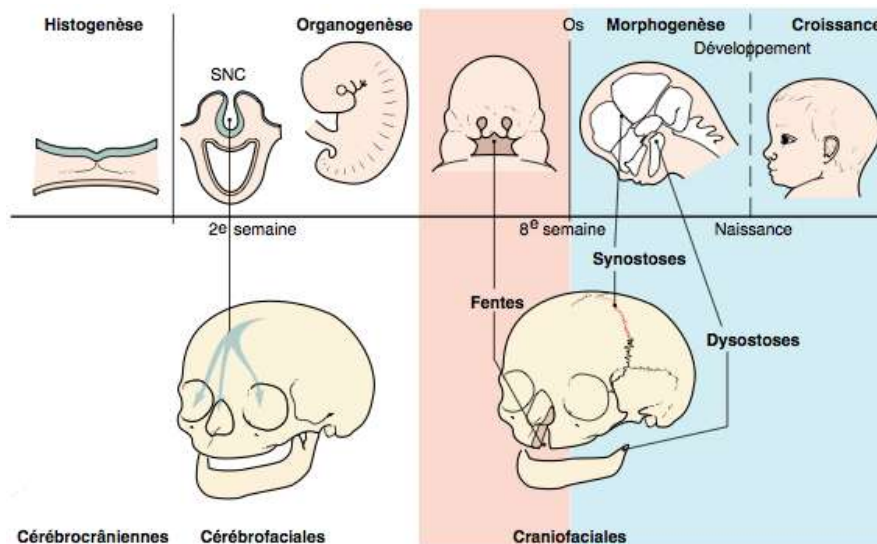


Figure I-1 Le développement crânio-facial et ses anomalies (Raphaël, 2003(1))
SNC = Système Nerveux Central

I.1.1.1. Histogénèse (1-3)

Au début du développement, l'embryon humain se présente sous la forme d'un disque didermique constitué de deux couches : l'épiblaste et l'endoderme. Au cours de la troisième semaine, un troisième feuillet issu de l'épiblaste, le chordo-mésoblaste, vient alors se mettre en place rendant le disque embryonnaire tridermique.




Figure I-2 Mise en place du troisième feuillet embryonnaire (Rabineau, 2006(2))
Bleu= Epiblaste ; Jaune= Endoderme ; Vert= Chordo-mésoblaste

Un épaissement de l'épiblaste se produit ensuite formant au centre la plaque neurale (ectoderme et neur ectoderme). Cette dernière se creuse progressivement constituant une gouttière puis le tube neural. A la fermeture de celui-ci, certaines cellules se détachent de cette région réalisant deux crêtes longitudinales : les crêtes neurales (3).

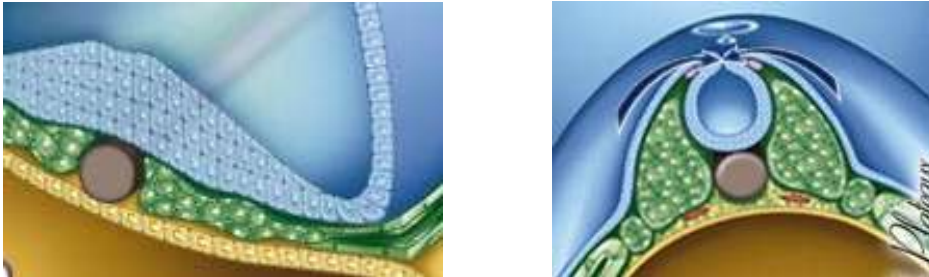


Figure I-3 Formation du tube neural (gris) et individualisation des crêtes neurales (violette)
(Rabineau, 2006(2))

I.1.1.2. Organogénèse (2-4)

C'est au cours de la quatrième semaine que commence l'organogénèse, c'est-à-dire la formation des différents organes et appareils à partir des dérivés des feuilletts embryonnaires initiaux. Durant cette phase, deux phénomènes se déroulent alors simultanément :

- La délimitation de l'embryon par plicature à la fois dans le sens longitudinal et dans le sens transversal.

Ainsi, dans le sens longitudinal, l'importante prolifération des éléments périphériques associée à l'enroulement de l'embryon sur lui-même, crée le rapprochement des régions caudale et crâniale de ce dernier.

Il en est de même dans le sens transversal. La forte croissance de la plaque neurale entraîne une invagination de l'embryon dans la cavité amniotique. De plus, l'augmentation du volume de celle-ci pousse les bords du disque embryonnaire vers la face ventrale de l'embryon réalisant son individualisation.

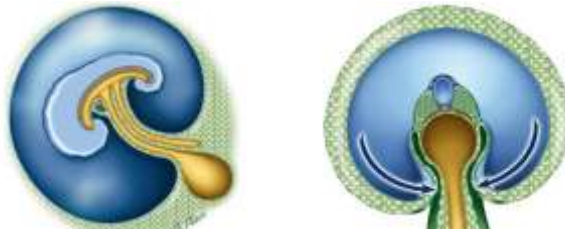


Figure I-4 Délimitation de l'embryon par plicatures longitudinale (à gauche) et transversale (à droite) (Rabineau, 2006(2))

- La formation des ébauches des principaux organes à partir des feuilletts et du mésenchyme intra-embryonnaire.

Ainsi, l'épiblaste, devenu ectoderme puis neurectoderme à la suite de l'étape de neurulation, sera à l'origine du système nerveux et du revêtement épidermique.

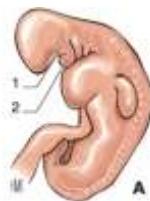Le chordo-mésoblaste constituera le squelette axial et des membres, les muscles et le tissu conjonctif.

Et l'endoderme, quant à lui, formera l'épithélium du tube digestif et de l'arbre respiratoire (2).

Un phénomène de segmentation se produit aussi répartissant le matériel tissulaire en plusieurs territoires qui se répètent et qui comportent donc chacun un dérivé des différents tissus (squelettique, musculaire, vasculaire, nerveux). En conséquence, la partie moyenne de l'embryon est segmentée en somites, la future région cervicale en arcs viscéraux et la face organisée en bourgeons (3).

A la fin de la quatrième semaine, la future région céphalique de l'embryon se compose :

- d'une coiffe conjonctive au-dessus du tube neural qui préfigure la voûte du crâne
- d'une plaque mésenchymateuse en dessous du tube neural, qui deviendra la base du crâne.



**Figure I-5 Embryon à 27 jours (Aknin, 2008(4))
1= Bourgeon Maxillaire ; 2= Bourgeon Mandibulaire**

I.1.1.3. Morphogénèse (4-8)

A partir de la huitième semaine du développement commence la morphogénèse. Il s'agit du développement et de la croissance du fœtus. C'est donc à cette période que va se construire le squelette du crâne et de la face par des phénomènes d'ossifications.

Au début du troisième mois, les structures et organes céphaliques sont en place.

La tête forme un ensemble qui peut être subdivisé en deux grandes régions :

- dorsalement, une partie neurale renfermant l'encéphale, avec les bulbes olfactifs, les yeux et les oreilles internes,
- ventralement, la face, supportant la portion supérieure du tube digestif et des voies respiratoires.

Chacune de ces deux portions de la tête possède son propre squelette : celui de la partie neurale est la boîte crânienne, essentiellement constituée par le neurocrâne, tandis que celui de la face appartient au viscérocrâne (ou splanchnocrâne).

Ces deux régions présentent une certaine autonomie l'une par rapport à l'autre, plus particulièrement dans le rythme de développement mais aussi dans divers syndromes malformatifs. C'est ainsi que l'organisation et la croissance de la partie neurale de la tête sont d'abord en avance sur celles de la partie viscérale, et que, plus tard, cette dernière rattrape son retard (5).

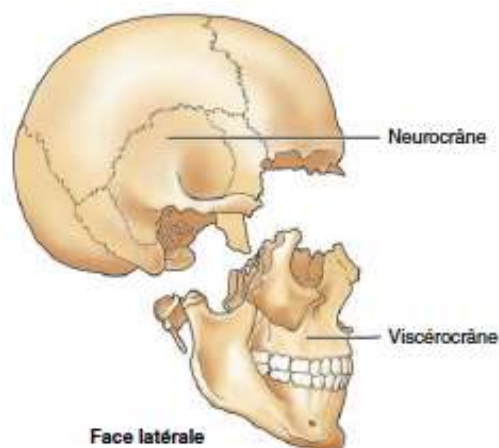


Figure I-6 La tête composée du neurocrâne et du viscérocrâne (Moore, 2011(6))

I.1.1.3.1. Croissance du neurocrâne (4, 7, 8)

Le neurocrâne est divisé en deux parties :

- la base du crâne ou chondrocrâne, qui subit une ossification endochondrale ;
 - la voûte du crâne ou dermatocrâne qui entoure entièrement le cerveau et qui subit une ossification de membrane.
- La base du crâne :

Il s'agit d'os dérivés des cellules des crêtes neurales.

Son précurseur cartilagineux est appelé chondrocrâne. La base cartilagineuse résulte de la fusion de cartilages. Un processus d'ossification endochondrale forme finalement les os de cette portion de crâne. Par conséquent, les os du chondrocrâne sont d'abord constitués de cartilage et s'ossifient ensuite (7).

Ce tissu osseux s'élabore ainsi à partir de chondroblastes localisés dans la base du crâne et constituant les compartiments de croissance des synchondroses (8).

Le chondrocrâne forme alors la base des os occipitaux, le corps du sphénoïde, le corps de l'éthmoïde, les grandes et petites ailes du sphénoïde ainsi que la portion pétreuse et mastoïdienne de l'os temporal.

Aussi, entre chacune des régions cartilagineuses de la base qui s'ossifient, persistent des synchondroses ou cartilages primaires qui jouent un rôle déterminant dans la croissance sagittale et transversale de la base du crâne.

Cette dernière est sous la dépendance des synchondroses, elles-mêmes contrôlées par des facteurs de croissance et des hormones (8).

Le chondrocrâne envoie dans la face d'importantes expansions : la capsule nasale et le cartilage de Meckel qui sont des tuteurs qui poussent en avant les os membraneux de la face supérieure et la mandibule au début de leur formation.

De même, la base du crâne cartilagineuse assure en partie le positionnement des pièces membraneuses formant la voûte crânienne.

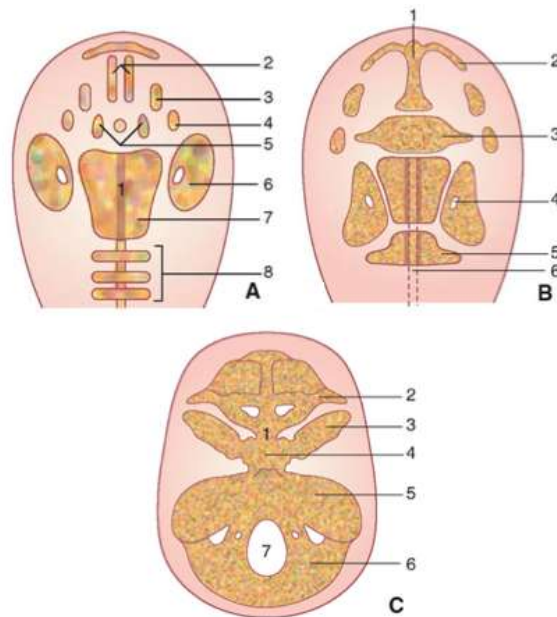


Figure I-7 Formation de la base du crâne à partir du chondrocrâne (Goldberg, 2011(7))

- A.** 1= Notochorde ; 2= Trabeculae cranii ; 3= Ala orbitalis ; 4= Ala temporalis ; 5= Cartilage hypophysaire ; 6= Capsule otique ; 7= Cartilage parachordal ; 8= Sclérotomes
- B.** 1= Fusion de trabécules ; 2= Capsule nasale ; 3= Cartilage hypophysaire ; 4= Méat auditif interne ; 5= Cartilage occipital ; 6= Lieu où se trouvait antérieurement la notochorde
- C.** 1= Ethmoïde ; 2= Petite aile ; 3= Grande aile ; 4= Corps du sphénoïde ; 5= Partie pétreuse du temporal ; 6= Os occipital ; 7= Foramen magnum

- La voûte du crâne :

La voûte crânienne, ou dermatocrâne, est une enveloppe fibropériostée superficielle d'os membraneux qui entoure et protège l'encéphale et ses récepteurs sensoriels (8).

Elle a pour origine le mésoderme para-axial et se compose des os frontal, pariétal, de l'écaille du temporal et d'une partie de l'occipital.

Elle est issue de la croissance radiaire de centres d'ossification : il s'agit d'une ossification de membrane sans modèle cartilagineux préexistant.

Les pièces osseuses sont séparées entre elles par des sutures qui comportent au niveau de leurs bords des sites de croissance. Cela confère à la voûte crânienne un pouvoir de croissance adaptative liée aux conditions locales. De même, aux points de convergence de plus de deux os, les sutures sont plus larges et sont appelées des fontanelles (7).

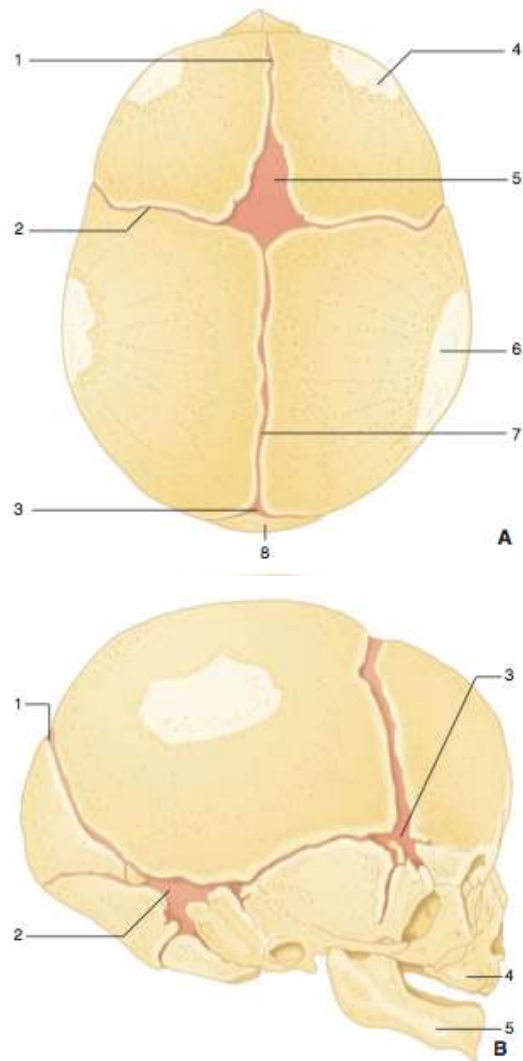


Figure I-8 Les sutures et fontanelles de la voûte crânienne (Goldberg, 2011(7))

A : Vue de dessus. 1= Suture frontale ou métopique ; 2= Suture coronale ; 3= Fontanelle postérieure ; 4= Bosse frontale ; 5= Fontanelle antérieure ; 6= Bosse pariétale ; 7= Suture sagittale ; 8= Os occipital

B : Vue de profil. 1= Suture sagittale ; 2= Fontanelle postéro-latérale ; 3= Fontanelle antéro-latérale ; 4= Maxillaire ; 5= Mandibule

Chaque pièce osseuse est enveloppée d'une condensation conjonctive : le périoste. Ce dernier est en continuité avec les sutures membraneuses et joue donc un rôle important dans l'accroissement en épaisseur et le modelage des os (4).

I.1.1.3.2. Croissance du viscérocrâne (7)

Le squelette de la face, ou viscérocrâne, se compose des axes cartilagineux des deux premiers arcs branchiaux (maxillo-mandibulaire et hyoïdien) qui vont se diviser pour donner les pièces osseuses de la face.

La face s'édifie par convergence et fusion des cinq bourgeons faciaux primordiaux : le bourgeon frontal, les deux bourgeons mandibulaires et les deux bourgeons maxillaires qui entourent la cavité du stomodéum. Les bourgeons maxillaire et mandibulaire, qui proviennent du premier arc branchial, forment le maxillaire et la mandibule. Le bourgeon frontal donne le front et les tempes (7).

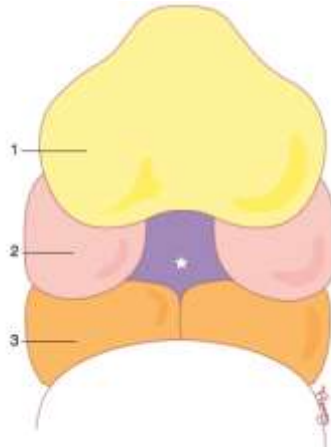


Figure I-9 Bourgeons contribuant à la formation du viscérocrâne (Goldberg, 2011(7))
1= Bourgeon naso-frontal ; 2= Bourgeons maxillaires ; 3= Bourgeons mandibulaires ;
Astérisque= Cavité du stomodéum

I.1.2. Anatomie (2, 4, 9, 10)

La boîte crânienne se compose de quatre os impairs et médians : l'os frontal, l'éthmoïde, le sphénoïde, l'occipital ainsi que de deux os pairs et symétriquement situés sur les faces latérales du crâne : les os temporaux et pariétaux.

Ces os sont séparés par des bandes de tissu conjonctif : les sutures. Au niveau des zones de convergences, à la jonction de plusieurs os, ces espaces constituent les fontanelles (2).

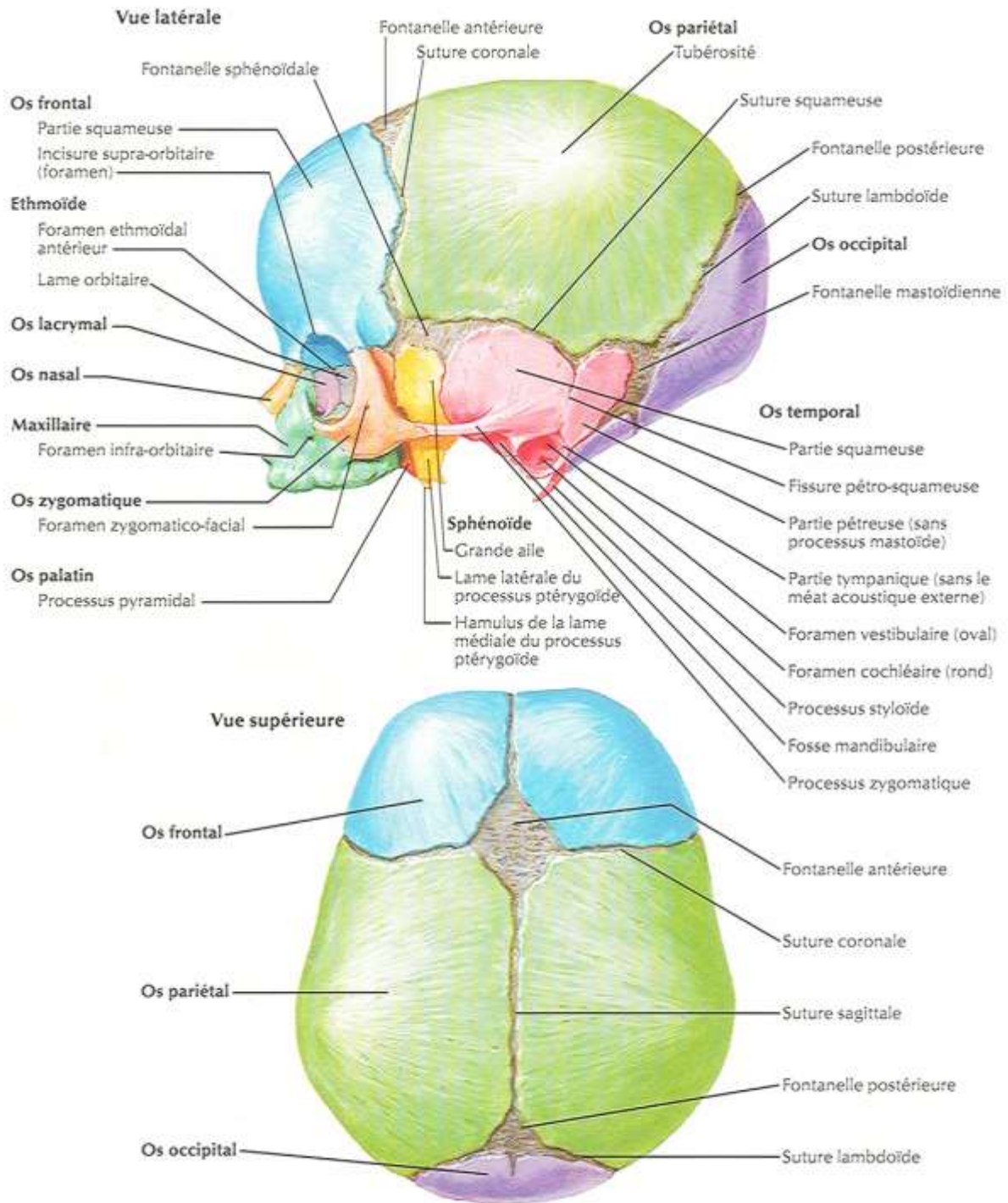


Figure I-10 Anatomie crânio-faciale du nouveau-né (Netter, 2006(9))

I.1.2.1. Les systèmes de sutures crâniofaciales (4, 10)

Les sutures membraneuses sont les lignes de séparation qui représentent les reliquats de la lame conjonctive primitive qui séparent les os du crâne et de la face

(4). Elles s'ossifient avec l'âge, mais restent actives jusqu'à l'âge adulte. Ainsi, elles jouent un rôle primordial dans la croissance crâniofaciale.

Scott a classé les sutures du crâne et de la face en cinq systèmes (10) :

I.1.2.1.1. Le système péri-maxillaire

Il se compose des sutures entre le maxillaire et les os contigus de la face :

- suture maxillo-malaire,
- suture maxillo-palatine (sagittale ou frontale),
- suture palatine transverse,
- suture maxillaire-os propres de nez,
- suture maxillaire-inguis.

I.1.2.1.2. Le système crânio-facial

Il comprend les sutures qui séparent d'une part, le maxillaire et les autres pièces osseuses de la face, des os appartenant à l'étage inférieur de la base du crâne :

- suture fronto-maxillaire,
- suture ptérygo-palatine,
- suture naso-frontale,
- suture fronto-malaire.

I.1.2.1.3. Le système coronal

Il sépare les segments crâniens antérieur (frontal, méséthmoïde et sphénoïde) et médian (temporal et pariétal).

I.1.2.1.4. Le système de la suture lambdoïde

Il s'agit de la suture séparant l'occipital du segment crânien médian.

I.1.2.1.5. Le système sagittal

Il regroupe les sutures qui divisent la face en deux moitiés dans le sens sagittal :

- suture métopique (ou inter-frontale),
- suture inter-nasale,
- suture symphysaire,
- suture inter-maxillaire (inter-palatine et médiane).

I.1.2.2. Les fontanelles (4)

Chez le nourrisson, les os de la voûte crânienne ne sont pas en contact car ils ne sont pas encore totalement formés à la naissance. En effet, des espaces membraneux, appelés fontanelles, les séparent et se ferment rapidement après la naissance.

Les six principales sont les suivantes (4) :

➤ Deux impaires et médianes :

- Fontanelle antérieure ou bregmatique.

Elle se situe au niveau du point bregma, à la confluence de l'os frontal et des deux pariétaux.

Sa fermeture se fait entre le troisième et le sixième mois qui suivent la naissance.

- Fontanelle postérieure ou lambdoïde.

Elle se trouve au niveau du point lambda, entre les deux pariétaux et l'occipital.

Elle se ferme au deuxième mois de la vie.

➤ Deux paires et latérales :

- Fontanelles antéro-latérales ou ptériques.

Elles sont localisées à la jonction entre le temporal, le frontal, le pariétal et la grande aile du sphénoïde. Ce sont les deux ptériens.

Elles se ferment aussi entre le troisième et le sixième mois.

- Fontanelles postéro-latérales ou astériques.

Elles sont situées entre l'occipital, le temporal et le pariétal. Ce sont les deux astériques. Leur fermeture se fait vers deux ans.

I.1.3. Histologie des sutures (4, 7, 8, 11-14)

Les sutures du crâne et de la face diffèrent légèrement du point de vue histologique ainsi qu'au niveau de leur âge de fermeture. En effet, les sutures crâniennes se ferment assez tôt dans la vie d'adulte, tandis que celles de la face ne se ferment que tardivement vers 70 à 80 ans (11).

I.1.3.1. Structure histologique de la suture active (4, 7, 11, 12)

La structure histologique des sutures est proche de celle du périoste qui se compose de deux couches :

- une couche interne ostéogénique où se différencient les cellules osseuses
- une couche externe fibreuse.

Elle varie au cours de son activité. En effet, dans une suture, la couche externe se divise. La couche la plus externe d'une des surfaces osseuses se lie ensuite à la couche externe de l'autre pièce osseuse faisant face et crée une couche intermédiaire homogène.

Ainsi, d'une berge à l'autre, cinq couches cellulaires distinctes forment la suture :

- une couche cambiale active, riche en cellules en cours de différenciation ostéogénique
- une couche capsulaire fibreuse constituée de tissu conjonctif. Il s'agit du ligament sutural.
- un tissu cellulaire et vasculaire central lâche
- une seconde couche capsulaire
- une seconde couche cambiale.

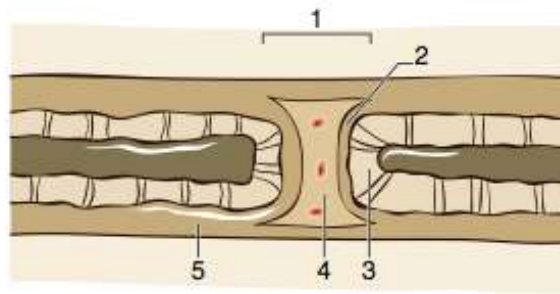


Figure I-11 Suture crânienne d'après Retzlaff et Prichard (Aknin, 2008(4))

**1= Suture ; 2= Couche capsulaire fibreuse ; 3= Couche cambiale ;
4= Tissu cellulaire et vasculaire lâche ; 5= Périoste**

Par conséquent, lors de la croissance crâniofaciale, de l'os se forme au niveau des marges des pièces osseuses. Il est constitué de cellules qui se différencient depuis les couches cambiales (7).

Il existe une différence entre l'organisation des sutures crâniennes et celle de la face. Au niveau de la face, les couches cambiales et capsulaires sont présentes avant la formation de la suture. Tandis qu'au niveau du crâne, les couches capsulaires n'apparaissent qu'au moment où les couches cambiales se rencontrent : les couches d'union existent mais ne sont pas encore individualisées (11, 12).

I.1.3.2. Réponse histologique de la suture à l'étirement (8)

Les sutures crâniofaciales ne présentent pas d'activité spontanée de croissance et d'ossification. En effet, cela nécessite qu'elles soient mises sous tension par la poussée d'organes sous-jacents ou par des contraintes expansives elles-mêmes engendrées par un flux.

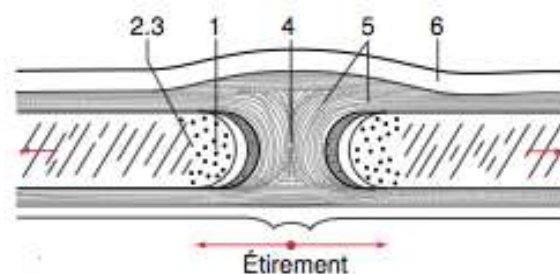


Figure I-12 Réponse histologique d'une suture à l'étirement (Couly, 2002(8))

1= Mitoses de fibroblastes ; 2 et 3= Lieu d'ossification par les ostéoblastes puis les ostéocytes ; 4= Centre de la suture ; 5= Fibres de collagène ; 6= Tégument de couverture

Ainsi, la réponse histologique d'une suture à l'étirement se traduit par un nombre important de mitoses dans la région centrale. Les cellules y ont alors l'aspect de fibroblastes.

A la périphérie des pièces osseuses, lieu d'ossification marginale sériée, siègent les cellules les moins jeunes, précurseurs de l'ossification : ostéoblastes puis ostéocytes. De même, plus près bord de la suture, se trouvent les cellules de type chondroïde qui produisent le cartilage secondaire.

De nombreuses fibres de collagène, tendineuses et adaptées biomécaniquement à l'étirement, sont tendues d'une berge à l'autre de la suture. Ces dernières sont en continuité avec les périostes superficiel et profond de surface.

Les phénomènes de tension et d'étirement doivent continuer pour que ce schéma histologique persiste.

C'est ce qui se passe lors de la croissance des organes céphaliques. Puis, lorsque la croissance de l'encéphale s'achève, le nombre de mitoses diminue faute de sollicitation. L'ossification marginale prend alors le relais ; la suture se ferme ainsi progressivement par indentation et engrainement (8).

I.1.3.3. Modifications histologiques au cours du temps (11, 13, 14)

Les sutures subissent un vieillissement progressif. Ainsi, elles passent par trois stades successifs, dont la durée est variable selon les sutures, avant de se fermer totalement :

- Synfibrose : stade primitif

Ce stade intervient chez le jeune enfant.

Les pièces osseuses, reliées par une suture fibreuse lâche, sont plus ou moins mobiles entre elles.

- Synarthrose : stade intermédiaire

La bande fibreuse qui relie les os est encore présente et permet leur accroissement. Cependant, les pièces osseuses sont engrenées réduisant de ce fait leur mobilité.

- Synostose : stade définitif

A ce stade, la bande fibreuse suturale a disparu créant une continuité entre les os. Cela marque la fin définitive de la croissance suturale mais pas obligatoirement la fin de la croissance de la pièce osseuse. Ce stade intervient tard chez l'adulte (13).

Ainsi, avec le vieillissement, la vascularisation du site diminue, la multiplication des cellules ostéo-progénitrices ralentit et une raréfaction des fibres de collagène se produit aboutissant finalement à la synostose, superficielle puis profonde, de la suture (14).

Selon Cohen et Mac Lean, la synostose suturale ne semble toutefois pas être liée à l'arrêt de la croissance (11).

I.1.4. Physiologie des sutures (14)

Le rôle des sutures ne se limite pas à une simple jonction de pièces osseuses. En effet, comme ces dernières ne sont pas immobiles dans leur premier stade de développement, elles contribuent de façon importante à la croissance crânio-faciale.

Les sutures possèdent une triple fonction (14) :

- une fonction ligamentaire d'union et d'amortissement des pièces squelettiques,
- une fonction de rattrapage,
- une fonction articulaire de mouvement.

I.1.4.1. Fonction ligamentaire d'union et d'amortissement des pièces squelettiques

En limitant et amortissant les écarts et les décalages des berges suturales, elles jouent le rôle d'une sorte de joint de rupture qui détermine leur siège et leur orientation.

I.1.4.2. Fonction de rattrapage

Les sutures possèdent une fonction de rattrapage, de joint de dilatation par la croissance marginale des berges, véritable ossification de rattrapage automatique adaptant les dimensions des pièces squelettiques aux volumes des viscères, des tissus et des fonctions en croissance.

I.1.4.3. Fonction articulaire de mouvement

Elles permettent une réorientation des pièces osseuses afin d'assurer à ses dernières la meilleure orientation possible et le meilleur équilibre architectural global à l'ensemble.

Les sutures assurent ces trois fonctions chez le sujet jeune, puis elles perdent les deux premières. Elles gardent leur fonction articulaire de mouvement en raison du certain degré de mobilité des pièces osseuses ou de leurs corticales.

I.2. LES CRÂNIOSTÉNOSES (15-22)

I.2.1. Anatomopathologie (15-19)

I.2.1.1. Aspect clinique (15)

Les crâniosténoses, ou crâniosynostoses, sont des déformations crâniennes qui résultent de l'ossification prématurée d'une ou plusieurs sutures crâniennes. L'importance et la forme de la crâniosténose dépendent du nombre de sutures atteintes et de leur situation. Elle peuvent s'associer à des anomalies de la croissance faciale et entrent alors dans le cadre des crâniofaciosténoses.

Cliniquement, cette pathologie se traduit par un rétrécissement du crâne et de la face dû au fait que la synostose bloque la croissance du crâne au niveau de la suture atteinte. L'expansion céphalique se fait donc au détriment des autres sutures. Il en résulte, selon les lois énoncées par Virchow, un rétrécissement qui se fait perpendiculairement à la suture synostose ainsi qu'une croissance excessive parallèle à cette dernière. La suture apparaît épaisse et forme un bourrelet (15).

D'autres structures anatomiques sont également touchées : le front est déformé (bombé, aplati, concave...), les arcades orbitaires peuvent aussi être exagérément dilatées (hypertélorisme) ou bombées (exorbitisme), le maxillaire est souvent hypoplasique et présente des désordres dentaires tels que des inclusions, des agénésies ou des malpositions...

Lorsque les malformations se limitent au crâne, la craniosténose est qualifiée de « non syndromique ». Par contre, si elles sont associées à des anomalies des extrémités, elles font alors partie de syndromes dont les principaux sont les syndromes d'Apert et de Crouzon.

I.2.1.2. Aspect radiologique (16-19)

L'imagerie des crâniosténoses a pour objectif d'affirmer ou de confirmer un diagnostic qui est avant tout clinique.

La radiographie standard, et ses trois incidences, (face, profil, Worms et Bretton) est l'examen de première intention à réaliser (16). Elle permet de mettre en évidence d'une part la suture synostosée : cette dernière se caractérise par sa perte d'indentation, sa linéarité, sa condensation, l'existence de ponts osseux ou carrément par sa disparition. D'autre part, l'hypertension intracrânienne peut aussi y être détectée par la présence d'impressions digitiformes au niveau de la zone synostosée.

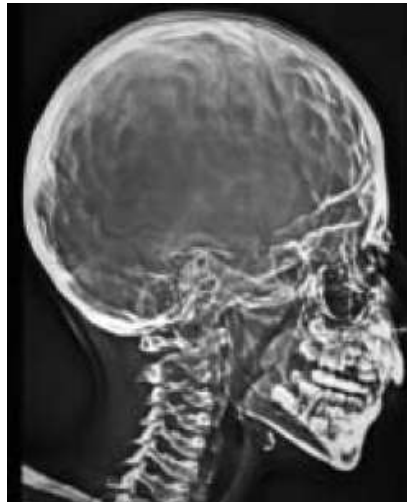

Figure I-13 Impressions digitiformes (Renier, 2006(17))

La scintigraphie est un examen complémentaire utile car elle est un bon indicateur de l'activité métabolique de la suture. En effet, lorsque celle-ci est active et en voie de fusion, l'activité cellulaire est importante. Inversement, en cas de diagnostic tardif lorsque que la suture est déjà fermée, l'activité cellulaire est inexistante.

La tomodensitométrie (avec ou sans reconstruction 3D) est indispensable car elle permet une excellente analyse des modifications de la base du crâne et des orbites.

L'imagerie par résonance magnétique (IRM) est aussi à prévoir en cas de syndromes afin de rechercher les anomalies cérébrales associées (18).

Les éléments caractéristiques d'une crâniofaciosténose mis en évidence par l'examen radiologique sont les suivants (19) :

➤ Au niveau du crâne

- Voûte

- Absence de la suture osseuse synostosée,
- Forme du crâne : souvent étroit,
- Front : présence d'une bosse, plat, concave,
- Présence de nombreuses impressions digitiformes qui marquent l'empreinte des gyrus cérébraux en cas d'hypertension intracrânienne,
- Minceur des os de la voûte surtout au niveau de l'os frontal.

- Base

- Etage antérieur : incliné vers le bas et l'arrière,
- Selle turcique : élargie,
- Apophyses clinoides : déformées et parfois le plafond du sinus sphénoïdal effondré,
- Fosse cérébelleuse : sur un plan inférieur par rapport à la fosse moyenne,
- Os pétreux : diminution de son volume et de son opacité,
- Pyramide pétreuse : floue, peu nette avec des contours mal dessinés,
- Mastoïde : difficilement perceptible.

➤ Au niveau de la face

- Cavités orbitaires : leur profondeur est diminuée (de profil), allongement de l'axe vertical de l'orbite avec rétrécissement du foramen orbitaire et de la fente sphénoïdale (de face),
- Hypoplasie du maxillaire dans les trois dimensions.

I.2.2. Diagnostic (16, 20)

Le diagnostic des crâniofaciosténoses est un diagnostic avant tout clinique, qui se fait en général à la naissance, fondé sur l'observation d'une déformation crânienne ou crâniofaciale. En effet, pour chaque type de craniosténose, la dysmorphie est

suffisamment caractéristique pour désigner la ou les sutures atteintes, et laisse peu de place à d'éventuels diagnostics différentiels.

De plus, à la palpation, la suture synostosée se ressent car elle est épaisse et forme un bourrelet.

L'examen radiologique confirme ensuite le diagnostic clinique et aide également à écarter les faux positifs tels que les plagiocéphalies positionnelles par exemple. En effet, certains enfants peuvent présenter un aplatissement au niveau du crâne. Cela peut donc évoquer une craniosténose. Cependant, cette plagiocéphalie est en réalité d'origine posturale et liée à une contrainte exercée au niveau crânien. La malformation peut disparaître ou s'améliorer simplement en empêchant le nourrisson de dormir sur le côté aplati (16).

L'imagerie intra-utérine, et en particulier l'échographie par ultrasons, permet aussi de mettre en évidence précocement les anomalies crânio-faciales.

Aussi, l'apparition ou la présence de troubles fonctionnels, tels que des troubles visuels (strabisme, exorbitisme...) ou encore des céphalées, constituent également des éléments importants de diagnostic. Ces derniers peuvent être la conséquence de l'hypertension intra-crânienne ou de la déformation crânio-faciale.

La génétique des malformations congénitales a aussi fait des progrès considérables et a permis de préciser que de nombreuses malformations sont transmises de parents à enfants. Il est ainsi possible d'évaluer le risque de transmission et de contrôler si un fœtus est atteint (20).

I.2.3. Epidémiologie et étiopathogénie (18, 21)

I.2.3.1. Epidémiologie (18, 21)

En France, la prévalence des craniosténoses est estimée à environ 1 cas pour 2100 naissances (21).

Parmi les cas non syndromiques, la craniosténose où la suture sagittale est touchée (scaphocéphalie) est la plus fréquente et représente 48% des craniosténoses non syndromiques), suivie de la forme où la suture métopique est atteinte

(trigonocéphalie). Ces atteintes du système sutural longitudinal touchent, de manière significative, beaucoup plus les garçons que les filles. Par ailleurs, il existe peu de cas familiaux de craniosténoses non syndromiques.

Les syndromes de Crouzon et d'Apert ont une prévalence identique. Cependant, le nombre de patients atteints du syndrome d'Apert diminue en raison des interruptions de grossesse réalisées suite à un diagnostic prénatal (18).

A noter également que l'âge des parents peut être lié. Par exemple, les enfants atteints d'oxycéphalie ont souvent des mères jeunes et des pères âgés dans les pays de l'Islam. Une autre étude a aussi démontré que les crâniosténoses étaient plus fréquentes lorsque l'âge de la mère est avancé.

Il a aussi été démontré que les atteintes longitudinales touchent une proportion anormalement élevée de jumeaux (21).

Au niveau géographique, leur fréquence est plus élevée en Afrique et plus particulièrement au Maghreb.

I.2.3.2. Etiopathogénie (18)

La succession des faits aboutissant à la synostose prématurée d'une suture crânienne est encore mal connue. Il s'agirait d'une anomalie du développement. Les différents auteurs accusent tantôt la base du crâne tantôt la voûte. Il est également probable que les diverses formes de craniosténoses n'ont pas toute la même pathogénie.

Cependant, plusieurs facteurs ont été mis en cause pour expliquer le phénomène de synostose prématurée. Parmi eux :

➤ Mutations génétiques

Si les crâniosténoses non syndromiques sont le plus souvent des cas isolés, les formes faisant partie de syndromes sont souvent familiales, transmises génétiquement, selon un mode autosomique dominant.

Des mutations, dans les gènes codant pour les récepteurs de croissance des fibroblastes (FGFR) et dans le gène TWIST, ont été identifiées dans les syndromes

les plus courants. La mutation de FGFR, et plus particulièrement FGFR2, serait responsable d'une accélération de la maturation osseuse. TWIST, quant à lui, est un gène codant pour un facteur de transcription qui contrôle d'autres gènes dont FGFR.

➤ Troubles métaboliques

L'étiologie métabolique est exceptionnelle. Cependant, le rachitisme carenciel peut s'accompagner d'une synostose prématurée. Il en est de même pour le rachitisme vitaminorésistant hypophosphatémique familial, l'hypophosphatasie ou encore l'hyperthyroïdie néonatale.

➤ Traitements administrés au cours de la grossesse

Certaines médications peuvent provoquer ou favoriser le développement de crâniosténoses telles que le Valproate de sodium (Dépakine®) et les hormones thyroïdiennes.

➤ Conditions environnementales

Plusieurs études ont montré un lien significatif entre le tabagisme maternel durant la grossesse et la survenue de crâniosténoses.

➤ Traumatismes

Les synostoses prématurées peuvent aussi avoir une origine mécanique et donc résulter d'une compression céphalique in utero ou d'un traumatisme lors de l'accouchement. L'important nombre de grossesses gémellaires ainsi que de naissances en présentation en siège qui a été observé, dans les cas de scaphocéphalies et de trigonocéphalies, est en faveur de cette hypothèse (18).

I.2.4. Conséquences anatomiques et fonctionnelles des synostoses (5, 15, 18, 22)

Les synostoses prématurées des sutures crâniofaciales ont une double conséquence : anatomique et fonctionnelle.

I.2.4.1. Conséquences anatomiques (15)

L'importance de l'atteinte est proportionnelle au nombre de sutures touchées par la synostose. En effet, plus elles sont nombreuses, plus la déformation sera conséquente : dans les cas de suture soudée prématurément, isolée, la malformation est moindre, contrairement aux formes complexes où cette dernière est très visible.

Par ailleurs, la situation de la suture synostosée influe aussi de façon considérable sur l'importance de la déformation : l'atteinte, par exemple, de la suture métopique rend la déformation plus impressionnante qu'une atteinte sagittale.

De plus, dans le cas de crâniofaciosténoses, des répercussions au niveau de la face s'ajoutent à celles du crâne. Les orbites sont parfois touchées provoquant un exorbitisme ou un hypertélorisme. Le nez peut également être atteint. Elles provoquent aussi une forte perturbation de la croissance maxillaire entraînant une micromaxillie et de nombreux désordres au niveau dentaire tels que des malpositions, des agénésies ou des anomalies de forme (15)...

I.2.4.2. Conséquences fonctionnelles (5, 15, 18, 22)

Il en est de même au niveau fonctionnel. En effet, le risque fonctionnel est variable selon, d'une part, la localisation des sutures atteintes : il est plus élevé quand le système sutural coronal est touché par rapport aux affections des systèmes longitudinal et lambdoïde(5).

D'autre part, plus le nombre de sutures synostosées est important, plus le risque est élevé car la croissance du crâne est bloquée. Il en résulte l'apparition d'une hypertension intra crânienne, qui ne comporte pratiquement jamais de risque vital (18). Cette dernière entraîne plusieurs conséquences :

- Une diminution de l'épaisseur des os de la voûte du crâne, qui, associée à l'hypertension intra crânienne, entraîne une impression des circonvolutions du cerveau visible sur un examen radiologique.

- Une compression des structures suivantes :
 - Le nerf vestibulo-cochléaire (VIII), et le nerf optique (V) qui est donc en souffrance. Il en résulte souvent un strabisme avec oedème papillaire, des troubles du champ visuel ou encore une atrophie optique pouvant évoluer jusqu'à la cécité (15).
 - Le réseau veineux est ainsi obstrué au niveau du trou déchiré postérieur.
- Un retentissement intellectuel : le niveau neuropsychologique est corrélé avec la pression intra crânienne car l'évaluation du quotient intellectuel montre des valeurs significativement plus basses en cas d'hypertension intra crânienne. De plus, dans un cas sur quatre, le patient souffre d'épilepsie (22).
- Une modification de l'orientation des pièces osseuses de la base du crâne créant ainsi une malformation (micromaxillie) et une rétrusion du maxillaire supérieur. Associées à une compression bulbaire, cela entraîne une obstruction des voies aériennes supérieures provoquant des troubles respiratoires et parfois des apnées du sommeil (18).

I.3. CLASSIFICATION DES CRANIOSTÉNOSES PURES (15, 17, 18)

De nombreuses classifications des craniosténoses sont possibles. Toutefois, la meilleure prend en compte les différents types de malformations crâniennes ou crâniofaciales engendrées. En effet, la déformation permet de prévoir exactement la ou les sutures atteintes et d'anticiper sur le traitement à mettre en application (18).

La classification choisie distingue donc les craniosténoses pures, où seules les sutures crâniennes sont touchées, des variétés complexes : les syndromes, où l'atteinte du crâne s'associe à une malformation de la face et éventuellement des extrémités. Ces formes syndromiques seront décrites dans le paragraphe suivant.

I.3.1. Scaphocéphalie (15, 18)

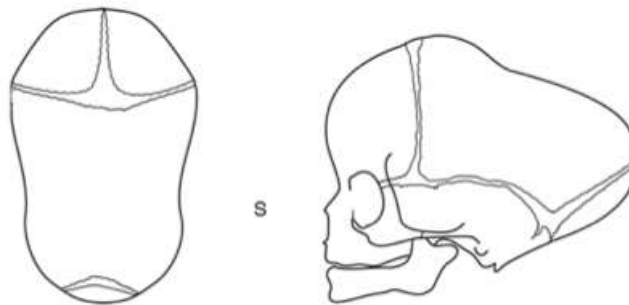


Figure I-14 Scaphocéphalie (Renier, 2008(18))

L'atteinte se localise au niveau de la suture sagittale. Elle entraîne ainsi un allongement et une diminution de la largeur du crâne qui présente aussi une crête médiane et un rétrécissement au niveau des sutures coronales, une saillie des bosses frontales, une exagération de la bosse frontale.

De face, le crâne donne l'aspect d'une voûte ogivale (18).

Il s'agit du cas le plus fréquent en Europe et représente 26% des craniosténoses (15).

I.3.2. Trigonocéphalie (15, 18)

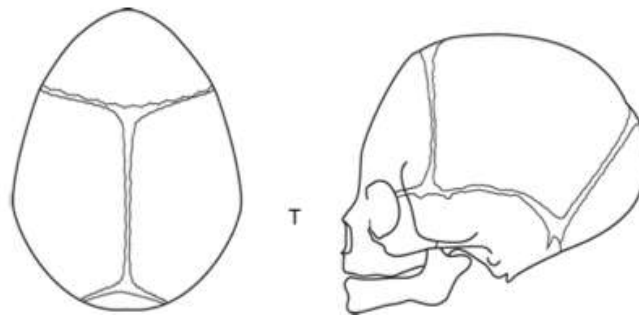


Figure I-15 Trigonocéphalie (Renier, 2008(18))

Lorsque la suture métopique est touchée, on parle alors de trigonocéphalie. Cette dernière se traduit par un front étroit avec une crête médiane antérieure, une absence de bosse frontale, un hypotélorisme dû à l'étroitesse de l'éthmoïde ainsi qu'un visage peu large.

De profil, le front paraît court, bas et convexe (18).

Ce cas représente 15% des malformations crâniofaciales (15).

I.3.3. Plagiocéphalie (15, 17, 18)

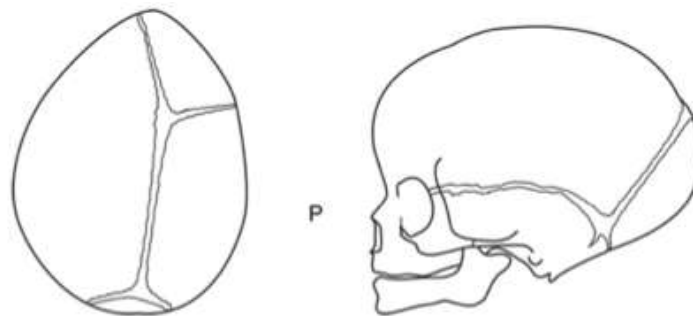


Figure I-16 Plagiocéphalie (Renier, 2008(18))

Il existe deux formes distinctes :

- Les asymétries fronto-faciales, liées presque toujours à la synostose d'une suture coronale
- Les asymétries postérieures, pariéto-occipitales, qui ne sont le plus souvent qu'un aplatissement positionnel.

La plagiocéphalie par synostose se traduit par une grande asymétrie. Du côté de la suture atteinte, la bosse frontale est effacée (voire concave) et le front reculé, l'orbite est élevée et la racine du nez est déplacée vers le côté atteint. La base du crâne est également asymétrique et cela est cliniquement visible par l'existence d'un bombement temporal et d'une antéposition de l'oreille du côté affecté (17).

Le côté sain est souvent normal mais peut aussi être hypertrophié accentuant la malformation.

De face, l'orbite touchée est surélevée avec un axe oblique en haut et en dehors et la cloison nasale est déviée (18).

Cette forme représente 14% des atteintes crâniofaciales (15).

I.3.4. Brachycéphalie (17, 18)

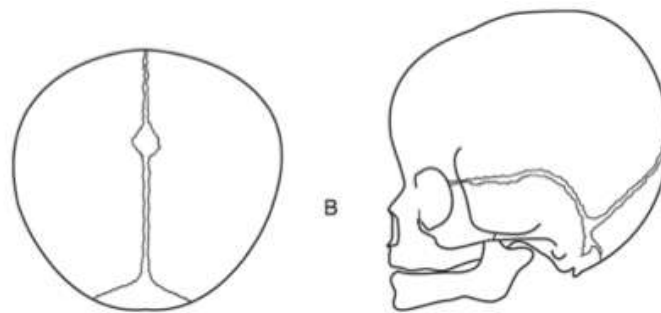


Figure I-17 Brachycéphalie (Renier, 2008(18))

Les deux sutures coronales sont synostosées, entraînant donc un recul frontal bilatéral avec la partie basse du front aplatie voir concave en avant. Les arcades sourcilières sont aussi reculées, ce qui à tendance à horizontaliser le profil nasal. Le front supérieur est, quant à lui, bombé vers l'avant ou dans certains cas vers le haut (turricephalie). Les régions temporales sont aussi très renflées.

Dans un cas sur 2 sont associés un hypertélorisme, un aspect méphistophélique caractéristique et un exorbitisme formant le syndrome d'Apert et les syndromes apparentés (17).

De profil, le front est court, l'étage antérieur de la base du crâne est verticalisé et la région occipitale plate. De face, les régions pariétales et temporales sont élargies (18).

I.3.5. Oxycéphalie (15, 17, 18)

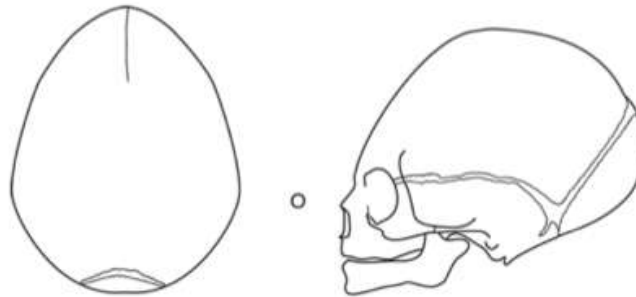


Figure I-18 Oxycéphalie (Renier, 2008(18))

Il s'agit d'une variante de la brachycéphalie car les deux sutures coronales sont atteintes. La suture sagittale l'est aussi. Il en résulte un exorbitisme bilatéral et un recul du front global qui fait que ce dernier est fuyant avec un effacement de l'angle frontonasal. Le point culminant du crâne est donc le bregma. Le crâne est aussi rétréci transversalement.

Il est rare que son diagnostic se fasse avant 1 an. La malformation est parfois subtile et peut passer inaperçue car cette dernière ne se manifeste que par un léger exorbitisme.

De profil, la disparition de l'angle frontonasal et le front fuyant sont caractéristiques. De face, le visage est rétréci (17).

L'oxycéphalie est la forme la plus dangereuse et représente 14% des malformations (15).

I.3.6. Atteintes lambdoïdes (15)

Les atteintes de la ou des sutures lambdoïdes sont assez rares.

Lorsque l'une des deux sutures est touchée, cela se traduit par un aplatissement postérieur du côté atteint. Dans le cas où les deux sutures sont synostosées, il en résulte une hypoplasie occipitale et un bombement frontal (pachycéphalie).

Cette variante représente 1% des anomalies (15).

I.3.7. Formes complexes (18)

Certaines craniosténoses pures échappent à ces catégories. Elles associent le plus souvent deux des variantes précédentes.

Par conséquent, les signes cliniques des deux formes s'ajoutent et entraînent donc une dysmorphie crânienne évidente, qui rend leur diagnostic aussi aisé que pour les formes simples.

Ces synostoses affectent toujours des sutures adjacentes.

Ces cas sont assez rares.

Finalement, on peut regrouper ces craniosténoses pures de différentes manières :

➤ Selon l'axe de croissance atteint :

- Les craniosténoses sagittales : scaphocéphalies, trigonocéphalies, oxycéphalies
- Les craniosténoses transversales : plagiocéphalies, brachycéphalies, oxycéphalies

Les oxycéphalies appartiennent aux deux groupes.

➤ Selon le nombre de sutures touchées :

- Les craniosténoses monosuturaires : scaphocéphalies, trigonocéphalies, plagiocéphalies
- Les craniosténoses plurisuturaires : brachycéphalies, oxycéphalies, formes complexes (18).

I.4. FORMES SYNDROMIQUES DES CRÂNIOSTÉNOSES (15, 17, 18, 23-31)

A côté de ces anomalies crâniennes pures sont aussi décrites sous forme de syndromes, des craniosténoses auxquelles s'ajoutent des malformations de la face et des extrémités. Ainsi, les syndromes de Crouzon, d'Apert, de Saethre-Chatzen, de Pfeiffer et la dysplasie crânio-fronto-nasales sont les plus courants et les mieux définis cliniquement.

Delaire regroupe sous le terme de crâniofaciosténoses les syndromes de Crouzon (ou dysostose crâniofaciale) et d'Apert (ou acro-céphalo-syndactylie) qui présentent plusieurs similitudes du point de vue clinique. En effet, une dysmorphose crânienne ainsi qu'une hypoplasie du massif facial supérieur se retrouvent dans les deux pathologies.

I.4.1. Syndrome de Crouzon ou dysostose crâniofaciale (15, 17, 18, 23-27)

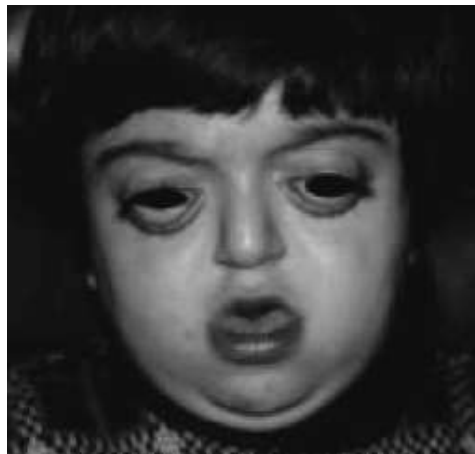

Figure I-19 Enfant atteint du syndrome de Crouzon (Renier, 2006(17))

I.4.1.1. Epidémiologie (15, 23)

En 2012, la prévalence du syndrome de Crouzon dans la population en Europe est estimée à 2 cas pour 100 000 naissances (23).

Il représente environ 6% des crâniosténoses (15).

I.4.1.2. Aspect clinique (17, 18, 24-27)

Cette pathologie se traduit par une crâniosténose associée à une hypoplasie du massif facial supérieur.

I.4.1.2.1. Anomalies crâniennes (17, 18)

La forme de craniosténose est variable. En effet, la synostose touche les sutures coronales et crée donc une brachycéphalie. Elle atteint aussi parfois la suture sagittale et/ou les sutures lambdoïdes au cours de la première année de la vie du nouveau-né. L'évolution se termine vers l'âge de 3 ans. Ce caractère évolutif fait qu'à la naissance rien n'est visible. Cependant, la morphologie faciale du nourrisson, plus particulièrement l'exorbitisme, est tout de même évocatrice de la maladie (17).

Le diagnostic se fait vers 2 ans.

Les formes les plus précoces, congénitales, qui sont aussi les plus graves, se manifestent par une importante hypoplasie du maxillaire supérieur pouvant entraîner des difficultés respiratoires ainsi qu'un exorbitisme impressionnant qui crée un défaut d'occlusion palpébrale. Ces cas sont rares (18).

I.4.1.2.2. Anomalies faciales (17)

Les éléments les plus marquants au niveau de la face sont, d'une part un exorbitisme, dû au recul du maxillaire supérieur et du front, auquel s'ajoute une proptose oculaire.

D'autre part, l'inversé d'articulé dentaire et la malocclusion existante sont aussi remarquables.

Un hypertélorisme léger peut aussi être présent (17).

I.4.1.2.3. Troubles associés (17, 18, 24)

Des anomalies des vertèbres cervicales, et plus particulièrement, des fusions de C2-C3 et parfois de C5-C6 peuvent être décrites dans cette pathologie.

Cependant, les extrémités sont normales (24).

Du point de vue neurologique, l'hypertension intracrânienne est généralement fréquente et grave. L'intelligence est normale dans la plupart des cas mais il existe un risque de déficience mentale. Une hydrocéphalie est habituelle (17).

Du point de vue ophtalmologique, il existe un risque de kératoconjonctivite, de diminution de l'acuité visuelle, d'atrophie optique allant même jusqu'à la cécité.

Enfin, du point de vue auditif, une surdité par conduction ou par atrésie du conduit auditif externe peut s'installer.

Il existe une forme particulière de la maladie de Crouzon, Acanthosis Nigrican, dans laquelle s'ajoute une anomalie cutanée située généralement au niveau du cou et des plis de flexion. A ces endroits, la peau est épaissie et hyperpigmentée (18).

I.4.1.3. Génétique (17, 18, 25-27)

La maladie de Crouzon obéit à une transmission autosomique dominante, avec haute pénétrance et un niveau d'expression très variable (25).

Cependant, dans environ la moitié des cas, il s'agit de cas sporadiques où de nouvelles mutations se créent. Celles-ci se transmettent par la suite sur un mode dominant.

L'origine de ces mutations est souvent paternelle (26).

Les FGF (Fibroblast Growth Factor) sont une famille de neuf polypeptides, impliqués dans de nombreux processus fondamentaux tels que la prolifération et la différenciation cellulaire. Ils agissent par fixation des récepteurs membranaires qui les activent. Ces récepteurs, FGFR (Fibroblast Growth Factor Receptor), peuvent alors transduire des signaux intercellulaires. Leur implication dans plusieurs crâniosynostoses syndromiques est largement démontrée, mais les mécanismes par lesquels les FGFR agissent sur les ostéoblastes sont encore mal connus (17).

Le syndrome de Crouzon est dû à la présence de mutations dans le groupe de gènes codant pour le FGFR 2 localisé sur le locus q26 du chromosome 10. Ces mutations intéressent plus particulièrement les exons III a et III c du gène, qui codent pour la partie extra membranaire (Immunoglobuline-like) du récepteur (27).

La forme particulière Acanthosis Nigrican a été, quant à elle, associée à une mutation spécifique (Ala391Glu) dans le domaine transmembranaire d'un autre gène de la même famille, FGFR 3 (18).

I.4.2. Syndrome d'Apert ou acrocéphalosyndactylie (15, 17, 18, 23, 28-31)

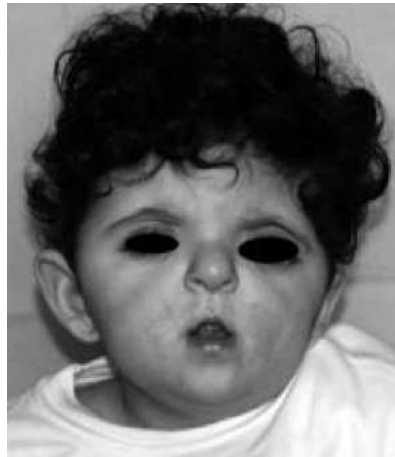

Figure I-20 Enfant atteint du syndrome d'Apert (Renier, 2006(17))

Le syndrome d'Apert se manifeste par une crâniosténose, une acrocéphalie, à laquelle s'ajoute une syndactylie des pieds et des mains, d'où sa seconde dénomination : acrocéphalosyndactylie.

I.4.2.1. Epidémiologie (15, 23)

La prévalence du syndrome d'Apert, en 2012 et en Europe, est estimée à 1,25 cas pour 100 000 naissances (23).

Il représente 5% des crâniosténoses (15).

I.4.2.2. Aspect clinique (17, 18, 28-30)

I.4.2.2.1. Anomalies crâniennes (18)

La craniosténose atteint les deux sutures coronales créant une brachycéphalie avec un front haut, un occiput plat et un raccourcissement de la base du crâne et des régions fronto-pariétales (turribrachycéphalie).

Par ailleurs, le système sutural longitudinal (sutures métopique et sagittale) est respecté, voire anormalement large pendant les premiers mois de la vie.

Contrairement au syndrome de Crouzon, la symptomatologie est complète dès la naissance (18).

I.4.2.2.2. Anomalies faciales (17)

La face apparaît large et plate avec un nez en bec.

L'hypertélorisme, qui est constant dans la pathologie, s'accompagne fréquemment d'un exorbitisme, d'un strabisme et d'une proptose oculaire qui peuvent être majeurs. Les fentes palpébrales sont inclinées en bas et en dehors et signent l'obliquité anti-mongoloïde.

L'espace sous nasal est court en raison de la faible longueur de la lèvre supérieure. Enfin l'élément le plus remarquable est l'importante hypoplasie du maxillaire qui a pour conséquence, d'une part, une forte gêne de la respiration nasale au profit d'une respiration buccale. Le patient a donc une bouche souvent béante. D'autre part, il en résulte un inversé de l'articulé dentaire avec un palais haut et étroit (forme byzantine). Une fente palatine est aussi souvent présente (17).

I.4.2.2.3. Anomalies des extrémités (17)

Les syndactylies des extrémités sont sévères et handicapantes. En effet, elles sont à la fois osseuses et cutanées et touchent toujours les deuxième, troisième et quatrième doigts formant une masse médiane à un seul ongle. Cependant, dans les formes les plus sévères, le pouce et/ou l'auriculaire peuvent également être atteints.

Les variantes sont donc classées en trois types :

- Type 1 : syndactylie des trois doigts médians, avec le pouce libre et l'auriculaire rattaché à la masse médiane par une syndactylie membraneuse,
- Type 2 : seul le pouce est libre (forme de moufle),
- Type 3 : syndactylie des cinq doigts (17).

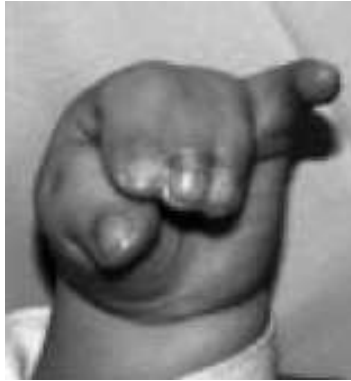

Figure I-21 Syndactylie de la main (Renier, 2006(17))

I.4.2.2.4. Troubles associés (28)

Le syndrome d'Apert est fréquemment associé à une déficience mentale.

L'hypertension intra crânienne n'est pas rare non plus.

D'autres anomalies s'ajoutent aux symptômes incluant des limitations de mouvements des épaules, des humérus courts, des affections des hanches, des coudes, des genoux, de la cage thoracique, une atteinte du système nerveux central ou encore des fusions de vertèbres...

Les voies aériennes et la trachée sont couramment affectées.

Des manifestations dermatologiques où la peau est épaisse, grasseuse avec une acné fréquente s'observent aussi.

Aussi, la denture est fréquemment touchée (agénésies, malpositions...).

Tous les systèmes peuvent être atteints avec des anomalies cérébrales (dilatation ventriculaire, hydrocéphalie...), viscérales, uro-génitales ou des malformations cardiaques congénitales.

Enfin, une baisse de l'audition est possible (28).

I.4.2.3. Génétique (29, 30)

La transmission du syndrome d'Apert se réalise selon un mode autosomique dominant et la plupart des cas sont de nouvelles mutations dont l'origine est exclusivement paternelle (29).

L'incidence de cette pathologie augmente également avec l'âge du père (effet d'âge paternel) (30).

A quelques différences près par rapport à la maladie de Crouzon, le syndrome d'Apert est causé par une mutation spontanée du gène codant pour FGFR 2, localisé au niveau des loci q25 et q26 du chromosome 10. Il s'agit, plus précisément de deux mutations adjacentes faux-sens, Ser252Trp et Pro253Arg. La première est présente chez environ deux tiers des patients et est généralement associée à la présence d'une fente palatine. La seconde est mise en évidence chez environ un tiers des personnes atteintes et est inhérente à une syndactylie plus sévère. Tous les sujets auraient l'une ou l'autre de ces deux mutations (29).

L'importance et la gravité des signes cliniques qui définissent les syndromes de Crouzon et d'Apert montrent qu'il est impératif de traiter chirurgicalement les patients atteints de ces pathologies le plus rapidement possible dans le but d'améliorer à la fois leur confort de vie et leur intégration sociale.

La deuxième partie est ainsi consacrée au traitement chirurgical du crâne réalisé en première intention lors de la première année de la vie du nouveau-né.

I.4.3. Autres syndromes (17, 18, 31)

I.4.3.1. Syndrome de Saethre-Chotzen (18)

La craniosténose est variable et toutes les sutures peuvent être touchées. Mais en général, les sutures coronales sont atteintes.

Il en résulte un front plat et un nez rectiligne. Le ptosis est fréquent, les oreilles sont rondes et petites et présentent une caractéristique particulière : le crux cymbae. Au niveau des extrémités, une syndactylie est présente et plus importante entre les

deuxième et troisième doigts, l'hallux est large, parfois dupliqué et présente une déformation en valgus.

L'importante variabilité rend la pathologie difficile à diagnostiquer (18).

Le gène responsable est le gène TWIST.

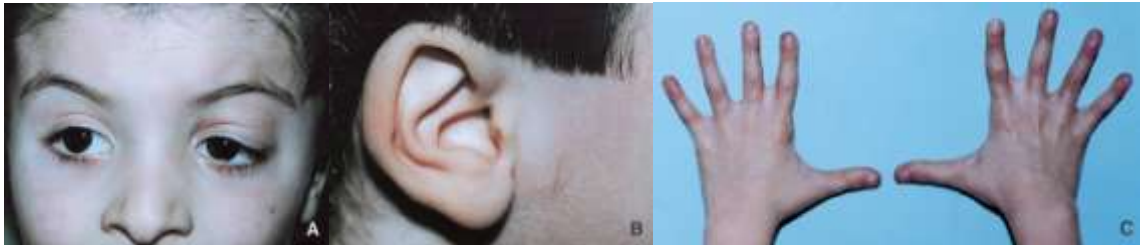

Figure I-22 Illustrations d'un cas de syndrome de Saethre-Chotzen (Renier, 2008(18))

I.4.3.2. Syndrome de Pfeiffer (17, 18)

Ce syndrome se traduit par une brachycéphalie, associée à des syndactylies membraneuses des mains et des pieds et un élargissement des pouces et des gros orteils qui sont très nettement déviés en varus. Une brachydactylie, une synostose des coudes voire une symphalangie sont souvent rapportées.

La crâniosynostose est variable mais les sutures sagittale et coronales sont le plus souvent touchées.

La dysmorphie se traduit par un maxillaire hypoplasique, des oreilles basses, un hypertélorisme, un nez petit avec une racine basse, un front haut et souvent un strabisme.

Des formes sévères avec un crâne en trèfle ont été décrites et se caractérisent par un important bombement des fosses temporales ainsi qu'une sténose latérale des régions fronto-pariétales créant de face l'aspect trilobé (17).

Ce syndrome est causé par une mutation des gènes FGFR1 et FGFR2 (formes cliniques sévères).

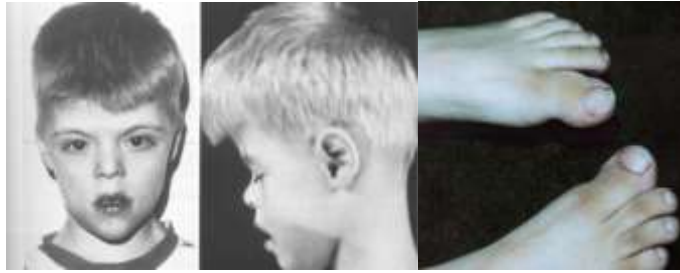


Figure I-23 Illustrations d'un cas de syndrome de Pfeiffer (Renier, 2008(18))

I.4.3.3. Dysplasie crânio-fronto-nasale (18, 31)

Cette forme syndromique comporte une synostose coronale bilatérale ou plus rarement unilatérale.

A la crâniosténose s'ajoutent un hypertélorbitisme important ainsi qu'élargissement voire une bifidité nasale créant une malformation conséquente.

Les extrémités ne sont que légèrement touchées : syndactylies membraneuses et bifidité unguéale.

La dysplasie crânio-fronto-nasale est rare et peu familiale. Sa transmission est dominante liée à l'X car la mutation se trouve sur la région terminale de ce dernier (18).

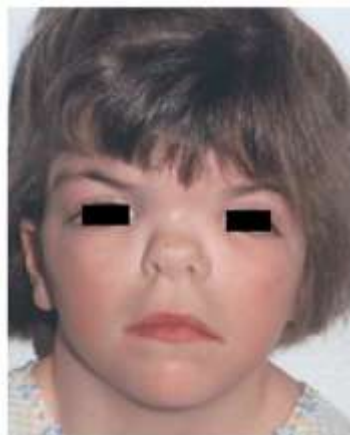

Figure I-24 Illustration d'un cas de dysplasie crânio-fronto-nasale (Haro Montero, 2005(31))

PARTIE II

**LA CHIRURGIE DU CRÂNE CHEZ LE
NOURRISSON**

Avant toute intervention chirurgicale, il est impératif d'effectuer un bilan préopératoire minutieux afin de préparer l'intervention.

Il est nécessaire de bien comprendre la dysmorphie que présente le patient en fonction des éléments morphologiques cliniques et paracliniques et plus particulièrement selon les examens radiographiques réalisés (radiographie standard et tomodensitométrie).

Il faut également évaluer le retentissement fonctionnel par un examen neurologique, une évaluation psychologique et un bilan ophtalmologique adaptés à l'âge du patient. Enfin, les éventuelles malformations associées, notamment cérébrales, telles que l'hydrocéphalie, sont aussi recherchées (32).

La première intervention a lieu assez rapidement, au cours de la première année de la vie du nourrisson en raison du caractère urgent de la prise en charge. Il s'agit, dans un premier temps, d'une chirurgie du crâne visant à décompresser le cerveau tout en améliorant l'esthétique. Un traitement chirurgical de la face aura lieu ultérieurement car la chirurgie crânio-faciale ne peut éviter les anomalies maxillaires secondaires.

II.1. OBJECTIFS DU TRAITEMENT CHIRURGICAL CRÂNIEN (1, 15, 32)

Au début du XXème siècle, les premières interventions réalisées avaient pour objectif principal de libérer l'encéphale afin de prévenir la survenue d'une hypertension intra crânienne et/ou d'un retard mental. Elles consistaient à effectuer des craniectomies allant de la suture simple à des craniectomies de la voûte entière. Cependant, aucune de ces techniques ne prévenaient le risque de récurrence. De plus, elles ne concernaient que la voûte crânienne sans traiter le rebord orbitaire supérieur, ce qui explique la médiocrité des résultats morphologiques dans les craniosténoses affectant la région frontale.

Plus tard, un objectif supplémentaire a été de corriger la dysmorphie afin de préserver en même temps l'équilibre psychologique de l'enfant. Ces nouvelles pratiques sont donc basées sur la dépose de toutes les zones anormales du squelette crânien et leur reconstruction à l'aide de volets osseux de taille et de courbures sélectionnées (32).

Actuellement, le principe est triple :

- Permettre la croissance de l'encéphale et lutter contre l'hypertension intra crânienne,
- Prévenir les troubles fonctionnels irréversibles,
- Corriger la morphologie (15).

II.1.1. Permettre la croissance de l'encéphale et lutter contre l'hypertension intra crânienne (1, 32)

La croissance cérébrale est extrêmement rapide, pseudo tumorale, au cours des douze premiers mois de la vie. Ainsi, le cerveau s'allonge de quatre centimètres et son volume double en un an. A deux ans, l'espace intra crânien a atteint 77% de son volume définitif et 90% à cinq ans. L'encéphale exerce par conséquent une poussée considérable sur la boîte osseuse déformable qui le contient (32).

Lorsqu'il existe des synostoses des sutures crâniennes, la croissance encéphalique est largement perturbée car celle-ci se déroule alors au sein d'un milieu non extensible. Il en résulte très fréquemment une hypertension intra crânienne.

Il est donc primordial d'intervenir très rapidement afin de limiter les conséquences. L'intervention a pour objectif principal de rendre au crâne une possibilité d'expansion normale, en le libérant des sutures synostosées. En déposant les pièces osseuses fusionnées, le cerveau est donc libéré du verrou que représente la synostose des sutures, ce qui rend possible la poussée encéphalique et son effet orthopédique. Le risque d'hypertension intra crânienne est aussi supprimé (1).

II.1.2. Prévenir les troubles fonctionnels irréversibles

La craniosténose entraîne également des atteintes fonctionnelles associées telles que des troubles de l'audition, de la vision ou encore un retard mental. L'intervention chirurgicale permet ainsi, par la décompression cérébrale, de prévenir l'apparition de ces symptômes.

II.1.3. Corriger la morphologie (32)

Les crâniofaciosténoses engendrent de multiples malformations nécessitant une restauration anatomique importante.

Le but est d'obtenir la meilleure morphologie possible.

Ainsi, quelle que soit la dysmorphie, la reconstruction de l'anatomie normale est réalisée en traitant séparément les deux constituants de ce qui est appelé « le front chirurgical » :

- Le bandeau frontal supra orbitaire qui comprend le rebord orbitaire supérieur, la région glabellaire jusqu'à la jonction nasofrontale et les apophyses malaires du frontal,
- Le front supérieur qui est composé du reste jusqu'aux sutures coronales.

La position du front a en effet une grande importance pour l'équilibre général de la face (32).

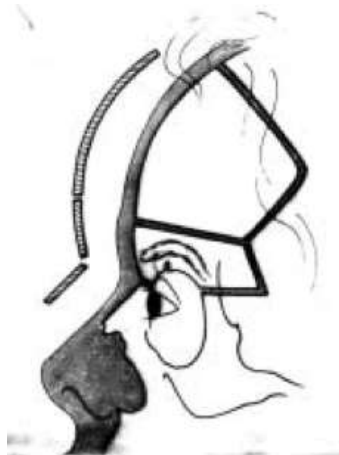


Figure II-1 Le "front chirurgical" (Renier, 2006(32))

II.2. TRAITEMENT CHIRURGICAL CRÂNIEN (1, 18, 19, 32)

L'intervention se déroule donc en deux étapes successives :

➤ La remise en position normale du bandeau frontal supra orbitaire

Le bandeau est ainsi déplacé de différentes manières selon les pathologies :

- Il est reculé en cas de brachycéphalie ou de crâniofaciosténoses symétriques,
- Basculé en arrière dans les oxycéphalies,
- Déformé de façon asymétrique dans les plagiocéphalies et symétriquement dans les trigonocéphalies.

➤ La création d'un front supérieur normal

Cette étape est réalisée par la recherche d'une pièce osseuse unique ayant une courbure bidimensionnelle satisfaisante. Cette dernière peut être obtenue :

- Par avancement avec ou changement d'angulation dans les brachycéphalies ;
- Par transposition, accompagnée fréquemment d'une rotation de 180°, dans les oxycéphalies ;
- Par retournement à 90° ou ajustement dans les trigonocéphalies ;
- Par sélection d'une pièce osseuse convenable sur la voûte dans les trigonocéphalies ou les plagiocéphalies.

Il est impératif que le front supérieur soit constitué par une seule et même pièce car, à cet endroit du crâne, les moindres irrégularités sont visibles en lumière rasante (32).

II.2.1. Les techniques opératoires (1, 32)

II.2.1.1. Scaphocéphalie (1, 32)

L'objectif est d'obtenir un raccourcissement antéro-postérieur ainsi qu'un élargissement transversal en corrigeant le bombement frontal et/ou occipital (32).

La procédure est différente selon l'âge du patient au moment de l'intervention.

En effet, avant six mois, deux larges craniectomies parasagittales largement prolongées dans les sutures coronales et lambdoïdes sont réalisées. Cela permet une reprise rapide de la croissance transversale réduisant la compensation antéro-postérieure.

Après l'âge d'un an, la faible malléabilité crânienne ne permet plus d'obtenir un bon remodelage par simples craniectomies. Il est alors nécessaire de déposer et de transposer de multiples volets osseux (1).

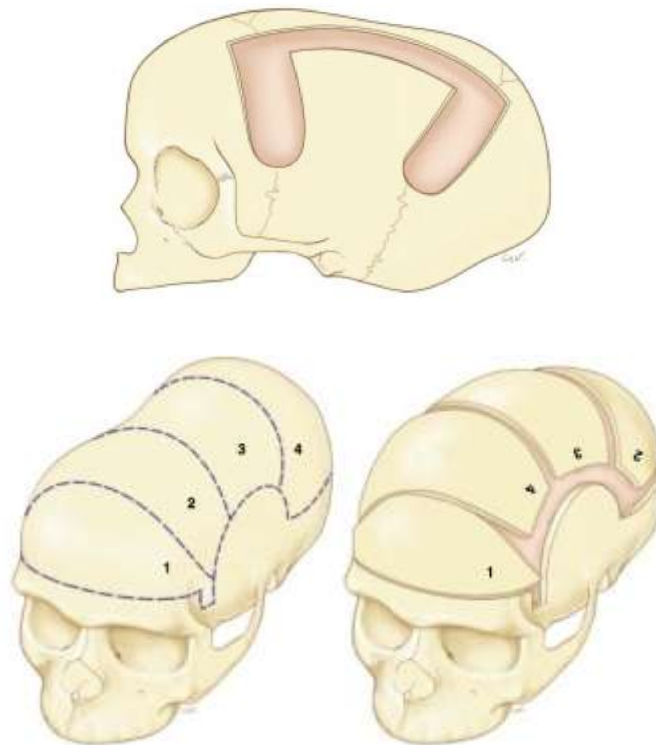


Figure II-2 Schéma opératoire de la scaphocéphalie (Raphaël, 2003(1))
Traitement avant 6 mois (en haut) par craniectomies parasagittales
Traitement après un an (en bas) par transpositions osseuses multiples

II.2.1.2. Trigonocéphalie (32)

Pour les formes mineures, un simple meulage extra crânien de la suture métopique est suffisant. L'indication d'opérer est donc discutable.

Pour les formes plus sévères, l'intervention consiste en une reconstruction fronto-orbitaire complète avec prélèvement d'un néo front sur la voûte crânienne vers 7-8 mois. Le bandeau supra orbitaire est également déposé et ouvert sur la ligne

médiane. Ce montage front bandeau est fixé par des plaques résorbables au niveau des os propres du nez (32).

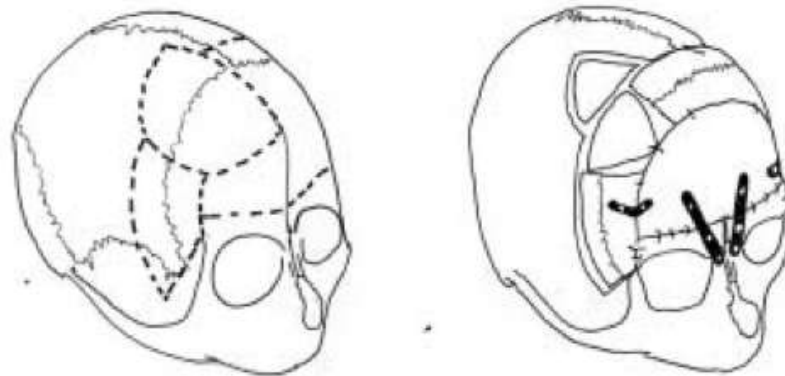


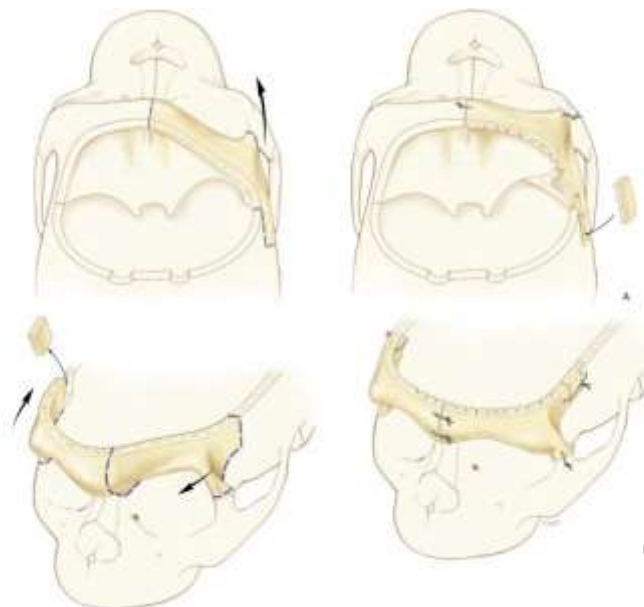
Figure II-3 Schéma opératoire de la trigonocéphalie (Arnaud, 2006(32))

II.2.1.3. Plagiocéphalie (1)

La correction chirurgicale est adaptée à la malformation.

Lorsque l'atteinte n'intéresse qu'une seule suture coronale, l'intervention se pratique uniquement du côté touché. Elle est basée sur un repositionnement fronto-orbitaire réalisé par un déplacement dans les trois plans de l'espace.

En cas de forme bilatérale, la reconstitution du front chirurgical est globale (1).



**Figure II-4 Schéma opératoire des plagiocéphalies (Raphaël, 2003(1))
unilatérale (A) et bilatérale (B)**

II.2.1.4. Brachycéphalie (32)

En cas de brachycéphalie, un avancement global, d'autant plus important que l'enfant est jeune, est nécessaire.

Ainsi, la technique la plus couramment utilisée est celle du « front flottant ». Elle consiste en une avancée frontale associée à une libération coronale. Le front est fixé au niveau de la face, laissant en arrière et latéralement une large tranchée. N'étant plus retenu latéralement, il devient donc flottant, la poussée cérébrale est donc libre d'assurer la propulsion antérieure souhaitée (32).

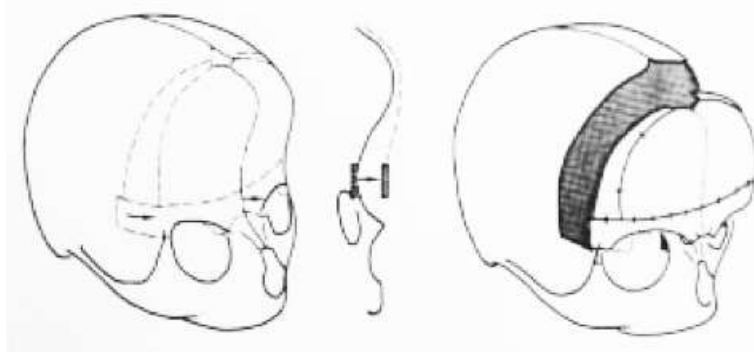


Figure II-5 Schéma opératoire de la brachycéphalie (Arnaud, 2006(32))
Technique du « front flottant »

II.2.1.5. Oxycéphalie (32)

La technique de correction de l'oxycéphalie consiste, dans un premier temps, en la bascule du bandeau frontal avec une découpe en Z d'un prolongement dans la fosse temporale permettant un réglage et une contention simples, sans greffe osseuse. Puis, une réfection du front supérieur est réalisée à l'aide d'un volet osseux libre : il s'agit le plus souvent d'une transposition avec un retournement à 180°.

Cette forme de craniosténose étant la forme la plus dangereuse, l'intervention apporte des résultats fonctionnels très satisfaisants, notamment la normalisation de l'hypertension intra crânienne (32).

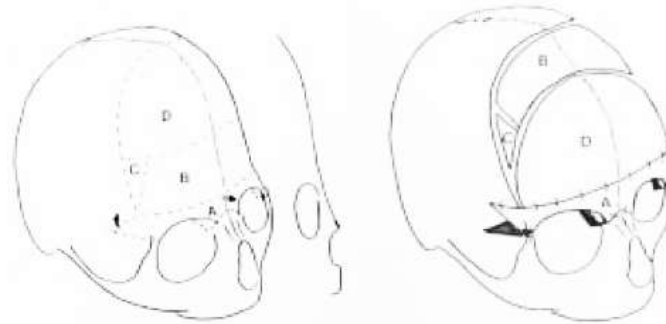


Figure II-6 Schéma opératoire de l'oxycéphalie (Arnaud, 2006(32))

II.2.2. Age d'intervention (18, 19)

L'expression clinique, fonctionnelle et anatomique, des crâniosténoses est immédiate et évolue rapidement. Il est donc impératif d'intervenir dans de courts délais afin de limiter, voire stopper, les nombreux troubles engendrés telles que l'hypertension intra crânienne, le retard mental, les problèmes ophtalmologiques... Ainsi, toutes les formes détectables à la naissance sont généralement opérées durant la première année de la vie.

Les premiers mois de vie constituent la période la plus propice pour réaliser l'intervention car à cet âge la boîte crânienne offre une grande malléabilité et l'abord de la voûte est facile.

La réossification des pertes de substances osseuses ainsi que le remodelage du montage s'effectuent de manière rapide.

La synostose des sutures crâniennes influence également la croissance du massif facial. Cependant, le retentissement au niveau de la face n'est pas encore complètement marqué au moment de la première année et il y a ainsi possibilité de l'atténuer.

Enfin, l'âge auquel l'enfant prend conscience de sa dysmorphie est estimé à environ deux ans. Une prise en charge rapide permet donc de normaliser au plus vite son apparence avant son entrée dans la vie sociale et plus particulièrement à l'école. Cela favorise son insertion sociale et limite aussi le traumatisme psychologique que pourrait entraîner la pathologie.

Les formes les plus urgentes, où le risque fonctionnel est le plus élevé, peuvent être prises en charge dès les premières semaines de la vie.

Les crâniosténoses n'ayant pas de caractère d'urgence sont traitées entre le sixième et le neuvième mois.

Concernant les formes dépistées plus tardivement, entre un et trois ans, elles sont généralement opérées le plus rapidement possible afin d'utiliser la croissance et la poussée encéphalique ainsi que la capacité de remodelage subsistantes.

Au delà de trois ans, la croissance crânienne étant achevée, le problème est différent et l'indication d'intervention repose alors sur l'importance de la malformation et les éventuelles possibilités d'amélioration du retentissement fonctionnel (18, 19).

La réalisation de cette intervention enlève le côté urgent du traitement de la craniosténose car la croissance de l'encéphale peut alors se dérouler normalement. Par ailleurs, l'apparence physique de l'enfant s'est normalisée l'aidant à débiter dans la vie.

La prochaine chirurgie de la face n'aura lieu qu'à la fin de sa croissance ce qui lui donne du répit au niveau médical.

Il devra toutefois suivre un traitement orthodontique, à démarrer en amont en vue de préparer les arcades dentaires à l'intervention.

PARTIE III

LA PLACE DE L'ORTHODONTISTE AU SEIN DE LA PRISE EN CHARGE DES CRÂNIOSTÉNOSES

La prise en charge des crâniosténoses nécessite une équipe pluridisciplinaire incluant une étroite collaboration entre le chirurgien et l'orthodontiste (33). En effet, mêmes si les sutures sont distantes de la cavité orale, de nombreuses répercussions maxillaire et dentaire surviennent (15).

L'orthodontiste intervient vers l'âge de sept ans, c'est-à-dire en phase denture mixte, pour établir le diagnostic et sensibiliser la famille à la complémentarité chirurgicale. Puis, après une période de surveillance conjointe avec le chirurgien, le traitement est débuté vers quinze – seize ans, soit environ deux ans avant l'intervention chirurgicale de la face qui a lieu en fin de croissance (34).

Il joue un rôle important du diagnostic à l'étape des finitions et de la maîtrise de la récurrence.

Son principal objectif est de potentialiser l'acte chirurgical en supprimant les compensations dento-alvéolaires qui se manifestent dans les trois axes de l'espace alors que la chirurgie traite les dysmorphoses inaccessibles à l'orthodontie (35).

En effet, il n'y a jamais de chirurgie sans un traitement orthodontique associé (36).

L'orthodontiste intervient donc avant la chirurgie pour la préparer, pendant pour effectuer la fixation et en postopératoire pour les phases de finition et de contention (37).

III.1. COOPÉRATION ORTHODONTICO-CHIRURGICALE (34, 36, 38-46)

III.1.1. Diagnostic du cas chirurgical et élaboration du protocole orthodontico-chirurgical (34, 36)

Lors de la première consultation, l'orthodontiste réalise un examen clinique, minutieux et méthodique, ainsi que des examens complémentaires.

Le diagnostic repose sur une appréciation clinique de l'esthétique du visage, sur une analyse de l'occlusion statique et dynamique, sur l'évaluation des fonctions ainsi que sur l'étude poussée des documents complémentaires tels que les moulages et les radiographies.

III.1.1.1. Examen exo buccal

L'observation du visage se fait à la fois de face et de profil.

De face, le visage est dit équilibré lorsque une certaine symétrie s'impose de part et d'autre de l'axe vertical médian, mais aussi lorsque les trois étages de la face sont à peu près égaux.

De profil, le visage est soit concave soit convexe.

III.1.1.2. Examen endo buccal

L'état dentaire général et les muqueuses sont observés.

Une analyse de l'occlusion dynamique est également réalisée. Elle permet d'apprécier les prématurités, les anomalies de fonctionnement et leurs éventuelles répercussions sur l'articulation temporo-mandibulaire, une supraclusion ou une béance, l'état du sens transversal ou encore la déviation des milieux.

L'occlusion statique est étudiée directement sur les moulages d'étude.

III.1.1.3. Bilan des fonctions

Un bilan des fonctions est aussi dressé car de nombreuses dysfonctions, plus particulièrement linguales, sont fréquemment observées en cas de craniosténoses. Il en résulte des troubles ventilatoires (respiration buccale avec apnées du sommeil et ronflements nocturnes), d'élocution et de mastication en lien avec le décalage des bases osseuses, l'inocclusion et les nombreuses dystopies dentaires.

La collaboration avec un orthophoniste est donc nécessaire afin de corriger et d'intercepter ces troubles fonctionnels. Cela permet un maintien et une stabilité des résultats ainsi qu'une diminution du risque de récurrence.

III.1.1.4. Etudes des examens complémentaires (34, 36)

III.1.1.4.1. Photographies

Des photographies de face, de profil et intra buccales prises régulièrement permettent de suivre l'évolution du traitement.

III.1.1.4.2. Modèles d'études / Set up

Les moulages servent à une analyse complète des arcades : les classes dentaires canine et molaire, les ectopies, les rotations, le degré d'encombrement, la forme des arcades, la symétrie et le niveau de compensation dento-alvéolaire.

Le set up, réalisé avec les modèles d'étude montés sur articulateur, est utile pour expliquer la nécessité du traitement au patient et justifier le choix du plan de traitement fait par le chirurgien et l'orthodontiste.

Enfin, après la préparation orthodontique, il permet, à la fois la simulation de l'intervention chirurgicale et si nécessaire la réalisation du dispositif orthodontique de distraction.

III.1.1.4.3. Orthopantomogramme

Cette radiographie permet d'avoir une vue d'ensemble afin d'évaluer l'état dentaire et parodontal général du patient. Il est aussi possible d'y compter les dents et donc de dépister d'éventuelles agénésies et inclusions dentaires.

Un bilan succinct des articulations temporo-mandibulaires peut également être réalisé.

III.1.1.4.4. Téléradiographie de profil

La téléradiographie de profil sert à effectuer une analyse céphalométrique indispensable pour quantifier la dysmorphie squelettique et ses répercussions sur les

arcades. Elle est utile pour mener des études à long terme sur la croissance et le développement facial.

III.1.1.4.5. Scanner (34, 36)

Un scanner est nécessaire pour l'évaluation du degré d'asymétrie crâniofaciale. Il permet également la planification de la correction chirurgicale en cas de distraction osseuse (36).

A la suite de la première consultation, l'orthodontiste établit un diagnostic et sensibilise la famille à la complémentarité chirurgicale.

Puis, une stratégie thérapeutique globale est décidée en collaboration avec le chirurgien et commence par une préparation orthodontique qui varie selon la dysmorphie (34).

III.1.2. Préparation orthodontique avant la chirurgie (34, 36, 38-42)

Avant de commencer tout traitement orthodontique, il est impératif de s'assurer que le patient a une bonne hygiène dentaire et également de contrôler la présence de caries. Si besoin, le patient doit être adressé chez son chirurgien-dentiste afin d'effectuer les soins car l'orthodontiste doit intervenir sur un terrain sain (38).

L'orthodontie pratiquée au cours de la préparation orthodontique pré chirurgicale est différente car elle va à l'inverse des principes fondamentaux de l'orthodontie classique. En effet, l'orthodontiste a pour objectif d'aggraver la symptomatologie inter arcade qui s'est installée pour compenser la dysmorphie.

La préparation consiste donc en une régularisation et un alignement des arcades dento-alvéolaires, indépendamment l'une de l'autre, sans chercher à créer des rapports occlusaux normaux et en oubliant le décalage des structures osseuses (39).

La préparation orthodontique pré chirurgicale doit répondre à trois principaux objectifs (40) :

- Le traitement de la dysharmonie dento-maxillaire et l'alignement des arcades ;
- La suppression des compensations dentaires de la lésion squelettique ;

- La création de formes d'arcades permettant leur bon engrènement au moment de la fixation.

III.1.2.1. Traitement de la dysharmonie dento-maxillaire et alignement des arcades (34, 39-41)

Dans un premier temps, l'important encombrement maxillaire, créé par la dysharmonie dento-maxillaire, doit être traité en réalisant des avulsions dans le but d'adapter le périmètre de l'arcade dentaire à la taille du maxillaire. Le choix de ces avulsions, qui est bien sûr lié au manque de place, est fait selon les circonstances anatomiques locales mais également selon l'importance de la rapidité du traitement (34, 39). Le plus souvent sont concernées les premières prémolaires, mais aussi les deuxièmes prémolaires voire même les canines (41).

Puis, la correction des rotations des dents et des dystopies unitaires ainsi que le parallélisme des axes dentaires sont effectués dans le but d'obtenir un bon engrènement des arcades au moment de la chirurgie.

Le nivellement des arcades est réalisé afin d'obtenir leur future occlusion incluant un bon recouvrement incisif nécessaire à la stabilité.

Les éventuelles dents incluses doivent également être tractées sur l'arcade (39).

Les espaces d'avulsions sont fermés orthodontiquement avant chirurgie. Inversement, des espaces peuvent aussi être ouverts entre certaines dents afin de ne pas léser le parodonte en regard du trait d'ostéotomie (40).

III.1.2.2. Suppression des compensations dentaires (40)

En cas de décalage squelettique, les couronnes dentaires, de façon naturelle, tendent à compenser ce phénomène en se rejoignant. Il en résulte que, visuellement, le problème dentaire apparaît moins sévère que ne l'est en réalité le problème squelettique. Ainsi, la correction de l'un ne résoudrait pas l'autre.

L'objectif va donc être de placer les dents dans une position optimale pour obtenir la meilleure occlusion possible une fois la chirurgie réalisée. Le décalage squelettique n'est par conséquent pas pris en compte.

Ainsi dans le sens antéro-postérieur, l'orthodontiste va aggraver le problème dentaire en réalisant, en cas de classe III, un mouvement de palato-version des incisives maxillaires et un mouvement de vestibulo-version des incisives mandibulaires, grâce à des élastiques de classe II.

Dans le sens vertical, la béance ne doit pas être fermée si une ostéotomie est envisagée car la récurrence des déplacements dentaires est plus fréquente qu'au niveau des déplacements squelettiques. Certains auteurs préconisent même une aggravation de la béance incisive (40).

III.1.2.3. Gestion de la forme des arcades (40)

Le traitement des arcades maxillaire et mandibulaire se faisant indépendamment l'une de l'autre, il est donc impératif de donner à celles-ci une forme, et plus particulièrement une largeur transversale, qui permet d'obtenir un bon engrènement au moment de la fixation.

Ce paramètre doit donc être soigneusement évalué lors du diagnostic (40).

III.1.2.4. Cas particuliers (39)

Certaines malformations faciales majeures sont opérées précocement, au cours de l'enfance, en denture temporaire. La préparation orthodontique n'est alors pas nécessaire car le déplacement chirurgical est dans ce cas moins dépendant des critères occlusaux.

Cependant, une prise en charge est tout de même nécessaire plus tard lors de la mise en place de la denture permanente afin d'établir une occlusion correcte. Le traitement consiste à guider l'éruption des dents permanentes par la technique des avulsions pilotées. Puis, la coordination des arcades est effectuée grâce à un système multibague qui corrige les rotations, les dystopies et ferme les espaces d'avulsions. Un appareil à force extra-orale peut également être utilisé en complément.

Une chirurgie itérative, à visée purement orthodontique, est quelquefois nécessaire en raison de la difficulté de coordination des maxillaires due à la persistance d'un décalage squelettique sagittal (39).

III.1.2.5. Techniques (36, 39, 40, 42)

La préparation orthodontique est réalisée au moyen d'un appareillage fixe de type multibague ainsi que par le port d'élastiques de traction intermaxillaires.

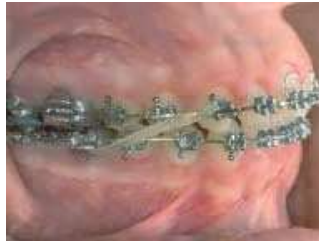

Figure III-1 Appareil multibague et élastiques intermaxillaires (Mauchamp, 1981(40))

Une fois cette préparation terminée, il est souhaitable que l'intervention chirurgicale suive rapidement car les arcades dento-alvéolaires sont dans une position très instable puisque les anomalies basales et leurs insertions musculaires n'ont pas encore été corrigées (39).

De même, il convient de réaliser des empreintes et un set-up préchirurgical pour vérifier la congruence, la forme et la symétrie des arcades. Ils permettront également au chirurgien de visualiser la quantité de déplacement à obtenir et le type d'engrènement dentaire souhaité (36).

Le patient est alors adressé au chirurgien pour la suite du traitement (42).

III.1.3. Pendant la chirurgie (34, 36, 39, 40)

La présence de l'orthodontiste est vivement souhaitable lors de l'intervention pour assister le chirurgien au moment du placement ainsi que pour réaliser la fixation de la ou des pièces osseuses ostéotomisées.

III.1.3.1. Action de l'orthodontiste (40)

Une semaine avant l'intervention, le chirurgien et l'orthodontiste passent en revue le dossier et étudient une dernière fois le set-up et les radios afin de valider définitivement le plan de traitement. Il est possible que la date prévue soit repoussée

si une difficulté au niveau de la préparation orthodontique, par exemple une interférence, apparaît.

La présence de l'orthodontiste pendant l'intervention a pour avantages de permettre une meilleure appréciation de la technique chirurgicale par l'orthodontiste et une meilleure appréciation du chirurgien pour le repositionnement chirurgical des arcades ou des segments selon les besoins orthodontiques (40).

III.1.3.2. Techniques de fixation intermaxillaire (34, 36, 39, 40)

Le rôle le plus important de l'orthodontiste durant la chirurgie est la pose des éléments de fixation intermaxillaire, nécessaires au déplacement et à la stabilisation des arcades :

- L'ancrage dentaire,
- La gouttière inter-occlusale,
- Le système de fixation intermaxillaire,
- Les forces extra orales.

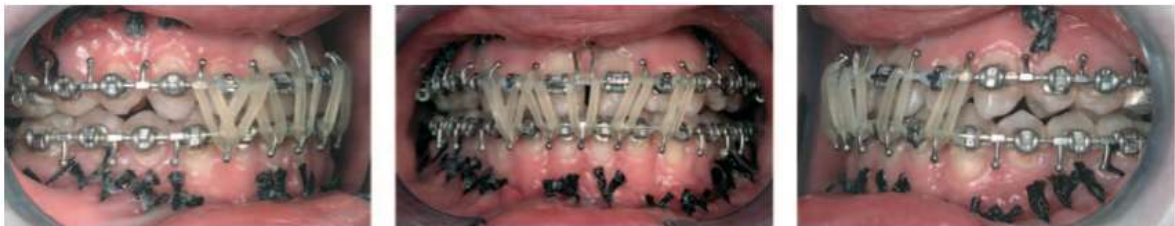

Figure III-2 Fixation intermaxillaire post-opératoire (Casteigt, 2008(34))

III.1.3.2.1. Ancrage dentaire (36)

L'ancrage dentaire est réalisé à l'aide d'un appareil de type multiattache où les brackets sont collés sur les couronnes dentaires. Le choix du type de brackets n'a pas d'incidence. En effet, ils peuvent être métalliques, en céramique, autoligaturants ou non...

Les arcs utilisés sont en acier et de formes multiples, ronds dans certains cas mais généralement rectangulaires. Ils sont construits simultanément en bouche et sur les

moulages pré-chirurgicaux afin d'être passifs. Leur fixation est faite de préférence à l'aide de ligatures métalliques plus résistantes que les anneaux élastomériques.

L'arc dispose également d'éperons ou de potences, utiles au blocage intermaxillaire post opératoire, soudés entre chaque dent. Cette technique de soudure est préférée aux attaches serties sur l'arc pour des raisons de solidité et de résistance (36).

Ce système d'ancrage permet au patient de garder une bonne hygiène dentaire après l'intervention chirurgicale.

III.1.3.2.2. Gouttière inter-occlusale (39, 40)

La gouttière inter-occlusale est un élément précieux de la fixation post-chirurgicale.

Elle est réalisée à partir des moulages du set-up pré-chirurgical montés sur articulateur physiologique puis essayée avant l'intervention. C'est une gouttière en acrylique qui présente l'empreinte des faces occlusales des dents des deux arcades. L'absence de débord de résine sur les faces vestibulaires ne gêne pas le blocage, ni la mise en place de tractions élastiques intermaxillaires.

Elle possède une double fonction. Dans un premier temps, elle va servir de guide, extrêmement précis, au chirurgien au moment du repositionnement dans les trois dimensions de l'espace des segments osseux.

Puis, elle va permettre la stabilité de la fixation intermaxillaire après l'intervention. En effet, l'intervention engendre, par le déplacement du ou des segments maxillaire et/ou mandibulaire, la création d'une infracluse au niveau des molaires. Celle-ci ne peut être évitée par la préparation orthodontique puisque à cet instant les groupes molaires sont en occlusion. Ainsi, afin d'assurer la qualité du blocage, la gouttière inter occlusale est utilisée comme cale. Elle empêche alors tout mouvement de bascule des pièces osseuses. L'infracluse molaire est corrigée par l'orthodontiste lorsque le blocage est levé et que les segments ostéotomisés sont solidement consolidés (39).

Selon la technique utilisée, elle est fixée au maxillaire laissant la mandibule libre ou fixée à l'arcade mandibulaire, à l'aide de ligatures. Ou bien, le blocage intermaxillaire induisant le rapport segment/gouttière la fixe.

Dans les cas de chirurgie combinée, maxillaire et mandibulaire, deux gouttières sont réalisées. La première, intermédiaire, sert au positionnement du maxillaire avec l'ostéotomie mandibulaire. La deuxième, donne la position finale de la mandibule par rapport au maxillaire déjà repositionné et sert de blocage intermaxillaire (40).

III.1.3.2.3. Fixation intermaxillaire (34, 40)

Le blocage intermaxillaire, proprement dit, peut être effectué différemment selon les méthodes pratiquées.

L'utilisation d'élastiques de traction intermaxillaire est la technique la plus couramment employée. Les élastiques bloquent les arcades par leur fixation sur les éperons soudés aux arcs chirurgicaux et permettent également, par leur type et leur positionnement (classe II ou classe III) de limiter la récurrence. Cela présente de nombreux avantages tels que, le maintien d'une bonne hygiène grâce à leur flexibilité, la possibilité d'un port uniquement nocturne à la fin de la période de blocage ou encore leur retrait nécessaire pour l'éventuelle rééducation des articulations temporo-mandibulaires (34).

La fixation peut également se faire aux moyens de ligatures métalliques. Toutefois, cette pratique peut s'avérer dangereuse car le patient doit toujours être en possession d'une pince coupante ou accompagné d'une personne susceptible de les couper en raison du risque d'étouffement en cas de vomissements (40).

III.1.3.2.4. Forces extra-orales (40)

Certaines malocclusions ont tendance à récidiver de façon importante durant la période de fixation post chirurgicale en raison des tensions élevées des tissus mous. De ce fait, des forces extra-orales de différents types, par exemple un masque de Delaire, peuvent être employées afin de d'éviter ce phénomène pendant la phase de fixation ou pendant la contention (de manière plus prolongée) (40).

III.1.4. Traitement orthodontique post chirurgical (43-46)

Après la réduction de l'œdème post chirurgical et le retour à une ouverture buccale normale, le traitement orthodontique peut reprendre.

L'orthodontie post chirurgicale peut débuter trois à quatre semaines après l'intervention dans le cas de fixation rigide par vis et plaques (plus stable), et six à huit semaines lorsqu'une fixation intermaxillaire a été utilisée.

Il s'agit, dans un premier temps, d'une phase de finitions où les détails de l'occlusion sont réglés et les axes dentaires sont parallélisés. Cela ne se distingue plus des autres traitements d'orthodontie classique. Toutefois, pendant les trois mois qui suivent l'intervention, le patient bénéficie d'un turn-over cellulaire, déclenché par la réaction histologique cicatricielle, permettant des mouvements orthodontiques irréalisables en phase pré-chirurgicale.

Puis, l'orthodontiste veille au maintien des résultats obtenus par la chirurgie grâce à un système de contention.

III.1.4.1. Finitions orthodontiques (45)

Le premier rendez-vous, d'une durée assez longue, consiste à évaluer le degré d'ouverture buccal ainsi que l'état de l'appareil multibagues après la chirurgie. Les arcs chirurgicaux et la gouttière inter occlusale sont donc déposés. Puis, l'orthodontiste procède aux éventuels recollages de brackets qui n'ont pas résisté à l'opération.

L'intercuspidation peut ne pas être parfaite à ce stade, même si les pièces osseuses ont été repositionnées comme prévu. Le patient peut donc éprouver des difficultés à retrouver son occlusion surtout avec l'altération de la proprioception causée par l'intervention. Une correction de toutes les imperfections occlusales telles que les prématurités, les rotations ou encore les dystopies est ainsi nécessaire aux moyens d'arcs actifs.

Des élastiques intermaxillaires légers et de courte portée, en forme de triangle ou de rectangles et de types classe II ou III, sont également utilisés pour conforter l'occlusion de classe I établie lors de l'intervention.

Les objectifs orthodontiques post chirurgicaux sont, à nouveau, les mêmes que ceux recherchés en orthodontie conventionnelle : l'alignement, le nivellement et la coordination des arcades ainsi que le parallélisme des racines dentaires (45).

Cette étape post chirurgicale est d'autant plus courte qu'une bonne préparation orthodontique pré-chirurgicale a été réalisée en amont.

III.1.4.2. Phase de contention et limite de la récurrence (43, 44, 46)

Lorsque les objectifs orthodontiques post chirurgicaux sont atteints, l'orthodontiste stabilise les résultats obtenus, grâce à un moyen de contention. Son but est de s'opposer à la récurrence, qui est la prédisposition naturelle qu'ont les dents à retourner dans leur position d'origine.

Le seul critère de réussite étant la stabilité de la correction à long terme, cela rend cette phase fondamentale (43).

III.1.4.2.1. Récurrence (43, 44, 46)

La récurrence peut être dentaire, alvéolaire ou squelettique. Ses causes les plus fréquentes sont les suivantes (43, 44, 46):

- Une croissance post thérapeutique défavorable

La croissance mandibulaire se prolonge après la fin de la croissance maxillaire. L'arcade mandibulaire étant bloqué par l'arcade maxillaire, le reste de croissance mandibulaire entraîne des contraintes sur les incisives inférieures provoquant ainsi leur linguoversion et l'apparition de chevauchements à leur niveau.

Il est difficile de prévoir cette croissance résiduelle et aucun appareil de contention ne peut modifier ce phénomène génétique et hormonal.

- Les contacts dento-dentaires mal équilibrés en occlusion statique et dynamique

L'absence ou le mauvais équilibre occlusal est une cause importante et fréquente de récurrence. Pour assurer la stabilité occlusale, il est donc impératif de respecter les règles d'occlusodontie tant en statique, lors de l'engrènement dentaire, qu'en dynamique, lors des mouvements de latéralité et de propulsion.

➤ Un mauvais équilibre musculaire et la présence de dysfonctions

La stabilité de la correction de la dysmorphie n'est atteinte que si la forme (squelette et dent) est en harmonie avec les fonctions (environnement non squelettique). Une récurrence apparaît si le conflit existe ou persiste entre les deux. Il est fondamental de supprimer les causes de la malocclusion dues à l'environnement musculaire et fonctionnel pour obtenir une stabilité.

Au repos, les dents doivent se situer dans le couloir dentaire où, d'un côté les forces musculaires linguales, et les forces labiales et jugales de l'autre, s'annulent.

Par ailleurs, si à la suite d'un traitement, une fonction telle que la déglutition, la mastication, la phonation ou encore la ventilation, persiste de façon pathogène, la récurrence est assurée. Il est donc important que ces dysfonctions soient corrigées grâce à une rééducation réalisée chez un kinésithérapeute ou un orthophoniste.

➤ La tension des fibres desmodontales

Lors de déplacements dentaires, les fibres du desmodonte vont se tendre. L'état de tension qui en résulte a pour conséquence de ramener la dent dans sa position initiale.

Ainsi, la récurrence peut être d'ordre purement orthodontique concernant l'établissement d'une bonne occlusion. Elle peut également être d'ordre chirurgical lorsque l'intervention provoque des tensions musculaires trop importantes.

III.1.4.2.2. Contention (43, 44)

La contention fait partie intégrante du traitement orthodontique et constitue sa dernière étape thérapeutique. Le choix du type de contention à mettre en œuvre et sa durée d'utilisation sont déterminés individuellement selon la malocclusion initiale.

Le dispositif utilisé doit être fixe et discret afin de pouvoir être laissé en place longtemps sans trop exiger de la coopération du patient. Sa mise en place doit être immédiate, car la récurrence débute dès la dépose de l'appareil actif et prolongée dans le temps pour laisser au desmodonte le temps de se réorganiser.

Plusieurs types de contention existent. Les principaux sont les suivants :

- Dispositifs amovibles :
 - Passifs : plaque de Hawley, gouttière thermoformée
 - Actifs : positionneurs
- Dispositifs fixes : grille ou fil (tressé ou rond d'assez gros diamètre) collé sur les faces linguales des dents (43, 44).

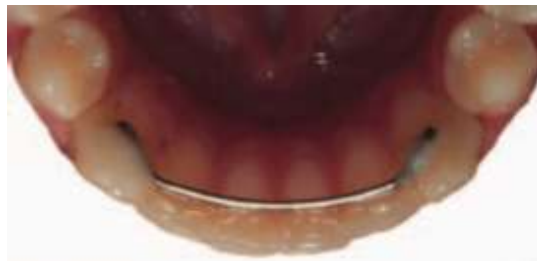

Figure III-3 Contention fixe (Chabre, 2007(43))

III.1.5. Difficultés liées au traitement orthodontique (39)

III.1.5.1. Difficultés d'ordre psychologique

La prise en charge de la pathologie est très longue et contraignante. Il est de ce fait nécessaire de bien expliquer, au patient et aux parents, les raisons du traitement ainsi que son déroulement. La chirurgie ne fera pas disparaître la dysmorphose et n'a aucun intérêt sans association avec un traitement orthodontique.

Par ailleurs, l'orthodontiste joue un rôle important dans le soutien psychologique car le patient accompagné de ses parents est suivi de façon très régulière. Un dialogue, voire un lien avec la famille, peuvent à la différence du chirurgien s'instaurer et permettre une meilleure acceptation, une plus grande tolérance ainsi qu'une collaboration généralement exemplaire.

III.1.5.2. Difficultés d'ordre social et économique

La contrainte est également sociale car le traitement a des répercussions sur la vie de tous les jours, personnelle et professionnelle ou scolaire, en raison de la rigueur et de la discipline nécessaires étant donné le nombre de rendez-vous médicaux. Toutefois, les patients l'acceptent bien car ils ont la motivation.

Au niveau économique, le nombre de trajets réalisés lors des consultations peut générer un coût important en fonction de l'éloignement.

III.1.5.3. Difficultés d'ordre odonto-stomatologique

III.1.5.3.1. Les caries

Les patients atteints de craniosténoses sont plus sujets aux caries pour deux raisons principales :

- Le patient peut avoir des difficultés de brossage créées par les problèmes de malocclusion tels que l'encombrement ou les rotations dentaires par exemple. Il peut aussi ne pas être coopérant et refuser d'avoir une bonne hygiène bucco-dentaire.
- Certains praticiens sont quelquefois réticents à soigner ces personnes.

III.1.5.3.2. Les dents incluses

La fréquence des dents incluses est plus importante chez ces patients. Elles doivent être avulsées avant le début du traitement orthodontique. Cela peut donc retarder ce dernier.

III.1.5.4. Difficultés d'ordre purement orthodontique (39)

La difficulté pour l'orthodontiste au niveau de son travail est d'acquiescer un mode de pensée différent pour cette orthodontie, dite inversée ou non occlusale, dans la première partie du traitement (39).

III.2. EN CAS DE DISTRACTION OSSEUSE (47-49)

De la même façon qu'en chirurgie conventionnelle, l'utilisation de la technique d'ostéogénèse par distraction osseuse nécessite une prise en charge multidisciplinaire associant chirurgien et orthodontiste dans une étroite collaboration. Le traitement orthodontique s'effectue donc en amont, pendant et après l'étape de chirurgie dans le but d'optimiser les résultats chirurgicaux et d'assurer leur stabilité à long terme (47).

III.2.1. Diagnostic (48)

L'examen clinique préopératoire est effectué de manière identique à celui réalisé avant une chirurgie orthognathique conventionnelle.

Une fois le diagnostic posé, la décision doit être prise quant à la méthode de distraction utilisée. Ce choix est réalisé par une concertation indispensable entre le chirurgien, l'orthodontiste et le patient. La planification du traitement est ainsi établi. De même, après étude des moulages, des examens radiographiques et céphalométriques, l'équipe médicale décide du type de distracteur utilisé, de sa position ainsi que de la direction du vecteur de distraction (48).

III.2.2. Préparation orthodontique avant la distraction (48)

Une préparation orthodontique sur denture mixte ou permanente est également nécessaire. Elle a pour but de préparer les arcades dentaires à la distraction.

Comme en chirurgie conventionnelle, elle inclut la correction des dysharmonies du plan d'occlusion (dystopies, rotations...) et de l'encombrement, la levée des compensations alvéolo-dentaires ainsi que la coordination des arcades maxillaire et mandibulaire.

Une fois les objectifs atteints grâce à un appareil multibague, les arcs chirurgicaux, rectangulaires et passifs, en acier lourd et équipés d'éperons soudés sont posés pour la fixation intermaxillaire.

Toutefois, la préparation pré-chirurgicale en cas de distraction est plus complexe en raison de la difficulté de prédiction des résultats occlusaux finaux (48).

III.2.3. Intervention de l'orthodontiste pendant la phase active de distraction (47-49)

Durant la phase active de la distraction, qui a lieu cinq à sept jours en moyenne après l'intervention, le chirurgien et l'orthodontiste effectuent une surveillance clinique hebdomadaire afin de contrôler le bon déroulement de la distraction et d'activer le système (49).

Des élastiques de traction intermaxillaires sont également mis en place par l'orthodontiste dans le but de conforter la direction de distraction et de favoriser la mise en place progressive de l'occlusion (47).

Le guidage de l'occlusion peut également être réalisé aux moyens de plaques de désocclusion qui servent à lever les obstacles occlusaux (48).

III.2.4. Après la distraction (47, 48)

Après la distraction, les objectifs orthodontiques post chirurgicaux sont de nouveau similaires à ceux du traitement par chirurgie conventionnelle.

L'orthodontiste va parfaire l'occlusion afin d'obtenir une intercuspidation stable en alignant, nivelant et en coordonnant les arcades dentaires tout en veillant à ce que les racines soient parallèles (48).

Le port d'élastiques intermaxillaires est maintenu pour conforter l'occlusion de classe I établie lors de l'intervention et éviter les récives.

Il est aussi préférable de sur-corriger l'avancée par rapport à l'objectif en raison de la légère récive prévisible.

Toutefois cette phase de finition peut s'avérer un peu plus longue en raison de la complexité à contrôler la distraction et donc l'occlusion.

L'absence de contention dentaire conduit inéluctablement à la récive (47).

PARTIE IV

LA CHIRURGIE DE LA FACE

La seconde intervention chirurgicale est réalisée, en fin de croissance, le plus rapidement possible après la préparation orthodontique.

Elle a lieu au niveau de la face selon des tracés variables s'adaptant à la dysmorphie crânio-faciale en cause. En effet, les crâniofaciosténoses se traduisent cliniquement par une rétrusion de la face responsable de l'exorbitisme, une brièveté du nez, un recul des malaires ainsi qu'une inversion de l'articulé dentaire associée ou non à une béance antérieure. Ces symptômes causent donc à la fois un problème esthétique mais également fonctionnel car ils provoquent généralement des troubles respiratoires, masticatoires de même qu'une mauvaise protection oculaire. La chirurgie de la face, réalisée soit par une technique conventionnelle et/ou par distraction osseuse, a donc pour objectifs de corriger ces deux problèmes (32, 50).

IV.1. OBJECTIFS DU TRAITEMENT CHIRURGICAL FACIAL (20, 51)

IV.1.1. Correction morphologique de la face (20)

L'intervention chirurgicale va modifier la situation spatiale des bases osseuses dans l'objectif de corriger et de restituer la morphologie de la face de manière à effacer la rétrusion faciale, l'exorbitisme et la rétromaxillie existants.

Le traitement consiste donc à avancer le massif facial moyen, le nez, les pommettes ainsi que le maxillaire. La réalisation d'une ostéotomie maxillaire de type Lefort III permet ces résultats. En effet, selon son tracé, elle va redonner de la profondeur aux orbites effaçant donc l'exorbitisme. Elle va également, par son mouvement d'avancée, corriger la rétrusion de la partie moyenne de la face ainsi que la rétromaxillie leur rendant une protrusion normale.

L'ostéotomie maxillaire de Lefort II ne modifie pas le placement du nez lorsque celui-ci est validé.

L'ostéotomie maxillaire de Lefort I n'effectue qu'une avancée du maxillaire supérieure.

Une distraction progressive, en association ou non avec une ostéotomie maxillaire de type Lefort, peut aussi être réalisée. Elle place graduellement les pièces osseuses libérées en bonne position (20).

IV.1.2. Restitution de l'équilibre occlusal (51)

La restitution de l'équilibre occlusal est indispensable car il est le critère de référence et de stabilité des résultats de l'ensemble du traitement. Cet objectif ne peut être atteint que si les arcades dentaires ont fait l'objet d'une incontournable préparation orthodontique au préalable pour les rendre congruentes. En effet, il est très tentant de vouloir se passer d'orthodontie lorsque le décalage squelettique présente peu de désordres dentaires (51).

IV.2. TECHNIQUES OPÉRATOIRES DU TRAITEMENT DE LA FACE (1, 19, 20, 32, 47, 49, 51-63)

IV.2.1. Chirurgie conventionnelle (1, 20, 32, 51-53)

IV.2.1.1. Tracés d'ostéotomies maxillaires de Le Fort (1, 51)

Les ostéotomies de type Le Fort ont en commun la mobilisation monobloc du maxillaire par le biais d'une disjonction ptérygomaxillaire. Elles varient par la hauteur et l'orientation du tracé supérieur selon la dysmorphie en cause pour laquelle elles sont particulièrement indiquées.

IV.2.1.1.1. Ostéotomie maxillaire de Le Fort I (1)

Le tracé de découpe osseuse s'effectue selon deux segments.

Le premier est horizontal, légèrement oblique vers le bas et l'arrière, sus apical, transnasal et transseptal. Il se localise, en dedans, sous le cornet inférieur et passe 3 à 4 mm au dessus de l'apex canin. Il se termine latéralement quelques millimètres au

dessus des racines des molaires soit à peu près au niveau du tiers inférieur de la fente ptérygomaxillaire.

Le second segment est vertical et se situe entre la tubérosité maxillaire et l'apophyse ptérygoïde (1).

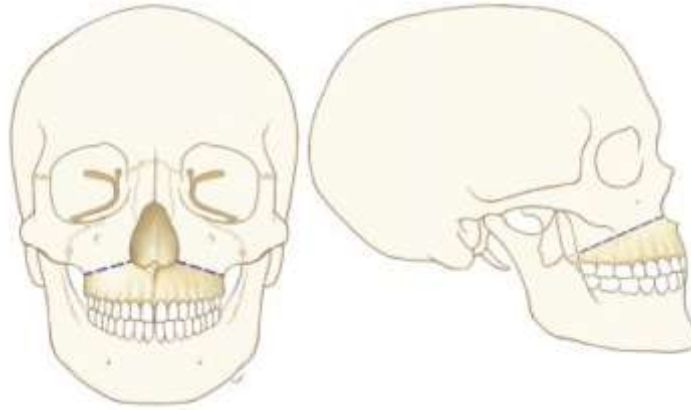


Figure IV-1 Ostéotomie maxillaire de Le Fort I (Raphaël, 2003(1))

IV.2.1.1.2. Ostéotomie nasomaxillaire de Le Fort II (1, 51)

L'ostéotomie débute en haut, à la jonction frontonasale, rejoint la paroi interne des orbites, en arrière de l'appareil lacrymal, puis le plancher en dedans du pédicule sous orbitaire.

Le tracé continue ensuite vers le bas et à travers le maxillaire pour atteindre la jonction ptérygomaxillaire.

La libération de la pyramide osseuse ainsi délimitée est complétée par la section de la lame perpendiculaire de l'éthmoïde et du vomer, réalisée à travers le foyer d'ostéotomie nasofrontal qui est élargi. Elle est suivie d'une disjonction ptérygomaxillaire (51).

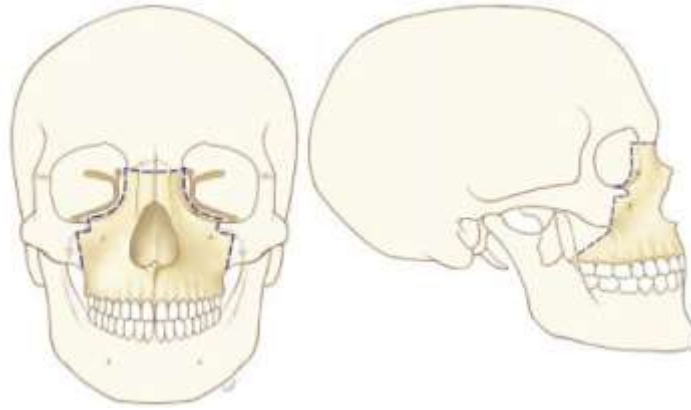


Figure IV-2 Ostéotomie nasomaxillaire de Le Fort II (Raphaël, 2003(1))

IV.2.1.1.3. Ostéotomie orbitonasomaxillaire de Le Fort III (1)

Elle réalise une véritable disjonction craniofaciale.

Au niveau de la partie externe de l'orbite, la découpe osseuse commence à la suture frontomalaire et se prolonge vers le bas et l'arrière en direction de la fente sphéno-maxillaire. Elle se poursuit en bas et en arrière au niveau de la paroi postérolatérale du maxillaire vers la fente ptérygomaxillaire qui est disjointe.

Au niveau interne, l'ostéotomie suit le plancher orbitaire, en arrière des voies lacrymales, et permet de rejoindre la jonction frontonasale qui est traversée transversalement. La section de la lame perpendiculaire de l'éthmoïde et du vomer est effectuée de manière analogue à celle réalisée dans l'ostéotomie de Le Fort II (1).

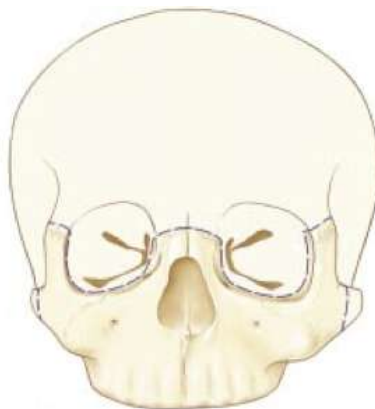


Figure IV-3 Ostéotomie orbitonasomaxillaire de Le Fort III (Raphaël, 2003(1))

IV.2.1.2. Stratégie en un temps : ostéotomie fronto-faciale monobloc (1, 32, 52)

L'ostéotomie fronto-faciale monobloc, nommée à tort Le Fort IV, est l'intervention qui, en avançant simultanément en monobloc les étages frontal et facial, permet de corriger l'ensemble des déformations dans les formes sévères de craniosténoses telles que la maladie de Crouzon ou le syndrome d'Apert.

Il s'agit d'une intervention lourde chez le petit enfant, n'autorisant que des déplacements de faible amplitude ce qui entraîne à long terme des résultats plutôt décevant au niveau facial.

De plus, elle est grevée d'une mortalité importante car elle crée un espace mort rétro-frontal associé à une mise en communication de cet espace avec la partie haute des fosses nasales. Ainsi, des conséquences morbides majeures (méningite, nécrose frontale) peuvent engager le pronostic vital (52).

Par conséquent, de nombreux opérateurs ont abandonné cette intervention au profit d'une dissociation, dans le temps et dans l'espace, de la mobilisation du bandeau frontal et du complexe maxillaire (32).

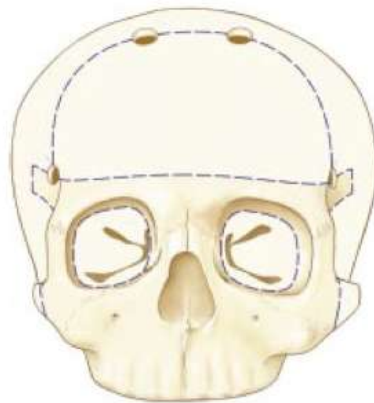


Figure IV-4 Ostéotomie fronto-faciale monobloc (Raphaël, 2003(1))

IV.2.1.3. Stratégie en deux temps (53)

La stratégie comprend deux temps chirurgicaux séparés par plusieurs années :

- Premier temps : craniectomie associée à une avancée fronto-orbitaire,
- Second temps : avancée faciale au moyen d'un Le Fort III et/ou Le Fort I.

Le premier temps débute généralement avant l'âge d'un an en même temps que le traitement du crâne qui prévient la dégradation fonctionnelle cérébrale. Cette intervention améliore partiellement la composante supérieure de l'exorbitisme.

La seconde partie de la stratégie, qui vise à traiter la rétrusion faciale, est réalisée plusieurs années après, vers l'âge de 5 – 6 ans en moyenne. Son objectif est de corriger l'exorbitisme inférieur ainsi que la rétrusion de l'étage moyen de la face par une ostéotomie maxillaire de type Le Fort III. Cependant, cette correction assez précoce n'est que temporaire en raison de la persistance du défaut génétique de croissance. Elle ne prévient pas l'insuffisance de développement ultérieure car la croissance faciale, qui se poursuit normalement jusqu'à 16-18 ans, ne se produira pas chez les patients atteints de craniosténoses.

Cette technique, communément admise depuis 20 ans, permet de diminuer les risques de la prise en charge de la pathologie (53).

IV.2.1.4. Age d'intervention (20, 32)

Le traitement chirurgical de la face, en particulier la correction de la rétrusion faciale, est réalisé à un âge variable en fonction la sévérité de la dysmorphie qui impose son retentissement esthétique et surtout fonctionnel.

Ainsi, pour obtenir une correction unique et définitive de la malformation faciale, l'intervention doit être réalisée à la fin de la croissance faciale qui a lieu vers l'âge de 16-18 ans. Cependant, cette stratégie n'est valable que pour les formes mineures de la pathologie (20).

En effet, chez les patients atteints d'une craniosténose plus sévère, il est impossible d'agir si tardivement car la malformation engendre des problèmes psychologiques au moment où l'enfant a conscience de sa dysmorphie. Une intervention peut donc être réalisée, tôt vers 4 ou 5 ans, afin de normaliser l'apparence.

De même, dans les cas où il existe une urgence fonctionnelle, telle qu'une gêne respiratoire ou une absence de protection oculaire, une opération plus précoce peut être envisagée (32).

IV.2.2. Distraction osseuse (1, 19, 47, 49, 51, 54-62)

La distraction osseuse est une technique chirurgicale et orthopédique consistant à écarter des berges osseuses, séparées par corticotomie ou ostéotomie, au moyen d'un dispositif nommé distracteur. Dans l'espace qui se trouve ainsi progressivement ouvert, un os nouveau se crée avec conservation des éléments vasculo-nerveux et expansion des structures molles cutanées et muqueuses (54).

Dans le cadre des malformations crânio-faciales et plus particulièrement des crâniosténoses, elle permet, soit en étant une alternative aux techniques chirurgicales conventionnelles, soit en association avec ces dernières, une meilleure prise en charge.

L'accompagnement orthodontique avant, pendant et après la distraction est un complément thérapeutique important pour la stabilité du résultat (47).

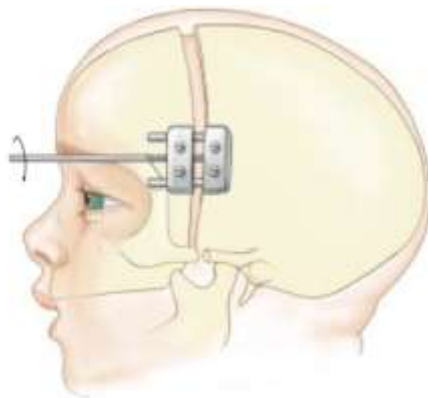


Figure IV-5 Distraction osseuse crânio-faciale (Raphaël, 2003(1))

IV.2.2.1. Principes de la distraction osseuse (47, 55)

Le principe de la distraction repose sur la création d'un foyer d'ostéogénèse par une ostéotomie en veillant à être la moins traumatique possible, ce qui endommagerait la vascularisation périostée nécessaire.

Son bon déroulement est conditionné par le respect des quatre étapes de la cicatrisation osseuse qui sont les suivantes :

- Première étape : formation d'un hématome dans le foyer d'ostéotomie

Le caillot formé contient un grand nombre de cellules dont des plaquettes, qui après activation, vont libérer des facteurs de croissance tissulaire. Une angiogénèse locale se produit ensuite permettant l'arrivée de nouvelles cellules, telles que les polynucléaires, les lymphocytes, les fibroblastes, les ostéoblastes, les cellules endothéliales et mésenchymateuses, qui sont responsables de la régénération osseuse.

Parallèlement, le plasminogène devient plasmine, entraînant donc la lyse du caillot initial.

De même, les fibroblastes vont établir un réseau de fibres collagéniques formant à terme un tissu de granulation.

➤ Deuxième étape : phase de prolifération cellulaire

Elle aboutit à une chondrogenèse puis à la formation d'os immature au sein du foyer, c'est-à-dire le cal osseux.

Les chondrocytes disparaissent laissant place aux chondroclastes qui vont éroder la matrice cartilagineuse. Ainsi se forme le support nécessaire au processus de calcification par les ostéoblastes. Cet os néoformé est qualifié d'immature en raison de l'orientation aléatoire de ses travées.

➤ Troisième étape : remodelage osseux précoce

L'os immature se transforme peu à peu en os lamellaire et le tissu chondroïde disparaît.

➤ Quatrième étape : remodelage osseux tardif

L'os de type haversien se forme et le segment osseux retrouve sa forme initiale.

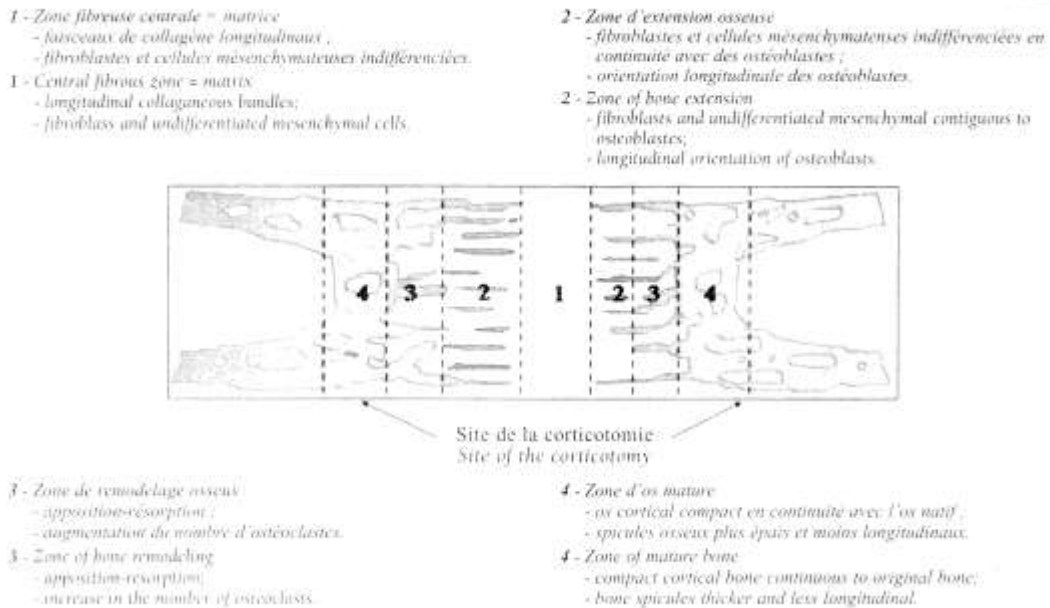


Figure IV-6 Les quatre stades de développement du régénérat osseux dans un foyer de distraction (Morand, 2005(47))

Au sein d'un foyer de distraction, les quatre stades de cicatrisation sont présents. La zone centrale, composée de fibroblastes et de cellules mésenchymateuses indifférenciées, sert de matrice cicatricielle. Le collagène y est disposé en faisceaux longitudinaux orientés dans le sens de l'allongement osseux. Latéralement, la zone d'extension est également constituée de fibroblastes et de cellules mésenchymateuses indifférenciées qui sont en continuité avec les ostéoblastes. Plus en périphérie, se situe le siège d'un remodelage osseux. Enfin, la zone la plus excentrée se compose d'os mature en continuité avec l'os natif (47, 55).

IV.2.2.2. Technique chirurgicale de distraction (47, 51, 56, 57)

IV.2.2.2.1. Différents temps opératoires (51)

Le premier temps opératoire consiste en la réalisation, sous anesthésie générale, de l'ostéotomie où un maximum de moelle osseuse est préservé.

Le distracteur est fixé de chaque côté de la fracture selon l'orientation du vecteur de distraction choisi auparavant. La fixation doit être stable afin d'assurer l'immobilité des pièces osseuses ostéotomisées.

Une période de latence, d'environ cinq à sept jours, est ensuite respectée pour permettre l'organisation de l'hématome, l'angiogénèse et la cicatrisation du tégument.

Puis, le système est activé au rythme moyen de 1mm par jour jusqu'au résultat escompté. Cette phase active dure en général quelques semaines en fonction du gain osseux à obtenir.

Enfin, une période de consolidation de six à huit semaines (à adapter en fonction du site) est nécessaire à la minéralisation du tissu néoformé, avant d'envisager la dépose du système (51).

IV.2.2.2.2. Vecteur de distraction (47, 56)

Avant toute intervention, il est impératif de choisir la direction dans laquelle l'allongement des pièces osseuses doit être effectué.

Pour cela, il est indispensable de réaliser une étude clinique et radiologique ainsi qu'une mise en articulateur des moulages d'étude. De même, un examen céphalométrique avec prédiction des objectifs est indispensable pour la création de ce vecteur de distraction (56).

La planification est relativement simple d'autant plus qu'il existe des programmes informatiques de simulation virtuelle de la distraction. La difficulté réside dans le transfert des données planifiées sur le site opératoire. Une erreur d'orientation du vecteur de distraction peut se traduire au terme de l'activation par un trouble occlusal tel qu'une béance antérieure (47).

IV.2.2.2.3. Types de distracteurs (47, 56, 57)

Deux types de distracteurs, apportant des résultats à peu près similaires, sont disponibles : les systèmes externes et intra oraux.

➤ Distracteurs externes

La distraction externe est rigide et résiste donc bien aux contraintes exercées par les parties molles. Elle est également modulaire, ce qui rend adaptable le vecteur de distraction. L'amplitude qu'elle peut fournir est importante voire sans limite.

Techniquement, l'intervention chirurgicale est plus simple et la dépose du matériel, après consolidation, ne nécessite pas une seconde intervention.

Cependant, il s'agit d'un appareil ancré sur le crâne pendant au moins trois mois, volumineux et handicapant pour le patient. De plus, il laisse, après son retrait, des cicatrices causées par les broches de fixation transcutanées. Ces dernières risquent aussi de s'infecter.

Par ailleurs, le mouvement vertical est difficile à contrôler.

Il est également possible que les broches intra crâniennes se relâchent et migrent un peu.

Ainsi, la distraction externe est la meilleure technique pour les grandes hypoplasies des syndromes crâniofaciaux où l'emplacement de distracteurs internes reste limité par les conditions anatomiques.

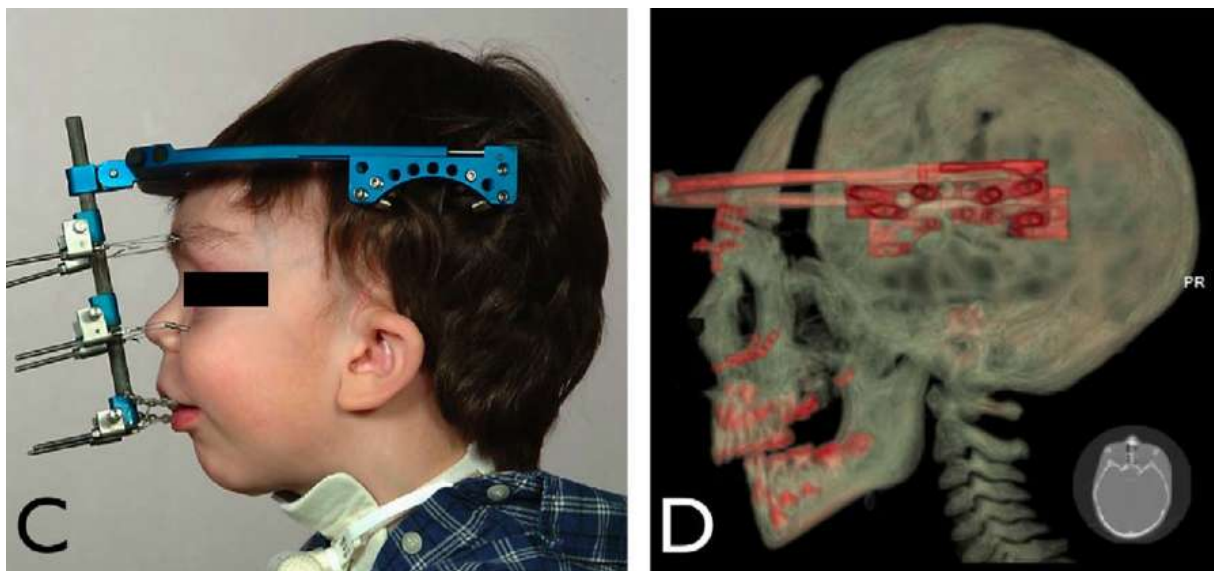


Figure IV-7 Distracteur externe (Meling, 2011(57))

➤ Distracteurs intra oraux

Les distracteurs intra oraux ont l'avantage d'être moins encombrants, donc mieux acceptés par le patient sans laisser de cicatrice. Ils permettent aussi un bon contrôle du cal osseux, ainsi du vecteur de distraction, et sont plus stables.

Mais, ils imposent une chirurgie minutieuse qui doit être plus précise et complexe d'autant plus que la distraction est souvent bilatérale. Les deux distracteurs doivent être, à la fois être parallèles entre eux et au plan d'occlusion.

L'utilisation de cette technique rend aussi impossible la modification du vecteur de distraction au cours du processus.

Il est moins puissant qu'un distracteur externe mais néanmoins utilisable dans la majorité des cas.

La dépose de l'appareil contraint de réintervenir sous anesthésie générale même si cela peut être évité en utilisant des dispositifs de fixation résorbables.

Les hypoplasies verticales pures sont les meilleures indications pour ces systèmes (47, 56, 57).

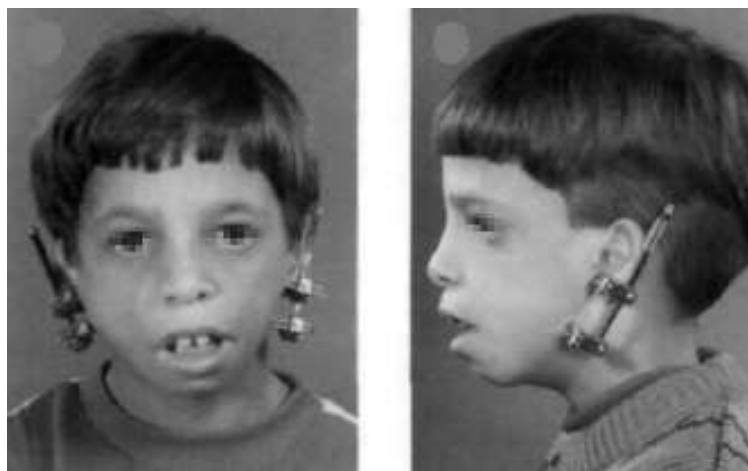

Figure IV-8 Distracteur interne (Grayson, 1999(48))

IV.2.2.3. Applications crânio-faciales de la distraction osseuse (47, 49, 58, 59)

La distraction peut être appliquée à tous les étages de l'extrémité céphalique. Dans la prise en charge des craniosténoses, et plus particulièrement des syndromes de Crouzon ou d'Apert, elle s'effectue au niveau des étages fronto-orbito-facial et moyen.

IV.2.2.3.1. Etage fronto-orbito-facial (58, 59)

La mobilisation de cet étage est effectuée le plus fréquemment, assez tôt dans le traitement des grands syndromes malformatifs afin d'intercepter le trouble de la croissance et d'en limiter les conséquences notamment respiratoires et oculaires.

L'ostéotomie suit le plus souvent un tracé de Le Fort III. L'appareil le plus courant prend appui sur l'os temporal en arrière et sur le malaire en avant. L'activation est réalisée au moyen d'une tige qui traverse le scalp temporal ou plus rarement la joue. Cette méthode permet une réactualisation de la technique de l'avancement fronto-facial monobloc mise de côté du fait de sa dangerosité. En effet, grâce à la distraction osseuse, la morbidité de cette intervention est réduite considérablement car en fin d'intervention, il n'y a pas d'espace mort rétro-frontal susceptible d'être à l'origine de complications et les pertes sanguines sont diminuées. Par ailleurs, l'avancée obtenue grâce à la distraction est supérieure à celle de l'intervention traditionnelle. Elle corrige également l'exorbitisme rétablissant ainsi l'occlusion palpébrale et améliore les troubles respiratoires (58, 59).

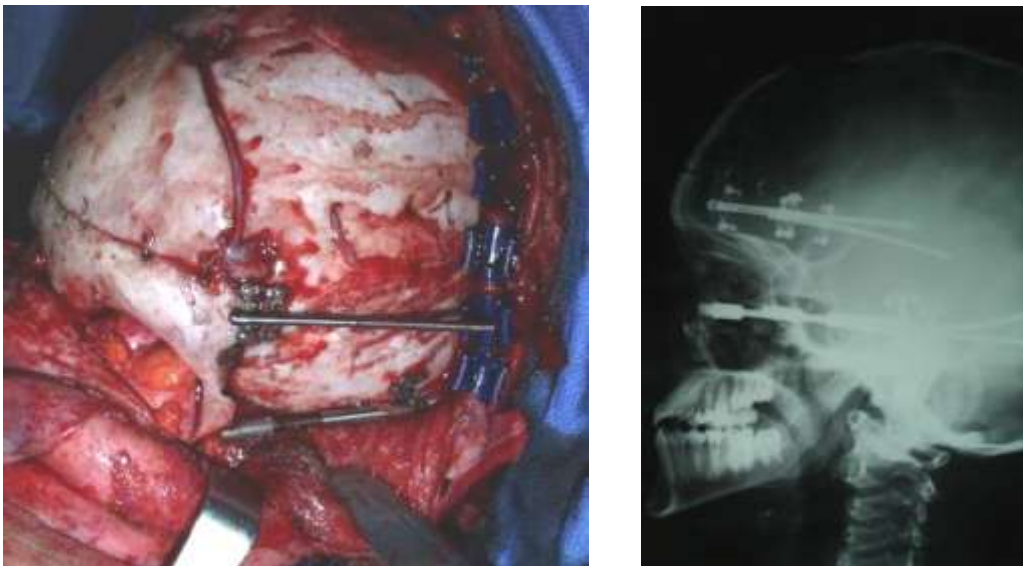


Figure IV-9 Double distraction interne avec avancement fronto-facial (Arnaud, 2007(59))

IV.2.2.3.2. Etage moyen (47, 49)

La distraction isolée du maxillaire est indiquée dans les malformations rétrusives responsables d'importants troubles respiratoires chez l'enfant ou dans la prise en charge des séquelles de fente incluant une très forte rétromaxillie.

Le plus souvent, la mobilisation est réalisée au travers d'une ostéotomie de Le Fort I, relativement haute pour préserver les germes dentaires.

La seconde indication de la distraction maxillaire est l'endognathie sévère, de plus de six millimètres, où une expansion transversale est recherchée. Après une ostéotomie

de Le Fort I, le maxillaire est sectionné au niveau de la ligne médiane. Un dispositif est ensuite fixé sur le palais osseux ou sur les dents. L'activation du distracteur, qui débute quelques jours après l'opération, est indolore et très simple. Elle est effectuée par le patient lui-même dont le suivi clinique est réalisé de façon hebdomadaire (47, 49).

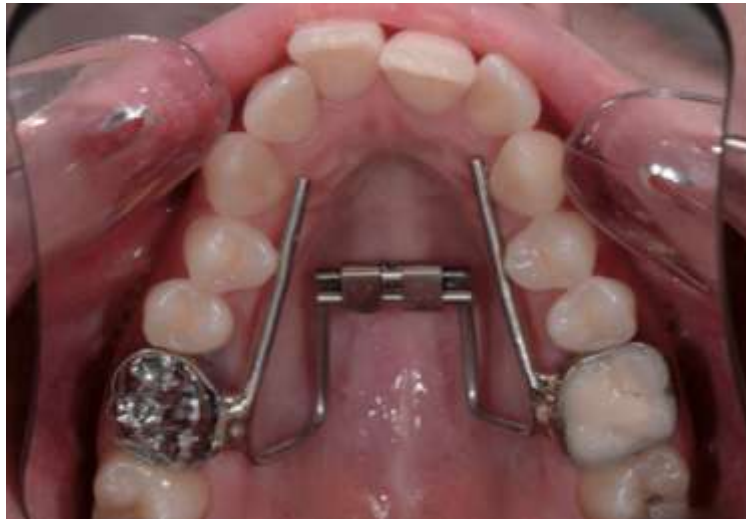

Figure IV-10 Distraction maxillaire (Sorel, 2008(49))

IV.2.2.4. Age d'intervention (19, 60-62)

La distraction osseuse par ostéogénèse s'applique à la fois chez l'adulte et l'enfant dont l'âge peut varier de 2 à 16 ans.

Deux catégories de patients présentant une rétrusion maxillaire dans le cadre d'une craniosténose se distinguent (60):

- Les nourrissons atteints d'une forme sévère de la maladie

Ces patients nécessitent une rapide libération des globes oculaires ainsi qu'une décompression de l'encéphale. Ainsi, à défaut de pratiquer un avancement fronto-facial monobloc seul jugé trop risqué, une distraction est également réalisée dans le but d'obtenir une correction par avancée progressive beaucoup moins agressive et dangereuse.

Cependant, cette intervention est préconisée vers l'âge de trois ans afin, de limiter les complications, d'obtenir un avancement plus conséquent et de profiter d'une épaisseur d'os plus importante (19).

- Les enfants de 4 à 12 ans en phase de denture mixte

Pour ces patients, la distraction est une réponse esthétique et fonctionnelle précoce car l'intervention est effectuée avant la fin de la croissance. L'enfant étant en phase de denture mixte, l'engrènement dentaire est donc aléatoire.

Cette technique est une alternative thérapeutique pouvant être proposée dans les cas où l'hypoplasie risque de ne pas répondre à des traitements orthopédique et orthodontique (61). La distraction permet de vaincre les résistances à l'avancement, musculaires et muqueuses et d'obtenir une surcorrection, de manière progressive étant donné le fort caractère récidivant de la rétrusion (62).

A la fin de la croissance et chez l'adulte, il n'y a pas de limite d'âge pour pratiquer une distraction osseuse.

IV.2.3. Place de la distraction osseuse face à la chirurgie conventionnelle (47, 62, 63)

La distraction osseuse s'ajoute aux techniques de chirurgie conventionnelle. Elle apporte de nombreux avantages tels que son caractère moins invasif, moins traumatisant avec un temps opératoire plus court et des complications post-opératoires diminuées.

Elle ne nécessite pas de greffe osseuse. L'os créé est de même nature que l'os d'origine, ce qui contribue à une bonne stabilité avec un taux de récurrence très faible. Il

en résulte également une adaptation des tissus mous environnants par synthèse et remodelage de ces derniers, gage de bons résultats à long terme (62).

Par ailleurs, la distraction osseuse autorise une correction plus précoce de la dysmorphie et permet des déplacements supérieurs à ceux obtenus avec les techniques conventionnelles (47).

Cependant, la distraction osseuse présente aussi des inconvénients par rapport à la chirurgie conventionnelle. Par exemple, les cicatrices disgracieuses des distracteurs externes, acceptables dans les cas où le rapport bénéfice/cicatrices était positif ont contraint les praticiens et fabricants à développer des appareils intra-oraux au contrôle directionnel plus délicat, avec pour conséquences quelques abandons par certains.

La chirurgie conventionnelle a, de par sa fiabilité, sa rapidité, sa relative simplicité et ses résultats immédiats, toujours un intérêt indiscutable et la distraction ne peut pas tout résoudre. Cette dernière est donc un élément complémentaire de l'arsenal thérapeutique orthodontico-chirurgical dans les dysmorphoses ou les malformations congénitales (63).

PARTIE V

**CAS CLINIQUES : ETUDE D'UNE
FAMILLE PRÉSENTANT TROIS
MEMBRES ATTEINTS DE LA MALADIE
DE CROUZON**

Le syndrome de Crouzon, dans sa forme non sporadique, peut atteindre plusieurs personnes d'une même famille par sa transmission autosomique dominante, à haute pénétrance.

C'est le cas de cette famille où trois membres sont atteints : un père et ses deux filles jumelles.

La prise en charge du père est différente comparée au traitement de ses filles en raison de l'avancée majeure de la médecine.

De même, les jumelles sont à des étapes différentes du traitement car la progression est variable en fonction du patient. Louise est actuellement en fin de traitement. Charlotte n'a, quant à elle, pas encore bénéficié de la disjonction maxillaire et chirurgie d'ostéotomie bi-maxillaire à cause d'une difficulté au niveau de la préparation orthodontique.

V.1. LE PÈRE : CAS N° 1

Aujourd'hui âgé de 53 ans, le père de famille est atteint du syndrome de Crouzon, ou dysostose crânio-faciale.

Il a été pris en charge et traité au cours de son enfance par le Professeur Tessier, pionnier de la chirurgie crânio-faciale.

Il a ainsi bénéficié de multiples interventions neurochirurgicales et maxillo-faciales, dont une avancée crânio-faciale, associée à une distraction réalisée au moyen d'un distracteur externe. La mandibule n'a pas été modifiée. Il en résulte donc la présence de rapports occlusaux de classe III ainsi qu'une béance antérieure.

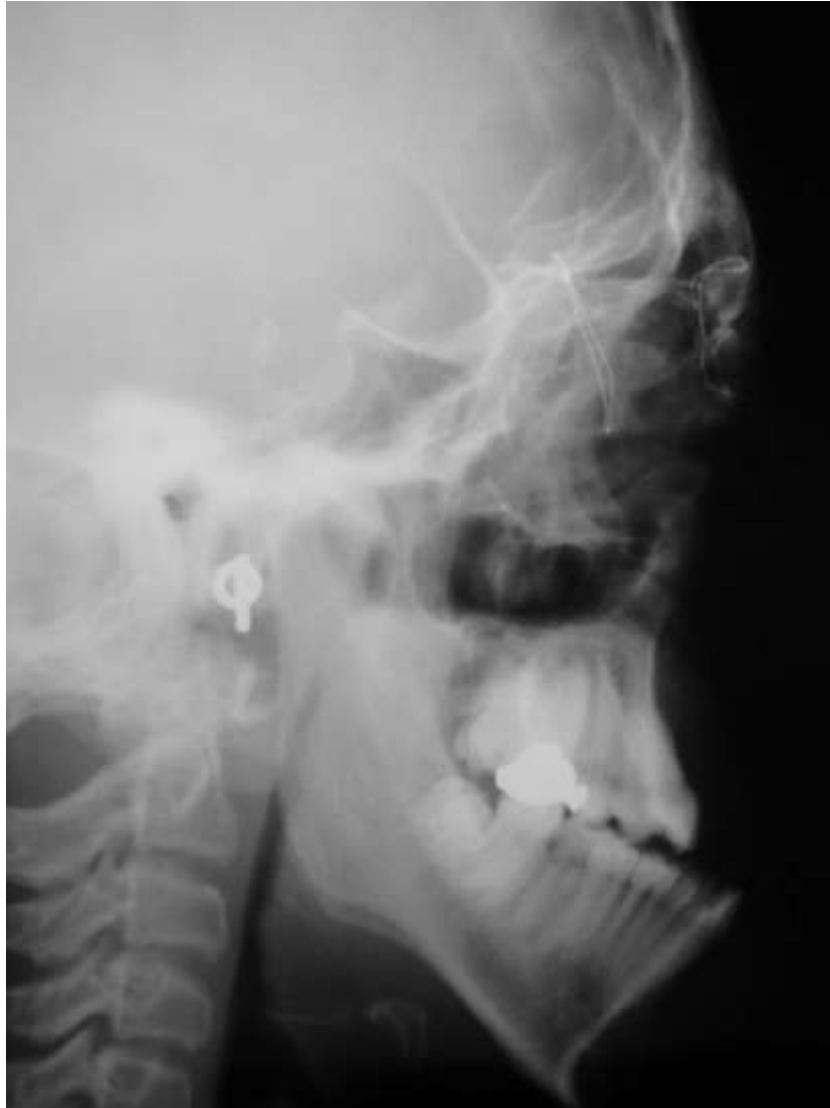

Figure V-1 Le père, avant traitement (Simon)

Concernant les bases osseuses et dans le plan sagittal, il existe une hypoplasie du maxillaire et de l'étage moyen de la face provoquant une rétrusion naso-maxillaire. De même, l'hypoplasie maxillaire crée un faux prognathisme mandibulaire. Verticalement, une hyperdivergence mandibulaire ainsi qu'une infragnathie maxillaire sont observées.

Au niveau alvéolaire, il existe une proalvéolie antéro-supérieure de compensation à laquelle s'ajoute une béance antérieure et un inversé d'articulé dentaire.

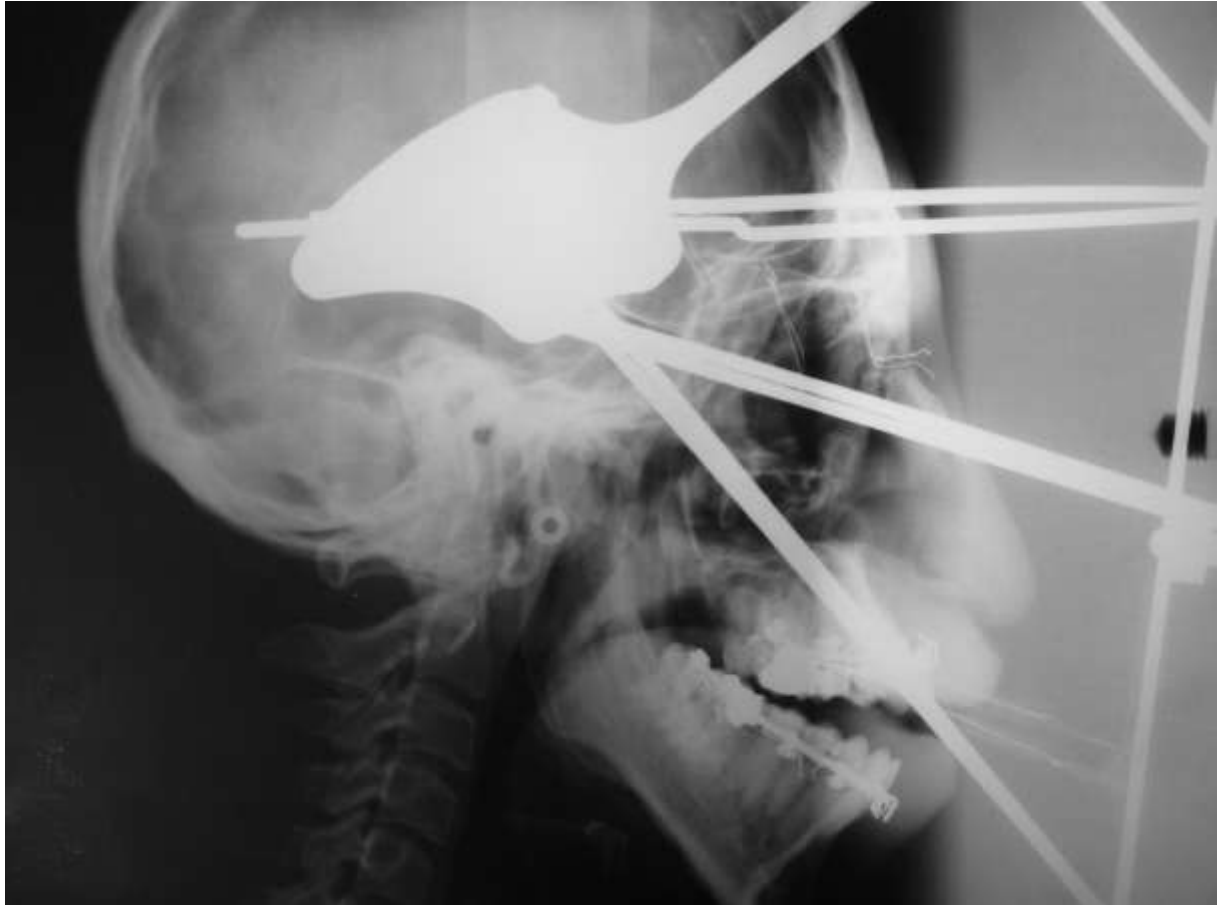

Figure V-2 Le père, en cours de distraction, par un casque de Delbet (Simon)

V.2. LES JUMELLES : CAS N° 2 ET 3

V.2.1. Anamnèse des jumelles



Figure V-3 Charlotte (à gauche) et Louise (à droite) (Siebert, 2007)

Charlotte et Louise sont nées le 7 Novembre 1994.

Elles sont atteintes d'une forme génétique héréditaire du syndrome de Crouzon dont la transmission se fait selon un mode autosomique dominant.

Leur père en est également atteint.

Leur pathologie a été diagnostiquée, en 1995, à l'âge d'un an.

Ainsi, elles ont été traitées, dans un premier temps, à Paris, à l'hôpital Necker-Enfants Malades, par le Professeur Renier et les Docteurs Marchac et Arnaud où elles ont subi en 1998, un remodelage crânien dans le but de décompresser l'encéphale, complété en 2000 d'un avancement fronto-facial monobloc avec double distraction interne. Une fragmentation au niveau de la région médiane s'est cependant produite à la suite de l'opération chez les deux sœurs.

Puis, en 2004, elles sont adressées dans le Service de Chirurgie Maxillo-faciale du CHU de Nancy auprès du Professeur Simon, car les parents s'inquiétaient de l'accentuation du prognathisme et de la béance antérieure.

La première consultation a conclu que l'état local présent à ce moment était satisfaisant. Mais qu'une intervention chirurgicale et plus particulièrement une ostéotomie bi-maxillaire, associée à un traitement orthodontique seraient nécessaires ultérieurement.

Un suivi régulier ainsi que des consultations orthodontiques périodiques sont donc réalisés de manière à évaluer la période opportune pour débiter le traitement. Celui-ci commence en 2007.

Son orthodontiste, le Docteur Siebert, et son chirurgien-dentiste traitants demeurent en Alsace, près du lieu d'habitation de la famille.

V.2.2. Cas n° 2 : Louise

V.2.2.1. Observation morphologique exobuccale

V.2.2.1.1. Examen du crâne

La patiente est brachycéphale présentant donc une synostose bilatérale de la suture coronale et qui se traduit par un raccourcissement antéro-postérieur du crâne.

V.2.2.1.2. Examen du visage

➤ Face

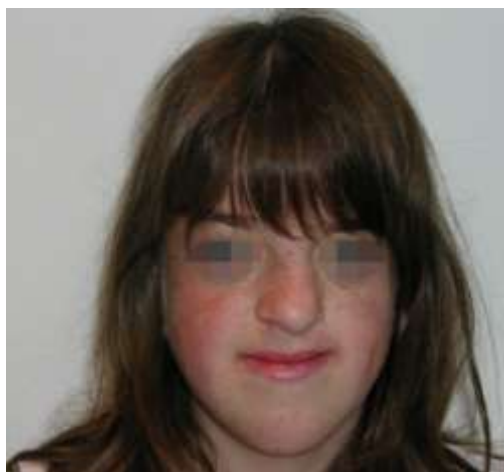

Figure V-4 Louise, de face (Siebert, 2007)

Le visage est de forme ovale.

L'étage moyen est réduit.

Il existe une légère exophtalmie et un strabisme modéré. Un hypertélorisme vient compléter le tableau clinique. L'axe orbitaire, ainsi que les paupières, sont orientés en dehors et vers le bas. La présence de cernes témoigne d'une respiration buccale.

Le nez est court et épais. Sa racine est large et aplatie.

Les pommettes sont absentes.

Au repos, les lèvres sont souvent en inoclusion.

➤ Profil

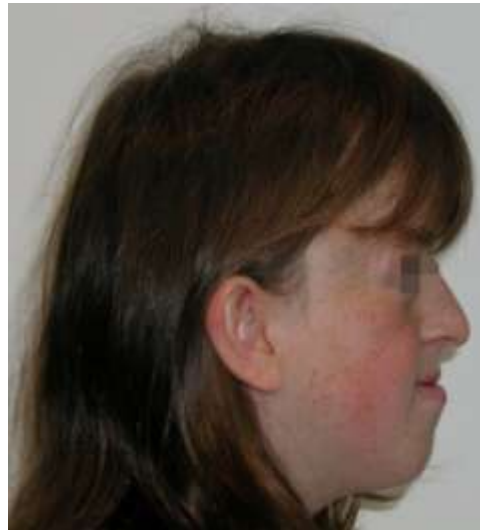

Figure V-5 Louise, de profil (Siebert, 2007)

Le profil est concave.

La patiente présente une rétrusion naso-maxillaire et un os malaire peu marqué. Il en résulte donc une absence de pommette et un aplatissement des joues.

La position en retrait du maxillaire entraîne également un léger exorbitisme.

L'angle naso-labial est fermé.

La présence d'une rétrochélilie supérieure, due à la rétrusion et à l'hypoplasie maxillaires, provoque une prochéilie de la lèvre inférieure qui est éversée et charnue.

De même, le faux prognathisme mandibulaire apparent est créé par le maxillaire hypoplasique.

Le sillon labio-mentonnier est absent.

Le menton est plat et plissé par la forte traction de la lèvre inférieure lors de la recherche de l'occlusion labiale.

V.2.2.2. Examen endobuccal

V.2.2.2.1. Examen des muqueuses

Le volume de la langue paraît normal.

Les gencives sont relativement saines, l'hygiène bucco-dentaire étant correcte. Quelques boursoufflures sont présentes au niveau des zones d'éruption dentaire.

La muqueuse palatine est épaisse et très en relief à cause de la forme voûtée du maxillaire.

Les freins sont normaux.

V.2.2.2.2. Examen des arcades dentaires

La formule dentaire est normale.

La patiente ne présente pas de retard d'éruption dentaire.

➤ Arcade maxillaire

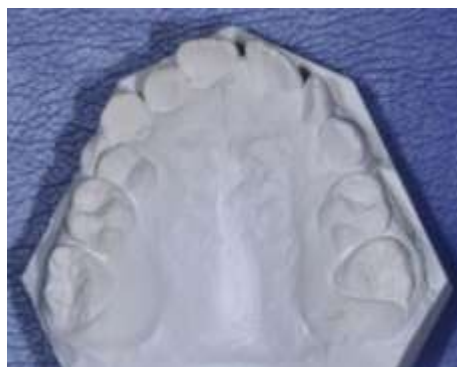

Figure V-6 Louise, arcade maxillaire (Siebert, 2007)

L'arcade maxillaire présente une forme elliptique.

55 et 65 sont sur l'arcade.

Un diastème est présent entre les incisives centrales.

Il existe un encombrement modéré au niveau incisif.

Le palais est profond.

➤ Arcade mandibulaire

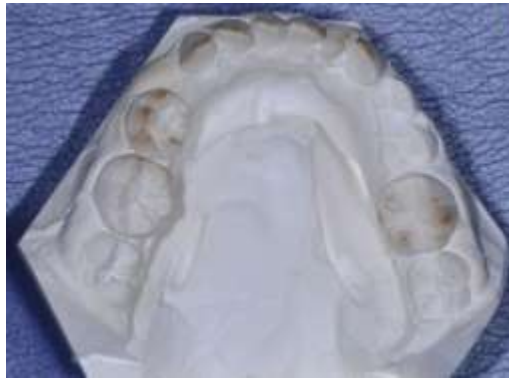

Figure V-7 Louise, arcade mandibulaire (Siebert, 2007)

La forme de l'arcade mandibulaire est elliptique.

75 est sur l'arcade, de même que 37 et 47. 44 et 45 sont en cours d'éruption. Il existe une absence de place pour l'éruption de 34.

Un encombrement incisivo-canin est présent.

V.2.2.2.3. Etude de l'occlusion

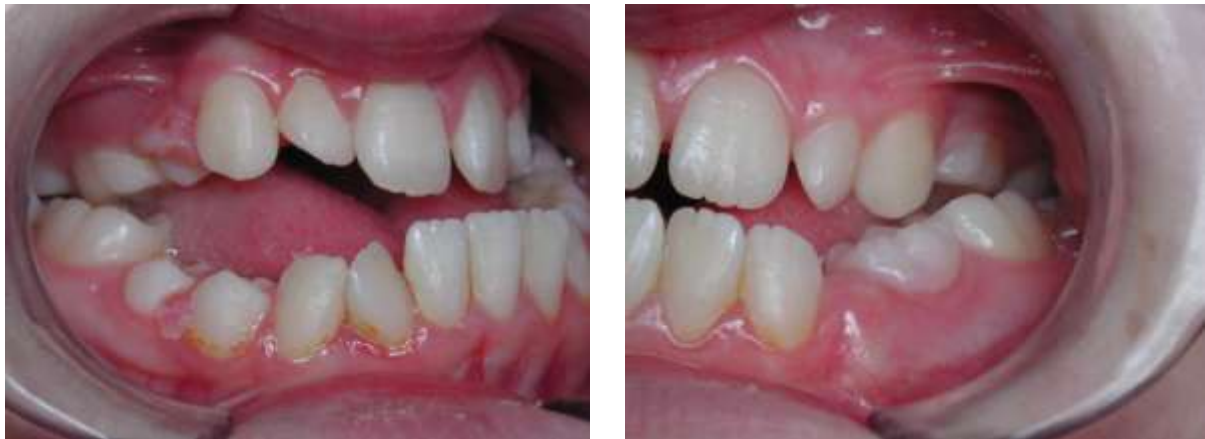
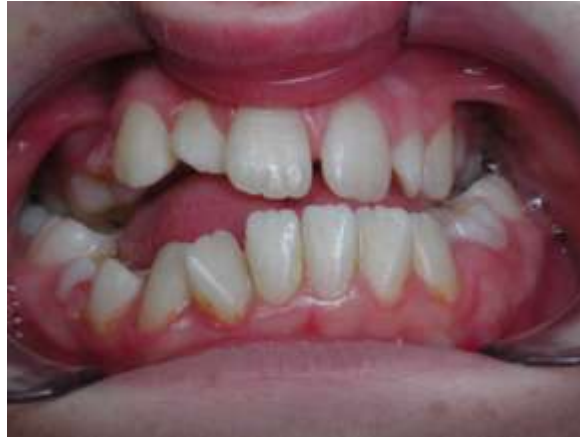
Figure V-8 Louise, photos en occlusion au début du traitement (Siebert, 2007)

Dans le sens transversal, l'occlusion est inversée de façon bilatérale et les milieux ne sont pas alignés.

Dans le sens sagittal, l'occlusion est inversée au niveau incisivo-canin.

Dans le sens vertical, une béance antérieure, plus marquée à droite, est présente. L'occlusion ne se fait qu'au niveau molaire.

Les molaires ont des rapports de Classe III.

V.2.2.3. Etude des fonctions

La vision et l'audition sont normales.

La respiration : Le volume de la langue est normal mais elle est en position basse. La respiration est donc mixte avec une prédominance buccale confirmée par la présence de cernes.

La déglutition se fait avec interposition de la langue.

La phonation est normale mais un nasonnement modéré est perceptible.

La mastication est perturbée en raison de la malocclusion.

V.2.2.4. Observation et analyse des examens radiographiques

V.2.2.4.1. Orthopantomogramme

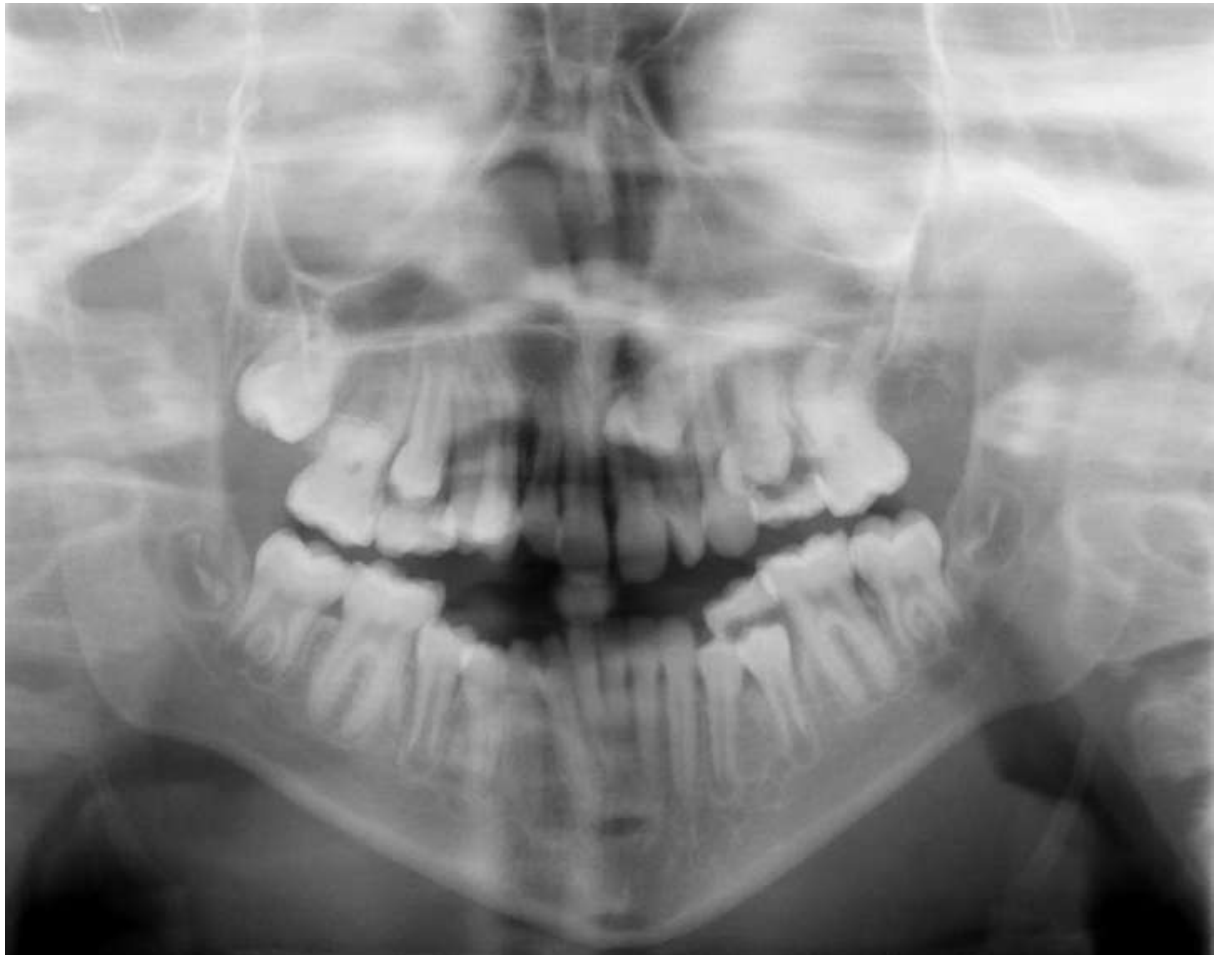

Figure V-9 Louise, orthopantomogramme au début du traitement (Siebert, 2007)

➤ Maxillaire

L'arcade maxillaire se caractérise par un encombrement dentaire créé par la dysharmonie dento-maxillaire.

Il n'y a pas d'agénésie.

24 est en position ectopique et évolue en palatin. De même, 27 est juxta-sinusienne.

17 est en désinclusion d'éruption.

Les germes des dents de sagesse ne sont pas visibles.

➤ Mandibule

Il existe un encombrement dentaire.

Il n'y a pas d'agénésie.

Les germes de 38 et 48 sont visibles.

V.2.2.4.2. Téléradiographie de profil

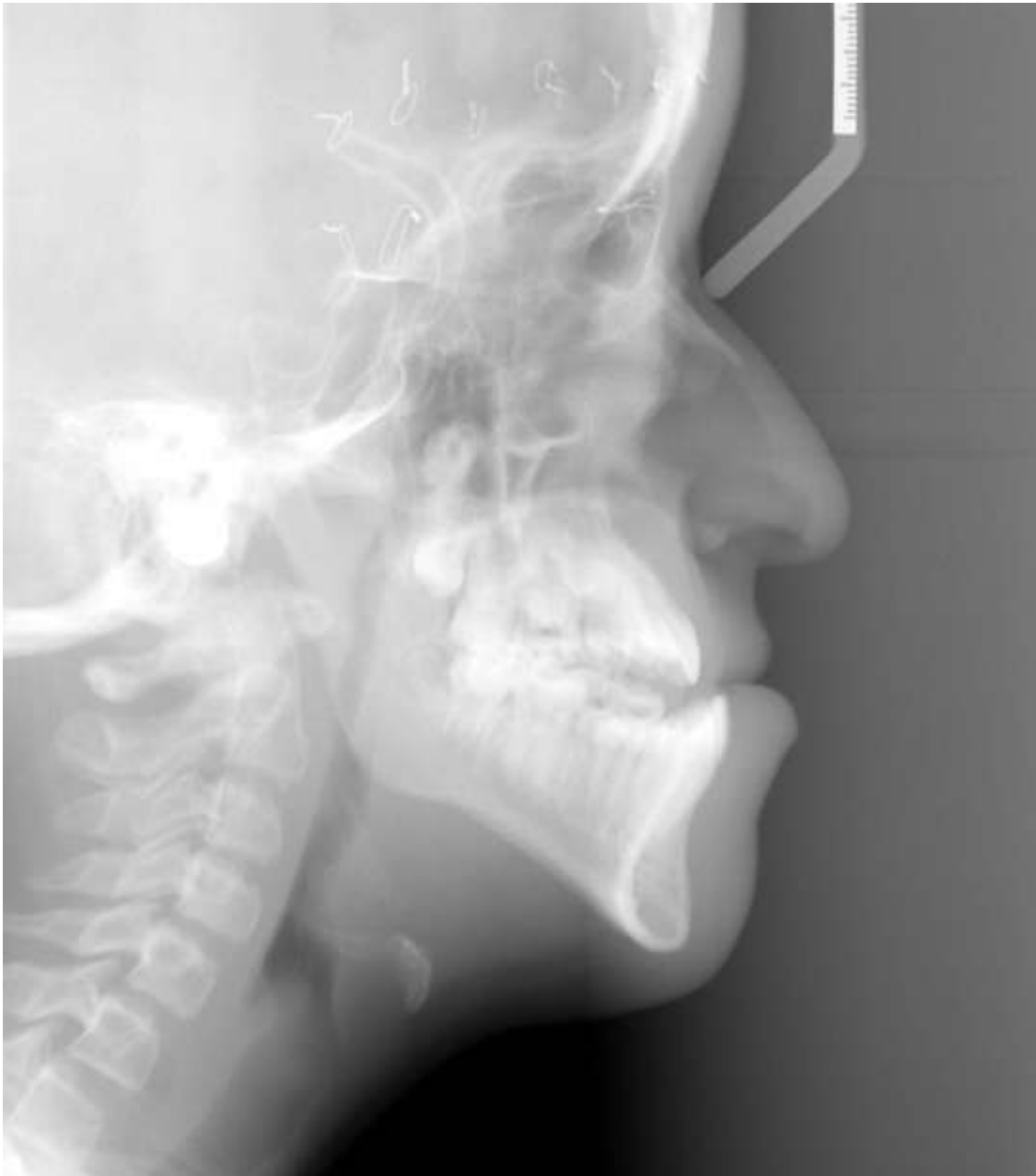

Figure V-10 Louise, téléradiographie de profil après distraction crânio-faciale et avant ostéotomie (Siebert, 2007)

V.2.2.5. Diagnostic

- Bases osseuses

Dans le sens transversal : Endognathie maxillaire

Dans le sens vertical : Hyperdivergence mandibulaire et infragnathie maxillaire

Dans le sens sagittal : Rétrusion naso-maxillaire

➤ Os alvéolaire

Dans le sens transversal : Endoalvéolie mandibulaire

Dans le sens sagittal : Proalvéolie antéro-supérieure

➤ Dents

Dysharmonie dento-maxillaire

24 en position ectopique et évolue en palatin. 27 est juxta-sinusienne.

V.2.2.6. Plan de traitement

Une surveillance périodique au CHU de Nancy et chez l'orthodontiste traitant est réalisée dans un premier temps afin de détecter le moment opportun pour commencer le traitement.

Pendant ce temps, un appareil mobile équipé d'un écran buccal est posé pour gérer l'interposition de la langue et des avulsions « pilotées », de dents lactéales sont également réalisées.

Un scanner est prescrit afin de visualiser la position ectopique de 24 et 27.

Puis, la première partie de la préparation orthodontique préchirurgicale est effectuée. Les appareils multibagues inférieur et supérieur sont ainsi posés respectivement en décembre 2007 et août 2008.

L'encombrement dentaire est traité grâce à l'extraction des quatre premières prémolaires. Les espaces d'extractions sont donc fermés. Puis, les arcades sont nivelées et les rotations, dystopies ainsi que le parallélisme radiculaire sont corrigés. Parallèlement, une radiographie de la main est réalisée. Etant donné l'âge osseux précoce (14 ans) révélé par la radiographie et l'importance de la classe III, le chirurgien décide de différer l'intervention d'une année.

Une fois les objectifs atteints, l'appareil multibague est déposé et des contentions sont alors posées en mars 2010.

L'empreinte suivie de la pose du disjoncteur est faite six jours avant la disjonction chirurgicale.

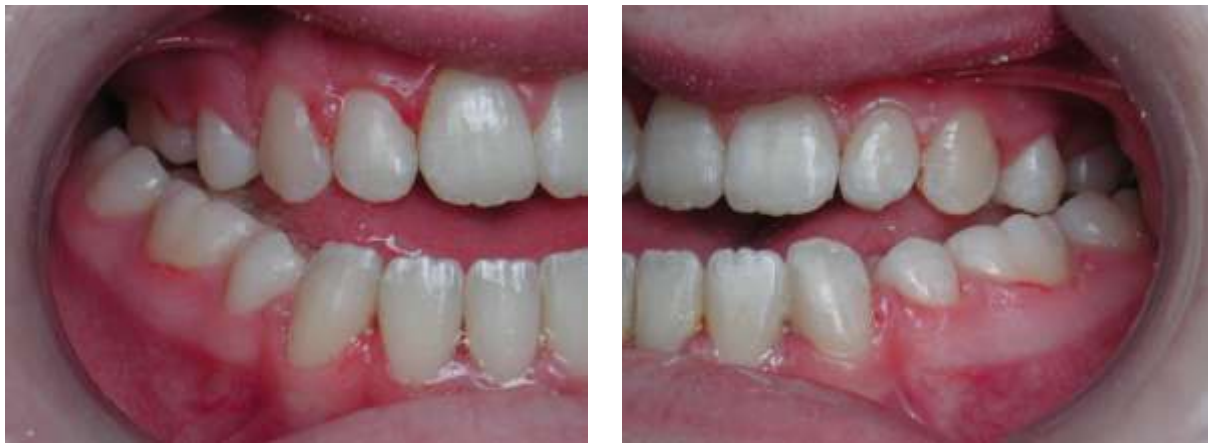
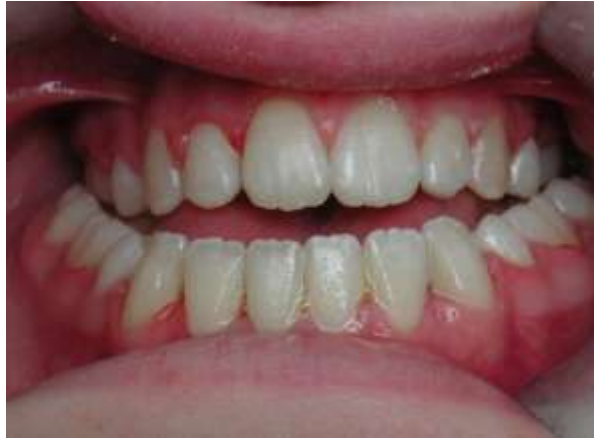
Figure V-11 Louise, photos en occlusion avant la disjonction (Siebert, 2010)

Une disjonction médiane du maxillaire est réalisée en février 2011 afin d'obtenir une expansion transversale par ostéogénèse. Dans un même temps, les avulsions des dents de sagesse mandibulaires incluses ainsi que de 27, en position ectopique, sont pratiquées. La patiente sort deux jours après car les suites opératoires sont normales.

Un suivi post opératoire est ensuite effectué tous les deux jours dans le but de contrôler le déroulement de la distraction et d'activer le dispositif. Au total, une distraction de 7,3 mm est obtenue sur une période d'environ un mois. Le distracteur est laissé en place en contention jusqu'en juillet 2011 où il est déposé.

Le professeur Simon, en accord avec l'orthodontiste, prévoit ainsi de réaliser l'ostéotomie bi-maxillaire en juillet 2012.

Le docteur Siebert procède alors à la seconde partie de la préparation orthodontique en vue de la deuxième intervention chirurgicale. Il repose successivement les appareils multibagues, inférieur en août 2011, puis supérieur en janvier 2012 afin de préparer les arcades. Les compensations dento-alvéolaires sont donc levées. Une fois les objectifs atteints, et quelques jours avant l'intervention, les arcs chirurgicaux supérieur (17x25) et inférieur (19x25) munis d'éperons soudés sont posés pour la fixation intermaxillaire post opératoire.

Une ostéotomie bi-maxillaire, composée d'une ostéotomie de Lefort I avec avancée maxillaire et d'une ostéotomie mandibulaire d'Epker avec recul et rotation mandibulaire, est pratiquée en juillet 2012. Un blocage intermaxillaire, prolongé, en raison de l'avancée maxillaire supérieure à un centimètre, est réalisé aux moyens d'élastiques de classe III afin de maintenir la classe I obtenue et de limiter les risques de récurrence. Les suites opératoires sont simples et la patiente sort cinq jours après l'intervention. La levée progressive des élastiques de classe III, avec port uniquement nocturne, est réalisée environ un mois après.

Après diminution de l'œdème et cicatrisation, le traitement orthodontique reprend dans le but d'effectuer les finitions occlusales grâce à des arcs actifs.

Actuellement, la patiente est en fin de traitement orthodontique. La dépose de l'appareil est prévue prochainement.

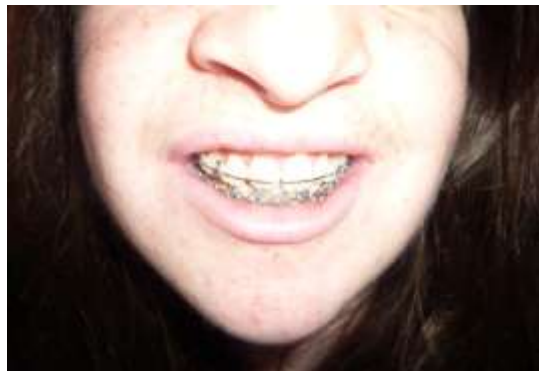



Figure V-12 Louise, photos après l'ostéotomie bimaxillaire (Simon, 2012)

V.2.3. Cas n° 3 : Charlotte

V.2.3.1. Observation morphologique exobuccale

V.2.3.1.1. Examen du crâne

La patiente présente un raccourcissement antéro-postérieur du crâne résultant d'une brachycéphalie.

V.2.3.1.2. Examen du visage

➤ Face

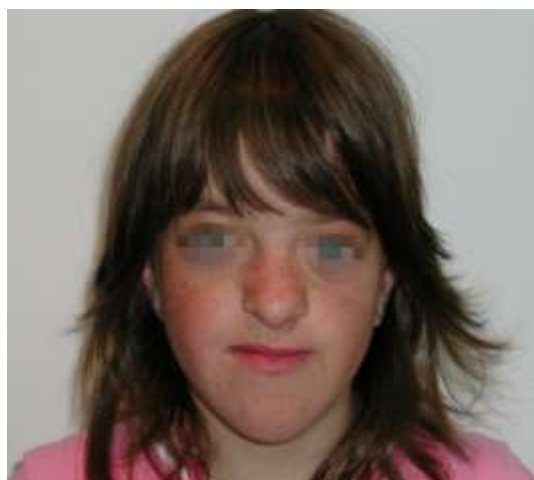

Figure V-13 Charlotte, de face (Siebert, 2007)

Le visage est de forme ovale et allongé.

L'étage moyen de la face est réduit.

La patiente présente un exorbitisme et un hypertélorisme légers, de même qu'un faible strabisme. Les yeux sont asymétriques avec l'œil gauche qui paraît plus bas que le droit. Les axes des orbites et des paupières sont inclinés en dehors et en bas. Les yeux de la patiente sont également marqués par des cernes.

Le nez est épais et court, avec une racine élargie et plate.

Les pommettes sont inexistantes, surtout à gauche.

Au repos, la bouche de la patiente est souvent ouverte. Une asymétrie au niveau des lèvres est aussi remarquable : elles sont inclinées vers la gauche et vers le bas.

➤ Profil

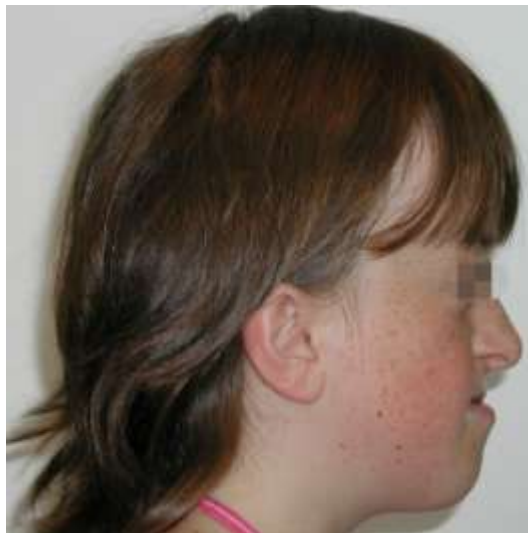

Figure V-14 Charlotte, de profil (Siebert, 2007)

Le profil est concave.

Il existe une rétrusion du maxillaire.

Les os malaïres sont très peu marqués. Il en résulte un aplatissement des joues et une absence de pommettes.

L'exorbitisme modéré est en relation avec la rétrusion maxillaire.

L'angle naso-labial est fermé.

Aussi, la rétrusion et l'hypoplasie maxillaire ont pour conséquences une rétrochélie supérieure, ainsi qu'un faux prognathisme mandibulaire associé à une prochéilie inférieure.

Le sillon labio-mentonnier est peu marqué et le menton est plat et plissé en raison de la traction de la lèvre inférieure lors de la recherche de l'occlusion labiale.

V.2.3.2. Examen endobuccal

V.2.3.2.1. Examen des muqueuses

Le volume lingual est normal.

Les gencives sont saines et l'hygiène bucco-dentaire est satisfaisante.

La muqueuse palatine est épaisse et très en relief en raison de l'hypoplasie maxillaire et de la forme fortement voûtée du palais.

Le frein sub-lingual est très court. Il maintient donc la langue en position basse.

V.2.3.2.2. Examen des arcades dentaires

La formule dentaire est normale.

La patiente présente un retard d'éruption au niveau des premières prémolaire et molaire supérieures droites.

➤ Arcade maxillaire

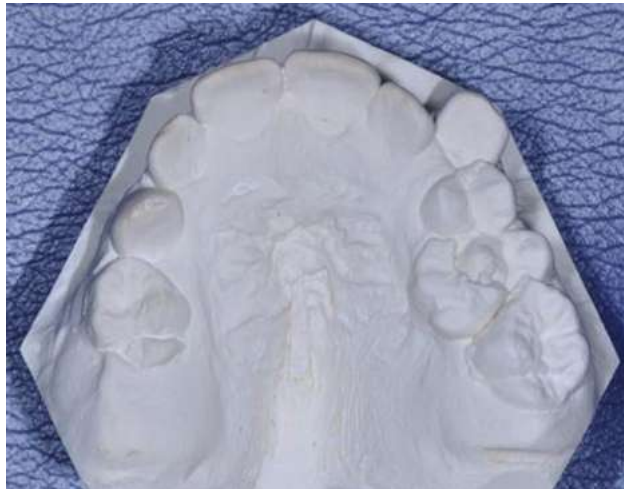

Figure V-15 Charlotte, arcade maxillaire (Siebert, 2007)

La forme de l'arcade maxillaire est elliptique.

55 et une partie de 65 sont présentes sur l'arcade. 16, 17 et 27 ne sont pas encore évoluées.

Un important encombrement dentaire est remarquable. Il n'y a pas de place pour l'éruption de 14.

Le palais est voûté et profond.

➤ Arcade mandibulaire

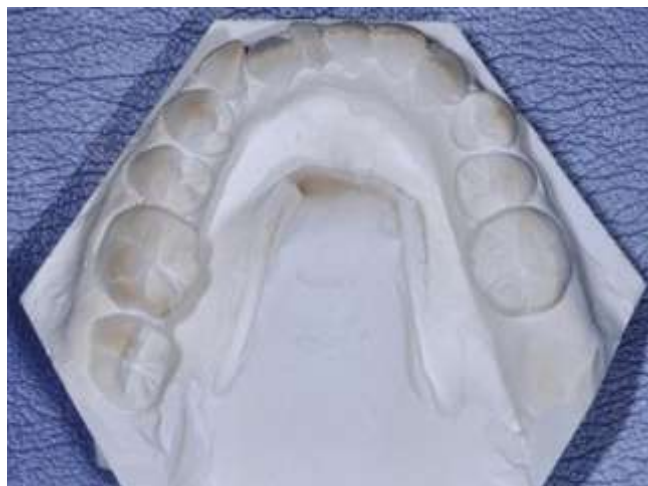

Figure V-16 Charlotte, arcade mandibulaire (Siebert, 2007)

La mandibule est de forme elliptique.

Il existe un encombrement dentaire au niveau incisivo-canin.

37 est présente sur l'arcade tandis que 47 n'est pas encore évoluée.

V.2.3.2.3. Etude de l'occlusion

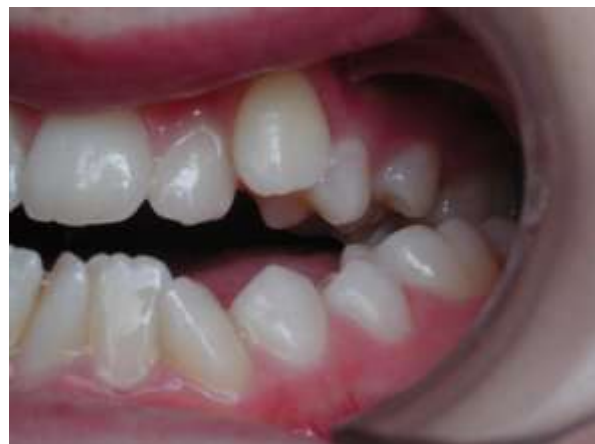
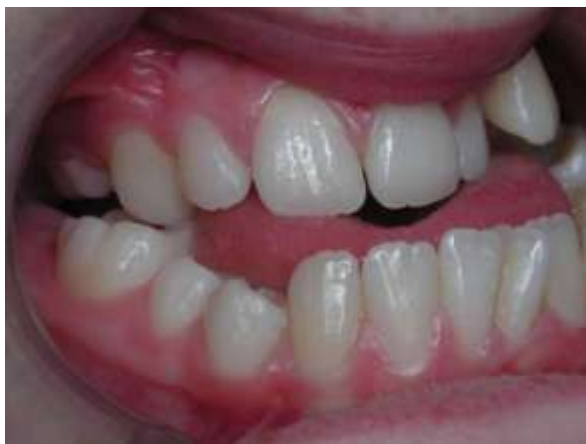
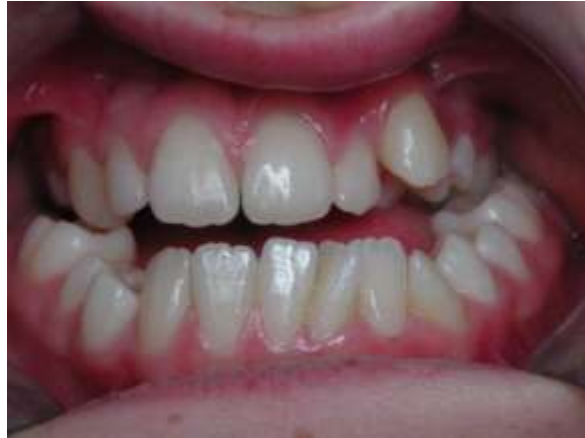Figure V-17 Charlotte, photos en occlusion au début du traitement (Siebert, 2007)

Dans le sens transversal, la patiente présente une occlusion inversée à droite et à gauche.

Dans le sens sagittal, l'occlusion antérieure est également inversée.

Dans le sens vertical, l'occlusion ne se fait qu'au niveau molaire avec une béance antérieure.

Les courbes occlusales sont perturbées.

Les molaires ont des rapports occlusaux de classe III.

Une importante déviation des milieux est aussi observée.

V.2.3.3. Etude des fonctions

La vision et l'audition sont normales.

La respiration : La langue se situe en position basse en raison de la brièveté du frein sub-lingual. La respiration est donc mixte avec une prédominance buccale confirmée par la présence de cernes.

La déglutition se fait avec interposition de la langue.

La phonation est normale mais un léger nasonnement est audible.

La mastication est perturbée en raison de la malocclusion.

V.2.3.4. Observation et analyse des examens radiographiques

V.2.3.4.1. Orthopantomogramme

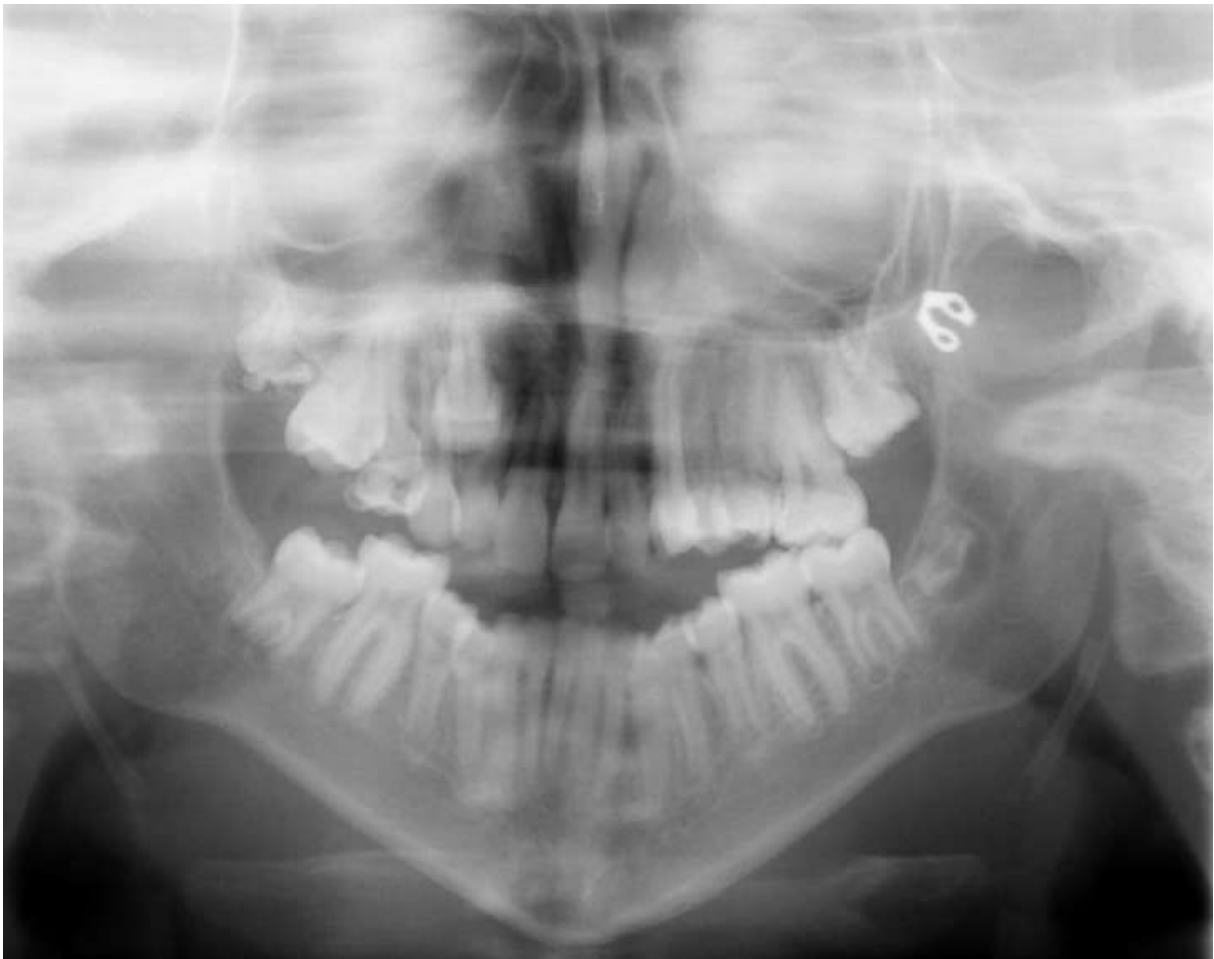

Figure V-18 Charlotte, orthopantomogramme au début du traitement (Siebert, 2007)

➤ Maxillaire

L'arcade maxillaire se caractérise par un encombrement dentaire dû à la dysharmonie dento-maxillaire.

Il n'y a pas d'agénésie.

14 est en position ectopique et évolue en palatin.

16, 17 et 27 sont en désinclu- sion d'éruption.

Les germes des dents de sagesse ne sont pas visibles.

➤ Mandibule

Il existe un encombrement dentaire.

Il n'y a pas d'agénésie.

47 est sous muqueuse.

Le germe de 38 est visible.

V.2.3.4.2. Téléradiographie de profil

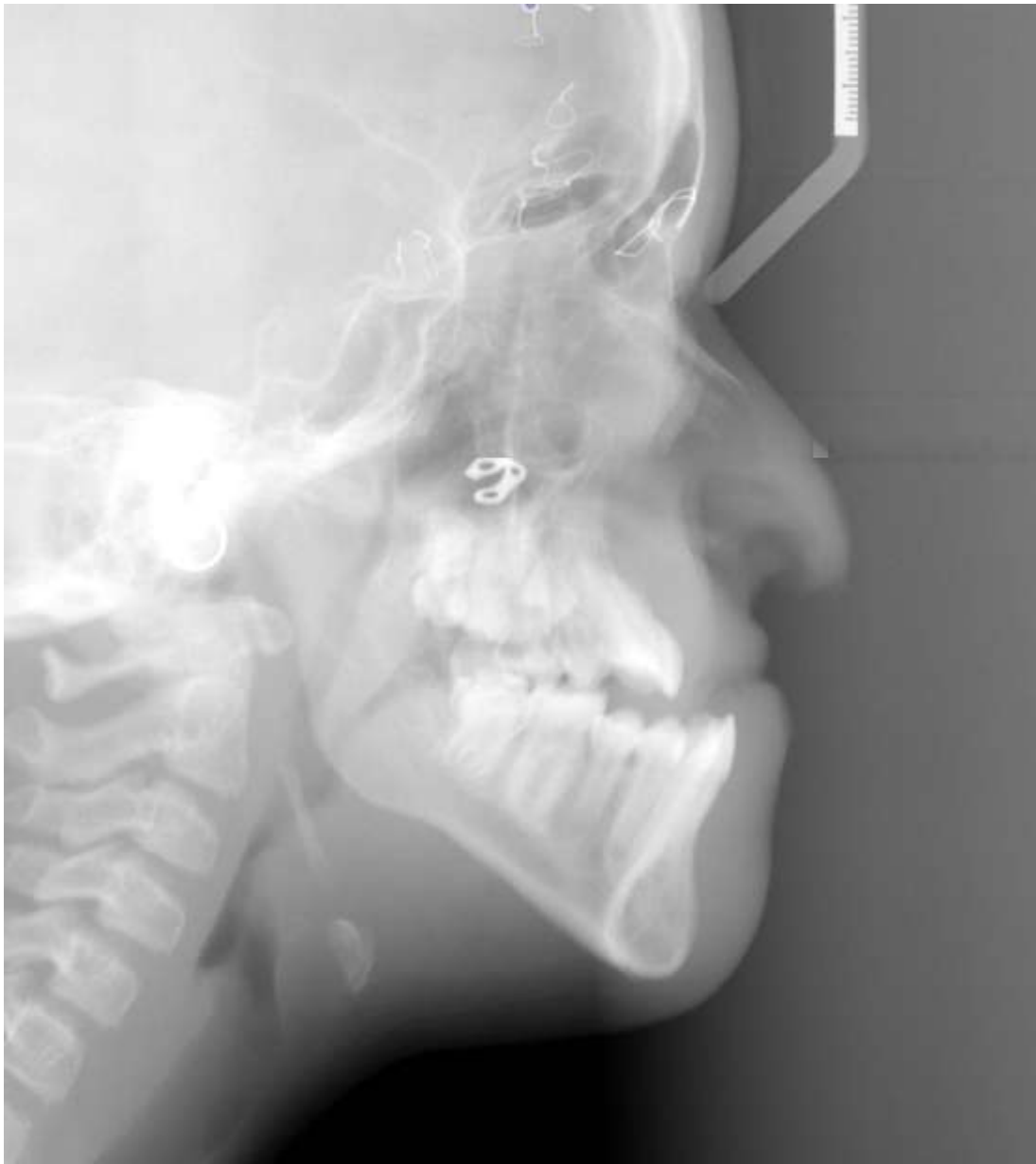

Figure V-19 Charlotte, téléradiographie de profil au début du traitement (Siebert, 2007)

V.2.3.5. Diagnostic

➤ Bases osseuses

Dans le sens transversal : Endognathie maxillaire

Dans le sens vertical : Hyperdivergence mandibulaire et infragnathie maxillaire

Dans le sens sagittal : Rétrusion naso-maxillaire

- Os alvéolaire

Dans le sens transversal : Endoalvéolie mandibulaire

Dans le sens sagittal : Proalvéolie antéro-supérieure

- Dents

Dysharmonie dento-maxillaire

14 en position ectopique et évolue en palatin.

V.2.3.6. Plan de traitement

Tout comme chez sa sœur jumelle, une surveillance périodique au CHU de Nancy et chez l'orthodontiste traitant est réalisée dans le but de repérer la période propice au début du traitement.

De la même façon, un appareil mobile équipé d'un écran buccal est posé pour empêcher l'interposition de la langue et des extractions « pilotées » de dents lactéales sont effectuées.

Un scanner est également réalisé pour visualiser l'évolution palatine de 14.

Une incision muqueuse au niveau de 16, en retard du point de vue de son évolution, est aussi pratiquée dans le but de favoriser son éruption.

En 2007, l'orthodontiste et le chirurgien décident de débiter la préparation orthodontique. L'appareil multibague est alors posé à la mandibule en décembre 2007, puis au maxillaire en mars 2009. L'orthodontiste traite donc l'encombrement dentaire en demandant l'avulsion de quatre prémolaires (14, 24, 35, 45). Il ferme ensuite les espaces d'extraction. Les arcades sont nivelées et les rotations, dystopies ainsi que le parallélisme radiculaire sont aussi corrigés. Enfin, les compensations dento-alvéolaires sont levées.

Une récession gingivale au niveau de 31 se produit en raison du terrain parodontal affaibli et de l'insuffisance d'hygiène bucco-dentaire. L'appareil est donc déposé, en avril 2010 et une attelle de contention est collée. L'avis d'un parodontologiste est

également demandé concernant la possibilité de réaliser une greffe de conjonctif au niveau des incisives mandibulaires. Le traitement se poursuit au maxillaire car l'hémi arcade supérieure droite présente un retard d'évolution, en particulier au niveau de 15 et 16.

Parallèlement, la freinectomie du frein sub-lingual est effectuée.

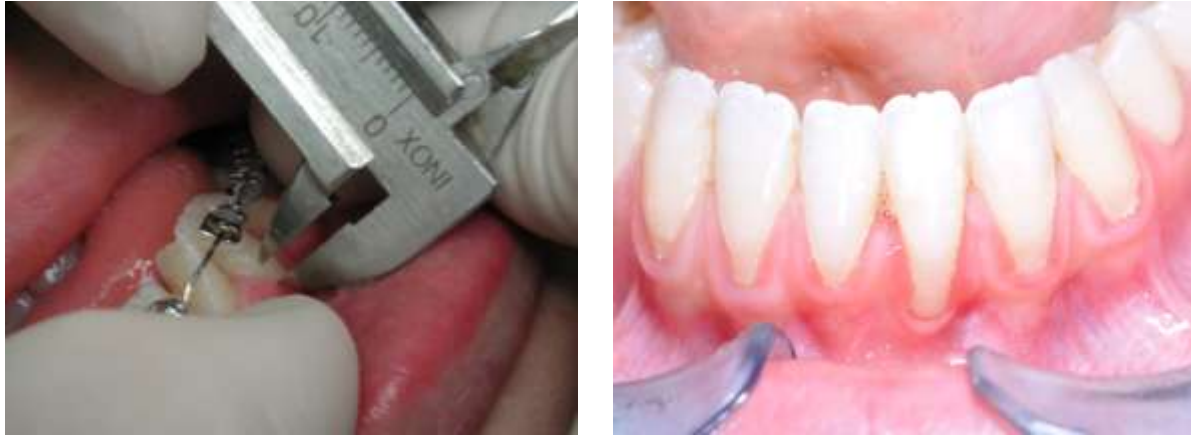

Figure V-20 Charlotte, récession gingivale au niveau de 31 (Siebert, 2010)

En janvier 2012, le chirurgien valide les moulages d'étude en vue de la chirurgie initialement prévue en même temps que sa sœur en juillet 2012. Cependant, à cause du retard d'évolution de 15 et 16 et de la greffe gingivale prévue, le Docteur Siebert, et le Professeur Simon décident de différer l'intervention.

L'appareil multibague supérieur est déposé en mai 2012, une fois les objectifs atteints et une gouttière thermoformée de contention est mise en place en attendant l'intervention chirurgicale.

Actuellement, la patiente attend la réalisation de la greffe de conjonctif prévue prochainement. Elle devra également être réappareillée quelques semaines avant l'intervention et des arcs chirurgicaux seront aussi mis en place.

La patiente sera ensuite revue en consultation auprès du Professeur Simon. La décision de la nécessité de pratiquer ou non une distraction maxillaire sera alors prise.

Puis, elle bénéficiera d'une ostéotomie de Lefort I ainsi que d'une ostéotomie mandibulaire d'Epker avec recul et rotation mandibulaire. La bascule du plan d'occlusion dans le sens transversal sera corrigée par l'horizontalisation du maxillaire au cours du Lefort I.

Une fixation intermaxillaire sera aussi effectuée au moyen d'élastiques de classe III pour conforter la classe I obtenue et limiter les risques de récurrence.

Après résorption de l'œdème post opératoire et une période de cicatrisation, le traitement orthodontique reprendra dans le but de parfaire l'occlusion grâce à des arcs actifs.

Enfin, l'orthodontiste procédera à la dépose de l'appareil ainsi qu'à la mise en place de contentions.

Ce cas familial touché par la maladie de Crouzon n'est pas rare puisque dans la littérature la fréquence de cette crâniosténose syndromique familiale varie entre 44% et 67%.

Comme dans la plupart des cas, l'origine de la mutation génétique est paternelle. L'âge du père à la naissance des jumelles (35 ans) peut aussi être lié car des études ont montré qu'un âge paternel avancé augmente le risque de crâniosténoses. Par ailleurs, le facteur génétique de la pathologie et sa transmission autosomique dominante sont mis en évidence par l'atteinte des deux jumelles. Des études montrent que les jumeaux monozygotes ont plus de risques d'être touchés.

Concernant la prise en charge, la difficulté rencontrée, commune aux deux sœurs, a été la gestion du contexte parodontal qui était très fragile et insuffisant.

La progression est également différente pour les deux jeunes filles en raison du retard d'éruption de certaines dents et de la nécessité d'une greffe gingivale. Par conséquent, l'étude de ce cas montre bien qu'un véritable dialogue doit s'instaurer entre le chirurgien et l'orthodontiste afin qu'ils s'adaptent l'un à l'autre selon les difficultés rencontrées par chacun.



Figure V-21 Charlotte (à gauche) et Louise (à droite), actuellement (Simon, 2012)

CONCLUSION

Les crâniosténoses sont des malformations crâniofaciales qui résultent de l'ossification prématurée d'une ou plusieurs sutures crâniennes. Elles peuvent être isolées ou associées à un défaut de croissance au niveau de la face et/ou à des anomalies des extrémités en cas de syndrome.

Leur expression clinique est d'une part morphologique, car il en résulte une dysmorphie crâniofaciale et d'autre part fonctionnelle en raison du conflit de croissance entre l'encéphale et le crâne qui peut provoquer une hypertension intra-crânienne.

Le traitement du problème crânien doit donc être effectué dans les premières années de la vie du nourrisson par une neurochirurgie en raison du caractère urgent de la prise en charge dans le but de permettre la croissance normale de l'encéphale.

Un traitement orthodontique est nécessaire pour corriger les anomalies dentaires, telles que l'inversé d'articulé, la classe III et la dysharmonie dento-maxillaire, engendrées par la pathologie. L'orthodontiste prépare également les arcades dentaires afin d'optimiser les résultats et d'assurer la pérennité de la chirurgie de la face.

La seconde intervention maxillo-faciale est réalisée à la fin de la croissance au moyen de techniques de chirurgie conventionnelle et/ou de distraction. Elle corrige la rétrusion de la face qui, en plus de son important retentissement esthétique, provoque des troubles fonctionnels respiratoires, oculaires ou masticatoires.

Un cas familial, composé d'un père et de ses deux filles jumelles atteints du syndrome de Crouzon, illustre la prise en charge orthodontico-chirurgicale de la pathologie. Une des sœurs a subi une disjonction maxillaire complétée d'une ostéotomie bi-maxillaire. L'autre sera prochainement opérée. Parallèlement, elles suivent un traitement orthodontique incontournable en cas de chirurgie.

La prise en charge des crâniosténoses est longue et contraignante et nécessite de la motivation de la part du patient et de sa famille.

Il est donc indispensable de disposer d'une équipe de spécialistes soudée entre elle qui établit au fil des consultations un dialogue, voire une véritable relation, avec la famille pour lui faire comprendre la nécessité du traitement, sa complexité ainsi que

son déroulement. Cela est primordial afin que les patients suivent le traitement dans son intégralité.

En effet, il peut être difficile de faire admettre que la correction de la dysmorphose ne peut se faire en une seule opération. La première intervention a pour but de normaliser au mieux l'apparence de l'enfant. Cependant, le défaut de croissance étant toujours présent, il est inévitable de réintervenir une ou plusieurs fois au cours de la vie jusqu'à la fin de la croissance. Généralement, l'importance des opérations diminue au fur et à mesure des années.

De même, la chirurgie de la face ne peut être réalisée sans un traitement orthodontique associé car elle serait vouée à l'échec.

Par ailleurs, l'importance des progrès de la médecine au cours des dernières décennies montre une réelle différence entre le traitement du père et celui de ses filles, tant au niveau chirurgical qu'au niveau orthodontique. L'évolution de la chirurgie permet actuellement d'avoir un meilleur rapport bénéfice/risque, ainsi qu'un résultat plus esthétique. En effet, le père, n'ayant pas bénéficié d'une ostéotomie mandibulaire, présente des rapports molaires de classe III. Les techniques orthodontiques ont aussi évolué améliorant la prise en charge. Ainsi, l'association des deux disciplines optimise les résultats fonctionnels et esthétiques.

BIBLIOGRAPHIE

1. Raphaël B., Lebeau J., Bettega G., *et al.* Chirurgie des malformations cranio-faciales. Encyclopédie médico-chirurgicale (Editions Scientifiques et Médicales Elsevier SAS, Paris, tous droits réservés), Techniques chirurgicales - Chirurgie plastique reconstructrice et esthétique, 45-570, Stomatologie 22-066-B-20, 2003, 41 p.
2. Rabineau D., Dupont J.M., Plateaux P. Embryologie humaine - le site. [consulté le 25/09/2012]; Disponible sur: <http://cvirtuel.cochin.univ-paris5.fr/Embryologie/Embryologie> Humaine - Le Site/Entrée.html.
3. Frindel C. Grands syndromes malformatifs cranio-faciaux. Le traitement des syndromes de Crouzon et d'Apert. Mémoire pour le certificat d'études cliniques spéciales mention orthodontie. 2010. 100 p.
4. Aknin J.J. Croissance craniofaciale. Encyclopédie médico-chirurgicale (Elsevier Masson, Paris), Médecine Buccale, 28-100-P-10, 2008, 21 p.
5. Stricker M., Raphael B., Gérard H., *et al.* Croissance cranio faciale : normale et pathologique, l'interception thérapeutique et son devenir. Reims: Morfos; 1993. 411 p.
6. Moore K.L., Dalley A.F., Agur A.M.R. Anatomie médicale: aspects fondamentaux et applications cliniques. 3e édition. Bruxelles: De Boeck Supérieur; 2011. 1134 p.
7. Goldberg M., Opsahl Vital S., Barbet P. Embryologie craniofaciale (II). Embryologie de la face et des structures squelettiques céphaliques : morphogénèse des maxillaires, de la mandibule et du crâne. Encyclopédie médico-chirurgicale (Elsevier Masson, Paris), Médecine Buccale, 28-085-U-31, 2011, 17 p.
8. Couly G. Croissance cranio-faciale du fœtus et du jeune enfant. Encyclopédie médico-chirurgicale (Editions Scientifiques et Médicales Elsevier SAS, Paris, tous droits réservés), Stomatologie, 22-001-A-30, Pédiatrie/Maladies infectieuses, 4-014-C-50, 2002, 10 p.
9. Netter F.H. Atlas d'anatomie humaine. 3e édition. Paris: Masson; 2004. 612 p.
10. Scott J.H. Dento-facial development and growth. Oxford, New York: Pergamon Press; 1967. 205 p.
11. Cohen M.M., MacLean R.E. Craniosynostosis : diagnosis, evaluation and management. 2e édition. Oxford: University Press; 2000. 454 p.
12. Carinci P., Becchetti E., Bodo M. Role of the extracellular matrix and growth factors in skull morphogenesis and in the pathogenesis of craniosynostosis. International journal of developmental biology 2000;44(6):715-23.

13. Le Diascorn H. Anatomie et physiologie des sutures de la face. Paris: Association de la Revue d'Orthopédie Dento-Faciale. J. Prélat; 1972. 95 p.
14. Lautrou A. Croissance et morphogenèse du squelette cranio-facial. Applications en orthopédie dento-faciale : les conceptions de J. Delaire. L'orthodontie française. 2002;73(1):5-18.
15. Vaillant P. Les cranio et faciosténoses. Revue odontostomatologique. 1996;25(2):145-53.
16. Renier D., Capon-Degardin E., Arnaud E., *et al.* Diagnostic des craniosténoses. Neurochirurgie. 2006;52(2-3):238-45.
17. Renier D., Arnaud E., Marchac D. Classification des craniosténoses. Neurochirurgie. 2006;52(2-3):200-27.
18. Renier D., Lajeunie E., Catala M., *et al.* Craniosténoses. Encyclopédie médico-chirurgicale (Elsevier Masson, Paris), Pédiatrie 4-096-B-10, 2008, 19 p.
19. Ghesquiere E. Prise en charge chirurgico-orthodontique de patients porteurs d'une craniofaciosténose. La distraction : une alternative au traitement chirurgico-orthodontique conventionnel ? Lille: Université du droit et de la santé; 2008. 228 p.
20. Marchac D., Renier D., Arnaud E. Corrections des malformations et anomalies du crâne et de la face : craniosténose, craniosynostose, hypertélorisme, syndrome de Crouzon, syndrome d'Apert, tumeurs et traumatismes craniofaciaux. [consulté le 04/09/2012]; Disponible sur: <http://www.cranio-facial.org/historique/historique.htm>.
21. Renier D., Le Merrer M., Arnaud E., *et al.* Etiologie des craniosténoses. Neurochirurgie. 2006;52(2-3):238-45.
22. Renier D., Arnaud E., Marchac D. Le retentissement fonctionnel des craniosténoses. Neurochirurgie. 2006;52(2-3):259-63.
23. Prévalence des maladies rares : Données bibliographiques. Les cahiers d'orphanet. 2012;1(1):1-30.
24. Canepa G., Maroteaux P., Pietrogrande V. Syndromes dysmorphiques et maladies constitutionnelles du squelette. Padoue: Piccin; 1999. 2 volumes. 2179 p.
25. Locuratolo N., Baffico M., Baldi M., *et al.* A novel fibroblast growth factor receptor 2 (FGFR2) mutation associated with a mild Crouzon syndrome. Archives italiennes de biologie. 2011;149(3):313-7.

26. Goriely A., Lord H., Lim J., *et al.* Germline and somatic mosaicism for FGFR2 mutation in the mother of a child with Crouzon syndrome: Implications for genetic testing in "paternal age-effect" syndromes. *American journal of medical genetics Part A.* 2010;152A(8):2067-73.
27. Maroteaux P., Le Merrer M. *Les maladies osseuses de l'enfant.* Paris: Médecine-Sciences Flammarion; 2002. 682 p.
28. Park W.J., Theda C., Maestri N.E., *et al.* Analysis of phenotypic features and FGFR2 mutations in Apert syndrome. *American journal of human genetics.* 1995;57(2):321-8.
29. Fanganiello R.D., Sertie A.L., Reis E.M., *et al.* Apert p.Ser252Trp mutation in FGFR2 alters osteogenic potential and gene expression of cranial periosteal cells. *Molecular medicine.* 2007;13(7-8):422-42.
30. Yoon S.R., Qin J., Glaser R.L., *et al.* The ups and downs of mutation frequencies during aging can account for the Apert syndrome paternal age effect. *PLoS genetics.* 2009;5(7):e1000558.
31. Haro Montero M.M., Romero Maroto M., Bravo Gonzalez L.A., *et al.* New dental findings in the median cleft facial syndrome. *Journal of the american dental association.* 2005;136(5):631-4.
32. Arnaud E., Marchac D., Renier D. Le traitement des craniosténoses : indications et techniques. *Neurochirurgie.* 2006;52(2-3):264-91.
33. Vig K.W.L. Orthodontic considerations applied to craniofacial dysmorphology. *The Cleft palate-craniofacial journal.* 1990;27(2):141-5.
34. Casteigt J., Faure J., Labarrère H., *et al.* Symbiose chirurgico-occluso-orthodontique dans les dysmorphies maxillofaciales. *Encyclopédie médico-chirurgicale (Elsevier Masson, Paris), Odontologie/Orthopédie dentofaciale, 23-499-A-10, 2006, Médecine buccale, 28-670-K-10, 2008, 26 p.*
35. Garcia R. Le point sur les protocoles chirurgico-orthodontiques. *Actualités odontostomatologiques.* 1994(187):447-75.
36. Brunel J.-M., Garcia C. La synergie orthodontico-chirurgicale. *International orthodontics.* 2006;4(2):155-97.
37. Ceen R.F., English J.D. The surgical / orthodontic management of Crouzon's syndrome - A case report. *Dental news - orthodontics.* 2001;VIII(III):61-7.

38. Vargervik K., Rubin M.S., Grayson B.H., *et al.* Parameters of care for craniosynostosis: Dental and orthodontic perspectives. *American journal of orthodontics and dentofacial orthopedics*. 2012;141(4):68-73.
39. Gugny P. Le traitement des malformations faciales par les moyens orthodontiques et chirurgicaux. *Revue d'orthopédie dento-faciale*. 1979;13(4):479-96.
40. Mauchamp O.P., Labarge Pelisson A., Marthouret M. L'orthodontiste face à la chirurgie. *L'orthodontie française*. 1981;52:265-81.
41. Gugny P. Contribution orthodontique au traitement des cranio-facio-sténoses. *Actualités odontostomatologiques*. 1979;128:681-95.
42. Bouletreau P., Raberin M., Freidel M., *et al.* La chirurgie orthognathique est un travail d'équipe ! *L'orthodontie française*. 2010;81(2):157-64.
43. Chabre C. Récidive et contention. *Encyclopédie médico-chirurgicale (Elsevier Masson, Paris), Odontologie/Orthopédie dentofaciale, 23-480-A-01, 2007.*
44. Philippe J. De la contention. *L'orthodontie française*. 2010;81(3):221-6.
45. Sabri R. Objectifs orthodontiques en chirurgie orthognathique. *Revue d'orthopédie dento-faciale*. 1995;29(3):319-35.
46. Raberin M. Priorités post-chirurgicales. *L'orthodontie française*. 2011;82(2):207-12.
47. Morand B., Bettega G., Lesne V., *et al.* Principes et procédés de la distraction du squelette cranio-facial. *Revue d'orthopédie dento-faciale*. 2005;39(2):217-34.
48. Grayson B.H., Santiago P.E. Treatment planning and biomechanics of distraction osteogenesis from an orthodontic perspective. *Seminars in orthodontics*. 1999;5(1):9-24.
49. Sorel O., Chrétien N., Vo T.-M. Apport de la distraction osseuse dans le traitement du sens transversal chez l'adulte. *L'orthodontie française*. 2008;79(1):39-48.
50. Moore U.J. *Principles of oral and maxillofacial surgery*. 6e édition. Ames, Iowa: Wiley-Blackwell; 2011. 345 p.
51. Raphaël B., Morand B., Dechamboux J., *et al.* Ostéotomies maxillomandibulaires : techniques. *Encyclopédie médico-chirurgicale (Editions Scientifiques et Médicales Elsevier SAS, Paris, tous droits réservés), Techniques chirurgicales - Chirurgie plastique reconstructrice et esthétique, 45-604, 2003, 14 p.*

52. Arnaud E., Marchac D., Renier D. Quadruple distraction interne avec avancement fronto-facial précoce pour faciocraniosténose. *Revue de stomatologie et de chirurgie maxillo-faciale*. 2004;105(1):13-8.
53. Arnaud E., Marchac D., Renier D. Double distraction interne avec avancement frontofacial précoce pour faciocraniosténose. A propos de cinq cas cliniques : Distraction cranio-maxillofaciale. *Annales de chirurgie plastique et esthétique*. 2001;46(4):268-76.
54. Sorel O. Entretien avec le Dr E. Arnaud. Distraction faciale et orthodontie. *Revue d'orthopédie dento-faciale*. 2002;36(4):395-8.
55. Boulétreau P., Longaker M.T. Biologie moléculaire de la distraction osseuse. *Revue de stomatologie et de chirurgie maxillo-faciale*. 2004;105(1):23-5.
56. Emparanza A., Zwetyenga N., Siberchicot F., *et al.* La distraction osseuse dans les hypoplasies du maxillaire. A propos de 14 cas cliniques. *Annales de chirurgie plastique et esthétique*. 2001;46(4):285-92.
57. Meling T.R., Hogevoid H.E., Due-Tonnessen B.J., *et al.* Midface distraction osteogenesis: Internal vs. external devices. *International journal of oral and maxillofacial surgery*. 2011;40(2):139-45.
58. Arnaud E. L'innovation en chirurgie craniofaciale: depuis Tessier jusqu' aux perspectives futures. D'après les témoignages de F. Ortiz-Monasterio, D. Marchac, F. Firmin et T. Wolfe. *Annales de chirurgie plastique et esthétique*. 2010;55(5):363-83.
59. Arnaud E., Marchac D., Renier D. L'apport de la distraction osseuse pour les faciocraniosténoses. e-mémoires de l'Académie Nationale de Chirurgie. 2007;6(2):90-5.
60. Marchac D., Arnaud E. La distraction du maxillaire supérieur. *Annales de chirurgie plastique et esthétique*. 1997;42(5):557-63.
61. Martinez H., Tomat C., Diner P.A., *et al.* La distraction maxillaire : une réponse esthétique et fonctionnelle chez les patients présentant une hypoplasie du maxillaire en denture mixte. *L'information dentaire*. 1999;81(27):1967-70.
62. Jacquin A. Intérêts et applications des distractions osseuses en odontologie. Nancy: Université Henri Poincaré - Faculté d' Odontologie; 2003. 178 p.
63. Mercier J. Distraction osseuse et chirurgie conventionnelle en chirurgie maxillo-faciale. *Revue de stomatologie et de chirurgie maxillo-faciale*. 2004;105(1):3.

**LAURENT Elodie : CRANIOSTENOSE : ETUDE D'UN CAS FAMILIAL -
PRISE EN CHARGE ODONTOLOGIQUE ET MAXILLO-FACIALE**

Nancy 2013 - 134 pages

Th. : Chir-Dent. : Nancy 2013

MOTS CLES : Craniosténose - Traitement orthodontique - Chirurgie orthognathique - Suture

**LAURENT Elodie : CRANIOSTENOSE : ETUDE D'UN CAS FAMILIAL -
PRISE EN CHARGE ODONTOLOGIQUE ET MAXILLO-FACIALE**

Th. : Chir-Dent. : Nancy 2013

Les crâniosténoses sont des déformations crâniennes qui résultent de l'ossification prématurée d'une ou plusieurs sutures crâniennes. Elles peuvent s'associer à des anomalies de la croissance faciale et entrent alors dans le cadre des crâniofaciosténoses.

La fréquence des crâniosténoses est estimée à environ 1 naissance sur 2000.

Elles peuvent faire partie d'un syndrome tel que celui de Crouzon ou d'Apert.

Cliniquement, la malformation se traduit par un rétrécissement du crâne et de la face, gênant la croissance de l'encéphale pouvant entraîner une hypertension intracrânienne et des signes neurologiques importants.

Cette pathologie ainsi que son traitement seront illustrés par trois cas cliniques : un père et ses deux filles jumelles atteints de la maladie de Crouzon.

Comme la craniosténose s'accroît dans le temps, la prise en charge débute généralement durant la première année de la vie du patient par une neurochirurgie permettant la bonne croissance de l'encéphale.

Par ailleurs, même si les sutures atteintes sont éloignées de la cavité buccale, de nombreuses répercussions dentaires ainsi qu'une perturbation de la croissance maxillaire surviennent entraînant une dysharmonie dento-maxillaire associée à un inversé d'articulé de classe III.

Une préparation orthodontique est donc réalisée avant la chirurgie dans le but de préparer les arcades dentaires et de permettre un bon enregistrement lors de l'intervention.

Puis, le traitement de la face est pratiqué en fin de croissance par une chirurgie dite conventionnelle associée ou non à une distraction osseuse.

Après cette chirurgie, l'orthodontiste rétablit une occlusion normale sur les bases osseuses corrigées.

Une équipe pluridisciplinaire, associant chirurgiens et orthodontiste dans une étroite collaboration, est donc indispensable pour mener à bien la prise en charge tout au long de la croissance.

JURY :

M. J.P. LOUIS	Professeur des Universités	Président
<u>M. C. WANG</u>	<u>Maître de Conférences des Universités</u>	<u>Juge</u>
M. E. SIMON	Professeur des Universités	Juge
Mme J. GUILLET-THIBAUT	Assistante Hospitalier Universitaire	Juge

Adresse de l'auteur :

LAURENT Elodie
40 Grande Rue
54470 VIEVILLE EN HAYE

Jury : Président : J.P.LOUIS – Professeur des Universités
Juges : E.SIMON – Professeur des Universités
C.WANG – Maître de Conférences des Universités
J.GUILLET-THIBAUT- Assistante Hospitalier Universitaire

Thèse pour obtenir le diplôme D'Etat de Docteur en Chirurgie Dentaire

Présentée par: **Mademoiselle LAURENT Elodie**

né(e) à: **PONT-A-MOUSSON (Meurthe-et-Moselle) le 16 avril 1986**

et ayant pour titre : **«Craniosténose : étude d'un cas familial – Prise en charge odontologique et maxillo-faciale. »**

Le Président du jury



J.P.LOUIS

Le Doyen,
de la Faculté d'Odontologie



Autorise à soutenir et imprimer la thèse

NANCY, le 15 02 2013

Le Président de l'Université de Lorraine



P. MUTZENHARDT

