



**HAL**  
open science

# Angiographie par résonance magnétique (ARM) en suivi de bolus et déplacement de table, après injection de chélates de gadolinium: icomparaison de 3 antennes et de 3 protocoles d' injection

Samuel Tissier

## ► To cite this version:

Samuel Tissier. Angiographie par résonance magnétique (ARM) en suivi de bolus et déplacement de table, après injection de chélates de gadolinium: icomparaison de 3 antennes et de 3 protocoles d' injection. Sciences du Vivant [q-bio]. 2002. hal-01738795

**HAL Id: hal-01738795**

**<https://hal.univ-lorraine.fr/hal-01738795>**

Submitted on 20 Mar 2018

**HAL** is a multi-disciplinary open access archive for the deposit and dissemination of scientific research documents, whether they are published or not. The documents may come from teaching and research institutions in France or abroad, or from public or private research centers.

L'archive ouverte pluridisciplinaire **HAL**, est destinée au dépôt et à la diffusion de documents scientifiques de niveau recherche, publiés ou non, émanant des établissements d'enseignement et de recherche français ou étrangers, des laboratoires publics ou privés.



## AVERTISSEMENT

Ce document est le fruit d'un long travail approuvé par le jury de soutenance et mis à disposition de l'ensemble de la communauté universitaire élargie.

Il est soumis à la propriété intellectuelle de l'auteur. Ceci implique une obligation de citation et de référencement lors de l'utilisation de ce document.

D'autre part, toute contrefaçon, plagiat, reproduction illicite encourt une poursuite pénale.

Contact : [ddoc-theses-contact@univ-lorraine.fr](mailto:ddoc-theses-contact@univ-lorraine.fr)

## LIENS

Code de la Propriété Intellectuelle. articles L 122. 4

Code de la Propriété Intellectuelle. articles L 335.2- L 335.10

[http://www.cfcopies.com/V2/leg/leg\\_droi.php](http://www.cfcopies.com/V2/leg/leg_droi.php)

<http://www.culture.gouv.fr/culture/infos-pratiques/droits/protection.htm>

# THESE

Pour obtenir le grade de  
**DOCTEUR EN MEDECINE**

Présentée et soutenue publiquement  
Dans le cadre du troisième cycle de Médecine Spécialisée



Par

**Samuel TISSIER**

Le 28 octobre 2002

**ANGIOGRAPHIE PAR RESONANCE MAGNETIQUE (ARM) EN  
SUIVI DE BOLUS ET DEPLACEMENT DE TABLE, APRES  
INJECTION UNIQUE DE CHELATES DE GADOLINIUM  
COMPARAISON DE 3 ANTENNES ET DE 3 PROTOCOLES D'INJECTION**

<b>Examineurs de la thèse :</b>	<b>M. D. REGENT</b>	<b>Professeur Président</b>
	<b>M. G. FIEVE</b>	<b>Professeur Juge</b>
	<b>M. D. WAHL</b>	<b>Professeur Juge</b>
	<b>Mme V. LAURENT</b>	<b>Docteur en Médecine</b>





# THESE

Pour obtenir le grade de  
**DOCTEUR EN MEDECINE**

Présentée et soutenue publiquement  
Dans le cadre du troisième cycle de Médecine Spécialisée

Par

**Samuel TISSIER**

Le 28 octobre 2002

**ANGIOGRAPHIE PAR RESONANCE MAGNETIQUE (ARM) EN  
SUIVI DE BOLUS ET DEPLACEMENT DE TABLE, APRES  
INJECTION UNIQUE DE CHELATES DE GADOLINIUM  
COMPARAISON DE 3 ANTENNES ET DE 3 PROTOCOLES D'INJECTION**

Examineurs de la thèse :

**M. D. REGENT**

**M. G. FIEVE**

**M. D. WAHL**

**Mme V. LAURENT**

**Professeur Président**

**Professeur Juge**

**Professeur Juge**

**Docteur en Médecine**



FACULTÉ DE MÉDECINE DE NANCY

-----  
Président de l'Université : Professeur Claude BURLET

Doyen de la Faculté de Médecine : Professeur Jacques ROLAND

Vice-Doyen de la Faculté de Médecine : Professeur Hervé VESPIGNANI

Assesseurs

du 1<sup>er</sup> Cycle :

du 2<sup>ème</sup> Cycle :

du 3<sup>ème</sup> Cycle :

de la Vie Facultaire :

Mme le Docteur Chantal KOHLER

Mr le Professeur Jean-Pierre BRONOWICKI

Mr le Professeur Henry COUDANE

Mr le Professeur Bruno LEHEUP

DOYENS HONORAIRES

Professeur Adrien DUPREZ – Professeur Jean-Bernard DUREUX

Professeur Georges GRIGNON

PROFESSEURS HONORAIRES

Louis PIERQUIN – Etienne LEGAIT – Jean LOCHARD – René HERBEUVAL – Gabriel FAIVRE – Jean-Marie FOLIGUET

Guy RAUBER – Paul SADOUL – Raoul SENAULT – Pierre ARNOULD – Roger BENICHOUX – Marcel RIBON

Jacques LACOSTE – Jean BEUREY – Jean SOMMELET – Pierre HARTEMANN – Emile de LAVERGNE

Augusta TREHEUX – Michel MANCIAUX – Paul GUILLEMIN – Pierre PAYSANT

Jean-Claude BURDIN – Claude CHARDOT – Jean-Bernard DUREUX – Jean DUHEILLE – Jean-Pierre GRILLIAT

Pierre LAMY – Jean-Marie GILGENKRANTZ – Simone GILGENKRANTZ

Pierre ALEXANDRE – Robert FRISCH – Michel PIERSON – Jacques ROBERT

Gérard DEBRY – Georges GRIGNON – Pierre TRIDON – Michel WAYOFF – François CHERRIER – Oliéro GUERCI

Gilbert PERCEBOIS – Claude PERRIN – Jean PREVOT – Pierre BERNADAC – Jean FLOQUET

Alain GAUCHER – Michel LAXENAIRE – Michel BOULANGE – Michel DUC – Claude HURIET – Pierre LANDES

Alain LARCAN – Gérard VAILLANT – Daniel ANTHOINE – Pierre GAUCHER – René-Jean ROYER

Hubert UFFHOLTZ – Jacques LECLERE – Francine NABET – Jacques BORRELLY

Michel RENARD – Jean-Pierre DESCHAMPS – Pierre NABET – Marie-Claire LAXENAIRE – Adrien DUPREZ – Paul VERT

=====

PROFESSEURS DES UNIVERSITÉS -  
PRATICIENS HOSPITALIERS

(Disciplines du Conseil National des Universités)

-----

42<sup>ème</sup> Section : MORPHOLOGIE ET MORPHOGENÈSE

1<sup>ère</sup> sous-section : *(Anatomie)*

Professeur Jacques ROLAND – Professeur Gilles GROSDIDIER

Professeur Pierre LASCOMBES – Professeur Marc BRAUN

2<sup>ème</sup> sous-section : *(Cytologie et histologie)*

Professeur Bernard FOLIGUET

3<sup>ème</sup> sous-section : *(Anatomie et cytologie pathologiques)*

Professeur François PLENAT – Professeur Jean-Michel VIGNAUD – Professeur Eric LABOUYRIE

-----

43<sup>ème</sup> Section : BIOPHYSIQUE ET IMAGERIE MÉDICALE

1<sup>ère</sup> sous-section : *(Biophysique et médecine nucléaire)*

Professeur Alain BERTRAND – Professeur Gilles KARCHER – Professeur Pierre-Yves MARIE

2<sup>ème</sup> sous-section : *(Radiologie et imagerie médicale)*

Professeur Jean-Claude HOEFFEL – Professeur Luc PICARD – Professeur Denis REGENT

Professeur Michel CLAUDON – Professeur Serge BRACARD – Professeur Alain BLUM

Professeur Jacques FELBLINGER

-----

**44<sup>ème</sup> Section : BIOCHIMIE, BIOLOGIE CELLULAIRE ET MOLÉCULAIRE, PHYSIOLOGIE ET NUTRITION**

**1<sup>ère</sup> sous-section : (Biochimie et biologie moléculaire)**

Professeur Jean-Pierre NICOLAS

Professeur Jean-Louis GUÉANT – Professeur Jean-Luc OLIVIER

**2<sup>ème</sup> sous-section : (Physiologie)**

Professeur Jean-Pierre CRANCE – Professeur Jean-Pierre MALLIE

Professeur François MARCHAL – Professeur Philippe HAOUZI

**3<sup>ème</sup> sous-section : (Biologie cellulaire)**

Professeur Claude BURLET

**4<sup>ème</sup> sous-section : (Nutrition)**

Professeur Olivier ZIEGLER

-----

**45<sup>ème</sup> Section : MICROBIOLOGIE, MALADIES TRANSMISSIBLES ET HYGIÈNE**

**1<sup>ère</sup> sous-section : (Bactériologie – virologie ; hygiène hospitalière)**

Professeur Alain LE FAOU

**2<sup>ème</sup> sous-section : (Parasitologie et mycologie)**

Professeur Bernard FORTIER

**3<sup>ème</sup> sous-section : (Maladies infectieuses ; maladies tropicales)**

Professeur Philippe CANTON – Professeur Thierry MAY – Professeur Christian RABAUD

-----

**46<sup>ème</sup> Section : SANTÉ PUBLIQUE, ENVIRONNEMENT ET SOCIÉTÉ**

**1<sup>ère</sup> sous-section : (Épidémiologie, économie de la santé et prévention)**

Professeur Philippe HARTEMANN – Professeur Serge BRIANÇON

Professeur Francis GUILLEMIN – Professeur Denis ZMIROU

**2<sup>ème</sup> sous-section : (Médecine et santé au travail)**

Professeur Guy PETIET

**3<sup>ème</sup> sous-section : (Médecine légale et droit de la santé)**

Professeur Henry COUDANE

**4<sup>ème</sup> sous-section : (Biostatistiques, informatique médicale et technologies de communication)**

Professeur Bernard LEGRAS – Professeur François KOHLER

-----

**47<sup>ème</sup> Section : CANCÉROLOGIE, GÉNÉTIQUE, HÉMATOLOGIE, IMMUNOLOGIE**

**1<sup>ère</sup> sous-section : (Hématologie ; transfusion)**

Professeur Christian JANOT – Professeur Thomas LECOMPTE – Professeur Pierre BORDIGONI

Professeur Pierre LEDERLIN – Professeur Jean-François STOLTZ

**2<sup>ème</sup> sous-section : (Cancérologie ; radiothérapie)**

Professeur François GUILLEMIN – Professeur Thierry CONROY

Professeur Pierre BEY – Professeur Didier PEIFFERT

**3<sup>ème</sup> sous-section : (Immunologie)**

Professeur Gilbert FAURE – Professeur Marie-Christine BENE

**4<sup>ème</sup> sous-section : (Génétique)**

Professeur Philippe JONVEAUX – Professeur Bruno LEHEUP

-----

**48<sup>ème</sup> Section : ANESTHÉSIOLOGIE, RÉANIMATION, MÉDECINE D'URGENCE,  
PHARMACOLOGIE ET THÉRAPEUTIQUE**

**1<sup>ère</sup> sous-section : (Anesthésiologie et réanimation chirurgicale)**

Professeur Claude MEISTELMAN – Professeur Dan LONGROIS – Professeur Hervé BOUAZIZ – Professeur Paul-Michel MERTEZ

**2<sup>ème</sup> sous-section : (Réanimation médicale)**

Professeur Henri LAMBERT – Professeur Alain GERARD – Professeur Bruno LÉVY

Professeur Pierre-Edouard BOLLAERT

**3<sup>ème</sup> sous-section : (Pharmacologie fondamentale ; pharmacologie clinique)**

Professeur Patrick NETTER – Professeur Pierre GILLET

**4<sup>ème</sup> sous-section : (Thérapeutique)**

Professeur François PAILLE – Professeur Gérard GAY – Professeur Faiez ZANNAD

-----

**49<sup>ème</sup> Section : PATHOLOGIE NERVEUSE ET MUSCULAIRE, PATHOLOGIE MENTALE,  
HANDICAP et RÉÉDUCATION**

**1<sup>ère</sup> sous-section : (Neurologie)**

Professeur Michel WEBER – Professeur Gérard BARROCHE – Professeur Hervé VESPIGNANI  
Professeur Xavier DUCROCQ

**2<sup>ème</sup> sous-section : (Neurochirurgie)**

Professeur Henri HEPNER – Professeur Jean-Claude MARCHAL – Professeur Jean AUQUE  
Professeur Thierry CIVIT

**3<sup>ème</sup> sous-section : (Psychiatrie d'adultes)**

Professeur Jean-Pierre KAHN

**4<sup>ème</sup> sous-section : (Pédopsychiatrie)**

Professeur Colette VIDAILHET – Professeur Daniel SIBERTIN-BLANC

**5<sup>ème</sup> sous-section : (Médecine physique et de réadaptation)**

Professeur Jean-Marie ANDRE

-----

**50<sup>ème</sup> Section : PATHOLOGIE OSTÉO-ARTICULAIRE, DERMATOLOGIE et CHIRURGIE PLASTIQUE**

**1<sup>ère</sup> sous-section : (Rhumatologie)**

Professeur Jacques POUREL – Professeur Isabelle VALCKENAERE

**2<sup>ème</sup> sous-section : (Chirurgie orthopédique et traumatologique)**

Professeur Daniel SCHMITT – Professeur Jean-Pierre DELAGOUTTE – Professeur Daniel MOLE  
Professeur Didier MAINARD

**3<sup>ème</sup> sous-section : (Dermato-vénérologie)**

Professeur Jean-Luc SCHMUTZ – Professeur Annick BARBAUD

**4<sup>ème</sup> sous-section : (Chirurgie plastique, reconstructrice et esthétique)**

Professeur François DAP

-----

**51<sup>ème</sup> Section : PATHOLOGIE CARDIORESPIRATOIRE et VASCULAIRE**

**1<sup>ère</sup> sous-section : (Pneumologie)**

Professeur Jean-Marie POLU - Professeur Yves MARTINET

Professeur Jean-François CHABOT

**2<sup>ème</sup> sous-section : (Cardiologie)**

Professeur Etienne ALIOT – Professeur Yves JUILLIERE – Professeur Nicolas SADOUL –  
Professeur Christian de CHILLOU de CHURET

**3<sup>ème</sup> sous-section : (Chirurgie thoracique et cardiovasculaire)**

Professeur Pierre MATHIEU – Professeur Jean-Pierre VILLEMOT

Professeur Jean-Pierre CARTEAUX – Professeur Loïc MACE

**4<sup>ème</sup> sous-section : (Chirurgie vasculaire ; médecine vasculaire)**

Professeur Gérard FIEVE

-----

**52<sup>ème</sup> Section : MALADIES DES APPAREILS DIGESTIF et URINAIRE**

**1<sup>ère</sup> sous-section : (Gastroentérologie ; hépatologie)**

Professeur Marc-André BIGARD

Professeur Jean-Pierre BRONOWICKI

**2<sup>ème</sup> sous-section : (Chirurgie digestive)**

**3<sup>ème</sup> sous-section : (Néphrologie)**

Professeur Michèle KESSLER – Professeur Dominique HESTIN (Mme)

**4<sup>ème</sup> sous-section : (Urologie)**

Professeur Philippe MANGIN – Professeur Jacques HUBERT

-----

**53<sup>ème</sup> Section : MÉDECINE INTERNE, GÉRIATRIE et CHIRURGIE GÉNÉRALE**

**1<sup>ère</sup> sous-section : (Médecine interne)**

Professeur Gilbert THIBAUT – Professeur Francis PENIN

Professeur Denise MONERET-VAUTRIN – Professeur Denis WAHL

Professeur Jean DE KORWIN KROKOWSKI – Professeur Pierre KAMINSKY – Professeur Athanase BENETOS

Professeur Gisèle KANNY

**2<sup>ème</sup> sous-section : (Chirurgie générale)**

Professeur Patrick BOISSEL – Professeur Laurent BRESLER

-----



**54<sup>ème</sup> Section : DÉVELOPPEMENT ET PATHOLOGIE DE L'ENFANT, GYNÉCOLOGIE-OBSTÉTRIQUE,  
ENDOCRINOLOGIE ET REPRODUCTION**

**1<sup>ère</sup> sous-section : (Pédiatrie)**

Professeur Danièle SOMMELET – Professeur Michel VIDAILHET  
Professeur Pierre MONIN – Professeur Jean-Michel HASCOET – Professeur Pascal CHASTAGNER

**2<sup>ème</sup> sous-section : (Chirurgie infantile)**

Professeur Michel SCHMITT – Professeur Gilles DAUTEL

**3<sup>ème</sup> sous-section : (Gynécologie-obstétrique ; gynécologie médicale)**

Professeur Michel SCHWEITZER – Professeur Jean-Louis BOUTROY

Professeur Philippe JUDLIN – Professeur Patricia BARBARINO

**4<sup>ème</sup> sous-section : (Endocrinologie et maladies métaboliques)**

Professeur Pierre DROUIN – Professeur Georges WERYHA – Professeur Marc KLEIN

**5<sup>ème</sup> sous-section : (Biologie et médecine du développement et de la reproduction)**

Professeur Hubert GERARD

-----

**55<sup>ème</sup> Section : PATHOLOGIE DE LA TÊTE ET DU COU**

**1<sup>ère</sup> sous-section : (Oto-rhino-laryngologie)**

Professeur Claude SIMON – Professeur Roger JANKOWSKI

**2<sup>ème</sup> sous-section : (Ophtalmologie)**

Professeur Antoine RASPILLER – Professeur Jean-Luc GEORGE – Professeur Jean-Paul BERROD

**3<sup>ème</sup> sous-section : (Chirurgie maxillo-faciale et stomatologie)**

Professeur Michel STRICKER – Professeur Jean-François CHASSAGNE

=====

**PROFESSEURS DES UNIVERSITÉS**

-----

**27<sup>ème</sup> section : INFORMATIQUE**

Professeur Jean-Pierre MUSSE

-----

**64<sup>ème</sup> Section : BIOCHIMIE ET BIOLOGIE MOLÉCULAIRE**

Professeur Daniel BURNEL

=====

**PROFESSEUR ASSOCIÉ**

**Épidémiologie, économie de la santé et prévention**

Professeur Tan XIAODONG

=====

**MAÎTRES DE CONFÉRENCES DES UNIVERSITÉS - PRATICIENS HOSPITALIERS**

**42<sup>ème</sup> Section : MORPHOLOGIE ET MORPHOGENÈSE**

**1<sup>ère</sup> sous-section : (Anatomie)**

Docteur Bruno GRIGNON – Docteur Jean-Pascal FYAD

**2<sup>ème</sup> sous-section : (Cytologie et histologie)**

Docteur Edouard BARRAT – Docteur Jean-Claude GUEDENET

Docteur Françoise TOUATI – Docteur Chantal KOHLER

**3<sup>ème</sup> sous-section : (Anatomie et cytologie pathologiques)**

Docteur Yves GRIGNON – Docteur Béatrice MARIE

Docteur Laurent ANTUNES

-----

43<sup>ème</sup> Section : BIOPHYSIQUE ET IMAGERIE MÉDICALE

1<sup>ère</sup> sous-section : (*Biophysique et médecine nucléaire*)

Docteur Marie-Hélène LAURENS – Docteur Jean-Claude MAYER

Docteur Pierre THOUVENOT – Docteur Jean-Marie ESCANYE – Docteur Amar NAOUN

-----

44<sup>ème</sup> Section : BIOCHIMIE, BIOLOGIE CELLULAIRE ET MOLÉCULAIRE, PHYSIOLOGIE ET NUTRITION

1<sup>ère</sup> sous-section : (*Biochimie et biologie moléculaire*)

Docteur Xavier HERBEUVAL – Docteur Jean STRACZEK

Docteur Sophie FREMONT – Docteur Isabelle GASTIN – Dr Bernard NAMOUR

2<sup>ème</sup> sous-section : (*Physiologie*)

Docteur Gérard ETHEVENOT – Docteur Nicole LEMAU de TALANCE – Christian BEYAERT

-----

45<sup>ème</sup> Section : MICROBIOLOGIE, MALADIES TRANSMISSIBLES ET HYGIÈNE

1<sup>ère</sup> sous-section : (*Bactériologie – Virologie ; hygiène hospitalière*)

Docteur Francine MORY – Docteur Michèle WEBER – Docteur Christine LION

Docteur Michèle DAILLOUX – Docteur Alain LOZNIIEWSKI – Docteur Véronique VENARD

2<sup>ème</sup> sous-section : (*Parasitologie et mycologie*)

Docteur Marie-France BIAVA – Docteur Nelly CONTET-AUDONNEAU

-----

46<sup>ème</sup> Section : SANTÉ PUBLIQUE, ENVIRONNEMENT ET SOCIÉTÉ

1<sup>ère</sup> sous-section : (*Epidémiologie, économie de la santé et prévention*)

Docteur Mickaël KRAMER – Docteur François ALLA

4<sup>ème</sup> sous-section : (*Biostatistiques, informatique médicale et technologies de communication (type biologique)*)

Docteur Pierre GILLOIS

-----

47<sup>ème</sup> Section : CANCÉROLOGIE, GÉNÉTIQUE, HÉMATOLOGIE, IMMUNOLOGIE

1<sup>ère</sup> sous-section : (*Hématologie ; transfusion*)

Docteur Jean-Claude HUMBERT – Docteur François SCHOONEMAN

3<sup>ème</sup> sous-section : (*Immunologie*)

Docteur Marie-Nathalie SARDA

4<sup>ème</sup> sous-section : (*Génétique*)

Docteur Christophe PHILIPPE

-----

48<sup>ème</sup> Section : ANESTHÉSIOLOGIE, RÉANIMATION, MÉDECINE D'URGENCE,  
PHARMACOLOGIE ET THÉRAPEUTIQUE

1<sup>ère</sup> sous-section : (*Anesthésiologie et réanimation chirurgicale*)

Docteur Jacqueline HELMER – Docteur Gérard AUDIBERT

3<sup>ème</sup> sous-section : (*Pharmacologie fondamentale ; pharmacologie clinique*)

Docteur Françoise LAPICQUE – Docteur Marie-José ROYER-MORROT

Docteur Damien LOEUILLE

-----

54<sup>ème</sup> Section : DÉVELOPPEMENT ET PATHOLOGIE DE L'ENFANT, GYNÉCOLOGIE-OBSTÉTRIQUE,  
ENDOCRINOLOGIE ET REPRODUCTION

5<sup>ème</sup> sous-section : (*Biologie et médecine du développement et de la reproduction*)

Docteur Jean-Louis CORDONNIER

=====

MAÎTRES DE CONFÉRENCES

-----

19<sup>ème</sup> section : SOCIOLOGIE, DÉMOGRAPHIE

Madame Michèle BAUMANN

-----

32<sup>ème</sup> section : CHIMIE ORGANIQUE, MINÉRALE, INDUSTRIELLE

Monsieur Jean-Claude RAFT

-----

**40<sup>ème</sup> section : SCIENCES DU MÉDICAMENT**  
Monsieur Jean-Yves JOUZEAU

-----

**60<sup>ème</sup> section : MÉCANIQUE, GÉNIE MÉCANIQUE ET GÉNIE CIVILE**  
Monsieur Alain DURAND

-----

**64<sup>ème</sup> section : BIOCHIMIE ET BIOLOGIE MOLÉCULAIRE**  
Madame Marie-Odile PERRIN – Mademoiselle Marie-Claire LANHERS

-----

**65<sup>ème</sup> section : BIOLOGIE CELLULAIRE**  
Mademoiselle Françoise DREYFUSS – Monsieur Jean-Louis GELLY – Madame Anne GERARD  
Madame Ketsia HESS – Monsieur Pierre TANKOSIC – Monsieur Hervé MEMBRE

-----

**67<sup>ème</sup> section : BIOLOGIE DES POPULATIONS ET ÉCOLOGIE**  
Madame Nadine MUSSE

-----

**68<sup>ème</sup> section : BIOLOGIE DES ORGANISMES**  
Madame Tao XU-JIANG

=====

**MAÎTRES DE CONFÉRENCES ASSOCIÉS**

**Médecine Générale**  
Docteur Alain AUBREGE  
Docteur Louis FRANCO

=====

**PROFESSEURS ÉMÉRITES**

Professeur Georges GRIGNON – Professeur Michel PIERSON  
Professeur Michel BOULANGE – Professeur Alain LARCAN – Professeur Michel DUC  
Professeur Michel WAYOFF – Professeur Daniel ANTHOINE – Professeur Claude HURIET  
Professeur Hubert UFFHOLTZ – Professeur René-Jean ROYER  
Professeur Pierre GAUCHER – Professeur Claude CHARDOT – Professeur Adrien DUPREZ

=====

**DOCTEURS HONORIS CAUSA**

Professeur Norman SHUMWAY (1972)  
*Université de Stanford, Californie (U.S.A)*  
Professeur Paul MICHIENSEN (1979)  
*Université Catholique, Louvain (Belgique)*  
Professeur Charles A. BERRY (1982)  
*Centre de Médecine Préventive, Houston (U.S.A)*  
Professeur Pierre-Marie GALETTI (1982)  
*Brown University, Providence (U.S.A)*  
Professeur Mamish Nisbet MUNRO (1982)  
*Massachusetts Institute of Technology (U.S.A)*  
Professeur Mildred T. STAHLMAN (1982)  
*Wanderbilt University, Nashville (U.S.A)*  
Professeur Harry J. BUNCKE (1989)  
*Université de Californie, San Francisco (U.S.A)*  
Professeur Théodore H. SCHIEBLER (1989)  
*Institut d'Anatomie de Würzburg (R.F.A)*  
Professeur Maria DELIVORIA-PAPADOPOULOS (1996)  
*Université de Pennsylvanie (U.S.A)*

Professeur Mashaki KASHIWARA (1996)  
*Research Institute for Mathematical Sciences de Kyoto (JAPON)*  
Professeur Ralph GRÄSBECK (1996)  
*Université d'Helsinki (FINLANDE)*  
Professeur James STEICHEN (1997)  
*Université d'Indianapolis (U.S.A)*  
Professeur Duong Quang TRUNG (1997)  
*Centre Universitaire de Formation et de Perfectionnement des  
Professionnels de Santé d'Hô Chi Minh-Ville (VIËTNAM)*

## **A notre Maître et Président de thèse**

Monsieur le Professeur Denis REGENT

Professeur de Radiologie

Nous vous remercions de l'honneur que vous nous faites en présidant le jury de notre thèse.

Durant notre internat, nous avons apprécié vos qualités humaines et professionnelles autant que la clarté et la rigueur de votre enseignement.

Vous nous avez confié ce travail et nous sommes fiers de l'avoir réalisé, en espérant qu'il soit à la hauteur de votre confiance.

## **A notre Maître et Juge**

Monsieur le professeur Gérard FIEVE

Professeur de Chirurgie vasculaire

Nous sommes honorés de vous compter parmi nos juges et de bénéficier de votre autorité scientifique et de votre avis hautement compétent.

Nous vous remercions pour l'intérêt que vous avez porté à ce travail.

Veillez trouver ici l'assurance de notre gratitude et de notre profond respect.

## **A notre Maître et Juge**

Monsieur le Professeur Denis WAHL

Professeur de Médecine interne, gériatrie et biologie du vieillissement

Nous vous remercions du grand honneur que vous nous faites en siégeant dans notre jury.

Nous avons apprécié vos connaissances et votre collaboration.

Soyez assuré de notre profond respect.

## **A notre Maître et Juge**

Madame le docteur Valérie LAURENT

Assistante chef de clinique en Imagerie médicale et radio-diagnostic

Vous nous faites l'honneur de juger cette thèse.

Nous avons pu apprécier au cours de nos études vos qualités d'enseignement, vos connaissances, votre gentillesse et votre constante bonne humeur.

En témoignage de notre respect et de notre profonde admiration.

## **A nos Maîtres d'internat**

Monsieur le Professeur J. ROLAND

Monsieur le Professeur A. BLUM

Monsieur le Professeur D. REGENT

Monsieur le Professeur M. CLAUDON

Monsieur le Professeur L. PICARD

Monsieur le Professeur S. BRACARD

Monsieur le Professeur M. BRAUN

Monsieur le Docteur F. DIDIER

Monsieur le Docteur P. DROULLE

Monsieur le Docteur P. BASNAGEL

Monsieur le Professeur J.C. HOEFFEL



## **A leurs collaborateurs**

Monsieur le Docteur B. GRIGNON

Monsieur le Docteur J. FAYS

Monsieur le Docteur F. PIERUCCI

Monsieur le Docteur P. HENROT

Monsieur le Docteur C. BAZIN

Monsieur le Docteur H. BOCCACCINI

Monsieur le Docteur S. BEOT

Monsieur le Docteur L. DEBELLE

Monsieur le Docteur H. GAUCHER

Madame le Docteur V. LAURENT

Monsieur le Docteur F. LEFEVRE

Monsieur le Docteur R. ANXIONNAT

Madame le Docteur C. MORET

Madame le Docteur S. AULIAC

Madame le Docteur C. MARCHAL

Monsieur le Docteur M.A. GALLOY

Monsieur le Docteur L. MAINARD

Monsieur le Docteur E. GACONNET

Madame le Docteur P. BACH-SEGURA

**A Frédéric LEFEVRE**, pour son remno-savoir légendaire et qui a fait preuve d'une grande disponibilité dans ce travail. Tu nous as donnés, de précieux conseils pour la rédaction.

**A Laurent DEBELLE et Sylvie BEOT**, pour leur pédagogie teintée d'humour.

**A Valérie LAURENT** pour son optimisme quotidien.

**A Lionel CANNARD et Jean Charles LECLERC** pour leur collaboration active dans la relecture des dossiers.

**A mes collègues d'internat**

**Au service de radiologie de l'H.I.A. Legouest et de l'hôpital de Bonsecours de Metz**

**A tout le personnel manipulateur d'électro-radiologie**

## **A ma mère et à mon père disparu,**

Que cette thèse soit le couronnement de votre dévouement ainsi que la récompense de tous vos sacrifices et de vos encouragements durant ces longues années d'études .

Je vous dédie ce travail en témoignage de mon infinie reconnaissance.

**A Gaëlle,** pour sa patience: tu as vécu au quotidien la réalisation de l'ensemble de ce travail. Ce n'est qu'une fois terminé qu'on peut estimer le temps qui lui a été consacré et prendre conscience du nombre de journées que nous n'avons pu partager. Ce travail demeurera toujours le témoin de mon amour.

## **A mes compagnons d'aventure pour le meilleur et pour le meilleur :**

**Alex** "the legendary" Wilhelm Hermann alias Dr Tisslov

**Anthony** « riboulade » alias Tror pied de fer, les Etats-Unis de Warhammer

**Benoît** « professeur !! », l'ami des bibliothèques (*P.S. ceci n'est pas le Necronomicon*)

**C.C.** , « Huuu ! Huuu ! » , l'ambidextre des sourcils

**Davy** « fume la chambre », le roi du bon mot

**Deuf** « séérieuh, quoi » dynamite man

**Einz** « sepukku ! » , Rokugani dans l'âme

**Gruik** « une perperonni ! s'il vous plait » alias lulu carabine

## **A tous mes amis**

## SERMENT

"Au moment d'être admis à exercer la médecine, je promets et je jure d'être fidèle aux lois de l'honneur et de la probité. Mon premier souci sera de rétablir, de préserver ou de promouvoir la santé dans tous ses éléments, physiques et mentaux, individuels et sociaux. Je respecterai toutes les personnes, leur autonomie et leur volonté, sans aucune discrimination selon leur état ou leurs convictions. J'interviendrai pour les protéger si elles sont affaiblies, vulnérables ou menacées dans leur intégrité ou leur dignité. Même sous la contrainte, je ne ferai pas usage de mes connaissances contre les lois de l'humanité. J'informerai les patients des décisions envisagées, de leurs raisons et de leurs conséquences. Je ne tromperai jamais leur confiance et n'exploiterai pas le pouvoir hérité des circonstances pour forcer les consciences. Je donnerai mes soins à l'indigent et à quiconque me les demandera. Je ne me laisserai pas influencer par la soif du gain ou la recherche de la gloire.

Admis dans l'intimité des personnes, je tairai les secrets qui me sont confiés. Reçu à l'intérieur des maisons, je respecterai les secrets des foyers et ma conduite ne servira pas à corrompre les mœurs. Je ferai tout pour soulager les souffrances. Je ne prolongerai pas abusivement les agonies. Je ne provoquerai jamais la mort délibérément.

Je préserverai l'indépendance nécessaire à l'accomplissement de ma mission. Je n'entreprendrai rien qui dépasse mes compétences. Je les entretiendrai et les perfectionnerai pour assurer au mieux les services qui me seront demandés.

J'apporterai mon aide à mes confrères ainsi qu'à leurs familles dans l'adversité.

Que les hommes et mes confrères m'accordent leur estime si je suis fidèle à mes promesses ; que je sois déshonoré et méprisé si j'y manque".

# **TABLE DES MATIERES**

<b>TABLE DES MATIERES .....</b>	<b>16</b>
<b>INTRODUCTION.....</b>	<b>23</b>
<b>ANATOMIE RADIOLOGIQUE .....</b>	<b>26</b>
<b>ANATOMIE RADIOLOGIQUE DE L'AORTE, DE SES BRANCHES ABDOMINALES ET PELVIENNES .....</b>	<b>27</b>
I/ L'AORTE ABDOMINALE .....	27
A) Branches pariétales .....	28
1°) Les artères diaphragmatiques inférieures .....	28
2°) Les artères lombaires.....	28
B) Branches rétropéritonéales .....	28
1°) Les artères surrenaliennes .....	28
2°) Les artères rénales .....	29
3°) Les artères gonadiques .....	30
C) Branches viscérales digestives .....	30
1°) Le tronc cœliaque .....	30
a) L'artère coronaire stomacique.....	31
b) L'artère splénique .....	32
c) L'artère hépatique .....	32
2°) L'artère mésentérique supérieure.....	33
3°) L'artère mésentérique inférieure.....	34
II/ LA BIFURCATION AORTOILIAQUE .....	34
III/ LES ARTERES ILIAQUES PRIMITIVES .....	35
IV/ LES ARTERES ILIAQUES INTERNES OU HYPOGASTRIQUES .....	35
V/ LES ARTERES ILIAQUES EXTERNES .....	36
<b>ANATOMIE RADIOLOGIQUE DES ARTERES DES MEMBRES INFERIEURS .....</b>	<b>37</b>
I/ LES ARTERES FEMORALES .....	37
A) L'artère fémorale commune .....	37
B) L'artère fémorale superficielle.....	37
C) L'artère fémorale profonde.....	38
II/ LES ARTERES JAMBIERES .....	38
A) L'artère poplitée.....	38
B) L'artère tibiale antérieure.....	38
C) Le tronc tibiopéronier .....	39
D) L'artère tibiale postérieure.....	39
E) L'artère péronière .....	39
III/ LES ARTERES DU PIED .....	40
IV/ VARIATIONS ANATOMIQUES VASCULAIRES DES MEMBRES INFERIEURS	40
A) Variations simples .....	40
B) Variations anatomo-pathologiques .....	41
1°) Persistance de l'artère sciatique .....	41
<b>BASES PHYSIQUES .....</b>	<b>42</b>
<b>PRINCIPES ET BASES PHYSIQUES DE L'ANGIOGRAPHIE PAR RESONANCE MAGNETIQUE .....</b>	<b>43</b>

I/ INTRODUCTION .....	43
II/ LES PRODUITS DE CONTRASTE UTILISABLES EN IRM .....	44
A) <i>Classes de produits</i> .....	44
1° Agents paramagnétiques.....	45
2° Agents super-paramagnétiques.....	45
B) <i>Agents extra-cellulaires</i> .....	46
1° Pharmacodynamique .....	46
a) Principes d'action.....	46
b) Posologie et pharmacocinétique .....	47
2° Effet Sur le temps de relaxation T1 (Relaxivité).....	47
a) Relation concentration - vitesse de relaxation .....	48
b) Relation concentration - effet sur le signal .....	48
c) Cas du Gadobénate dimeglumine (MULTIHANCE®) .....	48
3° Les effets secondaires.....	49
4° Les différents agents extra-cellulaires .....	50
C) <i>Les agents intra-vasculaires stricts</i> .....	51
1° AMI-227 .....	51
2° Agents à forte fixation protéique.....	51
III/ PRINCIPES D'IMAGERIE RAPIDE.....	52
A) <i>La séquence spin echo (SE)</i> .....	52
B) <i>L'écho de gradient</i> .....	53
1° Principe de l'écho de gradient.....	53
a) Séquences d'écho de gradient rapide avec renforcement de l'aimantation transversale résiduelle : .....	56
b) Séquences d'écho de gradient rapide (EGR) avec destruction de l'aimantation transversale résiduelle (Spoiled gradient echo : SPGR, FFE-T1, T1 FAST, FLASH). .....	56
2° Le contraste en imagerie d'écho de gradient.....	57
3° Technique d'imagerie instantanée.....	58
C) <i>Application à l'angio-IRM</i> .....	58
1° Séquence d'écho de gradient rapide pondérée en T1 .....	59
2° Paramètres de la séquence influençant la qualité d'image .....	59
a) La réduction du temps de répétition.....	59
b) L'angle de bascule .....	59
c) L'obtention d'un TE ultra-court.....	60
IV/ FACTEUR DE QUALITE EN IMAGERIE IRM .....	61
A) <i>Facteurs de qualité intrinsèque de l'image IRM</i> .....	61
1° Le rapport signal sur bruit (S/B) .....	61
2° Le contraste .....	62
3° La résolution spatiale (RS).....	62
4° Les artefacts :.....	63
5° Le temps d'acquisition .....	64
6° Les contraintes des acquisitions multiplanaires .....	64
7° Principaux facteurs influençant les séquences « gradient echo spoiled » .....	66
B) <i>Paramètres propres à l'appareillage</i> .....	66
1° L'aimant .....	66
2° Les gradients.....	66
3° Les antennes .....	67
a) Antenne de volume .....	67
b) Antenne en « réseau phasé ».....	67
4° L'injection .....	69
V / LE PLAN DE FOURIER : LA CLE DE L'ENCODAGE .....	69
A) <i>Généralités</i> .....	69

B) Propriétés du plan de Fourier.....	70
C) Application à l'angio-IRM.....	71
1°) Balayage séquentiel.....	71
2°) Balayage séquentiel centrique.....	71
3°) Balayage centro-elliptique.....	72
VI/ SYNCHRONISATION SEQUENCE / PIC DE REHAUSSEMENT.....	74
A) Paramètres d'injection.....	74
1°) Injection manuelle ou automatique.....	74
2°) Le bolus de gadolinium.....	74
3°) Le bolus salé.....	77
B) Détermination du délai.....	77
1°) Méthode empirique.....	77
2°) Calcul du délai.....	78
3°) Le Bolus test.....	78
4°) Déclenchement logiciel de l'acquisition.....	79
5°) Déclenchement manuel par Fluoro-IRM ou IRM en temps réel.....	79
6°) Séquence multiphase / IRM dynamique.....	80
VII/ TECHNIQUE D'ARM-3D PAR SUIVI DE BOLUS.....	80
A) Principes.....	80
1°) Généralités.....	80
2°) Le déplacement de table.....	81
C) La détermination du délai.....	83
D) Les limites du suivi de bolus en 1999.....	83
E) Les études.....	84
1°) 1997-1999.....	84
2°) 2000-2001.....	86

## **ILLUSTRATION PAR ANGIO-IRM 3D DE L'ANATOMIE VASCULAIRE DE L'AORTE ET DES MEMBRES INFÉRIEURS ..... 90**

## **MATERIEL ET METHODES ..... 93**

I/ POPULATION ETUDIÉE.....	94
A) Objectif.....	94
B) Critères d'inclusion et d'exclusion.....	94
II/ TECHNIQUE D'EXPLORATION.....	95
A) Préparation du patient :.....	95
B) Positionnement et immobilisation du patient.....	95
C) Préparation de la machine.....	96
D) Réalisation de l'ARM-3D.....	96
1°) Programmation des séquences.....	96
a) Repérages en coupes sagittales.....	96
b) Frontale EFGRE 3D sans injection.....	96
c) Fluoro-IRM (iDrive®).....	100
d) Paramètres d'injection.....	100
e) Frontale EFGRE 3D après injection.....	101
f) Axiales T1.....	101
g) Autres séquences.....	101
h) durée totale de l'acquisition.....	101
E) Post-traitement des images.....	102
1) La soustraction.....	102
2) Rendu MIP.....	102
3) Rendu volumique.....	103



4) « Pasting ».....	103
5) CD ROM patient.....	103
6) Durée du post-traitement.....	103
III/ METHODE D'ANALYSE .....	103
A) <i>Etude de la population</i> .....	103
1° Recueil des données cliniques.....	104
2° Recueil des données techniques .....	104
B) <i>Analyse des angiographies IRM 3D</i> .....	104
1° Etude anatomique de l'ARM.....	105
2° Appréciation de la qualité de rehaussement vasculaire.....	106
a) Mesure du rapport signal sur bruit .....	106
b) Grading semi-quantitatif du signal artériel .....	106
3° Etude des artefacts.....	106
C) <i>Analyse statistique</i> .....	107
1° Etude de la concordance.....	107
2° Etude de différence statistiquement significative.....	108

## RESULTATS : ..... 109

I/ DONNEES GENERALES .....	110
A) <i>Etude de la population</i> : .....	110
1° Age / sexe .....	110
2° Antécédents médicaux.....	110
3° Antécédents chirurgicaux vasculaires .....	111
4° Données cliniques.....	112
a) Symptôme d'artériopathie des membres inférieurs (selon la classification de Leriche et fontaine) .....	112
B) <i>Données techniques</i> .....	112
1° Modifications et défaillances techniques .....	112
2° Délai entre l'injection et l'acquisition.....	113
3° Evaluation de l'Efficacité du déclenchement par Fluoro-IRM .....	114
4° Effets secondaires.....	114
II/ QUALITE DE REHAUSSEMENT DES EXAMENS.....	114
A) <i>Etude du signal</i> .....	114
1° Mesure du signal intra-artériel aortique .....	114
2° Mesure du bruit extra-corporel.....	115
3° Rapport signal sur bruit moyen calculé.....	115
B) <i>Grading semi quantitatif de la qualité de rehaussement</i> : .....	115
1° Tableau général .....	115
2° Répartition par palier et par protocole du grading .....	116
a) Protocole 1 .....	116
b) Protocole 2 .....	116
c) Protocole 3 .....	116
d) Protocole 4 .....	117
e) Protocole 5 .....	117
3° Graphiques de comparaison par palier et par protocole.....	117
III/ ARTEFACTS.....	119
A) <i>Données generales</i> .....	119
1° Compte total d'artefacts .....	119
2° Compte des artefacts par protocoles et par paliers .....	119
3° Récapitulatif .....	121
4° Tableaux généraux des artefacts en fonction des segments arteriels (en nombre et pourcentage).....	124

B) Artefact de troncature.....	126
C) Artefact d'exclusion.....	126
D) Artefact « Maki ».....	127
E) Artefact métallique.....	128
F) Artefact de mouvement.....	128
G) Artefact d'antenne.....	129
H) Artefact de soustraction.....	129
I) Pollution veineuse (P.V.).....	129
1°) Répartition des grades de pollution veineuse par palier et protocole.....	130
a) Protocole 1.....	130
b) Protocole 2.....	131
c) Protocole 3.....	131
d) Protocole 4.....	131
e) Protocole 5.....	131
2°) Tableaux comparatifs de la répartition par protocoles et palier de la pollution veineuse.....	132
V/ VARIANTES ANATOMIQUES.....	132
VI/ ETUDE STATISTIQUE.....	133
A) Etude de la corrélation inter et intra observateur.....	133
B) Comparaison des protocoles.....	134
1°) Description de l'échantillon total.....	134
2°) Comparaison des rapports signal sur bruit.....	135
a) Etude de l'effet « antenne » sur le rapport signal sur bruit.....	135
b) Etude de l'effet « injection » sur le rapport signal sur bruit.....	135
3°) Comparaison du grading qualitatif de rehaussement vasculaire.....	135
a) Etude de l'effet « antenne » sur le grading qualitatif.....	135
b) Etude de l'effet « injection » sur le grading qualitatif.....	136
4°) Comparaison de l'artefact de pollution veineuse.....	136
a) Etude de l'effet « antenne » sur l'artefact de pollution veineuse.....	136
c) Etude de l'effet « injection » sur l'artefact de pollution veineuse.....	136
5°) Comparaison de l'artefact d'antenne.....	137
a) Etude de l'effet « antenne » sur l'artefact d'antenne.....	137
6°) Comparaison de l'artefact de soustraction.....	137
a) Etude de l'effet « antenne » sur l'artefact de soustraction.....	137

## **DISCUSSION ..... 138**

I/ DONNEES GENERALES.....	139
A) Etude de la population.....	139
1°) Facteurs de risque.....	139
B) Critique de l'étude.....	139
II/ DONNEES TECHNIQUES.....	140
A) Evaluation du déclenchement par fluoro-IRM.....	140
B) Innocuité de la méthode.....	141
II/ VARIANTES ANATOMIQUES.....	141
III/ QUALITE DU REHAUSSEMENT.....	145
A) Rapport signal sur bruit.....	145
B) Grading semi-quantitatif.....	145
IV/ ARTEFACTS.....	147
A) Artefacts d'exclusion.....	147
B) Artefact dit de « Maki ».....	151
C) Artefact métallique.....	154
D) Artefact de troncature.....	159
E) Artefact de mouvement.....	161

<i>F) Artefact d'antenne</i> .....	164
<i>G) Artefact de soustraction</i> .....	168
<i>H) Pollution veineuse</i> .....	174
<b>V/ COMPARAISON</b> .....	182
<i>A) Utilisation de l'antenne en réseau phasé Torso</i> .....	182
<i>B) Utilisation de l'antenne dédiée aux membres inférieurs :</i> .....	183
<i>C) Utilisation du MULTIHANCE® à 0,3 mmol/kg</i> .....	186
<i>D) Utilisation du MULTIHANCE® dilué</i> .....	186
<b>VI / SYNTHESE DES PIEGES ET ARTEFACTS LES PLUS FREQUENTS EN FONCTION DES ZONES EXPLORÉE</b> .....	189
<i>A) Aorte abdominale</i> .....	189
1) Indications habituelles et particularités .....	189
2) Difficultés spécifiques .....	189
a) Artefact de troncature .....	189
b) Couverture anatomique insuffisante .....	189
c) Artefact de mouvement .....	190
d) Non visualisation extra-luminale .....	190
<i>B) Artères rénales</i> .....	190
1°) Indications habituelles et particularités .....	190
2°) Pièges .....	191
a) Pollution veineuse .....	191
b) Flous des vaisseaux par artefact de mouvement .....	191
c) Insuffisance de couverture anatomique notamment postérieure .....	191
<i>C) Branches aortiques splanchniques</i> .....	191
1°) Indications habituelles et particularités .....	191
2°) Pièges .....	192
a) Pseudo-sténose du tronc cœliaque .....	192
b) Artefact de mouvement .....	192
c) Limitation en résolution spatiale .....	192
<i>D) Artères périphériques des membres inférieurs</i> .....	192
1°) Indications habituelles et particularités .....	192
2°) Pièges .....	193
a) Délai d'acquisition .....	193
b) Soustraction défaillante .....	193
b) Clips chirurgicaux .....	193
<b>CONCLUSION</b> .....	<b>194</b>
<b>BILBIOGRAPHIE</b> .....	<b>198</b>
<b>ANNEXES</b> .....	<b>203</b>

# **INTRODUCTION**

La prise en charge diagnostique de la pathologie artérielle périphérique a été modifiée ces dernières années avec l'apparition depuis 1993 de l'angiographie par résonance magnétique (ou ARM) après injection de chélate de gadolinium. Cette technique présente plusieurs avantages: examen non invasif, non irradiant, sans limite d'âge (90 ans pour la patiente la plus âgée de notre étude) et peu de contre-indications (pacemakers et certains corps étrangers métalliques). Elle permet une cartographie in vivo de l'arbre artériel. Les progrès techniques (hyper-gradient, envol de la puissance informatique, perfectionnement des séquences) ont renforcé sa place parmi l'arsenal de méthodes non invasives de première intention en pathologie artérielle. L'intérêt de l'ARM pour cette pathologie en générale a été démontré par plusieurs études (1-5). D'autres publications ont montré les potentialités diagnostiques de l'ARM, en comparaison avec l'angiographie standard (DSA) avec une excellente sensibilité dans la détection des anomalies artérielles (6-8). Une des modalités de réalisation de l'ARM consiste à suivre le bolus injecté dans une veine périphérique de l'avant bras, en déplaçant la table d'examen de la même manière qu'une angiographie classique par ponction artérielle. Cependant, malgré ces progrès, cet examen reste en constante évolution afin d'améliorer ces capacités, notamment en résolution temporelle et spatiale (9).

Le but de cette étude a été d'optimiser les protocoles d'acquisitions de l'angio-IRM en suivi de bolus après injection unique de gadolinium (ARM-3D) en comparant 5 protocoles différents. Peut-on améliorer la qualité de l'ARM-3D en faisant varier l'antenne réceptrice du signal ou en modifiant le chélate de gadolinium utilisé et ses paramètres d'injection. La finalité de ce travail est de définir quels sont les facteurs influençant de manière positive la qualité finale de l'ARM-3D. L'autre intérêt est de réaliser sur l'ensemble de la population incluse, une revue des artefacts et pièges les plus couramment rencontrés en angio-IRM

Dans ce travail, nous avons analysé les données radiologiques par résonance magnétique de 125 patients, images relues par trois radiologues. Cette étude a été effectuée sur des images acquises en séquence EFGRE tridimensionnelle, en coupes coronales. L'analyse a porté sur la qualité de rehaussement et la présence d'artefacts liée à l'acquisition, pour chacun des 29 segments artériels composant l'arbre

vasculaire exploré (de l'aorte abdominale supra-rénale aux artères jambières). Ces résultats ont ensuite été comparés entre eux et illustrés.

# **ANATOMIE RADIOLOGIQUE**

# ANATOMIE RADIOLOGIQUE DE L'AORTE, DE SES BRANCHES ABDOMINALES ET PELVIENNES

L' angio-IRM fournit grâce à une technique d'acquisition en 3 dimensions, une représentation naturelle de l'arborescence vasculaire visualisable dans tous les plans de l'espace (axial, frontal et sagittal oblique). L'analyse sémiologique des images nécessite une connaissance de l'anatomie vasculaire ainsi que de ses variations.

## I/ L'AORTE ABDOMINALE

Elle fait suite à l'aorte thoracique, depuis l'orifice diaphragmatique en D12 jusqu'à la bifurcation aortique en L4. Elle quitte l'espace infra-médiastinal postérieur pour

devenir rétro-péritonéale ; elle chemine le long de la face antéro-latérale gauche du rachis.

Son trajet est rectiligne chez les sujets jeunes et sinueux chez les sujets âgés.

De section arrondie, L'aorte abdominale a

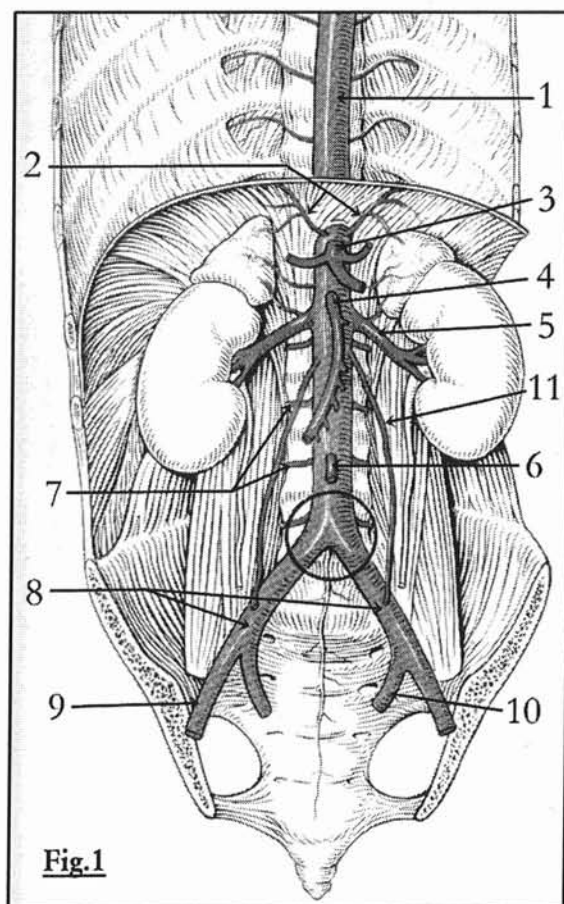


Fig.1

### Figure 1 : aorte abdominale

- 1.aorte thoracique et branches intercostales
  2. artères diaphragmatiques inférieures
  3. tronc cœliaque
  4. artère mésentérique supérieure
  5. artère rénale (gauche)
  6. artère mésentérique inférieure
  7. artères lombaires
  8. artères iliaques primitives
  9. artère iliaque externe (droite)
  10. artère iliaque interne ou hypogastrique (gauche)
  11. artère gonadique (gauche)
- (d'après Spitzer G.)



une longueur d'environ 15 à 18 cm pour un calibre qui diminue progressivement de haut en bas, passant de 15 à 18 mm au-dessus des artères rénales, à 12 ou 13 mm au niveau de la bifurcation. Elle se termine en se divisant à hauteur de la vertèbre L4 en artères iliaques communes ou primitives, droite et gauche. (figure 1) (10).

Elle donne naissance à de multiples branches collatérales pariétales et viscérales :

## **A) BRANCHES PARIETALES**

### **1°) LES ARTERES DIAPHRAGMATIQUES INFERIEURES**

Au nombre de 2 irriguant la face inférieure du diaphragme, elles se terminent en 2 ou 3 branches (figure 2) dont une inférieure de trajet vertical descendant vers la capsule surrénalienne (artère surrénalienne supérieure).

### **2°) LES ARTERES LOMBAIRES**

Homologues des intercostales, les artères lombaires (figure 1) sont à destinée postérieure, symétriques et au nombre de quatre paires. L'artère d'Adamkiewicz qui naît habituellement d'une des dernières intercostales peut naître d'une artère lombaire; sa reconnaissance est essentielle.

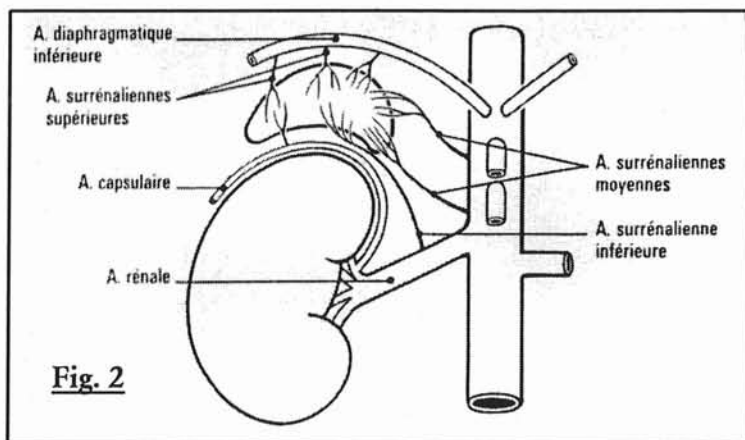
## **B) BRANCHES RETROPERITONEALES**

### **1°) LES ARTERES SURRENALIENNES**

Il existe trois artères surrénaliennes: l'artère supérieure naissant de la diaphragmatique inférieure, l'artère moyenne issue de l'aorte et l'artère inférieure provenant de l'artère rénale. Dans 61% des cas, la surrénale n'est alimentée que par deux axes artériels (figure 2).

## 2°) LES ARTERES RENALES

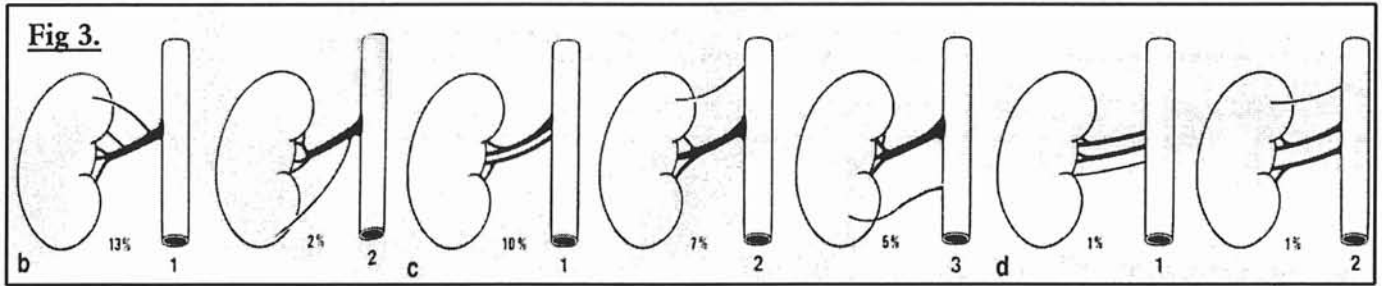
Elles naissent des faces latérales de l'aorte en regard du disque L1-L2 (figure 2), l'origine de la gauche étant plus haute que celle de la droite; Leur trajet est légèrement oblique et elles se dirigent de chaque coté vers les deux reins. L'artère rénale droite croise la face postérieure de la veine cave inférieure puis se place en arrière de la veine rénale droite pour atteindre le hile rénal. Leur diamètre est d'environ 7 mm et elles mesurent entre 5 et 7 cm de longueur respectivement à gauche et à droite. Elles se terminent en se divisant en deux branches l'une pré-pyélique et l'autre rétro-pyélique.



**Figure 2 : branches uro-surrénaliennes de l'aorte**

La distribution classique n'est observée que dans 59 % des cas. Dans 15 % des cas on observe une distribution polaire qui est alors préférentiellement supérieure. On observe deux artères par rein dans 22% des cas et plus de deux artères dans 26 % des cas (figure 3).

Dans le parenchyme rénal les artères pyéliquies se divisent en branches inter-papillaires, puis inter-pyramidales et enfin arquées et glomérulaires. Il s'agit d'une vascularisation de type terminale très sensible à l'ischémie.



**Figure 3 : variation de distribution des artères rénales**

- a. Artères polaires (15%) : 1. artère supérieure ; 2. inférieure
- b. Artères rénales doubles (22%) : 1.hilaire ; 2.polaire supérieure ; 3. polaire inférieure
- c. Artères rénales triples (4%) : 1. hilaire ; 2. polaire supérieure ; 3. polaire inférieure

**3°) LES ARTERES GONADIQUES**

Les artères spermatiques chez l'homme et utéro-ovariennes chez la femme naissent de la face antérieure de l'aorte à hauteur de L2, en dessous des artères rénales. Les artères testiculaires peuvent être doubles ou naître des artères rénales dans 17 % des cas.

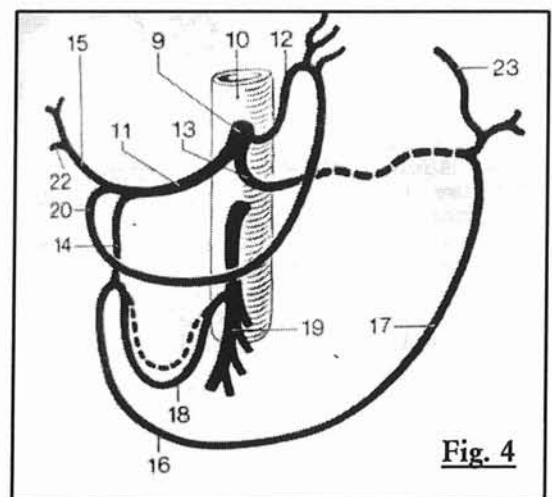
**C) BRANCHES VISCERALES DIGESTIVES**

**1°) LE TRONC CELIAQUE**

Il s'agit de la première collatérale viscérale (figure 4), elle naît à la face antérieure de l'aorte au niveau de D12 et de L1. Il mesure entre 10 et 30 mm de longueur pour un calibre de 5 à 8 mm. Il empreinte une trajectoire

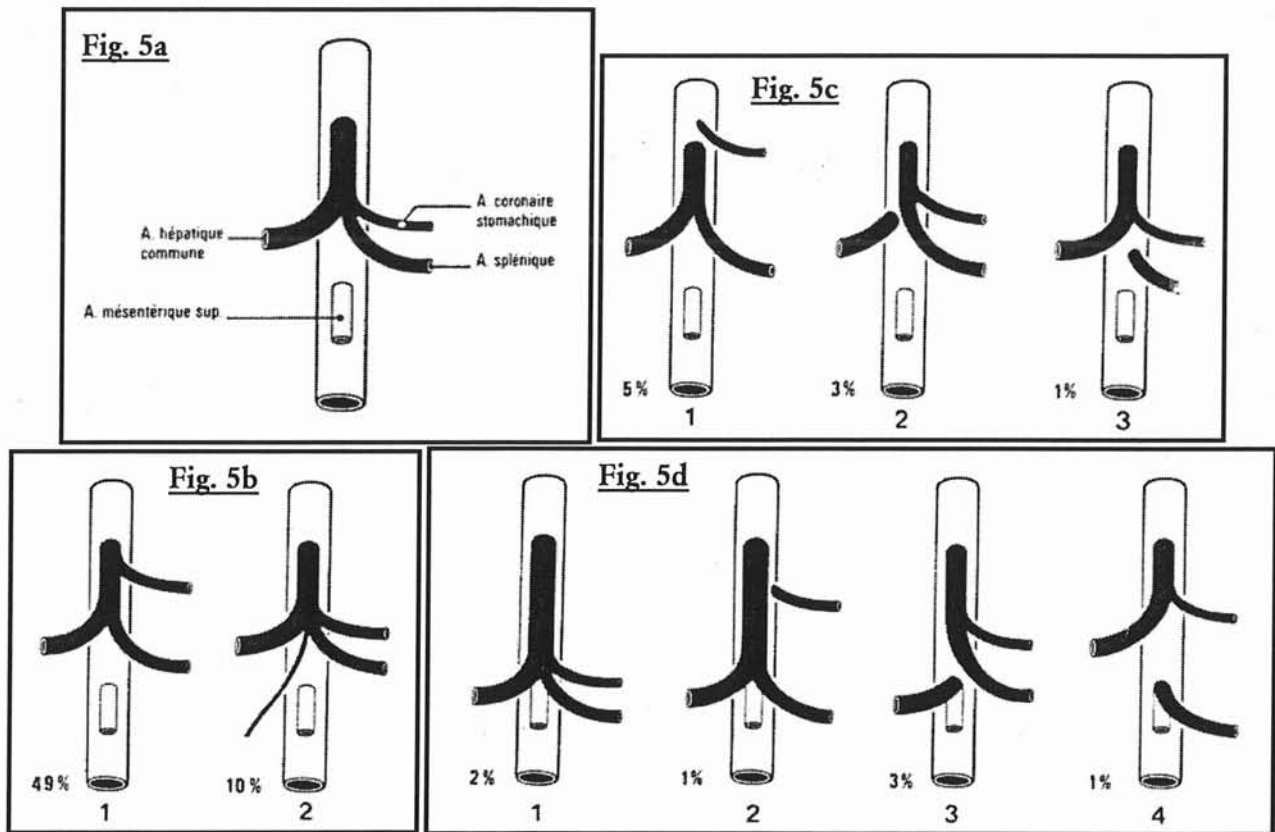
**Figure 4 : branches du tronc cœliaque**

- 9. tronc cœliaque ; 10. aorte abdominale ;
  - 11.artère hépatique commune ; 12. artère coronaire stomacique ; 13. artère splénique ;
  - 14. artère gastro-duodénale ; 15. artère hépatique propre ; 16. artère gastro-épiloïque droite ; 17. artère gastro-épiloïque gauche ; 18. artères supra-duodénales ; 19. artère mésentérique supérieure ; 20. artère gastrique droite ou pylorique ; 22. artère cystique
- d'après Spitzer G.*



**Fig. 4**

antérieure pour atteindre le bord supérieur du pancréas et se diviser en trois branches terminales (l'artère hépatique commune, l'artère splénique et l'artère coronaire stomacique). L'aspect classique du tronc complet est observé dans 84 %. Dans 10% des cas il donne une quatrième branche, l'artère pancréatique dorsale, et dans 9% des cas il reste incomplet, la branche manquante naissant alors directement de l'aorte. Enfin, ses branches peuvent avoir une origine commune avec l'artère mésentérique supérieure dans 7% des cas (figure 5).



**Figure 5 : variations anatomiques du tronc coeliaque**

a. Distribution classique (84%).

b. Tronc complet : 1. bipode ; 2. tétrapode.

c. Tronc incomplet (9%) : 1. hépatosplénique ; 2. splénogastrique ; 3. hépatogastrique.

d. Origine coeliomésentérique commune (7%) : 1. hépto-spléno-gastro-mésentérique ; 2. hépto-spléno-mésentérique ; 3. hépatomésentérique ; 4. splénomésentérique.

### a) L'artère coronaire stomacique

C'est une artère grêle qui prend une direction verticale vers le cardia et redescend le long de la petite courbure gastrique. De petit calibre, elle est très délicate à

identifier. Elle participe dans 23 % des cas à la vascularisation du foie comme un rameau accessoire et dans 6% des cas en remplacement de la branche droite ou de la branche gauche. Elle participe au cercle artériel de la petite courbure gastrique.

### **b) L'artère splénique**

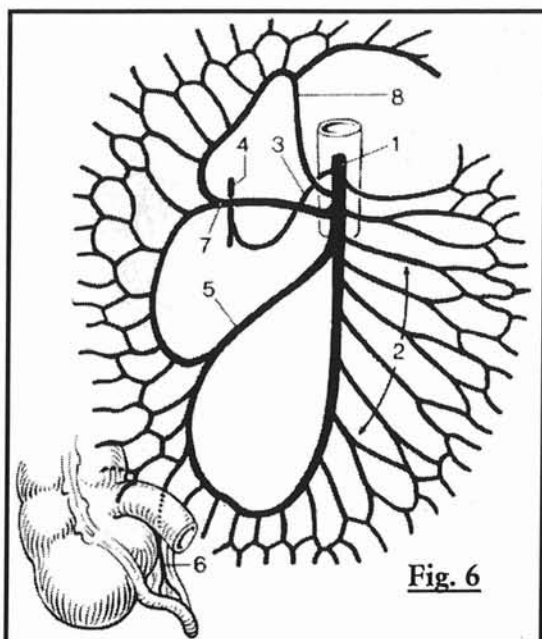
La plus large des branches du tronc cœliaque, sinueuse, elle longe le bord supérieur du corps du pancréas sur 10 à 20 cm, et se termine au hile de la rate qu'elle irrigue avec une vascularisation terminale. Dans son trajet, l'artère splénique fournit des rameaux pancréatiques et des rameaux gastriques avec deux branches principales (respectivement l'artère tubérositaire postérieure et l'artère gastro-épiplœique gauche). Elle se divise au niveau du hile dans 30 % des cas.

### **c) L'artère hépatique**

Le foie est vascularisé de façon terminale par plusieurs artères. L'artère hépatique commune issue du tronc cœliaque, mesurant 30 à 40 mm de long pour 4 à 5 mm de diamètre, s'oriente d'abord vers la droite puis vers le haut en direction du hile hépatique. Elle se divise en artère hépatique propre et artère gastro-duodénale. L'artère hépatique propre est située en avant de la veine porte, elle se divise en deux branches terminales droite et gauche vascularisant respectivement le lobe droit et le lobe gauche. Les artères hépatiques peuvent varier selon leur origine ou leur terminaison. Dans un cas sur quatre, la vascularisation du foie dépend de la mésentérique supérieure. On distingue plusieurs branches collatérales (l'artère pancréatique dorsale dans 17% des cas, l'artère gastrique droite ou pylorique et l'artère cystique).

## 2°) L'ARTERE MESENTERIQUE SUPERIEURE

Deuxième collatérale viscérale, à destinée digestive, elle naît 10 mm en dessous du tronc coélique, de la face antérieure de l'aorte au niveau de L1 (figure 6). Elle se dirige en avant, en croisant la veine rénale gauche jusqu'à atteindre la face postérieure du pancréas. Elle poursuit alors un trajet descendant; son calibre se rétrécit progressivement de 12 mm à son origine, à 2 mm à sa terminaison. Elle mesure 20 à 25 cm de longueur. Les branches collatérales répondent à la vascularisation de l'intestin. Les artères intestinales naissent du bord gauche de l'artère mésentérique supérieure et irriguent l'intestin grêle. Les artères coliques naissent du bord droit et sont classiquement (67 %) au nombre de trois :



**Figure 6 : branches de l'artère mésentérique supérieure**

1. artère mésentérique supérieure ; 2. artères intestinales jéjunales et iléales ; 5. artère iléo-colique ; 6. artère appendiculaire ; 7. artère colique supérieure droite ; 8. artère colique moyenne  
*d'après Spitzer G.*

- L'artère colique moyenne, inconstante, se dirige vers le côlon ascendant et se divise en deux branches pour s'anastomoser avec les artères coliques droite et gauche pour former un système anastomotique entre la mésentérique supérieure et inférieure (arcade de Riouan) qui est présent dans 95 % des cas.

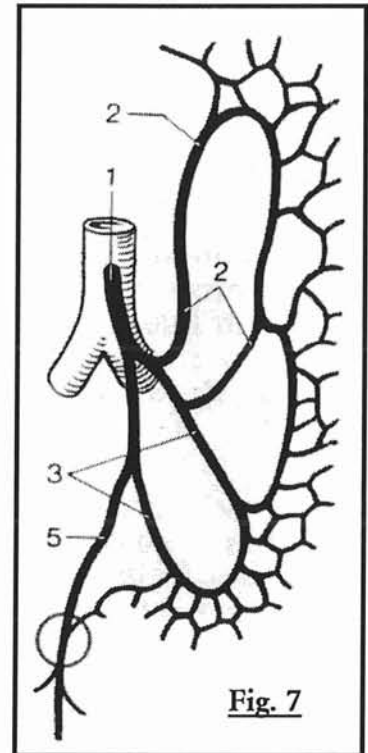
- L'artère colique supérieure droite donne des branches qui s'anastomosent avec les autres

artères coliques droites.

- L'artère iléo-colique donne une branche colique et iléale ainsi qu'un rameau appendiculaire.

### 3°) L'ARTERE MESENTERIQUE INFÉRIEURE

La dernière branche digestive de l'aorte née de sa face antérieure (figure 7) en regard du disque L3-L4. Elle se dirige vers le bas et à gauche. Elle mesure 12 cm de longueur pour un calibre de 4 mm. Elle donne deux branches principales (90%), l'artère colique supérieure et inférieure gauche, et se termine en donnant l'artère rectale supérieure. La branche sigmoïdienne peu être issue des artères coliques ou de l'artère rectale supérieure.



**Figure 7 : branches de l'artère mésentérique inférieure**

1. artère mésentérique inférieure ; 2. artères coliques gauches ;  
3. artère sigmoïdienne ; 5. artère rectale supérieure.

*d'après Spitzer G.*

## II/ LA BIFURCATION AORTOILIAQUE

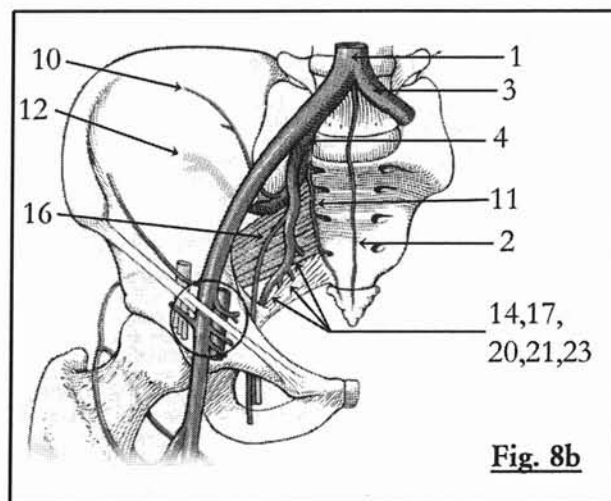
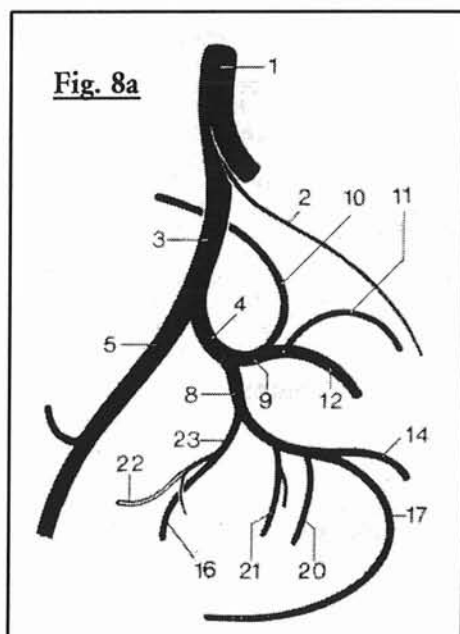
Elle se situe habituellement en regard du disque L4 - L5, elle donne naissance aux deux artères iliaques primitives ou communes qui font un angle d'environ 70° entre elles (à ce niveau naît l'artère sacrée moyenne, prolongeant la direction de l'aorte abdominale).

### III/ LES ARTERES ILIAQUES PRIMITIVES

Elles se dirigent vers les ailerons sacrés, leur diamètre est d'environ 10 mm pour une longueur de 6 cm. Elles se divisent en artères iliaques interne et externe à une hauteur variable.

### IV/ LES ARTERES ILIAQUES INTERNES OU HYPOGASTRIQUES

Elles assurent la vascularisation pariétale et viscérale du pelvis grâce à un tronc de 8 mm de calibre pour 5 cm de longueur (figures 8ab), elles décrivent une courbe à concavité antéro-interne pour se terminer selon une distribution variable en de multiples branches à destinée pelvienne. Un tronc postérieur donne trois collatérales (l'artère ilio-lombaire et les artères sacrées latérales supérieures et



#### Figure 8a et 8b : branches de l'artère iliaque interne ou hypogastrique

1. aorte ; 2. artère sacrée moyenne ; 3. artère iliaque primitive ; 4. artère iliaque interne ou hypogastrique ; 5. artère iliaque externe ; 8. tronc antérieur ; 9. tronc postérieur ; 10. artère ilio-lombaire ; 11. artère sacrée latérale ; 12. artère fessière ; 14. artère ischiatique ; 16. artère obturatrice ; 17. artère honteuse interne ; 20. artère hémorroïdale moyenne ; 21. artère utérine ou du canal déférent ; 22. artère/ligament ombilical ; 23. tronc commun ombilico-obturateur.

*d'après Spitzer G.*



inférieures) avant de se terminer en artère fessière. Le tronc antérieur donne les branches ombilicale, hémorroïdale moyenne, génito-urinaire et obturatrice, puis se finit en artère ischiatique et honteuse interne.

## **V/ LES ARTERES ILIAQUES EXTERNES**

Elles prolongent l'iliaque primitive (figure 8) sur une longueur de 10 cm avec un diamètre de 9 mm, se dirigent obliquement vers le bas en avant et en dehors vers l'arcade crurale en suivant le tronc innominé et se terminent derrière l'arcade crurale par l'artère fémorale commune. Elle donne naissance à deux collatérales : l'artère épigastrique inférieure et l'artère circonflexe iliaque profonde.

# ANATOMIE RADIOLOGIQUE DES ARTERES DES MEMBRES INFERIEURS

## I/ LES ARTERES FEMORALES

### A) L'ARTERE FEMORALE COMMUNE

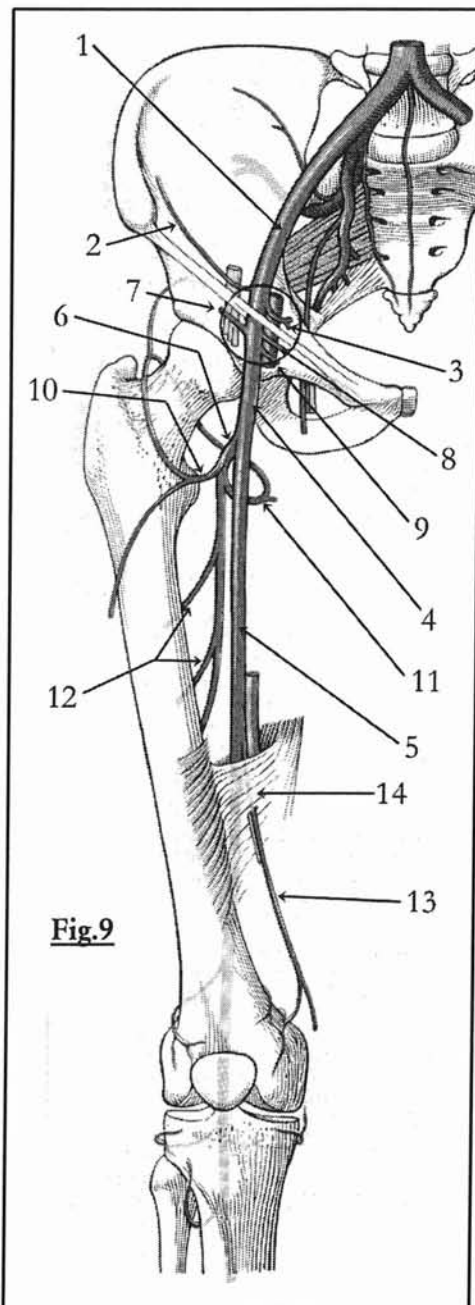
Elle prolonge l'artère iliaque sous l'arcade crurale et se termine en donnant rapidement naissance aux artères fémorales superficielle et profonde. L'artère épigastrique superficielle, circonflexe iliaque superficielle et honteuse externe sont

ses collatérales superficielles (figure 9).

### B) L'ARTERE FEMORALE

#### SUPERFICIELLE

Elle chemine dans le sillon situé entre le muscle vaste interne et les muscles adducteurs, puis s'engage dans le canal des adducteurs ou canal de Hunter, en dedans du fémur pour gagner le creux



**Fig.9**

**Figure 9 : branches des artères iliaques externe, fémorales commune, superficielle et profonde.**

1. artère iliaque externe ; 2. artère circonflexe iliaque profonde ; 3. artère épigastrique inférieure ; 4. artère fémorale commune ; 5. artère fémorale superficielle ; 6. artère fémorale profonde ; 7. artère circonflexe iliaque superficielle ; 8. artère épigastrique superficielle ; 9. artère honteuse externe ; 10. artère fémorale circonflexe latérale ; 11. artère fémorale circonflexe médiale ; 12. rameaux perforants de l'artère fémorale profonde ; 13. artère descendante du genou ; 14. canal des adducteurs (Hunter)

*d'après Spitzer G.*

poplitée où elle devient l'artère poplitée. Elle participe au réseau péri articulaire du genou grâce à l'artère descendante du genou (figure 9).

### **C) L'ARTERE FEMORALE PROFONDE**

Cette artère (figure 9) est la plus importante des branches profondes de l'artère fémorale ; elle possède un trajet parallèle à l'artère fémorale superficielle. Elle vascularise le fémur et les muscles de la cuisse respectivement grâce à ses rameaux fémoraux circonflexes médial et latéral ainsi qu'à ses artères perforantes.

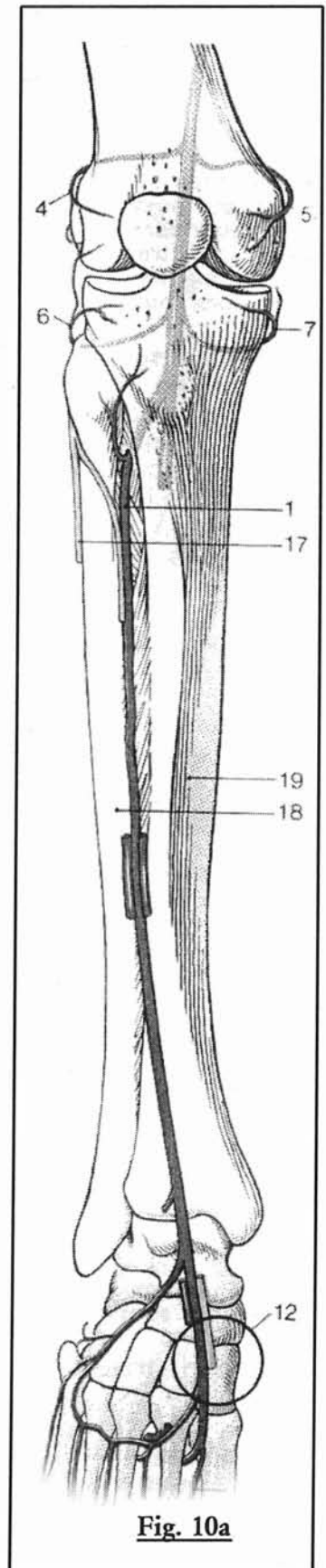
## **II/ LES ARTERES JAMBIERES**

### **A) L'ARTERE POPLITEE**

Elle passe dans le creux poplitée à la face de flexion du genou et se termine à sa bifurcation en artère tibiale antérieure et tronc tibio-péronier (figures 10ab). Elle donne les branches suivantes, participant au réseau péri articulaire du genou: artère supéro-latérale, supéro-médiale, inféro-latérale et inféro-médiale du genou. Puis, elle donne naissance à l'artère moyenne du genou.

### **B) L'ARTERE TIBIALE ANTERIEURE**

Elle perce la membrane interosseuse pour prendre une direction antérieure, pour ensuite cheminer avec les muscles



extenseurs jusqu'au dos du pied où elle se continue avec l'artère dorsale du pied ou artère pédieuse. Des artères récurrentes tibiales antérieures et postérieures s'en détachent pour rejoindre le réseau péri articulaire du genou (figures 10ab).

### **C) LE TRONC TIBIOPERONIER**

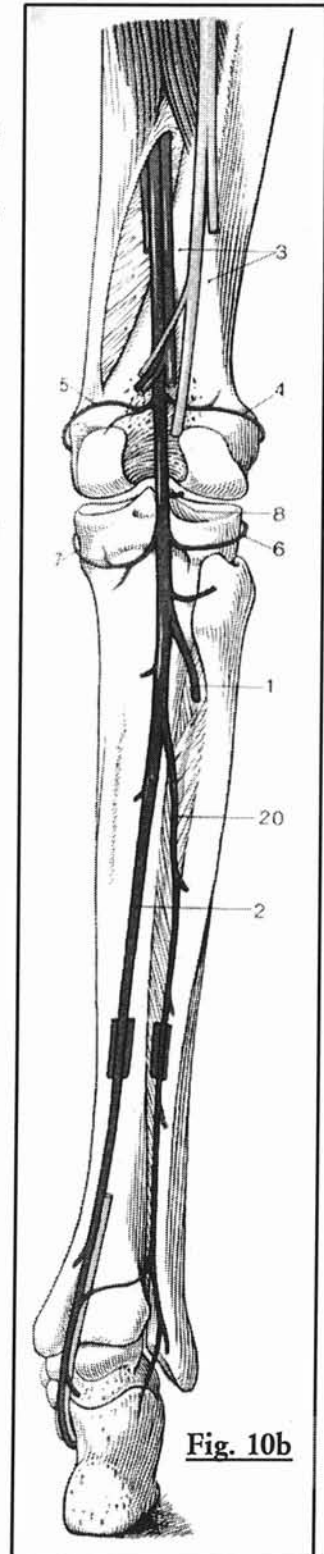
Il prolonge l'axe de l'artère poplitée sur 2 à 5 cm. Il se divise en artère tibiale postérieure et artère péronière (figures 10ab).

### **D) L'ARTERE TIBIALE POSTERIEURE**

Elle passe en dessous de l'arcade du muscle soléaire, en se plaçant entre les fléchisseurs superficiels et profonds et arrive en arrière de la malléole interne et à la plante du pied (figures 10ab).

### **E) L'ARTERE PERONIERE**

Elle chemine le long du péroné jusqu'à la malléole externe. Elle vascularise le muscle soléaire, les muscles péroniers et alimente le réseau calcanéen (figures 10ab).



**Figure 10a et 10b : artère poplitée et artères jambières (vue antérieure et postérieure)**

1. artère tibiale antérieure ; 2. artère tibiale postérieure ; 3. creux poplité ; 4. artère supéro-latérale du genou ; 5. artère supéro-médiale du genou ; 6. artère inféro-latérale du genou ; 7. artère inféro-médiale du genou ; 8. artère moyenne du genou ; 12. artère dorsale du pied ; 18. péroné ; 19. tibia ; 20. artère péronière

*d'après Spitzer G.*

### III/ LES ARTERES DU PIED

L'arcade plantaire s'anastomose avec le rameau plantaire profond de l'artère dorsale du pied et donne les artères interosseuses métatarsiennes plantaires, qui à leur tour émettent les artères digitales ou collatérales plantaires et des rameaux perforants.

### IV/ VARIATIONS ANATOMIQUES VASCULAIRES DES

#### MEMBRES INFÉRIEURS

##### A) VARIATIONS SIMPLES

En dehors du doublement exceptionnel de l'artère fémorale superficielle, les variations anatomiques des artères du membre inférieur les plus fréquentes sont

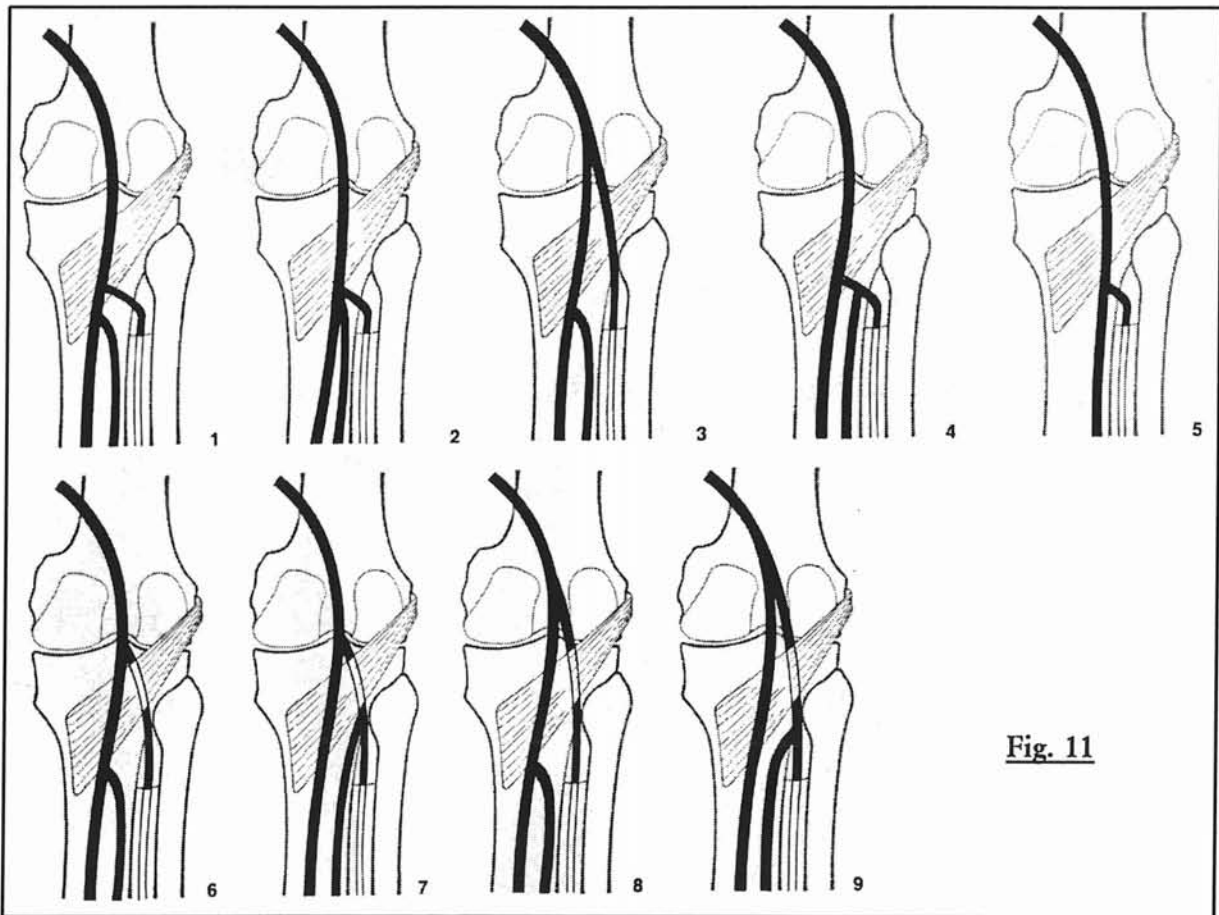


Fig. 11

Figure 11 : variation de division, en aspect et en hauteur, de l'artère poplitée.

observées au niveau de l'artère poplitée et des artères des jambes: la probabilité d'observer des variations anatomiques est environ 10 % au niveau d'un membre: ces variations sont souvent bilatérales mais non symétriques dans 5% des cas. La division de l'artère poplitée est classique dans 88 à 91% des cas; les autres alternatives de division de l'artère poplitée sont illustrées par la figure 11 : la fréquence de la trifurcation de l'artère poplitée est d'environ 2.3 à 4%.

Une hypoplasie ou agénésie des artères tibiale antérieure et/ou postérieure est possible.

## **B) VARIATIONS ANATOMO-PATHOLOGIQUES**

### **1°) PERSISTANCE DE L'ARTERE SCIATIQUE**

C'est une anomalie rare qui n'est diagnostiquée souvent que dans les cas symptomatiques ou dans les formes complètes avec agénésie de l'axe ilio-fémoral.

Dans la forme complète : l'artère sciatique persistante prolonge le tronc de l'artère hypogastrique; elle donne naissance aux artères fessières supérieure et inférieure ainsi que honteuse interne. Au niveau de la cuisse, l'artère est située en arrière du muscle grand adducteur puis descend dans le creux poplitée pour donner l'artère poplitée.

L'artère fémorale superficielle est alors le plus souvent présente mais sous forme hypoplasique.

Dans la forme incomplète: l'artère sciatique persistante est soit interrompue, soit ne communique que par de petites collatérales avec l'artère iliaque interne ou l'artère poplitée; l'artère fémorale superficielle constitue alors l'axe principal du membre inférieur.

# **BASES PHYSIQUES**

# **PRINCIPES ET BASES PHYSIQUES DE L'ANGIOGRAPHIE PAR RESONANCE MAGNETIQUE**

## **I/ INTRODUCTION**

Les techniques d'exploration vasculaire IRM en contraste spontané, résultant des variations d'amplitude (Time Of Flight ou T.O.F. (11)) ou de phase (contraste de phase (12)) du signal, liées au flux sanguin, sans injection de produit de contraste ont largement été utilisées initialement pour fournir une cartographie vasculaire non invasive. Cependant en dehors de l'exploration vasculaire encéphalique, leur utilisation en pratique clinique est restée limitée en raison de multiples écueils (13): temps d'acquisition prohibitifs, résultats peu reproductibles, imprécision dans l'évaluation des sténoses (liée aux phénomènes de saturation du signal, aux vitesses d'écoulement sanguin variables suivant le cycle cardiaque et aux déphasages intra voxel dans le plan de coupe secondaire aux turbulences de flux).

L'ARM avec injection de Gadolinium est une méthode d'exploration vasculaire morphologique dont le succès auprès des prescripteurs fut immédiat et sa phase de développement actuelle est étroitement liée à l'amélioration des performances des imageurs (14, 15).

L'obtention d'une ARM est basée sur des séquences ultra rapides en écho de gradient. Cette technique repose sur le raccourcissement du T1 du sang circulant grâce à l'injection de gadolinium et ce contraste n'est pas altéré par les phénomènes de saturation indissociables des techniques de flux. Ainsi l'utilisation de séquence en pondération T1 va accentuer la différence de signal entre la lumière vasculaire opacifiée et les tissus avoisinants et permettre la création d'un angiogramme. L'utilisation préférentielle de plans orientés dans le plus long axe des vaisseaux permet d'améliorer la géométrie des acquisitions.



## **II/ LES PRODUITS DE CONTRASTE UTILISABLES EN IRM**

Le contraste vasculaire sur lequel repose l'angio-MR est obtenu par raccourcissement du T1 du sang lié à l'injection de Gadolinium.

Le principe de ces agents qu'on injecte par voie veineuse est de modifier localement les paramètres intrinsèques des tissus par fixation préférentielle. Ces produits doivent bien sûr être peu toxiques, efficaces en concentration faible et si possible posséder une certaine spécificité au moins compartimentale, si ce n'est tissulaire.

Il est important de souligner que contrairement aux produits de contraste iodés (PCI) utilisés en tomodensitométrie par exemple où le paramètre mesuré (l'absorption aux rayons X) est effectivement modifié par la présence du produit iodé, en imagerie par résonance magnétique ce n'est pas le produit de contraste lui-même qu'on observe, mais ses effets sur l'aimantation des noyaux d'hydrogène qui se trouvent dans son environnement. Ceci est important pour comprendre qu'il n'y a pas nécessairement proportionnalité entre les concentrations de ces agents de contraste et les modifications de signal observées en IRM.

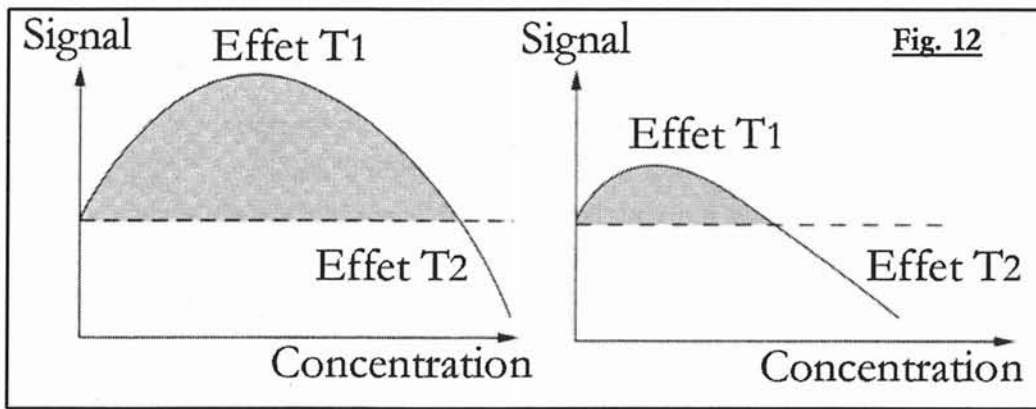
### **A) CLASSES DE PRODUITS**

On distingue essentiellement deux grandes classes de produits de contraste, l'une largement validée aujourd'hui avec des agents dits paramagnétiques qui sont des complexes du gadolinium, et la seconde en développement dite super-paramagnétique, à base d'oxyde de fer.

Les produits de contraste utilisés en IRM sont plus complexes que les produits iodés :

- leur mécanisme d'action n'est pas direct, mais indirect: ils accélèrent la vitesse de relaxation des noyaux d'hydrogène les environnant.

- ces agents ont des effets compétitifs sur le signal, à la fois positifs (rehaussement du signal) et négatifs (diminution du signal); ces effets sont différents selon la classe des produits :



**Figure 12 : effet sur le signal de la concentration des agents de contraste IRM**  
 Courbes des agents paramagnétiques à gauche, courbes des agents super-paramagnétiques à droite.

En général, l'effet T1 est prépondérant à faible concentration et se traduit par une augmentation du signal. A forte concentration, l'effet T2 prédomine et on obtient une diminution du signal. Pour les agents paramagnétiques, l'effet T1 existe pour une large gamme de concentration, alors que pour les agents super paramagnétiques, il n'est observable qu'à faible concentration (figure 12).

On distingue ainsi des agents paramagnétiques, globalement considérés comme des agents de contraste positifs et des agents de susceptibilité magnétique, considérés comme des agents de contraste négatifs; ces effets sont également variables avec la dose, sans relation effet-dose linéaire.

### **1°) AGENTS PARAMAGNETIQUES.**

Ces produits vont induire dans leur environnement des hypersignaux sur des images pondérées en T1, exactement comme le fait la méthémoglobine dans les hématomes. Cet hypersignal se verra là où le produit de contraste diffuse: dans les vaisseaux bien sûr, mais aussi dans les tissus inflammatoires où il existe une hyperhémie, dans les lésions cérébrales où il existe des ruptures de la barrière hémato-encéphalique.

### **2°) AGENTS SUPER-PARAMAGNETIQUES**

Ces seconds agents, super-paramagnétiques (SPIO : small particule iron oxyde) ayant une spécificité hépatique, captés par le système réticulo-endothélial (SRE), ont pour effet d'éteindre le signal du foie sain et de permettre une bien meilleure visualisation des nodules tumoraux métastatiques au sein de celui-ci.

Les agents de susceptibilité magnétique, agents particuliers, sont constitués de structures cristallines qui forment des volumes microscopiques ou domaines. En présence d'un champ magnétique, ceux-ci présentent une magnétisation beaucoup plus élevée que celle des produits paramagnétiques. Ils combinent un effet T2 vrai, par interaction spin-spin du fait de leur forte relaxivité  $r_2$ , ainsi qu'un effet T2\* du fait d'une hétérogénéité du champ magnétique liée à leur regroupement au sein des cellules du SRE qui les captent. Cet effet est plus particulièrement bien mis en évidence par l'utilisation de séquences en écho de gradient. (16)

## **B) AGENTS EXTRA-CELLULAIRES**

### **1°) PHARMACODYNAMIQUE**

#### **a) Principes d'action**

Il consiste à utiliser des atomes au moment magnétique électronique très élevé car porteurs de nombreux électrons non appariés (ils diffèrent ainsi de la plupart des atomes de l'organisme qui ne présentent pas de moment magnétique électronique, car ils ne possèdent pas d'électrons non appariés et sont dit diamagnétiques). Ces atomes, utilisés sous forme ionique, appartiennent à la classe des métaux de transition (Chrome, Manganèse, Fer) ou des lanthanides (Gadolinium, Dyprosium). Les agents actuellement commercialisés utilisent l'ion Gadolinium 3+ car c'est celui qui possède le plus grand nombre d'électrons non appariés (7) et donc l'efficacité sur le signal est la plus élevée.

Cet ion est complexé sous la forme d'un chélate, par une liaison qui n'est pas covalente, comme l'est celle liant l'iode pour les produits de contraste iodés. Cette complexation masque 6 des 7 sites potentiellement actifs de l'ion Gadolinium et prévient la précipitation de Gadolinium sous forme de chlorure de gadolinium ainsi que les risques inhérents à l'ion Gadolinium libre:

- blocage du système réticulo-endothélial (SRE)
- échanges avec les ions calcium endogènes (l'ion calcium étant nécessaire à la contractilité myocardique, la coagulation, au fonctionnement des enzymes calcium-dépendant, à la respiration mitochondriale et à la neurotransmission).

Le type du chélate conditionne la stabilité du complexe. Elle est dans tous les cas élevée, encore qu'elle le soit plus avec les produits macrocycliques. Il existe 4 types de chélates (tableau :2): linéaire, macrocyclique, ionisé/chargé ou non ionisé ou neutre).

## **b) Posologie et pharmacocinétique**

Les doses préconisées sont de 0.1 mmol/kg ou encore 0.2 ml/kg d'une solution 0.5 mmol. Des doses deux à trois fois plus élevées sont couramment utilisées de manière empirique en angio-IRM (17) (18), sans risque, du fait d'un rapport entre dose usuelle et la DL50 encore plus favorable que celui rencontré avec les produits de contraste iodés. L'emploi de telle posologie permet d'avoir des effets bénéfiques mais aussi non attendus.

La voie d'administration classique est une veine périphérique de l'avant bras. Ces produits n'ont pas de spécificité d'organe particulière. Ils ont une pharmacocinétique totalement superposable à celle des PCI : ils sont comme eux, des traceurs des espaces extracellulaires. Ils ne se lient pas à l'albumine et ne franchissent pas la barrière hémato-encéphalique, ils sont excrétés exclusivement par le rein par filtration glomérulaire. Leur demi-vie plasmatique est d'environ 90 minutes.

- Après injection lente de l'agent, la concentration dans le sang décroît rapidement; environ 50 % de la dose injectée reste présente dans le sang 5-10 minute après. En fonction des tissus, le pic de rehaussement local dans le secteur extra-cellulaire est atteint 5 à 30 minutes après l'injection.

- Dans le cas d'un bolus (injection d'une durée inférieure à 60 secondes), la concentration lors du premier passage vasculaire est élevée et décroît rapidement après la fin du bolus, car l'agent de contraste est dilué dans le volume total de sang circulant et passe dans les capillaires pour diffuser au reste du secteur extra-cellulaire: dans les tissus.

## **2°) EFFET SUR LE TEMPS DE RELAXATION T1 (RELAXIVITE)**

Le sang circulant possède un T1 de l'ordre de 800 à 1200 ms, nettement supérieur au T1 des tissus stationnaires. Le T1 du tissu grasseux se situe aux alentours de 270

ms. Le but de l'injection de chélates de gadolinium est de réduire le temps de relaxation T1 du sang en dessous du seuil du T1 graisseux, à environ 50 à 150 ms, autrement dit d'accélérer la vitesse de relaxation tissulaire ( $1/T1$ ).

### **a) Relation concentration - vitesse de relaxation**

Cette relation permet de déterminer, pour un champ et une température donnée, la relaxivité  $r1$  des chélates de gadolinium, définie par la pente de la droite de vitesse de relaxation  $1/T1$  en fonction de la concentration. Par exemple le Gd-DTPA a une relaxivité  $r1$  de  $4,5 \text{ (mMol.s)}^{-1}$  et le Gd-DOTA de 3,8.

Cette réduction du temps de relaxation T1 du sang est proportionnelle à la dose administrée et à la rapidité de l'injection.

Les études de Prince (17) ont montré qu'immédiatement après une injection de 40 ml ( $0,2 \text{ mmol/kg}$ ) de gadolinium par voie intraveineuse, réalisée en 1 minute (soit un débit de  $1,5 \text{ ml/s}$ ), le T1 du sang artériel était raccourci à 50 msec. A  $0,5 \text{ ml/s}$  d'une même quantité, il était de  $150 \text{ msec/s}$ , les mesures étant réalisées sur un imageur à haut champ ( $1,5T$ ).

### **b) Relation concentration - effet sur le signal**

Les calculs montrent, à faible concentration, un effet positif sur le signal. A dose supérieure à  $0,5$  à  $1 \text{ mmol/kg}$ , l'effet T2\* risque de venir masquer l'effet T1 si le temps d'écho est trop long.

### **c) Cas du Gadobénate dimeglumine (MULTIHANCE®)**

Ce chélate de gadolinium à faible fixation protéique possède une relaxivité  $r1$  en solution aqueuse de  $4,39 \text{ (mMol.s)}^{-1}$ . Sa relaxivité augmente lorsqu'il passe d'une solution aqueuse à une solution contenant des protéines sériques (elle s'élève à  $9,7 \text{ (mMol.s)}^{-1}$  dans le plasma humain). Ses interactions non covalentes faibles avec l'albumine sérique est à l'origine de l'élévation de la relaxivité: Certaines études préliminaires de phase I ont montré que le gadobénate dimeglumine obtient un signal vasculaire plus élevé et d'une durée plus longue dans l'aorte abdominale chez des volontaires sains, aux mêmes doses et débits d'injection que les autres chélates de gadolinium (19, 20). Des résultats similaires ont été publiés pour le réseau

jambier (21). La relaxivité élevée et la rémanence vasculaire du gadobenate diméglumine sont directement liées à cette faible liaison du chélate avec l'albumine, entraînant une fuite extra vasculaire et une élimination rénale moindres en comparaison avec les autres produits de contraste.

Les indications classiques en pratique clinique sont l'exploration du système nerveux central et du foie.

### 3°) LES EFFETS SECONDAIRES

Ils sont beaucoup plus rares que pour les produits de contraste iodés.

Une étude rétrospective réalisée en 1996 (22), rapporte les manifestations secondaires objectives et subjectives, leurs fréquences et leurs sévérités dans les 30 minutes après injection IV de spécialités de Gadolinium. 21000 injections sont incluses de janvier 1990 à avril 1995.

Les réactions secondaires ont été classées en 4 groupes :

Groupes	Symptômes	Nombre de patients	ATCD d'allergie
<b>1 : réaction légère non allergique</b>	Nausée, vomissement	15/21000	-
<b>2 : réaction légère de type allergique</b>	érythème diffus, irritation cutanée, prurit	12/21000	3 ATCD de réaction sévère à l'iode.
<b>3 : réaction modérée de type allergique</b>	symptôme respiratoire	7/21000	-
<b>4 : réaction sévère de type allergique</b>	douleur thoracique oppressante, détresse respiratoire, œdème péri orbitaire ou de la langue	2/21000	1 ATCD d'allergie à l'iode sévère ayant nécessité une intubation

**Tableau 1 : répartition des patients en fonction des réactions secondaires au Gadolinium (22)**

N'ont pas été retenus les symptômes suivants : inconfort mineur ou sensation de froid d'une extrémité, douleur au point de ponction, considérés comme possible lors de toute injection par voie intraveineuse.

36 patients ont présenté des réactions secondaires sur 21 000 injections (0.17%), dont 2 graves anaphylactoïdes (0.01%).

98% des patients inclus ont bénéficié d'une injection de gadopentate diméglumine (MAGNEVIST®), 1,77% une injection de gadodiamide (OMNISCAN®) et 0,23% de gadopéridol (PROHANCE®) : rapporté au produit injecté, le pourcentage de réaction secondaire revient à 0,138% pour le gadopentate diméglumine et 0,23% pour le gadopéridol.

Parmi les personnes ayant déjà présenté une réaction allergique sévère au gadolinium, 2 ont présenté des symptômes identiques au premier épisode après injection du même produit malgré une prémédication efficace, dont un qui n'a pas eu de nouvelle réaction après injection d'une autre molécule de gadolinium (le risque de présenter une réaction allergique au gadolinium est multiplié d'un facteur 3,7 en cas d'antécédent d'allergie à l'iode.)

#### 4°) LES DIFFERENTS AGENTS EXTRA-CELLULAIRES

Les chélates actuellement commercialisés s'intègrent dans les produits suivants :

<b>Agents extra cellulaires</b>				
<b>Nom abrégé</b>	<b>Nom générique</b>	<b>Nom commercial</b>	<b>chélate</b>	<b>rehaussement</b>
Gd-DTPA	Gadopentate diméglumine	MAGNEVIST®	Linéaire chargé	positif
Gd-DOTA	Gadoterate meglumine	DOTAREM®	Macrocyclique chargé	positif
Gd-DTPA-BMA	Gadodiamide injection	OMNISCAN®	Linéaire neutre	positif
Gd-HP-DO34	Gadoteridol injection	PROHANCE®	Macrocyclique neutre	positif
Gd-DTPA-BMEA	Gadoversetamide	OPTIMARK®	-	positif
Gd-DO34-butriol	Gadobutrol	GADOVIST®	-	positif
Gd-BOPTA/Dimeg	Gadobenate dimeglumine	MULTIHANCE®	-	positif

**Tableau 2 : agents extra-cellulaires**

### **C) LES AGENTS INTRA-VASCULAIRES STRICTS**

<b>Nom abrégé</b>	<b>Nom générique</b>	<b>Nom commercial</b>	<b>rehaussement</b>
NC-100150	PEG-feron	CLARISCAN®	positif
MS-325	-	ANGIOMARK®	-
Agents macromoléculaires	albumine-Gd-DTPA Dextran-Gd-DTPA Polylysine-Gd-DTPA	-	positif
AMI-227	Ferumoxtran	SINEREM COMBIDEX	négatif

**Tableau 3 : agents intra-vasculaires**

Ces agents perdurent significativement plus longtemps dans le sang et leur absorption tissulaire est nettement limitée. La fenêtre d'exploration est ainsi beaucoup plus large.

#### **1°) AMI-227**

Ayant une demi-vie plasmatique étant prolongée cet USPIO (ultra small particule iron oxyde) est un agent particulaire qui permet un rehaussement en T1 du réseau vasculaire pendant environ 1 heure après l'injection (23). Leur plus petite taille explique leur captation préférentielle par les cellules macrophagiques de la moelle osseuse et ganglionnaires.

Plusieurs études expérimentales ont montré leur application dans l'imagerie de l'ischémie myocardique et de la vascularisation rénale. D'autres études futures montreront probablement leur utilité en angio-IRM.

#### **2°) AGENTS A FORTE FIXATION PROTEIQUE**

Ces agents macromoléculaires se lient fortement (entre 80 et 96%) à l'albumine de façon réversible, la fraction libre s'éliminant par filtration glomérulaire. Le temps de présence intra-vasculaire est alors prolongé en raison de leur taille. Ce sont des macromolécules (albumine, dextran, polylysine) sur lesquelles sont fixées plusieurs dizaines de chélates de gadolinium.



Leurs applications potentielles en angio-IRM sont prometteuses. Ils ne diffusent pas à travers les capillaires normaux comme les autres agents extra-cellulaires

### **III/ PRINCIPES D'IMAGERIE RAPIDE**

#### **A) LA SEQUENCE SPIN ECHO (SE)**

Une expérience d'imagerie spin-echo en 2 dimensions (2DFT) est résumée par la figure 13. La procédure consiste à faire coïncider l'impulsion de 90° avec le gradient de sélection de coupe, l'impulsion de 180° avec le gradient de codage de phase (codage des lignes de la matrice) et le gradient de lecture (codage en fréquence des colonnes de la matrice) avec la réapparition du signal par écho de spin. Le TR représente le temps de répétition, le TE le temps d'écho. La combinaison des informations en phase et en fréquence permet la création d'une grille (*cf. chapitre bases physiques, V/ la clé de l'encodage, p 69*). La procédure entière est répétée généralement 256 fois pour produire une image dont la matrice est 256 x 256.

En imagerie par résonance magnétique classique (spin écho), le temps d'acquisition d'une séquence est gouverné par la formule :

$$T_{acq} = N_y * TR * N_{ex}$$

Où  $T_{acq}$  est le temps d'acquisition,

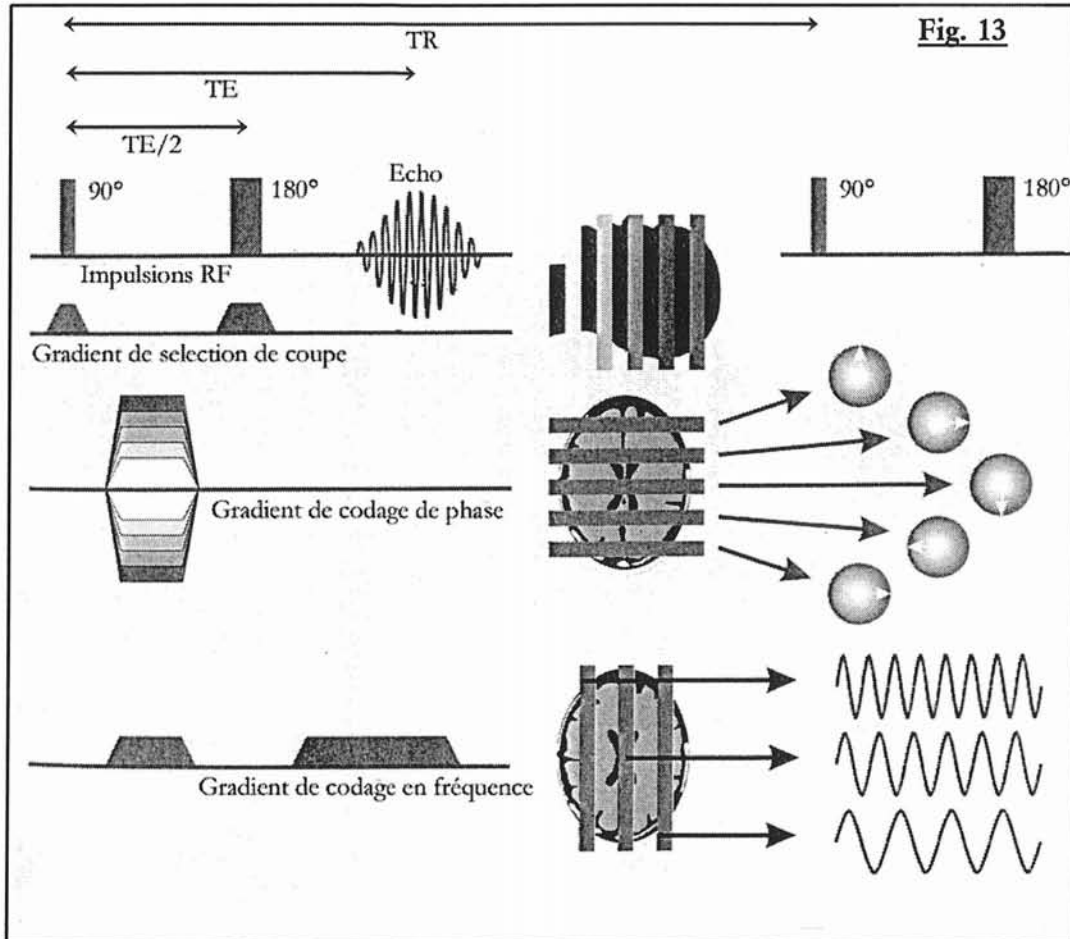
$N_y$  le nombre de lignes lues dans les sens de la phase,

$N_{ex}$  le nombre d'excitations,

TR le temps de répétition.

Ce temps, de l'ordre de 128 secondes (un peu plus de 2 minutes) pour une séquence spin écho en pondération T1 (avec un TR de 500 ms, 256 lignes et 1 seule excitation), est incompatible avec la réalisation d'une angiographie nécessitant la capture du premier passage artériel du Gadolinium.

**Figure 13 : séquence en écho de spin**



2 directions différentes ont alors conduit au développement des séquences rapides en IRM, qui est alors devenu un examen dynamique et fonctionnel : La diminution du TR (écho de gradient rapide) et le balayage rapide du plan de Fourier (écho de spin rapide, écho planar...)

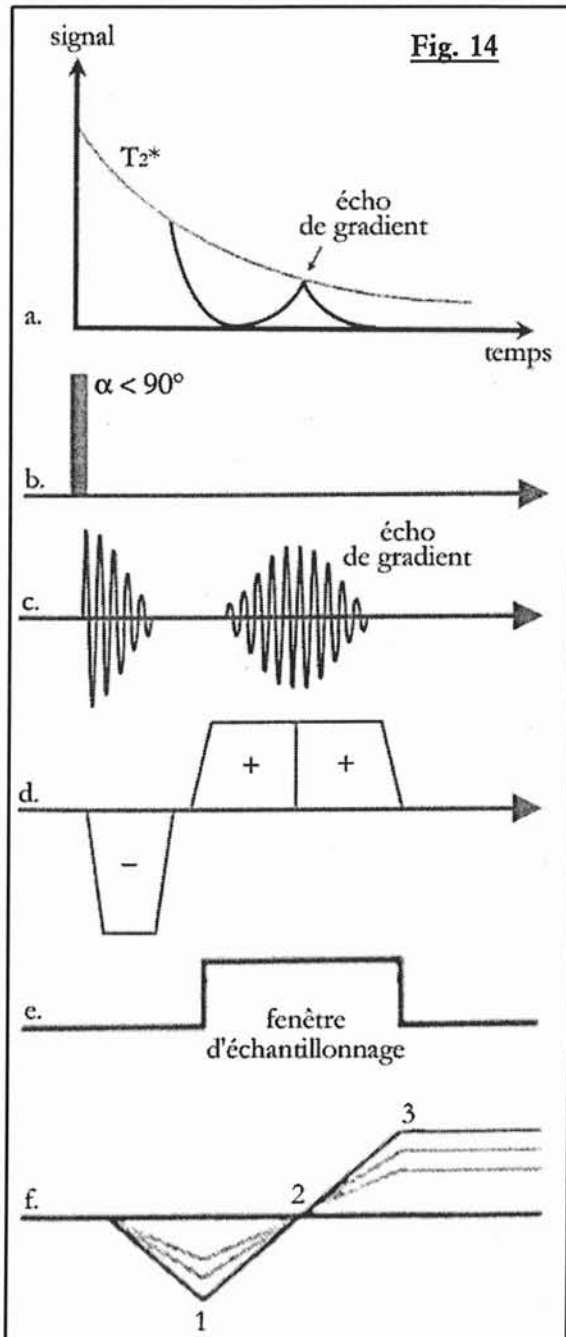
## **B) L'ECHO DE GRADIENT**

### **1°) PRINCIPE DE L'ECHO DE GRADIENT**

En SE, L'impulsion RF 90° engendre un signal maximum par bascule optimale de l'aimantation longitudinale dans le plan transversal (Le TR étant supérieur au T1 tissulaire) ; la réduction du TR, fait décroître de plus en plus le signal en raison de la saturation des spins.

En utilisant un **écho de gradient** et un **angle de bascule** plus petit (angle d'Ernst optimal), il est possible de réduire le TR nettement en dessous du T1 tissulaire sans

grever le rapport signal sur bruit.



**L'écho de gradient** est issu d'un gradient bipolaire équilibré ou non, appliqué pendant la lecture, dans la direction du codage de fréquence. Ceci va produire un écho de gradient lors du rephasage des spins compensant le déphasage induit par le premier lobe du gradient qui est négatif (figure 14).

**Figure 14 : principe de l'écho de gradient.**

a. Courbe de relaxation  $T_2^*$ .

b. Impulsion de radiofréquence.

c. Signal.

d. Gradient de fréquence.

e. Echantillonnage.

f. Phase des spins :

1. déphasage maximum grâce au lobe négatif (1<sup>ère</sup> colonne de la matrice)
2. spins en phase, TE et écho de gradient, (colonne centrale de la matrice)
3. dernière colonne de la matrice

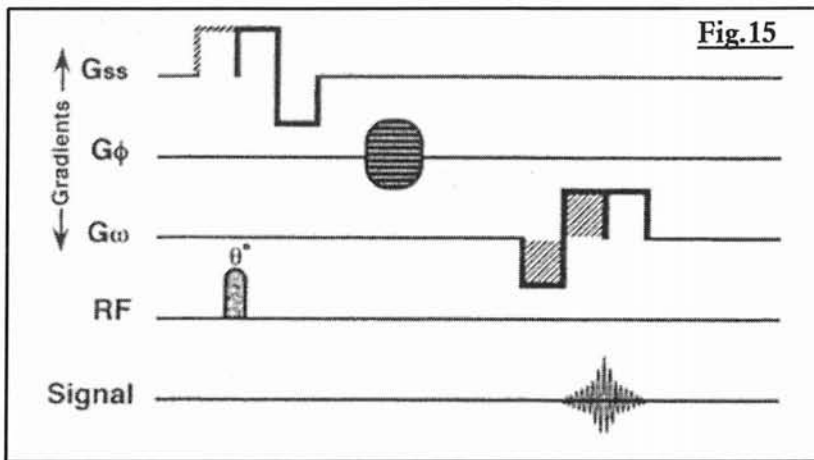
**L'angle d'Ernst** (différent pour chaque TR) représente un compromis entre la repousse maximale (mais incomplète) en T1 de l'aimantation longitudinale et l'apparition d'un

signal transversal le plus élevé possible après l'impulsion RF. Plus le TR sera court, moins l'aimantation longitudinale aura le temps de repousser, entraînant une baisse de signal. L'angle de bascule devra alors être diminué lorsque le TR baisse et inversement.

L'échantillonnage et le codage spatial en x se réalise de part et d'autre du centre de l'écho ( figure 14).

Une séquence d'écho de gradient standard est beaucoup plus simple qu'une séquence de type spin écho (figure 15): deux gradients sont appliqués

successivement après une impulsion selon un angle alpha inférieur à 90 degrés, l'un négatif déphasant les spins, l'autre positif de même intensité mais d'une durée double au premier qui re-phase les spins. Lorsque le déphasage s'annule, le signal est recueilli. Ce gradient bipolaire va produire l'écho de gradient. Ce signal est formé par essence plus rapidement après une seule impulsion de radiofréquence; en s'affranchissant de l'impulsion RF 180°, les séquences en écho de gradient vont être influencées de manière beaucoup plus importante par les inhomogénéités de champ magnétique B0 de l'imageur, par la susceptibilité magnétique et les implants métalliques.



**Figure 15 : séquence d'écho de gradient.**

G<sub>ss</sub> : gradient de sélection de coupe.  
 G<sub>φ</sub> : gradient de codage de phase.  
 G<sub>w</sub> : gradient de lecture bipolaire.  
 RF : impulsion de radiofréquence.

La rapidité de cette séquence est induite par la réduction du TR, secondaire à des angles alpha de bascule petits (inférieurs à 90 degrés) permettant un enchaînement rapide avec l'impulsion suivante. La diminution du TR entraîne une baisse du rapport signal sur bruit, baisse compensée par un nombre de coupe plus élevé et par la réduction de l'angle de bascule.

Une trop grande réduction du TR induit une composante transversale persistante de l'aimantation, si le TR est inférieur au T2.

L'écho de gradient résulte donc de 3 facteurs : la bascule de l'aimantation résiduelle longitudinale, la présence de l'aimantation transversale résiduelle et l'écho de spin stimulé. Le contraste de l'image sera sous la dépendance de l'utilisation de l'aimantation résiduelle.

2 types de séquences en découlent :

**a) Séquences d'écho de gradient rapide avec renforcement de l'aimantation transversale résiduelle :**

- avec état d'équilibre (steady state coherent gradient echo : GRASS, FFE, FAST, FISP)
- avec renforcement du contenu en T2 (contrast enhanced steady state gradient echo : SSFP, FFE-T2, CE-FAST, PSIF) par lecture de l'écho de spin stimulé secondaire à la répétition des couples d'impulsion agissant comme un train d'onde  $90^\circ/180^\circ$  .

Ce type d'acquisition n'est pas utilisé en angiographie 3D par résonance magnétique avec injection de produit de contraste, du fait de sa pondération T2. Nous ne l'expliquerons pas.

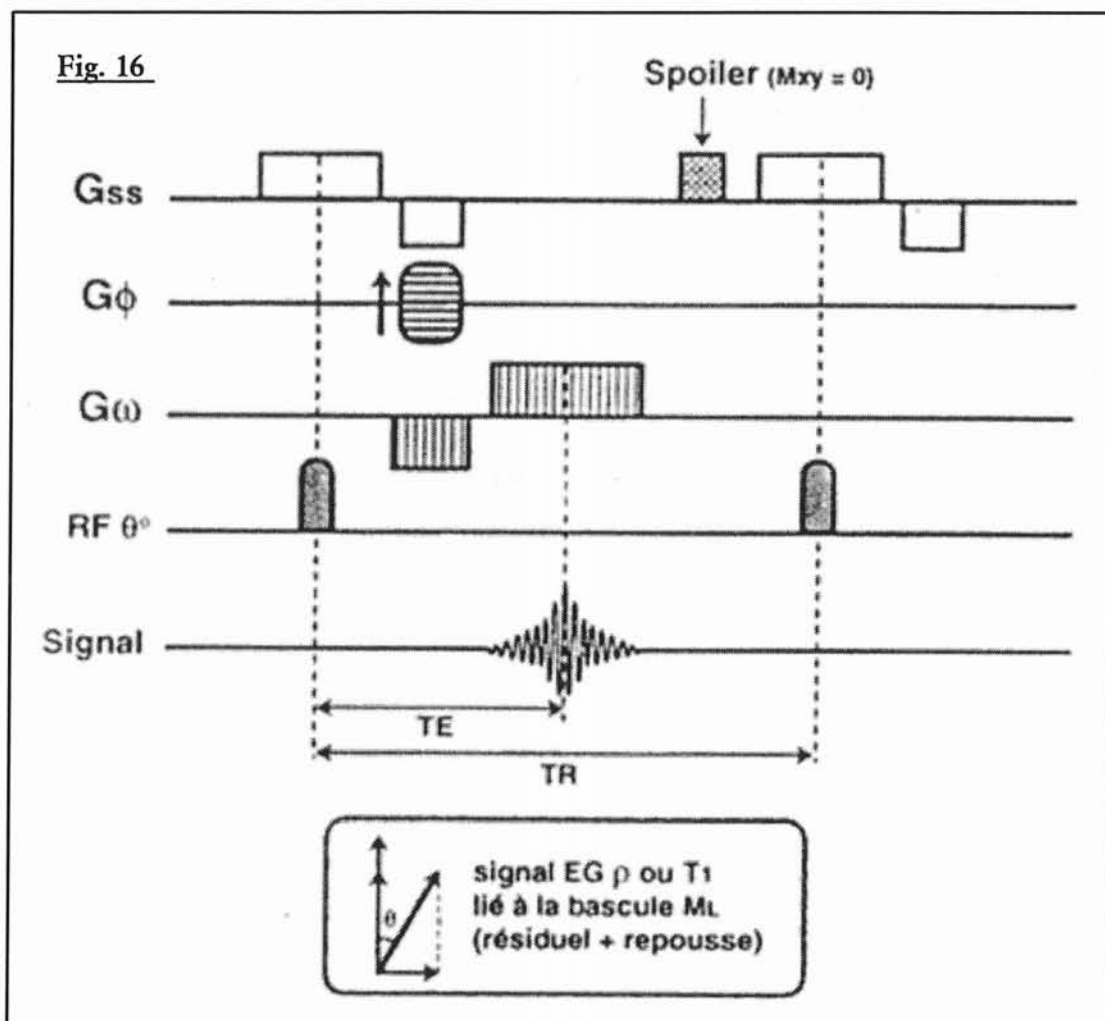
**b) Séquences d'écho de gradient rapide (EGR) avec destruction de l'aimantation transversale résiduelle** (Spoiled gradient echo : SPGR, FFE-T1, T1 FAST, FLASH).

Décrite par Haase en 1986, la destruction de l'aimantation transversale résiduelle évite sa contribution à la formation du signal lors de l'excitation suivante. Pour ce faire, les séquences contiennent soit un gradient déphaseur ou de brouillage (spoiler) en fin de cycle, soit des impulsions RF dont la direction (phase) varie d'un cycle à l'autre (RF spoiling) qui seront appliqués à chaque ligne après la lecture du signal (figure 16).

Ce type de séquence permet d'obtenir une bonne pondération T1.

**Figure 16 : séquence d'écho de gradient rapide avec destruction de l'aimantation transversale résiduelle**

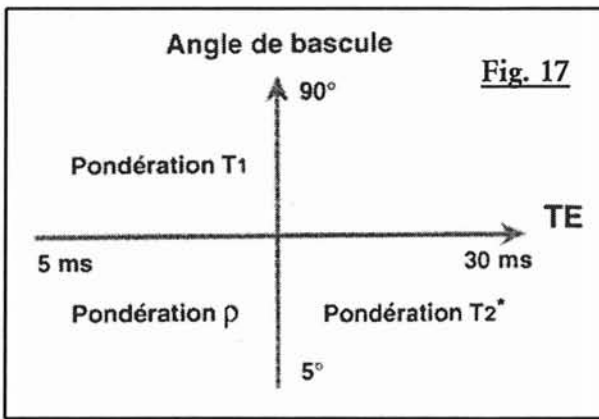
Gss : gradient de sélection de coupe ;  $G\phi$  : gradient de codage de phase ;  $Gw$  : gradient de lecture bipolaire ; RF : impulsion de radiofréquence.



## 2°) LE CONTRASTE EN IMAGERIE D'ECHO DE GRADIENT

Lors d'une séquence spoiled gradient echo, le contraste sera pondéré soit en  $T_1$ , soit en densité protonique, en fonction de l'angle de bascule (le TE est par définition court) (figure 17).

Ainsi à petits angles ( $5-15^\circ$ ), la repousse est quasi complète et minimise les différences en  $T_1$ , (« de-pondération en  $T_1$  »), au-delà de  $45^\circ$  les images deviennent pondérées en  $T_1$  en raison des différences de relaxation des tissus en  $T_1$ , qui peuvent alors s'exprimer.



L'allongement du  $TE$ , augmente la contribution en contraste  $T_2$ , favorise les artefacts et entraîne une baisse rapide du rapport signal sur bruit.

**Figure 17 : contraste en écho de gradient**

### 3°) TECHNIQUE D'IMAGERIE INSTANTANEE

L'écho de gradient ultrarapide ou snapshot imaging est directement lié aux progrès techniques matériels : amélioration des durées de commutation des gradients (TurboFLASH, FastSPGR, FastGRASS).

Le contraste naturel en densité de protons est en relation avec un angle de bascule très petit. Une pondération  $T_1$  est envisageable si une préparation adéquate de l'aimantation est mise en place. La séquence est précédée d'une impulsion de radiofréquence de  $180^\circ$  qui va de manière identique à une séquence en inversion – récupération, moduler la pondération en  $T_1$  (TI ou Temps d'inversion de 200 à 1000 ms) : inversion recovery prepared snapshot imaging, FSPGR prepared.

De plus si les lignes centrales du plan de Fourier sont acquises en premier, juste après le TI qui détermine directement le contraste en  $T_1$ , il sera possible de supprimer un tissu de l'image (la graisse par exemple).

L'acquisition peut être multi-shot segmentée ou single-shot.

### C) APPLICATION A L'ANGIO-IRM

Les progrès déterminant effectués sur les imageurs haut champ les plus récents (SIEMENS Vision, GE Echosped, PICKER Edge et PHILIPS ACS-NT) portent notamment sur l'adoption des systèmes de gradients haute performance : l'objectif visé est la rapidité des acquisitions et l'imagerie en haute résolution, sans sacrifier pour autant l'une au profit de l'autre. La rapidité des séquences autorise une

acquisition en apnée, indispensable au niveau abdominal en raison de l'importance des artefacts cinétiques rencontrés. Elle permet également l'élargissement des volumes d'exploration tridimensionnels et la réalisation de coupes plus fines.(4)

## **1°) SEQUENCE D'ECHO DE GRADIENT RAPIDE PONDEREE EN T1**

L'ARM avec gadolinium repose sur des différences de relaxation T1 entre le sang et les tissus stationnaires. L'utilisation d'une séquence pondérée T1 couplée à l'imagerie du premier passage artériel assure un niveau de contraste artériel élevé.

## **2°) PARAMETRES DE LA SEQUENCE INFLUENCANT LA QUALITE D'IMAGE**

### **a) La réduction du temps de répétition**

Elle permet d'augmenter la cadence des excitations; le TR diminue si l'on réduit le TE et si l'on élargit la bande passante à la réception du signal: la qualité d'image s'en trouve simultanément dégradée par une diminution proportionnelle du rapport signal sur bruit. Cependant le fort rehaussement du signal intra-vasculaire provoqué par le pic de gadolinium autorise de fortes réductions du TR et permet de privilégier la rapidité. Elle ne s'accompagne pas des phénomènes de saturation, ni des conséquences néfastes sur l'imagerie des vaisseaux de petit calibre que l'on rencontre en séquences de contraste de flux. Cette réduction du TR majore au contraire la suppression du fond pour un meilleur contraste vasculaire.

### **b) L'angle de bascule**

Le mécanisme du contraste en T1 est basé sur l'ajustement de cet angle (figure 18). Il existe un angle optimal qui produit un signal d'amplitude maximale pour un rapport TR/T1 donné et pour un TR et une valeur de T1 du sang déterminés, un angle peut être calculé pour obtenir un contraste vasculaire optimal avec les tissus statiques.



## **IV/ FACTEUR DE QUALITE EN IMAGERIE IRM**

Les contraintes de qualité en IRM ont évolué de manière similaire aux progrès techniques et apparaissent multiples. Certaines sont propres à l'appareillage utilisé (opérateur indépendant), d'autres tiennent à l'indication de l'examen et au patient exploré, d'autres enfin sont fonction du type de séquence employé (opérateur dépendant). Il s'agit fréquemment de trouver un compromis entre la qualité intrinsèque de la séquence (résolution spatiale, rapport signal sur bruit, contraste) sa durée et la pathologie explorée (24).

### **A) FACTEURS DE QUALITE INTRINSEQUE DE L'IMAGE IRM**

La qualité de l'image est un élément primordial dans le rendement diagnostique et dépend de plusieurs paramètres dont la plupart est accessible lors de la programmation de la séquence.

Certaines mesures physiques permettent d'évaluer la qualité de l'image obtenue :

- Le rapport signal sur bruit
- Le contraste
- La résolution spatiale

Ces critères sont interdépendants et liés pour certains au temps d'acquisition

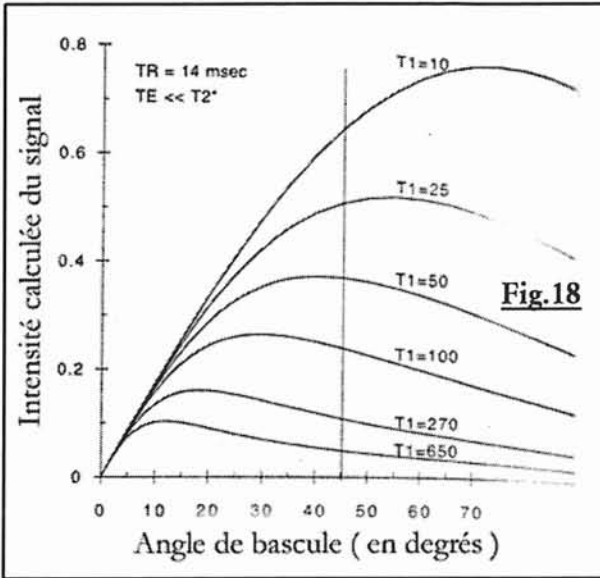
#### **1°) LE RAPPORT SIGNAL SUR BRUIT (S/B)**

Ce facteur conditionne le plus la qualité de l'image et influence le contraste et la résolution spatiale. La recherche d'une image idéale possédant le meilleur rapport signal sur bruit et la meilleure résolution spatiale, est chimérique ainsi que coûteuse en temps d'acquisition.

Le **signal** de résonance magnétique mesuré par le courant induit dans l'antenne réceptrice, dépend :

- des tissus explorés (  $\rho$ , T1 et T2 )

Prince a établi des courbes de niveau d'intensité du signal mesuré en fonction de l'angle de bascule, pour des valeurs de T1 variant de 10 à 650 ms. Ainsi pour des valeurs de T1 proches de 20 à 100 ms qui correspondent au raccourcissement du T1 du sang observé après injection de gadolinium, la combinaison du meilleur rehaussement et du meilleur contraste avec la graisse (270 ms) à 1,5 T est obtenue pour des angles proches de 40° (figure 18).



pour des angles proches de 40° (figure 18).

**Figure 18 : courbe de signal calculé en fonction des angles de bascules pour des valeurs de T1 données et une séquence d'écho de gradient « spoiled » (TR 14 msec. , TE << T2\*)**

T1 = 270 msec. : graisse  
T1 = 650 msec. : muscle

Le choix de l'angle de bascule résulte d'un subtil compromis à adapter selon

le TR pour moduler au mieux le contraste. Le choix d'un angle plus faible permet de préserver une magnétisation plus forte mais diminue le niveau de pondération T1. Il devient cependant nécessaire si les temps d'acquisition sont encore réduits (en dessous de 10 ms). Plus l'angle de bascule est élevé et le TR réduit et plus la saturation des tissus augmente à chaque impulsion (24).

### c) L'obtention d'un TE ultra-court

Elle est directement liée aux possibilités de la machine. Elle dépend de la durée du pulse RF, de la durée d'application des gradients, et du temps de demi-lecture de l'écho. Une pondération très pure peut être obtenue grâce à l'utilisation de TE très brefs : ils améliorent la pondération T1 et réduisent les pertes de signal liées aux hétérogénéités de champs et aux effets de déphasage.

- des caractéristiques de l'appareillage : champs B0, gradients de champs (déterminant les limites inférieures d'épaisseurs de coupes), impulsion RF, antennes (*cf. chapitre bases physiques, IV/ B) 3° les antennes ,p 67*)
- des paramètres d'acquisitions : TR, TE, angle de bascule, volume du voxel, nombre d'excitations, bande passante.

Le **bruit** représente l'ensemble des signaux indésirables dégradant la formation de l'image. Il provient :

- du système électronique de traitement du signal
- des artefacts
- des mouvements moléculaires

## 2°) LE CONTRASTE

Le contraste est la variation de l'intensité de signal entre deux structures adjacentes.

Il dépend :

- des temps de relaxation T1, T2 et protonique des tissus
- des propriétés magnétiques locales et des mouvements moléculaires
- des paramètres TR, TE et angle de bascule de la séquence d'acquisition

En ARM, l'optimisation du contraste est primordiale et l'obtention d'un angiogramme parfait peut nécessiter l'utilisation :

- de séquences avec suppression spécifique de tissu (25), dont les modalités sont multiples : saturation spectrale (26), méthode d'inversion-récupération avec un temps d'inversion spécifique (27).
- de substances ferromagnétiques pour négativer le signal liquidien parasite des structures digestives dans le champ d'exploration des vaisseaux intra-abdominaux.

## 3°) LA RESOLUTION SPATIALE (RS)

Elle permet de déterminer la dimension du plus petit volume observable. Elle est mesurée par le volume du voxel dont la formule est :

Epaisseur de coupe  $\times$  taille du pixel (*dimension en  $x \times$  dimension et  $y$* )

La taille du pixel est contrôlée par la taille de la matrice et du champ d'exploration (FOV) ; l'augmentation de la résolution spatiale entraîne une baisse du signal sur bruit (qui est liée au volume du voxel).

L'influence de la taille du champ de vue (FOV), de la matrice et de l'épaisseur de coupe sur la résolution spatiale, la résolution en contraste ainsi que sur la durée de la séquence est bien connue :

<b>Paramètres</b>	<b>Sens de variation</b>	<b>Conséquences</b>
<b>FOV</b>	↗	↗ S/B ↘ RS
<b>MATRICE</b>	↗	↘ S/B ↗ RS ↗ Tacq
<b>EPAISSEUR DE COUPE</b>	↗	↗ S/B ↘ RS

**Tableau 4 : influence de la FOV, de la matrice et de l'épaisseur de coupe sur le rapport signal sur bruit et la résolution spatiale**

#### **4°) LES ARTEFACTS :**

L'absence d'artefacts peut également être considérée comme un critère de qualité car ils réduisent considérablement la qualité de l'image.

##### **Artefacts liés au système IRM :**

- artefacts de troncature
- repliement (ou aliasing)
- déplacement chimique
- susceptibilité magnétique
- phénomène d'excitation croisée

##### **Artefacts liés au patient :**

- artefacts métalliques
- artefacts cinétiques (mouvement volontaire et involontaire, mouvements cardiaques et respiratoires, flux sanguin, péristaltisme digestif).

## 5°) LE TEMPS D'ACQUISITION

C'est un élément primordial car il conditionne la durée de l'immobilité du patient. En acquisition 3D FT GRE, il correspond à

$$T_{acq} = TR * N_{ex} * N_{py} * N_{pz}$$

Où  $T_{acq}$  est le temps d'acquisition,

TR le temps de répétition,

$N_{ex}$  le nombre d'excitations,

$N_{py}$  nombre de lignes de la matrice ou nombre d'incrémentations du gradient de phase,

$N_{pz}$  nombre d'incrémentations du 2<sup>ème</sup> gradient de phase dans l'axe de sélection de coupes, ou nombre de coupes.

Les contraintes d'acquisitions temporelles sont particulièrement importantes en imagerie vasculaire :

- éviter les artefacts de mouvement : un gating respiratoire permet de réaliser les coupes lors d'une apnée contrôlée. (18)
- L'adaptation de la durée de la séquence aux capacités d'apnée du patient avec l'utilisation de FOV et de matrices asymétriques (conservation d'une résolution spatiale identique pour un temps d'acquisition plus court, sous réserve d'une diminution modérée du S/B), de l'option fractionnel FOV, d'un balayage partiel du plan de Fourier (par moitié ou quart) avec reconstruction par symétrie des données manquantes, d'une interpolation des données de l'espace des k, d'artifices anti-aliasing (No phase wrap par exemple) etc...

## 6°) LES CONTRAINTES DES ACQUISITIONS MULTIPLANAIRES

En IRM, le nombre de coupes réalisables est déterminé par l'équation :

$$N_c = TR / ( TE + T_s/2 + T_0 )$$

Où :

$N_c$  est le nombre de coupes,

TE est le temps d'écho,

$T_s$  est le temps de lecture du signal,

TE + Ts/2 est le temps séparant le pulse de la fin de la lecture du signal, autorisant l'acquisition d'une nouvelle coupe après un délai incompressible T0, propre à l'imageur utilisé.

Les séquences tridimensionnelles nécessitent une optimisation des paramètres compatible avec l'exploration du volume d'intérêt (importance de la valeur de l'épaisseur de coupes choisie) .

Le temps de lecture est proportionnel au rapport du nombre de coupes échantillonnées ( Nx) sur la bande passante (Bw) :  $TE = Ts / Bw$

Il est également inversement proportionnel à l'intensité du gradient de fréquence.

PARAMETRES	SENS DE VARIATION	TEMPS D'ÉCHANTILLONNAGE	AUTRES CONSEQUENCES
Bande passante (BW)	↗	↘	↘ S/B
Nombre de colonne (Nx)	↗	↗	↗ RS ↗ S/B
Amplitude des gradients	↗	↘	↗ RS ↗ S/B
Fractionnal echo	-	↘	↗ S/B ↘ TE minimal possible (peut augmenter la pondération en T1)

**Tableau 5 : influence des paramètres des séquences sur le rapport signal sur bruit et la résolution spatiale**

Les séquences les plus rapides nécessitent donc une bande passante élevée (ce qui diminue le rapport signal sur bruit), des hyper-gradients (ce qui augmente le niveau du signal), ainsi qu'un échantillonnage en fréquence peu élevé.

## 7°) PRINCIPAUX FACTEURS INFLUENÇANT LES SEQUENCES « GRADIENT ECHO SPOILED »

Paramètres	Sens de variation	Durée de la séquence	Autres conséquences
TR	↗	↗	↗ S/B ↗ Durée d'acquisition ↗ Nombres de coupes possibles
TE	↗	-	↘ Pondération T1 ↘ Nombres de coupes possibles
Angle de bascule	↗	-	↗ Pondération T1
Temps d'échantillonnage	↗	-	↘ Nombres de coupes possibles
Fractionnel FOV	-	↘	↘ S/B
Fractionnel excitation	-	↘	↘ S/B
Fractionnel echo	-	↘	↘ TE minimal possible (peut augmenter la pondération T1) ↘ S/B
Matrice dans le sens de la phase	↗	↗	↘ S/B ↗ RS ↗ Durée de la séquence

**Tableau 6 : facteurs usuels influençant la séquence « gradient echo spoiled »**

### **B) PARAMETRES PROPRES A L'APPAREILLAGE**

#### **1°) L'AIMANT**

Le rapport signal sur bruit est proportionnel à l'intensité du champ magnétique; des bobines de shim contrôlent l'uniformité du champ afin de limiter les inhomogénéités de champ, majeures en écho de gradient.

#### **2°) LES GRADIENTS**

Les gradients de haute performance ont révolutionné les imageurs par résonance magnétique : un gradient de haute performance est défini par sa force (G max) élevée, son temps de montée (Tr) court, et le rapport Gmax/Tr (ou Slew rate) élevé.

L'utilisation de ces gradients permet une durée d'application plus courte pour une force majorée, avec réduction du temps du cycle (baisse du TR) et d'augmenter la pondération T1 (la baisse du TE minimum minimise le déphasage des spins).

La résolution spatiale est améliorée par l'utilisation possible d'un plus petit champ de vue. Des techniques d'IRM dynamique en haute résolution spatiale ou temporelle sont désormais réalisables.

### **3°) LES ANTENNES**

Elles permettent l'émission de l'onde RF et la réception du signal.

#### **a) Antenne de volume**

Elles sont le plus souvent émettrices et réceptrices et peuvent contenir (dans le cas de l'antenne Body ou corps) le corps entier. Elles sont directement incorporées à l'aimant.

#### **b) Antenne en « réseau phasé »**

Elle est constituée d'antennes de petit diamètre ne couvrant qu'un petit volume. Chacune de ces antennes possède sa propre chaîne de réception du signal de la zone qu'elle couvre. L'image en « réseau » finale est le résultat de la combinaison des images de chaque petite antenne.

Ces antennes permettent un meilleur rapport signal sur bruit et une meilleure résolution spatiale. Ce sont des antennes uniquement réceptrices, augmentant la qualité d'image (à paramètres égaux) en majorant le rapport signal sur bruit et la résolution spatiale (le diamètre de l'antenne diminuant). En contrepartie, il est noté une mauvaise réception du signal en profondeur; la reconstruction des images s'avère plus longue qu'avec une antenne isolée et nécessite un hardware adéquat.

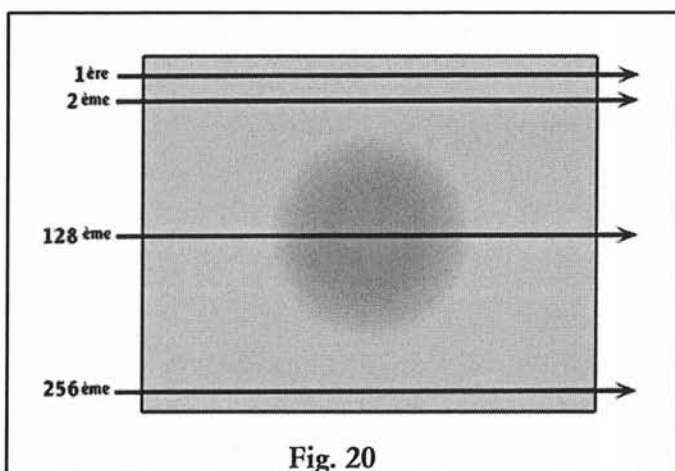
Les deux antennes en « réseau phasé » utilisées dans notre étude sont fabriquées par la firme GE Medical Systems.



<b>Données du constructeur</b>	<b>Antennes Torso en réseau phase ( <i>Torso Phased Array</i> )</b>	<b>Antenne vasculaire en « réseau phase » dédiée aux membres inférieurs ( <i>Peripheral Vascular Phased Array</i> )</b>
<b>Utilisation courante</b>	<ul style="list-style-type: none"> <li>- imagerie du thorax</li> <li>- imagerie de l'abdomen (foie, rate, pancréas, surrénales, cœur, médiastin, vaisseaux pulmonaires et abdominaux)</li> <li>- imagerie du pelvis.</li> </ul>	<ul style="list-style-type: none"> <li>- imagerie des vaisseaux abdominaux distaux et des membres inférieurs (des artères rénales aux artères digitales dorsales du pied)</li> <li>- compatible avec le suivi de bolus</li> </ul>
<b>Données techniques</b>	<ul style="list-style-type: none"> <li>- antenne uniquement réceptrice</li> <li>- récepteurs <b>4 canaux linéaires en réseau phase</b></li> <li>- répartis en 2 éléments chevauchés pour la partie antérieure et 2 pour la partie postérieure</li> <li>- couverture : <b>32 cm de longueur sur 34 cm de largeur</b></li> </ul>	<ul style="list-style-type: none"> <li>- antenne <b>réceptrice</b> uniquement</li> <li>- composée de <b>12 éléments individuels</b> arrangés en 6 paires, réparties en deux parties (3 paires dans la partie antérieure de l'antenne et 3 dans la partie postérieure)</li> <li>- 3 sélections disponibles, chacune utilisant une paire antérieure et une postérieure, divisant l'antenne en trois segments dans la direction supérieure-inférieure</li> <li>- couverture : 3 segments de 44 cm soit <b>126 cm</b> (chevauchement de 3 cm entre chaque segment), <b>sur 30 cm (D-G) et 30 cm (A-P)</b></li> </ul>
<b>Apport en qualité d'image</b>	<ul style="list-style-type: none"> <li>- <b>augmentation du rapport signal sur bruit</b></li> <li>- <b>uniformité de l'intensité du signal</b> des tissus explorés</li> </ul>	<ul style="list-style-type: none"> <li>- <b>augmentation du rapport signal sur bruit et de la netteté vasculaire</b></li> <li>- <b>uniformité excellente du signal</b></li> </ul>
<b>Installation</b>		<ul style="list-style-type: none"> <li>- pieds premiers</li> <li>- <b>alignement automatique des axes vasculaires</b></li> </ul>

## B) PROPRIETES DU PLAN DE FOURIER

Lors d'une séquence en écho de gradient standard, l'acquisition des données est séquentielle : à chaque TR, une ligne ou balayage horizontal est échantillonnée lors du gradient de lecture (qui code également en fréquence) (figure 20).



L'incrémentation verticale est réalisée par le gradient de phase avant l'impulsion RF suivante.

Ainsi le signal sera maximal au centre du plan de Fourier (figure 19) où le gradient de codage de phase est minimal et au centre de

Figure 20 : lecture séquentielle de l'espace des k

l'écho ; tandis qu'en périphérie du plan seront placées les

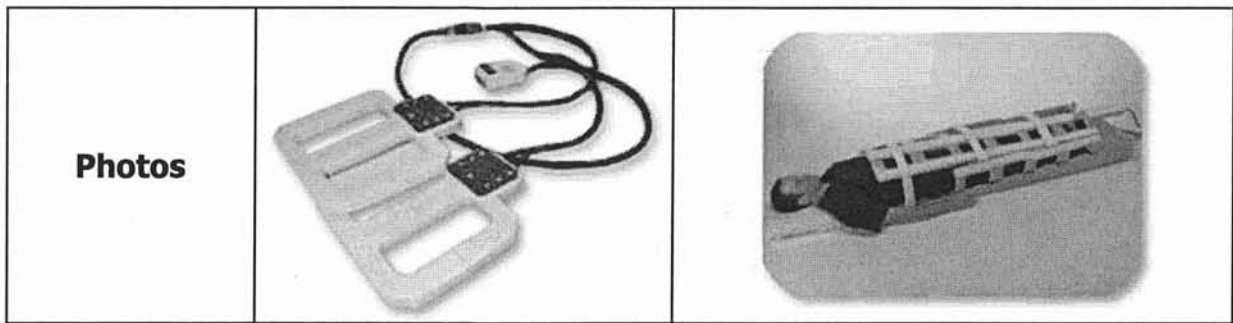
fréquences les plus élevées (où le gradient de phase et de fréquence sont maximum).

En conséquence la zone centrale du plan va coder le contraste de l'image et la périphérie la résolution spatiale.

Si l'on divise l'espace des k en quatre quadrants, on constate l'existence d'une symétrie des données brutes (symétrie de conjugaison ou Hermitienne). Il est alors mathématiquement possible de calculer à partir d'un point du plan, les 3 autres points correspondants sous la forme de conjugués complexes.

Il existe donc 2 propriétés majeures du plan de Fourier :

- le contraste de l'image est gouverné par la zone centrale de l'espace des k et la résolution spatiale ou le degré de détail par la zone périphérique.
- la symétrie Hermitienne ou de conjugaison permettant une acquisition incomplète du plan et le calcul de la portion manquante.



#### 4°) L'INJECTION

A l'heure actuelle l'utilisation de la technique d'IRM en temps réelle avec visualisation en direct de l'arrivée du bolus est la technique la plus fiable ; L'utilisation d'un injecteur automatique est nécessaire afin de standardiser la technique (cf. *Chapitre bases physiques, VI/ synchronisation séquence / pic de rehaussement, p 74*)

### V / LE PLAN DE FOURIER : LA CLE DE L'ENCODAGE

#### A) GENERALITES

Le signal recueilli par l'antenne réceptrice représente les données brutes qui vont être échantillonnées dans une matrice plane. Ces données, toutes codées en phase et en fréquence (figure 19) vont alors se trouver stockées en lignes et colonnes.

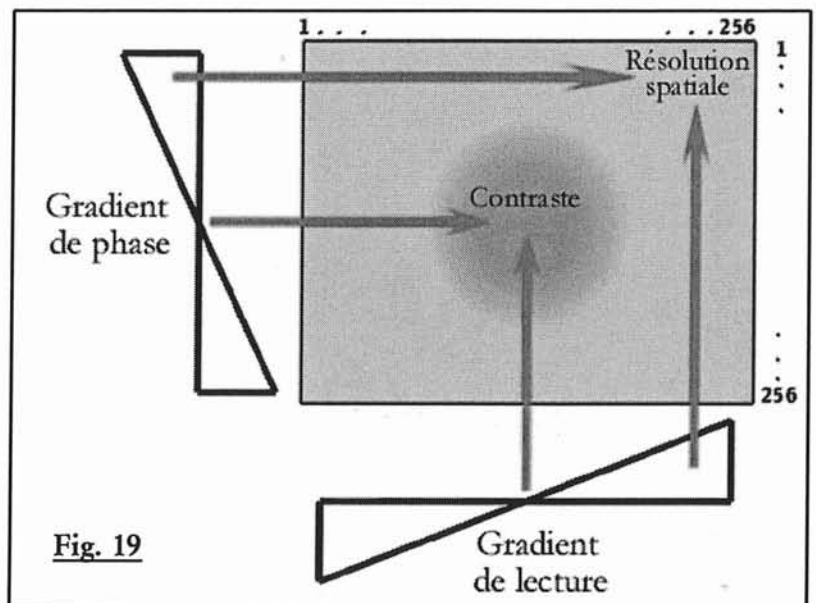


Fig. 19

Figure 19 : espace des k

En aucun cas, le plan de Fourier ou espace des k ne correspond à l'image définitive; une ligne dans le plan de Fourier code pour une fraction de l'image entière.

L'image finale interprétable sera obtenue après l'application à l'espace des k d'un outil mathématique appelé transformée de Fourier (en fait une double transformée). Ce procédé permet d'extraire du signal recueilli les différentes fréquences essentielles le composant pour les placer au sein de l'espace des k.

## **C) APPLICATION A L'ANGIO-IRM**

Une image d'IRM de qualité doit avoir un bon rapport signal sur bruit (signaux de basse fréquence) ainsi qu'une bonne résolution spatiale (signaux de hautes fréquences); cette image est habituellement obtenue grâce à l'exploitation de toutes les lignes de l'espace des k.

Cependant lors de l'acquisition, en modifiant la trajectoire de balayage du plan de Fourier, l'utilisateur peut privilégier soit la résolution spatiale, soit le contraste.

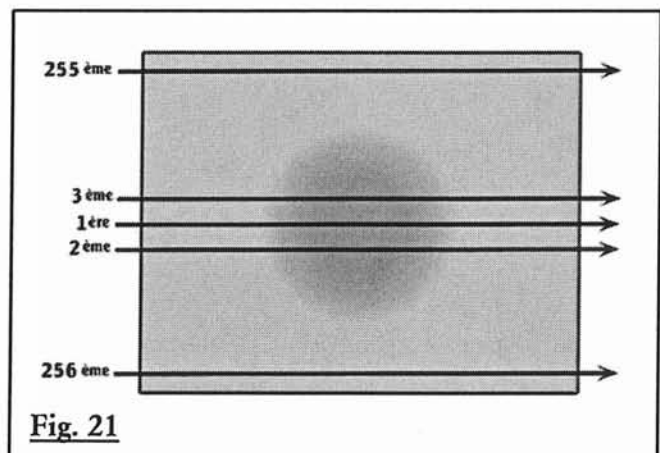
Dans la technique d'ARM, où l'enjeu est de capturer le premier passage artériel d'une injection veineuse périphérique de chélate de Gadolinium (figure 23a), avant tout retour veineux, l'utilisation d'un codage non séquentiel va permettre un échantillonnage optimal du signal recueilli.

### **1°) BALAYAGE SEQUENTIEL**

Dans le cadre d'un balayage séquentiel classique, les lignes centrales seront acquises complètement de part et d'autre de la moitié du temps d'acquisition (figure 23c), la difficulté alors sera de faire coïncider le milieu de la séquence et le pic de rehaussement artériel (figure 23d). Différentes formules de calcul permettent de synchroniser ces deux paramètres.

### **2°) BALAYAGE SEQUENTIEL CENTRIQUE**

Le développement de l'encodage centrique du plan de Fourier est une avancée certaine puisque les lignes codées en premier seront de part et d'autre du centre du plan de l'espace des k (figure 21); Le délai de lancement de l'acquisition sera dès lors indépendant du Tac, le temps total pour l'échantillonnage complet de la zone centrale sera identique au balayage séquentiel mais intercalera des portions d'espace k périphériques pouvant être indésirables (figure 23e).



**Fig. 21**

**Figure 21 : lecture centrique de l'espace des k**

### 3°) BALAYAGE CENTRO-ELLIPTIQUE

La recherche pour aboutir à l'échantillonnage prioritairement central du plan de Fourier a donné naissance à l'encodage centro-elliptique : Le balayage va prendre la forme d'une spire à point de départ central et qui va encoder les zones périphériques en dernier (figure 22).

Il n'existe alors pas de portion de zones périphériques intercalée au sein des zones centrales échantillonnées : les données gouvernant le contraste vont être exclusivement codées en premier. Le temps relatif de l'échantillonnage des basses fréquences commandant le contraste sera nettement réduit, donnant alors une plus grande liberté dans la gestion des délais.

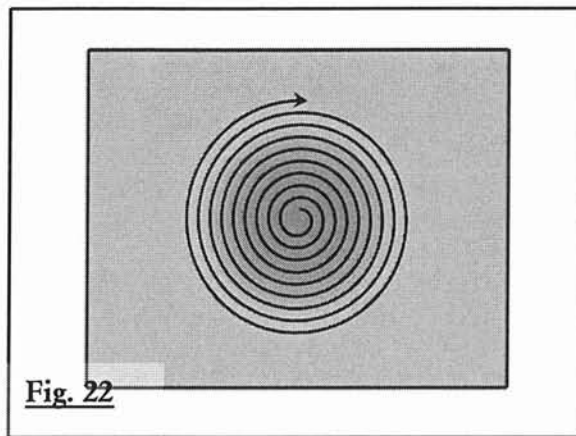
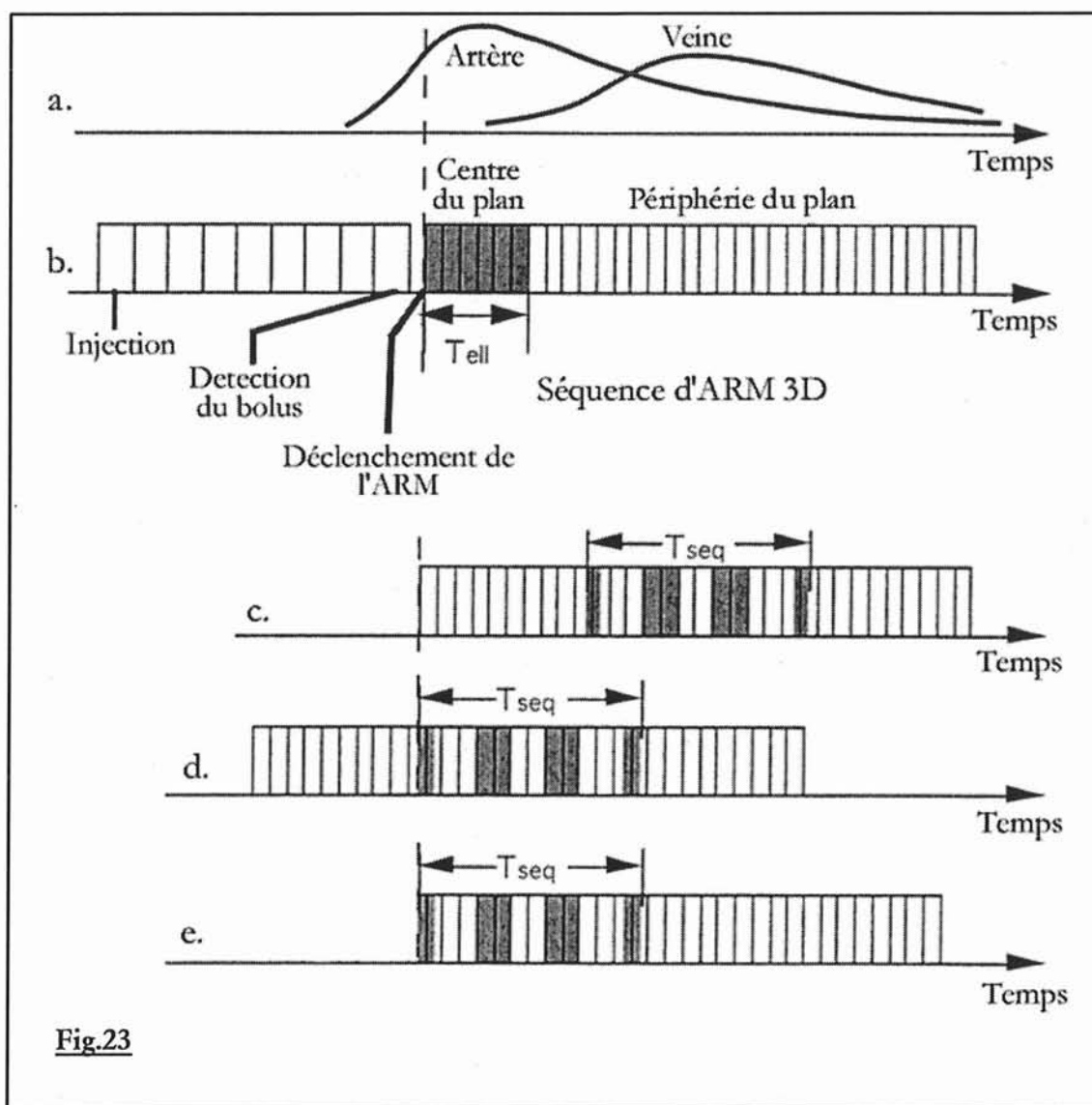


Figure 22 : lecture centro-elliptique de l'espace k

La synchronisation entre le pic de rehaussement vasculaire des vaisseaux d'intérêt et l'acquisition des données les plus importantes (le contraste) pourra être parfaite (figure 23b) (28).

Dans l'hypothèse d'une séquence d'ARM durant 30 secondes centrée sur l'étage ilio-fémoral démarrée 30 secondes après l'injection intraveineuse de chélates de gadolinium, la présence d'un rehaussement veineux en fin de séquence, physiologiquement normal, n'influencera pas sur le contraste de l'image finale, puisque le signal sera échantillonné tardivement sur les lignes périphériques (codant pour la résolution spatiale) et non pas au sein de la zone centrale de l'espace des k.



**Fig.23**

**Figure 23 : timing et exemples d'échantillonnage lors d'une ARM.**

- a. Courbe classique de rehaussement artériel et veineux après injection de bolus.
- b. Acquisition centro-elliptique.
- c. Acquisition conventionnelle séquentielle.
- d. Acquisition conventionnelle séquentielle, délai d'acquisition adéquat.
- e. Acquisition séquentielle centrique.

Le codage centro-elliptique permet :

- l'absence d'influence significative du retour veineux tardif sur le contraste de l'image en cas d'examen parfaitement synchronisé
- la certitude d'un rehaussement vasculaire artériel avec un bon contraste et rapport signal sur bruit, sous réserve d'une méthode efficace de déclenchement des séquences ou de détermination des délais. (29)

## **VI/ SYNCHRONISATION SEQUENCE / PIC DE REHAUSSEMENT**

La brièveté des acquisitions fait apparaître des contraintes d'ordre temporelles nouvelles et peu habituelles jusqu'à présent en IRM. Elles constituent cependant la difficulté principale de ce type de séquence.

Le délai entre l'injection de gadolinium et le déclenchement de la séquence d'acquisition en 3 dimensions doit être déterminé de manière très précise : une synchronisation parfaite doit être recherchée pour que l'acquisition des lignes centrales du plan de Fourier, porteuse de l'information en contraste de l'image se produise autour du pic de rehaussement maximal des vaisseaux étudiés.

Elle nécessite la détermination ou l'évaluation préalable des temps de transit au niveau des différents territoires vasculaires artériels, condition qui garantit en contre partie un contraste artériel élevé.

### **A) PARAMETRES D'INJECTION**

#### **1°) INJECTION MANUELLE OU AUTOMATIQUE**

Seule l'utilisation d'un injecteur magnétique permet une reproductibilité parfaite et une constance dans les paramètres clés de l'injection, autorisant des protocoles précis.

L'injecteur est particulièrement précieux pour obtenir des débits d'injection constants, évitant ainsi les artefacts liés aux modifications trop brutales de la concentration en gadolinium. L'une des principales difficultés rencontrées dans la pratique de ces examens est d'assurer un bolus à faible débit mais constant.

L'injection manuelle est beaucoup plus aléatoire, avec une variabilité intra et inter opérateur significative.

#### **2°) LE BOLUS DE GADOLINIUM**

Une large gamme de doses peut être utilisée ( de 0,075 à 0,3 mmol/kg )(30)

Auteurs	Gadolinium		Sérum salé NaCl		injection	détermination du délai
	Dose	Débit (ml/s)	Volume (ml)	Débit (ml/s)		
Prince (18)	42 ml	1,5	20-50	1,5	Manuelle	Estimation calculée
Adamis 1995	0.1 mmol/kg par pallier (max : 0,3 mmol/kg)		10		Manuelle	bolus débuté 25 secondes après le début de la 2 <sup>ème</sup> acquisition et prolongé pendant la 3 <sup>ème</sup> (Empirique)
Rofsky (31)	0.075 ou 0.1 mmol/kg	2	20	2	Manuelle	Empirique :10–15 s
Rieumont	0,2 à 0.3 mmol/kg	0,16-0,22	-	-	Manuelle	Pas de délai
Poon	40 ml	0,22	10	0,22	Manuelle	Pas de délai
Wilmann (29)	30 ml soit 0,18mmol/kg	3-5	20	3-5	Manuelle	FluoroIRM (12-15 s)
Earls (32)	30-40 ml	1-1,5	10	1-1,5	Manuelle	Empirique (20 s)
Kai/Yiu	29 ml	0,3	20	0,3	Manuelle	Bolus test (1 ml à 0,3 ml/s)
Quinn (33)	15-25 ml	1	20	1	Automatique	Bolus test (1 ml à 0,3 ml/s)
Yiu	39 ml	0,3	20	0,3	Automatique	Bolus test (1 ml à 0,3 ml/s)
Earls (34)	15/25 ml de gado dans 15 ml de NaCl	2	10	2	Manuelle	Empirique (20 à 30 sec.)
Lefevre (27)	30-40 ml	0,8			Automatique	Déclenchement logiciel
Schoenberg	0,2 mmol/kg	3	-	-	Automatique	Bolus test (1 ml à 3 ml/s)
Schoenberg(35)	0,2 mmol/kg	3	-	-	Automatique	IRM multiphase dynamique
Meaney (36)	40 ml	0,5	10	0,5	-	Empirique (30 sec.)
Sueyoshi (7)	5-6 ml par paliers	0,5	10-	0,5	Manuelle	Empirique (10 sec.)
Sodickson (37)	18 ml x 2	1,5	30	1,5	-	Bolus test (2ml à 1,5 ml/s)
Mitzuzaki (38)	0,2 mmol/kg	2,7-3,3	20	2,7-3,3	Automatique	Bolus test (1 ml à 2 ml/s)
Huber (39)	0.1 mmol/kg	1	20	1	automatique	Bolus test + 6/10 s (1 ml à 1 ml/s)
Kreitner (6)	20 ml	2	20	2	Automatique	Pas de délai
Ruehm (40)	35-45 ml	0,5-0,7	20	0,5-0,7	Automatique	Bolus test (2 ml à 0,6 ml/s)
Wanatabe (41)	0,03-0,1 mmol/kg	2-5	20	2-5	-	IRM multiphase dynamique Délai de 5 sec.
Riederer (42)	30 ml	3	30	3	-	Fluoro-IRM
Van hoe (43)	0,1 mmol/kg	2,5	-	-	automatique	Bolus test (2 ml à 2,5 ml/s)

**Tableau 7 : récapitulatif des différents protocoles d'injection et de détermination du délai des différentes études portant sur l'ARM**



**Tableau 8 : comparaison ARM simple/triple dose et DSA (44)**

Comparaison ARM 3D versus Angiographie numérisée	Groupe 1 Simple dose			Groupe 2 Triple dose		
	Corrélation	Sensibilité	Spécificité	corrélacion	Sensibilité	Spécificité
sténose < 50 % versus > 50 %	92%	96%	-	98%	98%	-
Sténose <70% versus >70%	84%	88%	67%	84%	88%	57%
Sténose <99% versus occlusion	94%	94%	94%	98%	100%	97%

L'utilisation d'une triple dose améliore l'évaluation de la sténose primaire ainsi que la qualité d'image.

70% des ARM ne présentent pas d'artefacts dans le groupe triple dose, contre 90% dans le groupe simple dose. Seulement 1% des examens injectés sont sérieusement affectés par la présence d'artefacts.

L'ARM-3D améliore le rendement diagnostique, puisque 80% des angiogrammes après gadolinium produisent plus d'informations, cette augmentation est liée positivement à la dose injectée.

### **3°) LE BOLUS SALE**

L'administration d'un bolus de sérum salé physiologique permet de s'assurer que l'intégralité de la dose de gadolinium a été effectivement injectée. Il permet également de concentrer le bolus de gadolinium en optimisant son effet sur la réduction de T1 du sang.

## **B) DETERMINATION DU DELAI**

### **1°) METHODE EMPIRIQUE**

Elle consiste à utiliser un retard à l'acquisition, constant pour tous les patients. Elle ne tient pas compte des variations inter-patients de survenue du pic de

En 2001, Thurnher (44) évalue l'efficacité et l'innocuité d'une injection de gadolinium en simple et triple doses pour le dépistage de sténoses artérielles abdominales: 105 patients sont inclus, en double aveugle et de façon randomisée. Chaque patient bénéficie d'une angiographie numérisée de référence ainsi que d'une ARM 2D TOF et 3D GRE avec bolus test de 2 ml administré (retiré de la dose totale)

L'analyse des données repose :

- sur le calcul de l'index de contraste dépendant du signal de région d'intérêt vasculaire (aorte abdominale en regard de l'émergence des artères rénales, bifurcation aortique et 2 cm en amont et en aval de la plus importante sténose) et du signal de la graisse péri vasculaire.
- sur le calcul du rapport signal sur bruit de l'aorte.
- sur le calcul du rapport contraste sur bruit.
- Sur la cotation du degré des sténoses.
- Sur une analyse qualitative de l'examen.

La décision d'utiliser une injection de gadolinium, à dose simple, double ou triple, a des implications multiples : diagnostiques, économiques, et médico-légales.

L'innocuité de l'administration d'une triple dose de gadolinium de type non-ionisé, semble être similaire à une simple dose. La fréquence de réactions secondaires est calculée à 2% et il n'a pas été constaté de réactions sévères lors de l'étude.

Les index de contraste sont significativement supérieurs dans les régions d'intérêt lorsque l'on utilise une dose triple, et évidemment le rapport contraste sur bruit est nettement meilleur en comparaison avec l'utilisation d'une simple dose ou d'une séquence en temps de vol.

Dans l'évaluation des sténoses de catégorie 2 (70-99%), l'ARM-3D triple dose est jugée égale à l'angiographie numérisée. Pour les obstructions complètes artérielles, l'étude ne met pas en évidence de différences significatives entre la DSA et l'ARM-3D quelle que soit l'injection.

L'utilisation d'une triple dose améliore l'évaluation de la sténose primaire

rehaussement vasculaire (le temps de transit du gadolinium dépend entre autre de l'âge, de l'état d'hydratation et de l'état vasculaire de la personne explorée). Cette méthode qui a le mérite d'être simple, avec un temps d'examen non augmenté est totalement inadéquate pour synchroniser l'acquisition au pic de rehaussement.

## **2°) CALCUL DU DELAI.**

Un calcul peut permettre de faire coïncider l'échantillonnage des zones centrales de l'espace k au pic artériel. On tiendra compte alors du temps d'acquisition, mais aussi du temps d'injection.

En mode balayage séquentiel classique :

**Délai** (injection-acquisition) = Temps de transit du gadolinium + (Durée d'injection du bolus / 2) – (Durée acquisition / 2)

En mode balayage séquentiel centrique :

**délai** (injection-acquisition) = Temps de transit du Gadolinium + (Duré d'injection du bolus / 2) – (temps pour balayer jusqu'à la ligne centrale du plan de Fourier / 2)

A l'instar de la méthode empirique, le calcul du délai ne prend pas en compte la variabilité inter-patients de survenue du pic de rehaussement.

## **3°) LE BOLUS TEST**

Cette méthode, utilisée par une grande majorité d'équipes a pour but d'estimer le temps de transit du gadolinium grâce à l'injection d'un bolus de 1 à 2 ml de produit de contraste complété par un flush de sérum salé, à un débit constant suivi par une séquence monocoupe en écho de gradient bidimensionnelle ultra-rapide répétée toutes les secondes au niveau d'une région d'intérêt (aorte sous rénale, etc.). La construction logicielle de la courbe de rehaussement autorise le calcul du temps de survenue du pic artériel, qui correspond au retard à observer après l'injection de la totalité de la dose pour lancer l'acquisition volumique.

Les principaux écueils de cette méthode sont :

- la persistance de résidus contrastés, notamment dans les cavités rénales, urétérales et vésicale (très gênantes pour l'étude des artères rénales )

- la réduction du contraste entre les artères et les veines et le rehaussement des tissus stationnaires lors de l'acquisition principale
- l'augmentation de la durée d'examen
- l'absence de prise en compte de la variabilité intra-patient (débit cardiaque inconstant entre le test et l'acquisition).

#### **4°) DECLENCHEMENT LOGICIEL DE L'ACQUISITION**

Cette autre méthode indépendante de l'opérateur, fait appel à une séquence d'impulsions de suivi qui a pour but de surveiller continuellement le signal provenant d'un volume d'intérêt choisi et placé par l'opérateur sur une coupe de référence, qui contient le vaisseau concerné ; après l'injection de gadolinium, le signal du volume s'intensifie et la séquence d'impulsion vérifie si l'amplitude du signal mesuré dépasse un certain seuil de contraste pré établi qui dépend de la dose injectée. Quand le seuil est atteint, la séquence d'acquisition en 3 dimensions est automatiquement lancée et le remplissage du plan de Fourier s'il est optimisé, va commencer par les lignes centrales (encodage au minimum centrique) (45)

Les inconvénients de cette méthode résultent de la nécessité de programmation d'un seuil de déclenchement qui ne peut convenir à un rehaussement similaire entre chaque patient. De plus l'arrivée du bolus n'est pas visualisée ce qui peut être à l'origine d'un déclenchement trop précoce ou trop tardif.

Cette application ne peut se concevoir qu'en utilisant un encodage centrique, au mieux centro-elliptique de l'espace k.

#### **5°) DECLENCHEMENT MANUEL PAR FLUORO-IRM OU IRM EN TEMPS REEL**

L'IRM en temps réel permet de contrôler (et non prédire) visuellement la dynamique d'arrivée du bolus afin de déclencher l'acquisition volumique au temps le plus propice (9). Elle utilise une série d'image en 2 dimensions selon un plan sagittal ou frontal grâce à une séquence en écho de gradient. Les paramètres de la séquence sont choisis de manière à accéder à une bonne résolution spatiale avec la contrainte de conserver un taux de rafraîchissement d'image qui ne devra pas être plus lent que 1 par seconde. L'imageur devra être capable de reconstruire quasiment instantanément les images et de passer de cette séquence temps réel à l'acquisition principale sans délai. Le déclenchement de l'ARM-3D sera alors opérateur dépendant mais elle n'est plus affectée par les variations inter et intra patient ; l'opérateur

pourra temporiser en cas de ralentissement de la progression du bolus (anévrisme de l'aorte abdominal, artérite sévère), pourra s'assurer du remplissage adéquat des gros troncs viscéraux de l'aorte avant de lancer l'acquisition (28, 42, 46)

L'encodage centro-elliptique, au minimum centré, est évidemment nécessaire.

## **6°) SEQUENCE MULTIPHASE / IRM DYNAMIQUE**

Cette technique d'ARM-3D, permet de s'affranchir de tout problème de délai d'acquisition par rapport à l'injection du bolus : en effet, le but est d'enchaîner l'acquisition de blocs tridimensionnels de façon si rapide qu'au moins une des séquences capturera le pic artériel de rehaussement. (9) (43, 47)

L'excellente résolution temporelle est associée en contrepartie au sacrifice des autres paramètres (champs de vue, résolution spatiale, etc.) ce qui en limite l'utilisation.

## **VII/ TECHNIQUE D'ARM-3D PAR SUIVI DE BOLUS**

Cette technique présente une nouvelle approche dans l'exploration IRM des axes artériels des membres inférieurs, dans la mesure où son originalité repose sur une acquisition avec suivi de bolus, grâce à des déplacements successifs du plan de la table après une injection unique de produit de contraste. (48, 49)

### **A) PRINCIPES**

#### **1°) GENERALITES**

Les principes de bases restent inchangés, en ce qui concerne les séquences utilisées. L'acquisition en gradient echo (GRE) spoiled favorise le contraste intra-vasculaire et la compétition en T1.

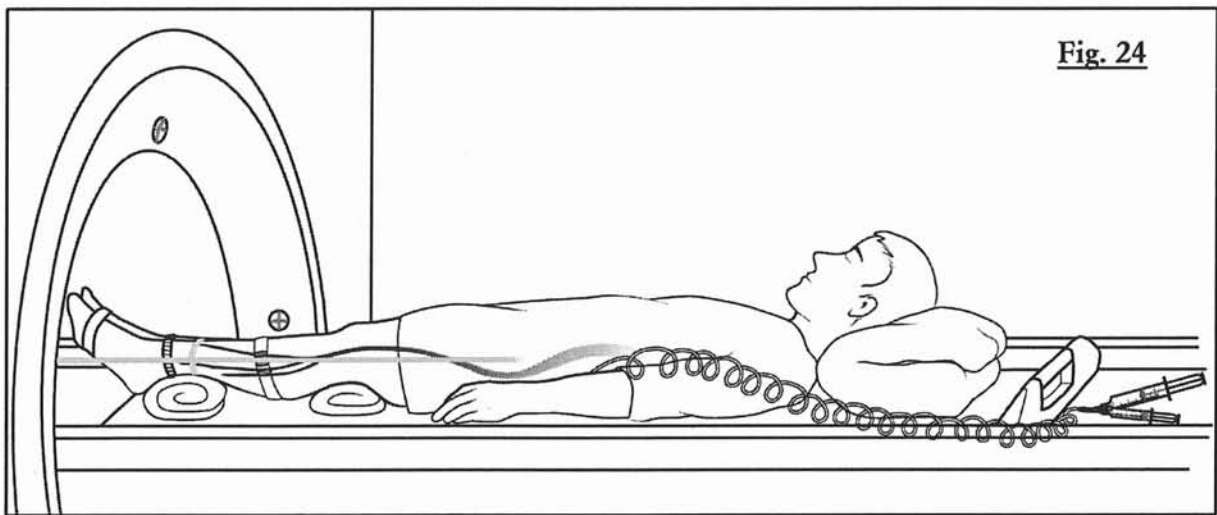
Afin d'évaluer la vascularisation des membres inférieurs, une importante région anatomique doit être couverte par l'acquisition; la plupart des imageurs ont un champ magnétique uniforme et limité à environ 50 cm dans le plan longitudinal, lui-même restreint par les antennes de réception du signal communément utilisée pour optimiser le rapport signal sur bruit.

En raison de ces limites, l'examen complet des membres inférieurs nécessite l'acquisition de plusieurs champs de vue (appelés paliers). Le patient ainsi que l'antenne réceptrice doivent être repositionnés pour chaque palier (à l'origine d'une augmentation du temps global d'examen), et requiert des injections supplémentaires de produit de contraste. Cette technique de paliers multiples avec réinjections de chélates de gadolinium à chaque séquence a été longtemps adoptée par les équipes étudiant l'ARM. (1, 34, 50-52). Cette méthode d'acquisition en multi-station et multi-injection n'est cependant pas exempte de critique : les paliers répétés sont à l'origine de la présence non souhaitée de gadolinium au niveau du système excréteur urinaire et au niveau des veines pour les derniers paliers acquis, ce qui entraîne en l'absence de soustraction efficace des images gênantes pour l'interprétation. En ce qui concerne les délais d'acquisition, le bolus test doit être répété pour chaque palier ce qui majore encore la dose de gadolinium passant dans l'espace extra-cellulaire. De plus les doses de gadolinium injectées pour chaque palier seront d'autant plus faibles que le nombre de paliers augmente (répartition de la dose entre les différents paliers des séquences d'ARM et les bolus test).

Ces contraintes ont poussé certaines équipes à développer une technique d'ARM-3D en suivi de bolus . Le même besoin d'imager plusieurs paliers suite à une injection unique de produit de contraste est retrouvé en angiographie numérisée par ponction artérielle: la solution a été apportée par une translation de la table d'examen coordonnée avec la course intra-vasculaire du bolus. Puisque dans le cadre d'une pathologie artérielle diffuse, la décision d'un traitement chirurgical ou radiologique dépend de l'appréciation des niveaux, longueur et sévérités des sténoses, l'ARM-3D par suivi de bolus s'impose comme la technique non invasive de choix, dans sa possibilité d'explorer les axes vasculaires du thorax jusqu'aux pieds.

## **2°) LE DEPLACEMENT DE TABLE**

La réalisation de paliers anatomiques contigus réclame la possibilité de déplacer la table d'examen IRM, ce qui n'est généralement pas autorisé et demande la déconnexion entre la table et le tunnel ; le patient est positionné de manière à amener dans un volume horizontal les axes vasculaires abdominaux et des membres inférieurs (figure 24) par l'intermédiaire de coussins placés sous les creux poplités et les chevilles. Les membres inférieurs sont immobilisés.



**Fig. 24**

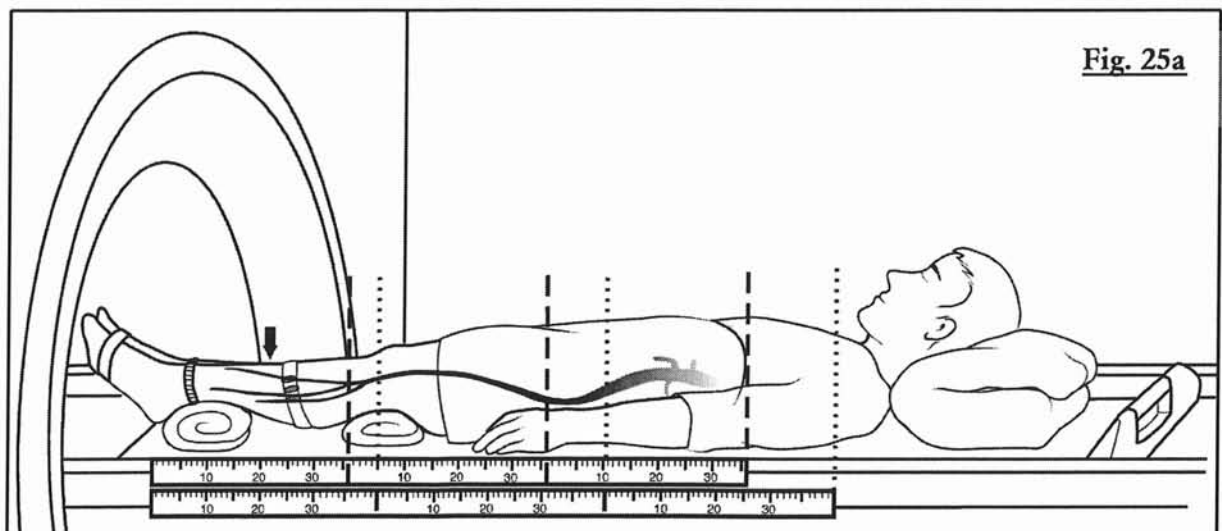
**Figure 24 : alignement horizontal des axes vasculaires**

Différentes méthodes de repère sont utilisées : de la pièce de bois placée à la tête du patient au marquage du gantry afin de pouvoir déplacer et positionner la table de manière exacte pour chaque palier et entre chaque acquisition (figures 25ab). (53)

La réalisation de masque en vue d'une soustraction n'est possible que si les acquisitions sont strictement semblables que ce soit du point de vue des séquences que de la hauteur de positionnement des paliers.

Dans la course technologique, le premier système de translation de table automatisé et programmable a été commercialisé par Phillips (MOBITRACK®).(54, 55)

Lors de l'acquisition des données, le temps de translation de table manuelle ou automatique doit être le plus court possible. (56)



**Fig. 25a**

## **E) LES ETUDES**

### **1°) 1997-1999**

L'étude de faisabilité de **Yi Wang(57, 58)**, propose en 1998 pour la première fois, la technique de suivi de bolus sur 5 volontaires sains et 5 patients, en 4 paliers (de l'artère iliaque commune aux artères jambières) par acquisition de coupes épaisses bidimensionnelles frontales. Pour tous les patients, la détermination du temps de transit est réalisée par bolus test (Le bolus arrive approximativement 27 secondes après l'injection et traverse le palier fémoral en 6 secondes) et la suppression des tissus extra-vasculaires par soustraction, se sont déroulées sans problème.

- chez deux volontaires sains l'artère péronière a été décrite comme partiellement visible (rapport signal sur bruit pauvre).
- chez 3 sujets, l'artère iliaque interne est partiellement dépeinte en raison d'artefact de mouvement lié aux structures digestives.
- 6 artères jambières non visualisées dans le groupe patient a été rapporté comme probablement lié à une obstruction artérielle.

Yi Wang souligne la résolution temporelle et spatiale de son acquisition, en comparaison avec l'article de Ho qui utilise une acquisition en 3 dimensions.

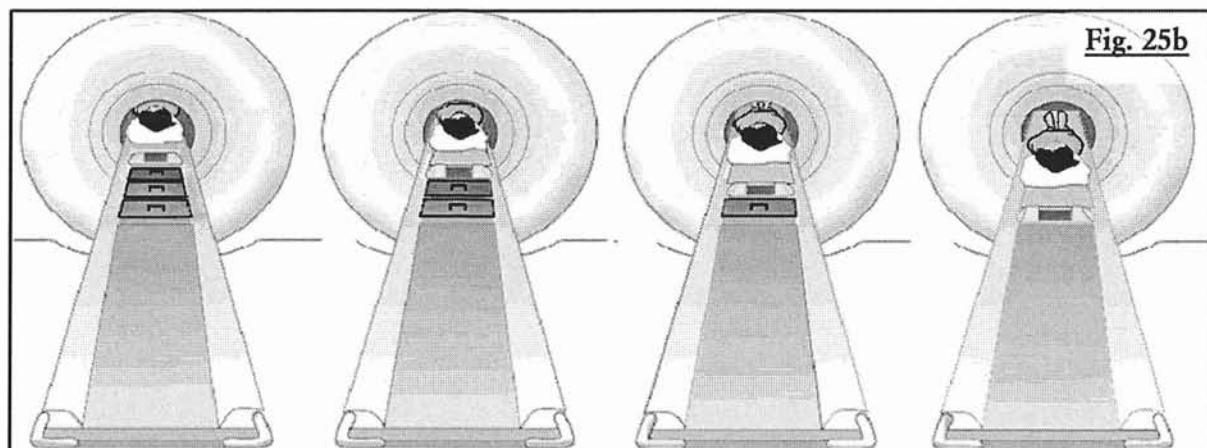
**Ho (59)** propose une étude de faisabilité d'une acquisition tridimensionnelle par suivi de bolus sur 43 sujets dont 15 volontaires sains et 28 patients. Les patients bénéficient d'une angiographie numérisée (DSA) comme examen de référence.

la corrélation entre lecteurs est haute (0,86 +/- 0,02) en ce qui concerne le degré de sténose de l'ARM-3D, tout comme l'est la corrélation de la longueur de la sténose (ARM 3D / DSA)

<b>critères</b>		<b>lecteur 1</b>	<b>lecteur 2</b>
Détection des sténoses d'au moins 20 %	Sensibilité	91 %	99 %
	Spécificité	92 %	75 %
Détection des sténoses hémodynamiquement significatives d'au moins 50%	Sensibilité	91%	95 %
	Spécificité	98 %	98 %

**Tableau 9 : comparaison entre ARM-3D en coupes fines et DSA pour la détection des sténoses (59)**





**Figure 25a et b : technique de repère des différents paliers**

a. Marquage du gantry

b. Utilisation de cales en bois simulant les paliers

### **C) LA DETERMINATION DU DELAI**

Il faut noter l'importance majeure que revêt la connaissance et la détermination des temps de transit du gadolinium (9), lors d'un examen par translation de table ; un retard ou une avance de quelques secondes sur le premier palier, se répercutent sur les autres étages, aboutissant soit à un examen ininterprétable, soit à une qualité suboptimale.

### **D) LES LIMITES DU SUIVI DE BOLUS EN 1999**

En 1999, **Lefevre** communique les premiers résultats de son expérience d'angiographie par résonance tridimensionnelle par suivi de bolus et pose les bases de l'étude actuelle. Il évoque quelques champs d'exploration qui permettrait d'améliorer la qualité diagnostique de cette méthode. L'automatisation du déplacement de table, la possibilité de faire varier la résolution et le volume d'exploration en fonction des paliers explorés, l'utilisation des antennes dédiées en réseau phasé et la réalisation sur les consoles de traitements de l'ensemble du post-traitement sont différentes voies d'optimisation possibles du protocole d'ARM-3D en raison du fort potentiel technique d'évolution.

La spécificité basse dans la détection des sténoses peut être liée à la forme rectangulaire du voxel notamment dans le sens antéro-postérieur et gauche-droite à l'origine de volume partiel (sténose de 75-99% interprétée comme occlusion). L'utilisation de zoom et de mesure logicielle permet d'améliorer la spécificité. Les différences d'appréciation subjective entre L'ARM-3D et la DSA sont liées aux artefacts et prédominent aux étages jambiers.

12 segments artériels sont la proie d'artefacts dont 3 d'origines métalliques, 2 exclusions fémorales du volume d'exploration, 3 repliements, 2 soustractions ratées au palier jambier et 2 pollutions veineuses.

L'utilisation de la soustraction des images des masques acquis avant l'injection et l'ARM-3D (60) permet de compenser le rehaussement des tissus stationnaires (bolus test) et la lenteur du débit d'injection responsable d'une concentration moindre de gadolinium intra-artériel, mais nécessite une technique de translation de table précise, et une absence de mouvement de la part du patient.

L'avantage de l'acquisition tridimensionnelle permet de visualiser les vaisseaux selon n'importe quel angle et de dépister des sténoses occultes de la DSA.

**Earls (32)** évalue sa technique d'ARM-3D par suivi de bolus sur 13 patients en réalisant 2 paliers, l'un thoracique, l'autre abdomino-pelvien. Le rapport signal artériel sur bruit moyen baisse légèrement pour le 2<sup>ème</sup> palier, sans différence significative ( $p > 0,05$ ). Le contraste entre les artères, les muscles et la graisse baisse également de manière non significative. Le rapport signal veineux sur bruit moyen augmente significativement pour le 2<sup>ème</sup> palier. (L'acquisition de l'étage abdomino-pelvien est initiée 56 à 78 secondes après le début de l'injection).

Il signale plusieurs inconvénients de son acquisition : la variation du débit cardiaque avec synchronisation médiocre de la séquence, l'exclusion du volume d'exploration, la pollution veineuse due à la recirculation du gadolinium, la basse résolution spatiale.

Les limites de l'étude concernent la mesure isolée du signal, sans évaluer son efficacité clinique ; de multiples améliorations peuvent être proposées notamment dans la synchronisation injection/acquisition.

**Oberholzer (61)** compare l'ARM-3D avec déplacement de table de 8 patients atteints d'athérome distal obtenue grâce à un imageur 1.0 (Magnetom Harmony, Siemens) avec l'angiographie standard. La séquence Flash-3D utilisée (TR/TE = 6.2/3.2 ms) dure 26 s par région après injection d'un bolus unique de 30 ml d'agent de contraste. 112 segments vasculaires sont analysés ; la sensibilité est de 89% la spécificité de 100% pour la détection des sténoses de haut grade ainsi que pour les occlusions.

En 1999, **Lefevre (27)** rapporte son expérience de l'ARM-3D, réalisée sur 4 étages, après détection logicielle et suivi de bolus, sur 37 patients, n'utilisant pas la méthode de soustraction, mais la suppression du signal de la graisse. La séquence utilisée est 2 fois plus rapide que les séquences utilisées lors des études datant de 1997, soulignant les progrès rapides de l'ARM. L'absence de soustraction simplifie la séquence et diminue le temps de post-traitement des images ainsi que le temps d'examen.

Dans 6 cas l'exploration est incomplète : 2 mauvais centrages, 4 défauts de rehaussement vasculaire (2 absences de détection, 2 arrêts inopinés de l'injecteur).

Dans 5 cas le retour veineux gêne l'interprétation des segments distaux, nécessitant un traitement d'image spécifique (MPVR). Cependant il persiste un petit nombre de patients chez qui l'exploration jambière n'est pas satisfaisante (artérite stade 4, artérite diabétique, mauvais état cutané) pouvant bénéficier d'une IRM complémentaire par 2D TOF avec saturation inférieure.

## **2°) 2000-2001**

**Meaney (36)** compare L'ARM-3D par suivi de bolus avec l'artériographie sanglante. L'analyse par deux lecteurs des 20 dossiers inclus dans le protocole montre une bonne corrélation inter observateur pour le grading des sténoses (kappa à 0.65) et excellente tant pour différencier les sténoses significatives (51-100%) et non significatives (kappa à 0,86) que pour la démonstration des occlusions (kappa à 0,928).

Sur les 88 segments artériels occlus à l'angiographie numérisée, 62 sont rapportés comme tel à l'ARM ; 19 segments sont décrits comme sténosés par l'ARM, dont 10

significatives. Les 7 derniers segments artériels sont analysés par consensus des deux lecteurs. 4 segments sténosés à l'angiographie sont décrits occlus à l'ARM.

Critères		Lecteur 1	Lecteur 2
Détection et différenciation des sténoses significatives / non significatives	sensibilité	81%	89%
	Spécificité	91%	95%
	VPP	71%	84%
	VPN	95%	97%
Détection des occlusions artérielles (par consensus des 2 lecteurs)	Sensibilité	94%	
	Spécificité	97%	
	VPP	81%	
	VPN	99%	

**Tableau 10 : comparaison ARM-3D en suivi de bolus et DSA (36)**

La meilleure visualisation de ces quelques segments par ARM, souligne une des limitations majeures de l'angiographie sanguine qui est sa difficulté à mettre en évidence certains vaisseaux en aval de sténose proximale en raison de flux et de vitesses asymétriques aux membres inférieurs. Ceci pouvant être secondaire à l'efficacité supérieure du gadolinium en tant que produit de contraste par rapport à l'iode, associée à la haute sensibilité de la technique 3D pour la détection des tissus dont le T1 est écourté, ainsi qu'à la durée des séquences qui permet un remplissage rétrograde par l'intermédiaire de collatérales.

Seulement 8 segments jambiers (1,2 % des segments étudiés) sont pollués par un retour veineux.

**Ruehm** (3, 40) évalue sa technique d'ARM-3D par suivi de bolus sur 2 paliers en utilisant une antenne dédiée aux membres inférieurs et la compare à l'angiographie numérisée sur une population de 61 patients. L'antenne consiste en 4 éléments circulaires reliés en réseau phasé, utilisés en réception, épousant les formes anatomiques et permettant une résolution spatiale et un contraste élevés. Chaque élément couvre 24 cm, soit un total de 96 cm, pouvant être activé séparément ou en combinaison avec un autre. L'antenne est placée de manière à acquérir les vaisseaux de la bifurcation aortique jusqu'à la trifurcation distale jambière. La stratégie est d'acquérir 2 paliers de 48 cm sans chevauchement des acquisitions.

L'ARM n'a pu décrire 58 segments artériels sur 1769 explorés, soit 3,2% (5 volumes d'exploration mal placés empêchant la visualisation de 5 aortes distales et 6 artères iliaques communes, 1 reconstruction de donnée brute avortée d'origine inconnue, 1 bolus test échoué par mesure erronée du signal à l'intérieur d'une collatérale ré-injectée par voie rétrograde).

Les résultats en ce qui concerne la détection des sténoses sont consignés dans le tableau ci-dessous ; les anévrismes ainsi que les pontages vasculaires sont identifiés sur les images angiographiques des deux modalités. L'acquisition assure une image de qualité diagnostique chez tous les patients.

<b>critères</b>		<b>lecteur 1</b>
Sténose sévère et occlusion	Sensibilité	92,2%
	Spécificité	98%
Sténose sévère	Sensibilité	92 %
	Spécificité	96,6%
occlusion	Sensibilité	92,3%
	Spécificité	99,4%
Concordance ARM/DSA pour la détection des sténoses Moyennes, sévère et occlusive		Kappa 0.85

**Tableau 11 : comparaison ARM-3D avec antenne vasculaire versus DSA (40)**

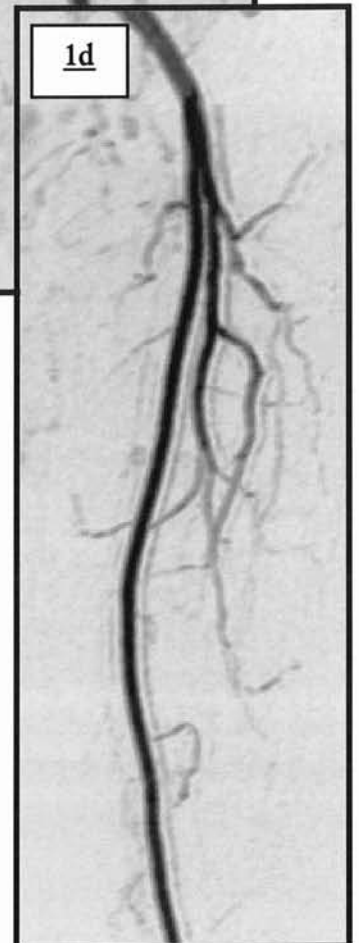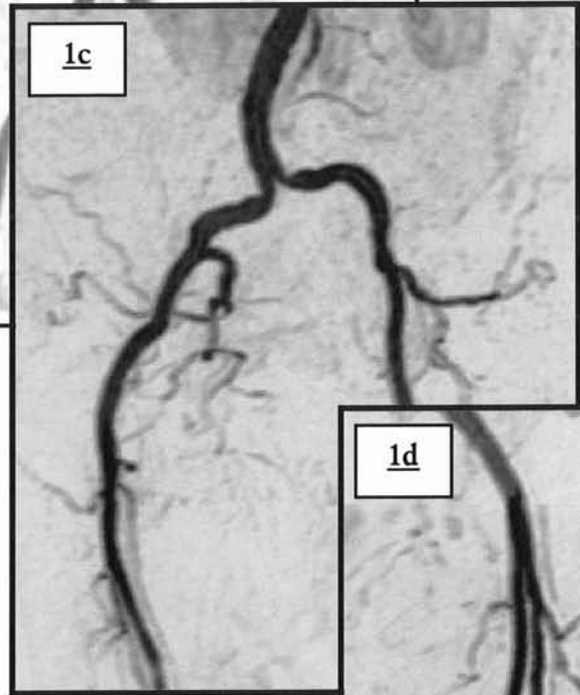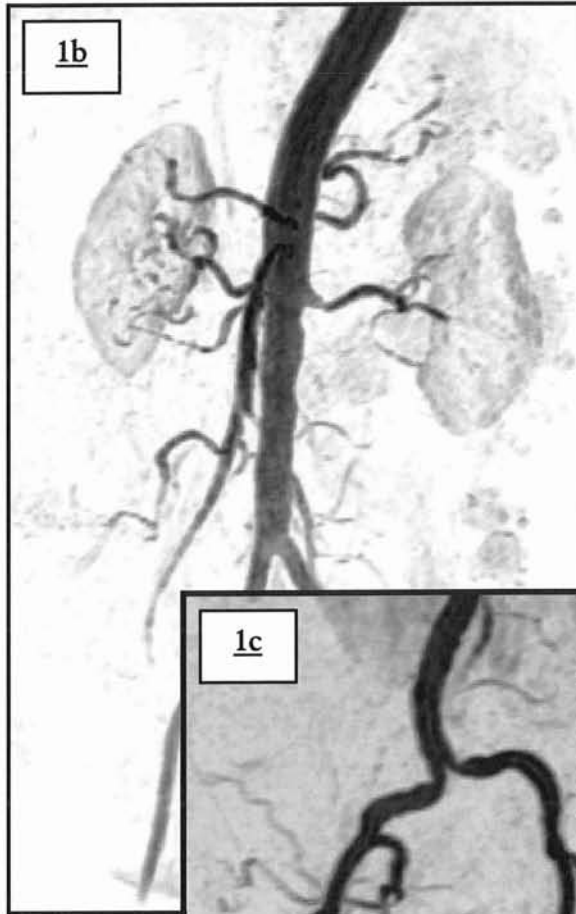
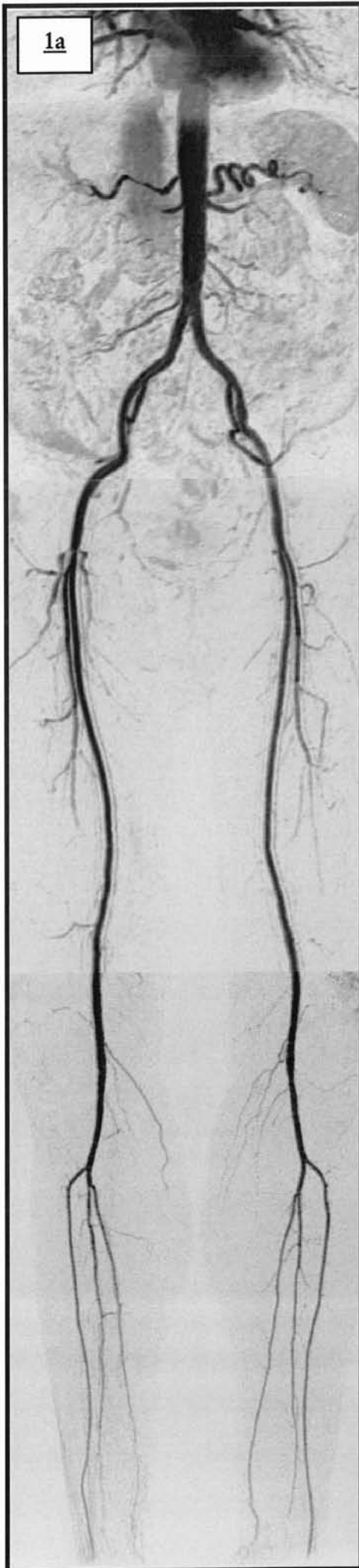
La surestimation des sténoses est plus fréquente que la sous estimation. La corrélation ARM/DSA pour la pathologie artéritique légère est la plus basse.

Les artefacts métalliques sont parfaitement identifiés par le phénomène de vide de signal engendré. Une pollution veineuse est constatée au niveau du palier distal chez les patients atteints d'artérite de haut grade, suggérant la possibilité que la présence de collatérale favoriserait un passage plus rapide de gadolinium dans les veines.

<b>ETUDES</b>	<b>Yi Wang (57)</b>	<b>Ho (59)</b>	<b>Earls (32)</b>	<b>Lefevre (27)</b>	<b>Meaney (36)</b>	<b>Ruehm (40)</b>
<b>Imageur</b>	1,5 T GE	1,5 T Phillips	1,5T GE	1,5 GE	1,5 T Phillips	1,5 T GE
<b>Antenne</b>	TORSO phased array	Body	Body	body	Body	Dédiée aux membres inférieurs
<b>Déplacement de table</b>	Manuel	Manuel	manuel	manuel	manuel	-
<b>paliers</b>	4 paliers identiques de 25 cm chevauchement de 7 cm longueur totale 107 cm	3 paliers identiques	2 paliers identiques	4 paliers identiques, chevauchement de 12 cm	3 paliers identiques	2 paliers identiques
<b>Temps de translation</b>	3 sec.	3-4 sec.	5-10 sec.	5 sec.	2 sec.	10 sec.
<b>séquence</b>	2D GRE	3D GRE	3D GRE	3D EF-GRE	3D GRE	3D GRE
<b>TR</b>	9	14,1	5,6-12,8	6	9,3	5,2
<b>TE</b>	2	6,1	1,1-2,3	1,5	2,3	1,5
<b>Angle</b>	50°	50°	30-60°	25°	45°	30°
<b>Bande passante</b>	16kHz	-	31,2 kHz	-	45kHz	-
<b>FOV (mm)</b>	320	500	440-480	420	400 x 320	480 x 360
<b>matrice</b>	256x160-256	512x171	256x128-192	256x192 (512x512)	512 x 164 (512x512)	256x192 (512x512)
<b>Epaisseur de coupe (mm)</b>	100-170	3 (32 sections)	2,6-4 (28-60 sections)	4 (28 sections)	4 (25 sections)	2,4-2,8 (48 sections)
<b>Délai</b>	Bolus test (palier fémoral)	Bolus test + 8 s (aorte)	Retard de 20 sec.	Détection logicielle	Retard de 30 sec.	Bolus test
<b>Tacq par palier (sec.)</b>	7	42	26-48	20	32	30
<b>Tacq de l'ARM (sec.)</b>	37	134	62-106	95	100	70
<b>Temps total de l'examen</b>	15 minutes	-	15 minutes	20 minutes	16-29 minutes	-
<b>Optimisation</b>	Soustraction	Interpolation soustraction	-	interpolations Inversion-récupération (IR) Suppression sélective de la graisse	Interpolation soustraction	IR (Ti à 28 msec.) interpolations

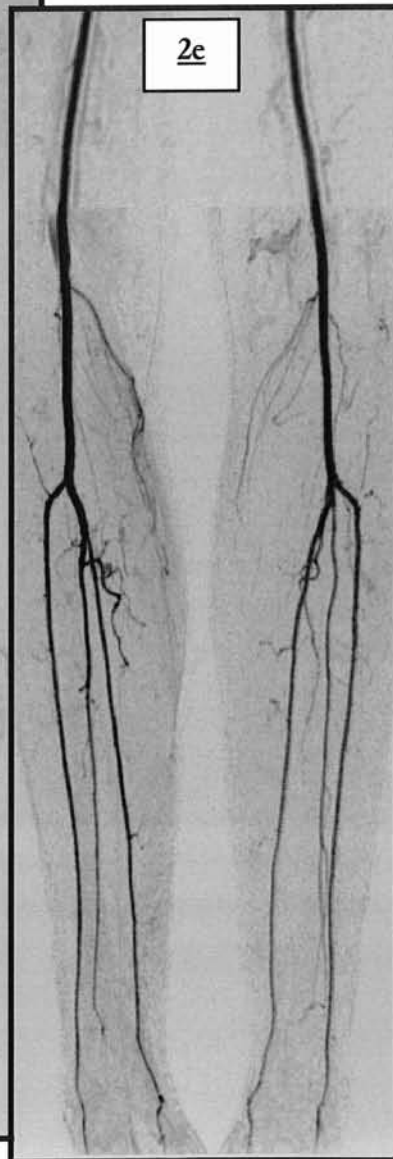
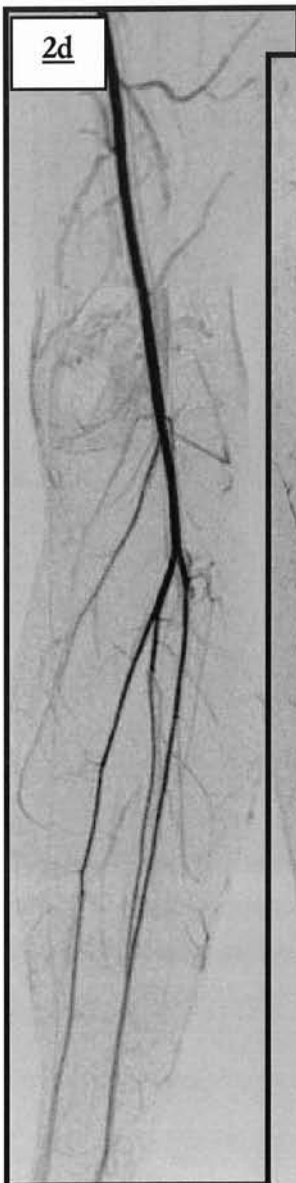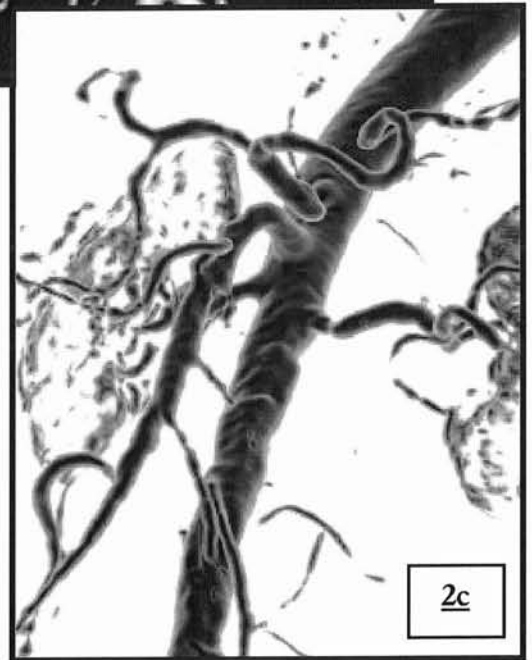
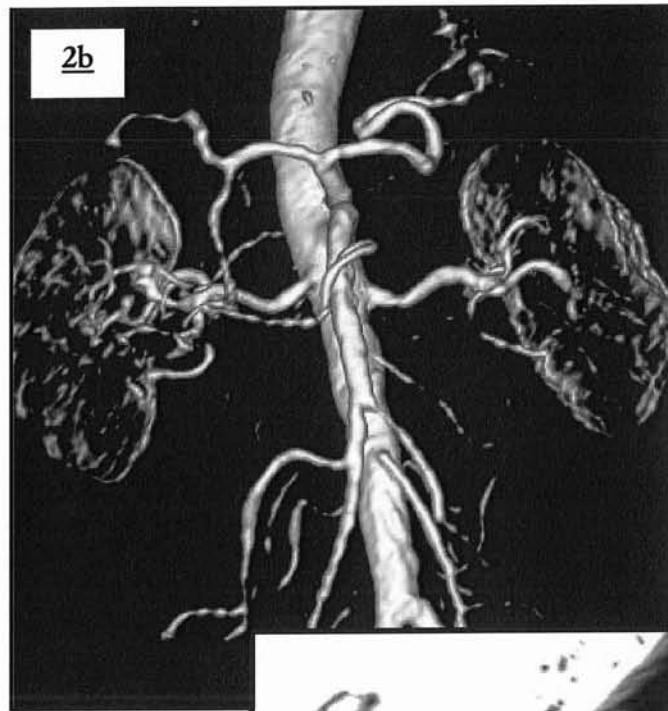
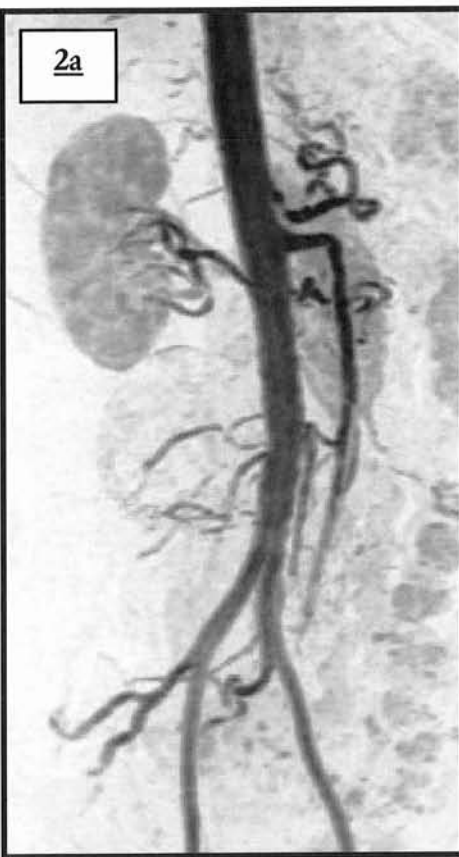**Tableau 12 : résumé des séquences d'ARM-3D en suivi de bolus et déplacement de table utilisées par les différents auteurs**

**ILLUSTRATION PAR ANGIO-  
IRM 3D DE L'ANATOMIE  
VASCULAIRE DE L'AORTE ET  
DES MEMBRES INFERIEURS**



**Images 1a-d : exemples d'examen d'angio-IRM tridimensionnelle**  
a. Technique de « pasting »  
b. MPVR centrée sur les vaisseaux splanchniques  
c. Etage pelvien (MIP de face)  
d. Etage fémoral ( MIP de face )





**Images 2 a-e : exemples d'examen d'angio-IRM tridimensionnelle**

- a. MIP sur l'artère mésentérique supérieure et inférieure.
- b. VRT de face : vaisseaux splanchniques.
- c. VRT de  $\frac{3}{4}$  : vaisseaux splanchniques.
- d. MIP de face centré sur la jonction entre les deuxième et troisième paliers : parfaite visualisation des branches artérielles distales de l'artère fémorale superficielle gauche.
- e. MIP de face sur le troisième palier : les artères jambières sont visualisées jusqu'à leurs branches podales.

# **MATERIEL ET METHODES**

## **I/ POPULATION ETUDIEE**

L'étude a été réalisée d'octobre 2000 à avril 2001, sur une population de 125 patients inclus chronologiquement en 5 groupes.

### **A) OBJECTIF**

Le but de l'étude est d'optimiser les paramètres d'acquisition de l'angiographie IRM des membres inférieurs : déterminer les paramètres techniques influençant la qualité des images et évaluer l'apport de nouveaux éléments techniques (Fluoro-IRM, antennes en réseau phasé, etc.)

### **B) CRITERES D'INCLUSION ET D'EXCLUSION**

Plusieurs protocoles d'acquisition d'ARM des membres inférieurs ont été définis, afin de constituer des groupes homogènes d'examen sur le plan technique. Tous les patients ayant accepté d'être intégrés dans l'étude pour lesquels une ARM des membres inférieurs a été prescrite, quelle que soit l'indication, sont inclus dans l'étude.

les critères d'exclusion sont les suivants:

- grossesse évolutive, allaitement maternel
- contre indication à l'exploration IRM, en accord avec la pratique de routine de l'hôpital d'adulte Brabois (pacemakers, pompes implantables, certaines valves cardiaques, certains clips neurochirurgicaux, corps étrangers métalliques intra-oculaires ...)

le patient est affilié au groupe protocolaire en cours, dans l'ordre chronologique (de 1 à 5), chaque protocole ayant une population d'environ 25 personnes.

## **II/ TECHNIQUE D'EXPLORATION**

Les examens ont été réalisés à l'aide d'un imageur LX HORIZON 1,5T (GE medical Systems, Milwaukee).

### **A) PREPARATION DU PATIENT :**

Un consentement écrit de tous les patients est obtenu après qu'une information claire et intelligible ait été dispensée (Cf. annexe 4)

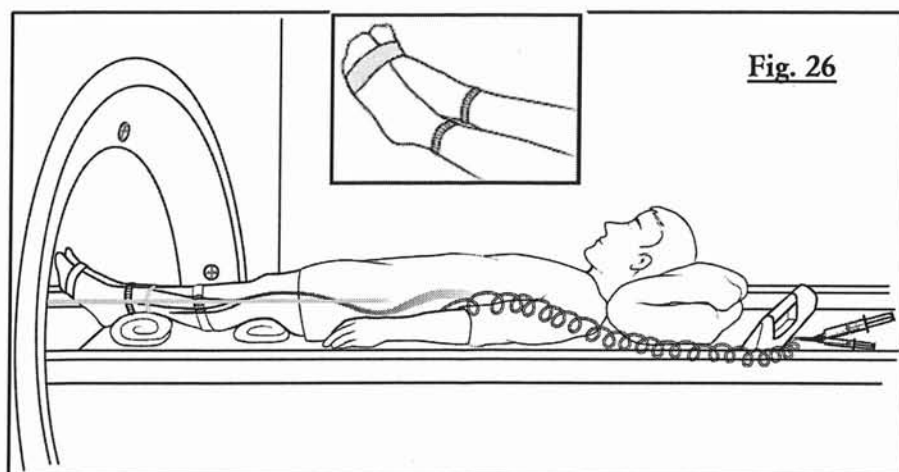
Une voie veineuse périphérique de bon calibre est posée au membre supérieur avant l'entrée dans la salle d'examen. Le cathéter sera relié par une tubulure à l'injecteur automatique (MR SPECTRIS® ; Medrad, Pittsburgh, PA).

Tous les patients ont été avertis de la procédure d'exploration avant l'examen notamment en ce qui concerne l'apnée. S'il s'avérait impossible de obtenir une apnée le temps de la durée d'acquisition du premier pallier, il leur était demandé de respirer de la manière la plus superficielle possible.

### **B) POSITIONNEMENT ET IMMOBILISATION DU PATIENT**

Le malade est allongé dans le tunnel en décubitus dorsal, les membres inférieurs en premier et surélevés de façon à positionner les crêtes tibiales dans le même plan que les plis inguinaux. L'antenne est alors mise en place (en fonction du protocole).

Une fois que la position est jugée correcte, les pieds et les jambes du patient sont immobilisés avec des sangles et un monitoring respiratoire est placé afin de contrôler l'apnée du patient (les oscillations du rythme respiratoire sont visualisés sur une console annexe dans la salle de contrôle).



**Figure 26 :**  
**positionnement du**  
**patient sur la table**  
**d'IRM avec entrave**  
**des membres**  
**inférieurs**

## **C) PREPARATION DE LA MACHINE**

L'espace disponible sur le disque est vérifié avant chaque examen et un formulaire est complété par le manipulateur, afin de compiler les détails, les difficultés et les anomalies lors de la réalisation de l'examen.

## **D) REALISATION DE L'ARM-3D**

### **1°) PROGRAMMATION DES SEQUENCES**

#### **a) Repérages en coupes sagittales**

Cette acquisition pondérée T1, permet le positionnement du volume et de la Fluoro-IRM.

#### **b) Frontale EFGRE 3D sans injection**

Les paramètres de la séquence en fonction des différents protocoles sont résumés dans les 3 tableaux suivants.

3 paliers sont programmés en temps normal (palier aortique abdomino-pelvien, palier fémoral et palier jambier) en utilisant toujours un grand champ (460 mm). Le déplacement de la table étant automatique sur 38 cm, le chevauchement entre chaque palier est de 8 cm. Ce chevauchement facilite le post-traitement futur et permet de s'assurer de la bonne opacification d'au moins une zone de bifurcation fémorale entre les 2 paliers contigus. En effet la bifurcation de l'artère fémorale commune en fémorale superficielle et profonde, peut se localiser au niveau de cette zone de chevauchement, en fonction des variations inter-individuelle, spécialement de taille. Cette bifurcation étant un point névralgique de localisation athéromateuse, il est nécessaire d'obtenir un rehaussement optimal.

La trifurcation jambière se projette plus rarement en regard du chevauchement des paliers fémoraux et jambiers.

**1<sup>er</sup> palier :**

1 <sup>er</sup> PALIER	PARAMETRES	PROTOCOLE 1	PROTOCOLE 2	PROTOCOLE 3	PROTOCOLE 4	PROTOCOLE 5
	Antenne	Corps	Torso	Corps	Corps	Dédiée Membre Inférieure (PV Upper)
	TR					
	TE	Min.	Min.	Min.	Min.	Min.
	TI	23 msec	23 msec	23 msec	23 msec	23 msec
	Nex	0,75	0,75	0,75	0,75	0,75
	Angle	30°	30°	30°	30°	30°
	Bande passante	62 Hz	40 Hz	40 Hz	40 Hz	40 Hz
	Matrice	320x192	320x192	320x192	320x192	320x192
	FOV	460 mm	460 mm	460 mm	460 mm	460 mm
	Epaisseur de coupe	3,6 à 4 en 36 locations	3,6 à 4 en 32 locations	3,6 à 4 en 32 locations	3,6 à 4 en 32 locations	3,6 à 4 en 32 locations
	Interpolation	ZIP 512 ZIPx4	ZIP 512 ZIPx4	ZIP 512 ZIPx4	ZIP 512 ZIPx4	ZIP 512 ZIPx4
	Suppression tissulaire	SPECIAL	SPECIAL	SPECIAL	SPECIAL	SPECIAL
	Encodage espace des k	centrique	centrique	centrique	centrique	centrique
Autre	+/-Fallback	+/-Fallback	+/- Fallback	+/- Fallback	+/- Fallback	

**Tableau 13 : paramètres de la séquence du 1<sup>er</sup> palier de l'ARM-3D**

La durée d'acquisition du premier palier est de 19 à 23 secondes : L'interpolation permet une matrice finale de 512 x 512 et une épaisseur de coupe de 1,3 à 1,4 mm. L'encodage de l'espace des k est centrique en raison de l'incompatibilité de la technique de suppression de graisse (SPECIAL) avec un codage centro-elliptique.

**2<sup>ème</sup> palier :**

2 <sup>ème</sup> PALIER	PARAMETRES	PROTOCOLE 1	PROTOCOLE 2	PROTOCOLE 3	PROTOCOLE 4	PROTOCOLE 5
	Antenne	corps	corps	corps	corps	Dédiée Membre Inférieure (PV Middle)
	TR	Id.	Id.	Id.	Id.	Id.
	TE					
	TI					
	Nex					
	Angle					
	Bande passante					
	Matrice	320x192	320x192	320x192	320x192	320x192
	FOV	Id.	Id.	Id.	Id.	Id.
	Epaisseur de coupe					
	Interpolation					

	<b>Suppression tissulaire</b>	-	-	-	-	-
	<b>Encodage espace des k</b>	Centro-élliptique	Centro-élliptique	Centro-élliptique	Centro-élliptique	Centro-élliptique

**Tableau 14 : paramètres de la séquence du 2<sup>ème</sup> palier de l'ARM-3D**

La durée d'acquisition du premier palier est de 19 à 23 secondes : L'interpolation permet une matrice finale de 512 x 512 et une épaisseur de coupe de 1,3 à 1,4 mm. La différence avec le premier palier en dehors des modalités étudiées , se situe dans l'encodage de l'espace des k qui devient centro-elliptique.

**3<sup>ème</sup> palier :**

<b>3<sup>ème</sup> PALIER</b>	<b>PARAMETRES</b>	<b>PROTOCOLE 1</b>	<b>PROTOCOLE 2</b>	<b>PROTOCOLE 3</b>	<b>PROTOCOLE 4</b>	<b>PROTOCOLE 5</b>
	Antenne	corps	corps	corps	corps	<b>Dédiée Membre Inférieure (PV Lower)</b>
	TR	Id.	Id.	Id.	Id.	Id.
	TE					
	TI					
	Nex	1	1	1	1	1
	Angle	Id.	Id.	Id.	Id.	Id.
	Bande passante	31	31	31	31	31
	Matrice	512x384	512x384	512x384	512x384	512x384
	FOV	Id.	Id.	Id.	Id.	Id.
	Epaisseur de coupe	2.8 en 32 locations	2.8 en 32 locations	2.8 en 32 locations	2.8 en 32 locations	2.8 en 32 locations
	Interpolation	ZIPx2	ZIPx2	ZIPx2	ZIPx2	ZIPx2
	Suppression tissulaire	-	-	-	-	-
Encodage espace des k	Centro-élliptique	Centro-élliptique	Centro-élliptique	Centro-élliptique	Centro-élliptique	
Autre	Fallback	Fallback	Fallback	Fallback	Fallback	

**Tableau 15 : paramètres de la séquence du 3<sup>ème</sup> palier de l'ARM-3D**

La durée d'acquisition du dernier palier est de 53 à 60 secondes ; l'interpolation permet une matrice finale de 512 x 512 et une épaisseur de coupe de 1,4 mm. le troisième palier est réalisé en haute résolution , l'encodage de l'espace des k reste centro-élliptique.

- Les paramètres de la séquence EFGRE-3D sont similaires pour le 1<sup>er</sup> et le 2<sup>ème</sup> palier et différents pour le palier jambier : en effet le troisième palier est acquis en haute résolution ce qui majore nettement la durée d'acquisition.
- Le déplacement de la table est commandé par l'ordinateur de la machine en corrélation avec le nombre de séquences/paliers programmés.
- Une acquisition est réalisée avant l'injection afin de disposer d'un masque pour la soustraction future. Le déplacement de table est automatique avec un temps de translation entre chaque palier de 5 secondes.

*L'interpolation ZIP* (zero filling) est un schéma d'interpolation dans lequel des chiffres « zéro » surnuméraires sont ajoutés dans les données de l'espace des k avant la transformée de Fourier, dans le but d'améliorer la résolution apparente. Il faut souligner néanmoins que la résolution spatiale reste la même. Cette technique permet de réduire les effets de volume partiel en réduisant la taille des voxels.

- ZIP 512 : cette technique de reconstruction permet d'obtenir une matrice finale de 512x512 à l'aide du procédé d'interpolation par remplissage de zéros.
- ZIPx2 et ZIPx4 : cette technique de reconstruction améliore la résolution des plans par le biais d'une interpolation des données d'acquisition pour créer de nouvelles images. Le temps d'acquisition et le rapport signal sur bruit ne s'en trouvent pas modifiés. En revanche, l'utilisation de Slice ZIP augmente la durée de reconstruction des images supplémentaires.

L'option *Fallback* est mise dans tous les cas et autorise l'ordinateur à centrer automatiquement l'image, donc de s'affranchir d'un artefact d'aliasing ou de repliement.

La technique de suppression tissulaire *SPECIAL* (SPECTral Inversion At Lipids) (27) est une méthode qui associe une inversion-récupération à une saturation spectrale sélective centrée sur le pic de la graisse. Elle permet d'éliminer le signal de la graisse afin d'améliorer la soustraction du premier palier, si besoin (25)



**trois types d'antenne IRM sont comparés :**

- **l'antenne Corps (BODY) usuelle, utilisée le plus communément en remno-exploration.**
- **L'antenne TORSO en réseau phasé, permettant d'accroître en théorie le rapport signal sur bruit ainsi que la résolution spatiale**
- **La nouvelle antenne dédiée aux membres inférieurs, spécialement conçue pour l'exploration vasculaire périphérique.**

### **c) Fluoro-IRM (iDrive®)**

Programmation de la séquence de fluoro-IRM (iDrive® real-time interactive imaging) dans un plan sagittal passant par l'aorte abdominale et lancement de la séquence et de l'injection.

Le rafraîchissement des images autorise la surveillance de l'arrivée en temps réel du produit de contraste et permet de déclencher la séquence EFGRE 3D après injection dans un plan frontal. Le délai incompressible entre la détection du bolus et l'acquisition de la séquence est de 7 secondes.

### **d) Paramètres d'injection**

L'injection est biphasique, Elle comprend:

- une première phase pendant laquelle l'injecteur automatique (MR SPECTRIS® ; Medrad, Pittsburgh, PA) programmé à un débit de 1 ml/s envoie 25% (soit 10 ml) de la dose totale de gadolinium.
- une seconde phase durant laquelle le reste de la dose (30 ml) est injecté à un débit de 0.6 ml/s .

La tubulure est rincée ensuite par du sérum salé à un débit de 0.6 ml/s.

Paramètres d'injection	PROTOCOLE 1	PROTOCOLE 2	PROTOCOLE 3	PROTOCOLE 4	PROTOCOLE 5
<b>Spécialités</b>	DOTAREM®	DOTAREM®	<b>MULTIHANCE®</b>	<b>MULTIHANCE®</b>	DOTAREM®
<b>Dose</b>	40 ml	40 ml	40 ml	<b>20 ml dilué dans 20 ml de serum salé</b>	40 ml
<b>Débit</b>	10 ml à 1 ml /s 30 ml à 0.6 ml /s	10 ml à 1 ml /s 30 ml à 0.6 ml /s	10 ml à 1 ml /s 30 ml à 0.6 ml /s	<b>10 ml à 1 ml/s 30 ml à 0.6 ml/s</b>	10 ml à 1 ml /s 30 ml à 0.6 ml /s
<b>Sérum salé</b>	20 ml à 0.6 ml /s	20 ml à 0.6 ml /s	20 ml à 0.6 ml /s	<b>20 ml à 0.6 ml /s</b>	20 ml à 0.6 ml /s

**Tableau 16 : paramètres d'injection de l'ARM-3D**

**2 produits de contraste sont comparés :**

- **DOTAREM® et MULTIHANCE® (0,3 mmol/Kg)**
- **MULTIHANCE® à 0,3mmol/Kg (40 ml) et MULTIHANCE® (20 ml) dilué de moitié (0,15 mmol/Kg)**

**e) Frontale EFGRE 3D après injection**

l'injection est débutée et la fluoro-IRM lancée : le médecin surveille l'arrivée du bolus et déclenche l'angio-IRM tridimensionnelle injectée lorsque l'aorte abdominale lui semble le mieux opacifié.

**f) Axiales T1**

Elles sont programmées en fin d'examen sur l'abdomen et le pelvis, centrées sur l'aorte abdominale et la bifurcation iliaque. Elles permettent d'évaluer l'espace péri-vasculaire et les parois artérielles.

**g) Autres séquences**

Le médecin radiologue peut utiliser différentes séquences complémentaires afin d'explorer de manière optimale les diverses pathologies rencontrées.

**h) durée totale de l'acquisition**

- acquisition de masque des trois paliers : 116 secondes
- acquisition de l'ARM : délai d'acquisition + 123 secondes

- durée totale au maximum : 5 minutes

## **E) POST-TRAITEMENT DES IMAGES**

C'est une étape obligatoire en raison de la quantité importante d'images (220 à 600 par examen). De plus l'acquisition de données en coupes frontales est difficilement exploitable et nécessite un traitement image spécifique permettant de rendre l'information compréhensible. Tous ces traitements sont réalisés avec une console dédiée de type Advantage Windows 4.0 ( AW4.0)

### **1) LA SOUSTRACTION**

Cet outil utilisé en routine actuellement dans les applications d'IRM fonctionnelle, permet de faciliter la visualisation des structures rehaussée en soustrayant pixel par pixel les images obtenues avant injection aux images obtenues après le bolus de Gadolinium. Ceci permet d'augmenter le contraste entre les structures opacifiées et les structures environnantes (augmentation du rapport signal sur bruit), elle permet également une meilleure visualisation en distalité des vaisseaux.

### **2) RENDU MIP**

Le rendu MIP ( Maximum Intensity Projection) permet d'obtenir un angiogramme se rapprochant de la visualisation classique de l'angiographie par ponction artérielle tout en autorisant en raison de l'acquisition en 3 dimensions, de visualiser l'arbre artériel selon n'importe quelle projection.

Cet algorithme spécial permet la sélection selon un axe des seuls voxels de tout le volume acquis dont le signal est le plus intense et de les projeter sur un plan unique en 2 dimensions (images 1ad et 2ade)

Le rendu MIP est une technique simple et efficace mais comporte quelques inconvénients : le manque de discrimination entre les structures éventuellement de haut signal (artère, veine et graisse).

### **3) RENDU VOLUMIQUE**

Le volume rendering ou VR permet d'associer à un signal d'une intensité donnée une couleur et une opacité : ceci permettant de réaliser un modèle en 3 dimensions visualisable depuis n'importe quel point de l'espace. Ce traitement permet dans la plupart des cas de différencier les artères et les veines (images 2bc).

### **4) « PASTING »**

Le « pasting » correspond en fait à la mise bout à bout des 3 ou 4 paliers en faisant correspondre les différentes structures vasculaires. Cette technique initialement réalisée par collage manuel, est actuellement automatique grâce à un logiciel spécifique (image 1a). Ce logiciel est en cours d'évaluation clinique.

### **5) CD ROM PATIENT**

Les données de l'ARM sont gravées sur CD-ROM et DOM (disque magnéto-optique) ; le lecteur dispose de différentes séries d'images :

- acquisition des trois paliers sans injection
- acquisition des trois paliers avec injection
- acquisition des trois paliers avec injection soustraite
- reconstruction MIP (maximum intensity projection) des 3 paliers soustraits, en rotation de 5°
- « pasting » des 3 paliers
- axiales en pondération T1 après injection de gadolinium.

### **6) DUREE DU POST-TRAITEMENT**

La réalisation des différentes reconstructions dure en moyenne 20 minutes.

L'examen pris dans sa globalité dure 30 à 45 minutes.

## **III/ METHODE D'ANALYSE**

### **A) ETUDE DE LA POPULATION**

## **1°) RECUEIL DES DONNEES CLINIQUES**

Les caractéristiques de la population ont été explorées au moyen d'une fiche clinique établie par le médecin radiologue présent au moment de l'examen .

Celle-ci comporte :

- l'âge, le sexe, la date de naissance du patient, ses antécédents médicaux et chirurgicaux, notamment vasculaires. Sont particulièrement individualisés : l'existence d'un tabagisme, d'un diabète, d'une insuffisance cardiaque, la mise en place d'un stent vasculaire ou pontage vasculaire. Les autres antécédents sont regroupés dans l'item autre(s) antécédent(s).
- 5 items permettent de résumer l'évaluation clinique de la pathologie étudiée: périmètre de marche actuel, et pour chaque localisation clinique (cuisse, jambe et pied droit et gauche), l'existence d'un déficit de vascularisation (chaleur, plaie, varice, douleur).

## **2°) RECUEIL DES DONNEES TECHNIQUES**

Remplie par le manipulateur, cette fiche comporte :

- les données concernant l'injection de produit de contraste (quantité de gadolinium et de sérum salé administrée et leur débit, ainsi que le délai d'acquisition de l'examen par rapport au début d'injection).
- les éventuelles modifications du protocole et leur motif.
- les différents problèmes rencontrés : extravasation de produit de contraste, arrêt prématuré de l'injecteur, l'absence de déclenchement de la séquence, l'absence d'avance de table, l'absence de reconstruction, l'absence d'archivage, un erreur informatique fatale ne permettant pas de continuer l'examen.

## **B) ANALYSE DES ANGIOGRAPHIES IRM 3D**

Une fiche d'évaluation (annexe 5) est remplie par un seul médecin pour tous les protocoles ; une double lecture est réalisée pour les protocoles 1 et 5.

L'arbre vasculaire de chaque angiographie est divisé en 29 segments artériels natifs répartis sur trois paliers :

- **1<sup>er</sup> palier :**

- aorte supérieure (Ao. S.)
- tronc cœliaque (T.C.)
- artère mésentérique supérieure (A.M.S.)
- artère rénale (A.R.) droite et gauche
- aorte inférieure (Ao I.)
- artère mésentérique inférieure (A.M.I.)
- artère iliaque primitive (A.I.P.) droite et gauche
- artère iliaque externe (A.I.E.) droite et gauche
- artère iliaque interne (A.I.I.) droite et gauche
- artère fémorale commune (A.F.C.) droite et gauche

- **2<sup>ème</sup> palier :**

- artère fémorale superficielle (A.F.S.) droite et gauche
- artère fémorale profonde (A.F.P.) droite et gauche

- **3<sup>ème</sup> palier :**

- artère poplitée (A.POP.) droite et gauche,
- artère tibiale antérieure (A.T.A.) droite et gauche,
- artère tibiale postérieure (A.T.P.) droite et gauche,
- tronc tibiopéronier (T.T.P.) droit et gauche
- artère péronière (A.P.) droite et gauche

Peuvent s'ajouter en fonction des dossiers d'éventuels pontages, prothèses ou stents visualisés.

Cette fiche de lecture, établie pour tous les patients est composée de 3 parties :

**1°) ETUDE ANATOMIQUE DE L'ARM**

Elle repose sur la reconnaissance du type et de la localisation des variantes anatomiques vasculaires, de pontages anatomiques ou extra-anatomiques, de stents vasculaires et d'amputations.

## 2°) APPRECIATION DE LA QUALITE DE REHAUSSEMENT VASCULAIRE

### a) Mesure du rapport signal sur bruit

- mesure du **signal intra-aortique** grâce à une « region of Interest » (ROI) ovalaire remplissant au maximum la lumière artérielle sur une coupe native non soustraite, au centre d'un segment aortique supra-rénal, sans dépassement des parois artérielles. Sera noté le nombre de pixel, la valeur moyenne du signal et l'écart type ou déviation standard contenus dans la ROI.
- mesure du **bruit de fond** grâce à une ROI ovalaire de plus grand volume, mesurée au niveau de la zone hors corporelle située entre les cuisses du patient sur les coupes natives non soustraites. Sera noté le nombre de pixel, la valeur moyenne du signal et l'écart type ou déviation standard contenus dans la ROI.

### b) Grading semi-quantitatif du signal artériel

Il correspond à l'appréciation qualitative du remplissage et du niveau de signal du segment artériel dans une zone saine.

- Grade 3 : très bonne visualisation artérielle (bon contraste, bon signal intra-vasculaire, équivalent au signal des cavités cardiaques ou du segment sus-jacent).
- Grade 2 : visualisation bonne (signal régulier, inférieur par rapport aux cavités cardiaques ou au segment sus-jacent)
- Grade 1 : visualisation médiocre (présence d'un signal irrégulier, non linéaire)
- Grade 0 : artère non visualisée (absence de signal intra-vasculaire)

## 3°) ETUDE DES ARTEFACTS

Pour chaque segment artériel, il est noté la présence ou l'absence des différents artefacts les plus couramment rencontrés :

- Artefact de mouvement
- Artefact métallique
- Exclusion du volume
- Artefact de soustraction
- Artefact d'antenne
- Artefact de troncature
- Acquisition précoce : artefact « Maki »
- Acquisition tardive : pollution veineuse dont le signal est inférieur à l'artère (PV1) ou dont l'intensité est supérieure ou égale au signal artériel (PV2)

### **C) ANALYSE STATISTIQUE**

Elle comprend 2 parties :

#### **1°) ETUDE DE LA CONCORDANCE**

Elle permet de définir la conformité de deux diagnostics se rapportant à un même patient grâce au test Kappa.

La concordance est d'autant plus élevée qu'elle se rapproche de 1. Elle est excellente si  $1 > k > 0,81$ , bonne si  $0,8 > k > 0,61$  et moyenne si  $0,6 > k > 0,41$ .

Nous avons étudié la concordance inter observateur pour la reconnaissance de certains artefacts, le grading du rehaussement vasculaire ainsi que la valeur du rapport signal sur bruit (62).

Le premier protocole est relu 3 fois : deux fois par le lecteur principal et une fois par un second lecteur, le 5<sup>ème</sup> protocole est seulement relu par le lecteur principal et par un second lecteur.

La concordance intra-observateur est alors obtenue pour le 1<sup>er</sup> protocole et la concordance inter observateur pour les 1<sup>er</sup> et 5<sup>ème</sup> protocoles.



## 2°) ETUDE DE DIFFERENCE STATISTIQUEMENT SIGNIFICATIVE

Les protocoles ou échantillons sont comparés entre eux à la recherche de différences significatives grâce à une analyse multivariée (ANOVA) sur variables quantitatives et qualitatives. L'analyse de la variance permet de tester globalement l'homogénéité des différents échantillons. Le test va porter sur la somme des carrés des écarts suivants :

- écart entre une valeur et la moyenne générale dont la somme des carré ( $S_T$ ) traduit l'ampleur des variations dans leur ensemble
- écart entre le moyenne de la série et le moyenne générale dont la somme des carré ( $S_f$ ) représente les différences entre les séries, c'est à dire sur l'influence du facteur étudié.
- écart entre une valeur et la moyenne de la série dont la somme des carré ( $S_r$ ) fait intervenir uniquement les fluctuations à l'intérieur de chaque série

L'hypothèse fondamentale  $H_0$  sont : les échantillons proviennent de la même population (absence d'effet du ou des facteurs contrôlé(s)).

Un test de Fisher est alors appliqué aux différentes hypothèses.

## **RESULTATS :**

125 dossiers sont exploités.

## **I/ DONNEES GENERALES**

<b>Protocoles</b>	<b>1</b>	<b>2</b>	<b>3</b>	<b>4</b>	<b>5</b>	<b>total</b>
<b>Nombre de patients</b>	24	22	27	27	25	125
<b>Nombre de segments artériels natifs au palier 1</b>	360	330	405	405	375	1875
<b>Nombre de segments artériels natifs au palier 2</b>	96	88	108	108	100	500
<b>Nombre de segments artériels natifs au palier 3</b>	240	220	270	270	250	1250
<b>Somme des segments artériels natifs</b>	696	638	783	783	725	3625
<b>Nombre total de segments analysés</b>	702	647	791	793	729	3662

**Tableau 17 : récapitulatif des données générales**

La différence entre le nombre total de segments analysés et la somme des segments artériels natifs est liée à l'étude des différentes dérivations observées.

### **A) ETUDE DE LA POPULATION :**

#### **1°) AGE / SEXE**

La population totale compte 2,5 fois plus d'hommes que de femmes, et l'âge moyen de réalisation de l'ARM-3D diagnostique est de 65.6 ans. Cette majorité s'observe pour les 4 premiers protocoles, le dernier protocole affichant une parité de genre.

<b>Protocoles</b>	<b>Hommes</b>	<b>Femmes</b>	<b>Age minimum</b>	<b>Age maximum</b>	<b>Age moyen</b>
<b>1</b>	20 83.3%	4	27	90	62.875
<b>2</b>	19 86.4%	3	28	84	61.86
<b>3</b>	19 70.4%	8	29	89	63.66
<b>4</b>	19 70.4%	8	35	87	70.74
<b>5</b>	12 48%	13	45	88	68.92
<b>Population Totale</b>	89 71.2%	36	27	90	65.611

**Tableau 18 : répartition de l'âge et du sexe des patients par protocole**

#### **2°) ANTECEDENTS MEDICAUX**

Le tabagisme est l'antécédent médical le plus fréquent (62.4%), suivi du diabète (34.4%); environ 19.2% de la population présente ces deux facteurs. 21.3% des

patients ont une insuffisance veineuse. Moins de 5% de la population présente plusieurs facteurs de risque.

Protocoles	Tabagisme	Diabète	Insuffisance cardiaque	Insuffisance veineuse	Tabagisme + Diabète	Tabagisme + Diabète + Insuffisance cardiaque
1	17 70.8%	9 37.5%	1 4.17%	6 25%	7 29.2%	1 4.2%
2	15 68.2%	10 45%	2 9.1%	3 13.6%	5 22.7%	0
3	19 70.4%	9 33.3%	3 11.1%	8 29.6%	6 22.2%	1 3.7%
4	17 62.9%	8 29.6%	5 18.5%	5 18.5%	3 11.1%	1 3.7%
5	10 40%	7 28%	5 20%	5 20%	3 12%	1 4%
<b>Totaux</b>	78 62.4%	43 34.4%	16 12.8%	27 21.6%	24 19.2%	4 3.2%

**Tableau 19 : répartition des antécédents médicaux par protocole**

### 3°) ANTECEDENTS CHIRURGICAUX VASCULAIRES

Protocoles	Amputations		Pontages / prothèses		Stents	
	Nombre	Niveau	Nombre	Situations	Nombre	localisations
1	5	- Jambe haute G - Cuisse haute D - Cuisse haute D - Cuisse haute D - Cuisse haute G	4	- aorto-bi-fémorale - fémoro-poplité droit - fémoro-poplité gauche - fémoro-peronier droit	1	- A.I.P. G
2	2	- cuisse haute G - jambe haute D	9	- aorto-bi-fémoral et ilio-fémoral gauche et droit - aorto-bi-fémoral - croisé gauche-droit et fémoro-poplité gauche - fémoro poplité droit - croisé droit-gauche - aorto-fémoral gauche	3	- A.I.P. G - A. POP. G - Coronaire
3	-	-	8	- 3 Aorto-bi-iliaques - 2 aorto-bi-fémoraux - axillo-fémoral - fémoro-poplité droit - fémoro-poplité gauche	1	- A.F.C. D
4	-	-	9	- 3 aorto-bi-fémoraux - fémoro-poplité gauche - aorto-bi-fémoral et fémoro-poplité bilatéral - 2 aorto-bi-iliaques	2	- Coronaires
5	1	- Jambe haute G	4	- Ilio-fémoral gauche - Aorto-bi-fémoral - Fémoro-poplité droit et fémoro-fémoral gauche	5	- A.R. D - A.R. G - A.I.P. D - A.I.P. G - Coronaire

**Tableau 20 : répartition des antécédents chirurgicaux par protocole**

2 patients inclus dans le premier protocole étaient greffés rénal avec une seule artère par greffon, 1 patient était greffé pour le protocole 4.

La population totale compte 34 dérivations chirurgicales dont les plus fréquentes sont les culottes aorto-fémorales pour les prothèses, fémoro-poplitées pour les pontages anatomiques et axillo-fémorales pour les pontages extra-anatomiques. Les artères iliaques primitives sont les plus stentées, suivies des artères rénales.

#### 4°) DONNEES CLINIQUES

##### a) Symptôme d'artériopathie des membres inférieurs (selon la classification de Leriche et fontaine)

La majorité des patients n'ont pas de symptômes d'artériopathie (38.4%) et l'examen IRM est réalisé dans le cadre du bilan lésionnel soit d'un tabagisme abusif soit d'un diabète de découverte récente.

Protocoles	Stade I	Stade II		Stade III	Stade IV
		Ia	Ib		
<b>1</b>	7 29.2%	2 8.3%	6 25%	4 16.7%	5 20.8%
<b>2</b>	10 45.5%	4 18.2%	3 13.6%	1 4.5%	4 18.2%
<b>3</b>	13 48.1%	2 7.4%	4 14.8%	5 18.5%	3 11.1%
<b>4</b>	10 37%	2 7.4%	5 18.5%	3 11.1%	7 25.9%
<b>5</b>	8 32%	3 12%	5 20%	5 20%	4 16%
<b>Total</b>	48 38.4%	13 10.4%	23 18.4%	18 14.4%	23 18.4%

**Tableau 21 : répartition des stades de Leriche par protocole**

Parmi les patients présentant une symptomatologie d'artériopathie des membres inférieurs, le stade débutant (claudication intermittente) est le plus représenté avec une prédominance de la sous classe Iib plus sévère. Les patients au stade III sont légèrement minoritaires par rapport aux personnes présentant des troubles trophiques.

#### **B) DONNEES TECHNIQUES**

##### **1°) MODIFICATIONS ET DEFAILLANCES TECHNIQUES**

Aucun problème concernant l'injection de produit de contraste (extravasation ou arrêt prématuré de l'injecteur) ou l'archivage des données brutes n'est reporté.

Seuls 2 paliers sur 325 n'ont pu être exploités en raison de problèmes informatiques non remédiables (soit 0,61%)

Le troisième problème comptant dans les défaillances techniques est lié à un retard humain de déclenchement de la séquence d'environ 5 secondes.

Protocoles	Modification protocolaire	Défaillance technique	Total Modification /défaillance
1	-	-	- / -
2	1) Antenne Corps pour le 1 <sup>er</sup> palier pour 1 patient ( <i>adaptation à la taille du patient</i> )	Pas de reconstruction d'un troisième palier	1 / 1
3	1) Réalisation de 4 paliers pour 2 patients ( <i>visualisation d'un pontage axillo-fémoral et d'une dissection de l'aorte thoracique</i> ) 2) Reconstruction séquentielle du 1 <sup>er</sup> palier	1) Erreur fatale informatique à l'acquisition du 1 <sup>er</sup> palier 2) Retard au déclenchement de l'acquisition d'environ 5 secondes	3 / 2
4	1) Réalisation de 4 paliers lors d'un examen 2) Utilisation d'une interpolation de type ZIP 4 au 3 <sup>ème</sup> palier pour un examen	-	2 / -
5	-	-	- / -

**Tableau 22 : répartition des défaillances et modifications protocolaires**

## 2°) DELAI ENTRE L'INJECTION ET L'ACQUISITION

protocoles	Délai maximum	Délai minimum	Délai Moyen	Ecart type
1	55	32	42	7,57
2	49	28	39,88	5,65
3	59	29	40,2	6,88
4	60	33	42,66	6,76
5	63	32	41,79	7,24
<b>Total</b>	63	29	41,31	6,82

**Tableau 23 : récapitulatif des délais d'acquisition par protocole**

Le délai moyen de déclenchement par fluoro-IRM est d'environ 41,31 secondes (écart type de 6) avec un délai maximum de 63 secondes et minimum de 29 secondes: Il existe donc une fenêtre de déclenchement d'une trentaine de secondes.

### **3°) EVALUATION DE L'EFFICACITE DU DECLENCHEMENT PAR FLUORO-IRM**

En tenant compte des 1<sup>er</sup> paliers pour l'ensemble des dossiers analysés seuls deux patients présentent un déclenchement inadéquat :

- le premier trop tardif avec un retard de 5 secondes entre la visualisation du bolus et le déclenchement, soit 12 secondes en comptant la commutation des séquences, avec pour résultat une pollution veineuse cave inférieure de bas grade.
- Le second trop précoce avec artefact de Maki touchant l'aorte inférieure ainsi que les vaisseaux iliaques.

L'efficacité du déclenchement est donc évaluée à 98,4% (soit 123 patients sur 125)

### **4°) EFFETS SECONDAIRES**

Aucun effet secondaire lié à l'injection de chélates de gadolinium n'a été rapporté.

## **II/ QUALITE DE REHAUSSEMENT DES EXAMENS**

### **A) ETUDE DU SIGNAL**

#### **1°) MESURE DU SIGNAL INTRA-ARTERIEL AORTIQUE**

<b>Protocoles</b>	<b>Signal minimum</b>	<b>Signal maximum</b>	<b>Signal moyen</b>	<b>Déviat ion standard moyenne</b>	<b>Nombre de pixel moyen des ROI</b>
<b>1</b>	112	221	145.94	17.67	1273.18
<b>2</b>	12.6	123.5	47.125	8.71	1132.45
<b>3</b>	100.3	247	175.48	23.70	1214.98
<b>4</b>	97.3	266.1	163.68	20.24	1083.72
<b>5</b>	29.9	152.3	57.56	7.96	917.84

**Tableau 24 : mesures du signal intra-artériel aortique par protocole**

## 2°) MESURE DU BRUIT EXTRA-CORPOREL

Protocoles	Bruit minimum	Bruit maximum	Bruit moyen	Déviati on standard moyenne	Nombre de pixel moyen des ROI
<b>1</b>	3.2	4.6	3.74	2.11	10125.82
<b>2</b>	2.9	8.9	4.18	2.39	9499.66
<b>3</b>	2.9	5.8	3.88	2.26	10908.66
<b>4</b>	3.1	5.9	3.81	2.14	9578.13
<b>5</b>	1.5	3.8	2.01	0.79	10921.4

**Tableau 25 : mesures du bruit par protocole**

## 3°) RAPPORT SIGNAL SUR BRUIT MOYEN CALCULE

Protocoles	Rapport signal sur bruit moyen calculé
<b>1</b>	37.96
<b>2</b>	10.27
<b>3</b>	44.16
<b>4</b>	41.95
<b>5</b>	27.55

**Tableau 26 : calcul du rapport signal sur bruit par protocole**

Le rapport signal sur bruit pour les antennes body est au mieux de 44.16 pour le 3<sup>ème</sup> protocole. L'antenne Torso donne un chiffre moyen de 10,27 et l'antenne vasculaire dédiée 27,55.

## **B) GRADING SEMI QUANTITATIF DE LA QUALITE DE REHAUSSEMENT :**

### 1°) TABLEAU GENERAL

Dans 86.08% des segments analysables, le grading a été jugé de très bon à moyen (grade 3 et 2) et seulement 6.6% est interprété comme médiocre (grade 1). Certains segments ne sont pas analysables (NA) en raison des amputations. Le 4<sup>ème</sup> protocole possède le meilleur grading; le deuxième protocole quant à lui le moins bon.



Protocoles	3	2	1	0	NA
1	522 74,36%	71 10,11%	37 5,27%	47 6,7%	25 3,56%
2	476 73,57%	40 6,18%	73 11,28%	46 7,11%	12 1,85%
3	616 77,88%	62 7,84%	55 6,95%	58 7,33%	0
4	660 83,23%	39 4,92%	38 4,79%	56 7,06%	0
5	588 80,66%	43 5,9%	35 4,8%	57 7,82%	6 0,82%
<b>Total</b>	<b>2862 78,95%</b>	<b>255 7,13%</b>	<b>238 6,6%</b>	<b>264 7,3%</b>	<b>-</b>

**Tableau 27 : répartition du score qualitatif de rehaussement par protocole**

## 2°) REPARTITION PAR PALIER ET PAR PROTOCOLE DU GRADING

**Tableaux 28 à 32 : répartition du score qualitatif de rehaussement par palier en fonction des protocoles**

### a) Protocole 1

GRADING	3	2	1	0	NA
PALIER 1	277 79.6%	46 12.8%	27 7.5%	10 2.8%	0
PALIER 2	81 84.4%	2 2.1%	1 1%	12 12.5%	0
PALIER 3	158 65.8%	23 9.6%	26 10.8%	8 3.3%	25 10.4%
PONTAGES	4	0	0	0	0
ARTERES DE GREFFON	2	0	0	0	0

### b) Protocole 2

grading	3	2	1	0	NA
PALIER 1	259 78.5%	29 8.8%	5 1.5%	35 10.6%	2 0.6%
PALIER 2	78 88.6%	1 1.1%	1 1.1%	8 9.1%	0
PALIER 3	133 60.5%	9 4.1%	66 30%	2 0.9%	10 4.5%
PONTAGES	6 66.7%	1 11.1%	1 11.1%	1 11.1%	0

### c) Protocole 3

grading	3	2	1	0	NA
PALIER 1	325 80.2%	36 8.9%	5 1.2%	39 9.6%	0
PALIER 2	96 88.9%	8 7.4%	0	4 3.7%	0
PALIER 3	188 69.6%	18 6.7%	50 18.5%	14 5.2%	0
PONTAGES	7 87.5%	0	0	1 12.5%	0

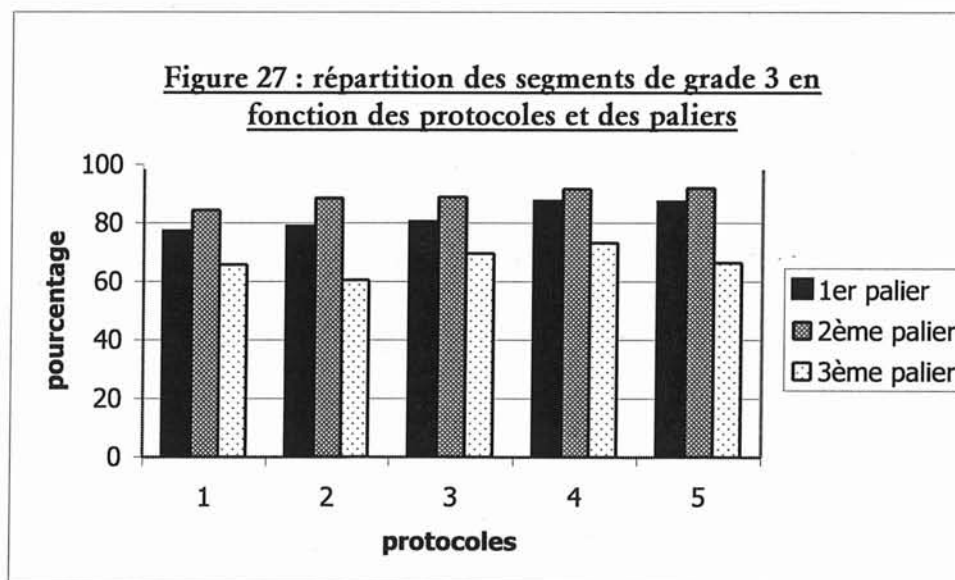
#### d) Protocole 4

grading	3	2	1	0	NA
PALIER 1	353 87.2%	14 3.5%	3 0.7%	35 8.6%	0
PALIER 2	99 91.7%	6 5.6%	0	3 2.8%	0
PALIER 3	198 73.3%	19 7%	35 13%	18 6.7%	0
PONTAGES	9	0	0	0	0
ARTERES DE GREFFON	1	0	0	0	0

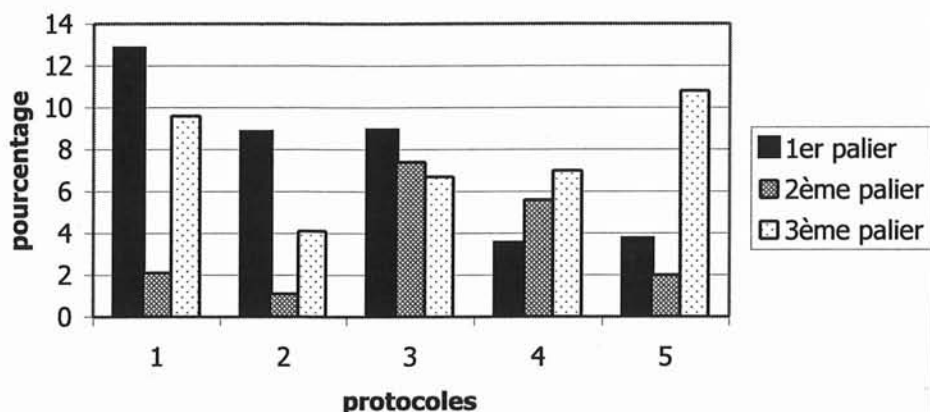
#### e) Protocole 5

grading	3	2	1	0	NA
PALIER 1	326 86.9%	14 3.7%	4 1.1%	31 8.3%	0
PALIER 2	92 92%	2 2%	0	6 6%	0
PALIER 3	166 66.4%	27 10.8%	31 12%	20 8%	6 2.4%
PONTAGES	4	0	0	0	0

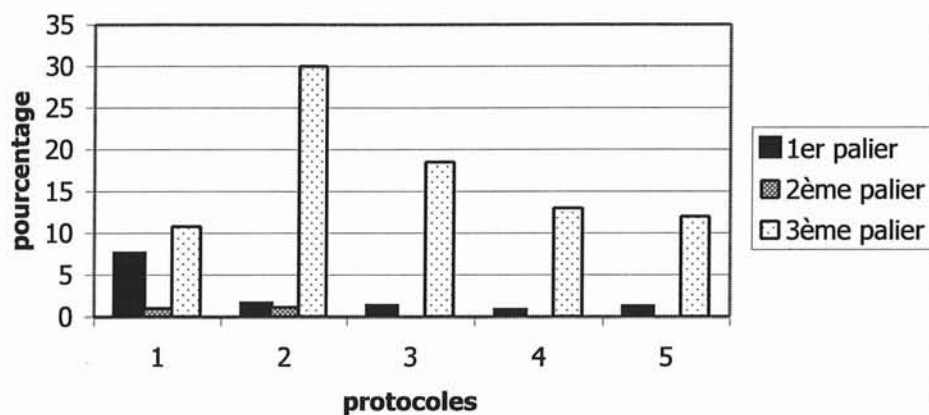
### 3°) GRAPHIQUES DE COMPARAISON PAR PALIER ET PAR PROTOCOLE



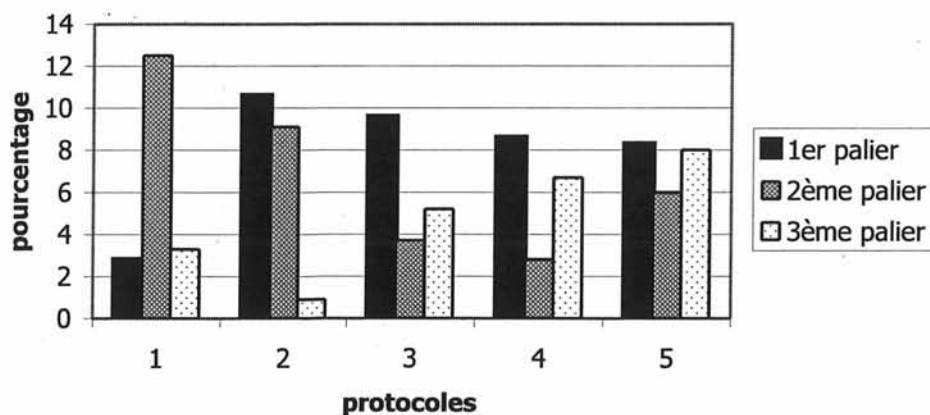
**Figure 28 : répartition des segments de grade 2 en fonction des protocoles et des paliers**



**Figure 29 : répartition des segments de grade 1 en fonction des protocoles et des paliers**



**Figure 30 : répartition des segments de grade 0 en fonction des protocoles et des paliers**



**Figures 27 à 30 : répartition en fonction des protocoles et des paliers des segments respectivement de grade 3, 2, 1 et 0**

### III/ ARTEFACTS

#### A) DONNEES GENERALES

##### **1°) COMPTE TOTAL D'ARTEFACTS**

En moyenne, 1,3 artefacts sont obtenus par segment artériel touché avec un pourcentage de segments touchés par un ou plusieurs artefacts de 64,9%. Le premier protocole contient le plus de segments non artefactés et les 3<sup>ème</sup> et 5<sup>ème</sup> protocoles le moins.

<b>PROTOCOLES</b>	<b>1</b>	<b>2</b>	<b>3</b>	<b>4</b>	<b>5</b>	<b>total</b>
<b>Nombre total de cotation d'artefacts</b>	444	522	755	700	691	<b>3112</b>
<b>Nombre de segments artefactés</b>	392	396	567	503	521	<b>2379</b>
<b>Nombre de segments total</b>	702	647	791	793	729	<b>3662</b>
<b>Nombre moyen d'artefacts par segment</b>	1.13	1.32	1.33	1.39	1.33	<b>1.30</b>
<b>Pourcentage de segments artefactés</b>	55.8	61.2	71.68	63.43	71.46	<b>64.9</b>

**Tableau 33 : données générales sur la répartition des artefacts**

##### **2°) COMPTE DES ARTEFACTS PAR PROTOCOLES ET PAR PALIERS**

<b>ARTEFACTS</b>	<b>Protocole 1</b>	<b>Protocole 2</b>	<b>Protocole 3</b>	<b>Protocole 4</b>	<b>Protocole 5</b>	<b>total</b>
<b>« Maki »</b>	2	0	9	1	1	<b>13</b>
<b>Exclusion</b>	9	7	4	11	7	<b>38</b>
<b>Métallique</b>	5	5	10	7	20	<b>47</b>
<b>Antenne</b>	12	27	20	26	41	<b>126</b>
<b>Mouvement</b>	32	22	88	97	61	<b>300</b>
<b>Troncature</b>	105	72	95	106	73	<b>451</b>
<b>Soustraction</b>	94	128	182	147	177	<b>728</b>
<b>Pollution veineuse</b>	186	261	347	304	311	<b>1409</b>
<b>Total</b>	445	522	755	699	691	<b>3112</b>

<b>Protocole</b>	<b>1</b>	<b>2</b>	<b>3</b>	<b>4</b>	<b>5</b>	<b>1-5</b>
<b>« maki »</b>	0,45%	0	1,19%	0,14%	0,14%	<b>0.42%</b>
<b>exclusion</b>	2,02%	1,34%	0,53%	1,57%	1,01%	<b>1.22%</b>
<b>métallique</b>	1,12%	0,96%	1,32%	1%	2,89%	<b>1.51%</b>
<b>antenne</b>	2,69%	5,17%	2,65%	3,72%	5,93%	<b>4.05%</b>
<b>mouvement</b>	7,19%	4,21%	11,66%	13,87%	8,83%	<b>9.64%</b>
<b>troncature</b>	23,6%	13,79%	12,58%	15,16%	10,56%	<b>14.49%</b>
<b>soustraction</b>	21.12%	24,52%	24,11%	21%	25,62%	<b>23.39%</b>
<b>pollution veineuse</b>	41.79%	50%	45,96%	43,49%	45,01%	<b>45.27%</b>

**Tableau 34 et 35 : compte et pourcentage d'artefacts par protocole**

Les 3 artefacts les plus fréquents sont : la contamination veineuse, les erreurs de soustraction et l'artefact de troncature.

Les artefacts de troncature et de mouvement sont plus fréquents au 1<sup>er</sup> palier.

L'artefact de soustraction et de pollution veineuse prédominent au deuxième et surtout au troisième palier.

	<b>palier 1</b>	<b>palier 2</b>	<b>palier 3</b>	<b>pontages</b>	<b>TOTAL</b>
<b>« maki »</b>	13	0	0	0	13
<b>exclusion</b>	30	5	2	1	38
<b>métallique</b>	26	1	18	2	47
<b>antenne</b>	66	13	47	0	126
<b>mouvement</b>	285	4	10	1	300
<b>troncature</b>	433	5	0	13	451
<b>soustraction</b>	100	212	414	2	728
<b>PV</b>	329	214	864	2	1409
<b>Total</b>	1282	454	1355	21	3112

	<b>palier 1</b>	<b>palier 2</b>	<b>palier 3</b>	<b>pontages</b>
<b>« maki »</b>	100%	0	0	0
<b>exclusion</b>	81,08%	13,51%	5,41%	2,63%
<b>métallique</b>	57,78%	2,22%	40%	4,26%
<b>antenne</b>	52.38%	10.32%	37,3%	0
<b>mouvement</b>	95,32%	1,34%	3,34%	0,33%
<b>troncature</b>	98,86%	1,14%	0	2,88%
<b>soustraction</b>	13.77%	29.02%	57,02%	0,27%
<b>PV</b>	23.38%	15.21%	61.41%	0.14%
<b>total</b>	41,78%	14,31%	43,91%	0,67%

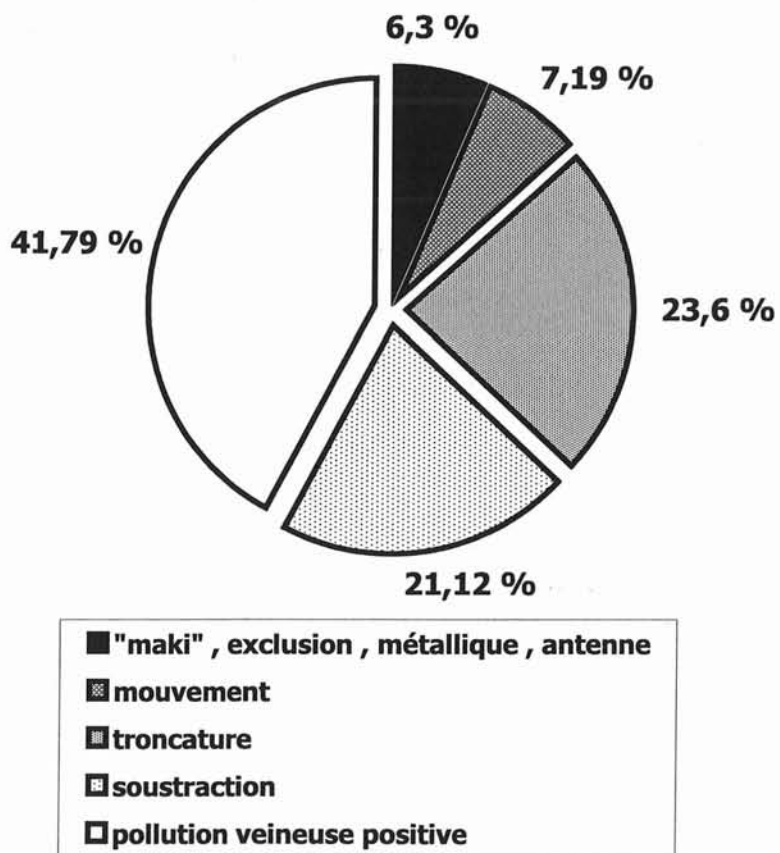
**Tableau 36 et 37 : compte et pourcentage d'artefacts par palier**

### 3°) RECAPITULATIF

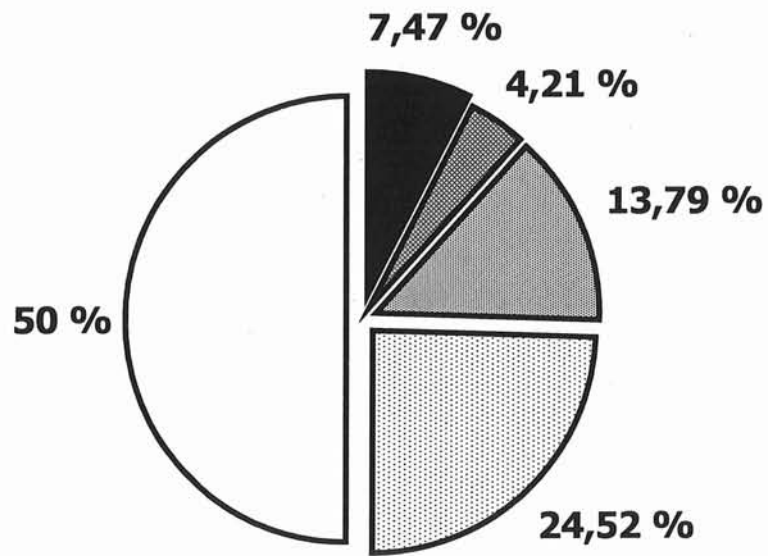
La répartition des principaux artefacts représentée en camembert permet de visualiser la part respective de chacun d'entre eux et permet une comparaison rapide entre les 5 protocoles

**Figures 31 à 35 : répartition des principaux artefacts pour les protocoles de 1 à 5**

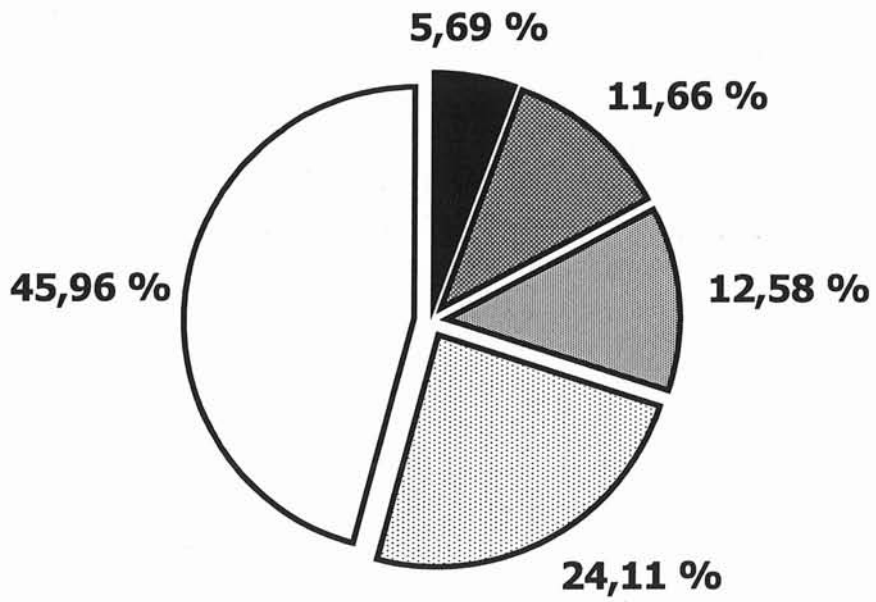
#### PROTOCOLE 1



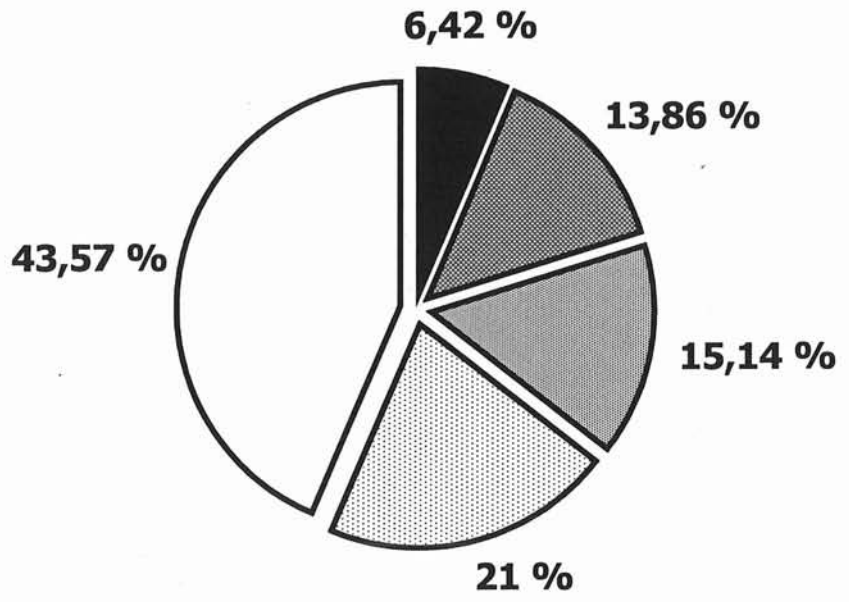
## PROTOCOLE 2



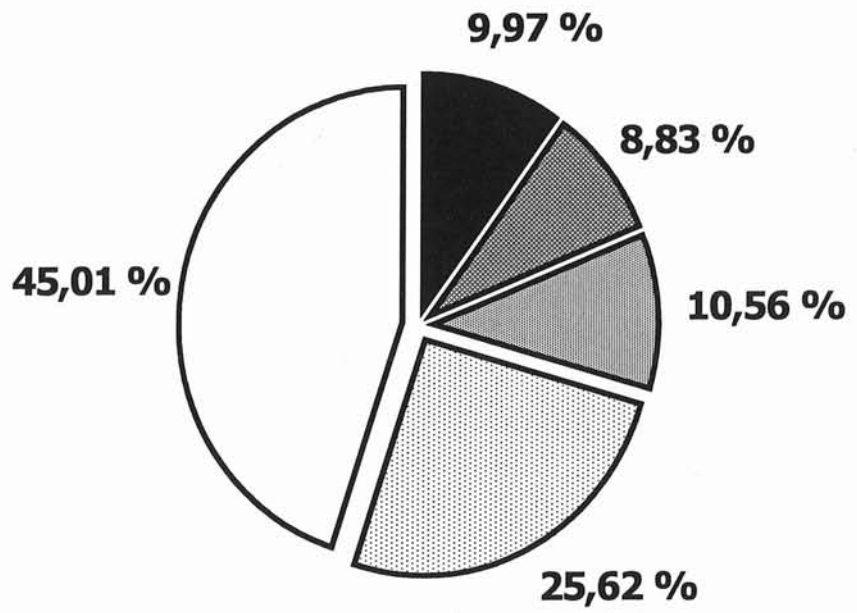
## PROTOCOLE 3



### PROTOCOLE 4



### PROTOCOLE 5





**4°) TABLEAUX GENERAUX DES ARTEFACTS EN FONCTION DES SEGMENTS ARTERIELS (EN NOMBRE ET POURCENTAGE)**

Artères	troncature	mouvement	métallique	soustraction	"Maki"	PV1	PV2	PV+	antenne	volume	Total
<b>Ao-S</b>	124	39	1	9	1	0	0	0	17	4	195
<b>TC</b>	8	48	-	8	-	4	0	4	6	2	76
<b>AMS</b>	0	59	-	6	-	19	5	24	5	2	96
<b>ARD</b>	1	55	3	5	-	61	39	100	6	1	171
<b>ARG</b>	1	54	1	5	-	56	50	106	4	-	171
<b>Ao-I</b>	118	3	6	6	2	2	0	2	3	-	140
<b>AMI</b>	-	27	-	5		1	0	1	2	-	35
<b>AIPD</b>	67	-	4	5	1	9	0	9	2	-	88
<b>AIPG</b>	49	-	4	5	1	11	0	11	1	-	71
<b>AIED</b>	23	-	1	8	1	9	1	10	4	-	47
<b>AIEG</b>	19	-	1	7	1	12	0	12	4	-	44
<b>AIID</b>	3	-	1	6	1	6	0	6	2	10	29
<b>AIIG</b>	3	-		5	1	6	0	6	2	10	27
<b>AFCD</b>	9	-	1	11	1	20	0	20	4	1	47
<b>AFCG</b>	8	-	3	9	3	17	1	18	4	-	45
<b>AFSD</b>	3	1	1	60	-	48	7	55	3	2	125
<b>AFSG</b>	2	1	-	59	-	39	7	46	4	2	114
<b>AFPD</b>	-	1	-	47	-	50	8	58	3	1	110
<b>AFPG</b>	-	1	-	46	-	52	3	55	3	-	105
<b>APOPD</b>	-	1	4	51	-	54	30	84	16	1	157
<b>APOPG</b>	-	1	3	47	-	61	24	85	10	-	146
<b>ATAD</b>	-	1		41	-	32	54	86	4	-	132
<b>ATAG</b>	-	1	2	39	-	36	45	81	4	-	127
<b>TTPD</b>	-	1		40	-	45	44	89	3	-	133
<b>TTPG</b>	-	1	2	39	-	48	39	87	3	-	132
<b>ATPD</b>	-	1	1	40	-	18	70	88	1	-	131
<b>ATPG</b>	-	1	2	39	-	18	67	85	2	-	129
<b>APD</b>	-	1	1	39	-	23	72	95	2	-	138
<b>APG</b>	-	1	3	39	-	21	63	84	2	1	130
<b>Culotte Aortique</b>	3	-	1	-	-	-	-	-	-	-	4
<b>Croisé</b>	-	1	-	-	-	-	-	-	-	-	1
<b>Fémoro-poplité D</b>	2	-	1	1	-	-	-	-	-	1	5
<b>Aorto-bi-fémoral</b>	7	-	-	-	-	-	-	-	-	-	7
<b>fémoro-TTP G</b>	-	-	-	1	-	1	-	1	-	-	3
<b>ilio-fémoral G</b>	1	-	-	-	-	-	-	-	-	-	1
<b>Artère greffon</b>	-	-	-	-	-	1	-	1	-	-	2
<b>TOTAL</b>	<b>451</b>	<b>300</b>	<b>47</b>	<b>728</b>	<b>13</b>	<b>780</b>	<b>629</b>	<b>1409</b>	<b>126</b>	<b>38</b>	<b>3112</b>

Artères	troncature	mouvement	métallique	soustraction	maki	PV1	PV2	PV+	antenne	volume
Ao-S	63,6	20	0,5	4,6	0,5	-	-	-	8,7	2,1
TC	10,5	63,2	-	10,5	-	5,3	-	5,3	7,9	2,6
AMS	-	61,5	-	6,3	-	19,8	5,2	25	5,2	2,1
ARD	0,6	32,2	1,8	2,9	-	35,7	22,8	58,5	3,5	0,6
ARG	0,6	31,6	0,6	2,9	-	32,7	29,2	62	2,3	-
Ao-I	84,3	2,1	4,3	4,3	1,4	1,4	-	1,4	2,1	-
AMI	-	77,1	-	14,3	-	2,9	-	2,9	5,7	-
AIPD	76,1	-	4,5	5,7	1,1	10,2	-	10,2	2,3	-
AIPG	69	-	5,6	7	1,4	15,5	-	15,5	1,4	-
AIED	48,9	-	2,1	17	2,1	19,1	2,1	21,3	8,5	-
AIEG	43,2	-	2,3	15,9	2,3	27,3	-	27,3	9,1	-
AIID	10,3	-	3,4	20,7	3,4	20,7	-	20,7	6,9	34,5
AIIG	11,1	-	0	18,5	3,7	22,2	-	22,2	7,4	37
AFCD	19,1	-	2,1	23,4	2,1	42,6	-	42,6	8,5	2,1
AFCG	17,8	-	6,7	20	6,7	37,8	2,2	40	8,9	-
AFSD	2,4	0,8	0,8	48	-	38,4	5,6	44	2,4	1,6
AFSG	1,8	0,9	-	51,8	-	34,2	6,1	40,4	3,5	1,8
AFPD	-	0,9	-	42,7	-	45,5	7,3	52,7	2,7	0,9
AFPG	-	1	-	43,8	-	49,5	2,9	52,4	2,9	-
APOPD	-	0,6	2,5	32,5	-	34,4	19,1	53,5	10,2	0,6
APOPG	-	0,7	2,1	32,2	-	41,8	16,4	58,2	6,8	-
ATAD	-	0,8	0	31,1	-	24,2	40,9	65,2	3	-
ATAG	-	0,8	1,6	30,7	-	28,3	35,4	63,8	3,1	-
TTPD	-	0,8	0	30,1	-	33,8	33,1	66,9	2,3	-
TTPG	-	0,8	1,5	29,5	-	36,4	29,5	65,9	2,3	-
ATPD	-	0,8	0,8	30,5	-	13,7	53,4	67,2	0,8	-
ATPG	-	0,8	1,6	30,2	-	14	51,9	65,9	1,6	-
APD	-	0,7	0,7	28,3	-	16,7	52,2	68,8	1,4	-
APG	-	0,8	2,3	30	-	16,2	48,5	64,6	1,5	0,8
Culotte Aortique	75	-	25	-	-	-	-	-	-	-
Croisé	-	100	-	-	-	-	-	-	-	-
Fémoro-pop D	40	-	20	20	-	-	-	-	-	20
Aorto-bi-fémoral	100	-	-	-	-	-	-	-	-	-
fémoro-TTP G	-	-	-	33,3	-	33,3	-	33,3	-	-
ilio-fémoral G	100	-	-	-	-	-	-	-	-	-
Artère greffon	-	-	-	-	-	50	-	50	-	-

**Tableau 38 et 39 : répartition des artefacts en fonction des segments artériels en nombre et pourcentage**

## **B) ARTEFACT DE TRONCATURE**

14.49% des segments artériels sont touchés par cet artefact qui prédomine pour tous les protocoles au premier palier et touche le plus souvent les segments aortiques supérieur et inférieur ainsi qu'iliaques primitifs, puis dans un quart au plus des cas les artères iliaques externes et fémorales communes: le pourcentage décroît alors que l'on progresse en distalité dans l'arbre artériel.

<b>Protocoles</b>	<b>1</b>	<b>2</b>	<b>3</b>	<b>4</b>	<b>5</b>
<b>Ao S</b>	100%	95.4%	100%	100%	100%
<b>Ao I</b>	91.7%	86.4%	92.6%	100%	96%
<b>T.C.</b>	6.4%	-	-	-	-
<b>A.I.P. D</b>	70.8%	50%	48.1%	55.5%	48%
<b>A.I.P. G</b>	58.3%	36.4%	33.3%	48.1%	32%
<b>A.I.E. D</b>	25%	22.7%	18.5%	22.2%	-
<b>A.I.E. G</b>	20.8%	13.6%	14.8%	25.9%	-
<b>A.F.C. D</b>	7.2%	-	-	-	-
<b>A.F.C. G</b>	6.4%	-	-	-	-

**Tableau 40 : segments artériels et troncature**

## **C) ARTEFACT D'EXCLUSION**

L'exclusion représente 1.22% des problèmes, tous protocoles confondus et touche le plus souvent le premier palier (81.08%). Il prédomine aux points de convexités vasculaires : artères iliaques internes, fémorales et poplités.

<b>Protocoles</b>	<b>1<sup>er</sup> palier</b>	<b>2<sup>ème</sup> Palier</b>	<b>3<sup>ème</sup> palier</b>	<b>Pontages</b>
<b>1</b>	5	2	1	1
<b>2</b>	5	2	0	0
<b>3</b>	3	1	0	0
<b>4</b>	10	0	1	0
<b>5</b>	7	0	0	0

**Tableau 41 : répartition des artefacts d'exclusion par palier et par protocole**

<b>Segments touchés</b>	<b>Compte des exclusions</b>
<b>Artères iliaques internes (A.I.I. D et G)</b>	20 52.6%

<b>Artères fémorales (A.F.C., A.F.S., A.F.P. D et G)</b>	6 15.8%
<b>Artères à visée viscérale (T.C., A.M.S., A.M.I. et A.R.)</b>	5 13.2%
<b>Aorte supérieure (Ao S.)</b>	4 10.5%
<b>Artères jambières</b>	1 2.6%
<b>Artère poplitée</b>	1 2.6%
<b>Pontage (fémoro-poplité droit)</b>	1 2.6%

**Tableau 42 : segments artériels et artefact d'exclusion**

#### **D) ARTEFACT « MAKI »**

0.42% des segments artériels sont acquis trop précocement et arborent un artefact dit de « Maki » ; ceci représente 5 patients sur l'ensemble de la population et touche toujours le premier palier et la zone de chevauchement entre le 1<sup>er</sup> et le 2<sup>ème</sup> palier. Il ne touche qu'un segment artériel distal de manière isolée dans 4 cas sur 5 et tous les segments artériels de la moitié inférieure du premier palier d'un examen.

<b>Protocoles</b>	<b>Nombre de patients concernés</b>
<b>1</b>	2
<b>2</b>	-
<b>3</b>	1
<b>4</b>	1
<b>5</b>	1

**Tableau 43 : nombre de patients touchés par l'artefact de « Maki »**

Les segments les plus touchés sont l'aorte inférieure et l'artère fémorale commune

<b>Segments touchés</b>	<b>Compte des « Maki »</b>
<b>Aorte (AO. S. et I.)</b>	3 23.1%
<b>Pelvis (A.I.P., A.I.E., A.I.I.)</b>	6 46.2%
<b>1<sup>ère</sup> zone de chevauchement (A.F.C.)</b>	4 30.8%

**Tableau 44 : segments artériels et artefact de « Maki »**

## **E) ARTEFACT METALLIQUE**

Ils sont liés à la présence d'objets étrangers métalliques sources d'une perturbation importante du champ. Ils représentent dans notre étude 1.51% des artefacts et prédominent au premier palier (notamment au pelvis). Le troisième palier est le second atteint par ordre décroissant.

<b>Protocoles</b>	<b>1<sup>er</sup> palier</b>	<b>2<sup>ème</sup> Palier</b>	<b>3<sup>ème</sup> palier</b>	<b>PONTAGE</b>
<b>1</b>	5	0	0	0
<b>2</b>	3	0	2	0
<b>3</b>	0	1	8	1
<b>4</b>	4	0	2	1
<b>5</b>	14	0	6	0

**Tableau 45 : répartition des artefacts métalliques par palier et protocole**

## **F) ARTEFACT DE MOUVEMENT**

Les artefacts de mouvement représentent 9.64% des artefacts totaux.

<b>Protocoles</b>	<b>1<sup>er</sup> palier</b>	<b>2<sup>ème</sup> Palier</b>	<b>3<sup>ème</sup> palier</b>	<b>PONTAGE</b>
<b>1</b>	32	0	0	0
<b>2</b>	22	0	0	0
<b>3</b>	87	0	0	1
<b>4</b>	93	4	0	0
<b>5</b>	51	0	10	0

**Tableau 46 : répartition des artefacts de mouvement par palier et protocole**

Ils prédominent au premier palier (95.32%) et touchent le plus souvent les vaisseaux à destinée viscérale (par ordre décroissant: artères rénales, artère mésentérique supérieure et tronc coélique).

<b>Segments du 1<sup>er</sup> palier</b>	<b>Protocole 1</b>	<b>Protocole 2</b>	<b>Protocole 3</b>	<b>Protocole 4</b>	<b>Protocole 5</b>	<b>Total</b>
Ao. S.	5 15.6%	4 18.2%	11 12.6%	14 15.1%	5 9.8%	39 13.7%
T.C.	7 21.9%	2 9.1%	15 17.2%	15 16.1%	9 17.6%	48 16.8%
A.M.S.	8 25%	4 18.2%	17 19.5%	17 18.3%	13 25.5%	59 20.7%
A.R.	12 37.6%	10 45.4%	32 36.8%	35 37.7%	20 39.2%	109 38.2%

**Tableau 47 : segments artériels et artefacts de mouvements**

## **G) ARTEFACT D'ANTENNE**

Il touche 4.05% des segments artériel. Il prédomine au 1<sup>er</sup> palier pour les 4 premiers protocoles et au 3<sup>ème</sup> palier pour le dernier. Ils sont majoritairement présents lors de l'utilisation des antennes en « réseau phasé » (1<sup>er</sup> palier du second protocole représentant 5.17% et 5<sup>ème</sup> protocole pour 5.93%, contre une moyenne de 3.02% pour les autres protocoles)

<b>Protocoles</b>	<b>1<sup>er</sup> palier</b>	<b>2<sup>ème</sup> Palier</b>	<b>3<sup>ème</sup> palier</b>	<b>PONTAGE</b>
<b>1</b>	4 33,33%	0	8 66,67%	<b>0</b>
<b>2</b>	23 85,19%	2 7,41%	2 7,41%	<b>0</b>
<b>3</b>	15 75%	1 5%	4 20%	<b>0</b>
<b>4</b>	19 73,08%	6 23,08%	1 3,85%	<b>0</b>
<b>5</b>	5 12,2%	4 9,76%	32 78,05%	<b>0</b>

**Tableau 48 : répartition des artefacts d'antenne par palier et protocole**

## **H) ARTEFACT DE SOUSTRACTION**

L'angiogramme peut être dégradé à tous les paliers par les imperfections de soustraction entre le masque et la séquence injectée. Cet artefact prédomine cependant au troisième palier et représente 23.39% des artefacts.

<b>Protocoles</b>	<b>1<sup>er</sup> palier</b>	<b>2<sup>ème</sup> Palier</b>	<b>3<sup>ème</sup> palier</b>	<b>PONTAGE</b>
<b>1</b>	0	26 27,66%	68 72,34%	0
<b>2</b>	14 10,94%	23 17,97%	90 70,31%	1
<b>3</b>	48 26,37%	56 30,77%	77 42,31%	1
<b>4</b>	19 12,93%	34 23,13%	94 63,95%	0
<b>5</b>	30 16,95%	62 35,03%	85 48,02%	0

**Tableau 49 : répartition des artefacts de soustraction par palier et protocole**

## **I) POLLUTION VEINEUSE (P.V.)**

Le retour veineux est physiologique mais peut gêner l'interprétation si l'intensité de son signal est au moins égal à l'artère adjacente.

<b>Pollution veineuse</b>	<b>Protocole 1</b>	<b>Protocole 2</b>	<b>Protocole 3</b>	<b>Protocole 4</b>	<b>Protocole 5</b>	<b>total</b>
<b>P.V. Positive</b> (grade 1 et 2)	186	261	347	304	311	<b>1409</b>
<b>Pourcentage</b> de P.V. positive par rapport au total d'artefact	41.79%	50%	45,96%	43.49%	45,01%	<b>45.27%</b>
<b>P.V. Gênante</b> (grade 2)	80	115	157	117	160	<b>629</b>
<b>Pourcentage</b> de P.V. gênante par rapport au total de pollution veineuse	43%	44.1%	45.2%	38.4%	51.4%	<b>44.6%</b>

**Tableau 50 : données générales concernant la pollution veineuse**

44.6% de la pollution veineuse est de signal au moins égal à l'artère, avec un minimum constaté pour le 3<sup>ème</sup> protocole et un maximum pour le dernier.

Le 2<sup>ème</sup> protocole est le plus touché par le retour veineux, le moins gêné est le premier protocole avec seulement 41.79% de segments artefactés par les veines.

<b>GRADING</b>	<b>P.V. positive</b>	<b>P.V. de grade 2</b>
<b>PALIER 1</b>	329 <sup>23,35%</sup>	96 <sup>15.26%</sup>
<b>PALIER 2</b>	214 <sup>15,18%</sup>	25 <sup>3.97%</sup>
<b>PALIER 3</b>	864 <sup>61,32%</sup>	508 <sup>80.76%</sup>
<b>PONTAGES</b>	2 <sup>0,14%</sup>	0

**Tableau 51 : répartition de la pollution veineuse par palier**

Il est constaté au premier palier un faible pourcentage de retour veineux de haut signal (15.26%) avec inversion pour le 3<sup>ème</sup> palier qui présente un taux de contamination de haut signal à 80.76%

### **1°) REPARTITION DES GRADES DE POLLUTION VEINEUSE PAR PALIER ET PROTOCOLE**

#### **a) Protocole 1**

<b>grading</b>	<b>0</b>	<b>1</b>	<b>2</b>	<b>+</b>
<b>PALIER 1</b>	315 <sup>87.5%</sup>	33 <sup>9.2%</sup>	12 <sup>3.3%</sup>	45 <sup>12.5%</sup>
<b>PALIER 2</b>	79 <sup>82.3%</sup>	15 <sup>15.6%</sup>	2 <sup>2.1%</sup>	17 <sup>17.7%</sup>
<b>PALIER 3</b>	117 <sup>48.8%</sup>	57 <sup>23.8%</sup>	66 <sup>27.5%</sup>	123 <sup>51.3%</sup>
<b>PONTAGES</b>	4	0	0	0
<b>GREFFON</b>	1	1	0	1

**b) Protocole 2**

<b>GRADING</b>	<b>0</b>	<b>1</b>	<b>2</b>	<b>+</b>
<b>PALIER 1</b>	273 82.7%	43 13%	14 4.2%	57 17.3%
<b>PALIER 2</b>	36 40.9%	49 55.7%	3 3.4%	52 59.1%
<b>PALIER 3</b>	68 30.9%	54 24.5%	98 44.5%	152 69.1%
<b>PONTAGES</b>	11	0	0	0

**c) Protocole 3**

<b>GRADING</b>	<b>0</b>	<b>1</b>	<b>2</b>	<b>+</b>
<b>PALIER 1</b>	308 76%	63 15.6%	34 8.4%	97 24%
<b>PALIER 2</b>	54 50%	45 41.7%	9 8.3%	54 50%
<b>PALIER 3</b>	75 27.8%	81 30%	114 42.2%	195 72.2%
<b>PONTAGES</b>	7 87.5%	1 12.5%	0	1 12.5%

**d) Protocole 4**

<b>GRADING</b>	<b>0</b>	<b>1</b>	<b>2</b>	<b>+</b>
<b>PALIER 1</b>	336 83%	46 11.4%	23 5.7%	69 17%
<b>PALIER 2</b>	65 60.2%	40 37%	3 2.8%	43 39.8%
<b>PALIER 3</b>	78 28.9%	101 37.4%	91 33.7%	192 71.1%
<b>PONTAGES</b>	9	0	0	0
<b>GREFFON</b>	1	0	0	0

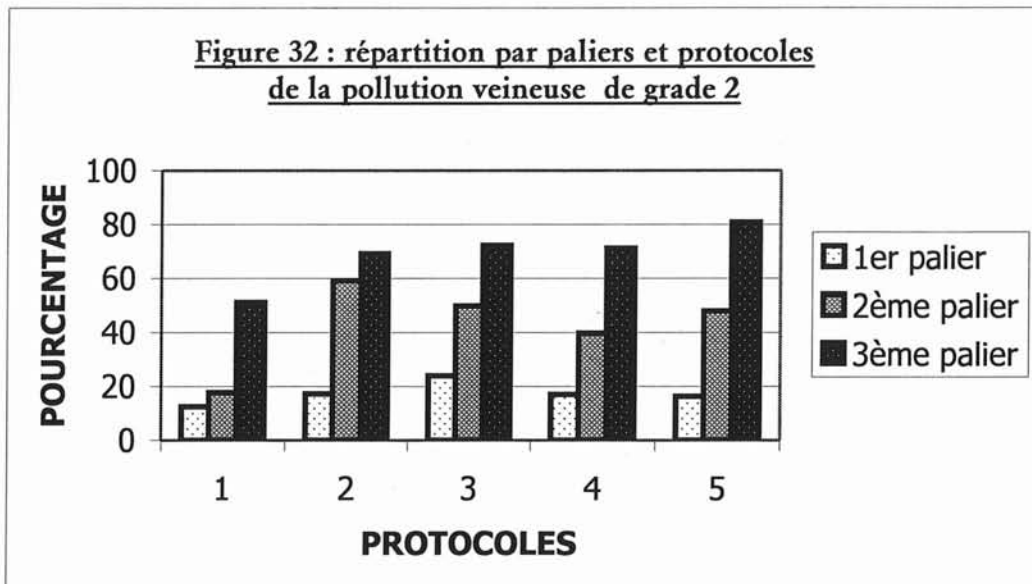
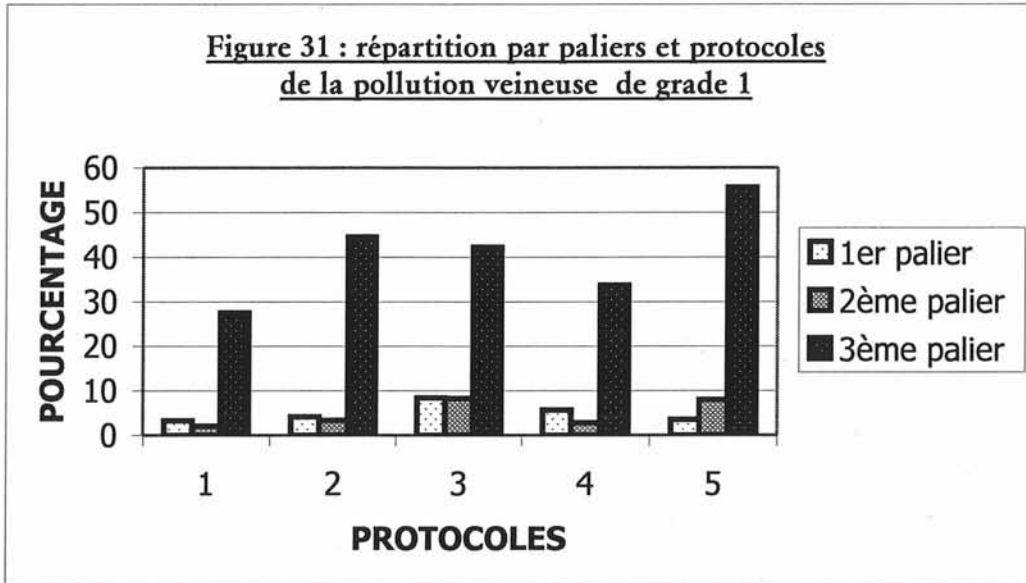
**e) Protocole 5**

<b>GRADING</b>	<b>0</b>	<b>1</b>	<b>2</b>	<b>+</b>
<b>PALIER 1</b>	314 83.7%	48 12.8%	13 3.5%	61 16.3%
<b>PALIER 2</b>	52 52%	40 40%	8 8%	48 48%
<b>PALIER 3</b>	48 19.2%	63 25.2%	139 55.6%	202 80.8%
<b>PONTAGES</b>	4	0	0	0

**Tableau 52 à 56 : répartition de la pollution veineuse par palier en fonction des protocoles**



**2°) TABLEAUX COMPARATIFS DE LA REPARTITION PAR PROTOCOLES ET PALIER DE LA POLLUTION VEINEUSE**



Figures 36 et 37 : répartition en fonction des protocoles et des paliers de la pollution veineuse respectivement de grade 1 et 2

**V/ VARIANTES ANATOMIQUES**

39 patients (31.2%) parmi les 125 étudiés présentent une variation anatomique d'au moins une artère et on totalise 47 variations pour l'ensemble de la population. 6

personnes présentent au moins 2 variations pour un maximum de 3 et touchant dans 83,3% les vaisseaux rénaux pour l'une de ces variantes.

<b>Localisations anatomiques</b>	<b>nombre</b>
Vaisseaux rénaux	29 <b>61.70%</b>
Trépied jambier	13 <b>27.66%</b>
Vaisseaux splanchniques	5 <b>10.64%</b>

**Tableau 57 : variations anatomiques par localisations**

- 20,8% des patients présentent une artère rénale double polaire; cette variation anatomique est bilatérale pour 2,4% de la population générale.
- 8,8% des patients présentent une anomalie du trépied ; cette variation est bilatérale pour 1,6% de la population générale
- 4% des patients présentent une variante des vaisseaux splanchniques.

## **VI/ ETUDE STATISTIQUE**

### **A) ETUDE DE LA CORRELATION INTER ET INTRA OBSERVATEUR**

<b>Critère</b>	<b>lecteur 1 (Protocole 1)</b>		<b>lecteur 2 (protocole 1)</b>		<b>lecteur 3 (protocole 5)</b>	
	<b>Po</b>	<b>Kappa</b>	<b>Po</b>	<b>kappa</b>	<b>Po</b>	<b>kappa</b>
<b>Amputations</b>	1	<b>1</b>	1	<b>1</b>	1	<b>1</b>
<b>Grading semi-quantitatif</b>	0.98	<b>0.95</b>	0.87	<b>0.73</b>	0.90	<b>0.72</b>
<b>Absence/présence d'artefact</b>	0.99	<b>0.99</b>	0.94	<b>0.88</b>	0.94	<b>0.87</b>
<b>Pollution veineuse</b>	0.99	<b>0.99</b>	0.89	<b>0.75</b>	0.96	<b>0.93</b>
<b>Artefact métallique</b>	0.99	<b>0.88</b>	0.99	<b>0.85</b>	0.99	<b>0.86</b>
<b>Artefact de troncature</b>	0.99	<b>0.99</b>	0.95	<b>0.82</b>	0.97	<b>0.84</b>
<b>Artefact de soustraction</b>	0.99	<b>0.99</b>	0.97	<b>0.90</b>	0.92	<b>0.77</b>
<b>Artefact d'antenne</b>	0.99	<b>0.85</b>	0.99	<b>0.82</b>	0.98	<b>0.80</b>
<b>Artefact de volume</b>	1	<b>1</b>	0.99	<b>0.94</b>	0.99	<b>0.66</b>
<b>Artefact de mouvement</b>	0.99	<b>0.98</b>	0.98	<b>0.83</b>	0.96	<b>0.73</b>

**Tableau 58 : concordances intra et inter-observateur**

La concordance intra observateur pour le premier protocole est excellente pour tous les critères étudiés.

La concordance inter observateur est bonne pour l'analyse du grading semi-quantitatif, des artefacts de volume, d'antenne, de soustraction et de mouvement pour le protocole 5, elle l'est également pour l'étude du grading et de la pollution veineuse du 1<sup>er</sup> protocole. Tous les autres critères possèdent une concordance excellente.

Pour le protocole 1 et le lecteur 1 la concordance pour la mesure du rapport signal sur bruit est de 0,81 pour une précision de 0,59-0,92 (62).

## **B) COMPARAISON DES PROTOCOLES**

### **1°) DESCRIPTION DE L'ECHANTILLON TOTAL**

Nous comparons pour chaque effet attendu (antenne et injection), la répartition socio-démographique des populations intéressées.

Les effets « antenne » correspondent à l'utilisation des antennes corps, Torso et vasculaire

Les effets « injection » correspondent à l'utilisation de DOTAREM<sup>®</sup> à 0,3 mmol/Kg, MULTIHANCE<sup>®</sup> 0,3 mmol/Kg et MULTIHANCE<sup>®</sup> à 0,15 mmol/Kg

nous notons pour la comparaison des effets « antenne » des différences statistiquement significatives pour les répartitions :

- du sexe des patients,
- de la présence de matériel prothétique,
- des antécédents de tabagisme.

Par contre pour la comparaison des effets « injection », les populations étudiées sont homogènes.

Les variables statistiquement différentes servent comme variables d'ajustement pour les tests statistiques.

Nous considérons l'utilisation de l'antenne Corps et de DOTAREM® à 0,3 mmol/Kg comme étant le(s) variable(s) de références puisqu'elles se retrouvent chacune dans 3 protocoles différents.

## **2°) COMPARAISON DES RAPPORTS SIGNAL SUR BRUIT**

### **a) Etude de l'effet « antenne » sur le rapport signal sur bruit**

Nous constatons un effet « antenne » hautement significatif pour chacune des antennes pour le rapport signal sur bruit. Le seuil de significativité pour les 3 effets « antenne » est inférieur à 0,0001. Ces différences significatives s'avèrent être au profit de l'antenne corps qui bénéficie du meilleur rapport en comparaison avec les deux autres antennes.

<b>Effet « antenne »</b>	<b>Moyenne ajustée</b>	<b>Intervalle de confiance</b>
<b>corps</b>	42,38	38,58 - 46,19
<b>vasculaire</b>	29,86	24,5 – 35,21
<b>Torso</b>	16,86	10,4 – 22,19

L'utilisation de l'antenne Torso est à l'origine de la baisse la plus importante du rapport signal sur bruit.

### **b) Etude de l'effet « injection » sur le rapport signal sur bruit**

Il n'existe pas de différence significative entre les différents rapports signal sur bruit en fonction des différentes modalités d'injection.

## **3°) COMPARAISON DU GRADING QUALITATIF DE REHAUSSEMENT VASCULAIRE**

### **a) Etude de l'effet « antenne » sur le grading qualitatif**

### **Aux premier, deuxième et troisième paliers :**

Les tests statistiques ne montrent pas d'effet « antenne » sur le grading qualitatif aux premier, deuxième ou troisième paliers.

### **b) Etude de l'effet « injection » sur le grading qualitatif**

#### **Au premier palier :**

Il existe significativement moins d'artères dont le rehaussement est jugé est bon (grading 2) lors de l'utilisation de MULTIHANCE® dilué, pour le premier palier par rapport au DOTAREM® triple dose ( $p=0,0037$ ).

#### **Au deuxième palier et troisième paliers :**

Les tests statistiques ne montrent pas d'effet « injection » sur le grading qualitatif aux deuxième ou troisième paliers.

## **4°) COMPARAISON DE L'ARTEFACT DE POLLUTION VEINEUSE**

### **a) Etude de l'effet « antenne » sur l'artefact de pollution veineuse**

#### **Aux premier, deuxième et troisième paliers :**

Les tests statistiques ne montrent pas d'effet « antenne » sur la présence ou la sévérité de la contamination veineuse aux premier, deuxième ou troisième paliers.

### **c) Etude de l'effet « injection » sur l'artefact de pollution veineuse**

#### **Au premier palier :**

Il existe significativement moins d'absence de pollution veineuse (PV0) lors de l'utilisation de MULTIHANCE® à 0,3 mmol/Kg, pour le premier palier par rapport au DOTAREM® à 0,3 mmol/Kg ( $p=0,0264$ ).

Il existe significativement plus de pollution veineuse de haut grade (PV2) lors de l'utilisation de MULTIHANCE® à 0,3 mmol/Kg, pour le premier palier par rapport au DOTAREM® à 0,3 mmol/Kg ( $p=0,0157$ ).

#### **Aux deuxième palier et troisième paliers :**

Les tests statistiques ne montrent pas d'effet « injection » sur la présence ou la sévérité de la contamination veineuse aux deuxième ou troisième paliers.

## **5°) COMPARAISON DE L'ARTEFACT D'ANTENNE**

### **a) Etude de l'effet « antenne » sur l'artefact d'antenne**

#### **Aux premier et deuxième paliers :**

Les tests statistiques ne montrent pas d'effet « antenne » sur la présence d'artefacts d'antenne.

On notera une différence presque significative en ce qui concerne les artefacts d'antenne au premier palier entre les protocoles utilisant l'antenne corps et celui utilisant l'antenne Torso ( $p=0,0655$ )

#### **Au troisième palier :**

Il existe significativement plus d'artefacts d'antenne lors de l'utilisation de l'antenne vasculaire, pour le troisième palier et par rapport à l'antenne corps ( $p=0,0001$ ).

## **6°) COMPARAISON DE L'ARTEFACT DE SOUSTRACTION**

### **a) Etude de l'effet « antenne » sur l'artefact de soustraction**

#### **Aux premier et troisième paliers :**

Les tests statistiques ne montrent pas d'effet « antenne » sur la présence d'artefacts de soustraction.

#### **Au deuxième palier :**

Il existe significativement plus d'artefacts de soustraction lors de l'utilisation de l'antenne vasculaire, pour le deuxième palier et par rapport à l'antenne corps ( $p=0,0066$ ).

# **DISCUSSION**

## **I/ DONNEES GENERALES**

### **A) ETUDE DE LA POPULATION**

En comptant 2.5 fois plus d'hommes que de femmes, la population totale de 125 patients donne une prédominance masculine que l'on retrouve dans la pathologie athéromateuse. La réalisation de l'angio-IRM diagnostique à un âge moyen d'environ 65 ans est également corrélée à la tranche d'âge communément touchée (entre la cinquième et la septième décennie).

Le faible nombre de patients par protocole entraîne un manque de puissance pour les tests statistiques de comparaison univariée des protocoles, nous avons donc opté pour une analyse multivariée.

#### **1°) FACTEURS DE RISQUE**

Le premier promoteur reste le tabac avec 62.4%, suivi du diabète (34.4%). 1/5<sup>ème</sup> de notre population présente ces 2 facteurs de risque. Les principaux facteurs de risque de la pathologie artérielle sont retrouvés dans des proportions similaires aux données bibliographiques (5, 6, 11, 33)

### **B) CRITIQUE DE L'ETUDE**

L'inclusion des différents patients dans l'étude a été réalisée sans randomisation et chaque patient n'a passé qu'un seul et unique examen, à l'exception d'une personne pour laquelle une ARM-3D a été prescrite dans le cadre du diagnostic (inclus dans le second protocole) et d'un contrôle post-opératoire (inclus dans le troisième protocole). Ceci entraîne une variabilité statistique inter individu importante dans chacun des groupes protocolaires.

Notre étude est également touché par le biais d'apprentissage qui représente l'amélioration sensible de la technique au fur et à mesure de la répétition des examens.

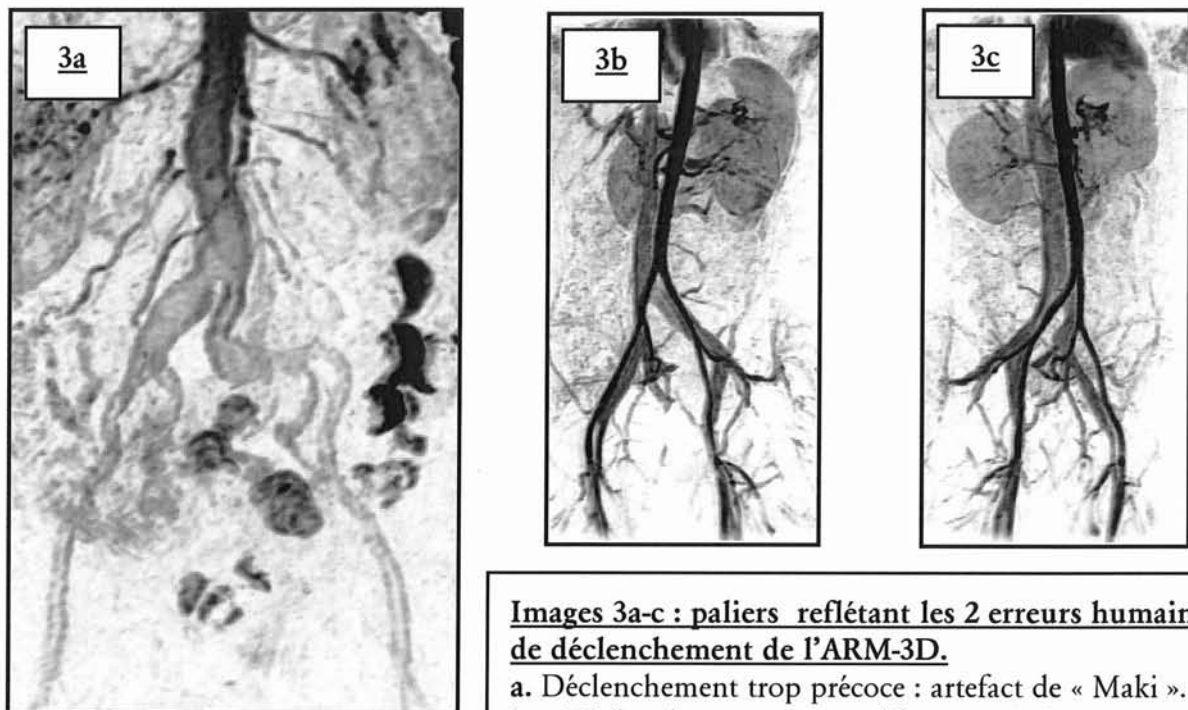


## II/ DONNEES TECHNIQUES

### A) EVALUATION DU DECLENCHEMENT PAR FLURO-IRM

L'efficacité du déclenchement par fluoro-IRM est évaluée dans notre étude à 98,4%. Elle est du même ordre que celle obtenue par Riederer (42) qui s'élève à 98,5%. Nous comptons également autant de défaillances informatiques pures (n=2) que d'erreurs humaines (un déclenchement trop précoce et un trop tardif) dont le résultat final est montré par l'image 3a-c.

La standardisation de cette technique à tous les examens d'ARM-3D et son utilisation est des plus simples. Le délai de commutation des séquences de 7 secondes dans notre étude est mis à profit pour préparer le patient à l'apnée.



Images 3a-c : paliers reflétant les 2 erreurs humaines de déclenchement de l'ARM-3D.

a. Déclenchement trop précoce : artefact de « Maki ».  
b-c. Déclenchement trop tardif : retour veineux cave et iliaque .

L'utilisation d'un codage centrique lors d'un déclenchement par fluoro-IRM n'est pas un facteur limitant.

**La fluoro-IRM utilisée comme méthode de déclenchement d'une acquisition d'ARM-3D avec encodage centrique est efficace.**

Le délai moyen entre l'injection et l'acquisition de la séquence est d'environ 41 secondes avec une fenêtre d'environ 30 secondes. Le pic sanguin de concentration de gadolinium dépend du débit d'injection :

- Watanabe (41) utilise un protocole d'injection à débit rapide (2-5 ml/s) et mesure par un bolus test chez un unique volontaire sain le début du premier passage de produit de contraste au niveau de l'aorte sous rénale (13 secondes), le pic de concentration (17 secondes) et le temps de transit (12 secondes).
- Schoenberg (63) démontre un pic de concentration sanguine pour l'aorte supra-rénale à 25 secondes pour un débit de 3 ml/s.
- Riederer (42) à un débit de 3 ml/s et pour 20 examens mesure un pic moyen à 19,5 secondes.

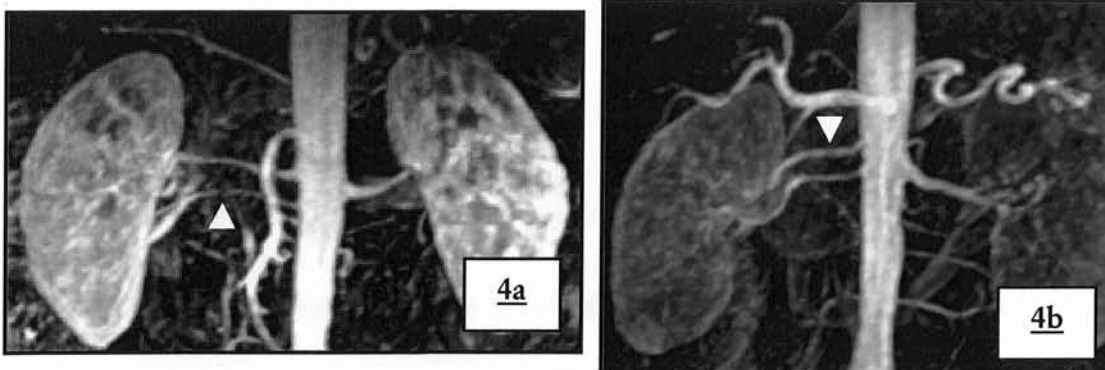
Notre délai de déclenchement, lorsque l'aorte inférieure est opacifiée de manière optimale à un débit 2 à 3 fois plus faible, est naturellement retardé, mais reste dans les limites habituellement admises.

## **B) INNOCUITE DE LA METHODE**

Aucun effet secondaire n'a été constaté dans l'heure suivant l'injection, ceci étant en corrélation avec les principales études traitant de la tolérance des chélates de gadolinium (22, 44, 64).

## **II/ VARIANTES ANATOMIQUES**

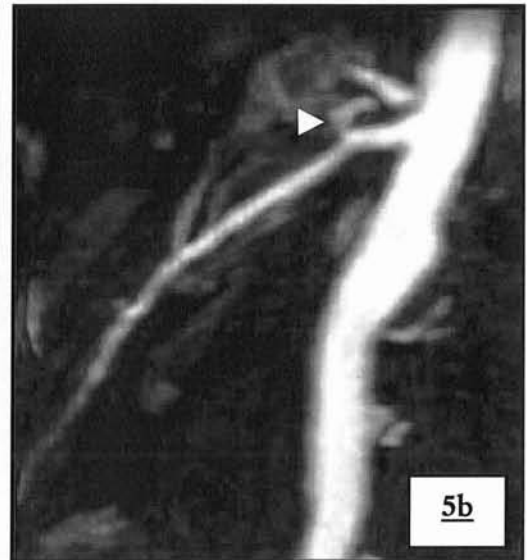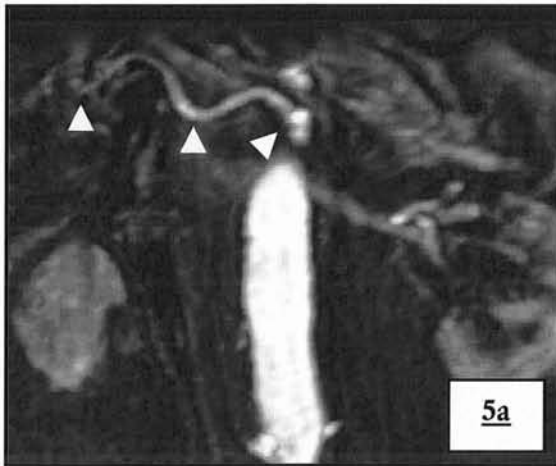
La fréquence de variation de distribution des artères rénales est conforme aux données de la littérature, avec seulement des artères rénales doubles constatées (images 4ab) (10).



**Images 4a-b : exemples de variations anatomiques artérielles rénales**

- a. Artère rénale double polaire inférieure droite.
- b. Artère rénale double polaire supérieure droite.

4% de notre population possède une anomalie des vaisseaux splanchniques (images 5ab, 6a-c, 7ab et 8a-c): ces résultats sont difficilement corrélables aux références bibliographiques en raison de la fréquence de l'artefact de mouvement: en effet, les vaisseaux splanchniques étant beaucoup plus sévèrement touché (*cf. chapitre discussion IV/ E) artefact de mouvement p 161*), la caractérisation exacte de la variante n'est souvent pas possible.

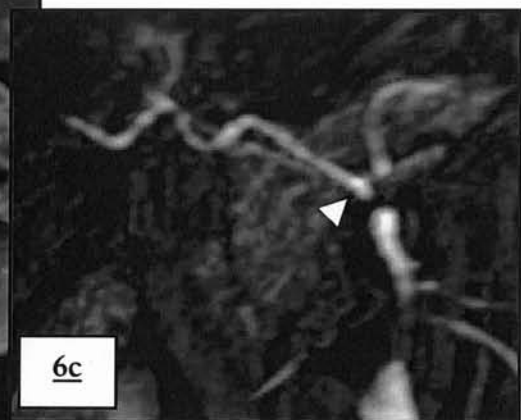
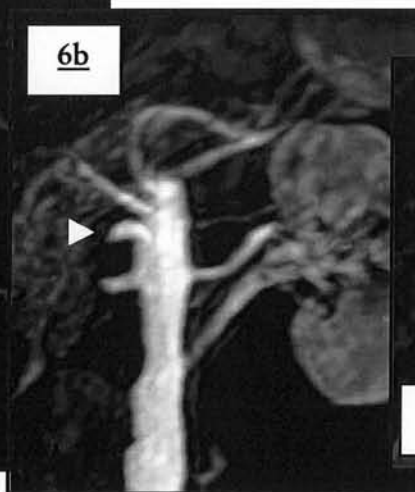
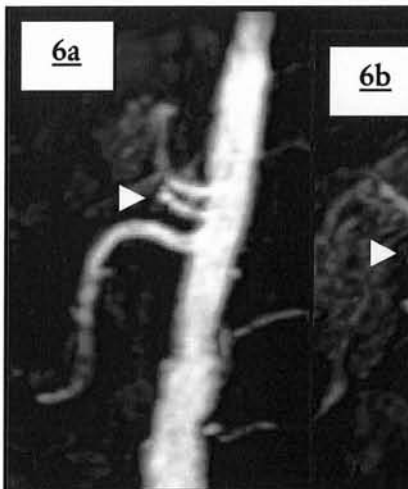
**Images 5a-b : tronc cœliaque incomplet associé à un tronc hépatomésentérique**

a. MPVR de face .

b. MPVR de profil.

Naissance de l'artère hépatique à la portion horizontale de l'AMS.



**Images 6a-c: tronc cœliaque incomplet gastrosplénique avec naissance séparée de l'artère hépatique**

L'artère hépatique (◄) naît à la face antérieure de l'aorte.

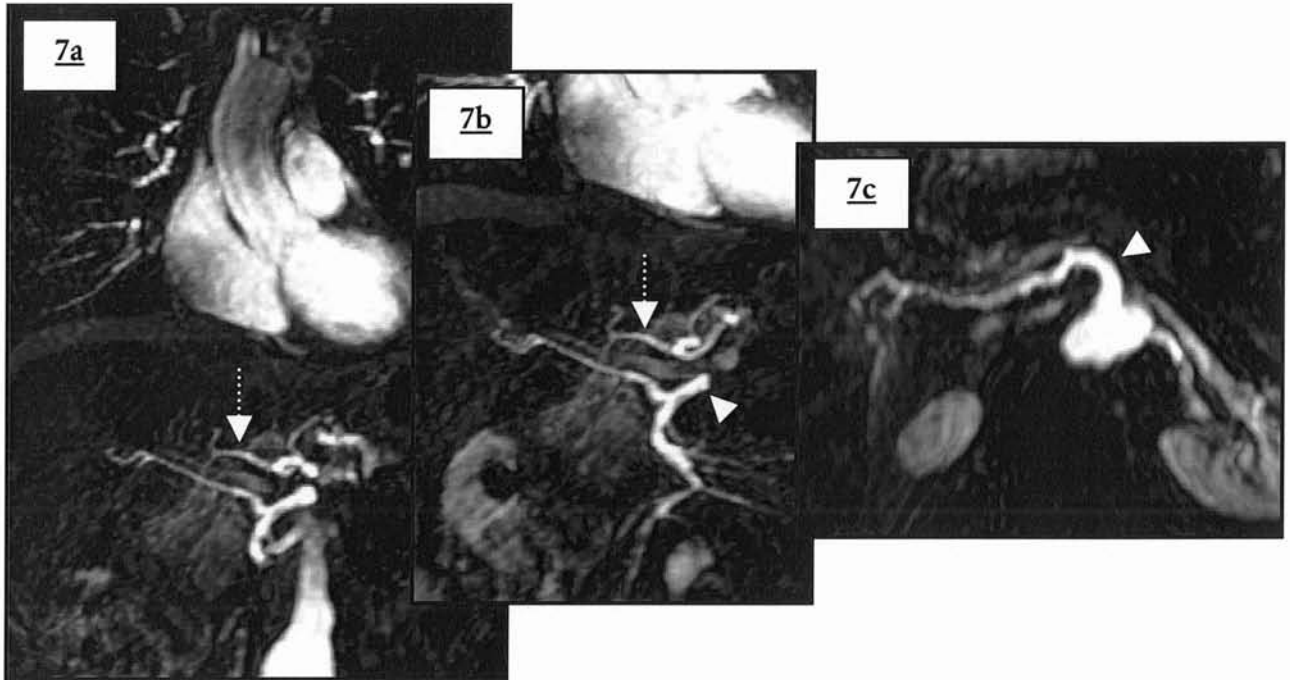
a. MPVR de profil .

b. MPVR de 3/4 .

c. MPVR de face : gerbe des vaisseaux splanchniques naissant de l'aorte en trois troncs.

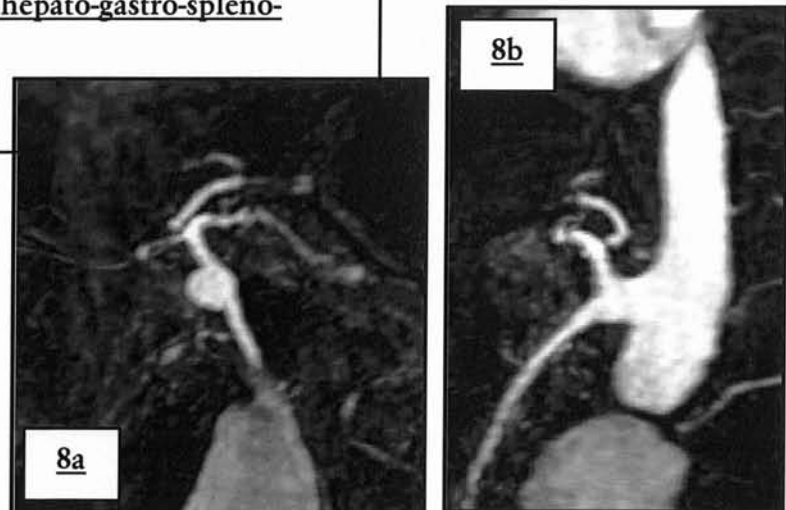
**Images 7a-c : tronc cœliaque incomplet ; tronc hépatomésentérique et artère hépatique gauche issue du tronc cœliaque**

- a. MPVR de face : tronc hépatomésentérique (▼), artère hépatique gauche(⋮ )  
b. MPVR oblique MPVR axiale dans le plan de l'artère hépatique principale.  
c. MPVR axiale dans le plan de l'artère hépatique principale.



**Images 8a-b : tronc commun hépato-gastro-spléno-mésentérique**

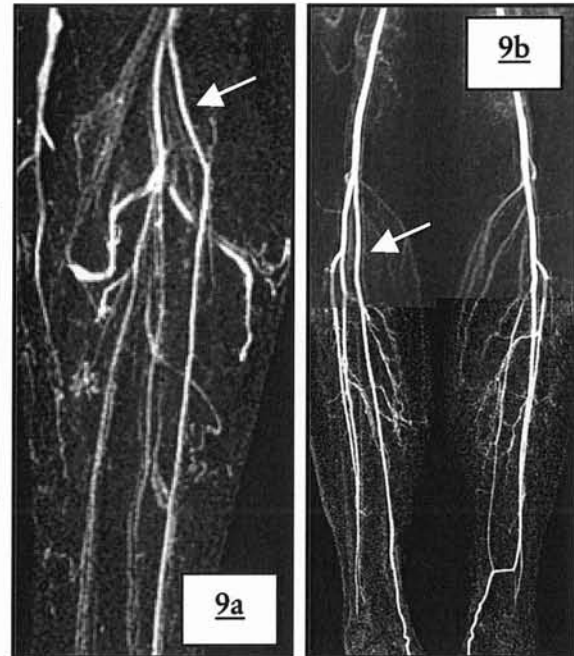
- a. MPVR de face.  
b. MPVR de profil.



Les anomalies des trépieds jambiers sont présentes dans notre étude pour 8,8% des personnes incluses (images 9ab). De nouveau, en raison de la fréquence des artefacts constatés au troisième palier, surtout par superposition veineuse (*cf.*

chapitre discussion IV/ H) pollution veineuse p 174) leur description précise peut s'avérer délicate.

**Images 9a-b : Exemples de variations anatomiques artérielles jambières**  
 a. Jambe gauche ; MIP de face : naissance haute de l'artère tibiale antérieure.  
 b. Jambe droite ; naissance séparée et haute de l'artère tibiale postérieure droite.



Plusieurs études ont montré que l'ARM est une technique fiable dans le dépistage de variantes anatomiques : la série de Van Hoe (43) comparant l'ARM simple phase et l'ARM multiphase affiche des chiffres de sensibilité et spécificité satisfaisants pour l'ARM-3D

Variantes anatomiques des artères abdominales	ARM Multiphase			ARM-3D		
	Nombre de patients	Sensibilité	spécificité	Nombre de patients	Sensibilité	spécificité
	10	90%	100%	8	88%	100%

**Tableau 59 : performance de l'ARM dans la détection des variantes anatomiques**

L'ARM multiphase compense son manque de résolution spatiale (voxel 5 fois plus volumineux) par sa résolution temporelle pour la détection des variations anatomiques notamment rénales. L'ARM-3D restant supérieure pour la visualisation des artères de très petit calibre.

Le traitement des images par soustraction est obligatoire afin de ne pas rater une artère de fin calibre : en l'absence de soustraction (60) (41) ces artères variantes

(polaire rénale par exemple) peuvent disparaître lors de l'utilisation d'un rendu MIP en raison de l'hypersignal de la graisse.

### **III/ QUALITE DU REHAUSSEMENT**

#### **A) RAPPORT SIGNAL SUR BRUIT**

Ce rapport est le témoin du niveau de contraste obtenu qui correspond dans notre étude au degré d'opacification intra vasculaire (aortique supérieur) par rapport au bruit de fond figuré par l'intensité du signal de l'air autour du patient.

Le bruit est de signal similaire pour tous les protocoles.

On note une diminution significative paradoxale de ce rapport pour les protocoles 2 et 5, utilisant les antennes en réseau phasé (*cf. chapitre discussion V/ comparaison, p 182*).

#### **B) GRADING SEMI-QUANTITATIF**

La majorité des segments artériels en zone saine est interprétée par les lecteurs comme ayant une opacification jugée très bonne, ceci à tous les paliers, et permettant donc une analyse de la pathologie sténotique artérielle. Ces résultats confortent la place de l'IRM comme véritable examen compétiteur de l'angiographie par ponction artérielle (Gold standard) quant à la cartographie lésionnelle de l'artériopathie diffuse.

La comparaison des pourcentages de la répartition des degrés de rehaussement en fonction des protocoles et des paliers, montre :

##### **Au premier palier :**

- Une nette majorité du grading de type 3 (82.48%).
- Le meilleur taux de grade 3 est constaté dans le protocole 4, pour lequel la demi-dose de gadolinium est utilisée.
- L'artère mésentérique inférieure est majoritairement jugée de grade 2, vraisemblablement en raison de son calibre millimétrique.
- le pourcentage le plus important d'artères non visualisées échoie au protocole

### **Au second palier :**

- Une nette majorité de grading de type 3 (89.12%), le meilleur taux étant pour le 5<sup>ème</sup> protocole
- l'augmentation du pourcentage de grade 0, expliquée par la prédominance des thromboses artérielles à cet étage.

### **Au dernier palier :**

- majorité moins prononcée des segments de grade 3 (67.12%), le meilleur protocole étant le 4<sup>ème</sup> à demi-dose de gadolinium.
- prédominance du nombre de segments artériels de grade 1 par rapport au grading 2 (les artères jambières sont plus souvent interprétées comme médiocre plutôt que bonne, particulièrement au 2<sup>ème</sup> protocole).

L'hétérogénéité de répartition des différents grades de rehaussement s'accroît pour les gradings 0 et 1. Ceci est en partie lié aux pathologies artérielles présentées par les patients touchant de manière non homogène les différents segments étudiés : Le grading qualitatif 0 est utilisé lorsque les segments natifs ne sont pas visualisés le plus souvent en raison d'une thrombose totale de l'axe. Pour le grade 1 de rehaussement vasculaire, l'artérite distale est habituellement responsable de la visibilité médiocre de l'artère au palier jambier, la réinjection rétrograde post thrombotique par un réseau de collatéralité ou grâce à une dérivation chirurgicale donne de la même manière une opacification d'intensité moindre.

L'ARM-3D en suivi de bolus réalisée en routine dans un temps total d'environ 30 minutes, permet d'opacifier la totalité de l'arbre artériel, tout au moins les deux premiers paliers, à l'aide d'une seule injection de manière à permettre une interprétation optimale avec 86,08% de segments bien rehaussés. Le dernier palier est particulièrement intéressant : Il possède un taux largement acceptable de segments de grade 3 (67.12%) et autoriserait systématiquement une interprétation s'il ne s'ajoutait pas différents artefacts : une artère jugée de grade 2 est interprétable : il est normal que le signal du bolus s'abaisse au fur et à mesure de sa course. Le 4<sup>ème</sup> protocole affiche une qualité de rehaussement aussi bonne voire meilleure pour ce palier, indiquant la possibilité d'utiliser une dose de gadolinium plus faible. L'inversion de fréquence au troisième palier pour les gradings 2 et 1, est lié au

temps très retardé auquel la séquence est acquise (1 minute et 44 secondes en moyenne après l'injection) : la dilution du gadolinium, son passage dans les capillaires et son retour par le réseau veineux sont autant de facteurs diminuant le contraste intra-artériel.

## **IV/ ARTEFACTS**

Les artefacts sont des éléments non désirés apparaissant sur l'image finale, et sont liés au processus radiologique dans son ensemble. Une image sans artefacts est le but de toute optimisation radiologique. Les artefacts et pièges possibles sont nombreux en ARM (65).

### **A) ARTEFACTS D'EXCLUSION**

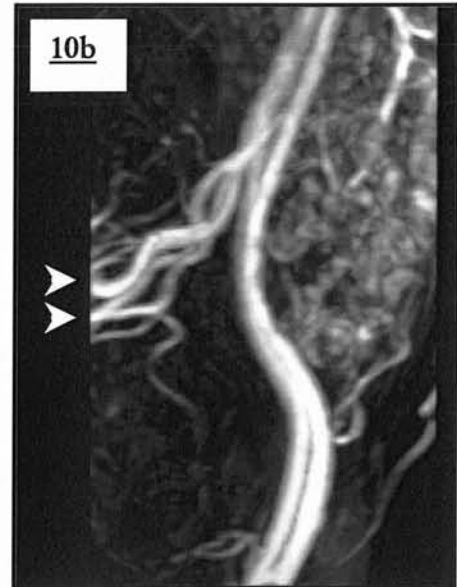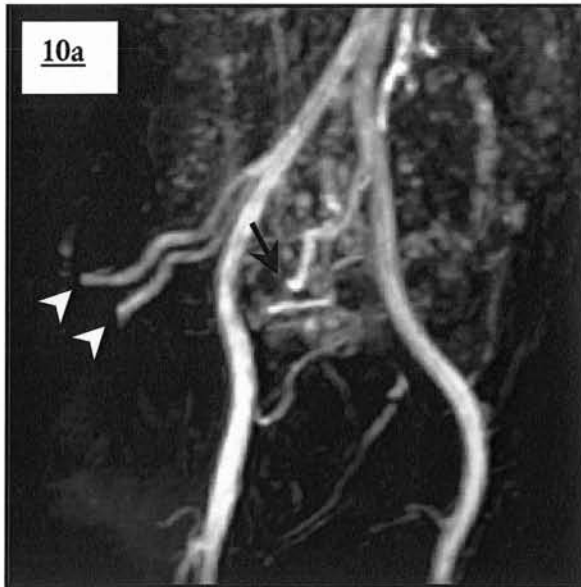
L'insuffisance de couverture anatomique est opérateur dépendant puisqu'elle résulte d'une erreur de placement du volume tridimensionnel qui ne couvre que partiellement le réseau vasculaire souhaité.

L'utilisation en ARM d'un champ de vue maximal permet de s'affranchir de ce problème dans le plan coronal, cependant le positionnement du volume 3D peut s'avérer délicat dans le sens antéro-postérieur : les tortuosités de l'aorte et de ses branches, la situation postérieure rénale, l'absence d'alignement physiologique des artères des membres inférieures sont des difficultés classiques.

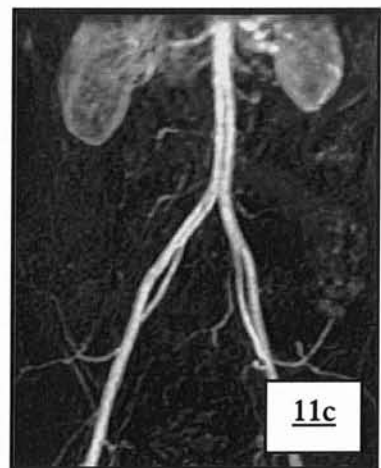
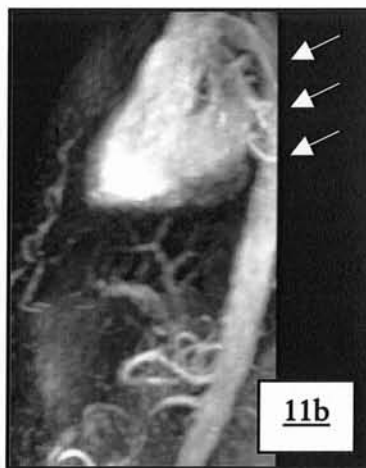
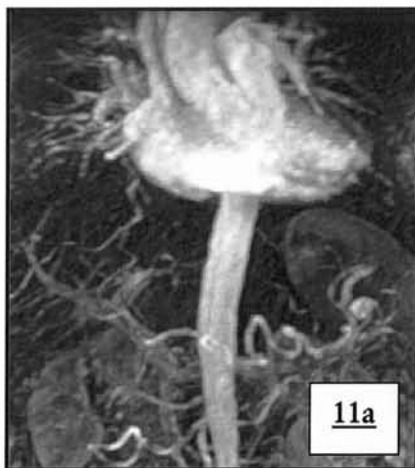
Les artères iliaques (Images 10ab) sont les plus touchées (un cas sur deux) : elles sont le plus souvent sacrifiées en raison de leur direction postérieure et de la limitation obligée de l'épaisseur du bloc qui influe directement sur la durée de la séquence et pour laquelle, si l'ensemble de l'abdomen était inclus dans le volume 3D, le temps d'apnée nécessaire serait prohibitif.

Il est arrivé que l'aorte rétro-cardiaque thoracique descendante, de par sa course très postérieure, échappe à l'exploration soit par élimination en arrière ou en haut du volume (Images 11a-c). Son exclusion n'est cependant pas dommageable pour l'examen.





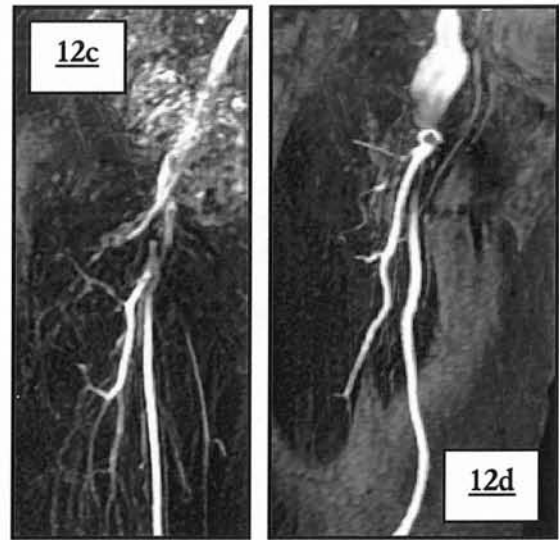
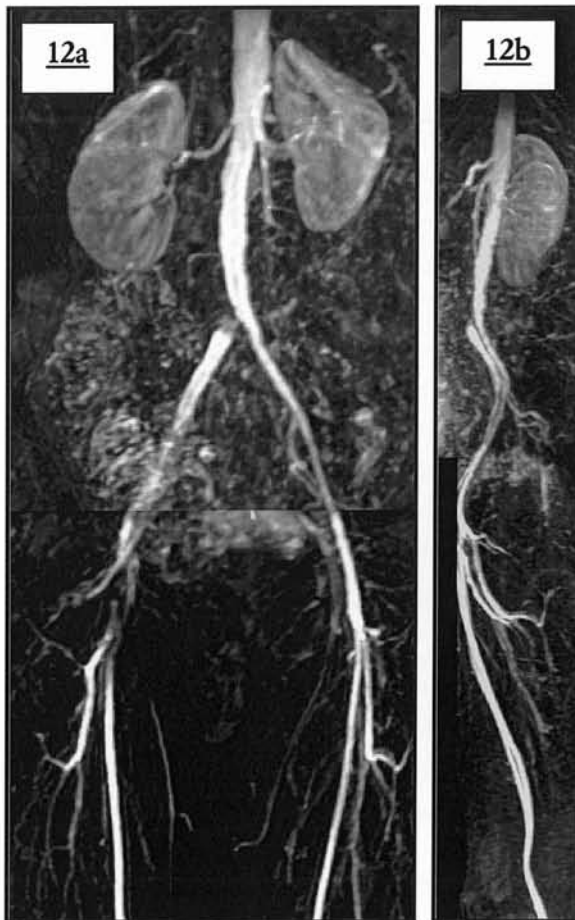
**Images 10 a-b : exclusion de la distalité des artères iliaques internes**  
 a. Vue pelvienne de  $\frac{3}{4}$  (arrêt brusque de l'opacification )  
 b. Vue pelvienne de profil (exclusion des 2 artères iliaques)



**Images 11a-c : exemples d'exclusion aortique supérieure**  
 a. Malposition antéro-postérieure du bloc de face (non détectable) en raison du post-traitement MIP  
 b. Malposition antéro-postérieure du bloc: vue de profil  
 c. Malposition coronale du bloc

Lorsque les artères fémorales ou poplitées sont touchées, l'exclusion se situe en règle générale au niveau des points de convexités antérieures ou postérieures

(images 12a-d et 13a-b). En général, une portion vasculaire en dehors du volume d'exploration par malposition du bloc de coupes apparaît faussement occluse affectant alors le rendement diagnostique. Ainsi pour un patient l'arrêt brusque de l'opacification de l'artère tibiale postérieure et péronière a nécessité la vérification de la position des coupes de profil afin d'éliminer le piège de l'exclusion : il s'est avéré que ces deux artères jambières n'étaient pas incluses dans l'acquisition (Images 14a-b) et semblaient faussement obstruées. L'absence de réseau collatéral dans ce cas est un indice en faveur d'une sténose d'origine artefactuelle.



**Images 12a-d : Pseudo-obstructions fémorales dues à une exclusion volumique**

- a. Trépid fémoral de face (pasting) : pseudo-obstruction fémorale commune et superficielle ; sténose significative vraie en virole de l'artère iliaque primitive droite.
- b. Trépid fémoral correspondant de profil. (exclusion de la portion antérieure du trépid).
- c. Trépid fémoral correspondant de face (détail).
- d. Exclusion antérieure d'un anévrisme anastomotique fémoral commun et de l'artère fémorale superficielle droite.



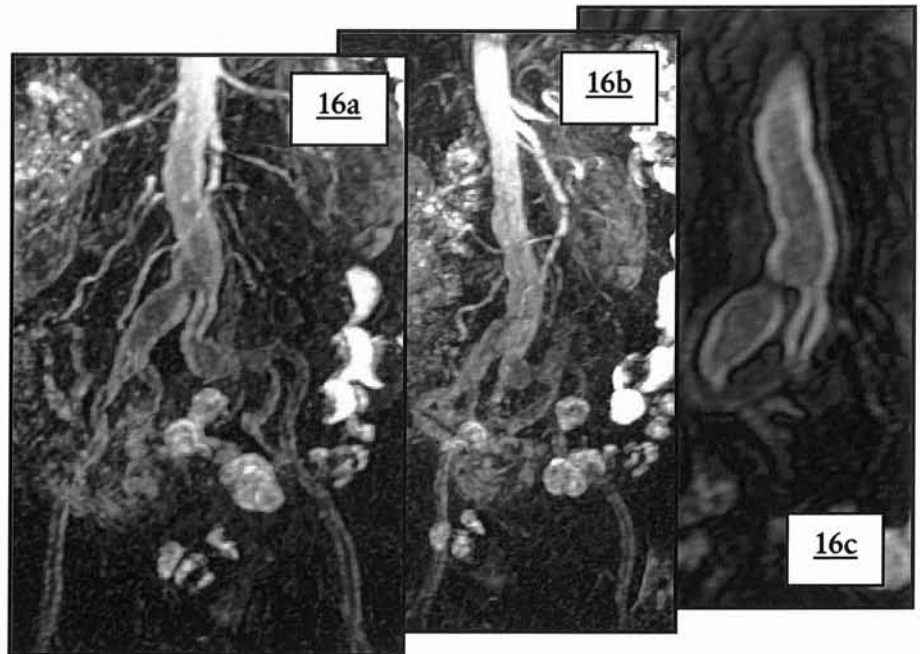
En raison de son caractère opérateur dépendant, cet artefact n'est pas pris en compte dans les comparaisons de protocoles.

Dans tous les cas, ce problème peut être évité facilement en alignant dans le même plan, la totalité des portions vasculaires que l'on souhaite explorer avec si besoin, entrave des membres inférieurs, et en s'assurant notamment sur l'acquisition non injectée de la bonne position du volume par rapport aux différents axes vasculaires et surtout par rapport aux éventuelles dérivation chirurgicales. Le développement par certains constructeurs d'un repérage initial dans 3 plans orthogonaux facilite grandement le positionnement du volume, et n'excuse plus cette erreur opérateur-dépendant. L'acquisition en 3 dimensions permet lors de l'interprétation de l'examen une rotation sur 360° aidant à la reconnaissance de ce piège.

## **B) ARTEFACT DIT DE « MAKI »**

Cet artefact caractéristique décrit pour la première fois par Maki J. H. (66, 67) résulte d'une acquisition trop précoce des données par rapport à l'arrivée du bolus et dépend donc fortement de

la détermination du délai entre l'injection et le lancement de la séquence. L'artefact dit de « Maki » prend la forme d'un rehaussement en hypersignal longeant les bords du vaisseau touché, alors que le centre de la lumière apparaît en hypo-signal lui



donnant un aspect d'anneau hyper-intense dans le plan axial (images 16 a-c).

### **Images 16 a-c : artefact dit de « Maki »**

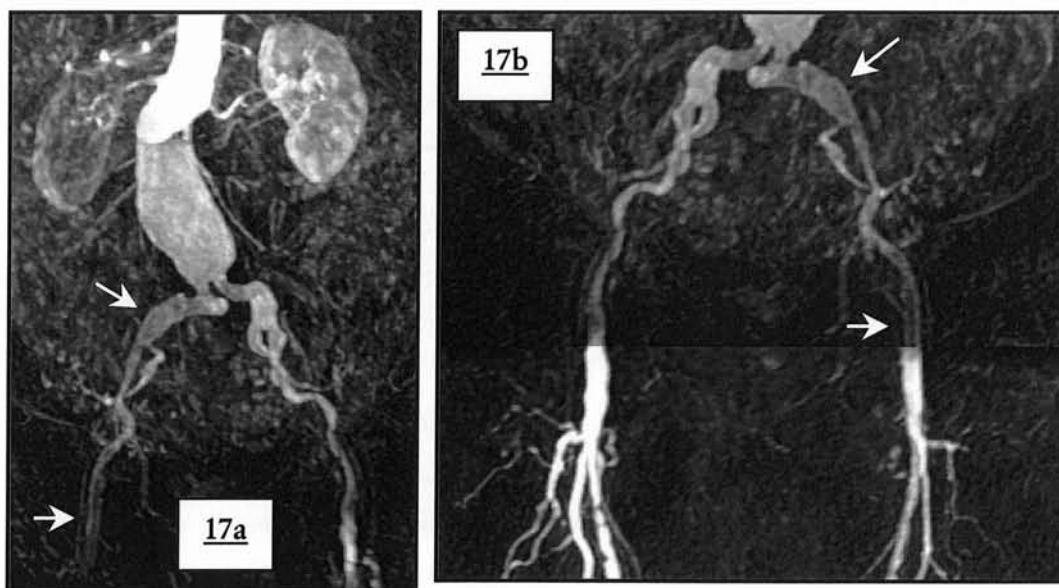
- a. Angiogramme MIP de face : hypersignal des berges de tous les segments artériels à partir de l'aorte abdominale sous rénale.
- b. Angiogramme MIP de  $\frac{3}{4}$ .
- c. Image non soustraite de l'aorte abdominale sous rénale.

Cette manifestation provient d'un échantillonnage des données en contraste correspondant aux lignes centrales de l'espace de k avant l'arrivée du bolus, alors que l'échantillonnage des lignes périphériques commandant la résolution spatiale, et la netteté des contours sont acquises pendant le bolus.

L'utilisation d'un codage centro-elliptique ou centré augmente le risque d'obtenir cet artefact puisque l'encodage des basses fréquences possède une fenêtre plus étroite. Dans le cas d'un déclenchement par fluoro-IRM il est lié dans un cadre général à une faute humaine (lancement trop précoce de la séquence).

D'autres facteurs peuvent entrer en compte: l'existence d'une défaillance cardiaque lors de l'injection, le ralentissement de la course du bolus par remplissage d'un anévrisme de l'aorte abdominale sous rénale non connu (images 17ab), variabilité inter et intra-patient de la vitesse d'écoulement du sang dans les membres inférieurs.

C'est un artefact qui reste rare (0.42% des segments artériels) touchant 4% des patients, le plus souvent au 1<sup>er</sup> palier pour les raisons précédemment exposées; 1 seul palier sur 325 dans notre étude est réellement dégradé (image 16a-c) démontrant l'efficacité du déclenchement humain par fluoro-IRM. En dehors de cas catastrophiques ne permettant pas l'analyse d'un palier, la lecture attentive des images le retrouve en regard des artères jonctionnelles entre le 1<sup>er</sup> et le 2<sup>ème</sup> palier (images 17a-b et 18)



**Images 17 a-b : artefact de maki lié à un anévrisme de l'aorte abdominale sous rénale**

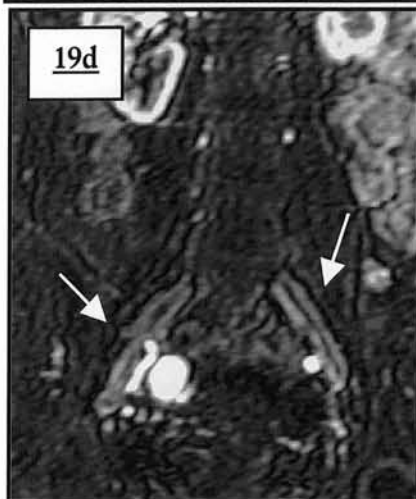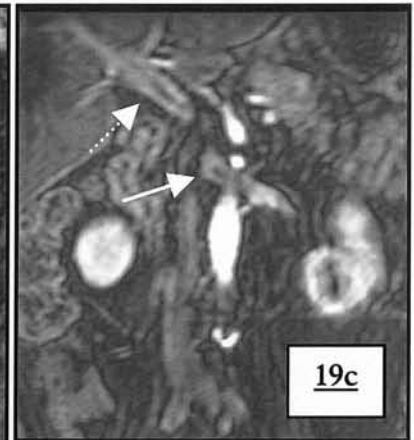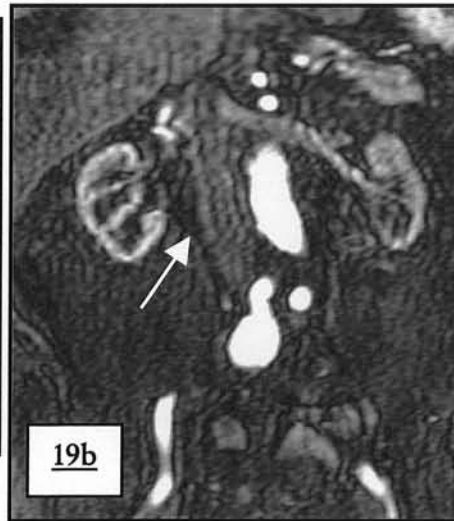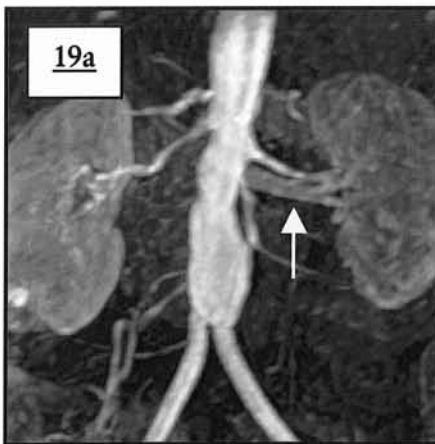
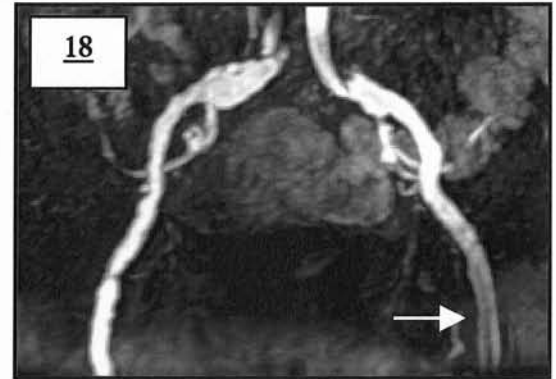a. Angiogramme MIP de face

b. Zone jonctionnelle entre le 1<sup>er</sup> et 2<sup>ème</sup> palier ( pasting MIP )

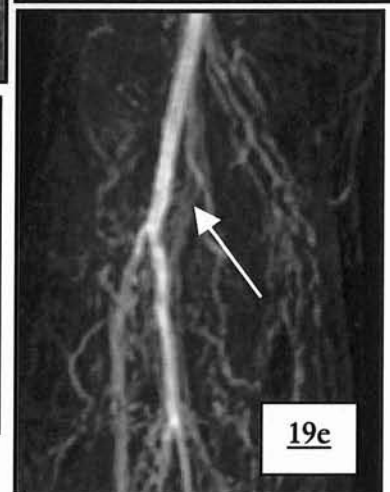
Lors de la lecture des dossiers il a été constaté que dans certains cas l'artefact s'observait également pour le rehaussement veineux témoignant cette fois soit d'un retour veineux précoce (artères rénales) soit d'une acquisition légèrement trop tardive par rapport au bolus (Images 19a-d): dans cette situation le retour veineux n'est jamais gênant.

Dans la majorité des cas l'utilisation d'un déclenchement par fluoro-IRM permet de s'assurer du remplissage optimal des segments vasculaires explorés, notamment au 1<sup>er</sup> palier et de s'affranchir d'une éventuelle défaillance de la pompe cardiaque. Les autres techniques de détermination du délai sont moins propices à l'élimination de cette artefact.

**Image 18: artefact de « Maki » jonctionnel**  
Angiogramme de face.



**Images 19 a-d : artefact de « Maki » veineux**  
a. « Maki » veineux rénal gauche  
b. « Maki » cave inférieur  
c. « Maki » veineux rénal et porte  
d. « Maki » iliaque primitif bilatéral  
e. « Maki » veineux poplité



L'artefact de « Maki » ne participe pas aux comparaisons entre protocole en raison de sa rareté et du fait qu'il ne reflète qu'une acquisition trop précoce.

## **C) ARTEFACT METALLIQUE**

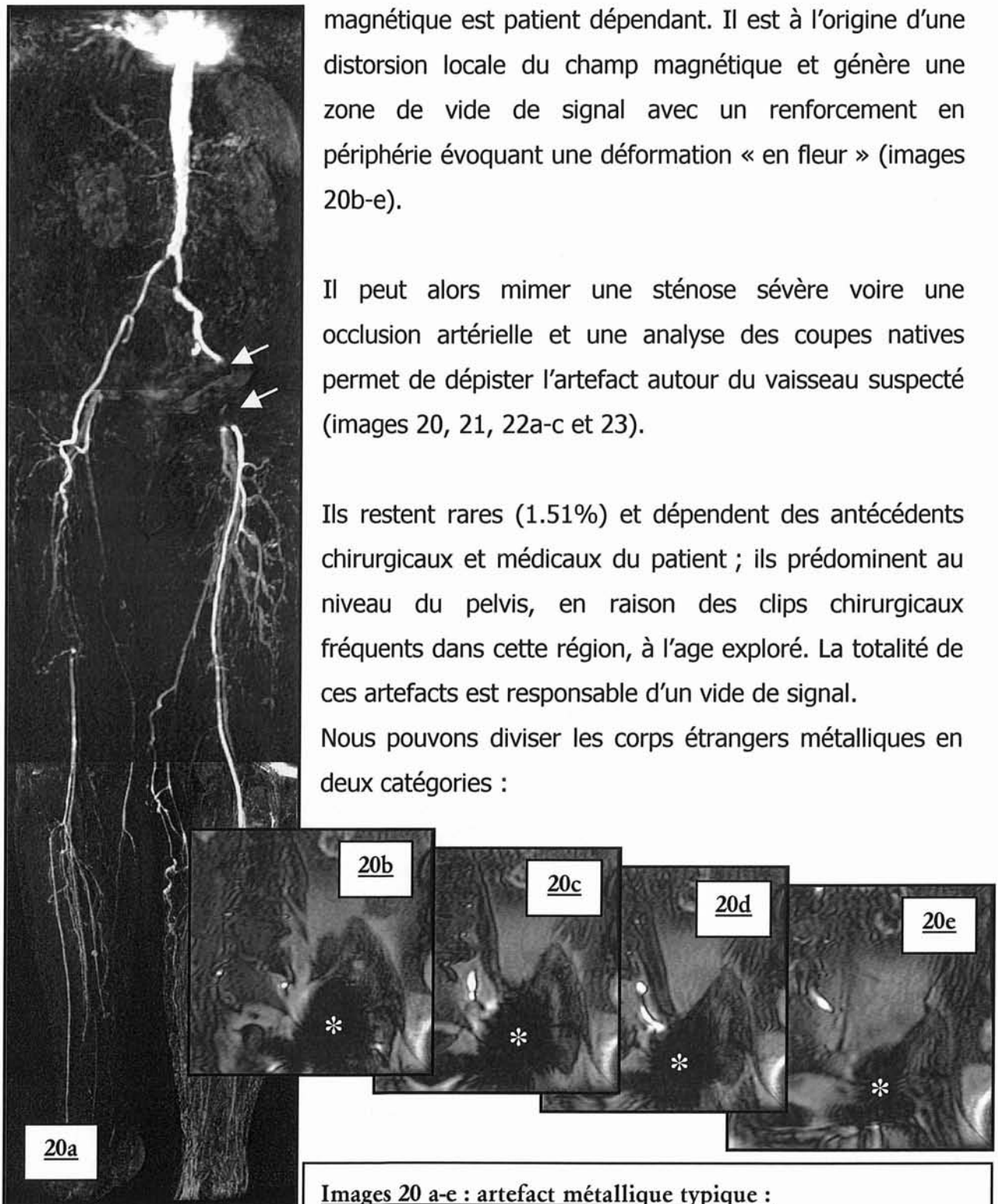
Cet artefact de susceptibilité magnétique, lié à la présence de matériel ferro-

magnétique est patient dépendant. Il est à l'origine d'une distorsion locale du champ magnétique et génère une zone de vide de signal avec un renforcement en périphérie évoquant une déformation « en fleur » (images 20b-e).

Il peut alors mimer une sténose sévère voire une occlusion artérielle et une analyse des coupes natives permet de dépister l'artefact autour du vaisseau suspecté (images 20, 21, 22a-c et 23).

Ils restent rares (1.51%) et dépendent des antécédents chirurgicaux et médicaux du patient ; ils prédominent au niveau du pelvis, en raison des clips chirurgicaux fréquents dans cette région, à l'âge exploré. La totalité de ces artefacts est responsable d'un vide de signal.

Nous pouvons diviser les corps étrangers métalliques en deux catégories :



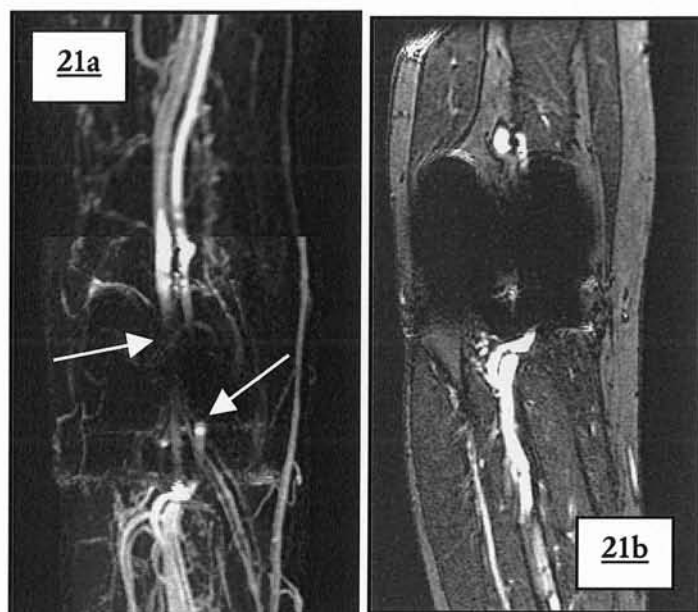
### **Images 20 a-e : artefact métallique typique :**

Zone de vide de signal avec distorsion et déformation des structures en périphérie à l'origine ici d'une élimination inefficace de la graisse.

a. Angiogramme MIP de face : pseudo sténose de l'axe ilio-fémoral gauche ; thrombose vraie de l'artère fémorale superficielle droite.

b-e. Série de coupes natives non soustraites.

- situation extra-vasculaire : prothèse ostéo-articulaire (images 21a-b), clips chirurgicaux (images 22a-c et 23a-d), éclats métalliques quelle que soit leur origine (images 22d-e), séquelle de forages chirurgicaux laissant des débris métalliques microscopiques.
- situation vasculaire : liés à la pose de stents en métal. L'analyse endoluminale prothétique, en raison des perturbations du champ magnétique est alors délicate. Le scanner multicoupe trouve ici une de ses indications majeures.



**Images 21 a-b : artefact métallique poplité**

Prothèse de genou droit : pseudo occlusion de l'artère poplitée ; zone de vide de signal avec distorsion de la continuité artérielle et veineuse.

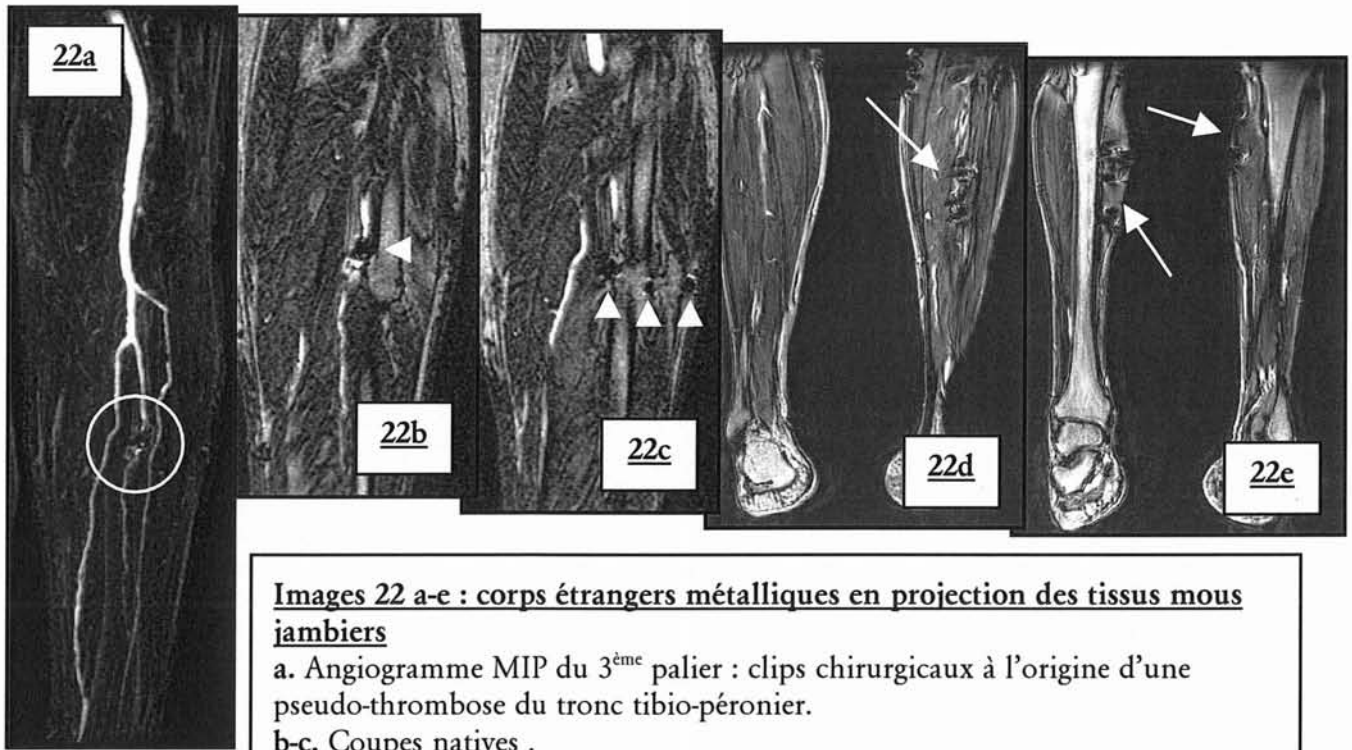
a. Angiogramme MIP de face.

b. Coupe native non soustraite.

La sévérité de l'artefact de susceptibilité métallique présent pour les stents (images 24 à 26), dépend de la composition ainsi que de la géométrie du stent (68)(poids total, épaisseur du fil métallique, largeur des mailles) mais aussi de l'intensité du champ , du TE, de son angulation  $\beta$  par rapport à  $B_0$  et au gradient de lecture. Il a été montré que le facteur prédominant influençant la taille de l'artefact était l'angle  $\beta$  (relation positive non linéaire).

Il se surajoute une deuxième image pathologique pour certaines prothèses, formant une bande d'hyposignal perpendiculaire à l'axe principal dans le sens du gradient de lecture : aspect de « bandlike » (images 25 et 26). En ce qui concerne les localisations rénales de stents, l'artefact métallique déborde toujours dans la lumière de l'aorte adjacente.



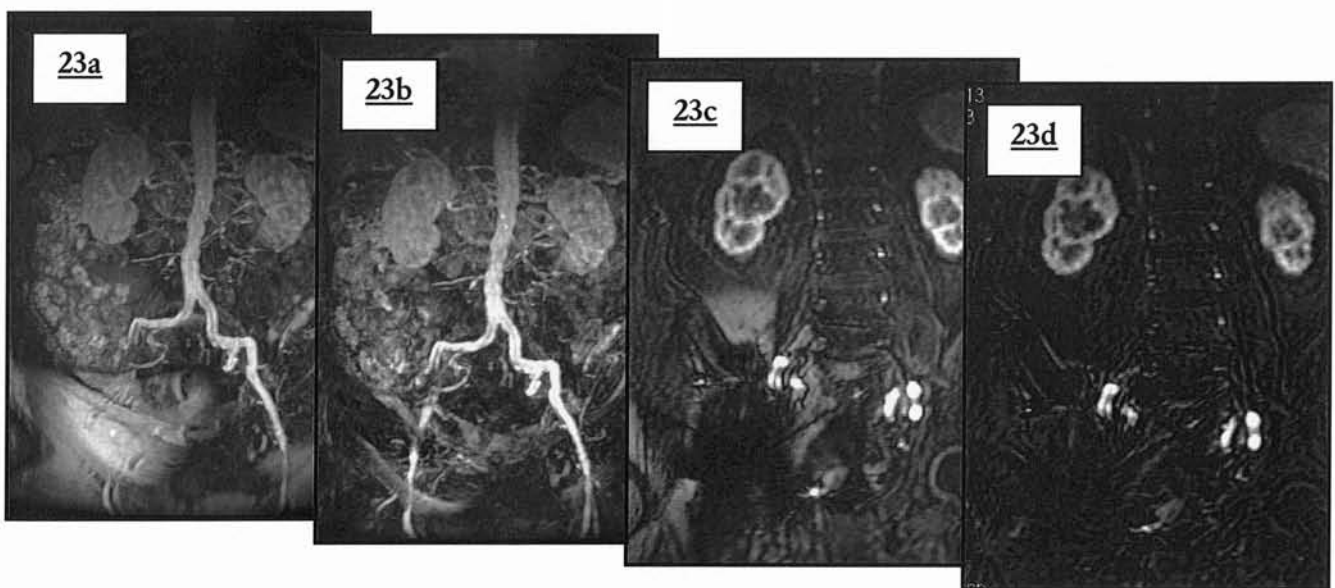


**Images 22 a-e : corps étrangers métalliques en projection des tissus mous jambiers**

a. Angiogramme MIP du 3<sup>ème</sup> palier : clips chirurgicaux à l'origine d'une pseudo-thrombose du tronc tibio-péronier.

b-c. Coupes natives .

d-e. Coupes natives : corps étrangers métalliques jambiers bilatéraux.



**Image 23 a-e : artefact métallique iliaque droit**

Pseudo-obstruction totale de l'artère iliaque externe droite ; visualisation de l'artefact sur les coupes natives ; disparition de l'artefact sur les coupes soustraites.

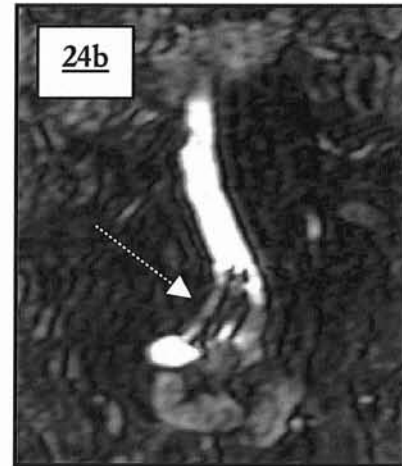
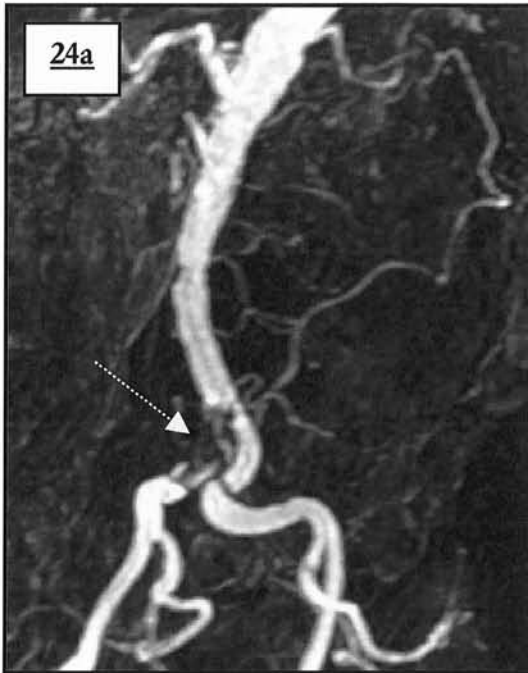
a. Angiogramme MIP sur coupes natives de face.

b. Angiogramme MIP de face : soustraction imparfaite de la graisse sous cutanée inguinale droite.

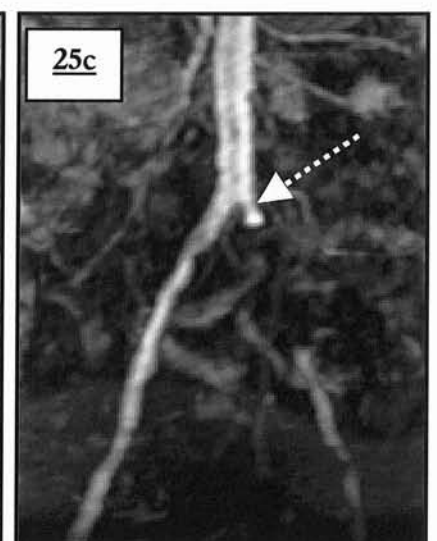
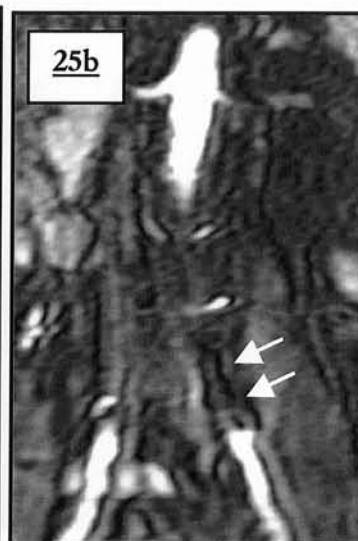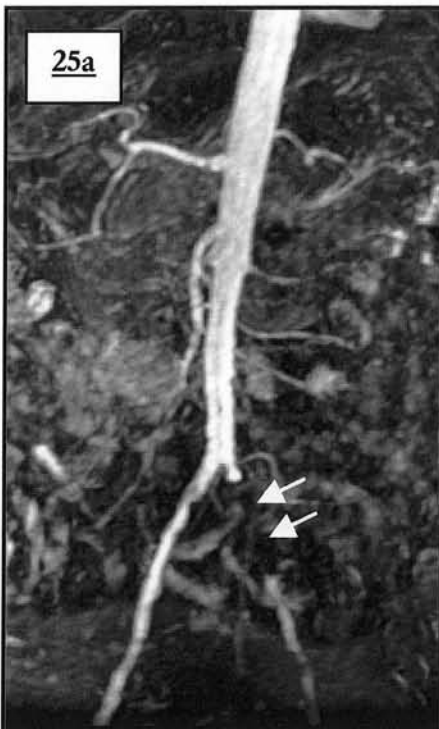c. Coupe native non soustraite.

d. Coupe native soustraite .

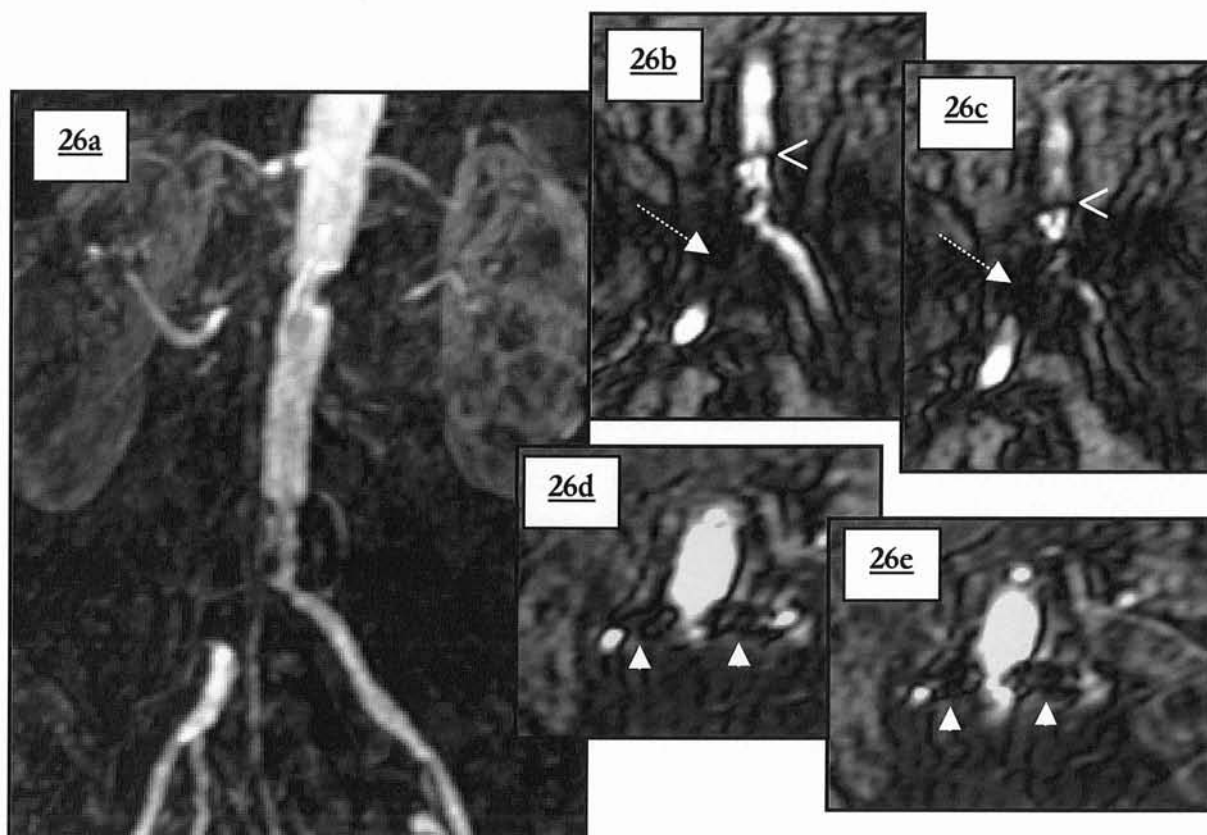
Les stents métalliques posent donc le problème de leur perméabilité : en excluant la localisation coronaire, nous comptons dans notre étude 8 stents métalliques dont 50% se localisent aux artères iliaques primitives (images 24 à 26). Le rehaussement de la portion vasculaire d'aval en l'absence de réseau collatéral permet de préjuger de la perméabilité. Cependant l'analyse fine, d'une éventuelle prolifération intimale ne peut être réalisée.



**Images 24 a-b : stent iliaque primitif droit**  
 Vide de signal intra-stent.  
 a. Angiogramme MIP de face : vide de signal.  
 b. Coupe native soustraite.



**Images 25 a-c : stent iliaque primitif gauche**  
 Absence de signal dans le stent iliaque.  
 a. Angiogramme MIP de face : vide de signal.  
 b. Coupe native non soustraite.  
 c. MIP de face : « bandlike » artifact (---->).



**Images 26 a-e : stents vasculaires rénaux et iliaque primitif droit**

Zone de vide de signal en regard des stents avec modification et déformation des structures adjacentes.

a. Angiogramme MIP de face :déformation des bords aortiques latéraux à hauteur des stents rénaux ; stent iliaque droit (  $\cdots\blacktriangleright$  ) et « *bandlike* » *artifac* (  $\blacktriangleleft$  ).

b-c. Coupes natives non soustraites : détail du stent iliaque primitif droit.

d-e. Coupes natives non soustraites : détail des stents rénaux (  $\blacktriangle$  ).

Il n'existe pas de remède véritablement efficace pour les éviter : il faut évidemment s'assurer du retrait de tout objet externe ferromagnétique (ceinture, pantalon avec boutons ou fermeture éclair...); Ils sont beaucoup plus prononcés sur les appareils à haut champ et lors de l'utilisation de séquences en écho de gradient ; un TE court minimise les distorsions. Les séquences en écho de spin inutilisables en ARM-3D, les réduisent. L'utilisation future de stents fabriqués dans certains métaux (titane, platine, aluminium), en nitinol ou en tantalum (68) (matériaux peu magnétiques et engendrant moins d'artefacts) autorisera l'étude de ces patients en IRM.

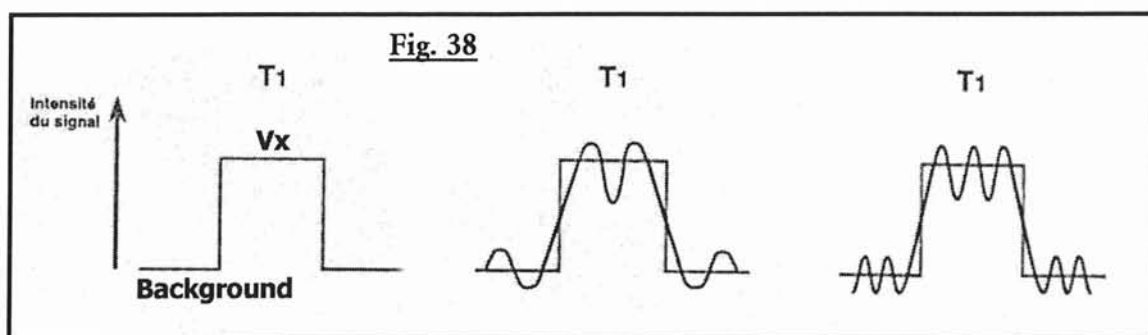
Ces artefacts sont exclus des comparaisons entre protocole.

## **D) ARTEFACT DE TRONCATURE**

Cet artefact (également appelé phénomène de Gibbs) prend la forme de striations périodiques (images 27ab) situées aux interfaces des zones de transition abrupte du signal (région intra-vasculaire fortement rehaussée en opposition avec les tissus extra-vasculaires environnants dont le signal va être le plus faible possible).

Il est lié en ARM-3D à la modification brutale du temps de relaxation T1 d'une structure lors de l'échantillonnage des lignes centrales de l'espace des k; l'arrivée du bolus de gadolinium à un débit de 1 ml/s dans l'aorte, dont le signal initial est liquidien d'intensité basse passant à un rehaussement intense, lors de l'acquisition des données de contraste en est à l'origine.

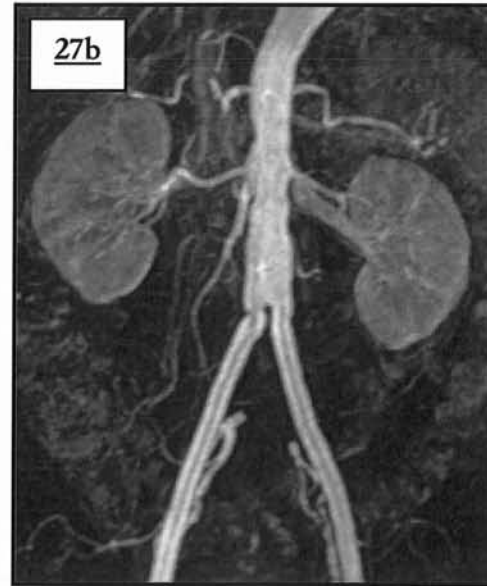
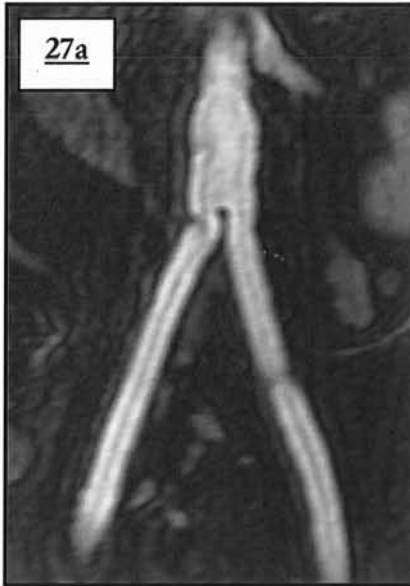Leur mécanisme est secondaire aux principes de reconstruction de l'image IRM (analyse de Fourier) : une transition de signal brutale correspond à une onde carrée qui va être échantillonnée au mieux par une combinaison d'ondes sinusoïdales. Pour reproduire l'onde carrée, il va falloir augmenter la résolution spatiale ce qui est possible en augmentant la matrice ou en diminuant le champ de vue (FOV). Cependant la limite reste en résolution temporelle dans le sens de codage de phase, ceci expliquant la visualisation des ses artefacts dans le sens de la phase sur l'image IRM (sens droit-gauche en ARM-3D). En augmentant la résolution spatiale, la périodicité des striations augmente également (figure 38).



**Figure 38 : artefact de troncature appliqué en ARM-3D**

Représentation de l'onde carrée du signal vasculaire, et de l'échantillonnage par ondes sinusoïdales.

En augmentant l'échantillonnage (matrice par exemple) la périodicité des striations augmente mais elles persistent de part et d'autre de la zone de transition abrupte dont les contours sont alors mieux dessinés ; elles sont aussi moins visibles car elles sont plus rapprochées.

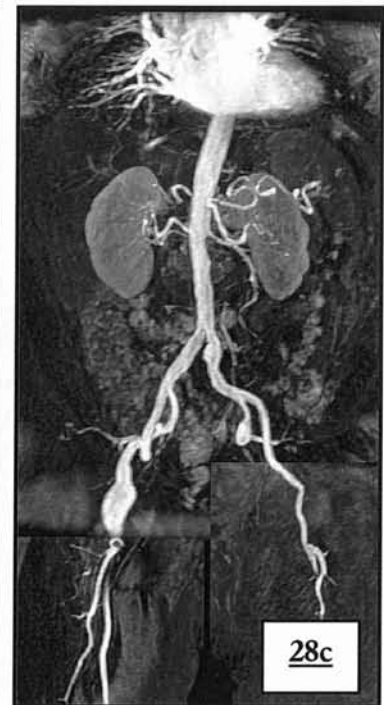
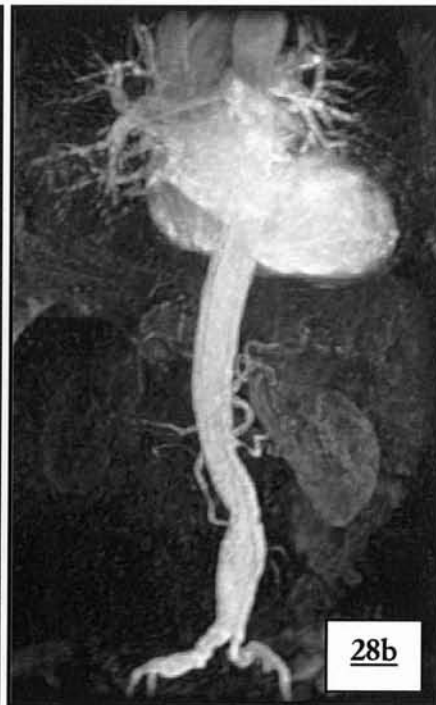
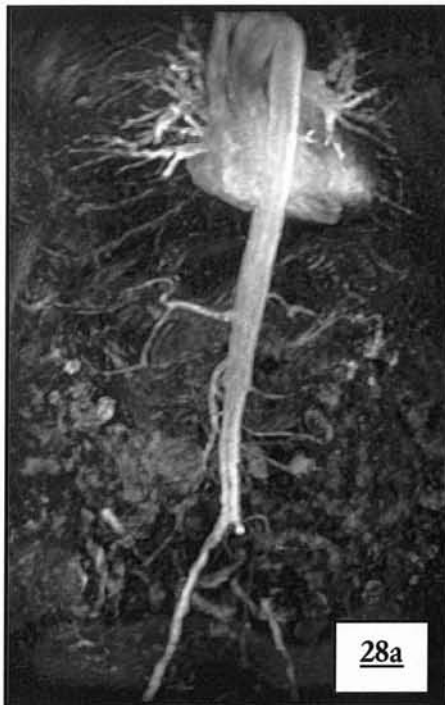**Images 27 a-b : artefact de troncature typique de l'axe aorto-iliaque**

ATCD de culotte aorto-iliaque

a. Coupe native non soustraite : troncature sous la forme de bande d'hyper et d'hyposignal relative en répétition, parallèle aux berges vasculaires.

b. Angiogramme MIP de face : le rendu MIP minimise les striations périodiques en dehors du vaisseau ; il persiste néanmoins des striations intra-luminales de l'aorte inférieure et supérieure.



**Images 28 a-c : troncature aortique (angiogrammes MIP de face)**

Variation du nombre de striation de troncature en fonction de la taille du vaisseau concerné

a. Diminution des striations au niveau de l'aorte inférieure

b. Egalité du nombre de striations en raison d'un anévrisme de l'aorte inférieure

c. Réapparition de l'artefact de troncature en regard d'un anévrisme anastomotique de l'artère fémorale commune droite. A noter l'exclusion de la convexité du trépied fémoral droit entraînant une fausse image de sténose.

Ces bandes périodiques d'intensité basse et élevée sont donc parallèles et leur périodicité est liée à la taille de la matrice et du diamètre du vaisseau. La présence de bande alternée d'hyper et d'hypo signal en dehors et en dedans du vaisseau est nécessaire pour affirmer l'existence de l'artefact.

Elles siègent préférentiellement en regard des gros vaisseaux intra abdomino-pelviens (aorte supérieure et inférieure, iliaques primitives et quelquefois externes) touchant quasi exclusivement le premier palier.

Une fois reconnu, cet artefact n'est pas gênant en ARM-3D.

### **E) ARTEFACT DE MOUVEMENT**

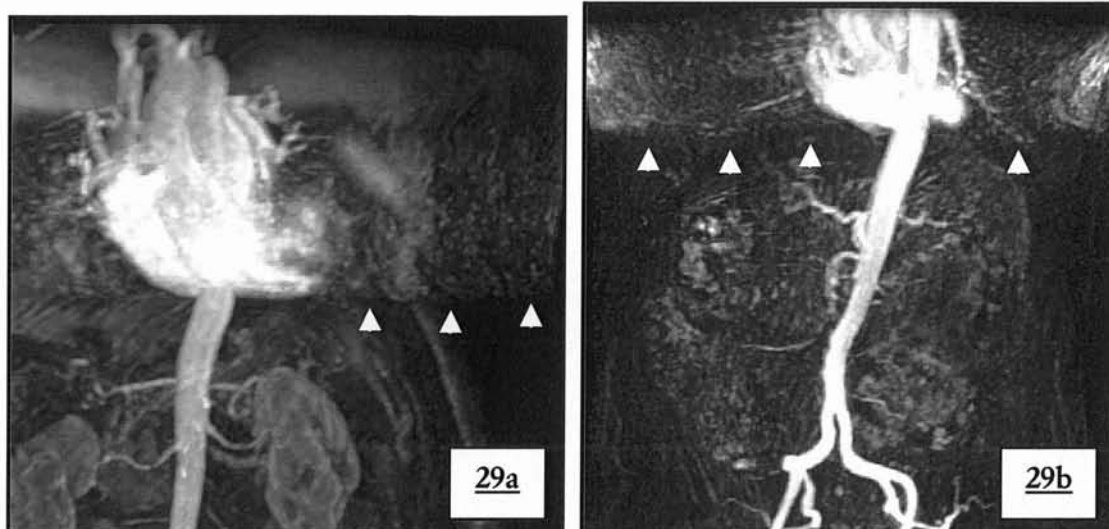
Une des conditions de bonne réalisation d'un examen d'imagerie nécessite l'immobilité la plus parfaite de la zone étudiée et ces artefacts sont le résultat à l'image d'éventuels mouvements volontaires ou involontaires du patient. Ils sont plus prononcés à haut champ et lors de longues séquences.

Les mouvements physiologiques en sont de grands promoteurs que ce soit à cause de la respiration, de la révolution cardiaque ou du péristaltisme digestif.

Les artefacts de mouvements à l'étage abdominal sont habituellement à l'origine de formations fantômes (alternance de bandes de signal intense et faible rappelant la structure en mouvement) exclusivement dans le sens du codage en phase (droit-gauche), dont l'exemple le plus fréquent en ARM-3D est le cœur (images 29ab et 30 a-b).

La graisse sous cutanée abdominale est classiquement saturée pour cette raison en exploration IRM standard. Elle peut également en être à l'origine en ARM-3D malgré l'élimination de son signal, soit par suppression tissulaire spécifique au premier palier (SPECIAL) ou par soustraction aux paliers distaux (*cf. chapitre discussion, V/ G) artefact de soustraction p168*).

Une synchronisation du mouvement à l'acquisition (« gating » cardiaque ou respiratoire) n'est pas accessible en ARM-3D car la durée d'acquisition en serait trop majorée surtout pour la respiration dont le cycle est lent.

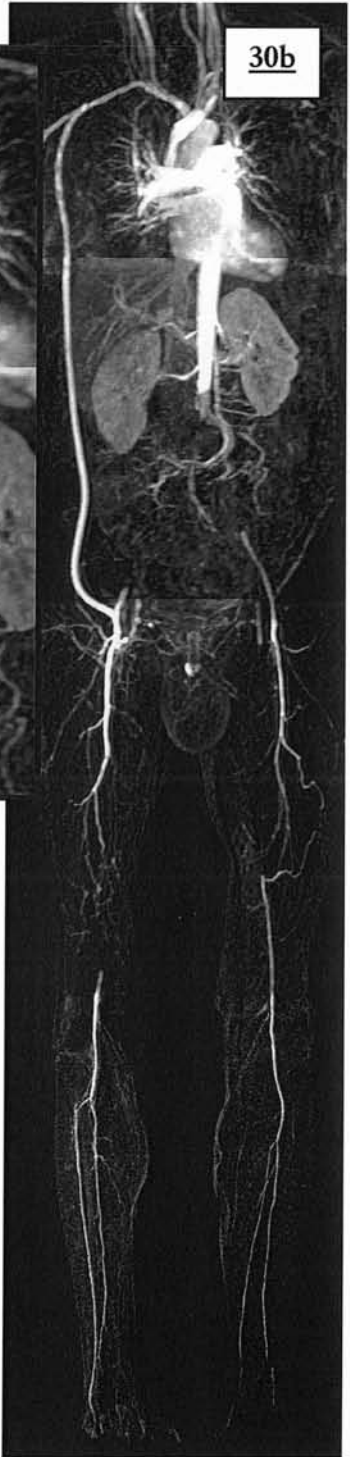
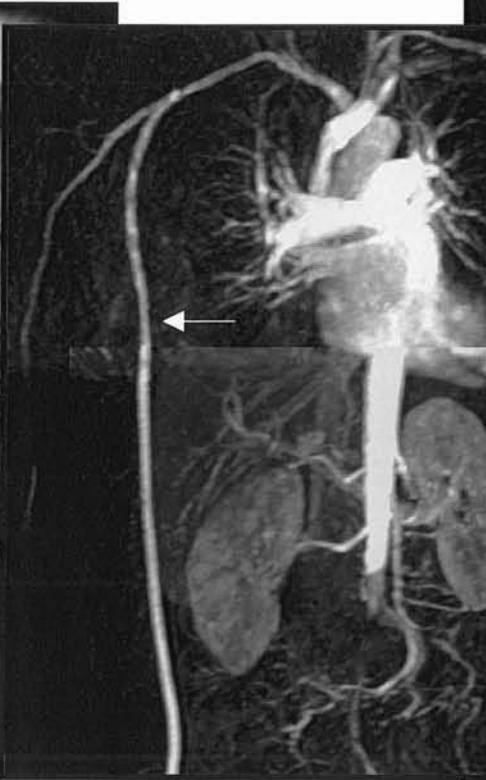
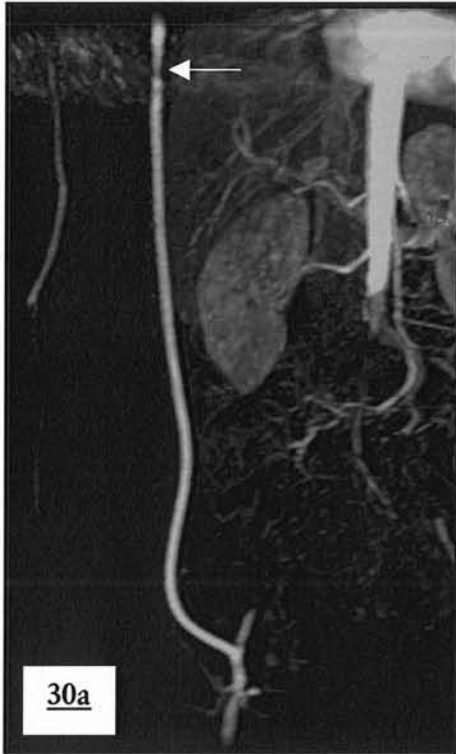**Images 29 a-b : artefact de mouvement de type répétitif de la structure cardiaque.**  
Répétition des cavités cardiaques opacifiées dans le sens de la phase droite-gauche ;  
Aucun retentissement sur l'interprétation des paliers

Les images fantômes cardiaques peuvent être tolérées puisque se répétant dans le sens de la phase et ne dégradant pas les structures vasculaires (en dehors de cas particulier comme les pontages axillo-fémoraux par exemple : images 30ab).

La seconde solution adoptée en ARM est d'utiliser des séquences rapides permettant une apnée : cette solution utilisée au premier palier est toutefois sensible à un second type d'artefact de mouvement qui affecte l'image par dispersion du signal à l'origine d'un flou (ou « blurring ») cette fois dans les deux directions de codage (phase et fréquence). L'angiogramme sera flou et il existera une dégradation de la visualisation distale des vaisseaux à destinée viscérale de l'abdomen.

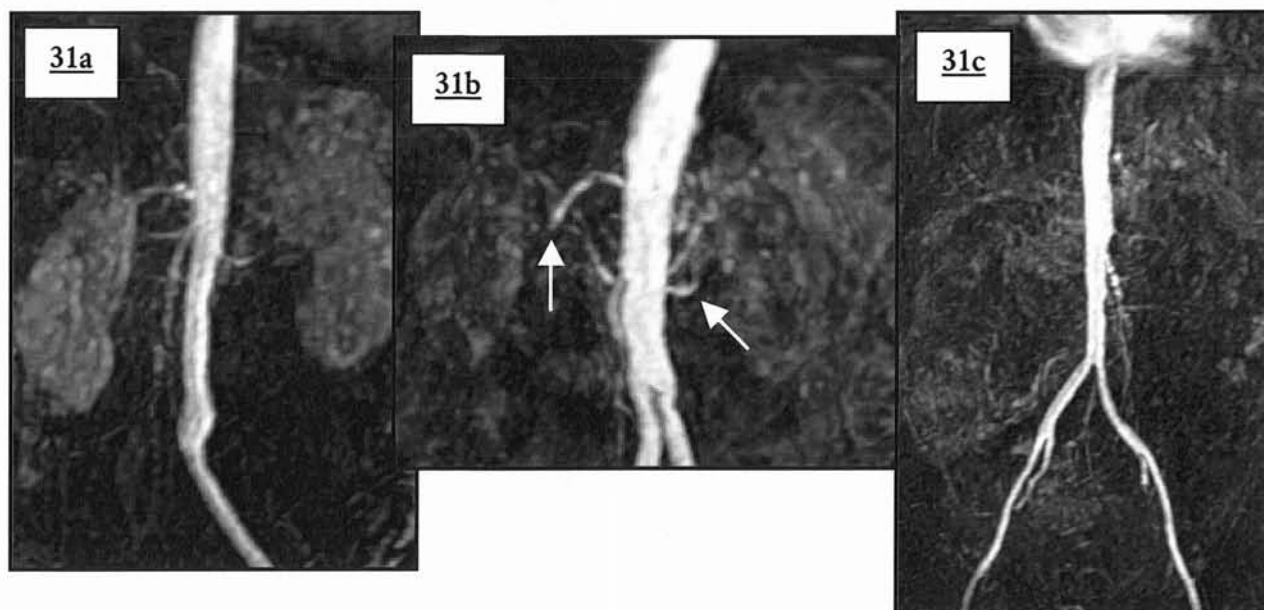
Les artères rénales et mésentérique supérieure ainsi que le tronc cœliaque sont les plus touchées (images 31a-c). Cet artefact plus spécifique de l'ARM-3D est d'origine multifactorielle (péristaltisme, apnée non tenue...). L'interprétation fine de la distalité des artères digestives devient hasardeuse, et dans les cas les plus sévères les segments touchés peuvent ne plus être visibles (images 31c).



**Images 30 a-c : artefact de mouvement de type répétitif**  
 Syndrome de Leriche par thrombose aortique ; thrombose des deux fémorales superficielles.  
 a. Angiogramme MIP de face : pontage axillo-fémoral avec image de pseudo-sténose sur le deuxième palier acquis lors du remplissage des cavités cardiaques gauches.  
 b. Détail du pasting.  
 c. Pasting sur 4 paliers : minimisation de l'artefact par utilisation de la technique de pasting : le 1<sup>er</sup> palier est privilégié car il n'existe que peu d'artefact de répétition, les cavités gauches n'étant pas opacifiées ; cela n'est possible qu'en raison de la position de l'artefact dans la zone de chevauchement entre les 2 paliers.

La course des artères par rapport au plan de coupe joue également un rôle: les vaisseaux dont la direction est perpendiculaire au plan frontal (tronc cœliaque, mésentérique supérieure et inférieure) vont subir le plus de dégradation et l'artefact sera toujours plus sévère pour ces segments que pour les artères rénales dont le trajet est parallèle au codage de phase. La raison principale en est la résolution spatiale qui est la plus faible dans le sens antéro-postérieur.





**Images 31 a-c : effet de « blurring » typique**

Angiogramme MIP de face : aspect tronqué, flou et irrégulier des vaisseaux à destinée viscérale.

L'exploration vasculaire pelvienne est nettement moins touchée.

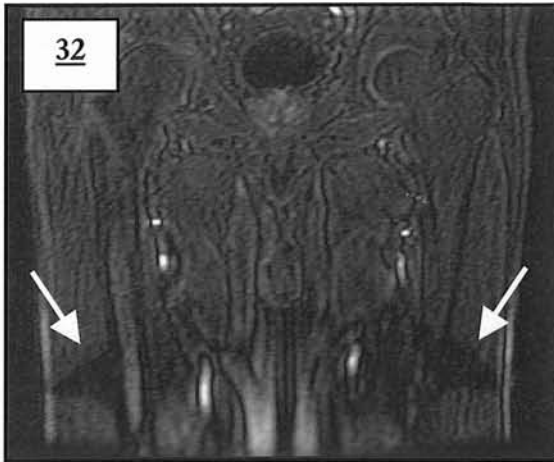
Les 2<sup>ème</sup> et 3<sup>ème</sup> paliers, réalisés sans apnée sont sous la dépendance des mouvements non physiologiques du patient (tremblements, position inconfortable, etc...), une contention peut permettre de les minimiser.

Tous les cas d'artefacts de mouvement peuvent être à l'origine d'un défaut de soustraction par décalage de voxel entre les tissus extra-vasculaire acquis lors du masque et ceux acquis lors de l'injection.

## **F) ARTEFACT D'ANTENNE**

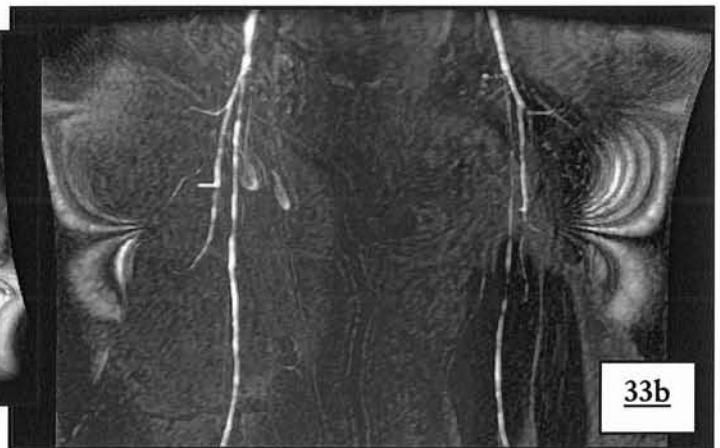
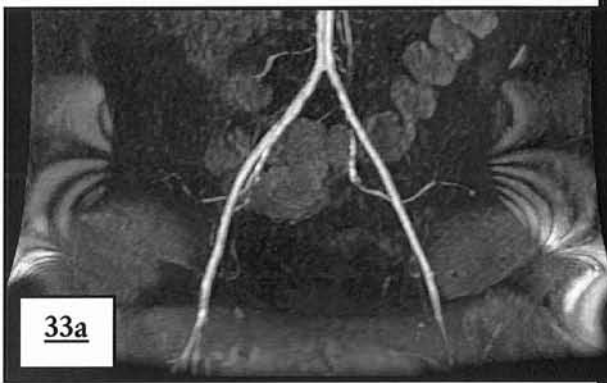Ils touchent 2,6 à 5,93% des segments artériels et prédominent au 1er palier ; les protocoles utilisant les antennes en réseau phasé sont les plus atteints par cet artefact polymorphe: dans cette catégorie sont rangées toutes les anomalies reconnues comme artefact et ne correspondant pas aux autres grands cadres artefactuels. La cause exacte reste souvent indéterminée au moment de l'acquisition et une défaillance hardware est souvent responsable (parasitage externe, choc du matériel passé inaperçu, câble abîmé, entretien négligé etc...).

Ils passent souvent inaperçus en rendu MIP et sont rarement à l'origine d'une dégradation de l'angiogramme (images 32ab et 33a) : l'étude des coupes natives est essentielle pour les dépister (image 33).



**Image 32 : artefact d'antenne au 2<sup>ème</sup> palier**

Pas de dégradation de l'angiogramme pour cet artefact avec vide de signal, de situation périphérique.



**Images 33a-b : artefact d'antenne au 1<sup>er</sup> et 2<sup>ème</sup> palier**

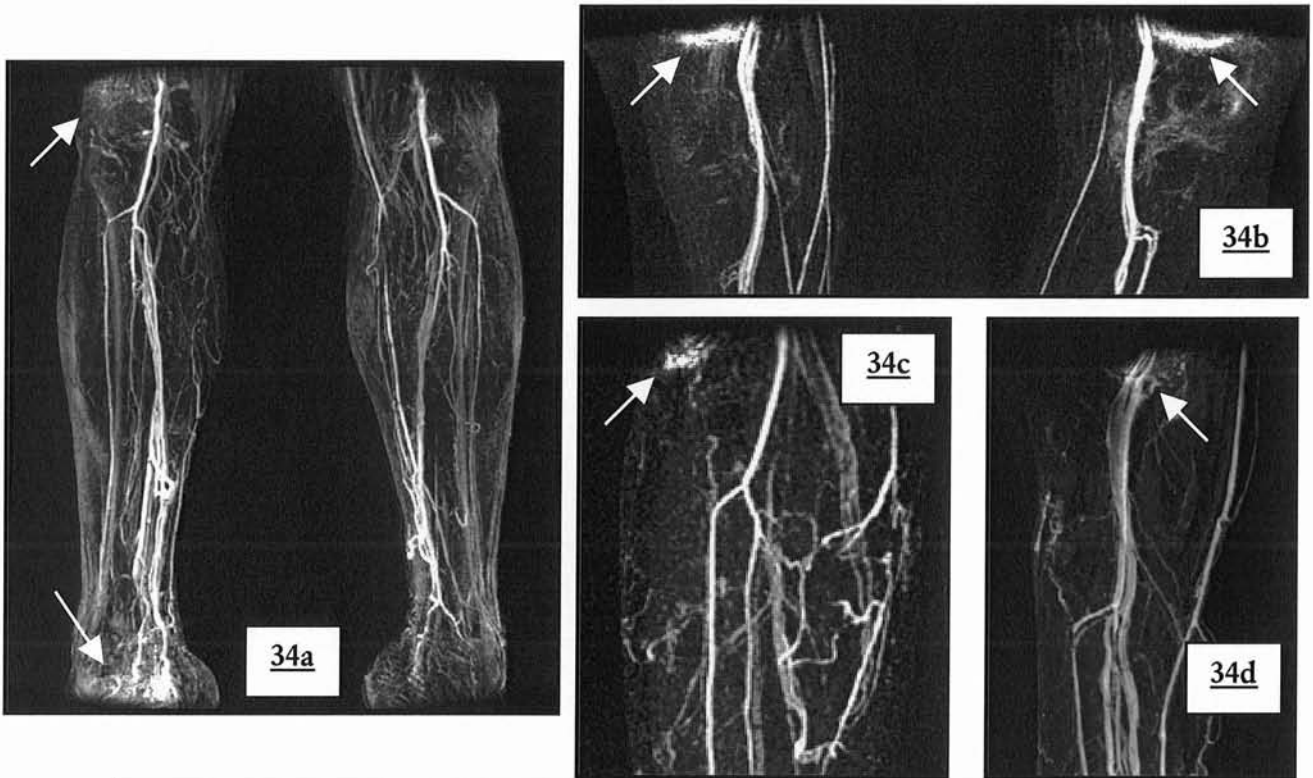
Coupes natives non soustraites ; cet artefact disparaît après soustraction en raison de sa permanence entre les deux acquisitions.

Lors de l'utilisation de l'antenne en réseau phasé vasculaire dédiée nous avons remarqué la fréquence élevée et statistiquement significative d'un artefact de bordure de champs (images 34 abc). Il siège dans les portions supérieures et inférieures de l'image et va gêner l'interprétation de l'artère poplitée lorsque son signal est intense.

Une diminution de signal des berges supérieures et inférieures (image 35 ab) de l'image est fréquente quand l'antenne Torso en « réseau phasé » est utilisée en grand champ. Cette baisse de signal est quelquefois rencontrée avec l'antenne vasculaire (image 35c).

**Images 34 a-d : artefact d'antenne le plus fréquent lors de l'utilisation de l'antenne dédiée aux membres inférieurs**

Quasiment toujours présent au 3<sup>ème</sup> palier, et d'intensité variable, son siège au niveau de la zone jonctionnelle en regard de l'artère poplitée entraîne une gêne lors de l'interprétation en rendu MIP lorsqu'il se projette sur l'arbre vasculaire. On le retrouve quelquefois à la limite inférieure du champ coronal.

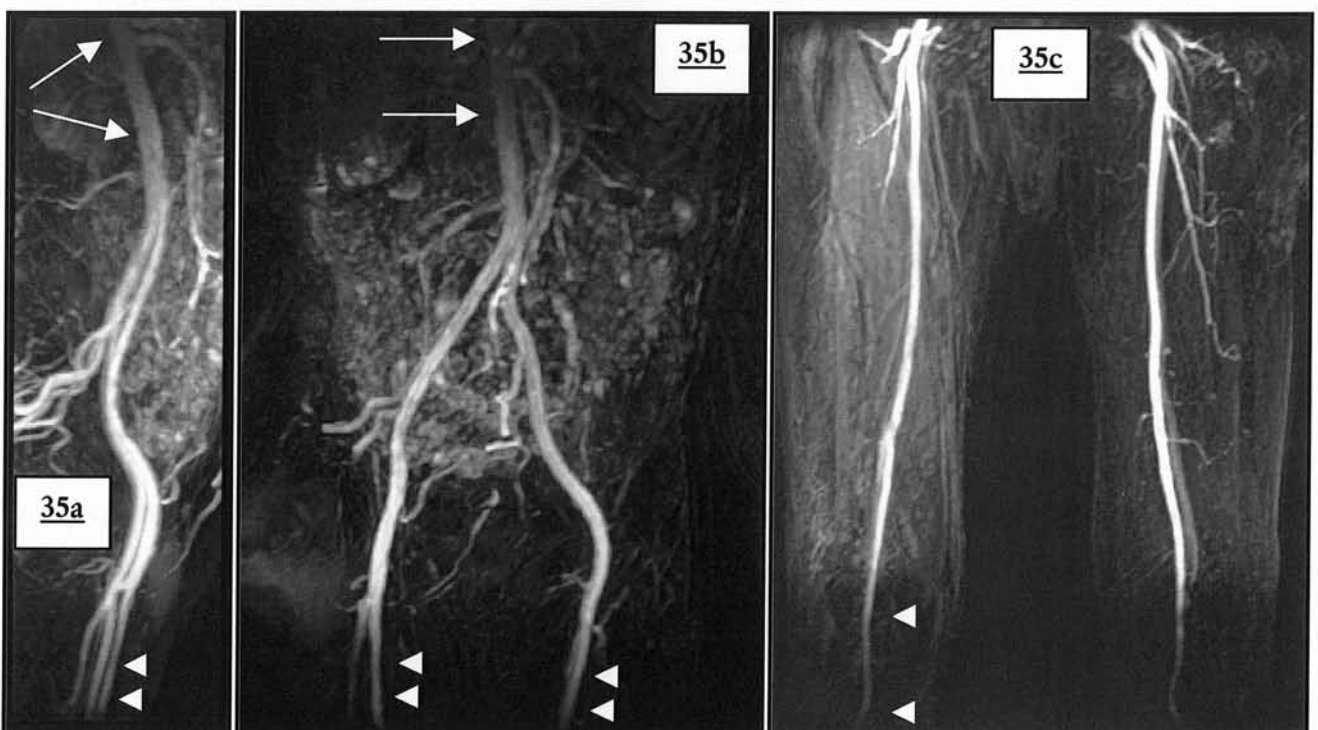


**Images 35 a-c : artefact d'antenne avec diminution du signal périphérique**

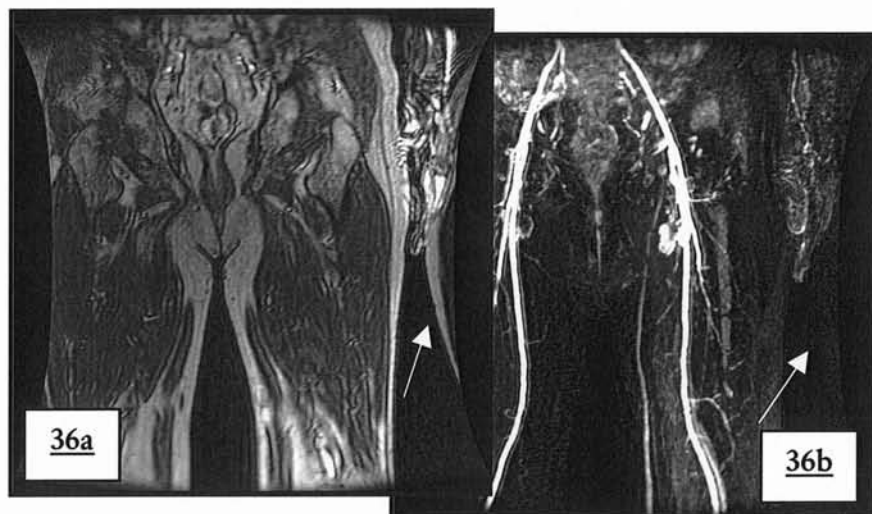
Apanage des antennes en réseau phasé.

a-b. Antenne TORSO au 1<sup>er</sup> palier ( 2<sup>ème</sup> protocole).

c. Antenne dédiée aux membres inférieurs ( 5<sup>ème</sup> protocole).



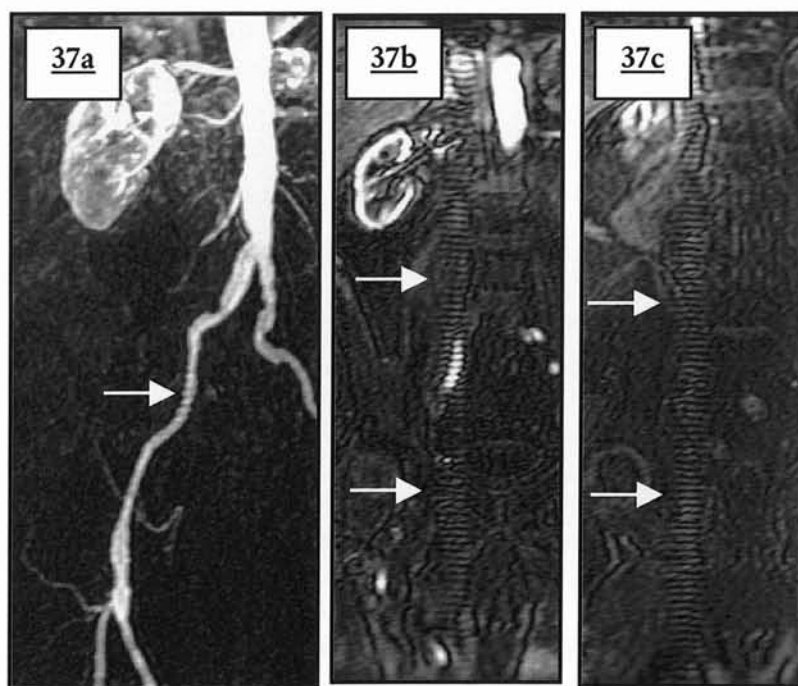
Il est observé quelques cas de repliement ou aliasing (figure 36a-b) classique dans le sens de la phase.



**Images 36 a-b : aliasing**

Artefact de repliement typique par non-utilisation de l'option fallback qui permet de centrer automatiquement l'image. Disparition de l'artefact en rendu MIP.

Dans un cas, l'artefact d'antenne provient d'un écho stimulé, incorporé dans l'image pendant le gradient de lecture (images 37a-c). Une solution pour se débarrasser de l'écho stimulé est de rétrécir la bande passante. C'est un des seuls artefacts qui retentit sur le rendu MIP.



**Images 37 a-c : artefact d'antenne lié à un écho stimulé**

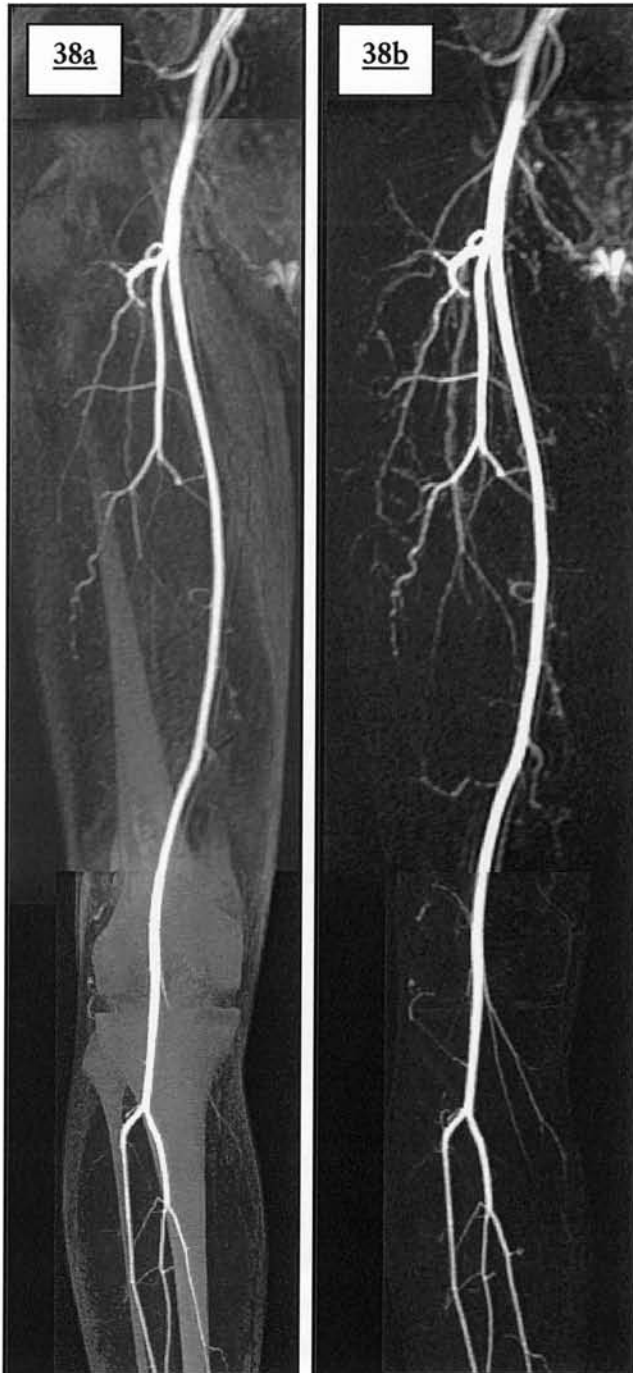
Retentissement de l'artefact qui était présent sur l'ensemble des coupes natives sur l'angiogramme.  
a. Angiogramme MIP de face.  
b-c. Coupes natives non soustraites.

Ces artefacts étant le plus souvent discrets, leur fréquence en est probablement sous-estimée. En dehors d'une maintenance régulière du matériel IRM, aucune solution ne peut y remédier.

## **G) ARTEFACT DE SOUSTRACTION**

La soustraction permet de faire disparaître les tissus peri-vasculaires afin d'améliorer la visualisation en distalité des vaisseaux étudiés (figure 38ab). Elle permet également d'augmenter le rapport signal sur bruit (59, 60) : après une soustraction, le bruit est sensé tendre vers zéro puisque soustrait. Certains artefacts peuvent disparaître suite à une soustraction : l'aliasing, la superposition des voies excrétrices

urinaires en cas d'injection multiples par exemple.



### **Images 38 a-b : exemple de performance de la soustraction**

Après soustraction, disparition des tissus extra vasculaire (os et graisse sous cutanée). Le gain est indiscutable pour la visualisation des artères distales, ici pour les branches des fémorales.  
a. MIP et pasting des coupes natives non soustraites.  
b. MIP et pasting des coupes natives soustraites.

Deuxième en rang de fréquence, les artefacts de soustraction prédominent sur les paliers distaux, ils sont dus à la différence de localisation du même voxel entre le masque et l'acquisition injectée. Ils sont plus fréquents au troisième palier (57,02%) le plus souvent en raison d'un mouvement des structures explorées : un tremblement ou changement de position va être à l'origine d'un décalage de voxels, ceux-ci étant de l'ordre du millimètre cube.

Les antennes en réseau phasé y sont plus sensibles en raison de leurs qualités intrinsèques, d'autant plus que

la résolution spatiale est importante (pour notre 3<sup>ème</sup> palier par exemple). Ces antennes permettent d'obtenir un rapport signal sur bruit plus élevé que les autres

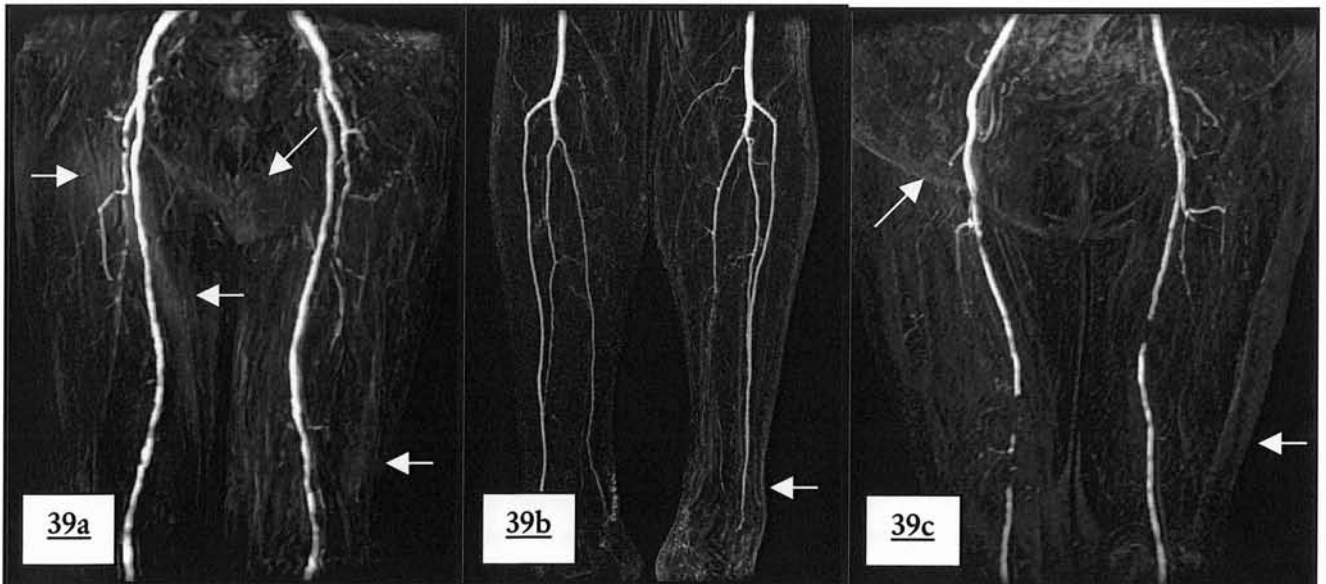
antennes ; ceci est bénéfique quant à l'opacification vasculaire mais elle va également augmenter le signal des structures non désirées dont le signal est haut (comme la graisse ou les structures rehaussées). Lorsque la soustraction est parfaite, le résultat est impeccable (image 38b). Si les tissus à haut signal sont incomplètement soustraits, ils vont persister sur l'angiogramme (compétition de voxels de haut signal) et gêner l'interprétation en rendu MIP. (41) (25)

La graisse sous cutanée apparaît alors comme le promoteur le plus fréquent de cet artefact : elle est soumise à la respiration abdominale au premier palier, aux mouvements des membres inférieures sur les paliers distaux. C'est pour cette raison que l'on utilise une technique de suppression tissulaire de la graisse (SPECIAL) (27, 69) permettant de diminuer le risque d'obtention d'artefact en cas de soustraction tout en ayant un gain immédiat par diminution du signal graisseux. L'absence de soustraction de la graisse sous cutanée peut ne pas gêner les réformations en rendu MIP (images 39a-c) ou dégrader un seul segment artériel (images 40a-d).

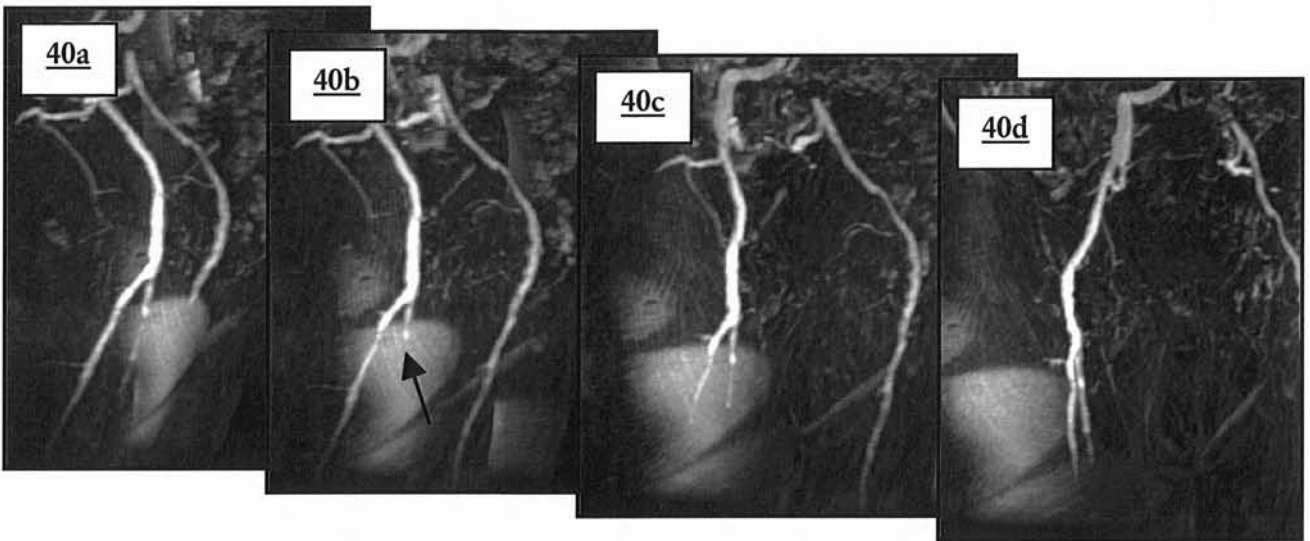
**Images 39 a-c : défaut de soustraction minimale de la graisse sous cutanée**

a-c. Angiogramme en rendu MIP de face

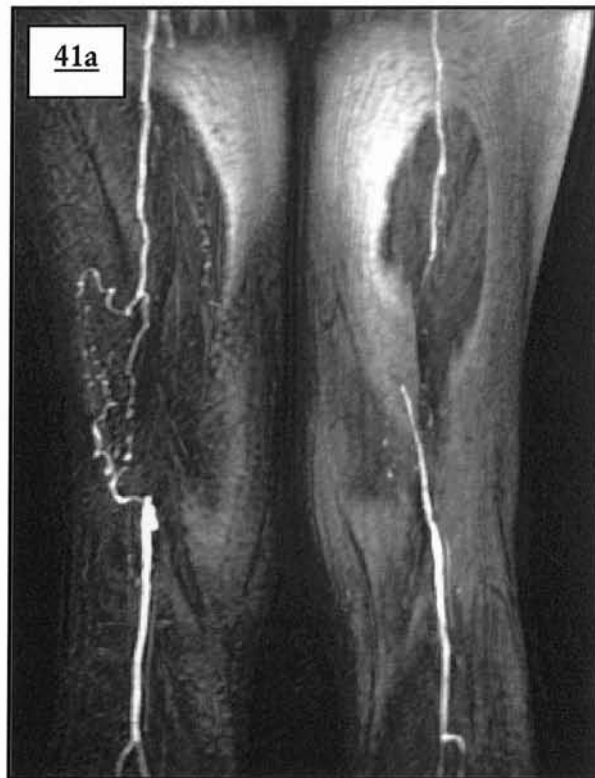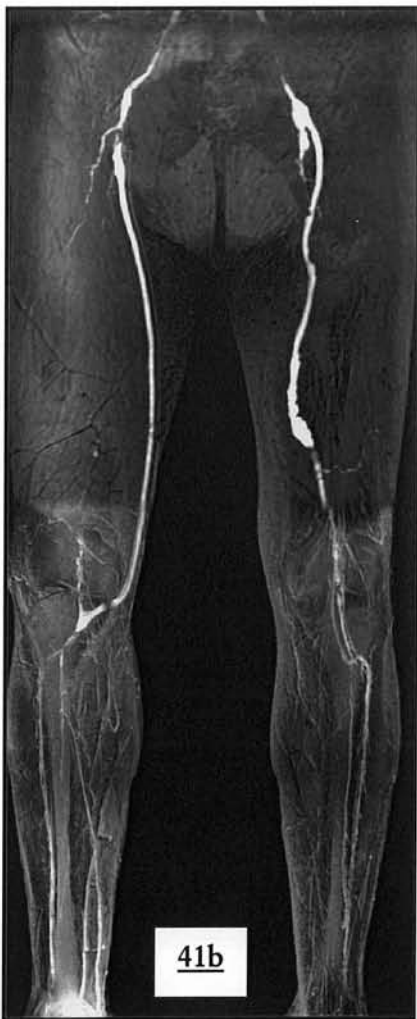L'interprétation de l'angiographie n'est pas gênée par les contours de la graisse sous cutanée de la cuisse et d'un repli cutané abdominal (39c) qui sont visibles et de bas signal.



A l'opposé, en l'absence de soustraction de la graisse aux paliers fémoraux et jambiers, le diagnostic de sténose voire de perméabilité est difficile en rendu MIP (images 41a-b).



**Images 40 a-d : absence de soustraction de la graisse sous cutanée latérale de la cuisse droite.**  
 a-d. Angiogrammes en rendu MIP : rotation de 5°  
 fausse sténose de la proximalité des l'artères fémorales droites par compétition des voxels de haut signal par la technique MIP.



**Images 41 a-b : important défaut de soustraction de la graisse sous cutanée**  
 Altération importante du rendement diagnostique pour ces 2<sup>ème</sup> et 3<sup>ème</sup> paliers.  
 Artefact d'antenne en regard du pied droit (antenne vasculaire).

La corticale osseuse est également souvent mal soustraite occasionnant un artefact en hypersignal pouvant être pris à tort pour une structure vasculaire notamment au 3<sup>ème</sup> palier (images 42a-c).

**Images 42 a-c : défaut de soustraction de la corticale osseuse**

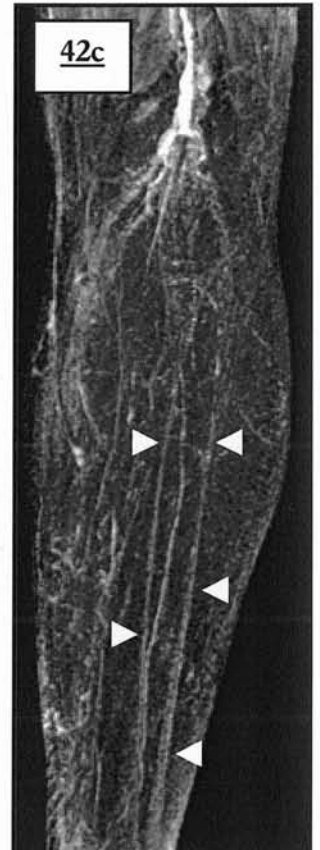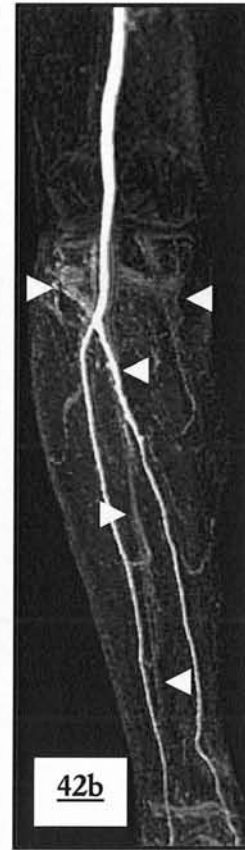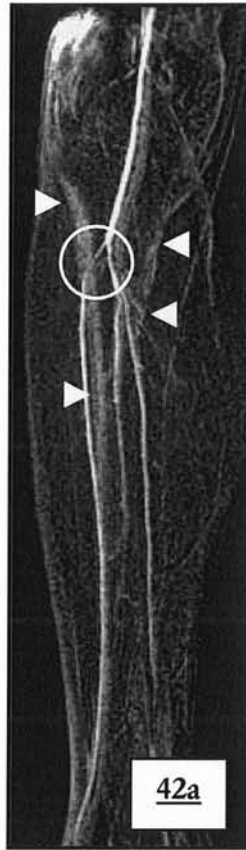
Angiogramme en rendu MIP

La corticale osseuse apparaît sur ces 3<sup>ème</sup> paliers.

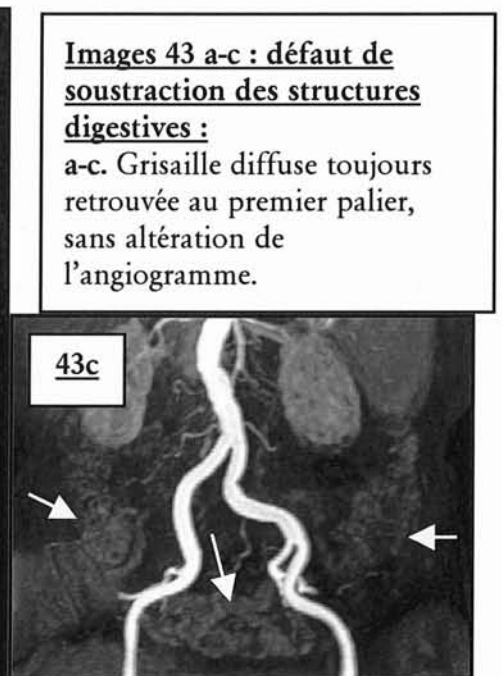
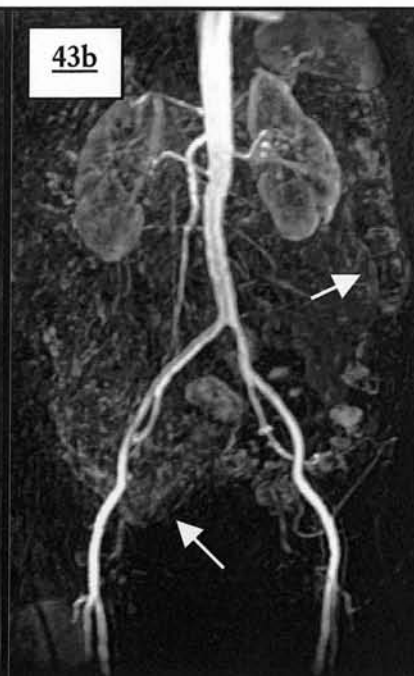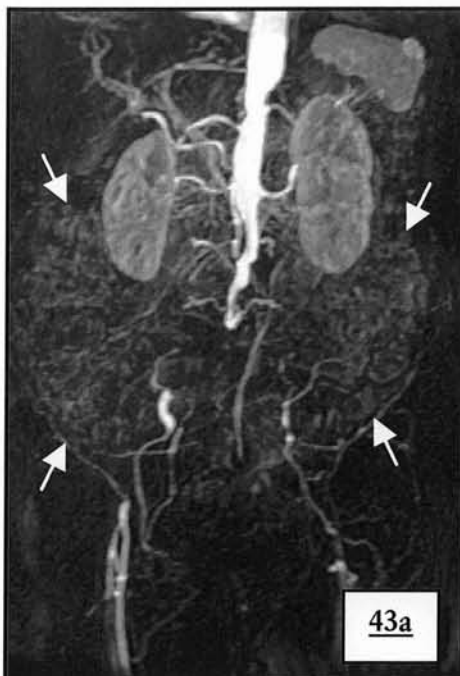
a. Ces contours permettent de reconnaître la forme tibiale ( 42a) qui en se projetant sur l'artère tibiale antérieure est à l'origine d'une image de pseudo-sténose.

b. Dans ce 2<sup>ème</sup> exemple, la projection MIP fait prolonger le tronc tibio-péronier par la corticale tibiale il existe en réalité une thrombose de l'artère tibiale postérieure.

c. Ce 3<sup>ème</sup> palier catastrophique ne doit pas faire confondre la corticale osseuse pour des artères faiblement opacifiées.



Le tube digestif apparaît souvent en discret hypersignal, quasiment jamais soustrait en raison du péristaltisme (colon, grêle); il est à l'origine d'une grisaille diffuse de l'aire abdominale négligeable dans la plupart des cas (images 43 a-c).

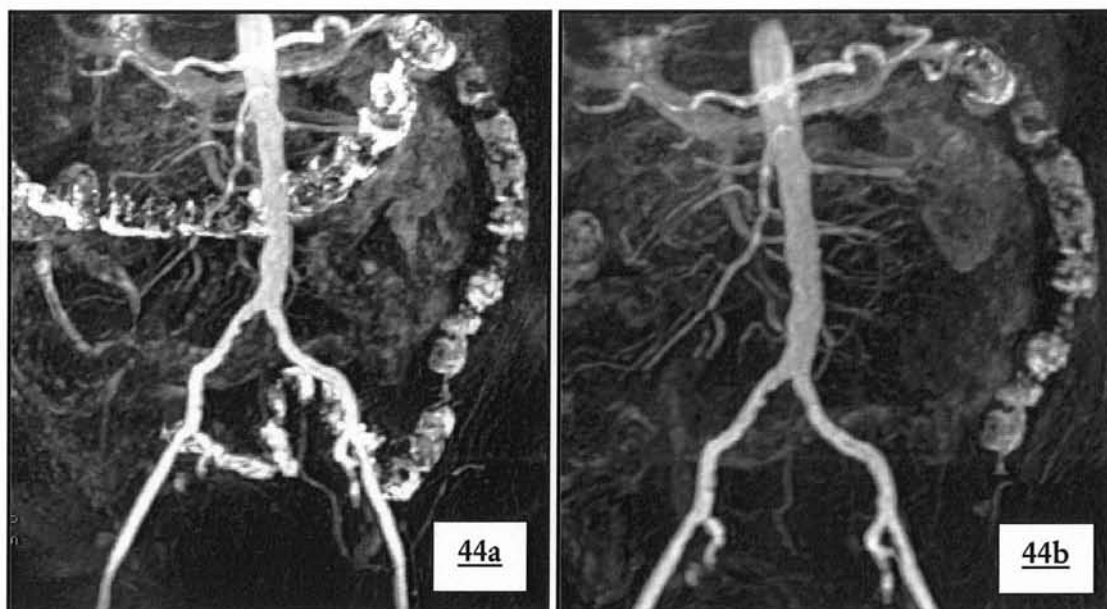


**Images 43 a-c : défaut de soustraction des structures digestives :**

a-c. Grisaille diffuse toujours retrouvée au premier palier, sans altération de l'angiogramme.



Dans certains cas le colon apparaît en hypersignal (muqueuse rehaussée, matières fécales) ( images 44ab).



**Images 44 a-b : artefact de soustraction touchant le colon**

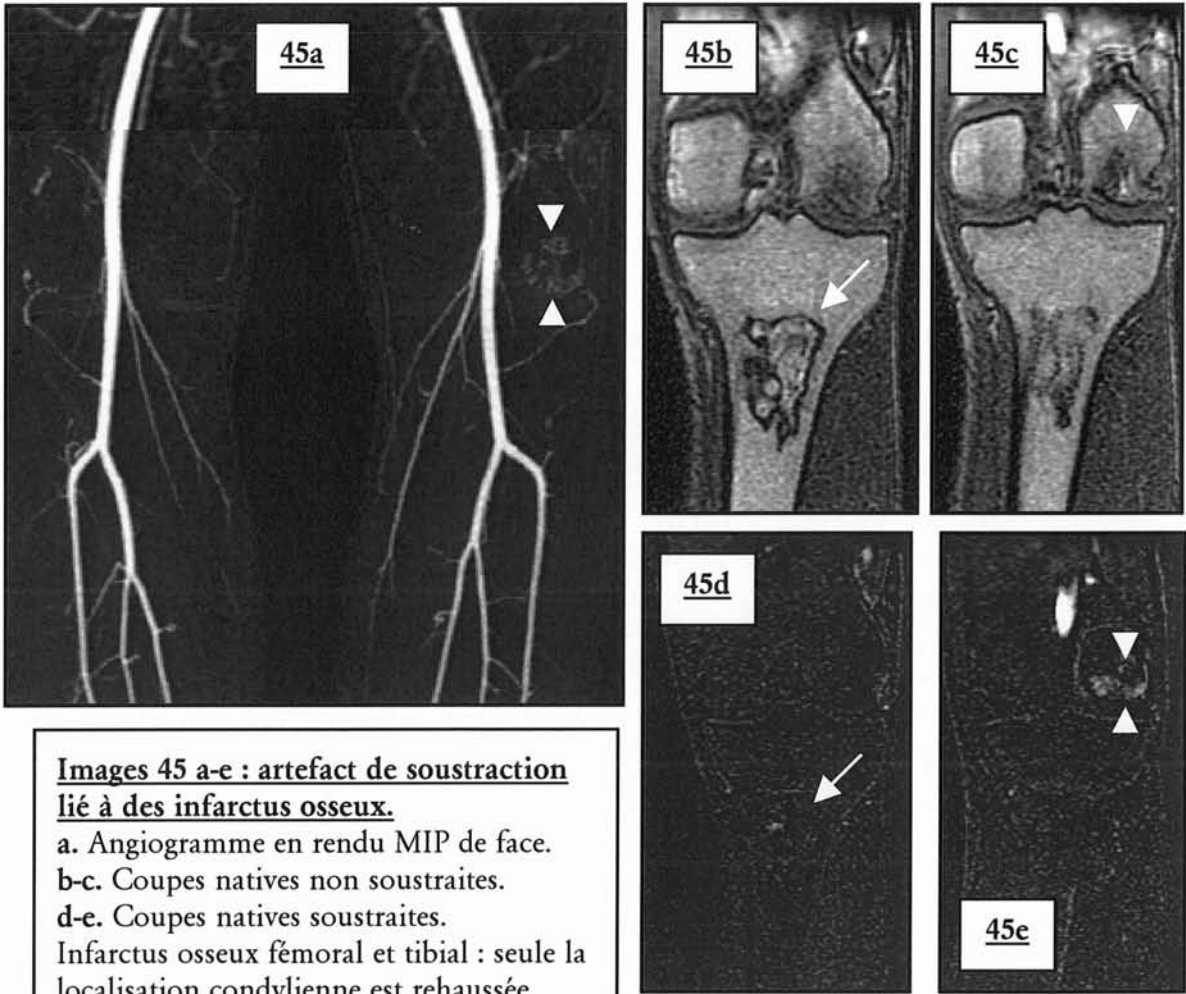
Les axes iliaques sont parasités par l'hypersignal intra-luminal colique ; une solution pour minimiser la visualisation colique, consiste à traiter les images en rendu MPVR.

a. Angiogramme en rendu MIP de face.

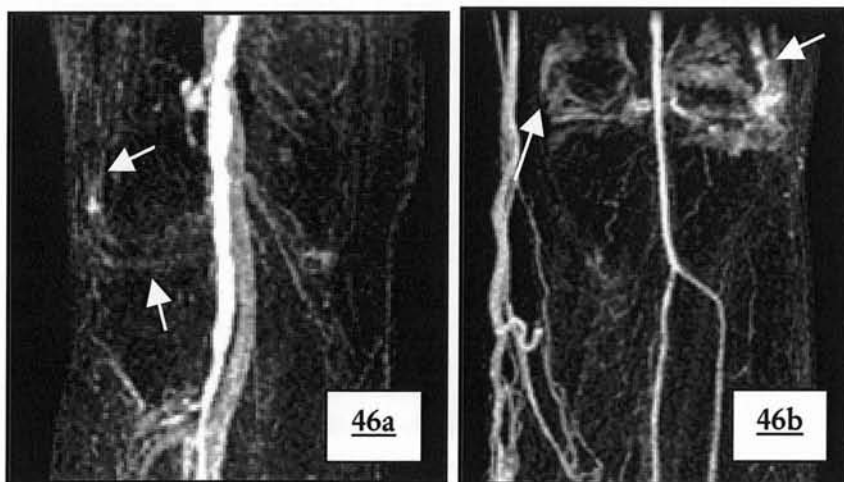
b. Angiogramme en rendu MPVR de face : disparition du colon transverse et sigmoïdien.

Tous les tissus rehaussés par le gadolinium ne seront, par définition pas soustrait (70): outre certaines lésions osseuses (images 45) et quelquefois la synoviale articulaire notamment du genou (images 46), les ganglions sont souvent retrouvés sur l'angiogramme final en rendu MIP : ils prédominent aux creux inguinaux et apparaissent souvent sur l'angiogramme, gênant l'analyse de la bifurcation fémorale (images 47a-e).

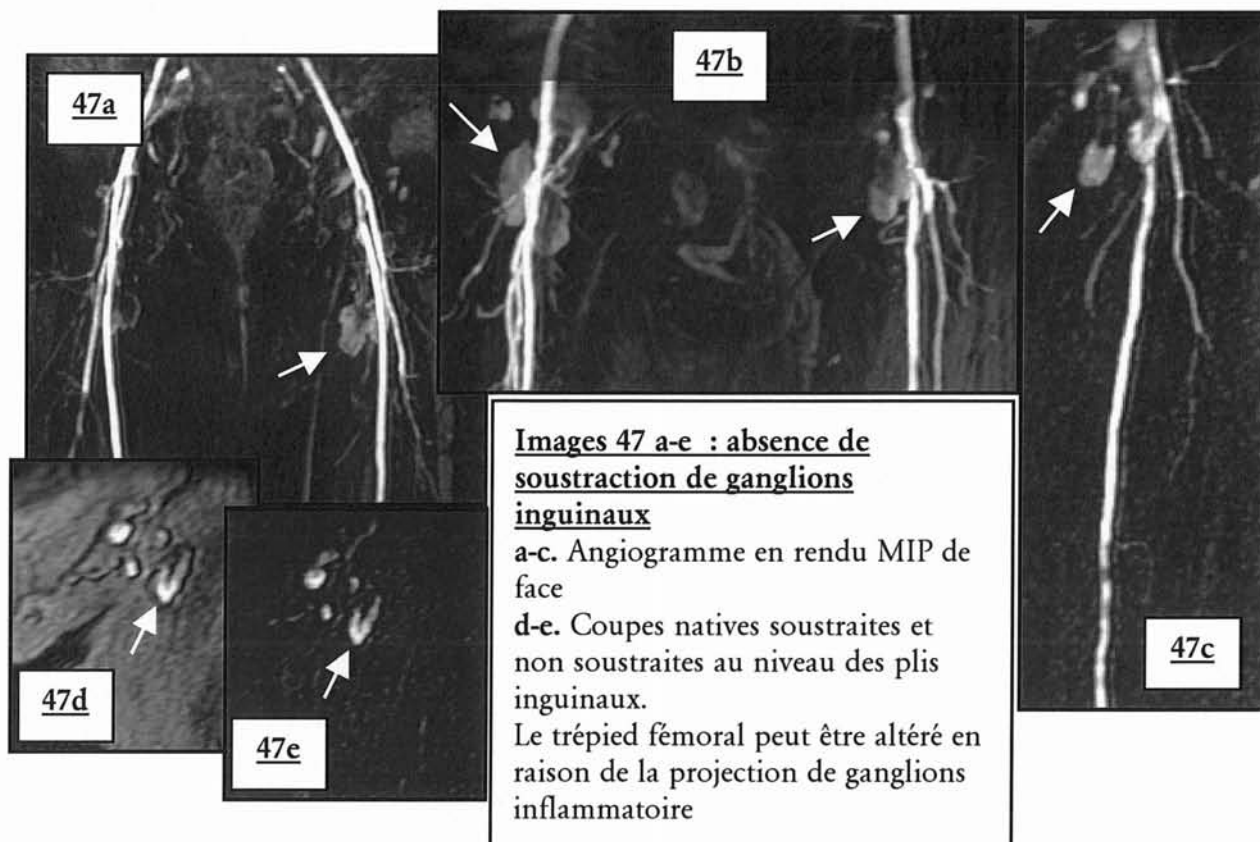
Dans certain cas, la soustraction va faire disparaître des informations importantes telle la présence d'un thrombus mural hyperintense dans un anévrisme : la solution consiste en fin d'ARM-3D à programmer une séquence complémentaire en coupes axiales sur la région d'intérêt.



**Images 45 a-e : artefact de soustraction lié à des infarctus osseux.**  
 a. Angiogramme en rendu MIP de face.  
 b-c. Coupes natives non soustraites.  
 d-e. Coupes natives soustraites.  
 Infarctus osseux fémoral et tibial : seule la localisation condylienne est rehaussée après injection de gadolinium. Cette dernière n'est donc pas soustraite et apparaît sur l'angiogramme final.



**Images 46 a-b : défaut de soustraction de structures ostéo-articulaires synoviales.**  
 Rehaussement de la synoviale de l'articulation du genou, apparaissant sur l'angiogramme. On notera la pollution veineuse dans les deux cas, l'une du réseau profond(46a), la seconde du réseau superficiel (46b).

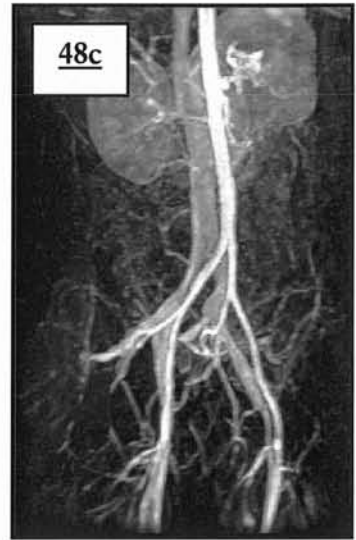
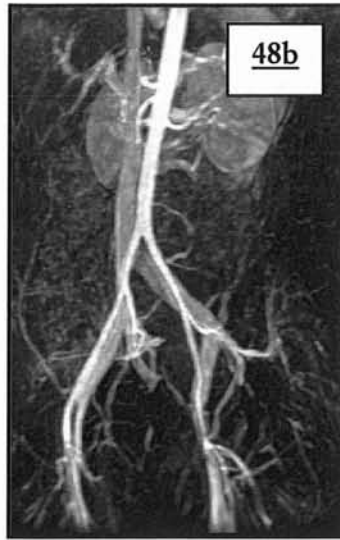
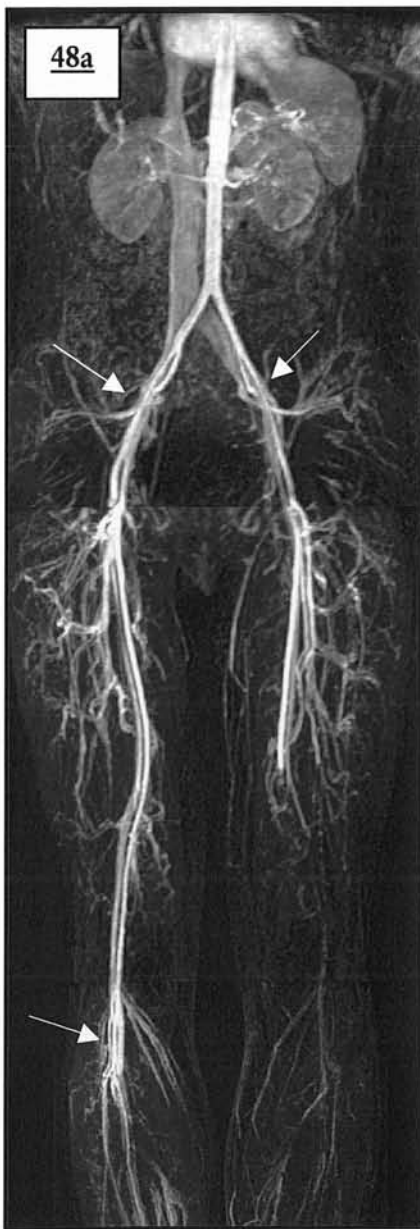
## **H) POLLUTION VEINEUSE**

Nous avons décidé de considérer le retour veineux pourtant physiologique comme un artefact indésirable. Cette pollution veineuse est l'inconvénient majeur de la technique et le plus fréquent dans notre étude (45.35% de l'ensemble des artefacts). Le grading en 3 stades du retour veineux permet de distinguer le retour de haut signal (au moins égal au signal intra-artériel) qui sera apparent sur les reconstructions en rendu MIP et qui pourra dans certain cas occulter des segments vasculaires de choix, et le retour veineux de bas signal que l'on peu tolérer en raison de sa participation négligeable à l'angiogramme final.

La contamination veineuse prédomine naturellement au troisième palier dans 61,50% des cas, en raison de l'acquisition retardée (environ 1 minute et 44 secondes) par rapport à l'injection (figure 48 a-c). 44.51% du retour veineux visible est de haut signal ; cette contamination de haut signal touche dans 80% des cas le troisième palier (image 49a-e) et peut noyer les axes vasculaires.

Le retour veineux physiologique précoce rénal, portal ou cave explique le pourcentage de 23,2 % au premier palier (figure 50 ab).



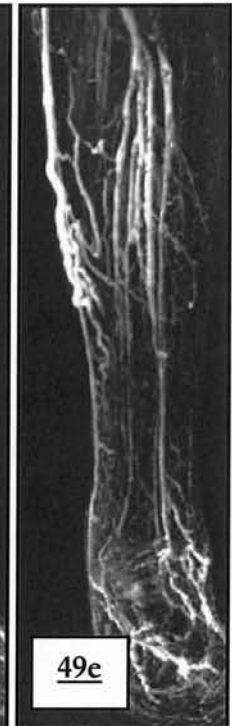
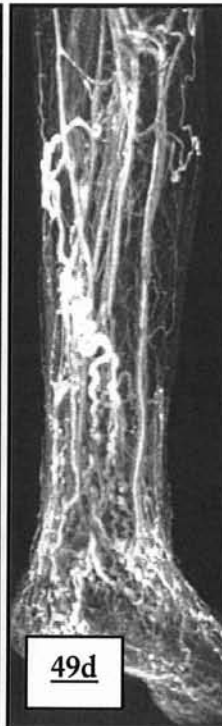
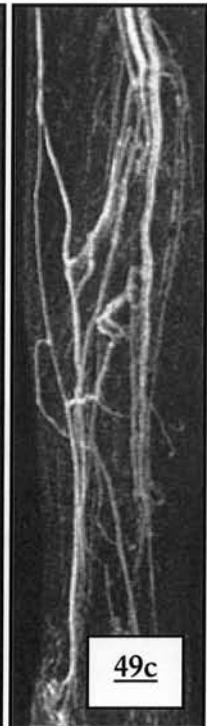
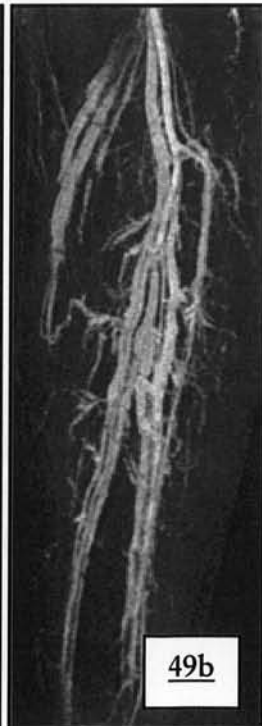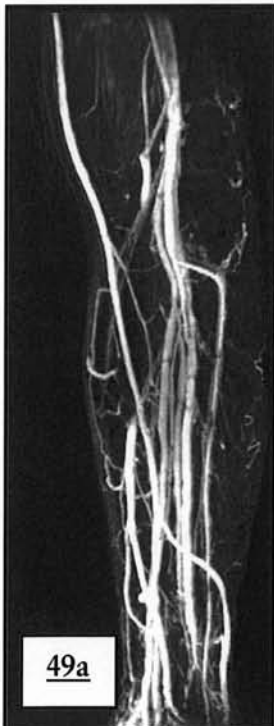**Images 48 a-c : contamination veineuse des 3 paliers de l'ARM-3D**

Angiogramme en rendu MIP de face et de 3/4

Coexistence de pollution veineuse de bas (aortique et fémoral) et haut signal (iliaque et poplité), gênant pour certaine portion la visualisation artérielle (à ces niveaux la différence entre la veine et l'artère n'est plus possible pour les artères iliaques externes et l'artère poplitée, qui apparaissent légèrement grêle).

**Images 49 a-d : pollution veineuse au 3<sup>ème</sup> palier :**

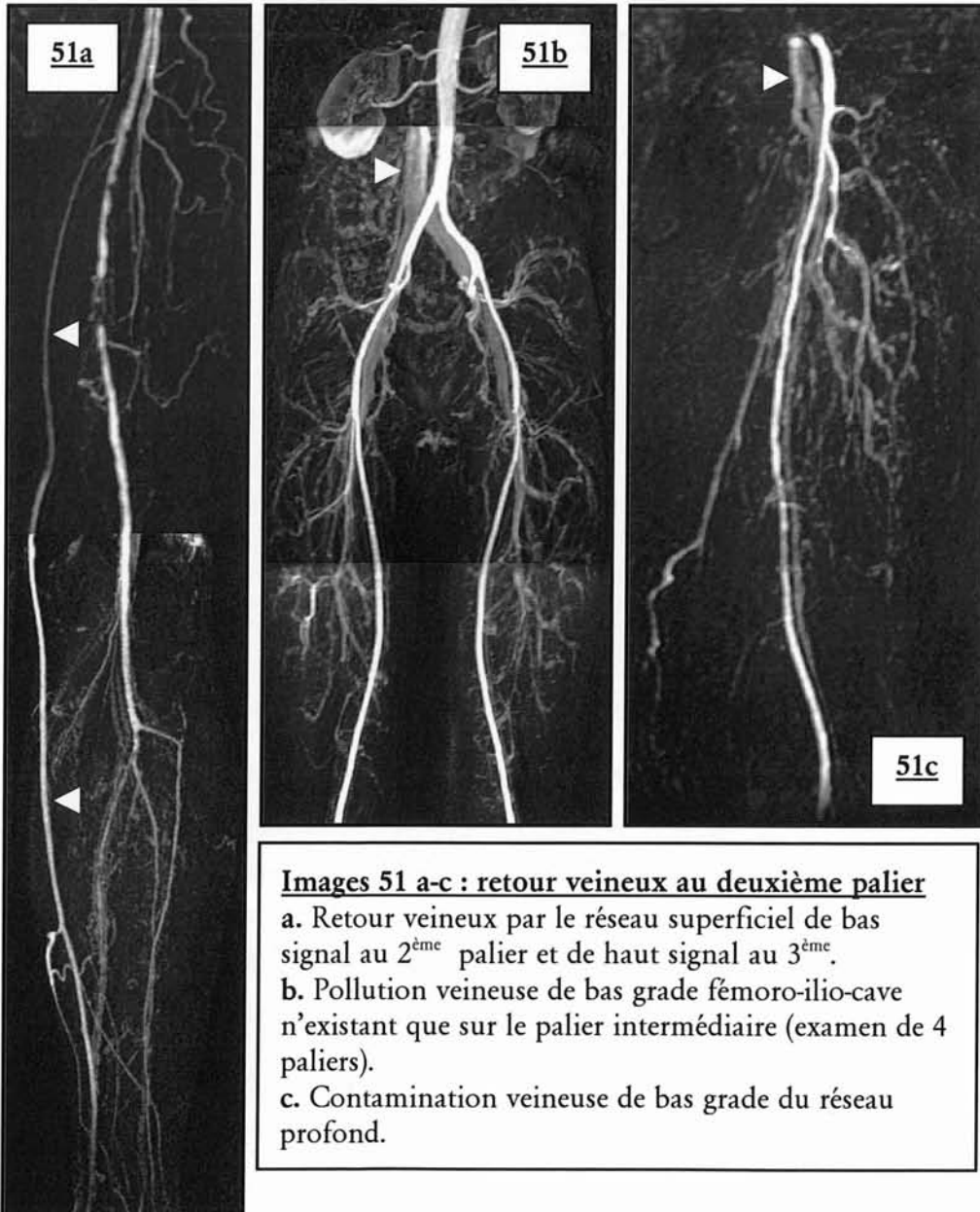
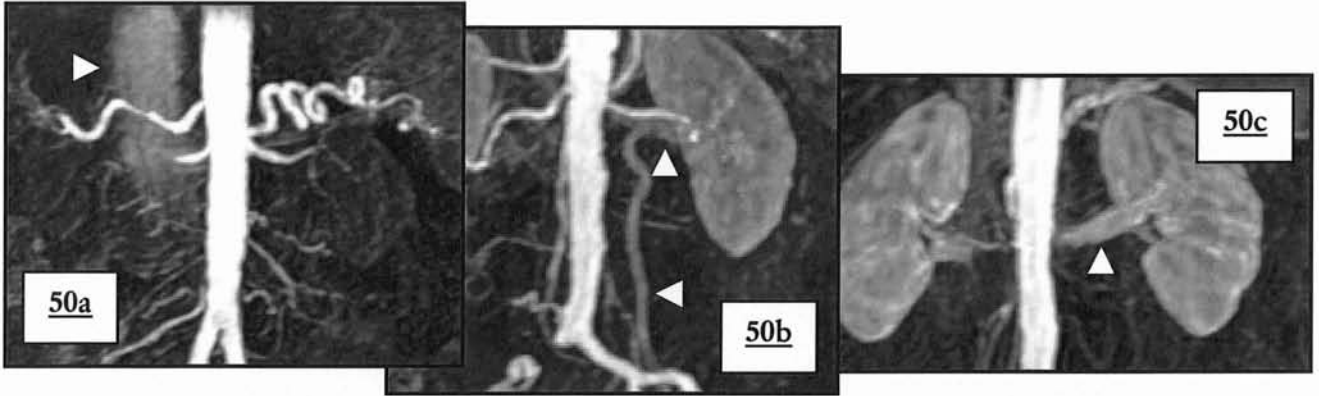
Exemples de contamination veineuse sévère, catastrophique pour l'analyse : différencier l'artère et la veine n'est plus possible



**Images 50 a-c : Retour veineux précoce au premier palier**

angiogrammes en rendu MIP de face

- a. Opacification de la veine cave inférieure et image de pseudo sténose de l'artère hépatique ; aspect tronqué de l'artère rénale droite liée à un artefact de mouvement
- b. Pollution veineuse rénale de bas signal : l'artère peut être analysée ( veine ovarienne gauche)
- c. Pollution veineuse rénale de haut signal : pas de différenciation possible entre l'artère et la veine.



**Images 51 a-c : retour veineux au deuxième palier**

- a. Retour veineux par le réseau superficiel de bas signal au 2<sup>ème</sup> palier et de haut signal au 3<sup>ème</sup>.
- b. Pollution veineuse de bas grade fémoro-ilio-cave n'existant que sur le palier intermédiaire (examen de 4 paliers).
- c. Contamination veineuse de bas grade du réseau profond.

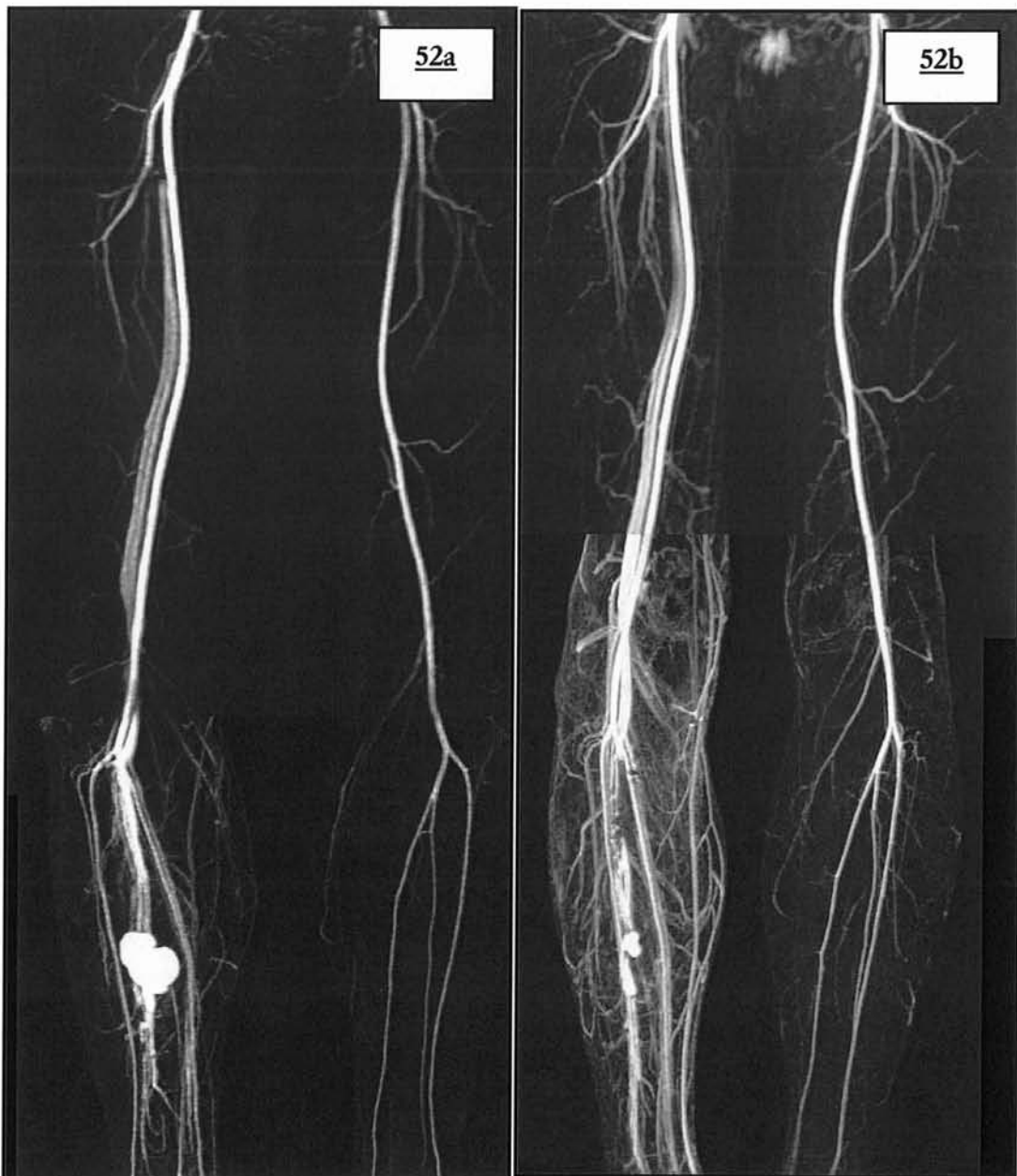C'est au deuxième palier que prédomine le retour veineux de bas signal, témoignant lorsqu'il existe, d'une acquisition en retard par rapport au bolus et prédisant un troisième palier fortement pollué (image 51 a-c)

Bien que la pollution veineuse provienne typiquement d'un retard à l'acquisition, elle peut être le témoin de shunts artério-veineux (figure 52ab) ici post-traumatique.

**Image 52 : retour veineux « symptôme »**

a. Retour veineux précoce du 2<sup>ème</sup> et 3<sup>ème</sup> palier, lié au développement d'un shunt artério-veineux dans les suites d'une fracture tibiale

b. Contrôle post-opératoire : persistance d'un retour veineux précoce et augmenté à droite.



L'origine de la contamination veineuse est multi-factorielle, l'état clinique du patient (varices, insuffisance veineuse) joue un rôle, tout comme les choix techniques de l'ARM .

Certaines équipes ont avancé le fait qu'une injection lente de gadolinium (59) (36) s'effectuant sur une longue période diminuerait le retour veineux et abaisserait son niveau de rehaussement par rapport aux tissus environnants. Cette théorie est basée sur l'hypothèse que la dilution du bolus de gadolinium pendant le transit capillaire avec extraction musculaire et cutanée du chélate réduirait le retour veineux d'autant plus que le débit est faible. Le temps d'injection dans notre étude est fixé et constant (1 ml/s et 0,6 ml/s); le temps d'injection de gadolinium se monte à 30 secondes puis le sérum salé est poussé pendant environ 13-14 secondes, soit un temps total de 45 secondes au maximum. Pour son étude, Ho utilise par exemple un bolus test pour déterminer le délai (1 ml de gadolinium suivi de 20 ml de sérum salé) puis lors de l'acquisition injecte un bolus de 39 ml à 0,3 ml/s, soit un temps total d'injection de 130 secondes soit plus de 2 minutes. Notre bolus est de loin plus rapide et il finit en moyenne alors que l'acquisition du 1er palier débute (délai entre l'injection et acquisition en moyenne pour l'ensemble de la population de 41,3 secondes). Notre protocole d'injection correspond davantage à un vrai bolus, avec un rehaussement intense et bref des vaisseaux. Nous nous affranchissons d'une infusion lente et continue de gadolinium nécessaire lorsque les caractéristiques techniques de la machine ne permettent pas des temps d'acquisition rapide. N'ayant pas fait varier les débits d'injection pour ces 5 protocoles, il ne nous est pas possible d'étayer cette hypothèse. Néanmoins d'autres protocoles sont en cours afin de la vérifier.

D'autres équipes ont montré que l'utilisation d'une faible dose de chélates de gadolinium (31) diminuait logiquement l'intensité du rehaussement du retour veineux. Dans notre étude l'utilisation de MULTIHANCE® à 0,3 mmol/kg est statistiquement lié pour le premier palier, à une augmentation de la pollution veineuse positive et surtout à la majoration de la proportion de retour veineux de haut grade par rapport aux autres protocoles d'injection.

**Ces résultats confortent l'idée que plus la dose de gadolinium injectée est élevée plus le retour veineux sera de haut signal.**

De même il a été constaté que, plus le réseau de collatérales était développé en regard d'une thrombose athéromateuse, plus le passage du gadolinium vers le système veineux était facilité et rapide (40).

39 patients présentent une thrombose au 2<sup>ème</sup> ou 3<sup>ème</sup> palier pour laquelle le réseau de collatérales développé est de bonne qualité avec visualisation d'un arbre artériel d'aval de bonne qualité. La pollution veineuse représente pour cet échantillon 46,41% des artefacts (45,27% dans la population générale).

Le tableau ci-dessous résume pour ces 39 patients la répartition de la pollution veineuse de haut grade en fonction des paliers :

- la fréquence de la pollution veineuse positive (64,46% contre 61,32%) ainsi que de haut grade (82,17% contre 80,76%) est légèrement plus haute au 3<sup>ème</sup> palier, mais il n'existe pas de différence statistiquement significative entre la répartition des grades de pollution veineuse de cet échantillon et celle de la population générale dont il est issu.
- le pourcentage, tous paliers confondus, de contamination de haut grade calculé à 49,51% est supérieur à la moyenne de la population générale (44,6%), sans différence significative.

<b>GRADING</b>	<b>P.V. POSITIVE</b>	<b>P.V. DE GRADE 2</b>
<b>PALIER 1</b>	77 18,88%	28 13,86%
<b>PALIER 2</b>	68 16,67%	8 3,96%
<b>PALIER 3</b>	263 64,46%	166 82,17%

**Tableau 60 : pollution veineuse chez 39 patients atteints d'occlusion artérielle au 2<sup>ème</sup> et 3<sup>ème</sup> palier.**

**Il existe une majoration non significative du retour veineux au troisième palier dans les cas de thromboses avec réseau de collatérale bien développé.**

En raison de shunts artério-veineux ouverts, les patients atteints de diabète serait plus enclins à arborer une contamination veineuse plus sévère: parmi notre population diabétique (43 personnes), La pollution veineuse représente pour cet échantillon 45,07% des artefacts (45,27% dans la population générale).



Le tableau ci-dessous résume pour les 43 patients diabétiques, la répartition de la pollution veineuse de haut grade en fonction des paliers :

- la fréquence de la pollution veineuse positive (63,59% contre 61,32%) ainsi que de haut grade (83,48% contre 80,76%) est légèrement plus haute au 3<sup>ème</sup> palier, mais il n'existe pas de différence statistiquement significative entre la répartition des grades de pollution veineuse de cet échantillon et celle de la population générale dont il est issu.
- Le pourcentage de contamination veineuse est de 47,96% , légèrement supérieure à la moyenne de la population générale (44,6%), sans différence significative.

<b>GRADING</b>	<b>P.V. POSITIVE</b>	<b>P.V. DE GRADE 2</b>
<b>PALIER 1</b>	99 21,2%	31 13,84%
<b>PALIER 2</b>	71 15,2%	6 2,68%
<b>PALIER 3</b>	297 63,59%	187 83,48%

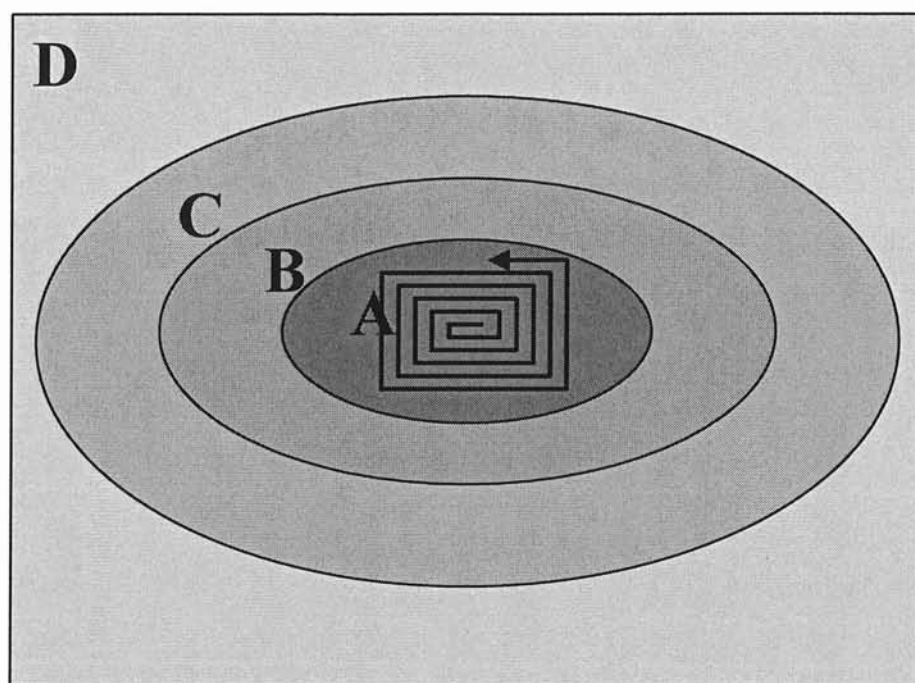
**Tableau 61 : pollution veineuse chez 43 patients diabétiques**

**Il existe une majoration non significative du retour veineux au troisième palier chez les patients diabétiques.**

La somation de la contamination veineuse et des artefacts de soustraction au troisième palier est à l'origine d'une dégradation majeure de l'angiogramme jambier au point que l'interprétation n'est plus envisageable dans les cas les plus sévères.

Afin de s'affranchir de la contamination veineuse, l'utilisation de la technique d'acquisition « time resolved » ou multiphase permet d'analyser les segments artériels jambiers sans être gêné par le retour veineux : en effet cette acquisition, qui nécessite un bolus supplémentaire de gadolinium possède une résolution temporelle telle, qu'elle peut être répétée plusieurs fois de suite. Il est peu probable alors de ne pas acquérir de phase artérielle pure. Cette séquence appelée 3D-ECTRICKS ou 3D-TRICKS (3D Enhanced-contrast Time Resolved Imaging of Contrast Kinetics) a été décrite pour la première fois par l'université du Wisconsin-madison group (Korosec). Elle repose sur la particularité d'associer un échantillonnage elliptique et centré de l'espace K, et un rafraîchissement fréquent du recueil de la zone centrale de l'espace K (méthode Keyhole) : le plan de Fourier est divisé en 4 zones concentriques (figure

39) dont la zone la plus centrale (A) codant les informations en contraste va être échantillonnée le plus fréquemment (environ 3 fois plus que les autres régions).



**Figure 39 : Séquence 3D-TRICKS / méthode Keyhole**  
Mode de lecture elliptique et centrée des zones A, B, C et D, avec en ECTRICKS la particularité de rafraîchir souvent la zone centrale.

Cette technique permet alors :

- la dispense d'une synchronisation précise entre le début de la séquence et l'injection (le seul impératif reste l'acquisition du masque hors injection)
- l'affranchissement du réseau veineux sur les premières phases (effacement par le masque acquis au début de la séquence ECTRICKS, des veines et du rehaussement tissulaire pré-existant)
- de recommencer une séquence sur un patient déjà injecté en raison du masque précédemment acquis
- la détection des flux asymétriques en dynamique vasculaire (différencier une asymétrie circulatoire d'une occlusion)
- de distinguer un retour veineux normal d'un shunt artério-veineux

Les indications de réalisation d'une séquence ECTRICKS au décours d'une ARM-3D sont :

- le retour veineux précoce
- le défaut de masque en séquence classique
- la détection des flux asymétriques

La séquence ECTRICKS a fait l'objet d'une étude par Hany (71), qui montre que cette séquence 3D-TRICKS diagnostiquait statistiquement plus de vaisseaux au niveau jambier que L'ARM-3D en suivi de bolus et injection unique, et moins de contamination veineuse. Elle doit faire partie des séquences potentiellement utilisables en cas d'échec de l'ARM-3D notamment pour le palier jambier.

## **V/ COMPARAISON**

En considérant le protocole 1 (antenne Corps et injection de DOTAREM<sup>®</sup> à 0,3 mmol/Kg) comme le protocole de base utilisable par n'importe quel possesseur d'IRM à 1,5T, nous avons étudié l'apport de différentes améliorations techniques.

### **A) UTILISATION DE L'ANTENNE EN RESEAU PHASE TORSO**

Seules les premiers paliers des protocoles sont pris en compte : Il n'existe pas de différence significative de répartition du grading qualitatif des segments artériels explorés. La fréquence des artefacts de troncature et d'exclusion est similaire. Il existe moins d'artefact de mouvement, pouvant être lié aux capacités respiratoires des patients. Il existe cependant plus d'artefacts de soustraction et d'antenne au premier palier du second protocole sans toutefois de différences significatives: ceci étant du aux capacités intrinsèques des antennes en réseau phasé : en raison d'une résolution spatiale augmentée, d'une propension à améliorer le niveau de signal, ces antennes sont nettement plus sensibles aux inhomogénéités de champs ou aux différences d'indexation entre les voxels du masque et de l'acquisition. Ainsi toutes les structures, notamment digestives, vont être mieux visualisées mais aussi moins bien soustraites en raison de leur péristaltisme spontané.

Le rapport signal sur bruit est diminué de manière significative, en rapport avec la baisse de signal constatée des extrémités supérieures et inférieures de l'image obtenue (images 35a-b) : La mesure de signal intravasculaire se situant au niveau de l'aorte supra-rénale, elle est toujours d'intensité moindre en raison de cet artefact d'antenne : l'utilisation de l'antenne TORSO en champ de vue maximal condition

essentielle en ARM-3D est à l'origine d'une dégradation de l'angiogramme : baisse significative du rapport signal sur bruit, majoration des artefacts d'antenne (à la limite de la significativité) et de soustraction. Cet artefact se situe de plus aux points de chevauchement, gênant l'interprétation aux points critiques et ne permettant pas lors du pasting de choisir la zone la mieux rehaussée puisque les deux extrémités de l'image sont touchées.

**L'antenne TORSO placée au premier palier pour imager l'aorte n'améliore pas le protocole en comparaison avec l'antenne de volume de type BODY.**

### **B) UTILISATION DE L'ANTENNE DEDIEE AUX MEMBRES INFERIEURS :**

Il n'a pas été mis en évidence de différence significative en ce qui concerne le grading qualitatif : l'antenne dédiée permet d'obtenir un signal vasculaire de bonne qualité pour tous les paliers.

Le rapport signal sur bruit par contre est statistiquement nettement inférieur : il faut noter que les paramètres d'injection utilisés sont les mêmes (DOTAREM® en injection biphasique) et que seules les antennes et la population sont différentes. L'obtention d'un rapport S/B de mauvaise qualité pour une antenne en réseau phasé par rapport à une antenne basique semble paradoxale : Les valeurs de signal sont vérifiées par un deuxième lecteur à l'aide d'une console de traitement d'image de type Advantage Windows 4.0, trouvant des chiffres similaires. Les constantes de gain en réception (R1 et R2) et émission (TGP) des 2 antennes en cause sont vérifiées et apparaissent identiques. Le rapport signal sur bruit musculaire du psoas iliaque G est vérifié à posteriori: par définition les structures musculaires sont peu rehaussées après injection et il est constaté que le rapport signal sur bruit est cette fois en faveur de l'antenne en réseau phasé et d'un facteur 3 à 4 comme nous aurions pu le prévoir. Devant ces résultats pour le moins contradictoires, plusieurs explications peuvent être avancées :

- la population est statistiquement différente entre la population générale et le cinquième protocole en ce qui concerne le sexe des patients, la présence de dérivations chirurgicales et les antécédents de tabagisme. Cependant ces critères ne peuvent expliquer la différence statistique.

- la baisse du signal intra-vasculaire pourrait être expliquée par le pourcentage plus élevé d'insuffisance cardiaque se montant à 20% au 5<sup>ème</sup> protocole (contre 11,53% pour notre population générale) : la fonction cardiaque étant le facteur principal commandant la vitesse de recirculation du produit de contraste.
- le rapport signal sur bruit résulte dans notre étude de la moyenne calculée de 25 patients et il s'avère que le calcul personnalisé du rapport signal sur bruit des 5 insuffisants cardiaques reportés dans le tableau ci-dessous est inférieur à la moyenne de la population du 5<sup>ème</sup> protocole. Cependant La vérification du délai moyen entre l'injection et l'acquisition pour ces 5 patients est identique à la moyenne des 125 patients (41,8 secondes contre 41,3 secondes) démontrant l'absence de défaillance contractile myocardique lors de l'acquisition, logiquement déclenchée lors d'un remplissage optimal.

<b>Signal Aortique Maximal</b>	<b>Signal aortique minimum</b>	<b>Signal aortique moyen</b>	<b>Signal moyen du bruit</b>	<b>Rapport signal sur bruit moyen</b>
89	37,1	52.62	2,07	24,45

**Tableau 62 : mesure du signal et du bruit chez les patients insuffisants cardiaques du 5<sup>ème</sup> protocole.**

- l'hypothèse d'une défaillance hardware de l'antenne ne peut être confirmée ou éliminée. Il n'en reste pas moins que malgré ses caractéristiques intrinsèques théoriquement supérieures, le rapport signal sur bruit aortique est inférieur à celui de l'antenne de série équipant l'IRM sans que l'on puisse avancer d'explication. L'antenne dont nous avons bénéficiée était alors encore un prototype.

Lors de l'utilisation de l'antenne dédiée aux membres inférieurs, 71.46% des segments artériels sont artefactés. Les artefacts d'antennes atteignent une fréquence de 5.93% en raison de leur présence statistiquement supérieure au troisième palier (images 34a-d).

Les artefacts de soustraction et la contamination veineuse de haut grade sont les plus élevés de tous les protocoles. Au deuxième palier, les artefacts de soustraction

sont significativement les plus élevés. L'augmentation du niveau de signal réceptionné est désavantageuse: les veines ont elles aussi un signal plus intense et les anomalies d'indexation des voxels sont plus fréquentes.

D'un point de vue pratique, il faut souligner le manque de flexibilité de l'antenne vasculaire : les patients se situant dans des limites de taille extrême poseront le problème de leur placement dans l'antenne, lui-même le plus souvent délicat et inconfortable (lui ayant fait donner le surnom d'antenne « sarcophage »: image 53): dans ces conditions, il devient difficile d'éviter certains mouvements délétères du patient.

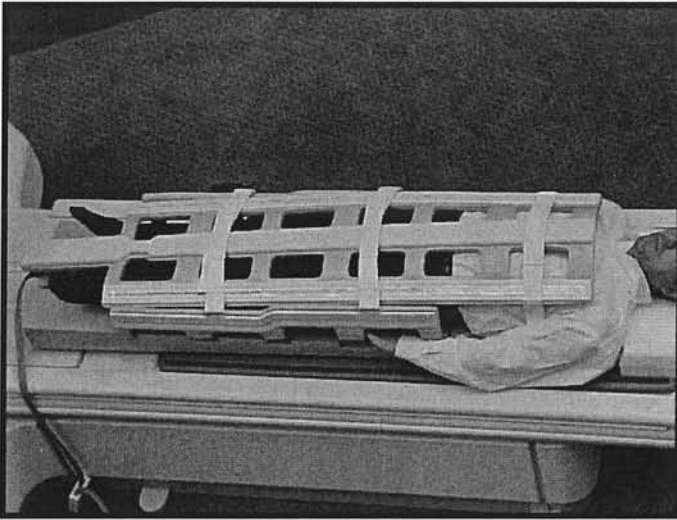


Image 53 : antenne vasculaire dédiée aux membres inférieurs

Invariablement, nous constatons la projection de la trifurcation jambière au niveau de la zone de chevauchement entre le deuxième et le troisième palier, avec la présence quasi constante d'un artefact d'antenne: aucune modification ne peut y remédier.

**L'utilisation de l'antenne vasculaire dans le cadre de notre protocole dessert la qualité d'image.**

### **C) UTILISATION DU MULTIHANCE® A 0,3 MMOL/KG**

Notre étude ne met pas en évidence de différence statistiquement significative pour le rapport signal sur bruit ou le grading qualitatif lors de l'utilisation du MULTIHANCE® à 0,3 mmol/kg en comparaison avec les autres protocoles .

Par contre au premier palier, l'injection de ce chélate de haute relaxivité à 0,3 mmol/Kg est à l'origine d'une augmentation du retour veineux visible et surtout de haut signal étayant l'hypothèse de Rofsky (31).

**L'utilisation de MULTIHANCE® à une concentration de 0,3 mmol/Kg majore la contamination veineuse du premier palier et ne permet pas de gain significatif en matière d'intensité de rehaussement malgré sa relaxivité élevée.**

### **D) UTILISATION DU MULTIHANCE® DILUE**

Contrairement à Thurnher, le rapport signal sur bruit n'est pas dégradé lors de l'utilisation d'une demi-dose de gadolinium, ceci étant lié intrinsèquement au protocole d'acquisition dont le timing est optimal, mais aussi en raison des capacités de relaxivité du gadobenate diméglumine (MULTIHANCE®, Bracco Spa, Milano, Italy). La plupart des chélates de gadolinium conventionnel possède des relaxivités s'échelonnant de 4,3 à 5 (mMol.s)<sup>-1</sup>. Le gadobenate diméglumine (MULTIHANCE®) montre un taux de relaxivité d'environ 9,7 (mMol.s)<sup>-1</sup> en milieu sérique. Il donne alors une intensité de signal plus élevée et plus longue, à dose et débit comparable, par rapport aux autres spécialités.

L'étude multicentrique et randomisée, réalisée par Kroencke sur 94 patients, en double aveugle analyse l'effet de l'injection de différentes doses de MULTIHANCE® (0,025 ; 0,05 ; 0,1 et 0,2 mmol/Kg) à un débit constant de 2ml/s sur la qualité diagnostique (64) : celle ci s'améliore nettement à partir de 0,1mmol/Kg et augmente :

- le nombre de patients avec lésions dépistées
- le nombre de lésions détectées par patients
- le degré de précision de caractérisation des lésions

Aucun effet secondaire n'a été constaté.

La dose la mieux tolérée et la plus optimale est pour eux de 0,1 mmol/Kg

Il est également constaté une diminution du pourcentage de segments artériels artefactés lors de l'utilisation à demi-dose (71.68% contre 63.43%) moins marquée que Thurnher (30% contre 10%) (44)

Notre étude montre une baisse significative du nombre d'artères dont le rehaussement est jugé bon pour le premier palier, par rapport à l'utilisation de DOTAREM®. Les statistiques descriptives mettent en évidence à ce même palier une proportion élevée de segments artériels dont le grading est 0, signifiant la présence plus élevée de dérivations chirurgicales et de thromboses totales d'origine athéromateuses : les segments natifs shuntés s'ils ne sont pas opacifiés par voie rétrograde sont cotés non visualisés. Cette différence significative est alors plutôt liée à la somation des antécédents de dérivation chirurgicale à la pathologie obstructive artérielle.

La diminution de la dose injectée a des implications autant médico-légales qu'économiques :

l'innocuité des produits de contraste utilisés en IRM est une idée largement répandue, basée notamment sur certaines études menées par Prince, qui ont montré que de larges doses de chélates de gadolinium étaient significativement moins néphrotoxiques que les produits de contraste iodés. En effet, ces derniers peuvent induire une dégradation transitoire voire définitive de la fonction rénale chez les patients atteints d'insuffisance rénale préexistante, particulièrement chez les diabétiques. Prince (72) reporte l'incidence d'insuffisance rénale chez 64 patients apparue dans les suites:

→ d'une ARM avec injection de 0,2 à 0,3 mmol/Kg de chélates de gadolinium (soit 14 à 21 mmol pour une personne de 70 Kg , représentant .28 à 42 ml d'une solution à 0,5 M/ml),

→ d'une DSA et/ou exploration tomodensitométrique avec injection de 30 à 60 g d'iode (soit 80 à 160 mmol)

seule l'injection d'iode a été à l'origine d'une élévation de la créatininémie d'au moins 0,44 micromol /L pour 17% des patients.



Cette conclusion est vraie lorsque l'on compare les doses habituelles de chélates de gadolinium utilisés en ARM, aux doses d'iode utilisées lors d'une DSA. De plus l'injection est intraveineuse pour les chélates de gadolinium, alors qu'elle peut être intra-artérielle pour l'iode avec exposition directe du rein au produit de contraste.

Le problème de l'injection de PCI s'est toujours posé chez les patients insuffisants rénaux et certaines équipes ont proposé de substituer le gadolinium à l'iode pour réaliser les angiographie par ponction artérielle car il possède un faible pouvoir atténuant vis à vis des rayons X. En se basant sur certaines études expérimentales sur les animaux, Nyman (73) nous fait prendre conscience que le gadolinium pourrait être plus néphrotoxique à des doses dont le pouvoir atténuant est égal à l'iode , dans le cadre d'une DSA à 70 kV:

- en raison de son osmolalité nettement plus élevée , pouvant atteindre 1960 mosm/Kg (3 à 7 fois plus élevée que l'iode qui est de 290 mosm/Kg)
- en raison de sa toxicité générale 6 à 25 fois plus élevée en rapportant pour les DL50 en nombre d'atomes dont le pouvoir opacifiant est similaire (mmol).
- en raison de la néphropathie induite (baisse de la clairance et augmentation de la demi-vie plasmatique) sur des modèles animaux ( rats, cochon uni-néphrectomisé) lorsque les doses sont rapportées à un pouvoir opacifiant semblable.

D'un point de vue financier, la réduction de la dose de chélate de gadolinium injecté entraîne une baisse du coût total de l'examen. Le prix du MULTIHANCE<sup>®</sup>, hier élevé en milieu hospitalier , est aujourd'hui beaucoup plus compétitif :

- flacon de 5ml : 26,21 euros,
- flacon de 10ml : 43,43 euros,
- flacon de 15ml : 61,71 euros,
- flacon de 20ml : 77,79 euros

Plusieurs nouveaux protocoles ont été mis en route, avec l'ambition de réduire au minimum la dose injectée en obtenant un niveau de signal optimum.

**La baisse de moitié de la dose injectée de gadobenate diméglumine (MULTIHANCE<sup>®</sup>) n'altère pas la qualité de l'ARM-3D**

## **VI / SYNTHÈSE DES PIÈGES ET ARTEFACTS LES PLUS FREQUENTS EN FONCTION DES ZONES EXPLORÉES**

L'exploration des différentes zones artérielles comporte certaines spécificités, dans leurs indications (74) ou dans leurs pièges.

### **A) AORTE ABDOMINALE**

#### **1) INDICATIONS HABITUELLES ET PARTICULARITÉS**

- bilan d'anévrisme aortique
- bilan d'artériopathie
- dissection aortique
- contrôle de perméabilité de prothèse aortique

Pour l'analyse des pathologies aortiques (1), les avantages de l'imagerie en coupe par rapport à l'angiographie standard sont multiples (5).

#### **2) DIFFICULTÉS SPÉCIFIQUES**

##### **a) Artefact de troncature**

C'est l'artefact le plus fréquent pour l'aorte abdominale et ses branches iliaques, une fois reconnu, il n'est plus gênant, mais ne doit pas être confondu avec une authentique dissection aortique.

##### **b) Couverture anatomique insuffisante**

Le placement du bloc de coupes doit être un des points clés de la bonne réalisation de l'ARM-3D. Il faut prendre en considération d'éventuels anciens dossiers afin de visualiser les tortuosités possibles de l'aorte abdominale. Une présentation clinique de type syndrome de Leriche notamment avec claudication glutéale doit attirer l'attention sur l'importance que revêt la localisation des coupes: il faut pouvoir juger dans le cadre d'un bilan pré-opératoire de l'extension aux artères iliaques de la thrombose aortique, de la présence des différentes voies de dérivations abdominales,

tout en conservant un temps d'apnée raisonnable. L'état vasculaire d'aval est une information nécessaire afin de planifier un éventuel geste chirurgical.

### **c) Artefact de mouvement**

C'est le problème le plus handicapant car s'il est présent il ne permet aucune analyse des troncs aortiques à visée viscérale. L'état général et respiratoire du patient est le facteur limitant: une apnée non tenue voue à l'échec l'exploration du palier aortique.

### **d) Non visualisation extra-luminale.**

Afin de ne pas méconnaître une dilatation anévrysmale avec thrombose murale de l'aorte sous rénale, une séquence axiale en pondération T1 est obligatoire.

## **B) ARTERES RENALES**

### **1°) INDICATIONS HABITUELLES ET PARTICULARITES**

- recherche de sténose des artères rénales
- bilan pré et post greffe rénale donneur / receveur

L'ARM-3D permet une exploration des deux artères rénales jusqu'à certaine de leur branches segmentaires majeures.

En raison du faible diamètre des artères rénales, une résolution spatiale adéquate est requise avec une épaisseur de coupe coronale minimale de 2.5 à 3 mm et une acquisition en 3 dimensions est recommandable. Dans les cas les plus réussis, les segmentaires et sous segmentaires rénale sont imagées. L'incorporation de la totalité du volume rénal est souhaitable afin d'éliminer une pathologie parenchymateuse.

La reconnaissance d'éventuelles variations anatomiques des artères ou des veines rénales peut être efficacement réalisée par ARM-3D : leur nombre, longueur et localisation dans l'espace sont visualisés avec précision.

Le contrôle des axes vasculaires d'un greffon chez un patient dont la conservation de la clairance rénale est précieuse est une bonne indication d'ARM-3D : elle devra être complétée par des séquences d'uro-IRM notamment en pondération T2 afin de dépister les collections pelviennes et T1 au temps excrétoire. la greffe pelvienne

étant fréquente, l'apnée est alors moins primordiale lors de l'exploration. Les clips chirurgicaux dans cette indication sont fréquents.

## **2°) PIEGES**

### **a) Pollution veineuse**

C'est l'artefact le plus fréquent et montre l'importance d'un timing parfait entre l'injection de Gadolinium et l'acquisition. Le retour veineux physiologique étant très précoce, la fenêtre d'acquisition est étroite. En cas de pollution veineuse de bas signal, des reformations épaisses en rendu MPVR permet une étude diagnostique ; lorsque le retour veineux est trop intense, l'analyse MIP n'est plus possible.

### **b) Flous des vaisseaux par artefact de mouvement**

L'analyse des artères rénales natives ne peut être faite en cas d'apnée impossible. L'état général et respiratoire du patient en est le facteur limitant.

### **c) Insuffisance de couverture anatomique notamment postérieure**

Malgré la position rétropéritonéale postérieure des reins, elle reste rare.

## **C) BRANCHES AORTIQUES SPLANCHNIQUES**

### **1°) INDICATIONS HABITUELLES ET PARTICULARITES**

L'épaisseur de coupe minimale requise est de 3 mm. L'acquisition seule des artères splanchniques peut être placée dans un plan sagittal restreignant alors le volume pour un gain de temps d'apnée en sacrifiant les artères iliaques internes qui sont fréquemment des axes vasculaires de collatéralité dans le cadre d'une ischémie mésentérique chronique.

L'ARM-3D reste cependant performante dans l'analyse de la proximalité de ces troncs ; la distalité restant du domaine angiographique classique, voire maintenant tomodynamométrique depuis l'avènement des scanners multi-coupes.

- ischémie mésentérique chronique
- maladie anévrismale de l'aorte et de ses branches

- bilan pré-post greffe hépatique ou chirurgie de résection

Les variations anatomiques du territoire vasculaire apparaissent dans 40% des cas ; leur reconnaissance pré-opératoire est nécessaire

## **2°) PIEGES**

### **a) Pseudo-sténose du tronc cœliaque**

La compression du tronc cœliaque par le ligament arqué commun est un piège classique déjoué par l'apport des coupes natives non soustraites et par l'aspect habituelle de refoulement inférieur.

### **b) Artefact de mouvement**

Comme tous les troncs viscéraux du premier palier, les troncs splanchniques sont très sensibles aux mouvements respiratoires du patient. C'est l'artefact le plus fréquent les concernant : les branches hépatiques et spléniques peuvent disparaître de l'angiogramme.

### **c) Limitation en résolution spatiale**

L'étude de la distalité des axes splanchniques ne permet pas d'éliminer un embole périphérique. De la même manière, l'artérite distale ainsi que les vascularites sont inaccessibles à cette technique.

## **D) ARTERES PERIPHERIQUES DES MEMBRES INFERIEURS**

### **1°) INDICATIONS HABITUELLES ET PARTICULARITES**

- artériopathie athéromateuse
- contrôle de perméabilité de pontage
- malformation artério-veineuse

L'ARM-3D permet de classer les patients qui vont profiter d'une technique d'angioplastie et les patients qui devront bénéficier d'une procédure chirurgicale.

L'angiogramme obtenu va aider le chirurgien à planifier l'acte opératoire et les zones adéquates d'anastomose des pontages, tout en fournissant un état de la vascularisation distale (75)

## **2°) PIEGES**

### **a) Délai d'acquisition**

Ce problème, rencontré également en angiographie sanglante standard, apparaît souvent en aval d'une sténose ou d'une occlusion. Ces délais ne sont ni prévisibles, ni symétrique et le timing devrait être basé sur la jambe dont la vitesse de circulation est la plus lente. Une acquisition trop tardive laisse le temps au retour veineux de se constituer avec les conséquences que l'on connaît.

Une solution consiste à utiliser une séquence dont la résolution temporelle permet de s'affranchir de tout timing : technique multi-phase ou time resolved ( 3D T.R.I.C.K.S.).

### **b) Soustraction défailante**

L'immobilité imparfaite volontaire ou non entraîne un décalage d'indexation des voxels qui ne seront plus soustraits : l'image finale comporte alors des zones des plages de haut signal gênant l'interprétation .

La solution consiste à entraver les membres inférieurs.

### **b) Clips chirurgicaux**

Ils sont liés au geste opératoire pour pontage par exemple, voire à une prothèse, le vide de signal peut simuler une pathologie sténosante.

# **CONCLUSION**

L'IRM s'applique à des domaines de plus en plus vastes et nombreux. Elle tend à remplacer progressivement l'angiographie par voie artérielle ou la tomodensitométrie pour l'étude de certaines pathologies en particulier vasculaires, pour lesquelles, en étant un examen non invasif, non irradiant et peu néphrotoxique, elle permet l'exploration de la totalité de l'arbre artériel après une injection unique de chélates de gadolinium dans une veine périphérique de l'avant-bras.

L'angiographie IRM tridimensionnelle, en suivi de bolus et déplacement de table que nous avons étudiée permet d'obtenir dans 86,08% des segments artériels, un rehaussement vasculaire qualifié de très bon à bon avec une efficacité du déclenchement par fluoro-IRM des séquences de 98,4%. La revue des artefacts de la population totale des 125 patients fait apparaître le retour veineux, les défauts de soustraction et les artefacts de mouvements comme les artefacts les plus délétères pour la qualité d'image.

- Les artefacts de mouvement prédominent au premier palier et sont liés à une durée d'apnée trop longue et difficilement tenue pour des patients le plus souvent fragiles.
- Les artefacts de soustraction et la pollution veineuse touchent plus souvent le troisième palier, respectivement en raison d'un immobilisme imparfait des membres inférieurs et d'un temps entre l'injection et l'acquisition de l'étage jambier trop important.

Il est possible d'éliminer tous les artefacts opérateur dépendants (artefact d'exclusion et artefact dit de « Maki » grâce à certaines améliorations techniques (repérage 3 plans, déclenchement par fluoro-IRM). Parmi les artefacts opérateur indépendants, l'artefact de troncature et d'antenne ne sont quasiment jamais gênants pour l'interprétation des angiogrammes.

Parmi les artefacts patient dépendants :

- la minimisation de l'artefact métallique n'est pas possible
- les artefacts de soustraction et de mouvement sont eux sous la stricte dépendance des capacités d'immobilité et d'apnée du patients.
- La pollution veineuse reste le problème majeur, et pour lequel l'utilisation d'une séquence complémentaire ( ECTRICKS) permet de s'en affranchir dans la plupart des cas.



L'utilisation d'antennes en « réseau phasé » de type Torso, ou vasculaire dédiée aux membres inférieurs n'a pas montré de supériorité par rapport à l'antenne corps utilisée habituellement, que ce soit pour améliorer le signal vasculaire ou pour diminuer la fréquence des artefacts (au contraire pour l'antenne vasculaire qui majore significativement les artefacts d'antenne et de soustraction).

L'utilisation de MULTIHANCE® à 0,3 mmol/Kg majore le retour veineux au premier palier, sans amélioration franche de la qualité d'opacification de l'ARM-3D ; elle n'apporte pas d'avantages en comparaison avec les autres protocoles.

L'utilisation d'une demi-dose de gadobenate diméglumine (MULTIHANCE®) s'est révélée être, du point de vue de la qualité d'opacification et de la fréquence des artefacts, au moins égale au protocole communément utilisé. Elle seule apporte un réel progrès dans la technique tant du point de vue de la qualité que des implications médico-légales ou économiques. A ce titre, plusieurs protocoles sont actuellement en cours en vue de réduire la dose minimale de chélates de gadolinium injectés.

La séquence EFGRE-3D après injection de chélates de gadolinium fournit une cartographie naturelle de l'arbre vasculaire de l'aorte au trépied jambier de façon non invasive. Cette séquence s'intègre aux autres séquences classiques d'IRM, dans le cadre d'une exploration globale d'une pathologie artérielle : l'angio-IRM est actuellement avec l'échographie doppler, l'examen de première intention à réaliser pour le bilan de la pathologie artérielle athéromateuse, et permet une analyse simultanée endo et extra-luminale de l'arbre vasculaire. Le but de l'ARM est d'apporter au minimum les informations obtenues par angiographie par ponction artérielle, en étant le moins agressif possible pour le patient. Beaucoup de progrès sont encore imaginables, dans le domaine technique (37) afin d'améliorer notamment la résolution temporelle et spatiale des séquences utilisées. L'avènement de la séquence ECTRICKS permet dans la plupart des cas de s'affranchir du retour veineux et des défauts de soustraction au troisième palier, au prix d'une injection supplémentaire de produit de contraste. Différentes voies d'amélioration futures se dessinent dès à présent: techniques d'acquisition parallèle à chaque palier, injections triphasiques, perfectionnement de la visualisation des vaisseaux podaux par WakiTrak LS (acquisition parallèle en coupes sagittales sur l'étage pédieux permettant un voxel isotropique), translation constante de la table, FLIPR (Floating Table Isotropic Projection Acquisition), Whole Body MRA (Angiosurf). L'ARM-3D tend

à devenir l'examen non invasif de débrouillage dans le cadre du bilan artériel du corps entier.

Le scanner multicoupe, quant à lui, permet une analyse plus précise des parois artérielles et surtout des calcifications vasculaires, en affichant une résolution spatiale nettement supérieure à l'IRM.

La place respective de tous ces examens diagnostiques sera posée dans un avenir proche; l'ARM, la tomodensitométrie et l'échographie doppler restent pour le moment trois techniques complémentaires.

# **BILBIOGRAPHIE**

1. **Boudghène, F., M. Tassart, and M. Bazot**, *Angiographie par résonance magnétique (ARM) de l'aorte abdominale et de ses branches*. Journal de radiologie, 1999. 80(9): p. 1011-1026.
2. **Velazquez, O.C., R.A. Baum, and J.P. Carpenter**, *Magnetic resonance angiography of lower-extremity arterial disease*. Surg Clin North Am, 1998. 78(4): p. 519-37.
3. **Ruehm, S.G., D. Weishaupt, and J.F. Debatin**, *Contrast-enhanced MR angiography in patients with aortic occlusion (Leriche syndrome)*. J Magn Reson Imaging, 2000. 11(4): p. 401-410.
4. **Laub, G.**, *Principles of contrast-enhanced MR angiography. Basic and clinical applications*. Magn Reson Imaging Clin N Am, 1999. 7(4): p. 783-795.
5. **Glockner, J.F.**, *Three-dimensional gadolinium-enhanced MR angiography: applications for abdominal imaging*. Radiographics, 2001. 21: p. 357-370.
6. **Kreitner, K.-F., P. Kalden, and A. Neufang**, *Diabetes and peripheral arterial occlusive disease: prospective comparison of contrast-enhanced three-dimensional MR angiography with conventional digital subtraction angiography*. AJR, 2000. 174: p. 171-179.
7. **Sueyoshi, E., et al.**, *Aortoiliac and lower extremity arteries: comparison of three-dimensional dynamic contrast-enhanced subtraction MR angiography and conventional angiography*. Radiology, 1999. 210(3): p. 683-688.
8. **Katsuhiko, M., Y. Yasuyuki, and O. Tatsuya**, *Abdomen, pelvis, and extremities: diagnostic accuracy of dynamic contrast-enhanced turbo MR angiography compared with conventional angiography - initial experience*. Radiology, 2000. 216: p. 909-915.
9. **Fenlon, H.M. and E.K. Yucel**, *Advances in abdominal, aortic, and peripheral contrast-enhanced MR angiography*. Magn Reson Imaging Clin N Am, 1999. 7(2): p. 319-336.
10. **Boudghène, F., J.-M. Faintuch, and J.-M. Bigot**, *Anatomie radiologique de l'aorte abdominale*, in *Radiodiagnostic - Coeur-poumon*, Editions Techniques - Encycl. Méd. Chir. (Paris, France). 1992. p. 25.
11. **Dobkowski, P., et al.**, *Magnetic resonance arteriography as a method for diagnosing arteriosclerosis of the lower extremities*. Pol Merkuriusz Lek, 1998. 4(19): p. 5-9.
12. **Reimer, P. and M. Boos**, *Phase-contrast MR angiography of peripheral arteries: technique and clinical application*. Eur Radiol, 1999. 9(1): p. 122-127.
13. **Kaufman, J.A., et al.**, *Two-dimensional time-of-flight MR angiography of the lower extremities: artifacts and pitfalls*. AJR Am J Roentgenol, 1998. 171(1): p. 129-135.
14. **Ho, K.Y., et al.**, *Peripheral MR angiography*. Eur Radiol, 1999. 9(9): p. 1765-1774.
15. **Prince, M.R.**, *Peripheral vascular MR angiography: the time has come [editorial; comment]*. Radiology, 1998. 206(3): p. 592-593.
16. **Nolte-Ernsting, C., et al.**, *Abdominal MR angiography performed using blood pool contrast agents: comparison of a new superparamagnetic iron oxide nanoparticle and a linear gadolinium polymer*. AJR Am J Roentgenol, 1998. 171(1): p. 107-113.
17. **Prince, M.R.**, *Gadolinium-enhanced MR aortography*. Radiology, 1994. 191: p. 155-164.
18. **Prince, M.R.**, *Breath-hold gadolinium-enhanced MR angiography of the abdominal aorta and its major branches*. Radiology, 1995. 197: p. 785-792.
19. **Knopp, M.V., S.O. Schoenberg, and C. Rehm**, *Comparison of the efficacy of Gd-BOPTA and Gd-DTPA for MR angiography: a phase I pilot study*. Proc Intl Soc Mag Reson Med, 1998. 6: p. 174.
20. **Knopp, M.V., S.O. Schoenberg, and C. Rehm**, *Assessment of a weakly binding Gd-chelate (Gd-BOPTA) for MR angiography: results of phase I studies*. MAGMA, 1998. 6: p. 85.
21. **Knopp, M.V., et al.**, *Intraindividual comparison of vascular enhancement in MRA of run-off vessels. A comparison of Gd-BOPTA to Gd-DTPA*. AJR, 2001. 176: p. 88.

22. **Murphy, K.J., J.A. Brunberg, and R.H. Cohan**, *Adverse reactions to gadolinium contrast media: a review of 36 cases*. AJR, 1996. 167: p. 847-849.
23. **Tanimoto, A., Y. Yuasa, and K. Hiramatsu**, *Enhancement of phase-contrast MR angiography with superparamagnetic iron oxide*. JMRI, 1998. 8: p. 446-450.
24. **Prince, M.R.**, *Contrast-enhanced MR angiography: theory and optimization*. Magn Reson Imaging Clin N Am, 1998. 6(2): p. 257-267.
25. **Hilfiker, P.R., et al.**, *Partial fat-saturated contrast-enhanced three-dimensional MR angiography compared with non-fat-saturated and conventional fat-saturated MR angiography*. Radiology, 2000. 216(1): p. 298-303.
26. **Kelekis, N.L., et al.**, *Magnetic resonance imaging of the abdominal aorta and iliac vessels using combined 3-D gadolinium-enhanced MRA and gadolinium-enhanced fat-suppressed spoiled gradient echo sequences*. Magn Reson Imaging, 1999. 17(5): p. 641-651.
27. **Lefevre, F., et al.**, *Angio-MRI of the lower limbs using the moving-bolus technic without subtraction: technical note*. J Radiol, 1999. 80(4): p. 397-400.
28. **Riederer, S.J., et al.**, *3D contrast-enhanced MR angiography using fluoroscopic triggering and an elliptical centric view order*. Int J Card Imaging, 1999. 15(2): p. 117-129.
29. **Wilman, A.H.**, *Fluoroscopically triggered contrast-enhanced three-dimensional MR angiography with elliptical centric view order: application to the renal arteries*. Radiology, 1997. 205: p. 137-146.
30. **Mitsuzaki, K., et al.**, *Optimal protocol for injection of contrast material at MR angiography: study of healthy volunteers*. Radiology, 1999. 213(3): p. 913-918.
31. **Rofsky, N.M.**, *peripheral vascular disease evaluated with reduced-dose gadolinium-enhanced MR angiography*. Radiology, 1997. 205: p. 163-169.
32. **Earls, J.P., S. DeSena, and D.A. Bluemke**, *Gadolinium-enhanced three-dimensional MR angiography of the entire aorta and iliac arteries with dynamic manual table translation*. Radiology, 1998. 209(3): p. 844-849.
33. **Quinn, S.F., et al.**, *Aortic and lower-extremity arterial disease: evaluation with MR angiography versus conventional angiography*. Radiology, 1998. 206(3): p. 693-701.
34. **Earls, J.P., et al.**, *Gadolinium-enhanced three-dimensional MR angiography of the aorta and peripheral arteries: evaluation of a multistation examination using two gadopentetate dimeglumine infusions*. AJR Am J Roentgenol, 1998. 171(3): p. 599-604.
35. **Schoenberg, S.O., et al.**, *Abdominal aortic aneurysm. Detection of multilevel vascular pathology by time-resolved multiphase 3D gadolinium MR angiography: initial report*. Invest Radiol, 1999. 34(10): p. 648-659.
36. **Meaney, J.F.M., J.P. Ridgway, and S. Chakraverty**, *Stepping-table gadolinium-enhanced digital subtraction MR angiography of the aorta and lower extremity arteries: preliminary experience*. Radiology, 1999. 211: p. 59-67.
37. **Sodickson, D.K., C.A. McKenzie, and W. Li**, *Contrast-enhanced 3D MR angiography with simultaneous acquisition of spatial harmonics: a pilot study*. Radiology, 2000. 217: p. 284-289.
38. **Mitsuzaki, K., et al.**, *Abdomen, Pelvis, and Extremities: Diagnostic Accuracy of Dynamic Contrast-enhanced Turbo MR Angiography Compared with Conventional Angiography-Initial Experience*. Radiology, 2000. 216(3): p. 909-915.
39. **Huber, A., A. Heuck, and A. Baur**, *Dynamic contrast-enhanced MR angiography from the distal aorta to the ankle joint with a step-by-step technique*. AJR, 2000. 175: p. 1291-1298.
40. **Ruehm, S.G., et al.**, *Pelvic and lower extremity arterial imaging: diagnostic performance of three-dimensional contrast-enhanced MR angiography*. AJR Am J Roentgenol, 2000. 174(4): p. 1127-1135.

41. **Watanabe, Y., et al.**, *Dynamic subtraction contrast-enhanced MR angiography: technique, clinical applications, and pitfalls*. Radiographics, 2000. 20(1): p. 135-153.
42. **Riederer, S.J., et al.**, *Three-dimensional contrast-enhanced MR angiography with real-time fluoroscopic triggering: design specifications and technical reliability in 330 patient studies*. Radiology, 2000. 215(2): p. 584-593.
43. **Van Hoe, L., et al.**, *Breath-hold contrast-enhanced three-dimensional MR angiography of the abdomen: time-resolved imaging versus single-phase imaging*. Radiology, 2000. 214(1): p. 149-156.
44. **Thurnher, S.A., et al.**, *Safety and effectiveness of single- versus triple-dose Gadodiamide injection-enhanced MR angiography of the abdomen: a phase III double-blind multicenter study*. Radiology, 2001. 219: p. 137-146.
45. **Ho, V.B. and T.K. Foo**, *Optimization of gadolinium-enhanced magnetic resonance angiography using an automated bolus-detection algorithm (MR SmartPrep). Original investigation*. Invest Radiol, 1998. 33(9): p. 515-523.
46. **Riederer, S.J., et al.**, *Real-time imaging and triggering of 3D contrast-enhanced MR angiograms using MR fluoroscopy*. Magma, 1999. 8(3): p. 196-206.
47. **Strecker, R., et al.**, *Fast functional MRA using time-resolved projection MR angiography with correlation analysis*. Magn Reson Med, 2000. 43(2): p. 303-309.
48. **Ho, K.Y., T. Leiner, and J.M. van Engelshoven**, *MR angiography of run-off vessels*. Eur Radiol, 1999. 9(7): p. 1285-1289.
49. **Ho, V.B., et al.**, *Automated bolus chase peripheral MR angiography: initial practical experiences and future directions of this work-in-progress*. J Magn Reson Imaging, 1999. 10(3): p. 376-388.
50. **Rofsky, N.M.**, *MR angiography of the aortoiliac and femoropopliteal vessels*. Magn Reson Imaging Clin N Am, 1998. 6(2): p. 371-384.
51. **Westenberg, J.J., et al.**, *Gadolinium contrast-enhanced three-dimensional MRA of peripheral arteries with multiple bolus injection: scan optimization in vitro and in vivo*. Int J Card Imaging, 1999. 15(2): p. 161-173.
52. **Winterer, J.T., et al.**, *Contrast-enhanced subtraction MR angiography in occlusive disease of the pelvic and lower limb arteries: results of a prospective intraindividual comparative study with digital subtraction angiography in 76 patients*. J Comput Assist Tomogr, 1999. 23(4): p. 583-589.
53. **Janka, R., et al.**, *Contrast enhanced MRA of peripheral arteries with the automatic "floating table"*. Rontgenpraxis, 1999. 52(1): p. 15-18.
54. **Busch, H.P., et al.**, *MR angiography of the lower extremities with an automatic table translation (Mobitrak) compared to i.a. DSA*. Rofo Fortschr Geb Rontgenstr Neuen Bildgeb Verfahr, 1999. 170(3): p. 275- 283.
55. **Leiner, T., et al.**, *Three-dimensional contrast-enhanced moving-bed infusion-tracking (MoBI-track) peripheral MR angiography with flexible choice of imaging parameters for each field of view*. J Magn Reson Imaging, 2000. 11(4): p. 368-377.
56. **Vosshenrich, R., et al.**, *[Contrast media-enhanced 3D MR angiography of the peripheral vessels using a "tracking technique": preliminary results]*. Rofo Fortschr Geb Rontgenstr Neuen Bildgeb Verfahr, 1998. 168(1): p. 90-94.
57. **Wang, Y., et al.**, *Bolus-chase MR digital subtraction angiography in the lower extremity*. Radiology, 1998. 207(1): p. 263-269.
58. **Wang, Y., et al.**, *Timing algorithm for bolus chase MR digital subtraction angiography*. Magn Reson Med, 1998. 39(5): p. 691-696.
59. **Ho, K.Y., et al.**, *Peripheral vascular tree stenoses: evaluation with moving-bed infusion-tracking MR angiography*. Radiology, 1998. 206(3): p. 683-692.
60. **Ho, K.Y., et al.**, *Peripheral vascular tree stenoses: detection with subtracted and nonsubtracted MR angiography*. Radiology, 1998. 206(3): p. 673-681.
61. **Oberholzer, K., et al.**, *MR angiography of peripheral vessels with automatic tracking table technique at 1.0 in comparison with intra-arterial digital subtraction*

- angiography. *Rofo Fortschr Geb Rontgenstr Neuen Bildgeb Verfahr*, 1999. 171(3): p. 240-243.
62. **Shrout, P.E. and J.L. Fleiss**, *Intraclass Correlations: uses in assessing rater reliability*. *Psychological Bulletin*, 1979. 86(2): p. 420-428.
  63. **Schoenberg, S.O. and M. Bock**, *Renal arteries: oprimization of three-dimensional gadolinium-enhanced MR angiography with Bolus-timing-independent fast multiphase acquisition in a single breath hold*. *Radiology*, 1999. 211: p. 667-679.
  64. **Kroencke, T.J., M.N. Wasser, and P.M.T. Pattynama**. *Gadobenate dimeglumine (MULTIHANCE) in contrast-enhanced*. in *International society for magnetic resonance in medecine 9*. 2001. Glasgow, Scotland.
  65. **Lee, V.S., et al.**, *Gadolinium-enhanced MR angiography: artifacts and pitfalls*. *AJR Am J Roentgenol*, 2000. 175(1): p. 197-205.
  66. **Maki, J.H., M.R. Prince, and T.C. Chenevert**, *Optimizing three-dimensional gadolinium-enhanced magnetic resonance angiography. Original investigation*. *Invest Radiol*, 1998. 33(9): p. 528-537.
  67. **Maki, J.H., M.R. Prince, and J.F. Londy**, *The effects of time varying intravascular signal intensity and K-space acquisition order on three-dimensional MR angiography image quality*. *J Magn Reson Imaging*, 1996. 6: p. 642-651.
  68. **Lenhart, M., M. Völk, and C. Manke**, *Stent appearance at contrast-enhanced MR angiography: in vitro examination with 14 stents*. *Radiology*, 2000. 217: p. 173-178.
  69. **Sueyoshi, E., et al.**, *Symptomatic peripheral vascular tree stenosis. Comparison of subtracted and nonsubtracted 3D contrast-enhanced MR angiography with fat suppression*. *Acta Radiol*, 2000. 41(2): p. 133-138.
  70. **Lee, V.S., M.A. Flyer, and J.C. Weinreb**, *Image subtraction in gadolinium-enhanced MR imaging*. *AJR*, 1996. 167: p. 1427-1432.
  71. **Hany, T.F., T.J. Carroll, and R.A. Omary**. *Contrast-enhanced, single injection, MRA with automated table movement compared to multi-injection, time-resolved CE 3D-MRA of the run-off vessels*. in *International society for magnetic resonance in medecine 9*. 2001. Glasgow, Scotland.
  72. **Prince, M.R., C. Arnoldus, and J.K. Frisoli**, *Nephrotoxicity of high-dose gadolinium compared with iodinated contrast*. *J Magn Reson Imaging*, 1996. 1: p. 162-166.
  73. **Nyman, U., B. Elmstahl, and P. Leander**, *Are gadolinium-based contrast media really safer than iodinated media for digital subtraction angiography in patients with azotemia ?* *Radiology*, 2002. 223: p. 311-318.
  74. **Ruehm, S.G. and J.F. Debatin**, *Contrast-enhanced 3D MR-angiography of the thorax, abdomen and lower extremities*. *Radiology*, 1999. 39(2): p. 100-9.
  75. **Rofsky, J.**, *MR angiography in the evaluation of atherosclerotic peripheral disease*. *Radiology*, 2000. 214: p. 325-338.

# **ANNEXES**



## **Annexe 1 : Liste des images :**

IMAGES 1A-D : EXEMPLES D'EXAMEN D'ANGIO-IRM TRIDIMENSIONNELLE .....	91
IMAGES 2 A-E : EXEMPLES D'EXAMEN D'ANGIO-IRM TRIDIMENSIONNELLE .....	92
IMAGES 3A-C : PALIERS REFLETANT LES 2 ERREURS HUMAINES DE DECLENCHEMENT DE L'ARM-3D. ....	140
IMAGES 4A-B : EXEMPLES DE VARIATIONS ANATOMIQUES ARTERIELLES RENALES.....	141
IMAGES 5A-B : TRONC CÉLIAQUE INCOMPLET ASSOCIE A UN TRONC HEPATOMESENTERIQUE	142
IMAGES 6A-C: TRONC CÉLIAQUE INCOMPLET GASTROSPLENIQUE AVEC NAISSANCE SEPEREE DE L'ARTERE HEPATIQUE.....	142
IMAGES 7A-C : TRONC CÉLIAQUE INCOMPLET ; TRONC HEPATOMESENTERIQUE ET ARTERE HEPATIQUE GAUCHE ISSUE DU TRONC CÉLIAQUE .....	143
IMAGES 8A-B : TRONC COMMUN HEPATO-GASTRO-SPLENO-MESENTERIQUE.....	143
IMAGES 9A-B : EXEMPLES DE VARIATIONS ANATOMIQUES ARTERIELLES JAMBIERES .....	144
IMAGES 10 A-B : EXCLUSION DE LA DISTALITE DES ARTERES ILIAQUES INTERNES .....	148
IMAGES 11A-C : EXEMPLES D'EXCLUSION AORTIQUE SUPERIEURE .....	148
IMAGES 12A-D : PSEUDO-OBSTRUCTIONS FEMORALES DUES A UNE EXCLUSION VOLUMIQUE	149
IMAGES 13A-B : PSEUDO-OCCLUSION POPLITEE .....	150
IMAGES 14A-B : PSEUDO-OCCLUSION JAMBIERE GAUCHE PAR EXCLUSION VOLUMIQUE .....	150
IMAGES 15A-C : SYNDROME DE LERICHE : EXCLUSION DE VOIES DE DERIVATION ANTERIEURES SOUS CUTANEEES .....	150
IMAGES 16 A-C : ARTEFACT DIT DE « MAKI » .....	151
IMAGES 17 A-B : ARTEFACT DE MAKI LIE A UN ANEURISME DE L'AORTE ABDOMINALE SOUS RENALE .....	152
IMAGE 18: ARTEFACT DE « MAKI » JONCTIONEL .....	153
IMAGES 19 A-D : ARTEFACT DE « MAKI » VEINEUX .....	153
IMAGES 20 A-E : ARTEFACT METALLIQUE TYPIQUE : .....	154
IMAGES 21 A-B : ARTEFACT METALLIQUE POPLITE .....	155
IMAGES 22 A-E : CORPS ETRANGERS METALLIQUES EN PROJECTION DES TISSUS MOUS JAMBIERS .....	156
IMAGE 23 A-E : ARTEFACT METALLIQUE ILIAQUE DROIT .....	156
IMAGES 24 A-B : STENT ILIAQUE PRIMITIF DROIT.....	157
IMAGES 25 A-C : STENT ILIAQUE PRIMITIF GAUCHE .....	157
IMAGES 26 A-E : STENTS VASCULAIRES RENAUX ET ILIAQUE PRIMITIF DROIT.....	158
IMAGES 27 A-B : ARTEFACT DE TRONCATURE TYPIQUE DE L'AXE AORTO-ILIAQUE.....	160
IMAGES 28 A-C : TRONCATURE AORTIQUE (ANGIOGRAMMES MIP DE FACE).....	160
IMAGES 29 A-B : ARTEFACT DE MOUVEMENT DE TYPE REPETITIF DE LA STRUCTURE CARDIAQUE. .....	162
IMAGES 30 A-C : ARTEFACT DE MOUVEMENT DE TYPE REPETITIF .....	163
IMAGES 31 A-C : EFFET DE « BLURRING » TYPIQUE .....	164
IMAGE 32 : ARTEFACT D'ANTENNE AU 2 <sup>EME</sup> PALIER.....	165
IMAGES 33A-B : ARTEFACT D'ANTENNE AU 1 <sup>ER</sup> ET 2 <sup>EME</sup> PALIER .....	165
IMAGES 34 A-D : ARTEFACT D'ANTENNE LE PLUS FREQUENT LORS DE L'UTILISATION DE L'ANTENNE DEDIEE AUX MEMBRES INFERIEURS .....	166
IMAGES 35 A-C : ARTEFACT D'ANTENNE AVEC DIMINUTION DU SIGNAL PERIPHERIQUE .....	166
IMAGES 36 A-B : ALIASING.....	167
IMAGES 37 A-C : ARTEFACT D'ANTENNE LIE A UN ECHO STIMULE .....	167
IMAGES 38 A-B : EXEMPLE DE PERFORMANCE DE LA SOUSTRACTION .....	168
IMAGES 39 A-C : DEFAUT DE SOUSTRACTION MINIME DE LA GRAISSE SOUS CUTANEE .....	169
IMAGES 40 A-D : ABSENCE DE SOUSTRACTION DE LA GRAISSE SOUS CUTANEE LATERALE DE LA CUISSSE DROITE.....	170
IMAGES 41 A-B : IMPORTANT DEFAUT DE SOUSTRACTION DE LA GRAISSE SOUS CUTANEE .....	170
IMAGES 42 A-C : DEFAUT DE SOUSTRACTION DE LA CORTICALE OSSEUSE .....	171

IMAGES 43 A-C : DEFAUT DE SOUSTRACTION DES STRUCTURES DIGESTIVES : .....	171
IMAGES 44 A-B : ARTEFACT DE SOUSTRACTION TOUCHANT LE COLON .....	172
IMAGES 45 A-E : ARTEFACT DE SOUSTRACTION LIE A DES INFARCTUS OSSEUX.....	173
IMAGES 46 A-B : DEFAUT DE SOUSTRACTION DE STRUCTURES OSTEO-ARTICULAIRES SYNOVIALES. ....	173
IMAGES 47 A-E : ABSENCE DE SOUSTRACTION DE GANGLIONS INGUINAUX.....	174
IMAGES 48 A-C : CONTAMINATION VEINEUSE DES 3 PALIERS DE L'ARM-3D.....	175
IMAGES 49 A-D : POLLUTION VEINEUSE AU 3 <sup>EME</sup> PALIER :.....	175
IMAGES 50 A-C : RETOUR VEINEUX PRECOCE AU PREMIER PALIER .....	176
IMAGES 51 A-C : RETOUR VEINEUX AU DEUXIEME PALIER.....	176
IMAGE 52 : RETOUR VEINEUX « SYMPTOME » .....	177
IMAGE 53 : ANTENNE VASCULAIRE DEDIEE AUX MEMBRES INFERIEURS .....	185

## **Annexe 2 : Liste des tableaux :**

TABLEAU 1 : REPARTITION DES PATIENTS EN FONCTION DES REACTIONS SECONDAIRES AU GADOLINIUM (22) .....	49
TABLEAU 2 : AGENTS EXTRA-CELLULAIRES .....	50
TABLEAU 3 : AGENTS INTRA-VASCULAIRES.....	51
TABLEAU 4 : INFLUENCE DE LA FOV, DE LA MATRICE ET DE L'EPAISSEUR DE COUPE SUR LE RAPPORT SIGNAL SUR BRUIT ET LA RESOLUTION SPATIALE.....	63
TABLEAU 5 : INFLUENCE DES PARAMETRES DES SEQUENCES SUR LE RAPPORT SIGNAL SUR BRUIT ET LA RESOLUTION SPATIALE.....	65
TABLEAU 6 : FACTEURS USUELS INFLUENÇANT LA SEQUENCE « GRADIENT ECHO SPOILED » ....	66
TABLEAU 7 : RECAPITULATIF DES DIFFERENTS PROTOCOLES D'INJECTION ET DE DETERMINATION DU DELAI DES DIFFERENTES ETUDES PORTANT SUR L'ARM .....	75
TABLEAU 8 : COMPARAISON ARM SIMPLE/TRIPLE DOSE ET DSA (44) .....	77
TABLEAU 9 : COMPARAISON ENTRE ARM-3D EN COUPES FINES ET DSA POUR LA DETECTION DES STENOSES (59).....	84
TABLEAU 10 : COMPARAISON ARM-3D EN SUIVI DE BOLUS ET DSA (36).....	87
TABLEAU 11 : COMPARAISON ARM-3D AVEC ANTENNE VASCULAIRE VERSUS DSA (40).....	88
TABLEAU 12 : RESUME DES SEQUENCES D'ARM-3D EN SUIVI DE BOLUS ET DEPLACEMENT DE TABLE UTILISEES PAR LES DIFFERENTS AUTEURS .....	89
TABLEAU 13 : PARAMETRES DE LA SEQUENCE DU 1 <sup>ER</sup> PALIER DE L'ARM-3D .....	97
TABLEAU 14 : PARAMETRES DE LA SEQUENCE DU 2 <sup>EME</sup> PALIER DE L'ARM-3D .....	98
TABLEAU 15 : PARAMETRES DE LA SEQUENCE DU 3 <sup>EME</sup> PALIER DE L'ARM-3D .....	98
TABLEAU 16 : PARAMETRES D'INJECTION DE L'ARM-3D.....	101
TABLEAU 17 : RECAPITULATIF DES DONNEES GENERALES.....	110
TABLEAU 18 : REPARTITION DE L'AGE ET DU SEXE DES PATIENTS PAR PROTOCOLE .....	110
TABLEAU 19 : REPARTITION DES ANTECEDENTS MEDICAUX PAR PROTOCOLE .....	111
TABLEAU 20 : REPARTITION DES ANTECEDENTS CHIRURGICAUX PAR PROTOCOLE .....	111
TABLEAU 21 : REPARTITION DES STADES DE LERICHE PAR PROTOCOLE .....	112
TABLEAU 22 : REPARTITION DES DEFAILLANCES ET MODIFICATIONS PROTOCOLAIRES.....	113
TABLEAU 23 : RECAPITULATIF DES DELAIS D'ACQUISITION PAR PROTOCOLE .....	113
TABLEAU 24 : MESURES DU SIGNAL INTRA-ARTERIEL AORTIQUE PAR PROTOCOLE.....	114
TABLEAU 25 : MESURES DU BRUIT PAR PROTOCOLE .....	115
TABLEAU 26 : CALCUL DU RAPPORT SIGNAL SUR BRUIT PAR PROTOCOLE.....	115
TABLEAU 27 : REPARTITION DU SCORE QUALITATIF DE REHAUSSEMENT PAR PROTOCOLE .....	116
TABLEAUX 28 A 32 : REPARTITION DU SCORE QUALITATIF DE REHAUSSEMENT PAR PALIER EN FONCTION DES PROTOCOLES .....	116
TABLEAU 33 : DONNEES GENERALES SUR LA REPARTITION DES ARTEFACTS .....	119
TABLEAU 34 ET 35 : COMPTE ET POURCENTAGE D'ARTEFACTS PAR PROTOCOLE.....	120
TABLEAU 36 ET 37 : COMPTE ET POURCENTAGE D'ARTEFACTS PAR PALIER .....	120

TABLEAU 38 ET 39 : REPARTITION DES ARTEFACTS EN FONCTION DES SEGMENTS ARTERIELS EN NOMBRE ET POURCENTAGE.....	125
TABLEAU 40 : SEGMENTS ARTERIELS ET TRONCATURE .....	126
TABLEAU 41 : REPARTITION DES ARTEFACTS D'EXCLUSION PAR PALIER ET PAR PROTOCOLE ..	126
TABLEAU 42 : SEGMENTS ARTERIELS ET ARTEFACT D'EXCLUSION .....	127
TABLEAU 43 : NOMBRE DE PATIENTS TOUCHES PAR L'ARTEFACT DE « MAKI ».....	127
TABLEAU 44 : SEGMENTS ARTERIELS ET ARTEFACT DE « MAKI » .....	127
TABLEAU 45 : REPARTITION DES ARTEFACTS METALLIQUES PAR PALIER ET PROTOCOLE .....	128
TABLEAU 46 : REPARTITION DES ARTEFACTS DE MOUVEMENT PAR PALIER ET PROTOCOLE .....	128
TABLEAU 47 : SEGMENTS ARTERIELS ET ARTEFACTS DE MOUVEMENTS .....	128
TABLEAU 48 : REPARTITION DES ARTEFACTS D'ANTENNE PAR PALIER ET PROTOCOLE .....	129
TABLEAU 49 : REPARTITION DES ARTEFACTS DE SOUSTRACTION PAR PALIER ET PROTOCOLE .	129
TABLEAU 50 : DONNEES GENERALES CONCERNANT LA POLLUTION VEINEUSE .....	130
TABLEAU 51 : REPARTITION DE LA POLLUTION VEINEUSE PAR PALIER .....	130
TABLEAU 52 A 56 : REPARTITION DE LA POLLUTION VEINEUSE PAR PALIER EN FONCTION DES PROTOCOLES .....	131
TABLEAU 57 : VARIATIONS ANATOMIQUES PAR LOCALISATIONS.....	133
TABLEAU 58 : CONCORDANCES INTRA ET INTER-OBSERVATEUR .....	133
TABLEAU 59 : PERFORMANCE DE L'ARM DANS LA DETECTION DES VARIANTES ANATOMIQUES .....	144
TABLEAU 60 : POLLUTION VEINEUSE CHEZ 39 PATIENTS ATTEINTS D'OCCLUSION ARTERIELLE AU 2 <sup>EME</sup> ET 3 <sup>EME</sup> PALIER. ....	179
TABLEAU 61 : POLLUTION VEINEUSE CHEZ 43 PATIENTS DIABETIQUES .....	180
TABLEAU 62 : MESURE DU SIGNAL ET DU BRUIT CHEZ LES PATIENTS INSUFFISANTS CARDIAQUES DU 5EME PROTOCOLE. ....	184

### **Annexe 3 : Listes des figures :**

FIGURE 1 : AORTE ABDOMINALE .....	27
FIGURE 2 : BRANCHES URO-SURRENALIENNES DE L'AORTE .....	29
FIGURE 3 : VARIATION DE DISTRIBUTION DES ARTERES RENALES .....	30
FIGURE 4 : BRANCHES DU TRONC CÆLIAQUE .....	30
FIGURE 5 : VARIATIONS ANATOMIQUES DU TRONC CÆLIAQUE .....	31
FIGURE 6 : BRANCHES DE L'ARTERE MESENTERIQUE SUPERIEURE.....	33
FIGURE 7 : BRANCHES DE L'ARTERE MESENTERIQUE INFERIEURE .....	34
FIGURE 8A ET 8B : BRANCHES DE L'ARTERE ILIAQUE INTERNE OU HYPOGASTRIQUE .....	35
FIGURE 9 : BRANCHES DES ARTERES ILIAQUES EXTERNE, FEMORALES COMMUNE, SUPERFICIELLE ET PROFONDE.....	37
FIGURE 10A ET 10B : ARTERE POPLITEE ET ARTERES JAMBIERES (VUE ANTERIEURE ET POSTERIEURE) .....	39
FIGURE 11 : VARIATION DE DIVISION, EN ASPECT ET EN HAUTEUR, DE L'ARTERE POPLITEE. ....	40
FIGURE 12 : EFFET SUR LE SIGNAL DE LA CONCENTRATION DES AGENTS DE CONTRASTE IRM ..	45
FIGURE 13 : SEQUENCE EN ECHO DE SPIN .....	53
FIGURE 14 : PRINCIPE DE L'ECHO DE GRADIENT. ....	54
FIGURE 15 : SEQUENCE D'ECHO DE GRADIENT.....	55
FIGURE 16 : SEQUENCE D'ECHO DE GRADIENT RAPIDE AVEC DESTRUCTION DE L'AIMANTATION TRANSVERSALE RESIDUELLE .....	57
FIGURE 17 : CONTRASTE EN ECHO DE GRADIENT .....	58
FIGURE 18 : COURBE DE SIGNAL CALCULE EN FONCTION DES ANGLES DE BASCULES POUR DES VALEURS DE T1 DONNEES ET UNE SEQUENCE D'ECHO DE GRADIENT « SPOILED » (TR 14 MSEC. , TE<< T2*) .....	60
FIGURE 19 : ESPACE DES K .....	69
FIGURE 20 : LECTURE SEQUENTIELLE DE L'ESPACE DES K .....	70

FIGURE 21 : LECTURE CENTRIQUE DE L'ESPACE DES K .....	71
FIGURE 22 : LECTURE CENTRO-ELLIPTIQUE DE L'ESPACE K.....	72
FIGURE 23 : TIMING ET EXEMPLES D'ECHANTILLONNAGE LORS D'UNE ARM.....	73
FIGURE 24 : ALIGNEMENT HORIZONTAL DES AXES VASCULAIRES .....	82
FIGURE 25A ET B : TECHNIQUE DE REPERE DES DIFFERENTS PALIERS .....	83
FIGURE 26 : POSITIONNEMENT DU PATIENT SUR LA TABLE D'IRM AVEC ENTRAIVE DES MEMBRES INFERIEURS.....	95
FIGURES 27 A 30 : REPARTITION EN FONCTION DES PROTOCOLES ET DES PALIERS DES SEGMENTS RESPECTIVEMENT DE GRADE 3, 2, 1 ET 0.....	118
FIGURES 31 A 35 : REPARTITION DES PRINCIPAUX ARTEFACTS POUR LES PROTOCOLES DE 1 A 5 .....	121
FIGURES 36 ET 37 : REPARTITION EN FONCTION DES PROTOCOLES ET DES PALIERS DE LA POLLUTION VEINEUSE RESPECTIVEMENT DE GRADE 1 ET 2.....	132
FIGURE 38 : ARTEFACT DE TRONCATURE APPLIQUE EN ARM-3D .....	159
FIGURE 39 : SEQUENCE 3D-TRICKS / METHODE KEYHOLE.....	181

## Note d'information aux patients.

**Étude clinique** exploration angiographique par résonance magnétique de l'aorte et des membres inférieurs.

*Prière de lire attentivement cette note d'information.*

Votre médecin (chirurgien) vous a prescrit une exploration angiographique par résonance magnétique des membres inférieurs et de l'aorte (IRM des artères des jambes), cet examen est important pour le bilan de votre maladie.

Le service de radiologie de l'hôpital de Brabois utilise cette technique depuis environ trois ans, et en a fait bénéficier de nombreux patients (environ 300). Dans le but d'améliorer encore la technique nous souhaiterions que vous participiez à une étude clinique afin d'améliorer encore la qualité et les résultats de cet examen.

### **Quelle est la justification de l'étude clinique?**

L'angiographie par résonance magnétique des membres inférieurs est une technique nouvelle qui nécessite encore des mises au point. Dans ce contexte plusieurs éléments techniques d'acquisition seront étudiés pour évaluer leur retentissement sur la qualité des images. Un deuxième but sera d'évaluer la précision des informations ainsi obtenue en comparant les différentes techniques.

### **Quelle est la sécurité d'emploi de cette technique?**

Pour cette étude nous n'utiliserons pas de nouveaux matériels ou de nouveaux produits de contraste mais simplement des modifications de paramètres techniques, qui ne modifient en aucun cas la sécurité de cet examen. Par conséquent, tous les patients peuvent être inclus dans cette étude, exception faite des patients qui présentent des contre-indications à la réalisation d'un examen IRM avec injection.

### **Combien de temps l'étude se déroulera-t-elle?**

Si vous êtes d'accord pour participer à cette étude, la durée sera égale à l'examen angiographique par résonance magnétique.

### **Puis-je changer d'idée concernant la participation à l'étude?**

Vous êtes libre de vous retirer de l'étude à tout moment, sans aucune conséquence en ce qui concerne votre futur traitement ainsi que les soins que vous nécessitez.



**Service de Radiologie Adultes**  
**Hôpital Universitaire de Nancy-Brabois**  
**Pr D Régent**

Vous n'êtes pas forcé de participer à l'étude, mais nous vous serons reconnaissant pour votre aide dans cette recherche.

**Qui aura connaissance du fait que je participe l'étude?**

Toutes les informations concernant et contenues dans votre dossier clinique ainsi que les informations enregistrées pendant cette étude seront traitées de façon strictement confidentielle. Votre médecin de famille peut être informé de votre participation à l'étude. Les données vous concernant seront mises à la disposition du service de radiologie, de ses représentants et des autorités sanitaires. Les résultats de cette étude clinique seront strictement confidentiels et personne ne pourra être identifié à partir les résultats publiés.

**Annexe 4 : feuille de consentement**

## FICHE D'ÉVALUATION

NOM : ( \_\_\_\_\_ )

VARIANTES ANAT. : (    )

PRENOM : ( \_\_\_\_\_ )

MB. FLOTTANTE : (    ) MAT. PROTHÉTIQUE (    )

SÉRIE : ( \_\_\_\_\_ )

AMPUTATION : (    ) PONTAGE(S) : (    )

1er PALLIER	SEGM. SAIN		ART.		P.V.	
	D	G	D	G	D	G
AO SUP.						
T.C.						
A.M.S.						
A.R.						
AO INF.						
A.M.I.						
A.I.P.						
A.I.E.						
A.I.I.						
A.F.C.						

ROI	AORTE
PIX.	
MOY.	
DS	
ROI	BRUIT
PIX.	
MOY.	
DS	

2ème PALLIER	SEGM. SAIN		ART.		P.V.	
	D	G	D	G	D	G
A. F. S.						
A. F. P.						

3ème PALLIER	SEGM. SAIN		ART.		P.V.	
	D	G	D	G	D	G
A.POP.						
A.T.A						
T.TP.						
A.T.P						
A.P.						

**COMMENTAIRES :**

**Annexe 5:** feuille d'évaluation

VU

NANCY, le 12 septembre 2002  
Le Président de Thèse

NANCY, le 27 septembre 2002  
Le Doyen de la Faculté de Médecine

Professeur D. RÉGENT

Professeur J. ROLAND

AUTORISE À SOUTENIR ET À IMPRIMER LA THÈSE

NANCY, le 04 octobre 2002

LE PRÉSIDENT DE L'UNIVERSITÉ DE NANCY 1

Professeur C. BURLET



## **RESUME**

L'angiographie tridimensionnelle par résonance magnétique en suivi de bolus et déplacement de table (ARM-3D) représente depuis 1997 un nouvel outil parmi l'arsenal diagnostique disponible pour l'exploration non invasive de l'arbre vasculaire. Après un rappel anatomique vasculaire artériel de l'aorte et des membres inférieurs ainsi que de leurs branches principales, l'auteur explique les bases techniques de l'ARM-3D, son évolution et son application vasculaire. Dans ce travail, l'auteur étudie la qualité des images de 5 protocoles d'acquisition utilisant trois types d'antenne réceptrice (antennes corps, Torso et vasculaire) ainsi que trois protocoles d'injection (DOTAREM® à 0,3mmol/kg, MULTIHANCE® à 0,3 mmol/kg et 0,15 mmol/kg). 125 patients ont bénéficié d'ARM-3D décomposée chacune en trois paliers. L'auteur évalue la qualité de rehaussement par la mesure du rapport signal sur bruit et l'appréciation qualitative de l'opacification vasculaire. Une revue des différents artefacts les plus courants est effectuée pour chacun des 29 segments artériels composant l'ARM-3D. Ces différents résultats sont confrontés entre eux grâce à une étude multivariée.

L'ARM-3D avec déclenchement par Fluoro-IRM est une technique fiable et maintenant standardisée avec 98,4% de déclenchement efficace et 86,08% d'opacification jugée très bonne à bonne. Seule l'utilisation d'une demi-dose de gadobénate diméglumine apporte un réel progrès dans la technique tant du point de vue de la qualité que des implications médico-légales ou économiques. Les artefacts les plus délétères sont la pollution veineuse, les défauts de soustraction au palier jambier, et les artefacts de mouvement au premier palier.

l'angio-IRM après injection de chélates de gadolinium est actuellement avec l'échographie doppler, l'examen de première intention à réaliser pour le bilan de la pathologie artérielle athéromateuse, en permettant une analyse simultanée endo et extra-luminale de l'arbre vasculaire de l'aorte jusqu'aux portions distales du trépied jambier.

## **AUTOMATIC STEPPING-TABLE AND BOLUS-CHASE GADOLINIUM-ENHANCED MR ANGIOGRAPHY : COMPARISON OF THREE DIFFERENT COIL AND THREE INJECTION PROTOCOLS**

**THÈSE : MÉDECINE SPÉCIALISÉE – ANNÉE 2002**

### **MOTS CLEFS :**

Angiographie résonance magnétique  
Gadolinium  
Artefacts  
Technique soustraction – Effets indésirables  
Veines

### **Faculté de médecine de Nancy**

9 avenue de la forêt de Haye  
54505 VANDOEUVRE LES NANCY Cedex