



HAL
open science

Les douleurs myofasciales de la région maxillofaciale

Thomas Fourier

► **To cite this version:**

Thomas Fourier. Les douleurs myofasciales de la région maxillofaciale. Sciences du Vivant [q-bio]. 2011. hal-01738797

HAL Id: hal-01738797

<https://hal.univ-lorraine.fr/hal-01738797>

Submitted on 20 Mar 2018

HAL is a multi-disciplinary open access archive for the deposit and dissemination of scientific research documents, whether they are published or not. The documents may come from teaching and research institutions in France or abroad, or from public or private research centers.

L'archive ouverte pluridisciplinaire **HAL**, est destinée au dépôt et à la diffusion de documents scientifiques de niveau recherche, publiés ou non, émanant des établissements d'enseignement et de recherche français ou étrangers, des laboratoires publics ou privés.



AVERTISSEMENT

Ce document est le fruit d'un long travail approuvé par le jury de soutenance et mis à disposition de l'ensemble de la communauté universitaire élargie.

Il est soumis à la propriété intellectuelle de l'auteur. Ceci implique une obligation de citation et de référencement lors de l'utilisation de ce document.

D'autre part, toute contrefaçon, plagiat, reproduction illicite encourt une poursuite pénale.

Contact : ddoc-theses-contact@univ-lorraine.fr

LIENS

Code de la Propriété Intellectuelle. articles L 122. 4

Code de la Propriété Intellectuelle. articles L 335.2- L 335.10

http://www.cfcopies.com/V2/leg/leg_droi.php

<http://www.culture.gouv.fr/culture/infos-pratiques/droits/protection.htm>

ACADÉMIE NANCY-METZ
UNIVERSITÉ HENRI POINCARÉ-NANCY 1
FACULTÉ D'ODONTOLOGIE

Année 2011

N° 3749

THÈSE

pour le

DIPLÔME D'ÉTAT DE DOCTEUR
EN CHIRURGIE DENTAIRE

par

Thomas FOURRIER

Né le 17 Août 1985 à Mont-Saint-Martin (54)

LES DOULEURS MYOFASCIALES DE LA RÉGION
MAXILLO-FACIALE

Présentée et soutenue publiquement le 7 Novembre 2011

Examineurs de la thèse :

Monsieur P. AMBROSINI
Monsieur P. BRAVETTI
Madame V. STUTZMANN-MOBY
Monsieur R. CURIEN
Monsieur F. MASCHINO

Professeur des Universités
Maître de Conférences
Maître de Conférences
Assistant Hospitalier Universitaire
Docteur en Chirurgie Dentaire

Président
Juge
Juge
Juge
Juge

Président : Professeur J.P. FINANCE

Doyen : Docteur Pierre BRAVETTI

Vice-Doyens Pr Pascal AMBROSINI – Dr Jean-Marc MARTRETTE

Membres Honoraires Dr L. BABEL – Pr. S. DURIVAUX – Pr A. FONTAINE – Pr G. JACQUART – Pr D. ROZENCWEIG - Pr M. VIVIER

Doyen Honoraire Pr J. VADOT

Sous-section 56-01 Odontologie pédiatrique	Mme M. M. Mlle Mlle	<u>DROZ Dominique (Desprez)</u> PREVOST Jacques BOCQUEL Julien COSTER Charlotte PHULPIN Bérengère	Maître de Conférences* Maître de Conférences Assistant Assistante Assistante
Sous-section 56-02 Orthopédie Dento-Faciale	Mme M. Mlle M.	<u>FILLEUL Marie Pierryle</u> BOLENDER Yves PY Catherine EGLOFF Benoît	Professeur des Universités* Maître de Conférences Assistante Assistant
Sous-section 56-03 Prévention, Epidémiologie, Economie de la Santé, Odontologie légale	M.	<u>Par intérim ARTIS Jean Paul</u> JANOT Francis Poste transféré en 57-02	Professeur 1 ^{er} grade Professeur Contractuel Assistant
Sous-section 57-01 Parodontologie	M. Mme M. M. M. M.	<u>AMBROSINI Pascal</u> BOUTELLIEZ Catherine (Bisson) MILLER Neal PENAUD Jacques GALLINA Sébastien JOSEPH David	Professeur des Universités* Maître de Conférences* Maître de Conférences Maître de Conférences Assistant Assistant
Sous-section 57-02 Chirurgie Buccale, Pathologie et Thérapeutique Anesthésiologie et Réanimation	M. M. M. M. M. M. Mlle Mlle	<u>BRAVETTI Pierre</u> ARTIS Jean-Paul VIENNET Daniel WANG Christian BALLY Julien CURIEN Rémi GUILLET Julie SOURDOT Alexandra	Maître de Conférences Professeur 1er grade Maître de Conférences Maître de Conférences* Assistant (ex 58-01) Assistant Assistante (ex 56-03) Assistante
Sous-section 57-03 Sciences Biologiques (Biochimie, Immunologie, Histologie, Embryologie, Génétique, Anatomie pathologique, Bactériologie, Pharmacologie)	M. M. Mlle	<u>WESTPHAL Alain</u> MARTRETTE Jean-Marc ERBRECH Aude	Maître de Conférences* Maître de Conférences* Assistante Associée au 01/10/2007
Sous-section 58-01 Odontologie Conservatrice, Endodontie	M. M. M. M. M. Mlle	<u>ENGELS-DEUTSCH Marc</u> AMORY Christophe MORTIER Eric CUNY Pierre HESS Stephan PECHOUX Sophie	Maître de Conférences Maître de Conférences Maître de Conférences Assistant Assistant Assistante
Sous-section 58-02 Prothèses (Prothèse conjointe, Prothèse adjointe partielle, Prothèse complète, Prothèse maxillo-faciale)	M. M. M. M. M. Mlle Mlle Mlle M.	<u>LOUIS Jean-Paul</u> ARCHIEN Claude DE MARCH Pascal SCHOUVER Jacques BARONE Serge BEMER Julie MONDON Hélène RIFFAULT Amélie SIMON Franck	Professeur des Universités* Maître de Conférences* Maître de Conférences Maître de Conférences Assistant Assistante Assistante Assistante Assistant
Sous-section 58-03 Sciences Anatomiques et Physiologiques Occlusodontiques, Biomatériaux, Biophysique, Radiologie	Mlle M. Mme M. Mme	<u>STRAZIELLE Catherine</u> RAPIN Christophe (Section 33) MOBY Vanessa (Stutzmann) SALOMON Jean-Pierre JAVELOT Cécile (Jacquelin)	Professeur des Universités* Professeur des Universités Maître de Conférences* Maître de Conférences Assistante Associée au 01/01/2009

*Par délibération en date du 11 décembre 1972,
la Faculté de Chirurgie Dentaire a arrêté que
les opinions émises dans les dissertations
qui lui seront présentées
doivent être considérées comme propres à
leurs auteurs et qu'elle n'entend leur donner
aucune approbation ni improbation.*

À NOTRE PRÉSIDENT DE THÈSE

Monsieur le Professeur Pascal AMBROSINI

Docteur en Chirurgie Dentaire
Docteur de l'Université Henri Poincaré, Nancy-I
Vice-Doyen au budget et aux affaires hospitalières
Habilité à diriger des Recherches
Professeur des Universités
Responsable de la Sous-section : Parodontologie

Nous vous remercions de l'honneur que vous nous faites en acceptant de présider le jury de notre thèse.

Veillez trouver ici l'expression de notre plus profond respect pour votre enseignement et la qualité de votre encadrement.

Soyez assuré de notre gratitude et de notre sympathie.

À NOTRE DIRECTEUR DE THÈSE

Monsieur le Docteur Pierre BRAVETTI

Docteur en Chirurgie Dentaire

Doyen de la Faculté d'Odontologie de l'Université Henri Poincaré Nancy-I

Docteur de l'Université René Descartes de Paris V

Maître de Conférences des Universités

Responsable de la Sous-section : Chirurgie Buccale, Pathologie et
Thérapeutique, Anesthésiologie et Réanimation

Nous vous remercions du très grand honneur que vous nous avez fait en acceptant la direction de cette thèse.

Nous vous remercions pour votre riche enseignement universitaire et clinique, votre disponibilité et vos conseils durant notre formation et l'élaboration de ce travail.

Que ce travail soit l'occasion pour nous de vous témoigner notre sincère gratitude et notre profond respect.

À NOTRE JUGE

Madame le Docteur Vanessa STUTZMANN-MOBY

Docteur en Chirurgie Dentaire
Maître de Conférences des Universités
Sous-section : Sciences Anatomiques et Physiologiques, Occlusodontiques,
Biomatériaux, Biophysique, Radiologie

*Nous vous remercions sincèrement pour la gentillesse
avec laquelle vous avez accepté de siéger dans notre jury.*

*Veillez trouver ici le témoignage de notre sympathie
et de notre profond respect.*

À NOTRE CODIRECTEUR DE THESE

Monsieur le Docteur Rémi CURIEN

Docteur en Chirurgie Dentaire
Docteur de l'Université Henri Poincaré, Nancy-I
Assistant Hospitalier Universitaire
Ancien Interne en Odontologie
Sous-section : Chirurgie Buccale, Pathologie et Thérapeutique,
Anesthésiologie et Réanimation

Vous avez immédiatement manifesté de l'intérêt pour ce sujet que vous nous avez aidé à choisir et à mettre en forme et vous nous avez fait l'honneur d'en assurer la codirection.

Vous avez su nous laisser la liberté nécessaire à l'accomplissement de nos travaux, tout en y gardant un œil critique et avisé. Vous avez su nous transmettre votre savoir et votre passion avec patience et bienveillance.

Veillez trouver dans ce travail l'expression de notre sincère reconnaissance et notre respectueuse admiration.

À NOTRE JUGE

Monsieur le Docteur François MASCHINO

Docteur en Chirurgie Dentaire

Attaché Hospitalier Universitaire

Sous-section : Chirurgie Buccale, Pathologie et Thérapeutique,
Anesthésiologie et Réanimation

Nous apprécions l'honneur que vous nous faites en participant à notre jury de thèse.

Nous avons été sensible à l'accueil, les conseils et les encouragements que vous nous avez prodigués tout au long de nos études et durant l'écriture de ce travail.

Soyez assuré de notre sincère gratitude et de notre profonde sympathie.

Remerciements

À ma famille

À mes parents, vous me soutenez depuis le premier jour et m'avez permis de m'accomplir pleinement aussi bien professionnellement que personnellement. Vous m'avez soutenu toutes ces années sur la bonne voie par votre bonne humeur et vos conseils. Vous êtes un modèle de stabilité et d'affection et j'espère un jour vous égaler. Merci pour tout. Je vous aime.

À mes grands parents, vous avez été une part importante de ma vie et m'avez tant transmis directement ou indirectement. Vous me manquez et j'espère qu'où que vous soyez vous êtes fiers de moi.

À mon frère Gautier, on peut dire qu'on en a vécu des aventures. De nos prises de tête à nos franches rigolades, tu as toujours été là pour moi et je suis reconnaissant et fier d'être ton frère. Puisseons-nous toujours être aussi proche et continuer à nous marrer encore longtemps.

À tout le reste de ma famille, à la fois sérieux et déconneurs, vous avez toujours su être de bons conseils et c'est toujours un grand plaisir de passer des moments avec vous.

À Marion, mon amour, ta bonne humeur et tes idées décalées, parfois loufoques, ont apporté un vent de fraîcheur dans ma vie. Tu arrives à me supporter malgré tous mes défauts (mais comment fais-tu ???). Le début de notre histoire en a étonné et fait rire plus d'un, mais nous sommes toujours ensemble et tant pis pour les autres. Je t'aime.

À tous les enseignants de la faculté d'odontologie de Nancy et au personnel de la clinique de la Faculté pour m'avoir transmis leurs connaissances dans une ambiance sérieuse mais conviviale.

Aux services d'Odontologie de l'Hôpital Bel-Air et de Chirurgie Buccale de l'Hôpital Central. J'ai beaucoup appris à vos côtés.

À Béa, ta bonne humeur contagieuse anime tellement bien le service d'OC. C'était toujours une joie et une aventure de partager des vacances cliniques avec toi et ça l'est toujours quand je viens t'y rendre visite. Longue vie aux apéros d'OC.

Aux Dr Weppe et Cencig ainsi qu'à Djemi, Patricia, Carine et Gaëlle. Vous m'avez accueilli dans votre cabinet et avez su me montrer la voie vers le milieu professionnel. Vous avez toujours été gentils et disponibles et je n'oublierais jamais mon passage chez vous. Merci pour tout.

Merci à tous les bureaux successifs de l'AECDN, le travail considérable que vous accomplissez était, est et sera toujours essentiel à la vie étudiante et je suis fier d'avoir pu y apporter ma petite contribution.

À mes Amis de Nancy

À Adrien, mon Dida, on en a fait du chemin ensemble depuis le lycée et les bancs de l'amphi de P1. On a tellement rigolé ensemble à la fac, aux différentes soirées dentaires, à la « Rez » ou durant nos moments « geeks ». Nos soirées révisions (honteusement efficaces) avant les rattrapages resteront parmi mes meilleurs souvenirs d'étude. Tu pourras toujours compter sur moi. Je te souhaite plein de bonheur avec Manon. Ne pars pas bosser trop loin qu'on puisse encore se marrer longtemps.

À Jean-Simon et Laurent, mon Panda et mon Patou, le duo inséparable de déconneurs. Vous êtes magiques et passer une soirée avec vous est toujours un moment d'anthologie. Vos déguisements et vos expressions improbables sont toujours aussi drôles. Merci de m'avoir accueilli tant de fois chez vous que ce soit rue de la Salpet' ou à la Rez. Vive South Park, Youtube, le synthé, la gratte et les chouilles à tout casser.

À Anthony, mon Spich, mon Président, le jour où tu m'as demandé d'être ton trésorier a changé ma vie et je te dois, grâce à cela, tous les amis que j'ai pu me faire dans les autres Facultés. Merci d'avoir éveillé en moi cette passion pour l'associatif qui ne démord pas depuis et d'avoir été un ami fidèle. Je vous souhaite, à Aline et toi, plein de bonheur.

À Dam's, Charlie et Oliv', le trio infernal de rois de la fête. Vous avez su m'accueillir dans votre groupe soudé et me faire partager vos aventures. Dam's, tu restes le mentor incontesté d'une sacré génération de jeunes chouilleurs tout en restant un sportif accompli qui impressionne par les efforts qu'il produit. Charlie tu es un extraordinaire partenaire de belote (même si IonIon te dépasse légèrement) et d'apéro improvisés ou non. Veille bien sur tes petites femmes Cyrielle et Dam's. Oliv', je suis vraiment heureux de t'avoir rencontré en tant qu'ami et d'avoir pu travailler avec toi par différentes asso'. Fêtes moi rêver encore longtemps les gars.

À **Pippo, mon grand maître, l'homme en carton**, on s'est découvert un peu sur le tard de mes études, mais les moments passés avec toi depuis l'after du crit de Super Besse et notre ami Guiguelück sont gravés dans ma mémoire pour longtemps. T'entendre raconter des histoires est toujours à pleurer de rire et discuter jeux vidéo, toujours un plaisir. Je te prends quand tu veux au Maya mais je t'ai à l'œil tricheur !!!

À **Valoo**, le compère inséparable de mon frère. Vous vous êtes vraiment bien trouvés vous deux. Toujours disponible pour un apéro, un Fifa ou une belote à mon grand plaisir. Amuses-toi bien à Barcelone avec Camille, tu vas nous manquer, mais on va trouver moyen de venir te voir là-bas, c'est sûr.

À **Franz et Marion**, le "syndicaliste étudiant" devenu attaché et sa gentille moitié. Tu m'as sauvé la vie le jour où vous m'avez trouvé un sujet de thèse avec Rémi. C'est à chaque fois agréable d'avoir une discussion avec toi que ce soit sérieux ou décalé. Bonne chance avec votre potager et vivement le prochain barbecue.

À **Juliette, Élise, Gé, Bichette, Lilian, Audrey, Max et Emilie**, la team équatorienne de choc. Notre voyage en Équateur était magique et je suis heureux d'avoir pu partager ces moments avec vous. De Cuenca à Montanita, l'aventure a toujours été au rendez-vous. On repart quand vous voulez !!!!

À **Pierre-Marie, Alix et Julie**, la dream team de Bel-Air. On a réussi à survivre au rythme infernal de ce service et j'ai pris beaucoup de plaisir à travailler et déconner avec vous.

Et à tous les autres :

À **Michel Cocotte**, notre maître à tous.

À **Cyrielle**, la dame aux chats obèses, ma presque voisine.

À **Aline**, veille bien sur Anthony.

À **Elo**, l'anesthésiste reine des gardes.

À **Camille**, la Balls, fan de sexy bitch.

À **Buburne et Ronchonnette**, mon trésorier mentor casseur de lavabo et sa petite femme.

À **Anne-So**, la Morue, ma super binôme de pédo.

À **ShaSha et Nini**, partenaires des apéros des vendredi et samedi soirs.

Aux **Jum's Thomas et Matthieu** et à tous leurs costumes.

À **BrunBrun, Nahim et Romain**, les partenaires de belote.

À **Bobo et Jimbo**, les plieurs de fil.

À **Franky et Théo**, les coloc' rois des apéros archi.

À **Constance et Alice**, la nouvelle génération est aussi secouée que nous et ça bien fait plaisir.

À **Manon, Hélène, Anne-So, Charlène et Marie**, les inséparables.

À **Ganache et Elo**, les exilées lilloises.

À **Fred et Julie**, le gars zen et la blonde.

À **Miléna**, ma gentille binôme de Krug.

À **Yohann** le petit prince du Varad' et à **Laure**, sa moitié.

À **Doudou**, le DJ pharmacien et son futsal de garagiste.

À **FK**, mon wing-man.

Au **Dr Houss**, la dijonnaise indéboulonnable et indémodable.

À **Bob et Sophie**, les jeunes mariés, et à leur petit bout de chou.

À **Jules, Audrey et leur chien Fat**, nos soirées finissent souvent comme Very Bad Trip.

À **Mush**, digne (enfin ça dépend de la soirée) représentant de l'AECDN.

À **Sophia, LouLou, Pipou, Charles et Nanou**. Aux Vedettes, bois des cassolettes !

A mes Amis Nationaux

À **l'Unlimited 43**, mon équipe de critérium. Ce fut une expérience et des rencontres fabuleuses. On a appris à se connaître dans les bons comme dans les mauvais moments et à rester soudés pour mener ce projet jusqu'au bout. Je suis extrêmement fier et honoré d'avoir fait partie de cette aventure.

À **Marcus**, mon président des réunions marathons. Ton dynamisme est fortement contagieux et nous a sacrément boosté. Toutes les galères traversées n'ont pas su nous arrêter grâce à toi. On a également passé pas mal de soirées de folie, quand tu es lancé ça vaut le détour (au hasard, le bikini à Marion ou l'homme écrevisse du GOD). Euh ... Merci, pour tous ces moments.

À **IonIon**, ma deuxième Marion de cœur, notre secrétaire de choc. Quelle rencontre !!! (et encore je ne parle pas de toutes tes sœurs et autres doubles maléfiques) On se hait joyeusement et cela nous a fait vivre de sacrés moments, du Chifoumi à la Gold Strike à la traversée de Paris rue Vaugirard, tous sont gravés dans ma mémoire. JTA tout simplement.

À **Pika**, le roi de la night de l'équipe, le maître des dés. Depuis notre premier crit on trouve toujours l'ocaz de faire la fête ensemble aux 4 coins de la France. De Montpellier à Lille, on a à-peu-près tout fait. Notre road trip improbable était fou. On remet ça quand tu veux. Veille bien sur Julianne.

À **Ju'**, l'as du partenariat. On serait capable de tenir une conversation uniquement en réplique de Kaamelott. J'ai réussi à traîner ma thèse plus que toi, mouahahah. Ils auraient dû appeler ça chevalierisation, on est d'accord. Je vous souhaite tout le bonheur possible à Eloïse, Clément et toi. J'aimerais pouvoir venir vous voir à Rennes plus souvent.

À **Ricou**, le chef designer et communication. Tu as su concrétiser graphiquement avec brio toutes nos idées débiles. Merci de nous avoir accueilli aussi souvent chez toi lors de nos nombreux déplacements à Pari. Ton appart est un peu notre deuxième maison. On devient peut-être trop vieux pour tout ça, mais on se marre toujours autant, non ?

À **Barbie**, le vent de fraîcheur loufoque de l'équipe. Toujours de bonne humeur, toujours souriante et quelle descente !!! Tu nous a mis une belle pâté au quarter à Thionville (enfin surtout à Keuss). Vous vous êtes tellement bien trouvé avec Vince. À bientôt pour de nouvelles aventures.

À **Claire**, ma partenaire de nuit 1. On a fait un super travail sur notre créneau horaire. Il y a pas à dire, tu animes bien mieux un chapiteau que moi, je suis plus doué avec la caisse et les jetons.

À **Derf**, on en a vu et fait ensemble durant nos études. Je n'aurais jamais fait partie de cette équipe si tu n'étais pas venu me chercher. Même si tu n'as pas pu participer à ce projet jusqu'au bout, merci d'avoir cru en nous et de nous avoir réunis. Vu la bande de loustiques, c'était pas gagné.

À **toute notre équipe secondaire**, qui a réussi à nous supporter.

À **la Critdream** : Lolo, Jérèm, Guigui, Oliv', Ben et Akwell, et à Chacha de Montpel'. Je vous dois l'envie d'organiser un Crit. En votre compagnie, je m'éclate à tous les coups. J'espère que mon équipe saura rester aussi soudée que la vôtre. Révisez bien, je vous éclate au prochain trivial poursuite !!

À **la RT44** : Dave, Keuss, Philou, Tatie, ChaChatte, Gd Nico, Marc et mon frère. Encore une bande de taré. J'ai tellement de souvenirs mémorables avec chacun de vous, je ne saurais même pas par où commencer. En tout cas, vous avez vraiment assuré, Chapeau bas.

À **Elisabeth, ma Lili**. S'il y a bien une rencontre improbable dans ma vie, c'est celle-là. Si tu avais choisi un autre appart' pour demander des gobelets, on ne se serait jamais rencontré. Depuis, on a réussi à développer une solide amitié qui étonne toujours. Tu as beau passer ton temps à râler, je t'adore. On ne se voit malheureusement pas beaucoup, mais je serais toujours ton ami.

À **Maelyss**, notre Maman nationale. Tu as une énergie incroyable. Prends un peu le temps de te reposer quand même et laisse nous nous occuper de toi pour une fois. Merci d'avoir veillé sur Marion durant votre périple sud-américain.

Et à tous les autres :

À **Lorianne, ma Lolo**, prends bien soin de Marc. Tous mes vœux et à bientôt.

À **NoNo**, l'ami niçois, fan de son d'after. Toujours à chipoter au freeman. A t'as peur ?

À **Mayon**, on revide un camion quand tu veux.

À **PJ**, le co-inventeur du Cuir, Visage, Moustache.

À **Alexandra**, la princesse de la 33 team.

À **Donpierre et Firande**, le Corse et le Docteur, un vrai conte de fée (oui, je suis jaloux. Et alors ?)

À **Raihan**, J'te défonces à Soul Calibur !!!

À **Barrik** et sa mèche folle. Il faut bien qu'Akwell s'entraîne.

À **Adri, Benji et Morgan**, les voisins de palier du crit. On a bien rigolé à Bonascre.

À **John**, enfin président du CEOPV. On n'y croyait plus.

À **DamDam**, le double steack and cheese. Pas touche à ma caution du GOD !!!!

À **Ben Vaslin**, incouchable, incouchable, Oups, couché !!

À **Yoann de Nantes**, encore désolé de n'avoir pas pu venir à ton congrès.

À **Marcus de Strasbourg**, retrouveras-tu Corinne un jour ?

À **Kermitt**, le roi de l'Irish Coffee

À **Bellow**, j'espère que tu profites bien de ta nouvelle piscine.

À **Aline de Lyon**, garde un œil sur Dave si tu peux.

À **Crevette**, enfin, si tu es encore debout Papy.

À **l'OC 45**, Bon Chance !

Enfin, à tous ceux qui ont partagé ma vie et que je n'ai pas cité par manque de place et d'imagination. C'est une thèse après tout et pas mes mémoires (parfois défaillantes d'ailleurs)

LES DOULEURS
MYOFASCIALES DE LA RÉGION
MAXILLO-FACIALE

Sommaire

Index des abréviations.....	5
Introduction.....	7
1.Rappels anatomiques.....	8
1.1La vascularisation.....	9
1.1.1La carotide interne.....	9
1.1.2La carotide externe.....	9
1.1.3Le retour veineux.....	14
1.2L'innervation.....	14
1.2.1Le nerf trijumeau.....	14
1.2.2Le nerf facial.....	16
1.3Les muscles.....	17
1.3.1Les muscles masticateurs.....	17
1.3.2Les muscles abaisseurs de la mandibule.....	22
1.3.3Les muscles peauciers.....	27
1.3.4Le muscle sterno-cléido-mastoïdien.....	35
2.Rappels de physiologie musculaire.....	38
2.1Morphologie du muscle squelettique	39
2.1.1Structure générale.....	39
2.1.2Fibres musculaires squelettiques.....	39
2.1.3Les différents types de fibres musculaires.....	40
2.2Contrôle nerveux de la contraction musculaire.....	41
2.2.1L'unité motrice.....	41
2.2.2La plaque motrice et jonction neuro-musculaire.....	42
2.2.3Le fuseau neuromusculaire.....	43
3.Douleurs myofasciales.....	45
3.1Définition.....	46
3.2Classification.....	46
3.2.1Critères Diagnostiques de Recherche des Désordres Temporo-mandibulaires.....	48
3.2.2Classification de l'American Academy of Orofacial Pain.....	50
3.2.3Douleurs myofasciales et points gâchettes.....	51
3.3Épidémiologie.....	53
4.Physiopathologie.....	54
4.1Caractéristiques spécifiques des muscles de la mâchoire.....	55

4.2	Facteurs de risques	56
4.2.1	Micro-traumatismes.....	57
4.2.2	Para-fonctions.....	57
4.2.3	Facteurs occlusaux.....	58
4.2.4	Activité musculaire renforcée au repos.....	58
4.2.5	Facteurs neuro-endocriniens.....	59
4.2.6	Facteurs mécaniques posturaux.....	59
4.2.7	Facteurs psychologiques.....	59
4.2.8	Facteurs nutritionnels et exercice physique.....	60
4.2.9	Qualité et quantité de sommeil.....	61
4.2.10	Facteurs génétiques.....	62
4.3	Modèles neurobiologiques des douleurs myofasciales.....	62
4.3.1	Sensibilisation des nocicepteurs musculaires périphériques.....	63
4.3.2	Sensibilisation des neurones de deuxième ordre dans la corne dorsale et le noyau trigéminal.....	64
4.3.3	Dérégulation du système de contrôle endogène descendant de la douleur.....	66
4.3.4	Douleur référée.....	67
4.4	Le système moteur et les douleurs myofasciales.....	68
4.4.1	Constatations cliniques actuelles.....	68
4.4.2	Théories sur l'origine des points gâchettes.....	71
5.	Clinique et diagnostics.....	74
5.1	Diagnostic positif.....	75
5.1.1	Examen clinique.....	75
5.1.2	Examens complémentaires.....	100
5.2	Diagnostics différentiels.....	102
5.2.1	Douleurs non musculaires.....	103
5.2.2	Douleurs musculaires.....	107
6.	Traitements.....	114
6.1	Traitements biophysiques.....	115
6.1.1	Massage et auto-thérapie.....	115
6.1.2	Correction posturale.....	116
6.1.3	Étirements et spray cryogénique.....	116
6.1.4	Gouttières occlusales.....	127
6.1.5	Acupuncture.....	130
6.1.6	Neurostimulation électrique transcutanée (TENS).....	132

6.1.7Thérapie au laser.....	133
6.2Traitements pharmacologiques.....	134
6.2.1Anesthésies locales.....	134
6.2.2Anti-inflammatoires non-stéroïdiens et paracétamol.....	136
6.2.3Antiépileptiques et agonistes des récepteurs adrénergiques type $\alpha 2$	136
6.2.4Antidépresseurs tricycliques.....	137
6.2.5Toxine botulique.....	138
6.3Traitements psychologiques.....	139
6.3.1Information du patient.....	140
6.3.2Gestion du comportement	140
6.3.3Psychothérapie.....	142
6.4Synthèse : protocole interdisciplinaire de prise en charge de la douleur myofasciale.....	143
Conclusion.....	148
Table des figures.....	150
Bibliographie.....	152

Index des abréviations

<u>AAOP</u> :	American Academy of Orofacial Pain
<u>ACh</u> :	acétylcholine
<u>AChE</u> :	acétylcholinestérase
<u>ACR</u> :	American College of Rheumatology
<u>ADP</u> :	adénosine diphosphate
<u>ADT</u> :	antidépresseur tricyclique
<u>AMP</u> :	adénosine monophosphate
<u>APtG(s)</u> :	point gâchette attaché (au niveau de la jonction musculo-tendineuse)
<u>ATP</u> :	adénosine triphosphate
<u>ATM</u> :	articulation temporo-mandibulaire
<u>AVF</u> :	algie vasculaire de la face
<u>BTX</u> :	toxine botulique (type A ou B)
<u>Ca²⁺</u> :	ion calcium
<u>CDR/DTM</u> :	Critères Diagnostiques de Recherche des Désordres Temporo-Mandibulaires
<u>CPTG(s)</u> :	point gâchette central (au niveau du ventre musculaire)
<u>CT</u> :	céphalée de tension ("tension-type headache" en anglais)

<u>DAM</u> :	Dysfonctions de l'Appareil Manducateur
<u>EMG</u> :	électromyographie
<u>IHS</u> :	International Headache Society
<u>IRM</u> :	Imagerie par résonance magnétique
<u>LDH</u> :	Lactate déshydrogénase (de type 1, 3, 4 ou 5)
<u>Mg²⁺</u> :	ion magnésium
<u>nAChR</u> :	récepteur nicotinique à l'acétylcholine
<u>NGF</u> :	"nerve growth factor" ou facteur de croissance nerveuse
<u>NMDA</u> :	N-méthyl-D-aspartate (type de récepteur synaptique)
<u>PGE₂</u> :	prostaglandine E ₂
<u>PtD(s)</u> :	point douloureux (dans le cas de fibromyalgie)
<u>PtG(s)</u> :	point gâchette myofascial
<u>SCM</u> :	muscle sterno-cléido-mastoïdien
<u>SDM</u> :	syndrome de douleurs myofasciales
<u>SFM</u> :	syndrome de fibromyalgie
<u>SIM</u> :	stimulation intramusculaire
<u>TENS</u> :	"Transcutaneous Electrical Nerve Stimulation" ou stimulation neuro-électrique transcutanée

Introduction

Les douleurs musculaires sont très fréquentes chez l'Homme. Elles peuvent avoir de nombreuses causes et toucher tous les muscles du corps. Les douleurs myofasciales de la sphère maxillo-faciale prennent de plus en plus d'espace dans la littérature dentaire spécialisée. Ce fait correspond à la réalité du cabinet dentaire auxquels des patients, de plus en plus nombreux, font appel en se plaignant de douleurs au niveau des muscles de la tête et de la mâchoire ainsi que des articulations temporo-mandibulaires. Dans la majorité des cas, le patient se présente avec une douleur qu'il a du mal à qualifier, ne sachant pas si elle est d'origine dentaire ou non.

Les douleurs myofasciales de la région maxillo-faciale sont très largement sous-estimées par les chirurgiens dentistes par manque de connaissance de cette pathologie. Ils ont alors tendance à s'orienter vers des origines dentaires (dents de sagesse, problèmes d'occlusion, etc) afin de trouver une explication à ces douleurs. Cela a deux conséquences majeurs. Premièrement, le praticien ne traite pas les origines de la douleur car son diagnostic est erroné ; on assiste alors à des traitements inutiles voir mutilants. Deuxièmement, le patient n'est en rien soulagé et continue de souffrir, parfois sur de longues périodes. Le patient et le praticien se retrouvent alors démunis devant cette pathologie.

Le but de ce travail est de définir clairement la pathologie que sont les douleurs myofasciales, les mécanismes qui la caractérisent, les moyens de l'identifier et les techniques pour la traiter efficacement.

1. Rappels anatomiques

1.1 La vascularisation

La région maxillo-faciale est vascularisée par l'intermédiaire des artères carotides internes et externes qui proviennent elles-mêmes des artères carotides communes. Les artères carotides communes ont une origine différente à droite et à gauche. A droite, elles proviennent de la bifurcation du tronc brachio-céphalique artériel, et à gauche, elles proviennent directement de l'arc de l'aorte ²⁶.

1.1.1 La carotide interne

La carotide interne provient de l'artère carotide commune et est destinée au cerveau et au contenu de l'orbite. Elle donne une branche collatérale, l'artère ophtalmique, et quatre branches terminales destinées à l'encéphale ⁸⁰.

1.1.2 La carotide externe

L'artère carotide externe s'étend de la bifurcation de l'artère carotide commune jusqu'à 4 ou 5 cm au dessus de l'angle de la mandibule, où elle se divise en deux branches terminales : l'artère temporale superficielle et l'artère maxillaire. Elle donne également naissance à de multiples branches collatérales qui varient entre quatre et douze suivant les individus. Sept branches se rencontrent dans la majorité des cas. Ce sont, dans l'ordre d'émergence, les artères : *thyroïdienne supérieure, linguale, faciale, pharyngienne ascendante, occipitale, auriculaire postérieure* et les *rameaux parotidiens de l'artère auriculaire postérieure et de l'artère temporale superficielle* ⁵¹.

1.1.2.1 Les branches collatérales

1.1.2.1.1 L'artère thyroïdienne supérieure

Cette artère a pour origine la face antérieure de l'artère carotide externe, très près de sa base. Son trajet l'emmène à l'extrémité supérieure du lobe correspondant de la glande thyroïde. Elle donne deux branches collatérales et trois branches terminales.

La première branche collatérale, le rameau sterno-cléido-mastoïdien s'enfonce dans la partie moyenne du muscle. La deuxième, l'artère laryngée supérieure s'engage sous le muscle thyroïdien, traverse la membrane thyro-hyoïdienne et se termine aux muscles du larynx et à la muqueuse du vestibule.

Les branches terminales descendent l'une sur le bord médial, l'autre sur le bord latéral, la troisième sur la face postérieure du lobe latéral de la thyroïde⁹¹.

1.1.2.1.2 L'artère linguale

L'artère linguale naît généralement de la face médiale de l'artère carotide externe, au dessus de l'artère thyroïdienne supérieure. Son trajet l'emmène jusqu'au bord antérieur du muscle hyoglosse. Elle donne deux artères collatérales principales et deux branches terminales.

La première collatérale, le rameau supra-hyoïdien s'anastomose, en arrière du muscle génio-hyoïdien, avec celui du côté opposé. La seconde, le rameau dorsal de la langue, monte sur le côté de la base de la langue et se distribue au pilier antérieur du voile du palais, à l'épiglotte et à la base de la langue.

La première branche terminale, l'artère sublinguale, irrigue la glande sublinguale et donne des rameaux pour le menton et la partie de la mandibule en rapport avec les incisives. La seconde, l'artère profonde de la langue, longe le bord inférieur du muscle longitudinal inférieur et se termine à la pointe de la langue où elle irrigue muscles et muqueuse de celle-ci⁹¹.

1.1.2.1.3 L'artère faciale

L'artère faciale se détache de la face antérieure de l'artère carotide externe juste au dessus de l'artère linguale.

Elle donne huit branches collatérales⁹¹:

- l'artère palatine ascendante qui irrigue le muscle stylo-glosse, le voile du palais et l'amygdale
- les rameaux sous-mandibulaires qui irriguent directement la glande du même nom
- l'artère sous-mentale qui irrigue la glande sous-mandibulaire et les muscles digastrique et mylo-hyoïdien
- l'artère ptérygoïdienne qui irrigue le muscle ptérygoïdien médial
- l'artère externe du masséter
- l'artère labiale inférieure
- l'artère labiale supérieure
- l'artère de l'aile du nez

Après le départ de l'artère de l'aile du nez, l'artère faciale devient l'artère angulaire qui termine en s'anastomosant avec l'artère dorsale du nez, branche de l'artère ophthalmique⁸⁰.

1.1.2.1.4 L'artère pharyngienne ascendante

Elle naît de la face profonde de l'artère carotide externe, à peu près au même niveau que l'artère linguale. De là, elle monte verticalement contre la paroi du pharynx.

Elle irrigue le pharynx et les muscles de la gouttière pré-vertébrale. Elle donne une branche nommée l'artère méningée postérieure⁹¹.

1.1.2.1.5 L'artère occipitale

L'artère occipitale naît de la face postérieure de la carotide externe à peu près au même niveau que l'artère faciale. Elle gagne la région occipitale par un trajet en Z.

Elle irrigue essentiellement des muscles, donnant quatre branches collatérales :

- l'artère supérieure du sterno-cléido-mastoïdien
- des rameaux pour le ventre postérieur du muscle digastrique et les muscles de la nuque
- l'artère stylo-mastoïdienne qui irrigue l'oreille moyenne en passant par le trou stylo-mastoïdien où elle rejoint le nerf facial
- un rameau méningé postérieur

Ses branches terminales finissent au niveau du cuir chevelu²⁶.

1.1.2.1.6 L'artère auriculaire postérieure

L'artère auriculaire postérieure naît à la face postérieure de la carotide externe juste au dessus de l'artère occipitale. Elle donne l'artère stylo-mastoïdienne, lorsque celle-ci ne naît pas de l'artère occipitale, et des rameaux collatéraux pour la parotide²⁶.

1.1.2.1.7 Les rameaux parotidiens de l'artère auriculaire postérieure et de l'artère temporale superficielle

Leur nombre varie. On en compte généralement deux. Ils naissent à des niveaux variables et se ramifient dans la glande parotide⁹¹.

1.1.2.2 Les branches terminales

Dans la région parotidienne, à peu près à mi-hauteur de la branche montante du maxillaire, la carotide externe se divise en deux branches terminales : l'artère maxillaire et l'artère temporale superficielle⁹¹.

1.1.2.2.1 L'artère maxillaire

L'artère maxillaire, importante branche antérieure de la bifurcation de la carotide externe, constitue l'artère profonde de la face.

Elle naît près du pôle supérieur de la parotide à sa partie profonde et donne, durant son trajet, quatorze collatérales qui sont, par ordre d'émergence :

- l'artère tympanique antérieure
- l'artère méningée moyenne
- le rameau méningé accessoire
- l'artère alvéolaire inférieure, qui donne l'artère du nerf lingual et l'artère mylohyoïdienne ainsi que des rameaux dentaires et osseux, et se termine par la branche mentonnière et la branche incisive
- l'artère massétérique qui irrigue le muscle masséter
- l'artère temporale profonde postérieure irriguant la partie postérieure du muscle temporal
- les rameaux ptérygoïdiens pour les deux muscles du même nom
- l'artère buccale pour le muscle buccinateur et la joue
- l'artère temporale profonde antérieure pour la partie antérieure du muscle temporal
- l'artère alvéolaire donnant des rameaux dentaires
- l'artère infra-orbitaire
- l'artère palatine descendante ou palatine supérieure
- l'artère du canal ptérygoïdien
- l'artère ptérygo-palatine.

Enfin elle se divise en deux branches terminales, l'artère sphéno-palatine médiale ou nasopalatine et l'artère sphéno-palatine latérale^{51; 80 91}.

1.1.2.2.2 L'artère temporale superficielle

L'artère temporale superficielle est la branche de bifurcation latérale et superficielle de l'artère carotide externe. Elle naît près du pôle supérieur de la glande parotide.

Cette artère donne un certain nombre de rameaux à la glande parotide, à la partie antérieure du pavillon de l'oreille et à l'articulation temporo-mandibulaire. Elle donne également trois branches collatérales et deux branches terminales²⁶.

Les branches collatérales sont :

- l'artère transversale de la face qui naît en arrière du condyle de la mandibule et vient se terminer dans la joue
- l'artère zygomato-orbitaire qui naît au dessus de l'arcade zygomatique et vient se terminer dans la région orbitaire externe
- l'artère temporale moyenne. Cette artère est inconstante suivant les personnes. Elle gagne le muscle temporal à travers le fascia temporal.

Les deux branches terminales sont l'artère frontale (ou antérieure) et l'artère pariétale (ou postérieure)⁹¹.

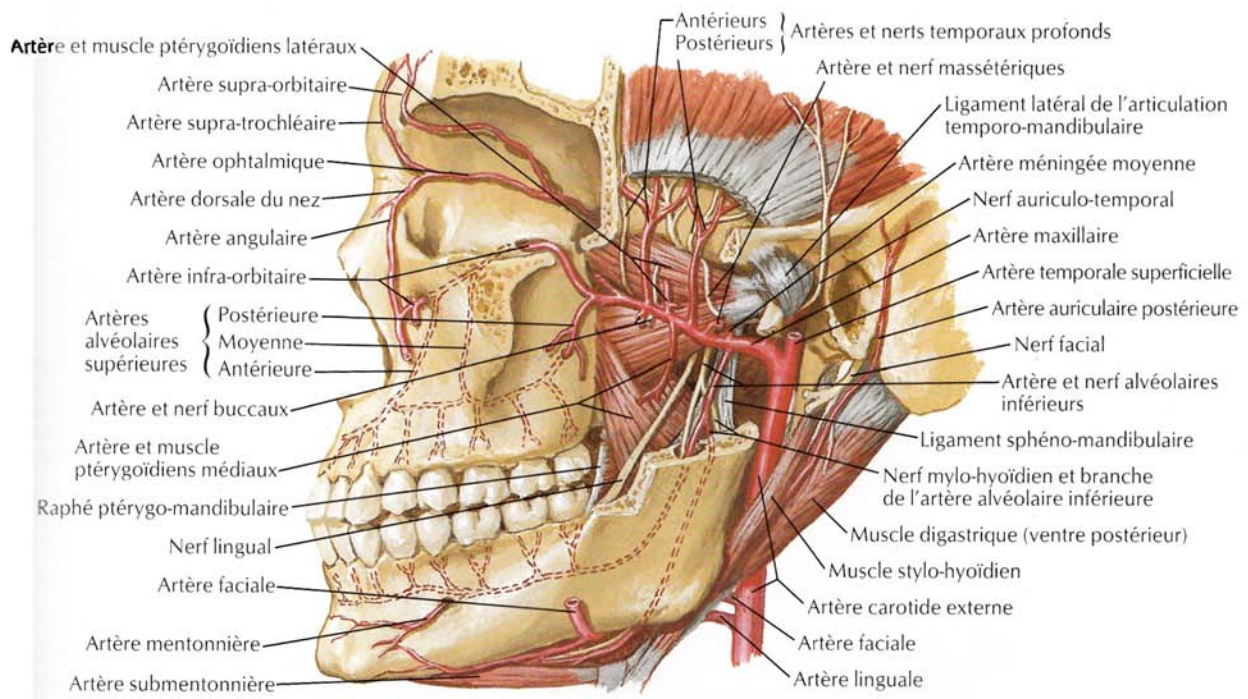


Figure 1 : Vascularisation par l'artère carotide externe ³⁵

1.1.3 Le retour veineux

Les veines de la face et du cou constituent le système jugulaire. Ce système est formé, par ordre d'importance, de la veine jugulaire interne, de la veine jugulaire externe, de la veine jugulaire antérieure et de la veine jugulaire postérieure. La région maxillo-faciale est drainée par les veines jugulaires internes et externes.

La veine jugulaire interne reçoit le sang veineux de la cavité crânienne, de la région orbitaire, d'une partie de la face et de la plus grande partie de la région antérieure du cou.

La veine jugulaire externe, pour sa part, recueille le sang de la plus grande partie des parois crâniennes, des régions profondes de la face et des plans superficiels des régions postérieures et latérales du cou⁹¹.

1.2 L'innervation

La quasi totalité de l'innervation motrice et sensitive de la région maxillo-faciale se fait par deux paires de nerfs crâniens⁸⁰ :

- la cinquième paire : les nerfs trijumeaux
- la septième paire : les nerfs faciaux

1.2.1 Le nerf trijumeau

Le nerf trijumeau (figure 2) est le plus gros des nerfs crâniens. Il s'agit d'un nerf mixte (ou sensitivo-moteur). Par sa racine sensitive, il reçoit la sensibilité de la presque totalité des téguments de la face, et en grande partie celle des parois et des organes des cavités qui la composent. Par sa racine motrice, il innerve exclusivement les muscles masticateurs⁵¹.

Le nerf trijumeau se compose de trois branches principales qui sont :

- le nerf ophtalmique
- le nerf maxillaire
- le nerf mandibulaire

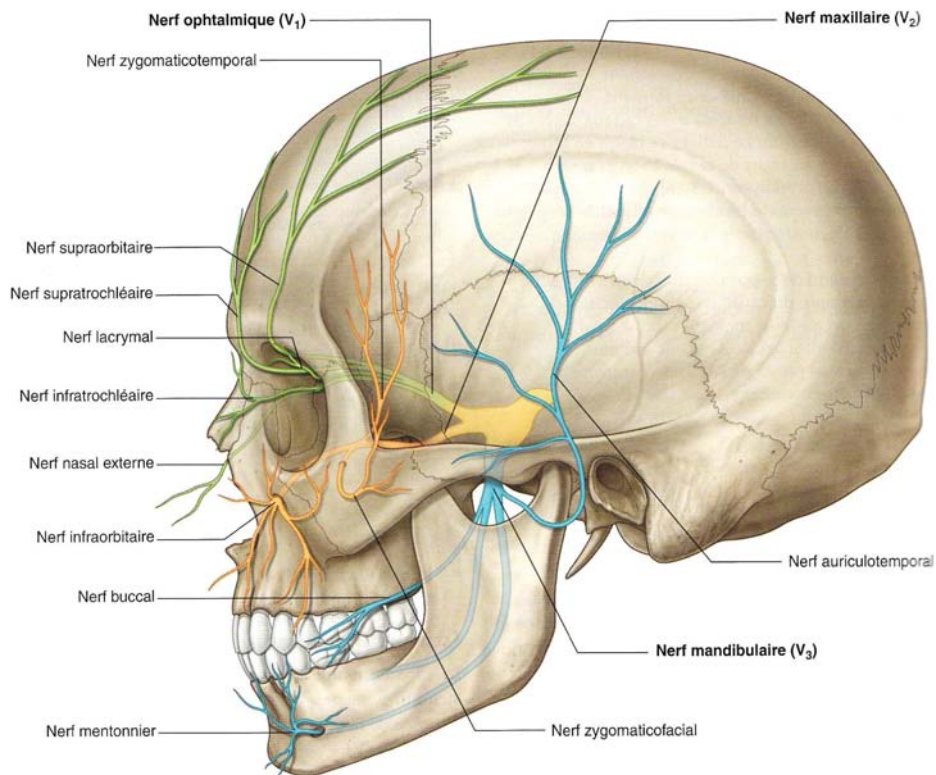


Figure 2 : Le nerf trijumeau ²⁶

1.2.1.1 Le nerf ophtalmique

Le nerf ophtalmique, sensitif, naît de la partie antérieure du ganglion trigéminal. Il reçoit et transporte notamment la sensibilité de la peau de la région du front, de la paupière supérieure ainsi que des muqueuses de la partie supérieure des cavités nasales⁵¹.

1.2.1.2 Le nerf maxillaire

Le nerf maxillaire est également uniquement sensitif.

Ses branches terminales transportent la sensibilité de la peau de la joue, de la paupière inférieure, de l'aile du nez et de la lèvre supérieure.

Ses branches profondes transportent la sensibilité des muqueuses de la partie inférieure des cavités nasales, des dents et des gencives de la mâchoire supérieure et ses branches intracrâniennes innervent la dure mère temporale et pariétale, et l'artère méningée moyenne.

Enfin, il transporte des fibres végétatives issues du nerf facial pour les sécrétions lacrymales et nasales^{26; 91}.

1.2.1.3 Le nerf mandibulaire

Le nerf mandibulaire, sensitivo-moteur, est constitué de la réunion d'une importante racine sensitive issue du ganglion trigéminal et d'une racine motrice plus modeste placée sous la précédente. Le nerf mandibulaire transporte les influx sensitifs de la peau de la région temporale, de la joue, du menton et d'une bonne partie de la cavité buccale via les nerfs mylo-hyoïdien, lingual et buccal. Il est également le nerf masticateur, innervant les muscles qui assurent cette fonction⁸⁰.

Il donne une branche collatérale, le rameau méningé, et plusieurs branches terminales divisées en deux groupes : les branches du tronc terminal antérieur et les branches du tronc terminal postérieur.

Le tronc terminal antérieur donne trois branches ⁹¹ :

- Le nerf buccal, qui innerve notamment une partie du muscle ptérygoïdien latéral et la partie antérieure du muscle temporal
- Le nerf temporal profond moyen qui innerve la partie moyenne du muscle temporal
- Le nerf massétérique qui innerve le muscle masséter, la partie postérieure du muscle temporal et une partie de l'articulation temporo-mandibulaire (ou ATM).

Le tronc terminal postérieur donne quatre branches :

- le tronc commun des nerfs des muscles ptérygoïdien médial, tenseur du voile du palais et tenseur du tympan
- le nerf auriculo-temporal
- le nerf alvéolaire inférieur, branche la plus grosse du nerf mandibulaire, qui innerve le muscle mylo-hyoïdien, le ventre antérieur du digastrique et donne tous les nerfs dentaires de la mâchoire inférieure
- le nerf lingual qui innerve le muscle hyo-glosse et la muqueuse de la langue notamment.

1.2.2 Le nerf facial

Le nerf facial est un nerf mixte formé par deux racines.

L'une, motrice, est le nerf facial proprement dit. Il s'agit du nerf de la mimique par l'innervation des différents muscles cutanés.

L'autre, sensitive, est le nerf intermédiaire et comprend également des fibres végétatives pour les glandes linguale, submandibulaire et sublinguale⁸⁰.

1.3 Les muscles

Les muscles qui intéressent la région maxillo-faciale sont à diviser en quatre groupes suivant leur fonction⁹¹ :

- les muscles masticateurs ou élévateurs de la mandibule
- les muscles abaisseurs de la mandibule
- les muscles peauciers de la face
- le muscle sterno-cléido-mastoïdien

1.3.1 Les muscles masticateurs

Les muscles masticateurs, au nombre de quatre de chaque côté, sont : les muscles temporal, masséter, ptérygoïdien latéral et ptérygoïdien médial.

Ils ont en commun leur action élévatrice sur la mâchoire inférieure et leur innervation issue du nerf mandibulaire⁸⁰.

1.3.1.1 Muscle temporal

Le muscle temporal (figure 3) naît de :

- toute l'étendue de la fosse temporale, sauf cependant de la gouttière rétro-zygomatique, où le bord antérieur du muscle temporal est séparé de la paroi osseuse par un amas de tissu adipeux
- de la ligne temporale inférieure et de la crête infra-temporale
- de la moitié ou des deux tiers supérieurs de la face profonde du fascia temporal.

Toutes les insertions du temporal se font par implantation directe de fibres charnues, sauf sur la crête infra-temporale, où le muscle s'attache aussi par de courts faisceaux tendineux unis à ceux du muscle ptérygoïdien latéral.

De ces origines, les fibres se portent en convergeant vers le processus coronoïde. Les antérieures descendent à peu près verticalement, les moyennes sont obliques en bas et en avant, et les postérieures glissent à peu près horizontalement dans la gouttière du segment basal du processus zygomatique, puis se réfléchissent sur l'extrémité antérieure de cette gouttière et gagnent le bord postérieur du processus coronoïde par un trajet oblique en avant et en bas.

Les fibres charnues se terminent sur les deux faces d'une lame tendineuse d'insertion, qui s'étend très haut dans l'épaisseur du muscle. Les fibres nées de la fosse temporale s'attachent à toute l'étendue de la face profonde de cette lame. Les fibres qui proviennent du fascia temporal se fixent sur sa face superficielle, mais ces dernières sont peu nombreuses et se réduisent à quelques minces faisceaux clairsemés qui recouvrent seulement la partie supérieure du fascia. Celui-ci, large et mince en haut, se dégage bientôt de la masse charnue et s'étale en bas sur la face superficielle du muscle temporal. Le fascia tendineux se rétrécit et augmente progressivement d'épaisseur de haut en bas. Finalement, il se transforme en un tendon terminal, très épais, qui s'attache au processus coronoïde.

L'innervation de ce muscle se fait par des branches issues du nerf mandibulaire et sa vascularisation se fait par les artères temporales profondes antérieure et postérieure et l'artère temporale moyenne²⁶.

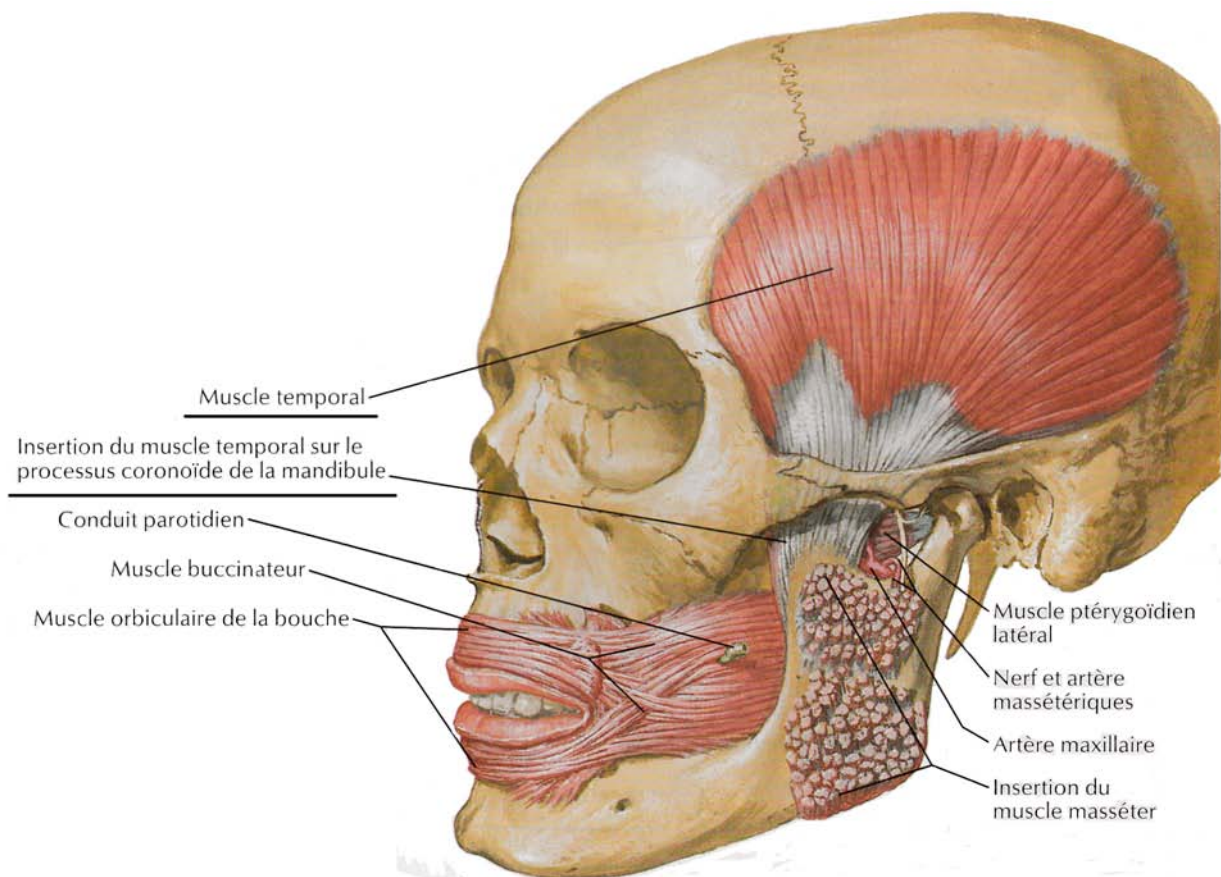


Figure 3 : Muscle temporal ³⁵

1.3.1.2 Muscle masséter

Le muscle masséter est court, épais, rectangulaire, de bas en haut, constitué de trois faisceaux et s'étend de l'arcade zygomatique à la face latérale de la branche montante de la mandibule (figure 4).

- Le **faisceau superficiel** naît par une épaisse lame tendineuse, des trois quarts antérieurs du bord inférieur de l'arcade zygomatique ainsi que sur la partie immédiatement voisine de la pyramide du maxillaire. Les faisceaux charnus proviennent de la face profonde du fascia tendineux. Ils se dirigent obliquement en bas et en arrière et se terminent sur l'angle, le bord inférieur et la partie inférieure de la face latérale de la branche montante. Les uns s'implantent directement sur la mandibule et les autres s'attachent, par l'intermédiaire de lames tendineuses, aux crêtes obliques de la face latérale de l'angle de la mandibule⁹¹.
- Le **faisceau moyen**, en grande partie recouvert par le précédent, le déborde en arrière. Il s'insère par des fibres charnues et de petits faisceaux tendineux sur toute l'étendue du bord inférieur de l'arcade zygomatique. Les fibres musculaires descendent verticalement, ce qui les distingue de celles du faisceau superficiel, et se terminent sur la face latérale de la branche montante de la mandibule, au dessus de l'insertion du faisceau superficiel. Un interstice celluleux sépare les faisceaux moyen et superficiel, sauf au niveau de leur attache supérieure et le long du bord antérieur du muscle où les deux faisceaux sont confondus⁹¹.
- Le **faisceau profond**, plus mince que les précédents qui le recouvrent, naît par des fibres charnues de la face médiale de l'arcade zygomatique et de la partie attenante de la face profonde du fascia temporal. Les faisceaux musculaires se dirigent obliquement en bas et en dedans et se terminent sur la face latérale du processus coronoïde, au dessus de l'insertion du faisceau moyen du muscle masséter et immédiatement en-dessous du tendon du muscle temporal⁹¹.

L'innervation du muscle masséter se fait par le nerf massétérique, branche du nerf mandibulaire, et la vascularisation se fait par l'artère massétérique et l'artère externe du masséter.

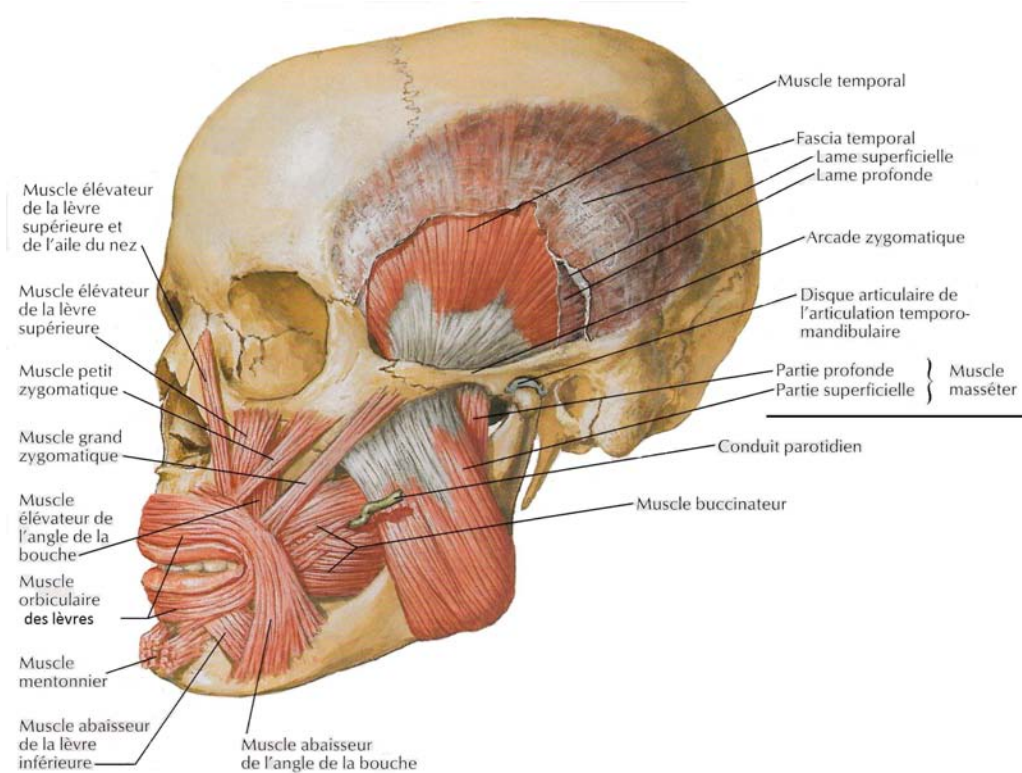


Figure 4 : Muscle masséter³⁵

1.3.1.3 Muscle ptérygoïdien médial

C'est un muscle épais, quadrilatère, situé en dedans du muscle ptérygoïdien latéral. Il est obliquement étendu de la fosse ptérygoïde à la face médiale de l'angle de la mandibule (figure 5).

Il naît de la face médiale de l'aile latérale ptérygoïdienne, de la partie antérieure de l'aile médiale, et du fond de la fosse ptérygoïde et de la face postérieure du processus pyramidal de l'os palatin. Le corps charnu, oblique en bas, en arrière et en dehors, se termine sur la face médiale de l'angle de la mandibule et de la branche montante, au voisinage de cet angle.

L'innervation se fait par des branches terminales du nerf mandibulaire et la vascularisation se fait grâce à des branches collatérales issues de l'artère faciale et de l'artère maxillaire²⁶.

1.3.1.4 Muscle ptérygoïdien latéral

Le muscle ptérygoïdien latéral (figure 5) est court, épais, aplati transversalement, et est situé dans la région ptérygo-maxillaire. Il s'insère par deux chefs : l'un, supérieur, ou sphénoïdal, l'autre, inférieur, ou ptérygoïdien⁸⁰.

Le **faisceau supérieur** naît :

- de la partie horizontale de la face latérale de la grande aile de l'os sphénoïde comprise entre l'aile latérale du processus ptérygoïde et la crête sphéno-temporale
- de la crête infra-temporale
- du tiers supérieur de la face latérale de l'aile latérale du processus ptérygoïde.

Le **faisceau inférieur** naît :

- des deux tiers inférieurs de la face latérale du processus ptérygoïde
- de la face latérale du processus pyramidal de l'os palatin, comprise entre l'aile latérale du processus ptérygoïde et la tubérosité du maxillaire.

Les deux faisceaux sont d'abord séparés par un interstice celluleux où passe généralement l'artère maxillaire. Ils se confondent ensuite et se terminent sur le bord antérieur du fibro-cartilage inter-articulaire de l'ATM et sur le col du condyle de la mandibule.

L'innervation se fait par le tronc terminal postérieur du nerf mandibulaire et la vascularisation se fait par des branches issues de l'artère maxillaire⁹¹.

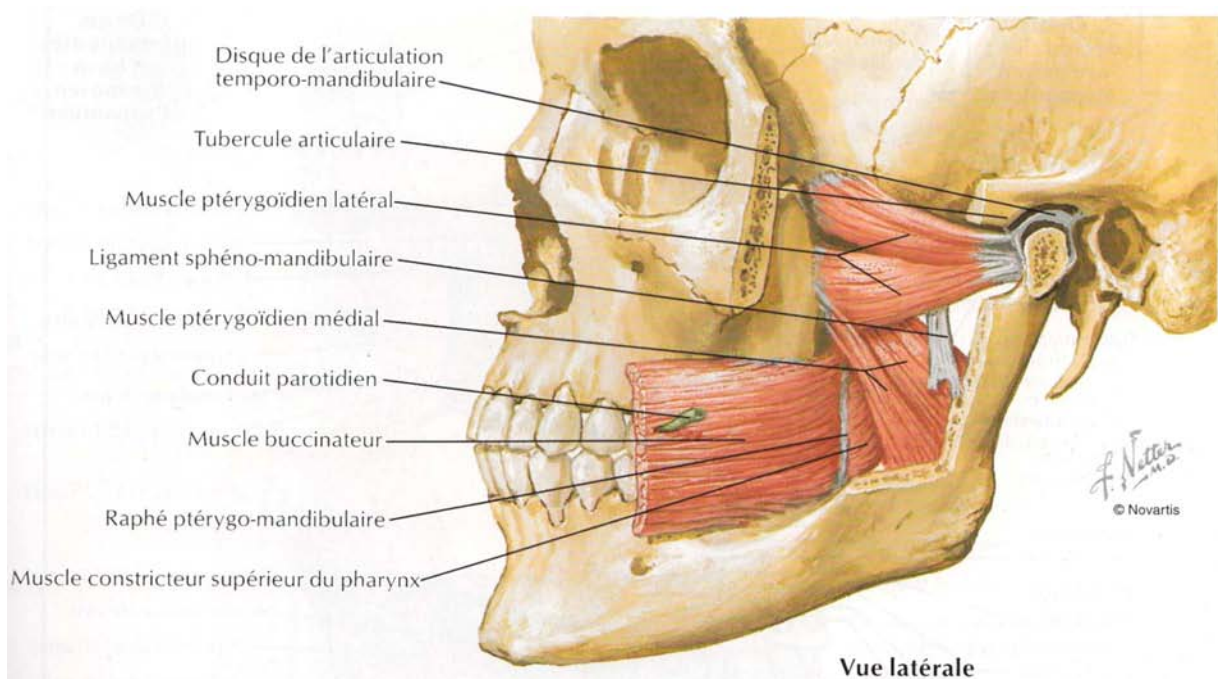


Figure 5 : Muscles ptérygoïdiens, vue latérale gauche ³⁵

1.3.1.5 Action des muscles masticateurs

Les muscles masticateurs impriment à la mandibule des mouvements d'élévation, de propulsion, de rétropulsion, de latéralité ou de diduction.

Les muscles temporal, masséter et ptérygoïdien médial sont élévateurs. On sait que, dans le mouvement d'abaissement de la mandibule, le condyle se porte en avant et en bas ; la contraction des faisceaux postérieurs du muscle temporal contribue pour une large part à assurer le retour du condyle en arrière. La contraction d'un seul muscle ptérygoïdien latéral produit un mouvement de latéralité ou de diduction, suivant lequel l'un des condyles pivote tandis que l'autre se porte en avant. La contraction simultanée des deux muscles ptérygoïdiens latéraux détermine la propulsion par laquelle l'arcade dentaire inférieure se place au devant de l'arcade supérieure⁹¹.

1.3.2 Les muscles abaisseurs de la mandibule

On peut diviser les muscles abaisseurs de la mandibule en deux groupes⁸⁰ :

- les muscles supra-hyoïdiens qui agissent de manière directe sur l'abaissement de la mandibule
- les muscles infra-hyoïdiens qui agissent de manière indirecte à l'abaissement de la mandibule en jouant sur l'os hyoïde et fixant ainsi l'insertion des muscles supra-hyoïdiens

1.3.2.1 Les muscles supra-hyoïdiens

Ce groupe comprend de chaque côté quatre muscles disposés sur trois plans (figure 6) : le plan profond est constitué par le muscle *génio-hyoïdien* ; le plan moyen par le muscle *mylo-hyoïdien* ; le plan superficiel par les muscles *digastrique* et *stylo-hyoïdien*²⁶.

1.3.2.1.1 Muscle génio-hyoïdien

C'est un muscle court, aplati et assez épais. Il s'étend de la partie médiane de la mandibule à l'os hyoïde. Il s'insère en avant par de courtes fibres tendineuses sur l'épine mentonnière inférieure. Accolé au muscle génio-hyoïdien du côté opposé, il se porte en s'élargissant d'avant en arrière et un peu de haut en bas. Il se termine sur la face antérieure du corps de l'os hyoïde suivant une surface d'insertion en forme de fer à cheval dont la concavité latérale reçoit le bord antérieur du muscle hyoglosse.

L'innervation provient du nerf grand hypoglosse, douzième paire de nerf crânien, et la vascularisation se fait par l'artère linguale⁹¹.

1.3.2.1.2 Muscle mylo-hyoïdien

C'est un muscle large, aplati, mince, étendu transversalement de la face médiale de la mandibule à l'os hyoïde et au raphé médian. Il s'attache en haut par de courtes fibres tendineuses à la ligne oblique interne de la mandibule sur toute la longueur de cette ligne. Il se porte de là en dedans et en bas vers l'os hyoïde et le raphé médian mandibulo-hyoïdien.

Les deux muscles mylo-hyoïdiens, réunis par le raphé médian depuis la symphyse du menton jusqu'à l'os hyoïde, forment dans leur ensemble une sangle musculaire sur laquelle reposent les muscles génio-hyoïdiens au milieu et la langue plus haut.

L'innervation se fait par le nerf alvéolaire inférieur issu du nerf mandibulaire et la vascularisation se fait par l'artère mylo-hyoïdienne⁵¹.

1.3.2.1.3 Muscle digastrique

Le muscle digastrique est un muscle allongé, formé de deux ventres charnus, l'un, antérieur, l'autre, postérieur, réunis par un tendon intermédiaire. Il est situé à la partie supérieure et latérale du cou et s'étend, en s'incurvant au dessus de l'os hyoïde, depuis la région mastoïdienne jusqu'au voisinage de la symphyse mentonnière.

Il naît en dedans du processus mastoïde, de la rainure du muscle digastrique. Les fibres forment alors un corps charnu fusiforme, légèrement aplati : le ventre postérieur du muscle. Il descend obliquement en bas, en avant et en dedans jusqu'au dessus de l'os hyoïde auquel il est uni au niveau d'un tendon intermédiaire par une anse fibreuse dans laquelle glisse le tendon. Le muscle se continue en avant par un autre corps charnu aplati de haut en bas qui glisse à la partie inférieure du mylo-hyoïdien et qui vient s'insérer dans la fossette digastrique située à la partie interne et inférieure de la région rétro-symphysaire.

Le ventre postérieur du digastrique reçoit un rameau de l'artère occipitale. Il est innervé par un filet du glosso-pharyngien et un autre filet du nerf facial.

Le ventre antérieur reçoit sa vascularisation d'un rameau de l'artère sous-mentale et il est innervé par une branche du nerf alvéolaire inférieur⁹¹.

1.3.2.1.4 Muscle stylo-hyoïdien

C'est un muscle grêle, fusiforme, situé en dedans et en avant du ventre postérieur du muscle digastrique. Il s'insère à la partie postéro-latérale du processus styloïde. Il descend obliquement, accompagnant le ventre postérieur du muscle digastrique jusqu'au tendon intermédiaire de celui-ci, et se dédouble pour passer de part et d'autre de ce tendon. Il se termine par une mince lame tendineuse, sur la face antérieure du corps de l'os hyoïde.

L'innervation provient du nerf facial et du glosso-pharyngien, et la vascularisation se fait par l'artère occipitale²⁶.

1.3.2.1.5 Action des muscles supra-hyoïdiens

Les muscles génio-hyoïdien, mylo-hyoïdien et le ventre antérieur du digastrique sont abaisseurs de la mandibule ou éleveurs de l'os hyoïde, suivant qu'ils prennent leur point fixe sur l'un ou l'autre de ces os.

Le ventre postérieur du muscle digastrique et le muscle stylo-hyoïdien sont éleveurs de l'os hyoïde⁸⁰.

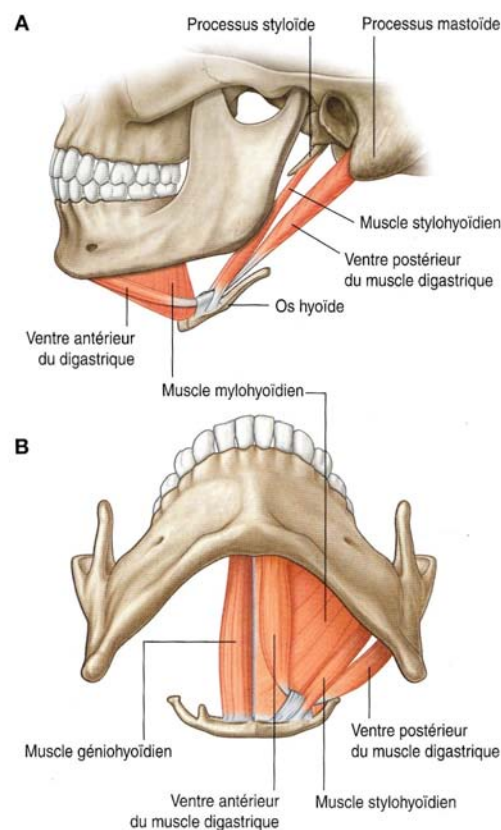


Figure 6 : Muscles supra-hyoïdiens²⁶

1.3.2.2 Les muscles infra-hyoïdiens

Au nombre de quatre de chaque côté, ils sont disposés sur deux plans : l'un, profond, formé par les muscles *sterno-thyroïdien* et *thyro-hyoïdien* ; l'autre, superficiel, comprenant les muscles *sterno-hyoïdien* et *omo-hyoïdien* (figure 7)⁸⁰.

1.3.2.2.1 Muscle sterno-thyroïdien

Il s'insère sur la face postérieure du manubrium sternal et du premier cartilage costal. Aplati et allongé, il s'étend en avant du larynx et de la glande thyroïde et vient se fixer sur les tubercules de la face latérale des lames du cartilage thyroïde⁹¹.

1.3.2.2.2 Muscle thyro-hyoïdien

Le muscle thyro-hyoïdien naît des tubercules du cartilage thyroïde et de la crête qui les réunit. Ce muscle est aplati, mince, quadrilatère, et continue le muscle sterno-thyroïdien au dessus du cartilage thyroïde jusqu'à l'os hyoïde. Il vient se terminer au tiers latéral du bord inférieur et de la face postérieure du corps de l'os hyoïde, ainsi qu'à la moitié médiale de la face inférieure de la grande corne . L'innervation se fait par le nerf hypoglosse⁹¹.

1.3.2.2.3 Muscle sterno-hyoïdien

Mince, rubané, ce muscle s'étend en avant des muscles sterno-thyroïdien et thyro-hyoïdien, de la clavicule à l'os hyoïde.

Il s'insère en bas, par des fibres charnues, sur la face postérieure de l'extrémité médiale de la clavicule, sur le ligament sterno-claviculaire postérieur et sur la partie attenante du manubrium. De cette origine, le muscle monte en haut et en dedans et vient se terminer au bord inférieur de l'os hyoïde⁹¹.

1.3.2.2.4 Muscle omo-hyoïdien

C'est un muscle digastrique, formé de deux ventres, l'un inférieur, l'autre supérieur, aplatis, allongés et réunis par un tendon intermédiaire. Il s'étend obliquement, sur le côté du cou, de la scapula à l'os hyoïde⁹¹.

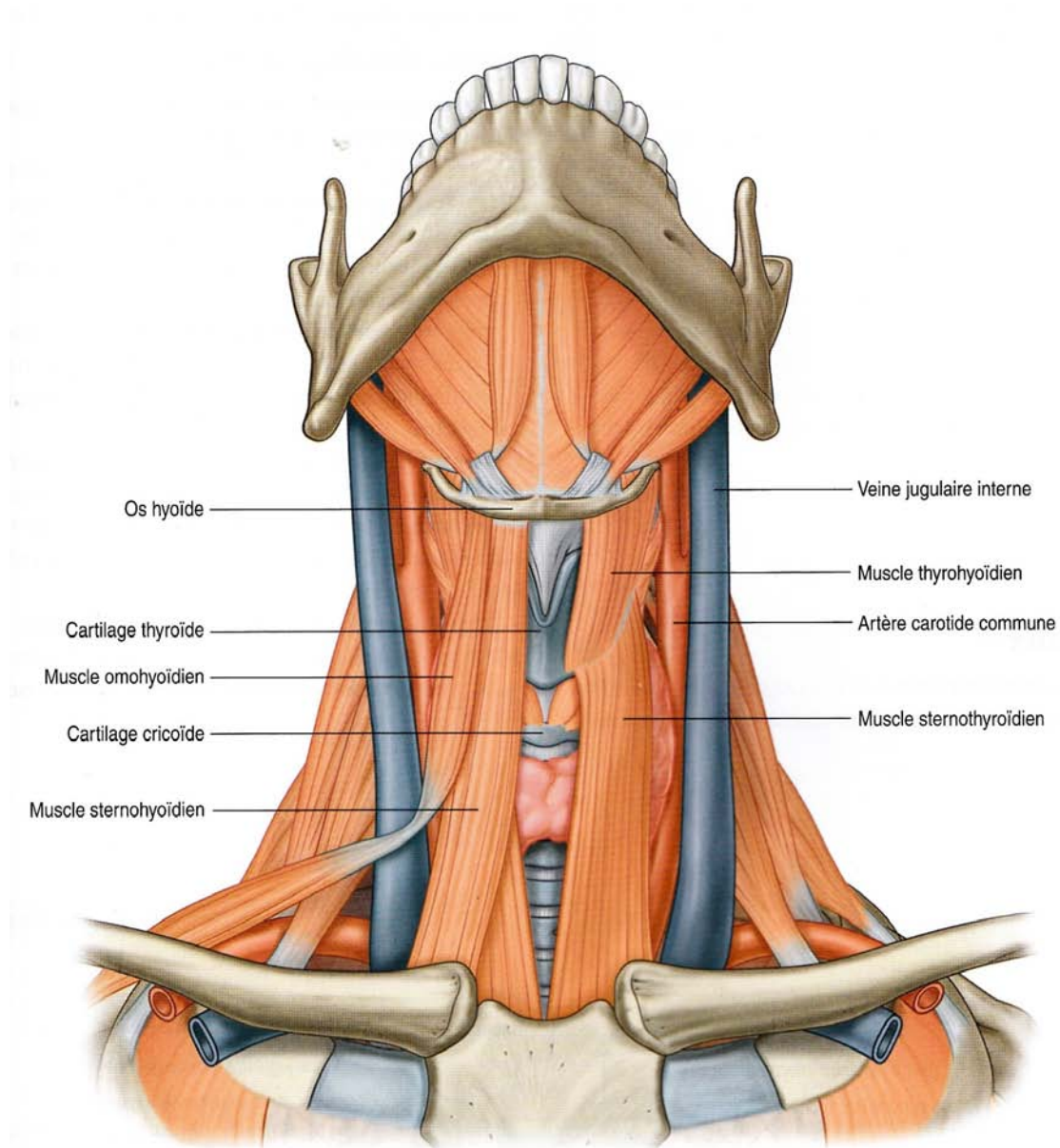


Figure 7 : Muscles infra-hyoïdiens²⁶

1.3.2.2.5 Action des muscles infra-hyoïdiens

Les muscles infra-hyoïdiens sont abaisseurs de l'os hyoïde. Les muscles sterno-hyoïdien et omo-hyoïdien agissent directement sur cet os. Le muscle sterno-hyoïdien attire l'os hyoïde directement en bas ; le muscle omo-hyoïdien en bas, en arrière et en dehors. Le muscle sterno-thyroïdien abaisse le larynx et fixe l'insertion du muscle thyro-hyoïdien, qui abaisse directement l'os hyoïde.

Tous ces muscles agissant sur l'os hyoïde concourent à l'abaissement de la mandibule en fixant l'insertion inférieure des muscles supra-hyoïdiens⁹¹.

1.3.3 Les muscles peauciers

Les muscles peauciers (figure 8) de la face sont ceux de l'expression du visage. Ils ont quatre caractères communs⁵¹ :

- ils forment des bandes musculaires aplaties
- ils ont tous une insertion tégumentaire mobile
- ils sont disposés autour des orifices de la face et, de ce fait, sont pour la plupart, dilatateurs ou constricteurs de ces orifices
- ils ont tous innervés par le nerf facial.

On distingue quatre type de muscles peauciers :

- les muscles entourant l'orifice buccal
- les muscles entourant la narine ou muscles du nez
- les muscles entourant l'orifice orbitaire
- les muscles entourant l'oreille

1.3.3.1 Les muscles péri-buccaux

Ils forment la charpente des joues et des lèvres et s'insèrent par leur partie mobile autour de l'orifice buccal. Il y a deux types de muscles, les dilatateurs disposés en deux plans, l'un profond et l'autre superficiel, et les constricteurs⁸⁰.

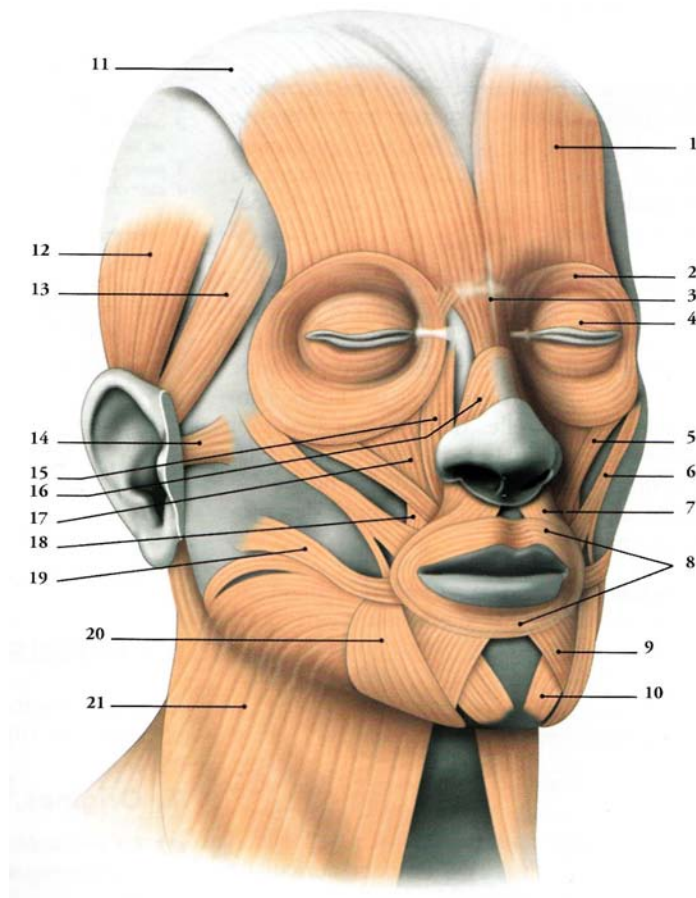


Figure 8 : Muscles peauciers⁵¹

- | | | | |
|--|---------------------------------------|--|---|
| 1. m. occipito-frontal
(ventre frontal) | 5. m. petit zygomatique | 11. galéa aponévrotique | 17. m. releveur de la
lèvre sup. |
| 2. m. orbiculaire de
l'œil (partie
orbitaire) | 6. m. grand
zygomatique | 12. m. auriculaire sup. | 18. m. releveur de
l'angle de la bouche |
| 3. m. procerus | 7. m. abaisseur du
septum nasal | 13. m. temporo-pariétal | 19. m. risorius |
| 4. m. orbiculaire de
l'œil (partie
palpébrale) | 8. m. orbiculaire des
lèvres | 14. m. auriculaire ant. | 20. m. abaisseur de
l'angle de la bouche |
| | 9. m. mentonnier | 15. m. releveur de la
lèvre sup. et de l'aile
du nez | 21. platysma |
| | 10. m. dépresseur de la
lèvre inf. | 16. m. nasal | |

1.3.3.1.1 Le plan profond des dilatateurs

Il est formé par :

- le releveur profond de la lèvre supérieure et de l'aile du nez

Il naît de la moitié médiale du rebord inférieur de l'orbite, au dessus du foramen infra-orbitaire. Les fibres, légèrement obliques en bas et en dedans, forment une lame charnue, large, quadrilatère, recouverte en haut par le muscle orbiculaire de l'œil, en dedans par le muscle releveur superficiel de l'aile du nez et de la lèvre supérieure. Elles croisent superficiellement le muscle releveur de l'angle de la bouche et se terminent à la face profonde de la peau du bord postérieur de l'aile du nez et de la lèvre supérieure. Il attire en haut l'aile du nez et la lèvre supérieure, comme le releveur superficiel²⁶.

- l'élévateur de l'angle de la bouche (ou canin)

Il s'insère en haut sur la fosse canine, au dessous du foramen infra-orbitaire, descend obliquement en bas et en dehors, et s'attache à la face profonde de la peau de la commissure et de la lèvre inférieure. Son action est d'élever la commissure et la lèvre inférieure²⁶.

- le buccinateur

Il s'attache en postérieur sur le bord antérieur du ligament ptérygo-mandibulaire et sur le bord alvéolaire de la mandibule, le long des trois dernières molaires. L'insertion au bord alvéolaire de la mandibule se prolonge sur la crête buccinatrice et s'unit en arrière au faisceau tendineux du muscle temporal, qui s'attache à la lèvre médiale du bord antérieur de la branche montante. De ces insertions, les fibres viennent se terminer sur la commissure et la lèvre supérieure.

Le muscle buccinateur est recouvert par le fascia buccinateur, dense et fibreux en arrière, mince, celluleux en avant.

Les muscles buccinateurs tirent en arrière les commissures labiales et allongent la fente ou l'orifice buccal. Ils prennent également part à la formation du bol alimentaire en repoussant le contenu buccal vers les arcades dentaires⁵¹.

- l'abaisseur de la lèvre inférieure (ou carré du menton)

Il naît du tiers antérieur de la ligne oblique de la mandibule. Les fibres montent obliquement en haut et en dedans et constituent une lame musculaire losangique dont le bord antérieur s'unit en haut sur la ligne médiane à celui du côté opposé. Elles s'attachent à la peau de la lèvre inférieure. Son action est d'attirer en bas et en dehors la moitié correspondante de la lèvre inférieure⁵¹.

- le mentonnier (ou muscles de la houppe)

Ils naissent, de part et d'autre de la ligne médiane, des saillies alvéolaires des deux incisives et de la canine, au dessous de la gencive. De là, ils se dirigent en bas et s'attachent à la peau du menton. Ils sont élévateurs du menton et de la lèvre inférieure⁹¹.

1.3.3.1.2 Le plan superficiel

Il est représenté de haut en bas par :

- le releveur superficiel de la lèvre supérieure et de l'aile du nez

Il s'insère, en haut, sur la face latérale du processus frontal du maxillaire. Ses insertions supérieures sont recouvertes par le muscle orbiculaire de l'œil. Il descend un peu obliquement en bas et en dehors, puis s'étale en éventail pour s'attacher à la peau du bord postérieur de l'aile du nez et à celle de la lèvre supérieure. Son action est d'attirer en haut l'aile du nez et la lèvre supérieure²⁶.

- le petit zygomatique

Grêle, étroit, allongé parallèlement au bord latéral du muscle releveur profond de la lèvre supérieure et de l'aile du nez, il s'insère d'une part, en haut vers la partie moyenne de la face latérale de l'os zygomatique, et d'autre part, en bas, sur la face profonde de la peau de la lèvre supérieure. Son action est d'attirer en haut et en dehors la lèvre supérieure²⁶.

- le grand zygomatique

Il naît par de courtes fibres fasciales, de la face latérale de l'os zygomatique, près de son angle postérieur, au dessous et en arrière de l'insertion du muscle petit zygomatique. De là, le muscle descend obliquement en bas et en dedans, croise à distance le muscle buccinateur dont il est séparé par la boule grasseuse de Bichat, et s'attache à la peau et à la muqueuse de la commissure des lèvres. Son action est de porter en dehors et en haut la commissure des lèvres²⁶.

- le risorius

C'est un muscle inconsistant, extrêmement mince. Il s'attache en arrière au fascia massétérique, par des faisceaux plus ou moins distincts qui se terminent à la peau de la commissure labiale. Son action est d'attirer en dehors et en arrière la commissure des lèvres⁹¹.

- l'abaisseur de l'angle de la bouche (ou triangulaire des lèvres)

Il s'insère par sa base sur la partie antérieure de la ligne oblique de la mandibule, au dessous de la ligne d'attache du muscle abaisseur de la lèvre inférieure. De cette origine, les fibres charnues vont à la commissure labiale, où elles s'entrecroisent avec les fibres des muscles zygomatiques et releveurs de l'aile du nez et de la lèvre, qui sont plus superficielles, et avec celles du muscle buccinateur, qui sont plus profondes. Elles s'attachent à la peau de la commissure et de la lèvre supérieure. Ce muscle attire la commissure en bas et en dehors⁵¹.

- le platysma (ou peaucier du cou)

Le platysma, très large, mince, quadrilatère, recouvre la région antéro-latérale du cou et la partie inférieure de la face. Il s'étend du thorax à la mandibule et à la joue.

Il s'attache en bas, le long de la ceinture scapulaire, à la face profonde de la peau qui recouvre l'acromion, les régions deltoïdienne et infra-claviculaire.

Les faisceaux charnus, d'abord distincts et séparés les uns des autres, se dirigent en haut et en dedans et se rassemblent en une nappe musculaire continue. Celle-ci monte dans un dédoublement du fascia superficialis sur la région antéro-latérale du cou. Les platysmas, écartés l'un de l'autre en bas, se rapprochent graduellement de bas en haut, en raison de leur direction oblique, et leurs fibres antérieures s'entrecroisent très souvent sur la ligne médiane, au voisinage du menton.

Les insertions supérieures du platysma sont à la fois osseuses et cutanées. Les fibres antérieures se fixent après entrecroisement à la peau de la protubérance mentonnière. Les moyennes s'attachent au bord inférieur de la mandibule et à la partie antérieure de la ligne oblique en s'entrecroisant avec celle du muscle abaisseur de l'angle de la bouche et de l'abaisseur de la lèvre inférieure. Les postérieures ou latérales se continuent en partie avec les fibres latérales de l'abaisseur de l'angle de la bouche. Enfin, d'autres vont directement à la commissure labiale et à la peau de la joue.

Le platysma attire en bas la peau du menton et abaisse la commissure labiale. Il peut aussi tendre et plisser la peau du cou⁹¹.

1.3.3.1.3 Les muscles constricteurs

Ce sont :

- les muscles orbiculaires de la bouche

Le muscle orbiculaire des lèvres occupe l'épaisseur des deux lèvres. Il est elliptique et formé de fibres disposées concentriquement autour de l'orifice buccal. Il est composé de deux parties, l'une périphérique, ou marginale, l'autre, centrale ou labiale.

La **partie marginale** présente deux catégories de fibres musculaires : les fibres extrinsèques et les fibres intrinsèques. Les *fibres extrinsèques* appartiennent aux muscles dilatateurs qui se terminent à la face profonde de la peau de l'une ou l'autre lèvre. À la lèvre inférieure, il s'agit de fibres irradiées de l'abaisseur de l'angle de la bouche et du buccinateur. À la lèvre supérieure, il s'agit de fibres provenant du releveur de l'angle de la bouche et du buccinateur. Les *fibres intrinsèques* appartiennent aux muscles incisifs supérieurs et inférieurs.

La **partie labiale** occupe, le long du bord libre de la lèvre, la moitié environ de chaque lèvre. Ses fibres s'étendent sur toute la longueur des lèvres. Elles se fixent, après entrecroisement avec celles de la lèvre opposée, à la peau et à la muqueuse de la commissure.

Le muscle orbiculaire de la bouche détermine l'occlusion de la bouche⁹¹.

- le compresseur des lèvres

On donne ce nom à des faisceaux musculaires étendus d'avant en arrière, autour de l'orifice buccal et à travers les fibres de la partie labiale du muscle orbiculaire de la bouche, de la face profonde de la peau à la face profonde de la muqueuse. Ce muscle comprime les lèvres d'avant en arrière. Il prend part à l'acte de succion²⁶.

1.3.3.2 Les muscles du nez

Au nez sont annexés trois muscles : la *partie transverse du muscle nasal*, le *muscle releveur de la lèvre supérieure* et le *muscle abaisseur du septum nasal*. Le nez reçoit encore quelques faisceaux provenant des muscles releveurs de l'aile du nez et de la lèvre supérieure, ainsi que du muscle abaisseur de l'angle de la bouche⁹¹.

- Partie transverse du muscle nasal

Il naît d'une lame fasciale recouvrant le dos du nez et s'étend transversalement jusqu'à la fosse canine. Son action est d'attirer l'aile du nez en haut et en avant. Il est dilatateur des narines.

- Muscle releveur de la lèvre supérieure

C'est un muscle petit, mince et triangulaire dont les fibres s'étendent dans l'épaisseur de l'aile du nez, du sillon naso-labial au bord latéral de la narine correspondante. Ce muscle porte l'aile du nez en dehors et augmente ainsi le diamètre transversal des narines.

- Muscle abaisseur du septum nasal

Ce muscle est étendu de l'arcade alvéolaire au bord postérieur des narines. Il abaisse l'aile du nez et rétrécit transversalement l'orifice des narines.

1.3.3.3 Les muscles péri-orbitaires

Les muscles qui agissent sur les paupières et les sourcils sont les muscles⁵¹ :

- occipito-frontal

Le muscle occipito-frontal est un muscle digastrique, plat, mince, quadrilatère. Chacun des ventres musculaires du muscle occipito-frontal est formé de deux muscles, les ventres occipitaux en arrière, les ventres frontaux en avant. Ils sont reliés par la galéa.

Le **ventre occipital** naît par de courtes fibres tendineuses des deux tiers latéraux de la ligne nucale supérieure et de la partie voisine de la région mastoïdienne du muscle temporal. Les fibres charnues montent et se terminent suivant une ligne courbe à concavité inférieure, sur le bord de la galéa.

Le **ventre frontal** naît du bord antérieur de la galéa, suivant une ligne courbe convexe en arrière. Les fibres charnues descendent et s'attachent à la face profonde de la peau des régions sourcilière et inter-sourcilière.

La **galéa** est le tendon intermédiaire du muscle occipito-frontal. C'est une lame fibreuse qui s'étend sur la voûte crânienne, des ventres occipitaux aux ventres frontaux.

- procerus

Il s'insère en bas sur le cartilage latéral et sur la partie inféro-médiale de l'os nasal. Les fibres montent vers la racine du nez, s'entrecroisent avec les fibres du ventre frontal du muscle occipito-frontal et se terminent sur la face profonde de la peau de la région inter-sourcilière. C'est un antagoniste de la portion médiale du ventre frontal du muscle occipito-frontal. Il attire en bas la peau de l'espace inter-sourcilier.

- orbiculaire de l'œil

C'est un muscle large, mince, dont les fibres concentriques s'enroulent autour de l'orifice palpébral.

- corrugateur du sourcil

Il naît par une ou plusieurs languettes charnues de l'extrémité médiale de l'arcade sourcilière. Il se dirige en dehors et se termine à la face profonde de la moitié ou des deux tiers médiaux de la peau du sourcil, en s'entrecroisant avec les fibres charnues du ventre frontal de l'occipitofrontal et de l'orbiculaire de l'œil. Son action est de soulever et d'élever la tête du sourcil, tandis qu'il attire en bas et en dedans ses deux tiers latéraux.

1.3.3.4 Les muscles péri-auriculaires

Ce sont trois petits muscles rudimentaires, destinés à orienter le pavillon de l'oreille et à dilater le conduit auditif externe.

Les muscles auriculaires antérieur et supérieur s'attachent à l'aponévrose épicroticienne et convergent respectivement le premier en avant du pavillon, le second au dessus.

Le muscle auriculaire postérieur s'insère d'une part à la mastoïde et d'autre part à la conque du pavillon⁹¹.

1.3.4 Le muscle sterno-cléido-mastoïdien

Le muscle sterno-cléido-mastoïdien (ou SCM) (figure 9) est l'unique représentant du groupe de muscle antéro-latéral. C'est un muscle quadrilatère, épais, obliquement étendu dans la région antéro-latérale du cou, du processus mastoïde au sternum et à la clavicule.

Il s'insère sur :

- le bord antérieur et la face latérale du processus mastoïde
- le tiers externe de la ligne nuchale supérieure en dehors du muscle trapèze

Il descend, oblique en bas et en avant et en dedans, en formant deux faisceaux :

- le faisceau profond, le chef cléido-mastoïdien, presque vertical caché derrière
- le faisceau superficiel qui se divise lui même dans sa partie basse en deux nouveaux faisceaux, médial et latéral.

Il se termine par :

- le faisceau profond qui s'insère sur le tiers postéro-interne de la face supérieure de la clavicule en arrière du faisceau superficiel,
- le faisceau superficiel qui s'insère :
 - pour son chef latéral, sur le tiers interne de la face supérieure de la clavicule, en avant du faisceau postérieur
 - pour son chef médial, sur la face ventrale du manubrium sternal dans sa partie supéro-externe.

Son irrigation sanguine est assurée par l'artère occipitale et l'artère thyroïdienne supérieure.

Son innervation motrice a pour origine le 11^e nerf crânien, le nerf spinal accessoire. Son innervation sensorielle est assurée par le plexus cervical.

Le muscle sterno-cléido-mastoïdien fléchit la tête, l'incline de son côté et lui imprime un mouvement de rotation par lequel la face est tournée du côté opposé. Quand les deux muscles se contractent ensemble, ils produisent la flexion directe de la tête.

La tête préalablement renversée en arrière, la contraction peut exagérer ce mouvement d'extension. L'insertion supérieure du muscle est en effet située dans ce cas en arrière du point d'appui du levier constitué par la tête. Prenant son point fixe sur la tête, le muscle sterno-cléido-mastoïdien élève le sternum et les côtes et devient inspireur^{26; 91}.

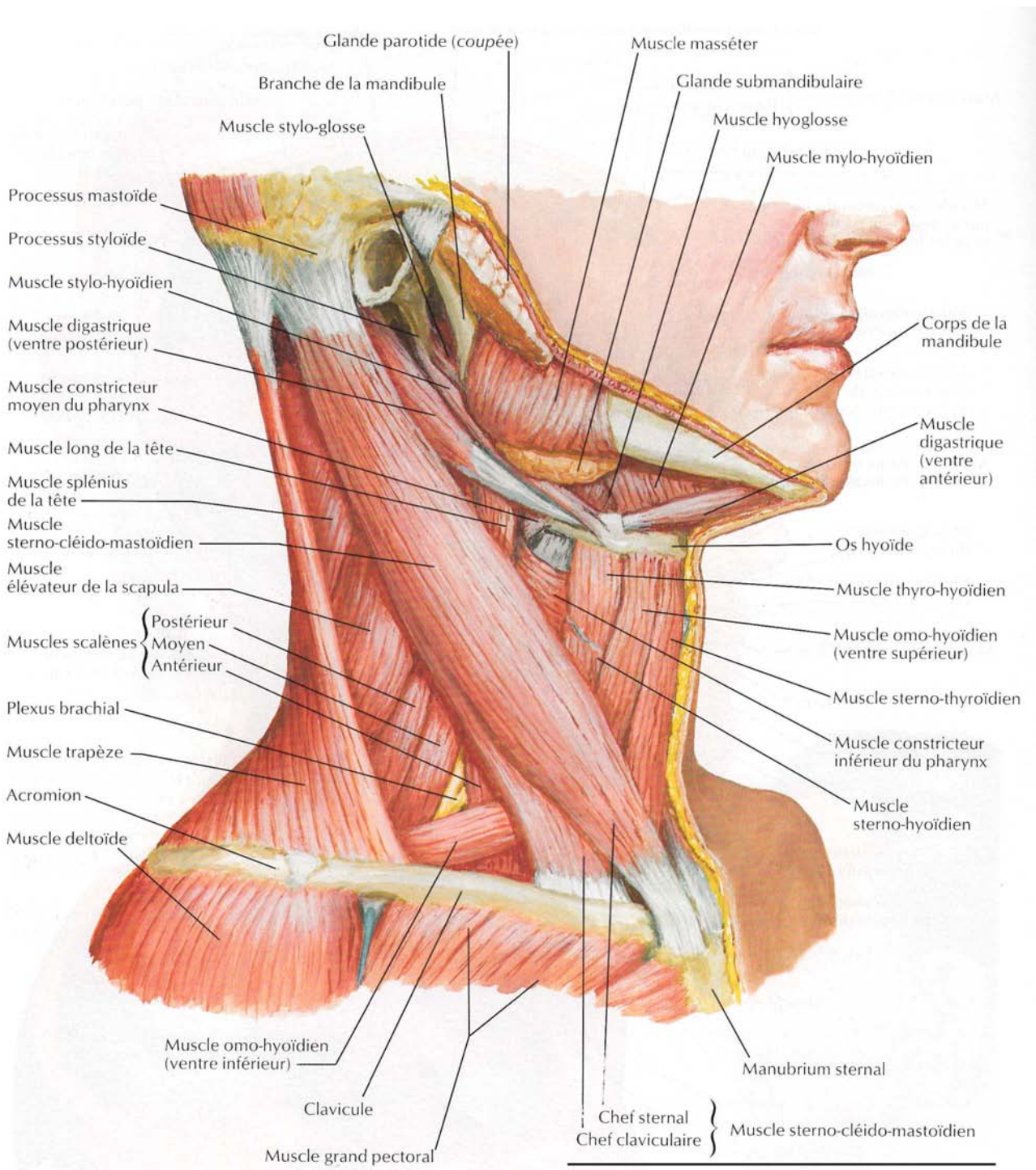


Figure 9 : Muscle sterno-cléido-mastoïdien ³⁵

2. Rappels de physiologie musculaire

2.1 Morphologie du muscle squelettique

2.1.1 Structure générale

Chaque muscle squelettique est constitué d'un ensemble de faisceaux musculaires entourés par une gaine de tissu conjonctif appelé épimysium. Chaque faisceau musculaire, lui-même individualisé par une autre gaine, le périmysium, est constitué de plusieurs milliers de fibres musculaires qui sont chacune enveloppée d'une gaine conjonctive, l'endomysium. Ces gaines conjonctives se rejoignent aux extrémités du muscle pour constituer les tendons. Les fibres musculaires sont elles-mêmes constituées de myofibrilles qui sont, elles, constituées de myofilaments¹.

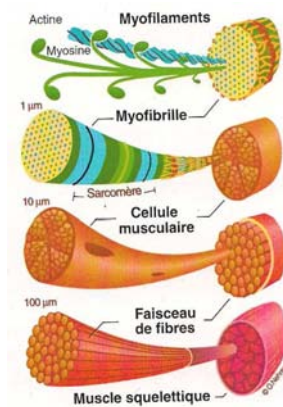


Figure 10 : Structure d'un muscle squelettique⁹⁵

2.1.2 Fibres musculaires squelettiques

Le muscle squelettique est constitué de fibres musculaires qui sont des cellules cylindriques polynucléées dont le diamètre est compris entre 10 et 100 µm et la longueur peut aller de quelques millimètres à plusieurs centimètres. Elles s'étendent généralement sur toute la longueur du muscle et sont disposées en parallèle entre les extrémités tendineuses du muscle de sorte que les forces générées par leur contraction s'additionnent. Chaque fibre musculaire reçoit une seule terminaison nerveuse provenant d'un moto-neurone médullaire⁹⁵.

Chaque fibre musculaire est entourée par la membrane plasmique des cellules musculaires et la membrane basale les entourant, l'ensemble forme le sarcolemme. C'est à ce niveau qu'apparaît le potentiel de plaque motrice généré par le moto-neurone puis le potentiel d'action propagé. Le sarcolemme présente à intervalles réguliers des invaginations, appelées système tubulaire transverse ou système T, qui s'enfoncent en profondeur à l'intérieur de la fibre musculaire. Lorsque la fibre musculaire est stimulée, ce système se dépolarise comme le reste du sarcolemme et permet le déclenchement du couplage excitation-contraction.

Les fibres musculaires sont constituées de plusieurs milliers de myofibrilles qui sont des éléments allongés cylindriques disposés longitudinalement dans la fibre musculaire. Les myofibrilles présentent une alternance de bandes sombres (bandes A) et de bandes claires (bandes I) qui donnent un aspect strié transversal au muscle squelettique. La bande A est traversée en son centre par la bande H, au milieu de laquelle se trouve la ligne M. La bande I est divisée en deux par la strie Z. La zone située entre deux stries Z, comprenant une bande A et deux demi bandes I, constitue le sarcomère. Le sarcomère est l'unité fonctionnelle contractile du muscle. Il est composé de myofilaments épais et de myofilaments fins. Les filaments épais forment les bandes A et les fins forment les bandes I^{43,44}.

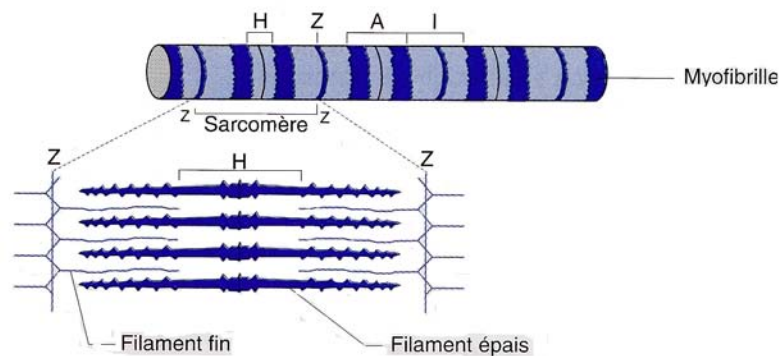


Figure 11 : Structure d'une myofibrille et d'un sarcomère¹.

2.1.3 Les différents types de fibres musculaires

Les fibres musculaires ne présentent pas toutes les mêmes caractéristiques biochimiques, histologiques, enzymologiques et physiologiques. Deux grandes catégories de fibres musculaires sont identifiées : les fibres lentes de type I et les fibres rapides de type II. Les propriétés contractiles de chacun de ces types de fibres sont essentiellement liées à l'intensité de l'activité ATPasique des chaînes lourdes de myosine qui conditionne la rapidité du processus contractile. Un muscle peut contenir en proportions variables des fibres de type I et de type II, mais ces proportions peuvent aussi être très différentes selon le type de muscle, selon leurs fonctions et leurs localisations⁴³.

Les **fibres de type I** sont des fibres musculaires qui contiennent beaucoup de mitochondries et de myoglobine ce qui explique leur coloration rouge. Elles sont riches en glycogène et en triglycérides, et sont entourées d'un réseau capillaire dense. Elles ont un métabolisme essentiellement de type oxydatif. Les muscles qui ont une proportion élevée de ces fibres sont appelés muscles rouges. Ils se caractérisent par une faible fatigabilité et des contractions lentes et prolongées. Ces muscles servent dans le maintien de la posture.⁹⁵

Les **fibres de type II** ont plus de myofibrilles que les type I et ont une capacité de pompage de Ca^{2+} du réticulum sarcoplasmique supérieure. Les mitochondries sont peu abondantes et le réseau capillaire peu élevé. Les muscles qui sont constitués majoritairement de ces fibres sont appelés muscles blancs. Lorsqu'ils sont activés, ils répondent par une contraction rapide en développant une tension élevée, mais sont rapidement fatigables. Ils sont surtout impliqués dans les mouvements fins et précis. On distingue deux sous catégories de fibres de type II : les fibres de type IIa et celles de type IIb. Les fibres de type IIb représentent la forme type des fibres II et les fibres IIa possèdent des caractéristiques intermédiaires entre les fibres IIb et I.^{43; 95}

2.2 Contrôle nerveux de la contraction musculaire

2.2.1 L'unité motrice

Dans le muscle squelettique, les fibres musculaires sont regroupées en plusieurs unités motrices. Une unité motrice comprend le moto-neurone médullaire et toutes les fibres musculaires qu'il innerve. Elle constitue l'unité fonctionnelle du muscle. La quantité d'unités motrices peut varier de 50 à 2000 par muscle squelettique. Le nombre de fibres musculaires dans une unité motrice dépend de la taille et de la finesse d'action du muscle. Ainsi, les muscles responsables de mouvements fins ont peu de fibres par unité. À l'inverse, dans les muscles impliqués dans des mouvements plus grossiers ou dans la posture, le nombre de fibres par unité est beaucoup plus important.¹

Dans une unité motrice, toutes les fibres musculaires ont les mêmes propriétés physiologiques, histologiques, biochimiques et enzymologiques. Elles sont également toutes activées de façon simultanée quand le moto-neurone est activé. En fonction du type de fibre musculaire qui constitue l'unité motrice, on distingue des unités motrices rapides (fibres de type II) et des unités motrices lentes (fibres de type I). Les unités motrices rapides sont constituées par des moto-neurones de grosse taille à conduction rapide tandis que les unités motrices lentes ont des moto-neurones de petite taille à conduction lente. Au cours du mouvement, les unités motrices lentes sont activées en premier, puis lorsque le mouvement devient plus rigoureux, les unités motrices rapides sont recrutées. Ce mécanisme de recrutement progressif des unités motrices permet d'expliquer la gradation de la force musculaire au cours du mouvement.^{1; 43}

2.2.2 La plaque motrice et jonction neuro-musculaire

La **jonction neuromusculaire** (figure 12) est la zone de contact entre le moto-neurone médullaire et une fibre musculaire striée squelettique. Elle se situe au milieu de la fibre musculaire et il n'existe qu'une seule terminaison nerveuse par fibre musculaire. Cela implique qu'il n'existe pas de convergence d'influx nerveux au niveau des muscles. Elle possède toutes les caractéristiques morphologiques et fonctionnelles d'une synapse.

D'un point de vue morphologique, l'élément pré-synaptique est constitué par le moto-neurone médullaire et l'élément post-synaptique par la fibre musculaire. À proximité du muscle, le moto-neurone perd sa gaine de myéline et chaque branche de l'arborisation terminale vient se loger dans une dépression d'une fibre musculaire, appelée gouttière synaptique, pour constituer la **plaque motrice**. Sous la terminaison nerveuse, la gouttière synaptique forme de très nombreux replis appelés fentes sous-neurales. La terminaison du moto-neurone contient un nombre important de mitochondries et une grande quantité de vésicules remplies d'acétylcholine (ACh)⁴³.

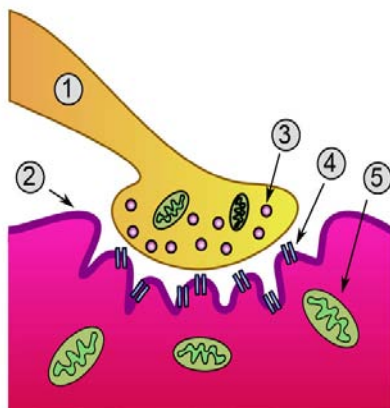


Figure 12 : Vue globale d'une jonction neuromusculaire

1. Synapse et transmission synaptique terminale
2. Sarcolemme
3. Vésicule synaptique
4. Récepteur nicotinique
5. Mitochondrie

Sur le plan fonctionnel, l'arrivée du potentiel d'action induit une perméabilité de la terminaison nerveuse au Ca^{2+} . Cela provoque la libération des vésicules d'ACh dans la fente synaptique. L'ACh se fixe alors sur des récepteurs nicotiniques (nAChR) situés au niveau des replis de la gouttière synaptique. Cela déclenche le potentiel de plaque motrice. L'amplitude de ce potentiel est graduable en fonction de la quantité d'ACh libérée. Si l'amplitude est suffisante pour atteindre le seuil d'excitation, des potentiels d'action musculaire apparaissent alors de part et d'autre de la plaque motrice. Ils se propagent vers les deux extrémités de la fibre musculaire, provoquant la contraction.⁹⁵

Lorsque l'ACh est libérée dans la fente synaptique, elle est rapidement dégradée par les acétylcholinestérases (AChE) qui sont en quantité importante dans la fente synaptique. Toutefois le délai est suffisant pour que l'ACh puisse exercer ses effets sur les récepteurs nicotiniques.

2.2.3 Le fuseau neuromusculaire

Le contrôle de la contraction musculaire nécessite une commande motrice conduite par les axones des moto-neurones médullaires. Cependant, il requiert également un système de rétroaction capable d'informer le système nerveux sur l'état du muscle et plus précisément sur sa longueur et sa tension. Deux systèmes spécialisés recueillent cette information ⁴³:

- les *fuseaux neuromusculaires*, situés dans le corps du muscle, qui sont sensibles à la longueur et sont placés en parallèle par rapport aux fibres musculaires extrafusales
- les *organes tendineux de Golgi*, qui détectent la tension du tissu conjonctif du muscle par ses extrémités

Les extrémités des fibres intrafusales sont innervées par des moto-neurones γ . La partie centrale des fibres intrafusales constitue le récepteur sensible à l'étirement. Cette région est excitée quand le muscle s'allonge. Le fuseau neuromusculaire contient deux types de fibres musculaires intrafusales ^{43; 95} :

- les *fibres à sac nucléaire* (1 à 3 par fuseau), dans lesquelles plusieurs noyaux sont regroupés au centre de la région réceptrice
- les *fibres à chaîne nucléaire* (3 à 9 par fuseau), deux fois plus petites que les précédentes et présentant des noyaux disposés en chaîne dans la région réceptrice

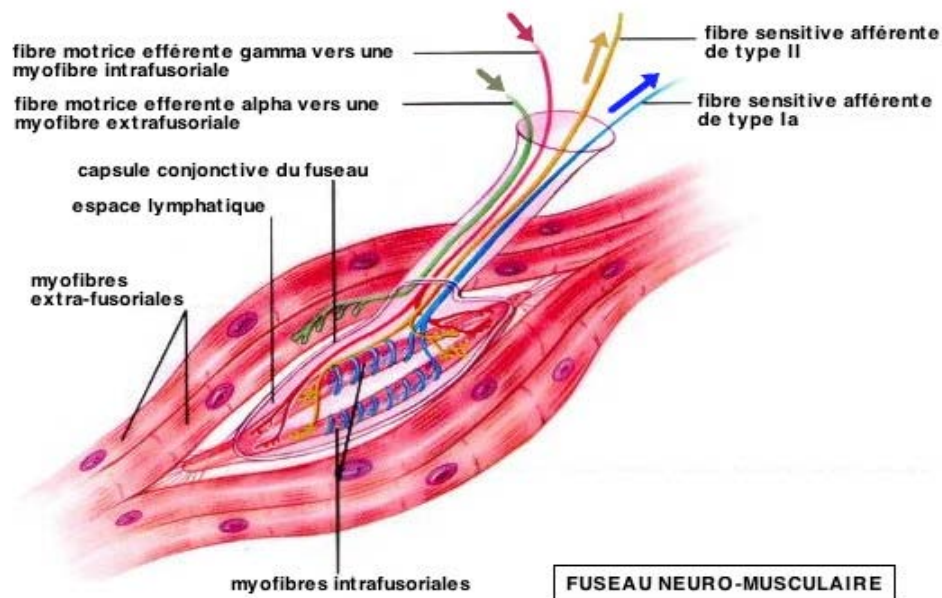


Figure 13 : Fuseau neuro-musculaire

La partie centrale des fibres intrafusales est innervée par deux types de terminaisons afférentes ¹:

- les fibres sensibles afférentes de type Ia, de grande taille conduisant le message nerveux à grande vitesse. Elles innervent les deux types de fibres musculaires intrafusales
- les fibres sensibles afférentes de type II, plus fines ayant une vitesse de conduction plus faible. Elles innervent principalement les fibres musculaires à chaîne nucléaire

Par ce système, les terminaisons du fuseau sont capables d'informer le système nerveux sur les variations de longueur du muscle squelettique. Les fibres Ia codent pour la longueur et la vitesse de changement de longueur, les fibres II codent uniquement pour la longueur.¹

Parallèlement à ces afférences sensorielles, il existe une organisation de l'innervation motrice du fuseau neuromusculaire. L'activation des moto-neurones γ entraîne un raccourcissement du fuseau. Les moto-neurones α et γ sont généralement coactivés par les commandes motrices supra-segmentaires. Cela permet au fuseau neuromusculaire de conserver son activité au cours de la contraction des fibres extrafusales qui est déclenchée par les moto-neurones α .⁹⁵

Le fuseau produit de façon permanente une activité dans les fibres sensorielles. Cette activité est transmise à la moelle, qui est ainsi informée du niveau d'étirement du muscle.

3. Douleurs myofasciales

3.1 Définition

Le terme "**myofascial**" est relatif aux fascias entourant et séparant les muscles.

Le terme de "**fascia**" caractérise une bande de tissu conjonctif fibreux enveloppant, séparant, ou liant ensemble les muscles, les organes et autres structures du corps.

Il existe une grande diversité de critères pour définir la notion de **douleur myofasciale**. De manière générale, ce terme désigne des douleurs touchant un (ou un groupe de) muscle(s) et/ou le(s) fascia(s) associé(s). Les douleurs myofasciales touchant la tête et la partie antérieure du cou sont appelées **douleurs myofasciales maxillofaciales** ou **orofaciales**.

Une définition plus précise des douleurs myofasciales dépend de la classification choisie pour les appréhender (voir 3.2 Classification). Elles possèdent toutefois les caractéristiques suivantes en commun.

Les **douleurs myofasciales orofaciales** sont difficiles à localiser. Elles sont le plus souvent caractérisées par une sensation de pression sourde ou de tiraillement¹⁰². L'intensité de la douleur ressentie varie de légère à modérée. Elle est perçue de façon plus intense quand les muscles sont sous tension (lors de palpations ou de contractions isométriques par exemple) ainsi que durant les mouvements de la mâchoire (mastication par exemple).

La douleur peut également être accompagnée de limitations des mouvements mandibulaires et d'une perception de changement des contacts interdentaires liés à l'altération des fonctions sensorimotrices (causés par l'adaptation à la douleur des fonctions motrices).

3.2 Classifications

Il existe, dans la littérature, deux classifications distinctes permettant de qualifier les douleurs myofasciales orofaciales. Ces deux classifications placent ces douleurs dans le cadre de Dysfonctions de l'Appareil Manducateur (DAM) mais ne les qualifient pas de la même façon.

La première classification est intitulée "Critères Diagnostiques de Recherche des Désordres Temporo-mandibulaires" (ou CDR/DTM). Elle représente le standard de référence pour la classification et le diagnostic des troubles de l'ATM²⁹ (voir 3.2.1 et figure 10). Son avantage est l'homogénéisation des critères de classification et sa simplicité d'appréhension. Malheureusement,

ce système est trop simpliste et ne met pas en évidence les différences cliniques et étiologiques des divers troubles musculaires existants. Il se contente de classer tous ces troubles sous le terme de douleurs myofasciales (avec ou sans restriction d'ouverture buccale). Ce système est essentiellement utilisé dans le cadre de recherche et d'études sur les DAM afin de standardiser les protocoles.

La seconde classification des DAM est apparue pour palier les lacunes de la précédente. Elle est proposée par l'American Academy of Orofacial Pain⁷⁸ (AAOP) (voir 3.2.2). Elle est basée sur des constatations plus cliniques. Elle divise les DAM en deux grandes catégories, les désordres musculaires et les désordres articulaires. Les douleurs myofasciales associées aux points gâchettes sont, ici, un des cinq types de désordres musculaires des muscles masticateurs. Les douleurs myofasciales y sont décrites d'après la définition de Travell et Simons (voir 3.2.3). Le potentiel d'application clinique de cette classification est supérieur à la première car largement plus détaillée. Toutefois, elle est basée sur des constatations empiriques, ce qui exclut son utilisation dans le cadre de protocole d'étude ou de recherche. C'est pourquoi les deux classifications co-existent.

Toutefois, ces deux classifications posent problème. Elles sont, par définition, centrées sur les Dysfonctions de l'Appareil Manducateur et concernent uniquement les douleurs myofasciales des muscles masticateurs. Les douleurs myofasciales orofaciales concernent, elles, tous les muscles de la tête et de la partie antérieure du cou (les muscles peauciers ou le sterno-cléido-mastoïdien par exemple). Elles n'entrent donc que partiellement dans ces classifications.

Il semble donc plus judicieux d'un point de vue clinique de considérer les douleurs myofasciales comme une entité physio-pathologique propre et associée aux points gâchettes, comme le décrit la définition de Simons et Travell en 1992 utilisée par la classification de l'AAOP, en s'intéressant aux douleurs myofasciales orofaciales et non uniquement aux muscles masticateurs.

La grande majorité des auteurs tendent à suivre la définition de Travell et Simons de 1992 qui correspond mieux à la réalité clinique, aux mécanismes physiopathologiques constatés et permet de poser un diagnostic plus clair.

Il sera décrit ci-dessous les deux classifications et la définition de douleurs myofasciales avec points gâchettes de Travell et Simons.

3.2.1 Critères Diagnostiques de Recherche des Désordres Temporo-mandibulaires

Cette classification est la classification internationale standard des DAM : les Critères Diagnostiques de Recherche des Désordres Temporo-mandibulaires ou CDR/DTM. Elle a été proposée par Dworkin et LeResche²⁹ en 1992 et est essentiellement portée par Svensson⁹². D'après cette classification, le terme de "**douleurs myofasciales**" décrit un certain nombre de désordres musculaires douloureux caractérisés par les patients comme une sensibilité et une douleur localisée à la pression durant la palpation. Le terme "myalgies orofaciales" est alors purement descriptif sans aucune référence à un quelconque mécanisme physio-pathologique. Les douleurs myofasciales sont associées à toute une variété de facteurs de risques mais cette classification est uniquement reliée à la symptomatologie et non aux mécanismes sous-jacents ou aux facteurs étiologiques connus. La majeure partie du processus de diagnostic concerne l'anamnèse liée à la douleur, une moindre partie est consacrée à l'examen clinique. Ce système diagnostique s'articule selon deux axes principaux, avec plusieurs sous classifications successives²⁹ (figure 14).

Le niveau somatique est défini par l'**axe I**. La douleur est décrite selon son intensité, sa qualité et les résultats de l'examen clinique. Le modèle prend compte des connaissances essentielles de la recherche moderne sur la douleur sous forme de caractéristiques telles que :

« nociceptif/neuropathique », « superficiel/profond », « localisé/généralisé » et « épisodique/continu ».

L'**axe II** concerne le niveau psychosocial associé aux troubles douloureux. Les perturbations cognitives, émotionnelles et comportementales du patient y sont référencées. Elles sont fréquemment aggravées par des pathologies douloureuses chroniques mais n'en sont pas l'origine.

Axe I : Diagnostic somatique	Axe II : Diagnostic psychosocial
<p><u>Classe I</u> : myalgies orofaciales</p> <ul style="list-style-type: none"> • Ia : douleurs myofasciales • Ib : douleurs myofasciales avec limitation de la mobilité mandibulaire <p><u>Classe II</u> : position antérieure du disque articulaire</p> <ul style="list-style-type: none"> • IIa : position antérieure du disque articulaire, avec repositionnement lors de la mobilité mandibulaire • IIb : position antérieure du disque articulaire sans repositionnement lors de la mobilité mandibulaire avec limitation de la mobilité • IIc : position antérieure du disque articulaire sans repositionnement lors de la mobilité mandibulaire sans limitation de la mobilité <p><u>Classe III</u> : ATM</p> <ul style="list-style-type: none"> • IIIa : arthralgie • IIIb : arthrose activée de l'ATM (ostéoarthrite) • IIIc : arthrose de l'ATM (ostéoarthrose) 	<ul style="list-style-type: none"> • Limitation des activités quotidiennes pour cause de douleurs • État dépressif et stress ressenti • Symptômes somatiques non spécifiques

Figure 14 : Classification des Dysfonctions de l'Appareil Manducateur selon les CDR/DTM⁵²

La plupart des myalgies orofaciales peuvent être facilement prises en charge et sont de plus de nature épisodique. En effet, il peut y avoir des périodes d'accès douloureux suivies de périodes de rémission, on parle alors de myalgies orofaciales intermittentes. Néanmoins, un certain nombre de patients peut souffrir de douleurs persistantes. Il s'agit de périodes douloureuses plus longues, en général sur des périodes supérieures à 2-3 semaines. Le dépistage de ces patients peut être réalisé grâce à une évaluation psychométrique (voir axe II des CDR/DTM), cela permet d'anticiper les douleurs persistantes réfractaires au traitement. Il a également été constaté chez ces patients des douleurs additionnelles présentes au niveau d'autres zones du corps, malheureusement elles ne sont que rarement rapportées aux chirurgiens-dentistes. Si les douleurs persistent sur une longue période, cela peut entraîner une profonde détresse psychologique et s'associer à des réactions psychologiques et comportementales.⁸⁰

Cette classification permet la standardisation des protocoles de recherche. Malheureusement, elle est trop peu détaillée pour une utilisation clinique plus approfondie. Elle a l'inconvénient d'étiqueter toutes les myalgies orofaciales sous le terme de *douleurs myofasciales* ce qui ne correspond pas à la réalité nosologique.

3.2.2 Classification de l'American Academy of Orofacial Pain

Cette classification des DAM a été développée par Okeson⁷⁸ en 1995 pour évaluer celles-ci dans un contexte plus clinique que la classification précédente.

Elle divise les DAM en deux catégories : les désordres de muscles masticateurs et les désordres articulaires.

Les désordres des muscles masticateurs comprennent :

- les douleurs myofasciales
- les myosites
- les myospasmes ou trismus
- les contractures
- les néoplasies

Les désordres articulaires (incluant les anomalies de développement et les anomalies acquises) comprennent :

- les anomalies du disque articulaire
- les inflammations auto-immunes
- les infections
- les ostéoarthrites
- les dislocations condyliques
- les ankyloses
- les fractures

La quantité d'informations fournies par la classification de l'AAOP est fortement supérieure à celle de la classification des CDR/DTM. Toutefois, ces informations sont fondées de manière empirique et ne conviennent donc pas à des fins de recherche⁶⁶.

3.2.3 Douleurs myofasciales et points gâchettes

D'après cette définition, portée par Simons et Travell^{32; 100}, les syndromes de douleurs myofasciales sont des affections courantes qui résultent de la stimulation de petits points hyperalgiques : **les points gâchettes** (ou trigger points). La douleur est référée depuis les points gâchettes (PtGs) irritables, situés dans les muscles ou leurs fascias associés, à d'autres localisations où cette douleur est perçue. Les praticiens et les patients ont généralement des difficultés à appréhender l'idée de douleurs référées. Le concept d'un lieu d'origine asymptomatique alors que seul le site distant est symptomatique n'est pas intuitif et donc plus difficile à appréhender. Néanmoins saisir ce concept est nécessaire pour comprendre les douleurs myofasciales avec PtGs.

Ces syndromes douloureux peuvent toucher tous les muscles du corps humain. Les patients présentant des problèmes myofasciaux causés par les PtGs se plaignent généralement de douleurs persistantes, sourdes, profondes, diffuses et lancinantes au niveau d'un muscle spécifique ou d'un groupe de muscles. L'intensité de l'inconfort ressenti varie de modérée à intense, voire atroce. Dans certains cas aigus, la douleur peut être cuisante et pulsatile. On peut également constater chez ces patients une rigidité localisée des muscles, une fatigue anormale et une sensibilité exacerbée^{10; 40}.

Les PtGs peuvent être divisés en deux catégories : actifs et latents^{11; 16}. Les points gâchettes actifs sont responsables de douleurs spontanées et de douleurs référées. Ceux dits latents ne causent pas de plaintes douloureuses cliniques mais sont diagnostiqués quand la palpation déclenche, à la pression, une hypersensibilité. Il est intéressant de noter que, lors d'études expérimentales ou cliniques, les sujets asymptomatiques de contrôle peuvent présenter des PtGs latents lors de l'examen musculaire. Les syndromes douloureux, notamment les maux de tête, ne devraient donc pas être associés aux personnes ne présentant que des points gâchettes latents.

Les PtGs actifs sont localisés à des zones hypersensibles de 2 à 5 mm au niveau des muscles squelettiques. Ils peuvent survenir au niveau de n'importe quel muscle squelettique du corps, mais sont le plus souvent retrouvés au niveau de la tête, des épaules, du cou et du bas du dos. Les PtGs sont classiquement trouvés dans les régions musculaires fermes à la palpation. Les muscles présentant des PtGs peuvent être rigides et avoir une gamme limitée de mouvements⁶⁷. Parce que la douleur myofasciale est souvent exacerbée après la contraction active, les étirements passifs, ou une utilisation excessive et prolongée des muscles présentant des points gâchettes, les patients tentent de diminuer la douleur en modifiant leur posture. Par conséquent, les muscles affectés peuvent raccourcir⁷⁷.

Une pression suffisante pour stimuler un point gâchette intensifie ou imite les plaintes douloureuses du patient. Ces douleurs sont non seulement reproductibles, mais également uniformes. Les douleurs référées peuvent être perçues immédiatement après la palpation des PtGs ou la perception peut être décalée de quelques secondes. La zone douloureuse est souvent éloignée des points gâchettes (par exemple, un PtGs au niveau du muscle trapèze peut être référé au niveau niveau péri-orbitaire)^{100; 112}. La distribution des douleurs référées liées à un PtG ne suit pas et n'est pas limitée à la distribution segmentaire ou périphérique. Des phénomènes autonomes surviennent parfois lors d'une stimulation de PtG. Par exemple, la douleur référée provenant des muscles sterno-cléido-mastoïdiens peut être accompagnée d'un larmoiement homo-latéral et d'une rougeur de la conjonctive⁹⁰.

Les points gâchettes ne sont pas seulement remarquables pour leur capacité à référer une douleur à des sites distants, ils sont aussi très sensibles : presque tous les patients avec des PtGs présentent un signe de sursaut. Un signe de sursaut est la réponse caractéristique comportementale de la pression sur un PtGs. Les personnes sont souvent surprises par l'intensité de la douleur ressentie. Elles grimacent ou se plaignent avec une réponse apparemment hors de proportion par rapport à la force de pression exercée par les doigts lors de l'examen. Elles bougent involontairement, secouent les épaules, la tête, ou d'autres parties du corps qui ne sont pas en cours de palpation. Un signe de sursaut reflète ainsi l'extrême sensibilité d'un point gâchette¹⁰.

Les critères minimums qui définissent un point gâchette (afin d'avoir une définition opérationnelle clinique) sont²² :

- une zone de sensibilité musculaire qui est activée par la palpation et qui, quand elle est activée, reproduit la douleur référée (ou au moins une partie)
- un signe de sursaut
- un soulagement de la douleur lorsque le PtGs est inactivé (par injection locale d'anesthésique, par exemple)

À cette définition minimale s'ajoutent deux caractéristiques qui la complètent, la rendant plus compréhensive et restrictive¹⁰⁰:

- la présence de bandes de tension musculaire. Les PtGs sont souvent localisés au niveau de cordes musculaires fermes, tendues et dures. Toutefois, ces bandes sont souvent difficiles à distinguer de la texture normale des muscles et cela est encore plus compliqué pour les muscles profonds, spécialement quand le tissu sous cutané est épais.

- une secousse musculaire locale dans le muscle stimulé, en réponse à la palpation. Une secousse musculaire locale de réponse est une contraction momentanée d'une partie du muscle (généralement de la bande de tension) qui résulte d'une palpation vigoureuse. La palpation se fait grâce à un mouvement des doigts dans la direction opposée à la voie anatomique des fibres musculaires, ou de la stimulation du PtG par l'insertion d'une aiguille.

Bien que considéré par certains comme la confirmation objective d'un point gâchette, il est très difficile de provoquer l'apparition de secousses musculaires ¹⁵.

Il est important de bien distinguer les points gâchettes des points sensibles (*tender points* en anglais). Les points sensibles, communément retrouvés dans les cas de fibromyalgie, sont des zones discrètes de sensibilité augmentée au niveau des muscles, des os, des tendons et de la graisse, qui causent des douleurs locales et sont sensibles à la palpation. Les patients ne sursautent pas lors de la palpation de points sensibles et ceux-ci n'induisent pas de douleurs référées à des sites adjacents ou distants^{56; 68}.

3.3 Épidémiologie

La majorité des patients atteints de DAM souffrent de douleurs myofasciales ou d'une combinaison de douleurs myofasciales et de l'ATM. Il a été prouvé que les femmes, notamment celles entre 30 et 40 ans, sont quatre fois plus atteintes que les hommes. La prévalence chez les enfants et les adolescents est sensiblement plus faible et les symptômes constatés sont généralement plus légers que chez les adultes. La prévalence de douleurs liées aux DAM chez l'adulte a été estimée entre 2 et 18 % pour les femmes, et 0 et 10 % pour les hommes.

Il est indispensable de prendre en considération le fait que les données épidémiologiques sont intimement liées à la classification de la pathologie retenue dans les différentes études ; ceci explique la grande variabilité dans les résultats et pose la question de leurs fiabilités. En effet, certaines études ne s'intéressent qu'aux données obtenues par la palpation, d'autres à celles obtenues par l'interrogatoire des patients. Toutefois, seulement 3 % de la population souffrant de douleurs liées aux DAM est demandeuse de traitement. Au sujet des douleurs myofasciales orofaciales, relativement peu d'études ont examiné leur incidence avec une définition rigoureuse de la pathologie. Il semble cependant que cette pathologie apparaît le plus souvent entre 25 et 50 ans, touche de préférence des individus sédentaires et concerne chaque année 1,6 à 3,9 % de la population¹⁰⁸.

4. Physiopathologie

4.1 Caractéristiques spécifiques des muscles de la mâchoire

Auparavant, la littérature médicale a prêté relativement peu d'attention aux différences structurelles et fonctionnelles entre les muscles de la mâchoire et ceux des membres ou du tronc. La possible implication de ces différences dans le développement de douleurs myofasciales orofaciales localisées ont été largement négligées, notamment en ce qui concerne la capacité d'activation intramusculaire hétérogène des muscles⁹².

La compréhension classique de l'activation d'un muscle est basée sur ce que l'on appelle l'activation homogène. Toutes les unités motrices, de même taille et des tailles inférieures sont alors recrutées en même temps dans tout le muscle, entraînant une contraction homogène de celui-ci (voir 2.2.1). Toutefois, ce modèle n'apporte pas de bases satisfaisantes pour expliquer l'origine de micro-traumatismes musculaires discrets causés par des contraintes locales. L'activation simultanée de tous les motoneurons d'une même taille rend difficile l'apparition de ces contraintes⁴⁶.

À l'inverse, des données récentes^{12; 107} démontrent la capacité des muscles de la mâchoire à réaliser une activation hétérogène des unités motrices qui les composent. Cette capacité est une explication plausible du phénomène de douleurs myofasciales orofaciales localisées. "L'activation hétérogène" postule que les moto-neurons d'un muscle sont divisés en sous populations. Ces sous populations reçoivent différentes impulsions synaptiques, ce qui permet, par exemple, une activation différenciée de celles-ci. Une telle "compartimentation fonctionnelle" des muscles permet l'apparition de contraintes localisées au niveau de zones musculaires réduites durant des tâches motrices spécifiques, ce que n'explique pas l'activation homogène. Le point clé est ici de savoir si les douleurs myofasciales orofaciales sont uniquement associées à des zones douloureuses localisées (ou points gâchettes suivant les auteurs) et comment cette douleur peut se propager ou concerner des régions musculaires plus étendues. Néanmoins, si, cliniquement, des parties distinctes de ces muscles sont douloureuses à la palpation, il n'existe pas encore de technique pour différencier un point gâchette bien localisé d'un ensemble de points douloureux.

Le fait que les fibres d'une même unité motrice occupent chacune une zone bien limitée des muscles de la mâchoire apporte un appui supplémentaire au concept de contraintes musculaires localisées¹⁰⁴. Les fibres d'une unité motrice des muscles des membres sont par opposition disposées en mosaïque sur de vastes portions musculaires. De plus, les unités motrices des muscles de la mâchoire possèdent des propriétés directionnelles particulières, elles s'activent par exemple lors de forces ou de mouvements directionnels spécifiques⁸². Cette approche fournit un bon modèle pour

expliquer l'activation prolongée de certaines unités motrices (ou de petits groupes d'unités motrices) jusqu'à épuisement fonctionnel lors de tâches musculaires spécifiques. Le regroupement de fibres musculaires en petits faisceaux permet un tel phénomène de recrutement sélectif¹⁰⁴. De récentes découvertes provenant d'expérimentations sur des rats confirment cette idée : des micro-lésions apparaissent dans les masséters à la suite de contraintes masticatoires anormales dues à la réduction unilatérale de hauteur des dents⁸.

Ces résultats démontrent une plus grande susceptibilité des muscles masticateurs à développer des douleurs. Cependant, les études sur la fatigue musculaire effectuées sur des sujets sans symptôme ni antécédent de DAM tendent à prouver que les muscles masticateurs sont extrêmement résistants au développement de la fatigue et des douleurs musculaires⁷. D'un autre côté, des études expérimentales⁵⁹ portant sur des changements mineurs d'occlusion (par la création d'interférences artificielles d'occlusion) ont montré que la susceptibilité de développer des symptômes musculaires douloureux au niveau de la région orofaciale est nettement plus élevée chez les sujets sans symptôme mais ayant des antécédents de DAM que chez ceux sans antécédents.

4.2 Facteurs de risques

En analysant les relations entre les facteurs de risque potentiels et le développement de la douleur, il a été remarqué que les tissus affectés peuvent présenter une série de vulnérabilités fonctionnelles, structurelles et anormales. Associées aux capacités d'activation musculaire hétérogène des muscles de la mâchoire, ces variables, demeurant en partie inconnue et provenant d'une variété de prédispositions individuelles, rendent difficiles l'identification de facteurs déclenchants de la douleur ou de contraintes biomécaniques chez les patients. Pour ces raisons, les douleurs myofasciales orofaciales doivent être considérées comme un phénomène multi-factoriel. La douleur peut être aussi influencée par l'activation continue des voies motrices descendantes, comme cela peut se produire dans le cas de détresse psychologique ou d'hypervigilance⁹².

On distingue trois types de facteurs de risque :

- les facteurs prédisposants : structurels, neuroendocriniens, génétiques
- les facteurs déclenchants : micro-traumatismes, contraintes
- les facteurs perpétuants : para-fonctions, psychologiques, psychosociaux

Cependant la division de ces facteurs de risques en ces trois catégories n'est pas rigoureusement prouvée. Pour un patient, les contraintes musculaires peuvent être le facteur déclenchant et la détresse psychologique, le facteur perpétuant ; pour un autre, ce sera l'inverse.

4.2.1 Micro-traumatismes

Dans le passé, de nombreux mécanismes ont été considérés comme source potentielle de douleurs myofasciales orofaciales. Les modèles les plus courants parlent de douleurs provenant de contraintes musculaires. La douleur peut être favorisée par un certain nombre de facteurs prédisposants. Micro-traumatisme, ischémie locale ou hypoperfusion, et leurs conséquences structurelles et/ou fonctionnelles supposées, sont à la base des modèles physiopathologiques. Ces altérations musculaires entraîneraient des réactions en chaîne physiopathologiques et chimiques aboutissant à la sensibilisation et/ou l'excitation des nocicepteurs musculaires. (voir 4.4 Le système moteur et douleurs myofasciales)

4.2.2 Para-fonctions

De nombreuses études ont démontré que les para-fonctions comme le bruxisme ou la succion du pouce sont des facteurs de risques pour les dysfonctions de l'appareil manducateur. Toutefois, la corrélation neurobiologique entre des para-fonctions et des douleurs myofasciales n'a pas encore été prouvée de manière concluante. Curieusement, les patients présentant des symptômes douloureux au niveau des muscles de la mâchoire ont moins d'activité électromyographique pendant leur sommeil que les patients sans symptôme⁶.

Le bruxisme peut accompagner des douleurs musculaires masticatoires. Quand elles apparaissent, elles sont généralement plus prononcées le matin. Elles peuvent être interprétées comme une forme de douleur musculaire survenant après de l'exercice, même si elles présentent des caractéristiques différentes par rapport aux douleurs musculaires des membres⁹². Dans un cadre expérimental, un effort musculaire intermittent (crispation de la mâchoire), avec une force modérée ou forte, conduit rapidement à des douleurs myofasciales. Un effort musculaire important sous de lourdes charges peut entraîner d'importantes lésions musculaires. Le bruxisme est suspecté d'induire des lésions des muscles de la mâchoire du même type mais cela n'a pas encore été prouvé⁸⁴.

4.2.3 Facteurs occlusaux

Des changements survenant dans la denture (perte de dents non compensée, restaurations, orthodontie, interférences occlusales) entraînent de nouvelles habitudes de positionnement et de déplacements mandibulaires. Cela peut conduire à des déséquilibres neuromusculaires et finalement à la douleur⁹². Des études épidémiologiques⁶⁹ ont montré cependant que l'influence des facteurs occlusaux joue un rôle modéré dans l'apparition et la persistance des douleurs myofasciales. De récentes données expérimentales réfutent l'idée que des interférences occlusales puissent causer une hyperactivité musculaire et des douleurs au niveau de muscles de la mâchoire chez des sujets sains. Le rôle des facteurs occlusaux peut avoir été largement surestimé dans les anciens modèles physiopathologiques des douleurs myofasciales orofaciales. Mais certains types de problèmes occlusaux peuvent être associés, de manière faible mais significative, à des troubles de l'appareil manducateur. Toutefois, ce lien ne permet pas de justifier de grandes thérapies occlusales irréversibles⁹².

4.2.4 Activité musculaire renforcée au repos

Un autre facteur, qui a souvent été lié à la physiopathologie des douleurs myofasciales, est l'activité musculaire au repos (position de repos mandibulaire) mesurée au niveau des muscles de la mâchoire par EMG¹⁴. Cependant, la signification pathogénique de cette activité musculaire au repos n'est pas claire. En effet, si des changements électromyographiques sont détectés, et toutes les études à ce sujet n'ont pu le démontrer, ils sont seulement de l'ampleur de quelques microvolts. Ces changements sont très faibles par rapport aux enregistrements électromyographiques réalisés sur des muscles en activité. Par contre, une augmentation de l'activité au repos a été observée chez les patients présentant des douleurs orofaciales au niveau des muscles de la mâchoire^{14; 61}. On ne sait toutefois pas si ce phénomène, qui est supposé être une conséquence de la douleur, peut causer ou contribuer à des douleurs additionnelles. Des modifications électromyographiques ont également été rencontrées chez des patients présentant des douleurs neuropathiques. Cela suggère que si des changements des tracés d'EMG se produisent lors de processus douloureux, ils ne sont pas propres aux douleurs musculosquelettiques⁷⁴.

Certains auteurs supposent que l'activité électrique renforcée des muscles au repos est un facteur de risque, agissant comme un effet de conditionnement⁵⁵. La sur-activation d'unités motrices et les contraintes causées par cette suractivation pourraient être les sources de blessures musculaires et donc de douleurs.

4.2.5 Facteurs neuro-endocriniens

Les hormones endogènes et exogènes, telles que les œstrogènes, ainsi que leur influence sur les facteurs de croissance nerveux (NGF) et sur la nociception, pourraient jouer un rôle important dans l'apparition de douleurs myofasciales. Des études récentes ont montré que l'injection de NGF dans le muscle masséter entraîne une allodynie et des douleurs musculaires de longue durée, associées à une restriction des mouvements de la mâchoire¹⁰¹. Il semble que ces symptômes soient plus prononcés chez les femmes que chez les hommes. Cela expliquerait la prévalence féminine (surtout les femmes entre 20 et 40 ans) constatée pour les DAM et les douleurs myofasciales. Toutefois, la corrélation entre hormones et douleurs myofasciales n'a pas été prouvée de manière rigoureuse et les mécanismes mis en jeu ne sont pas clairement expliqués.

4.2.6 Facteurs mécaniques posturaux

Les déséquilibres posturaux ont été suggérés comme une variable étiologique des DAM et des douleurs myofasciales. Bien qu'il y ait peu de doute sur la fréquence des dysfonctions posturales crânio-cervicales chez les patients présentant des DAM, une relation de cause à effet n'a pas été définitivement établie¹¹². Les études indiquent l'existence d'une relation dynamique de réciprocité entre les muscles cervicaux et les muscles masticateurs. L'injection d'anesthésique local au niveau de points gâchettes du trapèze a non seulement réduit l'activité EMG de celui-ci, mais également celle du muscle masséter du même côté⁴². Les problèmes posturaux pourraient entraîner des tensions (et une fatigue) musculaires supplémentaires, voire même des micro-traumatismes ce qui favoriserait l'apparition et la perpétuation des douleurs myofasciales. Il existe deux types de dysfonctions posturales : les problèmes posturaux internes, liés par exemple à une scoliose, et les problèmes externes, par exemple une mauvaise position de travail.

4.2.7 Facteurs psychologiques

Il est supposé que les facteurs psychologiques sont liés aux douleurs myofasciales. Certains facteurs psychologiques sont, eux, associés avec une quasi certitude à chaque type d'expérience à la douleur. Toutefois, le fait que ces facteurs psychologiques puissent être une cause, directe ou indirecte, de ces douleurs doit être déterminé au cas par cas⁴².

Il est reconnu que l'anxiété, le stress, les émotions négatives et la dépression peuvent altérer la santé mentale et physique. La tendance au catastrophisme (penser toujours au pire) a été identifiée comme un obstacle important à une bonne gestion de la douleur². Il existe une relation

directe entre le fonctionnement physique et psychologique des patients souffrant de douleurs faciales. De plus, une tendance dépressive est associée à une diminution des neurotransmetteurs du système nerveux central tels que la sérotonine et la noradrénaline. La diminution de ces neurotransmetteurs est due à une altération de l'inhibition des douleurs et à des troubles du sommeil. L'anxiété et le stress sont également à l'origine de déficiences immunitaires, réduisant la résistance des patients, en stimulant de manière continue l'axe hypothalamo-hypophyso-cortico-surrénalien sécréteur de catécholamines. Le stress augmente également la libération de substance P ce qui augmente l'inflammation et la douleur⁹⁴.

Il a également été suggéré qu'il existe un lien entre des antécédents d'abus physique et/ou sexuel et toute une gamme de facteurs de risques physiques, fonctionnels et psychologiques. En effet, ces antécédents ont été souvent identifiés chez des patients souffrants chroniquement de DAM. Riley *et al.*⁸⁹ ont montré que ceux-ci étaient susceptibles d'augmenter la tendance d'un patient à insister sur des symptômes somatiques, à les amplifier et les surinterpréter.

La grande majorité des patients souffrant de troubles de l'ATM et/ou de douleurs myofasciales peut être gérée avec succès en cabinet libéral lorsque le diagnostic est correct et le traitement adapté. Toutefois, les patients complexes ne peuvent pas être si facilement diagnostiqués et pris en charge. Malheureusement, lorsqu'un patient présente à la fois une plainte somatique et un problème psychologique (comme une dépression), la détresse psychologique est souvent négligée dans la plupart des cas⁵. Si on regarde l'historique d'un patient complexe, on peut généralement constater que plusieurs procédures ont déjà été tentées pour éradiquer les douleurs et ont échoué car l'aspect psychologique n'a pas été pris en compte.

4.2.8 Facteurs nutritionnels et exercice physique

De nombreux patients présentant des douleurs orofaciales se retirent des activités normales de la vie quotidienne, ce qui peut compromettre leur bien-être mental mais aussi neurophysiologique. Un exercice régulier stimule les mécanismes naturels de défense contre la douleur en améliorant la production d'opioïdes endogènes (l'endorphine par exemple)⁴².

De même, une alimentation équilibrée peut améliorer les mécanismes de défense du corps à la douleur en maximisant l'effet des anti-eicosanoïdes et en aidant à la production d'antioxydants, qui limitent les dommages causés par les radicaux libres destructeurs dans les troubles musculaires et articulaires. Les douleurs musculaires chroniques telles que la fibromyalgie et les douleurs

myofasciales ont été associées à la baisse de concentration en magnésium sérique (voir 4.3.2). Un déficit en magnésium est également associé à un renforcement des processus inflammatoires, une augmentation de la formation de radicaux libres (superoxydes), une augmentation de l'état d'excitation du système nerveux central, et un renforcement du potentiel de mobilisation du calcium. Travell a également rapporté qu'un déficit en vitamines du groupe B est un facteur perpétuant des douleurs myofasciales¹⁰⁶.

4.2.9 Qualité et quantité de sommeil

Les troubles du sommeil ont des effets physiologiques et des corrélations psychologiques. Il est de plus bien établi qu'un certain nombre de processus dépendants du sommeil sont nécessaires à la conservation de l'homéostasie.

Au cours de la phase la plus profonde du sommeil réparateur le corps produit de l'hormone de croissance. Cette hormone est nécessaire à la réparation et la régénération de tissus endommagés comme les articulations ou les muscles.

La fonction des lymphocytes T et B est également renforcée par un sommeil de qualité. Une baisse de la durée du sommeil profond se traduit par la diminution de production de sérotonine au niveau du système nerveux central. Cette diminution a de nombreuses conséquences et notamment une modification de l'humeur et une altération des mécanismes de régulation de la douleur⁴². Malheureusement, les troubles du sommeil sont fréquents chez les patients atteints de troubles de l'ATM ou de douleurs myofasciales. Ces cycles de sommeil perturbés sont souvent accompagnés de parafonctions masticatoires nocturnes comme le bruxisme ou la crispation des mâchoires. Le bruxisme nocturne déploie trois à quatre fois plus de force que la force maximale volontaire des muscles masticateurs durant la journée, conséquence de la réduction du contrôle inhibiteur durant le sommeil.

À cause des conséquences d'un manque de sommeil et d'un bruxisme nocturne, il est essentiel d'interroger le patient présentant des douleurs orofaciales musculaires et articulaires sur la qualité et la quantité de son sommeil.

4.2.10 Facteurs génétiques

Le rôle des gènes dans l'apparition de douleurs orofaciales et dans les mécanismes de contrôle de la douleur sont, s'ils existent, encore inconnus.

Pour les douleurs myofasciales, leurs étiologies demeurent en grande partie inconnue et les facteurs de risques, qui leurs sont associées, n'ont pas un impact assez important pour expliquer à eux seuls l'apparition de cette maladie. Au mieux cet impact est modeste. Cela ne permet donc pas de recherche génétique claire, la contribution génétique à la maladie ne pouvant être basée sur des observations cliniques. Dans ce contexte, tout modèle de facteurs de risques génétiques valable doit s'adapter à des hypothèses d'apparition de la maladie.

Il semble que les douleurs myofasciales et les DAM ne soient pas dues à l'action d'un seul gène. On peut, par contre, affirmer que l'état pathologique est lié à une susceptibilité dépendant du génotype sexuel et implique plusieurs gènes⁹².

Dans une perspective de modélisation génétique des douleurs myofasciales orofaciales et de DAM, il faudrait envisager une action de multiples gènes interagissant avec des facteurs environnementaux, comme c'est le cas pour la maladie de Parkinson, le diabète ou de nombreux troubles psychiatriques. Les gènes peuvent constituer des facteurs de risques par eux-même, amplifier un risque polygénique préexistant ou augmenter l'effet de facteurs de risques environnementaux ou comportementaux¹⁸.

À ce jour, aucun facteur de risque génétique n'a été formellement découvert même si on peut suspecter leur participation à l'apparition de douleurs myofasciales et de DAM. Toutefois, les facteurs de risques génétiques offrent de bonnes perspectives de recherche et de traitement pour les années à venir.

4.3 Modèles neurobiologiques des douleurs myofasciales

Chez de nombreux patients, les douleurs myofasciales orofaciales ne sont pas limitées à quelques jours, voire une à deux semaines. On constate, en effet, le développement de douleurs persistantes qui peuvent se maintenir plusieurs mois avec des fluctuations de la douleur (douleurs intermittentes), voire, dans de nombreux cas, se maintenir plusieurs années (douleurs persistantes ou dysfonctionnelles). Donc il existe forcément des mécanismes physiopathologiques au niveau des systèmes nerveux périphérique et central qui contribuent à la transition des douleurs aiguës vers des états persistants¹⁰⁸.

4.3.1 Sensibilisation des nocicepteurs musculaires périphériques

Les artérioles, les veinules et le tissu conjonctif entourant les muscles sont supportés par un réseau de terminaisons nerveuses libres, qui sont des terminaisons réceptives de petites fibres nerveuses myélinisées (groupe III, fibres A δ) et non-myélinisées (groupe IV, fibres C), qui constituent un peu plus des deux tiers de l'innervation des fibres musculaires afférentes. Un grand nombre de ces terminaisons nerveuses libres est constitué de mécano-récepteurs sensibles à la pression et qui sont activés par des contractions musculaires actives ou des étirements. Mais les autres sont des nocicepteurs polymodaux à seuil haut, excités par des stimuli nocifs comme la chaleur, la pression mécanique et des stimuli chimiques¹⁶.

La douleur musculaire, comme la douleur provenant d'autres tissus, est produite principalement par des stimuli nociceptifs qui endommagent les tissus, et, en conséquence, conduit à une synthèse et une libération accrues de substances chimiques inflammatoires endogènes (par exemple, l'histamine, les prostaglandines, la bradykinine ou la sérotonine). Cela entraîne l'excitation des nocicepteurs. De tels stimuli entraînent la libération antidromique de neuropeptides par les terminaisons nerveuses des fibres C. Ces fibres C contiennent la substance P, neuropeptide lié au gène de la calcitonine, et de la neurokine A⁶⁷. L'injection musculaire de capsaïcine, une substance connue pour exciter les fibres nerveuses nociceptives afférentes amyéliniques et qui cause la libération antidromique de neuropeptides par les terminaisons nerveuses, produit chez l'Homme une douleur musculaire identique à celle produite par la stimulation électrique directe de petites fibres nerveuses afférentes. La libération antidromique de neuropeptides induit également la libération d'histamine par les mastocytes⁶. Les lésions musculaires abaissent le pH des tissus et activent la cascade de l'acide arachidonique qui produit un certain nombre de produits lipidiques insaturés dont la prostaglandine E₂ (PGE₂).

D'autres substances chimiques inflammatoires sont soupçonnées d'être impliquées comme la bradykinine issue du plasma et la sérotonine provenant des plaquettes. Ces substances algogènes sont connues pour affecter les membranes des nocicepteurs polymodaux et provoquer une sensibilisation. La sensibilisation des nocicepteurs cause des décharges neuronales spontanées, une diminution du seuil de la douleur à des stimuli nociceptifs, et une sensibilité accrue aux stimuli qui ne sont habituellement pas perçus comme douloureux. Par exemple, la bradykinine stimule la formation de prostaglandines, et à son tour, l'excitation des nocicepteurs musculaires par la bradykinine est sensiblement augmentée si PGE₂ est également présente⁹⁰.

Des traumatismes musculaires ou des contractions musculaires inappropriées et répétées activent directement les nocicepteurs musculaires. La douleur à long terme ressentie par les patients se produit sans doute parce que les nocicepteurs sont sensibilisés et leur seuil abaissé. La sensibilité chronique des nocicepteurs peut se développer parce que la persistance des dommages mécaniques sur le muscle libère des neurotransmetteurs peptidiques et déclenche une inflammation neurogène. Après une blessure, l'exposition à d'infimes quantités de substance P induit une sensibilisation à long terme des terminaisons nociceptives périphériques^{90; 97}.

4.3.2 Sensibilisation des neurones de deuxième ordre dans la corne dorsale et le noyau trigéminal

Des changements dans le traitement central des données sensorielles, ainsi qu'une hyperexcitabilité des neurones relais dans la moelle épinière et dans les structures du noyau trigéminal, surviennent à la suite de stimulations prolongées des nocicepteurs. Les douleurs myofasciales peuvent être, en partie, la cause et la conséquence des modifications survenues dans le traitement de la douleur au niveau central⁷⁷. Ces modifications résultent de l'état d'hypersensibilité à des stimuli entrants provenant des tissus myofasciaux, état provoqué par le système nerveux périphérique (voir 4.3.1).

Les fibres de petit diamètre des groupes III et IV, provenant des muscles du cou et des membres supérieurs, finissent essentiellement sur les neurones situés dans les cornes dorsales superficielle et intermédiaire de la moelle épinière. Les informations provenant des muscles innervés par le nerf trijumeau finissent sur des neurones similaires dans le noyau trigéminal spinal descendant⁴². Contrairement aux modèles des terminaisons nerveuses des afférences primaires cutanées qui ont une organisation somatotopique précise, les neurones de la corne dorsale, qui reçoivent leurs afférences des muscles, récupèrent fréquemment les informations des champs récepteurs de plus d'un muscle, de structures profondes et de la peau. Cette grande quantité convergente d'informations vers les neurones de la corne dorsale peut expliquer le caractère souvent diffus et mal localisé de la sensation des douleurs profondes chez l'Homme, en particulier lorsque la douleur est intense car il y a un phénomène de mélange d'informations⁹⁰.

Deux classes de neurones de la corne dorsale reçoivent les informations nociceptives des tissus myofasciaux²² :

- des neurones mécano-sensibles à seuil élevé qui nécessitent une intense stimulation nocive périphérique pour s'activer
- des neurones mécano-sensibles à seuil bas activés par des stimuli inoffensifs

Par ailleurs, d'intenses informations afférentes nociceptives musculaires peuvent modifier le circuit synaptique de la corne dorsale en activant des synapses précédemment inefficaces pour former de nouveaux contacts synaptiques entre les neurones mécano-sensibles à seuil bas et ceux à seuil élevé. Ce processus augmente l'excitabilité des neurones de la corne dorsale. Cela entraîne l'amplification des informations sensorielles, y compris celles des afférences à seuil bas qui transmettent normalement des informations provenant de stimuli mécaniques inoffensifs. Ces afférences à seuil bas peuvent donc, sous certaines conditions, prolonger la nociception. Cela se produit chez l'Homme après injection de capsaïcine⁶.

Divers neurotransmetteurs et seconds messagers sont impliqués dans le processus décrit ci-dessus. Les fibres afférentes primaires signalent le début, l'intensité, la durée et la localisation des stimuli périphériques vers les neurones de la moelle épinière par les courants rapides mono-synaptiques. Cette excitation synaptique est induite par le L-glutamate qui agit principalement sur les récepteurs non-NMDA (N-méthyl-D-aspartate). En revanche, les afférences des fibres C modulent l'excitabilité membranaire des neurones de la corne dorsale grâce à des courants excitateurs lents. Elles créent ces courants en libérant à la fois du L-glutamate et des neuropeptides, et par l'activation des récepteurs NMDA et ceux des neurokinines.

Un blocage par des ions Mg^{2+} , au niveau de la chaîne ionique des récepteurs NMDA, limite la contribution de ces récepteurs pour créer les conditions de repos. Toutefois, l'activation de récepteurs non-NMDA et de ceux des neurokinines par le L-glutamate et les neuropeptides augmentent respectivement la concentration cytosolique en Ca^{2+} dans les neurones post-synaptiques, et activent les protéines kinases. Le résultat de la phosphorylation des récepteurs NMDA par ces protéines kinases (en particulier par la protéine kinase C) élimine une partie du blocus de repos des ions Mg^{2+} , ce qui augmente la sensibilité des neurones spinaux au L-glutamate et permet le recrutement de neurones sous le seuil d'excitabilité habituel.

De plus, des changements pathologiques périphériques, en continuant de stimuler les fibres C, altèrent le phénotype des afférences myélinisées, leur permettant de reconnaître la substance P. Comme les fibres C, elles peuvent alors augmenter l'excitation centrale et susciter une prolongation des potentiels excitateurs au niveau des neurones de la corne dorsale. L'acide arachidonique (et plusieurs prostanoïdes formés à partir de l'acide arachidonique) et l'oxyde nitrique sont également impliqués dans la sensibilisation de la corne dorsale sensorielle^{13;22;55}. En d'autres termes, toute une série d'évènements synaptiques impliquant ainsi plusieurs ensembles de neurotransmetteurs et de seconds messagers est modifiée, ce qui contribue à changer la perception nociceptive chronique des stimuli musculaires,.

La stimulation nociceptive active l'expression de gènes dans les neurones de la moelle épinière. Par exemple, les décharges des fibres afférentes fines peuvent rapidement activer des gènes immédiats précoces tels que c-fos et c-jun, dans les neurones spinaux de la corne dorsale. Ces gènes participent au traitement de l'information nociceptive. Les gènes immédiats précoces, à leur tour, affectent à la fois la transcription de gènes cibles et la synthèse future de protéines et peptides cellulaires. L'expression de ces gènes cibles modifie le phénotype de ces neurones. De tels changements modifient la fonction et l'excitabilité des neurones de deuxième ordre, de la moelle épinière, responsables de la transmission de l'information nociceptive²².

Toutefois, il est difficile de tester la fonction des neurones de deuxième ordre chez les humains. Il a néanmoins été démontré que les voies de transmission de la douleur, chez des patients atteints de céphalées de tension chronique, sont modifiées. La douleur myofasciale peut alors être transmise par des afférences mécano-sensibles à bas seuil se projetant au niveau de neurones de la corne dorsale sensibilisés à la douleur¹³.

4.3.3 Dérégulation du système de contrôle endogène descendant de la douleur

La transmission de l'information nociceptive par les neurones trigéminaux et spinaux aux structures supra-spinales est modulée et contrôlée par le système nerveux central. Cet ensemble forme le système de contrôle de la douleur ou système endogène anti-nociceptif. Cela comprend des composants au niveau de la matière grise périaqueducule mésentencéphalique et dans les structures pontique et médullaire, comme les noyaux raphés (en particulier le noyau raphé Magnus) et le *locus coeruleus*. Lorsqu'ils sont activés par une stimulation électrique, ces structures peuvent modifier la sensation de douleur et inhiber les réactions comportementales suscitées par des stimuli nocifs. Des expérimentations, dans lesquelles les afférences descendantes sont bloquées, indiquent que les neurones de la corne dorsale qui interviennent dans les douleurs musculaires sont soumis à une forte inhibition descendante^{22; 90}. Ces fonctionnements altérés des systèmes endogènes de contrôle de la douleur pourraient amplifier la réactivité des neurones de la corne dorsale qui traitent l'information nociceptive, augmentant la perception centrale de la douleur musculaire. Si les systèmes de régulation de la douleur, chez des patients présentant des douleurs myofasciales, sont altérés, des modifications conséquentes des propriétés des neurones de la moelle épinière pourraient changer la perception qu'a le patient de la douleur musculaire. Malheureusement, on manque à l'heure actuelle de données expérimentales sur des humains pour prouver cette théorie.

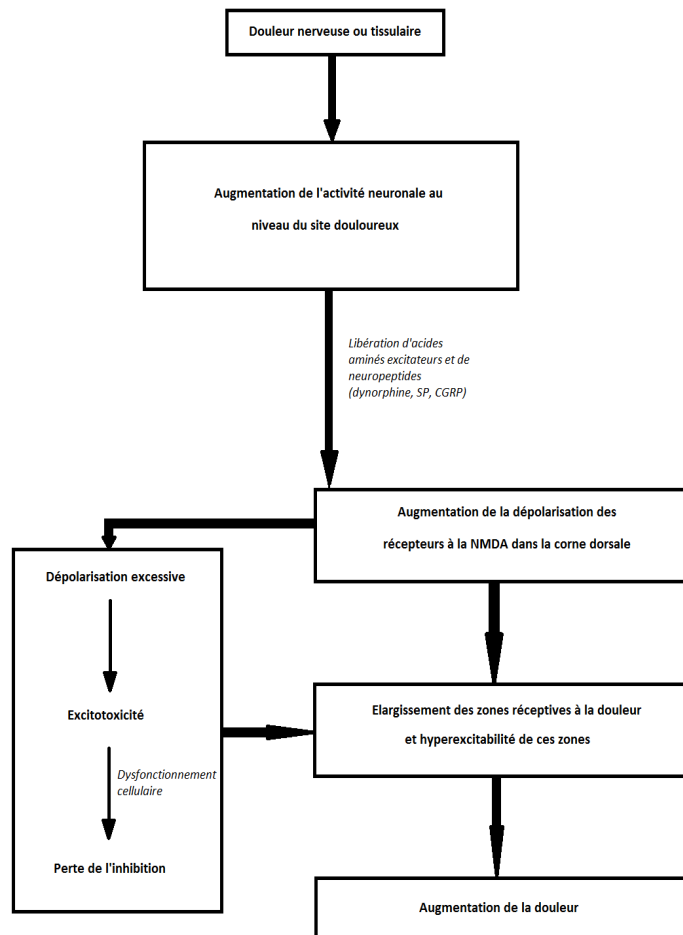


Figure 15 : Aperçu de la séquence des événements qui peut survenir lors de douleurs survenant après une lésion des tissus périphériques et l'inflammation ou la lésion d'un nerf périphérique.

SP = substance P, CGRP = Peptide relié au gène calcitonine.

D'après Dubner ⁹⁷

4.3.4 Douleur référée

La stimulation nociceptive des terminaisons neuronales musculaires cause des douleurs caractéristiques référées à des structures somatiques profondes distantes telles que des muscles, des fascias, des tendons, des articulations et des ligaments⁹⁷.

Des afférences myofasciales convergent depuis plusieurs zones différentes sur le même relais de neurones nociceptifs de deuxième ordre dans la moelle épinière et le noyau trigéminal caudal. Une douleur référée au niveau de la tête, provenant d'un muscle ou d'autres structures profondes innervés par les racines nerveuses C₁ à C₃ ou le nerf trijumeau, résulte de cette convergence. Le nombre de neurones de deuxième ordre, qui reçoivent exclusivement les informations depuis des nocicepteurs musculaires, semble être relativement restreint.

La plupart des neurones de deuxième ordre sont recrutés par la stimulation nociceptive d'un muscle squelettique en particulier et par les informations provenant d'autres muscles, de tissus profonds, de vaisseaux sanguins et de la peau. Parce que ces afférences nociceptives somatiques, provenant de muscles associés à différentes racines cervicales supérieures et au nerf trijumeau, et provenant de la vascularisation intracrânienne, convergent toutes sur les mêmes neurones relais, on suppose que le message transmis aux structures supra-spinales peut être mal interprété et mal localisé. Par conséquent, une douleur au niveau de structures musculaires ou intracrâniennes peut être distante du site subissant le stimulus douloureux ou le point gâchette d'un muscle donné^{93; 110}.

Les connexions entre les afférences innervant les structures profondes et les neurones de deuxième ordre sont plastiques (plasticité synaptique), et peuvent être altérées par une activité au niveau des influx nociceptifs afférents provenant des muscles (voir ci-dessus). Quelques unes des connexions synaptiques convergentes, présentes au niveau des neurones de la corne dorsale, ne sont pas fonctionnelles. Mais elles peuvent être activées quand un fort influx nociceptif arrive au niveau de cette corne. Des stimuli excitant les nocicepteurs musculaires peuvent induire des modifications très importantes dans les champs réceptifs musculaires des neurones de deuxième ordre. Dans ces circonstances, il se produit des changements dans la taille et la forme des champs récepteurs périphériques, et la formation de nouveaux champs récepteurs²².

4.4 Le système moteur et les douleurs myofasciales

4.4.1 Constatations cliniques actuelles

Les changements structurels se produisant dans les PtGs ne sont visibles qu'au microscope électronique. Les biopsies de patients présentant des PtGs palpables et très douloureux ont montré à la fois⁶⁷:

- des changements au niveau des fibres musculaires, sous forme de dystrophie musculaire locale, une interruption totale des stries transversales (des muscles striés), et des modifications dans les espaces interstitiels
- l'augmentation du nombre de mastocytes, lymphocytes et leucocytes
- la prolifération des tissus conjonctifs

Yunus *et al.* ont découvert^{114; 115} que les fibres musculaires de type I et type II (voir 2.1.3) ont également un aspect "mité" dans les PtGs. Ces découvertes ultra-microscopiques ont démontré des changements importants tels que :

- une lyse myofibrillaire avec dépôt de glycogène et des mitochondries anormales
- l'accumulation sous le sarcolemme de glycogène et de mitochondries
- des projections papillaires de la membrane du sarcolemme

Plus récemment, des biopsies de tissu myofascial au voisinage de PtGs ont révélé des "nœuds de contraction" décrits comme de larges fibres musculaires arrondies et de couleur sombre, ainsi qu'une augmentation significative du diamètre moyen des fibres musculaires. Les biopsies ont démontré un raccourcissement des groupes de sarcomères des fibres musculaires, et il est possible que les bandes de tension palpables soient dues à des vagues de sarcomères contractés. D'autres désordres morphologiques sont également constatés comme la formation de corps hyalins dans les fibres musculaires et les dépôts de facteurs inflammatoires non-spécifiques⁶⁷.

La formation de PtGs est sensée se produire en raison de facteurs biomécaniques :

- soit de manière aiguë, à la suite d'une surcharge musculaire soudaine (traumatisme aigu)
- soit de manière plus progressive, à la suite de contractions prolongées ou d'une activité répétitive (micro-traumatismes répétés)

Le développement de PtGs secondaires a été observé dans le cas de lupus érythémateux, d'arthrite rhumatoïde, de sclérodermie, de lésions nerveuses et de maladies viscérales. Quelles que soient les causes, on pense que ces maladies libèrent des cytokines, notamment des bradykinines, de l'histamine, de la sérotonine et des prostaglandines, qui stimulent les nocicepteurs dans les régions des plaques motrices. Une grande concentration de zones sensibles peut être trouvée dans ces régions qui peuvent contenir une ou plusieurs terminaisons nerveuses nociceptives sensibilisées⁹⁰.

La corrélation entre plaques motrices et PtGs a été démontrée en premier par Gunn et Milbrandt⁴⁴. Les mécanismes physiopathologiques et biomécaniques qui se produisent dans les régions de plaques motrices dysfonctionnelles, incluraient des désordres pré-synaptiques dans les moto-neurones conduisant à la libération excessive d'ACh. Cela induirait également un dysfonctionnement synaptique et post-synaptique en raison de la présence prolongée d'ACh. Cette présence prolongée serait due à une déficience en AChE et une hyperactivité des nAChR (ou une hypersensibilité de ces récepteurs à l'ACh). Ces dysfonctions peuvent être génétiques ou acquises.

La libération excessive d'ACh dans la fente synaptique, après le dysfonctionnement des canaux à Ca^{2+} , la destruction du réticulum sarcoplasmique, la présence prolongée d'ACh en raison de la déficience en AChE, ou encore l'activité constante ou extrême des nAChR post-synaptiques, conduit à un cercle vicieux : la contraction musculaire excessive comprime les nerfs sensoriels locaux et réduit le transport axoplasmique de molécules qui inhibent normalement la libération d'ACh.

La compression de vaisseaux sanguins locaux peut également se produire lorsque la contraction musculaire est prolongée, entraînant une réduction de l'approvisionnement local en oxygène. La combinaison d'un faible approvisionnement en oxygène et de l'augmentation de la demande métabolique engendre un épuisement rapide des réserves locales en adénosine triphosphate (ATP), générant un manque en ATP. La pénurie en ATP résulte d'une perte d'inhibition de la libération d'ACh dans le neurone. Cela entrave le fonctionnement normal de la pompe à Ca^{2+} dans la cellule musculaire, diminuant la réabsorption du calcium et perpétuant ainsi le cycle. Ce modèle hypothétique est corroboré par des résultats biochimiques, comme la diminution des taux en ATP, en adénosine diphosphate (ADP) et en créatine phosphorylée, et l'augmentation des taux en adénosine monophosphate (AMP) et en créatine dans les échantillons de biopsie musculaire, ainsi que la preuve de l'oxygénation anormale des tissus¹⁰⁸.

Il est possible de constater également :

- des augmentations localisées de la quantité d'eau, de chlorure et de glucosaminoglycanes dans les tissus
- une diminution des niveaux de lactate déshydrogénase 1 (LDH1)
- des niveaux accrus en LDH3, LDH4, LDH5 et en aldolase musculaire

Cela indique des changements inflammatoires similaires à la polymyosite durant le développement des PtGs.

La démyélinisation focale des nerfs sensitifs peut être le résultat de la production locale de substances sensibilisantes, créant des sites capables de générer des impulsions nociceptives ectopiques. La dérégulation du circuit des moto-neurones γ , conduisant à la désinhibition musculaire, est également proposée comme mécanisme entraînant le développement de l'activité des PtGs. Le résultat de ce dérèglement peut être une hyperactivité musculaire après contraction, une activité électrique excessive durant les mouvements et/ou une co-activité inappropriée avec d'autres muscles durant ces mouvements⁶⁸.

4.4.2 Théories sur l'origine des points gâchettes

Sur la base des constatations précédentes, il existe trois théories principales expliquant les données physiologiques rencontrées au niveau des points gâchettes des syndromes de douleurs myofasciales : *l'hyperactivité des fuseaux musculaires, l'hyperactivité des plaques motrices et la théorie de la dystonie focale*⁶⁷.

4.4.2.1 Hyperactivité des fuseaux musculaires

La première théorie, proposée par Hubbard⁴⁷, postule que les PtGs sont localisés au niveau des fuseaux musculaires et que l'activité augmentée de ces sites est due à l'hyperactivité des fuseaux musculaires (ou neuromusculaire). Ces fuseaux sont des récepteurs sensoriels. Ils jouent donc un rôle important dans la proprioception statique, ainsi que dans la kinesthésie. Ils sont également impliqués dans le réflexe myotatique. (voir 2.2.3).

Cette théorie est basée sur des biopsies musculaires montrant des fuseaux musculaires dans le voisinage de PtGs. La plupart des données appuie la notion que les fibres sympathiques agissent principalement sur les fuseaux musculaires. La majorité des études ont démontré que le système nerveux sympathique exerce des effets négatifs sur les PtGs. De plus, le curare n'affecte pas l'activité des PtGs. C'est la constatation la plus difficile à concilier avec la théorie de l'hyperactivité des plaques motrices. Néanmoins, la quantité de curare utilisé lors des expérimentations d'Hubbard est sujette à caution, certains auteurs l'estimant trop faible⁴⁷. Il serait nécessaire de retenter l'expérience avec une dose plus importante de curare.

Hubbart pense que les pics observés lors d'EMG au niveau des PtGs sont des potentiels enregistrés à partir de fibres musculaires intrafusales. Malheureusement, il n'existe aucune étude dans laquelle un potentiel musculaire intrafusale ait été enregistré avec certitude. La plupart des études porte à la place sur l'activité afférente des fuseaux. Du coup, on ne sait presque rien sur l'activité électrique des fibres musculaires intrafusales. La majorité des physiologistes musculaires pense que les pics d'activité des plaques motrices sont dues à l'inflammation de fibres musculaires extrafusales seules lors de stimulations nociceptives par des aiguilles. Enfin, la contraction locale, qui est déclenchée par des stimuli des PtGs, peut être un réflexe d'étirement miniature, ce qui favorise l'hypothèse des fuseaux musculaires.

4.4.2.2 Hyperactivité des plaques motrices

La second théorie, proposée par Simons⁹⁹, suppose que l'activité EMG enregistrée au niveau des PtGs est due à l'hyperactivité de plaques motrices. La plaque motrice désigne la zone où un axone de nerf réalise une synapse avec une fibre musculaire. Le nerf contrôle l'état d'excitation du muscle (voir 2.2.2)

La base de cette théorie est que l'activité au niveau des plaques motrices ressemble à celle enregistrée à partir de PtGs. En effet, l'électromyographie de plaque motrice est souvent associée avec des douleurs et à une contraction locale. L'étude de ces EMGs a permis de mettre en évidence des pics des plaques motrices et une activité spontanée dans la région de ces plaques. De plus, il a été démontré que le curare réduit les pics et l'activité parasite au niveau de la région des plaques motrices.

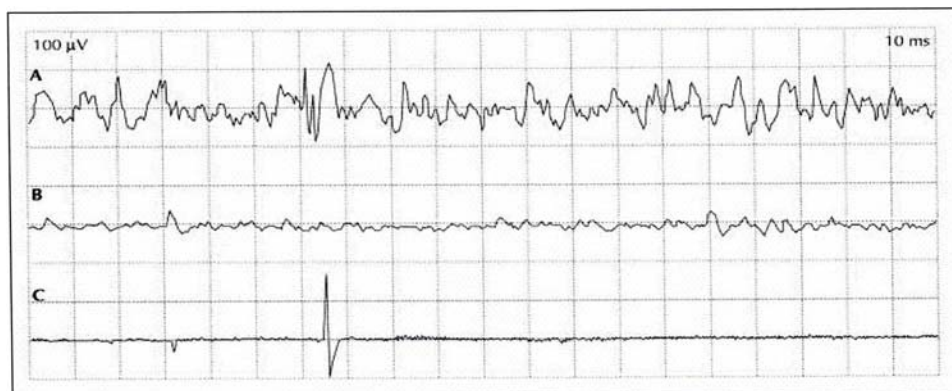

Figure 16 : Enregistrement électromyographique de deux patients avec des électrodes à aiguilles concentriques. **A**, un PtG au niveau du muscle trapèze chez un patient avec des PtGs myofasciaux. **B**, région de plaques motrices du muscle deltoïde (témoin) du même patient et sans PtG. **C**, pic d'activité des plaques motrices du muscle deltoïde⁹⁰.

La figure 16A montre l'activité d'un PtG enregistré au niveau du muscle trapèze avec des électrodes à aiguilles concentriques. L'activité spontanée de faible voltage observée à ce site ressemble à ce qui a été enregistré à la plaque motrice (figure 16B) du muscle deltoïde du même patient, mais l'activité est plus importante au PtG. Les pics des plaques motrices enregistrés à la figure 16C ressemblent à ceux enregistrés aux PtGs. Les contractions locales et la douleur pourraient être expliquées par l'activation de petites fibres de la douleur localisées au niveau des points gâchettes. Toutefois, cette théorie n'explique pas correctement les effets des inhibiteurs sympathiques sur l'activité des PtGs.

4.4.2.3 Théorie de la dystonie focale

La dernière théorie postule que l'activité au niveau des PtGs est due à une dystonie focale. La dystonie focale (ou dystonie localisée) se caractérise par des contractions involontaires et soutenues des muscles (spasmes musculaires) d'une région particulière du corps. Elles entraînent alors des mouvements répétés, des torsions ou des postures anormales. Plusieurs formes de dystonie focale existent selon la région du corps impliquée. Les plus fréquentes sont : la dystonie cervicale (ou torticollis spasmodique), la crampe de l'écrivain, le blépharospasme, la dystonie oro-mandibulaire et la dystonie laryngée⁹⁰.

Une partie de l'activité enregistrée à un PtG apparaît similaire à l'activité d'une unité motrice. Cette théorie ne tiendrait pas compte de l'activité à bas voltage ou de l'activité spiciforme observées aux PtGs. Et cela n'expliquerait pas non plus l'absence d'activité des unités motrices musculaires à de nombreux PtGs. Bien que cette théorie pourrait expliquer la contraction locale observée, cela n'expliquerait toutefois pas pourquoi une section transversale de la moelle n'arriverait pas à l'abolir. Finalement, l'action des inhibiteurs α -adrénergiques n'est pas expliquée par cette théorie.

5. Clinique et diagnostics

5.1 Diagnostic positif

5.1.1 Examen clinique

Le diagnostic de douleurs myofasciales est principalement basé sur l'anamnèse du patient et l'examen clinique. Les informations recueillies pendant l'anamnèse, notamment sur le type, l'intensité, la durée, la fréquence et la localisation de la douleur ainsi que les facteurs qui l'atténuent ou qui l'aggravent, permettent de poser les bases du diagnostic. La plus grande part de l'examen clinique va consister en la localisation des points gâchettes par la palpation de la musculature faciale et cervicale.

5.1.1.1 Interrogatoire

L'interrogatoire est primordial pour poser les bases d'un diagnostic et connaître le terrain (à risque ou non) du patient.

5.1.1.1.1 Interrogatoire général

Pour rappel, un interrogatoire général doit comprendre :

- la date de l'interrogatoire (ou de la dernière mise à jour)
- les informations de l'état civil du patient (nom, prénom, date de naissance, adresse, etc)
- le médecin traitant et ses coordonnées
- ses antécédents médicaux et traitements suivis
- une évaluation de l'état psychologique et du stress actuel du patient

5.1.1.1.2 Interrogatoire spécifique

Cet interrogatoire approfondi va porter sur les douleurs ressenties par le patient et sur les problèmes qu'il rencontre et qui sont associés à ces douleurs. On va donc demander au patient :

- le siège de la douleur, son point de départ, son (ses) extension(s) et ses diverses irradiations
- le type de douleur : lourdeur, tension, brûlure, piqûre, décharge électrique, etc.

- son intensité (évaluée sur une échelle visuelle, au mieux, ou sur une échelle sémantique ou une échelle numérique simplifiée)
- sa date d'apparition, son rythme
- les circonstances d'apparition et l'existence d'éventuels facteurs déclenchants
- s'il y en a, les signes d'accompagnements de ces douleurs : œdème, rougeur, larmoiement, rhinorrhée, vertiges, restrictions musculaires, etc.
- les conséquences de ces douleurs sur la vie courante : isolement, arrêt de travail, perte du sommeil, difficulté d'alimentation, trouble de l'humeur, etc.

Cet interrogatoire doit également être noté et daté pour une éventuelle comparaison des données lors d'une réévaluation après traitement.

5.1.1.2 Examen exo-buccal

L'examen physique exo-buccal nécessite des compétences spécifiques, comme une bonne aptitude à la palpation, une formation adaptée et une vaste expérience clinique. Des controverses de fiabilité des résultats obtenus, dans le cas de bandes de tension, de secousses musculaires et de points gâchettes actifs, surviennent même parmi les experts. La douleur à la palpation d'un PtG peut être rapide ou retardée de quelques secondes. Habituellement, cette douleur est profonde et brutale, provoquant un dysfonctionnement musculaire et réduisant l'amplitude des mouvements musculaires. Mais son intensité dépend de l'irritabilité des PtGs plutôt que de la taille du muscle affecté. Le schéma de la douleur référée est à la fois reproductible chez le même patient et cohérent entre des patients différents^{98; 112}. Cela permet au clinicien d'utiliser des zones de référence pour identifier les PtGs. La réaction comportementale du patient à la palpation d'un PtG est caractérisée par un signe "de sursaut" positif. C'est un trait assez distinctif des syndromes de douleur myofasciale par rapport aux autres douleurs musculaires. Une attention particulière devra également être portée durant l'examen physique à l'ouverture de la mâchoire. Il faut faire attention à des mouvements restreints ou une déviation mandibulaire. Les bandes de tension peuvent être perçues en exerçant une pression du bout des doigts le long du muscle (figure 17A, main gauche) ou pinçant le ventre du muscle entre le pouce et l'index et en le roulant d'avant en arrière (figures 17B et 17C)⁶⁷.

L'examen exo-buccal d'un muscle doit donc se dérouler en deux temps :

- premièrement , un examen du patient ainsi que de la posture et des actions associées à ce muscle
- deuxièmement, un examen des points gâchettes présents au niveau de ce muscle

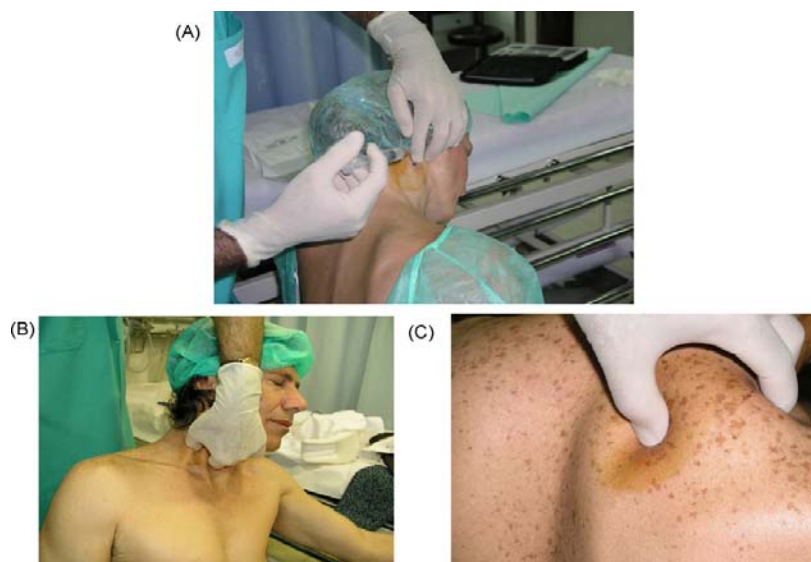


Figure 17 : Examen physique exo-buccal ⁶⁷

5.1.1.2.1 Rappel des techniques de palpation

5.1.1.2.1.1 Palpation à plat

La palpation à plat consiste à utiliser la mobilité des tissus sous-cutanés pour faire glisser la peau du patient sur les fibres musculaires avec son doigt. Ce mouvement permet de détecter des changements au niveau des structures sous-jacentes. La peau est poussée d'un côté de la zone palpée (figure 18A) puis le doigt glisse sur la surface à examiner (figure 18B) poussant la peau de l'autre côté (figure 18C). Toute structure tendue est alors ressentie sous le doigt, comme si elle était roulée. Une bande de tension se ressent comme une petite corde de 1 à 4 mm de diamètre. Quand une bande est identifiée, on l'explore sur toute sa longueur afin de trouver le PtG. Ce point gâchette est la zone la plus sensible de la bande pour un minimum de pression.^{10; 100}

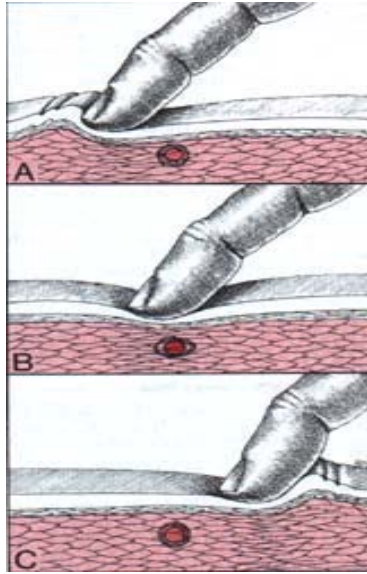


Figure 18 : Palpation à plat ⁸⁸

5.1.1.2.1.2 Palpation pincée

La technique de la palpation pincée est réalisée en saisissant le ventre musculaire entre le pouce et l'index (figure 19A) et en frottant les fibres musculaires les unes contre les autres en un mouvement de roulement afin de localiser les bandes de tension (figure 19B et C)⁶⁷.

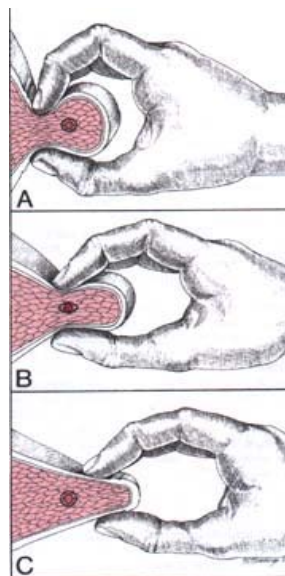


Figure 19 : Palpation pincée ⁸⁵

5.1.1.2.1.3 Palpation transversale

Il faut d'abord localiser une bande de tension musculaire puis placer le bout des doigts à angle droit de cette bande. On commence à bouger les doigts d'avant en arrière, perpendiculairement à la bande de tension, pour rouler les fibres musculaires sous-jacentes, comme si l'on grattait les cordes d'une guitare mais en gardant le contact avec la surface palpée. Le but de cette méthode est d'obtenir une réponse contractile locale, appelé tressaillement (figure 20). Cette méthode est d'autant plus efficace si la palpation se fait à proximité ou sur un PtG et si le muscle est détendu ou légèrement étiré^{77; 100}.

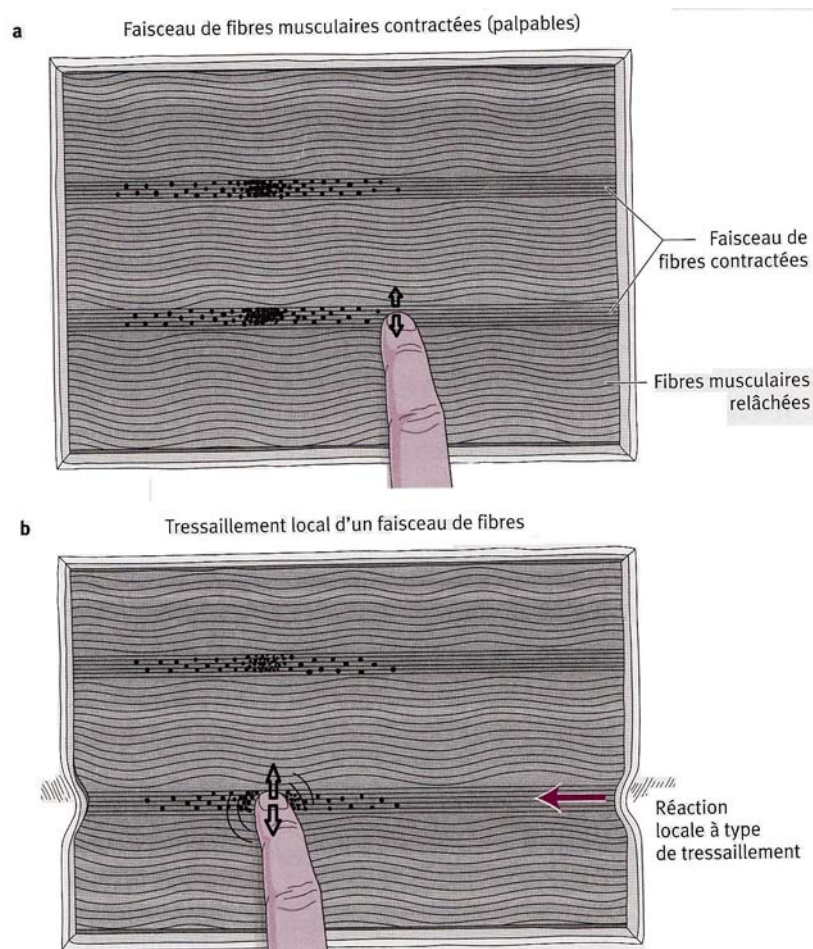


Figure 20 : Palpation transversale.⁸⁸

5.1.1.2.2 Examen du muscle masseter

5.1.1.2.2.1 Examen du patient

Le clinicien doit être conscient que les PtGs produisent des dysfonctionnements (car ils augmentent la tension musculaire) en plus des douleurs.

Parce que la mandibule est positionnée de part et d'autre de la ligne médiane et se fixe des deux côtés du crâne, une dysfonction unilatérale, qu'elle soit due à des problèmes musculaires ou à des lésions articulaires de l'ATM, aura un effet sur le côté controlatéral. Par conséquent, une évaluation doit toujours comprendre des examens visuels et manuels bilatéraux des dysfonctions musculosquelettiques⁸⁵.

Les PtGs du masséter, qu'ils soient uni ou bilatéraux, peuvent causer une restriction importante de l'ouverture verticale mandibulaire. Ce qui est évident pour le praticien peut ne pas avoir été remarqué par le patient. Les PtGs unilatéraux ont tendance à dévier la mandibule du côté atteint. Cet écart se manifeste lorsque le patient ouvre et ferme lentement la bouche. Cela doit être différencié d'une dysfonction articulaire de l'ATM qui peut également causer une déviation de la mandibule du côté affecté. Si le patient a des antécédents de problèmes articulaires, ces deux facteurs peuvent être présents et nécessiter un traitement.

Il existe un test pratique, adapté à la taille de l'individu, pour obtenir une estimation rapide clinique de la dysfonction de l'ouverture buccale. Un patient peut utiliser sa propre main comme instrument de mesure. Il s'agit du **test des deux phalanges**¹⁰⁰. Un bloc formé par les articulations inter-phalangiennes des deuxième et troisième doigts doit glisser facilement entre les incisives supérieures et inférieures (figure 21). Un test réussi signifie que le patient possède des articulations et des structures osseuses saines et ne présente pas de PtGs myofasciaux au niveau des muscles masticateurs.

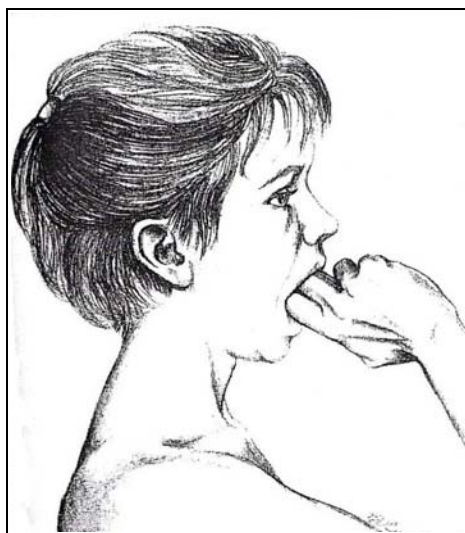


Figure 21 : Test des deux phalanges¹⁰⁰

S'il y a un doute au sujet de la restriction de l'ouverture buccale, la distance maximale inter-incisive peut être mesurée avec une règle millimétrée et stérilisée. On compare ensuite cette mesure à la normale minimum de 40 mm.

Un déplacement antérieur du disque articulaire de l'ATM et un trismus du à des PtGs au niveau du ptérygoïdien médial peuvent également restreindre sévèrement l'ouverture buccale. Le muscle temporal, lui, limite peu cette ouverture s'il est atteint¹⁰⁰.

5.1.1.2.2 Examen des PtGs

La palpation pincée, avec un doigt à l'intérieur de la joue et un doigt à l'extérieur, est la plus efficace pour localiser des PtGs au niveau la portion moyenne du muscle masséter (figure 22). Un simple couche de muqueuse sépare le doigt examinateur de la portion moyenne du muscle. Si l'examineur a des difficultés à localiser le muscle lui-même, il peut demander au patient de mordre doucement sur un bloc de caoutchouc ou de liège. Si le muscle présente des PtGs actifs, les bandes de tension et les douleurs de ces PtGs permettront de les identifier⁷⁵. Quand le muscle est relâché, les bandes de tension peuvent être identifiées par frottement des fibres musculaires entre les doigts. La sensibilité du PtG est renforcée si le patient ouvre la bouche suffisamment grand pour que l'action du masséter soit supplantée par les autres muscles. On peut obtenir cet état en plaçant un abaisse-langue dans le sens de la largeur entre les incisives. Le doigt à l'intérieur de la bouche peut sentir la structure musculaire plus facilement que celui à l'extérieur, car la glande parotide se trouvant entre la peau et le masséter gêne l'auscultation⁸⁸.

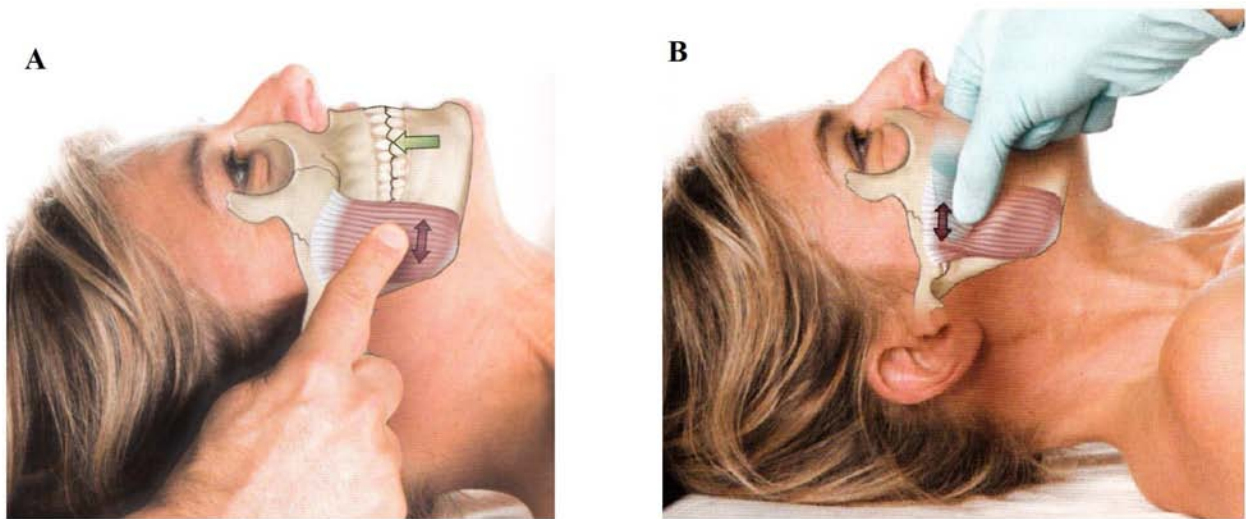


Figure 22 : Examen du muscle masséter : **A**, avec la palpation en pince. **B**, par palpation externe.⁷⁵

Parfois, des PtGs du faisceau profond du masséter sont plus facilement localisés par la palpation à plat externe contre la partie postérieure de la branche montante et le long de la base de l'arcade zygomatique. Une pression sur un PtG dans la partie supéro-postérieure du faisceau profond peut déclencher un acouphène unilatéral¹⁰⁰.

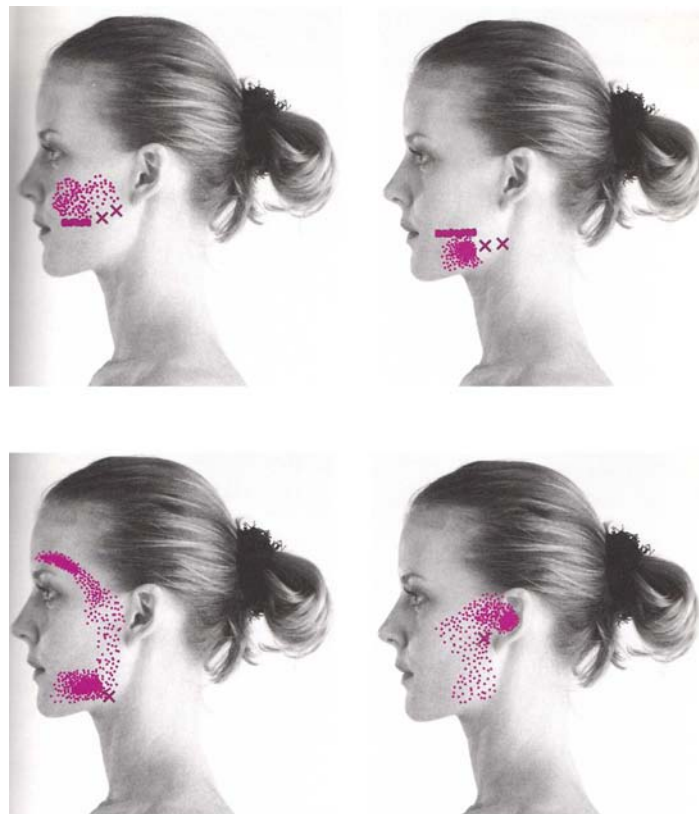


Figure 23 : Emplacements des PtGs (X) les plus fréquents au niveau du muscle masséter et leurs zones de douleurs référées respectives.⁸⁸

5.1.1.2.3 Examen du muscle temporal

5.1.1.2.3.1 Examen du patient

L'examineur doit procéder à un examen de l'ATM et doit évaluer la posture du patient, avec une attention particulière à la position de la tête et du cou. Une position de la tête vers l'avant, et une tension excessive des muscles supra et infra-hyoïdiens, est caractéristique d'une atteinte musculaire du temporal.

Le patient réalise le test des deux phalanges (figure 21). Habituellement, si le temporal est atteint mais que le masséter ne l'est pas, le patient arrive à passer une phalange et demi dans l'ouverture inter-incisive. De plus, la mandibule présente une déviation en zigzag lors de l'ouverture et la fermeture buccale si le muscle temporal est atteint (attention, toutefois, c'est également le cas lors d'une luxation réductible unilatérale d'une ATM)⁷⁰.

5.1.1.2.3.2 Examen des PtGs

Des points gâchettes centraux (CPtGs) peuvent être trouvés au niveau des fibres musculaires dans diverses parties du muscle. Des points gâchettes attachés (APtGs) peuvent, eux, être trouvés à la jonction musculo-tendineuse au dessus de l'arcade zygomatique et à l'insertion du tendon au processus coronoïde de la mandibule. Les APtGs sont des zones de douleurs tendineuses secondaires à la tension soutenue anormale des bandes de tension, bandes de tension elles-mêmes produites par les CPtGs⁸⁵.

Les mâchoires doivent être partiellement ouvertes afin que les fibres musculaires atteignent le degré d'étirement nécessaire pour optimiser la palpation de PtGs du temporal (figure 24). Lorsque les mâchoires sont closes, le muscle est raccourci et mou, et il est alors plus difficile de localiser les bandes de tension. Dans ce cas, la réponse contractile locale à la palpation transversale peut être indétectable. Lorsque le patient relâche la mandibule afin qu'elle prenne une position détendue ouverte, cela étend le muscle, permettant un examen correct¹⁰⁰.

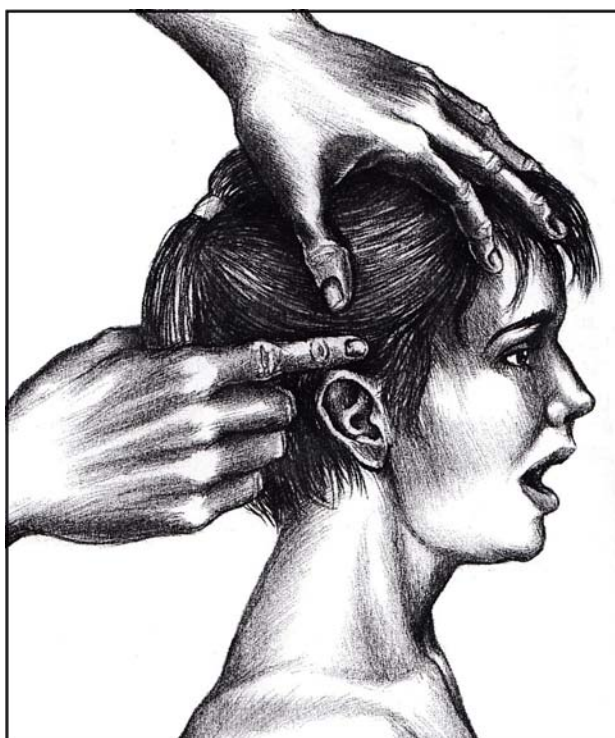


Figure 24 : Examen du muscle temporal¹⁰⁰

Les trois régions (A, B et C) identifiées à la figure 25 sont localisées à la jonction musculo-tendineuse. Si le clinicien repère un de ces trois APtGs au niveau d'une bande de tension et palpe en amont le long de cette bande, il est généralement possible de trouver un CPtG correspondant à quelques centimètres dans la partie musculaire du temporal. Il existe apparemment une relation étroite entre la zone gâchette au niveau de la jonction musculo-tendineuse et son PtG central correspondant. La présence de l'un tend à activer l'autre et les deux ont fréquemment la même zone de douleurs référées¹⁰⁶.

L'examen du temporal pour les APtGs n'est pas terminé tant que la région d'insertion du muscle, sur le processus coronoïde, n'a pas été examiné. On utilise alors une technique de palpation intra-orale similaire à celle utilisée pour le faisceau inférieur du muscle ptérygoïdien latéral (voir 5.1.1.2.5). La seule différence est que, pour l'insertion du temporal, la pression est dirigée vers l'extérieur contre le processus coronoïde, plutôt que vers l'intérieur^{88; 100}.

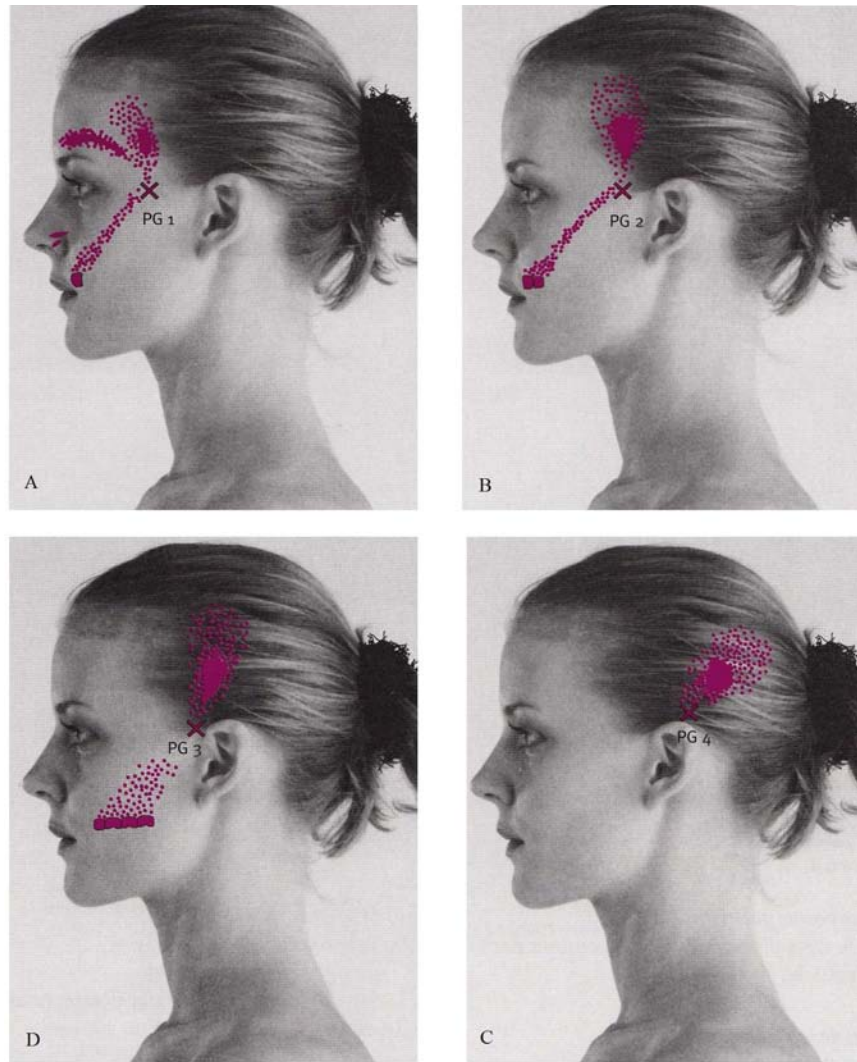


Figure 25 : Zones de douleurs et de sensibilités référées provenant des PtGs (X) au niveau du muscle temporal gauche :
A, provenant de APtGs des fibres antérieures du muscle. **B et C**, provenant de APtGs des fibres moyennes.
D, provenant d'un CPtG postérieur.⁸⁸

5.1.1.2.4 Examen du muscle ptérygoïdien médial

5.1.1.2.4.1 Examen du patient

La présence de PtGs actifs au niveau du muscle ptérygoïdien médial restreint généralement l'ouverture buccale. Le test des deux phalanges est un échec, prouvant cette restriction.

Durant l'ouverture buccale, une atteinte unilatérale du ptérygoïdien médial entraîne une déviation de la mandibule vers le côté opposé. La déviation est principalement due au raccourcissement des fibres musculaires. Par contre, du côté controlatéral, l'ouverture buccale est proche de son maximum.

Cependant, il est rare qu'un muscle ptérygoïdien médial développe seul un PtG. Le côté vers lequel sera dévié la mandibule dépend donc des autres muscles atteints^{98; 100}.

5.1.1.2.4.2 Examen des PtGs

Ce muscle est rarement impliqué seul et est moins susceptible d'être atteint par rapport aux autres muscles masticateurs¹⁰⁰.

Pour l'examen du muscle, on place le patient en décubitus dorsal, bouche ouverte, afin d'éliminer toute tension musculaire. L'**examen est intra-oral**, l'index tourné vers l'extérieur (figure 26A). On fait glisser cet index sur les molaires mandibulaires jusqu'à rencontrer le rebord antérieur de la branche montante de la mandibule. Le ventre du ptérygoïdien médial se situe juste derrière et à l'intérieur de ce rebord. Le muscle peut être clairement identifié en demandant au patient de serrer et de détendre la mâchoire en alternance sur un bloc de liège placé entre les dents antérieures, tandis que l'opérateur palpe les variations de tension tissulaire. Lorsque le muscle ptérygoïdien présente des PtGs, la pression digitale effectuée lors de la palpation provoque une sensibilité très forte, ce qui permet de les localiser avec précision⁷⁵.

Généralement, une palpation se fait à travers une peau épaisse et un tissu sous cutané qui l'est encore plus. Mais, l'orientation et la texture de ce muscle sont facilement palpables, car seule une mince couche de muqueuse sépare le doigt palpant du muscle. Les bandes de tension sont plus facilement identifiées et une pression moindre suffit à déclencher les PtGs⁷⁵.

Palper ce muscle à travers la muqueuse pharyngienne peut faire vomir le patient. Le réflexe vomitif est fortement réduit si le patient prend une profonde inspiration ou vide entièrement ses poumons, et maintient cet état durant l'examen¹⁰⁰.

Pour palper la présence de PtGs au niveau de la zone d'attache mandibulaire du muscle, on effectue un **examen extra-oral**. À partir de la position précédente, le patient incline légèrement la tête du côté du muscle pour détendre les tissus et améliorer l'accès à celui-ci. Un doigt examine la surface interne de la mandibule en appuyant vers le haut au niveau de son angle. (figure 26B). La masse ferme, environ 1 cm au dessus de l'angle de la mandibule, juste à portée du doigt, est la partie inférieure de l'attache mandibulaire de ce muscle.

Il est à noter que les zones de douleurs projetées (figure 27) correspondent très fréquemment à l'ATM, ce qui pose le problème du diagnostic différentiel avec une atteinte articulaire pure.

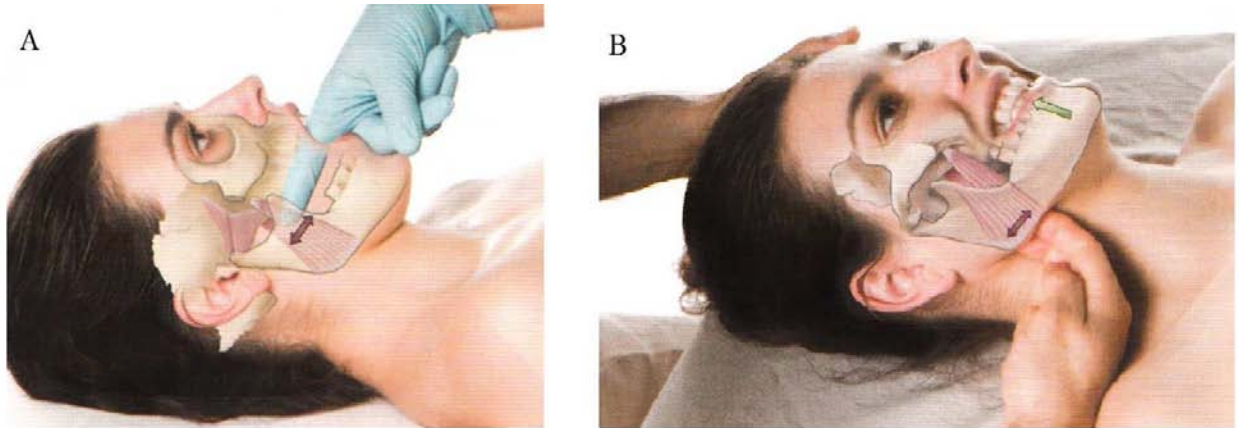


Figure 26 : Examen du muscle ptérygoïdien médial. **A**, intra-oral. **B**, extra-oral. ⁷⁵



Figure 27 : Emplacements des PtGs (X) les plus fréquents au niveau du muscle ptérygoïdien médial et leurs zones de douleurs référées. ⁸⁸

5.1.1.2.5 Examen du muscle ptérygoïdien latéral

5.1.1.2.5.1 Examen du patient

Lorsque le faisceau inférieur du muscle ptérygoïdien latéral est affecté, il y a une légère diminution de l'ouverture buccale qui peut empêcher l'entrée de deux phalanges entre les incisives (échec au test des deux phalanges). La diduction de la mandibule, du même côté que le muscle atteint, est réduite en raison de la tension musculaire accrue. Lorsque le patient ouvre et ferme lentement la bouche, le trajet mandibulaire est dévié par rapport à la ligne médiane, oscillant de droite à gauche. Le côté où la déviation est la plus marquée est le côté opposé de celui où se trouve le muscle. Malheureusement, ce n'est pas un signe fiable car la participation d'autres PtGs de muscles masticateurs, en particulier le ptérygoïdien médial, peut également produire ou modifier cette constatation¹⁰⁶.

Les fonctions du ptérygoïdien latéral sont pratiquement éliminées en demandant au patient de faire glisser la pointe de sa langue vers l'arrière, le long de la voute palatine jusqu'au bord postérieur du palais dur, ce qui inhibe fortement la translation des condyles à travers la capsule articulaire. Si le trajet mandibulaire revient vers la normale quand la bouche est ouverte de cette manière, la dysfonction qui provoque ce déséquilibre musculaire est alors essentiellement due au ptérygoïdien latéral. Si le trajet mandibulaire continue de zigzaguer, d'autres muscles et/ou un dysfonctionnement de l'articulation temporo-mandibulaire sont responsables de ces dérangements, et le ptérygoïdien latéral peut, ou non, y être impliqué⁸⁵.

Le raccourcissement du faisceau inférieur d'un des muscles ptérygoïdiens latéraux déplace en avant le condyle mandibulaire auquel il est attaché. Cela provoque un contact prématuré des dents antérieures sur le côté opposé et une modification de l'occlusion des dents postérieures du même côté. Une légère douleur est ressentie à cette position de repos dérégulée, mais serrer les dents pleinement induit généralement une douleur référée à l'articulation temporo-mandibulaire du même côté que le muscle ptérygoïdien impliqué. Une fermeture vigoureuse des mâchoires augmente la douleur. L'insertion d'un bord de la langue entre les molaires du côté douloureux élimine le plus souvent la douleur provoquée par cette fermeture vigoureuse de la bouche. Ce résultat implique fortement le faisceau inférieur du ptérygoïdien latéral du côté douloureux¹⁰⁰.

5.1.1.2.5.2 Examen des PtGs

La **palpation intra-orale** du ptérygoïdien latéral est plus directe et plus fiable que l'extra-orale, mais permet uniquement l'examen de la zone de fixation antérieure du faisceau inférieur du muscle. La zone de fixation postérieure des deux faisceaux est accessible à la palpation externe au niveau du col du condyle mandibulaire, juste en dessous de l'ATM. Les deux ventres musculaires peuvent, avec les précautions nécessaires, être examinés de l'extérieur à travers le muscle masséter lorsque l'on recherche des sensibilités et des douleurs référées. Pour examiner par voie intra-orale les PtGs de la région du faisceau inférieur, une palpation du vestibule doit être effectuée ; celle-ci doit avoir lieu le plus postérieurement possible au niveau de la zone entre le condyle et le processus coronoïde. Pour faciliter l'examen, la bouche doit être ouverte de 2 cm et la mandibule légèrement déviée du côté de la zone examinée (figure 28B)⁷⁵.

Si l'on utilise la **palpation extra-orale**, les ventres du muscle sont inaccessibles si les mâchoires sont closes. En effet, le faisceau supérieur se retrouve alors derrière l'arcade zygomatique, et le faisceau inférieur, en profondeur de la branche montante de la mandibule. Toutefois, la palpation peut mettre en évidence une réponse sensible des fibres proches de la zone d'attache au niveau du col du condyle. Cette réponse peut être facilement mal interprétée comme douleur articulaire. Lorsque la bouche est ouverte d'environ 3 cm, on a accès, à travers le masséter, au faisceau supérieur et à la partie postérieure du faisceau inférieur. On peut les atteindre à travers l'ouverture entre l'incisure mandibulaire et l'arcade zygomatique¹⁰⁰.

Comme la palpation externe se fait à travers le muscle masséter et à proximité du temporal, il faut, avant d'effectuer celle-ci, avoir identifié et inactivé par étirements ou anesthésies locales les PtGs de ces muscles. En effet, ces PtGs pourraient être confondus et mal localisés ; la limitation de l'ouverture buccale, qu'ils peuvent engendrer, va empêcher une palpation correcte¹⁰⁰.

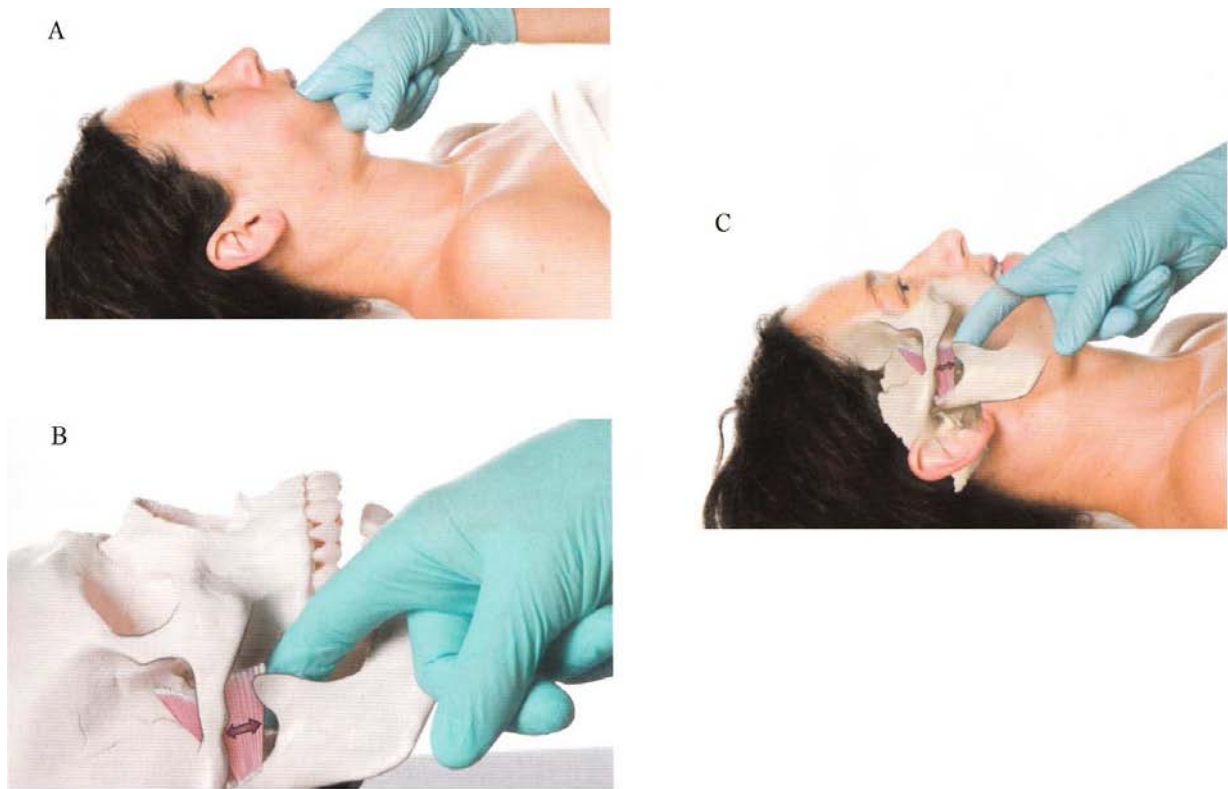


Figure 28 : Examen intra-oral du muscle ptérygoïdien latéral. **A**, vue normale. **B**, vue osseuse. **C**, vue par superposition osseuse.⁷⁴



Figure 29 : Emplacements des PtGs (X) les plus fréquents au niveau du muscle ptérygoïdien latéral et leurs zones de douleurs référées.⁸⁸

5.1.1.2.6 Examen des muscles abaisseurs de la mandibule

5.1.1.2.6.1 Examen du patient

L'os hyoïde influe sur les mouvements de la mandibule, la déglutition et la formation des sons lors de la parole. L'examineur doit être capable d'évaluer la liberté de mouvement de l'os hyoïde dans toutes les directions, et doit être en mesure de palper les tensions musculaires dans les muscles supra et/ou sous-hyoïdiens quand les mouvements musculaires sont limités^{100; 106}.

- Ventre postérieur du digastrique

Une tension soutenue d'un PtG du ventre postérieur du muscle digastrique et du muscle stylo-hyoïdien peut supplanter l'action des fibres antagonistes de la partie postérieure du muscle temporal controlatéral et du faisceau profond du muscle masséter controlatéral, et peut aider à activer des PtGs. Le tiraillement entre ces antagonismes peut pratiquement équilibrer la déviation mandibulaire induite par le digastrique touché. Si les muscles controlatéraux sont débarrassés de leurs PtGs actifs, alors la mandibule est libre de s'écarter du côté du ventre postérieur du muscle digastrique touché. Si la déviation est due uniquement à des PtGs au niveau du ventre postérieur du digastrique, la mandibule est déviée au début de l'ouverture buccale. Mais, lors de l'ouverture totale de la bouche, elle revient à une position médiane⁸⁵.

L'amélioration des symptômes en serrant les dents tout en avalant prouve que les PtGs au niveau du muscle digastrique postérieur contribuent à la difficulté qu'éprouve le patient à avaler. Serrer les dents peut réciproquement inhiber l'activité de ces PtGs responsables de cette difficulté. Les difficultés à avaler peuvent être également causées par des PtGs au niveau des muscles longs du cou⁷⁵.

Si le patient présente une extension ossifiée de l'apophyse styloïde (syndrome d'Eagle) touchant les muscles digastrique postérieur et stylo-hyoïdien, le clinicien doit vérifier la présence de PtGs au niveau des muscles mylo-hyoïdien et longs du cou¹⁰⁶.

- Ventre antérieur du muscle digastrique

Un test permet de déterminer l'implication du ventre antérieur du muscle digastrique dans des douleurs constatées au niveau des incisives mandibulaires. Le clinicien demande au patient d'abaisser les angles de la bouche avec suffisamment de vigueur pour tendre les muscles antérieurs du cou. Lorsqu'il est positif, ce test active les douleurs dentaires et indique la probabilité de trouver des PtGs au niveau du ventre antérieur du muscle digastrique⁹⁷.

- Muscle omo-hyoïdien

Les PtGs myofasciaux qui limitent la flexion latérale du cou, sont ceux situés au niveau de la partie supérieure du trapèze et des faisceaux sternal et claviculaire du sterno-cléido-mastoïdien. Moins fréquemment, un muscle omo-hyoïdien tendu se distingue sous la peau comme une corde car elle s'étend sur d'autres structures du cou depuis l'omoplate. Lorsque le muscle omo-hyoïdien développe des PtGs et devient tendu, il peut agir comme une bande de constriction sur le plexus brachial. Il est souvent confondu avec la partie supérieure du trapèze et avec les muscles scalènes lorsqu'il est tendu car il ressort de manière proéminente quand la tête est inclinée vers le côté controlatéral. De plus, il peut empêcher la pleine extension du trapèze et des muscles scalènes¹⁰⁰.

La compréhension de l'équilibre musculaire est toujours importante, et entre les muscles infra et supra-hyoïdiens, cet équilibre est particulièrement critique car l'os hyoïde "flotte" entre eux.

5.1.1.2.6.2 Examen des PtGs

Une tension, au niveau de l'un ou l'autre des ventres du muscle digastrique, peut être mise en évidence en trouvant une résistance anormale lorsque l'on essaye de déplacer l'os hyoïde de droite à gauche⁸⁵.

Le **ventre postérieur** est examiné avec le patient en décubitus dorsal et la tête en extension, afin d'agrandir l'espace de palpation entre le cou et l'angle de la mandibule. Ce ventre postérieur (et le muscle stylo-hyoïdien) est palpé en frottant les fibres musculaires, perpendiculairement à leur direction, derrière l'angle de la mandibule, et en faisant glisser le doigt vers le haut en direction du lobe de l'oreille le long du bord antérieur du muscle sterno-cléido-mastoïdien, tout en appuyant vers l'intérieur contre les muscles sous-jacents du cou (figure 30A). La pression initiale exercée sur les PtGs actifs de ce ventre postérieur provoque une sensibilité locale très forte. Une pression prolongée peut reproduire les douleurs plus éloignées du cou et de la tête ressenties par le patient⁷⁵.

Le **ventre antérieur** est examiné avec le patient en décubitus dorsal, la tête inclinée vers l'arrière et le cou tendu. Avec le patient détendu, l'examineur palpe les tissus mous juste sous la pointe du menton des deux côtés de la ligne médiane (figure 30B). L'on peut ressentir à la palpation un nodule au niveau du ventre du muscle¹⁰⁰.

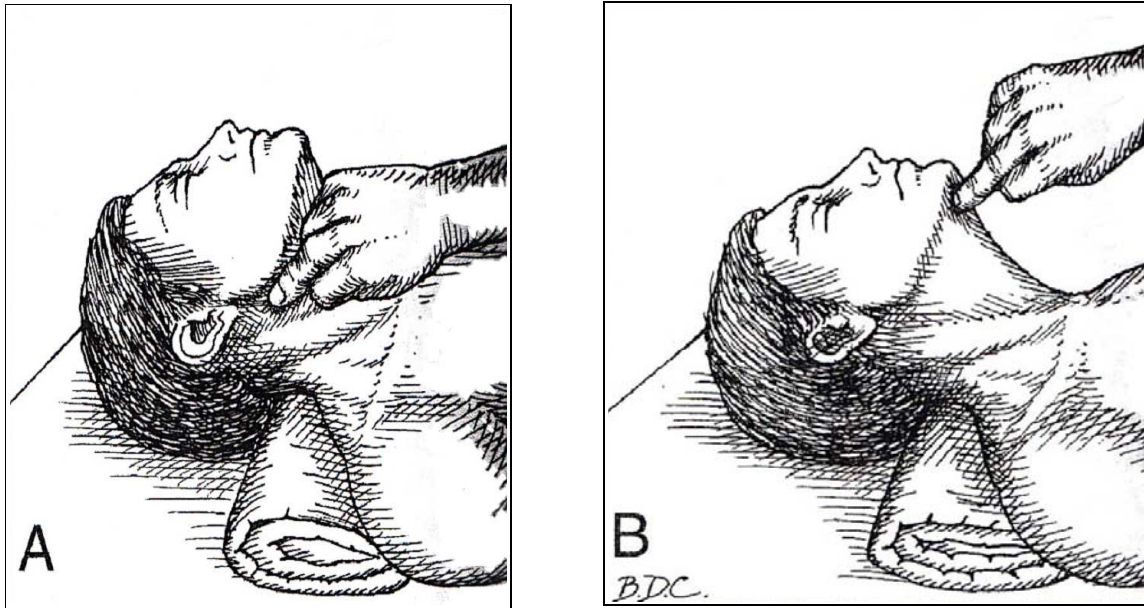


Figure 30 : Examen du muscle digastrique. **A**, le ventre postérieur : palpé entre l'angle de la mandibule et le processus mastoïde, et contre les structures sous-jacentes du cou. **B**, le ventre antérieur : la tête est en arrière, le cou tendu et les mâchoires serrées pour étirer le muscle¹⁰⁰

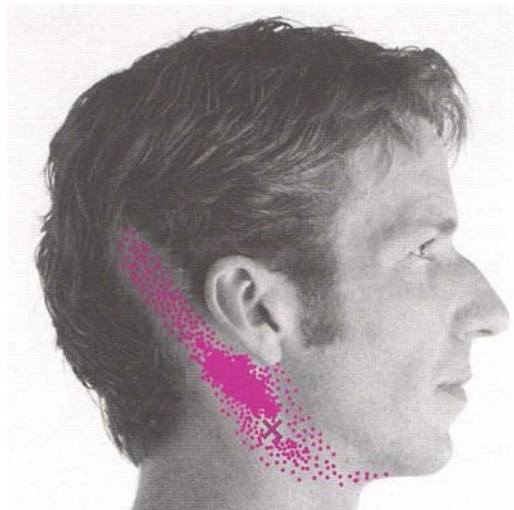


Figure 31 : Emplacements des PtGs (X) les plus fréquents au niveau du muscle digastrique et leurs zones de douleurs référées.⁸⁸

Si le ventre inférieur du muscle omo-hyoïdien présente un PtG et une bande de tension, il peut être confondu avec le muscle scalène antérieur, bien que les muscles possèdent des fibres musculaires avec des directions différentes. De ce fait, il est extrêmement difficile de palper des PtGs au niveau de ce muscle⁸⁵.

5.1.1.2.7 Examen du muscle sterno-cléido-mastoïdien (SCM)

5.1.1.2.7.1 Examen du patient

L'examineur doit évaluer la posture de la tête et du cou ainsi que l'amplitude des mouvements. On constate une restriction des mouvements si le muscle est atteint de PtGs. La flexion du cou, en touchant le torse avec le menton, est légèrement réduite, empêchant ce contact d'environ 2 cm. Si les PtGs sont assez nombreux et douloureux, l'amplitude de rotation du cou est réduite d'environ 10° du côté opposé. Il est probable que les PtGs inhibent par réflexe la contraction du SCM controlatéral.⁸⁵

Lors de l'examen du patient en position debout, s'il présente des PtGs au niveau des SCM, on peut observer une différence de longueur entre les membres inférieurs. Si l'écart est inférieur à 6 mm, l'épaule opposée à la jambe la plus courte s'affaisse généralement. Si la disparité est supérieure à 12 mm, l'épaule s'affaisse du même côté. Avec ce déséquilibre myofascial, le patient ne peut pas marcher en ligne droite vers un point fixe. Il vire d'un côté, le plus souvent du côté du PtG^{67; 100}.

On peut également constater (mais cela est rare) une diminution de l'acuité auditive du côté atteint. Cette perte auditive est apparemment due à une perturbation du réflexe du tenseur du tympan du même côté que le PtG.¹⁰⁰

Il a également été démontré que lorsque des objets de même poids sont placés dans les mains du patient présentant des PtGs unilatéraux du faisceau claviculaire suffisamment actifs, l'objet tenu du côté affecté est perçu comme plus léger. Si l'atteinte est bilatérale, il n'y a pas de différence de perception.

Des CPtGs du faisceau sternal, responsables de douleurs pharyngées à la déglutition, montrent une réponse au test de compression du SCM. Pour réaliser ce test, le SCM est solidement maintenu dans une prise en pince (comme pour l'examen) et la zone sensible est immobilisée par une compression constante du ventre musculaire alors que le patient avale. Si les PtGs sont responsables de ces maux de gorge, et si le muscle est maintenu assez fermement, la déglutition se fait normalement sans douleur.⁷⁵

Le patient peut tousser en réponse à la palpation d'un PtG près de la fixation sternale du muscle. Si le patient se plaint d'une toux sèche et persistante, il convient d'examiner ces deux attaches musculaires sternales.

5.1.1.2.7.2 Examen des PtGs

Pour l'examen du muscle sterno-cléido-mastoïdien, le patient doit être en décubitus dorsal (figure 32). Le muscle est légèrement fléchi en inclinant la tête du patient afin d'amener l'oreille vers l'épaule du côté asymptomatique et, si nécessaire, en tournant légèrement le visage à l'écart du muscle à examiner. Le muscle est encerclé entre le pouce et les doigts, le séparant des structures sous-jacentes du cou. En premier, les doigts encerclent le muscle en entier au niveau de la portion moyenne de son ventre, puis on examine séparément les faisceaux profond et superficiel en cherchant des bandes de tension, des zones de sensibilités et des réponses contractiles locales. Palper transversalement une bande de tension produit régulièrement une réponse contractile visible. On observe alors un petit coup sec de la tête. Les APtGs des extrémités distales et proximales de ce muscle peuvent être examinés plus facilement par la palpation à plat⁷⁵.

En palpant le muscle sterno-cléido-mastoïdien, on peut déclencher par inadvertance une sensation de picotement au niveau du visage. Cette réaction est due à la présence de PtGs au niveau du muscle platysma. Cela peut surprendre et inquiéter le patient, surtout si le praticien n'explique pas son origine¹⁰⁰.

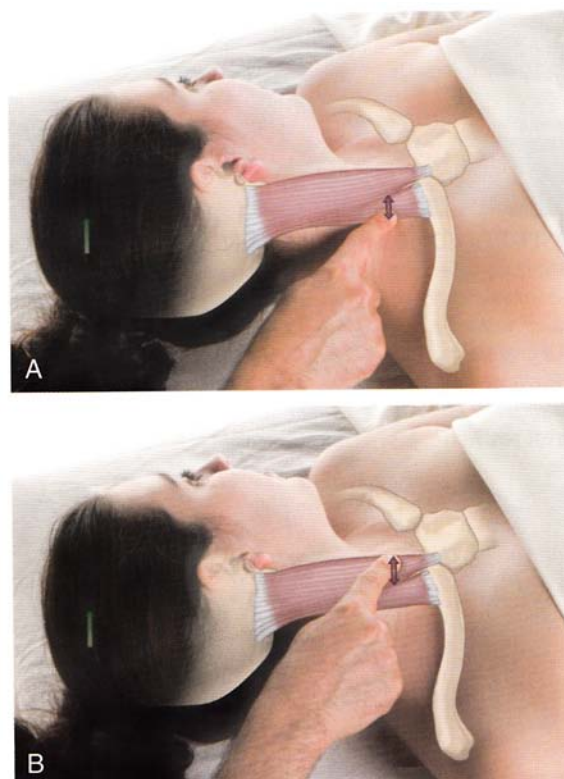


Figure 32 : Examen du muscle sterno-cléido-mastoïdien. Le patient en décubitus dorsal et la tête inclinée légèrement du côté ausculté. **A**, examen du faisceau claviculaire profond. **B**, examen de la partie basse du faisceau sternal.⁷⁴

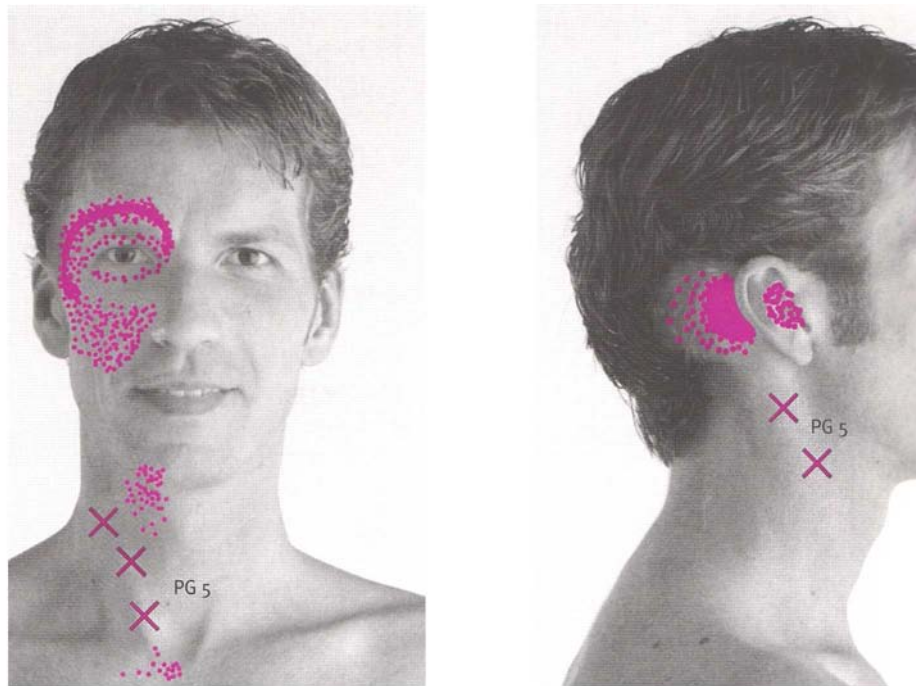


Figure 33 : Emplacements des PtGs (X) les plus fréquents au niveau du muscle SCM et leurs zones de douleurs référées.⁸⁸

5.1.1.2.8 Examen des muscles peuciers (sauf l'occipitofrontal)

5.1.1.2.8.1 Examen du patient

L'activation de PtGs au niveau de l'orbiculaire de l'œil peut produire un rétrécissement unilatéral de la fente palpébrale. Lorsque l'on teste le regard vers le haut, les patients inclinent la tête en arrière parce qu'ils ne peuvent pas élever la paupière supérieure suffisamment pour regarder vers le haut.

Les PtGs du muscle grand zygomatique peuvent causer une restriction de l'ouverture normale de la bouche de 10 à 20 mm. L'ouverture peut être améliorée en inactivant par étirement ou anesthésie locale ces points gâchettes^{100; 112}.

5.1.1.2.8.2 Examen des PtGs

- Orbiculaire de l'œil

Les PtGs de la partie supérieure orbitaire de ce muscle sont détectés par la palpation à plat, en exécutant de la pointe du doigt une croix sur les fibres musculaires qui se trouvent au dessus de la paupière, juste sous le sourcil, contre le rebord orbitaire¹⁰⁰.

- Buccinateur

Les PtGs de ce muscle se trouvent à la mi-joue, à mi-chemin entre l'angle de la bouche et la branche de la mandibule. L'examineur palpe, en pinçant le muscle entre ces doigts, l'intérieur et l'extérieur de la bouche pour trouver une bande de tension dans le sens des fibres musculaires. La bande peut être identifiée en faisant glisser le doigt à l'intérieur de la bouche de haut en bas contre la pression exercée par le doigt à l'extérieur, dans la direction des fibres musculaires, tout en serrant doucement. La sensibilité du PtG est augmentée en appuyant de l'extérieur sur la joue, ce qui augmente la tension musculaire du buccinateur. Une palpation transversale de la bande de tension du PtG actif produit une réponse contractile musculaire locale douloureuse et généralement visible au niveau de ce muscle superficiel.

- Grand zygomatique

Pour examiner le grand zygomatique, le patient doit se détendre, en position assise ou couchée, et les mâchoires sont maintenues ouvertes le plus largement possible tout en restant confortable. La plupart de la longueur du muscle peut être palpé à la recherche de points sensibles avec la technique de pincement, en plaçant un doigt à l'intérieur de la joue et l'autre à l'extérieur. Toutefois, le grand zygomatique ne présente pas de réponse contractile locale, probablement parce qu'il est difficile de leur faire atteindre un état de tension suffisant⁷⁵.

- Platysma

Contrairement aux muscles grand zygomatique et orbiculaire de l'œil, la réponse par contraction de la bande de tension est plus susceptible d'être observée et ressentie lors de l'examen du platysma. Le patient doit porter sa tête en arrière afin de tendre le muscle, puis l'examineur pince les lignes formées par la peau, environ 2 cm au dessus de la clavicule, pour palper les fibres musculaires. Rouler la peau et le platysma entre les doigts met généralement en évidence la sensation de picotement référée au niveau de la face¹⁰⁰.

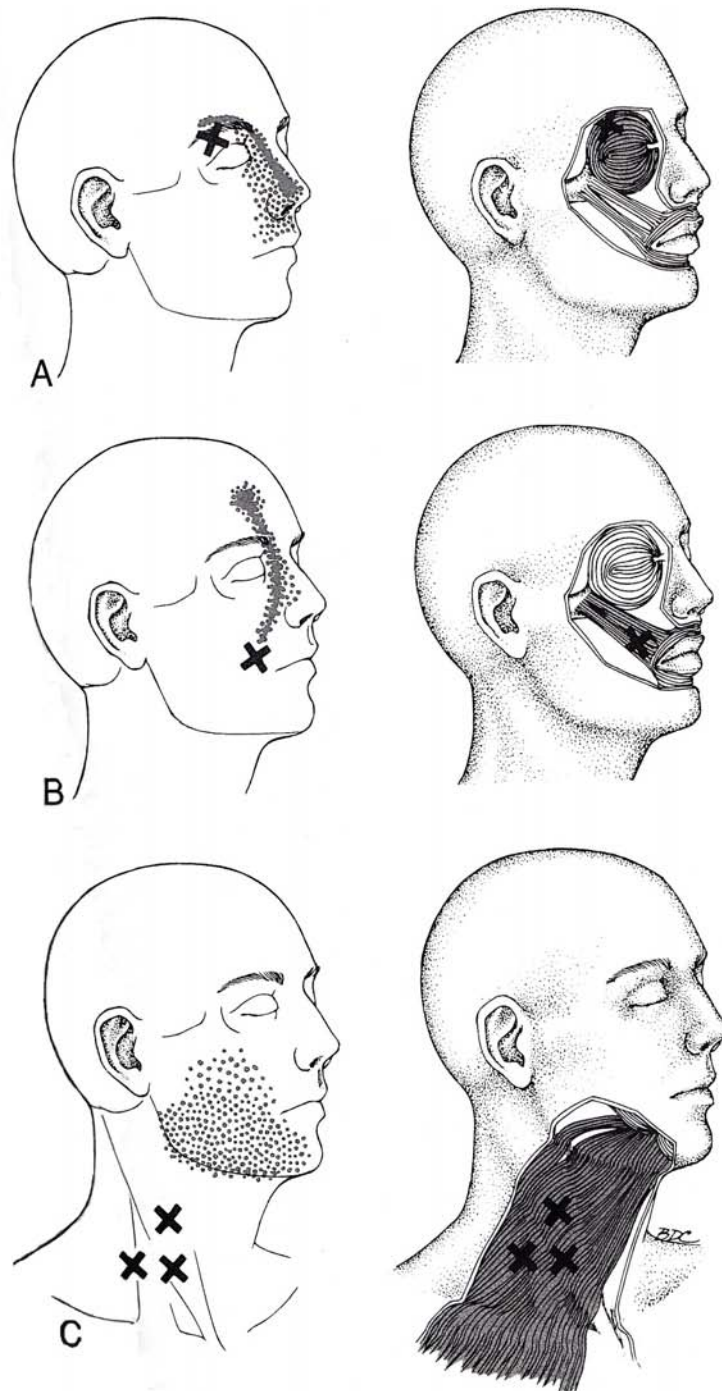


Figure 34 : Douleurs référées et PtGs (X) des muscles peauciers. **A**, du muscle orbiculaire de l'œil droit. **B**, du muscle grand zygomatique droit. **C**, du muscle platysma droit.¹⁰⁰

5.1.1.2.9 Examen du muscle occipito-frontal

5.1.1.2.9.1 Examen du patient

Aucun signe spécifique à des douleurs myofasciales n'est repérable à l'examen à part la découverte d'un point gâchette. Il faut se méfier des PtGs du muscle occipito-frontal si le patient présente des maux de tête frontaux et a tendance à froncer trop souvent les sourcils¹⁰⁰.

5.1.1.2.9.2 Examen des PtGs

Un PtG actif au niveau du muscle frontal est identifié par la palpation à plat d'une zone sensible au dessus de l'extrémité médiane des sourcils. Un PtG actif du muscle occipital se trouve dans un petit creux juste au dessus de la ligne nucale supérieure, approximativement à 4 cm de la ligne médiane. Ce point sensible est également localisé par la palpation à plat¹⁰⁰.

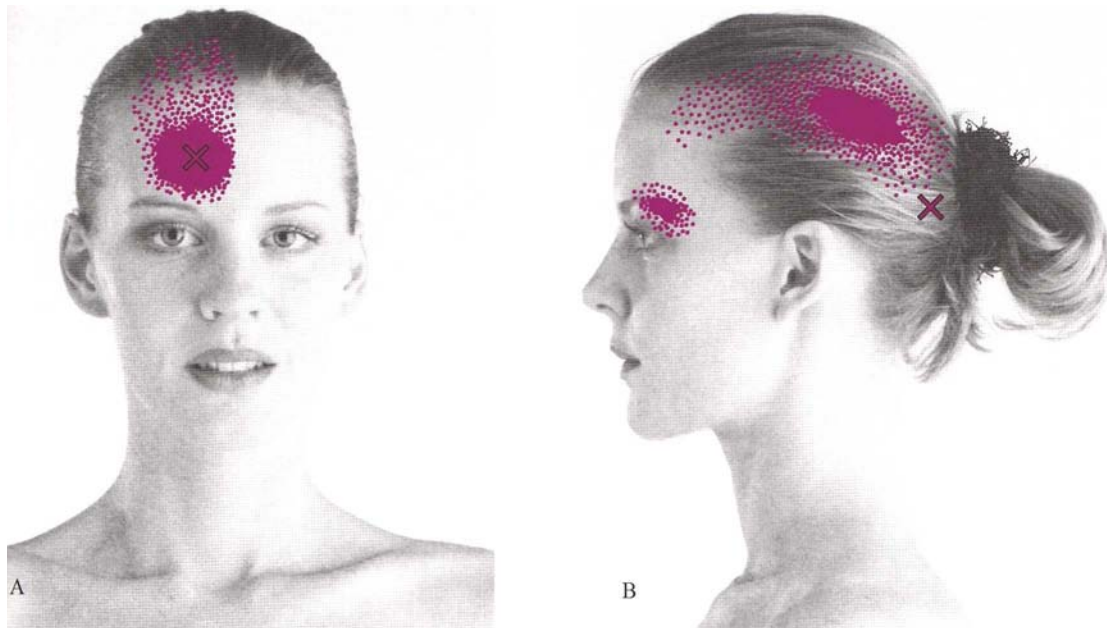


Figure 35 : Localisation de PtGs (X) au niveau du muscle occipito-frontal et zones de douleurs référées
A, au niveau du muscle frontal. B, au niveau du muscle occipital⁸⁸

5.1.1.3 Examen endo-buccal

L'examen endo-buccal se déroule classiquement en quatre étapes :

- l'examen de la denture : recherche de carie, de pulpite, de nécrose, etc.
- l'examen du parodonte : sondage, mobilité, saignement, abcès, etc.
- l'examen des muqueuses et de la langue : ulcérations, œdèmes, rougeurs, etc.
- l'examen de l'occlusion : interférences, prématurités, parafunctions, édentements non compensés, etc.

Le but de cet examen est essentiellement d'éliminer l'origine dentaire des douleurs ressenties par le patient, et, après avoir éliminé l'origine dentaire, d'analyser l'occlusion qui peut être un facteur de risque.

5.1.2 Examens complémentaires

5.1.2.1 Imagerie

Les techniques d'imagerie ont surtout un intérêt lors du diagnostic différentiel. Une radiographie panoramique et des radiographies rétro-alvéolaires permettent, associées à l'examen endo-buccal, d'écarter l'origine dentaire des douleurs, notamment quand les douleurs myofasciales sont référées au niveau dentaire. Les tomodensitométries et IRM n'ont, eux, aucun intérêt⁶⁷.

5.1.2.2 Electromyogramme (EMG)

L'électromyographie a lieu au cabinet médical, quelquefois dans un service spécialisé à l'hôpital (neurophysiologie, en consultation de neurologie). Elle ne nécessite pas de préparation particulière et dure environ une demi-heure^{14; 48}.

On distingue :

- L'examen de détection de l'activité musculaire, qui consiste à enregistrer l'activité électrique spontanée d'un muscle, tout d'abord au repos puis au moment où le patient effectue un mouvement. Les électrodes généralement formées d'aiguilles fines sont plantées, enfoncées dans le muscle à travers la peau. Elles sont reliées à un appareil qui permet de recevoir et d'amplifier le message électrique provenant du muscle. Ce message est transcrit sur un écran puis sur un papier. Le graphique obtenu est composé d'une succession de petites ondes en

forme de pointe dont chacune représente la contraction d'une unité motrice. Une unité motrice est un groupe des cellules musculaires qui est commandée par une même cellule nerveuse.

- L'examen de stimulation et de détection de l'activité musculaire qui repose sur des principes identiques aux précédents mais pour lequel on procède en plus à la stimulation d'un nerf de façon isolée avant de passer au nerf suivant. La stimulation d'un nerf se fait à l'aide d'un bref courant électrique qui n'est pas indolore. La contraction musculaire volontaire du patient déclenche une propagation électrique sur l'ensemble de la longueur du nerf. Ensuite, cette propagation est transmise au muscle innervé par le nerf. Dès cet instant, on procède à l'enregistrement des réactions électriques qui se sont propagées et qui sont arrivées jusqu'au nerf. De cette façon, il est possible de calculer non seulement la vitesse de conduction mais également la qualité de cette conduction. Cet examen des conductions nerveuses permet d'écarter ou d'incriminer des douleurs provenant de lésions nerveuses.

Il a été prouvé par plusieurs études^{14;48;90} que l'activité EMG de muscles au repos est significativement plus grande chez les patients présentant des douleurs myofasciales, alors que les patients présentant des troubles de l'ATM n'ont pas cette augmentation de l'activité. L'EMG permet donc de détecter les muscles atteints³⁶. Toutefois, son utilité n'est réelle qu'en cas de doute important sur le diagnostic. En effet, cet examen ne peut que distinguer un muscle atteint d'un muscle sain mais ne permet pas de localiser les PtGs. De plus, cela nécessite le recours à un service spécialisé pour effectuer l'examen ou de posséder un électromyographe au cabinet⁷⁴.

5.1.2.3 Thermographie

Les progrès techniques effectués en thermographie électronique offrent un outil prometteur pour l'étude des PtGs myofasciaux. Un thermographe mesure simplement la température de surface de la peau à une profondeur maximale de quelques millimètres. Le but est de repérer des anomalies locales de température qui correspondent à des zones inflammatoires.

Les études thermographiques effectuées sur les humains indiquent que les douleurs myofasciales sont associées à des points chauds en disque de 5 à 10 cm de diamètre et situés au niveau des PtGs³³. En fait, la littérature n'est pas totalement explicite ; elle n'explique pas clairement si les points chauds sont liés aux PtGs ou aux douleurs référées. Certains articles évitent le sujet. D'autres articles indiquent que la constatation d'une sensibilité à la pression au niveau d'un point

chaud signifie que c'est un PtG^{24; 72; 103}. Les zones de douleurs référées sont identifiées, de manière variable, comme froides, froides ou chaudes, et chaudes suivant les articles. Une étude récente ayant étudié la zone douloureuse décrite par le patient a retrouvé 64% de correspondance entre douleur (zone de douleur référée) et point chaud, 40% de faux négatifs (douleur mais pas de point chaud) et 33% de faux positifs (point chaud mais pas de douleur)¹⁰³. L'échec de distinction, entre PtGs et zones de douleurs référées lors de l'interprétation des données thermographiques, est une source potentielle de confusion.

Les changements thermographiques peuvent souvent (mais pas systématiquement) appuyer le diagnostic de PtGs actifs identifiés par l'interrogatoire et la palpation. Toutefois une grande partie du potentiel d'exploration de la thermographie, pour la détection de PtGs, reste inexploitée. La thermographie peut également s'avérer utile pour aider à distinguer les PtGs myofasciaux des points sensibles fibromyalgiques⁹⁸.

La thermographie en temps que technique d'examen complémentaire n'a, en conclusion, pas grand intérêt. L'examen clinique et l'interrogatoire sont plus précis, plus pratiques à mettre en œuvre et plus accessibles que la technologie thermographique. De plus, les apports diagnostiques de cette technique sont incertains. Son intérêt se situe actuellement au niveau de la recherche³³.

5.2 Diagnostiques différentiels

On distingue :

- les douleurs sans origine musculaire mais dont les symptômes peuvent être assimilés à des douleurs myofasciales ou faussement associées à celles-ci à cause des douleurs référées qu'elles provoquent
- les douleurs d'origine musculaire pouvant provoquer des symptômes identiques ou proches des douleurs myofasciales

Il existe un important panel de douleurs pouvant être confondues avec des douleurs myofasciales associées à des points gâchettes. Ceci est dû à une méconnaissance de la pathologie en elle-même, à la difficulté de réalisation d'un examen approfondi de bonne qualité, à la difficulté d'interprétation des symptômes présentés par le patient et à la subjectivité des informations données par le patient qui a parfois du mal à caractériser les douleurs qu'il ressent.

5.2.1 Douleurs non musculaires

5.2.1.1 Algie vasculaire de la face

L'algie vasculaire de la face (AVF) est une affection essentiellement de l'adulte jeune à forte prédominance masculine (4 hommes pour une femme). La douleur est essentiellement orbitofaciale, continue, très violente, survenant quotidiennement par des attaques brèves pendant des périodes de quelques semaines séparées par des intervalles libres où la rémission est complète. On parle d'accès ou de crise pour chaque attaque douloureuse, et d'épisode (ou salve) pour chaque période douloureuse suivie d'une rémission⁵⁷.

On observe généralement des douleurs sévères unilatérales orbitaires, supra-orbitaires ou temporales qui ne sont pas liées à des désordres organiques apparents et ne suivent pas de trajet nerveux.

On peut confondre cette pathologie avec des douleurs myofasciales à PtGs provenant des muscles peauciers et temporal notamment. Leurs zones de douleur sont similaires et les larmoiements et rhinorrhées peuvent être rencontrés dans les deux cas. Toutefois, l'AVF se déclenche d'elle-même et n'est pas reproductible par un examen. La découverte de PtGs myofasciaux, de zones de douleurs référées et la reproductibilité des douleurs à la palpation permettront de différencier l'AVF d'un syndrome de douleur myofascial.

5.2.1.2 Névralgie essentielle du trijumeau

Les symptômes classiques de la névralgie essentielle du trijumeau sont des épisodes soudains de douleur intense, en coup de poignard, tels des chocs électriques, dans la région du visage innervée par les branches de ce nerf. La douleur est telle qu'elle peut paralyser l'hémiface dans une grimace de douleur (tic douloureux de Trousseau). La douleur peut durer de plusieurs secondes à 1 à 2 minutes et se répéter de 1 à 10 fois par jour. La région où se situe la douleur dépend de la branche spécifique du nerf trijumeau qui est affectée, elle est essentiellement maxillaire (40-50%) et mandibulaire (30-40%). La névralgie essentielle du trijumeau ne touche généralement qu'un seul côté du visage, mais certains patients peuvent subir des crises de chaque côté du visage à des moments différents dans 3 % des cas, ce sont en général des formes secondaires ou vieilles. La douleur est souvent provoquée par des stimuli variés, comme toucher le visage, parler, manger ou se raser.

Certains patients atteints de névralgie essentielle du trijumeau ressentent des symptômes précurseurs plusieurs jours avant une crise. Des sensations décrite comme "bizarres" comme des picotements ainsi qu'une légère paralysie peuvent annoncer une crise imminente. Les symptômes des crises sont cependant très différents des symptômes précurseurs.

L'évolution de cette névralgie est caractérisée par des périodes de flambée (exacerbations) accompagnées de douleurs pénétrantes atroces et des périodes de rémission, sans aucune douleur. Avec le temps, les exacerbations deviennent de plus en plus courtes. On ne peut prévoir la durée des épisodes et il existe des zones gâchettes qui déclenchent les douleurs et provoquent des comportements d'évitement. La stimulation peut être indirecte (forte lumière, bruit fort). Les patients atteints de cette névralgie vivent dans la crainte de la prochaine crise⁵⁸.

Il est difficile de différencier cette pathologie d'un syndrome de douleur myofasciale. En effet, les territoires concernés sont les mêmes et les douleurs sont déclenchées par contact ou mouvements. Toutefois, les niveaux de douleurs engendrés par cette névralgie sont rarement atteints par les douleurs myofasciales. La découverte de bandes de tension et de zones de douleurs référées lors de la palpation permet de différencier ces deux pathologies.

5.2.1.3 Douleurs dentaires

Il existe des douleurs référées au niveau dentaire dans le cas de douleurs myofasciales (par exemple dans le cas d'atteinte du muscle temporal ou du digastrique, voir figure 20). Il n'est pas rare que les patients viennent consulter leur chirurgien-dentiste en déclarant avoir des douleurs dentaires alors qu'il s'agit de douleurs référées (ce qui peut d'ailleurs conduire à des erreurs diagnostiques entraînant des traitements aussi mutilants qu'inutiles comme des avulsions dentaires). Un simple contrôle dentaire par examen physique et radiographique permet en général d'invalider ce diagnostic. Un examen approfondi par palpation musculaire permettra de l'exclure totalement.

5.2.1.4 Troubles articulaires de l'ATM

Du fait de la mandibule en forme de fer à cheval, les articulations temporo-mandibulaires constituent un système articulaire bilatéral couplé, dans lequel des mouvements de glissement et de rotation se combinent pour donner une diversité de mouvement. Un ménisque fibrocartilagineux est intercalé entre la cavité articulaire et la tête osseuse mandibulaire ; ménisque dont le déplacement dans l'articulation peut entraîner des claquements lors des mouvements mandibulaires et peut limiter les mouvements de cette articulation. La forme des articulations temporo-mandibulaires et la

position du ménisque présentent un haut degré d'adaptabilité. La position optimale du maxillaire inférieur est la position de repos dite "flottante", autrement dit dans laquelle les dents du maxillaire et de la mandibule ne sont pas en contact. La condition préalable à cette position de repos est la détente des muscles masticateurs.

Les troubles localisés au niveau ou à proximité de l'articulation temporo-mandibulaire sont généralement désignés en pratique quotidienne par le terme générique de dysfonctions de l'appareil manducateur (DAM). Il s'agit de troubles de l'appareil manducateur, dus à des altérations de la musculature masticatrice et/ou des articulations temporo-mandibulaires. Les symptômes cardinaux et les symptômes concomitants mènent au diagnostic. Les trois principaux symptômes cardinaux de DAM consistent en limitations des mouvements de la mandibule, en bruits articulaires et en douleurs locales au niveau de la musculature masticatrice et/ou des articulations temporo-mandibulaires. On rencontre en outre également souvent des symptômes concomitants de nature diverse : douleurs dentaires, céphalées, otalgies/acouphènes, douleurs cervicales, vertiges, larmoiement/écoulement nasal, sensation d'hypoesthésie, de paresthésie, autres douleurs physiques, troubles du sommeil, déviation ou mouvements parasites sur le trajet d'ouverture/fermeture, etc. La présence d'un ou plusieurs de ces symptômes doit inciter le clinicien à cibler ses recherches sur des symptômes cardinaux (pour inclure ou exclure une DAM). Des céphalées persistantes au niveau des tempes ou des otalgies continues, mais également des douleurs cervicales constantes, sont fréquemment associés à un trouble de l'appareil manducateur⁴².

Un syndrome de douleur myofasciale (SDM) touchant les muscles masticateurs fait partie des DAM. Toutefois, ce n'est qu'une des nombreuses pathologies de celles-ci et il est important d'effectuer un diagnostic plus approfondi sur la nature articulaire ou musculaire du trouble constaté. Le patient ne saura pas, de lui même, faire une distinction entre douleurs purement musculaires et douleurs articulaires. Il n'est pas rare de voir des patients traités à tort pour des DAM d'étiologies articulaires. Ces pathologies peuvent également être présentes conjointement⁷¹.

Toutefois, certains points permettent de les différencier :

- un SDM ne présentera pas de troubles articulaires de l'ATM (sauf s'ils sont associés), il n'y a pas de claquement articulaire ou de luxation mandibulaire
- la palpation de PtGs et de bandes de tension musculaires est spécifique à un SDM et la douleur est reproductible
- les PtGs peuvent être inactivés par anesthésie locale, entraînant la disparition des douleurs
- le signe de sursaut est spécifique à un SDM

5.2.1.5 Migraines et maux de têtes

Les migraines peuvent être séparées en deux catégories : celles avec aura et celles sans aura. La principale différence entre les deux est que les migraines sans aura ne présentent pas de signes précurseurs de crises migraineuses. Les migraines touchent plus souvent les femmes que les hommes. La plupart des personnes atteintes de migraine ont moins de 40 ans.

La migraine typique est unilatérale, implique une moitié du crâne et dure de 2 à 6 heures mais jamais plus de quelques jours. Le patient présente une douleur, une photophobie, des nausées, des vomissements, une vasoconstriction au niveau des mains et des pieds, et une hyperesthésie du cuir chevelu du côté atteint⁸⁶. Il y a de nombreuses variantes de migraines :

- la migraine hémiplégique, associée à des modifications sensorielles et motrices produisant parfois dysphagie, vertiges et anomalies visuelles
- la migraine ophtalmique, associée à des douleurs oculaires et à une paralysie temporaire du nerf optique avec diplopie et ptôsis
- la migraine compliquée, suite à une ischémie vasculaire cérébrale résultant d'infarctus et ayant endommagé les tissus cérébraux
- la migraine basilaire, associée à des maux de tête bilatéraux au niveau de la région postérieure, des vertiges, une perte d'audition, une ataxie et d'autres déficits nerveux sensoriels et moteurs

Le diagnostic de migraine est facile à écarter car même s'il est facile de confondre un SDM et une migraine par les douleurs qu'ils provoquent et les zones touchées, de nombreux symptômes associés divergent comme la présence d'une photophobie ou de vomissements qui sont spécifiques à la migraine, ou la détection de PtGs reproductibles spécifiques à des douleurs myofasciales.

5.2.1.6 Artérite temporale ou maladie de Horton

L'artérite temporale, ou maladie de Horton ou artérite giganto-cellulaire, est une maladie inflammatoire des vaisseaux. C'est une vascularite systémique commune qui implique des artères de gros et moyen calibre, en particulier les branches extra-crâniennes des artères carotides. Cette maladie touche, en général, des personnes ayant la cinquantaine. Une maladie de Horton commence habituellement de façon graduelle, mais parfois elle apparaît brusquement.

La forme complète et typique de la **maladie de Horton** comprend :

- Un syndrome d'altération de l'état général : une fièvre ou un fébricule au long cours, un amaigrissement, une fatigue (asthénie) et un syndrome inflammatoire
- des maux de têtes (céphalées) surtout au niveau des tempes avec une hypersensibilité du cuir chevelu (hyperesthésie)
- l'artère temporale peut sembler parfois indurée ou dilatée et ne "bat" plus (abolition ou diminution du pouls temporal)
- Le symptôme le plus caractéristique est la **claudication intermittente de la mâchoire ou de la langue**. Le patient ne peut pas mastiquer très longtemps sans ressentir une douleur et être obligé de faire une pause dans son activité masticatoire.
- Dans 50 % des cas de cette pathologie on constate une pseudo-polyarthrite rhizomélique (douleurs et raideurs des ceintures scapulaire et pelvienne)

Mais la maladie de Horton est une maladie qui touche tous les vaisseaux sanguins et les manifestations peuvent être très diverses : douleurs articulaires, atteintes des grosses artères (carotide, aorte, artères iliaques), du cœur, des poumons, manifestations neurologiques ou psychiatriques, etc¹⁹.

Les douleurs ressenties par le patient peuvent être confondues avec des douleurs myofasciales, notamment une atteinte des muscles masticatoires et de la ceinture scapulaire. Toutefois, la présence de fièvre, d'un syndrome inflammatoire, d'une claudication intermittente, une induration de l'artère temporale ainsi que l'âge moyen des patients atteints par la maladie de Horton ne correspond pas à un syndrome de douleur myofasciale.

5.2.2 Douleurs musculaires

5.2.2.1 Syndrome de fibromyalgie

Le syndrome de fibromyalgie (SFM) est un désordre chronique musculo-squelettique d'étiologie inconnue, caractérisé par une douleur chronique généralisée, une sensibilité musculaire accrue aux stimuli et la présence de points douloureux (PtD) à l'examen. Le patient présente à la fois une allodynie (douleur causée par un stimulus normalement non douloureux) et une hyperalgésie (douleur anormalement intense à un stimulus douloureux). Une fatigue, des troubles du sommeil, une rigidité musculaire, des paresthésies, des maux de tête, une dépression et de l'anxiété y sont parfois associées^{68; 96}.

En 1990, l'American College of Rheumatology (ACR) a publié les critères de classification de la fibromyalgie. Les patients qui répondent à ces critères doivent présenter :

- une douleur persistante depuis au moins trois mois au niveau des membres inférieurs et supérieurs, des côtés droits et gauches
- une douleur au niveau d'au moins 11 des 18 points douloureux référants lors de la palpation (figure 28)

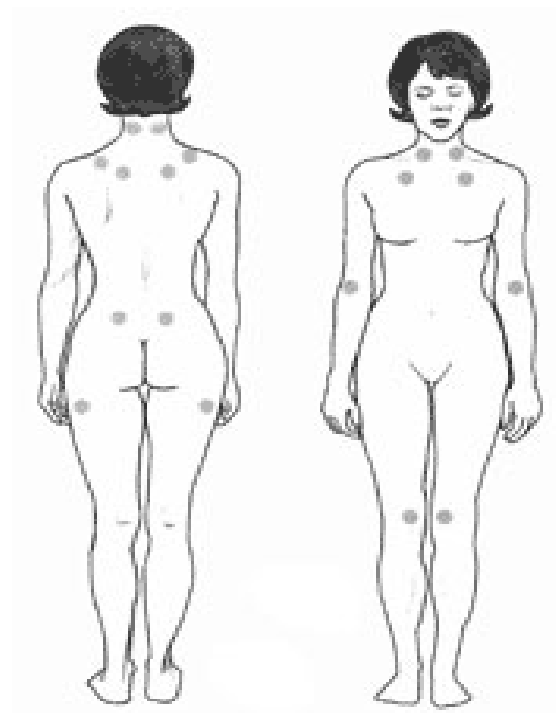


Figure 36 : Localisation des 18 points douloureux référants définis par l'ACR¹¹⁴

Ces points douloureux doivent être palpés avec une force de 4 kg par cm². Bien que ces critères permettent de distinguer un SFM dans la majorité des cas, il est important d'exclure les autres causes possibles de douleurs musculo-squelettiques chroniques pour confirmer le diagnostic¹¹⁴.

Dans la pratique clinique, environ 70% des patients ayant un SFM présentent des PtGs myofasciaux. Un PtD est considéré comme différent d'un PtG myofascial à cause de l'absence de douleurs référées, de réponse contractile locale et de bande de tension au niveau du muscle. La distinction entre PtD et PtGs requière un examen physique minutieux.

Les praticiens doivent se rappeler que la douleur référée est souvent un phénomène retardé et prend quelques secondes pour apparaître. Toutefois, ce phénomène de douleurs référées est parfois provoqué cliniquement lors de palpation de PtDs musculaires chez les patients atteints de SFM. C'est pourquoi il a été suggéré que certains des PtDs de ces patients soient en fait des PtGs myofasciaux⁹⁸.

Le syndrome de fibromyalgie et le syndrome de douleurs myofasciales sont des pathologies qui se chevauchent et sont très difficiles à différencier. Beaucoup de patients présentant des douleurs musculaires diffuses sont diagnostiqués comme ayant un SFM alors qu'ils sont atteints de syndrome de douleurs myofasciales. De même, des douleurs myofasciales peuvent être un précurseur de l'apparition d'une fibromyalgie. Le syndrome de douleurs myofasciales est une pathologie localisée à une région du corps (tête et cou, ou bas du dos) alors que la fibromyalgie touche toutes les parties du corps et à une origine vraisemblablement génétique.

5.2.2.2 Céphalée de tension

La céphalée de tension (CT) est un syndrome hétérogène dont le diagnostic est principalement basé sur l'absence des éléments caractéristiques retrouvés dans d'autres types de céphalées comme la migraine. Il s'agit donc d'une céphalée sans caractéristiques strictes hormis la douleur céphalique. On parle alors de diagnostic "par défaut" ou "d'exclusion". Le terme "céphalée de type tension" a été choisi en 1988 dans la première classification de la Société Internationale des Céphalées (IHS), pour souligner la pathogénie incertaine tout en indiquant qu'une certaine forme de tension mentale et/ou musculaire pourrait jouer un rôle causal. La pathogénie exacte demeure inconnue¹⁶.

Les critères de diagnostic généraux de la CT sont :

- céphalée durant de 30 minutes à 7 jours
- au moins deux des caractéristiques suivantes : localisation bilatérale, douleur à type de pression ou de serrement (non pulsatile), intensité faible à modérée, pas d'aggravation par l'activité physique de routine
- les deux caractéristiques suivantes : pas de nausées ni de vomissements (une inappétence peut être présente), pas de photophobie ou phonophobie (ou seulement l'un des deux)
- ne peut être due à une autre pathologie

Les patients sont également subdivisés suivant la présence ou non d'une sensibilité péri-crânienne accrue. Cette dernière est aisément évaluée par la palpation manuelle en effectuant des petits mouvements de rotation tout en exerçant une faible pression avec l'index et le majeur sur les muscles frontal, temporal, masséter, ptérygoïdien, SCM, splénius et trapèze. Toutefois, ce n'est pas une bande de tension palpable mais une sensibilité accrue aux stimuli.

Il est difficile de différencier douleurs myofasciales et céphalées de tension.⁶⁷ Les zones touchées et les symptômes associés sont très proches, que ce soit au niveau de l'intensité de la douleur ou de la sensibilité à la pression. Seule une palpation très précise permet d'écarter ce diagnostic en localisant des bandes de tension et des PtGs reproductibles.

5.2.2.3 Myopathies inflammatoires ou myosites

Les myopathies inflammatoires (ou myosites) sont un groupe hétérogène de maladies ayant diverses caractéristiques cliniques et pathologiques, et différentes étiologies. Lors d'une myosite, on constate une inflammation et un œdème des tissus musculaires et des fascias. Elle est habituellement accompagnée d'importantes myalgies et peut apparaître ou disparaître même si la myalgie persiste. Des myosites locales ou plus étendues peuvent être causées par des micro-organismes viraux, bactériens, fongiques, parasitaires ou par des protozoaires. On parle alors de myosites infectieuses. Il existe également des myosites d'origine auto-immune, généralisées ou locales, comme la dermatomyosite ou la polymyosite²⁸.

Le seul moyen de diagnostiquer véritablement une myosite est d'effectuer une biopsie musculaire à la recherche d'atteintes musculaires caractéristiques de ces pathologies. Toutefois, la palpation permet de distinguer l'état inflammatoire et œdémateux du muscle car la zone inflammée est plus chaude et l'œdème cache le relief du muscle, le rendant difficile à localiser. Cela permet de différencier cette pathologie de douleurs myofasciales à PtGs qui ne présentent pas ces caractéristiques¹⁰⁰.

5.2.2.4 Dystonie oro-mandibulaire ou myospasmes

La dystonie oro-mandibulaire entraîne des spasmes prolongés au niveau des muscles de la mâchoire et de la bouche. Il existe des formes primaires idiopathiques et des formes secondaires. La forme secondaire se développe en raison de facteurs environnementaux. Certains cas de dystonie crânienne ont été signalés après des interventions dentaires, mais la relation de causalité entre ces procédures et la dystonie reste incertaine. Des situations traumatiques au niveau de la bouche, comme des prothèses non-adaptées ou des extractions multiples, peuvent provoquer une altération de la proprioception buccale et conduire au développement de dystonie.

Les caractéristiques cliniques de la dystonie oro-mandibulaire sont classées selon les muscles atteints. Les muscles impliqués peuvent être les muscles de la mastication, les muscles peauciers ou les muscles de la langue. Les patients peuvent présenter des difficultés à ouvrir ou fermer la mâchoire, une déviation de celle-ci ou une combinaison de ces symptômes. Les mouvements involontaires de la mandibule peuvent être répétitifs ou prolongés. Les spasmes dystoniques peuvent entraîner des contractions nasales, des grimaces faciales, des mouvements des lèvres de pincement ou de succion, des mouvements masticatoires, un bruxisme, des mouvements anormaux de la langue, des rétractions des coins de bouche et des contractions du platysma. D'autres symptômes associés peuvent apparaître comme une dysphagie, une dysphonie ou des difficultés respiratoires. Le déclenchement des spasmes est souvent associé à la mastication, la parole ou une situation de stress⁶³.

Des symptômes comme les difficultés masticatoires, les spasmes musculaires, et la gêne qu'ils occasionnent, peuvent être confondus avec ceux observés dans le cas de douleurs myofasciales. Toutefois, à la palpation on ne retrouve pas de points gâchettes douloureux ni de douleurs référées ou de bandes de tension ce qui permet de différencier efficacement les deux pathologies.

5.2.2.5 Contractures

La contracture musculaire est une contraction douloureuse et durable d'un muscle, elle signe une souffrance musculaire due à l'utilisation excessive qui dépasse les résistances physiques du muscle⁵³.

Les contractures musculaires peuvent apparaître suite à trois causes principales :

- contracture musculaire primitive : le muscle a été utilisé de façon intense et prolongée sans récupération, il se fatigue, il atteint ses limites et se contracte ! Ce type de contracture est très fréquemment rencontré chez les patients bruxomanes et ceux atteints de troubles de l'ATM. Il est important de bien le différencier d'un syndrome de douleurs myofasciales par des examens poussés, notamment par les techniques de palpation. Il est en effet fréquent de confondre les deux pathologies. La majorité des douleurs musculaires rencontrées dans les DAM sont des contractures liées à des problèmes d'occlusion, des parafunctions comme le bruxisme ou des problèmes articulaires²⁷.

- contracture musculaire avec lésion musculaire : le muscle est lésé physiquement lors d'une déchirure musculaire, élongation musculaire, claquage musculaire ou autres causes. La contracture musculaire dans ce cas va prévenir l'aggravation des lésions déjà présentes.
- contracture musculaire de défense : dans ce cas, la contracture musculaire est un mécanisme de défense d'une articulation blessée, le muscle par sa contracture va immobiliser l'articulation et la bloquer afin qu'elle ne soit pas plus sollicitée.

La contracture musculaire se manifeste souvent pendant la pratique d'un sport ou toute autre activité physique intense. Elle commence d'abord par une douleur localisée, minime au début, puis qui devient de plus en plus gênante surtout si l'activité physique n'est pas interrompue. Si on palpe le muscle douloureux on retrouve un muscle dur et contracté. Parfois on peut retrouver un véritable cordon bien dessiné au sein même du muscle douloureux⁵³.

Il est très important lors d'atteinte des muscles masticateurs de penser au diagnostic de contracture musculaire primitive lié aux DAM car il s'agit de la cause la plus fréquente de douleurs musculaires pour ces muscles. Les troubles articulaires et/ou oclusaux entraînent une modification de la position mandibulaire et donc des tensions musculaires. Si ces tensions dépassent la capacité d'adaptation fonctionnelle des muscles atteints, ceux-ci vont alors compenser par une hyperactivité conduisant à terme à une contracture par fatigue musculaire. De la même façon, certaines parafonctions comme le bruxisme entraîne à terme fatigue musculaire et contracture²⁷.

Il est assez simple de différencier contracture et SDM si le praticien effectue correctement les examens de palpation. Dans le cas de la contracture, tout le muscle est douloureux, dur et contracté. Dans un SDM, seuls les points gâchettes et les zones référées sont douloureux. De plus, seules les bandes de tension, de faibles dimensions, seront dures à la palpation, le reste de muscle étant à l'état normal.

5.2.2.6 Néoplasie musculaire

Une néoplasie musculaire est une tumeur, bénigne ou maligne, présente au niveau d'un muscle. On constate alors une multiplication anormale des cellules. On parle de rhabdomyome si la tumeur est bénigne et de rhabdomyosarcome si elle est maligne. Ces tumeurs sont très rares. Les symptômes sont très variables et dépendent de la localisation de la tumeur ainsi que de son étiologie bénigne ou maligne²³. C'est le seul cas où l'imagerie TDM et/ou IRM sera utile.

5.2.2.7 Maladies associant des troubles musculaires

Il existe un certain nombre de maladies générales qui peuvent être associées à des douleurs myofasciales orofaciales. Il s'agit de maladies le plus souvent bien détectées par les médecins (généralistes ou spécialistes) et un simple interrogatoire permettra de lier les douleurs musculaires du patient à ces pathologies si le diagnostic a déjà été posé⁹². Les douleurs musculaires rencontrées dans ces pathologies sont apparentées à des myospasmes.

C'est le cas notamment :

- de l'hypothyroïdie
- du lupus érythémateux
- de la maladie de Parkinson
- de la sclérodermie
- d'une infection ou d'un traumatisme

6. Traitements

Il existe plusieurs moyens de traitement pour la prise en charge des douleurs myofasciales avec points gâchettes. Certains servent à supprimer des facteurs de risques ou des facteurs perpétuant, d'autres sont des traitements symptomatiques afin de faire disparaître, ou à défaut de diminuer, les douleurs. Il n'existe pas de traitement curatif proprement dit car les mécanismes conduisant à l'apparition de ces douleurs ne sont pas encore clairement identifiés, seulement suspectés.

Les traitements utilisés pour ce type de douleurs se divisent en trois grandes catégories :

- les traitements biophysiques
- les traitements pharmacologiques
- les traitements psychologiques

6.1 Traitements biophysiques

Les traitements biophysiques comprennent toutes les thérapies agissant de manière physique sur les muscles atteints. Elles comprennent :

- l'auto-thérapie du patient associée aux massages
- les corrections posturales
- l'association d'étirements et spray cryogénique
- les gouttières
- l'acupuncture
- la stimulation neuro-électrique transcutanée (TENS)
- la thérapie au laser

6.1.1 Massage et auto-thérapie

L'auto-thérapie du patient, d'après des instructions précises d'un thérapeute spécialisé, semble aussi efficace que le traitement par gouttières occlusales et l'information du patient (voir 6.1.4 et 6.3.1). Le patient pratique alors lui même les massages appropriés afin de supprimer les douleurs. Toutefois ce traitement est uniquement symptomatique et doit être associé à une prise en charge plus globale comme l'élimination des facteurs de risque (malocclusion, problèmes posturaux, etc.) et à des traitements plus complets comme l'association de spray cryogénique et d'étirements ou un traitement par acupuncture⁴.

6.1.2 Correction posturale

L'habitude place habituellement le(s) muscle(s) affecté(s) dans un état actif (par opposition à relâché), ou dans une position raccourcie. Ces habitudes sont toujours effectuées inconsciemment et les patients peuvent être surpris quand elles sont mises en évidence. Le praticien doit rechercher activement ces mauvaises habitudes posturales, car les patients peuvent continuer à s'asseoir, se lever ou dormir dans une posture défavorable avec une apparente facilité. Les patients doivent être informés de ces habitudes et il faut leur montrer comment les éviter, pour le succès des autres traitements³⁰.

Les mauvaises positions impliquant les muscles de la région maxillo-faciale sont essentiellement de mauvaises postures de sommeil (mauvaise position du corps ou mauvais placement de l'oreiller). Elles doivent donc être corrigées. Les positions optimales de placement durant le sommeil afin d'empêcher l'apparition de PtGs sont décrites par Simons et Travell¹⁰⁰ pour chaque muscle.

6.1.3 Étirements et spray cryogénique

La disparition de points gâchettes myofasciaux et la disparition des douleurs et/ou des dysfonctionnements associés est toujours liée à la réduction ou à l'élimination d'autant de facteurs perpétuants que possible, en premier lieu. Ensuite, les muscles de la mastication, quand ils présentent des dysfonctions, sont généralement atteints bilatéralement. Les mouvements et les fonctions d'un côté de la mandibule, qu'ils soient normaux ou anormaux, sont intimement liés et dépendants de ceux de l'autre côté. Bien qu'un côté puisse être le problème principal, les deux parties doivent être traitées. Par exemple, il est impossible d'étirer un muscle masséter ou un muscle temporal et pas le controlatéral¹⁰⁰.

La thérapie par le froid diminue la température des tissus et augmente la raideur. Une association de froid et d'étirements peut donc sembler paradoxale. Le froid peut malgré tout être utilisé avec efficacité dans les cas où les étirements classiques sont impossibles à cause d'une hyperalgie. Le refroidissement diminue l'activité électrique dans les muscles et réduit l'amplitude des impulsions nerveuses tout en ralentissant la vitesse de conduction nerveuse. On peut donc diminuer le tonus musculaire directement aussi bien qu'indirectement par une inhibition de la fonction nerveuse^{87; 113}.

Il faut faire très attention lors de l'utilisation de spray cryogénique à ne pas toucher les yeux

et les voies respiratoires (notamment chez les personnes atteintes d'asthme ou de troubles respiratoires) et donc les protéger en conséquence. Pour éviter cette exposition au gaz, des cubes de glace ou des packs froids peuvent être substitués aux pulvérisations précédant les étirements¹⁰⁰.

Les traitements à base de froid sont contre-indiqués¹¹³ dans les cas :

- d'insensibilité
- d'intolérance au froid
- d'urticaire au froid
- de syndrome de Raynaud
- d'ischémie en relation avec une circulation amoindrie par artériosclérose
- d'état local de la peau dégradé (atrophie, eczéma, brûlures ou gelures par exemple)

Il sera décrit ci-dessous les techniques d'étirements associées à du froid spécifiques à chaque muscle.

6.1.3.1 Muscle masséter

Deux techniques sont présentées en détail pour effectuer des étirements après l'application de froid par intermittence par spray cryogénique ou avec de la glace. La première consiste en des étirements combinés et au relâchement des tensions à la fois dans le temporal, le masséter, le ptérygoïdien médial et le platysma (figure 37A et B). La seconde associe étirements et spray cryogénique et est spécifique aux PtGs du muscle masséter.

Pour la réalisation de la première technique décrite par Travell et Simons¹⁰⁰, étirant à la fois le muscle masséter, le muscle temporal, le muscle ptérygoïdien médial et le muscle platysma, et après avoir appliqué le spray comme décrit ci-dessus, l'opérateur demande au patient de détendre la mâchoire et étire le muscle temporal en lui exerçant une traction vers le haut d'une main (la main gauche à la figure 37B). La deuxième main de l'opérateur complète la procédure d'étirement en appliquant une traction ferme et lente, en commençant au niveau du temporal et en se déplaçant vers le bas par dessus le masséter et le platysma (voir la flèche à la figure 37B). Tandis que l'opérateur maintient l'étirement, le patient inspire et ouvre la bouche, utilisant ainsi la respiration afin d'assouplir encore les muscles masticateurs. L'opérateur dirige la pression vers le bas mais pas médialement, pour éviter une déviation vers le côté opposé, ce qui placerait l'ATM controlatérale dans une position dysfonctionnelle.

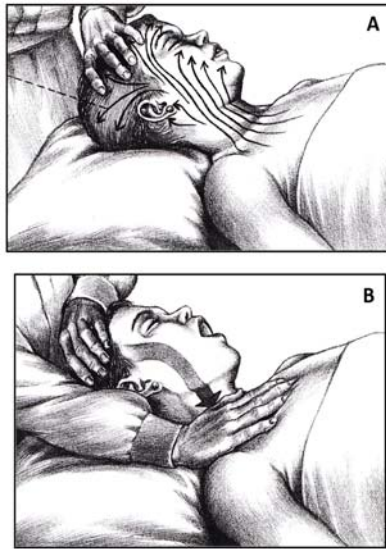


Figure 37 : Zone d'application de spray cryogénique (A) et technique d'étirement pour les muscles temporal, masséter, ptérygoïdien médial et platysma (B)¹⁰⁰.

La seconde technique est décrite par Ylinen¹¹³. Elle étire uniquement le muscle masséter. Le patient est en position de latérocubitus, la tête en appui et la bouche ouverte. D'une main, le thérapeute maintient la tête avec une main tandis qu'avec le pouce de l'autre main, sous la pommette, il étire le corps musculaire distalement. Ce faisant, il appuie doucement sur la mâchoire en direction de la table d'auscultation (figure 38). Il est à noter que l'étirement des muscles de la mâchoire est impossible si la bouche est fermée.

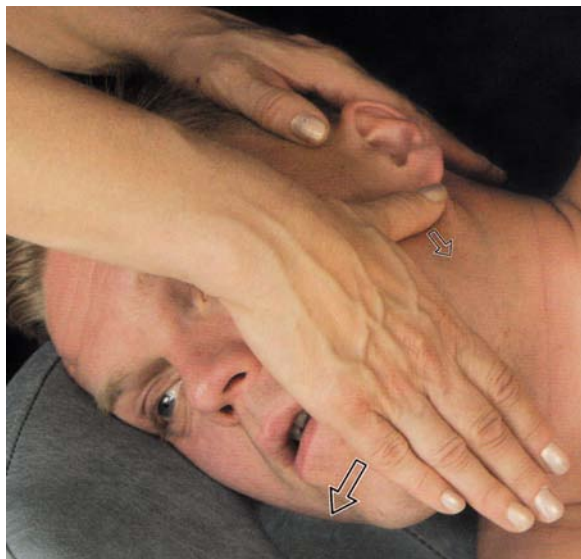

Figure 38 : Étirement du muscle masséter¹¹³.

6.1.3.2 Muscle temporal

Pour étirer le muscle temporal et y appliquer le spray, la position couchée est préférable (figure 39). Toutefois, le patient peut s'asseoir dans un fauteuil de dentiste, la tête en arrière inclinée contre l'opérateur ou contre l'appuie-tête pour incliner la face vers le haut et réduire les réflexes posturaux. Le patient est encouragé à se détendre⁸⁵.

Le spray cryogénique ou la glace est appliqué bilatéralement depuis l'insertion du muscle sur le processus coronoïde pour couvrir les fibres musculaires et vers le haut pour les zones de douleurs référées comme dans la figure 39A. L'étirement est appliqué comme illustré à la figure 39B. L'opérateur utilise les deux mains et exerce une traction vers le haut sur les parties supérieure et postérieure du muscle temporal pour allonger passivement les fibres musculaires. Puis le patient inhale et ouvre la bouche dans le but d'étirer le muscle temporal. Le patient exhale alors et ferme la bouche. La phase d'étirement est répétée jusqu'à ce qu'on ne puisse plus gagner en amplitude de mouvement ou jusqu'à ce que la bouche s'ouvre avec une amplitude normale. Autrement, la phase de spray peut être répétée. Entre chaque phase il faut appliquer une compresse chaude sur le visage pour éviter d'éventuelles engelures¹⁰⁰.

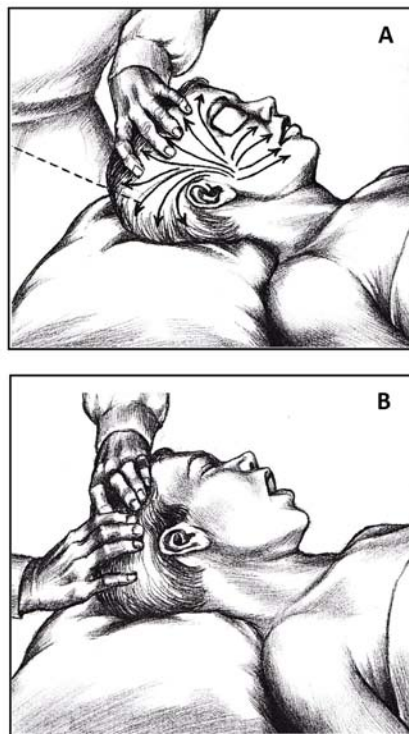


Figure 39 : Étirements et spray au niveau du temporal, le patient en décubitus dorsal.

A, zone d'application du spray cryogénique. B, étirement du temporal¹⁰⁰.

6.1.3.3 Muscle ptérygoïdien médial

Avant d'appliquer une technique qui dépend d'une augmentation de l'ouverture mandibulaire, il convient de commencer par restaurer la perte de mobilité de l'ATM. Dans le sens vertical, la mandibule peut être doucement déprimée de 1 à 2 mm directement vers le bas dans l'axe d'ouverture. Pour ce faire, le clinicien place les pouces sur les molaires du patient et, très légèrement, presse vers le bas, ce qui ouvre l'ATM (sépare les surfaces articulaires). Tout mouvement passif qui est atteint avec une légère pression peut être augmentée avec une expiration non forcée du patient. Si cette manœuvre entraîne des douleurs articulaires ou des sensibilités, les étirements sont alors contre-indiqués, sauf par des spécialistes de l'ATM.⁸⁵

Le ptérygoïdien médial est étiré avec le masséter et le temporal lorsque la combinaison de spray et d'étirements est appliquée comme le montre la figure 37 (masséter).

Lors d'un étirement spécifique du muscle ptérygoïdien médial, les deux côtés du visage doivent être pulvérisés avant d'entreprendre tout étirement par ouverture de la mâchoire, car un côté ne peut être étiré sans l'autre.

Le patient est en position assise. Le praticien se sert de sa main pour abaisser et faire une légère translation latérale de la mâchoire du côté homo-latéral au muscle touché. (figure 40)⁷⁵

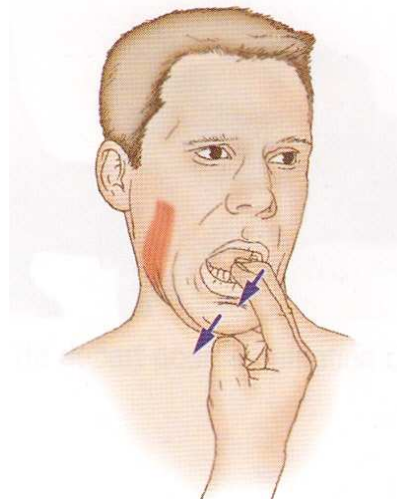

Figure 40 : Étirement du muscle ptérygoïdien médial droit.⁷⁵

6.1.3.4 Muscle ptérygoïdien latéral

Comme le corps musculaire du muscle ptérygoïdien latéral se trouve en profondeur de celui du masséter, il n'est pas accessible aux techniques manuelles directes telles que la pression des points gâchettes et le massage. La rétrusion de la mandibule étire le muscle de seulement quelques millimètres. L'application de spray suivie d'un étirement passif post-isométrique puis d'une phase de relaxation peut être de quelque utilité. L'utilisation de spray suivie par une stimulation électrique peut être utile si elle est exécutée correctement⁸⁵.

Le spray (ou la glace) est appliqué bilatéralement car les deux côtés fonctionnent ensemble. Il existe deux techniques pour l'étirement du muscle ptérygoïdien latéral : la relaxation post-isométrique et la translation latérale.

Pour la relaxation post-isométrique, décrite par Travell et Simons¹⁰⁰, le patient est allongé en décubitus dorsal, la bouche légèrement ouverte et détendue. Le clinicien est à la tête de la table de traitement en position de résistance à la protrusion de la mandibule du patient avec ses pouces ou ses doigts. Le patient est invité à respirer et à appuyer doucement son menton contre les doigts du praticien, à maintenir cette contraction (isométrique) pendant quelques secondes puis à expirer et se détendre. Les phases de contraction et de relaxation (coordonnées avec la respiration) peuvent être répétées 3 à 5 fois afin de libérer le muscle ptérygoïdien latéral de ses PtGs. Pour l'auto-traitement à domicile, les patients sont entraînés à utiliser leurs doigts pour la résistance à la protrusion.

Pour la translation latérale, décrite par Muscolino⁷⁵, le patient est en position assise. Le praticien positionne sa main du côté controlatéral du muscle atteint près du menton. Il effectue alors un mouvement de translation latérale de la mandibule vers le côté homo-latéral du muscle atteint afin de l'étirer (figure 41). Cette manœuvre peut également être effectuée par le patient.

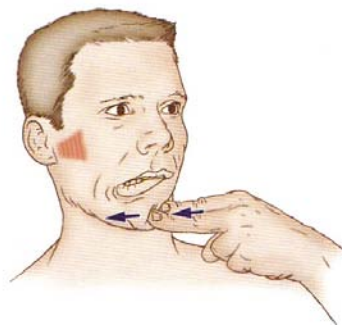


Figure 41 : Étirement du muscle ptérygoïdien latéral droit.⁷⁵

6.1.3.5 Muscles abaisseurs de la mandibule

Les muscles cervicaux travaillent souvent par paires et sont impliqués bilatéralement. Par conséquent, ils devraient être traités bilatéralement. Les problèmes posturaux (notamment de la tête et du cou) doivent être corrigés.

Pour appliquer le spray et traiter les muscles hyoïdiens, le patient étend la tête et le cou. Le clinicien vaporise le spray du haut vers le bas en plusieurs bandes parallèles comme illustré à la figure 42.¹⁰⁰

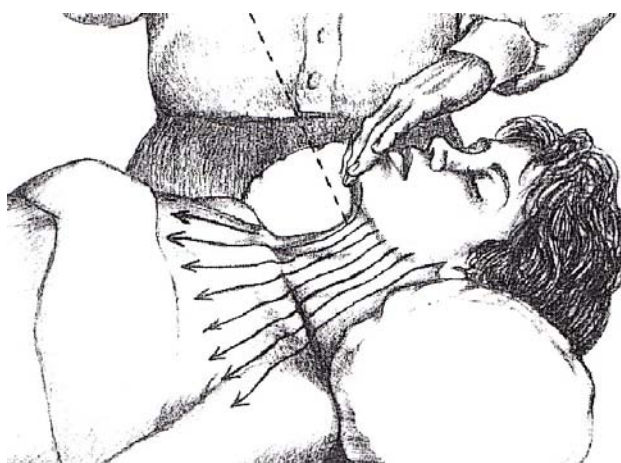


Figure 42 : Application de spray cryogénique pour les muscles supra et infra hyoïdiens.¹⁰⁰

- Muscle génio-hyoïdien et ventre antérieur du digastrique

Le patient est en décubitus dorsal, le cou est placé en légère extension. Le praticien appuie avec ses doigts sur la base du menton tout en tractant l'os hyoïde vers le bas au moyen du pouce et de l'index de l'autre main. Il est important de n'exercer aucune pression sur l'artère carotide.¹¹³

- Muscle mylo-hyoïdien

Première technique, le patient est en décubitus dorsal, la tête et le cou en légère extension. Le praticien applique une pression sur la terminaison du muscle sur la mâchoire et étire le muscle vers l'arrière.¹⁰⁰

Deuxième technique, le patient est dans la même position. Le praticien utilise les doigts d'une main pour appliquer une pression sur la terminaison du muscle sur la mâchoire et avec l'index de l'autre main, il étire le muscle distalement en s'écartant de l'os hyoïde.¹¹³

- Muscle stylo-hyoïdien et ventre postérieur du digastrique

Le patient est en position latérocubitus, la tête et le cou sont tournés du côté du muscle à traiter. Le praticien prend appui sur le processus mastoïde avec le pouce d'une main. Avec le pouce et l'index de l'autre main, il saisit l'os hyoïde. L'étirement se pratique en écartant les mains l'une de l'autre.¹¹³

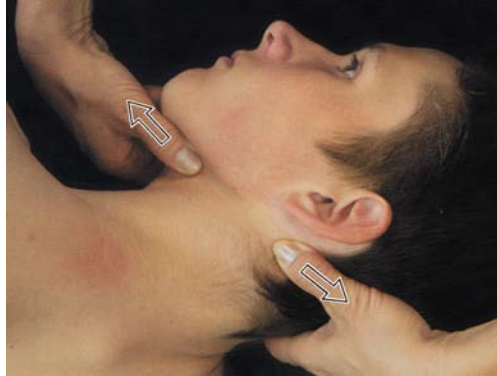

Figure 43 : Étirement du muscle stylo-hyoïdien et du ventre postérieur du muscle digastrique.¹¹³

- Muscle omo-hyoïdien

Le patient est en décubitus dorsal, la tête et le cou en flexion, en inclinaison et rotation maximale du côté opposé au muscle à traiter. Le praticien appuie sur l'insertion scapulaire terminale du muscle. L'étirement est pratiqué en tirant l'os hyoïde vers le haut, avec la pulpe des doigts de l'autre main, au niveau de l'insertion d'origine.¹¹³

- Muscle sterno-hyoïdien

Le patient est en décubitus dorsal, la tête et le cou légèrement placés en extension. Le praticien appuie avec une main sur le sternum, près de l'insertion du muscle. Il utilise la pulpe des doigts de l'autre main pour pousser l'os hyoïde vers la mandibule.¹¹³

- Muscle thyro-hyoïdien

Le patient est en décubitus dorsal, la tête et le cou en légère extension. Avec la pulpe des doigts des deux mains, le praticien écarte l'os hyoïde et le cartilage thyroïdien l'un de l'autre.⁷⁵

- Muscle sterno-thyroïdien

Le patient est en décubitus dorsal. Le praticien appuie en direction caudale sur le sternum avec une main. Il pince le cartilage thyroïde en regard de l'insertion du muscle avec la pulpe des doigts de l'autre main en le tractant crânialement.⁷⁵

6.1.3.6 Muscle sterno-cléido-mastoïdien

Pour traiter les PtGs du sterno-cléido-mastoïdien en utilisant la technique spray et étirements, le patient est assis confortablement et détendu dans un fauteuil à dossier bas, avec les mains accrochées sous la chaise ou bloquées sous les cuisses. Lorsque les muscles du cou sont atteints de multiples PtGs, la technique associant spray et étirements est d'abord appliquée au trapèze et aux muscles élévateurs de la scapula pour assurer un éventail de mouvements suffisant de la tête et du cou afin de permettre un étirement passif complet du faisceau sternal du SCM. Il peut être nécessaire d'alterner les traitements entre le faisceau claviculaire du SCM et les muscles scalènes pour obtenir une amplitude complète de mouvement de ces deux muscles. Pour aider le patient à détendre les muscles du cou, sa tête peut être bercée dans la main de l'opérateur, avec le tête appuyée contre le bras ou la poitrine de celui-ci. Le patient est encouragé à reposer le poids de sa tête contre le clinicien et effectuer de profondes respirations diaphragmatiques, qui aide aussi à la détente.⁸⁵

Le **faisceau claviculaire** du muscle est étiré graduellement en guidant la tête en arrière et loin du côté atteint, et en la tournant afin que le visage s'en détourne (figure 44). Immédiatement avant et pendant ce mouvement, le spray cryogénique ou la glace est appliqué en bandes parallèles, de la fixation inférieure du muscle sur le clavicule, jusqu'à son attache supérieure sur le processus mastoïde et l'occiput. La vaporisation se poursuit derrière l'oreille et sur le front pour couvrir les zones de douleurs référées (figure 44A).¹⁰⁰

L'oppression de **la division sternale** du muscle est libérée en douceur en coordonnant l'application de spray vers le haut sur le cou (figure 44B) avec une légère rotation de la tête vers le côté atteint. Quand la rotation est terminée, le menton est lentement basculé vers le bas, vers l'acromion (figure 44C), tandis que la vaporisation cryogénique continue vers le haut sur la tête et derrière l'oreille. Ce mouvement de la tête écarte l'attache occipitale du muscle autant que possible de son attache sternale. Chaque rotation est soigneusement coordonnée avec un balayage de spray. Des vaporisations supplémentaires peuvent couvrir les joues et le front, zones de douleurs référées.¹⁰⁰

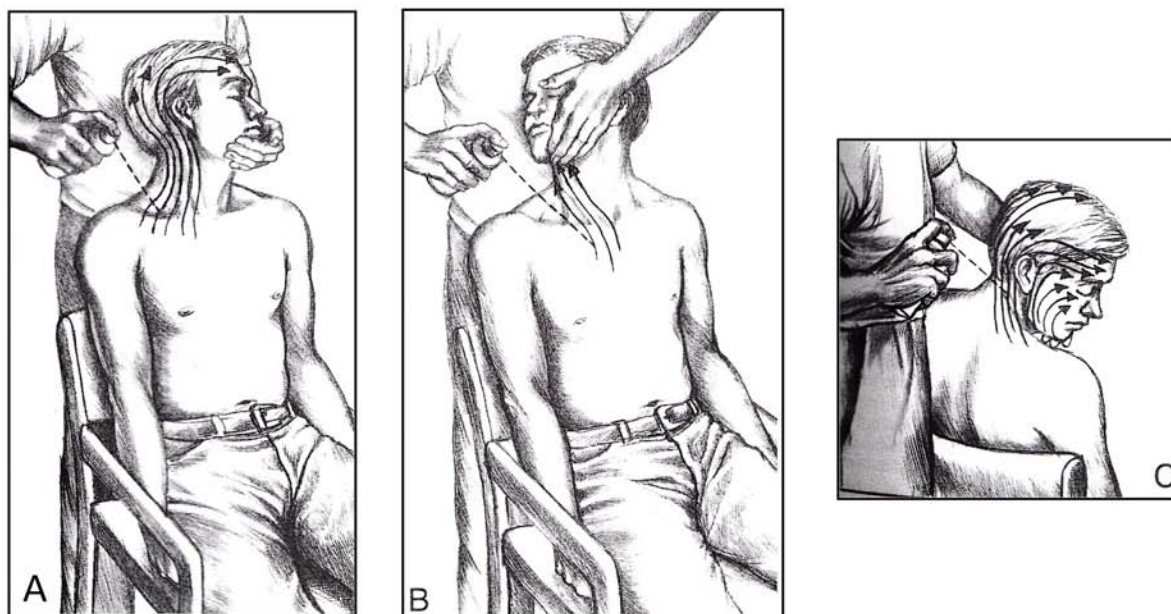


Figure 44 : Zones de spray et d'étirement des deux faisceaux du SCM. A, pour le faisceau claviculaire. B, pour le faisceau sternal. C, seconde phase pour le faisceau sternal¹⁰⁰.

Si l'exécution simultanée de projection de spray et d'étirement de ce muscle est difficile pour le clinicien, il peut effectuer d'abord la vaporisation, puis utiliser les deux mains pour la procédure d'étirement, une main permettant une stabilisation tandis que l'autre effectue les mouvements.

6.1.3.7 Muscles peauciers (sauf occipito-frontal)

- Orbiculaire de l'œil

La technique associant étirements et spray cryogénique est insatisfaisante pour ce muscle en raison de la difficulté à obtenir un étirement adéquat et à cause de la proximité de l'œil. La technique de relâchement de pression peut être efficace au niveau du muscle orbiculaire de l'œil. Elle consiste à faire rouler et progressivement comprimer le PtG entre ces doigts pour faire disparaître la tension musculaire.¹⁰⁰

- Buccinateur

La technique associant étirements et spray cryogénique est plus efficace pour le buccinateur que pour l'orbiculaire de l'œil car l'opérateur peut étirer le muscle en tendant la joue vers l'extérieur à l'aide d'un doigt à l'intérieur de la bouche.¹⁰⁰

- Grand zygomatique

En position assise ou couchée, le patient doit être détendu avec la bouche ouverte en grand. Les fibres du muscle grand zygomatique sont allongées en tirant la joue vers l'extérieur un doigt. Tandis que l'opérateur maintient la tension sur les fibres musculaires, et alors que le patient expire, on applique le spray cryogénique vers le haut, au niveau du muscle et de la zone de douleur référée. Toutefois, il est difficile d'obtenir un étirement adéquat de ce muscle mou et long, de sorte que cette technique peut être inefficace.⁸⁷

- Platysma

Le patient est en décubitus dorsal, la tête et le rachis cervical sont tournés et inclinés du côté opposé au muscle à traiter. Avec une main, le praticien appuie vers le bas sur le haut de la poitrine, en dessous de la clavicule, tandis qu'avec l'autre main, il tracte le menton crânialement tout en augmentant l'inclinaison et la rotation¹¹³. (figure 45)

Pendant qu'on étire les muscles antérieurs du cou, celui-ci ne doit pas être placé en extension maximale. Cela pourrait entraîner une obstruction de la carotide ou des artères vertébrales, ou bien déclencher un embol si le patient est prédisposé à l'artériosclérose.¹¹³

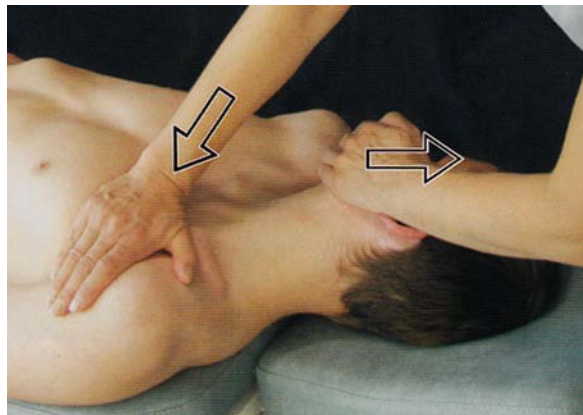


Figure 45 : Étirement du muscle platysma.¹¹³

6.1.3.8 Muscle occipito-frontal

Le muscle frontal répond mal à l'étirement et la pulvérisation de spray cryogénique, car le muscle est très difficile à étirer. Il répond bien aux massages et/ou à la technique de relâchement de pression. Le même traitement peut être utilisé pour les PtGs du muscle occipital. Le massage en profondeur des PtGs de ce muscle est le plus efficace⁸⁸.

6.1.4 Gouttières occlusales

Il existe de nombreux types de gouttières occlusales, chacune ayant ses spécificités et son type d'action. Les gouttières servant dans le traitement des douleurs musculaires sont appelées dispositifs de reconditionnement neuromusculaire. Ces dispositifs ne bloquent pas l'occlusion et suppriment l'interférence des versants cuspidiens qui dévient la mandibule lors de la contraction des muscles masticateurs³.

L'activité neuro-musculaire de ces dispositifs est telle que :

- ils empêchent l'établissement de l'intercuspidation existante et font donc disparaître les malocclusions
- ils augmentent la dimension verticale, d'où un déclenchement d'un réflexe d'ouverture
- ils modifient et redistribuent l'influx sensoriel et tactile des dents, ce qui entraîne la perte de la mémoire occlusale
- ils suppriment les contractions musculaires

Il existe trois grands types de gouttières de reconditionnement neuromusculaire : les systèmes à butée antérieure ou JIG de Lucia, les plans de morsure rétro-incisifs ou "bite plates", et les gouttières de repositionnement neuromusculaire⁴⁵.

6.1.4.1 Systèmes à butée antérieure ou JIG de Lucia

Le JIG de Lucia permettait à l'origine d'enregistrer de la relation centrée. Puis avec le temps, le JIG a évolué en système de butée antérieure en changeant de fonction. Il s'agit d'un simple obstacle, lisse, sur le chemin de fermeture et qui intervient comme un dispositif de décontraction musculaire⁶⁵.

Les JIG et butées sont indiquées, dans le cas de douleurs myofasciales, dans les situations d'urgence pour obtenir rapidement la décontraction des muscles masticateurs et la sédation des douleurs qui y sont rapportées. Toutefois, n'importe quel obstacle placé dans l'espace libre sur le chemin de fermeture (comme un coton salivair ou une cale) permet d'obtenir plus ou moins rapidement la décontraction recherchée.

Le port de la butée doit être réduit dans le temps ou être intermittent car une cale antérieure pourrait provoquer une situation de compression au niveau des ATM. Sa faible dimension interdit également de la portée durant le sommeil à cause des risques d'inhalation ou de déglutition¹⁴.

6.1.4.2 Plans de morsure rétro-incisifs ou "bite plates"

Les plans de morsure rétro-incisifs (ou "bite plates") sont des appareils orthopédiques comportant une plaque palatine maintenue par des crochets, pourvue d'un épaissement rétro-incisif induisant une inocclusion postérieure quand il est en contact avec le groupe incisivo-canin mandibulaire. Cette gouttière se porte 24h sur 24 pendant 8 jours maximum. Pour Jeanmonod⁴⁹, il s'agirait du dispositif idéal pour obtenir la sédation des contractures au niveau des muscles masticateurs et des muscles travaillant en synergie avec eux.

Les avantages du plan de morsure sont liés à sa rapidité d'action et l'indiquent particulièrement :

- pour soulager des douleurs d'origine musculaire
- pour obtenir la position musculaire au repos de référence, reproductible
- pour affiner le diagnostic différentiel parfois délicat avec des pathologies non liées à l'occlusion.

Les contre-indications d'utilisation sont claires :

- une perturbation des rapports articulaires avec luxation discale aiguë, dans la mesure où ce dispositif guide les condyles vers le haut et vers l'avant, et pourrait donc aggraver une lésion évolutive
- un port prolongé (ne pas dépasser 8 jours) à cause de l'égression possible des dents postérieures en inocclusion
- une position de sommeil ventrale
- une classe III d'angle avec une inversion des rapports antérieurs.

Les plans de morsure rétro-incisifs peuvent être transformés en gouttière de stabilisation dans l'attente de la suite du plan de traitement³.

6.1.4.3 Gouttières de repositionnement neuromusculaire

Il s'agit d'appareils en résine acrylique dure, lisse, transparente de préférence, couvrant la surface occlusale de toute une arcade, soit maxillaire soit mandibulaire.

Les indications de ces gouttières sont de deux ordres :

- obtenir le reconditionnement neuro-musculaire qui permettra de définir une relation inter-maxillaire asymptomatique de référence
- protéger les dents d'une usure excessive liée à des parafunctions non maîtrisables.

On peut distinguer quatre types de gouttières de reconditionnement neuro-musculaire⁷⁶ :

- **la gouttière de Ramfjord et Ash** (ou gouttière Michigan), qui peut être maxillaire ou mandibulaire et qui est parfaitement lisse
- **la gouttière de stabilisation**, qui s'apparente à la première à la différence qu'elle n'est pas parfaitement lisse mais présente suite à leur équilibration quelques indentations non directives afin d'obtenir une position stabilisée de la mandibule. Cette gouttière peut être obtenue après transformation d'un plan de morsure rétro-incisif
- **la gouttière de protection nocturne** ("night guard" chez les anglo-saxons), qui est un dispositif visant à limiter l'abrasion des dents chez les bruxomanes ou à protéger les grandes restaurations prothétiques des parafunctions
- **la gouttière évolutive de Rozenzweig** qui bénéficie des avantages à la fois du plan de morsure rétro-incisif et d'une gouttière de reconditionnement neuro-musculaire. Elle est essentiellement utilisée chez les patients édentés totaux et nécessite un matériel particulier.

Ces gouttières n'ont pas de contre-indication, permettent les réglages progressifs et un traitement au long court pendant plusieurs mois. La gouttière la plus utilisée dans le cas de douleurs myofasciales est la gouttière de stabilisation⁷⁹.

6.1.5 Acupuncture

L'acupuncture est utilisée pour traiter les troubles musculo-squelettiques depuis l'antiquité dans la culture orientale. La médecine occidentale l'utilise pour traiter les PtGs depuis les travaux de Lewit⁶⁰ qui ont démontré que l'action des aiguilles est distincte de celle des produits injectés lors d'anesthésies locales. En effet, aucune différence significative n'a été trouvée entre des traitements par injection et des traitements d'acupuncture³⁸. L'acupuncture à laquelle il est ici fait référence est l'**acupuncture occidentale** ("dry needling" en anglais).

6.1.5.1 Méthodes

Il existe de nombreuses techniques d'acupuncture suivant les écoles et les modèles conceptuels suivis par les praticiens. Les deux plus communs dans la prise en charge des douleurs myofasciales sont : **la radiculopathie** et **le modèle de PtGs myofasciaux**.

- la radiculopathie

Le modèle de la radiculopathie est basée sur des observations empiriques du Dr Chan Gunn, qui a été un pionnier de l'acupuncture. Pour distinguer cette approche d'autres méthodes d'acupuncture, elle a été baptisée "stimulation intramusculaire" ou SIM. La technique de la SIM est basée sur le postulat que le syndrome de douleur myofasciale est toujours le résultat d'une neuropathie périphérique ou d'une radiculopathie. La radiculopathie est définie comme une condition provoquant des troubles dans les fonctions des nerfs périphériques. D'après cette théorie, les tissus nerveux atteints développent une hypersensibilité. Au niveau de la musculature, cela se manifeste par un raccourcissement musculaire, une douleur et le développement de bandes de tensions avec PtGs. Le raccourcissement des muscles para-vertébraux conduit soit à la compression de disques et au rétrécissement des foramens intervertébraux soit à une pression directe sur la racine nerveuse. Cela va entraîner une neuropathie périphérique et l'apparition de nocicepteurs hypersensibles et de la douleur. Ainsi, le débit limité de l'influx nerveux dans toutes les structures innervées (y compris le muscle squelettique, le muscle lisse, les neurones de la moelle épinière, les ganglions sympathiques, les glandes surrénales, les cellules d'entraînement, et les cellules du cerveau) conduit à l'atrophie, à une aggravation de l'irritabilité et à une augmentation de la sensibilité^{39; 50}.

Ce modèle préconise donc de pratiquer de l'acupuncture également au niveau des muscles para-spinaux en plus des PtGs douloureux.

- les modèles de PtGs myofasciaux

Le modèle de PtGs myofasciaux provient des travaux de Lewit⁶⁰. Il s'agit d'insérer une aiguille d'acupuncture directement dans le PtG afin de soulager les tensions et la douleur. L'acupuncture au niveau d'un PtG est plus efficace lorsque des réponses contractiles locales sont provoquées, probablement en raison d'une dépolarisation rapide des fibres musculaires en cause qui se manifeste par des secousses locales. Après la fin des contractions musculaires, l'activité électrique spontanée s'apaise, et la douleur et les dysfonctions musculaires diminuent considérablement.

Une étude récente³⁹ tendrait à prouver que le modèle du Dr Gunn, d'associer acupuncture locale au niveau des points gâchettes et acupuncture au niveau des muscles para-spinaux est plus efficace que la méthode de Lewit. Toutefois, il n'y a pas assez d'études comparatives pour l'affirmer de manière catégorique.

6.1.5.2 Efficacité de l'acupuncture dans la prise en charge de douleurs myofasciales

L'efficacité de l'acupuncture dans la gestion des douleurs myofasciales a été évaluée par de nombreux essais cliniques et par plusieurs revues complètes de la littérature^{21; 105}. Certaines études concluent que l'aiguillonnage direct de PtGs semble être un traitement efficace mais n'arrive pas à savoir si les aiguilles ont juste une action placebo ou s'il y a un vrai bénéfice clinique. D'autres concluent simplement que l'acupuncture a été plus efficace dans la réduction de la douleur qu'une absence de traitement. Le problème entre ces différentes études est la différence de protocole qu'elles présentent (sur la qualification des PtGs, les techniques d'acupuncture utilisées comme la profondeur d'insertion de l'aiguille ou la durée des séances, etc ..).

Il a été démontré que l'acupuncture associée à des traitements plus conventionnels de la douleur donnent de meilleurs résultats que les traitements conventionnels seuls. Toutefois, le gain d'efficacité est faible. L'utilisation de l'acupuncture comme unique moyen de prise en charge des douleurs myofasciales est insuffisant¹¹¹. Il est également nécessaire d'effectuer des études plus approfondies sur le sujet avec des protocoles correctement définis.

6.1.5.3 Effets secondaires

L'acupuncture peut provoquer plusieurs effets néfastes. Les plus rencontrés sont une douleur lors de l'aiguillonnage, un saignement au niveau du site traité et un malaise vagal du patient. Les effets secondaires varient fortement en fonction du site d'insertion de l'aiguille, de la profondeur d'insertion, de la durée de la session d'acupuncture et du nombre de ces sessions. Toutefois, les effets secondaires de l'acupuncture sont toujours mineurs, aucun effet secondaire grave n'a été reporté dans la littérature⁵⁰.

6.1.6 Neurostimulation électrique transcutanée (TENS)

La stimulation transcutanée électrique des nerfs (*Transcutaneous electrical nerve stimulation* ou TENS en anglais) est l'utilisation de courant électrique produit par un dispositif pour stimuler les nerfs à des fins thérapeutiques. Le TENS, par définition, couvre la gamme complète de courants appliqués en transcutané et utilisés pour l'excitation des nerfs bien que le terme est souvent utilisé avec une intention plus restrictive, notamment pour décrire le genre d'impulsions produites par les stimulateurs portables utilisés pour traiter la douleur. Une unité de TENS fonctionnant sur batterie est capable de moduler la durée des impulsions, la fréquence et l'intensité. Généralement le TENS est appliqué à une fréquence élevée (> 50 Hz) avec une intensité inférieure à la contraction motrice (intensité sensorielle) ou à basse fréquence (<10 Hz) avec une intensité produisant des contractions motrices.

L'unité est généralement reliée à la peau au moyen de deux électrodes ou plus au niveau des points gâchettes douloureux. On place des électrodes sur la partie douloureuse du corps. Ces électrodes sont reliées à un neurostimulateur électrique transcutané, qui émet des impulsions électriques dans le but d'arrêter la douleur. Il s'agit d'agir au niveau de la moelle épinière pour stopper les impulsions de la douleur et l'empêcher d'arriver jusqu'au cerveau. Le soulagement procuré par le TENS est généralement maximal lors de la stimulation, mais l'effet peut se poursuivre une fois le programme terminé. Le TENS permet de réduire la consommation d'antalgiques par voie orale.

Il existe 2 types de programme TENS : ceux qui utilisent la stimulation haute fréquence, et ceux qui utilisent la stimulation basse fréquence.

- la stimulation haute fréquence est surtout efficace pour traiter des douleurs aiguës et chroniques. La séance pour être efficace doit durer un minimum de 30 minutes

- la stimulation basse fréquence stimule les muscles afin qu'ils libèrent des substances endogènes (endorphines) qui calment la douleur.

Alors qu'il existe une controverse quant à son efficacité dans le traitement de la douleur chronique, un certain nombre de revues ou des méta-analyses ont confirmé son efficacité pour les douleurs postopératoires, l'arthrose et les douleurs chroniques musculo-squelettiques^{25; 37;38}.

6.1.7 Thérapie au laser

Un certain nombre d'auteurs^{8;79; 109} ont étudié les effets de la thérapie laser biostimulative de bas niveau ("Low-Level Laser Therapy" en anglais). La biostimulation, ou des réactions catalysées par laser, se réfère à l'application de l'énergie électromagnétique par la thérapie au laser à faible niveau sur des tissus de l'organisme, qui est censé conduire à la stimulation de toutes sortes de fonctions cellulaires. Les effets se composent de la stimulation ou l'inhibition de processus biochimiques, physiologiques et de prolifération cellulaire. L'ampleur de cet effet semble dépendre des longueurs d'onde utilisées et du dosage de la lumière laser. Il est reconnu depuis longtemps que les cellules sont sensibles aux longueurs d'onde spécifiques. Les cellules en culture peuvent communiquer les unes avec les autres au moyen de l'énergie électromagnétique, qui influe sur les processus métaboliques et cataboliques cellulaires. Dans le cas d'une déficience ou un trouble, l'état énergétique d'une cellule est modifiée, et par conséquent, cela modifie la communication intercellulaire qui l'accompagne. Le traitement laser est pensé pour influencer cette communication⁹.

La thérapie laser à bas niveau peut s'effectuer de deux façons pour le traitement de douleurs myofasciales :

- à distance de la peau en projetant les rayonnements laser sur la zone sensible pour la stimuler
- au contact, en l'utilisant comme une technique d'acupuncture, le faisceau laser étant alors utilisé à la place de l'aiguille⁵⁴.

Il n'existe à l'heure actuelle pas d'étude comparative entre les deux types d'utilisation mais leurs effets semblent être relativement identiques⁹.

La dosimétrie optimale pour la thérapie au laser n'est pas encore connue. Néanmoins, dans de nombreuses études^{79; 109} les doses laser semblent être très faibles. Une relation n'a pu être démontrée entre la dose laser et le résultat de ces études, que ce soit pour le laser He-Ne, pour le

laser à infrarouge ou pour une combinaison des deux. Par conséquent, aucune conclusion ne peut être tirée concernant la dose minimale efficace et la dose optimale efficace de la thérapie au laser.

Quelques essais cliniques suggèrent que la thérapie au laser est efficace^{9: 109}. Elle semble avoir un effet thérapeutique spécifique en particulier pour les troubles post-traumatiques articulaires, les douleurs myofasciales et la polyarthrite rhumatoïde, même si jusqu'à présent le degré de certitude quant à l'efficacité du traitement par laser a été plutôt faible.

Il est donc nécessaire d'effectuer des études complémentaires à ce sujet en comparant la thérapie au laser à d'autres thérapies ayant prouvé leur efficacité dans la prise en charge de douleurs myofasciales et en effectuant des recherches sur les protocoles d'utilisation optimum de ce nouveau type de traitement.

6.2 Traitements pharmacologiques

Comme son nom l'indique, les traitements pharmacologiques agissent sur les muscles et les mécanismes de la douleur à l'aide de substances chimiques. Elles comprennent :

- les anesthésies locales
- les anti-inflammatoires non stéroïdiens et le paracétamol
- les anti-épileptiques et les agonistes des récepteurs de type $\alpha 2$
- les antidépresseurs tricycliques
- la toxine botulique

6.2.1 Anesthésies locales

L'injection d'anesthésique au niveau de PtGs a été proposé par Travell et Simons¹⁰⁰. Elle est utilisée dans le cas de régions présentant des douleurs myofasciales récalcitrantes n'ayant pas bien répondu aux traitements utilisés en première intention tels que les étirements, les gouttières ou la médication. Le patient doit être informé que ce traitement a un rôle limité dans la gestion à long terme de la douleur myofasciale, mais permettra de réduire celle-ci et ainsi faciliter un exercice actif et un programme d'auto-thérapie.

Les injections sont intramusculaires et s'effectuent au niveau du (ou des) PtG(s). Travell et Simons recommandent d'utiliser de la procaïne à 0,5% ou de la lidocaïne à 1%. Le type d'aiguille, la position du patient ou l'approche intra ou extra-buccale varie suivant le muscle à traiter (figure 46).

Muscle	Approche conseillée	Longueur de l'aiguille (en mm)	Calibre de l'aiguille (en gauge)	Position de patient	Conditions préalables	Effets indésirables
Masséter	intra-orale	25	25 - 27	semi-assise	-	-
Temporal	extra-orale	25	23 - 24	décubitus dorsal, bouche ouverte	inactiver les PtGs du masséter	risque d'apparition d'un hématome péri-orbitaire
Ptérygoïdien médial	intra-orale	25 minimum	25 - 27	semi-assise	-	réflexe nauséux
Ptérygoïdien latéral	extra et intra-orale suivant la localisation du PtG	25 minimum	25 - 27	semi-assise, bouche ouverte	Inactiver les PtGs des autres muscles masticateurs	saignements
Digastrique	extra-orale	38	22	décubitus dorsal, bouche fermée	-	-
Autres supra ou infra-hyoïdiens	extra-orale	25	27	décubitus dorsal, bouche fermée	-	-
SCM	extra-orale	38	22-27	décubitus dorsal	visualiser le muscle entre le pouce et l'index	anesthésie du nerf grand auriculaire
Orbiculaire de l'œil	extra-orale	16	25-26	assis	-	risque d'apparition d'un hématome péri-orbitaire
Buccinateur	préférer un traitement par acupuncture					
Grand zygomatique	extra-orale	16	25-26	assis	-	-
Platysma	préférer un traitement par étirements					
Occipito-frontal	extra-orale	16	24-25	assis	-	-

Figure 46 : Résumé des techniques d'anesthésie locale par muscle décrites par Travell et Simons¹⁰⁰.

Trois injections consécutives sont souvent recommandées dans le cas de douleurs myofasciales chroniques. Une réévaluation après la troisième injection est nécessaire pour évaluer leur efficacité et déterminer si d'autres sont à envisager.

Ce traitement procure un soulagement immédiat au patient. Toutefois, ce soulagement est de courte durée jusqu'à la dissipation de l'anesthésie et est uniquement symptomatique. Il doit être utilisé dans les cas où la douleur empêche la pratique de traitements manuels afin de favoriser la mise en place de ceux-ci une fois la douleur levée ou en complément de soulagement lorsque les techniques manuelles et médicamenteuses ne soulagent pas totalement la douleur.

6.2.2 Anti-inflammatoires non-stéroïdiens et paracétamol

Il existe très peu d'études sur l'action des anti-inflammatoires non-stéroïdiens et du paracétamol lors de traitement de douleurs musculaires chroniques et de douleurs myofasciales. Certaines études³⁴ ont prouvé qu'ils ont un effet bénéfique modeste dans la prise en charge de syndrome fibromyalgique et de syndrome de douleur myofasciale. Toutefois, il serait intéressant d'effectuer plus de recherche à ce sujet car le nombre d'études est très restreint.

6.2.3 Antiépileptiques et agonistes des récepteurs adrénergiques type $\alpha 2$

Bien qu'il n'existe pas d'études spécifiques aide sur l'utilisation d'antiépileptiques, la Gabapentine et le Topiramate ont été utiles dans les situations où la douleur myofasciale est également accompagnée d'une migraine ou d'une douleur neuropathique⁷³. L'augmentation de la concentration en acide gamma-amino-butyrique, un neurotransmetteur inhibiteur dans le système nerveux central, peut être le mécanisme par lequel agissent ces médicaments. Les doses pour la Gabapentine nécessite d'être portées à 3000 mg par jour en doses fractionnées et le Topiramate est habituellement efficace entre 50 et 150 mg par jour.

Les effets des relaxants musculaires se font au niveau du système nerveux central par la suppression de la transmission neuronale à travers un certain nombre de voies supra-spinales polysynaptiques. Les mécanismes exacts ne sont pas connus. La cyclobenzaprine ressemble beaucoup à un antidépresseur tricyclique, et peut exercer son effet d'une manière similaire⁴⁰.

Les deux principaux agonistes des récepteurs adrénergiques de type $\alpha 2$ sont la clonidine et la tizanidine. La tizanidine a une action de relaxant musculaire. C'est un antispasmodique agissant au niveau de la moelle épinière qui inhibe les voies polysynaptiques et réduit la libération d'aspartate, de glutamate et de substance P. Elle augmente également les seuils nociceptifs et inhibe les réponses des voies douloureuses. Une étude a démontré qu'un traitement à la tizanidine réduit la douleur dans le cas de syndrome de douleur myofasciale et de syndrome fibromyalgique¹⁵.

La dose initiale recommandée de tizanidine chez l'adulte est de 4 mg, jusqu'à trois fois par jour. La dose est ensuite accrue progressivement en paliers de 2 mg à 4 mg, jusqu'à ce qu'une dose de 8 mg soit prise trois fois par jour (toutes les six à huit heures). Une dose maximale de 36 mg de tizanidine devrait être prise au cours d'une période de 24 heures.

6.2.4 Antidépresseurs tricycliques

Les antidépresseurs tricycliques (ADT) sont utilisés dans la gestion d'une grande variété de douleurs chroniques comme la migraine, la céphalée de tension, les douleurs faciales atypiques, les troubles temporo-mandibulaires et la fibromyalgie. L'étiologie de la plupart des douleurs chroniques et le mécanisme des médicaments utilisés pour les traiter ne sont pas élucidés à ce jour. Il est généralement admis qu'il existe une relation entre la douleur chronique et la dépression. Toutefois, savoir lequel de ces symptômes est le primaire et lequel est le secondaire est sujet à controverse. Plusieurs études ont démontré l'efficacité analgésique des ADT dans le traitement de la douleur chronique qui semble être indépendante de tout effet antidépresseur.

Il existe 4 principaux antidépresseurs tricycliques : l'amitriptyline, la doxépine, la nortriptyline et la desipramine.

Les antidépresseurs sont censés exercer leur action thérapeutique par des changements dans l'activité des neurotransmetteurs inhibiteurs de la monoamine. Les monoamines impliquées incluent la noradrénaline et la sérotonine. L'action se fait au niveau des synapses, mais des changements dans le raphé médian peuvent également être en cause. Après que le neurotransmetteur soit libéré dans la fente synaptique, il est réabsorbé par le nerf à l'aide d'une pompe amine liée à la membrane. Les antidépresseurs interfèrent avec ce processus et, par conséquent, les amines restent plus longtemps dans la fente synaptique, ce qui renforce son action. C'est un processus de blocage de la recapture. La plupart des antidépresseurs tricycliques ont un large rayon d'action et on pense qu'ils ont de nombreuses fonctions. Les inhibiteurs sélectifs de la recapture de la sérotonine sont plus spécifiques, ce qui les rend moins efficaces pour lutter contre la douleur. Certaines études^{31; 81} ont démontré que l'amitriptyline a des effets dans la réduction de la douleur myofasciale. Le mécanisme exact de la douleur myofasciale est encore mal compris et, par conséquent, on ne peut postuler que l'effet est lié à l'activité du système nerveux de la sérotonine.

Les patients doivent être préparés aux effets secondaires tels que la xérostomie et la somnolence. Ils doivent être informés qu'ils peuvent être somnolents pendant plusieurs jours, mais que cet effet se dissipe dans le temps. Cette somnolence peut apparaître à la fois à l'initiation de la thérapie médicamenteuse et immédiatement après une augmentation de la posologie. Un temps de latence initial est généralement nécessaire avant que les effets bénéfiques analgésiques apparaissent. Par conséquent, les patients doivent être informés que le respect de la posologie et des prises est nécessaire. Le patient doit également faire face aux mécanismes de la xérostomie. Les sujets prenant des antidépresseurs tricycliques doivent être invités à boire régulièrement de l'eau tout au long de la journée. Il est conseillé de prendre des précautions anti-caries tels que des conseils d'hygiène et des contrôles réguliers chez le dentiste¹⁷.

L'antidépresseur tricyclique doit être administré pendant la nuit en commençant avec des doses faibles (10 mg) et en augmentant tous les 4 à 7 jours. La dose moyenne est comprise entre 50 et 100 mg le soir.

6.2.5 Toxine botulique

Le principe actif de la toxine botulique (BTX) est un complexe de protéines dérivé de la bactérie *Clostridium botulinum*. Il existe deux versions commerciales de la toxine botulique : la BTX-A et la BTX-B. Celle utilisée pour le traitement des douleurs myofasciales est la BTX-A⁶⁴.

6.2.5.1 Durée d'action

Le délai d'action de la toxine botulique sur les muscles squelettiques peut prendre quelques jours (2 à 5 jours) pour apparaître, parfois même jusqu'à deux semaines. Une fois institués, les effets durent de six semaines à six mois (une moyenne de trois à quatre mois). Pendant la période où l'effet est le plus intense, l'examen histologique révèle une atrophie musculaire et des modifications des fibres. Après deux à trois mois, son action commence à diminuer progressivement²⁰.

Deux mécanismes sont responsables de l'inversion de la paralysie locale:

- le "bourgeoisement neuronale", avec la formation de nouveaux axones, une ré-innervation et la formation de nouvelles et petites plaques motrices avec ré-innervation musculaire temporaire (récepteurs de l'acétylcholine extra-jonctionnels)
- la régénération des protéines de couplage à l'acétylcholine dans les vésicules, dont la fonction est rétablie en un à quatre mois

6.2.5.2 Toxine botulique et traitement de syndrome de douleur myofasciale

Les traitements conventionnels du syndrome de douleurs myofasciales sont souvent peu satisfaisants, avec des épisodes persistant pendant au moins un an. Les analgésiques utilisés pour soulager les douleurs chroniques coûtent cher et entraînent une augmentation importante des néphropathies. D'un autre côté, une simple injection de toxine botulique peut être bénéfique pour un à trois mois lorsqu'elle est associée à une thérapie physique adéquate, et sans perturber la fonction rénale.

Dans une étude comparative entre acupuncture, injection d'un anesthésique local et doses faibles de BTX au niveau de PtGs d'un syndrome de douleur myofasciale, il a été observé une augmentation de l'amplitude des mouvements de la musculature cervicale dans les trois groupes. Toutefois, les paramètres comme la douleur, la fatigue et une incapacité de travail mesurés par une échelle visuelle analogique ont montré une réduction importante dans les groupes de la lidocaïne et de la BTX, mais pas dans le groupe d'acupuncture. La lidocaïne s'est avérée plus efficace que le BTX par rapport à l'acupuncture⁸³. Les patients peuvent se plaindre de fatigue, de douleurs musculaires et de maux de tête après une injection de BTX-A. Toutefois, ces effets secondaires ne durent que quelques jours.

L'utilisation de BTX-A est également indiquée dans le traitement de DAM causées par des douleurs myofasciales chroniques²⁰.

Les techniques d'injection de toxine botulique A au niveau des points gâchettes sont les mêmes que celles utilisées pour l'injection d'anesthésique (voir 3.2.1).

6.3 Traitements psychologiques

Il s'agit des différentes techniques traitant les aspects psychosociaux et psychologiques pouvant entraîner ou perpétuer les douleurs, et des techniques permettant de gérer plus efficacement les douleurs⁶². Cela comprend :

- l'information du patient
- la gestion du comportement (par la thérapie comportementale, la relaxation et la sophrologie, et le biofeedback)
- la psychothérapie

6.3.1 Information du patient

Il s'agit d'expliquer clairement au patient sa pathologie et les techniques utilisées pour la traiter. Il faut utiliser des termes simples et compréhensibles. Il faut montrer au patient que l'on a identifié de manière quasi certaine l'affection dont il est atteint. Le patient réagit avec soulagement à un diagnostic explicatif et à l'annonce d'une possibilité de traitement, surtout dans le cas de douleur chronique.

L'information du patient est essentielle pour obtenir la coopération du patient et pour le succès de la thérapie choisie. C'est d'autant plus important que cela n'exige aucun outil, seulement du temps et l'expertise du praticien⁶².

6.3.2 Gestion du comportement

6.3.2.1 Thérapie comportementale et cognitive

Ces thérapies visent les comportements dont nous voudrions bien nous débarrasser mais qui se répètent malgré nous, échappant à notre volonté, ainsi qu'à toute démarche logique. Par exemple le rougissement en présence d'un interlocuteur, une angoisse dans les endroits clos, mais aussi le tabagisme, la boulimie, etc. Et ceci avec la participation active du sujet. Ces thérapies jouent sur deux registres complémentaires : le comportement et la cognition, c'est à dire les processus de la pensée.

Les séances associent des exercices pratiques de déconditionnement en présence du thérapeute. Le sujet doit affronter la situation qu'il craint, progressivement. Le thérapeute l'accompagne et lui sert de modèle en ce qui concerne le comportement qu'il faudrait avoir. Le processus d'imitation entre en jeu. On utilise aussi le jeu de rôles, et souvent la relaxation musculaire. Entre les séances, le sujet doit se livrer à des exercices à titre personnel, en se donnant des objectifs, par exemple parler en réunion, demander son chemin dans la rue... en évaluant ses progrès¹¹¹.

La partie cognitive du traitement comporte une analyse des schémas de pensée responsables du comportement déviant. On propose des représentations mentales d'un autre modèle, mieux adapté. On fera anticiper la réaction négative au sujet en lui apprenant à dire stop dès qu'elle apparaît.. On opposera le raisonnement logique à des processus irrationnels.

Certaines études^{28;30} ont pu démontrer qu'à court terme, la thérapie comportementale (comprenant l'information du patient, l'enseignement de l'auto-thérapie, les techniques de relaxation et le suivi téléphonique) est aussi efficace qu'une thérapie dentaire classique (comprenant des gouttières, des étirements et l'information du patient).

6.3.2.2 Relaxation et sophrologie

Les thérapies de relaxation telles que la relaxation musculaire progressive, le yoga ou la méditation ont été décrites comme produisant une réponse similaire appelée "réponse de relaxation". Cette réponse réduit l'activité accrue du système nerveux sympathique, abaisse le tonus musculaire et réduit l'anxiété et les effets du stress. C'est également un outil efficace pour assurer au patient une tranquillité d'esprit, un sentiment de bien-être et un sentiment de contrôle. La sophrologie a démontré son efficacité pour les patients atteints de douleurs myofasciales. Toutefois, le praticien ne peut pas simplement fournir au patient un programme audio, attendre que le patient écoute la bande et reçoive les avantages de la thérapie. Les programmes de relaxation, y compris sur des enregistrements audio structurés, se sont avérés efficaces lorsque le patient a préalablement été informé sur la façon de les utiliser et qu'il a été encouragé à les utiliser.

Carrington et ses collègues ont rapporté 86 % de soulagement au cours des six premières semaines. Parmi les sujets qui, subjectivement, se percevaient comme étant stressés et ont souhaité utiliser un programme de relaxation, 73 % ont continué à pratiquer la relaxation 6 mois après avoir commencé¹¹¹.

6.3.2.3 Biofeedback

Au sens large, le *biofeedback* (ou la rétroaction biologique) est un ensemble de techniques principalement relatives à la bio-électricité pour la mesure de fonctions organiques, basées sur la visualisation, avec des appareils électriques, des signaux physiologiques d'un sujet conscient de ces mesures. Plus précisément, il y a biofeedback lorsque le sujet en question peut contrôler les fonctions organiques mesurées, soit volontairement (par exemple, d'après les résultats et pour corriger un stress) ou involontairement (par exemple, après un changement d'état psychologique tel que la survenue d'un stress). Le mot vient de l'anglais *feedback* (action en retour ou rétroaction). La tension musculaire (EMG) est la mesure utilisée couramment pour les patients atteints de douleurs myofasciales.

Funch et Gale³⁷ ont comparé l'efficacité du *biofeedback* et de la relaxation chez des patients atteints de troubles de l'ATM. Ils ont signalé que les groupes de *biofeedback* et de relaxation ont connu une baisse moyenne de la douleur, respectivement de 35 et 56 %. En règle générale, le *biofeedback* est complété par un programme de relaxation pour accroître son efficacité.

Dohrmann et Laskin²⁵ ont effectué une étude sur des patients atteints de douleurs myofasciales. Tous les patients du groupe *biofeedback* ont trouvé le traitement partiellement ou totalement réussi, ont constaté une diminution de leur activité EMG moyenne et de leurs symptômes. Au cours de l'année où ils ont été suivis, seulement 25 % des patients du groupe *biofeedback* ont souhaité un traitement complémentaire par rapport aux 72 % du groupe témoin.

La combinaison de *biofeedback* et la relaxation semble être particulièrement utile pour les patients qui ne semblent pas savoir comment détendre leurs muscles et/ou dont les symptômes s'intensifient avec le temps.

6.3.3 Psychothérapie

Dans certains cas le patient peut présenter des troubles psychologiques comme une dépression, un stress intense ou une forte anxiété. Ces troubles peuvent être soit à l'origine des douleurs soit un facteur aggravant par une mauvaise gestion de la douleur. Il est important que le praticien prête attention à ces troubles lors de la prise en charge car il est important qu'ils soient traités de manière adéquate pour le succès des thérapies entreprises⁸⁶. Il faut donc savoir adresser aux personnes compétentes (psychothérapeutes ou psychanalystes) pour maximiser les chances de réussite de la prise en charge.

6.4 Synthèse : protocole interdisciplinaire de prise en charge de la douleur myofasciale

Tous les traitements décrits précédemment ont, séparément, une efficacité quasi équivalente^{3;79; 105; 111}. Il a été toutefois démontré qu'ils sont bien plus efficaces lorsqu'ils sont associés entre eux⁶⁷.

Les douleurs myofasciales nécessitent donc un protocole interdisciplinaire de prise en charge afin d'associer plusieurs traitements différents. Le but est de maximiser les chances de disparition définitive des symptômes. Il n'existe pas de protocole universel de prise en charge mais certains auteurs en ont proposé. Nous allons développer ci-dessous les deux protocoles semblant les plus pertinents trouvés dans la littérature.

Le premier, proposé par Manolopoulos *et al.*⁶⁷, détaille une prise en charge depuis l'arrivée du patient au cabinet avec des douleurs myofasciales jusqu'aux différents traitements à appliquer. Ce protocole est expliqué à la figure 47.

Dans ce schéma :

- les techniques non-invasives correspondent au massage, au laser et aux gouttières
- la réhabilitation multidimensionnelle correspond aux différentes thérapies psychologiques comme la gestion du comportement et la psychothérapie
- la thérapie anti-nociceptive correspond aux techniques d'anesthésie locale

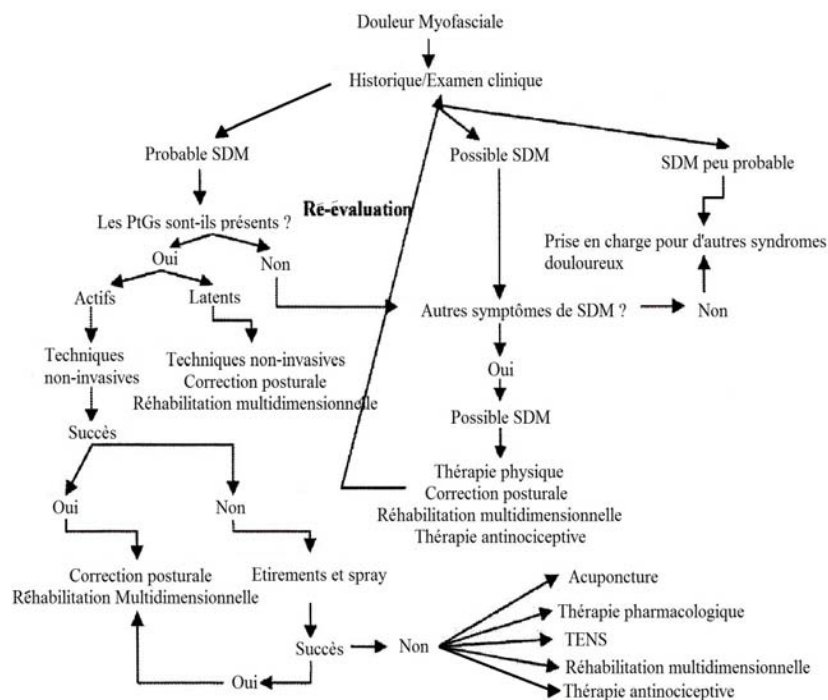


Figure 47 : Protocole de prise en charge du syndrome de douleur myofasciale (SDM) proposé par Manolopoulos et al. en 2008⁶⁷

Le second est un protocole de traitement uniquement, appliqué lors d'une étude de Graff-Radford *et al.*⁴¹ et datant de 1987. Les patients ayant suivi ce protocole ont rapporté une réduction des douleurs de 90% et une forte diminution d'analgésiques (90%) après un suivi de 12 mois. Ce programme s'effectue sur 6 mois.

Les patients admis dans ce programme structuré interdisciplinaire doivent signer un accord de traitement écrit résumant les diverses composantes du programme. Des objectifs clairs sont spécifiés en termes d'objectifs comportementaux pouvant être atteints. La durée du traitement est également spécifiée. Si un médicament doit être retiré d'un protocole, cela est indiqué. Parfois, un processus aveugle est utilisé pour aider à réduire l'anxiété causée par l'arrêt d'un médicament. Le calendrier de réduction des médicaments et des exercices quotidiens d'auto-gestion est clairement défini. L'accent est mis sur l'acquisition de compétences, l'autogestion et le respect. Afin d'éliminer ou de réduire les dysfonctionnements sous-jacents communs, ainsi que d'éduquer le patient au sujet de la mécanique de sa posture et son corps, les instructions spécifiques sont délivrées sur des photocopies. Le traitement vise à rétablir des relations musculaires normales et une amplitude de mouvements correcte ainsi que la restauration de leur longueur de repos d'origine. Les dysfonctionnements de l'articulation temporo-mandibulaire, lorsqu'ils sont présents, sont traités avec des gouttières de stabilisation. Les patients qui bruxent reçoivent également ces gouttières.

Avant de commencer un traitement, une évaluation du comportement par des tests appropriés est souvent nécessaire. Les tests psychométriques utilisés comprennent l'inventaire multiphasique de personnalité du Minnesota (MMPI), le Multidimensional Pain Inventory (MPI), et les inventaires d'anxiété et de dépression de Beck. Suite à l'évaluation du comportement, la gestion est axée sur les facteurs qui peuvent influencer sur le traitement et on détermine les interventions les plus appropriées. Il convient de tenir compte des facteurs suivants: 1) le comportement, 2) l'émotionnel, 3) le caractère, 4) l'aspect cognitif, 5) les effets secondaires, 6) l'utilisation des médicaments, et 7) le respect. Afin de réduire les facteurs de stress, la gestion du stress et des techniques de relaxation sont utilisées. Les procédures de formation aux thérapies cognitivo-comportementales fournissent des compétences pour faire face à la vie quotidienne, notamment à la dépression et à la douleur. En outre, les patients sont informés sur la douleur myofasciale ainsi que sur les aspects de la douleur et l'utilisation des médicaments.

Ce protocole de prise en charge des douleurs myofasciales, durant 6 semaines, se déroule comme suit.

Semaine 0

- acceptation du traitement, signé par le patient. Des copies sont fournies à chaque membre de l'équipe traitante
- on commence par l'éducation des patients en leur expliquant les concepts de gestion des douleurs chroniques
- début de la médication (le montant total des prises d'analgésique du patient a été divisé pour prendre des doses également espacées dans le temps)
- début d'un journal de la douleur pour surveiller l'évaluation de la douleur, l'utilisation des médicaments, et les principales activités
- début de thérapie physique (massage, exercices, auto-thérapie) si nécessaire (limitée dans le temps)
- établissement d'un calendrier des interventions comportementales
- établissement d'un calendrier des interventions dentaires intra-orales, si nécessaire

Semaine 1

- début des exercices posturaux et enseignement des mécanismes généraux du corps
- début d'un programme d'exercice physique (aérobic, marche, etc.)
- examen du journal de la douleur et évaluation des tendances relatives à la douleur, à la prise de médicaments, et aux activités. Faire des suggestions pour faire face aux problèmes
- vérifier la conformité de la médication. Commencer la diminution de prise d'analgésique d'environ 20% par 4 jours. Entreprendre un traitement prophylactique si nécessaire
- réévaluer la thérapie physique
- réévaluer la thérapie comportementale
- ajuster les gouttières si nécessaire

Semaine 2

- réévaluation du respect des instructions de la semaine précédente
- examen du journal de la douleur et évaluation des tendances relatives à la douleur, à la prise de médicaments, et aux activités. Faire des suggestions pour faire face aux problèmes. Continuer la diminution de la prise d'analgésique
- commencer les exercices d'étirements

- augmenter l'intensité du programme d'exercice physique
- évaluer les progrès de la thérapie physique
- réévaluer la thérapie comportementale
- ajuster les gouttières si nécessaire

Semaine 3

- réévaluation du respect des instructions de la semaine précédente
- examen du journal de la douleur et évaluation des tendances relatives à la douleur, à la prise de médicaments, et aux activités. Faire des suggestions pour faire face aux problèmes. Continuer la diminution de la prise d'analgésique
- début de traitement par étirements et spray cryogénique
- ajout d'exercices d'étirements
- augmenter l'intensité du programme d'exercice physique
- évaluer les progrès de la thérapie physique
- réévaluer la thérapie comportementale
- ajuster les gouttières si nécessaire

Semaine 4

- réévaluation du respect des instructions de la semaine précédente
- examen du journal de la douleur et évaluation des tendances relatives à la douleur, à la prise de médicaments, et aux activités. Faire des suggestions pour faire face aux problèmes. Continuer la diminution de la prise d'analgésique
- réévaluer les étirements associés au spray cryogénique
- envisager les traitements spécifiques aux PtGs comme les techniques d'anesthésie locale
- ajout d'exercices d'étirements
- augmenter l'intensité du programme d'exercice physique
- évaluer les progrès de la thérapie physique
- réévaluer la thérapie comportementale
- ajuster les gouttières si nécessaire

Semaine 5

Continuer comme ci-dessus, en insistant sur l'auto-thérapie, en reconnaissant les bons comportements, et en corrigeant les mauvais.

Semaine 6

- réévaluation du patient avec des mesures objectives et subjectives
- évaluer les changements dans les activités quotidiennes, la réduction de médicaments, le retour au travail, l'attitude par rapport aux niveaux de douleur

Mesures objectives

- amplitudes de mouvements du cou et des mâchoires
- posture
- activité musculaire
- réduction de la médication

Mesures subjectives

- intensité de la douleur (sur une échelle analogique, par exemple)
- journal de la douleur
- plan de retraitement discuté avec le patient si une poursuite de traitement est nécessaire
- évaluer les progrès de la thérapie physique
- réévaluer la thérapie comportementale
- ajuster les gouttières si nécessaire

Ce protocole nécessite un dialogue clair et régulier entre le patient et les praticiens d'une part, et entre les praticiens des différentes disciplines intervenant d'autre part. Un chirurgien-dentiste ne peut pas à lui seul prendre en charge un patient présentant des douleurs myofasciales. Toutefois, il doit savoir les diagnostiquer et savoir à qui les adresser pour une prise en charge optimale.

Conclusion

Les douleurs myofasciales associées aux points gâchettes sont une pathologie fréquente, notamment au niveau de la sphère maxillo-faciale, et difficile à diagnostiquer. Son diagnostic nécessite, en effet, de bonnes connaissances anatomiques, physiologiques et une maîtrise des techniques de palpation musculaire. Il est facile de se tromper de diagnostic car de nombreuses pathologies orofaciales présentent des symptômes cliniquement très proches ; de nombreuses affections rentrent dans le diagnostic différentiel.

La classification de cette pathologie est encore sujette à controverse ce qui ne facilite pas l'établissement d'un diagnostic. Celle utilisée pour la recherche est trop imprécise par rapport aux constatations cliniques. Celle utilisée en clinique est basée sur des constatations empiriques. Il en résulte des études difficilement exploitables. La difficulté importante à constater et différencier cliniquement les différents types de douleurs musculaires décrits par la classification empirique entraîne également certains auteurs à remettre en question l'existence des douleurs myofasciales associées aux points gâchettes.

Enfin, il existe une multitude de traitements différents et l'on a souvent du mal à choisir entre telle ou telle approche. Les traitements référencés dans ce travail se sont tous révélés d'une efficacité quasiment équivalente pour faire disparaître les symptômes douloureux et mécaniques mais avec une forte probabilité à la réapparition des douleurs lorsqu'ils sont utilisés séparément. C'est pourquoi il est recommandé que cette pathologie soit traitée par une approche pluridisciplinaire, suivant un protocole défini, afin de supprimer tous les facteurs perpétuants et de maximiser les chances de disparition complète des symptômes.

Cette pathologie n'est pas encore bien cernée et définie à l'heure actuelle. Il est alors difficile de l'étudier correctement, d'en trouver la ou les origines exactes et donc impossible de mettre en place des traitements curatifs efficaces, seulement des traitements symptomatiques.

Un chirurgien-dentiste doit au moins connaître l'existence de cette pathologie et savoir si ce n'est la diagnostiquer, au moins l'envisager afin d'adresser le patient aux personnes compétentes pour une prise en charge la plus efficace possible.

Les traitements entrepris sont pluridisciplinaires et associés entre eux pour maximiser leur efficacité. Un dentiste formé sur cette pathologie ne peut prendre en charge un patient atteint tout seul. Il aura nécessairement besoin de l'adresser pour une prise en charge psychologique, voire dans le cas de certains traitements s'il n'a pas effectué les formations adéquates. Toutefois, il fait partie intégrante du traitement et doit savoir occuper sa place dans un protocole interdisciplinaire de prise en charge. De plus, la majorité des traitements de cette pathologie sont réalisables par ces soins s'il cherche à y être formé (les techniques d'étirements, l'acupuncture ou encore les techniques de relaxation peuvent lui être enseignées par des formations).

Table des figures

<u>Figure 1</u>	Vascularisation par l'artère carotide externe	13
<u>Figure 2</u>	Le nerf trijumeau	15
<u>Figure 3</u>	Muscle temporal	18
<u>Figure 4</u>	Muscle masséter	20
<u>Figure 5</u>	Muscles ptérygoïdiens, vue latérale gauche	21
<u>Figure 6</u>	Muscles supra-hyoïdiens	24
<u>Figure 7</u>	Muscles infra-hyoïdiens	27
<u>Figure 8</u>	Muscles peauciers	28
<u>Figure 9</u>	Muscle sterno-cléido-mastoïdien	37
<u>Figure 10</u>	Structure d'un muscle squelettique	39
<u>Figure 11</u>	Structure d'une myofibrille et d'un sarcomère	40
<u>Figure 12</u>	Vue globale d'une jonction neuromusculaire	42
<u>Figure 13</u>	Fuseau neuro-musculaire	43
<u>Figure 14</u>	Classification des Dysfonctions de l'Appareil Manducateur selon les CDR/DTM	49
<u>Figure 15</u>	Aperçu de la séquence des événements qui peut survenir après une lésion des tissus périphériques et l'inflammation ou la lésion d'un nerf périphérique	67
<u>Figure 16</u>	Enregistrement électromyographique de deux patients avec des électrodes à aiguilles concentriques	72
<u>Figure 17</u>	Examen physique exo-buccal	77
<u>Figure 18</u>	Palpation à plat	78
<u>Figure 19</u>	Palpation pincée	78
<u>Figure 20</u>	Palpation transversale	79
<u>Figure 21</u>	Test des deux phalanges	81
<u>Figure 22</u>	Examen du muscle masséter	82
<u>Figure 23</u>	Emplacements des PtGs les plus fréquents au niveau du muscle masséter et leurs zones de douleurs référées respectives	82
<u>Figure 24</u>	Examen du muscle temporal	84
<u>Figure 25</u>	Zones de douleurs et de sensibilités référées provenant des PtGs au niveau du muscle temporal gauche	85
<u>Figure 26</u>	Examen du muscle ptérygoïdien médial	87
<u>Figure 27</u>	Emplacements des PtGs les plus fréquents au niveau du muscle ptérygoïdien médial et leurs zones de douleurs référées respectives	87

<u>Figure 28</u> Examen intra-oral du muscle ptérygoïdien latéral	90
<u>Figure 29</u> Emplacements des PtGs les plus fréquents au niveau du muscle ptérygoïdien latéral et leurs zones de douleurs référées respectives	90
<u>Figure 30</u> Examen du muscle digastrique	93
<u>Figure 31</u> Emplacements des PtGs les plus fréquents au niveau du muscle digastrique et leurs zones de douleurs référées respectives	93
<u>Figure 32</u> Examen du muscle sterno-cléido-mastoïdien	95
<u>Figure 33</u> Emplacements des PtGs les plus fréquents au niveau du muscle SCM et leurs zones de douleurs référées respectives	96
<u>Figure 34</u> Douleurs référées et PtGs des muscles peauciers	98
<u>Figure 35</u> Localisation de PtGs au niveau du muscle occipito-frontal et zones de douleurs référées	99
<u>Figure 36</u> Localisation des 18 points douloureux référents définis par l'ACR	108
<u>Figure 37</u> Zone d'application de spray cryogénique et technique d'étirement pour les muscles temporal, masséter, ptérygoïdien médial et platysma	118
<u>Figure 38</u> Étirement du muscle masséter	118
<u>Figure 39</u> Étirements et spray au niveau du temporal	119
<u>Figure 40</u> Étirements du muscle ptérygoïdien médial droit	120
<u>Figure 41</u> Étirements du muscle ptérygoïdien latéral droit	121
<u>Figure 42</u> Application de spray cryogénique pour les muscles supra et infra-hyoïdiens	122
<u>Figure 43</u> Étirement du muscle stylo-hyoïdien et du ventre postérieur du muscle digastrique	123
<u>Figure 44</u> Zones de spray et d'étirement des deux faisceaux du SCM	125
<u>Figure 45</u> Étirement du muscle platysma	126
<u>Figure 46</u> Résumé des techniques d'anesthésie locale par muscle décrites par Travell et Simons	135
<u>Figure 47</u> Protocole de prise en charge du syndrome de douleur myofasciale (SDM) proposé par Manolopoulos et al. en 2008	143

Bibliographie

- 1 ADER J.-L., CARRÉ F., DINH-XUAN A. T. *et al.*
Physiologie générale
Paris: Masson, 2006.- 1 vol. XXII-433 p.
- 2 AKHTER R., HASSAN N. M., AIDA J. *et al.*
Association between experience of stressful life events and muscle-related temporomandibular disorders in patients seeking free treatment in a dental hospital
Eur J Med Res, 2007, 12, 11, pp. 535-40
- 3 AL-ANI Z., GRAY R. J., DAVIES S. J. *et al.*
Stabilization splint therapy for the treatment of temporomandibular myofascial pain: a systematic review
J Dent Educ, 2005, 69, 11, pp. 1242-50
- 4 ALBERTIN A., KERPPERS, II, AMORIM C. F. *et al.*
The effect of manual therapy on masseter muscle pain and spasm
Electromyogr Clin Neurophysiol, 2010, 50, 2, pp. 107-12
- 5 ALTINDAG O., GUR A. et ALTINDAG A.
The relationship between clinical parameters and depression level in patients with myofascial pain syndrome
Pain Med, 2008, 9, 2, pp. 161-5
- 6 ARIMA T., ARENDT-NIELSEN L. et SVENSSON P.
Effect of jaw muscle pain and soreness evoked by capsaicin before sleep on orofacial motor activity during sleep
J Orofac Pain, 2001, 15, 3, pp. 245-56
- 7 ARIMA T., SVENSSON P. et ARENDT-NIELSEN L.
Experimental grinding in healthy subjects: a model for postexercise jaw muscle soreness?
J Orofac Pain, 1999, 13, 2, pp. 104-14
- 8 BANI D., BANI T. et BERGAMINI M.
Morphologic and biochemical changes of the masseter muscles induced by occlusal wear: studies in a rat model
J Dent Res, 1999, 78, 11, pp. 1735-44
- 9 BECKERMAN H., DE BIE R. A., BOUTER L. M. *et al.*
The efficacy of laser therapy for musculoskeletal and skin disorders: a criteria-based meta-analysis of randomized clinical trials
Phys Ther, 1992, 72, 7, pp. 483-91
- 10 BENNETT R.
Myofascial pain syndromes and their evaluation
Best Pract Res Clin Rheumatol, 2007, 21, 3, pp. 427-45
- 11 BENOLIEL R., ELIAV E. et SHARAV Y.
Self-reports of pain-related awakenings in persistent orofacial pain patients
J Orofac Pain, 2009, 23, 4, pp. 330-8

- 12 BLANKSMA N. G., VAN EIJDEN T. M., VAN RUIJVEN L. J. *et al.*
Electromyographic heterogeneity in the human temporalis and masseter muscles during dynamic tasks guided by visual feedback
J Dent Res, 1997, 76, 1, pp. 542-51
- 13 BODERE C. et PIONCHON P.
[Orofacial pain and secondary headaches]
Rev Neurol (Paris), 2005, 161, 6-7, pp. 716-9
- 14 BODERE C. et WODA A.
Effect of a jig on EMG activity in different orofacial pain conditions
Int J Prosthodont, 2008, 21, 3, pp. 253-8
- 15 BORG-STEIN J.
Cervical myofascial pain and headache
Curr Pain Headache Rep, 2002, 6, 4, pp. 324-30
- 16 BOUREAU F., DELORME T. et DOUBRERE J. F.
[Mechanisms of myofascial pain]
Rev Neurol (Paris), 2000, 156 Suppl 4, pp. 4S10-4
- 17 BROWN R. S. et BOTTOMLEY W. K.
Utilization and mechanism of action of tricyclic antidepressants in the treatment of chronic facial pain: a review of the literature
Anesth Prog, 1990, 37, 5, pp. 223-9
- 18 BUSKILA D., NEUMANN L. et PRESS J.
Genetic factors in neuromuscular pain
CNS Spectr, 2005, 10, 4, pp. 281-4
- 19 CALVO-ROMERO J. M.
Giant cell arteritis
Postgrad Med J, 2003, 79, 935, pp. 511-5
- 20 COLHADO O. C., BOEING M. et ORTEGA L. B.
Botulinum toxin in pain treatment
Rev Bras Anesthesiol, 2009, 59, 3, pp. 366-81
- 21 CUMMINGS T. M. et WHITE A. R.
Needling therapies in the management of myofascial trigger point pain: a systematic review
Arch Phys Med Rehabil, 2001, 82, 7, pp. 986-92
- 22 DAVIDOFF R. A.
Trigger points and myofascial pain: toward understanding how they affect headaches
Cephalalgia, 1998, 18, 7, pp. 436-48
- 23 DAVIES C. E., DAVIES A. M., KINDBLOM L. G. *et al.*
Soft tissue tumors with muscle differentiation
Semin Musculoskelet Radiol, 2010, 14, 2, pp. 245-56

- 24 DIAKOW P. R.
Differentiation of active and latent trigger points by thermography
J Manipulative Physiol Ther, 1992, 15, 7, pp. 439-41
- 25 DOHRMANN R. J. et LASKIN D. M.
An evaluation of electromyographic biofeedback in the treatment of myofascial pain-dysfunction syndrome
J Am Dent Assoc, 1978, 96, 4, pp. 656-62
- 26 DRAKE D. L., WAYNE VOGL A. et MITCHELL A. W. M.
Anatomie pour les étudiants
Gray's, 2006
- 27 DUPAS P.-H., Ed. (2005). Nouvelle approche du dysfonctionnement cranio-mandibulaire : du diagnostic à la gouttière. Paris, Editions CdP.
- 28 DUPONT J. S., JR. et BROWN C. E.
Masseter tenomyositis
Cranio, 2009, 27, 3, pp. 180-4
- 29 DWORKIN S. F. et LERESCHE L.
Research diagnostic criteria for temporomandibular disorders : Review, criteria, examinations and specifications, critique
J Craniomandib Disord, 1992, 6, 4, pp. 301-155
- 30 EDWARDS J.
The importance of postural habits in perpetuating myofascial trigger point pain
Acupunct Med, 2005, 23, 2, pp. 77-82
- 31 EGBUNIKE I. G. et CHAFFEE B. J.
Antidepressants in the management of chronic pain syndromes
Pharmacotherapy, 1990, 10, 4, pp. 262-70
- 32 FERNANDEZ-DE-LAS-PENAS C., SIMONS D., CUADRADO M. L. *et al.*
The role of myofascial trigger points in musculoskeletal pain syndromes of the head and neck
Curr Pain Headache Rep, 2007, 11, 5, pp. 365-72
- 33 FISCHER A. A.
Documentation of myofascial trigger points
Arch Phys Med Rehabil, 1988, 69, 4, pp. 286-91
- 34 FLECKENSTEIN J., ZAPS D., RUGER L. J. *et al.*
Discrepancy between prevalence and perceived effectiveness of treatment methods in myofascial pain syndrome: results of a cross-sectional, nationwide survey
BMC Musculoskelet Disord, 2010, 11, pp. 32
- 35 FRANK H. NETTER M. D.
Atlas d'anatomie humaine
MASSON, 2002, 2ième édition

- 36 FRICTON J. R., AUVINEN M. D., DYKSTRA D. *et al.*
Myofascial pain syndrome: electromyographic changes associated with local twitch response
 Arch Phys Med Rehabil, 1985, 66, 5, pp. 314-7
- 37 FUNCH D. P. et GALE E. N.
Biofeedback and relaxation therapy for chronic temporomandibular joint pain: predicting successful outcomes
 J Consult Clin Psychol, 1984, 52, 6, pp. 928-35
- 38 GA H., CHOI J. H., PARK C. H. *et al.*
Acupuncture needling versus lidocaine injection of trigger points in myofascial pain syndrome in elderly patients--a randomised trial
 Acupunct Med, 2007, 25, 4, pp. 130-6
- 39 GA H., CHOI J. H., PARK C. H. *et al.*
Dry needling of trigger points with and without paraspinal needling in myofascial pain syndromes in elderly patients
 J Altern Complement Med, 2007, 13, 6, pp. 617-24
- 40 GRAFF-RADFORD S. B.
Regional myofascial pain syndrome and headache: principles of diagnosis and management
 Curr Pain Headache Rep, 2001, 5, 4, pp. 376-81
- 41 GRAFF-RADFORD S. B., REEVES J. L. et JAEGER B.
Management of chronic head and neck pain: effectiveness of altering factors perpetuating myofascial pain
 Headache, 1987, 27, 4, pp. 186-90
- 42 GREMILLION H. A.
Multidisciplinary diagnosis and management of orofacial pain
 Gen Dent, 2002, 50, 2, pp. 178-86; quiz 187-8
- 43 GUÉNARD H.
Physiologie humaine
 Paris: Editions Pradel, 2009.- 1 vol. XXIV-607 p.
- 44 GUNN C. C. et MILBRANDT W. E.
Tenderness at motor points: an aid in the diagnosis of pain in the shoulder referred from the cervical spine
 J Am Osteopath Assoc, 1977, 77, 3, pp. 196-12
- 45 HAMATA M. M., ZUIM P. R. et GARCIA A. R.
Comparative evaluation of the efficacy of occlusal splints fabricated in centric relation or maximum intercuspation in temporomandibular disorders patients
 J Appl Oral Sci, 2009, 17, 1, pp. 32-8
- 46 HENNEMAN E., SOMJEN G. et CARPENTER D. O.
FUNCTIONAL SIGNIFICANCE OF CELL SIZE IN SPINAL MOTONEURONS
 J Neurophysiol, 1965, 28, pp. 560-80

- 47 HUBBARD D. R. et BERKOFF G. M.
Myofascial trigger points show spontaneous needle EMG activity
Spine (Phila Pa 1976), 1993, 18, 13, pp. 1803-7
- 48 HUGGER A., HUGGER S. et SCHINDLER H. J.
Surface electromyography of the masticatory muscles for application in dental practice. Current evidence and future developments
Int J Comput Dent, 2008, 11, 2, pp. 81-106
- 49 JEANMONOD A.
[Retro-incisal bite planes]
Cah Prothese, 1982, 10, 37, pp. 91-105
- 50 KALICHMAN L. et VULFSONS S.
Dry needling in the management of musculoskeletal pain
J Am Board Fam Med, 2010, 23, 5, pp. 640-6
- 51 KAMINA P.
Précis d'anatomie clinique
Librairie Maloine S.A., 2002, Tome 2
- 52 KARES H.
Douleurs des muscles masticateurs et des ATM
L'information Dentaire, 2009, 22, 3 juin 2009, pp. 1169-1176
- 53 KATALINIC O. M., HARVEY L. A., HERBERT R. D. *et al.*
Stretch for the treatment and prevention of contractures
Cochrane Database Syst Rev, 2010, 9, pp. CD007455
- 54 KATSOULIS J., AUSFELD-HAFTER B., WINDECKER-GETAZ I. *et al.*
Laser acupuncture for myofascial pain of the masticatory muscles. A controlled pilot study
Schweiz Monatsschr Zahnmed, 2010, 120, 3, pp. 213-25
- 55 KNOST B., FLOR H., BIRBAUMER N. *et al.*
Learned maintenance of pain: muscle tension reduces central nervous system processing of painful stimulation in chronic and subchronic pain patients
Psychophysiology, 1999, 36, 6, pp. 755-64
- 56 KRAUS H. et FISCHER A. A.
Diagnosis and treatment of myofascial pain
Mt Sinai J Med, 1991, 58, 3, pp. 235-9
- 57 LANTERI-MINET M.
[Pathophysiology of cluster headache]
Rev Neurol (Paris), 2003, 159, 12, pp. 1113-24
- 58 LAURENT B., KERAVEL Y. et SINDOU M.
[Clinical aspects of trigeminal neuralgia]
Neurochirurgie, 2009, 55, 2, pp. 181-4

- 59 LE BELL Y., JAMSA T., KORRI S. *et al.*
Effect of artificial occlusal interferences depends on previous experience of temporomandibular disorders
Acta Odontol Scand, 2002, 60, 4, pp. 219-22
- 60 LEWIT K.
The needle effect in the relief of myofascial pain
Pain, 1979, 6, 1, pp. 83-90
- 61 LI J., JIANG T., FENG H. *et al.*
The electromyographic activity of masseter and anterior temporalis during orofacial symptoms induced by experimental occlusal highspot
J Oral Rehabil, 2008, 35, 2, pp. 79-87
- 62 LOTAIF A. C., MITRIRATTANAKUL S. et CLARK G. T.
Orofacial muscle pain: new advances in concept and therapy
J Calif Dent Assoc, 2006, 34, 8, pp. 625-30
- 63 MAESTRE-FERRIN L., BURGUERA J. A. et PENARROCHA-DIAGO M.
Oromandibular dystonia: a dental approach
Med Oral Patol Oral Cir Bucal, 2010, 15, 1, pp. e25-7
- 64 MALCMACHER L.
BOTOX therapy for every dental practice
Dent. Today., 2009, 28, 8, pp. 114, 116-7
- 65 MANDON-GASSMAN P.
Jig relief
Br Dent J, 2006, 201, 6, pp. 327
- 66 MANFREDINI D., BUCCI M. B. et NARDINI L. G.
The diagnostic process for temporomandibular disorders
Stomatologija, 2007, 9, 2, pp. 35-9
- 67 MANOLOPOULOS L., VLASTARAKOS P. V., GEORGIU L. *et al.*
Myofascial pain syndromes in the maxillofacial area: a common but underdiagnosed cause of head and neck pain
Int J Oral Maxillofac Surg, 2008, 37, 11, pp. 975-84
- 68 MEYER H. P.
Myofascial pain syndrome and its suggested role in the pathogenesis and treatment of fibromyalgia syndrome
Curr Pain Headache Rep, 2002, 6, 4, pp. 274-83
- 69 MICHELOTTI A., FARELLA M., GALLO L. M. *et al.*
Effect of occlusal interference on habitual activity of human masseter
J Dent Res, 2005, 84, 7, pp. 644-8
- 70 MICHELOTTI A., FARELLA M., STELLATO A. *et al.*
Tactile and pain thresholds in patients with myofascial pain of the jaw muscles: a case-control study
J Orofac Pain, 2008, 22, 2, pp. 139-45

- 71 MOCK D.
The differential diagnosis of temporomandibular disorders
 J Orofac Pain, 1999, 13, 4, pp. 246-50
- 72 MOHL N. D., OHRBACH R. K., CROW H. C. *et al.*
Devices for the diagnosis and treatment of temporomandibular disorders. Part III: Thermography, ultrasound, electrical stimulation, and electromyographic biofeedback
 J Prosthet Dent, 1990, 63, 4, pp. 472-7
- 73 MOORE R. A., WIFFEN P. J., DERRY S. *et al.*
Gabapentin for chronic neuropathic pain and fibromyalgia in adults
 Cochrane Database Syst Rev, 2011, 3, pp. CD007938
- 74 MURRAY G. M. et PECK C. C.
Orofacial pain and jaw muscle activity: a new model
 J Orofac Pain, 2007, 21, 4, pp. 263-78; discussion 279-88
- 75 MUSCOLINO J. E.
Manuel de palpation osseuse et musculaire : Points gâchettes, zones de projection et étirements
 Issy-les-Moulineaux: Masson, 2010.- 1 vol. XIV-517 p.
- 76 NAIKMASUR V., BHARGAVA P., GUTTAL K. *et al.*
Soft occlusal splint therapy in the management of myofascial pain dysfunction syndrome: a follow-up study
 Indian J Dent Res, 2008, 19, 3, pp. 196-203
- 77 NORMAN H. R.
Muscle pain syndromes
 Am J Phys Med Rehabil, 2007, 86, 1 Suppl, pp. S47-58
- 78 OKESON J. P.
Current terminology and diagnostic classification schemes
 Oral Surg Oral Med Oral Pathol Oral Radiol Endod, 1997, 83, 1, pp. 61-4
- 79 OZ S., GOKCEN-ROHLIG B., SARUHANOGLU A. *et al.*
Management of myofascial pain: low-level laser therapy versus occlusal splints
 J Craniofac Surg, 2010, 21, 6, pp. 1722-8
- 80 PELLETIER M.
Anatomie Maxillo-Faciale
 Librairie Maloine S.A., 1969
- 81 PETTENGILL C. A. et REISNER-KELLER L.
The use of tricyclic antidepressants for the control of chronic orofacial pain
 Cranio, 1997, 15, 1, pp. 53-6
- 82 PHANACHET I., WHITTLE T., WANIGARATNE K. *et al.*
Functional properties of single motor units in inferior head of human lateral pterygoid muscle: task relations and thresholds
 J Neurophysiol, 2001, 86, 5, pp. 2204-18

- 83 PORTA M.
A comparative trial of botulinum toxin type A and methylprednisolone for the treatment of myofascial pain syndrome and pain from chronic muscle spasm
Pain, 2000, 85, 1-2, pp. 101-5
- 84 PULLINGER A. G., SELIGMAN D. A. et GORNBEIN J. A.
A multiple logistic regression analysis of the risk and relative odds of temporomandibular disorders as a function of common occlusal features
J Dent Res, 1993, 72, 6, pp. 968-79
- 85 RACHLIN E. S. et RACHLIN I. S.
Myofascial pain and fibromyalgia : Trigger Point Management
St.Louis: Mosby, 2002.- 1 vol. XVIII-606 p.
- 86 RADAT F.
[Psychopathology and headache]
Rev Neurol (Paris), 2000, 156 Suppl 4, pp. 4S62-7
- 87 RICARD F.
Traité de médecine ostéopathique du crâne et de l'articulation temporomandibulaire
Issy-les Moulineaux: Elsevier Masson, 2010.- 1 vol. XVI-1072 p.
- 88 RICHTER P. et HEBGEN E.
Points gâchettes et chaînes fonctionnelles musculaires
Paris: Maloine, 2008.- 1 vol. XI-239 p.
- 89 RILEY J. L., 3RD, ROBINSON M. E., KVAAL S. A. *et al.*
Effects of physical and sexual abuse in facial pain: direct or mediated?
Cranio, 1998, 16, 4, pp. 259-66
- 90 RIVNER M. H.
The neurophysiology of myofascial pain syndrome
Curr Pain Headache Rep, 2001, 5, 5, pp. 432-40
- 91 ROUVIERE HENRI D. A.
Anatomie Humaine
MASSON, 2002, Tome 1, 15e édition
- 92 SCHINDLER H.J. et P.SVENSSON
Myofascial Temporomandibular Disorder Pain
Pain and Headache, 2007, vol.15, pp. 91-123
- 93 SCHINDLER H. J. et TURP J. C.
[Jaw muscle pain--its neurobiological basis]
Schmerz, 2002, 16, 5, pp. 346-54
- 94 SCHMIDT J. E. et CARLSON C. R.
A controlled comparison of emotional reactivity and physiological response in masticatory muscle pain patients
J Orofac Pain, 2009, 23, 3, pp. 230-42

- 95 SCHMIDT R. F.
Physiologie
Bruxelles: De Boeck Université, 1999.- 1 vol. XV-303 p.
- 96 SCHNEIDER M. J.
Tender points/fibromyalgia vs. trigger points/myofascial pain syndrome: a need for clarity in terminology and differential diagnosis
J Manipulative Physiol Ther, 1995, 18, 6, pp. 398-406
- 97 SESSLE B. J.
The neural basis of temporomandibular joint and masticatory muscle pain
J Orofac Pain, 1999, 13, 4, pp. 238-45
- 98 SIMONS D. G.
Myofascial pain syndromes: where are we? Where are we going?
Arch Phys Med Rehabil, 1988, 69, 3 Pt 1, pp. 207-12
- 99 SIMONS D. G., HONG C. Z. et SIMONS L. S.
Endplate potentials are common to midfiber myofascial trigger points
Am J Phys Med Rehabil, 2002, 81, 3, pp. 212-22
- 100 SIMONS D. G., TRAVELL J. et SIMONS L. S., Eds. (1999). Travell and Simons' Myofascial Pain and Dysfunction : The Trigger Point Manual. Baltimore, Williams & Wilkins.
- 101 SVENSSON P., CASTRILLON E. et CAIRNS B. E.
Nerve growth factor-evoked masseter muscle sensitization and perturbation of jaw motor function in healthy women
J Orofac Pain, 2008, 22, 4, pp. 340-8
- 102 SVENSSON P. et GRAVEN-NIELSEN T.
Craniofacial muscle pain : review of mechanisms and clinical manifestations
J Orofacial Pain, 2001, 15, pp. 117-145
- 103 SWERDLOW B. et DIETER J. N.
An evaluation of the sensitivity and specificity of medical thermography for the documentation of myofascial trigger points
Pain, 1992, 48, 2, pp. 205-13
- 104 TONNDORF M. L. et HANNAM A. G.
Motor unit territory in relation to tendons in the human masseter muscle
Muscle Nerve, 1994, 17, 4, pp. 436-43
- 105 TOUGH E. A., WHITE A. R., CUMMINGS T. M. *et al.*
Acupuncture and dry needling in the management of myofascial trigger point pain: a systematic review and meta-analysis of randomised controlled trials
Eur J Pain, 2009, 13, 1, pp. 3-10
- 106 TRAVELL J. G. et FUNT L. A.
Myofascial pain: diagnosis and treatment. A DM special interview
Dent Manage, 1985, 25, 6, pp. 44-53

- 107 VAN EIJDEN T. M. et BLANKSMA N. G.
[Masticatory muscles. Part IV. The masticatory muscles do not work homogeneously]
 Ned Tijdschr Tandheelkd, 1997, 104, 9, pp. 348-50
- 108 VAZQUEZ-DELGADO E., CASCOS-ROMERO J. et GAY-ESCODA C.
*Myofascial pain syndrome associated with trigger points: a literature review. (I):
 Epidemiology, clinical treatment and etiopathogeny*
 Med Oral Patol Oral Cir Bucal, 2009, 14, 10, pp. e494-8
- 109 VENEZIAN G. C., DA SILVA M. A., MAZZETTO R. G. *et al.*
*Low level laser effects on pain to palpation and electromyographic activity in TMD patients:
 a double-blind, randomized, placebo-controlled study*
 Cranio, 2010, 28, 2, pp. 84-91
- 110 WHEELER A. H.
Myofascial pain disorders: theory to therapy
 Drugs, 2004, 64, 1, pp. 45-62
- 111 WRIGHT E. F. et SCHIFFMAN E. L.
Treatment alternatives for patients with masticatory myofascial pain
 J Am Dent Assoc, 1995, 126, 7, pp. 1030-9
- 112 YAP E. C.
Myofascial pain--an overview
 Ann Acad Med Singapore, 2007, 36, 1, pp. 43-8
- 113 YLINEN J.
Étirements musculaires en thérapie manuelle : théorie et pratique
 Issy-les-Moulineaux: Elsevier Masson, 2009.- 1 vol. VIII-286 p.
- 114 YUNUS M. B., KALYAN-RAMAN U. P. et KALYAN-RAMAN K.
*Primary fibromyalgia syndrome and myofascial pain syndrome: clinical features and muscle
 pathology*
 Arch Phys Med Rehabil, 1988, 69, 6, pp. 451-4
- 115 YUNUS M. B., KALYAN-RAMAN U. P., KALYAN-RAMAN K. *et al.*
Pathologic changes in muscle in primary fibromyalgia syndrome
 Am J Med, 1986, 81, 3A, pp. 38-42

Table des matières

Index des abréviations.....	5
Introduction.....	7
1.Rappels anatomiques.....	8
1.1La vascularisation.....	9
1.1.1La carotide interne.....	9
1.1.2La carotide externe.....	9
1.1.2.1Les branches collatérales.....	9
1.1.2.1.1L'artère thyroïdienne supérieure	9
1.1.2.1.2L'artère linguale	10
1.1.2.1.3L'artère faciale.....	10
1.1.2.1.4L'artère pharyngienne ascendante.....	11
1.1.2.1.5L'artère occipitale.....	11
1.1.2.1.6L'artère auriculaire postérieure.....	11
1.1.2.1.7Les rameaux parotidiens de l'artère auriculaire postérieure et de l'artère temporale superficielle.....	11
1.1.2.2Les branches terminales.....	12
1.1.2.2.1L'artère maxillaire.....	12
1.1.2.2.2L'artère temporale superficielle.....	13
1.1.3Le retour veineux.....	14
1.2L'innervation.....	14
1.2.1Le nerf trijumeau.....	14
1.2.1.1Le nerf ophtalmique.....	15
1.2.1.2Le nerf maxillaire.....	15
1.2.1.3Le nerf mandibulaire.....	16
1.2.2Le nerf facial.....	16
1.3Les muscles.....	17
1.3.1Les muscles masticateurs.....	17
1.3.1.1Muscle temporal.....	17
1.3.1.2Muscle masséter.....	19
1.3.1.3Muscle ptérygoïdien médial.....	20
1.3.1.4Muscle ptérygoïdien latéral.....	20
1.3.1.5Action des muscles masticateurs.....	22
1.3.2Les muscles abaisseurs de la mandibule.....	22

1.3.2.1	Les muscles supra-hyoïdiens.....	22
1.3.2.1.1	Muscle génio-hyoïdien.....	22
1.3.2.1.2	Muscle mylo-hyoïdien.....	23
1.3.2.1.3	Muscle digastrique.....	23
1.3.2.1.4	Muscle stylo-hyoïdien.....	24
1.3.2.1.5	Action des muscles supra-hyoïdiens.....	24
1.3.2.2	Les muscles infra-hyoïdiens.....	25
1.3.2.2.1	Muscle sterno-thyroïdien.....	25
1.3.2.2.2	Muscle thyro-hyoïdien.....	25
1.3.2.2.3	Muscle sterno-hyoïdien.....	25
1.3.2.2.4	Muscle omo-hyoïdien.....	25
1.3.2.2.5	Action des muscles infra-hyoïdiens.....	26
1.3.3	Les muscles peauciers.....	27
1.3.3.1	Les muscles péri-buccaux.....	27
1.3.3.1.1	Le plan profond des dilatateurs.....	29
1.3.3.1.2	Le plan superficiel	30
1.3.3.1.3	Les muscles constricteurs	32
1.3.3.2	Les muscles du nez.....	33
1.3.3.3	Les muscles péri-orbitaires.....	34
1.3.3.4	Les muscles péri-auriculaires.....	35
1.3.4	Le muscle sterno-cléido-mastoïdien.....	35
2.	Rappels de physiologie musculaire.....	38
2.1	Morphologie du muscle squelettique	39
2.1.1	Structure générale.....	39
2.1.2	Fibres musculaires squelettiques.....	39
2.1.3	Les différents types de fibres musculaires.....	40
2.2	Contrôle nerveux de la contraction musculaire.....	41
2.2.1	L'unité motrice.....	41
2.2.2	La plaque motrice et jonction neuro-musculaire.....	42
2.2.3	Le fuseau neuromusculaire.....	43
3.	Douleurs myofasciales.....	45
3.1	Définition.....	46
3.2	Classifications.....	46
3.2.1	Critères Diagnostiques de Recherche des Désordres Temporo-mandibulaires.....	48
3.2.2	Classification de l'American Academy of Orofacial Pain.....	50

3.2.3	Douleurs myofasciales et points gâchettes.....	51
3.3	Épidémiologie.....	53
4.	Physiopathologie.....	54
4.1	Caractéristiques spécifiques des muscles de la mâchoire.....	55
4.2	Facteurs de risques	56
4.2.1	Micro-traumatismes.....	57
4.2.2	Para-fonctions.....	57
4.2.3	Facteurs occlusaux.....	58
4.2.4	Activité musculaire renforcée au repos.....	58
4.2.5	Facteurs neuro-endocriniens.....	59
4.2.6	Facteurs mécaniques posturaux.....	59
4.2.7	Facteurs psychologiques.....	59
4.2.8	Facteurs nutritionnels et exercice physique.....	60
4.2.9	Qualité et quantité de sommeil.....	61
4.2.10	Facteurs génétiques.....	62
4.3	Modèles neurobiologiques des douleurs myofasciales.....	62
4.3.1	Sensibilisation des nocicepteurs musculaires périphériques.....	63
4.3.2	Sensibilisation des neurones de deuxième ordre dans la corne dorsale et le noyau trigéminal.....	64
4.3.3	Dérégulation du système de contrôle endogène descendant de la douleur.....	66
4.3.4	Douleur référée.....	67
4.4	Le système moteur et les douleurs myofasciales.....	68
4.4.1	Constatations cliniques actuelles.....	68
4.4.2	Théories sur l'origine des points gâchettes.....	71
4.4.2.1	Hyperactivité des fuseaux musculaires.....	71
4.4.2.2	Hyperactivité des plaques motrices.....	72
4.4.2.3	Théorie de la dystonie focale.....	73
5.	Clinique et diagnostics.....	74
5.1	Diagnostic positif.....	75
5.1.1	Examen clinique.....	75
5.1.1.1	Interrogatoire.....	75
5.1.1.1.1	Interrogatoire général	75
5.1.1.1.2	Interrogatoire spécifique.....	75
5.1.1.2	Examen exo-buccal.....	76
5.1.1.2.1	Rappel des techniques de palpation.....	77

5.1.1.2.1.1	Palpation à plat.....	77
5.1.1.2.1.2	Palpation pincée.....	78
5.1.1.2.1.3	Palpation transversale.....	79
5.1.1.2.2	Examen du muscle masseter.....	80
5.1.1.2.2.1	Examen du patient.....	80
5.1.1.2.2.2	Examen des PtGs.....	81
5.1.1.2.3	Examen du muscle temporal.....	83
5.1.1.2.3.1	Examen du patient.....	83
5.1.1.2.3.2	Examen des PtGs.....	83
5.1.1.2.4	Examen du muscle ptérygoïdien médial.....	85
5.1.1.2.4.1	Examen du patient.....	85
5.1.1.2.4.2	Examen des PtGs.....	86
5.1.1.2.5	Examen du muscle ptérygoïdien latéral.....	88
5.1.1.2.5.1	Examen du patient.....	88
5.1.1.2.5.2	Examen des PtGs.....	89
5.1.1.2.6	Examen des muscles abaisseurs de la mandibule.....	91
5.1.1.2.6.1	Examen du patient.....	91
5.1.1.2.6.2	Examen des PtGs.....	92
5.1.1.2.7	Examen du muscle sterno-cléido-mastoïdien (SCM).....	94
5.1.1.2.7.1	Examen du patient.....	94
5.1.1.2.7.2	Examen des PtGs.....	95
5.1.1.2.8	Examen des muscles peauciers (sauf l'occipitofrontal).....	96
5.1.1.2.8.1	Examen du patient.....	96
5.1.1.2.8.2	Examen des PtGs.....	97
5.1.1.2.9	Examen du muscle occipito-frontal.....	99
5.1.1.2.9.1	Examen du patient.....	99
5.1.1.2.9.2	Examen des PtGs.....	99
5.1.1.3	Examen endo-buccal.....	100
5.1.2	Examens complémentaires.....	100
5.1.2.1	Imagerie.....	100
5.1.2.2	Electromyogramme (EMG).....	100
5.1.2.3	Thermographie.....	101
5.2	Diagnostics différentiels.....	102
5.2.1	Douleurs non musculaires.....	103
5.2.1.1	Algie vasculaire de la face.....	103

5.2.1.2	Névralgie essentielle du trijumeau.....	103
5.2.1.3	Douleurs dentaires.....	104
5.2.1.4	Troubles articulaires de l'ATM.....	104
5.2.1.5	Migraines et maux de têtes.....	106
5.2.1.6	Artérite temporale ou maladie de Horton.....	106
5.2.2	Douleurs musculaires.....	107
5.2.2.1	Syndrome de fibromyalgie.....	107
5.2.2.2	Céphalée de tension.....	109
5.2.2.3	Myopathies inflammatoires ou myosites.....	110
5.2.2.4	Dystonie oro-mandibulaire ou myospasmes.....	110
5.2.2.5	Contractures.....	111
5.2.2.6	Néoplasie musculaire.....	112
5.2.2.7	Maladies associant des troubles musculaires.....	113
6.	Traitements.....	114
6.1	Traitements biophysiques.....	115
6.1.1	Massage et auto-thérapie.....	115
6.1.2	Correction posturale.....	116
6.1.3	Étirements et spray cryogénique.....	116
6.1.3.1	Muscle masséter.....	117
6.1.3.2	Muscle temporal.....	119
6.1.3.3	Muscle ptérygoïdien médial.....	120
6.1.3.4	Muscle ptérygoïdien latéral.....	121
6.1.3.5	Muscles abaisseurs de la mandibule.....	122
6.1.3.6	Muscle sterno-cléido-mastoïdien.....	124
6.1.3.7	Muscles peauciers (sauf occipito-frontal).....	125
6.1.3.8	Muscle occipito-frontal.....	126
6.1.4	Gouttières occlusales.....	127
6.1.4.1	Systèmes à butée antérieure ou JIG de Lucia.....	127
6.1.4.2	Plans de morsure rétro-incisifs ou "bite plates".....	128
6.1.4.3	Gouttières de repositionnement neuromusculaire.....	129
6.1.5	Acupuncture.....	130
6.1.5.1	Méthodes.....	130
6.1.5.2	Efficacité de l'acupuncture dans la prise en charge de douleurs myofasciales.....	131
6.1.5.3	Effets secondaires.....	132
6.1.6	Neurostimulation électrique transcutanée (TENS).....	132

6.1.7Thérapie au laser.....	133
6.2Traitements pharmacologiques.....	134
6.2.1Anesthésies locales.....	134
6.2.2Anti-inflammatoires non-stéroïdiens et paracétamol.....	136
6.2.3Antiépileptiques et agonistes des récepteurs adrénergiques type $\alpha 2$	136
6.2.4Antidépresseurs tricycliques.....	137
6.2.5Toxine botulique.....	138
6.2.5.1Durée d'action.....	138
6.2.5.2Toxine botulique et traitement de syndrome de douleur myofasciale.....	139
6.3Traitements psychologiques.....	139
6.3.1Information du patient.....	140
6.3.2Gestion du comportement	140
6.3.2.1Thérapie comportementale et cognitive.....	140
6.3.2.2Relaxation et sophrologie.....	141
6.3.2.3Biofeedback.....	141
6.3.3Psychothérapie.....	142
6.4Synthèse : protocole interdisciplinaire de prise en charge de la douleur myofasciale.....	143
Conclusion.....	148
Table des figures.....	150
Bibliographie.....	152

FOURRIER Thomas – Les douleurs myofasciales de la région maxillo-faciale

Nancy 2011 : 167 pages. ; 47 ill. ; 115 réf.

Th : Chir.-Dent. : Nancy-I : 2011

MOTS CLÉS FRANÇAIS: Douleur faciale, Muscles de la face, Syndrome de la douleur myofasciale, Douleur référée

MOTS CLÉS ANGLAIS : Facial pain, Facial muscles, Myofascial pain syndrome, Referred pain

FOURRIER Thomas – Les douleurs myofasciales de la région maxillo-faciale

Th : Chir.-Dent. : Nancy-I : 2011

Les douleurs musculaires sont très fréquentes chez l'Homme. Elles peuvent avoir de nombreuses causes et toucher tous les muscles du corps. Les douleurs myofasciales de la sphère maxillo-faciale prennent de plus en plus d'espace dans la littérature médicale spécialisée. Elles sont très largement sous-estimées par les chirurgiens dentistes par manque de connaissance de cette pathologie. Cela a pour conséquence d'entraîner des erreurs de diagnostic et des traitements inappropriés tels que des avulsions non indiquées.

L'objectif de ce travail est de définir clairement la pathologie que sont les douleurs myofasciales, les mécanismes qui la caractérise, les moyens de l'identifier et les techniques pour la traiter efficacement.

Examineurs de la thèse :

Monsieur P. AMBROSINI	Professeur des Universités	Président
<u>Monsieur P. BRAVETTI</u>	Maître de Conférences	Juge
Madame V. STUTZMANN-MOBY	Maître de Conférences	Juge
<u>Monsieur R. CURIEN</u>	Assistant Hospitalier Universitaire	Juge
Monsieur F. MASCHINO	Docteur en Chirurgie Dentaire	Juge

Adresse de l'auteur : FOURRIER Thomas
4, rue des Frères Lurçat
54000 NANCY

Jury : Président : P.AMBROSINI – Professeur des Universités
Juges : P.BRAVETTI – Maître de Conférence des Universités
V. STUTZMANN-MOBY – Maître de Conférence des Universités
R. CURIEN – Assistant Hospitalier Universitaire
F.MASCHINO – Docteur en Chirurgie dentaire

Thèse pour obtenir le diplôme D'Etat de Docteur en Chirurgie Dentaire

Présentée par: **Monsieur FOURRIER Thomas, André, François**

né(e) à: **MONT-SAINT-MARTIN (Meurthe-et-Moselle)** le **17 août 1985**

et ayant pour titre : « **Les douleurs myofasciales de la région maxillofaciale** ».

Le Président du jury,



P.AMBROSINI

Le Doyen,
de la Faculté d'Odontologie



Le Doyen,
D^r P. BRAVETTI
UNIVERSITÉ HENRI POINCARÉ - NANCY I

Autorise à soutenir et imprimer la thèse 3749 .

NANCY, le 26-9-2011

Le Président de l'Université Henri Poincaré, Nancy-I

Pour le Président
et par Délégation,
La Vice-Présidente du Conseil
des Etudes et de la Vie Universitaire,

J-P. FINANCE



C. CABDEVILLE-ATKINSON

