



HAL
open science

Anomalie de nombre, de forme et de position de la canine : répercussions cliniques

Pierre-Marie Geeraert

► **To cite this version:**

Pierre-Marie Geeraert. Anomalie de nombre, de forme et de position de la canine : répercussions cliniques. Sciences du Vivant [q-bio]. 2011. hal-01738802

HAL Id: hal-01738802

<https://hal.univ-lorraine.fr/hal-01738802>

Submitted on 20 Mar 2018

HAL is a multi-disciplinary open access archive for the deposit and dissemination of scientific research documents, whether they are published or not. The documents may come from teaching and research institutions in France or abroad, or from public or private research centers.

L'archive ouverte pluridisciplinaire **HAL**, est destinée au dépôt et à la diffusion de documents scientifiques de niveau recherche, publiés ou non, émanant des établissements d'enseignement et de recherche français ou étrangers, des laboratoires publics ou privés.



AVERTISSEMENT

Ce document est le fruit d'un long travail approuvé par le jury de soutenance et mis à disposition de l'ensemble de la communauté universitaire élargie.

Il est soumis à la propriété intellectuelle de l'auteur. Ceci implique une obligation de citation et de référencement lors de l'utilisation de ce document.

D'autre part, toute contrefaçon, plagiat, reproduction illicite encourt une poursuite pénale.

Contact : ddoc-theses-contact@univ-lorraine.fr

LIENS

Code de la Propriété Intellectuelle. articles L 122. 4

Code de la Propriété Intellectuelle. articles L 335.2- L 335.10

http://www.cfcopies.com/V2/leg/leg_droi.php

<http://www.culture.gouv.fr/culture/infos-pratiques/droits/protection.htm>

ACADEMIE DE NANCY-METZ

UNIVERSITE HENRI POINCARÉ - NANCY 1

FACULTE DE CHIRURGIE DENTAIRE

Année 2011

N°3588

THESE

pour le

**DIPLÔME D'ÉTAT DE DOCTEUR EN
CHIRURGIE DENTAIRE**

Par

Pierre Marie GEERAERT

Né le 24 mai 1979 à Epinal (88)

**ANOMALIES DE NOMBRE, DE FORME ET DE POSITION DE LA
CANINE : REPERCUSSIONS CLINIQUES**

Présentée et soutenue publiquement le 19 mai 2011

Examineurs de la thèse :

Pr C. STRAZIELLE	Professeur des Universités	Président
Dr J. SCHOUVER	Maître de Conférence des Universités	Juge
Dr P. DE MARCH	Maître de Conférence des Universités	Juge
<u>Dr D. ANASTASIO</u>	Praticien Hospitalier	Juge

Président : Professeur J.P. FINANCE

Doyen : Docteur Pierre BRAVETTI

Vice-Doyens : Pr Pascal AMBROSINI – Dr Jean-Marc MARTRETTE

Membres Honoraires : Dr L. BABEL – Pr. S. DURIVAUX – Pr A. FONTAINE – Pr G. JACQUART – Pr D. ROZENCWEIG - Pr M. VIVIER

Doyen Honoraire : Pr J. VADOT

Sous-section 56-01 Odontologie pédiatrique	Mme M. M. Mlle Mlle	DROZ Dominique (Desprez) PREVOST Jacques BOCQUEL Julien COSTER Charlotte PHULPIN Bérengère	Maître de Conférences* Maître de Conférences Assistant Assistante Assistante
Sous-section 56-02 Orthopédie Dento-Faciale	Mme M. Mlle M.	FILLEUL Marie Pierryle BOLENDER Yves PY Catherine EGLOFF Benoît	Professeur des Universités* Maître de Conférences Assistante Assistant
Sous-section 56-03 Prévention, Epidémiologie, Economie de la Santé, Odontologie légale	M.	<i>Par intérim</i> ARTIS Jean Paul JANOT Francis Poste transféré en 57-02	Professeur 1 ^{er} grade Professeur Contractuel Assistant
Sous-section 57-01 Parodontologie	M. Mme M. M. M. M.	AMBROSINI Pascal BOUTELLIEZ Catherine (Bisson) MILLER Neal PENAUD Jacques GALLINA Sébastien JOSEPH David	Professeur des Universités* Maître de Conférences* Maître de Conférences Maître de Conférences Assistant Assistant
Sous-section 57-02 Chirurgie Buccale, Pathologie et Thérapeutique Anesthésiologie et Réanimation	M. M. M. M. M. M. Mlle Mlle	BRAVETTI Pierre ARTIS Jean-Paul VIENNET Daniel WANG Christian BALLY Julien CURIEN Rémi GUILLET Julie SOURDOT Alexandra	Maître de Conférences Professeur 1 ^{er} grade Maître de Conférences Maître de Conférences* Assistant (ex 58-01) Assistant Assistante (ex 56-03) Assistante
Sous-section 57-03 Sciences Biologiques (Biochimie, Immunologie, Histologie, Embryologie, Génétique, Anatomie pathologique, Bactériologie, Pharmacologie)	M. M. Mlle	WESTPHAL Alain MARTRETTE Jean-Marc ERBRECH Aude	Maître de Conférences* Maître de Conférences* Assistante Associée au 01/10/2007
Sous-section 58-01 Odontologie Conservatrice, Endodontie	M. M. M. M. M. Mlle	ENGELS-DEUTSCH Marc AMORY Christophe MORTIER Eric CUNY Pierre HESS Stephan PECHOUX Sophie	Maître de Conférences Maître de Conférences Maître de Conférences Assistant Assistant Assistante
Sous-section 58-02 Prothèses (Prothèse conjointe, Prothèse adjointe partielle, Prothèse complète, Prothèse maxillo-faciale)	M. M. M. M. M. Mlle Mlle Mlle M.	LOUIS Jean-Paul ARCHIEN Claude DE MARCH Pascal SCHOUVER Jacques BARONE Serge BEMER Julie MONDON Hélène RIFFAULT Amélie SIMON Franck	Professeur des Universités* Maître de Conférences* Maître de Conférences Maître de Conférences Assistant Assistante Assistante Assistante Assistant
Sous-section 58-03 Sciences Anatomiques et Physiologiques Occlusodontiques, Biomatériaux, Biophysique, Radiologie	Mlle M. Mme M. Mme	STRAZIELLE Catherine RAPIN Christophe (Section 33) MOBY Vanessa (Stutzmann) SALOMON Jean-Pierre JAVELOT Cécile (Jacquelin)	Professeur des Universités* Professeur des Universités Maître de Conférences* Maître de Conférences Assistante Associée au 01/01/2009

souligné : responsable de la sous-section * temps plein

Mis à jour le 01.03.2011

Par délibération en date du 11 décembre 1972,
la Faculté de Chirurgie Dentaire a arrêté que
les opinions émises dans les dissertations
qui lui seront présentées
doivent être considérées comme propres à
leurs auteurs et qu'elle n'entend leur donner
aucune approbation ni improbation.

A notre juge et président de thèse:

Madame le Professeur Catherine STRAZIELLE

Docteur en Chirurgie Dentaire

Docteur en Neurosciences

Professeur des Universités

Habilitée à diriger des Recherches par l'Université Henri Poincaré, Nancy-I

Responsable de la sous-section : Sciences Anatomiques et Physiologiques,

Occlusodontiques, Biomatériaux, Radiologie.

Vous nous avez fait l'honneur d'accepter
la présidence de ce jury et vous nous
remercions de tout l'intérêt que vous nous
avez témoigné.

Votre enseignement fut pour nous des plus
enrichissants.

Veillez trouver ici le témoignage de notre
reconnaissance et de notre profond
respect.

A notre juge et directeur de thèse,

Monsieur le Docteur Daniel ANASTASIO

Docteur en Chirurgie Dentaire

Praticien Hospitalier

Odontologue des Hôpitaux

Responsable de l'Unité Fonctionnelle de Thionville

Département d'Odontologie du CHR de Metz-Thionville

Vous nous avez fait l'honneur de diriger ce travail.

Nous vous remercions pour vos précieux conseils, votre disponibilité, le partage de votre expérience clinique et nous en sommes profondément reconnaissant.

Nous vous adressons toute notre considération pour votre soutien, votre compétence et vos valeurs humaines qui nous ont guidé tout au long de ce travail comme dans les six mois de stage passés à vos côtés.

Veillez trouver ici l'expression de notre haute estime et de notre profond respect.

A notre juge,

Monsieur le Docteur Jacques SCHOUVER

Docteur en Chirurgie Dentaire

Docteur en Sciences Odontologiques

Maître de Conférences des Universités

Responsable de la Sous-section: Prothèses

Vous nous faites le très grand honneur de
faire partie de ce jury.

Nous vous remercions de l'intérêt que vous
avez témoigné à notre travail, de votre
gentillesse
et de votre disponibilité.

Veillez trouver ici l'expression de notre
respectueuse reconnaissance.

A notre juge,

Monsieur le Docteur Pascal De March

Docteur en Chirurgie Dentaire
Docteur en Sciences
Maître de Conférences des Universités
Sous-section: Prothèses

Nous vous remercions d'avoir accepté de
prendre place dans ce jury. Nous sommes
reconnaisants de la qualité de votre
enseignement, de votre écoute, de votre
gentillesse et de vos précieux conseils cliniques.
Trouvez en ici notre témoignage.

A ma maman, à ma petite sœur et à ma grand-mère, pour votre soutien inconditionnel, votre patience et votre amour, vous m'êtes les personnes les plus chères au monde, je vous aime tellement.

A Rom1, mon plus cher ami de longue date, sans toi je ne serais pas là et j'avoue t'en vouloir certains jours.

A Arno et Johan, je vous aime, vous êtes de frères pour moi.

A Nico mon ami sans nul autre pareil, j'espère pouvoir être un aussi bon tonton pour Maël que tu es un ami exceptionnel pour moi.

Juju, merci d'être mon ami.

A Jamila que j'aurais souhaité voir figurer dans mon jury, ta disponibilité, tes conseils et ta gentillesse ont été des atouts précieux pour la réalisation de ce travail, je t'en remercie grandement.

A mes binômettes et binômes, mes amis de la fac et d'ailleurs, Elsa, Pat, Arno, Kal, TomTom, Alix, Audrey, Juliette, Virginie, Sharpoine, Caroline, Céline, Xavier, Bast, Alex, Laura et j'en oublie bien d'autres au moment où j'écris ces lignes, je suis heureux de vous compter dans mes amis.

A Philippe et Jean-Christophe qui furent les premiers à m'accueillir dans la profession comme dans leur intimité, vous êtes sans conteste ceux qui m'auront le plus influencé par votre approche du métier et des relations humaines au cabinet. Le peu de nouvelles que je donne ne reflète pas la grande estime et l'attachement que j'ai pour vous.

A Caroline et Ghislaine pour m'avoir appris la rigueur pendant le temps passé à vos côtés, pour votre gentillesse, merci.

A tous ceux que j'ai côtoyé avec plaisir pendant mes années de fac, Cédric, Frank, Jean-Claude, Nathalie, Marie-Jo, Yvette et tout particulièrement l'équipe de Thionville, ce fut un honneur pour moi.

A la majorité des cabinets qui m'ont accueilli au fil de mes pérégrinations dans l'hexagone et outre-mer, consœurs, confrères, assistantes, prothésistes, à toutes ces équipes auxquelles j'ai appartenu ne serait-ce qu'un temps, je suis fier d'avoir pu être des vôtres.

A la fantastique équipe de Chamonix qui va bientôt m'accueillir, merci pour votre gentillesse et votre acharnement à me faire travailler cette thèse ! Cependant où sont les pompom girls promises ?

A Nadia et Nadia, Dominique, Corinne, Marie, Patrick, Raja, Emilie, Cindy, malgré mes retards quasi quotidiens, se lever le matin pour venir travailler avec vous fut toujours un plaisir.

A Ken qui m'a donné son amitié et du travail lorsque j'en avais besoin, le jour où je m'installerai, je compte sur toi pour m'assister au cabinet.

A Francis qui m'a aidé de ses précieux conseils lors de mon passage en Charentes Maritimes et que je retrouvais avec plaisir le soir pour «arroser» le jardin.

A Christian qui est comme un père pour moi, à sa femme Mimi, vous êtes, avec Gilles et Sylvain ceux qui ont su rendre la Martinique si chère à mon cœur.

A celui que je considère comme mon mentor, « El Magnifico », Merci.

A mon papa que j'ai tant admiré étant enfant.

A tous ceux qui ont participé de près ou de loin à cette thèse, ce travail est aussi le vôtre.

INTRODUCTION.....	5
1. NORMALITE	6
1.1. Définitions de la canine	6
1.2. Morphologie, position, caractéristiques.....	7
1.3. Aspects génétiques, rappels embryologiques	8
1.3.1. Phylogénie de la canine.....	8
1.3.2. Embryologie	9
1.4. Eruption de la canine temporaire.....	10
1.5. Eruption de la canine définitive.....	10
1.6. Tableaux récapitulatifs des phases de développement des dents temporaires et définitives.....	12
1.6.1. Dents temporaires.....	12
1.6.2. Dents permanentes	13
1.7. Rôles de la canine	14
1.7.1. Préparation du bol alimentaire	14
1.7.2. La fonction canine.....	14
1.7.3. Guide sensoriel.....	15
1.7.4. Maintien de l'espace pour les dents permanentes et de la longueur d'arcade....	15
1.7.5. Guide d'éruption des dents permanentes.....	16
1.7.6. Stimulation fonctionnelle de l'édification faciale et occlusion attritionnelle....	16
1.7.7. Esthétique	16
1.7.8. Maintien de la dimension verticale d'occlusion.....	17
2. PATHOLOGIES ASSOCIEES A LA CANINE TEMPORAIRE	18
2.1. Anomalies de nombre et de forme.....	18
2.2. Anomalie de position.....	18
2.2.1. Importance de l'allaitement.....	19
2.2.2. Importance d'une alimentation attritionnelle	20
2.3. Dysharmonie dento-maxillaire	22
2.3.1. Absence de mastication unilatérale alternée efficace.....	22
2.3.2. Perte prématurée de la canine temporaire	22
2.4. Anomalie de position dans le sens transversal	23
2.5. L'articulé inversé	23

3.	PATHOLOGIES ASSOCIEES A LA CANINE DEFINITIVE	24
3.1.	Les anomalies de nombre	24
3.1.1.	Agénésies des canines	24
3.1.2.	Agénésie des incisives latérales maxillaires.....	24
3.1.3.	Les agénésies multiples	25
3.1.4.	Anomalies de nombre par excès.....	25
3.2.	L'inclusion.....	26
3.2.1.	Définition	26
3.2.2.	Etiopathogénie.....	28
3.2.3.	Diagnostic positif	34
3.2.4.	Conséquences de l'inclusion	36
3.3.	Anomalie de position, les transpositions	40
3.4.	Anomalies de forme et de taille	41
3.4.1.	Anomalies coronaires	41
3.4.2.	Anomalies radiculaires	41
3.5.	Perturbations de la fonction canine.....	42
3.5.1.	Anomalie de la pente incisive	42
3.5.2.	Anomalies du guidage canin	43
4.	ASPECTS OCCLUSAUX	45
4.1.	Canine temporaire.....	45
4.1.1.	Réduction amélaire interproximale	45
4.1.2.	Correction de l'articulé inversé	47
4.2.	Canine définitive.....	51
4.2.1.	La protection canine, différentes approches.....	51
4.2.2.	Les différentes options de guidage.....	52
4.2.3.	Traitement des pathologies de l'articulation temporo mandibulaire.....	55
4.2.4.	Utilisation de la canine en remplacement de l'incisive latérale, implications occlusales	57
4.2.5.	Retouches occlusales.....	59
4.3.	Concepts occlusaux en implantologie	60
4.3.1.	En position d'intercuspidie maximale.....	60
4.3.2.	En propulsion	60
4.3.3.	En latéralité	60
4.3.4.	Conséquences cliniques.....	61

5.	ASPECTS CHIRURGICAUX ET PARODONTAUX	63
5.1.	Abstention.....	63
5.2.	Avulsion.....	63
5.2.1.	En denture temporaire	63
5.2.2.	En denture mixte	64
5.2.3.	En denture permanente.....	65
5.2.4.	En inclusion.....	65
5.2.5.	Technique d'avulsion de la canine incluse.....	67
5.3.	Extractions s�riees	72
5.3.1.	Indications	72
5.3.2.	S�quences th�rapeutiques.....	72
5.3.3.	Cons�quences cliniques.....	73
5.4.	Techniques chirurgicales permettant l'�ruption spontan�e de la dent incluse	74
5.4.1.	La guidance pr�ventive	74
5.4.2.	L'alv�olectomie conductrice	74
5.4.3.	L'ost�otomie directionnelle.....	75
5.5.	L'autotransplantation.....	75
5.6.	D�sinclusion ortho-chirurgicale.....	77
5.6.1.	Objectifs	77
5.6.2.	Les 3 temps de la phase chirurgicale.....	77
5.6.3.	Collage du bouton	78
5.6.4.	Ancrage squelettique	81
5.7.	La solution implantaire.....	81
5.8.	Aspects parodontaux.....	83
5.8.1.	Choix th�rapeutiques.....	83
5.8.2.	La chirurgie mucogingivale.....	84
5.8.3.	Les comblements osseux	86
5.8.4.	La r�g�n�ration tissulaire guid�e.....	87
6.	ASPECTS ORTHODONTIQUES	88
6.1.	Interception.....	88
6.2.	Traitements des occlusions invers�es	88
6.2.1.	Indications	88
6.2.2.	En denture temporaire	89

6.2.3.	En denture mixte	89
6.2.4.	Types d'appareillage	90
6.3.	Mise en place chirurgico-orthodontique	92
6.3.1.	Phase pré-chirurgicale	92
6.3.2.	Phase post-chirurgicale.....	93
6.4.	Positionnement de la canine en l'absence de l'incisive latérale	99
6.4.1.	Facteurs de décision	99
6.4.2.	Fermeture de l'espace et mise en place de la canine en place de latérale	102
6.4.3.	Ouverture de l'espace.....	104
6.4.4.	Abstention	106
6.5.	Echecs.....	106
6.6.	Critères de finition	106
6.6.1.	Réflexions sur la classe I canine.....	106
6.6.2.	Réflexion sur l'occlusion par la canine	108
6.6.3.	Réflexions sur la distance intercanine	108
7.	ASPECTS PROTHETIQUES	110
7.1.	Réhabilitation de la canine délabrée	110
7.1.1.	Sur dent vitale.....	110
7.1.2.	Sur dent dévitalisée	111
7.2.	Réhabilitation de la canine absente.....	112
7.2.1.	Les bridges	112
7.2.2.	Prothèse implantaire unitaire.....	115
7.2.3.	Prothèse amovible	116
7.3.	Réhabilitation de la canine absente dans les édentements étendus	116
7.3.1.	Prothèse adjointe partielle	116
7.3.2.	Prothèse amovible complète.....	118
7.4.	Réhabilitation de la canine délabrée dans les édentements étendus	118
7.5.	Réhabilitation prothétique dans le cas d'agénésie de l'incisive latérale.....	119
7.5.1.	Critères d'évaluation	119
7.5.2.	Choix prothétique.....	119
	CONCLUSION	121
	BIBLIOGRAPHIE	122

INTRODUCTION

La canine est une dent singulière qui se différencie très tôt dans l'évolution et continue à se transformer au cours des âges. Chez les mammifères, c'est le régime alimentaire qui exerce une pression sur les variations de taille et de forme de la canine.

Ce n'est pas le cas pour les simiens chez qui l'anatomie de la canine est liée à des critères sexuels.

Dans la lignée humaine, cette dent a perdu ces caractéristiques de sélection reproductive et sociale et sert à déchirer les aliments comme la viande.

La fonction masticatrice est apparue avant la différenciation des éléments dentaires. On peut donc affirmer que les changements morphologiques et positionnels de la canine découlent de la fonction masticatrice.¹⁵⁴

Les rôles et fonctions de la canine sont acquis et s'intègrent au schéma dentaire, occlusal et masticatoire à la condition qu'aucune anomalie de nombre, de taille ou de position n'interfère dans les fonctions manducatrices physiologiques.

Dans un premier temps nous tâcherons de replacer la canine dans un contexte de normalité et d'équilibre en détaillant ses rôles.

Nous envisagerons par la suite les anomalies auxquelles la canine est sujette dans les différentes dentures ainsi que leurs implications.

En nous appuyant sur des données actuelles sans pour autant négliger des écrits plus anciens qui font toujours référence aujourd'hui, nous envisagerons les répercussions cliniques dont ces anomalies sont responsables.

Afin de rétablir l'état de complet bien-être physique, mental et social qui conditionnent la bonne santé des patients selon la définition de l'OMS¹⁵⁹, nous traiterons les aspects occlusaux, chirurgicaux, orthodontiques et prothétiques qui s'offrent aux praticiens.

1. NORMALITE

1.1. Définitions de la canine

Le terme «Dent canine» en français dans des ouvrages médicaux daterait de 1541, faisant rapport à la «dent du chien».⁹⁴

Aujourd'hui on peut trouver différentes définitions dont la première est tirée du dictionnaire d'odonto-stomatologie écrit par Verchere :

« Canine n. f.

Dent située normalement entre l'incisive latérale et la première prémolaire chez l'adulte, entre l'incisive latérale et la première molaire temporaire chez l'enfant. »

Cette définition des plus simplistes se doit d'être complétée par une définition plus satisfaisante datant de 1914 que l'on peut trouver chez C.S Tomes, citée par Bloch-Zupan³² :

« La définition la plus proche est celle qui décrit la canine supérieure comme étant la première dent située en arrière de la suture entre le prémaxillaire et le maxillaire, à condition qu'elle n'en soit pas trop éloignée ; la canine inférieure étant la dent qui est en face de la canine supérieure » (traduit de l'anglais)

On peut trouver sur l'encyclopédie en ligne Wikipédia une définition également satisfaisante :

« Les canines sont des dents pointues, parfois très saillantes, chez certains animaux, situées entre les incisives et les molaires.

Elles servent à arracher la nourriture chez les carnivores (par exemple les chats). On les appelle parfois les crocs. Les canines tirent leur nom du mot latin canis, le chien.

Chez les humains, les canines sont au nombre de quatre : deux supérieures, deux inférieures.

Les canines ont un rôle très important. Ce sont des dents très solides, avec une racine très longue (jusqu'à 3 centimètres). Leur rôle est primordial dans l'occlusion, lors des mouvements de mastication. Ce sont elles qui prennent en charge les forces dans les mouvements de latéralité, elles doivent entraîner la désocclusion des autres dents.

La tradition fantastique attribue des dents pointues aux vampires pour sucer le sang. »

Afin de compléter ces trois définitions il est intéressant de noter que la canine est la seule dent dont l'étymologie du nom se rapporte à un animal et non à sa fonction.

Cette dent bien particulière est synonyme d'agressivité et joue inconsciemment sur la perception du caractère que l'on peut avoir d'une personne dès le premier contact.¹⁵³

1.2. Morphologie, position, caractéristiques

La canine possède une morphologie particulière dite incisiforme dans tout le genre homo. Elle se place sur une arcade alvéolo-dentaire elliptique pour homo sapiens.

Le cingulum très développé et une épaisseur vestibulo-linguale importante offrent à la canine une résistance aux forces occlusales non axiales.

Ce sont ces caractéristiques qui permettent la désocclusion des dents postérieures lors des mouvements de latéralité de la mandibule que nous traiterons plus en détail par la suite.

L'occlusion pour l'homme moderne est en psalidodontie, c'est-à-dire croisée antérieurement, diminuant l'usure des surfaces dentaires induite par la mastication.

Ce sont les changements du type d'alimentation qui semblent être à l'origine de l'évolution des modes de mastication.²⁷

L'alimentation moderne limite l'usure précoce des surfaces de contact. L'anatomie originelle est donc conservée plus longtemps, ce qui accroît aujourd'hui le rôle fonctionnel de l'anatomie dentaire.

La morphologie coronaire de la canine semble plutôt constante sur la face vestibulaire qui est inclinée légèrement ad-vetsibulum (94°).¹⁷⁶

On constate par contre d'importantes variations sur la face linguale, ce qui peut avoir des répercussions cliniques.⁷⁶

Mensuration des canines permanentes d'après Lautrou¹¹⁵ :

	Canine maxillaire	Canine mandibulaire
Hauteur totale de la dent	19	17
Hauteur couronne	6,5	6
Hauteur racine	13,5	11,5
Diamètre mésio-distal coronaire	7	5
Diamètre mésio-distal cervical	5,1	3,7
Diamètre vestibulo-lingual coronaire	7	4,8
Diamètre vestibulo-lingual cervical	5,5	4

La longueur importante de la couronne, sa place souvent vestibulée sur l'arcade et la courbure dans laquelle elle se situe font de cette dent un élément visible du sourire, marquant une limite entre le secteur antérieur et le secteur postérieur.

Fradeani remarque les caractéristiques suivantes⁸⁷ :

- Une proéminence marquée du lobe médian
- Un tiers cervical légèrement concave en mésial et en distal
- Un angle disto-incisif très arrondi
- Une possible asymétrie des collets due à des inclinaisons vestibulo-linguales différentes
- Une pointe de la cuspidé souvent abrasée
- La saturation chromatique des canines est plus marquée que celle des incisives ou des prémolaires, elle apparaît plus grise ou jaune que celle des dents qui l'entourent.

Toutes ces caractéristiques seront à prendre en compte pour la gestion esthétique des restaurations prothétiques.¹⁵³

Les classes d'Angle permettent de différencier différents cas de figure en denture temporaire.

Lorsque la pointe canine maxillaire se place très précisément entre la canine mandibulaire et la molaire on parle de classe I.¹⁶³

En denture permanente, la normocclusion correspond à la classe I d'Angle, la pointe canine maxillaire trouvant sa place entre la canine antagoniste et la première prémolaire mandibulaire.⁵⁷

1.3. Aspects génétiques, rappels embryologiques

1.3.1. Phylogénie de la canine

L'ordre des primates, présent au début de l'Ère tertiaire, vers 65 millions d'années, possède alors une formule dentaire composée de 44 dents dont 4 canines.

Trois grands groupes vont émerger de celui des Primates dont celui des Catarhiniens de l'Ancien monde qui se divise lui-même en Simiens et Hominiens. L'homo sapiens ou homme actuel est le seul survivant de tous les Hominidés.

La formule dentaire à 32 dents actuelle est celle que partagent les primates catarhiniens depuis 40 millions d'années.

La date de séparation des rameaux hominien et simien est souvent évoquée entre 12 et 15 millions d'années et l'épanouissement des hominidés autour de 6 millions d'années.

La canine humaine doit être considérée comme ayant gardé sa petite taille d'origine, alignée par rapport aux autres dents alors que celle des singes évoluait en crocs avec présence de diastèmes.

Leur caractère primitif est nommé plésiomorphe.

Le menton et le recul de l'arcade alvéolo-dentaire apparaissent chez l'homme moderne il y a 100 000 ans et avec eux la psalidodontie (occlusion croisée antérieure) et la forme de la canine est déjà semblable à la forme dite moderne ou actuelle. Auparavant l'occlusion dentaire était en bout à bout incisivo-canin ou labidodontie.⁹⁴

La canine et les fonctions qui lui sont aujourd'hui associées sont le résultat de cette longue évolution qui s'échelonne, rappelons-le sur près de 6 millions d'années mais qui à l'échelle de l'individu se joue aussi dans les premières semaines intra-utérine puis des premières années de la vie.²⁸

1.3.2. Embryologie

Il est impératif d'appréhender la canine dans l'intégralité du système alvéolo-dentaire dont elle fait partie. Même si dans le champ canin la canine est la seule dent, son étude isolée ne peut être envisagée. Ce sont les interactions avec son environnement tissulaire qui permettent de comprendre son odontogenèse.²⁷

Comme l'expose simplement Berdal, le développement dentaire est le même pour l'ensemble des dents et se fait en trois étapes²⁹ :

- L'initiation ou l'ébauche des arcades et de chaque germe.
- La morphogenèse, période pendant laquelle se différencient les dents : incisives, canines, dents cuspidées.
- Le recouvrement de la couronne par l'émail à partir de tissus d'origine épithéliale.

Nous allons maintenant étudier un peu plus en détail les particularités du développement de la canine dans ce processus, ces spécificités pourraient par la suite expliquer certaines pathologies ou anomalies.

C'est dès le 17^{ième} jour et à partir des crêtes neurales du tube neural que les cellules permettant l'odontogenèse sont identifiées. Elles se regroupent en différents amas, diencephaliques, mésencéphaliques, rhombencéphalique.²⁶

A partir de la 3^{ième} semaine un mouvement migratoire des cellules des crêtes neurales se met en place, de l'amas diencephalique vers le bourgeon naso-frontal.

La canine trouve son origine dans l'amas mésencéphalique dont les cellules migrent dans la partie antérieure du bourgeon maxillaire.

L'amas rhombencéphalique fournit les cellules pour les parties postérieures des bourgeons maxillaires et mandibulaires.

L'ectomésenchyme squelettogène et odontogène est issu de ces populations cellulaires. Il se segmente en 3 champs sous l'épithélium buccal, les champs incisifs, canins et molaires.

D'un point de vue purement clinique, en cas d'agénésie ou d'oligodontie, les dents manquantes soulignent le particularisme tissulaire des différents champs.

Entre la 8^{ième} et la 9^{ième} semaine, les 2 processus palatins et le septum nasal fusionnent.

Trois points d'ossification distincts caractérisent le maxillaire.

- Antérieur : prémaxillaire ou incisif
- Postérieurs : maxillaires droit et gauche

Les bourgeons dentaires déjà en formation vont être recouverts par des prolongements osseux envoyés par les points d'ossification.²⁷

La canine maxillaire prend une place particulière lors de la formation des maxillaires. Sa plus forte propension à l'inclusion peut s'expliquer par son trajet éruptif sinueux et la position haute du germe.¹⁰⁶

1.4. Eruption de la canine temporaire

La canine temporaire fait son éruption sur une période théorique se situant du 16^{ième} au 20^{ième} mois.

Il est important de replacer la phase éruptive de la canine dans la séquence classique d'éruption des autres dents temporaires qui se déroule d'avant en arrière dans l'ordre suivant : incisive centrale, incisive latérale, première molaire, canine puis seconde molaire. Son trajet d'éruption ne présente pas de difficultés majeures comme cela va être le cas lors de la venue de la canine définitive, en particulier au maxillaire.¹⁴²

1.5. Eruption de la canine définitive

La fin de minéralisation de la couronne correspondant à la phase éruptive de la canine, elle se situe entre l'âge de 6 et 7 ans.

Ce phénomène est aujourd'hui considéré comme un processus multifactoriel.

En se basant sur des études réalisées sur des souris dont l'éruption dentaire est « continue » on peut affirmer que le processus d'éruption est dû à l'action conjuguée des tissus conjonctifs pulpaire et des tissus environnants que sont le follicule dentaire et le ligament parodontal.

Ce sont les forces éruptives et opposées (tissu conjonctif ou os alvéolaire sur le trajet d'éruption) qui conditionnent la vitesse et le rythme d'éruption de la dent.¹⁰⁵

L'éruption en direction axiale débute dès le début de la morphogenèse radiculaire dans la crypte osseuse précédemment occupée par la couronne.

La canine se trouve alors en contact étroit avec :

- La canine temporaire
- La racine de l'incisive latérale permanente qui sert de guide d'éruption
- La face mésiale de la couronne de la première prémolaire (butée transitoire prenant fin avec l'arrivée plus précoce de la prémolaire dans la cavité buccale)
- la paroi des fosses nasales au maxillaire.

Le chemin suivi par la canine maxillaire jusqu'à sa venue sur l'arcade est sinueux.

Son trajet d'éruption jusqu'au milieu buccal est légèrement vestibulé, ce qui peut parfois conduire à une éruption en position haute, au-delà de la ligne mucogingivale.⁶⁴

Au cours de ce chemin, la canine supérieure augmente progressivement son inclinaison mésiale jusqu'à un angle maximal qui est atteint vers l'âge de 9 ans.

Durant cette phase, elle se dirige vers le plan d'occlusion en se mésialant, butant presque contre la racine de l'incisive latérale.

Cette poussée exercée par la couronne de la canine sur la face radiculaire distale de l'incisive participe au redressement de celle-ci ainsi qu'à la fermeture du diastème médian.

A partir de ce moment la dent va reprendre un trajet d'éruption rectiligne vers la gencive.⁸³

Le maximum de poussée axiale se situe lors de l'arrivée de la couronne dans le milieu buccal. « Elle est de l'ordre de 50 mg pour la canine permanente qui progresse de 1 mm par mois. »³⁰

L'éruption normale de la canine définitive est de 9 à 10 ans à la mandibule et de 11 à 12 ans au maxillaire, plus précocement chez les filles que chez les garçons.

Pour son intégration dans la cavité buccale la canine est soumise aux facteurs environnementaux suivants : un schéma dentaire déjà établi, une activité des muscles masticateurs mais également linguaux et faciaux.¹¹⁷

1.6. Tableaux récapitulatifs des phases de développement des dents temporaires et définitives

1.6.1. Dents temporaires

Phases de développement et d'évolution des dents temporaires d'après Lautrou.¹¹⁵

	Incisive centrale	Incisive latérale	Canine	1^{ère} molaire	2^e molaire
Début de minéralisation	4 m. i-u.	4 m. i-u.	5 m. i-u.	5 m. i-u.	6 m. i-u.
Couronne achevée	3 m.	3 m.	9 m.	6 m.	12 m. i-u.
Eruption	6 m.	12 m.	24 m.	18 m.	30 m. i-u.
Edification radiculaire complète	2 a.	2.5-2 a.	3 a.	3 a.	4 a.
Début de résorption radiculaire	4 a.	5 a.	8 a.	6 a.	7 a.
Chute	7 a.	8 a.	10-11 a.	9-10 a.	10-11 a.

i-u. intra-utérin. ; sem. temps en semaines. ; m. temps en mois ; a. temps en années

1.6.2. Dents permanentes

	Incisive centrale		Incisive latérale		Canine		Première prémolaire		Seconde prémolaire		Première molaire		Seconde molaire	
	Max	Mdb	Max	Mdb	Max	Mdb	Max	Mdb	Max	Mdb	Max	Mdb	Max	Mdb
Début de minéralisation	-	3-4 m.	10-12 m.	3-4 m.	-	18-24 m.	-	20-24 m.	-	7-8 m.	-	7-8 m. i-u.	-	30-36 m.
Couronne achevée	3-4 a.	3.5-5.4 a.	4.4-4.9 a.	3.1-5.9 a.	4.5-5 a.	4.0-4.7 a.	6.3-7.0 a.	5-6 a.	6.6-7.2 a.	6.1-7.1 a.	2.1-3.5 a.	2.1-3.6 a.	6.9-7.4 a.	6.2-7.4 a.
Eruption	6.7-8.1 a.	6.0-6.9 a.	7.0-8.8 a.	6.8-8.1 a.	10.0-12.2 a.	9.2-11.4 a.	9.6-10.9 a.	9.6-11.5 a.	10.2-11.4 a.	10.1-12.1 a.	6.1-6.7 a.	5.9-6.9 a.	11.9-12.8 a.	11.2-12.2 a.
Edification radiculaire complète	8.6-9.8 a.	7.7-8.6 a.	9.6-10.8 a.	8.5-9.6 a.	11.2-13.3 a.	10.8-13.0 a.	11.2-13.6 a.	11.0-13.4 a.	11.6-14.0 a.	11.7-14.3 a.	9.3-10.8 a.	7.8-9.8 a.	12.9-16.2 a.	11.0-15.7 a.

Phases de développement et d'évolution des dents temporaires d'après Lautrou.¹¹⁵

Max. maxillaire ; Mand. Mandibule ; i-u. intra-utérin. ; m. temps en mois ; a. temps en années

1.7. Rôles de la canine

1.7.1. Préparation du bol alimentaire

Avant tout les canines ont pour fonction le déchirement des aliments, les préparant ainsi à être écrasés par les dents cuspidées. C'est leur anatomie coronaire incisiforme qui le leur permet. Elles accompagnent les incisives dans le processus de section et dilacération du bol alimentaire. La mastication en denture temporaire est bilatérale alors qu'elle est unilatérale alternée chez l'adulte.¹⁵⁴

1.7.2. La fonction canine

Ce sont les molaires qui, à partir de l'âge de 6 ans, installent l'occlusion postérieure et la mastication qui est propre à chaque individu. Les autres dents prennent leur place sur l'arcade les années suivantes.

Les canines vont se positionner entre l'âge de 9 et 12 ans, venant ainsi s'intégrer dans un schéma occlusal existant et déjà fonctionnel.¹¹⁷

Les molaires en denture permanente assurent le guidage postérieur.

La canine est la dent la plus longue de la denture humaine et peut apparaître comme un pilier d'angle qui protège les autres dents des forces transversales. Au cours de l'évolution les contacts dentaires se sont affinés, avec une précision inférieure au dixième de millimètre.⁴¹

On peut donc dire que les canines remplissent le rôle fonctionnel de protection et de guidage des mouvements mandibulaires.

Durant la mastication, du côté triturant, la canine accompagne la mandibule dans son trajet jusqu'à la position d'intercuspidie maximale. Le mouvement d'ouverture qui consiste à sortir de la mastication est alors limité en amplitude par la canine controlatérale. Elle sert donc de point d'appui afin d'optimiser l'action des muscles élévateurs et de repère pour les relations interarcades.

Lors du désengrènement, la fonction canine est considérée comme fonctionnelle s'il n'existe pas d'interférences du côté non travaillant.¹¹⁷

Elle peut également être fonctionnelle en association avec d'autres dents contiguës côté travaillant mais sera sans doute moins économe en structures dentaires dans ce cas de figure du fait des contacts répétés. De plus l'activité neuromusculaire ne sera pas facilitée.⁷⁶

1.7.3. Guide sensoriel

Les études réalisées en neurophysiologie (Kawamura, Hannan, Byers, Fujita) concernant la canine datent des années 1970 et les données collectées paraissent faire encore l'unanimité aujourd'hui. De nombreux mécanorécepteurs sont situés dans les tissus gingivaux et desmodontaux ainsi qu'au niveau de l'apex.¹⁰¹

L'information est véhiculée de la dent vers le noyau trigéminal pour être analysée par le système nerveux sous cortical. Il en résulte une activité musculaire de réponse appelée aussi feed-back.

Les forces appliquées sur l'ensemble de la denture vont être traitées de la même manière. Les recherches menées sur le sujet semblent cependant accorder un rôle particulier à la canine dans les rapports interarcades.

C'est par la canine que la différenciation de forces de faible écart d'intensité serait la meilleure. Ces informations d'intensités axiales et obliques permettent un contrôle très précis par le cerveau de la place de la mandibule mais également des articulations temporo mandibulaires et ce, dans les 3 plans de l'espace.

Dans le cas d'une canine manquante, les travaux du Docteur Casteyde mettent en évidence le report quasi systématique de la mastication du côté où la canine subsiste. Les prémolaires ne semblent pas prendre correctement le relais d'une protection canine qui est alors cherchée du côté opposé.^{41, 42}

La canine apparaît par ses aptitudes sensorielles uniques comme une dent nécessitant une attention particulière tant en termes de positionnement orthodontique, de restauration que de remplacement prothétique.

1.7.4. Maintien de l'espace pour les dents permanentes et de la longueur d'arcade

Si la canine est absente, la place qu'elle occupait sera réduite voir entièrement comblée par la molaire et l'incisive temporaire. De plus, selon Van der Linden dans les années 1980, l'augmentation de la distance intercanine est non seulement due à la croissance mais résulte également des contacts entre les couronnes des dents permanentes durant leur trajet d'éruption avec les racines des dents temporaires présentes sur l'arcade.

1.7.5. Guide d'éruption des dents permanentes

L'éruption est guidée par la position du germe définitif par rapport à la dent temporaire. Dans le cas de la canine temporaire, en particulier au maxillaire, ce rôle de guide d'éruption de la dent permanente semble moins bon que pour l'ensemble des autres dents.⁵⁹

En effet, le germe de la canine définitive est situé très haut dans une zone délimitée par le plancher de l'orbite et celui des fosses nasales.

Ce long trajet à parcourir, oblique de surcroît, pourrait être pour les canines permanentes maxillaires une cause de leur plus grande fréquence d'inclusion.⁸

1.7.6. Stimulation fonctionnelle de l'édification faciale et occlusion attritionnelle

Les canines sont des dents très pointues. Grâce à une occlusion attritionnelle, à une alimentation variée et de dureté suffisante, l'abrasion des cuspides va permettre de lever l'occlusion qui limite en amplitude les trajets mandibulaires. La mastication, qui nécessite des mouvements transversaux amples, sollicite les muscles de la face et stimule donc la croissance osseuse (suture médio palatine et périoste).¹²³

Lorsque les dents temporaires sont suffisamment usées les stimulations de croissance transversale font apparaître ce que l'on nomme les diastèmes de Bogue. Ces petits espaces dans la région incisive sont les indicateurs de l'augmentation de la distance intercanine nécessaire à la mise en place des dents définitives.¹²⁴

1.7.7. Esthétique

Bien que l'esthétique d'un visage soit en partie due à l'équilibre et à la symétrie de celui-ci, d'autres facteurs entrent en compte.

Ce sont les éléments les plus lumineux du visage que l'on voit en premier lorsque l'on observe le visage d'une personne, en l'occurrence les dents ainsi que le blanc des yeux. Toujours visible lorsque l'on sourit, la canine est un élément primordial de l'esthétique du sourire et donc du visage.¹⁵³

La taille du corridor vestibulaire, espace observé de chaque côté de la cavité buccale entre les faces vestibulaires des dents et la commissure des lèvres est conditionnée par la forme de la canine et sa position. Cette dent, si elle est trop volumineuse ou vestibulée diminuera ce corridor, également appelé corridor labial, réduisant la longueur et la profondeur du sourire.⁸⁷

Outre sa position sur l'arcade qui rend la canine directement visible, Gola, dans un ouvrage intitulé « Analyse céphalométrique fonctionnelle et esthétique de profil » explique comment l'inclusion d'une canine maxillaire peut influencer sur la symétrie d'un visage et sur son caractère esthétique. L'analyse est fondée sur l'observation d'une canine supérieure droite retenue. En effet, l'inclusion de cette dent va jouer sur le positionnement du reste de l'hémi-arcade, les incisives auront tendance à se distaler, les prémolaires et molaires à se mésialer. Par ces phénomènes, les sollicitations musculaires ne seront pas symétriques et la croissance de l'édifice facial non plus.⁹³

La canine se situe à un carrefour entre l'espace frontal dans lequel se place les incisives et l'espace distal qui commence avec les prémolaires.

La bosse canine marque ce changement de courbure, la forme de l'arcade met en évidence la canine et les incisives par un jeu d'ombre et de lumière.

Du fait de ce bombé vestibulaire, le parodonte est plus exposé dans cette région.^{51, 118,122, 133}

1.7.8. Maintien de la dimension verticale d'occlusion

Dans le groupe incisivo-canin, la pointe et le versant distal du bord libre de la canine mandibulaire, associés aux bords libres des incisives forment une surface occlusale d'appui.

C'est cette surface, qui, en contact avec les surfaces occlusales guides que représentent le bord libre des incisives et la pointe canine maxillaire sont garants du maintien de la dimension verticale d'occlusion (DVO).¹⁵⁵

2. PATHOLOGIES ASSOCIEES A LA CANINE TEMPORAIRE

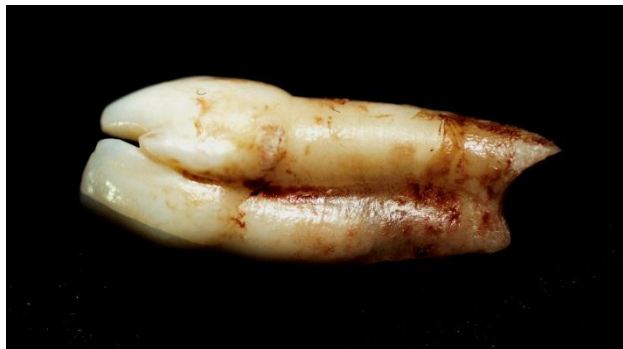2.1. Anomalies de nombre et de forme

Toutes les dents temporaires sont présentes à la naissance et visibles à la radiographie mais la découverte d'anomalies de nombre se fera au cours des mois puis des années avec l'apparition des dents sur les arcades.

Les anomalies de nombre ne sont pas communes en denture temporaire et touchent davantage les incisives latérales maxillaires que les canines comme ce sera le cas en denture adulte.

Les cas d'hypodontie dans lesquels seules les canines maxillaires sont absentes sont rares, les agénésies de canines maxillaires lactéales sont en général associées à des pathologies impliquant un grand nombre de dents.²⁹

Les formations doubles sont retrouvées dans les anomalies de forme et de taille. Plus présentes dans les populations asiatiques (1,52% en denture temporaire en Chine) elles sont généralement unilatérales et plutôt rencontrées à la mandibule.^{32, 46}



Formation double 82-83

(Cas clinique Dr Anastasio CHR Metz-Thionville)

2.2. Anomalie de position

Le follicule de la canine maxillaire se trouve à la jonction de 2 structures, l'émanation du bourgeon nasal interne qui limite le prémaxillaire et les bourgeons maxillaires qui forment le maxillaire.

La première structure portera les incisives, la seconde la canine et les dents pluriradiculées.

Toute perturbation d'agencement de ces structures anatomiques survenant durant la croissance entraînera donc logiquement des anomalies de positionnement du germe de la canine.⁵³

2.2.1. Importance de l'allaitement

D'après Limme, la fonction succion-déglutition se met en place durant la vie intra-utérine par l'enfant qui durant cette période déglutit des quantités grandissantes de liquide amniotique et suce déjà son pouce ou un autre doigt. Ceci le prépare dès la naissance à la tétée du sein maternel.¹²³

Pour ce faire, les arcades ne possèdent aucune dent, leur éruption n'intervenant que plusieurs mois après.

Une autre caractéristique importante pour l'alimentation du nourrisson est l'anatomie de la crête alvéolaire au maxillaire. Décrite par Schwarz, elle possède un élargissement dans le plan sagittal qui mesure de 8 à 10mm.

Cette sorte de plateau, en opposition avec l'étroite crête mandibulaire permet l'appui sur le mamelon.

Il existe également un décalage antéro-postérieur physiologique entre le maxillaire et la mandibule qui se réduit avec le temps.

Celui-ci va diminuer du fait de la croissance importante de la mandibule au cours des premières années de la vie.

On peut noter également que le condyle mandibulaire et le plan d'alimentation se trouvent au même niveau vertical du fait de la très faible longueur du ramus. Associé à l'absence de cavité glénoïde (pour le moment) et donc d'une pente condylienne très faible, cela induit un mouvement quasi horizontal de la mandibule vers l'avant lors de la tétée.

C'est ce mouvement bilatéral des condyles vers l'avant qui va stimuler la croissance mandibulaire.

Une activité labiale intense créant un joint étanche, une forte dépression intra-buccale, combinées à la cinétique mandibulaire sont les éléments nécessaires à une tétée fonctionnelle. Cette tétée physiologique est le moteur d'une bonne croissance.

Elle s'oppose malheureusement à un allaitement au biberon au cours duquel les efforts faits par le bébé sont beaucoup moins stimulants car beaucoup plus passifs. Le biberon n'est pas un substitut parfait à l'allaitement maternel. Il est bien moins à même de générer le développement des arcades sur lesquelles vont venir prendre place les canines, créant ainsi un terrain des plus favorable à la dysharmonie dento-maxillaire.

A l'instar du biberon, le type de nourriture qui va être donné lors de l'apparition des premières dents à l'âge de 6 mois peut engendrer des défauts de croissance.

L'activité de préhension-morsure faisant suite à la tétée demande d'importants mouvements de propulsion mandibulaire jusqu'au bout à bout. On retrouve ce mouvement lorsqu'il faut par exemple casser la croûte du pain ou mordre dans une pomme. Malheureusement, aujourd'hui, les habitudes alimentaires n'incitent pas les jeunes enfants à ce mouvement si important de morsure. Les compotes et autres plats mixés ne demandent pas un effort de mastication suffisant. Ces comportements alimentaires induisent donc très peu de croissance et sont par ce biais en partie responsables d'éventuelles dysharmonies dento-maxillaires.¹²³

Les études menées par Kobayashi et coll. démontrent l'importance de l'allaitement au sein.

Pour les enfants ayant été nourris selon cette méthode, on constate une fréquence des dysharmonies dento-maxillaire 20 fois inférieure à celles des enfants n'ayant jamais été nourris au sein. Le rapport est de 5 fois inférieur en comparaison des enfants ayant profité des repas au sein maternel durant 6 à 12 mois.¹⁰⁴

2.2.2. Importance d'une alimentation attritionnelle

Toujours selon Limme, on note un défaut d'abrasion des cuspides chez l'enfant ayant une alimentation trop peu stimulante tout au long de la denture temporaire. De cette insuffisance de fonction masticatrice résulte des lacunes de croissance de l'édifice facial.¹²³

Soulignons toutefois que le type facial du sujet est à prendre en compte. Si l'environnement fonctionnel est primordial lors du développement de l'édifice facial, les théories de croissance synthétiques prônées à l'heure actuelle insistent sur la part génétique du potentiel de croissance de chaque individu.

L'alimentation et l'occlusion attritionnelle seules ne peuvent être considérées comme les clés d'un développement dit normal et une occlusion de classe I à l'âge adulte. En effet, les enfants sujets à une rotation antérieure de Björk paraissent plus disposés à une occlusion attritionnelle grâce à leur musculature puissante. Ce n'est pas le cas des enfants au profil plus convexe et à la musculature moins développée.

Dans le premier type facial et grâce à l'abrasion des molaires et canines temporaires, l'éruption des molaires permanentes se fera plus généralement en occlusion de classe I dentaire. Il semble donc qu'il y ait interaction entre inné et acquis, mais pour les enfants dont l'abrasion de la denture aura été insuffisante et le type facial hyperdivergent, on aboutira généralement à un bout à bout molaire. Ceci souligne donc la normalité et même la nécessité de l'abrasion des pointes canines en denture temporaire. L'évolution logique en denture mixte stable étant une fonction de groupe dans 86,25% des cas.²¹

Comme le constate Baume cité par Delfosse et coll., on peut différencier 2 types de denture chez l'enfant.⁵⁹

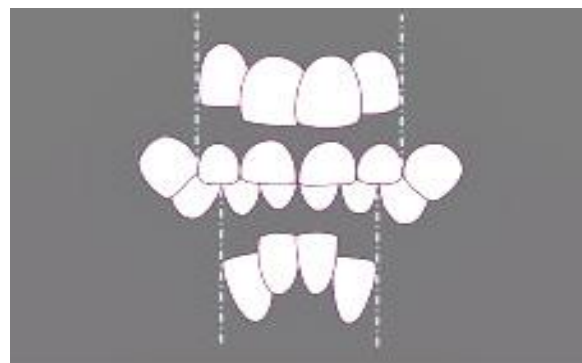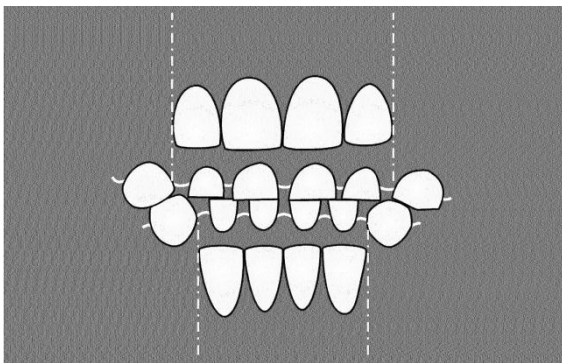
La classe I comporte des diastèmes réguliers avec des diastèmes plus importants au niveau des canines, situés en mésial de la canine maxillaire et en distal de la canine mandibulaire. On les nomme espaces simiens ou espaces des primates car on les retrouve invariablement chez le singe.

La présence de ces diastèmes, retrouvés dans 65% des cas est un bon présage pour un alignement correct. Ce bon positionnement sur l'arcade nécessite une place suffisante en denture adulte et donc des espaces libres en denture temporaire.

Dans le cas où l'on constate une absence de ces diastèmes chez l'enfant, ce qui correspond à une classe II, 84% des cas aboutiront à une malocclusion.

La distance intercanine, qui croît à partir de l'âge de 5 ans jusqu'à l'arrivée de la canine définitive est sous contrôle de la croissance transversale des bases osseuses.

On peut également relier cette croissance à l'abrasion normale de la canine lactéale comme exposé précédemment. Le gain d'amplitude des mouvements masticatoires stimulant l'activité musculaire n'a pu se faire correctement, les espaces de Bogue dans la région incisive ne sont pas apparus, ne laissant pas la place aux dents définitives lorsque celles-ci feront leur éruption.



Schémas illustrant l'expansion de la distance intercanine en présence d'une occlusion attritionnelle (figure de gauche) et l'insuffisance d'expansion de la distance intercanine en présence d'une occlusion non attritionnelle (figure de droite).

(D'après Limme)

2.3. Dysharmonie dento-maxillaire

2.3.1. Absence de mastication unilatérale alternée efficace

Parmi tous les cas de figure dysfonctionnels que nous citons, les conduites alimentaires vont jouer un rôle primordial car elles constituent les premières fonctions dévolues à l'appareil masticateur.¹²³

Suite à l'arrivée des molaires temporaires à l'âge de 1 an, l'occlusion postérieure se met en place, créant une limite verticale d'occlusion lors des mouvements de fermeture.

Cette occlusion se fait également par l'engrènement des surfaces dentaires, les cuspides entrant en contact avec les faces occlusales antagonistes. C'est la première fois pour l'enfant qu'une position fixe de la mandibule par rapport au maxillaire existe.

C'est donc dès cette période qu'il est possible d'apprécier d'éventuels désordres de l'occlusion.

Vers l'âge de 2 ans la denture temporaire est entièrement en place et fonctionnelle. Il doit donc en découler l'arrivée d'une mastication, qui évolue en passant tout d'abord par des mâchonnements hésitants puis des mouvements de plus en plus complexes. C'est cet apprentissage qui aboutit à une mastication efficace qui se compose de mouvements verticaux d'élévation et d'abaissement de la mandibule, accompagnés d'un déplacement latéral dont résulte de larges surfaces de frictions.

Comme nous marchons alternativement sur une jambe puis sur l'autre, on utilise alternativement un côté puis l'autre pour mâcher. Les cycles masticateurs, s'ils ne sont pas symétriques en amplitude, en forme et en dépense énergétique entraînent un développement asymétrique des arcades et du massif facial.

La mastication doit être unilatérale alternée. L'absence de ce type de mastication entraîne un défaut de croissance qui contrarie la mise en place des dents définitives sur l'arcade et à plus forte raison la canine du fait de sa position particulière.¹⁹⁷

2.3.2. Perte prématurée de la canine temporaire

Un état de délabrement avancé ou la perte traumatique d'une ou deux canines temporaires provoque invariablement une réduction de longueur d'arcade et donc de distance intercanine. Elle ne pourra plus être compensée par la suite malgré la croissance des bases osseuses. De plus, la canine ne pourra pas jouer son rôle clé dans la croissance de l'édifice facial.

Ces deux facteurs augmentent le risque de dysharmonie dento-maxillaire.⁶⁴

2.4. Anomalie de position dans le sens transversal

L'intercuspidation maximale est censée correspondre dès l'enfance à un calage mandibulaire optimal pour une déglutition fonctionnelle et une mastication confortable.

Certaines prématurités empêchent une mise en place de contacts bilatéraux simultanés, provoquant des glissements latéraux rapidement mémorisés dans le schéma fonctionnel de fermeture mandibulaire.

L'arcade maxillaire est la plupart du temps symétrique comme le mettent en évidence les moulages d'étude. Le diagnostic est celui d'endoalvie bilatérale mais le point de départ est généralement une canine temporaire qui dévie la mandibule lors des mouvements de fermeture.

Les anomalies de position transversale des canines temporaires sont nombreuses et d'origines variées (squelettiques, fonctionnelles, dentaires).

La plus fréquemment rencontrée est la linguocclusion unilatérale liée à une endoalvie symétrique avec déviation fonctionnelle.

On parle de syndrome de Caumepefieux.¹¹⁹

2.5. L'articulé inversé

L'articulé inversé peut se manifester par un articulé unilatéral, bilatéral soit encore par un bout à bout canin.

Ce défaut transversal peut être la conséquence directe des anomalies constatées dans les chapitres précédents. On trouve plus généralement une origine fonctionnelle à l'articulé inversé, on aura donc comme causes principales l'habitude de succion, la respiration buccale, la perte des canines temporaires faisant suite à des lésions carieuses (réduction de la distance intercanine) ou encore l'absence d'une nourriture de consistance appropriée.¹⁶⁷

3. PATHOLOGIES ASSOCIEES A LA CANINE DEFINITIVE

3.1. Les anomalies de nombre

Du fait de la taille importante de la canine temporaire, l'absence de son homologue définitive peut passer relativement inaperçue si un examen approfondi n'est pas réalisé. Pour cette raison, l'agénésie de la canine ne fait généralement pas l'objet d'une consultation spontanée.

3.1.1. Agénésies des canines

A l'exception des pathologies qui associent des troubles dentaires, les agénésies de la canine sont rares puisque elles correspondent au 8^{ième} rang des dents absentes pour la canine maxillaire (fréquence de 1,3 %) et au 11^{ième} rang (fréquence de 0,3 %) pour la canine mandibulaire. Ce phénomène touchant préférentiellement les femmes (dimorphisme sexuel de 1,37) ne présente que de très rares cas de latéralité.^{27, 91, 126}

Cet événement rare dans les populations caucasiennes se révèle plus fréquent dans les populations asiatiques et bien que l'étiologie de cette anomalie soit plutôt incertaine, on s'oriente plutôt vers des facteurs génétiques du fait de prévalences différentes selon l'ethnie.^{46, 47}

3.1.2. Agénésie des incisives latérales maxillaires

En se basant sur 28 études et près de 120 000 patients¹, Thierry et col. montrent que la prévalence d'agénésie pour l'incisive latérale est comprise entre 1,55 et 1,78 au maxillaire et entre 0,17 et 0,25 à la mandibule.¹⁸⁸

Dans le cas d'inclusion de la canine associée à une agénésie des incisives, la dent incluse est généralement en position palatine.

Bien que cette pathologie soit souvent asymétrique, elle est régulièrement bilatérale en ce qui concerne l'incisive latérale. Nous envisagerons par la suite les thérapeutiques les plus appropriées.²²

3.1.3. Les agénésies multiples

On regroupe les agénésies en différentes catégories selon le degré de gravité.

On parle d'hypodontie si le nombre de dents manquantes est inférieur à six.

Au-delà de six dents on parle d'oligodontie et d'anodontie s'il y a absence totale d'éléments dentaires.²⁹

Les anomalies de nombre par défaut sont couramment rencontrées chez l'homme et nombreux sont les gènes associés.

Concernant les dents définitives, le diagnostic peut être posé dès l'âge de 6 ans, période à laquelle tous les germes sont normalement déjà présents à l'exception de la 3^{ième} molaire qui débute sa minéralisation à partir de 10 ans.¹³

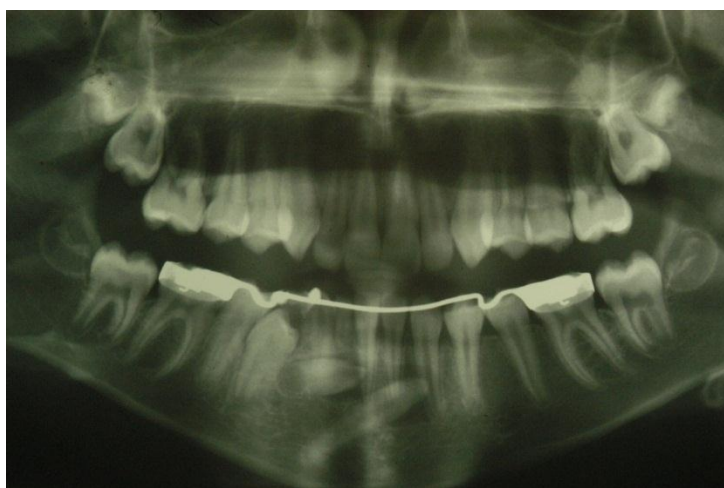3.1.4. Anomalies de nombre par excès

Les dents surnuméraires sont les dents en excès par rapport à la formule dentaire.

La prévalence des dents surnuméraires est comprise entre 0,1% et 3,8% dans les populations caucasiennes.^{160, 195}

On trouve des cas en dentures lactéale et définitive.

Elles affectent toutes les régions mais sont très rares en ce qui concerne la canine dont la forme sera le plus souvent conique.⁴⁸



Canine surnuméraire.

(Cas clinique Dr Anastasio CHR Metz-Thionville)

3.2. L'inclusion

3.2.1. Définition

Il est primordial de différencier la rétention d'une dent et son inclusion.

Les critères cliniques et radiologiques d'évaluation de la dent retenue sont les suivants^{17, 91} :

- Le stade d'édification radiculaire.
- Son orientation dans l'espace.
- Son degré d'inclusion.

Une dent en rétention peut encore faire son éruption sur l'arcade, même à un âge inhabituellement tardif. Son apex reste ouvert et son potentiel d'éruption présent.

Ce n'est pas le cas d'une dent incluse qui nécessitera toujours une traction orthodontique pour achever son parcours jusqu'à l'arcade.

La rétention précède donc toujours l'inclusion.⁹¹

La dent peut être en partie retenue dans l'os, dans les tissus mous ou être entièrement enclavée dans le maxillaire ou la mandibule.

Les risques d'inclusion varient selon les dents en suivant cette fréquence : les dents de sagesse mandibulaires et maxillaires, la canine maxillaire, les prémolaires, les incisives, les canines mandibulaires et les molaires.⁸¹

L'inclusion des canines maxillaires n'est pas un phénomène rare, sa fréquence est de l'ordre de 1 à 2%, elle ne présente pas de latéralité et aucun dimorphisme sexuel. L'axe de la dent est habituellement oblique en bas et en avant.^{91, 169}

Au maxillaire, sa couronne est dirigée^{79, 130} :

- 50% des cas vers la voûte palatine
- 39% des cas vers le côté vestibulaire
- 11 % des cas dans le plan des racines des incisives

L'inclusion est le plus souvent bilatérale et symétrique.

Les deux canines convergent dans la voûte palatine vers la ligne médiane.

Parfois, elles se rejoignent.

La migration pré-éruptive d'une dent au-delà de la ligne médiane de la face est nommée transmigration et touche dans de rares cas la canine.^{12, 38, 179}

La classification de MUPPARAPU créée en 2002 nous permet de différencier les cas de figure en ces termes¹³¹ :

- **CLASSE 1**

La canine a une position oblique dans la région symphysaire. Sa pointe cuspidienne franchit la ligne médiane.

- **CLASSE 2**

En position horizontale, la dent est incluse à proximité du bord basilaire.

- **CLASSE 3**

La couronne de la dent incluse se situe au niveau de la canine controlatérale.

- **CLASSE 4**

En position horizontale, la canine est placée sous les apex des prémolaires, voire des molaires, du côté opposé de l'arcade.

- **CLASSE 5**

La canine est placée verticalement au niveau de la ligne médiane, entre les incisives centrales.

Bien que l'inclusion de la canine soit rapportée comme 20 fois plus fréquente au maxillaire qu'à la mandibule, la transmigration n'obéit pas à ce constat. Elle est plus fréquente à la mandibule.

Cette anomalie, comme la plupart des anomalies dentaires à l'exception de l'inclusion se rencontre d'avantage chez la femme et les cas répertoriés sont majoritairement unilatéraux. Il en résulte une rétention horizontale de la dent, du côté controlatéral.

3.2.2. Ethiopathogénie

3.2.2.1. Causes générales

3.2.2.1.1. Facteurs héréditaires et congénitaux

La canine est associée à certaines maladies génétiques soit par un partage des mécanismes moléculaires qui contrôlent l'odontogenèse en général, soit par des anomalies du développement qui lui sont spécifiques³² :

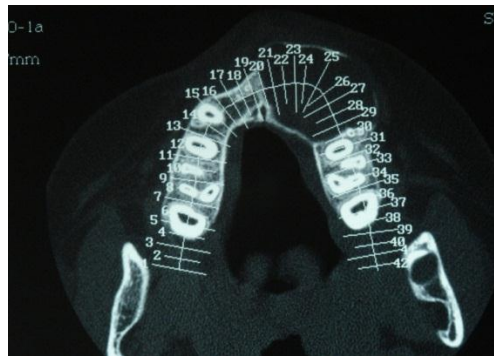
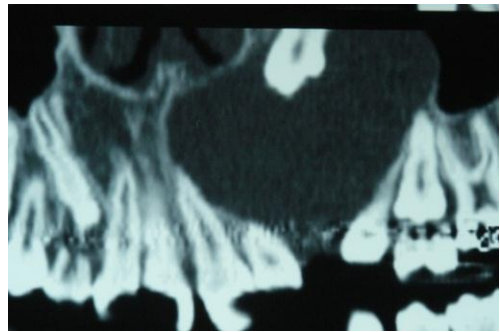
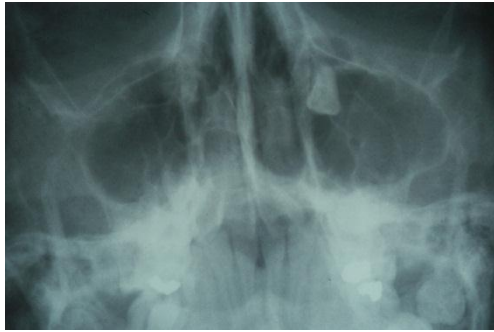La prévalence de canine incluse est 2.5 fois plus élevée dans une même famille dont plusieurs membres au 1^{er} ou 2nd degré présentent une ou plusieurs anomalies de ce type.¹⁶⁹

Il existe une prédisposition héréditaire dans les familles sujettes à cette pathologie dentaire qui est également associé à différents symptômes :

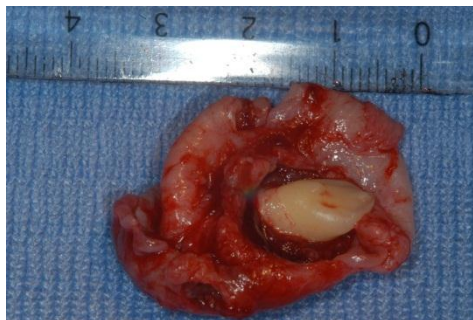- la Dysostose cléïdo-crânienne qui concerne le locus 6p21 sur le bras court du chromosome 6.
La mutation de ce gène entraîne une baisse de la différenciation des ostéoblastes dans les maxillaires et dans l'os alvéolaire. Outre l'ostéoporose, les anomalies dentaires sont importantes. On note des dents surnuméraires, des défauts de maturation, la persistance de la denture déciduale avec rétention des dents définitives. Ces symptômes peuvent révéler la maladie.²⁷

Certains syndromes associent des anomalies de taille, de forme et de position de la canine :

- Le syndrome de Rieger implique deux gènes codants pour des facteurs de transcription et deux locus qui jouent un rôle dans la morphogenèse des dents, plus particulièrement de leur couronne.
- La dysplasie ectodermique anhydrotique découle de la mutation du gène X q12-13.1 qui est responsable d'anomalies cuspidiennes et de dysplasie ectodermiques.
- Le Syndrome de Gorlin ou naevomatose basocellulaire est une pathologie héréditaire autosomique dominante dont les phénotypes sont variables.
Elle affecte la peau, le squelette et le système neuroendocrinien.
Parmi les manifestations bucco-dentaires on trouve une prédisposition à la promandibulie due à une hypoplasie maxillaire et des kératokystes odontogènes responsables d'inclusions dentaires, dont celles des canines.



Radiographies et coupes illustrant les inclusions dentaires rencontrées dans le syndrome de Gorlin.
(Cas clinique Dr Anastasio CHR Metz-Thionville)



Canine incluse avec son kyste dans le syndrome de Gorlin.
(Cas clinique Dr Anastasio CHR Metz-Thionville)

- Le syndrome de Gardner est responsable de l'apparition de tumeurs osseuses ou des parties molles, d'odontomes, de dents permanentes retenues et de caries précoces.
- L'Hypophosphatasémie liée à l'X, aussi appelée rachitisme vitamine D résistant est transmise suivant un mode dominant. Les manifestations cliniques sont le rachitisme, une ostéomalacie et un retard de croissance. Ce dernier entraîne des inclusions dentaires si un traitement précoce n'est pas mis en place.
- Il est important de préciser que l'on rencontre régulièrement des cas d'inclusion dans d'autres affections génétiques comme la Trisomie 21 ou le syndrome de Crouzon.

- Le syndrome de Nance-Horan est responsable dans 100% des cas d'anomalies dentaires et du développement cranial.
La canine est souvent élargie et globulaire et parfois de forme sphérique ou bourgeonnante.
Ces formes anormales, les dents surnuméraires, associées à une denture lactéale persistante sont autant de risques d'inclusion.¹⁹³
- Pendant les phases d'accrolement des bourgeons faciaux, des anomalies d'origine génétique peuvent se produire, parmi elles les fentes faciales. Les signes cliniques qui en résultent, variables selon le type de fente, sont des malformations de l'anatomie faciale, des troubles de la respiration, de la déglutition, de la phonation ainsi que des anomalies de l'éruption dentaire.
Les fentes faciales les plus fréquemment rencontrées sont les fentes labio-maxillo-palatines qui intéressent en moyenne 1 naissance sur 750.
Elles touchent l'arcade alvéolaire suite à un défaut d'organogenèse intervenant entre la 5^{ème} et la 9^{ème} semaine. Or c'est entre la 8^{ème} et la 9^{ème} semaine que les bourgeons dentaires déjà en formation sont intégrés aux prolongements osseux.¹³⁹
Lors d'hypoplasies malformatives, l'inversion de la canine ou son inclusion sont donc possibles, juste au niveau de l'os alvéolaire en contact avec la fente.¹⁵⁷
Dans ce cas de figure, l'objectif sera la mise en place de la dent par l'intermédiaire de plaques amovibles en denture lactéale, un appareillage fixe étant plutôt envisagé en denture définitive.⁶²

3.2.2.1.2. Facteurs endocriniens, vitaminiques et nutritionnels et maladies infectieuses

La thyroïde joue un rôle dans la croissance et un trouble endocrinien du type hypothyroïdie entraîne un retard de croissance et d'éruption dentaire.

La collagenèse est conditionnée par la présence de vitamine D. Tout comme la vitamine C, elle est indispensable à une éruption dentaire normale et de leur carence résultent des inclusions.

Certaines pathologies infectieuses sont directement responsables de retentions dentaires. C'est le cas de la syphilis ou encore de la tuberculose.⁶⁰

3.2.2.1.3. Facteurs pathogéniques

Les traitements de chimiothérapie ont des effets tératogènes importants sur le développement dentaire de l'enfant. La diminution d'activité mitotique des cellules épithéliales et pulpaires entraîne des anomalies, essentiellement de taille. Les traitements par radiothérapie des cancers de la face sont directement responsables d'anomalies de croissance de la face et d'asymétries

des maxillaires. Ces lacunes de croissance touchant les maxillaires peuvent conduire à l'inclusion de la canine par dysharmonie dento-maxillaire, point sur lequel nous reviendrons plus en détail par la suite. Les effets secondaires de ces traitements maximums entre l'âge de 12 mois et 5 ans.^{27, 63, 137}

Les effets de la dioxine sont sensiblement les mêmes mais l'irradiation a des effets plus sévères que la chimiothérapie.¹³

3.2.2.2. Causes locales

3.2.2.2.1. Liées au germe lui-même

Des malformations radiculaires ou coronaires peuvent empêcher l'éruption correcte du germe. On trouve ces dysmorphies dans les cas de gigantisme ou encore d'amélogenèse imparfaite.²⁷

3.2.2.2.2. Trajet d'éruption

Comme exposé dans le paragraphe abordant la normalité, le trajet d'éruption de la canine maxillaire est complexe. De plus, le guidage éruptif par la canine lactéale semble moins bon que pour les autres dents temporaires comme c'est le cas pour les prémolaires dont les couronnes sont situées entre les racines des molaires de lait.^{8, 59, 128}

Dans les cas d'agénésie de l'incisive latérale maxillaire, la face distale de celle-ci ne peut servir de guide, compliquant davantage encore l'évolution de la canine. On peut noter une plus grande inclusion en position vestibulaire ou palatine pour les groupes de patients présentant cette agénésie que parmi les groupes témoins dont les incisives latérales sont présentes.^{169, 188}

3.2.2.2.3. Dysharmonie dento-maxillaire

Les brachymaxillies correspondent à une croissance insuffisante des bases osseuses par rapport à l'espace nécessaire au développement des dents sur l'arcade.

Si ce défaut squelettique du prémaxillaire n'est pas traité, il en résulte des troubles éruptifs ainsi que de forts risques d'inclusion dentaire.^{170,}

La fréquence de cette malocclusion est assez élevée puisqu'elle se retrouve dans 60% des enfants qui viennent consulter les spécialistes en ODF.^{57, 60, 170, 199}

S'il n'y a pas adéquation entre la place disponible sur les arcades dentaires (mise en évidence par la distance inter-canine) et la taille des dents (diamètre mésio-distale), une occlusion adéquate ne se mettra pas en place naturellement.^{59, 145, 170, 205}

Les dents ne s'aligneront pas correctement sans traitement orthodontique et l'éruption des dents définitives ne pourra pas se faire normalement.

La canine, qui se met en place tardivement par rapport à l'incisive latérale et la 1^{ère} prémolaire peut se retrouver bloquée et être sujette à l'inclusion.

3.2.2.2.4. Obstacles muqueux ou ostéofibreux

La perte prématurée de la canine temporaire peut avoir différentes raisons. Elle peut être d'origine traumatique, liée à un délabrement carieux ayant nécessité l'avulsion ou encore à la résorption radiculaire engendrée par l'arrivée des incisives définitives. Ces événements favorisent l'apparition d'obstacles pour la dent définitive.

Les tissus cicatriciels, un défaut d'activité ostéoclastique et ostéoblastique, la densité de l'os alvéolaire et de la muqueuse sont des causes possibles d'inclusion.⁵⁹

3.2.2.2.5. Germes surnuméraires

Les germes surnuméraires décrits dans un chapitre précédent sont directement liés à certaines inclusions par l'obstacle qu'ils représentent s'ils sont sur le trajet d'éruption. Il s'agit préférentiellement d'une prémolaire et très rarement d'une canine ou d'une incisive latérale. Rappelons en effet que la dent la plus sujette à ce phénomène est l'incisive centrale (90% des dents surnuméraires) et que le germe se positionne sur la ligne médiane.^{32, 48, 160}

3.2.2.2.6. Pathologies tumorales

3.2.2.2.6.1. Odontomes

Les odontomes représentent près de 20 % des tumeurs odontogéniques. Trouvés tout autant au maxillaire qu'à la mandibule, ces tumeurs bénignes sont préférentiellement localisées dans les secteurs incisifs ou molaires. Les odontomes peuvent avoir la dureté d'un fibrome ou une consistance osseuse et ressembler à une dent, on parle alors d'odontoïde. Situés en plein corps de l'os, un odontome composé (conglomérat d'ébauches dentaires) ou complexe (différenciation tissulaire plus aboutie) peut être responsable d'inclusions canines.

Leur exérèse est alors indispensable afin de permettre l'éruption normale de la dent enclavée.¹⁵¹

3.2.2.2.6.2. Kystes latéraux.

Se développant au niveau des bourgeons maxillaires et à partir d'inclusions épithéliales, ces kystes paradentaires se matérialisent par une masse palatine entre l'incisive latérale et la canine. Les dents gardent leur vitalité mais sont refoulées.

Tout comme l'odontome, c'est l'énucléation du kyste qui est préconisée.

3.2.2.2.7. Pathologies infectieuses

Le kyste folliculaire, également appelé péri-coronaire se forme à partir du sac qui entoure la dent avant son éruption.

Suite à une atteinte carieuse volumineuse, la pulpe d'une dent temporaire peut se mortifier.

La nécrose est responsable de la formation d'un kyste radiculodentaire à l'apex de la dent et de l'infection du sac folliculaire du germe sous-jacent empêchant ainsi le processus normal d'éruption.¹⁰⁷

3.2.2.2.8. Origine traumatique

Un choc durant la prime enfance peut engendrer des lésions osseuses au contact du germe. Si le follicule est détérioré, il en découle une possible ankylose de la dent, sujet traité dans le paragraphe qui suit.⁶⁰

3.2.2.2.9. Ankyloses

L'ankylose correspond à l'envahissement du desmodonte par le tissu osseux environnant. Le cément et parfois la dentine fusionnent avec l'os alvéolaire. On considère que le point de départ de ce phénomène est sans doute un ligament desmodontal incomplet ou défectueux, même si il est difficile d'en connaître l'étiologie exacte.

Cette pathologie est beaucoup plus fréquente en denture lactéale que pour les dents définitives.

Le diagnostic positif de l'ankylose n'est pas permis pas les outils radiologiques conventionnels ou un examen clinique, même approfondi. On utilise donc la tomodensitométrie pour une confirmation qui se doit d'être précoce pour envisager un traitement dans lequel toute mise en place orthodontique est exclue.^{60, 149}

3.2.3. Diagnostic positif

3.2.3.1. Suspicion Clinique

Les éléments suivants nous orientent vers le diagnostic d'inclusion^{16, 19} :

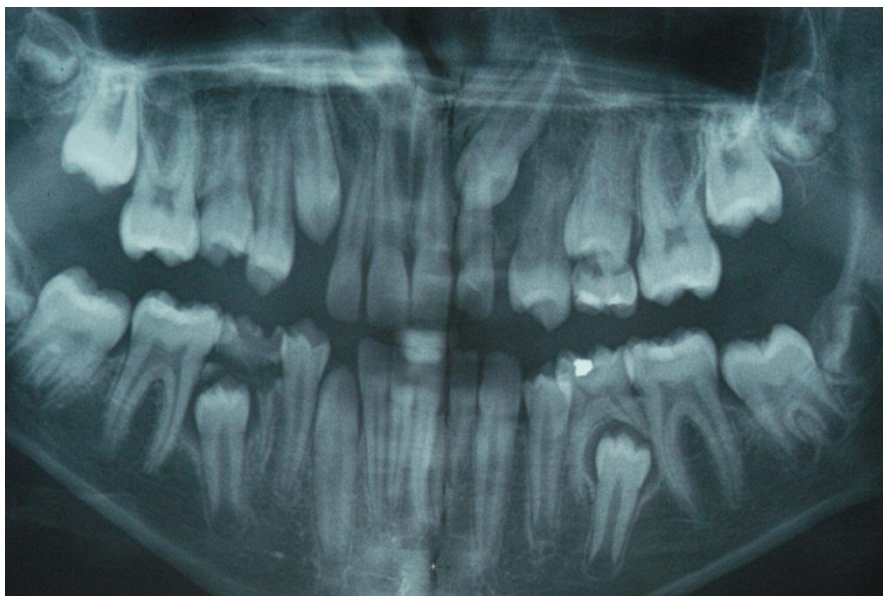- Persistance tardive de la canine lactéale.
- Agénésie ou microdontie relative de l'incisive latérale.
- Persistance ou disparition de l'espace entre l'incisive latérale et la première prémolaire.
- Brachygnathie.
- Absence de canine à la palpation chez l'enfant de plus de 10 ans.¹⁴⁴
- Voussure palatine ou vestibulaire.
- Déviation de la ligne médiane du côté de la canine incluse.
- Diminution marquée sur l'arcade de l'espace nécessaire à l'éruption de la canine.
- Persistance ou accentuation du signe de Quintero. La version des dents adjacentes chez les patients présentant les symptômes de malocclusion de Classe II, Division 2 sont donc à prendre en compte.¹²⁸
- Possible mobilité des dents permanentes adjacentes et de la dent temporaire due à la rhizalyse.
- Manifestations infectieuses (péri coronarite, abcès palatin ou vestibulaire).
- Eventuelles algies intermittentes.

Dans 79% des cas l'inclusion est asymptomatique et son diagnostic dépend en partie de la radiographie.⁸²

3.2.3.2. Confirmation radiologique

3.2.3.2.1. Radiographie panoramique (orthopantomogramme)

L'OPT nous permet une vue d'ensemble. Il nous donne des indications sur l'axe de la dent, sa taille et la hauteur de l'inclusion mais également ses rapports avec les dents adjacentes.



Inclusion de 23

(Cas clinique Dr Anastasio CHR Metz-Thionville)

3.2.3.2.2. Rétro alvéolaire

C'est une prise de vue beaucoup plus précise qui permet d'apprécier :

- La morphologie de la dent incluse (volume de la canine, coudure radiculaire, fermeture apicale).
- Du sac folliculaire.
- L'état de l'espace desmondontal (absence=ankylose).
- La résorption radiculaire des dents adjacentes.
-

3.2.3.2.3. Films occlusaux

Ils offrent la possibilité d'explorer la position de la dent incluse dans les plans de l'espace antéro-postérieur et transversal.

3.2.3.2.4. *Téléradiographie de profil*

C'est un outil utile pour apprécier la hauteur de l'inclusion, la position vestibulaire ou palatine de la dent ainsi que l'obliquité de son axe dans le sens vertical et antéro- postérieur.

3.2.3.2.5. *Tomodensitométrie*

Utile en cas d'anomalies associées : odontome, kyste ou tumeur, la Tomodensitométrie sert aussi à évaluer la proximité des structures voisines que sont les fosses nasales ou les sinus.

3.2.3.2.6. *Cone beam*

L'acquisition rapide de coupes permettant la reconstitution en 2D d'un volume limité et nécessitant donc une faible irradiation sont autant d'avantages qui nous conduisent à l'utilisation du cone beam dans les cas de canines ectopiques.

3.2.4. Conséquences de l'inclusion

3.2.4.1. Impacts de l'inclusion sur l'édification faciale

Grâce à l'analyse céphalométrique et à la radiographie de face chez un individu présentant l'inclusion d'une canine supérieure droite, le Professeur Gola met en évidence une asymétrie de développement des sinus frontaux. Du côté de l'inclusion, zone de défaut de l'activité masticatoire, le sinus est de plus grand volume.⁹³

La canine apparaît donc comme un élément prépondérant pour l'édification d'un massif facial équilibré et symétrique.

3.2.4.2. Déplacement des dents voisines

C'est la pression exercée sur les dents voisines par l'inclusion qui est responsable de ce phénomène et touche donc préférentiellement les incisives latérales et centrales.

Le signe de Quintero en est le meilleur exemple avec une distorsion de la couronne de l'incisive latérale engendrée par l'appui de la canine sur la face distale de sa racine.

Chez certains sujets dont on peut penser qu'ils présentent des dispositions, ce déplacement dentaire s'accompagne d'un trouble de l'articulé et d'éventuelles algies dysfonctionnelles de l'appareil manducateur.¹³⁸

3.2.4.3. Rhizalyse des dents voisines

La rhizalyse ou résorption des racines peut être partielle ou totale. C'est l'action de compression de la racine et de l'apex, en contact avec la canine incluse, qui peut entraîner la perte des dents voisines.^{79, 138} Il est possible que la rhizalyse ne touche qu'une seule dent comme c'est généralement le cas avec l'incisive latérale. Mais elle peut aussi intéresser plusieurs racines, voir même les racines des quatre incisives.¹⁴⁷

Les lésions radiculaires sont préférentiellement horizontales pour l'incisive maxillaire centrale et plutôt oblique pour l'incisive latérale.¹⁶⁴

La résorption est silencieuse et dévastatrice (12% des canines incluses causent des résorptions). Le diagnostic ainsi qu'une prise en charge rapide sont primordiaux pour la conservation des dents touchées car l'avulsion de la dent causale permet l'arrêt du phénomène.^{144.}

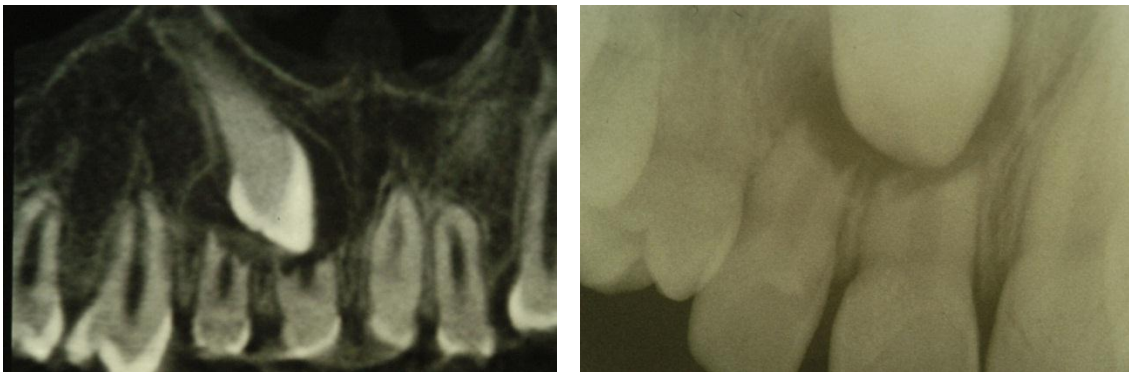
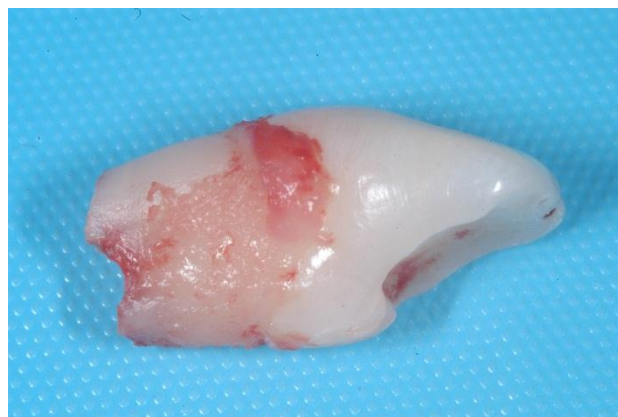

Image scanner et rétro-alvéolaire d'une résorption radulaire de 11 et 12 liée à l'inclusion de la canine.



Avulsion de 12 à la racine résorbée pour évolution de 13

(Cas clinique Dr Anastasio CHR Metz-Thionville)

3.2.4.4. Complications traumatiques

La zone anatomique dans laquelle se trouve la dent incluse est fragilisée car la trame osseuse est diminuée. Cela s'applique en particulier à la mandibule où la canine siège entre deux zones de faiblesse, la zone incisive et la zone prémolaire.

La fragilisation est plus ou moins importante selon qu'elle est accompagnée de complications (kyste péri-coronaire, zone ostéitique). Il en résulte un risque de fracture directe (au point d'impact) et indirecte (au point d'impact et au niveau de l'inclusion) dont la canine oriente le trait.

3.2.4.5. Complications visuelles

L'inclusion de la canine maxillaire peut être responsable de crises d'algies pouvant donner lieu à une hypersécrétion lacrymale. Mais ce trouble visuel, en particulier chez l'adulte jeune, n'est pas le seul. On peut également citer l'uvéïte, des atteintes oculomotrices, les cellulites, la conjonctivite, ou des troubles de l'accommodation. L'inclusion est un phénomène latent dont les manifestations seront souvent bénignes au départ mais qui peuvent évoluer vers une infection orofaciale affectant l'orbite et le système nerveux central. Les risques qui en découlent sont grands et susceptibles de causer l'hémi-paralysie et même le décès du patient.¹²¹

Une infection, depuis l'os alvéolaire jusqu'à l'œil se propage par les rameaux vasculo-nerveux présents dans la paroi du maxillaire. Un rameau vasculo-nerveux provient directement de l'alvéole de la canine. Celui-ci abouche en avant du canal lacrymal et sert de voie de communication entre ces deux zones anatomiquement proches du fait de la position haute de la canine incluse et de l'axe de sa racine.¹¹⁰

3.2.4.6. Complications infectieuses, les cellulites

Une canine retenue est susceptible de causer des cellulites de différents types, selon sa localisation, les germes bactériens impliqués ou encore le délai d'attente avant traitement.

La cellulite est nommée cellulite séreuse aiguë sous sa forme débutante. La cellulite aiguë circonscrite suppurée peut faire suite à la cellulite séreuse non soignée. Dans de très rares cas, l'activité de germes anaérobies peut conduire à la cellulite gangréneuse.²

La profondeur de l'inclusion et ses rapports anatomiques avec les tissus environnants expliquent les localisations suivantes des cellulites :

3.2.4.6.1. A la mandibule

L'évolution de la cellulite peut être vestibulaire, les canines incluses ayant tendance à migrer dans le menton (classification de Mupparapu 2002), les muscles intéressés sont les muscles de la houppe et du carré du menton.¹³¹

Lorsque l'infection traverse la corticale externe, elle débouche soit en dessus des insertions musculaires, on est confronté une cellulite labiale inférieure, soit en dessous des insertions, on parle alors de cellulite du menton.

En cas d'évolution linguale, une cellulite peut être sous mylo-hyoidienne ou sus mylo-hyoidienne. Cette dernière présente un degré de gravité plus important du fait de la richesse de la loge sub-linguale en tissus cellulaires.³⁸

3.2.4.6.2. Au maxillaire

Si l'évolution vestibulaire a lieu au-dessus du muscle buccinateur l'œdème comblera la fosse canine et le sillon naso-génien. L'appellation dent de l'œil pour la canine prend tout son sens ici lorsque l'œdème sous-palpébral entraîne la fermeture de l'œil. Une cellulite génienne haute est l'évolution logique en cas de non-traitement.

En cas de propagation de l'infection dans les tissus palatins, il y a apparition d'un abcès sous périosté très douloureux. La diffusion de l'infection peut se faire à travers le maxillaire jusque dans le sinus.

3.3. Anomalie de position, les transpositions

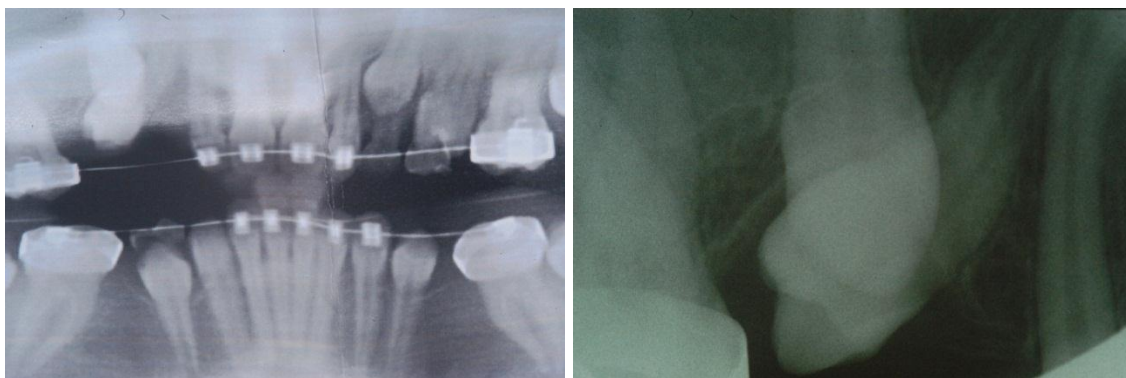
La transposition est une anomalie relativement rare, unilatérale qui se caractérise par l'interversion entre deux dents d'une même arcade.

La canine maxillaire permanente est la dent la plus fréquemment impliquée dans les transpositions, le plus souvent au maxillaire avec la 1^{ière} prémolaire (71% des transpositions), plus rarement avec l'incisive latérale (20%).

Les transpositions affectent les deux sexes avec une prévalence comprise entre 0.14% et 0.15% bien que la femme semble plus touchée.^{77, 98, 178}

Bien que le phénomène au maxillaire soit toujours lié à une éruption ectopique de la canine dans le secteur prémolaire, l'anomalie à la mandibule est plutôt liée à une migration distale du germe de l'incisive latérale.⁶¹

On parle de transposition incomplète ou partielle lorsque seule la racine garde une localisation normale et de transposition complète lorsqu'à la fois la couronne et la racine sont transposées.



Cas de transposition de 13 et 14.

(Cas clinique Dr Anastasio CHR Metz-Thionville)

L'étiologie des transpositions dentaires est attribuée à des facteurs génétiques codant pour la lame dentaire, à des anomalies d'éruption consécutives à des traumatismes ou des facteurs locaux (odontome, non résorption des racines des canines temporaires, déflexion mécanique si le chemin d'éruption est perturbé). On rencontre toutefois plus de cas de transpositions associés à d'autres anomalies dentaires comme l'hypodontie ce qui oriente plutôt vers une étiologie génétique.^{20, 61, 177}

3.4. Anomalies de forme et de taille

3.4.1. Anomalies coronaires

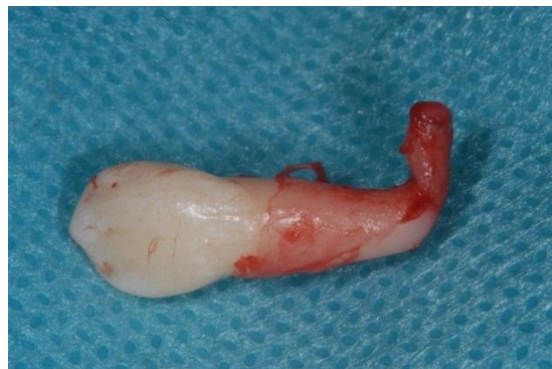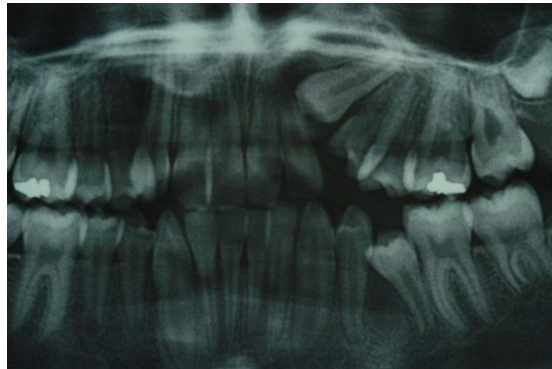
L'anomalie de forme la plus couramment rencontrée concernant la canine est liée à la taille anormalement grosse du cingulum, qui tend à rapprocher l'anatomie de la canine à celle de la prémolaire.

Cette « prémolarisation » peut aussi survenir par l'apparition d'un tubercule sur la face vestibulaire de la canine.¹⁶⁶

Concernant l'anatomie coronaire de la canine on peut également citer la lobodontie qui se manifeste par des canines et prémolaires cuspidées comme celles des canidés.³²

3.4.2. Anomalies radiculaires

Dans les particularités de morphologie radiculaire on peut souligner l'existence de canines à deux canaux (15% des cas) ou à deux racines, ce qui pourrait surprendre lors de traitement radiculaires. On peut également rencontrer des racines à l'aspect particulier comme exposé ci-dessous par un cas clinique.⁷⁵



Canine maxillaire gauche à l'apex coudé à angle droit.

(Cas clinique Dr Anastasio CHR Metz-Thionville)

La rhizomégalie, appelée également radiculomégalie est un phénomène rare qui concerne essentiellement les canines maxillaires et mandibulaires.¹⁴⁶

Elle est associée à une éruption ralentie et retardée sans pour autant être la cause d'inclusion. L'apexification reste incertaine.

Cette pathologie très peu décrite est adjointe à d'autres pathologies, définissant le syndrome occulo-facio-cardiaque dont l'origine est idiopathique.⁵¹

Notons que le syndrome de Nance-Horan est impliqué dans des anomalies de morphologie de couronne et de la racine comme exposé dans le chapitre relatif à l'éthiopathogénie de l'inclusion.¹⁹³

3.5. Perturbations de la fonction canine

Pour obtenir une fonction canine adaptée au sujet, deux critères doivent impérativement être pris en compte.⁴¹

Nous allons donc envisager les anomalies de la pente incisive puis du guidage canin qui sont directement responsables de pathologies articulaires.

3.5.1. Anomalie de la pente incisive

Une pente incisive trop verticale limite le mouvement de propulsion et bloque les mouvements mandibulaires normaux ce qui empêche les canines de jouer leur rôle.

On retrouve ce phénomène dans les cas de classe II et en particulier classe II-2 squelettique qui sont marquées par une supraclusion des incisives maxillaires et d'une insuffisance de dimension verticale d'occlusion. Il est important de préciser que la classe II n'est pas pour autant un obstacle à la fonction canine.⁷⁶

Cette faible dimension verticale d'occlusion s'accompagne d'une hyperfermeture mandibulaire qui a pour conséquence un positionnement anormalement haut et postérieur des condyles dans les cavités glénoïdes. Les deux chefs inférieurs des muscles ptérygoïdiens latéraux sont donc étirés. Cet étirement est encore amplifié par la supraclusion et la rétroalvéolie qui bloquent la mandibule en rétrusion. Il en résulte une contraction réponse (réflexe myotatique à l'étirement) qui, répétée, conduit à un dysfonctionnement musculaire bilatéral.⁴¹

3.5.2. Anomalies du guidage canin

3.5.2.1. Excès du guidage canin

Chez l'enfant, le blocage qui résulte d'une pente canine trop raide a pour effet de bloquer la croissance.

Dans les cas de classe II-2, la supraclusion des canines est associée à celle des incisives. Une supraclusion unilatérale naturelle est très rare et résulte d'une égression par défaut du support parodontal. Selon Casteyde elle est généralement consécutive à un traitement orthodontique.

Une pente canine trop abrupte d'un côté entrave les mouvements de latéralité de la mandibule qui est déviée vers l'intérieur à chaque mouvement de fermeture.^{41, 42} Elle implique aussi un abaissement important de la mandibule. La conséquence directe est un étirement du chef inférieur du muscle ptérygoïdien externe controlatéral à chaque retour mandibulaire. La surcharge du muscle résulte également de la sur-contraction que demandent les mouvements en latéralité travaillante. Ces deux étirements musculaires sont responsables de l'action de contraction réponse déjà citée dans le paragraphe précédent et qui engendre des douleurs musculaires chroniques.

De façon concomitante, une occlusion préférentielle voir unilatérale se met en place du côté opposé à l'anomalie de pente canine. Il en découle également une surcharge musculaire du ptérygoïdien latéral de ce côté.

Des spasmes de ce muscle peuvent être responsables d'une mise en charge du bourrelet postérieur du ménisque à l'ouverture de la bouche, avec pour conséquence des luxations discales, réductibles ou non-réductibles.

Ce blocage du guidage canin a également pour effet de limiter la croissance chez l'adolescent.³⁵

En ce qui concerne les parafonctions, lors du mouvement de diduction, les tables occlusales postérieures antagonistes ont pour fonction de protéger les articulations temporo-mandibulaires d'une forte activité des muscles élévateurs. C'est la situation qui se présente lors du mâchonnement de chewing-gum ou dans les phases de bruxisme.⁷⁶

Cette protection est absente dans le cas d'une pente canine trop importante pouvant empêcher les mouvements de diduction et provoquer une compression des zones postérieures des articulations temporo-mandibulaires et leur fonctionnement physiologique.⁴³

3.5.2.2. Insuffisance du guidage canin

Les risques de douleurs temporo-mandibulaires sont également accrus chez les sujets dont la fonction canine est déficiente ou absente en latéralité.¹⁷⁵

En effet, l'insuffisance de la fonction canine entraîne des troubles de la mastication côté travaillant et le report de l'activité masticatoire du côté opposé. La mastication inconsciemment adoptée est unilatérale et une démemorisation du mouvement du côté des interférences en résulte.⁴¹

Il en peut en découler des douleurs en regard de l'ATM et d'éventuels œdèmes articulaires homolatéraux du fait de la sollicitation déséquilibrée de l'appareil manducateur.

4. ASPECTS OCCLUSAUX

4.1. Canine temporaire

4.1.1. Réduction amélaire interproximale

4.1.1.1. Objectifs

Egalement appelé « stripping », la réduction amélaire interproximale est une technique utilisée jusque dans les années 80 pour corriger et prévenir les récurrences d'encombrement après traitement orthodontique dans la zone incisive mandibulaire. Traitement irréversible, il est aujourd'hui envisagé comme une alternative à l'extraction de dents définitives ou à l'expansion d'arcade. Le praticien averti peut y avoir recours lors d'encombrements modérés de l'ordre de 4 à 8mm.^{59, 89}

Il est possible de meuler la face mésiale d'une canine temporaire pour permettre l'alignement des incisives permanentes mandibulaires et préparer l'éruption sans interférence de la canine définitive. Cette technique est envisageable en cours de désinclusion de la canine ou lorsque celle-ci est bloquée par un diastème insuffisant.

On pourra également créer les conditions favorables d'alignement et préparer l'arrivée sur l'arcade de la canine par le stripping de la face mésiale de la molaire temporaire.

On peut enfin utiliser la réduction amélaire afin de corriger l'occlusion d'une canine pas tout à fait en classe I en meulant la face distale de la canine maxillaire, rétractant ainsi le bloc antérieur.¹⁰⁸

4.1.1.2. Prérequis

Une épaisseur d'émail proximal est une obligation. Dans le cas de la canine, on peut appliquer cette méthode sans trop de risque mais avec parcimonie, l'épaisseur d'émail de la face distale étant supérieure à 1mm.

La rugosité qui découle de cette réduction amélaire nécessite toutefois un contrôle de plaque régulier et une très bonne hygiène bucco-dentaire.⁸⁹

4.1.1.3. Principes fondamentaux

Les principes énoncés par Sheridan et Fillion sont les suivants^{84, 85} :

- Ne pas procéder à la réduction avant la pose de l'appareil orthodontique.
- Corriger les rotations dentaires avant la réduction amélaire.
- Effectuer plusieurs séances pour finaliser la réduction.
- Améliorer la visibilité et l'accès par la pose d'un séparateur ou d'un ressort lors de la précédente séance.
- Réduire en partant des secteurs postérieurs vers les secteurs antérieurs.
- Protéger la papille et la lèvre par un coin de bois et un coton salivaire.

4.1.1.4. Techniques de réalisation et matériel

4.1.1.4.1. Technique manuelle

Le matériel requis pour une réduction amélaire manuelle est une lame en acier d'épaisseur comprise entre 0,15 et 0,40mm recouverte d'un matériau abrasif.

Cette technique longue est très peu utilisée du fait des risques de blocage de la lame qui rendent le travail laborieux.

4.1.1.4.2. Utilisation de rotatifs

Les disques diamantés à grain fin ou extra-fin sur une ou deux faces sont utilisés sur un contre-angle bague bleu à vitesse moyenne. Leur épaisseur est de 0,1mm et leur utilisation est risquée pour les tissus, nécessitant l'aide d'une assistante. Les bords sont ensuite arrondis grâce à des fraises diamantées rondes ou triangulaires.

Il est possible de réaliser la réduction amélaire en utilisant des fraises à pointes « mousses » ou en carbure de tungstène.

Il existe par ailleurs des kits spécifiques comme le contre-angle à oscillations O-dive® de Kavo qui s'utilise avec des disques O-Stripper® de Komet segmentés. Ces disques de 60° sont d'une épaisseur de 0,15mm, 0,30 et 0,45mm et oscillent d'un angle de 30°.

Le second système est l'Orthofile® (SDC) qui est composé de bandes abrasives de 15µm à 150µm et d'un contre-angle oscillant.

Ces deux systèmes possèdent l'avantage de ne pas couper les tissus et de procéder à un meulage précis.

4.1.1.4.3. Finitions

Le polissage est une étape primordiale qui consiste à redonner une anatomie et un état de surface le plus proche possible de la normale.

La réduction de l'épaisseur d'émail qui en résulte s'ajoute à celle des étapes précédentes et doit donc être prévue dès le départ. On peut utiliser des fraises médium diamantées selon la méthode de Sheridan afin de redonner la forme de contour des dents.

Un disque à polir et l'application d'acide phosphorique à 37% en sus améliorent l'état de surface des secteurs proximaux.

4.1.1.5. Conséquences

L'augmentation des surfaces de contact favoriserait la stabilité des secteurs antérieurs bien que cela n'ait jamais été démontré.

Sur le plan parodontal il semble que les effets puissent être bénéfiques en réduisant l'espace interproximal qui pourrait ainsi être moins sensible à la maladie parodontale.^{84,85}

Cependant, les risques carieux peuvent être supérieurs suite à ce traitement car l'émail est rendu plus rugueux par la création de rainures et de sillons. Mal conduit un stripping peut également engendrer une dysharmonie dento-dentaire par défaut.^{84, 109}

L'étude menée par Zachrisson et coll. semble cependant montrer qu'aucune lésion carieuse et parodontale anormale ne résultent de la réduction interproximale. La réussite est sous dépendance du choix du protocole et d'un polissage final minutieux.²⁰⁶

4.1.2. Correction de l'articulé inversé

Comme nous l'avons exposé précédemment, un articulé inversé peut conduire à une croissance asymétrique du visage. Quand l'anomalie est détectée à temps, le chirurgien-dentiste peut procéder à des retouches avisées de l'occlusion dans l'espoir d'éviter un traitement futur qui s'avèrerait bien plus lourd.

4.1.2.1. Meulages occlusaux

4.1.2.1.1. Objectifs

Le but de ces retouches occlusales va être de faire concorder les rapports maxillo-mandibulaires afin d'obtenir une relation centrée des condyles qui coïncide avec l'occlusion d'intercuspidation maximale de l'enfant.

Cette technique d'équilibration verticale du plan occlusal est également utilisée afin de corriger le trajet de fermeture mandibulaire dans les cas de latérodéviation.

Quand la canine est responsable du blocage de l'occlusion, on procède au meulage de la cuspside responsable des interférences.

On libère ainsi le chemin de la mandibule dans les mouvements de fermeture, que cela soit lors de la déglutition ou de la mastication.

4.1.2.1.2. Technique de réalisation

La technique de Planas visant à corriger les occlusions croisées chez l'enfant dès l'âge de deux ans débute par l'enregistrement de l'occlusion centrée grâce à un papier à articuler. Il est possible de comparer cette méthode à la mise en place d'une « occlusion attritionnelle artificielle ».¹⁵⁵

Pour réaliser correctement ces meulages, il faut avant tout maintenir la dimension verticale en occlusion centrique.

Il est donc interdit de meuler les points d'appuis primaires suivants :

- Le bord libre des incisives antérieures.
- Le versant mésial de la pointe canine inférieure.
- Les cuspides vestibulaires des molaires inférieures.
- Les cuspides mésio-palatine des molaires inférieures.

Il faut retoucher en premier les versants distaux des canines mandibulaires en éliminant du haut vers le bas les traces laissées par le papier. On conserve juste la limite inférieure de la coloration.

Cette première étape achevée on efface les traces encore présentes pour recommencer l'enregistrement centrique en ajoutant les mouvements mandibulaires latéraux à droite et à gauche.

On élimine alors l'émail du bord mésial des canines maxillaires afin d'obtenir des AFMP faibles (voisins de 0°) permettant des mouvements spontanés en latéralité.

On cherchera ensuite d'éventuels contacts postérieurs entravant les trajets de diduction.

Du côté travaillant, ce sont généralement les cuspidés disto-vestibulaires des deuxième molaires temporaires maxillaires et les cuspidés des secondes molaires temporaires mandibulaires qui font obstacle.

Du côté non-travaillant ou balançant ce sont les cuspidés vestibulaires des molaires mandibulaires qui peuvent interférer.

Il sera éventuellement nécessaire de compléter les retouches occlusales par un meulage des bords libres des incisives maxillaires centrales et latérales si des traces sont laissées par le papier occluseur.

On note invariablement une amélioration de la mastication suite à la première séance, fait confirmé par les parents lors du rendez-vous suivant.

Cette méthode nécessite des contrôles espacés de trois mois pendant lesquels on effectuera des corrections selon le même modus operandi.

La libération de la mandibule en latéralité va entraîner un phénomène de propulsion de celle-ci que l'on peut observer dès le deuxième contrôle.

Il en résulte un contact prématuré des incisives en latéralité qu'il est nécessaire d'éliminer.

Au fil des mois, la réalisation de ces meulages va modifier la morphologie dentaire.

La canine supérieure verra son versant mésial s'étendre vers le côté distal. La pointe canine se déplace vers l'arrière.

Il se produit le phénomène inverse pour la canine mandibulaire dont la cuspide se déplace vers l'avant.

En agissant précocement chez le jeune enfant, on obtiendra vers l'âge de 6 ans un plan occlusal bien situé avec des frottements de toutes les dents mandibulaires et maxillaires comme c'est normalement le cas. Par cette action de meulage sélectif on permet l'obtention d'une denture normalement mature ainsi qu'un développement harmonieux de la croissance faciale.

Si les meulages sélectifs s'avèrent cependant être trop délabrants ou inefficaces pour mener à bien cette thérapeutique, on peut avoir recours aux différentes pistes, directes ou indirectes comme nous l'exposerons par la suite.

4.1.2.2. Auxiliaires de rééducation masticatoire : les pistes directes

Une croissance transversale ou alvéolaire insuffisante peut être corrigée en augmentant la dimension verticale.

La méthode utilisée par Planas ou Simoes consiste en l'ajout de pistes en composite du côté croisé, sur la face occlusale des molaires de lait en denture lactéale ou définitive en denture mixte. Le blocage de l'occlusion ainsi levé permettra une croissance harmonieuse et un recentrage des condyles dans les cavités articulaires.^{119, 155, 180}

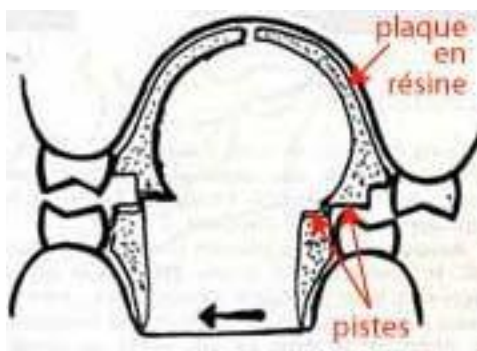
Lorsque les meulages ou l'apport de composite sont jugés trop importants, les pistes indirectes de Planas représentent la solution de choix comme nous allons maintenant l'envisager.¹⁵⁵

4.1.2.3. Auxiliaires de rééducation masticatoire: les pistes indirectes

Dans les années soixante, le stomatologue Pedro Planas met en place une technique visant à obtenir une mastication unilatérale alternée grâce à des appareils amovibles. On peut utiliser cette méthode quand la fonction masticatoire déficiente est responsable d'un défaut de développement des arcades dentaires. Ce concept appelé Réhabilitation Neuro-Occlusale (RNO) consiste au port de deux plaques de résine surmontées de deux petits bourrelets appelés pistes.¹⁵⁵

On construit les pistes inférieures tangentiellement à la face linguale des dents. Elles sont étroites et s'étendent de la face distale de la canine jusqu'à la face distale de la deuxième molaire temporaire.

Les pistes maxillaires sont positionnées 2mm à l'intérieur de la face palatine des dents.



Pistes de Planas

Leur surface triangulaire plus large à l'avant qu'à l'arrière permet de maintenir un contact entre les pistes lors des mouvements de latéralité.

Les « pistes de rodage » entrent en contact lorsque le patient ferme la bouche et empêchent la mâchoire d'effectuer les mouvements de diduction pathologiques auxquels elle était jusqu'alors contrainte par le plan d'occlusion perturbé. L'occlusion déverrouillée par les contacts interarcades sur des surfaces planes conditionne le nouveau comportement moteur de la sphère buccale. Les appareils délivrent des forces douces et intermittentes qui limitent l'impact sur les dents et les tissus parodontaux.

Cette méthode nécessite toutefois une respiration nasale comme prérequis. Préalablement au traitement, on effectuera si nécessaire le dégagement des voies respiratoires par le retrait des végétations et une rééducation de la ventilation par un orthophoniste.

Ce traitement occlusal précoce s'il est bien adapté et bien accepté par l'enfant (port des plaques 24 heures sur 24 à l'exception des repas) permet de corriger la malocclusion et d'orienter correctement la croissance afin qu'à son terme soit restaurée une fonction masticatoire performante et stable.

L'expansion transversale qui résulte du port de ces appareils n'est pas le fruit d'une activation du vérin central et d'un appui dentaire mais le résultat de la « gymnastique » qu'impose l'appareillage aux muscles masticateurs.

On peut aussi espérer simplification et raccourcissement des traitements orthodontiques futurs, voir limiter ou exclure le recours aux extractions et à la chirurgie.

4.2. Canine définitive

4.2.1. La protection canine, différentes approches

Longtemps l'occlusion balancée fut l'occlusion de référence.

On la considéra par la suite comme obsolète, le principe selon lequel toutes les interférences du côté non travaillant (balançant) devait être alors supprimé dans les traitements orthodontiques.

Il se posa alors la question du type d'occlusion fonctionnelle du côté travaillant.

De nombreux modèles furent avancés, l'occlusion balancée, la protection de l'occlusion par les canines (OPC), la fonction occlusale de groupe, la protection mixte canine/fonction de groupe, l'occlusion dentaire plane par attrition ou encore l'occlusion biologique.¹⁶³

Parmi ces théories, l'OPC et l'occlusion en fonction de groupe unilatérale ont perduré même si aujourd'hui à nouveau la question fait débat.

La première est l'OPC ou « protection de l'occlusion par les canines » :

Seules les canines ou la première prémolaire entre en contact du côté travaillant, permettant le désengrènement des dents des secteurs postérieurs sans interférences.

Les arguments sont : la grande longueur des canines humaines considérées comme très robustes, le nombre élevé de fibres proprioceptives à très bas potentiel. Elles apparaissent

donc ainsi comme les dents les plus à même de protéger la denture des contraintes de cisaillement lorsque le mouvement atteint la relation centrée.

Bien que la question soit vivement discutée aujourd'hui, la mise en place de cette occlusion canine est un critère d'évaluation qui, pour les organismes de protection sociale, conditionne la réussite des traitements orthodontiques.

Selon les gnathologistes, le non-respect de cette classe I canine exposerait les patients à des troubles temporo-mandibulaires ainsi qu'à des phénomènes de récurrences post traitement.

L'autre modèle est celui de l'occlusion en fonction de groupe (balancée unilatéralement côté travaillant) chère aux schuyliens ou aux fonctionnalistes.

Si actuellement nombre d'études divergent ou sont remises en question (reproductivité, exactitude des résultats), aucun type particulier d'occlusion n'apparaît prédominer dans la nature. Pour autant la canine joue un rôle dans chacun des modèles que nous allons développer dans le chapitre suivant.

Il sera donc nécessaire de réaliser des choix occlusaux incluant la canine, que cela soit lors des traitements orthodontiques, des travaux de prothèse, d'implantologie ou de parodontologie.¹⁴³

Selon Clark et Evans, «aucune définition pertinente de l'occlusion idéale ne peut être établie de façon concluante », il ne faut donc pas oublier que la thérapeutique dentaire se doit de ne pas être normative.⁵⁰

Ces choix de guidage, quels qu'ils soient, auront des répercussions fonctionnelles lors de la mastication, esthétiques mais aussi phonétiques.¹⁹¹

4.2.2. Les différentes options de guidage

4.2.2.1. Fonction canine

Pour un grand nombre de praticiens, le concept thérapeutique de la fonction canine est valide pour différentes raisons.

La première est que la création orthodontique ou prothétique d'une fonction canine est relativement facile à obtenir. De plus, le caractère pathogène de cette fonction parfois avancé par certains n'est pas catégoriquement étayé par des études.⁴¹

Lors des mouvements de diduction, du côté travaillant, on souhaite mettre en place des appuis mandibulaires uniquement basés sur les contacts intercanins. Ces contacts doivent débuter dès le début du mouvement en latéralité et se maintenir jusqu'au bout à bout des canines maxillaires et mandibulaires.⁴¹

Le mouvement n'est perturbé par aucun autre contact dento-dentaire côté travaillant et non travaillant et permet le désengrènement postérieur immédiat.

Pour obtenir le résultat escompté et n'induire aucun trouble de la cinétique mandibulaire, le réglage de la pente des canines doit être très méticuleux.¹¹⁷

De nombreux cas de figure peuvent amener le chirurgien-dentiste à choisir ce type de guidage mais pour cela il faut prendre également en compte les situations qui nous limitent dans ce choix thérapeutique.

D'après Casteyde, on compte parmi ces contre-indications⁴¹ :

- l'existence d'une musculature fortement développée, génératrice de fortes contraintes occlusales lors de la mastication.
- un bruxisme associé à des grincements horizontaux.
- Un support parodontal des canines affaibli qui ne supporterait pas les contraintes transversales.
- Une exoalvéolie avec rempart osseux vestibulaire fragile, causant des déhiscences sur les faces vestibulaires des canines. Dans ces conditions une fonction canine entraînerait invariablement une alvéolyse suivie par la mobilisation des canines et leur vestibulo-version. Il en résulterait à terme une perte de la fonction cherchée au départ.

Lorsque la fonction canine est déjà présente, on la conservera si elle n'induit aucun dysfonctionnement de la cinématique mandibulaire.

Lorsqu'il s'agit de mettre en place une fonction canine jusque-là absente, on effectuera des corrections de l'occlusion jusqu'à l'obtention d'une dynamique latérale harmonieuse, soulagée d'interférences travaillantes et non travaillantes controlatérales.³³

Nous en détaillerons les protocoles par la suite.

Comme nous le soulignons en débutant ce paragraphe, l'installation de la fonction canine pure représente une relative facilité d'exécution. Elle doit cependant s'intégrer parfaitement dans le schéma fonctionnel du patient pour ne pas être responsable d'éventuelles pathologies que nous avons abordé auparavant (anomalies de guidage par excès ou insuffisance).⁴¹

Si les particularités qu'impose chaque patient ne conviennent pas à la mise en place ou au maintien d'une fonction canine pure, on envisagera d'autres options parmi les suivantes.

4.2.2.2. Fonction de groupe

Cette option de guidage qui ne sollicite pas davantage l'activité myotatique des masséters que la fonction canine semble être la plus répandue en denture naturelle.³⁶

Avec l'âge et l'usure, physiologique ou liée au bruxisme, les dents s'abrasent et plusieurs dents vont participer du côté travaillant lors des mouvements de diduction.

En s'inspirant des schémas trouvés dans la nature, une fonction de groupe peut être mise en place avec plusieurs dents côté travaillant. Elles accompagneront la mandibule du côté travaillant sur une partie ou sur l'intégralité du trajet en latéralité.

On distingue les fonctions de groupe antérieures, les canines supportant avec les incisives les contraintes en latéralité, les fonctions de groupe postérieures dans lesquelles une ou plusieurs dents cuspidées interviennent.

La troisième option possible concerne à la fois des incisives et des dents postérieures : c'est la fonction de groupe étendue.

En effet, la fonction de groupe postérieure peut être étendue distalement si on adjoint à la canine les prémolaires et les molaires. Elle peut assurer un confort et une efficacité fonctionnelle aux patients souffrant de bruxisme. On soulage ainsi le parodonte par une répartition étendue des contraintes, limitant l'évolution d'une probable alvéolyse. Il est néanmoins nécessaire pour cela que les pentes canines soient assez ouvertes et que les pentes cuspidiennes vestibulaires des molaires soient parallèles au versant de la face linguale de la canine maxillaire.⁴¹

On peut avoir recours à une de ces différentes options en cas de parodontite profonde touchant la canine compromettant la survie de cette dent à long terme. Il est alors conseillé d'augmenter le surplomb afin d'obtenir une fonction de groupe incluant les incisives latérales. Dans ce cas précis et si la mobilité est trop importante on utilisera en sus une contention collée.³³

Nous verrons un peu plus en détail par la suite les étapes de corrections occlusales éventuellement nécessaires à l'obtention d'une anatomie secondaire adaptée.⁴¹

Il est important de noter que la précision requise pour une bonne équilibration sera plus facilement obtenue en bouche par un meulage occlusal sélectif précis et minutieux que lors de la réalisation de prothèse en laboratoire.

En effet, les étapes prothétiques engendrent obligatoirement des inexactitudes qu'il faudra corriger lors de la mise en bouche de nos travaux.

Parfois utilisée en prothèse, la fonction de groupe peut également être choisie par l'orthodontiste comme solution thérapeutique quand cela correspond au schéma fonctionnel le plus adapté au patient. Rappelons toutefois qu'il sera plus délicat de mettre en place une fonction de groupe, quelle qu'elle soit, qu'une fonction canine pure.¹¹⁷

4.2.2.3. Désengrènement retardé des groupes cuspidiens

Nous allons maintenant envisager le désengrènement retardé des dents cuspidées comme l'aborde Casteyde.⁴¹ Ce concept développé par les prothésistes pour pallier le manque de précision abordé dans le chapitre précédent est très rare en denture naturelle.

Il est possible d'utiliser cette méthode pour faciliter le réglage en diduction du côté travaillant.

On effectue les réglages occlusaux afin que les tous premiers millimètres du mouvement mandibulaire s'effectuent en fonction de groupe sur la canine et les prémolaires.

Lorsque le mouvement s'amplifie, la canine joue seule le rôle jusqu'à la fin du mouvement latéral.

Ceci est permis par l'ouverture des pentes cuspidiennes des prémolaires par rapport à la pente canine. Pour cela il est nécessaire de contrôler le versant interne des cuspidés vestibulaires des prémolaires maxillaires qui entre en contact au début du mouvement pour ensuite s'ouvrir au profit du contact inter-canine.

Les contraintes résultant de la mastication et du bruxisme étant maximums au voisinage de la relation centrée et minimum en fin de mouvement de diduction, ce réglage apparaît comme une solution de choix pour la réalisation de prothèses, même chez le sujet bruxomane.

4.2.2.4. L'occlusion balancée

Ce concept occlusal est particulier à la prothèse adjointe complète.

Cette fonction permet la stabilisation des prothèses totales par création d'une fonction de groupe du côté travaillant, associée à des contacts du côté non travaillant.

Ces surfaces de contact assurent le glissement des prothèses l'une sur l'autre et évitent leur bascule.

Bien qu'ardue, la réalisation de ce type d'occlusion possède l'avantage en bouche d'être compensée par la dépressibilité des muqueuses. Il paraît donc impossible pour cette raison d'appliquer ce concept en prothèse fixée.

4.2.3. Traitement des pathologies de l'articulation temporo mandibulaire

Les troubles affectants l'appareil manducateur peuvent impliquer les canines comme nous l'avons introduit dans le paragraphe ayant trait aux pathologies liées à la pente canine.

Des solutions thérapeutiques sont offertes par l'emploi de gouttières : de décompression, à plan rétro-incisif, de libération ou de positionnement.⁴¹

Pour le repositionnement, il est également possible d'utiliser des cales en verre-ionomère ou en composite qui intéressent directement les canines dont les surplombs prononcés ne peuvent normalement conduire à la position d'intercuspidation maximale ou à une diduction adaptée.⁴¹

D'après Kohaut, ces cales permettent de modifier l'occlusion afin de positionner la mandibule dans un contexte de fonctionnement physiologique idéal. Elle possède en outre l'avantage de ne pas gêner la mise en place des appareillages d'orthodontie.¹⁰³

Des cales sur la face palatine des canines permettent la modification des surfaces de guidage antérieures et donc du déterminant antérieur. On positionnera parallèlement des cales sur les secteurs postérieurs, cette méthode représentant le premier moyen de recentrage.

Lors de réhabilitations prothétiques il est possible de les utiliser comme éléments stabilisateurs, elles seront ensuite remplacées par des dents provisoires après validation occlusale et clinique.⁸⁶

Leur conception puis leur réalisation demande une attention particulière de la part de chirurgien-dentiste. Même si les cales sont meulées progressivement durant certains traitements d'orthodonties (jusqu'à l'obtention de contacts dento-dentaires), elles seront considérées irréversibles dans la plupart des cas.

Deux techniques de réalisation peuvent être employées.

La première consiste en une prise d'empreinte et à l'enregistrement rigoureux de l'occlusion afin de réaliser les cales en laboratoire sur un articulateur. On les colle secondairement en bouche, cette technique étant surtout employée pour les dents postérieures.

La deuxième solution est de les stratifier directement en bouche grâce à des composites fluides.

On contrôlera toujours leur positionnement afin de respecter la dimension verticale d'occlusion du sujet et d'assurer une occlusion fonctionnelle, qu'elle soit statique ou dynamique. Les mouvements de diduction devront être symétriques et assurer une élévation modérée de la mandibule du côté non travaillant, en adéquation avec le déterminant postérieur du patient (pente condylienne et surface articulaires).¹¹⁴

Une pente de guidage unilatéralement forte entraînerait à terme une mastication préférentielle du côté opposé, générant ainsi des dysfonctionnements musculaires.⁴¹

KAWAMURA : "Il faut prendre en considération les fonctions neuro-musculaires motrices ainsi que les mécanismes sensitivo-sensoriels relatifs à la musculature masticatrice, à l'ATM, au parodonte et à toutes les structures orales qui participent à l'établissement ou au maintien de l'occlusion".¹⁰¹

La pente de guidage du côté travaillant doit donc être la plus douce possible pour ne pas entraîner de pathologie du muscle ptérygoïdien controlatéral. Cela ne dérange donc en rien de créer une pente canine plutôt ouverte tant que celle-ci permet des contacts inter-canins francs remplissant leur rôle proprioceptif ou sensitivo-sensoriel sans perturber la fonction neuro-musculaire motrice.

4.2.4. Utilisation de la canine en remplacement de l'incisive latérale, implications occlusales

4.2.4.1. Objectifs

Lors de l'agénésie d'une incisive latérale maxillaire (la plus fréquente après celle des troisièmes molaires), différents choix s'offrent à l'omnipraticien et à l'orthodontiste.

Parmi eux, la substitution de la latérale par la canine implique des modifications occlusales importantes.

Les objectifs à atteindre vont être les suivants¹²⁵:

- Symétrisation des arcades, ce qui peut nécessiter l'avulsion de la deuxième latérale si l'agénésie est unilatérale.
- Réalisation d'une maquette prévisionnelle ou set-up pour préfigurer et valider l'occlusion post-traitement ainsi que limiter les risques de dysharmonie dento-dentaire liée à la largeur importante de la canine.
- Réalisation de facettes ou coronoplastie des canines par réduction amélaire et adjonction de composite.

4.2.4.2. Coronoplastie et choix occlusal

Nous allons maintenant aborder plus en détail le travail à réaliser sur les canines afin de leur donner la forme la plus adaptée possible en vue de remplacer les incisives latérales.

Nous nous appuyerons pour cela sur les travaux de Lodter ainsi que de ceux de Roy et coll..¹²⁵,
168

La coronoplastie décrite par Tuverson compte à la fois une réduction amélaire (la canine étant plus large de 1,2mm en moyenne que la latérale) et une adjonction de composite au niveau des angles proximaux.

On évite ainsi une égression de la canine qui causerait un préjudice esthétique de la ligne des collets.

Il semble préférable d'effectuer ces modifications anatomiques avant la pose des attaches orthodontiques à l'exception du dépolissage de la face vestibulaire.

On choisit de reporter cette étape afin d'optimiser le collage des attaches et de juger du rendu esthétique en fin de traitement.

Le meulage de la pointe canine est une nécessité et le meulage proximal doit intéresser préférentiellement la face distale des canines pour des raisons à la fois d'esthétique et d'épaisseur d'émail.

L'émail retiré pourra cependant être de forte étendue sans que les réactions dentinaires et pulpaires ne soient un handicap pour le patient jeune.

Ces réactions seront de courte durée et réversibles si elles sont réalisées à l'aide de fraises diamantées et accompagnées d'un refroidissement sous spray conséquent. La coronoplastie devra quoi qu'il en soit être suivie d'une application fluorée.

L'adjonction de composite se doit d'être limitée à l'angle mésial autant que faire se peut.

En effet, un ajout de composite trop important dans l'angle distal donnerait un aspect trop volumineux et large à la dent.

Plus la pointe cuspidienne est longue et pointue et plus l'adjonction de composite au niveau du futur bord libre sera volumineuse.

L'équilibration occlusale représente le plus gros challenge et va nécessiter la mise en place d'une fonction de groupe qui, équilibrée avec minutie, offre une très bonne stabilité à long terme.

C'est la première prémolaire maxillaire qui joue le rôle de la canine et engène en pseudo-Classe I avec la canine mandibulaire.

Les deuxièmes prémolaires vont quant à elle engrener en Classe II d'ANGLE.

Il est donc nécessaire d'effectuer sur les prémolaires des meulages sélectifs comme pour la canine. On préviendra ainsi les risques de traumatismes occlusaux auxquels les prémolaires seraient obligatoirement soumises par l'intermédiaire de leur cuspide palatine.

Des adjonctions de composite peuvent également s'imposer lorsqu'on choisit d'ingresser la première prémolaire afin d'obtenir un niveau gingival optimal plutôt que de réaliser une coronoplastie.

Le torque orthodontique utilisé pour vestibuler suffisamment la racine de la prémolaire permettrait d'éviter des corrections occlusales mais engendrerait des risques de fenestration vestibulaire. On préfère donc à cela les retouches occlusales post-orthodontiques.

Selon Lodter, la contre-indication majeure à la substitution des incisives latérales par les canines est la supraclusion incisive marquée qui nécessite une protection canine fonctionnelle.¹²⁵

Mais l'anatomie très différente des canines et des incisives latérales représente aussi des obstacles majeurs à cette thérapeutique. Leurs faces palatines ou encore les diamètres aux collets obligent à des retouches importantes qui peuvent contre-indiquer cette pratique.^{33, 148}

4.2.5. Retouches occlusales

4.2.5.1. Objectifs

La recherche d'une occlusion stable, fonctionnelle et esthétique passe par un examen anatomofonctionnel méthodique. Les bénéfices apportés par des retouches judicieuses en dépendent. Les objectifs sont la réduction d'éventuelles douleurs musculaires et articulaires ainsi que la diminution des troubles occlusaux favorisant les pathologies parodontales. On souhaite également créer un environnement occlusal idéal en accord avec l'occlusion imposée par une éventuelle future prothèse.

Concernant la canine, la pente reconstituée doit s'intégrer dans les mouvements et la fonction en latéralité sans fermer les cycles de mastication.³³

Les études réalisées concernant la morphologie de la canine montre la nécessité de chercher une pente de guidage lingual de la canine aux alentours de 45° par rapport au plan axio-orbitaire avec une symétrie des angles fonctionnels masticatoires.^{76, 155}

4.2.5.2. Techniques de réalisation et matériel

Pour l'étude des cas les plus complexes on montera les modèles d'étude sur un articulateur semi-adaptable ou adaptable. On pourra ainsi modéliser les rapports occlusaux rencontrés chez le patient et effectuer des simulations des étapes de retouche directement sur le plâtre.

Rappelons toutefois que les corrections seront effectuées directement en bouche et que par là même il est nécessaire de savoir procéder à une lecture directe des trajets occlusaux ainsi que des retouches qui s'imposent.¹

Les corrections occlusales de la canine intéressent la face linguale de la canine maxillaire, sur son versant mésial.

Il faut préserver le point de contact mis en évidence par un papier occluseur fin en occlusion centrique. Le but est d'augmenter le versant mésial en distalant la pointe cuspidienne comme cela se produit normalement par l'effet d'une occlusion attritionnelle.

En effet avec l'âge, il y a disparition des versants pour aboutir à un bord libre quasi horizontal, les bords incisifs et les canines formant une ligne sinusoïdale.

L'âge du patient est donc une composante essentielle à prendre en compte.

Lors de la thérapeutique occlusale, on conservera seulement la trace que le papier aura imprimée sur le bord distal de la canine inférieure.

Rappelons toutefois que si seul le meulage occlusal de la canine est abordé ici, il sera souvent nécessaire de l'accompagner de retouches sur les autres dents après un examen méticuleux sur articulateur.

On réalisera cet examen en occlusion statique puis dynamique tout en conservant à l'esprit que le meulage reste une technique irréversible à manipuler avec précaution.¹⁵⁵

4.3. Concepts occlusaux en implantologie

En utilisant maintenant les concepts développés par Bert, nous allons aborder les différents concepts occlusaux qui s'offrent à nous lors de la réalisation de prothèses implantaires.³¹

4.3.1. En position d'intercuspidie maximale

En position d'intercuspidie maximales l'objectif est d'assurer un minimum de contraction des muscles ptérygoïdiens latéraux, de donner ou redonner au patient des courbes de Spee et Wilson et évidemment d'obtenir une stabilité des contacts occlusaux.

4.3.2. En propulsion

A l'instar des mouvements de propulsion idéaux, le praticien va rechercher le désengrènement des groupes de dents cuspidées postérieures par les contacts des incisives mandibulaires sur les incisives maxillaires.

Ce guidage antérieur doit se réaliser sans interférence de la part des canines.

4.3.3. En latéralité

Nous allons à présent aborder les différents concepts occlusaux envisagés pour la mise en place d'un implant en position canine.

La fonction de groupe paraît théoriquement idéale grâce à la répartition des contacts et donc des contraintes. On soulage ainsi la canine par rapport à une autre option de guidage, la fonction canine pure.

Comme nous l'avons souligné auparavant, envisager la fonction balancée en prothèse fixée paraît illusoire, ce qui nous conduit à la dernière alternative avancée par certains auteurs, la mise en sous-occlusion.

Cette option est sans tenir compte de la physiologie des dents qui s'égressent naturellement jusqu'à l'obtention d'un contact avec les dents antagonistes.

Ces considérations nous amènent donc à étudier quasiment au cas par cas les différents occlusions envisageables en implantologie, en fonction des conséquences cliniques qui en découlent.

Soulignons que la réalisation d'une fonction canine n'est pas exclu mais nécessite avant tout de prendre en compte le diamètre et l'axe de l'implant ainsi que le rapport entre les longueurs de l'implant et de la couronne.

4.3.4. Conséquences cliniques

Dans le cas de l'implant dentaire, on prive la dent reconstituée de cette très fine proprioception si particulière à la canine.

Ce sont les récepteurs situés dans l'os alvéolaire qui prennent donc le relais, sans pour autant permettre la même discrimination aux pressions appliquées sur l'implant et le parodonte.

Les mécanismes protecteurs ainsi déficients peuvent conduire au renforcement de l'os si les charges appliquées restent d'intensités physiologiques (lois de WOLFF, 1982). Dans le cas contraire, les contraintes occlusales peuvent être responsables de fractures de l'implant, de la vis de prothèse, de la prothèse elle-même ou des structures antagonistes.

Dans ce contexte il paraît donc logique d'adapter les concepts occlusaux et prothétiques à la présence ou non de récepteurs parodontaux sur la dent antagoniste.

- La solution idéale se présente lorsque la canine antagoniste est une dent naturelle.

Dans ce cas de figure, il importe peu que la dent soit vitale ou non.

On peut alors envisager une fonction canine pure grâce aux récepteurs desmodontaux de la dent qui joueront leurs rôles sensoriels et protecteurs lors des mouvements de diduction. Les pressions éventuellement néfastes seront alors évitées.

- Il en est autrement dans le cas où un implant fait face à un autre implant.

On pourra envisager normalement la relation d'intercuspidation maximale grâce aux multiples contacts occlusaux que cette situation implique.

Dans les mouvements de latéralité et du fait de l'absence de récepteurs desmodontaux, il est cette fois nécessaire de mettre en place une fonction de groupe dite «réduite» avec désengrènement retardé des groupes cuspidiens.

On utilise alors l'incisive latérale ainsi que la première prémolaire au maxillaire et à la mandibule. On réduit par ailleurs la hauteur des canines. Le mouvement de latéralité s'effectue donc en fonction de groupe sur les premiers millimètres pour se terminer par une fonction canine. L'amplitude du mouvement doit être grande pour arriver à cette position, ce qui se produit donc rarement.

Cette méthode est de réalisation plus aisée et limite les réglages.

Il faut cependant prendre en considération le raccourcissement obligatoire de la canine et les répercussions esthétiques que cela implique. Cet inconvénient peut même remettre en cause le diagnostic de l'implant maxillaire au profit d'une autre solution prothétique.

- Un dernier cas de figure peut se présenter au praticien souhaitant réaliser une prothèse implantaire sur la canine.

L'implant peut faire face à une prothèse adjointe et c'est alors la selle prothétique et les récepteurs parodontaux de la muqueuse qui assurent le rôle proprioceptif. Une fonction canine est alors envisageable si néanmoins elle garantit la stabilité de la prothèse amovible.

Dans le cas contraire on réalisera comme précédemment une fonction de groupe.

5. ASPECTS CHIRURGICAUX ET PARODONTAUX

5.1. Abstention

Nous allons aborder dans les paragraphes suivants les raisons qui nous poussent à envisager le traitement chirurgical pour certaines pathologies associées à la canine. Mais l'abstention représente une alternative et se doit d'être également envisagée.⁶⁰

Lorsque la canine est incluse ou transposée et que son désenclavement s'avérerait trop délabrant pour le parodonte, le chirurgien-dentiste peut préférer l'abstention et la surveillance. Cela est possible à la condition que sa position n'engendre aucun risque infectieux ou traumatique.

Cette prudente décision peut prévaloir si la dent est en inclusion profonde ou si la coopération du patient est insuffisante en vue d'un traitement chirurgico-orthodontique.⁹¹

Il faudra évidemment qu'un suivi régulier soit mis en place afin de parer à tout risque infectieux ou à toute pathologie pouvant découler de l'inclusion.

5.2. Avulsion

5.2.1. En denture temporaire

Le rôle essentiel des canines temporaires dans le développement de l'édifice facial incite le praticien à la conservation de la plus importante des dents monoradiculées.⁶⁴

Malheureusement l'indication d'avulsion se pose dans les syndromes polycarieux, quand même la conservation des racines s'avère inenvisageable.¹⁷

L'avis d'un spécialiste en orthopédie dentofaciale devra dans tous les cas être recherché. En denture lactéale comme en denture permanente l'avulsion de la canine est susceptible de contrarier le bon déroulement d'un traitement ultérieur.

5.2.2. En denture mixte

On peut envisager l'extraction de la canine temporaire pendant la phase d'établissement de denture mixte lorsque l'encombrement incisif est important.

Selon Derbane, cela nécessite de prendre en compte deux facteurs non concomitants, la croissance et l'évolution des dents permanentes.⁶⁴

En effet l'éruption des dents définitives est souvent plus précoce que la croissance. Un encombrement incisif modéré pourrait se résoudre sans recours à l'orthodontie ou à la chirurgie mais grâce à la croissance osseuse.

Il sera donc indispensable d'attendre l'augmentation de la distance intercanine pour pratiquer l'éventuelle avulsion des canines temporaires.

La pulsion linguale associée à la croissance permet le plus souvent d'obtenir un alignement naturel et c'est donc plutôt en fin de denture mixte que peut se poser l'indication d'extraction.

Si une canine définitive est en position dystopique, l'avulsion de son homologue temporaire peut permettre de corriger l'anomalie de position en facilitant le chemin d'éruption.⁵⁹

Il faut pour cela un diagnostic radiologique précoce en phase de denture mixte.

La pointe de la canine définitive ne doit pas dépasser la largeur de la racine de l'incisive latérale permanente dans le sens distoméial et l'angulation doit être inférieure à 30°.

Il faut en outre que la couronne de la canine soit située en dessous de l'apex de la latérale et qu'une place suffisante soit présente sur l'arcade une fois l'extraction réalisée.

Pour limiter la dérive du milieu inter-incisif, il est préférable d'extraire la canine controlatérale dans le même temps.

On associera à ce traitement la pose d'un mainteneur d'espace jusqu'à l'éruption des canines dans le cas de fort encombrement.

Le suivi devra être régulier afin contrôler l'évolution des canines.

L'extraction des canines temporaires est aussi préconisée dans les cas de Classe I sans dysharmonie dento maxillaire si les canines sont en position palatine, vestibulaire ou encore en voie d'inclusion.⁷⁸

Ce traitement préventif réalisé chez l'enfant entre 10 et 13 ans permet de désenclaver la canine dans 62% des cas et de favoriser son positionnement en vue d'un traitement orthodontique dans près de 17%.¹⁵⁸

La résorption de la racine de l'incisive latérale par la canine permanente est un cas de figure qui peut aussi nécessiter l'avulsion des canines temporaires.

Pour les raisons déjà citées précédemment la canine controlatérale sera également extraite et un suivi clinique et radiologique mis en place.

Bien que jouant en faveur d'une diminution de l'encombrement du secteur incisif, l'avulsion des canines temporaires se doit d'être mûrement réfléchi et la perte de distance inter canine associée implique dans la plupart des cas la pose d'un mainteneur d'espace.¹⁰⁰

5.2.3. En denture permanente

Dans le cas de dystopie vestibulaire ou linguale importante, la dysharmonie dento-maxillaire peut conduire à envisager l'extraction de la canine définitive.⁹¹

Selon Sorel, on peut aussi être amené à extraire la canine lorsque son déplacement orthodontique présente un moins bon pronostic que celui des dents voisines.¹⁸³

Dans les cas de fort encombrement mandibulaire dont l'étiologie est la mésialisation des secteurs latéraux, on peut avoir recours à cette solution thérapeutique.

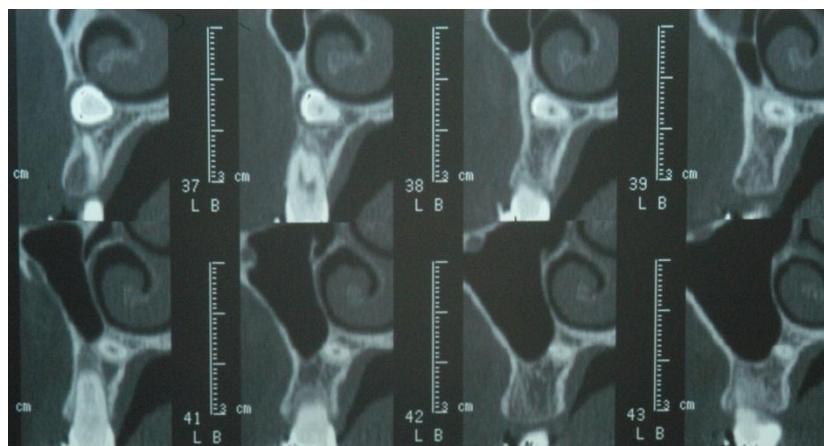
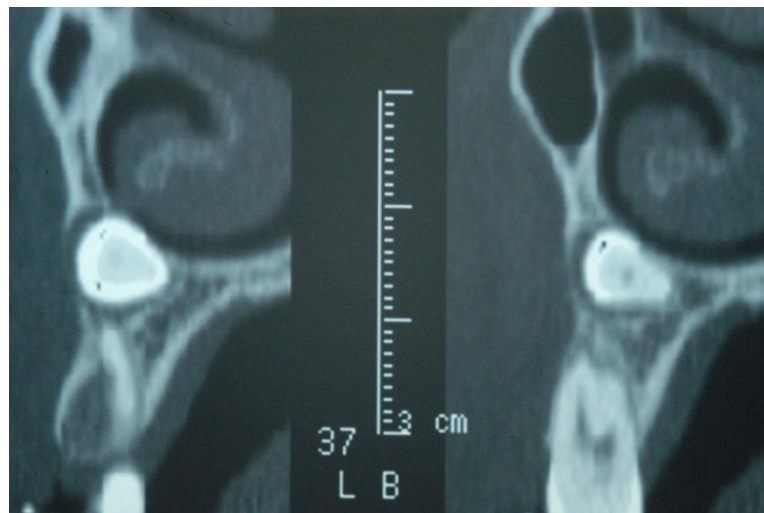
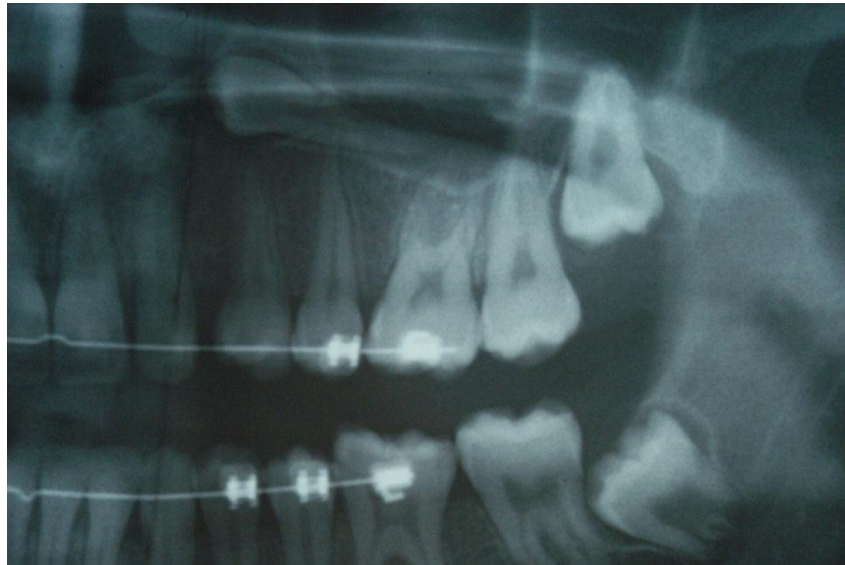On limite ainsi la perte de parodonte vestibulaire qu'occasionnerait le déplacement des canines. On préfère alors l'extraction de la canine à celle de la première prémolaire qui pourra être adaptée pour assurer en partie le rôle occlusal de la canine.

On conservera par ailleurs une esthétique correcte, ce qui n'aurait pas été le cas avec une canine à la gencive vestibulaire réduite.

5.2.4. En inclusion

L'inclusion représente un cas particulier et peut conduire à une thérapeutique incluant l'extraction. On peut y avoir recours si la canine met en péril une dent adjacente, si elle est associée à des complications nerveuses, infectieuses ou tumorales.

Certains critères de choix privilégiant l'abstention peuvent également nous amener à envisager l'avulsion de la canine enclavée. C'est le cas des risques mécaniques (risques de fracture) si ceux-ci sont importants. Il en est de même lorsque l'inclusion profonde chez le jeune adolescent compromet toute chance de réussite d'un traitement par traction ortho-chirurgicale ou autotransplantation.⁶⁰



Inclusion profonde d'une canine avec proximité du sinus et des fosses nasales.

(Cas clinique Dr Anastasio CHR Metz-Thionville)

Si l'inclusion empêche la pose d'un implant, on peut procéder à l'avulsion.

Baranes et col. détaillent à la mandibule puis au maxillaire les différentes positions du germe qui nous incitent à effectuer l'avulsion.¹⁶

La correction orthodontique de la canine incluse peut être envisagée à la mandibule si la rotation mésiale de la dent est d'angulation inférieure à 45° avec le plan frontal.

Dans le cas contraire le risque pour les dents adjacentes contre-indique le traitement orthodontique.

Il peut en être de même lorsque l'angle est compris entre 50 et 90° et que la dent migre dans la région symphysaire.

Pour les canines incluses maxillaires, l'indication d'extraction est posée si la rotation du germe est de 180°.

Il est impératif de prendre en considération les implications parodontales que ces choix impliquent.

De l'extraction de la canine incluse résulte obligatoirement un effondrement des procès alvéolaires. En épaisseur comme en hauteur ce préjudice devra être compensé ou corrigé, quelle que soit la solution de remplacement envisagée (prothèse, implant).

5.2.5. Technique d'avulsion de la canine incluse

Comme nous venons de l'exposer il n'est pas toujours possible de mettre en place la canine incluse sur l'arcade.

Il est donc primordial d'effectuer les avulsions en préservant au maximum le parodonte, les dents voisines et le volume osseux. C'est à ces conditions que le remplacement de la dent absente sera optimal. Un examen tomодensitométrique peut alors s'avérer utile pour objectiver la position de la dent dans les trois dimensions et les techniques de réalisation que nous allons maintenant exposer varient selon la zone anatomique.

5.2.5.1. A la mandibule

5.2.5.1.1. Anesthésie

Une canine en situation symphysaire basse peut être extraite en réalisant une anesthésie loco-régionale aux foramens mentonniers, complétée par des rappels linguaux au niveau des incisives mandibulaires.

Si le patient n'est pas coopérant et l'inclusion plus profonde, on pourra pratiquer l'intervention sous anesthésie générale pour une réalisation plus aisée. Il en sera de même si la longueur de l'intervention est conséquente.

On complétera alors l'anesthésie par des infiltrations locales qui auront pour effet de faciliter le décollement muqueux et de limiter les douleurs post-opératoires.

5.2.5.1.2. Temps muqueux

Lors de cette phase, on effectue un lambeau à distance des collets, dans le fond du vestibule afin de respecter le parodonte. L'incision peut se faire de canine à canine.

On décolle la fibromuqueuse pour obtenir un lambeau d'épaisseur totale que l'on écarte pour un accès optimal à la voussure de la corticale vestibulaire de la zone symphysaire.

5.2.5.1.3. Temps osseux

L'ostéotomie se fait à l'aide d'une fraise boule chirurgicale montée sur pièce à main en regard de la dent incluse.

Si l'inclusion est profonde elle demandera un fraisage osseux conséquent.

Arrivé au contact du sac péricoronaire, celui-ci est retiré à l'aide de curettes et d'une pince. (pince d'Halstead-Mosquito, pince gouge).

5.2.5.1.4. Temps dentaire

La dent est sectionnée à l'aide d'une fraise type zekria chirurgicale montée sur turbine ou pièce à main.

Il est possible de couper uniquement la couronne ou de découper la dent en trois fragments.

Dans les deux cas, l'objectif est de limiter le dégagement osseux.

Soit on mobilise la dent avec un syndesmotome faucille pour la retirer ensuite avec un davier racine soit on retire les fragments à l'aide d'une pince gouge.

5.2.5.1.5. Temps alvéolaire

Il est impératif de nettoyer soigneusement la cavité et d'en régulariser les bords à l'aide d'une râpe à os.

5.2.5.1.6. Sutures

Les sutures sont réalisées sur deux plans : musculaire profond et muqueux superficiel.

En profondeur, le lambeau est suturé en réalisant des points séparés entre la face interne du lambeau et le périoste.

On emploie pour cela un fil résorbable (Vicryl rapide 5.0).

On suture dans un deuxième temps le plan superficiel en effectuant un surjet grâce à du fil de plus gros diamètre (Vicryl rapide 4.0).

On recherche un rapprochement berge à berge étanche des muqueuses.

Cette technique de suture réalisée en deux plans distincts permet de limiter le risque de déchirement d'une zone riche en insertions musculaires et améliore la cicatrisation qui sera contrôlée à une semaine.

5.2.5.2. Au maxillaire

5.2.5.2.1. Anesthésie

Lorsque l'inclusion est en position palatine, on réalisera l'anesthésie de la muqueuse par infiltrations en regard de la première molaire et du foramen incisif. On complète par une anesthésie intra-cavitaire au niveau de la canine et par des rappels vestibulaires de la première prémolaire à la canine controlatérale.

5.2.5.2.2. Temps muqueux

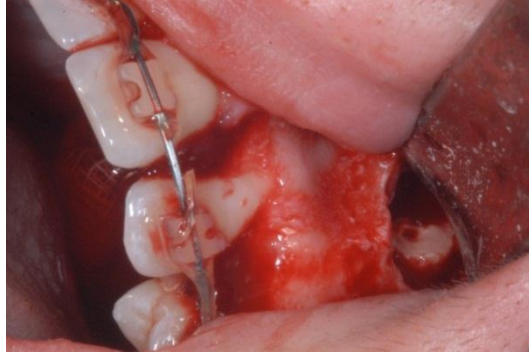
On réalise une incision intrasulculaire palatine de la première prémolaire jusqu'à la canine opposée.

On décolle ensuite un lambeau d'épaisseur totale en décollant la fibromuqueuse. Cela permet l'accès à la corticale palatine en regard de la zone d'enclavement mise en évidence par l'examen radiologique.

5.2.5.2.3. Temps osseux

On dégage la couronne de la canine grâce à une fraise boule montée sur une pièce à main.

Le sac péri-coronaire est retiré prudemment à l'aide d'une pince gouge.



Dégagement osseux lors de l'avulsion d'une canine incluse

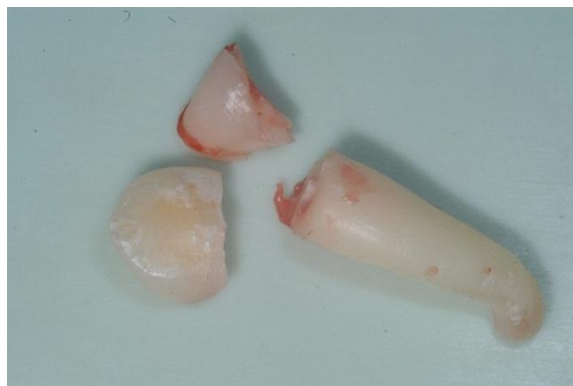(Cas clinique Dr Anastasio CHR Metz-Thionville)

5.2.5.2.4. Temps dentaire

La fraise zekria chirurgicale permet de découper la couronne de la canine.

Il est pour cela possible de réaliser deux tranchées dans la couronne et d'y glisser un syndesmoteur droit qui sert à fragmenter la couronne. Les fragments sont méticuleusement retirés.

La racine restante est mobilisée à l'aide d'un syndesmoteur faucille puis extraite grâce à un davier racine fin.



Canine fragmentée lors de l'avulsion

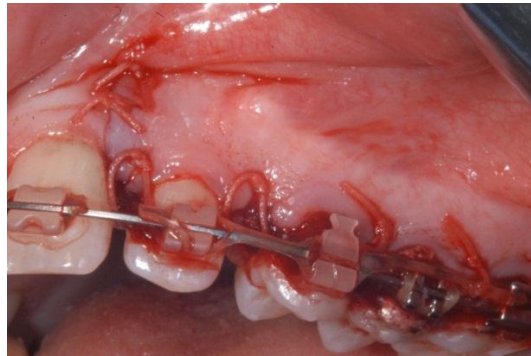
(Cas clinique Dr Anastasio CHR Metz-Thionville)

5.2.5.2.5. Temps alvéolaire

La cavité est nettoyée avec une curette. Une fraise boule est utilisée à faible vitesse et sous irrigation abondante, permettant ainsi la régularisation des bords.

5.2.5.2.6. Sutures

Du fil résorbable permet la suture du lambeau par la réalisation de points inter-dentaires en huit ou suspendus.



Sutures du lambeau et points inter-dentaires

(Cas clinique Dr Anastasio CHR Metz-Thionville)

Si nécessaire un pansement hémostatique est placé dans la cavité avec les sutures.

Un contrôle est fait à une semaine d'intervalle pour vérifier la cicatrisation et retirer les fils.

5.3. Extractions s riees

Le traitement interceptif par extractions s riees a pour objectif la correction de certaines dysharmonies dento-maxillaires.

Cette th rapeutique mise en  uvre en denture mixte en phase d' tablissement de la denture adulte jeune sera suivie dans 95% des cas par un traitement multi-attache.

5.3.1. Indications

Selon Leminassier et Vermelin, on peut r aliser des extractions s riees lorsque les cas de figure suivant se pr sentent¹²⁰ :

- DDM mod r e   s v re.
- Denture mixte  voluant vers des rapports molaires de classe I.
- Rapports interincisifs normaux (surplomb et recouvrement minima).
- Type facial  quilibr  et profil plut t convexe (l g re pro alv olie).

5.3.2. S quences th rapeutiques

On distinguera deux types de situations cliniques dont d couleront deux s quences th rapeutiques.

Si l'engorgement est mod r , les canines temporaires stables et les canines d finitives en avance par rapport   l' ruption des pr molaire, on choisira la s quence de Tweed.

Si la DDM est tr s importante et entra ne une d nudation des incisives et que les canines permanentes montrent des signes d'inclusion, on pr f rera la s quence de Hotz   celle de Tweed.

5.3.2.1. S quence de Tweed

Dans un premier temps on extrait les premi res molaires temporaires. On favorise ainsi l' ruption des pr molaire avant les canines d finitives.

On extrait ensuite les premi res pr molaire et les canines temporaires ce qui permet l' ruption des canines permanentes et des deuxi mes pr molaire.

5.3.2.2. Séquence de Hotz

On extrait les canines temporaires ce qui a pour effet l'alignement des incisives par diminution de l'encombrement antérieur.

On extrait dans un deuxième temps les premières molaires temporaires ce qui facilite l'éruption des premières prémolaires.

Les premières prémolaires sont extraites, favorisant ainsi l'arrivée sur l'arcade des canines et deuxièmes prémolaires.

5.3.3. Conséquences cliniques

Les extractions sériées entraînent logiquement la disparition précoce de l'os alvéolaire qui soutenait les dents.

On note une réduction de l'encombrement du secteur incisif lors de l'extraction de la canine mandibulaire mais cela s'accompagne par la suite d'une diminution de la longueur d'arcade. Ces répercussions sur la croissance sont à prendre en considération et contre indiquent l'utilisation de cette option thérapeutique chez les sujets hypodivergents et dans les cas de classe II squelettiques.^{100, 129 120,}

Le risque d'inclusion dentaire peut être diminué par le contrôle de l'éruption que les extractions permettent. Cependant l'axe des canines définitives ainsi que celui des prémolaires sera modifié. On permet ainsi la parallélisations des racines au maxillaire alors qu'on observe une distorsion radiculaire pour les canines mandibulaires.

D'un point de vue occlusal, Bassigny note une augmentation de la supraclusion incisive avec rétablissement des guidages antérieur et canins.²¹

Le parodonte peut être amélioré par les séquences d'extractions sériées car on évite l'éruption des canines en position ectopique. On obtient donc un parodonte de bonne qualité dont la gencive attachée et l'os alvéolaire sont épais.²¹

Ces techniques anciennes sont aujourd'hui peu utilisées du fait d'importants risques de non-évolution des canines définitives. Il est fortement recommandé de ne pas extraire les canines temporaires mandibulaires s'il y a suspicion d'inclusion. La diminution du périmètre d'arcade qui en découle condamnerait les premières prémolaires maxillaires dans la suite dans la prise en charge orthodontique.¹⁴⁰

L'infinité des cas de figure nous oblige donc à adapter notre traitement et la séquence des extractions au cas par cas, en tenant compte de l'édification radiculaire grâce à un suivi radiographique. On réserve ce traitement rare à des dysharmonies dento maxillaires très sévères.¹⁰⁸

5.4. Techniques chirurgicales permettant l'éruption spontanée de la dent incluse

5.4.1. La guidance préventive

L'objectif de la guidance préventive est l'élimination des obstacles sur le chemin d'éruption de la dent (odontome, dent surnuméraire, kyste). On crée ainsi l'espace nécessaire à l'arrivée naturelle de la dent sur l'arcade en « réveillant » le potentiel éruptif de la canine.

Les critères à prendre en compte sont^{11, 15, 60} :

- Le degré d'inclusion.
- Le stade d'édification radiculaire.
- L'orientation de la canine dans l'espace.

Ces critères de réussite sont malheureusement rarement réunis.

5.4.2. L'alvéolectomie conductrice

Egalement appelée alvéolectomie d'induction, cette technique mise au point par Chatellier a pour objectif la création chirurgicale d'un chemin d'éruption en supprimant les obstacles osseux et les tissus fibreux péri-dentaires issus du sac péri-coronaire.

Le dégagement de la couronne doit être possible sans léser les dents adjacentes ou les tissus parodontaux.⁶⁰

Cette technique requiert une prise en charge précoce, avant l'édification du tiers apicale de la racine.⁷⁹

L'apex doit impérativement surplomber l'axe d'égression envisagé.

Il faudra effectuer des contrôles réguliers post-chirurgicaux du fait du risque important d'ankylose et de résorption osseuse qui peut découler de traumatismes infligés au ligament parodontal.

C'est à ces conditions que le potentiel d'éruption permettra l'arrivée de la dent sur l'arcade.

Citée ici à titre d'exemple, il est important de noter que cette technique ancienne est considérée aujourd'hui comme dangereuse.

5.4.3. L'ostéotomie directionnelle

L'objectif est de modifier la position de la dent pour la ramener dans une position normale, en modifiant le moins possible l'emplacement de l'apex.⁶⁰

Il faut donc que l'apex soit proche de sa position normale.

On réalise un lambeau allant de l'incisive latérale à la première molaire afin d'exposer la table externe jusqu'aux deux tiers radiculaires.

L'ostéotomie permet de mettre à jour la dent qui est mobilisée à l'aide d'un syndesmotome. Le faible déplacement de l'apex est une condition nécessaire afin d'éviter une nécrose post-chirurgicale de la dent. On expose également la dent à un risque d'ankylose et le positionnement de la dent incluse limite souvent le recours à ce procédé.⁶⁰

5.5. L'autotransplantation

L'autotransplantation a pour objectif la réimplantation de la canine incluse ou en position ectopique dans le site physiologique idéal.

Elle trouve son indication lorsque le traitement chirurgico-orthodontique n'est pas envisageable, quand l'inclusion compromet l'intégrité des dents adjacentes.

Cette technique est néanmoins limitée par la place disponible sur l'arcade dans les sens mésio-distaux et vestibulo-palatins.

La rhizolyse et l'ankylose représentent les raisons les plus fréquentes d'échec avec une résorption plus ou moins complète de la racine entre 7 et 10 ans. L'échec entraînant un résultat plus mauvais que l'absence de traitement, il faut donc être très méticuleux et respecter scrupuleusement le protocole opératoire.

L'objectif est de conserver l'intégrité du desmodonte et d'obtenir une différenciation des tissus afin que le greffon se comporte comme une dent vivante dans l'alvéole néoformée.^{60, 61}

La préservation du follicule est une priorité dans la transplantation du germe de la canine et comme une alvéolectomie est nécessaire, celle-ci doit être suffisamment large.¹⁶¹

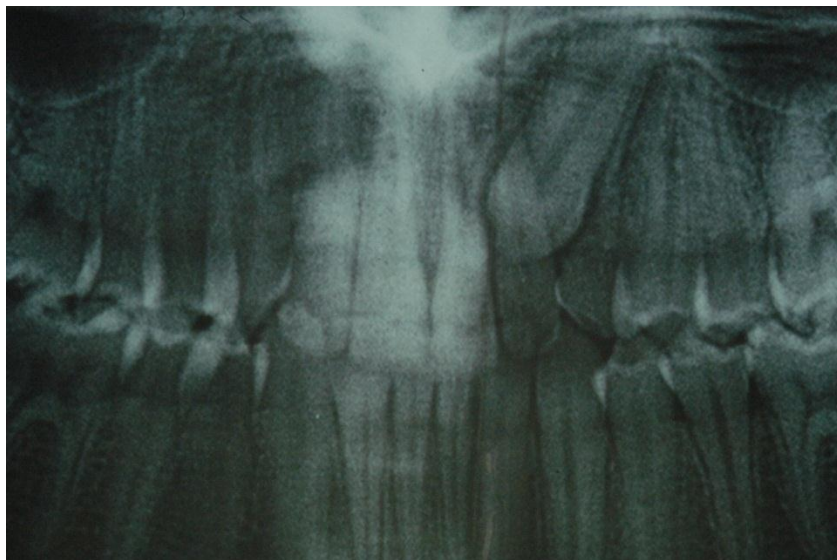
Une prise en charge précoce correspond à la situation idéale car cela permet de conserver un potentiel vital maximal grâce à un apex encore ouvert. Cependant une intervention plus tardive est encore envisageable, certains auteurs rapportent en effet des taux de réussite élevés pour des dents dont l'édification radiculaire est déjà achevée lors de la transplantation.¹⁸⁶

L'autotransplantation représente également une alternative à l'abstention ou à l'avulsion dans les cas d'ankylose de la canine incluse.

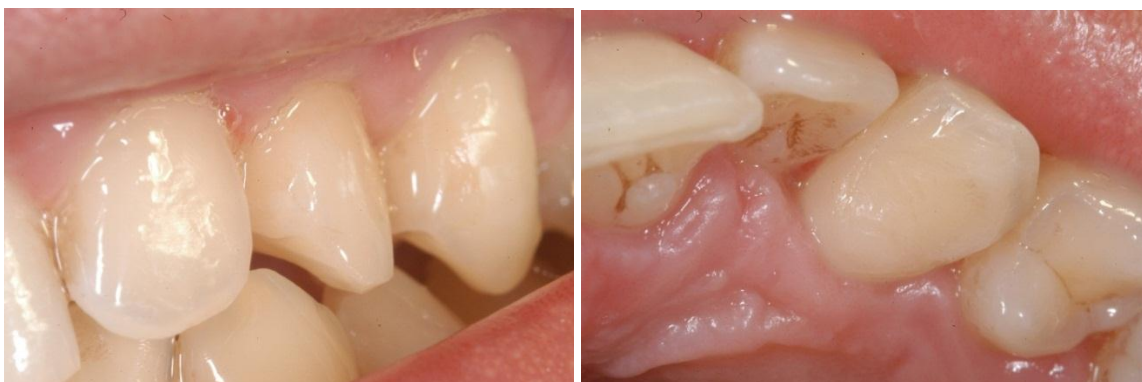Il est pour cela indispensable de supprimer tout le tissu ostéoïde néoformé sur la surface radiculaire. Du ciment verre ionomère sert de matériaux de remplacement à l'endroit de la lésion puis la dent est placée en légère sous-occlusion dans le site receveur.

Une phase de contention rigide (composite) de 40 jours minimum permet de limiter les contraintes occlusales alors que le traitement endodontique réalisé au bout d'une semaine permet d'éviter les risques infectieux. La traction orthodontique peut débuter 1 mois et demi après l'intervention chirurgicale afin de parfaire le positionnement de la dent implantée.

Garcia annonce des taux de réussite avoisinant 95% à 5 ans (sans ankylose ni résorption), tout en soulignant le caractère « opérateur dépendant » de cette délicate technique.⁹¹



Inclusion de 23 avant autotransplantation
(Cas clinique Dr Anastasio CHR Metz-Thionville)



Transplantation de 23 avec réalisation d'un stripping mésial
(Cas clinique Dr Anastasio CHR Metz-Thionville)

5.6. Désinclusion ortho-chirurgicale

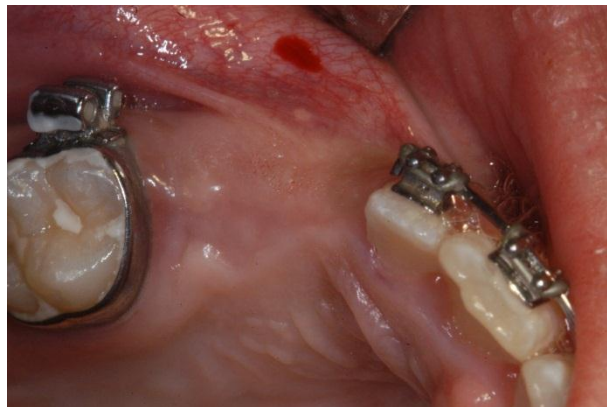
5.6.1. Objectifs

La désinclusion ortho-chirurgicale est le fruit d'une étroite collaboration entre l'orthodontiste et le chirurgien. Elle vise à coller dans la séance ou ultérieurement un système d'ancrage permettant la traction de la dent en inclusion. Il est donc nécessaire de dégager une partie de la couronne et de préserver le plus possible le parodonte qui devra être résistant et garantir la future stabilité de la dent sur l'arcade.¹¹² Le but est d'éviter autant que possible une réintervention ultérieure en raison d'un parodonte trop faible ou trop fin. C'est l'émergence de la dent qui va conditionner la préservation des tissus gingivaux.⁶⁰

5.6.2. Les 3 temps de la phase chirurgicale

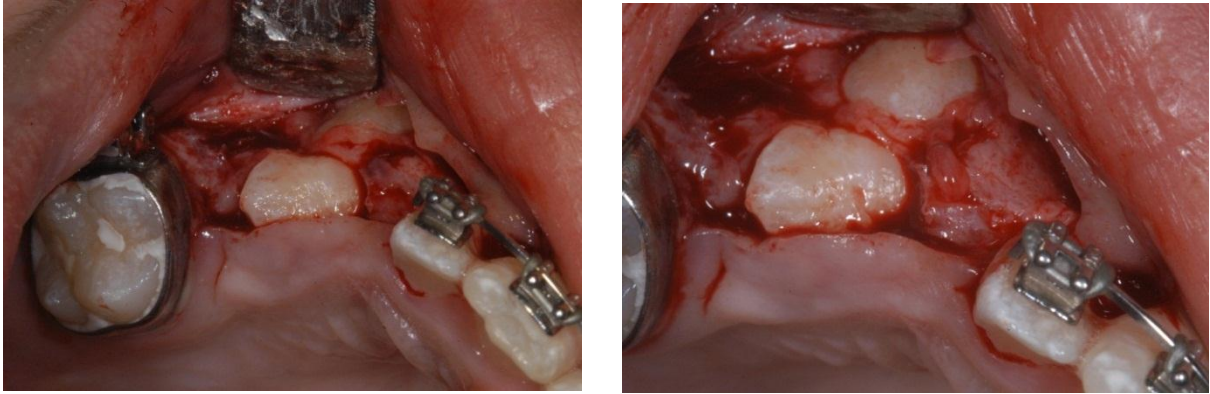
La phase chirurgicale se décompose en trois temps⁶⁰ :

- La préparation du lambeau d'accès ou temps muqueux.
- Le temps osseux qui implique le dégagement de la table osseuse par ostéotomie.
- Le temps dentaire qui correspond au collage d'un ancrage primaire en position idéale par rapport au mouvement dentaire souhaité.



Site avant désinclusion chirurgicale de 13 et 14

(Cas clinique Dr Anastasio CHR Metz-Thionville)



Dégagement de 13 et 14 avant collage du dispositif de traction

(Cas clinique Dr Anastasio CHR Metz-Thionville)

5.6.3. Collage du bouton

Concernant les canines maxillaires incluses, c'est la face palatine qui est généralement accessible lors du temps dentaire, la face vestibulaire étant souvent en contact direct avec la racine de l'incisive latérale.

Afin de limiter le délabrement qu'occasionnerait la phase osseuse, on stoppe le dégagement dès l'apparition d'une plage d'émail suffisante au collage.

C'est l'axe de la traction orthodontique qui dicte la position du collage sur la portion de couronne dégagée. On choisira préférentiellement la face distale afin d'induire une rotation de la dent lors de la traction.

Celle-ci s'effectue donc en deux temps. Une fois la face vestibulaire mise à jour on peut secondairement y coller un bouton et commencer la deuxième phase de déplacement vers l'arcade.

Si cela est possible on choisit néanmoins un collage direct sur la face vestibulaire, limitant la traction à une seule phase.⁶⁰

Lorsque la thérapeutique choisie par l'orthodontiste est la traction ouverte, la mise en place d'un pansement chirurgical est indispensable. Celui-ci permet de garder à l'écart les tissus fibromuqueux qui freineraient ou bloqueraient le déplacement de la dent.⁹⁰

Ce pansement peut être maintenu par une plaque comme le préconisent Korbendau et Guyomard et sera retiré une quinzaine de jours après l'intervention.¹⁰⁵

Longtemps on utilisait des collages intra ou péri-coronaires tels que les ligatures au collet, les coiffes ou les bagues scellées. Ces techniques trop délabrantes pour la dent et le parodonte ont aujourd'hui été abandonnées au profit du collage d'une attache coronaire (bouton, cleat-clug).¹⁸³

Grâce à l'utilisation de ces attaches collées il est possible aujourd'hui de procéder à une ostéotomie de faible taille, ce qui a pour avantage la préservation du parodonte, des dents adjacentes ainsi que du sac folliculaire.

Quand cela est possible, on réalise le collage pendant la phase de dégagement osseux et en fonction de la future orientation de la traction.⁹⁰

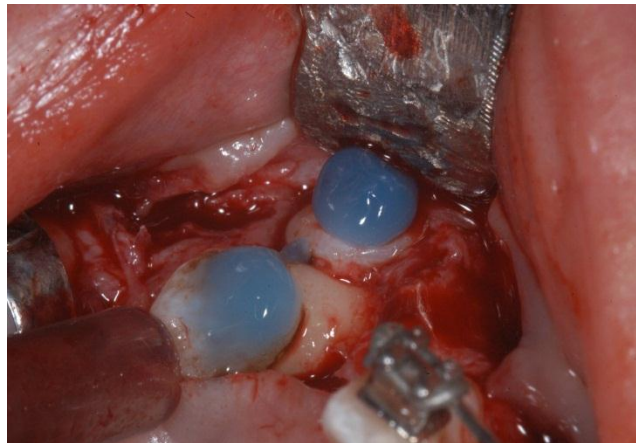
La réussite du collage est conditionnée par l'utilisateur et les conditions opératoires (mordançage, séchage, polymérisation).

On peut également différer le collage si les conditions ne sont pas optimales.¹⁸⁷

Dans tous les cas, l'essentiel est de garantir un collage qui n'obligera pas à une réintervention ultérieure.

Les matériaux les plus utilisés pour le collage du bouton sont les ciments verres ionomères modifiés par adjonction de résine (CVIMAR) auto ou photopolymérisables.^{10, 39}

Le collage est optimisé par la préparation de la surface amélaire grâce à de l'acide polyacrylique mais il est très important de bien gratter la zone choisie avant l'etching car la cuticule de Nasmith est très résistante aux acides. Après vingt secondes d'application, on procède au rinçage de la zone par du sérum physiologique ou de l'eau.⁵⁶



Mordançage.

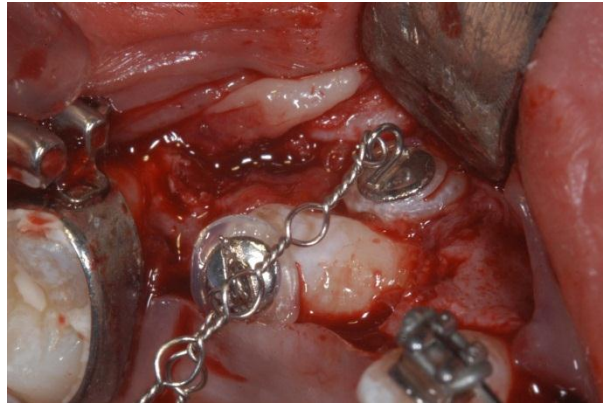
(Cas Clinique Dr Anastasio CHR Metz-Thionville)

On applique ensuite un adhésif qui est polymérisé.

L'attache encollée est précautionneusement déposée sur l'émail à l'aide d'une précelle ou de l'instrument que propose Loreille.¹²⁷

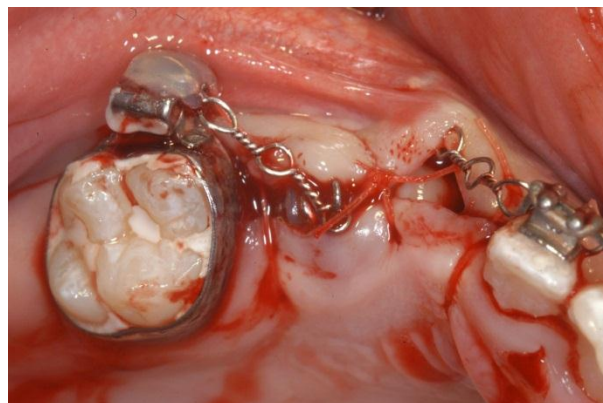On induit la polymérisation pendant dix seconde avant de retirer les excès de ciment.

On peut ensuite finir la polymérisation et envisager la mise en place immédiate du moyen de traction.



Bouton après collage et mise en place des ligatures de traction.

(Cas clinique Dr Anastasio CHR Metz-Thionville)



Sutures et collage de l'extrémité de la ligature avant prise en charge orthodontique.

(Cas clinique Dr Anastasio CHR Metz-Thionville)

5.6.4. Ancrage squelettique

L'ancrage dentaire lors de la désinclusion ortho-chirurgicale représente jusqu'ici la solution la plus couramment utilisée.⁴⁹

Quand l'ancrage dentaire s'avère insuffisant, si l'on souhaite diminuer le nombre d'appuis dentaires (et donc les mouvements parasites) ou simplifier la mécanique orthodontique, il est possible aujourd'hui de faire appel aux ancrages squelettiques.

On en distingue trois types :

- Les vis osseuses trans-muqueuses sont des vis longues pénétrant l'os spongieux. Elles nécessitent donc un volume d'os important et doivent être posées à distance des structures anatomiques que sont le nerf dentaire ou encore les sinus.
- Les plaques osseuses enfouies demandent une mise en place chirurgicale lourde dont les suites opératoires peuvent être conséquentes.
- Le troisième type d'ancrage est celui des micro-vis, très courtes et faciles à poser. Elles sont vissées sous la muqueuse et ne nécessitent aucun lambeau. En procédant simultanément à la pose de deux vis rapprochées et en utilisant un fil de type acier ou TMA (élastique et malléable), il est possible d'appliquer à la dent des forces dans les trois dimensions de l'espace.

Cette technique permet de limiter les mouvements parasites des dents, support de l'ancrage et permet des vitesses de déplacement supérieures à un ancrage conventionnel sur les molaires.
190

5.7. La solution implantaire

L'implantologie s'impose aujourd'hui comme une solution de choix pour le remplacement de la canine qu'en celle-ci est absente, quand la traction de la dent incluse est inenvisageable ou que la transplantation a échoué.¹⁸⁵

Il sera possible de l'envisager chez l'adulte jeune, en tenant compte de la croissance qui devra être achevée avant toute implantation.

En effet, la pose précoce d'un implant aurait pour conséquence l'infra position de celui-ci du fait de l'augmentation de hauteur des procès alvéolaires qui accompagne la croissance.^{171, 189}

Les volumes osseux conséquents au maxillaire sont favorables à la pose d'un implant unitaire.

Dans le cas contraire, on pourra avoir recours à un comblement osseux.

En remplacement de la canine, la distance entre l'incisive latérale et la première prémolaire est généralement suffisante pour effectuer l'implantation.¹⁸⁵

Le recours à l'orthodontie peut cependant offrir une solution et être requis pour ouvrir l'espace dans le cas où celui-ci est insuffisant.¹⁴

Au maxillaire comme à la mandibule, l'abord chirurgical est plutôt aisé. La difficulté réside dans le fait de réussir à placer l'émergence de l'implant au centre de l'espace mésio-distal tout en gardant assez de tissus muqueux vestibulaires.

L'objectif est d'assurer ainsi un rendu esthétique et naturel à la future prothèse. N'oublions pas que l'unique raison d'être de l'implant est la coiffe prothétique qu'il portera par la suite.¹⁴

A la mandibule, la pose d'un implant unitaire dans la région canine est plus facile qu'au maxillaire car l'os alvéolaire est de bonne qualité et que l'esthétique est plus facilement gérable.

Au maxillaire, on rencontre souvent une concavité au-dessus de la bosse canine. Le risque pour le praticien est de trop incliner l'implant en direction palatine de crainte de fenêtrer la corticale vestibulaire.

L'axe de l'implant pourra être corrigé ultérieurement par l'utilisation d'un pilier angulé. Ce n'est pas le cas de l'émergence gingivale qui doit donc en partie guider le praticien dans le choix de l'axe.

Il faut être vigilant lors de la pose de l'implant et s'aider de coupes tomographiques réalisées avec des guides radio opaques.

On peut également avoir recours aux guides chirurgicaux qui permettront une intervention plus précise, en fonction de la future prothèse.¹⁷²

Dans le cas d'overdenture, le positionnement idéal des implants à la mandibule correspond quasiment à la position initiale de la canine.

On place deux implants au niveau de la canine ou de l'incisive latérale, ce qui limite la rotation de la prothèse.⁹¹

5.8. Aspects parodontaux

5.8.1. Choix thérapeutiques

Une prise en compte de l'élément parodontal est une obligation dans les cas de traitements chirurgico-orthodontiques des canines en position vestibulaire au maxillaire, vestibulaire ou linguale à la mandibule.

Il en est ainsi lors de l'inclusion des canines mais également dans les cas de transposition.^{107, 207}

Le parodonte se trouve agressé par les déplacements dentaires et le dépôt de biofilm qu'engendre le dispositif orthodontique.⁶¹

La durée du traitement n'est pas un élément qui préfigure de l'état parodontal à l'issue de la traction. C'est la localisation de l'inclusion et les forces appliquées qui détermineront la quantité et la qualité du support de la dent sur l'arcade. De plus, le type de parodonte a une influence sur le degré d'évolution des lésions iatrogènes. Les parodontes fins de type II ou IV de Maynard et Wilson seront les types à surveiller avec le plus d'attention.⁵⁵

La chirurgie mucogingivale de recouvrement sera donc aussi bien envisagée lors de la phase initiale en vue de créer du tissu kératinisé avant déplacement qu'en phase post-traitement si le parodonte n'a pu être déplacé avec la dent.¹⁵⁶

On pourra préalablement préparer les tissus (greffe ou lambeau pédiculé) puis activer la traction un mois après l'intervention.

Lorsque la racine est dénudée et proéminente, il peut être nécessaire d'attendre la fin des mouvements dentaires et un alignement synonyme de meilleur environnement muqueux. Il faudra alors assurer une hygiène irréprochable au niveau de la déhiscence pour limiter l'action bactérienne dans l'attente de chirurgie.¹⁰⁵

Dans tous les cas on tiendra compte du nombre de récessions, de la taille de la dénudation (hauteur et largeur) et du choix d'un éventuel site donneur.¹⁸³

5.8.2. La chirurgie mucogingivale

5.8.2.1. Les chirurgies pédiculées

5.8.2.1.1. Le lambeau mixte de repositionnement latéral

Afin de recouvrir la racine exposée on réalise en mésial une première partie du lambeau de pleine épaisseur.

Dans sa partie distale le lambeau est d'épaisseur partielle, la portion superficielle du tissu conjonctif est déplacée latéralement pour assurer la protection de la corticale osseuse au niveau du premier site de prélèvement.

5.8.2.1.2. Le lambeau de repositionnement apical

Ce lambeau est utilisé lorsque que la canine fait son éruption en position vestibulaire, dans la gencive libre.

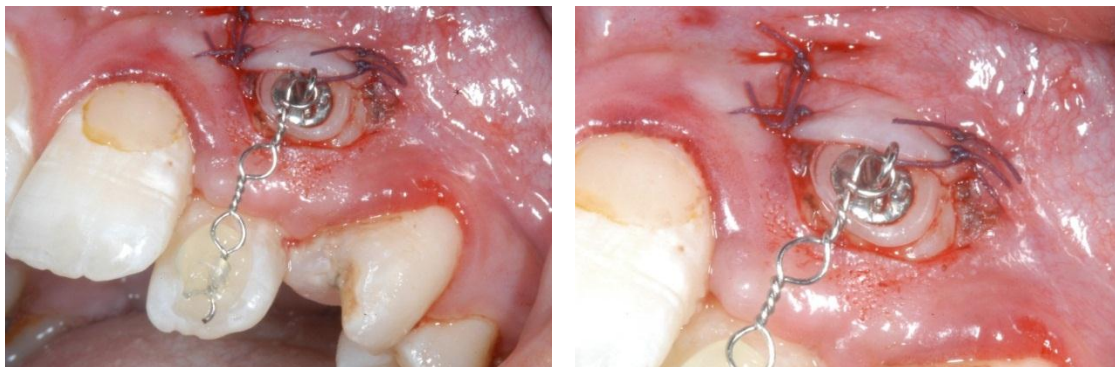
C'est un lambeau d'épaisseur partielle ou muco-périosté.

Une première incision à biseau interne suit le feston gingival.

La deuxième incision est intra-sulculaire et la troisième incision supprime la bordure épithéliale.

On réalise ensuite deux incisions obliques de part et d'autre du site, formant ainsi un trapèze.

Ce volet trapézoïdal est repositionné apicalement et permet l'adhésion de gencive attachée qui sera tractée avec la dent.



Lambeau repositionné apicalement et sutures.

(Cas clinique Dr Anastasio CHR Metz-Thionville)

5.8.2.2. Les greffes libres

5.8.2.2.1. La greffe épithélio-conjonctive

La greffe épithélio-conjonctive a pour objectif le renforcement du parodonte superficiel.

Elle se décompose en trois temps :

- La première étape consiste en la préparation du lit receveur. Apicalement à la récession, on libère un lambeau pour assurer une vascularisation du greffon. On effectue un nettoyage de la racine qui a pour but le réattachement épithélial. Si nécessaire et en fonction de la proéminence de la racine on envisagera une coronoplastie ou une radiculoplastie.
- Dans un deuxième temps on prélève le greffon par dissection de la fibromuqueuse palatine entre la première prémolaire et la première molaire. Cela permet de rester à distance du pédicule vasculaire postérieur. Si cela est possible on peut effectuer le prélèvement dans une zone édentée.
- On adapte le greffon au site receveur grâce à des sutures sur les berges verticales. Une suture suspendue relie le périoste apicalement au collet de la dent. Il est indispensable de compresser le greffon contre la surface de récession lors de ces étapes. On chasse ainsi le sang sous le greffon ce qui permet un meilleur attachement de celui-ci au site receveur.

On observe un attachement rampant les premiers mois qui suivent l'intervention mais l'inconvénient de cette technique reste l'esthétique qui apparaît toujours insuffisante.

5.8.2.2.2. La greffe de conjonctif enfouie

Comme précédemment le greffon conjonctif est prélevé au palais. On effectue la dissection de la portion conjonctive de la fibromuqueuse que l'on rabat puis qu'on suture.

On prépare le site receveur par dissection d'un lambeau d'épaisseur partielle qui recouvrira le greffon et en assurera la vascularisation.

On obtient des résultats dont l'esthétique est supérieure à la greffe épithélio-conjonctive, ce qui en fait la solution de choix dans le traitement de récessions du secteur antérieur.

5.8.2.3. Technique soustractive, la freinectomie

La présence de freins vestibulaires trop proéminant peut être responsable de récessions. Afin d'y remédier on réalise l'incision de la bride intermédiaire. Les fibres sont disséquées et détachés de l'os pour éviter toute récurrence.

5.8.3. Les comblements osseux

Les extractions entraînent inévitablement une perte de l'os alvéolaire, verticale et horizontale, centripète au maxillaire, centrifuge à la mandibule. Les répercussions sont esthétiques si l'on remplace la dent manquante par un intermédiaire de bridge.

Les comblements osseux ont pour but de retrouver le volume perdu en conservant tant que possible une gencive de texture normale, en prothèse comme en implantologie.¹⁸⁵

On peut même recréer la convexité de la bosse canine (greffe en onlay) grâce à la consistance des matériaux de comblement. Cela qui permet de renforcer une zone implantaire en position canine et de redonner une anatomie plus naturelle et esthétique en vue de la pose de l'implant.^{116, 181}

Seibert dès 1983 met en place différentes classes de techniques chirurgicales¹⁷⁴ :

- Classe 1: Implantation enfouie, sous-épithéliale, sous-conjonctive ou sous-périostée
 - classe 1a: tissus mous (tissu conjonctif, tissu épithélio-conjonctif)
 - classe 1b: biomatériaux (hydroxyapatite, phosphate-tricalcique...)
 - classe 1c : os (cavité buccale, os iliaque, os pariétal, os de banque)¹⁹⁴
- Classe 2: Implantation de recouvrement (greffe épithélio-conjonctive de surface)
- Classe 3: Implantations mixtes associant le recouvrement et l'enfouissement (greffe de tissu conjonctif, greffe épithélio-conjonctive)

Ces différentes classes permettent d'envisager la totalité des options thérapeutiques qui se présentent à nous et ce grâce à des matériaux récents qui vont guider la réponse tissulaire.

5.8.4. La régénération tissulaire guidée

Appelée en Anglais Guided Tissue Regeneration GTR, ce concept émerge dans les années 1980.

Utilisé en parodontologie pour le traitement des atteintes osseuses et gingivales, on l'utilise également pour conserver le plus possible de tissus osseux suivant un remaniement osseux.

C'est une technique de choix en implantologie lorsque l'on réalise la pose immédiate de l'implant après l'extraction de la dent.¹⁸¹

Les membranes utilisées doivent répondre aux attentes suivantes¹⁷³ :

- Intégration tissulaire.
- Imperméabilité cellulaire.
- Mise en œuvre clinique aisée.
- Biocompatibilité.
- Conservation de l'espace.

Les membranes résorbables ou non-résorbables font partie aujourd'hui de l'arsenal thérapeutique du praticien.

Parmi ces solutions, Choukroun et al. proposent en 2001 le PRF® ou Platelet Rich Fibrin, biomatériau composé de fibrine riche en plaquettes et en leucocytes.

Utilisé pour la régénération tissulaire guidée, on obtient ce matériau par centrifugation du sang du patient.

Cette technique simple de mise en œuvre permet l'utilisation de l'intégralité des plaquettes, dont les granules renferment des facteurs de croissance.

On obtient une accélération de la cicatrisation osseuse et gingivale, de l'angiogenèse et on favorise donc ainsi le processus d'ostéo-intégration.

Grâce à la mise en place du PRF, il est possible d'éviter la chirurgie mucogingivale de recouvrement et la traction du lambeau.^{70, 71, 72, 73}

6. ASPECTS ORTHODONTIQUES

6.1. Interception

Les traitements interceptifs permettent de traiter le plus tôt possible la malocclusion et d'éviter son aggravation. Les objectifs sont donc le dépistage, l'évaluation et le contrôles des phénomènes qui favoriseraient la malocclusion.¹⁹²

Il est cependant primordial de différencier l'interception et la prévention qui dans notre cas consiste à empêcher l'apparition des pathologies occlusales prévisibles.^{44, 192}

Grâce à ce type de traitement on peut attendre des résultats stables dans le temps. Il faut pour cela que l'interception soit effectuée au moment favorable, en fonction de la croissance, que sa réalisation soit la plus simple possible et que sa durée n'excède pas six mois.^{57, 74, 102}

Ce chapitre serait incomplet si nous ne revenions pas quelque peu sur les concepts de Planas. La réhabilitation neuro occlusale est un traitement interceptif de grande valeur qui prend en compte la mastication qui est la fonction première de l'appareil masticateur.^{124, 155}

Les traitements de Planas, mis en place chez le jeune enfant, ont pour objectif un équilibre fonctionnel de l'appareil masticateur. Nous vous invitons donc à consulter les parties consacrées aux meulages sélectifs ainsi qu'aux pistes directes et indirectes. Bien que situées dans le chapitre relatif à l'occlusion elles intéressent directement la pratique de l'orthopédie dentofaciale.

6.2. Traitements des occlusions inversées

6.2.1. Indications

Lorsque le travail sur l'occlusion envisagé précédemment est insuffisant pour corriger les dysmorphies transversales, le recours à d'autres solutions thérapeutiques orthodontiques s'imposent.

Simultanément au traitement des articulés inversés et en réalisant une augmentation de la distance intercanine, il sera possible d'améliorer la position du germe de la canine par rapport à l'incisive latérale et de diminuer le risque d'inclusion.¹¹³

Une surveillance précoce est primordiale. Ce suivi permettra d'intervenir au moment souhaité par l'orthodontiste, lui offrant ainsi un plus large éventail thérapeutique.¹⁵⁰

En denture mixte, l'âge le plus propice pour intervenir est 10, 5 ans (+/- 6 mois) pour une fille et 11,5 ans (+/- 6 mois) pour un garçon.⁹

C'est à ces périodes que les phénomènes de croissance squelettique, la musculature et l'évolution des dents permanentes conjuguent leurs effets. Les résultats et la pérennité du traitement sont meilleurs.^{3, 9, 40}

En revanche, les possibilités thérapeutiques restent limitées face à un encombrement dentaire trop important.¹⁵²

6.2.2. En denture temporaire

Bien que la période idéale soit celle de denture mixte, on obtient de très bons résultats pour les cas simples en denture temporaire.

On réalise alors de l'expansion transversale au maxillaire avec une plaque amovible munie d'un vérin central qui est activé à intervalles réguliers par les parents, en fonction des indications du praticien.

Un contrôle fréquent est nécessaire pour vérifier l'avancement du traitement, le recentrage mandibulaire et l'automatisation du nouveau chemin d'ouverture-fermeture.

Cela peut suffire à recentrer les milieux interincisifs.⁶⁵

6.2.3. En denture mixte

Avec l'âge du patient et en fonction de l'évolution des troubles occlusaux, les traitements varient et se compliquent¹¹³ :

- La disjonction rapide du maxillaire remplace souvent la simple expansion quand un maxillaire trop étroit se conjugue avec un manque de développement basal.
- On associe la correction des rotations molaires avec le reformage de l'arcade grâce au « quadhelix »
- On stimule la croissance alvéolaire verticale du côté de la déviation par l'intermédiaire d'appareillages fixes.

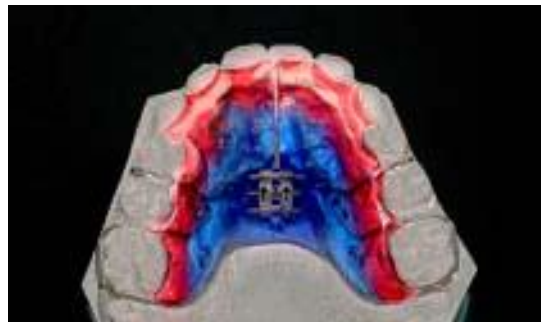
Conjointement à ces traitements visant à rétablir une largeur d'arcade suffisante, les pointes canines devront être souvent meulées afin de déverrouiller l'occlusion et éliminer les interférences qui seraient par la suite responsables de récidives.⁶⁴

6.2.4. Types d'appareillage

On trouve différents appareillages fixes ou amovibles qui permettront d'appliquer des forces orthopédiques. Selon Melsen et coll., l'action sur la suture médio-palatine pourra être effective jusqu'à l'âge de 16 ans chez les filles et 18 ans chez les garçons, en fonction d'une croissance qui reste propre à chaque individu.¹³⁵

6.2.4.1. Plaque de Hawley à vérin

C'est l'appareil le plus souvent utilisé. Il permet de corriger l'occlusion de façon progressive par l'action d'un vérin central ou asymétrique activé régulièrement par les parents.⁹²



Plaque de Hawley à vérin central

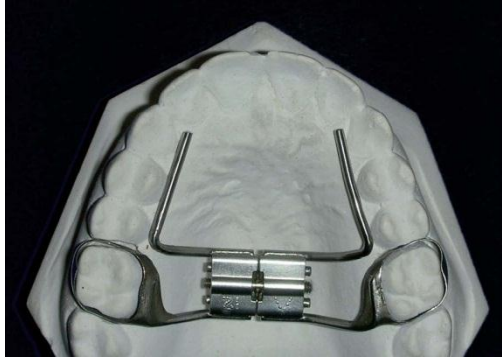
La levée de l'articulé inversé par expansion est aidée grâce à un plan de suroclusion molaire ou par la pose de cales postérieures. Ces cales en verre ionomère sur les molaires et prémolaires sont progressivement éliminées au fur et à mesure de l'avancée de la correction.³

6.2.4.2. Les disjoncteurs

Décrit dès 1860 par Angel, son rôle premier était la création d'espace pour faciliter l'éruption des canines maxillaires.

Son utilisation avait quasiment été abandonnée jusqu'en dans les années 1960, au profit des systèmes multi-attaches et des extractions mais aussi à cause d'un fort taux de récurrence.⁵⁸

Ce n'est qu'à partir des années 1980 et l'avènement des traitements sans extraction qu'on utilisa régulièrement l'expansion avec les disjoncteurs.^{58, 92}



Disjoncteur bi-bagues

Ils sont dévolus à l'expansion rapide du maxillaire par ouverture de la suture médio-palatine.^{92, 182}

Ils permettent²⁰² :

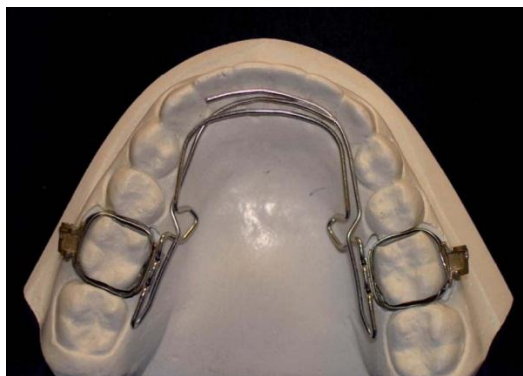- De coordonner les diamètres des arcades entre elles.
- D'augmenter le volume des fosses nasales.
- De donner de la place aux dents définitives, ce qui nous intéresse particulièrement pour mettre en place la canine sur l'arcade.

Conjointement à un suivi mensuel, l'activation est réalisée par les parents.¹¹³

Pour de nombreux auteurs, l'expansion réalisée à l'aide d'un disjoncteur est considérée comme comparable à celle obtenue par l'utilisation du quad hélix en denture temporaire ou mixte.^{24, 88}

6.2.4.3. Quad hélix

Le quad-hélix permet l'expansion mandibulaire bi ou unilatérale et la distalisation molaire par une action principalement alvéolaire. Les forces mises en œuvre sont plus légères que celles que le disjoncteur développe et permettent aussi l'application de torque sur les molaires.¹¹³



Quad hélix

6.3. Mise en place chirurgico-orthodontique

Comme nous l'avons déjà abordé précédemment et lorsque cela est possible, tout est mis en œuvre afin d'amener la canine à sa place sur l'arcade.⁶⁰

Il sera déterminant de s'assurer de la motivation et de l'entière coopération du patient avant toute prise en charge car le traitement se déroule en plusieurs phases et nécessite un travail long et délicat.¹⁰⁷

6.3.1. Phase pré-chirurgicale

Il est quasiment obligatoire de créer ou recréer l'espace nécessaire à la canine sur l'arcade.

L'objectif est de préparer le site receveur mais également de permettre l'activation rapide de la traction après la désinclusion.⁶⁰

On évite également les risques de rotation axiale de la dent à l'issue du traitement.

Un espace de 2mm en excès par rapport au diamètre disto-vestibulaire de la dent est nécessaire à sa mise en place.

Pour obtenir cet espace on pourra utiliser un appareillage amovible en résine avec vérin ou des ressorts cantilever comme dispositif actif dans le cas où les espaces résiduels le permettent.⁹⁰

Cette phase peut être obtenue par l'intermédiaire d'un appareillage passif (mainteneur d'espace) aussi bien qu'actif par expansion transversale au maxillaire (plaque de Hawley, disjoncteur, quad hélix).

Généralement on lui préfère un dispositif multi-attaches que l'on adjoint de divers procédés de type coil spring en compression, boucle en M ou traction intermaxillaire.⁵⁶

Comme nous l'avons abordé dans la précédente partie, il est aussi possible d'utiliser des implants ou mini-implants comme ancrage.⁴⁹

6.3.2. Phase post-chirurgicale

6.3.2.1. Traction tunnelisée ou ouverte

La traction chirurgico-orthodontique peut être envisagée de deux manières différentes en fonction de la position de l'inclusion mais aussi des préférences du praticien.

La traction ouverte permet le contrôle du bouton pression et son éventuel recollage en cas de nécessité.

Pour cela il faut exposer la canine et retirer l'os présent sur le trajet d'éruption. On met un pansement lors de la phase chirurgicale afin de conserver la cavité ouverte et la dent accessible pour un collage ultérieur.

Quinze jours après l'intervention, l'accès laissé libre par le pansement offre la possibilité d'évaluer la mobilité de la dent.

Une ankylose peut être mise en évidence si la mobilité constatée par le praticien ou ressentie par le patient est nulle. Dans ces conditions le pronostic n'est pas favorable pour la suite du traitement et oblige à considérer d'autres solutions comme l'extraction ou l'autotransplantation.

Après quelques mois, de l'os alvéolaire et des tissus cicatriciels s'accumulent, compliquant l'évolution de la dent. Il faut donc pratiquer une seconde intervention.

Le chirurgien réalise alors des traits d'ostéotomie verticaux en mésial et en distal de la canine, retire le lambeau et corrige le contour gingival.¹⁵⁶

L'orthodontiste reprend alors le relais pour tracter la canine vers une position haute dans laquelle la dent est conservée pendant 3 mois.

C'est la période de temps nécessaire à la consolidation de l'os qui servira de point d'appui pour faire basculer la canine. On crée ainsi une proéminence radiculaire qui évite l'application de torque radiculo-vestibulaire.

La technique de tunnellation consiste à dégager la couronne en effectuant un lambeau.

On tracte la dent tout en la laissant en position sous-muqueuse, la ligature de traction traversant le lambeau.

Dans le cas d'un parodonte épais, on pourra ainsi éviter une chirurgie d'apport tissulaire.²⁰¹

Selon Van Beek, il est plus logique de choisir la procédure de traction ouverte car elle permet la mise en place plus tardive du bouton, améliorant ainsi les conditions du collage.¹⁹⁸

Il faut cependant que le patient soit averti de la nécessité d'une seconde intervention.

Cependant, Van Beek met en avant le fait qu'il y a davantage de récurrences verticales avec cette méthode et que la pigmentation du lambeau pourra être éventuellement inesthétique.¹⁹⁸

Pour sa part, la traction tunnelisée peut être lente si une quantité insuffisante d'os a été retirée. En effet, en retirant le sac folliculaire au cours de l'intervention chirurgicale, on prive la dent de son potentiel de résorption osseuse nécessaire à son éruption.

On note également que la traction risque d'être douloureuse si le transmetteur de force (chainette en or, fil ou chainette élastomérique) n'est pas orienté correctement.

La méthode fermée présente l'inconvénient d'obliger l'orthodontiste à un travail « en aveugle ».

Il en résulte de plus fortes probabilités d'erreur d'axe lors du mouvement de la canine.

La méthode ouverte paraît donc moins sensible aux erreurs et peut donc être préférée à la méthode fermée.

Néanmoins, certains auteurs utilisant la traction tunnelisée par l'intermédiaire d'une chainette ne notent pas de perte d'ancrage et aucune différence concernant les tissus kératinisés en comparaison avec la traction ouverte, il faut donc juger au cas par cas des avantages et des inconvénients qu'apporte chacune des méthodes.⁵⁴

6.3.2.2. Types d'appareillage

6.3.2.2.1. Appareillage amovible.

Au maxillaire on utilise des plaques uniquement lorsque la dent incluse en position palatine est associée à un articulé inversé car elles ne permettent pas un contrôle très précis.⁶⁰

Les forces appliquées permettent uniquement les mouvements de version ce qui en réduit le champ de possibilités et les activations plus fréquentes qu'avec un appareillage fixe demandent une bonne collaboration du patient.

Cité par Korbendeau et Pajoni, Vion a mis en place une plaque palatine dont l'échancrure permet la désinclusion de la canine.¹⁰⁶

Un tube vestibulaire est soudé aux bagues scellées sur les premières molaires. Un ressort partant du tube vestibulaire se fixe par son extrémité à l'attache collée sur la canine.

Dans ce cas de figure bien précis comme pour les plaques habituellement utilisées, le contrôle des mouvements dentaires reste difficile.

6.3.2.2.2. Appareil fixe.

C'est le dispositif qui permet au praticien la meilleure gestion des déplacements dentaires en évitant les mouvements parasites des dents supports.

Afin de limiter davantage encore ces interférences il peut être nécessaire d'appareiller à la fois la mandibule et le maxillaire.⁶⁰

Les forces ainsi appliquées sont légères et continues.

Il est possible d'utiliser des arcs palatins et vestibulaires, entiers ou sectionnels, passifs aussi bien qu'actifs.

Seuls les appareillages fixes permettent l'application de forces légères et soutenues sur la dent à déplacer.

La fin du traitement est assurée par des arcs de nivellement rectangulaire. Leur courbure correspond à une courbure d'arcade idéale et nécessite donc un choix judicieux en fonction de la forme d'arcade du patient.¹⁰⁷

Il est important de noter que les appareillages linguaux, seuls ou associés à des mini-implants peuvent également servir à la désinclusion par leur arc principal, ce que nous serons amené à traiter par la suite.⁴⁵

6.3.2.3. Moyens générateurs de force

6.3.2.3.1. Traction élastique

Les transmetteurs de forces jouent le rôle de lien entre le bouton et l'ensemble du dispositif orthodontique.

Ils se présentent sous forme de chaînettes élastomériques à œillets, de ligatures élastiques ou métalliques.

Les chaînettes élastomériques sont également génératrices de forces et présentent l'avantage de s'accrocher directement sur la tête rétentive de l'ancrage grâce à leurs modules qui peuvent être serrés, rapprochés ou espacés. Elles développent des forces continues et légères et permettent des mouvements de rotation et de version simple. Elles nécessitent un changement fréquent (au minimum tous les quinze jours) du fait de leur perte de pouvoir élastique. Elles se colorent rapidement lorsqu'elles sont transparentes.

6.3.2.3.2. Traction par l'arc principal vestibulaire

En utilisant un système multi-attaches, il est possible de se servir de l'arc principal en acier comme d'un fil « lourd » de stabilisation mais également comme d'un moyen de traction qui applique des forces légères sur la dent incluse.

Pour cela on ajoute des boucles ou des courbures de compensation sur l'arc, en fonction des forces et de l'axe de traction souhaités.⁶⁰

Des crochets soudés ou clippés permettent d'activer la traction à partir de l'arc.

Les arcs superélastiques de type Niti peuvent également remplir ce rôle sans adjonction de boucle et uniquement grâce à leur module d'élasticité.^{56, 90}

Dans tous les cas, l'axe devra être choisi avec précaution afin que les racines des dents adjacentes ne soient pas situées sur le trajet de désinclusion, au risque de voir se produire des phénomènes de rhizalyse.

6.3.2.3.3. Traction par l'arc auxiliaire

6.3.2.3.3.1. *Arc auxiliaire rigide et traction élastique.*

Cette solution correspond à la mise en place d'un arc transpalatin avec une extension antérieure. Celle-ci sert de point de fixation aux élastiques servant à tracter la dent en inclusion, tout en évitant les interférences coronoradiculaires.

On obtient ainsi des mouvements d'égression et/ou de vestibuloversion.⁶⁰

6.3.2.3.3.2. *Arc auxiliaire souple et traction directe*

Le dispositif orthodontique ainsi mis en place peut également comprendre un arc auxiliaire solidarisé à distance de son point d'action.

Vestibulaire ou palatin, ce fil peut être rond ou rectangulaire, relié directement ou non à une traction élastique.

L'utilisation d'un arc en TMA permet l'application de forces légères non agressives.

Cité par Delsol et al., Jacoby décrivait en 1979 un dispositif composé d'un arc transpalatin soudé aux bagues des molaires et d'un fil rond pénétrant dans les tubes conçus pour la force extra orale.⁶⁰ Ce modèle appelé ressort de « Ballista » comprend aujourd'hui de nombreuses variantes.

6.3.2.4. Axes de traction et intensité des forces

Le choix des axes de traction est propre à chaque cas d'inclusion.

La direction de la traction est étudiée pour ne pas être iatrogène ou engendrer des résorptions radiculaires des dents adjacentes.²⁰⁰

D'après Danguy et coll., lorsque la canine est palatine, elle devra tractée verticalement du côté palatin pour être ensuite vestibulée après son éruption. En évitant une traction trop vestibulaire dès le début on accélère la migration du germe mais on limite le risque de toucher les racines voisines.⁵⁶

Dans le cas d'une canine incluse en position vestibulaire, il faut procéder progressivement afin d'éviter de faire émerger la couronne au-dessus de la ligne mucogingivale.

On choisit des intensités de forces légères et continues, comprises entre 30 et 50g, on préservera ainsi le parodonte et on limite les mouvements parasites sur les dents d'ancrage.⁵⁶

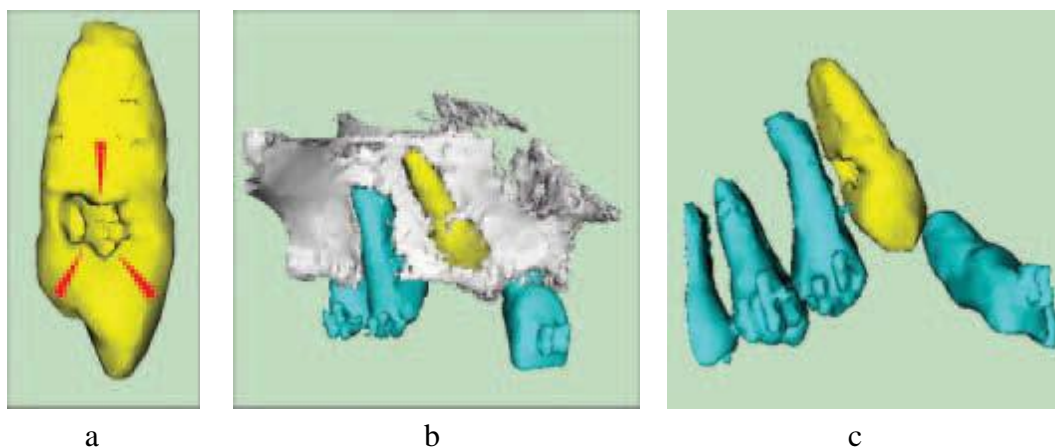
60

6.3.2.5. Risque inhérent à traction ortho-chirurgicale : l'ankylose

A l'exception de l'ankylose coronaire, l'ankylose est toujours liée au traitement de l'inclusion.

Ce phénomène peut découler de la phase chirurgicale qui aurait conduit à une altération du desmodonte ou être le résultat de forces orthodontiques excessives entraînant des lésions radiculaires.

Irréversible, l'ankylose d'une surface d'à peine 1 mm² suffit à bloquer le déplacement dentaire.⁹⁰

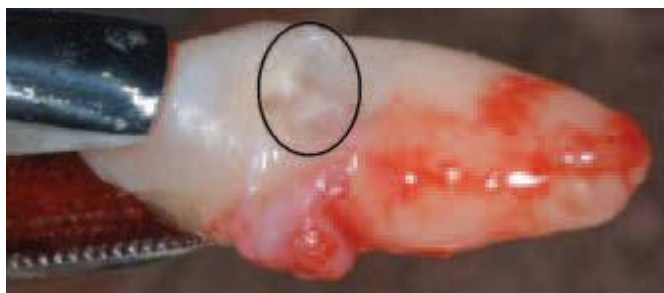

Reconstruction tridimensionnelle d'une 13 ankylosée d'après Paris et al..

a Zone de déminéralisation due à l'ankylose (flèches rouges).

b Rapports anatomiques entre l'os et les dents.

c Rapports anatomiques de la zone ankylosée avec la racine de 14.



Zone d'ankylose visible (cercle) sur la canine extraite au niveau du collet de la dent d'après Paris et al..

6.4. Positionnement de la canine en l'absence de l'incisive latérale

L'incisive latérale peut être sujette aux agénésies, avoir été extraite suite à la résorption de sa racine par une canine incluse ou être manquante suite à un trauma.

Trois choix thérapeutiques sont envisageables :

- Le premier est la fermeture de l'espace par la canine.
- La deuxième option thérapeutique consiste à ouvrir l'espace normalement occupée par l'incisive pour la remplacer par une prothèse.
- L'abstention représente la dernière solution.

Il en découle des problèmes à la fois esthétiques et fonctionnels.

Il faut que les différents intervenants prennent en compte les contraintes fonctionnelles, les impératifs esthétiques, le schéma squelettique et dentaire pour trouver une solution thérapeutique qui implique des compromis.¹⁸⁸

Nous allons à présent évoquer le rôle que joue l'orthodontie dans ce processus.

6.4.1. Facteurs de décision

Les critères nous orientant vers l'ouverture ou la fermeture d'espace sont les suivants^{80, 188} :

6.4.1.1. Contraintes liées au traitement orthodontique

Avant d'envisager une thérapeutique longue et compliquée il est primordial de juger de la motivation et de l'hygiène du patient qui sont deux conditions indispensables à la réussite du traitement.

L'ouverture de l'espace implique également le remplacement de l'incisive par une solution prothétique provisoire puis définitive qui a un coût financier non négligeable.¹⁸

6.4.1.2. L'âge

L'âge du patient au moment de la prise en charge est déterminant. Du point de vue prothétique, cet âge correspond idéalement à la fin de croissance des procès alvéolaires. Si la fin du traitement orthodontique est très antérieure à cette phase prothétique il faudra une longue période de contention pour garantir esthétique et efficacité. Ce long délai est donc plutôt favorable à une fermeture de l'espace.

6.4.1.3. Le sexe

Les filles terminant leur croissance plus tôt que les garçons et en fonction des éléments abordés précédemment, la solution implantaire s'adapte mieux dans leur cas. De plus, chez les filles, la présence des incisives latérales sera préférable car leur absence implique un sourire agressif qui choque moins chez un garçon.

6.4.1.4. La morphologie et la teinte

6.4.1.4.1. La canine

La morphologie et la teinte des canines sont à prendre en compte.

Les canines de forme globuleuse ou à la face vestibulaire plate se prêtent davantage à une coronoplastie et donc à la fermeture des espaces.

Au contraire les canines très pointues ne permettant pas un remodelage esthétique nous font plutôt envisager l'ouverture des espaces. Il en est de même pour les canines dont la largeur mésio-distale est trop importante.

Si la canine est incluse il est dur d'extrapoler l'anatomie coronaire à partir des radios. En revanche, si l'inclusion n'intéresse qu'un seul côté, le praticien peut se servir de la canine controlatérale pour élaborer son choix thérapeutique et esthétique.¹¹

La teinte souvent très saturée de la canine nous amène à envisager l'ouverture d'espace. Bien que les techniques d'éclaircissement minimisent le préjudice esthétique, il peut être très disharmonieux de positionner côte à côte une canine et une incisive centrale dont les teintes sont trop différentes.¹⁸

6.4.1.4.2. La première prémolaire

La fermeture de l'espace peut avoir des répercussions sur l'occlusion.

Lorsque la première prémolaire possède des cuspides volumineuses avec un sillon fort marqué, sa mésialisation peut engendrer des interférences que des retouches occlusales par meulages sélectifs ne peuvent compenser. On privilégiera donc le maintien de la prémolaire à sa place et l'ouverture d'espace afin d'assurer une fonction canine limitant les contacts postérieurs.¹⁸

6.4.1.4.3. L'incisive centrale

En vue d'une reconstruction prothétique par bridge collé, il faut prendre en considération le volume du cingulum de l'incisive centrale. S'il est réduit, il laissera la place à une restauration qui n'interférera pas avec le bloc incisivo-canin mandibulaire.

6.4.1.5. La classe canine

Dans le cas où l'on souhaite ouvrir les espaces, plus la canine maxillaire est mésialée par rapport à la position de classe I et plus sa mise en place sur l'arcade nécessitera une correction orthodontique importante.

Cette classe II canine est un très bon indicateur de durée du traitement et donc de sa difficulté d'exécution, jouant en faveur de la fermeture d'espace plus elle sera marquée.

6.4.1.6. La classe molaire

La réouverture des espaces nous conduit à la classe I molaire alors que la fermeture nous oblige à une classe II molaire thérapeutique.

Si les molaires sont déjà en classe II, on penchera plutôt vers la fermeture des espaces qui facilitera le traitement et le réduira en durée.

Si la position des molaires correspond à la classe I avant le début du traitement ou si la correction est aisée, on s'orientera plus naturellement vers l'ouverture des espaces ce qui évite aussi de mobiliser les prémolaires.

6.4.1.7. La symétrie

L'inclusion tout comme l'agénésie n'est pas forcément un phénomène symétrique.

Si l'agénésie est unilatérale, il faut donc tendre à rétablir à la fois la symétrie de nombre droite/gauche ainsi que la symétrie des milieux interincisifs.

On peut donc ouvrir l'espace au niveau de l'incisive absente et prévoir son remplacement ou extraire l'incisive présente en fermant l'espace.

Le décalage des milieux interincisifs est fréquent dans les cas d'agénésie unilatérale. La difficulté de correction invite à l'extraction de la canine présente sur l'arcade.

6.4.1.8. La dysharmonie dento mandibulaire

La mandibule va orienter l'occlusion en fin de traitement.

Si la DDM est trop importante, on choisira de réaliser des extractions pour compenser le manque de place, ce qui implique des extractions compensatrices au maxillaire.

Dans le cas où les incisives sont absentes, elles peuvent jouer ce rôle compensateur et il serait dommageable d'extraire des prémolaires tout en rouvrant les espaces.

6.4.1.9. Les dysfonctions oro-faciales

Le risque de réouverture des espaces augmente avec les troubles de la déglutition et une langue volumineuse, ce qui peut nous amener à exclure la fermeture des espaces.¹⁸

6.4.1.10. Le Profil et l'esthétique

Si les lèvres sont protrusives et le profil hyperdivergent, on pourra choisir la fermeture des espaces.

Le recul du secteur maxillaire antérieur est acceptable pour un profil convexe bien qu'il ait tendance à le « creuser ». Notons toutefois que la mésialisation de la canine en position de latérale entraîne un déplacement de la bosse canine qui risque d'être disgracieux.

On privilégiera l'ouverture des espaces lorsque les lèvres manquent de soutien, lorsque le profil est hypodivergent avec une face courte, plate et concave.¹⁸

6.4.2. Fermeture de l'espace et mise en place de la canine en place de latérale

Ce traitement est court et ne nécessite qu'une phase orthodontique.

On rencontre cependant plusieurs difficultés pour mettre en place la canine à la place de l'incisive latérale.¹⁸⁸

6.4.2.1. Conséquences

6.4.2.1.1. Intra-arcades

Il faut appliquer une angulation à la canine afin d'obtenir un point de contact correct entre la canine et l'incisive centrale. Cela nécessite donc une bonne maîtrise des dispositifs multi-attaches.

6.4.2.1.2. Inter-arcades

Les rapports canins obtenus sont obligatoirement en classe II et il faut donc mettre en place une fonction canine par la première prémolaire ou une fonction de groupe.

Toujours pour des raisons occlusales et pour limiter les interférences non travaillantes en latéralité, on applique un torque radiculo-vestibulaire à la première prémolaire. Le risque inhérent à ce torque est la fenestration de la racine vestibulaire de la racine.

A moins d'extraire deux prémolaires mandibulaires on obtient une classe II molaire thérapeutique. Une équilibration occlusale est souhaitable en fin de traitement.

6.4.2.2. Traitement

6.4.2.2.1. Interceptif

Le traitement par fermeture de l'espace est grandement facilité par une prise en charge précoce qui consiste en l'avulsion de l'incisive latérale et de la canine temporaire.

La canine permanente peut ainsi évoluer dans une position plus mésiale qui limitera les déplacements lors du traitement orthodontique.

6.4.2.2.2. Orthodontique

La difficulté de cette étape réside dans les finitions qui nécessitent une parfaite maîtrise des pliures de premier et de troisième ordre sur les arcs.

Les résultats esthétiques et fonctionnels en dépendent car il faut égresser les canines pour positionner le collet à un niveau plus occlusal pour respecter les hauteurs respectives de l'incisive centrale et de l'incisive latérale.

La cuspide de la prémolaire est plus éloignée du grand axe de la dent que pour la canine. Afin de rapprocher l'aspect de la prémolaire de celui de la canine il faut donc appliquer une rotation mésiale à la première prémolaire.

Cela permet également de limiter les interférences occlusales entre la canine mandibulaire et la prémolaire mais a pour impact de rendre la face mésiale plus visible et de rompre la ligne des crêtes. Il faut donc trouver ici un compromis fonction-esthétique.¹³²

D'un point de vue occlusal, on cherche à obtenir un contact de la cuspide vestibulaire de la prémolaire avec l'embrasure première prémolaire-canine mandibulaire.

Le torque appliqué permet à la fois de réduire les interférences en diduction et de recréer artificiellement une bosse canine. Dans le même temps on applique un torque corono-vestibulaire à la canine pour limiter l'expression de la « vrai » bosse canine.¹⁸

6.4.3. Ouverture de l'espace

En l'absence de l'incisive latérale définitive, l'espace résiduel est souvent inférieur à la largeur requise pour la pose d'un implant ou la réalisation d'un bridge collé esthétique. En effet, la largeur coronaire de l'incisive permanente est seulement de 5,1 mm contre 6,3 mm pour la canine.¹³⁶

Il faut donc ouvrir l'espace en ayant recours à une phase orthodontique.

C'est la solution la plus conservatrice puisqu'elle permet de restaurer le nombre normal de dents sur l'arcade et de mettre en place une classe I molaire.

Le traitement orthodontique est long et nécessite trois phases avant d'envisager la prothèse ou l'implant.¹⁸⁸

6.4.3.1. Le traitement multi-attache

Avant tout traitement et quelle que soit la technique multi-attache choisit, la radiographie panoramique est primordiale pour apprécier les axes radiculaires qui devront impérativement être parallèles pour permettre la pose d'implants.²⁵

Cela implique la parallélisation des incisives centrales dont la coudure distale de l'apex entraîne obligatoirement un défaut d'horizontalité des bords libres. Il faudra y remédier par la suite en réalisant une légère coronoplastie.

Il en résulte également une éventuelle déhiscence, surtout si le parodonte est fin.¹⁸

Benauwt procède en deux étapes²⁵ :

- Un ressort ouvert en compression sur l'arc principal permet dans un premier temps l'ouverture de l'espace.
- Dans un deuxième temps on corrige la proximité radiculaire.

Pour ce faire on utilise des ressorts accessoires mis en place sous l'arc support puis accrochés pour l'activation du système.

En vue d'une solution implantaire, l'impératif orthodontique réside dans l'ouverture d'un espace minimum de 6,3 mm de large pour un implant de 3,3 mm tout en tenant compte de la radiculodivergence.¹³⁶

6.4.3.2. La contention

La contention est mise en place dès que la place escomptée est obtenue. Elle sera conservée jusqu'à la fin de la croissance.

Elle peut être amovible sous forme d'une plaque palatine sur laquelle sont montées deux dents prothétiques avec bandeau vestibulaire thermoformé ou d'une plaque base stellite (plus onéreuse). La solution la plus simple est une plaque base avec des crochets mais peut générer des interférences occlusales.

La dernière solution envisageable est une contention collée qui possède l'avantage de limiter les micromouvements et de permettre le contrôle des axes dentaires.

6.4.3.3. Le traitement multi-attache partiel

Afin de finaliser les axes dentaires et de gérer la phase de cicatrisation des implants, il est possible de recourir à un dispositif multi-attache.

Le dispositif est partiel et court, soit de canine à canine, soit de prémolaire à prémolaire. Il ne sera retiré qu'après la pose de la prothèse implanto-portée.

6.4.4. Abstention

Si les espaces sont harmonieusement repartis, si le patient n'est pas suffisamment motivé l'abstention reste une thérapeutique envisageable. Il en est de même pour une esthétique acceptable.

6.5. Echecs

Le traitement de l'inclusion peut se solder par un échec.

Pour Bassigny, l'ankylose correspond à l'échec total de traitement.

L'échec partiel correspond au niveau parodontal à un manque de gencive attachée, à une déhiscence osseuse ou encore la présence de poches sur les dents voisines.

Vient ensuite l'échec entier lorsqu'un phénomène de résorption survient sur la dent incluse ou les dents voisines.²⁰

6.6. Critères de finition

6.6.1. Réflexions sur la classe I canine

L'occlusion canine de classe I définie par Angle en 1907 est un des critères de réussite du traitement orthodontique que définit l'Agence nationale d'accréditation et d'évaluation en santé.^{5, 6}

De plus, la classe I apporte des avantages sur le plan statique, dynamique et cinématique. Nous l'avons exposé dans le chapitre ayant pour objet les aspects occlusaux.

Du point de vue orthodontique et selon de nombreux auteurs, la classe I canine permet une stabilité accrue des traitements.^{41,107}

Haim envisage l'aménagement de la classe I canine par le praticien en orthopédie dentofaciale est fonction des cas de figure rencontrés.⁹⁶

Lorsque la morphologie est inadaptées (canines fines, versants concaves de la pointe canine), le guidage ne peut normalement s'effectuer.

On peut bien sûr envisager l'adjonction de composite pour donner une anatomie proche de la normale à la canine mais la solution peut également consister à la recherche d'une classe II canine modérée qui assurera un guidage fonctionnel.

Dans le cas de dysharmonie dento-dentaire par excès mandibulaire ou par défaut maxillaire, la mise en place d'une classe I canine implique la persistance des diastèmes au maxillaire, ce qui peut apparaître comme relativement inesthétique.

Pour pallier à cet inconvénient, on peut ici aussi réaliser une classe II canine modérée qui ne sera pas pour autant un obstacle à une protection canine efficace. La troisième alternative a déjà été abordée auparavant puisqu'elle consiste en la réduction proximale des dents mandibulaires.

Parfois on ne souhaite pas que le traitement orthodontique engendre un recul des lèvres, lorsque l'extraction des prémolaires n'est pas indiquée, il faut alors maintenir une biproalvéolie. Si l'on choisit la classe I canine dans ces situations, cela aura pour conséquence une contrainte occlusale antérieure ou une persistance des diastèmes maxillaires du bloc incisivo-canin.

Il faudra donc envisager d'autres solutions thérapeutiques excluant la classe I canine comme il faudra l'envisager si le patient refuse une prise en charge chirurgicale orthognatique dans le traitement des décalages squelettiques.

6.6.2. Réflexion sur l'occlusion par la canine

Planas par le courant de pensée dit de « réhabilitation neuro-occlusale » dont il est l'instigateur penche plutôt pour la mise en place d'une occlusion balancée comme on le retrouve en prothèse.

Il n'existe pas actuellement de consensus entre fonctionnalistes et gnathologistes.

Malgré « l'incompréhension réciproque entre les multiples écoles occlusodontiques » que relèvent Gola et al.⁹⁴, on peut s'accorder aujourd'hui pour qu'en fin de traitement orthodontique on aboutisse à une harmonie entre forme et fonction selon les principes énoncés par Ingervall⁹⁷:

- « le mouvement de fermeture doit se faire sans interférence ;
- la distance entre les positions mandibulaires déterminées par l'occlusion en intercuspitation maximale (OIM) et l'occlusion centrée (OC) est généralement inférieure à 1 mm, peu de personnes présentent une stricte coïncidence ou une différence supérieure à 2 mm ;
- l'absence d'interférence occlusale en relation centrée ne peut être obtenue que si le patient présente une occlusion avec des contacts bilatéraux sans mouvement latéral entre OC et OIM, en d'autres termes lors du mouvement terminal de fermeture il ne doit pas y avoir de déplacement latéral mandibulaire ;
- lors du mouvement de fermeture terminale, la mandibule doit être stabilisée par les contacts occlusaux de telle sorte que les forces s'exercent en direction axiale et que seule l'activité musculaire strictement nécessaire soit mise en jeu, lors des mouvements de latéralité il ne doit y avoir que des contacts du côté travaillant. »

6.6.3. Réflexions sur la distance intercanine

On peut dire que des rechutes d'encombrement surviennent, en particulier dans la région de la canine maxillaire mais que la plupart des effets du traitement persistent grâce à une phase de contention.^{111, 141,}

Mc Namara et col. mettent en évidence des taux de correction du périmètre d'arcade maxillaire d'environ 80%, alors qu'à la mandibule la correction était complète.¹³⁴

En ce qui concerne la distance intercanine, il semble que l'arcade mandibulaire soit plus sujette à la récurrence d'encombrement suivant la phase de contention, sans pour autant être prévisible au niveau individuel.^{34, 196}

La contention s'avère donc indispensable, qu'elle soit assurée par une plaque de Hawley, une contention collée ou par un tooth positioner. D'autre part, une intercuspédie correcte à l'issue du traitement orthodontique permettra de minimiser les récurrences.

La distance intercanine fait partie des critères d'évaluation de stabilité des traitements décrits par Riedel.¹⁰⁷

Suite à cela, le maintien de cette distance est devenu un dogme conduisant des générations d'orthodontistes à des extractions en cas de dysharmonie dento maxillaire.

Il n'est pas question ici de trancher un débat controversé. Nous nous contenterons de citer Planas qui considérait que la réelle problématique réside dans l'intégration des canines dans les cycles masticatoires. Il est donc plus question de leur positionnement que de la distance qui les sépare, tout en gardant à l'esprit qu'il existe des situations où l'orthodontiste est contraint de procéder à des extractions.¹⁵⁵

Nous pouvons nous demander si la réussite d'un traitement s'arrête à ces critères.

La fonction principale de l'appareil manducateur est la mastication.

La classe I canine ainsi qu'une occlusion dynamique équilibrée sont effectivement les garants d'une stabilité car ils engendrent un maximum de contacts lors de la fonction.

Les contraintes occlusales et la cinématique mandibulaire qui résultent de la mastication peuvent être à l'origine de récurrences. L'orthodontiste se doit donc d'être occluso-conscient et son traitement peut donc éventuellement s'adjoindre d'une phase d'équilibration occlusale.¹¹⁷

7. ASPECTS PROTHETIQUES

De multiples options prothétiques existent pour le remplacement de la canine.

Elles dépendent de l'état de la canine ainsi que de celui des dents adjacentes, de l'association éventuelle d'édentements aussi bien que des contraintes pécuniaires. En s'appuyant sur les écrits d'Auroy et Lecerf, ce chapitre tente de répondre aux différents cas de figure que le praticien peut rencontrer.¹⁴

7.1. Réhabilitation de la canine délabrée

7.1.1. Sur dent vitale

Un examen radiologique et pulpaire représente le point de départ de tout traitement prothétique sur dent vitale.

La préparation coronaire de la dent doit s'effectuer sous irrigation abondante et avec des fraises neuves pour éviter l'échauffement iatrogène des tissus dentinaires et donc de la pulpe.

Un soin tout particulier doit être apporté à l'élaboration de la couronne provisoire en appliquant abondamment de l'eau lors de la réaction de prise exothermique de la résine.

Si nécessaire un vernis sera appliqué pour combler les tubuli dentinaires au début de la phase de temporisation.

Cette phase visant à garantir la vitalité pulpaire devra durer plusieurs semaines avant la réalisation de la coiffe définitive.

On envisagera si cela est possible une couronne céramo-céramique dont le joint céramique-dent est très esthétique et limite la préparation à un niveau peu intra-sulculaire (0,3mm) ou juxta gingival.²⁰³

7.1.2. Sur dent dévitalisée

Si la dent est dépulpée ou si la vitalité pulpaire est compromise, une construction corono radiculaire est indiquée.

Pour envisager une reconstruction foulée 3 parois dentinaires résiduelles d'au moins 1mm d'épaisseur sont nécessaires.

Leur hauteur doit être supérieure à la moitié de la hauteur coronaire prothétique. La perte de substance doit être supra sulculaire afin de garantir l'étanchéité du joint dentino-prothétique.⁴

Ces critères, indispensables à la réalisation d'une reconstruction foulée amènent généralement le praticien à effectuer une reconstruction coulée.

Dans ce cas de figure, l'élimination des parois d'épaisseur inférieure à 1mm et la mise de dépouille du logement radiculaire entraînent une forte réduction des tissus dentinaires.

Les contraintes occlusales sont quasi intégralement transmises aux structures radiculaires du fait des modules d'élasticité des matériaux utilisés. La zircone dont le module d'élasticité est 60 fois supérieur à celui de la dentine est déconseillée. On lui préférera les métaux dont les modules d'élasticité sont seulement 10 à 30 fois supérieurs à celui de la dentine.

Pour cette raison, il faut privilégier un forage radiculaire de petit diamètre et d'une longueur comprise entre les 2/3 et les 3/4 de la longueur de la racine clinique.

On augmente ainsi la surface de contact, réduisant le flux de contraintes. Le faible diamètre du tenon radiculaire limite les risques de fracture.

Le collage de l'inlay-core est préféré au scellement car il offre une bonne cohésion avec la dent et participe à la diffusion des contraintes qui sont importantes au niveau de la canine.

Les limites de la préparation doivent garantir à la fois l'esthétique et la conservation d'un parodonte sain, fibreux, épais.

Une couronne céramo-métallique est parfaitement adaptée à la restauration de la canine.

L'esthétique impose des joints céramique-dent dans le secteur vestibulaire. Les préparations périphériques sont à congés ronds et profonds ou à épaulement à angle interne arrondi.

L'épaisseur requise est comprise entre 1,2 et 1,8mm pour les couronnes céramo-céramiques et entre 0,8 et 1,2mm pour les couronnes céramo-métalliques.^{5, 66, 67, 68}

7.2. Réhabilitation de la canine absente

7.2.1. Les bridges

7.2.1.1. Bridge conventionnel scellé

Les ancrages les plus utilisés pour les bridges concernent les dents pulpées, délabrées ou non, les dents dépulpées avec tenon ou reconstitution directe.

Le recouvrement complet par des coiffes offre donc des nombreuses possibilités (couronne métallique, céramo-métallique, céramique ou à incrustation vestibulaire) et couvre donc un large éventail thérapeutique.

C'est la valeur des piliers dentaires et la taille de l'édentement qui vont conditionner le choix du nombre de piliers qui devront assumer les contraintes occlusales.

Un bilan pulpaire est donc nécessaire ainsi qu'un examen parodontal et radiologique de chacun des piliers.

Une contrainte supplémentaire réside en l'absolue nécessité du parallélisme de l'ensemble des piliers, ce qui implique une plus grande convergence des parois que pour une préparation unitaire.²⁰⁴

7.2.1.2. Bridge collé

Afin de mener à bien ce type de prothèse, une analyse détaillée est nécessaire.

Elle concerne l'ensemble des données relatives au patient et à la réalisation prothétique^{184, 204}:

- État dentaire et parodontal sain.
- Age, le taux d'échec étant supérieur chez les jeunes patients.
- Hygiène buccodentaire satisfaisante en rapport avec la motivation du patient.
- Occlusion favorable.
- Qualité de l'émail suffisante pour offrir un collage optimal.
- Volume pulpaire et morphologie compatibles avec la réalisation des rétentions (puits, rainures, cannelures, boîtes, tenons dentinaires...).

Dans le cas particulier de la canine, deux types de réalisation s'offrent à nous¹⁷² :

- Préparation des deux prémolaires avec intermédiaire en extension de type cantilever.
- Préparation de la première prémolaire ainsi que de l'incisive latérale.

C'est donc à l'issue de l'examen clinique de la forme des faces palatines des dents et des restaurations ou lésions existantes que le choix prothétique est validé.

Les piliers doivent être préparés à minima mais les artifices de rétention tel les tenons dentinaires sont indispensables afin d'assurer la pérennité de la restauration.

Grâce à l'arrivée de collages performants en dentisterie dans les années 1980, il est possible aujourd'hui d'aborder ces ancrages périphériques métalliques ou céramiques avec sérénité et recul.

On associera de façon systématique les préparations coronaires partielles à des puits, cannelures, rainures en s'accommodant des impératifs occlusaux et anatomiques coronaires afin d'éviter tout surcontour.

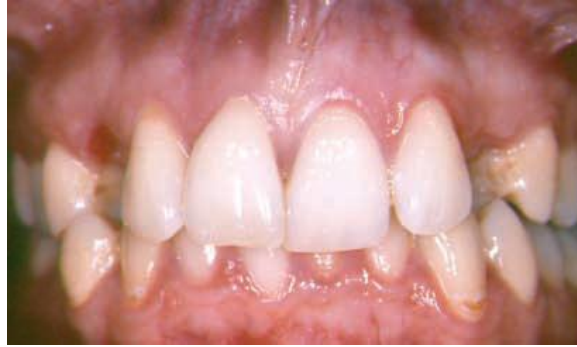Du point de vue clinique, on dispose également des onlays à tenons dentinaires de type « pinledges » ou pinlay. Ces préparations délicates demandent précision et rigueur de la part du praticien tout autant que du prothésiste.

En effet, ce petit pivot d'inlay ou de couronne $\frac{3}{4}$ vient s'insérer dans un puits taillé entre le bord de la couronne et la chambre pulpaire.^{184,204}

Mais ces réalisations ne sont possibles que grâce aux matériaux de collage et en particulier les résines 4-META dont les débuts datent de 1978 avec les travaux de Nakabayashi et de Takeyama.⁹⁵ La plasticité qu'elles conservent après polymérisation leur confère une grande résistance à la compression ou à la flexion et permet de minimiser les risques de décollement. L'adhésion à la dentine, à l'émail comme aux restaurations composites ou céramiques permet de compenser dans une certaine mesure les faiblesses des structures en céramiques pures. Elles peuvent être fines et limiter ainsi le délabrement des tissus dentaires.

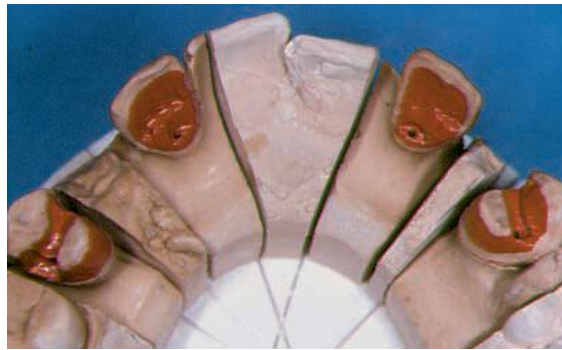
La couche adhésive protège de la contamination bactérienne et diminue les effets de l'agression pulpaire engendrée par la taille des artifices de rétention.

On note aussi parmi les avantages une faible solubilité, un bon rendu esthétique grâce aux effets de translucidité et un polissage aisé.



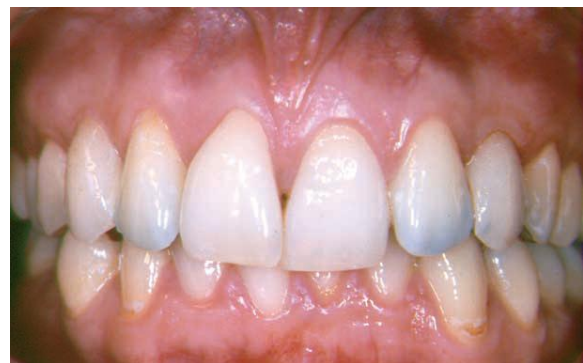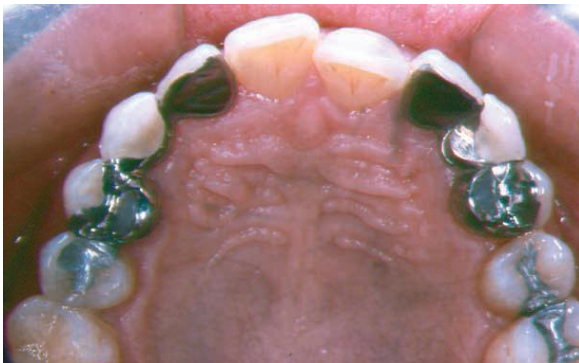Vue clinique préopératoire chez une patiente présentant l'absence des 2 canines maxillaires.

(D'après Samama et Razjbaum)



Vue des préparations des onlays.

(D'après Samama et Razjbaum)



Vues linguale et vestibulaire après traitement.

(D'après Samama et Rajzbaum, réalisation prothétique : J. Ollier)

La durée de vie des restaurations est aujourd'hui équivalente aux restaurations scellées avec un taux de réussite de 95% à 5 ans.

Leur mise en œuvre est cependant plus exigeante et tolère moins les erreurs de manipulation que les ciments, le coefficient d'expansion thermique étant supérieur à celui des ciments.

7.2.1.3. Discussion

Un bridge en extension sur l'incisive ou la prémolaire n'est pas réalisable compte tenu des forces appliquées tant à la racine qu'au parodonte.

L'incisive latérale, même associée aux prémolaires serait un pilier de trop faible constitution pour résister aux contraintes occlusales sur le long terme.

En procédant à l'extension de bridge à l'incisive centrale, on observe l'ouverture de l'espace médian avec création d'un diastème central. Ce phénomène est directement lié aux contraintes occlusales qui imposent des pressions importantes dans les mouvements de diduction.

La place si particulière de la canine dans les mouvements latéraux nous oblige donc à l'incorporer dans un bridge de plus grande étendue, incluant au moins les deux incisives.

Il faut donc un contexte très particulier pour réaliser ce type de restauration prothétique qui suggère la mutilation d'un grand nombre de dents et nous conduit plutôt à envisager le bridge collé mais surtout la solution implantaire.

7.2.2. Prothèse implantaire unitaire

Comme nous avons pu l'aborder auparavant, la difficulté de réalisation de la prothèse implantaire présente en deux contraintes.

La première consiste en l'aspect esthétique de l'émergence gingivale. Il faut que l'intégration parodontale de l'implant soit la plus naturelle possible.

Le collet du pilier implantaire doit être de diamètre supérieur à celui du col de l'implant, tout en garantissant assez d'espace vestibulaire aux tissus mous pour une adaptation parodontale et esthétique optimale.¹⁴

La deuxième contrainte qui gouverne la restauration prothétique est directement liée à la proprioception des forces occlusales.

Nous sommes dans l'impossibilité de prévoir la résistance mécanique de l'os. De plus l'implant ne possède aucun desmodonte à même de fournir des indications nociceptives.

Le choix du concept occlusal et sa mise en œuvre sont donc au cœur de la réalisation prothétique implantaire.^{30, 41, 172}

7.2.3. Prothèse amovible

Le remplacement de la canine absente est envisageable par une prothèse amovible mais n'apparaît pas comme la solution idéale.

La préparation de logements occlusaux délabre les dents voisines et le cingulum de l'incisive ne s'y prête guère. L'armature de l'appareil est encombrante, même pour restaurer une unique dent et les crochets vestibulaires sont inesthétiques. La mise en place d'une occlusion fonctionnelle oblige à la réalisation d'une fonction de groupe sur les dents naturelles.

Cela relègue la prothèse amovible à un rôle transitoire chez le jeune adulte en fin de traitement orthodontique. On tempore ainsi en attendant que la croissance soit complète et que d'autres solutions prothétiques soient réalisables.

La prothèse amovible transitoire que nous venons tout juste d'aborder est également réalisable dans le cas d'édentements étendus, chez l'enfant souffrant d'agénésies multiples ou d'hypodontie.⁷

7.3. Réhabilitation de la canine absente dans les édentements étendus

7.3.1. Prothèse adjointe partielle

7.3.1.1. Avantages

Généralement, les thérapeutiques amovibles privilégient l'utilisation de châssis métalliques qui garantissent une bonne répartition des contraintes occlusales et ostéo-muqueuses.

Elles présentent également l'avantage d'un coût financier raisonnable, d'un temps de réalisation modéré. Ce type de prothèse permet la restauration d'un volume au niveau de la bosse canine grâce à de la gencive artificielle quand la perte d'os alvéolaire est importante.⁹⁹

Dans le cas d'une restauration composite prothèse adjointe-prothèse fixée, le recours à différents procédés peut en améliorer la tenue :

- Les selles encastrées limitent les mouvements.
- Les chapes sous-prothétiques empêchent le phénomène d'enfoncement de la prothèse.
- Les attachements axiaux tout comme les glissières et les coiffes fraisées permettent un meilleur contrôle des mouvements axiaux et augmentent la rétention.

En intégrant ainsi les éléments du châssis dans les volumes coronaires, on réduit les surcontours. Grâce à cette réduction du volume de la prothèse amovible partielle, on aide le patient à accepter la prothèse.

7.3.1.2. Difficultés esthétiques et fonctionnelles

La parfaite réalisation de ce type de prothèse reste toutefois un challenge pour le praticien. L'adaptation doit être précise du fait de la différence de dépressibilité des structures sur lesquelles s'appuie la prothèse (dentaires, ostéo-muqueuses).

La restauration de la bosse canine se fait par l'intermédiaire d'une fausse gencive qui doit être assez volumineuse si la perte de volume est importante. On réduit la profondeur du sillon naso-génien, redonnant du volume aux lèvres. Au contraire, une crête volumineuse peut amener le praticien à réaliser une prothèse sans gencive dont les dents ajustées doivent s'intégrer le plus discrètement possible à un éventuel sourire gingival.

Notons que dans le cas de l'inclusion peu profonde non traitée de la canine, la réalisation d'une prothèse adjointe se solde souvent par la fracture de l'appareil et d'une ulcération du parodonte en regard de l'inclusion. La diminution du volume osseux alvéolaire qui suit la perte des dents adjacentes, combinée à l'appui muqueux de la plaque entraîne l'émergence de la dent incluse. La prothèse n'est plus adaptée et bascule. Son port s'avère douloureux et un bourgeon granulomateux se forme au niveau de la dent enfouie.

Du point de vue purement esthétique, le choix de la forme des dents peut changer la nature du sourire et le reflet du patient (chaleureux, doux ou froid, agressif voir carnassier). Il en est de même pour la teinte et la position choisie par le prothésiste sur les indications du praticien.

N'oublions pas l'impact psychologique qu'implique un appareil amovible. Il faudra prendre en compte les doléances du patient afin d'aboutir à l'acceptation de la prothèse et à son port.

7.3.1.3. Impératifs

Pour mener à bien le traitement, le praticien doit donc respecter les principes de conception de la prothèse sur châssis métallique, trouver une stabilité occlusale par un guidage symétrique et généralement une fonction de groupe.

Il lui faut également assurer une désocclusion postérieure minimale et homogène.²³

« L'architecture de la prothèse ainsi que le choix du schéma occluso-fonctionnel est le résultat d'une analyse globale de la situation clinique et des modèles d'étude montés en articulateur. »⁹⁹

Les facteurs à prendre en considération sont entre autres, le type d'édentement et son étendue, la valeur des dents encore présentes et de leur parodonte tout comme la nature de arcade antagoniste.

7.3.2. Prothèse amovible complète

Un édentement trop important doit conduire le praticien à envisager la prothèse amovible complète. Un traitement global est parfois préférable à la conservation de quelques dents qui soutiendraient une prothèse étendue dans l'attente de leur avulsion. Sans pour autant extraire les dents restantes, d'autres thérapeutiques s'offrent à nous grâce aux prothèses dento-ostéo-mucco-portées.

La conservation des racines après traitement endodontique permet leur couverture par des attachements axiaux qui supportent une prothèse complète. La rétention naturelle du complet est ainsi amplifiée.

L'intrados est évidé en regard des attachements pour accueillir la résine de solidarisation. La base est perforée si nécessaire pour fixer les parties mâles à la prothèse.

Le choix occlusal pour la prothèse complète s'oriente naturellement vers une occlusion balancée qui stabilise la prothèse dans les mouvements de diduction et satisfait au mieux les attentes du patient.¹⁶²

7.4. Réhabilitation de la canine délabrée dans les édentements étendus

La restauration de la canine délabrée associée aux édentements étendus est un traitement global qui inclut les bridges complets sur piliers dentaires aussi bien qu'implantaires mais également la prothèse dite « combinée ».

La taille des inlay-core doit être restreinte pour garantir un volume en corrélation avec les dents naturelles une fois les chapes et les cosmétiques positionnées.

Les profils d'émergence doivent avoir un rendu naturel et les éléments intermédiaires des bridges permettre une hygiène optimale.

La prothèse « composite » doit respecter la triade de Housset, rétention, stabilisation et sustentation.

Cela suggère le recours à des techniques d'empreinte sophistiquées.

7.5. Réhabilitation prothétique dans le cas d'agénésie de l'incisive latérale

7.5.1. Critères d'évaluation

Avant d'envisager les différentes solutions prothétiques, il est nécessaire d'évaluer leur faisabilité.

Pour ce faire, il faut donc tenir compte des éléments suivants¹³⁶ :

- L'existence de dents de lait résiduelles et leurs emplacements.
- La présence de microdonties.
- La réduction ou non de l'espace prothétique.
- La quantité suffisante ou non du volume osseux.
- La radiculoconvergence des dents adjacentes.
- Le désordre dento-dentaire associé, qui pourra indiquer un traitement orthodontique global.
- L'exigence de la demande esthétique (ligne du sourire).
- La situation psychologique du patient et sa motivation.

7.5.2. Choix prothétique

Chez l'enfant, la solution implantaire ne peut être envisagée qu'après l'arrêt de la croissance, le bridge collé présente donc une bonne alternative à un appareil amovible.

Un sourire gingival peut être une contre-indication au bridge classique, solution aujourd'hui rarement utilisée pour le remplacement des incisives latérales absentes dans les cas d'ouverture de l'espace.

Une limite cervicale esthétique est difficile à obtenir dans ces conditions.

On préfère donc un bridge collé ou une prothèse implanto-portée à l'exception des cas où les dents adjacentes sont fortement délabrées.

L'implant présente l'avantage de préserver entièrement l'intégrité des dents adjacentes. Il nécessite cependant un traitement long et onéreux, l'intervention de plusieurs équipes techniques sans pour autant garantir un résultat esthétique.¹⁸

Après l'ouverture de l'espace, la condition sine qua non à l'implantation est la présence d'un volume osseux acceptable.

Il peut se révéler insuffisant en raison d'une hypoplasie osseuse liée aux agénésies, le phénomène pouvant être amplifié par l'ouverture d'espace.¹³⁶

La solution prothétique la plus souvent choisie est donc le bridge collé qui présente l'avantage d'être peu mutilant, de coût raisonnable et de réalisation plus aisée et rapide tout en offrant une bonne prédictibilité esthétique.¹⁷¹

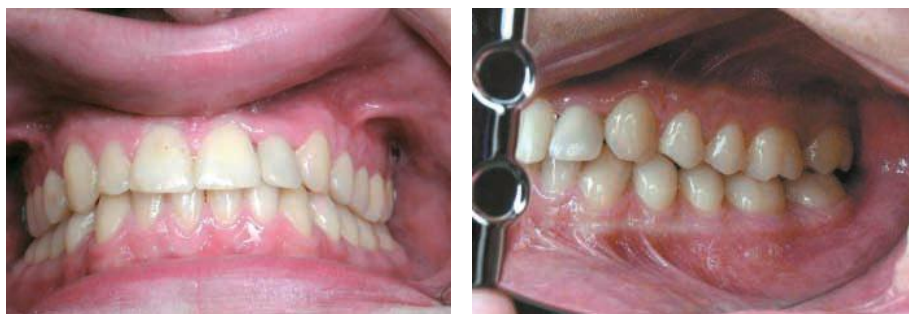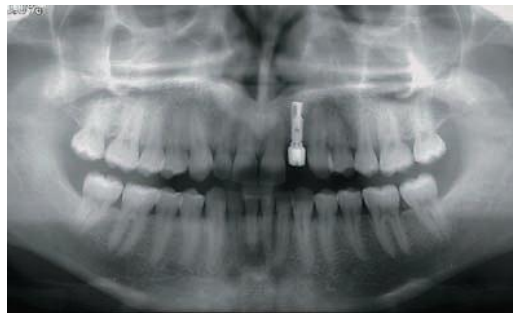
De plus, les bridges collés présentent des taux de réussite inférieurs mais proches de l'implant. Il faut que les conditions de rétentions soient optimisées (préparation amélaire, puits) et que le collage soit réalisé à l'aide de résine 4-méta (Super Bond).^{37, 95, 136, 171, 184}

Notons toutefois que nous n'aborderons pas le cas des bridges collés cantilevers qui sont bien plus délabrants pour la dent pilier.¹³⁶

Qu'il soit implantaire ou prothétique, le remplacement de l'incisive quand elle est manquante s'impose comme la solution idéale.

Cependant, l'étude menée par Robertsson et al. sur 50 sujets dont 36 femmes et 14 hommes nous amène dans une certaine mesure à reconsidérer la question.¹⁶⁵

En effet, dans ce groupe de patient dont 39 présentaient des agénésies bilatérales, 93% des personnes traitées par fermeture d'espace sont satisfaits de leur esthétique contre seulement 65% des sujets traités prothétiquement.¹⁶⁵



Agénésie de 22 traitée par ouverture de l'espace et reconstitution prothétique implantoportée.

(Cas clinique Haïm F.)

Bien que généralement la solution implantaire apparaisse comme idéale quand les conditions sont favorables et que les bridges collés offrent de bons résultats, la fermeture d'espace peut également remplir les attentes esthétiques (subjectives) et fonctionnelles. Avec le consentement éclairé du patient, le traitement orthodontique peut se révéler une solution de choix, voir même la solution idéale comme le suggèrent Dietschi et Schatz.⁶⁹

CONCLUSION

Les pathologies de la canine sont aujourd'hui relativement bien connues. Grâce à l'avancée des connaissances, du progrès des techniques chirurgicales, orthodontiques et prothétiques, de nombreuses options thérapeutiques s'offrent au praticien.

Celui-ci doit donc être à même d'envisager l'ensemble des solutions réalisables. Il lui faut pour cela tenir compte de l'engagement du patient, du contexte financier, du rapport bénéfice-risque en fonction des éventuelles options choisies, sans oublier de prendre objectivement en considération sa capacité à mener à bien le traitement.

Comme nous avons pu nous en rendre compte tout au long de cet ouvrage, l'ensemble des thérapeutiques relatives à la canine nécessite une approche multidisciplinaire.

La mise en œuvre d'un traitement global requiert la maîtrise de disciplines très différentes mais complémentaires de l'art dentaire.

Ces impératifs impliquent une grande polyvalence de la part de l'omnipraticien et soulignent la nécessité d'une étroite collaboration entre les différents acteurs d'une thérapeutique parfois longue et complexe.

BIBLIOGRAPHIE

1. **ABJEAN J., BODIN C.**
Restauration fonctionnelle par ajustement occlusal. EMC – Dentisterie. 2004 ; 1 (4) : 361-377.
2. **AHOSSI V., PERROT G., THERY L., POTARD G., PERRIN D.**
Urgences odontologiques EMC – Médecine. 2004 ; 1 (5) : 463-485.
3. **AJODO W.-R.**
The Timing of Early Treatment: An Overview. Am. j. Orthod. Dentofac. Orthop. 2006 ; 129 (4 Supplement 1) : S47-49.
4. **ANAES**
Indications et contre-indications des reconstructions coronoradiculaires préprothétiques coulées et insérées en phase plastique. Service d'évaluation technologique. 2003.
5. **ANAES**
Recommandation pour la pratique clinique. Les critères d'aboutissement du traitement d'orthopédie dento-faciale. 2003.
6. **ANGLE E.-H.**
Malocclusion of the teeth. 7th ed., Philadelphia: SSwhite.Dental Mfs Co., 1907. 628p.
7. **AKKAD A.-S., BACHLE M., KOHAL R.**
Réhabilitation prothétique d'un enfant de 6 ans atteint d'hypodontie. Schweiz. Mon. schr. Zahnmed. 2006 ; 1 (6) : 636-640
8. **AKNIN J.-J., LAUMON B.**
Observations étiologiques de la Canine maxillaire en rétention. J. Edgewise. 1989 ; 19 : 97-108.
9. **AKNIN J.-J., RABERIN M., MAUHOURET S., PELOSSE J.-J., PERNIER C.**
Traitements en denture mixte et équilibre musculaire. Orthod Fr. 2001 72: 7-198.
10. **ALTOUNIAN G.**
Le collage orthodontique aux verres ionomères : de la théorie à la pratique. Rev. orthop. dento fac. 2000 ; 34 : 557-600.
11. **ALTOUNIAN G.**
Mise en place de la canine maxillaire en ectopie palatine. Orthod Fr. 1997 ; 68 : 291-6.
12. **ARAS M., BUYUKKURT M., YOLCU U., ERTAS U., DAYI E.**
Transmigrant maxillary canines Oral Surgery, Oral Medicine, Oral Pathology, Oral Radiology, and Endodontology. 2008 ; 105 (3) : e48-e52.
13. **ARTE S., PIRINEN S.**
Hypodontia. Orphanet encyclopedia. 2003 disponible sur: [http :www.orpha.net/data/patho/GB/uk-hypodontia.pdf](http://www.orpha.net/data/patho/GB/uk-hypodontia.pdf) : update 2004.
14. **AUROY P., LE CERF J.**
Réhabilitation prothétique de la canine Rev. orthop. dento fac. 2010 ; 44 : 135-155.

15. **BALLY J., SECKINGER C., MANGIARI E., ANASTASIO D.**
 Approche chirurgicale et pré-orthodontique face à une incisive centrale retenue par un odontome complexe. A propos d'un cas. Actual. odonto-stomatol. 2010 ; 249 : 59-67.
16. **BARANES M., LAVAUD M., MAMAN L.**
 Extraction des canines incluses. Actual. odonto-stomatol. 2008 ; 244 : 377-394 .
17. **BARDINET E., DE BRONDEAU F.**
 Extraction des canines temporaires. Rev. orthop. dento fac. 2001 ; 35 : 245-250.
18. **BARTHELEMY S., JACQUELIN L.-F., BERTHET A.**
 Place de la canine dans le traitement des agénésies de l'incisive latérale maxillaire. Rev. Francoph. Odontol. Pediatr. 2009 ; 4 (1) : 30-40.
19. **BASSIGNY.F**
 Les signes prémonitoires d'inclusion des canines supérieures. Une Approche préventive. Rev. orthop. dento fac. 1990 ; 24 : 91-102.
20. **BASSIGNY.F**
 Les transpositions de canines permanentes et leur traitement : une approche préventive. Rev. orthop. dento fac. 1990 ; 24 : 151-164.
21. **BASSIGNY F.**
 Le traitement précoce d'une dysharmonie dento-maxillaire sévère : le guidage de l'éruption des incisives et des canines. Rev. orthop. dento fac. 1990 ; 24 (2) : 191 – 218.
22. **BECKER A., SMITH P., BEHAR R.**
 The incidence of anomalous maxillary lateral incisors in relation to palatally-displaced cuspids. Angle Orthod. 1981 ; 51 (1) : 24-29.
23. **BEGIN M., MOLLOT P.**
 Traitement par prothèses composites d'un édentement de classe I bimaxillaire avec absence d'une canine. Cah Prothèse 1995 ; 90 : 7-17.
24. **BELL R. A.**
 A review of maxillary expansion in relation to rate of expansion and patient's age. Am. J. Orthod. Dentofac. Orthop. 1982 ; 81 : 32-37.
25. **BENAUWT A.**
 Edentement postérieur multiple: comment placer les implants servant à la fois à l'orthodontie et à la prothèse. Info. Dent., 1998 ; 80(26) : 1867-1870
26. **BENOIT R.**
 Génétique et arcades dentaires. Orthod Fr. 2004 ; 75 (2) : 107-21.
27. **BENOIT R., GRANAT J.**
 La canine dans le système alvéolo-dentaire. Place of the upper canine within the canine and upper incisor dento-alveolar system. Rev. orthop. dento fac. 2010 ; 44 : 17-45.
28. **BENOIT R., GRANAT J., PEYRE E.**
 La canine humaine. Seconde partie : La canine des Hommes et des autres Primates. Biologie du développement. Actual. odonto-stomatol. 2009 ; 245 : 11-25.

29. **BERDAL A.**
Relations gènes/environnement dans le développement et les anomalies dentaires. Archives de Pédiatrie. 2003 ; 10 (1) : s16-s18.
30. **BERKOVITZ BKB.**
Oral anatomy histology and embryology. 4e éd. Paris : Elsevier, 2009. 398 p.
31. **BERT M.**
La canine en implantologie. Actual. odonto-stomatol. 2009 ; 245 : 37-52.
32. **BLOCH-ZUPAN A., SIRE J.-Y.**
Canines et génétique: mythe ou réalité! Rev. Francoph. Odontol. Pediatr. 2009 ; 4 (1) : 41-46.
33. **BODIN C., FOGLIO-BONDA P.-L., ABJEAN J.**
Restauration fonctionnelle par ajustement occlusal. EMC-Dentisterie. 2004 ; 1 (4) : 361-377.
34. **BONDEMARK L., HOLM A.-K., HANSEN K., AXELSSON S., MOHLIN B., BRASTTSTROM V., PAULIN G., PIETILA T.,**
Long-term Stability of Orthodontic Treatment and Patient Satisfaction. Angle orth. 2007 ; 77 (1) : 181-191.
35. **BONNEFOY C.**
Dysfonction de l'articulation temporo-mandibulaire. Actual. odonto-stomatol. 2008 ; 244 : 397-402.
36. **BORROMEO G.-L.,SUVINEN T.-I., READE P.-C.**
A comparison of the effects of group function and canine guidance interocclusal device on masseter muscle electromyographic activity in normal subjects . J. prosthet. dent. 1995 ; 74 (2) : 174-180.
37. **BRABANT A.**
Les clés du succès des bridges collés : indication et forme de contour. Rev. odonto-stomatol. 1995 ; 24 (6) : 489-497.
38. **BUYUKKURT M., ARAS M., CARGLAROGLU M., GUNGORMUS M.**
Transmigrant Mandibular Canines. Journal of Oral and Maxillofacial Surgery. 2007 ; 65 (10) : 2025-2029.
39. **CACOUGNOLLE J.-P.**
Utilisation des ciments verres ionomeres hybrides pour le collage sur canines incluses. Rev. Stomatol. Chir. Maxillofac. 2005 ; 106 : 171-173.
40. **CANNONI P., SALVADORI A.**
Traitement précoce des classes II, division 2. Rev. orthop. dento fac. 1999 ; 33 : 537-555.
41. **CASTEYDE J.-P.**
L'occlusion de la canine. Importance, options de réglages, risques et précautions. Actual. odonto-stomatol. 2008 ; 244 : 355-366.
42. **CASTEYDE J.-P.**
Etiopathogénie et symptomatologie des syndromes dysfonctionnels de l'appareil manducateur. Rev. odonto-stomatol. 1977 ; VI(6) : 477-486.

43. **CASTEYDE J.P., NEBOT D.**
Les troubles de l'occlusion chez la personne âgée. Actual. odonto-stomatol. 1997 ; 200 : 713-731.
44. **CHÂTEAU M., CHARRON C., COULY G.**
Orthopédie dento-faciale : bases scientifiques. Paris: CDP, 1993. vol.1, 347 p.
45. **CHAUSHU S., BECKER A., CHAUSHU G.**
Lingual orthodontic treatment and absolute anchorage to correct an impacted maxillary canine in an adult. Am. j. orthod. dentofac. orthop. 2008 ; 134 (6) : 811-819.
46. **CHO S.-Y, LEE C.-K**
Congenitally missing maxillary primary canines: report of three cases Studies. Int. J. Paediatr. Dent. 2006 ; 16 : 444-447.
47. **CHO S.-Y, LEE C.-K ET COLL.**
Congenital missing maxillary permanent canines: report of 32 cases from an ethnic Chinese population. Int. J. Paediatr. Dent. 2004 ; 14 (6):446-450.
48. **CHO S.-Y, YEUNG K.-H. ET COLL.**
Supplemental permanent maxillary canines: report of two rare bilateral cases. Prim. dent. care. 2007 ; 14 (4) : 136-138.
49. **CHILES D., CHILES J.-B.**
Un dispositif à ancrage squelettique pour la traction et la mise en place des canines incluses. Rev. orthop. dento fac. 2009 ; 43 : 67-88.
50. **CLARK JR, EVANS R.-D.**
Functional occlusion. I. A review. J. Orthod. 2001 ; 28 (1) : 76-81.
51. **COHEN-LEVY J.**
Un patient impatient... Rev. orthop. dento fac. 2010 ; 44 : 99-101.
52. **COHEN-LEVY J., GARCIA R.**
Orthopédie dento-faciale et architecture du sourire. Actual. odonto-stomatol. 2008 ; 242 : 155-166.
53. **COULY G.**
Développement céphalique. Paris : Ed. CDP, 1991. 134 p.
54. **CRESCINI A., CLAUSER C., GIORGETTI R., CORTELLINI P., PINIPRATO G.-P.**
Tunnel traction of infra osseous impacted maxillary canines. A 3 years periodontal follow. Am. j. orthod. dentofac. orthop. 1994 ; 105 (1) : 61-72.
55. **CRESCINI A., NIERI M., BUTI J., BACCETTI T., PINIPRATO G.-P.**
Orthodontic and Periodontal Outcomes of Treated Impacted Maxillary Canines. Angle orthod. 2007 ; 77 (4) : 571-577.
56. **DANGUY M., CROCQUET M., DANGUY C., LAWNICZAK H., PORTIE E., LECOCQ G.**
Diagnostic et traitement des canines maxillaires incluses. Rev. francoph. d'odontol. Pédiatr. 2009 ; 4 (1) ; 14-22.

57. **DAVIT-BEAL T., GRUNEWALD L., BESLOT A., VANDERZWALM A., LAUTROU A.**
 Quand adresser un enfant chez l'orthodontiste ? Archives de Pédiatrie 2008 ; 15 (7) : 1242-1248.
58. **DE COSTER T.**
 L'expansion orthopédique du maxillaire. Orthod Fr. 2006 ; 77 : 253-264.
59. **DELFOSSÉ C., TRENTESAUX T., TERNOIS M., BOURAS F., ROUSSET M.-M.**
 Importance de la préservation de la canine temporaire. Rev. Francoph. Odontol. Pédiatr. 2009 ; 4 (1) : 08-13.
60. **DELSOL L., ORTI V., CHOUVIN M., CANAL P.**
 Canines et incisives maxillaires incluses : diagnostique et thérapeutique. In : EMC, Odontologie/Orthopédie Dento Faciale, 23-492-A-11, 2006.
61. **DELSOL L., ORTI V., SERRE M., CANAL P.**
 Les transposition de canines maxillaires. Aspect parodontal et thérapeutique orthodontique. Rev. Orthop. Dento. Fac. 2010 ; 44 : 157-174.
62. **DE MEY A., MALEVEZ C., MANSBACH A.-L. GEORGE M.**
 Prise en charge des fentes labio-maxillo-palatines à l'hôpital des enfants Reine Fabiola de Bruxelles Treatment of clefts lip and palate in the children's Hospital Reine Fabiola. Annales de Chirurgie Plastique Esthétique. 2002 ; 47(2) : 134-137.
63. **DENYS D., KASTE S., KUN L., CHAUDHARY M.-A., BOWMAN L., ROBBINS K.**
 The effects of radiation on craniofacial skeletal growth: a quantitative. International J. Pediatr. Otorhinolaryngology. 1998 ; 45 (1) : 7-13.
64. **DERBANE M., LANDRU M.-M.,**
 La canine et l'enfant. Actual. odonto-stomatol. 2009 ; 245 : 53-62.
65. **DESHAYE M.-J.**
 Traiter orthopédiquement les asymétries avant six ans ou comment symétriser la croissance cranio-faciale et optimiser le fonctionnement temporo-mandibulaire. Orthod. Fr. 2010 ; 81 (3) : 189-207.
66. **DIAZ-ARNOLD A.-M., VARGAS M.-A., HASELTON D.-R**
 Current status of luting agents for fixed prosthodontics. J. prosthet. dent. 1999 ; 81 (2): 135-141.
67. **DIETSCHI D., DUC O., KREJCI I., SADAN A.**
 Biomechanical considerations for the restoration of endodontically treated teeth: A systematic review of the literature. Part 1. Composition and micro- and macrostructure alterations. Quintessence Int. 2007 ; 38 (9) : 733-743.
68. **DIETSCHI D., DUO O., DUO O., KREJCI I., SADAN A.**
 Biomechanical considerations for the restoration of endodontically treated teeth: A systematic review of the literature. Part II (Evaluation of fatigue behavior, interfaces, and in vivo studies). Quintessence Int. 2008 ; 39 (2) : 117-129.

69. **DIETSCHI D., SCHATZ J.-P.**
Current restorative modalities for young patients with missing anterior teeth. Quintessence Int. 1997 ; 28 (4) : 231-240.
70. **DOHAN S., CHOUKROUN J., DOHAN A., DONSIMONI M., GABRIELEFF D., FIORETTI F., DOHAN D.**
Platelet Rich Fibrin (PRF) : un nouveau biomatériau de cicatrisation: Biotechnologies et fibrine, plaquettes et cytokines, aspects immunitaires, implications thérapeutiques. 1re partie : biotechnologies et fibrine. Implantodontie 2004 ; 13 (2) : 87-97.
71. **DOHAN S., CHOUKROUN J., DOHAN A., DONSIMONI M., GABRIELEFF D., FIORETTI F., DOHAN D.**
Platelet Rich Fibrin (PRF) : un nouveau biomatériau de cicatrisation: Biotechnologies et fibrine, plaquettes et cytokines, aspects immunitaires, implications thérapeutiques. 2e partie : plaquettes et cytokines. Implantodontie 2004 ; 13 (2) : 99-108.
72. **DOHAN S., CHOUKROUN J., DOHAN A., DONSIMONI M., GABRIELEFF D., FIORETTI F., DOHAN D.**
Platelet Rich Fibrin (PRF) : un nouveau biomatériau de cicatrisation: Biotechnologies et fibrine, plaquettes et cytokines, aspects immunitaires, implications thérapeutiques. 3e partie : aspects immunitaires. Implantodontie 2004 ; 13 (2) : 109-115.
73. **DOHAN S., CHOUKROUN J., DOHAN A., DONSIMONI M., GABRIELEFF D., FIORETTI F., DOHAN D.**
Platelet Rich Fibrin (PRF) : un nouveau biomatériau de cicatrisation: Biotechnologies et fibrine, plaquettes et cytokines, aspects immunitaires, implications thérapeutiques. 4e partie : implications thérapeutiques. Implantodontie 2004 ; 13 (4) : 229-235.
74. **DUGONI A., LEE S., VARELA J.**
Early mixed dentition treatment : postretention evaluation of stability and relapse. Angle orthod. 1995 ; 65 (5) : 311-320. EMC – Dentisterie 2004 ; 1 (4) : 429-452.
75. **ELLA B., ROUAS P.**
Deux racines pour une canine : rapport de 2 cas de découverte radiologiques par 2 techniques d'imagerie sectionnelle. Rev. francoph. odontol. pédiatr. 2009 ; 4 (1) : 06-07.
76. **EL ZOGHBY A., RE J.-P., PEREZ C., GIRAUDEAU A., ORTHLIEB J.-D.**
Canine et incisive maxillaires : mieux connaître la morphologie pour optimiser la fonction. Rev. orthop. dento. fac. 2010 ; 44 : 47-61.
77. **ELY N.-J., SHERRIF M. ET COLL.**
Maxillary canine transposition to incisor site: a rare condition. Angle orthod. 2005 ; 75 (2) : 284-287.
78. **ERICSON S., KUROL J.**
Early treatment of palatally erupting maxillary canines by extraction of the primary canines. Eur j. orthod. 1998 ; 10 : 283-295.
79. **ERICSON S., KUROL J.**
Resorption of incisors after ectopic eruption of maxillary canines. ACT study. Angle orthod. 2000 ; 70 : 415-423.

80. **EXBRAYAT P., DEMANGE C., BUSSON E., GEISSANT V., ETIENNE C.**
Le traitement chirurgical et orthodontique des canines maxillaires incluses dans le cas d'agénésies d'incisives latérales. Rev. orthop. dento. fac. 2001 ; 35 : 81-103.
81. **FAVRE DE THIERRENS C, MOULIS C, BIGORRE M., DE LA CHAISE S.**
Inclusion dentaire (I). Aspects biologiques, odontogéniques, physiologiques et pathologiques. In : EMC, Odontologie Stomatologie, 22-032-A-15 , 23-400-A-16, 2003, 10 p.
82. **FLEURY J., DEBOETS D., ASSAD-AUCLAIRE C., MAFFRE N., SULTAN P.**
La canine incluse: mise au point à propos de 212 observations. Principes généraux de traitement. Rev. stomatol. chir. maxillofac. 1985 ; 86 : 122-131.
83. **FERNANDEZ E., BRAVO L.-A., CANTERAS M.**
Eruption of the permanent upper canine: A radiologic study. Am. j. orthod. dentofac. orthop. 1998 ; 113 (4) : 414-420.
84. **FILLION D.**
Apport de la sculpture amélaire interproximale à l'orthodontie de l'adulte (2^e partie). Rev. orthop. dento fac. 1993 ; 27 : 189-214.
85. **FILLION D.**
Apport de la sculpture amélaire interproximale à l'orthodontie de l'adulte (3^e partie). Rev. orthop. dento fac. 1993 ; 27 : 353-367.
86. **FORAY H.**
Rôle de premières molaires en dentures mixtes. J. Odonto-stomato. Pédiatr. 1993 ; 3 (2) : 23-31.
87. **FRADEANI M.**
Analyse esthétique : Une approche systématique du traitement prothétique. Quintessence Int. 2007 ; 166-169.
88. **FRANCK S., ENGEL G.**
The effects of maxillary quad'helix appliance on cephalometric measurements in growing orthodontic patients. Am. j. orthod. dentofac. orthop. 1982 ; 81 : 378-389.
89. **FRINDEL C.**
Le point sur la réduction amélaire interproximale. Rev. orthop. dento-fac. 2010 ; 44 : 227-239.
90. **GARCIA B., BORONAT A., LARRAZABAL C., PENARROCHA M., PENARROCHA M.,**
Immediate Implants After the Removal of Maxillary Impacted Canines: A Clinical Series of Nine Patients. International Journal of Oral & Maxillofacial Implants. 2009 ; 24 (2) : 348-352.
91. **GARCIA R.**
Canine maxillaire absente : du diagnostic à la thérapeutique. Rev. orthop. dento-fac. 2010 ; 44 (1) : 63-82.
92. **GLINEUR R., BOUCHER C., BALON-PERIN A.**
Traitements interceptifs (6-10 ans) des dysmorphoses transversales : l'articulé croisé postérieur. Orthod. Fr. 2006 ; 77 : 249-252.

93. **GOLA R., CHEYNET F., GUYOT L., RICHARD O.**
Analyse céphalométrique fonctionnelle et esthétique de profil. Paris : Ed. Springer, 2006. XI-157 p.
94. **GRANAT J., BENOIT R., PEYRE E.** La canine Première partie : Définition et évolution durant l'ère secondaire. Actual. odonto-stomatol. 2008 ; 244 : 309-316.
95. **GUASTALLA O., VIENNOT S., ALLARD Y.**
Collages en odontologie EMC – Odontologie. 2005 ; 1 (3) : 193-201.
96. **HAIM F.**
ODF : la classe I canine est-elle toujours pertinente Is a Class I canine relationship always necessary ? Actual. odonto-stomatol. 2008 ; 244 : 367-376.
97. **INGERVALL B.**
Functionally optimal occlusion: the goal of orthodontic treatment. Am. J. orthod. dentofac. orthop. 1976 ; 70 (1) : 81-90.
98. **JAHANGIRI L., LUU L., ESTAFAN D.**
A multidisciplinary approach for treating congenitally transposed canines: A clinical report. J. prosthet. dent. 2006 ; 95 (6) : 413-416.
99. **KAROUBI A., BUECHE S.**
Canine maxillaire et prothèse amovible partielle. Actual. odonto-stomatol. 2009 ; 245 : 27-35.
100. **KAU C.-H., DURNING P., RICHMOND S., MIOTTI FA, HARZER W.**
Extractions as a form of interception in the developing dentition : a randomized controlled trial. J. Orthodontics. 2004 ; 31 : 107-114.
101. **KAWAMURA Y.**
Mandibular movement normal anatomy and physiology and clinical dysfunction. Dans "Facial pain and mandibular dysfunction". Schwarz LL et Chayes CM-W.B. Saunders Ed. Philadelphie 1968.
102. **KING G., BRUDVIK P.**
Effectiveness of interceptive orthodontic treatment in reducing malocclusions. Am. J. orthod. dentofac . orthop. 2010 ; 137 (1) : 18-25.
103. **KOHAUT J.-C.**
Dysfonctions de l'appareil manducateur : incertitudes scientifiques et constatations cliniques: 3. Utilisation pratique des gouttières et des cales. International Orthodontics. 2006 ; 4 (3) : 305-324.
104. **KOBAYSHI H. SCAVONE H., FERREIRA R., GARIB D.**
Relationship between breastfeeding duration and prevalence of posterior crossbite in the deciduous dentition. Am. j. orthod. dentofac. orthop. 2010. ; 137 : 54-8.
105. **KORBENDAU J.-M., GUYOMARD F.**
Chirurgie Parodontale Orthodontique. Paris : Ed CDP, 1998. 248 p.
106. **KORBENBEAU J.-M. et PAJONI D.**
Canines maxillaires, inclusions profondes. Diagnostic: Choix du protocole opératoire. Journal de parodontologie et d'implantologie oral. 2000 ; 19 : 279-289.

107. **KORBENDAU J.-M., PATTI A.**
Le traitement orthodontique et chirurgical des dents incluses. Paris : Masson, 1993. 35 p.
108. **JACQUELIN L.-F., BERTHET A.**
De la denture mixte à la denture permanente : comment gérer l'espace en guidant l'éruption ? Rev odonto-stomatol. 1991 ; 20 (4) : 321-329.
109. **JARJOURA K., GAGNON G., NIEBERG L.**
Caries risk after interproximal enamel reduction. Am. j. orthod. dentofac. orthop. 2006 ; 130 (1) : 26-30.
110. **JORDANA F., FRONTY Y., BARBEL P.**
Relations pathologiques œil-dent : point de vue du stomatologiste et de l'odontologiste. EMC – Dentisterie. 2004 ; 1 (4) : 417-428.
111. **LAGRAVERE M., MJOR P., FLORES-MIR C.**
Long-Term Dental Arch Changes After Rapid Maxillary Expansion Treatment: A Systematic Review. Angle Orthod. 2005 ; 75 (2) : 155-161.
112. **LALLAM-LAROYE C., DRIDI S.-M., BLANC A., COLOMBIER M.-L.**
La désinclusion des canines maxillaires retenues : une chirurgie parodontale orthodontique essentielle ! Actual. odonto-stomatol. 2008 ; 244 : 345-354.
113. **LAMBOT T., VAN STEENBERGHE P., VANMUYLDER N., DE MAERTELAER V., GLINEUR R.**
Traitement précoce d'expansion transversale par disjoncteur palatin et par 3D Quad Action mandibular appliance : évaluation d'une approche globale sur 22 patients. Orthod Fr. 2008 ; 79 (2) : 107-114.
114. **LANDOUZY J.-M., BIECQ SELLIER M., FENART R., CLAIRE J., DELATTRE B., SEGENT DELATTRE A.**
Clinique et thérapeutiques des dysfonctions temporo-mandibulaires. Article International orthod. 2008. ; 6 (2) : 139-167.
115. **LAUTROU A.**
Anatomie Dentaire. 2e édition. Paris : Masson, 1993. 264 p.
116. **LAURES M., TORRES J.-H.**
Réflexions sur la canine maxillaire implanto-portée : quelle occlusion dans la fonction ? Stratégie prothétique. 2009 ; 9 (4) : 261-268.
117. **LE GALL M., LAURET J.-F.**
La fonction occlusale. Implications cliniques. Paris : Ed. CDP, 2008. 300 p.
118. **LEJOYEUX E.**
Esthétique du visage. In : EMC, Odontologie/Orthopédie dento-fac. 23-460-C-20, 2003, 8 p.
119. **LEJOYEUX E.** Latérodéviation mandibulaires et asymétrie. Archives de Pédiatrie. 2010 ; 17 (6) : 985-986.
120. **LEMINASSIER V., VERMELIN L.**
Le point sur les extractions sériées : conséquences cliniques. Chir. dent. France. 2005 ; 1195 : 29-37.

121. **LEPOIVRE M., RASION J.**
 Manifestation à distance d'origine bucco-dentaire : Infections « focales » et accidents aseptiques. Paris : Prélat, 1961. 149 p.
122. **LESCLOUS P.**
 La canine maxillaire : rôle esthétique et fonctionnel, stratégie thérapeutique. Rev. SOP, 1994, 23 (5) : 339-345.
123. **LIMME M.**
 Conduites alimentaires et croissance des arcades dentaires. Rev. orthop. dento fac. 2002 ; 36 : 289-309.
124. **LIMME M.**
 L'interception en denture temporaire: mastication et réhabilitation neuro-occlusale. Orthod Fr. 2006 ; 77 : 113-135.
125. **LODTER C.**
 Canines et agénésies des latérales supérieures. Rev. orthop. dento fac. 1995 ; 29 (4) : 487-494.
126. **LOMBARDO C., BARBATO E. ET COLL.**
 Bilateral maxillary canines agenesis : a case of report and a literature review. Eur. j. paediatr. dent. 2007 ; 8 (1) : 38-41.
127. **LOREILLE J.-P.**
 Collage d'une attache sur une dent incluse profonde Technique simplifiée avec le guide attache J.P.L. Rev. orthop. dento fac. 1993 ; 27 : 89-92.
128. **LUDICKL G., HARZER W. TAUSHE E.**
Incisor Inclination – Risk Factor for Palatally-impacted Canines. Journal of Orofacial Orthopedics/Fortschritte der Kieferorthopadie. 2008 ; 69 (5) : 357-364.
129. **LUYTEN C.**
 Eruption dentaire guidée par extraction sérielle. Rev belge méd dent. 1994 ; 4 : 41-51.
130. **MAK D'AMICO R., BJERKLIN K., KUROL J., FALAHAT B.**
 Long-term Results of Orthodontic Treatment of Impacted Maxillary Canines. Angle orthod. 2003 ; 73 (3) : 231-238.
131. **MUPPARAPU M.**
 Patterns of intra-osseous transmigraton and ectopic eruption of mandibular canines: Review of literature and report of nine additional cases. Dentomaxillofac Radiol. 2002 ; 31 (6) : 355-360.
132. **MARTIN M.**
 Possibilités thérapeutiques dans les cas d'agénésie d'incisives latérales supérieures. Rev. orthop. dento fac. 1992 ; 26 (1) : 87 : 97.
133. **Mc MILLAN A.-S., HUNTER N.**
 An esthetic denture clasp for maxillary canine teeth J. Prosthet. dent. 1997 ; 78 (3) : 330.
134. **Mc NAMARA J., BACCETI T., FRANCHI L., HERBERGER T.**
 Rapid Maxillary Expansion Followed by Fixed Appliances: A Long-term Evaluation of Changes in Arch Dimensions. Angle orthod. 2003 ; 73 (4) : 344-353.
135. **MELSEN B., BONETTI G., GIUNTA D.**
 Statically determinate transpalatal arches. J. Clin. Orthod. 1994 ; 28 : 602-606.

136. **MENCEUR S.**
Agénésies des latérales Maxillaires : Alternatives prothétiques. *Inf. dent.* 2010 ; 35 (13) : 35-40.
137. **MINICUCCI E., LOPES L., CROCCI A.**
Dental abnormalities in children after chemotherapy treatment for acute lymphoid leukemia. *Leukemia Research.* 2003 ; 27 (1) : 45-50.
138. **MONTLUC N.**
La canine incluse et ses liaisons sur les dents collatérales. *Th. Odontologie : Paris 3,* 2003 : 193p.
139. **MONTOYA P., BIGORRE M., CAPTIER G., BAYLON H., PIETRERA J., DELESTAN C., MATTEI L., ALRIC GOLDSMITH M.-C., HERVE M.-J.**
Prise en charge des fentes labio-maxillo-palatines au centre hospitalier universitaire de Montpellier Management of clefts lip and palate in university hospital of Montpellier. *Annales de Chirurgie Plastique Esthétique* 2002 ; 47 (2) : 143-149.
140. **MOORREES C., FANNING E., GRON A.-M.**
The considerations of dental development in serial extractions. *Angle orthod.* 1963 ; 33 (1) : 44-59.
141. **MOUSSA R., O'REILLY M., CLOSE M.**
Long-term stability of rapid palatal expander treatment and edgewise mechanotherapy. *Am. j. orthod. dento. fac. orthop.* 1995 ; 108 (5) : 478-488.
142. **MUGNIER A.**
Embryologie et développement bucco-faciale. Paris : Masson, 1964. 302 p.
143. **ORTHLIEB J.-D., AMAT P.**
Relations occlusodontie-orthodontie : entretien avec Jean-Daniel Orthlieb. *Orthod Fr.* 2010 ; 81 (3) : 167-188.
144. **OTTO R.**
Early and unusual incisor resorption due to impacted maxillary canines. *Am. j. orthod. dentofac. orthop.* 2003 ; 124 (4) : 446-449.
145. **OUEISS A., MARCHAL-SIXOU C., DALLOW A., BARON P., FAURE J.**
Dysharmonie dento-dentaire postérieure. *Rev. orthop. dento fac.* 2008 ; 42 : 9-26.
146. **PAJONI D., ABERGEL D.**
La rhizomégalie. *Actual. odonto-stomatol.* 1994 ; 188 : 579-584.
147. **PAJONI D., JOUAN E., HERMAN P.**
Intérêt des reconstructions tridimensionnelles dans la localisation des canines incluses. *Rev. orthop. dento fac.* 1994 ; 29 : 474-480.
148. **PAPATHANASSIOU G.**
Anatomie des dents humaines permanents. *Les cahiers de prothèse* 2006 ; 136 : 63-70.
149. **PARIS M., TRUNDE F., BOSSARD D., FARGES J.-C., COUDERT J.-L.**
L'ankylose dentaire : diagnostic par tomodensitométrie et reconstruction tridimensionnelle. *J radiol.* 2010 ; 91 : 707-711.
150. **PELOSSE J.-J., RABERIN M.**
Pathologies et thérapeutiques de la dimension sagittale en denture mixte. Incidences sur l'équilibre musculaire. *Orthod. Fr.* 2001 ; 72 : 155-194.

151. **PERON J.-M., HARDY H.**
Tumeurs odontogéniques mixtes. Rev. stomato. chir. maxillo-fac. 2009 ; 110 (4) : 217-220.
152. **PETREN S., BONDEMARK L., SODERFELDT B.**
A Systematic Review Concerning Early Orthodontic Treatment of Unilateral Posterior Crossbite. Angle Orthod. 2003 ; 73 : 588–596.
153. **PHILIPPE J.**
La beauté de la canine. Rev. orthop. dento fac. 1995 ; 29 (4) : 481-486.
154. **PICQ P.**
La canine humaine : évolution et signification adaptative. Rev. orthop. dento fac. 2010 ; 44 : 9-15.
155. **PLANAS P.**
Réhabilitation neuro-occlusale RNO. Paris : éditions CDP , 2006. 289 p.
156. **POUGATCH P., BOES D., MAUJEAN E., TARRAGANO H.**
Interrelations orthodontie parodontologie. In : EMC, Odontologie, 23-448-A-10, 1999. 14 p.
157. **POUPARD B.**
Rétrospective : 35 ans d'expérience de traitement chirurgical des fentes labio-maxillo-palatines Cleft lip and palate. Retrospective of 35 years of management. Annales de Chirurgie Plastique Esthétique. 2002 ; 47 (2) : 88-91.
158. **POWER S.-M., SHORT M.-B.**
An investigation into the response of palatally displaced canines by extraction of deciduous canines and an assessment of factors contributing to favourable eruption. British j. orthod. 1993 ; 20 : 217-223.
159. Préambule à la Constitution de l'Organisation mondiale de la Santé, tel qu'adopté par la Conférence internationale sur la Santé, New York, 19-22 juin 1946; signé le 22 juillet 1946 par les représentants de 61 Etats. 1946; (Actes officiels de l'Organisation mondiale de la Santé, n°. 2, p. 100) et entré en vigueur le 7 avril 1948.
160. **RAJAB L.-D., HAMDAM M.-A.**
Supernumerary teeth/ review of the literature and a survey of 152 cases. Int. j. paediatr. dent. 2002 ; 12 (4): 244-254.
161. **RECOING J.**
Transplantations et réimplantations dentaires. EMC – Dentisterie 2004 ; 1 (4) : 429-452.
162. **REHMANN P., BALKENHOL M., FERGER P., WOSTMANN B.**
Influence of the occlusal concept of complete dentures on patient satisfaction in the initial phase after fitting: bilateral balanced occlusion vs canine guidance. Int. j. prosthodont. 2008 ; 21 : 60.
163. **RINCHUSE D.-J., KANDASAMY S., SCIOTE J.**
A contemporary an evidence-based view of canine protected occlusion. Am. j. orthod. dentofac. orthop. 2007; 132 (1) : 90-102.

164. **RIMES R.-J., MITCHELL C.-N., WILLMOT D.-R.**
Maxillary incisor root résorptions in relation to the ectopic canine : a review of 26 patients. Eur. J. orthod. 1997 ; 19 : 79-84.
165. **ROBERTSSON S., MOHLIN B.**
The congenitally missing upper lateral incisor. A retrospective study of orthodontic space closure versus restorative treatment. Eur. j. orthod. 2000 ; 22 (6) : 697-710.
166. **ROBBINS I.-M., KEENE H.-J.**
Multiple Morphologic Dental Anomalies. Report of A Case. Oral. surg. oral. med. oral. pathol. 1964 ; 17 : 683-690.
167. **ROUSSET M.-M, DELFOSSE C., TRENTESAUX T., BOURAS F., CATTEAU C., KREMBER B.**
Canine temporaire et articule inversé : gestion de la croissance. Rev. francoph. odontol. pediatri. 2009 ; 4 (1) : 23-29.
168. **ROY S., ABOUJAOUDE N.**
Agénésie des incisives latérales maxillaires : approche orthodontique et implantaire. Orthod Fr. 2008 ; 79 (4) : 283-293.
169. **RUTLEDGE M., HARTFIELD Jr J.**
Genetic Factors in the Etiology of Palatally Displaced Canines. Seminars in Orthodontics. 2010 ; 16 (3) : 165-171.
170. **SAIAR M., REBELLATO J., SHEATS R.**
Palatal displacement of canines and maxillary skeletal width. Am. j. orthod. dentofac. orthop. 2006 ; 129 (4) : 511-519.
171. **SAMAMA Y., MENCEUR S., BOUNIOL H.**
L'agénésie des incisives latérales maxillaires : données actuelles sur les solutions thérapeutiques en cas d'ouverture des espaces. Int. orthod. 2005 ; 3 (2) : 115-127.
172. **SAMAMA Y., RAJZBAUM P.**
Le remplacement de la canine en prothèse : analyse et rapport de cas cliniques. Actual. odonto-stomatol. 244 : 317-344.
173. **SCANTLEBURY T.-V.**
1982-1992: a decade of technology development for Guided Tissue Regeneration. J periodontol. 1993 ; 64 (11) : 1129-1137.
174. **SEIBERT J.**
Reconstruction of deformed, partially edentulous ridges using full thickness only graft. Part I, Technique and wound healing. Compend. cont. educ. dent. 1983 4 : 437-853.
175. **SELAINEM C.-M, JERONYMO J.-C, BRILLANTE D.-P, LIMA E.-M, GROSSI P.-K, GROSSI M.-L.**
Occlusal risk factors for temporo mandibular disorders. Angle Orthod. 2007 ; 77 (3) : 471-477.
176. **SELIGMAN D.-A., PULLINGER A.-G.**
Analysis of occlusal variables dental attrition, and age for distinguishing healthy controls from female patients with intracapsular temporomandibular disorders. J prosthet. dent. 2000 ; 84 (1) : 114-5.
177. **SHAPIRA Y., KUFTINEC M.-M.**
Maxillary tooth transpositions: characteristic features and accompanying dental anomalies. Am. j. orthod. dentofac. orthop. 2001 ; 119 : 127-34.

178. **SHAPIRA Y., KUFTINEC M.-M.**
A unique treatment approach for maxillary canine-lateral incisor transposition. *Am. j. orthod. dentofac. orthop.* 2001 ; 119 : 540-5.
179. **SHAPIRA Y., KUFTINEC M.-M.**
Unusual intraosseous transmigration of a palatally impacted canine. *Am. j. orthod. dentofac. orthop.* 2005 ; 127 (3) : 360-363.
180. **SIMOES W.A.**
Orthopedia Funcional de los Maxilares. Isaro. 2003. 1028 p.
181. **SIMONPIERI A., CHOUKROUN J., GIRARD M.-O., OUAKNINE T., DOHAN D.**
Implantation immédiate post-extractionnelle (IPE) : l'intérêt du PRF®. *Implantodontie.* 2004 ; 13 (3) : 177-189.
182. **SOREL O.**
Traitement des endognathies maxillaires par disjonction orthopédique. *Rev. stomatol. chir. maxillofac.* 2004 ; 105 : 26-36.
183. **SOREL O., GLEZ D.**
Environnement parodontal des canines. *Rev. orthop. dento fac.* 2010 ; 44 : 199-214.
184. **SOUALHI H., EL YAMANI A., EL BERNOUSSI J.**
Édentement unitaire : réhabilitation par bridge collé. *Actual. odonto-stomatol.* 2010 ; 250 : 163-173.
185. **SPIECHOWICZ E., PIERARCZYK J., GAWOR E., STENDERA P., CIECHOWICZ B., SKA-NASTALSKA M.- E.,**
Reimplantation, bone augmentation, and implantation procedures for impacted maxillary canines: A clinical report. *J. Prosthet. dent.* 2004 ; 91 (3) : 223-227.
186. **SUGAI T., YOSHIZAWA M., OKIJI T., KOBAYASHI T., ONO., TAKAGI R., KITAMURA N., OKIJI T., SAITO C.**
Clinical study on prognostic factors for autotransplantation of teeth with complete root formation. *Int. j. oral maxillofac. surg.* 2010 ; 39 (12) : 1193-1203.
187. **SWARTZ M.**
Le collage en orthodontie. *Int. Orthod.* 2008 ; 6 (1) : 23-51.
188. **THIERRY M., GRANAT J., VERMELIN L.**
Les agénésies dentaires : origine, évolution et orientations thérapeutiques. *Int. Orthod.* 2007 ; 5 (2) : 163-182.
189. **THILANDER B., ÖDMAN J., LEKHOLM U.**
Orthodontic aspects of the use of oral implant in adolescents : A 10 years follow-up study. *Eur Orthod.* 2001 ; 23 : 715-731.
190. **THIRUVENKATACHARI B., AMMAYAPPAN P., KANDASWAMY R.**
Comparison of rate of canine retraction with conventional molar anchorage and titanium implant anchorage. *Am. j. orthod. dentofac. orthop.* 2008 ; 134 (1) : 30-35.
191. **THORNTON L.-J.**
Anterior Guidance : Group function /Canine guidance : a literature review. *J. Prosthet. dent.* 1990 ; 64 : 479-482.

192. **TOLLARO I., BACCETTI T.**
Propos sur les possibilités d'interception des malocclusions. Rev. orthop. dento fac. 1996 ; 30 : 477-483.
193. **TOUTAIN A.**
Nance-Horan Syndrome. Orphanet Encyclopedia, June 2003. Disponible sur <http://www.orpha.net/data/patho/GB/uk-Nance-Horan.pdf>.
194. **TULASNE J.-F., AMZALAG G., SANSEMAT J.-J.**
Implants dentaires et greffes osseuses. Cah. Prothèse (Impr.). 1990 ; 71 : 81-107.
195. **TURKKAHRAMAN H., YILMAZ H.-H. ET COLL.**
A non-syndrome case with bilateral supernumerary canines: report of rare case. Dentomaxillofac. Radiol. 2005 ; 34 (5) : 319-321.
196. **UHDE M., SADOWSKY C., BEGOLE E.**
Long-Term Stability of Dental Relationships After Orthodontic Treatment. Angle Orthod. 1983 ; 53 (3) : 240-252.
197. **VARRELA J.**
Masticatory Function and Malocclusion: A Clinical Perspective. Seminars in Orthodontics 2006 ; 12 (2) : 102-109.
198. **VAN BEEK H.**
Canines maxillaires incluses : traction tunnelisée ou ouverte ? Rev. orthop. dento fac. 2010 ; 44 : 175-180.
199. **VAYSSE F., NOIRRIT E., BAILLEUL-FORESTIER I., BAH A., BANDON D.**
Les anomalies de l'éruption dentaire. Archives de Pédiatrie 2010 ; 17 (6) : 756-757.
200. **VEERASAMY K., LAWNICZAK H.**
Les fils et les arcs. Orthod Fr. 2009 ; 80 (1) : 11-22.
201. **VERMETTE M., KOKICH V., KENNEDY D.**
Uncovering labially impacted teeth: apically positioned flap and closed eruption technique. Angle Orthod. 1995 ; 65 (1) : 23-32.
202. **VESSE M.**
La ventilation en pratique O.D.F. Orthod Fr. 2005 ; 76 : 67-83.
203. **VIARGUES P.**
La position des limites cervicales de préparation en prothèse fixée. Analyse de la littérature : conséquences cliniques. Rev. odonto-stomatol. 2005 ; 34 : 3-18.
204. **VIENNOT S., MALQUARTI G., ALLARD Y., PIREL C.,**
Différents types de bridges. EMC – Odontologie 2005 ; 1 (2) : 107-140.
205. **WANATANABE-KANNO G.-A., ABRAO J., MIASIRO H., SANCHEZ-AYALA A., LAGRAVERE M.**
La détermination de la dysharmonie dento-dentaire et des rapports de Bolton à l'aide de modèles numériques Cécile3 de bibliocast. Int. orthod. 2010 ; 8 (3) : 215-226.
206. **ZACHRISSON B., NYOYGAARD L., MOBARAK K.**
Dental health assessed more than 10 years after interproximal enamel reduction of mandibular anterior teeth. Am. j. orthod. dentofac. orthop. 2007 ; 131 (2) : 162-169.

207. **ZASCIURINSKIENE E., BJERKLIN K., SMAILIENE D., SIDLAUSKAS A., PUISYS A.**
Initial Vertical and Horizontal Position of Palatally Impacted Maxillary Canine and Effect on Periodontal Status Following Surgical-Orthodontic Treatment. *Angle orthod.* 2008 ; 78 (2) : 275-280.



Jury : Président : C. STRAZIELLE – Professeur des Universités
Juges : J. SCHOUVER – Maître de Conférence des Universités
P. DE MARCH – Maître de Conférence des Universités
D. ANASTASIO – Praticien Hospitalier

Thèse pour obtenir le diplôme D'Etat de Docteur en Chirurgie Dentaire

Présentée par: **Monsieur GEERAERT Pierre-Marie**

né(e) à: **EPINAL (Vosges)**

le **24 mai 1979**

et ayant pour titre : « **Anomalies de nombre, de forme et de position de la canine : répercussions cliniques** ».

Le Président du jury,

C. STRAZIELLE

Le Doyen,
de la Faculté d'Odontologie



Autorise à soutenir et imprimer la thèse 3588

NANCY, le 14.4. 2011

Le Président de l'Université Henri Poincaré, Nancy-I

Pour le Président
et par Délégation,
La Vice-Présidente du Conseil
des Etudes et de la Vie Universitaire,
J-P. FINANCE

C. CAPDEVILLE-ATKINSON

GEERAERT Pierre Marie – Anomalies de nombre, de forme et de position de la canine :
répercussions cliniques

Nancy 2011 : 137 f. : 52 ill.

Th.:Chir.-Dent. : Nancy-I : 2011

Mots clés :

- dent canine
- occlusion
- pathologie
- thérapeutique

GEERAERT Pierre Marie – Anomalies de nombre, de forme et de position de la canine :
répercussions cliniques

Th.:Chir.-Dent. : Nancy-I : 2011

La canine est une dent essentielle à l'équilibre fonctionnel et esthétique de l'appareil manducateur. L'intérêt qui lui est porté dans les différents domaines de compétence du chirurgien-dentiste nous invite à mettre en relation les données recueillies et utilisées dans l'ensemble de ces disciplines.

Après avoir introduit la notion de normalité, ce travail s'intéresse aux anomalies en rapport direct avec la canine. Quelles sont ces anomalies de nombre, de forme ou de position qui touchent les dents temporaires ou définitives ? Quelles en sont les étiologies et quelles en sont les répercussions ?

Pour mieux comprendre les conséquences engendrées par ces pathologies et les traitements envisageables, une approche multi disciplinaire est ensuite effectuée en traitant les aspects occlusaux, chirurgicaux et parodontaux, orthodontiques et enfin prothétiques. Sans être exhaustif, nous tentons de répondre par une approche clinique à un grand nombre de cas de figure auquel le chirurgien-dentiste peut être confronté durant son exercice.

Membres du jury :

Pr C. STRAZIELLE	Professeur des Universités	Présidente
Dr J. SCHOUVER	Maître de Conférence des Universités	Juge
Dr P. DE MARCH	Maître de Conférence des Universités	Juge
<u>Dr D. ANASTASIO</u>	<u>Praticien Hospitalier</u>	Juge

Adresse de l'auteur :

Pierre Marie Geeraert
100 rue du fond de Jainveau
88500 Mirecourt