



HAL
open science

Quand traiter ? Quand extraire ? Quand implanter ?

Bruno Delaitre

► **To cite this version:**

Bruno Delaitre. Quand traiter ? Quand extraire ? Quand implanter ?. Sciences du Vivant [q-bio]. 2010. hal-01738806

HAL Id: hal-01738806

<https://hal.univ-lorraine.fr/hal-01738806>

Submitted on 20 Mar 2018

HAL is a multi-disciplinary open access archive for the deposit and dissemination of scientific research documents, whether they are published or not. The documents may come from teaching and research institutions in France or abroad, or from public or private research centers.

L'archive ouverte pluridisciplinaire **HAL**, est destinée au dépôt et à la diffusion de documents scientifiques de niveau recherche, publiés ou non, émanant des établissements d'enseignement et de recherche français ou étrangers, des laboratoires publics ou privés.



AVERTISSEMENT

Ce document est le fruit d'un long travail approuvé par le jury de soutenance et mis à disposition de l'ensemble de la communauté universitaire élargie.

Il est soumis à la propriété intellectuelle de l'auteur. Ceci implique une obligation de citation et de référencement lors de l'utilisation de ce document.

D'autre part, toute contrefaçon, plagiat, reproduction illicite encourt une poursuite pénale.

Contact : ddoc-theses-contact@univ-lorraine.fr

LIENS

Code de la Propriété Intellectuelle. articles L 122. 4

Code de la Propriété Intellectuelle. articles L 335.2- L 335.10

http://www.cfcopies.com/V2/leg/leg_droi.php

<http://www.culture.gouv.fr/culture/infos-pratiques/droits/protection.htm>

ACADEMIE DE NANCY – METZ

**UNIVERSITE HENRI POINCARÉ - NANCY I
FACULTE DE CHIRURGIE DENTAIRE**

Année 2010

N° 3309

THESE

pour le

DIPLÔME D'ETAT DE DOCTEUR

EN CHIRURGIE DENTAIRE

par

Bruno DELAITRE

Né le 20 mai 1983 à Toulouse (Haute Garonne)

**QUAND TRAITER ? QUAND EXTRAIRE ?
QUAND IMPLANTER ?**

Présentée et soutenue publiquement le 28 juin 2010

Examineurs de la thèse :

Monsieur P. AMBROSINI

Professeur des Universités

Président

Monsieur P. BRAVETTI

Maître de Conférences des Universités

Juge

Monsieur M. ENGELS-DEUTSCH

Maître de Conférences des Universités

Juge

Mademoiselle S. PECHOUX

Assistant Hospitalier Universitaire

Juge

Mademoiselle A. LÊ

Assistant Hospitalier Universitaire

Invitée



Président : Professeur J.P. FINANCE

Doyen : Docteur Pierre BRAVETTI

Vice-Doyens : Pr. Pascal AMBROSINI - Dr. Jean-Marc MARTRETTE

Membres Honoraires : Dr. L. BABEL - Pr. S. DURIVAUD - Pr. G. JACQUART - Pr. D. ROZENCWEIG - Pr. M. VIVIER

Doyen Honoraire : Pr. J. VADOT

Sous-section 56-01 Odontologie pédiatrique	Mme M. M. Mlle M.	<u>DROZ Dominique (Desprez)</u> PREVOST Jacques BOCQUEL Julien PHULPIN Bérengère SABATIER Antoine	Maître de Conférences Maître de Conférences Assistant Assistant Assistant
Sous-section 56-02 Orthopédie Dento-Faciale	Mme M. Mlle M.	<u>FILLEUL Marie Pierryle</u> BOLENDER Yves PY Catherine REDON Nicolas	Professeur des Universités* Maître de Conférences Assistant Assistant
Sous-section 56-03 Prévention, Epidémiologie, Economie de la Santé, Odontologie légale	M. Mme	<i>Par intérim</i> <u>ARTIS Jean Paul</u> JANTZEN-OSSOLA Caroline	Professeur 1 ^{er} grade Assistant
Sous-section 57-01 Parodontologie	M. Mme M. M. M. M.	<u>AMBROSINI Pascal</u> BOUTELIEZ Catherine (Bisson) MILLER Neal PENAUD Jacques GALLINA Sébastien JOSEPH David	Professeur des Universités* Maître de Conférences Maître de Conférences Maître de Conférences Assistant Assistant
Sous-section 57-02 Chirurgie Buccale, Pathologie et Thérapeutique Anesthésiologie et Réanimation	M. M. M. M. M. M. Mlle	<u>BRAVETTI Pierre</u> ARTIS Jean-Paul VIENNET Daniel WANG Christian BALLY Julien CURIEN Rémi SOURDOT Alexandra	Maître de Conférences Professeur 1 ^{er} grade Maître de Conférences Maître de Conférences* Assistant Assistant Assistante
Sous-section 57-03 Sciences Biologiques (Biochimie, Immunologie, Histologie, Embryologie, Généétique, Anatomie pathologique, Bactériologie, Pharmacologie)	M. M. Mlle	<u>WESTPHAL Alain</u> MARTRETTE Jean-Marc ERBRECH Aude	Maître de Conférences* Maître de Conférences* Assistante Associée au 01/10/2007
Sous-section 58-01 Odontologie Conservatrice, Endodontie	M. M. M. M. M. Mlle	<u>ENGELS-DEUTSCH Marc</u> AMORY Christophe MORTIER Eric CUNY Pierre HESS Stephan PECHOUX Sophie	Maître de Conférences Maître de Conférences Maître de Conférences Assistant Assistant Assistante
Sous-section 58-02 Prothèses (Prothèse conjointe, Prothèse adjointe partielle, Prothèse complète, Prothèse maxillo-faciale)	M. M. M. M. M. Mlle Mlle Mlle M.	<u>SCHOUVER Jacques</u> LOUIS Jean-Paul ARCHIEN Claude DE MARCH Pascal BARONE Serge BEMER Julie MONDON Hélène RIFFAULT Amélie SIMON Franck	Maître de Conférences Professeur des Universités* Maître de Conférences* Maître de Conférences Assistant Assistante Assistante Assistant
Sous-section 58-03 Sciences Anatomiques et Physiologiques Occlusodontiques, Biomatériaux, Biophysique, Radiologie	Mlle M. Mme M. Mme	<u>STRAZIELLE Catherine</u> RAPIN Christophe (Section 33) MOBY Vanessa (Stutzmann) SALOMON Jean-Pierre JAVELOT Cécile (Jacquelin)	Professeur des Universités* Professeur des Universités Maître de Conférences* Maître de Conférences Assistante Associée au 01/01/2009

*Par délibération en date du 11 décembre 1972,
la Faculté de Chirurgie Dentaire a arrêté que
les opinions émises dans les dissertations
qui lui seront présentées
doivent être considérées comme propres à
leurs auteurs et qu'elle n'entend pas leur donner
aucune approbation ni improbation.*

A notre président

Monsieur le Professeur Pascal AMBROSINI,

Docteur en Chirurgie Dentaire
Docteur de l'Université Henri Poincaré, Nancy-I
Vice doyen au budget et aux affaires hospitalières
Habilité à diriger des recherches
Professeur des Universités
Responsable de la sous-section : Parodontologie

Vous nous avez fait l'honneur d'accepter la présidence de ce jury et nous vous remercions de tout l'intérêt que vous nous avez témoigné.

Nous sommes heureux d'avoir pu bénéficier de votre enseignement théorique et clinique. Nous garderons en mémoire votre disponibilité et votre pédagogie.

Veillez trouver dans ce travail l'expression de notre reconnaissance et de notre profonde considération.

A notre juge et directeur de thèse

Monsieur le Docteur Pierre BRAVETTI,

Docteur en Chirurgie Dentaire

Doyen de la Faculté d'Odontologie de l'Université Henri Poincaré, Nancy-I

Docteur de l'Université Henri Descartes de Paris V

Maître de Conférences des Universités

Responsable de la sous-section : Chirurgie buccale, Pathologie et Thérapeutique

Anesthésiologie et Réanimation

Votre présence au sein de notre jury est un grand honneur pour nous.

Nous vous remercions de nous avoir transmis votre enthousiasme ainsi que votre passion de la chirurgie buccale.

Veillez trouver dans ce travail le témoignage de notre profond respect et de notre extrême reconnaissance.

A notre juge

Monsieur le Docteur Marc ENGELS-DEUTSCH,

Docteur en Chirurgie Dentaire
Docteur de l'Université Louis Pasteur, Strasbourg
Maître de Conférences des Universités
Responsable de la Sous-section : Odontologie Conservatrice-Endodontie

Vous avez accepté avec gentillesse de bien vouloir
juger notre travail.

Nous vous sommes reconnaissant de
enseignement que vous nous avez apporté.

Veillez trouver ici l'expression de nos
remerciements les plus sincères.

A notre juge

Mademoiselle le Docteur Sophie PECHOUX,

Docteur en Chirurgie Dentaire
Assistant Hospitalier Universitaire
Sous-section : Odontologie Conservatrice - Endodontie

Vous avez spontanément accepté de prendre part à notre jury.

Nous vous sommes reconnaissant de l'intérêt que vous avez manifesté pour notre sujet.

Veillez trouver ici le témoignage de notre profonde gratitude et de notre amitié sincère.

A notre invitée

Mademoiselle le Docteur Audrey LÊ,

Docteur en Chirurgie Dentaire
Assistant Hospitalier Universitaire
Sous-section : Chirurgie buccale, Pathologie et Thérapeutiques,
Anesthésiologie et Réanimation

Vous nous avez fait l'honneur d'accepter de nous encadrer dans la réalisation de ce travail. Nous tenions à vous remercier pour votre disponibilité, votre patience et votre sympathie.

Nous souhaitons également mettre en lumière votre compétence clinique ainsi que la qualité de votre enseignement.

Veillez trouver ici le témoignage de notre gratitude et de notre profond respect.

A Emilie : Ma chérie... Merci pour l'amour sincère que tu me portes. Merci pour ton soutien, subtil mélange d'encouragements et de coups de pied au cul... A ces 3 merveilleuses années passées à tes côtés, et à toutes celles à venir... Rien ne me rend plus heureux que de savoir que je vais passer ma vie avec toi. Je t'aime !

A mes parents : Merci pour votre soutien, votre amour et vos encouragements. Si j'en suis là aujourd'hui, c'est grâce à vous.

A toute ma famille : Pour votre affection et votre soutien.

A ma belle famille : Merci de m'avoir accueilli si chaleureusement.

A Matthieu et Lisou, Anaëlle et Thibaut : Respectivement jeunes et futurs mariés. Impossible de séparer ces lascars ! A nos soirées, nos séances muscu-resto où on prenait plus de calories qu'on n'en perdait, a nos ADF au Poulbot, et à tous ces bons moments partagés et à venir... Vous pouviez pas faire vos internats plus près ?! Lyon et Nantes, c'est quand même pas à côté !

Aux "vieux" : Fred et Carine, Mathieu et Caro, Adrien, Mélanie et Arthur, Anne-So, Nourredine, Hélène, Sophie et Pierre (merci pour ta thèse !). Non pas qu'ils soient plus âgés, ils m'ont juste lâchement abandonné en P2... Mais je vous en veux pas ! Ne vous exilez pas trop loin, qu'on arrive encore à se voir !

A Cyrielle et Charly : Mon épaule te servira encore d'oreiller... Merci pour la relecture et les cafés à l'improviste !

A l'orga du congrès de Nancy 2009 : Anne-So et Alix. On l'a voulu, on l'a eu, on le refera plus ! Un grand merci à la secondaire en passant...

A la Corpo 2005/2006 : Adrien, Anne-So, Mathieu, Fred, Alix, Aline : et c'est qui la nouvelle corpo ?!

Aux anciennes Corps : Damien, François, Houss, Mily, Noun, Bob, Neil, Brun-Brun, Pippo, Mike... Merci d'avoir coaché de jeunes padawans enthousiastes !

Aux djeun's : Derf, Tuna, Val, Amélie, Stuttzy, Spich, JB, Myriam, Cyp, Francky, Roulio, la Bobette et ceux que j'oublie...

A Caro et son Denizart : Hey Gerber ! Merci pour les croissants en TP, les stollen à Noël, les buches de papa Gerber, et toutes ces p'tites soirées sympa. Ouais ! Ouais ! Ouais !

A Morgane : Déléguée revendicative et amie fidèle. Un jour je te pilera à Mariokart !

A Tom Tom et Marion : Tom Tom, acolyte des fins de soirée, Marion, un Copain comme on n'en fait plus... Vous êtes tout mignon tous les deux !

Aux amis de la mouquette de Göynük : Morgane, Emilie C, Audrey, Dédé, Pierre, Patrick, Alex, Bastien, Elise, Emilie T, Jérôme, Juliette, Céline, Birsena, Max, Lilian. On repart quand ?

Aux louloutes de ma femme : Jul, Seb, Nath et leur puce, Gilou et Céline, Sophie (et Stan !), Pat et Julie, Pascal, Steph et Vaness'.

A nos Jum's, Mathieu et Thomas : Changez rien !

A Arnaud Bléblé : L'homme à qui il arrive les trucs les plus improbables !

A Vaness' : Sacrée Binky !

A Béa : Aide soignante number one... On s'fait un café dans la guitoune ?

A Didier et Philippe : Nos deux valeureux prothésistes...

Au cabinet Mathis : Jean-Luc, Matthieu, Anabelle, Nathalie, Sonia, Céline. Merci de m'avoir accueilli pendant ces deux années, d'avoir su m'enseigner vos petits trucs, de m'avoir sorti de certaines galères et autres plans foireux...

A l'équipe du CHR de Thionville : DA, CS, JMO, MC, Carole, Aurore, et mes co-externes Dida et Léa. Ca n'a pas été tous les jours facile, mais ça reste une très bonne expérience !

QUAND TRAITER ? QUAND EXTRAIRE ? QUAND IMPLANTER ?

1	INTRODUCTION	7
2	QUAND TRAITER ? TRAITEMENTS CONSERVATEURS : FACTEURS DE DECISION	9
2.1	Problèmes endodontiques	10
2.1.1	Traitement endodontique initial	10
2.1.1.1	Objectifs	10
2.1.1.2	Pronostic	12
2.1.2	Perforations.....	12
2.1.2.1	Etiologies.....	12
2.1.2.2	Localisation	13
2.1.2.3	Traitements	13
2.1.3	Fractures	17
2.1.3.1	Classification.....	17
2.1.3.2	Fractures verticales.....	18
2.1.3.2.1	Etiologies.....	18
2.1.3.2.2	Traitements.....	18
2.1.3.3	Fractures horizontales	21
2.1.3.3.1	Etiologie	21
2.1.3.3.2	Traitements.....	22
2.2	Problèmes parodontaux	22
2.2.1	Classification.....	22
2.2.2	Facteurs aggravants	25
2.2.2.1	Facteurs aggravants généraux	26
2.2.2.1.1	Facteurs endocriniens et systémiques	26
2.2.2.1.2	Facteurs génétiques	28
2.2.2.1.3	Tabac	32
2.2.2.1.4	Facteurs psychologiques	32

2.2.2.1.5	Grossesse	32
2.2.2.2	Facteurs aggravants locaux	32
2.2.2.2.1	Le biofilm	32
2.2.2.2.2	Le trauma occlusal	33
2.2.3	Anatomie de la lésion	34
2.2.4	Possibilités de traitement	38
2.2.4.1	Curetage ouvert	39
2.2.4.2	Greffes osseuses	41
2.2.4.3	Régénération tissulaire guidée (RTG).....	42
2.2.4.4	Choix de la méthode.....	44
2.3	Réhabilitation de la fonction masticatoire et de l'esthétique par un traitement prothétique	45
2.3.1	Rapport couronne clinique/racine clinique.....	45
2.3.2	Configuration radiculaire.....	46
2.3.3	Surface radiculaire efficace	48
2.3.4	Espace prothétique disponible	52
2.3.5	Valeur stratégique de la dent	53
2.3.6	Pronostic des prothèses fixées	54
2.4	Conclusion	57

3 QUAND RETRAITER ? QUAND EXTRAIRE ? LIMITES DES TRAITEMENTS CONSERVATEURS.....58

3.1	Limites des traitements endodontiques	59
3.1.1	Retraitement endodontique.....	59
3.1.1.1	Indications	59
3.1.1.2	Contre-indications	61
3.1.1.2.1	Prophylaxie de l'endocardite infectieuse	61
3.1.1.2.2	Prophylaxie de l'infection articulaire	62
3.1.1.2.3	Infection par le VIH	62
3.1.1.2.4	Radiothérapie de la sphère O.R.L	63
3.1.1.3	Pronostic.....	63

3.1.2	Réséction apicale	64
3.1.2.1	Indications	65
3.1.2.2	Contre-indications	66
3.1.2.3	Pronostic	66
3.1.3	Impossibilité de mener le traitement dans de bonnes conditions.....	68
3.2	Limites des traitements parodontaux	70
3.2.1	Atteintes de furcation : hémisection et amputation radiculaire	70
3.2.1.1	Classifications	70
3.2.1.2	Indications et contre-indications	72
3.2.1.3	Pronostic	75
3.2.2	Alvéolyse terminale	78
3.3	Conclusion	82

4 QUAND IMPLANTER ? SOLUTIONS IMPLANTAIRES POUR PALLIER LES LIMITES DES TRAITEMENTS

CONSERVATEURS	83	
4.1	Introduction	84
4.2	Indications du traitement implantaire	84
4.3	Contre-indications à l'implantologie	85
4.3.1	Contre-indications absolues	85
4.3.2	Contre-indications relatives ou temporaires.....	86
4.4	Facteurs à prendre en compte	88
4.4.1	Hygiène	88
4.4.2	Etat parodontal.....	88
4.4.3	Occlusion	89
4.4.4	Relation intermaxillaire.....	90
4.4.5	Cause de l'édentement	90
4.4.6	Volume osseux	91
4.4.6.1	Sens vestibulo-lingual	92

4.4.6.2	Sens corono-apical	92
4.4.6.3	Sens mésio-distal.....	93
4.4.7	Qualité osseuse.....	93
4.4.8	Ouverture buccale	96
4.4.9	Espace prothétique disponible	96
4.4.10	Rapports avec les structures anatomiques.....	98
4.4.11	Facteurs esthétiques gingivaux	98
4.4.11.1	Ligne du sourire	98
4.4.11.2	Qualité de la gencive.....	98
4.4.11.3	Papille des dents adjacentes	99
4.5	Moment d'implantation	99
4.5.1	Implantation immédiate	101
4.5.1.1	Indications	101
4.5.1.2	Contre-indications	101
4.5.1.3	Avantages	102
4.5.1.4	Inconvénients	102
4.5.1.5	Principes.....	102
4.5.2	Implantation différée	103
4.5.2.1	Principes.....	103
4.5.2.2	Exemple clinique d'une prémolaire maxillaire présentant une lésion endo- parodontale terminale chez un patient atteint de parodontite avancée (GIOVANNOLI [50])	104
4.5.3	Implantation retardée.....	107
4.6	Aménagement préalable du site à implanter	107
4.6.1	Implants pénétrant partiellement dans le sinus ou les fosses nasales.....	107
4.6.2	Elévation du plancher sinusien	108
4.6.2.1	Elévation du plancher sinusien et mise en place immédiate d'implants	109
4.6.2.1.1	Technique de Summers	109
4.6.2.1.2	Sinus lift	110
4.6.2.2	Elévation du plancher sinusien et mise en place différée d'implants	111
4.6.3	Greffes osseuses d'apposition segmentaire	112
4.6.3.1	Principes.....	112
4.6.3.2	Site de prélèvement	114

4.6.3.2.1	Prélèvements intra-oraux.....	114
4.6.3.2.1.1	Prélèvement mandibulaire antérieur.....	114
4.6.3.2.1.2	Prélèvement mandibulaire postérieur.....	116
4.6.3.2.2	Prélèvements extra-oraux.....	118
4.6.3.2.2.1	Prélèvement iliaque.....	118
4.6.3.2.2.2	Prélèvement pariétal.....	119
4.6.4	Régénération osseuse guidée	121
4.6.4.1	Principes.....	121
4.6.4.2	Indications.....	123
4.6.4.3	Classification des membranes.....	123
4.6.5	Expansion de la crête maxillaire.....	125
4.6.6	Distraction alvéolaire.....	128
4.6.7	Transposition du nerf dentaire.....	130
4.6.8	Apport de l'orthodontie au traitement implantaire.....	132
4.6.8.1	Indications.....	132
4.6.8.1.1	Aménagement de l'espace prothétique.....	132
4.6.8.1.2	Correction d'axes dentaires.....	133
4.6.8.1.3	Aménagement tissulaire préimplantaire.....	133
4.6.8.2	Durée du mouvement orthodontique.....	134
4.7	Pronostic des traitements implantaires.....	134
4.7.1	Critères de succès en implantologie.....	134
4.7.2	Taux de succès implantaire.....	135
4.7.3	Durée de vie implantaire.....	136
4.7.4	Satisfaction des patients.....	137
4.8	Conclusion.....	137
5	CONCLUSION.....	139
6	TABLES DES ILLUSTRATIONS.....	141

7 BIBLIOGRAPHIE148

1 INTRODUCTION

Devant une dent au pronostic compromis, quel praticien ne s'est pas demandé quelle était la meilleure option thérapeutique à envisager ? Faut-il la traiter ? Par quel moyen ? Ou est-il préférable de l'extraire et de trouver une solution prothétique de remplacement ? Laquelle ?

Nous nous efforcerons dans ce travail d'apporter des éléments de réponse à ces questions que tout omnipraticien se pose régulièrement, voire quotidiennement.

Nous envisagerons dans un premier temps les facteurs de décision guidant le choix du praticien vers le traitement des dents compromises. Nous étudierons les critères endodontiques, parodontaux et prothétiques permettant le maintien de ces dents sur l'arcade.

Dans un deuxième temps, nous étudierons les possibilités de retraitement endodontique ainsi que les traitements parodontaux permettant de conserver une dent sur l'arcade quelques années de plus.

Nous consacrerons la dernière partie de ce travail aux traitements implantaires permettant le remplacement des dents extraites ainsi qu'au pronostic de ces traitements.

2 QUAND TRAITER ?
TRAITEMENTS
CONSERVATEURS :
FACTEURS DE
DECISION

2.1 Problèmes endodontiques

2.1.1 Traitement endodontique initial

2.1.1.1 Objectifs

Définition

L'objectif d'un traitement endodontique est de supprimer l'infection du système canalaire, en éradiquant les bactéries, leurs toxines et les débris organiques.

Pour ce faire, le chirurgien-dentiste doit réaliser la mise en forme canalaire, en respectant la morphologie originelle des canaux et des tissus périapicaux, suivie d'une désinfection endodontique et d'une obturation tridimensionnelle étanche et durable du système canalaire.

Ces trois étapes du traitement endodontique doivent permettre de prévenir la réinfection par un isolement hermétique du système canalaire, de la cavité buccale et des tissus périapicaux. Elle doit aussi emprisonner les irritants qui n'ont pu être totalement éliminés lors de l'étape de désinfection et de mise en forme, et combler les espaces vides susceptibles d'abriter des bactéries et de favoriser leur développement [83].

Indications

- Pulpite irréversible ou pulpe nécrosée avec ou sans signes cliniques et/ou radiographiques de parodontite apicale.
- Pulpe vivante dans les cas suivants : pronostic défavorable de la vitalité pulpaire, probabilité élevée d'exposition pulpaire au cours de la restauration coronaire n'autorisant pas le coiffage direct, amputation radiculaire ou hémisection [58].

Contre-indications

- Contre-indications médicales :

- formelle : cardiopathie à haut risque d'endocardite infectieuse si la pulpe est nécrosée.
- relative : cardiopathie à haut risque d'endocardite infectieuse si la dent est vivante et cardiopathie à risque moins élevé dans tous les cas. Chez ces patients, les soins endodontiques ne doivent être réalisés que si trois conditions sont remplies : champ opératoire étanche (digue), totalité de l'endodonte accessible, réalisation en une seule séance.

- Dent sans avenir fonctionnel, ne pouvant être restaurée de manière durable.

- Dent avec un support parodontal insuffisant [58].

Signes cliniques	Signes radiologiques
<ul style="list-style-type: none">- pas de sensibilité à la percussion et à la palpation- mobilité physiologique- absence de fistule- dent fonctionnelle- pas de signe d'infection ou de tuméfaction- pas de signe subjectif d'inconfort	<ul style="list-style-type: none">- espace desmodontal normal ou étroit (< 1mm)- disparition d'une image préexistante de raréfaction osseuse- lamina dura normale analogue à celle de la dent adjacente- pas de résorption apparente- obturation dense, confinée à l'espace endodontique et semblant atteindre la jonction cémento-dentinaire (à 1 mm de l'apex anatomique approximativement)

Tableau 1 : Critères diagnostiques du succès clinique en endodontie (ANDEM 1996 [4]).

2.1.1.2 Pronostic

Il est difficile de tirer un pourcentage précis de guérison dans la littérature en raison des différents critères de succès utilisés dans les différentes études.

En effet, dans le cas de lésion péri-apicale, certains auteurs considèrent que la guérison est atteinte lorsque l'image radioclaire a entièrement disparu, alors que pour d'autres le simple fait d'avoir une dent asymptomatique est un critère de succès.

Dans une étude, Friedman [42] propose, dans un but de clarification, de ne plus parler d'échec ou de succès d'un traitement endodontique, mais de pathologie (« disease »), de cicatrisation (« healed ») et de lésion en cours de cicatrisation (« healing »).

Friedman trouve donc dans cette étude un taux de succès de 91 % (63 % de lésion cicatrisées et 28 % de lésions en cours de cicatrisation).

En partant de ce postulat de départ, la Haute Autorité de Santé constate un taux de succès compris entre 82 % et 97,8 % pour les dents sans lésion et entre 74 % et 86 % pour les dents avec lésion périapicale [58].

2.1.2 Perforations

Les perforations représentent une cause d'échec importante des traitements endodontiques, compromettant considérablement le pronostic de la dent.

L'échec peut être immédiat, par destruction tissulaire massive et par contamination bactérienne puis infection. Il peut également être différé et consécutif à une modification de la flore par perte tissulaire parodontale et communication entre le parodonte et l'endodonte. La fracture reste également une des conséquences secondaires des perforations et de la perte tissulaire occasionnée [28].

2.1.2.1 Etiologies

Les perforations sont pour une majeure partie iatrogènes. Elles surviennent lors d'une thérapeutique endodontique ou prothétique, lors de la préparation d'un logement pour tenon intraradiculaire disproportionné ou en dehors de l'axe du canal [28, 48, 137].

Elles peuvent également être secondaires à une résorption radiculaire [48, 137].

2.1.2.2 Localisation

Les perforations iatrogènes peuvent se situer au niveau du plancher lors de la recherche des orifices canaux ; elles peuvent également se trouver au niveau latéral de la racine au cours de la mise en forme canalaire.

Nous pouvons enfin les retrouver au niveau apical. Il s'agit alors d'un déplacement foraminaux provoqué par une dynamique instrumentale mal conduite ou des instruments endodontiques mal adaptés. Les structures foraminales ainsi dilacérées vont compromettre l'étanchéité de l'obturation endodontique et entraîner un échec. Dans d'autres cas, il peut s'agir d'une perforation franche avec la création d'un deuxième foramen. Les tissus nécrotiques et les débris non éliminés dans le canal originel seront donc à l'origine d'une pathologie endodontique [28].

2.1.2.3 Traitements

On distingue les perforations supra-alvéolaires et les perforations infra-alvéolaires.

Les perforations supra-alvéolaires seront traitées par des techniques orthodontiques (extrusion) ou parodontales (élongation coronaire) puis restauratrices.

Les perforations infra-alvéolaires seront traitées par obturation avec un matériau de comblement.

Objectifs du matériau d'obturation

Le matériau idéal doit :

- être biocompatible
- être étanche par adhésion aux parois dentinaires
- empêcher le passage des bactéries et des toxines et éventuellement être bactéricide
- supporter les variations dimensionnelles de la dentine
- avoir une résistance mécanique à la compression suffisante
- stimuler ou permettre une cémentogénèse [28, 15]
- être facile à mettre en place [137].

De nombreux matériaux ont été utilisés dans le traitement des perforations : amalgame, Cavit, IRM, Super EBA, CVI, compomères, plâtre de Paris, phosphates tricalciques, hydroxyapatites, sulfate de calcium, composites, gutta-percha... [28, 48, 137]

Ces matériaux ne donnaient pas entière satisfaction du fait de leur manque d'étanchéité et de leur difficulté de mise en place [28, 8, 31, 40].

D'après Torabinejad, le Mineral Trioxide Aggregate (MTA) est aujourd'hui le matériau de choix du traitement des perforations radiculaires [127, 128] du fait des ses propriétés physico-chimiques :

- biocompatible
- bactéricide (d'un pH de 12,5)
- résistance à la compression de 70 MPa [28]
- radio-opaque

Sa prise est possible en milieu humide en 4 heures et il permet la croissance, l'adhésion et l'induction cellulaire de la cémentogénèse [137].

Oxyde de calcium	65 %
Dioxyde de silicate	21 %
Oxyde de fer	4 %
Sulfate de calcium	2,5 %
Oxyde de magnésium	2 %
Oxyde de sodium-potassium	0,5 %

Tableau 2 : Composition du MTA (COCHET [28])

Traitement clinique des perforations

L'approche clinique sera différente selon la situation spatiale et anatomique de la perforation et selon l'éventuelle impossibilité de reprendre le traitement endodontique.

De manière systématique, il faut privilégier la reprise du traitement endodontique par voie orthograde. Le MTA sera éventuellement utilisé en complément au niveau de la perforation.

La chirurgie sera indiquée soit lorsque le retraitement est impossible, soit comme chirurgie de complément pour éliminer des matériaux ou des tissus infectés au delà de la perforation, ou pour permettre d'éventuelles régénérations tissulaires guidées parodontales ([28]).

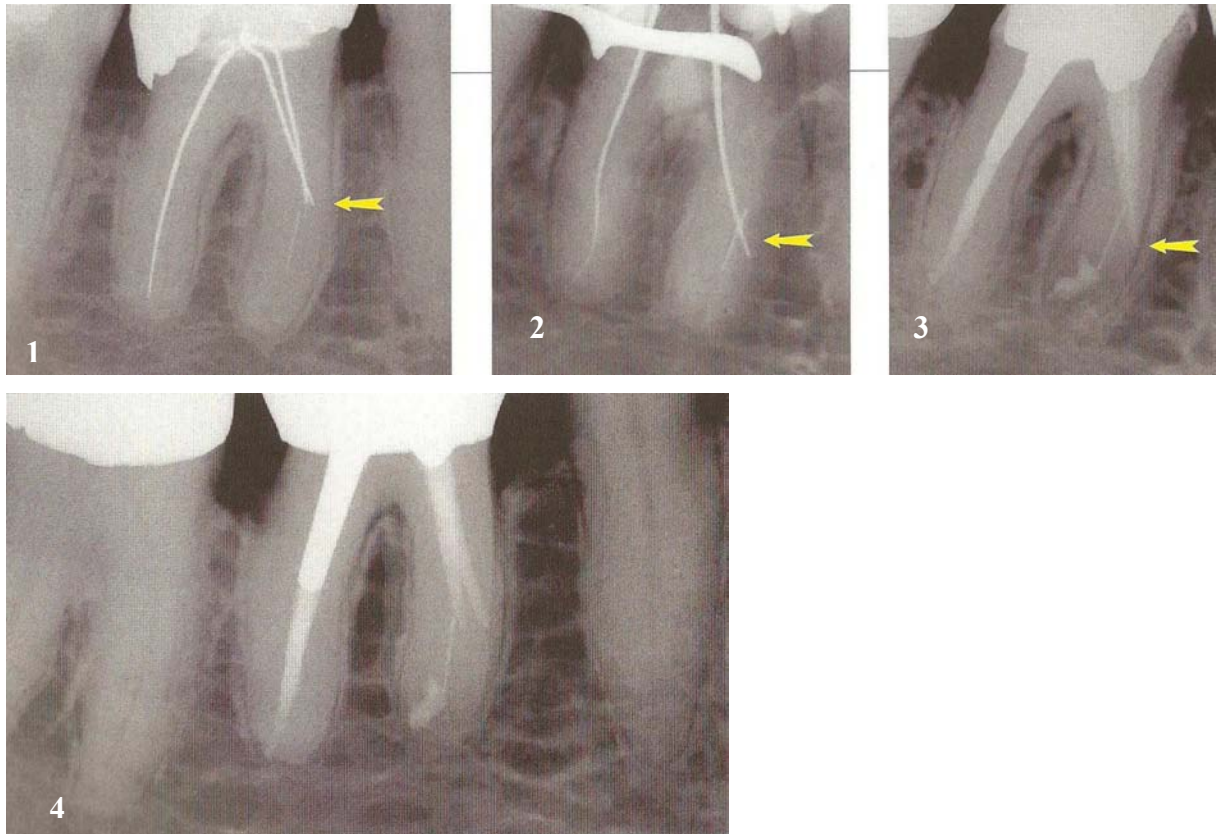


Figure 1 : Traitement d'une perforation par reprise du traitement endodontique avec chirurgie de complément (COCHET [28])

- 1 : Perforation ancienne. Instruments fracturés et cônes d'argent.
- 2 : Détermination de la zone d'émergence.
- 3 : Obturation du canal jusqu'à la perforation par compactage vertical de gutta chaude. Complément chirurgical avec obturation a retro.
- 4 : Contrôle clinique à 10 ans : parfaite stabilité clinique.

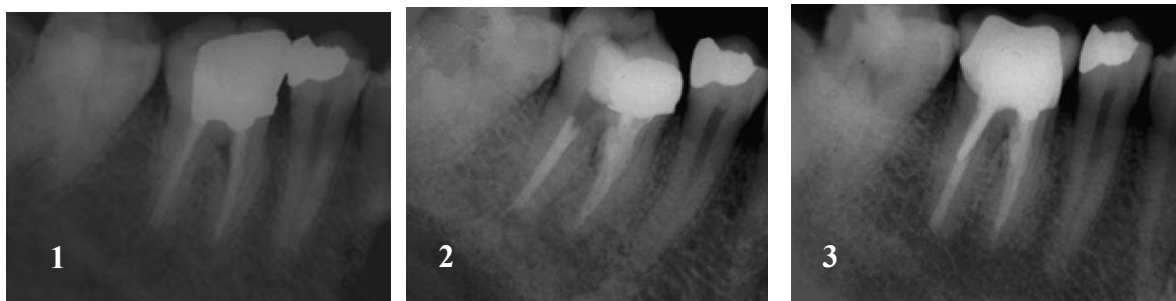

Figure 2 : Traitement d'une perforation au MTA (GHODDUSI et al [48]).

- 1 : Radiographie avant traitement. Perforation au niveau de la furcation
- 2 : Radiographie après traitement
- 3 : Radiographie à 1 an

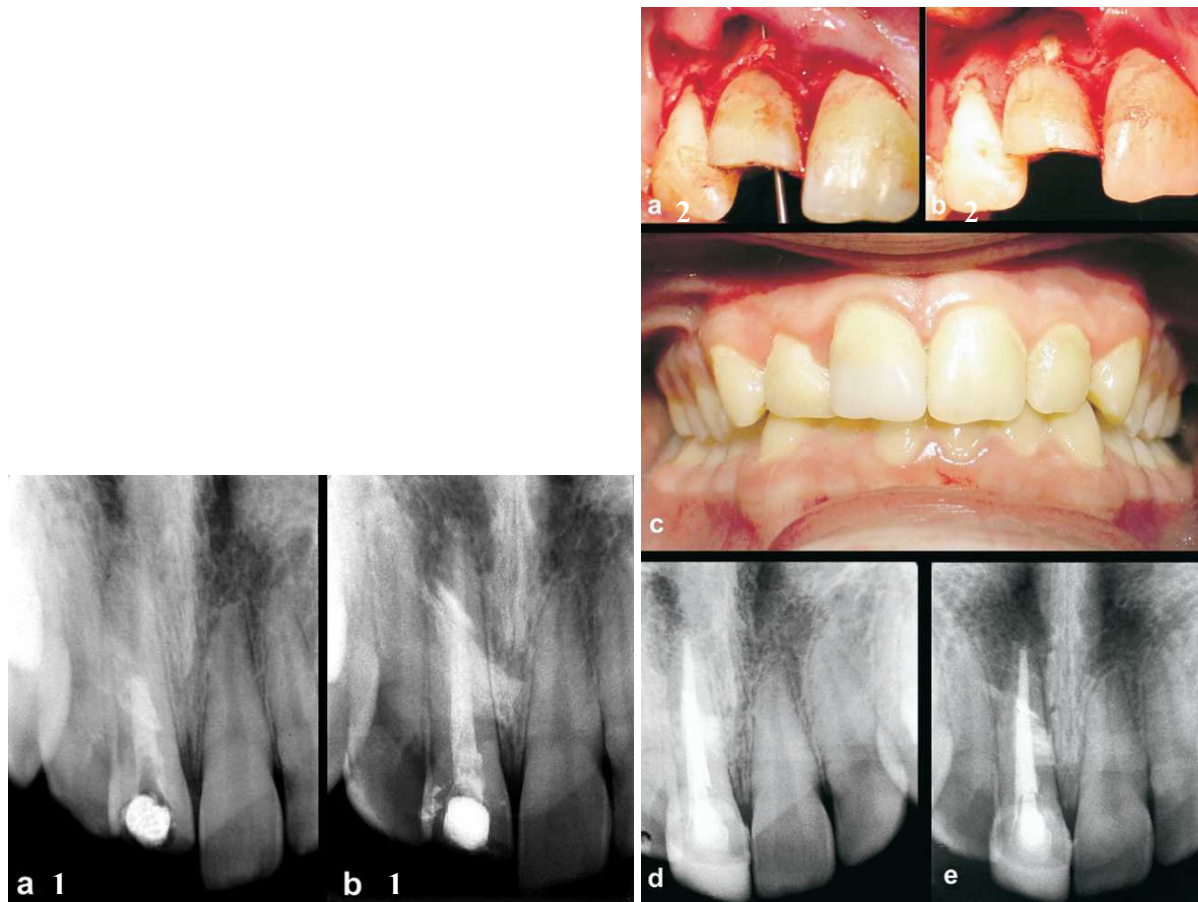


Figure 3 : Traitement d'une perforation par chirurgie + MTA (YILDIRIM et al. [137]).

- a1 : Incisive centrale maxillaire droite
- b1 : Objectivation de la perforation à l'hydroxyde de calcium
- a2 : Exposition de la perforation par un volet osseux
- b2 : Comblement de la perforation au MTA
- c : Restauration coronaire
- d : Radiographie à 3 mois
- e : Radiographie à 15 mois

2.1.3 Fractures

Les fêlures et fractures radiculaires constituent une entité clinique pathologique multiforme et complexe.

2.1.3.1 Classification

Les fêlures et fractures radiculaires peuvent être désignées par :

- L'étendue de la lésion :
 - La craquelure superficielle, qui est coronaire
 - La fêlure toujours profonde, qui passe au voisinage de la pulpe ou l'atteint
 - La fracture incomplète si la dent est conservée dans sa structure, s'il y a séparation d'un ou plusieurs fragments
 - La fracture complète
- L'orientation du trait de fracture :
 - Fracture horizontale
 - Fracture verticale : un trait vertical ou oblique s'observe plus communément sur des dents dépulpées, avec une éléction plus marquée sur les dents postérieures porteuses de volumineuses restaurations. Cependant, des fractures verticales sur des dents non cariées et non dépulpées ont été décrites [7].

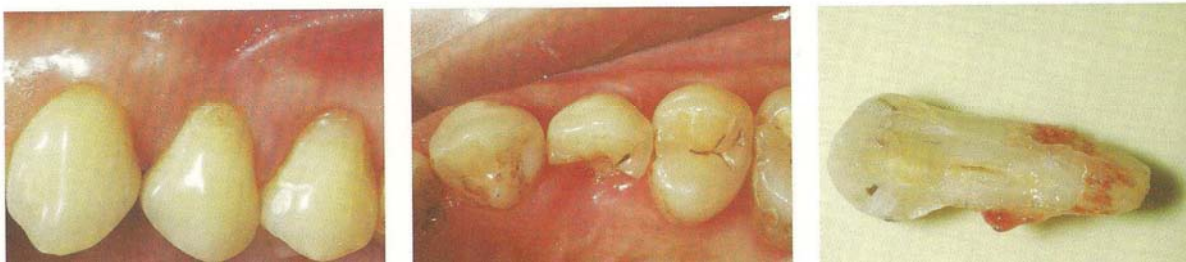

Figure 4 : Dent vivante fracturée verticalement (AOUATE [7]).

2.1.3.2 Fractures verticales

2.1.3.2.1 Etiologies

Les techniques endodontiques mal maîtrisées, en particulier de condensation latérale, l'effet de coin des tenons radiculaires, la corrosion et les variations volumétriques des pièces métalliques, les mutilations tissulaires et le dessin de certaines préparations dentaires ainsi que les pressions occlusales excessives représentent la liste incomplète des agents générateurs habituellement cités. A cette liste, nous pouvons ajouter :

- les scellements et descellements renouvelés de dents provisoires lors de l'accomplissement de travaux prothétiques, surtout si la temporisation nécessite l'emploi de ciments définitifs
- l'emploi de l'arrache-couronne, qui ne peut être que traumatique pour les tissus dentaires
- les morsures des accessoires métalliques ou traumatismes par ces derniers chez les patients adeptes du piercing lingual, labial ou jugal [7].

2.1.3.2.2 Traitements

Il existe deux types de traitement des fractures verticales.

Le premier type de traitement fait appel à la dentisterie dite « conventionnelle », le second à la dentisterie adhésive.

Récupération des racines fracturées par une dentisterie conventionnelle

Cette dentisterie réunit des propositions de traitement qui tendent toutes au même but : supprimer le trait de fracture, soit par des techniques de dentisterie restauratrice, soit par des techniques de soustraction radiculaire partielle (résection) ou a terme totale (amputation, extraction).

Schématiquement, Ailor, cité par Aouate [7], explique que ces dents sont conservables si la précaution est prise de les mettre en observation suffisamment longtemps pour assister à la résolution des phénomènes douloureux. Si l'on observe un maintien des douleurs avec à l'évidence une dent fragilisée profondément, il faudra procéder à la dépulpage, puis à la restauration par des matériaux collés avant de couronner la dent.

Seule l'extrusion orthodontique, lorsqu'elle est possible (le plus souvent pour des fractures coronoradiculaires cervicales), constitue une solution fiable et définitive.

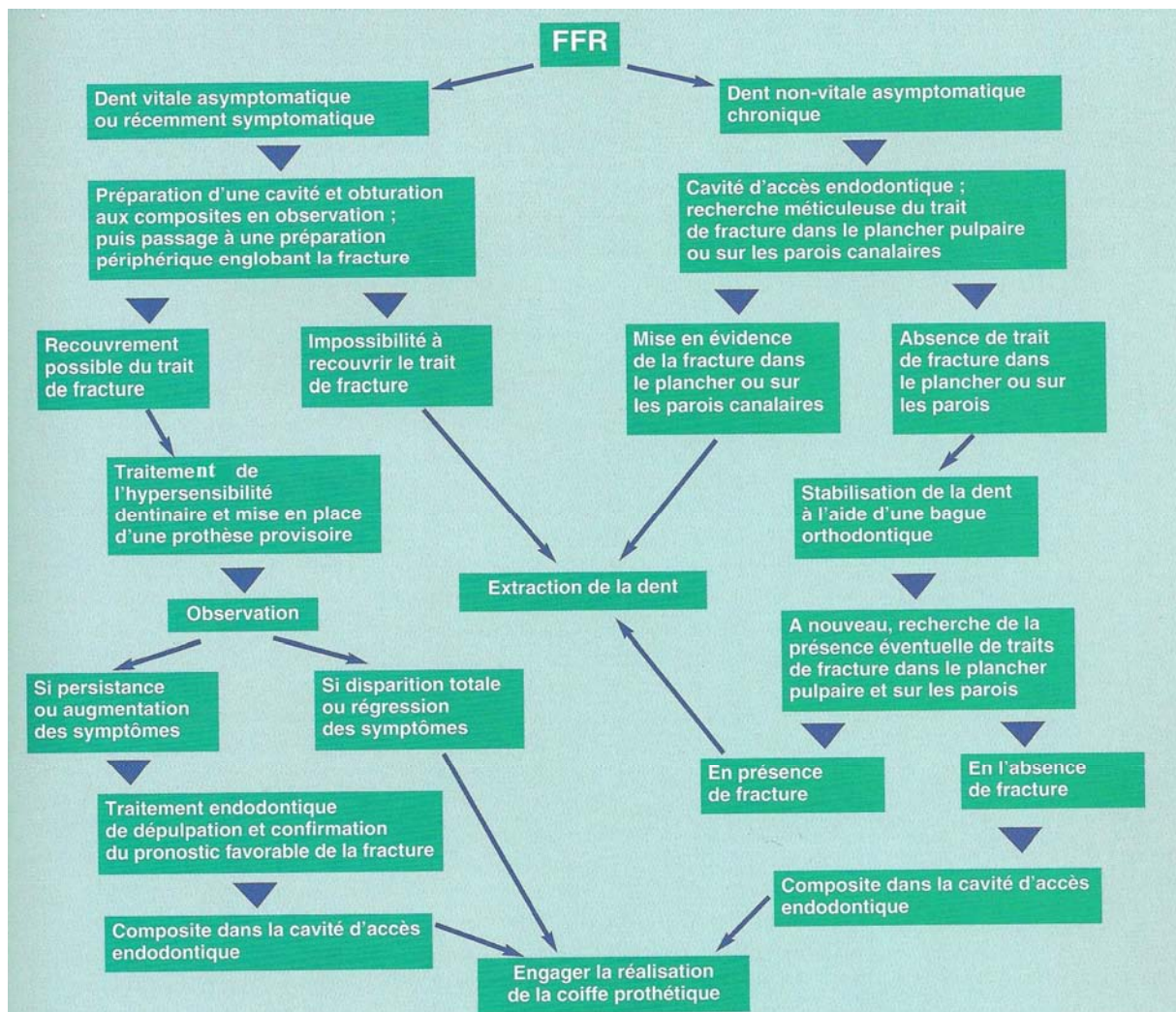


Figure 5 : Traitement des fractures/fêlures radiculaires (FFR) verticales (Ailor, cité par Aouate [7]).

Récupération des racines fracturées par collage à l'aide d'une résine adhésive

A l'origine de cette évolution, on trouve les progrès de la dentisterie adhésive.

Dès 1982, Masaka [81] réalise chez une femme de 64 ans le traitement d'une fracture radiculaire verticale d'une incisive centrale maxillaire à l'aide d'une résine adhésive 4META/MMA-TBB (Superbond).

Le procédé consiste en l'extraction atraumatique de la dent fracturée qui sera placée dans du sérum physiologique. L'alvéole sera curetée pour enlever le tissu inflammatoire et les éventuels débris. Le trait de fracture sera finement lissé avec des instruments rotatifs et les matériaux d'obturation canalaire retirés complètement. Les deux fragments de la racine sont ensuite collés avec une résine adhésive (type Variolink, d'Ivoclar). La dent sera ensuite

réimplantée dans son alvéole et solidarisée provisoirement avec une contention aux dents adjacentes (4 semaines), puis sera couronnée. Le patient sera revu toutes les semaines le premier mois, tous les mois pendant six mois puis tous les six mois.

Cette technique ne s'adresse bien évidemment qu'aux patients ayant un bon état général, et en contrôlant les facteurs de risque (tabagisme, état parodontal, parafunctions occlusales, etc...) [9].

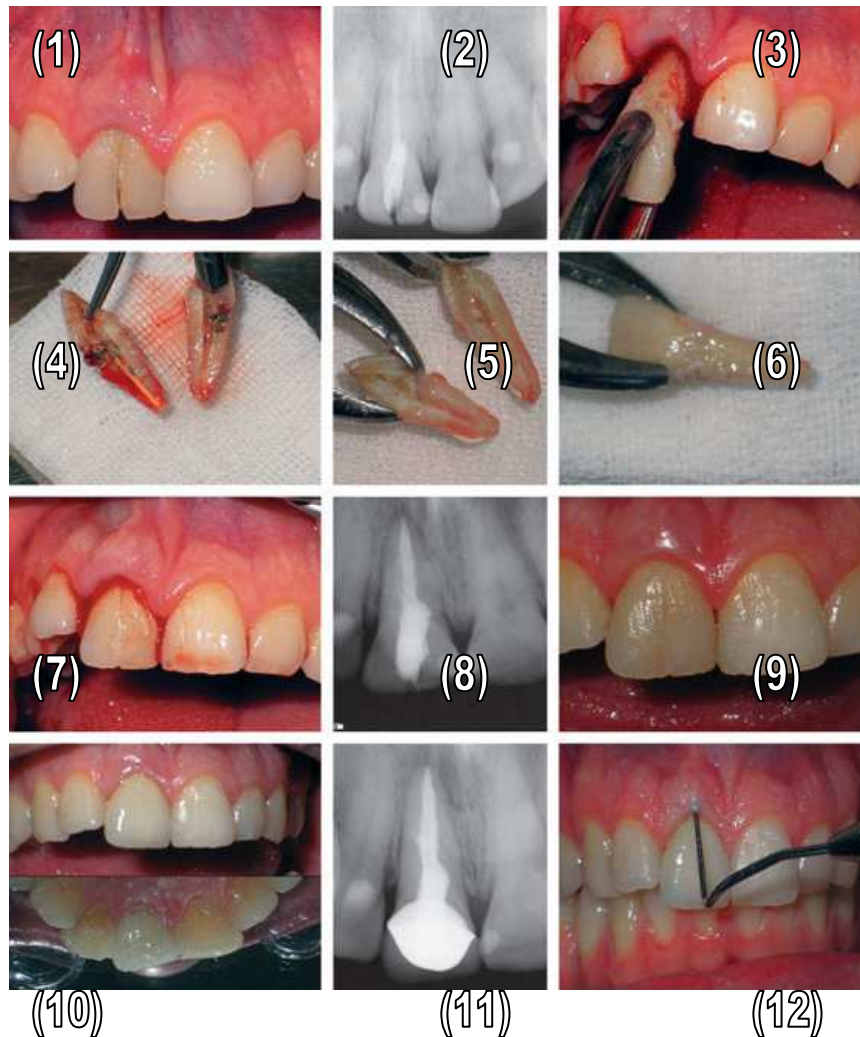


Figure 6 : Réimplantation d'une incisive centrale maxillaire fracturée recollée (ARIKNAN[9]).

- 1 : Fracture verticale sur l'incisive centrale maxillaire droite. 2 : Radiographie préopératoire.
 3 : Extraction atraumatique. 4 : Fragments séparés. 5 : Extirpation des matériaux d'obturation canalaire et préparation du fragment. 6 : Fragments recollés. 7 : Vue clinique à 4 semaines.
 8 : Radiographie à 4 semaines. 9 : Vue clinique à 2 mois. 10 : Vue clinique à 18 mois.
 11 : Radiographie à 18 mois. 12 : Absence de poche parodontale au niveau du trait de fracture à 18 mois.

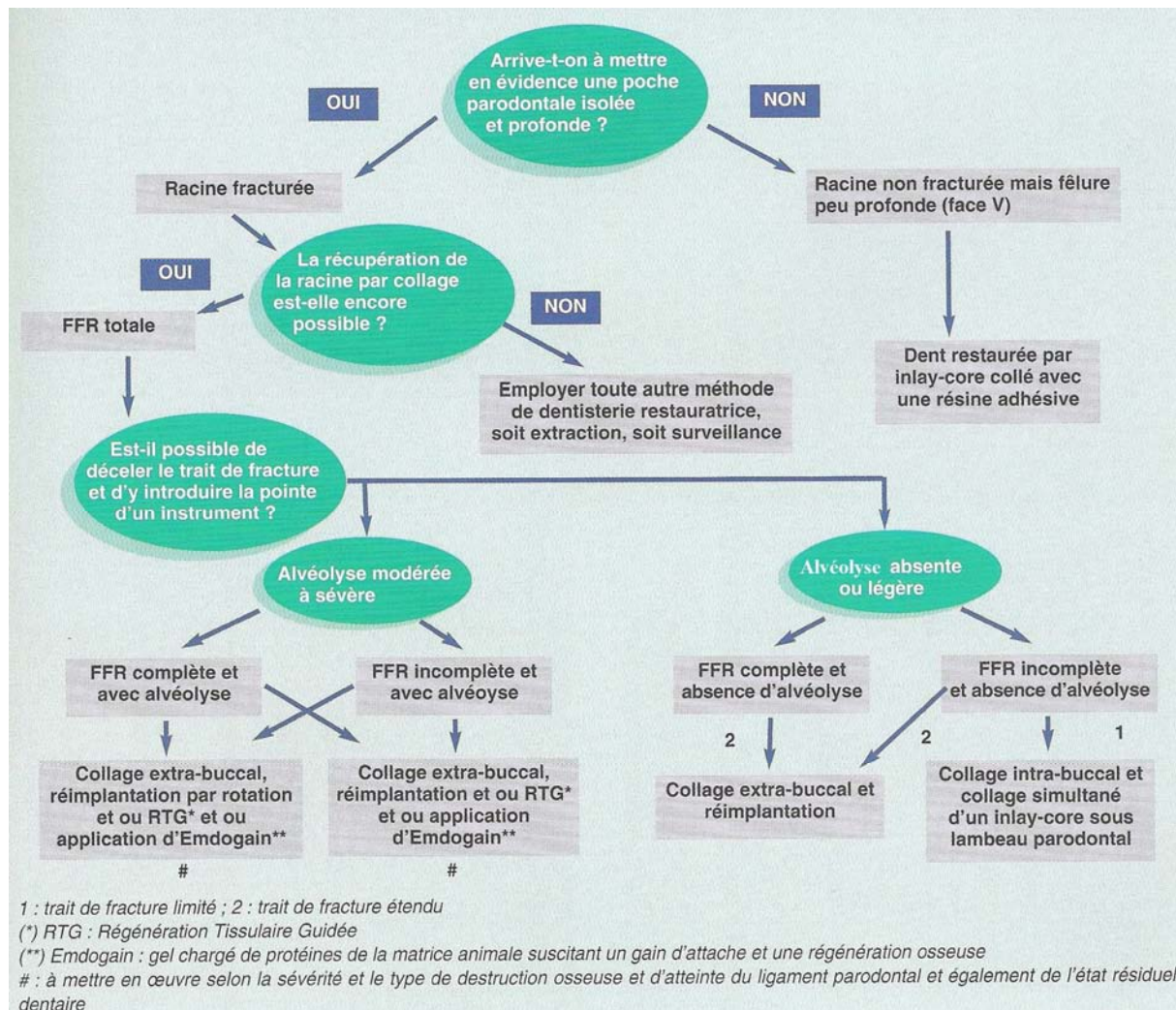


Figure 7 : Traitement des fractures/fêlures radiculaires (FRR) verticales, l'aspect osseux étant pris en compte selon Masaka (AOUATE [7]).

2.1.3.3 Fractures horizontales

2.1.3.3.1 Etiologie

La principale étiologie des fractures radiculaires horizontales est le traumatisme.

2.1.3.3.2 Traitements

Le traitement dépendra essentiellement de la position du trait de fracture.

- Si le trait de fracture se situe dans le tiers cervical, le fragment coronaire sera éliminé et le praticien procèdera à l'extrusion orthodontique de la racine et à une reconstitution coronaire prothétique après réalisation du traitement endodontique.
- Si le trait de fracture se situe au tiers moyen de la racine, la dent sera maintenue aux dents adjacentes avec une contention rigide. Une consolidation du trait de fracture par formation de tissus calcifiés est espérée.

Une autre possibilité de traitement est l'extraction-réimplantation de la dent fracturée après collage des deux fragments (technique identique au traitement des fractures verticales, exposée au 2.1.3.2.2) [6].

2.2 Problèmes parodontaux

2.2.1 Classification

Avant 1999, les précédentes classifications des maladies parodontales se fondaient sur l'âge des patients au moment de la consultation (ce qui est différent de l'âge de survenue de la maladie parodontale) comme facteur de diagnostic primordial.

La classification de l'International Workshop for a Classification of Periodontal Diseases and Conditions de 1999 favorise les indices cliniques et biologiques disponibles et considère le facteur « âge » comme un élément parmi d'autres, participant à l'élaboration du diagnostic parodontal. En conséquence, ce dernier a perdu sa place de facteur prépondérant.

Les principales modifications sont la création d'une section spécifique sur les maladies gingivales et la classification des parodontites selon trois groupes :

- les parodontites agressives, localisées ou généralisées
- les parodontites chroniques, localisées ou généralisées
- les parodontites en tant que manifestation de maladies systémiques.

De nouvelles sections ont été ajoutées pour les maladies parodontales nécrosantes, les abcès parodontaux et les parodontites associées à des lésions endodontiques [120].

Les parodontites agressives

D'après Struillou [120], les caractéristiques communes des parodontites agressives localisées ou généralisées sont les suivantes :

- patients en bonne santé générale
- patients présentant des pertes d'attache et des alvéolyses rapides
- présence d'une composante familiale

D'autres caractéristiques sont retrouvées de façon inconstante :

- la quantité de plaque bactérienne est en inadéquation avec la sévérité de la destruction des tissus parodontaux
- le pourcentage au sein de la flore d'*Actinobacillus actinomycetemcomitans* et, dans certaines populations, de *Porphyromonas gingivalis* sont importants
- la présence d'anomalies dans les systèmes phagocytaires
- l'existence d'un phénotype entraînant une hyper-réponse macrophagique
- l'éventuelle survenue d'un arrêt spontané de la progression de la perte d'attache et de la perte osseuse.

La parodontite est dite localisée lorsqu'on note une localisation spécifique au niveau des premières molaires et des incisives, avec présence d'une perte d'attache interproximale sur au moins deux dents permanentes, dont une première molaire, et intéressant au plus deux dents supplémentaires autres que les incisives et les premières molaires.

Elle est dite généralisée lorsqu'on note une perte d'attache interproximale affectant au moins trois dents permanentes autres que les incisives et les premières molaires.

Les parodontites chroniques

Toujours d'après Struillou [120], les caractéristiques communes des parodontites chroniques sont les suivantes :

- Prévalence majeure chez l'adulte (ces parodontites peuvent aussi survenir chez les enfants ou les adolescents) ;
- Ampleur des destructions parodontales en accord avec la présence de facteurs locaux ;
- Présence de tartre sous-gingival ;
- Variabilité de la flore microbienne ;
- Taux de progression de la maladie lent ou modéré (il peut également présenter des périodes de progression rapide) ;
- Association à des facteurs locaux de prédisposition (liés à la position de la dent ou à des facteurs iatrogènes) ;
- Influence des maladies systémiques éventuellement associées (diabète, sida) ;
- Modification possible par des facteurs autres que les maladies systémiques (tabac, stress).

La classification peut se faire sur la base de l'étendue et de la sévérité de l'atteinte :

- l'étendue représente le nombre de sites atteints (localisée ou généralisée)
- la sévérité de la maladie parodontale peut être vue soit dans sa globalité (sur l'ensemble des dents de la bouche), ou au niveau d'une dent ou d'un site. Elle est définie sur la base du niveau de perte d'attache clinique comme suit :
 - débutante si la perte d'attache est comprise entre 1 et 2 mm
 - modérée si la perte d'attache est comprise entre 3 et 4 mm
 - sévère si la perte d'attache est supérieure ou égale à 5 mm.

2.2.2 Facteurs aggravants

La pérennité d'une dent dépend directement de l'état des tissus parodontaux. Le pronostic global repose sur le bilan établi des différents facteurs généraux, locaux et psychologiques.

Facteurs à considérer	Pronostic défavorable	Pronostic favorable
Motivation du patient	Mauvaise	Excellente
Demande thérapeutique	Irréaliste	Adaptée
Stress	Important	Stable

Tableau 3 : Facteurs psychologiques et pronostic (DAVARPANA [33]).

Facteurs à considérer	Pronostic défavorable	Pronostic favorable
Etat général du patient	Patient à risque	Bonne santé
Antécédents médicaux	Importants	Aucun
Système immunitaire	Immunodéprimé	Stable
Tabagisme	Important	Non
Prise de médicaments	Cyclosporine, phénytoïne	Non
Facteurs nutritionnels	Carence en protéines	Compensé
Toxicomanie	Oui	Non

Tableau 4 : Facteurs généraux et pronostic (DAVARPANA [33]).

Facteurs à considérer	Pronostic défavorable	Pronostic favorable
Flore bactérienne	Pathologique	Physiologique
Perte d'attache	Importante	Absence
Activité des poches	Saignement, pus	Physiologique
Perte osseuse	Supérieure à 50 %	Inferieure à 50 %
Evolution de la maladie	Aiguë	Chronique
Furcation	Atteinte	Absence
Mobilité	Augmentée	Physiologique
Contrôle de plaque	Insuffisant	Adéquat
Dents résiduelles	Peu et isolées	Majorité
Rapport couronne/racine	Inadéquat	Favorable
Trauma occlusal	Présence	Absent
Parafonction	Présent (bruxisme)	Absence
Position dentaire	Malposition	Adéquate
Anatomie radulaire	Inadéquate	Favorable
Carie dentaire	Présence	Absence
Réhabilitations	Mal adaptées	Bien adaptées
Critères endodontiques	Complicés	Favorables

Tableau 5 : Facteurs locaux et pronostic (DAVARPANA [33]).

2.2.2.1 Facteurs aggravants généraux

Il est clairement démontré que les maladies parodontales peuvent être une manifestation de certaines maladies systémiques qui sont d'ordre hématologique ou génétique.

Des maladies systémiques comme le diabète peuvent également avoir des conséquences sur la santé parodontale, tout comme le tabagisme, le stress ou la grossesse.

2.2.2.1.1 Facteurs endocriniens et systémiques

Les changements hormonaux peuvent accentuer, favoriser ou contribuer à l'apparition des maladies parodontales inflammatoires dues à la plaque [136].

On retrouve ces changements principalement lors de la puberté (gingivite pubertaire) ou lors de la grossesse (gingivite gravidique, voir 2.2.2.1.5).

Certaines modifications du parodonte, associées à des maladies systémiques sont fréquemment observées.

Parodontites comme étant une manifestation de maladies systémiques
<p>A. Associées à des désordres hématologiques</p> <ol style="list-style-type: none"> 1. Neutropénies acquises 2. Leucémies 3. Autres
<p>B. Associées à des désordres génétiques</p> <ol style="list-style-type: none"> 1. Neutropénies cycliques et familiales 2. Syndrome de Down 3. Syndromes de déficience de l'adhésion leucocytaire 4. Syndrome de Papillon - Lefèvre 5. Syndrome de Chediak - Higashi 6. Syndromes histiocytosiques 7. Maladies de stockage du glycogène 8. Agranulocytoses infantiles génétiques 9. Syndrome de Cohen 10. Syndrome d'Ehlers – Danlos (types IV et VIII) 11. Hypophosphatasies 12. Autres
<p>C. Origines non encore déterminées</p>

Tableau 6 : Parodontites comme manifestation d'une maladie systémique (STRUILLLOU [120]).

International Workshop for a Classification of Periodontal Diseases and Conditions, 1999.

Un des dysfonctionnements métaboliques les plus courants est le diabète.

Un grand nombre d'études ont été réalisées sur les liens entre le diabète et la maladie parodontale. La plupart des auteurs ont démontré des corrélations entre le diabète non ou mal contrôlé et la gingivite/parodontite [39, 109, 124, 67, 123].

Le diabète provoque une micro angiopathie, c'est-à-dire une diminution du diamètre des vaisseaux.

Le diabète entraîne également une déficience de l'adhésion des neutrophiles, du chimiotactisme et de la phagocytose. Les vaisseaux amènent donc moins de cellules de défense, qui sont de plus hypo-fonctionnelles, ce qui peut faciliter la persistance des bactéries dans les poches parodontales et donc expliquer la plus grande destruction des tissus parodontaux [84].

Le choix entre l'avulsion et la conservation se fera alors en fonction de la possibilité ou non d'équilibrer le diabète.

2.2.2.1.2 Facteurs génétiques

Dans la parodontite, les facteurs génétiques et non génétiques ont souvent un impact les uns sur les autres. Leurs effets ne peuvent pas toujours être distingués précisément [136].

En général, ces deux types de facteur renforcent à la fois la pathogénèse et les symptômes cliniques, par exemple la concentration sanguine en IgG2 faible (génétique et tabagisme).

Maladies génétiques – Déficiences génétiques

La déficience génétique peut être suffisamment importante pour déclencher seule la maladie. Cette affirmation vaut surtout pour les maladies génétiques touchant un seul gène ou les anomalies chromosomiques. Dans de telles maladies, la parodontopathie apparaît déjà pendant la jeunesse, parfois lors de l'éruption des dents lactéales. De nombreux patients souffrant d'une parodontite prépubertaire, juvénile ou agressive présentent des déficiences en granulocytes (polymorphonucléaires).

Facteurs de risque génétiques – Polymorphisme

La majorité des maladies sont cependant multifactorielles et peuvent être basées sur des composantes génétiques (polymorphisme du gène de l'Il-1 par exemple). De tels facteurs de risque génétiques peuvent être associés à différents loci (maladies multigéniques).

Dans ce cas, la déficience génétique seule n'entraîne pas une maladie exprimée cliniquement : c'est seulement à l'âge adulte que des symptômes apparaissent au niveau des « points

faibles » et que l'hôte devient de plus en plus susceptible, par exemple à une parodontite chronique.

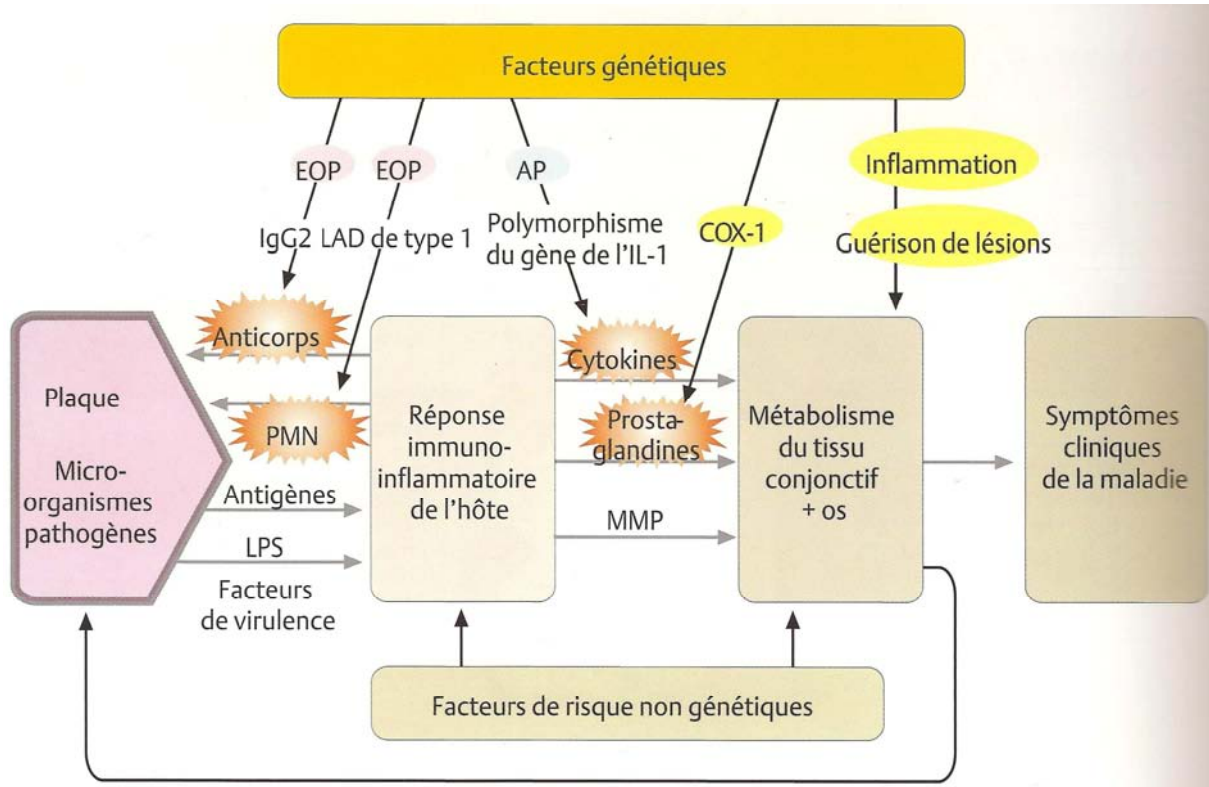


Figure 8 : Facteurs de risque génétique - Effets sur la pathogénèse (WOLF [136]).

Fonctions immunitaires déficientes- déterminées génétiquement- sûres (en rouge) et probable (en jaune)

Déficiences des PMN

Grâce aux études réalisées sur des familles ou sur des jumeaux, de même qu'aux analyses ADN, le rôle des déficiences (héritées) des PMN dans les parodontites agressives est connu depuis longtemps [55, 86, 87, 88, 89].

Toutes montrent le rôle déterminant des PMN au premier plan de la défense contre l'infection.

Différentes fonctions des PMN peuvent être modifiées séparément ou simultanément : chimiotactisme, production de peroxyde, phagocytose, activité bactéricide, production de lymphocytes TB4.

Déficit d'adhérence leucocytaire de type 1 (LAD de type 1)

En raison de l'absence d'adhésine à la surface des PMN et de l'absence des ligands correspondants sur les cellules endothéliales, la diapédèse des PMN commandée par chimiotactisme ne peut pas se produire : malgré la présence de nombreux PMN dans les vaisseaux, on n'en observe que quelques-uns dans le tissu alentour.

Des parodontites à début précoce, agressives, en sont la conséquence.

Faible concentration en IgG2

Les concentrations en IgG2 faibles dues à la génétique et/ou au tabagisme sont associées à la parodontite agressive. L'IgG2 se fixe aux antigènes de type polysaccharide, elle est donc importante pour la défense contre les bactéries Gram -.

Récepteurs des PMN pour l'IgG – Fcγ RII

L'affinité et l'avidité pour les bactéries (début de la phagocytose) sont élevées lorsque celles-ci sont opsonisées, par exemple par les immunoglobulines. Le fragment Fc d'IgG se lie aux récepteurs FcγRII des PMN. Les récepteurs manquants ou déficients entraînent une parodontite agressive.

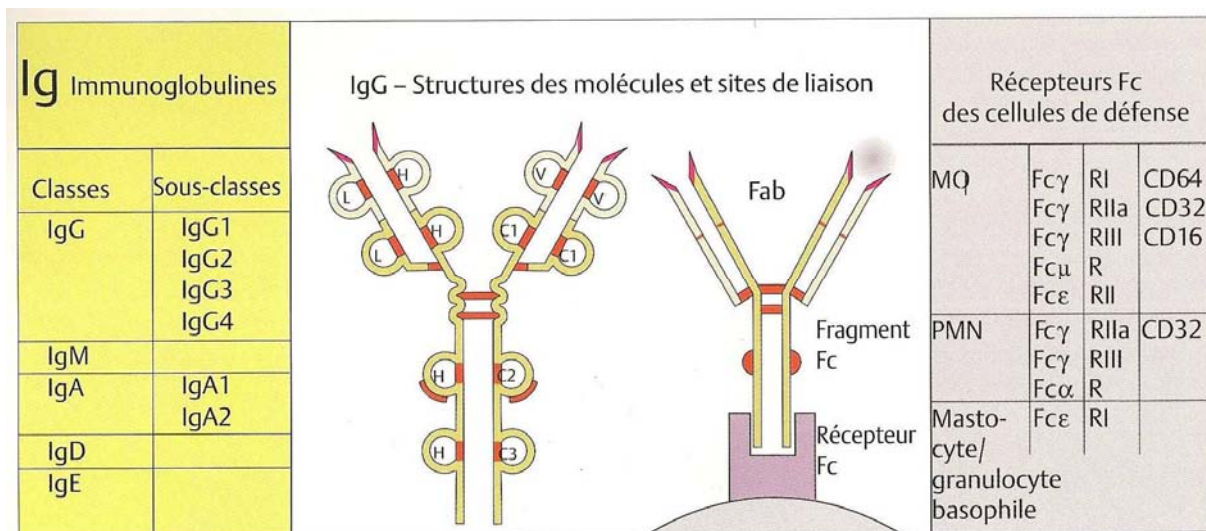


Figure 9 : Immunoglobulines (WOLF [136]).

Les molécules d'Ig sont des glycoprotéines en forme de Y, avec des chaînes lourdes (H) et légères (L), de même que des domaines constants (c) et variables (v).

Les fragments Fab comprennent des sites de liaison aux antigènes. Les fragments Fc se lient à des récepteurs Fc de différentes cellules de défense et au complément.

Polymorphisme génétique – Génotype IL-1 positif

Le génotype positif secrète, suite à la stimulation des macrophages, quatre fois la quantité d'IL-1 : il est associé à la parodontite chronique de l'adulte [136].

Gène codant pour la cyclo-oxygénase 1 (COX 1)

La COX 1 des macrophages, responsable de la production de prostaglandines à un niveau physiologique constant, produit en réponse à des stimuli (TNF α , IL-1) trop de PGE2, un des médiateurs les plus puissants de l'inflammation [136].

Phénotype M Φ (+)

Tous les M Φ ne réagissent pas aussi fortement à la même intensité de stimulation (par exemple au lipopolysaccharide bactérien). Le phénotype positif secrète les inducteurs de cytokines TNF et IL-1 en plus grande quantité, avec des effets importants sur l'inflammation et la guérison des lésions [136].

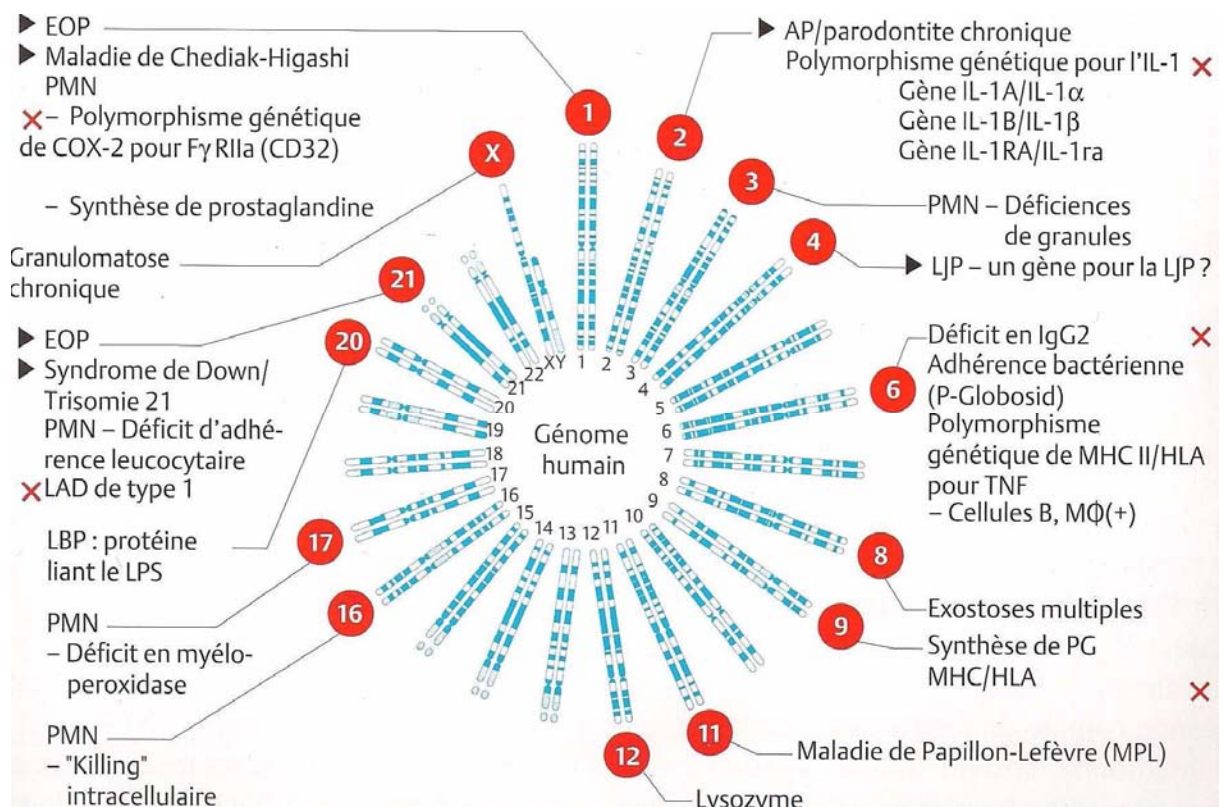


Figure 10 : Chromosomes humains et gènes susceptibles d'être associés au parodonte ou à la parodontite (état : 1998) (WOLF [136]).

2.2.2.1.3 Tabac

Le tabagisme est aujourd'hui reconnu comme un facteur de risque important : les produits goudronnés irritent localement la gencive, la nicotine en tant que sympathomimétique entraîne une réduction du métabolisme dans les tissus parodontaux et les produits de la combustion influent sur les réactions chimiotactiques des polynucléaires neutrophiles. La diminution de la concentration en IgG2 constitue un risque important : l'IgG2 se fixe aux antigènes de type polysaccharide, elle est donc importante pour la défense contre les bactéries Gram négatives comme *A. actinomycetemcomitans* [136].

2.2.2.1.4 Facteurs psychologiques

Le stress, causé par des phénomènes différents comme le surmenage professionnel, l'environnement social, l'environnement, etc., influe négativement sur le statut immunitaire ou entraîne une augmentation des médiateurs pro-inflammatoires et ainsi une susceptibilité accrue à la parodontite [136].

2.2.2.1.5 Grossesse

Les modifications de l'équilibre hormonal n'entraînent généralement pas d'inflammation de la gencive, mais sont susceptibles de renforcer une gingivite due à la plaque [136].

La gingivite gravidique ne se développe pas obligatoirement. En cas de bonne hygiène buccale, la tendance au saignement de la gencive est accrue dans tous les cas [116].

2.2.2.2 Facteurs aggravants locaux

2.2.2.2.1 Le biofilm

Le biofilm désigne une communauté microbienne complexe localisée à la surface de la dent noyée dans un réseau de polymères d'origine bactérienne et salivaire. Elle est associée surtout à des régions protégées, à l'abri du nettoyage comme le sulcus.

Les premières bactéries qui se déposent sur la surface des dents au niveau supragingival sont généralement Gram + (*Streptococcus*, *Actinomyces*). Au cours des jours qui suivent, des cocci Gram – et des bâtonnets Gram + et Gram - s'implantent.

En raison d'une variété de métabolites, la flore bactérienne provoque un accroissement de l'exsudation et de la migration des polymorphonucléaires (PMN) dans le sulcus (mur de leucocytes contre les bactéries).

Sous l'effet de l'augmentation de la diapédèse des PMN et du flux de fluide gingival, l'épithélium de jonction se relâche. Les bactéries peuvent alors parvenir plus facilement entre la dent et l'épithélium dans la zone sous gingivale (gingivite, formation de poche gingivale).

La formation de plaque et les premières réactions de défense des tissus gingivaux apparaissent si l'hygiène buccale est totalement absente. En cas d'hygiène buccale optimale, le biofilm qui se forme est constamment, et à quelques détails près, éliminé et la santé gingivale ainsi conservée.

2.2.2.2.2 Le trauma occlusal

Le trauma occlusal est une lésion du parodonte provoquée par une contrainte s'exerçant sur les dents, contrainte provoquée directement ou indirectement par les dents de la mâchoire opposée (OMS).

Les causes en sont multiples :

- bruxisme, centré ou excentré
- dysfonction linguale
- habitudes nocives
- suroclusion
- égressions, migrations, versions

A la suite d'un traumatisme occlusal, des remaniements histologiques apparaissent dans le desmodonte : troubles circulatoires, thrombose des vaisseaux desmodontaux, œdème et hyalinisation des fibres de collagène, infiltration cellulaire inflammatoire, pycnose du noyau des ostéoblastes, cémentoblastes et fibroblastes, prolifération vasculaire [136].

L'espace desmondontal s'élargit en entonnoir, ce qui se manifeste cliniquement par une mobilité accrue des dents lésées.

L'expérimentation montre que l'application de forces occlusales anormales n'entraîne ni gingivite, ni parodontite, mais peut tout au plus accélérer la progression d'une parodontite existante [136].

Si le traumatisme occlusal se prolonge, le parodonte peut s'adapter à la surcharge. L'espace desmodontal reste élargi, bien que sa structure histologique soit redevenue normale, et la mobilité dentaire est augmentée mais cesse de progresser.

Si les forces occlusales sont durablement élevées et non physiologiques, la mobilité de la dent peut s'accroître encore. Il est alors indispensable d'éliminer les causes du traumatisme.

2.2.3 Anatomie de la lésion

Formes de poches et de perte

Les critères de la véritable poche parodontale sont la perte d'attache, la prolifération en profondeur de l'épithélium de jonction et sa transformation en épithélium de poche.

La poche se présente sous 2 formes :

- la poche supra-alvéolaire, avec perte osseuse horizontale
- la poche infra-alvéolaire, avec perte osseuse verticale, oblique : la position la plus profonde de la poche est apicale à l'os [136].

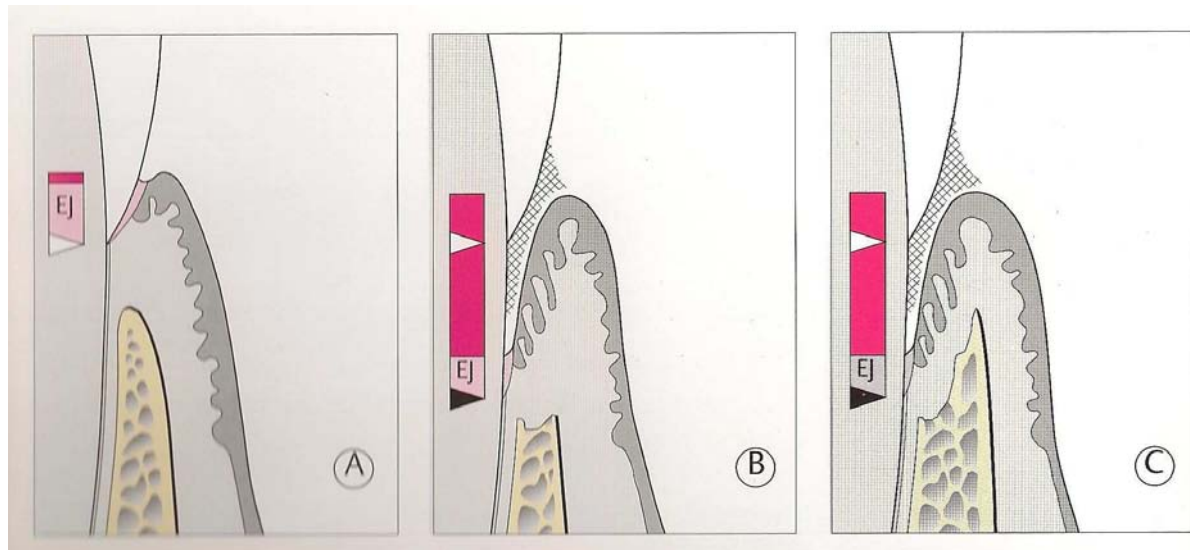


Figure 11 : Formes de poches parodontales (WOLF [136]).

A : Sillon normal. L'extrémité de l'épithélium de jonction (EJ) est au niveau de la jonction émail-cément (flèche blanche).

B : Poche supra-alvéolaire. Perte d'attache, épithélium de jonction proliférant. Au fond de la poche, on trouve toujours un court épithélium jonctionnel intact (rose).

C : Poche infra-alvéolaire. Poche osseuse.

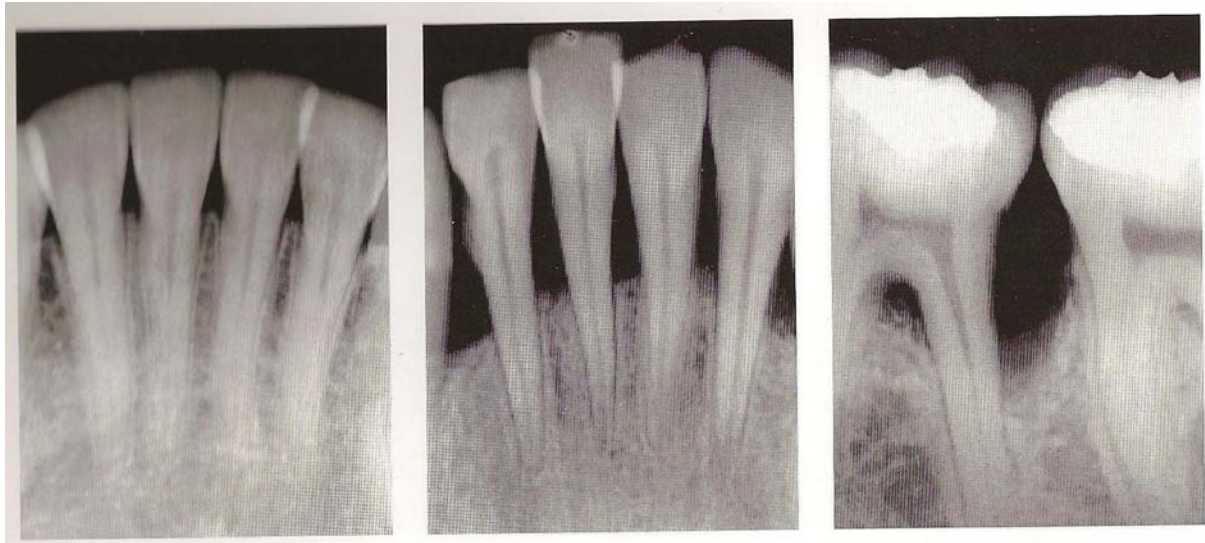


Figure 12 : Formes de perte osseuse (WOLF [136]).

A gauche : aucune perte

Au centre : perte osseuse horizontale

A droite : perte osseuse verticale (avec atteinte de furcation)

Défauts infra-alvéolaires, poches osseuses : classification

- Poche osseuse à 3 parois, délimitée par une paroi dentaire et trois parois osseuses
- Poche osseuse à 2 parois, délimitée par deux parois dentaires et deux parois osseuses, une vestibulaire et une linguale
- Poche osseuse à 1 paroi, délimitée par deux parois dentaires et une paroi osseuse, vestibulaire ou linguale, et des tissus mous
- Poche osseuse combinée, délimitée par plusieurs parois d'une dent et de l'os. Le défaut entoure la dent.

La morphologie de la poche osseuse joue un rôle important pour le pronostic et le traitement. Plus il y a de parois osseuses disponibles, plus on peut espérer une néoformation d'os par la thérapie.

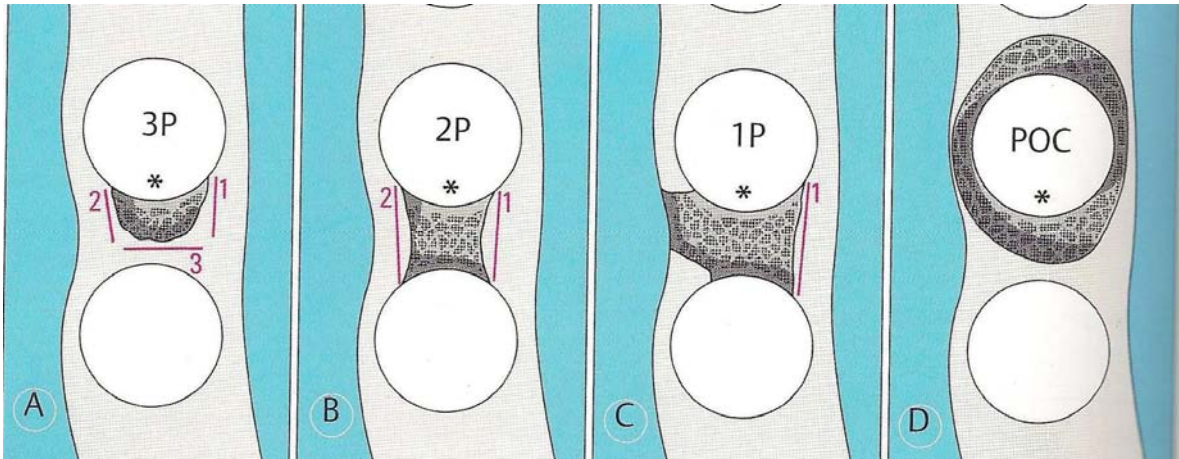


Figure 13 : Schéma des formes de poche osseuse (WOLF [136]).

- A : Poche osseuse à 3 parois
- B : Poche osseuse à 2 parois
- C : Poche osseuse à 1 paroi
- D : Poche osseuse combinée

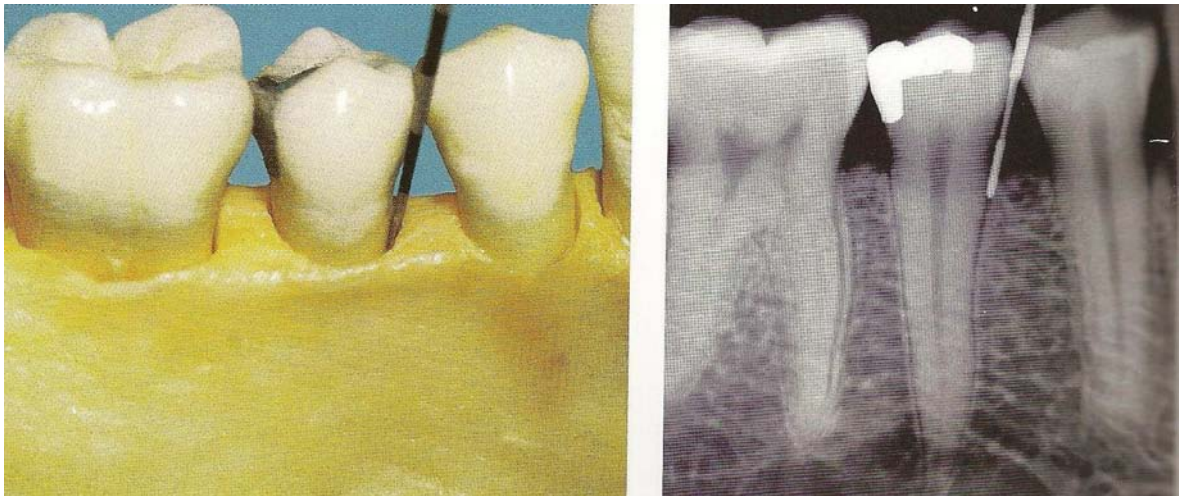


Figure 14 : Défaut à 3 parois léger (WOLF [136]).

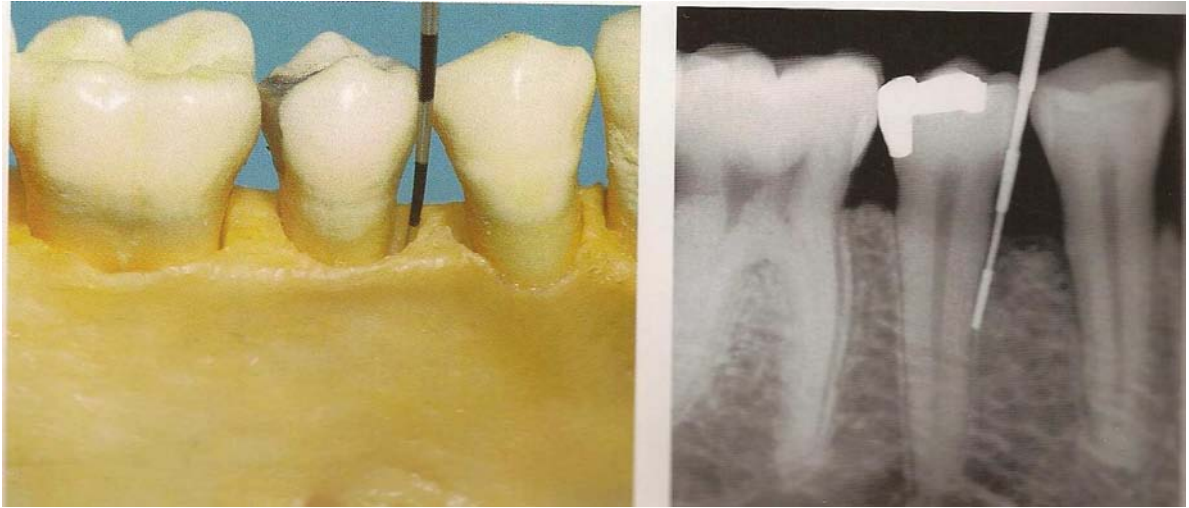


Figure 15 : Poche osseuse à 3 parois profondes (WOLF [136]).

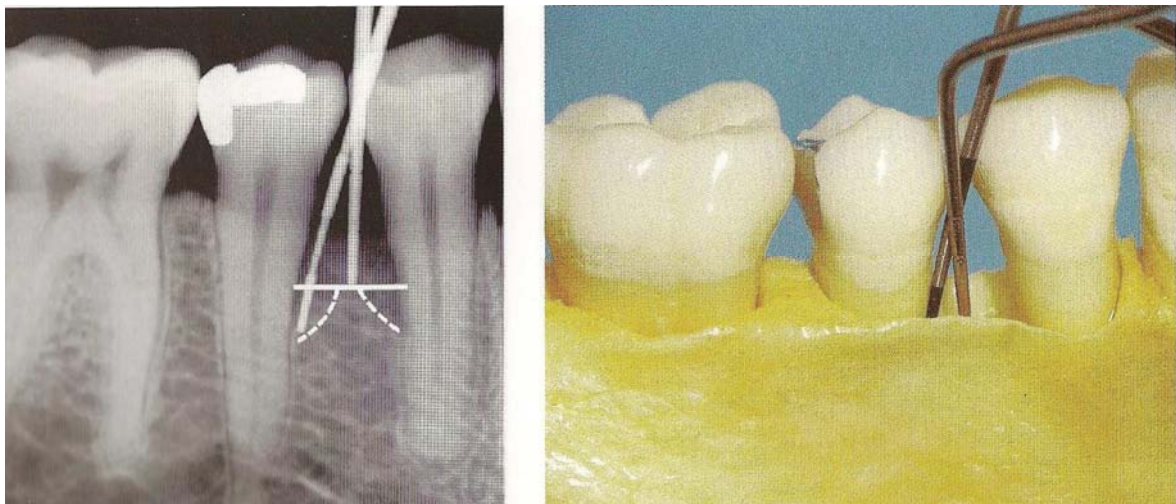

Figure 16 : Poche osseuse à 2 parois (WOLF [136]).

La partie coronaire du défaut n'est délimitée que par 2 parois osseuses (et 2 parois dentaires). Dans la partie apicale, la poche à 2 parois se transforme en défaut à 3 parois.

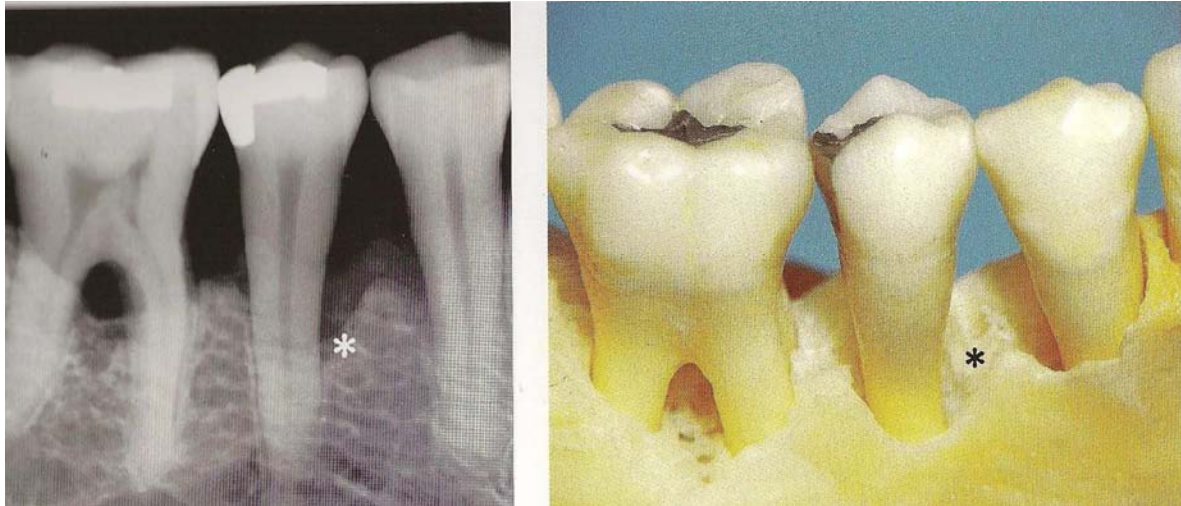

Figure 17 : Poche osseuse à 1 paroi (WOLF [136]).

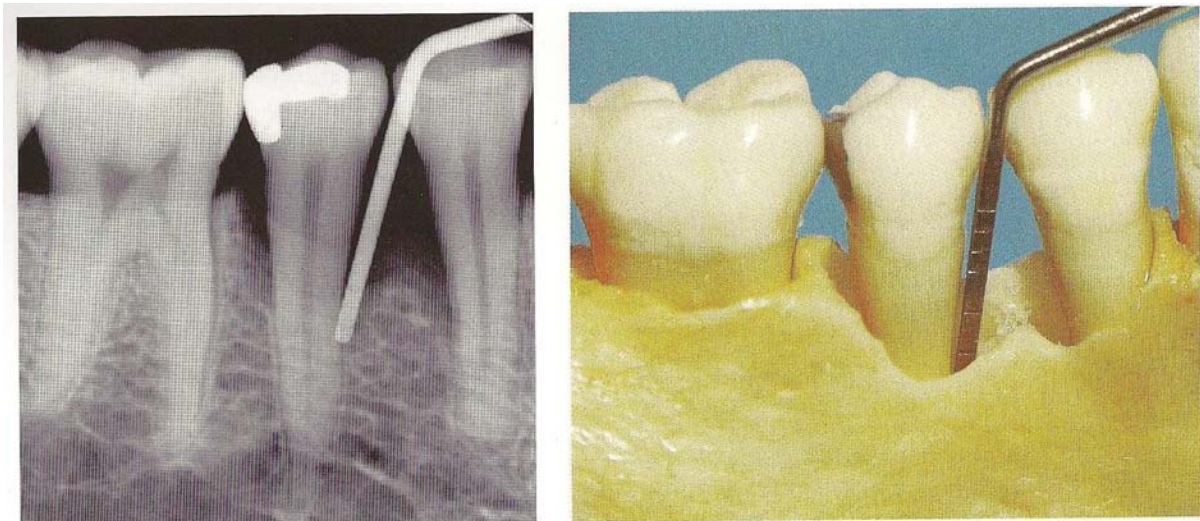

Figure 18 : Poche combinée (WOLF [136]).

2.2.4 Possibilités de traitement

La première étape du traitement parodontal consiste en une motivation à l'hygiène du patient (explication des méthodes de brossage, brossettes inter-dentaires, fil dentaire). La diminution de la charge bactérienne est en effet un facteur primordial de la réussite du traitement, et seule une élimination pluriquotidienne de la plaque dentaire permet cette diminution.

Il faut ensuite procéder à un détartrage puis à un surfaçage radiculaire.

La chirurgie est envisagée pour éliminer les poches parodontales et établir un environnement parodontal où les bactéries peuvent facilement être éliminées.

- | |
|--|
| <ol style="list-style-type: none"> 1. Diminution de la profondeur des poches <ol style="list-style-type: none"> a. Détartrage et/ou surfaçage radiculaire b. Curetage ouvert pour obtenir la réattache des tissus mous sur la surface radiculaire 2. Élimination des poches <ol style="list-style-type: none"> a. Méthodes résectrices <ul style="list-style-type: none"> • Résection des tissus mous formant les parois de la poche <ul style="list-style-type: none"> — Gingivectomie — Curetage ouvert (gingivectomie à biseau interne) • Repositionnement apical des tissus mous formant les parois de la poche et recouvrement du bord osseux <ul style="list-style-type: none"> — Lambeau déplacé apicalement • Élimination des parois du défaut osseux qui délimitent la poche intra-osseuse <ul style="list-style-type: none"> — Résection osseuse (ostéoplastie, ostéotomie) • Élimination de la surface dentaire de la poche parodontale <ul style="list-style-type: none"> — Amputation radiculaire, hémisection — Extraction stratégique b. Méthodes régénératrices <ul style="list-style-type: none"> • Élimination de la poche parodontale avec formation d'une nouvelle attache <ul style="list-style-type: none"> — Curetage ouvert avec greffe osseuse — Curetage ouvert avec régénération tissulaire guidée (RTG) <ul style="list-style-type: none"> ‡ RTG sans greffe osseuse ‡ RTG avec greffe osseuse • Diminution de la lésion interradiculaire par formation d'une nouvelle attache <ul style="list-style-type: none"> — Curetage ouvert avec RTG <ul style="list-style-type: none"> ‡ RTG sans greffe osseuse ‡ RTG avec greffe osseuse |
|--|

Tableau 7 : Classement des protocoles chirurgicaux de traitement des poches parodontales (SATO [111]).

Il existe deux types de techniques chirurgicales : les méthodes résectrices, qui consistent en une suppression du tissu osseux afin de redonner une morphologie adéquate à l'os, et les techniques régénératrices, permettant une régénération des tissus parodontaux.

2.2.4.1 Curetage ouvert

Si le traitement par détartrage/surfaçage reste sans effet malgré une hygiène buccale correcte du patient, le curetage ouvert peut alors être nécessaire.

De plus, une greffe osseuse ou la mise en place d'une membrane, sans curetage soigneux préalable, n'aboutissent pas à la régénération. Le curetage ouvert est donc la base des techniques régénératrices et ses nombreuses indications en font l'approche chirurgicale la plus souvent réalisée.

Le curetage ouvert consiste en la levée d'un lambeau afin d'affiner le surfaçage radiculaire fait précédemment, mais en aveugle.

Les indications du curetage ouvert [111]

- Nécessité d'un lambeau d'accès pour parfaire le surfaçage radiculaire
- Nécessité, en présence d'une gencive fibreuse épaisse, de diminuer l'inflammation des poches parodontales profondes
- Absès parodontaux à répétition
- Traitement suivi d'une hémisection au cours de la préparation initiale
- Présence de défauts osseux profonds avant un traitement orthodontique
- Traitement préliminaire avant une intervention chirurgicale plus complexe
- Régénération osseuse prévue dans un secteur avec des défauts infra-osseux
- Préparation initiale des traitements des parodontites sévères
- Cas pouvant nécessiter une première approche chirurgicale plus conservatrice en diminuant la récession gingivale due à la diminution d'une poche parodontale
- Besoin de procéder à un examen direct pour pouvoir affiner le diagnostic.

Avantages [111]

- Cicatrisation rapide
- Intervention chirurgicale de courte durée
- Peu de gêne postopératoire et peu de complications
- Peu de récession gingivale postopératoire, donc résultat esthétique satisfaisant
- Peu d'exposition dentinaire
- Conservation maximale de l'os de soutien
- Techniquement moins difficile que les autres méthodes régénératrices

Inconvénients [111]

- Possibilité de poches parodontales profondes persistantes en postopératoire
- Possibilité de formation de cratères gingivaux interdentaires postopératoires, surtout aux niveaux molaires
- Difficulté de prévoir la formation d'une nouvelle attache
- Régénération moins importante qu'avec les autres méthodes régénératrices

2.2.4.2 Greffes osseuses

Différents types de matériaux pour greffe osseuse ont été utilisés pour réparer l'os et obtenir un gain d'attache dans les défauts infra-osseux. Ce sont des autogreffes, des allogreffes et des matériaux synthétiques.

<ol style="list-style-type: none">1. Autogreffes<ul style="list-style-type: none">• Os cortical (coagulum osseux)• Mélange d'os cortical et d'os spongieux• Os spongieux et moelle osseuse<ul style="list-style-type: none">— Site donneur intrabuccal— Site donneur extra-buccal2. Allogreffes<ul style="list-style-type: none">• Os lyophilisé (FDBA)• Os déminéralisé lyophilisé (DFDBA)3. Substituts osseux ou matériaux de greffe synthétiques<ul style="list-style-type: none">• Hydroxyapatite, composite bioactif, etc.

Tableau 8 : Matériaux pour greffes osseuses (SATO [111]).

Indications [111]

- Défauts infra-osseux profonds
- Parodontites avancées avec gencive fine et donc risque de récession gingivale après RTG
- Combinée avec une RTG pour maintenir l'espace ménagé par la membrane ou pour en faciliter la manipulation

Contre-indications [111]

- Récessions gingivales importantes sur le site opératoire
- Cratères gingivaux importants sur le site opératoire
- Hauteur de gencive kératinisée insuffisante
- Lésions inter-radiculaires avancées

2.2.4.3 Régénération tissulaire guidée (RTG)

Principes

Pour Melcher [85], l'attache des tissus parodontaux à la racine après chirurgie parodontale est déterminée par le type de cellules qui se fixent à la surface radiculaire (cellules épithéliales, cellules dérivées du tissu conjonctif, cellules dérivées du desmodonte ou cellules osseuses).

Le processus de la RTG consiste à empêcher la migration apicale de l'épithélium en plaçant une barrière entre le lambeau et la racine. Les cellules dérivées du desmodonte sont induites sélectivement sur la racine et le tissu parodontal est régénéré [111].

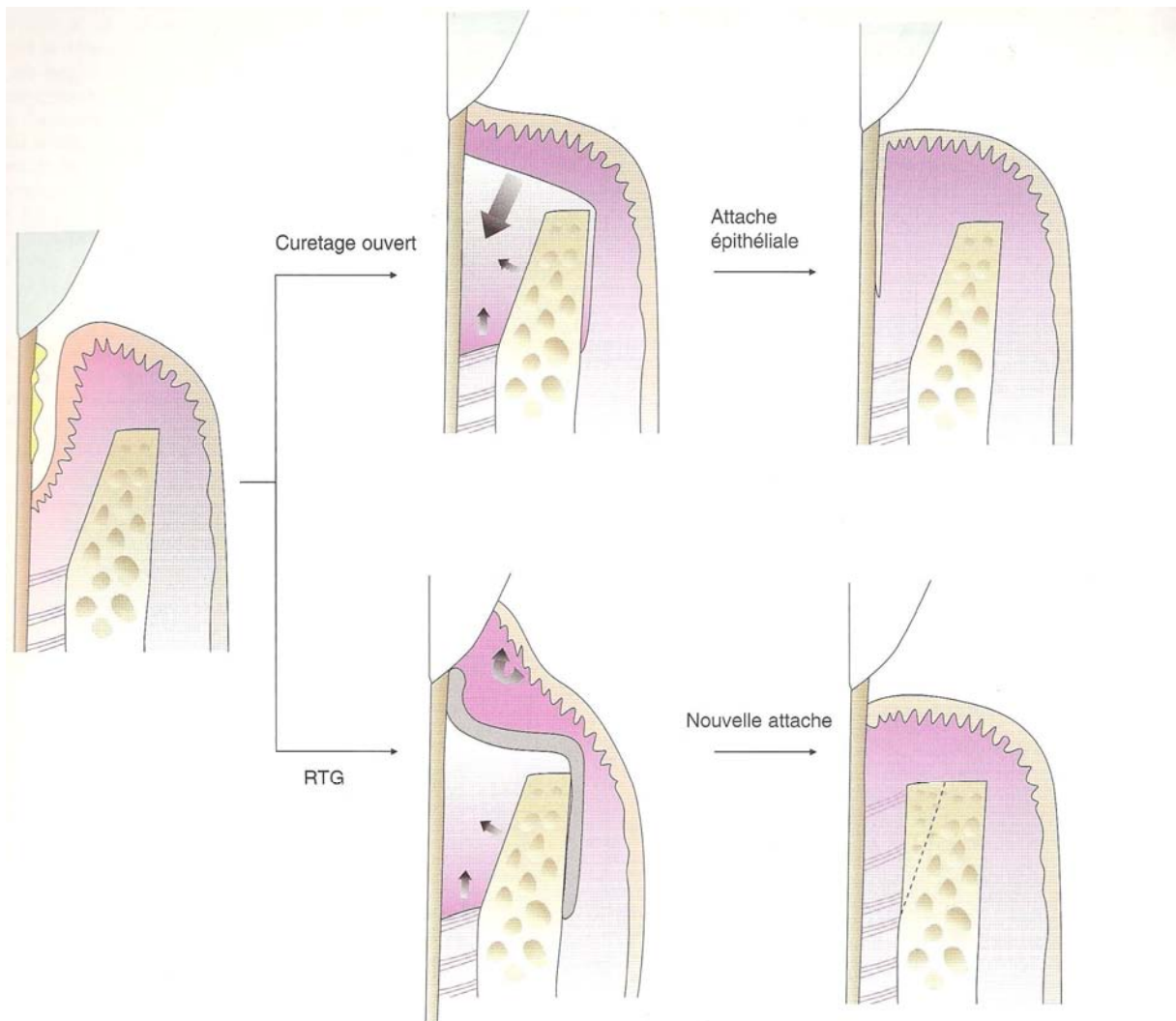


Figure 19 : Chronologie de la RTG (SATO [111]).

Choix de la membrane

Il existe deux types de membranes pour la RTG : les membranes résorbables et les membranes non résorbables.

Les membranes non résorbables obligent à une deuxième intervention pour les retirer, défaut que n'ont pas les membranes résorbables (avantage pour le praticien et le patient).

La deuxième intervention peut en effet entraîner une lésion des tissus néoformés ou des problèmes de leur recouvrement une fois la membrane retirée.

Un inconvénient majeur des membranes résorbables est qu'elles ne peuvent pas être retirées si elles sont exposées prématurément. L'infection peut donc progresser jusqu'aux tissus régénérés. On reproche également aux membranes résorbables l'inflammation qu'elles peuvent engendrer.

Par conséquent, le choix d'un type de membrane (résorbable ou non) se fait en toute connaissance des avantages et des inconvénients de chacune [111].

1. Non résorbables

a. Polytétrafluoroéthylène (PTFE-e)

- Matériaux pour régénération GORE-TEX (WL Gore)

b. Polytétrafluoroéthylène renforcé au titane

- Membrane en PTFE-e renforcée au titane (WL Gore)

2. Résorbables

a. Collagène

- Guide tissulaire KOEN (Koken)
- Paroguide (Lyon)

b. Polymère synthétique (à base de lactate-glycol)

- Membrane GC (GC)
- Resolute (WL Gore)
- Vicryl (Ethicon)
- Atrisorb (Atrix)
- Guidor (Guidor)

Tableau 9 : Membranes pour la RTG (SATO [111]).

2.2.4.4 Choix de la méthode

Le choix de la méthode de réparation se fait après le sondage des poches et les examens cliniques et radiographiques. La décision finale doit être prise après évaluation des défauts osseux (profondeur et largeur) par examen direct après le tracé des incisions et la réclinaison des lambeaux. Si le défaut osseux est superficiel, par exemple, une méthode résectrice sera retenue car la régénération osseuse n'est pas le but souhaité. Mais la morphologie du défaut osseux n'est pas le seul facteur de choix de son traitement.

La RTG est une méthode régénératrice qui nécessite la préservation de la papille interdentaire et la présence de gencive épaisse. Une hauteur adéquate de gencive kératinisée peut permettre d'envisager un curetage ouvert sans membrane. Sinon, l'augmentation de la hauteur de gencive kératinisée avec une greffe gingivale libre peut être réalisée dans un premier temps [111].

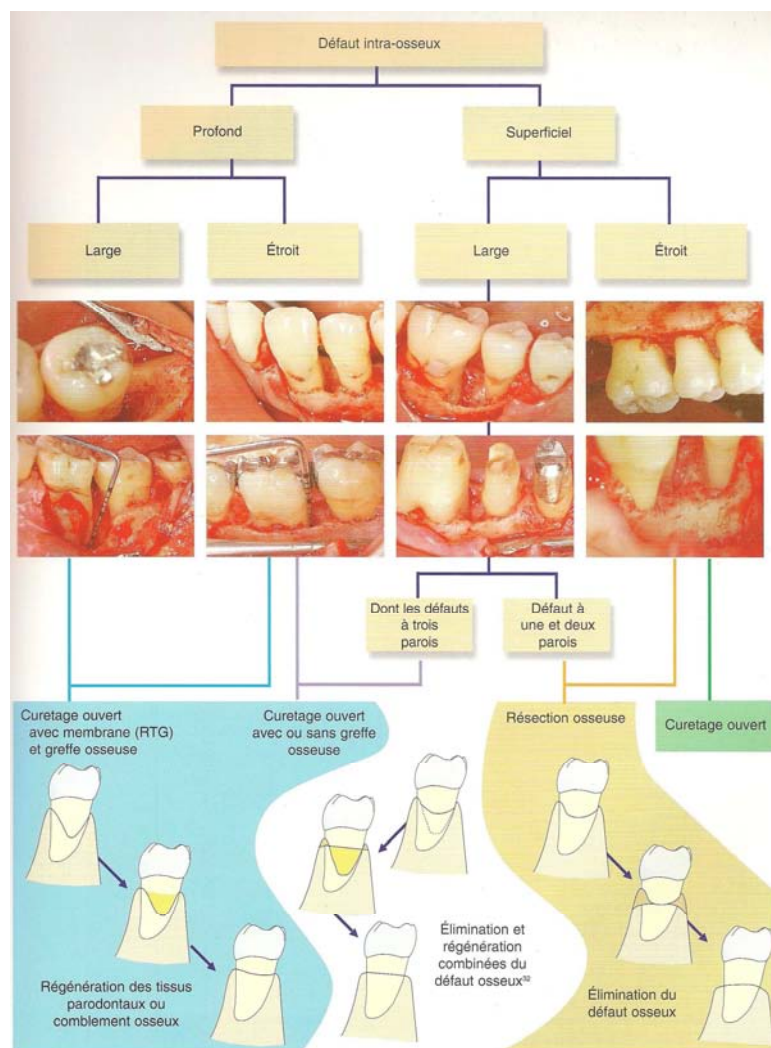


Figure 20 : Morphologie des défauts infra-osseux et approches thérapeutiques (SATO [111]).

2.3 Réhabilitation de la fonction masticatoire et de l'esthétique par un traitement prothétique

Tout élément prothétique doit supporter les forces occlusales auxquelles il est soumis. Cette affirmation prend une dimension particulière lorsqu'il s'agit de réaliser un bridge car les contraintes qui devraient s'exercer sur les dents absentes sont transmises aux points d'appui via les intermédiaires, les connexions et les moyens d'ancrage. Les dents supports sont appelées à supporter des efforts supplémentaires [115].

Plusieurs facteurs sont donc à considérer lors de l'examen des racines et de leurs tissus de soutien :

- Rapport couronne clinique/racine clinique ;
- Configuration radiculaire ;
- Surface radiculaire efficace ;
- Espace prothétique disponible ;
- Valeur stratégique de la dent.

2.3.1 Rapport couronne clinique/racine clinique

C'est le rapport de la longueur supra-osseuse (de la face occlusale à la crête alvéolaire) et de la longueur intra-osseuse.

Dans le cas de bridges, plus le niveau de la crête osseuse est apical, plus le bras de levier coronaire est important et plus les contraintes risquent d'être nocives. Le rapport corono-radiculaire idéal pour une dent devant servir de point d'appui à un bridge est de 2/3. Dans un contexte clinique normal, un rapport égal à l'unité (1/1) est le minimum acceptable pour une dent futur pilier de bridge [115].

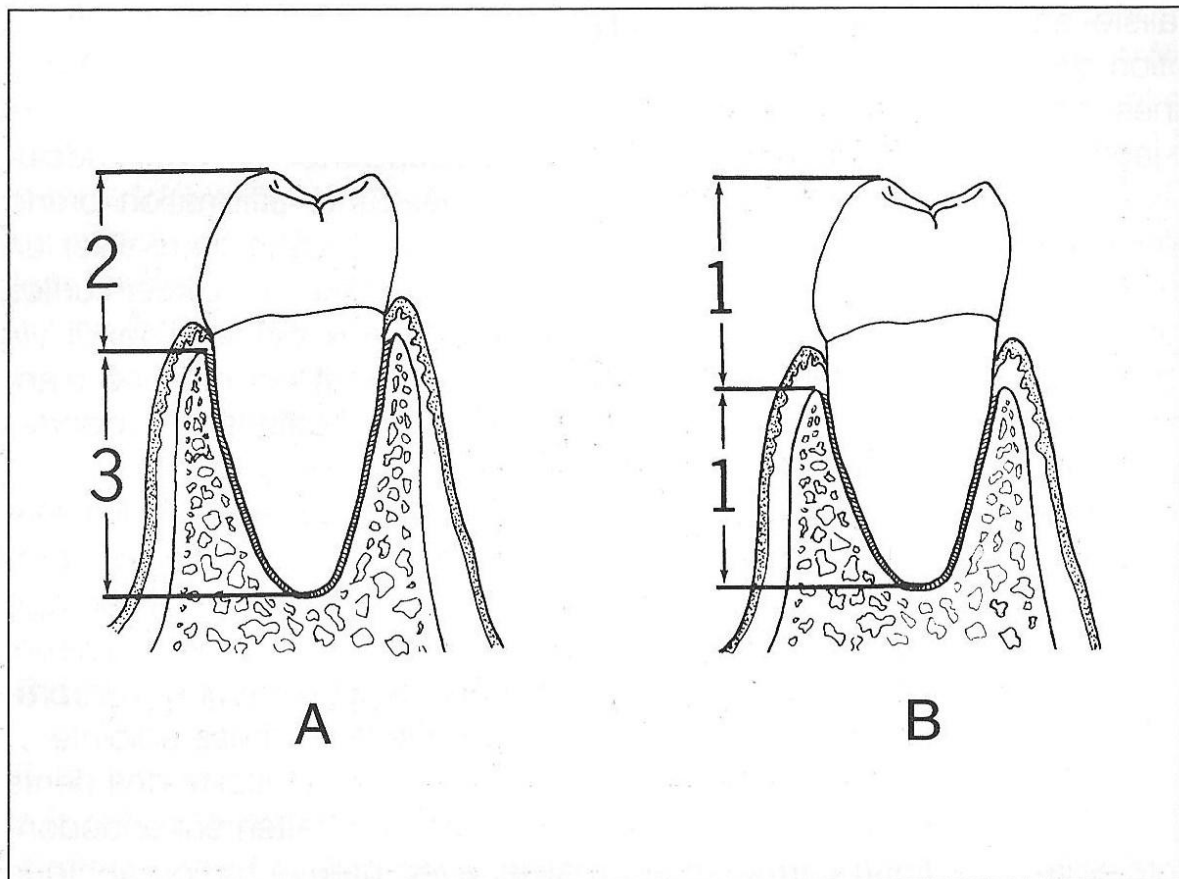


Figure 21 : Rapport corono-radicaire (SHILLINGBURG [115]).

Le rapport corono-radicaire le plus favorable pour une dent devant servir d'appui à un bridge est 2/3 (A). Un rapport égal à l'unité est le minimum acceptable (B).

Il est pourtant des cas dans lesquels un rapport couronne/racine supérieur à 1 peut être admis. Si les antagonistes à un bridge sont des éléments prothétiques, les contraintes occlusales sur les dents supports du bridge sont moins fortes. Il a été montré que les forces occlusales sur des éléments prothétiques étaient moins importantes que sur des éléments naturels : 12 kg s'il s'agit de prothèses adjoindes partielles, 25 kg s'il s'agit de bridges et 68 kg sur les dents naturelles [115].

2.3.2 Configuration radicaire

La configuration radicaire est un facteur parodontal important pour décider si une dent est apte à être support de bridge. Les racines dont l'épaisseur vestibulo-linguale semble supérieure à leur largeur mésio-distale sont préférables à celles ayant une section circulaire [115].

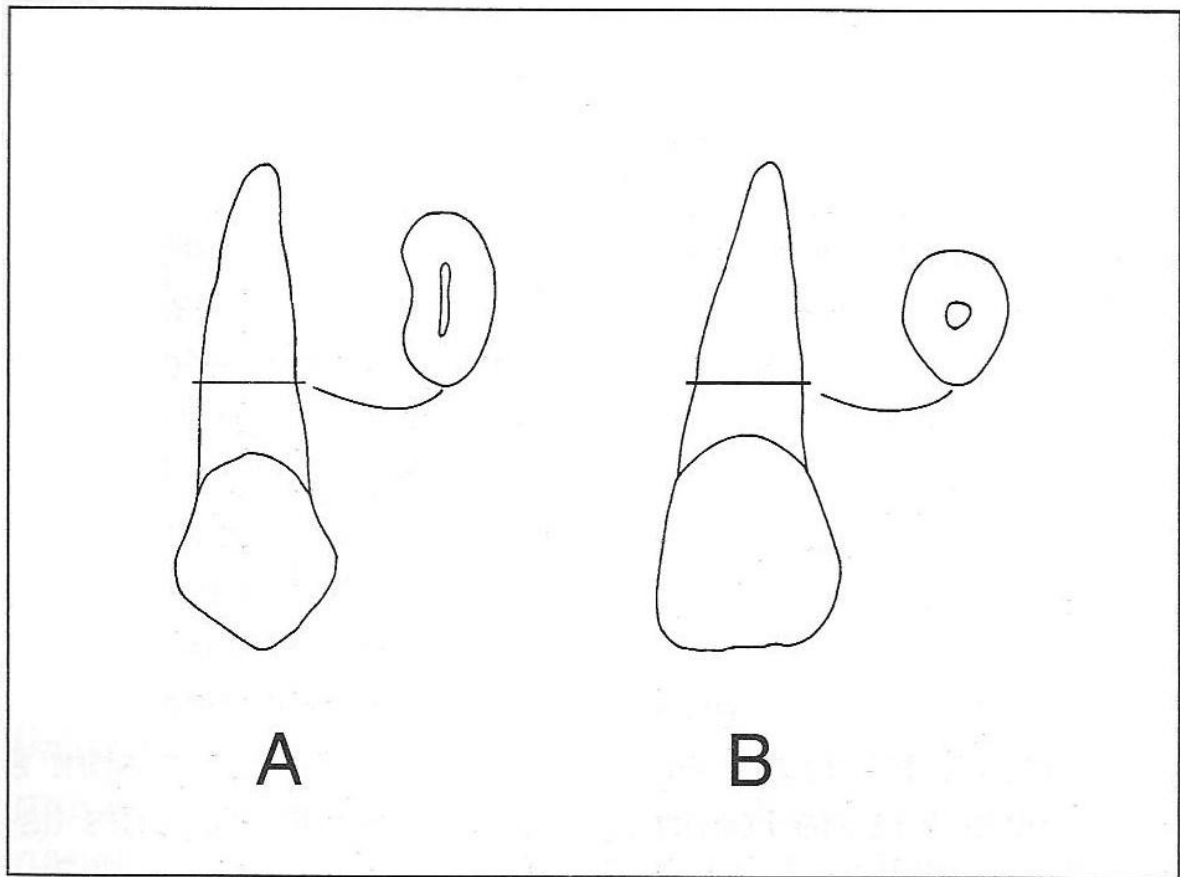


Figure 22 : Surfaces radiculaires identiques, configuration radicaire différente. (SHILLINGBURG [115]).

Bien que les surfaces radiculaires de ces deux dents soient identiques, la configuration radicaire de la première prémolaire maxillaire (A), avec une plus grande largeur vestibulo-linguale, la rend plus favorable comme point d'appui prothétique que l'incisive centrale maxillaire (B), dont la section radicaire est pratiquement circulaire.

Les racines divergentes d'une pluriradiculée offrent une meilleure assise que celles qui convergent, fusionnent, ou sont de forme conique [115].

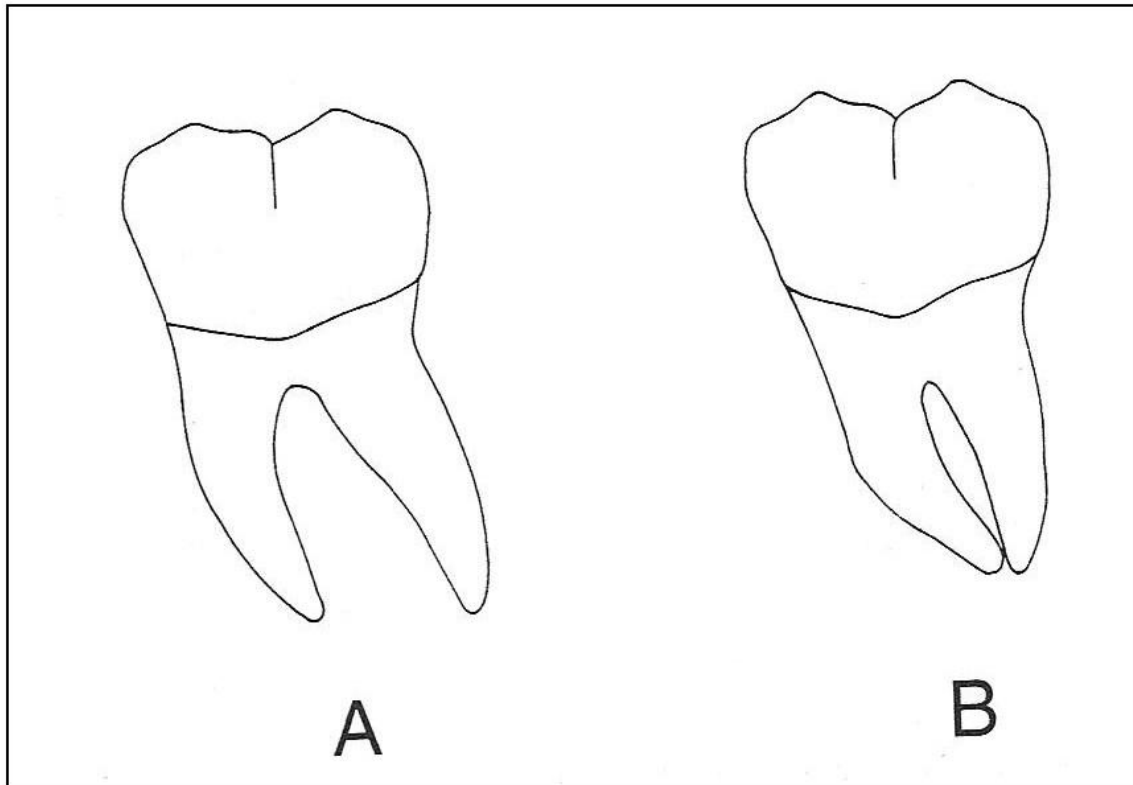


Figure 23 : Racines divergentes/racines convergentes. (SHILLINGBURG [115]).

Une molaire dont les racines sont divergentes (A) est un meilleur point d'appui qu'une molaire dont les racines ne le sont pas (B).

2.3.3 Surface radiculaire efficace

La surface radiculaire efficace, c'est-à-dire celle recouverte par le ligament parodontal, est également à considérer dans l'objectif de réalisation d'un bridge [115].

Des dents volumineuses ont une surface radiculaire plus importante et peuvent donc supporter des contraintes importantes sans trop de dommage.

Jepsen [63] a évalué les surfaces radiculaires des dents des deux arcades. Pour une arcade donnée, les valeurs absolues sont moins significatives que les valeurs relatives ou que le rapport entre les différentes dents d'une même arcade. Si le support osseux est diminué en raison de parodontopathies, leur aptitude à supporter une prothèse fixée est moindre.

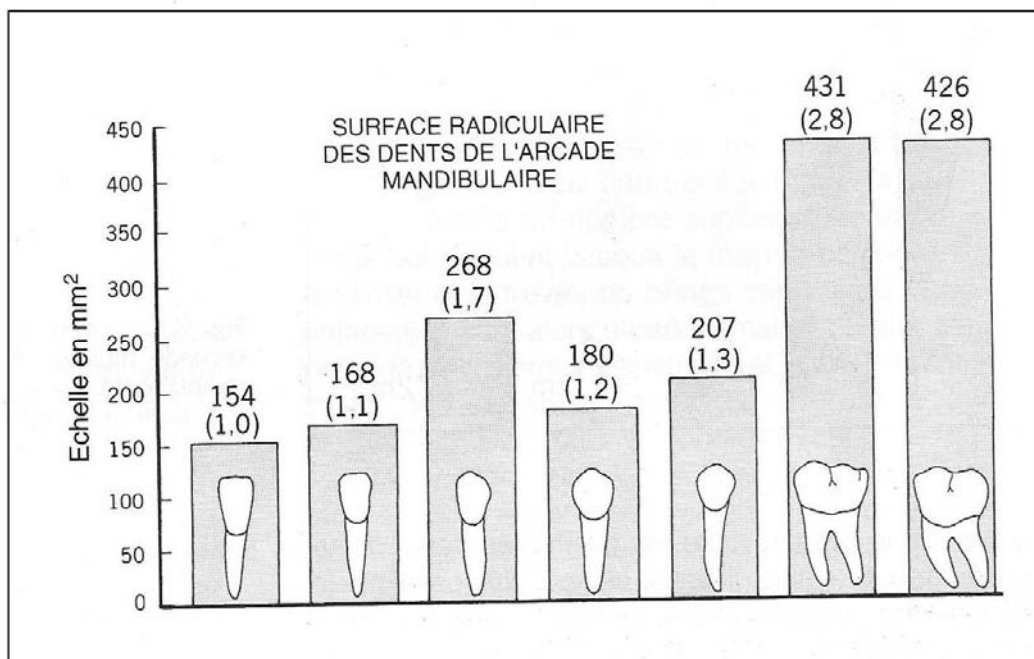


Figure 24 : Surface radicaire des dents de l'arcade mandibulaire (JEPSEN [63]).

Rapport des surfaces radiculaires des dents de l'arcade mandibulaire. Le nombre entre parenthèses au dessus de chaque dent correspond au rapport entre la surface radicaire de cette dent et celle de la plus petite de l'arcade, l'incisive centrale.

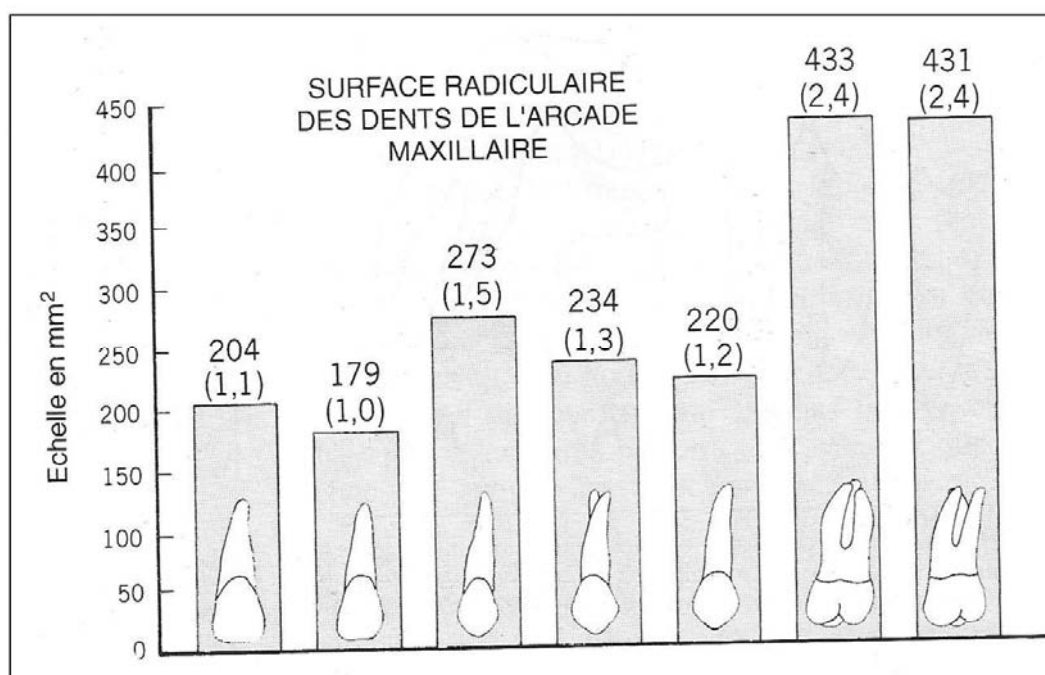


Figure 25 : Surface radicaire des dents de l'arcade maxillaire (JEPSEN [63]).

Rapport des surfaces radiculaires des dents de l'arcade maxillaire. Le nombre entre parenthèses au dessus de chaque dent correspond au rapport entre la surface radicaire de cette dent et celle de la plus petite de l'arcade, l'incisive latérale.

La portée du bridge est à mettre en rapport avec les dents points d'appui et leur capacité à supporter le supplément de contraintes. Des règles ont été émises qui régissent le nombre de dents absentes pouvant être remplacées dans de bonnes conditions par un bridge.

Pour Tylman, deux dents points d'appui peuvent supporter deux intermédiaires. Johnston et al. affirment que la surface radiculaire globale des points d'appui doit être égale ou supérieure à celle présumée des dents remplacées [115].

Si un bridge comportant un intermédiaire prend appui sur les deux dents adjacentes à l'espace édenté, la qualité du résultat dépend de la santé parodontale de ces dernières.

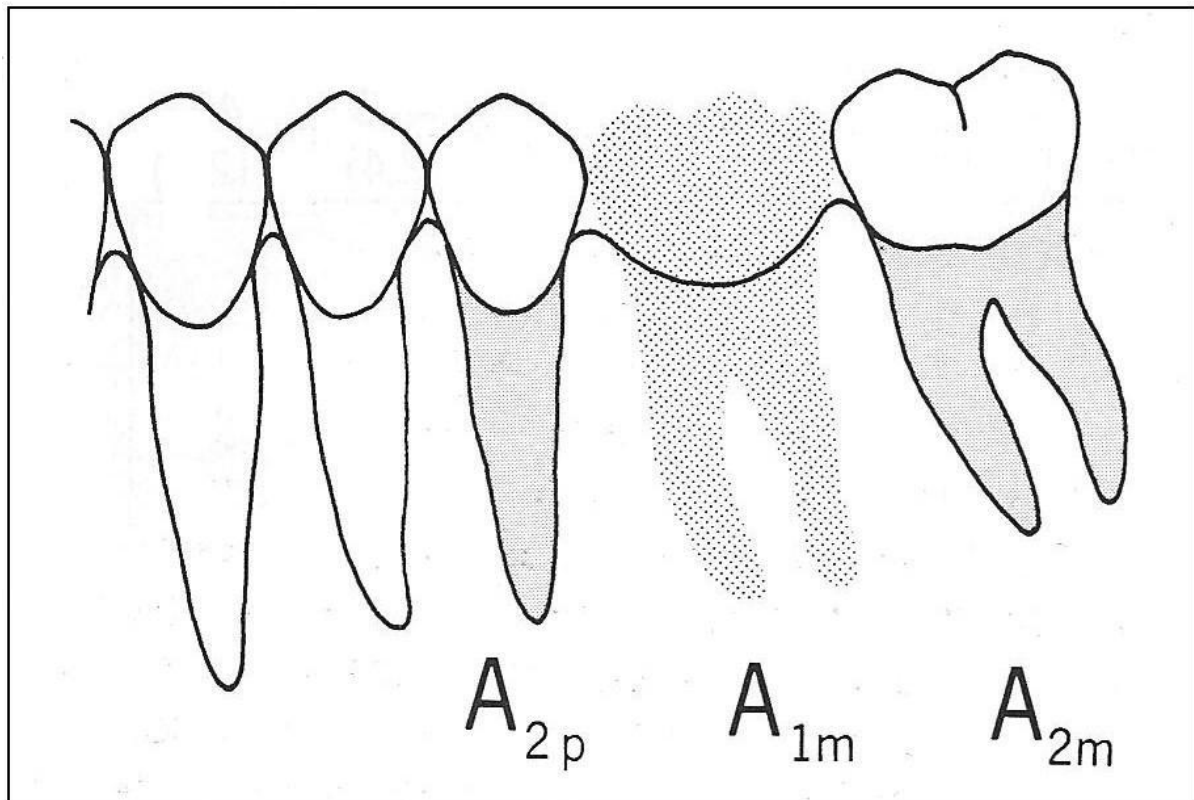


Figure 26 : Surface radiculaire : exemple 1. (SHILLINGBURG [115]).

La somme des surfaces radiculaires de la 2^{ème} prémolaire et de la 2^{ème} molaire ($A_{2p} + A_{2m}$) est supérieure à celle de la 1^{ère} molaire qui doit être remplacée (A_{1m}).

La situation évoquée précédemment reste acceptable s'il convient de remplacer deux dents, mais il s'agit là d'une limite.

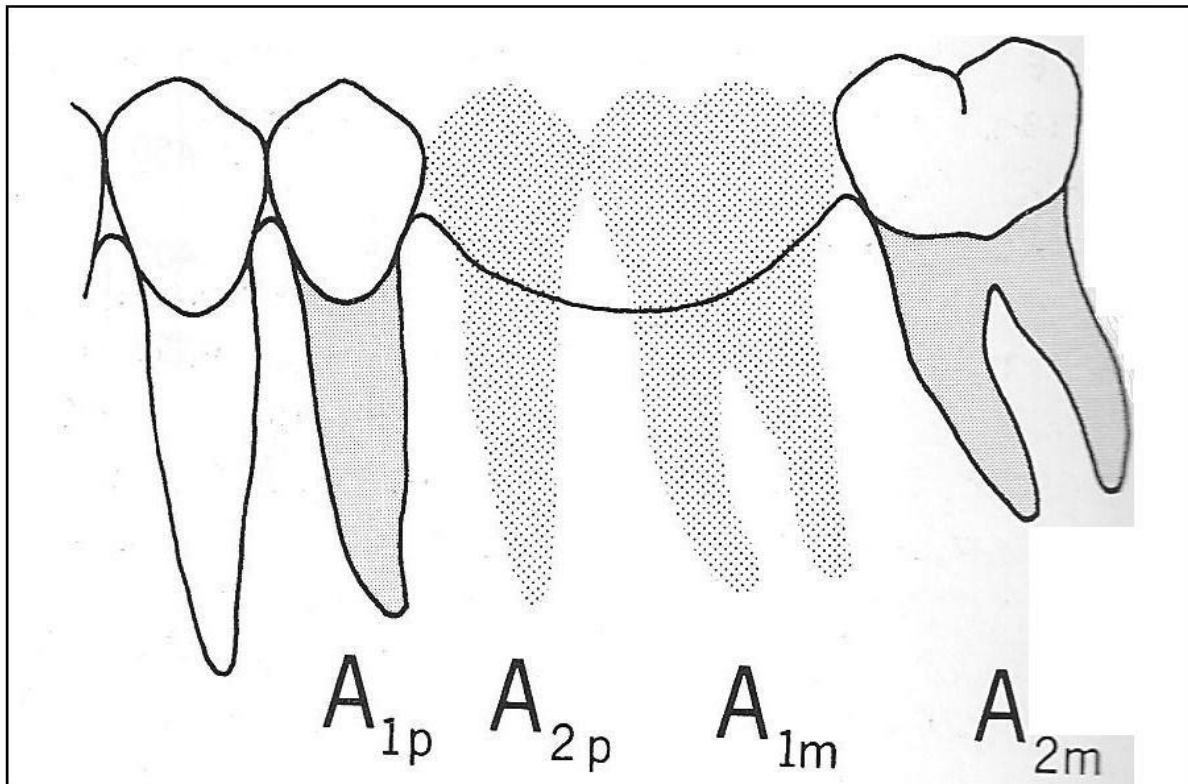


Figure 27 : Surface radiculaire : exemple 2. (SHILLINGBURG [115]).

La somme des surfaces radiculaires de la 1^{re} prémolaire et de la 2^{ème} molaire ($A_{1p} + A_{2m}$) est sensiblement égale à celle des dents à remplacer ($A_{2p} + A_{1m}$).

En revanche, il est impossible d'envisager que les surfaces radiculaires des dents remplacées aient une valeur globalement supérieure à celles des dents supports.

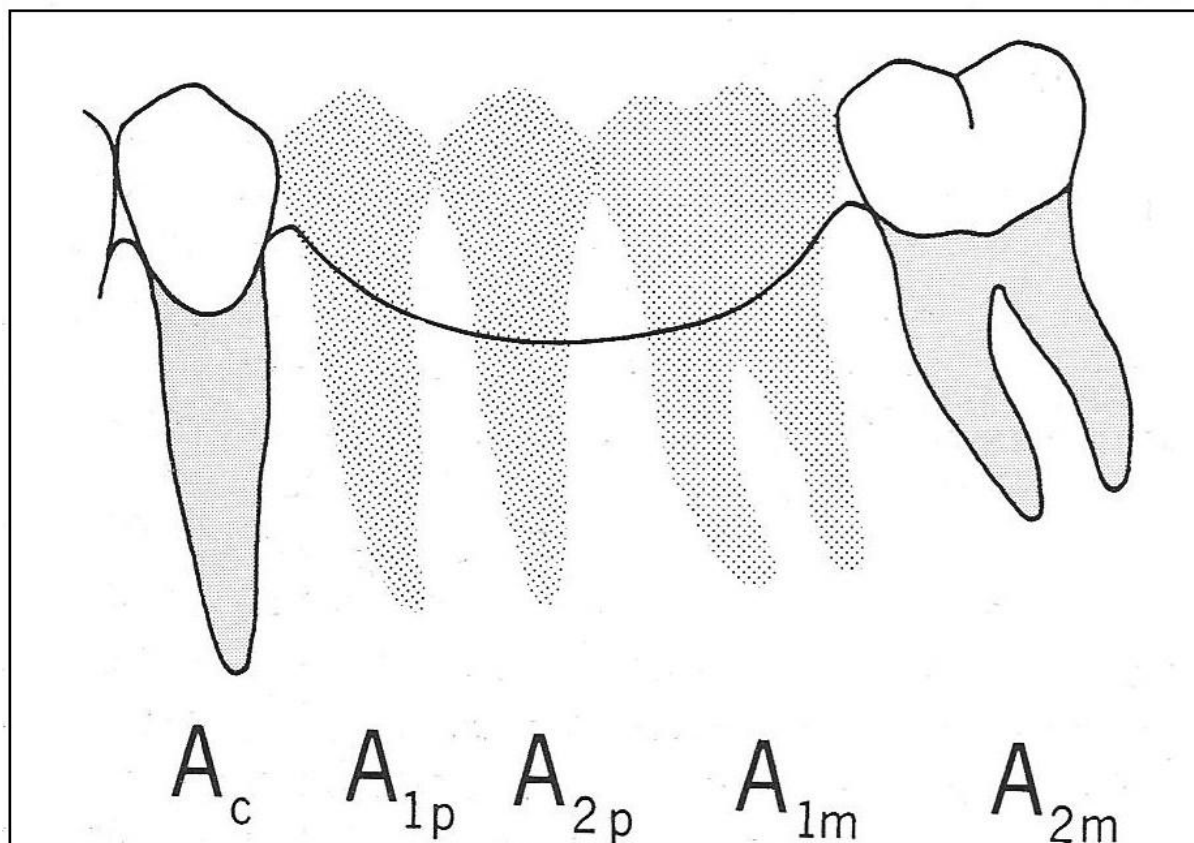


Figure 28 : Surface radulaire : exemple 3. (SHILLINGBURG [115]).

La somme des surfaces radulaires de la canine et de la 2^{ème} molaire ($A_c + A_{2M}$) est inférieure à celle des dents à remplacer ($A_{1P} + A_{2P} + A_{1M}$). Réaliser un bridge dans ces conditions fait courir des risques d'échec importants, d'où une indication de prothèse amovible ou implantaire.

2.3.4 Espace prothétique disponible

Afin d'effectuer une restauration prothétique fixée, il est nécessaire de disposer d'un espace mésio-distal et d'un espace vertical minimum.

En cas d'espace insuffisant, il est parfois possible de l'augmenter par coronoplastie des dents adjacentes ou antagonistes, par déplacements de ces dents par un traitement orthodontique, ou en couronnant également ces dents.

2.3.5 Valeur stratégique de la dent

Des dents au parodonte réduit peuvent être intégrées au sein d'un bridge afin d'assurer une contention.

Nous pouvons donc nous demander dans quels cas ces dents au parodonte affaibli seront capables de supporter les contraintes inhérentes à ce type de restauration, et dans quels cas il sera préférable de les extraire.

Duchange a proposé des coefficients spécifiques pour chaque dent normale de structure et de position en fonction de sa surface de mastication, de sa morphologie, de sa structure et de sa physiologie. Il a alors posé trois postulats :

- Le coefficient spécifique de chaque dent s'applique autant à la force de mastication qu'à sa capacité de réaction aux contraintes, dans une bouche normalement constituée et saine.
- Une dent de remplacement fournit en prothèse fixée le même travail qu'une dent naturelle.
- Une dent d'appui doit présenter une capacité de résistance égale au double des contraintes de mastication habituellement appliquées.

Dans ces conditions, Duchange pose comme axiome qu'un bridge est équilibré lorsque la somme des coefficients des dents piliers, appelée force de résistance, est supérieure ou égale à la somme des coefficients des dents de remplacement, appelée force de travail.

Numéro de la dent	8	7	6	5	4	3	2	1
Coefficients de l'arcade maxillaire	4 à 6	6	6	4	4	3	2	1
Coefficients de l'arcade mandibulaire	2 à 5	6	6	4	4	3	1	1

Tableau 10 : Les coefficients de Duchange (Cité par OGOLNIK [95]).

2.3.6 Pronostic des prothèses fixées

Dans une étude, Watson rapporte un taux de succès de 97,7 % à 5 ans et de 93,5 % à 10 ans des couronnes tout céramique Procera et de 91 % à 10 ans pour les couronnes en or.

Dans cette même étude, il rapporte que 10 ans après leur pose, 93,3 % des bridges conventionnels étaient toujours en fonction [134].

O' Neal note un taux de succès de 70 % à 15-20 ans pour ces bridges conventionnels [94].

Dans une revue de synthèse, Pjetursson [99] a analysé la survie des prothèses fixées conventionnelles à 5 et 10 ans grâce à 15 études. Les résultats ont été divisés en 2 groupes : le premier groupe avec un total de 2088 prothèses et un suivi moyen de 5,7 ans, et le second groupe avec un total de 1218 prothèses et un suivi moyen de 11,9 ans.

Dans le premier groupe, 273 prothèses sur 2088 ont été perdues, 190 sur 1218 dans le deuxième groupe. Une méta-analyse traduit ces données par un taux de survie de 93,8 % à 5 ans et 89,2 % à 10 ans.

Dans cette même revue de synthèse, Pjetursson a également analysé le taux de survie des prothèses en extension. Les résultats ont été séparés en 2 groupes : le premier groupe avec un total de 432 prothèses avec un suivi moyen de 5,2 ans et le deuxième groupe avec un total de 239 prothèses et un suivi moyen de 10,9 ans.

Dans le premier groupe, 31 prothèses sur 432 ont été perdues, et 57 sur 239 dans le second groupe. Une méta-analyse traduit ces données par un taux de survie de 91,4 % à 5 ans et 80,3% à 10ans.

Etude	Année de publication	Nombre total de prothèses fixées	Moyenne du suivi (année)	Nombre d'échecs	Survie estimée après 5 ans (%)	Survie estimée après 10 ans (%)
Hochmann et al.	2003	49	6,3	6	91,2	
Walton	2003	515	7,4	37	94,6	
Napankangas et al.	2002	204	7,6	7	97,7	
Reichen-Graden et al.	1989	73	6,4	2	97,9	
Gustavsen et al	1986	114	6	3	97,8	
Roberts	1970	1045	5,1	217	80,9	
Ericsson et al.	1968	88	6,4	1	95,1	
Total estimé Suivi à 5 ans		2088	5,7	273	93,8 (87,9-96,9 %)	
De Backer et al.	2006	322	11,4	69		82,9
Pettersson et al.	2006	103	20-23	20		
Sundh et al.	1997	163	16-18	35		87,1
Yi et al.	1995	43	14,7	0		100
Palmqvist et al.	1993	103	18-23	24		
Hochman et al.	1992	138	4-17	9		
Valderhaug	1991	108	15	26		81,4
Karlsson	1986	238	10	7		97,1
Total estimé Suivi à 10 ans		1218	11,9	190		89,2 (76,1-95,3 %)

Tableau 11 : Survie estimée des prothèses fixées conventionnelles à 5 et 10 ans (PJETURSSON [99]).

Etude	Année de publication	Nombre total de prothèses	Suivi moyen (années)	Nombre d'échec	Survie estimée après 5 ans (années)	Survie estimée après 10 ans (années)
Decock et al	1996	168	6	20	88	
Laurell et al	1991	36	8,4	1	98,3	
Budtz-Jørgensen et Isidor	1990	41	5	2	95	
Reichen-Graden et Lang	1989	21	6,2	1	96,2	
Hochman et al	1987	29	5-10	0	n.a.	
Roberts	1970	137	5,1	14	90,5	
Total estimé à 5ans		432	5,2	31	91,4 (86,9-94,4 %)	
Hämmerle et al.	2000	115	10	18		84
Sundh et al	1997	31	18	10		81,5
Carlson et al.	1996	12	9,5	4		68,3
Palmqvist al.	1993	34	18-23	8		n.a.
Öwel et al.	1991	11	18	5		71,2
Karlsson	1989	36	14	12		76,8
Total estimé à 10 ans		239	10,9	57		80,3 (75,2-84,4 %)

Tableau 12 : Survie estimée à 5 et 10 ans des prothèses en extension (PJETURSSON [99]).

2.4 Conclusion

Les traitements endodontiques initiaux, s'ils sont réalisés dans les règles (mise en forme canalaire respectant la morphologie originelle des canaux, désinfection du système endo-canalaire, obturation tridimensionnelle étanche) ont un taux de succès important.

L'apparition du MTA comme matériau de comblement des perforations a offert au chirurgien dentiste une solution fiable à ces problèmes dont l'origine est souvent iatrogène.

L'essor de la dentisterie adhésive permet le sauvetage de dents aux racines fracturées.

Une hygiène rigoureuse associée à une maintenance professionnelle périodique permet de stabiliser les résultats d'une thérapeutique parodontale sur le long terme.

Une prothèse fixée bien pensée et bien réalisée rétablit enfin l'esthétique et la fonction.

Ces thérapeutiques permettent le maintien durable d'une dent sur l'arcade, ainsi que la réhabilitation de la fonction masticatoire et de l'esthétique.

**3 QUAND RETRAITER ?
QUAND EXTRAIRE ?
LIMITES DES
TRAITEMENTS
CONSERVATEURS**

3.1 Limites des traitements endodontiques

3.1.1 Retraitement endodontique

L'objectif essentiel du traitement endodontique initial est de traiter ou de prévenir l'apparition de la parodontite apicale.

Cet objectif repose sur la réalisation :

- d'une cavité d'accès coronaire
- de la mise en forme et de la désinfection de tous les canaux
- de l'obturation tridimensionnelle de l'endodonte
- d'une restauration corono-radulaire étanche.

Le retraitement endodontique renouvelle la procédure du traitement initial lorsque ce dernier s'avère incorrect. Il doit néanmoins permettre de retrouver la perméabilité apicale afin d'atteindre les mêmes objectifs [10].

3.1.1.1 Indications

L'appréciation d'un traitement endodontique insuffisant se fait suivant des critères précis.

Critères cliniques

- Persistance de symptômes subjectifs et objectifs (douleurs récurrentes et exacerbées par la pression et la percussion)
- Présence ou persistance d'une tuméfaction et/ou d'une fistule
- Mobilité excessive
- Adénopathie, sinusite maxillaire unilatérale s'il s'agit d'une prémolaire ou d'une molaire maxillaire [10].

Critères radiologiques

- Elargissement du desmodonte, absence de la lamina dura
- Présence, persistance ou augmentation d'une raréfaction osseuse péri-apicale ou latéro-radulaire
- Réseau canalaire incomplètement obturé (obturation courte ou canal non traité) et/ou peu dense [10].

L'évaluation de l'obturation existante se fait suivant deux critères radiographiques : longueur et densité. Bien qu'ils soient très subjectifs, ils sont toujours utilisés.

La sous-obturation est représentée par une image radio-opaque d'obturation trop courte par rapport à la sortie du foramen. L'obturation est alors considérée comme inadéquate (défaut probable de désinfection et défaut d'étanchéité), le retraitement s'impose.

La sur-obturation est un dépassement radio-opaque de matériau d'obturation endodontique (ciment et gutta percha) dans le péri-apex sans déplacement ou élargissement du foramen. Ce type d'obturation est considéré comme satisfaisant car l'étanchéité peut être obtenue et le matériau est relativement biocompatible.

La sur-extension est une image radio-opaque d'obturation dépassant le foramen. Elle est le résultat d'une mise en forme inadéquate qui a provoqué un élargissement et/ou un déplacement du foramen. En aucun cas le scellement ne sera considéré comme étanche. Il s'agit d'un échec qui impose, en présence d'une parodontite apicale, une réintervention chirurgicale car toute manœuvre orthograde ne fera qu'exacerber le phénomène [102].

Il est également indispensable de procéder au retraitement d'une dent, même asymptomatique cliniquement et radiologiquement, en cas de projet prothétique.

Il faut en effet être sûr de l'étanchéité de la nouvelle obturation. C'est également une assurance, puisque les traitements prothétiques sont effectués dans la salive : une obturation de mauvaise qualité sera contaminée très rapidement [79].

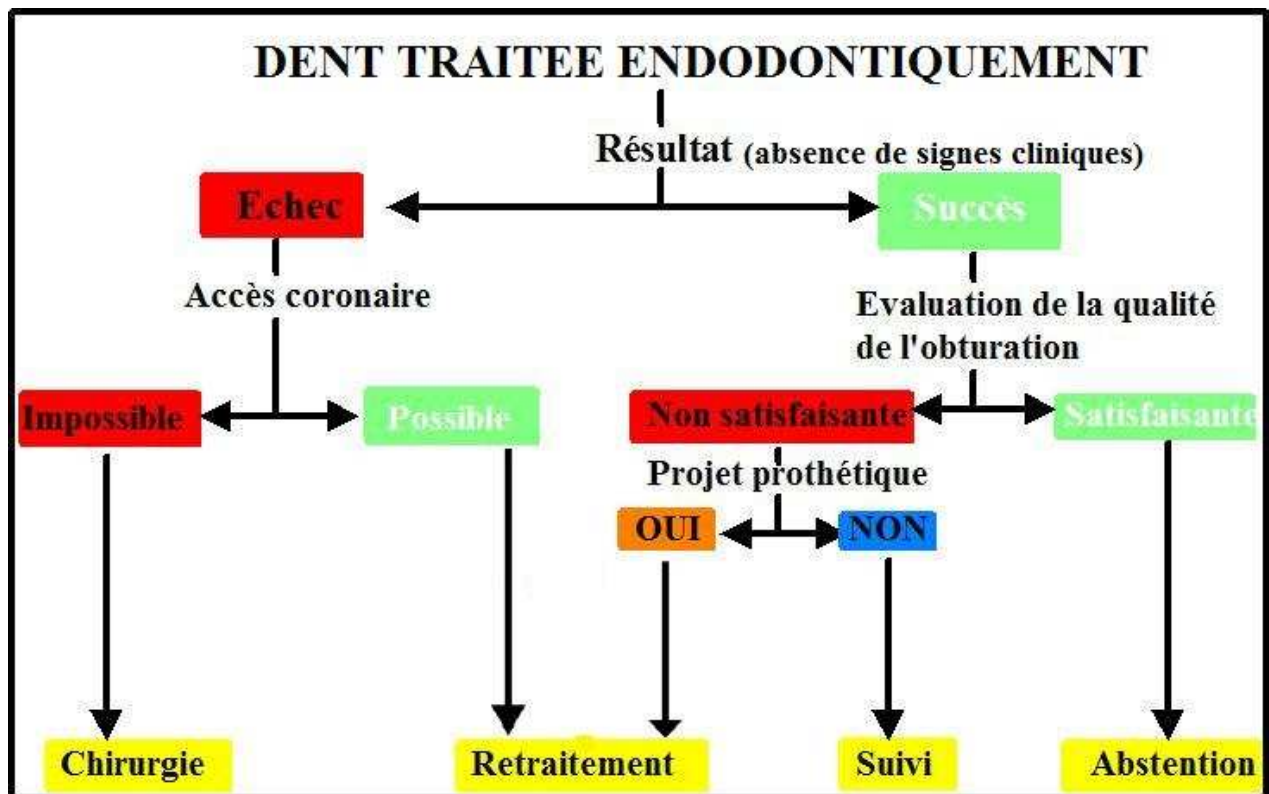


Figure 29 : Arbre décisionnel (MACHTOU [79]).

3.1.1.2 Contre-indications

3.1.1.2.1 Prophylaxie de l'endocardite infectieuse

L'endocardite infectieuse est une maladie rare, mais grave. En France, l'incidence de l'endocardite infectieuse se situerait aux environs de 1500 cas par an, avec une mortalité de 15 à 25 % [10, 56].

La Haute Autorité de Santé a établi deux groupes de patients à risque.

Groupe A Cardiopathies à haut risque	Groupe B Cardiopathies à risque moins élevé
<ul style="list-style-type: none"> - Prothèses valvulaires (mécaniques, homogreffes ou bio-prothèses) - Cardiopathies congénitales cyanogènes non opérées et dérivations chirurgicales (pulmonaires-systémiques) - Antécédents d'endocardite infectieuse - Candidats à la chirurgie vasculaire 	<ul style="list-style-type: none"> - Valvulopathies : insuffisance aortique, insuffisance mitrale, rétrécissement aortique) - prolapsus de la valve mitrale avec insuffisance mitrale et/ou épaissement valvulaire - Bicuspidie aortique - Cardiopathie congénitale non cyanogène sauf communication inter-atriale (non à risque) - Cardiomyopathie hypertrophique obstructive (avec souffle à l'auscultation)

Tableau 13 : Cardiopathies à risque d'endocardite infectieuse (HAS 2002 [56]).

Le retraitement endodontique est contre-indiqué chez les patients des deux groupes à risque (Recommandations HAS).

3.1.1.2.2 Prophylaxie de l'infection articulaire

Toute prothèse orthopédique articulaire peut faire l'objet d'une infection secondaire par bactériémie.

La décision du retraitement est laissée au jugement du praticien et du chirurgien orthopédique [10].

3.1.1.2.3 Infection par le VIH

L'infection par le VIH présente trois stades : primo-infection asymptomatique, ARC (AIDS-related complex), et SIDA.

Au cours des deux premiers stades de la maladie, en fonction de l'évolution et des signes cliniques, le retraitement sous antibioprofylaxie peut être envisagé au cas par cas en accord avec le médecin traitant [10]. Il répondra alors aux mêmes exigences que la prévention de l'endocardite.

Au stade SIDA, la conservation des dents présentant un foyer infectieux n'est pas envisageable.

3.1.1.2.4 Radiothérapie de la sphère O.R.L

Le délai d'évolution vers la guérison d'une lésion d'origine endodontique et son appréciation, en cas d'indication de radiothérapie, ne permettent pas la réalisation du retraitement endodontique.

Ainsi, tout signe de foyer infectieux doit être éradiqué avant radiothérapie de la sphère O.R.L [10].

3.1.1.3 Pronostic

Le pronostic d'un retraitement endodontique dépendra essentiellement de la raison pour laquelle la dent a été retraitée.

En effet, le pronostic de guérison sera moins bon si une lésion péri-apicale était présente avant le retraitement ou en présence d'instruments fracturés dans la racine, que si la dent était cliniquement et radiologiquement asymptomatique [79, 129].

Auteurs	Nombre de Cas	Succès (%)
Strindberg 1956	64	95
Grahnén et Hansson 1961	323 (racines)	94
Engström et coll. 1964	68	93
Bergenholtz et coll. 1979	322 (racines)	94
Molven et Halse 1988	76 (racines)	89
Allen et coll. 1989	48	96
Sjögren et coll. 1990	173 (racines)	98
Friedman et coll. 1995	42	100

Tableau 14 : Pronostic du retraitement endodontique des dents ne présentant pas de parodontite apicale (FRIEDMAN cité par MACHTOU [79]).

Auteurs	Cas	Succès (%)	Incertain	Echec
Strindberg 1956	123	84	-	16
Grahnén et Hansson 1961	118 (racines)	74	-	26
Engström et coll. 1964	85	74	-	26
Selden 1974	52	88	-	12
Bergenholtz et coll. 1979	234 (racines)	48	30	22
Molven et Halse 1988	98 (racines)	71	-	29
Sjögren et coll. 1990	94 (racines)	62	-	38
Friedman et coll. 1995	86	56	34	10

Tableau 15 : Pronostic du retraitement endodontique des dents présentant une parodontite apicale (FRIEDMAN cité par MACHTOU [79]).

Un autre critère fondamental influençant le pronostic d'un retraitement endodontique est l'expérience et la dextérité du praticien, ainsi que la technique utilisée.

3.1.2 Résection apicale

La résection apicale est une technique chirurgicale qui permet, par un abord muco-périosté, l'exérèse des tissus inflammatoires, la résection de l'apex et la mise à plat de la zone apicale ainsi que le scellement apical du système canalaire.

La chirurgie est un traitement complémentaire du retraitement endodontique. Elle ne doit en aucun cas être considérée comme un traitement de substitution à la désinfection par voie orthograde [10].

Ses objectifs sont les mêmes que ceux du retraitement endodontique, à savoir :

- éliminer le tissu de granulation et les débris iatrogènes
- respecter l'anatomie radulaire et les structures voisines
- permettre une obturation étanche du tiers apical, garante d'une cicatrisation périapicale satisfaisante [107].

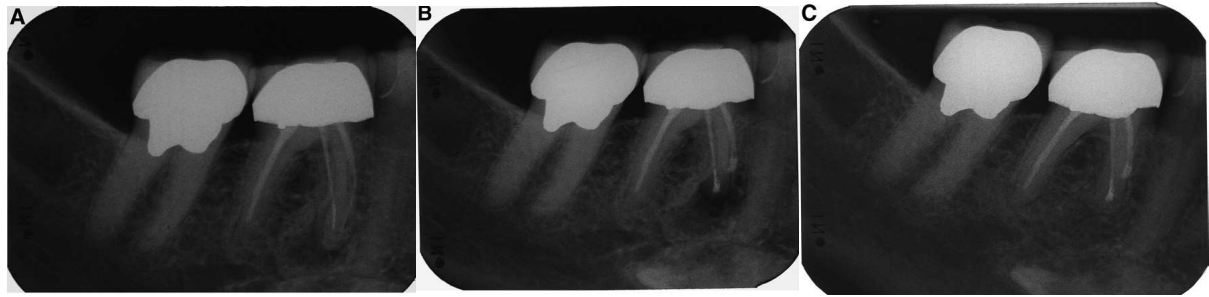

Figure 30 : Résection apicale sur 46 chez une femme de 59 ans. Obturation à la gutta percha et au ciment (WÄLIVAARA [132]).

A : radiographie préopératoire. Lésion périapicale mésio-vestibulaire

B : radiographie postopératoire

C : radiographie de contrôle à 1 an. Cicatrisation complète

3.1.2.1 Indications

La chirurgie apicale comporte des indications précises. Elle doit être réservée à des dents qui, sans cette intervention, sont condamnées à l'extraction :

- persistance d'une symptomatologie clinique après traitement ou retraitement endodontique
- persistance d'une lésion après retraitement et une période d'observation supérieure à 12 mois
- perforation radiculaire dans le tiers apical
- instruments fracturés au niveau apical (avec ou sans dépassement) induisant une lésion apicale
- résorptions externes du tiers apical
- impossibilité de mener à bien un traitement ou un retraitement par voie orthograde :
 - o canaux dont l'anatomie ne permet pas une obturation tridimensionnelle étanche : présence de nombreux canaux accessoires dans le tiers apical, présence d'un delta apical, coudure apicale serrée...
 - o canaux inaccessibles par voie coronaire : calcification, présence d'ancrage radiculaire impossible à démonter, obturations canalaires à base de résines bakélites, de cône d'argent...
- échec d'une reprise de traitement par voie orthograde [10, 107].

3.1.2.2 Contre-indications

Contre-indications d'ordre général

Il ne s'agit pas des contre-indications relatives telles que celles d'un terrain tabagique, ou le problème des patients sous anticoagulants nécessitant une adaptation du traitement.

Il s'agit plus des patients chez lesquels on préférera l'extraction à la résection apicale. C'est le cas des patients immunodéprimés, tels que les patients au stade SIDA déclaré, des patients sous biphosphonates ou enfin des patients avec une cardiopathie de groupe A et B à risque d'endocardite infectieuse, chez lesquels la résection apicale n'apporte pas la garantie de l'éradication du foyer infectieux apical [107].

Contre-indications locales

- Ouverture buccale insuffisante
- Rapport corono-radicaire insuffisant
- Proximité d'éléments anatomiques tels que le sinus maxillaire, le canal dentaire inférieur ou le trou mentonnier, qui représentent des difficultés opératoires supplémentaires, sans être de réelles contre-indications. C'est au praticien d'en juger selon son expérience et le rapport bénéfice-risque qui sera inhérent à l'intervention.

Par ailleurs, une pathologie parodontale évolutive compromet de façon certaine l'évolution postopératoire. Il est donc nécessaire d'assainir le parodonte avant l'intervention chirurgicale [107].

3.1.2.3 Pronostic

Le pronostic des résections apicales dépend de plusieurs facteurs liés à la position de la dent soignée, à son historique, ainsi qu'à la technique opératoire :

- La taille de la lésion périapicale

La taille de la lésion est un facteur qui influence significativement le pronostic des résections apicales [97]. En effet, pour des lésions inférieures à 5 mm, Wang observe des taux de cicatrisation à 4 et 8 ans supérieurs aux lésions de plus de 5 mm [133].

- La localisation de la dent traitée sur l'arcade

L'accès aux dents postérieures étant plus limité, la technique opératoire sera plus difficile [41].

- La qualité de l'obturation initiale

Selon Lustmann, le taux de succès de la résection apicale est plus important lorsque l'obturation est courte. L'intervention permet d'éliminer la partie du canal infectée et non obturée [77]. Dans le cas de dépassement, la résection augmente le taux de cicatrisation des lésions par élimination des irritants et des agents infectieux [133].

La qualité du traitement endodontique initial est très importante dans le succès d'une résection apicale. Le taux de succès de la combinaison "retraitement et chirurgie" (96 %) est bien supérieur à celui de la chirurgie seule (73 %) [90, 101, 133].

- L'importance du biseau apical réalisé

Plus l'angulation du biseau sera grande et plus le risque de percolation sera grand, et donc plus le taux de succès diminuera. Ainsi, la réalisation d'un biseau minimal permet d'obtenir des taux de succès de 88 % (à 1 an [131]) à 90 % (à 1, 5 et 7 ans [106]).

- Le niveau de résection apicale

Une résection de 3 mm suffit à éliminer les pathologies apicales ([70]).

- Le matériau d'obturation apicale choisi

Parmi les différents matériaux utilisés (amalgame, super-EBA, MTA...), le MTA est celui qui présente les propriétés les plus intéressantes [15, 30]: biocompatible, bactéricide, cimentogène...

- L'existence d'une résection apicale antérieure

La réalisation d'une chirurgie supplémentaire est associée à de moins bons résultats. Gagliani a observé, dans une étude portant sur une période de 5 ans et dans laquelle les dents avaient été soignées par des techniques de microchirurgie et sous microscope optique, des taux de succès de 86 % après une chirurgie initiale et de 59 % après une seconde chirurgie [44].

- L'habileté de l'opérateur

Rahbaran a comparé les résultats obtenus par des spécialistes et ceux obtenus par des étudiants d'un hôpital universitaire. Après 4 ans, il a observé un taux de cicatrisation deux fois plus important chez les spécialistes [101].

3.1.3 Impossibilité de mener le traitement dans de bonnes conditions

Dans certains cas, il peut arriver que le traitement endodontique ne soit pas réalisable, notamment en raison d'une anatomie radiculaire torturée (coudures importantes, anomalies de forme, *dens in dente*) ou de lésion périapicale trop importante.

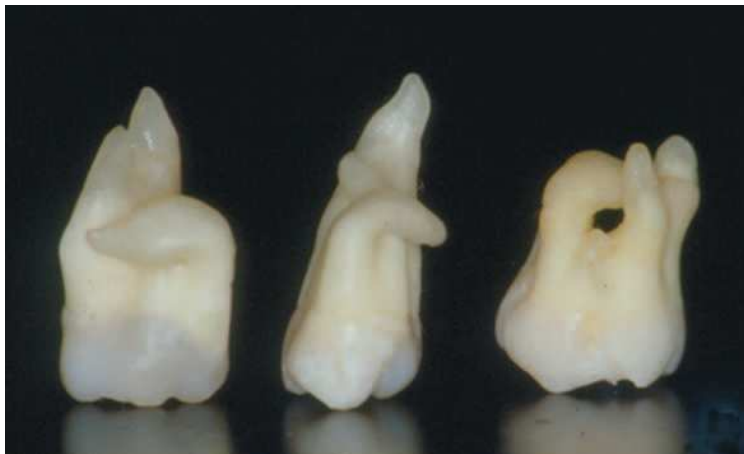

Figure 31 : Anomalies de forme (SAUVEUR [112]).

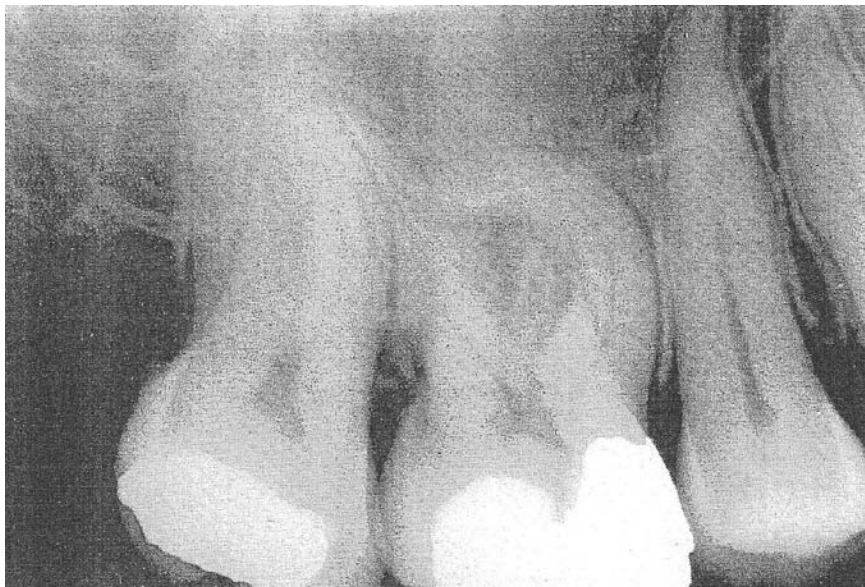

Figure 32 : Courbure importante du canal mésio-vestibulaire de 16 (COHEN et al. [29]).

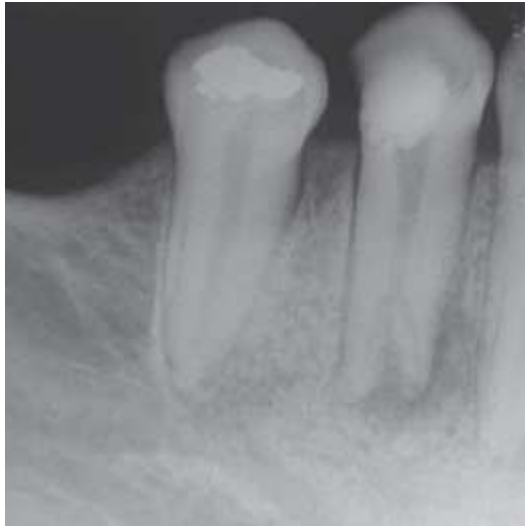


Figure 33 : Anatomie canalaire complexe de 44 (DE ALMEIDA-GOMES et al. [36]).

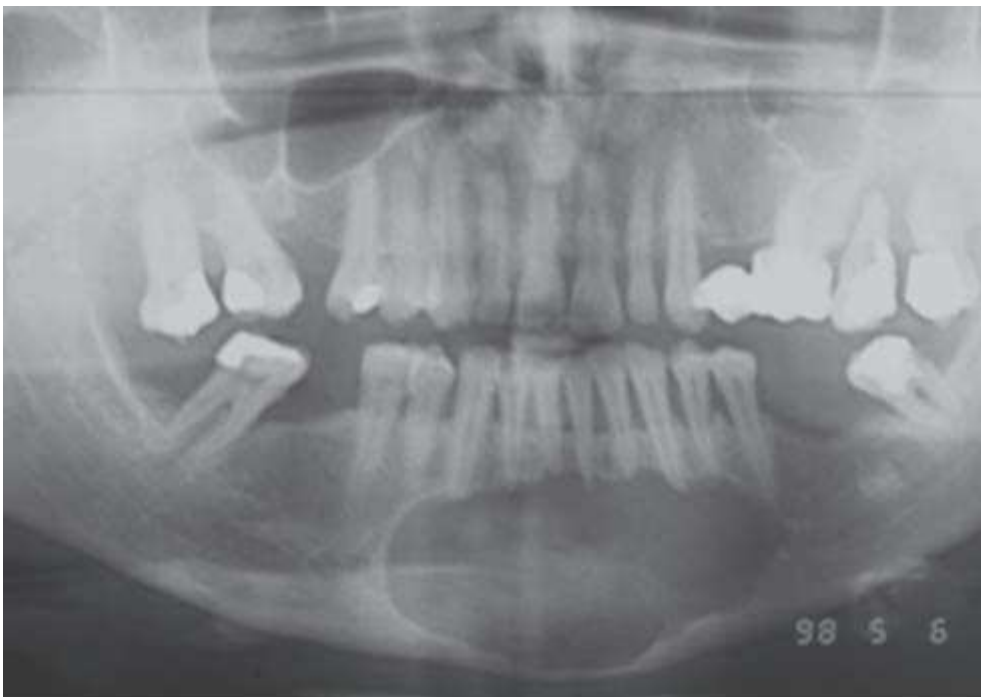


Figure 34 : Lésion volumineuse (SAUVEUR [112]).

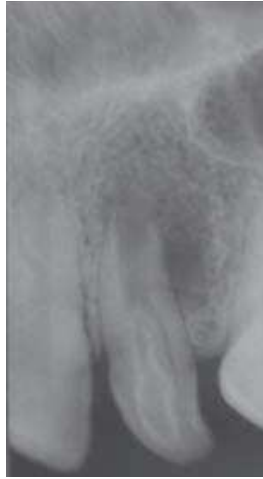

Figure 35 : *Dens in dente* (SAUVEUR [112]).

3.2 Limites des traitements parodontaux

3.2.1 Atteintes de furcation : hémisection et amputation radiculaire

Le traitement des dents pluriradiculées, compromises sur le plan parodontal ou endodontique, est toujours délicat. Le traitement parodontal des dents présentant des lésions de furcation profondes est difficile car le maintien de la santé parodontale sur le long terme par un contrôle de plaque rigoureux est quasiment impossible.

Les hémisections ou les amputations radiculaires permettent de conserver, totalement ou partiellement, des dents compromises.

3.2.1.1 Classifications

La zone de furcation est définie comme étant « la zone anatomique des dents pluriradiculées où les racines divergent » et l'atteinte de la furcation correspond à « une résorption osseuse pathologique au sein de cette furcation » [3].

Le degré d'atteinte peut être variable, et différentes classifications ont été proposées afin de le quantifier.

<p>Goldman (1958)</p>	<p>Grade I : peu marquée.</p> <p>Grade II : cul-de-sac.</p> <p>Grade III : de part en part.</p>
<p>Hamp et coll. (1975)</p>	<p>Degré I : perte horizontale des tissus parodontaux de soutien inférieure à 3 mm.</p> <p>Degré II : perte horizontale des tissus parodontaux de soutien supérieure à 3 mm mais ne touchant pas toute la largeur de la furcation.</p> <p>Degré III : destruction horizontale de part en part des tissus parodontaux de soutien, au niveau de la furcation.</p>
<p>Ramfjord et Ash (1979)</p>	<p>Classe I : atteinte débutante. La destruction tissulaire est inférieure à 2 mm et intéresse moins du $\frac{1}{3}$ de la largeur de la furcation.</p> <p>Classe II : cul-de-sac. La destruction tissulaire est supérieure à 2 mm et intéresse plus du $\frac{1}{3}$ de la largeur, mais elle ne passe pas de part en part de la furcation.</p> <p>Classe III : atteinte de part en part de la furcation.</p>

Tableau 16 : Classifications des atteintes de furcation (STRUILLOU [119]).

3.2.1.2 Indications et contre-indications

L'anatomie de la zone de la furcation est complexe, et il convient de prendre en compte un certain nombre de facteurs tels que :

- la largeur de l'entrée de la furcation
- la forme des racines, qui peuvent présenter des concavités importantes rendant impossible un contrôle de plaque strict dans ces zones
- la hauteur du tronc radiculaire
- la présence de canaux pulpo-parodontaux au niveau de la furcation qui peuvent être à l'origine de lésions endo-parodontales
- la forme et la longueur des racines.

On cherche à évaluer le rapport coronaradiculaire ainsi que le degré de convergence/divergence des racines.

- | |
|---|
| <ul style="list-style-type: none">• Degré d'atteinte• Rapport couronne-racine, longueur des racines• Anatomie radiculaire• Degré de divergence des racines• Valeur stratégique de la dent• Mobilité dentaire résiduelle• Impératifs endodontiques• Impératifs prothétiques• Conditions parodontales des dents adjacentes• Coopération du patient, qualité du contrôle de plaque• Qualité osseuse, possibilité de poser des implants• Considérations financières• Pronostic à long terme |
|---|

Tableau 17 : Facteurs à prendre en compte en présence d'une atteinte de furcation (AL-SHAMMARI et coll. cités par STRUILLOU [119]).

Les atteintes de furcation représentent une difficulté majeure durant le traitement des maladies parodontales, aussi bien durant la phase active du traitement, que lors de la thérapeutique de soutien ou du contrôle de plaque quotidien par le patient. La difficulté à accéder et à

instrumenter la totalité des surfaces radiculaires, la présence de concavités, de sillons et d'une architecture radiculaire tourmentée représentent autant de facteurs limitant le pronostic à moyen et à long terme des dents présentant une atteinte de furcation [119].

La régénération tissulaire guidée semble parfaitement indiquée pour le traitement des classes II de Ramfjord mandibulaires et, dans une moindre mesure, pour les classes II vestibulaires maxillaires [110].

Par contre, les résultats ne sont pas probants pour le traitement des lésions de classe III maxillaires et mandibulaires. La technique de tunnelisation visant à apicaliser les tissus et à élargir la taille de la furcation afin de permettre le passage des brossettes interdentaires n'est plus tellement indiquée en raison de la survenue fréquente de carie dans l'espace inter-radicaire [119].

Deux techniques ont donc été décrites : l'hémisection et l'amputation radiculaire.

L'amputation radiculaire consiste en l'élimination d'une racine d'une dent pluriradiculée, alors que l'hémisection représente la séparation chirurgicale des racines d'une dent pluriradiculée [3].

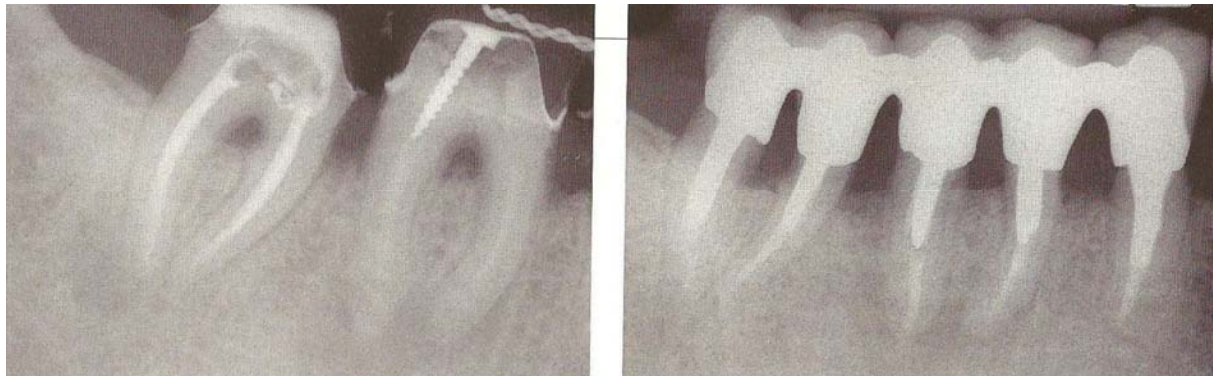


Figure 36 : Hémisection de 46 et 47 et réalisation de 5 "prémolaires" solidarisées (STRUILLOU [119]).

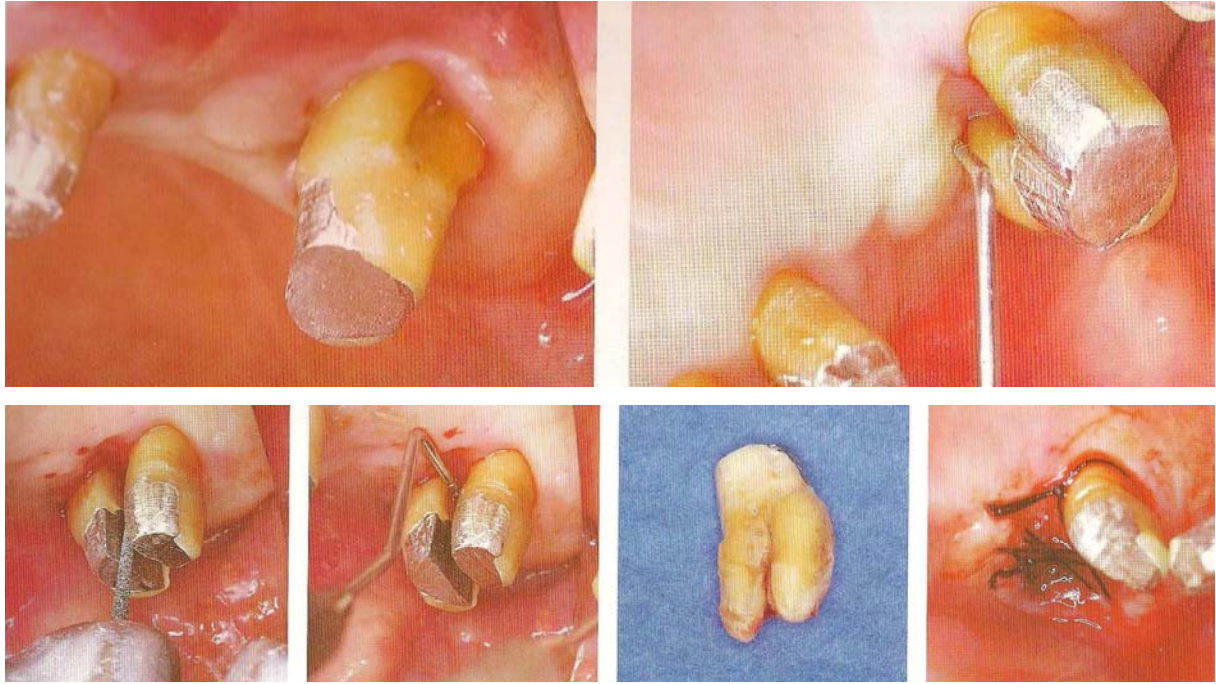


Figure 37 : Amputation des racines vestibulaires de 27 (SATO [111]).

Lors d'une amputation radiculaire, on élimine la racine la plus atteinte sur le plan parodontal. Cette intervention est également indiquée lors de complications endodontiques ou en cas de fracture radiculaire.

Face à une atteinte de furcation de classe III, l'élimination d'une racine permet de redonner un environnement parodontal favorable et accessible aux techniques de contrôle de plaque.

Après une hémisection, soit les deux parties obtenues sont restaurées individuellement (équivalent de 2 prémolaires), soit les deux couronnes sont solidarisées en cas de trop forte mobilité résiduelle, tout en permettant le passage d'une brossette interdentaire.

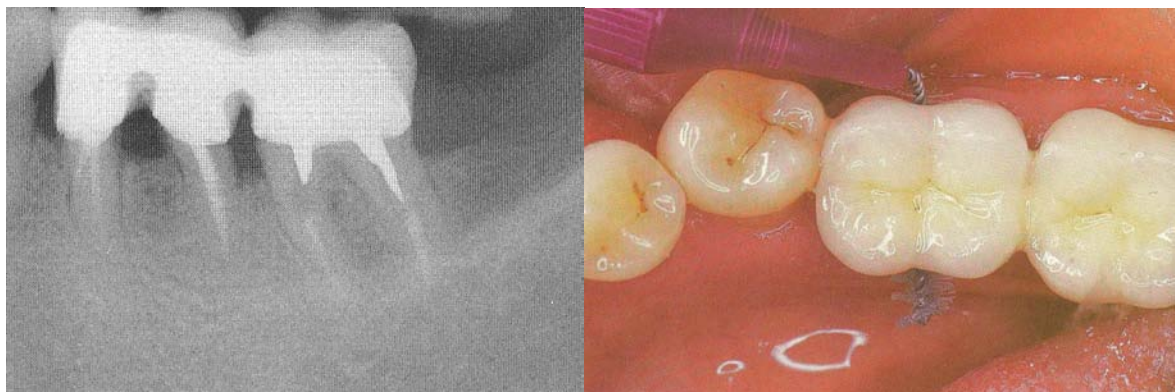


Figure 38 : Hémisection de 36. Noter l'aménagement des tissus parodontaux permettant le passage de la brossette (STRUILLOU [119]).

Indications	Contre-indications
<ul style="list-style-type: none"> • Atteintes de furcation de classes II et III • Lyse osseuse sévère intéressant une ou plusieurs racines • Fracture radiculaire, perforation, résorption ou carie radiculaire profonde • Proximité radiculaire avec la dent adjacente • Echec de traitement endodontique, canaux calcifiés ou non instrumentables 	<ul style="list-style-type: none"> • Support osseux insuffisant sur les racines résiduelles ou facteurs anatomiques défavorables (tronc radiculaire haut ou racines fusionnées) • Décalage significatif du niveau de l'os interproximal adjacent • Les racines résiduelles ne peuvent être restaurées et/ou traitées endodontiquement

Tableau 18 : Indications et contre-indications des résections radiculaires (AL-SHAMMARI et coll. cités par STRUILLOU [119]).

3.2.1.3 Pronostic

Les résultats à long terme des résections et/ou séparations radiculaires ont été évalués. Les échecs résultent des traitements endodontiques, réparateurs et parodontaux.

Etude	Nombre de patients/Dents	Résultats	Cause d'échec	Suivi (années)
Langer, 1981	100/100	Taux d'échec à 5 ans : 15,8 % à 7 ans : 20 % Taux d'échec à 10 ans : 38 % Ratio échec mand/max : 2/1	Parodontale (perte de plus de 50 % hauteur os alvéolaire) : 10 % Fractures radiculaire : 18 % Endodontique : 7 % Ciment : 3 % Total : 38 %	10

Bühler, 1988	17/28	Taux d'échec à 5-7 ans : 10,7 % Taux d'échec à 8-10 ans : 32,1 %	Parodontale (perte de plus de 50 % hauteur os alvéolaire) : 7,1 % Paro + endo : 7,1 % Fracture radiculaire : 3,6 % Endodontique : 10,7 % Perte de rétention : 7,9 % Total : 32,1 %	10
Hamp, 1991	24 dents	Taux d'échec à 7 ans : 17 %	Aggravation parodontale	7
Carnevale, 1991	194/488	Taux d'échec à 3-6 ans : 6,9 % (dont 4,9 % avec extraction de la dent) Taux d'échec à 7-11 ans : 3,8 % (dont 1,6 % d'extraction)	Caries : 1,8 % fracture radiculaire/pilier : 2,4 % endodontique : 0,8 % profondeur au sondage > 5 mm : 0,6 % Total : 5,7 %	11
Basten, 1996	32/48	Taux d'échec : 8 %	Caries : 4 % endodontique : 2 % choix stratégique : 2 % Total : 8 %	11,5
Fugazzotto, 2001	701 dents	Taux d'échec : 3,2 %	Fractures radiculaires : 0,5 % échecs endo : 0,7 % caries : 0,9 % aggravation parodontale : 0,9 % Total : 3,2 %	15

Tableau 19 : Résultats des résections radiculaires (HAS [57]).

Ces études rétrospectives soulignent que les échecs sont tardifs (à 5 ans, le taux d'échec demeure faible), et que les suivis d'évaluation doivent être d'au moins 10 ans.

À 7 ans, on observe des taux d'échec variables liés pour la plupart au type de restauration [53, 71].

À 10 ans, les taux d'échec dans ces études sont similaires (32-38 %) ; les complications parodontales sont les plus faibles, et les résultats sont supérieurs au maxillaire [71, 24].

Une autre étude rétrospective [43] a évalué les taux de succès de molaires après amputation radiculaire. Le taux de succès cumulatif des molaires amputées était de 96,8 %. En examinant plus spécifiquement les dents et racines amputées, le taux de succès le moins élevé (75 %) concernait les molaires mandibulaires avec résection de la racine distale, et le taux de succès le plus élevé (100 %) concernait les molaires maxillaires avec résection des racines mésio-vestibulaires, disto-vestibulaires ou des racines palatines. Le taux de succès variait aussi entre 92,9 % pour les amputations concernant les secondes molaires maxillaires, et 97,6 % pour les amputations concernant les premières molaires maxillaires. L'auteur soulignait d'autre part qu'un pilier, seul et dernier support d'ancrage dans la partie postérieure de l'arcade, compromettait le taux de succès. Parmi les échecs, 30,4 % résultaient de parafonctions non traitées.

Ces résultats contrastent avec ceux des études précédentes [53, 71], mais sont en accord avec ceux de Carnevale *et al.* [26] et Basten *et al.* [13] qui ont respectivement des taux de succès de 94,3 % et 92 %.

Ces variations de taux de succès entre les études soulignent combien l'amputation radiculaire est une technique sensible, qui exige à la fois une qualité de restauration ainsi qu'une compétence et une rigueur en hygiène de la part du patient.

Une étude [18] a comparé les taux de survie de molaires, après résection radiculaire, et de dents monoradiculées ; elle n'a pas mis en évidence de différence significative sur une période de 10 ans (68 % contre 77 %). En examinant la perte d'attache des dents monoradiculées (inférieure ou supérieure à 6 mm), une différence significative est observée dans le taux de survie des molaires : ainsi, 44 % des molaires sont perdues avec des poches supérieures à 6 mm, et 11 % avec des poches inférieures ou égales à 6 mm. De même, les auteurs observent une différence significative dans le taux de survie des molaires après résection, en fonction du nombre de dents restantes chez les patients réexaminés (35 % de

survie quand moins de 20 dents, et 91 % de survie quand plus de 20 dents). Les auteurs concluent que le pronostic des molaires après amputation radiculaire n'est pas moindre que celui de dents monoradiculées dans des conditions parodontales équivalentes, et quand les conditions endodontiques et la maintenance sont optimales.

En conclusion, tous ces résultats soulignent la nécessité d'une approche thérapeutique plurifactorielle pour améliorer l'efficacité de l'acte, et assurer un bon pronostic des dents traitées, dont le taux de survie à 10 ans peut être supérieur à 90 %. Cette approche doit intégrer des recommandations à la fois endodontiques, parodontales et prothétiques [57].

3.2.2 Alvéolyse terminale

L'alvéolyse terminale se définit comme une situation clinique à un moment donné. Elle désigne un degré de destruction parodontale très importante mais ne précise pas la rapidité d'évolution de la maladie ni ses périodes d'activité [37].

Elle se caractérise par des alvéolyses atteignant les trois quarts de la hauteur radiculaire, des pertes d'attache importantes, des poches profondes et des mobilités. Elle peut entraîner des déplacements, des diastèmes et une gêne sur le plan fonctionnel.

Le traitement sera différent selon la situation clinique :

- Alvéolyse terminale généralisée sans édentement
- Alvéolyse terminale généralisée avec édentements
- Alvéolyse terminale localisée à une ou quelques dents

Alvéolyse terminale généralisée sans édentement

Dans cette situation, le traitement parodontal ne peut être qu'un compromis qui a pour objectif de gagner du temps.

Le fait de retarder l'échéance, notamment chez un patient jeune, va lui permettre de prendre conscience de sa maladie, de « choisir » et de gérer au mieux le moment de l'édentation partielle, voire totale.

Pour le praticien, cette phase plus ou moins longue de temporisation va permettre de tester l'efficacité du contrôle de la parodontite, les potentiels de réponse, de cicatrisation, de coopération, ainsi que l'état psychologique du patient. Ces mois ou ces années passées sont mis à profit pour définir la solution prothétique adaptée [37].

On a recours aux traitements conventionnels visant à contrôler l'infection : contrôle de plaque, détartrage, surfaçage, chirurgie parodontale.

La contention n'améliorant pas le pronostic des dents mobiles [49], les dents seront solidarisées si le patient est gêné à la mastication ou s'il existe une indication dans le cadre de la chirurgie.

Alvéolyse terminale généralisée avec édentements

Dans ce type de situation, la décision thérapeutique ne peut être que globale et le traitement parodontal précède et accompagne un plan de traitement prothétique global [37].

Le moyen de conserver des dents au parodonte réduit et de traiter des édentements est d'avoir recours à des bridges-contentions de grande étendue.

Le but de cette contention est de contrôler les mobilités et de résister aux forces de mastication [33]. Ce type de prothèse exige une parfaite équilibration occlusale, une grande coopération du patient et des contrôles professionnels réguliers. La décision de conserver certaines dents doit surtout être prise en fonction de considérations biomécaniques. La littérature rapporte des résultats satisfaisants à long terme [47, 93].

Pour Lewis [75], il est intéressant de conserver temporairement quelques dents stratégiques qui servent de support à une prothèse pendant la mise en nourrice de futurs implants. Ainsi, la temporisation et la cicatrisation péri-implantaire sont facilitées et le patient bénéficie de prothèses fixées durant toutes les étapes du traitement.

Alvéolyse terminale localisée à une ou plusieurs dents

La destruction terminale ponctuelle est souvent rencontrée en présence d'une parodontite chronique quand des facteurs de risque locaux sont associés à la maladie parodontale (trauma occlusal, parafunction, soins iatrogènes...) [37].

La stratégie thérapeutique initiale consiste en la réduction de la charge bactérienne par un traitement local classique (contrôle de plaque, détartrage, surfaçage) ainsi qu'en la suppression des facteurs de risque locaux (reprise des soins iatrogènes, élimination du trauma occlusal...).

Au moment de la réévaluation, le potentiel de réponse est évalué :

- si la réponse est favorable, une phase réparatrice et reconstructrice est indiquée : chirurgie parodontale et prothèse d'usage.
- dans le cas contraire, il est préférable d'extraire la ou les dents compromises afin de ne pas remettre en cause à la fois l'avenir des dents adjacentes et les différentes solutions de remplacement [37].

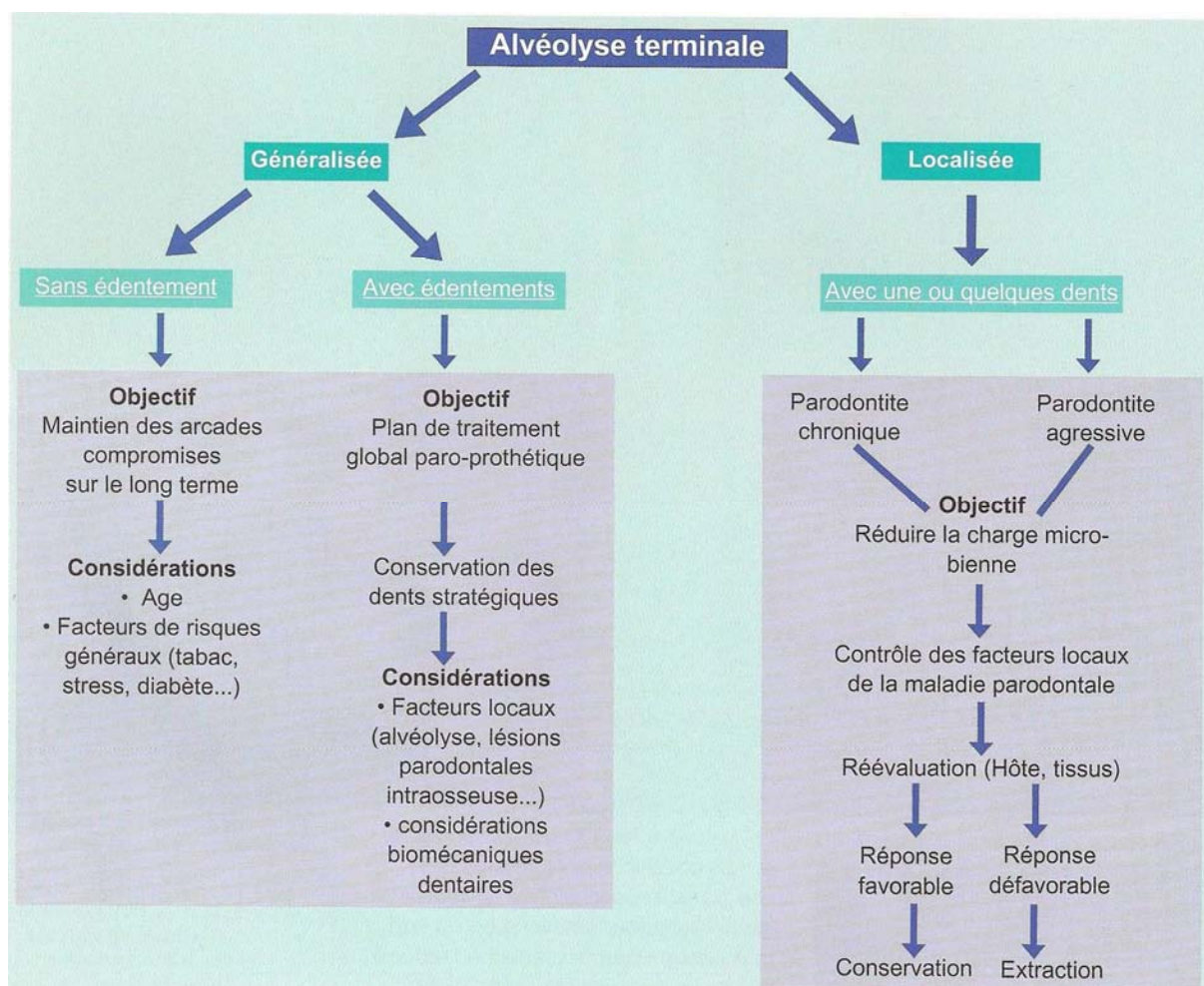


Figure 39 : Processus décisionnel de conservation des dents à support parodontal très réduit en fonction de la situation clinique globale (DETIENVILLE [37]).

Face à une alvéolyse terminale, généralisée ou localisée, l'attitude thérapeutique conservatrice peut et doit être tentée dans un certain nombre de cas.

Le succès à long terme est possible si trois conditions sont satisfaites :

- le parodonte doit être stabilisé
- la fonction doit être restaurée
- l'esthétique doit être préservée.

Bien que la conservation des dents soit l'objectif essentiel des traitements parodontaux, la volonté de « conservation à tout prix » peut néanmoins faire place à la tentation « d'extractions précoces » afin de préserver le maximum de tissu osseux et de ne pas compromettre une réhabilitation implantaire ultérieure [37].

3.3 Conclusion

Les traitements conservateurs ont donc leurs limites.

Le retraitement endodontique permet de remédier à un traitement initial inadéquat. Cependant, chaque retraitement affaiblit la dent, puisque la désinfection endo-canalairé exige l'élimination des tissus contaminés.

La résection apicale permet l'exérèse d'une lésion péri-apicale persistante et est réservée à des dents vouées à l'extraction sans cette intervention.

L'hémisection et l'amputation radiculaire sont deux techniques qui permettent la conservation totale ou partielle d'une dent pluriradiculée compromise sur le plan parodontal ou endodontique, mais qui exigent une grande qualité de restauration et une compétence et une rigueur en hygiène de la part du patient.

Ces traitements peuvent donc être considérés comme des « traitements de la dernière chance ».

Ils permettent le maintien sur l'arcade d'une dent compromise, mais ne peuvent pas être considérés comme définitifs. Ils permettent de gagner plusieurs années.

4 QUAND IMPLANTER ?

SOLUTIONS

IMPLANTAIRES POUR

PALLIER LES LIMITES

DES TRAITEMENTS

CONSERVATEURS

4.1 Introduction

L'arsenal des traitements conservateurs permet donc le maintien sur l'arcade de dents au pronostic compromis, sur le long terme, ou de manière transitoire.

Néanmoins, la conservation ne doit pas se faire à tout prix. En effet, la sauvegarde d'une dent ne doit pas se faire au détriment de la santé des dents adjacentes et il est parfois préférable d'envisager l'extraction.

Se pose alors la question du remplacement de la ou des dents extraites. Prothèse amovible ? Prothèse fixée ? Implants ?

Les progrès de l'implantologie moderne en ont fait une technique sûre depuis les travaux de Bränemark sur l'ostéointégration. Elle permet le remplacement d'une ou plusieurs dents de manière fixe, sans toucher aux dents saines adjacentes.

4.2 Indications du traitement implantaire

- Sujet édenté unitaire, partiel ou total
- Rétention insuffisante d'une prothèse adjointe
- Instabilité d'une prothèse adjointe
- Inconfort fonctionnel avec les prothèses adjointes
- Refus psychologique du port d'une prothèse adjointe
- Localisation et nombre inadéquats de piliers dentaires résiduels
- Agénésie dentaire
- Demande d'une thérapeutique conservatrice [22, 34, 82].

4.3 Contre-indications à l'implantologie

4.3.1 Contre-indications absolues

Une pathologie est considérée comme contre-indication absolue lorsque la pose d'implants peut induire chez le patient un risque vital, ou que son état de santé peut être responsable d'un échec systématique de l'acte implantaire, c'est-à-dire de la non-intégration osseuse de l'implant.

Les pathologies contre-indiquant la pose d'implants regroupent :

- le rhumatisme articulaire aigu
- l'hyperparathyroïdie
- la thalassémie majeure ou la drépanocytose (anémie)
- la neutropénie sévère, la leucémie aiguë, ou une néoplasie évolutive
- le risque d'endocardite (patients des groupes A et B)
- l'insuffisance rénale chronique
- les patients greffés sous immunosuppresseurs au long cours
- les patients sous immunosuppresseurs et chimiothérapie
- le Sida ($CD4 < 200/mm^3$)
- l'insuffisance cardiaque sévère ou les arythmies sévères
- les patients présentant une contre-indication absolue à la chirurgie
- les patients sous biphosphonates de dernière génération en raison du risque d'ostéonécrose ([1, 17, 91])
- les patients irradiés au niveau de la sphère oro-faciale, mais il faut souligner que cette contre-indication est remise en cause par certaines équipes spécialisées en cancérologie qui commencent à utiliser les implants avec un protocole particulier pour assurer les restaurations prothétiques après reconstruction des maxillaires ([51, 17]).

4.3.2 Contre-indications relatives ou temporaires

Il est conseillé de différer l'intervention ou de réévaluer l'indication implantaire dans le cas de contre-indications relatives.

Les contre-indications relatives comprennent :

- le diabète non contrôlé
- l'angor instable
- l'infarctus du myocarde datant de moins de 6 mois
- l'alcoolisme, qui devra être surveillé par les γ -GT
- les patients psychiatriquement instables
- les patients en période de croissance [82].

Toute pathologie aiguë non stabilisée ou non traitée sera une contre-indication relative qui pourra être levée après une prescription adéquate et l'instauration d'un traitement [17].

Cas particulier du patient fumeur

Plusieurs études ont démontré l'influence du tabagisme sur le pronostic implantaire. Celle de Bain et Moy [11] révèle que les patients fumeurs présentent deux fois plus d'os de type IV que les patients non fumeurs. Une étude rétrospective sur une période de 6 ans montre un taux d'échec de 11,28 % chez les fumeurs contre 4,76 % chez les non fumeurs.

L'étude de Tarragano et al. [122] montre un taux de succès de 84 % chez les fumeurs contre 97 % chez les non fumeurs.

Bain préconise l'arrêt du tabac 1 semaine avant la chirurgie et pendant les 2 mois qui suivent. Il convient donc d'identifier les patients fumeurs, d'instaurer un protocole d'arrêt du tabac avant la pose des implants avec l'aide de substituts nicotiques et d'éviter l'accumulation des facteurs de risque : volume osseux réduit, occlusion difficile ou hygiène incertaine [17].

Cas particulier des patients sous antiagrégants plaquettaires (AAP)

La Société Francophone de Médecine Buccale et de Chirurgie Buccale (SFMBCB) a rédigé des recommandations en 2005 [118].

En effet, l'attitude classique était d'interrompre le traitement par les AAP avant une intervention de chirurgie buccale, parodontale ou implantaire. Or, des études récentes ont confirmé la survenue de complications thromboemboliques graves pendant la période postopératoire, vraisemblablement imputables à l'arrêt de ce traitement, et ce même avec un relais par flurbiprofène.

A l'inverse, aucune étude n'a pu mettre en évidence un risque relatif plus élevé de complications hémorragiques lors de la poursuite du traitement par AAP.

En conséquence, pour la SFMBCB, il est actuellement recommandé de ne pas interrompre ce type de traitement avant de pratiquer une intervention de chirurgie buccale, parodontale ou implantaire, moyennant les précautions appropriées, l'hémostase chirurgicale, les conseils et la surveillance postopératoire adaptés.

Cette recommandation appelle un commentaire : il est prudent de prendre en considération d'une part l'expérience du praticien et sa capacité à maîtriser l'hémostase chirurgicale et d'autre part, l'importance de la chirurgie implantaire.

Il est souligné, dans les recommandations, que les interventions où le risque hémorragique est le plus élevé sont les poses d'implants dans la région symphysaire. En effet, une perforation de la corticale interne peut entraîner une hémorragie du plancher par section de l'artère sublinguale, de l'artère sous-mentale ou d'une de leurs branches. L'hémorragie peut survenir immédiatement après la lésion vasculaire mais aussi dans les heures suivant l'intervention. Elle constitue une urgence chirurgicale grave [35]. Il relève donc de la plus élémentaire prudence de tenir compte de ces facteurs de risque et de prendre contact avec le médecin traitant ou le cardiologue du patient afin de déterminer en commun l'attitude thérapeutique la plus adaptée [17].

4.4 Facteurs à prendre en compte

Avant d'envisager une thérapeutique implantaire, il est nécessaire de procéder à un examen clinique rigoureux.

En effet, certains facteurs influencent grandement le taux de succès (qualité osseuse, volume osseux...). D'autres, comme la présence de structures anatomiques (sinus, canal dentaire inférieur...) peuvent compliquer, voire contre-indiquer, la chirurgie implantaire.

4.4.1 Hygiène

L'évaluation de l'hygiène n'est pas propre aux traitements implantaires. Cependant, une attention toute particulière doit être portée aux patients édentés anciens. Ils ont généralement oublié les simples mesures d'hygiène buccale. Ils devront être motivés et suivis tout particulièrement [103].

Une hygiène dentaire particulièrement rigoureuse ainsi qu'un bon contrôle de plaque doivent être exigés de la part du patient pour obtenir des résultats esthétiques prévisibles [104].

4.4.2 Etat parodontal

Le bilan parodontal représente une étape incontournable de l'évaluation préimplantaire. De nombreuses études ont montré que les tissus péri-implantaires sont susceptibles d'être infectés par des bactéries pathogènes provenant de poches parodontales présentes autour des dents naturelles. Il est donc important de s'assurer de la bonne santé des tissus parodontaux avant d'entreprendre la mise en place des implants [104].

4.4.3 Occlusion

Le bilan fonctionnel comprend la recherche de facettes d'abrasion, d'usure dentaire importante, de parafonctions, d'historique de fracture de matériau cosmétique, de dents naturelles, etc...

Plus le patient est un patient à risque fonctionnel, plus le nombre d'implants doit se rapprocher du nombre de dents à remplacer, ou l'égaliser [103].

Contexte occlusal favorable	Contexte occlusal à risque modéré	Contexte occlusal à risque majeur
<ul style="list-style-type: none"> • Occlusion équilibrée • Pas de pathologie au niveau des articulations temporo-mandibulaires • Trajets d'excursion mandibulaire réguliers 	<ul style="list-style-type: none"> • Présence de petites facettes d'abrasion • Rapport d'occlusion défavorable sans parafonction (ex : classe II.2 d'Angle) • Distance inter-arcade réduite 	<ul style="list-style-type: none"> • Bruxomanie • Parafonction • Effondrement occlusal postérieur • Présence de facettes d'abrasion importantes • Historique de fêlures ou fractures de dents naturelles • Historique de fêlures ou fractures répétées de prothèses ou de matériaux cosmétiques

Tableau 20 : Classification du risque fonctionnel (RENOUARD [103]).

4.4.4 Relation intermaxillaire

La connaissance des décalages antéropostérieurs ou latéraux entre les maxillaires permet d'évaluer le risque prothétique.

Rétablir des contacts occlusaux normaux à l'aide de couronnes présentant des porte-à-faux importants, chez des patients présentant des décalages squelettiques, peut s'avérer dangereux, en particulier si ces derniers sont à « risque fonctionnel », comme les bruxomanes par exemple [104].

4.4.5 Cause de l'édentement

L'étiologie de l'édentement est extrêmement importante à connaître.

- Si le patient a perdu ses dents par caries ou traumatisme (sport, accident...), du point de vue implantaire, le risque d'échec induit est faible.
- Si l'édentement est lié à une maladie parodontale, il faut vérifier que les facteurs étiologiques de cette maladie n'existent plus avant d'entreprendre le traitement implantaire. Le patient doit être considéré comme un patient à risque faible à modéré. La présence d'une maladie parodontale a peu d'influence sur le processus d'ostéointégration des implants. Cependant, les bactéries pathogènes présentes dans les poches autour des dents naturelles peuvent infecter les tissus péri-implantaires et entraîner soit une mucosite (inflammation de la muqueuse péri-implantaire), soit une péri-implantite (alvéolyse péri-implantaire d'origine infectieuse). Si le risque biologique n'est pas très important chez les patients ayant présenté une maladie parodontale, il ne faut pas négliger la présence de facteurs de risques biomécaniques. En effet, l'alvéolyse horizontale résultant de la maladie parodontale entraîne systématiquement une hauteur prothétique excessive.
- Si le patient a perdu sa ou ses dents après de nombreux épisodes infectieux, le risque d'avoir un échec d'ostéointégration est augmenté.

- Si l'édentement est lié à des fractures de dents saines à cause de bruxisme ou de désordres occlusaux sévères, il faut considérer le patient comme présentant un facteur de risque important. L'indication implantaire ne pourra être posée que si un nombre suffisant d'implants peut être placé [103, 104].

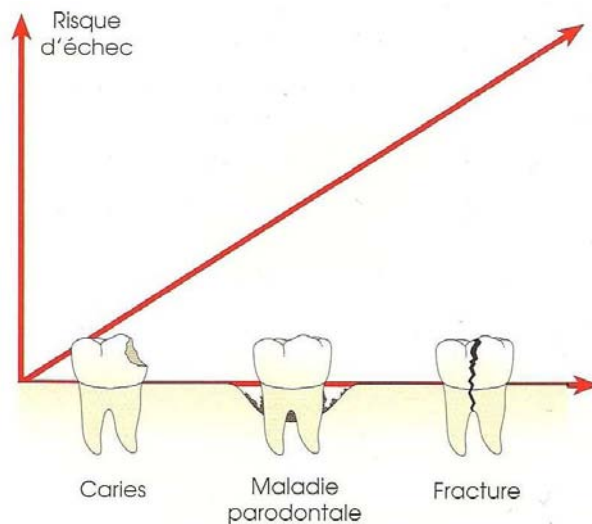


Figure 40 : Risque potentiel d'échec d'un traitement implantaire en fonction de l'étiologie de l'édentement (RENOUARD [104]).

4.4.6 Volume osseux

Afin de placer un implant dans de bonnes conditions, il est nécessaire de respecter certaines règles vis-à-vis des structures avoisinantes (dents adjacentes, autre implant, structures anatomiques...).

4.4.6.1 Sens vestibulo-lingual

La largeur crestale minimum est égale au diamètre de l'implant + 2 mm, afin d'avoir au moins 1 mm d'os de part et d'autre de l'implant [34].

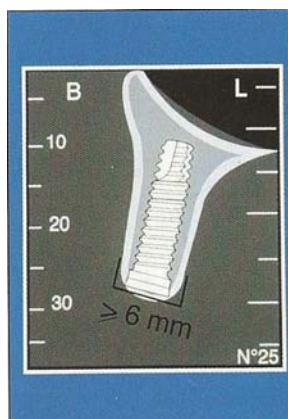


Figure 41 : Coupe oblique montrant le volume osseux minimal pour positionner un implant standard (DAVARPANAHA et al [34]).

4.4.6.2 Sens corono-apical

A la mandibule, il est nécessaire de garder un espace d'au moins 2 mm entre l'implant et le nerf alvéolaire.

Au maxillaire, la hauteur crestale disponible doit être au moins égale à la longueur de l'implant.

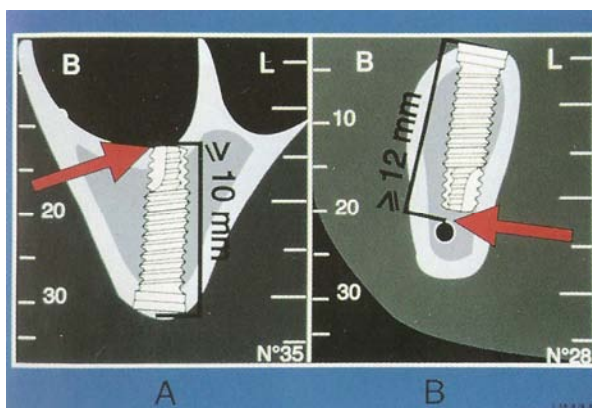


Figure 42 : Coupes obliques montrant la hauteur osseuse nécessaire au maxillaire (A) et à la mandibule (B) pour placer un implant de 10 mm (DAVARPANAHA et al. [34]).

4.4.6.3 Sens mésio-distal

Pour un implant unitaire, il est nécessaire de disposer d'un espace d'au moins 7 mm.

Il faut au moins 2 mm entre un implant et la dent adjacente pour ménager os et ligament, et au minimum 3 mm entre deux implants ([34]).

4.4.7 Qualité osseuse

Il existe, d'après Gaspard [45], différents types d'os :

- L'os cortical, où la substance osseuse est plus importante que les cavités contenant la moelle et les vaisseaux sanguins. C'est donc un os pauvrement corticalisé.
- L'os spongieux trabéculaire, où les cavités sont plus développées que la substance osseuse sous forme de trabécules. C'est l'os idéal pour l'implantologie [17].
- L'os papyracé, avec des fibres conjonctives en continuité avec celles du périoste et ne pouvant supporter des contraintes importantes. C'est un os qui se résorbera facilement sous l'effet des contraintes fonctionnelles.

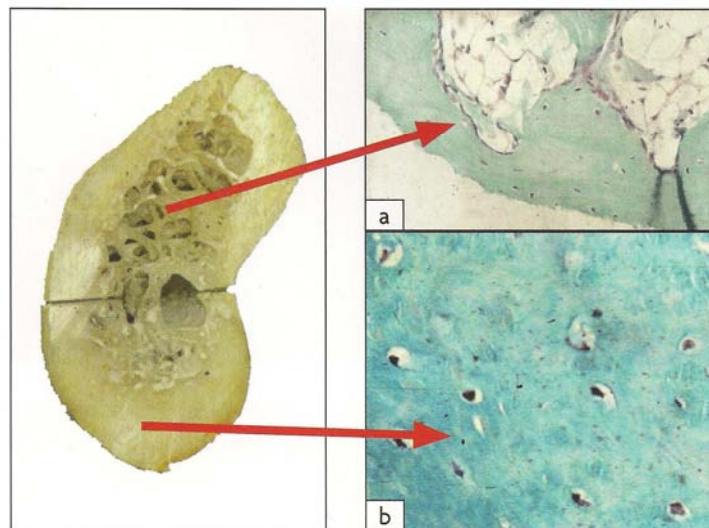


Figure 43 : Os cortical et os spongieux (BERT et MISSIKA [17]).

L'os spongieux trabéculaire (a) se compose de travées osseuses entourant des cavités contenant de la moelle et des vaisseaux sanguins, alors que l'os cortical (b) est compact, dense, et pauvre en réseaux vasculaires.

Bränemark et al. ont proposé une classification de l'os en fonction de la densité de son étui cortical et de l'importance de son réseau de trabécules :

- L'os de type I est constitué presque exclusivement d'os cortical de bonne densité, mais très pauvre en vascularisation.
- Les os de types II et III sont constitués d'une proportion variable d'os cortical, sous la forme d'un étui cortical, et d'os spongieux trabéculaire, correctement vascularisé et permettant une cicatrisation rapide autour des implants. Ce sont les os idéaux de l'implantologie.
- L'os de type IV est l'os papyracé montré par Gaspard, avec une corticale presque inexistante et peu ou pas de réseau interne de trabécules. La stabilité primaire de l'implant est difficile dans cet os.

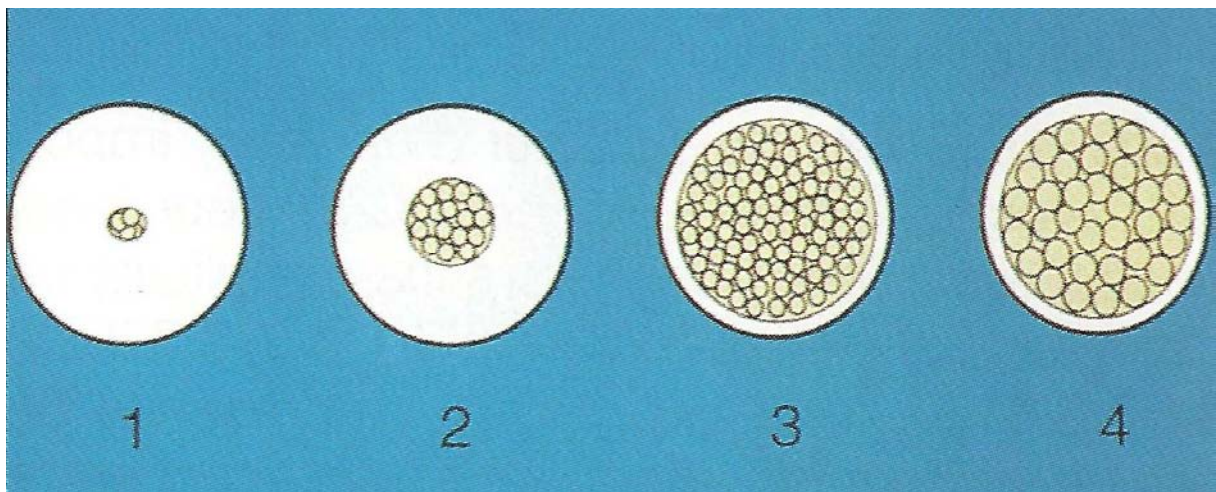


Figure 44 : Classification de la qualité osseuse (DAVARPANAHA [34]).




Figure 45 : Les différents types d'os (BERT et MISSIKA [17]).

a et b : la mise en place d'un implant dans un os de type I, exclusivement cortical donc peu vascularisé, ne permet pas de garantir une cicatrisation osseuse correcte et, dans 25 % des cas, un tissu fibreux se crée autour de l'implant, aboutissant à son échec.

c et d : dans un os de type II, la cicatrisation rapide de l'os spongieux correctement vascularisé va permettre d'obtenir une immobilisation secondaire de l'implant puis la cicatrisation de l'os cortical.

e et f : l'os de type III, composé d'un os spongieux muni de fortes trabéculations et d'une vascularisation abondante, permet une bonne immobilisation et une cicatrisation rapide de l'implant.

g, h et i : en revanche, l'os de type IV ne permet pas de bien immobiliser l'implant qui peut parfois cicatriser correctement (h), mais également migrer dans une autre position (i).

4.4.8 Ouverture buccale

La mise en place des implants, surtout dans les secteurs postérieurs, nécessite une ouverture buccale normale afin de passer et de positionner correctement le contre-angle d'implantologie et l'implant.

L'examen de l'ouverture buccale peut en outre révéler :

- une gêne
- un trismus
- une déviation du trajet d'ouverture ou de fermeture
- un craquement au niveau de l'articulation temporo-mandibulaire.

Le traitement de ces affections doit être intégré dans le plan de traitement global. Il faut déterminer la réversibilité de la pathologie. Certaines pathologies de l'ATM limitant l'ouverture buccale peuvent contre-indiquer la mise en place des implants [34].

4.4.9 Espace prothétique disponible

L'espace prothétique correspond à la distance entre la crête osseuse et les dents antagonistes.

Cet espace peut avoir été diminué (égression des dents antagonistes) ou augmenté (résorption osseuse).

Dans l'idéal, il faut disposer d'un espace de 6 à 9 mm afin d'obtenir une courbe d'occlusion adéquate [34].

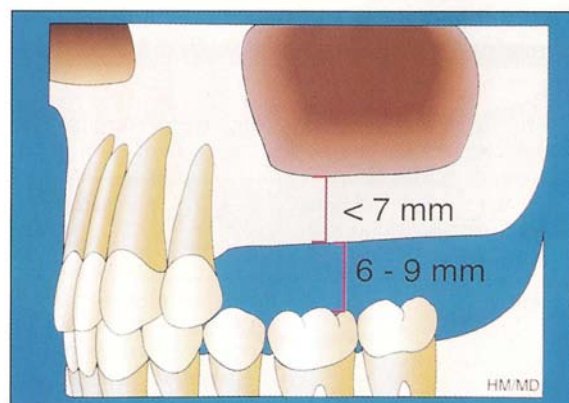


Figure 46 : Espace prothétique normal (DAVARPANA [34]).

Dans le cas contraire, il est nécessaire de rétablir cet espace prothétique.

- Espace prothétique réduit

Selon le degré d'égression des dents, on doit réaliser :

- une coronoplastie si l'égression est légère
- une élévation coronaire associée à un traitement endodontique et prothétique si l'égression est importante.

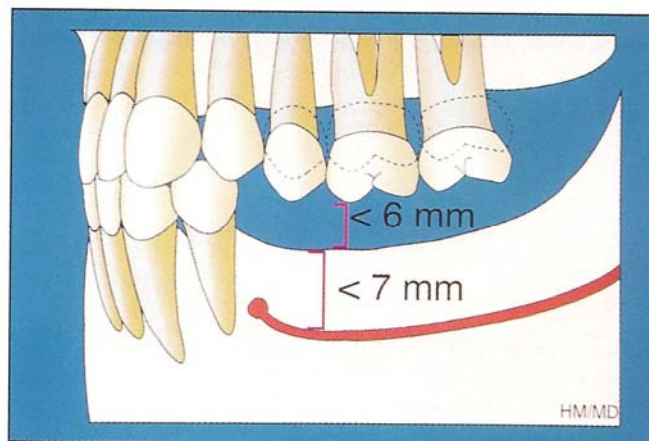


Figure 47 : Espace prothétique réduit (DAVARPANA [34]).

- Espace prothétique augmenté

Si la courbe de Spee n'est pas perturbée, les différents traitements sont chirurgicaux.

Si la courbe de Spee est perturbée, un traitement prothétique doit être envisagé.

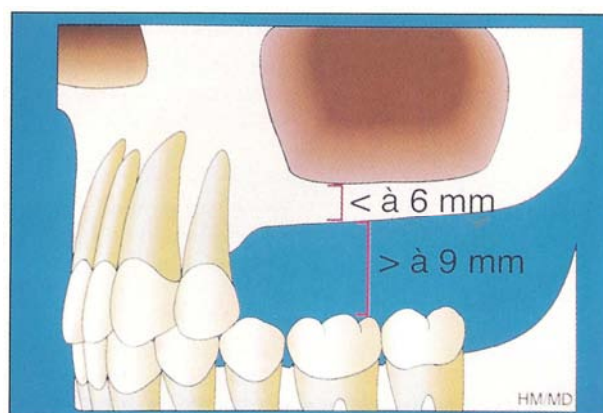


Figure 48 : Espace prothétique augmenté (DAVARPANA [34]).

4.4.10 Rapports avec les structures anatomiques

Au maxillaire, les structures anatomiques à repérer sont :

- le canal palatin antérieur
- le plancher des fosses nasales
- le sinus maxillaire.

Le maxillaire présente généralement une qualité et une quantité osseuse inférieures à celles de la mandibule. En présence d'une résorption importante, les fosses nasales et les sinus maxillaires peuvent limiter, voire contre-indiquer, la pose d'implants.

A la mandibule, les structures à signaler sont :

- le foramen mentonnier
- le nerf alvéolodentaire inférieur.

Un espace d'au moins 2 mm doit être respecté entre l'apex de l'implant et le canal dentaire.

4.4.11 Facteurs esthétiques gingivaux

4.4.11.1 Ligne du sourire

La ligne du sourire représente le premier paramètre à évaluer lors des restaurations des secteurs esthétiques.

Un sourire gingival peut représenter une contre-indication relative ou une difficulté supplémentaire [104].

4.4.11.2 Qualité de la gencive

Plus la gencive est épaisse et fibreuse, meilleur sera le résultat esthétique.

Une gencive trop fine est moins susceptible d'être manipulée et ne permet pas toujours de masquer les parties métalliques de l'implant et du pilier. De plus, le risque de récession est important.

Une bonne hauteur de gencive kératinisée est également nécessaire, non seulement pour la santé des tissus péri-implantaires, mais également pour un meilleur rendu esthétique.

Une gencive épaisse et fibreuse aura plus tendance à s'hypertrophier avec le temps, ce qui peut améliorer spontanément le résultat esthétique [103].

4.4.11.3 Papille des dents adjacentes

La morphologie des papilles bordant l'édentement est un paramètre important à considérer.

Si les papilles sont longues et fines, il est difficile d'obtenir un résultat esthétique parfait, surtout entre deux implants.

En revanche, si les papilles sont épaisses et courtes, leur « régénération naturelle » sera plus aisée [103].

4.5 Moment d'implantation

Dans la littérature, un certain nombre de termes descriptifs ont été utilisés pour décrire le moment d'implantation après l'extraction. Les termes immédiat, différé, et retardé ont été présentés pour décrire le moment d'implantation par rapport à la guérison des tissus mous et la prévisibilité de la régénération osseuse guidée. Le terme tardif a été utilisé pour décrire les intervalles de temps de 6 mois ou plus après l'extraction.

Plus récemment, le terme précoce était utilisé pour décrire le placement d'implant après la cicatrisation initiale des tissus durs et mous, mais avant la cicatrisation complète de l'alvéole. La nature imprécise de ces termes descriptifs dans la littérature dentaire a été discutée à la troisième Conférence de Consensus ITI en 2003 et un nouveau système de classification pour le moment d'implantation après extraction a été proposé.

Une légère modification de la classification a été faite dans une publication ITI de 2008, le Guide de Traitement ITI, Vol 3.

Ce système de classification a été basé sur le résultat clinique désiré du processus de cicatrisation, plutôt que sur des termes descriptifs ou des laps de temps rigides après l'extraction.

L'implantation de type 1 se réfère au placement d'un implant le même jour que l'extraction de la dent et dans le même temps chirurgical.

L'implantation de type 2 correspond à une implantation après la cicatrisation des tissus mous, mais avant la cicatrisation de l'alvéole.

Au contraire, l'implantation de type 3 est définie comme le placement d'un implant après le début de la cicatrisation clinique et/ou radiologique de l'alvéole.

Dans l'implantation de type 4, l'implant est placé dans un site entièrement guéri [27].

Classification	Terminologie	Situation clinique
Type 1	Implantation immédiate	Alvéole post-extractionnelle sans cicatrisation des tissus (durs ou mous).
Type 2	Implantation différée avec cicatrisation des tissus mous (4 à 8 semaines après extraction)	Site d'extraction avec cicatrisation des tissus mous mais sans cicatrisation osseuse significative.
Type 3	Implantation différée avec cicatrisation osseuse partielle (12 à 16 semaines après extraction)	Site d'extraction avec cicatrisation des tissus mous et cicatrisation osseuse significative.
Type 4	Implantation retardée	Alvéole complètement cicatrisée.

Tableau 21 : Classification du moment d'implantation (CHEN et BUSER [27]).

4.5.1 Implantation immédiate

En 1989, Lazzara décrit le protocole de mise en place immédiate d'un implant après extraction [74]. Cet auteur préconise l'utilisation de matériaux de comblement et/ou de membranes. L'implant doit être le plus long possible par rapport au volume osseux résiduel pour assurer une stabilité primaire adéquate [46].

Récemment, les implants de large diamètre ont été conseillés pour une implantation immédiate après extraction. Un implant de gros diamètre comble mieux le site extractionnel [32, 52].

Cette augmentation de diamètre permet également une meilleure stabilité primaire de l'implant [72].

4.5.1.1 Indications

Les indications concernent :

- toute extraction dentaire (carie, fracture) sans présence d'un foyer infectieux
- une expulsion dentaire traumatique avec préservation du capital osseux
- des complications endodontiques indiquant l'extraction
- une fêlure radiculaire
- la rhizalyse d'une dent temporaire associée à l'agénésie de la dent permanente
- une résorption radiculaire interne ou externe
- une résorption radiculaire post-orthodontique [34].

4.5.1.2 Contre-indications

Il existe plusieurs contre-indications :

- perte osseuse importante avant ou après l'extraction
- capital osseux insuffisant au-delà de l'apex dentaire pour stabiliser l'implant
- présence d'obstacles anatomiques (canal dentaire, sinus)
- extraction dentaire associée à un foyer infectieux important [34].

4.5.1.3 Avantages

Les avantages de cette technique sont les suivants :

- limitation de la résorption alvéolaire post-extractionnelle
- diminution de la durée du traitement
- diminution du nombre d'interventions chirurgicales
- utilisation de l'axe dentaire
- bonne acceptation psychologique par le patient [34].

4.5.1.4 Inconvénients

Les inconvénients sont de deux sortes :

- difficulté de recouvrir complètement le site implantaire avec les tissus mous
- stabilité primaire de l'implant parfois insuffisante [34].

4.5.1.5 Principes

Une technique d'extraction atraumatique de la dent permet de préserver l'intégrité des parois alvéolaires. L'alvéole doit être complètement débridée de tout tissu de granulation. L'évaluation de la morphologie et du volume osseux alvéolaire oriente le choix thérapeutique vers une implantation immédiate ou différée. L'extraction avec implantation immédiate est indiquée en présence d'un nombre suffisant de parois osseuses. La bonne stabilité primaire de l'implant doit toujours être vérifiée.

Dans certains cas, l'exposition partielle de la surface implantaire impose l'utilisation de greffes osseuses et/ou la mise en place d'une membrane.

Le positionnement des lambeaux doit permettre une fermeture complète du site implantaire.

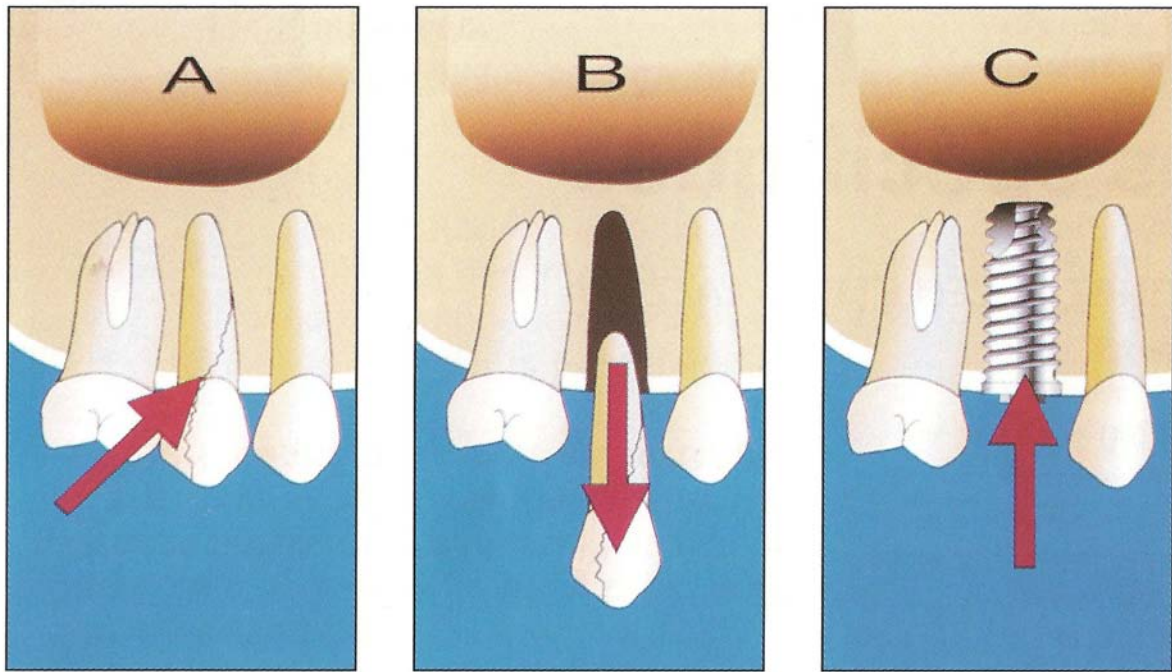


Figure 49 : Principe de l'implantation immédiate (DAVARPANA [34]).

4.5.2 Implantation différée

4.5.2.1 Principes

La technique d'implantation immédiate trouve aujourd'hui son indication quand il s'agit de remplacer une dent unitaire. Elle a l'avantage de minimiser la résorption osseuse consécutive à l'extraction et d'écourter le temps de traitement.

Néanmoins, quand la dent extraite présente une lésion endodontique et/ou parodontale, le risque de compromettre l'ostéointégration de l'implant est important car le site d'extraction peut être contaminé par la présence d'un tissu de granulation résiduel contenant des bactéries pathogènes.

Ce risque infectieux est d'autant plus grand que la mise en place de l'implant s'accompagne d'un aménagement des tissus péri-implantaires par greffe osseuse ou régénération osseuse guidée.

Dans un tel cas, il est donc recommandé de différer de quelques semaines après l'extraction la mise en place de l'implant, afin d'assurer la décontamination du site et d'obtenir des

conditions muqueuses plus favorables à l'enfouissement complet de l'implant, du greffon, et/ou de la membrane pendant toute la phase d'ostéointégration.

Cette technique d'implantation différée est surtout indiquée chez les patients présentant un facteur de risque accru lié à la consommation de tabac ou à la présence d'une parodontite mal contrôlée [50].

Il est donc conseillé de différer la mise en place de l'implant de 6 à 8 semaines :

- en présence d'un foyer infectieux important au niveau du site extractionnel
- lorsque le recouvrement total d'une membrane ou d'un matériau de comblement par les tissus mous est difficile à obtenir. En effet, au bout de 6 semaines, une néoformation muqueuse permet la fermeture complète du site implantaire et l'enfouissement de la membrane [16].

4.5.2.2 Exemple clinique d'une prémolaire maxillaire présentant une lésion endo-parodontale terminale chez un patient atteint de parodontite avancée (GIOVANNOLI [50])

La réévaluation après traitement parodontal confirma la nécessité d'extraire cette dent et de la remplacer par un implant.

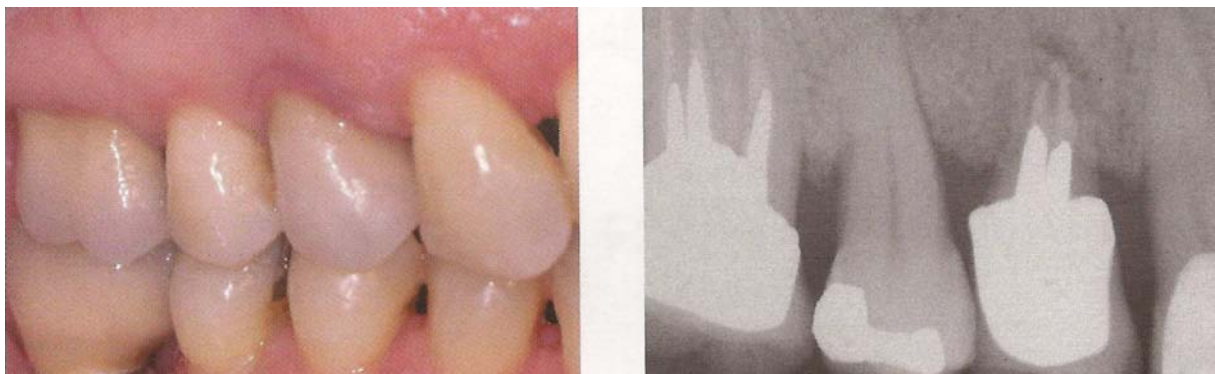

Figure 50 : Situation initiale.

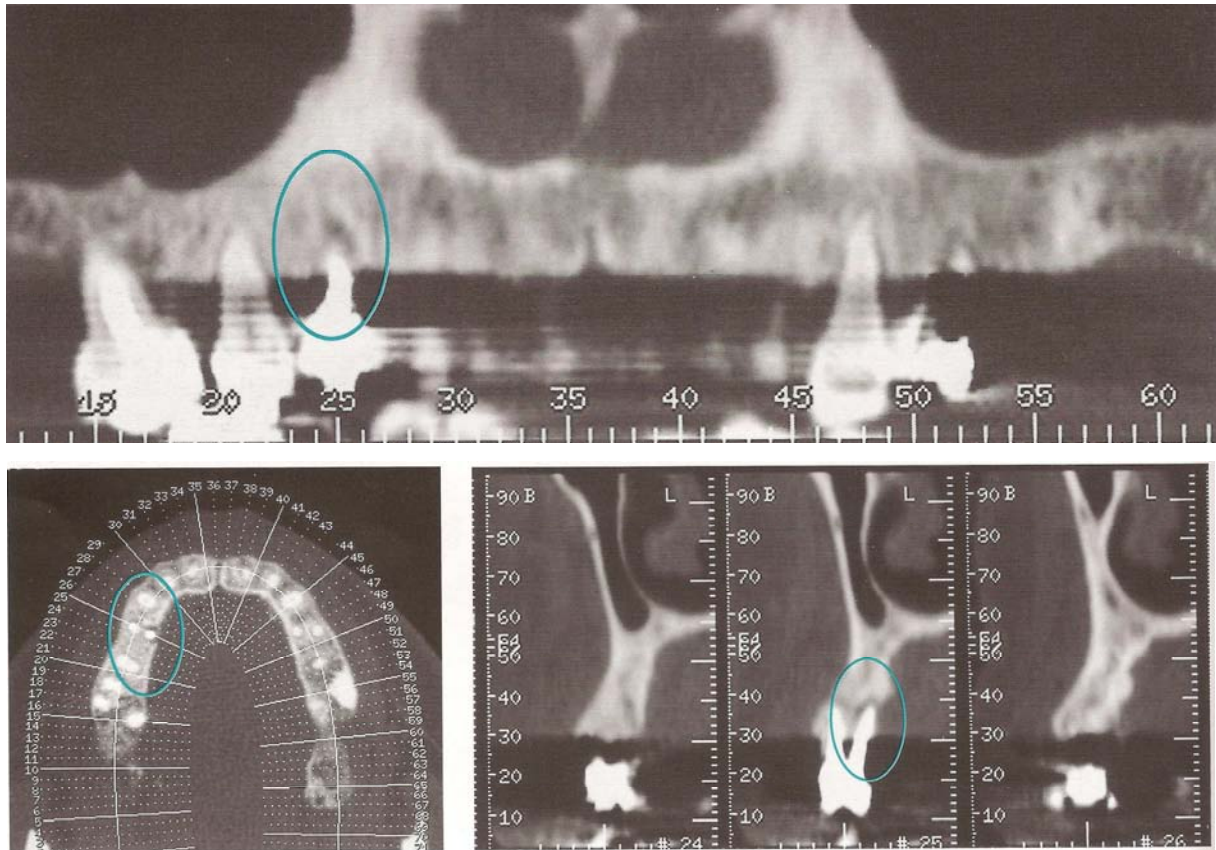


Figure 51 : Scanner.

L'examen scanner permet d'objectiver la présence de la lésion et le volume de la perte osseuse autour de la prémolaire.

L'utilisation d'une technique de régénération osseuse guidée au stade de l'implantation devrait permettre d'aménager le contour osseux et d'augmenter le volume de la crête dans le sens transversal.

La dent est extraite dans un premier temps en veillant à éliminer tout le tissu de granulation par un curetage minutieux.

Quatre semaines suffisent à obtenir un contexte muqueux favorable à l'enfouissement total de l'implant et de la membrane pendant toute la phase d'ostéointégration.

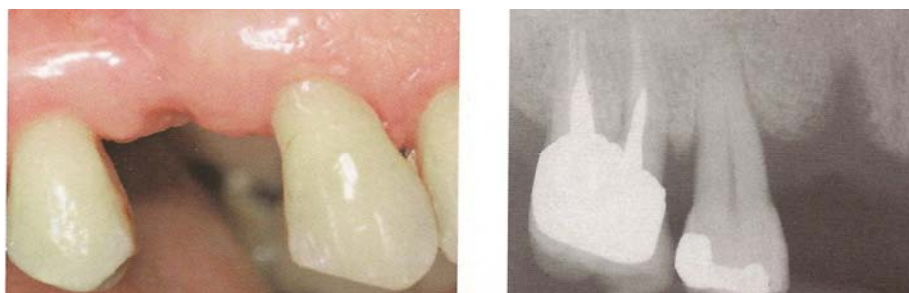

Figure 52 : Situation clinique 4 semaines après l'extraction.

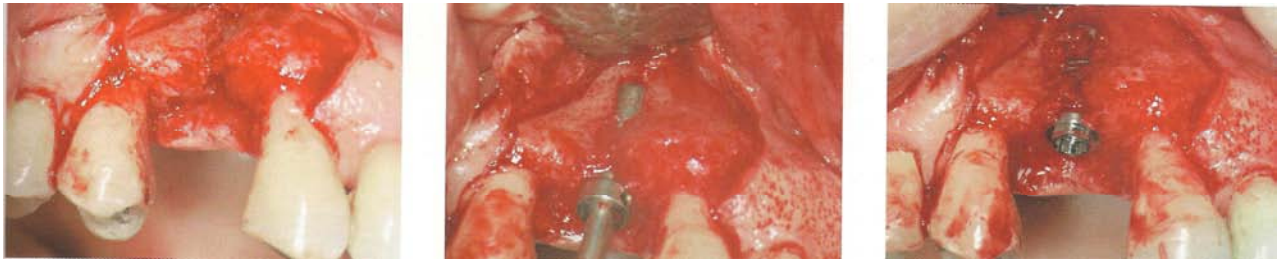


Figure 53 : Mise en évidence d'une fenestration vestibulaire autour de l'implant.

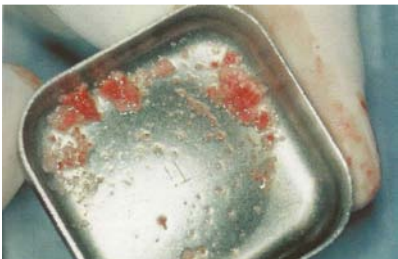

Figure 54 : Os autogène de forage.

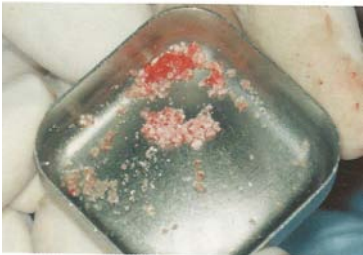

Figure 55 : Substitut osseux (Bio-Oss®).

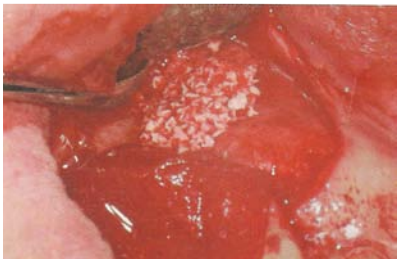

Figure 56 : Mise en place du mélange.

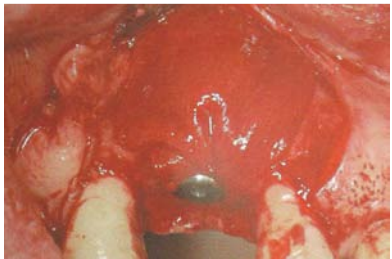


Figure 57 : Membrane collagène (Bio-Guide®).

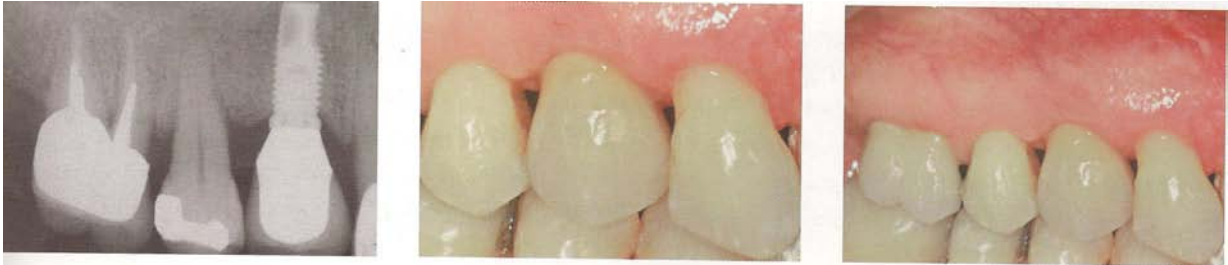

Figure 58 : Situation clinique finale après la mise en fonction de l'implant.

4.5.3 Implantation retardée

Attendre 3 à 6 mois après une extraction avant implantation permet de disposer d'un os totalement cicatrisé.

La mise en place retardée d'implants dans l'os mature d'une crête dont l'épaisseur et la hauteur sont satisfaisantes est une technique sûre et prévisible.

Elle permet au clinicien de sélectionner le site implantaire avec précision et d'être assuré de l'ostéointégration de l'implant. De plus, le niveau osseux obtenu après la cicatrisation et son remodelage peuvent être anticipés [114].

4.6 Aménagement préalable du site à implanter

Un volume osseux disponible insuffisant contre-indique une réhabilitation implantaire sur des arguments chirurgicaux, mais également prothétiques. Les séquelles traumatiques alvéolodentaires, les dysmorphies dento-maxillaires, les infections péri-dentaires et buccales ainsi que les résorptions osseuses physiologiques ou simplement post-extractionnelles sont susceptibles d'entraîner des défauts osseux quantitatifs et qualitatifs.

Il conviendra donc, après examen clinique, radiologique et prothétique de réaliser un aménagement du site implantaire afin d'assurer au patient la meilleure restauration implanto-portée possible.

4.6.1 Implants pénétrant partiellement dans le sinus ou les fosses nasales

Cette technique, préconisée en 1984 par Brånemark [20], est indiquée en présence d'une hauteur osseuse disponible sous le sinus de 8 à 10 mm.

La membrane sinusienne est légèrement surélevée avec l'implant.

La consistance de cette membrane permet normalement sa séparation de la corticale sans déchirure ni perforation.

Radiographiquement, une néoformation osseuse au niveau apical est souvent visible après une année de cicatrisation [34].

Cependant, l'effraction ou la déchirure de la membrane sinusienne peut se produire. Si le sinus est parfaitement sain, l'implant intra-sinusien est bien toléré. La communication créée est bouchée par l'implant.

Bränemark et al. [20] rapportent les résultats de 139 implants pénétrant les cavités sinusiennes chez 101 patients. Le taux de succès de ces implants est respectivement de 88 % de 2 à 5 ans et de 70 % de 5 à 10 ans.

Les auteurs signalent l'absence de problème sinusien pendant la cicatrisation.

En cas de non-ostéointégration, la dépose de l'implant n'entraîne pas de complication sinusienne.

4.6.2 Elévation du plancher sinusien

La surélévation du plancher sinusien et son comblement ont été décrits par Boyne et James en 1980 [19].

Différents matériaux de comblement ont été proposés selon les écoles (os autogène endobuccal ou exobuccal, allogreffes, xénogreffes, greffes composites...).

La mise en place des implants peut être réalisée dans le même temps chirurgical si la hauteur d'os résiduelle est comprise entre 5 et 8 mm. Cette hauteur minimale permet la stabilité primaire de l'implant [34, 82].

En revanche, il est conseillé de placer les implants dans un deuxième temps chirurgical (après 6 à 8 mois de cicatrisation) en présence d'une hauteur osseuse disponible sous-sinusienne inférieure à 5 mm.

4.6.2.1 Elévation du plancher sinusien et mise en place immédiate d'implants

4.6.2.1.1 *Technique de Summers*

La technique de Summers correspond à une approche peu invasive de l'espace sinusien permettant d'augmenter les volumes osseux par adjonction en verticalité soit d'os autogène, soit de substitut osseux [100].

Une élévation du plancher sous-sinusien de plusieurs millimètres est obtenue après une préparation progressive du site implantaire.

Après forage du site implantaire, tout en restant à 1 mm sous le plancher sinusien, un matériau de comblement est introduit dans le site chirurgical. Ce matériau va servir de « coussin amortisseur » pour fracturer le plancher sinusien.

Ce matériau est ensuite condensé à l'aide d'une série d'ostéotomes. Chaque condensation élève progressivement la membrane sinusienne.

L'implant est finalement mis en place.

L'intérêt de cette technique est qu'aucun instrument ne pénètre dans le sinus [82].

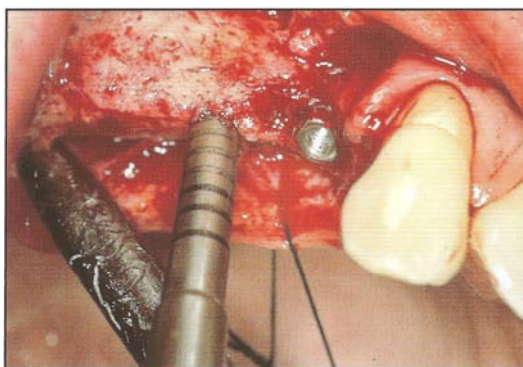


Figure 59 : Utilisation de l'ostéotome permettant la fracture du plancher sinusien (MATTOU [82]).

4.6.2.1.2 Sinus lift

Il est principalement indiqué quand la hauteur osseuse résiduelle ne permet pas une bonne stabilité primaire des implants.

Cette technique chirurgicale d'élévation de la muqueuse sinusienne par une voie d'abord latérale est dérivée de l'intervention de Caldwell-Luc [100].

Son principe est de créer une logette en préservant l'intégrité de la muqueuse sinusienne.

Une ostéotomie vestibulaire en volet à charnière supérieure est réalisée pour aborder la cavité sinusienne. Après décollement de la membrane, ce volet est rabattu à l'intérieur du sinus et immobilisé dans une position horizontale. Il constitue le nouveau plancher du sinus. La cavité est alors comblée avec le matériau choisi et l'implant mis en place.

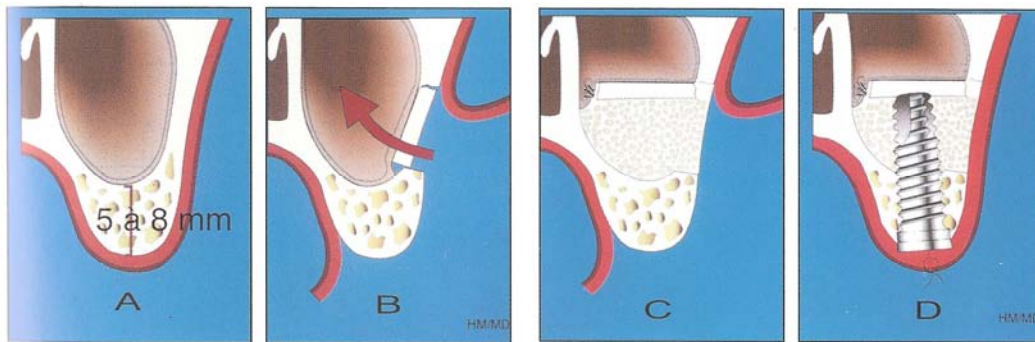


Figure 60 : Comblement sinusien et implantation immédiate (DAVARPANA [34]).

A : Volume osseux sous-sinusien disponible de 5 à 8 mm.

B : Réalisation et élévation du volet vestibulaire.

C : Création d'un nouveau plancher sinusien et greffe osseuse de comblement.

D : Mise en place immédiate de l'implant.

Auteur, année	Patients	Implants	Suivi	Succès
Kent et al, 1989	11	54	12 à 48 mois	100 %
Raghoobar et al, 1993	25	93	6 à 36 mois	93 %
Keller et al, 1994	20	66	12 à 60 mois	92 %
Zinner et al, 1996	50	215	7 à 60 mois	98 %
Bloomqvist et al, 1996	49	171	14 à 58 mois	83 %
Daelemans et al, 1997	33	121	3 à 80 mois	93 %

Tableau 22 : Taux de succès chirurgical du comblement sinusien et implantation immédiate (DAVARPANA [34]).

4.6.2.2 Elévation du plancher sinusien et mise en place différée d'implants

Lorsque la hauteur osseuse sous-sinusienne disponible est inférieure à 5 mm, l'élévation et le comblement sinusien sont indiqués dans un premier temps. La mise en place des implants est effectuée après 6 à 8 mois de cicatrisation osseuse [34].

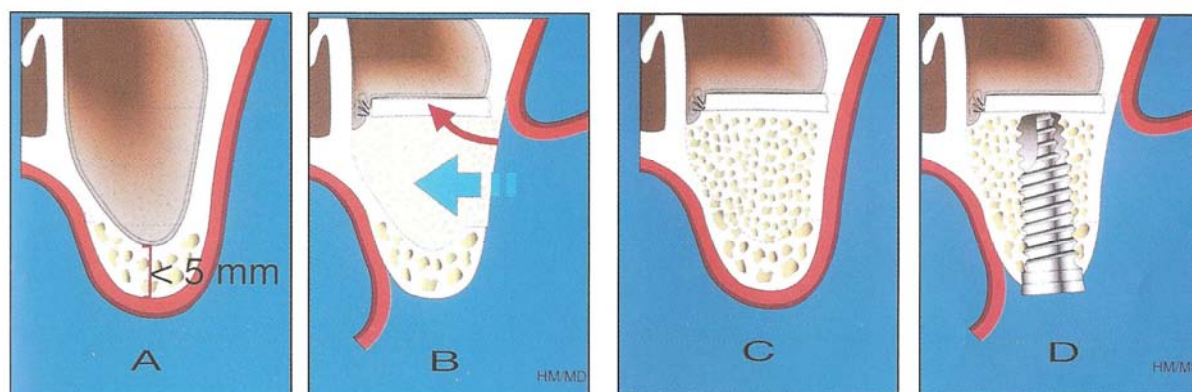


Figure 61 : Comblement sinusien et implantation différée (DAVARPANA [34]).

- A : Volume osseux sous-sinusien disponible inférieur à 5 mm.
- B : Création d'un nouveau plancher sinusien et greffe osseuse.
- C : Greffe osseuse après 6 mois de comblement
- D : Mise en place de l'implant.

Auteur, année	Patients	Implants	Suivi	Succès
Hall et al, 1991	15	70	6 à 12 mois	91 %
Tidwell et al, 1992	48	203	12 à 32 mois	93 %
Tulasne et al, 1993	45	120	0 à 36 mois	98 %
Chiapasco et al, 1994	43	124	12 à 24 mois	93 %
Zerbib, 1991	142	465	> 6 mois	95 %
Lundgren, 1996	10	30	12 à 46 mois	100 %

Tableau 23 : Taux de succès chirurgical des comblements sinusiens et implantation différée (DAVARPANA [34]).

4.6.3 Greffes osseuses d'apposition segmentaire

4.6.3.1 Principes

Un volume osseux insuffisant contre-indique l'utilisation d'implants dentaires.

Les greffes osseuses sont indiquées en présence d'une hauteur et/ou d'une épaisseur osseuse insuffisante [34, 100, 114].

Elles peuvent être réalisées au maxillaire ou à la mandibule [61, 68, 69].

Le but de cette thérapeutique est d'augmenter la hauteur et/ou la largeur de la crête résiduelle. L'espace prothétique doit aussi être évalué pour avoir un rapport implant-couronne clinique favorable et le meilleur résultat esthétique possible [34].

En 1980, Breine et Brånemark préconisent l'utilisation de greffons osseux autogènes [23].

Le bloc d'os cortico-spongieux prélevé doit être parfaitement façonné pour s'adapter du côté spongieux au site receveur préalablement préparé.

Le greffon est fixé au site receveur par l'intermédiaire de vis en titane [34, 82, 100].

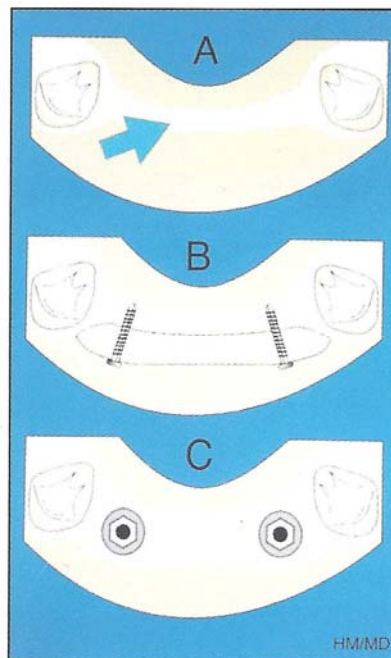


Figure 62 : Technique de greffe osseuse d'apposition (DAVARPANAHI [34]).

A : Crête fine

B : Greffe d'apposition vestibulaire

C : Mise en place des implants après cicatrisation osseuse

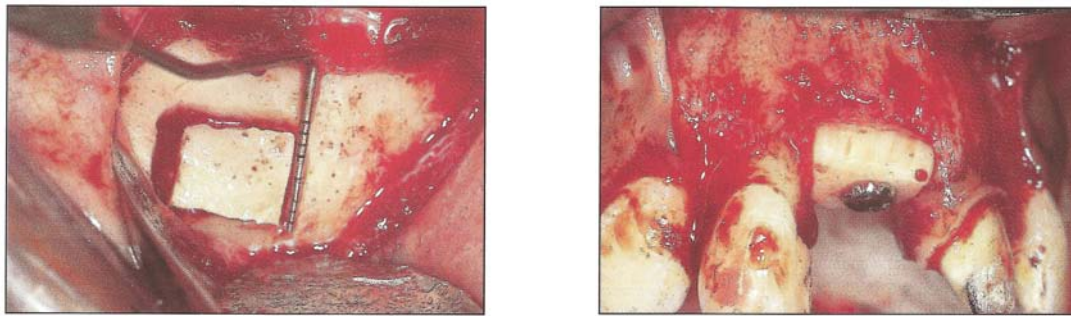


Figure 63 : Prélèvement symphysaire du greffon et greffon in situ maintenu par la vis en titane (SETHI et KAUS [114]).

Auteur, année	Indication	Patients	Implants	Suivi	Succès
Kahnberd et al, 1989	Edentation totale maxillaire	10	57	10 à 20 mois	86 %
Adell et al, 1990	Edentation totale maxillaire	23	124	12 à 120 mois	74 %
Isaksson et al, 1992	Edentation totale maxillaire	8	46	32 à 64 mois	83 %
Keller et al, 1992	Edentation totale mandibulaire	7	32	12 à 48 mois	94 %
Krekmanov, 1995	Edentation totale maxillaire	35	225	12 à 48 mois	87 %
Gratz et al, 1994	Edentation totale mandibulaire	23	78	12 à 60 mois	98 %
Jensen et al, 1994	Edentation partielle et totale maxillaire	39	152	13 à 58 mois	89 %
Locher et al, 1996	Edentation totale maxillaire	38	87	12 à 60 mois	95 %

Tableau 24 : Taux de succès des implants placés dans des greffons osseux autogènes (DAVARPANA [34]).

4.6.3.2 Site de prélèvement

4.6.3.2.1 *Prélèvements intra-oraux*

4.6.3.2.1.1 Prélèvement mandibulaire antérieur

La région symphysaire a été le premier site de prélèvement endobuccal utilisé pour les reconstructions osseuses sous anesthésie locale [100].

Il est en effet très facilement accessible et le volume osseux disponible est relativement important.

Il s'agit d'un os membranaire très corticalisé, peu résorbé lors du vieillissement mais qui a un très faible potentiel régénératif.

Le site de prélèvement se trouve dans les régions latérales de la symphyse, la partie médiane étant respectée pour éviter une modification esthétique du menton [100].

Un espace de 5 mm au-delà des apex radicaire est conseillé pour ne pas risquer d'endommager ni d'interrompre l'innervation sensitive [114].

Les limites latérales se font à distance du foramen mentonnier. Il faut se méfier d'une éventuelle crosse antérieure du nerf dentaire à ce niveau.

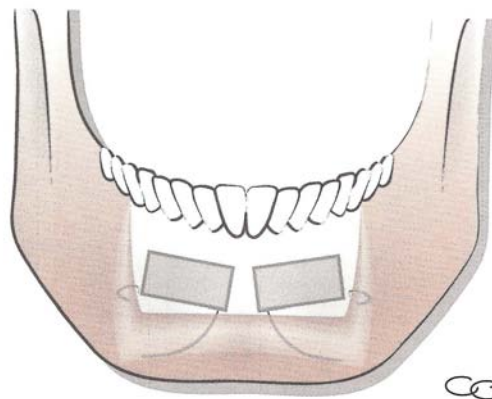


Figure 64 : Situation des prélèvements symphysaires (PRINC et PIRAL [100]).

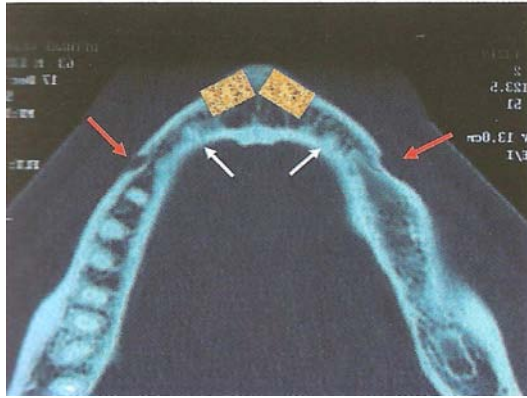


Figure 65 : Situations des foramens mentonniers lors de 2 prélèvements symphysaires (PRINC et PIRAL [100]).

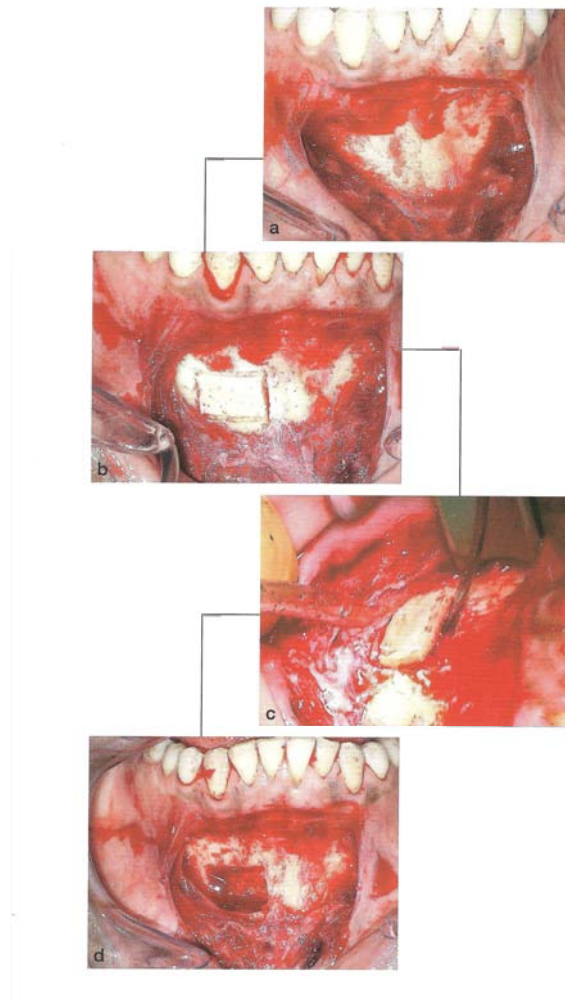


Figure 66 : Les différents temps du prélèvement osseux (PRINC et PIRAL [100]).

Avantages	Inconvénients
<ul style="list-style-type: none"> • Temps opératoire moins important que pour les prélèvements extra-oraux • Facilité d'accès • Cicatrisation rapide • Absence de cicatrices visibles • Suites opératoires bien supportées • Chirurgie pouvant être réalisée sous anesthésie locale 	<ul style="list-style-type: none"> • Quantité limitée d'os à prélever • Risque de perte de sensibilité des incisives mandibulaires

Tableau 25 : Avantages et inconvénients du prélèvement symphysaire (ANTOUN et al [5]).

4.6.3.2.1.2 Prélèvement mandibulaire postérieur

On distinguera deux sites de prélèvement : le ramus et le corpus de la mandibule.

Le ramus est limité en bas par le trigone rétromolaire, en haut par le processus coronoïde et en arrière par l'épine de Spix.

Le corps de la mandibule est défini par une zone comprise entre le foramen mentonnier en avant et la dent de sagesse en arrière.

Ces prélèvements osseux se font par clivage de la table externe avec respect du pédicule mandibulaire et des racines molaires.

Ils peuvent être effectués même en cas d'édentation prémolaire si la crête est suffisamment large dans le sens vestibulo-lingual.

Ils sont contre-indiqués en cas :

- d'insuffisance d'épaisseur du ramus (évaluée à l'examen tomодensitométrique)
- de position haute du canal mandibulaire
- de pathologie associée à la dent de sagesse
- d'antécédent de fracture ou d'ostéotomie dans cette zone
- d'atrophie mandibulaire sévère ([100]).

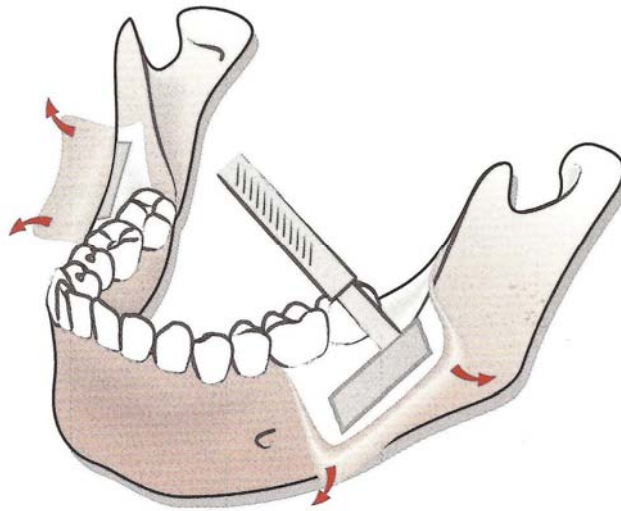


Figure 67 : Prélèvement corpus (PRINC et PIRAL [100]).

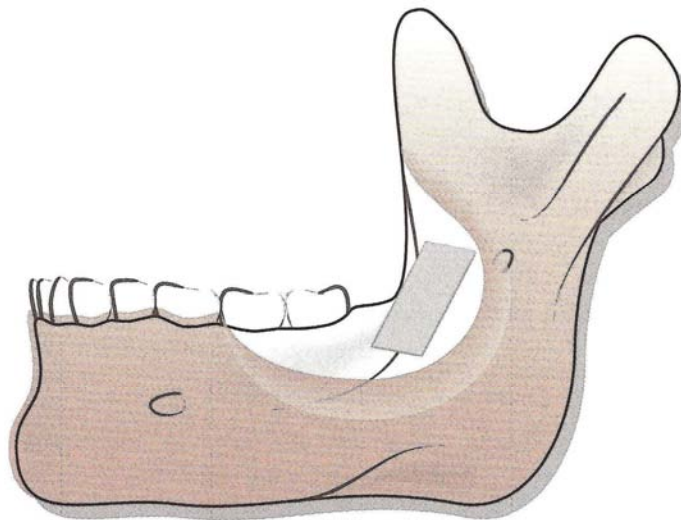


Figure 68 : Prélèvement ramique (PRINC et PIRAL [100]).

4.6.3.2.2 *Prélèvements extra-oraux*

Les prélèvements extra-oraux se font sous anesthésie générale et nécessitent une hospitalisation de 2 à 8 jours.

4.6.3.2.2.1 **Prélèvement iliaque**

Ce type de prélèvement nécessite un interrogatoire permettant de préciser les antécédents de la région à prélever et les activités sportives du patient pour l'informer des suites opératoires qui sont douloureuses.

Cette technique permet le prélèvement d'un greffon monocortical d'un volume important. Elle peut entraîner comme séquelles une perte partielle du relief de la crête (exceptionnelle) ou un trouble sensitif dans le territoire du nerf cutané latéral de la cuisse [54, 92].

Le prélèvement percutané utilisant un trocart et permettant un carottage du sommet de la crête limite les suites opératoires mais ne permet d'obtenir que des petits volumes, essentiellement spongieux (2 à 3 cm³).

Avantages	Inconvénients
<ul style="list-style-type: none">• Cette technique permet de travailler en double équipe (prélèvement/greffe)• Grande quantité d'os disponible• Simplicité du prélèvement	<ul style="list-style-type: none">• Os endochondral d'origine embryologique différente des maxillaires• Résorption plus importante et aléatoire du greffon

Tableau 26 : Avantages et inconvénients du prélèvement iliaque (PRINC et PIRAL [100]).

4.6.3.2.2 Prélèvement pariétal

L'os pariétal comprend une couche d'os spongieux entouré de chaque côté d'une couche d'os compact, la table interne en dedans et la table externe en dehors.

La bosse pariétale constitue la zone du prélèvement et représente l'endroit où l'épaisseur de l'os est la plus importante.

L'épaisseur moyenne du pariétal est d'environ 7,5 mm avec des extrêmes de 4 à 12 mm [100].

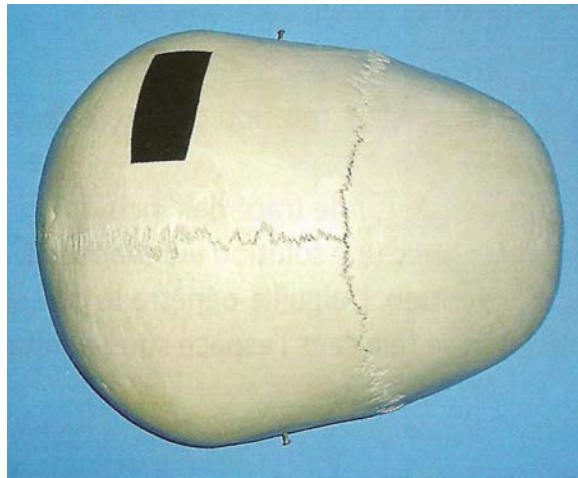


Figure 69 : La bosse pariétale (PRINC et PIRAL [100]).

L'épaisseur du prélèvement est d'environ 2 mm. Et ne concerne que la table externe et un peu d'os spongieux.

Après le prélèvement, la mise en place d'un ciment utilisé en orthopédie, le Palacos®, est préconisée. Il recouvre le prélèvement et permet de renforcer la voûte crânienne. En effet, la dépression du prélèvement est constante si elle n'a pas été recouverte par ce ciment ([100]).

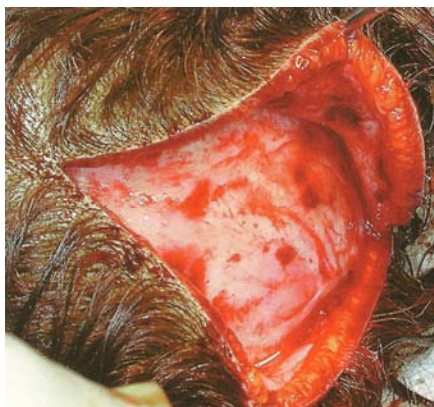

Figure 70 : L'os pariétal après décollement sous-galéatique (PRINC et PIRAL [100]).

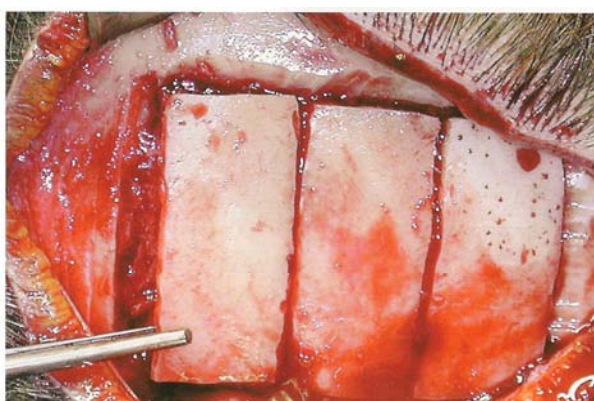


Figure 71 : Prélèvement de 3 greffons osseux (PRINC et PIRAL [100]).

La zone de prélèvement est divisée en petites surfaces rectangulaires afin de faciliter le détachement des fragments osseux.

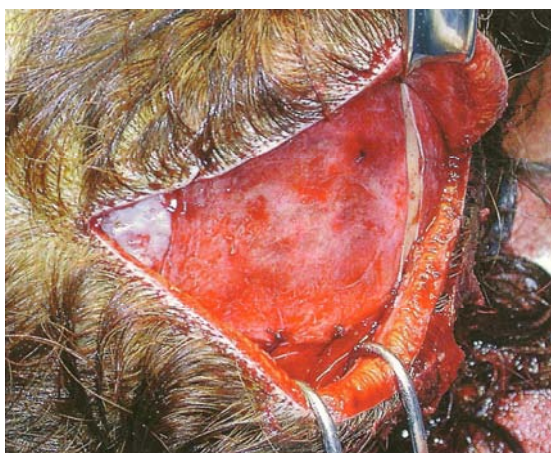


Figure 72 : Lambeau périosté repositionné et suturé après mise en place de Palacos® pour renforcer la voûte crânienne (PRINC et PIRAL [100]).

Avantages	Inconvénients
<ul style="list-style-type: none"> • L'os pariétal est un os compact, de même origine embryologique que les maxillaires • Grande quantité d'os disponible • Suites postopératoires peu ou pas douloureuses • Pas d'invalidité postopératoire • Cicatrice invisible dans le cuir chevelu 	<ul style="list-style-type: none"> • Epaisseur du greffon prélevé très variable d'un individu à l'autre • Intervention sous anesthésie générale avec hospitalisation de 48 heures • Complication exceptionnelle : hématome extradural

Tableau 27 : Avantages et inconvénients du prélèvement pariétal (PRINC et PIRAL [100]).

4.6.4 Régénération osseuse guidée

4.6.4.1 Principes

La régénération osseuse guidée découle des principes de la régénération tissulaire guidée.

Son principe biologique repose sur le concept de sélectivité tissulaire permettant une néoformation osseuse.

Une barrière physique, ou membrane, permet d'isoler le tissu osseux concerné par l'exclusion des cellules épithéliales et conjonctives [35, 82].

Le concept de la régénération osseuse guidée repose sur les principes suivants [35] :

- le rôle de la membrane est passif. Sa fonction est de maintenir un espace, d'isoler et de protéger le caillot sanguin formé. Un effondrement de la membrane entraîne une réduction du volume osseux à régénérer.
- La membrane peut être poreuse ou non poreuse. Elle protège l'espace sous-jacent d'une migration de cellules épithéliales dont la croissance est plus rapide que celles de la lignée ostéoblastique.
- Une bonne vascularisation constitue une source de cellules mésenchymateuses appelées à se différencier en cellules osseuses.

- La régénération osseuse est guidée à partir de la surface osseuse en direction des points les plus distants situés sous la membrane. De ce fait, les cellules de la lignée ostéoblastique colonisent le site et commencent la néoformation osseuse.
- La régénération osseuse guidée peut se faire avec ou sans matériau de comblement. La décision dépend :
 - o de la morphologie et de l'importance du défaut osseux. La pose d'une membrane seule est insuffisante dans la reconstruction d'un déficit intra-osseux limité.
 - o de la rigidité de la membrane utilisée.
- La membrane doit isoler le tissu sous-jacent d'une contamination bactérienne provenant de la cavité buccale durant la période de régénération osseuse (4 à 9 mois).
- Une décorticalisation à la fraise boule du site à augmenter est conseillée [25].

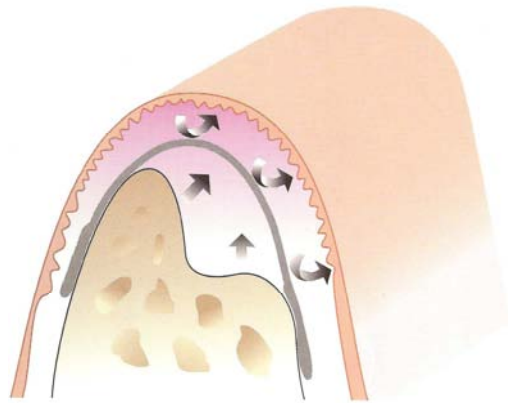


Figure 73 : Principes de la régénération osseuse guidée (SATO [111]).

La régénération osseuse verticale guidée peut mener à un gain osseux atteignant 4 mm [126]. Dans le cas où elle est associée à de l'os autogène, elle peut rétablir une hauteur allant jusqu'à 8 mm [125].

L'os régénéré possède les mêmes propriétés biologiques et biomécaniques que l'os non régénéré [35].

Son remodelage par la suite de la pose de l'implant est similaire à celui décrit dans l'os natif [117].

4.6.4.2 Indications

Les principales indications de la régénération osseuse guidée en implantologie sont [82] :

- la déhiscence et les fenestrations péri-implantaires
- le défaut résiduel infra-osseux péri-implantaire
- l'extraction et l'implantation immédiate
- l'augmentation localisée verticale de la crête alvéolaire
- l'augmentation localisée horizontale de la crête alvéolaire

4.6.4.3 Classification des membranes

Les membranes sont classées selon leur résorbabilité [35].

Les membranes non résorbables

- Sont en PTFE (poly-tétra-fluoro-éthylène) expansé ou non.
- Nécessitent une seconde chirurgie pour leur dépose.
- Sont perméables aux liquides mais empêchent le passage cellulaire.
- De par leur rigidité, permettent de maintenir et de protéger l'espace à régénérer. Cependant, elles nécessitent une fixation à l'aide de vis d'ostéosynthèse.
- Sont sensibles à toute exposition à l'environnement buccal. Quand une exposition se déclare précocement, elle se traduit par une infection accompagnée d'une diminution du volume osseux régénéré [96, 135].

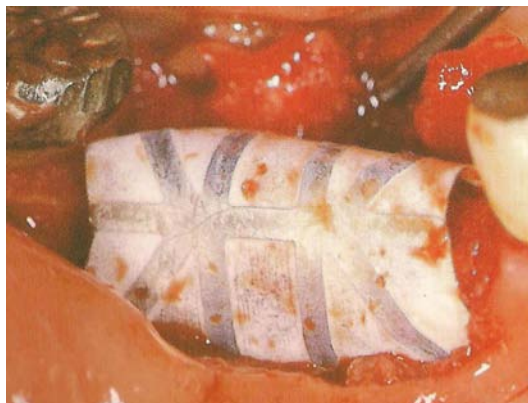

Figure 74 : Membrane non résorbable renforcée au titane (SATO [111]).

Les membranes biorésorbables

- Sont en collagène ou en copolymère d'acide polylactique et polyglycolique
- Ont une vitesse de résorption qui varie entre 1 et 6 mois.
- De par leur manque de rigidité, ont de faibles propriétés de mainteneur d'espace.
- Adhèrent au substrat qu'elles recouvrent et ne nécessitent pas de fixation.
- Leur exposition à l'environnement buccal n'induit pas de complication infectieuse. Le cas échéant, leur biodégradation est accélérée avec peu d'impact sur le volume final osseux régénéré [139].

Les membranes résorbables sont aussi classées selon leur composition [35].

- Elles sont synthétiques, à base de copolymère d'acide polylactique et polyglycolique. Elles se résorbent par hydrolyse. Leur vitesse de résorption dépend du pH et de la composition chimique du site implanté. Une réaction inflammatoire accompagne leur résorption, qui induit celle du volume osseux régénéré.
- Elles sont naturelles, en collagène. Elles se résorbent par biodégradation enzymatique sans réaction inflammatoire notable. Elles possèdent un effet hémostatique par agrégation des plaquettes sanguines et favorisent la formation du caillot sanguin. Elles possèdent une propriété chimiotactique qui stimule la migration des fibroblastes en direction du site chirurgical et accélère la cicatrisation [76, 121].



Figure 75 : Membrane résorbable (DAVARPANA [35]).

4.6.5 Expansion de la crête maxillaire

Cette technique est principalement réservée à la région incisivo-canine maxillaire.

Elle s'utilise en présence d'une crête étroite d'au minimum 3 mm d'épaisseur. L'élasticité de la table externe permet de gagner 1 à 3 ou 4 mm d'épaisseur, mais pas au-delà.

La présence d'os spongieux entre les corticales vestibulaire et palatine est indispensable ([100]).

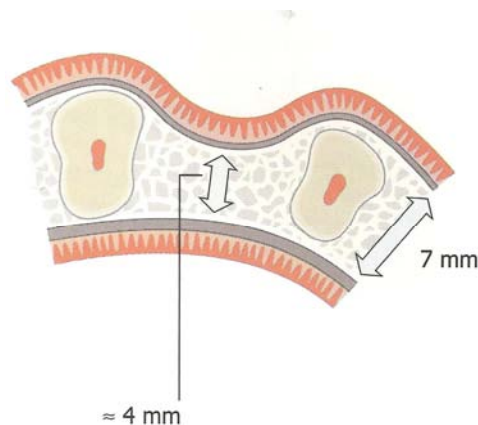


Figure 76 : Schéma représentant une crête typique après la perte d'une dent et l'effondrement du versant vestibulaire ([SETHI et KAUS [114]).

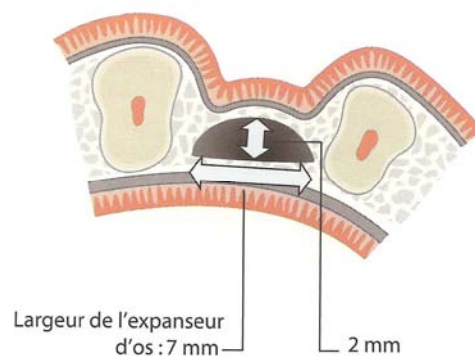


Figure 77 : Action des expandeurs d'os qui séparent les 2 versants corticaux (SETHI et KAUS [114]).

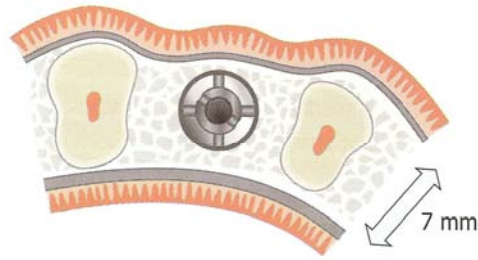


Figure 78 : Remodelage du versant vestibulaire avec le condenseur (SETHI et KAUS [114]).

Technique [100, 114]

Après levée du lambeau, deux traits d'ostéotomie verticaux sont réalisés perpendiculairement à la crête sur la table vestibulaire. Un troisième trait horizontal est effectué au sommet de la crête et rejoint les deux traits précédents.

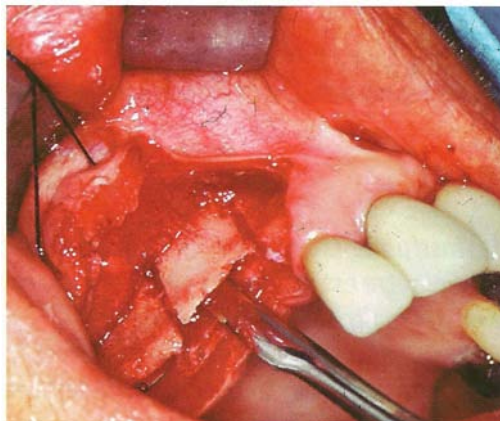


Figure 79 : Les 3 traits d'ostéotomie (PRINC et PIRAL [100]).

La largeur du volet osseux qui sera clivé dépend du nombre d'implants prévu. Chaque volet ne peut convenir qu'à un, deux ou au maximum trois implants. Rien ne s'oppose à ce que plusieurs volets soient créés.

Les expandeurs d'os sont ensuite utilisés pour séparer les versants corticaux. Il s'agit d'instruments ayant une section en forme de D dont une série complète est composée de 4 pièces, utilisées l'une après l'autre. Pendant l'expansion, les versants corticaux vestibulaire et palatin sont maintenus fermement pour empêcher leur fracture.



Figure 80 : Série de 4 expandeurs d'os (SETHI et KAUS [114]).

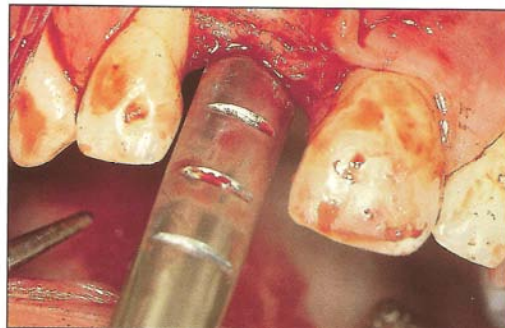

Figure 81 : Vue vestibulaire d'un expasseur d'os (SETHI et KAUS [114]).

La préparation est ensuite réaménagée avec les condenseurs d'os pour assurer la stabilité primaire et le positionnement du ou des implants. Les condenseurs d'os sont des instruments de section circulaire correspondant aux différents diamètres des implants.



Figure 82 : Série de 5 condenseurs d'os (SETHI et KAUS [114]).

L'implant peut alors être mis en place. L'espace vide est comblé de préférence par un broyat d'os autogène.

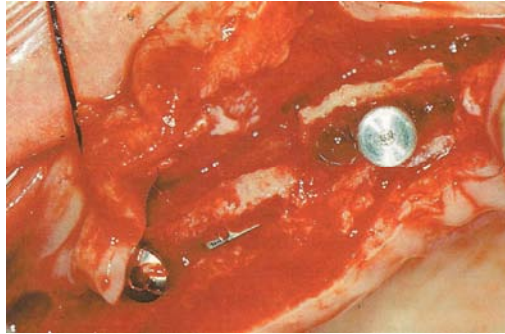


Figure 83 : Luxation de la table vestibulaire et comblement de l'espace entre les 2 tables par un broyat d'os autogène (PIRAL et PRINC [100]).

Une bonne stabilité primaire de l'implant et un support osseux suffisant seront obtenus si la hauteur de la crête est d'au moins 12 mm.

Complication

Au cours de l'opération, une fracture du versant externe peut se produire. Le fragment osseux est alors déposé, et placé dans du sérum physiologique. L'implant est ensuite mis en place. Puis le volet fracturé est remplacé et maintenu par deux vis d'ostéosynthèse [100].

4.6.6 Distraction alvéolaire

Le professeur Ilizarov, dès 1955, a été le promoteur de ce concept en chirurgie orthopédique. L'indication essentielle était alors l'allongement des membres [60].

Sa définition est la suivante : La distraction osseuse permet la modélisation du cal osseux. Le cal subit une tension par étirement, cela permet alors l'obtention d'un nouvel os.

A partir de ce concept, et avec la miniaturisation des appareils, la distraction est particulièrement indiquée dans les secteurs antérieurs en cas de perte osseuse verticale [100].

La technique chirurgicale consiste en un trait d'ostéotomie horizontal et deux traits d'ostéotomie verticaux rejoignant le trait horizontal, puis en la mise en place du distracteur et en son activation en peropéraoire pour vérifier l'axe de la distraction et son effectivité.

Une fois la cicatrisation muqueuse effective (8 à 10 jours), la distraction peut débuter. Le patient active le distracteur d'un quart de tour quatre fois par jour.

La vitesse de distraction est d'environ 0,8 mm par jour. Dès que le gain de hauteur obtenu est satisfaisant, la distraction est arrêtée. Commence alors la phase de consolidation osseuse (6 à 8 semaines). Passé ce délai, le distracteur est déposé avec dans le même temps opératoire la mise en place des implants [100].

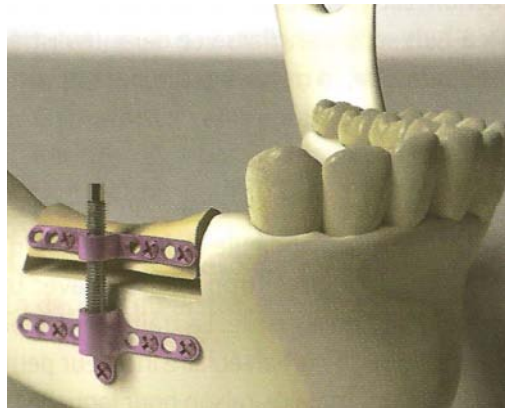


Figure 84 : Distracteur extra-osseux mandibulaire Tekka© (PRINC et PIRAL [100]).

Complications

Elles sont relativement rares.

La principale est la fracture du bord basilaire par irradiation du trait d'ostéotomie verticale de la mandibule lors de la mise en place du distracteur. Elle est due à une technique chirurgicale trop agressive avec utilisation intempestive des ostéotomes sur une mandibule gracile.

Des lésions du nerf alvéolaire inférieur peuvent survenir lors de la distraction en région postérieure molaire.

La nécrose du fragment mobilisé a également été décrite (exceptionnelle).

Avantages	Inconvénients
<ul style="list-style-type: none"> • Seule technique fiable qui permet d'obtenir une élévation verticale importante de la crête alvéolaire (jusqu'à 10 mm) en un temps relativement court (2 mois en moyenne) 	<ul style="list-style-type: none"> • Encombrement endobuccal du distracteur • Axe idéal de la distraction difficile à respecter, en particulier au niveau du maxillaire. En effet, la fibromuqueuse palatine, plus résistante, entraîne une bascule palatine du fragment ostéotomisé

Tableau 28 : Avantages et inconvénients de la distraction osseuse (PRINC et PIRAL [100]).

4.6.7 Transposition du nerf dentaire

A la mandibule, la mise en place d'implants est contre-indiquée en présence d'une hauteur osseuse insuffisante au dessus du canal dentaire [82].

L'étude du volume osseux résiduel et de l'espace prothétique disponible détermine le choix chirurgical et prothétique [80].

En 1987, Jensen [62] décrit la technique de transposition du nerf dentaire associée à la mise en place d'implants.

L'association d'un volume osseux inadéquat et d'un espace prothétique insuffisant est une indication de transposition du nerf dentaire.

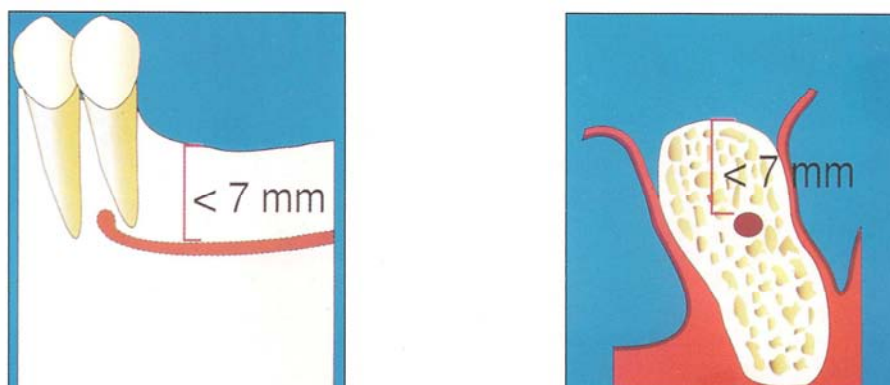


Figure 85 : Schémas illustrant un volume osseux mandibulaire insuffisant au-dessus du canal dentaire (DAVARPANAHA [34]).

Cette option thérapeutique ne doit pas être considérée comme une solution de routine car le risque de perte définitive ou transitoire de la sensibilité est imprévisible [82].

Technique

Après levée du lambeau, une ostéotomie vestibulaire permet de libérer et de déplacer le paquet vasculo-nerveux.

Le nerf est déplacé latéralement et protégé pendant la préparation des sites implantaires.

Une couche d'os autogène placée en vestibulaire recouvre la surface implantaire et évite le contact avec le nerf.

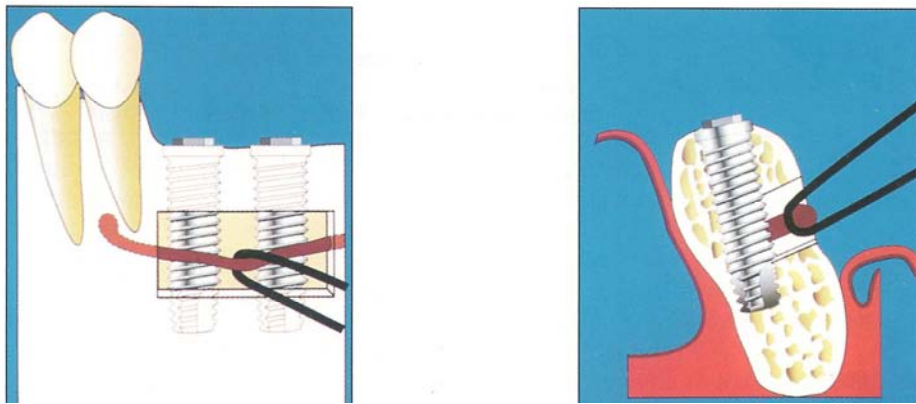


Figure 86 : Schémas visualisant la transposition du nerf dentaire et la mise en place des implants (DAVARPANA [34]).

Contre-indications

Pour Rosenquist [105] et Valentini et al. [130], cette technique présente des contre-indications précises :

- une hauteur osseuse crestale résiduelle inférieure à 3 mm
- l'association d'une corticale vestibulaire épaisse et d'un paquet vasculo-nerveux fin
- un patient à risques, susceptible aux hémorragies et infections (contre-indication relative)
- un accès difficile au site opératoire (contre-indication relative)
- un os très corticalisé rendant difficile la protection du paquet vasculo-nerveux
- une motivation insuffisante du patient
- la position très linguale du canal dentaire (contre-indication relative).

Complications

L'inconvénient majeur est le risque de perte définitive de la sensibilité en cas de section du tronc nerveux.

Les troubles de la sensibilité disparaissent progressivement après une manipulation délicate du nerf dentaire. Cependant, les séquelles sensitives (anesthésie, paresthésie et dysesthésie) sont très fréquentes. L'irréversibilité de ces troubles est imprévisible [34].

Kan et al. rapportent une altération de la sensibilité labio-mentonnaire de 52 % [64, 65].

Rosenquist présente un taux de normalisation de la sensibilité de 94 % sur 72 sites contrôlés à 18 mois [105]. Pour cet auteur, le retour de la sensibilité est très lent. Une normalisation totale est obtenue dans 21 % des cas à 1 semaine et 77 % à 6 mois.

Le risque de fracture mandibulaire est augmenté chez les patients présentant une résorption osseuse importante et/ou un os peu dense [65].

La position du canal dentaire, la qualité et la quantité osseuses doivent être sérieusement évaluées avant de poser l'indication chirurgicale.

4.6.8 Apport de l'orthodontie au traitement implantaire

4.6.8.1 Indications

4.6.8.1.1 Aménagement de l'espace prothétique

Une correction de l'espace prothétique mésio-distal est souvent indiquée en cas d'agénésie, de migration ou de version dentaire [73].

Les agénésies représentent une indication fréquente du traitement orthodontique préimplantaire [12]. En effet, chez l'adolescent, la mise en place d'implants dentaires ne pourra intervenir qu'à la fin de la croissance des procès alvéolaires [113].

L'espace devra être créé le plus tard possible pour éviter la résorption vestibulo-linguale, puis être préservé par le maintien de l'appareillage orthodontique, la conservation d'une dent temporaire, la réalisation d'un bridge collé ou d'une prothèse adjointe [35].

4.6.8.1.2 Correction d'axes dentaires

Les proximités radiculaires doivent être corrigées avant la mise en place d'implants et la divergence coronaire doit faire craindre une proximité radiculaire [35].

4.6.8.1.3 Aménagement tissulaire préimplantaire

L'aménagement concerne en premier lieu les défauts osseux (perte de substance alvéolaire).

Les mouvements orthodontiques utilisés sont l'égression dentaire et le repositionnement dentaire dans le cadre osseux (dent maxillaire vestibulée en présence d'une perte de la dimension verticale). L'orthodontie permet un remodelage tissulaire qui améliore les conditions anatomiques préimplantaires [108].

Une éruption forcée réalisée sur une ou des dents terminales avant de procéder à leur extraction permet de corriger les pertes de substance alvéolaire pour un positionnement implantaire idéal. Ce type de mouvement orthodontique a pour but de réduire ou de corriger les lésions osseuses parodontales, les récessions gingivales et d'harmoniser les contours osseux et gingivaux par rapport aux dents adjacentes.

L'éruption forcée préimplantaire est souvent indiquée au niveau du secteur maxillaire antérieur. Le résultat esthétique et fonctionnel peut être considérablement amélioré. L'éruption forcée permet une véritable régénération osseuse en direction apico-coronaire et augmente la hauteur de tissu kératinisé disponible. Ce traitement permet de régénérer de manière tout à fait fiable les papilles interdentaires.

Il est conseillé de sur-corriger la perte de substance alvéolaire pour anticiper la perte de substance post-extractionnelle.

La durée du traitement va dépendre de l'importance du déplacement apico-coronaire et de l'épaisseur du parodonte. Une traction lente est en effet conseillée en présence d'un parodonte fin [34].

4.6.8.2 Durée du mouvement orthodontique

La durée du mouvement orthodontique varie habituellement entre 6 et 10 semaines, suivies d'une période de stabilisation de 6 semaines.

La dent pourra alors être extraite et l'implantation réalisée immédiatement ou différée.

Cette thérapeutique s'adresse aux défauts modérés. Si la corticale vestibulaire est fortement résorbée ou si le défaut osseux dépasse le tiers médian de la racine, l'option thérapeutique conseillée est l'extraction suivie d'un aménagement tissulaire chirurgical préimplantaire [34].

4.7 Pronostic des traitements implantaires

4.7.1 Critères de succès en implantologie

Pour être considéré comme un succès, un implant doit répondre à plusieurs critères :

- fonctionnels (mastication, phonation)
- psychologiques (absence de douleur et d'inconfort, résultat esthétique)
- physiologiques (obtention et maintien de l'ostéointégration, absence d'inflammation tissulaire).

L'impossibilité de répondre à l'un de ces critères est considérée comme un échec, même si les autres conditions sont remplies [34].

Les critères de succès les plus utilisés sont ceux d'Albrektsson et al. [2] :

- absence de mobilité clinique d'un implant isolé et non relié
- absence d'image radioclaire péri-implantaire
- perte osseuse verticale inférieure à 0,2 mm par an après un an de mise en fonction des implants. La perte osseuse marginale doit être inférieure à 1,5 mm durant la première année de mise en fonction
- absence de signes ou symptômes irréversibles : douleur, infection, neuropathie, paresthésie ou effraction du canal mandibulaire
- les auteurs ont recommandé qu'un système implantaire, pour être fiable, remplisse les conditions précitées dans 85 % des cas à 5 ans et 80 % à 10 ans.

4.7.2 Taux de succès implantaire

Selon la littérature, le taux de succès implantaire global varie de 80 à 95 % à 10 ans [14, 34, 59, 66, 138].

Ce chiffre varie en fonction du type d'édentement (total, partiel), du type de prothèse fixée à l'implant (couronne unitaire, bridge), du nombre d'implants posés par bridge, de la région d'implantation, de la liaison entre l'implant et un autre implant ou une dent naturelle, du système implantaire utilisé, etc...

En moyenne, 2,5 % des implants sont perdus avant la mise en charge.

De plus, entre 0,5 et 1,3 % des implants sont perdus par an pour aboutir à un taux de survie après 10 ans de 80 à 95 % en fonction de la situation clinique [59].

Il est à noter qu'il n'existe pas de différence significative, tant à court terme qu'à long terme, entre le taux de survie des implants posés chez des patients ayant un antécédent de parodontite chronique et celui des implants posés chez des patients sans problème parodontal [66].

4.7.3 Durée de vie implantaire

La durée de vie d'un implant est actuellement inconnue [17].

L'équipe de Bränemark présente des cas ayant actuellement plus de 30 ans, celles de Tulasne, de Huré, de Missika des cas ayant plus de 20 ans.

Contrairement à ce qu'exprimait Albrektsson en 1986 [2], il semblerait que la perte osseuse annuelle autour de l'implant évaluée à 0,2 mm se stabilise rapidement et soit nulle au bout de quelques années. Il existerait même, dans certains cas, une croissance osseuse autour de l'implant.

On peut donc supposer une grande durée de vie pour l'implant, pouvant être de 40 ou 50 ans [17].

La durée de vie de la prothèse supra-implantaire est, elle, plus limitée. En effet, le vieillissement de la céramique, l'évolution de l'apparence esthétique du patient ou les modifications prothétiques nécessitées par l'évolution de sa bouche font que la prothèse devra être refaite au bout de 10, 15 ou 20 ans.

Se pose alors le problème de la disponibilité des pièces nécessaires : fabricants ayant disparu, gamme de système implantaire supprimée, composants modifiés, etc...

Dans ces cas là, la seule solution proposée par les sociétés est la dépose d'un implant, qualifié de succès, pour le remplacer par un autre dont les pièces prothétiques sont disponibles [17].

4.7.4 Satisfaction des patients

Une étude de Pjetursson et al. en 2004 avait pour but d'étudier la satisfaction des patients ayant eut recours à un traitement implantaire [98].

Celle-ci montre un taux de satisfaction relativement élevé :

- 97 % des patients sont satisfaits du confort masticatoire
- 72 % ne perçoivent pas de différence entre le confort masticatoire de leurs dents et celui de leurs implants, 8 % préférant même celui des implants
- 96 % des patients sont satisfaits de leur phonation
- 97 % sont satisfaits de l'aspect esthétique
- 94 % des patients choisiraient le même traitement s'ils devaient recommencer.

4.8 Conclusion

Les thérapeutiques implantaires sont donc des techniques sûres, qui permettent au praticien le remplacement d'une ou plusieurs dents extraites de manière fixe, sans mutiler les dents adjacentes, à condition d'avoir été bien pensées.

Il est primordial de dialoguer avec son patient au préalable. Est-il prêt à subir un traitement long ? Sa demande est-elle réaliste ? Ne présente-il pas de contre-indications ?

Une fois le patient candidat à l'implantologie, il sera nécessaire d'étudier rigoureusement le cas : examen clinique et radiographique, étude prothétique prospective, anatomie, quantité et qualité osseuses, facteurs esthétiques, etc...

La situation clinique initiale déterminera le moment d'implantation : immédiate, différée ou retardée.

Les techniques de chirurgie préimplantaire permettent de résoudre de nombreux problèmes. En effet, un volume osseux insuffisant contre-indique une réhabilitation implantaire. Elles rendent donc possible une augmentation de ce volume osseux mais sont quelque fois lourdes, nécessitant une hospitalisation (greffes avec prélèvements extra-oraux), et rallongent la durée de traitement.

Sans être la solution miracle à tous les problèmes, l'implantologie se doit de figurer dans l'arsenal thérapeutique du praticien par les nombreux services qu'elle peut rendre au patient.

5 CONCLUSION

Le praticien a ainsi tout un arsenal de traitements à sa disposition.

Il doit donc, après un examen clinique rigoureux, appréhender la situation dans sa globalité et proposer à son patient les meilleures solutions thérapeutiques adaptées à sa pathologie.

Deux points n'ont pas été évoqués dans ce travail.

Le premier concerne la motivation du patient. En effet, sans coopération de la part du patient, aucun traitement capable de sauver une dent compromise vouée à l'extraction ne peut avoir de bons résultats sur le long terme. Il s'agit souvent de traitements longs, techniques, et un respect du « contrat de soins » entre le praticien et le patient est indispensable. « On ne peut pas plus tenir aux dents du patient que le patient n'y tient lui-même. »

Le deuxième point concerne la partie financière. Ces traitements ont un coût, souvent élevé et mal pris en charge par l'Assurance Maladie notamment dans le cas des thérapeutiques implantaires. Le patient doit donc évaluer sa capacité de participation financière au traitement.

En plus des différents choix thérapeutiques possibles, le praticien est donc régulièrement confronté à un dilemme inhérent au patient de part sa motivation et ses moyens.

Le choix du traitement se fera en accord avec le patient après exposition des différentes possibilités et de leur coût financier, de la disponibilité qu'elles demandent et sera souvent un compromis entre la meilleure option thérapeutique possible et l'acte réalisable satisfaisant le patient.

6 TABLES DES ILLUSTRATIONS

TABLEAUX

Tableau 1 : Critères diagnostiques du succès clinique en endodontie (ANDEM 1996 [4])... 11	11
Tableau 2 : Composition du MTA (COCHET [28])..... 14	14
Tableau 3 : Facteurs psychologiques et pronostic (DAVARPANAHAH [33])..... 25	25
Tableau 4 : Facteurs généraux et pronostic (DAVARPANAHAH [33]). 25	25
Tableau 5 : Facteurs locaux et pronostic (DAVARPANAHAH [33]). 26	26
Tableau 6 : Parodontites comme manifestation d'une maladie systémique (STRUILLOU [120])..... 27	27
Tableau 7 : Classement des protocoles chirurgicaux de traitement des poches parodontales (SATO [111]). 39	39
Tableau 8 : Matériaux pour greffes osseuses (SATO [111]). 41	41
Tableau 9 : Membranes pour la RTG (SATO [111])..... 43	43
Tableau 10 : Les coefficients de Duchange (Cité par OGOLNIK [95])..... 53	53
Tableau 11 : Survie estimée des prothèses fixées conventionnelles à 5 et 10 ans (PJETURSSON [99]). 55	55
Tableau 12 : Survie estimée à 5 et 10 ans des prothèses en extension (PJETURSSON [99]). 56	56
Tableau 13 : Cardiopathies à risque d'endocardite infectieuse (HAS [56])..... 62	62
Tableau 14 : Pronostic du retraitement endodontique des dents ne présentant pas de parodontite apicale (FRIEDMAN cité par MACHTOU [79]). 63	63
Tableau 15 : Pronostic du retraitement endodontique des dents présentant une parodontite apicale (FRIEDMAN cité par MACHTOU [79]). 64	64
Tableau 16 : Classifications des atteintes de furcation (STRUILLOU [119])..... 71	71
Tableau 17 : Facteurs à prendre en compte en présence d'une atteinte de furcation (AL-SHAMMARI et coll cités par STRUILLOU [119]). 72	72
Tableau 18 : Indications et contre-indications des résections radiculaires (AL-SHAMMARI et coll cités par STRUILLOU [119]). 75	75
Tableau 19 : Résultats des résections radiculaires (HAS [57])..... 76	76
Tableau 20 : Classification du risque fonctionnel (RENOUARD [103]). 89	89
Tableau 21 : Classification du moment d'implantation (CHEN et BUSER [27]). 100	100

Tableau 22 : Taux de succès chirurgical du comblement sinusien et implantation immédiate (DAVARPANAHAH [34]).....	110
Tableau 23 : Taux de succès chirurgical des comblements sinusiens et implantation différée (DAVARPANAHAH [34]).....	111
Tableau 24 : Taux de succès des implants placés dans des greffons osseux autogènes (DAVARPANAHAH [34]).....	113
Tableau 25 : Avantages et inconvénients du prélèvement symphysaire (ANTOUN et al [5]).	116
Tableau 26 : Avantages et inconvénients du prélèvement iliaque (PRINC et PIRAL [100]).	118
Tableau 27 : Avantages et inconvénients du prélèvement pariétal (PRINC et PIRAL [100]).	121
Tableau 28 : Avantages et inconvénients de la distraction osseuse (PRINC et PIRAL [100]).	130

FIGURES

Figure 1 : Traitement d'une perforation par reprise du traitement endodontique avec chirurgie de complément (COCHET [28])	15
Figure 2 : Traitement d'une perforation au MTA (GHODDUSI et al [48]).....	15
Figure 3 : Traitement d'une perforation par chirurgie + MTA (YILDIRIM et al. [137]).	16
Figure 4 : Dent vivante fracturée verticalement (AOUATE [7]).....	17
Figure 5 : Traitement des fractures/fêlures radiculaire (FFR) verticales (Ailor, cité par Aouate [7]).	19
Figure 6 : Réimplantation d'une incisive centrale maxillaire fracturée recollée (ARIKNAN[9]).	20
Figure 7 : Traitement des fractures/fêlures radiculaire (FFR) verticales, l'aspect osseux étant pris en compte selon Masaka (AOUATE [7]).....	21
Figure 8 : Facteurs de risque génétique - Effets sur la pathogénèse (WOLF [136]).	29
Figure 9 : Immunoglobulines (WOLF [136]).	30
Figure 10 : Chromosomes humains et gènes susceptibles d'être associés au parodonte ou à la parodontite (état : 1998) (WOLF [136]).	31
Figure 11 : Formes de poches parodontales (WOLF [136]).	34
Figure 12 : Formes de perte osseuse (WOLF [136]).....	35
Figure 13 : Schéma des formes de poche osseuse (WOLF [136]).....	36
Figure 14 : Défaut à 3 parois léger (WOLF [136]).	36
Figure 15 : Poche osseuse à 3 parois profondes (WOLF [136]).	37
Figure 16 : Poche osseuse à 2 parois (WOLF [136]).	37
Figure 17 : Poche osseuse à 1 paroi (WOLF [136]).....	38
Figure 18 : Poche combinée (WOLF [136]).	38
Figure 19 : Chronologie de la RTG (SATO [111]).	42
Figure 20 : Morphologie des défauts infra-osseux et approches thérapeutiques (SATO [111]).	44
Figure 21 : Rapport corono-radicaire (SHILLINGBURG [115]).	46
Figure 22 : Surfaces radiculaire identiques, configuration radicaire différente. (SHILLINGBURG [115]).	47
Figure 23 : Racines divergentes/racines convergentes. (SHILLINGBURG [115]).	48

Figure 24 : Surface radulaire des dents de l'arcade mandibulaire (JEPSEN [63]).	49
Figure 25 : Surface radulaire des dents de l'arcade maxillaire (JEPSEN [63]).	49
Figure 26 : Surface radulaire : exemple 1. (SHILLINGBURG [115]).	50
Figure 27 : Surface radulaire : exemple 2. (SHILLINGBURG [115]).	51
Figure 28 : Surface radulaire : exemple 3. (SHILLINGBURG [115]).	52
Figure 29 : Arbre décisionnel (MACHTOU [79]).	61
Figure 30 : Résection apicale sur 46 chez une femme de 59 ans. Obturation à la gutta percha et au ciment (WÄLIVAARA [132]).	65
Figure 31 : Anomalies de forme (SAUVEUR [112], cité par DRATWICKI [38]).	68
Figure 32 : Courbure importante du canal mésio vestibulaire de 16 (COHEN et al. [29]).	68
Figure 33 : Anatomie canalaire complexe de 44 (DE ALMEIDA-GOMES et al. [36]).	69
Figure 34 : Lésion volumineuse (SAUVEUR [112]).	69
Figure 35 : <i>Dens in dente</i> (SAUVEUR [112]).	70
Figure 36 : Hémisection de 46 et 47 et réalisation de 5 "prémolaires" solidarisées (STRUILLOU [119]).	73
Figure 37 : Amputation des racines vestibulaires de 27 (SATO [111]).	74
Figure 38 : Hémisection de 36. Noter l'aménagement des tissus parodontaux permettant le passage de la brosse (STRUILLOU [119]).	74
Figure 39 : Processus décisionnel de conservation des dents à support parodontal très réduit en fonction de la situation clinique globale (DETIENVILLE [37]).	81
Figure 40 : Risque potentiel d'échec d'un traitement implantaire en fonction de l'étiologie de l'édentement (RENOUARD [104]).	91
Figure 41 : Coupe oblique montrant le volume osseux minimal pour positionner un implant standard (DAVARPANAHAH et al [34]).	92
Figure 42 : Coupes obliques montrant la hauteur osseuse nécessaire au maxillaire (A) et à la mandibule (B) pour placer un implant de 10 mm (DAVARPANAHAH et al. [34]).	92
Figure 43 : Os cortical et os spongieux (BERT et MISSIKA [17]).	93
Figure 44 : Classification de la qualité osseuse (DAVARPANAHAH [34]).	94
Figure 45 : Les différents types d'os (BERT et MISSIKA [17]).	95
Figure 46 : Espace prothétique normal (DAVARPANAHAH [34]).	96
Figure 47 : Espace prothétique réduit (DAVARPANAHAH [34]).	97
Figure 48 : Espace prothétique augmenté (DAVARPANAHAH [34]).	97
Figure 49 : Principe de l'implantation immédiate (DAVARPANAHAH [34]).	103
Figure 50 : Situation initiale.	104

Figure 51 : Scanner.	105
Figure 52 : Situation clinique 4 semaines après l'extraction.	105
Figure 53 : Mise en évidence d'une fenestration vestibulaire autour de l'implant.	106
Figure 54 : Os autogène de forage.	106
Figure 55 : Substitut osseux (Bio-Oss®).	106
Figure 56 : Mise en place du mélange.	106
Figure 57 : Membrane collagène (Bio-Guide®).	106
Figure 58 : Situation clinique finale après la mise en fonction de l'implant.	106
Figure 59 : Utilisation de l'ostéotome permettant la fracture du plancher sinusien (MATTOUT [82]).	109
Figure 60 : Comblement sinusien et implantation immédiate (DAVARPANAHAH [34]).	110
Figure 61 : Comblement sinusien et implantation différée (DAVARPANAHAH [34]).	111
Figure 62 : Technique de greffe osseuse d'apposition (DAVARPANAHAH [34]).	112
Figure 63 : Prélèvement symphysaire du greffon et greffon in situ maintenu par la vis en titane (SETHI et KAUS [114]).	113
Figure 64 : Situation des prélèvements symphysaires (PRINC et PIRAL [100]).	114
Figure 65 : Situations des foramens mentonniers lors de 2 prélèvements symphysaires (PRINC et PIRAL [100]).	115
Figure 66 : Les différents temps du prélèvement osseux (PRINC et PIRAL [100]).	115
Figure 67 : Prélèvement corpus (PRINC et PIRAL [100]).	117
Figure 68 : Prélèvement ramique (PRINC et PIRAL [100]).	117
Figure 69 : La bosse pariétale (PRINC et PIRAL [100]).	119
Figure 70 : L'os pariétal après décollement sous-galéatique (PRINC et PIRAL [100]).	120
Figure 71 : Prélèvement de 3 greffons osseux (PRINC et PIRAL [100]).	120
Figure 72 : Lambeau périoste repositionné et suturé après mise en place de Palacos® pour renforcer la voûte crânienne (PRINC et PIRAL [100]).	120
Figure 73 : Principes de la régénération osseuse guidée (SATO [111]).	122
Figure 74 : Membrane non résorbable renforcée au titane (SATO [111]).	123
Figure 75 : Membrane résorbable (DAVARPANAHAH [35]).	124
Figure 76 : Schéma représentant une crête typique après la perte d'une dent et l'effondrement du versant vestibulaire ([SETHI et KAUS [114]).	125
Figure 77 : Action des expandeurs d'os qui séparent les 2 versants corticaux (SETHI et KAUS [114]).	125

Figure 78 : Remodelage du versant vestibulaire avec le condenseur (SETHI et KAUS [114]).	126
Figure 79 : Les 3 traits d'ostéotomie (PRINC et PIRAL [100]).	126
Figure 80 : Série de 4 expandeurs d'os (SETHI et KAUS [114]).	127
Figure 81 : Vue vestibulaire d'un expasseur d'os (SETHI et KAUS [114]).	127
Figure 82 : Série de 5 condenseurs d'os (SETHI et KAUS [114]).	127
Figure 83 : Luxation de la table vestibulaire et comblement de l'espace entre les 2 tables par un broyat d'os autogène (PIRAL et PRINC [100]).	128
Figure 84 : Distracteur extra-osseux mandibulaire Tekka© (PRINC et PIRAL [100]).	129
Figure 85 : Schémas illustrant un volume osseux mandibulaire insuffisant au-dessus du canal dentaire (DAVARPANAHAH [34]).	130
Figure 86 : Schémas visualisant la transposition du nerf dentaire et la mise en place des implants (DAVARPANAHAH [34]).	131

7 BIBLIOGRAPHIE

1. AL SAADI G., QUIRYNEN M., MICHILES K., TEUGHEL W., KOMAREK A., VAN STEENBERGHE D.

Impact of local and systemic factors on the incidence of failures up to abutment connection with modified surface oral implants.

Journal of Clinical Periodontology, 2008 ; 35 : 51-57.

2. ALBREKTSSON T., ZARB G.A., WORTHINGTON P., ERIKSSON A.R.

The long-term efficacy of currently used dental implants : a review and proposed criteria of success.

Journal of Oral and Maxillofacial Implants, 1986 ; 1 : 11-25.

3. AMERICAN ACADEMY OF PERIODONTOLOGY

Glossary of periodontal terms, 3rd edition, 1992.

4. ANDEM

Critères diagnostiques des succès cliniques en endodontie, 1996.

5. ANTOUN H., MISCH C., DIESTSH F., FEGHALI M.

Augmentation de crête par greffe osseuse prélevée à la symphyse mentonnière.

Journal de Parodontologie et d'Implantologie Orale, 1995 ; 14 : 285-294.

6. AOUATE G.

Traitement d'une fracture radiculaire intra-alvéolaire par collage extra-oral à l'aide d'une résine adhésive.

Information Dentaire, 2001 ; 83 : 2001-2008.

7. AOUATE G.

Sauvetage des racines fracturées verticalement.

Réalités Cliniques, 2002 ; 13(3) : 239-254.

8. AQRABAWI J.

Sealing ability of amalgam, Super EBA cement and MTA when used as retrograde filling materials.

British Dental Journal, 2000 ; 188 : 266-268.

9. ARIKAN F., FRANKO M., GÜRKAN A.

Replantation of a vertically fractured root-filled maxillary central incisor after repair with adhesive resin.

International Endodontic Journal, 2008 ; 41 : 173-179.

10. ASSOCIATION DENTAIRE FRANCAISE

Le retraitement endodontique.

Paris : Ed Les Cahiers de l'ADF, 2006, 71p.

11. BAIN C.A., MOY P.K.

The association between the failure of dental implants and cigarette smoking.

International Journal of Oral and Maxillofacial Implants, 1993 ; 8 : 609-615.

12. BALSHO T.J.

Ostéointégration et orthodontie : traitement actuel des anodonties congénitales.

Revue Internationale de Parodontie et de Dentisterie Restauratrice, 1993 ; 13 : 495-505.

13. BASTEN C.H.J., AMMONS W.F. Jr, PERSSON R.

Long-term evaluation of root-resected molars : a retrospective study.

International Journal of Periodontics and Restorative Dentistry, 1996 ; 16(3) : 207-219.

14. BERGLUNDH T., PERSSON L., KLINGE B.

A systematic review of the incidence of biological and technical complication in implant dentistry reported in prospective longitudinal studies at least 5 years.

Journal of Clinical Periodontology, 2002 ; 29(53) : 197-212.

15. BERNABE P.F., GOMES-FILHO J.E., ROCHA W.C., NERY M.J., OTOBONI-FILHO J.A., DEZAN-JUNIOR E.

Histological evaluation of MTA as a root-end filling material.

International Endodontic Journal, 2007 ; 40(10) : 758-765.

16. BERT M., MISSIKA P.

Implantologie chirurgicale et prothétique.

Paris : Ed CdP, 1996, 323p.

17. BERT M., MISSIKA P.

Les clés du succès en implantologie. Prévenir les complications et les échecs.

Rueil-Malmaison : Ed CdP, 2009, 200p.

18. BLOMLÖF L., JANSSON L., APPELGREN R., EHNEVID H., LINDSKOG S.

Prognosis and mortality of root resected molars.

International Journal of Periodontics and Restorative Dentistry, 1997 ; 17 : 191-201.

19. BOYNE P.J., JAMES R.A.

Grafting of the maxillary floor with autogenous narrow and bone.

Journal of Oral Surgery, 1980 ; 38 : 613-616.

**20. BRÄNEMARK P.I., ADELL R., ALBRAKTSSON T., LEKHOLM U.,
LINDSTROM J., ROCKLER B.**

An experimental and clinical study of osseointegrated implants penetrating the nasal cavity and maxillary sinus.

Journal of Oral and Maxillofacial Surgery, 1984 ; 43 : 497-505.

21. BRÄNEMARK P.I., ZARB G.A., ALBREKTSSON T.

Tissue-integrated prostheses. 5^{ème} édition.

Chicago : Ed Quintessence, 1992, 350p.

22. BRÄNEMARK P.I., ZARB G.A., ALBREKTSSON T.

Prothèses ostéo-intégrées.

Paris : Ed CdP, 1998, 352p.

23. BREINE U., BRÄNEMARK P.I.

Reconstruction of alveolar jaw bone. An experimental and clinical study of immediate and performed autologous bone grafts in combination with osseointegrated implants.

Scandinavian Journal of Plastic and Reconstructive Surgery, 1980 ; 14 : 23-48.

24. BÜHLER H.

Evaluation of root-resected teeth. Results after 10 years.

Journal of Periodontology, 1988 ; 59(12) : 805-810.

25. BUSER D., DULA K., BELSER U.C., HIRT H.P., BERTHOLD H.

Localised ridge augmentation using guided bone regeneration. II. Surgical procedure in the mandible.

International Journal of Periodontics and Restorative Dentistry, 1995 ; 15 : 10-29.

26. CARNEVALE G., DI FEBBO G., TONELLI M.P., MARIN C., FUZZI M.

A retrospective analysis of the periodontal-prosthetic treatment of molars with interradicular lesions.

International Journal of Periodontics and Restorative Dentistry, 1991 ; 11(3) : 189-205.

27. CHEN S.T., BUSER D.

Clinical and aesthetic outcomes of implants placed in postextraction sites.

International Journal of Oral and Maxillofacial Implants, 2009 ; S24 : 186-217.

28. COCHET J.Y.

Traitement endodontique des perforations. Utilisation du MTA.

Réalités Cliniques, 2002 ; 13(3) : 209-225.

29. COHEN S., BURNS R.C., KEISER K.

Pathways of the pulp. 9^{ème} édition.

Saint-Louis : Ed Mosby, 2006, 1080p.

30. COHN S.A.

Treatment choice for negative outcomes with non-surgical root canal treatment : non-surgical retreatment vs surgical retreatment vs implants.

Endodontic Topics, 2005 ; 11 : 4-24.

31. DAUDI M.F., SAUNDERS W.P.

In vitro evaluation of furcal perforation repair using MTA or resin modified glass ionomer cement with and without the use of the operating microscope.

Journal of Endodontics, 2002 ; 28 : 512-515.

32. DAVARPANAH M., MARTINEZ H., TECUCIANU J.F., ETIENNE D., KEBIR M.

Les implants de large diamètre. Résultats chirurgicaux à 2 ans.

Implant, 1995 ; 1 : 289-300.

33. DAVARPANAH M.

Conserver ou extraire, un défi en parodontologie.

Journal de Parodontologie et d'Implantologie Orale 1998 ; 17(1) : 43-55.

34. DAVARPANAH M., MARTINEZ H., KEBIR M., TECUCIANU J.F.

Manuel d'implantologie Clinique. 1^{ère} édition.

Rueil-Malmaison : Ed CdP, 1999, 338p.

35. DAVARPANAH M., SZMUKLER-MONCLER S., KHOURY P.M., JAKUBOWICZ-KOHEN B., MARTINEZ H.

Manuel d'implantologie Clinique. 2^{ème} édition.

Rueil-Malmaison : Ed CdP, 2008, 539p.

36. DE ALMEIDA-GOMES F., DE SOUSA B.C., DOS SANTOS R.A.

Unusual anatomy of mandibular premolars.

Australian Endodontic Journal, 2006 ; 32(1) : 43-45.

37. DETIENVILLE R., FIEVET C., TAÏEB T.

Alvéolyses terminales : conserver ou avulser ?

Réalités Cliniques, 2002 ; 13(3) : 263-273.

38. DRATWICKI P.

Chirurgie périradiculaire : données actuelles.

Th. : Chir. Dent. : Nancy 1 : 2009 ; n° 3147

39. FIRATLI E.

The relationship between clinical periodontal status and insulin-dependent diabetes mellitus.

Results after 5 years.

Journal of Periodontology, 1997 ; 68(2) : 136-140.

40. FISCHER E.J., ARENS D.E., MILLER C.H.

Bacterial leakage of MTA as compared with zinc-free amalgam, intermediate restorative material and Super EBA as a root-end filling material.

Journal of Endodontics, 1998 ; 24 : 176-179.

41. FRIEDMAN S.

Treatment outcome and prognosis of endodontic therapy.

Dans : ORSTAVIC D., PITT FORD T.R.

Essential Endodontology. 1^{ère} édition.

Oxford : Ed Blackwell Science, 1998, 410p.

42. FRIEDMAN S.

Prognosis of initial endodontic therapy.

Endodontic Topics, 2002 ; 2 : 59-88.

43. FUGAZZOTTO P.A.

A comparison of the success of root resected molars and molar position implants in function in a private practice : results of up to 15- plus years.

Journal of Periodontology, 2001 ; 72(8) : 1113-1123.

44. GAGLIANI M.M., GORNI F.G.M., STROHMENGER L.

Periapical resurgery vs périapicale surgery : a five-years longitudinal comparison.

International Endodontic Journal, 2005 ; 38 : 320-327.

45. GASPARD M.

L'appareil manducateur et la manducation. Première partie. Premier volume.

Paris : Ed Julien Prélat, 1978, 300p.

46. GELB D.A.

Immediate implant surgery : three-year retrospective evaluation of 50 consecutives cases.

International Journal of Oral and Maxillofacial Implants, 1993 ; 8 : 388-399.

47. GENON P., GENON-ROMAGNA C.

L'apport des implants dans le plan de traitement des parodontites avancées.

Journal de Parodontologie, 1977 ; 16 : 177-192.

48. GHODDUSI J., SANAAN A., SHAHRAMI F.

Clinical and radiographic evaluation of root perforation repair using MTA.

New-York State Dental Journal, 2007 ; 73(3) : 46-49.

49. GIARGIA M., LINDHE J.

Tooth mobility and periodontal disease.

Journal of Clinical Periodontology, 1997 ; 24 : 785-795.

50. GIOVANNOLI J.L.

Technique d'implantation différée.

Titane, 2006 ; 3(2) : 36-37.

51. GRANSTRÖM G.

Osseointegration in irradiated cancer patients : an analysis with respect to implant failures.

Journal of Oral Maxillofacial Surgery, 2005 ; 63 : 579-585.

52. GRAVES S.L., JANSEN C.E., SIDDIQUI A.A., BEATY K.D.

Wide diameter implants : indications, considerations and preliminary results over two-year period.

Australian Prosthodontic Journal, 1994 ; 8 : 31-37.

53. HAMP S.E., RAVALD N., TEIWIK A., LUNDSTRÖM A.

Perspective à long terme des modalités de traitement des lésions interradiculaires.

Journal de Parodontologie, 1991 ; 11(1/92) : 11-23.

54. HARBON S., CHARTOUNI S., RICHBOURG B.

Morbidité des prises de greffes osseuses iliaques. Etude à propos de cent cas consécutifs.

Annales de Chirurgie Plastique et Esthétique, 1991 ; 36 : 45-50.

55. HART T.C., SHAPIRA L., VAN DYKE T.E.

Neutrophil defects as risk factors for periodontal diseases.

Journal of Periodontology, 1994 ; 65(S5) : 521-529.

56. HAS

Prophylaxie de l'endocardite infectieuse. Révision de la conférence de consensus de mars 1992.

Recommandations 2002.

57. HAS

Amputation et/ou séparation radiculaire ou coronoradiculaire d'une dent.

Novembre 2005.

58. HAS

Traitement endodontique.

Novembre 2008.

59. HOLM-PEDERSEN P., LANG N.P., MULLER F.

What are longevities of teeth and oral implants?

Clinical Oral Implants Research, 2007 ; 18 : 15-19.

60. ILIZAROV G.A.

The tension-stress effect on the genesis and growth of tissues. Part 1. The influence of stability of fixation and soft tissue preservation.

Clinical Orthopaedics and Related Research, 1989 ; 238 : 249-281.

61. ISAKSSON S., ALBERIUS P.

Maxillary alveolar ridge augmentation with onlay bone grafts and immediate endosseous implants.

Journal of Cranio-Maxillofacial Surgery, 1992 ; 20 : 2-7.

62. JENSEN O, NOCK D.

Inferior alveolar nerve repositioning in conjunction with placement of osseointegrated implants : a case report.

Oral Surgery, Oral Medicine, Oral Pathology, 1987 ; 63 : 263-268.

63. JEPSEN A.

Root surface measurement and a method for x-ray determination of root surface area.

Acta Odontologica Scandinavica, 1963 ; 21 : 35-46.

64. KAN J.Y., LOZADA J.L., GOODACRE C.J., DAVIS W.H., HANISCH O.

Endosseous implant placement in conjunction with inferior alveolar nerve transposition : an evaluation of neurosensory disturbance.

International Journal of Oral and Maxillofacial Implants, 1997 ; 12 : 463-471.

65. KAN J.Y., LOZADA J.L., BOYNE P.J., GOODACRE C.J., RUNGCHARASSAENG K.

Mandibular fracture after endosseous implant placement in conjunction with inferior alveolar nerve transposition : a patient treatment report.

International Journal of Oral and Maxillofacial Implants, 1997 ; 12 : 655-659.

66. KAROUSSIS I.K., KOTSOVILIS S., FOURMOUSIS I.

A comprehensive and critical review of dental implant prognosis in periodontally compromised partially edentulous patients.

Clinical Oral Implants Research, 2007 ; 18 : 669-679.

67. KATZ J.

Elevated blood glucose levels in patients with severe periodontal disease.

Journal of Clinical Periodontology, 2001 ; 28(7) : 710-712.

68. KELLER E.E., VAN ROEKEL N.B., DESJARDINS R.P.

Prosthetic surgical reconstruction of the severely resorbed maxilla with iliac bone grafting and tissue-integrated prostheses.

International Journal of Oral and Maxillofacial Implants, 1987 ; 2 : 155-165.

69. KELLER E.E.

Reconstruction of the severely atrophic edentulous mandible with endosseous implants : a 10-year longitudinal study.

Journal of Oral and Maxillofacial Surgery, 1995 ; 53 : 305-320.

70. KIM S., PECORA G., RUBENSTEIN R.A.

Osteotomy and apical root resection.

Dans : KIM S., PECORA G., RUBINSTEIN R.

Color atlas of microsurgery in endodontics.

Philadelphia : Ed WB Saunders, 2001, 172p.

71. LANGER B., STEIN S.D., WAGENBERG B.

An evaluation of root resections. A ten-year study.

Journal of Periodontology, 1981 ; 52(12) : 719-722.

72. LANGER B., LANGER L., HERRMANN I., ERUG M.

The wide fixture : a solution for special bone situations and rescue for the compromised implant. Part 1.

International Journal of Oral and Maxillofacial Implants, 1993 ; 8 : 400-408.

73. LAZARO P.

Relations orthodontie/implantologie : implications cliniques.

Réalités Cliniques, 1998 ; 9 : 69-79.

74. LAZZARA R.J.

Immediate implant placement into extraction sites : surgical and restorative advantages.
International Journal of Periodontics and Restorative Dentistry, 1989 ; 9 : 333-343.

75. LEWIS S.

Treatment planning : teeth versus implants.
International Journal of Periodontics and Restorative Dentistry, 1996 ; 16 : 367-377.

76. LOCCI P., CALVITTI M., BELCASTRO S., PUGLIESE M., GUERRA M., MARINUCCI L.

Phenotype expression of gingival fibroblasts cultured on membranes used in tissue guided regeneration.
Journal of Periodontology, 1997 ; 68 : 857-863.

77. LUSTMANN J., FRIEDMAN S., SHAHARABANY V.

Relation of pre and intraoperative factors to prognosis of posterior apical surgery.
Journal of Endodontics, 1991 ; 17 : 239-241.

78. MACHTOU P.

Pronostic des retraitements endodontiques orthogrades.
Information Dentaire, 2003 ; 4 : 203-215.

79. MACHTOU P., YANA Y., AMOR J., UZAN H., MARTIN D., SIMON S.

Le retraitement en endodontie.
Journal de la Société Odontologique de Paris, 2005 ; 5 : 21-37.

80. MARTINEZ H., DAVARPANAH M., CELLETTI R., MISSIKA P.

Implant treatment of posterior mandibular sextants.

Clinical Implant Dentistry and Related Research, 1999 ; 1 : 105-112.

81. MASAKA N.

Clinical use of 4-META adhesive resin.

Hotetsu Rinsho, 1982 ; 15(1) : 53-77.

82. MATTOU P., MATTOU C.

Les thérapeutiques parodontales et implantaire.

Paris : Ed Quintessence international, 2003, 496p.

83. MATYSIAK M., TARDIEU-FABRE F., GALLIOT M.

Détermination des critères radiologiques qualitatifs contribuant significativement au résultat radiologique d'un traitement endodontique.

Revue Médicale de l'Assurance Maladie, 2003 ; 34(2) : 111-120.

84. MEALEY B.L., OCAMPO G.L.

Diabetes mellitus and periodontal disease.

Periodontology 2000, 2007 ; 44 : 127-153.

85. MELCHER A.H.

On the repair potential of periodontal tissues.

Journal of Periodontology, 1976 ; 47(5) : 256-260.

86. MICHALOWICZ B.S., AEPPLI D., VIRAG J.G., KLUMP D.G., HINRICHS J.E., SEGAL N.L., BOUCHARD T.J. Jr, PIHLSTRÖM B.L.

Periodontal findings in adult twins.

Journal of Periodontology, 1991 ; 62(5) : 293-299.

87. MICHALOWICZ B.S., AEPPLI D.P., KUBA R.K., BEREUTER J.E., CONRY J.P., SEGAL N.L., BOUCHARD T.J. Jr, PIHLSTRÖM B.L.

A twin study of genetic variation in proportional radiographic alveolar bone height.

Journal of Dental Research, 1991 ; 70(11) : 1431-1435.

88. MICHALOWICZ B.S.

Genetic and heritable risk factors in periodontal disease.

Journal of Periodontology, 1994 ; 65(S5) : 479-488.

89. MICHALOWICZ B.S.

Genetic risk factors for the periodontal diseases.

Compendium, 1994 ; 15(8) : 1036-1040.

90. MOLVEN O., HALSE A., GRUNG B.

Surgical management of endodontic failures : indications and treatment results.

International Dental Journal, 1991 ; 41 : 33-42.

91. MOMBELLI A., CIONCA N.

Systemic diseases affecting osseointegration therapy.

Clinical Oral Implants Research 2006 ; 17(S2) : 97-103.

92. MURATA Y., TAKAHASHI K., YAMAGATA M., SAMEDA H., MORIYA H.

Injury to the lateral femoral cutaneous nerve during harvest of iliac bone graft, with reference to the size of the graft.

Journal of Bone and Joint Surgery British Volume, 2002 ; 84 : 798-801.

93. NYMAN S., ERICSSON I.

The capacity of reduced periodontal tissues to support fixed bridgework.

Journal of Clinical Periodontology, 1982 ; 9 : 409-414.

94. O'NEAL R.B., BUTLER B.L.

Restoration or implant placement : a growing treatment planning quandary.

Periodontology 2000, 2002 ; 30 : 111-122.

95. OGOLNIK R., VIGNON M., TAIEB F.

Prothèse fixée, principes et pratique.

Paris : Ed Masson, 1993, 246p.

96. OH T.J., MERAW S.J., LEE E.J., GIANNOBILE W.V., WANG H.L.

Comparative analysis of collagen membranes for the treatment of implant dehiscence defects.

Clinical Oral Implants Research, 2003 ; 34 : 80-90.

97. PEÑARROCHA M., MARTI E., GARCIA B., GAY C.

Relationship of periapical lesion radiologic size, apical resection, and retrograde filling with the prognosis of periapical surgery.

Journal of Oral and Maxillofacial Surgery, 2007 ; 65(8) : 1526-1529.

98. PJETURSSON B.E., KAROUSSIS I., BÜRGIN W., BRÄGGER U., LANG N.P.

Patient's satisfaction following implant therapy. A ten years prospective cohort study.

Clinical Oral Implants Research, 2005 ; 16 : 185-193.

99. PJETURSSON B.E., BRAGGER U., ZANG N.P., ZWAHLEN M.

Comparison of survival and complication rates of tooth-supported fixed dental prostheses (FDPs) and implant-supported FDPs and single crowns (SCs).

Clinical Oral Implants Research, 2007 ; 18(S3) : 97-113.

100. PRINC G., PIRAL T.

Chirurgie osseuse préimplantaire.

Paris : Ed CdP, 2008, 122p.

101. RAHBARAN S., GILTHORPE M.S., HARISON S.D., GULABIVAL K.

Comparison of clinical outcome of periapical surgery in endodontic and oral surgery units of teaching dental hospital : a retrospective study.

Oral Surgery, Oral Medicine, Oral Pathology, Oral Radiology and Endodontics, 2001 ; 91 : 700-709.

102. REIT C., HOLLANDER L.

Radiographic evaluation of endodontic therapy and the influence of observer variation.

Scandinavian Journal of Dental Research, 1983 ; 91 : 205-212.

103. RENOUARD F., RANGERT B.

Facteurs de risque et traitements implantaires : évaluation clinique et approche rationnelle.

Paris, Ed Quintessence Internationale, 1999, 176p.

104. RENOUARD F., RANGERT B.

Prise de décision en pratique implantaire.

Paris : Ed Quintessence international, 2005, 209p.

105. ROSENQUIST B.

Implant placement in combination with nerve transpositioning : experience with the first hundred case.

International Journal of Oral and Maxillofacial Implants, 1994 ; 9 : 522-531.

106. RUBENSTEIN R., KIM S.

Short-term observation of the result of endodontic surgery with the use of a surgical operative microscope and super-EBA as a root-end filling material.

Journal of Endodontics, 1999 ; 25 : 43-48.

107. SAFFARZADEH A.

La résection apicale : indications et technique opératoire.

Revue de Stomatologie et de Chirurgie Maxillo-Faciale, 2000 ; 101(6) : 325-329.

108. SALAMA H., SALAMA M.

Rôle du remodelage orthodontique par égression dans l'amélioration du profil des tissus durs et mous avant la mise en place d'implants : approche systématique d'aménagement des défauts de sites extractionnels.

Revue Internationale de Parodontie et de Dentisterie Restauratrice, 1993 ; 13 : 313-333.

109. SALVI G.E., YALDA B., COLLINS J.G., JONES B.H., SMITH F.W., ARNOLD R.R., OFFENBACHER S.

Inflammatory mediator response as a potential risk marker for periodontal diseases in insulin-dependent diabetes mellitus patients.

Journal of Periodontology, 1997 ; 68(2) : 127-135.

110. SANZ M., GIOVANNOLI J.L.

Focus on furcation defects : guided tissue regeneration.

Periodontology 2000, 2000 ; 22 : 169-189.

111. SATO N.

Atlas clinique de chirurgie parodontale.

Paris : Ed Quintessence International, 2002, 447p.

112. SAUVEUR G., MESBAH M.

Chirurgie périapicale.

Encyclopédie Médico-Chirurgicale, 2008.

113. SENNERBY L., ODMAN J., LEKHOLM U., THILANDER B.

Tissue reaction towards titanium implants inserted in growing jaws. A histological study in the pig.

Clinical Oral Implants Research, 1993 ; 4 : 65-75.

114. SETHI A., KAUS T.

Implantologie clinique.

Paris : Ed Quintessence international, 2007, 282p.

115. SHILLINGBURG H.T.

Bases fondamentales en prothèse fixée. 3^{ème} édition.

Rueil-Malmaison : Ed CdP, Initiatives Santé, 1998, 572p.

116. SILNESS J., LOE H.

Periodontal disease in pregnancy. II. Correlation between oral hygiene and periodontal condition.

Acta Odontologica Scandinavica, 1964 ; 22 : 121-135.

117. SIMION M., JOVANOVIĆ S.A., TINTI C., BENFENATI S.P.

Long-term evaluation of osseointegrated implants inserted at the time or after vertical ridge augmentation. A retrospective study on 123 implants with 1-5-years follow-up.

Clinical Oral Implants Research, 2001 ; 12 : 35-45.

118. Société Francophone de Médecine Buccale et de Chirurgie Buccale

Prise en charge des patients sous agents antiplaquettaires en odontostomatologie. Recommandations 2005.

119. STRUILLOU X., DERSOT J.M.

Amputations et hémisections versus extractions et implants.

Réalités Cliniques, 2002 ; 13(3) : 255-262.

120. STRUILLOU X.

Classification des maladies parodontales.

Journal de Parodontologie et d'implantologie orale, 2003 ; 22(1) : 51-58.

121. TAKATA T., WANG H.L., MIYACHI M.

Attachment, proliferation and differentiation of periodontal ligament cells on various guided tissue regeneration membranes.

Journal of Periodontal Research, 2001 ; 36 : 322-327.

122. TARRAGANO H., DAVID S., MISSIKA P.

Tabagisme et implantologie.

Actualités Odonto-Stomatologiques, 2000 ; 209 : 27-45.

123. TAYLOR G.W., BORGNAKKE W.S.

Periodontal disease : associations with diabetes, glycemic control and complications.

Oral Diseases, 2008 ; 14(3) : 191-203.

124. TERVONEN T., KARJALAINEN K.

Periodontal disease related to diabetic status. A pilot study of the response to periodontal therapy in type 1 diabetes.

Journal of Clinical Periodontology, 1997 ; 24(7) : 505-510.

125. TINTI C., PARMA-BENFENATI S., POLIZZI G.

Vertical ridge augmentation : what is the limit ?

International Journal of Periodontics and Restorative Dentistry, 1996 ; 220-229.

126. TINTI C., PARMA-BENFENATI S.

Treatment of peri-implant defects with the vertical ridge augmentation procedure : a patient report.

International Journal of Oral and Maxillofacial Implants, 2001 ; 16 : 572-577.

127. TORABINEJAD M., SMITH P., KETTERING J., PITT FORD T.

Comparative investigation of marginal adaptation of MTA and other commonly used root-end filling materials.

Journal of Endodontics, 1995 ; 21(6) : 295-299.

128. TORABINEJAD M., CHIVIAN N.

Clinical application of MTA.

Journal of Endodontics, 1999 ; 25 : 197-205.

129. TORABINEJAD M., CORR R., HANDYSIDES R., SHABAHANG S.

Outcomes of nonsurgical retreatment and endodontic surgery: a systematic review.

Journal of Endodontics, 2009 ; 35(7) : 930-937.

130. VALENTINI P., ABENSUR D., MISSIKA P.

La latéralisation du nerf alvéolaire en implantologie : techniques chirurgicales et résultats préliminaires.

Journal de parodontologie, 1994 ; 13 : 335-341.

131. VON ARX T., GERBER C., HARBT N.

Periradicular surgery of molars : a prospective clinical study with a one-year follow-up.

International Endodontic Journal, 2001 ; 34 : 520-525.

132. WÄLIVAARA D.A., ABRAHAMSSON P., SÄMFORS K.A., ISAKSSON S.

Periapical surgery using ultrasonic preparation and thermoplasticized gutta-percha with AH Plus sealer or IRM as retrograde root-end fillings in 160 consecutive teeth: a prospective randomized clinical study.

Oral Surgery, Oral Medicine, Oral Pathology, Oral Radiology and Endodontics, 2009 ; 108(5) : 784-789.

133. WANG N., KNIGHT K., DAO T., FRIEDMAN S.

Treatment outcomes in endodontics – The study. Phase I and II : apical surgery.

Journal of Endodontics, 2004 ; 30 : 751-761.

134. WATSON P.

Longevity expectations of prosthodontic treatments for dentate and edentulous patients.

International Journal of Prosthodontics ; 2003, 16(S) : 66-70.

135. WATZINGER F., LUKSCH J., MILLESI W., SCHOPPER C., NEUGBAUER J., MOSER D.

Guided bone regeneration with titanium membranes : a clinical study.

British Journal of Oral and Maxillofacial Surgery, 2000 ; 38 : 312-315.

136. WOLF H.F., RATEITSCHAK E.M., RATEITSCHAK K.H.

Parodontologie. 3^{ème} édition.

Issy-les-Moulineaux : Ed Masson, 2005, 532p.

137. YILDIRIM G., DALCI K.

Treatment of lateral root perforation with mineral trioxide aggregate : a case report.

Oral Surgery, Oral Medicine, Oral Pathology, Oral Radiology and Endodontics, 2006 ; 102(5) : e55-58. [En ligne]

138. ZARB G.A., ALBREKTSSON T.

Towards optimized treatments outcomes for dental implants.

Journal of Prosthetic Dentistry, 1998 ; 80(6) : 639-640.

139. ZITZMANN Z.U., NAEF R., SCHÄRER P.

Resorbable membranes in combination with Bio-Oss for guided bone regeneration.

International Journal of Oral and Maxillofacial Implants, 1997 ; 12 : 844-852.

DELAITRE (Bruno). – Quand traiter ? Quand extraire ? Quand implanter ?
Nancy 2010, 171f. : 114 ill. : 30 cm.

Th. : Chir-Dent. : Nancy-I : 2010

MOTS CLES : Chirurgie pré-implantaire	Implants
Extraction	Traitements conservateurs
Facteurs de décision	

DELAITRE (Bruno). – Quand traiter ? Quand extraire ? Quand implanter ?

Th. : Chir-Dent. : Nancy-I : 2010

Dans sa pratique quotidienne, le chirurgien dentiste est confronté régulièrement à des dents au pronostic compromis : fracture, délabrement important, maladie parodontale, lésion péri-apicale, etc...

Nous nous efforcerons dans cet ouvrage de déterminer les critères de décision de conservation ou d'extraction ainsi que les solutions implantaire de remplacement des dents extraites.

Après un passage en revue des traitements conservateurs endodontiques, parodontaux et prothétiques permettant un maintien durable de la dent sur arcade, nous aborderons les traitements endodontiques et parodontaux donnant à une dent compromise une espérance de vie de plusieurs années.

Enfin, la dernière partie de ce travail sera consacrée aux thérapeutiques implantaires, à leurs indications, leurs contre-indications, à leurs pronostics ainsi qu'à la chirurgie pré-implantaire.

Monsieur P. AMBROSINI	Professeur des Universités	Président
<u>Monsieur P. BRAVETTI</u>	Maître de Conférences des Universités	Juge
Monsieur M. ENGELS-DEUTSCH	Maître de Conférences des Universités	Juge
Mademoiselle S. PECHOUX	Assistant Hospitalier Universitaire	Juge
<u>Mademoiselle A. LÊ</u>	Assistant Hospitalier Universitaire	Invitée

Adresse de l'auteur : Bruno Delaitre
14 rue du grand verger
54000 Nancy



Jury : Président : P.AMBROSINI – Professeur des Universités
Juges : P.BRAVETTI – Maître de Conférence des Universités
M. ENGELS-DEUTSCH – Maître de Conférence des Universités
S. PECHOUX – Assistant Hospitalier Universitaire
A.LÊ – Docteur en Chirurgie Dentaire

Thèse pour obtenir le diplôme D'Etat de Docteur en Chirurgie Dentaire

Présentée par: **Monsieur DELAITRE, Bruno, Louis, Henri**

né(e) à: **TOULOUSE (31)**


le **20 Mai 1983**

et ayant pour titre : **«Quand traiter ? Quand extraire ? Quand implanter ?».**

Le Président du jury,

P.AMBROSINI


Le Doyen
de la Faculté d'Odontologie



Autorise à soutenir et imprimer la thèse 3309

NANCY, le 28.05.2010

Le Président de l'Université Henri Poincaré, Nancy-1



Pour le Président
et par Délégation,
la Vice-Présidente du Conseil
des Etudes et de la Vie Universitaire,

C. CARDEVILLE-ATKINSON