



HAL
open science

Naevomatose basocellulaire ou syndrome de Gorlin-Goltz : rôle de l'odontologiste

Carine d'Agostino

► **To cite this version:**

Carine d'Agostino. Naevomatose basocellulaire ou syndrome de Gorlin-Goltz : rôle de l'odontologiste. Sciences du Vivant [q-bio]. 2010. hal-01738813

HAL Id: hal-01738813

<https://hal.univ-lorraine.fr/hal-01738813v1>

Submitted on 20 Mar 2018

HAL is a multi-disciplinary open access archive for the deposit and dissemination of scientific research documents, whether they are published or not. The documents may come from teaching and research institutions in France or abroad, or from public or private research centers.

L'archive ouverte pluridisciplinaire **HAL**, est destinée au dépôt et à la diffusion de documents scientifiques de niveau recherche, publiés ou non, émanant des établissements d'enseignement et de recherche français ou étrangers, des laboratoires publics ou privés.



AVERTISSEMENT

Ce document est le fruit d'un long travail approuvé par le jury de soutenance et mis à disposition de l'ensemble de la communauté universitaire élargie.

Il est soumis à la propriété intellectuelle de l'auteur. Ceci implique une obligation de citation et de référencement lors de l'utilisation de ce document.

D'autre part, toute contrefaçon, plagiat, reproduction illicite encourt une poursuite pénale.

Contact : ddoc-theses-contact@univ-lorraine.fr

LIENS

Code de la Propriété Intellectuelle. articles L 122. 4

Code de la Propriété Intellectuelle. articles L 335.2- L 335.10

http://www.cfcopies.com/V2/leg/leg_droi.php

<http://www.culture.gouv.fr/culture/infos-pratiques/droits/protection.htm>

ACADEMIE DE NANCY – METZ

UNIVERSITE HENRI POINCARE NANCY I

FACULTE DE CHIRURGIE DENTAIRE

Année 2010

N° 3168

THESE

pour le

**DIPLOME D'ETAT DE DOCTEUR
EN CHIRURGIE DENTAIRE**

par

Carine D'AGOSTINO

Née le 23 Mars 1984 à THIONVILLE (57)

**NAEVOMATOSE BASOCELLULAIRE OU SYNDROME DE
GORLIN-GOLTZ : ROLE DE L'ODONTOLOGISTE**

Présentée et soutenue publiquement le 11 Janvier 2010

Examineurs de la thèse :

Mlle STRAZIELLE

M. P. BRAVETTI

M. D. ANASTASIO

Mlle A. SOURDOT

Professeur des Universités

Maître de Conférences des Universités

Praticien Hospitalier

Assistant Hospitalier Universitaire

Président

Juge

Juge

Juge



Président : Professeur J.P. FINANCE

Doyen : Docteur Pierre BRAVETTI

Vice-Doyens : Pr. Pascal AMBROSINI - Dr. Jean-Marc MARTRETTE

Membres Honoraires : Dr. L. BABEL - Pr. S. DURIVAUX - Pr. G. JACQUART - Pr. D. ROZENCWEIG - Pr. M. VIVIER

Doyen Honoraire : Pr. J. VADOT

Sous-section 56-01 Odontologie pédiatrique	Mme M. M. Mlle M.	DROZ Dominique (Desprez) PREVOST Jacques BOCQUEL Julien PHULPIN Bérengère SABATIER Antoine	Maître de Conférences Maître de Conférences Assistant Assistant Assistant
Sous-section 56-02 Orthopédie Dento-Faciale	Mme M. Mlle M.	FILLEUL Marie Pierryle BOLENDER Yves PY Catherine REDON Nicolas	Professeur des Universités* Maître de Conférences Assistant Assistant
Sous-section 56-03 Prévention, Epidémiologie, Economie de la Santé, Odontologie légale	M. Mme	<i>Par intérim</i> ARTIS Jean Paul Poste vacant JANTZEN-OSSOLA Caroline	Professeur 1 ^{er} grade Assistant Assistant
Sous-section 57-01 Parodontologie	M. Mme M. M. M. M.	AMBROSINI Pascal BOUTELLIEZ Catherine (Bisson) MILLER Neal PENAUD Jacques GALLINA Sébastien JOSEPH David	Professeur des Universités* Maître de Conférences Maître de Conférences Maître de Conférences Assistant Assistant
Sous-section 57-02 Chirurgie Buccale, Pathologie et Thérapeutique Anesthésiologie et Réanimation	M. M. M. M. M. M. Mlle	BRAVETTI Pierre ARTIS Jean-Paul VIENNET Daniel WANG Christian BALLY Julien CURIEN Rémi SOURDOT Alexandra	Maître de Conférences Professeur 1 ^{er} grade Maître de Conférences Maître de Conférences* Assistant Assistant Assistante
Sous-section 57-03 Sciences Biologiques (Biochimie, Immunologie, Histologie, Embryologie, Génétique, Anatomie pathologique, Bactériologie, Pharmacologie)	M. M. Mlle	WESTPHAL Alain MARTRETTE Jean-Marc ERBRECH Aude	Maître de Conférences* Maître de Conférences* Assistante Associée au 01/10/2007
Sous-section 58-01 Odontologie Conservatrice, Endodontie	M. M. M. M. M.	ENGELS-DEUTSCH Marc AMORY Christophe MORTIER Eric CUNY Pierre HESS Stéphan	Maître de Conférences Maître de Conférences Maître de Conférences Assistant Assistant
Sous-section 58-02 Prothèses (Prothèse conjointe, Prothèse adjointe partielle, Prothèse complète, Prothèse maxillo-faciale)	M. M. M. M. M. Mlle Mlle Mlle M.	SCHOUVER Jacques LOUIS Jean-Paul ARCHIEN Claude DE MARCH Pascal BARONE Serge BEMER Julie RIFFAULT Amélie MONDON Hélène SIMON Franck	Maître de Conférences Professeur des Universités* Maître de Conférences* Maître de Conférences Assistant Assistante Assistante Assistant Assistant
Sous-section 58-03 Sciences Anatomiques et Physiologiques Occlusodontiques, Biomatériaux, Biophysique, Radiologie	Mlle M. Mme M. Mme	STRAZIELLE Catherine RAPIN Christophe (mono-appartenant) MOBY Vanessa (Stutzmann) SALOMON Jean-Pierre JAVELOT Cécile (Jacquelin)	Professeur des Universités* Professeur des Universités Maître de Conférences* Maître de Conférences Assistante Associée au 01/01/2009

souligné : responsable de la sous-section

* temps plein

Mis à jour le 01.12.2009

Par délibération en date du 11 Décembre 1972,
la Faculté de Chirurgie Dentaire a arrêté que
les opinions émises dans les dissertations
qui lui sont présentées
doivent être considérées comme propres à
leurs auteurs et qu'elle n'entend leur donner
aucune approbation ni improbation.

A NOTRE PRESIDENT

Mademoiselle le Professeur Catherine STRAZIELLE,

Docteur en Chirurgie Dentaire

Professeur des Universités

Habilité à diriger des Recherches par l'Université Henri Poincaré, Nancy-I

Responsable de la Sous-Section : Sciences Anatomiques et Physiologiques,

Occlusodontiques, Biomatériaux, Biophysique, Radiologie.

Vous nous avez fait le grand honneur d'accepter la présidence de ce jury de thèse.

Nous nous souviendrons de la qualité de l'enseignement que vous nous avez prodigué pendant nos années d'études et vos qualités de pédagogue reconnus par tous.

Soyez assurée de notre reconnaissance et de notre profond respect.

A NOTRE JUGE ET DIRECTEUR DE THESE

Monsieur le Docteur Pierre BRAVETTI,

Docteur en Chirurgie Dentaire

Doyen de la Faculté d'Odontologie de l'Université Henri Poincaré, Nancy-I

Docteur de l'Université René Descartes de Paris V

Maître de Conférences des Universités

Responsable de la Sous-Section : Chirurgie buccale, Pathologie et Thérapeutique,
Anesthésiologie et Réanimation.

Vous nous avez fait l'honneur de diriger cette thèse et nous vous en sommes reconnaissant.

Nous vous remercions pour le savoir que vous nous avez transmis en Pathologie Dentaire ainsi qu'au cours de l'optionnel d'anatomie de quatrième année que vous dirigez.

Durant nos années d'études, nous avons pu profiter de votre gentillesse et de votre écoute.

Veillez trouver ici le témoignage de notre gratitude et de notre estime.

A NOTRE JUGE

Monsieur le Docteur Daniel ANASTASIO,

Docteur en Chirurgie Dentaire

Praticien Hospitalier

Odontologue des Hôpitaux

Responsable de l'Unité Fonctionnelle de Thionville

Département d'Odontologie du CHR de Metz-Thionville

Vous nous avez fait l'honneur de faire partie de notre jury de thèse.

En tant que co-directeur, vous avez bien voulu porter un regard avisé sur ce travail. Nous vous remercions pour votre disponibilité, votre gentillesse ainsi que pour les conseils que vous nous avez apporté.

Puissiez-vous trouver l'expression de notre profond respect et de nos sincères remerciements.

A NOTRE JUGE

Mademoiselle le Docteur Alexandra SOURDOT,

Docteur en Chirurgie Dentaire

Ancien Interne en Odontologie

Assistant hospitalier universitaire

Sous-Section : Chirurgie buccale, Pathologie et Thérapeutique, Anesthésiologie et Réanimation.

Nous tenons à vous remercier très chaleureusement d'honorer notre travail de votre attention en acceptant de participer à notre jury de thèse.

Veillez trouver ici l'expression de tout notre respect et de toute notre reconnaissance.

A mes parents,

je vous remercie de m'avoir permis de faire des études même si un merci ne peut être suffisant pour vous exprimer ma gratitude. Ma réussite est le fruit de votre soutien et de votre amour.

A ma sœur, Julia

,je te souhaite beaucoup de bonheur pour le futur et, surtout, pour cette année, je te souhaite d'avoir ta P1 !!! Merde, merde, merde... même si, en même temps, je ne me fais pas trop de souci pour toi petite sœur...

A Fred, mon amoureux

deux ou trois lignes ne suffiraient pas à t'exprimer tout mon amour... Il nous reste tant de belles choses à construire ensemble et à partager. J'espère que ce n'est que le début...

A ma belle famille, Denise, Christian, Nathalie, Carine, Julien et Vidoc

Merci de m'avoir accueillie si gentiment parmi vous.

A Chris, Christelle et Audrey,

Bilan de cette première année partagée avec vous : très positif. J'espère qu'il y en aura beaucoup d'autres. Votre humour et votre gentillesse égayent mes journées de travail.

A mes amis, que j'espère toujours garder près de moi

A Pierre,

pour toutes les heures passées ensemble dans le train, toutes ces matinées de TP partagées et surtout toutes les fois où tu m'a fais rire avec ton humour si « unique ».

A Nourredine,

*mon confident, toujours présent quand on a besoin de lui.
J'aime ton côté charmeur et joueur, toujours prêt à faire la fête
et à rigoler.*

A Hélène,

*petit bout de fille avec un fort caractère, toujours partante pour
s'amuser. A toutes nos soirées étudiantes partagées et surtout le
week-end d'intégration de D1 que je n'oublierai jamais...*

A Sophie,

*ma voisine messine, nous sommes devenues amies plus tard dans
nos études mais ta bonne humeur permanente et ta sympathie
ont fait de toi une amie proche.*

A Adrien, Mélanie et Arthur,

*notre petite famille modèle. J'espère qu'on continuera de partir
au ski chaque année tous ensemble. Promis, je bouderai pas.
Pump it up !*

A Mathieu (mon copain d'anniversaire) et Caro,

Bon, on a pas de mariage prévu en 2010, alors pensez-y ! ;-)

A Laure, Anne-So, Bruno...

SOMMAIRE

INTRODUCTION

I. R.J. GORLIN : CHIRURGIEN-DENTISTE ET GENETICIEN

II. CARACTERISTIQUES GENETIQUES DE LA NAEVOMATOSE BASOCELLULAIRE

A. GENERALITES

B. GENE IMPLIQUE DANS LA NAEVOMATOSE BASOCELLULAIRE

1. Généralités
2. Théorie du double évènement
3. Voie de transduction Patched/Sonic hedgehog

III. MANIFESTATIONS GENERALES DE LA NAEVOMATOSE BASOCELLULAIRE

A. MANIFESTATIONS DERMATOLOGIQUES

1. Naevi et carcinomes baso-cellulaires
2. Hyperkératoses palmo-plantaires
3. Kystes épidermoïdes et kératokystes cutanés
4. Autres manifestations dermatologiques

B. MANIFESTATIONS SQUELETTIQUES

1. Calcifications des enveloppes du cerveau
2. Anomalies de forme du crâne
3. Anomalies costales
4. Anomalies vertébrales
5. Anomalies des os de la main et du pied
6. Autres manifestations squelettiques

- C. *MANIFESTATIONS OCULAIRES*
 - 1. Anomalies congénitales du globe oculaire
 - 2. Processus tumoraux du globe oculaire
- D. *MANIFESTATIONS NEUROLOGIQUES*
 - 1. Médulloblastomes
 - 2. Autres manifestations neurologiques
- E. *AUTRES MANIFESTATIONS GENERALES*

IV. MANIFESTATIONS ODONTO-STOMATOLOGIQUES DE LA NAEVOMATOSE BASOCELLULAIRE

- A. *LES KERATOKYSTES ODONTOGENIQUES*
 - 1. Généralités
 - 2. Caractéristiques histologiques
 - 3. Caractéristiques cliniques et radiologiques
 - 4. Evolution
 - 5. Diagnostic différentiel
- B. *AUTRES MANIFESTATIONS ODONTO-STOMATOLOGIQUES*
 - 1. Inclusions ou malpositions dentaires
 - 2. Prognathisme mandibulaire
 - 3. Fentes labio-palatines
 - 4. Paresthésies
 - 5. Améloblastomes

V. DIAGNOSTIC DE LA NAEVOMATOSE BASOCELLULAIRE : ROLE DE L'ODONTOLOGISTE

- A. *DIAGNOSTIC CLINIQUE*
 - 1. Notion de critères majeurs et mineurs
 - 2. Rôle de l'odontologiste

B. LES EXAMENS COMPLEMENTAIRES

1. Radiologiques
2. Histologiques

C. LES EXAMENS GENETIQUES

VI. PRISE EN CHARGE DES PATIENTS ATTEINTS DE NAEVOMATOSE BASOCELLULAIRE

A. GENERALE

B. ODONTOLOGIQUE

1. Traitement des k ratokystes
 - a) Les traitements conservateurs
 - b) Les traitements radicaux
 - c) La cicatrisation et la surveillance
2. Autres traitements dentaires

VII. CAS CLINIQUE

A. PRESENTATION DU CAS INDEX

B. RECHERCHES FAMILLIALE

C. DIAGNOSTIC GENETIQUE

D. CONCLUSION

CONCLUSION

INTRODUCTION


La naevomatose baso-cellulaire ou syndrome de Gorlin-Goltz est une maladie héréditaire rare décrite pour la première fois dans les années 1960 par Gorlin et Goltz. Il s'agit d'une maladie à transmission autosomique dominante, à pénétrance complète et à expressivité variable résultant de la mutation d'un gène suppresseur de tumeur ; le gène PTCH localisé sur le bras long du chromosome 9. Ce syndrome se caractérise par des anomalies du développement et une prédisposition à certains cancers qui fait toute la gravité de la maladie. Elle associe principalement des lésions dermatologiques de type carcinomes basocellulaires ou naevi ainsi que des kératokystes odontogéniques des maxillaires. On retrouve également des anomalies squelettiques, neurologiques, endocriniennes, oculaires, dentaires... Ces nombreuses manifestations cliniques apparaissent en général décalées dans le temps. Ceci rend le diagnostic souvent tardif et expose les patients à un risque tumoral sans pouvoir bénéficier de surveillance régulière pour eux et leur descendance. Les manifestations orales de cette maladie sont très fréquentes et les plus précoces. C'est pour cette raison que le chirurgien-dentiste possède un rôle primordial dans le dépistage et le diagnostic précoce de ce syndrome.

I. RJ GORLIN : CHIRURGIEN-DENTISTE ET GENETICIEN

Robert James Gorlin est né le 11 Janvier 1923 à Hudson, New York et décédé d'un lymphome le 29 Aout 2006 à Minneapolis, Minnesota à l'âge de 83 ans.

Engagé dans l'armée au cours de la Seconde Guerre Mondiale, il a ensuite étudié la Dentisterie à l'Université de Washington où il a obtenu son diplôme en 1947. Il a poursuivi ses études en obtenant un Master de Chimie à l'Université d'Etat de l'Iowa.

Après de nombreux postes universitaires, il obtient en 1956 un poste de Professeur et de Directeur de la Division de Pathologie Orale à l'Université du Minnesota où il restera jusqu'à sa mort. (25)



Robert James Gorlin

Sa carrière prend un tournant en 1940 lorsque Gorlin découvre un livre de la dermatologue Helen Curth traitant de l'achantosis nigricans. Cette expérience va contribuer à transformer Gorlin en « syndromologiste ».

L'achantosis nigricans est une dermatose caractérisée par une hypertrophie papillaire végétante et une pigmentation localisée principalement aux aisselles, au cou et aux régions génito-crurales où la peau apparaît rugueuse, épaissie et quadrillée. Cette affection dermatologique possède des formes malignes caractérisées par une association avec des adénocarcinomes gastriques. C'est donc une affection dermatologique qui a des répercussions sur d'autres systèmes de l'organisme.

Cette découverte a captivé Gorlin qui s'est alors demandé si certaines maladies systémiques pouvaient présenter des manifestations orales.

Gorlin est devenu internationalement connu pour son travail sur les manifestations orales de nombreux syndromes. Tout au long de sa carrière, Robert J. Gorlin et ses collègues ont étudié et nommé environ 100 syndromes et participé à l'isolation et la caractérisation des gènes responsables d'environ la moitié d'entre eux. Le nom de Gorlin est devenu un nom commun,

familier pas seulement en génétique mais également en médecine. Cela a amené dermatologistes, généticiens et pathologistes à considérer Gorlin comme l'un d'entre eux.

Robert J. Gorlin sera un écrivain très prolifique. Il a écrit environ 600 articles, 60 chapitres d'ouvrages et co-écrit ou édité 20 livres. Certains d'entre eux ont même été traduits en espagnol, en russe et en japonais.

Le nom de Gorlin est devenu particulièrement indissociable de la naevomatose basocellulaire, d'ailleurs plus communément appelée syndrome de Gorlin.

En 1960, il décrit pour la première fois l'association de nombreux carcinomes basocellulaires cutanés, apparaissant sur l'ensemble du corps y compris sur des zones non exposées au soleil avec des déformations costales, des lésions osseuses ainsi que des défauts et des tumeurs oculaires. Il considère ces anomalies comme faisant parties d'un seul et même syndrome que l'on connaît aujourd'hui sous le terme de syndrome de Gorlin. Il aidera à la compréhension et la découverte du gène responsable de ce syndrome, le gène PTCH.

Lors de sa carrière à l'Université du Minnesota, ses nombreuses connaissances l'ont amené à donner des cours en pathologie, dermatologie, pédiatrie, obstétrique, gynécologie et l'oto-rhino-laryngologie. Il a aussi été Président de l'Association Internationale pour la Recherche Dentaire, de l'Académie Américaine de Pathologie Orale et de la Société Internationale de Biologie Cranio-faciale.

Pour sa formidable contribution à la Science, la Médecine et la Société, Robert J. Gorlin a reçu de nombreuses et prestigieuses récompenses tout au long de sa carrière.

Robert J. Gorlin est donc un dentiste de formation, qui par son travail a pu traverser les domaines de la Médecine et de la Génétique aussi bien que la Dentisterie. **(4, 8, 13)**

II. CARACTERISTIQUES GENETIQUES DE LA NAEVOMATOSE BASOCELLULAIRE

A. GENERALITES

Bien avant R. J. Gorlin, cette entité clinique, connue sous le terme de naevomatose basocellulaire, a déjà été l'objet de descriptions, sous d'autres appellations. En 1894, Jarisch décrit brièvement l'association de carcinomes basocellulaires avec des anomalies squelettiques chez un patient atteint de scoliose. Il ne fait aucune mention des autres caractères de l'affection.

La même année, White a rapporté l'histoire familiale d'un patient porteur de carcinomes basocellulaires multiples, qui ont continué à apparaître tout au long de sa vie.

En 1932, Nomland décrit des carcinomes baso-cellulaires résultant de naevi pigmentés congénitaux.

En 1939, Straith est le tout premier à associer des kystes des maxillaires à des carcinomes basocellulaires cutanés multiples chez trois membres d'une même famille.

Il faudra patienter jusqu'en 1951 pour que deux dermatologistes, Binkley et Johnson, décrivent à la fois les épithéliomas cutanés ainsi que les kystes des maxillaires et les modifications cérébrales.

C'est en 1960 à Minneapolis que Gorlin, chirurgien-dentiste et Goltz, dermatologiste réalisent la toute première description d'ensemble de cette entité clinique qu'ils considèrent comme un syndrome. Ils lui donneront le nom de naevomatose basocellulaire multiple avec kystes du maxillaire et côtes bifides.

Depuis lors, ce syndrome peut être désigné par plusieurs appellations telles que syndrome de Gorlin ou de Gorlin-Goltz, phacomatose de Gorlin-Goltz, syndrome des hamartomes basocellulaire... **(7, 16)**

Les plus anciens cas connus de naevomatose basocellulaire ont été révélés dans les années 1960. En effet, des kystes dentigères, des côtes bifides ainsi que d'autres stigmates du syndrome de Gorlin ont été trouvés sur deux squelettes masculins adultes de la collection de squelettes égyptiens de l'institut d'anthropologie de l'Université de Turin. Ces squelettes ont été exhumés à Assyut en Basse Egypte et datent de la période Dynastique. La période Dynastique commence par l'unification de l'Egypte, autrefois divisée en deux royaumes distincts, celui du Nord et celui du Sud et se situe autour de 3000 ans avant J-C.

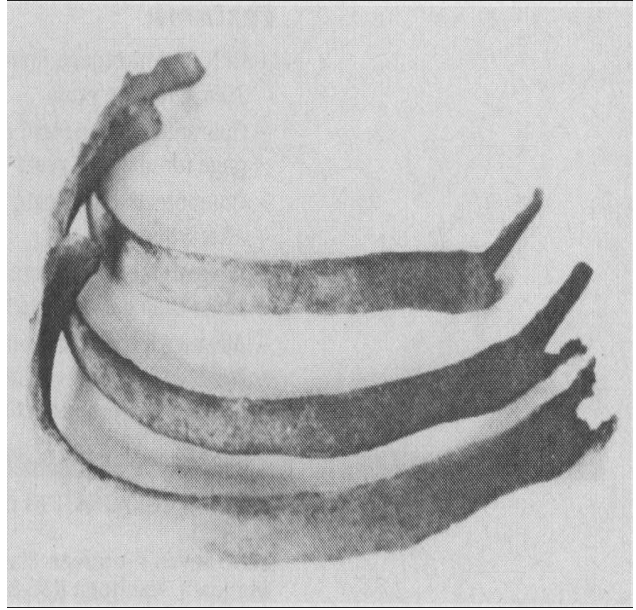
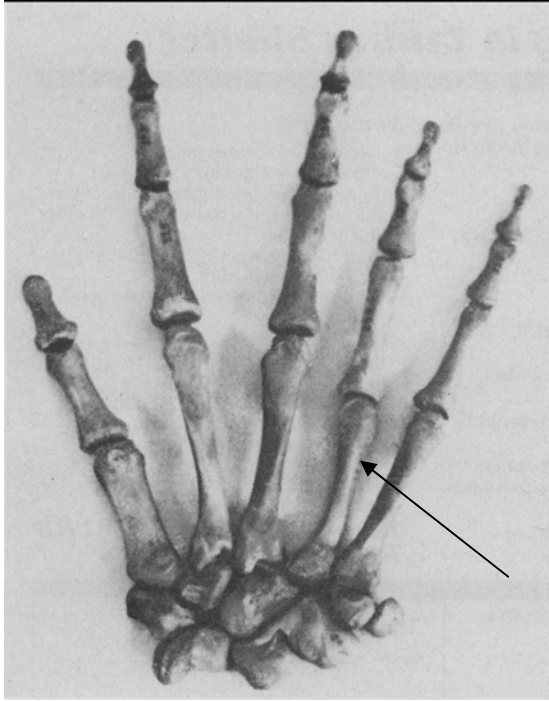
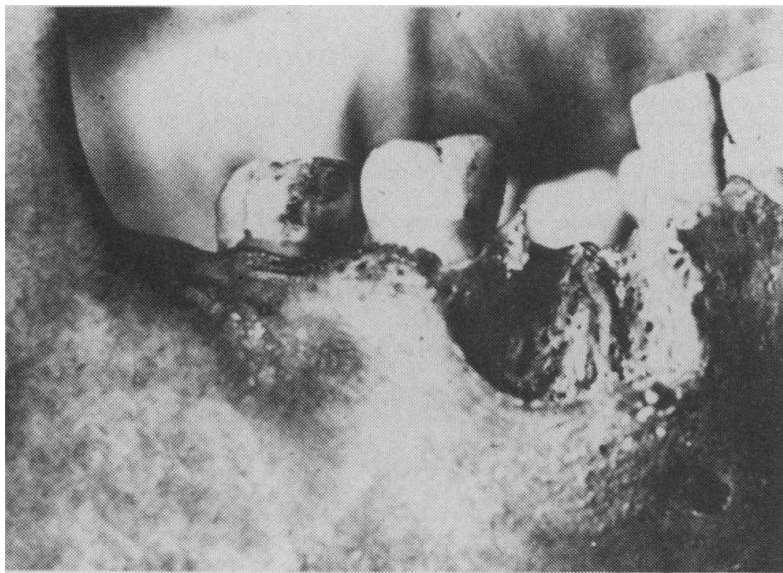


Image des squelettes égyptiens retrouvés dans les années 1960 montrant un rétrécissement du 4^{ème} métacarpien et côtes bifides, signes cliniques retrouvés dans le syndrome de Gorlin. (16)



Vestige de la présence d'un kyste mandibulaire sur ces mêmes squelettes (16)

La naevomatose baso-cellulaire est une maladie génétique héréditaire ayant un mode de transmission autosomique dominant. Cependant des cas sporadiques ont été rapportés : dans 60% des cas, aucun autre membre de la famille n'est atteint et 35 à 50% de ces cas représentent des néomutations **(31)**. C'est pourquoi l'absence d'antécédents familiaux ne permet pas d'exclure le diagnostic de cette maladie.

Elle est causée par la mutation du gène PTCH, localisé en 9q22.3-q31, qui est un gène suppresseur de tumeur.

La naevomatose basocellulaire possède une forte pénétrance qui est la fréquence avec laquelle un gène manifeste ses effets. Elle est estimée à 97%. Cela signifie que 97% des individus porteurs de ce gène sont atteints d'au moins une des manifestations de la maladie **(22)**.

Cette maladie possède également une expressivité variable ; l'expressivité étant la qualité du gène de se manifester par des modalités variables quantitativement. La maladie se manifeste donc par de très nombreux symptômes, variables d'un patient à un autre. Il existe plus de quarante critères de diagnostic. Pour autant, chaque patient atteint de cette maladie ne présente pas l'ensemble des critères.

Les critères de diagnostic ont été classés en deux catégories, majeure et mineure, en fonction de leur fréquence d'apparition. Il est possible de poser un diagnostic de naevomatose basocellulaire lorsqu'un patient présente au minimum deux critères majeurs ou bien associe un critère majeur à deux critères mineurs. **(27)**

La prévalence est de 1/56000 avec un sex-ratio homme/femme de 3/1 **(45, 49)**.

Selon Ghailan **(22)**, la prévalence est de 1/60000 et hommes et femmes sont atteints dans les mêmes proportions. Cette égalité d'atteinte entre les deux sexes s'explique fort bien par la transmission autosomique dominante de ce syndrome.

Selon Wolff **(55)**, la prévalence oscille de 1/60000 à 1/120000 et les deux sexes sont affectés de la même manière. De plus le syndrome apparaît chez une grande variété de groupes culturels et ne semble pas avoir de prédilection pour un type de peau en particulier.

La naevomatose basocellulaire reste une maladie rare puisque actuellement, seulement 700 cas ont été rapportés dans la littérature. Cependant le chirurgien dentiste se trouve en première position pour réaliser le diagnostic car les manifestations maxillo-dentaires font partie des premières manifestations de cette maladie.

B. GENE IMPLIQUE DANS LA NAEVOMATOSE BASOCELLULAIRE

1. Généralités

Le gène responsable de la naevomatose basocellulaire, le gène PTCH, fut découvert pour la première fois en 1996 par deux équipes de chercheurs. Sa découverte étant assez récente l'ensemble des mécanismes génétiques menant à la maladie ne sont pas encore bien compris par la communauté scientifique, certains éléments restent encore flous.

Localisé sur le bras long du chromosome 9 et plus précisément en 9q22.3, ce gène est trouvé muté chez les patients porteurs du syndrome de Gorlin mais également dans les cas sporadiques de carcinomes basocellulaires. **(51)**

Ce gène joue un rôle important pour le développement embryonnaire et le contrôle de la prolifération cellulaire.

Dans un article de 1982, Fitzpatrick **(16)** propose une théorie très différente des données actuelles afin d'expliquer l'origine de ce syndrome. Les techniques scientifiques de l'époque ne leur ont, en effet, pas permis de détecter l'anomalie génétique que l'on connaît aujourd'hui. Selon lui, ces anomalies multi-systémiques pouvaient s'expliquer pas l'existence d'un défaut enzymatique. La présence d'un tel défaut lors du premier trimestre de gestation pourrait expliquer les anomalies squelettiques ainsi que les calcifications des enveloppes du cerveau. Plus tard, une anomalie dans le mécanisme enzymatique contrôlant l'épiderme pourrait mener à la formation des naevi, carcinomes baso-cellulaires, pits palmo-plantaires et des kératokystes odontogéniques. Cependant cette théorie se révèle insuffisante car elle ne permet pas de comprendre l'origine des tumeurs neurologiques telles que les médulloblastomes.

2. Théorie du double événement

L'étude de tumeurs dans la naevomatose basocellulaire a montré l'existence d'une perte de l'hétérozygotie pour la région 9q, suggérant que le gène PTCH pourrait être un gène suppresseur de tumeur. Cette notion d'anti-oncogène, dont l'archétype est le gène du rétinoblastome (Rb), repose sur la perte des deux allèles de ce gène dans une tumeur (perte de

l'hétérozygotie) d'après le modèle proposé par Knudson en 1971. En effet, selon sa « théorie des deux événements mutationnels », la première mutation serait responsable du syndrome malformatif et prédisposerait à la survenue de tumeurs et la deuxième entraînerait l'apparition des tumeurs.

Selon Cohen (9), afin qu'un gène suppresseur de tumeur soit inactivé, deux phénomènes sont nécessaires. Le premier est la mutation d'un allèle. Le second phénomène concerne la perte de l'autre allèle, connu sous le terme de perte d'hétérozygotie (ou LOH). Lorsque les deux allèles sont perdus, l'apparition de tumeurs s'effectue. Une perte d'hétérozygotie a été démontrée pour les carcinomes basocellulaires, kératokystes odontogéniques et médulloblastomes, qui sont trois des caractéristiques principales du syndrome de Gorlin.

Ainsi, dans les formes familiales du syndrome de Gorlin, la première des mutations pourrait être présente dès la conception et se trouver dans toutes les cellules de l'organisme. Ce premier événement mutationnel, générateur d'une prédisposition à développer une naevomatose basocellulaire dans la descendance, se transmet en dominance. Cet événement demeure latent et ne se démasque que si un second accident survient sur le chromosome homologue au niveau du même locus, entraînant ainsi l'apparition du syndrome de Gorlin. Pour les cas familiaux, l'individu n'a besoin que d'une seule étape mutationnelle (puisqu'il a hérité de la première dans son matériel génétique).

Par contre, l'apparition du syndrome de Gorlin chez un individu sans antécédents familiaux nécessite la survenue de deux événements mutationnels successifs chez le même individu.

3. Voie de transduction Patched/sonic hedgehog

Le gène PTCH est l'homologue humain du gène patched chez la drosophile. Ce gène est un gène de segmentation de la drosophile (ou de polarité) intervenant dans la voie de transduction patched/Sonic Hedgehog qui est impliquée dans le contrôle du développement embryonnaire et la prolifération cellulaire. (24)

Il fonctionne comme un régulateur du cycle cellulaire en stoppant la division cellulaire en l'absence de ligand et en l'activant dès que la liaison avec le ligand s'effectue. (3, 9)

Le syndrome de Gorlin provoque des atteintes au niveau du cerveau, des côtes, des vertèbres, des membres... Patched est exprimé dans l'ensemble de ces tissus.

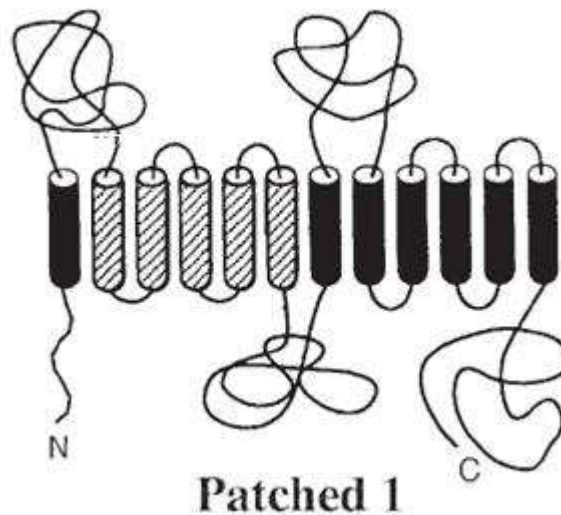
Acteurs de la voie de transduction patched/Sonic Hedgehog :

Bien que de grands progrès aient été réalisés ces dernières années sur la compréhension du fonctionnement de la voie de signalisation patched/Sonic Hedgehog, de nombreuses incertitudes devront encore être élucidées dans le futur.

- La protéine Patched ou phenylthiocarbamide, codée par le gène PTCH est une glycoprotéine composée de 1447 acides aminés avec douze domaines transmembranaires, deux larges boucles extracellulaires requises pour la liaison du ligand SHH, une large boucle intra-cellulaire, un domaine amino-terminal intra-cellulaire et un domaine carboxy-terminal intra-cellulaire également. (2)

On la retrouve mutée dans la naevomatose basocellulaire mais également dans les carcinomes basocellulaires et de rares cas de médulloblastomes.

La plupart des mutations sont des mutations non-sens qui aboutissent à la synthèse d'une protéine tronquée. (Lacombe)



Gène Patched 1 (9)

- La protéine Sonic Hedgehog (SHH), codée par le gène *shh* localisé en 7q36. Cette protéine de 45kDa est clivée en deux domaines : un domaine amino-terminal de 20 kDa ayant une activité Zn hydrolase et un domaine carboxy-terminal de 25 kDa, autocatalytique, doué d'une activité cholestérol transférase. **(3)**

Le rôle du cholestérol dans cette voie de signalisation n'est pas tout à fait connu mais il pourrait jouer un rôle dans la limitation de la diffusion de la molécule SHH et la distribution spatiale de ses effets. **(2)**

- Enfin la protéine Smoothened (SMO), codée par le gène *Smoothened* localisé en 7q31-32. Il s'agit d'une protéine de 115 kDa, composée de 787 acides aminés et appartenant à la famille des serpentes, récepteurs couplés à des protéines G (et qui présente une homologie avec la famille des récepteurs WNT). Cette dernière possède un domaine amino-terminal extra-cellulaire, un domaine carboxy-terminal intra-cellulaire et deux domaines (la troisième boucle intracellulaire et le septième domaine transmembranaire) impliqués dans la signalisation. **(3)**

Fonctionnement de la voie de transduction patched/Sonic Hedgehog :

Patched a un rôle de récepteur pour le ligand SHH.

En l'absence de SHH, SMO et Patched forment un complexe inactif. Patched agit comme un régulateur négatif, un inhibiteur sur SMO.

Lorsque SHH vient se lier à Patched, ce dernier est alors inactivé et SMO est libre de transmettre le signal à l'intérieur de la cellule.

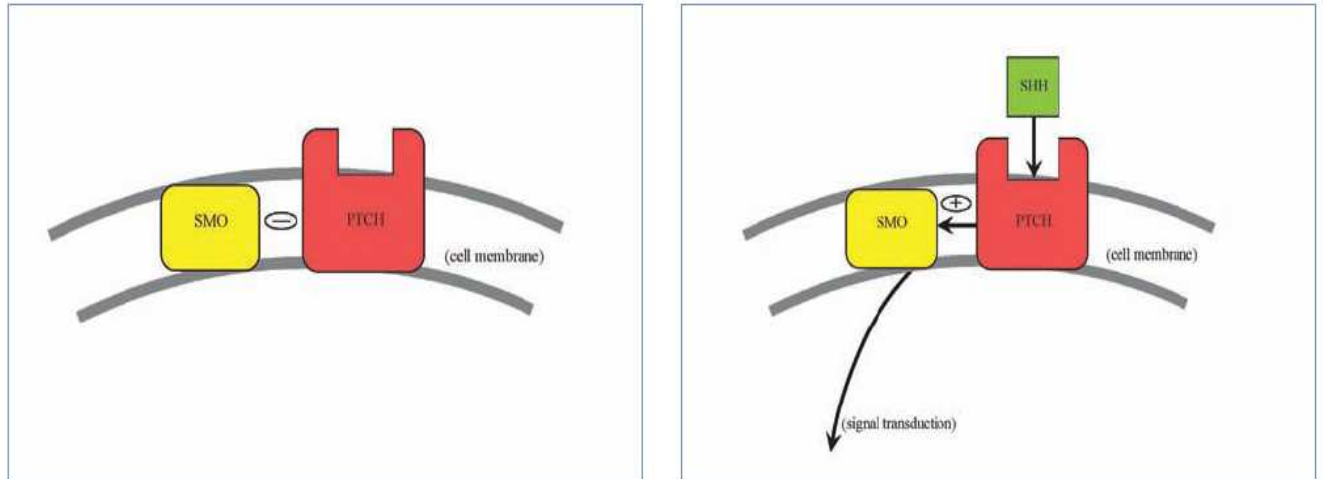
Plusieurs mécanismes ont été proposés pour expliquer l'activation de SMO et la transduction du signal :

- dans une première hypothèse, Patched et Smo forment un complexe. La liaison du ligand SHH à son récepteur Patched entraînerait un changement conformationnel de ce dernier et par conséquent une dissociation du complexe Patched/SMO. SMO serait alors libre de transmettre le signal à l'intérieur de la cellule.

- plus récemment, une seconde hypothèse propose une régulation non stœchiométrique par Patched. En effet, des analyses ont montré que la liaison de SHH entraînerait une diminution de Patched et une augmentation de SMO dans la membrane cellulaire. La relation entre Patched et SMO serait donc non stœchiométrique, c'est à dire que Patched régulerait la

modification de SMO mais ne constituerait pas un réel complexe avec cette dernière (il n'y aurait pas d'interaction physique entre ces deux éléments).

SMO est donc activée et peut réaliser la transduction du signal vers le noyau.



A gauche : en l'absence de SHH, PTCH a un effet inhibiteur sur SMO

A droite : en présence de SHH, le complexe PTCH-SMO est activé et SMO peut activer la transduction du signal à l'intérieur de la cellule. (33)

La voie précise de transduction du signal via SMO n'est pas encore connue, cependant on sait que la cible finale est représentée par l'activation du facteur de transcription GLI (homologue de *Cubitus interruptus* ou *Ci* chez la drosophile). Dans les cellules non exposées à SHH, GLI forme un complexe tétramétrique avec d'autres protéines comme Costal-2 (COS2), Fused (FU) et le facteur suppresseur de Fused (SUFU). Sous cette forme, GLI peut être clivée en un fragment aminoterminal de 75 kDa qui peut transloquer vers le noyau et réprimer les gènes cibles dans ce dernier.

En présence du ligand SHH, le complexe se dissocie et GLI entier joue son rôle d'activateur transcriptionnel (passe dans le noyau et permet l'expression des gènes cibles).

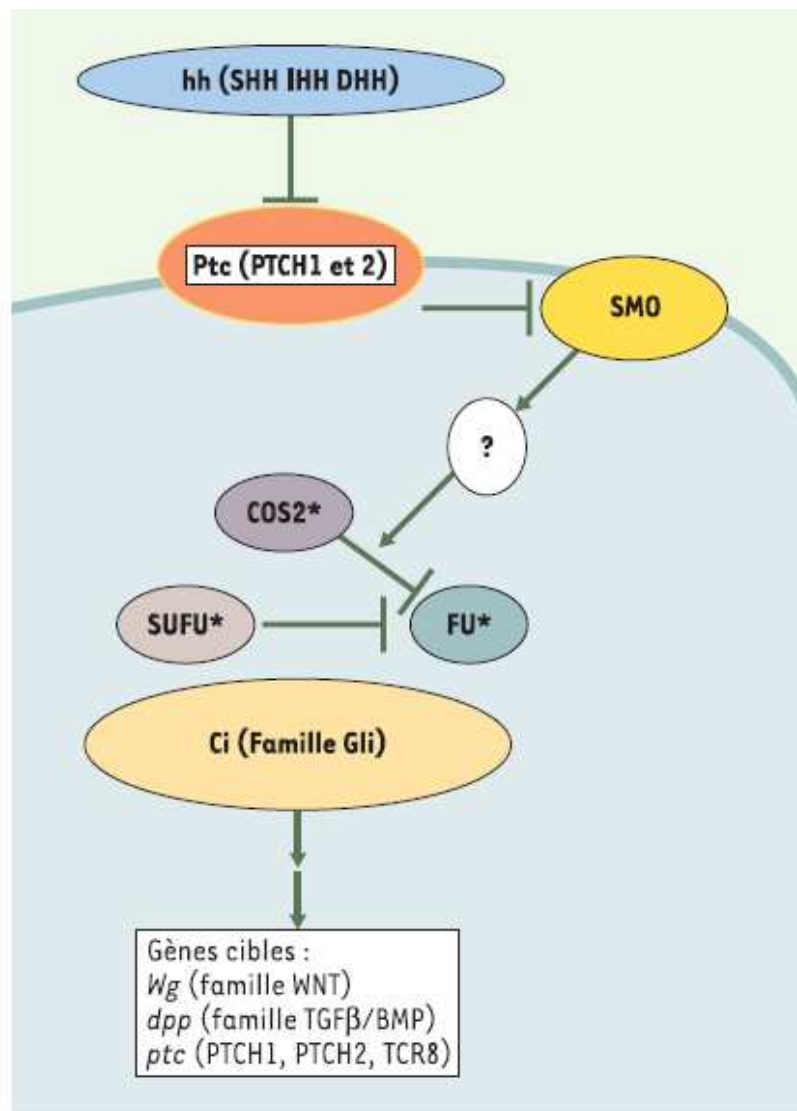
Les gènes cibles sont :

- *wingless* (Wg) codant pour les membres de la famille WNT chez les vertébrés,
- *décapentaplégitic* (dpp) codant pour les bone morphogénic protein (BMP) et les TFG bêta
- *ptc* codant pour Patched lui-même.

Ces gènes sont essentiels pour un développement embryonnaire normal et la différenciation de certains tissus.

Le gène *wingless* code pour une famille de glycoprotéines impliquées dans des processus développementaux tels que la différenciation, la migration, la prolifération cellulaire et leur polarité. Un dérèglement de l'expression de ce gène est responsable d'anomalies développementales et d'oncogénèse.

Le gène *décapentaplégi* joue un petit rôle sur la transmission des informations permettant la différenciation dorso-ventrale de l'ectoderme embryonnaire. (9)



Voie de signalisation Patched/Sonic Hedgehog (3)

Rôle de Patched dans le développement :

La voie de signalisation Hedgehog joue un rôle important dans le développement des cellules souches dans une grande variété de tissus. PTCH est exprimé à la fois au cours du développement embryonnaire et chez l'adulte, ce qui suggère qu'il continue d'exercer un rôle au cours de la période post-natale. Les modèles expérimentaux qui expriment de manière inappropriée un des composants de la voie de signalisation hedgehog révèlent d'importantes anomalies du développement. La ressemblance entre ces anomalies et celles caractéristiques du syndrome de Gorlin implique qu'une activation excessive de cette voie de signalisation peut être à l'origine des anomalies de développement et des tumeurs rencontrées dans la naevomatose baso-cellulaire. **(24, 55)**

Patched régule la transmission du signal délivré par SHH, signal impliqué dans plusieurs processus embryonnaires tels que la formation du tube neural ventral, de parties du cerveau, des membres ou le développement dentaire... **(32)**

Types de mutations et localisation :

Un grand nombre de mutations ont été rapportées par les auteurs. En effet, la naevomatose basocellulaire ne peut pas être attribuée à une seule et même mutation. Selon les patients, il existe des mutations non-sens, faux-sens, des inversions, des délétions... qui peuvent se répartir sur l'ensemble de la séquence codante du gène PTCH. **(47)**

La majorité des mutations mènent à la création d'un codon stop qui entraîne la synthèse d'une protéine tronquée. **(3)**

Ces mutations se concentrent pour la majorité sur la large boucle intra-cellulaire, la large boucle extracellulaire et la région amino-terminale du gène PTCH.

Aucune corrélation n'a pu être établie entre la localisation de la mutation sur le gène et le phénotype observé chez les différents patients atteints du syndrome de Gorlin. **(29)**

Une des particularités de ce syndrome réside dans l'absence de corrélation génotype/phénotype. Pour des individus porteurs d'une même mutation, les tableaux cliniques peuvent se révéler très variables. Ceci suggère la possibilité de l'influence d'autres facteurs, comme des facteurs environnementaux ou génétiques, dans le développement de la maladie. **(51, 6)**

III. MANIFESTATIONS GENERALES DE LA NAEVOMATOSE BASOCELLULAIRE

A. MANIFESTATIONS DERMATOLOGIQUES

1. Naevi et carcinomes baso-cellulaires

Généralités :

Les naevi basocellulaires constituent un des principaux signes de la naevomatose basocellulaires à tel point qu'en cas d'absence de ces naevi ; certains médecins éliminent d'emblé le diagnostic. Ils font partie des critères majeurs de la maladie, de la même manière que les kératokystes odontogéniques.

Ils possèdent un grand potentiel évolutif de dégénérescence maligne en carcinomes basocellulaires. (7)

On les retrouve dans plus de 90% des cas de syndrome de Gorlin.

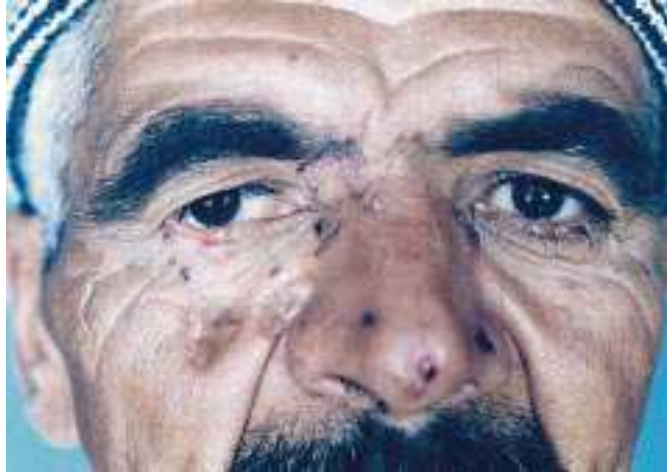Il a été estimé qu'un patient sur 200 présentant un carcinome basocellulaire ou plus est atteint du syndrome de Gorlin. Plus le diagnostic de carcinome basocellulaire est réalisé tôt, plus cette proportion augmente. On considère qu'environ un patient sur cinq possédant un carcinome basocellulaire avant l'âge de 20 ans est atteint de naevomatose basocellulaire. (36)

Age d'apparition :

Les carcinomes basocellulaires, dans le cadre du syndrome de Gorlin, apparaissent à un âge plus précoce que dans la population normale. Ils peuvent être présents dès la naissance ou se développer au cours de l'enfance. Le plus souvent, leur survenue commence à la puberté et dès l'âge de quarante ans, 90 % des patients touchés par cette maladie auront développé au moins un carcinome basocellulaire. (36)

Nombre:

Le nombre d'épithélioma basocellulaire est très variable. Même si l'on a déjà observé des cas clinique avec un seul épithélioma, dans la majorité des cas, leur nombre oscille entre une vingtaine et plusieurs milliers. (31)



Multiples naevi au niveau du visage (7)

Localisation :

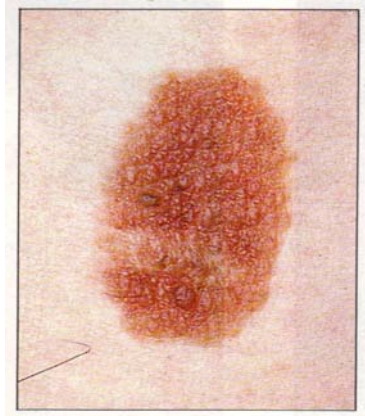La localisation des ces tumeurs peut se faire tant sur les zones exposées au soleil (et donc aux rayons ultra-violet) que sur les zones non exposées. Les paupières, le nez, les joues et le front sont les sites les plus concernés mais le cou, le tronc et le creux axillaire sont également souvent touchés. Par contre, le cuir chevelu et les membres sont, la plupart du temps épargnés.

Aspect clinique :

Les naevi basocellulaires peuvent prendre des aspects cliniques variables. Trois aspects sont généralement décrits :

- aspect évoquant le molluscum contagium qui est une affection cutanée contagieuse et inoculable dans certaines conditions. Elle est due à un virus et se caractérise par des petites élevures d'un blanc mat ou rosé de la grosseur d'une perle et dont le sommet est creusé par une dépression en ombilic.

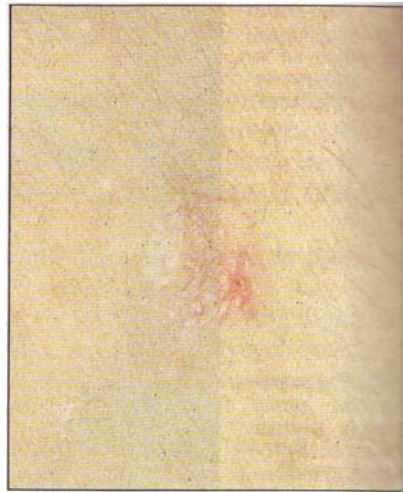
- aspect de nodule hyperpigmenté de grande taille.



Naevus hyperpigmenté classique sans signification pathogénomique (15)

- aspect évoquant le carcinome basocellulaire classique. Cet aspect est le plus fréquent. Le naevus se présente alors comme une petite tumeur à surface lisse, translucide. Sa coloration est très variable, le plus souvent celle de la peau normale, parfois pâle rosé ou grisâtre. La consistance est beaucoup plus ferme que ne laisserait prévoir son aspect mais la base n'est pas infiltrée. La taille oscille entre 1 et 3 mm de diamètre.

Si une de ces lésions augmente de taille ou commence à saigner ou à se recouvrir d'une croûte, une transformation maligne est à suspecter.



Naevus évoquant le carcinome baso-cellulaire (15)

Les carcinomes basocellulaires apparaissant dans le cadre de la naevomatose basocellulaire ne peuvent pas être clairement distingués de ceux apparaissant chez un patient non atteint par ce syndrome. Le seul élément caractéristique du syndrome de Gorlin est leur survenue en grand

nombre et à un âge précoce ainsi que leur localisation, qui ne se fait pas forcément sur de zones exposées au soleil.

L'aspect clinique de ces tumeurs est très variable allant de papules de couleur chair à brune ou à des plaques ulcéraives. Ils peuvent être confondus avec des naevi ou des hémangiomes.

(32)

Leur taille oscille entre 1 et 10 mm de diamètre.

Aspect histologique :

L'aspect histologique des naevi basocellulaires est celle d'une prolifération intra-dermique de cellules épithéliales, formant des plages bien délimitées, avec une assise périphérique souvent palissadique. Le stroma sous-jacent est riche en fibroblastes.

L'aspect histologique des carcinomes basocellulaires de patients porteurs du syndrome de Gorlin n'est pas différent de ceux rencontrés chez les patients non-syndromiques. Lorsque le naevus se transforme en carcinome basocellulaire, on remarque des cellules plus volumineuses et plus claires, une augmentation du nombre de mitoses, un caractère inflammatoire de l'infiltrat. Il présente un stroma fibreux.

La lésion peut devenir papulaire ou pédonculée. De profondes pénétrations, ulcérations ou invasions peuvent apparaître avec des infiltrations lymphocytaires. Ils peuvent être pigmentés à l'intérieur de la masse ou en périphérie.

Influence du soleil :

Une étude réalisée par Mitchell **(36)** suggère que les patients porteurs d'une naevomatose basocellulaire présenteraient une sensibilité accrue aux rayons ultra-violet. Cela est appuyé par le fait que seulement 14% des patients atteints du syndrome de Gorlin dans le nord-ouest de l'Angleterre développent des carcinomes basocellulaires, contre 47% en Australie. Il insiste sur l'importance d'un diagnostic prénatal (lorsque l'un des parents est atteint) ou d'un diagnostic le plus précoce possible (pour les cas apparus de novo) afin de limiter l'exposition aux UV en cas de diagnostic positif.

Une autre étude, menée par Kimonis **(26)** rapporte que 88% des carcinomes basocellulaire chez les femmes et 86% chez les hommes de la population générale apparaissent sur des zones corporelles exposées au soleil contre 59% chez les femmes et 65% chez les hommes porteurs de la naevomatose basocellulaire. Il conclut que la distribution anatomique des

lésions suggère que le soleil n'est pas un facteur essentiel dans le développement des carcinomes basocellulaires. Leur présence en plus grand nombre dans les zones exposées suggère cependant que le soleil peut exacerber le développement des carcinomes basocellulaires et qu'il faut s'en protéger. Il ne reporte pas de corrélation significative entre le nombre de carcinomes basocellulaires et le nombre total d'heures d'exposition au soleil. (26)

Influence du type de peau :

Seulement environ 40% des Afro-Américains avec un syndrome de Gorlin développent des carcinomes basocellulaires contre 90% des Caucasiens.

L'étude menée par Kimonis (26) chez 105 patients atteints du syndrome de Gorlin montre que seulement 38% des Afro-Américains présentent un ou plusieurs carcinomes basocellulaires contre 97% des Caucasiens. De plus, les Caucasiens développent des carcinomes basocellulaires de manière plus précoce. En effet, environ 50% des Caucasiens développent leur premier carcinome à 21,5 ans et 90% à 35 ans contre 20% et 40% aux mêmes âges chez les Afro-Américains

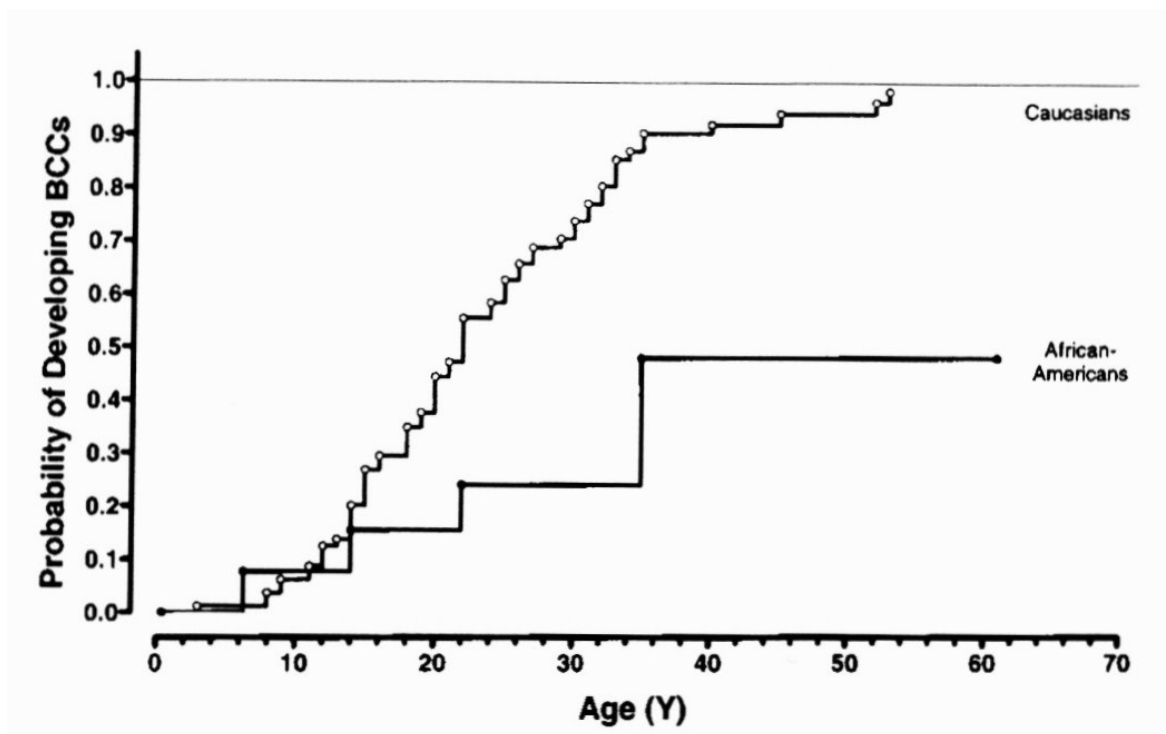


Schéma représentant la probabilité de développer un carcinome basocellulaire en fonction de l'âge chez les Caucasiens par rapport aux Afro-Américains. (26)

La plus petite fréquence de carcinomes basocellulaires chez le groupe des Afro-Américains peut être due à une meilleure protection contre les rayons ultra-violetts du fait de la pigmentation de leur peau.

Influence des radiations ionisantes :

Les radiations ionisantes ont également été mises en cause dans le développement de ces tumeurs. En effet, les patients ayant subi des traitements par radiothérapie, présentent souvent de nombreux carcinomes basocellulaires dans les zones irradiées. Ils apparaissent en moyenne dans une période oscillant entre 6 mois et 3 ans après l'irradiation contre une moyenne de 21 ans chez un patient non porteur du syndrome de Gorlin.

Il faut noter qu'un des signes les plus précoces de la maladie est le médulloblastome. Or ce dernier est généralement traité par radiothérapie. Le risque de développer des carcinomes basocellulaires dans la zone irradiée est alors fortement augmenté. De plus, ces carcinomes sont beaucoup plus agressifs et donc plus difficiles à traiter. Pour ces raisons, il faut limiter autant que possible les traitements par radiothérapie et favoriser le traitement chirurgical. (26)

Evolution :

Les carcinomes basocellulaires apparaissant dans le cadre du syndrome de Gorlin semblent être plus agressifs, plus difficiles à traiter. Ils peuvent aller jusqu'à entraîner le décès du patient par invasion (métastases au niveau du cerveau et des poumons majoritairement) ou par résistance aux traitements. La transformation maligne s'opère la plupart du temps après la puberté. Les tumeurs les plus agressives concernent le plus souvent les paupières et le nez et causent des destructions tissulaires pouvant mener à une importante défiguration des patients.

2. Hyperkératoses palmo-plantaires

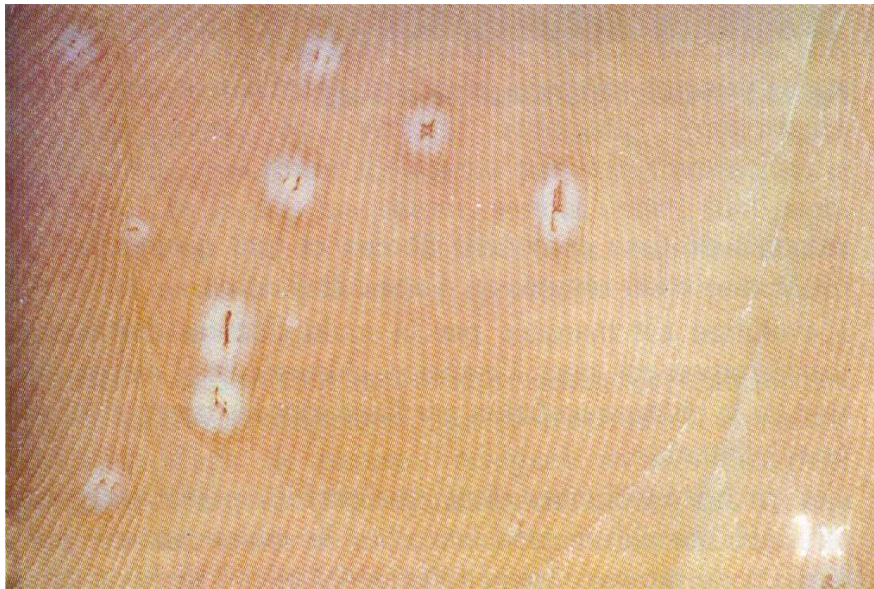Généralités :

Ils sont également rencontrés sous les termes de « pits », trous ou puits palmo-plantaires.

Fréquence :

Survenant à un âge précoce, leur présence peut être une aide importante pour le diagnostic précoce de la naevomatose basocellulaire puisqu'ils sont présents dans environ 65% à 80% des cas. (55)

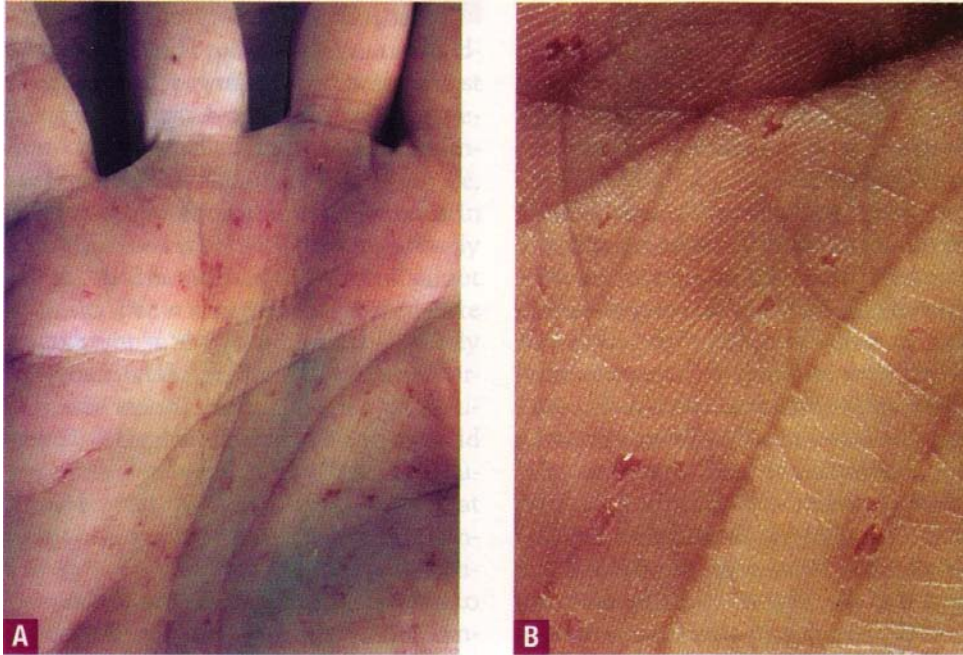Ils sont rencontrés avec à peu près la même fréquence dans tous les groupes d'âge.



Hyperkératose palmaire après immersion des mains dans l'eau pendant quelques minutes. (37)

Aspect clinique :

Ils correspondent à de petits trous ponctiformes qui sont des défauts de la couche cornée, qui est partiellement ou totalement absente. Rarement supérieurs à 1 ou 2 millimètres de diamètre et 1 millimètre de profondeur, leur fond peut être de couleur rose ou, si de la saleté s'est accumulée à l'intérieur, de couleur sombre.

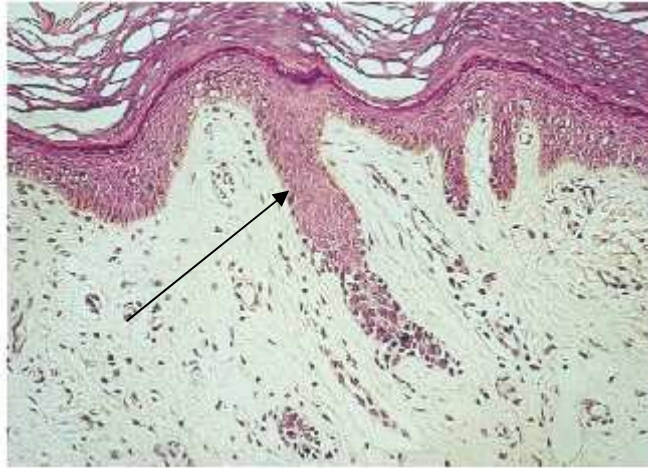


Pits palmaires (37)

Ces lésions sont uniquement rencontrées sur les mains et les pieds et sont asymptomatiques. Lorsque le diagnostic clinique est difficile, le praticien peut faire immerger pendant quelques minutes les mains et/ou les pieds du patient dans de l'eau tiède. Les pits apparaîtront alors plus clairement. (32)

Aspect histologique :

L'examen histologique d'un pits palmaire a montré un petit front prolifératif de cellules basales. Bien qu'il existe une désorganisation cellulaire à l'intérieur de ce front, une fissure entre ce front et le stroma adjacent n'a pas été observée. Une légère prolifération vasculaire et une fibrose ont été observées dans le derme adjacent.

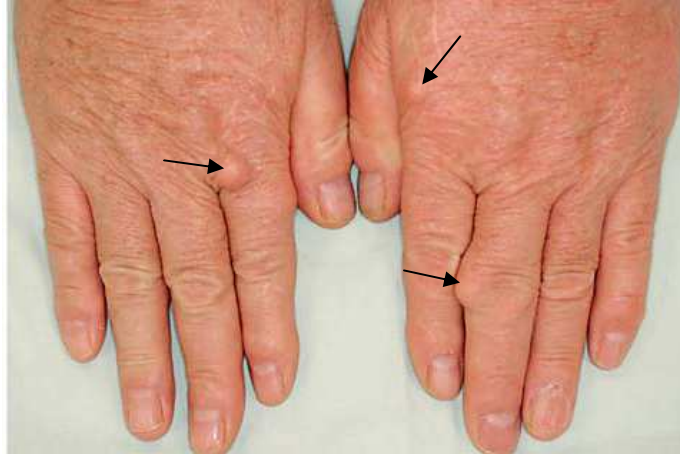

Coupe histologique d'une hyperkératose palmaire montrant la prolifération intra-dermique de cellules basales (10)

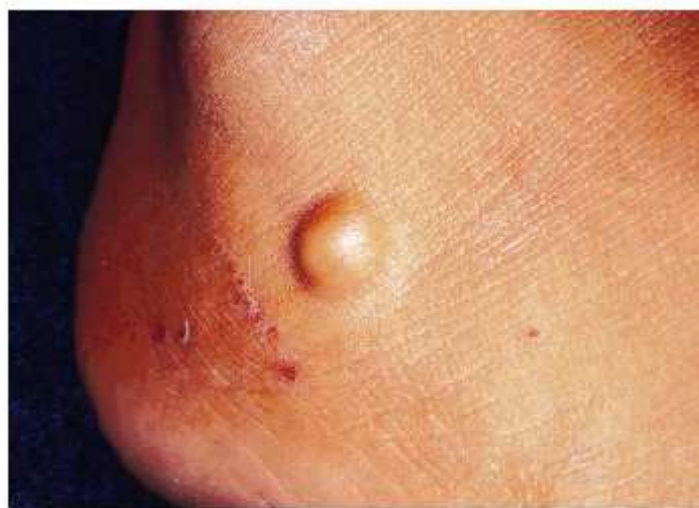En conclusion, les pits palmo-plantaires sont une manifestation très caractéristique du syndrome de Gorlin. Ils sont une aide importante pour le diagnostic de ce syndrome du fait de leur importante fréquence d'apparition et l'âge précoce de leur survenue. Pour ces raisons, ils font partie des critères de diagnostic majeurs de la maladie, avec les carcinomes basocellulaires et les kératokystes odontogéniques.

3. Kystes épidermoïdes et kératokystes cutanés

Motegi (37) présente dans son article le cas clinique d'un patient de 72 ans, porteur du syndrome de Gorlin, se présentant dans son service avec 25 kystes cutanés. Ces 25 kystes sont répartis en majorité sur le tronc et les extrémités mais 14 d'entre eux, soit 56 %, ont été observés sur ses mains.



Nombreux nodules kystiques subcutanés sur les doigts et la face dorsale des mains (37)



Kyste épidermoïde sur une cheville (10)

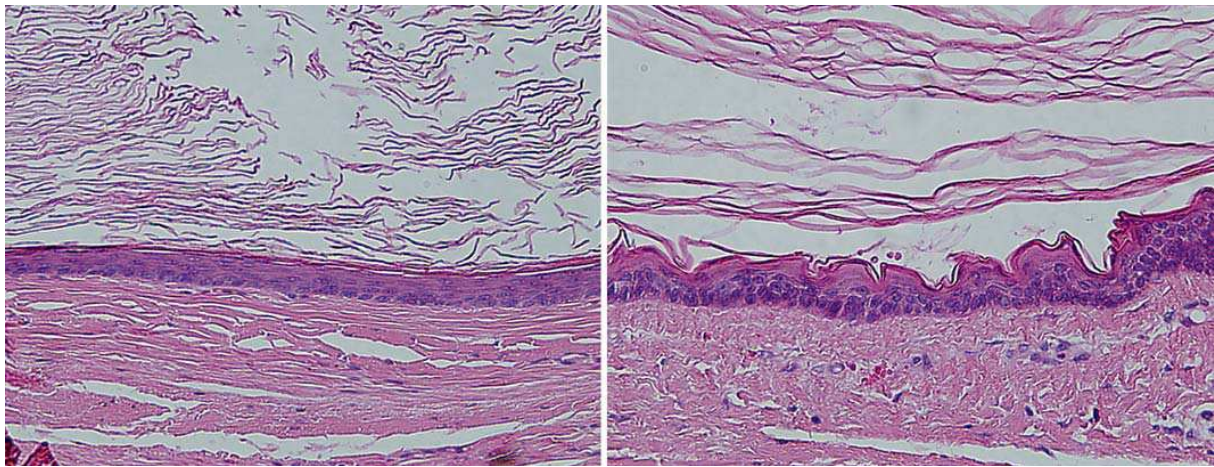
La fréquence des kystes cutanés en rapport avec la naevomatose basocellulaire se situe entre 35 et 75 % selon les études.

Les kystes épidermoïdes surviennent en général sur les zones pileuses du corps et rarement sur les zones non pileuses telles que la paume des mains et la plante des pieds.

Cette localisation typique aux extrémités du corps serait une manifestation clinique distinctive de la naevomatose basocellulaire.

Histologiquement, la plupart de ces kystes montre un mur d'épithélium pavimenteux stratifié avec une kératinisation typique de sa surface. Cet épithélium stratifié possède une épaisseur de 4 à 6 assises cellulaires ainsi qu'une couche granuleuse fine et mal définie.

Motegi a également remarqué chez son patient la présence de 4 kystes cutanés différents des précédents. En effet, après exérèse et analyse histologique, 4 des kystes retirés, soit 25 %, présentent un mur épithélial avec une surface ondulée ou festonnée ainsi que l'absence de couche cellulaire granuleuse.



A droite, coupe histologique d'un kyste épidermoïde montrant un épithélium pavimenteux stratifié de 3 à 6 assises cellulaires avec une fine couche granuleuse et contenant des lamelles de kératines.

A gauche, coupe histologique d'un kératokyste cutané montrant une surface épithéliale ondulée ou festonnée et une absence de couche cellulaire granuleuse. (37)

Cette description histologique est très similaire à celle des kératokystes odontogéniques, un des critères de diagnostic majeur de la naevomatose basocellulaire.

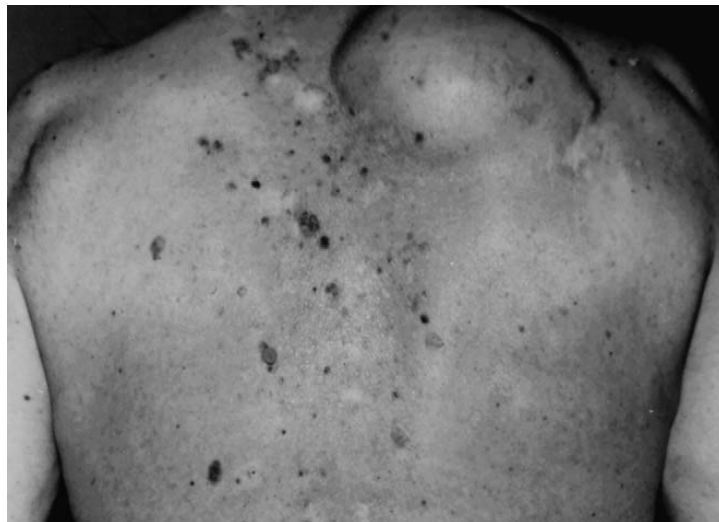Ces kératokyste cutanés, histologiquement proches des kératokystes des maxillaires, pourraient être une marque de fabrique typique de la naevomatose basocellulaire.

En conclusion, la découverte de kystes cutanés majoritairement localisés sur les mains et les pieds dont certains possèdent une forte ressemblance sur le plan histologique avec des

kératokystes odontogéniques, doit être considérée comme une « perle clinique » pouvant nous mener vers un diagnostic de syndrome de Gorlin.

4. Autres manifestations dermatologiques

D'autres manifestations dermatologiques se retrouvent citées dans la littérature mais, du fait de leur très faible fréquence d'apparition, ne sont pas clairement décrites. Les patients atteints peuvent ainsi présenter des lipomes, des grains de milium, des taches « café au lait » ou encore des molluscums pendulums.



Lipome situé au-dessus de la scapula droite. A noter également, la présence de nombreux naevi cutanés. (36)

Les molluscums pendulums sont des tumeurs fibreuses et flasques de la peau. Elles peuvent être planes et étalées, déprimées au palper, ou, au contraire, saillantes et même pédiculées.

Les grains de milium sont une affection rare de la peau caractérisée par la formation de petites élevures brillantes, translucides, de la taille d'une tête d'épingle produite par la dégénérescence colloïde (transformation des cellules en une sorte de gelée) des couches superficielles du derme.

B. MANIFESTATIONS SQUELETTIQUES

1. Calcifications des enveloppes du cerveau

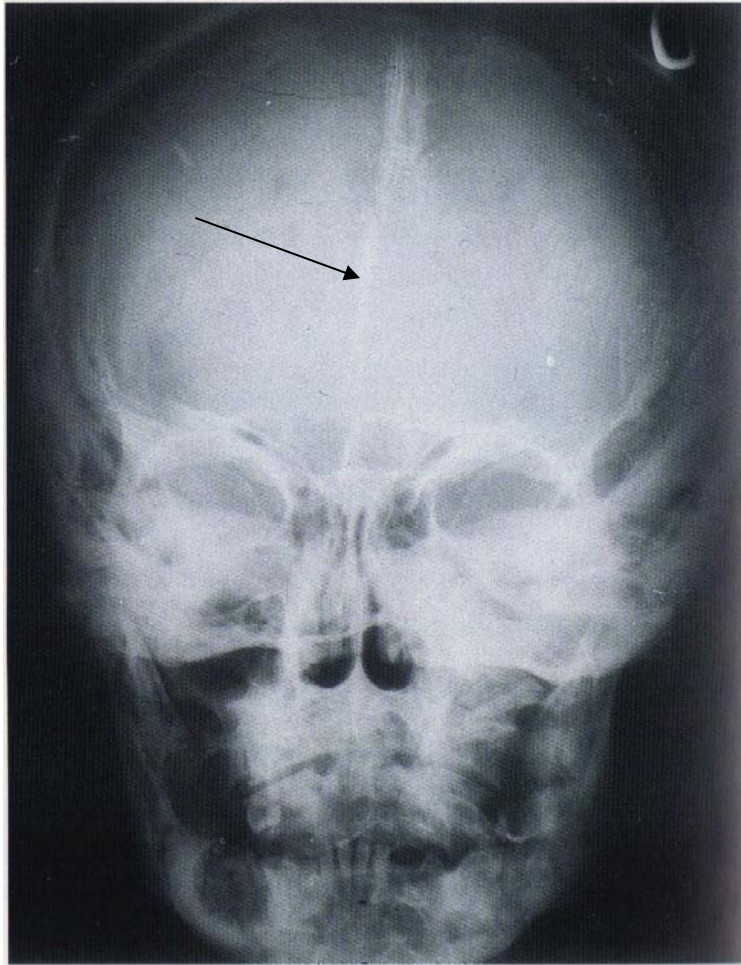
Il est possible de rencontrer chez l'enfant des calcifications intra-crâniennes physiologiques ou pathologiques. Les premières sont très rares. Les secondes sont plus fréquentes et sont généralement décrites en association avec des tumeurs (telles que les médulloblastomes), des syndromes neuro-cutanés, des infections ou des désordres neuro-dégénératifs.

Dans la population générale, les calcifications intra-crâniennes apparaissent en moyenne autour de 12 ans alors que, chez les patients porteurs du syndrome de Gorlin, elles sont visibles dès les premières années de la vie. Elles peuvent donc être utilisées comme un indicateur précoce pour le diagnostic de naevomatose basocellulaire.

Elles concernent habituellement la faux du cerveau, qui est une partie de la dure-mère formant une cloison médiane entre deux hémisphères.

Leur fréquence chez les patients porteurs du syndrome de Gorlin se révèle assez importante, puisqu'elle oscille entre 65 et 85 % selon les auteurs. **(26, 48)**

Elles représentent le signe radiologique le plus fréquent.



Calcification de la faux du cerveau et kyste mandibulaires droit chez une patiente porteuse du syndrome de Gorlin (48)

Des calcifications de la tente du cervelet sont également rencontrées mais beaucoup plus rarement que celle concernant la faux du cerveau. La tente du cervelet est la partie de la dure-mère comprise entre le cerveau et le cervelet.

Il est également possible de rencontrer des agénésies du corps calleux mais cette anomalie reste rare.

2. Anomalies de forme du crane

Les patients atteints de naevomatose basocellulaire présentent des anomalies de la forme du crâne. Ces anomalies, bien qu'appartenant aux critères mineurs de la maladie, présentent un grand intérêt diagnostique puisqu'elles sont visibles dès la naissance.

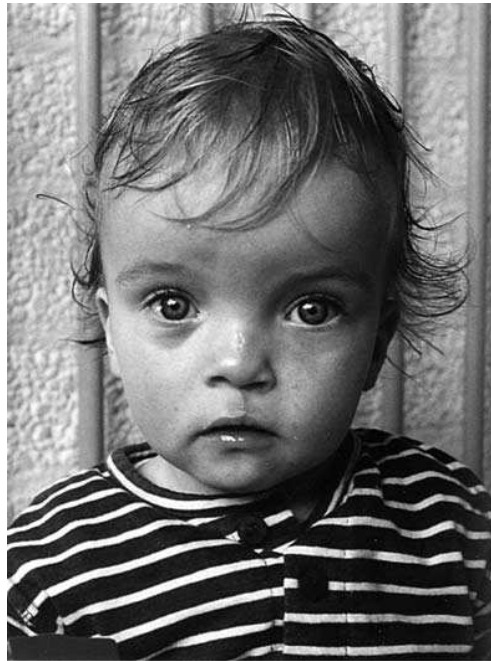Chez ces patients le crâne est anormalement volumineux avec une proéminence des bosses frontales et pariéto-temporales.

Les arcades sourcilières sont saillantes.

L'hypertélorisme (écartement excessif des yeux) est fréquent et le prognathisme est parfois signalé.

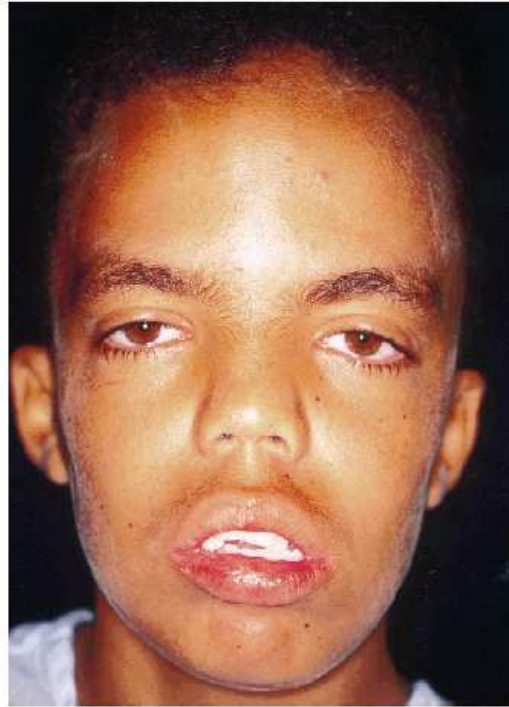La base du nez est effondrée et élargie. (7, 15)

Une déviation de la cloison nasale peut également être observée. (15)



Enfant de 14 mois présentant une bosse frontale, un hypertélorisme et une cicatrice de chirurgie de fente labiale (52)

Selon l'étude menée par Kimonis (26) sur 105 patients porteurs du syndrome de Gorlin, une macrocéphalie est observée avec une plus grande fréquence (50% des cas) chez ces patients par rapport à la population normale. Il en est de même pour l'hypertélorisme qui est présent dans 42% des cas.



Caractéristiques faciales du syndrome de Gorlin montrant une bosse frontale, une base du nez élargie et un hypertélorisme. (10)

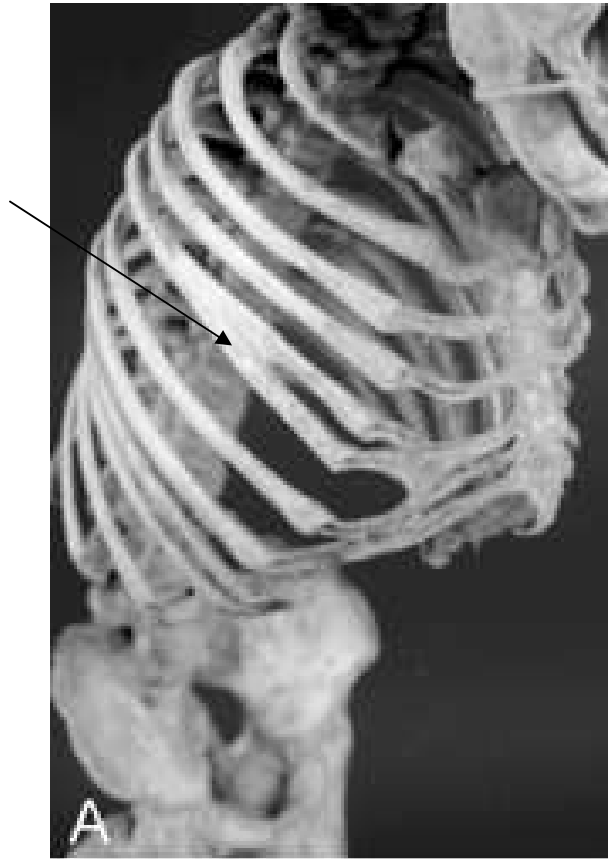
3. Anomalies costales

Bien qu'appartenant aux critères mineurs de la maladie, les anomalies costales sont présentes chez environ 42 % des patients atteints alors que leur fréquence dans la population est très faible. Elles sont donc largement présentes et sont principalement représentées par :

- des bifidités,
- des agénésies,
- des synostoses costales. (46)

La synostose est une soudure totale de deux os voisins. (26)

Il est également possible d'observer des élargissements anormaux de l'extrémité antérieure ou postérieure des côtes.



Côtes bifides (38)

Les troisièmes, quatrièmes et cinquièmes côtes sont les plus fréquemment concernées par ces malformations même si toutes les côtes peuvent être atteintes. **(26)**

Certains auteurs comme Kimonis ont décidé de classer les anomalies costales parmi les critères majeurs de la maladie pour deux raisons. La première est leur importante fréquence (42%) chez les patients atteints par rapport à la population générale. La seconde est que ces anomalies peuvent être facilement détectées à la naissance et représentent ainsi un élément de diagnostic majeur de la naevomatose basocellulaire dans la population pédiatrique.

Si l'on applique les critères de Kimonis, un diagnostic plus précoce de la maladie peut être réalisé chez un grand nombre de patient. En effet, les autres critères majeurs de la maladie, tels que les kératokystes odontogéniques ou les carcinomes basocellulaires multiples ne sont pas présents dès la naissance ; ils apparaissent majoritairement au cours de l'enfance ou de l'adolescence. Les cliniciens doivent donc être très attentifs aux signes cliniques mineurs de la maladie au cours de la petite enfance. La présence d'un syndrome de Gorlin doit être recherchée chez les enfants qui naissent avec des anomalies costales, un fibrome cardiaque, une fente palatine ou labiale, une polydactylie ou une macrocéphalie. **(52)**

4. Anomalies vertébrales

Selon l'étude de Kimonis (26), réalisée sur 105 patients porteurs du syndrome de Gorlin, des cas de scolioses ont été détectés de manière plus fréquente chez le groupe de personnes atteintes. Cependant, cette différence ne s'avère pas suffisamment importante pour être significative. Les individus malades semblent avoir des scolioses plus sévères que la population générale et le plus souvent, situées sur des sites d'anomalies développementales telles que des héli-vertèbres ou des fusions des corps vertébraux.

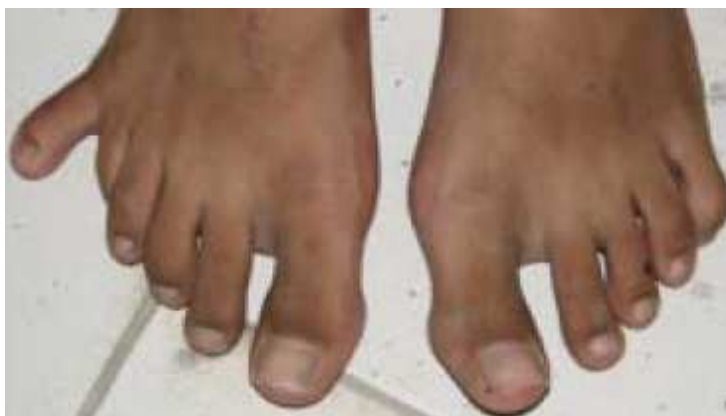Ces anomalies développementales sont rencontrées dans 31 % des cas.

Des cas de spina bifida ont été rapportés mais avec une fréquence peu différente de celle de la population générale. La spina bifida est une malformation consistant en une fissure de l'axe postérieur du rachis par défaut de soudure des points d'ossification sur une ou plusieurs vertèbres, à travers laquelle font hernie, sous forme d'une tumeur plus ou moins volumineuse, les méninges et parfois la moelle avec une quantité variable de liquide céphalorachidien.

Les colonnes cervicales et thoraciques sont les plus concernées par cette malformation chez les patients atteints du syndrome de Gorlin.

5. Anomalies des os de la main et du pied

La polydactylie n'est pas une malformation très fréquente puisqu'elle est rencontrée dans seulement 3% des cas, cependant elle est facilement détectable et présente dès la naissance. Son diagnostic est aisé. (26)



Polydactylie (43)

Les patients porteurs du syndrome de Gorlin peuvent également présenter un raccourcissement du quatrième et/ou du cinquième métacarpien.

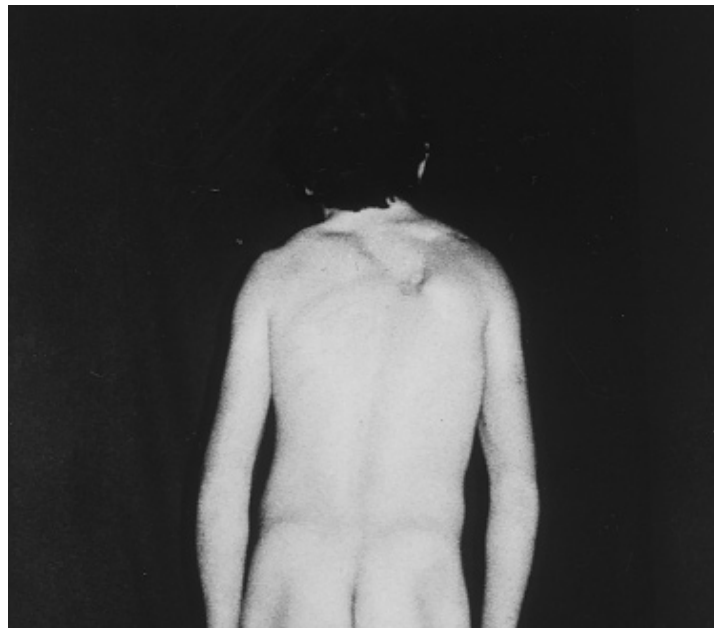Ces malformations font partie des critères mineurs de la maladie car elles sont peu fréquentes.

6. Autres manifestations squelettiques

Déformation de Sprengel :

11% des personnes atteintes de naevomatose baso-cellulaire présentent une déformation de Sprengel ou élévation congénitale de la scapula. Cette anomalie consiste en un déplacement en haut et en dedans d'une ou des deux scapula avec déformation et parfois fixation au rachis de l'os déplacé.

Cette élévation est due à un échec de la descente en position normale de cet os au cours de la vie fœtale.



Déformation de Sprengel (31)

C. MANIFESTATIONS OCULAIRES

La fréquence des atteintes oculaires reste encore mal connue. Ceci est dû au fait qu'elles tiennent peu de place dans la description du syndrome de Gorlin, car la plupart des études publiées sur cette maladie traitent des critères majeurs. Les anomalies oculaires ne font l'objet que d'une mention et non d'une véritable description.

1. Les malformations congénitales du globe

Les principales malformations oculaires rencontrées sont la cataracte, le glaucome et le colobome dont les fréquences combinées sont estimées à moins de 14% selon Gorlin.

La cataracte est une affection oculaire aboutissant à l'opacité du cristallin ou à celle de sa capsule.

Le glaucome est une affection de l'œil caractérisée par une augmentation de la pression oculaire au dessus de 20 mm de mercure. Elle est due à une gêne à l'écoulement normal de l'humeur aqueuse.

Le colobome est une malformation du cristallin consistant en une encoche périphérique, unique ou multiple.

L'hypertélorisme, ou écartement excessif entre les deux yeux, est également fréquemment rencontré puisqu'il fait partie des caractéristiques faciales typiques de la naevomatose basocellulaire.

Outre ces anomalies, il est également possible de rencontrer des cas de strabisme, cataracte congénitale, microphthalmie ou de rétinite pigmentaire. (7)

La rétinite pigmentaire est un processus dégénératif de la rétine, bilatéral, familial et héréditaire. Il apparaît dans l'enfance et est caractérisé par une baisse progressive de l'acuité visuelle et le rétrécissement du champ visuel, aboutissant tôt ou tard à la cécité

2. Les processus tumoraux du globe

Les paupières sont fréquemment le siège de naevi basocellulaires à risque de transformation maligne. Cette transformation peut se manifester par la constitution d'une ulcération torpide (c'est-à-dire qui n'évolue pas et ne régresse pas) et invasive ou par une infiltration en profondeur avec mutilation palpébrale.

Les carcinomes basocellulaires des paupières sont en général plus agressifs et plus difficiles à traiter. De plus, leur traitement peut être à l'origine d'une importante mutilation faciale pour le patient. (7)

Des cas de chalazion ont également été rapportés. Le chalazion est une petite tumeur palpébrale provenant de l'inflammation chronique d'une glande de Meibomius, glande sébacée située dans le cartilage tarse, constituant l'armature des paupières.

D. MANIFESTATIONS NEUROLOGIQUES

1. Médulloblastomes

Statistiques :

Dans la population générale, les médulloblastomes sont les tumeurs cérébrales les plus fréquentes au cours de l'enfance et concernent environ 20 % de la totalité de ces tumeurs. L'âge moyen du diagnostic est de 6 ans et 3 mois et les petits garçons sont atteints dans une proportion plus importante que les petites filles. Le traitement classique de ces tumeurs consiste en une exérèse chirurgicale associée à de la radiothérapie et de la chimiothérapie. Le taux de survie à 5 ans se situe entre 60 et 80 %.

Environ 5 % des patients de moins de 5 ans ayant un médulloblastome sont atteints par le syndrome de Gorlin. Cette fréquence chute à 1 ou 2 % lorsqu'il s'agit d'adultes. **(48)**

L'âge moyen du diagnostic de médulloblastome chez les patients atteints est beaucoup plus précoce puisqu'il est de 2,1 ans. Pour cette raison, il est très important de penser à rechercher la présence d'un médulloblastome dans les premières années de vie des enfants à risque de développer une naevomatose basocellulaire. **(26)**

Les patients porteurs du syndrome ont un meilleur taux de survie que les patients non atteints.

Traitement :

L'exérèse chirurgicale, complétée par de la radiothérapie et/ou de la chimiothérapie est le traitement généralement proposé pour éradiquer les médulloblastomes.

Dans les cas de syndrome de Gorlin, l'âge d'apparition de ces tumeurs est plus précoce ; or plus la radiothérapie est pratiquée tôt, plus le risque de séquelles à long terme (telles que des troubles de la croissance ou des dysfonctions endocriniennes) est important. De plus, au niveau des zones irradiées, le risque de développer des carcinomes basocellulaires ou des méningiomes est fortement augmenté. Ces carcinomes basocellulaires se révèlent beaucoup plus agressifs et plus résistants aux traitements.

Pour ces raisons, les traitements par radiothérapie chez les personnes porteuses du syndrome, doivent être évités autant que possible. Les médulloblastomes répondant également aux

traitements par chimiothérapie, cette modalité de traitement doit être favorisée, au moins chez les patients les plus jeunes. **(20, 21)**

Certaines caractéristiques du syndrome de Gorlin, présentes à un âge précoce, comme le retard mental ou les calcifications de la faux du cerveau, peuvent être interprétées comme des manifestations uniquement causées par la tumeur. De plus, les signes les plus classiques de la maladie, comme les lésions cutanées ou les kératokystes des maxillaires, n'apparaissent que plus tard. Pour ces raisons, la naevomatose basocellulaire peut être difficile à identifier à cet âge malgré la présence de la tumeur. **(21)**

Certains auteurs pensent que le médulloblastome devrait devenir un des critères majeurs de la maladie car il fait partie, avec les altérations osseuses, des signes les plus précoces. Des investigations génétiques et des examens cliniques rigoureux doivent être proposés, à la recherche d'un éventuel syndrome de Gorlin, à tous les patients porteurs d'un médulloblastome avant l'âge de 3 ans ainsi qu'à leurs familles. **(21)**

2. Autres manifestations neurologiques

Méningiomes :

Seulement 10 cas de naevomatoses basocellulaires associées à des méningiomes ont été rapportés dans la littérature. L'âge des patients oscille entre 18 et 64 ans. Il n'existe pas de prédominance sexuelle. Ces tumeurs semblent se développer dans les zones d'irradiation induites par le traitement d'un précédent médulloblastome. **(20)**

Retard mental :

Des cas de retard mental et de difficultés à apprendre ont également été rapportés chez environ 5% des patients. **(22)**

E. AUTRES MANIFESTATIONS GENERALES

Fibromes ovariens :

Les jeunes filles et les femmes atteintes par le syndrome de Gorlin peuvent présenter des fibromes ovariens. Le fibrome est une des tumeurs bénignes des ovaires les plus fréquentes et représente environ 20% de la totalité des tumeurs ovariennes.

Dans leur rapport initial de 1964, Gorlin et Goltz ont estimé que les fibromes ovariens étaient présents chez 75% des femmes atteintes par le syndrome de Gorlin. Une série d'études menées plus récemment a montré une prévalence située entre 14 et 24%.

L'âge moyen d'atteinte est de 30,6 ans mais peut aller de 16 à 45 ans. Il faut cependant noter que certaines de ces tumeurs ont été découvertes chez des patientes de moins de 3,5 ans. Pour cette raison, les patientes atteintes du syndrome doivent subir leur première échographie avant l'âge de 13 ans et avoir un suivi gynécologique régulier.

Les fibromes ovariens croissent lentement et mesurent en moyenne 6 cm de diamètre même si certains peuvent aller jusqu'à 30 cm de diamètre.

Il a été reporté que les fibromes ovariens rencontrés dans le cadre du syndrome de Gorlin sont plus fréquemment bilatéraux et calcifiés que dans la population générale. Dans la majorité des cas, ces tumeurs sont totalement asymptomatiques. Elles n'interfèrent pas avec la fertilité des patientes et subissent rarement une transformation maligne.

Le traitement de ces tumeurs est chirurgical. **(14, 19)**

Fibromes cardiaques :

Des cas de fibromes cardiaques ont été rapportés en rapport avec la naevomatose basocellulaire mais restent rares. Ils représentent 3 à 5% de l'ensemble des patients avec un fibrome cardiaque. Ils ne représentent que 5% des néoplasmes cardiaques.

Ils apparaissent pendant l'enfance et dans 85% des cas chez des enfants de moins de 10 ans. Leur site de prédilection est le septum interventriculaire. Ces tumeurs sont à rechercher rapidement car elles apparaissent très tôt dans la vie et peuvent aller jusqu'à entraîner un décès précoce du patient. **(14)**

Hypogonadisme chez l'homme :

Les hommes atteints par le syndrome de Gorlin peuvent présenter, très rarement, un hypogonadisme. L'hypogonadisme est l'état d'un sujet dont les glandes génitales ont une sécrétion interne insuffisante. (7)

IV. MANIFESTATIONS ODONTO- STOMATOLOGIQUES

A. LES KERATOKYSTES ODONTOGENIQUES

1. Généralités

Décrit pour la première fois par Philipsen en 1956, un kératokyste odontogénique est, selon l'Organisation Mondiale de la Santé ou OMS, « une tumeur bénigne uni- ou multi-loculaire, intra-osseuse d'origine odontogénique, avec une couche caractéristique d'épithélium pavimenteux stratifié parakératinisé et un potentiel pour un comportement agressif et infiltrant ». L'OMS recommande d'ailleurs le terme de « tumeur » car ceci reflète mieux sa nature néoplasique (comportement agressif, extension importante, tendance à la récurrence...).

Le terme de kyste primordial a longtemps été utilisé comme un synonyme du terme de kératokyste, entretenant une confusion. En effet, tous les kystes primordiaux ne sont pas des kératokystes dans la mesure où ils ne présentent pas tous une kératinisation. Inversement, tous les kératokystes ne sont pas des kystes primordiaux dans la mesure où ils ne se développent pas toujours en lieu et place d'une dent. **(41)**

Le terme de kyste épidermoïde est, quant à lui, un synonyme. **(12)**

Ils représentent environ 11% de l'ensemble des kystes des maxillaires **(33)**. Ils se situent au troisième rang, après les kystes radiculaires et folliculaires. **(5)**

Ils apparaissent trois fois plus souvent à la mandibule qu'au maxillaire. **(11)**

Les kératokystes odontogéniques apparaissent dans tous les groupes d'âge, bien qu'un cumul de fréquence soit observé entre dix et quarante ans dans la population normale. Par contre, chez les patients porteurs du syndrome de Gorlin, le pic de fréquence est plus précoce et se situe donc dans la première décennie de la vie **(5)**. Ces kystes constituent ainsi un des premiers symptômes de la maladie. Ceci confirme donc la place de choix de l'odontologiste dans le dépistage précoce de la naevomatose basocellulaire.

Ils sont la plupart du temps découverts de manière fortuite lors d'une radiographie standard. Le pourcentage de patients asymptomatiques varie selon les études de 34 à 50%. Ils peuvent également être révélés par l'apparition de symptômes tels qu'une tuméfaction, des douleurs le plus souvent ; mais également un trismus, une cellulite, un retard d'éruption ou des malpositions dentaires entre autres... Il faut noter que tous ces symptômes ne sont pas spécifiques des kératokystes odontogéniques. **(40, 49)**

La présence de k ratokyste odontog nique chez un jeune patient ou l'apparition de k ratokystes r cidivants ou multiples doit alerter le praticien et l'orienter vers un possible diagnostic de syndrome de Gorlin (31). Approximativement 5% des k ratokystes sont associ s   ce syndrome. Ils sont retrouv s chez 80% des patients avec un syndrome de Gorlin alors qu'ils ne sont pr sents que chez 5   7% de la population g n rale. (44)

Il existe plusieurs th ories permettant d'expliquer l' tiologie des k ratokystes odontog niques.

Selon certaines les k ratokystes odontog niques se d velopperaient   partir des lames dentaires. En effet, suite   la formation des germes dentaires, les lames dentaires se dissolvent dans les deux maxillaires. Au cours de ce ph nom ne, des  lots et des amas de cellules  pith liales peuvent persister dans le tissu conjonctif. Ce serait ces r siduals  pith liaux, qui suite   une activation par des facteurs encore m connus, seraient   l'origine de la formation des k ratokystes.

Selon d'autres, ils  maneraient du r ticulum  toil  de l'organe de l' mail ou de la couche basale de l' pith lium de la muqueuse orale. En effet, cette autre th orie suppose que des ramifications de cette couche basale seraient   l'origine de la formation des k ratokystes. Un des arguments qui appuie cette th orie est que l'on observe des r cidives de ces kystes m me lors de traitement chirurgical par r section des segments osseux affect s. Ceci suppose que l'origine de la r cidive se situe en dehors de cet os et probablement dans les tissus mous adjacents.

Il faut constater que ces deux th ories ne sont nullement incompatibles puisque tant la lame dentaire que la muqueuse buccale sont   l'origine des tissus ectodermiques. (5)

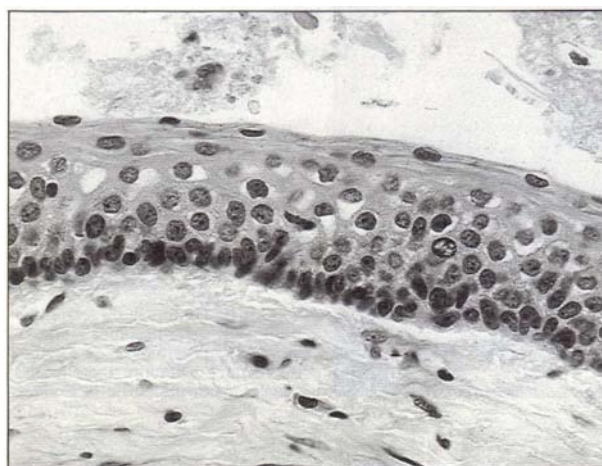2. Caract ristiques histologiques

Le diagnostic de k ratokyste odontog nique ne peut se faire que par l'analyse histopathologique de celui-ci. L'examen radiologique permet, certes, d'orienter le praticien mais en aucun cas de faire un diagnostic d finitif.

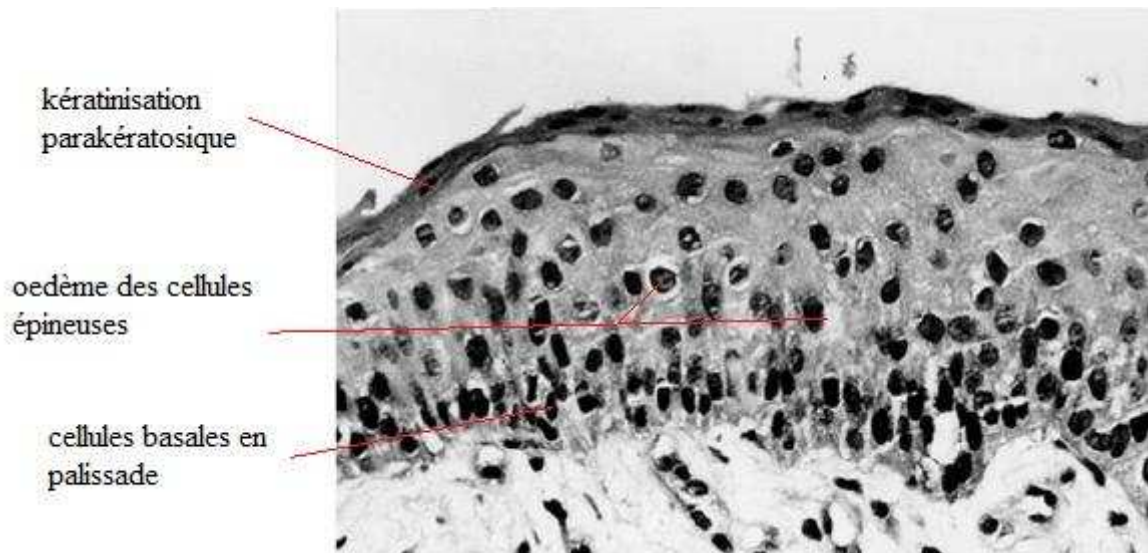
Cet examen consiste en l'analyse du contenu et des parois kystiques obtenus soit après exérèse complète du kyste, soit après prélèvement d'un fragment de celui-ci au cours de son drainage ou de sa marsupialisation. (40)

Les caractéristiques histologiques principales reprises par la plupart des auteurs sont celles de Pinborg et Hansen en 1966 :

- un épithélium de revêtement malpighien habituellement très fin et uniforme en épaisseur, avec peu ou pas de papilles et possédant une forte activité mitotique ;
- une couche de cellules basales bien définie. Les cellules qui la composent sont de formes cubiques ou cylindriques et disposées le plus souvent selon un arrangement en palissade ;
- une fine couche, de quatre à huit assises cellulaires, de cellules épineuses présentant fréquemment un œdème intra-cellulaire ;
- la kératinisation est, le plus souvent, parakératosique (présence de noyaux). On la rencontre dans 83 à 97% des kératekystes. Parfois, il est possible de rencontrer une kératinisation de type orthokératosique (absence de noyaux) ou bien à la fois para- et orthokératosique. Pour certains auteurs comme Martin (34), le type orthokératosique devrait être individualisé car il serait moins agressif et moins récidivant que le type parakératosique ;
- la couche de kératine est souvent ondulée. La kératinisation seule n'est pas un critère spécifique du kératekyste odontogénique car d'autres kystes peuvent produire de la kératine.
- la paroi fibreuse du kyste est généralement fine et ne présente habituellement pas d'inflammation ;
- une fine coque conjonctive contenant souvent des ilots épithéliaux ou des kystes « filles » isolés en périphérie.



Coupe histologique d'un kératekyste odontogénique montrant un revêtement malpighien régulier en épaisseur, peu épais et sans image d'hyperplasie. (15)



Coupe histologique de l'épithélium d'un kystokyste odontogénique (23)

Le contenu luminal du kyste possède un aspect liquide, jaune pâle ou crémeux, plus blanc, épais. Il existe une présence de kératine mais en quantité variable. En cas de réaction inflammatoire, on retrouve dans ce contenu des cristaux de cholestérol (se présentant sous la forme de paillettes brillantes), des corps hyalins, des polynucléaires et des amas bactériens. De plus, lorsque la paroi kystique est inflammée, l'épithélium s'épaissit et se transforme progressivement en un épithélium non kératinisé assez similaire à celui des kystes odontogènes inflammatoires banaux. (40)

La cytoponction est également un examen important pour le diagnostic du kystokyste odontogénique. En effet, la présence de kératine dans cette cytoponction est un élément qui aide au diagnostic (mais qui à elle seule ne suffit pas pour faire un diagnostic définitif car d'autres kystes tels que les kystes dentigères, primordiaux voire radiculaires ont un épithélium de surface qui peut être kératinisé). Cependant, comme décrit ci-dessus, la présence de réaction inflammatoire induit la perte progressive de la parakératinisation des kystokystes et peut ainsi, parfois, empêcher un diagnostic cytologique correct.

Un des autres éléments de la cytoponction permettant l'orientation vers un diagnostic de kystokyste est l'estimation du contenu protéique du kyste. Lorsque ce contenu est mesuré à moins de 4 grammes de protéine pour 100 millilitres de liquide, le diagnostic de kystokyste est alors relativement sûr. Pour cette mesure, la présence d'une inflammation a également une mauvaise influence. En effet, cette dernière a tendance à augmenter le contenu protéique et participe donc à la création de faux négatifs.

Il existe également des méthodes visant à réaliser le diagnostic avant d'aborder la chirurgie. Ces techniques ne sont pas encore de pratique courante.

La première est la recherche de l'antigène KAC (keratocyst antigene) dans le liquide du kyste. Cette présence confirmerait le diagnostic.

La seconde serait la détermination immunohistochimique de l'expression de la cytokératine 10. En effet, il s'agit d'un marqueur des épithéliums kératinisés. On la retrouve dans environ 50% des kératokystes odontogéniques mais également dans 10% des kystes radiculaires et 3% des kystes dentigères. Cependant l'étude de l'expression de cette cytokératine ne serait pas perspicace au sein des kératokystes car ces lésions semblent en perdre l'expression après décompression. **(50)**

3. Caractéristiques cliniques et radiologiques

Localisation :

Le kératokyste odontogénique siège plus souvent dans la mandibule que dans le maxillaire. En effet, on le rencontre trois fois plus souvent dans la mandibule, et plus particulièrement au niveau de l'angle et du ramus, suivi des localisations dans la région des premières et deuxièmes molaires et des localisations plus antérieures.

Au niveau maxillaire le siège du kératokyste est un peu plus antérieur, dans la région prémolomolaire, puis la région canine et exceptionnellement la région antérieure. **(41)**

Age d'apparition :

Les kératokystes odontogéniques associés au syndrome de Gorlin se développent, de manière générale, durant la première décennie de la vie et atteignent leur pic d'incidence entre 20 et 30 ans, contrairement aux kératokystes non associés à ce syndrome et qui sont découverts plus tardivement, au cours de la quatrième décennie (âge moyen 37 ans). **(34)**

Du fait de ce développement précoce, ils constituent un des premiers symptômes perceptibles de la maladie et confirment la place de choix de l'odontologiste dans le diagnostic de ce syndrome.

Taille :

Leur volume est des plus variable, allant de quelques millimètres à un envahissement d'une hémi-mandibule (18). Du fait qu'ils sont le plus souvent découverts tardivement, lors d'un examen radiologique de routine, il n'est pas rare qu'ils aient déjà atteint un volume considérable.

Leur longueur moyenne est de 5 centimètres. (34)

Sex ratio :

Dans la population normale les hommes sont affectés plus souvent que les femmes avec un sex ratio de 2/1.

Par contre chez les patients atteints de naevomatose basocellulaire, cette différence entre les sexes n'existe pas et il semblerait même que les femmes soient affectées un peu plus souvent que les hommes. (5)

Symptômes :

La majorité des kératokystes odontogéniques est exempt de tout symptôme. En effet, 34 à 50% seraient asymptomatiques et donc découverts seulement à l'occasion d'un examen dentaire ou radiologique de routine.

Lorsque les symptômes existent, ils se manifestent le plus souvent par l'apparition d'une voussure ou tuméfaction osseuse progressive pouvant être douloureuse.

Les phénomènes inflammatoires ne sont alors pas rares et se caractérisent par la survenue d'abcès, de cellulites voire de fistulisations accompagnés parfois d'un trismus.

En dehors de ces phénomènes, le kératokyste peut être découvert du fait des malpositions, des malocclusions dentaires ou des retards d'éruption qu'il peut provoquer et qui vont interpeller le praticien.



Cellulite génienne basse chez un patient présentant un k ratokyste. (40)

Il faut cependant noter que toutes ces manifestations ne sont pas du tout sp cifiques aux k ratokystes odontog niques et n cessiteront un examen radiologique et surtout histopathologique afin de pouvoir confirmer le diagnostic. (40, 41, 49)

Croissance :

Une des caract ristiques cliniques principales des k ratokystes odontog niques est leur fort potentiel de croissance. Ceci repr sente m me un des crit res ayant amen  l'OMS   les consid rer comme des n oplasmes b nins.

Diff rentes th ories sont avanc es par Williams (54) afin d'expliquer cette caract ristique :

- une premi re explication serait l'existence d'un enzyme collag nase   l'int rieur du k ratokyste. Elle serait responsable d'une activit  collag nolytique qui expliquerait ce fort potentiel de croissance ;
- une autre th orie serait l'existence d'une r sorption osseuse induite par des prostaglandines E et F s cr t es par le kyste ;
- enfin, une plus grande osmolarit  du fluide kystique ainsi qu'un pouvoir mitotique augment  au niveau de la paroi kystique pourraient  tre  galement responsable de cette forte croissance.

L'extension de ces kystes se fait au sein de l'os en rempla ant l'os spongieux plut t qu'en s' tendant lat ralement comme les autres kystes vers les r gions corticales et p riost es. Lorsque les k ratokystes sont volumineux, ils se moulent sur les bords de l'os et des dents, la

corticale (externe le plus souvent) est alors amincie, parfois même perforée. Des cas de fractures mandibulaires et/ou de déformations faciales importantes ont été rapportés mais restent cependant très rares. Les éléments nobles tels que le paquet vasculo-nerveux du canal alvéolaire inférieur sont, quant à eux, toujours respectés mais peuvent être refoulés (et entraîner très rarement une paresthésie). **(34)**

Récurrence, mécanisme de la récurrence :

Les kératokystes odontogéniques ont également un taux de récurrence très élevé. Cela représente une de leur principale caractéristique clinique. Ce taux est encore plus important chez les patients porteurs de naevomatose basocellulaire et avoisine les 82% contre 25 à 60% chez les patients sains **(33)**.

Il existe trois mécanismes expliquant les raisons de ce fort taux de récurrence : **(33)**

- l'exérèse incomplète des pourtours du kyste, soit du fait d'une paroi kystique très mince et friable, soit du fait d'une perforation de la corticale osseuse avec adhérence du kyste aux tissus mous adjacents ;
- l'apparition d'un kératokyste odontogénique à partir d'un kyste satellite, d'un microkyste ou de restes odontogéniques oubliés après la chirurgie ;
- le développement d'un nouveau kératokyste odontogénique dans une aire adjacente et qui est interprété comme une récurrence alors que c'est une formation de novo n'ayant pas de rapport avec la lésion originelle.

Selon d'autres auteurs **(40)**, ce taux de récurrence est également influencé par :

- la taille, la localisation (ramus), la morphologie de la lésion (en particulier multiloculaire) qui rendent le traitement et la chirurgie plus difficile
- le choix de la technique chirurgicale (conservatrice ou agressive)

La plupart des récurrences sont constatées dans les 5 à 7 ans suivant la première prise en charge. Cependant des cas ont été rapportés plus de 10 ans après le traitement. 25% des cas de récurrences se situent à partir de 9 ans et plus.

Un aspect essentiel du traitement des kératokystes odontogéniques est donc un suivi au long terme (une dizaine d'années semble idéal pour pouvoir diagnostiquer la quasi-totalité des récurrences à un stade précoce).

Certaines caractéristiques des kératokystes odontogéniques ont amenées l'OMS à les reclasser sous le terme de tumeurs ou néoplasmes bénins plutôt que kystes :

- tout d'abord leur comportement : ces kystes sont localement très destructeurs, invasifs et possèdent un fort taux de récurrence ;

- ensuite leur histopathologie : les études ont montré que leur couche basale bourgeonne dans le tissu conjonctif. De plus l'OMS a noté que des figures de mitoses sont fréquemment trouvées dans la couche supra-basale ; l'épithélium des kératokystes a un index mitotique augmenté par rapport aux autres kystes des maxillaires (mais similaire à l'améloblastome) ;

- pour finir l'aspect génétique : le gène PTCH est un gène suppresseur de tumeur localisé sur le chromosome 9q22.3-q31. Ce gène est à la fois responsable de la naevomatose basocellulaire mais aussi responsable de la formation de kératokystes odontogéniques isolés. En temps normal PTCH code pour une protéine signal transmembranaire qui forme un récepteur avec l'oncogène SMO (smoothened) pour le ligand SHH (sonic hedgehog). Lorsque SHH active ce récepteur il y a une inhibition du signal de croissance de différents tissus et de prolifération. Il intervient également dans la régulation du métabolisme lipidique. Par contre si l'on perd le fonctionnement de PTCH, on aura un effet de prolifération cellulaire (et donc développement de kystes et tumeurs).

Aspect radiologique standard :

Très souvent asymptomatiques, la plupart des kératokystes sont découverts à l'occasion d'un examen radiologique standard. Cet examen ne permet en aucun cas de poser un diagnostic définitif. Il permet une orientation du diagnostic qui ne pourra être confirmée que par l'analyse histopathologique.

L'apparence radiologique la plus fréquente d'un kératokyste odontogénique est celle de mono (le plus souvent) ou polygodes radioclares, rondes ou ovales et avec de fines cloisons de refend. Les formes polygédiques adoptent une image en « bulle de savon » pouvant les confondre avec un améloblastome.

L'image kystique est bien délimitée, les bordures sont nettes avec par endroit un liseré de condensation.

Au niveau du maxillaire, des superpositions avec les sinus ou les cavités nasales peuvent rendre le repérage de ces caractéristiques beaucoup plus difficile.

Lorsque le kératokyste est très étendu, un amincissement et une déformation des corticales osseuses est possible. Il peut se développer sur tout un héli-maxillaire ; les condyles sont toujours respectés. (40)

Ce dernier peut également envelopper une dent adjacente non évoluée (incluse), une dent surnuméraire ou encore un odontome et entraîner le déplacement voire, très rarement, la rhizalyse des autres dents situées à son contact.

Les éléments nobles périphériques (nerfs...) ne sont pas détruits par le kyste mais refoulés.

Le principal diagnostic radiologique différentiel se pose avec l'améloblastome, puis certains kystes dentigères. (15, 17)

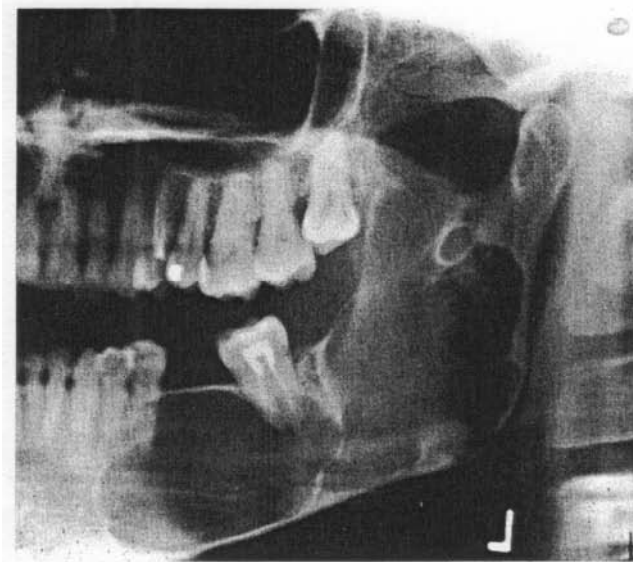


Figure 1

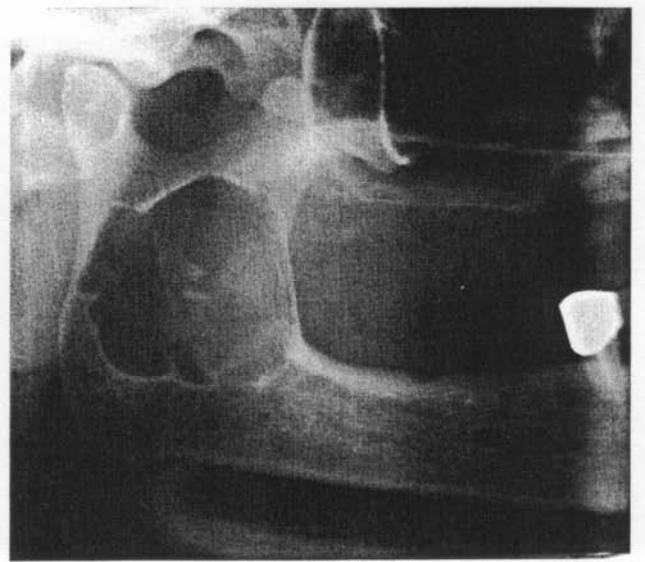


Figure 2

Figure 1 : Radiographie panoramique représentant un kératokyste multiloculaire chez une patiente de 53 ans.

Figure 2 : Radiographie panoramique montrant un kyste lobulé chez une patiente de 71 ans. (40)

4. Evolution

Les cas de transformation maligne des kératokystes odontogéniques en carcinomes épidermoïdes sont très rares. Seulement 12 cas ont été rapportés dans la littérature jusqu'à aujourd'hui.

Cette possibilité est à envisager lorsqu'il existe de multiples récurrences, un comportement très agressif de la lésion ainsi qu'un échec à la fois des traitements conservateurs et des traitements agressifs. Elle est souvent observée chez des patients âgés.

(18)

Des cas de transformations améloblastiques sont rapportés mais également très rares.

5. Diagnostique différentiel

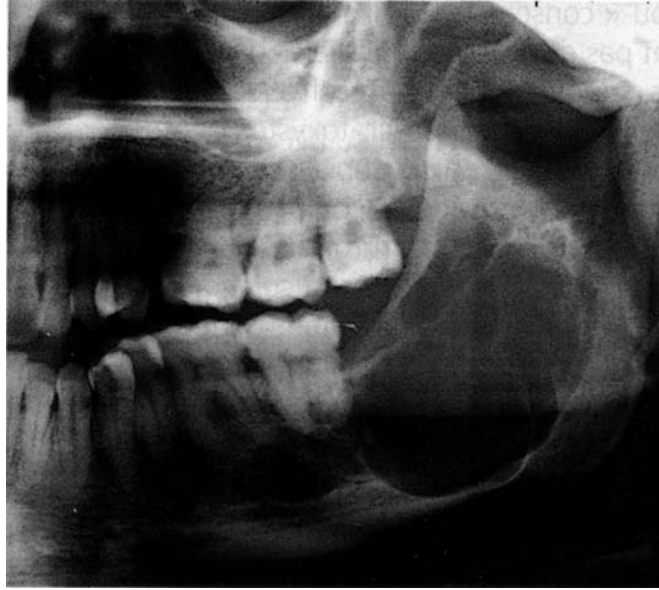Le diagnostic différentiel du kératokyste odontogénique doit se faire avec trois autres kystes principalement :

- avec un améloblastome :

Ce kyste est plus fréquemment rencontré chez le sexe masculin et possède son pic d'incidence dans les quatrième et cinquième décennies. 80% des améloblastomes se situent à la mandibule et plus particulièrement au niveau de l'angle et du ramus. Les localisations maxillaires sont plus rares.

D'un point de vue clinique, l'améloblastome est caractérisé par une croissance illimitée et un fort taux de récurrence. Ces lésions ont souvent un volume assez important. Généralement asymptomatique, il ne sera découvert qu'au hasard d'un examen radiographique. Dans le cas contraire, il peut être révélé par un épisode infectieux ou par des déplacements et anomalies d'évolution dentaires.

D'un point de vue radiologique, l'améloblastome a le plus souvent un aspect polygédodique en « bulle de savon », à limites régulières et avec des cloisons de refend. Les géodes sont bien délimitées, rondes ou ovalaires, de dimensions variables. Les éléments nobles sont refoulés et non détruits.



Panoramique dentaire montrant un améloblastome chez un jeune patient (40)

Il existe donc beaucoup de similarités avec le kératokyste, rendant le diagnostic différentiel impossible à réaliser avec les seules observations cliniques et radiologiques standard.

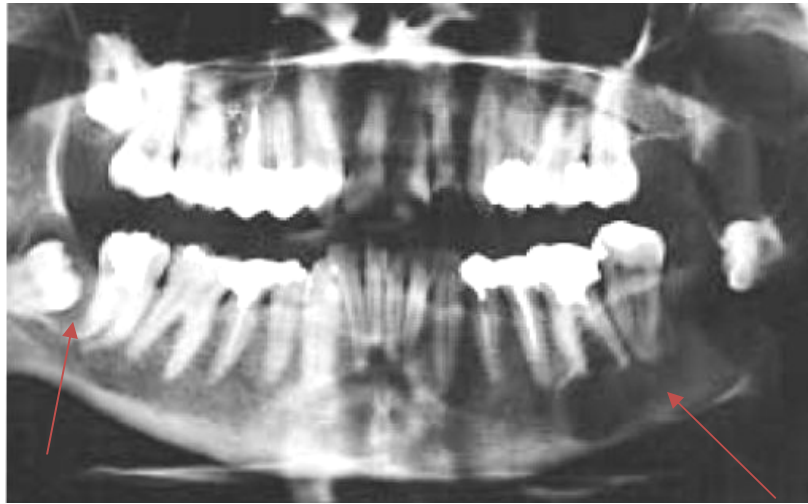Ce diagnostic différentiel se fera donc essentiellement par l'examen histologique, mais également par l'examen tomodensitométrie.

- avec un kyste dentigère :

Ce kyste rencontré plus fréquemment chez l'homme possède son pic d'incidence dans les deuxième et troisième décennies. Il intéresse essentiellement la troisième molaire inférieure, puis la canine supérieure et la deuxième prémolaire inférieure. La plupart du temps exempt de tout symptôme, le kyste dentigère adhère au collet d'une dent incluse et en entoure la couronne.

Sa découverte se fait le plus souvent au cours d'un examen radiologique de routine ou peut être motivée par des déplacements dentaires inexplicables. L'aspect radiologique est celui d'une ostéolyse bien limitée, monogéodique et développée autour de la couronne ou du collet d'une dent incluse et totalement édifiée. La lésion peut devenir assez volumineuse et envahir la branche montante de la mandibule. Il est alors plus difficile de percevoir radiologiquement l'insertion de celle-ci au collet de la dent incluse et donc de la différencier d'un kératokyste.

De plus, il est possible d'observer une rhizalyse des dents adjacentes à la lésion ; ce qui est beaucoup plus rare pour les kératokystes odontogéniques et constitue le signe radiologique distinctif principal de ces deux entités.



Radiographie panoramique montrant des kystes dentigères bilatéraux sur dents de sagesse incluses chez une patiente de 59 ans. (40)

- avec un kyste folliculaire :

Ce kyste est une variété de kyste dentigère mais qui se développe au contact de follicules dentaires ; c'est-à-dire de dents incomplètement formées.

Sa découverte peut se faire soit au moyen d'un cliché radiographique motivé par un retard d'éruption d'une dent permanente ; soit à l'occasion d'un épisode infectieux (le plus souvent dans la région prémolaire mandibulaire).

Ses autres caractéristiques sont identiques à celles du kyste dentigère.

- avec un kyste inflammatoire banal ou radiculo-dentaire :

Ces lésions sont les plus fréquentes des maxillaires. Elles apparaissent préférentiellement chez le sexe masculin dans le secteur antérieur des maxillaires ou la branche horizontale de la mandibule. Leur pic de fréquence est situé entre les troisième et quatrième décennies. De la même manière que les lésions vues précédemment, le kyste radiculaire est le plus souvent asymptomatique et de découverte radiologique de routine. Il peut cependant être révélé lors d'épisodes infectieux caractérisés par une voussure, une tuméfaction, une suppuration située en regard d'une dent cariée, nécrosée ou incomplètement traitée. Ces kystes sont d'évolution lente et peuvent, en l'absence de signes cliniques, s'étendre considérablement. Leur aspect radiologique est celui d'une monogéode, arrondie ou ovalaire, en rapport avec l'apex d'une dent mortifiée et entouré d'un liseré de condensation osseuse (qui peut disparaître lors des poussées inflammatoires). Ils peuvent, en cas de taille importante, entraîner la rhizolyse des racines adjacentes.

Le diagnostic différentiel peut également se poser avec d'autres kystes tels que le fibrome odontogénique, le myxome odontogénique, le kyste solitaire, l'angiome osseux ou encore le kyste anévrysmal.

B. AUTRES MANIFESTATIONS ODONTO-STOMATOLOGIQUES

Les autres manifestations odonto-stomatologiques sont également rencontrées dans la naevomatose basocellulaire mais avec une plus grande disparité. En effet, elles ne sont pas présentes systématiquement et, lorsqu'elles le sont, c'est avec une fréquence beaucoup moins importante que les kératokystes odontogéniques qui constituent, eux, un des critères majeurs de la maladie.

Elles sont souvent directement liées au développement des kératokystes et peuvent représenter un des premiers signes d'appels permettant de les mettre en évidence (et donc mener à l'établissement du diagnostic de naevomatose basocellulaire).

1. Inclusions ou malpositions dentaires

Elles concernent surtout la denture permanente. Il est possible d'observer une persistance de dents lactéales lorsque la dent définitive est retenue par le kyste, qui empêche son éruption.

Des études ont mis en évidence que, selon le moment du développement du kyste, les conséquences au niveau dentaire sont différentes.

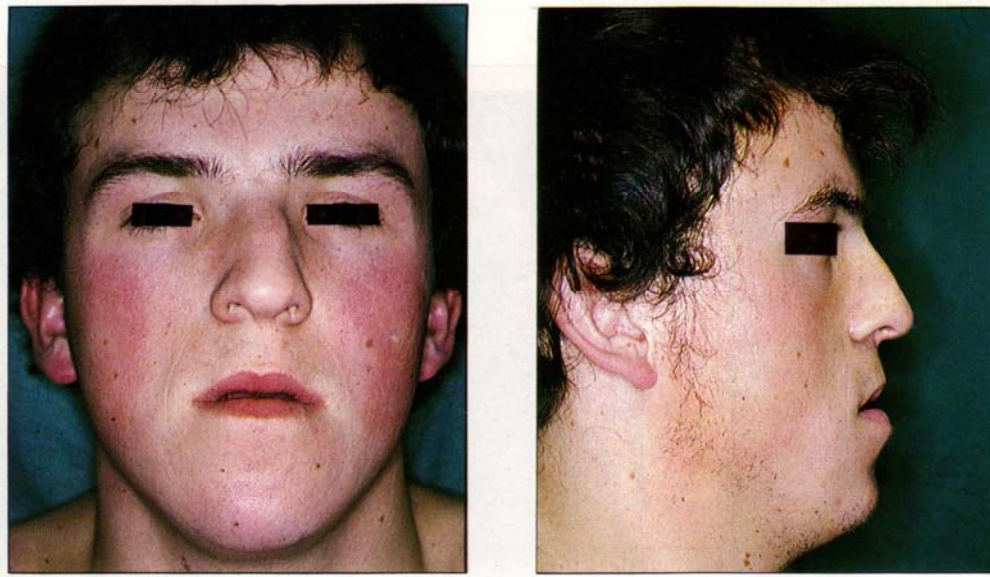En effet, lorsque le kératokyste se développe lors de l'édification radiculaire, on observe des déformations au niveau des racines telles que des incurvations ou courbures en baïonnette. S'il se développe précocement, en juxtaposition à un élément dentaire en formation, il peut causer la dilacération des racines.

Par contre, si le kyste se forme après l'éruption dentaire, il peut être responsable de déplacements et malpositions dentaires mais en aucun cas il ne peut être responsable de rhizolyse ou de mortification pulpaire.

2. Prognathisme mandibulaire

Il est estimé à 25% des cas. Il peut s'agir soit d'un vrai prognathisme, soit d'un pseudo-prognathisme lié à une brachymaxillie, soit d'une association des deux.

Leur prise en charge se fera par chirurgie orthognathique et orthodontie.



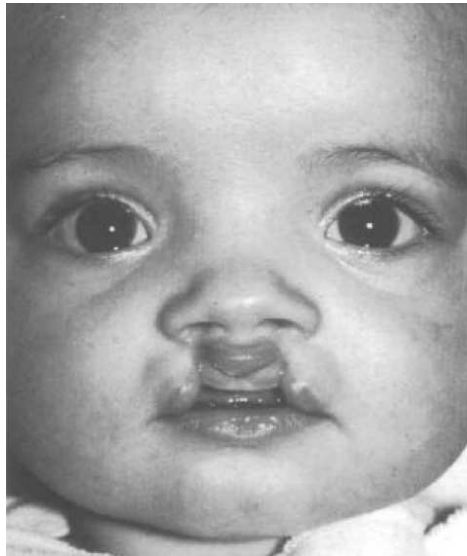
Prognatisme mandibulaire chez un jeune patient atteint par le syndrome de Gorlin (15)

3. Fentes labio-palatines

Les fentes labiales et/ou palatines sont rencontrées dans environ 5 à 7 % des cas de naevomatose basocellulaire. (14)

Une étude de la littérature menée par Lambrecht (28) montre que sur 719 personnes affectées par le syndrome de Gorlin, 61 possèdent une fente orofaciale, soit 8,5% des patients. Ces personnes peuvent être séparées en deux groupes selon que la fente soit labiale, alvéolaire et palatine (pour 49 cas) ou uniquement palatine (pour 13 cas).

La fréquence de ces malformations n'est pas la même entre la population générale et les patients porteurs de naevomatose basocellulaire. En effet, dans la population générale, la fréquence des fentes labiale, alvéolaire et palatine est de 1/800 et celle des fentes uniquement palatines de 1/2500 contre respectivement 1/14,7 et 1/55,3 chez les patients atteints du syndrome de Gorlin.



Fente labiale alvéolaire et palatine chez une jeune patiente atteinte du syndrome de Gorlin (28)

Cette malformation peut être une des premières indications de la présence d'un syndrome de Gorlin chez un nouveau-né.

4. Paresthésies

Elles sont également liées au développement des kératokystes et se rencontrent lorsque le kyste atteint une taille si importante qu'il comprime ou refoule un élément nerveux et entraîne la paresthésie.

Elle peut être également une complication post-opératoire de l'exérèse d'un kyste volumineux dont les limites sont proches du nerf.

5. L'améloblastome

Les améloblastomes sont rarement rencontrés chez les patients porteurs du syndrome de Gorlin puisque peu de cas ont été rapportés dans la littérature.

Eslami présente le cas d'une patiente de 68 ans atteinte par le syndrome de Gorlin et présentant un améloblastome. Alors que pour la quasi-totalité des patients touchés par cette maladie, les premiers symptômes se manifestent à un âge précoce, généralement avant 35 ans, les premiers signes cliniques de cette patiente ont commencé à apparaître beaucoup plus tard.

En effet, elle a présenté son premier carcinome basocellulaire à l'âge de 50 ans ainsi que des kératokystes multiples à partir de 68 ans seulement.

Élément intéressant, Eslami nous fait remarquer que 3 des 4 cas de naevomatose basocellulaire associés à un améloblastome enregistrés dans la littérature anglaise, ont également présenté leurs premiers symptômes à un âge plus avancé que pour la majorité des cas de naevomatose basocellulaire. L'âge moyen pour ces cas est de 47,6 ans.

Cette découverte indique que les patients présentant une naevomatose basocellulaire à un âge plus avancé seraient plus à risque de développer des améloblastomes.

Comme vu précédemment, les kératokystes odontogéniques et les améloblastomes sont, tous les deux, des néoplasmes bénins avec un fort taux de récurrence et un grand potentiel de destruction osseuse. Cependant, l'améloblastome est plus persistant et encore plus infiltrant, ce qui nécessitera une exérèse chirurgicale encore plus radicale.

**V. DIAGNOSTIC DE LA NAEVOMATOSE
BASOCELLULAIRE : ROLE DE
L'ODONTOLOGISTE**

A. DIAGNOSTIC CLINIQUE

1. Notion de critères majeurs et mineurs

La complexité et le grand nombre de signes cliniques rencontrés dans la naevomatose basocellulaire rendent son diagnostic difficile. En effet, selon les patients les manifestations peuvent se révéler très variables ; associant des anomalies à la fois cutanées mais également dento-maxillaires, squelettiques, neurologiques, endocriniennes, oculaires... Chaque patient ne présente pas l'ensemble des symptômes.

Ainsi, afin de faciliter le diagnostic de cette maladie, ces symptômes ont été regroupés selon leur ordre de fréquence en critères majeurs et mineurs. Il n'est donc pas nécessaire de regrouper l'ensemble des manifestations afin de réaliser le diagnostic de naevomatose basocellulaire. Il suffit que le patient présente au moins deux critères majeurs ou bien un critère majeur associé à deux critères mineurs.

Les critères majeurs sont ceux qui sont le plus fréquemment rencontrés chez les patients atteints par le syndrome de Gorlin-Goltz. Il peut exister de légères variations suivant les auteurs, mais 3 critères sont retrouvés dans l'ensemble de la littérature :

- la présence de plusieurs carcinomes basocellulaires chez un même individu ou d'un seul chez une personne de moins de 30 ans ;
- la présence d'un ou plusieurs kératokystes odontogéniques ;
- l'existence de pits palmo-plantaires.

Certains auteurs préconisent l'adjonction de nouveaux éléments à cette liste de critères majeurs. Ils avancent comme raisonnement le fait que certains critères majeurs tels que les carcinomes basocellulaire ou les kératokystes odontogéniques ne sont pas présents dès la naissance. En effet, leur âge de survenu se situant plutôt à l'adolescence ou au début de l'âge adulte, le diagnostic de naevomatose basocellulaire peut être retardé.

Kimonis (26) propose par exemple de classer les anomalies costales parmi les critères majeurs de la maladie, et ce, pour deux raisons. La première étant leur importante fréquence (42%) chez les patients atteints par rapport à la population générale et la seconde étant leur présence dès la naissance et la facilité de détection de ces anomalies. Les anomalies costales

représentent ainsi un élément de diagnostic majeur de la naevomatose basocellulaire dans la population pédiatrique.

Garrè (21) pense que les médulloblastomes devraient également devenir un des critères majeurs de la maladie car ils font partie, avec les altérations osseuses, des signes les plus précoces de la maladie.

Les critères majeurs proposés jusqu'à aujourd'hui sont donc ceux qui sont le plus fréquemment rencontrés chez les patients. Cependant, pour certains, l'âge de survenue se situe à l'adolescence ou début de l'âge adulte seulement et le diagnostic de syndrome de Gorlin est posé trop tardivement. Pour cette raison, certains auteurs proposent d'intégrer aux critères majeurs, des manifestations appartenant jusqu'alors aux critères mineurs de la maladie et qui ont pour avantage d'être relativement fréquentes et surtout d'être présentes dès la naissance.

Les critères mineurs ne doivent surtout pas être considérés comme secondaires et font partie intégrante des éléments de diagnostic de la naevomatose basocellulaire. Une partie d'entre eux est également visible dès la naissance, telles que la typologie faciale particulière à ces patients (hypertélorisme, bosse frontales...), les calcifications intracrâniennes, les fentes labiales et/ou palatines...

DIAGNOSTIC CRITERIA FOR NEVOID BASAL CELL CARCINOMA SYNDROME.¹⁰

Major Criteria

- More than two basal cell carcinomas, or BCCs; one BCC at younger than 30 years of age; or more than 10 basal cell naevi
- Any odontogenic keratocyst (proven on histology) or polyostotic bone cyst
- Three or more palmar or plantar pits
- Ectopic calcification: lamellar or early—at younger than 20 years of age—falx calcification
- Positive family history of nevoid basal cell carcinoma syndrome

Minor Criteria

- Congenital skeletal anomaly: bifid, fused, splayed or missing rib or bifid, wedged or fused vertebra
- Occipital-frontal circumference, more than 97 percentile, with frontal bossing
- Cardiac or ovarian fibroma
- Medulloblastoma
- Lymphomesenteric cysts
- Congenital malformation such as cleft lip or palate, polydactylism or eye anomaly (cataract, coloboma, microphthalmos)

Tableau de Lo Muzzio reprenant la classification des signes cliniques en critères majeurs et mineurs (31)

Malgré cette classification des critères, la profusion des signes cliniques ainsi que l'importante variabilité de l'expression de la maladie rendent le diagnostic malaisé. Ce dernier devra être complété par une étude génétique afin de rechercher des mutations du gène PTCH. (53)

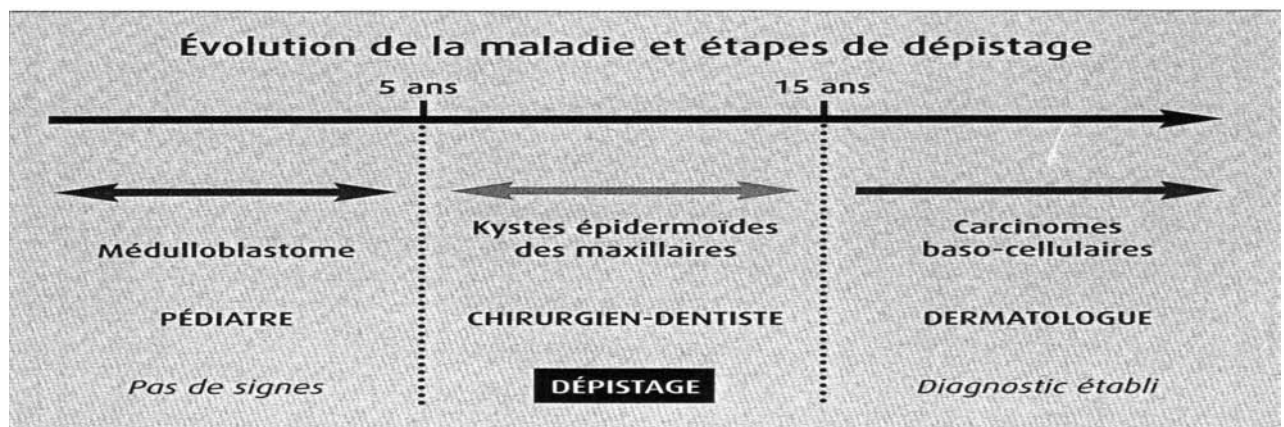
2. Rôle de l'odontologiste

Le syndrome de Gorlin est une maladie génétique qui présente de nombreuses manifestations cliniques dont principalement une prédisposition aux tumeurs (telle que les carcinomes basocellulaires, médulloblastomes, fibromes ovariens, etc.) qui fait toute la gravité de la maladie.

De plus, ces différents signes cliniques apparaissent souvent décalés dans le temps, ne sont pas synchrones et leur diagnostic est souvent tardif exposant les patients à un risque tumoral sans pouvoir bénéficier de surveillance médicale.

Or les kératokystes odontogéniques sont un des critères majeurs de la maladie car ils sont retrouvés dans plus de 80% des cas de naevomatose basocellulaire. L'âge moyen d'apparition est plus précoce chez les patients porteurs de ce syndrome et se situe en moyenne dans les deux premières décennies de la vie. Ils constituent ainsi un des tout premiers signes de la maladie avec les médulloblastomes. Les naevi n'apparaissent que plus tardivement.

Le chirurgien-dentiste occupe donc une place de choix pour le diagnostic et la prise en charge précoce de cette maladie.



Ce tableau de Viguier met en évidence l'âge d'apparition de 3 des principaux symptômes de la maladie et montre le rôle primordial du chirurgien-dentiste dans le dépistage de cette maladie. (53)

Ce dernier doit être interpellé par la découverte de plusieurs kératokystes odontogéniques des maxillaires ou bien de kératokystes récidivants chez l'enfant et l'adulte jeune. La découverte de kératokystes n'est pas toujours évidente car ces derniers possèdent un développement qui reste longtemps asymptomatique. Ils seront découverts soit fortuitement, au cours d'un examen radiologique de routine ; soit au cours d'un épisode infectieux le plus souvent.

Devant une suspicion de syndrome de Gorlin, il convient d'adopter une démarche clinique bien précise. Cette démarche consiste à explorer et à individualiser les différents stigmates connus du syndrome.

Le praticien remarquera alors un « faciès évocateur » avec protubérance des bosses frontales et pariétales, macrocéphalie, hypertélorisme, base du nez aplatie et élargie...

Il existe d'autres signes dentaires associés à la maladie mais qui sont beaucoup plus rares, tels que le prognathisme mandibulaire, la présence d'un bec de lièvre avec ou sans fente palatine associée, des inclusions ou malpositions dentaires...

Le praticien pourra également noter la présence de naevi pigmentés sur le corps et de ponctuations palmaires sur la paume des mains. Il pourra adresser le patient en consultation de dermatologie. **(53)**

Il pourra questionner le patient sur ses antécédents familiaux afin de mettre en évidence d'éventuelles interventions chirurgicales portant sur des kystes des maxillaires ou des carcinomes basocellulaires dont on a fait l'ablation.

Il pourra enfin prescrire au patient un certain nombre d'examen radiologiques tels qu'une radiographie du crâne, du rachis et du thorax afin de détecter respectivement des calcifications crâniennes, des anomalies vertébrales et costales.

Le chirurgien-dentiste joue donc un rôle important dans le dépistage précoce et la prise en charge des patients atteints du fait de la fréquence et de la précocité d'apparition des manifestations orales.

Il devra orienter le patient afin que ce dernier puisse être pris en charge par une équipe pluridisciplinaire constituée entre autres de dermatologues, gynécologues, neurologues... coordonnée autour du généticien. **(49)**

Une enquête familiale devra aussi être faite afin de voir s'il existe d'autres cas dans la famille (sachant qu'il existe des cas sans antécédents familiaux).

CLINICAL PROTOCOL IN DIAGNOSIS OF NEVOID BASAL CELL CARCINOMA SYNDROME.

Family History

- Medical and dental history

Clinical Examinations

- Oral
- Skin
- Central nervous system
- Head circumference
- Interpupillar distance
- Eye
- Genitourinary system
- Cardiovascular system
- Respiratory system
- Skeletal system

Radiograph

- Chest
- Anteroposterior and lateral skull
- Panoramic radiograph
- Spine
- Hands
- Pelvic (female)

Cranial Magnetic Resonance Imaging or Computed Axial Tomographic Scan

Ovarian Ultrasound (Female)

Echocardiogram (Children)

Le tableau ci-dessus de Lo Muzzio nous montre le protocole clinique qui doit être suivi par l'équipe pluridisciplinaire afin de réaliser le diagnostic de naevomatose basocellulaire. (31)

B. LES EXAMENS COMPLEMENTAIRES

1. Radiologiques

Dans les cas de naevomatose basocellulaire, un bilan radiographique dentaire complet s'impose afin de mettre en évidence les différentes anomalies et de programmer leur prise en charge.

Le cliché panoramique dentaire :

Cet examen est indispensable lors de la suspicion clinique de kératokystes. Il doit être réalisé en première intention. Il permet une vue d'ensemble de la cavité buccale ainsi que la visualisation des caractéristiques radiologiques des kératokystes telles qu'une image radioclaire, uni ou pluri-oculaire, à limites nettes et avec un liseré de condensation osseuse en périphérie, indépendante du système dentaire...

La tomodensitométrie :

Une approche radiologique rigoureuse des kératokystes odontogéniques est indispensable afin de déterminer la topographie et l'extension de la lésion kystique.

Un orthopantomogramme associé aux techniques classiques de radiographie intra-buccale constitue un bon examen de dépistage car il présente une vue d'ensemble de la cavité buccale. Il reste cependant insuffisant pour prendre une décision chirurgicale et devra impérativement être complété par un examen tomodensitométrique en coupes axiales et coronales qui permettra, entre autres, de déterminer la topographie réelle de la lésion et son extension et donc guider le choix thérapeutique.

Grâce à l'association d'un examen clinique rigoureux et à l'étude des données fournies par les techniques d'imagerie médicale, le praticien pourra alors déterminer le type d'intervention, le mode d'anesthésie et la voie d'abord. **(30)**

L'examen tomodensitométrique se révèle utile en pré-opératoire tant pour le diagnostic que pour le choix du traitement.

Il permet en effet de déterminer les marges osseuses du kyste. Ceci est important car leur intégrité conditionne l'approche chirurgicale. La radiographie standard ne permet pas de détecter la destruction des corticales vestibulaires ou linguales alors que la TDM est très précise dans cette détermination. Ainsi si la corticale est très fine ou même absente, il existe de fortes chances que la paroi kystique adhère à la muqueuse buccale et que l'énucléation seule du kyste (sans procédure complémentaire) soit contre-indiquée.

Il permet également de visualiser la relation du kyste avec les structures anatomiques adjacentes telles que des dents vitales ou le canal mandibulaire. Si le kyste a résorbé la corticale du canal mandibulaire, la paroi kystique sera très proche du nerf alvéolaire inférieur et l'énucléation risque d'endommager le nerf, entraînant une hypoesthésie post-opératoire.

La TDM permet au praticien, lorsque ce dernier opte pour une marsupialisation de la lésion, de choisir le site de marsupialisation. Le site idéal devrait être déterminé par deux facteurs : l'habileté du patient à maintenir une bonne hygiène buccale et l'intérêt à tirer avantage de l'os cortical déjà détruit afin d'éviter une perte osseuse non nécessaire. La TDM est seule capable d'utiliser les défauts corticaux utilisables comme site préférentiels pour une marsupialisation.

Enfin, la TDM aide à la prise de décision pour une approche intra- ou extra-orale de la lésion. La majorité des kystes peuvent être traités par une voie endo-buccale. Cependant, lorsque le kyste est situé de telle manière qu'une approche par voie endo-buccale risque d'être une cause trop importante de morbidité pour la mandibule elle-même ou les structures adjacentes, une voie d'abord extra-buccale devra être considérée.

Après marsupialisation, l'examen tomодensitométrique permet de suivre la régénération osseuse et de définir le meilleur moment pour procéder à l'énucléation. En effet, cette décision ne devrait pas seulement être basée sur la supposition que suffisamment d'os a été renouvelé mais plutôt sur des évidences précises qui ne peuvent pas toujours être obtenus sur des radiographies standards. La TDM permet de visualiser clairement la régénération osseuse. En moyenne, une période 6 à 12 mois est considérée comme nécessaire avant de pouvoir réaliser l'énucléation kystique.

Selon Perrin elle peut être réalisée, pour des kystes de petites tailles, seulement 3 ou 4 mois après, sous réserve d'une vérification objective par TDM.

L'examen tomодensitométrique se révèle également utile en post-opératoire afin de vérifier s'il n'existe pas de récidives et contrôler la reconstruction osseuse.

2. Histologiques

Comme vu précédemment, le diagnostic de kystodonte odontogénique ne peut pas reposer uniquement sur des observations cliniques et radiologiques. La seule façon de poser un diagnostic sûr est l'analyse histologique. Cette dernière pourra être réalisée soit après exérèse complète du kyste, soit après prélèvement d'un fragment de celui-ci au cours de son drainage ou de sa marsupialisation.

C. LES EXAMENS GENETIQUES

La place du test génétique dans la prise en charge des patients atteints par le syndrome de Gorlin et leur famille est primordiale.

Tout d'abord il apporte la confirmation moléculaire du diagnostic de naevomatose basocellulaire et peut se révéler utile lorsqu'il existe une incertitude clinique. En effet, le diagnostic de cette maladie sur la base de critères cliniques peut être difficile dans les formes à expression mineurs.

De plus, la réalisation du test dans la famille d'un malade porteur d'une mutation germinale, peut permettre de savoir si celle-ci est apparue de novo (ce qui se produit dans un pourcentage notable de cas, environ 60%) ou si elle est familiale. Si celle-ci est effectivement familiale, il sera alors possible de détecter des formes mineures de la maladie (que nous n'aurions pas remarquées) chez les autres membres de la famille. Cette information est importante car elle permet aux membres d'une famille de savoir s'il existe un risque de transmission à leur descendance ou pas. Le risque d'avoir un enfant atteint est de 50% dans la descendance des sujets touchés par la naevomatose basocellulaire, du fait du mode de transmission autosomique dominant.

Il faut noter que chez certains patients présentant de nombreux signes cliniques de la maladie et chez qui l'on suspecte une naevomatose basocellulaire, les tests génétiques ne révèlent pas de mutations du gène PTCH. Ces résultats négatifs ne font pourtant pas rejeter le diagnostic porté sur les signes cliniques. En effet, la sensibilité des techniques mises en œuvre n'est pas de 100%. Aussi, il sera intéressant d'effectuer une nouvelle recherche dans le futur lorsque les techniques auront évolué. **(42)**

L'enquête familiale peut se révéler difficile à cause des réticences des membres de la famille qui ne veulent pas forcément connaître la vérité.

**VI. PRISE EN CHARGE DES PATIENTS
ATTEINTS DE NAEVOMATOSE
BASOCELLULAIRE**

A. GENERALE

Les patients à risque d'avoir hérité, d'un de leurs parents, du gène responsable de la naevomatose basocellulaire doivent faire l'objet d'une évaluation attentive et ce, dès la grossesse.

L'échographie permet, en effet, la détection de tumeurs cardiaques et d'anomalies du développement telle qu'une fente palatine. Elle permet également de visualiser si le bébé possède une large tête (macrocéphalie), ce qui peut nécessiter un accouchement par césarienne.

Une autre technique de diagnostic prénatal est l'analyse de l'ADN de cellules fœtales prélevées par amniocentèse. Ce test est généralement réalisé entre la 15^{ème} et la 18^{ème} semaine de gestation. **(32)**

A la naissance, un examen clinique à la recherche de pits palmo-plantaires ou de critères mineurs de la maladie facilement détectables (large tête, fente palatine, anomalies oculaires...) devra être réalisé.

Il sera complété par des examens radiologiques des côtes, du crâne, de la colonne vertébrale à la recherche d'anomalies telles que des côtes bifides, fusionnées ou accessoires, des hemivertèbres ou vertèbres fusionnées.

Un échocardiogramme est également recommandé dès la naissance, à la recherche d'un fibrome cardiaque. Ces derniers étant présents dans 3% des cas de naevomatose basocellulaire.

Le risque maximal de développer un médulloblastome se situe entre 2 et 3 ans mais peut s'étendre jusqu'à l'âge de 7 ans. Pour cette raison, un suivi neurologique régulier est fortement recommandé tous les 6 mois, dès la naissance et jusqu'à l'âge de 7ans. Une IRM annuelle doit être réalisée en complément. Une détection précoce d'un médulloblastome permet de faciliter l'éradication chirurgicale complète de la tumeur et donc d'offrir un meilleur pronostic au patient.

Une surveillance dentaire précoce et régulière doit également être mise en place dès que le patient est assez grand pour se soumettre à l'examen. Le praticien devra réaliser des clichés

panoramiques des maxillaires afin de détecter d'éventuelles lésions kystiques. Les visites sont recommandées une fois par an mais leur fréquence peut se voir augmenter en cas de présence de lésions actives.

La plupart des patients développent leurs premiers carcinomes basocellulaire autour de l'âge de 20 ans mais des cas de survenue beaucoup plus précoce ont été rapportés dans la littérature. Pour cela, une surveillance dermatologique régulière démarrant à un âge précoce et avec une augmentation de la fréquence des visites (tous les 2 ou 3 mois) pendant l'adolescence est cruciale. Les patients doivent être informés sur l'importance de limiter leur exposition aux rayons ultra-violetes car ces derniers augmentent le risque de développer des carcinomes basocellulaires.

Enfin, la plupart des fibromes ovariens est asymptomatique, c'est pourquoi des échographies sont recommandées dès la préadolescence ainsi qu'un suivi gynécologique régulier.

L'ensemble des ces examens semble assez contraignant pour les patients mais des visites régulières permettent de réduire les effets, parfois désastreux, de cette maladie et d'éviter des traitements potentiellement nuisibles comme la radiothérapie pour les carcinomes basocellulaires.

Le suivi et la prise en charge des patients atteints de naevomatose basocellulaire demandent donc une bonne communication entre différentes spécialités telles que la Dermatologie, l'Odontologie, la Neurologie, l'Ophtalmologie, la Gynécologie... Le syndrome de Gorlin est une affection polymorphe dont la prise en charge nécessite une approche pluridisciplinaire, indispensable pour un suivi idéal des patients. **(26, 7)**

B. ODONTOLOGIQUE

1. Traitement des k ratokystes

Le traitement des k ratokystes odontog niques est chirurgical. Les objectifs du traitement chirurgical des k ratokystes est l' radication de la totalit  de la l sion ainsi que la r duction du potentiel de r currence. (54)

a) les traitements conservateurs

Les traitements dits conservateurs semblent actuellement  tre choisis de mani re pr f rentielle par la plupart des  quipes m dicales car le k ratokyste reste n anmoins une l sion b nigne m me si des cas d' volutions gravissimes ont pu  tre rapport . Ils permettent de respecter et conserver au maximum les structures adjacentes aux k ratokystes telles que l'os, les tissus mous et les organes dentaires. Ceci semble d'autant plus important que les k ratokystes apparaissent chez des patients jeunes. De plus, il faut noter que ce type d'intervention est g n ralement suivi d'une morbidit  et d'une dur e d'hospitalisation r duite par rapport aux traitements radicaux. (33, 40)

Il existe diff rents types de traitements conservateurs :

L' nucl ation simple : est le traitement le plus conservateur car il permet de pr server la vitalit  du plus grand nombre possible de dents et d' viter tout affaissement osseux.

Les recommandations techniques permettant de mener ce type de traitement   bien sont les suivantes :

- . la r alisation d'une incision au collet des dents ou, lorsqu'il s'agit d'une zone  dent e, sur le sommet de la cr te alv olaire ;
- . un d collement soigneux et sans pression excessive sur l'os afin d' viter une effraction de la corticale osseuse ou du kyste ;
- . une tr panation osseuse la plus petite possible en  vitant la rupture du kyste et permettant cependant une bonne visibilit  et une accessibilit  suffisante au site. Dans des cas de l sions volumineuses, il est possible de r aliser plusieurs tr panations ou fen tres osseuses s par es par de larges ponts osseux ;

- . un décollement de la paroi kystique à l'aide d'un instrument mousse jusqu'à environ un centimètre des berges de l'orifice de trépanation ;
- . la ponction du kyste muni d'une aspiration puissante permettant d'assurer la poursuite du décollement de la lésion kystique et l'affaissement de celle-ci ;
- . la poursuite du décollement en s'aidant de légères tractions sur la poche kystique. La spatule mousse ne doit pas aller s'appuyer contre les parois osseuses ou dentaires afin de respecter le feutrage vasculo-nerveux existant entre la face externe de la paroi kystique et les parois osseuses de la cavité kystique ;
- . s'il existe des dents mortifiées au contact de la lésion, une résection apicale (avec obturation canalaire préalable) est nécessaire. Par contre, toutes les autres dents peuvent être conservées vivantes sous réserve d'un contrôle post-opératoire régulier ;
- . Les sutures devront être posées sur un plan osseux résistant. Si une ou plusieurs dents ont été extraites, il faut absolument recouvrir l'orifice d'entrée des alvéoles déshabitées par un lambeau sans tension.

(40)

Lorsque l'énucléation permet l'exérèse d'un kyste intact, en un seul morceau, le taux de récurrence sera plus faible.

Malgré toutes ces recommandations et quelle que soit la taille du kystocyste, l'exérèse complète peut s'avérer difficile pour plusieurs raisons :

- . la paroi mince et fragile du kyste peut rendre son décollement délicat. L'exérèse peut également être compliquée par la rupture des corticales osseuses ou l'infection ;
- . l'accès à la totalité de la lésion kystique est malaisé lorsque celle-ci est multiloculaire, possède des cavités satellites, ou possède une localisation profonde comme au niveau de la branche montante ;
- . dans le cas de très grands kystes se surajoute le problème de la taille qui influe sur l'accessibilité et qui sous-entend également que l'exérèse de première intention peut être à l'origine de sacrifices tissulaires, notamment des structures dentaires et d'une fragilisation mandibulaire avec possible fracture ;
- l'expérience du chirurgien.

En conséquence, l'indication de l'énucléation simple se pose de préférence lorsque les corticales osseuses sont respectées et pour des kystocystes de petit et moyen volumes. **(30)**

Afin de surmonter les difficultés de l'énucléation simple, différentes procédures ont été proposées.

L'ostéectomie périphérique : est recommandée en cas de rupture de la paroi kystique, lorsqu'il existe un doute sur son exérèse complète car cela pourrait être source de récives. Cette technique est une procédure complémentaire de l'énucléation et du curetage et consiste en l'usure de la cavité osseuse sur quelques millimètres à l'aide d'une fraise boule afin d'éliminer les possibles îlots cellulaires intra-osseux. Il est possible d'utiliser du bleu de Méthylène afin de marquer ces résidus et de bien les visualiser auparavant.

La solution de Carnoy : ou mixture de Van Gehuchten. Elle se compose de 6ml d'alcool absolu, 3ml de chloroforme, 1ml d'acide acétique, 1gramme de perchlorure de fer. Elle est injectée dans le kyste avant son énucléation et à pour but la destruction des résidus kystiques restés dans la cavité osseuse et ainsi d'empêcher une récive. Il est également possible d'utiliser cette solution par tamponnement de la cavité osseuse. Cependant la toxicité de cette solution vis-à-vis de l'os adjacent et du nerf alvéolaire inférieur restreint son temps d'application à 3 minutes.

La cryochirurgie : est proposée dans la même optique, par certains auteurs, dans le but de détruire également les îlots épithéliaux résiduels après l'énucléation kystique.

La marsupialisation et énucléation : est une technique qui trouve son indication principale chez l'enfant afin de préserver au maximum les germes dentaires ou chez l'adulte lorsqu'il existe un risque de fracture osseuse. Elle consiste, lors d'un premier temps opératoire, à réaliser une fenêtre dans la paroi du kystocyste afin de faire diminuer sa pression et permettre ainsi à ce dernier de diminuer progressivement de taille. Une technique équivalente consiste en la mise en place dans la cavité d'un drain, le plus souvent en polyéthylène, mettant en communication la lumière kystique avec la cavité orale et permettant ainsi d'équilibrer les pressions. Lors de ce premier temps opératoire, une biopsie de la paroi du kyste perforé est généralement réalisée afin de confirmer le diagnostic de kystocyste. Cependant, vu qu'il ne s'agit que d'un fragment et que l'ensemble de la lésion ne peut être examiné, le diagnostic histologique ne peut être rendu avec certitude.

Le second temps opératoire consiste en l'énucléation de la lésion lorsque la réduction volumétrique du kyste s'avère suffisante et que les structures importantes telles que les nerfs ou bien les dents sont libérées.

Cette technique facilite le clivage du kyste car sa paroi s'épaissit lors de la phase de décompression. De plus, on observe une perte de la kératinisation de l'épithélium ainsi qu'une diminution de la quantité d'interleukine 1- α . Cette diminution serait à l'origine la réduction de volume du kyste marsupialisé et de la diminution de la prolifération des cellules épithéliales kystiques. L'interleukine 1- α aurait donc pour rôle de favoriser la résorption osseuse ainsi la prolifération des cellules épithéliales. **(23)**

De plus, elle possède comme avantage, pour les grands kystes, de pouvoir les traiter en deux séances sous anesthésie locale et de laisser une cavité endo-osseuse minime. Elle est particulièrement recommandée chez les enfants en denture mixte, afin de préserver les germes dentaires définitifs. Elle nécessite cependant une bonne coopération du patient avec des visites régulières tout au long de la période de décompression.

En conclusion, il existe de nombreux traitements conservateurs. D'une manière générale, les kystes de petite taille sont énucléés alors que les kystes de plus grande taille sont marsupialisés puis énucléés.

b) les traitements radicaux

Les traitements dits radicaux sont plutôt réservés aux kystes très volumineux, à ceux qui envahissent le condyle, le rebord inférieur de la mandibule avec une petite ou pas de préservation de la continuité de ce dernier. Les kératekystes maxillaires peuvent atteindre des tailles extraordinaires, s'étendre et envahir les structures adjacentes et un traitement conservateur ne permettrait pas un accès chirurgical suffisant. **(35)**

La résection interruptrice ou non : doit être réservée aux kératekystes récurrents ou aux kystes ayant subi une dégénérescence améloblastique ou carcinomateuse qui ne sont pas chirurgicalement accessibles par des moyens plus conservateurs.

Elle doit s'étendre au-delà des limites du kyste afin d'assurer l'exérèse complète de la lésion ainsi que des kystes satellites.

Les dents en continuité avec la lésion devront être extraites et, en cas de perforation de la corticale par la lésion, les tissus muco-périostés sous-jacents devront être excisés.

Cette technique entraîne donc des pertes dentaires ainsi qu'une résection du nerf alvéolaire inférieur ; ce qui conduit à un appauvrissement des fonctions orales et à une anesthésie permanente de la lèvre inférieure.

Une microchirurgie du nerf alvéolaire inférieur peut être tentée immédiatement après la résection. Les patients recouvrent une sensibilité partielle en moyenne entre 4 et 11 mois après l'opération.

Même si elle ne permet aucune récurrence, cette technique reste extrême car elle entraîne une morbidité plus importante et doit être réservée à des lésions larges et récurrentes et pour lesquelles les traitements conservateurs n'ont pas eu de succès. **(56)**

La procédure de Brosch : est principalement réservée à la prise en charge des kystes multi-loculaires de l'angle, du ramus et des régions molaires de la mandibule.

Cette technique permet « d'ouvrir la mandibule en deux » donnant un accès direct sur le kératokyste. Elle nécessite le clivage de la corticale externe de la partie postérieure du corps, du ramus et du processus coronoïde dans son ensemble par une voie endo-buccale et permet ainsi au chirurgien de visualiser et de complètement énucléer la lésion. De plus, cette large ouverture facilite le traitement de l'os restant par ostéotomie périphérique ainsi que l'exérèse des tissus mous atteints.

Un blocage maxillo-mandibulaire utilisant des ligatures sera mis en place pour une durée de deux semaines.

Cette technique a pour avantage d'éviter la chirurgie interruptrice mais présente un risque de fracture mandibulaire important.

Comparaisons des différentes solutions thérapeutiques :

Techniques opératoires	Avantages	Inconvénients	Indications
Marsupialisation	<ul style="list-style-type: none"> • Peu invasive • Réalisé sous anesthésie locale 	<ul style="list-style-type: none"> • Absence de diagnostic histologique complet 	<ul style="list-style-type: none"> • Kératokyste associé à une denture mixte ou lactéale
Décompression énucléation	<ul style="list-style-type: none"> • Facilite le clivage du kyste • Réalisé sous anesthésie locale 	<ul style="list-style-type: none"> • Suivi régulier du patient pendant la phase de décompression 	<ul style="list-style-type: none"> • Grand kératokyste s'il existe une contre indication à l'anesthésie générale
Enucléation simple	<ul style="list-style-type: none"> • Technique peu délabrante 	<ul style="list-style-type: none"> • Récidive possible si persistance de reliquats kystiques 	<ul style="list-style-type: none"> • Kératokyste à paroi épaisse dont le clivage est facile.
Enucléation avec excision muqueuse ou osseuse	<ul style="list-style-type: none"> • Diminue le taux de récurrence 	<ul style="list-style-type: none"> • Difficile à réaliser si la paroi osseuse est fine 	<ul style="list-style-type: none"> • Kératokyste de petit et moyen volume uni ou polylobé
Enucléation avec agent fixant : solution de CARNOY	<ul style="list-style-type: none"> • Facilite l'énucléation par la coloration du kyste. • Détruit les reliquats épithéliaux résiduels 	<ul style="list-style-type: none"> • Lésion du nerf alvéolaire si le contact est supérieur à 5 minutes 	<ul style="list-style-type: none"> • Grand kératokyste avec perforations des corticales
Résection en bloc non interruptrice	<ul style="list-style-type: none"> • Préserve la continuité mandibulaire 	<ul style="list-style-type: none"> • Difficulté technique majeure 	<ul style="list-style-type: none"> • Grand kératokyste de l'angle, du corps et de la branche mandibulaire
Résection interruptrice	<ul style="list-style-type: none"> • Réduit le taux de récurrence des grands kératokytes. 	<ul style="list-style-type: none"> • Perte de substance importante • Nécessite une chirurgie reconstructrice 	<ul style="list-style-type: none"> • Dégénérescence maligne ou transformation améloblastique • Extension dans les parties molles • Kératokyste multirécidivant

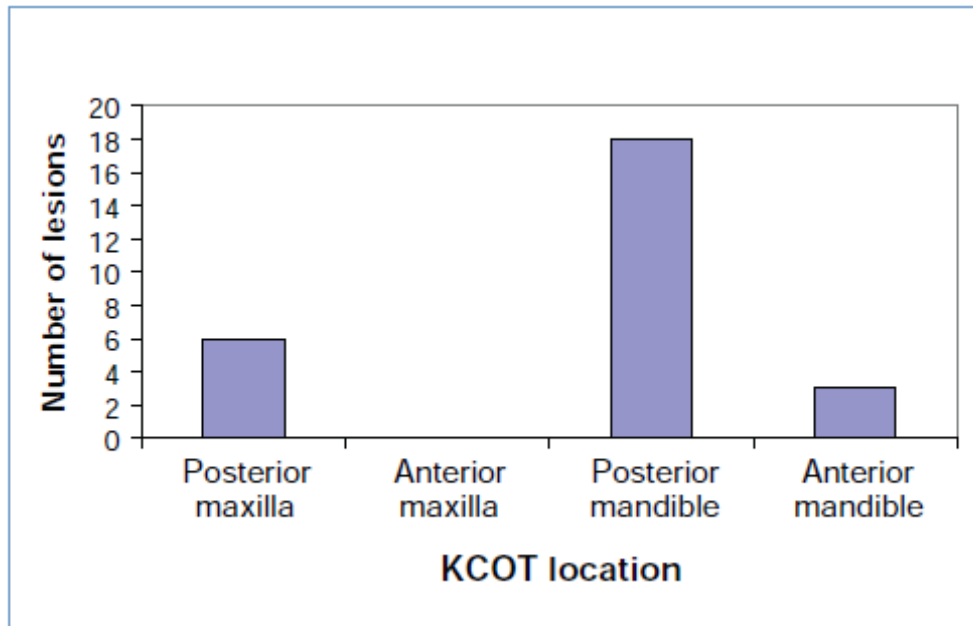
Comparaison des indications des différentes techniques opératoires, selon Le Toux (30)

La plus grande majorité des exérèses se fait par voie endo-buccale, cependant, lorsque les kystes atteignent une taille très volumineuse, la voie d'abord externe peut être choisie.

(30, 40)

Lapointe et Madras **(33)** proposent une étude traitant de l'influence du type de traitement et de la taille de la lésion sur la récurrence des kératokystes. Ils ont donc étudié 21 dossiers de patients présentant en tout 27 kératokystes dont le diagnostic a été confirmé histologiquement. Ces 27 kératokystes se composent de 6 lésions récurrentes traitées dans leur clinique, 5

lésions récurrentes traitées dans un autre hôpital et 16 lésions apparues de novo. 18 des ces lésions sont présentent dans la partie postérieure de la mandibule, 3 dans la partie antérieure de la mandibule et 6 dans la partie postérieure du maxillaire. Le traitement consiste en une énucléation et curetage pour 22 des lésions, résection pour 2 et marsupialisation pour 3. La période de suivi oscille entre deux mois et sept ans selon les patients. Le taux de récurrence moyen est d'approximativement 29 %.



Localisation des 27 kératokystes dans le groupe de patients étudié (33)

Selon eux, la nature agressive des kératokystes n'est plus à démontrer et leur reclassification en tumeurs par l'OMS sous-entend qu'ils ne doivent pas être traités comme de simples kystes. Même si certaines études conseillent le traitement conservateur, le tableau ci-dessous montre qu'une approche agressive permet de réduire considérablement le risque de récurrence. Cependant, malgré le fait que la résection montre le plus faible taux de récurrence, cette technique reste très délabrante et extrême. Ainsi, la technique offrant le meilleur compromis semble être l'énucléation avec utilisation de la solution de Carnoy, suivie de la marsupialisation avec énucléation (qui reste un peu plus contraignante car le patient doit être suivi pendant des mois, le temps de la décompression).

Treatment	Lesions	Recurrences	Recurrence rate; %
Enucleation	465	141	30
Enucleation + Carnoy's	122	11	9
Enucleation + peripheral ostectomy	11	2	18
Enucleation + Carnoy's + peripheral ostectomy	83	7	8
Enucleation + cryotherapy	29	11	38
Marsupialization	18	6	33
Marsupialization + cystectomy	108	14	13
Resection	39	0	0

Taux de récurrence des lésions en fonction des différents traitements (33)

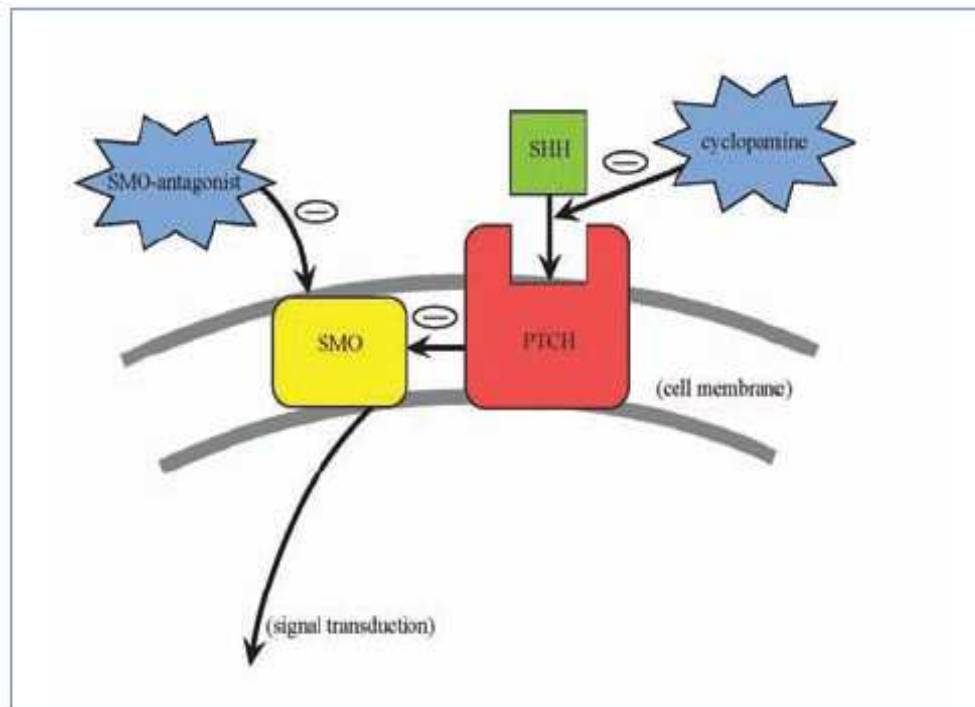
Les nouveaux traitements à venir :

Ces dernières années, des nouvelles techniques de traitement des kératokystes ont été proposées dans la littérature.

La cyclopamine inhibe la réponse cellulaire au signal de SHH. En effet, la cyclopamine bloquerait le signal transmis par SHH et serait ainsi un agent thérapeutique potentiel pour les tumeurs causées par une trop forte activité de SHH. Il pourrait donc traiter les kératokystes.

Cette propriété de la cyclopamine a été mise en évidence par Bale (2) grâce à une étude sur l'holoprosencéphalie. En effet, des études menées sur des chèvres montrent que ce désordre peut avoir deux origines : soit une mutation inactivatrice de la voie de signalisation Sonic Hedgehog, soit une exposition excessive à la cyclopamine. Cela suggère que la cyclopamine agit comme un répresseur de la voie de signalisation Hedgehog et pourrait donc permettre de traiter les tumeurs (kératokystes entre autres, mais également carcinomes basocellulaire...) associées au syndrome de Gorlin.

D'autres chercheurs proposent l'introduction d'une forme « sauvage » de PTCH qui inhiberait SMO en synthétisant des antagonistes. Une injection intra-kystique de cette protéine antagoniste de SMO pourrait être une future option de traitement.



Nouvelles techniques de traitement des kératokystes (33)

Si la recherche progresse, les nouveaux traitements pourraient devenir moléculaires. Ceci pourrait permettre de réduire ou éliminer le recours à des techniques chirurgicales agressives et délabrantes pour les patients. (33)

c) la cicatrisation et la surveillance

Le délai optimum d'attente afin d'évaluer si la cicatrisation osseuse se déroule normalement est d'environ 4 mois. Si à cette période on observe toujours un intérieur aussi radio-clair ainsi que des marges parfaitement définies (comme celles de la lésion initiale), alors il est possible qu'il existe une lésion résiduelle. En effet, lors d'une cicatrisation osseuse normale, les radio-clartés se situent dans la partie centrale du site mais ne sont pas délimitées par des liserés blancs parfaitement visibles contrairement aux lésions récidivantes. (40)

La surveillance de la cicatrisation osseuse peut être estimée à partir d'un orthopantomogramme mais seule la tomодensitométrie permettra une évaluation précise.

Différents matériaux de remplissage ont été proposés afin de combler la cavité osseuse laissée par le kyste et aider la cicatrisation, tels que du plâtre de Paris, des mèches résorbables ou des greffons osseux.

Selon Perrin (40), lorsque l'on réalise une allogreffe d'os décalcifié et congelé, on observe une augmentation significative de la densité osseuse rapport au groupe témoin au bout de 6 à 12 mois post-opératoires. Malheureusement cette différence ne s'avère plus significative au bout de 24 mois. A l'inverse, en laissant se dérouler une régénération osseuse spontanée, on observe une augmentation de la densité osseuse de 37% après 6 mois, 48,27 après 12 mois et 91,01 après 24 mois. L'auteur conclue ainsi que la régénération osseuse spontanée peut se produire dans des larges kystes mandibulaires et sans l'aide d'aucun matériau de remplissage. (40)

Le suivi post-opératoire est à la fois clinique et radiologique. Le patient doit effectuer des visites de contrôle tous les 6 mois. Au bout de 18 mois, la réalisation d'une tomодensitométrie semble indispensable afin d'exercer une surveillance rigoureuse de la cicatrisation de ce type de kyste dont la reconstruction des pertes de substances osseuses oscille entre 12 et 18 mois après l'exérèse. (30)

La durée du suivi clinique et radiologique ne doit pas être inférieure à 5 ans, au risque d'ignorer la majorité des récives. Un suivi sur une dizaine d'années semble idéal afin de pouvoir diagnostiquer la quasi-totalité des récives à un stade précoce. Pour autant, il ne permet pas d'exclure toutes les possibilités de récives puisque des kératekystes récivants 20 à 40 ans après le traitement initial ont été rapportés.

Ce suivi s'étalant sur une très longue période demande une bonne compréhension des risques du patient et une bonne coopération.

2. Autres traitements dentaires

Les autres traitements dentaires pouvant être réalisés dans le cadre du syndrome de Gorlin concernent principalement la prise en charge des désordres dentaires induits par les lésions kystiques.

En effet, les kératokystes peuvent induire au cours de leur développement des déplacements dentaires qui pourront être pris en charge, après l'exérèse du kyste, par un traitement orthodontique.

Les germes dentaires pouvant être retenus ou refoulés par la lésion kystique, le praticien devra selon les situations, soit les extraire, soit guider leur mise en place sur l'arcade notamment par la technique de marsupialisation. Cette technique trouve son indication principale chez l'enfant afin de préserver au maximum les germes dentaires. Elle permet de réaliser une décompression de la lésion qui va engendrer une diminution de volume. Le kyste pourra ensuite être énucléé sans porter atteinte au germe dentaire adjacent.

Les kératokystes peuvent également être à l'origine de nécroses dentaires nécessitant la réalisation d'un traitement de racine de ces dents par le praticien. La vitalité des dents dont les racines présentent, à la radiographie, un contact avec la lésion kystique devra être systématiquement testée. Les dents nécrosées devront être traitées avant l'intervention chirurgicale.

Une fois la lésion énucléée, lors du suivi post-opératoire du patient, la vitalité des dents conservées et qui étaient adjacentes à la lésion devra de nouveau être testée car le paquet vasculo-nerveux de ces dents peut être coupé lors du curetage de la lésion kystique.

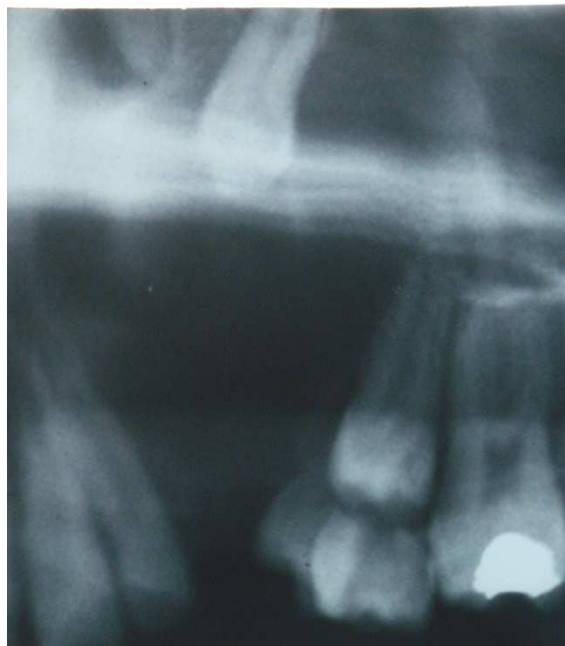Les dents dont la racine a été rhizalisée par le kératokyste devront être extraites en même temps que ce dernier au cours de l'intervention chirurgicale.

Enfin les patients porteurs du syndrome de Gorlin présentent fréquemment des anomalies de développement des bases osseuses maxillaires et notamment un prognathisme mandibulaire. Celui-ci pourra être traité de la chirurgie orthognathique et un traitement orthodontique.

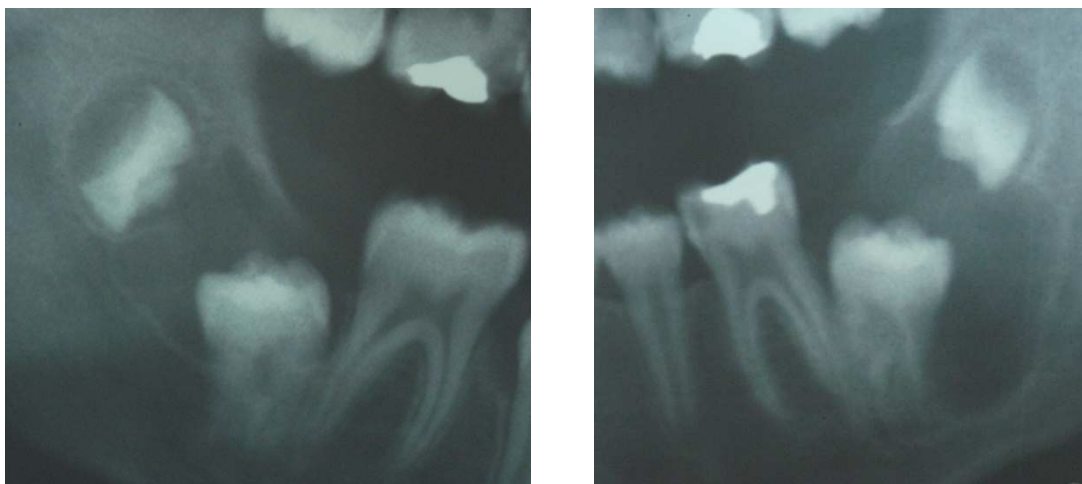
VII. CAS CLINIQUE

A. PRESENTATION DU CAS CLINIQUE INDEX

Une jeune fille de 13 ans se rend chez son orthodontiste qui réalise un cliché panoramique dentaire de première intention. Ce cliché permet la découverte fortuite de trois images radioclares aux dépend de dents incluses au niveau de 37, 47 et 23. Le praticien adresse alors sa patiente au Docteur Anastasio, du Service d'Odontologie de l'Hôpital Bel Air de Thionville dans le but de réaliser un curetage des trois formations kystiques ainsi que l'avulsion de 23, dent fortement refoulée par la lésion et présentant une proximité nasale et sinusienne.

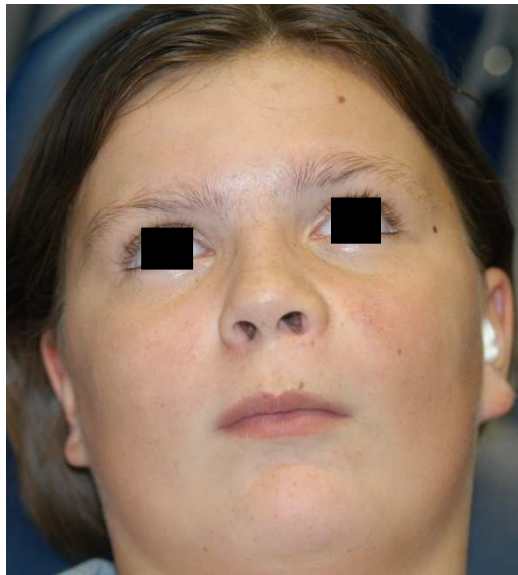


Lésion kystique maxillaire avec refoulement de 23 (1)



Lésions kystiques mandibulaires gauches et droites (1)

Le 02 Juin 2006, la jeune patiente est reçue en consultation par le Docteur Anastasio qui réalise un examen clinique et prescrit un examen tomодensitométrique afin de bien visualiser le volume et les limites des formations kystiques en vue d'une éventuelle exérèse chirurgicale. La présence de trois kystes chez une aussi jeune patiente ainsi que sa typologie faciale particulière (hypertélorisme) interpellent déjà le praticien sur un éventuel syndrome de Gorlin.



Jeune fille adressée au Dr Anastasio pour trois lésions kystique et présentant également un hypertélorisme (1)

Le compte rendu du scanner révèle une volumineuse tumeur maxillaire bien délimitée qui semble développée à partir de la couronne de 23, dent incluse et haut située dans l'os maxillaire. Les dimensions de cette tumeur sont de 3 x 2 cm dans le plan perpendiculaire à l'arcade dentaire. La lésion refoule en dedans les racines des incisives et en dehors les dents lactéales restantes ainsi que les germes des prémolaires.

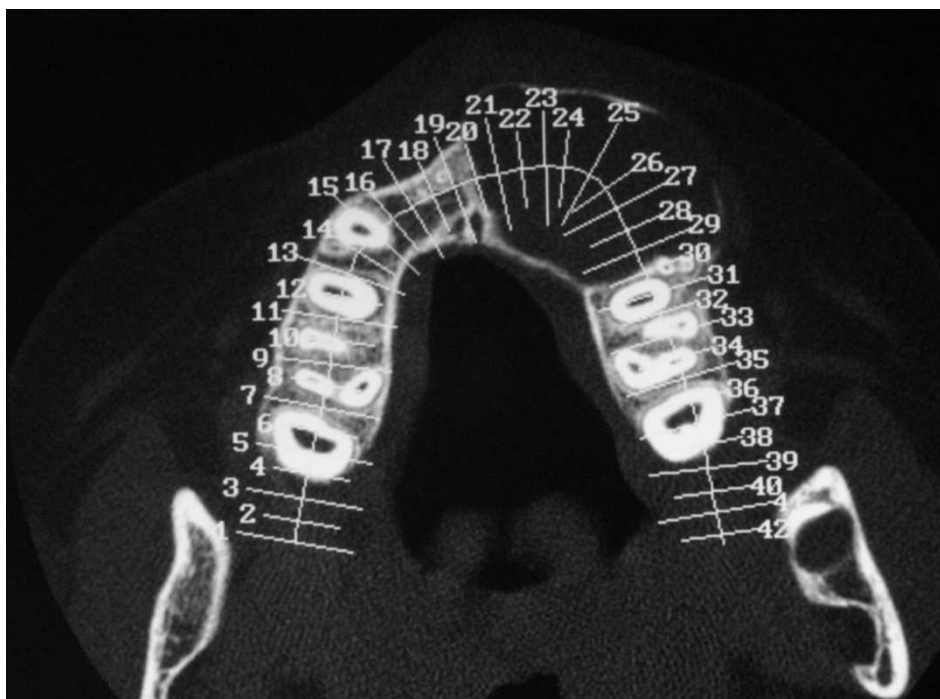


Image tomodensitométrique de la lésion kystique maxillaire (1)

A l'arcade mandibulaire, la tomodensitométrie révèle effectivement la présence de deux kystes bien délimités, développés au pourtour de deux dents incluses que sont 37 et 47. Les germes des dents de sagesse 38 et 48 sont, quant à eux, refoulés par ces tumeurs.

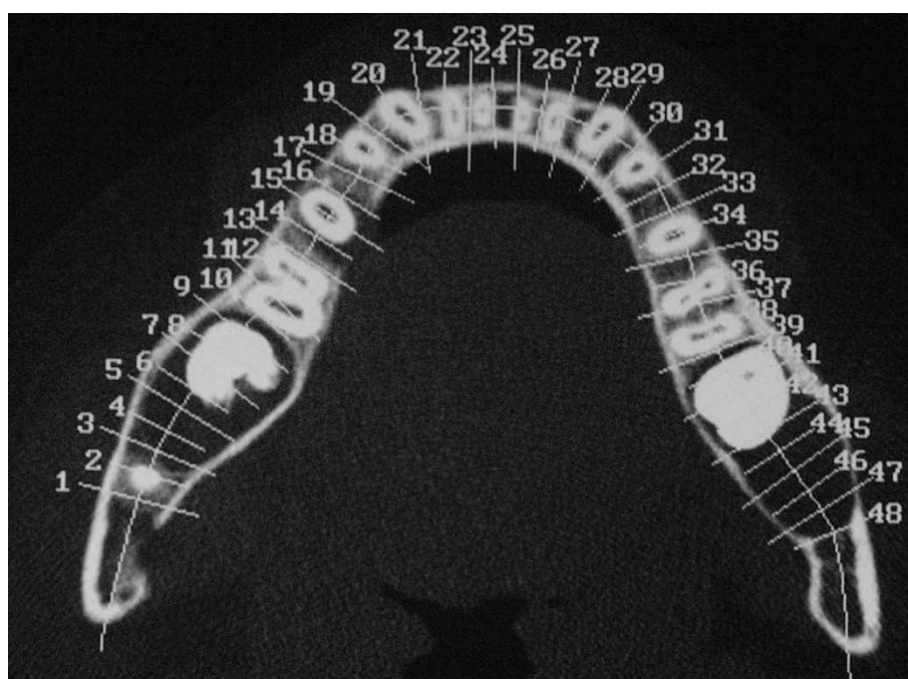
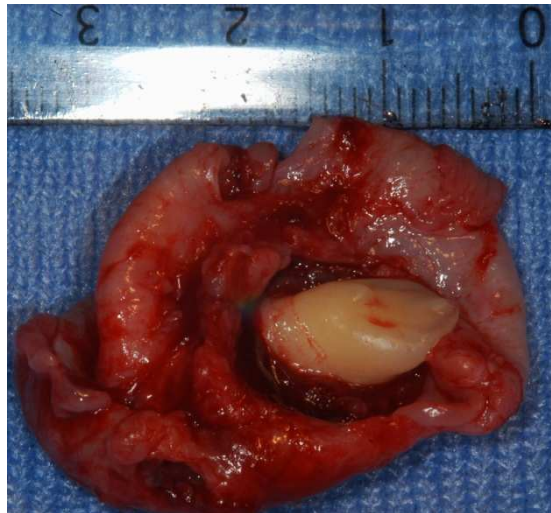


Image tomodensitométrique des lésions mandibulaires droite et gauche (1)

Le 11 Juillet 2006, la patiente est admise en urgence à l'hôpital pour une cellulite génienne haute gauche présente depuis deux jours en regard du kyste maxillaire. La jeune fille ne présente pas de douleur et le drainage de l'infection se fait naturellement par le collet de 22. Un traitement antibiotique est mis en place ainsi qu'une surveillance. Au bout de deux jours, la forte diminution de l'œdème permettra la sortie de la patiente.

17 jours plus tard, l'exérèse par énucléation simple en un seul bloc de la lésion kystique maxillaire est réalisée sous anesthésie générale par le docteur Anastasio. La canine incluse (23) en rapport avec le kyste est extraite et une analyse anatomopathologique de la lésion est demandée.



Pièce opératoire représentant la lésion kystique maxillaire avec le germe la canine incluse (1)

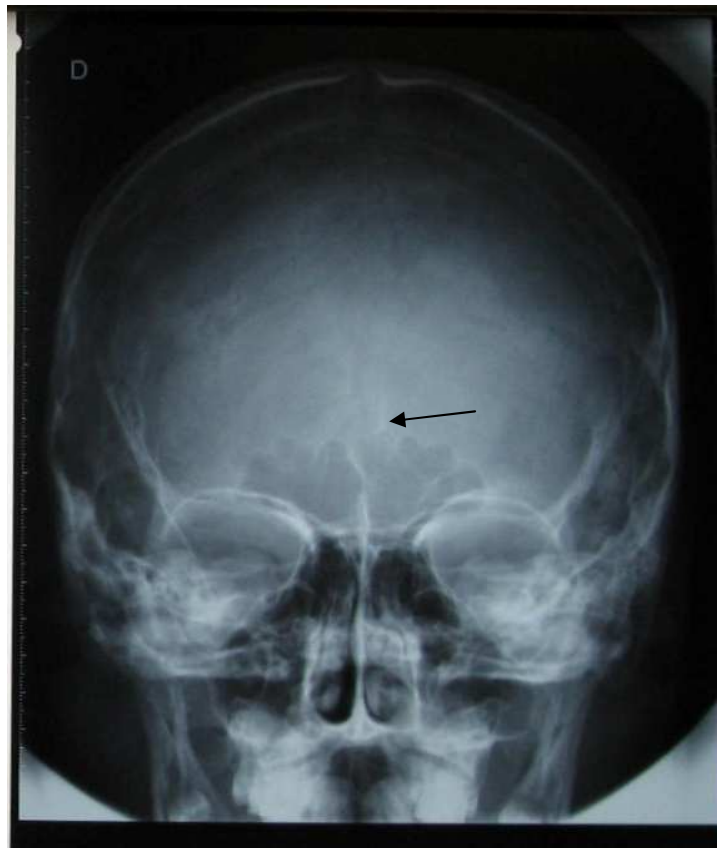
L'analyse anatomopathologique fait mention d'un kyste de 1,4 cm de diamètre bordé par un épithélium malpighien d'épaisseur normale, un tissu conjonctif siège d'une infiltration leucocytaire granulomateuse polymorphe et une importante fibrose, compatibles avec un kératokyste.

Dans le but de confirmer l'existence d'un éventuel syndrome de Gorlin, un certain nombre de clichés radiographiques sont demandés à la patiente :

- une radiographie du crâne, de face, afin de visualiser la faux du cerveau,

- une radiographie du thorax pour rechercher d'éventuelles anomalies costales dans la région antérieure du thorax,
- une radiographie latérale de la colonne vertébrale afin de visualiser la présence d'une éventuelle cyphose et/ou scoliose vertébrale.

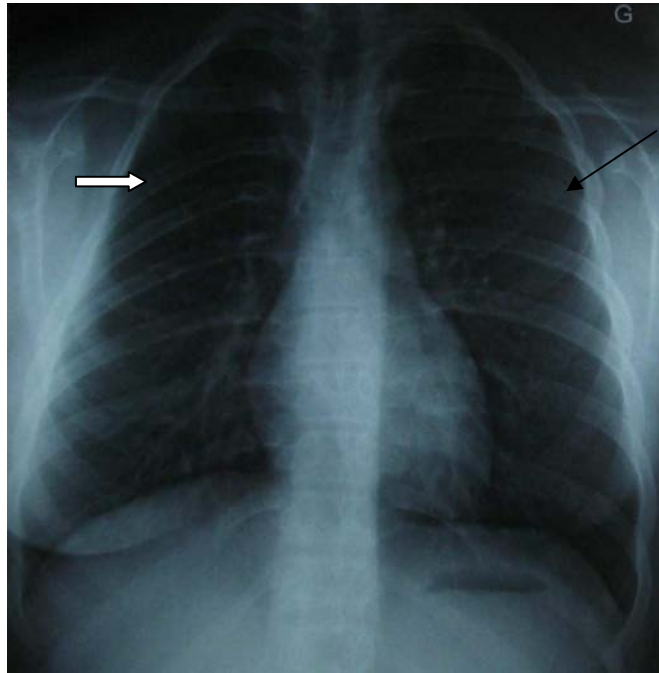
Le compte rendu de ces examens révèle une discrète calcification médiane visible sur la radiographie du crâne, évoquant une calcification de la faux du cerveau.



Discrète calcification médiane antérieure évoquant une calcification de la faux cérébrale

(1)

La radiographie du thorax permet de constater la présence de malformations costales au niveau des 3^{ème} et 4^{ème} côtes droites qui ont un aspect de côtes en « pince de homard ». Il existe également un élargissement de l'arc antérieur de la 5^{ème} côte gauche.

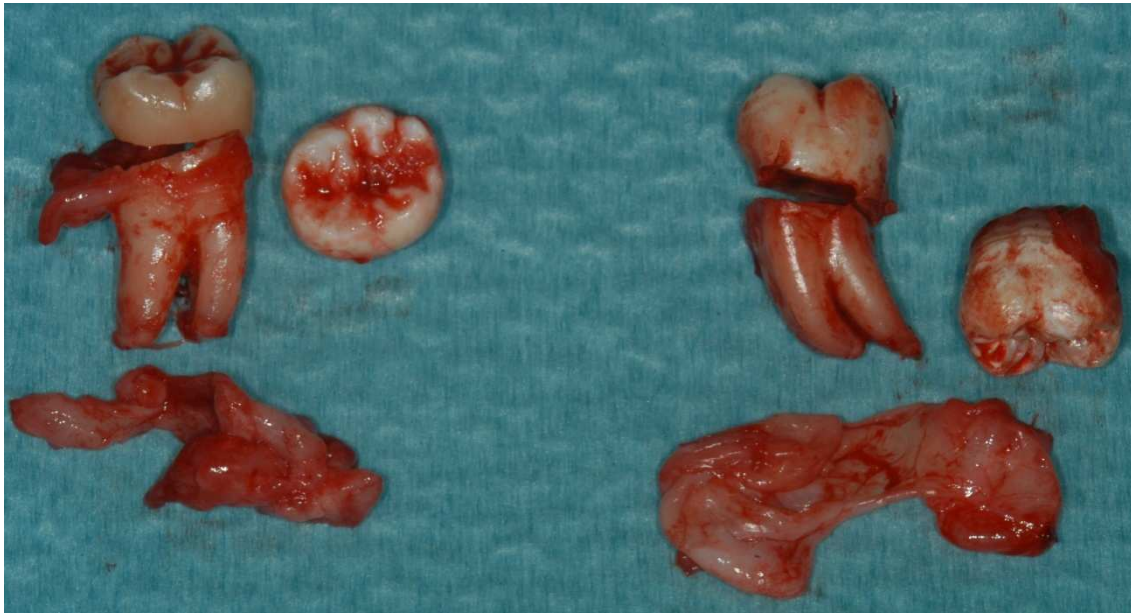

Radiographie mettant en évidence un élargissement de l'arc antérieur de la 5^{ème} côte gauche (flèche noire) et un aspect de côte en « pince de homard » pour les 3^{ème} et 4^{ème} côtes droites (flèches blanches) (1)

Enfin, la téléradiographie du rachis montre une scoliose modérée sinusoïde cervico-dorso-lombaire.

La conclusion de ces trois examens radiographique laisse présager que les anomalies constatées entrent dans le cadre d'une naevomatose baso-cellulaire ou syndrome de Gorlin.

Le 22 Décembre 2006 l'exérèse par énucléation des deux kystes mandibulaires restants a été réalisée sous anesthésie générale par le docteur Anastasio. Les dents en rapport avec ces lésions (37 et 47) ont été extraites ainsi que les germes des dents de sagesse. Une analyse anatomopathologique des pièces opératoires a été demandée.



Lésions kystiques mandibulaires droite et gauche avec 37, 47 et les germes des dents de sagesse (1)

En ce qui concerne la lésion kystique mandibulaire gauche, l'analyse anatomopathologique révèle une formation tumorale kystique de 1,8 cm de diamètre entièrement bordée par un revêtement épithélial de type malpighien. Cet épithélium repose sur un tissu conjonctif dense infiltré par des leucocytes mononucléés en nombre modéré. Ces observations permettent de poser un diagnostic de kératokyste.

En ce qui concerne la lésion mandibulaire droite, l'examen des coupes histologiques de plusieurs fragments tissulaires mesurant 0,5 à 2,1 cm de diamètre montre une formation tumorale bordée par un revêtement épithélial malpighien. Le tissu conjonctif est infiltré par des massifs et des travées cellulaires comportant en périphérie une assise palissadique caractéristique. La partie centrale des massifs est constituée d'éléments polygonaux. Le tissu conjonctif environnant est fortement fibrosé. Cette lésion a donc un aspect histologique d'améloblastome.

Toujours dans le but de confirmer un éventuel syndrome de Gorlin, la jeune fille est adressée à un dermatologue afin de rechercher la présence de lésions basocellulaires cutanées ou autres manifestations dermatologiques de la maladie. L'examen dermatologique a permis de mettre en évidence une tache café au lait dorsale mais n'a pas permis de mettre en évidence l'existence de puits palmaires et/ou plantaires, de kystes épidermoïdes, de grains de millium et

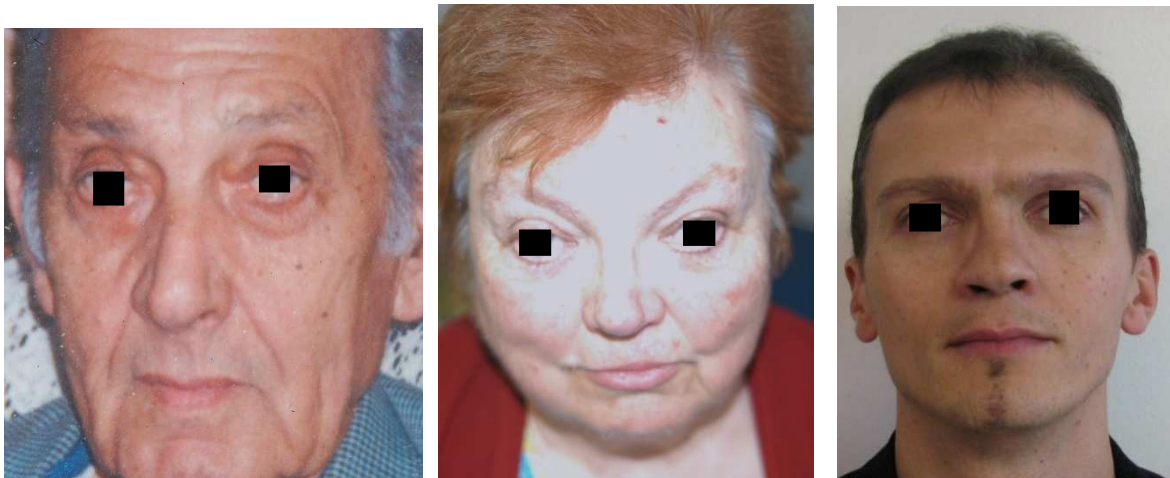même d'hamartomes baso-cellulaires. Cependant il est à noter que les carcinomes baso-cellulaires apparaissent après la puberté ou au cours des 2^{ème} et 3^{ème} décennies. Si le diagnostic de syndrome de Gorlin est confirmé, il sera nécessaire de mettre en place une surveillance clinique régulière semestrielle et sensibiliser la patiente sur la nécessité d'une photoprotection afin de limiter toute évolution cancéreuse.

L'ensemble des anomalies constatées chez cette jeune patiente, permet de suspecter très fortement l'existence d'un syndrome de Gorlin. Cependant le diagnostic définitif ne peut être posé qu'après confirmation par des recherches d'anomalies génétiques.

B. RECHERCHES FAMILIALES

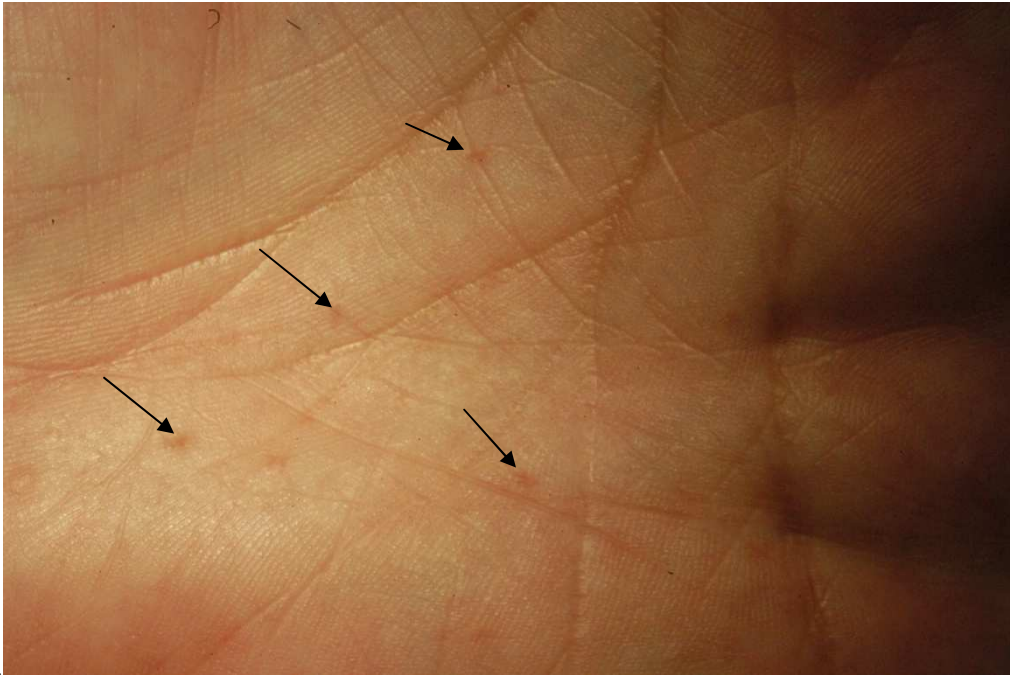
Sachant que, bien qu'il existe des cas isolés (apparus de novo), le syndrome de Gorlin est une maladie héréditaire de transmission autosomique dominante. C'est pourquoi, en parallèle de tous ces examens un interrogatoire des antécédents familiaux a été mené chez plusieurs membres de la famille.

Tous présentent un faciès évocateur avec, selon les individus, un hypertélorisme, un front proéminent, une base du nez effondrée et élargie, une cloison nasale déviée...



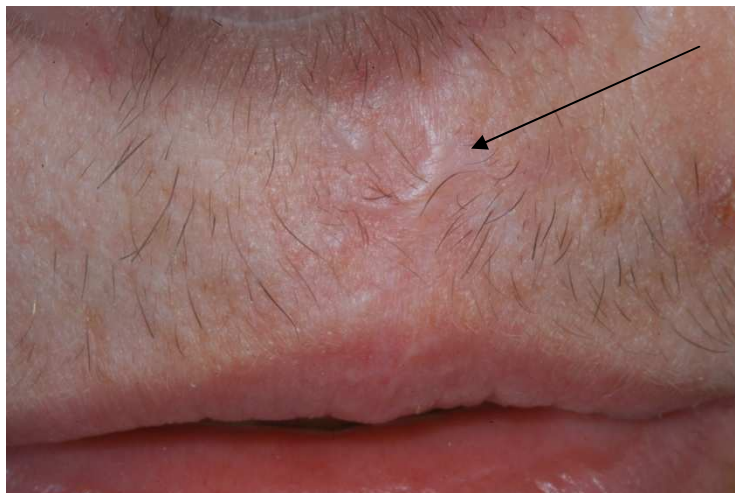
De gauche à droite, faciès de l'arrière grand-père, la grand-mère et le père de la jeune fille (1)

Le père et l'oncle paternel ont subi des énucléations de kystes des maxillaires. Le père présente également des pits ou puits palmaires



Pits palmaires chez le père de la jeune fille (1)

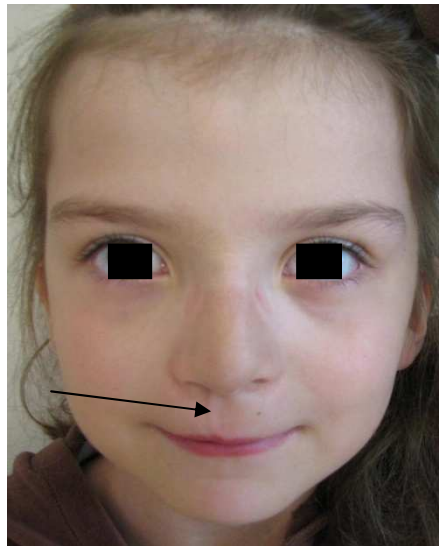
La grand-mère paternelle ainsi que l'arrière grand-père ont subi des exérèses de carcinomes baso-cellulaires.



Cicatrice due à l'exérèse d'un carcinome basocellulaire chez la grand-mère (1)

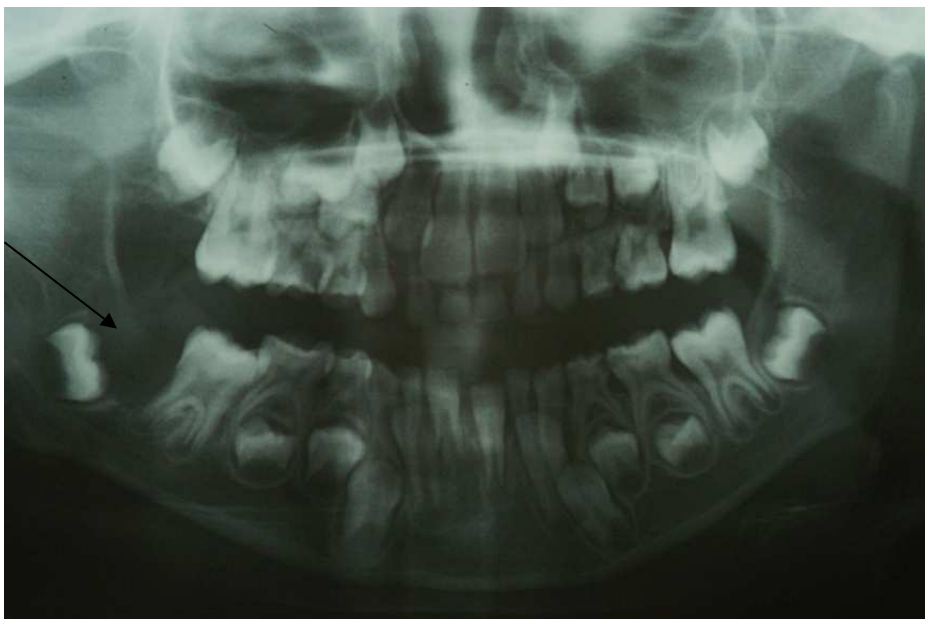Des recherches ont également été réalisées dans la fratrie.

La petite sœur de la patiente, âgée alors de 8 ans, présente une typologie faciale typique avec un hypertélorisme, une base du nez élargie et effondrée, une déviation de la cloison nasale ainsi qu'une cicatrice embryonnaire de la fermeture d'une fente labio-palatine.



Petite sœur de la patiente présentant un faciès caractéristique ainsi qu'une cicatrice de la fermeture d'une fente labio-palatine (flèche noire) (1)

Le cliché panoramique dentaire a mis en évidence une volumineuse image radioclaire mandibulaire droite.



Orthopantomogramme de la petite sœur montrant une lésion kystique mandibulaire droite (1)

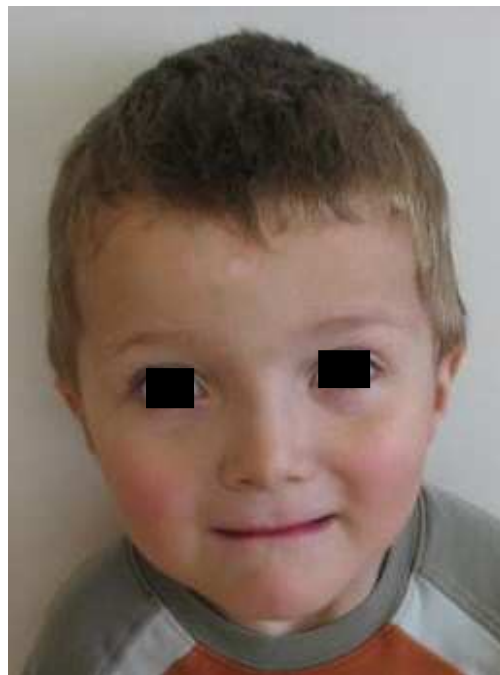Dans un premier temps, l'attitude thérapeutique face à cette lésion et chez une aussi jeune patiente a été la mise en place d'une surveillance régulière.

Un panoramique de contrôle réalisé à un an ne montre aucune évolution de la lésion. Il semble même y avoir une légère régression de cette dernière.

Malgré l'importance d'une surveillance régulière pour ce type de pathologie, les parents n'ont plus fait suivre leur fille pendant une période deux ans. La patiente est réapparue en urgence dans le service d'odontologie suite à l'apparition d'un phénomène infectieux. Le nouveau panoramique dentaire réalisé alors montre une très forte évolution de la lésion, qui envahit la branche montante et refoule le germe de la dent de sagesse (48).

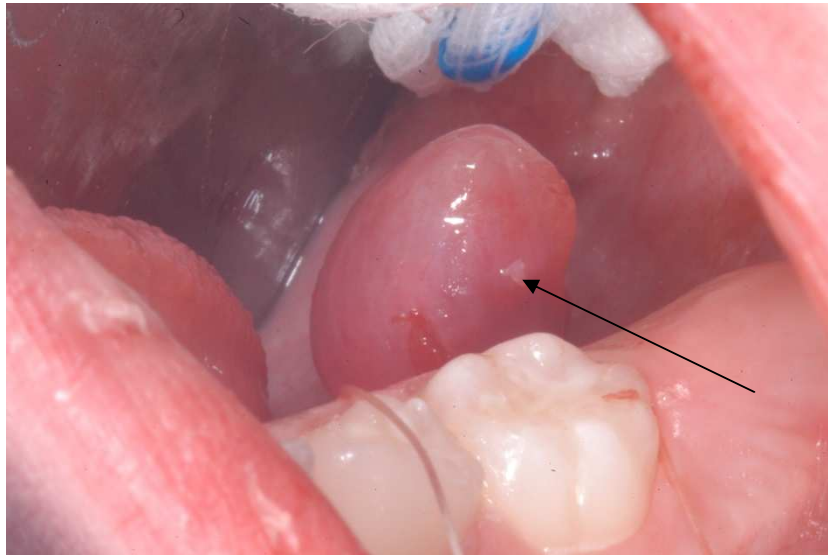
Suite à cet incident, l'exérèse de ce kyste par énucléation simple ainsi que l'avulsion de 47 et du germe de 48 sont programmés sous anesthésie générale. Un examen anatomopathologique est demandé afin d'établir la nature de la lésion. Ce dernier conclut à un aspect histologique de kératokyste compatible avec un contexte de syndrome de Gorlin.

Le petit frère, alors âgé de 5 ans, présente également un faciès caractéristique des personnes atteintes par le syndrome de Gorlin avec notamment un hypertélorisme, une base du nez écrasée et élargie. Une macrocranie a aussi été diagnostiquée.



Typologie faciale caractéristique de la naevomatose basocellulaire chez le petit frère également (1)

L'examen buccal a permis de mettre en évidence l'existence d'un kyste du plancher buccal gauche, pédiculé dont l'exérèse a été réalisée sous anesthésie générale en même temps que la réalisation de nombreux soins endodontiques (syndrome du biberon). L'analyse anatomopathologique conclue à un myofibrome du plancher buccal.



Myofibrome du plancher buccal gauche chez le petit frère (1)

C. DIAGNOSTIC GENETIQUE

Devant ce tableau clinique évocateur de syndrome de Gorlin, les trois enfants et leur père ont été adressés en Consultation de Génétique à la maternité régionale A. Pinard de Nancy. Des prélèvements sanguins pour étude moléculaire ont alors été effectués et envoyés à Bordeaux pour étude du gène PTCH. Le résultat s'avère positif pour les quatre membres de cette famille.

L'oncle paternel, qui a déjà été opéré de kystes des maxillaires, père de deux enfants est contacté. Malgré les risques encourus par les personnes touchées par ce syndrome (dégénérescence maligne des lésions cutanées, volumineux kystes des maxillaires pouvant entraîner des pertes dentaires et des mutilations faciales importantes en cas de diagnostic tardif...), ce dernier s'est opposé à un suivi clinique et génétique pour lui et ses enfants.

Or un dépistage précoce de la maladie permet une prise en charge précoce des différentes anomalies et la mise en place d'une surveillance régulière par une équipe pluridisciplinaire.

D. CONCLUSION

L'analyse de ce cas clinique permet de mettre en exergue plusieurs points fondamentaux en ce qui concerne la prise en charge de la naevomatose basocellulaire :

- Dans un premier temps, ce cas illustre parfaitement le rôle et la place du chirurgien-dentiste dans le diagnostic précoce de la naevomatose basocellulaire. Une simple radiographie panoramique dentaire de routine avant traitement orthodontique chez cette jeune fille a permis le dépistage de naevomatose basocellulaire chez elle, son frère, sa sœur, son père et la suspicion d'autres cas au sein de cette même famille, sur trois générations.

Toute découverte de un ou plusieurs kératokystes odontogéniques chez un jeune patient ou l'apparition de kératokystes récidivants ou multiples doit alerter le praticien et l'orienter vers un possible diagnostic de syndrome de Gorlin.

- Ce cas clinique permet d'illustrer la démarche diagnostic à suivre en cas de suspicion d'un syndrome de Gorlin chez un patient.

Dans ce cas clinique, la découverte fortuite de trois lésions kystiques (qui se sont avérées être des kératokystes) chez une jeune fille à l'occasion de la réalisation d'un cliché panoramique dentaire a alerté le praticien sur l'existence d'un éventuel syndrome de Gorlin.

Le praticien recueille alors l'historique médical et dentaire de la patiente et sa famille. Ce dernier confirme l'existence de lésions similaires et autres signes cliniques évocateurs du syndrome de Gorlin chez d'autres membres de la famille.

L'analyse de la typologie faciale des membres de cette famille permet de retrouver des éléments caractéristiques de la maladie comme les bosses frontales, un hypertélorisme, une base du nez large et effondrée...

Le praticien prescrit à sa patiente des examens radiologiques ayant pour objectif de détecter d'éventuelles anomalies squelettiques compatibles avec le syndrome de Gorlin (anomalies costales, calcifications des enveloppes du cerveau, anomalies vertébrales...).

Une consultation dans un service de Dermatologie est également demandée afin de mettre en évidence la présence d'anomalies dermatologiques comme des carcinomes basocellulaires, des puits palmaires...

L'ensemble des examens prescrits révèle alors au praticien l'existence de deux critères majeurs (kératokystes odontogéniques et anomalies costales selon Kimonis) et de deux critères mineurs (légère calcification de la faux du cerveau et faciès caractéristique) permettant ainsi de poser le diagnostic de syndrome de Gorlin. Ce dernier sera cependant confirmé par les analyses génétiques.

Face à cette maladie polymorphe, qui touche différents systèmes de l'organisme, la notion de prise en charge pluridisciplinaire est fondamentale à la fois pour l'établissement du diagnostic mais également par la suite pour la mise en place d'un suivi régulier. Le suivi et la prise en charge des patients atteints de naevomatose baso-cellulaire demande donc une bonne communication entre différentes spécialités.

- Un autre point primordial soulevé par ce cas clinique est l'importance d'un suivi régulier de ces patients. Pour exemple, la petite sœur, qui a eu une absence totale de suivi pendant deux années, a vu sa lésion kystique mandibulaire fortement grossir et entraîner une perte osseuse mandibulaire importante avec perte de deux germes dentaires. Suite à un épisode infectieux, cette lésion a dû être ôtée rapidement sous anesthésie générale.

L'absence de suivi chez les patients atteints par le syndrome de Gorlin n'est pas sans conséquences. Le patient peut développer, de manière totalement asymptomatique, de volumineux kératokystes des maxillaires entraînant des pertes osseuses et dentaires importantes. Les lésions dermatologiques peuvent subir, quant à elles, une dégénérescence maligne. Les jeunes filles peuvent développer des fibromes ovariens...

Lors de l'annonce du diagnostic à un patient, il est primordial de lui expliquer la nécessité d'un suivi régulier au niveau dentaire, dermatologique, neurologique, gynécologique... Ce suivi demande une bonne coopération du patient tout au long de sa vie.

- Enfin l'étude de ce cas clinique révèle à la fois la difficulté d'annonce du diagnostic pour le praticien. Elle se fera progressivement pour arriver à une prise en compte de ce syndrome familial.

Il révèle aussi la difficulté d'acceptation de ce diagnostic pour le patient. Pour exemple, l'oncle de la jeune fille n'a pas voulu subir d'examen génétiques, ni pour lui, ni pour ses enfants.

CONCLUSION

Le syndrome de Gorlin est une maladie héréditaire due à une mutation du gène PTCH, situé sur le bras long du chromosome 9. Toute mutation sur ce gène suppresseur de tumeur est responsable d'une prédisposition aux tumeurs, qui fait toute la gravité de la maladie, ainsi que de malformations de naissance.

Ce syndrome est caractérisé par un grand nombre de symptômes : dermatologiques, squelettiques, neurologiques, oculaires... et dentaires. Ces différents signes cliniques apparaissent souvent décalés dans le temps, ne sont pas synchrones et leur diagnostic est souvent tardif exposant les patients à un risque tumoral sans pouvoir bénéficier de surveillance médicale. De plus, la multiplicité des manifestations cliniques rend son diagnostic difficile.

Les manifestations dentaires constituent un des premiers symptômes de la maladie et sont très fréquemment rencontrées. Le chirurgien-dentiste occupe donc une place de choix pour son diagnostic précoce. Ce dernier doit notamment être interpellé par la découverte de plusieurs kératokystes ou bien de kératokystes récidivants chez l'enfant et l'adulte jeune.

En cas de suspicion de naevomatose basocellulaire chez un de ses patients, le chirurgien-dentiste doit faire rechercher l'existence d'autres manifestations cliniques de la maladie chez ce dernier en l'adressant à différents spécialistes (dermatologue, radiologue, neurologue...)

De son côté, il pourra se charger de la prise en charge des anomalies dentaires de la maladie. Une fois le diagnostic posé, le chirurgien-dentiste sera chargé, en collaboration avec l'équipe pluridisciplinaire, de la mise en place d'une surveillance régulière afin d'éviter au patient toute complication ou risque de récurrence.

La naevomatose basocellulaire reste une maladie rare puisque actuellement, seulement 700 cas ont été rapportés dans la littérature. Cependant, il existe plus de 5000 maladies rares dont plus d'une centaine ont des répercussions dentaires. Le chirurgien dentiste doit le garder à l'esprit et s'interroger lorsqu'il observe certaines anomalies maxillo-faciales car, dans certains cas, il se trouve en première position pour réaliser le diagnostic ou être un acteur majeur de la prise en charge thérapeutique. Le syndrome de Gorlin en est un parfait exemple.

BIBLIOGRAPHIE

1. ANASTASIO Daniel
Praticien Hospitalier, CHR Metz-Thionville
2. BALE A.E., YU K.P
The hedgehog pathway and basal cell carcinomas
Hum. Mol. Genet., 2001 Apr, 10, 7, 757-62
3. BASSET-SEGUIN N., SOUFIR N.
Voie Patched/Sonic Hedgehog et carcinomes basocellulaires
Méd. Sci., 2004, 20, 10, 899-903
4. BLOCH-ZUPAN A.
Robert James Gorlin : Chirurgien-dentiste et généticien
Chir. Dent. Fr., 2007, 77, 1295, 22-24
5. BORNSTEIN M.M., FILIPPI A., JORG H., et al.
Le kératokyste odontogène: kyste odontogène ou tumeur bénigne ?
Rev. Mens. Suisse Odonto-Stomato., 2005, 115, 2, 123-128
6. BOUTET N., BIGNON Y.J., DROUIN-GARRAUD V., et al.
Spectrum of PTCH1 Mutations in French Patients with Gorlin Syndrome
J. Invest. Dermatol., 2003 Sep, 121, 3, 478-81
7. BOUTIMZINE N., LAGHMARI A., KARIB H., et al.
La phacomatose de Gorlin-Goltz : aspect ophtalmologique.
J. Fr. Ophtalmo., 2000, 23, 180-186.
8. COHEN M.M. Jr
Robert J. Gorlin, 1923-2006: a remembrance.
Am. J. med. Genet., Part A, 2006 Dec, 1, 140, 2516-20
9. COHEN M.M. Jr
The hedgehog signalling network.
Am. J. med. genet., Part A, 2003, 123, 5-28
10. CRUTCHFIELD C.E., GEIGER J., GORLIN R.J., et al.
What Syndrome Is This ?
Pediatr. Dermatol., 2000, 17, 6, 484-6
11. DOWLING P.A., FLEMING P., SAUNDERS I.D., et al.
Odontogenic keratocysts in a 5-year-old: initial manifestations of nevoid basal cell carcinoma syndrome.
Pediatr Dent., 2000 Jan-Feb, 22, 1, 53-5

12. EL-HAJJ G., ANNEROTH G.
Odontogenic keratocysts--a retrospective clinical and histologic study.
Int J Oral Maxillofac Surg., 1996 Apr, 25, 2, 124-9
13. ENG C.
In memoriam: Robert J. Gorlin, DDS, MS (1923-2006): A Geneticist for All Seasons.
J Med Genet. 2007 Apr 5
14. EVANS D.G., LADUSANS E.J., RIMMER S., et al.
Complications of the nevoid basal cell carcinoma syndrome : result of a population based study.
J. Med. Genet., 1993, 30, 460-4
15. FEKI A., HAAG R., WARTER A.
Démarche diagnostique de la naevomatose baso-cellulaire vue sous l'angle odontologique : à propos d'un nouveau cas.
Actual. Odonto-stomato., sep 1989, 167, 551-562
16. FITZPATRICK P.J., THOMPSON G.A.
Gorlin's syndrome, or nevoid basal cell carcinoma syndrome.
Can. Med. Assoc. J., sep 1982, 127, 6, 465-70
17. FOGEL J.P., FOUREL P.
La phacomatose de Gorlin-Goltz.
Inf. Dent., mai 1984, 66, 19, 1939-1942
18. FOLEY W.L., TERRY B.C., JACOWAY J.R.
Malignant transformation of an odontogenic keratocyst: report of a case.
J Oral Maxillofac Surg., 1991 Jul, 49, 7, 768-71
19. FONSECA R.B., GRZESZCZAK E.F.
Bilateral ovarian fibromas in nevoid basal cell carcinoma syndrome.
Radiology, 2008, 246, 318-21
20. FUKUSHIMA Y., OKA H., UTSUKI S., et al.
Nevoid basal cell carcinoma syndrome with medulloblastoma and meningioma – case report.
Neurol. Med. Chir., 2004, 44, 665-8
21. GARRE M.L., CAMA A., BAGNASCO F., et al.
Medulloblastoma variants : age-dependent occurrence and relation to Gorlin syndrome – A new clinical perspective.
Clin. Cancer Res., apr. 2009, 15, 7, 2463-71
22. GHAILAN M.R., BENHALIMA H., RABEH G., et al.
Syndrome de Gorlin-Goltz : à propos d'un cas
Med. buccale chir. buccale, jul 2007, 13, 2, 97-101

23. GIULIANI M., GROSSI G.B., LAJOLO C., et al.
Conservative management of a large odontogenic keratocyst : report of a case and review of literature.
J. Oral Maxillofac. Surg., 2006, 64, 308-316
24. GU X.M., ZHAO H.S., SUN L.S., et al.
PTCH mutations in sporadic and Gorlin-syndrome-related odontogenic keratocysts.
J Dent Res., 2006 Sep, 85, 9, 859-63
25. HOYLE J.
Dr. Robert J. Gorlin, world-renowned oral pathologist, dies at 83.
J. Am. Dent. Assoc., 2006 Oct, 137, 10, 1372-3
26. KIMONIS V.E., GOLSTEIN A.M., PASTAKIA B., et al.
Clinical manifestations in 105 persons with nevoid basal cell carcinoma syndrome.
Am. J. Med. Genet., 1997, 69, 229-308
27. LABORDE-PEDEL, Catherine
Le syndrome de GORLIN.
Th : Chir-Dent.; Reims (Université de Reims) 1994, 114p.
28. LAMBRECHT J.T., KREUSCH T.
Examine your orofacial cleft patients for Gorlin-Goltz syndrome.
Cleft Palate Craniofac. J., 1997 Jul, 34, 4, 342-50
29. LINSTROM E., SHIMOKAWA T., TOFTGARD R., et al.
PTCH mutations : distribution and analyses
Hum. mutat., 2006, 27, 3, 215-219
30. LE TOUX G., ALES R.P., MOUNIER C.
Approche chirurgicale des k ratokystes odontog nes:   propos de 2 cas cliniques.
Med. buccale chir. buccale, jan 2001, 7, 1, 33-41
31. LO MUZIO L., NOCINI P., BUCCI P., et al.
Early diagnosis of nevoid basal cell carcinoma syndrome.
J Am Dent Assoc., 1999 May, 130, 5, 669-74
32. LO MUZZIO L.
Nevoid basal cell carcinoma syndrome (Gorlin syndrome)
Orphanet journal of rare diseases, 2008 Nov 25, 3, 32
33. MADRAS J., LAPOINTE H.
Keratocystic odontogenic tumour: reclassification of the odontogenic keratocyst from cyst to tumour.
J Can Dent Assoc., 2008 Mar, 74, 2, 165
34. MARTIN-DUVERNEUIL N., AURIOL M.
Les tumeurs maxillo-faciales : imagerie – anapathomopathologie.
Montpellier : Sauramps medical, 2004.– 402p.

35. MEISELMAN F.
Surgical management of the odontogenic keratocyst: conservative approach
J. Oral Maxillofac. Surg., sept 1994, 52, 9, 960-3
36. MITCHELL G., FARNDON P.A., BRAYDEN P., et al.
Genetic predisposition to cancer: the consequences of a delayed diagnosis of Gorlin syndrome.
Clin Oncol., 2005 Dec, 17, 8, 650-4
37. MOTEGI S., NAGAI Y., TAMURA A., et al.
Multiple skin cysts in nevoid basal cell carcinoma syndrome: a case report and review of the literature.
Dermatology., 2008, 216, 2, 159-62.
38. OOSTRA R.J., MAAS M.
Bifid ribs and unusual vertebral anomalies diagnosed in an anatomical specimen. Gorlin Syndrome?
Am. J. Med. Genet. A., 1 Oct 2006, 140, 19, 2135-8
39. PASTORINO L., CUSANO R., NASTI S., et al.
Molecular Characterization of Italian Nevoid Basal Cell Carcinoma Syndrome Patients
Hum. mutat., 2005 Mar, 25, 3, 322-3
40. PERRIN J.P., MERCIER J.M., SCHMIDT J., et al.
Très grands kystes mandibulaires : mise au point
Rev. Stomatol. Chir. maxillo-fac., Sep 2002, 103, 4, 207-220
41. PIETTE E., GOLDBERG M.
La dent : normale et pathologique. – 1^{re} édition.
Bruxelles : De Boeck Université, 2001.-392p.
42. PRUVOST-BALLAND C., GORRY P., BOUTET N., et al.
Etude Clinique et recherché de mutations germinales du gène PTCH1 dans le syndrome de hamartomes basocellulaires.
Ann. Dermatol. Venereol., 2006, 133, 117-23
43. RAI S., GAUBA K.
Jaw cyst – Basal cell naevus – bifid rib syndrome: a case report.
J. Indian Soc. Pedod. Prevent. Dent., jul-sept 2007, 25, 3, 137-9.
44. RIVET J., SERVANT J.M., MONTEIL J.P., et al.
Syndrome de Gorlin-Goltz. A propos d'un kyste du maxillaire.
Rev. Stomatol. Chir. maxillo-fac., Oct 2000, 101, 4, 194-196
45. ROSENBLUM S.H.
Delayed dental development in a patient with Gorlin syndrome: case report.
Pediatr Dent., 1998 Sep-Oct, 20, 5, 355-8

46. RUPPRECHT M., MENSING C.H., BARVENCIK F., et al.
Skeletal and dermatological manifestations of the nevoid Basal cell carcinoma syndrome (Gorlin-Goltz syndrome). Results of 8 patients in 12 years
Röfö., 2007 Jun, 179, 6, 618-26.
47. SAVINO M., D'APOLITO M., FORMICA V., et al.
Spectrum of *PTCH* Mutations in Italian Nevoid Basal Cell-Carcinoma Syndrome Patients: Identification of Thirteen Novel Alleles
Hum. mutat., 2004 Nov, 24, 5, 441.
48. STAVROU T., DOBOVSKI E.C., REAMAN G.H., et al.
Intracranial calcifications in childhood medulloblastoma: relation to nevoid basal cell carcinoma syndrome.
Am. J. Neuroradiol., apr 2000, 21, 4, 790-4.
49. TARAF H., BEN YAHYA I.
La naevomatose baso-cellulaire. (à propos d'un cas clinique)
Actual. Odonto-stomatol., jun 2005, 230, 175-182.
50. THIEBAUT, Emilie
Intérêt de l'étude des cytokératines dans la différenciation des kystes osseux des maxillaires : à propos de cas cliniques.
Th : Chir-Dent., Nancy : Nancy I, 2006, 183p.
51. UNDEN A.B., HOHNBERG E., LUNDH-ROZELL B., et al.
Mutations in the Human Homologue of *Drosophila* patched (*PTCH*) in Basal Cell Carcinomas and the Gorlin Syndrome: Different in Vivo Mechanisms of *PTCH* Inactivation
Cancer Res., 1996 Oct, 56, 20, 4562-5
52. VEENSTRA-KNOL H.E., SCHEEVE J.H., VAN DER VLIST G.J., et al.
Early recognition of basal cell naevus syndrome.
Eur. J. Pediatr., 2005, 164, 126-130.
53. VIGUIER P.A., GORRY P.
Le diagnostic et la prise en charge dentaire du syndrome de Gorlin
J. Soc. Odontol. Paris, jun 2007, 6, 14-15
54. WILLIAMS T.P., CONNOR F.A. Jr
Surgical management of the odontogenic keratocyst : aggressive approach
J. Oral Maxillofac. Surg., sep 1994, 52, 9, 964-6
55. WOLFF K., GOLDSMITH L.A., KATZ S.I., et al.
Fitzpatrick's dermatology in general medicine. – 7th edition
The McGraw-Hill Companies, 2008.- vol 1, 1198p.
56. ZHAO Y-F, WEI J-X, WANG S-P, et al.
Treatment of odontogenic k ratocysts : a follow up of 225 chinese patients.
Oral Surg. Oral Med. Oral Pathol. Oral Radiol. Endod., 2002 Aug, 94, 2, 151-6

TABLE DES MATIERES

INTRODUCTION	4
I. R.J. GORLIN : CHIRURGIEN-DENTISTE ET GENETICIEN	5
II. CARACTERISTIQUES GENETIQUES DE LA NAEVOMATOSE	
BASOCELLULAIRE	8
A. GENERALITES	9
B. GENE IMPLIQUE DANS LA NAEVOMATOSE BASOCELLULAIRE	12
1. Généralités	12
2. Théorie du double évènement	12
3. Voie de transduction Patched/Sonic Hedgehog	13
III. MANIFESTATIONS GENERALES DE LA NAEVOMATOSE	
BASOCELLULAIRE	19
A. MANIFESTATIONS DERMATOLOGIQUES	20
1. Naevi et carcinomes basocellulaires	20
2. Hyperkératoses palmo-plantaires	25
3. Kystes épidermoïdes et kératokystes cutanés	28
4. Autres manifestations dermatologiques	31
B. MANIFESTATIONS SQUELETTIQUES	32
1. Calcifications des enveloppes du cerveau	32
2. Anomalies de forme du crâne	33
3. Anomalies costales	35
4. Anomalies vertébrales	37
5. Anomalies des os de la main et du pied	37
6. Autres manifestations squelettiques	38
C. MANIFESTATIONS OCULAIRES	39
1. Anomalies congénitales du globe oculaire	39
2. Processus tumoraux du globe oculaire	40
D. MANIFESTATIONS NEUROLOGIQUES	41
1. Médulloblastomes	41
2. Autres manifestations neurologiques	42
E. AUTRES MANIFESTATIONS GENERALES	43
IV. MANIFESTATIONS ODONTO-STOMATOLOGIQUES DE LA	
NAEVOMATOSE BASOCELLULAIRE	45
A. LES KERATOKYSTES ODONTOGENIQUES	46
1. Généralités	46
2. Caractéristiques histologiques	47
3. Caractéristiques cliniques et radiologiques	50
4. Evolution	56
5. Diagnostic différentiel	56
B. AUTRES MANIFESTATIONS ODONTO-STOMATOLOGIQUES	60
1. Inclusions ou malpositions dentaires	60
2. Prognathisme mandibulaire	60

3. Fentes labio-palatines	61
4. Paresthésies	62
5. Améloblastomes	62
V. DIAGNOSTIC DE LA NAEVOMATOSE BASOCELLULAIRE : ROLE DE L'ODONTOLOGISTE	64
A. DIAGNOSTIC CLINIQUE	65
1. Notion de critères majeurs et mineurs	65
2. Rôle de l'odontologiste	67
B. LES EXAMENS COMPLEMENTAIRES	71
1. Radiologiques	71
2. Histologiques	73
C. LES EXAMENS GENETIQUES	74
VI. PRISE EN CHARGE DES PATIENTS ATTEINTS DE NAEVOMATOSE BASOCELLULAIRE	75
A. GENERALE	76
B. ODONTOLOGIQUE	78
1. Traitement des kératokystes	78
2. Autres traitements dentaires	88
VII. CAS CLINIQUE.....	89
A. PRESENTATION DU CAS INDEX.....	90
B. RECHERCHES FAMILLIALES	97
C. DIAGNOSTIC GENETIQUE.....	101
D. CONCLUSION.....	102
CONCLUSION.....	104

D'AGOSTINO Carine – Naevomatose basocellulaire ou syndrome de Gorlin-Goltz : rôle de l'odontologiste

Th. : Chir.-Dent. : Nancy : 2010 – 111 f.

Mots-clés : - Naevomatose basocellulaire
- Syndrome de Gorlin-Goltz
- Kératokystes odontogéniques

La naevomatose basocellulaire ou syndrome de Gorlin est une maladie héréditaire rare, à transmission autosomique dominante. Elle résulte de la mutation d'un gène suppresseur de tumeur, le gène PTCH, localisé sur le bras long du chromosome 9.

Le syndrome de Gorlin se caractérise par un spectre d'anomalies du développement regroupant principalement des lésions dermatologiques de type carcinomes basocellulaires et dentaires de type kératokystes odontogéniques. Elle regroupe également des anomalies squelettiques, neurologiques, oculaires...

La seconde caractéristique de ce syndrome est une prédisposition à développer certains cancers qui fait toute la gravité de la maladie.

La complexité et le grand nombre de signes cliniques rencontrés dans la naevomatose basocellulaire rendent son diagnostic difficile et souvent tardif, exposant les patients à un risque tumoral sans pouvoir bénéficier d'une surveillance médicale régulière. Or les manifestations orales de cette maladie sont très fréquentes et les plus précoces. Pour cette raison, le chirurgien-dentiste possède un rôle primordial dans le dépistage et le diagnostic précoce de ce syndrome.

Toute découverte d'un ou plusieurs kératokystes odontogéniques chez un jeune patient ou l'apparition de kératokystes récidivants ou multiples doit alerter le praticien et l'orienter vers un possible diagnostic de syndrome de Gorlin. Ce dernier devra adresser le patient afin que lui et sa famille puissent être pris en charge par une équipe pluridisciplinaire constituée entre autres de dermatologues, gynécologues, neurologues... coordonnée autour du généticien.

JURY :	Président : Mlle C. STRAZIELLE	Professeur des Universités
	Juge : <u>M. P. BRAVETTI</u>	<u>Maître de Conférences des Universités</u>
	Juge : <u>M. D. ANASTASIO</u>	<u>Praticien Hospitalier</u>
	Juge : Mlle A. SOURDOT	Assistant Hospitalier Universitaire

Adresse de l'auteur : Carine D'AGOSTINO
64, rue Kellermann
57000 METZ



Jury : Président : C. STRAZIELLE – Professeur des Universités
Juges : P. BRAVETTI – Maître de Conférence des Universités
D. ANASTASIO – Praticien Hospitalier
A. SOURDOT – Assistant Hospitalier Universitaire

Thèse pour obtenir le diplôme D'Etat de Docteur en Chirurgie Dentaire / 3168

Présentée par: **Mademoiselle D'AGOSTINO Carine, Marie**

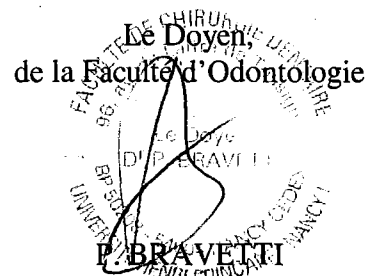
né(e) à: **THIONVILLE (Moselle)**

le **23 Mars 1984**

et ayant pour titre : «**Naevomatose basocellulaire ou syndrome de GORLIN-GOLTZ : rôle de l'Odontologiste.**»

Le Président du jury,

C. STRAZIELLE



Autorise à soutenir et imprimer la thèse / 3168

NANCY, le 03/12/2009

Le Président de l'Université Henri Poincaré, Nancy-1

J-P. FINANCE

Pour le Président
et par Délégation,
La Vice-Présidente du Conseil
des Etudes et de la Vie Universitaire,

C. CAPDEVILLE-ATKINSON