HAL
open science

Les hématomes et les écchymoses en chirurgie buccale

Delphine Gegout

To cite this version:

Delphine Gegout. Les hématomes et les écchymoses en chirurgie buccale. Sciences du Vivant [q-bio]. 2012. hal-01738823

HAL Id: hal-01738823

https://hal.univ-lorraine.fr/hal-01738823

Submitted on 20 Mar 2018

HAL is a multi-disciplinary open access archive for the deposit and dissemination of scientific research documents, whether they are published or not. The documents may come from teaching and research institutions in France or abroad, or from public or private research centers.

L'archive ouverte pluridisciplinaire **HAL**, est destinée au dépôt et à la diffusion de documents scientifiques de niveau recherche, publiés ou non, émanant des établissements d'enseignement et de recherche français ou étrangers, des laboratoires publics ou privés.

UNIVERSITÉ DE LORRAINE

AVERTISSEMENT

Ce document est le fruit d'un long travail approuvé par le jury de soutenance et mis à disposition de l'ensemble de la communauté universitaire élargie.

Il est soumis à la propriété intellectuelle de l'auteur. Ceci implique une obligation de citation et de référencement lors de l'utilisation de ce document.

D'autre part, toute contrefaçon, plagiat, reproduction illicite encourt une poursuite pénale.

Contact : ddoc-thesesexercice-contact@univ-lorraine.fr

LIENS

Code de la Propriété Intellectuelle. articles L 122. 4
Code de la Propriété Intellectuelle. articles L 335.2- L 335.10
http://www.cfcopies.com/V2/leg/leg_droi.php
http://www.culture.gouv.fr/culture/infos-pratiques/droits/protection.htm

NANCY – METZ

UNIVERSITE DE LORRAINE
FACULTE D'ODONTOLOGIE

Année 2012 N° 3911

THESE

pour le

DIPLÔME D'ETAT DE DOCTEUR EN CHIRURGIE DENTAIRE

par

Delphine GEGOUT

Née le 11 février 1986 à Gérardmer (88)

LES HÉMATOMES ET LES ECCHYMOSES EN CHIRURGIE BUCCALE

Présentée et soutenue publiquement le
3 avril 2012.

Examinateurs de la thèse :

Pr P. AMBROSINI	Professeur des Universités	Président
Dr C. BISSON	Maître de Conférences	Juge
Dr R. CURIEN	Assistant Hospitalier Universitaire	Juge
Dr PH. ESNAULT	Docteur en Chirurgie Dentaire	Juge

UNIVERSITÉ DE LORRAINE

Faculté d'Odontologie
Collégium Santé

Administrateur provisoire : Professeur J.P. FINANCE

Doyen : Docteur Jean-Marc MARTRETTE

Vice-Doyens : Pr Pascal AMBROSINI – Pr Francis JANOT - Dr Céline CLEMENT

Membres Honoraires : Dr L. BABEL – Pr. S. DURIVAUX – Pr A. FONTAINE – Pr G. JACQUART – Pr D. ROZENCWEIG - Pr M. VIVIER

Doyen Honoraire : Pr J. VADOT

Sous-section 56-01 Odontologie pédiatrique	Mme M. M. Mme Mlle	**DROZ Dominique (Desprez)** PREVOST Jacques BOCQUEL Julien JULHIEN-COSTER Charlotte PHULPIN Bérengère		Maître de Conférences* Maître de Conférences Assistant Assistante Assistante
Sous-section 56-02 Orthopédie Dento-Faciale	Mme M. M. Mlle	**FILLEUL Marie Pierryle** BOLENDER Yves EGLOFF Benoît PY Catherine		Professeur des Universités* Maître de Conférences Assistant Assistante
Sous-section 56-03 Prévention, Epidémiologie, Economie de la Santé, Odontologie légale	Mme M.	**CLEMENT Céline** JANOT Francis		Maître de Conférences* Professeur Contractuel
Sous-section 57-01 Parodontologie	M. Mme M. M. M. M.	**AMBROSINI Pascal** BISSON Catherine MILLER Neal PENAUD Jacques GALLINA Sébastien JOSEPH David		Professeur des Universités* Maître de Conférences* Maître de Conférences Maître de Conférences Assistant Assistant
Sous-section 57-02 Chirurgie Buccale, Pathologie et Thérapeutique Anesthésiologie et Réanimation	M. M. M. M. M. M. M. Mme	**BRAVETTI Pierre** ARTIS Jean-Paul VIENNET Daniel WANG Christian BALLY Julien BAPTISTA Augusto-André CURIEN Rémi GUILLET Julie		Maître de Conférences Professeur 1er grade Maître de Conférences Maître de Conférences* Assistant Assistant Assistant Assistante
Sous-section 57-03 Sciences Biologiques (Biochimie, Immunologie, Histologie, Embryologie, génétique, Anatomie pathologique, Bactériologie, Pharmacologie)	M. M. M.	**WESTPHAL Alain** MARTRETTE Jean-Marc YASUKAWA Kazutoyo		Maître de Conférences* Maître de Conférences* Assistant Associé
Sous-section 58-01 Odontologie Conservatrice, Endodontie	M. M. M. M. M. Mlle	**ENGELS-DEUTSCH Marc** AMORY Christophe MORTIER Eric BALTHAZARD Rémy CUNY Pierre PECHOUX Sophie		Maître de Conférences Maître de Conférences Maître de Conférences Assistant Assistant Assistante
Sous-section 58-02 Prothèses (Prothèse conjointe, Prothèse adjointe partielle, Prothèse complète, Prothèse maxillo-faciale)	M. M. M. M. M. M. M. Mlle Mlle	**LOUIS Jean-Paul** ARCHIEN Claude DE MARCH Pascal SCHOUVER Jacques BARONE Serge LACZNY Sébastien MAGNIN Gilles MONDON-MARQUES Hélène RIFFAULT Amélie		Professeur des Universités* Maître de Conférences* Maître de Conférences Maître de Conférences Assistant Assistant Assistant Assistante Assistante
Sous-section 58-03 Sciences Anatomiques et Physiologiques Occlusodontiques, Biomatériaux, Biophysique, Radiologie	Mlle M. Mme M. Mme	**STRAZIELLE Catherine** RAPIN Christophe (Sect. 33) MOBY Vanessa (Stutzmann) SALOMON Jean-Pierre JAVELOT Cécile (Jacquelin)		Professeur des Universités* Professeur des Universités* Maître de Conférences* Maître de Conférences Assistante Associée

souligné : ***responsable de la sous-section*** * temps plein

Mis à jour le 01.03.2012

Par délibération en date du 11 décembre 1972,

la Faculté de Chirurgie Dentaire a arrêté que

les opinions émises dans les dissertations

qui lui seront présentées

doivent être considérées comme propres à

leurs auteurs et qu'elle n'entend leur donner

aucune approbation ni improbation.

A NOTRE PRÉSIDENT DE THÈSE

Monsieur le Professeur Pascal AMBROSINI,

Docteur en Chirurgie Dentaire

Docteur de l'université Henri Poincaré, Nancy-1

Vice-Doyen au budget et aux affaires hospitalières

Habilité à diriger des Recherches

Professeur des Universités

Responsable de la Sous-section : Parodontologie

Nous vous remercions de l'honneur que vous nous faites en acceptant de présider le jury de notre thèse.

Veuillez trouver ici l'expression de notre plus profond respect pour votre enseignement et la qualité de votre encadrement.

Soyez assuré de notre gratitude et de notre sympathie.

A NOTRE DIRECTEUR DE THESE

Monsieur le Docteur Rémi CURIEN,

Docteur en Chirurgie Dentaire

Docteur de l'Université Henri Poincaré

Assistant Hospitalier Universitaire

Sous-section: Chirurgie Buccale, Pathologie et Thérapeutique, Anesthésiologie et Réanimation

Nous vous remercions chaleureusement d'avoir accepté de nous faire l'honneur de participer à ce jury de thèse.

Nous avons apprécié votre aide précieuse tout au long de la réalisation de ce travail.

Qu'il vous soit témoigné notre profonde reconnaissance pour toutes les connaissances que vous nous avez apportées ainsi que pour la gentillesse, la pédagogie et le soutien que vous apportez à chacun d'entre nous.

À NOTRE JUGE

Madame le Docteur Catherine BISSON,

Docteur en Chirurgie Dentaire

Docteur de l'université Henri Poincaré, Nancy-1

Maître de conférence des Universités

Sous-section : Parodontologie

Nous vous remercions sincèrement pour la gentillesse avec laquelle vous avez accepté de siéger dans notre jury.

Veuillez trouver ici le témoignage de notre sympathie et de notre profond respect.

A NOTRE JUGE

Monsieur le Docteur Pierre-Henri ESNAULT,

Docteur en Chirurgie Dentaire

Chef de Service d'odontologie CH Emile Durkheim, Epinal

D.E.S Chirurgie Buccale

Nous apprécions l'honneur que vous nous avez fait en acceptant de faire partie de notre jury.

Nous vous remercions pour votre gentillesse et votre disponibilité durant notre stage dans le service d'odontologie de l'hôpital d'Epinal.

Veuillez trouver ici le témoignage de notre reconnaissance, de notre amitié et nos profonds remerciements.

A mes parents,

Pour votre amour, votre soutien et votre gentillesse.

Pour les valeurs que vous m’avez transmises.

Parce que je n’en serais pas là sans vous.

A Maxime,

Merci d’être toujours à mes côtés dans les bons comme dans les mauvais moments.

Merci pour tout ce que tu m’apportes et pour ton amour.

A Nicolas, Stéphanie et Victor.

Pour tous ces bons souvenirs.

Parce que je peux toujours compter sur vous.

A ma famille

A la famille Remy

Pour votre accueil, votre convivialité et votre générosité.

A mes amis gérômois et véliplanchistes,

Parce que la vie serait moins drôle sans vous.

Pour les soirées et autres moments passés ensemble chez les uns, chez les autres et au club de voile.

A mes amis de la fac : Lisa, Elodie, Stéphanie, Cécile, Betsabée, Adrien P, Adrien A, Noomane, Argi, Guillaume, Thomas…

Merci d’avoir rendu toutes ces années d’études à Nancy inoubliables.

Pour vos rires, vos conseils et votre écoute.

A ceux qui m’ont aidé à devenir chirurgien-dentiste :

Aux enseignants de la faculté de Nancy

Au Docteur Bravetti

Au Docteur Antoine

Au Docteur Curien

Au Docteur Esnault

Aux prothésistes : Messieurs Lorrain et Thouvenot

Sommaire :

1 INTRODUCTION

2 RAPPELS

2.1 Rappels anatomiques.
2.1.1 La vascularisation.
2.1.2 Les muscles.

2.2 Rappels hématologiques.
2.2.1 L'hémostase.
2.2.2 Les facteurs hémorhéologiques.

2.3 Physiopathologie des hématomes.
2.3.1 Généralités.
2.3.2 Les voies de propagation des ecchymoses et des hématomes.
2.3.3 Evolution de l'hématome.
2.3.4 Aspect radiologique.
2.3.5 Cicatrisation.

3 CONSIDERATIONS CLINIQUES.

3.1 Situations à risque d'hématome et facteurs favorisants.
3.1.1 En fonction du terrain.
3.1.2 En fonction de la localisation.
3.1.3 En fonction du geste.

3.2 Conséquences cliniques :
3.2.1 Conséquences esthétiques.
3.2.2 Impact psychologique.
3.2.3 Retard de cicatrisation.
3.2.4 Complications infectieuses.
3.2.5 Complications fonctionnelles.
3.2.6 Complications entraînant un risque vital.
3.2.7 Fibrose de l'hématome.
3.2.8 La calcification et ossification des hématomes
3.2.9 Transformation kystique ou pseudo-kystique.

3.3 Bilan clinique et exploration pré-opératoire.
3.3.1 Questionnaire médical.
3.3.2 Examen clinique.
3.3.3 Examen radiographique.
3.3.4 Information au patient.
3.3.5 Exploration de l'hémostase.

3.4 Prévention et traitements
3.4.1 Prévention : conduite à tenir générale.
3.4.2 Eviter la formation d'un espace mort.
3.4.3 Traitements des hématomes et des ecchymoses.

4 CAS CLINIQUES :

4.1 Cas cliniques N°1

4.2 Cas clinique N°2

4.3 Cas clinique n°3

4.4 Cas clinique n°4

5 CONCLUSION

TABLE DES TABLEAUX

TABLE DES FIGURES

BIBLIOGRAPHIE

TABLE DES MATIERES

1 INTRODUCTION

Bien que de survenue fréquente en chirurgie buccale, les hématomes et leurs conséquences n'ont jamais fait l'objet d'études approfondies.

En odontologie, ils sont considérés comme un simple préjudice esthétique, bénin et réversible. Pourtant il n'en est rien en médecine et chirurgie générale, qui considèrent l'hématome comme une complication à part entière, nécessitant traitement et surveillance. En effet d'un simple hématome peuvent découler des risques infectieux et des retards de cicatrisation, pouvant mettre en péril la santé du patient. Il est donc redouté dans la plupart des gestes chirurgicaux : c'est pourquoi une panoplie de protocoles pré, per et post-opératoires visent à prévenir son apparition, en raison des complications qu'il peut entraîner.

Au vu de ces conceptions en chirurgie générale, il nous a paru utile de savoir quel impact pouvait avoir un hématome en chirurgie buccale.

Nous nous proposons donc de déterminer quels sont les gestes menés par le chirurgien dentiste les plus pourvoyeurs d'hématomes, leurs conséquences et les moyens pouvant être mis en œuvre pour prévenir leur apparition et les traiter.

2 RAPPELS

2.1 Rappels anatomiques

(BOUCHET , CUILLERET , 1991 ; KAMINA , 2006 ; NETTER , KAMINA , 2011)

2.1.1 La vascularisation

L'ensemble des artères présentes dans la cavité buccale provient de la carotide externe. La carotide externe, dans son ascension, donne de nombreuses branches artérielles, dans l'ordre : l'artère thyroïdienne supérieure, l'artère linguale, l'artère pharyngienne ascendante, l'artère faciale, l'artère occipitale, l'artère auriculaire postérieure, l'artère maxillaire et l'artère temporale superficielle. La vascularisation de la cavité buccale est assurée essentiellement par les artères maxillaire, faciale, et linguale.

2.1.1.1 L'artère linguale :

Elle naît au niveau de la grande corne de l'os hyoïde. C'est une artère de gros calibre : 2-3 mm de diamètre. Elle chemine sur la face latérale du muscle constricteur moyen du pharynx, passe contre le bord postérieur du muscle hyo-glosse puis longe la face interne de ce dernier. A ce niveau, l'artère linguale donne une branche artérielle : l'artère dorsale de la langue qui vascularise la racine de la langue. Puis elle se divise en deux branches terminales au niveau de la face antérieure du muscle hyo-glosse : l'artère sublinguale et l'artère linguale profonde.

L'artère sublinguale :

Son diamètre se situe entre 0,5 à 1 mm. Elle chemine sur la face latérale du muscle génio-glosse, vascularise la glande sublinguale, ainsi que le frein de la langue. Ses rameaux terminaux perforent la corticale interne de la mandibule, latéralement aux épines mentonnières inférieures.

L'artère linguale profonde :

Son diamètre est d'environ 1mm. Elle vascularise la langue mobile jusqu'à l'apex. Elle chemine entre le muscle génio-glosse et le muscle longitudinal inférieur et émet de nombreux rameaux pour le dos de la langue mobile.

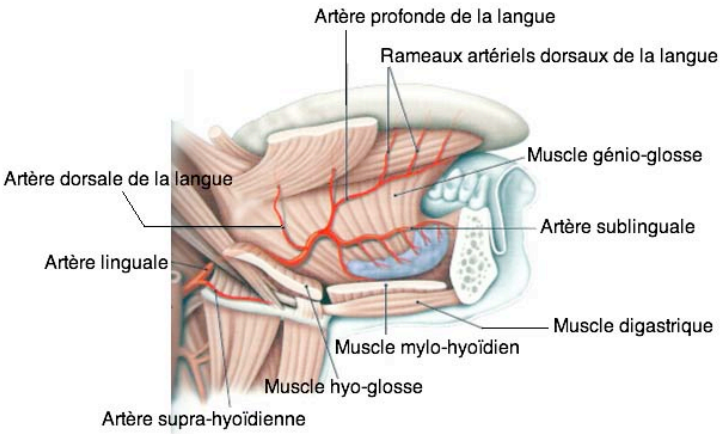

Figure 1 : Schéma de l'artère linguale et de ses branches d'après KAMINA (2006).

2.1.1.2 L'artère faciale :

Elle naît au dessus de l'artère linguale. Elle passe latéralement par rapport aux muscles constricteurs moyens du pharynx, digastrique (chef postérieur) et stylo-glosse.

Elle donne une première branche collatérale : l'artère palatine ascendante.

Juste avant de longer latéralement le muscle hyo-glosse, elle émet une branche artérielle : l'artère tonsillaire qui irrigue la tonsille palatine.

L'artère faciale suit ensuite la face postérieure et latérale de la glande submandibulaire, puis chemine sous le bord inférieur de la mandibule où elle émet, au niveau du bord antéro inférieur du muscle masséter, une troisième branche artérielle : l'artère submentale.

L'artère faciale remonte sur la face latérale de la mandibule, obliquement en haut et en avant, puis sur la face latérale du muscle masséter et buccinateur, jusqu'au niveau du sillon naso-génien. Elle donne sur son trajet les artères labiales supérieures et inférieures, puis se termine dans l'angle interne de l'oeil par l'artère angulaire. Elle vascularise l'ensemble des muscles faciaux.

L'artère palatine ascendante :

Elle chemine entre les muscles stylo-glosse et stylo-pharyngien, entre les muscles constricteur supérieur du pharynx et ptérygoïdien médial puis sous le muscle élévateur du voile du palais où elle se divise pour irriguer la partie latérale de la base de la langue, le pharynx, la palais mou,la tonsille palatine et la trompe auditive d'Eustache.

L'artère sub-mentale :

Elle chemine dans la loge submandibulaire, dans l'angle formé par la face externe du muscle mylo-hyoïdien et la face médiale de la mandibule. D'abord distante de la mandibule, elle s'en rapproche progressivement pour se diviser en deux branches, en arrivant dans la partie antérieure de la loge, qui sont :

- la branche externe qui vascularise les téguments labio-mentonniers.
- la branche interne qui passe sous le muscle digastrique (chef antérieur), contourne le bord mandibulaire, pénètre la corticale externe dans les fossettes mentonnières.

L'artère sub-mentale irrigue la glande submandibulaire, le muscle mylo-hyoïdien, digastrique et les parties molles du menton.

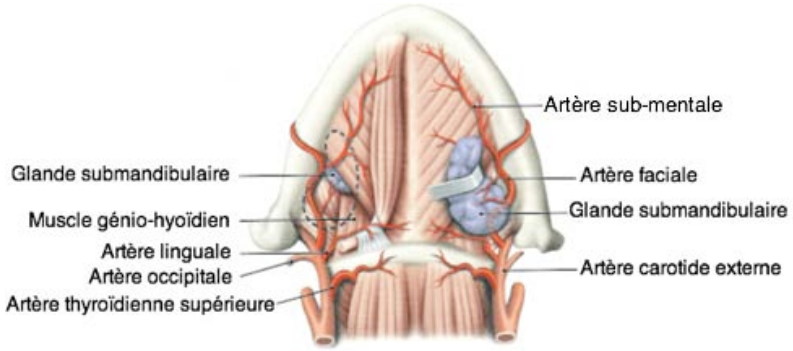

Figure 2 : Schéma de l'artère faciale et sub-mentale, d'après KAMINA (2006)

2.1.1.3 L'artère maxillaire :

Elle naît de la carotide externe au niveau du col du condyle de la mandibule, à l'intérieur de la glande parotide, chemine entre le col et le ligament sphéno-mandibulaire. Elle se situe d'abord sur la face interne du muscle ptérygoïdien-latéral, sur son bord inférieur puis sur sa face externe et se dirige vers la fosse ptérygo-palatine. Elle se termine par l'artère sphéno-palatine.

Sur l'ensemble de son tajet elle donne de nombreuses branches collatérales dont l'artère auriculaire profonde, l'artère tympanique antérieure, l'artère masséterique (qui va irriguer le muscle masséter en passant par l'échancrure sigmoïde de la mandibule), l'artère alvéolaire inférieure, l'artère méningée moyenne, l'artère méningée accessoire, l'artère temporale profonde, l'artère buccale, l'artère alvéolaire supéro-postérieure, l'artère infra-orbitaire, l'artère du canal ptérygoïdien et l'artère palatine descendante.

L'artère alvéolaire inférieure :

Elle pénètre le foramen mandibulaire au niveau de l'épine de Spix, chemine dans le canal mandibulaire jusqu'au foramen mentonnier où elle devient alors l'artère mentonnière. Elle vascularise l'ensemble des dents mandibulaires et le muscle mylo-hyoïdien.

L'artère buccale :

Elle descend le long de la tubérosité du maxillaire, chemine le long de la face externe , elle irrigue ce dernier ainsi que la peau et la muqueuse de la joue.

L'artère alvéolaire supéro-postérieure :

Elle longe la tubérosité du maxillaire jusqu'à pénétrer dans les foramina alvéolaires. Elle vascularise les molaires, les prémolaires, le sinus (paroi postérieure) et la muqueuse gingivale. Elle s'anastomose avec les rameaux de l'artère supéro-antérieure issus de l'artère infra orbitaire qui vascularise quant à elle les incisives, canines et sinus.

L'artère palatine descendante :

Elle s'engage dans le foramen et le canal grand palatin. Elle donne les artères petites palatines qui vascularisent le palais mou, ainsi que l'artère grand palatin qui chemine dans le canal grand palatin, parcourt et vascularise le palais dur et le septum nasal en passant par le foramen incisif et le sinus (partie postérieure de la paroi médiale).

L'artère infra-orbitaire :

Elle chemine et sort par le canal infra-orbitaire. Elle vascularise la paupière inférieure, la joue puis devient l'artère alvéolaire antéro-supérieure qui irrigue le sinus (parois supérieure

et antéro-latérale), les incisives supérieures et les canines avant de s'anastomoser avec l'artère supéro-postérieure pour former un plexus.

L'artère sphéno-palatine :

Elle franchit le foramen sphéno-palatin pour arriver dans les fosses nasales. Elle se divise en deux branches : artère nasale postéro-latérale (irrigue les cornets moyen et inférieur) et l'artère nasale postéro-septale (irrigue la partie inférieure du septum).

La partie supérieure du septum nasal et la paroi médiale du sinus sont vascularisés quant à elles par les artères ethmoïdales antérieures et postérieures issues de l'artère ophtalmique, elle même issue de l'artère carotide interne.

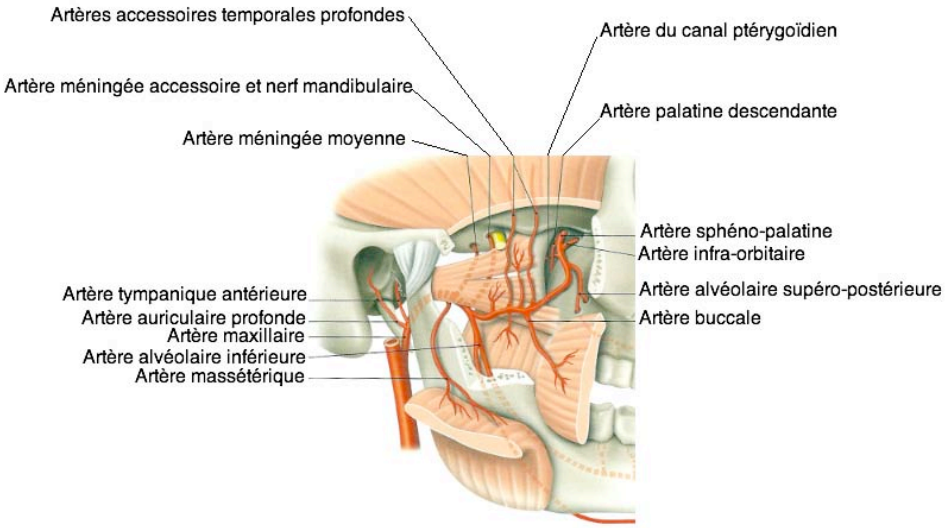

Figure 3 : Schéma de l'artère maxillaire et de ses branches collatérales, d'après KAMINA (2006).

2.1.2 Les muscles

Le sang lors d'une hémorragie va se propager en suivant les aponévroses musculaires. Sous l'effet de la pesanteur, les ecchymoses et hématomes auront des localisations parfois différentes de la source hémorragique.

2.1.2.1 Muscles superficiels du cou :

Le muscle platysma :

Il s'insère sur la région deltoïdienne, acromiale et claviculaire et se termine sur le bord inférieur de la mandibule.

Le muscle sterno-cleïdo-mastoïdien :

Son origine débute sur le sternum et la clavicule. Sa terminaison se situe sur la face postérieure du processus mastoïde de l'os temporal.

2.1.2.2 Muscle supra-hyoïdien :

Le muscle digastrique :

Il s'insère sur l'incisure mastoïdienne, se fixe à l'os hyoïde par une poulie fibreuse et finit dans la fosse digastrique de la mandibule.

Le muscle stylo-hyoïdien :

Il prend son origine sur la face postéro-latérale du processus styloïde de l'os temporal et se termine sur le bord latéral de l'os hyoïde.

Le muscle génio-hyoïdien :

Il s'insère sur l'épine mentonnière de la mandibule et sur la face antérieure du corps de l'os hyoïde.

Le muscle mylo-hyoïdien :

Il prend son origine sur la ligne mylo-hyoïdienne de la mandibule et se termine sur le bord supérieur du corps de l'os hyoïde.

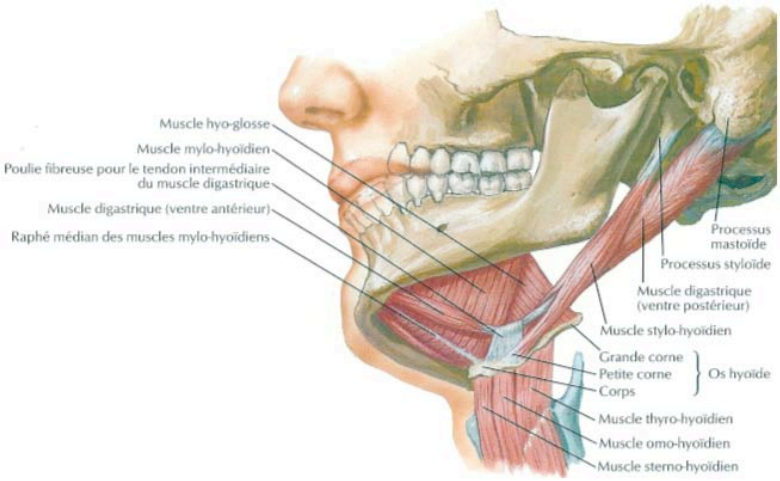

Figure 4 : Schéma des muscles supra-hyoïdiens et du plancher de bouche, d'après NETTER (2011).

2.1.2.3 Les muscles masticateurs :

Le masséter :

Sa partie superficielle s'insère sur les 3/4 antérieurs du bord inférieur de l'arcade zygomatique et se termine sur l'angle de la mandibule (tubérosité masséterine), voire pour certaines fibres sur le bord inférieur de la mandibule. Sa partie profonde s'insère sur le 1/4 postérieur du bord inférieur et de la face interne de l'arcade zygomatique et se termine sur la face latérale de la branche de la mandibule.

Le muscle ptérygoïdien latéral :

L'insertion du faisceau supérieur se fait sur la face maxillaire de la grande aile du sphénoïde et sur le 1/4 supérieur de la face latérale de la lame latérale du processus ptérygoïde. Le faisceau inférieur part des 2/3 inférieurs de la face latérale de la lame latérale du processus ptérygoïde, et de la tubérosité maxillaire. L'insertion terminale a lieu sur la fossette ptérygoïdienne du condyle de la mandibule (face interne) et sur la capsule de l'articulation temporo-mandibulaire.

Le ptérygoïdien médial :

Il prend naissance sur la face médiale de la lame latérale du processus ptérygoïde, sur le processus pyramidal de l'os palatin et sur la tubérosité maxillaire.
Il finit sa course sur la face médiale de l'angle de la mandibule et face interne de la branche montante.

Le muscle temporal :

Il démarre dans la fosse temporale et finit sur l'apex et la face médiale du processus coronoïde ainsi que sur le bord antérieur de la branche montante de la mandibule.

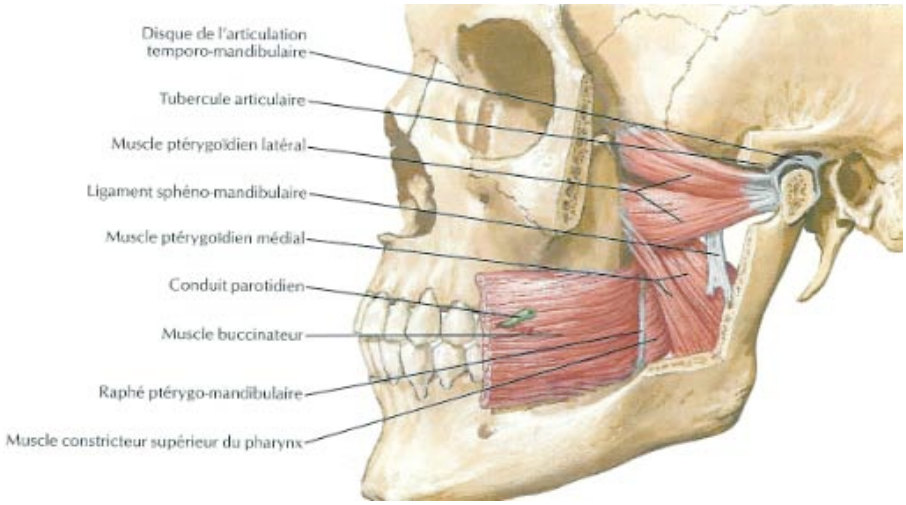

Figure 5 : Schéma des muscles manducateurs, d'après NETTER (2011).

2.1.2.4 Les muscles de la langue :

2.1.2.4.1 Les muscles extrinsèques :

Le muscle génio-glosse :

Il prend naissance sur l'épine de la mandibule, progresse en éventail sagittal et s'insère sur la face profonde de la muqueuse de la langue, de l'apex jusqu'à la face postérieure.

Le muscle hyo-glosse :

Il s'insère sur le corps et la grande corne de l'os hyoïde et sur le bord latéral de la langue

Le muscle chondro-glosse :

Il nait de la petite corne de l'os hyoïde et finit sa course sur le bord latéral de la langue et du génio-glosse.

Le muscle stylo-glosse :

Il s'insère sur la partie antéro-latérale du processus styloïde et sur le bord latéral de la langue jusqu'à son apex.

Le muscle palato-glosse :

Son origine se situe sur la face inférieure de l'aponévrose palatine et sa terminaison sur la base et le bord de la langue.

2.1.2.4.2 Les muscles intrinsèques :

Le muscle longitudinal supérieur (médian, superficiel) :

Il débute au niveau du pli glosso-épiglotique, des petites cornes de l'os hyoïde et finit à l'apex de la langue.

Le muscle longitudinal inférieur :

Il s'insère sur la petite corne de l'os hyoïde et à la face profonde de la muqueuse de l'apex de la langue.

Le muscle transverse :

Il prend naissance sur le septum lingual, chemine entre les muscles génio-glosse et hyo-glosse et se termine sur des bords de la langue.

Le muscle vertical de la langue :

Il est constitué de faisceaux disséminés verticaux.

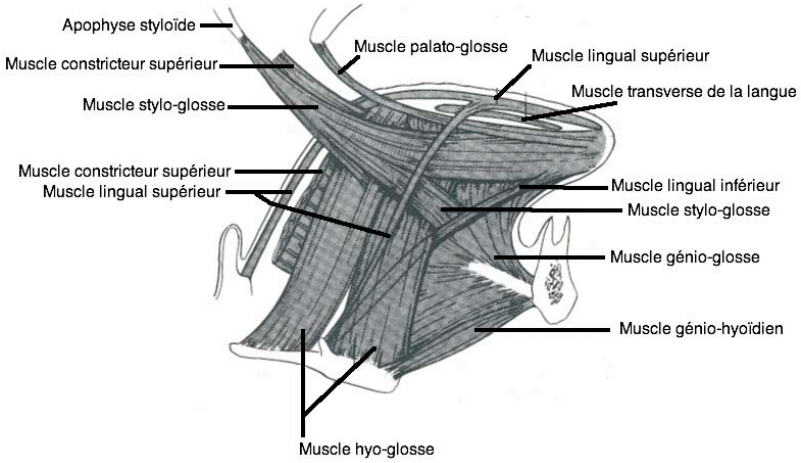

Figure 6 : Schéma des muscles de la langue, d'après BOUCHET et CUILLERET (1991).

2.1.2.5 Les muscles constricteurs du pharynx :

Le muscle constricteur supérieur :

Il s'insère sur l'hamulus ptérygoïdien, sur le raphé ptérygo-mandibulaire, sur la ligne mylo-hyoïdienne et sur le bord de la langue.

Le muscle constricteur moyen :

Il débute sur la petite corne de l'os hyoïde, sur le ligament stylo-hyoïdien ainsi que sur les grandes cornes de l'os hyoïde.

Le muscle constricteur inférieur :

Il prend naissance sur la ligne oblique du cartilage thyroïdien et sur le bord inférieur du cartilage cricoïde.

Ils se terminent, tous les trois, en arrière sur la ligne médiane par le raphé médian. Ils s'imbriquent les uns dans les autres : le muscle inférieur recouvre le muscle moyen qui lui même recouvre le muscle supérieur.

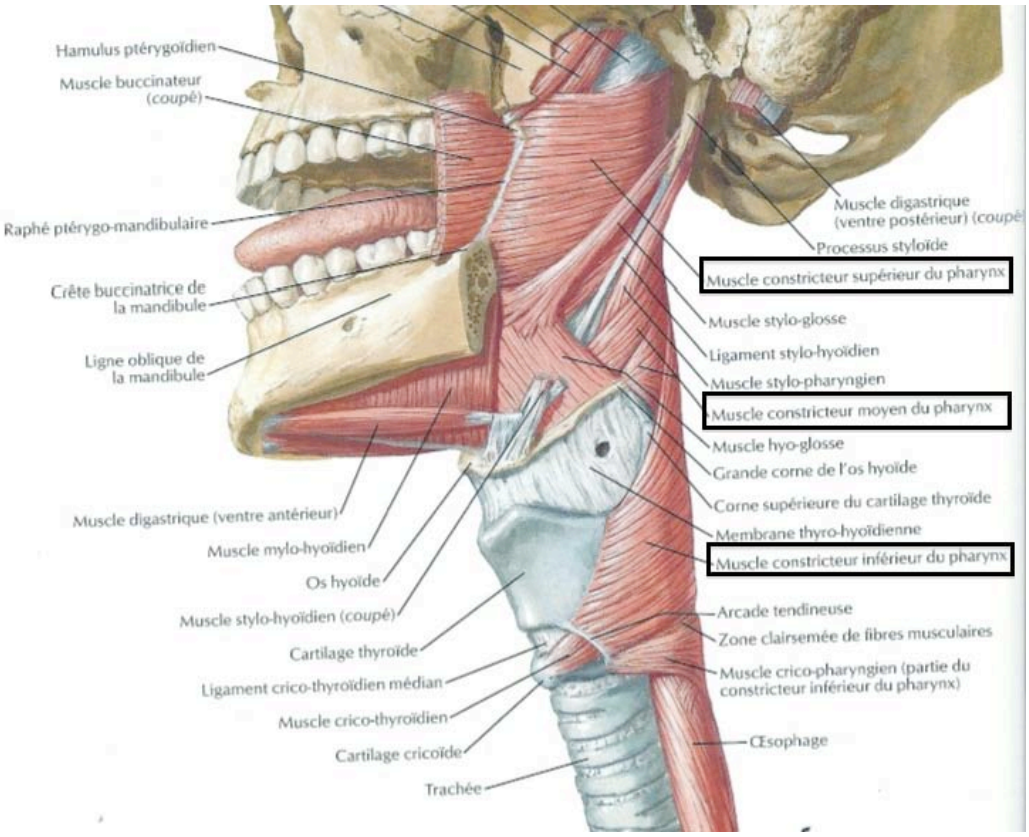

Figure 7 : Schéma des muscles constricteurs du pharynx, d'après NETTER (2011).

2.1.2.6 Les muscles de la mimique :

Le muscle orbiculaire des lèvres :

Il circonscrit la fente orale et reçoit une partie des fibres des muscles voisins

Le muscle orbiculaire de l'œil :

Les fibres entourent l'œil et s'étalent sur les paupières.

Le muscle risorius :

Il s'insère sur le fascia masséterique et sur le l'angle de la bouche.

Le muscle petit zygomatique :

Il prend naissance sur la face antérieure de l'os zygomatique et termine sur la lèvre supérieure.

Le muscle grand zygomatique :

Il s'insère sur l'os zygomatique, latéralement au muscle petit zygomatique et rejoint l'angle de la bouche.

Le muscle élévateur de l'angle de la bouche :

Il part de la fosse canine et finit au niveau de l'angle de la bouche

Le muscle élévateur de la lèvre supérieure :

Il s'insère sur le bord infra-orbitaire de l'os maxillaire et de l'os zygomatique et termine sur la lèvre supérieure avec le petit zygomatique.

Le muscle abaisseur de la lèvre inférieure :

Il part de la partie antérieure de la ligne oblique externe de la mandibule et s'insère sur la lèvre inférieure en traversant l'orbiculaire.

Le muscle abaisseur de l'angle de la bouche :

Il prend naissance sur la ligne oblique de la mandibule puis s'insère au niveau de la commissure labiale et de la lèvre inférieure.

Le muscle buccinateur :

Il s'insère sur le corps de la mandibule, au dessus de la ligne oblique externe, de l'extrémité postérieure du processus alvéolaire et du raphé ptérygo-mandibulaire.
Il est traversé par le conduit parotidien : canal de Stenon
Il finit sur l'angle de la bouche

Le raphé ptérygo-mandibulaire :

Il relie l'hamulus ptérygoïdien au tubercule rétromolaire de la mandibule.

Le muscle mentonnier ou de la houppe du menton :

Il s'insère au niveau de l'os alvéolaire de l'incisive latérale et se termine sur la face profonde de la peau du menton.

Le muscle transverse du menton :

Il débute sur le tubercule mentonnier, s'entrecroise avec son homologue pour finir sur la ligne médiane.

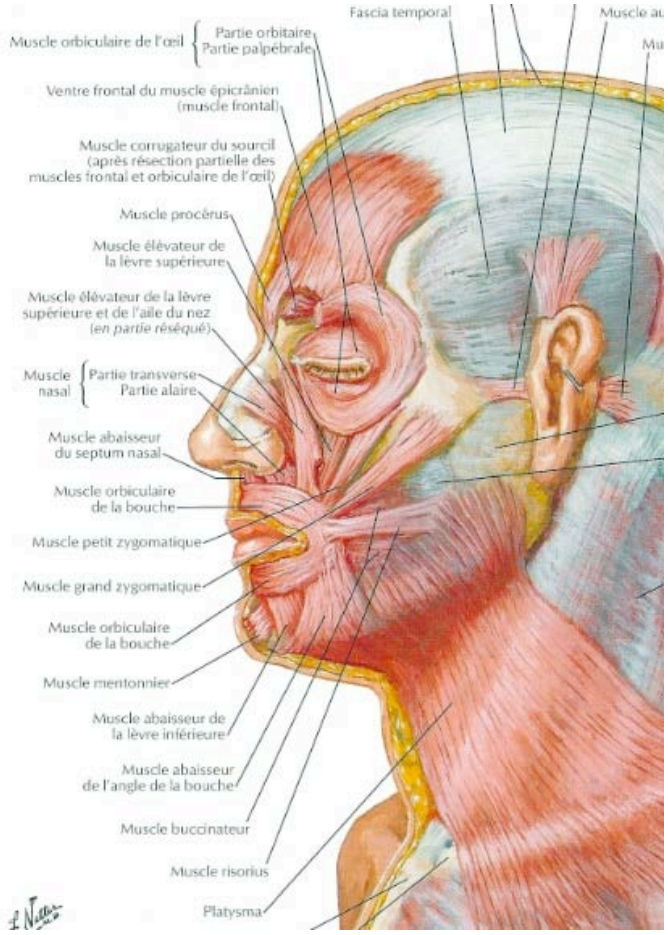

Figure 8 : Schéma des muscles de la mimique, d'après NETTER (2011).

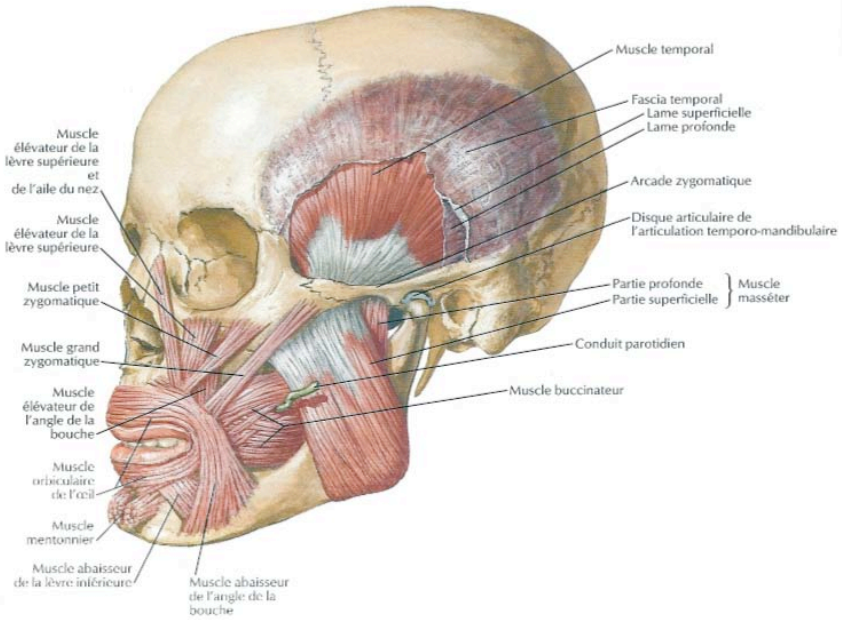

Figure 9 : Schéma des muscles de la mimique, d'après NETTER (2011).

2.2 Rappels hématologiques.

(HOWARD, 2004),(MARIEB, 2005), (JOBIN, 1995)

2.2.1 L'hémostase.

Les protagonistes de l'hémostase sont :

- Les facteurs de coagulation, présents dans le plasma, synthétisés par le foie pour la plupart.
- Les plaquettes et les substances qu'elles libèrent.
- Les cellules des tissus endommagés et leurs sécrétions.

L'hémostase se divise en trois phases :

- Le spasme vasculaire.
- La formation du clou plaquettaire.
- La coagulation

Les deux premières phases constituent l'hémostase primaire.

2.2.1.1 L'hémostase primaire.

Les plaquettes :

Ce sont des fragments cytoplasmiques discoïdes biconvexes (dérivés des mégacaryocytes) contenant des granulations violettes de 2 à 4 micromètres, mais pas de noyau.

Les mégacaryoblastes dérivent des cellules souches myéloïdes, elles-mêmes issues des hémocytoblastes.

Un mégacaryoblaste peut à lui seul donner des milliers de plaquettes.

Les plaquettes contiennent de nombreuses granulations :

- Les granules claires alpha :
  - Protéines d'adhésion : FVW, thrombospondines.

- Facteurs de croissance : PDGF (favorisent la reconstruction de la paroi vasculaire).
- Protéines spécifiques : PF4, thromboglobulines : (activité anti héparine).
- Protéines de coagulation : facteur V, fibrinogène

- Les granules denses : ADP, calcium, sérotonine, adrénaline, noradrénaline.

Elles possèdent plusieurs récepteurs membranaires qui leur confèrent des propriétés d'adhésion.
On compte 150 à 400 x 10^9 cellules par litre de sang.
Sa durée de développement est de 4 à 5 jours.
Sa durée de la vie est de 5 à 10 jours.
Les plaquettes circulent librement et sont maintenues dans un état inactif grâce au monoxyde d'azote et à la prostaglandine I2 provenant des cellules endothéliales.

Le spasme vasculaire :

Il s'agit de la constriction ou vasoconstriction d'un vaisseau sanguin suite à un traumatisme. Ce spasme est favorisé par l'atteinte du muscle lisse constituant le vaisseau, par des substances libérées par les cellules de l'endothélium, ainsi que par l'activation des nocicepteurs de la région touchée. Il est ensuite entretenue par les substances secrétées par les plaquettes activées.
Plus la lésion est importante, plus la constriction est grande.
Plus le vaisseau est de petit diamètre et plus la constriction aboutit facilement à l'arrêt du saignement.

Substances à effet vasoconstricteur :
- sérotonine, adrénaline et noradrénaline libérées par les plaquettes
- thromboxane A2 libéré par les plaquettes, formé à partir des phospholipides de leur membrane cellulaire.

Le clou plaquettaire :

L'adhésion plaquettaire au sous endothélium

Lorsque l'endothélium est lésé, des fibres de collagène du sous-endothélium sont alors exposées. Les cellules de l'endothélium vont alors synthétiser une protéine : le facteur de Von Willebrand qui se lie alors aux fibres de collagène mises à nu.
Les plaquettes vont se lier aux facteurs de Von Willebrand et au collagène, par l'intermédiaire de glycoprotéines membranaires.
Les glycoprotéines Ia/IIa ont une interaction forte, rapide et irréversible avec le collagène.
Les glycoprotéines Ib/IX possèdent quant à elles une interaction avec le facteur de Von Willebrand.

L'activation plaquettaire :

Dès lors que les plaquettes adhèrent au sous endothélium, elles reçoivent des signaux qui aboutissent à la modification de leur forme, de leur structure et à la sécrétion de différentes substances.
Ainsi les plaquettes grossissent, forment des prolongements acérés (pseudopodes) et deviennent collantes.
La thrombine (activée lors de la phase de coagulation) et l'ADP participent également à l'activation des plaquettes.

La dégranulation :

Les plaquettes vont alors sécréter différentes substances dont de la sérotonine, de l'adénosine diphosphate ADP, du thromboxane A2, du Ca2+, du fibrinogène et du facteur de Von Willebrand.
La sérotonine a un effet vasoconstricteur.
L'adénosine diphosphate provoque l'attraction, l'agrégation et l'activation plaquettaire.
Le thromboxane A2, dérivé des phospholipides de la membrane plaquettaire, permet à la fois la vasoconstriction et l'agrégation plaquettaire.
Le calcium permet l'adhésion et l'agrégation des plaquettes.
Le fibrinogène permet l'agrégation plaquettaire.

L'agrégation plaquettaire :

L'adhésion des plaquettes entre elles se fait par l'intermédiaire des glycoprotéines IIb et IIIa présentes sur la membrane plaquettaire. Ces glycoprotéines deviennent actives en présence de calcium ionisé. Il peut ainsi se former des ponts entre les plaquettes par l'intermédiaire du fibrinogène plasmatique.
Les plaquettes forment à ce stade un caillot réversible.

La membrane plaquettaire se modifie (transfert de phospholipides anioniques de la couche interne vers la couche externe) et permet l'activation de certaines protéines de la coagulation notamment les facteurs Va et Xa.

Régulation :

Pour éviter la propagation excessive du clou plaquettaire, les cellules endothéliales vont avoir un rôle de régulateur dans la coagulation.

Rôle activateur :

- Elles sécrètent des facteurs de Von Willebrand.
- Elles se lient aux facteurs de coagulation pour générer de la thrombine.
- Elles libèrent du facteur tissulaire qui initie la voie extrinsèque de la coagulation.

Rôle inhibiteur :

- Elles sécrètent des inhibiteurs de l'agrégation plaquettaire : prostaglandine PGI2 ou prostacycline (également vasodilatateur) formées à partir des phospholipides grâce à la phospholipase A2, mais également du monoxyde d'azote (NO).
- Elles libèrent des ADP ases qui catalysent l'ADP et en limitent l'action.
- Elles libèrent de la thrombomoduline qui limite l'effet de la thrombine et active la protéine C.
- Elles possèdent à leur surface des protéoglycanes AT III et TFPI qui limitent l'activité pro-coagulante.

2.2.1.2 La coagulation :

Cette phase de l'hémostase permet la synthèse de fibrine qui est indispensable à la consolidation du caillot. L'activateur de la prothrombine va activer la prothrombine en thrombine. Cette dernière activera le fibrinogène, protéine plasmatique soluble, en fibrine, rigide et insoluble.

Protagonistes de cette phase :

- Les facteurs de la coagulation qui sont des protéines plasmatiques synthétisées pour la plupart par le foie, circulant sous forme inactive. Ces facteurs une fois activés, sont des enzymes protéolitiques qui en présence de cofacteurs font cliver d'autres facteurs selon une séquence préétablie.
- La vitamine K (vitamine liposoluble) indispensable à la synthèse du facteur II (prothrombine), facteur VII, facteur IX et facteur X.
- Plaquettes

Il existe deux voies qui aboutissent à l'activateur de la prothrombine : la voie extrinsèque et la voie intrinsèque.
Chaque voie nécessite du calcium ionique, du facteur plaquettaire 3, et une cascade d'activations de facteurs de coagulation.

Pour la voie intrinsèque :

Le cheminement est plus long. L'ensemble des facteurs de coagulation sont présents dans le sang : facteurs XII, XI, IX, VIII, VII.
Le facteur XII est activé par le collagène et d'autres composants de l'endothélium chargés négativement. Celui ci conduira à l'activation du facteur XI, puis IX, VIII, X et de la prothrombine.

Pour la voie extrinsèque :

La présence de thromboplastine tissulaire ou facteur tissulaire est indispensable et va activer le facteur VII, et former avec lui un complexe qui activera le facteur X puis la

prothrombine.
Les deux voies aboutissent toutes les deux à l'activation du facteur X qui donnera l'activateur de la prothrombine grâce à la présence de calcium ionique, PF3 et facteur V.
La thrombine aboutira à la formation de fibrine grâce au Ca2+ et facteur XIII.

Régulation de la coagulation et limitation de la croissance du caillot

L'antithrombine III :

Elle inhibe essentiellement le facteur X activé et la thrombine qui n'est pas fixée par la fibrine.
Son activité est augmentée en présence d'héparine (produite par les cellules endothéliales)

Les protéines C et S :

La protéine C, produite par le foie, est activée par la thrombine. Elle est dépendante de la vitamine K et inactive les cofacteurs V et VIII activés .
La protéine S, quant à elle, est le cofacteur de la protéine C.

Inhibiteur de la voie du facteur tissulaire :

Il inactive le facteur X activé puis le complexe formé par le facteur VII activé et le facteur tissulaire.

Rétraction du caillot et réparation vasculaire.

Pour améliorer la stabilité du caillot, les plaquettes, grâce à leurs propriétés de contraction, font exercer une traction sur les filaments de fibrine. Le caillot est ainsi resserré et les berges de la brèche vasculaire se voient rapprochées.
Cette contraction entraîne l'expulsion de sérum (plasma sans les protéines de coagulation).
Les plaquettes en sécrétant un facteur de croissance (PDGF), favorisent la division des cellules musculaires lisses de la média et des fibroblastes.
Les cellules endothéliales, quant à elles, se multiplient sous l'action du facteur de croissance endothélial vasculaire : VEGF.

2.2.1.3 Fibrinolyse.

L'élimination progressive du caillot est indispensable afin que le débit sanguin redevienne normal et que les composants nécessaires à la réparation tissulaire puissent parvenir à la lésion. L'enzyme responsable de l'hydrolyse de la fibrine est la plasmine. Cette enzyme s'incorpore au caillot de fibrine au cours de sa formation mais sous sa forme inactive : le plasminogène. Les cellules endothéliales situées à proximité du caillot font sécréter l'activateur tissulaire du plasminogène (ATP). La fibrinolyse commence deux jours après la lésion. Ce système de fibrinolyse est régulé par l'alpha-antiplasmine qui se charge d'inactiver la plasmine circulante.

2.2.2 Les facteurs hémorhéologiques (JOBIN, 1995)

2.2.2.1 Définition

La rhéologie est la branche de la mécanique qui étudie le comportement des matériaux du point de vue de la viscosité, de la rigidité ou de l'élasticité. L'hémorhéologie étudie donc les règles mécaniques des fluides appliquées au sang.

2.2.2.2 Hémorhéologie et hémostase primaire

La rapidité de l'hémostase primaire est notamment fonction de la fréquence des collisions entre plaquettes et entre les plaquettes et la brèche vasculaire. Cette fréquence dépend de la concentration plaquettaire et de deux autres facteurs hémorhéologiques :

- L'hématocrite
- Les forces de cisaillement

Hématocrite :

Dans la microcirculation, les très nombreux érythrocytes circulent dans la partie centrale à la manière d'un convoi cellulaire cylindrique de telle sorte qu'une fraction très importante des plaquettes est refoulée dans le plasma périphérique à proximité de la paroi vasculaire. Cette concentration plaquettaire en périphérie augmente la fréquence des collisions interplaquettaires ainsi qu'avec l'endothélium vasculaire. Une diminution de l'hématocrite entraîne alors une diminution de ces fréquences et donc une diminution de l'efficacité de l'hémostase primaire.

Forces de cisaillement :

Le sang qui circule dans un vaisseau n'a pas une vitesse uniforme. Celle-ci est maximale en plein centre du torrent circulatoire et minimale en périphérie. Dans un segment vasculaire rectiligne, le flux sanguin est laminaire, c'est à dire que les couches sanguines de vitesse

variable se déplacent parallèlement. La force de cisaillement mesure la vitesse relative entre les couches sanguines. Celle-ci est d'autant plus grande que le gradient de vitesse entre deux couches est élevé. Les forces de cisaillement sont maximales dans les artérioles et minimales dans les grosses veines. Elles sont également augmentées par la vasoconstriction du vaisseau. Qu'elle soit physiologique (effet du tromboxane A2 et de la sérotonine lors de la brèche vasculaire) ou provoquée (vasoconstricteur de l'anesthésie locale). Par contre l'anesthésie générale, entraîne une vasoplégie, qui diminue ces forces de cisaillement. L'anesthésie générale favorise donc les hématomes. Ces forces de cisaillement augmentent l'efficacité de l'hémostase primaire par deux mécanismes :

- en favorisant le phénomène de convoi cellulaire cylindrique des érythrocytes (voir chapître précédent).
- en entraînant un alignement des plaquettes dans un plan précis, une grande surface de la plaquette se dispose parallèlement à l'intima facilitant l'adhésion.

2.2.2.3 Hémorhéologie et coagulation

La coagulation étant essentiellement sous l'influence de facteurs plasmatiques, le facteur rhéologique principal sera le ralentissement circulatoire. L'hématocrite et les forces de cisaillement ont une influence non négligeable mais de moindre importance. Le ralentissement circulatoire prévient la dilution des enzymes coagulantes qui seraient transportées ailleurs et diminue le réapprovisionnement local en substances inhibitrices de la coagulation. Le ralentissement circulatoire dépend de trois facteurs :

- L'efficacité de l'hémostase primaire (bouchon hémostatique).
- La vasoconstriction physiologique et provoquée.
- La résistance des tissus environnant la brèche vasculaire.

2.2.2.4 Particularité de l'hémostase dans les différents vaisseaux

Les très petits vaisseaux : veinules et artérioles

Les forces de cisaillement y sont très élevées, l'hémostase primaire y atteint son efficacité maximale. Le risque d'hématome est minimal en cas de lésion.

Les artères et veines de petit et moyen calibre

Le taux de cisaillement dans ces vaisseaux est faible, la coagulation prédomine sur l'hémostase primaire, non seulement pour l'arrêt de l'hémorragie mais surtout pour la durée de l'hémostase. Le risque d'hématome est important.

2.3 Physiopathologie des hématomes.

2.3.1 Généralités

La formation d'un hématome ou d'une ecchymose est la conséquence d'une hémorragie. L'hémorragie correspond à l'extravasation de sang en dehors des vaisseaux et des cavités cardiaques.

Un hématome est une collection sanguine circonscrite, à l'intérieur d'un tissu qu'elle dissocie pour former une cavité. Le sang contenu dans l'hématome va progressivement coaguler et former une masse gélatineuse, on parle alors d'hématome cailloté. L'expansion de l'hématome va dépendre essentiellement de la résistance des tissus adjacents à l'hémorragie et du débit de l'hémorragie. Plus les tissus seront lâches et le débit sanguin important, plus l'hématome sera volumineux. (GUYOT, 2010 ; CHRISTEL)

Plus le volume de l'hématome croît, plus la pression qu'il exerce sur le vaisseau hémorragique augmente. Lorsque cette pression dépasse la pression de l'hémorragie, le saignement cesse. On parle alors d'auto-limitation de l'hématome et d'effet de tamponnement. (WOO, 2006 ; ISSACSON, 2004 ; PEDERSEN, 1988)

Si la formation de l'hématome se fait de façon rapide, le vaisseau touché sera vraisemblablement une artère. Au contraire, si son évolution est lente, on mettra plutôt en cause une veine. (BOISSEL, 1991)

D'après CHRISTEL, les signes cliniques sont d'abord une tuméfaction indurée, s'accompagnant ou non d'une coloration rouge ou bleue. Elle est immobile et douloureurse à la pression. Les autres signes cliniques correspondent à la réaction inflammatoire provoquée par l'hématome : douleur, œdème, chaleur et rougueur.

D'après la définition du Garnier Delamare, l'ecchymose est une tâche tantôt violette ou noire, tantôt brune ou jaunâtre, qui résulte de l'infiltration du tissu cellulaire par une quantité variable de sang. Elle peut apparaître sur la peau, les muqueuses ou les séreuses. Elle fait suite à une hémorragie généralement superficielle. Si le saignement n'est pas abondant et/ou que la résistance des tissus est importante, les hématies vont s'insinuer entre les interstices du tissu conjonctif (l'hypoderme) et les aponévroses musculaires. Le sang s'extériorise et glisse le long des aponévroses musculaires sous l'effet de la pesanteur. La position de ces ecchymoses dépendra certes de la résistance des tissus (le sang s'insinuant toujours dans les endroits de

moindre résistance) mais également de la position du patient après l'intervention et de la pesanteur. Les ecchymoses peuvent donc apparaître quelques jours suivant l'intervention (2 à 4 jours) et se situer dans des zones différentes de la zone lésée. (GUYOT, 2010 ; CHRISTEL, 2005)
La résorption sera rapide : en une semaine environ. Les signes cliniques seront alors une discoloration des tissus mous oraux ou faciaux. (KHOURY, 2010)

2.3.2 Les voies de propagation des ecchymoses et des hématomes.

Comme nous l'avons vu précédemment en évoquant l'influence des facteurs hémorhéologiques sur l'hémostase et la coagultation, les hématomes auront tendance à se développer dans des espaces où la vitesse circulatoire est la moins diminuée c'est à dire dans les tissus de plus faible résistance ou dans les espaces de glissement (FORNES, 2000). Le sang va s'insinuer entre les aponévroses des muscles pharyngés, faciaux et du cou en fonction de la pesanteur et de la position du patient et de la zone traumatisée.

Le plancher de bouche est une zone idéale pour la propagation de l'hématome. D'abord le sang s'insinuera entre les aponévroses des muscles de la langue et du plancher de bouche, puis glissera entre les muscles supra-hyoïdiens et pharyngés.

Lorsque l'ecchymose se trouve au niveau jugale et que le patient sera en position allongée le sang va glisser sur l'aponévrose du muscle releveur de la lèvre supérieure et de l'angle de la bouche. Puis il arrivera au niveau du muscle orbiculaire de l'œil où il stagnera en raison de la concavité liée à l'arcade zygomatique et au cul de sac formé par la paupière.
Si la tête du patient est relevée alors le sang s'orientera vers la bas, sur les aponévroses des muscles abaisseurs de l'angle et de la lèvre inférieure et peut poursuivre sa descente le long du platysma.

2.3.3 Evolution de l'hématome (FORNES, 2000 ; LECLERC, 2003)

Une fois l'hémorragie terminée, le sang va coaguler. On parle alors de caillot ou de coagulum. Sa résorption progressive s'accompagne d'une réaction inflammatoire, qui se met en place dès que l'hématome commence à se former, et qui constitue la première phase du processus de cicatrisation. Ces trois phénomènes, résorption, inflammation et cicatrisation, ne

se font pas de façon successionnelle mais de manière intriquée.
La résorption d'un hématome (d'un point de vue macroscopique) au niveau de la cavité buccale se fait entre 10 et 14 jours suivant sa taille et sa localisation.
On détermine quatre stades évolutifs de l'hématome. Ces stades ont d'abord été créés pour classifier l'hématome intra cérébral mais sont applicables aux hématomes de la cavité buccale. La durée des différents stades est donnée à titre purement indicatif. Elle dépendra de l'étendue de l'hématome.

2.3.3.1 Le stade hyperaigu (durant les trois premières heures).

L'hématome est sous la forme de caillot, il est composé d'hématies contenant de l'oxyhémoglobine, des plaquettes, de la fibrine et du sérum plasmatique. Le caillot se rétracte ce qui crée une hémoconcentration locale. Un oedème apparaît en périphérie de l'hématome.

2.3.3.2 Stade aigu (de la 4ème heure au 3ème jour).

Les hématies se déshydratent et l'oxyhémoglobine, par perte de son atome d'oxygène, se transforme en désoxyhémoglobine. L'oedème périphérique augmente.

2.3.3.3 Stade subaigu (entre le 4ème jour et le 10 - 14ème jour).

La dégradation de l'hémoglobine continue et la désoxyhémoglobine se tranforme alors en méthémoglobine. Puis la dégradation de l'hématie entraîne une accumulation de méthémoglobine dans les espaces extra-cellulaires. Cette dégradation a d'abord lieu à la périphérie de l'hématome puis gagne progessivement son centre. Une infiltration macrophagienne se met en place à la périphérie et élimine les produits de dégradation. La perméabilité capillaire augmente en périphérie. L'oedème est toujours présent mais la masse de l'hématome diminue progressivement.

2.3.3.4 Phase chronique (au delà du 10ème jour et peut persister plusieurs semaines voir plusieurs mois).

L'oedème et l'hématome tendent à disparaître totalement. Les macrophages se remplissent alors d'hémosidérine et de ferritine. Cette charge ferrique au sein des macrophages peut persister plusieurs semaines voire plusieurs mois. Il s'agit de la phase tardive.

2.3.4 Aspect radiologique.

(ARRIVES, 2007 ; DE KERVILER ; BONAFE, 1995 ; CARSIN)

2.3.4.1 Echographie :

Durant les premières 24 heures, l'hématome apparaît de façon hyperéchogène, isoéchogène ou mixte. Au bout de quelques semaines il devient hypoéchogène voire inéchogène.

2.3.4.2 Tomodensitométrie :

L'hématome apparaît en hyperdensité les premières heures puis regressant, passe de l'isodense à l'hypodense.

2.3.4.3 IRM :

L'aspect de l'hématome à l'IRM évolue selon la dégradation de l'hémoglobine et suivant les propriétés paramagnétiques de ses produits. L'aspect sera différent selon la pondération T1 ou T2 utilisée. L'intensité du signal va dépendre du nombre d'électrons non appariés de l'hémoglobine. Au maximum, elle en possède 5 lorsqu'elle se dégrade en méthémoglobine.

Durant la phase hyperaigüe, on observe un hypo ou isosignal en pondération T1 et un

hypersignal en pondération T2.
Durant la phase aigüe, la présence de désoxyhémoglobine intracellulaire entraîne un iso ou hyposignal en pondération T1 et un hyposignal en pondération T2.
Durant la phase subaigue précoce, la désoxyhémoglobine se transforme en méthémoglobine. La méthémoglobine intra cellulaire apparaît entre le 3ème et le 7ème jour. L'hématome donne un hypersignal en pondération T1 et un hyposignal en pondération T2.
Durant la phase subaigüe tardive, les hématies se dégradent et la méthémoglobine se retrouve en extracellulaire. On obtient alors un hypersignal en T1 et en T2. Un liséré périphérique en hyposignal en T2 peut être observé. Il s'agit de la présence d'hémosidérine.
Puis à son dernier stade, il ne reste que de l'hémosidérine et de la ferritine, ce qui entraîne un hyposignal en pondération T2.

2.3.5 Cicatrisation.

(MARIEB, 2005 ; MEAUME, 2005 ; HENRY, 2004 ; BOISSEL, 1991)

La résorption de l'hématome s'accompagne de la mise en place de la cicatrisation qui se décompose en plusieurs phases.

2.3.5.1 Phase inflammatoire : le caillot de fibrine

Cette phase dure environ trois jours. Elle fait suite à la phase de coagulation, après la résorption du caillot de fibrine. Les plaquettes vont attirer par chimiotactisme (en libérant des cytokines inflammatoires) les leucocytes : les polynucléaires neutrophiles puis les monocytes et les macrophages. Les polynucléaires neutrophiles et les macrophages synthétisent des protéases entraînant une détersion de la plaie et une lyse de la matrice extracellulaire facilitant l'attraction des macrophages, des lymphocytes T, des fibroblastes et des cellules endothéliales. La perméabilité des capillaires est augmentée et il se crée un œdème intracellulaire.

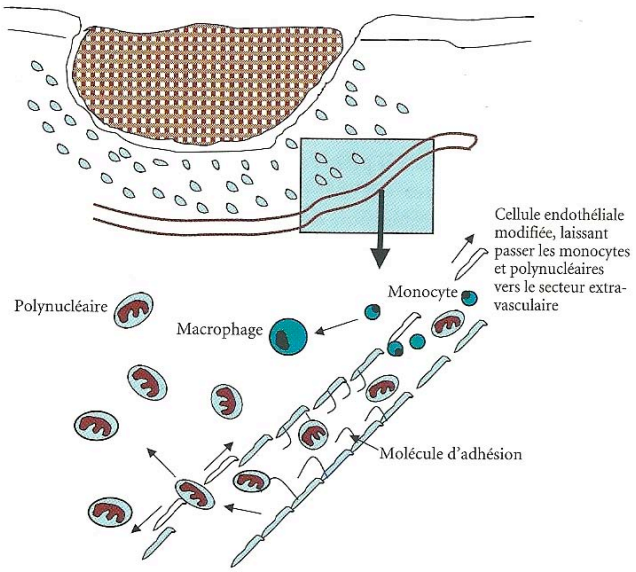

Figure 10 : Schéma de la phase de détersion et inflammatoire, d'après MEAUME (2005).

2.3.5.2 Phase proliférative : tissu de granulation.

Cette phase débute à partir du troisième jour. Les macrophages en sécrétant des cytokines et des facteurs de croissance vont accélérer l'angiogenèse (à partir des capillaires lésés et des cellules endothéliales), la prolifération fibroblastique, la synthèse de collagène et d'acide hyaluronique. A ce stade on parle de tissus de granulation. Les fibroblastes possèdant des propriétés contractiles, entraînent le rapprochement des berges de la plaie. Les capillaires néoformés étant très perméables, la plaie garde à ce stade un aspect oedémateux. En ce qui concerne l'épithélium, la lésion du tissu conjonctif sous jacent et de la membrane basale vont favoriser l'attraction et la prolifération des cellules épithéliales. L'organisation de ces dernières ainsi que leur adhésion aux berges de la plaie sont sous la dépendance de protéases. L'épithélium se reforme totalement au bout de 7 à 8 jours.

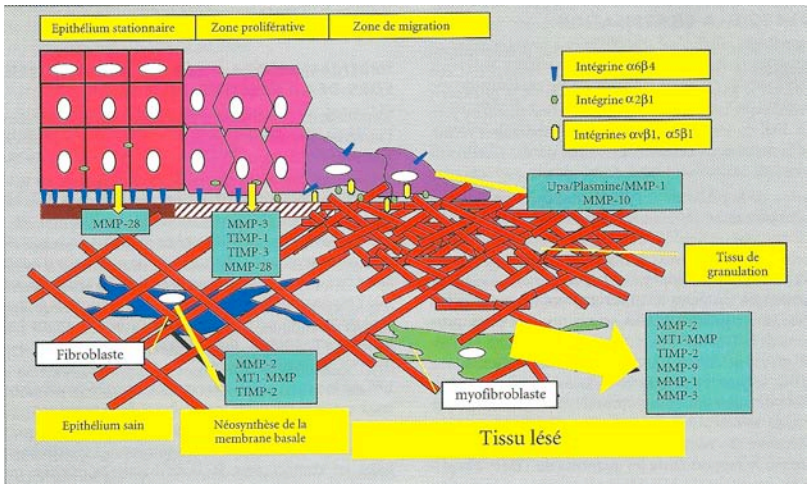

Figure 11 : Représentation de la phase de prolifération, d'après MEAUME (2005).

2.3.5.3 Phase de maturation : conjonctif fibreux.

Dans cette phase le tissu conjonctif fibreux va remplacer progressivement le tissu de granulation. Le diamètre des fibres de collagène va augmenter et l'espace entre les fibres se réduire. Le tissu retrouve petit à petit son aspect initial sans toutefois y parvenir. Cela peut durer plusieurs mois. La résistance de ces tissus reste inférieure à celle des tissus non cicatriciels.

La succession de ces différentes phases, l'attraction de différentes cellules, les variations qualitatives et quantitatives des tissus cicatriciels, sont dues à l'action des différentes protéases matricielles. Il en existe deux grandes familles : les sérines protéases et les métalloprotéases matricielles. Ces protéases ont un rôle modulateur et sont synthétisées par les cellules présentes au niveau de la plaie. Chaque protéase joue un rôle important à un moment précis de la cicatrisation et à un endroit précis de la plaie. Ce temps d'action est contrôlé par les inhibiteurs de ces mêmes protéases.

En ce qui concerne la cicatrisation osseuse (par exemple lors de l'alvéolectomie d'une dent de sagesse), un caillot se forme au niveau de la lésion puis un tissu de granulation se met en place. Des ostéoclastes arrivant des berges périphériques réalisent la lyse des débris. Des ostéoblastes venant du périoste permettent l'élaboration de la matrice extra-cellulaire ostéoïde puis sa minéralisation.

2.3.5.4 Facteurs influençant la cicatrisation :

Facteurs locaux ralentissant la cicatrisation :

- Débris tissulaires : plus la quantité de débris est importante, plus la cicatrisation est lente.
- Corps étranger : c'est le cas par exemple des sutures ou des éponges hémostatiques.
- Contamination bactérienne ou virale.
- Hématome
- Vascularisation insuffisante : l'apport en nutriments, oxygène et cellules est alors diminué.
- Mobilité tissulaire : elle entraîne la rupture des fibres collagéniques immatures.

Facteurs systémiques ralentissant la cicatrisation :

- Carences nutritionnelles : chaque nutriment a un rôle spécifique et indispensable. Une carence nutritionnelle aura nécessairement un retentissement sur l'organisme et donc sur la cicatrisation.

Types de nutriments	Rôles des nutriments
Protéines	Permettent la synthèse d'acides aminés
Lipides	Rôle énergétique et constituent les membranes cellulaires
Carbohydrates	Nécessaires à la synthèse de mucopolysaccharides
Minéraux	Rôles variés selon les minéraux.
Vitamines	Vitamine C : interfère dans la synthèse du collagène Vitamine K : indispensable à la synthèse de facteurs de coagulation.

Tableau 1 : Intérêt des nutriments sur la cicatrisation.

- Troubles de la circulation : notamment les diabétiques.
- Les hormones : certaines hormones comme les gluco-corticoïdes retardent la cicatrisation. Alors que d'autres comme les hormones androgènes et l'insuline la favorisent.

3 Considérations cliniques.

3.1 Situations à risque d'hématome et facteurs favorisants.

3.1.1 En fonction du terrain. (HOWARD, 2004 ; JOBIN F, 1995)

3.1.1.1 Patients avec thrombopénies :

On parle de thrombopénie lorsque le nombre de plaquettes est inférieur à 150 000 par mm^3 de sang. La thrombopénie peut être d'ordre centrale (anomalie de production) ou périphérique (destruction).

On note plusieurs causes de thrombopénies :

Insuffisance de la production médullaire (cause centrale).

- Myélodysplasie.
- Aplasie médullaire.
- Leucémie.
- Myélofibrose.
- Anémie mégaloblastique.
- Infiltration maligne.
- Médicaments.
- Thrombopénie centrale constitutionnelle (rare).

Réduction de la durée de vie (cause périphérique) :

Réactions auto-immunes :

- Purpura thrombopénique idiopathique.
- Médicaments.
- Syndrome des antiphospholipides.
- Lupus érythémateux disséminé.
- Purpura post-transfusionnel.

- Thrombopénie allo-immune néonatale.
- Infections.

Réaction non immune :

- Coagulation intravasculaire disséminée (CIVD).

Séquestration :

- Splénomégalie.
- Circulation extracorporelle.

Dilution :

- Transfusion sanguine.

Autres anomalies plaquettaires :

- Thrombocytémie essentielle.

3.1.1.2 Anomalies fonctionnelles plaquettaires héréditaires :

La maladie de Von Willebrand :

C'est la maladie hémorragique héréditaire la plus fréquente. On répartit les différentes formes de la maladie en 6 catégories, dont 3 grands types. Certaines de ses formes sont asymptomatiques. Sa prévalence est donc discutée mais on l'estime entre 0,1% et 1%. Le nombre de patients porteurs symptomatiques de la maladie (hémorragies) et ayant besoin d'un traitement médicamenteux est estimé entre 1/50 000 et 1/8500.

Physiopathologie de la maladie : le facteur de Von Willebrand est une protéine secrétée par les cellules endothéliales et les plaquettes, et qui est indispensable à l'adhésion de ces dernières au sous-endothélium lésé grâce à leurs glycoprotéines Ib et IIb/IIIb membranaires mais également au transport du facteur VIII.

Classification :

Type 1 : il s'agit d'un déficit quantitatif en facteurs de Von Willebrand. C'est la

forme de la maladie la plus répandue : 70 à 80 %. La transmission est dominante. La concentration en facteurs de Von Willebrand est réduite mais ceux-ci sont fonctionnels. Le risque hémorragique peut être important mais la réponse thérapeutique médicamenteuse (desmopressine) permet de gérer ce risque.

Type 2 : il s'agit d'un déficit qualitatif en facteurs de Von Willebrand. On divise ce type II en 4 sous catégories.

Sous type	**Physiopathologie et/ou conséquences**
2A	Modification structurale entraînant une diminution de l'affinité pour les plaquettes.
2M	Diminution de l'interaction avec les plaquettes.
2B	Augmentation de l'affinité pour la glycoprotéine membranaire Ib des plaquettes entraînant une thrombopénie.
2N	Diminution affinité pour facteur VIII dûe à une mutation au niveau du site de fixation du VWF. Le taux de facteur VIII est diminué alors que le taux en VWF est normal.

Type 3 : il s'agit de la forme la plus sévère de la maladie. Les taux de VWF est quasiment nul et celui de facteur VIII est fortement réduit.

Les autres :

- Défaut d'adhésion au sous endothélium : Syndrome de Bernard-Soulier ou dystrophie thrombocytaire hémorragique.
- Défaut concernant l'activation des plaquettes.
- Déficit de sécrétion granulaire : Syndrome des plaquettes grises.
- Défaut de libération granulaire : Syndrome du pool vide (très rare).
- Défaut dans l'agrégation plaquettaire : Thrombasthénie de Glanzmann.

3.1.1.3 Troubles acquis de la fonction plaquettaire :

Médicaments : Les antiagrégants plaquettaires.

Il existe trois sortes d'antiagrégants plaquettaires : les inhibiteurs de la cycle-oxygénase plaquettaire, les inhibiteurs de la voie de l'adénoside diphosphate (ADP), les inhibiteurs des récepteurs GPIIb/IIIa du fibrinogène des plaquettes.

Les inhibiteurs de la cyclo-oxygénase 1 (COX 1) plaquettaire :

Il existe des inhibiteurs irréversibles (aspirine) et réversibles (anti-inflammatoire non stéroïdien : AINS)

- L'aspirine ou acide acétylsalicylique :

Nous avons vu précédemment dans la phase d'hémostase primaire le rôle prépondérant du thromboxane A2 synthétisé par les plaquettes, et qui permet à la fois l'agrégation plaquettaire et le spasme vasculaire (vasoconstriction). Le thromboxane A2 est synthétisé à partir de l'acide arachidonique grâce à une cyclo-oxygénase et le thromboxane synthase. L'acide arachidonique est quant à lui produit à partir des phospholipides membranaires, grâce à une phospholipase.

L'acide acétylsalicylique inhibe de façon irréversible la cyclo-oxygénase de type 1 (COX 1) par acétylation. Par conséquence la plaquette ne produit plus de thromboxane A2, empêchant ainsi l'agrégation plaquettaire.

Les plaquettes étant annuclées, la cyclo-oxygénase ne peut être à nouveau synthétisée. L'effet de l'acide acétylsalicylique persistera donc jusqu'à l'apoptose de la plaquette. La plaquette a une durée de vie d'environ sept jours.

Comme évoqué précédemment, pour que le clou plaquettaire se concentre uniquement au niveau de la brèche vasculaire, les cellules endothéliales produisent par l'intermédiaire de la cyclo-oxygénase COX 1 et de la prostacycline synthase, un antiagrégant plaquettaire et vasodilatateur : la prostacycline PGI2. L'acide acétylsalicylique va donc inhiber la production de PGI2 mais contrairement à la plaquette, la cellule endothéliale va pouvoir résynthétiser l'enzyme COX 1.

L'inhibition du thromboxane A2 sera plus durable à faible dose que celle de la prostacycline I2. C'est seulement à forte dose d'acide acétylsalicylique que l'inhibition de COX 1 sera la même pour les plaquettes que pour les cellules endothéliales.

A faible dose, la prise d'acide acétylsalicylique aura donc un effet antiagrégant plaquettaire. Cette dose est comprise entre 50 mg et 375 mg.

Il est utilisé en prévention des maladies thrombo-emboliques et de la thrombose veineuse profonde, en prévention de l'infarctus du myocarde et des accidents vasculaires cérébraux.

Pour un effet antalgique ou antipyrétique les doses seront supérieures ou égales à 500 mg par prise et/ou inférieures à 3 g par jour.

Pour un effet anti-inflammatoire les doses seront supérieures ou égales à 1 g par prise et/ou supérieures ou égales à 3g par jour.

Les médicaments contenant de l'acide acétylsalicylique les plus fréquemment utilisés sont : Aspirine®, Kardégic®, Duoplavin® (clopidogrel + acide acétylsalicylique), Aspégic®, Aspro ®.

- Anti inflammatoires non stéroïdiens (AINS) :

Les AINS dont le flurbiprofène (Cebutid ®), ont le même mode d'action que l'acide acétylsalicylique mais agissent de façon réversible. L'effet antiagrégant disparaît en moins de 24 heures.

Les inhibiteurs de la voie de l'ADP :

Il existe deux principes :

- La synthèse plaquettaire d'ADP est inhibée, ce qui a pour conséquence de diminuer l'agrégation plaquettaire. C'est le rôle du dipyridamole (Cleridium ®, Persantine ®). Cette molécule est peu efficace seule. On la retrouve, dans des spécialités pharmaceutiques, associée à l'acide acétylsalicylique. Par exemple Asasantine ®. Il est utilisé en prévention des accidents thrombo-emboliques.

- Les sites de fixation des récepteurs plaquettaires à l'ADP sont bloqués par des molécules telles que la ticlopidine (Ticlid®), le clopidogrel (Plavix®, Duoplavin®), le prasugrel (Efient®) qui appartiennent à la famille des thiénopyridines.
  L'effet persiste 7 à 10 jours après l'arrêt du traitement. Il est utilisé en prévention de

l'athérothrombose.

Inhibiteurs des récepteurs GPIIb/IIIa du fibrinogène sur les plaquettes.

Il s'agit d'anticorps monoclonaux qui entrent en compétition avec le fibrinogène et le facteur de Von Willebrand en se fixant sur les récepteurs GP IIb/IIIa et inhibe ainsi l'agrégation plaquettaire. Ils sont administrés par voie intra-veineuse lors d'angioplastie coronaire à haut risque ou d'angor instable.
Les molécules utilisées sont l'abciximab (Reopro®), le tirofiban (Agrastat®) et l'eptifibatide (Integrelin®). L'effet antiagrégant disparaît au bout de 12 à 24 heures.

Autres troubles acquis de la fonction plaquettaire :

- Insuffisance rénale chronique.
- Circulation extracorporelle.
- Hémopathies.

3.1.1.4 Anomalies héréditaires de la coagulation :

L'hémophilie A :

C'est une maladie à transmission récessive liée au chromosome X. Elle touche un homme sur 8000. Il s'agit d'une mutation touchant le gène codant pour le facteur VIII. Les mutations sont très variables et entraînent une concentration plus ou moins diminuée en facteur VIII. Le risque hémorragique sera donc fonction de la concentration en facteur VIII.

Concentration en facteur VIII	Sévérité clinique
Moins de 2 unités par dl ou < 1% de l'activité en FVIII	Sévère : hémorragies spontanées fréquentes (entre 30 et 50 par an)
Entre 2 et 10 unités par dl ou 1% < FVIII < 4%	Modérée : certaines hémorragies spontanées, hémorragie après un traumatisme mineur
Entre 11 et 30 unités par dl ou 5% < FVIII < 30%	Légère : hémorragie seulement après un traumatisme important ou après une intervention chirurgicale.

On considère que 30% des cas sont dus à des mutations sporadiques récentes (néomutation). Ainsi on ne retrouve pas forcément, lors du questionnaire médical des cas d'hémophilie A dans les antécédents familiaux.

Les femmes porteuses sont la plupart du temps asymptomatiques ; ceci étant, il existe de rares cas où la concentration plasmatique en facteur VIII est faible, le risque hémorragique après un traumatisme ou une intervention chirurgicale peut être plus ou moins sévère.

Hémophilie B :

Il s'agit d'une maladie à transmission récessive liée au chromosome X, touchant le gène codant pour le facteur IX. Ces mutations entraînent un déficit de ce facteur et un risque hémorragique proportionnel au déficit. La prévalence est de 1/25 000 naissances masculines. 30% des cas sont liés à une néomutation. La classification de la maladie est semblable à l'hémophilie A.

Taux de facteur IX par rapport à la normale	Sévérité clinique
F IX < 1%	Sévère
1% < F IX < 4%	Modérée
5% < F IX < 30%	Légère
F IX > 30%	Frustre

Hémophilie C ou déficit en facteur XI :

Cette maladie touche essentiellement la population des juifs ashkénazes. La transmission se fait sur un mode autosomique incomplètement récessif. Dans la forme hétérozygote, le déficit est partiel : la taux de facteur XI est entre 20 et 60 % de la normale, le risque hémorragique est modéré. Dans la forme homozygote, le déficit est sévère : le taux de facteur XI est inférieur à 20% de la normale, le risque hémorragique est sévère.

Autres anomalies héréditaire de la coagulation :

- Déficit en facteur XIII.
- Déficit en facteur VII.
- Déficit constitutionnel en fibrinogène : l'afibrinogénémie, l'hypofibrinogénémie, la dysfibrinogénémie.

3.1.1.5 Anomalies acquises de la coagulation.

Coagulation intravasculaire disséminée : CIVD.

Il s'agit d'une consommation massive de facteurs de la coagulation et qui provoque paradoxalement un risque hémorragique majeur. Cette pathologie étant aigüe et demandant une prise en charge urgente, elle n'est quasiment jamais rencontrée dans notre domaine.

Carence en vitamine K :

Comme nous l'avons vu précédemment l'activation de certains facteurs de la coagulation tel que les facteurs II, VII, IX et X (ainsi que certaines protéines inhibitrices comme la protéine C et S) nécessitent la présence de vitamine K.

La vitamine K, vitamine liposoluble, est produite principalement par les bactéries présentes dans le gros intestin sous la forme de vitamine K2, forme nécessaire à l'ossification. On la retrouve également dans certains légumes verts comme le brocoli, le chou, le chou-fleur, les épinards et la laitue sous la forme de vitamine K1, forme nécessaire à la coagulation. La

vitamine K est absorbée grâce aux sels biliaires (indispensable à l'absorption des graisses) et est ensuite stockée dans le foie dans les hépatocytes.

La vitamine K sous forme réduite est un cofacteur de l'enzyme permettant la gamma-glutamyl carboxylation des facteurs II, VII, IX et X de la coagulation. Cette carboxylation permet aux facteurs de chélater un ion calcium et ainsi de se lier aux phospholipides des membranes cellulaires. Sans cette étape ils resteraient inactifs.

La vitamine K, une fois la carboxylation terminée, se retrouve sous forme époxyde. Grâce à la vitamine K époxyde réduite et la vitamine K NADH réductase, elle retrouve sa forme réduite et peut être à nouveau utilisée.

Les apports journaliers recommandés sont peu importants : 70 µg pour l'homme et de 50 µg pour la femme.

De ce fait un patient qui présente une carence en vitamine K doit souffrir de malnutrition sévère (patient en soins intensifs traité avec antibiotiques à large spectre).

Malabsorption :

Les problèmes de malabsorptions ont deux origines :

- Soit l'anomalie concerne les sucs digestifs (enzymes pancréatiques et sels biliaires) et leur excrétion.
- Soit l'anomalie provient de l'intestin grêle et de ses villosités.

Les pathologies les plus fréquentes touchant l'intestin grêle :

- La maladie coeliaque.
- La maladie de Crohn.
- Les causes iatrogènes.

Les pathologies concernant les sucs digestifs :

- Insuffisance pancréatique.
- Cholestases chroniques.

Les hépatopathies.

Comme nous l'avons vu précédemment la quasi totalité des facteurs de la coagulation sont synthétisés par le foie : fibrinogène (facteur I), prothrombine (facteur II), facteurs V, VII, VIII, IX, X, XI, XII et XIII. De plus le foie élimine les produits de dégradation de la coagulation (Fibrine...) ainsi que les facteurs de la coagulation activés. Il paraît donc évident que des anomalies de l'hémostase accompagnent bon nombre d'hépatopathies.

Hémophilie acquise.

Chez les patients atteints d'hémophilie acquise, on remarque des autoanticorps dirigés contre certains facteurs de la coagulation, préférentiellement le facteur VIII.

Cette pathologie se retrouve principalement chez des personnes âgées sans pathologie associée. L'hémophilie acquise peut être associée à d'autres maladie auto-immunes (polyarthrite rhumatoïde), à des médicaments comme les pénicillines...

3.1.1.6 Patients sous anticoagulants.

Il existe deux grandes catégories d'anticoagulants : les héparines et les anti vitamines K.

Les héparines.

C'est un cofacteur de l'antithrombine ; en se liant à elle, elle potentialise son action. Rappelons que l'antithrombine inhibe l'action du facteur X et de la thrombine (II).
L'héparine peut être administrée par voie intra veineuse ou en injection sous cutanée.
Le sulfate de protamine est un antagoniste des héparines et peut être administré en cas d'hémorragie due à un surdosage en héparines.

Il existe deux formes d'héparine :

- L'héparine non fractionnée.
  C'est un glycosaminoglycane naturel, extrait d'organes d'animaux.
- L'héparine de bas poids moléculaire.
  Elle est obtenue par dépolymérisation de la forme non fractionnée.
  Son action inhibitrice est plus importante vis à vis du facteur X que pour la thrombine.
  Le risque de créer une thrombopénie est plus faible.

Principales formes commerciales :

Fraxiparine®, Fraxodi®, Innohep®, Lovenox®, Fragmente®, Clivarine®.

Rôle et utilisation :

Les héparines sont utilisées en prophylaxie et en traitement de la maladie thrombo embolique veineuse, lors d'angioplastie coronaire, en cas d'angor instable et d'infarctus du myocarde.

Les antivitamines K (AVK) :

Ces médicaments sont obtenus soit à partir de l'indanedione ou de la 4-hydroxycoumarine. Les AVK sont principalement prescrits en traitement curatif ou en préventif de la thrombose veineuse profonde, en traitement curatif ou préventif de l'embolie pulmonaire, pour certains troubles du rythme cardio-vasculaire (surtout fibrillation auriculaire), pour des problèmes valvulaires ou en cas de prothèses de valves cardiaques, en prévention de récidive d'infarctus du myocarde.

Familles pharmacologique	Dénomination communeinternationale	Nom commercial
Indanedione	Fluindione	Préviscan, comprimé 20mg
	Phénindione	Pindione, comprimé 50mg
Coumarinique	Warfarine	Coumadine, comprimé 2mg ou 10mg
	Acénocoumarol	Sintrom, comprimé 4mg Minisintrom, comprimé 1mg
	Tioclomarol	Apegmone, comprimé 4mg

Tableau 2 : Les différentes molécules et préparation commerciale d'AVK.

Mécanisme d'action :

Nous avons vu précédemment que la vitamine K réduite est indispensable à la carboxylation des facteurs II, VII, IX et X, protéine C et S, et qu'elle se retrouve sous la forme époxyde en fin de cycle. Il existe un cycle d'oxydo-réduction qui transforme la vitamine K époxide en réduite. C'est au niveau de ce cycle que vont intervenir les antivitamines K. Elles inhibent la vitamine K époxyde réductase et la vitamine K NADH réductase. Par conséquent, la synthèse de protéine vitamine K dépendante est inhibée et leur concentration plasmatique chute. L'activité des facteurs coagulants vitamine K dépendants (facteur II, VII, IX et X) étant quantitativement plus importante que celle des protéines vitamine K dépendants anticoagulantes (protéine C et S), la diminution de synthèse des protéines vitamine K dépendantes a une action anticoagulante. L'effet des antivitamines K persiste 2 à 4 jours après l'arrêt du traitement. C'est une notion importante à connaître lors de l'anamnèse médicale du patient. Quelque soit l'indication thérapeutique, chaque patient sous antivitamine K doit vérifier l'efficacité et le bon dosage de son traitement au moins une fois par mois. Cette surveillance de routine repose sur le contrôle de l'INR.

Interaction médicamenteuse :

Beaucoup de médicaments potentialisent ou au contraire freinent l'effet anticoagulant des AVK : acide acétylsalicylique, AINS pyrazolés, miconazole, millepertuis…

3.1.1.7 Autres patients à risque d’hématome :

- Hypertension artérielle.

- Patient avec une fragilité capillaire héréditaire ou acquise (âge).

- Alcoolisme par atteinte hépatique qui diminue le taux de facteurs de coagulation et entraîne espace souvent une thrombopénie.

- Anémie : selon les principes d’hémorhéologies, l’hémostase primaire dépend des forces de cisaillement et du taux d’hématocrite. Une anémie sévère (hématocrite à 0,15) entraîne une augmentation du temps de l'hémostase primaire dans la microcirculation de 10 à 50 fois par rapport à une hématocrite normale (0,40) et augmente donc le risque de la formation d'un hématome

3.1.2 En fonction de la localisation.

3.1.2.1 Zone antérieure de la mandibule et plancher de bouche.

Nous trouvons dans la littérature de nombreux cas de survenue d'hématomes lors d'interventions au niveau de la symphyse mandibulaire, principalement lors de pose d'implants et lorsque la corticale linguale est perforée (TAGAYA, 2009).

La plupart des ouvrages anatomiques considèrent les artères sublinguales comme protagonistes de la vascularisation du plancher de bouche (muscles et glandes salivaires) mais très peu d'entre eux précisent les variations de ces artères, le rapport qu'elles entretiennent avec la corticale linguale de la mandibule et le rôle non négligeable de l'artère sub-mentale.

Ainsi plusieurs études ont cherché, par le biais de dissections et d'analyses scanographiques, le lien entre la survenue d'hématome sublingual et la vascularisation de la région symphysaire (et du plancher de bouche) (ROSANO, 2009). En voici les conclusions :

Les origines de la vascularisation du plancher de bouche.

Trois artères assurent la vascularisation du plancher de bouche : l'artère sublinguale, l'artère submentale et l'artère mylo-hyoïdienne. Ces trois artères s'anastomosent entre elles. (WEIBRICH, 2002).

L'artère submentale (branche de l'artère faciale) vascularise le faisceau antérieur du muscle digastique et le muscle mylo-hyoïdien. Elle émet des branches artérielles qui perforent le muscle mylo-hyoïdien et qui s'anastomosent avec des branches provenant de l'artère sublinguale. (LOUKAS, 2008)

L'artère sublinguale (branche de l'artère linguale) irrigue la glande sublinguale, la muqueuse du plancher de bouche et gingivale ainsi que le muscle mylo-hyoïdien. Certaines de ces branches perforent la corticale linguale antérieure de la mandibule. Elle s'anastomose également avec l'artère submentale.

Cependant il existe des variations anatomiques. Il peut arriver que l'artère sublinguale soit absente. Elle est alors remplacée par une branche provenant de l'artère submentale qui perfore le muscle mylo-hyoïdien. Dans ce cas l'artère sublinguale dépendra de l'artère faciale et non de l'artère linguale. L'inverse est également possible. Lorsque l'artère submentale est absente, un rameau de l'artère sublinguale assure la vascularisation du muscle mylo-hyoïdien.

L’artère mylo-hyoïdienne assure la vascularisation postérieure du muscle du même nom, avant de s’anastomoser avec l’artère submentale. Elle vascularise également la partie linguale et postérieure de la muqueuse alvéolaire. L’artère mylo-hyoïdienne provient de l’artère alvéolaire inférieure juste avant son entrée dans le canal mandibulaire inférieur. (WEIBRICH, 2002)

La vascularisation du plancher de bouche peut donc être assurée soit par l’artère linguale soit par l’artère submentale, soit par les deux. (LOUKAS, 2008 ; HOFSCHNEIDER, 1999 ; BAVITZ, 1994)

Hofschneider estime que dans 41 % des cas une branche artérielle d’origine submentale perfore le muscle mylo-hyoïdien et participe à la vascularisation du plancher de bouche, alors que Bavitz l’estime à 60%.

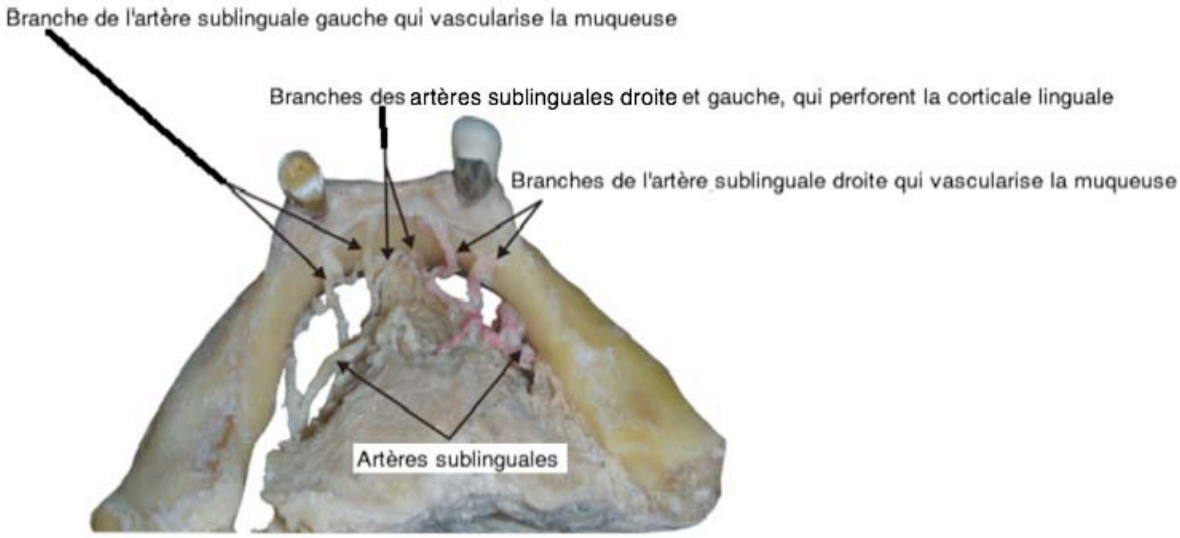

Figure 12 : Dissection mandibulaire : divisions de l'artère sublinguale d’après LOUKAS (2008).

<u>Existe t-il une prédominance artérielle pour la vascularisation du plancher de bouche ?</u>

Auteurs de l’étude	Origine de la vascularisation du plancher de bouche		
	Provient principalement de l’artère linguale	Provient principalement de l’artère submentale	Provient à la fois des artères submentale et sublinguale
HOFSCHNEIDER	58 %	30 %	12%
BAVITZ	40 %	53 %	7%

Tableau 3 : Comparaison de deux études.

D’après Hofschneider, la vascularisation du plancher de bouche est majoritairement assurée par l’artère submentale dans 30 % des cas, alors qu’elle est estimée à plus de la moitié des cas

par Bavitz. Le manque de reproductibilité des résultats prouve la grande variabilité vasculaire de cette zone anatomique. Malgré la prédominance d'une artère par rapport à l'autre, il faut garder à l'esprit la présence de nombreuses anastomoses entre l'artère sublinguale et l'artère submentale (LOUKAS, 2008 ; HOFSCHNEIDER, 1999 ; BAVITZ, 1994). La présence d'anastomoses et l'existence de grandes variabilités anatomiques seront deux facteurs compliquant la prise en charge d'hémorragie du plancher de bouche.

Autres caractéristiques :

Lorsque l'artère sublinguale et l'artère submentale cheminent dans le plancher de bouche, elles ont un diamètre moyen de 2mm.

Hofschneider estime que dans 41 % des cas une branche artérielle d'origine submentale perfore le muscle mylo-hyoïdien et participe à la vascularisation du plancher de bouche, alors que Bavitz l'estime à 60%. (HOFSCHNEIDER, 1999)

Lorsque cette dernière participe à la vascularisation du plancher de bouche, elle perfore le muscle mylo-hyoïdien à une distance très variable allant de 2mm à 47mm par rapport au menton avec une moyenne de 30,5 mm . (LAMAS PELAYO, 2008)

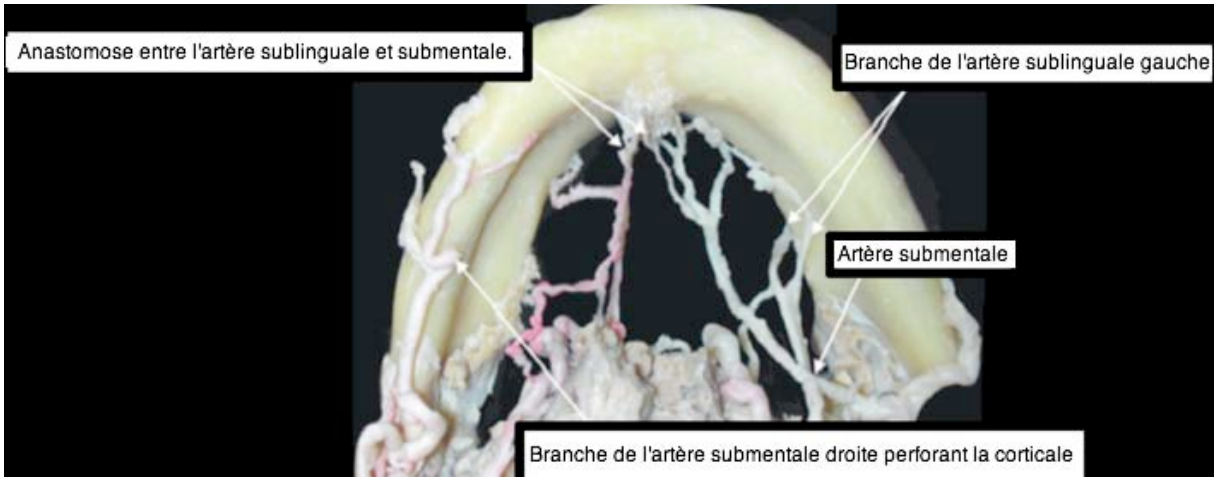

Figure 13 : Dissection mandibulaire : anastomoses entre l'artère sublinguale et submentale, d'après LOUKAS (2008).

Les variations topographiques des branches de l'artère sublinguale :

Les branches de l'artère sublinguale qui vascularisent la muqueuse gingivale linguale mandibulaire se situent (LOUKAS, 2008) :

- dans 72 % des cas au niveau de l'incisive latérale
- dans 62% des cas au niveau de la canine
- dans 81 % des cas au niveau de la première prémolaire.

Corticale linguale de la mandibule :

La corticale linguale de la mandibule est perforée par un ou plusieurs foramina dont la dénomination ne fait pas l'unanimité :

- foramen lingual médian
- foramen lingual
- foramen de l'épine mentonnière
- canaux vasculaires linguaux
- foramen anonyme

La position de ces foramina est variable. Ils peuvent se situer entre les deux épines mentonnières (ou épines géniennes) ou alors latéralement à ces épines.
La hauteur de ces foramina par rapport au bord inférieur de la mandibule est également inconstante : parfois ils se situent en dessous des épines géniennes, parfois à la même hauteur ou encore au dessus. (TAGAYA, 2009 ; ROSANO, 2009 ; LOUKAS, 2008)

		Fréquence				
		Médial			Latéral	
		Infra-épineux	Juxta-épineux	Supra-épineux	Unilatéral	Bilatéral
Auteur de l'étude	TAGAYA	57 %	50 %	95 %	45 %	55 %
		100 %			80 %	
	ROSANO	70 %	Non communiqué	100 %	Non communiqué	
		100 %				
	LOUKAS	98 %			57%	
	GÜLTEKIN	96 %			A droite : 27% A gauche : 23%	

Tableau 4 : Etude de la fréquence des foramina selon quatre études.

		Hauteur des foramina par rapport au bord inférieur mandibulaire			
		Médial			Latéral
		Infra-épineux	Juxta-épineux	Supra-épineux	
Auteurs de l'étude	TAGAYA	2,9 mm (1,1 et 7,0 mm)	7,7 mm (4,2 et 13,5 mm)	13,8 mm (7,4 et 18,4 mm)	7,7 mm (2,2 et 13,7 mm)
	ROSANO	3,2 mm (0,2 et 9,6 mm)	Non communiqué	12,5 mm (9,5 et 20,4 mm)	Non communiqué
	GULTEKIN	11,6 mm +/- 3mm			6 mm +/- 1,3 mm

Tableau 5 : Etude du positionnement des foramina selon trois auteurs.

Dans les analyses scanographiques de TAGAYA, et les dissections de ROSANO, au moins un foramen a toujours été trouvé sur la corticale linguale de la mandibule.

Le foramen lingual médian :

La situation la plus fréquente est l'existence de deux foramina (un en position haute et un en position basse par rapport aux épines géniennes) dans environ 43% des cas.
La deuxième situation la plus fréquente (environ 30 %) est l'existence d'un seul foramen, situé plus haut par rapport aux épines géniennes.
Enfin dans environ 27% on retrouve trois foramina : un en position haute et deux en position basse (ROSANO, 2009).

Le diamètre du foramen médial en position supra épineuse est toujours le plus important. Le diamètre moyen du foramen supérieur est d'environ 0,9 mm (entre 0,4 et 1,4 mm) celui du foramen inférieur est d'environ 0,8 mm (entre 0,4 et 1,2 mm) (ROSANO, 2009).

En moyenne la hauteur qui sépare le rebord inférieur de la mandibule avec le foramen supra-épineux est de 13 mm, celle du foramen infra-épineux est de 3 mm et de 8mm pour le juxta-épineux.

Le foramen lingual latéral :

Le diamètre des foramina situés latéralement par rapport aux épines mentonnières est en moyenne de 0,6 mm (entre 0,2 et 1,7 mm) (TAGAYA, 2009).

La distance moyenne entre le foramen latéral et le rebord inférieur de la mandibule est de 8 mm. (ROSANO, 2009)

Les foramina latéraux se situent lingualement au même niveau que les foramina mentonniers pour 88 % des cas, et mésialement pour 12% des cas. (TAGAYA, 2009)

Ils se situent en dessous de la ligne mylo-hyoïdienne.

Par ce fait on peut considérer que seule l'artère submentale peut pénétrer dans ce canal. (HOFSCHNEIDER, 1999)

Les vaisseaux qui cheminent par ces foramina s'anastomosent avec les vaisseaux alvéolaires inférieurs en intra osseux. (TAGAYA, 2009 ; YOSHIDA, 2005)

Le débit de l'artère sublinguale avant son entrée dans la mandibule est estimé entre 0,7 et 3,7 ml/min. (LUSTIG, 2003)

Par comparaison, le contenu d'une carpule anesthésique est de 1,7 ml de liquide. Le débit de cette artère n'est donc pas négligeable et peut entraîner des hématomes importants si aucun geste n'est pratiqué pour obtenir l'hémostase.

Auteurs	Foramen médial	Foramen latéral
TAGAYA	Non communiqué	0,6 mm (entre 0,2 et 1,7 mm)
ROSANO	0,9mm +/- 0,5mm	Non communiqué
GULTEKIN	0,8 mm (entre 0,5 mm et 1,2 mm)	0,6 mm (entre 0,5 mm et 0,8 mm)

Tableau 6 : Etude du diamètre des artères perforant la corticale selon trois auteurs.

Figure 14 : Coupe scanner transversale de mandibule.
La fléche blanche montre l'entrée du canal lingual latéral, d'après GAHLEITNER (2001).

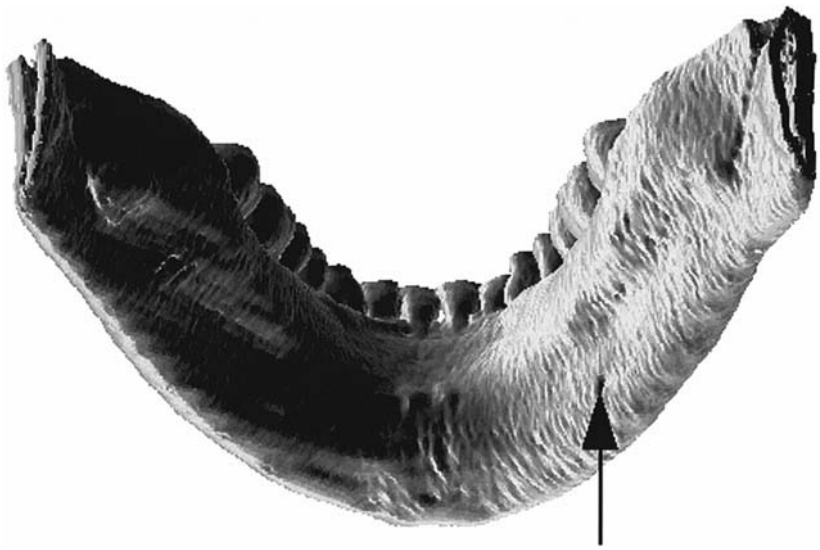

Figure 15 : Reconstruction 3D d'une mandibule.
La fléche noire montre l'entrée du canal latéral droit, d'après GAHLEITNER (2001).

Les concavités de la corticale linguale :
(DORMAN, 2002 ; HOFSCHNEIDER, 1999)

Une autre particularité anatomique fréquente de la corticale linguale de la mandibule, en antérieur comme en postérieur, est la présence plus ou moins marquée de concavités. Ces concavités se sont créées par la pression extrinsèque des glandes salivaires. Là encore il existe de grandes variations anatomiques. Pour celle de la glande salivaire sublinguale, elle se situe dans le région antérieure : première prémolaire et canine. Et pour celle de la glande sub-mandibulaire, sa situation sera plus postérieure, entre la première molaire et l'angle de la mandibule, généralement sous le canal mandibulaire.

Figure 16 : Photo d'une mandibule sèche présentant une fosse sublinguale marquée (flèche blanche), d'après HOFSCHNEIDER (1999).

Cette concavité peut être plus ou moins marquée selon les individus. On parlera de fosse ou fossette lorsque la concavité est peu importante.

Dans sa forme la plus extrême, certains lobules glandulaires sont inclus dans le corps de la mandibule, on parle alors de lacune de Stafne.

Radiographiquement, la présence de ces concavités ne peut être précisément décelée que par une étude scanographique ou par cone beam.

On peut quelquefois les discerner à l'orthopantomogramme. Dans ses formes moins marquées, la présence de fosse apparaît simplement comme une radioclarté aux limites floues de forme ovalaire.

Figure 17 : OPT.
Présence d'une lacune de Stafne au niveau des apex des dents 41 à 44, d'après DORMAN (2002).

3.1.2.2 La tubérosité maxillaire.

La région tubérositaire est vascularisée par des branches provenant de l'artère maxillaire. Cette artère chemine par la fosse ptérygo-palatine après avoir franchi le muscle ptérygoïdien latéral antérieurement et obliquement. Avant d'émerger de la fosse, elle donne une branche artérielle : l'artère alvéolaire postéro-supérieure. Cette dernière chemine sur la tubérosité en faisant un coude, puis pénètre dans le foramen postéro-supérieur (BERTRAM, 2011). Elle peut émettre également une branche artérielle bucco gingivale qui cheminera sur la face vestibulaire du maxillaire en direction infra-orbitale pour parfois s'anastomoser avec l'artère infra-orbitaire. (CARTER, 1983) C'est une petite artère qui peut être à l'origine d'hématome lors d'injection d'anesthésique ou alors d'incision gingivale. La particularité de l'artère maxillaire postéro-supérieure et de ses branches, est qu'elle est plaquée contre la corticale osseuse par une lame fibreuse inextensible, constituée par le prolongement supérieur de l'aponévrose du muscle buccinateur. Elles sont donc non mobilisables.

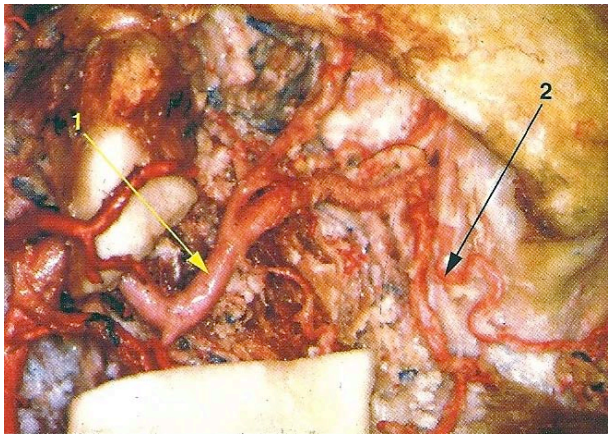

Figure 18: Dissection de la fosse ptérygoïdienne, au niveau de la tubérosité maxillaire : artère maxillaire (1) et de l'artère alvéolaire postéro-supérieure (2), d'après GAUDY (2007).

La tubérosité maxillaire est située juste en avant de la fosse ptérygoïdienne où cheminent beaucoup d'artères (provenant toutes de l'artère maxillaire) :

- artère palatine descendante
- artère pharyngienne supérieure
- artère sphénopalatine
- artère infraorbitaire

Le retour veineux dans cette zone est assuré par le plexus veineux situé soit entre les muscles ptérygoïdiens médial et latéral soit entre le muscle ptérygoïdien latéral et le muscle temporal qui entoure et protège l'artère maxillaire. Ces veines sont de petits calibres. (BERTRAM, 2011)

Il va de soi qu'une lésion au niveau de la tubérosité ou dans cette zone anatomique pourra entraîner d'éventuelles lésions au niveau de ces vaisseaux. (BERTRAM, 2011)

3.1.2.3 La troisième molaire inférieure

Le canal rétromolaire :

Le canal rétromolaire est une structure anatomique rarement décrite dans la littérature et peu étudiée. Les études anatomiques sur cadavres, ont montré que la fréquence de ce canal est estimée à 25%. A peine 6% sont détectables à la radiographie panoramique (VON ARX, 2011).

Ce pédicule est issu du pédicule alvéolo-dentaire inférieur et peut avoir différents trajets intra-osseux (VON ARX, 2011) :

- vertical (le plus fréquent)
- vertical avec une branche horizontale
- curviligne
- curviligne avec une branche horizontale
- horizontal

Figure 19 : Schématisation des différents trajets du canal rétromolaire, d'après VON ARX (2011).

D'après l'étude de von Arx, la distance moyenne entre le foramen de ce canal et la face distale de la seconde molaire est de 15mm (entre 12 et 22 mm). La longueur du canal se situe entre 8,7 et 20,3 mm.

Lorsqu'une troisième molaire est présente, le foramen se situe en moyenne à 4 mm de sa face distale (BILECENOGLU, 2006). Dans la plupart des cas, lors de l'alvéolectomie d'une dent

de sagesse, il ne sera pas touché. Par contre lorsque ce pédicule émet une branche horizontale en vestibulaire de la troisième molaire, celle-ci peut être lésée et entraîner un saignement en vestibulaire de l'alvéole.
La largeur du canal est comprise entre 1 et 2 mm (VON ARX, 2011 ; PRIYA, 2005) au niveau du foramen.

Le pédicule est composé des plusieurs artérioles et veinules et de fibres nerveuses myélinisées (VON ARX, 2011).

La zone rétro-molaire est donc une zone richement vascularisée et pourvoyeuse d'hématome. Des précautions seront à prendre en cas de chirurgie à ce niveau, notamment en cas d'avulsion de dent de sagesse avec alvéolectomie et de prélevement osseux (SUAZO, 2007).

Le pédicule alvéolaire inférieur :

Sa position par rapport aux racines des troisièmes molaires est très variable. Plus la distance les séparant sera faible, plus le risque de traumatiser le pédicule sera grand.
Une contusion entraînera un saignement intra pédiculaire alors qu'une lésion partielle ou totale entraînera une hémorragie dans l'alvéole de la dent (SEIGNEURIC, 2010).

Corticale linguale :

La corticale linguale peut être très amincie. La mobilisation de la dent de sagesse peut alors entraîner sa fracture, au risque de léser des éléments vasculaires ou musculaires du plancher de bouche. Parfois une racine projetée dans le plancher ou le dérapage d'un instrument qui peut détériorer les tissus mous (SEIGNEURIC, 2010).

Zone anatomique favorable à l'expansion d'hématome :

L'avulsion de dents de sagesse incluses nécessite le décollement d'un lambeau muco-périosté. Ce décollement va s'étendre au delà de la gencive attachée, et souvent au delà de la ligne oblique externe, laissant alors apparaître le rebord inférieur et latéral de la mandibule, voir une partie de l'angle mandibulaire. La zone située au delà de la ligne oblique externe, devant les insertions du masséter, est lâche, sans insertions musculaires et permet ainsi au sang des tissus adjacents de se collecter facilement et ainsi de créer des hématomes.

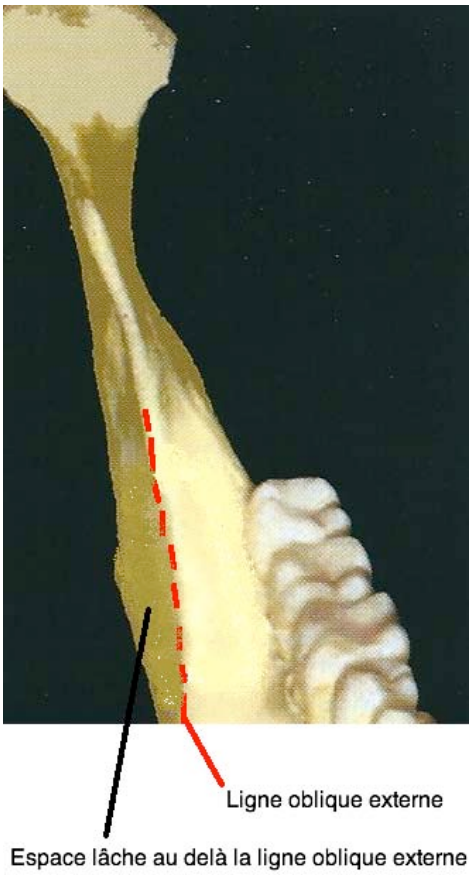

Figure 20 : Schéma montrant la ligne oblique externe au delà duquel le décollement muco-périosté donne accès à un espace lâche, d'après GAUDY (2007).

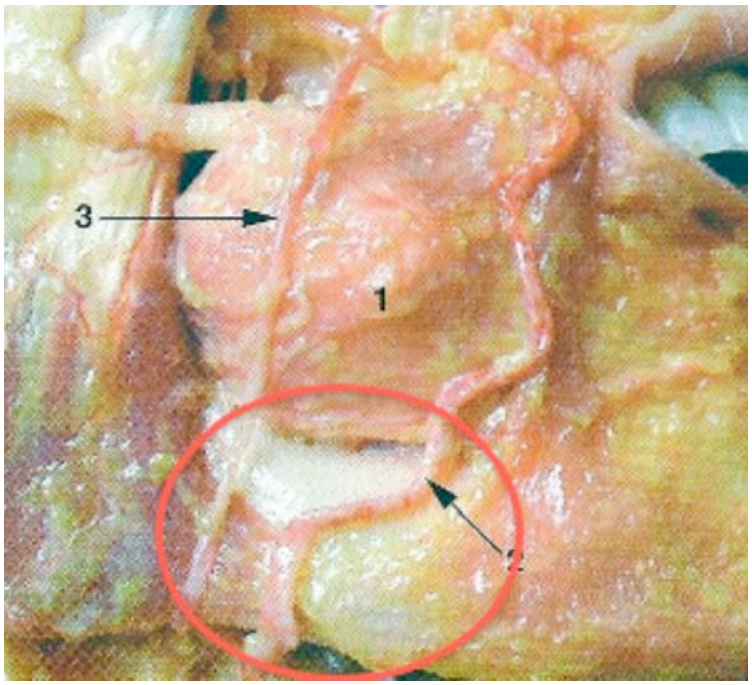

Figure 21 : Dissection de la face mettant en évidence le muscle buccinateur (1), l'artère faciale (2) et la veine faciale (3). La zone, délimitée par l'ovale rouge, située entre le masséter et le muscle abaisseur de l'angle de la bouche, est propice à la formation d'hématomes, d'après GAUDY (2007).

Si au cours de l’avulsion d’une dent de sagesse, un saignement se produit au niveau de l’avéole, une fois le lambeau suturé, cette dernière va se remplir, le sang se collectera dans la zone lâche entre le masséter et le buccinateur et formera un hématome.

3.1.3 En fonction du geste.

3.1.3.1 L'anesthésie.

L'anesthésie dentaire est devenue un des actes les plus réalisés dans les cabinets dentaires. Aux Etats-Unis, on estime qu'environ 6 millions de carpules d'anesthésie sont utilisées par semaine soit 300 millions par an. (MALAMED, 1997). Même si ce geste paraît anodin, il peut malgré tout engendrer quelques complications : nerveuse, infectieuse, allergique et hémorragique dont l'hématome. La survenue d'un hématome ne nécessite pas d'importantes lésions vasculaires et tissulaires. Une simple lésion d'un vaisseau durant l'anesthésie peut en être la cause, d'autant plus quand il s'agit d'artère ou de veine de gros calibre.

Les anesthésies les plus à risques sont sans nul doute les anesthésies tronculaires du nerf alvéolaire inférieur (la plus utilisée), du nerf alvéolaire postéro-supérieur (dite tubérositaire haute) et la technique de Gow Gates. Les régions concernées sont plus richement vascularisées et à proximité de vaisseaux de plus gros calibre (SMYTH, 2009). Cependant la survenue d'un hématome lors d'anesthésie à proximité de vaisseaux au diamètre plus réduit reste possible notamment lors de l'anesthésie tronculaire du nerf infraorbitaire, alvéolaire antéro-supérieur (dite canine haute) et mentonnier (BLANTON, 2003).

Etiologies des lésions vasculaires :

Lors de l'anesthésie, les vaisseaux peuvent être lésés de différentes façons. Tout d'abord l'aiguille peut les pénétrer. Dans ce cas il faut que l'artère soit plaquée contre la corticale osseuse et ne puisse pas fuir devant l'approche de l'aiguille. Ce phéomène ne se produit généralement que lorsque le diamètre de l'aiguille n'est pas adapté c'est à dire lorsqu'il est trop faible par rapport à celui de l'artère.

Ensuite si l'aiguille est insérée en un seul temps, sans tâtonnement jusqu'à la zone d'injection, il n'y a quasiment aucun risque de créer un hématome. La formation existe lorsque le geste du praticien est hésitant et réalisé en plusieurs temps. Dans ce cas le biseau de l'aiguille peut léser des éléments vasculaires (GAUDY, 2005).

Enfin si le biseau de l'aiguille, après être rentré en contact osseux ou après plusieurs utilisations, se retrouve ébarbé, ces ébarbures, lors du retrait de l'aiguille vont alors

traumatiser les tissus alentour : muscles, nerfs et les vaisseaux se trouvant à proximité.

Une étude menée par STACY (1994) a montré que 78 % des aiguilles utilisées après une anesthésie tronculaire à l'épine de Spix se retrouvaient ébarbées. Et dans ⅔ des cas la pointe de l'ébarbure se retrouvait à l'extérieur et donc potentiellement plus traumatique pour les tissus voisins.



Figure 22 : schémas a et b :aiguille biseautée neuve. Schéma c, aiguille au biseau ébarbé.

L'anesthésie tronculaire à l'épine de Spix :

L'aiguille doit traverser la muqueuse, le muscle buccinateur et son aponévrose, elle doit être suffisament rigide pour ne pas se plier.

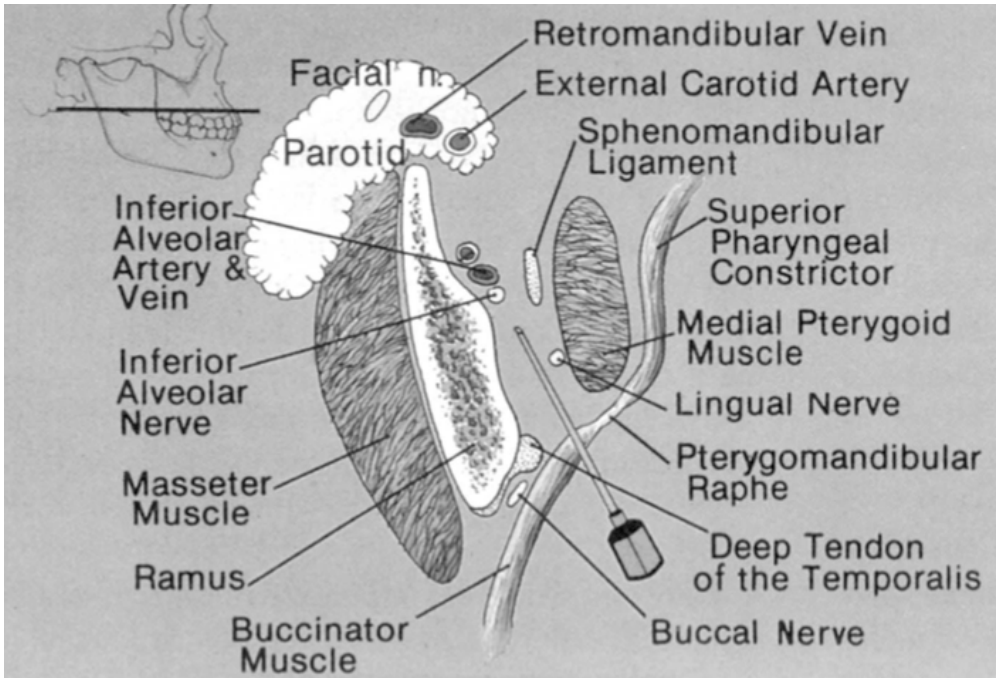

Figure 23 : Coupe transversale de la mandibule, présentant les différents éléments anatomiques traversés par l'aiguille lors de l'anesthésie à l'épine de Spix, d'après BLANTON (2003).

Lors de cette technique, la recherche du contact osseux peut entraîner la compression des structures vasculaires entre l'aiguille et l'os et la déformation de la pointe de l'aiguille.
L'anesthésie à l'épine de Spix peut entraîner des lésions au niveau de l'artère alvéolaire inférieure, du nerf alvéolaire inférieur et des muscles adjacents : les muscle buccinateur et ptérygoïdien médial (MILLOT, 2008).

L'anesthésie tronculaire selon la technique de Gow Gates :

C'est une autre technique d'anesthésie tronculaire. L'injection se fait au niveau du col du condyle, juste sous l'insertion du ptérygoïdien latéral. Le pourcentage de réussite serait meilleur par rapport à la technique standard. Elle permet d'anesthésier le nerf dentaire inférieur, le nerf lingual et le nerf buccal. Mais également le nerf auriculotemporal et mylohyoïdien. (BRODSKY, 2001)

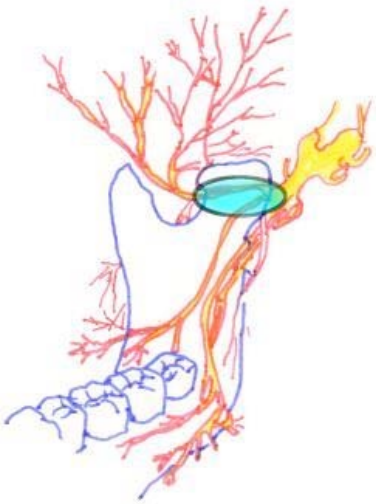

Figure 24 : Schématisation de la zone d'injection selon la technique de Gow Gates, d'après ZAKARIA.

Lors de l'anesthésie selon la technique de Gow Gates, l'artère la plus fréquemment touchée est l'artère maxillaire (MALAMED, 1997) mais l'artère méningée moyenne peut l'être également (BRODSKY, 2001).

Anesthésie tubérositaire haute :

Dans cette zone anatomique, les éléments vasculaires à risque sont l'artère alvéolaire postéro-supérieure et le plexus veineux ptérygoïdien. (FONSECA, 2009) L'artère alvéolaire postéro-supérieure est plaquée entre le périoste et l'aponévrose du muscle buccinateur ce qui

ne lui permet pas de fuir devant l'aiguille. Elle risque d'être dilacérée, provoquant ainsi un hématome (GAUDY, 2005).

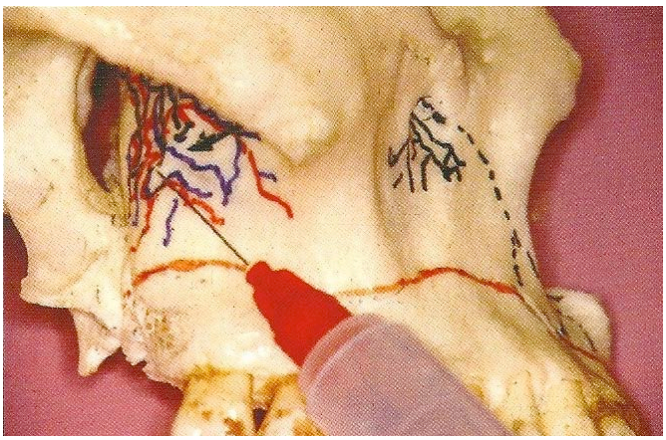

Figure 25 : Représentation de la position de l'aiguille lors de l'anesthésie tubérositaire haute d'après GAUDY (2005).

Cliniquement la formation d'un hématome dans cette zone se traduit par le gonflement immédiat de la zone vestibulaire tubérositaire mais peut également apparaître à l'exterieur, au niveau de la joue, en avant de l'oreille. Une simple ecchymose peut être retrouvée sur la muqueuse orale (FONSECA, 2009).

Figure 26 : Photo d'un hématome après lésion du plexus veineux ptérygoydien après une anesthésie tubérositaire haute, d'après WAITE (1987).

Les différents hématomes : (SMITH, 2006 ; POGREL, 2000 ; POGREL, 1995 ; HAAS, 1995 ; CREAN, 1999)

Dus à la lésion d'une artère ou d'une veine.

Si l'aiguille d'anesthésie endommage une veine, le saignement est minime. Il est possible qu'un hématome apparaisse quelques heures plus tard.
Par contre si le vaisseau touché est une artère, le saignement est plus important, et l'apparition d'un gonflement intra ou extra oral et d'un hématome est rapide.
Plus le diamètre de l'artère est important plus l'hématome sera conséquent.

Dus à la lésion de vaisseaux intra-nerveux.

Un nerf est composé de plusieurs neurofibres (axone entouré de cellules de Schwann avec ou sans gaine de myéline). Chaque neurofibre est entourée d'un tissu conjonctif appelé l'endonèvre. Les neurofibres sont elles- mêmes regroupées en fascicules par du tissu conjonctif : le périnèvre. L'ensemble des fascicules constituant le nerf est entouré par une gaine fibreuse, résistante : l'épinèvre.
Des vaisseaux sanguins et lymphatiques se retrouvent également à l'intérieur de cette gaine fibreuse périphérique.

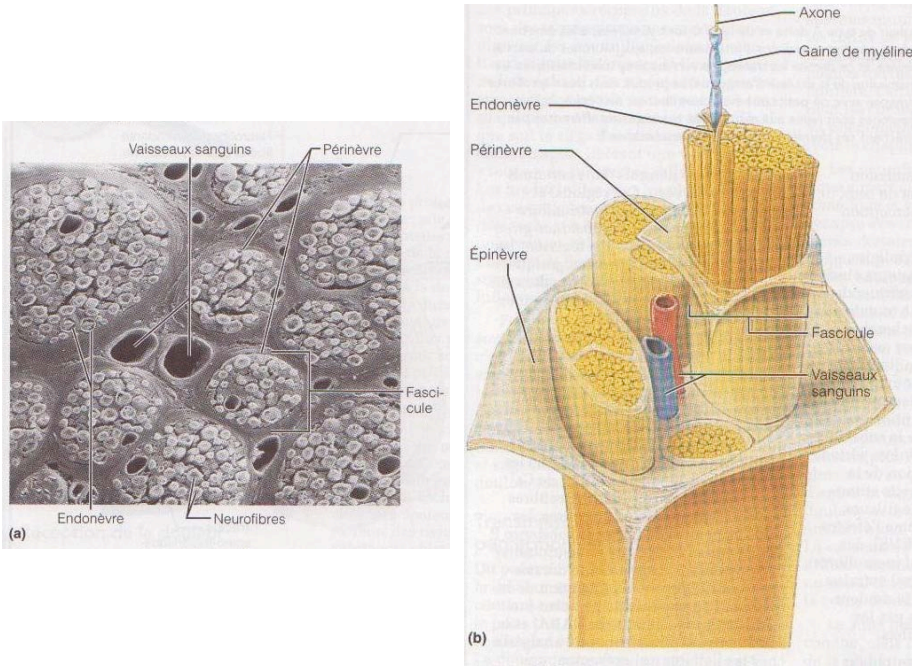

Figure 27 : Structure d'un nerf. (a) Photomicrographie électronique d'un nerf en coupe transversale (500 x). (b) vue en trois dimensions d'une partie de nerf, d'après MARIEB (2005).

Ces vaisseaux se divisent et s'anastomosent pour former des réseaux longitudinaux intra et extra fasciculaires.

Le traumatisme causé par l'aiguille de l'anesthésie au niveau de l'épinèvre entraîne la lésion de ces vaisseaux sanguins et la formation d'un hématome au sein de la gaine nerveuse. L'épinèvre, étant très rigide et résistant, ne se déforme pas sous la pression de l'hématome, ce qui aboutit à la compression des neurofibres et provoque la lésion de celles-ci.

Dus à la lésion de vaisseaux intra-musculaires.

La structure des muscles a une organisation semblable aux nerfs. Le muscle est entouré d'une membrane fibreuse, l'épimysium. Le muscle est constitué de plusieurs faisceaux musculaires, chacun étant entouré de périmysium dans lequel cheminent des vaisseaux sanguins assurant la vascularisation. Chaque fibre musculaire est elle- même entourée d'une membrane conjonctive : l'endomysium contenant également des veinules et artérioles.

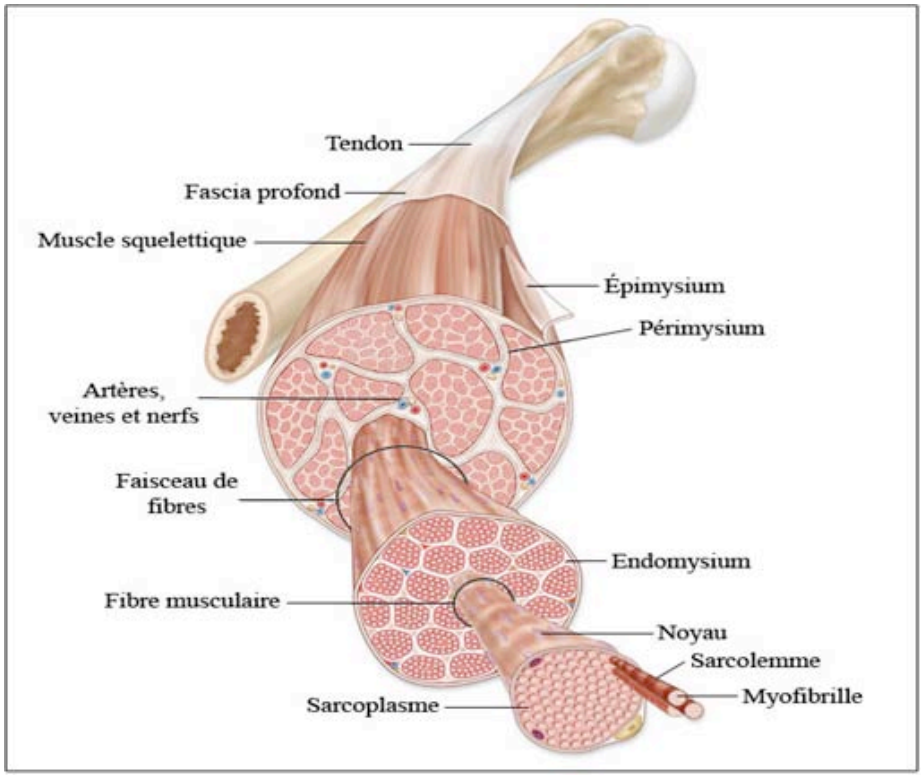

Figure 28 : Schématisation de la structure d'un muscle, d'après DOMINIQUE (2009).

On comprend alors que, lorsque le biseau d'une aiguille d'anesthésie traverse un muscle et /ou que l'injection du produit d'anesthésie se fait de façon brutale en intramusculaire, elle peut, si elle lèse les vaisseaux intramusculaires, entraîner la formation d'un hématome intramusculaire.

Le risque de pénétrer un muscle est important lors de l'anesthésie à l'épine de Spix avec un risque d'altérer le muscle ptérygoïdien médial et lors de la technique de Gow gates ou tubérositaire haute, le muscle ptérygoïdien latéral ou le masséter.

Est il fréquent de pénétrer un vaisseau pendant l'anesthésie ?

Type d'anesthésie	Nombre d'aspirations positives lors de l'anesthésie selon les auteurs				Moyenne des différentes études
Anesthésie tronculaire à l'épine de Spix	LUSTIG : 8,1 %	JASTAK : 7,9 %	MALAMED : 10 A 15 %	LEVY : 7,7 %	9 %
Technique de Gow Gates	GOW GATES : 1,6 %	MONTAGNESE : 15 %	ROBERTSON : 17%	LEVY : 7,7 %	10 %
Nerf alvéolaire postéro-supérieur.	LUSTIG : 2,4 %	JASTAK : 3,9 %	MALAMED : 3,1%	SCHIANO : 2,6 %	3 %

Tableau 7 : Pourcentage de pénétration d'un vaisseau selon la méthode utilisée et l'auteur de l'étude.

Le risque de pénétrer un vaisseau durant l'injection d'anesthésie n'est pas rare. Elle avoisine les 10% lors de l'anesthésie à l'épine de Spix et lors de la technique de Gow Gates et on l'estime à environ 3 % pour l'anesthésie tronculaire haute. Le risque de provoquer un hématome est donc proportionnel.

3.1.3.2 Implants mandibulaires.

La pose d'implant est devenu un acte courant en odontologie. Plusieurs centaines de milliers d'implants sont posés en France chaque année. C'est un acte qui dans la majorité des cas se déroule sans complications particulières.

Les complications constatées en implantologie sont classées en deux catégories : les complications immédiates, pendant le temps opératoire, et les complications post-opératoires (plusieurs semaines voire plusieurs mois après la pose de l'implant). La survenue d'hémorragies, et donc d'hématomes, fait partie d'une des complications immédiates (LAMAS PELAYO, 2008).

Nous verrons successivement les zones anatomiques les plus à risque, les gestes iatrogènes à l'origine de leur formation, leur impact sur le déroulement de l'opération et leurs conséquences post-opératoires.

Les cas de survenue d'hématome, suite à la pose d'implant, rapportés dans la littérature sont assez nombreux. Les principaux sont résumés dans le tableau ci après, tous les cas concernent des hématomes de grande ampleur ayant entraîné une détresse respiratoire.

Auteurs	Position de l'implant créant le saignement	Longueur de l'implant en mm	Moment où la perforation de la corticale linguale est constatée	Temps d'apparition de l'hématome	Scanner, ou cône beam pré-opératoire	Lambeau muco-périosté linguale	Elément anatomique ou geste chirurgical ayant favorisé la perforation
KALPIDIS	44	15	Ostéotomie	Intervention	NC	NC	NC
ISAACSON	5 implants entre 33 et 43	15	NC	Intervention	Non	Non	NC
WEIBRICH	46	10	Ostéotomie	Intervention	Non	Non	Fosse sublinguale atypique
BOYES-VARLEY	32	15	Exploration chirurgicale PO et radio PO	30 min PO	NC	NC	NC
NIAMTU	33	NC	Ostéotomie	intervention	Non	Non	Mandibule atrophiée
MORDENFELD	43	15	Exploration chirurgicale PO	Intervention	NC	NC	NC
DUBOIS	43	NC	Ostéotomie	Intervention	Non	Non	Mandibule atrophiée
	43	12	Radio PO	6 à 7 heures PO	Non	Non	Mandibule atrophiée
WOO	41	NC	Ostéotomie	Intervention	Non	Non	Implantation selon l'axe des alvéoles
GIVOL	33	18	Radio PO	intervention	NC	NC	NC
KRENKE	33	NC	Ostéotomie	4 heures PO	NC	NC	NC
MASON	43	18	Ostéotomie	4 à 5 heures PO	NC	NC	NC
DEL CASTILLO-PARDO DE VERA	44, 46	NC	Ostéotomie	Intervention	Non	Non	Implantation suivant l'axe des alvéoles
PIGADAS	33, 43	NC	Radio PO	Intervention	Non	Non	Non

Tableau 8 : Analyse des protocoles opératoires de 13 auteurs ayant rencontré un hématome du plancher de bouche après la pose d'implants. NC : Non communiqué. PO : Post-opératoire.

Zones anatomiques à risque :

Dans la littérature, les cas d'hématomes liés à la chirurgie implantaire concernent principalement les implants posés à la mandibule, entre les deux foramina mentonniers et plus particulièrement en position 43 et 33. On rapporte également quelques hématomes suite à l'implantation en position 44 et 46.

Nous avons vu précédemment que cette zone anatomique est particulièrement vascularisée et que les artères submentale et/ou sublinguale entretiennent des rapports très intimes avec la corticale linguale et le périoste. De plus, certaines de ces branches perforant la corticale linguale ont des diamètres très variés pouvant atteindre 1,7 mm (TAGAYA, 2009).

On comprend alors que si, lors du forage de l'os mandibulaire, une perforation de la corticale a lieu, elle peut entraîner la lésion plus ou moins importante des vaisseaux du périoste et des muscles alentour. L'importance du saignement va être proportionnel au diamètre des artères lésées, à la quantité de tissu lésé et à la rapidité d'action du praticien pour limiter ce saignement.

Les facteurs de risque de perforation de la corticale et de création d'un hématome sont : (WEIRBRICH, 2002 ; DUBOIS, 2010 ; NIAMTU, 2005)

- La présence d'une concavité au niveau de la corticale linguale, surtout à l'aplomb des canines où l'on retrouve parfois une fosse sublinguale très marquée, et plus rarement à l'aplomb des prémolaires et molaires, ce qui entraîne, si elles ne sont pas repérées avant le forage, la perforation corticale.
- Plus la quantité d'os est faible, plus le risque de perforation augmente : les mandibules atrophiées sont donc plus à risque de perforation.
- Un diamètre important de l'artère perforant la corticale ou à proximité de celle ci.
- Une faible distance entre l'os et l'artère.
- Utilisation de l'axe de alvéolaire pour implanter.

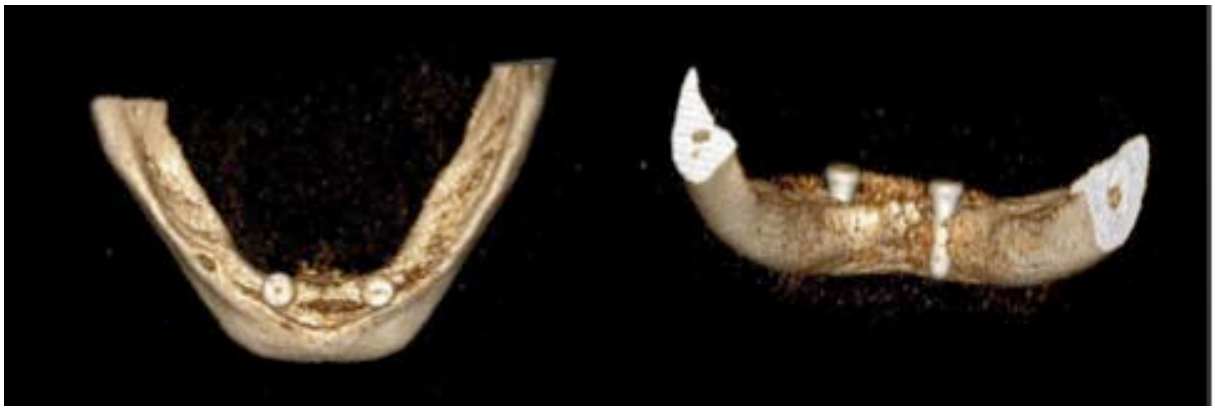

Figure 29 : Illustration en 3D d'une vue supérieure de la mandibule montrant la position idéale de l'implant, entre les 2 corticales. Et en vue linguale, cette position entraîne la perforation de la corticale, d'après DUBOIS (2010).

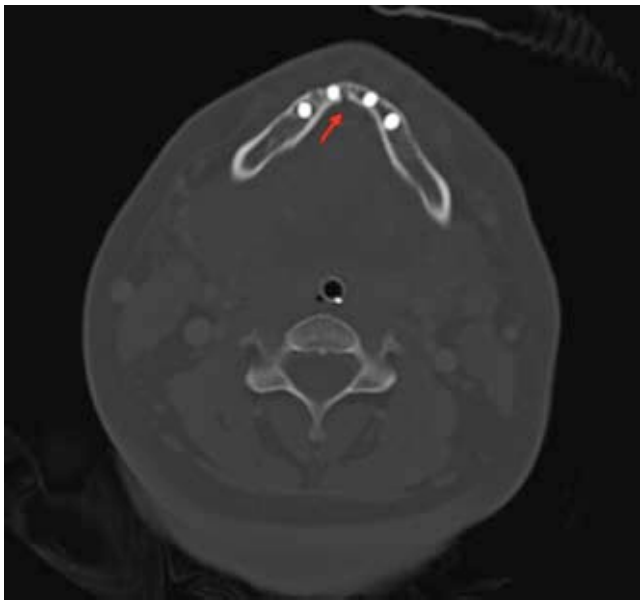

Figure 30 : Coupe de scanner montrant la rupture de la corticale linguale au niveau de 41. L'implant a été enlevé et replacé en 42, d'après WOO (2006).

Un autre risque est celui d'utiliser des implants trop longs et de perforer la corticale basale. Dans ce cas on peut observer une lésion des artères submentales. Ce saignement est entretenu par les mouvements du ventre antérieur du muscle digastrique lors des déglutitions (GAUDY, 2007).

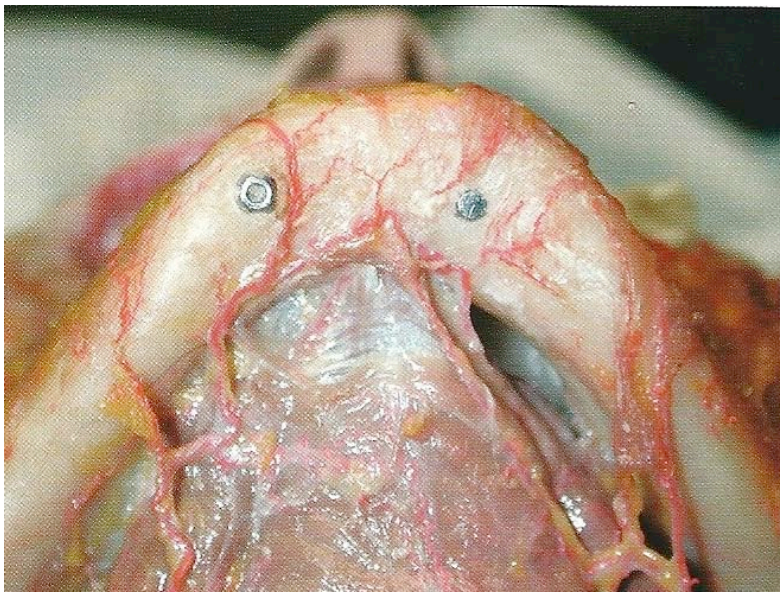

Figure 31 : Dissection d'une mandibule mettant en évidence le risque de léser l'artère submentale lors de la perforation de la corticale basale, d'après GAUDY (2007).

Conséquences de l'hématome sur l'ostéo-intégration :

Les conséquences que peut avoir la survenue d'un hématome lors de la pose d'implant sont souvent minimes. Malgré le fait qu'un hématome puisse favoriser la colonisation bactérienne, comme nous le verrons plus tard, dans la littérature on ne trouve aucune corrélation entre l'échec d'ostéointégration ou de péri-implantite et la présence d'hématome au cours de l'opération.

Figure 32 : Coupe de scanner montrant l'inclinaison linguale des implants ostéo-intégrés (quelques années après leur pose) ayant provoqué un hématome sublingual mais permettant malgré tout la stabilité de la prothèse complète mandibulaire, d'après PANULA (1999).

Cependant en chirurgie dentaire, la perforation de la corticale linguale lors de la pose implantaire reste le geste chirurgical le plus pourvoyeur d'hématome entraînant un risque vital.
En effet si l'hémorragie entraîne la formation d'un hématome trop important, un risque d'asphyxie, comme nous le verrons plus tard, peut être craint (études sitées dans le tableau 8).

La survenue d'hématomes peut être retardée (DUBOIS, 2010 ; MASON, 1990 ; KRENKEL, 1986).
Ce phénomène peut être expliqué à la fois par l'utilisation de vasoconstricteurs dans les anesthésies, et par la vasoconstriction entraînée par la lésion d'une artère et qui constitue la première étape de l'hémostase.

Dans la littérature un seul cas d'hématome du plancher de bouche sans perforation de la corticale a été constaté (ISAACSON, 2004). L'auteur pense alors que l'extrémité de l'implant devait coïncider avec l'entrée d'un des foramina de la corticale linguale ayant un diamètre important.

3.1.3.3 Avulsions des dents de sagesse.

La survenue de complications peropératoires et postopératoires lors d'avulsions de dents de sagesse est assez fréquente mais cependant difficilement estimable. En effet les complications sont fonction de la position de la dent et particulièrement opérateur dépendant. Les complications les plus fréquemment rencontrées sont la douleur, le gonflement, les trismus et les alvéolites sèches. La survenue d'hématome fait partie de ces complications. Un hématome entraîne un oedème, une réaction inflammatoire, donc des douleurs et éventuellement un trismus. Une surinfection de l'hématome est également possible. C'est pourquoi limiter sa formation va minimiser les complications postopératoires.

Dents de sagesse supérieures :

Fracture de la tubérosité lors de l'avulsion de la dent de sagesse maxillaire :

Une ostéotomie insuffisante en est souvent la cause. La fracture s'accompagne d'un craquement caractéristique et d'un saignement localisé. Des séquestres osseux peuvent être

retrouvés en curetant l'alvéole, ou un fragment osseux peut être attaché à la dent. On estime sa fréquence à environ 0,6% (BERTRAM, 2011)

Lorsqu'une fracture tubérositaire survient, le fragment osseux sera extrait avec la dent. Parfois les tissus adjacents, adhérant au fragment osseux, sont également emportés lors de l'avulsion et contribuent au saignement (BERTRAM, 2011 ; SHAH, 1996 ; CARTER, 1983).

C'est donc à la fois la fracture de la tubérosité et la dislocation soudaine du fragment qui entraîne une lésion vasculaire mais ce saignement peut être accentué par la déchirure des tissus alentour lors du retrait du fragment. La plupart du temps, ce sont des artérioles et la muqueuse qui sont lésées voir déchirées. Mais il arrive plus rarement que ce soient d'autres artères ou des fibres musculaires notamment du muscle ptérygoïdien latéral. En effet, il arrive que ce muscle ne s'insère pas uniquement sur l'apophyse ptérygoidienne de l'os palatin mais qu'elle vienne jusque sur la tubérosité. Des fibres peuvent donc être lésées et entraîner un saignement (SHAH, 2005).

Les artères pouvant être lésées sont:

- l'artère alvéolaire postéro-supérieure ou une de ses branches (éventuellement la branche bucco-gingivale (BERTRAM, 2011 ; CARTER, 1983)
- la grande artère palatine si la muqueuse palatine est déchirée.

Si la fracture s'étend plus supérieurement et postérieurement, les artères touchées peuvent être l'artère palatine descendante, l'artère pharyngée descendante (BERTRAM, 2011), mais ce genre de complication est extrèmement rare.

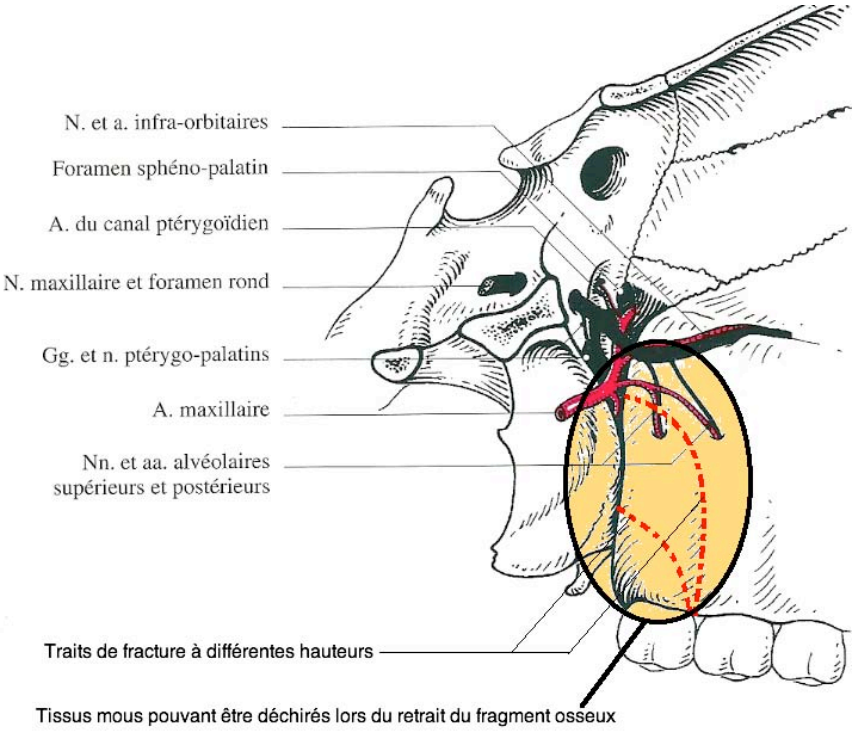

Figure 33 : Schéma indiquant l'étendue des tissus osseux et mous pouvant être lésés lors d'une fracture de tubérosité. Vue latérale droite du maxillaire, d'après PEDERSEN (1988).

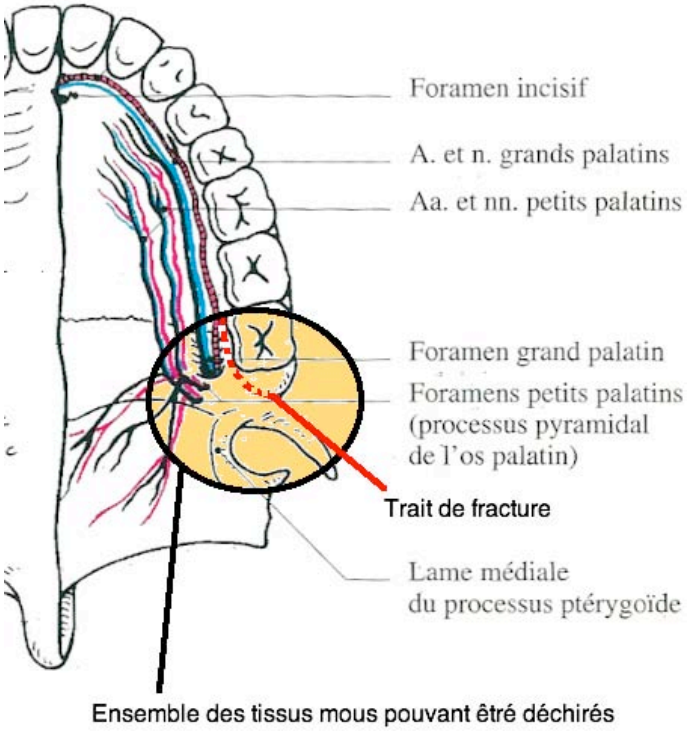

Figure 34 : Schéma indiquant l'étendue des tissus osseux et mous pouvant être lésés lors d'une fracture de tubérosité. Vue inférieure du maxillaire, d'après PEDERSEN (1988).

On peut alors voir apparaître un hématome dans le vestibule de la dent, en palatin souvent au niveau du palais mou et le long des piliers du voile du palais. Cet hématome a plutôt un aspect en nappe. Le sang peut également se drainer en arrière de la dent de sagesse et suivre les fascia musculaires des muscles du plancher de bouche et du pharynx. Un hématome de taille

importante peut entraîner alors un risque vital. (BERTRAM, 2011 ; SHAH , 1996)

Dent de sagesse inférieure :

La dent de sagesse inférieure est située dans une zone à risque hémorragique, en avant du triangle rétro-molaire, au dessus du pédicule alvéolo-dentaire inférieur. Elle est séparée du plancher buccal par une corticale linguale souvent amincie.

Hématomes du plancher de bouche :

Ils sont dus à une lésion des tissus mous du plancher de bouche, notamment le muscle mylo-hyoïdien, l'artère mylo-hyoïdienne et l'artère linguale.
Une fracture de la corticale linguale (ou son effraction) peut en être la cause. Les tissus mous peuvent être également lésés par une alvéolectomie ou lors d'une séparation de racines trop lingualées (BERTRAM, 2011). L'orientation trop lingualée des racines, peut également favoriser la fracture de la corticale ou son effraction par un instrument ou par projection d'une racine à travers elle.

BERTRAM (2011) décrit une survenue d'hématome ayant entraîné un risque d'asphyxie suite à l'alveolectomie des dents 38 et 48. La fraise utilisée pour l'alvéolectomie a été orientée trop lingualement entraînant la lésion de l'artère linguale (ou d'une de ses branches) ainsi que du nerf lingual (ce qui a crée une paresthésie de l'hémi langue).

Lésion et compression du nerf alvéolaire inférieur.

Une lésion du pédicule alvéolo-dentaire est également à risque hémorragique. Son traumatisme est rare, entre 0,5 et 1%. Il dépend de la proximité qu'entretiennent les apex des racines avec ce dernier. S'ils sont proches, la mobilisation des apex entraîne une compression et une simple contusion du pédicule, ce qui provoque la formation d'un hématome intra nerveux et donc une paresthésie transitoire (SEIGNEURIC, 2010).
Sinon lorsque le pédicule est lésé, le saignement peut devenir abondant. L'alvéole se remplira alors de sang qui pourra ensuite s'insinuer ou se collecter dans les tissus adjacents.

Lésion de l'artériole du canal rétromolaire.

Elle est souvent lésée lors des alvéolectomies des dents de sagesse incluses. Le saignement peut être assez conséquent. Si le lambeau est resuturé, le sang va se collecter dans la zone génienne basse, dans la zone lâche située entre le masséter et le muscle abaisseur de l'angle de la lèvre.

3.1.3.4 Exérèse de torus mandibulaire.

Les tori mandibulaires se developpent au dessus des insertions du muscle mylo-hyoïdien. Leur exérèse peut provoquer des lésions au niveau des fibres musculaires (WAITE, 1987).

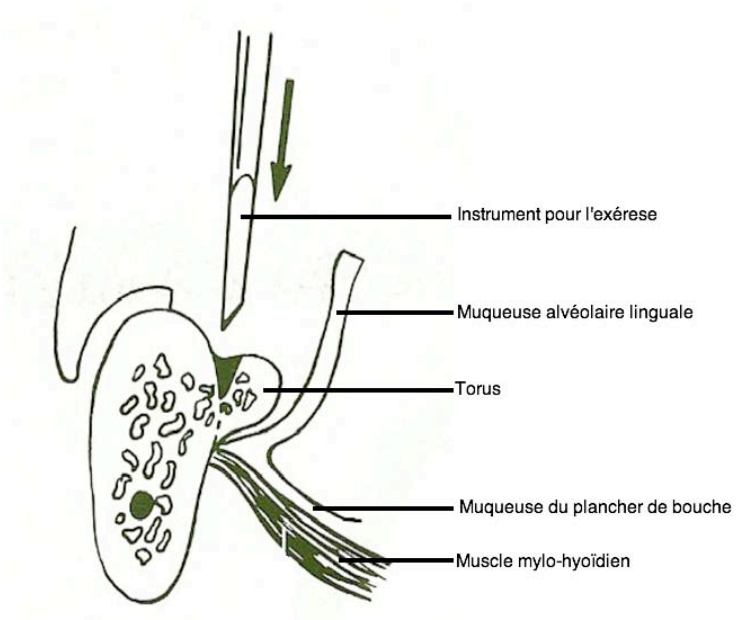

Figure 35 : Schématisation de la proximité de la base inférieure du torus par rapport au muscle mylohyoïdien, d'après PEDERSEN (1988).

D'après l'étude de SAWAIR, dans 85 % des cas les tori mandibulaires sont de moyenne ou grosse taille et se situent dans le secteur prémolaire pour 65% des cas.
Or d'après l'étude anatomique de TAGAYA, le foramen latéral de la corticale linguale se situe dans 88% des cas au niveau des prémolaires.
De plus selon LOUKAS, la branche de l'artère sublinguale qui vascularise la gencive linguale pénètre la muqueuse au niveau des prémolaires dans 88% des cas.

Compte tenu de la vascularisation importante et des variations anatomiques du plancher de bouche, l'exérèse de tori mandibulaires, surtout si ceux ci sont de taille importante et ont une situation basse, est une chirurgie à risque d'hémorragie et donc d'hématome.

De plus une fois que le torus est enlevé, la muqueuse est plus lâche. L'espace qu'occupait le torus sous la muqueuse peut être comblé par un hématome (WAITE, 1987)

Les artères du plancher de bouche peuvent être lésées lorsque le lambeau n'est pas correctement décollé, lorsque le périoste est perforé ou déchiré (MANTZIKOS, 2007).

Figure 36 : Hématome du plancher de bouche après exérèse de tori mandibulaires en lingual de 34 et 35. L'hématome a dépassé la ligne médiane et entraîne l'élévation du plancher de bouche, d'après MANTZIKOS (2007).

L'ablation de tori mandibulaires peut entraîner un saignement mais aucun hématome entraînant un risque vital n'est décrit dans la littérature, les hémorragies sont facilement maîtrisables.

Lors d'exérese de torus palatin, la survenue d'hématome sous la lambeau est également fréquente, voire plus fréquente que pour les torus mandibulaires (PEDERSEN, 1988). Si la muqueuse est replacée comme initialement, l'espace qu'occupait le torus est comme un espace mort propice à la formation d'hématome. La muqueuse palatine étant plus épaisse qu'à la mandibule, son plaquage à l'os est moins facile.

3.1.3.5 Endodontie.

La survenue d'hématome lors d'actes d'endodontie est très rare. Ce n'est pas l'alésage canalaire ou le dépassement apical (instumental, gutta ou ciment) qui en est la cause mais la profusion d'hypochlorite de sodium au delà du foramen apical. (BOWDEN, 2006 ; MEHRA, 2000)

L'hypochlorite de sodium permet le débridement et la désinfection du canal. Il est actif sur beaucoup d'agents pathogènes : bactéries gram négatif et positif, champignon, spore, virus.
L'hypochlorite de sodium est un agent cytotoxique, alcalin et corrosif, qui entraîne l'ulcération et la nécrose des tissus par oxydation des protéines. Il est la cause d'hémolyse, d'altération de l'endothélium, de destruction des cellules fibroblastiques et inhibe la migration des neutrophiles. (GATOT, 1991)

Lorsque l'hypochlorite de sodium est injecté au delà de l'apex, il va entraîner la nécrose des tissus péri apicaux. Si une parodontite apicale chronique est présente, la lyse osseuse qu'elle entraînera formera des voies de propagation supplémentaires au liquide et la destruction tissulaire sera d'autant plus importante.

Plusieurs facteurs favorisent la propagation de l'hypochlorite de sodium au delà de l'apex (GATOT, 1991 ; ARBAB-CHIRARI):

- La présence d'une lésion apicale chronique.
- La présence d'un apex ouvert.
- Une pression d'injection trop importante.
- Une aiguille non biseautée ou sans fenêtre d'évacuation latérale pour faciliter la remontée de l'hypochlorite de sodium.
- Une aiguille enfoncée trop profondément dans le canal
- Une concentration trop importante d'hypochlorite de sodium

Si l'hypochlorite de sodium se propage jusque dans les tissus mous, il se produit une nécrose tissulaire et donc des lésions endothéliales. Ces dernières entraînent des saignements, des hématomes et des ecchymoses. La propagation de l'hypochlorite et de l'hématome se fera en fonction de la dent traitée, le long des fascias musculaires.

Le risque infectieux est alors très important en raison de la nécrose tissulaire et de la présence d'hématome (GATOT, 1991).

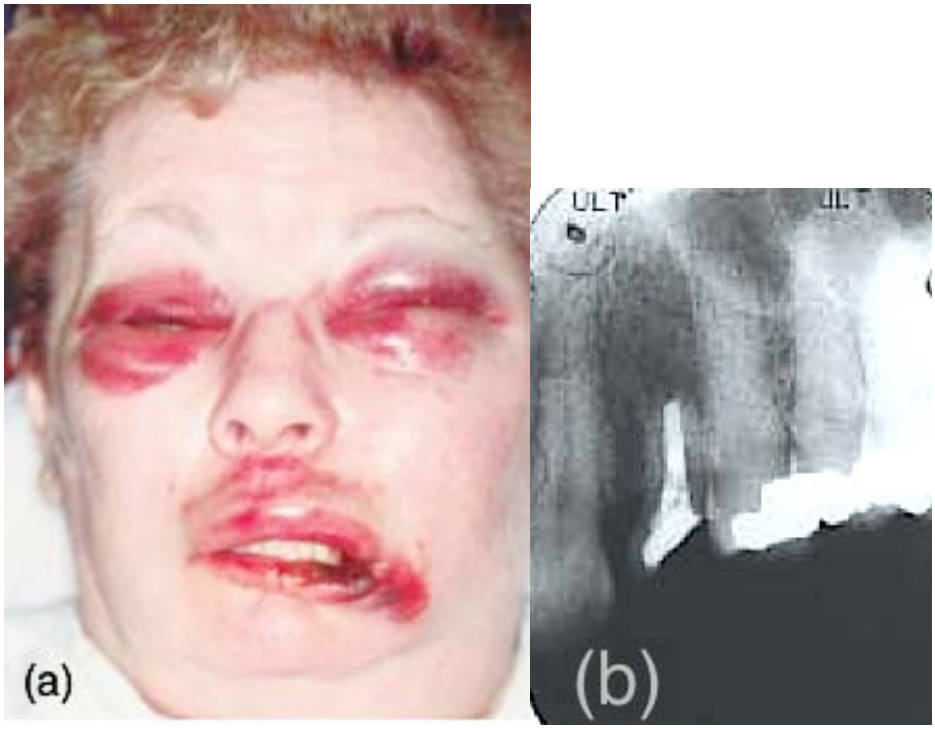

Figure 37 : (a) Patiente ayant subi un traitement canalaire sur 23. Photographie de la patiente montrant les ecchymoses péri orbitaires et péri buccales. (b) Radiographie rétro alvéolaire de la dent n°23 avec une lésion péri apicale et d'un apex ouvert, d'après MEHRA (2000).

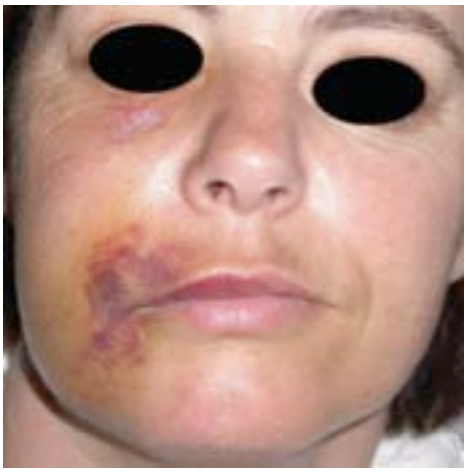

Figure 38 : Dépassement d'hypochlorite après traitement endodontique sur la dent n°12. Hématomes et ecchymoses sous-orbitaires et au niveau de la commissure droite de la bouche. (5) Paresthésie du territoire du nerf infra-orbitaire et lésion d'une branche du nerf facial, cas clinique présenté par le Dr ARBAB-CHIRARI.

Les premiers signes de propagation d'hypochlorite de sodium au delà de l'apex sont (BOWDEN, 2006 ; GATOT, 1991):

- une douleur intense pendant deux à cinq minutes.
- un oedème facial ou du plancher de bouche immédiat et qui peut s'étendre.
- l'apparition d'ecchymoses et d'hématomes.

3.1.3.6 Incisions

Le respect des éléments anatomiques à risque est capital.

A la mandibule le risque est de léser le plancher de bouche (artère sublinguale et submentale) et de former un hématome du plancher de bouche.

Darriba (1997) décrit une survenue d'hématome du plancher de bouche suite à une incision, dans la région incisivo-canine mandibulaire, trop lingualée et mal contrôlée entraînant la déchirure des muscles génioglossse et géniohyoïdien et de l'artère sublinguale. La mandibule étant atrophiée, la manque de repères anatomiques a contribué à cette lésion. Dans un cas comme celui ci il est important d'inciser au niveau du sommet de la crète et de décoller sans déchirer le lambeau au risque de léser une des artères du plancher de bouche (SEIGNEURIC, 2010).

Incision périostée :

L'incision du périoste est généralement pourvoyeuse d'hématome. Le déplacement coronaire d'un lambeau par incision périostée, notamment dans la région des prémolaires et molaires maxillaires, est pourvoyeur d'hématome. Le périoste est très vascularisé et son incision va permettre au sang de diffuser dans les tissus plus lâches, en suivant les aponévroses musculaires (FONSECA, 2011 ; KHOURY, 2011).

Ainsi l'élaboration d'un lambeau déplacé coronairement pour un comblement alvéolaire ou pour une communication bucco-sinusienne, aboutit souvent à la formation d'hématome vestibulaire et d'ecchymose. La suture hermétique du lambeau empêche le sang de se drainer par la cavité buccale et fuse le long des muscles peauciers par l'incision periostée.

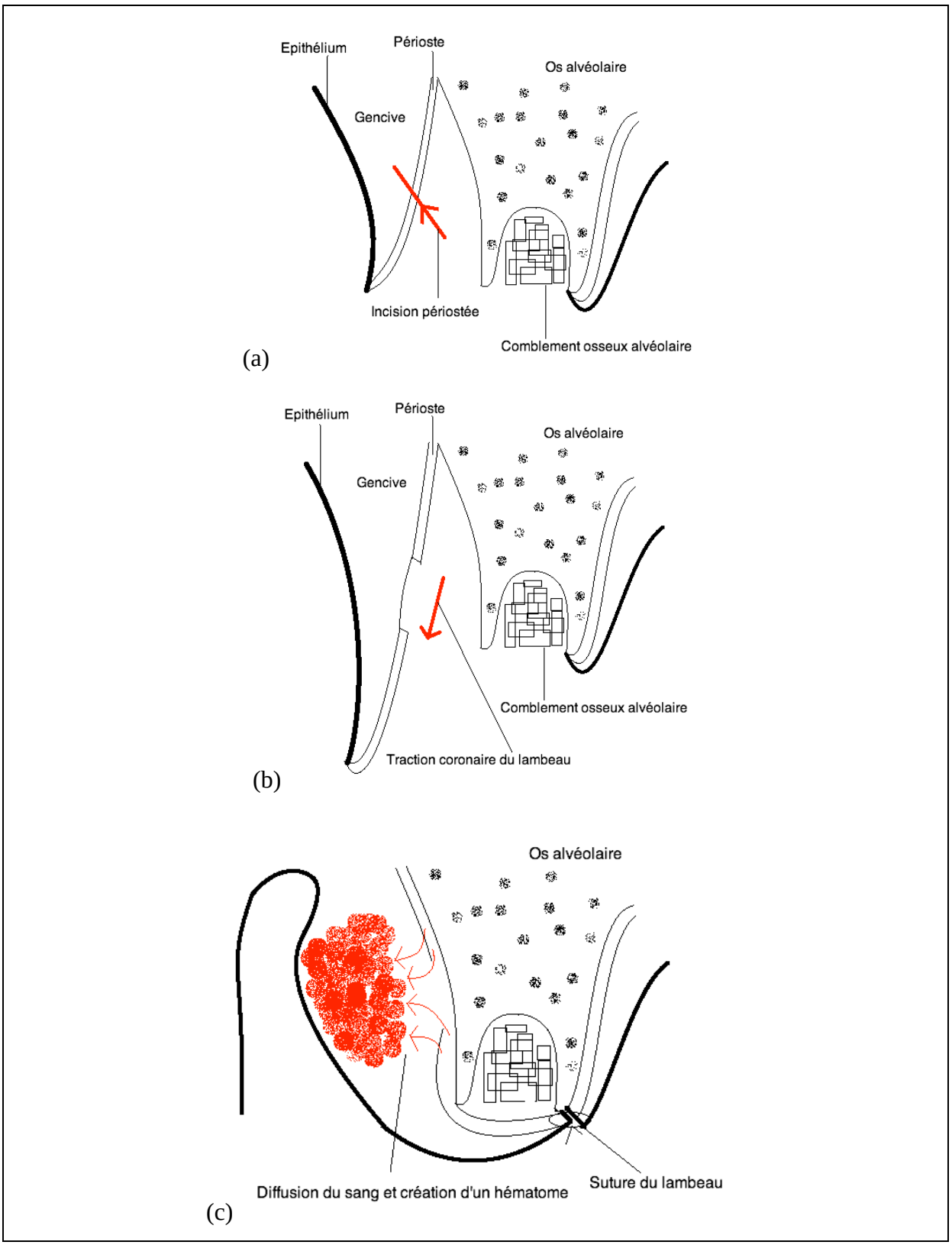

Figure 39 : (a) Schématisation du décollement muco-périosté et de l'incision périostée. (b) L'incision périostée permet le déplacement coronaire du lambeau afin de recouvrir l'alvéole après comblement osseux. (c) Schématisation du passage du sang des tissus lésés vers les tissus plus lâches de la muqueuse alvéolaire formant ainsi un hématome vestibulaire et des ecchymoses.

3.1.3.7 Comblement sinusien.

Le traumatisme de la membrane sinusienne par perforation peut entraîner un saignement et donc un hématome plus ou moins étendu.
Cet hématome peut entraîner une sinusite maxillaire aigüe post-opératoire. D'autant plus que chaque élévation du plancher sinusien entraîne inévitablement une réaction inflammatoire de la muqueuse sinusienne (ALKAN, 2008).
L'infection de l'hématome est à craindre et pourrait compromettre la réussite de la greffe sinusienne (PETERSEN, 1988).

Ce risque est d'autant plus important chez des patients ayant des antécédents de sinusite chronique (*ANAVI, 2008*). La membrane sinusienne étant plus inflammatoire, le risque de saignement est quasiment inévitable (ALKAN, 2008).

Mais le saignement peut provenir également du traumatisme de la muqueuse et du périoste, surtout si on effectue une incision périostée.

Figure 40 :Hématomes et ecchymoses faciaux et vestibulaires après comblement sinusien et pose d'un implant, d'ANAVI (2008).

3.1.3.8 Hématome et parodontologie.

Lors de chirurgie plastique parodontale, des hématomes peuvent également se former entre le lambeau ou le greffon et le lit receveur. Les gestes à risque sont les lambeaux déplacés (d'autant plus lorsqu'ils nécessitent une incision périostée), greffe gingivale épithélio-conjonctive et greffes de conjonctif enfoui.

Le volume du caillot ne doit pas être trop épais afin de faciliter la vascularisation et la cicatrisation de la plaie (GAUDY, 2007 ; BORGHETTI ET MONNET-CORTI, 2008).

L'interposition d'un hématome entraînera un risque de nécrose. En effet la vascularisation du greffon se fait par imbibition grâce aux vaisseaux sanguins du lit receveur et de ses berges durant les 48 premières heures. Elle provient des tissus adjacents et de l'espace desmodontal.

Puis à partir du deuxième jour, les vaisseaux capillaires du lit receveur établissent des connexions avec les vaisseaux capillaires de la greffe. Il faudra attendre le 4ème et 5ème jour pour que la circulation sanguine soit rétablie presque normalement.

Si un hématome s'interpose entre le lit receveur et la greffe, la néovascularisation ne pouvant s'établir, le greffon se nécrosera (*BORGHETTI et MONNET-CORTI , 2008)*.

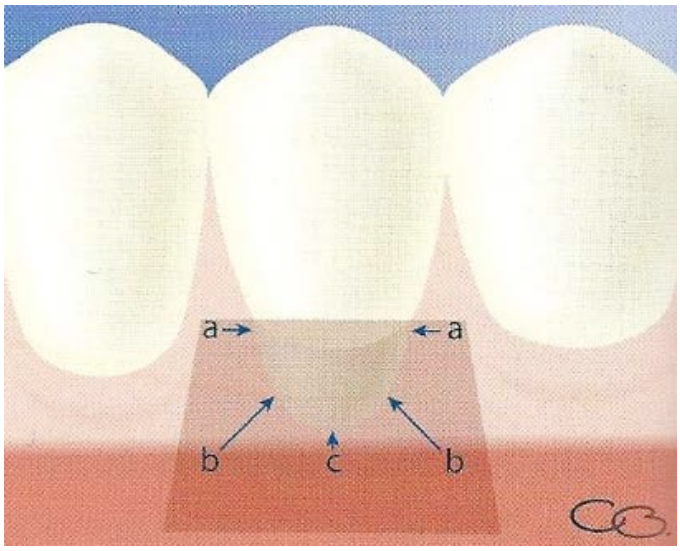

Figure 41 : Schématisation de l'apport nutritif du greffon par imbibition sur la racine avasculaire. (a) Circulation plasmatique. (b) Circulation collatérale. (c) Circulation desmodontale, d'après BORGHETTI et MONNET-CORTI (2008).

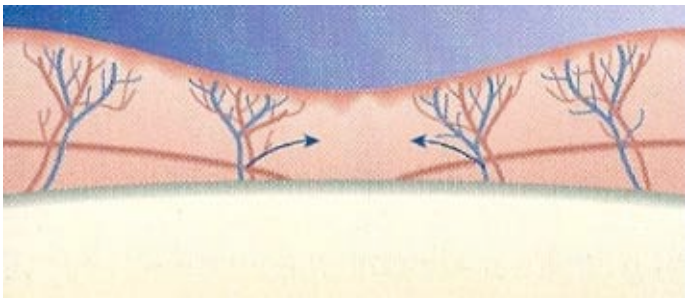

Figure 42 : Schématisation de la vascularisation du greffon sur une surface avasculaire. Le mécanisme de pontage (flèches) permet de vasculariser progressivement le greffon d'après BORGHETTI et MONNET-CORTI (2008).

Un hématome peut se former sous le lambeau palatin lors d'un dégagement ou de l'avulsion d'une canine incluse au maxillaire au palais. La nécrose du lambeau sera plus rare étant donné l'abondance de la vascularisation (PEDERSEN, 1988 ; PEDLAR, 2007).

3.1.3.9 Prélevement osseux mentonnier

Le prélèvement d'os cortical et spongieux dans la région mentonnière peut entraîner la lésion de la corticale linguale, soit lorsque le prélèvement est trop profond, soit par arrachement ou fracture lors du retrait du greffon. De plus, la lésion des pédicules mentonniers ou incisivo-canins peut entraîner également un saignement et la formation d'hématome ou d'ecchymose (KHOURY, 2010).

3.2 Conséquences cliniques :

3.2.1 Conséquences esthétiques :

(BINET, 2003-2004 ; DANIEL F ; WERNER W).

L'accumulation de sang dans les tissus va entraîner une coloration externe de la peau. Cette coloration est visible à l'œil nu quand le sang se situe entre 0,5 et 2 mm de profondeur. Cette poche de sang provoquera une coloration d'abord rouge si elle est superficielle, ou bleue si elle est plus profonde. C'est l'oxydation du fer contenu par l'hème qui confère à l'hémoglobine sa couleur rouge.

Ce sont les macrophages qui se chargent de la dégradation de l'hémoglobine. L'hémoglobine est composée d'hème et de globine. La globine est hydrolysée en acides aminés. La partie héminique est dégradée par une hème-oxygénase. Le noyau d'hème est alors dégradé en un noyau coloré : la biliverdine qui donnera ensuite la bilirubine, et en un noyau ferrique : l'hémosidérine.
Le fer libéré va être récupéré par l'organisme (circuit fermé): 2/3 passent dans la circulation, se lient à la transferrine, pour être réutilisés pour l'érythropoïèse. Le 1/3 restant est stocké dans les macrophages sous forme de ferritine et d'hémosidérine.
La bilirubine réductase produit la biliverdine réduite en bilirubine non conjuguée. Elle est rejetée dans le plasma: il s'agit d'une bilirubine insoluble dans l'eau, non conjuguée, dite libre. Elle est prise en charge par l'albumine qui la transporte aux hépatocytes.

L'hémosidérine est un pigment insoluble qui se retrouve dans les macrophages. Son accumulation dans les tissus est synonyme d'hémorragie ancienne. L'hémosidérine contient des ions Fe3+, et ce sont ces derniers qui seront détectés lors d'IRM et indiqueront le siège d'un hématome.

La biliverdine est un pigment de couleur vert-violet, la bilirubine est un pigment jaune orangé à rouge-brun foncé. L'hémosidérine est un pigment de couleur ocre.

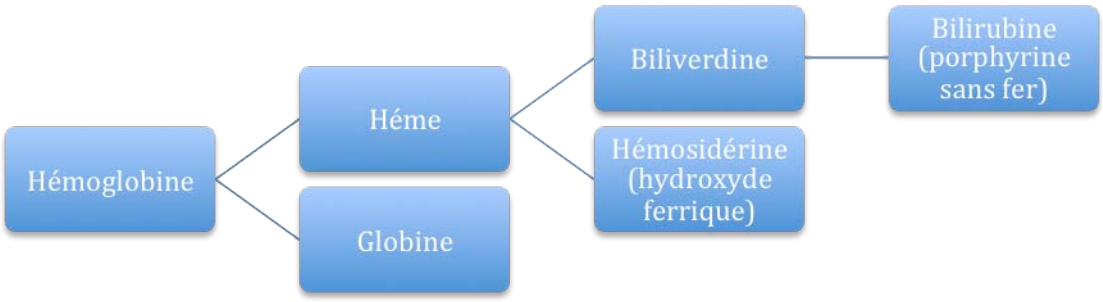

Figure 43 : Schématisation de la dégradation de l'hémoglobine.

L'interposition de la peau entre le sang et l'œil de l'observateur va faire filtre aux longueurs d'onde. Ainsi certaines longueurs d'onde seront absorbées et d'autres transmises. Pour l'hématome c'est le spectre de la lumière bleue qui sera transmise. C'est pour cette raison qu'un hématome pourtant formé de sang de couleur rouge apparaît bleu.

Ensuite, l'hématome va se résorber et le pigment à l'origine de la couleur rouge du sang va dégénérer. Les produits de dégradation et donc les pigments vont être évacués progressivement mais à des rythmes différents. L'intensité des colorations bleues va donc diminuer continuellement mais laissant place à des superpositions et des évolutions de couleurs. Successivement l'hématome de couleur bleu violacé deviendra verdâtre et brunâtre pour finir jaune. Un hématome a disparu en général après une à trois semaines.

L'accumulation d'hémosidérine dans les tissus après un hématome s'appelle l'hémosidérose dermique secondaire. En cas d'exposition solaire l'hémosidérine provoque la stimulation de la mélanogénèse. Il est donc impératif de recommander au patient d'éviter l'exposition solaire et de protéger sa peau si elle doit être exposée , jusqu'à ce que l'hématome soit totalement résorbé pour éviter une pigmentation inesthétique.

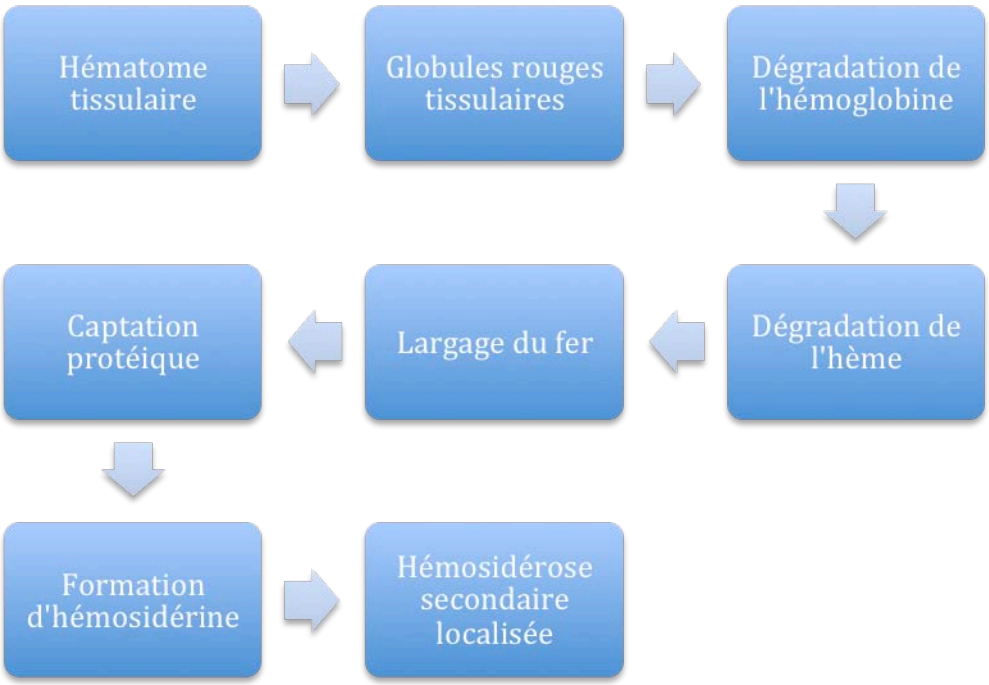

Figure 44 : Succession des différentes étapes aboutissant à l'hémosidérose.

Les conséquences esthétiques qu'entraîne la formation d'un hématome peuvent être très mal vécues par le patient, bien qu'éphémères et sans conséquence à long terme. La gêne esthétique sera fonction de la localisation de l'hématome et de son étendue. Le complexe pour le patient ne concerne pas seulement la coloration qui s'ensuit mais également l'oedème qu'il peut provoquer (FONSECA, 2011).

Moins l'hématome sera dissimulable et plus il aura d'impact sur le vie du patient. Les hématomes et ecchymoses ayant une situation sous mandibulaire seront beaucoup plus dissimulables par les vêtements du patient (pull à col roulé ou foulard).
Certains chirurgiens esthétiques conseillent à leur patient après des interventions entraînant des ecchymoses faciales, des séances de maquillages chez des professionnels afin d'apprendre à dissimuler les discoloration (FONSECA, 2011)

3.2.2 Impact psychologique.

« Le visage est le support de l'identité extérieure et intérieure, de la dignité et de la vie relationnelle. Il ne peut être lésé sans atteinte psychologique profonde. » (KASAKEVITCH-RICBOURG, 2006).

Il ne faut pas sous estimer le traumatisme psychologique que peuvent provoquer des ecchyoses faciales. Dans la plupart des cas le traumatisme psychique est proportionnel à la lésion somatique (KASAKEVITCH-RICBOURG, 2006).
C'est pourquoi à chaque fois que l'apparition d'ecchymoses sera prévisible (en fonction du geste), il faudra en avertir le patient. Ce dernier pourra se préparer psychologiquement.

La perte du Soi.

Le visage est le support de l'identité de la personne. Si un visage est lésé, il y aura nécessairement un retentissement psychologique identitaire. Le patient ne se reconnaît plus , d'où l'expression fréquente en post-opératoire lorsque le patient se regarde dans un miroir : « je suis défiguré(e) », « je ne me reconnais plus »…
Il associe à cette inquiétude la peur que son entourage ne le reconnaisse plus.
Cette prise de conscience se fait toujours de manière brutale et avec une intensité variable.
Cette atteinte est source d'anxiété chez le patient qui nécessite à ce moment d'être rassuré par le praticien sur l'aspect momentané de ce préjudice.

L'entrave à la communication.

Ce processus est exacerbé lorsque l'oedème ou/et l'ecchymose concerne les zones d'expressions et de mimiques telles que les secteurs péri orbitaires et péri labiaux. Ces lésions peuvent même empêcher certaines mimiques faciales surtout quand il se surajoute à l'impact visuel une dimension neurosensorielle : paresthésie transitoire labiale ou encore trismus.
Dans cette situation, le patient ressent une difficulté à s'exprimer , voire ne parvient plus à communiquer avec son entourage. Ce qui entraîne souvent un repli sur lui même.

L'affolement familial.

La visualisation par l'entourage d'ecchymoses sur le visage d'un de ses proches entraîne toujours une certaine inquiétude, tout d'abord parce qu'il signifie un traumatisme, une violence subie et d'autre part une difficulté pour identifier son proche. Cette situation se rencontre principalement entre l'enfant et ses parents dans un sens comme dans l'autre.
L'enfant qui se trouvera face à son parent portant des ecchymoses associera l'image du chirugien-dentiste à ces lésions et donc à une certaine brutalité, ce qui peut contribuer à une peur du chirurgien-dentiste lors de futures consultations.

L’agressivité et l’animosité vis à vis du praticien.

La réaction qui découle de ce traumatisme psychologique peut s’exprimer sous forme d’agressivité vis à vis du soignant. Le patient se sent victime du praticien, se sent brutalisé allant parfois jusqu’à remettre en cause les capacités du praticien. La réputation du chirugien dentiste peut en être affectée. Cette agressivité peut également venir de l’entourage du patient d’autant plus quand la personne concernée est un enfant ou quand le patient a subi une anesthésie générale. L’anesthésie générale et l’amnésie qui en découle peut laisser libre cours à l’imagination du patient concernant l’origine de ces lésions. Que s’est il passé durant l’intervention pour qu’il se retrouve ainsi ? Le geste aurait il été moins brutal sous anesthésie locale ?

Signification de l’hématome auprès de la société.

La personne qui portera des ecchymoses sur le visage attirera inévitablement le regard des autres. En effet l’ecchymose faciale est associée à la violence, le coup, la blessure, l’agression. On se souvient de cette campagne de prévention contre la violence conjugale qui s’illustrait simplement par un visage de femme portant des hématomes. Cet amalgame est souvent craint par les patientes.

Figure 45 : Visage illustrant les spots et les affiches de la campagne menée par le gouvernement contre les violences conjuguales en 2009.

Pour les enfants on craindra l’assimilation aux enfants battus. Quant aux hommes, la présence d’ecchymose fera penser à une personne bagarreuse, dont le cliché le plus populaire est

l'altercation de sortie de discothèque. Chez l'enfant et l'adolescent, c'est la survenue de railleries des autres camarades de classe qui sera crainte.

Ces cinq points précédemment abordés participent à l'isolement de la personne. Même si la plupart du temps, ces phénomènes ne sont que passagers et arrivent à être surmontés par le patient, la situation peut être bien plus dramatique chez les patients plus fragiles psychologiquement.
Ce dernier a honte et préfère bien souvent se cacher en restant chez lui plutôt que se confronter aux regards des autres.

« Un évènement n'est stressant, voire traumatique, que s'il prend une place particulière dans l'histoire du sujet » (CONSOLI, 1997)
Il est donc important de prévenir le patient de la possible survenue d'hématome lorsque celui ci appartient à un groupe à risque. Et lorsque la formation d'un hématome survient, il est alors nécessaire de rassurer le patient sur la résolution rapide (une quinzaine de jours) de cette lésion. Si le praticien ne prévient ni ne rassure le patient, un état de stress et d'inquiétude se met en place chez ce dernier. De nombreuses études ont d'ailleurs montré l'influence néfaste du stress sur la cicatrisation. (FERREIRA, 2009 ; ATRUX-TALLAU, 2011 ; MERLOT, 2004 ; MAVROS, 2011).

3.2.3 Retard de cicatrisation.

La présence d'un hématome entraîne nécessairement un retard de cicatrisation. En effet ce dernier empêche le tissu de granulation de proliférer. De plus si l'hématome est trop compressif vis à vis des vaisseaux avoisinant, il contrarie la vascularisation des tissus et donc l'oxygénation, l'apport de nutriments et des cellules nécessaires à la cicatrisation.

Dans d'autres cas l'hématome peut entraîner une nécrose des tissus. Cette complication se rencontre surtout au niveau des lambeaux et des greffons libres lors de greffe gingivale.
De nombreux cas ont été décrits au palais lors de dégagement de canine incluse ou d'exérèse de torus (PEDERSEN, 1988).

La tension sur les tissus est un paramètre interférant sur la cicatrisation (KHOURY, 2010).
La présence d'un hématome entraîne une tension sur les tissus et les sutures, ce qui a pour conséquence de créer des déhiscences au niveau de la plaie, voir la rupture des sutures. Si les

sutures ne peuvent se rompre alors il se crée une ischémie des tissus (PEDERSEN, 1988).

L'infection d'un hématome est responsable également d'un retard de cicatrisation. En effet elle entraîne la formation de débris bactériens et cellulaires suplémentaires et la mise en place d'une réaction inflammatoire (Boissel, 1991).

3.2.4 Complications infectieuses.

La cavité buccale est un environnement septique. L'hématome intra buccal est donc soumis au risque de contamination bactérienne (GAUDY, 2007.) On considère qu'une infection peut se créer dans un tissu sain lorsque le nombre de bactéries est supérieur à 10^5 bactéries par gramme de tissu. Mais dans des tissus où la vascularisation est diminuée à cause d'hématome ou d'œdème, les cellules immunitaires atteignent difficilement le site, l'infection peut se déclarer avec un nombre beaucoup plus faible de bactéries.
L'hématome favorise le developpement de colonies bactériennes. En effet le sang coagulé contribue à la nutrition des bactéries. L'infection survient généralement 3 à 5 jours après sa formation. L'invasion bactérienne va d'abord entraîner la liquefaction de l'hématome et formera ensuite un abcès (TOPAZIAN, 1994).
Les signes cliniques sont la douleur, la rougeur et la chaleur du site infectieux. Les ganglions à proximité sont gonflés et douloureux. On peut voir apparaître un exsudat purulent. Si aucun traitement n'est envisagé, l'infection se propage d'abord localement (cellulite ou phlegmon localisé puis diffus) puis devient générale (séptisémie) (BOISSEL, 1991).
La surinfection d'un hématome est surtout à craindre lorsqu'il est associée à une greffe osseuse ou muqueuse car elle pourrait contrarier leur réussite (PEDERSEN, 1988).

Lorsque un hématome est infecté, il est nécessaire d'employer une antibiothérapie curative pour éviter des complications graves.
Il est impératif de connaître le germe causal afin d'utiliser la bonne classe d'antibiotique.
Les germes responsables de l'infection peuvent avoir trois origines :
Ils peuvent être véhiculés par le sang : voie hématogène (rare), ils peuvent provenir d'un foyer infectieux présent avant l'acte chirurgical (abcès, kyste) ou encore provenir de l'exterieur : germe présent sur la muqueuse oro-pharyngienne. Nous considérons évidemment que le matériel chirurgical est stérile et que le protocole opératoire du chirurgien dentiste respecte les règles d'asepsie (utilisation de champs et gants stériles, lavage des mains chirurgical…).

Cependant la detérmination du germe causal est très compliquée. Les prélèvements, la mise en culture bactérienne et l'antibiogramme nécessitent un protocole très strict, difficillement réalisable. De plus il faut au mieux 24 à 48 heures avant d'obtenir des résultats. La prescription d'antibiotique est souvent urgente et ne permet pas d'effectuer ces tests.
L'antibiotique sera prescrit en fonction des germes les plus fréquemment rencontrés. Un antibiogramme devra être envisagé si aucune amélioration n'est observée dans les 48 à 72 heures après le debut de l'antibiothérapie ou d'emblé si un risque vital y est associé (BOISSEL, 1991).

La cellulite du 21eme jour :

C'est une complication tardive des extractions des dents de sagesse incluses. Sa fréquence est estimée à environ 1,5 à 2% (FIGUEIREDO, 2005). Elle ne survient qu'au niveau mandibulaire.
L'étiologie de cette complication n'a jamais été élucidée.
Figuereido dans ses trois études, conclut que la cellulite du 21ème jours survient de façon prépondérante lorsque les dents de sagesse sont incluses et nécessitent une ostéotomie importante (13 sur les 14 cas), et lorsque le lambeau est suturé hermétiquement avec un lambeau dit en enveloppe (12 sur les 14 cas), sans incision de décharge. Une des hypothèses émises par Figueiredo est que dans ces conditions, un hématome se forme et ne pouvant se drainer, complique la cicatrisation et se surinfecte par le passage des bactéries par le sillon gingival de la deuxième molaire.
Les antibiotiques prescrits suite à l'opération semblent prévenir l'infection post-opératoire mais pas la cellulite du 21ème jour. Les antibiotiques ainsi que les bains de bouche à base de chlorhéxidine pourraient favoriser le développement d'infections à germes opportunistes. Lorsque des antibiotiques ont été donnés en postopératoire, le taux d'infections redardées est de 2,58 % alors que lorsqu'il n'y a pas eu d'antibiothérapie, il est seulement de 1,2 % (FIGUEIREDO, 2005).
L'os mandibulaire étant composé de corticales épaisses, la vascularisation est plus faible, la résorption de l'hématome est plus longue, l'infection n'apparaît pas lorsque l'antibiothérapie est en place mais lorsque celle ci est terminée, les germes (plutôt opportunistes) infectent l'hématome et créent une cellulite entre 3 et 5 semaines post-opératoire.

3.2.5 Complications fonctionnelles.

3.2.5.1 Troubles sensitifs :

Un hématome peut entraîner un trouble sensitif de deux façons : soit par expansion et compression d'une structure nerveuse adjacente (hématome extra-nerveux) (BRODSKY, 2001) soit par sa localisation intra-nerveuse (SMYTH, 2010).

Hématome intranerveux :

Il se forme à partir des vaisseaux de l'épinèvre, lésés par l'aiguille d'anesthésie. Au moment où l'aiguille lèse le nerf, les patients ressentent comme une décharge électrique. Le sang s'accumule au sein de l'épinèvre et cette membrane étant rigide et résistante, la compression entraîne un écrasement des fibres nerveuses et une neurotoxicité aboutissant à deux types de lésions :

- La neurapraxie. Il s'agit d'une compression entraînant la sidération nerveuse. L'influx nerveux est temporairement interrompu. Le retour à la normale se fait en 6 à 8 semaines (SMITH, 2006).

- L'axonotmésis. Il s'agit d'une rupture axonale seule par écrasement. La réparation se fait relativement rapidement à raison de un millimètre par jour. Elle est guidée grâce à la conservation de l'enveloppe formée par les cellules de Schwann. Ainsi il ne peut se produire de fausses routes comme lors de neurotmésis où l'enveloppe schwannienne se trouve également sectionnée (SMITH, 2006).

Ces hématomes intra ou extra nerveux entraînent des dysfonctionnements sensitifs classés en trois catégories dont la durée est variable (d'après le GARNIER-DELAMARE) :

- L'anesthésie : Il s'agit de l'absence totale de sensation, y compris la douleur.
- La paresthésie : Le patient a une sensation anormale, spontanée ou non, de type fourmillements, picotements, engourdissement, de type non douloureux mais désagréables.
- La dysesthésie : Le patient ressent une sensation anormale, non motivée par un stimulus et dont la perception se trouve déformée.

Un hématome du plancher de bouche peut entraîner une compression du nerf lingual. Ce qui cause une paresthésie temporaire de l'hémi langue. Généralement, l'hématome qui provoque cette paresthésie ne nécessite pas d'intervention, sauf si celui-ci est de taille très importante. Il sera alors drainé pour permettre une récupération sensitive rapide (FONSECA, 2009). Les

3.2.5.2 Le trismus :

Il s'agit d'une limitation temporaire de l'ouverture buccale.
L'ouverture buccale normale mesurée entre deux points inter-incisifs est de 47mm ± 7 mm.

Type de trismus	Mesure en mm de l'ouverture buccale
Trismus léger	20 à 40 mm
Trismus modéré	10 à 20 mm
Trismus serré	Inférieur à 10 mm

Tableau 9 : Classification de la sévérité du trismus en fonction de degré d'ouverture buccale.

Les hématomes peuvent entraîner un trismus, suivant la position anatomique qu'ils occupent.
L'étiologie est alors de nature traumatique et est provoquée par un hématome intra-musculaire ou intra-nerveux. Lorsque la complication fait suite à une anesthésie loco-régionale mandibulaire, les structures lésées peuvent être le muscle ptérygoïdien médial et /ou les fibres antérieures du muscle temporal et/ou le muscle buccinateur et/ou le nerf alvéolaire inférieur.
Un hématome intramusculaire, après une incision ou un décollement trop brutal et mal dirigé d'un lambeau, peut également entraîner un trismus. Le trismus est une contracture réflexe qui permet aux muscles ou nerfs lésés de rester dans une position antalgique ou de ne pas aggraver les lésions (CHASSAGNE, 2009)

Le diagnostic de trismus d'origine traumatique sera facilement posé s'il fait suite à une chirurgie orale (avulsion de dents de sagesse, pose d'implants…). Par contre lorsqu'un trismus est causé par un hématome post-anesthésique dans un autre contexte que la chirurgie, il est plus rarement diagnostiqué et la thérapeutique mise alors en place peut être inapropriée (SMYTH, 2010)

SMYTH rapporte deux cas de trismus faisant suite à une anesthésie loco-régionale mandibulaire pour des soins conservateurs et des restaurations concernant une hémi-arcade, ayant entraîné un hématome intra musculaire ou intra nerveux. Dans les deux cas le trismus

n’a pas débuté le jour de l’intervention mais le lendemain. Puis a augmenté en intensité les jours suivants. Pour ces deux patients, le trismus a été attribué à une cause fonctionnelle liée à l’articulation temporo-mandibulaire et non traumatique liée à l’anesthésie. Leurs praticiens leur ont donc prescrit des exercices de kinésithérapie (stretching). Ces derniers ont aggravé les lésions musculaires et nerveuses entraînant alors par expansion de la réaction inflammatoire et/ou de l’hématome, une paresthésie labio-mentonnière transitoire (en plus du trismus) par compression extra ou intra-nerveuse.

Figure 46 : IRM montrant l’hématome et l’oedème autour du nerf alvéolaire inférieur gauche, d’après SMYTH (2010).

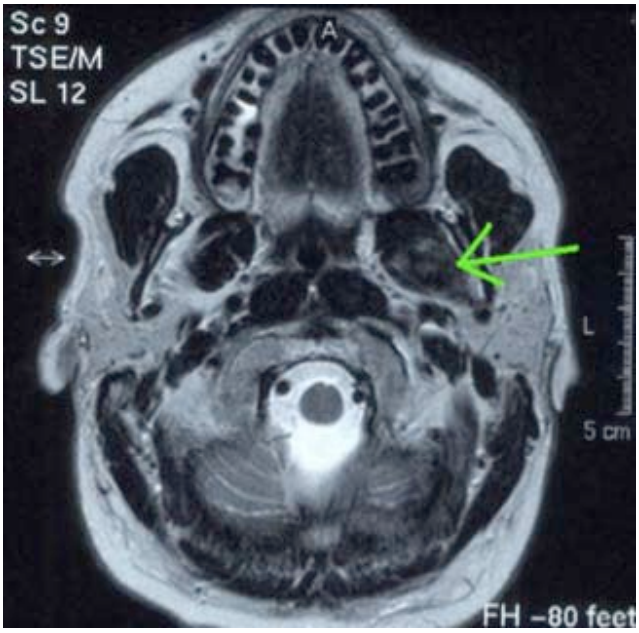

Figure 47 : IRM montrant l’hématome et l’oedème dans la loge du muscle ptérygoïdien médial gauche, d’après SMYTH (2010).

3.2.5.3 Compression des structures adjacentes :

Par son expansion l'hématome peut comprimer des structures voisines, autres que des structures nerveuses. La symptomatique dépendra alors de la zone lésée.

On sait que la technique d'anesthésie de Gow Gates est une anesthésie à risque d'hématome car se faisant dans une zone richement vascularisée, avec des vaisseaux de gros calibre.
BRODSKY (2001) décrit un cas d'hématome après une anesthésie de ce type. Les signes cliniques per opératoires furent d'abord une douleur au moment de l'anesthésie puis une sensation de pression dans l'oreille comme si il y avait un liquide dans le conduit auditif ainsi qu'une diminution de l'audition. Puis des céphalées sont apparues au 8ème jour post opératoire, causées par cette différence de pression. L'hématome, par son extension et par la réaction inflammatoire qu'il a entraîné, a provoqué la compression de la trompe auditive d'Eustache, expliquant alors l'ensemble de ces symptômes. Puis au 10ème jour, la résorption de l'hématome se faisant, l'ensemble des symptomes a disparu.

GAUDY (2005) décrit parmi les complications pouvant survenir après une anesthésie tronculaire tubérositaire haute un risque de dysphagie. Celle-ci est due à la migration de l'hématome formé au moment de l'anesthésie entre les muscles du pharynx.

3.2.6 Complications entraînant un risque vital.

C'est certainement la complication la plus rare mais la plus redoutée. Il s'agit d'hématomes dont la situation anatomique et l'ampleur, contribuent à l'obstruction des voies aériennes supérieures, provoquant l'asphyxie du patient. On parle alors d'hématome du plancher de bouche et/ou d'hématome latéro-pharyngé.

On note deux phénomènes aboutissant à l'asphyxie :

- le gonflement de la langue et du plancher de la bouche
- la compression du pharynx

Ce genre de complication peut être developpé spontanément chez des patients sous héparine, sous fibrinolytique et plus rarement sous antivitamine K, sans traumatisme des tissus mous oraux. (FROHNA, 2011)

L'hématome du plancher de bouche :

Il est provoqué par des lésions des tissus mous du plancher de bouche (artères linguale et submentale, muscles du plancher de bouche ou de la langue, glandes salivaires).
Dans la littérature, le geste chirurgical le plus fréquemment à l'origine de cette complication est la pose d'implants dans la zone antérieure de la mandibule ayant entraîné la perforation de la corticale linguale (TABLEAU 8). Mais d'autres gestes comme l'extraction de dents de sagesse (MOGHADAM, 2002 ; BERTRAM, 2011), la déchirure de lambeaux en linguale de la mandibule (PANULA, 1999), la perforation du plancher de bouche par instruments non contrôlés et d'incision mandibulaire trop lingualée (MIGUEL, 1997) lors de prélèvement metonnier en cas d'effraction de la corticale linguale (GUYOT, 2010), et même l'endodontie (BOWDEN, 2006 ; MEHRA, 2000 peuvent également provoquer ce type d'hématome.

Physiopathologie :

Lors de l'hémorragie, le sang va s'insinuer entre les fascias des différents muscles constituant le plancher de bouche et la langue. Ceci va, dans un premier temps, entraîner le soulèvement du plancher de bouche et le gonflement de la langue.
Ces deux structures anatomiques n'étant constituées que de tissus mous, l'hématome va alors

proliférer sans rencontrer de contraintes jusqu'à entraîner une protrusion de la langue et sa compression contre le palais dur puis le palais mou. Le gonflement va s'étendre à la base de la langue ce qui provoque le déplacement de l'épiglotte vers l'avant (FROHNA, 2011).

L'expansion de l'hématome se fera ensuite en arrière de la cavité buccale. La langue occupera alors tout l'espace du carrefour oro-pharyngé bloquant à son tour la respiration nasale et aboutissant à l'asphyxie du patient.

A ce stade, la progression de l'hématome s'effectue en direction caudale, l'espace sous mandibulaire se trouvant alors gonflé, ayant l'aspect d'une pseudo angine de Ludwig (DEL CASTILLO-PARDO DE VERA, 2008).

L'hématome latéro-pharyngé :

Il est souvent provoqué par une extraction de dent de sagesse mandibulaire ou maxillaire ou lors d'amygdalectomie. Il correspond également à la progression d'un hématome du plancher de bouche. Le sang s'infiltre alors entre l'espace virtuel situé entre les aponévroses des muscles constricteurs du pharynx, aboutissant progressivement à la compression du pharynx et provoquant l'asphyxie. Le gonflement sera surtout situé dans l'espace sous mandibulaire, au niveau du cou.

Figure 48 : Coupe scanographique montrant un hématome latéro-pharyngé comprimant le pharynx, d'après MOGHADAM (2002).

Signes cliniques et radiologiques :

Cliniquement l'apparition d'un hématome se traduit chronologiquement par une élévation du plancher de bouche, le gonflement de la langue, la protrusion de la langue et la

compression de cette dernière sur le palais. Puis le gonflement gagne l'espace sous mandibulaire puis le cou. Le patient met alors sa tête en extension vers le haut et l'arrière pour essayer de libérer ses voies aériennes supérieures.

La saturation en oxygène du sang artériel diminue et s'accompagne d'une bradypnée, d'une tachycardie et d'une hypertension (DEL CASTILLO-PARDO DE VERA, 2008 ; PIGADAS, 2009).

Les signes subjectifs sont à la fois une modification de la voix du patient, une sensation de maux de gorge et d'enrouement. Le patient ressent des difficultés à respirer, il est essoufflé (DEL CASTILLO-PARDO DE VERA, 2008).

Figure 49 : Hématome du plancher de bouche provoquant l'élévation de la langue contre le palais permettant encore au patient de respirer d'après DEL CASTILLO-PARDO DE VERA (2008).

Figure 50 : Photographie de face et de profil d'un patient victime d'une asphyxie par expansion d'un hématome entraînant la protrusion de la langue, son accolement au palais ainsi que le gonflement du cou, provoquant l'obstruction des voies aériennes supérieures et nécessitant une trachéotomie, d'après NIAMTU (2001).

Radiologiquement on visualise un hématome qui déplace les structures molles adjacentes et qui comprime et réduit le diamètre de la trachée.

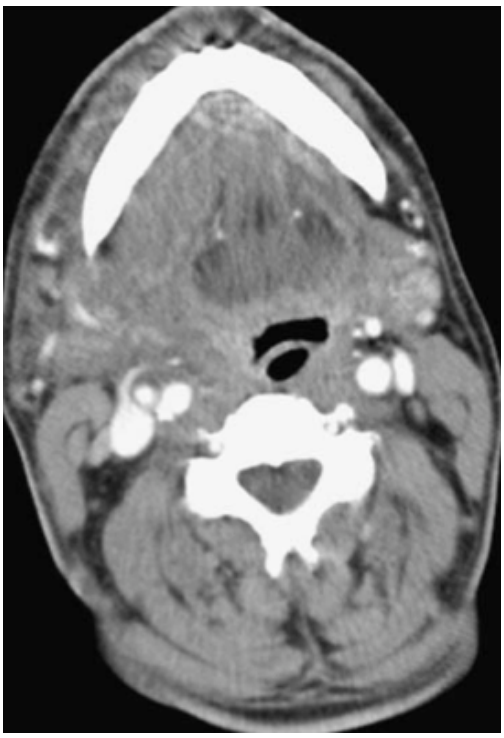

Figure 51 : Coupe transversale en tomodensitométrie. Le plancher de bouche est occupé par l'hématome qui entraîne la compression et la réduction du diamètre de la trachée d'après DEL CASTILLO-PARDO DE VERA (2008).

Figure 52 : Coupe tomodensitométrique coronale. La langue, distendue par l'hématome, se retrouve plaquée contre le palais (fléche noire). Une sonde naso-trachéale a du être posée (flèche rouge) d'après FROHNA (2011).

Figure 53 : Coupe tomodensitométrique sagittale. On observe la protrusion de la langue (flèche rouge) et la distension des espaces sublinguaux (flèche noire), d'après FROHNA (2011).

Conduite à tenir : (BOISSEL, 1991)

Nous avons vu précédemment que l'hématome du plancher de bouche pouvait apparaître pendant le temps chirurgical ou être retardé notamment à cause des vasoconstricteurs contenus dans les anesthésiques et de la vasoconstriction de l'artère lésée (DUBOIS, 2010). Il est donc impératif de prévenir le patient du risque d'asphyxie en cas de développement d'un hématome post-opératoire.

Si un hématome se produit en per-opératoire il faudra tenter dans un premier temps d'obtenir l'hémostase. Si l'hématome n'évolue plus, il faudra garder le patient au sein du cabinet afin de le surveiller. Avant de le laisser repartir chez lui, il faudra s'assurer que le patient sera en mesure de se rendre dans un hôpital rapidement en cas de complications.

Si l'hématome progresse, il faudra immédiatement prévenir les secours. En attendant les médecins urgentistes, il faudra s'assurer de la vacuité des voies aériennes supérieures. Il est impératif de retirer les caillots de sang protubérants, et qu'aucune prothèse dentaire n'encombre la cavité orale (ces dernières seront retirées). Tant que les voies aériennes sont libres, on délivrera au patient de l'oxygène à l'aide d'un masque ballon ou d'une sonde nasale (GONZALEZ-GARCIA, 2006 ; ISAACAON, 2004). Si le patient rencontre des difficultés à respirer et que l'oedème de la langue devient trop important, il faudra alors soit utiliser un masque laryngé dont l'utilisation est simple mais qui est peu courant dans les cabinets dentaires, soit ventiler le patient à l'aide d'une canule de Guedel. La canule de Guedel peut

être utilisée avec un ballon à valve unidirectionnelle pour ventiler le patient. Elle fait parti du matériel de premiers secours obligatoire dans les cabinets dantaires. Ces deux dispositifs (masque laryngé et canule de Guedel) nécessitent un espace suffisant entre la langue et le palais pour pouvoir les glisser. Pour faciliter leur mise en place, on peut tracter la langue antérieurement en passant un fil de suture 3-0 ou 2-0 au niveau de sa pointe (PEDERSEN, 1988).

Cette méthode peut être egalement envisagée en attendant les secours lorsque ni un masque laryngé, ni un canule de Guedel ne sont disponibles immédiatement.

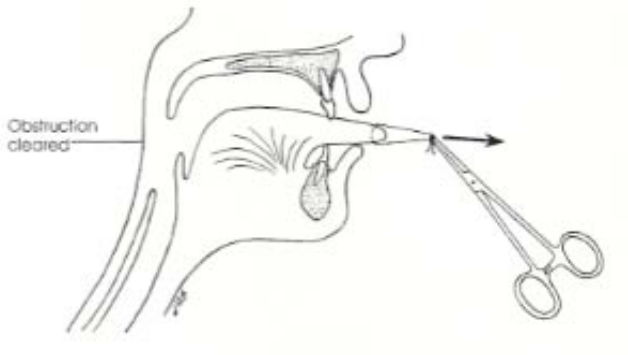

Figure 54 : Traction de la langue à l'aide d'un fil de suture, libérant les voies aériennes supérieures, d'après PEDERSEN (1988).

Mais ces deux solutions sont des situations d'attente car elles n'empêchent pas le passage d'éléments en cas de régurgitation. Si l'expansion de l'hématome ne permet pas la mise en place des ces dispositifs, il faudra alors tenter une cricothyroïdotomie. La cricothyroïdotomie est généralement plus facile à réaliser en urgence par une personne non expérimentée, que la trachéotomie. Cependant si l'hématome a entraîné le gonflement du cou, et que le patient est obèse, les repères anatomiques seront beaucoup plus difficiles à discerner. L'intubation du patient par voie orale à l'aide d'un laryngoscope ou par voie nasale reste un acte très compliqué, ne pouvant être effectué par une personne non expérimentée d'autant plus lorsqu'on est confronté à des obstacles anatomiques, comme dans cette situation. Il sera effectué par les médecins urgentistes ou remplacé par une trachéotomie (GONZALEZ-GARCIA, 2006 ; ISAACSON, 2004 ; NIAMTU, 2001 ; WOO, 2006).

Des examens complémentaires dont un bilan de l'hémostase seront effectués à l'hôpital afin de rechercher une pathologie de l'hémostase (DEL CASTILLO-PARDO DE VERA, 2008).

3.2.7 Fibrose de l'hématome.

Comme précédemment citée, la résorption de l'hématome s'accompagne d'un processus de cicatrisation. Alors que les polynucléaires et les macrophages favorisent la détersion du site en phagocytant les débris cyto-nucléaires, les fibroblastes vont alors élaborer un tissu fibreux cicatriciel ou myofibrose, ce qui a quelquefois pour conséquence de limiter l'ouverture buccale. Une fois la cicatrice fibreuse présente, si aucun traitement n'est mis en place, cette constriction des maxillaires peut perdurer. Cliniquement cette dernière se traduit par une zone nodulaire ou d'un cordon induré roulant sous les doigts (CHASSAGNE, 2009 ; MOORE, 2001).

3.2.8 La calcification et ossification des hématomes

Myosite ossifiante :

Généralités :

On parle de myosite ossifiante circonscrite d'origine traumatique. Cette ossification fait suite à un hématome et a lieu au sein de l'appareil musculaire (muscles striés, tendons, fascias) ou des tissus mous (TYLER, 2010 ; TRAUTMANN, 2010). Il s'agit d'une tumeur osseuse bénigne. C'est une complication rare de l'hématome et qui affecte principalement les adultes jeunes et les enfants (HODLER, 2009). Cette pathologie est rarement décrite au niveau de la tête et du cou. Seulement une trentaine de cas ont été décrits dans la littérature, dans la région maxillofaciale (TRAUTMANN, 2010). Les muscles les plus touchés sont le masseter puis le muscle temporal et ptérygoïdien latéral et médial. Mais des cas au niveau du muscle génioglosse, buccinateur et platysma ont également été décrits (TRAUTMANN, 2010 ; PARK, 2005).

Etio-pathologie :

L'étiologie est la formation d'un hématome au sein des muscles masticateurs après injection d'anesthésie ou après des extractions dentaires (TRAUTMANN, 2010).
Comme précédemment cité, la résorption de l'hématome s'accompagne d'un processus de cicatrisation qui aboutit à l'élaboration d'un tissu fibreux cicatriciel. Les mécanismes sont

encore inconnus mais des calcifications peuvent apparaître au sein de ce tissu. (FORNES, 2000). Des cellules mésenchymateuses sont alors transformées en ostéoblastes qui synthétisent une matrice ostéoïde centripète. On parle de phase subaigüe ou pseudo tumorale, elle a lieu entre la première et la quatrième semaine (TAILLIEU, 2011).
Puis l'ossification va progresser, se stabiliser et éventuellement régresser. C'est la phase chronique. Sa durée est très variable (généralement de quatre mois). Son aspect histologique est dit zonal. La périphérie est formée d'un os lamellaire mature alors que son centre comporte un os spongieux (TAILLIEU, 2011). La calcification de l'hématome apparaît entre la première et la quatrième semaine. La phase aigüe correspond à la formation de l'hématome qui s'accompagne d'une réaction inflammatoire.

TRAUTMANN décrit une myosite ossifiante d'origine traumatique au niveau du muscle ptérygoïdien médial. L'étiologie est une lésion de ce muscle lors d'une anesthésie tronculaire du nerf alvéolaire inférieur lors d'un traitement endodontique. Les signes cliniques sont la constriction permanente des maxillaires et un gonflement de la région rétromolaire. Le diagnostic n'a pas été correctement posé lors de la première visite et confondu avec une péricoronarite. Puis une coronoïdectomie bilatérale fut pratiquée sans aucune amélioration. Enfin une étude tomodensitométrique a révélé la calcification du muscle ptérygoïdien médial. Une exérèse chirugicale a été effectuée et on note une récidive trois ans plus tard (TRAUTMANN, 2010).
Tong décrit un cas d'ostéite ossifiante survenue au sein du muscle ptérygoïdien médial. Les causes traumatiques possibles furent des anesthésies tronculaires répétées ou des complications suite à une tonsillectomie. Les symptômes présentés par la patiente furent des difficultés à déglutir, survenant occasionnellement, des problèmes d'oreille interne et un trismus (TONG, 1994).

Signes et diagnostic :

Durant la phase aigüe les symptomes sont d'abord une douleur et un gonflement mou survenant juste après la formation de l'hématome (traumatisme) puis dans la phase chronique la douleur disparaît pour parfois laisser apparaître un trismus et une tuméfaction dure, ce qui pousse le patient à venir consulter (TRAUTMANN, 2010). Dans d'autres cas la myosite ossifiante reste totalement asymptomatique. Dans ce cas la découverte d'une myosite ossifiante d'origine traumatique se fait d'une manière fortuite.
Radiologiquement et tomodensitométriquement, cette ossification se traduit par une

augmentation progressive de la densité au sein des tissus mous. Des calcifications périphériques floues, floconneuses apparaissent entre la deuxième et la troisième semaine. Puis la lésion évoluera en une masse osseuse circonscrite d'aspect zonal (TAILLIEU, 2011 ; HODLER, 2009) (2). L'aspect annulaire de la lésion avec une bordure ossifiée est spécifique de la phase de maturation.

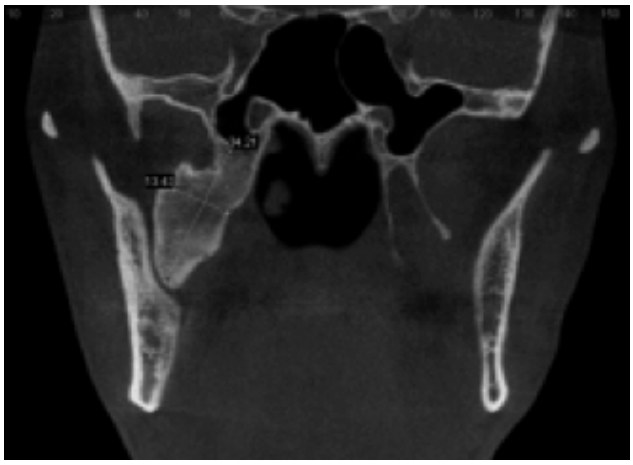

Figure 55 : Coupe tomodensitométrique coronale montrant une myosite ossifiante d'origine traumatique du muscle ptérygoïdien médial, d'après TRAUTMANN (2010).

Histologiquement la lésion est composée au centre de tissu musculaire nécrotico-hémorragique et de cellules indifférenciées. On retrouve un tissu fibreux lâche avec une prolifération de cellules fibroblastiques et mésenchymateuses. La zone moyenne est composée d'ostéoblastes, d'ostéocytes, de tissus cartilagineux et osseux. La périphérie est constituée d'os lamellaire mature et des ostéoclastes (TAILLIEU, 2011 ; MANZANO, 2007).

Diagnotic différentiel :

La myosite ossifiante peut être confondue avec un ostéosarcome ou un chondrosarcome. Le diagnostic différentiel se fera par le biais de l'anamnèse du patient qui évoquera un épisode traumatique de la zone touchée plus ou moins récent. L'étude tomodensitométrique permet également de discerner une zone de transparence normale entre la corticale osseuse et la lésion.

Traitement :

Le traitement consiste en une abstention chirurgicale si aucun signe fonctionnel ni algique n'est décrit par le patient et que la lésion n'évolue plus. On estime que la lésion a fini sa croissance au bout de 6 à 12 mois. Sinon, l'exérèse chirurgicale sera de mise avec une amputation musculaire partielle ou totale selon la localisation. Les risques de récidives sont importants si l'exérèse se fait à un stade immature de la lésion. On estime qu'environ 35% des lésions disparaissent spontanément (MANZANO, 2007).

Réaction périostée et ossification sous périostée : (GASQUET ; AUDION, 2010)

La présence d'un hématome sous périosté peut entraîner une réaction d'ostéogénèse. Dans un premier temps l'hématome et la réaction inflammatoire, au contact de la corticale, entraînent une nécrose superficielle et une plage d'ostéolyse. Puis l'hématome provoque un décollement du périoste, ce qui donne lieu à des appositions sous périostées, à partir des ostéoblastes. Cette néoformation osseuse contient de l'os spongieux et peut atteindre plusieurs millimètres d'épaisseur. Cette couche d'os est dense et homogène et est en contact avec la face externe de la corticale. Cette ossification survient généralement deux à quatre semaines après le début de la lésion.

3.2.9 Transformation kystique ou pseudo-kystique.

Le kyste osseux solitaire : (CUDENNEC, 1991)

Appelé également kyste traumatique, hémorragique ou lacune essentielle. Son origine n'a jamais été clairement élucidé mais il pourrait provenir d'une hémorragie ou d'un hématome intramédullaire qui provoquerait une résorption osseuse à l'origine d'une cavité intra osseuse. Il siège surtout au niveau de la région symphysaire et dans le corps de la mandibule, rarement au maxillaire. Cliniquement ce kyste est souvent silencieux. Les dents adjacentes restent vivantes. La corticale reste intacte mais est souvent amincie. A la palpation on percoit une tuméfaction, dure, non douloureuse.

Radiographiquement ce kyste apparaît homogène. Son contour osseux est bien délimité.

Histologiquement, on retrouve à la périphérie un réseau vasculaire important. Le contenu du

kyste est hématique, séreux ou mixte, voire vide. Le tissu de granulation est lâche et contient des érythrocytes, de l'hémosidérine. La paroi kystique est tapissée d'une paroi conjonctive fibreuse, fine et déhiscente.
Le traitement de ce kyste consiste en un simple curetage. Le cicatrisation osseuse est rapide.

Pseudo-kyste hémorragique des tissus mous. (FORNES, 2000 ; ANDERSSON, 2010)

Pour des hématomes de taille plus conséquente, la résorption du liquide est plus longue et parfois ne peut pas se faire en totalité. La réaction inflammatoire et la formation du bourgeon charnu se situera uniquement à la périphérie de l'hématome. Un tissu conjonctif se formera uniquement à l'extérieur de l'hématome. La collection liquidienne sera donc isolée par une coque conjonctive. On parle alors de pseudo-kyste d'origine hémorragique ou d'hématome encaspulé. Une évacuation chirurgicale sera à envisager.

3.3 Bilan clinique et exploration pré-opératoire.

3.3.1 Questionnaire médical.

C'est une obligation juridique. Il a lieu à chaque première consultation et doit être remis à jour à chaque visite du patient au cabinet dentaire. Il va servir à identifier les patients à risque d'hématomes. On va questionner le patient sur ses maladies (actuelles et passées) et ses traitements (médicamenteux, chirugicaux…) pour ainsi mesurer l'impact de ces derniers sur la coagulation. Il sera indispensable d'interroger le patient sur ses antécédents chirurgicaux et sur les complications post-opératoires éventuellement rencontrées, notamment en ce qui concerne l'hémostase.

3.3.2 Examen clinique.

En plus de permettre l'évaluation de l'état bucco-dentaire, il permet parfois de diagnostiquer certaines maladies ayant un impact sur la coagulation, notamment les neutropénies et les carences vitaminiques. Une aphtose, une ulcération, un purpura, peuvent témoigner d'une neutropénie. Une gingivite chez l'enfant peut être le premier signe d'une leucémie. En cas de suspicion, des examens complémentaires doivent être envisagés.

3.3.3 Examen radiographique.

Il permet l'exploration des zones anatomiques à risque, notamment lors de la pose d'implant en région parasymphysaire ou lors de comblement sinusien pour ne pas léser l'artère antrale. L'exploration peut se faire à l'aide d'un scanner ou d'une tomographie à faisceau cônique.

3.3.4 Information au patient.

L'hématome et l'ecchymose font partie des complications post-opératoires pouvant survenir après une chirurgie buccale. Selon l'article L1111-2 du code de la santé publique,

l'information du patient sur les risques d'une conduite thérapeutique ainsi que l'obtention de son consentement aux soins sont des obligations légales. Pour toutes chirurgies, la possibilité de voir apparaître des hématomes et/ou des ecchymoses doit être annoncée au patient ainsi que leurs conséquences potentielles. Il peut être utile de repréciser ce type de complications sur la feuille de conseils post-opératoires remise au patient lorsqu'il quitte le cabinet. Outre l'aspect légal du devoir d'information, il permet également de prévenir l'anxiété et la panique du patient face à la découverte d'une ecchymose ou d'un hématome sur son visage. Lorsqu'un hématome se forme au cours d'une intervention chirurgicale, le praticien doit en informer le patient et le prévenir des éventuelles complications possibles. Le praticien assurera le suivi du patient.

3.3.5 Exploration de l'hémostase. (HOWARD, 2004 ; MARIEB, 2005)

En cas de suspicion de trouble de l'hémostase chez un patient il faudra effecter un bilan de coagulation. Parmi les nombreux tests existants, quatre semblent suffisants pour détecter les patients à risque : la numération et formule sanguine, le temps d'occlusion plaquettaire, le temps de céphaline activée et le temps de Quick.

La numération et formule sanguine :

Les taux normaux de plaquettes sont de 150 à 400 $x10^9$/l (150 à 400 000/mm^3 ou 150 à 400 Gigas/l). Il permet d'explorer la phase primaire de l'hémostase.
L'hématocrite exprimée en pourcentage est comprise entre 40 et 52% chez l'homme et entre 37 et 46 % chez la femme.

Le temps d'occlusion plaquettaire :

Il s'agit d'une technique in vitro qui recrée les conditions rencontrées lors d'une brèche vasculaire, et qui est réalisé grâce à un appareil spécial le PFA-100® (platelet function analyser). Le sang prélevé s'écoule le long d'un tube capillaire et arrive face à une membrane recouverte de collagène de type I, d'épinéphrine ou d'ADP, percée en son centre et représentant ainsi une brèche vasculaire.
Cet automate mesure le temps nécessaire au colmatage de la brèche correspondant donc à la formation du clou plaquettaire (adhésion et agrégation).
Ce test est pratiqué chez des patients ayant des signes ou des antécédents hémorragiques mais est non prédictif du risque hémorragique.

Le temps de céphaline plus activateur : TCA.

Ce test permet d'explorer la voie intrinsèque de la coagulation, notamment les facteurs I (fibrinogène), II (prothrombine), V, X, VIII, IX, XI et XII. La céphaline remplace les plaquettes. La valeur normale de ce test chez un adulte se situe en 30 et 34 secondes. Le TCA est toujours comparé à un temps témoin. On estime que le TCA est anormal lorsque le rapport entre le TCA du malade et le TCA témoin est supérieur à 1,2. Le TCA est allongé lorsque le patient est sous héparine non fractionnée.

Temps de Quick et taux de prothrombine :

Ce test permet de mesurer le temps de formation du caillot de fibrine. Il explore les facteurs VII, X, V, II (prothrombine) et I (fibrinogène). Normalement le temps est de 12 à 13 secondes. Ce temps est également comparé à un temps témoin. On considère que le TQ est anormal lorsque le rapport entre le temps de Quick du patient et le TQ témoin est supérieur à 1,2. Lorsque ce temps est exprimé en pourcentage on parle alors du taux de prothrombine TP. Normalement sa valeur doit être comprise entre 70 et 100%.

Le temps de Quick peut également s'exprimer en INR (international normalized ratio).
INR = (temps de Quick patient)/(temps de Quick témoin)^ISI
ISI : indice de sensibilité international de la thromboplasmine utilisée.
L'INR permet le suivi de patient sous antivitamine K.

3.4 Prévention et traitements

3.4.1 Prévention : généralités

La survenue d'hématome est plus souvent liée à un problème local (anatomique, lié au geste) plutôt que systémique (coagulopathie) (FONSECA, 2009). Deux conditions sont indispensables afin d'éviter la formation d'hématome. Il s'agit, tout d'abord, d'obtenir l'hémostase du site opératoire avant sa fermeture. Puis de limiter autant que peut se faire la formation d'espace mort. Ces différentes méthodes de prévention et de traitements peuvent être combinées entre elles.

3.4.1.1 Minimiser le traumatisme des structures vasculaires et musculaires.

Respecter l'anatomie :

Comme nous l'avons vu précédemment, il existe des zones anatomiques à risque hémorragique. Les chirurgies effectuées à leur niveau devront être réalisées avec prudence. Et avec une connaissance du positionnement des élements vasculaires à risque, ce qui nécessite parfois des examens radiologiques 2 ou 3D.

Anesthésie :

- Choix de la technique : (SUAZO-GALDAMES 2008 ; GAUDY, 2005)

La création d'hématome lors d'une anesthésie régionale chez un patient sain n'a, la plupart du temps, pas de conséquences graves et se résout rapidement. Par contre les conséquences peuvent être beaucoup plus importantes chez un patient ayant un trouble de l'hémostase. C'est pourquoi ce genre d'anesthésie est vivement déconseillée chez les patients sous anticoagulant et sous anti-aggrégants plaquettaires. On préférera alors d'autres techniques d'ansthésie, notamment l'anesthésie intra diploïque, en particulier lors de soins sur les molaires mandibulaires inférieures.

- Choix du matériel :

L'utilisation d'aiguille avec biseau permet de minimiser les lésions tissulaires contrairement à une aiguille à bout rond (SMITH, 2006).
Plus le diamètre de l'aiguille est gros, plus le risque de pénétrer un vaisseau sanguin est réduit. En effet une aiguille de gros calibre aura plutôt tendance à déplacer le vaisseau ou à glisser dessus plutôt que de le pénétrer. D'où la nécessité d'utiliser une aiguille de diamètre adapté (GAUDY, 2005).
Pour les anesthésies tronculaires le bon compromis semble d'utiliser une aiguille rigide de 30 à 38mm de long et de diamètre 40/100 à 50/100. La longueur importante de l'aiguille permet de visualiser le site d'injection en éloignant le corps de la seringue et la main du praticien (GAUDY, 2005).

Certains auteurs recommandent de vérifier par une autoaspiration négative, que l'aiguille ne se trouve pas dans le vaisseau (MILLOT, 2008). Ils recommandent alors l'utilisation d'une seringue autoaspirante.

- Maîtrise de la technique :

Il est vivement recommandé de changer l'aiguille lors d'injections répétées et de surcroît si un contact osseux a été rencontré ou si une résistance à la pénétration s'est fait sentir. En effet, la pointe de l'aiguille risque d'être ébarbée et donc risque de léser les tissus adjacents (muscles et vaisseaux) (STACY, 1994).
La pénétration doit se faire en un temps, directement dans la zone d'injection. Un geste hésitant, en plusieurs temps, avec plusieurs pénétrations de la muqueuse, entraîne, là aussi, la lésion des tissus adjacents (GAUDY, 2005 ; FONSECA, 2009).
Lors de l'anesthésie tubérositaire haute, l'artère alvéolaire postéro-supérieure ne pouvant fuir devant l'aiguille, on évitera de chercher le contact osseux pour ne pas la léser (GAUDY, 2005).
L'application rapide de glace sur l'hématome et durant plusieurs heures est recommandée. Le patient évitera toute source de chaleur durant les premières 24 heures. Certains auteurs incitent à reporter la chirurgie lorsqu'un hématome se forme après injection d'anesthésie. Il faut attendre deux semaines, le temps que l'hématome se résorbe puis replanifier l'intervention (WAITE, 1987).

Incision et décollement :

- Préserver les tissus mous (GAUDY, 2007).

La première règle à respecter lors d'incisions est d'éviter la déchirure et la dilacération des tissus. Pour cela les instruments utilisés doivent être en bon état. Les lames de bistouris doivent être neuves, acérées et éventuellement changées au cours de l'opération.
Les décolleurs ne doivent pas être abimés. Et les écarteurs qui maintiendront le lambeau ne doivent pas avoir d'angle tranchant. Si des instruments rotatifs doivent être utilisés, il faudra maintenir à distance les tissus à l'aide d'écarteurs. Le décollement se fera toujours avec beaucoup de prudence, sans brutalité et avec un instrument adapté.

- Le tracé des incisions (GAUDY, 2007).

La deuxième règle est de maîtriser le tracé de ses incisions. Pour cela il est important de rester au contact osseux, perpendiculairement à l'os. Un appui solide lors de l'incision permet de mieux maîtriser son geste et d'éviter de déraper dans les tissus mous au risque de léser des vaisseaux sanguins. L'incision doit être franche et se faire d'un seul tenant. Si l'incision n'est pas d'emblée au contact osseux, le décollement risque d'entraîner des déchirures des tissus et donc des hématomes.

- L'étendue du décollement :

Le décollement du lambeau au delà de la gencive attachée entraînera la création d'un espace lâche permettant au sang de se collecter et de former plus facilement un hématome.

- Incision périostée :

Elle entraîne un saignement important et donnera possibilité à la formation d'un espace mort. Lorsqu'elle est effectuée pour donner de la laxité au lambeau, elle permet un passage du sang vers les les tissus conjonctifs sous jacents et glisse sur les aponévroses musculaires. Dès sa réalisation, le patient doit être averti du risque d'apparition d'ecchymoses étendues. D'autant plus lorsque le lambeau est suturé hermétiquement (KHOURY, 2011).
Cette incision peut être effectuée au bistouri électrique ou au laser CO2, ce qui permet

d'obtenir une hémostase instantanément et éviter la diffusion du sang dans les tissus adjacents.

Piezo chirurgie : (POBLETE-MICHEL, 2008)

L'utilisation du piézotome permet d'être moins aggressif vis à vis des tissus mous adjacents. En effet les inserts auront une action de coupe efficace sur les tissus minéralisés mais sont inefficaces sur les tissus mous.
Pour léser les tissus mous, il devrait avoir un fréquence de 50kHz. Or les systèmes mis à disposition pour le chirugien dentiste ont des fréquences situées entre 22 et 37 kHz.
D'où l'interêt d'utiliser les ultrasons lors de chirurgies dans des zones anatomiques à risque hémorragique.
Il sera surtout utile lors d'ostéotomies telles que l'exérèse de tori mandibulaires, les comblements osseux sinusiens par voie d'abord latérale et les prélèvements de greffons osseux.

3.4.1.2 Gestion de l'hémostase du site avant la fermeture.

La gestion et l'obtention de l'hémostase est indispensable pour prévenir ou stopper la formation d'hématome. Elle doit être exigée avant la fermeture du site par la suture du lambeau (BOISSEL, 1991 ; ROMANOS, 2010).
En cas de saignement important, lorsque l'hématome commence à se former au cours de la chirurgie, ou lors de situation risquant à postériori de créer un hématome, cinq solutions sont envisageables :

- La compression manuelle :

C'est la première technique à mettre en place. Il s'agit d'appliquer une pression digitale sur la zone hémorragique. Pour des vaisseaux de petit calibre, une pression de 20 à 30 secondes est suffisante. Pour des vaisseaux de taille plus importante, il faudra comprimer la zone pendant 5 à 10 minutes. On peut également placer un agent hémostatique sur la plaie avant d'y appliquer la pression. La compression peut se faire en interposant une compresse entre les doigts gantés et la plaie hémorragique pour éviter de glisser. Si la compresse est directement appliquée sur le site hémorragique, elle devra être humectée de sérum physiologique pour éviter son adhésion au caillot (BORGHETTI, MONNET CORTI, 2008 ;

PEDLAR, 2007).

Lorsque le saignement provient de l'os, un brunissage de l'os avec un instrument à bout mousse permet parfois d'obtenir l'hémostase ainsi qu'en plaçant de la cire à os ou un produit hémostatique (FONSECA, 2009).

- Les vasoconstricteurs :

Certains auteurs conseillent d'injecter des vasoconstricteurs à proximité du site hémorragique pour obtenir une hémostase. Cette méthode n'est pas à envisager. D'abord parce que l'effet vasoconstricteur n'est que temporaire. La vasoconstriction accroit de manière significative les forces de cisaillement ce qui permet d'obtenir l'hémostase. Mais dès que l'effet des vasoconstricteurs disparaît, il se produit l'inverse, ce qui peut remettre en cause l'efficacité de l'arrêt du saignement, réouvrir la brèche vasculaire et provoquer un hématome post-opératoire. Le problème hémorragique n'est pas réglé à sa source mais camoufflé. Le saignement reprendra de plus belle une fois l'effet vasoconstricteur terminé (JOBIN, 1995).

- Substances hémostatiques : (HAS ; PETERSON, 2003)

Des substances procoagulantes à base de thrombine et de collagène peuvent être appliquées localement. On se contentera de citer les substances résorbables et les plus utilisées en chirurgie orale.

<u>Substances à base de dérivés sanguins : fibrinogène et thrombine.</u>

Il s'agit de colle biologique ou colle de fibrine. Ils contiennent des protéines plasmatiques telles que du fibrinogène, du facteur XIII, de la fibronectine et de la thrombine. Ces colles sont commercialisées sous le nom de Tissucol®. Ces mêmes substances existent sous la forme d'éponges.

<u>Substances à base de collagène.</u>

Il s'agit de substance résorbable. La forme la plus utilisée se présente sous la forme d'éponge (Pangen®) ou de compresse (Avitene®).

Produits d'origine végétale.

Parmi eux on note l'efficacité des matériaux à base de cellulose, résorbable (Surgicel®)

- La thermocoagulation (éléctrocoagulation) :

La chaleur est obtenue électriquement et appliquée grâce à une pince à cautériser.
Pour ce faire aucun autre instrument métallique ne doit toucher le patient à un autre endroit du corps pour éviter les brûlures.
Une prise terre doit être reliée au patient. De plus, le sang ou les fluides accumulés sur la zone hémorragique doivent être aspirés pour permettre l'électrocoagulation du vaisseau en cause.
L'utilisation du laser permet d'obtenir une thermo coagulation qui réduit le risque de saignement.
Le laser CO2 entraîne la coagulation des petits vaisseaux sanguins d'un diamètre de 0,5 mm.
L'action coagulante du laser Er :YAG possède une faible action coagulante.
Le laser type Nd :YAG est, quant à lui, inadapté aux traitements des tissus mous. Sa longueur d'onde n'étant quasiment pas absorbée par l'eau, l'énergie non absorbée peut entraîner des nécroses des tissus mous.

- Ligature du vaisseau.

Elle se fait en entourant le vaisseau par un fil de suture que l'on serre en y interposant eventuellement une gaze hémostatique type Surgicel ®.

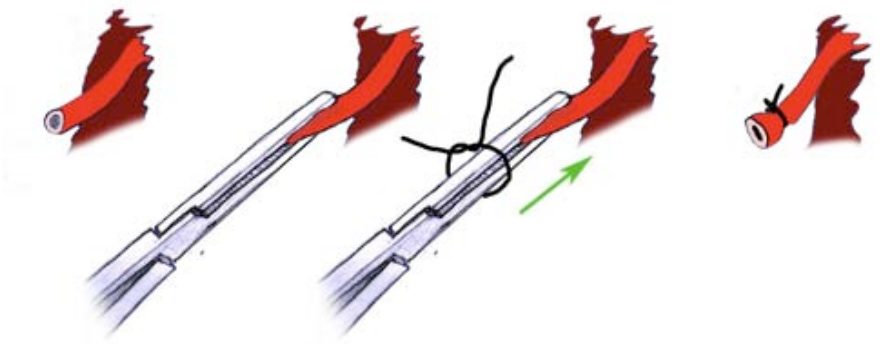

Figure 56 : Schématisation d'une ligature d'un vaisseau, d'après Dr Rémi CURIEN.

Cette procédure ne peut pas être effectuée par un novice mais par un praticien compétent. Elle peut parfois justifier une prise en charge en milieu hospitalier.

Cas particulier de l'hématome du plancher de bouche :

La difficulté principale est de trouver l'artère à l'origine de l'hématome sachant que l'anatomie est très variable d'un individu à l'autre.
HOFSCHNEIDER estime que l'artère sublinguale est prépondérante dans la vascularisation du plancher de bouche pour 58% des individus. Alors que BAVITZ considère que l'artère submentale est prépondérante pour 40% des personnes. Une pression au niveau du bord inférieur devant le muscle masseter où chemine l'artère faciale permet de faire la différence. Si le saignemet semble se tarir, c'est que l'artère faciale (et donc l'artère submentale) est l'artère cause et non l'artère sublinguale. Cette méthode n'est valable que lorsque la compression se fait avant la division de l'artère sub-mentale (WOO, 2006).

- Embolisation d'un vaisseau.

L'embolisation d'un vaisseau par angiographie est extrêmement rare pour une hémorragie buccale. Là encore ce geste ne sera pas effectué par le chirurgien dentiste lui même mais par un spécialiste, dans une structure hospitalière (BOISSEL, 1991).

3.4.2 Eviter la formation d'un espace mort.

Des espaces morts correspondent à des espaces de vide entre les tissus. Ils sont dus souvent à un problème concernant le rapprochement des différents plans tissulaires lors de la suture. Cet espace vide sera comblé par du sang, ce qui aboutira à la formation d'un hématome.

3.4.2.1 Les moyens compressifs :

Comme nous l'avons vu précedemment dans les rappels d'hémoréologie, l'obtention de la coagulation est favorisée par le ralentissement circulatoire, qui permet d'augmenter localement les concentrations en facteurs de croissance et de diminuer l'arrivée des facteurs inhibiteurs de l'hémostase. La compression des tissus après chirurgie favorise donc l'hémostase et diminue les risques d'hématome (pression digitale ou compresses tissées, sutures, compresses hémostatiques...) (JOBIN, 1995).

3.4.2.1.1 La compression manuelle :

Le fait de comprimer le lambeau, permet d'une part de rapprocher les différents plans tissulaires l'un contre l'autre mais également de chasser le sang accumulé et les caillots.
Cette compression doit être réalisée manuellement avant, pendant et après les sutures. Cette pression doit être maintenue plusieurs minutes. Pour éviter de glisser sur la muqueuse, une compresse peut être interposée entre les doigts de l'opérateur et le lambeau (PEDLAR, 2007).

Les pansements et pack chirurgicaux :

Les zones concernées sont celles avec lesquelles un contact osseux peut être obtenu. Cette technique n'est donc pas envisageable dans les zones constituées uniquement de tissus mous comme le plancher de bouche, mais peut être appliquée au niveau des corticales des maxillaires. La compression du pansement doit être suffisante mais pas excessive pour ne pas compromettre la vascularisation et donc la cicatrisation.

Un pansement compressif intrabuccal ou pack, peut être appliqué, quand cela est possible, sur le lambeau ou sur le site donneur. La pression entraînée par ce pansement va favoriser l'hémostase sur les petits vaisseaux lésés (PETERSON, 2003). Cependant l'efficacité de ce procédé est modérée. En effet la tenue de ce pansement est limitée. Les matériaux utilisés n'ont pas de pouvoir adhérant. Il faut qu'ils soient en contact avec les dents pour pouvoir tenir. De plus certains auteurs estiment qu'ils sont des facteurs favorisant la prolifération bactérienne et donc la surinfection du site. En effet ils entraînent une augmentation de la température locale et empêchent les antiseptiques locaux d'atteindre la zone opérée. Les pansements intra buccaux ont plutôt un rôle protecteur que compresseur.

Figure 57 : D'après Dridi et coll. : Pose d'un pansement compressif parodontal type Coe Pack ® Au palais et collé aux faces palatines des dents 14, 15, 16 et 17, d'après DRIDI (2000).

Une autre méthode consiste à faire un pansement compressif extraoral avec notamment des bandes élastiques adhésives type Elastoplast® ou de bandages. Cette méthode est notamment mise en œuvre lors de prélévement osseux mentonnier ou lors de la pose d'implants mandibulaires ayant entraîné une perforation de la corticale basale lésant l'artère submentale ou lors de genio ou mentoplastie. Dans ce cas une fronde mentonnière est utilisée (GAUDY, 2007 ; GUYOT, 2010). Mais cette méthode peut être envisagée pour d'autres gestes comme l'avulsion des dents de sagesse ou tout autre lambeau concernant la corticale externe des maxillaires.

Ces pansements compressifs doivent être laissés en place pendant 48 heures voir 72 heures (GUYOT, 2010 ; LASKIN 1985). Ils sont particulièrement efficaces mais souvent non réalisés par rapport aux contraintes esthétiques qu'imposent les vies sociale et professionnelle du patient (MEAUME, 2005).

Quelque soit la technique utilisée, une compresse pliée devra être déposée sur la zone à comprimer pour augmenter l'efficacité du bandage. Le nez, les oreilles et les yeux doivent être dégagés pour le confort du patient. Le matériel utilisé doit être stérile et

hyopoallergénique (LASKIN, 1985).

Pansement avec des bandes élastiques adhésives type Elastoplast ®.

La peau sera soigneusement nettoyée et dégraissée. On conseille de raser la région à compresser surtout lorsque la contention dure 24 à 48 heures. Pour enlever l'Elastoplast ®, on tirera la bande tangentiellement à la peau pour minimiser les risques d'irritation. On peut égalemement le retirer sous l'eau. La peau peut être nettoyée à l'éther pour enlever les résidus de colle (MORIN, 2007).

Pansement avec bandages :

Pour confectionner ce genre de pansement compressif, l'idéal est d'utiliser des bandages extensibles et auto-aggripants. Plusieurs passages peuvent être faits avec le bandage pour aboutir à une compression efficace. Certains systèmes « prêt à l'emploi » se composent d'un bandage sur lequel est cousue une compresse non adhérente. Ils sont pratiques mais une compresse pliée devra tout de même être interposée entre la peau et le bandage.
Ces pansements peuvent être faits en deux temps. D'abord on effectue un bandage lâche dont le but est d'uniquement maintenir la compresse en place. Puis seulement après on utilise un bandage extensible et auto-aggripant pour comprimer.

Figure 58 : Exemple de bandage extensible auto-aggripant (du site www.distrimed.com).

Figure 59 : Exemple de bandage de compression « prêt à l'emploi » comprenant une compresse (du site www.distrimed.com).

Figure 60 :Exemple de pansement compressif à l'aide de bandes d'Elastoplast après prélévement mentonnier, d'après GAUDY (2007).

Figure 61 : Compression de la zone antérieure du maxillaire à l'aide d'une compresse maintenue par deux bandes d'Elastoplast, d'après LASKIN (1985).

Figure 62 : Exemple de pansement compressif sous forme de fronde mentonnière.les différentes étapes : Interposition d'une compresse. Compression sous mentonnière. Compression antérieure du menton.

Figure 63 : Exemple de pansement compressif après avulsion des dents de sagesse. Interposition d'une compresse. Compression de la zone opérée. Fixation complète du bandage pour éviter son glissement.

Figure 64 : Exemple de pansement compressif du maxillaire. Interposition d'une compresse. Protection de l'œil avec un coton ou une compresse. Le bandage vu de face, est relevé du côté contro-latéral. Vue de profil.

3.4.2.1.2 Gouttière et plaque de compression :

Elle permet également le rapprochement tissulaire. Elle est surtout utilisée au palais ou en linguale de la mandibule. Le patient devra la porter sans l'enlever pendant 48 heures. Elle peut être confectionnée en résine par le prothésiste ou en silicone dit lourd. La première ayant une meilleure efficacité que la seconde. Son utilisation lors d'avulsion dentaire est discutable car elle entraîne la création de caillot excubérant. Elle peut être utilisée mais après mise en place d'un matériau hémostatique intra alvéolaire (WAITE, 1987 ; PETERSON 2003 ; GOLA, 2000).

<u>Prothèse amovible du patient.</u>

Elle a le même rôle qu' une gouttière de compression. Elle devra être laissée en place pendant 48 heures post-opératoires.

3.4.2.1.3 Les bourdonnets :

<u>Bourdonnet fransfixiant :</u> (MEOT ; GIRAUD, 2007 ; CANTALOUPE, 1996)

Pour éviter la création d'un hématome du plancher de bouche, un bourdonnet transfixé au plancher de bouche via des points en U peut être utilisé pour maintenir les tissus accolés. Ce procédé peut être utilisé au niveau jugal et labial.

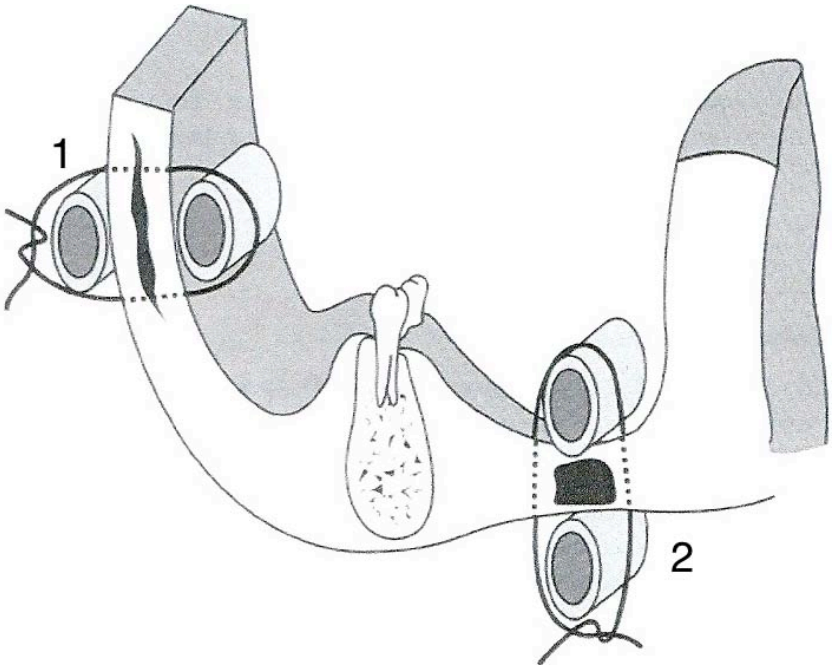

Figure 65 : Schématisation de la technique des bourdonnets transfixés au niveau labial ou jugal (1) et pelvi-buccal (2), d'après CANTALOUPE (1996).

Pour la mise en place du bourdonnet, une aiguille droite doit être utilisée. Sa longueur doit être suffisament importante pour traverser l'épaisseur du plancher de bouche. On recommande une longueur de 40 voir 60 mm. Le fil de suture utilisé doit être suffisamment solide et non résorbable. Le bourdonnet peut être maintenu en place jusqu'à une semaine. Le patient imbibera plusieurs fois par jour le bourdonnet d'antiseptique pour limiter la prolifération bactérienne.

<u>Bourdonnet sur site :</u>

En chirurgie plastique de la face, lors de greffe de peau, la mise en place et l'immobilisation de la greffe sont obtenues par la fixation d'un bourdonnet. Dans son protocole, Guyot conseille une fois le greffon suturé sur le site cruenté, de rincer avec du sérum physiologique à l'aide d'une seringue et d'un cathlon passé sous la greffe. Cela évite l'interposition de petits caillots sanguins. Le bourdonnet est fabriqué avec des pansements

gras, pliés en plusieurs couches. Une compresse de même surface recouvre le pansement gras. Lors de la suture du greffon, sur un point sur trois, un des deux brins du nœud est laissé long. Ils seront noués, chaque brin à son opposé pour maintenir le bourdonnet. Ce pansement est laissé en place 4 à 7 jours (GUYOT, 2010).

Cette méthode peut très bien être utilisée lors de greffe parodontale. L'inconvénient de cette méthode est la macération due à la chaleur et à l'humidité de la cavité buccale. Il devra être enlevé entre 48 heures et une semaine.

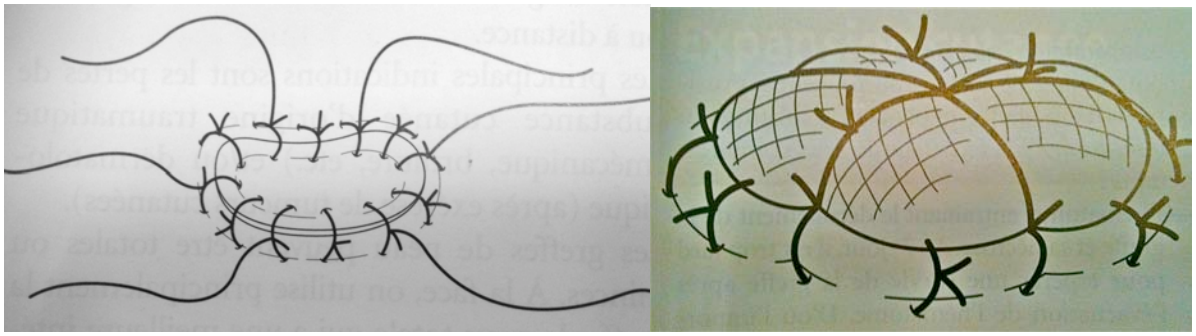

Figure 66 : Schématisation de la mise en place d'un bourdonnet, d'après GUYOT (2010).

3.4.2.1.4 Les sutures et lambeaux :

Pour éviter la création d'un espace mort, la méthode de suture des lambeaux sera prépondérante. Les sutures devront permettre l'immobilisation et le plaquage du lambeau.

Pour cela les règles de base de suture doivent être respectées (matériel adapté et performant, technique maîtrisée, points solides, tissu respecté et de qualité…). Le nombre de points doit être suffisant pour maintenir le lambeau, sans entraîner de trop fortes tensions sur le lambeau au risque de compliquer la cicatrisation et de créer une ischiémie. La formation d'un hématome sous un lambeau entraîne une tension sur les sutures qui risqueraient de se rompre et d'entraîner des complications cicatricielles.

Des sutures en lacis, en matelassier, ou suspendues peuvent être réalisées, quand la situation le permet. Notamment lors de greffe gingivale (ROMANOS, 2010).

3.4.2.2 Les moyens drainants :

3.4.2.2.1 Le drainage passif par le trait d'incision :

Il parait évident que les différents protocoles de lambeaux et de sutures vont influencer le drainage ou non de l'hématome.

Pour éviter la formation d'hématome sous lambeau, on réalisera, lorsque cela est possible, des incisions de décharge qui ne seront suturées que coronairement, suffisamment pour assurer le maintien du lambeau mais qui permet le drainage. (Si la décharge est très importante un point supplémentaire sera ajouté à son niveau.)

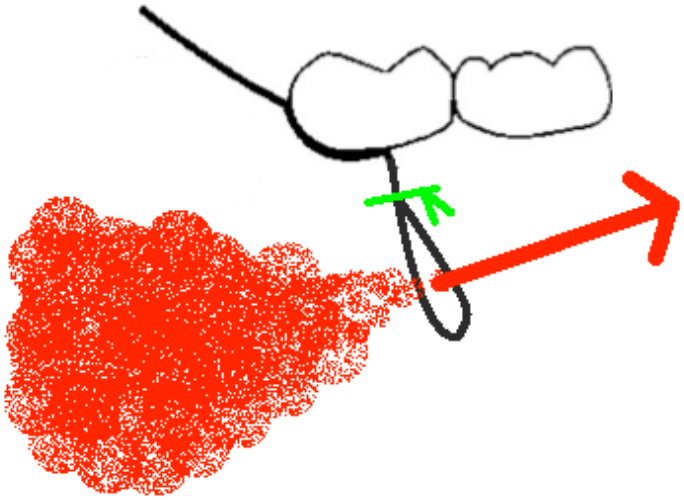

Figure 67 : Schéma montrant le drainage passif de l'hématome par l'incision de décharge.

Lorsque le lambeau sera suturé partiellement, c'est à dire avec des points assez espacés, le drainage de l'hématome se fera de manière physiologique par les muscles masticateurs ou de la mimique qui accentueront le plaquage du lambeau contre la corticale, soit par compression digitale par le chirurgien dentiste à la fin de l'intervention.

Si la suture du lambeau se fait de manière trop hermétique, le sang ne pourra s'évacuer et entraînera les complications précédemment citées (infection, inflammation…). Si une incision de décharge n'est pas possible, les sutures seront suffisamment espacées pour permettre le drainage par pression digitale (ROMANOS, 2010).

Si une suture hermétique est souhaitée, alors une pression sur le lambeau pour évacuer l'hématome sera réalisée avant, pendant et après les dernières sutures.

Lorsqu'une incision périostée est effectuée sur le lambeau, la présence à proximité d'une incision de décharge permettra le drainage du sang.

3.4.2.2.2 Utilisation de drains :

L'utilité des drains n'est plus à prouver en chirurgie. Utilisé à des fins prophylactiques ou curatives, le drain permet l'évacuation du sang et des exsudats tissulaires. Il prévient la formation d'hématome, diminue la survenue d'infection et améliore la cicatrisation par le rapprochement des berges de la plaie (BURGIN, 2006). En chirurgie buccale, leur utilisation

est très rare mais certaines études ont été menées pour tester leur efficacité notamment lors d'avulsion de dents de sagesse. Les drains doivent être laissés en place entre 24 et 72 heures (CHUKWUNEKE, 2008 ; CERQUEIRA, 2004 ; SAGLAM, 2003 ; RAKPRASITKUL, 1997).

Il existe plusieurs systèmes de drainage : (GERARD, MOIZAN, 2010 ; GOLA, 2000 ; PETERSEN, 2003 ; LECLERC DU SABLON, 1992)

- Le drainage actif par aspiration.

Il se compose de trois élèments : un drain, une tubulure de liaison et une source de vide. Le drain est un tube multiperforé au niveau de la partie distale, partie qui sera insérée dans les tissus. La longueur sera adaptée en fonction de la zone à drainer. On pourra recouper le drain. Actuellement les drains sont fabriqués en silicone souple, ce qui évite d'être trop adhérent aux tissus et d'entraîner une réaction inflammatoire comme avec le caoutchouc. Le diamètre du drain ne doit pas être trop petit pour ne pas se boucher ni trop gros pour ne pas traumatiser les tissus. Le diamètre du drain est exprimé en CH. En chirurgie orale, le diamètre utilisé sera de l'ordre de 1,5 et 2 mm. Le drain le plus fréquemment utilisé est le drain de Redon. La tubulure de liaison permet de connecter le drain à la source de vide. La source de vide est un flacon en plastique où il règne une pression négative. Une dépression est fournie par la source de vide. Son utilisation doit être surveillée et l'intensité de l'aspiration modulée. En effet une aspiration trop forte et brutale peut créer des lésions tissulaires. Le drainage actif avec prise d'air n'est pas utilisé en chirurgie buccale.



Figure 68 : Photo d'un drain de Redon pouvant être coupé selon la longueur désirée (du site www.vigon.com)

Figure 69 : Photo d'un exemple de flacon collecteur ayant une pression négative (du site www.vigon.com).



Figure 70 : Photo d'un disposiftif complet avec drain de Redon, tube de liaison et flacon (du site www.vigon.com).

- Le drainage passif.

C’est le système le plus utilisé en chirurgie buccale. Le drainage est obtenu grâce aux différences de pression existant entre la cavité à drainer et l’extérieur. La présence d’un hématome entraîne une hyperpression ce qui favorise son extériorisation par le drain. Le dispositif se compose simplement d’un drain relié ou non à un flacon collecteur. La longueur et le diamètre du drain seront adaptés en fonction du site opératoire.

Figure 71 : Schéma d’un drain tubulaire multiperforé, d’après LECLERC DU SABLON, 1992.

Un autre système de drainage passif est le drain plat dit lame ondulée de Delbet ou la lame multitubulaire qui pourra également être recoupée pour mieux s’adapter. La lame multitubulaire a l’avantage d’être plus efficace car il s’ajoute l’effet de capillarité. Le drainage par lame est beaucoup moins hygiènique et fonctionnel.



Figure 72 : Photo d’une lame ondulée (du site www.vigon.com).



Figure 73 : Photo d’une lame multitubulaire (du site www.flickr.com).

La position du drain est importante pour qu'il soit efficace. Il doit sortir par des contre-incisions, son trajet doit être le plus court possible en ayant une position déclive. Le positionnement du drain ne doit pas traumatiser les tissus et élèments vasculaires. Le drain doit ensuite être fixé à l'aide d'un fil de suture pour éviter de bouger.

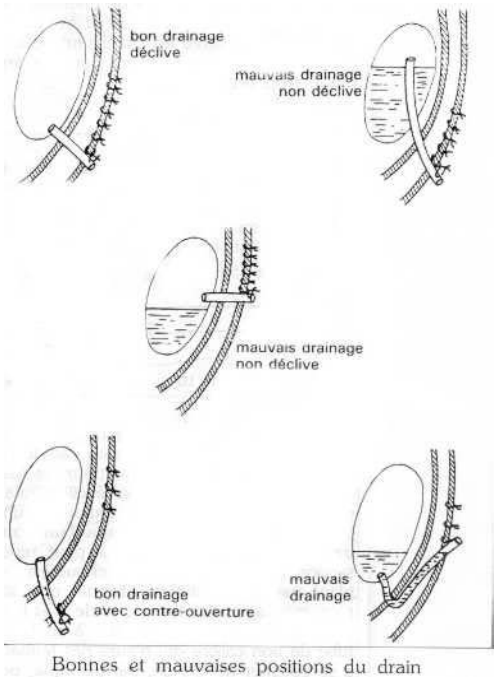

Figure 74 : D'après LECLERC DU SABLON (1992), technique de positionnement du drain.

3.4.2.3 Lors de la pose d'implants.

Comment appréhender l'anatomie de la corticale linguale ?

Une simple radiographie rétro-alvéolaire, un orthopantomogramme, ou encore une téléradiographie de profil ne permettent pas de juger de l'anatomie de la corticale linguale. Seules les études tomographiques le permettent : le scanner ou la tomographie à faisceau conique (cette dernière étant préférée car moins irradiante) (DUBOIS, 2010 ; WOO, 2006 ; HOFSCHNEIDER, 1999).

Plusieurs auteurs recommandent également de décoller la muqueuse linguale par un lambeau muco-périosté afin de visualiser la corticale linguale. De plus ce lambeau muco-périosté permet d'éloigner le périoste, les artères et les tissus mous susceptibles d'être lésés en cas de perforation de la corticale. Ce décollement doit se faire avec une grande prudence afin de ne pas léser le périoste et de ne pas déchirer le lambeau surtout lorsqu'une concavité est présente. Il faudra veiller à ne pas léser les vaisseaux perforant la corticale, bien que ces derniers,

souvent de petit diamètre, n'entraînent pas d'importants saignements. C'est pour cela qu'une étude tomographique préalable est indispensable. La hauteur du décollement doit correspondre approximativement à la longueur de l'implant mais ne doit pas atteindre les insertions musculaires des muscles du plancher de bouche (NIAMTU, 2001 ; DUBOIS, 2010 ; LAMAS PELAYO, 2008).
Une palpation de la corticale linguale peut indiquer certaines concavités mais reste une méthode trop imprécise pour se substituer aux deux méthodes précédemment décrites.
Dans les cas d'hématomes du plancher de bouche, après chirurgie implantaire, rapportés dans la littérature, aucune étude tomographique et aucun lambeau muco-périosté n'ont été effectués (Tableau 8).

La recherche de l'axe implantaire :

Lors de la pose d'implant, le choix de l'axe ne peut se faire que par une étude en 3 dimensions de la mandibule : scanner ou cone beam (DUBOIS, 2010 ; WOO, 2006).
Il faudra chercher l'axe idéal pour l'implant c'est à dire l'axe qui conviendra à la réalisation de la future prothèse tout en ayant suffisamment d'os pour assurer la stabilité et l'ostéointégration de l'implant. Pour autant, l'intégrité de la corticale linguale doit être respectée. L'axe implantaire ne doit pas être trop lingualé (DELCASTILLO-PARDO DE VERA, 2008).

Une erreur à éviter est d'utiliser l'alvéole de la dent extraite comme axe implantaire lors de pose d'implant immédiatement après l'avulsion. Cet axe ne garantit en rien la préservation de la corticale linguale (WOO, 2006 ; DEL CASTILLO-PARDO DE VERA, 2008 ; GIVOL, 2000 ; ISAACSON, 2004).

Autres paramètres :

Le forage doit être effectué doucement et de manière contrôlée. L'index de l'opérateur peut être positionné au niveau de la corticale linguale de façon à sentir le foret arriver à la corticale et éviter l'éventuelle perforation de celle ci (NIAMTU, 2001).

Un autre facteur de risque est l'utilisation d'implants de longueur importante (DEL CASTILLO-PARDO DE VERA, 2008). Certains auteurs recommandent des implants inférieurs ou égaux à 14 mm (GIVOL, 2000 ; LAMAS PELAYO, 2008 ; NIAMTU, 2001).

Une longueur de 10 mm semblerait suffisante.

Enfin le diamètre de l'artère perforant l'os va également influencer le débit du saignement en cas de lésion pendant le forage. Plus il sera faible et plus l'hémorragie pourra être maîtrisée facilement (DUBOIS, 2010).

Si la perforation survient lors des étapes de forage, que l'hématome est de taille importante et/ou continue à s'accroître, et que l'hémostase ne peut être obtenue, la pose de l'implant doit être différée ou réalisée à un autre endroit. Il faudra alors obturer le forage à l'aide d'un agent hémostatique et obtenir l'hémostase (WOO, 2006). En effet la pose de l'implant ne diminuera pas le saignement, mais elle l'aggravera (DEL CASTILLO-PARDO DE VERA, 2008).
Si la perforation survient lors de la mise en place des implants et que l'hématome ne cesse de s'accroître, le retrait des implants avec mise en place d'agent hémostatique ne suffit pas à réduire l'hémorragie (NIAMTU, 2001 ; DEL CASTILLO-PARDO DE VERA, 2008).
Dans ce cas il est préférable de laisser en place les implants et de tenter d'obtenir l'hémostase.

3.4.2.4 Dents de sagesse.

Fracture de la tubérosité.

Pour l'éviter, une radiographie rétro-alvéolaire pré-opératoire doit être effectuée pour visualiser l'anatomie radiculaire et leur rapport anatomique avec le sinus. Un orthopantomogramme n'est parfois pas assez précis.

Il faudra s'assurer, avant de débuter la luxation à l'élévateur puis au davier que l'ostéotomie est suffisante. Pour cela elle doit atteindre la ligne de plus grand contour de la couronne.
Si les racines sont trop divergentes, il faudra alors les séparer afin d'extraire la dent sans contrainte.
Lorsqu'une fracture tubérositaire survient, le fragment osseux sera extrait avec la dent. Pour ne pas aggraver la situation il faudra veiller à bien disséquer les tissus adhérant à cette tubérosité (périoste, muqueuse et vaisseaux) pour ne pas les déchirer. C'est souvent la déchirure des tissus qui est à l'origine de l'hématome (SHAH, 2005).
Parfois l'attache du muscle ptérygoïdien latéral ne s'insère pas uniquement sur l'apophyse ptérygoidienne de l'os palatin mais vient jusque sur la tubérosité et peut être ainsi arraché et

augmenter le saignement (SHAH, 2005).

Dans le cas où le fragment osseux est de taille trop importante, il sera maintenu en place pour espérer une cicatrisation et un délabrement moins important (NGEOW, 1996 ; SHAH, 2005).

Lésion des artères du plancher de bouche :

La maîtrise de chaque instument chirurgical est obligatoire pour ne pas risquer de glisser et de perforer le plancher de bouche.

La rigueur sera de mise lors de la séparation des racines ou lors de l'alvéolectomie pour ne pas léser la corticale linguale et les artères situées à proximité.
Si un dégagement en lingual doit être effectué, il faudra alors décoller délicatement et sans incision de décharge, la muqueuse linguale en épaisseur totale et placer un décolleur de Molt afin de protéger les tissus linguaux.
Pour éviter la fracture de la corticale linguale, une des principales règles à respecter est de ne pas utiliser l'élévateur comme bras de levier mais de mobiliser la dent progressivement et en douceur. Le dégagement osseux doit être fait jusqu'à la ligne de plus grand contour de la dent. Une séparation des racines diminuera le risque de fracture (SEIGNEURIC, 2010).

Utilisation de drains :

RAKPRASITKUL ET PAIRUCHVEJ (1997) proposent de placer le drain dans l'alvéole de la dent de sagesse extraite avant d'effectuer les sutures, et de faire sortir l'extrémité en mésial de la deuxième molaire mandibulaire.

Figure 75 : Proposition d'installation de drain par RAKPRASITKUL ET PAIRUCHVEJ (1997).

On estime que le placement du drain augmente le temps opératoire d'environ 4 min

(RAKPRASITKUL, PAIRUCHVEJ, 1997). Ce même drain devra être retiré dans les 24 à 72 heures suivant l'intervention. Il permet l'évacuation du sang et des exsudats des tissus (CERQUEIRA, 2004).

Le retard de cicatrisation, l'oedème, la douleur et le trismus étant des complications de l'hématome, il paraîtrait cohérent de voir ces trois paramètres diminuer avec l'utilisation de drain. Qu'en est il réellement ?
L'oedème, la douleur et le trismus sont de même intensité durant les premières 24 heures avec ou sans utilisation de drain (RAKPRASITKUL, PAIRUCHVEJ, 1997 ; SAGLAM, 2003).
Par contre l'oedème et/ou le trismus sont significativement diminués à 24 heures post opératoires jusqu'au septième jour, lorsqu'un drain a été posé. (RAKPRASITKUL, PAIRUCHVEJ, 1997 ; SAGLAM, 2003 ; CERQUEIRA, 2004 ; CHUKWUNEKE, 2008).
L'intensité de la douleur reste inchangée dans les deux cas.
Par contre la cicatrisation est plus avancée au bout du septième jour post-opératoire lorsqu'un drain a été posé. A 24 heures post-opératoires, la quantité de sang recueilli était plus importante avec un drain que lorsqu'il n'y en a pas (RAKPRASITKUL, PAIRUCHVEJ, 1997).

L'utilisation de drain pourrait être envisagée pour d'autres chirurgies buccales que l'avulsion des dents de sagesse mais lors de prélévements mentonniers, comblement sinusien….
(GOLA, 2000 ; PETERSON, 2003)

Lambeaux lors de l'avulsion de dents de sagesse inférieures :

Plusieurs auteurs ont décidé de tester différents protocoles opératoires afin de minimiser les complications post-opératoires dont la survenue d'hématome. Pour cela, différents dessins de lambeaux et manière de suturer ont été comparés.

Plusieurs types de lambeaux ont été proposés lors de l'extraction des dents de sagesse mandibulaires incluses (les deux premiers étant les plus utilisés) :

- lambeau linéaire ou en enveloppe.
- lambeau triangulaire ou en baïonnette ou marginal.
- lambeau paramarginal.

Le lambeau linéaire, consiste en une incision intrasulculaire de la face distale de la deuxième

prémolaire (ou face mésiale de la première molaire), jusqu'à la face distale de la deuxième molaire. Puis cette même incision est poursuivie distalement et latéralement sur le bord antérieur de la branche montante mandibulaire (ERDOGAN, 2011).

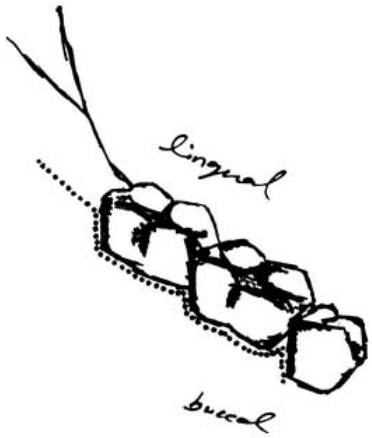

Figure 76 : Lambeau en enveloppe, d'après ERDOGAN (2011).

Le lambeau triangulaire comprend une incision intrasulculaire au niveau de la deuxième molaire, pousuivie en distale en direction de la branche montante et une incision de décharge vestibulaire en mésial de la deuxième molaire (ERDOGAN, 2011).

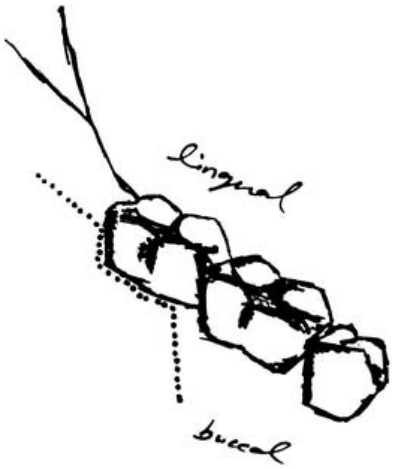

Figure 77 : Lambeau triangulaire d'après ERDOGAN (2011).

Comme nous l'avons vu précédemment, le décollement du lambeau en vestibulaire au delà de la gencive attachée, au delà de la ligne oblique externe, entraîne la création d'un espace lâche entre les tissus et le bord de la mandibule. Cet espace permet au sang de se collecter plus facilement et ainsi de créer un hématome.

Ces deux types de lambeaux, vont influencer le drainage passif de l'hématome. Le lambeau triangulaire, par son incision de décharge permet le drainage à proximité de la zone de

formation de l'hématome, c'est à dire au delà de la ligne oblique externe. Ce drainage se fait naturellement par les mouvements des muscles masticateurs. Pour ce faire, l'incision de décharge doit être uniquement suturée coronairement et suffisamment étendue au delà de la ligne muco-gingivale au niveau de la muqueuse alvéolaire (JAKSE, 2002).

Le lambeau triangulaire entraîne une meilleure cicatrisation (SANDHU, 2010 ; HARAJI, 2010 ; JAKSE, 2002)

La qualité de la cicatrisation est évaluée selon la survenue ou non de déhiscences en distal de la deuxième molaire, à la jonction entre l'incision intrasulculaire et le prolongement de l'incision de décharge distale. Sandhu compte 35% de déhiscence avec le lambeau en enveloppe, contre 5% avec le lambeau triangulaire (SANDHU, 2010 ; JAKSE (2002) estime la survenue de déhiscence à 57% avec le lambeau en enveloppe et à 10% avec le lambeau triangulaire (JAKSE, 2002).

D'après l'étude de SANDHU (2010) et celle de JAKSE (2002), la formation d'hématome entraîne une tension au niveau du lambeau et des sutures, accentuée par les mouvements des muscles masticateurs, jusqu'à rompre les sutures et recouvrir la plaie. Ceci a lieu durant les premiers jours post-opératoires. La plupart du temps les déhiscences passent inaperçues par le patient et finissent par cicatriser en deuxième intention (SANDHU, 2010 ; JAKSE, 2002). La cicatrisation de seconde intention cause des défauts gingivaux en distal de la seconde molaire et favorise une perte d'attache. Le patient se plaint alors de cette zone (hypersensibilité dentinaire, inflammation) difficilement accessible pour assurer son nettoyage (JAKSE, 2002).

Le lambeau triangulaire permet une meilleure résistance à la tension en distal de la deuxième molaire de d'autre part un drainage de l'hématome.

Cependant, l'incision distale ne devra pas être poursuivie trop loin sur la branche montante mandibulaire pour éviter de léser les fibres musculaires du muscle temporal et du buccinateur et donc de créer des hématomes intramusculaires, amplifiant l'inflammation et donc le trismus.

La suture du lambeau :

La manière dont est suturé le lambeau est un autre paramètre qui influence le drainage des hématomes. Différentes méthodes ont été comparées.

Lorsque la dent de sagesse est incluse, le lambeau peut être soit non suturé, soit suturé hermétiquement, soit maintenu par seulement 2 ou 3 points de sutures.

HASHEMI et BESHKAR (2011), dans leur étude, ont constaté que lorsque le lambeau n'était

pas suturé, les complications post-opératoires (oedème et douleur) étaient significativement moins importantes qu'avec un lambeau suturé.

BELLO et OLAITAN (2011) ont, quant à eux, cherché à comparer les complications post – opératoires lorsque le lambeau était suturé partiellement et lorsqu'il l'était totalement.
Les patients chez qui le lambeau était suturé totalement avaient des complications plus importantes que l'autre groupe.
On peut alors faire l'hypothèse que ces complications post-opératoires sont liés au drainage ou non de l'hématome. Dès que cela est possible le lambeau sera suturé de manière à l'immobiliser mais avec des sutures espacées pour permettre le drainage.

3.4.2.5 Exérèse et torus mandibulaire.

L'accès au torus mandibulaire doit se faire par un lambeau muco-périosté. Le périoste ne doit pas être perforé, au risque de léser une artère du plancher de bouche. L'intégrité du muscle mylo-hyoïdien est également important. Lorsque le lambeau est resuturé, il faudra appliquer une pression digitale afin de chasser le sang accumulé sous le lambeau pour que le périoste soit bien en contact avec l'os (MANTZIKOS, 2007).
Certains outils comme le laser ou le piézotome rendent ces chirurgies moins traumatisantes et réduisent le risque de saignement en évitant de léser des tissus mous adjacents (KOCEJA, 2010).
Lorsque l'exérèse des tori est bilatérale, on préférera inciser de chaque côté en laissant en place une attache mucopériosté sur ligne médiane de la corticale linguale. Ainsi l'hématome aura moins d'espace pour se développer (WAITE, 1987).
Afin que le lambeau soit parfaitement accolé à la corticale, l'excès de muqueuse sera enlevé par une incision en position marginale puis correctement suturé. Cette démarche entraîne inévitablement une perte de gencive attachée. Son exécution devra donc être mûrement réflechie. Une incision fusiforme peut être effectuée au niveau du lambeau, là où se situait le torus, juste après les sutures (WAITE, 1987).

Une gouttière thermoformée peut également être mise en place afin de comprimer la zone et de limiter l'oedème et la formation d'hématome (WAITE, 1987).
Si le patient est porteur d'une prothèse amovible, celle-ci pourra également servir à la compression de la zone.

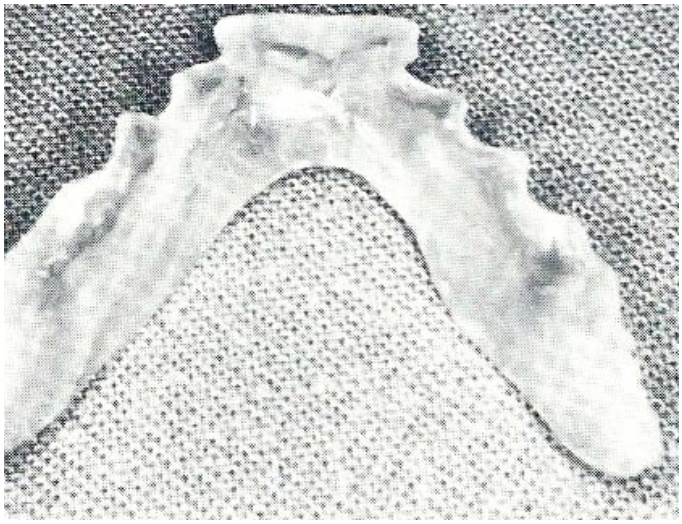

Figure 78 : Gouttière de compression mise en place immédiatement après l'exérèse de torus mandibulaire, d'après WAITE (1987).

3.4.2.6 Hématome et endodontie.

La formation d'hématome après un traitement endodontique est due à la profusion d'hypochlorite de sodium au delà de l'apex. La concentration en hypochlorite de sodium des solutions d'irrigation, en France, varie entre 0,5% et 5,25%. Il faut trouver un compromis entre toxicité et efficacité. A 0,5% la solution n'a pas de pouvoir solvant sur les matières organiques (CLAISSE-CRINQUETTE, 2011). A 1% elle commence à être efficace (ARBAB-CHIRANI, 2009-2010). Une concentration à 2,5% semble être le meilleur compromis (ARBAB-CHIRANI, 2009-2010 ; HAS, 2008).

Les aiguilles utilisées doivent être biseautées ou posséder une fenêtre d'évacuation latérale pour éviter de propager l'hypochlorite de sodium dans l'apex. La pression doit être faible et des mouvements de va et vient doivent accompagner le rinçage pour permettre l'évacuation de l'hypochlorite et des déchets.

Conduite à tenir en cas d'injection accidentelle d'hypochlorite de sodium dans le périapex :

Il faudra dans un premier temps laisser la dent ouverte pour permettre une voie de drainage. Une antibiothérapie en raison de la nécrose tissulaire et des hématomes (amoxicilline 3G/jour) sera nécessaire. La presciption de corticoïde est recommandée par

plusieurs auteurs (prednisolone 1mg/Kg). Une couverture antalgique de deuxième niveau sera indispensable. La surveillance du patient est obligatoire pour évaluer l'ampleur des lésions et l'adresser si nécessaire dans un centre hospitalier en cas d'extension trop importante de l'oedème et des hématomes ou de complications hémorragiques (ARBAB-CHIRANI, 2009-2010).

3.4.2.7 Parodontologie.

Pour éviter la formation d'espace mort entre un lambeau, libre ou pédiculé, l'utilisation d'une colle de fibrine et maintenant de plasma riche en plaquette (PRP) ou en fibrine (PRF) peut être envisagée. Il permet de créer une adhésion entre les différents élèments de la greffe gingivale, en plus des sutures entre le site receveur et le lambeau. Il joue aussi le rôle de protection du site opératoire (SCHLAG, 1986 ; GAULTIER, 2004).

Une pression manuelle devra être effectuée avant, pendant et après la suture du lambeau.

Lors de greffe parodontale, on conseille de mettre en place des sutures en treillis pour immobiliser le greffon et réduire au maximum l'espace entre le greffon et le lit vasculaire.

Un bourdonnet fait de compresse(s) pliée(s) peut être appliqué sur le greffon. Il sera alors maintenu par des points en matelassier latéralement. Un autre point en matelassier apicalement et suspendu coronairement permettra la maintient de la compresse.

Ce bourdonnet devra être imbibé d'antiseptique plusieurs fois par jour pour éviter la prolifération bactérienne. Ce bourdonnet sera retiré au bout de 48 à 72 heures.

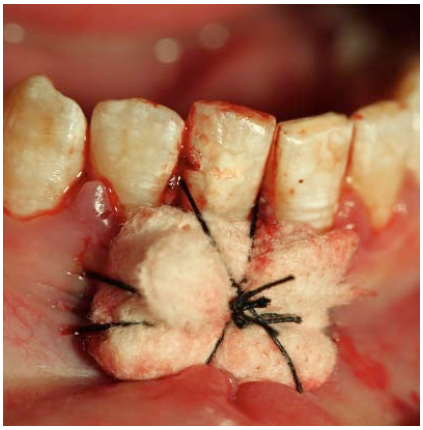

Figure 79 : Photo d'un bourdonnet mis en place lors d'une greffe gingivale. Cas clinique du Dr Rémi CURIEN (2012).

Un pansement chirurgical peut être envisagé bien qu'il augmente le risque infectieux.

L'utilisation d'une gouttière de compression peut être également envisagée lorsque la zone traitée le permet (PETERSON, 2003).

3.4.2.8 Comblement sinusien.

Outre l'influence des incisions et des sutures lors de ce geste sur la formation d'hématome que nous avons vu précèdemment, l'utilisation d'un piézotome plutôt qu'une fraise sur contre angle ou piece à mains contribue également à reduire le risque de saignement. En effet le piézotome ne lése pas les tissus mous et évitera donc des perforations de la membrane sinusienne lors d'un comblement osseux par voie d'abord latérale (POBLETE-MICHEL, 2008).

3.4.2.9 Prélévement mentonnier.

Il faudra respecter l'intégrité de la corticale interne pour ne pas risquer de léser les artères du plancher de bouche et provoquer un hématome. Même si le greffon prélevé n'atteint pas la corticale linguale, il peut léser, voire fracturer cette dernière par arrachement si le prélèvement cortico-spongieux est trop profond.
La taille du prélèvement doit être contrôlé. L'étude tomodensitométrique est indispensable. Le volume prélevé doit être compris entre 6 et 9 mm de profondeur, pour environ 45 à 50 mm de long et 6 à 13 mm de haut (GAUDY, 2007).
Il faudra également respecter les pédicules vasculo-nerveux mentonniers, incisifs et canins par scanner ou cône-beam. L'utilisation du piézotome est conseillé, afn de préserver les tissus mous (POBLETE-MICHEL, 2008).

Après le prélévement on comprimera la zone et on placera un matériau hémostatique résorbable. Un pansement compressif extra oral de la zone mentonnière sera mis en place, ainsi qu'une poche de glace. Un drain peut également être utilisé (GOLA, 2000).

3.4.3 Traitements des hématomes et des ecchymoses.

3.4.3.1 Traitements médicamenteux.

3.4.3.1.1 Le gel d'héparine :

Notamment proposé par KHOURY (2010), le gel d'héparine peut être utilisé en application cutanée sur les ecchymoses faciales.
CESARONE (2007) préconise l'utilisation topique d'héparine dans le traitement des thromboses veineuses superficielles. En effet, l'héparine par son effet anticoagulant favorise l'élimination du thrombus ; de plus, elle a un effet sur la régulation de la microcirculation en luttant contre les vasodilatations ou les vasoconstrictions excessives. Enfin, elle augmente la perméabilité cutanée et donc pénètre aisément à travers le derme.
Ces propriétés sont donc efficaces pour favoriser la dissipation des ecchymoses.

L'utilisation des héparines en traitement local n'a aucune action systémique et n'influence donc pas les paramètres hématologiques et la coagulation systémique du patient. De plus, aucun effet secondaire systémique n'a été observé. La concentration en héparine sodique ne doit pas dépasser 1000UI/g. (CESARONE, 2007 ; VECCHIO, 2008)

L'efficacité et l'innocuité du gel d'héparine nous permet donc de le proposer aux patients porteurs d'ecchymoses faciales en toute sécurité, chez la quasi totalité des patients.

En France, seules deux préparations commerciales contiennent des héparines sodiques destinées à un usage local : (VIDAL, 2011)

ESBERIVEN. Crème en tube de 100g.
La concentration en héparine sodique est de 50 UI pour 1g de crème. On retrouve également de la coumarine : 1mg pour 1g. On peut appliquer cette crème 2 à 4 fois par jour en massant très légérement sans pression importante.

FLECTOR TISSUGEL HEPARINE. Sous forme d'emplâtre.
Il contient 5600 UI d'héparine sodique et 140mg de diclofénac par emplâtre. Ce qui correspond à une concentration de 400 UI d'héparine sodique par gramme d'emplâtre.

3.4.3.1.2 L'Arnica montana.

L'arnica est une plante que l'on trouve dans le Nord et le Centre de l'Europe. Elle pousse en montagne et est souvent utilisée en phytothérapie. La variété utilisée est l'*Arnica montana.* On lui attribue diverses vertus comme la prévention et la réduction de l'oedème, des ecchymoses et la favorisation de la cicatrisation. L'arnica peut être utilisé par voie topique sous forme de pommade ou par voie orale sous forme homéopathique (SEELEY, 2006 ; LEU, 2010).

Des études ont été effectuées pour confimer ou infirmer son efficacité anti- ecchymotique.
Seeley a comparé l'étendue et l'intensité des ecchymoses chez des patientes ayant subi un lifting du visage. Un groupe a reçu un traitement homéopathique d'Arnica montana avant et après l'intervention et l'autre groupe a reçu un placebo. L'évaluation a été faite à l'œil nu puis par ordinateur. Aucune différence significative n'a été trouvée (SEELEY, 2006).
Stevinson a fait prendre à leurs patients, 7 jours avant la chirurgie et 14 jours après, de l'arnica montana 6 CH ou 30 CH. Aucune différence n'a été remarquée dans les suites post-opératoires entre les deux groupes ayant reçu de l'arnica et le groupe ayant reçu le placebo (STEVINSON, 2003).

ALONSO a, quant à lui, testé l'efficacité de l'arnica en application topique à une concentration de 8%. La résorption des ecchymoses n'était pas plus rapide avec ou sans pommade à l'arnica (ALONSO, 2002).
Une étude randomisée et contrôlée, conduite par Leu a conclu que la disparition des ecchymoses était plus rapide avec une pommade à 20% d'arnica (LEU, 2010).

L'arnica montana en pommade à 20%, pourrait favoriser la résorption des écchymoses en créant une vasodilatation et en augmentant l'activité des macrophages (LEU, 2010). De ce fait, il peut être conseillé aux patients.

3.4.3.2 Cryothérapie.

Effets physiologiques : (CIOLEK 1985 ; DEMOULIN 2011 ; CHRISTEL 2005)

L'application de froid sur l'hématome entraîne une vasoconstriction, ce qui aura pour effet de diminuer le flux sanguin et donc l'expansion de l'hématome. De plus le froid joue un rôle anti-inflammatoire et diminue donc l'oedème qui accompagne l'hématome. En effet, l'application cutanée de glace diminue l'activité enzymatique notamment des métalloprotéases ainsi que la production de médiateurs chimiques de l'inflammation.
La compression de l'hématome sur les vaisseaux entraîne une hypoxie tissulaire. Le froid entraîne un ralentissement du métabolisme cellulaire, les besoins en ATP et en oxygène sont donc moindres, ce qui permet d'éviter les lésions hypoxiques secondaires à l'hématome.
Enfin l'effet analgésique du froid par diminution de la conduction de l'influx nerveux et par diminution du seuil d'excitabilité des nocicepteurs, tend à améliorer l'état du patient.

D'après LAUREANO FILHO (2005), l'utilisation de la crytohérapie après avulsions des dents de sagesse incluses permet de réduire la douleur et l'oedème post-opératoire mais n'a aucune influence sur le trismus.

Protocole :

Selon GREENSTEIN (2007) sur sept études testant l'effet de la cryothérapie après une chirurgie buccale, seule deux études ont montré un véritable avantage clinique. Pour chacune de ces études, le temps d'application de glace, le temps de pause et la durée totale du traitement étaient différents.
Pour obtenir les effets physiologiques désirés il faut que la température cutanée habituellement à 33°C diminue de 10 à 15 °C. Cette température est alors obtenue en appliquant de la glace durant 10 à 20 minutes. Une période de repos doit faire suite à l'application de glace. Puis de nouveau de la glace est appliquée.
Aucun essai clinique n'a été mené pour déterminer l'intervalle optimal de l'application du froid et l'efficacité d'une cryothérapie prolongée après des interventions chirurgicales pour atteindre les meilleurs bienfaits thérapeutiques. Selon les études la durée du traitement varie de 2 heures à 72 heures.

LASKIN (1985) conseille l'application de glace pendant trente minutes par heure pendant les premières 24 heures. LAUREANO FILHO (2005) conseille également un temps d'application de 30 minutes suivi d'un temps de repos d'également 30 minutes mais sur une durée de 48 heures.
Malgré ces discordances sur les durées du traitement, l'application d'une poche de glace sur la tuméfaction reste la première recommandation à donner au patient (NIAMTU, 2001).
Le patient peut également consommer de la glace pour une application directe intrabuccale. Il devra au contaire éviter toutes sources de chaleur et se contenter de nourriture et boisson froide ou tiède.

3.4.3.3 Hirudothérapie : (LEE, 1996 ; BUGNAZET 2001)

L'hirudothérapie ou thérapie par les sangsues, utilise une espèce de sangsue, *Herudo medicinalis*, qui favorise le drainage des hématomes. Cette thérapie, connue depuis l'Antiquité, connaît un nouvel engouement depuis quelques années notamment en chirurgie lors de greffes pour accélerer la microcirculation. Les sangsues vont absorber un volume de sang pouvant atteindre 20 ml (en moyenne entre 5 et 15 ml soit 5 à 10 fois leur poids). De nombreux principes actifs contenus dans leur salive sont utiles lors de la morsure et de l'aspiration. On retrouve entre autre, un anesthésique local, un vasodilatateur, une collagénase et une hyaluronidase ainsi que des inhibiteurs de la coagulation et de l'aggrégation plaquettaire (l'hirudine).

Lee a testé son efficacité sur un hématome sublingual entraînant un risque d'asphyxie, en plaçant dessus des sangsues deux heures par jour, à raison de deux fois par jour. La durée du traitement fut de quatre jours seulement.

Avant l'application de la sangsue il faudra désinfecter la muqueuse ou la peau puis rincer au sérum physiologique, car les sangsues sont très sensibles aux odeurs. Elles seront manipulées en portant des gants. L'aspiration peut durer entre 20 et 40 minutes, dès qu'elles ont fini de se nourrir elles se détachent de la peau ; tirer sur la sangsue risquerait de créer des lésions tissulaires.

L'hirudothérapie ne peut être utilisée chez des patient porteurs de troubles de l'hémostase.

Une complication infectieuse causée par *Aeromonas hydrophila*, bactérie faisant partie de la flore intestinale de la sangsue, est le seul effet indésirable redoutable. Une antibiothérapie ou éventuellement une antibioprophilaxie (pour les patients à risque) à base de céphalosporine de troisième génération, d'aminosides ou de chloramphénicol suffit à prévenir ou à traiter l'infection.

Figure 80 : Sangsue placée au niveau d'un hématome sublingual, d'après LEE (1996).

3.4.3.4 Antibiothérapie : (CHARDIN, 2006 ; MARSH, 2009 ; TOPAZIAN, 1994).

La prescription d'antibiotiques n'accélérera pas la résorption de l'hématome mais empêchera sa surinfection.

Elle ne doit être envisagée que dans un but prophylactique pour des hématomes de moyenne et grande tailles dont le drainage n'a pas pu être effectué (KHOURY, 2010).

Lorsque l'hématome s'est infecté, s'il forme une collection bien circonscrite, son drainage sera suffisant. Il n'y aura alors aucune antibiothérapie (BOISSEL, 1991).

Si la surinfection de l'hématome entraîne une cellulite avec des signes régionaux voire généraux, un débridement de la zone infectée sera couplé à une antibiothérapie (KHOURY, 2010).

Lorsque une surinfection de l'hématome se présente, l'antibiothérapie se fera généralement sans prélèvement bactérien compte tenu des délais avant d'obtenir le résultat d'un antibiogramme. Un antibiogramme devra être envisagé seulement si aucune amélioration n'est observée dans les 48 à 72 heures après le début de l'antibiothérapie ou d'emblée si la situation est préoccupante. (BOISSEL, 1991).

Aucune étude n'a été menée afin de déterminer la flore bactérienne colonisant et surinfectant

les hématomes. Il n'existe actuellement aucune recommandation concernant l'antibiothérapie à mettre en place. L'antibiothérapie sera probabiliste. On fait donc l'hypothèse que la flore est aspécifique. Les bactéries retrouvées dans les infections post-opératoires orales sont principalement anaérobies. De plus l'hypoxie entraînée par l'hématome favorise la prolifération de bactéries anaérobies. Cependant on retrouve des bactéries aérobies (mais en quantité plus faible). On parle donc d'infection mixte. Ce sont les anaérobies composant la flore buccale que l'on retrouve dans les infections proches de ce site, notamment : *Peptostreptococcus, Fusobacterium nucleatum, Fusobacterium necrophorum, Prevotella melaninogenica, Porphyromonas, Actinomyces* et *Streptococcus.*

Auparavant ces bactéries étaient sensibles aux pénicillines mais depuis quelques années certaines d'entre elles ont développé des résistances en produisant des beta lactamases, notamment *Prevotella* et *Fusobacterium.* Les bactéries anaérobies sont très sensibles au métronidazole sauf *Actinomyces.*

L'antibiothérapie devra être efficace sur les bactéries prédominantes : *Prevotella, fusobacterium, Peptostreptococcus, Porphyromonas, Streptococcus et Actinomyces.* La posologie administrée doit permettre d'atteindre la concentration minimale inhibitrice des souches bactériennes présentes au sein de l'hématome. Ce dernier se situant dans un espace mort, l'antibiotique y parviendra plus difficilement et uniquement par diffusion. Un échec thérapeutique peut survenir si la posologie choisie est trop faible. De plus les pénicillines deviennent moins actives lorsqu'elles se lient à l'hémoglobine, ce qui les rend moins efficaces au sein d'un hématome (TULKENS, 2002).

D'après ces considérations nous supposons qu'il serait nécessaire de prescrire en première intention de l'amoxicilline (3g par jour) associée au métronidazole (1,5 g par jour). L'association d'amoxicilline et d'acide clavulanique sera indiquée en seconde intention. L'utilisation de macrolides apparentés peut être indiquée en cas d'allergie aux beta-lactamines.

L'association spiramycine et métronidazole, très efficace notamment sur *Prevotella intermedia* et autres, *Porphyromonas gingivalis, Fusobacterium, Micromonas micros,* présente toutefois, dans les formes commercialisées en France, des concentrations trop faibles pour maintenir une concentration efficace au sein d'un hématome. L'utilisation de macrolides vrais doit être oubliée compte tenu de son inefficacité sur les *Fusobacterium.*

3.4.3.5 Corticothérapie :

Tout comme pour l'antibiothérapie, la prise de corticoïdes ne va pas favoriser la résorption de l'hématome mais elle limitera l'intensité et les conséquences, notamment douloureuse et oedématique, de la réaction inflammatoire secondaire à la formation d'un hématome.

Elle est surtout indispensable lors d'hématome disséquant entraînant un risque d'asphyxie où la survenue d'un oedème aggraverait encore plus la situation (WOO, 2006 ; PIGADAS, 2009). Mais elle peut être envisagée pour des hématomes de taille moyenne, s'il n'existe pas de risque infectieux particulier. Elle sera à proscrire en cas de surinfection de l'hématome. La posologie sera de 1mg par kg.

3.4.3.6 L'évacuation chirurgicale ou ponction de l'hématome.

Ces deux gestes permettent de réduire les complications immédiates et retardées. L'évacuation chirurgicale permet, en plus d'évacuer la masse sanguine accumulée, de stopper le processus inflammatoire. Le néo-réseau vasculaire est ainsi éliminé, ce qui limite le risque de réactiver le saignement contrairement à la ponction (FORNES, 2000).

L'évacuation d'un hématome est un geste chirurgical à part entière avec des indications et des contre indications et nécessite une maîtrise de la technique. Il ne pallie pas à une erreur chirurgicale et à une hémostase négligée.

Pour des hématomes stables de moyenne ou grande taille, le draînage sera toujours indiqué sauf dans deux situations. La première est lorsque le patient souffre d'un trouble de l'hémostase. On inclura dans ce groupe les patients avec un traitement anticoagulant ou ayant une coagulapathie acquise ou innée. L'hématome n'est pas dû à une lésion des tissus mous mais à l'état du patient (GONZALEZ-GARCIA, 2006 ; FROHNA, 2011).

La deuxième sera lorsque la zone anatomique concernée est à risque. Soit parce qu'il y a un risque d'asphyxie (comme pour l'hématome du plancher de bouche). Soit parce que le drainage de l'hématome entraînerait des lésions vasculaires et nerveuses trop importantes (plancher de bouche, fosse ptérygoydienne) (ISAACSON, 2004).

Un drain de Redon ou une lame ondulée peuvent être placés au niveau de l'incision. Cette dernière sera ensuite suturée. Le drain est généralement enlevé assez rapidement. En chirurgie orthognatique, ils sont retirés au bout de 6 heures. Si l'hématome s'est surinfecté, une lame ondulée peut être utilisée. Une asepsie rigoureuse doit être obtenue et entretenue autour du drain pour ne pas risquer une infection.

Il paraît logique que tant que l'hématome continue à évoluer, sa ponction ou son drainage ne sera d'aucune utilité. En effet cela ne résoudra en rien l'hémorragie et l'hématome risque de se reformer de plus belle. Il faudra, lorsque l'hématome continue à évoluer et prend des ampleurs très importantes, chercher à réintervenir chirurgicalement pour obtenir l'hémostase en utilisant successivement la pression manuelle, les matériaux hémostatiques, la cauthérisation, la ligature ou en dernier ressort l'embolisation. C'est seulemnt lorsque l'hémorragie est maîtrisée que les caillots pourront être retirés (PIGADAS, 2009 ; NIAMTU, 2001 ; ISACSON, 2004 ; DUBOIS, 2010 ; MILORO, 2012).

Drainage :

Le drainage s'effectuera par la réouverture des sutures. La masse gélatineuse sera évacuée. Le site sera rincé au sérum physiologique puis resuturé en s'assurant que l'hémostase est obtenue. Si l'hématome ne peut pas être évacué en retirant les sutures, une autre incision peut être effectuée (TOPAZIAN, 1994).
Le drainage d'un hématome infecté peut entraîner un saignement important. En effet l'abcèdation favorise l'érosion des vaisseaux alentour. On veillera alors à obtenir l'hémostase du site sous peine de reformer un hématome.

Ponction :

Pour les hématomes de plus petite taille, la ponction à l'aide d'une seringue et d'une aiguille peut être envisagée mais devient vite impossible une fois l'hématome cailloté. La ponction pourra être effectuée rapidement après sa formation ou soit entre le 7ème et le 15ème jour (GUYOT, 2010) , lorsqu'il se trouve liquéfié. L'opérateur, tout en aspirant l'hématome avec l'aiguille, devra alors appliquer une pression externe sur la tuméfaction. L'aiguille utilisée doit être relativement large. Un diamètre de 18 ou 16 Gauge (soit 1,60 mm) est nécessaire. L'ulisation d'anesthésiques adrénaliné évite de créer un nouveau saignement. Si la ponction est réalisée immédiatement après le temps chirurgical, une pression manuelle ou un

pansement compressif doit être appliqué pour éviter la reformation immédiate de l'hématome. Cependant, si durant la première heure suivant la ponction, l'hématome ne s'est pas reformé, un pansement compressif n'est pas utile (BARRY, 2002) . Si la ponction est faite trop tardivement, l'hématome se retrouvera sous une forme trop gélatineuse pour être aspiré. (MILORO, 2012 ; ANDERSSON, 2010).

3.4.3.7 Hématome intramusculaire et physiothérapie :

Ce traitement ne concerne que les hématomes intra musculaires. Dès le diagnostic établi, la cryothérapie et la compression sont les premières consignes à appliquer. La ponction et/ou le drainage doit être envisagé mais n'est malheureusement pas toujours facilement réalisable.

La prise d'anti-inflammatoires non stéroïdiens ne fait pas l'unanimité des praticiens. Certains la conseillent systématiquement (CHRISTEL, 2005) d'autres estiment qu'elle court circuite l'inflammatoin et la détersion du foyer nécrotique est donc l'interdisent (BOISAUBERT, 1995).

D'après les travaux de Jarvinen l'immobilisation d'un muscle après lésion entraîne une augmentation du nombre de fibres musculaires nécrotiques et dégénérées, retarde la résorption du tissus fibreux. L'apparition de nouvelles fibres musculaires augmente mais elles prennent une orientation anarchique. On observe également une atrophie musculaire.

La mobilisation du muscle immédiatement après sa lésion, aggrave l'hématome initial et la réaction inflammatoire. Cependant la résorption de l'hématome se fait plus rapidement ce qui a pour conséquence d'accélérer la cicatrisation musculaire et une meilleure organisation des fibres musculaires (JARVINEN, 1974).

On peut donc en conclure qu'une immobilisation trop prolongée est néfaste mais que la mobilisation ne doit pas être pour autant trop précoce (CHRISTEL, 2005).

Au stade aigu de la lésion, l'immobilisation doit être de mise. Entre le quatrième et le dixième jour, il faut mobiliser la mandibule mais avec de faible amplitude, de façon à ce que ses mouvements restent indolores. Cela évite de créer des microtraumatismes au niveau du tissu en cours de cicatrisation.

Passé cette période, la zone cicatricielle doit être mise en tension pour assurer l'orientation correcte des fibres musculaires, par des exercice d'assouplisssement manuel. Actuellement

différents appareils existent afin de mobiliser la mandibule et favoriser le travail musculaire. Cette technique peut être complétée par l'électrothérapie, l'ultrasonothérapie et la thermothérapie. Une prémédication à visée sédative et myorelaxante peut être envisagée afin de prévenir une hypertonie et la contracture des muscles élévateurs. Dans des formes de cicatrice fibreuse ou de calcification trop anciennes, ces exercices ne suffiront pas à regagner l'ouverture buccale initiale (BOISAUBERT, 1995).

4 Cas cliniques :

4.1 Cas cliniques N°1 :

Monsieur K, né en 1982, est pris en charge en milieu hospitalier pour avulsions de quatre dents de sagesse sous anesthésie générale.

A l'orthopantomogramme on remarque que les dents 38 et 48 sont incluses et ont une positon horizontale, à proximité du pédicule alvéolaire inférieur. Les dents 18 et 28 sont sur arcade. Les apex des racines de ces deux dents sont à proximité du pédicule alvéolaire inférieur.

Lors de l'anamnèse le patient dit n'avoir aucune allergie connue, ne prend aucun traitement médicamenteux, n'a aucun antécédent médical et chirurgical. Ce patient n'est donc pas à risque hémorragique.

Lors de l'intervention, une injection de xylocaïne adrénaliné à 1% est effectuée au niveau des quatre dents à extraire. Pour les dents mandibulaires, un lambeau en enveloppe est réalisé ainsi qu'une alvéolectomie à la fraise à os. La couronne est d'abord séparée des racines puis les racines sont séparées et retirées. Aucun saignement anormal n'est alors détecté. Un curetage est effectué, puis le lambeau est resuturé à l'aide de fils vicryl 3/0.

Les dents maxillaires sont extraites après syndesmotomie puis luxation à l'élévateur et au davier.

Le patient sort du bloc opératoire en mordant sur des compresses. A son retour en chambre, de la glace est appliquée.

Lors de la visite par le chirurgien dentiste en fin d'après midi, le patient se plaint d'avoir saigné durant l'après midi. A l'examen clinique on remarque une tuméfaction jugale au niveau de la dents 48. Cette dernière est dure et douloureuse à la pression. On note la présence d'un caillot exubérant au niveau de 48. Il est retiré puis on demande au patient de mordre à nouveau sur des compresses pendant 15 minutes. Aucun saignement actif n'est observé. Une coloration rouge violacée se situe au niveau de la gencive vestibulaire. Il s'agit d'un hématome. On décide de ne pas drainer, ni ponctionner l'hématome. On prescrit de l'amoxicilline (2G/J pendant 6 jours), des antalgiques à base de paracétamol et de tramadol (Ixprim ®) et des bains de bouche à base de chlorhexidine à commencer dans 48 heures.

Figure 81 : Photo de profil et de face du patient présentant un hématome au niveau de 48 à 6 heures post-opératoire. Cas clinique du service d'odontologie du CH d'Epinal.

Le patient est revu une semaine plus tard en contrôle, l'hématome a regressé, de légères ecchymoses verdâtres sont présentes au niveau de la joue droite. Le patient ne se plaint de rien. A l'examen intrabuccal, la cicatrisation suit son cours.

Figure 82 : Photo du patient à une semaine post-opératoire. Cas clinique du service d'odontologie du CH d'Epinal.

Quatre semaines plus tard, le patient revient en consultation en se plaignant d'une forte douleur au niveau du site extractionnel de 48. Une tuméfaction non circonscripte est observée en vestibulaire de la dent et au niveau de la joue droite. Des ganglions sont palpables et douloureux. On diagnostique alors une cellulite dit du « 21ème » jour. Un retard de cicatrisation est observé à ce niveau par rapport au côté contro-latéral. Une simple antibiothérapie d'amoxicilline pendant 6 jours et des antalgiques ont suffi à soulager le patient et à guérir la cellulite.

Conclusion :

L'hématome s'est certainement formé dès que les vasoconsticteurs ont cessé de faire effet. Il est difficile de savoir avec certitude l'origine du saignement. Il s'agit soit d'une artériole intraosseuse lésée pendant l'alvéolectomie, soit du pédicule alvéolaire inférieur lésé pendant l'avulsion des racines. L'avéole s'est remplie de sang puis le sang s'est collecté dans l'espace lâche situé entre le buccinateur et le masséter. Le lambeau en enveloppe n'a pas permis le drainage physiologique par l'incision de décharge.

L'hématome est responsable du retard de cicatrisation et a probablement favorisé l'apparition d'une cellulite du 21ème jour, ce qui reste impossible à prouver.

Un drainage de l'hématome aurait pu être proposé au patient. La mise en place d'une antibioprophylaxie et d'une corticothérapie a été justifiée par l'hématome et par l'intervention en elle même.

Dans ce cas un drainage de l'hématome par ré-ouverture du site aurait dû être proposé et aurait sans doute évité des complications post-opératoires.

4.2 Cas clinique N°2 :

Madame R, née en 1962, est prise en charge pour des avulsions multiples sous anesthésie locale. Il s'agit d'extraire l'ensemble des dents restantes au maxillaire : 17, 16, 15, 14, 21, 22, 23, 24, 25, 26 et 27. Celles-ci étant des dents dont l'atteinte parodontale est très avancée. Ainsi que 4 dents mandibulaires : 37, 32, 42 et 46.

La patiente n'a aucune allergie connue, aucun antécédent médical et chirurgical et ne prend aucun traitement médicamenteux.

L'intervention a débuté par l'anesthésie des dents maxillaires et mandibulaires à l'aide d'injections para-apicales. Les avulsions se sont déroulées sans complications particulières. Aucune suture n'a été réalisée. Une prothèse complète maxillaire transitoire a aussitôt été mise en place.

Deux jours plus tard la patiente revient en consultation très inquiétée par l'apparition d'ecchymoses faciales, périorbitaire et au niveau jugal gauche.

A l'examen clinique intrabuccal, une ecchymose au niveau de la face interne de la joue gauche est observée ainsi qu'au niveau du vestibule de 27 et 28. La patiente dit avoir gardé son appareil pendant ces deux jours.

La patiente est rassurée sur la bénignité et la réversibilité de ses ecchymoses. Nous lui conseillons simplement de ne pas s'exposer au soleil et d'être patiente.

Figure 83 : Photo de la patiente de face, de profil et intrabuccale à deux jours post-opréatoire. Cas clinique du service d'odontologie du CH d'Epinal.

La patiente est revue en contrôle une semaine plus tard. L'ecchymose est en train de disparaître. La patiente nous confie être très gênée dans sa vie sociale et professionnelle par ses ecchymoses et le regard des autres.

Figure 84 : Photo de la patiente à une semaine post-opératoire. Cas clinique du service d'odontologie du CH d'Epinal.

Etiologie :

On suppose que les ecchymoses ont été favorisées par le port de la prothèse transitoire, le sang n'a pas pu s'extérioriser et s'est insinué entre les aponévroses musculaires.

On peut également penser qu'une anésthésie un peu trop rapide a entraîné la lésion de vaisseaux et provoqué des ecchymoses.

Lors de l'information du patient pour obtenir son consentement aux soins, la survenue possible d'ecchymoses n'avait pas été abordée. La feuille de consignes post-opératoires ne le stipulait pas d'où une forte inquiètude de la patiente lors de l'apparition des ecchymoses.

4.3 Cas clinique n°3.

Madame T, est prise en charge pour la fermeture d'une communication bucco-sinusienne survenue lors de l'avulsion d'une dent n°26. La patiente n'a aucun antécedent médical et chirurgical. L'intervention débute par l'anesthésie para-apicale et son rappel palatin. Une incision crestale est réalisée ainsi que deux incisions de décharge. Le lambeau muco-périosté est décollé et une incision périostée est effectuée pour permettre le recouvrement de la communication. Le lambeau est suturé le plus hermétiquement possible. Dès la fin de l'intervention on remarque la formation d'un hématome dans le vestibule. Une compression manuelle est donc effectuée. La patiente est donc prevenue du risque d'apparition d'ecchymoses et est mise sous antibiotiques.

Figure 85 : Hématome en vestibulaire de 26 27. Cas clinique du Dr Rémi Curien.

4.4 Cas clinique n°4.

Madame P, se présente quant à elle au cabinet pour un comblement osseux après avulsion de la dent n°16. La patient ne présente aucun antécedent médical et chirurgical particulier. Après une anésthésie para-apicale avec un rappel palatin, la dent est extraite après syndesmotomie et luxation à l'élévateur puis au davier. L'alvéole est comblée par un matériau ostéogène pour permettre dans le smois à venir la mise en place d'un implant. Un lambeau comprenant une incision crestale et deux incisions de décharge est effectué. On réalise une incision au niveau du périoste afin de pouvoir tracter coronairement le lambeau afin de recouvrir entièrement et de façon étanche le site opératoire. On remarque la formation d'un hématome en vestibulaire. Des antibiotiques et des coticoïdes sont préscits.

Une semaine plus tard, la patiente est revue, elle présente une ecchymose en bas de la joue droite.

Figure 86 : Ecchymose en position jugale basse droite. Cas clinique du Dr Rémi Curien.

Trois semaines après l'intervention, la patient revoit son chirurgien dentiste pour l'avertir de la présence d'une tuméfaction vestibulaire, de consistance dure, non mobile et non douloureuse.

Conclusion : l'incision périostée et la suture hermétique du site opératoire a entraîné la formation d'un hématome. Cet hématome sous périosté a entraîné une apposition osseuse quelques semaines plus tard. Cette exostose osseuse sera enlevée lors de la pose de l'implant et l'os réduit en petits morceaux et utilisé en greffe osseuse.

5 Conclusion :

Beaucoup de gestes en odontologie sont pourvoyeurs d'hématomes et d'ecchymoses, aussi bien lors d'avulsions, de prélèvement et de comblement osseux, de traitement endodontique, ainsi qu'en chirurgie implantaire et parodontale. Certaines zones sont plus à risques en raison d'une vascularisation importante et de fréquentes variations interindividuelles. Les patients ayant des troubles de l'hémostase primaire et secondaire, acquis ou innés, sont particulièrement succeptibles de développer ce type de complication post-opératoire.

Les hématomes ont des conséquences très variables, allant du simple prejudice esthétique au risque d'asphyxie, en passant par des anomalies fonctionnelles, nerveuses, de cicatrisation et infectieuses.

Comprendre et connaître la pathogénicité des hématomes permet de mieux comprendre et de prendre en charge les complications post-opératoires. Pour cela de nombreux traitements médicamenteux, ou chirugicaux peuvent être envisagés. Les hématomes sont donc en odontologie comme pour les autres spécialités médicales, des complications à part entière, ne pouvant être prises à la légère.

Nous avons également montré que des potocoles permettant de prévenir la survenue d'hématomes et d'ecchymoses pouvaient être mis en place pour chaque geste à risque. Le nombre d'études restent cependant limité. Il serait souhaitable de tester l'efficacité de ces protocoles par des études contrôlées et randomisées.

Table des tableaux :

Tableau 1 : Intérêt des nutriments sur la cicatrisation. 34

Tableau 2 : Les différentes molécules et préparation commerciale d'AVK. 46

Tableau 3 : Comparaison de deux études. 49

Tableau 4 : Etude de la fréquence des foramina selon quatre études......51

Tableau 5 : Etude du positionnement des foramina selon trois auteurs. 52

Tableau 6 : Etude du diamètre des artères perforant la corticale selon trois auteurs. 53

Tableau 7 : Pourcentage de pénétration d'un vaisseau selon la méthode utilisée et l'auteur de l'étude. 67

Tableau 8 : Analyse des protocoles opératoires de 13 auteurs ayant rencontré un hématome du plancher de bouche après la pose d'implants. 69

Tableau 9 : Classification de la sévérité du trismus. 95

Table des figures :

Figure 1 : Schéma de l'artère linguale et de ses branches d'après KAMINA (2006). 5

Figure 2 : Schéma de l'artère faciale et sub-mentale, d'après KAMINA (2006) 6

Figure 3 : Schéma de l'artère maxillaire et de ses branches collatérales, d'après KAMINA (2006). 8

Figure 4 : Schéma des muscles supra-hyoïdiens et du plancher de bouche, d'après NETTER (2011). 10

Figure 5 : Schéma des muscles manducateurs, d'après NETTER (2011). 11

Figure 6 : Schéma des muscles de la langue, d'après BOUCHET et CUILLERET (1991). 13

Figure 7 : Schéma des muscles constricteurs du pharynx. 14

Figure 8 : Schéma des muscles de la mimique. 16

Figure 9 : Schéma des muscles faciaux. 16

Figure 10 : Schéma de la phase de détersion et inflammatoire, d'après MEAUME (2005) ...32

Figure 11 : Représentation de la phase de prolifération, d'après MEAUME, 2005. 33

Figure 12 : Dissection mandibulaire : divisions de l'artère sublinguale d'après LOUKAS (2008). 49

Figure 13 : Dissection mandibulaire : anastomoses entre l'artère sublinguale et submentale, d'après LOUKAS (2008). 50

Figure 14 : Coupe scanner transversale de mandibule. 54

Figure 15 : Reconstruction 3D d'une mandibule. 54

Figure 16 : Photo d'une mandibule sèche présentant une fosse sublinguale marquée, d'après HOFSCHNEIDER, 1999. 55

Figure 17 : OPT. 55

Figure 18: Dissection de la fosse ptérygoïdienne, au niveau de la tubérosité maxillaire, d'après GAUDY, 2007......56

Figure 19 : Schématisation des différents trajets du canal rétromolaire, d'après VON ARX, 2011. 57

Figure 20 : Schéma montrant la ligne oblique externe au delà duquel le décollement muco-périosté donne accès à un espace lâche, d'après GAUDY, 2007.....59

Figure 21 : Dissection de la face mettant en évidence la zone propice à la formation d'hématome, d'après GAUDY, 2007......59

Figure 22 : Schémas aiguilles neuve et ébarbée. 62

Figure 23 : Coupe transversale de la mandibule. Eléments anatomiques traversés par l'aiguille lors de l'anesthésie à l'épine de Spix, d'après BLANTON, 2003. 62

Figure 24 : Schématisation de la zone d'injection selon la technique de Gow Gates, d'après ZAKARIA. 63

Figure 25 : Représentation de la position de l'aiguille lors de l'anesthésie tubérositaire haute d'après GAUDY, 2005......64

Figure 26 : Photo d'un hématome après lésion du plexus veineux ptérygoydien après une anesthésie tubérositaire haute, d'après WAITE, 1987. 64

Figure 27 : (a) Photomicrographie électronique d'un nerf en coupe transversale (500 x). (b) vue en trois dimensions d'une partie de nerf, d'après MARIEB, 2005. 65

Figure 28 : Schématisation de la structure d'un muscle, d'après DOMINIQUE, 2009......66

Figure 29 : Illustration en 3D d'une vue supérieure de la mandibule montrant la position idéale de l'implant. En vue linguale, cette position entraîne la perforation de la corticale, d'après DUBOIS, 2010. 71

Figure 30 : Coupe de scanner montrant la rupture de la corticale linguale au niveau de 41. L'implant a été enlevé et replacé en 42, d'après WOO, 2006......71

Figure 31 : Dissection d'une mandibule mettant en évidence le risque de léser l'artère submentale lors de la perforation de la corticale basale, d'après GAUDY, 2007......72

Figure 32 : Coupe de scanner d'implants ostéo-intégrés (quelques années après leur pose) ayant provoqué un hématome sublingual, d'après PANULA, 1999......72

Figure 33 : Vue latérale droite du maxillaire indiquant l'étendue des tissus osseux et mous pouvant être lésés lors d'une fracture de tubérosité, d'après PEDERSEN, 1988. 75

Figure 34 : Vue inférieure du maxillaire indiquant l'étendue des tissus osseux et mous pouvant être lésés lors d'une fracture de tubérosité, d'après PEDERSEN, 1988. 75

Figure 35 : Schématisation de la proximité de la base inférieure du torus par rapport au muscle mylohyoïdien, d'après PEDERSEN, 1988......77

Figure 36 : Hématome du plancher de bouche après exérèse de tori mandibulaires en lingual de 34 et 35, d'après MANTZIKOS (2007)......78

Figure 37 : (a) Patiente ayant subi un traitement canalaire sur 23. (b) Radiographie rétro alvéolaire de la dent n°23, d'après MEHRA, 2000......80

Figure 38 : Hématomes et ecchymoses sous-orbitaires et au niveau de la commissure droite de la bouche après dépassement d'hypochlorite, d'après le Dr ARBAB-CHIRARI......80

Figure 39 : (a) Schématisation de la formation d'un hématome après décollement muco-périosté et incision périostée. 82

Figure 40 :Hématomes et ecchymoses faciaux et vestibulaires après comblement sinusien et pose d'un implant, d'ANAVI, 2008......83

Figure 41 : Schématisation de l'apport nutritif du greffon par imbibition sur la racine avasculaire, d'après BORGHETTI et MONNET-CORTI , 2008......84

Figure 42 : Schématisation de la vascularisation du greffon sur une surface avasculaire, d'après BORGHETTI et MONNET-CORTI , 2008. 84

Figure 43 : Schématisation de la dégradation de l'hémoglobine......87

Figure 44 : Succession des différentes étapes aboutissant à l'hémosidérose......88

Figure 45 : Visage illustrant les spots et les affiches de la campagne menée par le gouvernement contre les violences conjuguales en 2009......90

Figure 46 : IRM montrant l'hématome et l'oedème autour du nerf alvéolaire inférieur gauche, d'après SMYTH, 2010......96

Figure 47 : IRM montrant l'hématome et l'oedème dans la loge du muscle ptérygoïdien médial gauche, d'après SMYTH, 2010......96

Figure 48 : Coupe scanographique montrant un hématome latéro-pharyngé comprimant le pharynx, d'après MOGHADAM (2002)......99

Figure 49 : Hématome du plancher de boucher permettant encore au patient de respirer, d'après DEL CASTILLO-PARDO DE VERA, 2008......100

Figure 50 : Photographie de face et de profil d'un patient victime d'une asphyxie par expansion d'un hématome, d'après NIAMTU, 2001......100

Figure 51 : Coupe transversale en tomodensitométrie d'un hématome entraînant la compression de la trachée d'après DEL CASTILLO-PARDO DE VERA, 2008......101

Figure 52 : Coupe tomodensitométrique coronale d'un hématome du plancher de bouche entraînant une asphyxie, d'après FROHNA, 2011......101

Figure 53 : Coupe tomodensitométrique sagittale d'un hématome du plancher de bouche, d'après FROHNA, 2011......102

Figure 54 : Traction de la langue à l'aide d'un fil de suture, libérant les voies aériennes supérieures, d'après, PEDERSEN, 1988......103

Figure 55 : Coupe tomodensitométrique coronale montrant une myosite ossifiante d'origine traumatique du muscle ptérygoïdien médial, d'après TRAUTMANN, 2010......106

Figure 56 : Schématisation d'une ligature d'un vaisseau, d'après Dr Rémi CURIEN......117

Figure 57 : Pansement compressif parodontal, d'après DRIDI, 2000......120

Figure 58 : Exemple de bandage extensible auto-aggripant (www.distrimed.com). 121

Figure 59 : Bandage de compression « prêt à l'emploi »(www.distrimed.com)......122

Figure 60 : Pansement compressif à l'aide de bandes d'Elastoplast ®, d'après GAUDY (2007)......122

Figure 61 : Compression de la zone antérieure du maxillaire, d'après LASKIN (1985). 122

Figure 62 : Pansement compressif sous forme de fronde mentonnière. 123

Figure 63 : Pansement compressif après avulsion des dents de sagesse......123

Figure 64 : Pansement compressif du maxillaire......124

Figure 65 : Schématisation de la technique des bourdonnets transfixés au niveau labial ou jugal (1) et pelvi-buccal (2), d'après CANTALOUPE, 1996.....125

Figure 66 : Schéma de la mise en place d'un bourdonnet, d'après GUYOT (2010). 126

Figure 67 : Schéma d'un drainage passif de l'hématome par l'incision de décharge.....127

Figure 68 : Photo d'un drain de Redon (du site www.vigon.com).....129

Figure 69 : Photo d'un exemple de flacon collecteur avec pression négative (du site www.vigon.com). 129

Figure 70 : Photo d'un dispositif complet avec drain de Redon, tube de liaison et flacon (du site www.vigon.com)......129

Figure 71 : Schéma d'un drain tubulaire multiperforé, d'après LECLERC DU SABLON, 1992. 130

Figure 72 : Photo d'une lame ondulée......130

Figure 73 : Photo d'une lame multitubulaire (du site www.flickr.com). 130

Figure 74 : D'après LECLERC DU SABLON (1992), positionnement d'un drain. 131

Figure 75 : Proposition d'installation de drain par RAKPRASITKUL ET PAIRUCHVEJ (1997)......134

Figure 76 : Lambeau en enveloppe, d'après ERDOGAN, 2011......136

Figure 77 : Lambeau triangulaire d'après ERDOGAN, 2011. 136

Figure 78 : Gouttière de compression, après l'exérèse de torus mandibulaire, d'après WAITE, 1987. 139

Figure 79 : Photo d'un bourdonnet mis en place lors d'une greffe gingivale. Cas clinique du Dr Rémi CURIEN, 2012. 140

Figure 80 : Sangsue placée au niveau d'un hématome sublingual, d'après LEE , 1996......146

Figure 81 : Photo de profil et de face du patient présentant un hématome au niveau de 48 à 6 heures post-opératoire. Cas clinique du service d'odontologie du CH d'Epinal. 153

Figure 82 : Photo du patient à une semaine post-opératoire. Cas clinique du service d'odontologie du CH d'Epinal. 153

Figure 83 : Photo de la patiente de face, de profil et intrabuccale à deux jours post-opréatoire. Cas clinique du service d'odontologie du CH d'Epinal......155

Figure 84 : Photo de la patiente à une semaine post-opératoire. Cas clinique du service d'odontologie du CH d'Epinal. 155

Figure 85 : Hématome en vestibulaire de 26 et 27. Cas clinique du Dr Rémi Curien. 156

Figure 86 : Ecchymose en position jugale basse droite. Cas clinique du Dr Rémi Curien.…157

Bibliographie :

1. ALONSO D, LAZARUS MC, BAUMANN L. Effects of topical arnica gel on post-laser treatment bruises. Dermatol Surg. 2002 Aug;28(8):686-8.

2. ANDERSSON L, KAHNBERG KE, POGREL MA. Oral and Maxillofacial Surgery. Wiley-Blackwell. 2010.

3. ARBAB-CHIRANI R. Irrigation endodontique. Site de l'université d'odontologie de Brest. 2009-2010 [en ligne]. Disponible sur : http://www.univ-brest.fr/UFR_ODONTOLOGIE/documents/OCE/irrigation%20D1%202009-10.pdf

4. ARRIVÉ L, AZIZI L, LE HIR P, et al. IRM pratique. Elsevier Masson. 2007. P5-6.

5. ATRUX-TALLAU N, CALLEJON S, MIGDAL C, et al. Development and in vitro assay of oxidative stress modifying formulations for wound healing promotion. Eur J Dermatol. 2011 May;21 Suppl 2:52-62.

6. AUDION M, SIBERCHICOT F. Pseudotumeurs hémophiliques maxillomandibulaires. EMC, 2010.

7. BARBOSA-REBELLATO NL, THOME AC, COSTA-MACIEL C, et al. Factors associated with complications of removal of third molars: A transversal study. Med Oral Patol Oral Cir Bucal. 2011 May 1;16 (3):e376-80.

8. BARRY NN, DILLINGHAM MF, MCGUIRE JL. Nonsurgical sports medicine. Preparticipation Exam through Rehabilitation. The Johns Hopkins University Press, 2002

9. BAVITZ JB, HARN SD, HOMZE EJ. Arterial supply to the floor of the mouth and lingual gingiva. Oral Surg Oral Med Oral Pathol. 1994 Mar;77(3):232-5.

10. BOISSEL P, PROYE C. Chirurgie générale vasculaire et endocrinienne. Paris : Masson, 1991.

11. BELLO SA, OLAITAN AA, LADEINDE AL. A randomized comparison of the effect of partial and total wound closure techniques on postoperative morbidity after mandibular third molar surgery. J Oral Maxillofac Surg. 2011 Jun;69(6):e24-30. Epub 2011 Apr 15.

12. BERT M. Les complications et les échecs en implantologie : au niveau des tissus péri-implantaires. 2000. Site de l'association des dentistes de france. [en ligne] consultable sur : www.adf.asso.fr/cfm/site/thesaurus/detail_conference.cfm?rubrique_origine=47&conference=51/2000

13. BERTRAM AR, RAO AC, AKBIYIK KM, et al. Maxillary tuberosity fracture: a life-threatening haemorrhage following simple exodontia. Aust Dent J. 2011 Jun;56(2):212-5.

14. BILECENOGLU B, TUNCER N. Clinical and anatomical study of retromolar foramen and canal. J Oral Maxillofac Surg 2006;64:1493–7.

15. BINET C. Université de médecine de Tours, 2003-2004. [en ligne] disponible sur : http://fmc.med.univ-tours.fr/Pages/Hemato/DES/A13.pdf

16. BLANTON PL, JESKE AH. Avoiding complications in local anesthesia induction: Anatomical considerations. J Am Dent Assoc 2003;134;888-893)

17. BOISAUBERT, B. Cicatrisation des lésions musculaires. 1995.Site de l'association nationals des médecins spécialistes de médecine physique et de réadaptation. [en ligne]. Consultable sur : http://www.anmsr.asso.fr/anmsr00/36Cica/cicabois.html

18. BONAFE A, MANELFE C, DE KERSAINT GILLY A. Accidents vasculaires cérébraux hémorragiques. Octobre 1995. [en ligne] Site de la faculté de médecine de Rennes. Disponible sur : http://www.med.univ-rennes1.fr/cerf/edicerf/NR/NR010.html

19. BORGHETTI A, MONNET-CORTI V. Chirurgie plastique parodontale. Rueil-Malmaison : Edition CdP, 2008.

20. BORONAT A, PENARROCHA M. Failure of locoregional anesthesia in dental practice : review of the literature. Med Oral Pathol Oral Cir Buccal 2006;11:E10–3.

21. BORTEN-KRIVINE I, FERREY G, FERRERI M, et al. Troubles psychiques et chirurgie. EMC

22. BOUCHET A, CUILLERET J. Anatomie topographique, descriptive et fonctionnelle. 1, Le système nerveux central, la face, la tête et les organes des sens. 2ème édition. Paris : Simep, 1991.

23. BOYES-VARLEY JG, LOWNIE JF. Haematoma of the floor of the mouth following implant placement. SADJ. 2002 Feb;57(2):64-5.

24. BOWDEN JR, ETHUNANDAN M, BRENNAN PA. Life-threatening airway obstruction secondary to hypochlorite extrusion during root canal treatment. Oral Surg Oral Med Oral Pathol Oral Radiol Endod 2006;101:402-4.

25. BRAUER HU. Unusual complications associated with third molar surgery: a systematic review. Quintessence Int. 2009 Jul-Aug;40(7):565-72.

26. BRIGUGLIO F, ZENOBIO EG., ISOLA G, et al. Complications in surgical removal of impacted mandibular third molars in relation to flap design: Clinical and statistical evaluations. Quintessence International. Juin 2011. Vol. 42, num. 6.

27. BRODSKY CD , DOWER JS. Middle ear problems after a Gow-Gates injection J Am Dent Assoc. 2001 Oct;132(10):1420-4.

28. BUDIHARDJA AS, PYTLIK C, HAARMANN S, et al. Hemorrhage in the floor of the mouth after second-stage surgery: case report. Epub 2006 Jul 7.12. Implant Dent. 2006 Jun;15(2):148-52

29. BUGNAZET L, PONS JM, KARCHEN J. Les sangsues en pratique hospitalière. 2001. Site de la faculté de pharmacie de Lyon. [en ligne]. Consultable sur : http://ispb.univ-lyon1.fr/liens/lyon-pharma/lyon1-01/PDF/SANGSUES.pdf

30. BUI CH, SELDIN EB, DODSON TB. Types, frequencies, and risk fac- tors for complications after third molar extraction. J Oral Maxillofac Surg. 2003;61:1379-89.

31. BURGIN M, IOOSS P, AUCOUTURIER T, et al. Existe-t-il toujours une place pour le drainage prophylactique en chirurgie au xxi e siècle ? Le Pharmacien Hospitalier et Clinicien, Vol 41, N° 167 - décembre 2006. pp. 217-232.

32. CANTALOUBE, L. RICHARD, G. PAYEMENT. Chirurgie d'urgence en situation précaire : Traumatisme balistique de la face. Ed. PRADEL, 1996.

33. CARSIN M. Enseignement dirigé de sémiologie. Module d'imagerie. Atelier de neuroradiologie : hématome intracrânien. [en ligne]. Site de l'université de médecine de Rennes. Disponible sur : http://facmed.univ-rennes1.fr/resped//fim/Hematome.html

34. CARTER EF. The bucco-gingival branch of the posterior superior alveolar artery : a source of haematomata when injecting in the maxilla. Aust Dent J 1983 ;28 :197-201.

35. CERQUEIRA PR, VASCONCELOS BC, BESSA-NOGUEIRA RV. Comparative study of the effect of a tube drain in impacted lower third molar surgery. J Oral Maxillofac Surg. 2004 Jan;62(1):57-61.

36. CESARONE MR, BELCARO G, CORSI M, et al. Angiology. Local heparin, superficial vein thrombosis. 2007 Apr-May;58 Suppl 1:36S-40S.

37. CHARDIN H, BARSOTTI O, BONNAURE-MALLET M. Microbiologie en odonto-stomatologie. Paris :MALOINE, 2006.

38. CHRISTEL P, DE LABAREYRE H, THELEN P, et al. Pathologie traumatique du muscle strié squelettique. EMC, 2005.

39. CHUANG SK, PERROTT DH, SUSARLA SM, et al. Age as a risk factor for third molar surgery complications. J Oral Maxillofac Surg. 2007;65:1685-92.

40. CHUKWUNEKE FN, OJI C, SAHEEB DB. A comparative study of the effect of using a rubber drain on postoperative discomfort following lower third molar surgery. Int J Oral Maxillofac Surg. 2008 Apr;37(4):341-4. Epub 2008 Feb 12.

41. CIOLEK J.J. Cryotherapy. Review of physiological effects and clinical application. Cleve Clin Q 1985 ; 52 : 193-201

42. CLAISSE-CRINQUETTE A. Pharmacologie endodontique : les irriguants. EMC. 2011.

43. CONSOLI S.G. Psychiatrie et dermatologie. EMC, 1997.

44. CREAN SJ, POWIS A. Neurological complications of local anaesthetics in den- tistry. Dent Update 1999; 26(8):344–9.

45. CUDENNEC YF, PONCET JL, BUFFE P. Kystes du maxillaire supérieur. EMC. 1991

46. DANIEL F. Thérapeutiques dermatologiques : dépimentants [en ligne] consultable sur : http://www.therapeutique-dermatologique.org/article_main.php?article_id=361#I

47. DARRIBA MA, MENDONGA-CARIDAD JJ. Profuse Bleeding and Life-Threatening Airway Obstruction After Placement of Mandibular Dental Implants. J Oral Maxillofac Surg. 55 :1328-1330, 1997.

48. DE KERVILER E, LEROY-WILLIG A. Interprétation du signal et du contraste en IRM. Site de l'association francaise de radiologie. [en ligne] Disponible sur : http://www.sfr-radiologie.asso.fr/sitewebpub.nsf/a7e7222e420ac736c1256b6c0044cb07/67a7e91bac4d73c8c1256c08002b01de/$FILE/irm_sign.pdf

49. DEL CASTILLO-PARDO DE VERA JL, LÓPEZ-ARCAS CALLEJA JM, BURGUEÑO-GARCÍA M. Hematoma of the floor of the mouth and airway obstruction during mandibular dental implant placement: a case report. Oral Maxillofac Surg (2008) 12:223–226 DOI 10.1007/s10006-008-0134-4

50. DEMOULIN C, VANDERTHOMMEN M. Cryothérapie et maladies rhumatismales. Revue du rhumatisme 2011 sept ; 8.

51. DOMINIQUE JC. Collection Mémoires et thèses électronique. Chapitre 1 : le muscle, 2009. Site de l'université de Laval. [en ligne] Disponible sur : http://archimede.bibl.ulaval.ca/archimede/fichiers/25962/ch03.html

52. DORMAN M, PIERSE D. Ectopic salivary gland tissue in the anterior mandible: a case report. British Dental Journal. 2002; 193, 571 – 572.

53. DRIDI SM, ARRETO CD, DANAN M. Chirurgie et hémostase. Réalités cliniques. Vol. 11. N.2, 2000.

54. DUBOIS L, DE LANGE J, BAAS E, et al. Excessive bleeding in the floor of the mouth after endosseus implant placement: a report of two cases. Int J Oral Maxillofac Surg. 2010 Apr;39(4):412-5. Epub 2010 Jan 15.

55. DUBOlS DD, PIZER ME, CHINNIS RJ. Comparison of primary and secondany closure techniques after removal of im- pacted mandibular 3rd molars. J Oral Maxillofac Surg 1982: 11: 6304.

56. ERDOGAN O, TATLI U, USTÜN Y, et al. Influence of two different flap designs on the sequelae of mandibular third molar surgery. Oral Maxillofac Surg. 2011 Sep;15(3):147-52. Epub 2011 Apr 12.

57. FERREIRA LM, GRAGNANI A, FURTADO F, et al. Control of the skin scarring response. An Acad Bras Cienc. 2009 Sep;81(3):623-9.

58. FIGUEIREDO R, VALMASEDA-CASTELLON E, BERINI-AYTÉS L, et al. Incidence and clinical features of delayed-onset infections after extraction of lower third molars. Oral Surg Oral Med Oral Pathol Oral Radiol Endod. Mars 2005. Vol 99, Pages 265-269.

59. FONSECA R, MARCIANI R, TURVEY T. Oral and maxillofacial surgery. Vol 1. Seconde édition. Saint Louis : Saunders elsevier, 2009.

60. FORNES P, GALLOY MA, HOEFFEL JC, et al. Les hématomes tissulaires (viscères et parties molles). Feuillets de radiologie, 2000, 40, n°5, 386-402. Masson, Paris 2000.

61. FROHNA WJ, LOWERY RC, PITA F. Lingual and sublingual hematoma causing upper airway obstruction. J Emerg Med. 2011 Oct 20.

62. FUNAYAMA M, KUMAGAI T, SAITO K, et al. Asphyxial death caused by postextraction hematoma. Am J Forensic Med Pathol 1994;15:87–90.

63. GAHLEITNER A, HOFSCHNEIDER U, TEPPER G, et al. Lingual vascular canals of the mandible: evaluation with dental CT. Radiology. 2001 Jul;220(1):186-9.

64. GARNIER DELAMARE. Dictionnaire illustré des termes de médecine, 28ème édition. Paris : Maloine, 2004.

65. GASQUET C, VANDERMARCQ P. Analyse d'une lésion osseuse localisée. Site de l'université de médecine de Rennes. [en ligne]. Consultable sur :

66. http://www.med.univ-rennes1.fr/cerf/edicerf/OSTEO-ARTICULAIRE/08OSTEO.html

67. GATOT A, ARBELLE J, LEIBERMAN A, YANI-INBAR I. Effects of sodium hypochlorite on soft tissues after its inadvertent injection beyond the root apex. J Endod 1991;17:573-4.

68. GAUDY JF. Anatomie clinique, 2ème édition. Rueil-Malmaison : Edition CdP, 2007.

69. GAUDY JF, ARRETO CD, CHARRIER JL. La pratique de l'analgésie en odontologie. Rueil-Malmaison : CdP, 2005.

70. GAUDY JF, BILWEIS C, LAZAROO B, et al. Incisions et sutures. Rueil-Malmaison : Edition CdP, 2007.

71. GERARD E, MOIZAN H. Pratique odontologique au bloc opératoire. De la chirurgie ambulatoire à l'anesthésie générale. Edition CdP. 2010. P103)

72. GIRAUD O, TEYSSERES N, BRACHET M. Traumatisme maxillofacial. EMC Médecine d'urgence. 2007

73. GIVOL N, CHAUSHU G, HALAMISH-SHANI T, et al. Emergency tracheostomy following life-threatening hemorrhage in the floor of the mouth during immediate implant placement in the mandibular canine region. J Periodontol. 2000 Dec;71(12):1893-5.GOW-GATES GA, WATSON JE. The Gow-Gates mandibular block: further understanding. Anesth Prog 1977;24:183-9.

74. GODHI SS, SINGH A, KUKREJA P, SINGH V. Myositis ossificans circumscripta involving bilateral masticatory muscles. J Craniofac Surg. 2011 Nov;22(6):e11-3.

75. GOLA R. La rhynoplastie fonctionnelle et esthétique. Springer. 2000.

76. GOLDSMITH SM, SILVA RK, TONG DC, LOVE RM. Influence of a pedicle flap design on acute postoperative sequelae after lower third molar removal. Int J Oral Maxillofac Surg. 2011 Oct 25.

77. GONZALEZ-GARCIA R, SCHOENDORFF G, MUNOZ-GUERRA MF, et al. Upper airway obstruction by sublingual hematoma: a complication of anticoagula- tion therapy with acenocoumarol. Am J Otolaryngol 2006: 2: 129–132.

78. GREENSTEIN G. Therapeutic efficacy of cold therapy after intraoral surgical procedures: a literature review. J Periodontol. 2007 May;78(5):790-800

79. GUARDA-NARDINI L, PICCOTTI F, FERRONATO G, MANFREDINI D. Myositis ossificans traumatica of the temporalis muscle: a case report and diagnostic considerations. Oral Maxillofac Surg. 2011 Sep 22.

80. GULTEKIN S, ARAÇ M, CELIK H, et al. Assessment of mandibular vascular canals by dental CT. Tani Girisim Radyol. 2003 Jun;9(2):188-91.

81. GUYOT L, SEGUIN P, BENATEAU H. Techniques en chirurgie maxillo-faciale et plastique de la face. Paris : Springer-Verlag, 2010.

82. HAAS DA, LENNON D. A 21 year retrospective study of reports of paresthesia following local anesthetic administration. J Can Dent Assoc 1995; 61(4):319–20, 323–6, 329–30.

83. HARAJI A, MOTAMEDI MH, REZVANI F. Can flap design influence the incidence of alveolar osteitis following removal of impacted mandibular third molars ? Gen Dent. 2010 Sep-Oct;58(5):e187-9.

84. HAS. Rapport d'évaluation technologique : hémostatiques chirurgicaux. 2011. [en ligne]. Consultable sur : www.has-sante.fr/portail/upload/docs/application/pdf/2011-07/rapport_hemostatiques_27052011_vd.pdf

85. HAS. Rapport d'évaluation technologique : traitement endodontique. 2008. [en ligne]. Consultable sur : http://www.has-sante.fr/portail/upload/docs/application/pdf/2009-01/rapport_traitement_endodontique.pdf

86. HASHEMI HM, BESHKAR M, AGHAJANI R. The effect of sutureless wound closure on postoperative pain and swelling after impacted mandibular third molar surgery. Br J Oral Maxillofac Surg. 2011 May 31.

87. HENRY MM, THOMPSON JN. Chirurgie clinique : technique et pratique. Bruxelles : De Boeck, 2004.

88. HOFSCHNEIDER U, TEPPER G, GAHLEITNER A, et al. Assessment of the Blood Supply to the Mental Region for Reduction of Bleeding Complications During Implant

Surgery in the Interforaminal Region. INT J ORAL MAXILLOFAC IMPLANTS 1999;14:379–383.

89. HOWARD MR, HAMILTON PJ. Hématologie. Paris : Elsevier, 2004.

90. HUNT PR. Safety aspects of mandibular lingual surgery. J Periodontol 1976; 47(4):224–9.

91. IKEDA K, HO KC, NOWICKI BH, et al. Multiplanar MR and anatomic study of the mandibular canal. Am J Neuroradiol 1996;17:579–84.

92. JAKSE N, BANKAOGLU V, WIMMER G, et al. Primary wound healing after lower third molar surgery: evaluation of 2 different flap designs. Oral Surg Oral Med Oral Pathol Oral Radiol Endod. 2002 Jan;93(1):7-12.

93. JARVINEN M., KVIST, SOVARIT. Effect of mobilisation and immobifisation on the healing of contusion injury in muscle. A prelininary report of a histological study in rats. Scand J. Rehab. Med. G., 1974, 134-140.

94. JASTAK JT, YAGIELA JA, DONALDSON D. Local anesthesia of the oral cavity. Philadelphia: Saunders; 1995:287-312.

95. JOBIN F. L'hémostase. Paris : Maloine, 1995.

96. ISAACSON TJ. Sublingual hematoma formation during immediate placement of mandibular endosseous implants. J Am Dent Assoc. 2004 Feb;135(2):168-72

97. KALPIDIS CD, KONSTANTINIDIS AB. Critical hemorrhage in the floor of the mouth during implant placement in the first mandibular premolar position: a case report. Implant Dent. 2005 Jun;14(2):117-24.

98. KAMINA P. Anatomie clinique : Tête et cou. tome 2, 3ème édition. Paris : Maloine, 2006.

99. KELLER PH, CARETTE H, BERJOT A. Approche psychologique et motivations des personnes consultant en dermatologie esthétique. EMC : Cosmétologie et Dermatologie esthétique

100. KIRK DG, LISTON PN, TONG DC, et al. Influence of two different flap designs on incidence of pain, swelling, trismus, and alveolar osteitis in the week following third molar surgery. Oral Surg Oral Med Oral Pathol Oral Radiol Endod. 2007 Jul;104(1):e1-6. Epub 2007 May 15.

101. KHOURY F. Greffe osseuse en implantologie. Quintessence international, 2010.

102. KOCEJA MK. Atraumatic laser excision and ablation of mandibular tori. Dent Today. Juin 2010. 29(6) :72, 74.

103. KOSAKEVITCH-RICBOURG L. Aspects psychologiques des fracas faciaux. Revue de Stomatologie et de Chirurgie Maxillo-Faciale. Vol 107, N° 4 - septembre 2006. p. 273-282

104. KRENKEL C, HOLZNER K. Lingual bone perforation as causal factor in a threatening hemorrhage of the mouth floor due to a single tooth implant in the canine region. Quintessenz., 37 (1986 Jun), pp. 1003–1008.

105. LABODA G. Life-threatening hemorrhage after placement of an endosseous implant: report of case. J Am Dent Assoc., 121 (1990 Nov), pp. 599–600.

106. LAMAS PELAYO J, PENARROCHA DIAGO M, MARTI BOWEN E, et al. Intraoperative complications during oral implantology. Med Oral Patol Oral Cir Bucal. 2008 Apr1;13(4):E239-43.

107. LASKIN DM. Oral and maxillofacial surgery. Volume two. Mosby. 1985.

108. LAUREANO FILHO JR, DE OLIVEIRA E SILVA ED, BATISTA CI, et al. The influence of cryotherapy on reduction of swelling, pain and trismus after third-molar extraction: a preliminary study. J Am Dent Assoc. 2005 Jun;136(6):774-8.

109. LECLERC X, KHALI C, SILVERA S, et al. Imagerie des hématomes intracérébraux non traumatiques. Journal of Neuroradiology. Vol 30, N° 5 - décembre 2003. pp. 303-316.

110. LECLERC DU SABLON M. Le drainage. Développement et Santé, n°101, octobre 1992

111. LEE NJ, PECKITT NS. Treatment of a sublingual hematoma with medicinal leeches: report of case. J Oral Maxillofac Surg. 1996 Jan;54(1):101-3.

112. LEU S, HAVEY J, WHITE LE, et al. Accelerated resolution of laser-induced bruising with topical 20% arnica: a rater-blinded randomized controlled trial. Br J Dermatol. 2010 Sep;163(3):557-63.

113. LEVY TP. An assessment of the Gow-Gates mandibular block for third molar surgery. JADA 1981;103:37-41.

114. LOUKAS M, KINSELLA CR, KAPOS T, et al. Anatomical variation in arterial supply of the mandible with special regard to implant placement. International Journal of Oral and Maxillofacial Surgery. 2008; 37: 367– 371.

115. LUSTIG JP, LONDON D, DOR BL, et al. Ultrasound identification and quantitative measurement of blood supply to the anterior part of the mandible. Oral Surg Oral Med Oral Pathol Oral Radiol Endod. 2003 Nov;96(5):625-9..

116. LUSTIG JP, ZUSMAN SP. Immediate complications of local anesthetic administered to 1,007 consecutive patients. J Am Dent Assoc. 1999 Apr;130(4):496-9.

117. MALAMED SF. Handbook of local anesthesia. 4th ed. St. Louis: Mosby; 1997:51, 132, 193-219, 246-86.

118. MALKAWI Z, AL-OMIRI MK, KRAISAT A. Risk indicator of postoperative complications following surgical extraction of lower third molars. Med Princ Prat. 2011 ; 20(4) : 321-5

119. MANTZIKOS K, SEGELNICK SL, SCHOOR R. Hematoma following periodontal surgery with a torus reduction : a case report. J Contemp Dent Pract. 1er Mars 2007 ; 8(3):72-80.

120. MARIEB EN, Anatomie et physiologie humaines. Paris : ERPI, 2010

121. MARSH PD, MARTIN M. Oral Microbiology. 5ème édition. Churchill livingstone Elsevier. 2009

122. MASON ME, TRIPLETT RG, ALFONSO WF. Life-threatening hemorrhage from placement of a dental implant. J Oral Maxillofac Surg., 48 (1990 Feb), pp. 201–204.

123. MAVROS MN, ATHANASIOU S, GKEGKES ID, et al. Do psychological variables affect early surgical recovery? PLoS One. 2011;6(5):e20306. Epub 2011 May 25.

124. MEAUME S, TÉOT L, DEREURE O. Plaies et cicatrisations. Paris : Masson, 2005.

125. MEHRA P, CLANCY C, WU J. Formation of a facial hematoma during endodontic therapy. J Am Dent Assoc. 2000 Jan;131(1):67-71.

126. MILLOT S, LONGUET A, CHARRIER JL. Techniques d'analgésie buccodentaire. EMC, 2008.

127. MILORO M, KOLOKYTHAS A. Management of complications in oral and maxillofacial surgery. Wiley-Blackwell. 2012.

128. MOGHADAM HG, CAMINITI MF. Life-threatening hem- orrhage after extraction of third molars: Case report and management protocol. J Can Dent Assoc 2002; 68:670–674.

129. MONTAGNESE TA, READER A, MELFI R. A comparative study of the Gow-Gates technique and a standard technique for mandibular anes- thesia. J Endod 1984;10:158-63.

130. MOORE KL, DALLEY AF. Anatomie clinique. Aspect fondamentaux et application clinique. De Boeck. Paris. 2001.

131. MORDENFELD A, ANDERSSON L, BERGSTRÖM B. Hemorrhage in the floor of the mouth during implant placement in the edentulous mandible: a case report. Int J Oral Maxillofac Implants. 1997 Jul-Aug;12(4):558-61.

132. MORIN Stéphane. Le strapping de terrain. 2ème édition. Édition DésIris, 2007.

133. NARAYANA K, NAYAK UA, AHMED WN, et al. The retromolar foramen and canal in south Indian dry mandibles. Eur J Anat 2002;6:141–6.

134. NETTER FH, KAMINA P. Atlas d'anatomie humaine, 5ème édition. Issy-Les-Moulineaux : Elsevier Masson, 2011.

135. NIAMTU J. Near-fatal airway obstruction after routine implant placement. Oral Surg Oral Med Oral Pathol Oral Radiol Endod. 2001 Dec;92(6):597-600.

136. PASQUALINI, D, COCERO N, CASTELLA A, MELA L, et al. Primary and secondary closure of the surgical wound after removal of impacted mandibular third molars: a comparative study. International journal of oral and maxillofacial surgery. Int J Oral Maxillofac Surg. 2005 Jan;34(1):52-7.

137. PANULA K, OIKARINEN K. Severe hemorrhage after implant surgery. Oral Surgery Oral Medicine Oral Pathology. January 1999.

138. PEDERSEN GW. Oral Surgery. Philadelphia : Saunders, 1988.

139. PEDLAR J, FRAME JW. Oral and maxillofacial surgery : an objective-based textbook. Second édition. Edinburgh, New York : Churchill Livingstone, 2007.

140. PELAYO JL, DIAGO MP, MARTI BOWEN EM, et al.
141. Intraoperative complications during oral implantology. Med Oral Patol Oral Cir Bucal. 2008 Apr 1;13(4):E239-43.

142. PETERSON JR, et al. Contemporary oral and maxillofacial surgery St Louis : Mosby.2003.

143. PIGADAS N, SIMOES P, TUFFIN JR. Massive sublingual haematoma following osseo-integrated implant placement in the anterior mandible. Br Dent J. 2009 Jan 24;206(2):67-8.

144. POBLETE-MICHEL MG, MICHEL JF. Les applications chirurgicales des ultrasons. Quintessence international. 2008. P11- 32-34-35-38

145. POGREL MA, BRYAN J, REGEZI J. Nerve damage associated with inferior alveolar dental blocks. J Am Dent Assoc 1995; 126(8):1150–5.

146. POGREL MA, THAMBY S. Permanent nerve involvement resulting from inferior alveolar nerve blocks. J Am Dent Assoc 2000; 131(7):901–7.

147. PRIYA R, MANJUNATH KY. Retromolar foramen. Indian J Dent Res 2005;16:15–6.

148. ROBERTSON WD. Clinical evaluation of mandibular conduction anesthesia. Gen Dent 1979;27:49-51.

149. RAKPRASITKUL S, PAIRUCHVEJ V. Mandibular third molar surgery with primary closure and tube drain. International journal of oral and maxillofacial surgery. Int J Oral Maxillofac Surg. 1997 Jun;26(3):187-90.

150. ROMANOS GE. Periosteal Releasing Incision for Successful Coverage of Augmented Sites. ATechnical Note. J Oral Implantol. 2010 ;36(1) :25-30

151. ROSANO G, TASCHIERI S, GAUDY JF, et al. Anatomic assessment of the anterior mandible and relative hemorrhage risk in implant dentistry: a cadaveric study.
152. Clin. Oral Impl. Res. 20, 2009; 791–795.

153. SAGLAM AA. Effects of tube drain with primary closure technique on postoperative trismus and swelling after removal of fully impacted mandibular third molars. Idem pour Quintessence Int. 2003 Feb;34(2):143-7.

154. SANDHU A, SANDHU S, KAUR T. Comparison of two different flap designs in the surgical removal of bilateral impacted mandibular third molars. Int J Oral Maxillofac Surg. 2010 Nov;39(11):1091-6. Epub 2010 Aug 19.

155. SAWAIR FA, SHAYYAB MH, AL-RABABAH MA, et al. Prevalence and clinical characteristics of tori and jaw exostoses in a teaching hospital in Jordan. Saudi Med J. 2009 Dec;30(12):1557-62.

156. SCHLAG G, REDL H. Fibrin sealant in operative medicine. Volume 4. Plastic surgery maxillofacial and dental surgery. Springer-Verlag 1986.

157. SCHIANO AM, STRAMBI RC. Frequency of accidental intravascular injection of local anesthetics in dental practice. Oral Surg Oral Med Oral Pathol 1964;17:178-84.

158. SEELEY BM, DENTON AB, AHN MS, et al. Effect of Homeopathic Arnica montana on Bruising in Face-lifts. Results of a Randomized, Double-blind, Placebo-Controlled Clinical Trial. Arch facial plast surg/vol 8, jan/feb 2006.

159. SEIGNEURIC F, SEIGNEURIC JB. Avulsion des dents incluses : troisième molaires. EMC, 2010.

160. SENET P. Physiologie de la cicatrisation cutanée. EMC, 2007.

161. SHAH N, BRIDMAN JB. An extraction complicated by lateral and medial pterygoid tethering of a fractured maxillary tuberosity. British Dental Journal. Vol 198. N°9. Mai 2005.

162. SMITH MH, LUNG KE. Nerve Injuries after Dental Injection : A Review of the Littérature. J Can Dent Assoc 2006; 72(6):559–64.

163. SMYTH J, MARLEY J. An unusual delayed complication of inferior alveolar nerve block. Br J Oral Maxillofac Surg. 2010 Jan;48(1):51-2. Epub 2009 Mar 17.

164. STACY GC, HAJJAR G. Barbed needle and inexplicable paresthesias and trimus after dental regional anaesthesia. Oral Surg Oral Med Oral Pathol 1994; 77(6):585–8.

165. STEVINSON C, DEVARAJ VS, FOUNTAIN-BARBER A, et al. Homeopathic arnica for prevention of pain and bruising: randomized placebo-controlled trial in hand surgery. J R Soc Med. 2003 Feb;96(2):60-5

166. SUAREZ-CUNQUEIRO MM, GUTWALD R, REICHMAN J, et al. Marginal flap versus paramarginal flap in impacted third molar surgery: A prospective study. Oral Surg Oral Med Oral Pathol Oral Radiol Endod 2003;95:403-8

167. SUAZO GI, CANTÍN LM, LÓPEZ FB,et al. Morphometric study of the retromolar triangle. Int. J. Odontostomat., 1(2):129-132, 2007.

168. SUAZO-GALDAMES IC, CANTIN-LOPEZ MG, ZAVANDO-MATAMALA DA. Inferior alveolar nerve block anesthesia via the retromolar triangle, an alternative for patients with blood dyscrasias. Med Oral Patol Oral Cir Bucal. 2008 Jan1;13(1)

169. TAGAYA A, MATSUDA Y, NAKAJIMA K, et al. Assessment of the blood supply to the lingual surface of the mandible for reduction of bleeding during implant surgery.
170. Clin. Oral Impl. Res. 20, 2009; 351–355.

171. TAILLIEU F, MUTSCHLER C, SOBOTKA A et al. site francophone de chirurgie orthopédique et traumatologie : imagerie des lésions musculaires, 2011. [en ligne]. Consultable sur : http://www.clubortho.fr/cariboost_files/Imagerie_20lesions_20musculaires.pdf

172. TOPAZIAN RG, GOLDBERG MH. Oral and Maxillofacial infections. Philadelphia : WB Saunders Company, 1994.

173. TULKENS R, SPINEWINE A. Pharmacothérapie générale. Causes d'echec des traitements antibiotiques. 2002. Site de l'université de Louvain. Disponible sur : www.antiinfectieux.org/antiinfectieux/PTG/PTG-echec-traitement.html

174. UMVF : UNIVERSITE MEDICALE VIRTUELLE FRANCOPHONE. Le drainage. 2008-2009. Site de l'université de médecine de Nantes. [en ligne]. Disponible sur : http://umvf.univ-nantes.fr/chirurgie-generale/enseignement/drainage/site/html/cours.pdf

175. VIDAL. Dictionnaire. 2011

176. VON ARX T, HÄNNI A, SENDI P, et al. Radiographic Study of the Mandibular Retromolar Canal: An Anatomic Structure with Clinical Importance. J Endod. 2011 Dec;37(12):1630-5. Epub 2011 Oct 26.

177. VECCHIO C, FRISINGHELLI A. Topically applied heparins for the treatment of vascular disorders : a comprehensive review. Clin Drug Investig. 2008;28(10):603-14.

178. WAITE DE. Textbook of practical oral and maxillofacial surgery, 3ème édition. Philadelphia : Lea and Febiger, 1987.

179. WEIBRICH G, FOITZIK CH, KUFFNER H. Life threatening oral hemorrhage after implantation into the distal right mandible. Mund Kiefer Gesichtschir. 2002 Nov;6(6):442-5.

180. WERNER W. site de l'acédemie de Montpellier, abecedaire de chimie organique : Echymoses. [en ligne] Consultable sur : http://webpeda.ac-montpellier.fr/spc/ABCDORGA/Famille2/ECCHYMOSES.htm

181. WOO BM, AL-BUSTANI S, UEECK BA. Floor of mouth haemorrhage and life-threatening airway obstruction during immediate implant placement in the anterior mandible. Int J Oral Maxillofac Surg. 2006 Oct;35(10):961-4.

182. YOSHIDA S, KAWAI T, OKUTSU, K, et al. The appearance of foramen in the internal aspect of the mental region of mandible from Japanese cadavers and dry skulls under macroscopic observation and three-dimensional CT images. Okajimas Folia Anat Jpn. 2005 Nov;82(3):83-7

183. ZAKARIA Z. [en ligne], disponible sur : http://csd23.blogspot.com/2009/04/technique-danesthesie-du-bloc_11.html

Table des matières :

SOMMAIRE : 1

1 INTRODUCTION 3

2 RAPPELS 4

2.1 Rappels anatomiques 4
2.1.1 La vascularisation 4
2.1.1.1 L'artère linguale : 4
2.1.1.2 L'artère faciale : 5
2.1.1.3 L'artère maxillaire : 6
2.1.2 Les muscles 9
2.1.2.1 Muscles superficiels du cou : 9
2.1.2.2 Muscle supra-hyoïdien : 9
2.1.2.3 Les muscles masticateurs : 10
2.1.2.4 Les muscles de la langue : 11
2.1.2.5 Les muscles constricteurs du pharynx : 13
2.1.2.6 Les muscles de la mimique : 14

2.2 Rappels hématologiques. 17
2.2.1 L'hémostase. 17
2.2.1.1 L'hémostase primaire. 17
2.2.1.2 La coagulation : 21
2.2.1.3 Fibrinolyse 23
2.2.2 Les facteurs hémorhéologiques 24
2.2.2.1 Définition 24
2.2.2.2 Hémorhéologie et hémostase primaire 24
2.2.2.3 Hémorhéologie et coagulation 25
2.2.2.4 Particularité de l'hémostase dans les différents vaisseaux 26

2.3 Physiopathologie des hématomes. 27
2.3.1 Généralités 27
2.3.2 Les voies de propagation des ecchymoses et des hématomes. 28
2.3.3 Evolution de l'hématome 28
2.3.3.1 Le stade hyperaigu. 29
2.3.3.2 Stade aigu. 29
2.3.3.3 Stade subaigu. 29
2.3.3.4 Phase chronique 30
2.3.4 Aspect radiologique. 30
2.3.4.1 Echographie : 30
2.3.4.2 Tomodensitométrie : 30
2.3.4.3 IRM : 30
2.3.5 Cicatrisation. 31
2.3.5.1 Phase inflammatoire : le caillot de fibrine 31
2.3.5.2 Phase proliférative : tissu de granulation. 32
2.3.5.3 Phase de maturation : conjonctif fibreux. 33
2.3.5.4 Facteurs influençant la cicatrisation : 34

3 CONSIDERATIONS CLINIQUES. 35

3.1 Situations à risque d'hématome et facteurs favorisants. 35
3.1.1 En fonction du terrain. 35
3.1.1.1 Patients avec thrombopénies : 35

3.1.1.2 Anomalies fonctionnelles plaquettaires héréditaires : 36
3.1.1.3 Troubles acquis de la fonction plaquettaire : 38
3.1.1.4 Anomalies héréditaires de la coagulation : 40
3.1.1.5 Anomalies acquises de la coagulation. 42
3.1.1.6 Patients sous anticoagulants. 44
3.1.1.7 Autres patients à risque d'hématome : 47
3.1.2 En fonction de la localisation. 48
3.1.2.1 Zone antérieure de la mandibule et plancher de bouche 48
3.1.2.2 La tubérosité maxillaire 56
3.1.2.3 La troisième molaire inférieure 57
3.1.3 En fonction du geste. 61
3.1.3.1 L'anesthésie. 61
3.1.3.2 Implants mandibulaires. 68
3.1.3.3 Avulsions des dents de sagesse. 73
3.1.3.4 Exérèse de torus mandibulaire. 77
3.1.3.5 Endodontie. 79
3.1.3.6 Incisions 81
3.1.3.7 Comblement sinusien. 83
3.1.3.8 Hématome et parodontologie. 83
3.1.3.9 Prélevement osseux mentonnier 85

3.2 Conséquences cliniques : 86
3.2.1 Conséquences esthétiques : 86
3.2.2 Impact psychologique. 88
3.2.3 Retard de cicatrisation. 91
3.2.4 Complications infectieuses. 92
3.2.5 Complications fonctionnelles. 94
3.2.5.1 Troubles sensitifs : 94
3.2.5.2 Le trismus : 95
3.2.6 Complications entraînant un risque vital. 98
3.2.7 Fibrose de l'hématome. 104
3.2.8 La calcification et ossification des hématomes 104
3.2.9 Transformation kystique ou pseudo-kystique. 107

3.3 Bilan clinique et exploration pré-opératoire. 109
3.3.1 Questionnaire médical. 109
3.3.2 Examen clinique. 109
3.3.3 Examen radiographique 109
3.3.4 Information au patient 109
3.3.5 Exploration de l'hémostase. 110

3.4 Prévention et traitements 112
3.4.1 Prévention : généralités 112
3.4.1.1 Minimiser le traumatisme des structures vasculaires et musculaires. 112
3.4.1.2 Gestion de l'hémostase du site avant la fermeture. 115
3.4.2 Eviter la formation d'un espace mort 119
3.4.2.1 Les moyens compressifs : 119
3.4.2.2 Les moyens drainants : 126
3.4.2.3 Lors de la pose d'implants. 131
3.4.2.4 Dents de sagesse. 133
3.4.2.5 Exérèse et torus mandibulaire. 138
3.4.2.6 Hématome et endodontie. 139
3.4.2.7 Parodontologie. 140
3.4.2.8 Comblement sinusien. 141
3.4.2.9 Prélévement mentonnier. 141
3.4.3 Traitements des hématomes et des ecchymoses. 142
3.4.3.1 Traitements médicamenteux. 142
3.4.3.2 Cryothérapie. 144
3.4.3.3 Hirudothérapie : (LEE, 1996 ; BUGNAZET 2001) 145
3.4.3.4 Antibiothérapie : (CHARDIN, 2006 ; MARSH, 2009 ; TOPAZIAN, 1994). 146
3.4.3.5 Corticothérapie : 148
3.4.3.6 L'évacuation chirurgicale ou ponction de l'hématome. 148

3.4.3.7 Hématome intramusculaire et physiothérapie : 150

4 CAS CLINIQUES : 152

4.1 Cas cliniques N°1 : 152

4.2 Cas clinique N°2 : 154

4.3 Cas clinique n°3. 156

4.4 Cas clinique n°4. 157

5 CONCLUSION : 158

TABLE DES TABLEAUX : 159

TABLE DES FIGURES : 160

BIBLIOGRAPHIE : 166

TABLE DES MATIERES : 178

GEGOUT Delphine – Les hématomes et les ecchymoses en chirurgie buccale.

Nancy 2012-180 pages.

Th : Chir-Dent : Nancy : 2012

Mots clés : Hématome facial
Hématome buccal
Ecchymose faciale
Ecchymose buccale

MeSH : Facial hematoma
Buccal hematoma
Facial ecchymosis
Buccal ecchymosis

Résumé :

GEGOUT Delphine – Les hématomes et les ecchymoses en chirurgie buccale.

Th : Chir-Dent : Nancy : 2012

La survenue d'hématomes et d'ecchymoses est assez fréquente en chirurgie buccale. Considérés trop souvent comme une complication bénigne en odontonlogie, les hématomes n'ont fait que très rarement l'objet d'études. Pourtant, les autres spécialités médicales y accordent beaucoup d'importance, favorisent leur prévention et insistent sur la nécessité de les traiter.

Nous avons donc considéré utile d'étudier leur impact sur les suites post-opératoires. Puis après avoir déterminé les gestes et zones anatomiques à risques, nous avons proposé des protocoles de prévention. Enfin, nous avons énoncé les techniques chirurgicales et moyens médicamenteux mis à la disposition du chirugien dentiste afin de traiter et de remédier aux conséquences des hématomes et ecchymoses.

Membres du jury :

Pr P. AMBROSINI	Professeur des Universités	Président
Dr C. BISSON	Maître de Conférences	Juge
Dr R. CURIEN	Assistant Hospitalier Universitaire	Juge
Dr PH. ESNAULT	Docteur en Chirurgie Dentaire	Juge

Adresse de l'auteur :

GEGOUT Delphine
24 chemin de la Grange Passée – 88400 Gérardmer

UNIVERSITÉ DE LORRAINE

Faculté d'Odontologie

Jury : Président : P.AMBROSINI – Professeur des Universités
Juges : C.BISSON - Maître de Conférence des Universités
R.CURIEN – Assistant Hospitalier Universitaire
P.H.ESNAULT – Docteur en Chirurgie Dentaire

Thèse pour obtenir le diplôme D'Etat de Docteur en Chirurgie Dentaire

Présentée par: **Mademoiselle GEGOUT Delphine, Michelle, Sophie**

né(e) à: **GERARDMER (Vosges)** le **11 février 1986**

et ayant pour titre : « **Les hématomes et les ecchymoses en chirurgie buccale** ».

Le Président du jury,

P. AMBROSINI

Le Doyen,
de la Faculté d'Odontologie

J.M MARTRETTE

Autorise à soutenir et imprimer la thèse 3911

NANCY, le 08.03.2012

L'Administrateur Provisoire de l'Université de Lorraine

J-P. FINANCE