



**HAL**  
open science

# Etude odonto-anthropologique et reconstitution faciale du crâne IIT 40 provenant de la nécropole de Sedeinga (Nubie Soudanaise)

Amandine Marchal

► **To cite this version:**

Amandine Marchal. Etude odonto-anthropologique et reconstitution faciale du crâne IIT 40 provenant de la nécropole de Sedeinga (Nubie Soudanaise). Sciences du Vivant [q-bio]. 2010. hal-01738831

**HAL Id: hal-01738831**

**<https://hal.univ-lorraine.fr/hal-01738831v1>**

Submitted on 20 Mar 2018

**HAL** is a multi-disciplinary open access archive for the deposit and dissemination of scientific research documents, whether they are published or not. The documents may come from teaching and research institutions in France or abroad, or from public or private research centers.

L'archive ouverte pluridisciplinaire **HAL**, est destinée au dépôt et à la diffusion de documents scientifiques de niveau recherche, publiés ou non, émanant des établissements d'enseignement et de recherche français ou étrangers, des laboratoires publics ou privés.



## AVERTISSEMENT

Ce document est le fruit d'un long travail approuvé par le jury de soutenance et mis à disposition de l'ensemble de la communauté universitaire élargie.

Il est soumis à la propriété intellectuelle de l'auteur. Ceci implique une obligation de citation et de référencement lors de l'utilisation de ce document.

D'autre part, toute contrefaçon, plagiat, reproduction illicite encourt une poursuite pénale.

Contact : [ddoc-theses-contact@univ-lorraine.fr](mailto:ddoc-theses-contact@univ-lorraine.fr)

## LIENS

Code de la Propriété Intellectuelle. articles L 122. 4

Code de la Propriété Intellectuelle. articles L 335.2- L 335.10

[http://www.cfcopies.com/V2/leg/leg\\_droi.php](http://www.cfcopies.com/V2/leg/leg_droi.php)

<http://www.culture.gouv.fr/culture/infos-pratiques/droits/protection.htm>

**ACADÉMIE DE NANCY-METZ**

---

**UNIVERSITÉ HENRI POINCARÉ NANCY 1**

**FACULTÉ D'ODONTOLOGIE**

Année 2010

N°

---

**THÈSE**

pour le

**DIPLÔME D'ÉTAT DE DOCTEUR**

**EN CHIRURGIE DENTAIRE**

par

**Amandine MARCHAL**

Née le 07 Février 1984 à EPINAL (Vosges)

**ÉTUDE ODONTO-ANTHROPOLOGIQUE ET RECONSTITUTION FACIALE  
DU CRÂNE IIT 40 PROVENANT DE LA NÉCROPOLE DE SEDEINGA (NUBIE SOUDANAISE)**

Présentée et soutenue publiquement le 16 Novembre 2010

**Examineurs de la thèse :**

<u>Monsieur J.P. ARTIS</u>	Professeur des Universités	Président
Madame C. STRAZIELLE	Professeur des Universités	Juge
Monsieur P. BRAVETTI	Maître de Conférences	Juge
Monsieur F. JANOT	Professeur des Universités	Juge
Monsieur R. PERROT	Docteur en Sciences	Juge
Monsieur J.N. VIGNAL	Docteur en Anthropologie	juge
Monsieur C. HODEZ	Docteur en Médecine	Juge

**A notre directeur de thèse**

**Monsieur le Professeur Jean-Paul ARTIS**

**Chevalier de l'Ordre National du Mérite**

**Président de la Compagnie des Experts Judiciaires près la cour d'Appel de Nancy  
et les Juridictions Administratives**

**Docteur en Chirurgie Dentaire**

**Docteur en Sciences Odontologiques**

**Docteur de l'Université Louis Pasteur de Strasbourg**

**Habilité à diriger des recherches**

**Professeur Premier Grade**

**Sous-section : Chirurgie Buccale, Pathologie et Thérapeutique, Anesthésiologie et  
Réanimation**

*Vous nous avez fait un grand honneur en acceptant la  
présidence de ce jury.*

*Que ce travail soit pour vous la preuve de la reconnaissance et  
de l'estime que nous vous témoignons.*



**A notre juge**

**Madame le Professeur Catherine STRAZIELLE**

**Docteur en Chirurgie Dentaire**

**Professeur des Universités**

**Habilitée à diriger des Recherches par l'Université Henri Poincaré, Nancy-1**

**Responsable de la Sous-section : Sciences Anatomiques et Physiologiques,  
Occlusodontiques, Biomatériaux, Biophysique, Radiologie**

*Nous vous sommes reconnaissante de la spontanéité et de la gentillesse avec laquelle vous avez accepté de juger cette thèse.*

*Nous vous remercions de nous avoir inculqué un esprit scientifique et de recherche.*

*Nous vous prions de trouver ici le témoignage de notre gratitude et de notre profond respect.*

**A notre co-directeur de thèses**

**Monsieur le Docteur Pierre BRAVETTI**

**Docteur en chirurgie dentaire**

**Doyen de la faculté d'Odontologie de l'Université Henri Poincaré, Nancy-1**

**Docteur de l'Université René Descartes de Paris V**

**Maître de Conférence des Universités**

**Responsable de la Sous-section : Chirurgie Buccale, Pathologie et Thérapeutique,  
Anesthésiologie et Réanimation**

*Nous vous remercions d'avoir eu la gentillesse d'accepter la co-direction de cette thèse malgré vos nombreuses occupations.*

*Nous vous sommes reconnaissante de la disponibilité dont vous avez fait preuve envers nous tout au long de nos études.*

*Nous vous remercions de nous avoir permis de vous assister lors de votre activité au bloc opératoire, ceci nous a donné confiance en nous dans l'exercice de la chirurgie buccale.*

*Que ce travail soit pour vous la preuve de la gratitude et de la sympathie que nous vous témoignons.*

**A notre co-directeur de thèse**  
**Monsieur le Professeur Francis JANOT**

**Docteur en chirurgie dentaire**

**Docteur en Égyptologie**

**Habilité à diriger des recherches**

**Professeur associé**

**Ancien membre scientifique de l'IFAO du Caire**

**Membre de la mission archéologique française de Sedeinga (SEDAU)**

*Vous nous avez fait, avec gentillesse l'honneur d'accepter la co-direction de cette thèse.*

*Nous vous remercions de nous avoir permis, en nous confiant l'étude de l'un des crânes que vous avez rapporté de la nécropole de Sedeinga, d'étudier ce domaine qui nous tenait à cœur : l'Anthropologie Anatomique.*

*Veillez trouver ici l'expression de notre sincère gratitude et de notre profond respect.*

**A notre juge**

**Monsieur le Professeur Raoul PERROT**

**Docteur en Sciences**

**Docteur en Biologie**

**Expert honoraire en Anthropologie d'Identification près la cour d'Appel de Lyon**

**Directeur du laboratoire d'Anthropologie Anatomique et de Paléopathologie  
(Lyon 1)**

**Chevalier des Palmes Académiques**

*Nous vous remercions d'avoir accepté de participer à ce jury et de l'intérêt que vous avez porté à notre travail.*

*Nous vous sommes infiniment reconnaissante de nous avoir initié à l'Anthropologie Anatomique et de nous avoir enseigné votre technique de reconstitution faciale manuelle.*

*Veillez trouver ici le témoignage de notre sincère gratitude et de notre profond respect.*

**A notre juge**

**Monsieur le Docteur Jean-Noël Vignal**

**Ingénieur du Ministère de la Défense**

**Docteur en Anthropologie**

**Docteur en Paléopathologie**

*Nous sommes très sensibles au fait que vous ayez accepté de participer à ce travail malgré l'éloignement géographique.*

*Nous vous remercions d'avoir consacré de votre temps pour effectuer cette reconstitution faciale.*

*Veillez trouver ici l'expression de nos vifs remerciements et de notre profond respect.*

**A notre juge**

**Monsieur le Docteur Claude HODEZ**

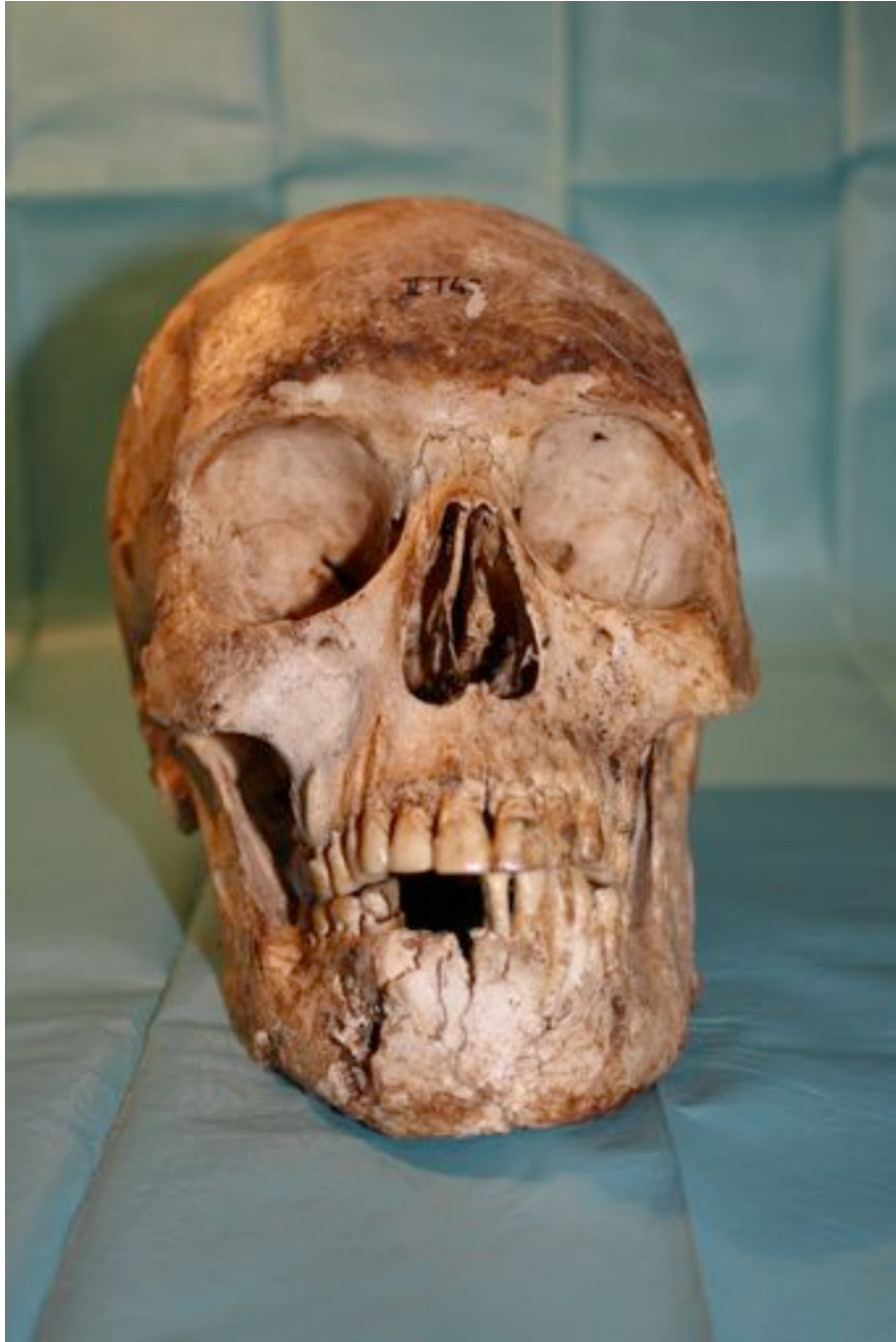**Docteur en Médecine**

**Ancien Interne des Hôpitaux de Nancy**

*Vous nous avez fait l'honneur et le grand plaisir de participer à ce jury de thèse.*

*Nous vous remercions vivement de nous avoir donné accès à votre cabinet de radiologie et d'avoir permis tout le côté technique de cette étude.*

*Veillez trouver ici l'expression de nos vifs remerciements et de notre profond respect.*



**ÉTUDE ODONTO-ANTHROPOLOGIQUE ET RECONSTITUTION FACIALE  
DU CRÂNE IIT 40 PROVENANT DE LA NÉCROPOLE DE SEDEINGA  
(NUBIE SOUDANAISE)**

## **SOMMAIRE**

INTRODUCTION	1
<b><u>I. LA NÉCROPOLE DE SEDEINGA.</u></b>	<b>2</b>
I.1. Contexte historique.	2
I.1.1. Situation géographique de la Nubie.	2
I.1.2. Les civilisations nubiennes.	4
I.1.3. La culture nubienne à l'époque méroïtique.	9
I.2. La fouille archéologique de la nécropole de Sedeinga.	10
I.2.1. La découverte de la civilisation méroïtique.	10
I.2.2. La découverte de la nécropole de Sedeinga.	12
I.2.3. Organisation du site.	13
I.2.4. Les occupants de la nécropole.	14
I.3. Origine et histoire de l'occupante de la tombe IIT 40.	15
I.3.1. La tombe IIT 40.	15
I.3.1.1. Découverte de la sépulture.	15
I.3.1.2. Architecture de la tombe.	16
I.3.2. L'occupante de la tombe.	17
I.3.2.1. Description.	17
I.3.2.2. Ornements funéraires.	18



<u>II. ÉTUDE ODONTO-ANTHROPOLOGIQUE DU CRÂNE IIT 40.</u>	20
II.1. Observations morphologiques.	20
II.1.1. En <i>Norma facialis</i> .	20
II.1.2. En <i>Norma lateralis</i> .	21
II.1.3. En <i>Norma verticalis</i> .	22
II.1.4. En <i>Norma occipitalis</i> .	23
II.1.5. En <i>Norma basilaris</i> .	24
II.2. Etude biométrique.	25
II.2.1. Etude craniométrique.	25
II.2.1.1. Matériel, méthode et terminologie.	25
II.2.1.2. Mensurations crâniennes.	27
II.2.1.3. Mensurations orbitaires.	30
II.2.1.4. Mensurations nasales.	30
II.2.1.5. Mensurations maxillaires.	31
II.2.1.6. Mensurations mandibulaires.	32
II.2.2. Etude odontométrique.	35
II.2.2.1. Formule dentaire.	35
II.2.2.2. Mesure des hauteurs coronaires.	36
II.2.2.3. Mesure des diamètres vestibulo-linguaux.	37
II.2.2.4. Mesure des diamètres mésio-distaux.	38
II.3. Etude radiologique.	39
II.3.1. Etude de l'orthopantomogramme.	39
II.3.2. Etude du bilan rétro-alvéolaire.	41
II.3.2.1. Etude dent par dent au maxillaire.	41
II.3.2.2. Etude dent par dent à la mandibule.	45
II.3.2.3. Tableau récapitulatif.	50

II.3.3. Etude de la téléradiographie : analyse céphalométrique.	51
II.3.3.1. Généralités.	51
II.3.3.2. Les points osseux.	53
II.3.3.3. Les lignes et plans de référence.	55
II.3.3.4. Analyse de Georges.	57
II.3.4. Etude du scanner.	60
<u>III. INTÉRÊTS DE L'ÉTUDE ODONTO-ANTHROPOLOGIQUE DU CRÂNE IIT 40.</u>	66
III.1. Bilan de l'étude odonto-anthropologique.	66
III.1.1. Description du crâne et rattachement à son groupe biologique.	66
III.1.1.1. Récapitulatif des mesures.	66
III.1.1.2. Indices crâniens.	67
III.1.1.3. Conclusions de l'étude.	76
III.1.2. Comparaison avec la denture actuelle.	77
III.1.3. Bilan de céphalométrie.	79
III.1.4. Bilan paléopathologique.	81
III.1.4.1. Particularités crâniennes.	81
III.1.4.2. Pathologies dentaires.	83
III.1.4.2.1. Les caries.	83
III.1.4.2.2. Les fêlures et fractures.	83
III.1.4.2.3. Les pertes dentaires.	84
III.1.4.2.4. Les lésions apicales.	85

III.1.4.3. Pathologies parodontales.	86
III.1.4.3.1. Le tartre.	86
III.1.4.3.2. L'alvéolyse horizontale et verticale.	87
III.1.4.3.3. Les déhiscences et fenestrations.	89
III.1.4.4. Usures dentaires.	90
III.1.4.4.1. Généralités.	90
III.1.4.4.2. Classification des usures dentaires.	91
III.1.4.4.3. Les usures des dents de IIT 40.	93
III.1.4.4.4. L'étiologie de l'usure dentaire.	95
III.1.4.4.5. Les conséquences de l'usure dentaire.	97
III.2. Informations sur la vie de IIT 40.	98
III.2.1. Datation des ossements.	98
III.2.2. Détermination du sexe.	99
III.2.3. Détermination de l'âge au décès.	100
III.2.3.1. L'étude des sutures.	100
III.2.3.2. L'étude de la denture.	101
III.2.3.2.1. La dentition.	101
III.2.3.2.2. Les usures dentaires.	103
III.2.3.2.3. Le vieillissement dentaire.	104
III.2.4. Alimentation.	107
III.2.4.1. Les protéines végétales.	107
III.2.4.2. Les protéines animales.	108
III.2.4.3. Les boissons.	108

<u>IV. RECONSTITUTION FACIALE.</u>	109
IV.1. Les méthodes manuelles.	109
IV.1.1. Les méthodes manuelles bidimensionnelles.	109
IV.1.1.1. Le dessin.	109
IV.1.1.2. La méthode craniographique latérale.	110
IV.1.2. Les méthodes manuelles tridimensionnelles.	116
IV.1.2.1. La méthode DMP de reconstitution faciale.	116
IV.1.2.1.1. La réalisation des dessins de face et de profil.	116
IV.1.2.1.2. La reconstitution faciale.	124
IV.2. La reconstitution assistée par ordinateur.	133
CONCLUSION	138
<u>ANNEXE 1 : ÉTUDE DE DEUX DENTS « HORS CONTEXTE » APPARTENANT AU CRÂNE IIT 40.</u>	149
I. IDENTIFICATION DES DEUX DENTS.	140
I.1. Anatomie dentaire.	140
I.2. Mensuration des dents.	142
I.3. Teinte des dents.	143
I.4. Usure des dents.	144
I.5. Caractéristiques des dents.	144
II. RAPPELS SUR LES DENTS DE IIT 40.	145
II.1. Rappel des mensurations coronaires de 32 et 33.	145
II.2. Etude de la teinte de 32 et 33.	146
II.3. Rappels sur l'usure de 32 et 33.	146
II.4. Etude des alvéoles vides de 42 et 43.	147

III. COMPARAISON DES RÉSULTATS OBTENUS ET CONCLUSION DE L'ÉTUDE ANNEXE.	149
<u>ANNEXE 2 : PHOTOGRAPHIES DU CRÂNE IIT 40.</u>	150
LÉGENDE ICONOGRAPHIQUE	156
LÉGENDE DES TABLEAUX	160
TABLE DES RÉFÉRENCES BIBLIOGRAPHIQUES	162
TABLE DES MATIÈRES	172

## **INTRODUCTION**

Depuis toujours les hommes sont à la recherche de leurs origines. Des générations successives de chercheurs dans différents domaines comme la paléontologie, la géologie, l'anthropologie ou l'archéologie se sont concentrés sur l'étude d'indices laissés par nos ancêtres afin d'en apprendre plus sur les différentes civilisations disparues et leur culture.

Ainsi, c'est grâce à l'étude du terrain, de l'architecture, des restes humains, animaux et végétaux ; qu'il est possible d'avoir une vision du mode de vie des civilisations qui nous ont précédées.

Les différents protagonistes ont chacun des rôles distincts mais complémentaires.

L'archéologue s'intéresse à l'étude de l'implantation géographique d'une cité ou sépulture, à l'étude des traces d'écriture ou de schémas ainsi qu'aux rites funéraires.

L'anthropologue, quant à lui se concentre sur l'étude des restes humains et par ce biais à l'étude du mode de vie des défunts, à leurs pathologies et à leurs techniques médicales ainsi qu'aux circonstances de leur mort.

L'odontologiste enfin apporte ses connaissances en déterminant les habitudes alimentaires de nos ancêtres, en étudiant les pathologies et les usures dentaires.

Il est évident que prises séparément, les pièces n'ont qu'une importance relative, mais associées les unes aux autres elles permettent de s'approcher de la vérité sur nos aïeux.

L'étude de ce crâne IIT 40 a pour but de compléter les autres recherches portées sur les vestiges de la nécropole de Sedeinga et ainsi contribuer à percer les mystères de la civilisation méroïtique.

# I. LA NÉCROPOLE DE SEDEINGA.

## I.1. Contexte historique.

### I.1.1. Situation géographique de la Nubie. [12, 16, 23, 40, 46, 48, 49, 50]

La Nubie s'étend de part et d'autre de la frontière égypto soudanaise, occupant les deux rives de la vallée du Nil, entre Assouan en Égypte au Nord et Khartoum au Soudan au Sud. On distingue la Basse Nubie (Ouaouat en égyptien), essentiellement égyptienne située entre la première et la deuxième cataracte ; et la Haute Nubie (Koush dans l'antiquité), soudanaise, entre la deuxième et la sixième cataracte. D'Ouest en Est, la Nubie est cernée par le désert du Sahara et la mer Rouge (*Figure 1*).

Le Nil constitue l'axe principal de la Nubie ce qui permet de fertiliser ses terres désertiques sur une centaine de mètres sur chaque rive. Ce fleuve scinde la Nubie en deux déserts : le désert nubien à l'Est et le désert lybien à l'Ouest. Voie navigable depuis l'Antiquité, le Nil autorise également le commerce entre la Méditerranée et l'Afrique centrale.

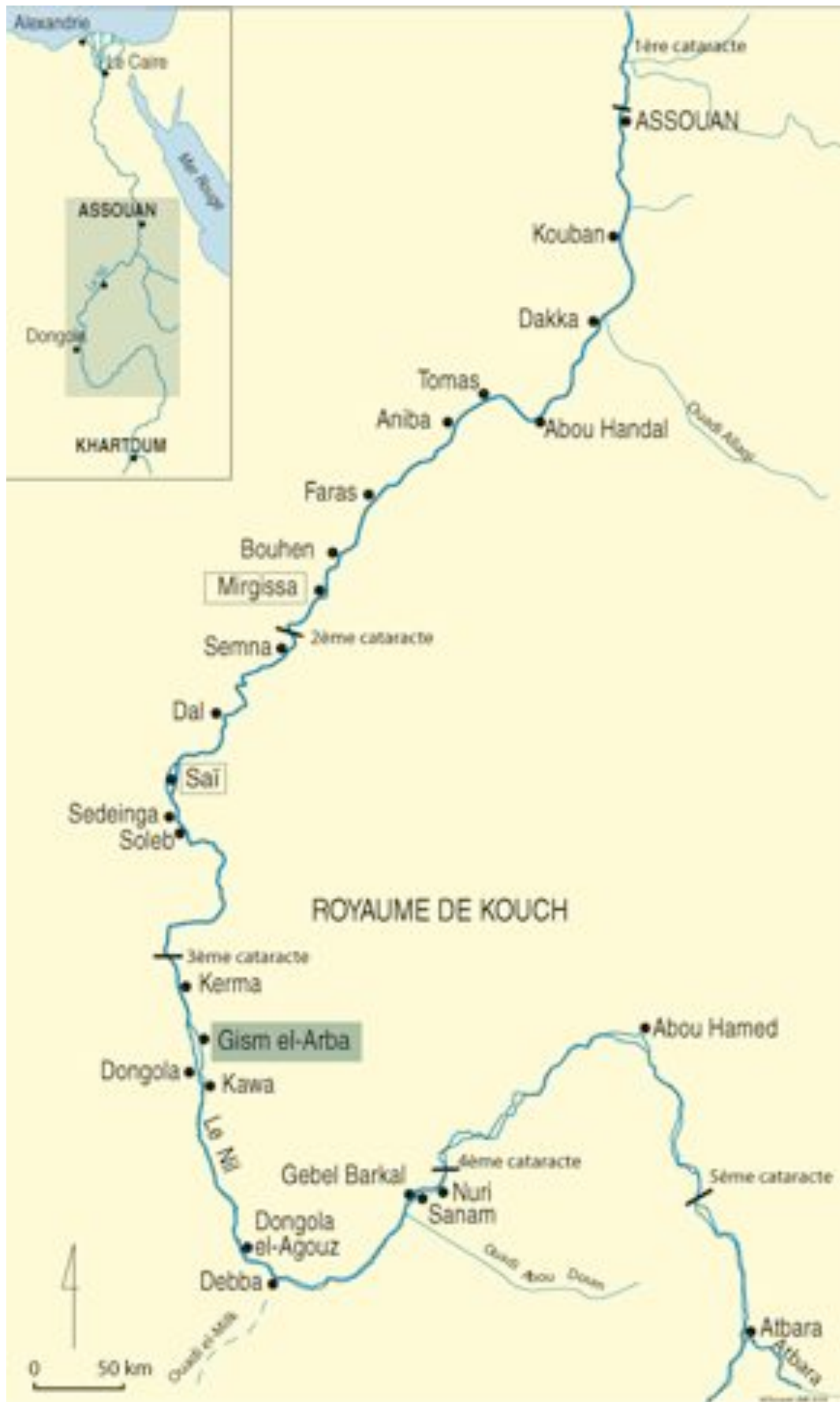Les crues annuelles du Nil en juillet assurent la fertilité des rives par un dépôt de limon favorable aux cultures.

La nécropole de Sedeinga se situe en Nubie soudanaise, par 20°33 de latitude Nord et 30°18 de latitude Est, sur la rive gauche du Nil. Elle s'étend sur plus de 600 mètres du Nord au Sud et plus de 200 mètres d'Est en Ouest. Actuellement le site est cerné par deux hameaux : Nilwa au Sud et Qubbet Selim au Nord.

Au Nord du site on trouve la deuxième cataracte, communément nommée « Batn el Hagar » ou « ventre de pierre » ; région où le Nil est impraticable sur environ 80 km.

Au Sud s'étend la troisième cataracte et encore plus au sud le grand bassin de Dongola.

La Nubie soudanaise est une zone désertique où le climat est rude. Il y règne une chaleur très sèche. Du fait de cette sécheresse, les cultures sont restreintes à une zone très proche du fleuve : pas plus de 100 mètres des rives ; ce qui rend cette région très pauvre. En été, de violents orages éclatent accompagnés de pluies tropicales violentes.



*Figure 1 : Carte de la Nubie.*



### **I.1.2. Les civilisations nubiennes.[2, 3, 12, 16, 21, 23, 40, 42, 48, 49, 50]**

Grâce à l'étude d'ossements et d'outils retrouvés lors de fouilles archéologiques, il est possible de dater à 800000 ans les premières traces humaines en Nubie ; ce qui correspond au paléolithique. Cette période est partagée en trois phases : la paléolithique ancien (de Khartoum à la Mer Rouge), le paléolithique moyen et le paléolithique supérieur (sur les rives du Nil).

Au cours de l'épipaléolithique on dénombrait trois cultures nubiennes au niveau de la deuxième cataracte : les Shamarkiens, les Artikiniens et les Qadiens. Ces cultures étaient caractérisées par des activités de cueillette, chasse et pêche.

Au mésolithique, les terres nubiennes étaient chaudes et humides, de nombreux lacs et marécages étaient présents. Le Wadi Howar était tributaire du Nil, la faune et la flore étaient alors déplacés de 500 kilomètres plus au nord qu'à l'époque moderne actuelle. Cet environnement rendait propice l'implantation humaine de chasseurs de grands mammifères.

Le néolithique nubien couvre tout le quatrième millénaire avant Jésus Christ. On dénombre plusieurs sites de cette époque : Kadruka (situé au niveau de la deuxième cataracte), Es-Shaheinab (au sud de la sixième cataracte), Kadero et El Kadada (dans la région de Shendi). Les vestiges archéologiques de cette période : céramiques et figurines féminines (*Figure 2*) montrent une grande variété et une haute qualité d'aboutissement artistique. Les armes et outils montrent que les Nubiens passent progressivement de prédateurs (chasseurs, pêcheurs) à éleveurs et producteurs ; c'est le début de l'agriculture. Enfin les rituels funéraires du néolithique étaient marqués par la mise en terre des défunts en position fœtale dans des fosses circulaires ou ovales avec leurs bracelets et colliers, entourés de mobilier funéraire varié.



***Figure 2 : Figurines nubiennes du néolithique.***

Afin de décrire les civilisations de Basse Nubie pour la période allant de -4000 à -1500 ans, l'égyptologue George Reisner a classifié les groupes par des lettres alphabétiques. Ainsi, entre la première et la deuxième cataracte émerge vers -3700 la culture du **groupe A**. Cette culture est marquée par le début des liens commerciaux avec l'Égypte. Les Égyptiens prisait particulièrement l'or nubien, mais également les peaux de bête, les vases, les armes, l'ivoire et l'ébène. L'agriculture nubienne se développe, particulièrement l'élevage. C'est le début de l'âge de bronze. En ce qui concerne les rituels funéraires, les défunts étaient ensevelis dans des fosses à plan circulaire, surmontées de tumulus de terre (*Figure 3*).



***Figure 3** : Sépulture de la culture de groupe A.*

Également entre la première et la deuxième cataracte naît vers -2200 ans la culture du **groupe C**. Cette culture fût plus ou moins sous l'emprise de l'Empire égyptien selon les périodes. L'Égypte continue d'implanter ces comptoirs commerciaux en Basse Nubie afin d'importer l'or nubien. D'un point de vue artistique, les céramiques sont de haute qualité, ornées de motifs géométriques ou de vannerie tressée. Les tombes sont d'abord à tumulus ronds, puis en rectangles avec une chapelle funéraire adjointe côté ouest des cimetières ; on retrouve près du corps bijoux, armes, figurines en terre cuite humaines ou bovines (*Figure 4*).



***Figure 4** : Figurines bovines de la culture du groupe C.*

À la même époque émerge en Haute Nubie le premier grand royaume : le royaume de Kerma. On dénombre trois phases : le Kerma ancien (-2500 à -2050 ans) marqué par des échanges avec l'Égypte, le Kerma moyen (-2050 à -1750 ans) où Kerma devient une vraie métropole et le Kerma classique (-1700 à -1500 ans) où la civilisation est à son apogée, profitant d'un affaiblissement de l'Égypte, le royaume s'étend alors sur plus de 1000 kilomètres. La Haute Nubie est à cette période moins dominée par l'Égypte que la Basse Nubie, ce qui lui permet d'acquérir un haut niveau d'épanouissement culturel, de développer son agriculture et de faire du commerce avec l'Afrique centrale.

Les sépultures de ce royaume sont de petites fosses surmontées de tumulus, d'une dalle de pierre noire et de galets blancs ou d'une stèle. Le défunt est recouvert d'une peau de bovidé, enseveli avec son mobilier personnel, ses armes et ses bijoux ; ainsi qu'avec des animaux sacrifiés. Alors que des chapelles sont construites à côté des tombes de personnalités importantes, les sépultures modestes se situent plutôt à la périphérie des tombes royales. Des sacrifices humains ont été retrouvés dans les tombes princières.

Vers -1500 ans, le pharaon Thoutmosis Ier (Nouvel Empire) détruit la ville de Kerma et fonde la ville la plus méridionale du royaume d'Égypte : Napata, qui devient un avant poste militaire égyptien et la capitale du règne des pharaons noirs. Ceux ci couvrent la Nubie de temples tels que Saï, Soleb ou Sedeinga.

Entre -1085 et -332 ans (Basse Epoque), la Nubie reprend la domination sur l'Égypte et la civilisation napatéenne apparaît. Mais en -671, les Nubiens sont chassés d'Égypte par les Assyriens ce qui les obligent à se retirer en Haute Nubie ou Koush.

À l'époque napatéenne les nécropoles sont composées de pyramides et de tombes à l'image des sanctuaires égyptiens.



*Figure 5 : Nécropole de Méroé.*

Aux alentours de -300 ans émerge à Méroé (*Figure 5*), au nord de la sixième cataracte, une civilisation mêlée d'influences égyptienne, romaine, grecque et africaine : **la civilisation méroïtique**. Cette civilisation s'étend sur une période allant de -300 à 400 ans durant laquelle se succéderont des rois et des reines redoutés ce qui protégea le royaume de Méroé de tout tribut extérieur.

La fin de cette civilisation résulte du pillage et de la destruction de Méroé par un souverain axoumite (civilisation éthiopienne) : Ezana. La Nubie fut alors disloquée en trois royaumes.

En 379, Théodose le Grand proclame le Christianisme religion officielle de l'Égypte (*Figure 6*). En 543, la religion chrétienne monophysite est adoptée en Nubie (copte) et dominera pendant un millénaire avant d'être remplacée par l'Islam au XIVème siècle. De nos jours, l'Islam domine, mais il persiste encore une communauté copte qui tente de survivre.



***Figure 6 : Vestige du christianisme en Nubie.***

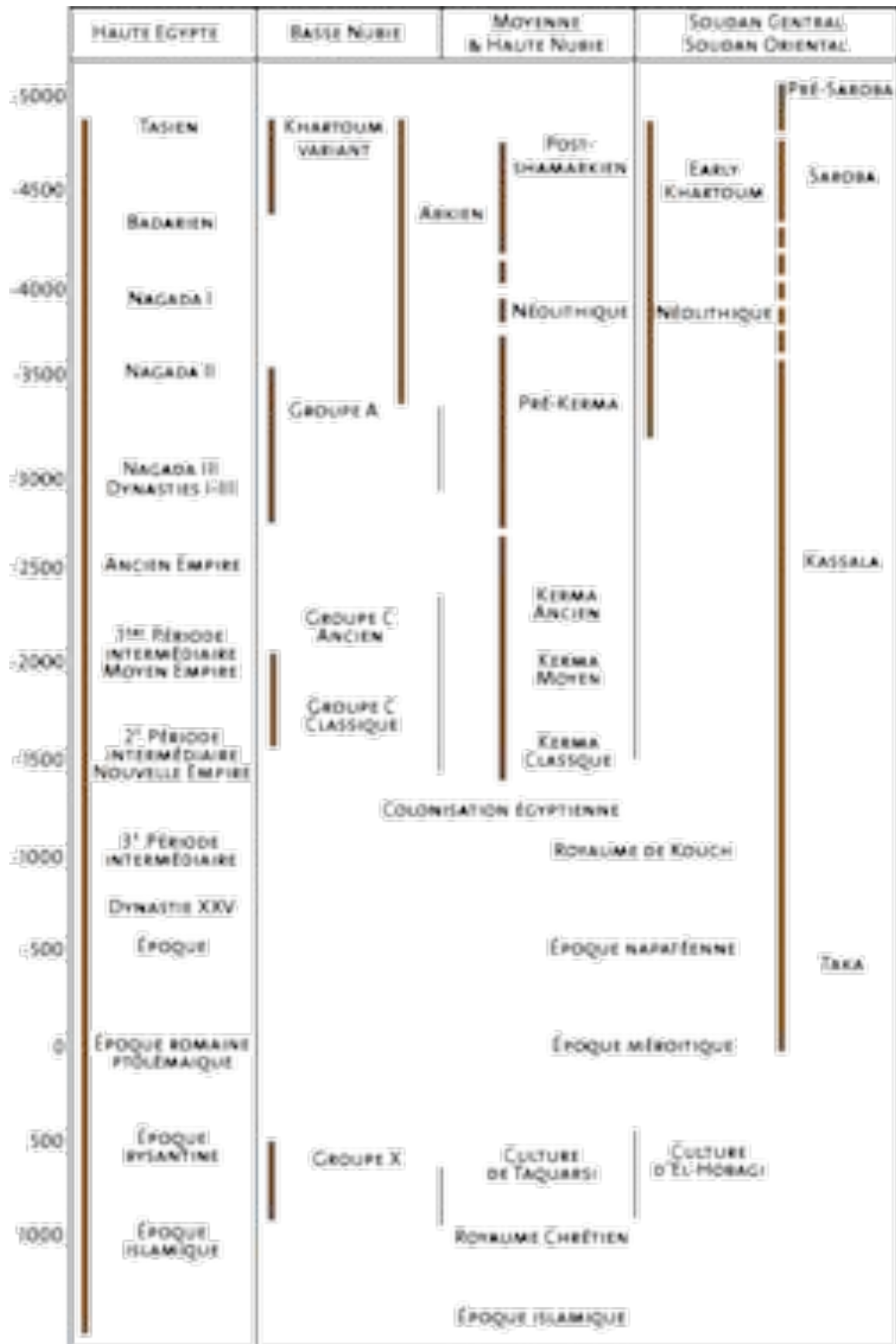


Figure 7 : Chronologie des civilisations nubiennes et égyptiennes.

### **I.1.3. La culture Nubienne à l'époque du méroïtique.[2, 3, 4, 12, 16, 21, 23, 40, 42, 48, 50]**

Le Nil représentait l'élément central de la vie des Nubiens. Celui-ci permettait la culture des céréales, fruits et légumes le long de ses berges. Les crues de juillet apportaient l'eau nécessaire à l'irrigation des cultures et les décrues de septembre enrichissaient le sol par le dépôt de limon. Le blé et l'orge étaient récoltés grâce à des faucilles, puis transformés en farine alimentaire. L'activité d'agriculture s'accompagnait de l'élevage de bovins, moutons, ânes et canards.

La chasse et la pêche constituaient également des activités fréquentes. Elles se pratiquaient le long des rives du fleuve sur des embarcations. Les chasseurs utilisaient des arcs et des bâtons alors que les pêcheurs employaient le harpon, le filet ou la ligne.

Outre sa fonction de réservoir animal et végétal, le Nil formait une voie de communication pour le commerce avec l'Égypte, le Proche Orient et l'Afrique Noire. Les échanges concernaient l'or, l'ébène, les peaux d'animaux, l'ivoire et le produit des cultures.

La ferveur religieuse des Nubiens s'observe par la multitude de temples qui jonchent le territoire. Les architectures de ces temples illustrent des cultes voués à différents dieux tels qu'Amon et Osiris. Le pharaon Taharqa (XXVème Dynastie) par exemple, fit construire de nombreux temples dédiés à Hathor, ainsi qu'un important temple consacré à Amon au Djebel Barkal, site religieux le plus important des époques napatéennes et méroïtique.

Enfin les Nubiens étaient doués pour l'art de la poterie, la céramique et les verreries polychromes, qui étaient ornées d'animaux avec une grande finesse.

## **I.2. La fouille archéologique de la nécropole de Sedeinga. [2,4, 12, 16,25, 26, 40]**

### **I.2.1. La découverte de la civilisation méroïtique.**

C'est à la fouille du cimetière de Shablul réalisée en 1909 qu'est attribuée la découverte de la civilisation méroïtique.

Cependant, deux ans auparavant, des chercheurs de l'expédition E.B. Coxe de l'université de Pennsylvanie avaient mis à jour trois cimetières non loin d'El Riga. Du fait des nombreux pillages d'objets de ce secteur, ils ne purent rattacher ces sépultures à un groupe connu. Ils avaient alors baptisé cette civilisation de Romano-Nubienne. Il fut admis plus tard que ces cimetières étaient bien de l'époque méroïtique.

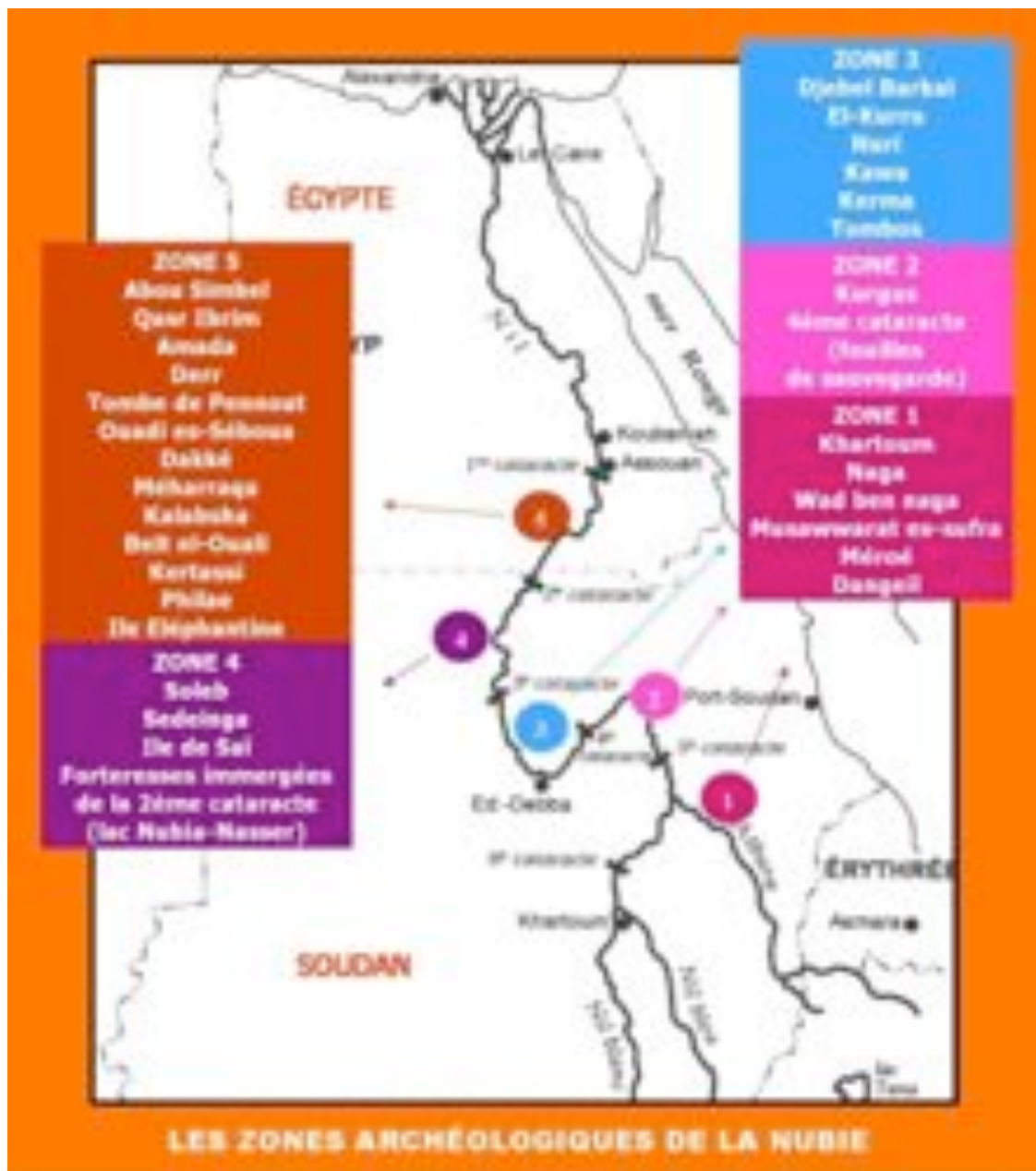Les chercheurs ayant participé à la fouille du cimetière de Shablul consacrèrent ensuite une seconde campagne de fouille dans un site funéraire découvert plus au Sud : le site de Karanga. Ce cimetière se révéla beaucoup plus vaste que celui de Shablul. Néanmoins, malgré un nombre abondant de mobilier funéraire et des structures tombales variées, les chercheurs ne purent établir une datation définitive de ce site.

La première chronologie des tombes fut établie par Griffith entre 1910 et 1912 lors des fouilles du site de Faras. Le modèle de séquence chronologique en quatre périodes proposé par Griffith suite à l'étude de ce site reste une référence pour les archéologues de terrain.

Les fouilles sur les terres Nubiennes furent stoppées lors des deux guerres mondiales.

C'est en 1963 qu'elles sont relancées par l'U.N.E.S.C.O. sous le nom de « Campagnes pour le sauvetage des monuments de Nubie ». Un grand nombre de cimetière fut alors fouillé dans toute la Nubie, aussi bien égyptienne que soudanaise. Il faut citer de grands chantiers de fouille comme L'île de Sai, Soleb, Kerma, Aksha et Sedeinga (*Figure 8*).





*Figure 8 : Les zones archéologiques de la Nubie.*



### **1.2.2. La découverte de la nécropole de Sedeinga.**

Le site de Sedeinga était déjà connu au 19<sup>ème</sup> siècle. Cependant les explorateurs de cette époque étaient davantage intéressés par l'étude du temple de Soleb construit pour le pharaon Amenophis III que par celui construit en hommage à la reine Tiy son épouse à Sedeinga.

Ce n'est qu'en 1963 que furent entreprises des fouilles, lors d'une mission conjointe entre des chercheurs italiens et français, dirigée par Michela Schiff Giorgini sous la direction de l'Université de Pise. Les chercheurs français de cette mission étaient représentés par les égyptologues Jean Leclant (épigraphiste) et Clément Robichon (architecte).

En 1976, le professeur Jean Leclant, Secrétaire Perpétuel de l'Académie des Inscriptions et Belles-Lettres, Président de la Société Internationale des Études Nubiennes, créa une mission archéologique française dédiée au site de Sedeinga (*Figure 9*).

Le professeur Francis Janot prit part activement à ces missions de 1990 à 1998. C'est lors de l'une des fouilles sur le terrain que fut mise à jour la tombe IIT 40. En 1995, Le professeur Francis Janot rapporta alors le crâne de l'individu IIT 40 dont cette thèse fait l'étude. Les fouilles sont actuellement suspendues.



***Figure 9 : Fouilles de la nécropole de Sedeinga.***

### 1.2.3. Organisation du site.

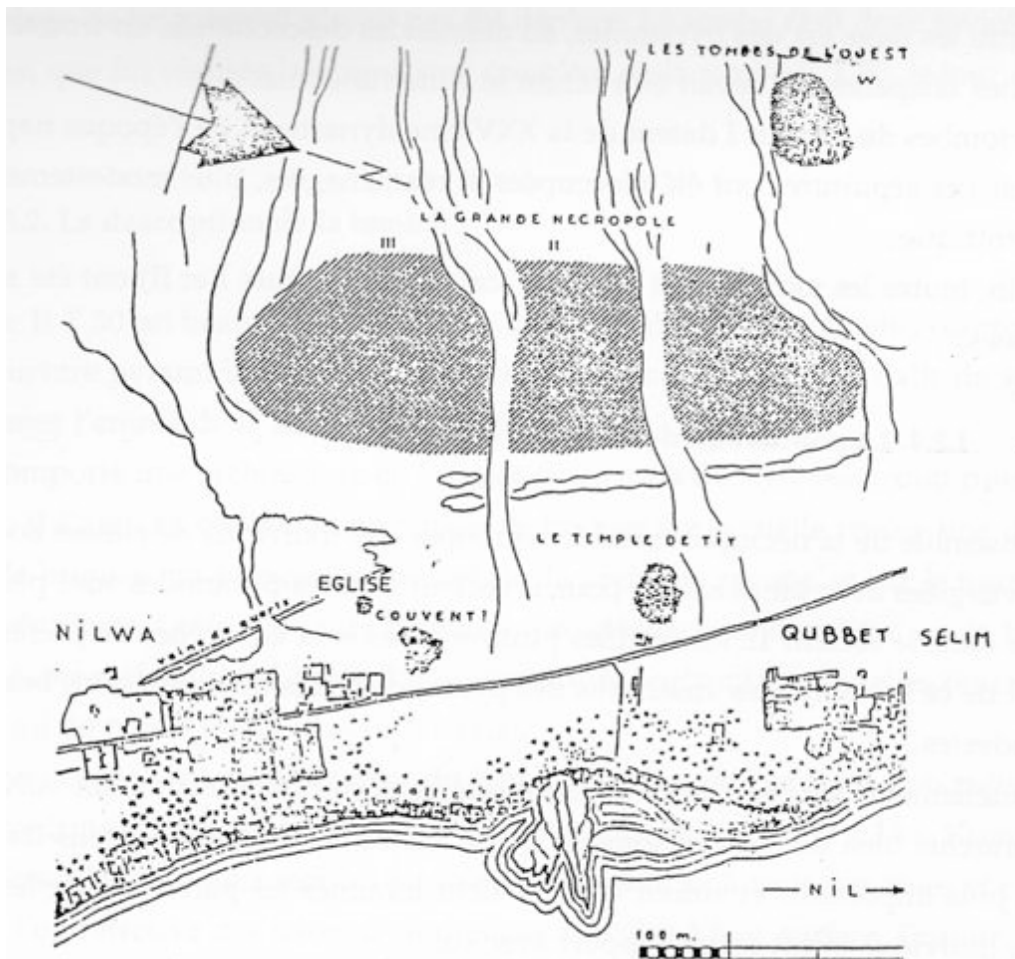
La grande nécropole de Sedeinga est située sur la rive gauche du Nil, entre les villages de Qubbet Selim au Nord et Nilwa au Sud.

Elle est localisée à 200 mètres à l'Ouest du temple de la reine Tiy, et s'étend sur plus de 600 mètres du Nord au Sud et sur 200 mètres d'Est en Ouest.

Elle est de nos jours divisée du Nord au Sud en trois secteurs par deux ouadis (*Figure 10*):

Les secteurs I et II sont datés de la XXV<sup>ème</sup> dynastie et de l'époque napatéenne, plusieurs sépultures ont été réaménagées à l'époque méroïtique et post-méroïtique.

Le secteur III d'époque chrétienne, reste inexploré, excepté la fouille des fondations d'une église en 1970.



**Figure 10** : La nécropole de Sedeinga d'après C. Robichon.

La nécropole compte plus de 200 tombes disposées d'Est en Ouest sur plus de sept rangées parallèles. Elles sont faites de briques crues ou en schiste noir et ont une architecture pyramidale de 3 à 9 mètres de côté.

Au dessus des descenderies, à la face Est des pyramides se trouvent des petites chapelles où étaient rendus les cultes funéraires.

Les inhumations sous les pyramides sont de deux sortes selon l'ampleur du caveau :

Les pyramides les plus importantes ont une sépulture plus élaborée et creusée très profondément dans le sol. L'accès vers la chambre funéraire se faisait par une descenderie plus ou moins longue. La chambre d'environ 3 mètres sur 4 pouvait être précédée d'une antichambre.

Les pyramides plus modestes étaient une forme simplifiée des précédentes. Elles étaient enfouies moins profondément dans le sol. Une courte descenderie précédait un puits rectangulaire dans lequel se nichait le corps du défunt. Les niches pouvaient être soit en profondeur sur un petit côté du puits (tombe sabot), soit en largeur sur un grand côté (tombe à fosse latérale).

Au sommet du monument une sorte de boule de gré était surmontée d'un panache épanoui. De plus pour résister aux pluies et aux vents de sable le monument était recouvert d'un enduit de couleur rouge.

#### **I.2.4. Les occupants de la nécropole.**

Les secteurs I et II de la nécropole regroupent des individus de classes sociales diverses. Les pyramides fastueuses du secteur I laissent penser que leurs occupants étaient relativement privilégiés. Les pyramides plus modeste du secteur II, plus particulièrement dans le Sud, appartenaient à des individus plus humbles.

De manière générale, les personnalités les plus importantes étaient ensevelies au sommet de petites buttes, sous des pyramides imposantes. Autour d'elles étaient inhumés leur famille et amis.

### I.3. Origine et histoire de l'occupante de la tombe IIT 40.

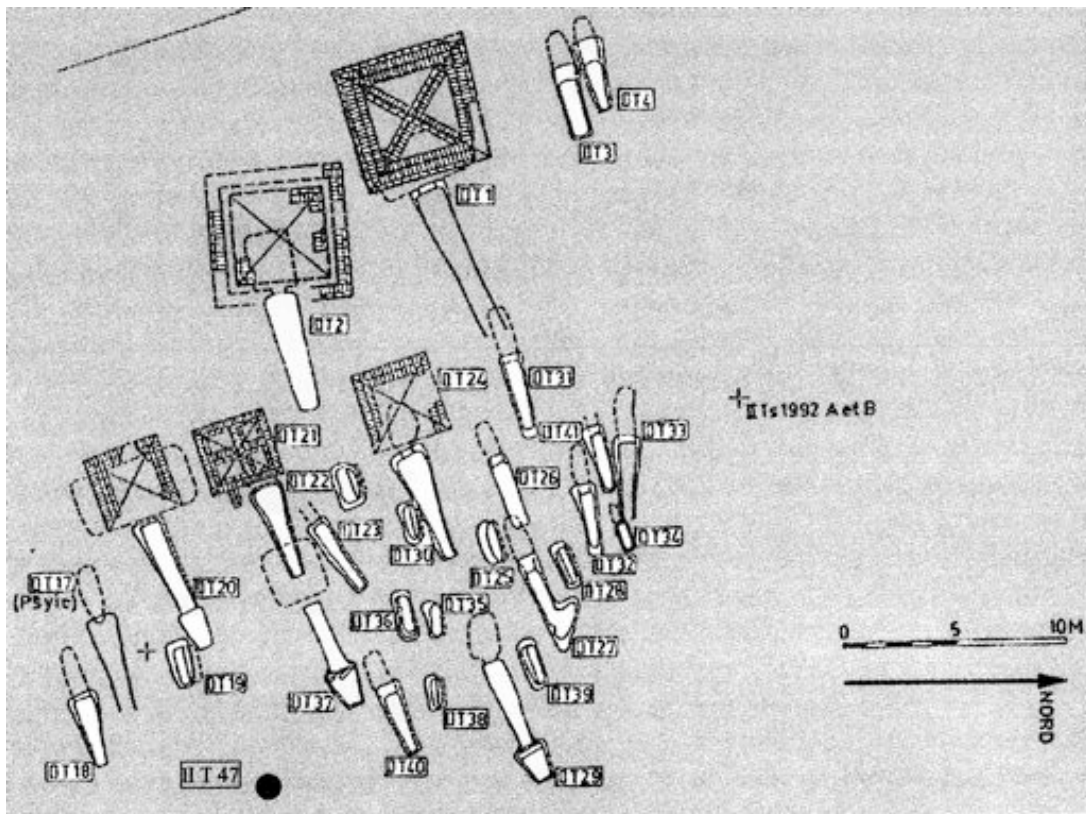
#### I.3.1. La tombe IIT 40.

##### I.3.1.1. Découverte de la sépulture.

La sépulture a été mise à jour le 20 décembre 1993 par l'équipe de fouille du professeur Francis Janot.

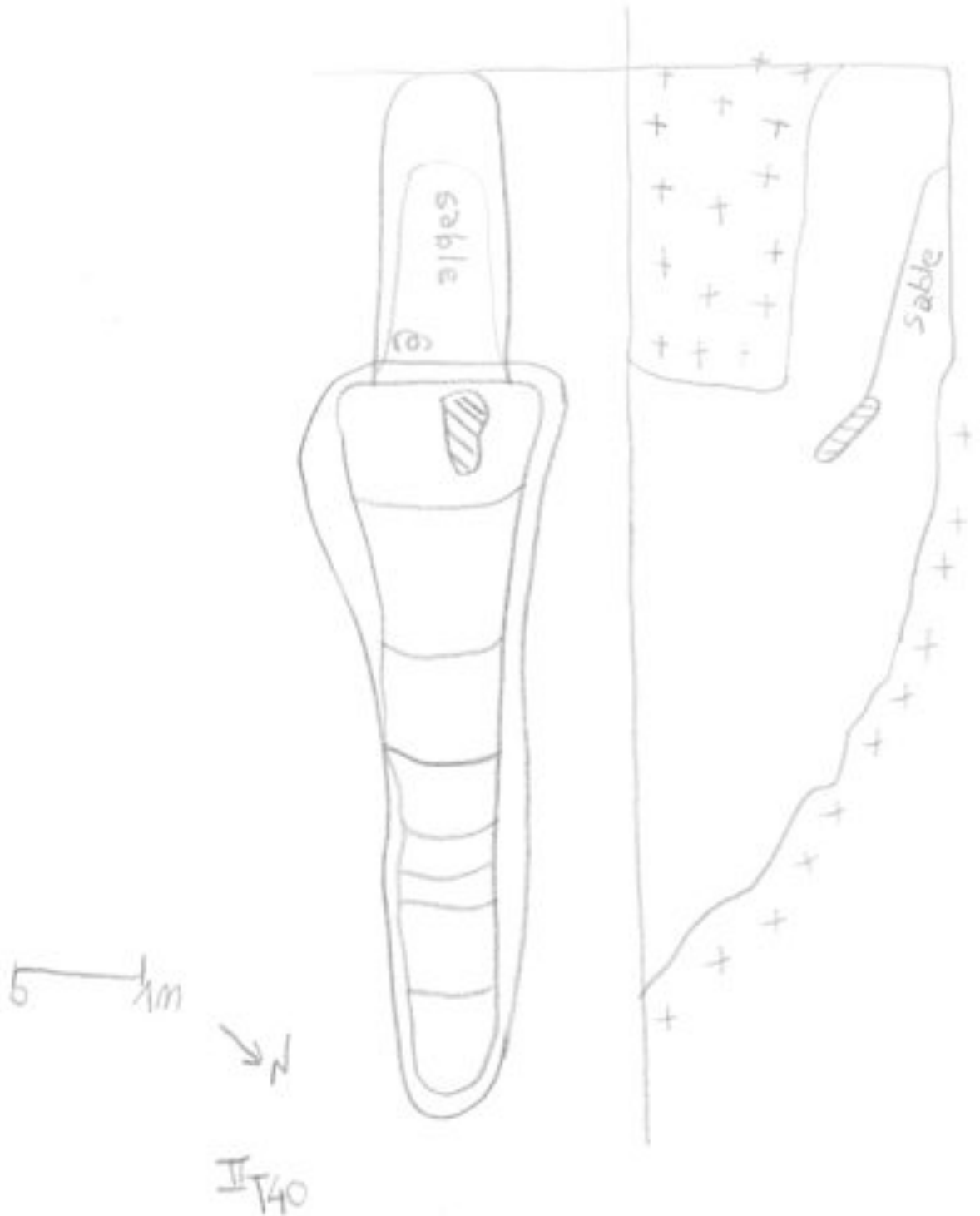
Elle se situe à l'Est du secteur II de la nécropole, entre les tombes IIT 37 et IIT 38, légèrement plus à l'Est que celles-ci (*Figure 11*).

L'emplacement est éloigné des tombes principales, ce qui révèle son caractère modeste.



*Figure 11 : Emplacements des sépultures du secteur II de la nécropole de Sedeinga.*

I.3.1.2. Architecture de la tombe (Figures 12 et 13).



**Figure 12** : Schéma de la tombe IIT 40, d'après F. Janot.



***Figure 13 : Descenderie de l'une des tombes de la nécropole de Sedeinga.***

### **I.3.2. L'occupante de la tombe.**

#### **I.3.2.1. Description.**

Le squelette reposait en décubitus dorsal, la tête déposée au Sud sur une importante couche de sable. Les deux mains étaient posées sur le pubis. Les jambes étaient allongées dans l'axe du corps, les pieds reposant juste à l'entrée de la tombe. La tête regardait vers l'ouest. Les deux anneaux de cheville étaient en place.

L'atlas et l'axis ont été étudiés et mesurés par le professeur F. Janot sur place. Voici ses relevés :

Atlas : - diamètre transversal : 65mm

- diamètre sagittal : 41mm
- épaisseur de l'arc antérieur : 5mm
- épaisseur de l'arc postérieur : 5mm

Axis : - diamètre sagittal : 41 mm

- diamètre transversal : 46 mm
- hauteur de l'apophyse odontoïde : 14 mm
- hauteur de l'apophyse épineuse : 11 mm

Seule la tête de cette occupante a été prélevée pour une étude approfondie.

### I.3.2.2. Les ornements funéraires.

Aucun matériel archéologique n'a été retrouvé dans cette sépulture. Probablement du fait de l'origine modeste de la défunte.

Cependant des anneaux de cheville (*Figure 14*) ont été retrouvés sur le corps. Ces anneaux rattachent cet individu à l'époque méroïtique et permettent d'affirmer que le crâne étudié a quelques 1600 ans.



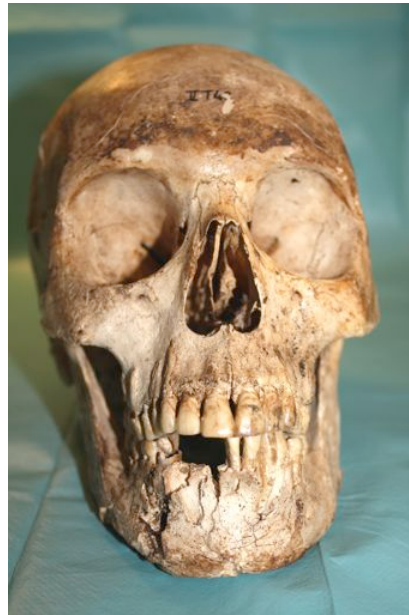***Figure 14** : Anneaux de cheville de l'occupante de la tombe IIT 40.*



## II. ÉTUDE ODONTO-ANTHROPOLOGIQUE DU CRÂNE IIT 40.

### **II.1. Observations morphologiques. [ 15, 23, 36, 40, 50, 51, 56, 64]**

#### **II.1.1. En *Norma facialis* (Figure 15).**



**Figure 15 : Le crâne IIT 40 en *Norma facialis*.**

Le crâne est de taille moyenne, l'os frontal est court. Il n'y a plus de suture métopique.

Les arcades sourcilières sont assez discrètes hormis dans la moitié médiane où elles sont plus marquées.

L'échancrure nasale est en forme de « cœur renversé », l'épine nasale antérieure est fracturée ainsi que la partie inférieure des os nasaux. La cloison nasale est déportée vers la droite. On aperçoit des vestiges des cornets inférieurs à travers l'ouverture piriforme.

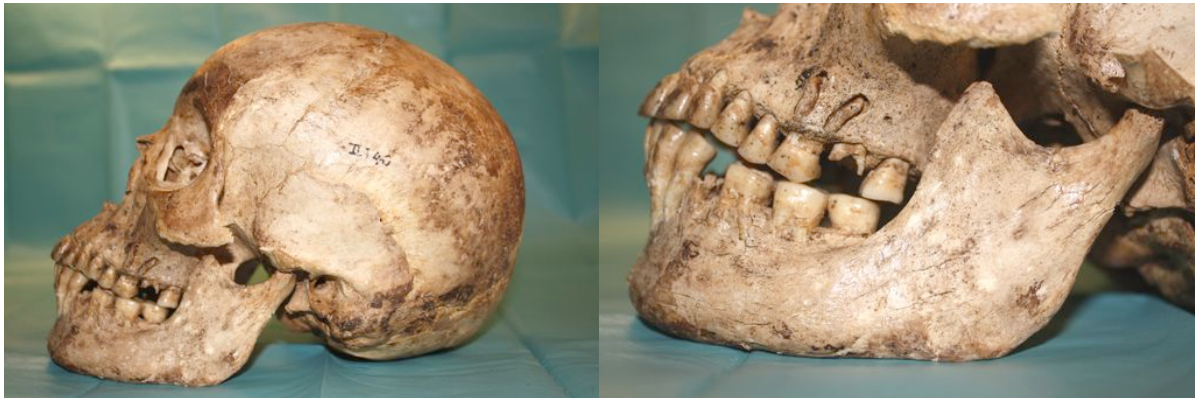Les fosses canines sont marquées. Le plan de l'hémi maxillaire droit est plus bas que le gauche, l'incisive centrale droite est plus longue.

La mandibule est fracturée, mais recollée au niveau de la symphyse mentonnière. L'incisive latérale droite est absente ainsi que la canine ; l'incisive centrale et les deux prémolaires mandibulaires droite sont à l'état de racine. Les bords antérieurs de la branche montante sont saillants.

On note une alvéolyse horizontale sur les deux arcades.

Une étude précise des pathologies dentaire sera décrite plus loin.

### II.1.2. En *Norma lateralis* (Figures 16 et 17).



Figures 16 et 17 : Le crâne IIT 40 et sa mâchoire en *Norma lateralis*.

La forme de l'ensemble du crâne est allongée dans le sens antéro-postérieur, le contour est normal. La suite de la description se fera d'arrière en avant.

La région occipitale est régulièrement convexe.

Le processus mastoïde est peu développé, avec de faibles crêtes d'insertions musculaires (pour le sterno-cléido-mastoïdien).

Le ptériorion (figure formée par les sutures qui unissent le frontal, le pariétal, le temporal et la grande aile du sphénoïde) est en H c'est à dire avec une suture sphéno-pariétale interposée entre le frontal et le temporal.

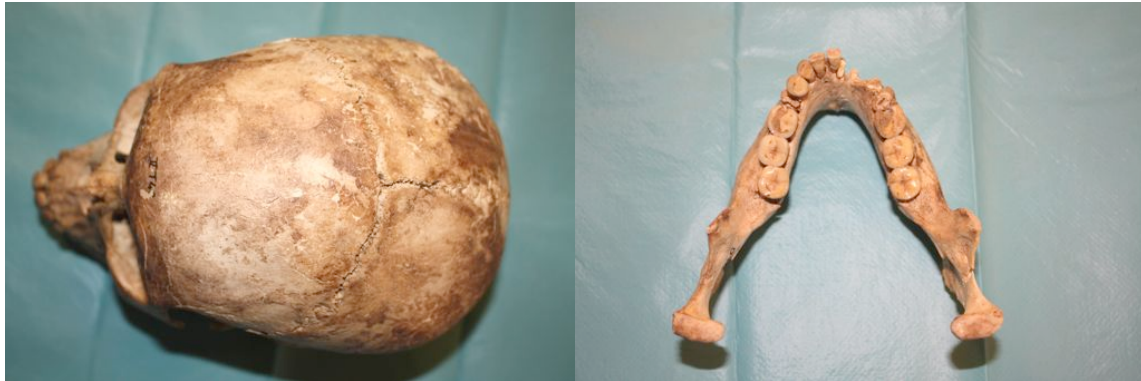Les arcades sourcilières sont peu saillantes, la glabelle n'est également pas saillante.

Au niveau du maxillaire on constate une promaxillie. Nous verrons plus loin son origine, alvéolaire ou basale.

La branche montante de la mandibule est longue, de forme carrée, l'échancrure sigmoïde est profonde. Le rebord basilaire est légèrement convexe, l'angle goniale est très ouvert. Le foramen mentonnier est large et situé en regard des 6. La symphyse mentonnière est concave en avant.

Tout comme en *Norma facialis* il faut noter l'alvéolyse horizontale généralisée.

### II.1.3. En *Norma verticalis* (Figures 18 et 19).



**Figures 18 et 19 : Le crâne IIT 40 et sa mandibule en Norma verticalis.**

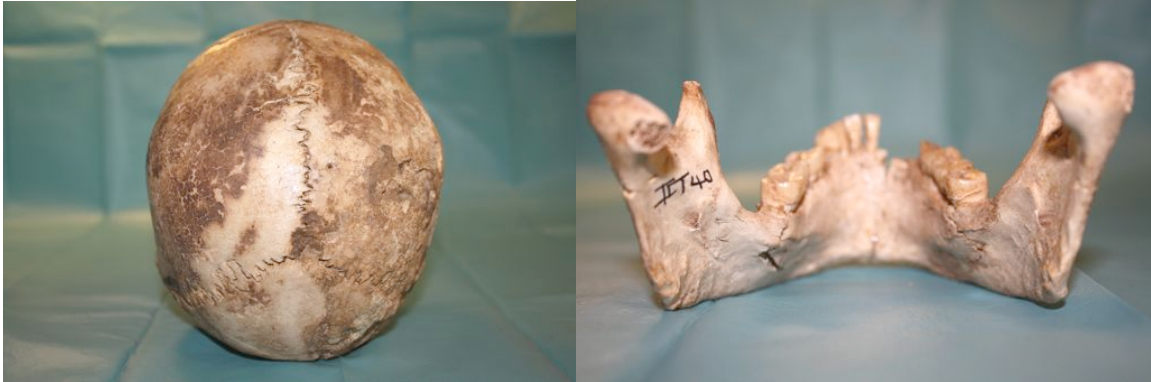Le crâne est de forme ovoïde, le maximum de la largeur est en arrière, et symétrique.

Les arcades zygomatiques ont été fracturées lors du transport, mais en les prolongeant virtuellement on peut estimer qu'elles sont visibles en vue supérieure ; on parle de phénozygie. Ce qui signifie que la face est plus large que le crâne.

On peut observer la présence d'un trou pariétal à droite, à un centimètre de la suture pariétale à la partie postéro-supérieure de l'os. C'est un vestige de la fontanelle obélique.

L'arcade alvéolaire mandibulaire est de forme parabolique, 35, 41, 45 sont à l'état de racine, il persiste les apex de 42 et 44 ; la 43 est absente. Les faces occlusales des dents sont usées. Les condyles sont sensiblement de même longueur et largeur, mais le condyle gauche est plus oblique vers le bas, l'arrière et en dedans.

#### II.1.4. En *Norma occipitalis* (Figures 20 et 21).



Figures 20 et 21 : Le crâne IIT 40 et sa mandibule en *Norma occipitalis*.

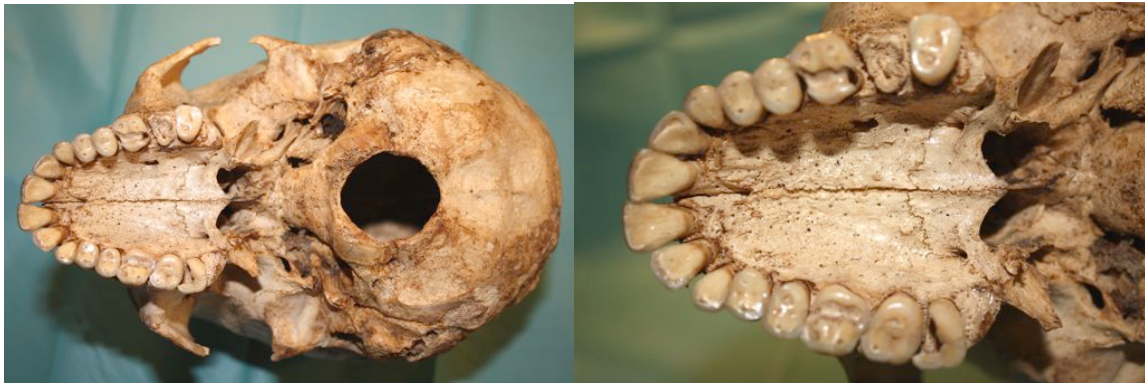
La protubérance occipitale externe est peu saillante, les crêtes osseuses de part et d'autre de l'inion sont peu développées jusqu'aux processus mastoïdes de chaque côté. L'ensemble, c'est à dire le torus occipital est peu protubérant. Ce torus est la zone d'insertion des muscles sterno-cléïdo-mastoïdien, occipital, trapèze et splénius capiti.

Les branches montantes de la mandibule sont courtes et divergentes.

Les orifices d'entrée du nerf alvéolaire inférieur sont déportés en arrière et en dehors des faces internes des branches montantes. Les épines de Spix sont courtes, larges et peu saillantes. Les sillons mylo-hyoïdiens sont bien marqués dans la continuité des orifices.

La face interne de l'angle goniale présente des saillies osseuse, zone d'attache du muscle ptéridoïdien médial. Les apophyses géni sont peu proéminentes.

### II.1.5. En *Norma basilaris* (Figures 22 et 23).



Figures 22 et 23 : Le crâne IIT 40 et son maxillaire en *Norma basilaris*.

Les deux os zygomatiques ainsi que les deux processus styloïdes sont fracturés, les fractures sont post mortem.

Le palais est assez plat, la partie droite est plus large que la gauche. L'arcade alvéolaire maxillaire est elliptique. Le trou incisif est largement ouvert.

Les dents sont très usées, particulièrement les premières molaires maxillaires où l'usure atteint la dentine. 26 et 18 sont largement cariées, 27 est à l'état de racine. Les deux incisives centrales se chevauchent légèrement. Il n'est constaté ni malposition, ni d'encombrement. Les 16 dents sont bien réparties sur l'arcade.

Les mastoïdes sont peu développées, les insertions musculaires y sont peu marquées.

Le rebord basilaire de la mandibule est épais. Les foramina mandibulaires sont larges avec des fosses sous mandibulaires marquées.

## II.2. Etude biométrique.

### II.2.1. Etude craniométrique. [15, 23, 36, 50, 64]

#### II.2.1.1. Matériel, méthode et terminologie.

Le but de l'anthropométrie est de déterminer les dimensions et la forme du squelette humain.

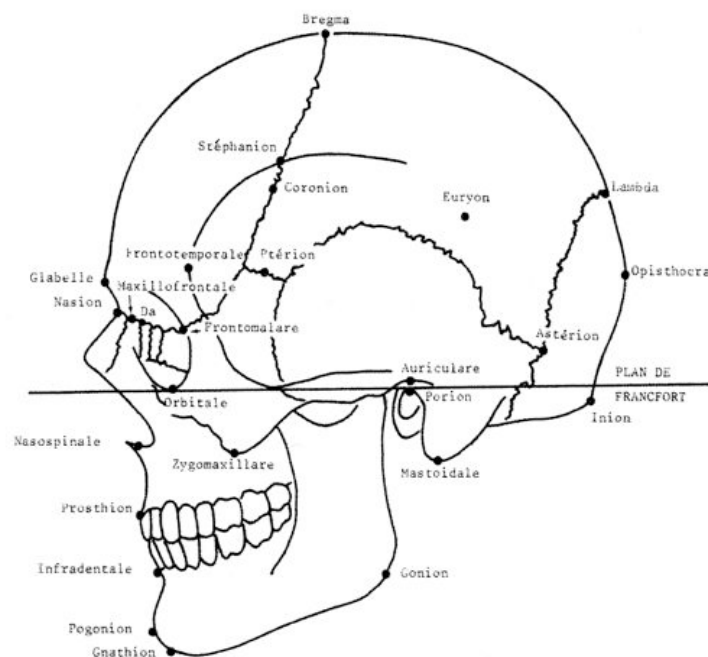
Par convention les mesures paires sont prises à gauche et toutes les mesures sont exprimées en millimètres, avec généralement, deux chiffres après la virgule.

Les principaux instruments utilisés en craniométrie sont : le céphalomètre, le pied à coulisse, le compas à trois branches, le ruban métrique, le goniomètre, le réglet métallique et le rapporteur.

Les différentes mesures sont réalisées : directement sur le crâne, sur les radiographies ou sur les coupes du scanner.

Ces différentes mesures vont permettre de calculer des indices qui pourront être comparés à des bases de données. On pourra alors rattacher cet individu à un groupe phénotypique plus ou moins déterminé.

#### **Rappels sur les principaux points de repères craniométriques (Figure 24).**



***Figure 24 : Points craniométriques, d'après G. Olivier.***

**Basion** : Point médian antérieur du Foramen magnum.

**Bregma** : Point supérieur et médian du frontal, situé à la rencontre des sutures du frontal et des pariétaux.

**Dacryon** : Point situé à l'union du frontal, du lacrymal et du maxillaire.

**Euryon** : Point latéral le plus saillant du pariétal.

**Glabelle** : Point médian le plus saillant au dessus de la suture naso-frontale, entre les arcades orbitaires.

**Gnathion** : Point médian le plus bas situé au milieu du corps de la mandibule.

**Gonion** : Point le plus externe de l'angle de la branche montante avec le corps mandibulaire.

**Inion** : Point médian situé soit sur la tangente aux lignes nucales supérieures, soit au centre de la protubérance occipitale externe.

**Nasion** : Point médian de la suture naso-frontale.

**Opisthion** : Point médian postérieur du foramen magnum.

**Opisthocranion** : Point médian du crâne le plus éloigné du point glabellaire.

**Pogonion** : Point médian le plus saillant de la protubérance mentonnière.

**Porion** : Point le plus élevé du bord supérieur du méat auditif externe.

**Prosthion** : Point médian antérieur et inférieur du maxillaire.

**Staphylion** : Point médian situé sur la tangente aux échancrures postérieures du palatin.

**Zygion** : Point latéral le plus saillant de l'arcade zygomatique.



### II.2.1.2. Mensurations crâniennes (Figure 25, 26, 27 et 28).

Grâce au matériel évoqué ci dessus nous pouvons procéder aux mesures sur le crâne IIT 40.

- Diamètre antéro-postérieur maximum : 179 mm

Distance entre la glabelle et l'opisthocranion.

- Diamètre transverse maximum : 145,2 mm

Distance bipariétale ou euryon-euryon.

- Diamètre basilo-bregmatique : 128 mm

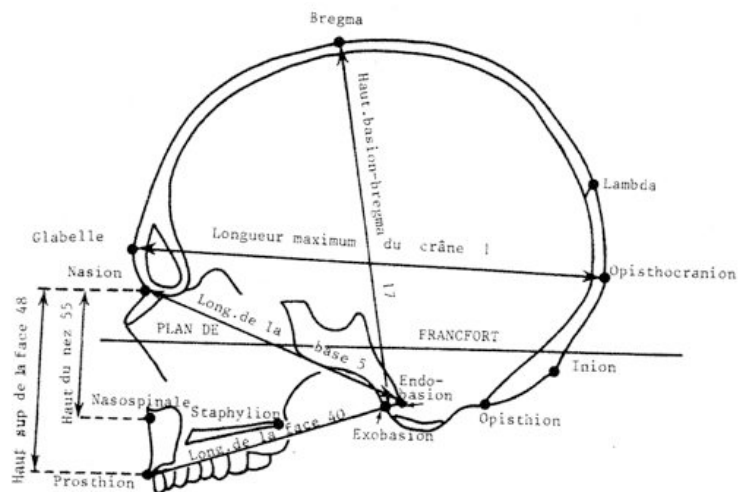
Distance basion-bregma.

- Diamètre frontal maximum : 113 mm

Largeur maximale de l'os frontal au niveau de la suture coronale.

- Diamètre frontal minimum : 95,5mm

Distance qui sépare les deux points les plus resserrés des crêtes frontales latérales.



**Figure 25** : Mesures du crâne en vue latérale d'après G. Olivier.



- Longueur du foramen magnum : 33,5mm

Distance entre le basion et l'opisthion.

- Largeur du foramen magnum : 29,5mm

Plus grande largeur perpendiculaire à la longueur du trou occipital.

- Hauteur de la face supérieure : 71mm

Distance entre le nasion et le prosthion

- Hauteur de la face totale : 129,7 mm

Distance entre le nasion et le gnathion.

- Diamètre bizygomatique : 135,2 mm

Distance entre les deux zygyons.

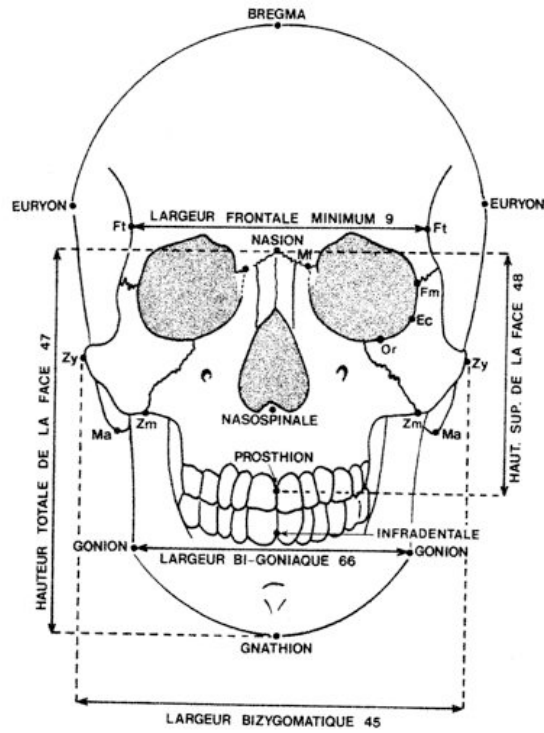
- Circonférence horizontale du crâne : 290 mm

Longueur de la courbe qui va du nasion à l'opisthocranion.

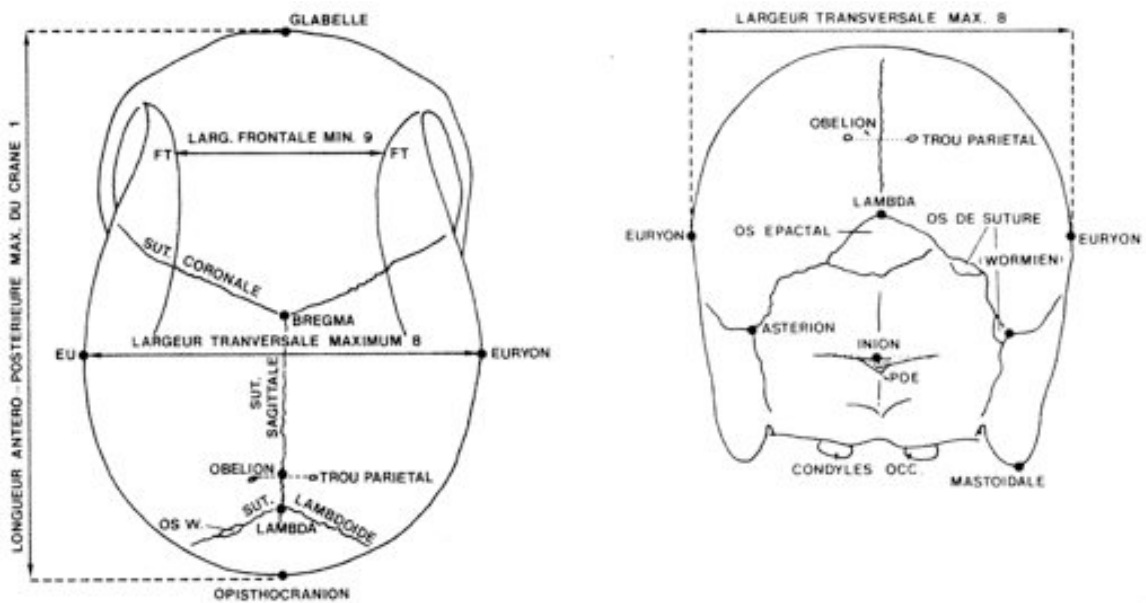
- Courbe médiane sagittale : 360 mm

Longueur de la courbe allant du nasion à l'opisthion.

- Poids total du crâne : 504 g



**Figure 26 :** Mesures du crâne en vue antérieure (d'après G. Olivier).



**Figures 27 et 28 :** Points craniométriques et mesures du crâne en vue supérieure et postérieure (d'après G. Olivier).

### II.2.1.3. Mensurations orbitaires (Figure 29).

- Largeur orbitaire : 38,5mm

Plus grand axe transversal de l'orbite, oblique de haut en bas en partant du dacryon.

- Hauteur orbitaire : 32,5mm

Distance maximale entre le bord supérieur et le bord inférieur de l'orbite, perpendiculaire à la largeur orbitaire.

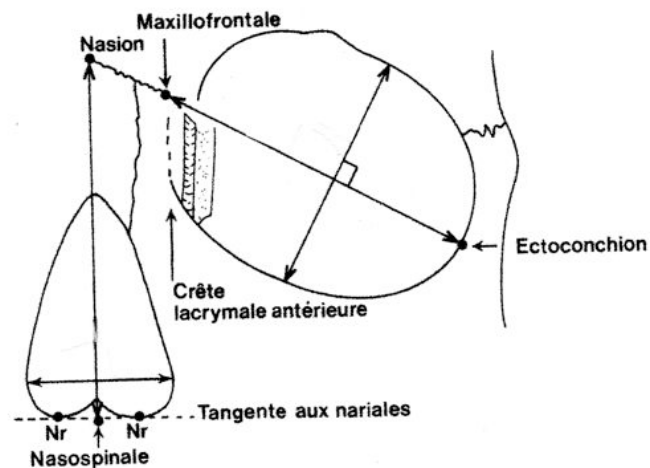
### II.2.1.4. Mensurations nasales (Figure 29).

- Hauteur du nez : 48mm

Distance entre le nasion et l'intersection de la tangente passant par le bord inférieur de l'ouverture piriforme et du plan mésio-sagittal.

- Largeur nasale : 22,5mm

Plus grande distance horizontale entre les bords latéraux de l'échancrure piriforme.



**Figure 29** : Mensurations nasales et orbitaires, d'après G. Olivier.

### II.2.1.5. Mensurations maxillaires.

- Longueur du palais : 50mm

Distance entre le point oral et le point staphylion.

- Largeur du palais : 35mm

Distance entre les deux faces linguales des deuxièmes molaires.

- Longueur de l'arcade alvéolaire : 57,5mm

Distance entre le prosthion et le point médian de la tangente postérieure aux deux tubérosités maxillaires en arrière.

- Largeur de l'arcade alvéolaire : 58mm

Distance comprise entre les deux faces vestibulaires des deuxièmes molaires maxillaires.

- Angle de prognathisme facial supérieur : 84°

Angle au prosthion entre la droite prosthion-nasion et la droite parallèle au plan de Francfort passant par le prosthion. Cet angle caractérise le degré de saillie du maxillaire. Pour ce crâne le maxillaire est un peu saillant ou mésognathe.

- Angle de prognathisme alvéolo-sous-nasal : 75°

Angle entre la droite parallèle avec le plan de Francfort passant par le prosthion et la droite passant par le prosthion et le point naso-spinal.

### II.2.1.6. Mensurations mandibulaires (*Figures 30, 31 et 32*).

- Hauteur de la branche montante : 53,5mm

Distance entre deux plans horizontaux, l'un passant par la base de la mandibule et l'autre passant par le sommet du condyle.

- Longueur totale de la mandibule : 90mm

Distance entre deux plans verticaux, l'un tangent au pogonion et l'autre à la face postérieure du condyle.

- Largeur minimale de la branche montante : 34,5mm

Distance minimale entre les bords antérieur et postérieur de la branche montante.

- Hauteur symphysaire : 34mm

Distance entre le gnathion et le point osseux inter incisif le plus élevé sur l'os alvéolaire.

- Profondeur de l'échancrure sigmoïde : 9,5mm

Plus grande distance perpendiculaire au plan tangent au bord supérieur du condyle et au bord supérieur de l'apophyse coronoïde, depuis ce plan jusqu'à l'échancrure sigmoïde.

- Hauteur du corps mandibulaire : 29mm

Distance entre le rebord alvéolaire et le rebord basilaire mesurée au niveau du foramen mentonnier.

- Épaisseur du corps mandibulaire : 18,5mm

Mesurée au même niveau que la hauteur.

- Largeur bicondylienne : 165mm

Distance entre les deux bords externes des condyles.

- Largeur bigoniaque: 81,5mm

Distance maximale qui sépare les faces externes des deux angles goniaques.

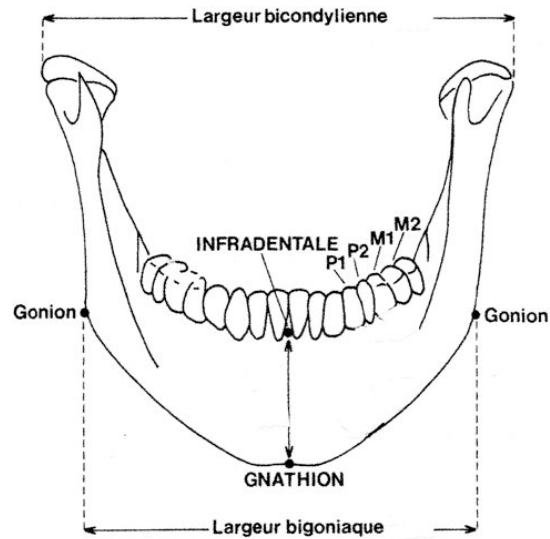
- Angle mentonnier: 65°

Angle formé par la ligne tangente au rebord basilaire et la ligne joignant le pogonion au rebord alvéolaire incisif inférieur.

- Angle mandibulaire: 119°

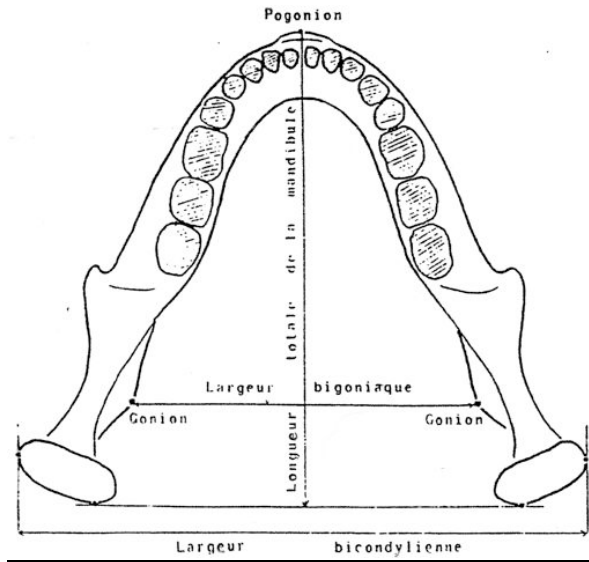
Angle formé par la branche montante et le corps de la mandibule.

- Poids de la mandibule: 67 g

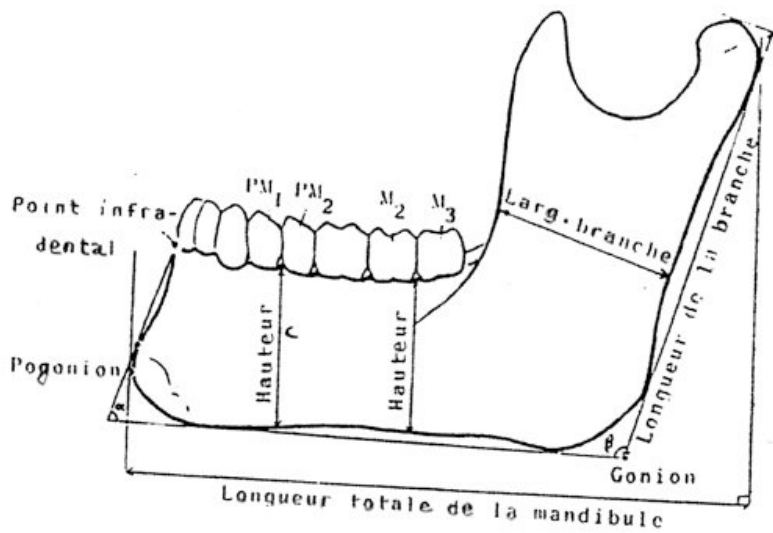


**Figure 30 : Mensurations mandibulaires.**

*d'après G. Olivier.*



**Figure 31 : Mesures mandibulaires (d'après G. Olivier)**



**Figure 32 : Mesures mandibulaires (d'après G. Olivier)**

## **II.2.2. Etude odontométrique. [15, 23, 29, 36, 39, 50, 53, 64]**

### **II.2.2.1. Formule dentaire.**

La formule dentaire de II T 40 est la suivante :

$$4 I_1 - 4 I_2 - 3C - 4 PM_1 - 4 PM_2 - 4 M_1 - 4 M_2 - 4M_3$$

Au maxillaire, les dents sont présentes et intactes à l'exception de la deuxième molaire gauche qui est à l'état de racine.

A la mandibule à gauche les incisives centrale et latérale, la canine, la première prémolaire ainsi que les trois molaires sont présentes. La deuxième prémolaire est à l'état de racine.

A droite l'incisive centrale et la deuxième prémolaire sont à l'état de racine, la canine est absente, il subsiste l'apex de la première prémolaire et de l'incisive latérale (résidu < 1mm) et les trois molaires sont entières.



### II.2.2.2. Mesure des hauteurs coronaires.

Les mesures sont effectuées sur les faces vestibulaires des dents depuis le collet anatomique jusqu'au bord libre ou jusqu'au plus haut point occlusal. Les résultats sont présentés dans les tableaux 1 et 2 suivants en millimètre.

Dents maxillaires	Hauteurs coronaires (mm)
11	12,5
12	9,5
13	9
14	8
15	7,5
16	7
17	6,5
18	4,5
21	12
22	10
23	8,5
24	7,5
25	8
26	6,5
27	/
28	5

Dents mandibulaires	Hauteurs coronaires (mm)
31	7,5
32	8,5
33	9,5
34	8,5
35	/
36	5,5
37	6,5
38	6
41	/
42	/
43	/
44	/
45	/
46	4,5
47	6
48	6

*Tableaux 1 et 2 : Tableaux récapitulatifs des mesures des hauteurs coronaires des dents maxillaires et mandibulaires du crâne IIT 40.*

### II.2.2.3. Mesures des diamètres vestibulo-lingaux.

C'est le plus grand diamètre vestibulo-lingual coronaire de chaque dent. Les résultats sont présentés dans les tableaux 3 et 4 ci-dessous.

Dents maxillaires	Diamètres vestibulo-lingaux (mm)
11	7,5
12	6,5
13	7,5
14	9
15	9,5
16	12
17	12
18	11
21	8
22	6,5
23	7,5
24	9
25	9,5
26	12
27	/
28	12,5

Dents mandibulaires	Diamètres vestibulo-lingaux (mm)
31	7
32	7
33	8
34	9
35	/
36	11,5
37	11
38	11
41	/
42	/
43	/
44	/
45	/
46	11
47	11,5
48	11

*Tableaux 3 et 4 : Tableaux récapitulatifs des mesures des diamètres vestibulo-lingaux des dents maxillaires et mandibulaires du crâne IIT 40.*

#### II.2.2.4. Mesures des diamètres mésio-distaux.

C'est le plus grand diamètre mésio-distal coronaire de chaque dent. Les résultats sont présentés dans les tableaux 5 et 6 suivants.

Dents maxillaires	Diamètres mésio-distaux (mm)
11	9,5
12	7,5
13	6
14	7
15	7,5
16	9,5
17	9
18	9
21	9
22	7,5
23	6,5
24	7
25	7,5
26	10,5
27	/
28	9

Dents mandibulaires	Diamètres mésio-distaux (mm)
31	5
32	6
33	6
34	7
35	/
36	10,5
37	11
38	11,5
41	/
42	/
43	/
44	/
45	/
46	11
47	11
48	11,5

*Tableaux 5 et 6 : Tableaux récapitulatifs des mesures des diamètres mésio-distaux des dents maxillaires et mandibulaires du crâne IIT 40.*

## **II.3. Etude radiologique. [23, 25, 60]**

### **III.3.1. Etude de l'orthopantomogramme.**

La réalisation de la radiographie panoramique (*Figure 33*) est difficile sur crâne sec. Après plusieurs essais nous avons conservé le cliché le plus net. Néanmoins celui-ci est flou dans les secteurs antérieurs et ne peut donc être exploité que pour les dents postérieures et pour une vue d'ensemble des structures osseuses.

#### Etude des structures osseuses :

L'os alvéolaire est dense, on peut voir de nombreuses trabéculations osseuses.

A la mandibule les échancrures sigmoïdes sont prononcées avec les condyles symétriques. Les couloirs des nerfs alvéolaires inférieurs sont proches des racines de 38 et 48.

Au maxillaire les racines des molaires ne communiquent pas avec les sinus. On remarque une radio opacité des sinus due à la présence de sable dans les cavités.

#### Etude parodontale :

Une alvéolyse horizontale est généralisée sur les deux arcades. On ne remarque pas d'alvéolyse verticale.

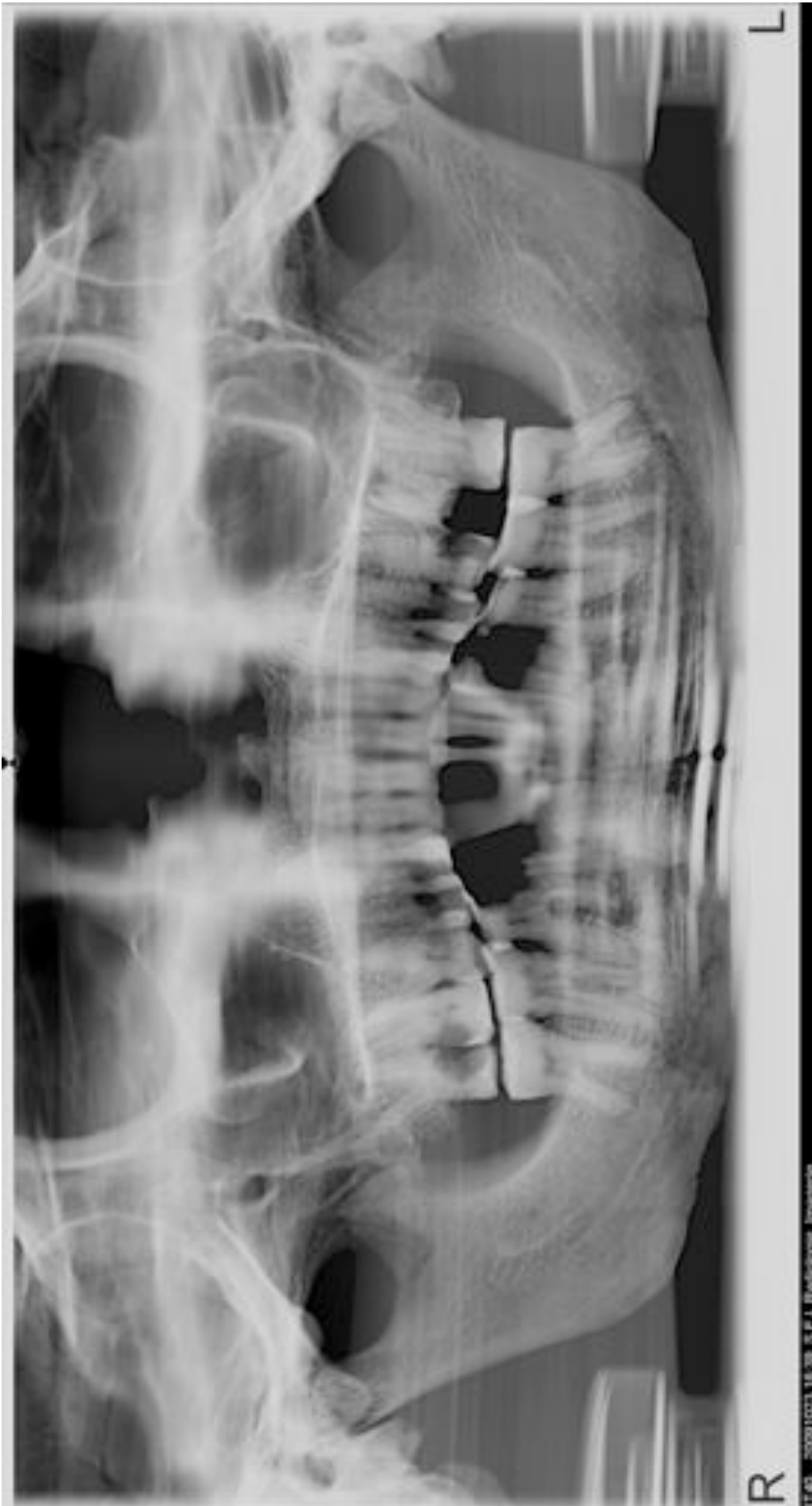
#### Etude dentaire :

Les dents : 42 et 43 sont absentes. 41, 35, 45 et 26 sont à l'état de racine.

L'usure importante des faces occlusales de toutes les molaires, celle-ci apparaissent quasi plates sur la radio.

Des images radio claires sont présentes sur 17,18, 26 et 46.

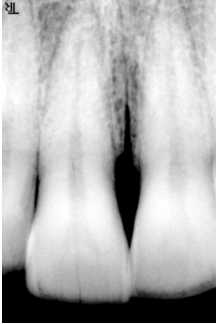
La lésion apicale de 48 est proche du nerf alvéolaire inférieur.



**Figure 33 : Orthopantomogramme de IIT 40**

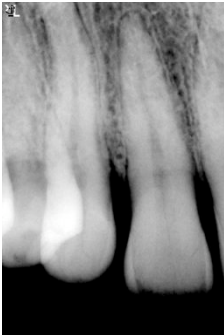## II.3.2. Etude du bilan rétro alvéolaire.

### II.3.2.1. Etude dent par dent au maxillaire.



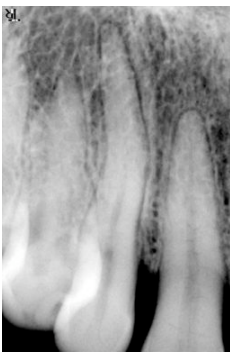
#### **11:**

- Présence d'une alvéolyse horizontale atteignant 1/3 de la racine.
- Oblitération du canal radiculaire dans le 1/3 apical de la racine.



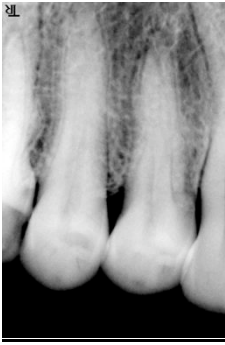#### **12:**

- Présence d'une alvéolyse horizontale atteignant 1/3 de la racine.
- Lésion apicale débutante.



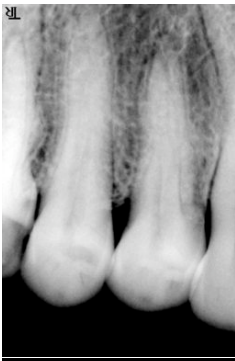#### **13:**

- Racine longue et coudée en distal.
- Elargissement desmodontal important.
- Présence d'une lésion apicale.
- Présence d'une alvéolyse horizontale atteignant 1/4 de la racine.



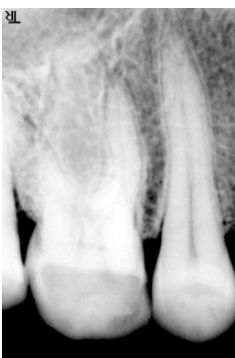**14:**

- Présence d'une alvéolyse horizontale atteignant 1/3 de la racine.
- Face occlusale très usée.
- Racines courtes.



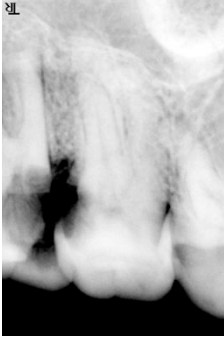**15:**

- Présence d'une alvéolyse atteignant 1/3 de la racine.
- Image radio claire sur la face occlusale, due à l'usure atteignant la dentine.



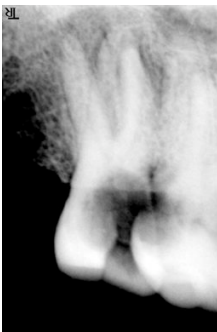**16:**

- Présence d'une alvéolyse horizontale atteignant 1/5 de la racine.
- Présence de 3 racines. Les racines vestibulaires sont divergentes puis convergentes. Elles font penser aux racines des molaires temporaires.
- Oblitération de la chambre pulpaire.
  - Usure importante de la face occlusale.
  - La racine distale est anormalement courte.



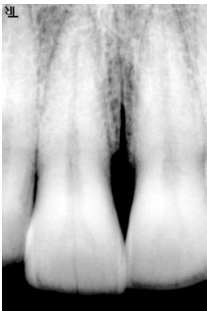
**17:**

- Présence d'une alvéolyse horizontale atteignant  $\frac{1}{4}$  de la racine.
- Image radio claire distale importante, mais n'atteignant pas la pulpe sous le point de contact.
- Usure de la face occlusale.
- Oblitération de la chambre pulpaire.
- Les racines vestibulaires sont proches.



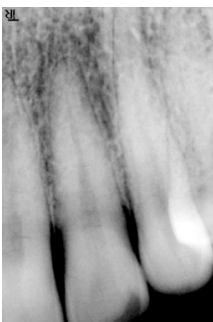
**18:**

- Présence d'une alvéolyse horizontale atteignant  $\frac{1}{4}$  de la racine.
- Présence de deux racines, la mésiale est droite alors que la distale est divergente.
- Présence d'une image radio claire étendue atteignant la pulpe en mésial.
- Lésions apicales autour des racines.
- Oblitération des canaux radiculaires.



**21:**

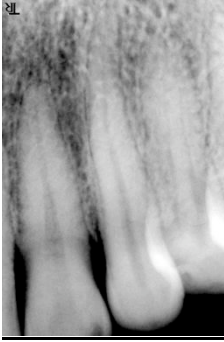
- Couronne légèrement plus courte que la 11.
- Présence d'une alvéolyse horizontale atteignant  $\frac{1}{3}$  de la racine.



**22:**

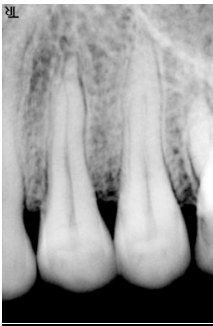
- Racine large, canal radiculaire large.
- Présence d'une alvéolyse horizontale atteignant  $\frac{1}{3}$  de la racine.





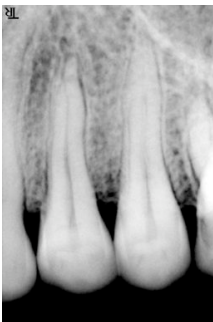
**23:**

- Présence d'une alvéolyse horizontale atteignant 1/5 de la racine.
- Racine longue, d'abord large puis s'affine, bombée en distal dans le 1/3 coronaire.



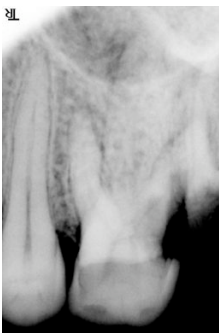**24:**

- Racine extrêmement fine.
- Pulpe large.
- Présence d'une alvéolyse horizontale atteignant 1/4 de la racine.



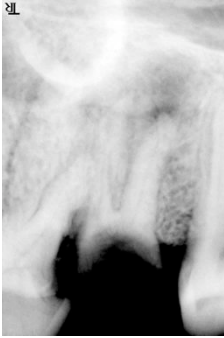**25:**

- Présence d'une alvéolyse horizontale atteignant 1/5 de la racine.
- Epaissement desmodontal associé à un début de lésion apicale.
- Elargissement de la racine dans son 1/3 terminal.
- Pas de communication avec le sinus maxillaire gauche.



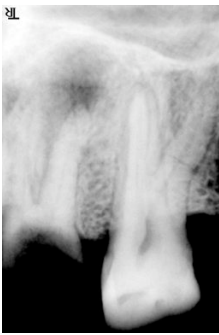**26:**

- Présence d'une alvéolyse horizontale atteignant 1/5 des racines.
- Présence de trois racines. Les racines mésiales sont très divergentes, surtout dans la partie apicale. Elles ne communiquent pas avec le sinus maxillaire.
- Présence d'une image radio claire étendue en distal de la couronne.
- Oblitération pulpaire.
- Usure de la face occlusale.
- Présence de lésions apicales sur les racines mésiale et distale.



**27:**

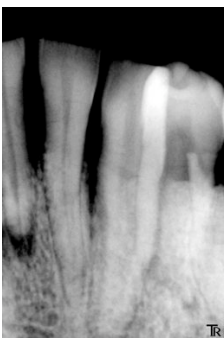- Dent à l'état de racines ; trois racines présentes.
- Présence d'une lésion apicale très étendue commune aux trois racines.



**28:**

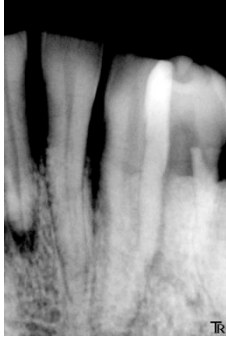- Présence de trois racines. La distale est fracturée dans son 1/3 apical.
- Présence d'une alvéolyse horizontale atteignant ¼ des racines.
- Présence d'une image radio claire mésiale et distale.
- Présence de lésions apicales sur la racine mésiale et palatine.

**II.3.2.2. Etude dent par dent à la mandibule.**



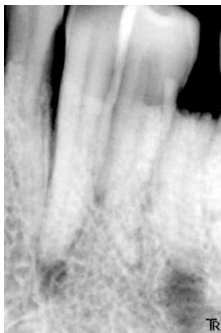**31:**

- Présence d'une alvéolyse horizontale atteignant la quasi totalité de la racine.
- Présence d'une lésion apicale importante accompagnée d'un élargissement desmodontal.
- Partie terminale de la racine légèrement courbée.
- Possible communication entre l'endodonte et le milieu extérieur.



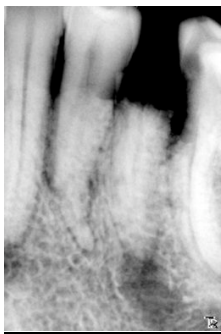**32:**

- Présence d'une alvéolyse horizontale atteignant 1/3 de la racine.
- Présence d'un début de lésion apicale.



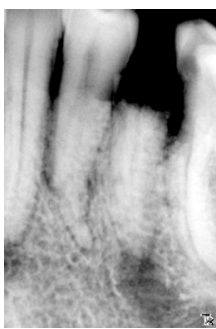**33:**

- Présence d'une alvéolyse horizontale atteignant  $\frac{1}{4}$  de la racine accompagnée d'une alvéolyse verticale en mésial de la racine.
- Présence d'une lésion apicale.



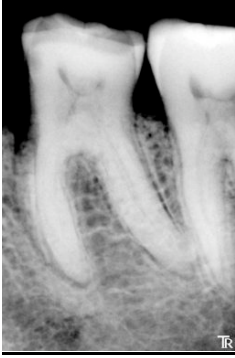**34:**

- Présence d'une alvéolyse horizontale atteignant 1/3 de la racine.
- 1/3 apical de la racine coudé en distal.



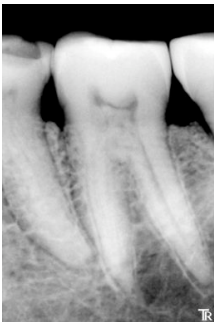**35:**

- Dent à l'état de racine.
- Disparition de l'espace desmodontal.
- Présence d'une alvéolyse horizontale atteignant 1/3 de la racine.
- Présence d'une lésion apicale.



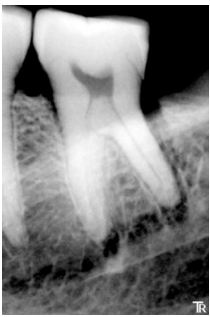
**36:**

- Présence d'une alvéolyse horizontale atteignant 1/5 de la racine.
- Elargissement desmodontal.
- Oblitération pulpaire.
- Présence d'images radio claires en occlusal marquant l'usure.



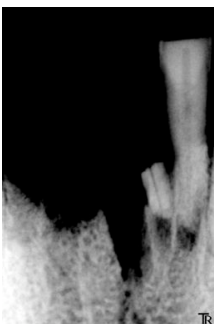**37:**

- Présence d'une alvéolyse horizontale atteignant 1/5 de la racine.
- Oblitération de la chambre pulpaire par la dentine réactionnelle.



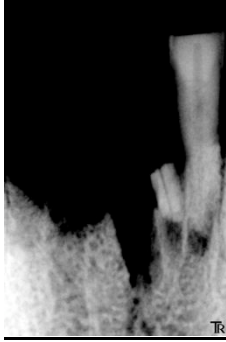**38:**

- Présence de lésions apicales sur les deux racines.
- Rétraction pulpaire.
- Calcification de la racine mésiale.
- Elargissement desmodontal de la racine distale.



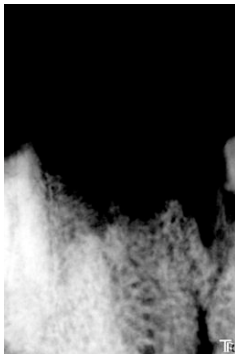
**41:**

- Dent à l'état de racine.
- Présence d'une lésion apicale.



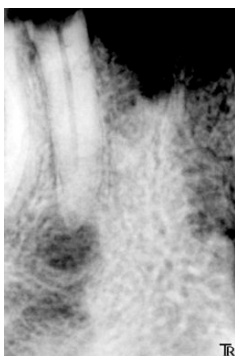**42** :

- Persistence d'un apex résiduel d'une hauteur inférieure à un millimètre.



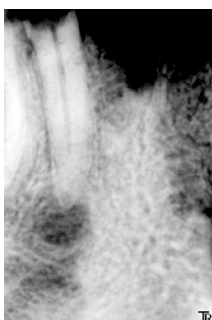**43** :

- Absente.



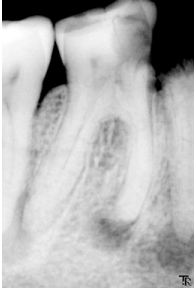**44** :

- Persistence d'un apex résiduel.



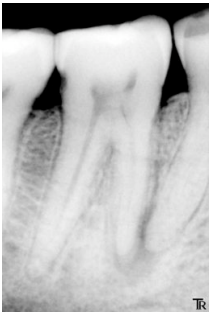**45** :

- Dent à l'état de racine.
- Présence d'une lésion apicale.
- Présence d'une alvéolyse horizontale atteignant 1/3 de la racine.



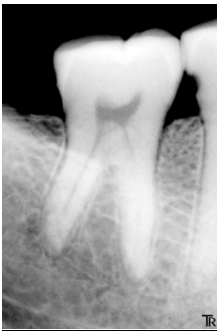**46:**

- Présence d'une image radio claire en mésial de la couronne.
- Communication entre la pulpe et le milieu extérieur.
- Présence d'une alvéolyse horizontale atteignant 1/5 de la racine.
- Présence d'une lésion apicale sur les deux racines.
- Calcification des canaux.



**47:**

- Présence d'une lésion apicale sur la racine mésiale en communication avec la lésion apicale de la racine distale de la 46.



**48:**

- Rien à signaler.

### II.3.2.3. Tableau récapitulatif (*Tableau 7*).

Dents	Image Radio claire	Image apicale	Elargissement desmodontal	Alvéolyse horizontale	Alvéolyse verticale	Oblitération pulpaire ou canalaire
11				+++		+
12		+		+++		
13		++	++	++		
14				+++		
15	+			+++		
16				+		+++
17	++			++		++
18	++++	++		++		++
21				+++		
22				+++		
23				+		
24				++		
25		+	++	+		
26	+++	++		+		+++
27		++++				
28	+++	++		++		
31		+++		++++		
32		+		++		
33		++		+	++	
34				++		
35		+++		++		
36	+		+	+		+++
37				+		++
38		+++	+			+
41		++				
42						
44						
45		+++		++		
46	+++	+++		+		+
47		++				
48						

**Tableau 7 :** *Tableau récapitulatif du bilan rétro alvéolaire de IIT 40.*

### **II.3.3. Etude de la téléradiographie : analyse céphalométrique.**

#### **II.3.3.1. Généralités.**

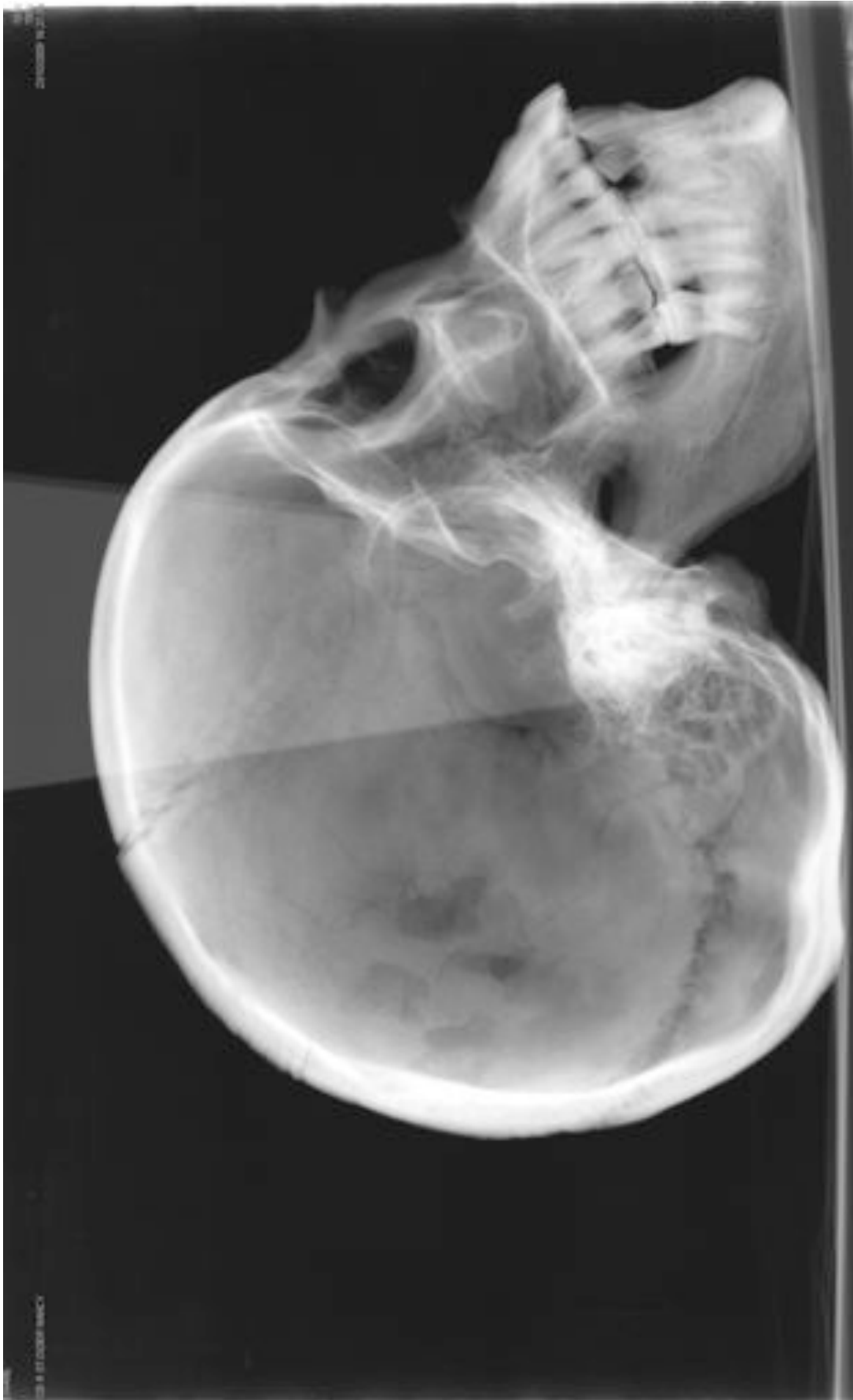La téléradiographie de profil (*Figure 34*) permet d'avoir une vue d'ensemble non déformée des structures osseuses à un agrandissement proche de 1 :1. A partir de ce cliché de profil, réalisé au centre d'imagerie médicale du Docteur Claude Hodez 125 rue Saint Dizier à Nancy, il est possible de procéder à une étude céphalométrique. Cette analyse permet :

- d'étudier les bases osseuses par rapport au massif facial.
- d'étudier la direction de la croissance.
- de quantifier les dysmorphoses verticales et antéropostérieures.
- de diagnostiquer un éventuel prognathisme.

Il existe de nombreuses méthodes d'analyses mais celles-ci utilisent les mêmes points et plans de référence. Nous procéderons à l'analyse de George, décrite dans sa méthode craniographique latérale de reconstruction faciale en 1987, qui nous permettra par la suite d'effectuer une reconstruction manuelle du profil du crâne.

Avant de procéder à cette analyse, il convient de rappeler les points de repère osseux médians ou latéraux ainsi que les plans de référence. Il n'est bien évidemment pas possible de prendre en compte les points cutanés pour ce cas.





***Figure 34 : Téléradiographie du crâne IIT 40 réalisée au centre d'imagerie médicale  
du Docteur Claude Hodez.***

### II.3.3.2. Les points osseux (*Figure 35*).

#### **Points osseux de la base du crâne :**

- Sellion (S) : point situé au centre de la selle turcique.
- Basion(B), Nasion(Na) et Opisthion(Op) ont été décrits dans l'étude craniométrique.

#### **Points déterminant le plan de Francfort :**

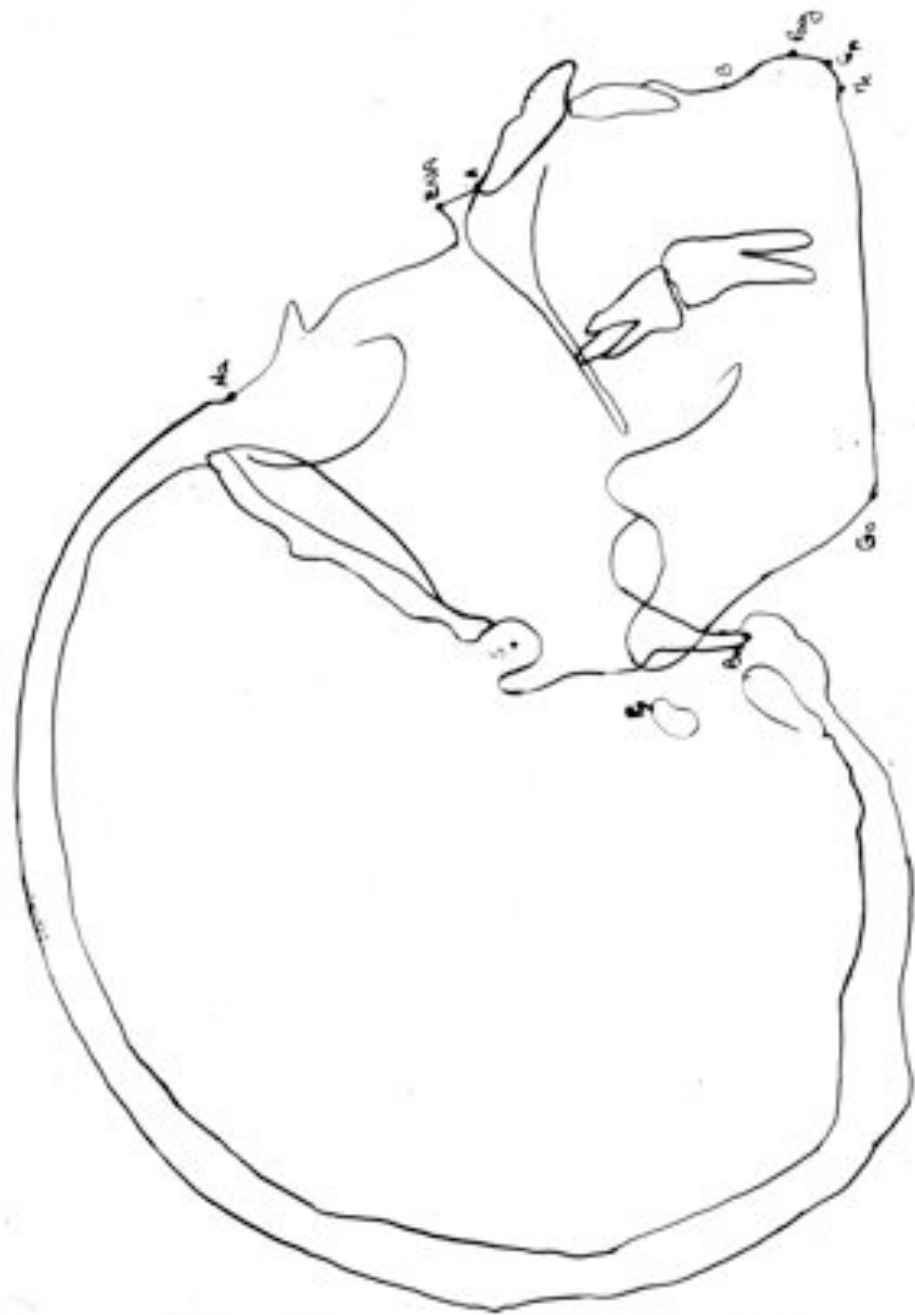
- Orbital (Or) : point le plus inférieur de l'image du rebord orbitaire.
- Porion céphalométrique (Poc) : sommet de l'olive auriculaire.
- Porion osseux (Poo) : point le plus supérieur de méat auditif externe.

#### **Points du maxillaire :**

- Epine nasale antérieure (ENA) : point le plus antérieur de l'épine nasale antérieure.
- Epine nasale postérieure (ENP) : point le plus postérieur de l'épine nasale postérieure.
- Point A : point le plus postérieur de la concavité formée par la corticale alvéolaire externe, au niveau incisif.

#### **Points mandibulaires :**

- Articulaire (Ar) : intersection de la face exocrânienne du baso occipital et du bord postérieur du condyle mandibulaire.
- Menton (Me) : point le plus inférieur de la symphyse mentonnière.
- Point B : point le plus postérieur de la concavité formée par la corticale alvéolaire externe au niveau incisif.
- Gonion (Go), Pogonion (Pog) et Gnathion (Gn) ont été décrits dans l'étude craniométrique.



***Figure 35 : Points osseux***

### III.3.3.3. Les lignes et les plans de référence (*Figure 36*).

- Ligne faciale: tout en reliant le Nasion au Pogonion, elle permet d'apprécier le contour du profil squelettique.
- Plan de Francfort anthropologique: il relie les Porions osseux et les points sous orbitaires.
- Plan mandibulaire: il relie les deux Gonions et le Gnathion.
- Plan d'occlusion: plan de recouvrement des molaires et prémolaires sans tenir compte des incisives.
- Plan palatin: déterminé par ENA et ENP. Il correspond à la surface nasale du palais osseux.
- Plan dentaire: relie le point A au Pogonion.



#### III.3.3.4. Analyse de George (*Figure 37*) [21].

L'analyse de George, décrite précédemment va nous permettre de déterminer le type du crâne, son occlusion et sa classe squelettique.

Il s'agit de placer les points évoqués ci dessus sur la téléradiographie de profil, de tracer les plans et lignes de référence. Il faut ensuite procéder à des mesures d'angles et de distances entre certains points.

Grâce aux différentes mesures effectuées, il est possible de déterminer le type de crâne.

Voici les différentes mesures à réaliser :

- **TFH (Total Facial Height ou hauteur faciale totale)** : distance Nasion-Menton.

Ici TFH = 122 mm

- **UFH (Upper Facial Height ou hauteur de la partie supérieure de la face)** : distance entre le point Nasion et le Point ENA.

Ici UFH = 51 mm

- **LFH (Lower Facial Height ou hauteur de la partie inférieure de la face)** : distance entre le point ENA et le point menton.

Ici LFH = 75 mm

- **Angle SN-Pog** : angle formé par les lignes Point S-Nasion et Nasion-Pogonion.

Cet angle détermine la position basale de la mandibule.

Ici Angle SN-Pog = 72,5°

- **Angle ANB** : angle formé par les lignes Point A-Nasion et Nasion-Point B.

Cet angle établit les relations entre le maxillaire et la mandibule.

Ici Angle ANB = 8°

- **Angle SNA** : angle formé par les lignes Point S-Nasion et Nasion-Point A.

Il représente le degré de prognathisme maxillaire.

Ici Angle SNA =  $82^\circ$

- **Angle SNB** : angle formé par les ligne Point S-Nasion et Nasion-Point B.

Il représente le degré de prognathisme mandibulaire.

Ici Angle SNB =  $73,5^\circ$

- **Angle ANPr** : angle formé par les lignes Point A-Nasion et Nasion-Prosthion.

Il représente le degré de prognathisme alvéolaire maxillaire.

Ici Angle ANPr =  $4,5^\circ$

- **Angle BNPog** : angle formé par les lignes Point B-Nasion et Nasion-Pogonion.

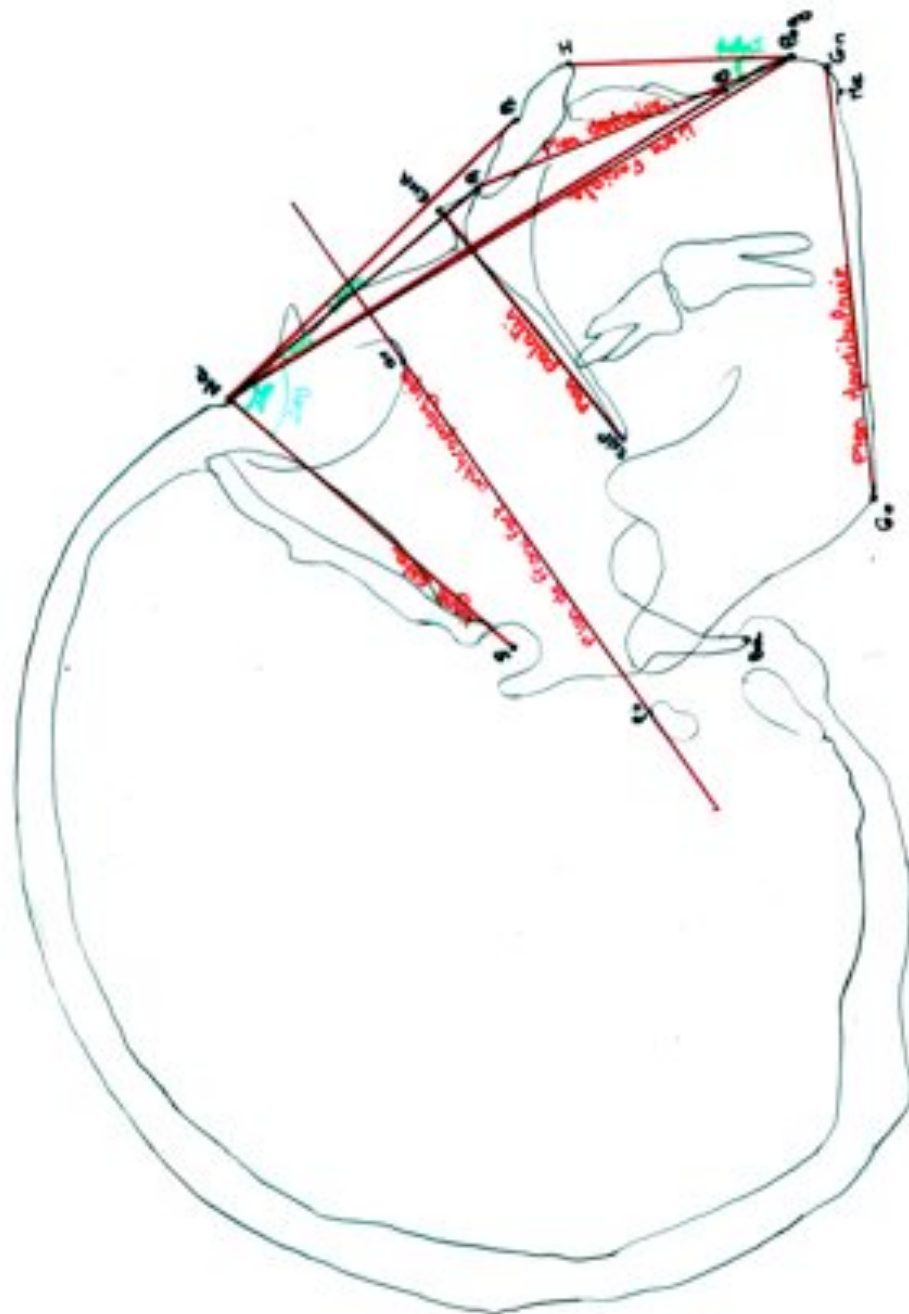
Il détermine le degré de prognathisme mentonnier mandibulaire.

Ici angle BNPog =  $1^\circ$

- **Angle NPogI** : angle formé par les lignes Nasion-Pogonion et Pogonion-Point I.

Il définit les relations des incisives centrales maxillaires avec le plan facial.

Ici Angle NPogI =  $28,5^\circ$



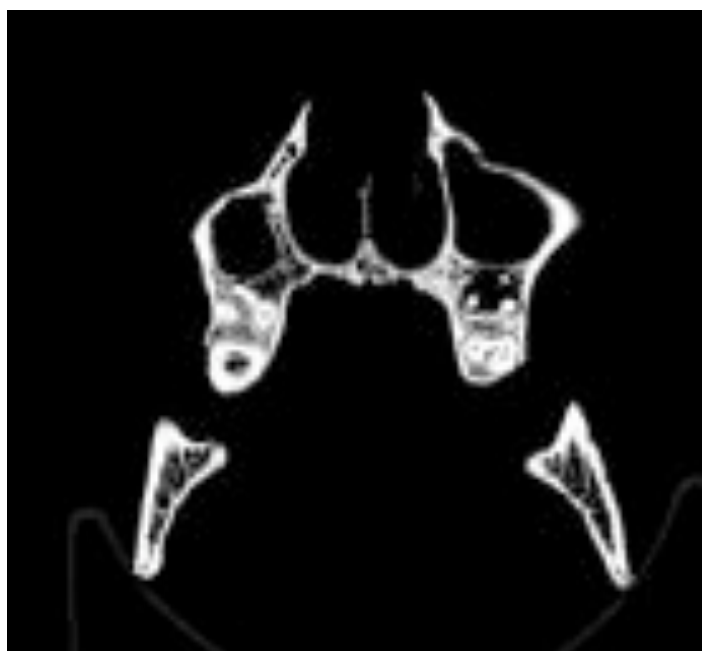*Figure 37 : Points osseux, plans de référence et angles nécessaires à l'analyse de George.*



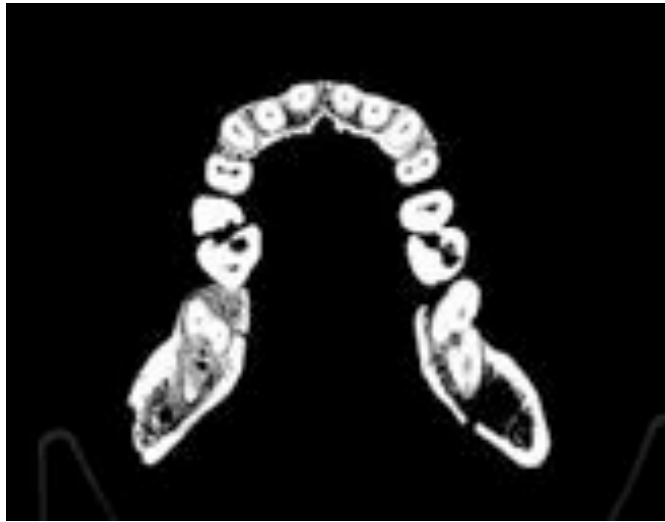### II.3.4. Etude du scanner.

Un scanner a été réalisé sur le crâne II T 40 afin de confirmer les observations faites sur les radiographies. Il a été réalisé au centre d'imagerie Jacques Callot de la polyclinique de Gentilly. Le scanner est de type général électrique VCTXT 64 barrettes. Les coupes horizontales permettent :

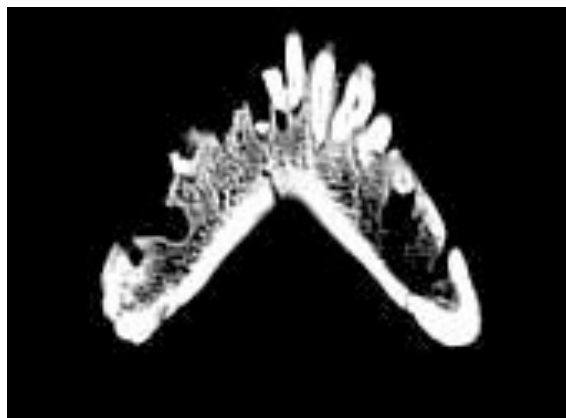- de mettre en évidence la présence de deux racines sur toutes les prémolaires maxillaires et de trois racines sur toutes les molaires maxillaires.
- de montrer l'étendue des lésions apicales au niveau des racines de 18, 27, 31, 35, 36, 37 38,45, 46, 47, et 48 (*Figures 38 et 40*).
- de confirmer qu'aucune racine ne communique avec les sinus maxillaires.
- de voir les lésions carieuses, les lésions d'usures (*Figure 39*) et les oblitérations pulpaires et canalaires.
- de confirmer la proximité de la lésion apicale de la racine distale de 38 avec le nerf alvéolaires inférieur.



***Figure 38*** : *Coupe horizontale au niveau des apex des 7 maxillaires montrant l'étendue de la lésion apicale de la 27.*



**Figure 39 :** Coupe horizontale du maxillaire présentant les marques d'usure sur les 6.



**Figure 40 :** Coupe horizontale de la mandibule mettant en évidence les lésions apicales de 35 et 46.

La réalisation de ce scanner nous a également permis de procéder à une reconstruction 3D du crâne (*Figures 41 à 48*). Cette modélisation permet de confirmer les observations faites sur le crâne et les radios.

Sur la vue de face on peut voir largement :

- la fracture de la mandibule au niveau de la symphyse, ainsi que la suture intermaxillaire.

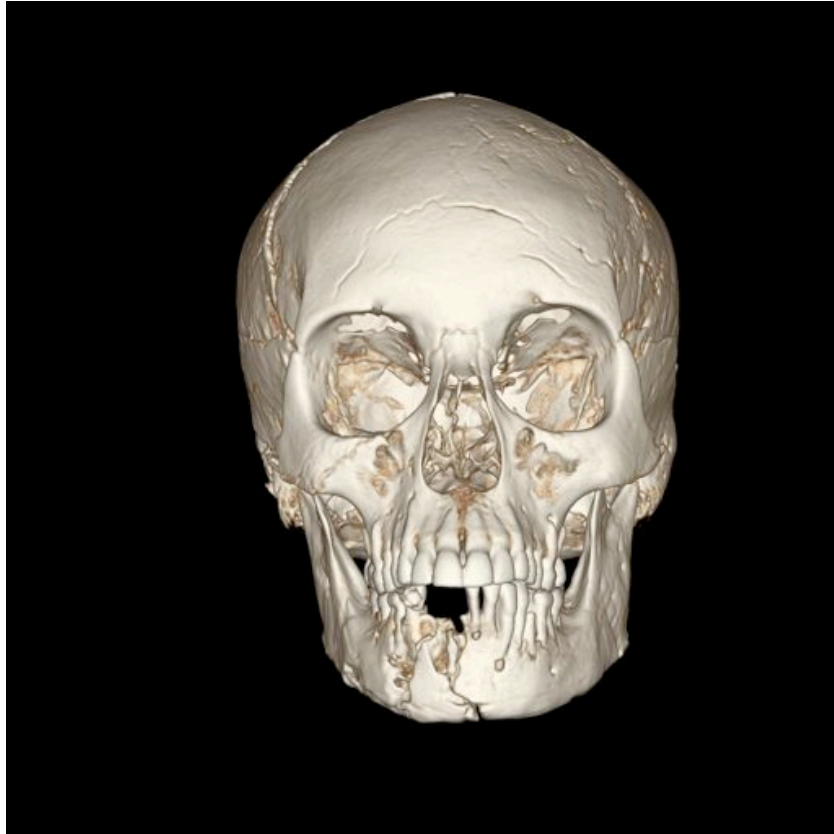- les lésions apicales de 31 et 33.
- la déhiscence de la racine de la 33 et de la 13.
- la fenestration au niveau de l'apex de la 31.
- l'alvéolyse horizontale.

Sur la vue latérale gauche, on voit clairement :

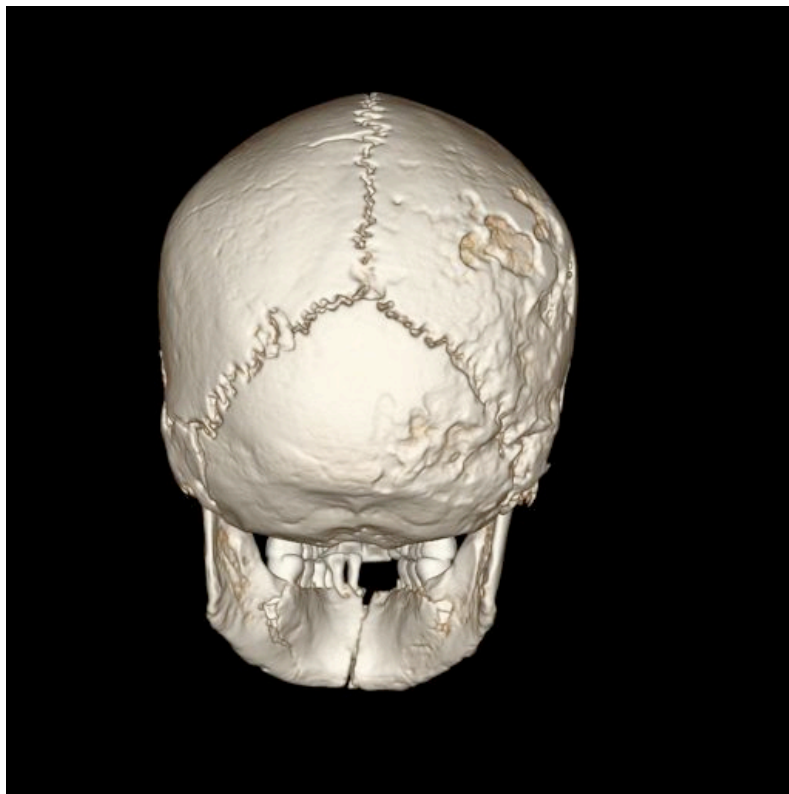
- les lésions apicales de 26 et 27.
- l'alvéolyse horizontale, particulièrement remarquable sur les 6.
- les importantes déhiscences sur 23, 26, 33, 34 et 36.
- le prognathisme maxillaire.

Sur la vue latérale droite on observe :

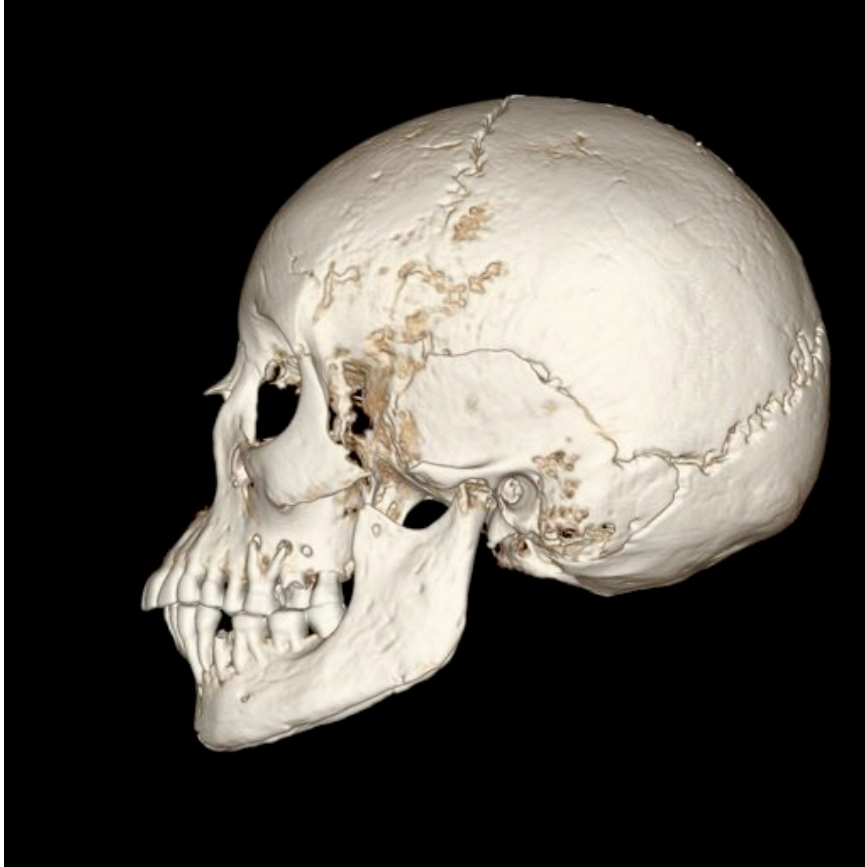- les lésions apicales et fenestrations sur 18, 16 et 47.
- l'alvéolyse horizontale.



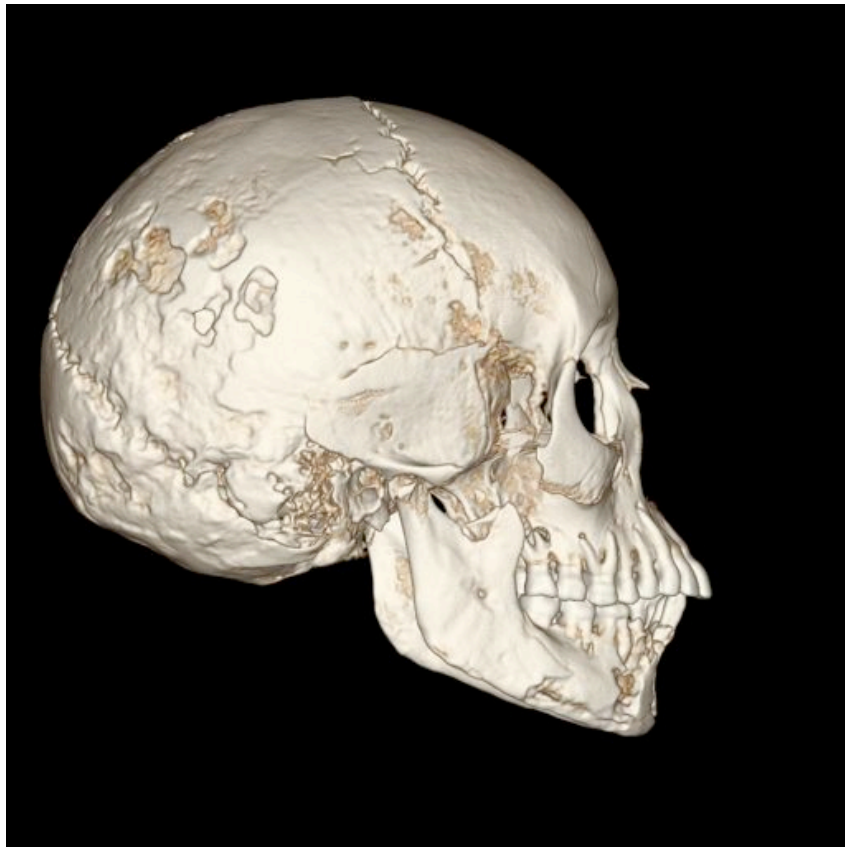*Figure 41 : Reconstruction 3D en vue antérieure.*



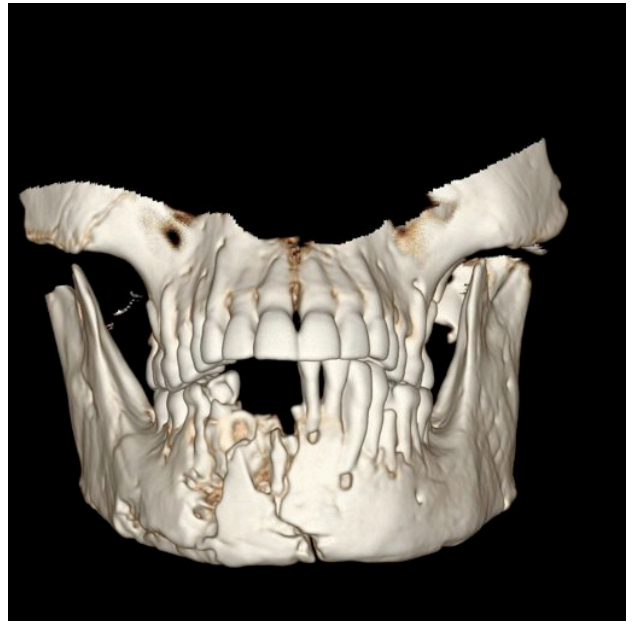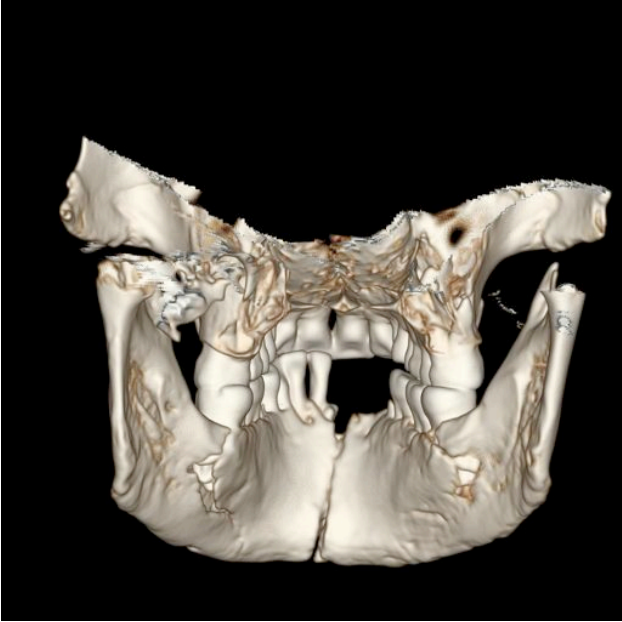*Figure 42 : Reconstruction 3D en vue postérieure.*



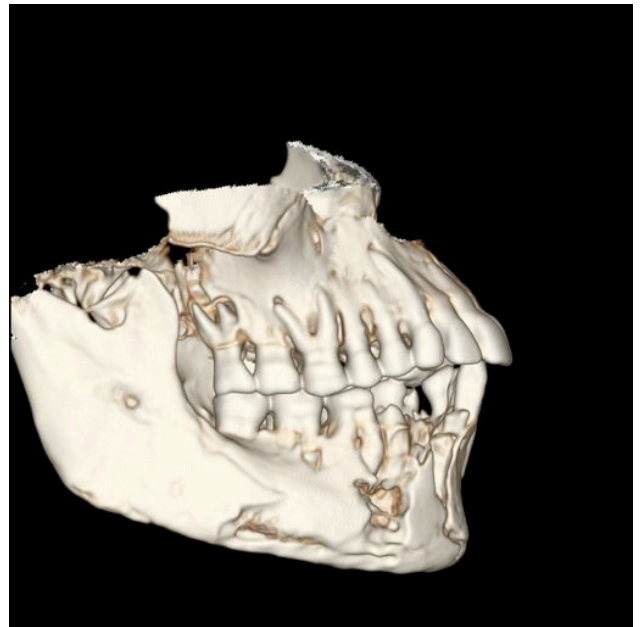
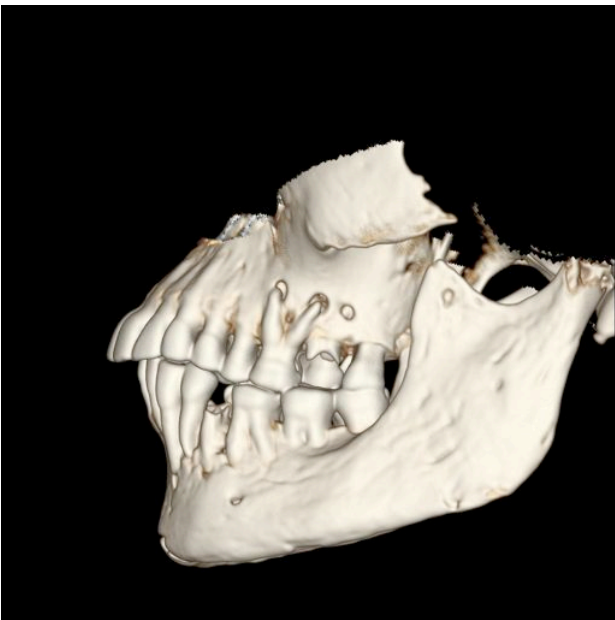*Figure 43 : Reconstruction 3D en vue latérale gauche.*



*Figure 44 : Reconstruction 3D en vue latérale droite.*



*Figures 45 et 46 : Reconstructions 3D de la mâchoire en vues antérieure et postérieure.*



*Figures 47 et 48 : Reconstructions 3D de la mâchoire en vues latérales gauche et droite.*

### **III. INTÉRÊTS DE L'ÉTUDE ODONTO-ANTHROPOLOGIQUE DU CRÂNE IIT 40.**

#### **III.1 Bilan de l'étude odonto-anthropologique.**

##### **III.1.1. Description du crâne et rattachement à son groupe biologique.**

###### **III.1.1.1. Récapitulatif des mesures (Tableau 8).**

<b>Mesures</b>	<b>Valeurs</b>
Diamètre antéropostérieur maximum	179 mm
Diamètre transverse maximum	145,2 mm
Diamètre basilo bregmatique	128 mm
Diamètre frontal maximum	113 mm
Diamètre frontal minimum	95,5 mm
Longueur du Foramen magnum	33,5 mm
Largeur du Foramen magnum	29,5 mm
Hauteur de la face supérieure	71 mm
Hauteur de la face totale	129,7 mm
Diamètre bizygomatique	135,2 mm
Longueur du palais	50 mm
Largeur du palais	35 mm
Longueur de l'arcade alvéolaire	57,5 mm
Hauteur du nez	48 mm
Largeur du nez	22,5 mm
Hauteur orbitaire	32,5 mm
Largeur orbitaire	38,5 mm
Hauteur de la branche montante	53,5 mm
Longueur totale de la mandibule	90 mm
Largeur minimale de la branche montante	34,5 mm
Hauteur symphysaire	34 mm
Profondeur de l'échancrure sigmoïde	9,5 mm
Hauteur du corps mandibulaire	29 mm
Épaisseur du corps mandibulaire	18,5 mm
Largeur bicondylienne	165 mm
Largeur bigoniaque	81,5 mm
Circonférence horizontale du crâne	290 mm
Courbe médiane sagittale	360 mm
Angle mentonnier	65°
Angle symphysaire	119°
Angle de prognathisme facial supérieur	84°
Angle de prognathisme alvéolo-sous-nasal	75°
Poids du crâne	504g
Poids de la mandibule	67g

***Tableau 8 : Tableau récapitulatif des mesures crâniennes.***

### III.1.1.2. Indices crâniens. [15, 23, 36, 50, 64]

Les indices crâniens sont exprimés en pourcentage ; ils permettent de caractériser un crâne et de le comparer avec d'autres.

#### - L'indice crânien horizontal :

$$\text{I.C.H.} = (\text{diamètre transverse maximum/diamètre antéropostérieur}) * 100$$

$$= \frac{145,2}{179} * 100 = 81,12 \%$$

179

Cet indice indique les proportions du rectangle dans lequel s'inscrit le pourtour de la boîte crânienne. Cet individu est dit **brachycrâne** ( $80,0 < \text{I.C.H} < 84,9$ ), c'est à dire **très arrondi**.

#### - Les indices crâniens verticaux :

Le premier indice permet d'apprécier le développement en hauteur du crâne par rapport à la longueur.

$$\text{I.C.V.1.} = (\text{diamètre basilo bregmatique/diamètre antéropostérieur}) * 100$$

$$= \frac{128}{179} * 100 = 71,51 \%$$

179

Ce crâne est dit **orthocrâne** ( $70 \% < \text{I.C.V.1} < 74,9 \%$ ) c'est à dire qu'il possède une **voûte moyenne**.



Le second indice permet d'apprécier le développement en hauteur du crâne par rapport à la largeur.

$$\begin{aligned}\text{I.C.V.2.} &= (\text{diamètre basilo bregmatique}/\text{diamètre transverse maximum}) * 100 \\ &= \frac{128}{145,2} * 100 = 88,15 \%\end{aligned}$$

Ce crâne a une **voûte large**, il est dit **tapéiocrâne**.

**- L'indice fronto-pariétal :**

$$\begin{aligned}\text{I.F.P.} &= (\text{diamètre frontal minimum}/\text{diamètre frontal maximum}) * 100 \\ &= \frac{95,5}{113} * 100 = 84,51 \%\end{aligned}$$

Le crâne est **eurymétope** (> 69 %), c'est à dire qu'il possède un **front large**.

**- L'indice fronto-zygomatique :**

$$\begin{aligned}\text{I.F.Z.} &= (\text{largeur frontale minimale}/\text{largeur bizygomatique}) * 100 \\ &= \frac{95,5}{135,2} * 100 = 70,64 \%\end{aligned}$$

Le crâne possède des **mâchoires étroites**, son I.F.Z. étant < 75,9.

- **L'indice cranio-facial transversal :**

Cet indice compare les largeurs de la face et de la tête.

$$\begin{aligned} \text{I.C.F.T.} &= (\text{largeur bizygomatique}/\text{diamètre transverse maximum}) * 100 \\ &= \frac{135,2}{145,2} * 100 = 93,11 \% \end{aligned}$$

L'indice est élevé, ce qui signifie que les **arcades zygomatiques sont bien visibles**, on parle de **phénozygie**.

- **L'indice du trou occipital :**

$$\begin{aligned} \text{I.T.O.} &= (\text{largeur du trou occipital}/\text{longueur du trou occipital}) * 100 \\ &= \frac{29,5}{33,5} * 100 = 88,06 \% \end{aligned}$$

Le foramen magnum est **large et peu allongé**, il présente une **forme plutôt arrondie**.

- **L'indice facial supérieur :**

$$\begin{aligned} \text{I.F.S.} &= (\text{hauteur de la face supérieure} / \text{diamètre bizygomatique}) * 100 \\ &= \frac{71}{135,2} * 100 = 52,51 \% \end{aligned}$$

La partie supérieure de la face est dite **mésène** (50 % < I.F.S < 54,9 %) c'est à dire **moyenne**.

- **L'indice facial total :**

$$\begin{aligned} \text{I.F.T.} &= (\text{hauteur totale de la face/diamètre bizygomatique}) * 100 \\ &= \frac{129,7}{135,2} * 100 = 95,93 \% \end{aligned}$$

La face dans sa globalité est **très haute ou très étroite**, elle est dite **hyperleptoprosope** (I.F.T > 95 %).

- **L'indice orbitaire :**

$$\begin{aligned} \text{I.O.} &= (\text{hauteur orbitaire/largeur orbitaire}) * 100 = \frac{32,5}{38,5} * 100 = 84,42 \% \end{aligned}$$

L'indice est compris entre 76,0 % et 84,9 %, ce crâne est dit **mésococonque**, c'est à dire que les **orbites sont moyennes**.

- **L'indice nasal :**

$$\begin{aligned} \text{I.N.} &= (\text{largeur du nez/hauteur nasale}) * 100 = \frac{22,5}{48} * 100 = 46,88 \% \end{aligned}$$

L'indice nasal traduit la largeur relative du nez. Dans notre cas on a I.N < 47 %, le **nez est étroit ou leptorrhinien**.

- **L'indice palatin :**

$$\text{I.P.} = (\text{largeur du palais} / \text{longueur du palais}) * 100 = \frac{35}{50} * 100 = 70 \%$$

Cet indice caractérise l'allongement de la voûte palatine. Pour ce crâne, **le palais est étroit ou leptostaphylin** (I.P < 80 %).

- **L'indice de l'arcade alvéolaire :**

$$\begin{aligned} \text{I.A.A.} &= (\text{largeur de l'arcade alvéolaire supérieure} / \text{longueur de l'arcade alvéolaire} \\ &\quad \text{supérieure}) * 100 \\ &= \frac{58}{57,5} * 100 = 100,87 \% \end{aligned}$$

Ce palais est étroit ou dolichuranique (I.A.A < 110 %).

- **L'indice mandibulaire :**

Il définit le cadre dans lequel s'inscrit la mandibule et il détermine son allongement relatif.

$$\begin{aligned} \text{I.M.} &= (\text{longueur totale de la mandibule} / \text{largeur bicondylienne}) * 100 \\ &= \frac{90}{165} * 100 = 54,55 \% \end{aligned}$$

La mandibule est **large et courte (ou brachygnathe)**, car l'indice est < 85 %.

- **L'indice de robustesse :**

$$\begin{aligned} \text{I.R.} &= (\text{épaisseur du corps mandibulaire/hauteur du corps mandibulaire}) * 100 \\ &= \frac{18,5}{29} * 100 = 63,79 \% \end{aligned}$$

Cette mandibule présente un indice > 45 %, elle est donc **robuste**.

- **L'indice fronto-goniaque :**

Il caractérise la largeur de la mandibule par rapport à celle du front et indique la forme d'ensemble du visage.

$$\begin{aligned} \text{I.F.G.} &= (\text{largeur bigoniaque/diamètre frontal minimum}) * 100 \\ &= \frac{81,5}{95,5} * 100 = 85,34 \% \end{aligned}$$

Cet indice plutôt élevé caractérise une **mandibule large** par rapport à un **front étroit**, ce qui confère à ce crâne un **aspect primitif**.

- **L'indice zygo-goniaque :**

Il caractérise la largeur de la mandibule par rapport à celle de la face.

$$\begin{aligned} \text{I.Z.G.} &= (\text{largeur bigoniaque /largeur bizygomatique}) * 100 = \frac{81,5}{135,2} * 100 = 68,28 \% \end{aligned}$$

**- L'indice gonio-condylien :**

Il montre le degré de divergence des branches montantes à partir des angles de la mandibule.

$$\text{I.G.C.} = (\text{largeur bigoniaque} / \text{largeur bicondylienne}) * 100 = \frac{81,5}{165} * 100 = 49,39 \%$$

Cet indice montre que les **branches montantes sont divergentes**.

**- L'indice de la branche montante :**

Il exprime l'aspect plus ou moins carré de la branche montante.

$$\text{I.B.M.} = (\text{largeur de la branche montante} / \text{hauteur de la branche montante}) * 100 \\ = \frac{34,5}{53,5} * 100 = 64,49 \%$$

Les branches montantes ont un **aspect rectangulaire large**.

**- Indice cranio mandibulaire :**

$$\text{I.C.M.} = (\text{poids de la mandibule} / \text{poids du crâne}) * 100 \\ = \frac{67}{504} * 100 = 13,29 \%$$

L'indice est de **13,3 chez la femme** et 14,4 chez l'homme.

**- Capacité crânienne :**

Elle est estimée par des équations de régression à partir des mesures exocrâniennes en centimètres, grâce aux formules de Lee et Pearson.

Pour un individu de sexe inconnu :

$$\begin{aligned} C &= 0,37 * (\text{longueur} * \text{largeur} * \text{distance porion-bregma}) + 328 \text{ cc} \pm k * 73 \text{ cc} \\ &= 0,37 * (17,9 * 14,52 * 13,5) + 328 \pm 2,57 * 73 = 1626,24 \pm 187,61 \text{ cc} \end{aligned}$$

K étant l'écart type de l'estimation,  $k = 2,57$  pour une précision de 1 %.

II T 40 étant de sexe féminin (nous verrons comment déterminer le sexe plus loin), la capacité crânienne peut être précisée par cette formule :

$$\begin{aligned} C &= 0,375 * (\text{longueur} * \text{largeur} * \text{distance porion-bregma}) + 296,40 \\ &= 0,375 * (17,9 * 14,52 * 13,5) + 296,4 = 1612,18 \text{ cc} \end{aligned}$$

Selon Broca, la **capacité crânienne est ici moyenne** (de 1450 à 1949 cc).

**Tableau récapitulatif des indices (Tableau 9):**

<b>Indices</b>	<b>Valeurs</b>	<b>Type</b>
I.C.H.	81,12 %	Brachycrâne
I.C.V.1.	71,51 %	Orthocrâne
I.C.V.2.	88,15 %	Tapéiocrâne
I.F.P.	84,51 %	Eurymétope
I.F.Z.	70,64 %	Mâchoires étroites
I.C.F.T.	93,11 %	Phénozygie
I.T.O.	88,06 %	Arrondi
I.F.S.	52,51 %	Mésène
I.F.T.	95,93 %	Hyperleptoprosope
I.O.	84,42 %	Mésococonque
I.N.	46,88 %	Leptorrhinie
I.P.	70 %	Leptostaphylin
I.A.A.	100,87 %	Dolichuranique
I.M.	54,55 %	Brachygnathe
I.R.	63,79 %	Robuste
I.F.G.	85,34 %	Mandibule large/front étroit
I.Z.G.	68,28 %	
I.G.C.	49,39 %	Divergentes
I.B.M.	64,49 %	Rectangulaires larges
Capacité crânienne	1612,18 cc	moyen
I.C.M	13,29 %	féminin

***Tableau 9 : Tableau récapitulatif des indices crâniens.***



### III.1.1.3. Conclusions de l'étude.

Grâce à toutes ces mesures et indices, il est possible de donner une description du crâne et de le comparer à d'autres groupes de population, afin de définir à quel groupe biologique il appartient.

Le crâne IIT 40 possède une forme générale large et arrondie. La voûte crânienne est de hauteur moyenne et large. Son front est large, mais ses mâchoires sont étroites. La partie supérieure de la face est moyenne alors qu'elle est haute et étroite dans sa globalité. De plus les arcades zygomatiques sont larges et bien visibles en vue supérieure. Le Foramen magnum est large et arrondi.

Les orbites sont moyennes et le nez ainsi que le palais sont étroits.

La mandibule est large et courte, elle est robuste. Les branches montantes sont larges, rectangulaires et divergentes.

La capacité crânienne de ce crâne est moyenne.

Tous ces éléments montrent que IIT 40 n'avait pas d'origine asiatique. Ces caractères morphologiques sont plutôt associés à une **population d'origine méditerranéenne avec une composante négroïde**. De plus, la robustesse de l'os rattache plutôt ce crâne à un **groupe d'âge moyen**.

### III1.2. Comparaisons avec la denture actuelle. [23, 39, 45, 53]

Les mesures faites précédemment sur les dents de IIT 40 vont être comparées aux mensurations des dents permanentes de l'homme adulte. Les mesures comparatives sont recueillies dans l'abrégé d'Anatomie Dentaire de A. Lautrou [39], les valeurs sont en millimètre.

Voici les valeurs des dents de l'homme adulte actuel (*Tableau 10*) :

Dents	Hauteur coronaire (mm)	Diamètre mésio-distal (mm)	Diamètre vestibulo-lingual (mm)
11-21	10,5	8,5	7
12-22	9	6,5	6
13-23	10	7,5	8
14-24	8,5	7	9
15-25	8,5	7	9
16-26	7,5	10,5	11
17-27	7	9	10
18-28	6,5	8,5	10
31-41	9	5	6
32-42	9,5	5,5	6,5
33-43	11	7	7,5
34-44	8,5	7	7,5
35-45	8	7	8
36-46	7,5	11	10,5
37-47	7	10,5	10
38-48	7	10	9,5

*Tableau 10 : Tableau des valeurs de mesures des dents de l'adulte actuel.*

Il faut noter que les dents de IIT 40 ont globalement un diamètre vestibulo-lingual plus élevé d'un millimètre que les dents adultes actuelles.

Les dents de IIT 40 sont également plus larges de 0,5 à 1 mm par rapport aux dents de l'homme adulte actuel.

Grâce à ces mesures, il est également possible de calculer le pourcentage de perte de hauteur coronaire des dents de IIT 40. Ces pourcentages vont démontrer le degré d'importance de l'usure des dents de l'individu. Cependant il faut admettre que les dents non usées de IIT 40 ont des mensurations qui rentrent dans les moyennes de A. Lautrou, ce qui n'est pas vérifiable.

Les valeurs sont reportées dans le tableau 11 suivant :

Dents maxillaires	% de perte de hauteur coronaire	Dents mandibulaires	% de perte de hauteur coronaire
11	Pas de perte	31	16,67%
12	Pas de perte	32	10,53%
13	10%	33	13,64%
14	5,88%	34	Pas de perte
15	11,76%	35	/
16	6,67%	36	26,67%
17	7,14%	37	7,14%
18	30,77%	38	14,28
21	Pas de perte	41	/
22	Pas de perte	42	/
23	15%	43	/
24	11,76%	44	/
25	5,88%	45	/
26	13,33%	46	40%
27	/	47	14,28%
28	23,08%	48	14,28%

**Tableau 11 : Tableau des pourcentages de perte de hauteur coronaire des dents de IIT 40.**

Le pourcentage de perte de hauteur coronaire est moyen pour la quasi totalité de la denture. Seules les incisives maxillaires et la 34 ne sont pas atteintes.

Au maxillaire, les pertes de hauteur sont plus importantes sur les molaires, particulièrement sur les dents de sagesse.

A la mandibule les pertes sont sensiblement identiques, seule la 46 se démarque avec une atteinte de quasi la moitié de la hauteur.

La différence de résultat n'est pas significative entre la gauche et la droite ce qui laisse imaginer que IIT 40 avait une mastication bilatérale.

La différence entre le maxillaire et la mandibule est bien visible : les usures mandibulaires sont plus marquées que celles maxillaires. Cette observation va à l'encontre des conclusions de certains auteurs tel que Maytié [45] qui décrit que l'usure prédomine au maxillaire. D'après lui, la mastication ferait subir plus de contrainte au maxillaire du fait de sa stabilité face à la mobilité de la mandibule.

### III.1.3. Bilan de céphalométrie. [21]

L'analyse de George [21] réalisée précédemment va nous permettre de décrire les relations inter arcades de IIT 40.

Voici un tableau récapitulatif des mesures effectuées (*Tableau 12*):

Mesures	Valeurs
<b>TFH</b>	122 mm
<b>UFH</b>	51 mm
<b>LFH</b>	75 mm
<b>Angle SNPog</b>	72,5°
<b>Angle ANB</b>	8°
<b>Angle SNA</b>	82°
<b>Angle SNB</b>	73,5°
<b>Angle ANPr</b>	4,5°
<b>Angle BNPog</b>	1°
<b>Angle NPogI</b>	28,5°

***Tableau 12** :Tableau des mesures sur IIT 40 selon l'analyse de George.*

Concernant les étages de la face, l'UFH correspond à 41,8 % de la TFH. La valeur moyenne de ce rapport est souvent estimée à 43 %, ce qui signifie que **la partie haute de la face de IIT 40 a une longueur normale.**

La LFH correspond à 61,5 % de la TFH. La valeur moyenne habituelle équivaut à environ 57 %. Ceci signifie que **la partie basse de la face de IIT 40 est légèrement plus allongée que la normale.**

L'angle SNPog vaut 72,5°, la **position basale de la mandibule est donc légèrement en retrait** (la valeur moyenne de l'angle étant de 80°).

L'angle ANB est égal à 8°, il est supérieur à 5° ce qui indique **une classe II.**

L'angle SNA vaut 82°, la valeur moyenne étant de 81° il n'y a **pas de prognathisme maxillaire d'origine basale.**

La mesure de 73,5° de l'angle SNB indique une **rétrognathie mandibulaire.**

Les valeurs des angles ANPr et BNPog révèlent un **prognathisme alvéolaire maxillaire et une absence de prognathisme mentonnier mandibulaire.**

Enfin le dernier angle montre la **vestibulo version assez marquée des incisives maxillaires.**

La conclusion de cette étude peut être résumée par le code suivant de George :

## **II-O/R(AP)**

**II** = occlusion de classe II.

**O/** = orthognathisme maxillaire.

**/R** = rétrognathisme mandibulaire.

**AP** = prognathisme alvéolaire maxillaire.

### III.1.4. Bilan paléopathologique.

#### III.1.4.1. Particularités crâniennes. [9, 22, 37]

Le crâne a traversé tout le désert de la Bayouda, puis a pris 3 avions et 2 trains avant d'arriver à la Faculté de chirurgie dentaire de Nancy. Il a été renforcé par un mélange d'alcool et de colle UHU. Cette couche protectrice a renforcé les fragiles structures osseuses.

Ce crâne est bien conservé, mais très fragile du fait de son grand dessèchement. La mandibule a été fracturée pendant le transport au niveau où les dents sont absentes. La perte de 42 et 43 a laissé place à des alvéoles vides qui ont rendues la mandibule plus fragile à ce niveau.

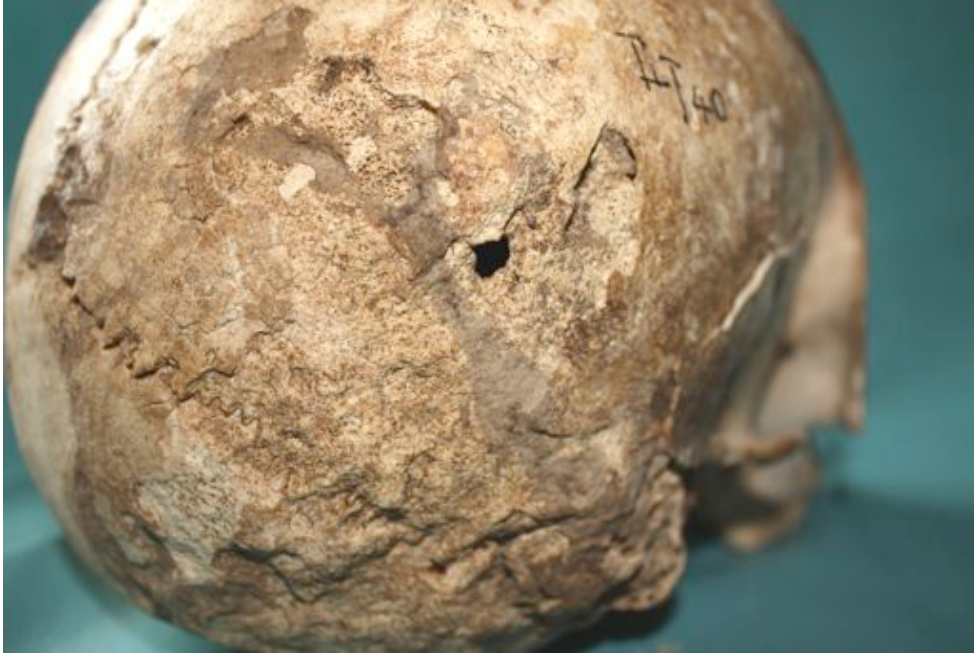On ne constate **pas de malformation** ou de trace de choc au niveau du crâne. Quelques fissures sont bien présentes, mais sont dues au dessèchement du crâne.

A droite :


Le crâne présente des **pertes de substance osseuses** (*Figure 49*) assez importantes sur l'os pariétal dans sa partie postérieure et sur l'os occipital. De plus il faut noter **un trou** d'environ 4 mm de diamètre dans la partie moyenne de l'os pariétal droit. Il est difficile d'établir la cause de ces pertes de substances. Elles pourraient être des traces de lésions inflammatoires ou infectieuses (tuberculose, lèpre, syphilis, staphylocoques...). L'infection de l'os ou ostéite produit une série de réactions en chaîne qui peut aller de la nécrose d'une partie de l'os qui n'est plus irrigué par les vaisseaux sanguins jusqu'à un abcès interne de l'os.

Cependant ces pertes de substance pourraient être une marque **d'usure du crâne** au cours du temps, due au climat nubien qui variait entre sécheresse désertique et orages de pluies violentes. Ainsi les tombes sont souvent remplies d'eau de pluie. Ces importantes variations hydrométriques causent des délabrements osseux.

Deux petits **os supplémentaires** (*Figure 50*) sont présents dans la partie moyenne gauche de la suture lambdoïde. Ces os supplémentaires constituent **un caractère génétique discret**.



***Figure 49 : Perte de substance osseuse.***



***Figure 50 : Os supplémentaires***

### III.1.4.2. Pathologies dentaires. [2, 14, 19, 23, 27, 31]

Grâce à l'observation minutieuse des dents, de l'orthopantomogramme, du bilan rétro alvéolaire et du scanner, il a été facile de mettre en évidence toutes les pathologies dentaires de IIT 40.

#### III.1.4.2.1. Les caries.

La présence de **trois caries étendues** atteignant la pulpe a été relevée sur les dents de IIT 40. De plus les dents 27, 35 et 45 sont à **l'état de racines**. Leur délabrement coronaire a sûrement pour origine des caries de forte étendue. Le bilan rétro alvéolaire ne décèle pas d'autres caries non visibles à l'observation clinique.

La présence de caries peut nous éclairer sur le mode d'alimentation et le rang social de IIT 40. Comme nous le verrons plus loin le sucre déjà présent à l'époque méroïtique ; sa forme connue était le miel. Il était consommé comme édulcorant ou utilisé comme remède. Néanmoins il était plutôt le privilège des riches. C'est pourquoi il n'existe que peu de traces de lésions carieuses sur les crânes de cette période.

#### III.1.4.2.2. Les fêlures et fractures.

La majorité des dents présentent **des fêlures**. Sur les faces vestibulaires pour les dents antérieures et sur les faces occlusales pour les molaires. Les fêlures sont sûrement dues à des **micros traumatismes pour les dents antérieures**. Au niveau des molaires on constate des marques d'usures importantes atteignant parfois la pulpe. Ces usures répétées ont pu provoquées des nécroses des molaires. Les dents ayant alors perdu leur vitalité sont plus fragiles et plus sensibles aux chocs. Ces fêlures peuvent également provenir des délabrements coronaires spontanés [24].

Néanmoins le crâne étudié étant très sec, les fêlures ont été accentuées post mortem.

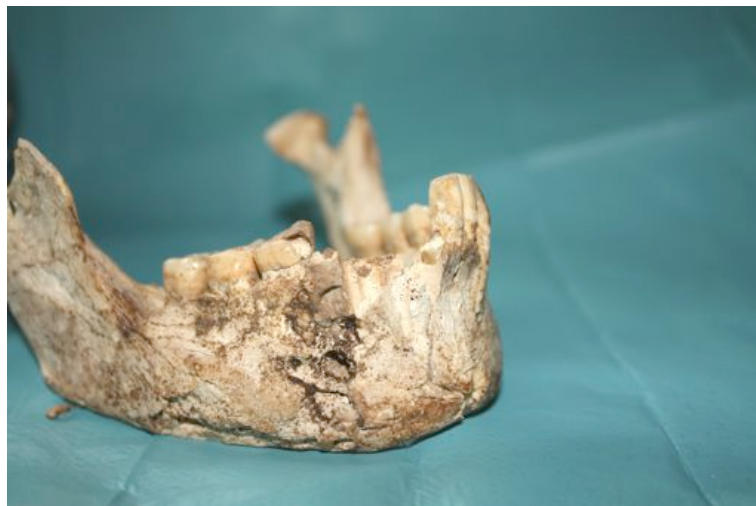On ne constate pas de dents fracturées. Il est plus probable que les dents à l'état de racines aient été détruites par des caries que par des fractures.



### III.1.4.2.3. Les pertes dentaires.

Il manque 42 et 43 au crâne IIT 40 (*Figure 51*). Cependant les alvéoles de ces dents étant présentes, les dents ont été **perdues post mortem**. Dans le cas contraire l'os aurait cicatrisé et les alvéoles dentaires auraient disparu.

Ce qui signifie que IIT 40 possédait toutes ces dents à son décès, ce qui peut nous donner une indication sur son âge. En effet plus un individu est âgé et plus il y a de chance de constater des pertes dentaires, ce qui pourrait signifier que II T 40 était **jeune à son décès**.



*Figure 51 : Pertes dentaires.*

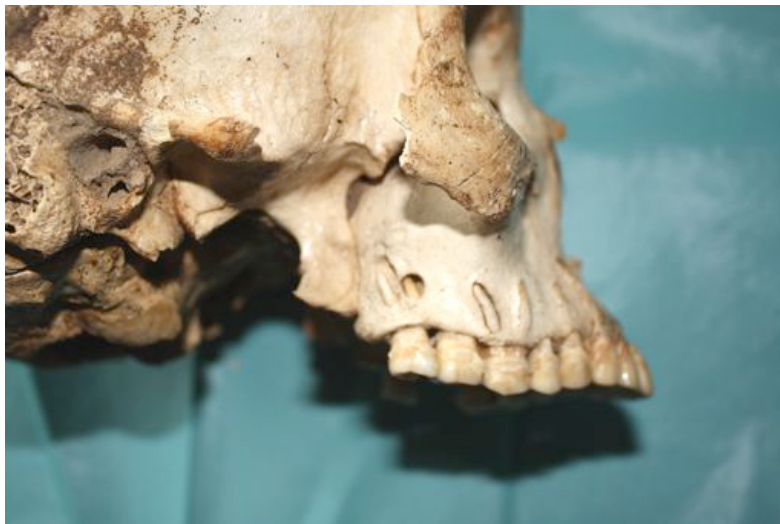#### III.1.4.2.4. Les lésions apicales.

IIT 40 présente des lésions apicales de deux origines : les lésions carieuses étendues et l'usure dentaire.

Sur 18, 27, 46, 45 et 35 on constate la présence de lésions carieuses importantes atteignant la pulpe pour 18 et 46, et ayant détruit la couronne sur 27, 35 et 45. On remarque que la pulpe a tenté de se défendre en formant de la dentine réactionnelle, mais les bactéries ont continué leur chemin et ont atteint l'os ce qui a généré les lésions apicales. Ces lésions apicales sont étendues, ce qui signifie qu'elles étaient présentes depuis plusieurs années. On peut donc dire avec certitude que ces dents étaient douloureuses.

Sur les molaires mandibulaires gauches on observe un épaissement desmodontal et un début de lésions apicales. Ce phénomène s'explique par la présence d'usures importantes sur ces dents qui ont entraîné une nécrose réactionnelle qui aboutit au développement de lésions apicales.

A certains endroits les lésions apicales sont telles qu'elles ont entraîné l'apparition de fenestrations (*Figure 52*).



***Figure 52 : Lésions apicales au niveau de 16 et 18.***

### III.1.4.3. Pathologies parodontales.

#### III.1.4.3.1. Le tartre.

Le tartre est dû à la minéralisation de la plaque dentaire sous l'action de la salive.

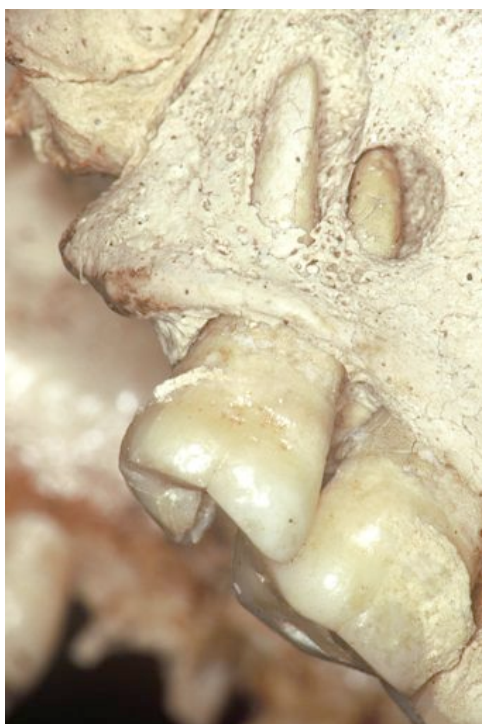Il est présent en quantité moyenne sur toutes les dents de IIT 40.

Il s'est accumulé principalement au niveau des collets des faces vestibulaires des dents maxillaires et au niveau des collets des faces linguales des dents mandibulaires.

Une étude menée par le professeur Francis Janot a montré l'utilisation de bâtonnets frotte-dents à l'époque méroïtique [28]. Ce bâtonnet se présente sous la forme d'un manche droit suivi de courbures et se terminait en forme d'éventail. Il était fait de bois ou de tige végétale fraîche. Les Nubiens l'utilisaient afin d'éliminer les traces visibles de plaque dentaire sur les faces vestibulaires des dents antérieures.

Mais l'utilisation de bâtonnets frotte-dents n'était pas toujours adaptée et ne permettait pas d'éliminer toute la plaque dentaire et n'empêchait donc pas l'apparition de tartre.

Le tartre présent sur les dents de l'individu IIT 40 (*Figure 53*) permet de dire que son hygiène bucco dentaire était déficiente.



***Figure 53 : Dépôt de tartre au collet de 16, 17 et 18. (de Fr. Janot)***

### III.1.4.3.2. L'alvéolyse horizontale et verticale.

Une alvéolyse horizontale touche l'ensemble de l'os maxillaire et mandibulaire de IIT 40 (*Figure 54*), elle est plus importante dans les secteurs antérieurs.

Elle atteint en moyenne :

- 1/5 de la racine des molaires.
- 1/4 de la racine des prémolaires.
- 1/3 de la racine des dents antérieures.

Cette atteinte de l'os alvéolaire est multifactorielle. Elle a pour origine d'une part le tartre qui constitue un irritant pour le parodonte. Ainsi la gencive s'enflamme, il en résulte une réaction du corps qui se traduit par une ostéolyse.

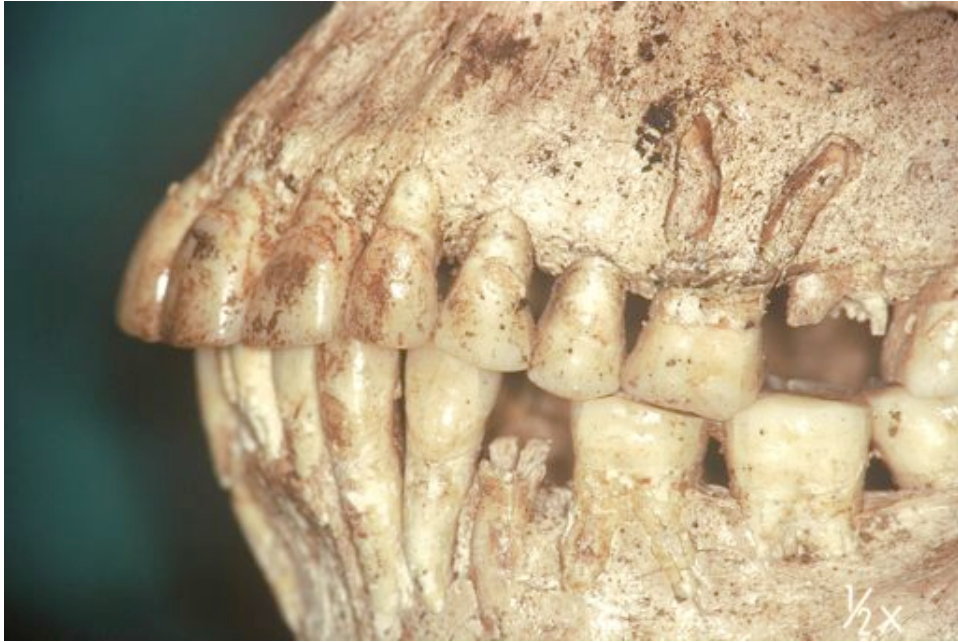D'autre part l'alvéolyse est le fait de surcharges occlusales résultant de l'usure des faces triturantes supprimant les points de contacts. Les points de contacts ne peuvent alors plus jouer leur rôle de protecteur des gencives interdentaires. Ils se transforment alors en zone de contact.

Cependant, l'étude de cette alvéolyse horizontale n'est pas significative, car en général l'âge au décès des populations de l'époque méroïtique est estimée à 25-35 ans. De ce fait les grosses atteintes parodontale n'ont pas le temps de s'installer.

Il faut noter que l'étude de papyrus médicaux (Eberth, Smith) a montré la présence de gingivites et autres infections buccales à cette période. Ainsi pour lutter contre ces phénomènes inflammatoires, les médecins prescrivaient des bains de bouche, applications locales ou pâtes à mâcher à base de miel, de lait ou de graisse d'oie.

Il n'existe qu'une alvéolyse verticale sur ce crâne. Elle se situe en mésial de la racine de la canine mandibulaire gauche.

La cause probable de cette lésion est une surcharge occlusale sur cette dent, soit dans les mouvements verticaux soit dans les latéralités, la canine ayant un rôle protecteur dans ces mouvements.



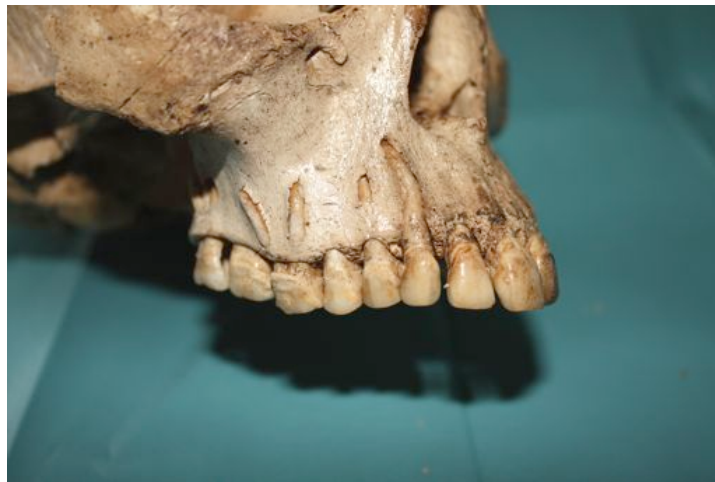***Figure 54 : Alvéolyse horizontale au maxillaire et à la mandibule.***

### III.1.4.3.3. Les déhiscences et fenestrations.

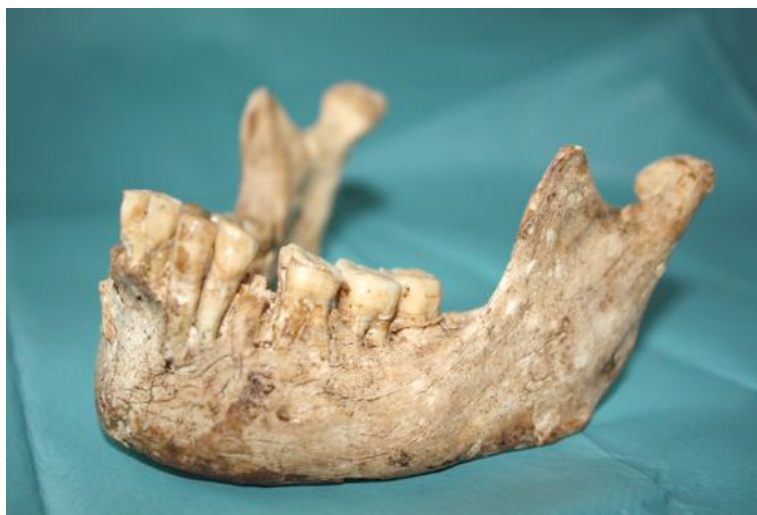Les fenestrations sont nombreuses. Elles se situent en regard des apex des racines de 16, 23, 26, 27, 18, 31, 33, 46 et 47.

Les déhiscences sont également nombreuses et étendues. Elles se situent en vestibulaire des racines de 13, 23, 24, 31, 32, 33, 34, 36, 37,

Ces fenestrations et déhiscences (*Figures 55 et 56*) sont le fait de lésions péri apicales de grande étendue qui ont détruit la table externe de l'os alvéolaire.



***Figure 55 : Déhiscences et fenestrations au maxillaire.***



***Figure 56 : Déhiscences à la mandibule.***

### III.1.4.4. Usures dentaires. [6, 7, 52, 57]

#### III.1.4.4.1. Généralités.

Les dents de IIT 40 sont relativement usées. Ces usures sont la combinaison de trois phénomènes : l'érosion, l'attrition et l'abrasion ; elles sont en lien direct avec les habitudes alimentaires et les mouvements masticateurs.

**L'érosion** se définit comme l'ensemble des phénomènes physiques (action des particules abrasives du bol alimentaire et de la salive) et chimiques (attaque acide des bactéries) qui entraînent la dégradation du relief cuspidien.

**L'attrition** résulte du frottement des dents entre-elles lors de la mastication. Elle se produit sur les faces occlusales et proximales et entraîne une réduction de la hauteur coronaire ainsi que du diamètre mésio-distal.

**L'abrasion** est due au frottement de corps étrangers plus durs que la surface dentaire. Les agents abrasifs sont souvent contenus dans les aliments, comme par exemples des grains de sables déposés dans les végétaux par le vent (=phytolithes).

### III.1.4.4.2. Classification des usures dentaires.

De nombreux auteurs ont classé les usures dentaires. Mais la majorité de ces classements ne prennent en compte que l'usure des faces occlusales. La présence ou l'absence de l'usure occlusale est simplement signalée.

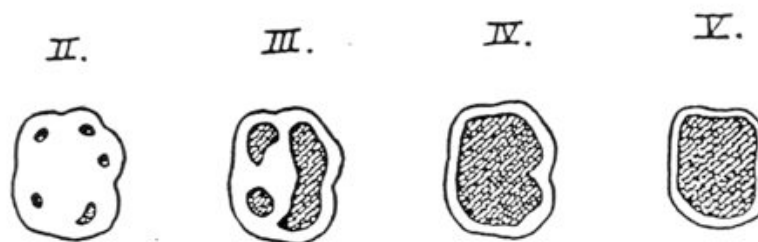
Voici quelques exemples de classification :

- **Classification de Broca [7] (modifiée par Brabant) [6] :**

- indice 0 : usure nulle ou négligeable.
- indice I : usure nette et stricte de l'émail.
- indice II : usure découvrant partiellement la dentine.
- indice III : usure de la quasi totalité de la dentine.
- indice IV : disparition de la majeure partie de la couronne avec ou sans mise à nu pulpaire.

- **Classification de Held et Perier [52] (Figure 57) :**

- indice 1 : usure limitée à l'émail.
- indice 2 : apparition d'îlots de dentine.
- indice 3 : début de confluence des îlots.
- indice 4 : confluence terminée.
- indice 5 : couronne usée jusque vers le collet.



*Figure 57 : Classification de Held et Perier.*

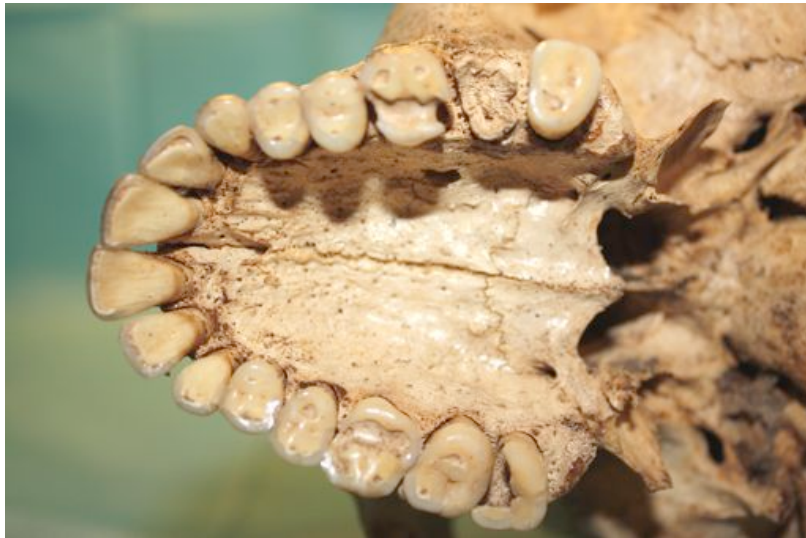

**- Classification de Scott [57]:**

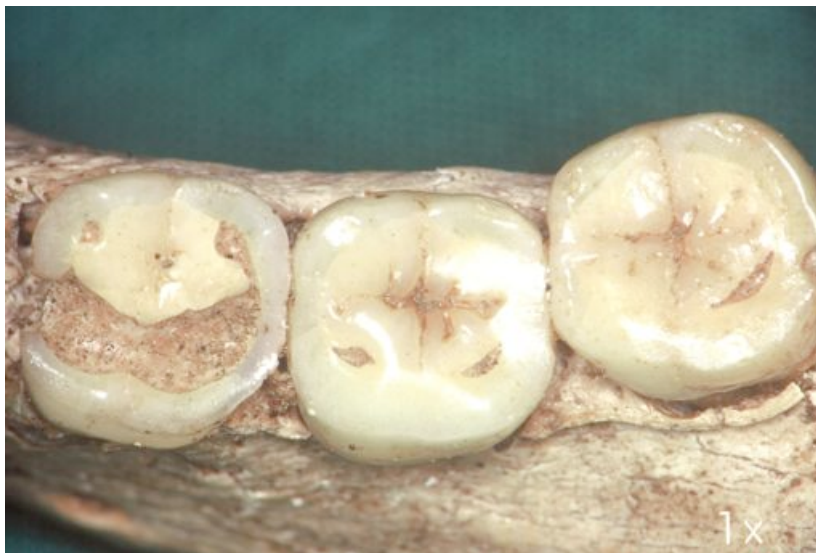La surface occlusale est divisée en quatre quadrants qui reçoivent chacun une note de 1 à 10 selon le degré d'usure, le score total de la dent est obtenu en additionnant les quatre valeurs.

- 0 : la dent est endommagée ou perdue ou si elle n'a pas d'antagoniste.
- 1 : facette d'usure très petite.
- 2 : facette d'usure, mais les structures de l'émail sont encore visibles.
- 3 : la cuspide est largement usée, mais existe encore.
- 4 : le quadrant est plat et la dentine est sous forme ponctuelle.
- 5 : la dentine n'est visible que sur le quart de la surface du quadrant.
- 6 : la dentine est bien exposée, mais il reste encore un pourtour d'émail.
- 7 : l'émail n'est visible que sur deux côtés du quadrant.
- 8 : l'émail n'est que sur le bord externe.
- 9 : l'anneau d'émail devient très fin.
- 10 : il n'y a plus d'émail.

### III.1.4.4.3. Les usures des dents de IIT 40.



*Figure 58 : Usure dentaire au maxillaire.*



*Figure 59 : Usure dentaire sur les molaires mandibulaires gauches.*

L'usure des dents de IIT 40 (*Figures 58 et 59*) est classée selon **Held et Perier**.

Les indices varient entre 1 et 4 selon les dents concernées.

L'indice est de **1 sur les prémolaires** 14, 24, 25 et 35 où l'usure atteint uniquement l'émail.

L'indice est de **2 pour la 25, 18, 37, 38, 47 et 48** où des îlots de dentine sont apparus au niveau des cuspides palatines au maxillaire et au niveau des cuspides vestibulaires à la mandibule. Il en est de même pour le bloc incisivo-canin maxillaire, au niveau des bords libres.

L'indice est de **3 pour la 33 et 17** où les îlots de dentine commencent à confluer.

Enfin l'indice est de **4 sur 16, 26, 31, 32, 36, 46** ; la confluence des îlots est terminée.

L'usure plus importante des premières molaires s'explique par leur éruption en premier sur l'arcade. D'une manière générale plus la dent est ancienne sur l'arcade et plus elle est usée.

#### III.1.4.4.4. L'étiologie de l'usure dentaire.

L'usure dentaire a pour origine la présence de particules abrasives dans l'alimentation, des contacts dento-dentaires au cours de la mastication et une mastication puissante et prolongée. Ces trois phénomènes étant étroitement liés.

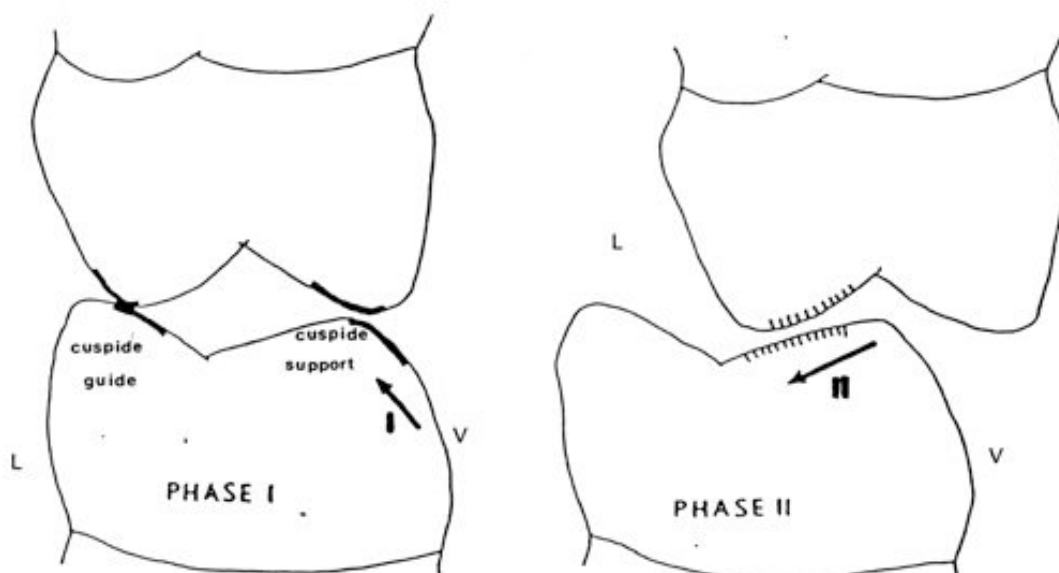
**L'agent abrasif** présent dans les aliments était **le sable**. Sa présence avait plusieurs origines :

- le vent le transportait et le déposait sur les cultures.
- l'eau utilisée pour rincer les aliments en contenait.
- il était utilisé pour écraser les céréales afin de les transformer en farines.

**La mastication** est liée aux aliments ingérés ; plus celui-ci est riche en fibres et plus il devra être mastiqué longtemps. Au contraire, une alimentation molle sera ingérée plus rapidement.

La mastication s'effectue en deux phases (*Figure 60*) :

- une **phase de compression** des aliments entre les dents, sans contacts dentaires.
- une **phase de cisaillement** des aliments. Cette phase provoque l'usure du versant externe des cuspidés palatins des molaires maxillaires et des versants internes des cuspidés vestibulaires des molaires mandibulaires.



*Figure 60 : Les phases de la mastication.*

Le cisaillement est une combinaison de différents mouvements (*Figure 61*) :

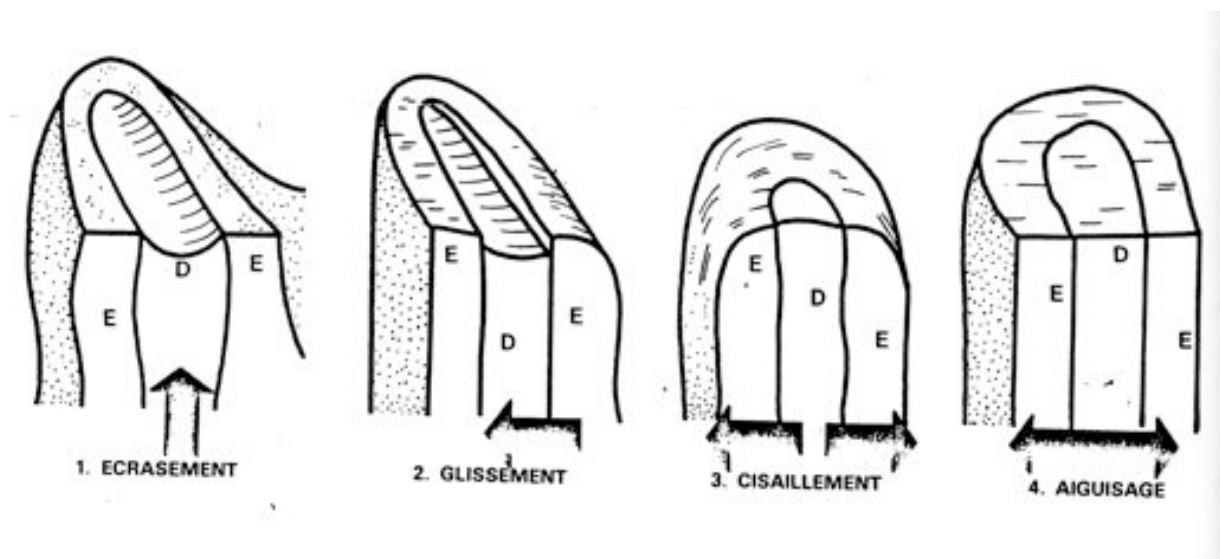
- **l'écrasement des aliments** entraîne une usure de la dentine plus rapide que celle de l'émail, on obtient une rigole de dentine entre deux berges d'émail.

- **le glissement de la mandibule** provoque un effritement de l'émail non soutenu.

- **le va et vient** entraîne une usure en forme de dôme.

- **l'aiguisage** entraîne une usure plane.

La combinaison des mouvements de mastication et des particules de sable a provoqué l'usure des dents de IIT 40.



*Figure 61 : Les mouvements de la mastication.*

#### **III.1.4.4.5. Les conséquences de l'usure dentaire.**

Les effets de l'usure sont visibles sur les dents, mais également sur le parodonte et sur l'ensemble du système manducateur.

##### **Au niveau des dents :**

La dent touchée perd de sa hauteur coronaire et il se forme de la dentine réactionnelle qui a pour but de protéger la pulpe de l'environnement extérieur. Dans certains cas la chambre pulpaire est entièrement obstruée.

Parfois l'usure est tellement rapide que la dent n'a pas le temps de fabriquer de la dentine secondaire. La pulpe est mise à nu et se mortifie progressivement. Cette mortification pulpaire est douloureuse et entraîne des infections apicales pouvant provoquer des ostéites.

C'est le cas pour de nombreuses dents de IIT 40.

##### **Au niveau du parodonte :**

La surcharge occlusale et la perte des contacts inter dentaires entraînent un épaissement du desmodonte. Ce phénomène aggrave l'alvéolyse horizontale.

##### **Au niveau de l'ensemble du système manducateur :**

Dans le sens vertical, la disparition du relief cuspidien provoque une modification de l'articulé dentaire et une diminution de la dimension verticale d'occlusion.

Dans le sens horizontal, l'usure proximale entraîne la dérive mésiale des dents ce qui aboutit à une réduction de la longueur des arcades dentaires.

### **III.2. Informations sur la vie de IIT 40.**

#### **II.2.1. Datation des ossements. [ 10, 23, 36, 64]**

Il existe différentes méthodes de datation des pièces archéologiques.

Afin de déterminer à quelle époque a vécu l'individu IIT 40, il faut observer la nécropole de Sedeinga dans son ensemble ainsi que sa tombe plus précisément.

Sedeinga possède les caractéristiques d'une nécropole de l'époque du méroïtique, particulièrement le secteur II. L'orientation du corps de IIT 40, dans l'axe Est-Ouest est une caractéristique des sépultures du méroïtique.

Il n'a malheureusement pas été retrouvé d'objet à côté du corps de la défunte ce qui ne permet pas de préciser la période. Cependant la présence de bracelets sur les chevilles de IIT 40 confirme que la vie de cet individu s'est déroulée au cours de l'époque méroïtique.

Ces caractéristiques archéologiques permettent de placer l'existence de IIT 40 à la période méroïtique c'est à dire entre le IV<sup>ème</sup> siècle avant et après J.C.

Il n'est néanmoins pas possible de préciser dans quelle partie du méroïtique a vécu IIT 40. En effet, la méthode de datation se fait habituellement au carbone 14. Cependant, une quantité d'os étant nécessaire pour réaliser cette datation, le choix a été fait de ne pas délabrer le crâne IIT 40.

### III.2.2. Détermination du sexe. [3, 20, 23, 36, 50, 64]

Il est possible de déterminer le sexe de l'individu IIT 40 grâce à son crâne. En effet des caractères de robustesse et de massivité quand ils existent peuvent être associés à un individu de sexe masculin.

Cependant, il existe une possibilité d'erreurs car on peut être en présence d'une femme robuste ou d'un homme frêle. De plus cette détermination serait plus fiable par l'étude du bassin et du fémur si l'on était en possession du squelette entier.

Voici les conclusions de l'étude du crâne de IIT 40 :

L'individu présente un crâne arrondi, aux contours peu anguleux et n'a pas de chignon occipital. Les apophyses mastoïdes sont petites et les insertions musculaires sont peu prononcées.

La glabelle et les tori supra orbitaires sont peu marqués, et les orbites sont plutôt rondes. Le front est arrondi avec des bosses frontales marquées.

Le palais est étroit, le menton est peu saillant et arrondi, les branches montantes sont larges.

Le poids du cranium est de 437g (certitude de caractère féminin < 430g), celui de la mandibule 67g. L'indice cranio mandibulaire (rapport entre le poids de la mandibule et le poids du crâne) est de 13,29 (habituellement 13,3 chez la femme). Cependant il reste du sable qui, ajouté à la colle lors du renforcement du crâne peut l'avoir sensiblement alourdi.

De plus IIT 40 possédait des anneaux de chevilles. Ces ornements ne pouvaient appartenir qu'à une femme.

Ces caractères morphologiques permettent de dire que **l'individu IIT 40 était de sexe féminin.**

Il faut signaler l'existence de nombreuses méthodes de détermination du sexe à travers l'étude des dents. Nous allons citer deux méthodes :

- la méthode de Fronty [20], qui consiste à comparer les indices de robustesse des dents du groupe incisivo-canin entre eux, selon 6 critères.

- la méthode de Bequain [3], qui utilise des critères de morphologie radiculaire des dents du groupe incisivo-canin.



### III.2.4. Détermination de l'âge au décès.

Afin de déterminer l'âge du l'individu à son décès au moyen uniquement de son crâne, il faut étudier le degré d'oblitération des différentes sutures et la denture.

#### III.2.3.1. L'étude des sutures. [1, 23, 50, 64]

Il existe de nombreuses méthodes de détermination de l'âge au décès par l'étude des sutures. Nous utiliserons celle **d'Ascadi et Nemeskeri [1]**.

L'observation des différentes sutures du crâne :

D'abord la suture métopique, celle ci s'oblitére totalement après 7 ans. C'est le cas pour IIT 40.

Ensuite la suture coronale. Une synostose est présente avec des traces visibles de la table interne de la suture dans toutes ses portions C1, C2 et C3. De plus la table externe est ouverte.

Au niveau de la suture sagittale une synostose de la table interne est visible et la table externe est ouverte.

Enfin, les sutures lambdoïdes et temporales ne sont pas fermées.

Toutes ces observations comparées au tableau d'âges de synostose des sutures d'Ascadi et Nemeskeri de 1970 (*Tableau 13*), permettent d'évaluer l'âge du décès de IIT 40 **autour de 25 ans.**

Age en fonction du stade de synostose des sutures (Askadi et Nemeskeri 1970)								
	Table externe				Table interne			
	1	2	3	4	1	2	3	4
Coronale	Age indifférent		25-60 ans	Rarement atteint	15-19 ans	24 ans	25-30 ans	
Sagittale	20-24 ans		40 ans	60 ans	15-19 ans		20-24 ans	70 ans
Lambdoïde		70 ans				70 ans		
Temporo pariétale	65 ans							

**Tableau 13** : Tableau d'âges de synostose des sutures, d'après Ascadi et Nemeskeri

Stade de synostose : 1 : début de synostose.

2 : synostose avec trace bien visible.

3 : suture floue.

4 : synostose sans traces visibles.

.

### III.2.3.2. L'étude de la denture. [2, 8, 23, 26, 27,29, 38, 41, 43, 48, 49, 50, 53, 59, 64]

Les trois facteurs à étudier sont la dentition, l'usure et le vieillissement dentaire.

#### III.2.3.2.1. La dentition.

Le premier facteur permet d'évaluer l'âge jusqu'à 15 ans environ. Il étudie le degré d'éruption des dents lactéales et définitive. En observant les dents présentes sur les arcades, il est possible d'estimer un âge pour les enfants et jeunes adultes.

Toutes les dents de IIT 40 ont fait leur éruption. Elle a donc assurément plus de 15 ans.

Les âges d'éruption des dents temporaires et définitives sont résumés dans les tableaux 14 et 15 suivants :

Dents		Legoux	Novotny 1993	
Maxillaires	M	2	24	22-27,5
		1	14	14-16
	C		18	18-19,1
	I	2	9	8-12,5
		1	7,5	7,5-10,5
Mandibulaires	I	1	6	6-8,3
		2	7	7-14
	C		16	18-19,1
	M	1	12	14-16,6
		2	20	21,7-26,5

**Tableau14** : Eruption des dents déciduales en mois  
selon Legoux [41] et Novotny [49].

Dents		Martin 1958	Moreaux 1948
M	3	18-20	/
	2	13-16	12
	1	7	6
PM	2	11-15	11
	1	10	9
C		11-13	10
I	2	9	8
	1	6	7

**Tableau 15** : Eruption des dents adultes en années  
selon Martin [43] et Moreaux [48].

### III.2.3.2.2. Les usures dentaires.

Le facteur d'usure des dents donne une valeur relative de l'âge du sujet à son décès. En effet la méthode est peu fiable et permet de donner une tranche d'âge au sujet.

D'après cette méthode, l'âge de IIT 40 à son décès est **compris entre 25 et 35 ans**. Les tranches d'âge sont reproduites dans le tableau 16 suivant :

Stades	Aspect de la face occlusale	Âge estimé
1	Sans trace d'usure.	17-25ans
2	Usure de l'émail uniquement.	
2+	Usure de l'émail et mise à nu d'une superficie restreinte de dentine d'un seul tubercule.	
3-	Mise à nu restreinte de la dentine de trois tubercules sans confluence.	25-35ans
3	L'usure s'étend de manière à ce que les plaques de dentine de deux ou trois tubercules confluent.	
4+	Les plaques de dentine des quatre tubercules sont reliées par des ponts de dentine.	
5	Les ponts de dentines ont atteint une largeur égale et l'espace restant du côté labial est fortement réduit.	
5+	Disparition complète de l'émail et éventuellement du bord, par l'usure dans le sens oblique.	35-45ans
5++	Plus de la moitié de la couronne est atteinte, y compris la cavité pulpaire.	
6	La couronne a entièrement disparu et les canaux sont mis à nu.	
7	Les racines subsistent seules.	>45ans

**Tableau 16** : Chronologie de l'usure dentaire selon Brothwell (1965).

### III.2.3.2.3. Le vieillissement dentaire. [23, 26, 29, 38, 50]

Il existe de nombreuses méthodes de d'étude du vieillissement dentaire. Nous allons décrire celle de **G. Gustafson** [26] et celle de **H. Lamendin et collaborateurs** [38] (*Tableau 17*). Toutefois ces techniques ne sont pas applicables à la détermination de l'âge au décès de IIT 40. En effet elles nécessitent de sortir les dents de leur alvéole pour en faire une étude complète, ceci n'est pas concevable en ce qui concerne le crâne étudié.

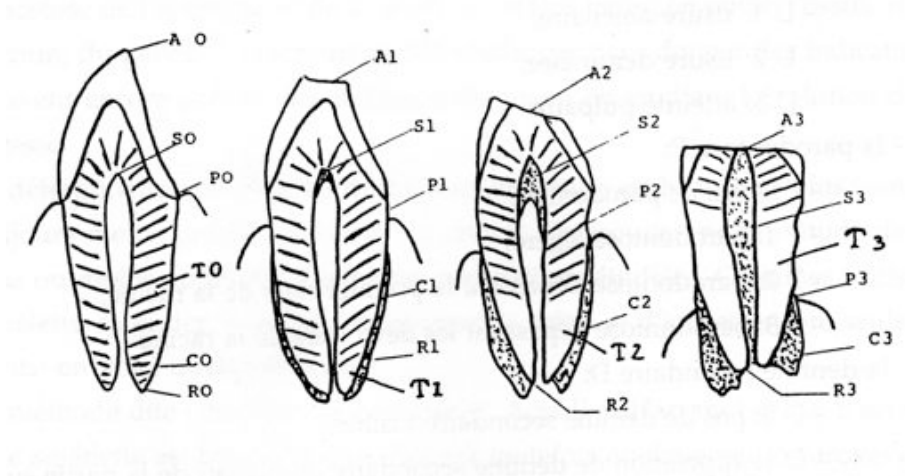
#### D'abord la méthode de Gustafson :

L'examen se fait sur une seule dent. Il s'agit d'observer l'usure, la formation de dentine secondaire, la périodontose, le dépôt accru de ciment, la résorption de la racine, la transparence de la racine et l'oblitération des canaux radiculaires (*Figure 62*). A l'œil nu pour les facteurs 1, 2, 6 et sous microscope pour les facteurs 3,4 et 5. Il suffit ensuite de faire la somme des 6 facteurs étudiés sachant que la côte vaut 4,56 à laquelle il faut ajouter 12 ans. Cette méthode trop compliquée n'est plus utilisée de nos jours.

On obtient l'équation :

$$\text{Côte (x)} = A + S + P + C + R + T$$

$$\text{Age au décès} = (x * 4,56) + 12$$



**Figure 62** : Les phases du vieillissement dentaire selon Gustafson.

<b>1</b>	<b>L'usure</b>			
	A0= absence d'usure	A1= début d'usure de l'émail	A2=usure nette de l'émail	A4= l'usure atteint la cavité pulpaire
<b>2</b>	<b>La formation de dentine secondaire</b>			
	S0= absence de dentine secondaire	S1= début de formation de dentine secondaire dans la partie supérieure de la cavité pulpaire	S2= la cavité pulpaire est à moitié remplie	S3= la cavité pulpaire est complètement remplie
<b>3</b>	<b>La périodontose</b>			
	P0= absence de périodontose	P1= périodontose débutante	P2= périodontose le long du premier tiers de la racine	P3= périodontose de plus de 2/3 de la racine
<b>4</b>	<b>Le dépôt accru de ciment</b>			
	C0= couche normale de ciment	C1= couche un peu plus épaisse que la normale	C2= couche épaisse de ciment	C3= couche très épaisse de ciment
<b>5</b>	<b>La résorption de la racine</b>			
	R0= absence de résorption visible de la racine	R1= résorption de la racine uniquement par petits endroits isolés	R2= perte considérable de substance	R3= zones étendues de dentine et de ciment impliquées
<b>6</b>	<b>La transparence de la racine</b>			
	T0= aucune transparence	T1= début de transparence	T2= transparence du tiers apical de la racine	T3= transparence des 2/3 apicaux de la racine
<b>7</b>	<b>L'oblitération des canaux radiculaires</b>			
	La largeur du canal est proportionnelle à l'âge de la personne. Ce facteur est utile pour déterminer l'âge des enfants, mais n'intervient pas dans celui des adultes.			

**Tableau 17 : Chronologie du vieillissement dentaire selon Gustafson (1950).**

**La méthode de H. Lamendin et collaborateurs** [38] reprend en la simplifiant la méthode de **G. Gustafson** [26]. Elle ne prend en compte que 2 critères dentaires et ne nécessite pas d'instrumentation (excepté un pied à coulisse). Cette méthode très fiable s'applique de nos jours en médecine légale.

L'étude se fait sur dents monoradiculées sur lesquelles se mesurent 2 critères :

- la hauteur de la parodontose rapportée à la hauteur totale de la racine.
- la translucidité radiculaire rapportée à la hauteur totale de la racine.

L'âge du sujet est obtenu par l'équation :

$$A = 0,18 P + 0,32 T + 25,53$$

Où P et T sont exprimés en pourcentage.

Pour IIT 40, nous retiendrons l'âge au décès de 25 ans établi par l'étude des sutures.

### **III.2.4. Alimentation. [4, 23, 28, 30, 35, 54, 58]**

Il est intéressant d'étudier l'alimentation d'un groupe de population, car c'est le facteur étiologique principal des maladies dentaires et parodontales.

On constate que l'alimentation varie en fonction des différentes cultures nubiennes, mais aussi au sein d'un même groupe en fonction du rang social. Ainsi dans les classes aisées, l'alimentation est élaborée et raffinée alors que dans les rangs les plus pauvres elle est gage de survie.

L'étude des constituants du tartre qui sera entreprise à la Faculté d'Odontologie de Nancy apportera un début d'élément de réponse.

#### **III.2.4.1. Les protéines végétales.**

Les apports en fibres proviennent de différentes sources : les céréales, les fruits et les légumes. Ces produits sont issus des cultures le long des rives du Nil, favorisées par le dépôt de limon après les crues du fleuve.

Les céréales principalement le blé et l'orge permettent de produire des farines qui servent à faire du pain. Ces pains sont l'alimentation de base des Nubiens et peuvent prendre différentes formes : ronds, carrés, semi-circulaire...

Les céréales de qualité supérieure sont grillées alors que les autres sont transformées en soupes ou bouillies.

Variés, les fruits et légumes sont issus de cultures ou de cueillette. Les Nubiens consommaient des légumineux (haricots, lentilles), des choux, des cucurbitacées, des racines de papyrus et des laitues. Ces légumes étaient agrémentés de condiments (ail, persil) et d'épices (coriandre, cumin).

Les fruits étaient essentiellement représentés par les dattes et les figes dont les arbres poussaient naturellement le long des rives du Nil. Les figes étaient dégustées fraîches, séchées ou transformées en confitures.

Une autre source de sucre à cette époque était le miel, en effet les Nubiens étaient réputés pour leur apiculture. Le miel était soit consommé pur, soit comme édulcorant ou en guise de médicament comme le prouve les papyrus médicaux de l'Egypte ancienne (Papys Ebers, Edwin Smith).



### **III.2.4.2. Les protéines animales.**

Les apports protéiniques provenaient de l'élevage, de la pêche et de la chasse.

Les terres irriguées des rives du Nil, non réservées à la culture des fruits et légumes, accueillait le bétail : bœufs, brebis, porcs, chèvres ou oies. Les éleveurs usaient de méthode de castration et de gavage afin d'améliorer le rendement. Les animaux étaient abattus selon des rituels et consommés bouillis ou grillés.

La chasse concernait du gibier plus rare, sauvage et prisé des classes élevées : canards, grues, antilopes, oryx ou gazelles.

Le poisson était l'aliment bon marché. Il était consommé grillé, mais était souvent mal cuit, au court bouillon ou dégusté après séchage ou macération dans des jarres.

### **III.2.4.3. Les boissons.**

La principale boisson était évidemment l'eau, consommée surtout par les gens du peuple.

Une partie de la récolte d'orge servait à la préparation de bière, obtenue par maltage à partir de pain d'orge.

Les vignes étaient déjà répandues à cette époque et les nubien maîtrisaient les techniques de vinification. Cependant les vins étaient réservés aux plus riches et servaient de dépôts funéraires pour le voyage vers l'au-delà.

Enfin le lait, de vache, de brebis ou d'ânesse était consommé quotidiennement.

L'étude de l'alimentation des Nubiens à l'époque méroïtique permet de mettre en évidence une faible consommation de sucre qui pourrait expliquer la faible présence de caries sur les dents de l'individu IIT 40.

## **IV. RECONSTITUTION FACIALE. [ 11, 13, 21, 25, 46, 55, 61, 62 ]**

### **IV.1. Les méthodes manuelles.**

La reconstitution faciale est un outil de l'anthropologie qui permet d'essayer de retrouver la forme et les traits caractéristiques du visage du sujet de son vivant, à partir des restes osseux de son crâne.

Les méthodes manuelles peuvent être soit bidimensionnelles soit tridimensionnelles.

#### **IV.1.1. Les méthodes manuelles bidimensionnelles.**

La reconstruction faciale manuelle bidimensionnelle est une méthode graphique. Elle est pratiquée en début de reconstitution faciale afin d'aider à la réalisation de la reconstruction 3D. La méthode graphique peut être soit le dessin soit la méthode craniographique latérale.

##### **IV.1.1.1. Le dessin.**

Le dessin est réalisé par un artiste médico-légal qui va, avec l'aide de l'anthropologue dessiner le visage à partir du crâne sec. L'idéal étant que ce soit l'anthropologue lui même qui fasse le dessin.

Voici succinctement les différentes étapes de la réalisation du dessin :

L'artiste va d'abord recueillir les informations concernant le sujet : âge, sexe, groupe biologique, particularité crânienne, poids, taille.

Il va ensuite appliquer des marqueurs tissulaires sur les points anthropologiques du crâne.

Puis le crâne est placé de manière à ce que le point infra orbitaire et le porion soient alignés selon le plan de Francfort. Une fois en bonne position, il est photographié en vue latérale et en vue de face accompagné d'une règlette.

L'artiste procède ensuite au dessin des différentes structures du visage en respectant les marqueurs tissulaires placés préalablement.

Les contours osseux sont d'abord tracés, puis retouchés à certains endroits en fonction de l'âge, le sexe, la stature et le poids du sujet. Par exemple une personne maigre aura des contours osseux plus saillant.

Une fois le contour du visage retouché l'artiste va y placer les yeux, les sourcils, le nez, la bouche, les oreilles, les cheveux et le haut du cou.

Le dessin est une méthode rapide et constitue un support à la réalisation de la reconstruction 3D. Cependant, la subjectivité de l'artiste entraîne un résultat moins réaliste que celui obtenu en 3D.

#### **IV.1.1.2. La méthode craniographique latérale.**

Cette méthode utilise comme support la téléradiographie de profil. Il en résulte évidemment un dessin du profil du sujet. Ce dessin sert ensuite d'aide à la réalisation de la reconstruction tridimensionnelle.

La méthode de George [21] se déroule en plusieurs étapes :

La première consiste à reproduire le contour osseux du sujet en suivant la téléradiographie.

Il faut ensuite placer 10 points osseux et leurs 14 points tissulaires associés. Ceux-ci sont listés dans le tableau 18 suivant :

<b>Points osseux</b>	<b>Points tissulaires</b>
Supraglabelle (Sg)	Supraglabelle (Sg')
Glabelle (G)	Glabelle (G')
Nasion (N)	Nasion (N')
Nasal (Na)	Nasal (Na')
Subspinal (Point A)	Subnasal (Sn)
Supramental (Point B)	Stomion (Sto)
Pogonion (Pog)	Pogonion (Pog')
Suprapogonion (SPog)	Suprapogonion (Spog')
Gnathion (Gn)	Gnathion (Gn')
Menton (Me)	Menton (Me')
	Sillon labial supérieur (SLS)
	Labial supérieure (LS)
	Labial inférieure (LI)
	Sillon labial inférieur (ILS)

***Tableau 18 : Points osseux et leurs point tissulaire associés.***

Les points osseux sont donc placés sur la téléradiographie. Leurs homologues tissulaires sont ensuite placés selon une valeur moyenne de l'épaisseur tissulaire à chaque point. Les valeurs moyennes des épaisseurs tissulaires à chaque niveau ont été calculées par George et sont reproduites dans le tableau 19 suivant :

<b>Mesures</b>	<b>Hommes (en mm)</b>	<b>Femmes (en mm)</b>
<b>Supraglabelle</b>	5	4,5
<b>Glabelle</b>	7	6
<b>Nasion</b>	8	7,5
<b>Nasal</b>	3,5	3
<b>Point A-SLS</b>	17,5	14,5
<b>Labial supérieure</b>	15	12,5
<b>Stomion</b>	7	5,5
<b>Labial inférieure (I)</b>	17,5	14,5
<b>Labial inférieure (I)</b>	13	11
<b>Point B-ILS</b>	12,5	12
<b>Suprapogonion</b>	13,5	12
<b>Pogonion</b>	13	11,5
<b>Gnathion</b>	10,5	8
<b>Menton</b>	10,5	8,5

***Tableau 19 : Valeurs moyennes des épaisseurs tissulaires.***

Le dessin du profil se fait de manière suivante :

- Pour le nez :

Il faut commencer par placer les points tissulaires :

Sg', G' et Na' sont placés perpendiculairement aux structures osseuses à l'épaisseur tissulaire constatée en chaque point.

N'est situé plus bas que N, à un angle NSN' d'environ 4°.

Il faut ensuite tracer **le plan sous nasal** : ce plan traverse la pente inférieure de l'épine nasale antérieure en son milieu. Le point d'intersection entre l'épine nasale antérieure et le plan sous nasal est nommé point AA.

Le plan sous nasal est ensuite prolongé jusqu'à croiser le plan NA. Le point d'intersection de ces deux plan est le point X.

La distance NX nous donne **la hauteur nasale verticale**.

Pour connaître **la longueur nasale horizontale**, il suffit de calculer 55% de la hauteur nasale verticale chez les femmes et 60% chez les hommes.

Il faut ensuite placer le point Sn, c'est le milieu de XY chez l'homme comme chez la femme.

Il reste à tracer **l'angle sous nasal** qui équivaut en moyenne à 22°. C'est l'angle situé entre la face inférieure du nez et le plan horizontal.

Une fois tous ces éléments placés, il est possible de **tracer le profil du nez en reliant Sg' à Sn**. La pointe du nez peut être faite pointue, anguleuse ou arrondie. Il s'agit alors de lui donner une forme moyenne.

La reconstruction nasale se termine par **le tracé des ailes du nez**. Celle ci peut être fermée, ouverte ou évasée. Encore une fois il s'agit de lui donner une forme moyenne.

- Pour les lèvres et le menton :

Il faut d'abord placer les points tissulaires :

**Le stomion** se place au niveau du tiers inférieur de l'incisive centrale supérieure chez la femme et au niveau du quart inférieur chez l'homme.

**Le point labial supérieur** se situe en regard du quart supérieur de l'incisive centrale supérieure.

**Le sillon labial supérieur** est situé sur la ligne qui relie le point A et le milieu de la ligne LS-Sn.

**Le point labial inférieur** se situe en regard des trois quarts inférieurs de l'incisive centrale supérieure, à l'épaisseur tissulaire moyenne.

**Le Suprapogonion** se trouve sur la ligne perpendiculaire à la ligne qui suit la courbe supérieure de la protubérance mentonnière à l'épaisseur tissulaire moyenne.

**Le sillon labial inférieur** est situé sur la ligne allant du point B au milieu de la ligne passant par LI et SPog.

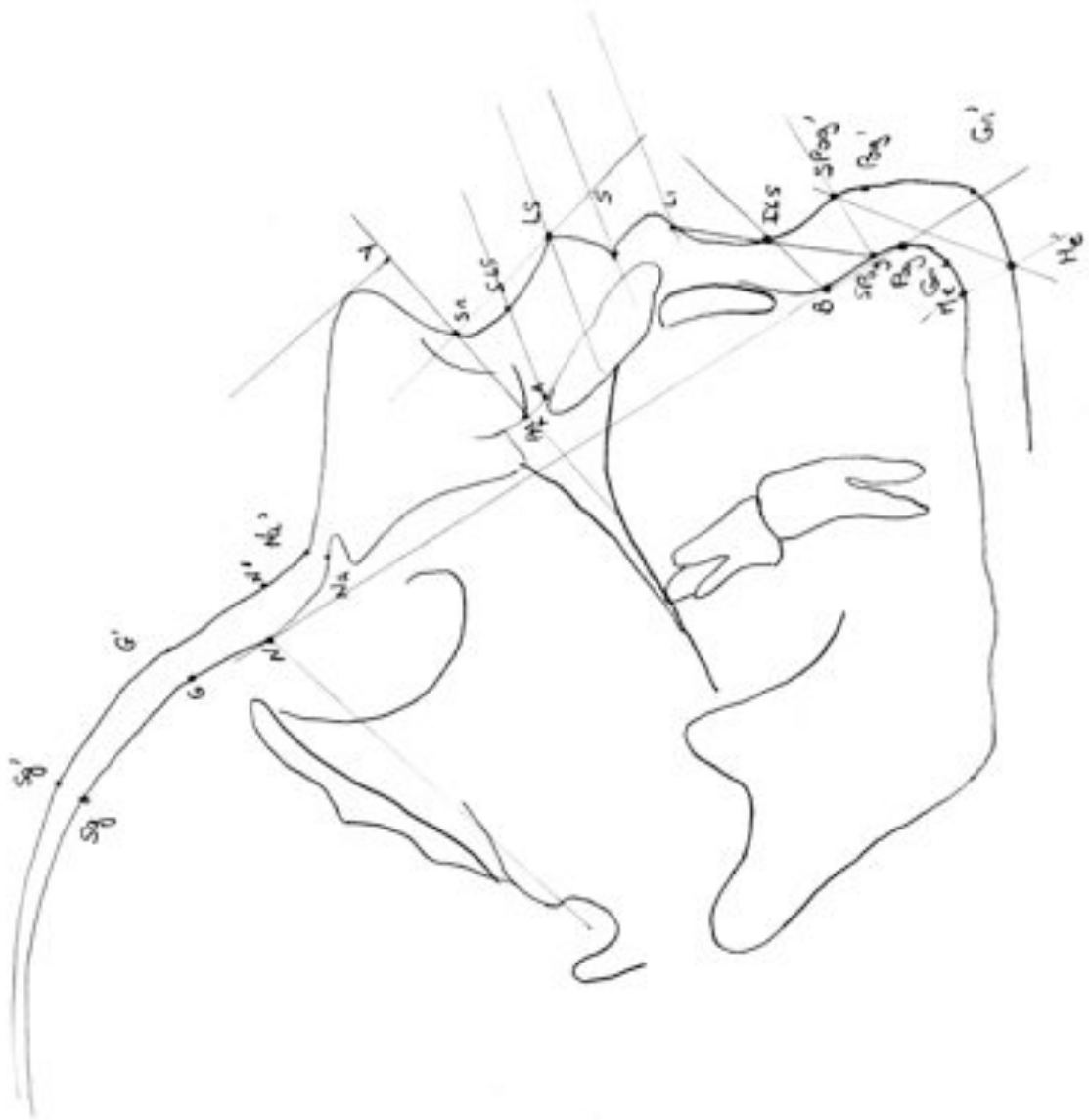
**Le Pogonion tissulaire** est placé perpendiculairement au plan facial (N-Pog).

**Le menton tissulaire** est placé sur la ligne allant de la jonction du bord inférieur de la mandibule au rebord postérieur de la symphyse mentonnière.

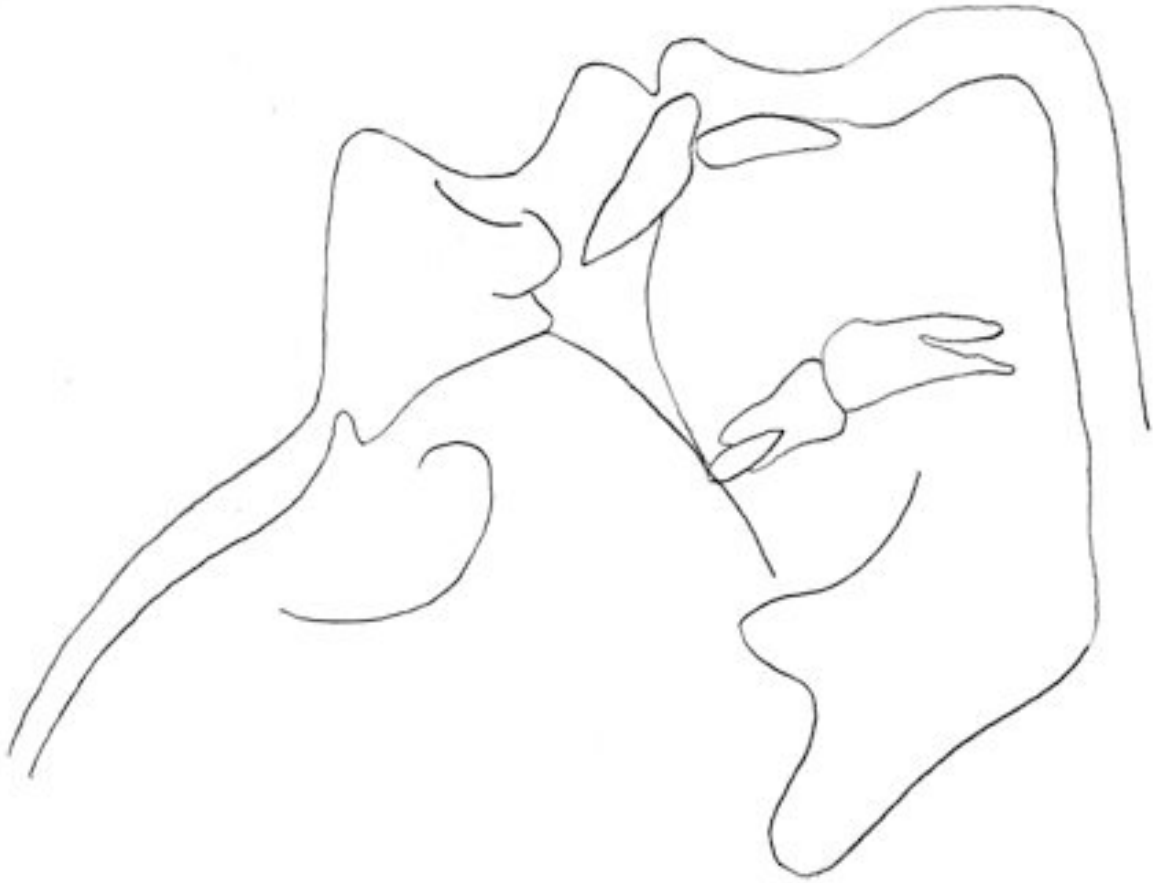
**Le Gnathion tissulaire** est situé sur la perpendiculaire à la ligne Pog'-Me' à la distance tissulaire moyenne.

Une fois tous les points marqués il faut les relier de manière harmonieuse.

Voici le profil obtenu pour IIT 40 (*Figures 63 et 64*):



**Figure 63 :** *Points et tracé du visage de IIT 40 selon la méthode de George.*



***Figure 64 : Profil du visage de IIT 40 selon la méthode de George.***



## **IV.1.2. Les méthodes manuelles tridimensionnelles.**

### **IV.1.2.1. La méthode DMP de reconstitution faciale.**

#### **IV.1.2.1.1. La réalisation des dessins de face et profil.**

Le Professeur Raoul Perrot, expert en anthropologie d'identification auprès de la cour d'Appel de Lyon, m'a accueillie dans son laboratoire d'anthropologie anatomique et de paléopathologie afin de m'aider à procéder à la reconstitution faciale du visage de IIT 40 selon la méthode DMP dont il est l'un des auteurs.

La première étape de cette reconstitution faciale consiste en la réalisation de dessins en vue de face et de profil gauche du crâne grâce à un dioptrigraphe cubique. Cet appareil permet de reproduire les contours osseux du crâne à étudier.

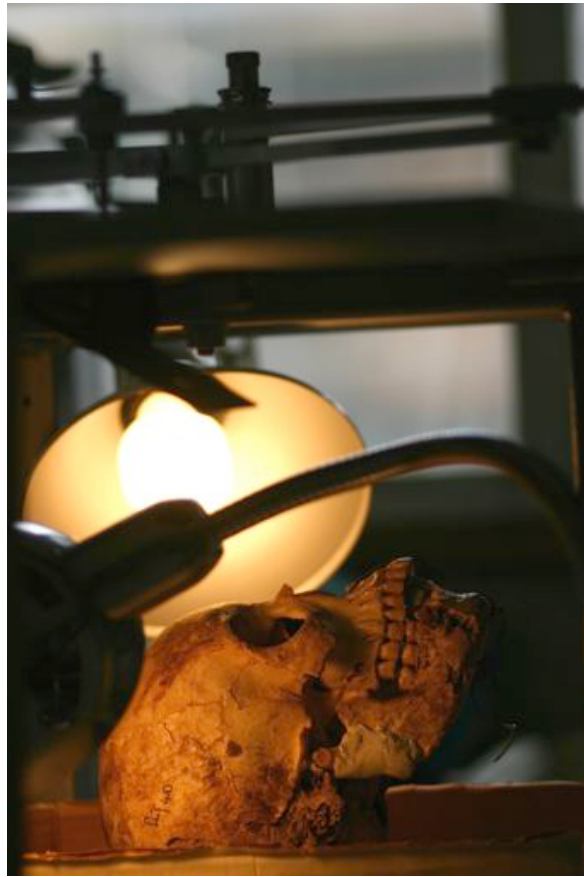
Il s'agit de placer le crâne dans le dioptrigraphe (*figure 65*) et de suivre les limites des os. L'appareil se charge de reproduire les contours selon le tracé suivi par l'opérateur au moyen d'une loupe (*figure 66*).

Une fois réalisés les dessins vont servir de base à l'établissement des contours des tissus mous. Pour ce faire il faut connaître au préalable les épaisseurs de ces tissus au niveau des différents points faciométriques.


Rhine et Campbell [55] établirent un tableau regroupant des références de ces épaisseurs tissulaires en fonction du groupe biologique de l'individu : « noir, blanc ou japonais » (*tableau 20*).

Ce tableau fût modifié deux ans plus tard par Rhine et Moore [46] où cette fois les standards d'épaisseurs sont regroupés selon le gabarit de l'individu : maigre, normal ou obèse (*tableau 21*).

Ces deux tableaux seront utilisés pour la reconstitution du visage de IIT 40.



***Figure 65 : Crâne IIT 40 dans le dioptrgraphe cubique.***



***Figure 66 : Partie du dioptrgraphe cubique traçant les contours osseux.***

Location	Black		White		Japanese	
	Male	Female	Male	Female	Male	Female
<b>Midline</b>						
1. Supraglabella	4.75	4.50	3.75	3.50	3.00	2.00
2. Glabella	6.25	6.25	4.75	4.25	3.80	3.20
3. Nasion	6.00	5.75	5.00	4.50	4.10	3.40
4. End of nasal	3.75	3.75	2.00	2.00	2.20	1.60
5. Mid-philtrum	12.25	11.25	11.50	10.00	—	—
6. Upper lip margin	14.00	13.00	9.50	8.25	—	—
7. Lower lip margin	15.00	15.50	—	—	—	—
8. Chin-lip fold	12.00	12.00	10.00	10.00	10.50	8.50
9. Mental eminence	12.25	12.25	10.25	10.00	6.20	5.30
10. Beneath chin	6.00	7.75	6.00	6.25	4.80	2.80
<b>Lateral</b>						
11. Frontal eminence, left	8.25	8.00	—	—	—	—
Frontal eminence, right	8.75	8.00	—	—	—	—
12. Supraorbital, left	4.75	4.50	5.75	5.25	—	—
Supraorbital, right	4.75	4.50	—	—	4.50	3.60
13. Suborbital, left	7.50	8.50	4.25	4.50	—	—
Suborbital, right	7.75	8.25	—	—	3.70	3.00
14. Inferior malar, left	16.25	17.25	—	—	—	—
Inferior malar, right	17.00	17.75	—	—	—	—
15. Lateral orbits, left	13.00	14.25	6.75	7.75	—	—
Lateral orbits, right	13.25	12.75	—	—	5.40	4.70
16. Zygomatic arch, left	8.75	9.25	4.25	5.25	—	—
Zygomatic arch, right	8.50	9.00	—	—	4.40	2.90
17. Supraglenoid, left	11.75	12.00	6.75	7.00	—	—
Supraglenoid, right	11.75	12.25	—	—	—	—
18. Occlusal line, left	19.50	18.25	—	—	—	—
Occlusal line, right	19.00	19.25	—	—	—	—
19. Gonion, left	14.25	14.25	10.50	9.50	—	—
Gonion, right	14.75	14.25	—	—	6.60	4.00
20. Sub-M, left	15.75	16.75	—	—	—	—
Sub-M, right	16.50	17.25	—	—	10.20	9.70
21. Supra-M, left	22.25	20.75	—	—	—	—
Supra-M, right	22.00	21.25	—	—	14.50	12.30

*Tableau 20 : Tableau des épaisseurs tissulaires de Rhine et Campbell, 1980.*

Measurement	Emaciated		Normal		Obese	
	Male (3)	Female (3)	Male (57)	Female (19)	Male (8)	Female (3)
<b>Midline</b>						
Supraglabella	2.50	2.50	4.25	3.50	5.50	4.25
Glabella	3.00	4.00	5.25	4.75	7.50	7.50
Nasion	4.25	5.25	6.50	5.50	7.50	7.00
End of Nasion	3.00	2.25	3.00	2.75	3.50	4.25
Mid Philtrum	7.75	5.00	10.00	8.50	11.00	9.00
Upper Lip Margin	7.25	6.25	9.75	8.50	11.00	11.00
Lower Lip Margin	8.25	8.50	11.00	10.00	12.75	12.25
Chin-Lip Fold	10.00	9.25	10.75	9.50	12.25	13.75
Mental Eminence	8.25	8.50	11.25	10.00	14.00	14.25
Beneath Chin	5.0	3.75	7.25	5.75	10.75	9.00
<b>Bilateral</b>						
Frontal Eminence	3.25	2.75	4.25	3.50	5.50	5.00
Supraorbital	6.50	5.25	8.25	6.75	10.25	10.00
Suborbital	4.50	4.00	5.75	5.75	8.25	8.50
Inferior Malar	8.50	7.00	13.50	12.50	15.25	14.00
Lateral Orbit	6.75	6.00	9.75	10.50	13.75	13.25
Zygomatic Arch, midway	3.50	3.50	7.00	7.00	11.75	9.50
Supraglenoid	5.00	4.25	8.25	7.75	11.25	8.25
Gonion	6.50	5.00	11.00	9.75	17.50	17.50
Supra M <sup>1</sup>	8.50	12.00	18.50	17.75	25.00	23.75
Occlusal Line	9.25	11.00	17.75	17.00	23.50	20.25
Sub M <sub>1</sub>	7.00	8.50	15.25	15.25	19.75	18.75

*Tableau 21 : Tableau des épaisseurs tissulaires de Rhine et Moore, 1982.*

Après le tracé des contours tissulaires selon les tableaux de Rhine et Campbell, et Rhine et Moore, il faut mettre en place les globes oculaires, les paupières, le nez, les lèvres, le menton et les oreilles.

**Pour la représentation des globes oculaires**, il est nécessaire de suivre certaines règles :

D'abord, le rebord inférieur de l'iris repose sur la droite qui relie le tubercule orbitaire et à la partie centrale de la fosse du sac lacrymal.

En ce qui concerne la position des globes et des paupières, il est impératif de connaître l'indice de position horizontale des orbites.

Celui ci se calcule selon la formule :

$$\text{Indice} = (AB * BC) / AC$$

BC : Droite passant par l'intersection du frontal et du maxillaire sur le rebord orbitaire, et par l'intersection du malaire et du maxillaire sur ce même rebord. Cette droite est l'hypoténuse du triangle rectangle formé avec le plan de Francfort et la ligne sagittale.

Dans le cas de IIT 40 l'indice vaut **67,59**, les orbites sont donc en position **moyenne**. (<33,99 : horizontal, 34-75,99 : moyen, >76 : vertical)

Enfin, dans le cas du crâne IIT 40, le rebord orbitaire est **tranchant**, ceci signifie que les globes oculaires seront **saillants**.

**Pour la représentation du nez :**

La zone glabellaire de IIT 40 est peu saillante, le nez est donc de taille moyenne, l'épaisseur de tissus mous est faible et le passage de la partie frontale à la partie nasale se fait dans une légère courbure.

L'extrémité du nez est placée à l'intersection de la droite qui prolonge les os du nez et de la droite qui suit la direction de l'épine nasale antérieure.

Le nez est centré par rapport à la ligne inter incisive maxillaire, les narines reposent sur les bords alvéolaires des maxillaires, les extrémités du nez sont alignées avec les pointes canines.

### **Pour la représentation des lèvres :**

La position et la forme des lèvres sont déterminées par le muscle orbiculaire des lèvres. Toutefois la morphologie de la face ainsi que les dents influent sur leur position.

Du point de vue odontologique :

La hauteur de la lèvre supérieure correspond à la hauteur coronaire des incisives centrales supérieures.

De plus la hauteur totale de la bouche est comprise entre les gencives supérieure et inférieure.

Les commissures labiales se situent au niveau des pointes canines maxillaires.

Le prognathisme maxillaire constaté chez IIT 40 induit une prochéilie supérieure, associée à une épaisseur importante des tissus mous de la bouche.

De plus la persistance des incisives supérieures et des canines indique que la lèvre supérieure n'est pas affaissée et que le sillon naso-labial est peu marqué.

Enfin, la présence d'une occlusion molaire stable indique que la bouche n'est pas effondrée et que les muscles manducateurs étaient développés.

Tous ces éléments permettent d'esquisser les lèvres de IIT 40. Cependant, toutes ces informations ne permettent pas d'appréhender l'expression du visage de l'individu, qui est régie par les muscles de la mimique.

### **Pour la représentation du menton :**

La forme générale du menton suit les contours de la mandibule.

L'angle goniale de IIT 40 mesurant  $119^\circ$ , son menton est légèrement affaissé.

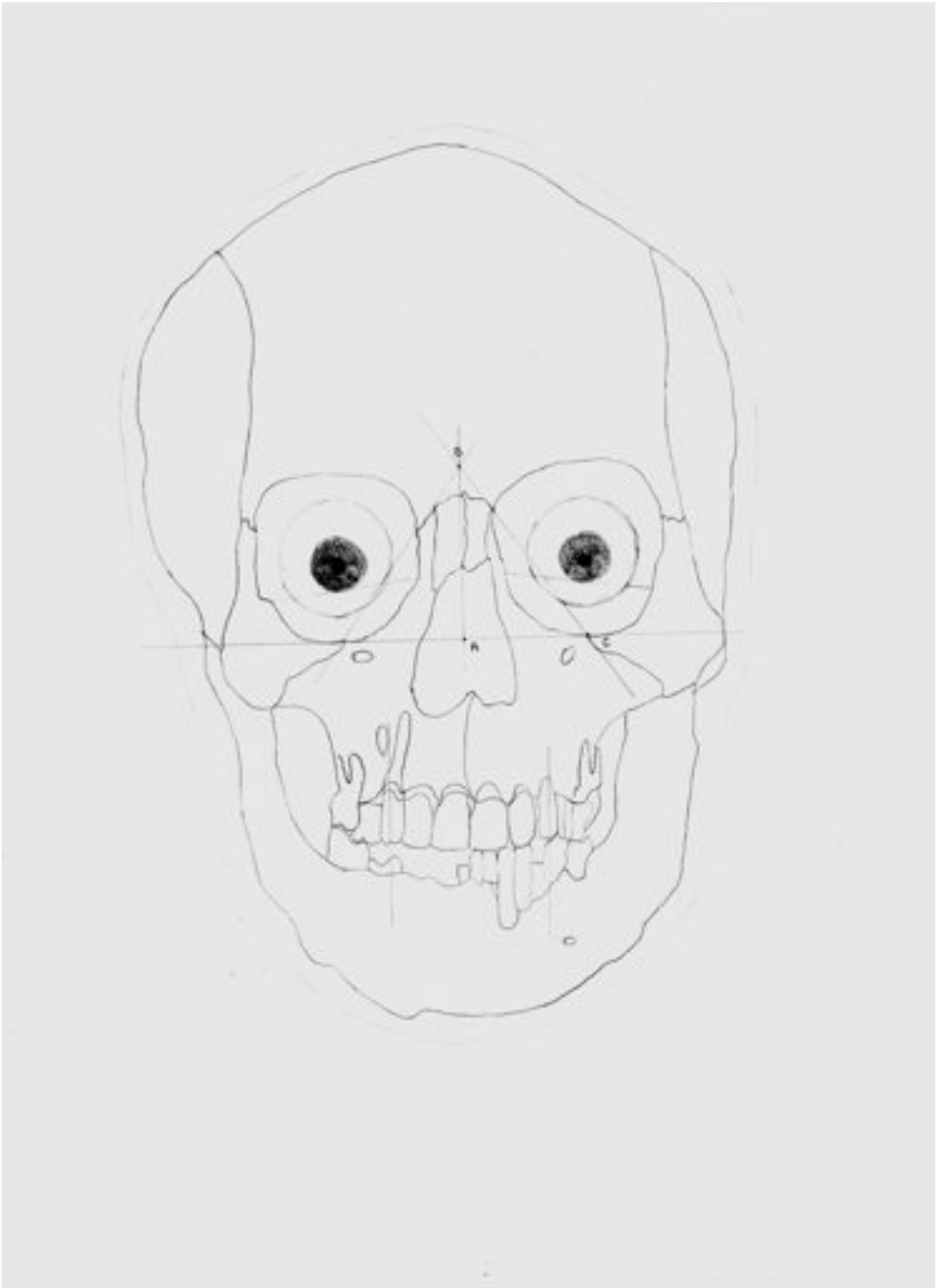
De plus le rebord de la mandibule est peu saillant, ce qui indique une épaisseur de tissus mous faible.

### **Pour la représentation des oreilles :**

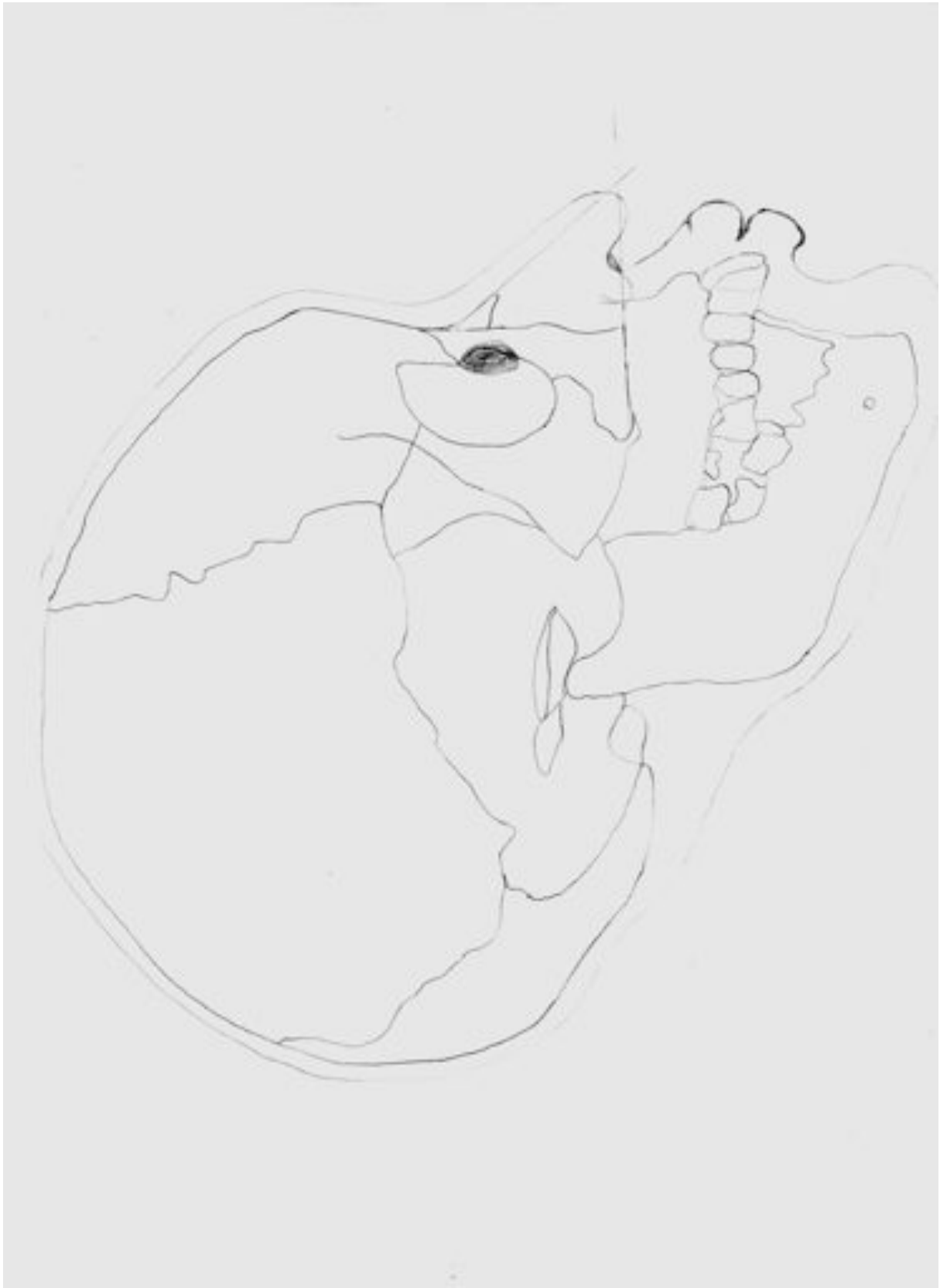Il est difficile de reproduire les oreilles avec exactitude.

Il est seulement établi que la longueur des oreilles correspond à celle du nez.

Voici les dessins de face et de profil du crâne IIT 40 (*figures 67 et 68*) :



***Figure 67 : Dessin de face de IIT 40.***



***Figure 68 : Dessin de profil de IIT 40.***



#### IV.1.2.1.2. La reconstitution faciale.

La première étape de la reconstitution faciale est la réalisation d'un moule en plâtre du crâne.

Pour ce faire il faut d'abord éliminer toutes les zones de contre dépouille qui pourraient rendre la désinsertion du plâtre difficile en y plaçant du papier journal humide (*Figure 69*).

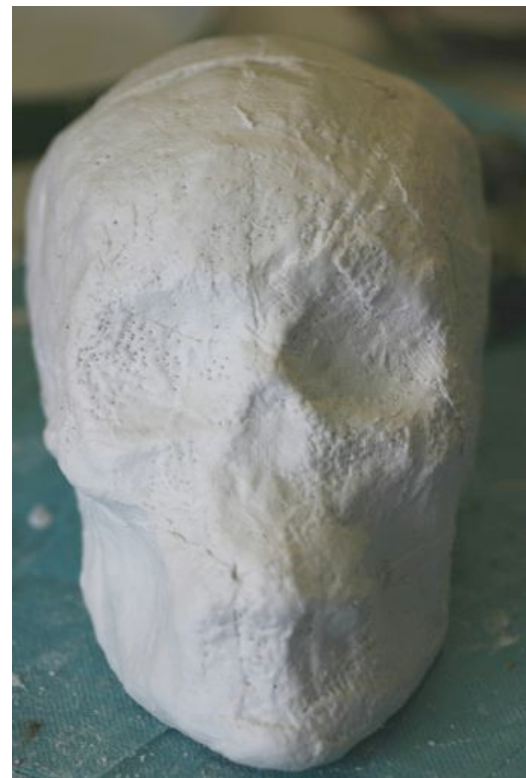
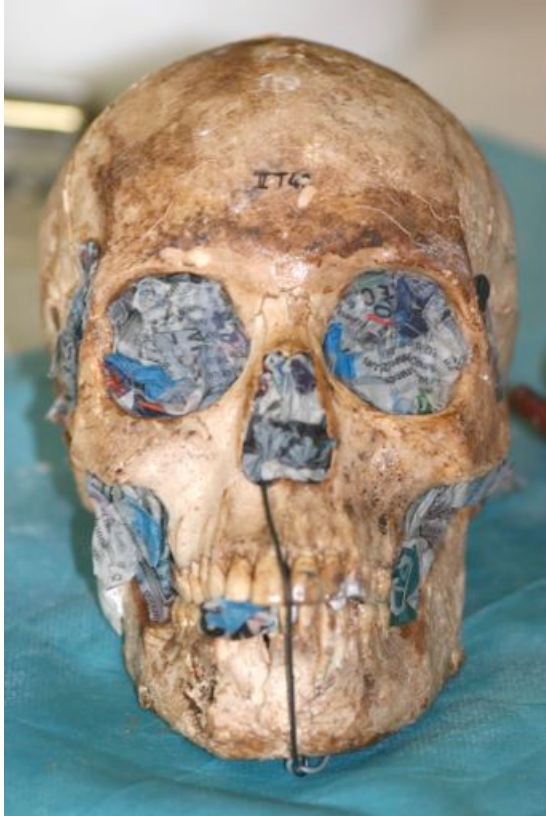
L'étape suivante consiste à recouvrir le crâne de papier aluminium afin de la protéger de tout contact avec le plâtre (*Figure 70*).

L'aluminium est alors recouvert de bande de plâtre humides et malléables qui durcissent en séchant. Cette phase se déroule en deux temps. Les parties antérieure et postérieure du crâne sont effectuées séparément. Les deux « demi » moules seront réunis après séchage et désinsertion (*Figures 71, 72, 73 et 74*).

Une fois le moule bien dur, il est rempli de papier et un cou en plâtre est mis en place.

Ensuite, le visage est petit à petit reconstitué à l'aide de pâte à modeler durcissante, en respectant les tableaux d'épaisseur tissulaire et les dessins réalisés préalablement (*Figures 75 et 76*).

Pour terminer le visage est peint, et une perruque est mise en place. Cette dernière étape est totalement **subjective et dépendante de l'imagination du réalisateur**.



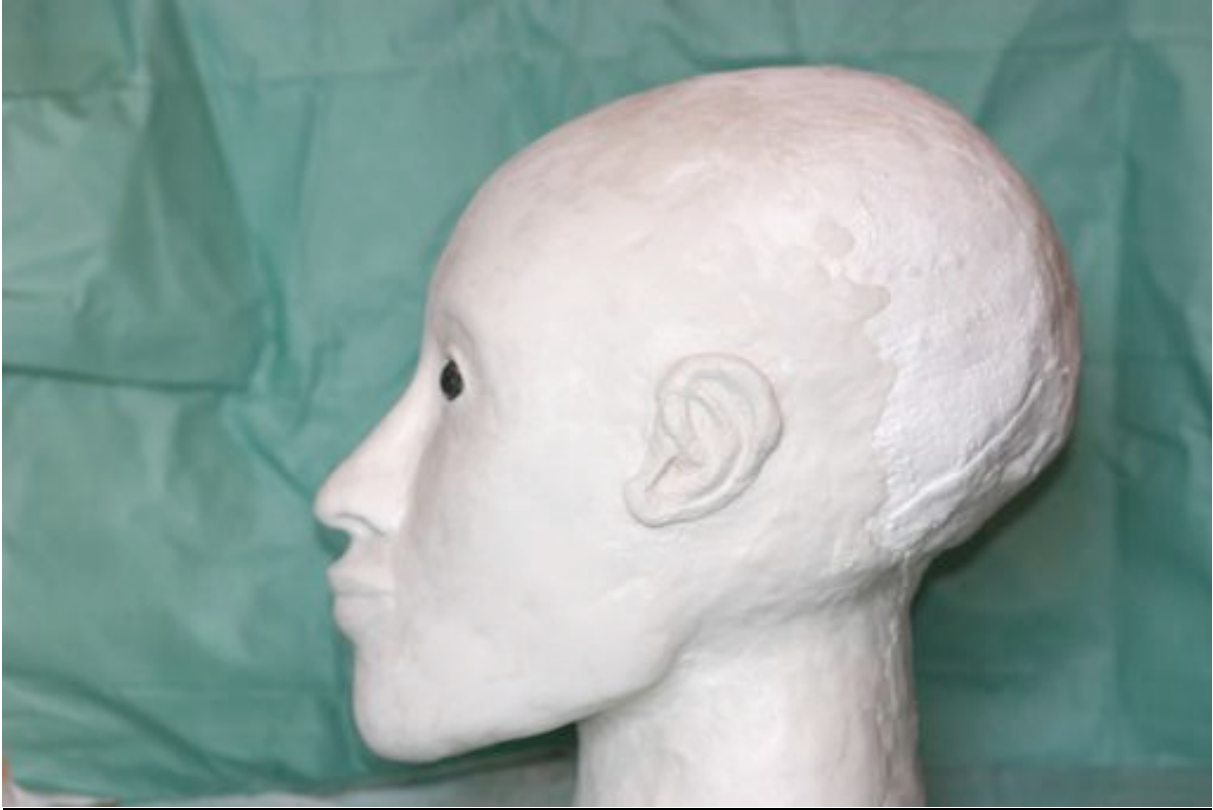***Figures 69,70,71 et 72 : Les différentes étapes de la réalisation du moulage du crâne en vue face.***



***Figures 73 et 74 : La réalisation du moulage du crâne en vue latérale gauche.***

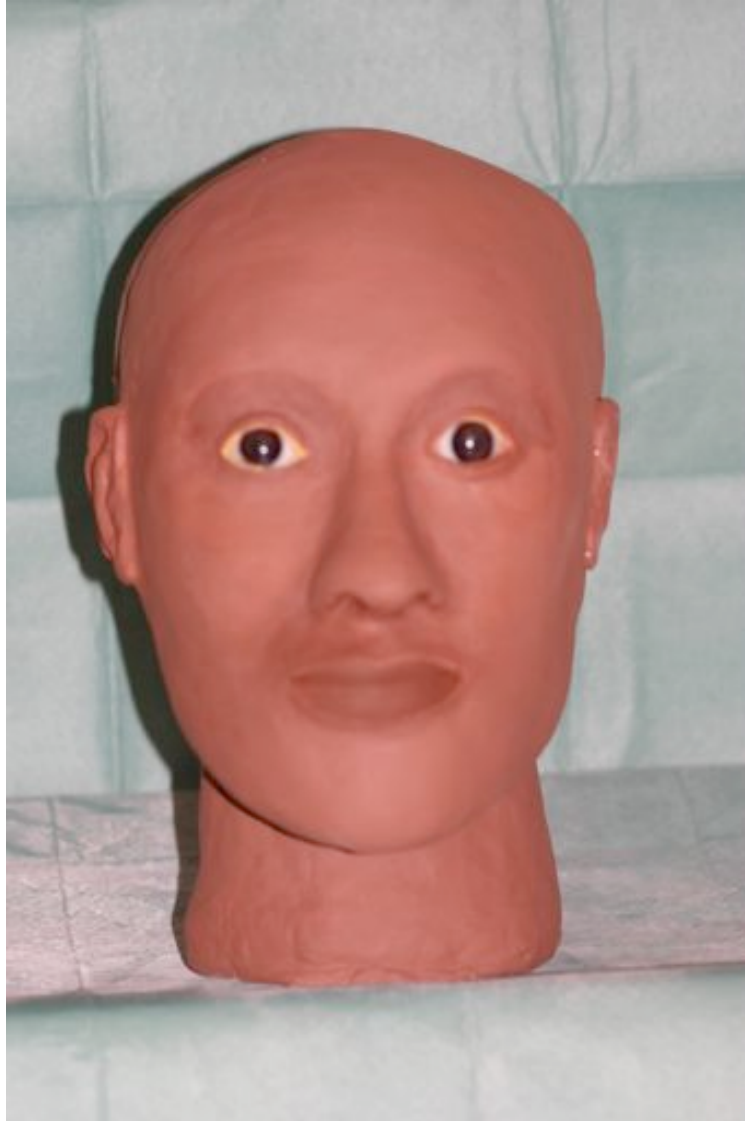

***Figure 75 : Visage reconstitué de IIT 40 en pâte à modeler durcissante.***

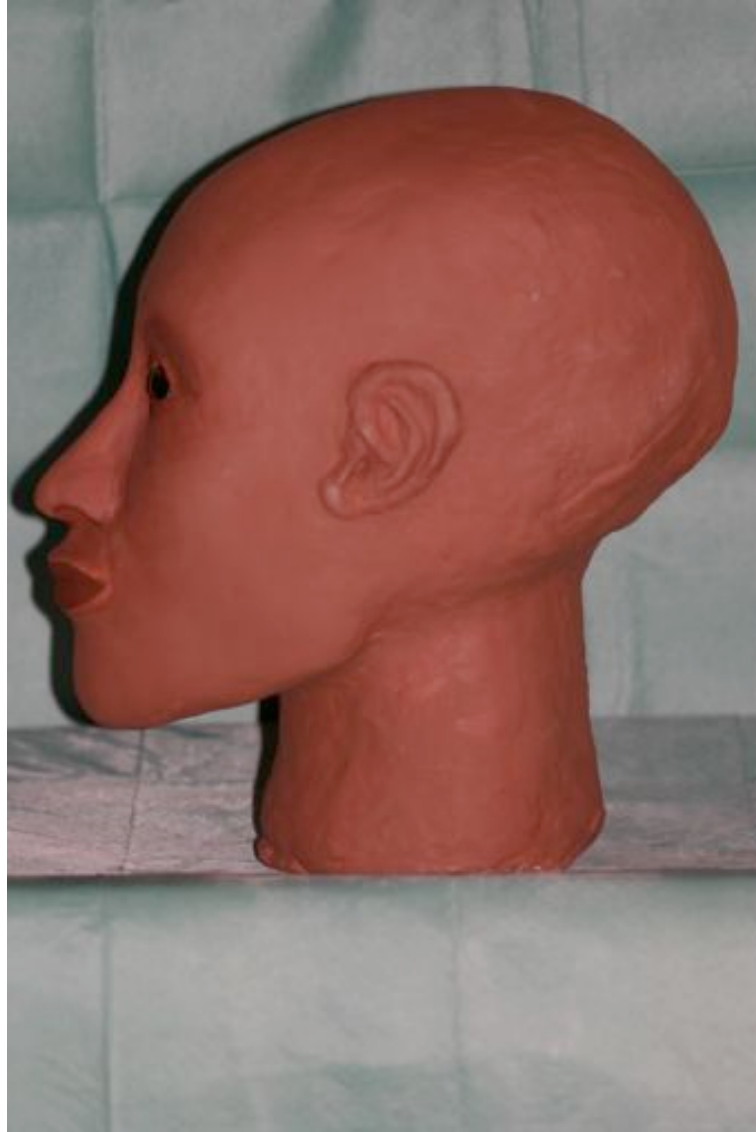

***Figure 76 : Visage reconstitué de IIT 40 en vue latérale.***





***Figure 77 :** Visage reconstitué et peint de IIT 40 en vue de face.*



*Figure 78 : Visage reconstitué et peint de IIT 40 en vue latérale gauche.*



***Figure 79 :** Visage reconstitué, peint et accessoirisé de IIT 40 en vue de face.*





***Figure 80 : Visage reconstitué, peint et accessoirisé de IIT 40 en vue de profil.***

## IV.2. Reconstitution assistée par ordinateur.

La reconstitution assistée par ordinateur de IIT 40 a été réalisée par le Docteur Jean Noël Vignal, diplômé en Anthropologie et en Paléopathologie, expert à la Direction Générale de l'Armement.

Cette technique assistée par ordinateur permet de créer un visage grâce à une succession de logiciels, à partir de clichés du crâne.

Le protocole de reconstruction est le suivant :

Le crâne, disposé selon le plan de Francfort, est photographié en vue de face et en vue latérale gauche, accompagné de repères métriques, qui vont permettre de le remettre à l'échelle grâce à un logiciel de retouche d'images.

Puis des marqueurs tissulaires sont placés, selon les informations obtenues lors de l'étude anthropologique (le sexe, l'âge au décès, le groupe biologique et la corpulence de l'individu). D'autres marqueurs délimitant les régions nasales, buccales, et oculaires sont placés (*Figures 81 et 82*).

Grâce à l'analyse anthropologique et au moyen d'un logiciel de type portrait robot, une ébauche du visage est créée. Ce visage ne comprend ni oreilles, ni cheveux, cils ou sourcils.

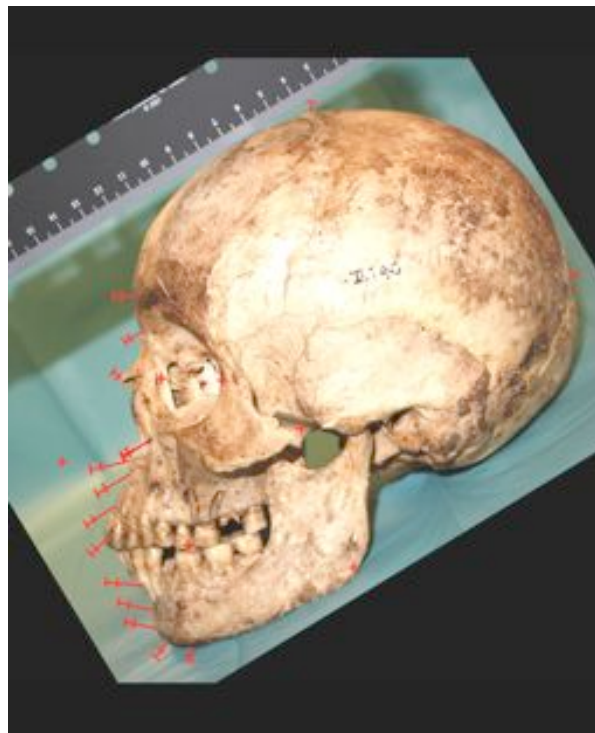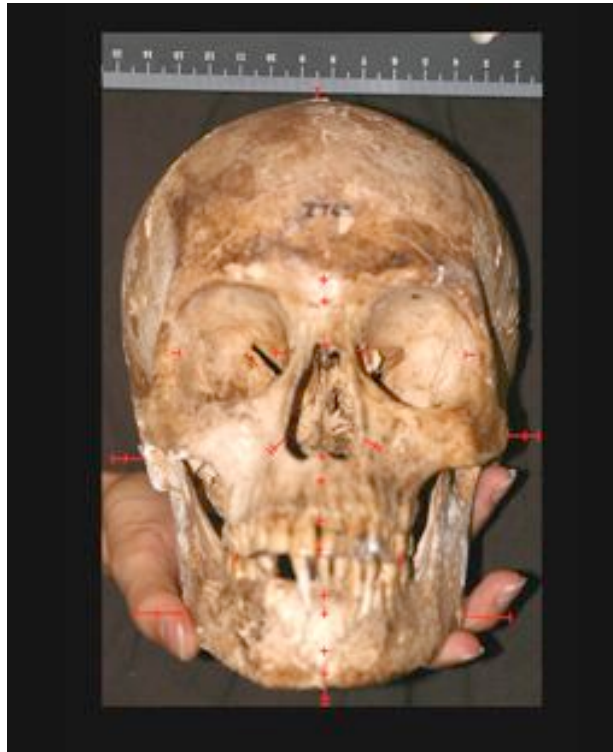L'image du visage de synthèse et l'image du crâne sont importées dans un logiciel de déformation. L'association de ces deux images permet la déformation du visage en fonction du crâne (*Figures 83, 84 et 85*).

Le visage obtenu passe ensuite dans un logiciel de retouches d'images qui permet d'effacer les artefacts liés à la déformation

Afin de finaliser le visage, des caractères esthétiques comme les oreilles, cheveux, cils sourcils sont adjoints (*Figures 86 et 87*).

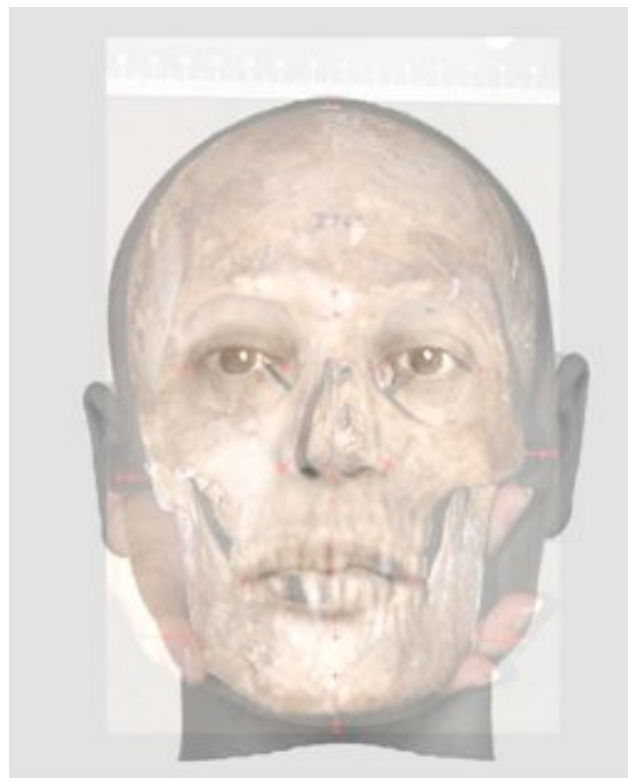
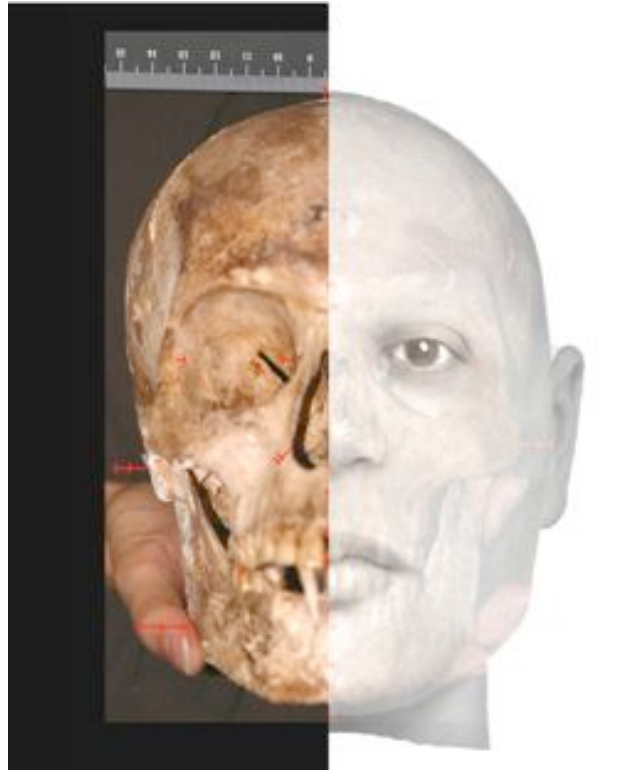Tout comme la reconstitution manuelle, la reconstruction assistée par ordinateur reste subjective, mais permet d'obtenir une estimation du visage que devait avoir IIT 40.

Voici ci-joint les étapes de la reconstitution du visage de IIT 40 :



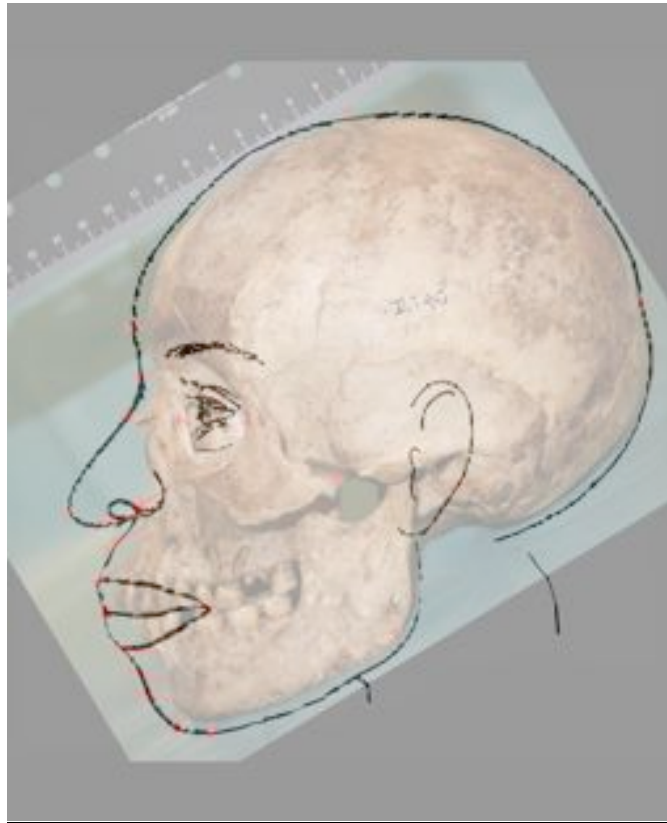***Figures 81 et 82 :***

*Images du crâne IIT 40 en vue de face et de profil  
avec les marqueurs tissulaires.*

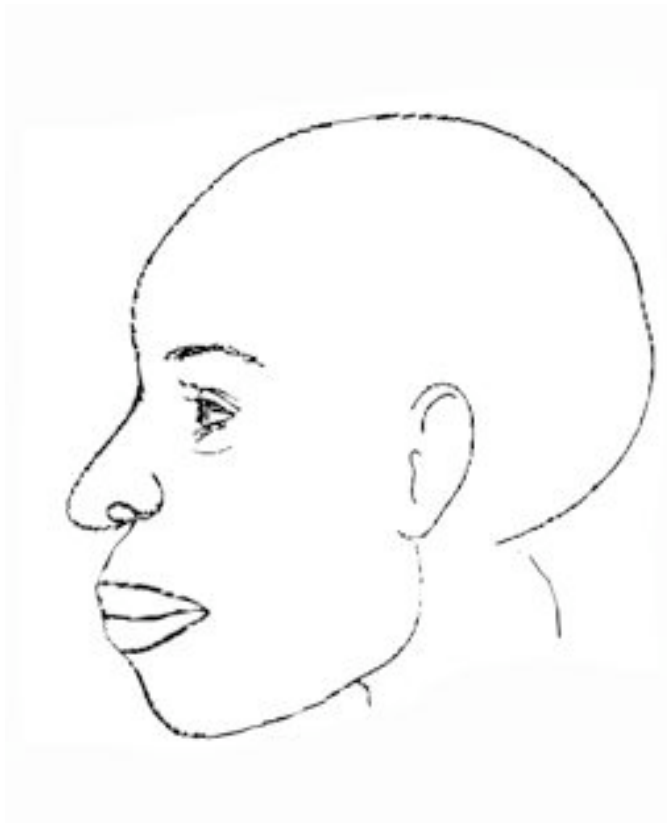

***Figures 83 et 84 :***

*Superposition de l'image du crâne et de celle du visage en vue de face.*



***Figure 85 : Superposition de l'image du crâne et du visage de IIT 40 en vue de profil.***



***Figures 86 : Visage de profil de IIT 40.***



---

***Figure 87 : Visage de IIT 40 obtenu par reconstitution assistée par ordinateur.***

## CONCLUSION

Les progrès dans le domaine de l'imagerie médicale et dans celui de l'informatique ouvrent de nouvelles perspectives dans l'étude de restes humains.

L'anthropologie possède désormais des alliés technologiques qui lui permettent d'aller plus loin dans la recherche d'informations sur les défunts.

De plus, les avancées dans le domaine de la reconstitution faciale, qu'elle soit manuelle ou assistée par ordinateur nous permettent même d'avoir une idée du visage de nos ancêtres plus ou moins lointains.

Ainsi, grâce à l'association de méthodes d'études traditionnelles et d'outils informatisés, il a été possible de découvrir de nombreuses informations concernant l'identité et la vie de la personne retrouvée dans la tombe IIT 40 de la nécropole de Sedeinga; uniquement à partir des restes de son crâne.

Nous savons désormais que l'individu retrouvé dans la tombe IIT 40 est de sexe féminin, de morphologie méditerranéenne avec une composante négroïde et qu'elle devait être âgée de 20 à 25 ans à son décès.

Elle possède de nombreuses pathologies dentaires telles que des lésions péri apicales autour de la majorité des racines, des oblitérations pulpaires, une alvéolyse horizontale généralisée ainsi que des usures importantes des surfaces occlusales.

Concernant l'occlusion de ses mâchoires cette femme était en classe II, avec un orthognathisme maxillaire, un rétrognathisme mandibulaire et un prognathisme alvéolaire maxillaire.

Les techniques de reconstruction permettent de suggérer une image de son visage avec des arcades sourcilières peu prononcées, un nez épaté et des lèvres proéminentes. Néanmoins, la reconstitution faciale de chaque visage est unique et sous la dépendance des caractères cranio-faciaux de chaque individu. Comme le précise le Docteur J-N. Vignal [61]: "la reconstitution faciale ne sera jamais une méthode d'identification positive. Son unique ambition est de proposer la caricature la plus réaliste possible pour nous présenter une image du passé plus précise et moins suggestive de la physionomie de nos ancêtres". C'est bien le cas pour notre occupante de Sedeinga pour laquelle les deux méthodes utilisées sont bien complémentaires, mais non définitives.

Ces études anthropologiques qui autorisent de pénétrer plus avant dans la vie quotidienne des populations anciennes disparues, sont également utilisées avec succès dans le cas d'identifications extrêmes de victimes de crimes violents, de crash aérien ou de catastrophe naturelle.

## **ANNEXE 1:**

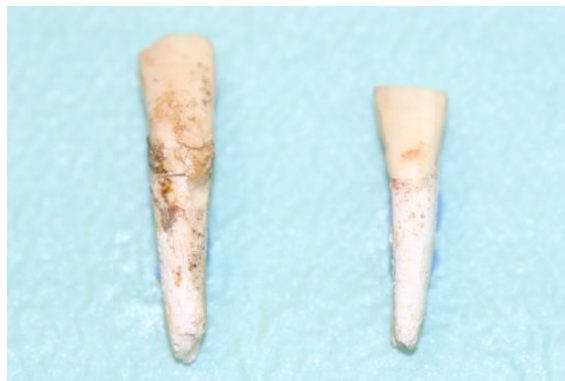**Etude de deux dents « hors contexte »  
appartenant au crâne IIT 40.**



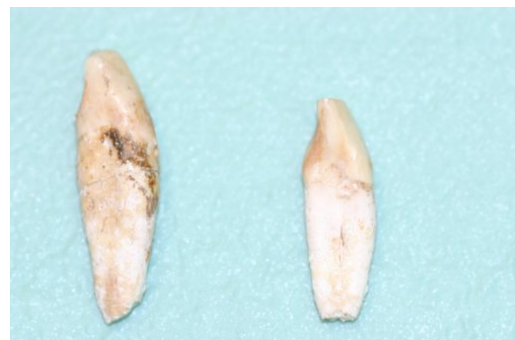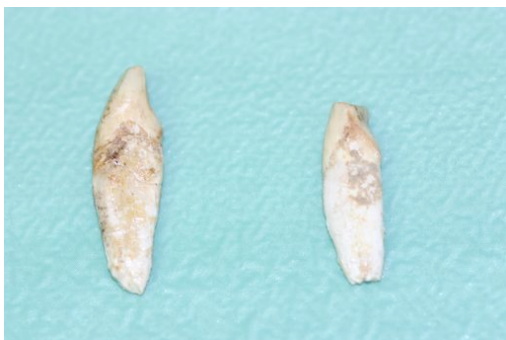# **I. IDENTIFICATION DES DEUX DENTS.**

## **I.1. Anatomie dentaire.**

Le professeur Francis Janot m'a confié deux nouvelles dents à étudier qu'il a retrouvées dans un de ses cartons d'ossements rapportés du Soudan. La pochette porte le numéro IIT 40. Le but de cette annexe est de prouver leur appartenance au crâne IIT 40. Il me faut donc étudier minutieusement ces deux dents puis les comparer à celles du crâne IIT 40 étudiées précédemment. Il est d'abord question de savoir à quel type de dents nous avons à faire. Pour ce faire, étudions leur anatomie.



***Figure 88 : Dents en vue vestibulaire.***



***Figures 89 et 90 : Dents en vue mésiale et distale.***

Pour la dent de gauche (Figures 88, 89 et 90) :

- La forme générale de la dent est celle d'une canine.
- La racine est large et droite avec l'apex légèrement courbé. La courbure donne une indication sur la face distale de la dent.
- En vue vestibulaire, le bord libre est en forme de « V renversé ». La pointe du bord libre est centrée. Le collet est en arc de cercle.
- En vue buccale, le cingulum est peu marqué.
- En vue proximale, le bombé vestibulaire est situé au 1/5 de la hauteur coronaire.
- La face occlusale s'inscrit dans un losange.

Tous ces éléments d'anatomie dentaire montrent que cette dent est **une canine mandibulaire droite (43)**.

Pour la dent de droite :

- La morphologie générale de la dent fait penser à une incisive mandibulaire.
- La racine droite est légèrement courbée dans sa partie apicale qui indique le côté distal de la dent ; l'apex est fracturé. Il s'agit d'une incisive mandibulaire droite.
- En vue vestibulaire, le bord libre est rectiligne et incliné côté mésial. Le collet est en arc de cercle, les lignes de transition mésio-vestibulaires et disto-vestibulaires sont symétriques.
- En vue buccale, le contour est identique à celui vestibulaire et le cingulum est peu marqué.
- En vue proximale, la couronne s'inscrit dans un triangle. Le bombé vestibulaire est situé environ au 1/5 cervical de la hauteur coronaire.
- La vue occlusale s'inscrit dans un losange, le bord libre est rectiligne.

Toutes ces caractéristiques anatomiques indiquent que **cette dent est une deuxième incisive mandibulaire droite (42)**.

## I.2. Mensuration des dents.

Les mesures sont réalisées dans les mêmes conditions que pour les dents du crâne IIT 40.

- Valeurs des hauteurs coronaires :

42 = 8,5 mm

43 = 10,5 mm

- Valeurs des diamètres vestibulo-lingaux coronaires :

42 = 7 mm

43 = 8 mm

- Valeurs des diamètres mésio-distaux coronaires :

42 = 6,5 mm

43 = 6 mm

- Valeurs des hauteurs radiculaires :

42 = 12,5 mm

43 = 16,5 mm

- Diamètres vestibulo-lingaux radiculaires :

42 = 6,5 mm

43 = 7,5 mm

- Diamètres mésio-distaux radiculaires :

42 = 3 mm

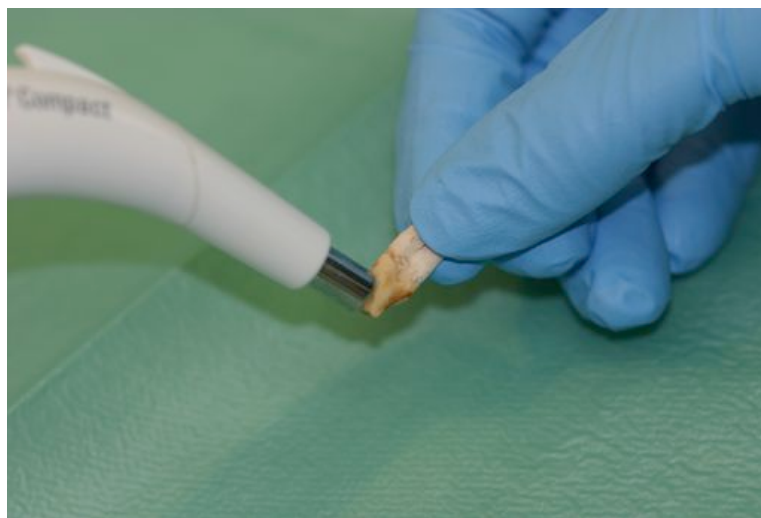
43 = 4 mm

### I.3. Teinte des dents.

La teinte de ces deux dents a été prise grâce au teintier électronique Vita Easyshade Compact (*Figure 91*).

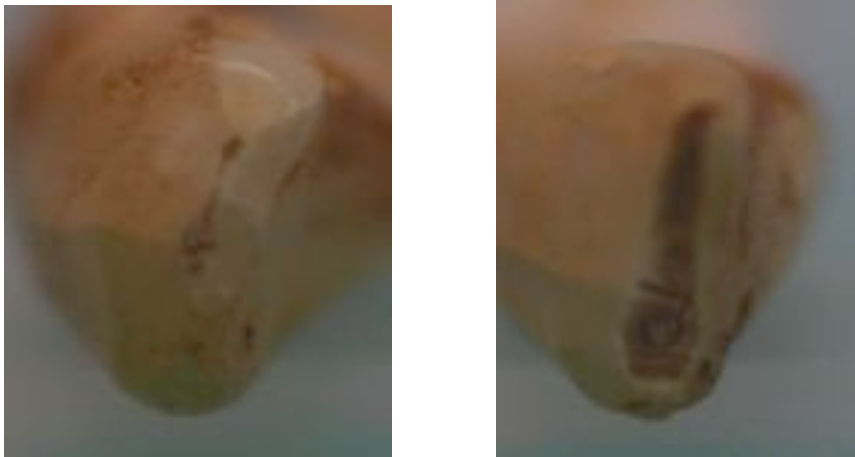La teinte est la même pour ces deux dents :

**A3.5** au niveau des bords libres et **C4** au niveau des collets.



***Figure 91 : Prise de la teinte de la 42 au niveau du bord libre  
avec le teintier Vita Easyshade Compact.***

#### **I.4. Usure des dents.**



***Figures 92 et 93 : Usure de la face occlusale de 42 et 43.***

L'étude de l'usure des dents 42 et 43 (*Figure 92*) est faite selon la classification de Held et Perrier (1949) comme pour les dents du crâne IIT 40.

On est en présence d'un indice 4 pour la 42 ou les îlots de dentine sont reliés.

La canine quant à elle est peu usée. Il s'agit d'un indice 1, l'usure étant limitée à l'émail.

#### **I.5. Caractéristiques des dents.**

Les deux dents retrouvées sont très desséchées et très fragiles. C'est pourquoi elles ont été renforcées par un mélange de colle et d'alcool à 90°.

Du tartre est présent au niveau du collet des dents particulièrement sur la canine.

## **II. RAPPELS SUR LES DENTS DU CRÂNE IIT 40.**

Les conclusions de l'étude des deux dents montrent que celles ci sont une 42 et une 43. Afin de déterminer si ces dents appartiennent bien au crâne IIT 40, il est nécessaire d'une part de les comparer à leurs homologues du crâne IIT 40, c'est à dire à la 32 et la 33, et d'autre part de les confronter aux alvéoles de 42 et 43 de la mandibule de IIT 40.

### **II.1. Rappels des mensurations coronaires de 32 et 33.**

- Valeurs des hauteurs coronaires :

32 = 8,5 mm

33 = 9,5 mm

- Valeurs des diamètres vestibulo-linguaux :

32 = 7 mm

33 = 8mm

- Valeurs des diamètres mésio-distaux :

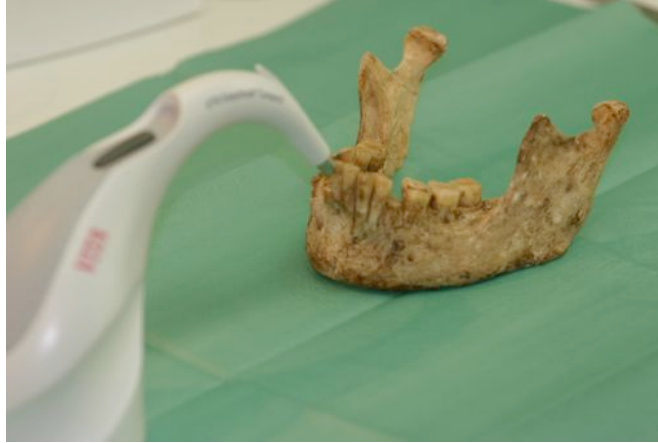32 = 6 mm

33 = 6 mm

## II.2. Etude de la teinte de 32 et 33.

La teinte des dents 32 et 33 de la mandibule de IIT 40 est également déterminée à l'aide du teintier Vita Easyshade Compact (*Figure 93*).

On trouve une teinte A4 au niveau des bords libres des deux dents et une teinte C4 au niveau des collets.



***Figure 94 :** Prise de la teinte de 32 avec le teintier Vita Easyshade Compact.*

## II.3. Rappels sur l'usure de 32 et 33.

La 32 du crâne IIT 40 a un indice d'usure de 4 selon Held et Perrier (les îlots de dentine ont convergés).

La 33 a un indice d'usure de 3, les îlots de dentine commencent à converger.

## **II.4. Etude des alvéoles vides de 42 et 43.**

Il faut maintenant déterminer si les deux dents correspondent aux alvéoles vides de 42 et 43 du crâne IIT 40.

Pour cela il faut mesurer les alvéoles de la mandibule afin de les comparer aux mensurations des dents 42 et 43.

L'axe de l'alvéole de la 43 indique que cette dent était en rotation mésiale.

La longueur des alvéoles est de 11 mm pour la 42 et 13 mm pour la 43.

Le diamètre vestibulo-lingual est de 6,5 mm pour les deux dents.

Le diamètre mésio-distal est de 3 mm pour les deux dents.

Cependant, compte tenu du dessèchement du crâne il est possible que les alvéoles se soient quelque peu rétractées avec le temps. Néanmoins, les valeurs sont proches des dimensions des racines de 42 et 43.

Il reste à signaler que la radiographie montre la présence dans l'alvéole de 42 d'un apex résiduel dont la ligne de fracture correspond à celle de la racine de la dent identifiée.



### **III.COMPARAISON DES RESULTATS OBTENUS ET CONCLUSION DE L'ANNEXE.**

Les dents 42 et 43 retrouvées et leurs homologues de la mandibule de IIT 40 sont comparées dans les tableaux 22 et 23 suivants :

	<b>Dent 42</b>	<b>Dent 43</b>	<b>Dent 32 de IIT 40</b>	<b>Dent 33 de IIT 40</b>
<b>Hauteurs coronaires</b>	8,5 mm	10,5 mm	8,5 mm	9,5 mm
<b>Diamètres vestibulo-linguaux</b>	7 mm	8 mm	7 mm	8 mm
<b>Diamètres mésio-distaux</b>	6,5 mm	6 mm	6 mm	6 mm
<b>Teinte des bords libres</b>	A3.5	A3.5	A4	A4
<b>Teinte des collets</b>	C4	C4	C4	C4
<b>Usure des faces occlusales</b>	Indice 4	Indice 1	Indice 4	Indice 3

*Tableau 22 : Comparaison de 42 et 43 avec leurs homologues de IIT 40.*

	<b>Dent 42</b>	<b>Dent 43</b>	<b>Alvéole de 42 de IIT 40</b>	<b>Alvéole de 43 de IIT 40</b>
<b>Hauteurs radiculaires</b>	12,5 mm	16,5 mm	11 mm	13 mm
<b>Diamètres vestibulo-linguaux radiculaires</b>	6,5 mm	7,5 mm	6,5mm	6,5 mm
<b>Diamètres mésio-distaux radiculaires</b>	3 mm	4 mm	3 mm	3mm

*Tableau 23 : Comparaison de 42 et 43 avec les alvéoles vides de 42 et 43 du crâne IIT 40.*

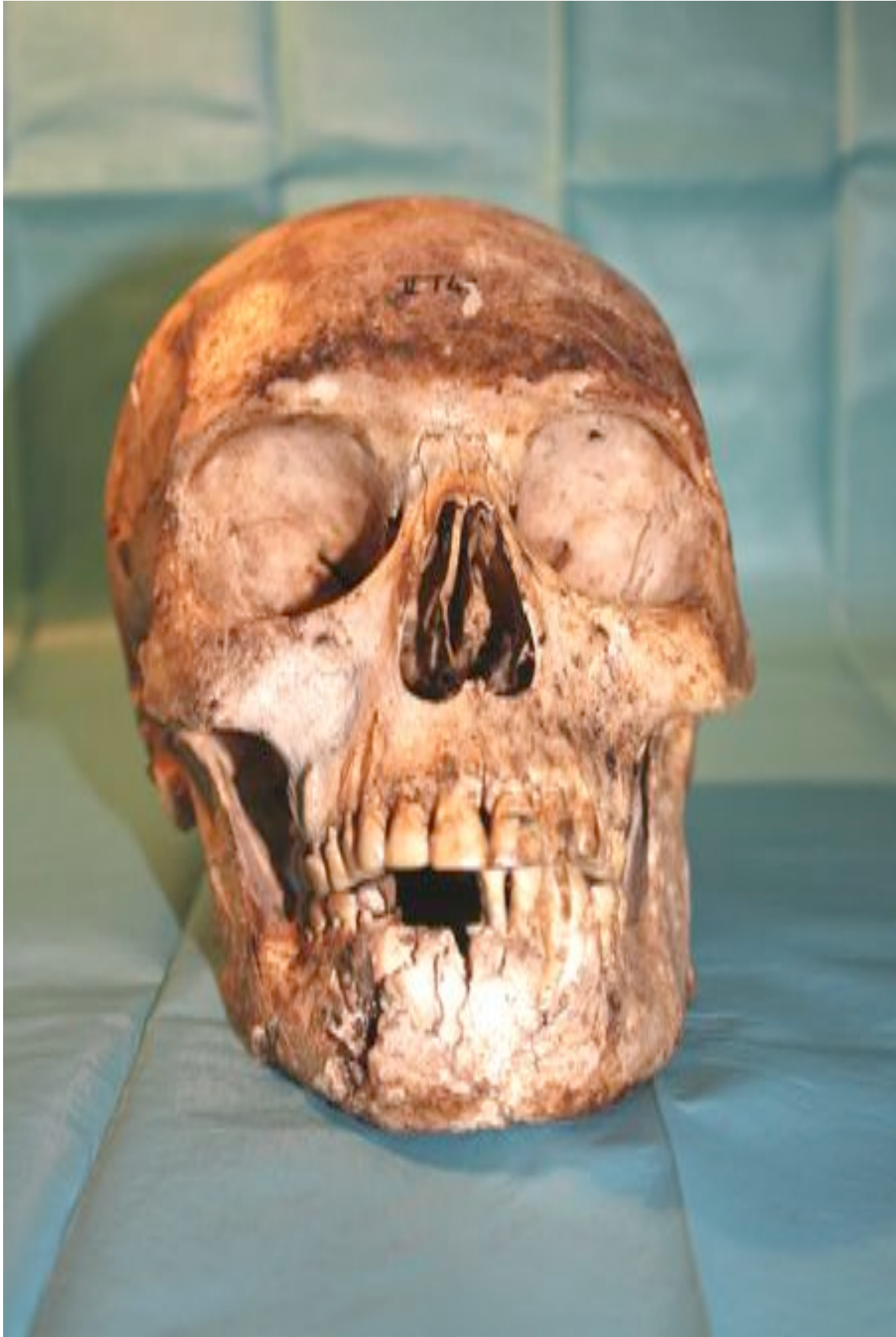Ces deux tableaux comparatifs montrent que ces deux dents appartiennent bien au crâne IIT 40.

D'une part, les mensurations des couronnes de 42 et 43 sont identiques à celles de 32 et 33. Excepté pour la hauteur coronaire de la 43 qui atteint un millimètre de plus que celle de 33. Cependant ceci s'explique par des usures différentes des deux canines. Il faut également signaler que les usures des surfaces coronaires des dents étudiées ainsi que celles des antagonistes sont compatibles à une usure due à la mastication.

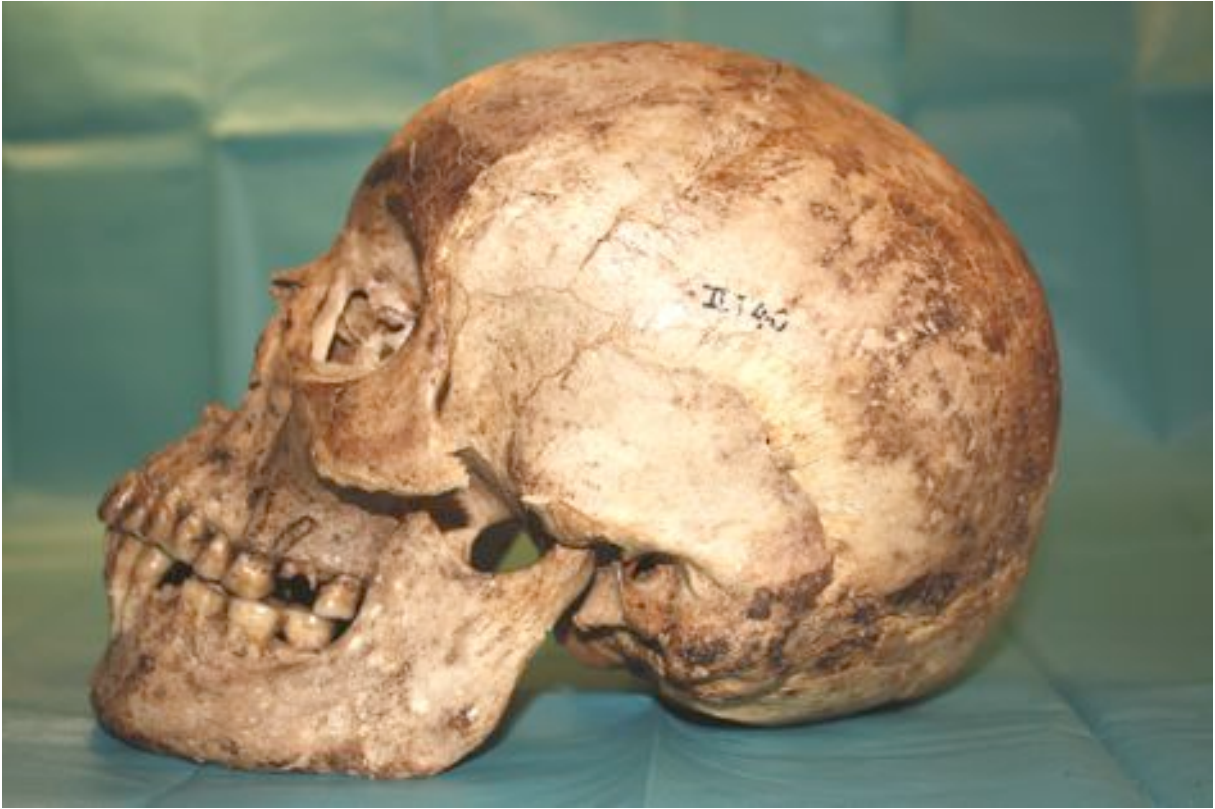D'autre part les teintes des dents correspondent malgré l'âge ancien de ce crâne et les intempéries qu'il a subies.

Enfin les deux alvéoles de la mandibule possèdent des mensurations qui permettent d'accueillir les deux dents perdues.

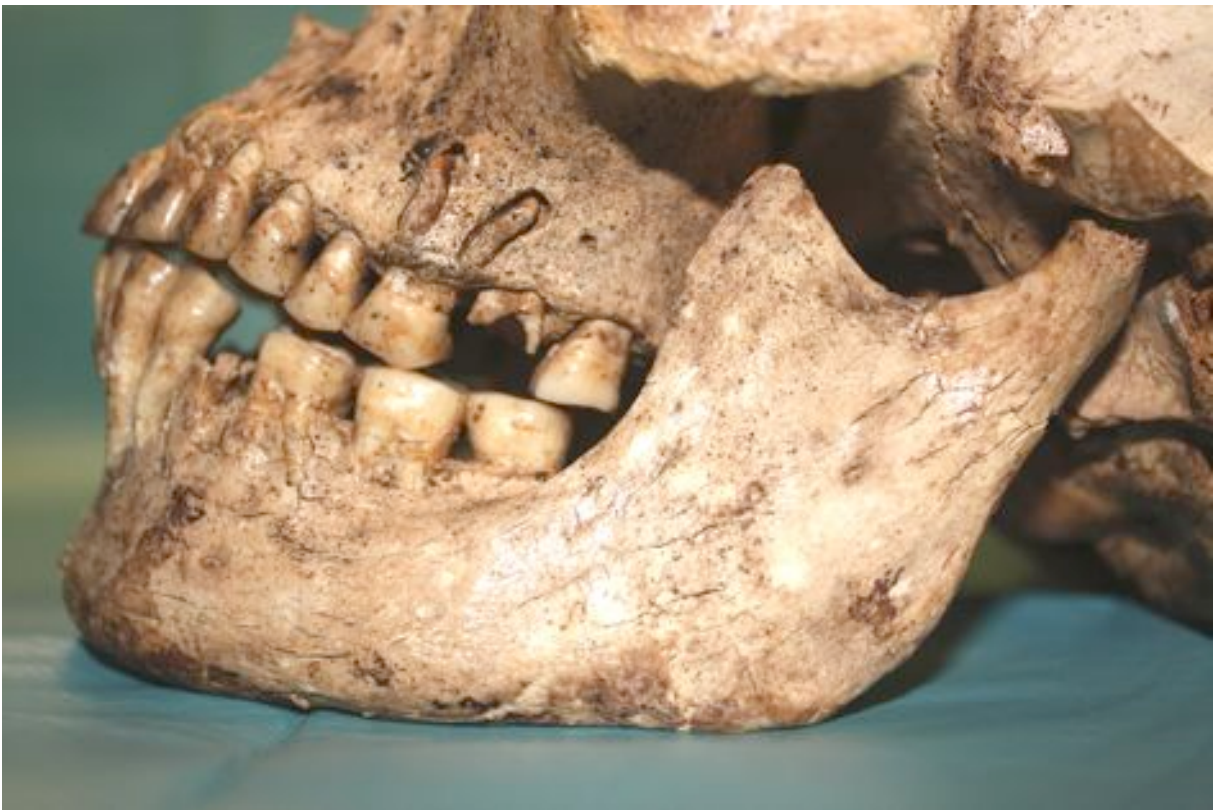**ANNEXE 2 :**  
**Photographies du crâne IIT 40.**



***Figure 95 : Le crâne en Norma facialis.***

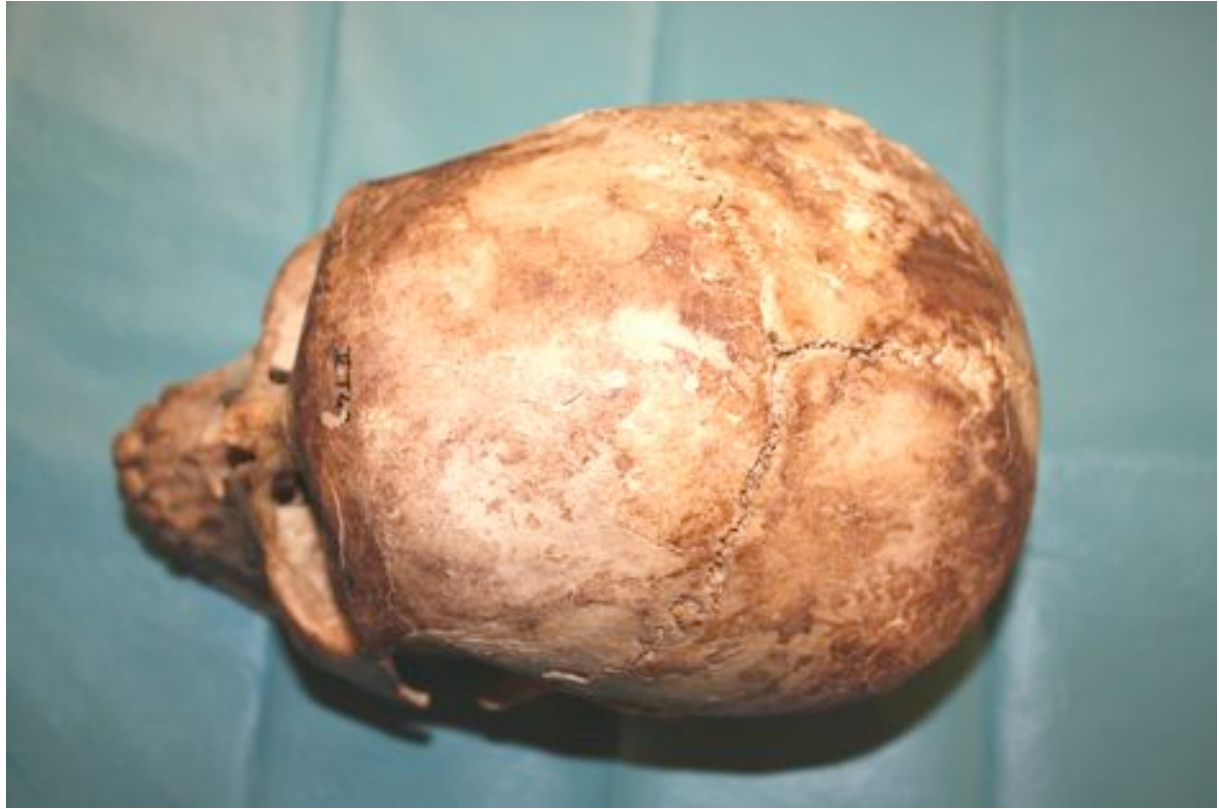

***Figure 96 : Le crâne en Norma lateralis.***

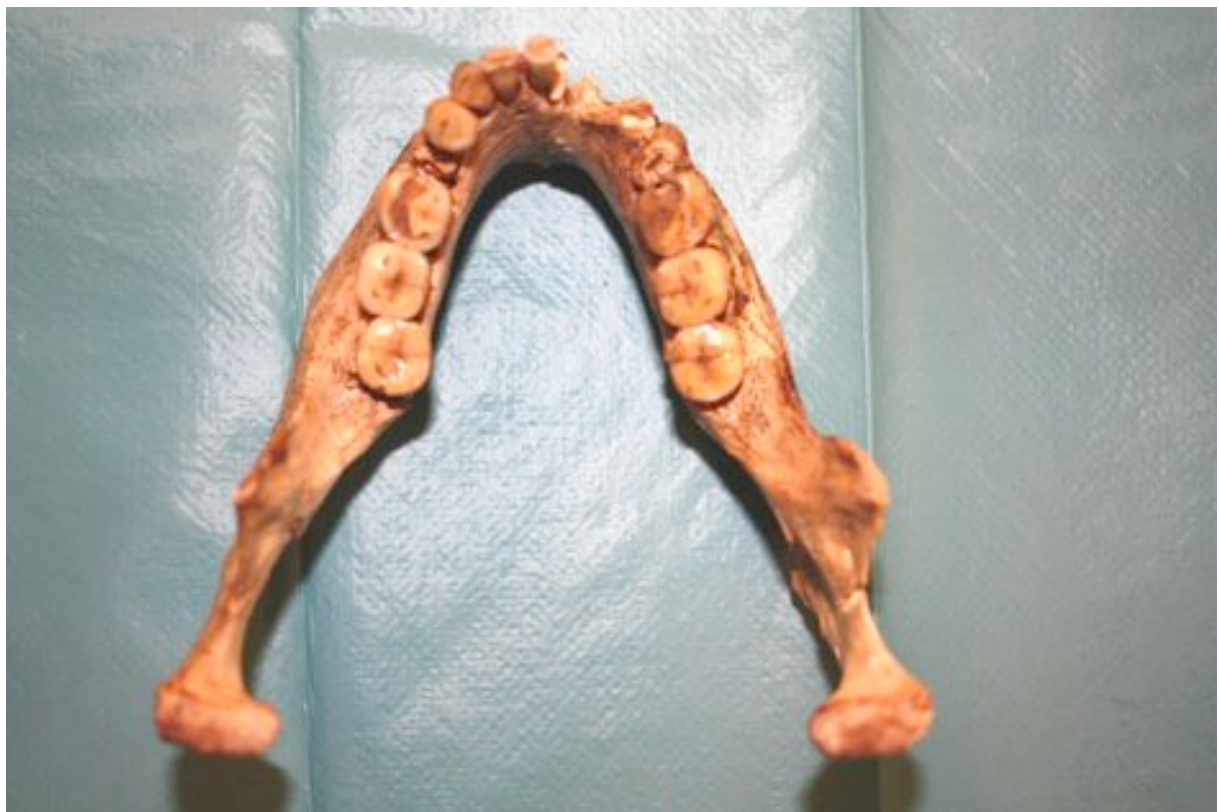

***Figure 97 : La mâchoire en Norma lateralis.***





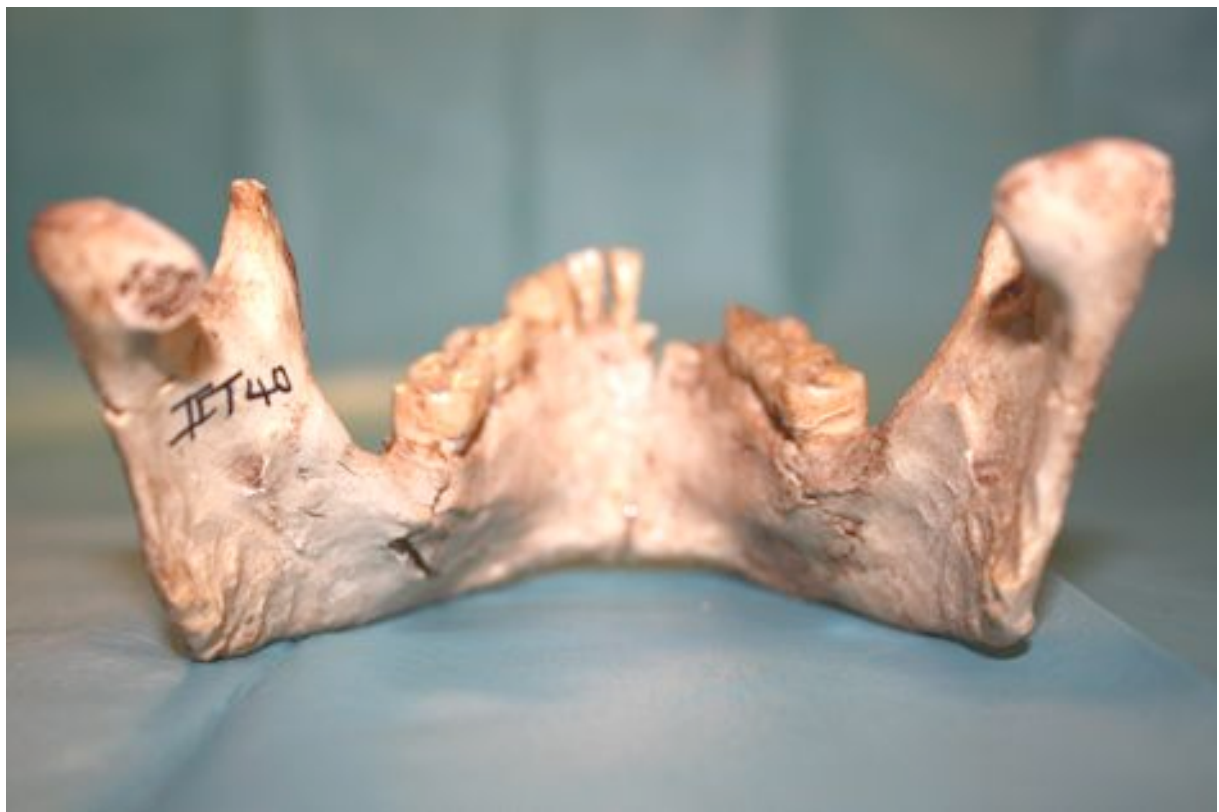***Figure 98 : Le crâne en Norma verticalis.***



***Figure 99 ; La mandibule en Norma verticalis.***

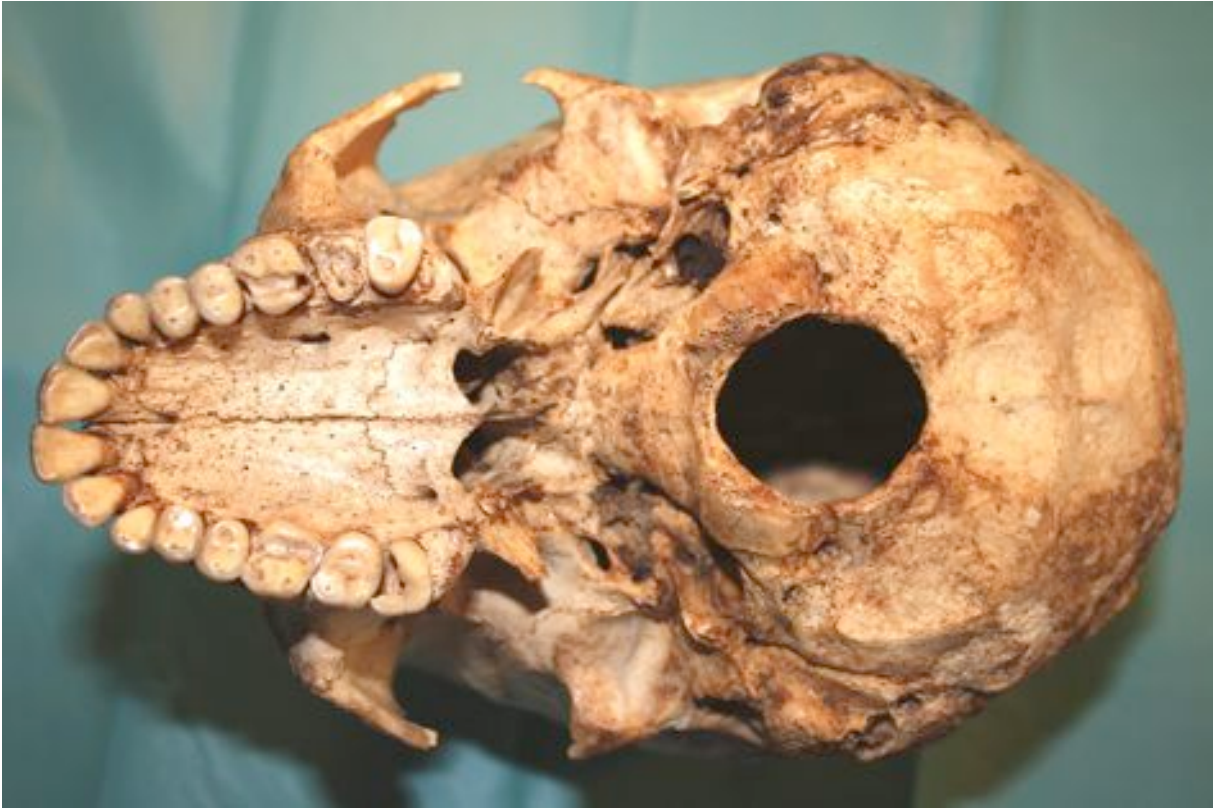

***Figure 100 : Le crâne en Norma occipitalis.***

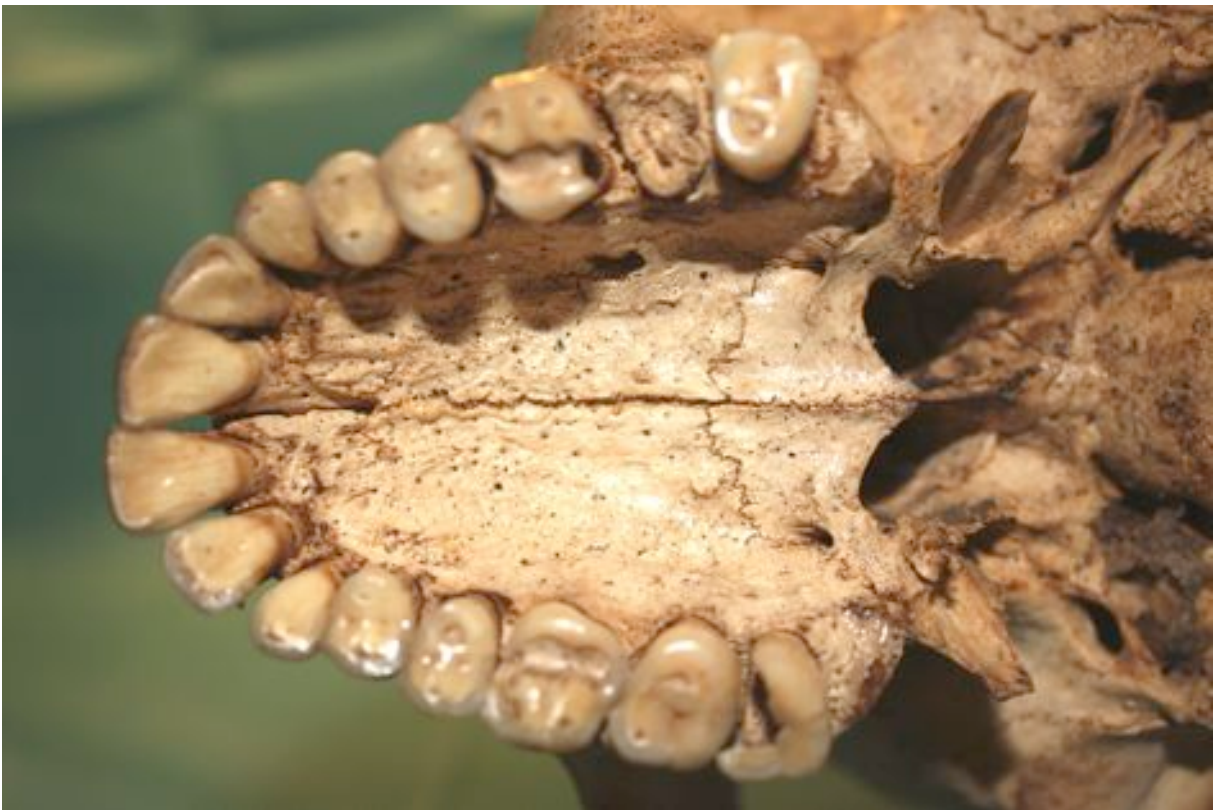

***Figure 101 : La mandibule en Norma occipitalis.***





***Figure 102 : Le calvarium en Norma basilaris.***



***Figure 103 : Le maxillaire en Norma basilaris.***



## **LÉGENDE ICONOGRAPHIQUE**

<b><u>PREMIÈRE PARTIE</u></b>	<b>PAGES</b>
<u>Figure 1</u> : Carte de la Nubie.	3
<u>Figure 2</u> : Figurines nubiennes du néolithique.	4
<u>Figure 3</u> : Sépulture de la culture de groupe A.	5
<u>Figure 4</u> : Figurines bovines de la culture du groupe C.	5
<u>Figure 5</u> : Nécropole de Méroé.	6
<u>Figure 6</u> : Vestige du Christianisme en Nubie.	7
<u>Figure 7</u> : Chronologie des civilisations Nubienne et Egyptienne.	8
<u>Figure 8</u> : Les zones archéologiques de la Nubie.	11
<u>Figure 9</u> : Fouilles de la nécropole de Sedeinga.	12
<u>Figure 10</u> : La nécropole de Sedeinga, d'après C. Robichon.	13
<u>Figure 11</u> : Emplacements des sépultures du secteur II de la nécropole de Sedeinga.	15
<u>Figure 12</u> : Schéma de la tombe IIT 40, d'après F. Janot.	16
<u>Figure 13</u> : Descenderie d'une des tombes de la nécropole de Sedeinga.	17
<u>Figure 14</u> : Anneaux de cheville de l'occupante de la tombe IIT 40.	19
 <b><u>DEUXIÈME PARTIE</u></b>	
<u>Figure 15</u> : Le crâne IIT 40 en Norma facialis.	20
<u>Figures 16 et 17</u> : Le crâne IIT 40 et sa mâchoire en Norma lateralis.	21
<u>Figures 18 et 19</u> : Le crâne IIT 40 et sa mandibule en Norma verticalis.	22
<u>Figures 20 et 21</u> : Le crâne IIT 40 et sa mandibule en Norma occipitalis.	23
<u>Figures 22 et 23</u> : Le crâne IIT 40 et son maxillaire en Norma basilaris.	24
<u>Figure 24</u> : Points craniométriques, d'après G. Olivier.	25
<u>Figure 25</u> : Mesures du crâne en vue latérale, d'après G. Olivier.	27
<u>Figure 26</u> : Mesures du crâne en vue antérieure (d'après G. Olivier).	29

<u>Figures 27 et 28</u> : Points craniométriques et mesures du crâne en vue supérieure et postérieure (d'après G. Olivier).	29
<u>Figure 29</u> : Mensuration nasales et orbitaires, d'après G. Olivier.	30
<u>Figure 30</u> : Mensurations mandibulaires, d'après G. Olivier.	33
<u>Figure 31</u> : Mesures mandibulaires (d'après G. Olivier).	34
<u>Figure 32</u> : Mesures mandibulaires (d'après G. Olivier).	34
<u>Figure 33</u> : Orthopantomogramme de IIT 40.	40
<u>Figure 34</u> : Téléradiographie du crâne IIT 40.	52
<u>Figure 35</u> : Points osseux.	54
<u>Figure 36</u> : Plans et lignes de référence.	56
<u>Figure 37</u> : Points osseux, plans de référence et angles nécessaires à l'analyse de George .	59
<u>Figure 38</u> : Coupe horizontale au niveau des apex des 7 maxillaires montrant l'étendue de la lésion apicale de la 27.	60
<u>Figure 39</u> : Coupe horizontale du maxillaire présentant les marques d'usure des 6.	61
<u>Figure 40</u> : Coupe horizontale de la mandibule mettant en évidence les lésions apicales de 35 et 46.	61
<u>Figure 41</u> : Reconstruction 3D en vue antérieure.	63
<u>Figure 42</u> : Reconstruction 3D en vue postérieure.	63
<u>Figure 43</u> : Reconstruction 3D en vue latérale gauche.	64
<u>Figure 44</u> : Reconstruction 3D en vue latérale droite.	64
<u>Figure 45 et 46</u> : Reconstructions 3D de la mâchoire en vues antérieure et postérieure.	65
<u>Figures 47 et 48</u> : Reconstructions 3D de la mâchoire en vues latérales gauche et droite.	65

## TROISIÈME PARTIE

<u>Figure 49</u> : Perte de substance osseuse.	82
<u>Figure 50</u> : Os supplémentaires.	82
<u>Figure 51</u> : Pertes dentaires.	84
<u>Figure 52</u> : Lésions apicales au niveau de la 16 et la 18.	85
<u>Figure 53</u> : Dépôt de tartre au collet de la 16,17 et 18.	86
<u>Figure 54</u> : Alvéolyse horizontale au maxillaire et à la mandibule.	88
<u>Figure 55</u> : Déhiscences et fenestrations au maxillaire.	89
<u>Figure 56</u> : Déhiscences à la mandibule.	89
<u>Figure 57</u> : Classification de Held et Perrier.	91
<u>Figure 58</u> : Usure dentaire au maxillaire.	93
<u>Figure 59</u> : Usure dentaire sur les molaires mandibulaires gauches.	93
<u>Figure 60</u> : Les phases de la mastication.	95
<u>Figure 61</u> : Les mouvements de la mastication.	96
<u>Figure 62</u> : Les phases du vieillissement dentaire selon Gustafson.	104
<u>Figure 63</u> : Points et tracé du visage de IIT 40 selon la méthode de George.	114
<u>Figure 64</u> : Profil du visage de IIT 40 selon la méthode de George.	115
<u>Figure 65</u> : Crâne IIT 40 dans le diopetrographe cubique.	117
<u>Figure 66</u> : Partie du diopetrographe cubique traçant les contours osseux.	117
<u>Figure 67</u> : Dessin de face de IIT 40.	122
<u>Figure 68</u> : Dessin de profil de IIT 40.	123
<u>Figures 69, 70, 71 et 72</u> : Les différentes étapes de la réalisation du moulage du crâne en vue de face.	125
<u>Figures 73 et 74</u> : La réalisation du moulage du crâne en vue latérale gauche.	126
<u>Figure 75</u> : Visage reconstitué de IIT 40 en pâte à modeler durcissante.	127
<u>Figure 76</u> : Visage reconstitué de IIT 40 en vue latérale.	128
<u>Figure 77</u> : Visage reconstitué et peint de IIT 40 en vue de face.	129
<u>Figure 78</u> : Visage reconstitué et peint de IIT 40 en vue latérale gauche.	130
<u>Figure 79</u> : Visage reconstitué, peint et accessoirisé de IIT 40 en vue de face.	131

<u>Figure 80</u> : Visage reconstitué, peint et accessoirisé de IIT 40 en vue de profil.	132
<u>Figures 81 et 82</u> : Images du crâne IIT 40 en vue de face et de profil avec les marqueurs tissulaires.	134
<u>Figure 83 et 84</u> : Superposition de l'image du crâne et de celle du visage en vue de face.	135
<u>Figure 85</u> : Superposition de l'image du crâne et du visage de IIT 40 en vue de profil.	136
<u>Figure 86</u> : Visage de profil de IIT 40.	136
<u>Figure 87</u> : Visage de IIT 40 obtenu par reconstitution assistée par ordinateur.	137

## ANNEXE 1

<u>Figure 88</u> : Dents en vue vestibulaire.	140
<u>Figures 89 et 90</u> : Dents en vue mésiale et distale.	140
<u>Figure 91</u> : Prise de teinte de la 42 au niveau du bord libre avec le teintier Vita Easyshade Compact.	141
<u>Figure 92 et 93</u> : Usure de la face occlusale de 42 et 43.	144
<u>Figure 94</u> : Prise de la teinte de la 32 avec le teintier Vita Easyshade Compact.	146

## ANNEXE 2

<u>Figure 95</u> : Le crâne en <i>Norma facialis</i> .	151
<u>Figure 96</u> : Le crâne en <i>Norma lateralis</i> .	152
<u>Figure 97</u> : La mâchoire en <i>Norma lateralis</i> .	152
<u>Figure 98</u> : Le crâne en <i>Norma verticalis</i> .	153
<u>Figure 99</u> : La mandibule en <i>Norma verticalis</i> .	153
<u>Figure 100</u> : Le crâne en <i>Norma occipitalis</i> .	154
<u>Figure 101</u> : La mandibule en <i>Norma occipitalis</i> .	154
<u>Figure 102</u> : Le calvarium en <i>Norma basilaris</i> .	155
<u>Figure 103</u> : Le maxillaire en <i>Norma basilaris</i> .	155

## **LÉGENDE DES TABLEAUX**

<b><u>DEUXIÈME PARTIE</u></b>	<b>PAGES</b>
<u>Tableaux 1 et 2</u> : Tableaux récapitulatifs des mesures des hauteurs coronaires des dents maxillaires et mandibulaires du crâne IIT 40.	36
<u>Tableaux 3 et 4</u> : Tableaux récapitulatifs des mesures des diamètres vestibulo-lingaux des dents maxillaires et mandibulaires du crâne IIT 40.	37
<u>Tableaux 5 et 6</u> : Tableaux récapitulatifs des mesures des diamètres mésio-distaux des dents maxillaires et mandibulaires du crâne IIT 40.	38
<u>Tableau 7</u> : Tableau récapitulatif du bilan rétro alvéolaire de IIT 40.	50
<b><u>TROISIÈME PARTIE</u></b>	
<u>Tableau 8</u> : Tableau récapitulatif des mesures crâniennes.	66
<u>Tableau 9</u> : Tableau récapitulatif des indices crâniens.	75
<u>Tableau 10</u> : Tableau des valeurs de mesures des dents de l'adulte actuel.	77
<u>Tableau 11</u> : Tableau des pourcentages de perte de hauteur coronaire des dents de IIT 40.	78
<u>Tableau 12</u> : Tableau des mesures sur IIT 40 selon l'analyse de George.	79
<u>Tableau 13</u> : Tableau d'âges de synostose des sutures, (Ascadi et Nemeskeri).	101
<u>Tableau 14</u> : Eruption des dents déciduales en mois, selon Legoux et Novotny.	102
<u>Tableau 15</u> : Eruption des dents adultes en années, selon Martin et Moreaux.	102
<u>Tableau 16</u> : Chronologie de l'usure dentaire selon Brothwell (1965).	103
<u>Tableau 17</u> : Chronologie du vieillissement dentaire selon Gustafson (1950).	105
<u>Tableau 18</u> : Points osseux et leur point tissulaire associé.	111
<u>Tableau 19</u> : Valeurs moyennes des épaisseurs tissulaires.	111
<u>Tableau 20</u> : Tableau des épaisseurs tissulaires de Rhine et Campbell (1980).	118
<u>Tableau 21</u> : Tableau des épaisseurs tissulaires de Rhine et Moore (1982).	119

## ANNEXE 1

<u>Tableau 22</u> : Comparaison de 42 et 43 avec leurs homologues de IIT 40.	148
<u>Tableau 23</u> : Comparaison de 42 et 43 avec les alvéoles vides de 42 et 43 du crâne IIT 40.	148

## **TABLE DES RÉFÉRENCES BIBLIOGRAPHIQUES**

1. ASCADI G., NEMESKERI L.

History of Human Life Span and Mortality.

Budapest : 1970.

2. BAILEY Shara E., HUBLIN Jean J.

Dental Perspectives on Human Evolution [Texte imprimé] : state of the art research in dental paleoanthropology.

Dordrecht : Springer, 2007, XXVIII-409 p. (Vertebrate paleobiology and paleoanthropology)

3. BEQUAIN J.F., BOUTONNET P.

Approche de la détermination du sexe à partir de critères morphologiques radiculaires des incisives et canines supérieures.

Bordeaux : Rencontres Franco-espagnoles d'Anthropologie, 1979.

4. BERGER C., JANOT F., CARTIER F. LABROUSSE A.

Au cœur de la Nubie soudanaise : la nécropole de Sedeinga.

Connaissances des Hommes, 1995, n° 15, p. 22-27.

5. BILLY G.

Les grands courants du peuplement égypto-nubien jusqu'à l'époque romaine.

L'anthropologie, 1975, tome 79, n°4, p. 629-658.

6. BRABANT H., SAHLY A.

La paléostomatologie en Belgique et en France.

Actua. Stomatologica Belgica, 1962, n°59, p. 285-355.

7. BROCA P.

Instructions craniologiques et crâniométriques.

Paris : Mém. Soc. Anthropol, 1875, n°2, p. 1-103.

8. BROTHWELL D.R.

Digging up Bones. The Excavation, Treatment and Study of Human Skeletal Remains.

Londres : 1972.

9. CHAMLA M.C.

Aksha. III. La population du cimetière méroïtique d'Aksha, étude anthropologique.

Paris : [imprimerie Firmin-Didot], 1967, 189 p.-II p. de pl. : fig., coupes, plans.

10. CHARLIER P.

Ostéo-archéologie et techniques médico-légales [Texte imprimé] : tendances et perspectives : pour un "Manuel pratique de paléopathologie humaine"

Paris : De Boccard, 2008, 684 p. (Collection Pathographie)

11. CLEMENT J.G., RANSON D.L.

Cranio Facial Identification in Forensic Medicine [Texte imprimé]

London : Arnold ; New York : Oxford University Press, 1998, VI-306 p.

12. COPPENS Y.

Le singe, l'Afrique et l'homme, Fayard [Texte imprimé].

Paris : Fayard, 1983, 148 p. (Le Temps des sciences)

13. DESBOIS C., MALLET C., PERROT R.

La méthode D.M.P de reconstitution faciale dans l'identification médico légale.

Paléobios, 1992, vol 8, p. 1-21.



14. FARRELL E.  
Dentistry's past and future meet in Egypt.  
J. Am. Dent. Assoc., 1973, n° 86, p. 553-562.
  
15. FEREMBACH G., SUSANNE C., CHAMLA M.C.  
L'homme, son évolution, sa diversité [Texte imprimé] : manuel d'anthropologie physique.  
Paris : Ed. du CNRS : Doin, 1986, XIII-572 p.
  
16. FLACZYNSKI M., JANOT F.  
La nécropole de Sedeinga : La craniosténose de l'enfant II T47.  
Inf. Dent. 2006, n°36, p. 2253-2256.
  
17. FLACZYNSKI M.  
La stéréolithographie et son intérêt dans l'étude du massif cranio-facial : application sur un crâne d'enfant de l'époque napato-méroïtique issu de la nécropole de Sedeinga (Nubie soudanaise), 124 p.  
Thèse : Chirurgie Dentaire : Nancy 1 : 2004.
  
18. FLACZYNSKI M., JANOT F.  
La découverte extraordinaire de l'enfant de Sedeinga (Nubie Soudanaise).  
Actes Soc. fr. hist.. art dent., 2008, n°13, p. 19-22.
  
19. FOURET P., JANOT F., MONIER A. et T.  
Pathologies et thérapeutiques dentaires dans l'ancienne Egypte.  
Actual. Odonto-stomatol., 1991, n°176, p. 493- 508.
  
20. FRONTY P.  
Denture et dysmorphisme sexuel : aspects paléontologiques médico-légal et génétique.  
Thèse : Sciences Odontologiques, Paris VII, 1978.

21. GEORGE R.M.

The Lateral Craniographic Method of Facial Reconstruction.

J. Forensic. Sci., 1987, n°32, p. 1305-1330.

22. GRMEK M.D.

Les maladies à l'aube de la civilisation occidentale [Texte imprimé]: recherches sur la réalité pathologique dans le monde grec préhistorique, archaïque et classique.

Paris : Payot, 1983, 527 p. (Médecine et sociétés)

23. GUENET S.

Etude odonto-anthropologique du crâne II T 30 provenant de la fouille du site de Sedeinga (Nubie)

Thèse : Chirurgie Dentaire : Paris V :1997 ; n°1997PA05H017.

24. GUENET S., TAVERNIER J.C., JANOT F.

Les vestiges humains de la nécropole de Sedeinga (soudan) : le crâne de l'occupant de la tombe II T30.

Inf. Dent., 1998, n°40, p. 3195-3207.

25. GUDIN R.G.

L'homme dans son évolution [Texte imprimé]: bipédie et langage ; l'architecture cranio-faciale : par la téléradiographie.

Bordeaux. Études hospitalières, 2002, 181 p.

26. GUSTAFSON G.

Age détermination on teeth.

J. Am. Dent., 1950, 41, p. 45-54.

27. HADJOUIS D., MAFART B.

La paléo odontologie [Texte imprimé]: analyses et méthodes d'étude

Paris : Éd Artcom', 2001, 182 p. (Collection Paléoanthropologie et paléopathologie osseuse)

28. HARRIS J.E.,  
The Nubian People of the Nile Valley: past and présent.  
Paleopathology Newsletter, 1989, n°67, p. 9-13.
29. HILSON S.  
Dental Anthropology [Texte imprimé].  
Cambridge : Cambridge University Press, 1996, XIV-373 p.
30. INSTITUT DU MONDE ARABE.  
Soudan, royaumes sur le Nil [Texte imprimé] : catalogue de l'exposition IMA.  
Paris : Flammarion, 1998,428 p. (Beaux Livres)
31. JANOT F.  
Nécropole de Sedeinga. Vestiges dentaires : délabrement coronaire spontané.  
Inf. Dent., 2007, 37, p. 2341-2345.
32. JANOT F.  
Odontologie et archéologie funéraire.  
Inf. Dent., 1993, 22, p. 1599-1606.
33. JANOT F., CARTIER F.  
Les restes humains de la nécropole de Sedeinga. La sépulture « double » IIT36, à inhumation superposée.  
Méroitic newsletter, 1999, n° 26, p.47-52.
34. JANOT F., STRAZIELLE C., MILLER N., CUSSENOT O.  
Etude cranio-faciale de l'occupant de la tombe II T14 provenant des fouilles archéologiques de la nécropole de Sedeinga (Nord Soudan).  
Inf. Dent., 1995, n°37, p. 2883-2891.

35. JANOT F., VEZIE P., BOTTERO-CORNILLAC M.J.

Le Siawak (bâtonnet frotte-dents) : un instrument à usage religieux et médical.

Ann. islam., 1998, n°32, p. 101-123.

36. JANSSEN P.A., PERROT R.

Précis d'anthropobiologie descriptive et métrique du squelette [Monographie en ligne].

Lyon : Laboratoire d'Anthropologie Anatomique et de Paléopathologie, 2006-2007. Format html/PDF. Disponible sur <http://anthropologie-et-paleopathologie.univ-lyon1.fr>

37. JULLIEN R.

A propos des trépanations préhistoriques.

Bull. Soc. préhist. fr., 1947, n°44, p. 86-90.

38. LAMENDIN H.

Appréciation de l'âge par la méthode de Gustafson simplifiée.

Chir Dent. Fr., 1988, n°427, p. 43-47.

39. LAUTROU A.,

Abrégé d'anatomie dentaire.

Paris : Masson, 1992, VIII-264 p. (Collection des abrégés d'odontologie et de stomatologie)

40. LAUDE M. ET AL.

Congrès Société Française d'orthopédie dento-faciale. Introduction à l'analyse cranio-mandibulaire [Texte imprimé] : Rapport.

Paris : Édition de la S.F.O.D.F., 1978, 259 p.

41. LEGOUX P.

Détermination de l'âge dentaire des fossiles de la lignée humaine.

Paris : 1966.

42. LEROI-GOURHAN A.

Mécanique vivante : le crâne des vertébrés du poisson à l'homme.

Paris : Fayard, 1983, 261 p. - [ 8] p. de pl. (L e Temps des Sciences)

43. MARTIN R., SALLER K.

Lerbuch der Anthropologie.

Stuttgart : 1958.

44. MASSET C.

Estimation de l'âge du décès par les sutures crâniennes, 301 p.

Thèse : Sciences Médicales : Paris 7 : 1992.

45. MAYTIE A.

Usure et articulés dentaires en anthropologie.

Actual. Odonto-Stomatol., 1976, n°113, p. 147-164.

46. MOORE C.E.

A Problem in Human Variation : the Facial Thickness of Caucasoids, Negroids, and Mongoloids.

PH Thesis : University of New Mexico : Albuquerque, 1981.

47. MORANT G.M.

A Biometric Study of the Human Mandible.

Biometricka, 1936, n°28, p. 84-122.

48. MOREAUX A.

Trente-deux planches de morphologie des dents.

Paris, 1948.

49. NOVOTNY V., ISCAN M.Y., LOTH S.

Morphologic and Osteometric Assesment of Age, Sex and Race from the Skull : Forensic Analysis of the Skull.

1993, p. 71-86.

50. OLIVIER G.

Anatomie anthropologique.

Paris : Vigot Frères, 1965, 487 p.

51. PELLETIER M.

Anatomie maxillo-faciale.

Paris : Maloine, 1969, 559 p.

52. PERIER A.L.

Usure, abrasion, érosion.

Geneve : Prat. Odonto-Stomatol., 1949, n°141.

53. RAMI REDDY V.

Dimensions of Anthropology: Dentition, Pathology and Crown Morphology.

Londres : Stosius Inc/Advent Books Division, 1986.

54. REINOLD J.

Archéologie au Soudan : les civilisations de Nubie.

Paris : Éd. Errance, 2000, 144 p.

55. RHINE J.S., CAMPBELL H.R.

Thickness of Facial Tissues in American Blocks.

J. Forensic. Sci., 1980, n°25, p. 847-858.

56. ROUVIERE H., DELMAS A.

Anatomie humaine descriptive, topographique et fonctionnelle. Tome 1 : tête et cou. [Texte imprimé]

Paris : Masson, 2002, LV-654 p.

57. SCOTT E.C.

Dental Wear Scoring Technique.

Am. J. Physical Anthropol., 1979, n°51, p. 213-218.

58. SOULE-NAN J.

La Nubie des pyramides.

Monaco : Éd. Du Rocher, 2002, 376 p. - [12 p. de pl.] (Collection Champollion)

59. TAVERNIER J.C., JANOT F.

Estimation de l'âge au décès d'occupants de la nécropole de Sedeinga à partir des vestiges dentaire.

Inf. Dent., 1995, n°40, p. 3169-3174.

60. TIER G.A., DOAN G.A., JEFFREY C.

The Forensic Implications of Palaeopathology of the Cranium and Jaws. Part I. A Technique for Radiography of Mummified and Skeletal Remains.

J. Forensic Odonto-Stomatol., 1966, n°14, p. 13-19.

61. VIGNAL J.N.

De l'intérêt de la reconstitution faciale.

Bull. Acad. Natle Chir. Dent., 2010, n°53, p. 63-76.

62. VIGNAL J.N.

Les reconstitutions faciales assistées par ordinateur [Texte imprimé]: Données tomodensitométriques, déformation d'image ou « warping ».

Paris : Éd. Artcom', 2000, 166 p. (Collection Paléoanthropologie et Paléopathologie osseuse)

63. [www.diplomatie.gouv.fr](http://www.diplomatie.gouv.fr)
64. [www.anthropologie-et-paleopathologie.univ-lyon1.fr](http://www.anthropologie-et-paleopathologie.univ-lyon1.fr)
65. [www.nefercoco.free.fr/soudan](http://www.nefercoco.free.fr/soudan)
66. [www.nubie-international.fr](http://www.nubie-international.fr)
67. [www.bubastis.be](http://www.bubastis.be)



## TABLE DES MATIÈRES

INTRODUCTION	1
<u>I. LA NÉCROPOLE DE SEDEINGA.</u>	2
I.1. Contexte historique.	2
I.1.1. Situation géographique de la Nubie.	2
I.1.2. Les civilisations nubiennes.	4
I.1.3. La culture nubienne à l'époque méroïtique.	9
I.2. La fouille archéologique de la nécropole de Sedeinga.	10
I.2.1. La découverte de la civilisation méroïtique.	10
I.2.2. La découverte de la nécropole de Sedeinga.	12
I.2.3. Organisation du site.	13
I.2.4. Les occupants de la nécropole.	14
I.3. Origine et histoire de l'occupante de la tombe IIT 40.	15
I.3.1. La tombe IIT 40.	15
I.3.1.1. Découverte de la sépulture.	15
I.3.1.2. Architecture de la tombe.	16
I.3.2. L'occupante de la tombe.	18
I.3.2.1. Description.	18
I.3.2.2. Ornements funéraires.	19

<u>II. ÉTUDE ODONTO-ANTHROPOLOGIQUE DU CRÂNE IIT 40.</u>	20
II.1. Observations morphologiques.	20
II.1.1. En <i>Norma facialis</i> .	20
II.1.2. En <i>Norma lateralis</i> .	21
II.1.3. En <i>Norma verticalis</i> .	22
II.1.4. En <i>Norma occipitalis</i> .	23
II.1.5. En <i>Norma basilaris</i> .	24
II.2. Etude biométrique.	25
II.2.1. Etude craniométrique.	25
II.2.1.1. Matériel, méthode et terminologie.	25
II.2.1.2. Mensurations crâniennes.	27
II.2.1.3. Mensurations orbitaires.	30
II.2.1.4. Mensurations nasales.	30
II.2.1.5. Mensurations maxillaires.	31
II.2.1.6. Mensurations mandibulaires.	32
II.2.2. Etude odontométrique.	35
II.2.2.1. Formule dentaire.	35
II.2.2.2. Mesure des hauteurs coronaires.	36
II.2.2.3. Mesure des diamètres vestibulo-linguaux.	37
II.2.2.4. Mesure des diamètres mésio-distaux.	38
II.3. Etude radiologique.	39
II.3.1. Etude de l'orthopantomogramme.	39
II.3.2. Etude du bilan rétro-alvéolaire.	41
II.3.2.1. Etude dent par dent au maxillaire.	41
II.3.2.2. Etude dent par dent à la mandibule.	45
II.3.2.3. Tableau récapitulatif.	50

II.3.3. Etude de la téléradiographie : analyse céphalométrique.	51
II.3.3.1. Généralités.	51
II.3.3.2. Les points osseux.	53
II.3.3.3. Les lignes et plans de référence.	55
II.3.3.4. Analyse de Georges.	57
II.3.4. Etude du scanner.	60
<u>III. INTÉRÊTS DE L'ÉTUDE ODONTO-ANTHROPOLOGIQUE DU CRÂNE IIT 40.</u>	66
III.1. Bilan de l'étude odonto-anthropologique.	66
III.1.1. Description du crâne et rattachement à son groupe biologique.	66
III.1.1.1. Récapitulatif des mesures.	66
III.1.1.2. Indices crâniens.	67
III.1.1.3. Conclusions de l'étude.	76
III.1.2. Comparaison avec la denture actuelle.	77
III.1.3. Bilan de céphalométrie.	79
III.1.4. Bilan paléopathologique.	81
III.1.4.1. Particularités crâniennes.	81
III.1.4.2. Pathologies dentaires.	83
III.1.4.2.1. Les caries.	83
III.1.4.2.2. Les fêlures et fractures.	83
III.1.4.2.3. Les pertes dentaires.	84
III.1.4.2.4. Les lésions apicales.	85

III.1.4.3. Pathologies parodontales.	86
III.1.4.3.1. Le tartre.	86
III.1.4.3.2. L'alvéolyse horizontale et verticale.	87
III.1.4.3.3. Les déhiscences et fenestrations.	89
III.1.4.4. Usures dentaires.	90
III.1.4.4.1. Généralités.	90
III.1.4.4.2. Classification des usures dentaires.	91
III.1.4.4.3. Les usures des dents de IIT 40.	93
III.1.4.4.4. L'étiologie de l'usure dentaire.	95
III.1.4.4.5. Les conséquences de l'usure dentaire.	97
III.2. Informations sur la vie de IIT 40.	98
III.2.1. Datation des ossements.	98
III.2.2. Détermination du sexe.	99
III.2.3. Détermination de l'âge au décès.	100
III.2.3.1. L'étude des sutures.	100
III.2.3.2. L'étude de la denture.	101
III.2.3.2.1. La dentition.	101
III.2.3.2.2. Les usures dentaires.	103
III.2.3.2.3. Le vieillissement dentaire.	104
III.2.4. Alimentation.	107
III.2.4.1. Les protéines végétales.	107
III.2.4.2. Les protéines animales.	108
III.2.4.3. Les boissons.	108

<u>IV. RECONSTITUTION FACIALE.</u>	109
IV.1. Les méthodes manuelles.	109
IV.1.1. Les méthodes manuelles bidimensionnelles.	109
IV.1.1.1. Le dessin.	109
IV.1.1.2. La méthode craniographique latérale.	110
IV.1.2. Les méthodes manuelles tridimensionnelles.	116
IV.1.2.1. La méthode DMP de reconstitution faciale.	116
IV.1.2.1.1. La réalisation des dessins de face et de profil.	116
IV.1.2.1.2. La reconstitution faciale.	124
IV.2. La reconstitution assistée par ordinateur.	133
 CONCLUSION	 138
 <u>ANNEXE 1 : ÉTUDE DE DEUX DENTS « HORS CONTEXTE » APPARTENANT AU CRÂNE IIT 40.</u>	 149
 I. IDENTIFICATION DES DEUX DENTS.	 140
I.1. Anatomie dentaire.	140
I.2. Mensuration des dents.	142
I.3. Teinte des dents.	143
I.4. Usure des dents.	144
I.5. Caractéristiques des dents.	144
 II. RAPPELS SUR LES DENTS DE IIT 40.	 145
II.1. Rappel des mensurations coronaires de 32 et 33.	145
II.2. Etude de la teinte de 32 et 33.	146
II.3. Rappels sur l'usure de 32 et 33.	146
II.4. Etude des alvéoles vides de 42 et 43.	147

III. COMPARAISON DES RÉSULTATS OBTENUS ET CONCLUSION DE L'ÉTUDE ANNEXE.	149
<u>ANNEXE 2 : PHOTOGRAPHIES DU CRÂNE IIT 40.</u>	150
LÉGENDE ICONOGRAPHIQUE	156
LÉGENDE DES TABLEAUX	160
TABLE DES RÉFÉRENCES BIBLIOGRAPHIQUES	162
TABLE DES MATIÈRES	172

**MARCHAL Amandine – Étude odonto-anthropologique et reconstitution faciale du crâne IIT 40 provenant de la nécropole de Sedeinga. (Nubie Soudanaise)**

Nancy 2010 : 177 f. : 126 ill. : 67 réf.

Th. : Chir.-Dent. : Nancy-I : 2010

Mots clés :	Sedeinga	MeSH :	Sedeinga
	Anthropologie		Anthropology
	Paléopathologie		Paleopathology
	Reconstitution faciale		Facial reconstitution

**MARCHAL Amandine – Étude odonto-anthropologique et reconstitution faciale du crâne IIT 40 provenant de la nécropole de Sedeinga. (Nubie soudanaise)**

Th. : Chir.-Dent. : Nancy-I : 2010-10-03

L'observation progressive et minutieuse des vestiges et des restes humains découverts sur des sites archéologiques permet d'en apprendre beaucoup sur la vie de nos ancêtres.

Cette étude odonto-anthropologique apporte des éléments d'information nouveaux et complémentaires à ceux déjà connus sur la population de la nécropole de Sedeinga et sur la civilisation méroïtique dans sa globalité.

L'examen morphologique et les mesures des os crâniens et des dents, ont permis de déterminer que l'individu IIT 40 était de sexe féminin, était âgée de 20 à 25 ans à son décès, et était de corpulence maigre à moyenne.

Les examens radiologiques poussés (clichés radiographiques et scanner) ont mis en évidence nombre de pathologies dentaires, qui nous ont renseigné sur les habitudes alimentaires de cette personne.

Enfin, deux reconstitutions faciales, l'une manuelle et l'autre assistée par ordinateur, ont permis de suggérer une image du visage de la personne inhumée à l'emplacement IIT 40.

JURY :	Président :	J-P. ARTIS	Professeur des Universités
	Juge :	C. STRAZIELLE	Professeur des Universités
	Juge :	P. BRAVETTI	Maître de Conférences
	Juge :	F. JANOT	Professeur des Universités
	Juge :	R. PERROT	Docteur en Sciences
	Juge :	J-N VIGNAL	Docteur en Anthropologie
	Juge :	C. HODEZ	Docteur en Médecine

Adresse de l'auteur : Amandine MARCHAL  
13 rue de Faultrier  
57070 METZ