



HAL
open science

L'enregistrement des relations intermaxillaires : des techniques classiques aux nouvelles approches par CFAO. Application à différents cas cliniques

Sophie Bonjour

► **To cite this version:**

Sophie Bonjour. L'enregistrement des relations intermaxillaires : des techniques classiques aux nouvelles approches par CFAO. Application à différents cas cliniques. Sciences du Vivant [q-bio]. 2012. hal-01738832

HAL Id: hal-01738832

<https://hal.univ-lorraine.fr/hal-01738832v1>

Submitted on 20 Mar 2018

HAL is a multi-disciplinary open access archive for the deposit and dissemination of scientific research documents, whether they are published or not. The documents may come from teaching and research institutions in France or abroad, or from public or private research centers.

L'archive ouverte pluridisciplinaire **HAL**, est destinée au dépôt et à la diffusion de documents scientifiques de niveau recherche, publiés ou non, émanant des établissements d'enseignement et de recherche français ou étrangers, des laboratoires publics ou privés.



AVERTISSEMENT

Ce document est le fruit d'un long travail approuvé par le jury de soutenance et mis à disposition de l'ensemble de la communauté universitaire élargie.

Il est soumis à la propriété intellectuelle de l'auteur. Ceci implique une obligation de citation et de référencement lors de l'utilisation de ce document.

D'autre part, toute contrefaçon, plagiat, reproduction illicite encourt une poursuite pénale.

Contact : ddoc-thesesexercice-contact@univ-lorraine.fr

LIENS

Code de la Propriété Intellectuelle. articles L 122. 4

Code de la Propriété Intellectuelle. articles L 335.2- L 335.10

http://www.cfcopies.com/V2/leg/leg_droi.php

<http://www.culture.gouv.fr/culture/infos-pratiques/droits/protection.htm>

ACADEMIE DE NANCY-METZ
UNIVERSITE DE LORRAINE
FACULTE D'ODONTOLOGIE

Année 2012

THESE D'EXERCICE
DIPLOME D'ETAT DE DOCTEUR
EN CHIRURGIE DENTAIRE

Par **Sophie BONJOUR**

Née le 03 juin 1987 à Belfort (Territoire de Belfort)

**L'ENREGISTREMENT DES RELATIONS INTERMAXILLAIRES :
DES TECHNIQUES CLASSIQUES AUX NOUVELLES APPROCHES
PAR CFAO. APPLICATION A DIFFERENTS CAS CLINIQUES**

Présentée et soutenue publiquement le Lundi 10 décembre 2012

Examineurs de la thèse

M. J.P. LOUIS	Professeur des Universités	Président
<u>M. J.M. MARTRETTE</u>	Professeur des Universités	<u>Juge</u>
M. S. BARONE	Docteur en Chirurgie Dentaire	Invité
Mme. C. STRAZIELLE	Professeur des Universités	Juge

Président : Professeur Pierre MUTZENHARDT

Doyen : Docteur Jean-Marc MARTRETTE

Vice-Doyens : Pr Pascal AMBROSINI – Pr Francis JANOT - Dr Céline CLEMENT

Membres Honoraires : Dr L. BABEL – Pr. S. DURIVAUX – Pr A. FONTAINE – Pr G. JACQUART – Pr D. ROZENCWEIG - Pr M. VIVIER

Doyen Honoraire : Pr J. VADOT

Sous-section 56-01 Odontologie pédiatrique	Mme M. Mlle Mme Mlle	<u>DROZ Dominique (Desprez)</u> PREVOST Jacques JAGER Stéphanie JULHIEN-COSTER Charlotte PHULPIN Bérengère	Maître de Conférences* Maître de Conférences Assistante* Assistante Assistante
Sous-section 56-02 Orthopédie Dento-Faciale	Mme M. M. Mlle	<u>FILLEUL Marie Pierryle</u> GEORGE Olivier EGLOFF Benoît PY Catherine	Professeur des Universités* Maître de Conf. Associé Assistant Assistante
Sous-section 56-03 Prévention, Epidémiologie, Economie de la Santé, Odontologie légale	Mme M.	<u>CLEMENT Céline</u> JANOT Francis	Maître de Conférences* Professeur Contractuel
Sous-section 57-01 Parodontologie	M. Mme M. M. M. M.	<u>AMBROSINI Pascal</u> BISSON Catherine MILLER Neal PENAUD Jacques GALLINA Sébastien JOSEPH David	Professeur des Universités* Maître de Conférences* Maître de Conférences Maître de Conférences Assistant Assistant
Sous-section 57-02 Chirurgie Buccale, Pathologie et Thérapeutique Anesthésiologie et Réanimation	M. M. M. M. M. M. M. M. Mme	<u>BRAVETTI Pierre</u> ARTIS Jean-Paul VIENNET Daniel WANG Christian BALLY Julien BAPTISTA Augusto-André CURIEN Rémi GUILLET Julie	Maître de Conférences Professeur 1er grade Maître de Conférences Maître de Conférences* Assistant Assistant Assistant Assistant Assistante
Sous-section 57-03 Sciences Biologiques (Biochimie, Immunologie, Histologie, Embryologie, génétique, Anatomie pathologique, Bactériologie, Pharmacologie)	M. M. M.	<u>WESTPHAL Alain</u> MARTRETTE Jean-Marc YASUKAWA Kazutoyo	Maître de Conférences* Maître de Conférences* Assistant Associé
Sous-section 58-01 Odontologie Conservatrice, Endodontie	M. M. M. M. Mlle M.	<u>ENGELS-DEUTSCH Marc</u> AMORY Christophe MORTIER Eric BALHAZARD Rémy PECHOUX Sophie VINCENT Marin	Maître de Conférences Maître de Conférences Maître de Conférences Assistant* Assistante Assistant
Sous-section 58-02 Prothèses (Prothèse conjointe, Prothèse adjointe partielle, Prothèse complète, Prothèse maxillo-faciale)	M. M. M. M. M. M. M. Mlle Mlle	<u>DE MARCH Pascal</u> LOUIS Jean-Paul ARCHIEN Claude SCHOUVER Jacques BARONE Serge LACZNY Sébastien MAGNIN Gilles MONDON-MARQUES Hélène RIFFAULT Amélie	Maître de Conférences Professeur des Universités* Maître de Conférences* Maître de Conférences Assistant Assistant Assistant Assistante Assistante
Sous-section 58-03 Sciences Anatomiques et Physiologiques Occlusodontiques, Biomatériaux, Biophysique, Radiologie	Mlle M. Mme M. Mme	<u>STRAZIELLE Catherine</u> RAPIN Christophe (Sect. 33) MOBY Vanessa (Stutzmann) SALOMON Jean-Pierre JAVELOT Cécile (Jacquelin)	Professeur des Universités* Professeur des Universités* Maître de Conférences* Maître de Conférences Assistante Associée

souligné : responsable de la sous-section * temps plein

Mis à jour le 01.09.2012

*Par délibération en date du 11 décembre 1972,
la Faculté de Chirurgie Dentaire a arrêté que
les opinions émises dans les dissertations
qui lui seront présentées
doivent être considérées comme propres à
leurs auteurs et qu'elle n'entend leur donner
aucune approbation ni improbation.*

A NOTRE DIRECTEUR DE THESE,

Monsieur Jean-Marc MARTRETTE,

Docteur en Chirurgie Dentaire

Professeur des Universités – Praticien Hospitalier

Doyen de la Faculté d’Odontologie de Nancy

Chef de service du CSERD de Nancy

Docteur en Sciences Pharmacologiques

Habilités à diriger des Recherches

Sous-section : Sciences biologiques (Biochimie, Immunologie, Histologie, Embryologie, Génétique, Anatomie pathologique, Bactériologie, Pharmacologie).

Vous nous avez fait, avec gentillesse, l’honneur de diriger cette thèse.

Vous nous avez prodigués tout au long de ce travail des conseils avisés.

Nous vous remercions pour votre disponibilité et votre bonne humeur lors de notre passage au service de Brabois adulte.

A NOTRE PRESIDENT DE JURY,

Monsieur Jean-Paul LOUIS,

Officier des Palmes Académiques

Docteur en Chirurgie Dentaire

Docteur en Sciences Odontologiques

Docteur d'Etat en Odontologie

Professeur des Universités – Praticien Hospitalier

Président Honoraire et Secrétaire perpétuel de l'Académie Nationale de Chirurgie Dentaire

Membre de l'Académie Lorraine des Sciences

Responsable de la Sous-section : Prothèses

Vous nous avez fait l'honneur de présider cette thèse.

Nous vous remercions pour la qualité de votre enseignement tout au long de nos études.

A NOTRE JUGE,

Monsieur Serge BARONE,

Docteur en Chirurgie Dentaire

Ancien Assistant hospitalier universitaire

Sous-section : Prothèses

Vous nous avez fait l'honneur d'accepter de juger cette thèse.

Nous vous remercions pour votre aide précieuse. Nous vous remercions également pour votre gentillesse et vos conseils lors de l'élaboration de cette thèse.

A NOTRE JUGE,

Madame Catherine STRAZIELLE,

Docteur en Chirurgie Dentaire

Docteur en Neurosciences

Professeur des Universités – Praticien Hospitalier

Responsable de la sous-section : Sciences Anatomiques et Physiologiques,
Occlusodontiques, Biomatériaux, Biophysiques, Radiologie

Vous nous avez fait l'honneur d'accepter de juger cette thèse.

*Nous vous remercions pour votre gentillesse et votre engagement dans
l'association Ecuadiente.*

1 TABLE DES MATIERES

1	TABLE DES MATIERES	8
2	INTRODUCTION.....	14
3	GENERALITES SUR L'ENREGISTREMENT DE LA POSITION DE REFERENCE	16
3.1	HISTORIQUE.....	17
3.2	RAPPEL ANATOMIQUE.....	18
3.2.1	<i>LE MAXILLAIRE ET LA MANDIBULE</i>	<i>18</i>
3.2.2	<i>LE SYSTEME MUSCULAIRE</i>	<i>18</i>
3.2.2.1	LES MUSCLES ELEVATEURS.....	18
3.2.2.2	LES MUSCLES ABAISSEURS	19
3.2.3	<i>L'ARTICULATION TEMPORO-MANDIBULAIRE (ATM).....</i>	<i>19</i>
3.2.4	<i>LES PLANS DE REFERENCE</i>	<i>19</i>
3.3	LES SIMULATEURS MECANIQUES DE L'OCCLUSION	20
3.3.1.1	LES OCCLUSEURS	20
3.3.1.2	LES ARTICULATEURS.....	21
3.3.1.2.1	Articulateur non adaptable	21
3.3.1.2.2	Articulateur semi adaptable de première génération.....	22
3.3.1.2.3	Articulateur semi adaptable de seconde génération	22
3.3.1.2.4	Articulateur complètement adaptable.....	22
3.4	LES POSITIONS DE REFERENCE	23
3.4.1	<i>L'OCCLUSION D'INTERCUSPIDIE MAXIMALE (OIM).....</i>	<i>23</i>
3.4.1.1	CARACTERISTIQUES DE L'OIM	23
3.4.1.2	CLASSIFICATION DE L'OIM	24
3.4.2	<i>LA RELATION CENTREE (RC).....</i>	<i>24</i>
3.4.2.1	EVOLUTION DES CONCEPTS, DES DEFINITIONS DANS LE TEMPS ET SELON LES AUTEURS	25
3.4.2.2	DEFINITION ACTUELLE.....	25
3.4.2.3	CARACTERISTIQUES DE LA RC.....	25
3.4.2.4	CLASSIFICATION DE LA RELATION CENTREE	27
3.4.2.5	LA RC FACE A DES PROBLEME ANATOMIQUE DE L'ARTICULATION.....	27
3.4.2.6	OIM ET ORC	27
3.4.3	<i>LA DIMENSION VERTICALE</i>	<i>27</i>
3.4.3.1	LA DIMENSION VERTICALE D'OCCLUSION (DVO).....	27
3.4.3.2	LA DIMENSION VERTICALE DE REPOS (DVR).....	28
3.4.3.3	DIMENSION VERTICALE PHONETIQUE (DVP).....	28
3.4.3.4	ESPACE DE DONDERS	28
3.4.3.5	ESPACE LIBRE D'INOCCLUSION (ELI)	29
3.5	ANALYSE DU CAS CLINIQUE ET CHOIX DE LA POSITION DE REFERENCE.....	30

3.5.1	LA DIMENSION VERTICALE D'OCCLUSION (DVO)	30
3.5.1.1	CLASSIFICATION DE MATSUMOTO	30
3.5.1.2	EVALUATION DU NIVEAU DE LA DVO	30
3.5.2	OIM OU ORC ?	31
4	ENREGISTREMENT DES RELATIONS INTERMAXILLAIRES	
	PAR LE PRATICIEN	33
4.1	LE SUPPORT A L'ENREGISTREMENT	34
4.1.1	QUALITES REQUISES	34
4.1.1.1	STABILITE	34
4.1.1.2	ENCOMBREMENT MINIMUM	34
4.1.1.3	DES ZONES D'APPUI DENTAIRES	34
4.1.1.4	COUPLE STRUCTURE DURE - STRUCTURE MOLLE	35
4.1.2	CHOIX DU MATERIAU D'ENREGISTREMENT	35
4.1.2.1	CAHIER DES CHARGES DU MATERIAU	35
4.1.2.2	LES MATERIAUX DISPONIBLES	36
4.1.2.2.1	Les cires	36
4.1.2.2.2	Les pâtes oxyde de zinc-eugénoL	37
4.1.2.2.3	Les résines	37
4.1.2.2.4	Les élastomères	38
4.1.2.2.4.1	Les silicones par addition	38
4.1.2.2.4.2	Les polyéthers	39
4.1.2.3	PROPRIETES DES MATERIAUX DISPONIBLES	39
4.1.2.3.1	Stabilité dimensionnelle	39
4.1.2.3.2	Comportement rhéologique	39
4.1.2.3.3	Temps de travail et de prise	40
4.1.2.4	PROPRIETES MECANIQUES	41
4.1.3	LES DIFFERENTS SUPPORTS A L'ENREGISTREMENT	41
4.1.3.1	REPOSITIONNEMENT MANUEL (OIM)	41
4.1.3.2	TECHNIQUE DU MORDU (OIM)	41
4.1.3.3	LA TABLE D'ENREGISTREMENT OCCLUSALE SECTORIELLE (OIM)	42
4.1.3.4	EMPREINTE SECTORIELLE EN OCCLUSION (OIM)	42
4.1.3.5	CLE VESTIBULAIRE (OIM)	43
4.1.3.6	FGP: Functionally Generated Path (OIM)	43
4.1.3.7	CONTROLE DE L'OCCLUSION GRACE AUX ARMATURES (OIM)	44
4.1.3.8	LES MAQUETTES D'OCCLUSION (OIM ou ORC)	44
4.1.3.9	TECHNIQUE DE SLAVICEK (RC)	46
4.1.3.10	POINT D'APPUI CENTRAL (ORC)	46
4.2	LE PATIENT	48

4.2.1	<i>L'AMBIANCE, LA RELAXATION</i>	48
4.2.2	<i>LA POSTURE DU PATIENT</i>	48
4.2.3	<i>DEPROGRAMMATION DU PATIENT</i>	49
4.3	<i>MANIPULATION MANDIBULAIRE</i>	54
4.3.1	<i>ELEMENTS COMMUNS A TOUT TYPE DE MANIPULATIONS</i>	54
4.3.1.1	GENERALITES	54
4.3.1.2	FAVORISER LE REcul MANDIBULAIRE	55
4.3.2	<i>MANIPULATION UNIMANUELLE</i>	57
4.3.2.1	TECHNIQUE DE A. LAURITZEN	57
4.3.2.2	TECHNIQUE DE PK. THOMAS	57
4.3.2.3	TECHNIQUE DE LEE ET GUICHET	57
4.3.3	<i>MANIPULATION BIMANUELLE</i>	58
4.4	<i>REGLAGE DU SUPPORT D'OCCLUSION ET DETERMINATION DE LA DIMENSION VERTICALE D'OCCLUSION</i> 59	
4.4.1	<i>REGLAGE DU SUPPORT A L'ENREGISTREMENT</i>	60
4.4.2	<i>DETERMINATION DE LA DVO</i>	61
4.4.2.1	METHODES DIRECTES	61
4.4.2.1.1	Avant avulsion ou à partir d'anciennes prothèses	61
4.4.2.1.2	Bourrelets d'occlusion	61
4.4.2.1.3	Utilisation de la déglutition	63
4.4.2.1.4	Esthétique	64
4.4.2.1.5	Ressenti du patient	65
4.4.2.2	METHODES INDIRECTES	65
4.4.2.2.1	A partir de la DVR	65
4.4.2.2.2	A partir de la Dimension Verticale Phonétique (DVP)	67
4.4.2.2.3	Évaluation de l'espace libre d'inocclusion (ELI)	67
4.4.2.2.4	Protocole conseillé	67
4.4.2.2.5	Conséquences d'une erreur d'évaluation de la DVO	69
4.5	<i>LES QUALITES DE L'ENREGISTREMENT</i>	69
4.5.1	<i>ABSENCE DE CONTACT ENTRE LES SUPPORTS D'ENREGISTREMENTS</i>	69
4.5.2	<i>ENREGISTREMENT SYMETRIQUE ET SIMULTANE</i>	70
4.5.3	<i>UN SUPPORT D'ENREGISTREMENT PLAT</i>	70
4.5.4	<i>ABSENCE DE DERAPAGE</i>	70
4.5.5	<i>REPRODUCTIBILITE</i>	71
4.5.6	<i>DES CHEVRONS OU ENCOCHES (OIM ou RC)</i>	72
4.5.7	<i>SUPPORTS REPOSITIONABLES L'UN PAR RAPPORT A L'AUTRE</i>	72
4.5.8	<i>LES INDENTATIONS (OIM)</i>	72
4.5.9	<i>ABSENCE D'INTERPOSITION DE MATERIAU D'ENREGISTREMENT (OIM)</i>	73
4.5.10	<i>ABSENCE DE PERFORATIONS (RC)</i>	73

4.6	CONTROLE DE L'ENREGISTREMENT	73
4.6.1	CONTROLE VISUEL	73
4.6.2	DOUBLE BASE ENGRENNEE (ou SPLIT CAST)	73
4.7	LE STOCKAGE DE L'ENREGISTREMENT	74
4.8	MISE EN ARTICULATEUR DES MODELES	74
4.8.1	MISE EN ARTICULATEUR DU MODELE MAXILLAIRE	75
4.8.1.1	UTILISATION D'UNE TABLE DE TRANSFERT	75
4.8.1.2	UTILISATION DE L'ARC FACIAL	75
4.8.1.3	QUE CHOISIR ?	78
4.8.2	MONTAGE DU MODELE MANDIBULAIRE	78
4.8.3	PARAMETRAGE DE L'ARTICULATEUR	79
4.9	ADAPTATION AUX DIFFERENTES SITUATIONS CLINIQUES	80
4.9.1	PROTHESE FIXEE	80
4.9.1.1	MODELES D'ETUDES D'ARCADES COMPLETES (OIM)	80
4.9.1.2	UNE OU DEUX COURONNE(S) ENCASTREE(S) D'UN MEME COTE (OIM)	81
4.9.1.3	UNE COURONNE EN SITUATION TERMINALE (OIM)	83
4.9.1.4	PROTHESE FIXEE PLURALE DE FAIBLE ETENDUE ENCASTRE OU EN SITUATION TERMINALE (OIM) ...	83
4.9.1.5	PROTHESE(S) FIXEE(S) PLURALE(S) DE GRANDE(S) ETENDUE(S) OU COMPLETE(S) (OIM ou RC)	86
4.9.2	PROTHESE IMPLANTAIRE (OIM ou RC)	87
4.9.3	PROTHESE AMOVIBLE	88
4.9.3.1	EDENTEMENT ENCASTRE DE FAIBLE ETENDUE (OIM) : classe III de Kennedy Applegate	89
4.9.3.2	EDENTEMENT(S) ENCASTRE(S) OU TERMINAL(AUX) DE MOYENNE(S) ETENDUE(S) (OIM) : classe II, III ou IV de Kennedy Applegate	89
4.9.3.3	EDENTEMENT ENTRAINANT UNE PERTE DE CALAGE (RC) : classe I de Kennedy Applegate (RC)	91
4.9.3.4	PROTHESE AMOVIBLE COMPLETE (RC)	91
4.9.3.4.1	Situer l'arcade maxillaire dans l'espace	92
4.9.3.4.2	Montage du modèle maxillaire	92
4.9.3.4.3	Réglage de la dimension verticale	92
4.9.3.4.4	Enregistrement de la RC	93
4.9.3.4.4.1	Bourrelet ou lame de Brill	93
4.9.3.4.4.2	Point d'appui central	95
4.9.3.4.5	Données à mettre sur les bourrelets pour le montage au laboratoire	96
4.9.4	PROTHESE COMPOSITE	97

5 ENREGISTREMENT DU RAPPORT INTERMAXILLAIRE ASSISTE PAR ORDINATEUR..... 99

5.1	GENERALITES	100
5.2	L'EMPREINTE OPTIQUE	100
5.2.1	AVANTAGES	100

5.2.2	<i>INCONVENIENTS</i>	101
5.2.3	<i>INDICATIONS</i>	101
5.2.4	<i>PRE REQUIS</i>	102
5.2.4.1	EVITER LES INTERFERENCES	102
5.2.4.2	L'AXE DE LA CAMERA.....	102
5.2.4.3	LE POUDRAGE OU COATING.....	102
5.2.5	<i>PRISE D'EMPREINTE</i>	103
5.2.5.1	EMPREINTE IMAGE PAR IMAGE OU SUCCESSION D'IMAGE	104
5.2.5.2	EMPREINTE PAR FLUX CONTINU : FULL MOTION.....	104
5.3	L'OCCLUSION EN CAO	104
5.3.1	<i>L'ENREGISTREMENT DE L'OCCLUSION EN CAO</i>	105
5.3.1.1	ENREGISTREMENT DU MORDU	105
5.3.1.2	TECHNIQUE FGP	106
5.3.1.3	PAR VOIE VESTIBULAIRE.....	107
5.4	LE SUIVI DE L'EMPREINTE OPTIQUE	109
5.4.1	<i>TRANSMISSION DU TRAVAIL AU LABORATOIRE PROTHETIQUE</i>	109
5.4.2	<i>UN MODELE REEL A PARTIR D'EMPREINTE OPTIQUE</i>	111
5.5	UN SIMULATEUR OCCLUSAL VIRTUEL	112
6	CONCLUSION	113
7	LISTE DES ABBREVIATIONS	115
8	TABLE DES FIGURES ET TABLEAUX	117
9	BIBLIOGRAPHIE	121

2 INTRODUCTION

L'enregistrement des relations intermaxillaires est une étape fondamentale dans le processus de réhabilitation prothétique de nos patients. Elle permet au praticien et au prothésiste de transférer les modèles sur un simulateur de l'appareil manducateur ; tout en maintenant l'occlusion de base du patient ou en recréant une nouvelle occlusion. Ainsi, praticien et prothésiste pourront travailler et répondre à des critères esthétiques et fonctionnels adaptés au patient.

Cette thèse a pour but de servir de support aux étudiants en chirurgie dentaire ainsi qu'aux praticiens pour aborder cette étape avec sérénité.

Nous aborderons alors deux temps bien distincts : la réflexion, puis la pratique clinique.

En effet, tout acte prothétique commence par la réflexion: l'occlusion de mon patient est-elle correcte ? Dois-je la conserver ou la modifier ? Par quels moyens ? Quelles informations me seront nécessaires pour retrouver la relation interarcade ?

L'enregistrement des relations intermaxillaires se fera en partant de ce cheminement intellectuel. Dans un premier temps, nous aborderons les techniques habituelles : les différents matériaux, supports d'enregistrement et critères de qualité seront développés. Ainsi le praticien sera apte à faire les meilleurs choix pour chaque situation clinique.

Puis nous continuerons par l'enregistrement à l'aide de la conception assistée par ordinateur (CAO). Cette technique en pleine évolution se fait une place grandissante au sein de nos cabinets dentaires.

Pour chaque partie, les critères théoriques seront énoncés, puis mis en pratique à travers différents cas cliniques.

3 GENERALITES SUR
L'ENREGISTREMENT DE LA POSITION
DE REFERENCE

3.1 HISTORIQUE

1756 : Description du premier enregistrement intermaxillaire par Philipp PFAFF, dentiste de Frédéric le Grand de Prusse, à l'aide d'une pâte thermoplastique. Les deux modèles comportaient des extensions distales en plâtre : celle du modèle mandibulaire était creusée afin de recevoir l'antagoniste et permettre une mobilisation en ouverture-fermeture.

1805 : Goriot apporte une amélioration au niveau de la charnière en plâtre. Certains lui attribuent le premier articulateur.

1840 : Ladmore et Howarth fabriquent les premiers articulateurs en bois et métal.

1840 : Homologation des articulateurs avec mouvements de latéralité par James Cameron puis Daniel T. Evans.

1858 : Bonwill apporte aux articulateurs le mouvement antéro-postérieur.

1905 : Christensen fut le premier à employer le terme de cire d'enregistrement.

1929 : Hannau introduit la notion d'égalité des pressions lors de l'enregistrement.

1931 : Meyer décrit le Fonctionnaly Generated Path (FGP).

1951 : Getz présente le concept d'empreinte sectorielle en occlusion.

Dans les années 1980 : premier système à sonde optique intra-orale mis au point par Duret : le système Henson.

1985 : Réalisation d'un inlay par CFAO en bouche dans les locaux de l'institut d'odontologie de Zurich. Projet dirigé par le professeur Werner Mörmann et son équipe.

1989 : Commercialisation du premier CEREC

1994 : CEREC seconde génération

2000 : CEREC 3

2007 : présentation du système Cerec 3D à l'I.D.S de Cologne. Premier système proposant un relevé d'empreinte par caméra intra-orale.

3.2 RAPPEL ANATOMIQUE

3.2.1 LE MAXILLAIRE ET LA MANDIBULE

L'os maxillaire, sur lequel nous retrouvons l'arcade supérieure, est un os soudé au massif facial.

La mandibule, sur laquelle nous retrouvons l'arcade inférieure est une structure osseuse dynamique du crâne. Elle est reliée à l'os temporal par les articulations temporo-mandibulaires (ATM). Schématiquement, la position de la mandibule dépend d'une part du rapport inter-dentaire entre la mâchoire supérieure et la mâchoire inférieure, et d'autre part de l'articulation temporo-mandibulaire.

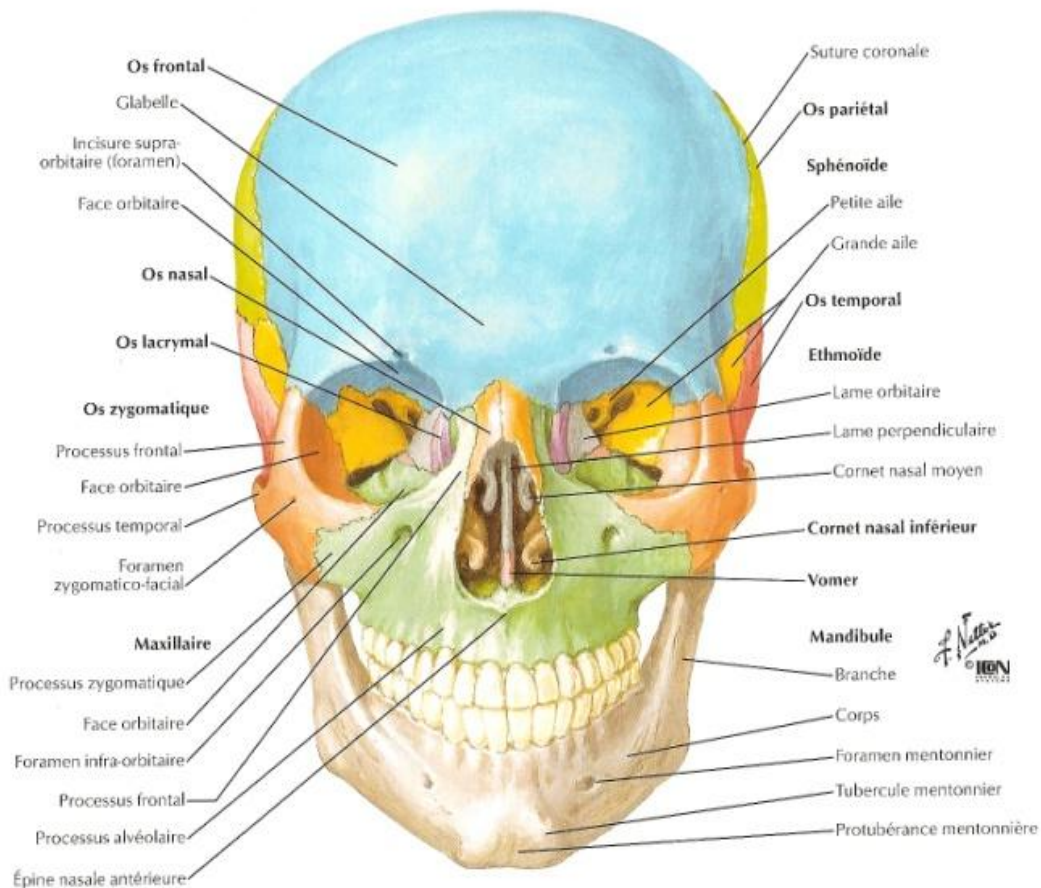


Figure 1: Tête osseuse : vue antérieure. (43)

3.2.2 LE SYSTEME MUSCULAIRE

3.2.2.1 LES MUSCLES ELEVATEURS

Le masséter et le ptérygoïdien médial sont des muscles éleveurs propulseurs de la mandibule.

Le muscle temporal est un muscle éleveur rétropulseur.

Tous trois assurent le maintien de la mandibule au repos. Ils jouent également un rôle dans la posture générale du patient ; ce sont des muscles posturaux. (20-22-48)

3.2.2.2 LES MUSCLES ABAISSEURS

Le muscle ptérygoïdien latéral est un muscle abaisseur propulseur pour les faisceaux inférieurs.

Les muscles abaisseurs rétropulseurs sont : le digastrique, le mylo-hyoïdien et le génio-hyoïdien. (20-22-48)

3.2.3 L'ARTICULATION TEMPORO-MANDIBULAIRE (ATM)

Il s'agit d'une articulation bicondylienne. Elle unit le condyle mandibulaire à la fosse mandibulaire de l'os temporal par l'intermédiaire d'un ménisque. Une capsule articulaire et des ligaments permettent son maintien.

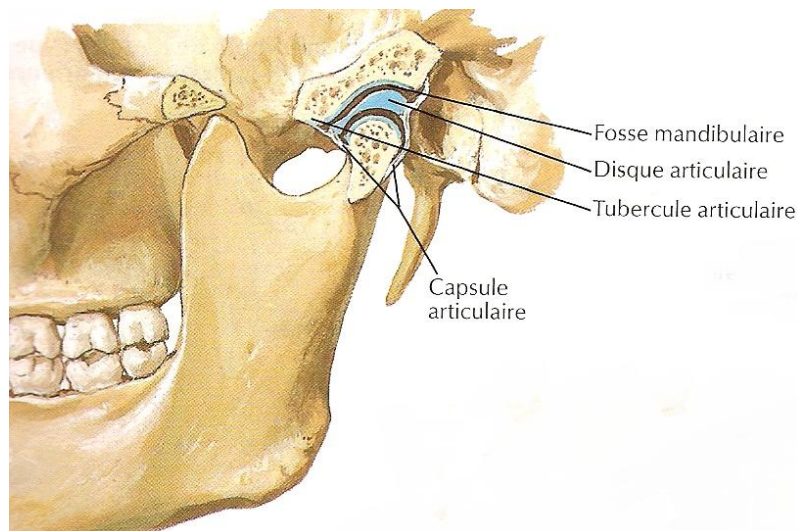


Figure 2 : L'articulation temporo-mandibulaire (43)

L'articulation permet les mouvements mandibulaires dans l'espace par rotation et translation. (22)

3.2.4 LES PLANS DE REFERENCE

Le plan d'occlusion (A) va du bord incisif inférieur au bord distal de la seconde molaire.

Le plan de Francfort ou plan axio-orbitaire (B) passe par le plancher de l'orbite et au dessus du méat acoustique externe.

Le plan de Camper (C) relie le tiers inférieur du tragus et le point sous nasal (la naissance de l'aile du nez).

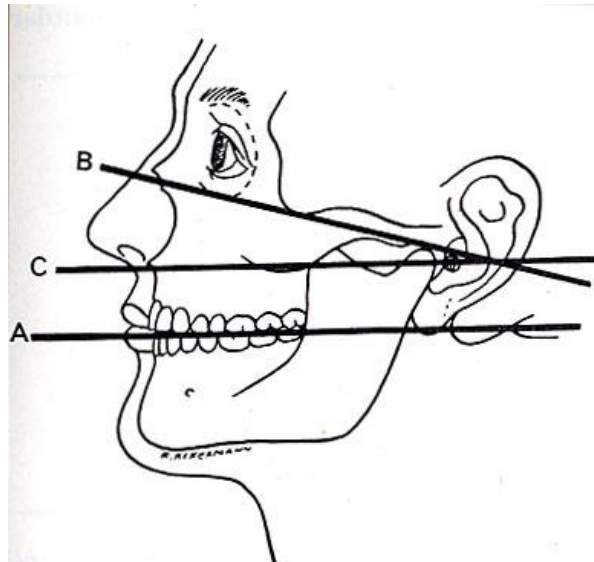


Figure 3 : Les plans de références

3.3 LES SIMULATEURS MECANQUES DE L'OCCLUSION

Il s'agit d'instrument de diagnostic et de traitement permettant au praticien et au prothésiste de transférer et analyser les relations entre le maxillaire et la mandibule. Différents mouvements et différents réglages vont permettre de s'approcher au plus près de la réalité clinique. Néanmoins, il est impossible de remplacer l'anatomie de nos patients par un substitut mécanique.

C'est pourquoi le praticien doit être capable de choisir le simulateur qui convient le mieux pour chaque cas clinique, tout en retenant que seuls les contrôles intra-buccaux permettront d'effectuer les réglages les plus précis.

Il existe deux familles de simulateurs : les occluseurs et les articulateurs.

3.3.1.1 LES OCCLUSEURS

Ils permettent de mettre en relation des empreintes sectorielles en occlusion d'intercuspidie maximale (définition à suivre p.24). Les mouvements sont néanmoins limités à la seule ouverture/fermeture.

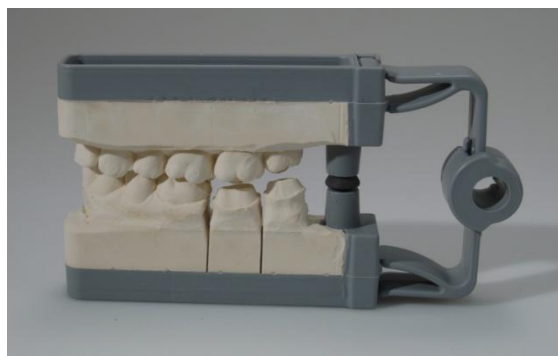

Figure 4 : Un occluseur avec empreintes sectorielles.

Leur utilisation est donc limitée au cas de prothèse simple ne rentrant pas dans le guidage mandibulaire. (57)

3.3.1.2 LES ARTICULATEURS

Ils se composent :

-d'une branche inférieure avec deux boules condyliennes en postérieurs et un appui antérieur, la table incisive. Cette branche représente la mandibule, et les boules les condyles.

-d'une branche supérieure avec des boîtiers postérieurs en regard des boules et d'une tige incisive antérieure. Cette branche représente le massif facial supérieur selon le plan horizontal de référence. (20)

Les articulateurs permettent de reproduire les mouvements d'ouverture, fermeture, de latéralité et de propulsion.

Les boules condyliennes peuvent être rattachées à la branche supérieure ; on parle alors d'articulateur non-ARCON. Mais il est préférable de travailler avec un articulateur ARCON comme celui que nous venons de décrire. (20)

On distingue :

- les articulateurs non adaptables
- les articulateurs adaptables, qui permettent le réglage des boîtiers condyliens et donc des trajectoires condyliennes en modifiant les valeurs de l'angle de Bennett et de la pente condylienne.

La pente condylienne c'est le trajet parcouru par le condyle mandibulaire le long du condyle temporal lors du mouvement de propulsion. Celui-ci est guidé par le glissement des bords incisifs des dents inférieures sur les surfaces palatines des incisives supérieures. Il aboutit au bout à bout incisif tandis qu'il se produit une désocclusion molaire appelée phénomène de CHRISTENSEN. Souvent assimilé à un déplacement rectiligne, c'est en réalité un déplacement curviligne. Sa valeur moyenne est de 40° par rapport au plan de Francfort; et de 20 à 35° par rapport au plan de Camper. (20)

L'angle de Bennett est l'angle formé par le déplacement du condyle non travaillant par rapport au plan sagittal médian. Lors des mouvements de latéralité de la mandibule, les condyles droits et gauches se déplacent d'une manière dissymétrique.

Le condyle non travaillant se déplace vers l'intérieur en bas et en avant. Sa trajectoire vue de face forme avec un plan parallèle au plan sagittal passant par le centre du condyle un angle variant de 12 à 18° : c'est l'angle de Bennett. Il est également assimilé à un déplacement rectiligne, alors qu'il s'agit d'un déplacement curviligne.

Le mouvement du condyle non travaillant se décompose en deux parties : un déplacement latéral immédiat suivi d'un déplacement latéral progressif. (20)

3.3.1.2.1 Articulateur non adaptable

Les données sont basées sur des valeurs moyennes, non modifiables.

Ce type d'articulateur peut être utilisé pour des modèles d'études, des reconstructions prothétiques simples lorsque le guidage antérieur est correct, ou pour de la prothèse amovible complète.

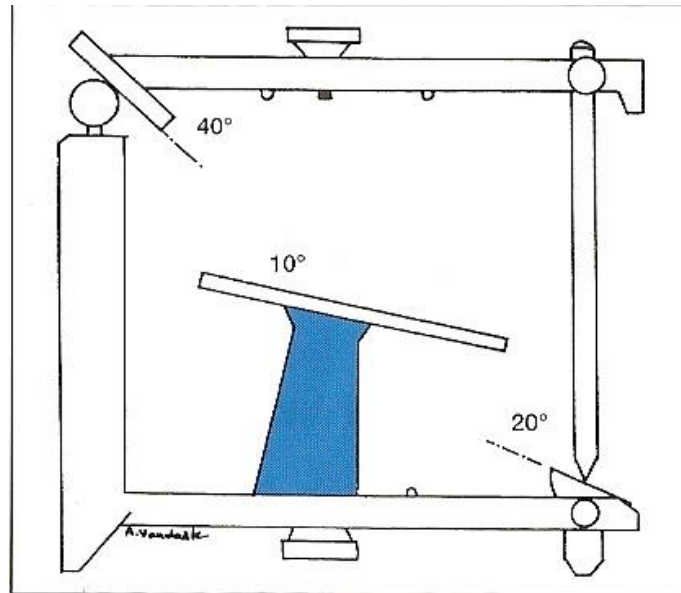


Figure 5: Articulateur non adaptable type Quick Master®, pente condylienne de 40°, table de montage inclinée à 10°. (51)

3.3.1.2.2 Articulateur semi adaptable de première génération

L'angle de Bennett et la pente condylienne sont réglables, mais les trajets condyliens sont rectilignes.

Ces articulateurs sont utilisables en prothèse fixée lorsque le guidage antérieur est correct.

3.3.1.2.3 Articulateur semi adaptable de seconde génération

Contrairement aux articulateurs de première génération, les trajets condyliens réalisés sont curvilignes. De plus le mouvement latéral initial peut-être simulé. L'amplitude de ce mouvement influence l'anatomie cuspidienne des dents postérieures.

L'utilisation de cet articulateur répond à la plupart des cas clinique. (51)

3.3.1.2.4 Articulateur complètement adaptable

Ils permettent de se rapprocher autant que possible de l'anatomie du patient. Toutefois, leur utilisation plus complexe ne permet qu'une précision relative. Leur indication clinique est donc limitée, ils sont surtout destinés à des travaux de recherche.

Quelque soit l'articulateur sélectionné, il faut retenir qu'au cours des différentes étapes de clinique et de laboratoire, seuls les modèles devront être déplacés. Le praticien et le prothésiste les repositionneront sur des articulateurs similaires réglés de la même manière.

3.4 LES POSITIONS DE REFERENCE

L'enregistrement de la relation intermaxillaire a pour but de déterminer une position mandibulaire de référence par rapport au massif facial dans les trois dimensions de l'espace. Cet enregistrement permettra de transmettre des informations au laboratoire et donc de positionner le modèle mandibulaire en fonction du modèle maxillaire, lui-même situé grâce au plan de référence axio-orbitaire.

Dans un cas idéal, avec un patient avec des arcades complètes et une occlusion correcte, la mandibule retrouve naturellement une position de calage grâce aux dents antagonistes. A l'opposé chez un patient édenté, la mandibule n'a plus aucun repère dentaire pour se situer par rapport au massif facial.

Evidemment chaque patient se présentant au cabinet présente une occlusion qui lui est propre et il existe autant de positions qu'il existe de patients.

Néanmoins le praticien doit savoir observer chaque cas, chaque occlusion car il s'agit là d'une étape fondamentale dans le cheminement qu'il fait pour proposer un traitement prothétique à son patient. (46) L'analyse de chaque cas clinique permet de choisir la position mandibulaire dite de référence. Deux possibilités s'offrent à nous : l'Occlusion d'Intercuspidie Maximale (l'OIM) ou la Relation Centrée (RC).

3.4.1 L'OCCLUSION D'INTERCUSPIDIE MAXIMALE (OIM)

L'occlusion, en règle générale, correspond à toute situation de contact interarcade.

L'OIM est une position précise au cours de laquelle le rapport d'engrènement dentaire se caractérise par un nombre de contact interarcade maximal. (37-66)

3.4.1.1 CARACTERISTIQUES DE L'OIM

L'OIM se caractérise par les points suivants (11-37-46) :

-Il s'agit d'une position de référence dentaire avec la mise en relation des antagonistes et un nombre de contacts occlusaux maximal. Par conséquent, cette dernière peut-être absente chez un patient partiellement édenté et n'est jamais retrouvée chez l'édenté total.

-L'OIM est une occlusion fonctionnelle. Cette relation est une position imprimée dans les centres supérieurs du système nerveux qui contrôlent le servomécanisme de la fonction masticatrice. Elle permet ainsi une contraction isométrique maximale des forces musculaires masticatrices. Le patient retrouve automatiquement cette position en début et fin de cycle de mastication et déglutition. L'OIM est la clé de la fonction manducatrice, c'est une position physiologique de référence.

- Les mouvements verticaux de la mandibule seront ainsi limités par la hauteur des éléments dentaires et les mouvements horizontaux en occlusion dynamique dépendent du plan d'occlusion.

- L'OIM est indépendante de la position des condyles dans leur cavité glénoïde respective.

- On observe une simultanéité des contacts occlusaux sur les dents cuspidées permettant une bonne répartition des forces occlusales. Les dents antérieures étant en légère inoclusion, elles sont protégées par les dents postérieures dans les mouvements d'ouverture-fermeture.
- On note une absence de compression articulaire lors de la mise en OIM, un espace interarticulaire est préservé. Sur un crâne sec, avec la mandibule positionnée en OIM, les condyles mandibulaires ne sont pas aux contacts des cavités articulaires. Les processus condyliens entraînent une contrainte limitée sur les surfaces articulaires.
- Cette position, basée sur la proprioception, évolue depuis la mise en occlusion des premières molaires temporaires puis et en remaniement permanent lors des différentes étapes de dentition. Chez l'adulte, on note une adaptation progressive par une égression dentaire pour palier à l'abrasion ainsi qu'une mésialisation des dents pour lutter contre l'usure proximale.
- La mandibule peut effectuer un mouvement de rétrusion à partir de cette position.
- La dimension verticale d'occlusion est établie par la limitation de fermeture de la mandibule, il s'agit de sa position la plus crânienne.

L'OIM est une relation interarcade unique, précise, stable, médiane, réitérative ce qui en fait une position physiologique de référence.

3.4.1.2 CLASSIFICATION DE L'OIM

On décrit 4 types d'OIM, selon le passé clinique du patient. (66)

L'OIM «idéale» est un modèle théorique servant de base conceptuelle ou pédagogique. Ce type d'OIM ne se retrouve pas chez nos patients. (46)

L'OIM «naturelle» est celle retrouvée chez un sujet n'ayant subi aucune modification thérapeutique. L'occlusion est adaptée à l'environnement et au vieillissement sans potentiel pathogène

L'OIM «thérapeutique optimale» résulte de l'action du chirurgien dentiste ou de l'orthodontiste. La reconstruction tend à répondre le plus précisément possible aux besoins fonctionnels de l'occlusion : centrage, guidage et calage.

L'OIM «pathogène» est une position d'occlusion adaptative à potentiel pathogène. La position mandibulaire peut-être stable mais présentant un défaut de centrage. Le défaut de calage du à des pertes de substances dentaires en fait une position qui ne peut pas être retenue comme étant une position de référence. L'OIM pathogène n'induit pas nécessairement de doléance de la part du patient mais peut avec le temps devenir pathologique et algique.

3.4.2 LA RELATION CENTREE (RC)

Elle se définit par une composante verticale : la Dimension Verticale d'Occlusion (DVO) et deux composantes horizontales. (3-51) Il s'agit de la seconde position de référence, dans ce cas la référence n'est plus dentaire mais articulaire. (37-46-47)

3.4.2.1 EVOLUTION DES CONCEPTS, DES DEFINITIONS DANS LE TEMPS ET SELON LES AUTEURS

Cette relation interarcade a été sujette à de nombreuses controverses cliniques et théoriques. On lui connaît une multitude de définitions et un grand nombre de divergence quant à sa position. (11-16-18-27-29-38-46-47-48)

De nombreux auteurs y associent souvent à tort la notion de rétrusion. Il s'agit là d'une erreur anatomique et physiologique (Fig. 7). Cette position serait dangereuse pour l'ATM car elle entraînerait une compression des zones bilaminaires postérieures. De même la mandibule doit-être accompagnée dans sa position de référence mais celle-ci ne doit pas être forcée.

3.4.2.2 DEFINITION ACTUELLE

La définition actuellement reconnue comme étant la plus correcte et celle du Collège National d'Occlusodontologie, énoncée en 1984. (46)

« La relation centrée est la situation condylienne de référence la plus haute, réalisant une coaptation bilatérale condylo-disco-temporale, simultanée et transversalement stabilisée, suggérée et obtenue par contrôle non forcé, réitérative dans un temps donné et pour une posture corporelle donnée et enregistrable à partir d'un mouvement de rotation mandibulaire sans contact dentaire. »

3.4.2.3 CARACTERISTIQUES DE LA RC

Cette définition a été reprise points par points par Daniel ORTHLIEB (46) :

La plus haute : il s'agit bien de la position la plus haute et non la plus reculée.

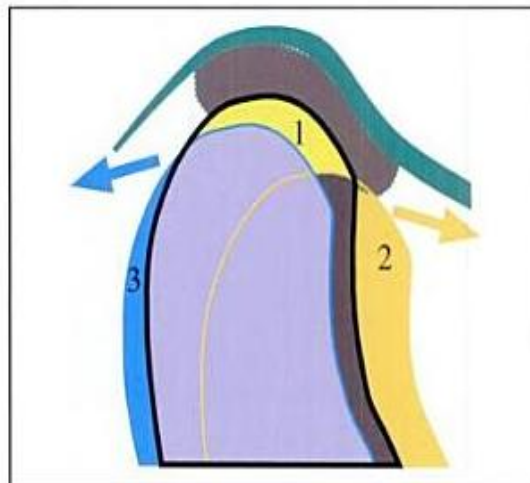


Figure 6 : La position recherchée est la plus haute (1). Une position vers l'avant ou l'arrière n'est pas correcte puisqu'elle provoque un abaissement du condyle. (46)

Coaptation : une situation fonctionnelle saine se caractérise par l'interposition et le calage du disque entre les deux condyles. La définition de la relation centrée à partir du disque constitue l'élément essentiel de modernisation du concept.

Simultanée : la situation anatomique est comparable à droite et à gauche.

Transversalement stabilisée : le calage du mouvement de rotation est assuré par les pôles médiaux des condyles et les disques articulaires qui assurent la stabilité transversale de la mandibule. Le mouvement de fermeture intéresse un certain nombre de fibres musculaires qui participent à cette stabilisation (chef supérieur du ptérygoïdien latéral, quelques fibres du temporal et du masséter). (Fig. 2)

Suggérée : c'est-à-dire non imposée par un guidage forcé mais « apprise au patient » par une succession de mouvements d'ouverture-fermeture en rotation.

Obtenue par contrôle non forcé : le praticien contrôle délicatement par un simple contact plutôt que par pression l'obtention d'un mouvement reproductible de rotation mandibulaire.

Réitérative : la stabilité des structures articulaires assurent une reproductibilité de la position mandibulaire dans une posture donnée. Cette position peut varier légèrement en fonction de la posture et du temps puisque les structures articulaires soumises aux pressions fonctionnelles s'adaptent (remodelage tissulaire) pour créer, selon l'expression, « un espace de tolérance » autour de la relation centrée.

Enregistrable : la possibilité de l'enregistrement de cette coaptation constitue son intérêt diagnostique et thérapeutique.

Sans contact dentaire : aucun contact occlusal ne doit influencer cette position condylienne qui reste stable lors de la totalité du mouvement axial terminal. C'est une référence qui se situe en dehors des arcades dentaires.

A partir de la position de RC, on peut espérer obtenir une rotation pure de la mandibule autour d'un axe qui est localisable. Cet axe s'appelle l'axe transverse bicondylien. On retrouve alors un mouvement axial terminal pour une faible ouverture buccale : les 9 à 12 premiers degrés soit un doigt, un doigt et demi.

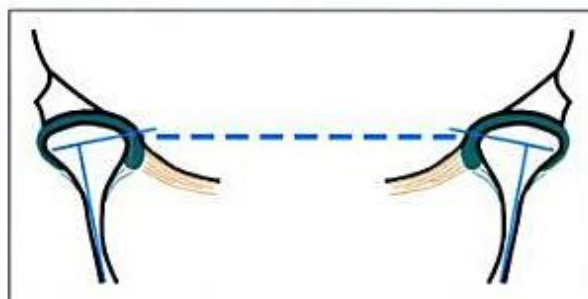


Figure 7 : La position mandibulaire est transversalement stabilisée par les pôles médiaux des condyles et des disques articulaires. (46)

3.4.2.4 CLASSIFICATION DE LA RELATION CENTREE

On distingue (66) :

La RC naturelle avec une relation musculo-articulaire physiologique, sans correction thérapeutique ni rémission spontanée d'un processus pathologique. Une légère adaptation due à l'âge, au jeu fonctionnel et parafunctionnel peut être retrouvée.

La RC thérapeutique stabilisée est le résultat d'une rémission spontanée ou d'un traitement d'un épisode pathologique aigu. Les articulations sont asymptomatiques en réalisant le mouvement axial terminal. Aucune douleur ne doit être ressentie par le patient.

La RC pathogène qui ne peut en aucun cas être prise comme position de référence. La position articulaire pathologique est liée à un processus inflammatoire et/ou dégénératif des structures ostéo-articulaires ou musculaires.

3.4.2.5 LA RC FACE A DES PROBLEME ANATOMIQUE DE L'ARTICULATION

Cette définition convient à des structures anatomiques fonctionnelles ce qui est rarement le cas chez le patient âgé. Pour eux, la RC est une position d'équilibre physiologique occupée par les processus condyliens au sein de leur fosse glénoïde respective. Cet équilibre résulte du contrôle des propriocepteurs musculaires et articulaires qui stabilisent la mandibule par voies réflexes. (11-29)

Le praticien doit donc analyser la physiologie des ATM et des muscles masticateurs pour chaque patient. L'articulation doit être fonctionnelle et asymptotique pour servir de position de référence. Tout processus inflammatoire et/ou dégénératif des structures doit être traité avant d'envisager le traitement prothétique. (27-47)

3.4.2.6 OIM ET ORC

En 1984, Rozenzweig compare la position de la mandibule chez des patients en RC puis en OIM : pour 100% d'entre eux la position de la mandibule est différente. Il est théoriquement admis que l'ORC est plus rétrusive que l'OIM. Stuart en 1964 et Celenza en 1978 observent que les patients reconstruits en ORC limite recréent une « aire de liberté » OIM-ORC en 1 à 2 ans après la reconstruction. (46)

Physiologiquement la différence dans le plan horizontal est de 0,3 à 0,5mm dans le sens sagittal et de 0,1mm dans le sens transversal en moyenne, au-delà il y a un risque pour l'ATM. (46)

3.4.3 LA DIMENSION VERTICALE

3.4.3.1 LA DIMENSION VERTICALE D'OCCLUSION (DVO)

La DVO correspond à la hauteur de l'étage inférieur de la face lorsque les dents antagonistes sont en occlusion d'OIM. (51) Ceci implique la présence de dents ou restitution prothétique susceptibles d'entrer en contact et capable de stabiliser l'occlusion. Par conséquent cette dimension est absente chez le patient n'ayant plus de calage postérieur, comme c'est le cas chez l'édenté total. (42-46)

Cette dimension s'adapte tout au long de la vie afin de préserver son rôle fonctionnel dans la mastication, la déglutition, la respiration et la phonation. (27)

Si celle-ci est perturbée et incorrecte, la RC est obligatoire puisque aucun des contacts dento-dentaires n'est valable. (18)

3.4.3.2 LA DIMENSION VERTICALE DE REPOS (DVR)

Il s'agit d'une position occupée par la mandibule lorsque la tête du patient est droite, que le tonus des muscles élévateurs/abaisseurs est en équilibre. Cette position, caractérisée par l'absence de contact dentaire se retrouve chez tous les patients. Il s'agit d'ailleurs de la référence la plus fiable pour la hauteur de l'étage inférieur de la face telle qu'elle se présentait avant la perte de calage. (27-42-46-51)

Dans cette posture, les muscles masticateurs sont positionnés de telle sorte qu'ils reçoivent un minimum de décharges nerveuses. A partir de là les muscles peuvent facilement provoquer une élévation ou un abaissement de la mandibule. (11)

Les condyles sont en position neutre, sans contrainte vis-à-vis des structures articulaires.

Elle était considérée depuis Thompson, en 1946 (46) comme une position de référence stable tout au long de la vie mais ceci est partiellement faux. Il existe en effet des facteurs de contrôle actifs faisant intervenir les muscles et la proprioception du patient et des facteurs passifs tels que la gravité, la viscoélasticité des muscles squelettiques et enfin l'espace de Donders entre la face dorsale de la langue et la voûte palatine. (42-46)

La véritable position de repos de la mandibule est celle occupée par cette dernière lors du sommeil. L'électromyographie y montre alors un silence de l'activité musculaire. Dans cette posture, la DVR mesure de 5 à 12mm. Le terme de «position de repos» utilisé depuis 1909 par Wilhelm Wallish est donc à éviter. Néanmoins par simplicité d'utilisation nous continuerons d'utiliser cette notion.

3.4.3.3 DIMENSION VERTICALE PHONETIQUE (DVP)

Cette position représente la hauteur de l'étage inférieur de la face lors de la prononciation des sifflantes. Dans cette position, la mandibule est en position la plus haute lors de l'élocution tout en laissant un espace phonétique minimum pour la prononciation du son « s ». Il existe alors environ 1 mm entre le bord libre des incisives mandibulaires et des incisives maxillaires. (3-42)

3.4.3.4 ESPACE DE DONDERS

Il s'agit d'un espace nécessaire situé entre la face dorsale de la langue et la voûte du palais lorsque la mandibule est au repos. Cet espace disparaît en occlusion. (3) En 1875 Donders met en évidence cet espace permettant le maintien d'une différence de pression entre la cavité buccale et l'extérieur. En effet, la partie postérieure de la langue vient se coller au palais, fermant l'ouverture vers le larynx. Il se crée alors une dépression qui selon LEJOYEUX entraînerait une force de bas en haut de 300grammes qui s'opposerait ainsi au poids de la mandibule. (27-46)

Le praticien s'en servira dans la recherche de la DVO. Pour rappel dans le cas de prothèse amovible maxillaire, la plaque palatine vient prendre appui et donc modifier l'espace de Donders. Il en résulte un abaissement de la langue ainsi que de l'os hyoïde par coordination hyo-linguo-mandibulaire afin que le patient recrée cet espace. (3)

3.4.3.5 ESPACE LIBRE D'INOCCLUSION (ELI)

L'ELI est un espace physiologique de repos, il s'agit de la distance interarcade lorsque la mandibule est en position de repos. Cette distance peut-être objectivée entre les molaires d'un patient denté lorsqu'il est en posture de repos. (46)

On retiendra que : $DVR = DVO + ELI$ (27)

En moyenne ELI équivaut à 1 à 3mm mais peut mesurer jusqu'à 10 mm. (42) Longtemps considérée comme invariable, il est soumis à des variations physiologiques ou pathologiques telles que la posture de la tête. (28) Lorsque la tête est penchée en arrière, l'espace est plus important et inversement, il diminue jusqu'à disparaître lorsque la tête est penchée vers l'avant. (46-51)

L'examen du patient peut nous donner une estimation de l'ELI. POMPIGNOLI dresse cette liste en fonction de critères morphologiques :

- Type carré, musculaire : les dents s'abrasent, une égression compensatrice intervient souvent pour la compenser. ELI reste faible : 1 à 2mm.
- Type ovalaire ou triangulaire à base haute, respiratoire ou cérébral, phosphorique, longiligne : ELI et moyen de 2 à 4 mm.
- Type triangulaire à base inférieure, digestif, fluorique, de silhouette variable mais évoquant la souplesse. ELI important : 3 à 5mm.
- Des valeurs encore plus importantes d'ELI peuvent être observées chez les sujets édentés. Dans ce cas, il est déconseillé de transposer cet espace.
- Augmentation d'ELI dans les classes II d'angle, division 1 ou 2, de 7 à 12mm.
- Diminution d'ELI en classe III d'angle de 1 à 2mm.




Figure 8 : DVR (à gauche) DVO (à droite) : $ELI + DVR$ (44)

3.5 ANALYSE DU CAS CLINIQUE ET CHOIX DE LA POSITION DE REFERENCE

Le praticien doit donc pour chaque patient être capable d'analyser la situation, et définir s'il est préférable de prendre comme référence l'OIM ou la RC. Ces positions répétitives nous serviront de repères tout au long des étapes prothétiques. Son enregistrement permettra au prothésiste de travailler sur articulateur avec la relation interarcade choisie pour devenir la position de référence à la suite de la réhabilitation prothétique.

Le choix de la position de référence est ici scindé en deux parties pour mieux comprendre le raisonnement du praticien. Néanmoins, il va de soit qu'elles sont indissociables lors de la réflexion.

3.5.1 LA DIMENSION VERTICALE D'OCCLUSION (DVO)

3.5.1.1 CLASSIFICATION DE MATSUMOTO

Classe I : la DVO est maintenue par des contacts dentaires. Cette classification s'applique à des patients présentant des arcades dentaires complètes jusqu'aux patients présentant, dans le cas extrême, deux dents antagonistes maintenant la DVO. (46)

Classe II : la DVO n'est pas maintenue. Des dents sont présentes sur les arcades mais elles n'ont pas de contact avec les antagonistes. (46)

Classe III : il n'existe aucun calage occlusal, l'une des deux arcades est totalement édentée. (46)

3.5.1.2 EVALUATION DU NIVEAU DE LA DVO

Dans les situations cliniques où le praticien rencontre un patient en classe II ou III de Matsumoto, la DVO est perdue. Il convient alors de recréer une DVO correcte et d'effectuer l'enregistrement des relations intermaxillaires en relation centrée puisque nous n'avons plus de repère dentaire correct.

Dans les classes I de Matsumoto, la présence de contacts occlusaux permet le maintien de la DVO. Néanmoins le praticien doit l'évaluer pour décider si celle-ci est correcte ou doit-être modifiée. En théorie, les dents naturelles doivent maintenir la DVO physiologique, néanmoins elle peut-être perturbée. Le chirurgien-dentiste doit être mis en alerte par certains signes. La réalisation de photos et de modèles d'études seront d'une grande utilité.

- L'abrasion dentaire, fréquemment rencontrée chez nos patients doit interpeller le praticien. Mais il est important de retenir que celle-ci est souvent compensée par l'égression physiologique des dents. Face à l'usure des dents ou leur abrasion, il ne faut donc pas penser systématiquement que la DVO est diminuée : il faut analyser.
- Les dents qui ont pu migrer, égresser, se verser... doivent être remarquées, le praticien notera leurs positions par rapport aux courbes d'occlusion
- Sur le plan esthétique, de nombreuses caractéristiques doivent alerter le praticien. La perte de DVO est plus facilement repérable : l'étage inférieur de la face est diminué,

les lèvres sont fines, écrasées, le patient peut présenter une perlèche au niveau des commissures labiales, etc.

- La DVO augmentée entraîne une hyperactivité de la sangle orbiculaire, le patient éprouve des difficultés dans la prononciation des sons « s ».

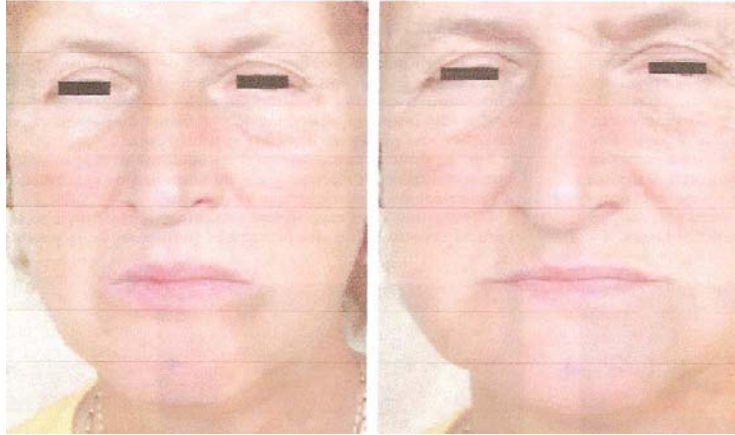

Figure 9 : DVO sur évaluée (à gauche) et sous évaluée (à droite). (34)

Tous ces points doivent mettre le praticien sur la piste d'une DVO altérée mais dans tout les cas, seule l'évaluation de l'espace libre d'inocclusion ou de l'espace minimum phonétique permettra de confirmer ou d'infirmer la modification de la DVO. (46)

La décision de modifier la DVO entraîne une réhabilitation prothétique de grande étendue. En effet si nous décidons de modifier l'occlusion sur le plan vertical, il va de soit que l'on perd les rapports dentaires. Nous nous orienterons alors vers la référence articulaire : la RC.

3.5.2 OIM OU ORC ?

Le praticien est amené, pour chaque proposition prothétique faite, à choisir une position de référence en fonction du cas clinique. La position de référence doit-être déterminée au préalable de toutes étapes prothétiques. Il s'agit d'une étape primordiale, le choix est alors définitif.

Pour choisir la position de référence a utilisée, il existe une règle simple : l'OIM sera toujours privilégiée si celle-ci est utilisable, sinon c'est la RC qui prime. (18-58) Il convient donc de répondre à cette question pour choisir la position de référence : l'OIM est-elle correcte ou non?

L'OIM se doit, pour être utilisable, de répondre à sa définition sans être affectée par le traitement envisagé. A l'inverse, une OIM pathogène avec un défaut de DVO et/ou de centrage (dû à des prématurités, des interférences) et/ou de calage (dû à des dents délabrées ou absentes) ne sera pas retenue. De plus les ATM ne doivent pas être pathogènes. (18-57)

La RC est donc choisie si et seulement si l'OIM n'est pas fiable. Néanmoins, la relation articulaire doit également répondre à sa définition pour pouvoir être utilisée, elle ne doit pas être pathogène. Dans ce dernier cas, un traitement dans le but d'obtenir une relation articulaire équilibrée sera nécessaire avant de pouvoir utiliser la RC comme position de référence.

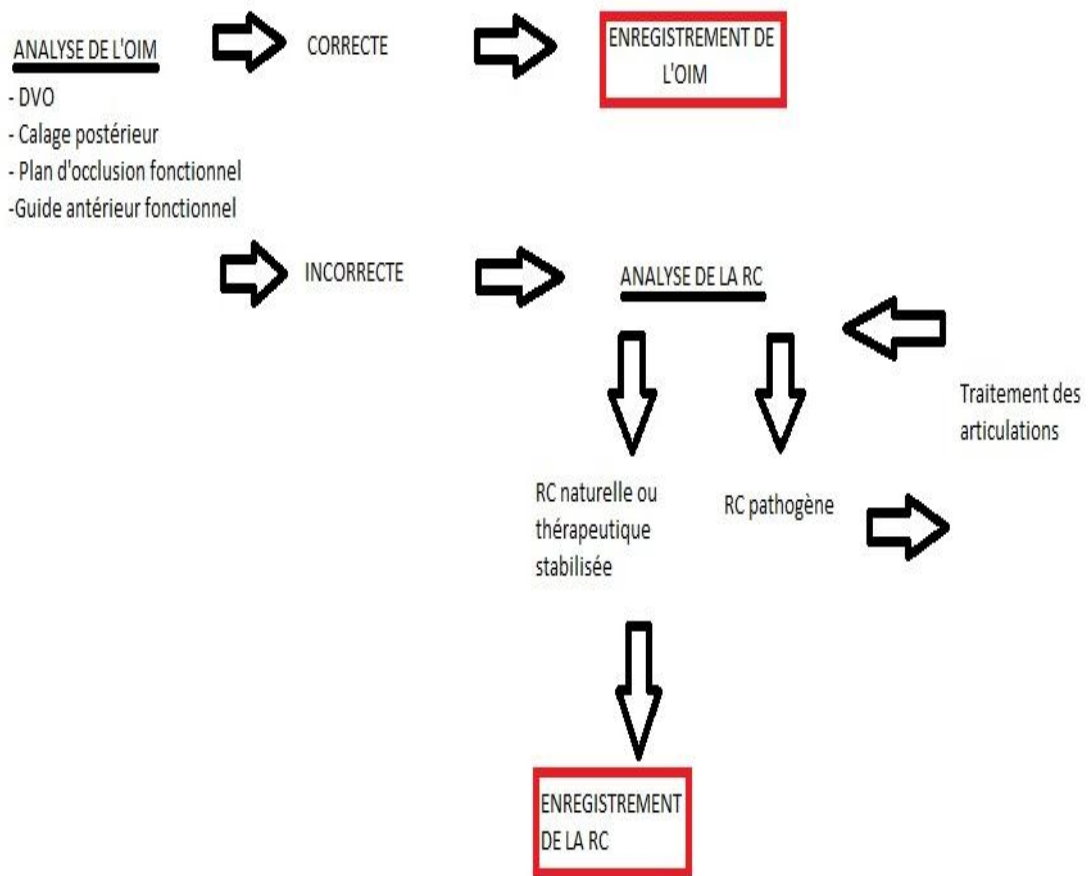


Figure 10 : Choix de la position de référence en fonction de la situation clinique initiale.

4 ENREGISTREMENT DES RELATIONS

INTERMAXILLAIRES PAR LE

PRATICIEN

4.1 LE SUPPORT A L'ENREGISTREMENT

4.1.1 QUALITES REQUISES

4.1.1.1 STABILITE

Si l'enregistrement nécessite l'utilisation d'un support d'enregistrement, celui-ci sera alors stabilisé sur des surfaces d'appui muqueux ou dentaire. Le support doit être stable et son transfert sur les modèles doit être sûr, il ne doit pas y avoir de bascule. (48)

4.1.1.2 ENCOMBREMENT MINIMUM

Le support à l'enregistrement se doit d'être le moins encombrant pour limiter au maximum de créer des interférences avec la muqueuse, la langue, les joues... Comme nous l'avons vu précédemment, la proprioception influence directement sur la position de la mandibule et l'activité des muscles élévateurs de la mandibule. (27)

De plus, pour un enregistrement de la relation centrée, le support à l'enregistrement doit être peu épais afin de rester dans un mouvement axial terminal du condyle. (18)

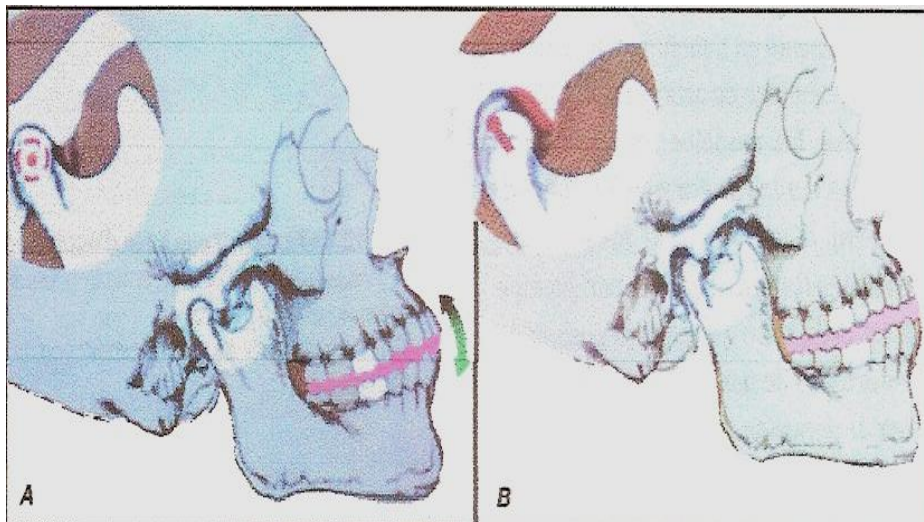


Figure 11 : Conséquence de l'épaisseur de la cire sur le mouvement du condyle. A : cire fine, rotation pure. B : enregistrement épais, entraînant une rotation accompagnée d'une translation faussant l'enregistrement. (18)

4.1.1.3 DES ZONES D'APPUI DENTAIRES

Dans tout les cas où il est possible de le faire, le support à l'enregistrement doit reposé préférentiellement sur les dents préparées ou non plutôt que sur la muqueuse. En effet, la dépression de la muqueuse peut entraîner un «enfouissement» du support moyen de 1 à 2mm. Cela entraîne des erreurs lors du passage sur les modèles en plâtre. Comparativement, une dent aura un mouvement de l'ordre du dixième de millimètre dû au ligament alvéolo-dentaire qui l'entoure. (48-57)

4.1.1.4 COUPLE STRUCTURE DURE - STRUCTURE MOLLE

Le couple structure dure contre structure très molle a été défini comme étant la meilleure association pour l'enregistrement des relations intermaxillaires. En effet, le principe est de réduire au maximum la participation des muscles élévateurs en limitant l'influence des extérocepteurs sur la surface d'appui par l'établissement de contacts interocclusaux entre une surface molle et une surface dure. L'enregistrement se fait alors avec douceur sans que le patient exerce une force trop importante. (27)

4.1.2 CHOIX DU MATERIAU D'ENREGISTREMENT

L'enregistrement des RIM est une étape qui nécessite une certaine rigueur de la part du praticien ainsi qu'une précision de la part des matériaux utilisés. Ces derniers en manquant, il convient de les connaître au mieux afin de faire un choix judicieux.

Nous allons alors développer les caractéristiques du matériau idéal pour un enregistrement des RIM, puis analyserons ceux dont nous disposons dans notre pratique quotidienne.

4.1.2.1 CAHIER DES CHARGES DU MATERIAU

En 1975, KNELLESEN (67) énumère les différents critères du matériau d'enregistrement idéal :

- Sa viscosité doit être basse avant l'enregistrement afin de ne pas entraîner de résistance sur le trajet de fermeture et de ne pas agir sur la proprioception parodontale qui conduirait à un déplacement des condyles.
- Sa manipulation doit être aisée. Elle ne nécessite que très peu de matériel ou d'instrument.
- L'encombrement doit être minimum pour le patient.
- Le matériau laisse la possibilité au patient de venir en RC.
- Sa prise ou son refroidissement doit être rapide pour un faible volume afin de ne pas contraindre le patient à rester en position d'enregistrement trop longtemps.
- Il doit être compatible avec le milieu buccal.
- Après durcissement, il doit présenter une très grande rigidité et dureté sous une faible épaisseur.
- Le praticien doit pouvoir le tailler pour éliminer d'éventuels excès.
- Lors du repositionnement le matériau doit être fidèle, précis et résistant aux contraintes. Il est donc préférable qu'il soit indéformable après la prise, qu'il présente une grande précision de surface ainsi qu'une stabilité dimensionnelle.

- Une résistance au fluage. Ce phénomène physique provoque la déformation irréversible d'un matériau soumis à une contrainte constante pendant une durée suffisante.

Il s'agit là des critères du matériau idéal néanmoins aucun matériau ne rassemble toutes ces qualités. Il convient alors de les étudier au cas par cas et de connaître pour chacun d'entre eux leurs avantages, leurs limites afin de savoir les utiliser dans les conditions où ils répondront aux attentes du chirurgien-dentiste.

4.1.2.2 LES MATERIAUX DISPONIBLES

4.1.2.2.1 Les cires

Elles sont constituées d'un mélange de différentes formules à partir de cires d'origine minérale, végétale et/ou synthétique. Elles seront systématiquement utilisées en association. (45)

- Les cires d'origine minérale sont des hydrocarbures saturés de la série des alcanes de formule C_nH_{2n+2} . Elles comportent des phases cristallines et microcristallines qui leur confèrent une résistance mécanique ainsi qu'une résistance au fluage. On notera cependant une certaine fragilité. Les paraffines sont également caractérisées par un réseau de liaisons secondaires peu importantes engendrant un coefficient de dilatation thermique élevé, des intervalles de température réduits durant lequel les matériaux se présentent à l'état viscoplastique.
Il existe des cires d'origine minérale extraites des schistes bitumeux qui présentent les caractéristiques suivantes : résistance au fluage, fragilité, intervalle de températures très bas. Ces cires entrent dans la composition des cires dures telles que la cire Moyco®.
- Les cires d'origine végétale ou animale sont des esters résultant d'une réaction d'estérification entre un acide gras et un monol. Ces cires sont constituées de phases amorphes expliquant, contrairement aux cires minérales, leur fluage à température d'usage. Elles permettent de durcir les mélanges auxquelles elles sont incorporées à la température ordinaire et donnent un aspect dur et brillant. Leur réseau de liaisons secondaires est serré entraînant un coefficient de dilatation thermique plus bas, des intervalles de température plus larges, liés à une rupture progressive des liaisons considérées.
Les cires d'origine naturelle peuvent subir des opérations de purification entraînant avec l'élimination des impuretés une augmentation du réseau de liaisons secondaires, une augmentation de la température de fusion, une diminution du coefficient de dilatation thermique. Ces cires sont par ailleurs plus fragiles.
- Les cires synthétiques ne présentent en aucun cas les caractéristiques leur permettant d'entrer en concurrence avec les cires d'origines naturelles. Leurs propriétés plus constantes permettent simplement de corriger les disparités propres aux matériaux naturels.

Chaque mélange présente des caractéristiques qui lui sont propres. Le mélange des formules et les proportions entre chacune d'entre elles permettent de régler les propriétés essentielles :

l'intervalle de ramollissement, le coefficient de dilatation thermique, les propriétés mécaniques, le fluage, les contraintes internes et la ductilité. Pour chaque composition, la température joue un rôle déterminant sur ces propriétés.

4.1.2.2.2 Les pâtes oxyde de zinc-eugéno

La réaction entre l'oxyde de zinc et l'eugéno est une réaction de chélation du zinc entre deux molécules d'eugéno, avec élimination d'une molécule d'eau et la formation d'eugénoate de zinc. (45)

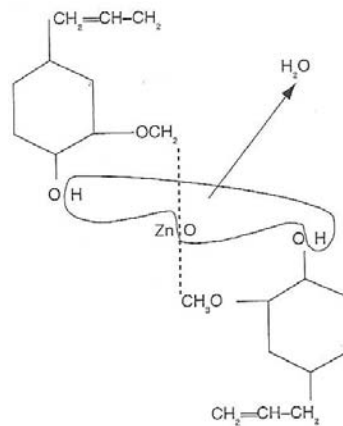


Figure 12 : réaction oxyde de zinc et eugéno (14)

Ces pâtes sont proposées sous divers conditionnement et à différents but :

- les pâtes oxyde de zinc/eugéno pour scellement provisoire de type Temp Bond® (Kerr).
- les pâtes oxyde de zinc/eugéno pour empreinte sont particulièrement adaptées de part leur fluidité. On retrouve par exemple le Multiform® (Lactona Surgident).

Il est possible d'utiliser indifféremment les pâtes oxyde de zinc/eugéno pour scellement ou pour empreinte. Il est évident que toutes formule dans laquelle l'eugéno est remplacé par des acides carboxyliques est à proscrire. En effet, il présente des variations dimensionnelles importantes dues à l'hydrophilie excessive du réactif.

4.1.2.2.3 Les résines

Les résines et composites sont constitués de trois phases :

- Organique (matrice résineuse)
- Inorganique (charge minérale qui est constituée de micro et macro particules)
- L'agent de liaison

Elles se distinguent par leur précision et leur rigidité qui permettent un repositionnement sans équivoque, de plus ce matériau ne présente aucune contrainte dans le temps. Néanmoins on notera une contraction de prise variable en fonction de la quantité de matériau utilisé.

4.1.2.2.4 Les élastomères

4.1.2.2.4.1 *Les silicones par addition*

Arrivés dans le début des années 90, ces silicones dérivent des élastomères utilisés pour la prise d’empreinte. Ils ont été modifiés par adjonction de charge à base de quartz dans le but de les rendre plus rigides.

Ils sont constitués de polysiloxanes comportant des radicaux vinyloxy. Ce sont ces radicaux qui par leur double liaison vont permettre la création de ponts méthyle et ainsi réaliser la réaction d’addition.

Certains auteurs déconseillent leur utilisation (18). En effet leur réaction de prise par polymérisation se poursuit dans le temps entraînant une contraction progressive. Une mise en articulateur immédiate reste imprécise par leur viscoélasticité.

Néanmoins, une étude parue en 1999 dans laquelle plusieurs produits d’enregistrements sont comparés démontre qu’ils présentent une alternative correcte. (On notera dans ce tableau que le Ramitec® est un polyéther). (5)

Produit	Fournisseur	Mélange	Temps de travail minutes	Temps bouche minutes	Flexibilité	Variation dimensionnelle	Cout \$/ml	Note clinique	Note globale
Access Blue	Centrix	Auto	3	2	Faible	Faible	0,43	95	98
BlueMax	Exacta Dental Products	Auto	0,5	1,5	Moyenne	Faible	0,27	86	87
CorrectBite	Jeneric/Pentron	Auto	1,6	2,5	Faible	Faible	0,13	96	99
Exabite	GC	Auto	1	1,5	Faible	Faible	0,38	95	98
Exacta VPS	Exacta Dental Products	Auto	-	4	Faible	Faible à moyenne	0,17	86	87
Exacta VPS F/S	Exacta Dental Products	Auto	-	0,5	Faible	Faible	0,17	95	98
Fast Set PVS Bite Registration	3M	Auto	0,5	0,5	Faible	Faible	0,38	98	99
Futar D Occlusion	Roydent	Auto	0,5	1,5	Faible	Faible	0,32	96	98
Image Plus Hard Bite	Micro Dental Labs	Auto	0,3	0,8	Faible	Faible à moyenne	0,31	100	99
Image Plus Trans Bite-Clear	Micro Dental Labs	Auto	0,5	2	Moyenne	Faible	0,31	86	87
Memoreg CD	Heraeus Kulzer	Auto	0,5	1,5	Faible	Faible	0,13	93	96
Perfectim 30 second Blue Velvet	J. Morita	Auto	0,5	1	Faible	Faible	0,26	98	99
Polysil Transbite-Clear	Scican	Auto	0,5	0,5	Moyenne	Faible	0,5	92	90
President Jet Bite	Coltène/Whaudent	Auto	0,8	2,3	Faible	Faible	0,45	96	98
Ramitec Penta	Espe	Pentamix	2	3	Faible	Faible à moyenne	0,61	94	91
Re'CORD	Bosworth	Auto	1,5	1	Faible	Faible	0,24	86	93
Regisil PB	DeTrey/Dentsply	Auto	0,8	1	Faible	Faible	0,35	95	98

Tableau 1 : Comparaison des silicones par addition (5)

4.1.2.2.4.2 Les polyéthers

Le Ramitec® est l'un des rares polyéthers utilisés. Il présente des propriétés proches des silicones. Il se distingue néanmoins par son hydrophilie plus importante, sa perte de poids lors de sa polymérisation est importante du fait de la restitution d'eau absorbée. (5)

4.1.2.3 PROPRIETES DES MATERIAUX DISPONIBLES

4.1.2.3.1 Stabilité dimensionnelle

La précision dimensionnelle des cires n'est pas très bonne. En effet elles présentent le coefficient de dilatation thermique le plus élevé des matériaux utilisés au cabinet dentaire. Ce coefficient varie de $530 \cdot 10^{-6}$ à $250 \cdot 10^{-6}$. Le coefficient de dilatation thermique des cires dures est faible ($230 \cdot 10^{-6}$). L'adjonction de particules métalliques à certaines compositions de cire permet de diminuer le fluage et le coefficient de dilatation thermique. On obtient alors des cires telles que l'Aluwax®. (45)

La pate oxyde de zinc/eugénol a pour caractéristiques : une stabilité dimensionnelle remarquable, une contraction de moins de 0,10% lors du passage de la température buccale à la température ambiante. De plus cette stabilité est indépendante de l'épaisseur de l'échantillon. Sa stabilité dans le temps est impressionnante : en effet la réaction est particulièrement lente, un tiers de l'eugénol présent ne réagira pas et cela même au bout de dix ans ! (45)

Les silicones présentent peu de variation en polymérisant et sont stables après la prise. (5)

4.1.2.3.2 Comportement rhéologique

La cire, selon son intervalle de température, présente un état viscoplastique durant lequel il est possible de la travailler.

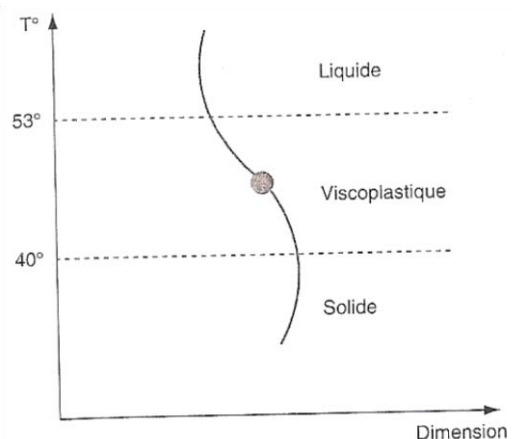


Figure 13 : Intervalle de température des cires (45)

Lorsque l'intervalle de température est grand, la cire est facile à travailler et elle est moins fragile. Par contre, plus l'intervalle est important et plus les variations dimensionnelles sont importantes. Sa résistance au fluage est alors faible. On notera qu'une cire peut fluer sous son

propre poids à température ordinaire. La stabilité de ce type de cire est limitée, ce qui n'est pas ce que l'on attend d'une cire destinée à l'enregistrement des relations intermaxillaire.

Les cires pouvant être utilisées par les praticiens sont des cires répondant aux critères de stabilité dimensionnelle et de précision de surface. Elles se caractérisent par : un intervalle de température réduit, un fluage minimal et un coefficient de dilatation thermique aussi bas que possible. (45)

Ce résultat peut-être obtenu grâce à deux types de cires :

- chargées par adjonction de charges métalliques à des cires végétales permettant d'augmenter leur résistance au fluage par friction des charges. On obtient par exemple : l'Aluwax® chargée en aluminium, la Coprwax® chargée en poudre de cuivre et de bronze ou encore la Copper Wax®.

- des cires dures en utilisant des cires minérales hydrogénées de haut poids moléculaire issues de schistes bitumeux soigneusement purifiés et stabilisées à l'aide de matériaux de synthèse comme l'acétate de polyvinyle. On obtient alors des cires telles que la Moyco®. Elles présentent un coefficient de dilatation thermique aussi bas que possible (230.10^{-6} par °C), leur intervalle de température est très faible : 2°C limitant leur fluage. Cet intervalle de température réduit exclut leur ramollissement à la flamme et impose impérativement l'utilisation de thermobain réglés à leur température d'usage.

Voici les températures optimales des cires les plus couramment utilisées :

- Aluwax® : 45°C
- Tenax® : 48°C
- Beauty Pink Moyco extra hard® : 51 à 52°C
- Sure Set®: 55°C

La pâte eugénol/oxyde de zinc, quand à elle, présente une précision de surface notable liée à son caractère hydrophile et à sa parfaite compatibilité avec le plâtre des modèles. Après mélange, sa faible viscosité la rend imperceptible pour le patient. De plus elle présente une grande résistance au fluage. Elle nécessite un support d'enregistrement, classiquement elle est utilisée sur des cires dures pour corriger la déformation de celles-ci. (18-45)

Le silicone idéal doit présenter une viscosité initiale faible pour ne pas gêner le patient lors de la fermeture, puis une rigidité finale élevée pour éviter toute erreur lors du repositionnement. Ce matériau engendre peu de déformation sous contrainte ainsi qu'une stabilité dimensionnelle correcte.

4.1.2.3.3 Temps de travail et de prise

Le temps de travail et de durcissement des cires varient selon leur composition et la température.

Le temps de travail des pâtes eugénol/oxyde de zinc est suffisant est en adéquation avec l'acte clinique d'enregistrement. Le temps de prise varie de 1 à 3 minutes.

Le temps de travail des silicones varie de 30 secondes pour des matériaux présentés en cartouche auto-mélange à 3minutes. Le temps de prise est de 1 à 4 minutes. (5)

4.1.2.4 PROPRIETES MECANIQUES

Les propriétés mécaniques des cires varient en fonction de la température, et sont relativement faibles par rapport aux autres matériaux dentaires utilisés.

La résistance à la compression des pâtes eugéno/oxyde de zinc est d'environ 35MPa. Une fois la prise effectuée, ils ont un comportement fragile.

Les silicones se différencient des matériaux de prise à empreinte par leur plus grande dureté ainsi que par leur rigidité.

4.1.3 LES DIFFERENTS SUPPORTS A L'ENREGISTREMENT

Nous aborderons ici, les principaux supports dont dispose le praticien pour réaliser l'enregistrement des relations intermaxillaires : leur utilité, leurs avantages et inconvénients. La réalisation de l'enregistrement sera détaillée dans le paragraphe suivant : « Adaptation aux différentes situations cliniques. »

Le classement des différents supports prend en compte le fait qu'ils permettent un enregistrement de l'Occlusion d'Intercuspédie Maximale (OIM) ou de l'Occlusion de Relation Centrée (ORC).

4.1.3.1 REPOSITIONNEMENT MANUEL (OIM)

Lorsque la préparation prothétique ne concerne qu'une dent unitaire ou deux encastré(es), qu'il y a un nombre suffisants de répartition des points d'occlusion; alors l'occlusion entre les deux arcades complètes peut facilement être retrouvée. Les modèles doivent être toilettés au préalable, le prothésiste ou le praticien nettoie les petites bulles d'air et les petits défauts de l'empreinte. Les deux modèles peuvent être repositionnés et être montés en articulateur en OIM. (48-39)

En cas de doute, il est préférable de faire une cire d'occlusion pour que le montage soit fiable.

4.1.3.2 TECHNIQUE DU MORDU (OIM)

Le praticien interpose de la cire ou un silicone entre les deux arcades, le patient est amené à fermer en OIM, les indentations sont enregistrées. (13-37-48-57)

Pour un enregistrement avec une cire percée, une feuille de cire Moyco Hard® est préparée en fonction de l'arcade maxillaire. Elle devra inclure les secteurs prémolaires et molaires et s'arrêter aux bords des cuspides vestibulaires. Le secteur antérieur n'est pas inclus car il entraînerait un risque de déformation, plus la cire sera plate, moins les risques d'erreur seront nombreux. Toutefois, en l'absence de contacts antérieurs, une cire complète pourra être réalisée sans risque de déformation.

Lors d'un enregistrement avec un silicone, celui-ci sera retravaillé après la prise pour ne garder que les contacts occlusaux.



Figure 14 : Cire percée.

4.1.3.3 LA TABLE D'ENREGISTREMENT OCCLUSALE SECTORIELLE (OIM)

Cette technique répond aux enregistrements en OIM lorsque le nombre de dents préparées engendre une incertitude lors de l'affrontement des modèles ou un basculement lors de leur mise en articulateur. La table occlusale permet un enregistrement localisé aux zones de préparations. (37-57)

Le praticien optera pour un matériau rigide et stable, soit une cire dure (Moyco beauty pink Hard® par exemple) ou une résine (telle que Pick U Plast®).

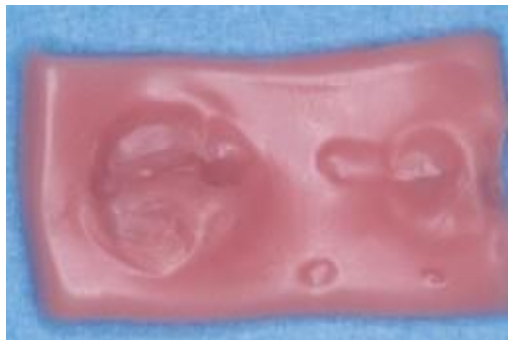

Figure 15 : Table d'enregistrement occlusale (37)

4.1.3.4 EMPREINTE SECTORIELLE EN OCCLUSION (OIM)

Cette technique présentée en 1951 par Getz consiste en un enregistrement des préparations et des antagonistes en OIM. Elle se caractérise par le fait que le praticien n'enregistre pas les arcades de manière complète mais de façon sectorielle. En un temps le praticien enregistre : la/les préparation(s), les antagonistes et l'occlusion.

Cette technique ne peut être utilisée que si les dents voisines et antagonistes permettent une occlusion correcte et qu'aucune modification de la DVO n'est souhaitée. Les indications des empreintes sectorielles se limitent donc à des éléments unitaires sur prémolaires ou molaires, à l'exclusion des dents terminales des arcades considérées. Aux Etats-Unis, ces empreintes seraient pour 50% des empreintes sectorielles en occlusion, ce chiffre atteint 40 % en Europe.

L'empreinte sectorielle en occlusion s'avère simple et pratique. Néanmoins quelques vérifications sont nécessaires car un enregistrement erroné peut passer inaperçu (détaillé dans les cas cliniques).

Des auteurs considèrent que l'enregistrement se fait souvent avec une légère latéralité sans que le patient ne le détecte forcément. De plus l'OIM se caractérise par des contacts dentaires, ce qui entraîne des perforations du silicone et support créant un problème lors de la coulée du plâtre. A contrario, l'absence de perforations sous entend que l'enregistrement n'est pas exactement en OIM. (48)

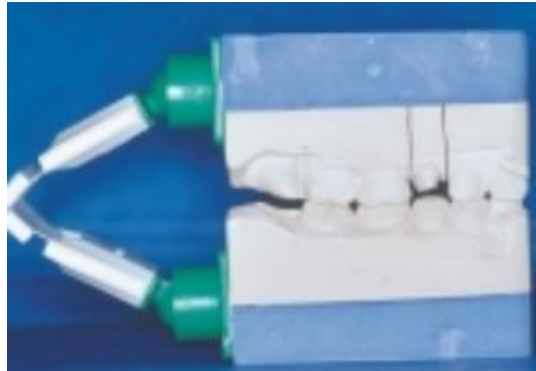

Figure 16 : Modèles sectoriels mis en occluseur (64)

4.1.3.5 CLE VESTIBULAIRE (OIM)

Il s'agit là plus d'une aide au repositionnement des moulages que d'un véritable enregistrement sectoriel de l'occlusion. Le praticien, à l'aide de silicone de haute viscosité, va enregistrer la position des dents antérieures en OIM, les contacts occlusaux ne sont en aucun cas pris en compte.

Le risque de bascule vestibulo-linguale des modèles lors du montage en occlusion rend ce dernier impossible. La clé vestibulaire n'est pas une technique à privilégier, elle peut néanmoins servir de vérification du montage en OIM. (57)

4.1.3.6 FGP: Functionally Generated Path (OIM)

Décrit par Meyer en 1931, cette technique intra-orale permet l'enregistrement statique et dynamique de la cinématique des trajectoires cuspidiennes du secteur préparé et de son antagoniste. L'enregistrement s'effectue en deux temps : tout d'abord le praticien réalise une empreinte sectorielle classique en occlusion statique. Puis une seconde empreinte est réalisée mais cette fois-ci elle sera dynamique : le patient effectue des mouvements pendant la prise du matériau ou de la cire réchauffée. (57-39)

Cette technique convient au cas de prothèses unitaires ou aux prothèses fixes plurales de faible étendue au niveau des dents cuspidées et lorsque la morphologie occlusale est correcte, que l'occlusion dynamique est fonctionnelle et non modifiée par les préparations.

Toutefois, pour l'analyse de la cinétique mandibulaire, la réalisation d'empreintes complètes montées sur articulateur s'avère être un choix plus adapté.

4.1.3.7 CONTROLE DE L'OCCLUSION GRACE AUX ARMATURES (OIM)

Dans ce cas, on considère qu'un premier enregistrement a déjà été effectué par le praticien lors d'empreintes préalables pour de la prothèse fixée en occlusion d'OIM. Lors de l'essayage de l'armature, il est possible d'enregistrer l'occlusion en déposant une petite quantité de résine type Pattern®, qui présente une bonne stabilité dimensionnelle, directement sur l'armature puis le patient referme en position d'OIM. (14) Les cuspides antagonistes sont enregistrées et le montage est vérifié. La quantité de matériau ne doit pas être trop importante car cela pourrait entraîner des erreurs. (37)

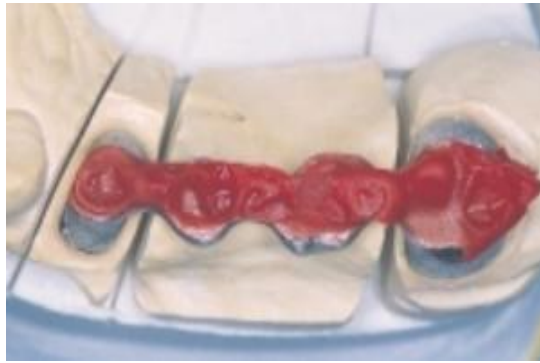


Figure 17 : Contrôle de l'occlusion grâce aux armatures de bridge. (37)

4.1.3.8 LES MAQUETTES D'OCCLUSION (OIM ou ORC)

Ce support très souvent utilisé peut servir pour l'enregistrement des relations intermaxillaires quelque soit la position de référence choisie : OIM ou ORC que ce soit pour de la prothèse fixée ou amovible. La maquette d'occlusion prend appui sur les surfaces muco-osseuses et exploite les possibilités de stabilisation offertes par les dents restantes.

Pour une étape de prothèse fixée, la maquette permet l'enregistrement et ainsi le repositionnement des modèles de façon simple et efficace.

En prothèse amovible, elles préfigurent en forme et en volume la future restauration prothétique et permettent ainsi au praticien de transmettre de nombreuses informations au prothésiste pour l'orienter dans le montage des dents. De plus elles permettent la stabilisation du moulage maxillaire sur la fourchette de l'arc facial. (59)

Les maquettes d'occlusion doivent répondre à la triade de Housset : sustentation, stabilisation et rétention. On ajoutera également l'importance de leur rigidité. Leur volume doit être le plus faible possible pour gêner le patient à minima. (26)

Les maquettes d'occlusion sont constituées d'une base et d'un bourrelet.

La base se doit d'être rigide et résistante mécaniquement lors des différentes manipulations. (3) Elle peut-être réalisée en cire, en résine ou «plaque base» armée d'un fil de renfort. La base en résine engendre finesse, stabilité dimensionnelle, une absence de modification liée à la température en bouche. (26) Les limites vestibulaires sont tracées environ à 1 mm de la ligne de réflexion muqueuse et à 2 mm des freins. La limite palatine passe par une ligne joignant la face distale de la deuxième molaire et passant à 2 mm en avant des fossettes palatines. La limite linguale respecte le frein de la langue et passe à 2 mm en deçà de la ligne mylohyoïdienne. (42-59)

Les bourrelets sont classiquement réalisés en pâte thermoplastique type Stent® ou Kerr®, en cire dure de type Moyco Hard® ou encore avec une lame de résine (lame de Brill). La lame de Brill sera développée par la suite.

Leur forme et volume sont travaillés au laboratoire en fonction des données fournies ou selon des mesures moyennes comme pour une prothèse complète par exemple. Leur largeur correspond à celle des tables occlusales des dents qu'ils remplacent. Leur limite postérieure se situe en regard de la face distale de la deuxième molaire, ils ne recouvrent ni les trigones ni les tubérosités et se terminent par un plan inclinés de 45°. Leur axe médian suit l'axe de crête à la mandibule. Les bourrelets sont réglés au cours de la séance d'enregistrement pour définir le volume pris par la future prothèse et la dimension verticale d'occlusion. (42-59)

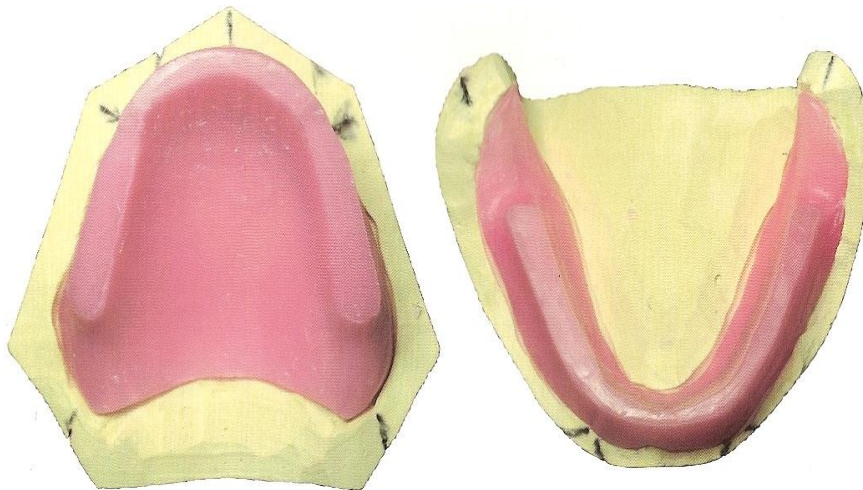


Figure 18 : Maquettes d'occlusion maxillaire et mandibulaire en cire. (26)

Le bourrelet en cire peut-être remplacé par une lame de Brill. Elle a pour avantage d'avoir un volume plus proche de celui des incisives mandibulaires apportant un confort au patient. (26)

Elle a pour but de permettre l'enregistrement des RIM en diminuant au maximum l'action des muscles élévateurs. (27) En effet, comme nous l'avons vu précédemment le couple structure molle contre structure dure est le plus efficace pour l'enregistrement des relations intermaxillaires La lame dure vient s'insérer dans le bourrelet de cire maxillaire sans résistance et de façon douce, le patient exerce une pression moindre par rapport à d'autres techniques. Cela engendre un enregistrement plus précis et un repositionnement aisé des modèles l'un par rapport à l'autre.

Il est donc préférable pour le praticien d'utiliser ce support plutôt que deux maquettes d'occlusion avec bourrelets de cire comme cela est fréquemment fait.

Néanmoins, l'inconvénient de ce support et qu'il est assez difficile de modifier la lame dans le sens vestibulo-linguale.

4.1.3.9 TECHNIQUE DE SLAVICEK (RC)

Cette technique ne peut être utilisée que dans les cas présentant encore des contacts dento-dentaires suffisant pour stabiliser le support d'enregistrement en RC. L'idéal étant d'avoir un quadrilatère d'équilibre.

Le praticien réalise un support en cire comme pour la cire percée, puis la rebase avec de l'Aluwax® ou une pâte oxyde de zinc eugénol pour faire dans un second temps l'enregistrement en RC. (18)

4.1.3.10 POINT D'APPUI CENTRAL (ORC)

Le professeur GERBER se base sur le principe de l'appui à trois points avec cette table qui permet de comprendre le principe mécanique.



Figure 19 : La maquette de Gerber (23)

« Les deux pieds zébrés étant placés excentriquement dans les cupules, glissons une surface lisse sous le troisième pied. Chargeons la table d'un poids : les pieds zébrés vont glissés au centre des cupules entraînant le troisième pied sur la surface lisse. » (23) Les deux pieds zébrés représentent les branches montantes et leurs condyles. Les deux cupules représentent les cavités glénoïdes. Le troisième pied est comparable au pointeau central ; le poids concrétise les muscles élévateurs lors du tracé de l'arc gothique. Ce système devrait donc donner la définition de la relation centrée.

Cela nécessite que les relations intermaxillaires, ou du moins la dimension verticale, ai déjà été enregistrée. Pour GERBER, les cires d'occlusion ne servent qu'au réglage de la dimension verticale, elles ne sont en aucun cas assez stables pour un enregistrement de l'occlusion. Leur

nombreux point de contact entraîne des latéro-déviations, des proglissements ou même des compressions méniscales. (3-23)

Les modèles sont ainsi montés sur articulateur grâce aux cires puis celles-ci sont modifiées pour permettre un enregistrement intra-oral à partir de ces mêmes cires. Un stylet est mis en place sur la maquette maxillaire en son centre. En regard de celle-ci une plaque métallique est fixée sur la maquette mandibulaire. Le prothésiste diminue alors les bourrelets permettant d'évincer d'une part le risque d'action asymétrique des muscles lors du blocage des maquettes dû à un contact prématuré, et d'autre part le risque de dérapage.

Les maquettes sont réinsérées en bouche, et le praticien demandera au patient d'effectuer des mouvements mandibulaires de propulsion, rétropulsion et de latéralité. Lorsque le patient a acquis ces gestes, de l'encre est déposée sur la plaque métallique. Les mouvements sont alors enregistrés à l'aide du stylet sur l'arc gothique. L'analyse de ce-dernier mettra en évidence la position de relation centrée située au croisement des différents mouvements permettant au clinicien son enregistrement. (23)







Tracé	Diagnostic
	Tracé normal : Apex précis Amplitude et symétries des déplacements
	Forte amplitude des déplacements en latéralité
	Laxité articulaire amplitude importante des déplacements Apex arrondi peu précis Mobilité des bases prothétiques
	Tracé asymétrique lié à un problème articulaire Le déplacement est limité du côté du condyle atteint
	Arc gothique petit, déplacements restreints Incoordination musculaire
	Propulsion ne correspondant pas au sommet de l'arc gothique Arc gothique en propulsion Instabilité des bases d'occlusion

Tableau 2: analyse du résultat de GERBER (23)

4.2 LE PATIENT

L'enregistrement de la relation intermaxillaire s'avère plus ou moins délicate selon la position de référence choisie. En effet, lorsque le praticien choisit d'enregistrer l'OIM, il s'agit d'un acte relativement simple, le patient est amené à fermé dans sa position d'occlusion habituelle, il conviendra alors de vérifier que l'enregistrement est correct.

La mise en relation centrée, a contrario, est beaucoup plus délicate. Cette étape importante nécessite une manipulation correcte de l'opérateur, le patient est acteur lors de cette séance, c'est pourquoi il convient de le mettre à l'aise, de lui expliquer le déroulement de la séance et de prendre en compte les différents facteurs capables de modifier l'enregistrement de la RC. (18-46-47)

4.2.1 L'AMBIANCE, LA RELAXATION

Aucun enregistrement ne sera possible chez un patient crispé ou luttant contre la manipulation mandibulaire ; c'est pourquoi l'ambiance générale du cabinet dentaire doit permettre au patient de se détendre afin d'atteindre un état de relaxation. (16) L'équipe médicale veillera à éviter les facteurs agressifs tels que les bruits, la lumière éblouissante, la présence gênante d'une tierce personne, etc.... De plus le choix du rendez-vous n'est pas anodin, en fonction du moment de la journée une personne est plus ou moins détendue. Il conviendra alors de choisir le moment opportun : on évitera les moments d'énervements, de stress tels que la sortie du travail, la veille d'examen... (46-51)

L'enregistrement doit se faire dans des conditions de calme, le patient doit être détendu aussi bien physiquement que psychologiquement. La relation de confiance établie entre le patient et son praticien jouera un rôle fondamental. (3) Il convient de lui expliquer le but de la séance, de l'informer des différentes étapes et de ce que l'on attend de lui. Le patient est familiarisé avec la technique avant l'enregistrement, l'opérateur le guide oralement tout au long de la manipulation, le félicite lorsque la position est correcte pour permettre au patient une mémorisation positive. De même il doit comprendre que le chirurgien-dentiste est là pour le guider vers une position de référence, sans le forcer, de son côté il doit se laisser manipuler, se laisser guider sans opposer de résistance. (46-47-48)

Le praticien travaille avec calme et précision. (51)

4.2.2 LA POSTURE DU PATIENT

La posture du patient a une incidence sur la position de la mandibule, il doit donc se trouver dans une position d'équilibre et être confortablement installé. (13-18-22-27-48)

Il existe deux techniques principales de manipulation mandibulaire qui seront détaillées par la suite: la technique unimanuelle et la technique bimanuelle. Le choix de la technique influence directement la position du patient sur le fauteuil. Toutefois, il est important de noter que toute manipulation ou vérification de l'enregistrement des relations intermaxillaires doit se faire dans cette même position sous risque d'entraîner des erreurs.

Néanmoins, quelque soit le type d'enregistrement effectué, le patient doit être détendu, le buste droit, le dos bien soutenu. Il sera installé de manière à respecter la symétrie bilatérale

autour de l'axe médian : les bras le long du corps, les mains ouvertes soutenues sur les cuisses ou de chaque côté sur le fauteuil ; les jambes non croisées ; la tête droite. (22-27-42-51)

Le praticien demandera au patient de fermer les yeux car l'activité des muscles élévateurs et abaisseurs est influencée par les stimuli visuels. Les yeux clos entraînent une diminution de l'activité électromyographique des masséters et de la partie antérieure des temporaux, la mandibule s'abaisse alors de 1 à 2 mm. (27-46)

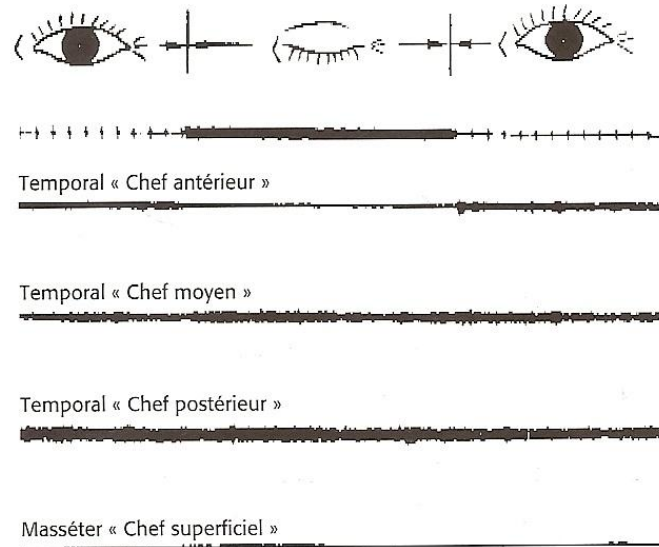


Figure 20 : Variation de l'activité électromyographique lors du repos visuel (27)

Si le patient garde les yeux ouverts, il convient de dévier la lumière du scialytique. (51)

4.2.3 DEPROGRAMMATION DU PATIENT

Le patient doit-être assez détendu pour se laisser guider en relation centrée. En cas de manipulation difficile, le praticien peut utiliser des systèmes de décontraction musculaire avec mise en place extemporanée ou différée. Le praticien utilise des moyens pour relaxer son patient, entraîner un relâchement musculaire en fatiguant les muscles élévateurs. Le but étant également de le déprogrammer de son occlusion habituelle afin d'obtenir une manipulation mandibulaire plus aisée. (46-51-64)

« Théoriquement, l'élimination des stimuli de réaction sensorimoteurs dus aux contacts dentaires et par conséquent liés à la proprioception parodontale modifie le mécanisme de programmation neuro-musculaire occlusale et permet à la mandibule de trouver une posture fonction de la longueur physiologique de repos des muscles élévateurs de la mandibule »

En effet, le cerveau mémorise l'occlusion statique et de guidage. Cette carte cérébrale de l'anatomie occlusale est remise à jour en permanence en fonction de l'activité musculaire, de l'exploration de la langue et des joues, et surtout de la mastication et de la déglutition. (Fig. 18)

La fonction première de ces dispositifs interocclusaux est d'éviter que le contrôle des rapports intermaxillaires ne soit gérés par l'intercuspidation existante.

Ils vont entraîner au niveau neuro-musculaire:

- L'impossibilité de retourner à une occlusion habituelle
- Une modification et une redistribution de l'influx sensoriel et tactile des dents et de leur environnement entraînant la perte de mémoire occlusale
- La suppression des contractions musculaires

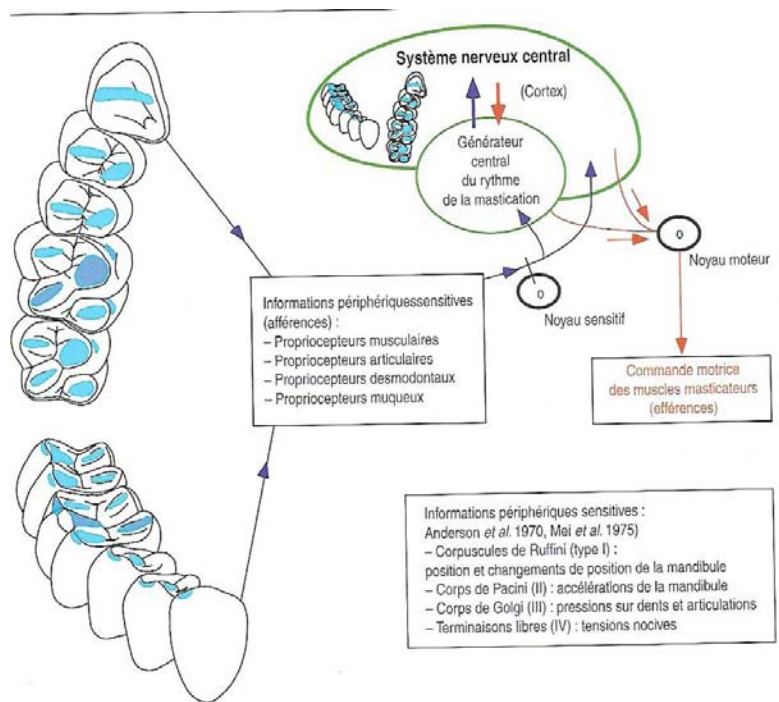


Figure 21 : Carte cérébrale de l'activité occlusale (39)

Quelque soit le dispositif utilisé pour entraîner la déprogrammation du patient, le praticien doit demander au patient de ne surtout pas serrer les dents ou revenir au contact avant les manipulations ou l'enregistrement car il retrouverait alors son occlusion habituelle et ses habitudes. Il faudrait alors reprendre la déprogrammation.

Différentes solutions s'offrent au praticien pour obtenir ce résultat :

- Les cotons salivaires

Le praticien fera simplement mordre le patient sur un coton positionné dans le secteur antérieur. L'espace du coton doit être compris dans l'Espace libre d'Inocclusion. Tout autre obstacle peut-être utilisé du moment qu'il reste assez fin et que le patient ne se crispe pas dessus, il ne doit exercer aucune force musculaire. Ce subterfuge, aussi simple soit-il peu apporté l'effet recherché. (18)

- Le JIG de Lucia

Ce système avait pour but l'enregistrement en relation centrée en conduisant les condyles dans la position la plus haute et la plus reculée au sein de la cavité glénoïde. Il était porté sous pression occlusale par contraction des muscles élévateurs et provoquait un recul mandibulaire par glissement sur la face palatine du JIG. Avec l'évolution des pensées, la compréhension des mécanismes, son utilisation n'est plus d'actualité. (7)

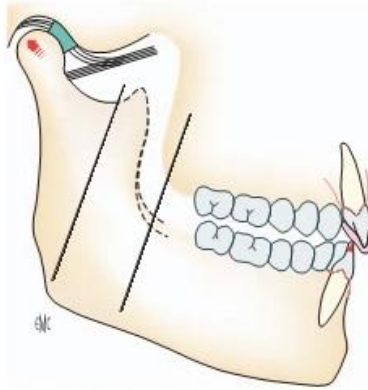


Figure 22 : Compression rétro-discale due au port du JIG de Lucia (7)

La butée antérieure ou butée occlusale incisive

Il s'agit d'une cale antérieure placée au niveau des incisives centrales maxillaires. (17-38-55). Elle représente un plan avec les incisives mandibulaires et permet une désocclusion postérieure d'environ 1mm (figure 20).

Elle a pour but la recherche d'une posture en équilibre neuromusculaire en se comportant comme un stop sur le chemin de fermeture, on ne demande plus au patient de serrer dessus. Elle est portée sans pression des muscles élévateurs et est réglée de sorte qu'elle n'entraîne pas de glissement de la mandibule en rétrusion.

Dans ces conditions, on entraîne une rupture de l'information qui permet les réflexes d'évitement ou d'adaptation mis en œuvre par le système nerveux central, à partir de la représentation corticale précise de l'anatomie dentaire, des contacts et des guidages. La perte de ses réflexes acquis permet au praticien de guider le patient sans que celui-ci essaie de retrouver sa position habituelle. De plus la butée antérieure provoque un relâchement musculaire. Comme le contact est situé dans l'Espace Libre d'Inocclusion, la mandibule, libérée de toute mémoire occlusale, se place, sous l'action de la musculature relâchée, dans une position physiologique de repos.

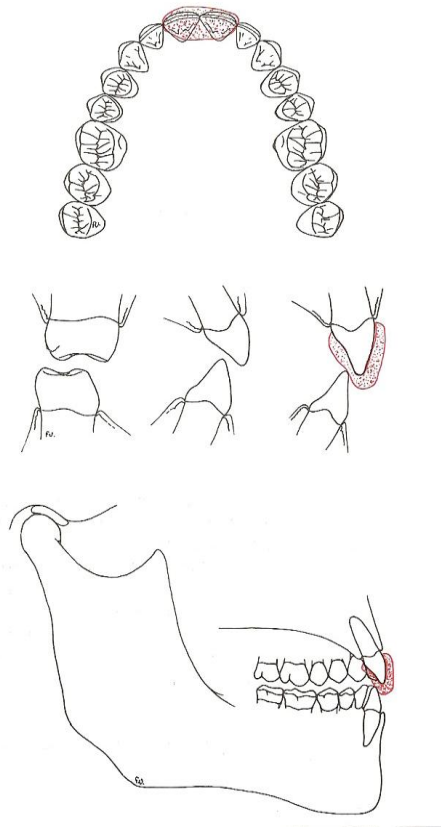


Figure 23: La butée antérieure (65)

La butée antérieure est facilement réalisable en bouche, sur des dents vaselinées, ou sur des modèles d'études grâce à de la résine auto-polymérisable (TAB 2000®, Revotek® LC de GC). On réalise un bourrelet d'environ 3*1cm au niveau des incisives centrales maxillaires en laissant la partie distale libre pour visualiser l'insertion complète de la butée en bouche. On évite qu'elle ne déborde au niveau du parodonte marginal. Au cours de la polymérisation le patient est amené à fermer doucement pour marquer son trajet de fermeture en laissant une désocclusion postérieure d'environ 1mm. Il stoppe lorsqu'il arrive au contact de la pulpe des doigts du praticien placés sur les faces vestibulaires des dents. La butée est désinsérée à plusieurs reprises lors de la polymérisation pour éviter les difficultés ultérieures de retrait.

Après durcissement complet, la butée est mise en forme : la face palatine est travaillée de sorte qu'elle permette un guidage correct de la mandibule sans entraîner sa rétrusion. Le trajet de fermeture doit s'effectuer sur le trajet physiologique du patient, pour vérifier cela un repère visuel peut être mis en place. On ne conserve qu'un contact punctiforme avec le bord libre des incisives mandibulaires.

La butée peut également être réalisée au laboratoire.

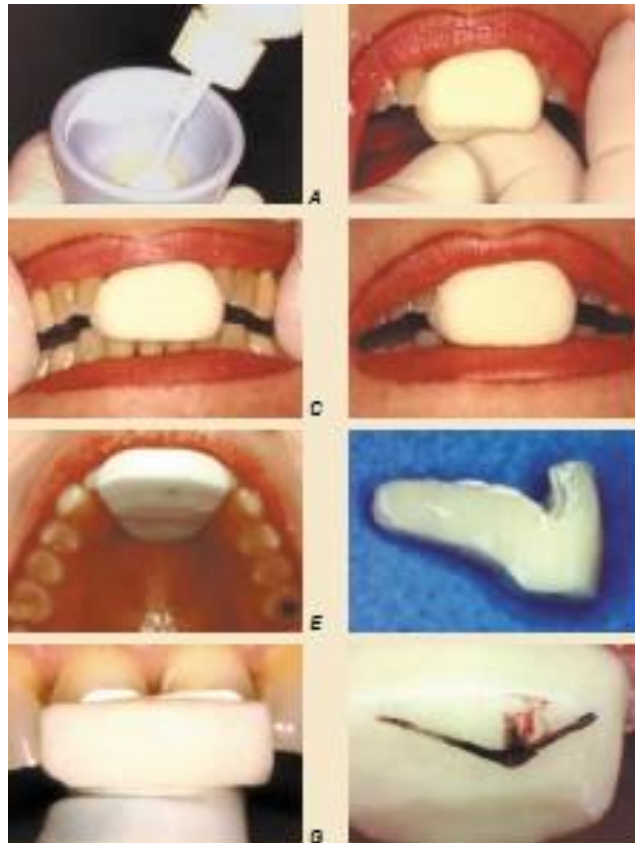


Figure 24 : Réalisation d'une butée antérieure. (18)

Le patient ne la portera que quelques minutes ou de façon intermittente car elle peut provoquer une compression articulaire sur la zone rétro-discale, elle est donc contre-indiquée en cas de luxation discale. Si l'on souhaite que le patient la porte occasionnellement avant le rendez-vous d'enregistrement pour s'y habituer, il ne doit en aucun cas la porter la nuit car sa faible dimension pourrait entraîner sa déglutition ou son inhalation.

Des travaux rapportés par Le GUERN dans « Etudes expérimentales de la répétitivité des contacts occlusaux sur le chemin de fermeture » en 1987 démontrent que la butée, installée dans l'espace libre d'inocclusion réduits en quelques minutes, de 1 à 2 minutes selon les sujets, l'activité électromyographique des masséters et temporaux.

Le JIG universel

Décrit par Dupas en 1987 le jig universel a pour objectif d'éviter la réalisation extemporanée d'une butée individuelle. (7-16-46). Il s'agit soit d'un JIG préfabriqué en résine cuite à partir d'une maquette en cire soit d'un coin d'une boîte en Altuglas. Il mesure 1 cm de large pour 1,5cm de long. Le dispositif préfabriqué prévoit un espacement large au niveau des incisives maxillaires dans lequel une pâte thermoplastique (type pâte de Kerr® verte) permet le maintien du JIG sur les incisives mandibulaires. La partie en regard de ces dernières peut-être un plan incliné, ou mieux un plan horizontal qui entraîne moins de forces orientées vers l'arrière. Il faut adaptée la mise en place du dispositif en fonction du recouvrement incisif, plus celui-ci est important plus il sera orienté vers la muqueuse palatine. Le but étant de créer une désocclusion postérieure d'environ 1mm.

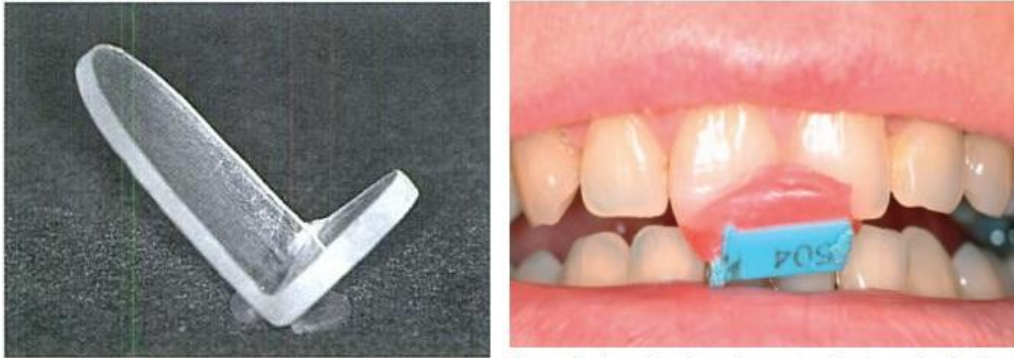


Figure 25 : JIG universel en Altuglas et mise en place de celui-ci.(7)

La prémédication

Dans des cas extrêmes, une prémédication myorelaxante et /ou anxiolytique peut-être envisagée pour permettre une manipulation correcte. (51)

4.3 MANIPULATION MANDIBULAIRE

Les enregistrements en OIM ne nécessiteront pas de manipulation mandibulaire particulière puisque c'est le patient qui réalisera lui-même l'enregistrement. Le praticien se contentera de maintenir le matériau d'enregistrement en place et d'expliquer au patient qu'il doit fermer de manière habituelle jusqu'à ce que ces dents viennent en contact. Toutefois il convient de vérifier que la position enregistrée soit correcte et d'expliquer au patient ce que l'on attend de lui. Il saura nous dire de lui-même si la position enregistrée lui est confortable et habituelle.

La manipulation mandibulaire s'applique donc aux cas cliniques où l'on souhaite enregistrer la relation intermaxillaire en position de relation centrée. Cet enregistrement peut-être obtenu grâce à différentes techniques, seules les plus couramment utilisées seront développées. Quelque soit la manipulation choisie des règles simples doivent être rigoureusement respectées pour atteindre un résultat correct.

4.3.1 ELEMENTS COMMUNS A TOUT TYPE DE MANIPULATIONS

4.3.1.1 GENERALITES

Le patient est détendu, on lui explique ce que l'on attend de lui et on le guide grâce à différentes indications. Il devient acteur lors de cette séance, les explications données visent à mettre le patient en confiance, il comprendra l'intérêt des différentes étapes et leur déroulement.

Le praticien demande au patient de fermer les yeux et de se placer la bouche à demi- ouverte ; provoquant un relâchement musculaire et une ouverture buccale sans propulsion située à l'intérieur de la valeur d'ouverture en RC. Le contact avec le patient se fait lentement, en douceur pour éviter un réflexe proprioceptif qui se manifeste toujours par une poussée de la mandibule vers l'avant et une résistance face aux mouvements du praticien. Ce dernier va accompagner le patient. La manipulation mandibulaire est un guidage non forcé qui ne devra entraîner ni gêne, ni douleur. Il s'agit d'une étape relativement exigeante. Contrairement à ce

qui était attendu il y a quelques années le praticien ne force pas la mandibule en arrière ou vers le haut mais il guide le patient : c'est lui qui travaille.

Le praticien manipule la mandibule de façon à lui faire effectuer des petits mouvements d'ouverture/fermeture sans revenir au contact avec les antagonistes ce qui reviendrait à retrouver l'occlusion habituelle par glissement. Les gestes sont répétés à plusieurs reprises jusqu'à ce que le patient se détende. L'ouverture ne doit pas être trop importante (12° soit un à un doigt et demi) afin de rester dans un mouvement de rotation pure : un mouvement axial terminal du condyle. Au-delà de cette ouverture le condyle effectue mouvement axial accompagné d'une translation faussant la manipulation. Le guidage vers la RC se fait durant les mouvements d'ouverture, la fermeture est passive ; le but étant d'éviter toute contraction réflexe des chefs inférieurs des ptérygoïdes latéraux. Le geste doit rester doux, a contrario le patient engendre une réponse motrice réflexe du système neuromusculaire, toute résistance entraînant un enregistrement aléatoire. (18-27-46-47).

Les mouvements d'ouverture fermeture doivent être réalisés de façon rapide mais détendu, douce mais ferme pour obtenir un relâchement des structures articulaires et des muscles périphériques. Puis le mouvement s'achève avec un ralentissement du mouvement qui reste homogène. Le praticien manipule le patient aussi longtemps que nécessaire, lorsqu'il juge le mouvement harmonieux il effectue une mise en relation des supports d'enregistrement.

4.3.1.2 FAVORISER LE REcul MANDIBULAIRE

Selon la situation clinique présentée par le patient, ce dernier a des habitudes, des repères que l'on doit évincer pour un enregistrement correct. En effet le système neuromusculaire est habitué à une position plus antérieure, par conséquent les muscles sont crispés autour d'une occlusion de convenance plus ou moins pathologique. Dans le cas d'un édentement total par exemple le patient aura tendance à propulser, un patient chez qui l'on souhaite enregistrer l'ORC aura quant à lui tendance à revenir à son OIM.

Pour parer à cela, il existe des méthodes favorisant le recul mandibulaire qui peuvent être utilisées pour permettre au praticien de ramener le patient dans une position la plus adéquate possible à l'enregistrement en relation centrée. Ces moyens simples font appel à la physiologie individuelle du patient. (27-51)

Le « reflexe d'occlusion molaire »

La perception d'une pression sur les segments latéraux des bourrelets favorise le recul mandibulaire. On interpose alors nos doigts au niveau des secteurs molaires et on demande au patient de fermer, il va rechercher le contact en reculant la mandibule. Au fur et à mesure qu'il ferme on retire nos doigts.

La relaxation musculaire

On demande au patient de réaliser des séries où il avance puis recule le menton, et d'autres où il baisse puis relève sa mâchoire inférieure. On insistera sur les termes levez/baissez ou en haut/en bas et non ouvrez/fermez qui incite au retour à une occlusion alors même que ces mouvements se feront avec une légère inoclusion. Le sujet ressent alors un relâchement progressif des muscles masticateurs et un recul mandibulaire.

Le « reflexe linguo-mandibulaire »

Il sollicite l'homotrophie linguo-mandibulaire, en effet la position linguale et celle de la mandibule sont liées. (52-38)

Le praticien demande au patient de placer sa pointe de langue au palais le plus postérieurement possible. On peut également déposer un cône de pâte de Kerr sur la maquette maxillaire pour que le patient ressente la position à atteindre. (Figure 27 ci après).

La déglutition

Les résultats de ce test sont souvent inégaux mais parfois, il permet au patient, après avoir avalé sa salive de retrouver une position répétitive. Cependant pour JEANNIN et MILLET « le trajet terminal de la mandibule n'est pas maîtrisé et est notamment influencée par la position de la tête, la force et la rapidité du mouvement de fermeture ». (29) Cette technique rejoint le reflexe linguo-mandibulaire dans le sens où c'est le mouvement de la langue qui induit un recul mandibulaire. Celui-ci n'est pas complet mais permet une approche vers la relation centrée. On considère que la déglutition non guidée amène la mandibule vers une position antérieure d'environ 2mm par rapport à la relation centrée.

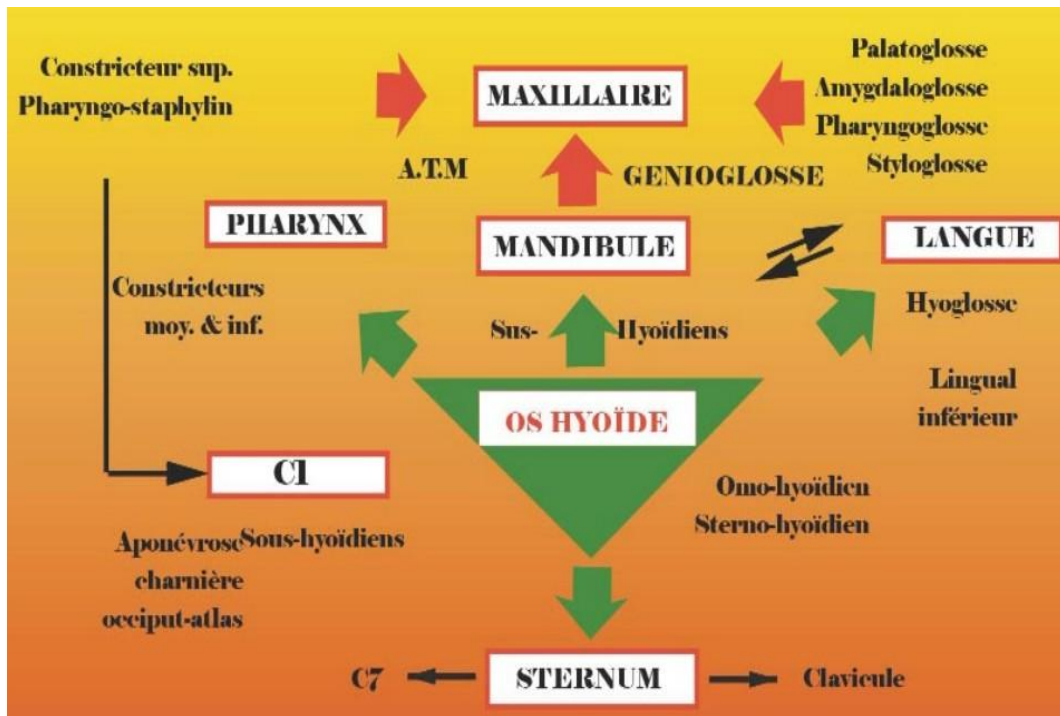


Figure 26 : Lien entre les différentes structures anatomiques. (18)

Le « tap-tap »

Le patient, avec l'accompagnement du praticien, effectue de petits mouvements en haut/ en bas jusqu'à un relâchement musculaire. Il s'agit de mouvements rapides de faible amplitude.

Tête en hyperextension

Cette position supprime l'action des muscles ptérygoïdiens externe permettant le recul mandibulaire, néanmoins pour de nombreux auteurs il est préférable de garder la tête dans le prolongement du corps. (47)

4.3.2 MANIPULATION UNIMANUELLE.

La manipulation unimanuelle correspond à la manipulation « classique ». Elle offre l'avantage de laisser une main libre, permettant le maintien du matériau d'enregistrement par le praticien. (46)

Le patient est assis et le praticien se place sur le côté du patient ou face à lui selon les auteurs.

4.3.2.1 TECHNIQUE DE A. LAURITZEN

Le patient est assis, le pouce de l'opérateur sur le menton, l'index en dessous. Il est important de garder à l'esprit, tout au long de l'enregistrement, qu'il ne faut pas pousser le menton vers l'arrière sous peine de provoquer un réflexe défensif avec propulsion de la mandibule et une crispation de la musculature. Auparavant, l'action du pouce était active, on recherchait la position la plus postérieure. Actuellement, le rôle du praticien est d'accompagner, le pouce n'exerce donc aucune pression vers l'arrière; seul l'index, sous le menton agit pour une rotation. (21-46)

L'opérateur travaille avec rapidité pour éviter les réflexes neuro-musculaires.

4.3.2.2 TECHNIQUE DE PK. THOMAS

Le praticien vient se placé sur le côté du patient, son pouce reste plié sur le menton mais la variante consiste à placer l'index et le majeur le long des branches horizontales de la mandibule (respectivement la gauche et la droite) et à effectuer en même temps, le mouvement de rotation pure et une pression au niveau des angles goniaux pour créer une composante vers le haut. (21-46)

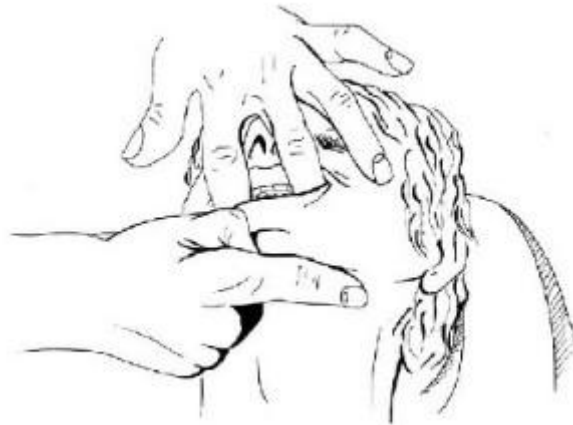

Figure 27 : Manipulation selon PK. THOMAS (20)

4.3.2.3 TECHNIQUE DE LEE ET GUICHET

Le praticien se place en face du patient et guide sa mandibule et positionnant uniquement le pouce sur le menton. Le but de cette technique est de venir guider le patient sans le forcer, le praticien expérimenté pourra sentir une tension musculaire lorsque la position de RC est erronée.

Le bras de l'opérateur doit être aligné sur l'axe charnière. (20)

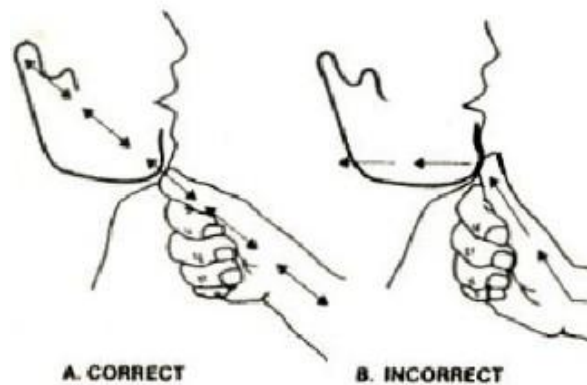


Figure 28 : Manipulation selon LEE et GUICHET (20)

4.3.3 MANIPULATION BIMANUELLE

La technique bimanuelle de Dawson est moins utilisée car elle nécessite l'aide d'une assistante pour le maintien du matériel d'enregistrement et elle exige du praticien beaucoup d'entraînement et de préparation. Néanmoins même si le guidage bimanuel demande une certaine habitude, nombreux sont les auteurs qui le recommandent pour un enregistrement correct de la position des condyles : un positionnement haut du complexe condylo-discal dans les fosses mandibulaires, contre le versant postérieur du tubercule temporal. (46)

Le patient est installé en décubitus dorsal, la tête en extension. Le praticien se place derrière lui, une main de chaque côté du visage, les pouces viennent prendre appui sur le menton, les autres doigts sous le rebord basilaire de la mandibule tout en veillant à ne prendre appui que sur les supports osseux sans empiéter sur les tissus mous sous-mandibulaires. (20-46)

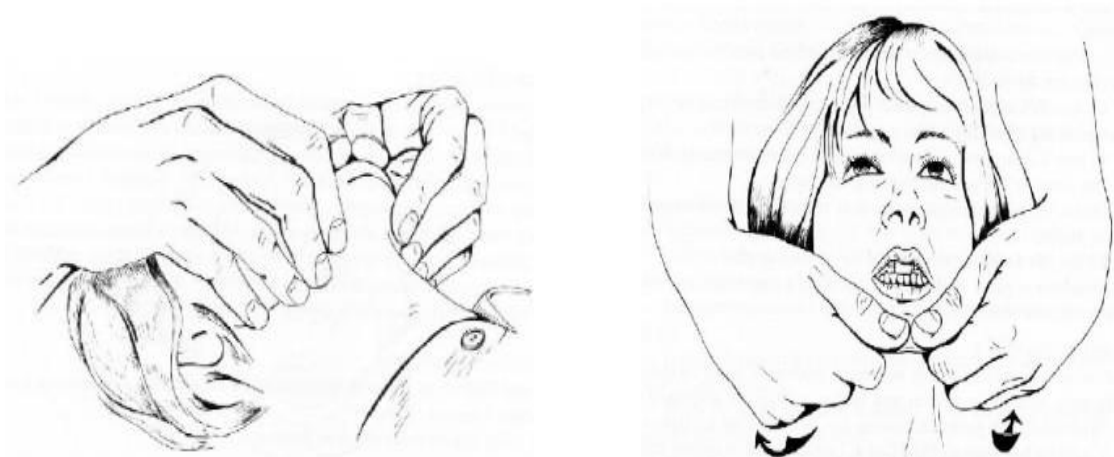


Figure 29 : Manipulation selon DAWSON (20)

La manipulation en elle-même consiste à pratiquer des petits mouvements de la mandibule en effectuant un mouvement de rotation qui conduit à une élévation des condyles. Le praticien maintient le contact sans induire de force, il accompagne la mandibule lors de sa rétraction.

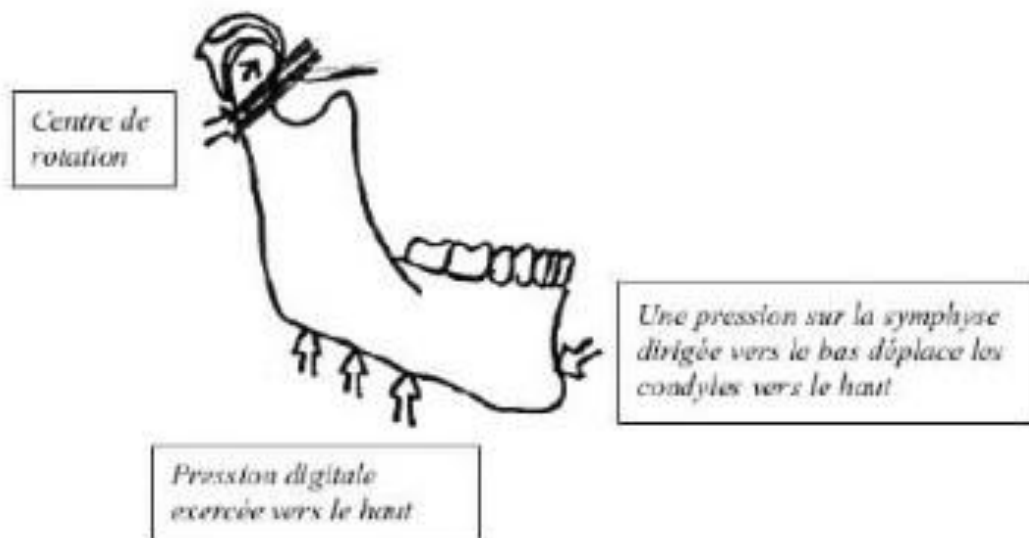

Figure 30 : Manipulation mandibulaire selon DAWSON (20)

Certains auteurs (48) mettent en avant certaines difficultés lors de cette manipulation :

- Il s'agit d'une manipulation directive, ce sont les muscles du praticien qui sont activés pour positionner l'ensemble condylo-discale le long du tubercule temporal,
- Les deux mains du praticien étant prises, cette manipulation nécessite la présence d'une assistante pour le maintien du support à l'enregistrement,
- Le praticien n'a pas de vision directe de l'occlusion.

4.4 REGLAGE DU SUPPORT D'OCCLUSION ET DETERMINATION DE LA DIMENSION VERTICALE D'OCCLUSION

Le réglage des supports à l'enregistrement est abordé en deux parties mais celle-ci sont en réalité indissociables. Il s'agit bien évidemment des cas cliniques pour lesquels l'utilisation de maquettes d'occlusion est nécessaire. Ces maquettes comme nous l'avons vu plus haut sont réalisées au laboratoire ou par le praticien à partir d'empreintes du patient. Le bourrelet ou la lame de Brill mis en place est légèrement surévalué(e), le praticien doit le (la) retravailler pour obtenir le résultat souhaité.

Le praticien, avant toutes étapes prothétique a déjà réfléchi à la nécessité ou non de modifier la DVO. Si tel est le cas il sait également s'il souhaite l'augmenter ou la diminuer. Pour les patients chez qui la DVO est correcte, alors la hauteur est déterminée lors de la mise en occlusion des deux arcades.

Nous aborderons ici les différentes méthodes pour régler les supports à l'enregistrement des relations intermaxillaires (RIM) et nous permettant ainsi d'obtenir une DVO optimale. Il s'agit là d'une étape de l'enregistrement à part entière puisqu'elle nous permet de déterminer

la position de la mandibule dans le sens verticale. On notera qu'il n'existe pas une dimension unique mais une aire dans laquelle le patient se sent bien et remplit les différents critères esthétiques et fonctionnels.

4.4.1 REGLAGE DU SUPPORT A L'ENREGISTREMENT

Avant d'effectuer l'enregistrement des relations intermaxillaires, le praticien doit régler les maquettes d'occlusion. La forme du bourrelet doit se rapprocher au maximum de la configuration de la future prothèse afin de transmettre au laboratoire des informations nécessaires. (3)

Le praticien réglera toujours le modèle maxillaire en premier. Les premières retouches s'effectueront à l'aide de repères anatomiques, puis l'expérience du praticien et les tests fonctionnels viendront apporter des données supplémentaires.

Pour cette étape, nous allons distinguer les cas pour lesquels une modification de DVO est nécessaire ou non :

- Si la DVO est correcte, le praticien se basera sur la courbe occlusale existante pour le réglage des bourrelets puisque la hauteur des éléments dentaires est validée. Les maquettes maxillaire et mandibulaire sont réglées, l'enregistrement des RIM peut débuter.
- Si au contraire la DVO doit être modifiée, cela impose l'absence de contact dento-dentaire. Cela est aisé si on doit l'augmenter. A l'inverse, si on souhaite la diminuer on enregistrera une Dimension Verticale d'Enregistrement (DVE) légèrement supérieure à la DVO estimée. Lors du montage sur articulateur il faudra alors jouer avec la tige incisive de l'articulateur pour obtenir la DVO souhaitée. (52-57) En effet, pour une même variation de la DVO, la variation de hauteur au niveau de la seconde molaire, incisif ou de la tige incisive est proportionnelle. Cela répond à la règle des tiers : on considère que la variation sera de 1mm au niveau molaire, 2mm au niveau incisif et de 3mm au niveau de la tige incisive. (49)

Hauteur au niveau de la deuxième molaire.	Hauteur au niveau incisif.	Hauteur au niveau de la tige incisive.
2.1	4	6.3
1.6	3	4.7
1.1	2	3.1
0.8	1.5	2.3
0.5	1	1.6
0.3	0.5	0.8
0.0	0.0	0.0

Tableau 3: Correspondance entre les variations de la DVO au niveau de la seconde molaire, incisif et de la tige incisive exprimées en mm. (49)

4.4.2 DETERMINATION DE LA DVO

Des méthodes utilisant la céphalométrie peuvent être utilisées, elles ne seront pas décrites ici.

La dimension verticale d'occlusion peut-être enregistrée de deux manières générales : de façon directe durant laquelle le praticien recherche la DVO immédiatement ou de manière indirecte en évaluant la Dimension Verticale de Repos (DVR) ou Dimension Verticale Phonétique (DVP) qui permettra l'obtention de la DVO.

Toutefois, aucune de ces méthodes, utilisée seule, n'est suffisamment précise pour déterminer la DVO avec certitude comme le décrit très bien Sandro PALLA : « Dans la mesure où on ne sait pas quelle est la dimension verticale d'occlusion correcte, il est impossible de déterminer quelle est la meilleure technique. L'essentiel est de définir quels sont les objectifs qui doivent être atteints quand nous déterminons la dimension verticale d'occlusion. Ceux-ci sont l'espace libre dans une position d'équilibre tonique postural, l'absence de contact entre les dents lors de la phonation et le plus important, un profil esthétique. » (27)

4.4.2.1 METHODES DIRECTES

4.4.2.1.1 Avant avulsion ou à partir d'anciennes prothèses

Il est possible pour le praticien de récupérer des informations utiles concernant la DVO avant les dernières extractions ou à partir d'anciennes prothèses sous condition que les rapports verticaux soient corrects lors de la prise de repères. D'anciennes photographies peuvent également apporter un complément d'information concernant le profil esthétique du patient. (3-26-42)

4.4.2.1.2 Bourrelets d'occlusion

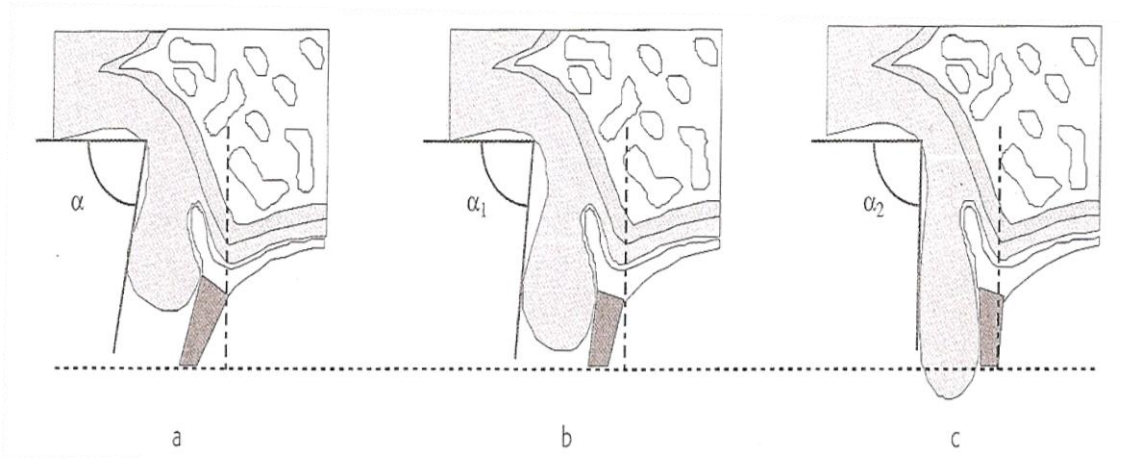
Il s'agit de régler les deux maquettes selon des critères anatomiques uniquement avant de les mettre en relation. (27)

Au niveau maxillaire, le praticien veillera à respecter la gouttière philtrale et l'angle naso-labial en modifiant le bourrelet dans le sens vestibulo-palatin. (3-51) Un bourrelet trop vestibulaire entraînera un angle naso-labial fermé, le bord libre est très visible. Au contraire un bourrelet trop reculé laissera une lèvre plate, non soutenue qui vient cachée le bord libre. (Figure 31 ci-après).

Puis la longueur du bourrelet est réglée. Pour cela, on sait qu'en moyenne le bord libre est visible de 1 à 2 mm chez la femme, il l'est légèrement moins chez l'homme et tend à disparaître sous la lèvre chez la personne âgée à cause de l'abrasion des bords incisifs, du relâchement de l'orbiculaire et de l'allongement de la lèvre. (3-27-42-51)

Le plan occlusal se situe 6mm en dessous de l'orifice du conduit parotidien. Globalement il est parallèle à la ligne bipupillaire dans le plan frontal. (3) Si le visage n'est pas symétrique on prendra pour références les commissures labiales ou une ligne perpendiculaire au plan médian.

Dans le sens sagittal il est parallèle au plan de Camper (3-27), au niveau peaucier le praticien prendra pour repère l'aile du nez et la partie basse du tragus. Il existe des variations selon la morphologie et les bases squelettiques. (Figure 32 ci-après).



- A : angle naso-labial fermé, bourrelet trop vestibulaire : visibilité accentuée
 B : angle naso-labial respecté, bourrelet correctement orienté, 1 à 2mm de visibilité
 C : angle naso-labial augmenté, bourrelet trop lingual, absence de visibilité

Figure 31 : Modification de l'angle naso-labial en fonction de la position du bourrelet (27)

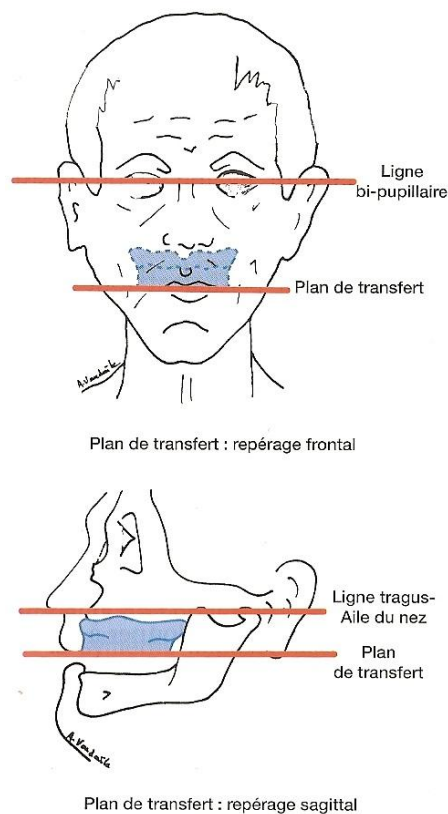


Figure 32: Plan de repères pour le réglage du bourrelet maxillaire (51)

Pour la maquette mandibulaire, le plan occlusal est au même niveau que la commissure labiale, c'est-à-dire en regard de la future pointe cuspidienne de la canine ou de la première prémolaire. Il se situe 1mm sous la ligne buccinatrice qui parcourt l'intérieur de la joue au départ de la commissure. Elle correspond à la marque laissée par le plan occlusal. Cette ligne

apporte donc des informations chez l'édenté mais ne doit pas systématiquement être suivi notamment lors de changement de la DVO. Dans tout les cas il est préférable qu'il soit sous le maximum de convexité de la langue ou plan équatorial. Une fois les modifications réalisées le praticien insère les maquettes d'occlusion en bouche, elles rentrent en contact de manière harmonieuse fixant la DVO. (27)

Toute dysharmonie traduit une erreur de réglage de l'un ou des deux bourrelets et donc de la DVO.

4.4.2.1.3 Utilisation de la déglutition

Différentes techniques ont été proposées pour déterminer la DVO à partir de la déglutition. Cela provient du fait que chez le patient denté, lors de cette fonction, les dents antagonistes entrent légèrement en contact. En revanche, des études montreraient que la DVO obtenue par déglutition soit légèrement supérieure à celle obtenue de manière indirecte. (51)

- **LAME EN RESINE**

Le bourrelet maxillaire et la lame mandibulaire sont réglés. Puis des petits plots d'Aluwax® sont placés dans les secteurs postérieurs du bourrelet maxillaire. La lame mandibulaire est vaselinée. Les maquettes sont placées en bouche sans aucune indication, le patient parlera avec ses maquettes, la lame s'enfoncera alors dans la cire aluwax au fur et à mesure des déglutitions jusqu'à un DVO physiologique. (27)

- **TEST DE SHANAHAN OU TECHNIQUE D'ISMAEL (3-27-42)**

Cette technique nécessite d'avoir réglé au préalable la maquette maxillaire est déterminé approximativement la DVO. Le bourrelet maxillaire est vaseliné et le praticien dispose des cônes de cire molle d'environ 5mm de diamètre au niveau des premières prémolaires mandibulaires.

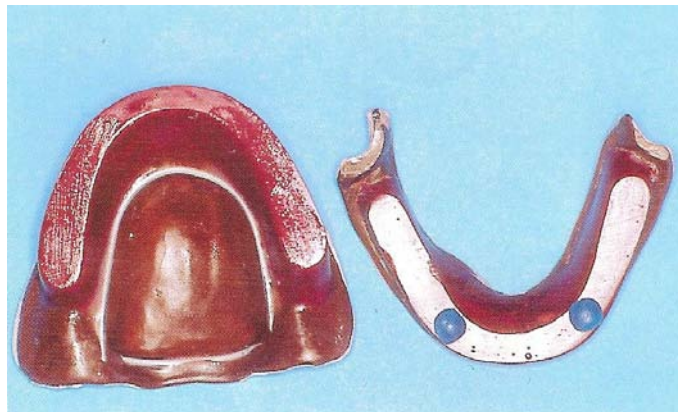


Figure 33 : Mise en œuvre du test de SHANAHAN (3)

La cire molle est réchauffée puis les maquettes sont repositionnées en bouche. On demande au patient de déglutir à plusieurs reprises, la cire molle se « tasse » jusqu'à une DVO physiologique et fonctionnelle. Il est important de prévenir le

patient de cette modification pour éviter qu'il ne s'arrête lors du contact avec la cire.

L'observation des boulettes de cire molles permet au praticien de juger si la DVO est correcte ou non.

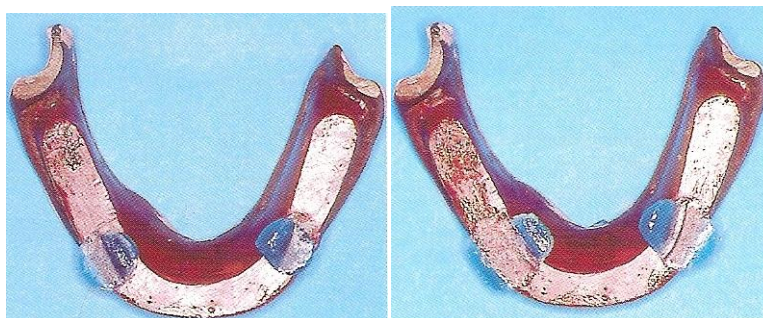


Figure 34 : Résultats du test de Shanahan. A gauche : la DVO est insuffisante, les bourrelets n'entrent pas en contact lors de la déglutition. A droite : la DVO est correcte, après plusieurs déglutition un film fin et transparent de cire molle peut-être observé. (3)

- TECHNIQUE DE MALSON

Cette méthode consiste à contrôler la position du cartilage de la thyroïde lors de la déglutition. Si la DVO est correcte, il s'élève de façon interrompue puis revient à sa position de départ.

Si la DVO est surévaluée, la patient se penche en avant pour déglutir, le cartilage monte, effectue un plateau assez long durant lequel il n'évolue plus puis redescend.

Si la DVO est sous-évaluée, la posture du patient reste inchangée, le mouvement du cartilage semble normal mais la langue s'interpose entre les surfaces occlusales des bourrelets pour compenser le manque de hauteur. (42)

4.4.2.1.4 Esthétique

Le praticien, lors du réglage des maquettes, fait appel à son sens de l'observation. La DVO retrouvée modifie l'aspect physique du patient, les lèvres retrouvent un soutien, le bas du visage ne s'affaisse plus. Le rendu final doit être harmonieux de face et de profil. De nombreuses données peuvent aider le praticien, on retiendra notamment que la hauteur des 3 étages de la face est sensiblement identique comme cela fut annoncé par Leonard de Vinci. (27)

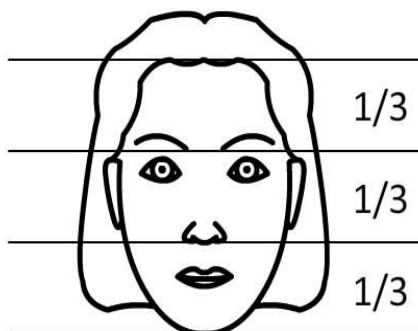


Figure 35: Les trois étages du visage.

Repères	L'étage inférieur est égal à :
Yeux	Distance interpupillaire Centre de la pupille-Commissure labiale Distance canthus interne des yeux *2 Canthus externe – Oreille Largeur des yeux *2
Nez	Aile du nez - Sourcils
Mains	Distance séparant le pouce de l'index

Tableau 4: DVO et esthétique. (27)

Cette approche apporte une aide dans la recherche de la DVO mais ne permet pas à elle seule de la définir.

On parle ici d'esthétique dans le sens d'harmonie, le praticien devra respecter la morphologie du patient. Par exemple pour un patient prognathe le rendu esthétique ne pourra pas être le même que pour un patient en classe I d'angle, on veillera alors à ce que le rendu soit naturel. (42)

4.4.2.1.5 Ressenti du patient.

Le praticien est guidé par le patient pour le réglage, il donnera son avis sur la hauteur des maquettes.

En revanche, le praticien doit garder à l'esprit que les maquettes sont volumineuses en bouche, le ressenti du patient y est sensible. De plus chez un patient chez qui la DVO doit être modifiée ou crée il est normal qu'au départ il n'y soit pas habitué. La position doit être confortable même si légèrement différente de ce dont le patient à l'habitude. (42)

4.4.2.2 METHODES INDIRECTES

Comme nous l'avons vu auparavant l'Espace Libre d'Inocclusion (ELI) mesure en moyenne 1 à 3 mm. Hors, $ELI = DVR - DVO$. Le but de ces méthodes est donc de déterminer la DVR et une approximation d'ELI pour obtenir la DVO.

Pour ces méthodes, le praticien indiquera deux points repères sur le patient à l'aide d'un feutre ou d'un morceau de sparadrap. Le premier est mis en place sur le massif facial supérieur : le nez ; l'autre sur le massif facial inférieur : le menton. Les repères doivent être précis. (3-42)

4.4.2.2.1 A partir de la DVR

Il n'existe pas de méthode précise permettant de déterminer la DVR. Suite à la définition de cette position développée plus haut nous savons, de façon simplifiée, qu'il s'agit de la hauteur de l'étage inférieur lorsque la mandibule est en position de repos. Le praticien effectuera alors

plusieurs mesures de la DVR en se fiant aux repères fixés jusqu'à retrouvé régulièrement la même mesure. (3-27-42-51).

Différentes méthodes permettent de l'évaluer :

- TEST DE SMITH.
Le patient prend une petite gorgée d'eau pendant 2 minutes puis l'avale. La mesure de la DVR peut-être faite avant puis juste après la déglutition car il s'agit de moment où la mandibule est en position de repos.
- LA RESPIRATION NON FORCEE
L'enregistrement peut être réalisé au cours du mouvement terminal de l'expiration. Cette méthode ne convient pas aux respirateurs buccaux car il y a un risque d'erreur.
- PRONONCIATION DU SON « M »
Cela permet au patient de se rapprocher de la DVR.
- TECHNIQUE ELECTROMYOGRAPHIQUE
Cette méthode, peu pratique au cabinet dentaire, consiste à mesurer la DVR lorsque l'enregistrement de l'activité des muscles élévateurs de la mandibule est minimal.

Une fois la mesure de la DVR, les maquettes sont mises en place, le patient ferme dessus. La différence entre DVR et DVO équivaut à l'ELI.

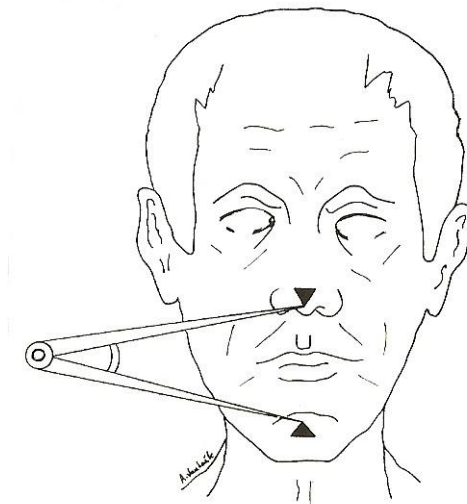

Figure 36 : Mesure de la DVO et/ou DVR à l'aide d'un compas à pointes sèches et de repères peauciers précis (51)

Nous retiendrons néanmoins qu'il existe dans la littérature de nombreuses controverses vis-à-vis de cette méthode jugée trop approximative elle ne permettrait de faire qu'une estimation de la DVO. En effet, la mesure de la DVR et ELI ne sont pas précises, le résultat obtenu ne peut pas l'être lui non plus. Cette technique doit donc être complétée par une autre approche. (27-42)

4.4.2.2.2 A partir de la Dimension Verticale Phonétique (DVP)

La DVP est évaluée par différents moyens :

- LA TECHNIQUE DE SILVERMANN
Lors de la prononciation des sons « S », il existe un espace phonétique minimal. Cet espace correspond à la position haute de la mandibule lors de la prononciation des sifflantes ; il reste en mémoire et peut donc servir de repère. Les maquettes pré-réglées sont insérées en bouche puis le praticien demandera au patient de prononcer des phrases contenant les sons « S » (Mississippi, saucisson...). Il réglera les bourrelets de telle sorte que le bord libre des incisives mandibulaires se situe 1mm en arrière du bord libre des incisives maxillaires dans le sens vertical et horizontal pour les classes I d'Angle. (3-27-42)

- LA TECHNIQUE « VERTICENTRIC » DE POUND
Le plan d'occlusion de la maquette maxillaire est réglé de façon parallèle au plan de Camper puis le réglage est affiné à partir de repères phonétiques. Lors des sons « F » et « V » le bord libre des incisives maxillaires affleure la ligne cutanéomuqueuse de la lèvre inférieure. Le bourrelet mandibulaire est réglé à l'aide des sifflantes comme dans la technique de Silvermann. Puis, en guidant la mandibule en RC, on obtient la « Verticentric Position » lors du contact des incisives maxillaires et mandibulaires, cette position correspond à la DVO. (3-27-42)

4.4.2.2.3 Évaluation de l'espace libre d'inocclusion (ELI)

Pour évaluer la DVO de manière indirecte, le praticien a besoin d'une appréciation d'ELI. Comme nous l'avons vu auparavant, sa valeur moyenne équivaut à 2 à 3mm mais varie selon les cas cliniques ; chez un patient rétrognathe cette valeur augmente jusqu'à 10mm, à l'inverse elle est diminuée chez un patient prognathe. Le praticien doit donc analyser chaque cas et ne pas prendre la valeur moyenne sans réflexion clinique.

En cas de doute, il est préférable de majorer ELI pour obtenir une DVO sous évaluée qui sera plus facilement acceptée par le patient.

A partir des tests effectués plus haut et en sachant que $ELI = DVR - DVO$, le praticien peut alors régler les maquettes dans le sens vertical.

4.4.2.2.4 Protocole conseillé

L'évaluation de la DVO est une étape importante dans l'enregistrement des RIM. Nous retiendrons qu'il ne s'agit pas d'une valeur unique mais d'un intervalle dans lequel physiologie et esthétique se trouvent en harmonie. Comme nous l'avons vu, différentes possibilités s'offrent au praticien pour obtenir une DVO la plus appropriée possible.

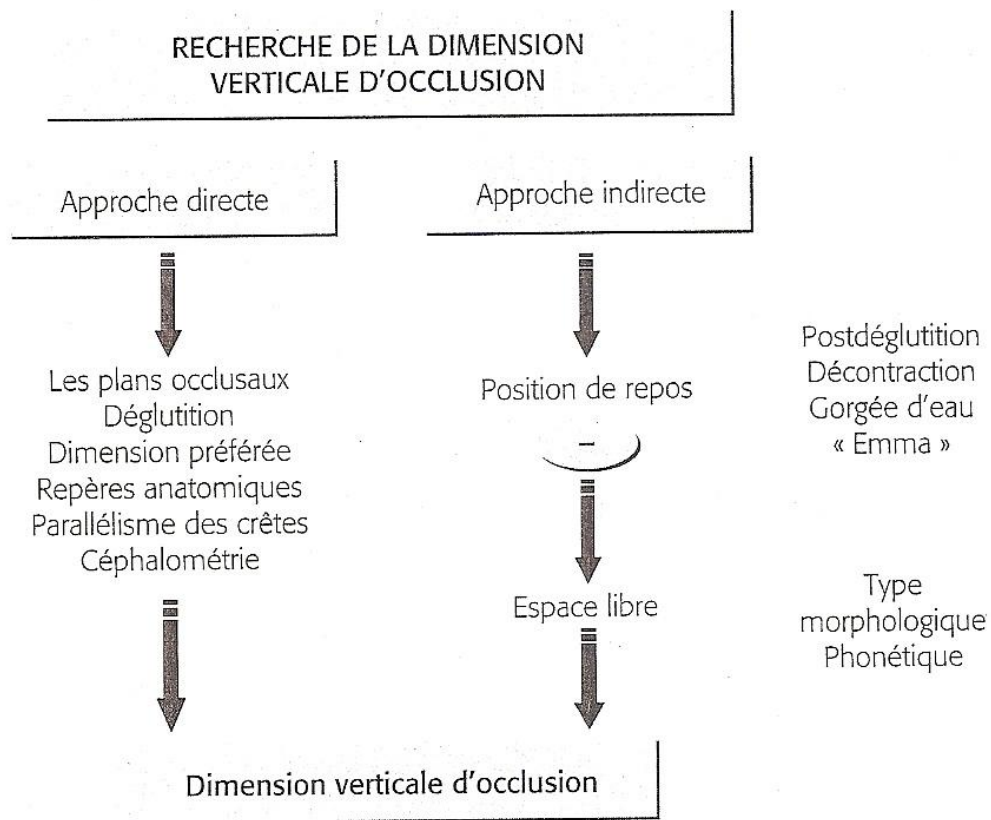


Figure 37 : Les différentes approches de la DVO (27)

L'approche choisie sera dépendante du patient, en effet il sera plus simple de retrouver une DVO correcte chez un patient dont l'édentation est récente ou chez un patient porteur de prothèses adaptées. La mise en condition sera au contraire plus difficile chez un patient âgé, craintif, édenté et ceci de façon non compensé depuis quelque temps.

Voici une façon de faire qui permet au praticien de se servir des différentes approches, néanmoins il n'y a pas de méthode idéale. (26)

Dans un premier temps, après le réglage du support maxillaire comme cela à été vu précédemment. En se basant sur l'esthétique et la phonation, il est conseillé d'observer la DVR sans support d'enregistrement en bouche. Pour cela on mesurera à plusieurs reprises cette donnée après quelques exercices au cours desquels on demandera au patient de déglutir, d'effectuer des exercices de respiration, de parler ou encore de mobiliser sa langue. Une réévaluation de la DVR est faite avec la maquette en bouche.

Puis on évalue l'ELI. De manière indirecte le praticien obtiens la DVO, il règle alors la base d'occlusion inférieure, puis réinsérer régulièrement pour mesurer la DVO en RC. Lorsque l'on s'approche de la DVO correcte, il est nécessaire de poursuivre le réglage en prenant en compte, l'esthétique, la déglutition et la phonation. Les supports doivent entrer librement en contact. Des retouches sont faites tant que le résultat n'est pas correct aux yeux du praticien. Le ressenti du patient, surtout s'il est édenté depuis peu, nous guide. Il effectuera ensuite de nombreux contrôle avant de réaliser l'enregistrement des RIM.

4.4.2.2.5 Conséquences d'une erreur d'évaluation de la DVO

Cette étape est fondamentale pour l'enregistrement des RIM en RC. En cas d'erreur, on observera lors d'une sous évaluation : un étage inférieur « tassé », la hauteur de l'étage inférieur n'est pas identique aux deux autres étages de la face, par conséquent les rides sont accentuées et le patient à l'air plus âgé, le menton est avancé. La salive s'accumule au niveau des commissures labiales pouvant entraîner une perlèche. Il sera gêné lors de la déglutition car il lui sera difficile d'établir des contacts postérieurs corrects, la langue s'interpose alors fréquemment. Le risque d'une sous évaluation étant, à long terme, l'altération des structures articulaires. (46-51-60)

A l'inverse, pour une surévaluation de la DVO, le visage est sans expression, tendu et figé. Lors de l'ouverture buccale les dents sont trop visibles. Le patient signale une gêne à la déglutition puisqu'il n'a pas l'espace nécessaire, il a l'impression d'avoir la « bouche pleine ». Lors de la phonation, l'espace nécessaire n'étant pas respecté, des bruits de claquement se font entendre. Les prothèses sont instables et entraînent une tension musculaire, le patient arrête alors de les porter. Le cas échéant, la pression permanente sur les crêtes va entraîner des blessures ainsi que des douleurs puis une résorption osseuse pathologique à long terme. (46-51-60)

En cas de doute de la part du praticien, il est préférable de sous évaluée la DVO, cela sera plus confortable pour le patient.

4.5 LES QUALITES DE L'ENREGISTREMENT

Les critères de qualité de l'enregistrement dépendront de la technique utilisée ainsi que du choix de la position de référence. Mais il convient de garder à l'esprit, quelque soit la technique, que le but est d'obtenir un enregistrement stable, précis, et de qualité pour permettre au laboratoire de repositionner le modèle maxillaire et mandibulaire l'un par rapport à l'autre avec fiabilité.

Pour chaque critère, il est indiqué s'il s'agit d'une exigence pour un enregistrement en OIM ou RC. Lorsque rien n'est signalé, il s'agit d'une qualité nécessaire dans les deux cas.

4.5.1 ABSENCE DE CONTACT ENTRE LES SUPPORTS D'ENREGISTREMENTS

Toute interférence entre les supports d'enregistrements maxillaires et mandibulaires doit être éliminée. (18-51)

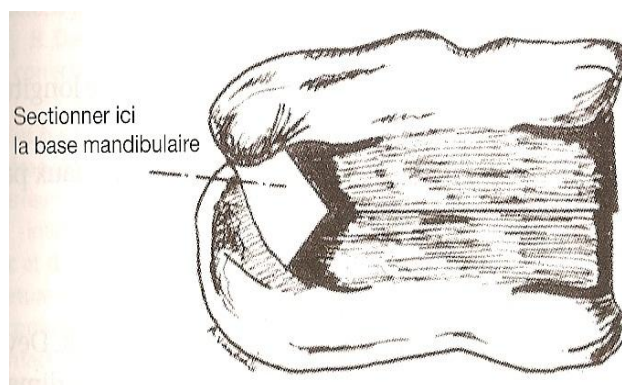


Figure 38 : Interférence entre les maquettes d'occlusion (51)

De la même manière, les modèles secondaires en plâtre, doivent être mis en forme de telle sorte que leur montage sur articulateur ne soit pas faussé.

4.5.2 ENREGISTREMENT SYMETRIQUE ET SIMULTANE

Des contacts simultanés et symétriques sur les supports évitent les mouvements de bascule et de glissement, améliorant la stabilité. (51)

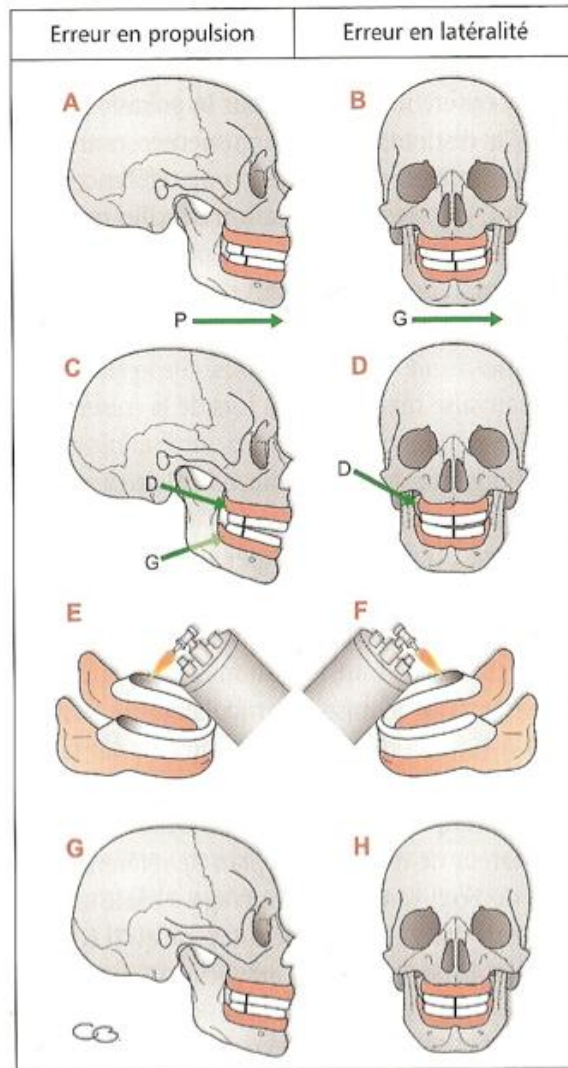
Les contacts prématurés doivent être repérés et rectifiés à l'aide de papier abrasif ou en réchauffement légèrement la cire. Le praticien doit être attentif, en effet si le patient sert de façon trop forte, une bascule existante peut passer inaperçue car elle sera absorbée par la dépressibilité muqueuse.

4.5.3 UN SUPPORT D'ENREGISTREMENT PLAT

Pour permettre une mise en articulateur correcte, les modèles et les supports d'occlusion doivent être stables pour éviter tout risque de bascule. Leurs planités peut-être vérifiées sur le plan de travail. (51)

4.5.4 ABSENCE DE DERAPAGE

Ce phénomène fut décrit par R. DEVIN. Lors de l'enregistrement si le patient vient au contact et ressent un contact postérieur, qu'il soit uni ou bilatéral, il aura tendance à propulsé pour retrouvé un appui équilibré. Le praticien doit être attentif car cela entraîne un enregistrement erroné. (3-51)



- a et b** : 1^o étape. Le dérapage masque l'erreur de rapport intermaxillaire.
- c et d** : 2^o étape. Fermeture en position correcte. A cause du contact prématuré, une béance apparaît entre les bases.
- e et f** : 3^o étape. Correction apportée par chauffage de la zone du contact prématuré.
- g et h** : 4^o étape. Le rapport maxillo-mandibulaire est maintenant correct.

Figure 39 : Le dérapage et les corrections à lui apporter. (51)

4.5.5 REPRODUCTIBILITE

La position de référence choisie et enregistrée se doit d'être réitérative. Lorsque le patient se positionne en RC, à l'aide d'un couteau à cire ou d'une sonde le praticien prend des repères sur les bourrelets sur les secteurs latéraux et antérieur. Puis le patient quitte cette position, on lui demande alors d'y revenir. Les repères permettront de mettre en évidence un déplacement en latéralité, propulsion ou rétropulsion. Si le patient retrouve la même position à plusieurs reprises l'enregistrement peut alors être réalisé. (3-48-51)

Par la suite les supports sont refroidis dans un bol d'eau froide puis réinsérés en bouche. Le praticien contrôlera à plusieurs reprises que le patient retrouve la position enregistrée.

4.5.6 DES CHEVRONS OU ENCOCHES (OIM ou RC)

Pour permettre un repositionnement simple et correct des modèles l'un par rapport à l'autre, le praticien va modifier les maquettes d'occlusion de telles sorte qu'elles viennent « s'emboîter » l'une dans l'autre.

Dans le cas de bourrelets de cire, des encoches prismatiques sont réalisées sur la maquette maxillaire à l'aide d'un cutter ou d'un bistouri. (51) Ces encoches, d'environ 2 mm de large pour 1 mm de profondeur, seront situées dans sur les secteurs postérieurs du bourrelet. (Figure 37a)

Il est important de faire les chevrons sur la maquette maxillaire et non mandibulaire, en effet le bourrelet maxillaire reste plat pour ne pas entraîner de bascule lors de son montage sur la table de transfert. (3-26)

Dans le cas d'une lame de Brill, le praticien effectuera des crans à l'aide d'une fraise dans les secteurs postérieurs également. (Fig. 37b)

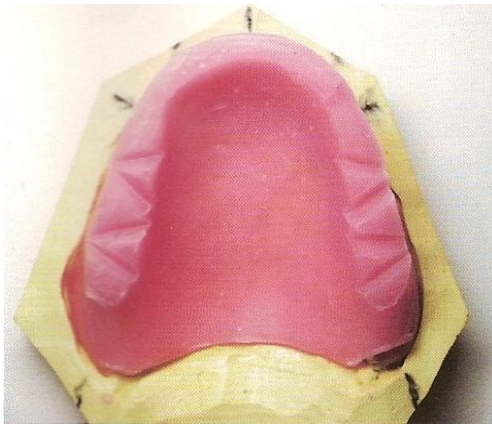


Figure 40 : Chevrons sur le bourrelet maxillaire (26)

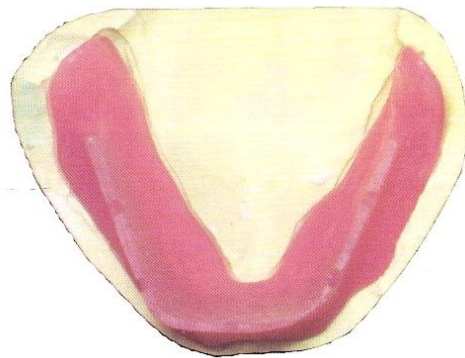


Figure 41: Encoches sur la lame de Brill mandibulaire (26)

Ces repères créés permettront de vérifier l'enregistrement et guideront le praticien ou le prothésiste lors du montage. Les chevrons seront réalisés uniquement au maxillaire, dans le cas inverse le support maxillaire serait instable pour son montage en articulateur.

4.5.7 SUPPORTS REPOSITIONABLES L'UN PAR RAPPORT A L'AUTRE

Avant d'envoyer l'enregistrement au prothésiste, le praticien veillera à ce que celui-ci soit précis. Il vérifiera que les informations fournies au laboratoire lui permettent de retrouver l'occlusion sans erreur possible.

4.5.8 LES INDENTATIONS (OIM)

Les indentations doivent être nombreuses, bien réparties et peu profondes (de 0,5 à 1mm). (27) Cela permet un repositionnement correct et stable sans mouvement de bascule des modèles. Seules les cuspidés sont concernées par l'enregistrement car les zones d'anfractuosités risquent d'être mal définies sur les moulages entraînant des erreurs.

4.5.9 ABSENCE D'INTERPOSITION DE MATERIAU D'ENREGISTREMENT (OIM)

Il va de soit que l'enregistrement doit se faire en respectant l'occlusion du patient, par conséquent aucun matériau ne doit empêcher la mise en occlusion des deux arcades. Le support doit donc être perforé, les contacts doivent persistés.

4.5.10 ABSENCE DE PERFORATIONS (RC)

La position de relation centrée sous entend une relation articulaire, par conséquent on ne doit pas retrouver de trace de perforation des matériaux d'enregistrement car au contact dentaire le patient retourne vers son OIM.

4.6 CONTROLE DE L'ENREGISTREMENT

4.6.1 CONTROLE VISUEL

Cette vérification, certes peu précise, permet au praticien de mettre en évidence des erreurs majeures. Les modèles sont montés en articulateur, la branche supérieure est soulevée puis rabattue le tout en observant que les indentations ou les repères entre les maquettes maxillaires et mandibulaires entre bien en contact.

4.6.2 DOUBLE BASE ENGRENNEE (ou SPLIT CAST)

La qualité de l'enregistrement en relation centrée peut-être contrôlée par cette méthode. Pour cela le praticien réalisera trois enregistrements consécutifs. (32-47-48-57). Le modèle maxillaire une fois coulé et toiletté sera préparé ; son socle sera poli et des encoches nettes seront réalisées pour permettre un montage en double base engrenée.

On vérifiera que l'épaisseur du modèle ne gêne pas le montage. Un isolant plâtre-plâtre sera mis en place sur le socle du modèle avant que celui-ci soit monté sur articulateur grâce à la fourchette de l'arc facial ou à la table de montage. Le premier enregistrement de l'occlusion permet le montage du modèle mandibulaire.

Le praticien ou prothésiste sépare alors les deux parties, le deuxième enregistrement est mis en place et l'on vérifie la stabilité du repositionnement et l'engrènement des modèles.

Si le montage n'est pas validé à l'aide du deuxième enregistrement, on réessaie avec le troisième. Si ce n'est pas correct le montage est cassé et remonté à partir du deuxième enregistrement qui sera vérifié avec le troisième.

Si le résultat n'est pas concluant alors le praticien recommencera trois enregistrements jusqu'à l'obtention de deux enregistrements similaires. (47)

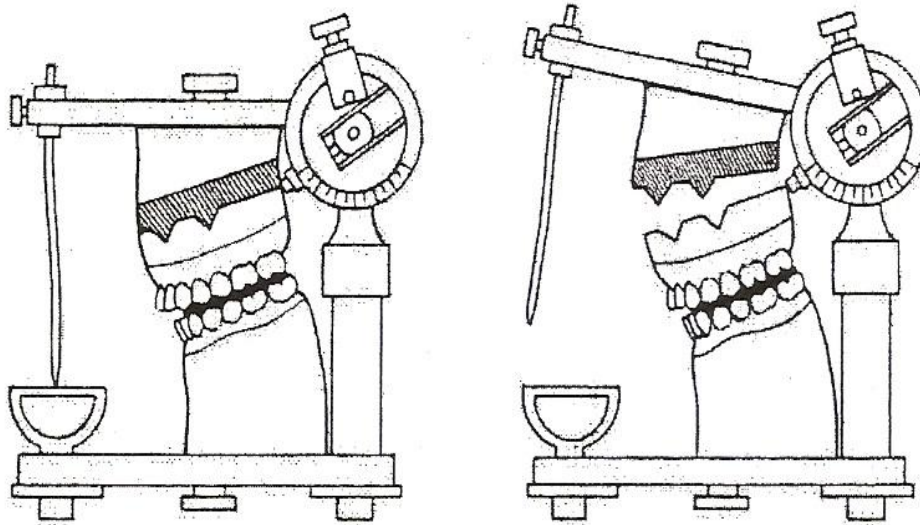


Figure 42 : Split cast (66)

4.7 LE STOCKAGE DE L'ENREGISTREMENT

Idéalement le montage en articulateur des modèles est réalisé par le praticien au cabinet après l'enregistrement.

Si cela n'est pas le cas, il convient de conserver correctement le support à l'enregistrement qui ne doit subir ni contrainte, ni variation dimensionnelle. Les cires notamment devront être conservées à température ambiante.

4.8 MISE EN ARTICULATEUR DES MODELES

La mise en articulateur des modèles maxillaire et mandibulaire vont permettre au praticien ainsi qu'au prothésiste d'analyser et de travailler sur ceux-ci en occlusion statique et dynamique. Les articulateurs sont des simulateurs mécaniques du positionnement des modèles l'un par rapport à l'autre mais également par rapport au crâne grâce à des valeurs anatomiques moyennes enregistrées.

La mise en articulateur s'effectue en plusieurs étapes. Dans un premier temps, le modèle maxillaire est positionné par rapport à la branche supérieure de l'articulateur. En effet il s'agit de l'arcade fixe par rapport au crâne, sa mise en situation est donc plus simple.

Une fois le modèle maxillaire correctement mis en place, le support à l'enregistrement des relations intermaxillaires va permettre de positionner le modèle mandibulaire. On notera alors l'importance d'un montage correct du modèle maxillaire puis ce qu'il en découle le montage global.

L'articulateur pourra ensuite être programmé pour plus de précision.

4.8.1 MISE EN ARTICULATEUR DU MODELE MAXILLAIRE

Il y a alors deux possibilités de montage : par rapport à des valeurs moyennes à l'aide d'une table de transfert ou de façon plus fidèle par rapport au crâne grâce à l'arc facial. (3-29-51-57)

4.8.1.1 UTILISATION D'UNE TABLE DE TRANSFERT

Ce type de montage du modèle maxillaire se base sur des valeurs moyennes. Il est alors admis que le plan occlusal est parallèle au plan de Camper. De même, l'angle moyen entre le plan de Camper et le plan de Francfort est de 10° . Cela se traduit sur l'articulateur par une inclinaison de 10° de la table de montage par rapport à la branche supérieure de l'articulateur. (3-51)

Pour situer le modèle maxillaire dans les autres plans de l'espace, des repères sont situés sur la table de montage, notamment le milieu inter-incisif. (3-51)

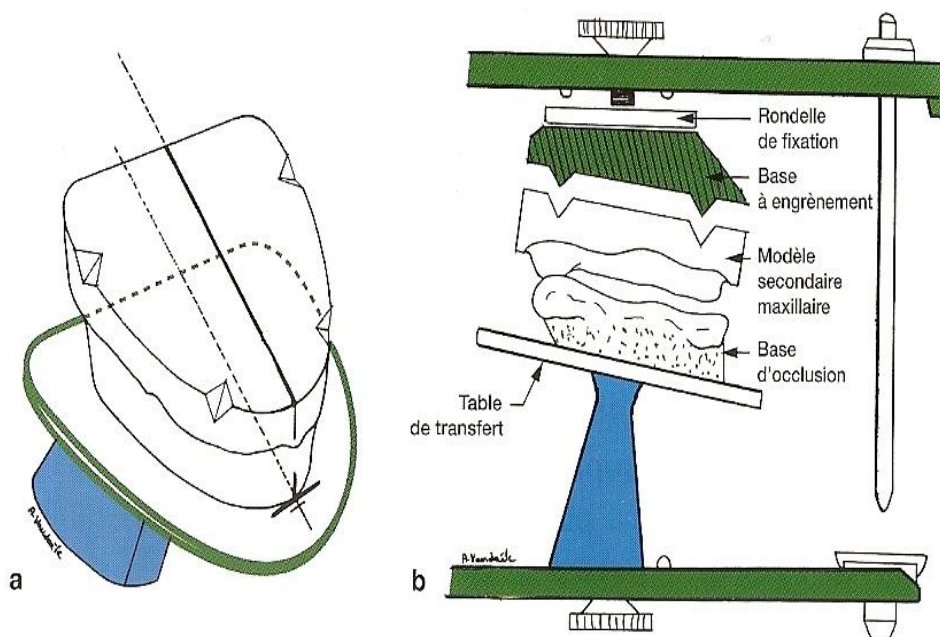


Figure 43 : Montage du modèle maxillaire à l'aide d'une table de transfert (51)

4.8.1.2 UTILISATION DE L'ARC FACIAL

L'enregistrement de données anatomiques va permettre la mise en articulateur du modèle maxillaire dans une position spatiale similaire à la situation clinique. Le plan occlusal va être situé par rapport au plan horizontal de référence. Le plan axio-orbitaire symbolisé par la branche supérieure de l'articulateur est repéré sur l'arc facial. (24-51)

Il existe différents type d'arc facial, nous présentons ici le modèle le plus utilisé, qui prend en compte les repères peauciers. Les données enregistrées sont toutefois considérées comme très correctes.

En avant, un appui positionné sur le nasion sera réglé de manière à correspondre au point sous orbitaire en arrière des embouts intra- auriculaires sont mis en place. Cela permet la transmission du plan de Francfort. La fourchette occlusale permet de transmettre la position de l'arcade maxillaire avec précision par rapport au plan axio-orbitaire. (29-51-60)

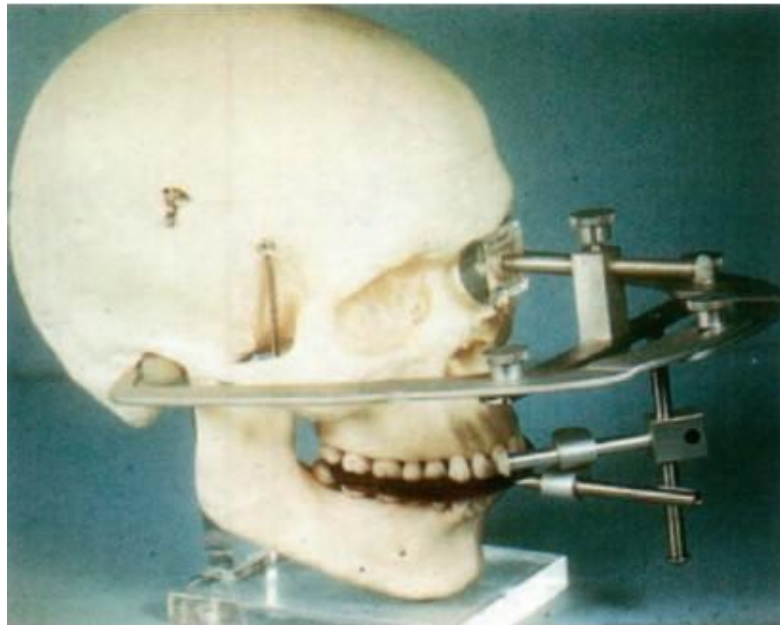


Figure 44 : Arc facial mis en place sur un crâne (29)

L'enregistrement de la position du maxillaire grâce à l'arc facial demande un peu d'entraînement mais se révèle être assez simple. Dans un premier temps, il faut stabiliser la fourchette de l'arc facial par rapport au maxillaire. Deux cas de figure peuvent se présenter :

-trois dents restantes au minimum sont réparties sur l'arcade ; et de façon suffisamment éloignées les unes des autres ; pour définir un polygone de sustentation étendu. Cette situation permet de maintenir le moulage maxillaire sur la fourchette de l'arc facial recouverte de cire Moyco®. (59)

-l'instabilité du moulage sur un plan horizontal rend nécessaire le recours à une maquette d'occlusion. La maquette de transfert est fixée à la fourchette grâce à de la pâte de Kerr® par exemple ou une feuille de cire Moyco®. (3-29-59)

Le patient va maintenir cet ensemble en bouche bien plaqué contre le palais à l'aide de ses deux pouces pour s'y habituer avant de commencer. La fourchette est ensuite laissée de côté le temps de fixer l'arc facial.

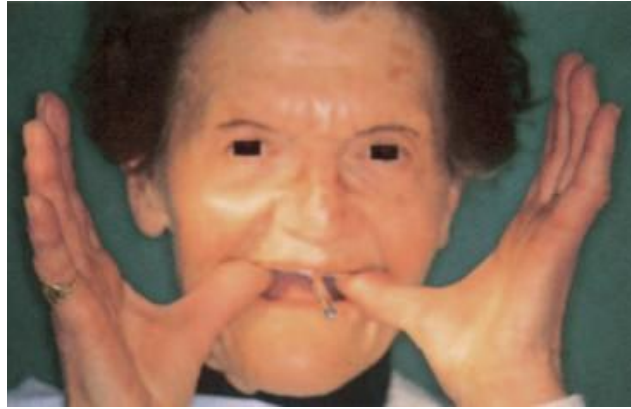
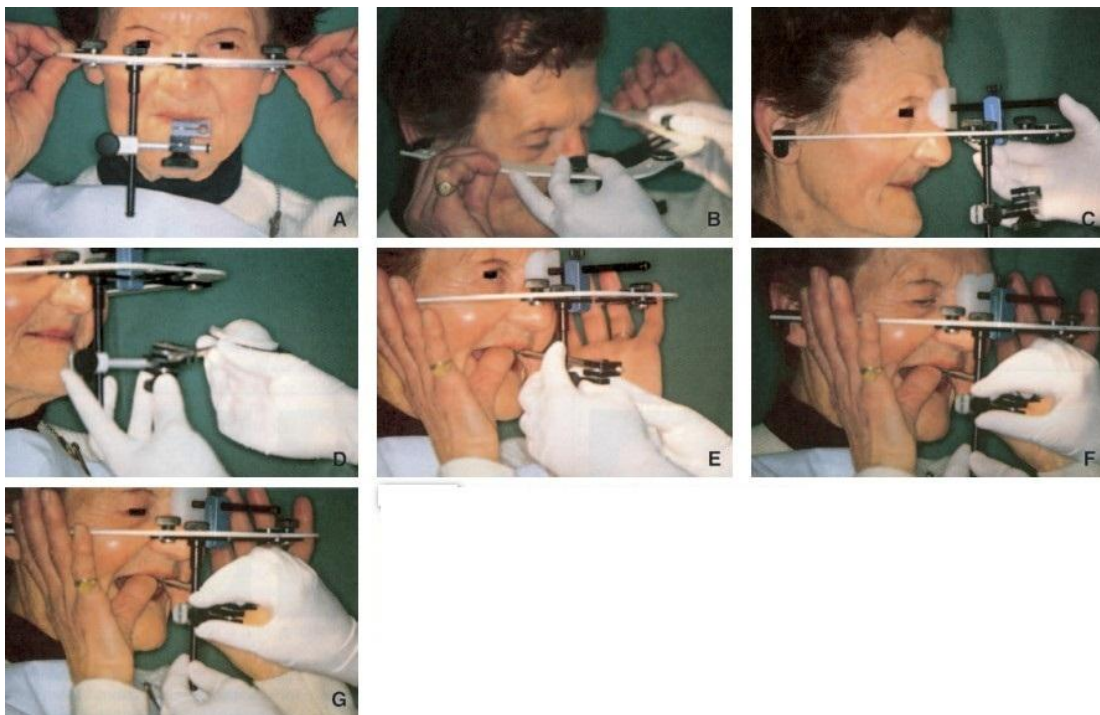
Figure 45 : Le patient s'habitue à maintenir la maquette de transfert solidarisée à la fourchette de l'arc facial (29)

Les embouts auriculaires sont mis en place puis les vis de blocage latérales sont activées. Le patient maintient l'arc facial en place pour éviter qu'il ne bouge. L'embout nasal est positionné puis les vis sont serrées. L'arc facial est alors parallèle au plan de Francfort.

La fourchette peut désormais être remise en bouche, sa tige est glissée dans le verrou. Le patient la maintient, le praticien vérifie alors le parallélisme avec la ligne bipupillaire avant de bloquer la fourchette.



A : mise en place des emboutes dans les oreilles du patient. B : blocage de l'écartement de l'arc par le praticien. C : mise en place et blocage de la butée nasique. D : introduction de la fourchette dans le verrou. E : Maintien de la maquette contre la surface d'appui par le patient. F : blocage de la grosse vis. G : blocage de la petite vis.

Figure 46 : Mise en place de l'arc facial (29)

L'arcade maxillaire est désormais positionnée dans l'espace. Le praticien peut alors desserrer l'appui nasal et les vis de blocage latérales pour libérer le patient. Il est important à cette étape de ne pas dévisser la fourchette.

L'arc est alors relié à un articulateur pour permettre le montage du modèle supérieur.




Figure 47 : transfert de l'arc facial sur l'articulateur (3)

4.8.1.3 QUE CHOISIR ?

Bon nombre de praticien privilégie le montage sur articulateur à l'aide d'une table de transfert par habitude. Cette technique leur paraît « plus rapide et plus simple » néanmoins cela peut entraîner des erreurs. (59)

La table de transfert répond à la plupart des cas clinique, elle peut être utilisée dans les cas suivants (57) :

- Les restaurations unitaires ou de faible étendue
- Les restaurations sans influence esthétique majeure car il n'y a pas de prise en compte des repères anatomiques spécifique au patient
- Guidage antérieur fonctionnel
- En prothèse amovible complète, le bourrelet maxillaire une fois réglé doit être parallèle au plan de Camper, l'utilisation de l'arc facial n'est donc pas obligatoire si cela est respecté. (3)
- Pour une analyse occlusale statique (39)

L'arc facial, a contrario, sera privilégié dans les cas suivants, dans le but d'obtenir une plus grande fiabilité (57-60):

- D'un nombre important de dents préparées
- D'un nombre de dents restantes mal réparties (égression...)
- Lors de restaurations esthétiques
- Absence de guidage antérieur

4.8.2 MONTAGE DU MODELE MANDIBULAIRE

Le montage du modèle se fera idéalement par le praticien, pour cela soit le rapport intermaxillaire est évident ou alors un support d'enregistrement va permettre de repositionner le modèle mandibulaire par rapport au maxillaire.

L'articulateur est retourné sur la branche supérieure ; la tige incisive est réglée à zéro lorsque la DVO est conservée sinon son réglage est adapté comme nous l'avons vu auparavant. Le

modèle mandibulaire mis en place devra être correctement maintenu jusqu'à la prise du plâtre pour éviter toute erreur de positionnement.

4.8.3 PARAMETRAGE DE L'ARTICULATEUR

Il existe plusieurs techniques permettant de paramétrer l'articulateur. (15-20-34-57) Globalement nous retiendrons que pour un articulateur semi-adaptable des enregistrements dynamiques sont suffisants, alors qu'il est préférable d'utiliser un pantographe ou axiographe pour un articulateur entièrement ajustable.

Le praticien réalisera des enregistrements en cire extra-dures Moyco® des positions de diductions à gauche puis à droite jusqu'au bout à bout incisif ou canin. (20)

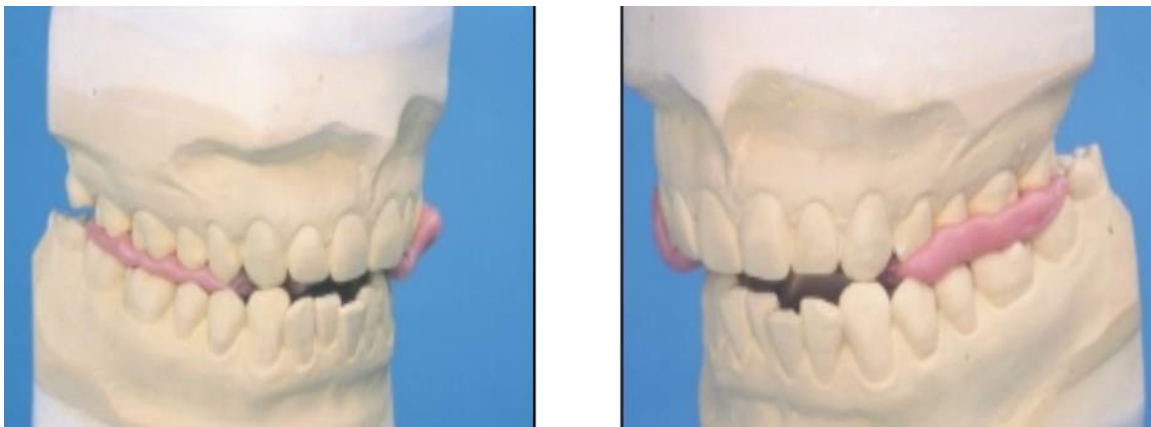


Figure 48 : cire d'enregistrement pour paramétrage de l'articulateur. (34)

Au laboratoire, les éléments mobiles des boîtes condyliennes sont dévissés, les données sont ramenées à zéro. La cire de diduction vers la droite va permettre de régler le boîtier gauche et inversement.

4.9 ADAPTATION AUX DIFFERENTES SITUATIONS CLINIQUES

A travers différents cas cliniques, nous allons mettre en application les critères généraux permettant un enregistrement fiable et précis. Il s'agit ici de revoir les données énoncées au préalable, la plupart ayant déjà été développées sur le plan théorique elles seront reprises succinctement.

Face à la diversité des cas pouvant être rencontrés, plusieurs solutions s'offrent au praticien. Selon son expérience, ses connaissances, la particularité du traitement et du patient il doit s'adapter et opter pour la technique qui lui paraît la plus appropriée dans le but d'obtenir un résultat optimal.

Les situations cliniques présentées ici ont pour but d'aiguiller le praticien à travers les choix qui s'offrent à lui. Les solutions retenues le sont pour leurs facilités d'utilisation et leurs résultats, le praticien peut toutefois opter pour d'autres solutions tant que celles-ci répondent à la charte de qualité des enregistrements des relations intermaxillaires.

4.9.1 PROTHESE FIXEE

Lors d'un enregistrement des relations intermaxillaire pour un cas de prothèse fixée le praticien doit se poser les questions suivantes : la position de référence est-elle l'OIM ou la RC ? Dois-je faire une empreinte globale permettant de contrôler l'occlusion dynamique ou un occluseur est-il suffisant ? Mon modèle est-il stable ou dois-je utiliser un support d'enregistrement ? Comment puis-je maintenir l'occlusion malgré la préparation des dents ?

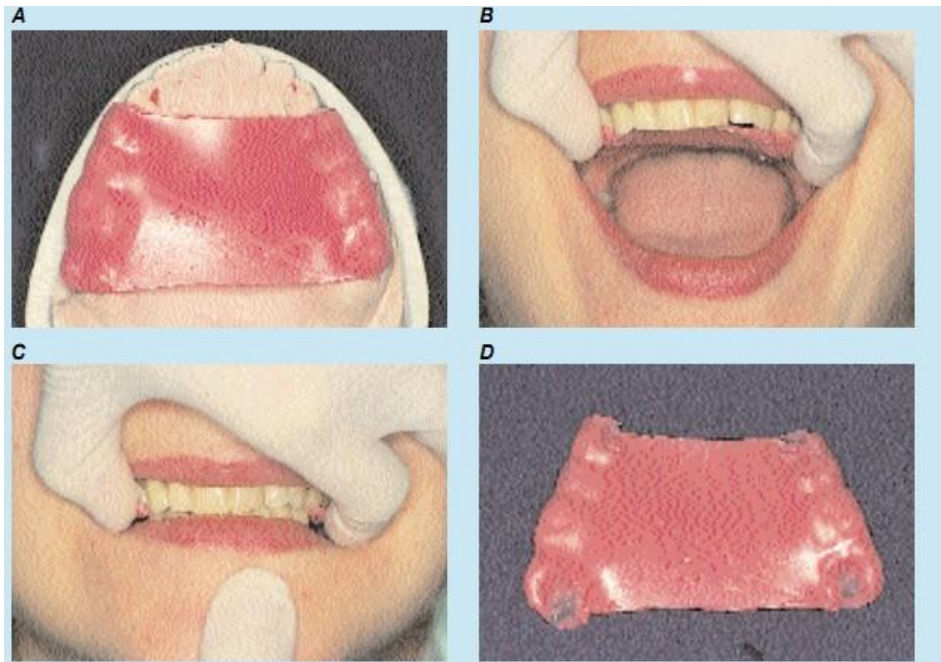
Ce sont ces questions qui vont guider le praticien et l'orienter vers la technique qui répondra à ses attentes. (57-60)

4.9.1.1 MODELES D'ETUDES D'ARCADES COMPLETES (OIM)

Cette situation ne nécessite pas de support d'enregistrement. (16-57-48) Après le toilettage des modèles ceux-ci sont naturellement mis en place l'un par rapport à l'autre. De plus, selon JD. ORTHLIEB et G.LABORDE l'emploi de matériaux d'enregistrement qui s'interposeraient entre les arcades induit forcément des erreurs par glissements. (59)

En cas de doute, un mordu en cire ou silicone doit être réalisé. Ceci est également valable pour les cas suivants.

Pour réaliser une cire percée ; le praticien adapte une feuille de cire de type Moyco Hard® à l'arcade maxillaire du patient qui est la plus large. Cette cire concerne uniquement les secteurs molaires et prémolaires et s'arrête au ras des cuspides maxillaires vestibulaires. Elle est réchauffée dans un thermobain à la température idéale de travail puis insérée en bouche, le patient est alors amené et fermer de manière naturelle. Il est important de réchauffée légèrement la cire pour que le patient ne ressente pas d'obstacle à son retour en OIM, source d'erreur. Les indentations enregistrées sont nombreuses et ne doivent prendre en compte que les cuspides. L'enregistrement peut-être rebasé avec une pâte oxyde de zinc- eugénol ou de l'Aluwax® pour plus de précision. (18)



A : préparation de la plaque de cire Moyco sur le modèle supérieure. B : essayage de la plaque en bouche, elle doit être stable. C : après réchauffement de la cire, le patient est invité à fermer en OIM. D : les contacts dento-dentaires correspondent aux endroits où la cire est percée.

Figure 49 : réalisation de cire percée (18)

Pour le mordu en silicone, le praticien met en place du matériau sur l'arcade puis le patient vient mordre en OIM. Le support peut-être découpé pour s'adapter correctement sur les modèles.

4.9.1.2 UNE OU DEUX COURONNE(S) ENCASTREE(S) D'UN MEME COTE (OIM)

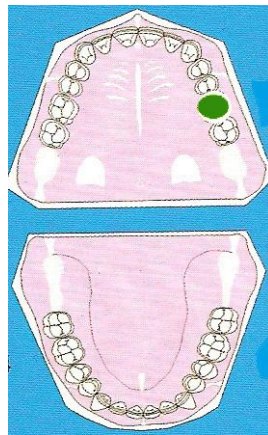


Figure 50 : Schéma d'arcade avec une dent préparée.

La réhabilitation d'un ou deux dents indique le choix de conserver l'OIM. La reconstruction prothétique doit donc venir s'inscrire dans l'occlusion existante sans la perturber. (16-56) Le praticien peut alors réaliser des empreintes complète ou sectorielle.

Concernant les empreintes complètes l'affrontement des modèles sans aucun moyen de repositionnement des modèles suffira. (48-56)

Les empreintes sectorielles ne pourront être réalisées que si la dent concernée est une prémolaire ou une molaire. L'OIM doit être stable avec un guidage antérieur fonctionnel. (13-56)

La technique de l'empreinte sectorielle en occlusion nécessite un porte empreinte spécial tel que le Bite Tray® de faible épaisseur de façon à ce qu'il soit imperceptible en occlusion. Il permettra l'enregistrement en un temps de la dent préparée et ses adjacentes, de ses antagonistes et de l'occlusion en OIM.



Figure 51 : Porte empreinte sectoriel et support.

L'opérateur veillera à bien positionner le support en carton de telle sorte que la mise en bouche du porte empreinte ne soit pas bloqué par l'arc métallique. Pour une molaire, le support est complètement inséré, alors que pour une prémolaire il est légèrement retiré. Ainsi la boucle métallique se positionne derrière la dernière molaire et la tubérosité.

Le praticien expliquera au patient ce qu'il attend de lui, et lui demandera de fermer à plusieurs reprises afin qu'il intègre la position souhaitée et que le praticien puisse comparer si elle correspond bien à celle de l'enregistrement.

L'empreinte a lieu en un temps avec du silicone de deux viscosités différentes. Le praticien enduira la préparation de light à l'aide d'une seringue pendant que l'assistante malaxera un silicone de haute viscosité qui sera placé dans le porte empreinte.

Ce dernier sera rapidement mis en bouche avant que la prise des matériaux commence. Le patient vient fermer de façon naturelle sans se laisser influencer par la présence des matériaux. Leur état plastique à ce moment précis est important, le patient ne doit ressentir aucune résistance sous risque de dérapage. L'occlusion est maintenue le temps de prise des matériaux, le praticien veillera à la concordance entre la position enregistrée et l'OIM.

Le praticien contrôlera les éléments de l'empreinte (exactitude de l'enregistrement, absence de bulles, de tirage...) mais également de la relation intermaxillaire : des points d'indentations entre les deux arcades doivent être visibles, le matériau ne doit pas empêcher le retour à l'OIM.

Les modèles sont coulés et mis en relation à l'aide d'un occluseur. Il ne faut en aucun cas que les deux parties issues de l'empreinte soient séparées avant leur mise en occlusion.

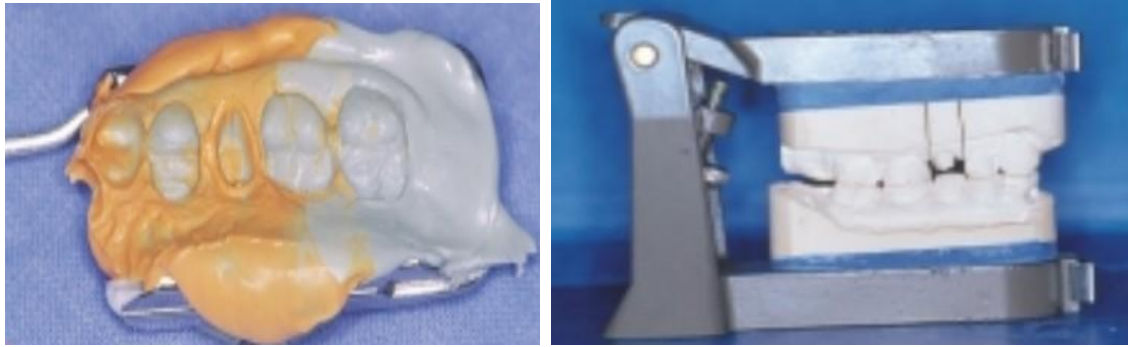

Figure 52 : enregistrement sectoriel (64)

Figure 53 : mise en occluseur des modèles (64)

Pour parer à l'absence d'occlusion dynamique par la technique de l'empreinte sectorielle en occlusion, il existe la technique FGP (Functionally Generated Path). Elle permet d'enregistrer à l'aide d'empreinte sectorielle le secteur préparé et son antagoniste en occlusion statique puis dynamique ; le tout étant monté dans sur un occluseur à trois branches. Toutefois, il sera plus simple alors de réaliser deux empreintes complètes qui permettront la mise en articulateur tout en diminuant les risques d'erreur liés à l'enregistrement de l'occlusion.

4.9.1.3 UNE COURONNE EN SITUATION TERMINALE (OIM)

Dans ce cas il est préférable de faire des empreintes complètes, un support à l'enregistrement n'est pas nécessaire.

L'empreinte sectorielle n'est pas recommandée dans cette situation.

4.9.1.4 PROTHESE FIXEE PLURALE DE FAIBLE ETENDUE ENCASTRE OU EN SITUATION TERMINALE (OIM)

Pour les cas cliniques suivants, nous considérons que l'occlusion est correcte et que l'enregistrement se fait en OIM.

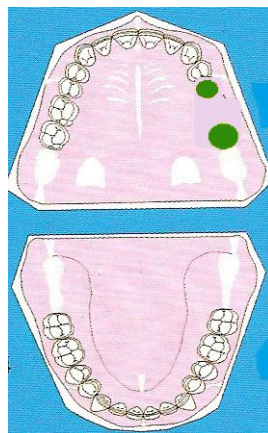


Figure 54 : Préparation pour une prothèse fixée plurale de faible étendue

Le praticien optera automatiquement pour des empreintes complètes. Si les dents non préparées assurent le calage occlusal et permettent la mise en articulateur sans risque de bascule des modèles alors cette étape est réalisée par affrontement de ceux-ci. (16)

Dans les autres cas, notamment pour les prothèses fixées plurales terminales, le praticien effectuera une table d'enregistrement occlusal. Du matériau d'enregistrement sera déposé uniquement au niveau des dents préparées puis le patient vient en OIM. Il peut s'agir de cire dure (Moyco Beauty Pink Hard®) ou de résine (Pick U Plast®). Cela permettra un montage sans bascule du modèle sur la table de transfert et de positionner les modèles l'un par rapport à l'autre. (48)

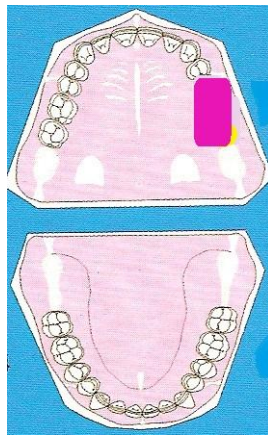


Figure 55 : Arcade avec mise en place d'une table d'enregistrement occlusale

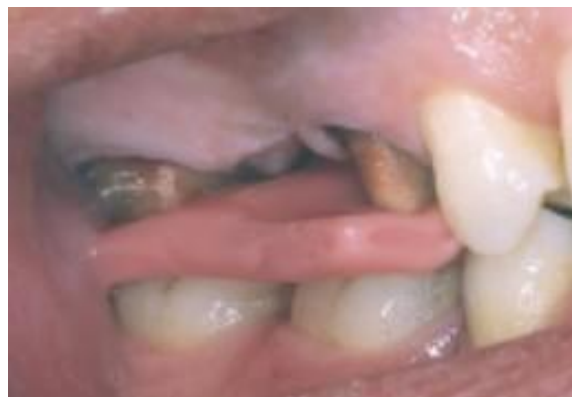

Figure 56 : Enregistrement de l'occlusion à l'aide d'une table occlusale (37)

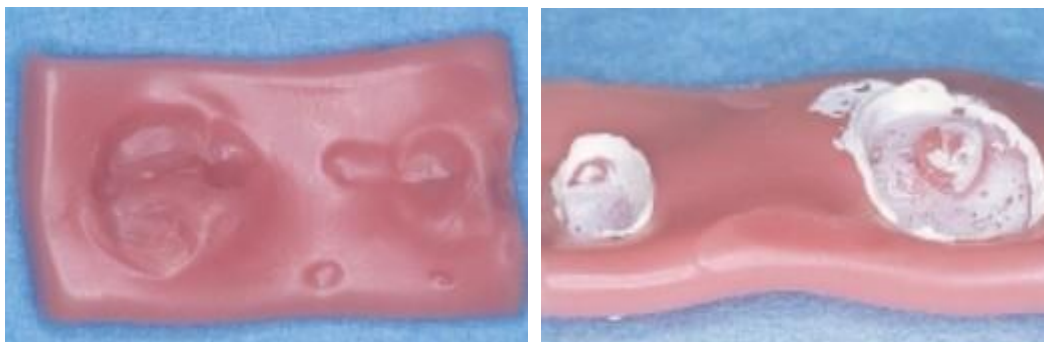

Figure 57 : Résultat de l'enregistrement à gauche, après rebasage à droite. (37)

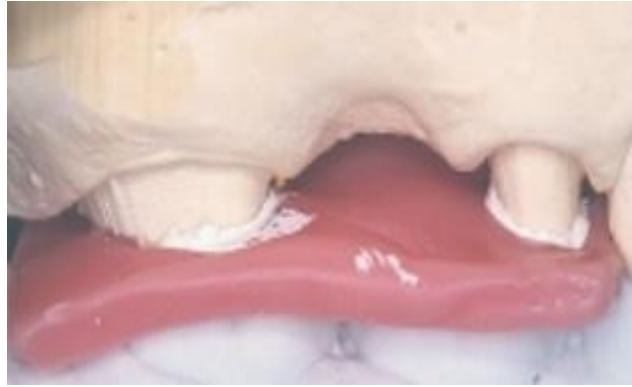

Figure 58 : Utilisation de la table d'enregistrement occlusal pour le montage des modèles (37)

Pour plus de précision, la table d'enregistrement occlusal sera rebasée par une pâte oxyde de zinc eugénole ou de l'Aluwax®.

Une fois les modèles mis en articulateur, le prothésiste réalisera le début des étapes prothétiques. Lors de l'essayage de l'armature de bridge, le praticien placera de la résine (Pattern®) en petite quantité. La résine ne doit pas se répandre au-delà de la limite du plus grand contour. Puis le patient viendra mordre dessus en OIM.

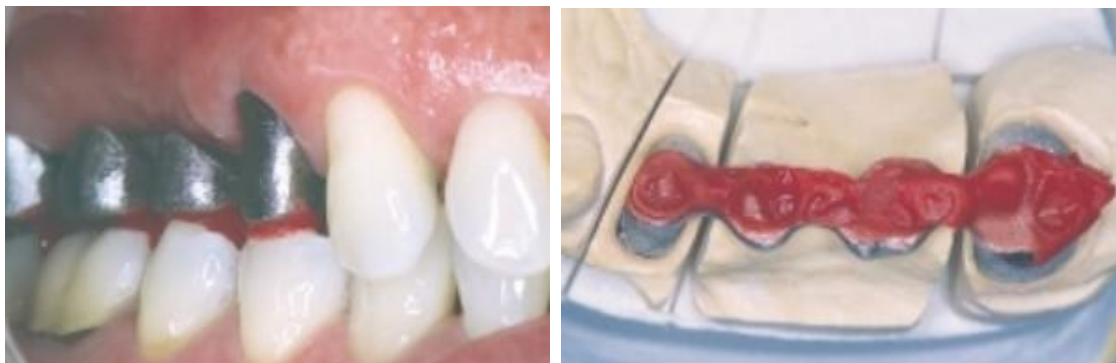

Figure 59 : Contrôle de l'occlusion grâce aux armatures. (37)

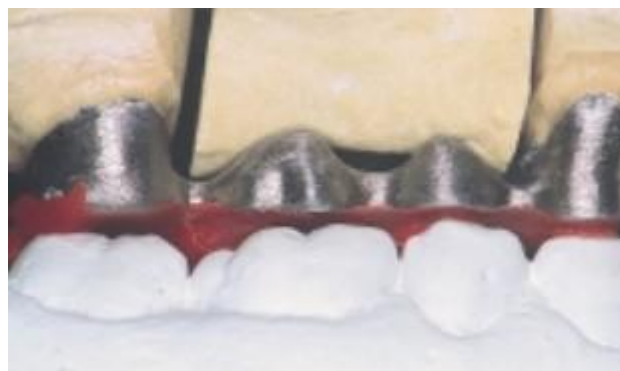

Figure 60 : Vérification de l'enregistrement sur les modèles. (37)

Cette étape permet de confirmer et de vérifier l'occlusion. Il est important que l'apport en matériau soit minime, seules les cuspides doivent être enregistrées.

4.9.1.5 PROTHESE(S) FIXEE(S) PLURALE(S) DE GRANDE(S) ETENDUE(S) OU COMPLETE(S) (OIM ou RC)

Nous allons alors distinguer deux situations : soit l'OIM est correcte et sera donc conservée, soit l'occlusion n'est pas conservable et l'enregistrement se fera en RC. Dans les deux cas, il est préférable de monter le modèle maxillaire à l'aide de l'arc facial. (16)

- Enregistrement en OIM.

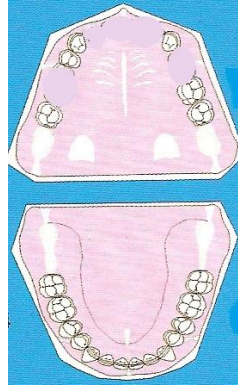


Figure 61 : Situation clinique l'OIM sera enregistrée avant la préparation des dents

Si le praticien choisit de conserver l'occlusion du patient malgré la réhabilitation de grande étendue, alors il devra faire en sorte de conserver le calage à chaque étape.

Des empreintes préliminaires seront réalisées, elles permettront au prothésiste de confectionner des prothèses transitoires. Le praticien pourra ainsi préparer les dents, les transitoires viendront recréer l'illusion de la situation initiale, l'occlusion est conservée.

Pour réaliser l'enregistrement des RIM, soit des dents non préparées viennent assurer le calage soit le praticien se servira des prothèses transitoires pour jouer ce rôle.

Dans ce cas, elles seront démontées à tour de rôle, tantôt le secteur postérieur droit, puis le secteur gauche et enfin le secteur antérieur. Trois tables d'enregistrement occlusales seront alors réalisées, et serviront, une fois repositionnées sur le modèle, à la mise en articulateur des modèles. (24-57)

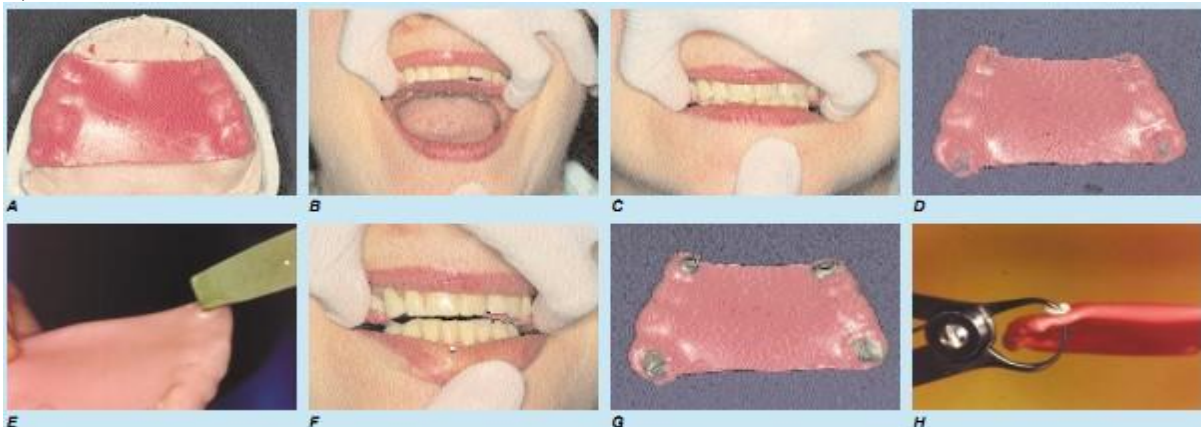
- Enregistrement en RC.

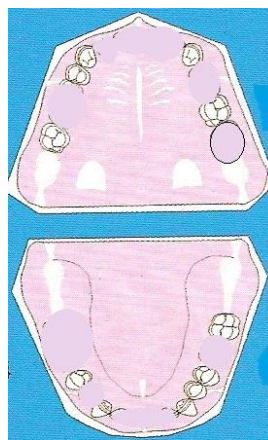

Figure 62 : Cas d'une prothèse fixe plurale de grande étendue ne permettant pas l'enregistrement de l'OIM

Le praticien enregistrera la position de relation centrée de son patient à l'aide d'une cire aménagée (technique de Slavicek) ou grâce à une/des maquettes d'occlusion.

La cire aménagée nécessite que l'arcade présente un nombre de dents suffisant et que celles-ci soit suffisamment bien réparties pour maintenir le support. Couramment appelée cire « de Dawson », le support est réalisée au cabinet, sur le modèle d'étude maxillaire du patient. Une plaque de cire Moyco® X hard est découpée en suivant le bord vestibulaire des dents cuspidées. Selon le cas clinique, une double épaisseur de cire au niveau occlusal peut-être nécessaire pour l'enregistrement. Une cire percée est réalisée dans un premier temps puis des plots de cire Aluwax® non toilé sont déposés. L'enregistrement en relation centrée est alors réalisé. Les marques obtenues doivent être d'égales importances, la cire Moyco® ne doit être ni trop fine ni percée sous peine d'enregistrement de l'Occlusion Intercuspidie Maximale. (57)



A à D : réalisation d'une cire percée. E : application, au regard de l'arcade mandibulaire, de plots d'Aluwax aux quatre extrémité de la cire Moyco. F : guidage du patient en RC. G : les marques doivent être peu profondes. H : contrôle de l'épaisseur de l'enregistrement final.

Figure 63 : Réalisation d'une cire aménagée selon la technique de Slavicek. (18)

Les maquettes d'occlusion sont réalisées en résine et peuvent être amenées à recouvrir les dents. Elles sont réglées avant de réaliser l'enregistrement.

Trois enregistrements seront réalisés afin que l'occlusion puisse être contrôlée par la méthode des doubles bases engrenées. (57)

Le prothésiste réalisera alors des prothèses transitoires en fonction de la relation centrée qui seront testées sur quelques mois, si elles apportent satisfaction, l'occlusion doit-être conservée. L'enregistrement se fera par trois tables d'enregistrements occlusales en démontant les transitoires à tour de rôle.

4.9.2 PROTHESE IMPLANTAIRE (OIM ou RC)

L'enregistrement des RIM en prothèse implantaire rejoint le raisonnement de celui en prothèse fixée. Le praticien choisira la position de référence adaptée puis la technique permettant au mieux de positionner les modèles l'un par rapport à l'autre.

Si l'utilisation d'un support d'enregistrement est nécessaire, soit les dents restantes assurent sa stabilité, soit les piliers implantaires viendront servir de support pour une table d'enregistrement occlusale par exemple. (14-35-58)

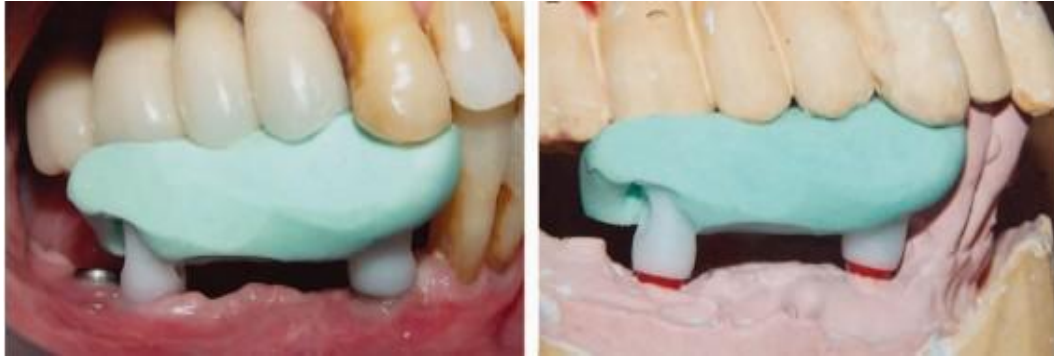

Figure 64 : Enregistrement de l'occlusion en prothèse implantaire. (58)

4.9.3 PROTHESE AMOVIBLE

Dans les cas de réhabilitation par prothèse(s) amovible(s), les zones édentées peuvent entraîner une perte de calage de la mandibule. Le praticien doit, comme pour chaque patient, choisir l'occlusion qui convient le mieux à la réhabilitation de celui-ci : l'OIM ou la RC ?

Il doit également se demander si les zones édentées rendent-elles le modèle instable ? La mise en articulateur sera-t-elle possible sans bascule des modèles ? Si ce n'est pas le cas, un support d'enregistrement viendra remédier à ce problème.

Pour mieux appréhender l'enregistrement des RIM en prothèse amovible, nous allons détailler différents cas classiques qui pourront orienter le praticien dans les cas cliniques qu'il rencontre au quotidien.

Pour cela, nous utiliserons la classification de Kennedy Applegate.

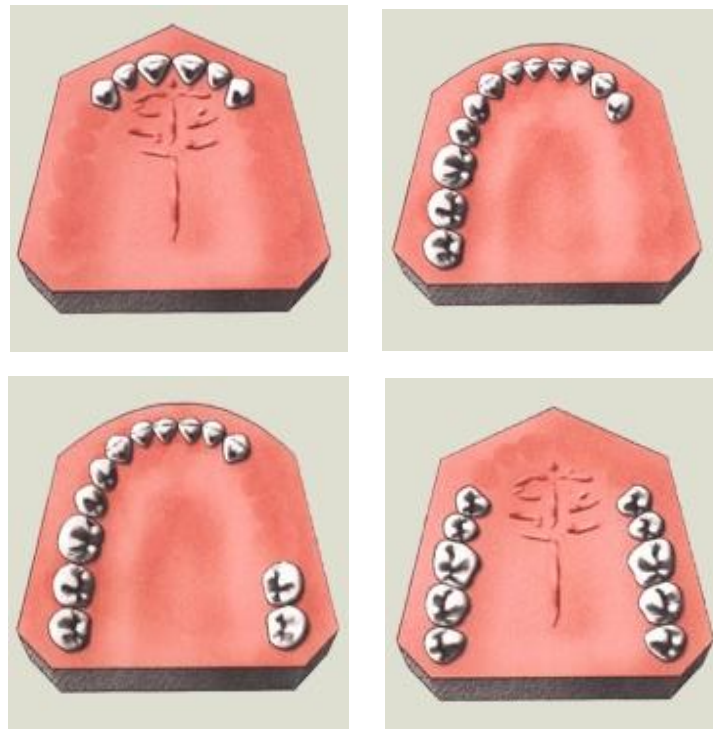


Figure 65 : Classification de Kennedy Applegate.

Elle comporte quatre classes :

Classe I: édentements terminaux bilatéraux;

Classe II: édentements unilatéraux terminaux de tout type ;

Classe III: édentements intercalaires de tout type, les deux canines doivent être présentes ;

Classe IV : édentements antérieurs avec un seul segment édenté et traversant la ligne médiane.

On notera que l'occlusion sera maintenue par les dents restantes, hormis en classe I. Par conséquent l'OIM, si celle-ci est jugée fonctionnelle, sera privilégiée dans les classes II, III et IV. Si celle-ci ne répond pas aux critères nécessaires, une réhabilitation globale sera entreprise alliant prothèse fixée et prothèse amovible. La prothèse mixte (ou composite) sera traitée par la suite.

Par conséquent, dans cette partie nous considérerons que l'occlusion est correcte et que l'enregistrement se fait en OIM, hormis pour les classes I de Kennedy Applegate.

4.9.3.1 EDENTEMENT ENCASTRE DE FAIBLE ETENDUE (OIM) : classe III de Kennedy Applegate

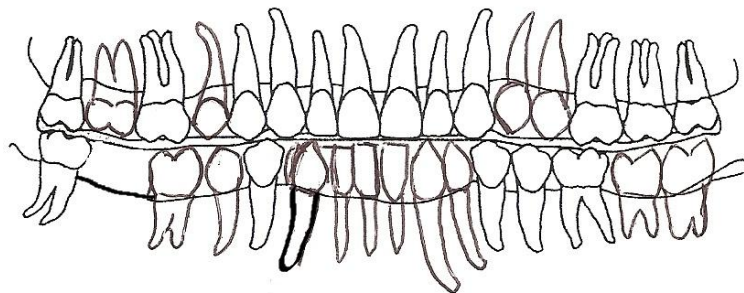


Figure 66 : Edentement encastré de faible étendue

Dans cette situation, l'édentement n'empêche en rien le repositionnement des modèles l'un par rapport à l'autre. La mise en articulateur se fera donc directement. En cas de doute, là encore, un mordeur en cire ou en silicone peut-être réalisé.

4.9.3.2 EDENTEMENT(S) ENCASTRE(S) OU TERMINAL(AUX) DE MOYENNE(S) ETENDUE(S) (OIM) : classe II, III ou IV de Kennedy Applegate

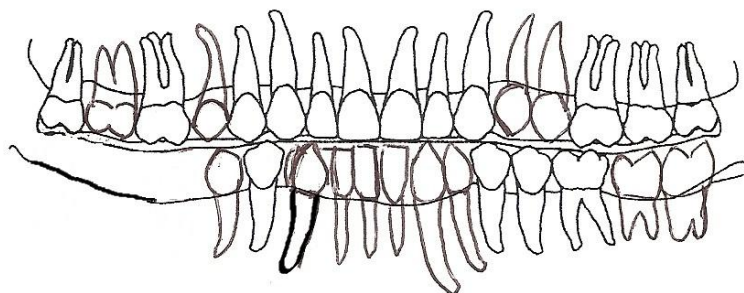


Figure 67 : Edentement terminal

La DVO maintenue par les dents restantes est correcte, l'OIM doit être préservée. Mais les édentements représentent un risque de bascule des modèles lors de leur mise en articulateur ou un risque d'erreur lors de l'affrontement direct de ceux-ci. La classe 2 rentre dans ce cas si des prémolaires sont encore présentes pour maintenir le calage.

Une ou deux maquettes d'occlusion seront réalisées.

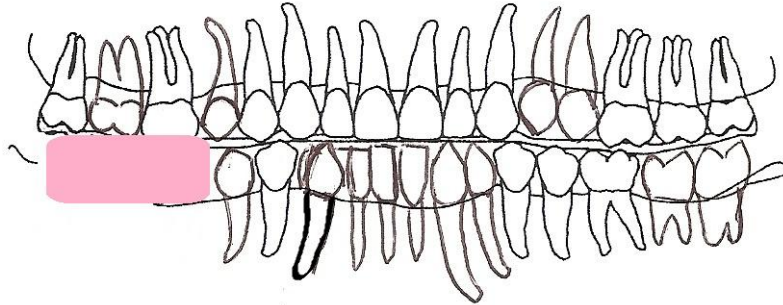


Figure 68 : Edentement terminal et maquette d'occlusion

Les bourrelets de la maquette d'occlusion sont réglés de telle sorte qu'ils représentent le volume des futures dents prothétiques ; pour cela le praticien utilisera un couteau à cire ou un cutter. Il doit exister une continuité entre les bourrelets et les courbes occlusales puisque celles-ci sont validées.

Dans les classes IV de Kennedy Applegate, l'orientation du bourrelet doit aboutir à un soutien de lèvre harmonieux et un angle naso-labial correct. Le praticien dispose des dents restantes pour se laisser guider ; il peut alors utiliser une fourchette de Schreinemakers et ainsi régler la maquette sur le modèle dans un premier temps. Des retouches seront ensuite réalisées en bouche. La hauteur du bourrelet représente le bord libre des incisives, plus ou moins visible, selon les patients, il doit être parallèle à la ligne bipupillaire. Le réglage du bourrelet dans le secteur antérieur sera davantage développé dans notre approche des prothèses amovibles complètes.

Pour les classes II et III, la hauteur du bourrelet sera diminuée en prenant comme repères les courbes occlusales. Ils sont réglés de façon à ce qu'il y ait une inoclusion très légère.

L'enregistrement peut commencer : le praticien vient déposer de la cire Aluwax® sur les bourrelets, elle sera réchauffée avant d'être remise en bouche, puis le patient ferme en OIM et les cuspidés viennent « s'imprimer ». Le praticien vérifiera les données enregistrées ; les maquettes sont alors réinsérées et l'occlusion est à nouveau contrôlée. (18)

Si les bourrelets ne sont pas situés en regard de dents mais font face à d'autres bourrelets, des chevrons peuvent être réalisés.

4.9.3.3 EDENTEMENT ENTRAINANT UNE PERTE DE CALAGE (RC) : classe I de Kennedy Applegate (RC)

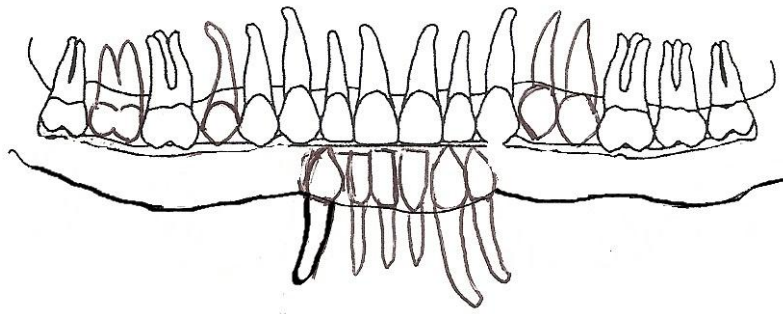


Figure 69 : Situation clinique entraînant une perte de calage

La perte des dents postérieures entraînant une perte de calage, l'enregistrement se fera en RC.

Le réglage des bourrelets, dans ce cas de figure, rejoint celui d'une prothèse amovible complète une fois le secteur antérieur réalisé. Les étapes de réglage et d'enregistrement sont donc détaillées dans la partie suivante.

Le praticien veillera bien, lors de l'enregistrement, à l'absence de contact interdentaire.

4.9.3.4 PROTHESE AMOVIBLE COMPLETE (RC)

Face à un patient édenté total, la position de référence choisie est obligatoirement la relation centrée (RC). L'enregistrement de la relation intermaxillaire a pour but le repositionnement de la mandibule dans les trois dimensions de l'espace. Pour cela nous devons retrouver trois paramètres :

- 1 vertical : la dimension verticale d'occlusion (DVO)
- 2 horizontaux : le calage latéral et antéro-postérieur de la mandibule

Ces données vont être recueillies au travers les différentes étapes nécessaires à l'enregistrement des RIM. (42)

En l'absence de référence dentaire, un plan de transfert est nécessaire. De nombreux praticien choisissent alors des maquettes d'occlusion en cire, sur lesquelles un bourrelet en cire préfigure de la future arcade. Hors, comme nous l'avons vu au préalable, il est plus judicieux de réaliser des maquettes surmontées au maxillaire par un bourrelet en cire dure et à la mandibule par une lame de Brill. Grâce à sa finesse et à sa rigidité, la pression exercée par le patient est moindre, l'indentation est plus facile et l'enregistrement en est plus précis.

L'enregistrement sur bourrelets en cire sera tout de même détaillé car son utilisation reste fréquente.

Il est admis que l'enregistrement ne peut être correct que si les support sont stables en bouche, certains auteurs conseillent alors de stabiliser les maquettes sur les modèles secondaires à l'aide d'une fine couche d'Impression Paste® ou de Luralite® et d'autres suggèrent d'enduire l'intrados des maquettes de pâte adhésive.

4.9.3.4.1 Situer l'arcade maxillaire dans l'espace

Dans un premier temps, le praticien va régler le bourrelet maxillaire. Pour les premières retouches, ce dernier sera réchauffé à la torche de Hanau, ce qui permet d'ajuster le soutien de lèvre. La hauteur va être réduite de façon à préfigurer du bord libre des incisives, le praticien se basera sur le côté visuel et fonctionnel en demandant au patient de prononcer les sons « F » et « V » au travers différentes phrases. (18-26)

Après l'avoir légèrement réchauffé, une cuillère de Schreinemakers nous permettra de diminuer la hauteur tout en respectant sa planéité. Le bourrelet sera réglé de manière à être parallèle à la ligne bipupillaire ou perpendiculaire à l'axe médian du visage en antérieur. En postérieur un plan de Fox, ou un double plan de Fox, permettra de vérifier qu'il soit bien parallèle au plan de Camper. (26)

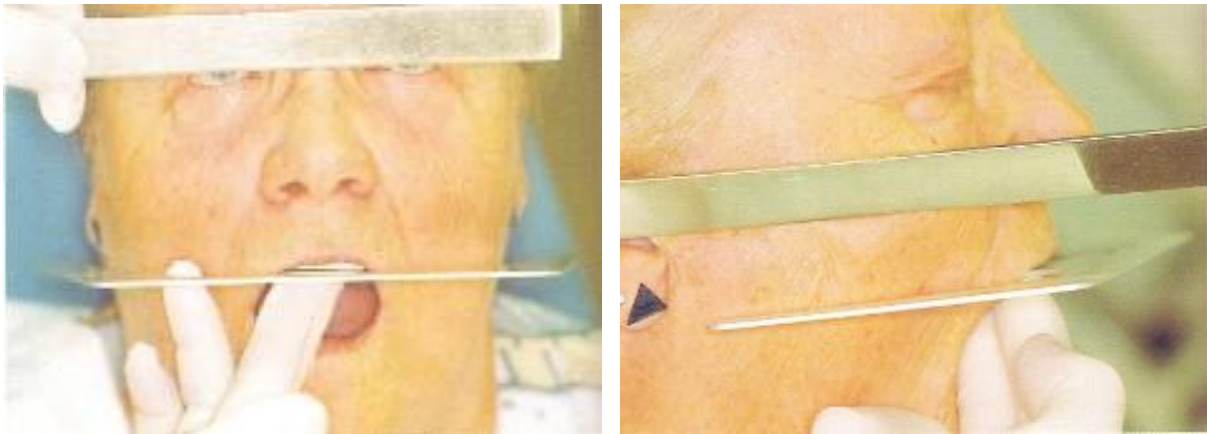


Figure 70 : Réglage du bourrelet maxillaire (3).

On vérifiera que le bourrelet est parfaitement plat en posant celui-ci sur le plan de travail par exemple. Ceci est particulièrement important pour la parfaite coaptation avec l'antagoniste lors de l'enregistrement mais aussi pour éviter toute bascule lors du montage sur articulateur.

4.9.3.4.2 Montage du modèle maxillaire

Le modèle maxillaire peut désormais est mis en articulateur. Cette étape peut être réalisée immédiatement par le praticien ou à la suite de l'enregistrement des RIM. Si le bourrelet est correctement réglé, c'est-à-dire parallèle au plan de Camper, alors la table de transfert suffit au montage. (26)

4.9.3.4.3 Réglage de la dimension verticale

La maquette maxillaire étant validée, elle ne doit plus être retouchée, la DVO sera réglée par modification de la hauteur du bourrelet mandibulaire uniquement. Il est préférable de travailler par soustraction de matériau, à l'aide d'un couteau à cire ou d'un bistouri, plutôt que par addition.

Il est en effet souhaitable de travailler au maximum à froid pour éviter le risque de déformation des bourrelets, celui-ci risque en effet de s'écraser entraînant une DVO sous

évaluée. De plus, il sera plus difficile de mettre en évidence une fermeture avec latéro-déviations car le bourrelet réchauffé se déformera sous la pression.

Comme nous l'avons vu au préalable, il existe différentes approches pour le réglage de la hauteur du bourrelet mandibulaire. Le praticien utilisera la technique indirecte pour lui donner une première orientation. Pour cela il va analyser la morphologie de son patient ce qui lui donne une idée de l'espace libre d'inocclusion (ELI) et de s'approcher de la DVO, sachant que la dimension verticale de repos (DVR) équivaut à $DVO + ELI$. Des points de repères précis, l'un sur le nez et l'autre sur le menton du patient, permettent l'analyse de la hauteur de l'étage inférieur à l'aide d'un compas à pointe sèche selon qu'il soit en DVR ou en DVO. (26-42)

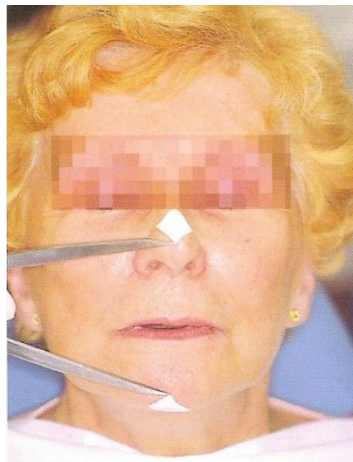

Figure 71 : Mesure de la DVO (3)

Le résultat obtenu sera vérifié à l'aide de tests phonétique et de déglutition. Le patient nous donnera son ressenti vis-à-vis de cette hauteur, le praticien restera tout de même averti face au fait que le patient n'est peut-être plus habitué à une DVO correcte. Les trois étages du visage doivent être sensiblement identiques ou du moins harmonieux. Le résultat final doit allier physiologie et esthétique. En cas de doute concernant la DVO, il est préférable de la sous évaluer car cela est mieux toléré. (26-42)

Quand la hauteur est validée, le bourrelet mandibulaire ne doit plus être modifié, sa surface plane est contrôlée de manière à être en contact parfait avec le maxillaire et éviter ainsi tout risque de dérapage.

4.9.3.4.4 Enregistrement de la RC

La mandibule est déjà positionnée dans le sens vertical, il s'agit maintenant de trouver la position horizontale qui convient à la relation centrée.

Il existe deux possibilités pour l'enregistrement, soit l'engrènement des bases qui est la plus classique, soit le point d'appui central.

4.9.3.4.4.1 *Bourrelet ou lame de Brill*

Le réglage des maquettes a déjà permis au patient de s'habituer à l'encombrement qu'elles représentent, les différents mouvements effectués l'entraîne et le praticien ne manquera pas

de l'encourager et de lui signaler quand la position est correcte, la mandibule se place tout doucement en rétrusion.

Le praticien répète les mouvements d'ouverture-fermeture de faible amplitude avec le patient sans jamais forcer sur la mandibule, les mouvements se font de plus en plus naturellement. Lorsque le patient est en occlusion sur ses maquettes, le praticien réalisera à l'aide d'une sonde des repères visuels : un trait vertical dans le secteur antérieur et un autre sur chaque secteur postérieur.

Le patient est alors amené à ouvrir, à faire des mouvements à droite, à gauche, en avant puis en arrière avant de revenir en occlusion. Cela permet au praticien de contrôler la répétitivité des impacts de fermeture à plusieurs reprises. Si c'est correct on peut alors passer à l'enregistrement des RIM, sinon de nouveaux repères sont réalisés.

Le praticien observera, lors de la fermeture du patient, le contact entre les bourrelets pour mettre en évidence toute prématurité. Pour cela le patient est amené à fermer lentement, à signaler si il lui semble que le contact n'est pas uniforme. Les repères permettront de mettre en évidence un éventuel dérapage de la mandibule puis le praticien essaiera d'insérer une spatule à bouche entre les bourrelets dans les secteurs molaires ce qui marquerait la présence de béance.

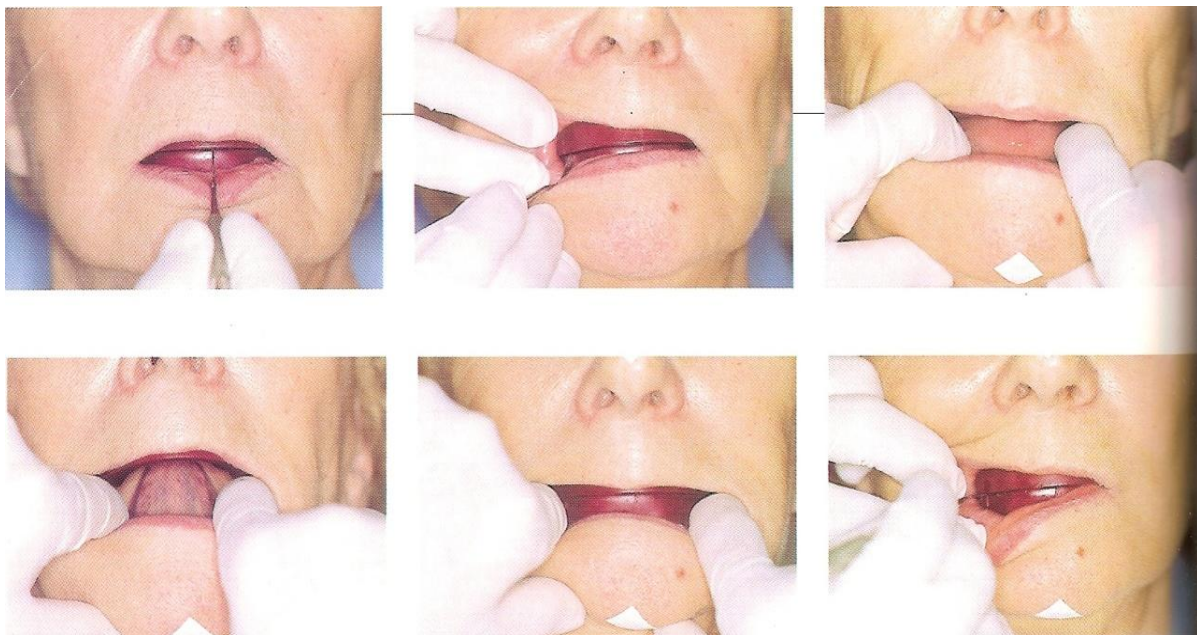


Figure 72 : Contrôle de la répétitivité de la position de référence (3).

Toute prématurité sera corrigée à l'aide d'un papier abrasif.

Quand tous les critères de réglages sont acquis et que les tests de mise en occlusion sont répétitifs, l'enregistrement des RIM peut commencer. Il se fait par un engrènement des bourrelets, pour cela le praticien doit modifier les maquettes d'occlusion en réalisant des encoches sur le bourrelet maxillaire ou dans la lame de Brill, comme nous l'avons vu auparavant. (26)

La maquette maxillaire est vaselinée tandis qu'un matériau thermoplastique ramollit tel que la pâte de Kerr® ou l'Aluwax® est déposé en regard des encoches. (18) Le praticien veillera à ne pas trop réchauffer le matériau pour éviter toute modification des bourrelets. Les maquettes

sont réintroduites en bouche tant que le matériau est mou et le patient est amené à fermer. A ce stade, la fermeture est facilitée par les différentes étapes préalables, le patient est habitué à cette situation. Le praticien vérifiera que les repères coïncident. (51)

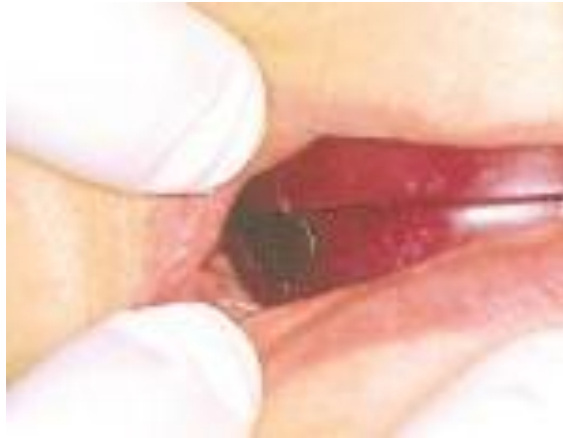

Figure 73 : Contrôle de l'enregistrement (3).

Puis les maquettes sont refroidies dans un bol d'eau froide. Les clés d'engrènement enregistrées doivent être nettes et précises.

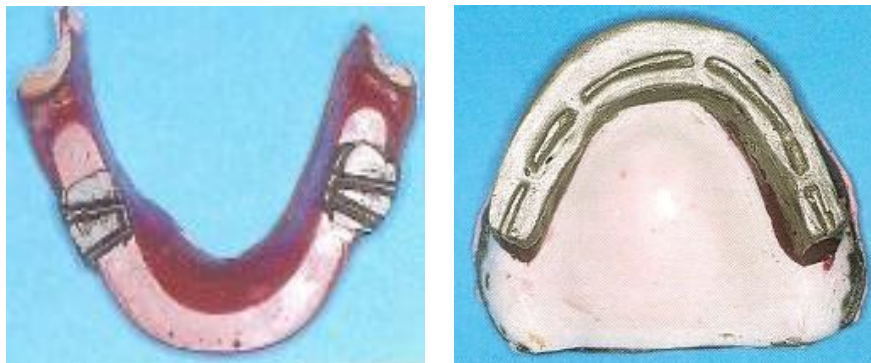


Figure 74 : Résultat de l'enregistrement en PAC avec un bourrelet (3)

Figure 75 : Résultat de l'enregistrement en PAC avec un bourrelet (3)

Le praticien prendra soin de vérifier à plusieurs reprises que l'enregistrement effectué est correct.

Trois enregistrements seront réalisés pour effectuer un contrôle à l'aide du Split Cast (47).

Contrairement à ce qui peut être fait, il est important que le praticien comprenne qu'il ne doit en aucun cas solidariser les maquettes. Il est impératif qu'elles puissent être séparées pour leurs mises en articulateur. (26)

4.9.3.4.4.2 Point d'appui central

Nous allons développer ici la technique d'appui central pour en comprendre le principe. Toutefois, pour tous les cas où l'équilibre neuro-musculo-articulaire n'est pas profondément perturbé, les techniques ci-dessus sont suffisantes.

Cette technique nécessite d'avoir évalué les RIM grâce à une technique classique. Les bourrelets sont alors modifiés au laboratoire, un pointeau sur une vis est ajouté au maxillaire ainsi qu'une plaque métallique à la mandibule. (23-26) Une fois la pointe en contact avec la plaque, les bourrelets sont diminués pour éviter tout contacts entre eux et donc tout risque de contact prématuré et donc de dérapage.

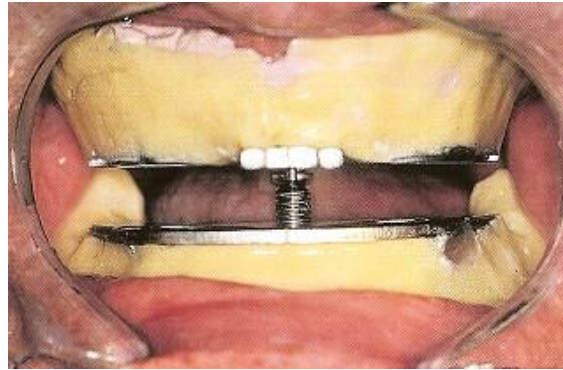


Figure 76 : Point d'appui central (27)

Au cabinet, les maquettes sont insérées en bouche, le patient effectuera des mouvements de propulsion et latéralité. Lorsque le patient a bien compris ce que l'on attendait de lui, de l'encre est déposée sur la table métallique, le pointeau va alors faire un enregistrement graphique matérialisant les mouvements de la mandibule. (Fig. 71) Le praticien analysera le résultat obtenu, s'il lui paraît correct alors la position de RC est mise en évidence au croisement des différentes trajectoires. (23-26)

Une pastille en plexiglas perforée est collée sur ce point matérialisant la RC, la vis située sur la maquette maxillaire vient se positionnée à l'intérieur de la pastille. Le patient reste dans cette position le temps que le praticien solidarise les maquettes à l'aide de plâtre ou de silicone. (26)

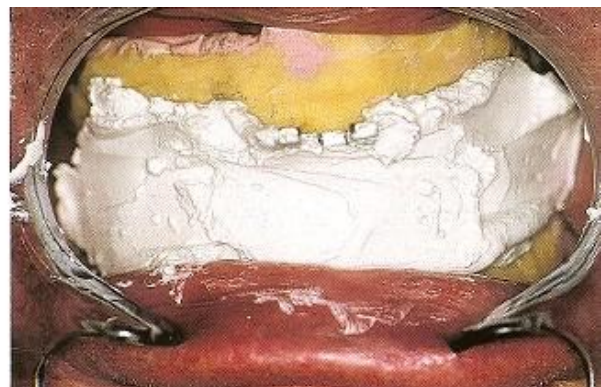


Figure 77 : enregistrement, le point D représente la RC (27)

Figure 78 : solidarisation des maquettes (27)

4.9.3.4.5 Données à mettre sur les bourrelets pour le montage au laboratoire

Le praticien transmettra des informations sur les bourrelets qui permettront la mise en articulateur des modèles mais également le montage des dents pour la future prothèse. A

l'aide d'une sonde ou d'un couteau à cire il indiquera le milieu inter incisif, la ligne du sourire, l'emplacement des futures pointes canines.

4.9.4 PROTHESE COMPOSITE

L'enregistrement en prothèse mixte doit répondre aux différentes attentes que nous avons développées dans les cas précédents. Toutefois, la différence des tissus concernés pose un problème. En effet la depressibilité muqueuse étant plus importante que celle du ligament alvéolo-dentaire ; il est souhaitable de se servir uniquement des appuis dentaires tant que cela reste possible. (32)

Pour cela, PAPA ZIAN (50) met en avant l'utilisation de chape avec des extensions distales.

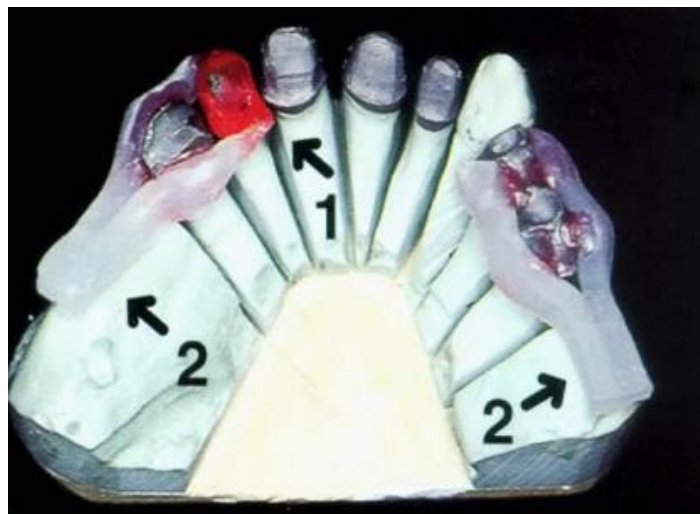

Figure 79 : Chape avec extensions distales (50)

Cela sous entend qu'un premier enregistrement moins précis a déjà été effectué et sera réajusté par cette technique. Les extensions sont réalisées en résine ou en métal ; elles présentent des encoches sur lesquelles de la cire servira à l'enregistrement avant d'être rebasée. Les extensions seront démontées après la mise en articulateur des modèles. Le praticien veillera à ce qu'elles ne prennent pas appui sur la crête et que les chapes doivent être correctement mises en place.

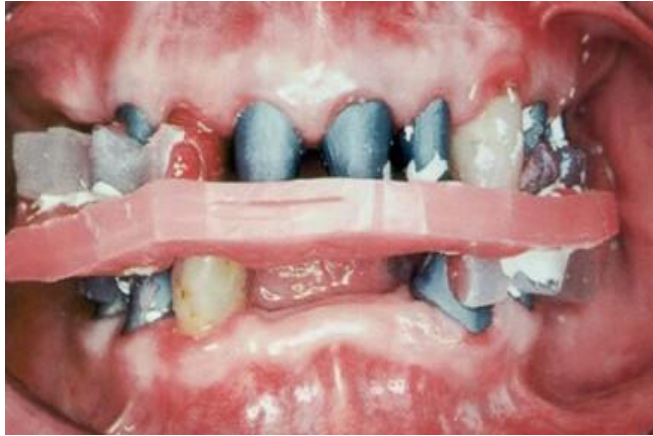

Figure 80 : Enregistrement des RIM avec des chapes et extensions distales (50)

5 ENREGISTREMENT DU RAPPORT
INTERMAXILLAIRE ASSISTE PAR
ORDINATEUR

L'enregistrement de l'occlusion sera bien évidemment développé, et nous aborderons brièvement les modalités d'utilisation de l'empreinte optique et de son traitement car ces étapes essentielles peuvent se révéler légèrement floues pour bon nombre de praticien non habitués à la CAO.

L'apport de la CAO étant en pleine expansion, de nouvelles données devraient faire évoluer et améliorer ces capacités dans les années à venir.

5.1 GENERALITES

Depuis quelques années, une révolution dans l'art dentaire s'est mise en route : l'empreinte optique. Dans les années 1970, François DURET met en avant l'empreinte optique. Il pose ainsi les bases de la Conception et Fabrication Assistées par Ordinateur (la CFAO) dans le domaine dentaire. (19-54)

L'évolution de ce principe se fait rapidement. Dans les années 80, il met au point le système Hennson, la première sonde optique intra-orale composée d'une unité de prise d'empreinte (la caméra ou « sonde optique »), d'un ordinateur et de ses logiciels qui permettent la conception d'un projet prothétique et de piloter une « machine-outil », et enfin de cette « machine-outil » capable de fabriquer la pièce prothétique.

Parallèlement de nombreuses équipes de chercheurs travaillent sur ce projet.

En 1985, le projet développé par le Professeur Werner Mörmann et son équipe, aboutit à la réalisation d'un inlay par CFAO en bouche dans leurs locaux de l'institut d'odontologie de Zurich.

Il faudra néanmoins attendre les années 90 et les premières commercialisations pour entrer réellement dans l'évolution et la révolution des empreintes au cabinet dentaire. Différents systèmes sont alors apparus peu à peu sur le marché dentaire, offrant en 2012 une dizaine de possibilités aux praticiens. (54)

Le principe est simple : une sonde intra-orale permet d'enregistrer la surface des dents sous forme de données exploitables par informatique. Ces données sont analysées et traitées par un logiciel qui construit une image par modélisation d'une surface. L'enregistrement permet alors d'obtenir une image 3D virtuelle.

5.2 L'EMPREINTE OPTIQUE

5.2.1 AVANTAGES

Cette approche comporte de nombreux avantages tant pour le patient que pour le praticien et le prothésiste. (9-10-19-28)

Le patient ressent un confort lors de l'enregistrement contrairement aux empreintes classiques avec un porte-empreinte volumineux et la mise en place du matériau d'enregistrement nécessaire. L'enregistrement est relativement rapide et le réflexe nauséux s'en trouve diminué. Ils apprécient également le côté « high tech » de cette pratique.

Outre le confort, les données enregistrées sont facilement stockables, sans perte de place, et inaltérable dans le temps. Les empreintes optiques peuvent être traitées directement au cabinet ou envoyées au laboratoire par internet grâce à un serveur de partage.

Les modèles virtuels en 3D sont immédiatement visibles sur l'écran de contrôle, à partir de la version Cerec® 2.4. Le praticien peut ainsi observer la qualité de sa préparation et donner toutes les informations nécessaires à son patient. (55)

Le détournage virtuel de la préparation peut-être réalisé par le praticien, ce qui est conseillé, ou au laboratoire. L'absence de coulée des modèles et la facilité d'utilisation des logiciels représentent un gain de temps considérable. Une fonction zoom (jusqu'à 27 fois) permet d'obtenir une grande précision de travail.

Grâce à chacun de ses avantages, la pièce prothétique réalisée offre une adaptation de qualité.

La réalisation de la pièce prothétique peut également être réalisée directement au cabinet dentaire ce qui permet au praticien de réaliser la taille et la pose dans la même journée, ce qui est également confortable pour le patient.

5.2.2 INCONVENIENTS

Malgré les nombreuses qualités de l'empreinte optique, on retiendra tout de même qu'elle présente quelques limites.

Le confort du patient est certes amélioré, mais parfois la caméra optique peut parfois se montrer volumineuse, notamment lors de l'enregistrement de la relation interarcade par vue vestibulaire qui demande une bonne laxité de la joue. Toutefois, des progrès sont fait dans ce sens avec par exemple la caméra 3M espe LAVA, peu encombrante qui mesure 1,32 cm de diamètre.

Le coût de l'équipement reste relativement élevé, et l'échange avec le prothésiste nécessite que son laboratoire soit équipé. Si au contraire la pièce prothétique est directement usinée au cabinet, le maquillage de la pièce demande un réel travail pour le praticien surtout pour les dents antérieures.

5.2.3 INDICATIONS

La prise d'empreinte par CAO convient dans de nombreux cas cliniques. Certains cas peuvent être réalisés entièrement au cabinet et d'autres nécessitent la collaboration du prothésiste.

La CAO répond aux cas de prothèse fixée et implantaire. Les empreintes réalisées peuvent être sectorielles ou complètes. L'empreinte complète reste théorique sur certains modèles (CEREC AC®) et malgré la simplicité d'utilisation de l'empreinte optique, cela demande une bonne maîtrise.

Actuellement elle offre la possibilité de traiter les cas suivants (21):

- Inlay
- Onlay
- Facette
- Couronne et endo-couronne

- Chape et armature
- Pilier implantaire
- Prothèse fixe plurale de 4 éléments

L'enregistrement des relations intermaxillaires peut se faire en OIM ou RC en théorie et selon les fabricants. En pratique, seule l'OIM est réellement enregistrable avec précision. De plus même si un enregistrement en RC était possible il faudrait que la réhabilitation complète de notre patient par CAO le soit également ce qui n'est pas encore admis. Néanmoins, les différents travaux peuvent nous laisser imaginer des prises en charge de plus en plus complexe.

5.2.4 PRE REQUIS

L'empreinte par CAO nécessite quelques précautions et un emploi rigoureux. Le système demande un temps d'adaptation nécessaire au praticien mais il devient rapidement facile d'utilisation.

5.2.4.1 EVITER LES INTERFERENCES

Le praticien veillera tout d'abord à ce que la zone des préparations et antagonistes soit maintenue au sec, car toute présence de salive ou de sang provoquerait des défauts d'enregistrement. (19)

Une fois la zone prête, on retire la lumière du scialytique qui pourrait être à l'origine de lumière parasite entraînant une image de piètre qualité.

L'optique de la caméra est également nettoyée avant chaque utilisation dans le même but. Chaque système est équipé de façon à limiter la formation de buée à la surface de la caméra optique, grâce à un support chauffant ou à un système de ventilation.

5.2.4.2 L'AXE DE LA CAMERA

La caméra doit être maintenue selon l'axe d'insertion de la future pièce prothétique, c'est-à-dire occlusale et médiane. (19)

Pour certains systèmes tel que le CEREC[®], la caméra doit-être inclinée de 10°. La caméra est équipée d'une petite cale que le praticien vient appuyer en distal de la préparation de façon à être stable avant de déclencher le cliché.

Il est très important de respecter l'axe de la caméra ; en effet pour que le logiciel analyse, compare et relie les différentes empreintes; l'angle de vue doit être le même.

5.2.4.3 LE POUDRAGE OU COATING

En fonction du système utilisé, un poudrage peut-être nécessaire. Le praticien recouvre de façon uniforme la zone d'empreinte d'un matériau opto-lisible : le dioxyde de titane. La poudre permet de rendre la surface mate sans reflet, ce qui permet d'augmenter le contraste

optique et ainsi d'enregistrer les détails de la préparation tout en donnant une notion de profondeur. (1-10)

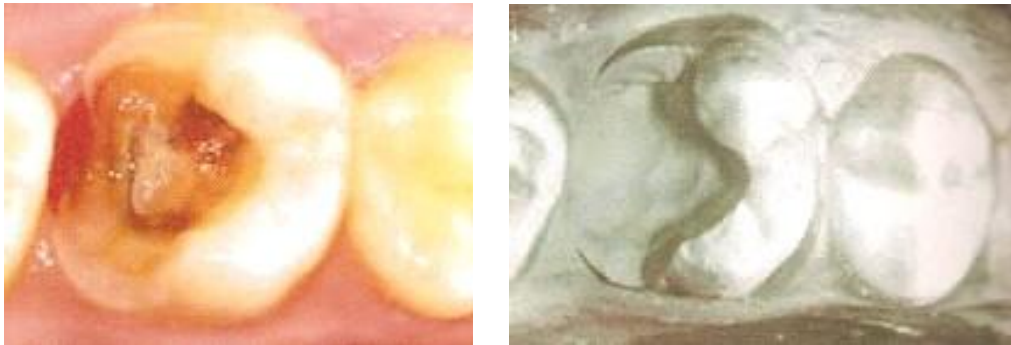


Figure 81 : dent préparée puis dent poudrée (10)

Le matériau peut se présenter sous forme de liquide coloré ou de poudre sous différents conditionnement : en aérosol, pulvérisateur à réservoir montés ou non sur seringue à air (Powder Meister®), « pistolet poudreur automatique » 3M, ou encore en aérographe et son réservoir de poudre relié à une bombonne d'air sec. (19)

Cette étape praticien-dépendante demande une certaine habitude car le matériau doit être étalé en fine couche d'épaisseur constante sans créer de paquet. On obtient alors une couche d'environ 25microns qui est programmée et compensée par les logiciels. (19)

La qualité du poudrage influence directement sur l'enregistrement de l'empreinte :

- s'il y a trop de poudre, cela va nuire à la précision d'adaptation, car le logiciel est programmé pour une couche plus fine.
- s'il n'y en a pas assez, on obtient une lecture imparfaite et une interprétation difficile de l'empreinte.

5.2.5 PRISE D'EMPREINTE

Selon le type de caméra, la prise d'empreinte se fait par :

- Une image unique : point and click
- Une succession d'images qui seront corrélées pour donner une image globale : points and clicks
- Un enregistrement « filmé », c'est-à-dire une suite d'images prises par flux continu.

L'enregistrement va permettre au praticien d'enregistrer dans un premier temps les préparations et les dents adjacentes, puis les antagonistes et enfin un dernier enregistrement pour retrouver la relation intermaxillaire en fonction de la technique choisie par le praticien.

Il en résulte alors des empreintes virtuelles en 3D observables sous tous les angles sur l'écran de contrôle.

5.2.5.1 EMPREINTE IMAGE PAR IMAGE OU SUCCESSION D'IMAGE

Ce type d'enregistrement correspond à celui effectué par le CEREC de Sirona par exemple. (4)

Lorsque la caméra est correctement positionnée, elle est activée par une pédale de commande (CEREC 3D) ou de façon automatique lorsque la caméra est stabilisée (CEREC AC). On peut alors visualiser l'image virtuelle sur l'écran de contrôle et choisir de la conserver ou de la supprimer.

L'acquisition de l'image CEREC 3D ne nécessitait qu'une seule prise de vue jusqu'au logiciel 2.8 : la vue occlusale et les faces proximales des dents adjacentes. (19)

5.2.5.2 EMPREINTE PAR FLUX CONTINU : FULL MOTION

Ce type d'enregistrement correspond au système Lava C.O.S (Chairside Oral Scanner) de 3M.

Le praticien « filme » en 3D une empreinte partielle ou sectorielle. Le système a pour avantage de présenter une caméra petite et plus maniable. Dans ce type d'empreinte, le travail se fait sans appui, à main levée à la différence de la technique précédente.

Le praticien enclenche le début de l'enregistrement par un interrupteur situé sur le corps de la caméra ou par un contacteur situé sur l'écran tactile. L'opérateur oriente la caméra sur la face occlusale, puis vestibulaire et enfin linguale ou palatine afin d'enregistrer toutes les données nécessaires. Si l'enregistrement est incomplet lors du premier passage, un second enregistrement est effectué et vient se combiner avec le premier. (19)

Il convient de respecter des limites d'enregistrement pour la caméra, des codes couleurs sont là pour aider le praticien dans la prise de l'enregistrement. La manipulation ne doit pas être trop rapide pour laisser le temps à l'acquisition des images de se faire correctement.

Ce système émet une lumière bleue à onde courte grâce à des LEDs, il s'agit de la lumière la plus précise pour un rendu optimal.

Les données sont enregistrées dans une séquence vidéo et immédiatement convertit en une image précise et fiable. 1seconde d'enregistrement correspond à 20 images 3D. Une arcade complète peut être scannée en deux minutes avec une acquisition de 2400 images 3D, soit 24 millions de points de données.

5.3 L'OCCLUSION EN CAO

Il existe différents moyens d'enregistrer la relation intermaxillaire par CAO. Nous présenterons ici ces moyens. Il est cependant important de savoir que chaque système n'offre pas toutes ces possibilités.

Cette étape intervient après que le praticien ai enregistré deux empreintes virtuelles : la/les préparation(s) puis ses antagonistes.

5.3.1 L'ENREGISTREMENT DE L'OCCLUSION EN CAO

5.3.1.1 ENREGISTREMENT DU MORDU

L'enregistrement de la (des) dent(s) préparée(s), dans un premier temps, puis de leurs antagonistes ont été réalisées.

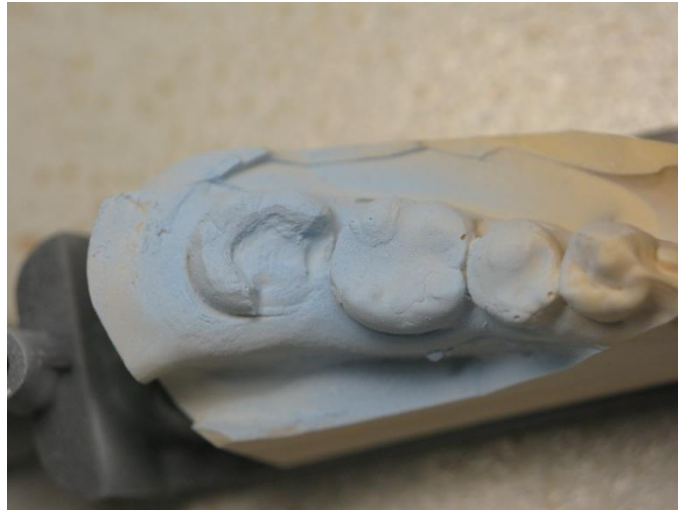

Figure 82 : Photographie de la préparation, sur modèle en plâtre (67)

Le praticien appose un silicone ou une cire d'occlusion opto-lisible sur la/les préparation(s). Il s'agit généralement d'un silicone à prise rapide sur lequel le patient est amené à fermer en OIM et à garder cette position le temps de prise du matériau. (8-10-19-53) Il peut s'agir, par exemple, du Metal Bite® sous forme de cartouches auto-mélangeuses, ou du Virtual CAD Bite Registration® (Ivoclar Vivadent) dont les temps de prise sont extrêmement rapide : de 40 à 45 secondes et pouvant diminuer avec la chaleur. Le patient doit donc venir rapidement en occlusion avant que le matériau ne commence à prendre en créant une résistance sur le chemin de fermeture et des risques d'erreur. Le praticien devra contrôler que l'occlusion enregistrée est la bonne. En effet les patients ont tendance à partir légèrement en latéralité pour venir « mordre » le silicone.

Une fois la prise réalisée le praticien analyse le mordu, vérifie que le patient retrouve bien la même occlusion. La dureté finale du matériau étant élevée, le praticien peut le couper sans risque de le déchirer afin de bien l'adapter. Le mordu est retravaillé si nécessaire à l'aide d'une lame, la surface de silicone indentée doit se limiter à la surface occlusale de la/ des dent(s) préparée(s) sans déborder sur les dents adjacentes.

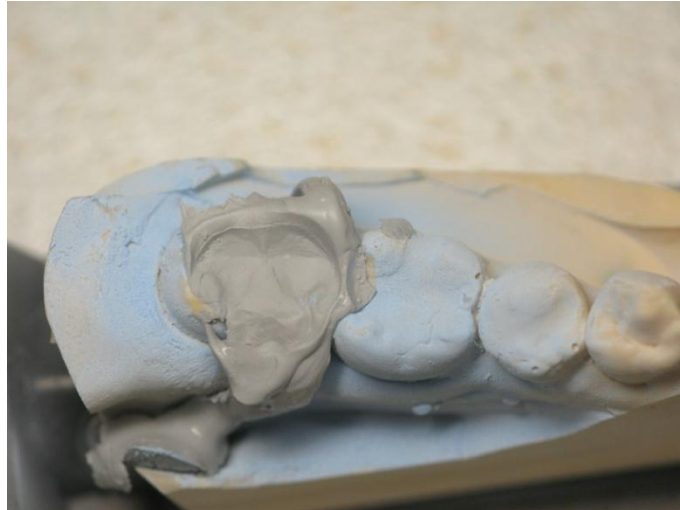

Figure 83 : Préparation avec mordu en silicone sur modèle en plâtre. (67)

Après les différents réglages et vérifications, le mordu est remis en place, bien sec, puis poudré (si le système le nécessite) afin d'enregistrer les indentations à l'aide de la caméra optique.

Le logiciel analyse alors les différentes données : l'empreinte des préparations, l'empreinte des antagonistes et enfin l'empreinte du mordu. Il va ainsi pouvoir superposer ces empreintes grâce aux zones identiques, telles que les dents adjacentes, les cuspidés des antagonistes et les indentations. (8-10) Pour cela, il est important que les empreintes soient prises dans le même axe et qu'elles aient suffisamment de points communs. (19)

RAYNAL en 2005, démontre qu'il est tout à fait possible, à l'aide du CEREC®, de ne réaliser que l'empreinte des préparations puis du mordu sans même avoir scannées les antagonistes. (53) Le logiciel est alors capable de recréer l'anatomie de la dent à reconstituer. On veillera tout de même à ce que le mordu n'empiète pas sur les dents adjacentes qui vont servir de repères entre la première et la seconde empreinte.

En 2011, FAGES indiquait que cette technique permettait également l'enregistrement en RC. (19) Toutefois, les indications actuelles de la CAO restent limitées et ne permettent pas encore de réhabiliter nos patients de manière globale. Par conséquent, il sera indispensable de réaliser des modèles réels à partir des empreintes numériques puis de monter les modèles sur articulateur. Les différents progrès effectués dans ce sens sont prometteurs, mais la CAO ne répond pas encore à nos attentes face à des reconstitutions de grande étendue.

Cette méthode d'enregistrement n'est pas compatible avec Lava 3M.

5.3.1.2 TECHNIQUE FGP

Il est possible d'enregistrer une occlusion dynamique dans le style du FGP. Le CEREC® à partir de la version 2.4 en mode de réglage « occlusion », permet l'enregistrement des trajets en latéralité. (19-54)

Le praticien enregistre l'occlusion par la technique du mordu. Dans un second temps, du silicone opto-lisible est déposé entre les arcades et le patient réalise différents mouvements de latéralité, de propulsion et rétrusion. Une nouvelle empreinte est alors réalisée.

Cette technique, difficile à réaliser et peu fiable, n'a pas été reconduite dans les nouveaux systèmes CEREC®. (9)

5.3.1.3 PAR VOIE VESTIBULAIRE

Cette technique est désormais réalisable avec le CEREC® version 3,8. Dans un premier temps, l'opérateur enregistre la/les préparation(s), puis les antagonistes. Ensuite, le praticien guide le patient en OIM, la caméra optique est alors insérée dans le vestibule pour venir enregistrer les faces vestibulaires en occlusion. Cette méthode a pour inconvénient de devoir mettre en place la caméra dans le vestibule avec une distance par rapport aux dents convenable pour l'enregistrement. Cela peut s'avérer difficile dans le fond de la cavité buccale ou face à une joue tonique. Le système Lava C.O.S met en avant une caméra de petite taille : 13,2 mm à son extrémité permettant de mieux appréhender ce problème.

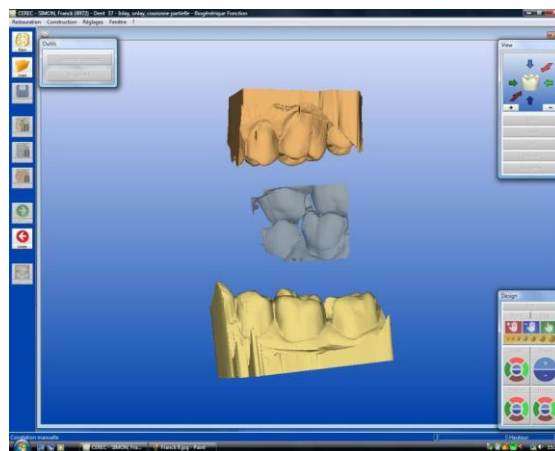


Figure 84 : Observations des trois clichés. (67)

L'opérateur superpose alors les trois clichés et le logiciel affine parfaitement cette superposition. (33)

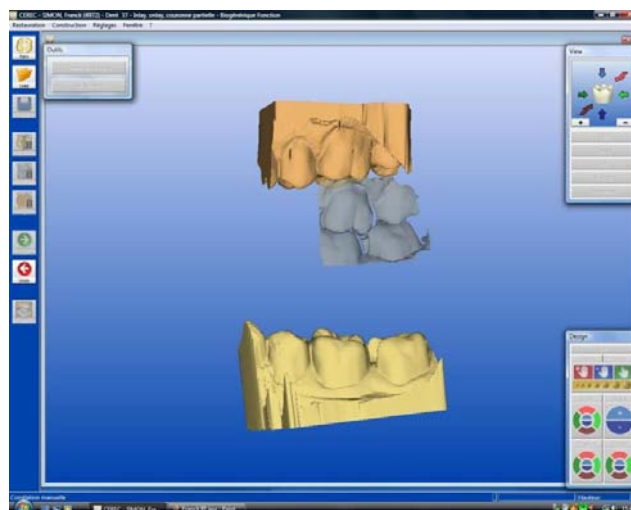


Figure 85 : L'opérateur superpose le cliché en OIM à l'une des deux arcades. (67)

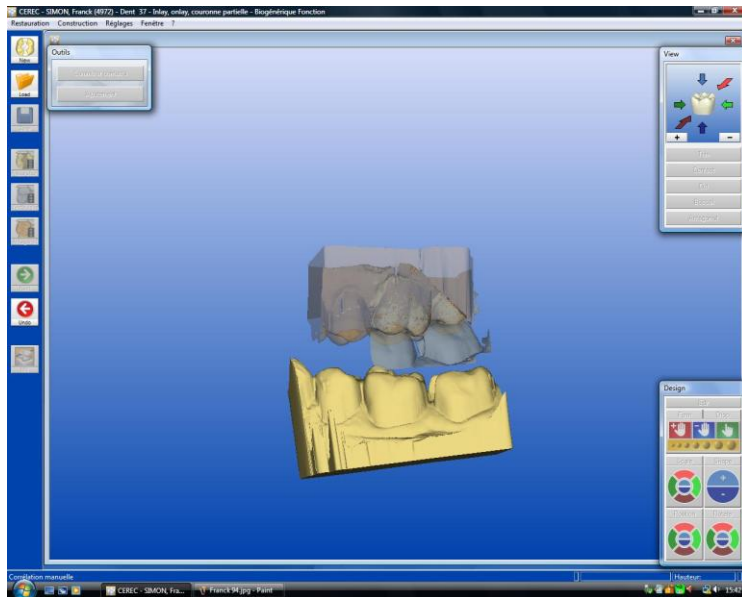


Figure 86 : L'opérateur superpose les clichés. (67)

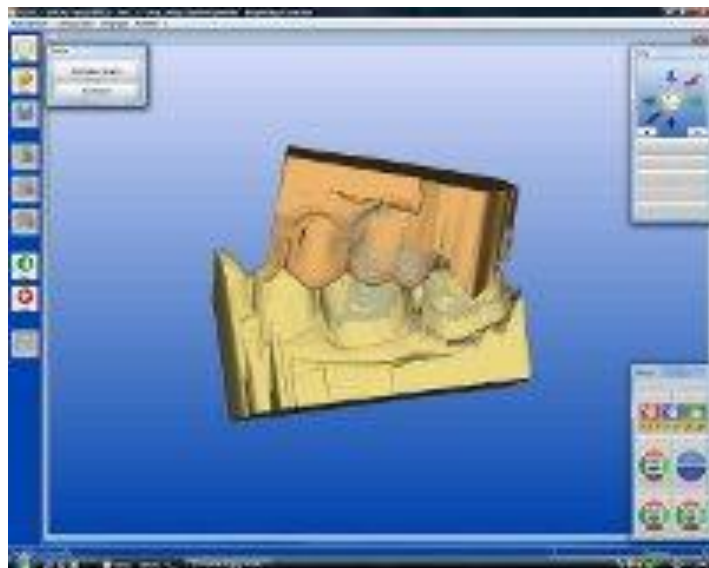


Figure 87 : Le logiciel affine la superposition. (67)

Lorsque le logiciel retrouve l'occlusion, le praticien peut observer sur l'écran les points d'occlusion virtuels. Pour s'assurer de la qualité de l'enregistrement ; le praticien peut contrôler ces points en bouche à l'aide d'un papier articulé. La cohérence entre les points d'occlusion réels et virtuels garantit que la RIM enregistrée est correcte.

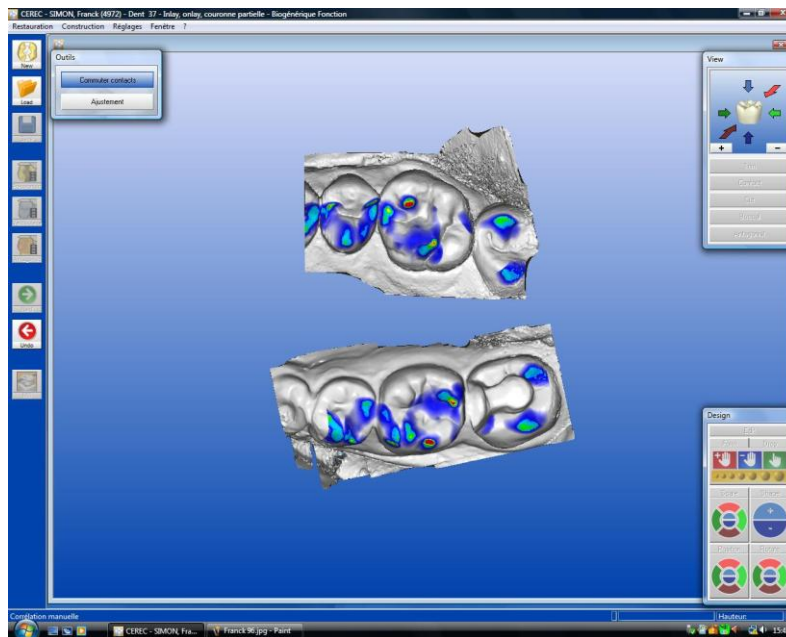


Figure 88 : Observation des points d'occlusion virtuels. (67)

5.4 LE SUIVI DE L'EMPREINTE OPTIQUE

5.4.1 TRANSMISSION DU TRAVAIL AU LABORATOIRE PROTHETIQUE

Une fois l'empreinte et l'enregistrement de l'occlusion effectués, le praticien utilise une base de données spécifique à chaque système pour transmettre la fiche patient, le bon de commande ainsi que les empreintes virtuelles à son prothésiste directement par internet. Les logiciels les plus répandus sont le CEREC Connect® de Sirona et le LavaLab® de 3M ESPE. (19-41)

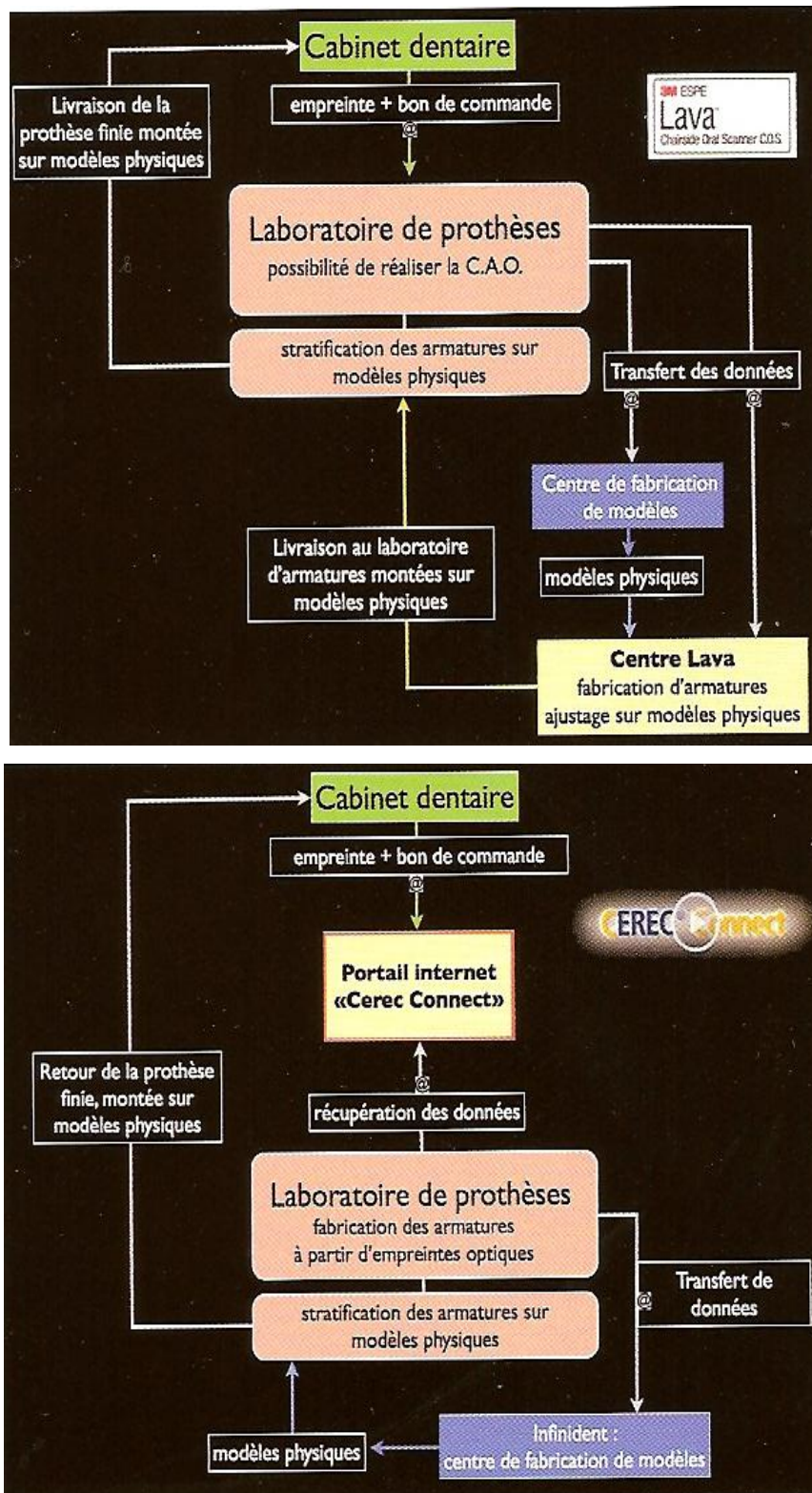


Figure 89 : Traitement de l’empreinte optique avec le système Lava Lab(en haut) et Cerec Connect (en bas) (19).

Cette étape représente un gain de temps important pour le prothésiste, qui n’est plus obligé de se déplacer, et n’a nullement besoin de couler les modèles ou de les mettre en articulateur. Praticien et prothésiste peuvent communiquer aisément sur chaque cas clinique, dès que cela est nécessaire.

5.4.2 UN MODELE REEL A PARTIR D'EMPREINTE OPTIQUE

A partir des empreintes numériques, le prothésiste peut commander des modèles au centre de production. Ces modèles sont réalisés par stéréolithographie ou par usinage. (4-19-41)

La stéréolithographie est un procédé génératif de fabrication par stratification, le matériau de base utilisé est une résine acrylique liquide qui polymérise par l'action de faisceau laser UV.

Procédé	Lava (3M)	Cerec Infinident (Sirona)	iTéro (Cadent)
Machine de fabrication	SLA Viper Pro (3D Systems)	EOS INTM270 (EOS)	HAAS-VF-2TR
Matériau	Résine photo sensible	Résine photo sensible	Résine polyuréthane
Type de fabrication	Stéréolithographie	Stéréolithographie	Usinage
Précision de fabrication	1µm	Non précisé	- de 2µm
Type de modèles	Sectoriels ou complets Fractionnés ou non Modèles positifs unitaires détourés	Sectoriels ou complets Fractionnés ou non Modèles positifs unitaires détourés	Sectoriels ou complets Fractionnés ou non Modèles positifs unitaires détourés Possibilité de modèle de travail « intégral »
Mise en simulateur	Occluseurs fournis pour les sectoriels Possibilité de mise en simulateur pour les arcades complètes	Occluseurs fournis pour les sectoriels Possibilité de mise en simulateur pour les arcades complètes	Occluseurs fournis pour les sectoriels Possibilité de mise en simulateur pour les arcades complètes

Tableau 5 : caractéristiques des modèles réels selon les procédés. (19)

5.5 UN SIMULATEUR OCCLUSAL VIRTUEL

Actuellement, l'absence de simulation cinétique lors de l'enregistrement des RIM en CAO limite les possibilités. Néanmoins, des travaux laissent entrevoir des améliorations dans les années à venir.

C'est le cas par exemple du logiciel DentalWings proposé aux laboratoires. (36) Il s'agit d'un logiciel permettant de mettre en relation les modèles grâce à un articulateur virtuel.

Le logiciel dispose d'une base de données avec différents articulateurs réels, le prothésiste sélectionne celui avec lequel il travaille habituellement. Les modèles stéréolithographiques d'arcades complètes sont mis en articulateur de la même manière que pour un enregistrement classique. Puis le modèle maxillaire est désolidarisé et positionné dans l'unité d'acquisition numérique sur le socle de scannage qui l'immobilise et l'oriente. L'acquisition est réalisée sur l'ensemble de l'arcade, ce qui permet au logiciel de positionner l'arcade supérieure par rapport au socle de scannage qui représente la branche supérieure de l'articulateur virtuel. Le modèle mandibulaire est scanné de la même manière. La numérisation permet ainsi d'obtenir les arcades positionnées par rapport à leurs branches d'articulateur respectives. (36)



Figure 90 : Articulateur virtuel (36).

L'articulateur virtuel doit maintenant être paramétré. Deux possibilités : soit on rentre des valeurs standards ; soit l'angle de Bennett et la pente condylienne sont réglés en fonction du patient.

Cette méthode reste limitée car elle nécessite au préalable qu'un premier montage réel est été effectué. De plus la précision du logiciel reste à améliorer. Pour le moment, il y a donc plus de risque d'augmenter les erreurs en ajoutant des étapes pour la mise en relation des modèles de manière virtuelle. Néanmoins, cette évolution montre l'intérêt des laboratoires à se développer dans ce sens.

6 CONCLUSION

L'enregistrement des relations intermaxillaires est une étape-clé pour l'étude de modèles ou pour la réalisation de prothèses. Toute erreur d'enregistrement se répercuterait dans la suite des étapes, avec une perte de temps non négligeable ou pire, avec des conséquences fonctionnelles et esthétiques sérieuses si l'erreur n'est pas repérée et réparée !

C'est pourquoi, à travers cette thèse, les étapes de réflexion et de pratique clinique ont été développées afin que le praticien soit capable d'analyser et de répondre à chaque situation clinique.

Le choix de la position de référence se fait parfois de façon automatique, mais dans certains cas, le praticien doit analyser les arcades de son patient et ainsi choisir entre :

- l'occlusion d'intercuspidie maximale, référence dentaire qui est toujours privilégiée quand les contacts dentaires assurent correctement les fonctions de centrage, de guidage et de calage des arcades.
- la relation centrée, référence articulaire qui sera choisie si l'occlusion d'intercuspidie maximale n'est pas fonctionnelle.

Du choix de la position de référence découle le choix de la technique, des matériaux et de la manipulation. Pour chaque position de référence, les critères de qualités sont différents et le praticien doit s'adapter.

De plus, le praticien doit être capable de mettre le patient dans une situation de confiance et l'aider à se détendre, notamment en relation centrée, afin que la manipulation et l'enregistrement soient facilités.

Le choix du simulateur est également un point non négligeable, le praticien choisit trop souvent le même articulateur avec un montage effectué grâce à la table de transfert, par habitude ou par crainte de la difficulté. Or, l'utilisation d'un arc facial, d'une part n'est pas compliquée et d'autre part apparaît essentielle dans certains cas permettant une meilleure adaptation prothétique.

Parallèlement aux techniques habituelles, l'enregistrement des relations intermaxillaire par CAO se heurte à certaines limites. Toutefois, cette technique en pleine expansion devrait dans le temps s'adapter aux attentes du chirurgien-dentiste dans davantage de cas. Des progrès permanents sont présentés, comme par exemple l'évolution du simulateur virtuel.

Différents cas cliniques ont été présentés dans le but de guider le praticien, de lui montrer des possibilités, mais il n'existe pas une seule et unique solution. C'est au praticien de faire un choix selon son expérience et de choisir les matériaux, les supports et les techniques qui lui conviennent et de les manipuler avec un maximum de rigueur pour obtenir un enregistrement fiable et précis.

7 LISTE DES ABBREVIATIONS

OIM : Occlusion d'Intercuspidie Maxiamale

RC : Relation Centrée

RIM : Relation Inter-Maxillaire

ATM : Articulation Temporo Mandibulaire

DVO : Dimension Verticale d'Oclusion

DVR : Dimension Verticale de Repos

DVP : Dimension Verticale Phonétique

ELI : Espace Libre d'Inclusion

FGP : Functionally Generated Path

CAO : Conception Assistée par Ordinateur

CFAO : Conception et Fabrication Assistées par Ordinateur

8 TABLE DES FIGURES ET TABLEAUX

Figure 1: Tête osseuse : vue antérieure. (43).....	18
Figure 2 : L'articulation temporo-mandibulaire (43).....	19
Figure 3 : Les plans de références.....	20
Figure 4 : Un occluseur avec empreintes sectorielles.	20
Figure 5: Articulateur non adaptable type Quick Master®, pente condylienne de 40°, table de montage inclinée à 10°. (51).....	22
Figure 6 : La position recherchée est la plus haute (1). Une position vers l'avant ou l'arrière n'est pas correcte puisqu'elle provoque un abaissement du condyle. (46).....	25
Figure 7 : La position mandibulaire est transversalement stabilisée par les pôles médiaux des condyles et des disques articulaires. (46).....	26
Figure 8 : DVR (à gauche) DVO (à droite) : ELI + DVR (44).....	29
Figure 9 : DVO sur évaluée (à gauche) et sous évaluée (à droite). (34).....	31
Figure 10 : Choix de la position de référence en fonction de la situation clinique initiale.	32
Figure 11 : Conséquence de l'épaisseur de la cire sur le mouvement du condyle. A :cire fine, rotation pure. B : enregistrement épais, entraînant une rotation accompagnée d'une translation faussant l'enregistrement. (18).....	34
Figure 12 : réaction oxyde de zinc et eugénol (14).....	37
Figure 13 : Intervalle de température des cires (45).....	39
Figure 14 : Cire percée.....	42
Figure 15 : Table d'enregistrement occlusale (37).....	42
Figure 16 : Modèles sectoriels mis en occluseur (64).....	43
Figure 17 : Contrôle de l'occlusion grâce aux armatures de bridge. (37).....	44
Figure 18 : Maquettes d'occlusion maxillaire et mandibulaire en cire. (26).....	45
Figure 19 : La maquette de Gerber (23).....	46
Figure 20 : Variation de l'activité électromyographique lors du repos visuel (27).....	49
Figure 21 : Carte cérébrale de l'activité occlusale (39).....	50
Figure 22 : Compression rétro-discale due au port du JIG de Lucia (7).....	51
Figure 23: La butée antérieure (65).....	52
Figure 24 : Réalisation d'une butée antérieure. (18).....	53
Figure 25 : JIG universel en Altuglas et mise en place de celui-ci.(7).....	54
Figure 26 : Lien entre les différentes structures anatomiques. (18).....	56
Figure 27 : Manipulation selon PK. THOMAS (20).....	57
Figure 28 : Manipulation selon LEE et GUICHET (20).....	58
Figure 29 : Manipulation selon DAWSON (20).....	58
Figure 30 : Manipulation mandibulaire selon DAWSON (20).....	59
Figure 31 : Modification de l'angle naso-labial en fonction de la position du bourrelet (27).....	62
Figure 32: Plan de repères pour le réglage du bourrelet maxillaire (51).....	62
Figure 33 : Mise en œuvre du test de SHANAHAN (3).....	63

Figure 34 : Résultats du test de Shanahan. A gauche : la DVO est insuffisante, les bourrelets n'entrent pas en contact lors de la déglutition. A droite : la DVO est correcte, après plusieurs déglutition un film fin et transparent de cire molle peut-être observé. (3).....	64
Figure 35: Les trois étages du visage.	64
Figure 36 : Mesure de la DVO et/ou DVR à l'aide d'un compas à pointes sèches et de repères peauciers précis (51).....	66
Figure 37 : Les différentes approches de la DVO (27).....	68
Figure 38 : Interférence entre les maquettes d'occlusion (51)	70
Figure 39 : Le dérapage et les corrections à lui apporter. (51).....	71
Figure 40 : Chevrons sur le bourrelet maxillaire (26)	72
Figure 41: Encoches sur la lame de Brill mandibulaire (26).....	72
Figure 42 : Split cast (66).....	74
Figure 43 : Montage du modèle maxillaire à l'aide d'une table de transfert (51).....	75
Figure 44 : Arc facial mis en place sur un crâne (29)	76
Figure 45 : Le patient s'habitue à maintenir la maquette de transfert solidarisée à la fourchette de l'arc facial (29)	77
Figure 46 : Mise en place de l'arc facial (29).....	77
Figure 47 : transfert de l'arc facial sur l'articulateur (3)	78
Figure 48 : cire d'enregistrement pour paramétrage de l'articulateur. (34)	79
Figure 49 : réalisation de cire percée (18).....	81
Figure 50 : Schéma d'arcade avec une dent préparée.	81
Figure 51 : Porte empreinte sectoriel et support.....	82
Figure 52 : enregistrement sectoriel (64).....	83
Figure 53 : mise en occluseur des modèles (64).....	83
Figure 54 : Préparation pour une prothèse fixée plurale de faible étendue	83
Figure 55 : Arcade avec mise en place d'une table d'enregistrement occlusale	84
Figure 56 : Enregistrement de l'occlusion à l'aide d'une table occlusale (37)	84
Figure 57 : Résultat de l'enregistrement à gauche, après rebasage à droite. (37)	84
Figure 58 : Utilisation de la table d'enregistrement occlusal pour le montage des modèles (37)	85
Figure 59 : Contrôle de l'occlusion grâce aux armatures. (37)	85
Figure 60 : Vérification de l'enregistrement sur les modèles. (37).....	85
Figure 61 : Situation clinique l'OIM sera enregistrée avant la préparation des dents.....	86
Figure 62 : Cas d'une prothèse fixe plurale de grande étendue ne permettant pas l'enregistrement de l'OIM.....	86
Figure 63 : Réalisation d'une cire aménagée selon la technique de Slavicek. (18).....	87
Figure 64 : Enregistrement de l'occlusion en prothèse implantaire. (58)	88
Figure 65 : Classification de Kennedy Applegate.....	88
Figure 66 : Edentement encastré de faible étendue	89
Figure 67 : Edentement terminal	89

Figure 68 : Edentement terminal et maquette d'occlusion.....	90
Figure 69 : Situation clinique entrainant une perte de calage.....	91
Figure 70 : Réglage du bourrelet maxillaire (3).....	92
Figure 71 : Mesure de la DVO (3)	93
Figure 72 : Contrôle de la répétitivité de la position de référence (3).....	94
Figure 73 : Contrôle de l'enregistrement (3).....	95
Figure 74 : Résultat de l'enregistrement en PAC avec un bourrelet (3).....	95
Figure 75 : Résultat de l'enregistrement en PAC avec un bourrelet (3).....	95
Figure 76 : Point d'appui central (27)	96
Figure 77 : enregistrement, le point D représente la RC (27).....	96
Figure 78 : solidarisation des maquettes (27).....	96
Figure 79 : Chape avec extensions distales (50)	97
Figure 80 : Enregistrement des RIM avec des chapes et extensions distales (50)	98
Figure 81 : dent préparée puis dent poudrée (10).....	103
Figure 82 : Photographie de la préparation, sur modèle en plâtre (67)	105
Figure 83 : Préparation avec mordure en silicone sur modèle en plâtre. (67)	106
Figure 84 : Observations des trois clichés. (67)	107
Figure 85 : L'opérateur superpose le cliché en OIM à l'une des deux arcades. (67)	107
Figure 86 : L'opérateur superpose les clichés. (67)	108
Figure 87 : Le logiciel affine la superposition. (67).....	108
Figure 88 : Observation des points d'occlusion virtuels. (67).....	109
Figure 89 : Traitement de l'empreinte optique avec le système Lava Lab(en haut) et Cerec Connect (en bas) (19).	110
Figure 90 : Articulateur virtuel (36).....	112

Tableau 1 : Comparaison des silicones par addition (5) 38

Tableau 2: analyse du résultat de GERBER (23)

47

Tableau 3: Correspondance entre les variations de la DVO au niveau de la seconde molaire, incisif et de la tige incisive exprimées en mm. (49).....

60

Tableau 4: DVO et esthétique. (27).....

65

Tableau 5 : caractéristiques des modèles réels selon les procédés. (19)

111

9 BIBLIOGRAPHIE

1. ALDIE, G. Poser des inlays avec le système Cerec®. Dentoscope, 84, juin 2011, p.26-32.
2. ANTONIK, M. MURASHOV, M. MURAVIOVA, N. Modélisation réelle-virtuelle des couronnes provisoires du CEREC : une nouvelle approche. CAD/CAM international magazine of digital dentistry, 2010, vol 1, p. 26-27.
3. BEGIN, M. HUTIN, I. Le rapport intermaxillaire en prothèse adjointe complète. Réalités cliniques, 1997, volume 8, n°4, pp 389-407.
4. BERGER, E. Soyez connecté ! Stratégie prothétique, 2010 novembre-décembre, vol 10, n°5, p.339-346.
5. BOHIN, F. Matériaux d'enregistrement de l'occlusion. Information dentaire 1999 avril, n°16, pp1155-1157.
6. CARLIER, J-F. RE, J-P. Pourquoi prescrire une gouttière occlusale. L'information dentaire, septembre 2010, n°33, p. 82-88.
7. CARLIER, JF. RE, JP. Dispositifs interocclusaux. EMC, Odontologie, 2008, 23-390-A-10, p.1-14.
8. CIVEL, P. L'endo couronne en technique CFAO directe. Dentoscope 56, novembre 2009, p. 34-40.
9. Conférences ADF 2011
10. DEVAUX, JM. L'inlay céramique en CFAO directe. Dentoscope 47, avril 2009, p. 4-9.
11. DOS SANTOS, J Jr. Occlusion, Aspects fondamentaux et propositions thérapeutiques. 2008 Quintessence International. 230 pages.
12. DOS SANTOS, J Jr. Occlusion, principles and treatment. 2007. Quintessence book, p. 232.

13. DOUKHAN, J-Y. TREVELO, A. Prothèse fixée implanto-portée : apport des portes empreintes sectorielles. Information dentaire, n°26, juin 2006, p. 1529-1534.
14. DUMINIL, G. TARDIVO, D. Prothèse implanto-portée. Enregistrement et contrôle de l'occlusion. L'information dentaire, juillet 2006, n°27, p. 1581-1587.
15. DUMINIL, G. LAPLANCHE, O. TOQUE, G. TARDIVO, D. HEREMANS, M. Programmation d'un articulatoire à partir d'enregistrements dynamiques intra-buccaux. Stratégie prothétique, février 2007, vol 7 n°1, p.5-12
16. DUPAS, PH. L'analyse occlusale. Avant, pendant, après. 2004. Editions CdP. 203 pages.
17. DURET, F. PELISSIER, B. Les différentes méthodes de prises d'empreintes pour la CFAO. Stratégie prothétique, 2003 novembre, vol. 3, n°5, p. 343-349.
18. ESCURE, S. Les enregistrements des relations intermaxillaires. Les cahiers de l'ADF, n°8, 2ème trimestre 2000, p. 24-35.
19. FAGES, M. BENNASAR, B. RAYNAL, J. LANDWERLIN, O. MARGERI, J. L'empreinte optique intra-buccale en pratique quotidienne. Stratégie prothétique, 2011 mars-avril, vol 11, n°2, p.107-119.
20. FARRE, M. Guide pratique pour l'enregistrement des rapports inter-arcades. Thèse soutenue à Toulouse en 2007, 178 pages.
21. GHRENASSIA, C. LUCAS, S. ESCLASSAN, R. GUYONNET JJ. Les indications du système CEREC®. Stratégie prothétique, avril 2008, vol 8, n°2, p. 125-131.
22. GILLOT, S. La place de la posture dans le diagnostic et les décisions thérapeutiques. Thèse soutenue à Nancy en 2010, 257 pages.
23. GOBERT, B. L'enregistrement intra-oral GERBER: son champ d'application. 2001 décembre, volume 12, numéro 4, p.171-181

24. GUEUDRY, J. MOINARD, M. Restauration occlusale complète par prothèse fixée conventionnelle. Stratégie prothétique, 2001, volume 1, n°1, p.7-30
25. C. HANS MULLER. Registration of occlusion by buccal scan in Cerec software version 3.80. International journal of computerized dentistry, 2010, vol 13 n°3, p. 265-273.
26. HELFER, M. LOUIS, J-P. VERMANDE, G. Gestion des rapports intermaxillaires en prothèse amovible complète. Stratégie prothétique. Janvier-février 2010, volume 10, n°1, p. 33-41.
27. HUE, O. BERTERETCHE, M-V. Prothèse complète : réalité clinique, solutions thérapeutiques. Quintessence international, 2004, 292 p.
28. http://www.cerecconnect.fr/ecomaXL/index.php?site=CERECCONNECT_FR_home
29. JEANNIN, C. MILLET, C. Rapport intermaxillaire. EMC, Odontologie, 23-325-E-12, 2006.
30. KERSTEIN, R. Computer occlusal analysis technology and Cerec case finishing. International journal of computerized dentistry, 2008, vol 11, n°1, p. 51-63.
31. KERSTEIN, R. Fonction saine et harmonisée par le biais de la gestion de la force occlusale guidée par ordinateur. CAD/CAM international magazine of digital dentistry, 2010, vol 1, p. 40-46.
32. LABORDE, G. DEJOU, J. Enregistrement et reproductibilité de la relation centrée en prothèse composite. Les cahiers de prothèse, 1988, mars, n°61, p. 67-75.
33. LALET, P. Quand le bio générique envahit le programme... Dentoscope 67, juin 2010, p.12-18.
34. LANDEAU, C. LAURET, JF. LE GALL M. L'analyse occlusale des mouvements latéraux. Synergie prothétique, février 2001, vol 3, n°1, p.31-45.

35. LAPLANCHE, O. DUMINIL, G. LEFORSTIER, E. Occlusion en prothèse implantaire. L'information dentaire n°32, septembre 2012, p. 50-58.
36. LAPLANCHE, O. DUMINIL, G. L'articulateur virtuel demain... C'est tout de suite. L'information dentaire, novembre 2011, n°40/41, p. 63-72.
37. LAURENT, M. LAPLANCHE, O. LABORDE, G. ORTHLIEB, JD. Critères d'enregistrement clinique de la position occlusale de référence. Synergie prothétique, septembre 2000, vol 2, n°4, p. 247-259.
38. LE GALL, M G. JOERGER, R. BONNET, B. Ou et comment situer l'occlusion? Relation centre ou position de déglutition guide par la langue? Les cahiers de prothèses, juin 2010, n°150, p. 33-46.
39. G. LE GALL, M. LAURET, J-F. La fonction occlusale. Implications cliniques. Edition CdP- Rueil-Malmaison : Wolters Kluwer, 2008, p. 299. Collection JPIO.
40. I. LENTZ – « Pentanews » - La lettre des utilisateurs Pentamix n°6 novembre 2009
41. LOOS, H. Le processus tout entier se déroule plus en douceur. CAD/CAM international magazine of digital dentistry, 2011, vol 1, p.6-8.
42. MILLET, C. JEANNIN, C. JAUDOIN, P. Dimensions verticales en prothèse complète. EMC (Elsevier Masson SAS, Paris), Odontologie, 23-325-E-10, 2005, Médecine buccale, 28-805-V-10, 2008.
43. NETTER, Frank. Atlas d'anatomie humaine. Masson.
44. « Next generation Cerec » International journal of computerized dentistry, volume 12 n°1. 2009.
45. OGOLNICK, R. Les matériaux d'enregistrement des rapports intermaxillaires. Les cahiers de prothèse, novembre 1997, n°100, p. 5-12.

46. ORTHLIEB, J-D. BROCARD, D. SCHITTLY, J. MANIERE- EZVAN, A. Occlusodontie pratique. Editions CDP, 2006. Collections JPIO. 213 pages.
47. ORTHLIEB, J-D. RE, JP. PEREZ, C. DARMOUNI, L. MANTOUT, B. GOSSIN, G. La relation centrée myostabilisée : un concept simple, physiologique et consensuel. Les cahiers de prothèse, mars 2008, n°141, p. 1-9.
48. ORTHLIEB, JD. Gnathologie fonctionnelle. Volume 1 : occlusion et restauration prothétique. 2010 Editions CdP. 171 pages.
49. ORTHLIEB, JD. Gnathologie fonctionnelle. Volume 2 : occlusion et restauration prothétique. 2011. Editions CdP. 195 pages.
50. PAPAZIAN, S. MORGANO, S. A procedure for making an interocclusal record without the use of record bases for a combined fixed/removable prosthesis. The journal of prosthetic dentistry, 1998 février, volume 79, n°2, p.220-221.
51. POMPIGNOLI, M. DOUKHAN, J-Y. RAUX, D. Prothèse complète : Clinique et laboratoire. Tome 2. Editions CdP 2005. 202 pages.
52. M. POMPIGNOLI M. POSTAIRE D. RAUX - La prothèse complète immédiate - Réussir 2004, 92 pages.
53. RAYNAL, J. Journal du Club Francophone d'Applications Ondotologiques en Cad Cam. CFAO CADCAM. 2005. Disponible sur <http://www.cfao-cadcam.net/>
54. RAYNAL, J. Reconstitution d'un angle incisif, apport du CEREC 3-3D. Stratégie prothétique, avril 2006, vol 6, n°2, p. 97-106.
55. RE, JP. CHOSSEGROS, C. EL ZOGHBY, A. CARLIER, J-F. ORTHLIEB, J-D. Gouttières occlusales. Mise au point. Revue de stomatologie chirurgicale et maxillo-facial, 2009, vol. 110, p. 145-149.

56. RE, J-P. Restaurations prothétiques scellées en occlusion d'intercuspidie maximale. L'information dentaire, 2010 septembre, n°33, p. 72-74.
57. RENAULT, P. PIERRISNARD, L. Occlusion et prothèse fixée : démarche décisionnelle et principes du plan de traitement. Les cahiers de prothèse, décembre 2000, n°112, pp63-81.
58. SAVABI, O. NEJATIDANESH, F. Interocclusal record of fixed implant-supported prosthesis. The journal of prosthetic dentistry, 2004 décembre, volume 92, number 6, p.602-603.
59. SCHITTLY, E. CARIOU, F. Édentements sectoriels. Les cahiers de prothèse, décembre 2000, n°112, pp25-35.
60. SHILLINGBURG, H T. Bases fondamentales en prothèse fixée. Editions CdP. 1998. P.572. ISBN : 2-902896-96-4.
61. Sirona, the dental compagny <http://www.sirona.fr>.
62. TEE-KHIN, N. CHENG, A. LEE, H. *et al.* Réhabilitation prothétique implantaire maxillaire utilisant une prothèse fixe réalisée par CFAO. Dental tribune, 2010 mai, N°12 p. 10.
63. TOMIC, M. BOTHE, O. KOHAL, R. *et al.* Bridge implant-porté avec mise en fonction immédiate pour la mâchoire inférieure. Rev Mens Suisse Odontostomatol, 2011-2012, vol 112, p.1152-1155.
64. UNGER, F. THIRY, M. Les empreintes sectorielles en occlusion : coût, bénéfices, sécurité. Synergie prothétique, avril 2001, vol 3, n°2, p.139-146.
65. UNGER, F. Les gouttières occlusales et autres dispositifs occlusaux. Editions CdP. Paris : 1995-1997, p.137. Guide Clinique.
66. VITTON, S. Enregistrement des relations intermaxillaires : adaptation aux différentes situations cliniques. Thèse soutenue à Nice en 2001, 77 pages

67 Photographies personnelles du Dr Serge BARONE.



UNIVERSITÉ
DE LORRAINE

Faculté
d'Odontologie



Jury : Président : J.P.LOUIS – Professeur des Universités
Juges : J.M.MARTRETTE – Professeur des Universités
C.STRAZIELLE - Professeur des Universités
S.BARONE – Docteur en Chirurgie Dentaire

Thèse pour obtenir le diplôme D'Etat de Docteur en Chirurgie Dentaire

Présentée par: **Mademoiselle BONJOUR Sophie, Suzanne, Danièle**

né(e) à: **BELFORT (Territoire de Belfort)** le **3 juin 1987**

et ayant pour titre : « **L'enregistrement des relations intermaxillaires : Des techniques classiques aux nouvelles approches par CFAO. Application à différents cas cliniques.**»

Le Président du jury,

J.P.LOUIS



Autorise à soutenir et imprimer la thèse 6006.

NANCY, le 12 NOV, 2012

Le Président de l'Université de Lorraine



Sophie BONJOUR - L'ENREGISTREMENT DES RELATIONS INTERMAXILLAIRES : DES TECHNIQUES CLASSIQUES AUX NOUVELLES APPROCHES PAR CFAO. APPLICATION A DIFFERENTS CAS CLINIQUES

Nancy : 2012 - 128 pages

Th. Chir-Dent : Nancy 2012

Mots Clés : Relations intermaxillaires
Position de référence
Conception et Fabrication Assistées par Ordinateur (CFAO)

Sophie BONJOUR - L'ENREGISTREMENT DES RELATIONS INTERMAXILLAIRES : DES TECHNIQUES CLASSIQUES AUX NOUVELLES APPROCHES PAR CFAO. APPLICATION A DIFFERENTS CAS CLINIQUES

Nancy : 2012 - 128 pages

L'enregistrement des relations intermaxillaires est une étape clé dans la réhabilitation prothétique. Dans un premier temps, le praticien doit analyser l'occlusion de son patient et choisir la position de référence appropriée : l'Occlusion d'Intercuspidie Maximale ou la Relation centrée. De cela découle les critères de réussite à respecter et influence le choix du matériau et le support d'enregistrement. Cette thèse décrit ces différents points et aborde la mise en condition du patient qui doit être détendu afin que la manipulation mandibulaire en soit facilitée. Pour une mise en articulateur au plus proche de l'anatomie du patient, l'utilisation de l'arc facial est parfois nécessaire.

Parallèlement, de nouvelles techniques d'enregistrement par Conception Assistée par Ordinateur (CAO) sont en pleine expansion. Actuellement elles ne répondent pas à toutes les situations cliniques mais des évolutions telles que l'articulateur virtuel laissent entrevoir des possibilités.

M. J-P. LOUIS	Professeur des Universités	Président
<u>M. J-M. MARTRETTE</u>	Professeur des Universités	<u>Juge</u>
M. S. BARONE	Docteur en Chirurgie Dentaire	Invité
Mme. C. STRAZIELLE	Professeur des Universités	Juge

Adresse de l'auteur :

Sophie BONJOUR
6 bis route de Bourg
90170 ANJOUTEY