



**HAL**  
open science

# Les traumatismes maxillo-faciaux et leurs implications en pratique odontologique : Intérêts d'une approche pluri-disciplinaire

Virginie Herve

► **To cite this version:**

Virginie Herve. Les traumatismes maxillo-faciaux et leurs implications en pratique odontologique : Intérêts d'une approche pluri-disciplinaire. Sciences du Vivant [q-bio]. 2011. hal-01738842

**HAL Id: hal-01738842**

**<https://hal.univ-lorraine.fr/hal-01738842v1>**

Submitted on 20 Mar 2018

**HAL** is a multi-disciplinary open access archive for the deposit and dissemination of scientific research documents, whether they are published or not. The documents may come from teaching and research institutions in France or abroad, or from public or private research centers.

L'archive ouverte pluridisciplinaire **HAL**, est destinée au dépôt et à la diffusion de documents scientifiques de niveau recherche, publiés ou non, émanant des établissements d'enseignement et de recherche français ou étrangers, des laboratoires publics ou privés.



## AVERTISSEMENT

Ce document est le fruit d'un long travail approuvé par le jury de soutenance et mis à disposition de l'ensemble de la communauté universitaire élargie.

Il est soumis à la propriété intellectuelle de l'auteur. Ceci implique une obligation de citation et de référencement lors de l'utilisation de ce document.

D'autre part, toute contrefaçon, plagiat, reproduction illicite encourt une poursuite pénale.

Contact : [ddoc-theses-contact@univ-lorraine.fr](mailto:ddoc-theses-contact@univ-lorraine.fr)

## LIENS

Code de la Propriété Intellectuelle. articles L 122. 4

Code de la Propriété Intellectuelle. articles L 335.2- L 335.10

[http://www.cfcopies.com/V2/leg/leg\\_droi.php](http://www.cfcopies.com/V2/leg/leg_droi.php)

<http://www.culture.gouv.fr/culture/infos-pratiques/droits/protection.htm>



**ACADEMIE DE NANCY-METZ**  
**UNIVERSITE NANCY POINCARÉ- NANCY 1**  
**FACULTE DE CHIRURGIE DENTAIRE**

Année 2011

N°3498

# **THESE**

Pour le

**DIPLÔME D'ETAT DE DOCTEUR EN CHIRURGIE DENTAIRE**

Par

**HERVE Virginie**

Née le 18/11/84 à EPINAL

**LES TRAUMATISMES MAXILLO-FACIAUX ET  
LEURS IMPLICATIONS EN PRATIQUE  
ODONTOLOGIQUE :**

**Intérêts d'une approche pluri-disciplinaire**

Présentée et soutenue publiquement le 06 janvier 2011

**Examineurs de la Thèse :**

**Dr J-P. LOUIS**

**Dr D.VIENNET**

**Dr E. SIMON**

**Dr J. BEMER**

**Professeur des Universités**

**Maître de Conférences**

**Professeur des Universités**

**Assistante**

**Président**

**Directeur de Thèse**

**Juge**

**Juge**

Président : Professeur J.P. FINANCE

Doyen : Docteur Pierre BRAVETTI

Vice-Doyens : Pr Pascal AMBROSINI - Dr Jean-Marc MARTRETTE

Membres Honoraires : Dr L. BABEL - Pr. S. DURIVAUX - Pr A. FONTAINE - Pr G. JACQUART - Pr D. ROZENCWEIG - Pr M. VIVIER

Doyen Honoraire : Pr J. VADOT

<p><b>Sous-section 56-01</b> Odontologie pédiatrique</p>	<p>Mme <u>DROZ Dominique (Desprez)</u> M. PREVOST Jacques M. BOCQUEL Julien Mlle COSTER Charlotte Mlle PHULPIN Bérangère</p>	<p>Maître de Conférences* Maître de Conférences Assistant Assistante Assistante</p>
<p><b>Sous-section 56-02</b> Orthopédie Dento-Faciale</p>	<p>Mme <u>FILLEUL Marie Pierryle</u> M. BOLENDER Yves Mlle PY Catherine M. REDON Nicolas</p>	<p>Professeur des Universités* Maître de Conférences Assistant Assistant</p>
<p><b>Sous-section 56-03</b> Prévention, Epidémiologie, Economie de la Santé, Odontologie légale</p>	<p><i>Par intérim</i> <u>ARTIS Jean Paul</u> M. JANOT Francis Mme JANTZEN-OSSOLA Caroline</p>	<p>Professeur 1<sup>er</sup> grade Professeur Contractuel Assistant</p>
<p><b>Sous-section 57-01</b> Parodontologie</p>	<p>M. <u>AMBROSINI Pascal</u> Mme BOUTELLIEZ Catherine (Bisson) M. MILLER Neal M. PENAUD Jacques M. GALLINA Sébastien M. JOSEPH David</p>	<p>Professeur des Universités* Maître de Conférences* Maître de Conférences Maître de Conférences Assistant Assistant</p>
<p><b>Sous-section 57-02</b> Chirurgie Buccale, Pathologie et Thérapeutique Anesthésiologie et Réanimation</p>	<p>M. <u>BRAVETTI Pierre</u> M. ARTIS Jean-Paul M. VIENNET Daniel M. WANG Christian M. BALLY Julien M. CURIEN Rémi Mlle SOURDOT Alexandra</p>	<p>Maître de Conférences Professeur 1<sup>er</sup> grade Maître de Conférences Maître de Conférences* Assistant Assistant Assistante</p>
<p><b>Sous-section 57-03</b> Sciences Biologiques (Biochimie, Immunologie, Histologie, Embryologie, Génétique, Anatomie pathologique, Bactériologie, Pharmacologie)</p>	<p>M. <u>WESTPHAL Alain</u> M. MARTRETTE Jean-Marc Mlle ERBRECH Aude</p>	<p>Maître de Conférences* Maître de Conférences* Assistante Associée au 01/10/2007</p>
<p><b>Sous-section 58-01</b> Odontologie Conservatrice, Endodontie</p>	<p>M. <u>ENGELS-DEUTSCH Marc</u> M. AMORY Christophe M. MORTIER Eric M. CUNY Pierre M. HESS Stephan Mlle PECHOUX Sophie</p>	<p>Maître de Conférences Maître de Conférences Maître de Conférences Assistant Assistant Assistante</p>
<p><b>Sous-section 58-02</b> Prothèses (Prothèse conjointe, Prothèse adjointe partielle, Prothèse complète, Prothèse maxillo-faciale)</p>	<p>M. <u>LOUIS Jean-Paul</u> M. ARCHIEN Claude M. DE MARCH Pascal M. SCHOUVER Jacques M. BARONE Serge Mlle BEMER Julie Mlle MONDON Hélène Mlle RIFFAULT Amélie M. SIMON Franck</p>	<p>Professeur des Universités* Maître de Conférences* Maître de Conférences Maître de Conférences Assistant Assistante Assistante Assistant Assistant</p>
<p><b>Sous-section 58-03</b> Sciences Anatomiques et Physiologiques Occlusodontiques, Biomatériaux, Biophysique, Radiologie</p>	<p>Mlle <u>STRAZIELLE Catherine</u> M. RAPIN Christophe (Section 33) Mme MOBY Vanessa (Stutzmann) M. SALOMON Jean-Pierre Mme JAVELOT Cécile (Jacquelin)</p>	<p>Professeur des Universités* Professeur des Universités Maître de Conférences* Maître de Conférences Assistante Associée au 01/01/2009</p>

*Par délibération en date du 11 décembre 1972,  
la Faculté de Chirurgie Dentaire a arrêté que  
les opinions émises dans les dissertations  
qui lui seront présentées  
doivent être considérées comme propres à  
leurs auteurs et qu'elle n'entend leur donner  
aucune approbation ni improbation.*

# **REMERCIEMENTS**

---

***A notre président de thèse,  
Monsieur le Professeur Jean-Paul LOUIS,***

*Officier des Palmes Académiques  
Docteur en Chirurgie Dentaire  
Docteur en Sciences Odontologiques  
Docteur d'Etat en Odontologie  
Professeur des Universités  
Membre de l'Académie Nationale de Chirurgie Dentaire  
Sous-section: Prothèses*

*Vous nous avez fait l'honneur d'accepter  
la Présidence de cette thèse.*

*Nous nous souviendrons de la qualité de  
l'enseignement théorique et clinique que  
vous nous avez prodigué pendant nos  
années d'études. Excellent pédagogue,  
vous avez su nous transmettre l'amour  
de notre travail.*

*Veillez trouver ici toute l'expression de  
notre reconnaissance.*

***A notre juge et Directeur de thèse,  
Monsieur le Docteur Daniel VIENNET,***

*Docteur en Chirurgie Dentaire  
Docteur en Sciences Odontologiques  
Maître de Conférences des Universités  
Sous-section : Chirurgie buccale- Pathologie et Thérapeutique,  
Anesthésiologie et Réanimation.*

*Vous nous avez fait l'honneur de diriger  
cette thèse.*

*Vous avez fait preuve d'une patience et  
d'une écoute appréciable durant  
l'élaboration de ce travail, tentant  
d'organiser l'inorganisable.*

*Nous vous remercions pour votre  
soutien, vos conseils et votre  
disponibilité, ainsi que pour la qualité de  
votre enseignement durant nos études.*

*Nous tenons à vous exprimer toute notre  
reconnaissance.*



***A notre juge,  
Monsieur le Docteur Etienne SIMON,***

*Docteur en Chirurgie Maxillo-faciale et Stomatologie  
Professeur des universités  
Praticien hospitalier  
Section : Pathologie de la tête et du cou  
Sous-section : chirurgie Maxillo-faciale et Stomatologie*

*Nous vous remercions sincèrement de  
l'aide précieuse que vous nous avez  
accordée et pour l'intérêt que vous avez  
bien voulu nous porter.*

*Vous avez su vous montrer disponible  
pour une étudiante en dentaire et la  
gentillesse avec laquelle vous nous avez  
reçue nous a touchée.*

*Nous vous remercions d'avoir accepté  
de faire partie de ce jury.*

*Nous vous prions de trouver dans ce  
travail toute l'expression de notre  
gratitude.*

*A notre Juge,  
Mademoiselle le Docteur Julie BEMER,*

*Docteur en chirurgie dentaire  
Assistant hospitalier universitaire  
Sous-section : Prothèses*

*Nous vous remercions d'avoir accepté  
de faire partie de ce jury.*

*Nous vous remercions de vos conseils et  
de votre disponibilité et nous regrettons  
de n'avoir pu bénéficier de votre  
enseignement clinique à la faculté.*

*A travers ce travail, veuillez trouver  
l'expression de notre gratitude.*

*Je dédie cette thèse à ma sœur chérie  
Elodie,  
Puisse cette thèse t'inspirer pour la  
suite de tes études. Et courage pour la  
suite, je serai toujours là pour toi.*

*A Alex,*

*Merci pour ton soutien et ton amour depuis toutes ces années. Je veux continuer à avancer à  
tes côtés.*

*A mes parents,*

*Je vous remercie pour tout l'amour et le soutien que vous m'avez apportés durant ces longues  
années d'étude. Puissent-ils avoir portés leurs fruits.*

*A Nathan,*

*Petit frère et petit dernier qui devient grand bien trop vite.*

*A mes grands-parents avec qui je suis heureuse de partager ce moment.*

*A toute ma famille et belle-famille,*

*A tous mes amis...*

*Au Dr Bigot, qui m'a accueillie au sein de son équipe.*

*Pour toute la patience et les conseils que vous m'avez prodigués, je tenais à vous remercier.*

# ***SOMMAIRE***

---

## INTRODUCTION

### CHAPITRE I : GENERALITES EN TRAUMATOLOGIE FACIALE

#### I. MORPHOLOGIE MAXILLO-FACIALE ET RAPPORTS DU VISAGE

##### A) L'ANALYSE FACIALE

- 1) Les points cutanés faciaux et les lignes de référence
- 2) Les étages faciaux et proportions de la face

##### B) L'ANALYSE OCCLUSALE

- 1) L'occlusion dentaire
- 2) Le rôle de l'occlusion dans le contrôle de la réduction des fractures

#### II. EPIDEMIOLOGIE DES TRAUMATISMES FACIAUX

##### A) ANALYSE SOCIO-EPIDEMIOLOGIQUE

- 1) Les étiologies des traumatismes maxillo-faciaux
- 2) La population concernée toutes causes confondues

##### B) LA LOCALISATION DES LESIONS

- 1) Les traumatismes des tissus mous
- 2) Les fractures
- 3) Les traumatismes alvéolo-dentaires

#### III. FACTEURS PREDICTIFS DES TRAUMATISMES

##### INTRODUCTION

##### A) LES FACTEURS ANATOMO-PATHOLOGIQUES

- 1) Biomécanique de l'architecture faciale
- 2) La biomécanique mandibulaire
- 3) L'architecture alvéolo-dentaire

##### B) LES FACTEURS HISTO-PATHOLOGIQUES

- 1) La qualité et la densité osseuse
- 2) L'état dentaire
- 3) L'état parodontal
- 4) Les facteurs généraux

### CHAPITRE II : LE TRAITEMENT PRIMAIRE DU TRAUMATISE FACIAL

#### I. LA CHRONOLOGIE DE LA PRISE EN CHARGE

##### A) LA PRISE EN CHARGE INITIALE SUR LE TERRAIN

- 1) L'élimination de l'urgence vitale
- 2) Les mesures complémentaires

##### B) LA PRISE EN CHARGE HOSPITALIERE

- 1) Le bilan général des lésions
- 2) Le déroulement de la prise en charge

## II. L'EXAMEN DU TRAUMATISME MAXILLO-FACIAL

### A) L'INTERROGATOIRE MEDICAL

### B) L'EXAMEN CLINIQUE

- 1) L'examen exobuccal
- 2) L'examen endobuccal
- 3) L'examen des fonctions
- 4) La prise de photographies et d'empreintes dentaires

### C) LES EXAMENS COMPLEMENTAIRES

- 1) La radiographie standard
- 2) La tomographie axiale

## III. LE TRAITEMENT INITIAL DES LESIONS

### A) LES TRAUMATISMES DES TISSUS MOUS

- 1) Les principes généraux de prise en charge
- 2) Les plaies simples
- 3) Les plaies complexes

### B) LES TRAUMATISMES DES TISSUS DURS

- 1) Les fractures du tiers moyen
- 2) Les fractures mandibulaires
- 3) Les atteintes de l'ATM

### D) LES TRAUMATISMES ALVEOLO-DENTAIRES

- 1) Approche des traitements d'urgence
- 2) Le diagnostic et le traitement initial

## IV. LES ASPECTS MEDICO-LEGAUX

- 1) Le certificat médical initial
- 2) Les préjudices
- 3) Détermination de l'état antérieur
- 4) La consolidation et l'évaluation des séquelles

## CHAPITRE III : LES REPERCUSSIONS DU TRAUMATISME FACIAL ET LA PRISE EN CHARGE DES SEQUELLES

### I. DESCRIPTION DES SEQUELLES

#### A) LES SEQUELLES PSYCHOLOGIQUES

- 1) Visage et identité
- 2) Visage et communication
- 3) Les répercussions psychologiques de la mutilation
- 3) Les attentes de la personne défigurée
- 4) Le contexte psychologique des tentatives de suicide

#### B) LES SEQUELLES MORPHOLOGIQUES

- 1) Les cals vicieux
- 2) Les pertes de substances

#### C) LES SEQUELLES FONCTIONNELLES

- 1) La fonction manducatrice
- 2) La fonction ventilatoire
- 3) Les séquelles neurologiques

#### D) LES SEQUELLES ESTHETIQUES

- 1) Les cicatrices
- 2) Les pertes de substances
- 3) Les édentements

### II. LES COMPLICATIONS POST-TRAUMATIQUES

#### A) LES RETARDS DE CONSOLIDATION ET LES PSEUDO-ARTHROSES

- 1) Physiopathologie
- 2) Thérapeutique

#### B) LES CALS HYPERTROPHIQUES

- 1) Les étiologies
- 2) Les conséquences
- 3) La thérapeutique

#### C) LES INFECTIONS

- 1) Les formes cliniques
- 2) Thérapeutique

#### D) LES CALS VICIEUX DES MAXILLAIRES

- 1) Les étiologies
- 2) Les conséquences cliniques

### III. LA PRISE EN CHARGE DES SEQUELLES EN CABINET DENTAIRE

#### A) L'ÉVALUATION DES SEQUELLES

- 1) L'examen clinique et le diagnostic
- 2) L'établissement du plan de traitement
- 3) La collaboration multi-disciplinaire

#### B) LA PHASE DE CORRECTION DES SEQUELLES

- 1) La limitation d'ouverture buccale et la cinétique mandibulaire
- 2) Les cas simples de réhabilitation orale
- 3) Les cas complexes de réhabilitation orale

### CONCLUSION

# **INTRODUCTION**

---

# INTRODUCTION

---

## Un seul visage, plusieurs figures

*Reflet le plus fidèle de nos âmes, nos pensées et nos émotions, le visage est un livre ouvert.*

Le visage représente notre identité, il permet de nous reconnaître dans un miroir mais aussi d'être reconnu. Il constitue notre carte d'identité. Toutefois le visage est bien plus que cela, car étant le seul organe exposé en permanence au regard d'autrui, il est la partie visible de l'individu et sert d'interface entre l'âme et la société. Il favorise l'interaction des humains entre eux, il est le pont qui rend la communication entre tous possible. Ces interactions sont à la base de l'édification de l'individu.

Le visage est à la fois la face et la figure :

La face décrite comme purement anatomique est la partie antérieure de la tête constituée d'un nez, une bouche, deux yeux. Elle est le siège de quatre sens sur cinq, elle nous permet de parler, boire, manger. Chez l'enfant, elle est le lieu privilégié de la découverte et du plaisir et favorise son développement tout aussi bien psychique que neuro-sensoriel (stade oral de Freud).

La figure quant à elle, est un concept plus métaphorique du visage. Elle retranscrit nos émotions, notre humeur, notre physionomie, mais révèle également notre propre vécu. Elle se transforme de façon transitoire pendant une maladie, pendant les périodes où l'on peut être tendu, fatigué, contrarié. Par cette altération, le visage perd alors son expressivité originelle, sa singularité première pour en trouver une autre de circonstance. Elle évolue avec le temps de façon définitive, sans s'en apercevoir, suivant notre histoire personnelle, notre vécu, nos soucis. La vieillesse, la maladie, la consommation de toxiques comme l'alcool la transforme petit à petit et sont autant de traces indélébiles du passé de la personne. De cette manière nous avons tous plusieurs figures mais cela reste toujours notre visage. Malgré les marques de l'existence qui peuvent marquer un visage, nous nous reconnaissons toujours face au miroir.

En outre que serait un visage sans ce jeu de muscles qui accompagne chacune de nos émotions et qui sont décodées sans cesse par le regard d'autrui. Sans l'expressivité du visage,



le pouvoir des mots n'existe plus, il ne reste que la substance sans le contexte. D'ailleurs ne dit-on pas de quelqu'un qui cache ses sentiments sous un visage figé qu'il porte un masque ?

Notre visage reflète notre personnalité, il est notre passeport social.

## **Que se passe-t-il lorsque l'on perd son visage ?**

Quand disons-nous d'une personne qu'elle est défigurée ? Quand la reconnaissance est impossible. Or pour qu'il y ait reconnaissance cela suppose une connaissance de l'état antérieur. Mais alors, d'où vient cette connaissance ou même ce souvenir lorsque, croisant une personne que nous n'avons jamais rencontrée, nous jugeons qu'elle est défigurée ? Tout se sera passé comme si sa figure ne nous avait pas été présentée mais représentée, comme si cette première rencontre était déjà pour nous la seconde : une représentation altérée au regard d'un modèle.

Ce modèle quel est-il ? C'est la représentation mentale que nous avons du visage. Mais si une personne peut nous paraître laide d'après nos propres critères de beauté et l'image véhiculée par les médias, nous ne considérons pas pour autant qu'elle soit défigurée. Donc la défiguration est associée à la laideur mais n'est pas la cause du rejet par la société. La défiguration nous soumet une altération d'un état antérieur, une perte de ce qui a été ou de ce qui aurait dû être. D'où nous vient ce sentiment alors que nous n'avons jamais vu cette personne auparavant ?

La personne défigurée n'a pas perdu que son visage, elle a perdu **un** visage, elle est vue par les autres et se voit elle-même comme non humaine. Alors bien sûr la raison parle et les pensées disent : « C'est un humain. » Mais le premier regard porté sur la personne défigurée pose la question de son appartenance à l'humanité.

La première réaction face à elle est une réaction de rejet, d'exclusion. Elle nous renvoie inconsciemment à notre propre peur de la mutilation. C'est donc la personne défigurée qui doit aller vers l'autre et s'imposer à la collectivité qui, spontanément, ne l'intègre pas. Cela nécessite beaucoup de force, de courage, afin de gagner sa place dans le groupe, place à conquérir en permanence. Et cet espace est conquis essentiellement par la parole.

C'est la parole qui, portée par la voix, va rétablir le lien en donnant du sens, en expliquant l'histoire de la défiguration et puis aussi en véhiculant des émotions par l'intermédiaire de la voix puisque la personne défigurée ne peut plus communiquer d'émotion par l'expressivité de son visage. L'absence d'expressivité du visage exclut encore le sujet défiguré car c'est surtout sur le visage que nous cherchons des signaux qui vont nous indiquer la situation émotionnelle de l'individu en face de nous.

## **La prise en charge du patient défiguré**

Il semble alors très important que la personne défigurée retrouve non seulement un visage mais aussi son propre visage, ce qui n'est pas forcément évident. Elle devra alors apprendre à se reconnaître à travers celui-ci.

La chirurgie plastique reconstructrice est donc incontournable pour se retrouver et se reconstruire physiquement et psychologiquement.

## **La place privilégiée du chirurgien-dentiste**

La prise en charge du patient défiguré est complexe et multi-disciplinaire et répond à un ordre chronologique précis. Elle ne sera efficace que si la collaboration et la communication entre tous les spécialistes sont optimales car la thérapeutique va faire intervenir de multiples acteurs allant de l'urgentiste au chirurgien maxillo-facial, du radiologue au psychologue.

Le chirurgien-dentiste trouve aussi sa place dans le traitement du traumatisé facial de part ses compétences. En effet, il peut intervenir à deux niveaux :

Soit dans le cadre de l'urgence et il devra alors réaliser un examen clinique complet et poser son diagnostic. Il devra rediriger le patient vers d'autres spécialistes si des lésions associées sont découvertes après avoir réalisé le traitement d'urgence des lésions qui rentrent dans le domaine de sa compétence.

Soit après la phase de traitement des lésions, dans le cadre de la correction des séquelles. Celle-ci se fait sur un terrain particulier, tant par la complexité des formes cliniques

de ces séquelles que par le profil psychologique du patient fragilisé. Le chirurgien-dentiste doit donc avoir les connaissances nécessaires pour comprendre le traitement qui a été effectué et être en mesure de communiquer avec les autres intervenants afin d'établir un plan de traitement adapté.

En outre en rétablissant une occlusion dentaire fonctionnelle et morphologique, il permet au patient de retrouver un calage des maxillaires, de décharger les articulations temporo-mandibulaires et de lui permettre de s'alimenter et de parler. La réhabilitation prothétique permet aussi de compenser les pertes de substances dentaires et alvéolaires et participe à corriger la charpente du visage en retrouvant une dimension verticale et une symétrie. De plus elle permet de retendre les tissus muqueux et de réourler les lèvres.

Ainsi le chirurgien-dentiste possède une place privilégiée dans la prise en charge du patient défiguré et doit agir en collaboration avec les autres professionnels de santé car la bouche joue un rôle prépondérant dans l'étage inférieur de la face et l'occlusion sert de « tuteur » aux maxillaires. Nous allons essayer de montrer au cours de ce travail quelle est cette place privilégiée qu'occupe le chirurgien-dentiste.

Par ailleurs, les traumatismes chez les enfants qui concernent des tissus non matures et impliquent des répercussions sur toute la croissance maxillo-faciale, ne seront pas traités dans cette étude car la spécificité des tissus et des séquelles entraînent une prise en charge particulière et complexe qui pourrait être à elle seule le sujet d'une thèse.

# **CHAPITRE I : GENERALITES EN TRAUMATOLOGIE FACIALE**

---

# I. MORPHOLOGIE MAXILLO-FACIALE ET RAPPORTS DU VISAGE

---

*Détail d'expression de tête d'après l'antique*  
Jean Antoine CONSTANTIN, dit Constantin d'Aix (1756-1844)



## INTRODUCTION

Le **visage** est constitué de tissus souples et mobiles posé sur le squelette facial qui lui sert de charpente. Son rôle est fondamental dans l'**expression** et dans la **perception**.

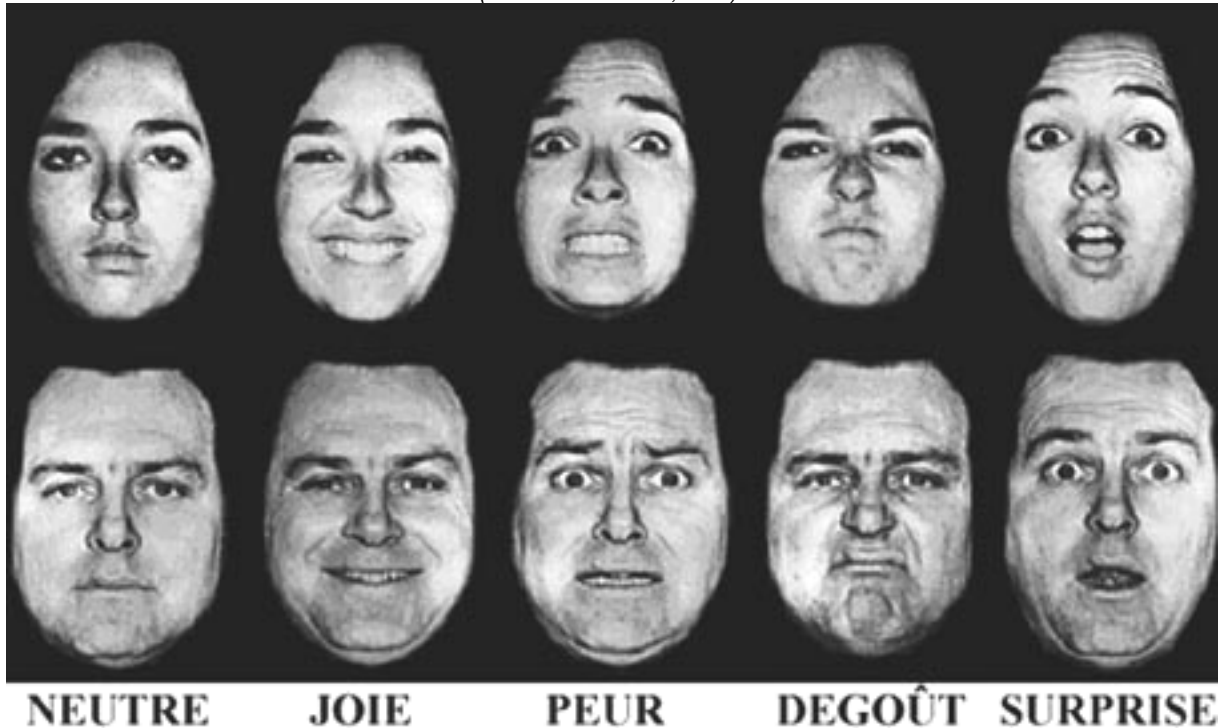En effet, grâce à la mobilité de la peau et de l'effet des muscles sous-jacents appelés à juste titre les muscles de la mimique, l'homme peut exprimer différents sentiments comme la joie, la tristesse, la colère ou l'étonnement. L'expressivité du visage distingue l'homme des autres animaux et lui permet de communiquer avec ses semblables <sup>[98]</sup>.

La perception quand à elle dépend des organes des sens qui se situent sur la face. D'ailleurs quatre des cinq sens ont une localisation purement céphalique, il s'agit de l'ouïe, de l'odorat, de la vue et du goût. Toutefois le toucher qui est plus développé dans le revêtement cutané des doigts existe aussi sur la totalité du visage <sup>[35]</sup>.

On conçoit alors que toute altération du visage que ce soit dans l'expression ou dans la perception aura un impact important sur le psychisme de l'individu <sup>[98,26]</sup>.

Étude de l'expressivité du visage

Exemples de deux visages (une femme et un homme) exprimant les 5 émotions utilisées (Ekman and Friesen, 1975).



La face humaine de par sa situation anatomique et par la masse d'inertie que représente la tête, est particulièrement exposée aux traumatismes de diverses origines.

**Le traumatisme facial** proprement dit possède différents niveaux de gravité, allant du traumatisme le plus léger, au fracas facial associé à des lésions vitales engageant le pronostic vital. Les séquelles peuvent être de deux sortes : esthétiques et/ou fonctionnelles. Les pertes de forme et les cicatrices du visage peuvent être à la source de graves troubles psychologiques. De plus, les lésions du cadre orbitaire sont à l'origine de troubles visuels (diplopie), les atteintes du maxillaire et de la mandibule retentissent sur la mastication, une déviation de la cloison nasale perturbe la ventilation.

De cette manière outre le fait d'essayer de rétablir les fonctions masticatoire, visuelle et ventilatoire, les praticiens prenant en charge le traumatisé facial doivent reconstruire son visage afin de lui permettre de retrouver son identité et son image de soi. C'est donc un véritable défi mis en œuvre par de multiples disciplines médicales pour pallier la perte brutale de son propre visage.

## **A) L'ANALYSE FACIALE**

La position anatomique du crâne est telle que le rebord infra-orbitaire et le bord supérieur du méat acoustique externe (ou tragus) se trouvent alignés dans le même plan horizontal appelé plan de Francfort (Figure 1).

### **1) Les points cutanés faciaux et les lignes de référence**

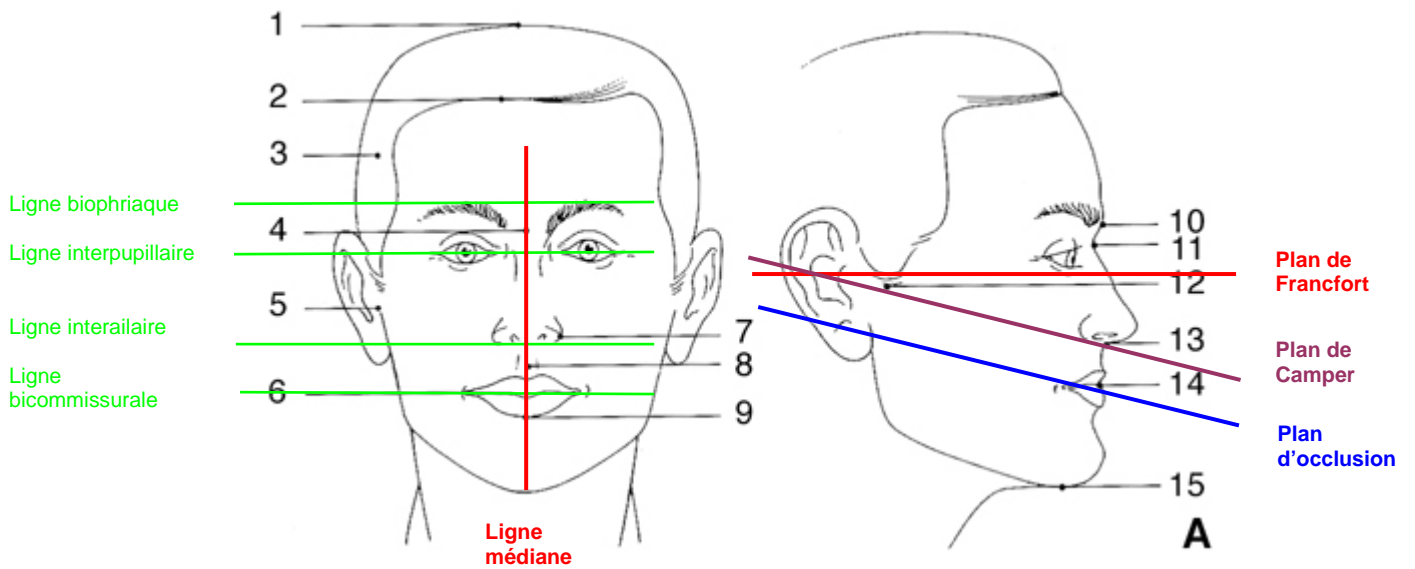
Différents points cutanés servent de repères à l'analyse de la face (figure 1).

**De face**, la ligne interpupillaire est déterminée par un trait qui passe entre les centres des yeux et représente, s'il est parallèle au plan horizontal, la référence pour réaliser une analyse correcte de la face.

Idéalement, les lignes suivantes lui sont également parallèles : la ligne biophryaque entre les sourcils, bicommissurale et interailaire (nez). En pratique on observe surtout le parallélisme entre la ligne interpupillaire et commissurale. Ces lignes forment une harmonie globale du visage.

La ligne médiane est une ligne hypothétique verticale qui passe par la glabella, la pointe du nez, le philtrum et le menton. Elle est perpendiculaire à la ligne interpupillaire et permet de définir la symétrie du visage (figure 1).

**De profil**, le plan de Camper relie le tragus au point sous-nasal, il forme un angle d'environ 20° avec le plan de Francfort. Parallèle au plan d'occlusion, il est utile en réhabilitation prothétique (figure 1).



**Fig.1 : *Points cutanés faciaux et lignes de références***  
(D'après EMC Mascarelli et al., 2010, 23-460-A-10)

- 1. Vertex
- 2. Trichion
- 3. Euryon
- 4. Ophryon
- 5. Zygion

- 6. Cheïlon
- 7. Aile du nez
- 8. Philtrum
- 9. Point sous-labial
- 10. Glabelle

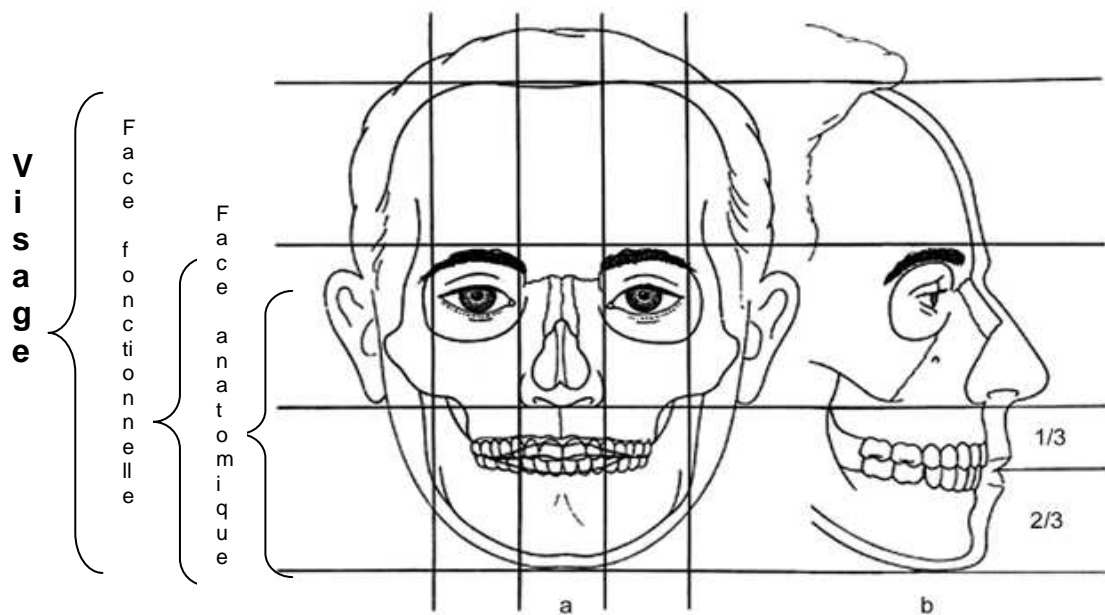
- 11. Nasion
- 12. Tragion
- 13. Point sous-nasal
- 14. Stomion
- 15. Gnathion



## **2) Les étages faciaux et proportions de la face**

Les termes « visage » et « face » doivent être d'abord définis. Le visage correspond aux téguments compris entre la ligne d'implantation des cheveux (euryon) et le pli sous-mental (gnathion). Il est divisé verticalement en trois étages : un étage supérieur frontal entre la ligne d'implantation des cheveux et le bord supérieur des sourcils et la glabelle (la ligne biophriaque) ; un étage moyen nasal entre la glabelle et le point sous-nasal (la ligne interrailaire) ; un étage inférieur buccal entre le point sous-nasal et le gnathion <sup>[49]</sup>.

Ces trois étages sont classiquement égaux, mais les variations physiologiques sont grandes (figure 2).



**Fig.2 : Les rapports visage-face**  
(D'après EMC Orthopédie dentofaciale, Gola et al., 2005 [23-455-E-22] )

La face anatomique, quant à elle, correspond aux étages moyen et inférieur du visage. La limite supérieure de la face anatomique est la suture frontonasale. La limite supérieure de la face fonctionnelle englobe les rebords supraorbitaires et la glabelle (figure 2).

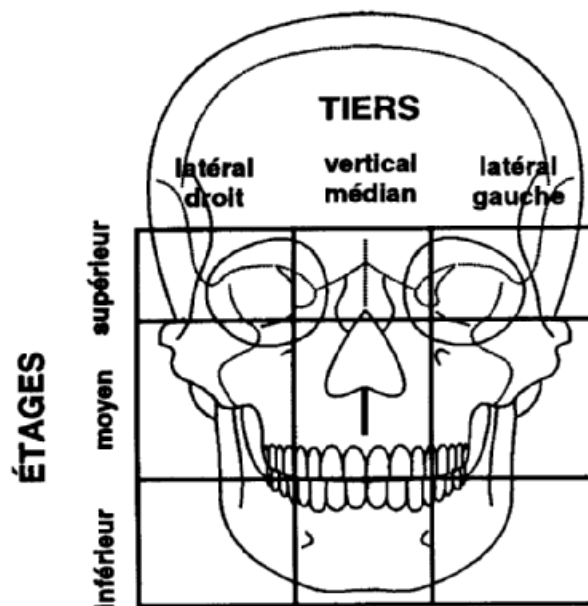
La face peut être divisée en trois étages horizontaux [251,161].

- **Le massif facial supérieur** qui s'articule avec la région frontale de la voûte crânienne au niveau de la suture naso-frontale au centre et les sutures naso-zygomatiques latéralement. Le tiers médian est formé des os propres du nez et de la partie médiane des orbites, tandis que les tiers latéraux sont constitués par la partie latérale des orbites et le pilier frontal de l'os zygomatique.
- **Le massif facial moyen** est constitué par les deux os maxillaires supportant l'arcade dentaire supérieure, de la pyramide nasale, des rebords orbitaires inférieurs et du plancher de l'orbite. Il est prolongé latéralement par l'arcade zygomatique qui forme la pommette.
- **Le massif facial inférieur** qui est constitué de la mandibule.

Ces trois étages sont divisés verticalement en 3 parties égales :

- **Un tiers vertical médian** qui comprend le nez et le secteur incisivo-canin ainsi que la paroi médiale des orbites.
- **Deux tiers verticaux latéraux droit et gauche** qui comprennent le reste des orbites et des dents, l'angle mandibulaire et les pommettes (figure 3).

Fig.3 : *Les étages et secteurs de la face*  
(Sectorisation traumatologique d'après Pons, 1988)



## B) L'ANALYSE OCCLUSALE

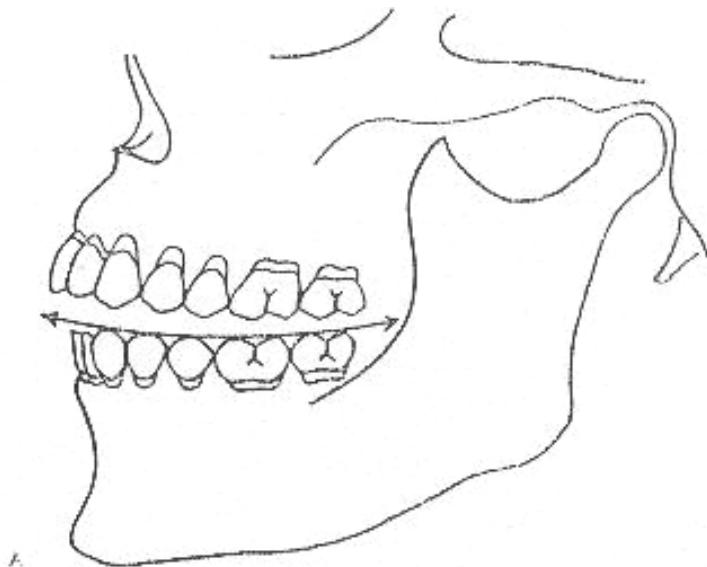
### 1) L'occlusion dentaire

L'étude de l'occlusion dentaire <sup>[1]</sup> présente pour le diagnostic et le traitement des fractures des maxillaires, un intérêt majeur. En effet toute perte de l'occlusion doit faire penser à une fracture avec un déplacement des maxillaires et les rapports entre les dents vont permettre de réduire ces fractures.

Cette occlusion est déterminée par l'articulé dentaire qui est le concept dynamique des dents dans leur fonction. La fonction manducatrice entraîne des malpositions et des surfaces d'usures permettant de préciser les mouvements de la mandibule par rapport au maxillaire.

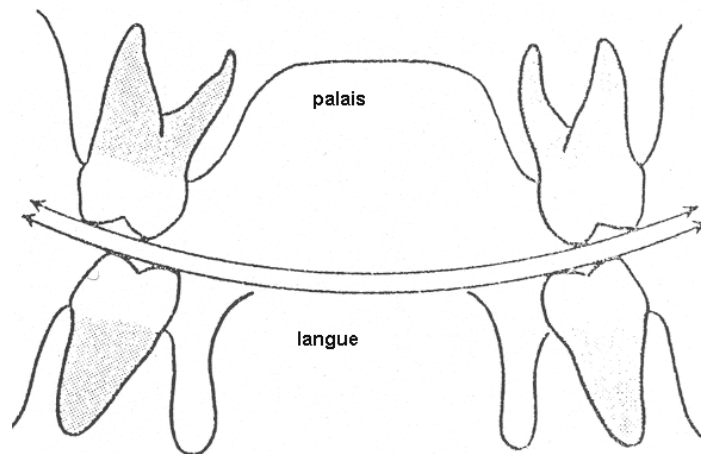
➤ Le plan d'occlusion est incurvé vers le haut et forme **la courbe de Spee**, il est parallèle au plan de Camper (figure 4).

**Fig.4 : La courbe de SPEE**  
(Jagger, 2004)



➤ Les rapports d'engrainement normaux sont tels que, dans l'occlusion, les dents supérieures recouvrent partiellement la face vestibulaire des dents inférieures en suivant **la courbe de Wilson** (figure 5) :

Fig 5 : La courbe de WILSON  
(Jagger, 2004)



## **2) Le rôle de l'occlusion dans le contrôle de la réduction des fractures**

L'**occlusion en intercuspidie maximale (OIM)** <sup>[20]</sup> est caractérisée par des contacts occlusaux multiples et simultanés, assurant une répartition des forces sur l'ensemble de la denture prémolo-molaire (les dents antérieures étant légèrement en retrait). Cette position sert de référence et son exactitude permet de contrôler la qualité de la réduction.

En effet, une arcade dentaire est le reflet de l'os qui la supporte. Il faut donc obtenir la restauration des rapports occlusaux normaux, pour que les fragments osseux sur lesquels sont implantées les dents soient eux-mêmes dans une position normale.

**Les arcades totalement ou quasi-totalement dentées** <sup>[233]</sup> présentent le cas le plus favorable de réduction des fractures car les appareillages seront facilement fixés, surtout si les dents sont solidement implantées dans l'os et que les points de contact sont nombreux.

A contrario, lorsque l'engrainement est difficile à retrouver de par l'existence de dysharmonies dento-dentaires, d'anomalies des base osseuses ou encore par le manque de dents, il faut s'aider des facettes d'usures des dents antagonistes. L'interrogatoire et l'étude de moulages (s'ils existent) peuvent aider à retrouver l'articulé du patient. En effet, il ne s'agit pas de corriger une dysmorphose\_ alvéolo-dentaire mais de retrouver l'occlusion initiale du patient et ce afin de permettre une réduction et contention efficace.

**Les versants cuspidiens** ont aussi un rôle à jouer dans la réduction. En effet lorsque les pointes cuspidiennes s'encastrent parfaitement dans les fosses triturantes des dents antagonistes, le mouvement est favorable pour un traitement fonctionnel d'une fracture d'un condyle par exemple. Tandis que si un contact prématuré entraîne une latérodéviation, le déplacement de la fracture augmentera.

## II. EPIDEMIOLOGIE DES TRAUMATISMES FACIAUX

---

### A) ANALYSE SOCIO-EPIDEMIOLOGIQUE

Les traumatismes maxillofaciaux sont de plus en plus fréquents. Dès 1968, on notait une augmentation de 300 % dans la fréquence de survenue des traumatismes faciaux d'après une étude réalisée en Belgique sur une période de 10 ans, mais l'incidence globale restait inférieure à 1 % des traumatisés <sup>[78]</sup>. Vingt années plus tard, ce chiffre est de 8 % sur 5 600 patients admis aux urgences chirurgicales <sup>[263]</sup>. Le traumatisme maxillofacial peut être isolé ou s'intégrer dans un polytraumatisme. Ainsi, dans une série de 4 000 patients, 25 % des polytraumatisés ont un traumatisme maxillofacial <sup>[137]</sup>.

Les étiologies des traumatismes faciaux ainsi que l'âge et le sexe des victimes sont variables suivant les zones géographiques et dépendent de facteurs socio-économiques, culturels et religieux.

Les études épidémiologiques menées à travers le monde permettent d'axer le financement de programmes de prévention relatifs à la sécurité routière et à la violence liée à la consommation d'alcool ou de drogues.

#### **1) Les étiologies des traumatismes maxillo-faciaux**

Il existe plusieurs causes aux traumatismes faciaux : la plupart sont liés à des accidents de la voie publique, à des rixes ou agressions, à des accidents domestiques (chutes), ou liés à la pratique sportive ou aux accidents du travail.

##### **a) Les accidents de la voie publique**

Dans la plupart des pays, les accidents de la voie publique constituent le plus grand pourvoyeur de traumatismes faciaux toutes localisations confondues immédiatement suivi par les agressions surtout dans les mégalo-pôles.

### **La population concernée et les causes**

On observe de grandes disparités suivant le type de blessures et l'âge des victimes, ainsi les fracas faciaux sont plus dus aux accidents de la route, les fractures dentaires et mandibulaires, quant-à elles, aux agressions et aux chutes. Ainsi il est donc difficile d'effectuer une classification.

Les études portent le plus généralement sur les traumatismes maxillo-faciaux associés aux traumatismes crâniens. Dans ce cas les accidents de la circulation représentent jusqu'à ces dernières années 60% des cas avec un pic de fréquence entre 15 et 30 ans puis les chutes avec 32% des cas avec un pic de fréquence de 75 ans et en-dessous de 5 ans. Les étiologies varient aussi d'un pays à l'autre : les chutes sont plus fréquentes en Suède et au Danemark tandis que les accidents de la circulation reste l'étiologie principale en France et en Australie.

### **La situation en France** <sup>[276,185]</sup>

En ce qui concerne les données actuelles françaises, avec les limitations de vitesse et le renforcement des contrôles, le dépistage de l'alcoolémie au volant, la généralisation de l'airbag et la ceinture de sécurité, on assiste indéniablement à une nette diminution de la gravité et du nombre de lésions ainsi que de la morbidité associée.

D'après l'observatoire national de la sécurité routière française <sup>[175]</sup>, l'année 2008 a vu une diminution de 8,4 % des accidents corporels par rapport à l'année précédente. La tranche d'âge la plus concernée reste les 18-24 ans et les hommes sont 3 fois plus concernés que les femmes.

En outre, une augmentation des accidents est observée la nuit (+14 %) et les week-ends (+4 %). De plus, 2/3 des accidents mortels se passent en rase campagne du fait d'une facilité de trafic qui autorise des vitesses élevées et d'un faible niveau de surveillance. L'alcool reste le premier facteur d'accidentologie devant la vitesse et la distraction (téléphone au volant...) et est responsable de 10,2 % des accidents corporels.

### **La situation dans les pays en voie de développement**

Si dans les pays industrialisés, on observe une nette diminution de l'accidentologie routière, il n'en est pas de même dans les pays en voie de développement, où les accidents de la route restent incontestablement la cause principale de traumatismes maxillo-faciaux surtout en deux roues.

En effet, le non-respect ou la méconnaissance du code de la route, l'absence de casque, le mauvais état des routes et des voitures, ainsi que la faible information des conducteurs sont autant de raisons de la prépondérance de ces accidents.

### **b) Les accidents domestiques**

Les accidents domestiques sont très courants chez les enfants ou les personnes âgées où ils représentent la première cause des traumatismes maxillo-faciaux ; il s'agit surtout de chutes au domicile. Chez la femme, ils se situent en seconde place après les accidents de la route. Les violences conjugales pourraient expliquer ce résultat biaisé.

### **c) Les agressions sur la voie publique**

Dans toutes les grandes mégalopoles, la prévalence des agressions ou des rixes est élevée.

### **La population concernée**

Elles concernent principalement les hommes jeunes. La violence est fortement liée à la consommation d'alcool et à des conditions socio-économiques difficiles.

### **Le type d'arme**

Un changement concernant le type d'armes employées a été noté ; les armes pénétrantes comme les couteaux ou armes à feu ont remplacé l'utilisation des poings ou d'objets contondents depuis quelques années, entraînant une aggravation du pronostic.



### La situation en France

Bien que les chiffres de la délinquance et de la criminalité en France métropolitaine aient baissé de 2,47 % en 2008, les atteintes aux personnes sont en hausse de 9,31 %, soit presque 21 648 faits supplémentaires dont une hausse de 8,52 % des coups et blessures volontaires et de 8,31 % des violences domestiques; constatés par la gendarmerie nationale par rapport à 2007 <sup>[211]</sup>. La prise d'alcool est impliquée dans plus de la moitié des rixes <sup>[150]</sup>. D'une façon générale depuis 1995, les atteintes à l'intégrité physique des personnes ont augmentés de 53,17 %.

### **d) La pratique sportive**

Le sport reste une cause importante de traumatismes faciaux même si la gravité des atteintes est en général moins importante que celle provoquée par les étiologies précédemment évoquées.

Les caractères épidémiologiques des lésions faciales dues au sport sont différents selon les pays et les sports pratiqués. Toutefois ces 50 dernières années, on constate une augmentation de la pratique sportive dans les pays industrialisés liée à la prise de conscience d'une hygiène de vie et parallèlement à une régression des accidents de la voie publique ce qui explique une augmentation de l'incidence du sport au cours de ces dernières années <sup>[57, 67, 115, 193, 268, 271]</sup>. De nombreuses études s'étant penchées sur le sujet, nous avons établi le tableau suivant qui évoque l'incidence du sport dans la traumatologie faciale suivant les pays et les auteurs :

Tableau 1 : *l'incidence du sport en traumatologie faciale suivant les auteurs*

AUTEUR	PAYS	INCIDENCE DU SPORT DANS LA TRAUMATOLOGIE FACIALE EN %
Hill <sup>[147]</sup>	Royaume-uni	8,1% de fractures faciales et 10,1% de fractures alvéolo-dentaires
Tanaka <sup>[271]</sup>	Japon	10,4%
Lim <sup>[193]</sup>	Australie	16,3%
Ström <sup>[268]</sup>	Suède	7% pour les maxillaires
Carroll <sup>[57]</sup>	Irlande	33%
Fridrich <sup>[115]</sup>	USA	5,4% pour la mandibule seule
Le Clech <sup>[67]</sup> Chrzavzez	France à Nancy	11,75% 18%

### **La population concernée**

La classe la plus touchée reste les hommes entre 20 et 30 ans.

### **Mécanisme des lésions**

Les mécanismes des traumatismes peuvent être divisés en trois types :

- l'impact avec un autre joueur au rugby ou au foot-ball par exemple,
- l'impact contre le sol,
- l'impact avec l'équipement (baseball, football, golf, tennis...)

### **La situation en France**

Selon les chiffres communiqués par la Sécurité sociale, de façon générale 18% des accidents déclarés (57,6% du total effectif) ont lieu lors d'activités physiques et sportives et la tête est touchée dans 25% des cas. La répartition suivant les types d'accidents montre que les lésions dentaires constituent 5,9% de celles attribuées au sport. Parmi les accidents dentaires déclarés, les fractures sont beaucoup plus nombreuses (89,3%) que les luxations (4,19%) et que les contusions diverses (6,51%).

Néanmoins, d'après les résultats d'enquêtes tests, ces accidents déclarés ne représentent que 58 à 60% de l'ensemble réel car ce que certains considèrent plutôt comme des incidents n'a pas donné lieu à une consultation.

### **Le rôle des différents sports**

Le classement des sports à haut risque facial varie selon les auteurs et les pratiques des pays du fait de différences culturelles mais on retrouve en général, dans l'ordre décroissant de cas : le foot-ball, le rugby, le handball, le ski, le VTT, la boxe et les sports de combat, le basket-ball, la natation, la gymnastique et l'équitation. Ce classement est basé sur le nombre de blessés et non sur le ratio du nombre de blessés sur le nombre de pratiquants, c'est pourquoi, en France, la pratique courante du football explique sa prédominance dans les étiologies.<sup>[67]</sup>

Il existe des variations lésionnelles suivant les sports pratiqués : par exemple, on observe 2 fois plus de luxations dentaires en judo que dans les autres sports (8,76% contre 4,19%).

On constate naturellement des variations nationales et régionales suivant le contexte culturel et socio-économique dans la pratique de tel ou tel sport. De même, on observe aussi des variations saisonnières : il y aura plus d'accidents de ski en hiver <sup>[186]</sup>, et des accidents de vélo en été.

L'utilisation de moyens de protection comme un protège-dents ou un casque permet de diminuer la prévalence de ces traumatismes. Finalement, tous les sports de contact, collectifs ou individuels sont pourvoyeurs de lésions faciales. L'incidence étant liée au nombre de pratiquants et aux mesures de prévention éventuellement utilisées.

### **e) Les accidents du travail**

Le risque de survenue d'un accident du travail dépend de la nature de l'emploi occupé <sup>[53]</sup>.

#### **Les professions concernées**

Les professions concernées sont celles demandant un effort physique important et l'utilisation récurrente d'outils et de machines. De plus le travail à la chaîne entraînant la répétition d'un même mouvement augmente le risque de survenue d'accident car elle favorise une diminution de la concentration.

La construction, suivie par l'artisanat et la manufacture sont les secteurs les plus touchés. Le secteur de la construction reste le plus accidentogène : c'est dans le bâtiment et les travaux publics (BTP) qu'on constate le plus d'accidents graves et que les taux de fréquence et de gravité sont les plus élevés.

#### **Mécanisme des lésions**

Les accidents concernant la région de la face sont en général liés à des chocs ou des chutes mais aussi à des projections d'instruments ou de débris ou à l'emploi d'outils ou de machines. Le respect des consignes de sécurité, le port d'un casque ou de lunettes de protection diminue ce risque. La survenue d'un accident du travail dépend de trois facteurs :

- L'erreur humaine,
- Un dysfonctionnement des équipements ou des machines,
- Une mauvaise utilisation des machines due à un manque de formation.

De plus, la fatigue, le stress, l'inattention et la consommation d'alcool sont des facteurs aggravants à ne pas négliger.

## **f) Les tentatives d'autolyse**

La pathologie suicidaire est un problème grave de santé publique en France puisqu'environ 11000 décès sont recensés chaque année et les tentatives sont de l'ordre de 160000 chaque année <sup>[236]</sup>.

### **Les traumatismes balistiques**

Les suicides par arme à feu constituent la première cause de traumatisme balistique de la face [1]. La France, avec 24 % de suicidés par arme à feu, occupe le second rang mondial après les Etats-Unis où le taux atteint 47 % <sup>[261]</sup>.

La population concernée est principalement masculine et on retrouve deux pics qui regroupent les deux tiers des patients à 18-30 ans et 40-55 ans, qui correspondent aux périodes dites charnières de la vie <sup>[144,234]</sup>. Cependant, aux Etats-Unis, ce mode suicidaire connaît une ascension importante chez les femmes. En France la tentative de suicide balistique concerne plutôt des hommes âgés d'une quarantaine d'année, tandis qu'aux Etats-Unis, elle concerne plutôt les adultes jeunes et les adolescents.

L'arme la plus souvent utilisée est le fusil de chasse en milieu rural et l'arme de poing en zone urbaine <sup>[13,38]</sup>.

Les dégâts occasionnés sont différents suivent l'arme utilisée. Le fusil de chasse qui est employée avec le canon appliqué sous le menton, entraîne souvent de lourds dégâts à la mandibule avec des pertes de substances et peut épargner plus ou moins l'étage moyen de la face et le crâne.

Les traumatismes balistiques sont aussi dus à des tentatives d'homicide, des accidents domestiques ou de chasse, ou encore à des guerres. Mais ils restent d'une incidence moindre que les suicides en dehors des zones de conflits.

## Les défenestrations

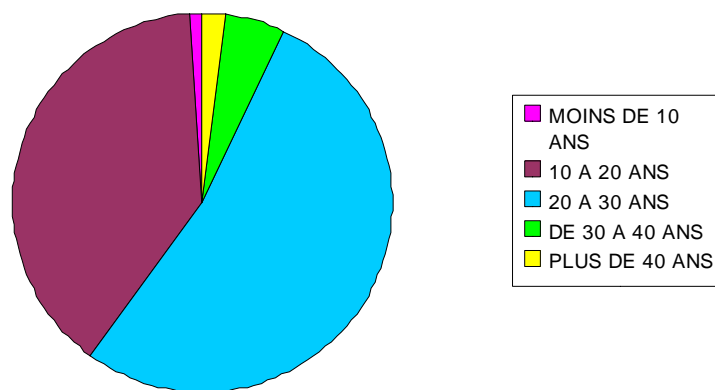
D'après les études, les victimes font partie des milieux les plus démunis. Lewis et Lambert ont définis le « jumper's syndrome » chez des patients tombés de trois étages ou plus dans le quartier de Harlem à New York avec une surreprésentation de la population noire. De plus, la population impliquée est concernée par différents handicaps, tels que les maladies psychiatriques, la toxicomanie ou l'alcoolisme.

De Moore <sup>[82]</sup>, en comparant le profil des suicidants par précipitation et par arme à feu montre qu'en l'absence d'accès immédiat à une arme à feu, la désorganisation des patients se prête davantage à des méthodes plus accessibles telle que la défenestration.

## **2) La population concernée toutes causes confondues**

### **a) La tranche d'âge**

La tranche d'âge la plus concernée est celle des 20-30 ans. Ce sont en général les jeunes qui sont le plus soumis aux facteurs de risque. Les personnes de plus de 65 ans sont aussi de plus en plus concernées par les traumatismes faciaux et ce par l'allongement de l'espérance de vie <sup>[22]</sup>.



**Graphique 1 : Répartition des fractures maxillo-faciales suivant l'âge**  
(Graphique réalisé d'après une étude de Bellavoir et al, à l'hôpital Bégin entre 1975 et 1980, rapportant une série de 9319 cas de fractures de la face)

## **b) Le sexe**

Les hommes sont plus concernés par les traumatismes maxillo-faciaux que les femmes. La prévalence de ces lésions concerne plus particulièrement les hommes: de 60,9 à 67,8% (cf tableau 2 ci-après). En effet, les hommes sont plus exposés que les femmes par leurs habitudes socio-comportementales. Dès lors il existe une corrélation entre les étiologies des traumatismes maxillo-faciaux et le sexe des victimes. Les agressions, les sports de contact violents et les accidents du travail intervenant le plus souvent dans les métiers de construction impliquent les hommes en grande majorité.

De plus les femmes sont moins sujettes aux comportements à risques tels que la vitesse, la consommation d'alcool et les comportements agressifs.

Nonobstant, l'émancipation des femmes a diminué ce ratio ces dernières années dans les pays industrialisés mais il reste élevé dans les pays en voie de développement.

<b>Auteur</b>	<b>Année</b>	<b>Homme (%)</b>	<b>Femme (%)</b>	<b>Age</b>
Dire	1995	Non précisé	Non précisé	13,4 +-13,2
Zerfowski	1998	60,9	39,1	7,7 +-5,2
Gassner	2003	67,8	32,2	25,8 +-19,9
Gassner	2004	62,5	37,5	7 +-4,4
Islam	2006	62	38	-12

**Tableau 2 :** *Distribution par sexe et âge des traumatismes faciaux suivant différents auteurs*

## B) LA LOCALISATION DES LESIONS

### 1) Les traumatismes des tissus mous

**Les lèvres et la région péri-orale** sont les zones les plus couramment concernées des atteintes des tissus mous. Les causes en sont multiples, on retrouve des accidents domestiques surtout chez les jeunes enfants, des accidents sur la voie publique, des accidents liés à la pratique d'un sport, des accidents de travail, des morsures d'animaux... (Tableau 3)

Ces traumatismes sont le plus souvent mineurs dans 92,6% des cas, toutefois leur prise en charge peut être complexe car ces lésions peuvent être associées à des atteintes des nerfs faciaux et entraîner une paralysie faciale. De plus, ces lésions comportent un risque élevé de séquelles esthétiques.

Tableau 3 : *Etiologie des plaies de la face de 1995 à 2006 (%) suivant les auteurs*

Auteur	Année	Nb de cas	AVP	AT	Sport	Agres sion	Jeux	Morsu res	Autres
Dire	1995	NP	NP	NP	NP	NP	NP	15,27	NP
Zerfowski	1998	1385	14,8	NP	9,5	14,9	NP	1,8	NP
Gassner	2003	9543	12	5	3,1	12	NP	NP	2
Gassner	2004	3385	5	0,3	31,8	3,9	58,2	NP	1,1
Islam	2006	100	NP	NP	NP	NP	47,53	8	NP

AVP : accident de la voie publique ; AT : accident du travail ; NP : non précisé

La prévalence de survenue des différentes lésions suivant la littérature est présentée dans le tableau ci dessus. La littérature montre que la plupart des traumatismes des tissus mous sont peu sévères <sup>[284]</sup>. Les lacérations sont le type de plaie le plus fréquemment rencontrées (tableau 4).

Tableau 4 : *Types de traumatismes des tissus mous (%)*

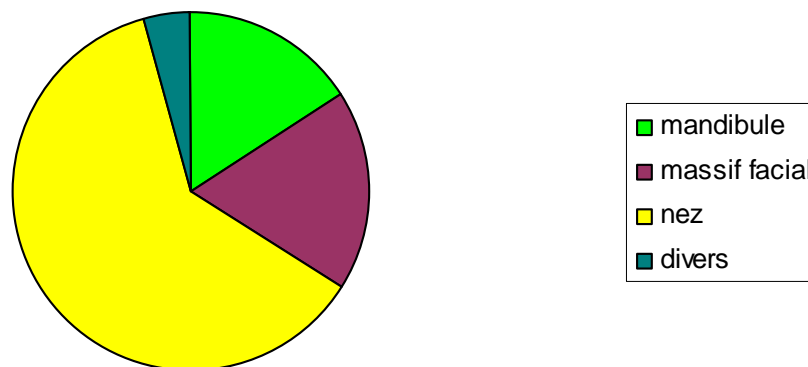
Auteur	Années	Excoriation	Hématomes	Contusions	Lacérations
Zerfowski	1998	21,9 %	21,9 %	NP	70,7 %
Gassner	2003	23,9 %	23,7 %	11,1 %	41,3 %
Gassner	2004	22,6 %	11,7 %	13,8 %	51,9 %
Islam	2006	NP	NP	NP	30-40 %

## 2) Les fractures

Par ordre de fréquence des fractures faciales, on observe:

- Les fractures des os propres du nez,
- Les fractures mandibulaires,
- Les fractures de l'étage moyen,
- Les fractures combinées (mandibule et étage moyen),
- Les fractures du tiers supérieur,
- Ainsi que des fractures diverses en dernier lieu : fracture zygomatique, ...

Peu d'études ont déterminé la fréquence et la répartition des fractures des os de la face selon le siège. Dans le cadre de notre étude, nous porterons notre attention aux fractures occluso-faciales intéressant les maxillaires pour leurs conséquences directes sur la sphère bucco-dentaire [22].



**Graphique 2 :** *Répartition des fractures maxillo-faciales en fonction de leur localisation*  
(Graphique réalisé d'après une étude de Bellavoit et al, à l'hôpital Bégin entre 1975 et 1980, rapportant une série de 9319 cas de fractures de la face.)

D'après Bellavoit, la répartition des fractures maxillo-faciales est la suivante :

- la mandibule : 16 % ;
- le massif facial : 18 % ;
- le nez : 61,8 % ;
- divers : 4,2 %.



Les associations traumatiques représentent environ 7 % de l'ensemble des traumatismes des os de la face, répartis en :

- lésions craniofaciales (2,56 %) ;
- lésions maxillomaxillaires (0,85 %) ;
- lésions maxillomandibulaires (1,67 %) ;
- lésions mandibulomandibulaires (1,88 %).

### **a) Fractures du maxillaire**

D'après l'étude de Bellavoit <sup>[22]</sup>, sur 1 687 cas de fractures du massif facial, la répartition des fractures se situe au niveau :

- du maxillaire : 329 (19,5 %) ;
- de l'arcade zygomatique : 646 (38,3 %) ;
- de l'orbite : 316 (18,5 %).

Une autre étude menée par Manson <sup>[199]</sup> rapporte sur une série de 550 fractures du massif facial :

Un tiers de fractures limitées au 1/3 moyen, avec :

- des lésions maxillaires horizontales non comminutives, de type Le Fort I, II, et III (12 %) ;
- des lésions maxillaires comminutives (17 %).

Deux tiers d'associations traumatiques par :

- atteinte du maxillaire et de la mandibule (30 %) ;
- atteinte du maxillaire et du frontal (24 %) ;
- atteinte du maxillaire, de la mandibule et du complexe nasoethmoïdal (7 %) ;
- atteinte des trois étages maxillaire / frontal / mandibule (10 %).

Plus de 60 % de ces fractures étaient comminutives. Une disjonction palatine était associée dans 8 % des cas.

## **b) Fracture de la mandibule**

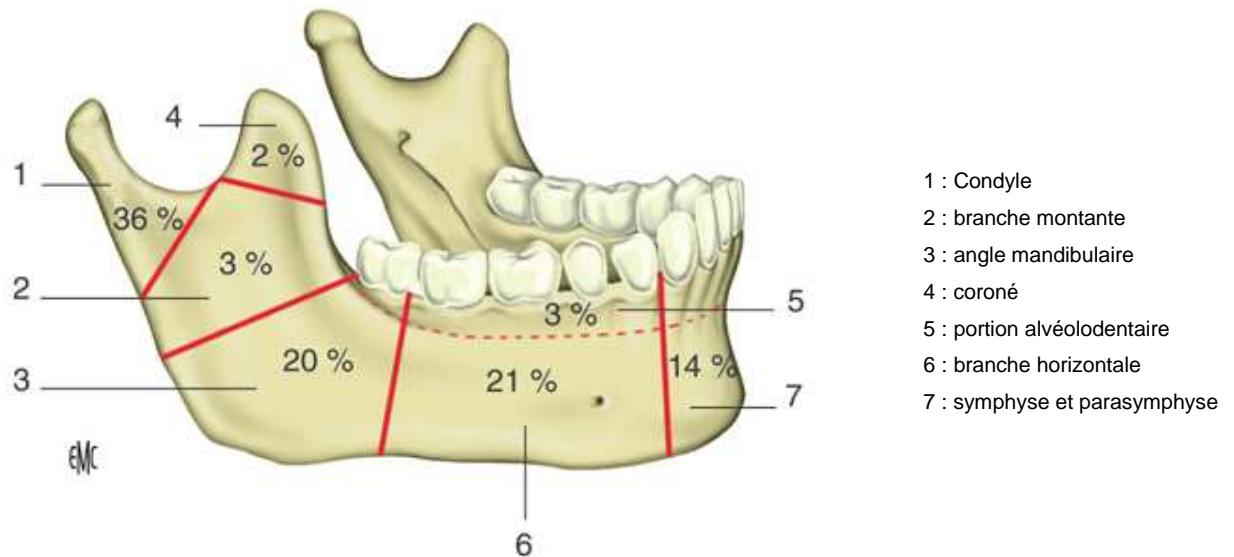
La fracture de la mandibule est l'une des fractures les plus fréquentes du squelette humain et la plus fréquente du massif facial après les fractures isolées des os propres du nez [29]. Elle est atteinte dans 70% des cas de traumatismes osseux maxillo-faciaux d'après Rowe et Killey [252] (hormis les fractures des os propres du nez) et Kelly et Harrigan estiment qu'elles sont deux fois plus fréquentes que les fractures de l'étage moyen de la face [164].

Malgré quelques variations liées aux biais de recrutement, il est possible de préciser les données essentielles. La fracture de la mandibule survient dans 70 à 80 % des cas chez l'adulte jeune de sexe masculin [2]. Les circonstances de survenue sont variables et comprennent les accidents de la circulation (surtout les deux-roues), les agressions, les accidents de sport, les accidents domestiques (les chutes principalement, [152] et plus rarement les fractures pathologiques et iatrogènes [101,90,5,224].

Dans les centres urbains, les fractures de la mandibule surviennent dans environ 80% des cas suite à des rixes chez des sujets de sexe masculin et sont dans plus de la moitié des cas liées à une consommation de substances addictives (alcool, drogue...) [222].

La classification topographique [141] des traits de fractures permet de déterminer les zones de plus grande vulnérabilité de la mandibule. Les fractures intéressent par ordre décroissant ces différentes régions (figure 6):

- région du col du condyle (36% des fractures),
- région de la branche horizontale (21 % des fractures),
- région de l'angle goniale ou angle mandibulaire (20% des fractures),
- région symphysaire (14% des fractures),
- région de la branche montante (3% des fractures),
- région de alvéolo-dentaire (3% des fractures),
- région du coroné (2% des fractures).



**Fig. 6 : Topographie des fractures mandibulaires**  
 (EMC, Denhez et al., 2005, 22-070-A-12)

Les fractures pathologiques surviennent sur un os pathologique, dans le cadre d'une ostéite radique, d'une tumeur osseuse, ou de la présence d'un kyste volumineux. Elles représentent environ 5% des fractures de la mandibule et concerne surtout les personnes de 60 ans. Elles surviennent soit de façon spontanée à la mastication, soit à la suite d'un coup peu violent, soit de façon iatrogène lors d'une avulsion (de la dent de sagesse dans la plupart des cas). [220,123]

### **3) Les traumatismes alvéolo-dentaires**

Les traumatismes dento-alvéolaires sont difficiles à appréhender, très courants, ils sont souvent associés aux traumatismes des maxillaires mais peuvent aussi être isolés ce qui explique la difficulté d'une étude épidémiologique<sup>[21]</sup>.

Il est évident qu'il existe une sous-estimation importante de l'incidence et de la prévalence de ces traumatismes parce que, d'une part les patients ne viennent pas tous consulter, et d'autre part, lors d'une prise en charge d'un polytraumatisé, les lésions dentaires ne sont pas la priorité. Ce sont néanmoins des affections fréquentes qui touchent particulièrement les enfants et les adolescents.

Pour Gineste, <sup>[125]</sup> une personne sur dix a été victime d'un traumatisme dentaire ou alvéolo-dentaire à l'adolescence, et pour Delattre <sup>[84]</sup>, cela concerne 13,6 % des enfants de 6 à 15 ans. La fréquence de ces traumatismes diminue d'ailleurs avec l'âge car elle concerne 50 % des enfants avant 10 ans contre 30 % des 10-30 ans <sup>[121]</sup>.

Pour Gassner <sup>[121]</sup>, les traumatismes dentaires accompagnent 48,25 % des traumatismes cranio-faciaux et se répartissent essentiellement de cette façon :

- Les accidents de la circulation : 10 à 54 % selon les séries,
- Les agressions : 13 à 48 %,
- Les sports : de 6 à 33 %,
- Les accidents domestiques et les accidents du travail représentent une part négligeable.

#### **La répartition par sexe :**

Dans la plupart des études internationales, les hommes sont plus concernés par les traumatismes dentaires des dents permanentes que les femmes <sup>[21]</sup>.

Le sex ratio varie de 1,3 à 2,3.

#### **Les étiologies :**

Les accidents domestiques et les accidents à l'école intéressent le plus souvent les jeunes enfants, les chutes sont d'ailleurs très souvent incriminées. Chez les jeunes adultes, les hommes de 18-23 ans en particulier, les rixes restent l'étiologie principale, suivie du sport et du trafic routier.

#### **Les types de traumatismes :**

Le nombre, le type et la gravité des traumatismes varie en fonction de l'âge du patient et du type d'accident. Toutefois dans la plupart des études, les fractures coronaires sans exposition pulpaire sont le type de traumatisme le plus fréquemment rencontré sur les dents permanentes matures, tandis que pour les immatures ce sont les luxations et avulsions. Les incisives maxillaires centrales permanentes sont les dents les plus touchées suivies par les latérales.

**Les facteurs prédisposants :**

Les facteurs de risques retrouvés dans les études sur les traumatismes dentaires sont un grand surplomb incisif, un défaut de recouvrement de la lèvre supérieure et une béance antérieure, le plus souvent due à une succion digitale. Dans une étude de Burden, la prévalence des traumatismes dentaires chez la femme, (qui reste moins exposée aux situations à risque que les hommes) augmente de façon significative avec l'augmentation du surplomb incisif<sup>[50]</sup>. La pratique régulière d'une activité sportive est aussi un facteur de risque important, corrélé avec le port de protège-dent. D'après une étude d'Onetto (et al), il existe un risque important de récurrence du fait des conduites à risque.<sup>[226]</sup>

### III. FACTEURS PREDICTIFS DES TRAUMATISMES

---

#### INTRODUCTION

Les traumatismes faciaux peuvent être dus à un choc direct ou indirect. Ceux-ci sont régis par des facteurs favorisants parmi lesquels on distingue des facteurs anatomo-pathologiques et des facteurs histo-pathologiques. Déterminer ces facteurs permet d'entreprendre des mesures de prévention à grande échelle en matière de santé publique.

Les conséquences lors de survenue d'un traumatisme ne seront pas les mêmes suivant trois facteurs (figure 7):

- Le terrain avec un facteur local et général ;
- Les conditions de survenue,
- Et l'agent vulnérant.

En effet, les conséquences lésionnelles seront différentes en fonction de la masse, de la vitesse, de la consistance, de la direction de l'agent vulnérant ; mais aussi du point d'impact, des particularités anatomiques du blessé, de son âge et de son sexe, de ses pathologies générales. De plus, les conditions de survenue de l'accident auront des conséquences juridiques différentes si cela s'est passé au cours d'une pratique sportive, au domicile ou sur la voie publique, faisant intervenir un tiers ou non, et sera un facteur déterminant de l'indemnisation du préjudice.

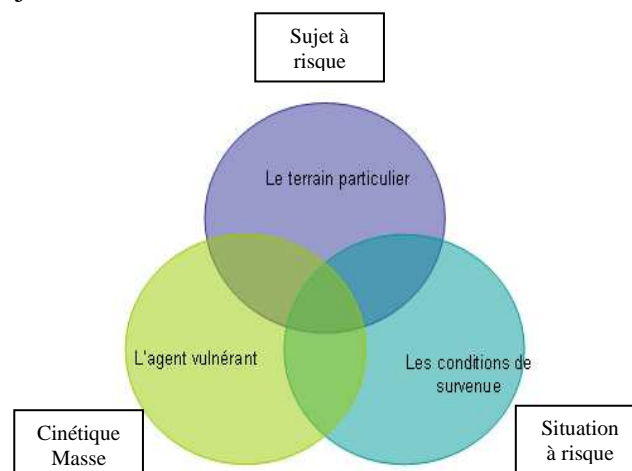


Fig. 7 : Les conditions de survenue d'un traumatisme  
(Schéma personnel)

## A) LES FACTEURS ANATOMO-PATHOLOGIQUES

### 1) Biomécanique de l'architecture faciale

L'architecture du massif facial s'organise autour de structures osseuses résistantes contribuant à son renforcement. Ce système d'os plus compacts déterminent verticalement les piliers et poutres du massif facial, horizontalement les entretoises et sagittalement un système de lames verticales (d'après les travaux d'Ombredanne, Shapiro, Lieber, Crowley). Les fractures du massif facial s'organisent autour de cette architecture osseuse qui est susceptible d'absorber les forces verticales et horizontales, et de s'opposer à toutes les sollicitations mécaniques en créant un système d'amortissement et de stabilisation. Mais ces zones de résistances mettent en exergue des zones de fragilité qui sont souvent impliquées dans les traits de fracture. Lors de la reconstruction faciale, le chirurgien maxillo-facial se basera sur les piliers et les poutres pour reconstituer la morphologie et l'architecture faciale ou devra les reconstituer en premier lieu si nécessaire pour ne pas compromettre l'esthétique et la fonction masticatrice<sup>[215]</sup>.

#### a) Dans le plan vertical

Il existe 3 piliers verticaux cités par **SICHER**<sup>[282]</sup> de part et d'autre de la ligne médiane représentés par la figure ci-dessous. Ils prennent naissance à la partie basale de l'os alvéolaire et se terminent à la base du crâne (figure 8) :

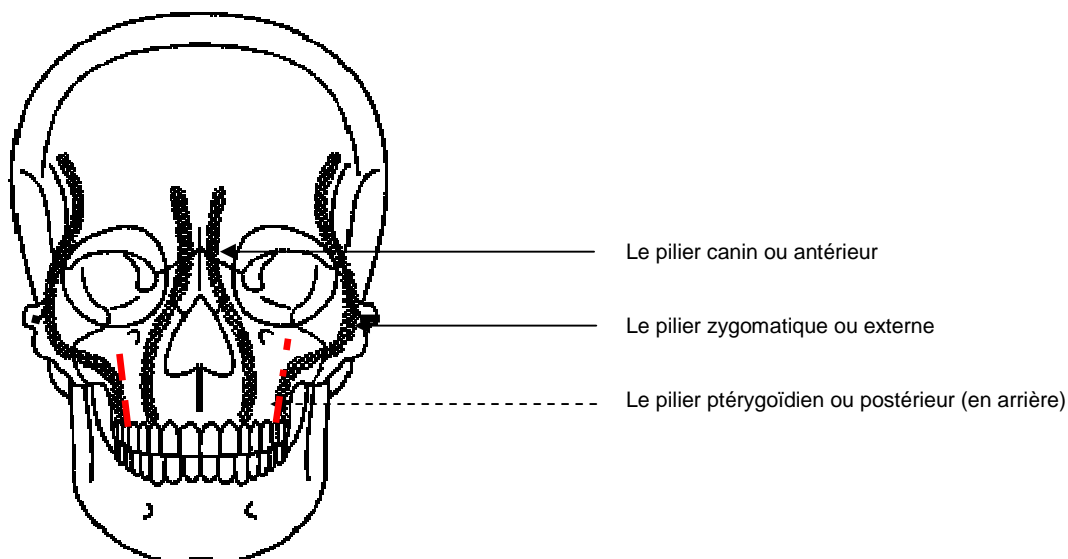


Fig. 8 : Le système de résistance verticale  
(D'après Sicher)

Le pilier antérieur ou canin naît de la bosse canine, remonte le long de l'orifice piriforme pour se terminer à la partie interne du rebord supra-orbitaire.

Le pilier externe ou zygomatique naît de la première et de la deuxième molaire, suit le cintre maxillomalaire ou l'arcade zygomatique et se divise en deux branches :

- L'une, verticale, emprunte l'apophyse frontale du zygomatique pour se terminer à la partie externe du rebord supraorbitaire de l'os frontal.
- Et l'autre, horizontale, suit le trajet de l'arcade zygomatique pour se terminer dans le temporal.

Le pilier postérieur ou ptérygoïdien naît de la tubérosité, emprunte l'apophyse pyramidale du palatin puis remonte vers le corps du sphénoïde pour se terminer par la partie interne et inférieure de la grande aile du sphénoïde.

La direction verticale des piliers explique la résistance de la face aux forces ascendantes masticatoires, mais aussi sa fragilité aux traumatismes à composante horizontale antéropostérieure ou transversale qui sont plus fréquents. Ainsi les piliers, destinés à amortir les sollicitations habituelles des forces masticatrices, résistent bien aux impacts verticaux mais les forces horizontales (impacts antéropostérieurs et latéraux) entraînent des fractures horizontales, perpendiculaires aux piliers. On pourrait comparer ces piliers aux pieds d'une table qui résistent bien aux forces d'appui mais très mal aux forces latérales.

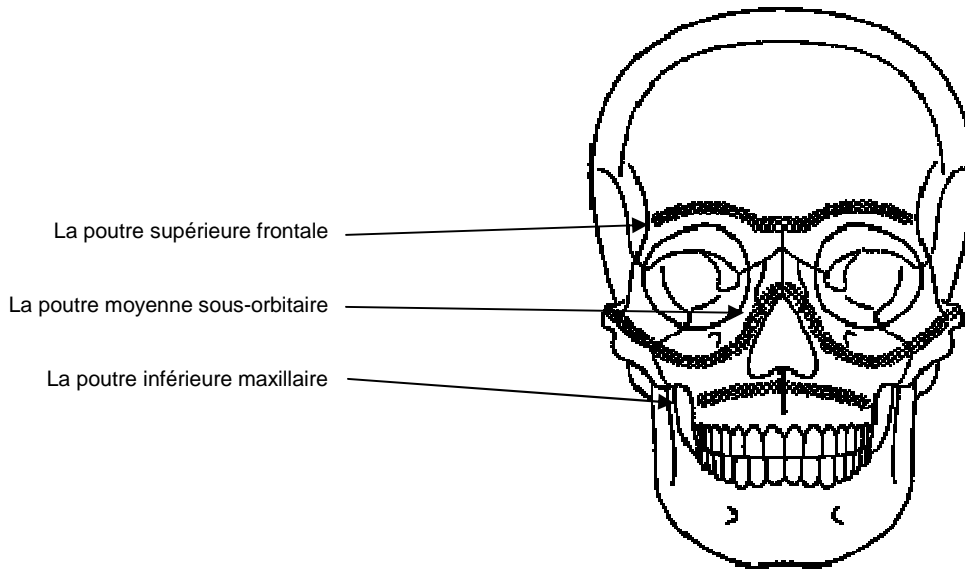
## **b) Dans le plan horizontal**

D'après les travaux d'OMBREDANNE <sup>[225]</sup>, il existe 3 poutres horizontales (figure 9):

- La poutre supérieure frontale suit les arcades sourcillières.
- La poutre moyenne sous orbitaire et malaire naît du rebord orbitaire inférieur, se poursuit par le corps du zygomatique et la partie supérieure du pilier canin et se termine par le cintre maxillomalaire de chaque côté.
- La poutre inférieure maxillaire dont le plateau palatin qui constitue un point d'appui pour les trois piliers verticaux décrits par SICHER.



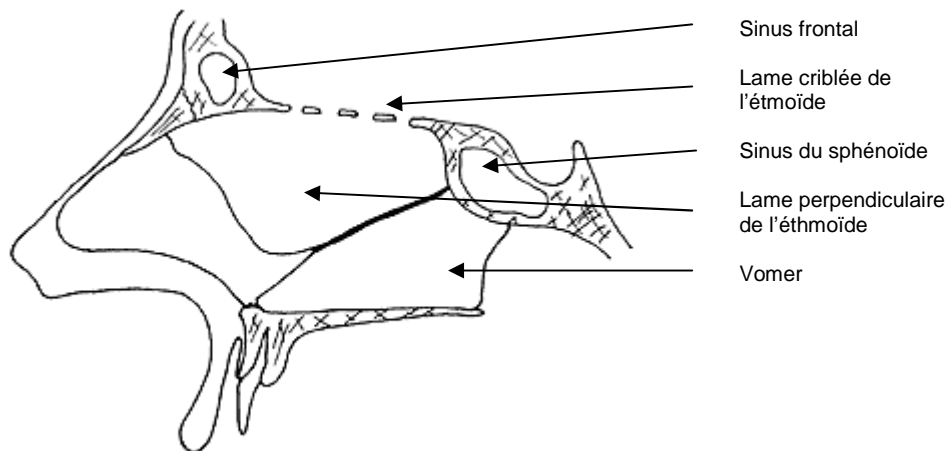
Les traumatismes antéropostérieurs sont absorbés essentiellement par la pyramide nasale et la glabelle, tandis que les traumatismes latéraux sont absorbés par le zygomatique et le rebord orbitaire inférieur.



**Fig. 9 :** *Le système de résistance horizontale*  
(D'après Ombredanne)

### c) Dans le plan sagittal

Le système vomer-lame perpendiculaire de l'éthmoïde unit la ligne médiane maxillopalatine à l'éthmoïde et au sphénoïde. Il constitue une cloison sagittale verticale (figure 10) de résistance faible <sup>[71]</sup>.



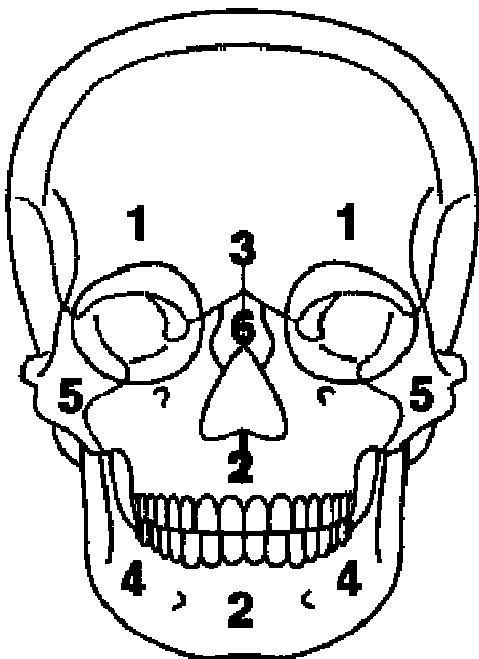
**Fig. 10 :** *La cloison sagittale*  
(Journal de radiologie, juillet 2003)

#### **d) Les pare-chocs faciaux**

La fréquence des chocs antéropostérieurs rend particulièrement vulnérables les parties saillantes de la face comme le menton, la pyramide nasale et la glabelle [269]. Ces structures ont été dénommés "pare-choc" de la face, car ce sont des zones plus exposées, d'une résistance durimétrique élevée selon Swearingen, et qui se comportent comme de véritables coins enfonçant les structures sous-jacentes mais qui servent aussi de structures d'amortissement protégeant les structures nobles sous-jacentes et les cavités (cavité orbitaires, nasales, buccale et sinus). [69,72]

On décrit 6 "pares-chocs faciaux" de haut en bas (figure 11) :

- Un pare-choc supérieur ou frontal représenté par le cadre orbitaire et la glabelle,
- Un nasal,
- Deux pare-chocs latéraux ou zygomatiques,
- Un pare-choc médian, au niveau de la suture intermaxillaire et de la symphyse mandibulaire,
- Un pare-choc inférieur ou symphysaire.



**Fig. 11 : Les pare-chocs de la face**  
(D'après Couly)

1. les bosses frontales
2. la suture intermaxillaire et la symphyse mentonnière
3. la glabelle
4. les para-symphyses
5. l'arcade zygomatique
6. la pyramide nasale

#### **e) Les structures papyracées et les zones de faiblesse**

Cette architecture de la face permet d'établir la topographie des "zones de moindre résistance" ou de faiblesse, étudiées par LE FORT [183].

Ainsi, on trouve à différents endroits des épaisseurs d'os inférieures à un millimètre comme les parois profondes de l'orbite et les parois et cloisonnements des sinus constitués de lames papyracées. Les structures papyracées sont le siège de fractures plus complexes en mosaïque avec enfoncement (fractures comminutives).

La structure faciale est donc très contrastée entre des zones consolidées et des zones d'extrême faiblesse.

## **2) La biomécanique mandibulaire**

La mandibule forme, par sa densité et son épaisseur, une poutre de résistance particulièrement solide, toutefois si elle est souvent concernée dans les traumatismes osseux maxillo-faciaux, c'est avant tout du fait de son « antéposition » anatomique, la rendant plus vulnérable aux traumatismes.

L'étude anatomique et biomécanique rend compte du comportement et des zones de fragilité de cet os vis-à-vis des traumatismes. La topographie et la mobilité de la mandibule par rapport à la base du crâne expliquent sa vulnérabilité <sup>[204]</sup>.

### **a) Les zones de résistances et les zones de faiblesse de la mandibule**

Sa forme particulière en fer à cheval et son indépendance vis-à-vis du reste de la face, en fait une structure anatomique à part qui mérite qu'on s'y attarde.

Comme pour le reste de la face, on lui décrit plusieurs poutres de résistance (figure 12) :

- une poutre basilaire,
- une poutre temporale,
- une poutre goniale,
- une poutre sigmoïdienne,
- une travée alvéolaire (ensemble os-dent très solide).

Et de la même façon qu'au maxillaire il existe des zones d'extrême faiblesse qui correspondent aux traits de fracture <sup>[106, 107, 108]</sup>.

- dans la région du col du condyle,
- de l'angle goniale,
- du trou mentonnier,
- de la zone alvéolaire,
- et de la région symphysaire.

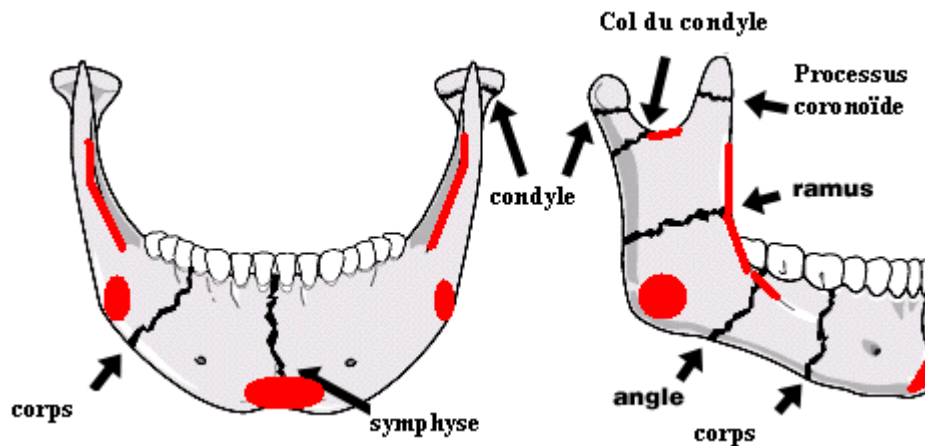


Fig. 12 : Les zones de faiblesse et de résistance de la mandibule  
(D'après Ferré)

## **b) La théorie des « fusibles mécaniques » ou des rupteurs**

En mécanique, quand la rupture d'une structure est inévitable, elle est prévisible en des endroits précis et les sièges préférentiels des fractures peuvent être assimilés à des « fusibles mécaniques ».

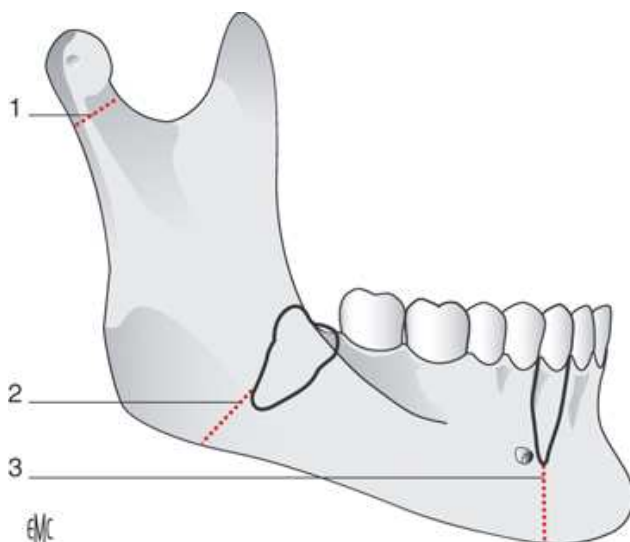
D'après des études de biomécanique, un traumatisme du menton entraîne successivement selon son intensité une fracture sous-condylienne, angulaire, parasymphysaire et symphysaire <sup>[106,108,279]</sup> et certaines régions qui sont le siège préférentiel des fractures jouent le rôle de fusible mécanique en protégeant les structures sous-jacentes.

C'est le cas de la région condylienne qui, en cédant sous une sollicitation d'intensité trop élevée, protège la cavité glénoïde et la zone temporale <sup>[108]</sup>. On explique par là, la rareté des fractures de la fosse temporale avec pénétration intracrânienne du processus condyalaire. Ainsi le col du condyle, d'apparente fragilité, joue le rôle de « rupteur » en cas de recul ou d'enfoncement traumatique de la mandibule.

### c) Le rôle de l'implantation dentaire dans la survenue des fractures

L'os alvéolaire renforce l'architecture de la mandibule mais les dents enchâssées dans cette structure constituent parfois un facteur fragilisant en traumatologie. Elles forment des lignes de faiblesse en fonction de l'axe d'implantation et de la longueur radiculaire.

C'est ainsi que la canine, par la taille de sa racine, et la dent de sagesse, par son inclusion fréquente, obliquée mésialement dans l'angle mandibulaire, constituent des zones préférentielles de fracture lors des traumatismes de la mandibule <sup>[153,92,87]</sup> (figure 13).



**Fig. 13 :** *Lignes de faiblesse de la mandibule*

(EMC, Denhez et al., 2005, 22-070-A-12)

1 : Col du condyle

2 : Axe oblique mésial de la dent de sagesse mandibulaire

3 : Axe de la canine mandibulaire

### 3) L'architecture alvéolo-dentaire

#### a) Les anomalies alvéolo-dentaires

L'environnement musculaire, qu'il soit en fonction ou au repos agit continuellement sur les arcades dentaires. Les dents et leurs procès alvéolaires se situent dans une zone labio-jugo-linguale ou les forces musculaires s'équilibrent : Les muscles péri-oraux (le masséter et le buccinateur) exercent une force centripète sur les dents tandis que la langue exerce une force centrifuge. On parle du **couloir dentaire de CHATEAU**, de la « zone 0 » de DANGY ou du couloir musculaire de CAUHEPE (figure 14).

Les forces engendrées par ses différents éléments varient avec la croissance et la modification des éléments environnants (posture, déglutition, respiration...). Ces variations influent sur la position des arcades dentaires qui sont en constante évolution. Ainsi au cours de la maturation, on constate une augmentation de la pression labiale et une diminution de la pression linguale, ce qui pourrait expliquer en partie la diminution de la longueur d'arcade <sup>[23]</sup>.

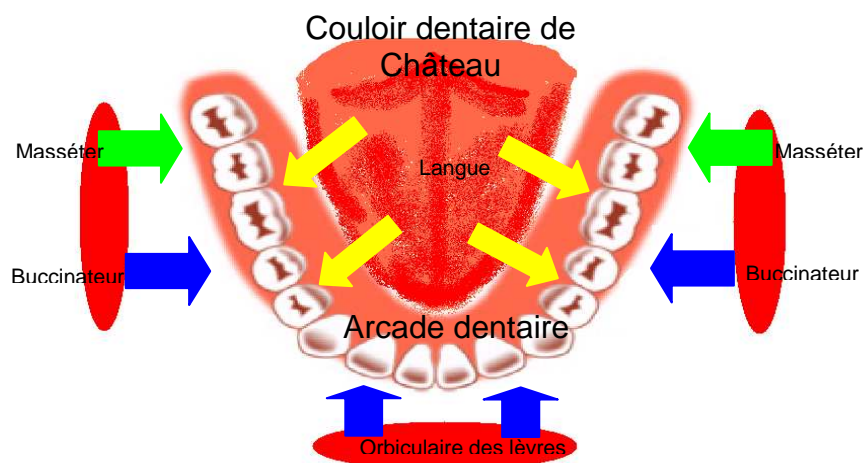


Fig.14 : couloir dentaire de CHATEAU  
(Schéma personnel)

Une anomalie de position de la lèvre ou de la langue aura des répercussions sur l'évolution des arcades. Par exemple si la lèvre inférieure s'interpose entre les incisives inférieures et les incisives supérieures, le surplomb incisif sera augmenté et de cette manière les incisives maxillaires seront plus exposées <sup>[24]</sup>.

Si la langue se place de façon trop antérieure au repos ou si la déglutition est atypique avec une propulsion linguale, on pourra observer une proalvéolie supérieure ou inférieure ou une béance antérieure (suivant la position de la langue). De la même façon, la persistance de parafunctions comme la succion digitale peut entraîner une proalvéolie, tout comme l'incompétence labiale due à des lèvres courtes ou hypotoniques et entraîner la vestibuloversion des incisives supérieures. Ce qui entraîne une potentialisation du risque traumatique sur ces dents plus exposées aux agents vulnérants du fait de leur vestibuloversion (cf le chapitre sur l'épidémiologie). Les traitements orthodontiques plus largement développés tendent à réduire actuellement ce risque (figure 31) <sup>[91]</sup>.

Mais en revanche, le port d'appareillage modifie l'histoire naturelle des traumatismes dentaires car suivant la localisation de la fracture, il assure une contention solide ou au contraire mobilise un groupe dentaire à distance du point d'impact.

De plus un mauvais articulé dentaire peut laisser supposer un mauvais verrouillage dentaire et une moindre résistance des maxillaires aux traumatismes.

## **b) Les dysmorphoses dento-maxillaires**

Les arcades dentaires et leur morphogenèse dépendent des éléments sur lesquels elles se développent et donc des bases osseuses maxillaires et mandibulaires.

Chez les personnes présentant une classe III squelettique, que ce soit par un défaut de développement du maxillaire, un excès de développement de la mandibule (ou un peu des deux) le menton « pointe » vers l'avant contrairement aux patients de classe I <sup>[20,154,233]</sup>.

Lors d'un choc sur la mandibule, les forces exercées ne seront pas uniformément réparties sur l'ensemble de l'arcade et celle-ci s'en trouve d'autant plus fragilisée. Par ailleurs, les personnes présentant une classe II de division 1, de part leur proéminence incisive supérieure, sont plus susceptibles d'avoir des fractures dento-alvéolaires supérieures.

La prévention des traumatismes passe alors par <sup>[10,48]</sup>:

- L'information et la sensibilisation,
- L'interception et le traitement précoce des parafunctions et des proalvéolies,
- La protection dento-maxillaire par l'utilisation de protège-dents lors de la pratique sportive.



## B) LES FACTEURS HISTO-PATHOLOGIQUES

### 1) La qualité et la densité osseuse

Il existe deux types d'os, l'os compact et l'os spongieux. Selon la classification de Lekholm et Zarb (1985) <sup>[190]</sup>, on peut distinguer 4 qualités d'os au niveau des maxillaires qui auront une incidence sur la survenue des fractures et sur leur cicatrisation (figure 15). Cette classification sera complétée par Misch en 1990 <sup>[212]</sup> (tableau 5).

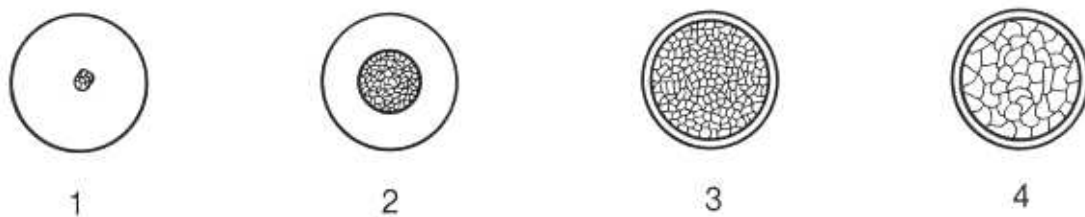


Fig. 15 : *Classification de Lekholm et Zarb (1985)*

Classification de Lekholm et Zarb (1985)	Classification de Misch (1990)	Qualité osseuse	Localisation
Os de type 1	D1	Os très dense composé dans sa quasi-totalité par de l'os compact	Secteur mandibulaire antérieur
Os de type 2	D2	Association d'une corticale dense et d'un os spongieux intermédiaire	Secteur mandibulaire postérieur et maxillaire antérieur
Os de type 3	D3	Association d'une corticale poreuse et d'un os spongieux de faible densité	Secteur maxillaire
Os de type 4	D4	Association d'une très fine couche de corticale et d'un os spongieux hypodense et de très mauvaise qualité	Secteur maxillaire postérieur

Tableau 5 : *La qualité osseuse suivant la localisation*

#### Cas d'un os compact :

La mandibule en contient une proportion très forte. Cet os très dur et résistant à la compression répond moins bien à la flexion, notamment dans les zones de courbures. Cette caractéristique est très importante sur les conséquences d'un traumatisme, il subit souvent des fractures nettes.

Il nous faut insister sur les variations d'épaisseur de cet os constituant les tables alvéolaires : épais dans les zones prémolo-molaires, il devient très fin dans la zone incisivo-canine, pourtant plus exposée aux chocs.

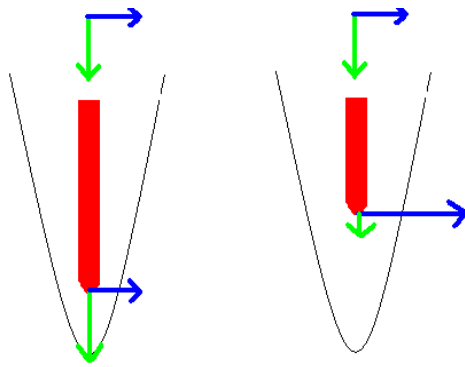
### Cas d'un os spongieux :

Il répond différemment aux sollicitations (par rapport à un os compact), en résistant mieux à la flexion qu'à la compression. Cet os est plus souple mais ne résiste pas bien à l'écrasement, il est le siège de lésions communitives.

## **2) L'état dentaire**

L'état de santé bucco-dentaire joue un rôle primordial dans la fréquence et le risque d'apparition des lésions traumatiques :

- C'est ainsi qu'une **lésion carieuse**, comme une **obturation importante** en volume, ou localisée de façon particulière, fragilise l'organe dentaire. Par exemple, les restaurations non collées intéressant les crêtes marginales de la dent entraînent une fragilisation de celle-ci.
- De même, une dent dépulpée résiste moins bien aux chocs qu'une dent vitale car en perdant de ses caractéristiques élastiques par déshydratation, elle devient plus cassante. En outre, **la cavité d'accès** altère encore les propriétés mécaniques de la dent qui présentait déjà une fragilisation suite au processus carieux.
- De la même manière, les fêlures et fissures de l'émail prédisposent aux fractures coronaires.
- Les dents couronnées sans reconstitution corono-radiculaire stable et solide sont également propices aux fractures radiculaires ou corono-radiculaires :
  - Le tenon radiculaire doit atteindre 70% de la racine clinique afin de répartir les forces sur toute la longueur de la racine et éviter ainsi des fractures.
  - L'emploi d'un tenon cylindro-conique répartit mieux les forces, fragilise moins l'apex qu'un tenon cylindrique et permet une meilleure rétention qu'un tenon conique (figure 16).

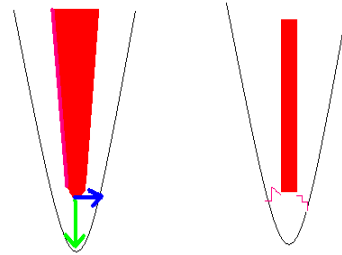


**Fig. 16 :** La conception des tenons corono-radicaux est déterminante en traumatologie corono-radicaire  
(Schéma personnel)

La longueur du tenon permet la répartition des forces de compression et de cisaillement tout le long de la racine et évite ainsi le descellement ou la fracture.

L'utilisation d'un tenon cylindrique permet une excellente rétention mais fragilise l'apex.

Le tenon cône répartit au mieux les forces le long de la racine mais diminue les propriétés rétentes.



Certaines dysplasies dentaires augmentent les effets traumatiques en fragilisant la constitution des dents. Par exemple une amélogénèse ou une dentinogénèse imparfaite entraîne une fragilisation des dents et donc une moindre résistance aux chocs.

Une occlusion " normalisée " assure une part de protection naturelle sur des chocs indirects (chocs inter-arcades). Ainsi, chez les édentés partiels, ou dans une microdentie, la répartition des forces est modifiée, et les dents restantes isolées travaillent seules et deviennent plus exposées.

En outre, il paraît essentiel d'insister sur le rôle fragilisant des kystes dentaires, des dents incluses ou en évolution, des mesiodens.

### **3) L'état parodontal**

Les dents sont soutenues dans l'os grâce au ligament desmodontal. L'état du parodonte est déterminant en traumatologie dento-faciale car si le rapport racine clinique/couronne clinique devient négatif, alors la dent devient mobile et n'est plus suffisamment maintenue dans son parodonte pour résister à un choc. Elle risque alors l'expulsion. De cette façon, une personne atteinte de parodontopathie avec un support osseux diminué sera plus sensible aux traumatismes parodontaux, comme les luxations et les expulsions qu'une personne avec un parodonte sain <sup>[216]</sup>.

De la même manière, la perte totale des dents provoque la résorption osseuse du processus alvéolaire. A la mandibule, chez les personnes édentées depuis un long moment, l'os basal résiduel peut devenir insuffisant pour résister à un choc même de faible intensité (figure 17) [207].

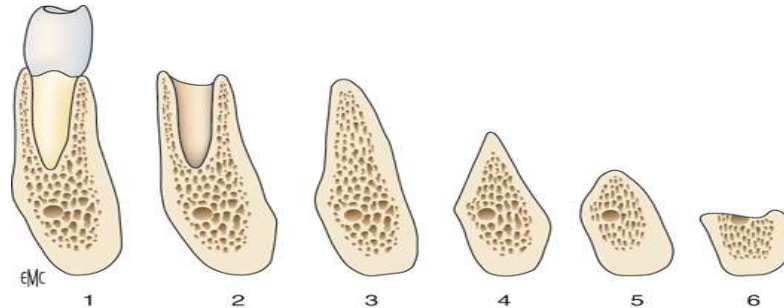


Fig. 17 : Différents stades de résorption osseuse mandibulaire après la perte des dents  
(Selon Atwood)

#### 4) Les facteurs généraux

##### a) L'âge

L'os est un tissu vivant en perpétuel remaniement. Après l'acquisition du **pic de masse osseuse** vers 20-25 ans, le vieillissement s'accompagne d'une perte osseuse progressive et une modification de la trame osseuse (figure 18). De plus comme cité plus haut, la perte des dents et la dégénérescence de l'os alvéolaire à la mandibule la rend plus fragile face aux traumatismes [277,103].

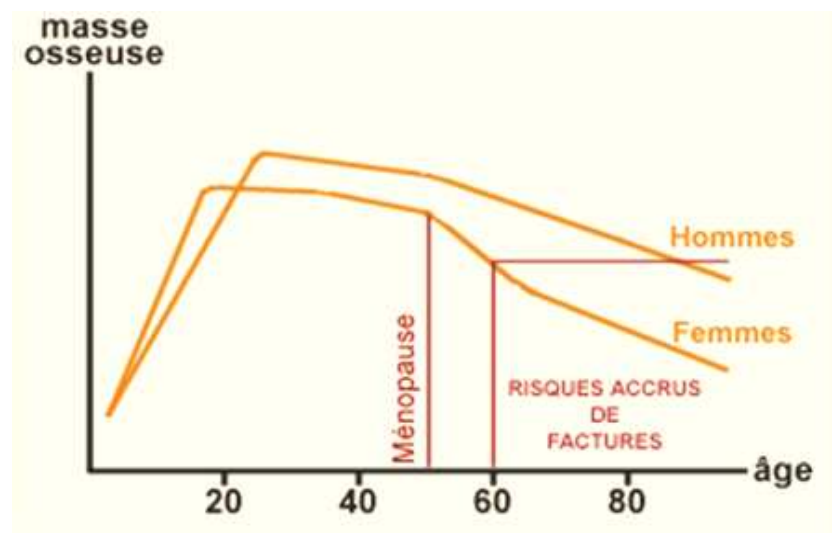


Fig. 18 : Evolution de la masse osseuse en fonction de l'âge et du sexe  
(EMC rhumatologie)

## **b) Le sexe**

L'altération du tissu osseux avec l'âge est bien plus importante chez la femme que chez l'homme après la ménopause. L'ostéoporose touche les deux sexes mais préférentiellement les femmes<sup>[61]</sup>.

## **c) Les pathologies générales**

L'ostéoporose est une maladie diffuse du squelette caractérisée par une masse osseuse faible et des altérations de la microarchitecture osseuse, responsable d'une augmentation de la fragilité osseuse. Les fractures en sont d'ailleurs la complication. Son incidence augmente avec l'âge et touche surtout les femmes : 1/3 des femmes de 60 à 70 ans et 2/3 des femmes de plus de 80 ans souffrent d'ostéoporose<sup>[61]</sup>.

Les maladies ostéopéniques comme la maladie de Paget et l'ostéogénèse imparfaite sont autant de facteurs de risque de survenue d'une fracture suite à un choc<sup>[47,241]</sup>.

## **d) Les antécédents traumatiques**

Après une fracture, l'os se reconstitue en formant une néo-matrice ostéogénique qui se minéralisera secondairement. Cet os de réparation est moins dense que l'os originel et le risque de survenue d'une fracture secondaire est donc toujours à craindre<sup>[31-33]</sup>.

# **CHAPITRE II : LE TRAITEMENT PRIMAIRE DU TRAUMATISE FACIAL**

---

# I. LA CHRONOLOGIE DE LA PRISE EN CHARGE

---

## INTRODUCTION

Dans la majorité des cas, les traumatismes de la face sont isolés et ne présentent pas de menace pour le pronostic vital <sup>[137]</sup>.

La mortalité associée aux traumatismes graves de la face est très faible et la plupart des décès des patients sont dus à des lésions associées cérébrales ou thoraco-abdominales. Toutefois en étant le siège de la plupart des organes sensoriels et de par sa situation rapprochée de l'encéphale et du rachis cervical, il convient de rechercher systématiquement des lésions associées.

Dans ce chapitre, nous évaluerons le rôle de chaque protagoniste dans la prise en charge du traumatisé facial en insistant sur les parties concernant directement ou indirectement le chirurgien-dentiste. Nous le rappelons ici, ce mémoire s'intéresse au traitement global d'un traumatisé grave de la face afin d'apporter au chirurgien-dentiste des connaissances sur les lésions et leurs répercussions sur la sphère ORL, les traitements déjà effectués lors de son entrée en scène, les séquelles et les difficultés spécifiques de chaque type de traumatisme et ce afin de permettre au patient de retrouver une cavité orale fonctionnelle et morphologique.

## **A) LA PRISE EN CHARGE INITIALE SUR LE TERRAIN**

Le traumatisé grave nécessite une prise en charge médicale préhospitalière particulière lui permettant d'arriver dans un centre de traumatologie dans les délais les plus brefs afin de bénéficier d'un traitement définitif de l'ensemble des lésions.

Les principaux objectifs de la prise en charge préhospitalière sont de stabiliser les fonctions vitales du patient et si possible d'évaluer rapidement les lésions et leurs priorités thérapeutiques pour orienter le blessé vers la structure hospitalière la plus adaptée à sa prise en charge définitive. Ces considérations ne concernent que rarement le chirurgien-dentiste puisqu'il n'est pas le premier acteur de la prise en charge. Toutefois cette prise en charge initiale s'inscrit dans le cadre de la prise en charge globale des traumatisés maxillo-faciaux et la stratégie thérapeutique adoptée en fonction des lésions aura une incidence directe sur l'évolution des séquelles.

De plus, les mesures d'urgences extrêmes asphyxiques et hémorragiques peuvent intéresser le chirurgien-dentiste dans sa pratique quotidienne.

### **1) L'élimination de l'urgence vitale**

**L'examen clinique** du traumatisé facial débute donc sur les **lieux de l'accident** par les secours médicalisés qui effectuent une évaluation rapide des fonctions vitales comme le pouls, la pression artérielle, la fréquence respiratoire et l'état de conscience <sup>[246]</sup>.

En outre, l'examen s'axe sur la recherche **d'urgences aiguës asphyxiques et/ou hémorragiques** susceptibles d'engager le pronostic vital à court terme. Il faut aussi s'assurer que le traumatisme de la face est isolé, et non associé à un autre traumatisme, notamment du crâne, du rachis cervical, ou thoraco-abdominal, ce qui relèguerait l'urgence maxillo-faciale au second plan.

Par ailleurs, une lésion rachidienne est systématiquement suspectée dans tout traumatisme grave (chute, accident de la voie publique,...), c'est pourquoi, avant toute manipulation du blessé, un examen complet du rachis s'avère indispensable et un score de Glasgow est établi (tableau 6).



Échelle de Glasgow adulte		
Ouverture des yeux	Réponse verbale	Réponse motrice
1 - nulle	1 - nulle	1 - nulle
2 - à la douleur	2 - incompréhensible	2 - Extension stéréotypée (rigidité décérébrée)
3 - à la demande	3 - inappropriée	3 - flexion stéréotypée (rigidité de décortication)
4 - spontanée	4 - confuse	4 - évitement
	5 - normale	5 - orientée
		6 - aux ordres

**Tableau 6 : évaluation du score de Glasgow**  
(Source : wikipédia)

(La notion d'inconscience correspond globalement à un total inférieur à 8)

Dans de très rares cas, le traumatisme de la face peut s'avérer être une véritable urgence thérapeutique. Ceci est vrai lorsqu'il existe une hémorragie massive au niveau du fracas facial.

Le risque infectieux doit également être évalué et contrôlé.

### **a) Les urgences aiguës asphyxiques**

Elles constituent l'urgence absolue lorsqu'elle se traduit par une détresse respiratoire aiguë avec asphyxie. Le risque est d'ailleurs majoré en cas de perte de connaissance entraînant une hypoventilation.

**Les troubles asphyxiques** <sup>[238]</sup> sont liés à une obstruction des voies aériennes supérieures par différents éléments qu'on distingue par ordre croissant de complication :

- *La présence de sécrétions*, de caillots sanguins dans la cavité buccale ou de sang mêlé à la salive dans l'oropharynx, ce qui arrive surtout chez le blessé placé intempestivement en décubitus dorsal ;
- Il peut aussi s'agir de la présence de *corps étrangers* divers dans les voies aériennes supérieures comme une dent fracturée, des fragments d'os ou de prothèse dentaire.
- La formation d'un *hématome expansif* de la langue, du plancher de bouche ou du palais mou ;
- Une *dislocation* avec un enfoncement de la pyramide nasale, entraînant la compression de l'oropharynx ;

- Une *glossoptôse* dû au déplacement en arrière de la symphyse mandibulaire en cas de fractures parasymphisaires bilatérales ou d'un fracas de l'arc antérieur de la symphyse entraînant la chute de la langue en arrière contre la paroi pharyngée postérieure.
- Le *recul du massif facial* en bas et en arrière contre la paroi pharyngée et le dos de la langue est aussi un facteur d'obstruction des voies aéro-digestives ;
- Le développement d'un *œdème important* du massif facial suite à une brûlure.

**La conduite à tenir** <sup>[238,231]</sup> ne doit souffrir d'aucun retard. Il s'agit de rendre les voies aériennes perméables, soit en levant l'obstacle décelé, soit en le contournant.

Le blessé est d'abord installé en *décubitus latéral*, les lésions tournées vers le sol afin de faciliter le drainage des voies aériennes par gravité.

Le *rachis cervical est maintenu en rectitude et en extension* par un aide en cas de doute sur son intégrité.

On procède alors aux manœuvres suivantes :

- Le retrait des débris divers avec les doigts ou un écouvillon et l'épanchement des sécrétions et le sang à l'aide d'une compresse montée sur une pince ou grâce à une aspiration ;
- Si le patient est conscient et que son état le permet, on peut le faire tousser doucement ;
- L'évacuation des hématomes et la compression de la zone de saignement ;
- La mise en place d'une canule de Guédel ou de Mayo afin d'éviter la chute de la langue vers l'arrière ;
- La pratique d'une ventilation assistée par le bouche-à-bouche puis par le masque.

La sécurisation définitive de ces voies passe par l'intubation oro-trachéale car ces patients restent difficiles à ventiler au masque facial du fait de la multiplicité des blessures. Celle-ci est impérative et doit être effectuée immédiatement en cas de détresse respiratoire ou de coma mais elle est aussi très utile en cas de saignement abondant <sup>[201, 3]</sup>.

L'intubation naso-trachéale est déconseillée en première intention surtout en cas de fracture ethmoïdale ou de la base du crâne, car la sonde peut emprunter un passage intracrânien <sup>[110]</sup>.

Lorsque l'intubation oro-trachéale sous laryngoscopie directe est impossible dans de rares cas de traumatismes majeurs associée à une obstruction des voies aériennes supérieures, l'intubation rétrograde par trachéotomie reste la meilleure solution <sup>[189, 231]</sup>. Cette technique est d'ailleurs préconisée pour les traumatismes balistiques présentant une perte totale des repères anatomiques <sup>[19]</sup>.

## **b) Les urgences hémorragiques**

Le saignement facial peut être d'emblée important mais il est rarement responsable à lui seul d'une instabilité hémodynamique. Il convient alors de rechercher une lésion thoracique, abdominale ou rétro-péritonéale en cas d'état de choc hémorragique.

La face est un endroit très vascularisé alimenté par les deux axes carotidiens internes et externes et de nombreux vaisseaux peuvent être atteints, avec des manifestations externes, internes ou mixtes. Ceci explique que certains saignements peuvent être majeurs lors de traumatismes sévères.

**L'hémostase** peut être obtenue par différents procédés :

On peut réaliser une compression au doigt ou par pince hémostatique, relayée par la mise en place d'un bourdonnet compressif dans l'attente d'une ligature artérielle ou veineuse au point d'élection réalisée en milieu hospitalier. Un tamponnement à l'aide de compresses hémostatique peut-être rélisé dans les cavités nasales et buccales <sup>[238]</sup>.

Parallèlement aux procédés hémostatiques, la mise en place d'une voie veineuse périphérique permet la perfusion de solutés macromoléculaires pour compenser les pertes sanguines et faciliter l'équilibration hémodynamique <sup>[194]</sup>.

## **2) Les mesures complémentaires**

### **a) Le bilan lésionnel initial**

Un premier bilan lésionnel <sup>[194]</sup> est dressé afin d'évaluer les modalités de prise en charge prévisible. D'abord global, il sera complété à l'hôpital par un examen clinique et radiographique complet. Il est dressé sur le terrain par les secouristes (SMUR ou sapeurs-pompier) de façon à coordonner les actions et de communiquer les premières observations aux différents protagonistes de la prise en charge.

Il est constitué de :

- L'interrogatoire du blessé ou des témoins permettant de reconstituer les circonstances de l'accident ;
- Du score de Glasgow ;
- D'un examen clinique rapide et succinct décrivant les lésions locales et associées ;
- Les actes thérapeutiques effectués et les constantes vitales du patient.

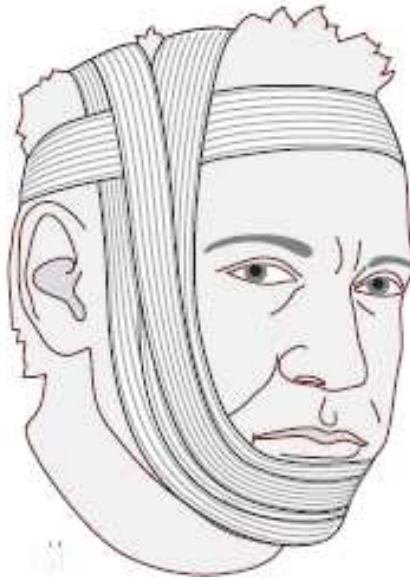### **b) L'évacuation du blessé**

Il importe de conditionner le blessé avant son évacuation afin de limiter les risques de complications durant celle-ci et de préparer la future prise en charge hospitalière. Ces mesures consistent à <sup>[134, 127]</sup> :

- immobiliser l'axe crânio-rachidien avec des attelles et un matelas coquille ;
- nettoyer les plaies et réaliser une contention maxillo-mandibulaire par bandage (figure 19). Un pansement de la face est associé ;
- lutter contre la survenue d'une infection par une antibiothérapie associée à une prophylaxie antitétanique en cas de lésions souillées ou de brûlures ou lorsque le délai d'évacuation est supérieur à 6 heures ;
- recouvrir le blessé avec une couverture chauffante pour éviter la chute de la température corporelle ;

- effectuer une oxygénothérapie ;
- injecter des antalgiques par intraveineuse voire une neurosédation dans les cas de traumatismes craniofaciaux ;

Enfin un monitoring est instauré afin de surveiller les fonctions cardiorespiratoires et neurologiques.



**Fig. 19 :** La contention maxillo-mandibulaire par bandage  
(EMC, Giraud et al., 2002, 22-068-A-10)

## **B) LA PRISE EN CHARGE HOSPITALIERE**

### **1) Le bilan général des lésions**

Selon les conditions du traumatisme et l'état du blessé, priorité doit être donnée à la recherche de lésions susceptibles d'engager le pronostic vital <sup>[134, 127]</sup>. Un examen complet est donc souvent nécessaire, faisant appel à différents spécialistes, au premier plan desquels se trouvent les neurochirurgiens, les chirurgiens viscéralistes et les chirurgiens orthopédiques.

#### **a) La prise en charge par le médecin urgentiste**

Le contrôle des grandes fonctions est vérifié et ajusté grâce au matériel hospitalier, complétant ainsi ou remplaçant les techniques utilisées lors de la relève du blessé. Un bilan biologique (groupage sanguin, hémostase) est réalisé.

Le score de Glasgow est alors ré-évalué. Et le médecin urgentiste fait appel aux différents spécialistes afin d'établir un **bilan général et un plan de traitement des lésions**. Cette prise en charge multi-disciplinaire permet si c'est possible, la réalisation d'un traitement primaire en un seul temps sous anesthésie générale.

#### **b) Le contrôle des urgences**

##### **Sur le plan respiratoire**

Une intubation nasotrachéale peut remplacer l'intubation orotrachéale si l'accès à la cavité buccale est indispensable après avoir éliminé le risque de brèche ostéoméningée <sup>[255]</sup>. Si l'intubation doit être prolongée ou si l'abord nasal est risqué, une trachéotomie réglée peut la remplacer <sup>[19]</sup>.

### Sur le plan circulatoire

Les hémorragies non contrôlées font l'objet d'une électrocoagulation et de tamponnements locaux complémentaires <sup>[148]</sup>. En cas de persistance des saignements, et dans le contexte de l'urgence, l'hémostase peut être réalisée par une embolisation sélective des branches de la carotide externe responsable du saignement grâce à une artériographie <sup>[52]</sup>. On compte alors sur les nombreuses anastomoses au niveau de la face pour assurer la vascularisation. Il est exceptionnel d'effectuer l'hémostase en ligaturant une des deux carotides externes au niveau du triangle de Farabeuf, cette dernière ne s'effectuant qu'en cas d'échec des autres mesures et en bloc opératoire <sup>[15]</sup>.

## **2) Le déroulement de la prise en charge**

### **a) La collaboration multi-disciplinaire**

La prise en charge chirurgicale des traumatismes graves de la face ne constitue que rarement une urgence immédiate. Les lésions associées sont fréquentes.

En cas de **polytraumatismes** <sup>[238, 194]</sup>, le traitement maxillo-facial proprement dit passe après les urgences neurochirurgicales, orthopédiques, viscérales ou ophtalmiques.

- **Les urgences orthopédiques** : tout traumatisé crânien ou craniofacial est, jusqu'à preuve du contraire, un traumatisé du rachis cervical. Ainsi, le maintien d'une minerve jusqu'à l'élimination d'une lésion ostéo-disco-ligamentaire cervicale est impératif, à fortiori si le patient est comateux.
- **L'urgence neurochirurgicale** : un traumatisme cérébral est ainsi d'autant plus fréquent que le traumatisme touche le tiers supérieur de la face. La prise en compte de l'atteinte cérébrale doit précéder le traitement du traumatisme facial. Ainsi l'évacuation d'un hématome extra-dural, la pose d'un capteur de pression intra-crânienne afin de guider la neuroréanimation sont des priorités thérapeutiques.
- **L'urgence viscérale** : la prise en compte des lésions thoraciques et abdominales avec une hémorragie interne souvent associée, prime le plus souvent sur le traitement du traumatisme facial.

- **L'atteinte d'un globe oculaire** nécessite d'urgence l'avis et l'action d'un ophtalmologue.

Les conditions particulières de ces prises en charge qui sont particulièrement spécialisées et ne concernent pas notre domaine ne seront pas développées ici.

Le chirurgien maxillo-facial peut également être sollicité en urgence en cas de détresse respiratoire ou d'hémorragie faciale particulièrement abondante ne cédant pas aux techniques habituelles.

## **b) La classification des blessés**

On distingue 3 groupes de traumatisés faciaux qui vont déterminer le déroulement de la prise en charge en fonction de leur état général et de la présence ou non de lésions associées [134] :

- Les polytraumatisés présentant une atteinte maxillo-faciale :

La gravité et la multitude de leurs lésions entraînent un risque vital de durée variable. Ils relèvent en premier lieu de la réanimation et de la chirurgie générale et orthopédique.

- Les traumatisés crânio-faciaux :

C'est le neurochirurgien qui autorise ou retarde le traitement maxillo-facial en fonction de la stabilisation des fonctions neurochirurgicales.

- Les traumatisés maxillo-faciaux purs :

La prise en charge par le chirurgien maxillo-facial pourra être immédiate ou différée en fonction de l'état du patient et de la présence d'un œdème. Parfois il peut arriver que ces patients se présentent spontanément au cabinet du chirurgien-dentiste ou au service odontologique de l'hôpital si la perte dentaire leur semble l'élément le plus urgent. Il convient alors au praticien d'effectuer un examen clinique complet et d'établir un diagnostic avant de réaliser les premiers soins et d'orienter le patient vers le centre maxillo-facial.

De ce fait, les urgences étant maîtrisées, le bilan général des lésions effectué, l'examen clinique du traumatisé facial peut être complété.



## **II.L'EXAMEN DU TRAUMATISE MAXILLO-FACIAL**

---

### **INTRODUCTION**

Dans ce chapitre, nous avons choisi de retranscrire l'examen clinique du traumatisé maxillo-facial en dehors du cadre de l'urgence tel qu'il est mené dans les services de traumatologie maxillo-faciale et tel que peut le mener le chirurgien-dentiste en consultation. Ainsi certaines parties, qui relèvent de lésions associées très spécialisées et qui ont été citées précédemment, ne seront mentionnées qu'à titre indicatif afin d'illustrer notre propos sur la complexité des lésions et la multiplicité des acteurs concernés.

L'objectif principal de cet examen clinique est d'évaluer de façon précise l'étendue des lésions et de réadresser le patient ci-besoin est, vers un praticien spécialisé, suivant son domaine de compétence.

Lors de la réhabilitation orale, le chirurgien-dentiste mènera cette même démarche afin de dresser l'étendue des séquelles.

## **A) L'INTERROGATOIRE MEDICAL**

Il s'attache à reconstituer les circonstances de l'accident, la nature du vecteur du traumatisme, l'existence d'une perte de connaissance initiale, le terrain médical et chirurgical du patient<sup>[134, 194]</sup>.

L'obtention de photographies antérieures à l'accident élimine une éventuelle déformation préexistante (dysmorphose dento-maxillaire) et aidera à établir le schéma thérapeutique.

Les informations fournies par l'entourage du patient, la famille et les personnes présentes sur le lieu de l'accident peuvent être précieuses.

Plusieurs points sont à préciser et à noter dans le dossier médical du patient :

### **Le terrain :**

- Il est nécessaire de connaître l'âge et le sexe du patient ;
- L'heure de son dernier repas en cas d'indication opératoire urgente pour adapter l'anesthésie ou en cas d'associations lésionnelles ;
- Ses antécédents médico-chirurgicaux :
  - les interventions chirurgicales antérieures,
  - l'existence éventuelle de pathologies connues, de troubles métaboliques, d'allergies médicamenteuses,
  - les traitements en cours (comme les anticoagulants, les neuroleptiques...),
  - son statut vaccinal, notamment antitétanique.

### **Les caractéristiques du traumatisme :**

- Le lieu, l'horaire et les circonstances de survenue de l'accident ;
- Les caractéristiques de l'agent vulnérant : le mécanisme direct ou indirect ; le point d'impact ; la direction et l'intensité du choc ;
- Les conditions de survenue : accident domestique, causé par un tiers ou non, accident du travail, de sport...

### La présence de troubles fonctionnels :

Les symptômes, autrement dit les troubles fonctionnels ressentis subjectivement par le patient sont recueillis et détaillés. La plus grande importance est donnée à la **chronologie des faits**, à leur **mode évolutif** et à leur prise en charge thérapeutique éventuelle si la consultation intervient dans un second temps.

Il est important de laisser parler le patient selon sa propre terminologie, en le guidant sans l'influencer.

On note :

- La sensation de craquement lors du choc ;
- Le caractère spontané ou provoqué de la douleur ainsi que son siège, sa durée, son intensité, l'irradiation et l'évolution dans le temps avec un caractère exponentiel ou non ;
- Les gênes fonctionnelles : avec l'apparition de trouble de l'occlusion et de gêne à la fermeture buccale, des troubles visuels, des troubles respiratoires, auditifs ou phonatoire ;
- Un déficit moteur ou sensitif
- La perte de connaissance initiale, complète ou non, sa durée et le délai de reprise de conscience immédiat ou secondaire, c'est-à-dire la notion d'intervalle libre faisant craindre la présence d'un hématome intracrânien.
- La présence de nausées ou de vomissements

### L'évaluation de l'état antérieur du patient :

- Les antécédents traumatiques ;
- Les dysmorphoses éventuelles,
- L'articulé dentaire préexistant,
- L'état bucco-dentaire,
- Le port de prothèses dentaires fixes ou amovibles.
- Des photographies antérieures à l'accident peuvent être utiles afin de déterminer l'état initial du patient à des vues médico-chirurgicales et juridiques.

## **B) L'EXAMEN CLINIQUE**

L'examen clinique du blessé maxillo-facial doit être complet et méthodique [238, 126,88,194,237,192]. Il débute par un examen général qui ne sera pas développé ici, en particulier en cas de choc violent pouvant faire suspecter des lésions graves dont le traitement sera prioritaire sur le traitement des atteintes faciales comme nous l'avons mentionné précédemment. L'exploration des lésions lors de l'examen va permettre au clinicien de compléter le bilan médical initial. De plus, une prise de radiographies des différentes lésions est importante d'un point de vue médico-légal.

### **1) L'examen exobuccal**

Le patient est installé au fauteuil, sous un éclairage adapté et est rassuré. Une instrumentation spécifique de type abaisse-langue, miroirs, sondes et écarteurs est nécessaire.

Sur le plan maxillofacial [88,194], l'examen doit être débuté au plus tôt, l'extension rapide des oedèmes et des hématomes au niveau des tissus mous masquant une partie des signes ce qui pourrait avoir une répercussion néfaste sur la conduite du traitement.

#### **a) L'inspection :**

*L'inspection* est réalisée de face et de profil, sous bon éclairage, en vue plongeante inférieure et supérieure et menée de façon bilatérale et symétrique [198].

Sont analysés successivement :

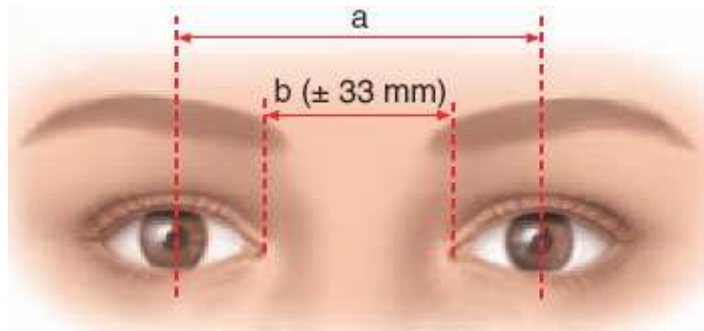
- **Les téguments** (coloration, souplesse, présence de corps étrangers, lésions...);
- **Les déformations** sous-jacentes :
  - De face, la région concernée est comparée à sa controlatérale ;
  - De profil, l'examen recherche un défaut de projection antéro-postérieure d'un étage par rapport aux autres (écrasement du nez, défaut de projection de la lèvre supérieure...)

- L'inspection axiale note les asymétries antéro-postérieures droite-gauche (par exemple, un défaut de projection de la pommette) ;
- **La posture** de la tête et du cou,
- **Les écoulements** de sang, de salive ou de liquide céphalorachidien par les orifices naturels ou par une plaie :
  - otorragie, épistaxis, saignements extériorisés par la bouche ou par une plaie ;
  - otorrhée, rhinorrhée et/ou écoulement de liquide incolore par une plaie frontale sus-orbitaire, témoins d'une brèche cérébro-méningée,
  - écoulement de salive par la bouche en cas d'incompétence salivaire labiomentonnière par plaie ou par attitude antalgique bouche entrouverte.
- **Les bords libres et les lignes de jonction cutané-muqueuses** afin de déceler tout décalage disgracieux sur le plan cosmétique, mais aussi afin de préserver la fonction par une réparation chirurgicale adaptée.
- L'état du **système lacrymal** doit être également évalué, surtout en cas d'atteinte de la partie inférieure et médiale de l'orbite.

Elle permet de relever :

- Une atteinte des téguments sous la forme de **plaies** <sup>[192]</sup> plus ou moins hémorragiques et dilacérées, avec ou sans pertes de substance, laissant parfois entrevoir le plan osseux sous-jacent avec des traits de fracture. Pour toute plaie, il convient de noter le siège, la taille et la direction.
- La présence **d'ecchymoses ou d'hématomes périorbitaires** dits « en lunettes», qui peut suggérer une atteinte de la base du crâne même si ce signe n'est pas formellement pathognomonique d'une telle lésion.
- Une **limitation de l'ouverture buccale** avec une attitude antalgique bouche entrouverte.
- **Des déformations** morphologiques <sup>[126]</sup> avec :
  - Une rétrusion ou déviation de la pyramide nasale ;
  - Un recul du massif facial ;

- Un élargissement de la distance intercanthale réalisant un télécanthus traumatique qui doit être mesuré (figure 20) ;



**Fig. 20 : Mesure de la distance intercanthale (b)**  
 À l'état normal, le rapport a/b est supérieur ou égal à 2  
 (a : distance interpupillaire).  
 (EMC, Maladière et al., 2008, 22-010-A-10)

- énoptalmie par élargissement du contenant orbitaire dû aux fractures des parois ;
- exoptalmie par fistule carotidocaverneuse ou mouvement de la grande aile du sphénoïde pouvant par ailleurs être associée à une fracture en « blow-in » du toit orbitaire, piégeant les éléments sous-jacents à celui-ci (tendons des muscles droit et oblique supérieurs, graisse orbitaire) ;
- aplatissement de la zone orbitozygomatique qui forme le relief de la pommette ;
- enfoncement du bandeau frontal, notamment dans sa portion centrale.

## **b) La palpation**

*La palpation* doit être douce, méthodique, pratiquée de manière aussi aseptique que possible. Elle s'effectue de façon bilatérale de haut en bas en finissant par la zone traumatisé.

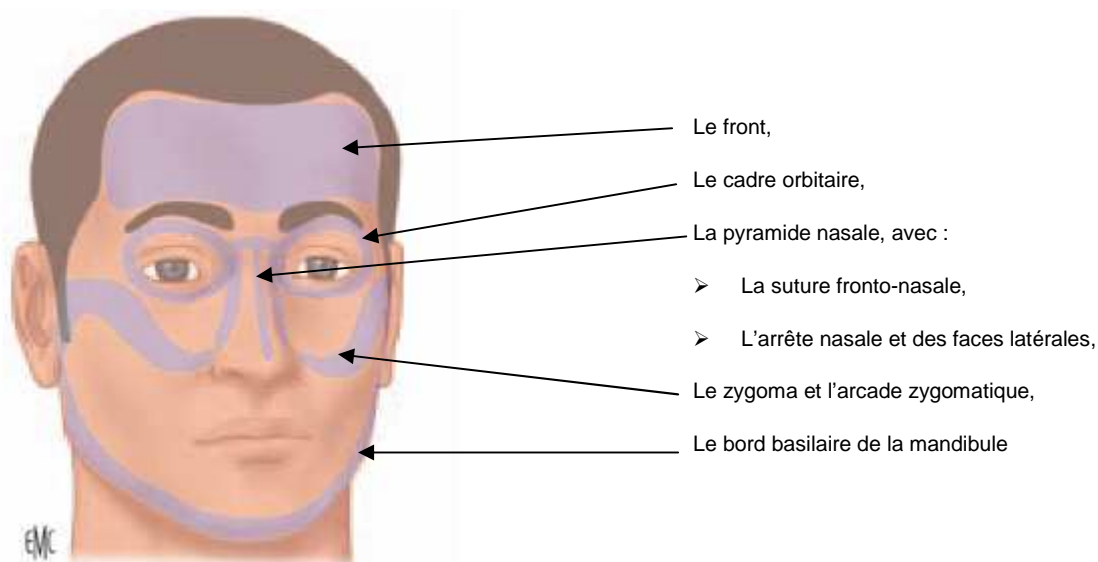
### **La palpation cutanée**

Elle peut mettre en évidence une crépitation « neigeuse »<sup>[238]</sup> de la peau témoignant de la présence anormale d'air au niveau du tissu sous-cutané, ce qui indique la fracture d'une cavité aérienne comme le sinus maxillaire ou le labyrinthe ethmoïdal. Elle permet de rechercher des hématomes et des tuméfactions et de tester la sensibilité cutanée. La palpation de la région rétro-auriculaire ne doit pas être oubliée car la présence d'un hématome à ce niveau peut révéler une fracture du rocher.

## La palpation des reliefs osseux

Elle concerne successivement différentes zones anatomiques (figure 21) [238, 127, 88, 194] :

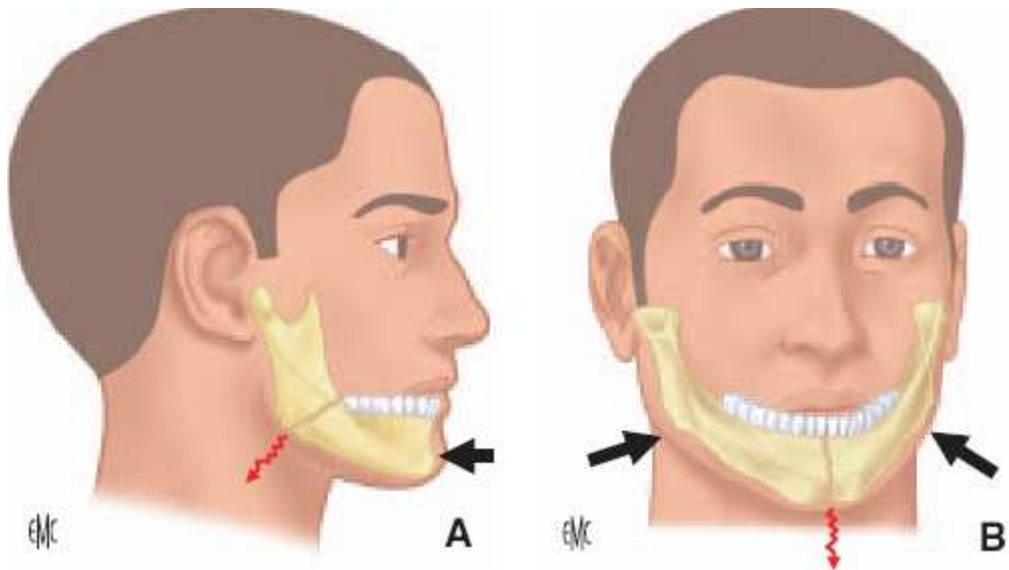
- Le front,
- Le cadre orbitaire,
- La pyramide nasale, au niveau de la suture fronto-nasale, de l'arrête nasale et des faces latérales,
- Le zygoma et l'arcade zygomatique,
- Le bord basilaire de la mandibule.



**Fig. 21 :** La palpation des reliefs osseux lors de l'examen exobuccal  
(EMC, Giraud et al., 2007, 25-200-C-30)

La palpation de ces reliefs osseux permet de rechercher :

Des signes directs de fracture comme des déplacements osseux, des mobilités des fragments, des points douloureux électifs au niveau du point d'appui ou à distance orientant le diagnostic vers une fracture à ce niveau (figure 22), des déformations osseuses à type d'enfoncement ou de déviation, une mobilité anormale de segments osseux évocatrice d'une disjonction cranio-faciale fréquemment associée ou une discontinuité d'un rebord osseux avec la perception d'une « marche d'escalier ».



**Fig. 22 :** Recherche d'une douleur provoquée à distance d'un point d'appui orientant vers une fracture à ce niveau.  
(EMC, Giraud et al., 2007, 25-200-C-30)

- A. Fracture de l'angle mandibulaire.
- B. Fracture de la symphyse mandibulaire.

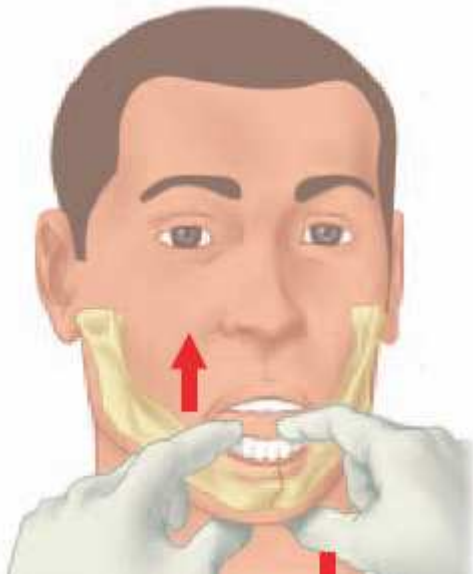### **La palpation des os propres du nez**

On recherche une mobilité des os propres du nez <sup>[88]</sup> : le front étant immobilisé par la paume d'une main, l'examineur tente de déplacer la pyramide nasale dans le sens transversal à l'aide du pouce et de l'index de l'autre main.

### **La palpation de la mandibule**

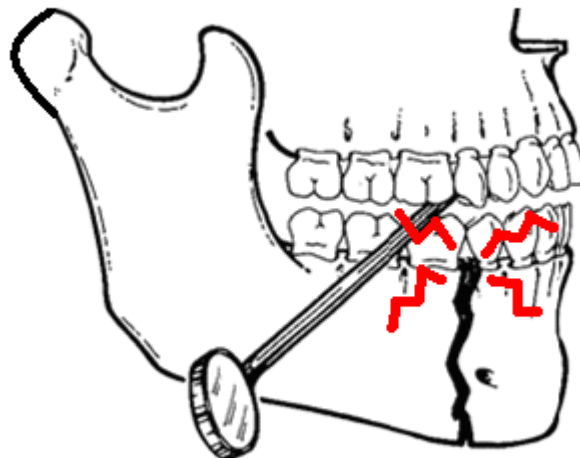
On recherche une fracture symphysaire ou para-symphysaire <sup>[238, 127]</sup> de la mandibule en maintenant chaque hémi-arcade entre le pouce et l'index, et en leur imposant des mouvements prudents en sens inverse dans le plan vertical et transversal (figure 23).





**Fig.23 :** *Recherche d'une fracture symphysaire*  
(EMC, Descrozaillies et al., 1994, 22-068-A-05)

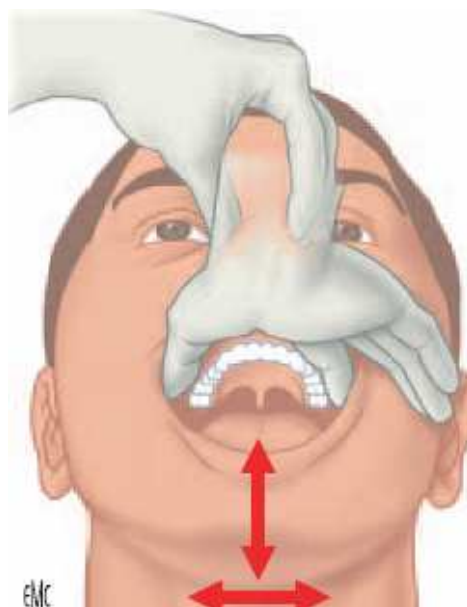
En cas de doute, la morsure d'une cale entraîne une mobilité douloureuse (figure 24). Le déclenchement d'une douleur prétragienne à la mobilisation du menton fait suspecter une fracture du condyle. Le déclenchement d'une douleur antérieure à la pression des angles mandibulaires oriente vers une fracture symphysaire (figure 22).



**Fig.24 :** *Douleur provoquée à la morsure*  
(D'après Touré)

## **La palpation du maxillaire**

On objective la présence d'une disjonction crânio-faciale <sup>[127,88]</sup>, en recherchant une mobilité anormale du maxillaire dans le sens transversal, vertical ou antéro-postérieur. Pour ce faire l'examineur maintient le front de la main gauche, avec le pouce et l'index de part et d'autre de la racine du nez et recherche une mobilité des structures osseuses de l'étage moyen de la base du crâne dans les trois plans de l'espace, en maintenant l'arcade supérieure entre le pouce et l'index (Figure 25).



**Fig. 25:** *Recherche d'une mobilité anormale du massif facial  
Dans le sens vertical, transversal et/ou antéropostérieur.  
(EMC, Descrozailles et al., 1994, 22-068-A-05)*

## **2) L'examen endobuccal**

L'examen de la cavité buccale <sup>[198]</sup> est réalisé à l'aide d'un abaisse-langue ou mieux, d'un miroir, sous couvert d'une aspiration efficace et d'un bon éclairage.

### **a) L'examen des tissus gingivo-muqueux :**

Après avoir retiré les éventuelles prothèses dentaires amovibles, la cavité buccale est explorée <sup>[198,237]</sup> en écartant les parois jugales tout d'abord, puis en écartant les bords de la langue à droite et à gauche, puis en abaissant la langue à l'aide d'un miroir ou d'un abaisse-langue et enfin en la soulevant, à l'aide d'une compresse.

### Inspection des tissus mous

Les tissus muqueux et gingivaux sont explorés ainsi que les freins, les muqueuses jugales, les lèvres, la langue, le palais et le plancher de bouche ; à la recherche de plaies, d'hématomes ou d'ecchymoses. Chaque plaie est annotée sur un schéma en vue de la rédaction du certificat médical initial.

### Inspection des écoulements

Les écoulements extériorisés sont examinés et leur étiologie est recherchée. Il peut s'agir d'une épistaxis, d'une stomatorragie, d'une gingivorragie ou d'une rhinorrhée cérébro-spinale. En cas de doute sur les écoulements, le test de la compresse est utile.

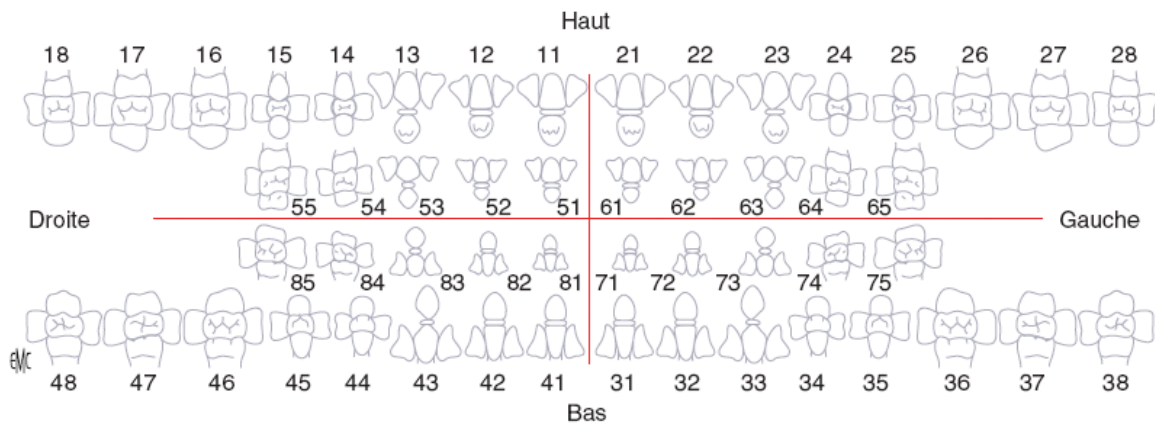
### La palpation des plaies

Lors de la palpation, on recherche la présence d'éventuels corps étrangers ou débris dentaires dans les lèvres ou les joues. On apprécie la sensibilité des plaies au toucher.

## b) L'examen dentaire

Chaque dent est examinée. L'intégrité, la mobilité et la vitalité est recherchée et soigneusement annotée sur un schéma dentaire lors de la rédaction du certificat médical initial afin de permettre l'indemnisation de la victime (figure 26) [237,192].

Fig. 26: Schéma dentaire  
(EMC, Descrozailles et al., 1994, 22-068-A-05)



### L'inspection

Lors de l'inspection, on recherche tout d'abord les édentements récents ou anciens, l'intégrité de la couronne de chaque dent, la couleur de la dent examinée, sa position ou la variation d'axe ancien ou récent en fonction de l'étude des facettes d'usure.

### La palpation

**La mobilité** de chaque dent est testée dans les trois plans de l'espace et côté de 0 à 3. Le déplacement d'un groupe dentaire doit faire suspecter une fracture de l'os alvéolaire. Le fond du vestibule est palpé à la recherche d'un point exquis et d'un relief qui laisserait supposer le délogement d'un apex de son alvéole.

**La percussion** axiale sur la face occlusale permet de déterminer un son mat pour une dent ingressée qui a perforé son alvéole. La percussion transversale, permet quant à elle, de rechercher une mobilité de l'apex au fond du vestibule si ce dernier a perforé la paroi alvéolaire.

Enfin **les tests de vitalité pulpaire** permettent de déterminer l'évolution de la vitalité des dents traumatisées dans le temps. En effet, d'après Andreasen, la réponse pulpaire ne devient significative qu'au bout de 10 jours du fait de la sidération nerveuse post-traumatique. Le contraire est également possible, une réponse au départ positive peut disparaître avec la mortification de la dent. Ainsi même s'ils ne confirment pas le diagnostic, leur réalisation reste utile pour l'évolutivité du pronostic.

### Sur le schéma dentaire, idéalement, il doit figurer :

- Le nombre et le numéro des dents ;
- La présence, la localisation et l'importance de fractures dentaires et les tissus concernés ;
- Le degré d'atteinte du desmodonte d'après ces trois critères : la mobilité, le saignement sulculaire, et la percussion ;
- La vitalité des dents ;
- L'hygiène bucco-dentaire ;
- La présence de parodontopathies ;
- La présence de prothèses fixes ou amovibles.

### **3) L'examen des fonctions**

#### **a) La fonction manducatrice**

##### **En statique**

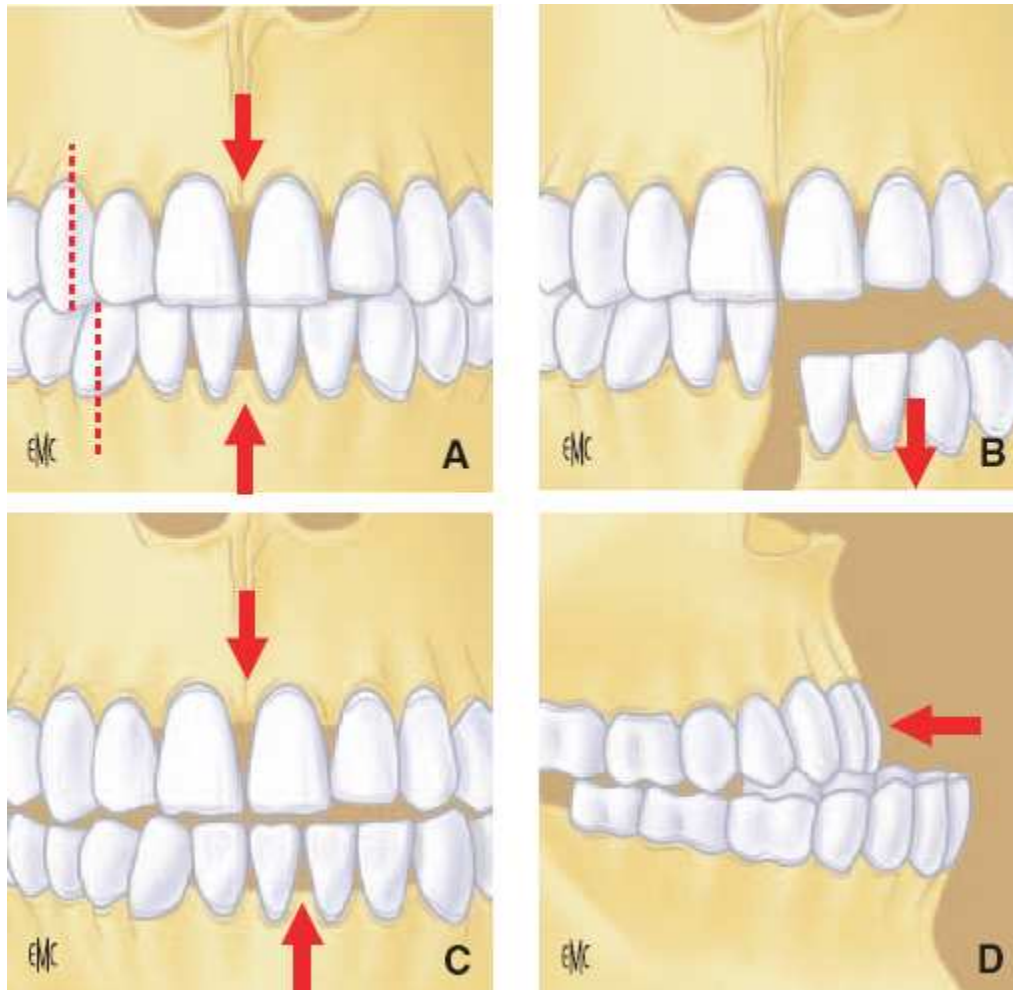
L'étude de la fonction manducatrice en statique équivaut à l'étude de l'articulé dentaire. Bouche fermée, le praticien inspecte l'occlusion. Il va déterminer les rapports inter-arcades et intra-arcade (figure 26) <sup>[198, 127, 88, 237]</sup>.

Il va examiner :

- L'alignement des points inter-incisifs bouche fermée puis bouche ouverte afin de déterminer un décalage lors de l'ouverture.
- La présence d'une béance antérieure ou latérale.
- La présence d'un contact prématuré.
- La présence d'une pseudo- rétromandibulie.

En effet, les troubles de l'articulé dentaire post-traumatiques, témoins d'une fracture sous-jacente, doivent être analysés dans les trois plans de l'espace. Ils orientent vers un foyer de fracture avec un déplacement : transversal avec décalage, vertical avec béance, et antéropostérieur avec aspect de faux prognathisme mandibulaire.

Tous les patients n'étant pas en classe I, la référence à un état antérieur se fait le plus souvent grâce aux facettes d'usures dentaires.



**Fig. 26 : Troubles de l'articulé dentaire**  
(D'après Pons, EMC 22-068-A-05)

- A. Articulé dentaire normal.
- B. Articulé déformé par fracture de la portion dentée des maxillaires.
- C. Articulé déplacé dans le sens transversal (décalage).
- D. Articulé déplacé dans le sens antéropostérieur avec rétrusion ou aspect de faux prognathisme, et déplacé dans le sens vertical avec béance ou contact prématuré.

### **En dynamique**

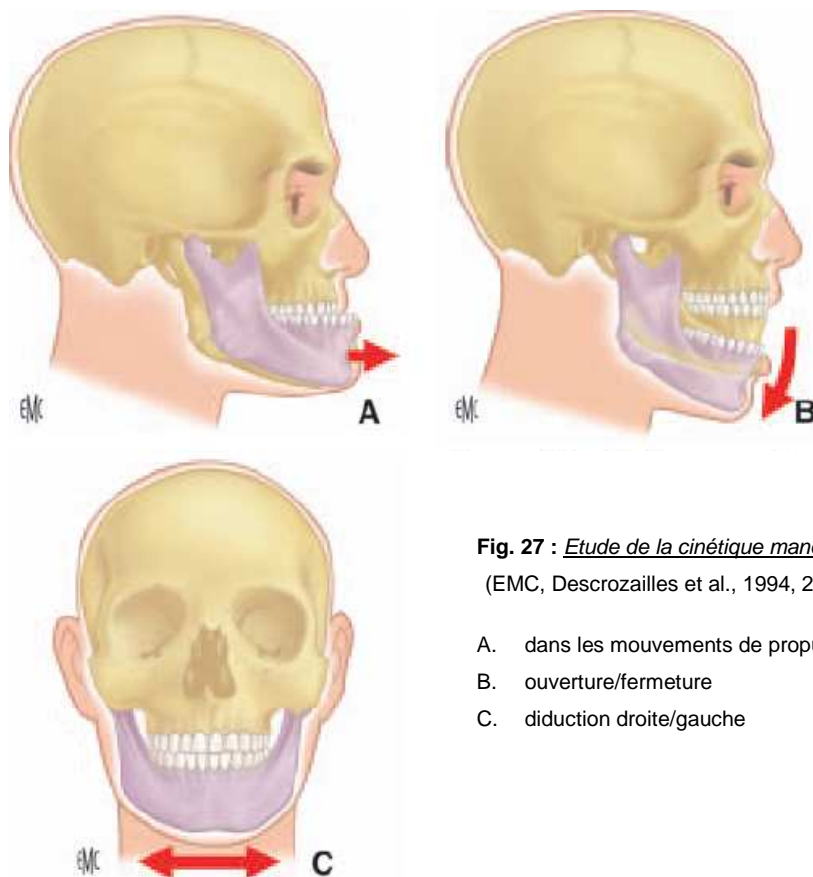
L'étude de la fonction manducatrice en dynamique équivaut à l'examen des articulations temporo-mandibulaires et de la la cinétique mandibulaire [237].

### **Inspection**

Les troubles temporo-mandibulaires peuvent être dus, soit à une fracture du condyle ou de la branche montante, soit à une luxation méniscale. L'examineur observe les mouvements de fermeture et d'ouverture, de diductions et de propulsions (figure 27).

Lors de l'inspection, il relève :

- Le trismus qui accompagne souvent le traumatisme. D'origine antalgique ou mécanique, il est soigneusement mesuré. (l'ouverture étant normalement supérieure à 40 mm) ;
- Une déviation de la pointe du menton lors de l'ouverture et une latérodéviation du point interincisif médian;
- Des douleurs provoquées lors des mouvements de propulsions et diductions ;
- Un claquement ;
- Un trajet en « baïonnette » à la fermeture.



**Fig. 27 :** *Etude de la cinétique mandibulaire*  
(EMC, Descrozaillies et al., 1994, 22-068-A-05)

- A. dans les mouvements de propulsion/rétropulsion
- B. ouverture/fermeture
- C. diduction droite/gauche

## Palpation

La palpation de la région prétragienne (figure 44) et endo-auriculaire (figure 45) symétrique et controlatérale peut objectiver des douleurs provoquées et sentir la présence d'un ressaut.

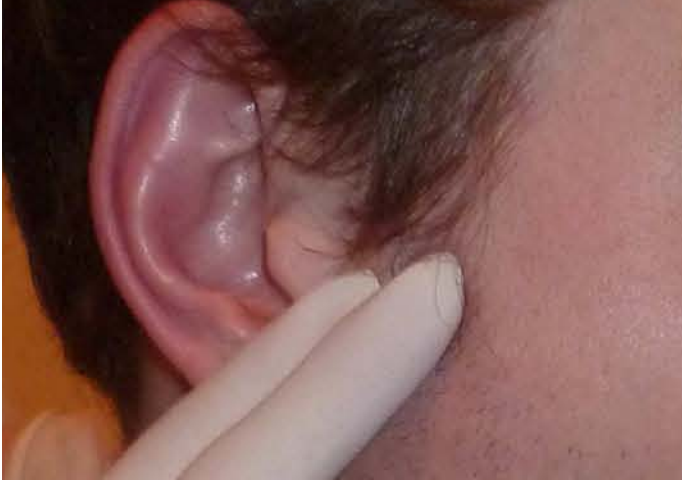

Fig. 28 : La palpation prétragienne

(Photographies personnelles)

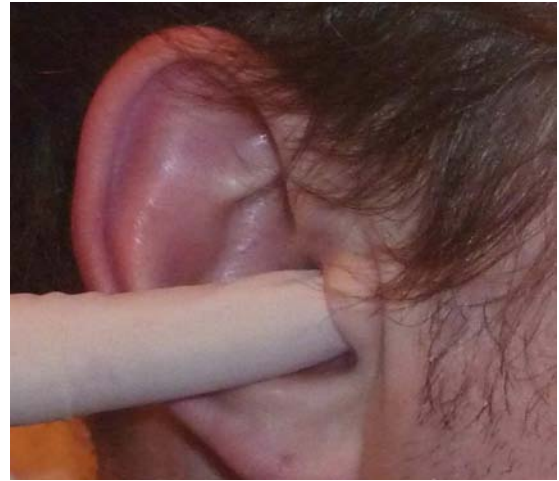

Fig. 29 : La palpation endo-auriculaire

## **b) La fonction neurologique** <sup>[272]</sup>

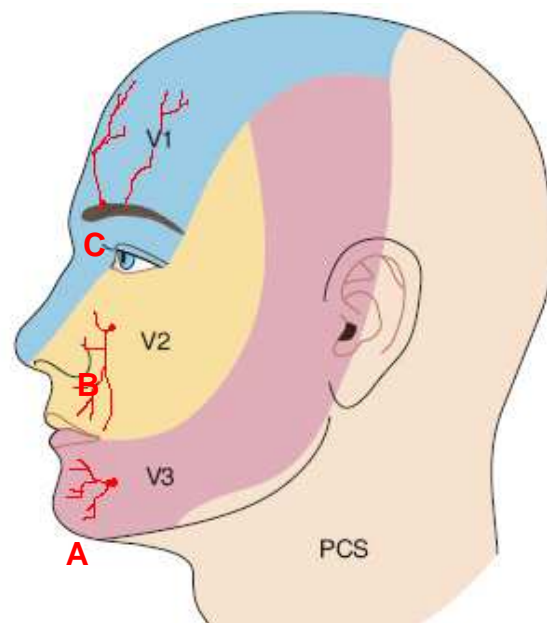
### La sensibilité faciale

L'examen de la sensibilité faciale s'effectue par effleurement avec une mèche de coton puis par piqûre avec une sonde. On teste la réaction cutanée dans les différents secteurs concernés (figure 30).

V1 nerf ohtalmique  
V2 nerf maxillaire  
V3 nerf mandibulaire  
PCS plexus cervical superficiel

**A.** Région labiomentonnière innervée par le nerf alvéolaire inférieur (V3).  
**B.** Territoire sous-orbitaire et hémilèvre supérieure innervés par le nerfinfraorbitaire (V2).  
**C.** Région suprasourcilière innervée par le nerf supraorbitaire (V1).

**Fig. 30 :** Zones d'hypoesthésie ou d'anesthésie dans les territoires cutanés des branches de division du nerf trijumeau (V)  
(D'après Labbé et al.)





## **La motricité faciale**

L'étude de la motricité faciale avec contrôle de l'intégrité de la septième paire crânienne complète l'inspection par l'examen de la mimique.

*On demande au patient de :*

- Froncer et relever les sourcils (muscles sourcilier et frontal) ;
- Fermer les yeux (muscle orbiculaire de la paupière et releveur de la paupière supérieure innervés par le nerf occulo-moteur III) ;
- Souffler (muscle buccinateur) ;
- Siffler (muscle orbiculaire des lèvres) ;
- Sourire (petit et grand zigomatique).

Toute plaie de la joue dans le plan de Francfort doit donc être minutieusement exploré compte tenu des risques encourus pour le nerf facial et ses branches.

La paralysie faciale périphérique post-traumatique par atteinte du tronc du facial en cas de plaie jugale ou parotidienne, ou de fracture du rocher, entraîne ainsi une *disparition de la motricité de toute une hémiface avec* (figure 31):

- un effacement des rides et du sillon nasogénien ;
- une inoclusion palpébrale, source d'ulcérations cornéennes et de complications oculaires ;
- le signe de Charles Bell : à la fermeture des paupières, l'œil ascensionne en haut et en dehors du côté paralysé ;
- le signe du peaucier du cou : la bouche est attirée du côté sain avec contraction du muscle platysma lors de l'ouverture contrariée de la cavité buccale.

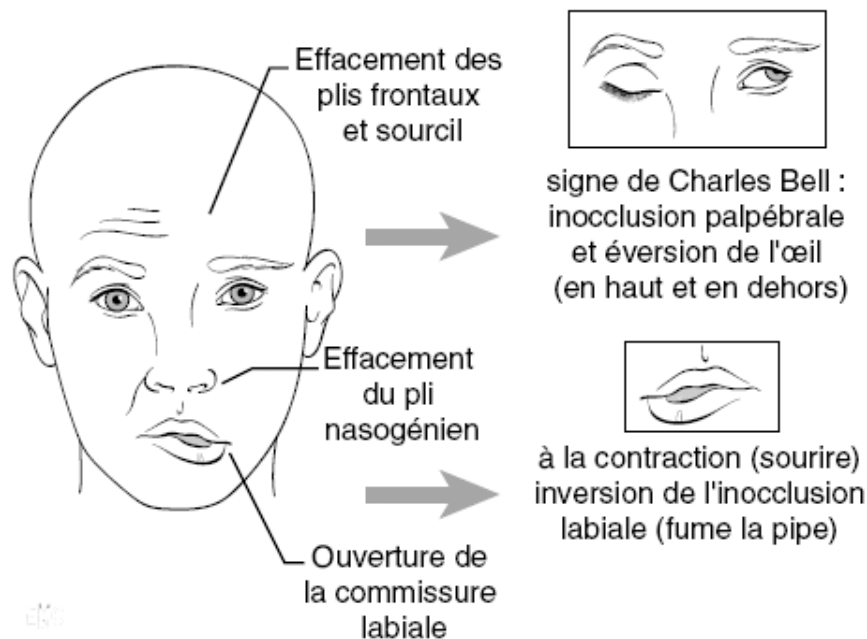


Fig. 31 : *Paralyse de l'hémiface gauche et ses conséquences*  
(EMC, Tallia et al., 2005, 23-725-A-15)

### c) La fonction ophtalmologique

Le praticien peut être amené à réaliser un examen succinct des globes oculaires et retrouver une hémorragie sous-conjonctivale, un déficit de mobilisation du globe, une diplopie, ou une baisse de l'acuité visuelle. Mais c'est à l'ophtalmologue que revient la réalisation d'un examen ophtalmologique adéquat <sup>[127]</sup> .

### 4) La prise de photographies et d'empreintes dentaires

La prise de photographies pré- et postopératoires avec différentes incidences, de face de profil, en vue plongeante, de trois quart, bouche ouverte et bouche fermée complètent les données de l'examen clinique et fournissent des données de références utiles pour la prise en charge thérapeutique et médico-légale <sup>[238]</sup> .

Il en est de même pour la confection de modèles d'études en plâtre des arcades dentaires aux différents temps de la prise en charge. Toutefois, la prise d'empreintes peut-être difficile chez le traumatisé facial du fait de l'importance des lésions et des douleurs qu'elles engendrent, de la présence éventuelle d'un œdème et d'un trismus.

## **C) LES EXAMENS COMPLEMENTAIRES**

L'examen clinique reste primordial et le diagnostic repose sur la confrontation radioclinique. En traumatologie, l'imagerie médicale est très fortement dominée par la **tomodensitométrie** qui permet d'obtenir des images très nettes des lésions osseuses.

Les radiographies standards conservent néanmoins un intérêt dans les cas de fractures simples dictés par l'examen clinique effectué préalablement. Ainsi pour un patient conscient sans traumatisme du rachis cervical, et victime d'un traumatisme facial de faible gravité, les clichés standard permettent d'étayer le diagnostic et d'aider au choix thérapeutique. Ils permettent aussi un suivi plus aisé de l'évolution des lésions. De plus ces clichés conservent leur utilité en pratique médico-légale et viennent compléter le dossier d'expertise médicale [1,3,4].

En revanche, chez un patient polytraumatisé ou présentant un fracas facial, la tomodensitométrie sera effectuée d'emblée. D'autant plus si d'autres explorations sont nécessaires.

L'analyse des clichés précise le siège des traits de fracture, les déplacements des différents fragments, l'existence d'une anomalie osseuse sous-jacente.

### **1) La radiographie standard**

[94,110,158,159,281,58,39,40]

#### **a) La radiographie standard de la mandibule**

##### **L'orthopantomogramme**

En cas de suspicion de traumatisme de la mandibule ou de la portion dentée du maxillaire, un orthopantomogramme permet dans la majorité des cas de préciser la localisation des fractures, la direction des traits ainsi que leur orientation. De plus elle permet d'avoir un aperçu des atteintes dentaires (figure 48) qui pourront être complétées par des clichés rétro-alvéolaires.

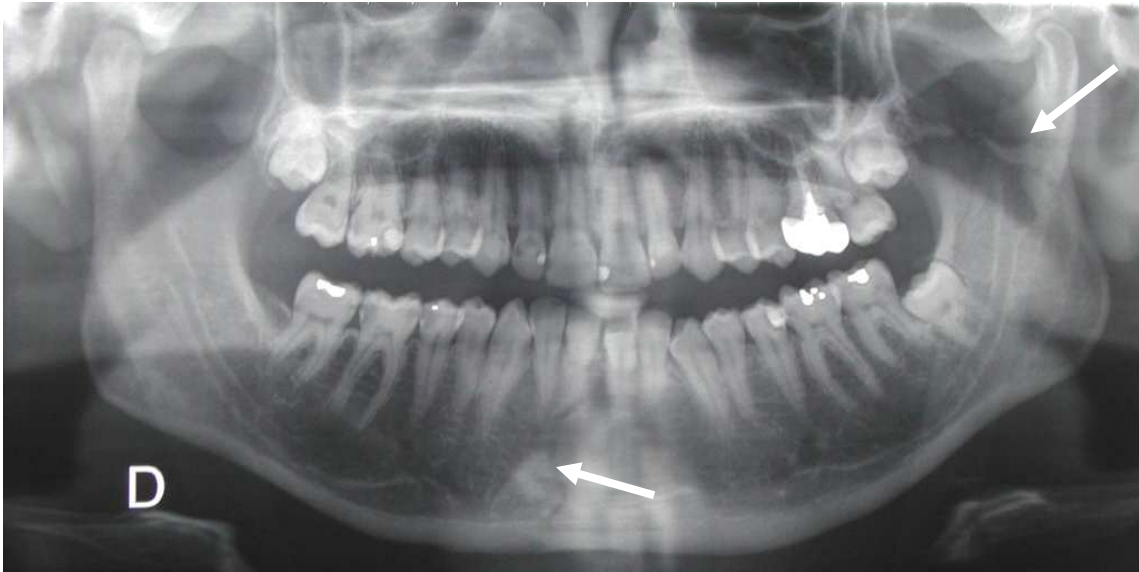


Fig. 32 : OPT d'une fracture de condyle déplacée  
(Photographie : Dr E. SIMON)

### Avantages

- Simple à mettre en œuvre et de coût réduit, il reste un cliché de référence pour une première approche.
- Les fractures de la portion dentée de la mandibule et de la région angulaire sont bien individualisées.

### Inconvénients

- Elle nécessite un patient assis.
- Les lésions de la région condylienne et du processus coronoïde sont mal définies et une fracture non déplacée peut rester inaperçue.
- Au niveau de la portion dentée du maxillaire, en raison des superpositions et des recouvrements (sinus, nasopharynx, épine nasale antérieure ou rachis cervical), il est parfois difficile d'objectiver une fracture non déplacée.
- La direction et l'importance des traits peuvent être mal appréciés du fait de la déformation en 2D et de l'étalement de la mandibule<sup>[152]</sup>.

### Conclusion

Il reste un excellent examen de contrôle et de débrouillage en cas de fractures simples mais il peut se révéler insuffisant. En fonction des données cliniques il pourra être complété par d'autres examens radiographiques.

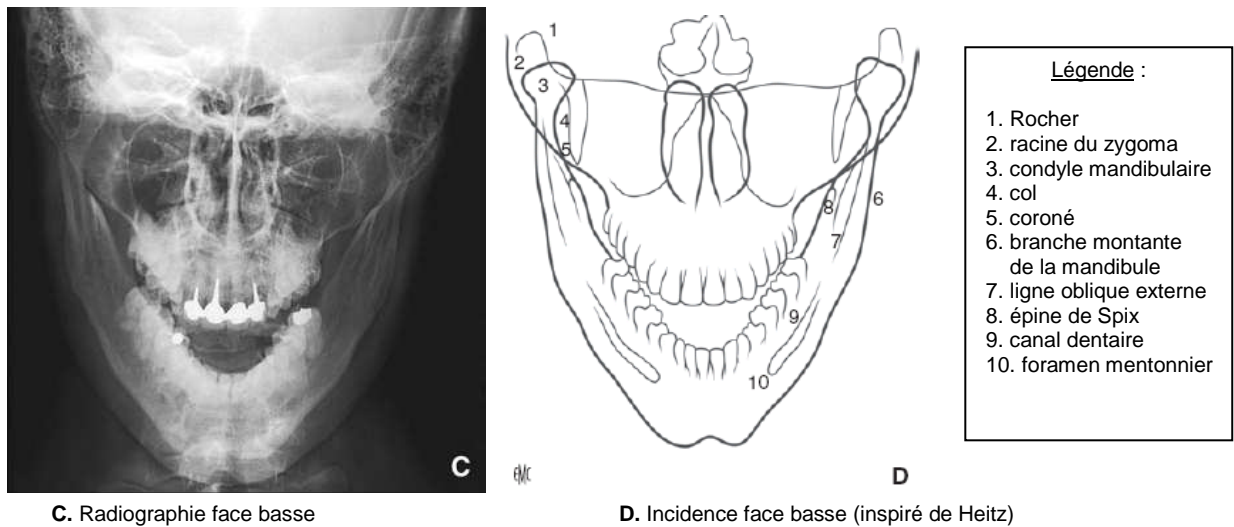
## **Incidence face basse, bouche ouverte**

### **Principe**

Elle permet de compléter l'orthopantomogramme de façon orthogonale.

Le patient est assis, installé en appui « nez-front-plaque », bouche ouverte (figure 49).

**Fig. 33 :** *Incidence face basse, bouche ouverte*  
(EMC, Descrozaillies et al., 1994, 22-068-A-05)



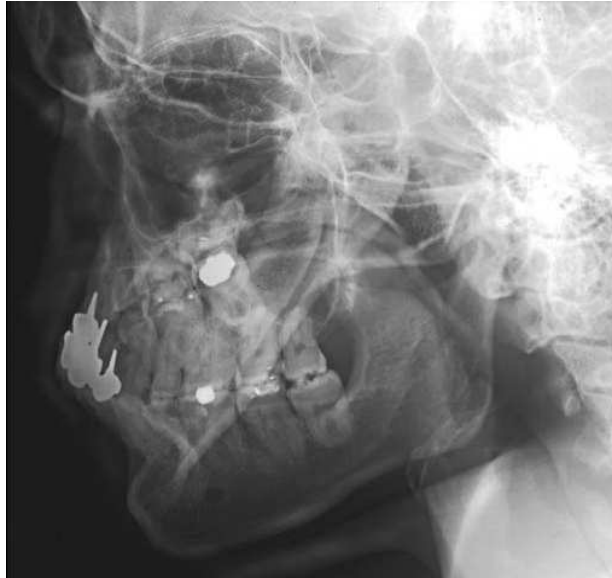### **Intérêts**

En cas de déplacement latéral d'une fracture de l'angle ou du ramus, en particulier dans la région condylienne.

## **Incidences obliques latérales ou « mandibulaires défilées »**

### **Intérêt**

Lorsqu'il y a impossibilité d'asseoir le patient pour réaliser un OPT car le patient peut-être placé en décubitus latéral (figure 34).



**Fig. 34 : Mandibulaire défilée**  
(EMC, Descrozaillies et al., 1994, 22-068-A-05)

### **Inconvénient**

Il faut effectuer deux clichés pour avoir l'ensemble de la mandibule. Il existe de nombreuses superpositions et leur interprétation reste difficile surtout dans la région symphisaire, coronoidienne et condylienne (figure 34). Elle nécessite d'être complétée par une incidence face basse, bouche ouverte.

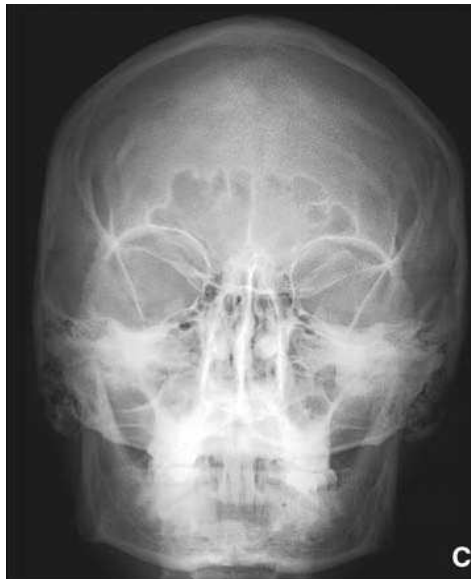## **b) La radiographie standard du tiers moyen**

### **Incidence face haute (ou incidence-nez-front-plaque)**

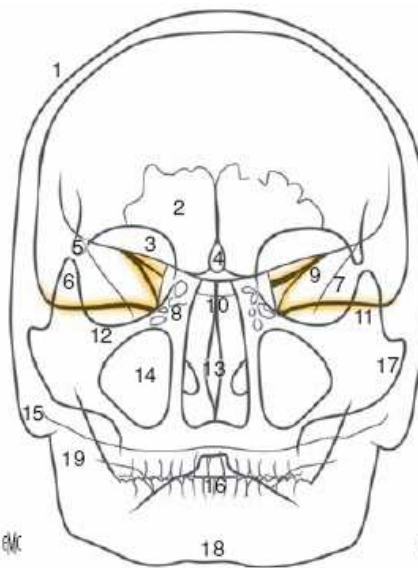
#### **Intérêt**

Il permet d'avoir un aperçu des trois étages faciaux, particulièrement (figure 35) :

- les orbites et le massif facial supérieur : les sinus frontaux, éthmoïdaux, les sinus maxillaires, les fosses nasales ;
- la symphyse et les branches montantes de la mandibule.



C. Radiographie face haute.  
**Fig. 35 : Incidence face haute**  
 (EMC, Descrozaillies et al., 1994, 22-068-A-05)



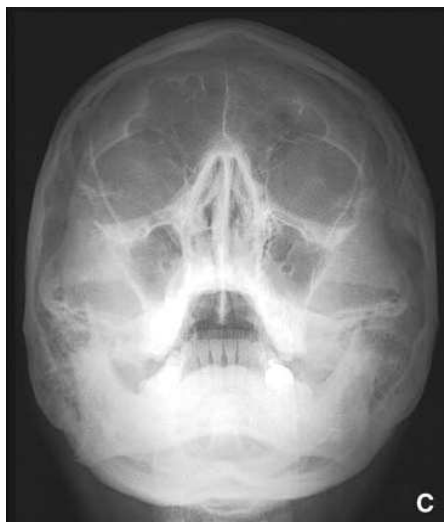D. Incidence face haute

**Légende :**

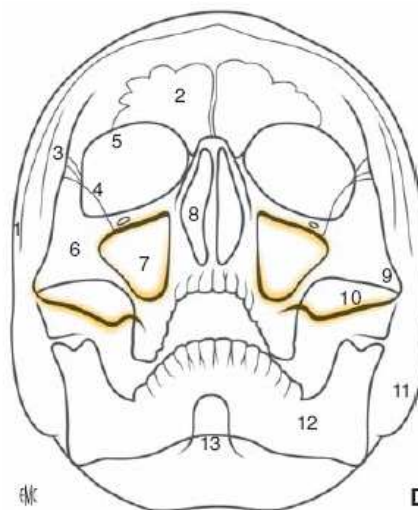
1. Voûte crânienne
2. sinus frontal
3. cadre orbitaire
4. apophyse crista galli
5. processus zygomatique de l'os frontal
6. processus orbitaire du zygomatique
7. ligne innomée de Stenvers
8. cellules ethmoïdales
9. fissure orbitaire supérieure (fente sphénoïdale)
10. plancher de la selle turcique
11. bord supérieur du rocher
12. rebord orbitaire inférieur
13. cloison des fosses nasales et cornets
14. sinus maxillaire
15. processus mastoïde
16. odontoïde
17. arcade zygomatique
18. symphyse mentonnière
19. branche montante de la mandibule

**Incidences de Blondeau et Waters**

Il s'agit d'incidences antéro-postérieures qui se différencient l'une de l'autre par le degré d'inclinaison de la tête par rapport à la plaque.



**Fig.36 : C. Radiographie de Blondeau**  
 (EMC, Descrozaillies et al., 1994, 22-068-A-05)



D. Incidence de Blondeau

**Légende :**

1. Voûte crânienne
2. sinus frontal
3. suture frontozygomatique
4. ligne innominée de Stenvers
5. toit de l'orbite
6. zygoma
7. sinus maxillaire
8. fosses nasales
9. arcades zygomatiques
10. bord supérieur des rochers
11. processus Mastoïde
12. mandibule
13. odontoïde

**Intérêts**

Ces clichés permettent d'analyser les étages moyen et inférieurs de la face (Figure 36) :

- A l'étage moyen : Le cadre orbitaire, les sinus frontaux (le plancher), l'arcade zygomatique, la pyramide nasale, les sinus maxillaires.

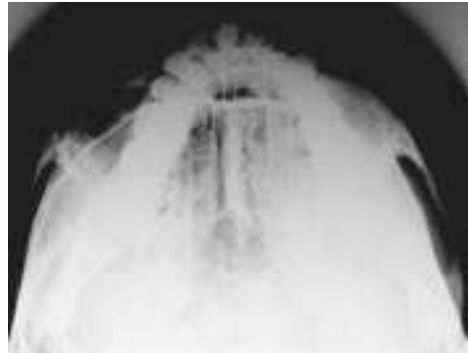- A la mandibule : les condyles, les processus coronoïdes et le rebord basilaire.

### **Inconvénients**

La complexité des traits de fractures des étages moyens et inférieurs de la face nécessite la prise de clichés complémentaires qui peuvent être évitée grâce à la tomодensitométrie.

L'incidence de Blondeau qui permet de visualiser une opacité des sinus, ce qui laisserait entendre une fracture des parois sinusales n'empêche pas la préexistence d'une opacité méconnue du sinus antérieure au traumatisme. En outre, une clarté des sinus n'élimine pas la possibilité d'une fracture du plancher de l'orbite sans déchirure du périoste.

### **Incidence de Hirtz latéralisée ou sa variante l'incidence de plus grand contour de Vaillant et Bonneau**



**Fig.37 : Incidence de Hirtz**  
(EMC, Leman et al., 2002, 31-676-A-10)

### **Intérêt**

Elle permet de visualiser l'arcade zygomatique et son déplacement et le prémaxillaire (figure 37).

### **d) L'imagerie dentaire**

Lorsqu'une atteinte dentaire est suspectée ou avérée, plusieurs examens radiographiques sont possibles <sup>[131,196,202]</sup> : Devant une lésion isolée et un choc de faible intensité, le **cliché rétro-alvéolaire** est suffisant. En cas de traumatisme plus important, l'**OPT** possède l'avantage d'avoir une vision d'ensemble des différentes lésions et éventuellement de dépister des atteintes associées (fracture symphysaire, luxation des ATM...). Il sera complété par des clichés rétro-alvéolaires ou occlusaux en fonction des dents concernées et de leurs atteintes.

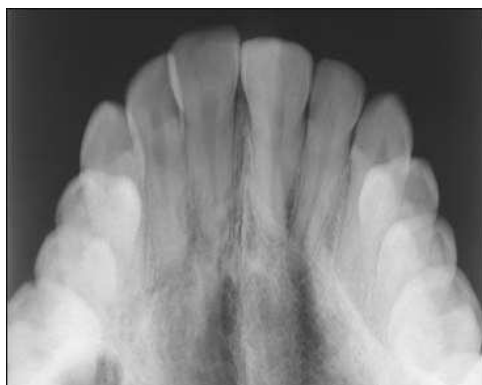


### Les clichés rétroalvéolaires

En cas de doute, il est important de multiplier ces clichés sous **diverses incidences** afin de mettre en évidence un trait de fracture suspecté par le seul examen clinique. Ils permettent de visualiser plus précisément la structure de l'organe dentaire, l'état de la chambre pulpaire et le degré d'édification radiculaire, ainsi que l'os alvéolaire et l'espace ligamentaire.

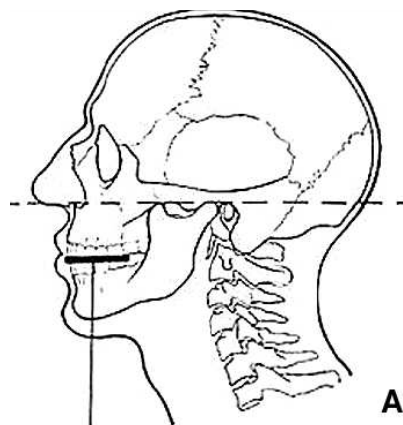
### Les clichés occlusaux ou « mordus »

Ils permettent la mise en évidence de fractures incomplètes des structures osseuses, qui n'apparaissent pas toujours sur la radiographie panoramique, de fractures radiculaires ou de luxations (figure 38 et 39).



**Fig. 38 :** *Extrusion de 11*

(EMC, Descrozailles et al., 1994, 22-068-A-05)



**Fig. 39 :** *Réalisation du « mordus » occlusal*

(EMC, Leman et al., 2002, 31-676-A-10)

Si la dent en cause apparaît plus courte ou plus longue sur le cliché mordus (figure 38), on peut déterminer le sens de son déplacement. Une dent plus courte est vestibulée, une dent plus longue est lingualée.

En cas de besoin, une tomодensitométrie (de type Scanner ou mieux Cone beam) peut-être réalisée afin de discerner les fractures non visibles sur les clichés radiographiques classiques (fractures non déplacées et en dehors de l'axe de coupe) et de visualiser les rapports entre les dents en cause et les structures nobles environnantes (canal alvéolaire inférieur).

## **e) Imagerie de l'articulation temporo-mandibulaire**

### **Exploration des surfaces articulaires** <sup>[237,238]</sup>

Les articulations temporo-mandibulaires peuvent-être étudiées par des radiographies conventionnelles (comme l'incidence de Schüller, l'orthopantomogramme) ou l'imagerie en coupe et la tomodensitométrie volumique. L'orthopantomogramme reste le cliché de base dans l'investigation radiologique des articulations.

### **Exploration du complexe disco-ligamentaire**

L'IRM (imagerie à résonance magnétique) est une technique non irradiante et non invasive basée sur la résonance des protons. C'est la méthode la plus performante pour analyser les anomalies méniscales, mais aussi musculaires, ligamentaires et vasculaires. Elle permet, en outre, de mettre en évidence d'éventuels épanchements articulaires (séreux ou hémorragiques).

## **2) La tomodensitométrie**

La tomodensitométrie est l'examen de choix dans le bilan préopératoire des traumatismes faciaux. On distingue la tomodensitométrie classique en coupes axiales et coronales, et la tomodensitométrie spiralée ou à faisceau conique qui permet des reconstructions multiplans <sup>[158, 159, 147]</sup>.

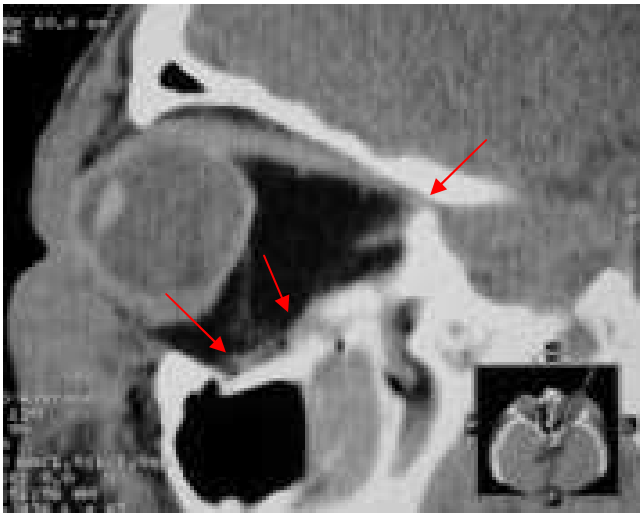Elle peut être réalisée soit d'emblée face à un choc violent ou chez un polytraumatisé, soit en complément d'un bilan radiographique standard. Pour les traumatisés crâniens avec commotion cérébrale et/ou lacérations faciales multiples, la réalisation conjointe d'un scanner cérébral et d'un scanner du massif facial permet de rechercher des fractures associées.

### **Intêret**

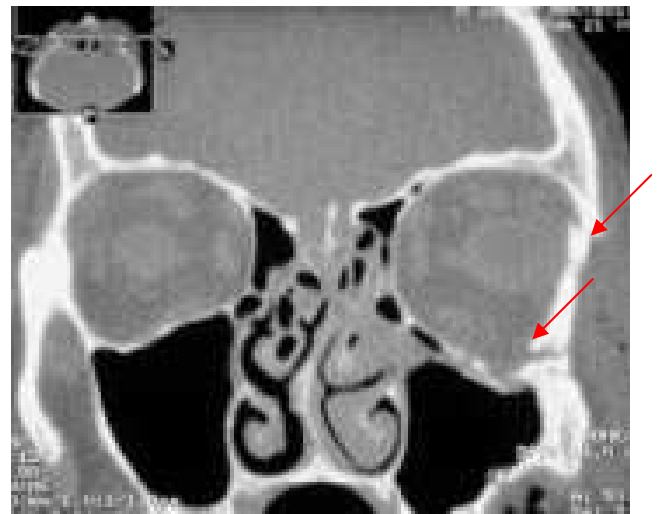
L'examen tomodensitométrique facilite l'analyse des traits de fracture et des déplacements, notamment dans les fractures complexes comminutives du massif facial et de la base du crâne: fractures disjonctions craniofaciales type Le Fort, fractures complexes de

l'articulation temporomandibulaire, fractures de la portion dentée des maxillaires. Il détecte des lésions qui peuvent rester méconnues lors de l'examen clinique et permet d'obtenir en une seule séance des images nettes du crâne et de la face. Par ailleurs, il diminue fortement l'irradiation liée à la réalisation de radiographies multiples (figure 40).

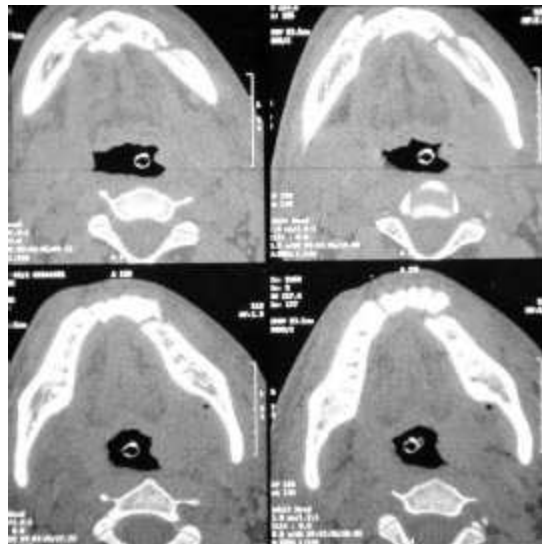
Le scanner avec reconstruction 3D surfacique présente un intérêt à la fois au stade initial et au stade des séquelles, pour analyser les déplacements osseux notamment dans les formes complexes.



**Fig. 40 :** Tomodensitométrie : coupe sagittale du maxillaire  
(Source : Dr C. HODEZ)



Tomodensitométrie : coupe coronale du maxillaire

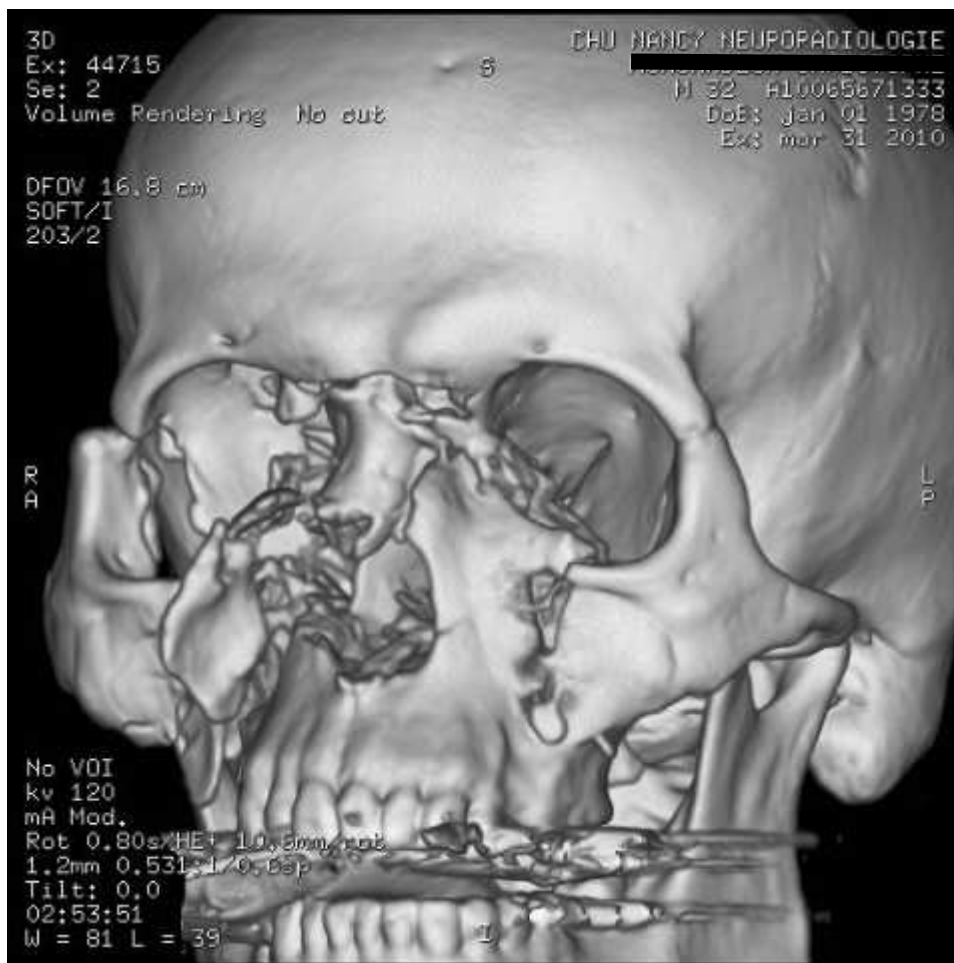

Tomodensitométrie : coupe axiale de la mandibule

L'empilement des coupes acquises en mode spirale avec chevauchement des coupes lors de la reconstruction crée un volume dans le lequel il est possible de reconstruire d'autres

coupes dans n'importe quel plan de l'espace, chaque pixel ayant des coordonnées tridimensionnelles.

Les reconstructions volumiques font appel essentiellement en traumatologie à la reconstruction 3D surfacique qui montre la surface des structures osseuses en créant une impression de relief (figure 41 et 42). Ces reconstructions permettent un bilan exhaustif de lésions parfois difficiles à mettre en évidence en radiologie standard.



**Fig. 41 :** Reconstruction 3D d'une fracture complexe du tiers moyen de la face  
(Source : Dr E.SIMON)

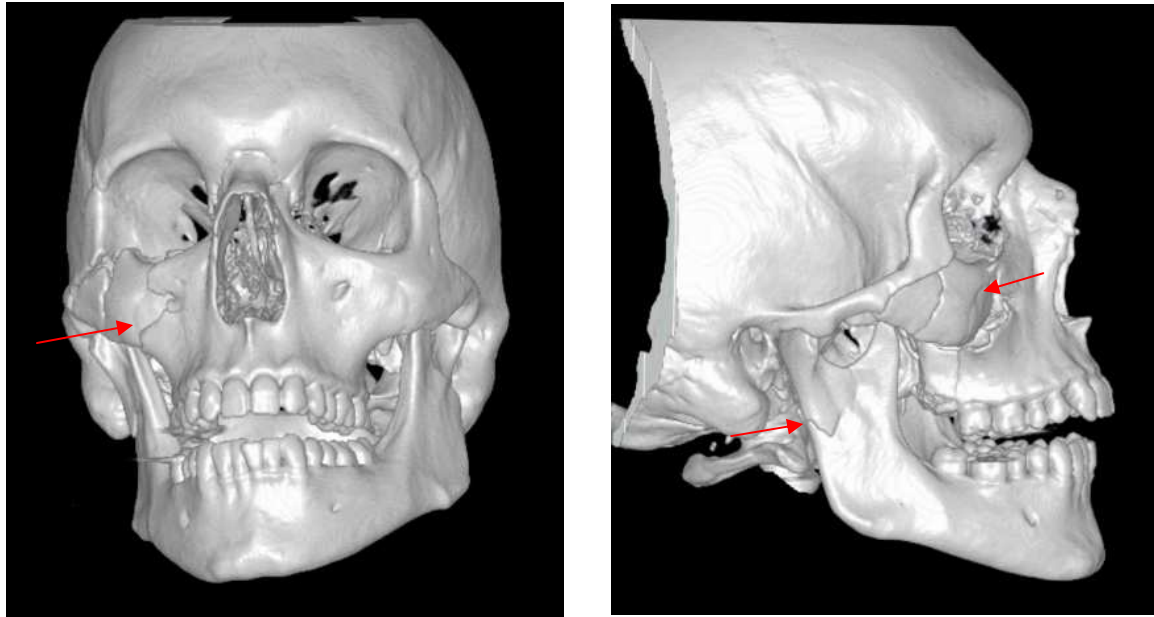
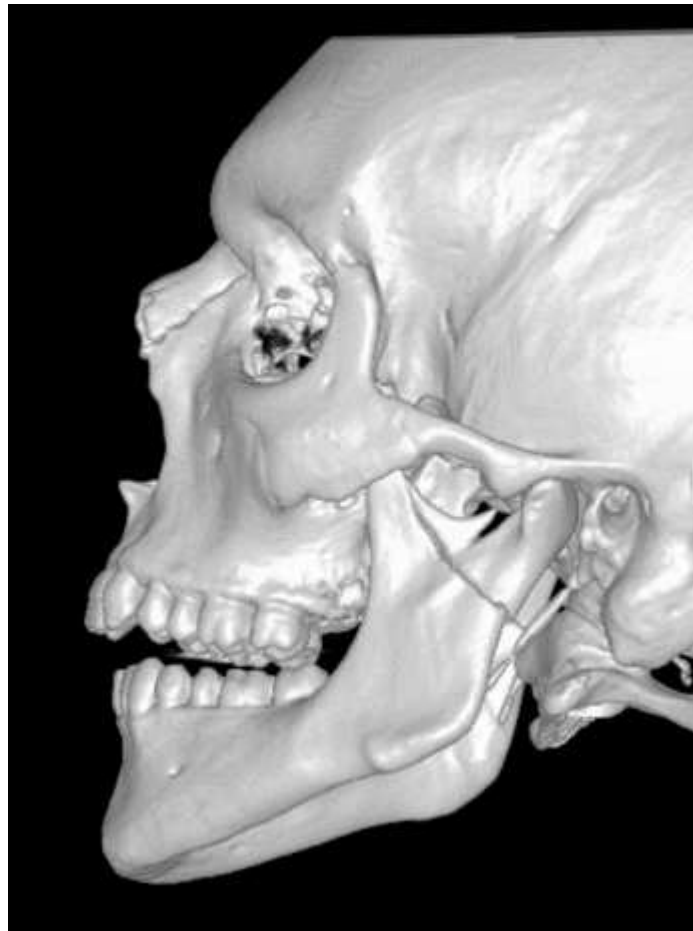


Fig. 42 : Tomodensitométrie volumique: reconstruction tridimensionnelle  
(Images : Dr E. SIMON)



### III. LE TRAITEMENT INITIAL DES LESIONS

---

Au terme de l'examen clinique, la stratégie thérapeutique est élaborée avec la collaboration entre différents acteurs.

#### A) LES TRAUMATISMES DES TISSUS MOUS

Les plaies de la face nécessitent une prise en charge rigoureuse <sup>[244]</sup> afin d'en limiter le préjudice esthétique. Selon l'étiologie, la plaie est plus ou moins étendue et intéresse une ou plusieurs unités esthétiques <sup>[132,133]</sup> (figure 43).

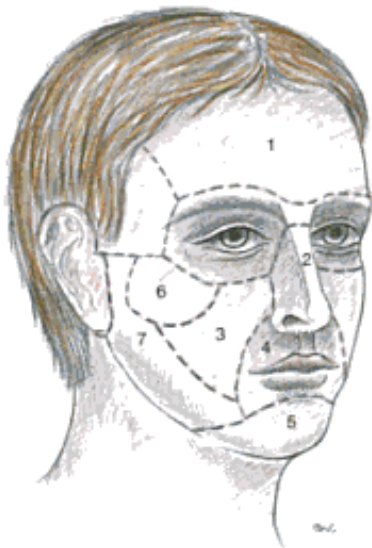


Fig. 43 : *Les unités esthétiques faciales*  
(Source : Golla et al, 2005)

1. Le front
2. Le nez
3. La région sous orbitaire
4. Le filtrum et les lèvres
5. Le menton et l'angle cervico-mentonnier
6. La région malaire
7. La région sous zygomatique

Cependant, en dehors de ce souci esthétique, la richesse vasculaire, nerveuse et glandulaire de la face expose le traumatisé facial à des lésions d'organes dits "nobles" (nerfs facial et trijumeau, canaux de drainage des glandes salivaires etc...).

Nous aborderons dans un premier temps les *principes généraux* qui régissent toute suture cutanée faciale pour ensuite développer la prise en charge des *plaies "simples"* et celles nécessitant une *compétence de spécialiste*.

## **1) Les principes généraux de prise en charge**

L'idéal est de réparer les lésions de la peau et des muqueuses le plus rapidement possible mais la prise en charge diffère selon l'importance et la localisation des plaies et des éléments impliqués. Dans tous les cas cette réparation répond à une chronologie et à des principes particuliers qu'il est intéressant de développer car le chirurgien-dentiste peut-être amené à suturer une plaie buccale, linguale ou de la lèvre [168, 205,242, 243, 244,256].

### **a) L'anesthésie**

Devant une plaie simple, l'anesthésie locale est de mise (avec vasoconstricteur s'il n'y a pas de contre-indications), mais devant des plaies multiples, délabrées, ou complexes, une anesthésie générale est adoptée.

### **b) La toilette et l'exploration de la plaie**

- Le nettoyage des plaies est réalisé avec une compresse stérile non tissée et une seringue qui permet l'irrigation des tissus sous pression, des tissus lacérés et des lambeaux. On utilise alors du sérum physiologique associé à une solution antiseptique non colorée (afin de ne pas gêner la recherche de corps étrangers).
- Les abrasions sont nettoyées à la brosse souple.
- Les corps étrangers sont retirés à l'aide d'une pince non traumatisante ou d'une fine curette.
- L'hémostase est assurée pas à pas à la pince bipolaire fine ; en cas de saignement en nappe, du sérum adrénaliné doit être appliqué à la compresse.

A ce stade, on peut évaluer l'étendue et la vitalité des lambeaux cutanés.

### **c) Le parage et le débridement de la plaie**

Les excisions cutanées sont très économes car les tissus de la face, très vascularisés, ont une vitalité supérieure à celle des autres tissus. Mais il faut toutefois éliminer les pédicules non repositionnables car trop fins, les lambeaux noirâtres ou dilacérés.

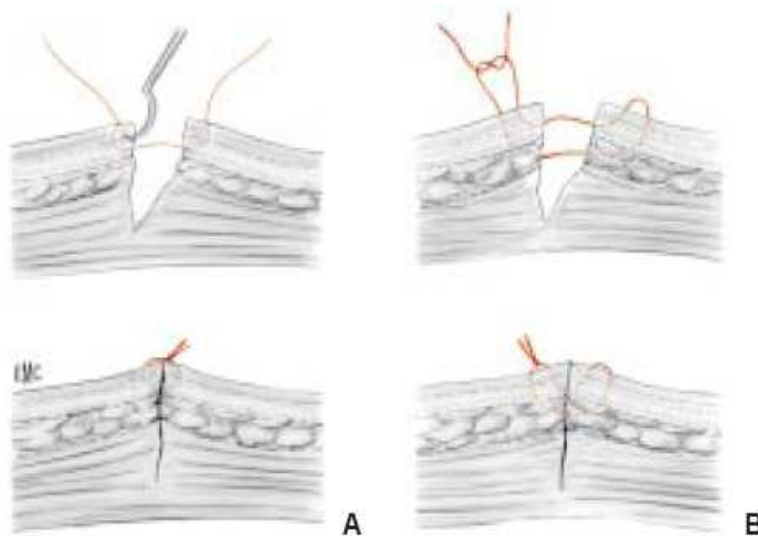
Les berges des lambeaux sont régularisés et recoupés afin d'obtenir un meilleur affrontement. Les petits lambeaux en U, disgracieux une fois cicatrisés, sont excisés si une suture par rapprochement est ensuite possible.

#### d) Sutures

Les sutures sont réalisées de façon très méthodique, plan par plan, de la profondeur vers la superficie, les plans profonds soulageant la tension au niveau superficiel.

Pour les plans profonds et sous-cutanés, on réalisera des points inversants avec du Monofilament synthétique résorbable 4/0 ou 3/0 ; les nœuds sont mis en profondeur.

Pour le plan cutané, les points sont réalisés en éversant (figure 44) pour rapprocher les berges. Ils ne sont pas serrés pour éviter toute ischémie ; on utilise du fil non résorbable plus fin de 5/0 à 7/0. Pour les sutures muqueuses, on utilise du fil résorbable.



**A.** Points éversants : on enfonce l'aiguille courbe à pointe triangulaire près du bord de la plaie. On ressort dans la lèvre de la plaie, plus loin. On fait de même de l'autre côté (près-loin, loin-près).

**B.** Point de Blair-Donati. Il permet un rapprochement par traction

**Fig. 44 : Suture des plaies simples**  
(EMC Monteuil et al., 1998, 45-505, Techniques chirurgicales)

On peut également utiliser de la soie pour les muqueuses, cirée pour les gencives. De petites bandes adhésives (Stéri-strip) sont parfois utilisées à la place des points cutanés ou complément de ceux-ci lors de la suture ou du retrait des points.



En ce qui concerne la technique proprement dite, quelques points sont à préciser :

- Les berges cutanées doivent être franches et affrontées sans aucun décalage ; il est souvent utile de marquer au crayon ou à l'encre bleue les principaux points qui doivent s'affronter ;
- Les téguments sont manipulés de manière atraumatique, les berges ne sont pas pincées mais soulevées par des crochets ;
- Il est important de respecter les lignes de tension et d'union au niveau de la face.

## **e) Soins post-opératoires**

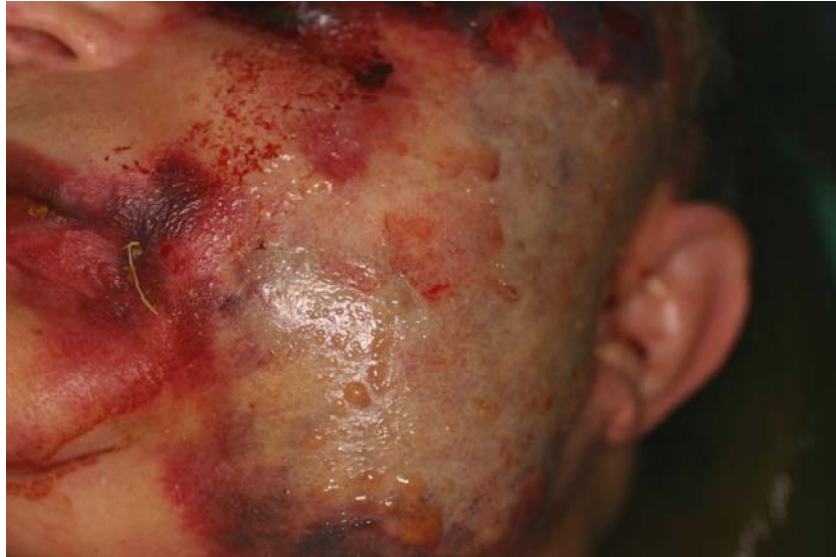Dans la plupart des cas, les sutures sont laissées à l'air libre et recouvertes de vaseline pour ramollir les croûtes et faciliter leur chute ultérieure. Les points non résorbables doivent être retirés entre le 5<sup>o</sup> et le 7<sup>o</sup> jour et remplacés par de petites bandes adhésives <sup>[242]</sup>. Le soleil est à éviter pendant les deux premiers mois. La cicatrice est massée à partir de la 3<sup>o</sup> semaine pour favoriser l'élimination des déchets fibrinoleucocitaires et pigmentaires.

## **2) Les plaies simples**

### **a) Les plaies facio-cutanées**

**Pour les contusions de la face**, le diagnostic repose sur l'examen clinique : elles se manifestent par une douleur, un œdème, parfois une ecchymose au point d'impact du traumatisme qui peut-être les lèvres, le nez, les paupières, les joues.

Celle-ci peuvent entraîner une certaine impotence fonctionnelle avec un aspect figé du visage mais elles sont généralement d'évolution favorable sauf sur les terrains particuliers comme les patients sous anticoagulants (figure 45).



**Fig. 45 :** *Hématome de la face chez une personne sous AVK*

(Photographie : Dr E. SIMON)

**Pour les plaies par coupures**, les berges sont bien nettes, il est donc plus aisé de les suturer.

**Pour les dermabrasions**, le risque de tatouage de la peau par incrustations de corps étrangers est à redouter. Il convient alors d'effectuer un parage très soigneux de la plaie par brossage.

**Les plaies par déchirement ou par avulsion** sont à l'origine de cicatrices parfois disgracieuses. Il convient alors de recouper le lambeau afin d'avoir des limites nettes et de le suturer proprement. En cas de pertes de substance peu étendue, on peut faire appel à une cicatrisation tissulaire guidée par l'application de tulle gras.

## **b) Les plaies oro-faciales**

Elles nous intéressent tout particulièrement car elles entrent dans le domaine de compétence du chirurgien-dentiste et peuvent être rencontrées dans notre pratique quotidienne en traumatologie odontologique. Nous avons résumé sous forme de tableau récapitulatif (tableau 7), le mécanisme de survenue de chaque plaie, sa description et la conduite à tenir.

### **Les plaies de la langue**

Les plaies de langue sont relativement fréquentes. Leur mécanisme le plus courant s'explique par automorsure : la langue est interposée entre les arcades dentaires au moment d'une chute ou d'un choc.

Ces plaies peuvent être impressionnantes par l'hémorragie qui peut les accompagner. Après quelques minutes de compression à l'aide d'une compresse, une hémostase se réalise. La grande majorité ne nécessite pas de suture et cicatrise très bien sous antibiotiques et bains de bouche. Il peut arriver qu'une plaie détache un lambeau dont le parage et la suture sont à faire. Les plaies transfixiantes ou avec saignement actif persistant sont en principe les seules qui nécessitent une suture (au fil résorbable).

### **Les plaies du voile et du palais**

Par son mécanisme, une chute avec un objet dans la bouche (un crayon par exemple), ce type de plaie est plus fréquent chez l'enfant. Elle détache un petit lambeau en « V ».

L'hémorragie cède le plus souvent spontanément. Un traitement symptomatique par bains de bouche suffit généralement. Dans le cas contraire, la fermeture musculaire et muqueuse est assurée par quelques points séparés avec du fil résorbable.

### **Les plaies jugales**

Elles sont le plus souvent consécutives à un choc sur la joue, mâchoires ouvertes. La suture est réalisée au fil résorbable. Il faut néanmoins vérifier l'intégrité du canal de Sténon.

### **Les plaies de la gencive attachée et de la muqueuse palatine**

La plaie accompagne généralement une fracture sous-jacente et est traitée avec cette dernière.

### **Les plaies de la gencive libre et des culs-de-sac vestibulaires**

Dans la région du foramen mentonnier, elles peuvent sectionner le rameau terminal du nerf alvéolaire inférieur provoquant l'anesthésie d'une hémilèvre inférieure. Lors de la suture, la profondeur des culs-de-sac est respectée afin de ne pas gêner le port ultérieur d'une prothèse. Les plaies du frein de la lèvre sont fréquentes, mais la suture est rarement nécessaire.

### Les plaies des lèvres

Les plaies sont essentiellement provoquées par deux mécanismes : soit un choc direct sur la lèvre qui est prise dans un étau contre le secteur incisivo-canin, soit par automorsure de la lèvre inférieure au cours d'une chute. L'examen de la cavité buccale recherche une plaie vestibulaire, voire transfixiante. Un bilan dentaire est systématique car il existe souvent un traumatisme dentaire associé. De plus, l'épaisseur de la lèvre est inspectée à la recherche de débris dentaires ou prothétiques. En cas de luxation totale, la dent peut se retrouver dans l'épaisseur de la lèvre.

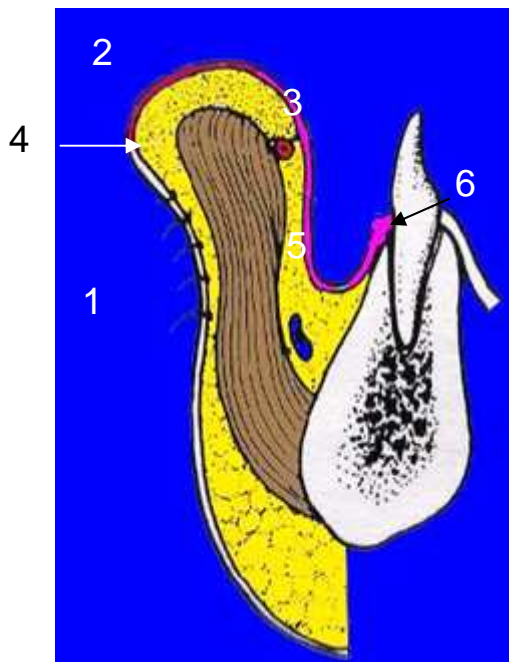


Fig. 46 : Anatomie de la lèvre

1. Lèvre blanche (cutanée)
2. Vermillon (semi-muqueuse)
3. Lèvre rouge (muqueuse)
4. Ligne cutanéomuqueuse
5. Vestibule
6. Gencive

### La conduite à tenir

- Les **contusions simples** sont traitées par application de glace puis de pommade anti-inflammatoire.
- Les **plaies cutanées simples de la lèvre blanche** (figure 46) sont suturées avec un fil fin non résorbable Monobrin (5 ou 6/0) par points séparés. La cicatrice est souvent hypertrophique.
- Les **plaies de la lèvre rouge** sont suturées à l'aide de points séparés avec un fil résorbable. Le résultat est toujours excellent.
- Les **plaies plus complexes sont affaire de spécialistes.**

### Le plancher de bouche

Il convient de prendre garde au passage du canal de Wharton qui chemine sous la muqueuse vers son ostium, à proximité du frein de la langue.

Localisation	Mécanisme	Description particulière, aspect	Conduite à tenir : Dans tous les cas prescription bain de bouche et antibiotique
Langue	Automorsure	Hémorragique	Compression et prescription Suture si lambeau
Joue	Automorsure	Plaie déchiquetée	Suture en prenant garde à l'ostium du canal de Sténon
Plancher de bouche	Prothèse amovible	Déchirure ou coupure Assez hémorragique	Hémostase et suture en prenant garde à l'ostium du canal de Wharton. Suture artère linguale ou pince hémostatique.
Muqueuse palatine	Chute avec un objet en bouche (crayon, stylo, sucette)	Décollement d'un lambeau ou plaie par avulsion ou perforation.	Hémostase et bain de bouche si perforation Suture si lambeau Plaie palatine thermoformé si douleurs
Gencive libre, muqueuse alvéolaire et freins		Plaie déchirée	Suture si plaie importante. Attention au frein : ne pas créer de bride cicatricielle
Gencive attachée	Fracture alvéolaire	Plaie déchirée	Réduction et contention de la fracture sous-jacente et suture.
Lèvres rouges	Morsure par un animal Automorsure Chute Arme blanche	Contusions, plaies franches ou déchirées	Débridement, parage et curetage. Suture en préservant la ligne de jonction cutanéomuqueuse.

Tableau 7 : *Récapitulatif des plaies oro-faciales et de la conduite à tenir*

### **3) Les plaies complexes**

Ce sont les plaies qui, par leur topographie ou leurs caractéristiques, peuvent être à l'origine de séquelles importantes. Elles nécessitent une bonne compétence et de l'expérience. La conduite à tenir est affaire de spécialiste et varie selon l'étendue des dommages.

Le délabrement est parfois tel que le parage, aussi minimaliste qu'il puisse être, entraîne une véritable perte de substance. Des gestes de reconstruction faisant appel aux techniques de chirurgie plastique (greffes, plasties, lambeaux locaux et régionaux) sont parfois indispensables.

## a) La gravité des plaies

La gravité de l'atteinte de la plaie est déterminée en fonction de son étendue, de sa profondeur et de l'atteinte des structures nerveuses, vasculaire ou glandulaires [242]. Lackmann a déterminé un tableau de valeurs (tableau 8) permettant de classer la gravité de la lésion. Le plan musculaire peut-être touché dans les plaies profondes. En particulier, l'orbiculaire des lèvres, les muscles peuciares et masticateurs (temporal et masséter) peuvent être lésés.

Tableau 8 : Classification de Lackmann de la gravité des lésions des tissus mous

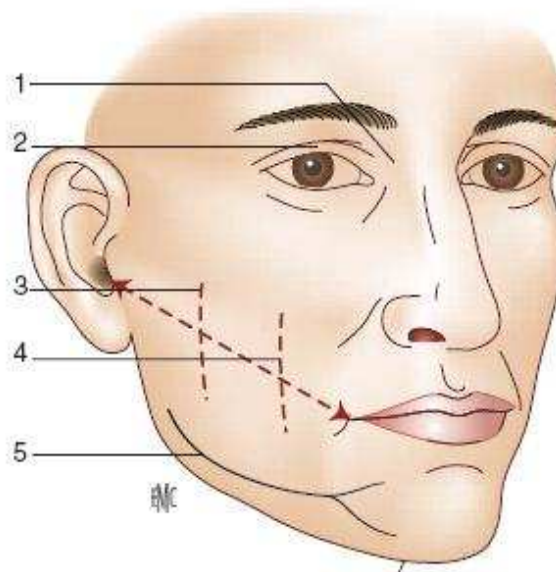
I	Lésion superficielle sans atteinte musculaire
II	Lésion profonde avec atteinte musculaire
III	Lésion profonde avec atteinte musculaire et perte tissulaire
IVa	III + lésion vasculaire ou nerveuse
IVb	III + lésion osseuse ou atteinte d'un organe

Certaines localisations sont le siège d'éléments nobles qui font toute la gravité des plaies de la face (figure 47) [128]. Le clinicien devra donc leur porter une attention toute particulière, il s'agit de :

- La région génienne avec le nerf facial et le canal de Sténon. Le trajet de ce dernier se projette sur une droite entre le tragus et la commissure ;
- Les voies lacrymales dont l'atteinte peuvent entraîner un larmoiement ;
- Région palpébrale supérieure avec le muscle releveur dont l'atteinte entraîne un ptôsis ;
- Le bord basilaire de la mandibule avec le siège du rameau mentonnier du nerf facial et dont l'atteinte provoque la chute de la commissure labiale.

**Fig. 47 : Localisations lésionnelles particulières.**  
(EMC Giraud et al., 25-200-C-30, 2007)

1. Voies lacrymales (canthus interne) ;
2. muscle releveur (paupière supérieure) ;
3. nerf facial (région génienne) ;
4. canal de Sténon (région génienne) ;
5. rameau mentonnier du nerf facial (Bord basilaire de la mandibule).



## **b) Les lésions avec pertes de substance**

Dans ce cas une partie de la peau ou de la muqueuse a disparu lors du traumatisme ou secondairement par infection ou nécrose. Elles peuvent aussi concerner les plans musculaires et certains éléments nobles, entraînant alors de lourdes conséquences esthétiques et fonctionnelles. Selon l'importance de l'amputation, le problème de la réparation peut-être résolu localement ou alors de façon plus lointaine par l'intermédiaire de greffe, ce qui n'améliore pas le pronostic <sup>[256]</sup>.

## **c) Les plaies complexes des lèvres**

**Les plaies mixtes**, " à cheval " sur la ligne cutané-muqueuse, posent le problème du réalignement de ce repère. Un point de suture est placé au-dessus de la ligne, l'autre au-dessous. Elles sont suturées selon les trois plans : muqueux, musculaire et cutané après avoir repéré au bleu les limites du vermillon afin d'éviter les décalages.

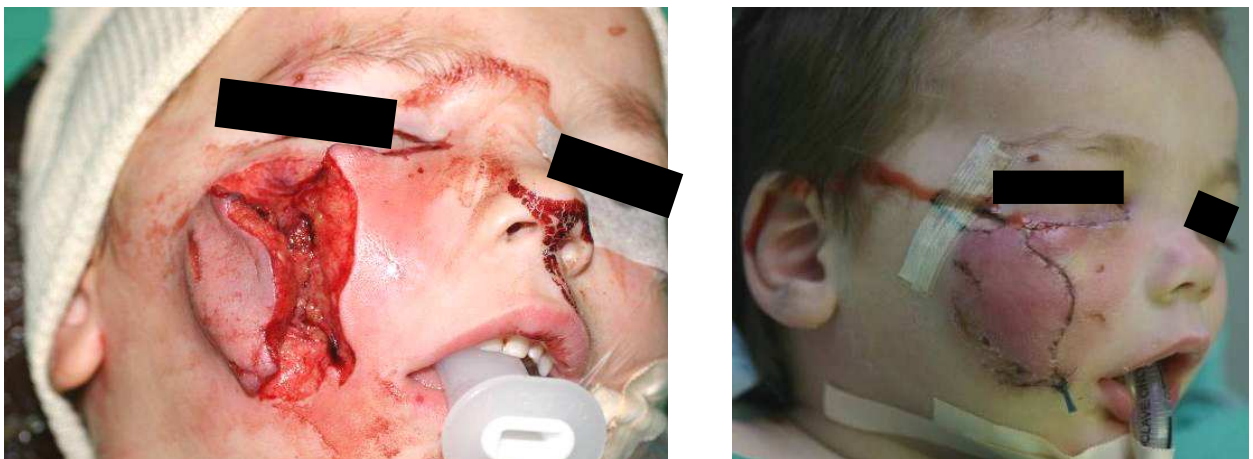Les **plaies cutané-musculaires** sont les plus fréquentes. Le muscle orbiculaire est repéré et suturé à l'aide d'un fil résorbable.

Les **plaies transfixiantes** avec perte de substance ou délabrantes peuvent nécessiter une plastie locale.

#### **d) Les morsures**

Elles sont particulièrement septiques. La réparation chirurgicale ne peut se faire que de façon très précoce et pour les plaies simples. Pour les plaies déchiquetées, avec des pertes de substances ou vues tardivement, le risque de suppuration devient très important et il est plus raisonnable d'opter pour une cicatrisation dirigée avec une correction secondaire éventuelle. Les différents lambeaux doivent être suturés, en évitant tout décalage des berges et une traction trop importante des lambeaux (figure 48).

Une recherche antirabique et antitétanique est systématique <sup>[244,256]</sup>. Pour les morsures animales souvent infectées de *Pasteurella*, une antibiothérapie aux tétracyclines est instaurée, sinon des Bêta-lactamines sont administrées.

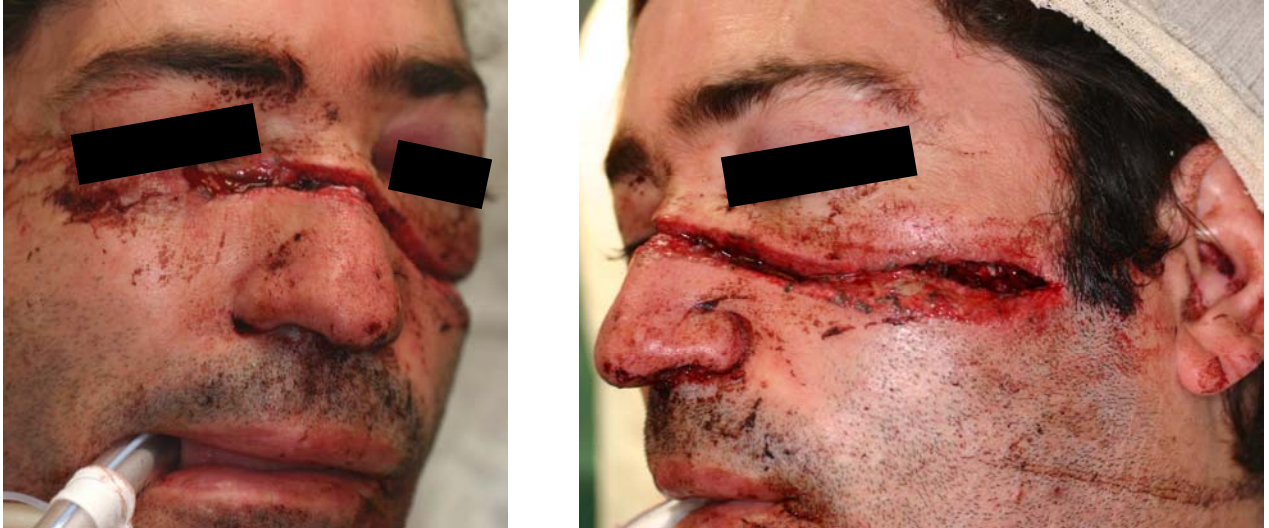

**Fig. 48 : *Morsure de chien***  
(Photographies : Dr E. SIMON)

#### **e) L'atteinte du nerf facial**

L'atteinte du VII est suspectée devant toute plaie latérofociale (figure 69) et repose sur l'étude de la mimique faciale. Si la plaie siège au-delà d'une ligne verticale passant par le canthus externe, un bon affrontement musculaire permet la récupération motrice. La réparation directe des filets nerveux serait illusoire compte tenu de leur nombre et de leur taille. Si la plaie concerne le tronc ou les premières branches de division, une suture microchirurgicale épipérineurale décrite par Bourrel <sup>[42]</sup> est réalisée après dissection des deux émergences proximales du nerf (figure 49).





**Fig. 49 :** *Atteinte du nerf facial par plaie à l'arme blanche*  
(Photographies : Dr E. SIMON)

L'extrémité proximale est recherchée par voie de parotidectomie. L'extrémité distale est recherchée à l'aide d'un neurostimulateur. La perte de substance nerveuse pose l'indication d'une greffe nerveuse prélevée aux dépens du plexus cervical superficiel ou du nerf saphène externe. La surveillance de la récupération est réalisée à l'aide d'électromyogrammes répétés. Une vitaminothérapie B est prescrite. La localisation proximale de la section, la nécessité d'une greffe nerveuse et l'âge du patient sont les facteurs qui allongent le temps de récupération.

#### **f) L'atteinte du canal de Sténon**

L'atteinte du canal est suspectée devant toute plaie coupant la ligne tragus-lèvre supérieure accompagnée d'un écoulement salivaire à travers la plaie ou de la présence de sang à l'ostium. Le diagnostic de certitude peut se faire à l'aide d'un test au bleu de méthylène ou au sérum bétadiné injecté dans l'ostium et s'écoulant par la plaie. Dans les cas difficiles (plaies suturées non explorées et examinées avec un délai de plusieurs jours) la sialographie permet le diagnostic. L'extrémité distale est cathétérisée à partir de l'ostium de Sténon. La tranche de section proximale est repérée en comprimant la glande. Les plaies simples sont suturées autour d'un cathéter qui sera laissé en place et suturé à la face interne de la joue pendant un mois. En cas de perte de substance, il faut aboucher l'extrémité proximale à la face interne de la joue afin de drainer la salive dans la bouche.

## **B) LES TRAUMATISMES DES TISSUS DURS**

### **1) Les fractures du tiers moyen**

On distingue trois localisations des traumatismes du tiers moyen de la face [6,111,199,28,243,257] :

- Les fractures centro-faciales qui intéressent les os propres du nez et le complexe naso-ethmoïdo-maxillo-fronto-orbitaire,
- Les fractures latéro-faciales qui touchent le complexe zygomatoco-maxillaire, et du plancher de l'orbite,
- Les fractures occluso-faciales qui intéressent l'articulé dentaire.

#### **a) Classification**

De nombreuses classifications des fractures maxillo-faciales ont été proposées, sans aboutir à un véritable consensus [183,259,11,250,111,257]. En pratique, les traumatismes maxillofaciaux se présentent sous deux formes différentes ; il s'agit soit de formes simples, isolées, soit de formes complexes, multilésionnelles dont la réparation sera ardue et les séquelles, nombreuses. Dans un souci louable de simplification, et dans l'intérêt particulier de notre étude, nous avons choisi de séparer les fractures de l'étage de moyen de la face suivant leurs répercussions sur l'articulé dentaire, ces dernières orientant notre propos. Ainsi l'étage le massif facial, compris entre le plan occlusal et la base du crâne, peut être le siège de :

- **fractures sans répercussion sur l'articulé dentaire** : ce sont latéralement les fractures zygomato-maxillaires et au centre de la face les fractures simples du nez et les fractures plus étendues concernant le complexe naso-ethmoïdo-maxillo-fronto-orbitaire [140] (CNEMFO).
- **fractures avec répercussion sur l'articulé dentaire** : ce sont les trois types de fractures de Le Fort [183] séparant à des hauteurs variables l'arcade alvéolo-dentaire supérieure de la base du crâne, parfois associées à une fracture verticale médiane ou paramédiane.

Dans le cadre de notre sujet d'étude, et même si ils peuvent leur être associés, nous ne traiterons que le diagnostic et la prise en charge des fractures occluso-faciales : les fractures de Le Fort et les DIM car celles-ci seules ont un réel impact sur la pratique odontologique.

## **b) Les fractures de Lefort ou disjonctions crânio-faciales**

### **Classification**

#### **La fracture de Le Fort de type I**

Elle sépare l'arcade dentaire supérieure du reste du massif facial. Le trait de fracture se situe juste au-dessus des processus alvéolaires ; et traverse le septum nasal osseux et les ailes des processus ptérygoïdes de l'os sphénoïde. Il détache la voûte palatine de l'arcade supérieure. Elle est également appelée fracture de Guérin lorsqu'elle est engrainée.

#### **La fracture de Le Fort de type II ou disjonction faciofaciale**

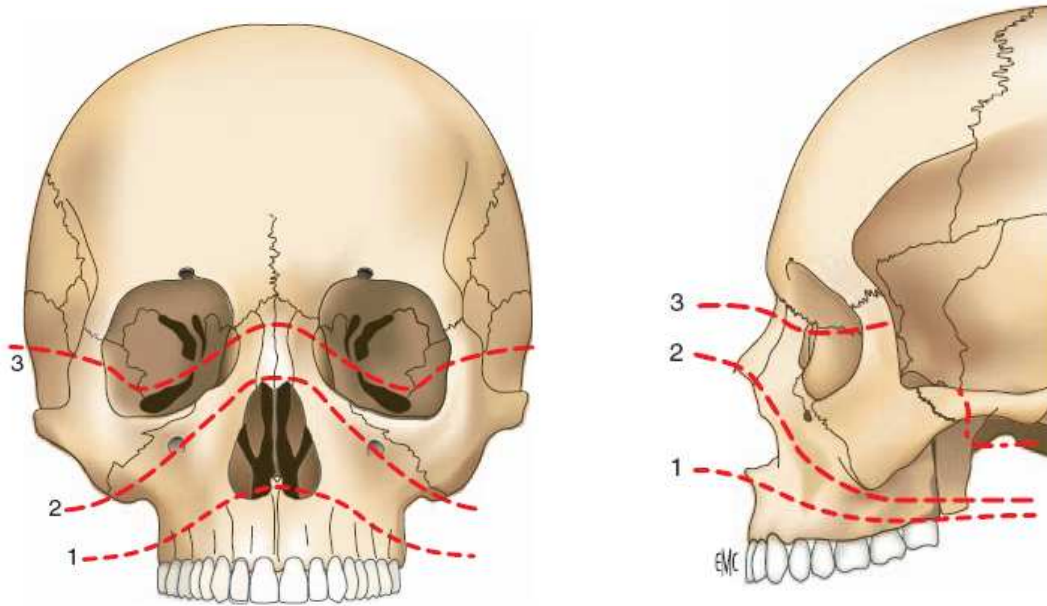
Elle sépare la partie moyenne de la face en dessous de l'os zygomatique. Le trait de fracture part de chaque côté de la partie postéro-latérale du sinus maxillaire et s'étend en direction supéro-médiale en traversant le foramen infra-orbitaire puis l'os lacrymal ou l'os éthmoïde pour aboutir à la racine du nez ; toute la partie centrale du massif facial avec le palais dur et les processus alvéolaires se trouve ainsi séparée du reste du crâne.

Cette fracture est souvent peu mobile car impactée vers l'arrière et il existe de fréquentes ecchymoses périorbitaires et une épistaxis.

#### **La fracture de Le fort de type III**

Elle sépare la face du reste du crâne. Horizontale, elle passe par les fissures orbitaires supérieures, l'os éthmoïde et les os nasaux ; elle se prolonge latéralement en traversant les grandes ailes de l'os sphénoïde et les sutures fronto-zygomatique. Une fracture concomitante des arcades zygomatiques désolidarise les os maxillaires et zygomatique du reste du crâne et réalise alors une vraie disjonction crânio-faciale.

Ces fractures de type de Le Fort (figure 50) peuvent exister isolément ou s'associer entre elles. Il existe également des fractures verticales présentant différents traits et pouvant s'associer aux fractures de Le Fort et réaliser des fractures mixtes.



**Fig.50 : *Fractures horizontales du massif facial***  
(EMC Dandreaux et al., 2001, 22-071-A-10)

1. Fracture de Le Fort I (fracture de Guérin)
2. Fracture de Le Fort II (disjonction faciofaciale)
3. Fracture de Le Fort III (disjonction craniofaciale)

## **Physiopathologie**

### **Mécanismes**

#### **Le Fort I :**

En règle général, elle s'observe après un traumatisme direct, selon un vecteur antéropostérieur, par un objet étroit au niveau du prémaxillaire ou du bloc incisivo-canin. Le déplacement est inconstant. Si la fracture est engrainée, il s'agit de la fracture de Guérin, si elle est mobile, c'est la fracture de Prestat.

#### **Le Fort II :**

Elle s'observe souvent après un traumatisme direct, selon un vecteur antéro-postérieur par un objet plus large (le tableau de bord d'une voiture par exemple) au niveau de la pyramide nasale. En cas de traumatisme indirect, elle s'observe suite à l'impaction du corps du zygomatic par un impact latéofacial. Le tiers moyen de la face apparaît alors enfoncée et allongée.

### Le Fort III :

Elle s'observe suite à un choc violent et direct par un objet large selon un vecteur antéro-postérieur. Les deux tiers inférieurs de la face sont enfoncés, élargi et allongé. En pratique la fracture de Le Fort III isolée est rare. Elle est souvent associée à une fracture de Le Fort I ou II, des fractures alvéolo-dentaires ou mandibulaires et des fractures centro-faciales ou latéro-faciales<sup>[183]</sup>.

Suivant le **type de traumatisme**, nous pouvons observer : <sup>[259, 11]</sup>

Après un traumatisme direct : un choc frontal sur le prémaxillaire entraîne plutôt des fractures de Le Fort I. Tandis qu'un choc exercé sur le bloc incisivo-canin entraîne des dégâts alvéolo-dentaires associé à une fracture de Le Fort I s'il est de cinétique élevée.

Après un traumatisme indirect : un choc fronto-latéral sur la partie supérieure de la pyramide nasale, peut entraîner une fracture de Le Fort II ou III. Un choc latéral sur le corps du zygomatic peut provoquer son impaction dans le squelette facial et entraîner une fracture de Le Fort II.

Les caractéristiques de l'agent traumatisant de par leur intensité, direction, point d'application et durée, induisent des lésions osseuses qui diffèrent de par leur siège, le nombre de traits et le déplacement des fragments. Ces lésions peuvent être déduites de l'anatomie et de la biomécanique de l'étage moyen de la face comme nous avons pu le constater dans le chapitre précédent.

### Déplacements des fragments fracturaires

**Les déplacements** des fragments osseux sont peu dépendants des effets musculaires au maxillaire, ils sont essentiellement de type primaire car sous la dépendance seule et directe de l'agent traumatisant <sup>[259]</sup>.

## Les conséquences des fractures déplacées du maxillaire

On observe plusieurs conséquences suite à une **fracture de Le Fort** :

- Tout d'abord des **conséquences morphologiques** : l'étage moyen de la face est reculé (II et III), élargi (type I associé à une disjonction intermaxillaire) ou allongé.
- **Des conséquences fonctionnelles** par l'apparition de troubles occlusaux. Les fractures de Le Fort déplacent l'arcade supérieure et la disjonction inter-maxillaire la déforme.

On peut alors observer :

- Une classe III dento-squelettique par recul maxillaire,
- Une béance antérieure ou latérale par un contact molaire prématuré,
- Un décalage des points inter-incisifs médians et l'apparition d'un articulé croisé en cas de rotation maxillaire.

**La disjonction inter-maxillaire** crée des segmentations médianes ou para-médianes de l'arcade entraînant des diastèmes inter-dentaire, d'élargissement de l'arcade et de déchirure de la muqueuse palatine.

Les **traumatismes ouverts de la face**, le plus souvent d'origine balistique, ne font pas l'objet d'une classification propre du fait de la multiplicité des lésions des parties molles et du squelette sous-jacent en fonction du type de projectiles et de la topographie du point d'entrée. Une description détaillée des mécanismes de ces lésions a été récemment proposée par Rouvier, Lenoir et Rigal <sup>[250]</sup>.

## Diagnostic

### Lefort I

A l'interrogatoire, le patient décrit des douleurs au niveau de l'arcade dentaire maxillaire et se plaint d'un trouble de l'articulé dentaire si la fracture est déplacée. Il parle d'ailleurs d'un choc sous-nasal. L'inspection montre un recul du maxillaire s'il n'est pas camouflé par l'œdème.

A l'examen endobuccal, on retrouve :

- un contact molaire prématuré entraînant une béance antérieure et un recul du maxillaire ;
- des ecchymoses palatines en fer à cheval et vestibulaire supérieure.
- Une disjonction intermaxillaire peut lui être associée. Elle se traduit alors par un espace interincisif associé à une déchirure de la muqueuse palatine ou un hématome.

La palpation recherche une mobilité de toute l'arcade supérieure dans les plans sagittal et frontal par rapport à la pyramide nasale et les pommettes qui sont stables. La palpation de l'épine nasale antérieure et des apophyses ptérygoïdes est douloureuse (signe de Guérin). La percussion peut retrouver une hypoesthésie ou une anesthésie des dents maxillaires.

La fracture est difficilement détectée par les examens de radiographie standard. La suspicion de ce type de fracture lors de l'examen clinique doit conduire à la prescription d'une tomographie du massif facial [178]. Celui-ci reste l'examen de choix car les coupes coronales montrent clairement le trait de fracture. Sur les coupes coronales, on distingue :

- Une rupture de l'arrondi du cintre zygomatoco-maxillaire ;
- Un hémossinus bilatéral.

## **Le Fort II**

A l'interrogatoire, le patient décrit des douleurs au niveau de l'arcade dentaire maxillaire, du nez, et se plaint d'un trouble de l'articulé si la fracture est déplacée, et parfois d'une diplopie et de troubles sensitifs de la face. A l'inspection, on observe :

- Un enfoncement de la région nasale par rapport aux orbites ;
- Un recul de l'arcade dentaire supérieur et un contact molaire prématuré entraînant une béance antérieure ;
- Des ecchymoses, à la fois périorbitaires en lunette, palatines et vestibulaires.

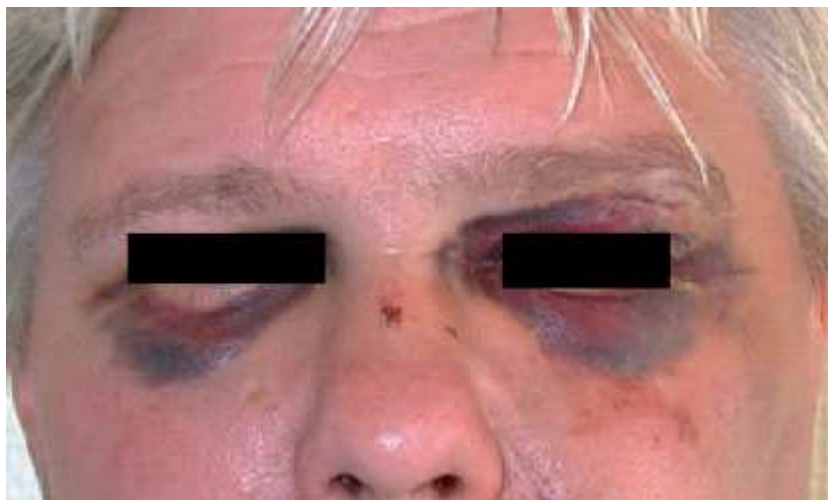A la palpation, on recherche une mobilité de l'arcade dentaire supérieure et de la pyramide nasale en un seul bloc dans les plans sagittal et frontal par rapport aux pommettes et au front, qui sont stables. La palpation de la racine du nez, des rebords orbitaires inférieurs et des apophyses ptérygoïdes sont douloureuses. On peut souvent ressentir une marche d'escalier au niveau du rebord infra-orbitaire. De plus, il existe une hypo- ou une anesthésie courante dans les territoires du nerf maxillaire V2.

Les examens radiographiques de débrouillage comme l'incidence de Blondeau permettent le plus souvent sa mise en évidence. Mais l'examen de choix reste le scanner du massif facial. Les coupes transverses mettent en évidence un hémوسinus maxillaire bilatéral et le décrochage au niveau du rebord infra-orbitaire. Les coupes coronales sont les plus informatives, montrant clairement le trait de fracture.

### **Le Fort III**

A l'interrogatoire, le patient décrit des douleurs au niveau de l'arcade dentaire maxillaire, du nez, des arcades zygomatiques et se plaint d'un trouble de l'articulé si la fracture est déplacée.

A l'examen clinique, on retrouve un patient avec un faciès lunaire de part l'importance de l'œdème et des ecchymoses à la fois péri-orbitaires en lunettes (figure 72), palatines et vestibulaires. On observe un enfoncement global du massif facial. Il existe un enfoncement de la pyramide nasale et un recul associé à un abaissement de l'arcade dentaire supérieure, avec un contact molaire prématuré et une béance antérieure.



**Fig. 51 : Hématome péri-orbitaire bilatéral suite à un Lefort III**  
(EMC Giraud et al., 2007, 25-200-C-30)

La palpation recherche une mobilité sagittale et frontale de l'arcade dentaire supérieure, de la pyramide nasale et des pommettes « en un seul bloc » par rapport à la base du crâne et du front qui sont stables. Dans ce cas, la mobilisation est difficile car il s'agit d'une véritable disjonction crânio-faciale.

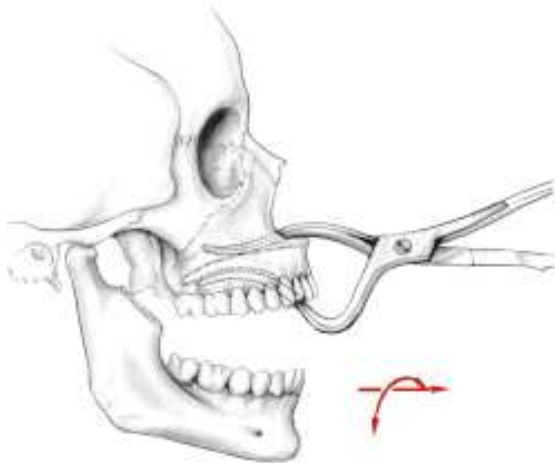


La palpation de la racine du nez, des rebords orbitaires externes, des arcades zygomatiques et des apophyses ptérygoïdes est douloureuse. On perçoit souvent une marche d'escalier au niveau des rebords orbitaires externes et parfois, au niveau des arcades zygomatiques.

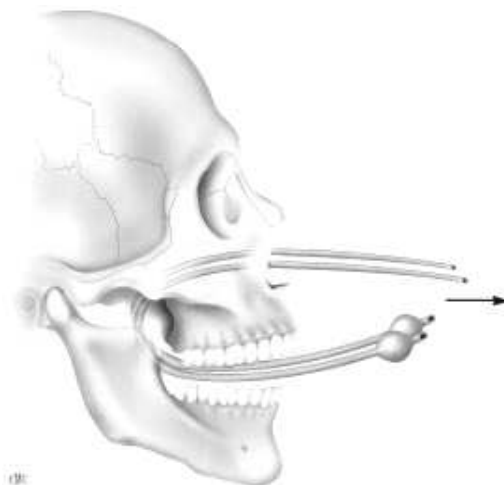
Les radiographies standard (incidences de Hirz et de Blondeau) permettent de confirmer le diagnostic clinique. L'examen de choix reste toujours le scanner grâce aux coupes transverses qui mettent en évidence un hémossinus maxillaire bilatéral et montrent le décrochage des arcades zygomatiques, d'une part, et aux coupes coronales qui mettent en évidence le trait de fracture.

## Traitement

La **réduction** est assurée par mobilisation au davier de Rowe et Killey (figure 52) ou à l'aide de deux sondes passées dans les fosses nasales et sorties par la bouche selon la méthode de Dufourmentel (figure 53).



**Fig. 52:** Réduction au davier de Rowe et Killey  
(EMC Monteuil et al., 1998, 45-505, Techniques chirurgicales)



**Fig. 53:** Réduction selon le procédé de Dufourmentel  
(EMC Dandreaux et al., 2001, 22-071-A-10)

Le traitement dépend de l'état bucco-dentaire du patient et de la comminution du foyer de fracture.

Pour le Le Fort I, si la fracture est engrainée et stable et que l'occlusion est facilement retrouvée, le **blocage intermaxillaire** peut permettre à lui seul de réaliser la réduction et la contention du trait de fracture jusqu'à la consolidation après 4 ou 6 semaines. Une autre solution est possible afin d'éviter au patient de porter le blocage intermaxillaire (BIM) trop longtemps : le blocage intermaxillaire est réalisé en peropératoire et permet la mise en place de **mini-plaques d'ostéosynthèse** : à partir des piliers canins et maxillozygomatiques. Le BIM est levé à la fin de l'intervention. Si la fracture est instable, l'ostéosynthèse par voie vestibulaire supérieure assure la contention : les plaques sont positionnés au niveau des mêmes piliers et le blocage est levé en fin d'intervention.

Pour les autres Le Fort, la contention par **BIM** est **associée à une ostéosynthèse** par miniplaques.

## **b) La disjonction intermaxillaire**

Il s'agit en fait d'une fracture sagittale médiane ou paramédiane qui sépare le plateau palatin en deux.

### **Diagnostic**

A l'examen, on retrouve une ecchymose ou une plaie de la muqueuse palatine et gingivale, et un décalage dentaire avec un diastème. On peut parfois observer une communication bucco-sinusienne si la muqueuse palatine est déchirée.

A la palpation on retrouve une mobilité du palais ou d'une partie de ce dernier car une fracture de Le Fort I est souvent associée. En pratique, elle est toujours associée à une fracture horizontale.

La fracture ne se voit pas sur les clichés radiographiques standards. Un scanner est indiqué afin de mettre en évidence le trait de fracture et de rechercher des fractures associées comme une fracture du complexe ethmoïdal ou une fracture de Le Fort I.

## **Traitement**

Comme elle est très souvent associée à une déchirure de la muqueuse palatine, le premier temps chirurgical consiste en sa suture après une réduction provisoire par un fil d'acier interincisif.

Le blocage intermaxillaire assure la contention et la réduction de la fracture. Parfois une plaque d'ostéosynthèse est utilisée, positionnée sous l'épine nasale antérieure et au-dessus des apex des incisives.

### **c) Fractures de la région dento-alvéolo-palatine**

Ce sont des fractures partielles du maxillaire, aux traits peu complexes, dont l'exploration radiologique de base est suffisante, complétée par des clichés « mordus » et rétroalvéolaires si nécessaire. L'orthopantomogramme est suffisant et permet de juger de l'existence des traits. Elles réalisent des fractures du maxillaire supérieur à l'état pur, se caractérisent par leur trouble morphologique discret et leur gravité nulle.

Elles s'accompagnent fréquemment de lésions dentaires (luxations, subluxations, contusions, fractures corono- ou radiculodentaires, lésion du paquet vasculonerveux dentaire.

Cliniquement, une ou plusieurs dents sont douloureuses et mobiles avec l'os adjacent, entraînant une déformation de l'arcade dentaire.

Les fractures verticales alvéolaires <sup>[1]</sup> sont réduites et contenues fréquemment par procédé orthopédique. Elles peuvent éventuellement faire l'objet d'une ostéosynthèse par fil d'acier ou plaque miniaturisée vissée. Toutefois, du fait de la finesse des tables osseuses vestibulaires et de leur manque de vascularisation, les résorptions sont nombreuses à ce niveau, ce qui à terme, peut conduire à des déchaussements parfois inesthétiques voire à des pertes dentaires.

## **d) effraction du sinus maxillaire**

### **Diagnostic**

A l'examen, on retrouve une ecchymose et un œdème jugal avec parfois une ecchymose vestibulaire. Le patient présente une épistaxis unilatérale.

La palpation recherche une douleur au niveau de la paroi antérieure du sinus et un décroché au niveau du cintre maxillo-zygomatique. Il faut systématiquement rechercher un traumatisme dentaire associé. Parfois une atteinte du nerf infra-orbitaire est associée.

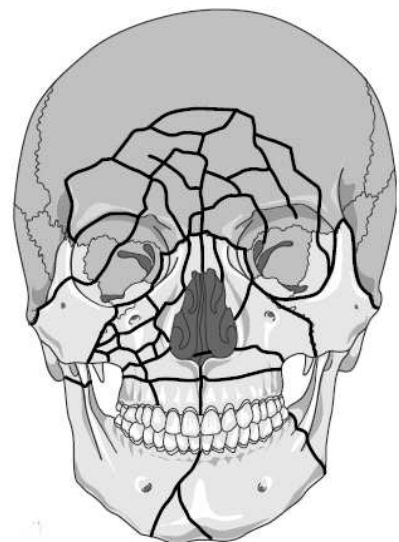
La fracture n'est pas mise en évidence sur les clichés standard. Seul un hémوسinus unilatéral est objectivé. La scannographie en coupes axiales et frontales est intéressante. Il s'agit le plus souvent d'une fracture comminutive avec de multiples fragments.

### **Traitement**

Le traitement consiste en l'abstention chirurgicale et la prescription de consignes de lavage des fosses nasales. Une prescription d'antibiotiques est indiquée afin d'éviter une surinfection de l'hémوسinus. Toutefois certains auteurs proposent un traitement chirurgical afin de reconstruire la paroi antérieure <sup>[16]</sup>.

## **e) Les fractures panfaciales**

Elle associe une fracture de type Le Fort III à une fracture de la mandibule. Elles sont liées à des traumatismes particulièrement intenses et aboutissent à un véritable puzzle (figure 54). Toute systématisation est possible et les localisations des traits ne correspondent plus aux zones de fragilité connues. Leur reconstitution est alors ardue du fait de la perte des repères anatomiques habituels <sup>[111]</sup>.



**Fig. 54 : Fracture panfaciale**  
(EMC-dentisterie, 2004)

La reconstruction s'effectue du stable à l'instable : en s'appuyant sur des éléments de la mandibule ou du massif facial les plus stables et les moins déplacés. Les ostéosynthèses

débutent en périphérie et se poursuivent de manière centripète. Le matériel utilisé dépend de l'épaisseur des fragments osseux présents et de l'exposition des foyers de fracture ; en effet, quelques ligatures au fil d'acier peuvent être préférées afin d'éviter l'aggravation de l'état du périoste et permettre de limiter le risque septique post-opératoire qui aboutirait à la dépose du matériel d'ostéosynthèse.

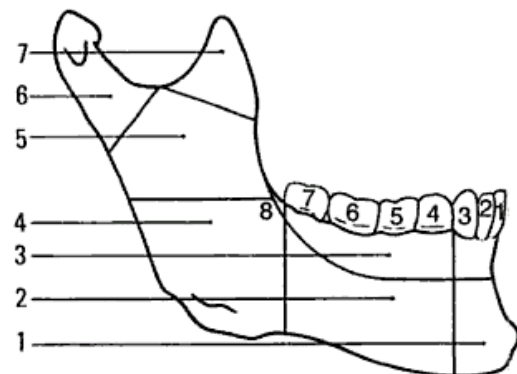
## 2) Les fractures mandibulaires

### a) Classification

La classification classique des fractures de la mandibule d'après Dingman et Natvig [89] subdivise la mandibule en sept unités topographiques (figure 55).

Fig. 55 : Les 7 unités topographiques des fractures de la mandibule  
(D'après Dingman et Natvig)

- |                         |   |
|-------------------------|---|
| 1. symphyse mentonnaire | 5. branche                                |
| 2. corps                | 6. processus condyloire<br>(ou condylien) |
| 3. partie alvéolaire    | 7. processus coronoïde                    |
| 4. angle                |   |



#### *Au niveau de la portion dentée:*

- La symphyse entre les faces distales des canines,
- La parasymphyse entre la face mésiale de la première prémolaire et la face distale de la première molaire,
- L'angle mandibulaire,
- L'os alvéolaire des dents mandibulaires.

#### *Au niveau de la branche verticale :*

- La branche montante entre l'angle et l'échancrure mandibulaire,
- La région condylienne,
- Le coroné.

Ces régions déterminent la localisation préférentielle des traits de fracture en fonction des zones de résistance et de fragilité de la mandibule (cf le chapitre sur la biomécanique mandibulaire).

## **b) Physiopathologie**

### **Mécanismes**

Deux types de traumatismes peuvent aboutir à la fracture de la mandibule<sup>[29,87]</sup> :

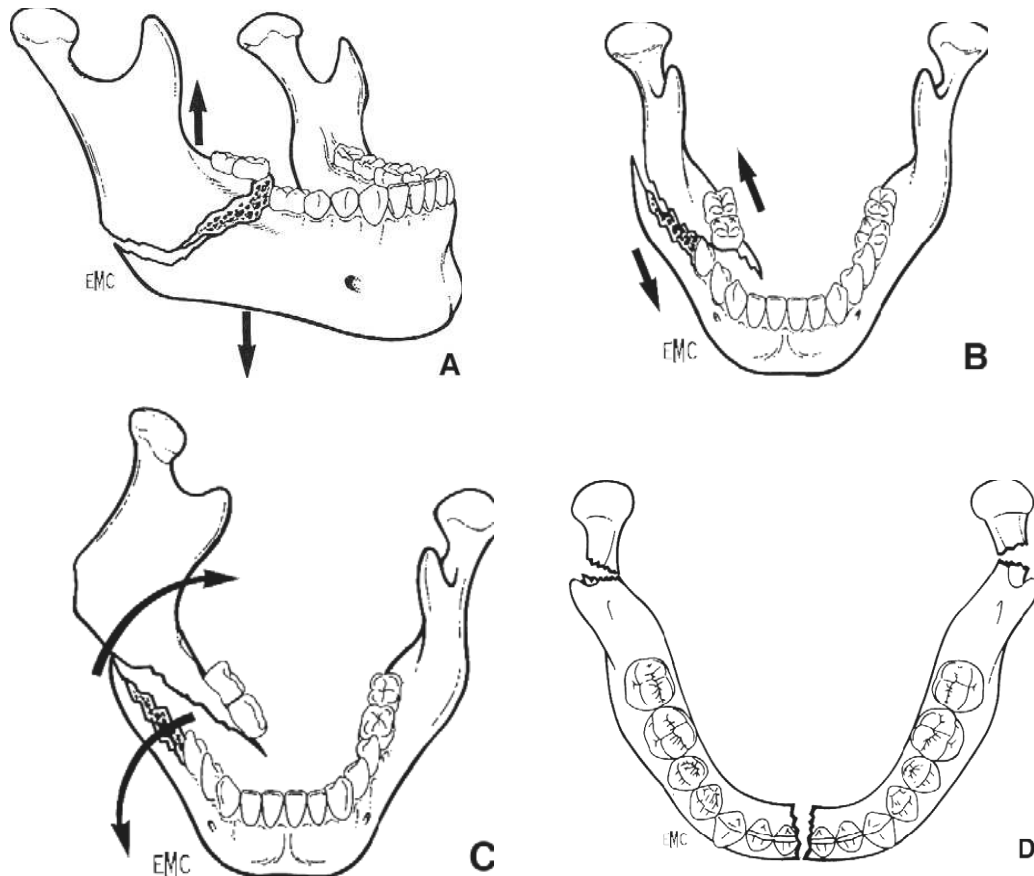
- Soit direct, lorsque la fracture se produit au point d'impact, indépendamment des zones de faiblesse de la mandibule, et que l'énergie cinétique est élevée ;
- Soit indirect, quand la fracture se situe à distance du point d'impact au niveau des zones de faiblesse comme le col, l'angle mandibulaire et la parasymphyse.

Un traumatisme latéral peut entraîner une fracture parasymphysaire par diminution de la distance bigoniale et à contrario, un choc violent antéro-postérieur peut entraîner une fracture angulaire par augmentation de la distance bigoniale.

### **Déplacements des fragments fracturaires**

Trois types de déplacements sont possibles<sup>[224]</sup> (figure 56) :

- Dans le plan vertical, le décalage (A),
- Dans le plan frontal, l'angulation (D) et la torsion (C),
- Dans le plan horizontal, le chevauchement (B).



**Fig. 56 : Les types de déplacements des fragments mandibulaires**

Déformations de l'arcade dentaire : A. Décalage. B. Chevauchement. C. Torsion. D. Angulation  
(EMC Gola et al., 1994; 22-070-A-10)

Les déplacements sont influencés par plusieurs facteurs :

- L'importance et la direction du choc,
- L'articulé dentaire,
- Le siège, l'orientation et le nombre de traits de fractures,
- Et l'action des muscles masticateurs.

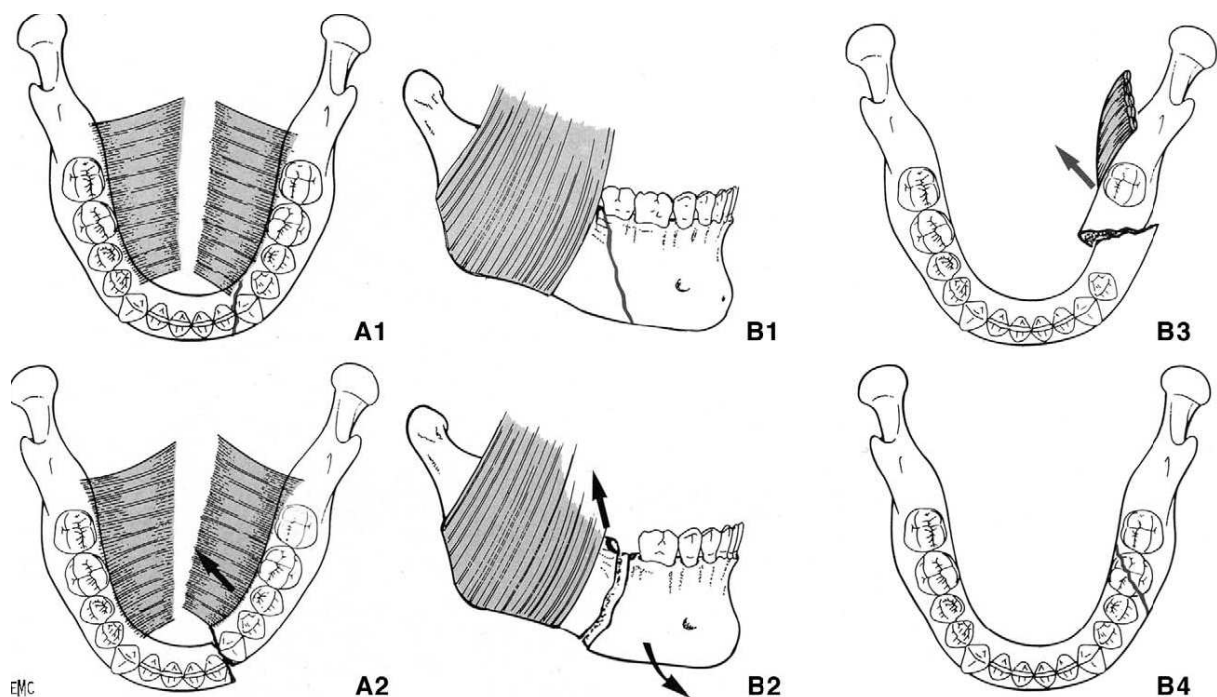
Les différents muscles masticateurs agissent sur le déplacement des fragments fracturaires en fonction de l'orientation et de la localisation du trait de fracture (figure 57).

Certaines orientations sont considérées comme favorables lorsque l'action musculaire favorise la réduction, à contrario, elles sont défavorables si l'action musculaire aggrave le déplacement :

A titre d'exemple, les *muscles abaisseurs de la mandibule et protracteurs de la langue* qui s'insèrent sur la symphyse provoquent une glossoptôse en cas de fracture parasymphysaire bilatérale par recul de la symphyse et de ses insertions musculaires.

L'action du *ptérygoïdien latéral* entraîne un déplacement ventro-médial du fragment crânial des fractures du condyle en cas de fracture frontale. Son action sur le disque peut alors entraîner une pathologie articulaire. Si l'orientation du trait de fracture est oblique de mésial en distal et d'arrière en avant, alors l'action du ptérygoïdien latéral est favorable.

Lors de fracture parasymphysaires, l'action du *masséter* permet de réduire la fracture si le trait est oblique de haut en bas et d'arrière en avant ; et à contrario, si le trait est oblique vers l'arrière, il entraîne la fermeture de l'angle goniale.



**Fig. 57 :** Exemples de déplacements suivant l'orientation du trait de fracture et de l'action des muscles

A. Fractures de la symphyse : favorable (A1), non favorable (A2).  
 B. Fractures de l'angle favorable (B1, B3), non favorable (B2, B4).  
 ( EMC, Touré et al., 22-070-A-10, 2004)

Il ne faut pas négliger le rôle de l'occlusion dans ces déplacements [29,87]. En effet, l'édentation augmente leur amplitude par l'absence de cale dentaire. Et sur le ramus, les



muscles élévateurs (temporal, masséter et ptérygoïdien médial ) auront une action majorée par l'absence des molaires.

### **c) Les fractures de la portion dentée et de l'angle mandibulaire**

#### **Diagnostic**

Lors de l'examen clinique, on note :

- Des points douloureux exquis au niveau du ou des traits de fracture,
- Une stomatorragie et/ou une sialorrhée avec une impotence fonctionnelle,
- Un trismus d'origine antalgique,
- Parfois une ecchymose sublinguale,
- Une anomalie de l'articulé par décalage des fragments dentés et dont le déplacement résulte de l'action des muscles masticateurs,
- A l'examen endobuccal, on peut noter une mobilité anormale d'une ou d'un groupe de dents avec parfois une plaie muqueuse ou gingivale,
- Un signe de Vincent dans les fractures très déplacées intéressant le canal mandibulaire.

L'examen radiographique confirme le diagnostic clinique et précise :

- Le siège de la fracture, sa direction et ses caractéristiques (fracture simple, comminutive, en biseau, en aile de papillon...),
- Sa situation par rapport au canal mandibulaire,
- Les déplacements osseux (décalage, angulation, chevauchement...),
- L'état de la denture où l'on fera soigneusement la part de ce qui revient à l'état antérieur et ce qui découle du traumatisme, car les conséquences médico-légales pour l'indemnisation seront différentes.

#### **Traitement**

En fonction de leur complexité, les fractures de la portion dentée (le corps et la symphyse) seront traitées par :

- Un traitement fonctionnel,
- Un blocage intermaxillaire de 4 à 6 semaines,

- Un blocage intermaxillaire associé à une ostéosynthèse avec des miniplaques ; le blocage peut alors être levé rapidement mais les arcs sont laissés en place.

#### **d) Les fractures de la branche montante**

##### **Diagnostic**

A l'examen clinique, on observe :

- Une limitation douloureuse de l'ouverture buccale ;
- Un contact molaire prématuré ;
- Une béance contro-latérale.

##### **Traitement**

Les fractures sont souvent peu déplacées, l'action musculaire du masséter permettant une contention. Aussi un traitement fonctionnel ou un blocage intermaxillaire peut-être suffisant. Le recours à l'ostéosynthèse en cas de fracture défavorable nécessite un abord cutané.

#### **e) Les fractures du condyle**

Il s'agit de fractures le plus souvent indirectes après un choc frontal sur la symphyse ou associées à une fracture de la branche horizontale controlatérale.

##### **Diagnostic**

A l'examen clinique, on observe :

- Une bouche entrouverte et un trismus antalgique ;
- Une plaie sous mentonnière très fréquente révélatrice du choc ;
- Une douleur spontanée à la mobilisation de l'articulation ;
- Une tuméfaction pré-auriculaire du côté fracturé avec parfois une otorragie ;
- Des troubles de la cinétique mandibulaire avec une ouverture et une propulsion limitées. A l'ouverture, on observe une déviation de la mandibule vers le côté fracturé ;
- Des troubles occlusaux avec une béance controlatérale par contact molaire prématuré du côté fracturé et une déviation du point inter-incisif médian du côté fracturé.

A l'examen radiographique, on apprécie :

Le siège du trait de fracture, sa direction et le déplacement des fragments. Suivant la violence du choc, deux situations sont possibles :

- Une fracture extra-articulaire, le condyle a joué son rôle de rupteur et a permis de préserver les structures articulaires sus-jacentes ;
- Ou une fracture articulaire avec un écrasement de la tête du condyle dans la cavité glénoïde, exposant alors l'articulation à l'ankylose.
- On peut aussi retrouver des fractures compliquées du condyle :
  - Une fracture bilatérale. Dans ce cas la béance est antérieure par contact prématuré des molaires. Suivant la symétrie des fractures, il y aura une déviation ou non de la mandibule.
  - Une fracture trifocale de la mandibule associant une fracture bi-condylienne à une fracture de la portion dentée (souvent la symphyse). A l'inspection, on observe alors un élargissement des angles de la mandibule.
  - La fracture associée de l'os tympanal : dans cette situation, l'otorragie complète le tableau clinique ainsi qu'une sténose du méat acoustique externe. La pénétration endocrânienne du condyle reste exceptionnelle.

### **Traitement**

L'attitude thérapeutique est influencée par différents facteurs :

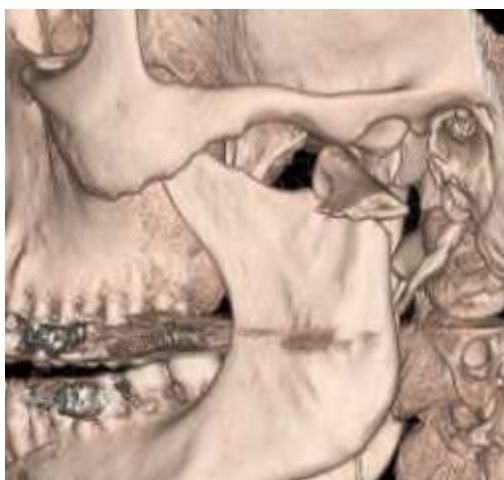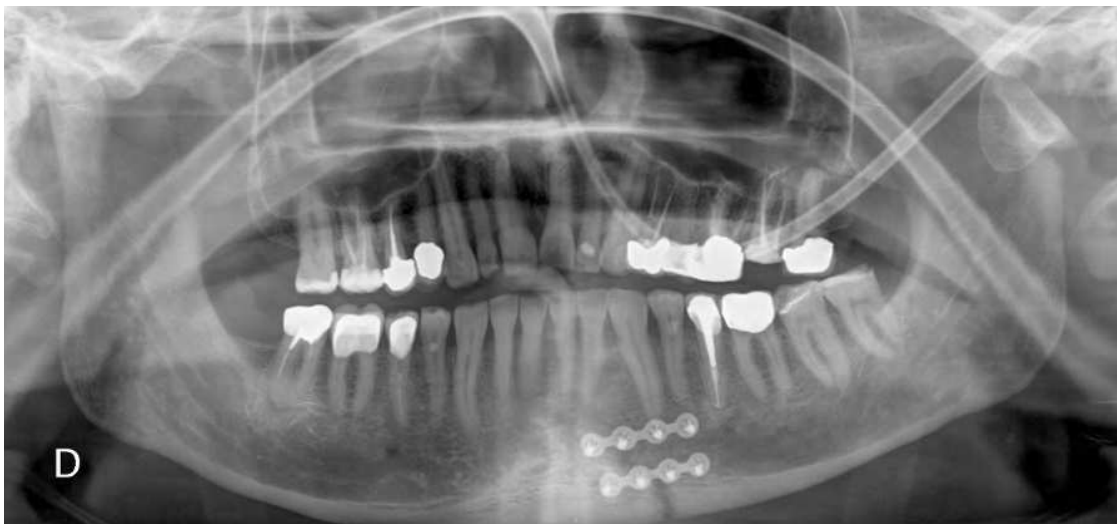- Le contexte : la fracture uni- ou bilatérale, uni- ou plurifocale.
- Le déplacement du fragment condylien, ou non, avec chevauchement des fragments ou la luxation de la tête du condyle.

Deux attitudes thérapeutiques sont possibles :

- Le traitement fonctionnel <sup>[83, 206, 209, 232, 266]</sup> si la fracture est peu déplacée ;
- Le traitement chirurgical <sup>[64]</sup> dans les autres cas la mise en place de plaques d'ostéosynthèses associée à un BIM.

Le choix de la technique se fait selon la décision du praticien, partisan d'une technique ou de l'autre. Mais même si le traitement fonctionnel est d'une indication large, on retrouve cependant des indications absolues ou relatives au traitement chirurgical :

- Une fracture avec une luxation de la tête du condyle en dehors,
- Une fracture sous-condylienne avec un déplacement majeur (figure 58) ou une luxation de la tête,
- Une fracture bilatérale associée d'une luxation de la tête ou d'un grand déplacement ou d'une fracture du tiers moyen de la face empêchant un repositionnement occlusal correct,
- Une fracture bilatérale chez l'édenté mais il s'agit là d'une indication plus relative,
- Une luxation crâniale du fragment,
- Ou chez toute personne où le traitement fonctionnel n'est pas possible (handicapé mental, toxicomane, polytraumatisé).



**Fig. 58 :** Fracture compliquée du condyle avec une luxation de la tête vers l'intérieur  
Notez la fracture symphysaire associée.  
(Images : Dr E. SIMON)

## **f) Les fractures du coroné**

Elles sont relativement peu fréquentes et ont une symptomatologie pauvre :

- On observe alors une limitation de l'ouverture buccale ;
- Une tuméfaction localisée ;
- Parfois un hématome sous-muqueux.

Le traitement chirurgical est rarement indiqué et un blocage de courte durée peut être utilisé à titre antalgique. Le traitement est fonctionnel : la rééducation permettant de prévenir une limitation de l'ouverture buccale par atteinte du muscle temporal (hématome, rétraction).

## **3) Les atteintes de l'ATM**

Les luxations condyliennes peuvent être soit isolées, soit accompagner une fracture de la mandibule (condyle)<sup>[206]</sup> ou une fracture panfaciale, complexe<sup>[204,231]</sup>.

### **a) Les étiologies**

Les luxations vraies sont le plus souvent antérieures uni- ou bilatérales, survenant lors d'un traumatisme direct, tandis que les formes médiales ou latérales sont associées à des fractures condyliennes, et les formes supérieures à un enfoncement vertical de la cavité glénoïde (« fracture dite de Lefebvre » [J. Pons]). Dans ce cas la luxation condylienne s'effectue vers l'arrière avec une fracture de l'os tympanal associé ou non à une fracture du condyle<sup>[60]</sup>.

### **b) Physiopathologie**

Un coup porté latéralement sur le menton lorsque la bouche est ouverte peut provoquer une luxation unilatérale de l'ATM du côté qui a subi le choc.

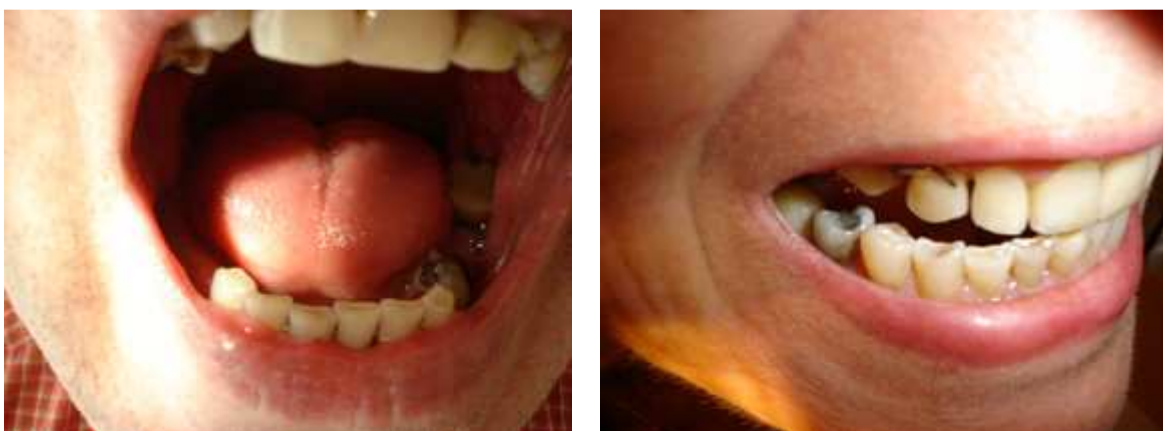Une luxation de l'ATM peut également accompagner les fractures de la mandibule (en particulier du col du condyle). La luxation postérieure suite à un choc frontal porté au menton est rare car elle est contrecarrée par la présence du tubercule postglenoïdal et par le puissant ligament intrinsèque latéral ou temporo-mandibulaire, de plus la finesse du col du condyle permet de jouer un rôle de rupteur afin de protéger les cavités glénoïdes (cf le chapitre sur la biomécanique mandibulaire).

### **c) Diagnostic**

Le patient se présente bouche ouverte, sans possibilité de fermeture avec une douleur importante au niveau de l'articulation. Lorsque la luxation est unilatérale, le menton est dévié du côté sain au contraire des luxations méniscales (figure 59). Lorsqu'elle est bilatérale, le patient peut présenter une pseudo-promandibulie.

Le bilan radiographique montre le passage du condyle mandibulaire devant le tubercule du temporal et permet de déterminer si une fracture condylienne est associée. L'orthopantomogramme est souvent insuffisant, seul l'examen tomodensitométrique avec reconstruction tridimensionnelle permet de préciser le type exact du trait et du déplacement et de poser l'indication chirurgicale.

L'IRM permet de déterminer les lésions du complexe capsulo-disco-ligamentaires, avec la rupture des attaches discales et une luxation du disque.



**Fig. 59 :** *Patient présentant une luxation condylienne après un choc latéral sur le menton*

#### **d) Conduite à tenir en cas de luxation condylienne**

Dans l'immédiat et le plus rapidement possible, il convient d'effectuer la manœuvre de Nélaton (figure 60) afin de réduire la luxation. Pour cela, il faut placer les pouces sur les molaires de l'arcade dentaire inférieure et les autres doigts sous le rebord basilaire.

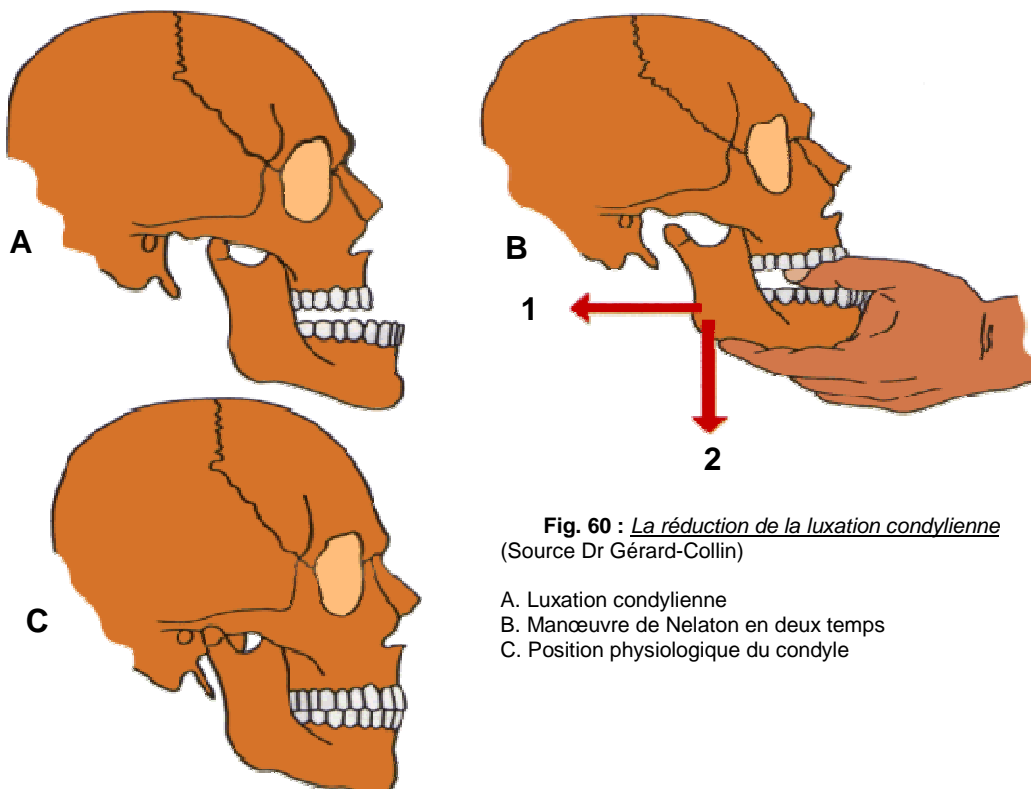
##### **La manœuvre de Nélaton**

La manœuvre s'effectue alors en deux temps :

**1<sup>er</sup> temps** : On exerce, avec les deux pouces, une pression importante et maintenue destinée à abaisser la mandibule, en même temps que les doigts extra buccaux disposés sur l'angle de la mandibule et sur ses bords horizontaux font basculer la mâchoire vers le bas et vers l'avant (ouverture forcée de la bouche) afin de désenclaver les condyles. On doit percevoir un claquement caractéristique au moment du déplacement de la mandibule.

**2<sup>ème</sup> temps** : On pousse enfin la mandibule vers l'arrière tout en maintenant la pression vers le bas pour permettre aux condyles de réintégrer les cavités glénoïdes.

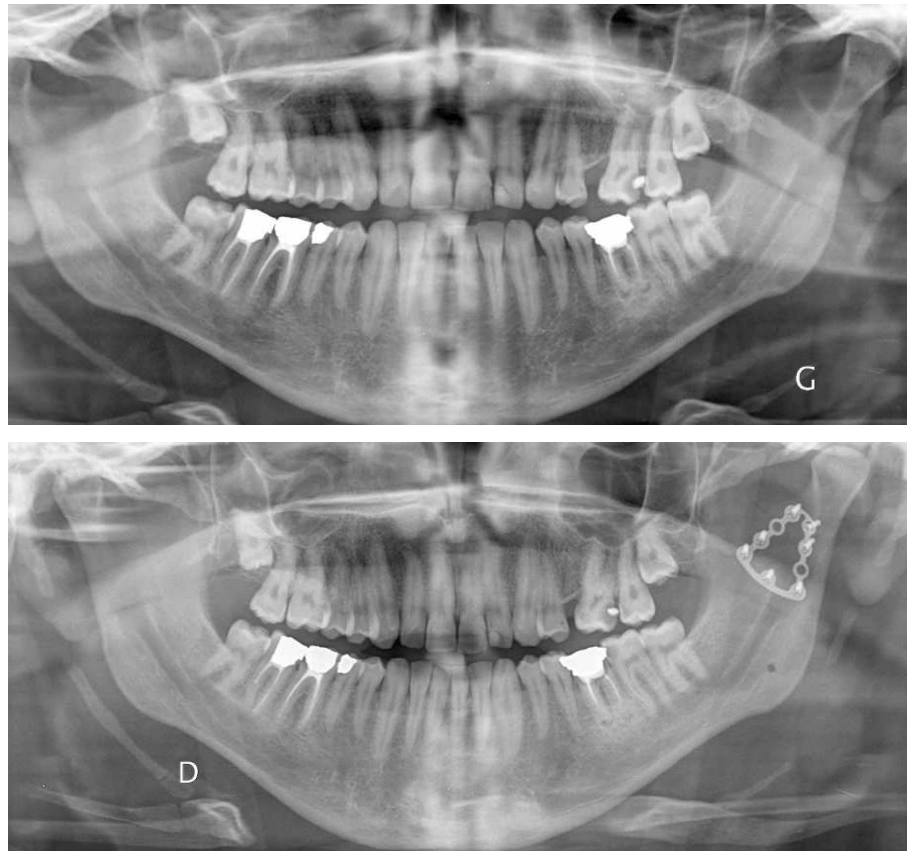
La fermeture de la bouche signe la réduction complète de la luxation et donc la réussite de la manœuvre.



**Fig. 60 :** *La réduction de la luxation condylienne*  
(Source Dr Gérard-Collin)

- A. Luxation condylienne
- B. Manœuvre de Nélaton en deux temps
- C. Position physiologique du condyle

Lorsqu'une fracture du condyle est associée, on fait appel à la chirurgie dans la plupart des cas.



**Fig. 61 :** Fracture du col du condyle et luxation latérale de la tête  
(Source : Dr E. SIMON)

### **Immobilisation**

Le maxillaire inférieur doit être immobilisé pour éviter une récurrence de la luxation. On utilise une «fronde mentonnière » réalisée à l'aide d'une bande de contention de 10 cm de large qui prend appui sur le crâne et passe « en jugulaire » sous le menton. Le but de cette immobilisation, qui sera laissée en place quelques jours, consiste à limiter l'ouverture buccale sans l'interdire totalement (alimentation semi liquide possible).

### **Prescription**

Le traitement médicamenteux d'appoint vise à limiter les phénomènes douloureux et à lutter contre l'installation de la contracture musculaire. Il repose sur les anti-inflammatoires, les antalgiques et les décontracturants.



## **D) LES TRAUMATISMES ALVEOLO-DENTAIRES**

Le principe de la prise en charge est de conserver au maximum le capital dentaire et de préserver la fonction occlusale qui servira de tuteur pour la réduction des fractures. De plus la restauration de la dimension verticale à une importance capitale dans la cicatrisation osseuse.

Il est impératif d'évaluer le plus précisément possible les atteintes qui peuvent être dentaires, coronaires et /ou radiculaires, mais également des tissus de soutien. Le choix de la meilleure option thérapeutique conditionne le plus souvent le pronostic à long terme. Le traitement de ces lésions implique souvent une prise en charge multi-disciplinaire incluant l'endodontie, l'orthodontie, la chirurgie et la prothèse.

### **1) Approche des traitements d'urgence**

Face à un important traumatisme facial, le traitement odontologique d'urgence n'est pas la priorité. Les traumatismes alvéolo-dentaires peuvent-être nombreux et, face à des traumatismes complexes, la prise en charge dentaire ne s'effectue que dans le cadre de l'urgence (réimplantation et contention des dents luxées). C'est pourquoi les séquelles odontologiques peuvent-être nombreuses. De plus, en cas de fractures mandibulaire ou maxillaire intéressant la portion dentée, seules les dents saines à distance des traits de fractures sont conservées afin d'éviter tout risque d'infection du site et de faciliter l'ostéosynthèse.

Toutefois, nous allons évoquer la prise en charge idéale correspondant à chaque situation. Le tableau 9 que nous avons réalisé, résume les gestes initiaux à effectuer d'urgence devant différents types de traumatismes alvéolo-dentaires.

**Tableau 9 : conduite à tenir en urgence devant des traumatismes dentaires**

<b>Gestes initiaux à réaliser en fonction des situations rencontrées</b>	
Simple surveillance de la vitalité pulpaire	Contusion isolée Fêlure de l'émail Ingression d'une dent lactéale Subluxation réduite et stable
Restauration coronaire d'emblée	Éclat de l'émail Fracture sans exposition pulpaire
Traitement endodontique immédiat	Exposition pulpaire douloureuse Avulsion avec long délai extraoral en cas de ré-implantation
Dépulpation à distance	Constatation d'une mortification secondaire
Avulsion en urgence	Luxation dans un contexte d'environnement osseux défavorable ou en fonction de l'état général du patient Dents porteuses de lésions irréversibles
Ré-implantation en urgence	voir au cas par cas en fonction du délai écoulé, du milieu de conservation, de l'état de la dent, de l'environnement osseux, et des contre-indications d'ordre général.

### **a) Les soins conservateurs**

Ils sont rarement réalisés dans le cadre de l'urgence surtout face à un traumatisme facial. Ils vont de la simple application de vernis face à une fêlure au traitement endodontique et à la restauration coronaire.

### **b) Le traitement des luxations**

Le traitement des luxations obéit à la séquence suivante :

- la réduction
- la contention
- la surveillance

#### **La réduction**

Ce geste doit être réalisé le plus précocement possible et peut donc être accompli à l'hôpital par le médecin urgentiste, le chirurgien maxillo-facial ou le dentiste en vacation hospitalière. Il est important de contrôler la qualité de la réduction et l'état de l'os alvéolaire après le geste par un cliché radiographique centré. Il faut privilégier l'anesthésie locale chez

un patient adulte calme. Les autres situations peuvent nécessiter le recours à l'anesthésie générale, surtout si la bascule est fixée.

D'autre part, il est nécessaire de rétablir l'articulé dentaire préexistant et physiologique et non un «articulé idéal » afin d'obtenir une cicatrisation et une consolidation osseuse fiable. L'étude des facettes d'abrasion peut s'avérer utile pour retrouver la position occlusale initiale dans les cas complexes.

Le mouvement de réduction est réalisé prudemment entre le pouce et l'index, afin de contrôler l'amplitude du geste et de percevoir le déplacement de l'apex. Il est important de ne pas forcer le mouvement afin de ne pas aggraver le traumatisme, ce qui est le cas du repositionnement au davier, très traumatisant, qui est responsable de nombreuses complications comme des ankyloses ou des résorptions radiculaires.

### **La ré-implantation**

La réduction d'une luxation totale correspond à la réinsertion dans son alvéole d'une **dent avulsée** [65, 182, 96]. Elle répond à des critères stricts si on veut tenter de retrouver une vitalité [286] dans le cas d'une dent immature ou à défaut une stabilité par ankylose aux dépens de la régénération du ligament desmodontal. Les objectifs principaux du traitement visent à éliminer ou minimiser les phénomènes inflammatoires externes ou de remplacement résultant des lésions du ligament [287].

D'après Andreasen, après 1 heure de conservation au sec, aucune cellule desmodontale ne survit, il en résulte donc une résorption de remplacement si la dent est ré-implantée. Ce délai augmente en fonction des milieux de conservation [288] qui permettent de conserver une activité mitotique des cellules desmodontales:

- De 2 heures dans la salive (milieu hypotonique et septique),
- De 6 heures dans le lait ou dans le sérum physiologique,
- A 24 heures dans des milieux de conservation cellulaire de type Hanks® ou Dentosafe®.

Au-delà de ces délais, certains agents chimiques sont utilisés afin de réduire ou de retarder l'apparition de résorptions <sup>[292]</sup>. Une diminution des phénomènes de résorption a été observée en plaçant la dent dans une solution de fluorure de sodium à 2,4% pendant 20 min.

L'intérêt de l'Emdogain® qui a été récemment proposée dans les réimplantations dont le temps extra-oral est supérieur à 1 h de conservation à sec, nécessite encore des investigations car les études sont souvent contradictoires<sup>[289]</sup>.

D'après Naulin<sup>[291]</sup>, la ré-implantation doit être tentée dans un maximum de cas, et ce afin d'obtenir une solution d'attente.

Le temps écoulé hors alvéole et le milieu de conservation de la dent pendant le délai extraoral sont des facteurs influençant la réussite thérapeutique. A titre d'exemple, nous avons réalisé le tableau suivant d'après les études de Nivet<sup>[219]</sup> ( tableau 10); qui retranscrit la conduite à tenir devant une dent expulsée en fonction du délai écoulé et de son milieu de conservation. Toutefois cette étude ne tient pas compte de l'environnement osseux de la dent expulsée qui joue un rôle prépondérant dans le pronostic.

**Tableau 10 :** *Conduite à tenir en urgence devant une expulsion dentaire*

Délai extraoral	Conservation	Dent immature	Dent mature
Moins de 15 minutes	à sec	Doxycycline 5 minutes	Rinçage Hanks
Moins de 2 heures	à sec	Hanks 30 minutes	Hanks 30 minutes
Plus de 2 heures	à sec	Curetage ligamentaire + traitement canalaire Acide citrique 3 minutes + dérivé fluoré 15 minutes	Néant
Moins de 6 heures	dans lait ou sérum	Doxycycline 5 minutes	Curetage ligamentaire + traitement canalaire Acide citrique 3 minutes + dérivé fluoré 20 minutes
Moins de 24 heures	dans le milieu de Hanks	Doxycycline 5 minutes	Curetage ligamentaire + traitement canalaire Acide citrique 3 minutes + dérivé fluoré 20 minutes

### **Le traitement d'urgence, étapes du traitement**

La réimplantation sur le lieu de l'accident est recommandée. Lors de l'appel téléphonique, des conseils sont préconisés afin de nettoyer la dent, de la réimplanter sur le site et de la maintenir en place jusqu'à la consultation d'urgence. Si ce n'est pas possible, la dent est conservée dans du sérum physiologique ou du lait dont le pH et l'osmolarité sont compatibles avec une survie cellulaire pendant 6 heures (Sigalas et al., 2004<sup>[288]</sup>). Des clichés radiographiques sont réalisés.

#### **Préparation de la dent**

Le praticien place la dent dans du sérum physiologique pendant l'anamnèse et l'examen clinique. Si elle est souillée il la nettoiera avec une compresse imbibée de sérum physiologique en veillant à ne pas gratter les cellules desmodontales de la racine et en tenant la dent par sa couronne.

#### **Préparation de l'alvéole**

Une anesthésie n'est pas forcément nécessaire car le choc entraîne une sidération des tissus nerveux et anesthésie le site sauf en cas de sutures des tissus gingivaux.

La palpation des bords de l'alvéole permet de mettre en évidence une éventuelle fracture des parois alvéolaires. Si tel est le cas, il est nécessaire de réduire cette fracture en repositionnant les fragments osseux afin de minimiser la résorption osseuse alvéolaire.

L'alvéole est rincée avec du sérum physiologique afin d'éliminer le caillot sanguin formé qui est responsable d'ankyloses et de résorptions <sup>[291]</sup>. Il ne faut surtout pas cureter l'alvéole, ce qui endommagerait les fibres ligamentaires résiduelles.

#### **Repositionnement de la dent**

La réimplantation de la dent dépend du laps de temps écoulé entre l'expulsion et la consultation en urgence et du stade d'édification radiculaire de la dent.

*Si le temps écoulé est inférieur à 1 heure (qui peut être prolongée à 6 heures si la dent a été conservée dans un milieu approprié) :*

La dent est replacée dans l'alvéole après une légère pression digitale. Un cliché radiographique permet de vérifier son bon positionnement dans l'alvéole.

*Si le temps écoulé est compris entre 2 heures au sec et 24 heures dans un milieu de conservation :*

Dans ce cas, les cellules desmodontales sont nécrosées, il convient de les éliminer avec une compresse et d'immerger la dent dans une solution de fluorure de sodium à 2,4 % (pH 5,5) pendant 20 minutes et de la rincer pendant 2 minutes avec du sérum physiologique. Cette immersion d'une solution fluorée permet de diminuer le risque de résorptions en hyperminéralisant la racine. Toutefois, la perte du potentiel de réparation du desmodonte entraîne un risque important d'ankylose et parfois l'abstention thérapeutique pourra permettre la mise en place éventuelle d'un implant. La décision revient alors au praticien mais Naulin<sup>[291]</sup> recommande de tenter la réimplantation dans tout les cas pour des raisons pratiques et juridiques et en accord avec le patient en l'informant des risques encourus. En effet, même si elle échoue, la réimplantation aura été tentée et se sera posée comme solution provisoire. Dans les autres cas, un bridge provisoire sera posé ou un appareil amovible partiel en attente d'un traitement définitif : bridge collé ou implant.

Le traitement endodontique est obligatoire et peut s'effectuer en extra-oral avant la réimplantation.

### **La contention**

Elle ne doit pas être rigide même en cas de fracture alvéolaire afin de solliciter le ligament et d'éviter le risque d'ankylose. Une contention semi-rigide est donc réalisée. Elle doit rester en place pendant 2 semaines, et 6 à 8 semaines en cas de fracture alvéolaire associée ( tableau 11).

## **Les contentions alvéolo-dentaires**

### **Généralités**

La contention alvéolo-dentaire <sup>[223,25]</sup> doit permettre la stabilisation de la ou des dents traumatisées dans leur position physiologique originelle. Elle doit être réalisée immédiatement et ne pas créer de perturbations au niveau pulpaire et au niveau du parodonte. Le développement des techniques d'adhésion à l'émail a permis l'évolution considérable des

techniques de contention, rendant obsolètes certaines contentions qui étaient empruntées à la chirurgie maxillo-faciale.

La contention est un facteur de pronostic non négligeable. A l'heure actuelle, il n'existe pas de consensus quant à la durée de celle-ci, mais tous les auteurs s'accordent à penser qu'au bout d'une semaine, on observe un réattachement des fibres gingivales et que les deux tiers du ligament parodontal ont retrouvé leur intégrité au bout de deux semaines. En cas de fracture alvéolaire, la consolidation osseuse mettrait 3 semaines.

Il existe trois types de contentions dentaires suivant le type de traumatisme subi : les contentions souples, les contentions semi-rigides et les contentions rigides.

Nous avons résumé leur emploi dans le tableau 11 d'après Tardieu et al <sup>[290]</sup> :

**Tableau 11** : *Les types de contentions alvéolo-dentaires et leur durée en fonction du type de traumatisme*

Type de traumatisme	Section du fil	Temps nécessaire
luxation	Contention souple	2 semaines
Luxation latérale	Semi-rigide	3 à 4 semaines
Extrusion	Semi-rigide	2 à 3 semaines
Avulsion et réimplantation immédiate	Semi-rigide	2 semaines voir 6 à 8 semaines en cas de fracture alvéolaire associée
Fracture radiculaire associée ou non à une fracture alvéolaire	Rigide	4 à 6 mois
Fracture alvéolaire associée à une luxation latérale	Rigide	6 à 8 semaines

### **Les prescriptions**

- Un brossage avec une brosse à dent chirurgicale et un bain de bouche à la chlorexidine pendant 7 à 10 jours,
- Une antibioprofylaxie afin d'éviter une surinfection du site,
- Une prescription d'antalgiques,
- Une alimentation molle en cas de luxations, plus ferme en cas de réimplantation afin de stimuler la fonction du ligament parodontal.

- Des conseils d'hygiène stricts sont donnés au patient et des bains de bouche sont instaurés afin d'éviter des complications parodontales due à la contention.
- Une recommandation éventuelle pour une prophylaxie anti-tétanique si la vaccination n'est pas à jour doit être envisagée en cas de réimplantation.

### Les ligatures métalliques

Ces techniques semblent un peu délaissées en traumatologie dentaire en raison de leurs multiples inconvénients : desserrage spontané, lésions iatrogènes de la gencive et tendance à l'égression des dents réimplantées.

#### La ligature en échelle

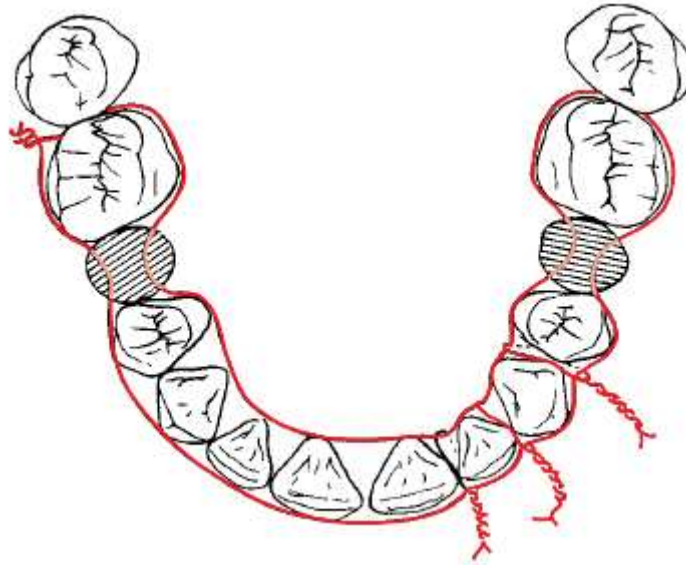
Elle est utilisée en cas de fracture alvéolaire ou de luxations multiples. Rapide à réaliser, elle nécessite peu de matériel et est utile dans le cadre de l'urgence. Toutefois, elle est responsables de lésions iatrogènes de la gencive et présente un desserrage spontané. Les dents réimplantées ont tendance à s'égresser.

Elle reste utile sur des dents parodontologiques avec des mobilités pré-existantes et des espaces interdentaires, mais devient moins utilisée depuis l'avènement des contentions en résine composite.

#### Technique de réalisation :

Un gros fil d'acier de 4 ou 5/10 est passé sur les faces linguales et vestibulaires des dents à réduire et à maintenir. Des boulettes de résine, fixées sur les fils comblent les espaces laissés par les dents absentes. Des fils plus fins (3/10, 3,5/10) sont passés ensuite au niveau de chaque espace interdentaire pour réunir les deux chefs (vestibulaire et lingual) du fil précédemment mis. Le fil support est torsadé définitivement autour de la dernière dent prise une fois les fils intermédiaires mis en place et serrés (figure 62).





**Fig. 62 :** *La ligature en échelle*  
(Benoist : réhabilitation et prothèses maxillo-faciales, 1978)

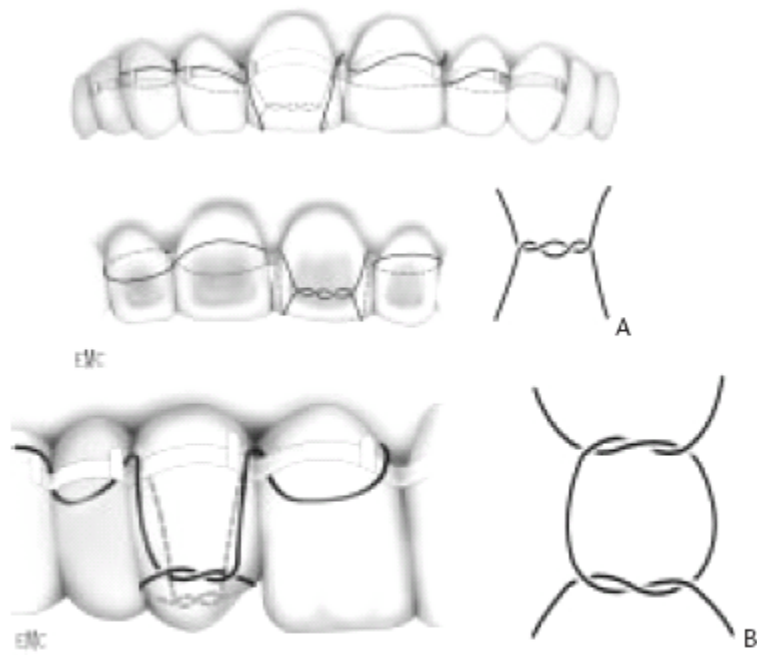
### Ligatures sur arc métallique

Cette technique permet une excellente contention des dents luxées et traumatisées. Et de plus elle s'avère très facile à mettre en œuvre dans le cas de fracture maxillaire ou mandibulaire associée car c'est l'arc de la contention intermaxillaire qui sera utilisé pour la suspension. Cette technique reste utile en cas d'édentations nombreuses ou en denture mixte où le collage peut s'avérer délicat ou insuffisant.

#### Technique de réalisation :

La ligature péri-dentaire d'un arc métallique peut-être utilisé en contention monomaxillaire lorsque le collage d'un arc ou de brackets s'avère difficile ou impossible. Ce qui peut-être le cas en cas d'édentations multiples et de hauteur de couronnes trop faible (bruxomanes, dents en éruption, couronnes fracturées, dents impactées...).

Les dents mobiles, luxées, et éventuellement avulsées sont repositionnées et fixées secondairement à l'arc par une ligature en berceau le plus souvent (figure 63 et 64) qui assure une excellente contention y compris dans le sens vertical.

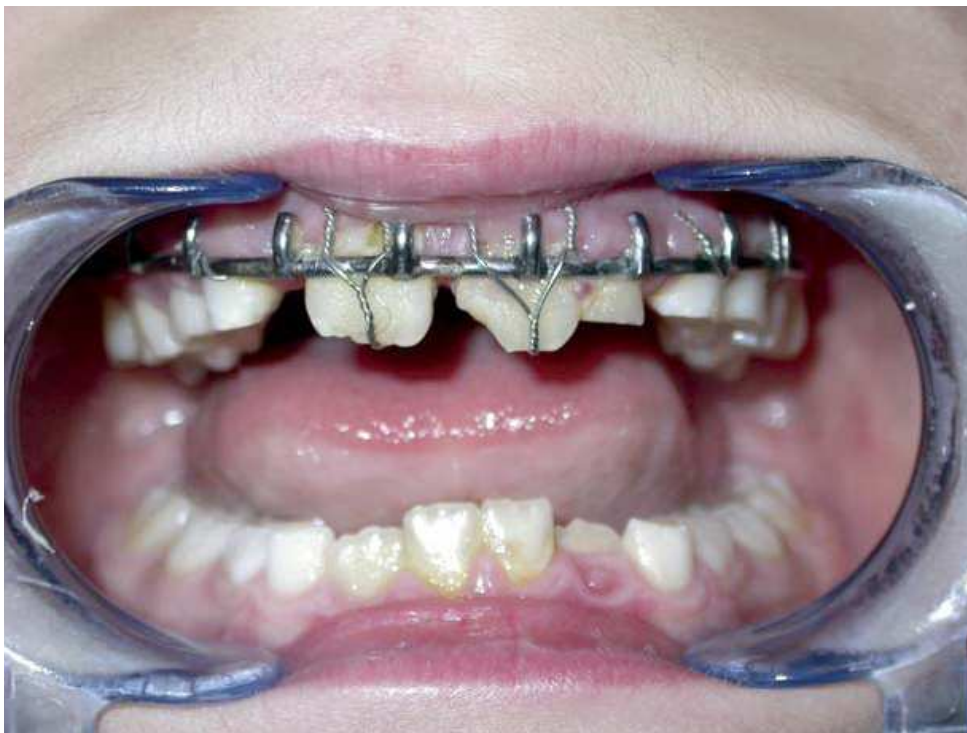

*Différents types de ligatures dentaires.*

*A. Ligature en berceau sur une incisive. 1. vue vestibulaire ; 2. vue palatine ; 3. préparation des fils*

*B. Ligature en berceau sur une canine. 1. vue vestibulaire ; 2. préparation des fils.*

**Fig. 63 :** *Ligature en berceau sur arc*  
(EMC Oto-rhino-laryngologie,20-480-A-10, 1988)



**Fig. 64 :** *Contention de 11 et 21 avulsées par des ligatures en berceau sur arc de Dautrey*  
(la denture mixte et l'absence de 12 rendant difficile le collage de boîtiers)  
(Tardif et al, 2004)

### Les gouttières de contention

Elles sont les moyens<sup>[24]</sup> les moins agressifs pour le patient, aux dépens d'un léger préjudice esthétique pendant leur port. Toutefois il faut faire attention à la prise d'empreintes qui représente un traumatisme supplémentaire pour la dent fracturée ou luxée qui vient d'être repositionnée.

La gouttière de Grazide en résine autopolymérisable et de réalisation simple a progressivement cédé la place à la gouttière en résine molle ou à la gouttière thermoformée rigide, plus esthétiques car transparentes.

Ces gouttières doivent être portées, comme les ligatures et les arcs, 6 à 8 semaines pour les luxations dentaires, et de manière plus prolongée encore pour certains cas de fractures.

Comme l'immobilisation est moins stricte que les autres procédés, il vaut mieux les réserver à certaines formes de luxations où la stabilité dentaire est obtenue sitôt la réduction effectuée.

### Les contentions collées

Il s'agit de la contention la plus populaire en cabinet dentaire car elle est simple à mettre en œuvre et ne présente pas les inconvénients des autres types de contention (desserrage spontané, lésions des tissus mous...).

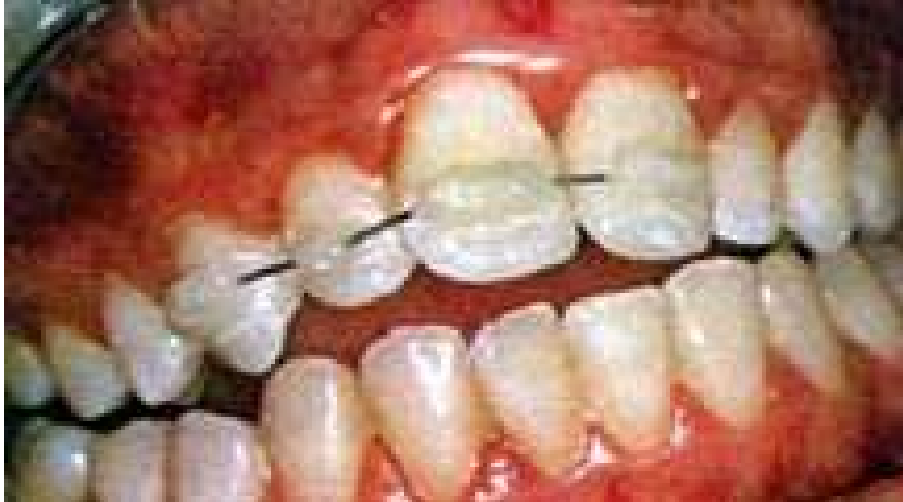Son principe consiste au collage d'un fil métallique à la face vestibulaire des dents (figure 65) :

- De molaire à molaire en cas de traumatismes multiples ou étendus ;
- Ou deux dents adjacentes de chaque côté de la dent causale en cas de traumatisme isolé.

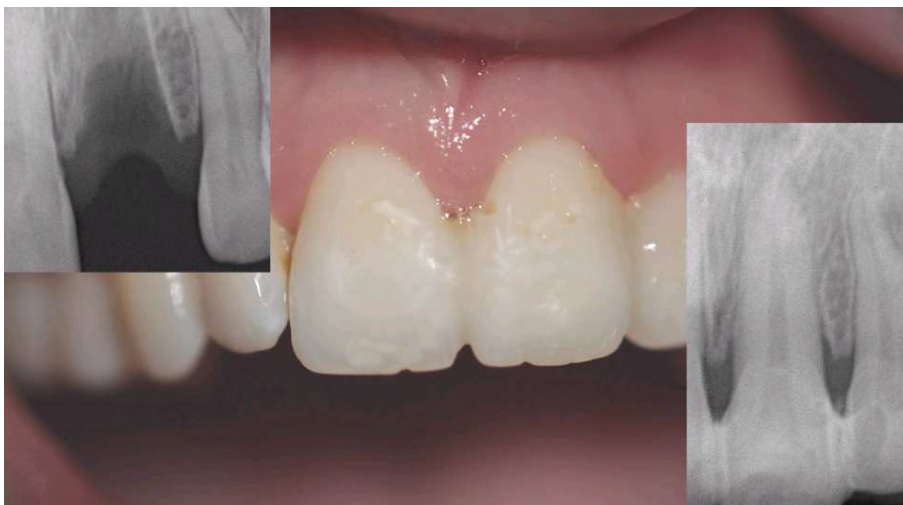Pour ce faire, on coupe un fil métallique plus ou moins rigide à la longueur voulue et on le façonne de façon à ce qu'il épouse parfaitement les faces vestibulaires de toutes les dents intéressées par la contention.

Les faces vestibulaires des couronnes sont alors préparées par application d'adhésif (après un mordantage éventuel) et le fil est collé à l'aide de boulettes de résine composite, en débutant par les extrémités et en terminant par la dent traumatisée. Il faut veiller à ce que le fil soit noyé dans la résine pour éviter tout risque de décollement.

Les variantes de cette technique consiste à utiliser, à la place d'un fil, une grille de contention, un ruban en fibre de verre (figure 66) ou alors rien du tout en réalisant des ponts de composite.



**Fig .65 :** *contention de la 11 extruse par fil métallique collé*  
(Ahoosi et al., Volume 1, Issue 5, October 2004)



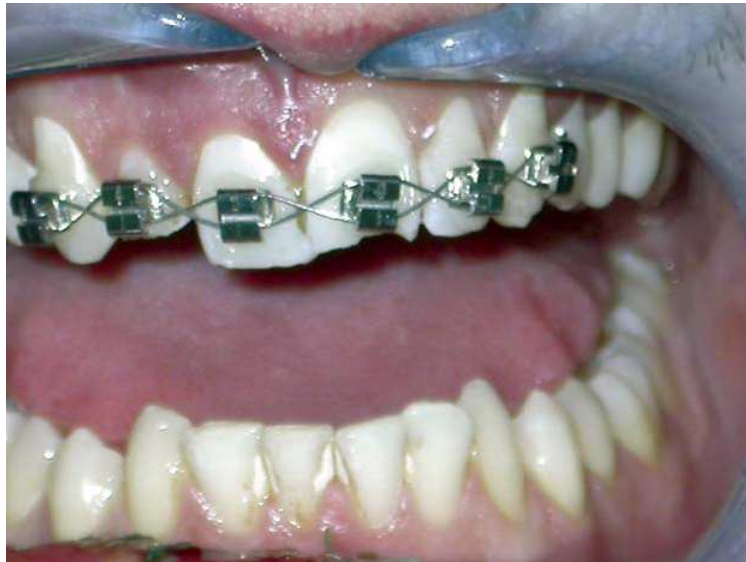**Fig. 66 :** *Ruban en fibre de verre collé utilisé pour la ré-implantation de la 11*  
(Hernandez et al. AKOS (Traité de Médecine) [7-1122])

### **La contention orthodontique**

Le principe, récemment rappelé par Gigon <sup>[124]</sup>, représente une technique peu invasive pour le patient : on colle à la face vestibulaire de chaque dent, des brackets d'orthodontie. Elle nécessite toutefois un plateau technique spécialisé.

La solution de facilité consiste ensuite à les réunir par une ligature métallique en «huit» (Fig. 67) serrée à l'une des extrémités. Mais lorsque plusieurs dents doivent être

immobilisées, le serrage de la ligature a tendance à entraîner une version postérieure des dents, et on lui préfère alors une fixation par arc métallique dans la rainure des boîtiers. Cette technique de contention semi-rigide respecte la mobilité physiologique des dents et semble diminuer le risque d'ankylose.



**Fig. 67 :** *Contention par des brackets d'orthodontie collés et une ligature en « huit »*  
(Rev. Stomatologie et de Chirurgie Maxillo-Faciale : Vol 101, N° 5 - novembre 2000)

### **La surveillance**

Le patient est revu 1 semaine après, 2 semaines, puis 1 fois par mois jusqu'à la dépose puis tous les 6 mois pendant 2 ans.

A chaque consultation, la solidité du montage est vérifiée. Les dents traumatisées sont testées (vitalité, percussion, mobilité) et un contrôle radiographique est réalisé afin de dépister une complication osseuse ou une rhizalyse à distance.

Sauf en cas de signe évident de nécrose, la prise de décision concernant la dévitalisation des dents traumatisées ne sera prise qu'au 6<sup>o</sup> mois.

Il est également important de profiter de ces consultations pour prodiguer les conseils hygiéno-diététiques au patient ou à sa famille, en rappelant l'importance de l'alimentation molle initialement, puis de la remise en charge progressive des dents, ou en précisant la date de reprise du brossage.

## **2) Le diagnostic et le traitement initial**

Les tests pulpaires immédiats ne sont pas significatifs, car après le choc, il existe une sidération des vaisseaux pulpaire et la réponse est souvent négative tandis que l'évolution peut se faire spontanément vers la normalisation. À l'opposé, leur positivité initiale n'est que faussement rassurante et ne doit pas dispenser du suivi habituel en raison de la possibilité de mortification secondaire de la pulpe. Il faut donc attendre au moins une dizaine de jours d'après Andreasen avant d'espérer obtenir une réponse significative de la pulpe<sup>[7]</sup>.

### **a) les tissus parodontaux**

#### **Les subluxations**

En cas de **concussion et de subluxation**, la conduite à tenir va de l'abstention à l'ajustage de l'occlusion si celle-ci est traumatisante. Il peut être nécessaire de prescrire une alimentation molle pendant 1 à 2 semaines s'il y a des douleurs à la mastication.

#### **Les luxations**

Devant une **luxation** <sup>[7,8,9,18,68,76,122,213,214,218]</sup>, le patient se plaint d'une gêne à la mastication, il parle d'une sensation de « dent longue ».

A l'examen clinique, on constate :

- Une mobilité anormale de la dent dans le sens vestibulo-lingual due à la rupture de certaines fibres du ligament desmodontal.
- Un saignement et un œdème sont généralement observés dans les heures qui suivent le traumatisme.

A la percussion, la dent émet un son sourd et peut entraîner une douleur.

Les tests de vitalité pulpaire sont la plupart du temps positifs mais ils peuvent être incostants du fait de la sidération pulpaire post-traumatique.

### Examen radiologique

On peut observer un léger épaississement desmodontal sur le cliché rétro-alvéolaire.

### Conduite à tenir

La surveillance de la vitalité pulpaire à un mois et la prescription d'une alimentation molle pendant 10 jours. Si l'occlusion est traumatisante, il faudra l'ajuster. Une contention souple peut s'avérer nécessaire pendant deux semaines si la dent est très mobile. Le pronostic est très bon [8].

## **Les extrusions**

Suite au choc, la dent est sortie de son alvéole partiellement sans pour autant qu'il y ait une fracture de la paroi alvéolaire vestibulaire.

A l'interrogatoire, le patient se plaint de douleurs exacerbées à la mastication et d'une gêne à la fermeture. A l'inspection, on observe :

- La couronne de la dent est généralement intacte (mais une fracture peut compliquer le diagnostic)
- Elle semble plus longue que sa controlatérale ;
- La dent présente une mobilité importante ;
- un saignement du ligament et un œdème sont toujours présents.

La percussion produit un son sourd et entraîne une douleur.

Les tests pulpaires immédiats ne sont pas significatifs.

### Examen radiologique

Le cliché rétro-alvéolaire permet d'objectiver un épaississement plus ou moins important de l'espace desmodontal dans la région apicale.

### Conduite à tenir

Le critère essentiel à la réussite du traitement dépend du repositionnement digital de la dent. Celui-ci doit se faire de la façon la plus atraumatique possible par pression digitale sur le bord libre de la dent. La pression douce est maintenue le temps que le caillot formé à l'apex soit évacué en glissant le long de la racine. La contention permet de maintenir la dent dans sa

position physiologique retrouvée le temps du processus de réparation pendant deux à trois semaines <sup>[187]</sup>.

### **Luxation latérale**

La luxation latérale présente un déplacement de la dent en une direction autre qu'axiale ainsi qu'une comminution et une fracture de la paroi alvéolaire. Souvent, l'apex se trouve déporté en direction vestibulaire et la couronne, en direction palatine.

#### **Diagnostic**

La couronne de la dent est déplacée latéralement et fermement bloquée dans cette position, un saignement sulculaire est associé. La couronne est souvent déplacée en lingual et peut gêner l'occlusion.

La palpation digitale du fond du vestibule permet de mettre en évidence :

- une fracture de la table vestibulaire,
- l'apex de la dent luxée.

#### **Examen radiologique**

Le cliché occlusal permet de distinguer le sens du déplacement. Ainsi on observe un épaissement du ligament parodontal dans la région de l'apex lorsque celui-ci est déplacé vestibulairement. À l'inverse, il est diminué, lorsque l'apex est déplacé lingualemment.

Enfin le cliché latéral permet de mettre en évidence une éventuelle fracture de la lame osseuse vestibulaire.

#### **Conduite à tenir**

Il faut repositionner les dents dans leur position initiale ainsi que les tables osseuses : Le praticien se place derrière le patient et d'une pression ferme mais contrôlée sur la face palatine ou linguale de la dent luxée il doit libérer celle-ci de son blocage osseux. Un claquement peut alors survenir.

Lors de la manœuvre, il est important que le praticien place l'index de son autre main dans le sillon vestibulaire afin de sentir l'apex dans son déplacement. Un dernier cliché radiologique permet de contrôler la position des différentes structures.



Une contention est placée pendant 3 à 4 semaines minimum. Le repositionnement orthodontique est préconisé lorsque le patient consulte après 48 h et que le processus de cicatrisation a débuté.

### Pronostic

Dans le cas où le praticien est certain que son patient se représentera aux consultations de suivi, il préférera attendre et réévaluer avant d'effectuer le traitement endodontique. Dans le cas contraire il l'effectuera dès que possible car il se produit 100% de nécrose pulpaire sur les dents à apex fermé et en cas de déplacement supérieur à 2 mm <sup>[7,218]</sup>. Cette mortification pulpaire est souvent associée à des résorptions radiculaires de type inflammatoire. Il est alors nécessaire de mettre en place de l'hydroxyde de calcium pendant 1 à 3 mois, le temps de vérifier une néoformation osseuse avant d'effectuer l'obturation définitive.

### **Les intrusions**

Le choc, le plus souvent axial, impacte la dent dans son alvéole, entraînant souvent sa perforation. Il s'agit de la forme la plus sévère des luxations partielles <sup>[75, 97, 260, 278]</sup>. En effet, le système neuro-vasculaire de la dent est écrasé, coupé ce qui peut entraîner la mortification de la dent associée à une résorption inflammatoire. Les fibres desmodontales sont lacérées ou écrasées ce qui peut entraîner des résorptions de remplacement ou à une ankylose.

Parfois la couronne clinique de la dent peut avoir complètement disparu et l'intrusion peut être accompagnée d'une fracture de la paroi alvéolaire.

### Diagnostic

La couronne de la dent est partiellement visible ou absente, si la dent est complètement réimpactée. Le test de percussion donne un son métallique car la dent est bloquée dans son alvéole, il n'y a plus l'amortissement du ligament desmodontal. De plus il est douloureux.

### Examen radiologique

Il permet de faire le diagnostic différentiel avec une expulsion si la dent n'est plus visible. La racine reste le plus souvent intacte, même si parfois une fracture peut venir compliquer le diagnostic.

### Conduite à tenir

En cas de déplacement inférieur d'un tiers de la couronne dentaire, on espère la ré-éruption spontanée de la dent. Si ce n'est pas le cas, au bout d'un mois, un traitement de traction orthodontique est effectué avant que l'ankylose ne s'installe. Si le traitement orthodontique échoue, il conviendrait de réaliser une couronne sur la dent ankylosée.

D'après Andreasen<sup>[7]</sup>, en cas de déplacement supérieur à un tiers de la couronne dentaire, le repositionnement de la dent est effectué d'emblée, et ce afin d'éviter l'ankylose. Celle-ci peut s'effectuer de deux manières : par des moyens chirurgicaux assez traumatisants pour le parodonte ou par des moyens orthodontiques.

Dans tous les cas le traitement endo-canalair doit être effectué avec des phases intermédiaires à l'hydroxyde de calcium afin d'éviter les résorptions inflammatoires et de remplacement.

### **Les luxations totales ou expulsions**

Il s'agit de la perte de la dent. Le pronostic du traitement dépend directement du temps écoulé depuis la perte de la dent et du milieu de conservation. En effet après l'expulsion, le tissu pulpaire et les cellules desmodontales et mésenchymateuses présentes dans le ligament souffrent d'ischémie et de dessèchement et sont de plus exposées aux bactéries et autres irritants externes.

De cette manière, après 1 h de conservation au sec, aucune cellule parodontale ne peut survivre entraînant une résorption de remplacement et donc une ankylose de la dent.

Sur les dents matures, la nécrose pulpaire est inéluctable du fait de la rupture du paquet vasculo-nerveux mais sur les dents immatures, une revascularisation est possible mais reste toutefois rare, car le risque d'infection est important et la dent a été exposée à un milieu septique.

### Diagnostic

L'alvéole est vide. Si la dent est retrouvée il faut vérifier l'intégrité de la racine afin de s'assurer qu'un apex résiduel ne reste pas dans l'alvéole. La palpation des bords de l'alvéole permet de distinguer une fracture des rebords alvéolaires.

### Examen radiologique

Il permet de faire le diagnostic différentiel avec une intrusion totale si la dent n'a pas été retrouvée. Un cliché occlusal en complément d'une radiographie rétroalvéolaire permet de révéler ou non l'existence d'une fracture alvéolaire associée.

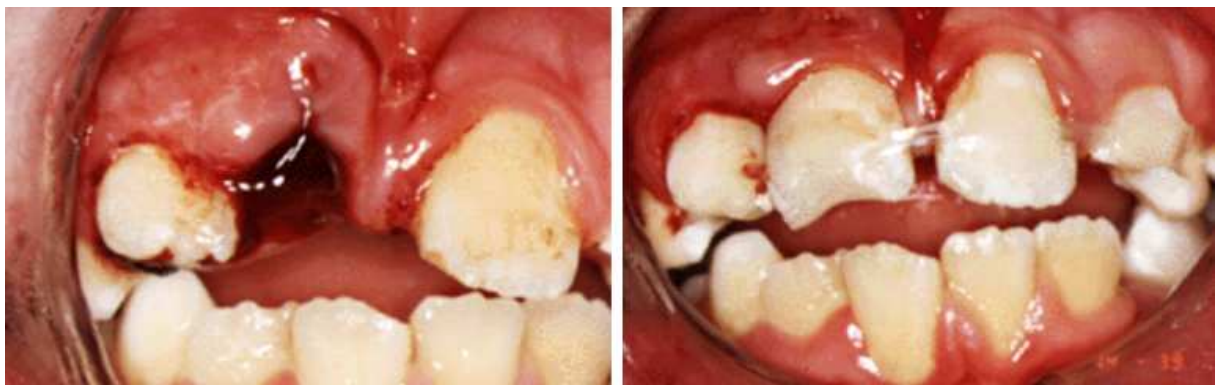### Conduite à tenir

L'objectif du traitement est de permettre la réimplantation de la dent, néanmoins celle-ci doit s'effectuer en urgence ce qui est difficile chez les polytraumatisés.

Il existe 3 options thérapeutiques suivant le temps écoulé entre l'expulsion et la consultation : la réimplantation immédiate, la réimplantation retardée et l'abstention.

Avant toute réimplantation, il est nécessaire de s'assurer que le patient n'a pas subi d'autres traumatismes qui nécessiteraient une intervention plus urgente et qu'il n'y a pas de contre-indication médicale à la réimplantation (risque Oslérien, immunodépression...).

La contention semi-rigide permet de solliciter le ligament et d'éviter l'installation d'une ankylose (figure 68). Le traitement endodontique est réalisé soit en extra-oral, soit après la ré-implantation. Mais il doit être débuté au plus tôt afin d'éviter tout risque de résorption radiculaire.



**Fig. 68:** *ré-implantation et contention de la 11*  
(journal dentaire du québec, nov 2005)

## **b) les fractures**

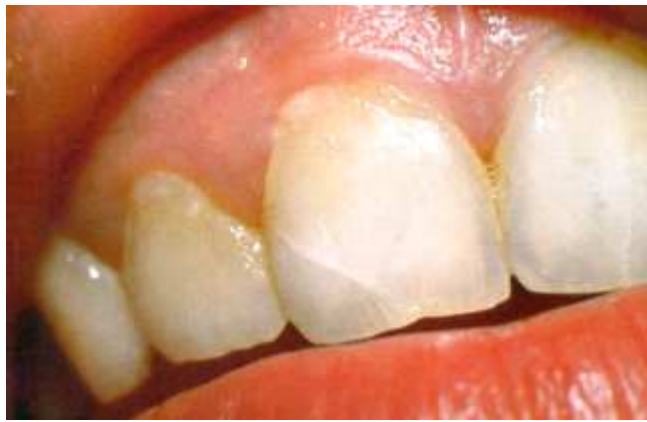[37, 291]

### **Fractures coronaires**

Elles peuvent concerner différentes portions de la dent : l'émail, l'émail et la dentine, l'émail, la dentine et la pulpe.

#### **Fracture coronaire sans exposition pulpaire**

##### La fêlure



**Fig.69: Fêlure de la 11**  
(Tardif et al., 2004)

#### Diagnostic

Le cliché radiographique est inutile car la mise en évidence se fait par transillumination. L'incidence perpendiculaire du faisceau lumineux permet de distinguer une rupture du passage de la lumière à l'endroit de la fêlure ( figure 69).

Le passage d'une sonde de consultation ou un jet d'air peut entraîner des sensibilités par déplacement du fluide canaliculaire des tubuli dentinaires si la fêlure est proche de la jonction amélo-dentinaire. Parfois la sonde peut même accrocher au niveau de la fêlure.

#### Signes cliniques

Ils sont le plus souvent inexistantes, cependant le patient peut se plaindre d'une sensibilité au froid.

### Conduite à tenir

Suivant la gêne ressentie par le patient, le traitement peut aller de l'abstention thérapeutique au scellement du trait de fêlure par un sealant afin d'isoler l'exposition des tubuli dentinaire au milieu salivaire.

En pratique l'application d'un vernis fluoré ou d'un adhésif peut suffire à diminuer les sensibilités et à protéger la dentine des agressions externes (froid, chaud, dessiccation, entrée bactérienne...) et éviter les dyschromies dues aux colorants externes (caféine, théine.. ). Le pronostic est très bon, les répercussions pulpaires étant en général minimales.

### *Fracture de l'émail*

#### Diagnostic

L'éclat d'émail est visible macroscopiquement. Il est important de rechercher une éventuelle atteinte des tissus de soutien. En règle générale, tout choc sur la dent s'accompagne au minimum d'une contusion.

#### Signes cliniques

Le test de sensibilité pulpaire n'est pas significatif, le test à la percussion peut entraîner une légère sensibilité. Un cliché radiographique n'est pas utile sauf en cas de suspicion d'atteinte des tissus de soutien.

### Conduite à tenir

Lorsque la perte de l'émail est minimale, la thérapeutique consiste à polir l'angle lésé avec un disque pop-on ou une fraise à polir à grains fins sous irrigation afin d'éviter tout échauffement pulpaire.

Pour éviter toute sensibilité postopératoire, l'application d'un vernis fluoré peut compléter la prise en charge.

Si la perte de substance altère trop la symétrie avec la controlatérale, on peut soit réaliser une coronoplastie de cette controlatérale, soit combler la perte de substance avec une résine composite.

### Suivi

Les contrôles de la vitalité pulpaire s'effectueront à 1 mois, 3 mois puis tous les 6 mois.

Le pronostic est excellent, les risques de mortification pulpaire sont inférieurs à 1 %.

### *Fracture amélo-dentinaire*

#### Signes cliniques

Les signes cliniques sont proportionnels à la sévérité du traumatisme et se manifestent par une hypersensibilité dentinaire (provoquée par des modifications thermiques, des acides ou des sucres, le passage de la sonde ou un jet d'air) et une douleur à la mastication.

Le passage de la sonde et un jet d'air entraînent des douleurs qui rendent inutiles un test au froid.

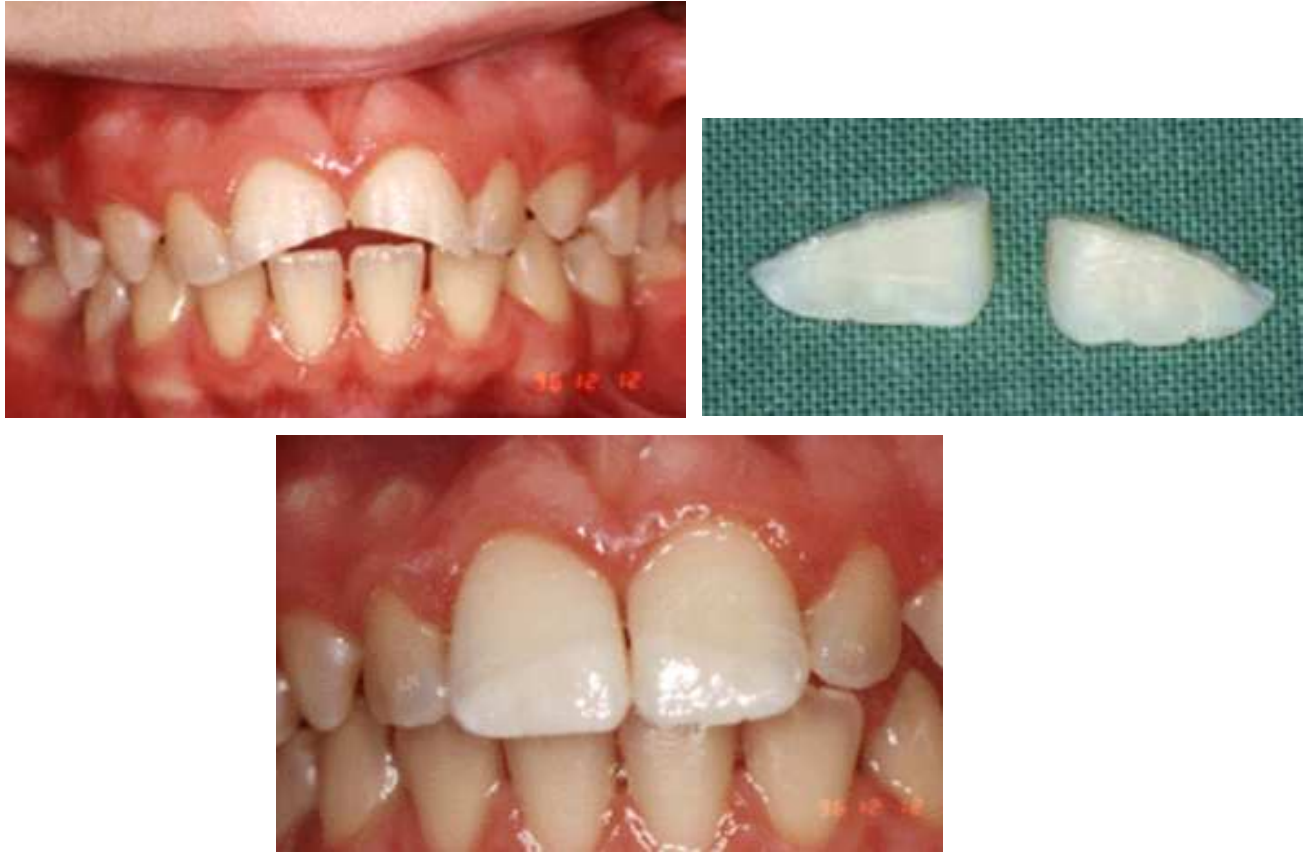#### Signes radiographiques

Le cliché rétro-alvéolaire permet de mettre en évidence la proximité avec une corne pulpaire, le stade d'édification de la dent, une atteinte éventuelle du ligament ou de l'os.

#### Conduite à tenir

Le traitement d'urgence a pour but d'éviter les dommages secondaires du tissu pulpaire par modification thermique, chimique, osmotique ou par invasion bactérienne.

Le mieux est de reconstituer directement la dent par stratification de composites ou par collage du fragment perdu avec une résine fluide (figure 70).



**Fig. 70:** *Fracture amélo-dentinaire de 11 et 21 et collage des fragments*  
(Journal dentaire du Québec, Volume 42, Nov.2005)

Toutefois, si le praticien n'a pas le temps de restaurer la dent fracturée lors du traitement d'urgence, il pourra réaliser une obturation temporaire à l'aide de ciments verre-ionomères qui scellera les tubuli dentinaires dénudés.

La restauration par collage du fragment est assez intéressante car elle permet d'avoir des résultats esthétiques excellents et permet de s'affranchir de la complexité de restauration de la morphologie coronaire. Toutefois, il faut qu'il puisse s'adapter parfaitement au trait de fracture. Les complications du collage du fragment pouvant survenir sont : une coloration au niveau du trait de fracture de la résine de collage ou la dyschromie du fragment collé par dessiccation de la dentine sous-jacente et enfin la pérennité de ce collage qui reste somme toute aléatoire.

### Pronostic

D'après Cvek, le risque de nécrose pulpaire varie de 1 à 6 % <sup>[76]</sup> et dépend de plusieurs facteurs :

- Du stade d'édification de la dent, les dents jeunes ayant un potentiel de réparation pulpaire plus important,
- Des traumatismes parodontaux associés, qui sont un facteur aggravant (extrusion, luxation...),
- Du traitement effectué (le taux de nécrose allant jusqu'à 58 % si aucun traitement n'est instauré).

### **Fracture coronaire avec atteinte du tissu pulpaire**

La décision du traitement dépend<sup>[291]</sup>:

- du stade d'évolution pulpaire
- de la taille de l'exposition
- du temps écoulé entre le traumatisme et la consultation.

### Diagnostic

Le trait de fracture intéresse 3 tissus dentaires: l'émail, la dentine et la pulpe. L'atteinte du tissu pulpaire aggrave le pronostic et la prise en charge devient plus complexe.

### Examen radiologique

Sur le cliché rétro alvéolaire, on visualise le tissu pulpaire et la taille de l'exposition.

### Conduite à tenir

Lorsque l'épaisseur de dentine résiduelle est inférieure à 1 mm et qu'on peut voir une corne pulpaire par transparence, on peut effectuer un coiffage indirect pour protéger la pulpe. Il consiste à l'application d'hydroxyde de calcium sur la dentine résiduelle.

En cas d'effraction pulpaire inférieure à 1 mm et vue dans l'heure, un coiffage direct à l'hydroxyde de calcium peut-être tenté. Sinon la pulpectomie est réalisée et la dent est obturée provisoirement à l'hydroxyde de calcium avant son obturation définitive.



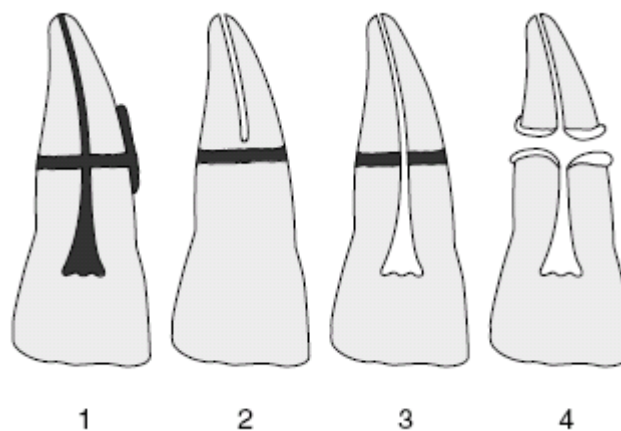
## **Fractures radiculaire pures**

### Diagnostic

Lorsque la dent persiste sur l'arcade, la composante douloureuse est extrêmement variable car elle est directement liée à la mobilité du fragment proximal, d'autant plus importante que la lésion est proche du collet. Les tests de vitalité sont presque toujours négatifs initialement en raison d'une sidération nerveuse, mais leur évolution peut se faire favorablement en quelques semaines. C'est le cliché rétroalvéolaire qui fait le diagnostic topographique de la fracture et recherche en outre une lésion osseuse associée. Il est parfois nécessaire de réaliser plusieurs incidences avec des angles différents afin de mettre en évidence le trait (figure 72).

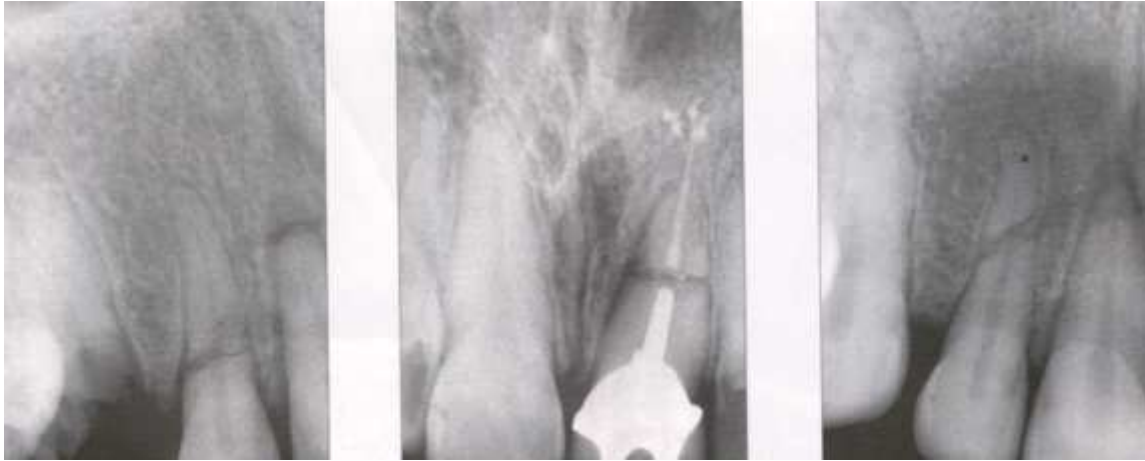La consolidation n'est pas toujours acquise et Bouyssou <sup>[45]</sup> a décrit quatre modalités d'évolution (figure 71) :

- le cal de type I comble l'espace interfragmentaire et la chambre pulpaire puis aboutit à une ankylose entre l'alvéole et la dent (ce tissu mortifié possédant une solidité quasi définitive) ;
- le cal de type II remplit l'espace fracturaire en isolant deux demi-pulpes, la partie apicale pouvant rester vivante ;
- le cal de type III entoure la chambre pulpaire qu'il laisse en monobloc ;
- dans le quatrième cas, l'absence de cal conduit à la pseudarthrose et le maintien de la dent sur l'arcade n'est possible que si le trait de fracture est proche de l'apex.



**Fig. 71 : Les quatre évolutions possibles des fractures radiculaire**  
(D'après Bouyssou)

1. Type I ; 2. type II ; 3. type III ; 4. pseudarthrose.



**Fig. 72 :** Exemples de fractures radiculaire  
(Tardif et al., 2004)

### Conduite à tenir

L'atteinte pulpaire est évidente mais le traitement est différent selon la hauteur du trait lésionnel :

- *au tiers cervical*, la mobilité de la couronne rend la consolidation difficile, mais la racine restante est suffisamment longue pour supporter une reconstruction fixe, après traitement endocanalaire ;
- devant les fractures *du tiers moyen*, on tente un maintien sur l'arcade du fragment proximal à l'aide d'une contention rigide maintenue en place pendant 3 à 6 mois, et le traitement endodontique est réalisé à distance si la pulpe s'est nécrosée dans l'intervalle de temps ;
- enfin, dans les fractures *du tiers apical*, l'absence de mobilité incite souvent à laisser la dent sur l'arcade et à réaliser une résection apicale du petit fragment, après pulpectomie et obturation canalaire du fragment cervical.

### **Fractures coronoradiculaires**

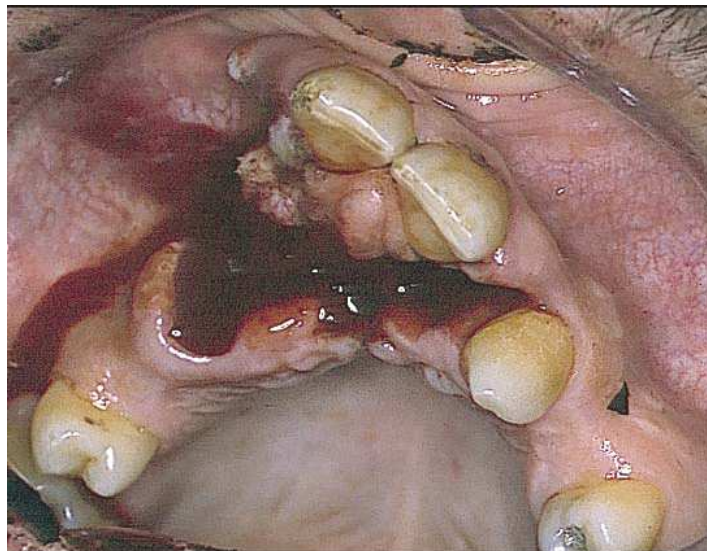
Elles se rencontrent dans des conditions traumatiques particulières : dans les secteurs postérieurs, elles peuvent être secondaires à un choc contre une dent de l'arcade opposée, mais il est également classique de les induire par des manoeuvres endodontiques. Les fractures de la portion dentée de la mandibule se compliquent fréquemment de fractures coronoradiculaires, et il se pose alors la question de leur maintien sur l'arcade lors du traitement chirurgical ou orthopédique.

L'obliquité du trait de fracture et l'ouverture vers le desmodonte rendent la conservation pulpaire difficile, et on lui préfère la dévitalisation avant restauration anatomique.

Elles associent les inconvénients des lésions coronaires et radiculaires, et le trait vertical ne permet pas souvent le maintien de la dent sur l'arcade. La sanction la plus fréquente est donc représentée par l'avulsion de la dent traumatisée, surtout si la fracture concerne plus de 3 à 4 mm de racine.

### **Fractures alvéolaires sus-apicales**

Elles sont la conséquence d'un traumatisme plus important et dont l'agent vulnérant s'est réparti sur un groupe de dents. De ce fait, les organes dentaires sont restés solidaires de l'alvéole et c'est une véritable ostéotomie qui s'est réalisée. Le diagnostic est fréquemment posé devant la mobilité de plusieurs dents en monobloc, associée à une dilacération des tissus muqueux en regard (Fig. 73). Il n'est pas rare d'assister à une épistaxis par atteinte de la muqueuse des fosses nasales quand cet arrachement global touche le bloc incisif supérieur. Les tests de vitalité sont constamment perturbés et le bilan exact des lésions osseuses et dentaires est radiographique.



**Fig. 73 :** Traumatisme alvéolaire avec luxation en bloc du secteur incisif maxillaire chez un homme jeune déjà partiellement édenté  
(Tardif et al., 2004)

## **Fractures alvéolaires périradiculaires**

Elles semblent être les plus fréquentes et sont essentiellement le fait des luxations incomplètes des organes dentaires lorsque ceux-ci pivotent autour d'un point fixe, généralement situé à la hauteur des tiers moyen et cervical de la racine. Il s'agit le plus souvent d'une fracture-tassement d'un des deux murs alvéolaires avec prédominance sur le versant vestibulaire lorsque la luxation est une version palatine ou linguale.

### **Diagnostic**

L'inspection retrouve une tuméfaction et des ecchymoses de la muqueuse gingivale et, à un stade plus avancé, l'adhérence de celle-ci à l'os alvéolaire conduit à sa déchirure si le déplacement est important. La mobilisation douce retrouve une mobilité associée de la (ou des) dent(s) et de l'os alvéolaire.

Les tests de vitalité pulpaire sont le plus souvent perturbés. C'est le cliché rétroalvéolaire qui fait le diagnostic de la fracture osseuse tout en appréciant l'intégrité ou non de la racine dentaire.

### **Conduite à tenir**

Il convient de repositionner la dent luxée et la table alvéolaire avant d'assurer la contention de la dent traumatisée. Parfois devant une table osseuse fine, de multiples fragments ou une plaie ouverte, le parage et le curetage des fragments peuvent s'avérer nécessaire. La dent peut alors être condamnée. Ce geste est le plus souvent réalisable sous anesthésie locale lorsque le traumatisme est peu important, et on en profite pour réaliser la suture de la muqueuse gingivale si celle-ci est nécessaire. Du fait de la finesse des tables, des résorptions peuvent apparaître entraînant avec elle la gencive attachée.

## IV. LES ASPECTS MEDICO-LEGAUX

---

La prise en charge financière de la réparation est un des aboutissements de l'expertise. L'expert propose une prise en charge d'un traitement réparateur après déductions des remboursements obtenus par les assurances sociales et mutuelles complémentaires éventuellement. Autrement dit, il propose une prise en charge des frais restés à la charge du patient mais aussi une indemnisation des préjudices subis. Pour cela, il se base sur plusieurs données : le certificat médical initial, la durée de l'incapacité totale de travail, et des paramètres influant sur la gravité et le pronostic des lésions comme l'âge de survenue, l'état antérieur, l'étiologie du traumatisme, la thérapeutique instituée et la surveillance. De plus, en cas de traumatismes résultant de coups et blessures involontaires ou volontaires, la durée de l'incapacité totale du travail déterminera la compétence du tribunal qui jugera et condamnera l'auteur des faits. Cette ITT a donc une valeur pénale <sup>[143]</sup>.

### 1) **Le certificat médical initial**

Il est nécessaire à toute expertise. Il permet de déterminer le lien de causalité entre l'accident et les lésions traumatiques observées. Il doit y être idéalement mentionné :

- La description totale des lésions, leur localisation, le traitement initial instauré ;
- La durée de l'hospitalisation ;
- La durée de l'arrêt de travail, des activités scolaires et sportives ;
- La durée de l'incapacité totale de travail

Tout médecin est habilité à établir un certificat de coups et blessures. Il est déontologiquement tenu de répondre à la demande de certificat émanant d'une victime, et ne peut se soustraire à une réquisition judiciaire.

Le certificat médical <sup>[77]</sup> doit être rédigé en termes simples, compréhensibles par un non médecin. Il est destiné à la victime ou, en cas de réquisition judiciaire, à l'autorité judiciaire requérante (officier de police judiciaire, procureur de la république). Le médecin peut-être amené à rédiger le certificat d'après des documents établis : il doit alors en faire état. Ce certificat initial pourra être utile à l'expert médical, éventuellement désigné à distance (plusieurs mois, voire années) pour l'évaluation des préjudices et des séquelles : il doit être aussi complet que possible.

**Les données à préciser :**

- 1) Si le certificat est établi sur réquisition, il faut mentionner une prestation de serment en tête du rapport.
- 2) Identification de la victime et du médecin, date et heure de rédaction.
- 3) Déclarations sur les circonstances : Mr ou Mme X dit avoir été victime de violences de la part d'une (de) personne(s) (in)connues... ; préciser la date, l'heure, le lieu (public ou privé) ; préciser la nature des violences (coups de poings, pieds, gifles, utilisation d'une arme) et la topographies des coups (visage, tronc, thorax, abdomen, membres...).
- 4) Décrire les lésions traumatiques : œdème, ecchymose (infiltration tissulaire par effusion de sang hors des vaisseaux), hématome (collection sanguine), excoriation, plaie tranchante (évoquant plaie par instrument tranchant), plaie contuse (par instrument contendant). Préciser leur forme, leur taille (en cm), leur couleur, leur siège et leur retentissement fonctionnel et les reporter sur un schéma.
- 5) Si possible dater les lésions (pour une ecchymose, le passage d'une coloration rouge violacée au jaune verdâtre se produit après le 6ème jour) et évoquer leur origine (lésions évocatrices de brûlures de cigarettes, de coups de ceinture, de liens...).
- 6) Autres éléments de l'examen clinique : état de conscience, examen neurologique, déficit visuel (baisse de l'acuité visuelle, occulo-motricité, diplopie) ou auditif (examen des tympans), douleur provoquée, contracture, retentissement psychologique (état de stress aigu, troubles de l'humeur ou du sommeil, nécessité d'une prise en charge spécialisée).
- 7) Préciser les signes négatifs (surtout s'ils sont en discordance avec les allégations)
- 8) Résultats des examens complémentaires (radiographies, biologie)
- 9) Conclusions détaillées des avis spécialisés (ophtalmologue, ORL, psychiatre)
- 10) Préciser les soins pratiqués ou à prévoir (suture, plâtre, attelle, exploration chirurgicale, suivi psychologique, hospitalisation)

11) Préciser un état antérieur susceptible d'interférer avec les violences subies : cicatrices, fractures, déformations ou amputations antérieures aux violences actuelles (difficiles à distinguer des lésions actuelles après plusieurs mois d'évolution). Etat définissant une vulnérabilité (handicap physique ou psychique, syndrome dépressif, grossesse)

12) Dire si les lésions constatées sont compatibles ou non avec les allégations.

13) Fixer l'ITT : indispensable si réquisition judiciaire. En l'absence de réquisition judiciaire, la détermination de l'ITT n'est pas nécessaire car elle aboutit fréquemment à des estimations différentes de celles des services spécialisés requis secondairement (unités médico-judiciaires) et à des difficultés de compréhension par le patient. L'ITT est fixée sous réserve de complications et peut faire l'objet d'une réévaluation à distance.

## **2) Les préjudices**

En droit commun, le préjudice est divisé en plusieurs éléments dénommés chefs de préjudice. Il s'agit <sup>[179]</sup> :

- De l'incapacité totale de travail (ITT),
- De l'incapacité permanente partielle (IPP),
- Des souffrances endurées,
- Du préjudice esthétique,
- Du préjudice d'agrément,
- Des préjudices d'ordre affectif, sexuel et obstétrical,
- Du préjudice scolaire ou professionnel.

Les notions d'IPP, des souffrances endurées et de préjudice esthétique sont employées dans le cadre de l'expertise médicale.

### **a) Principes de la détermination de l'Incapacité Totale de Travail (ITT) :**

Par définition, l'ITT correspond à la période durant laquelle le sujet ne pourra accomplir ou subira une gêne dans l'accomplissement des actes de la vie courante. Il s'agit donc d'une notion différente à l'arrêt de travail (AT) car l'on peut l'appliquer à une mère au foyer, un retraité, un enfant...

Dans l'ITT, l'incapacité n'est pas totale : elle n'implique pas nécessairement l'incapacité à accomplir certaines tâches ménagères mais prend en compte une gêne significative <sup>[221, 77]</sup>.

Elle est d'une information capitale car elle reflète la gravité du traumatisme et va orienter le juge lorsqu'il reçoit une plainte. Cette durée va en effet permettre d'éclairer la justice sur la qualification de l'infraction (contravention ou délit). Et donc de déterminer le tribunal compétant devant lequel sera renvoyé l'auteur des faits : respectivement un tribunal de police ou un tribunal correctionnel. Habituellement on considère comme durée de l'ITT par rapport à l'accident toute la durée d'hospitalisation, y compris en établissement de rééducation, centre ou hôpital de jour, maison de repos... On ajoute une dizaine de jours en prévision si du matériel d'ostéosynthèse doit être retiré suite à une fracture.

L'évaluation de l'ITT s'applique à toutes les fonctions de la victime, c'est à dire aux troubles physiques mais aussi psychiques. La prise en compte des effets psychologiques est difficile à « chaud » et peut nécessiter une réévaluation à distance (un syndrome de stress post-traumatique peut survenir 15 jours à 6 mois après les faits sans corrélation avec l'importance des lésions physiques initiales) <sup>[102]</sup>. Dans les situations difficiles, il convient de fixer une ITT minimale sous réserve de complications. Une majoration dans un second temps est toujours possible. L'ITT est fixée à dater des faits.

Quelques exemples d'ITT fréquemment attribuées en maxillo-facial <sup>[59]</sup> :

- Fracture déplacée des os propres du nez réduite chirurgicalement : 15 jours ;
- Ulcération cornéenne : 5 à 6 jours ;
- Contusion cervicale simple : 6 jours. Peut-être augmentée à 10 jours en cas de gêne persistante (entorse) : à évaluer en deux temps ;
- Traumatisme crânien avec perte de connaissance brève non compliqué : 4 à 5 jours ;
- Ecchymose orbitaire non occlusive : 4 à 5 jours ;
- Ecchymose orbitaire occlusive avec fracture orbitaire : 15 à 21 jours ;
- Fracture de la mâchoire : au moins 15 jours. Si blocage bimaxillaire : ITT au moins égale à la durée du blocage (le plus souvent supérieur à 1 mois) ;
- Points de suture : 1 point égal 1 jour : majoration selon la localisation : ITT majorée si siège au visage ;



- Lésions dentaires : le plus souvent, ITT inférieure à 8 jours ;
- En cas d'hospitalisation, l'ITT est au moins égale à la durée de l'hospitalisation ;
- Etat de stress aigu : 2 à 4 jours. A réévaluer à distance (après un délai de 10 à 15 jours) si persistance des troubles (insomnie, cauchemar, évitement, reviviscence...).

## **b) L'incapacité permanente partielle (IPP)**

Elle correspond globalement à la réduction des possibilités physiques, psychiques et intellectuelles qui font suite au traumatisme.

Cette incapacité doit être stricto sensu permanente et donc définitive sans espoir d'amélioration. Son évaluation se fait par rapport à une incapacité totale de 100% (qui est fictive car équivalente à la mort). L'IPP est exprimée en pourcentage de la capacité totale de l'individu. Ainsi, une IPP de 20% signifie que la capacité restante est de 80%.

La souffrance endurée par la victime est évaluée en fonction de l'intensité, de la durée et de la répétitivité de la douleur ressentie. La cotation va de 0/7 à 7/7. L'appréciation de ce préjudice est variable selon l'âge, le sexe, le charme personnel et est donc complètement subjective tant pour l'expert que pour la victime. *Le barème du concours médical*, rédigé par un comité multi-disciplinaire peut servir à titre indicatif à apprécier ce taux d'incapacité fonctionnelle car il repose sur une approche globale où chaque spécialité est représentée et majorée en cas de séquelles concernant d'autres spécialités <sup>[17]</sup>. Mais d'autres critères ont été proposés <sup>[142, 143]</sup>.

## **c) Les souffrances endurées**

Anciennement *pretium doloris*, il s'agit du préjudice destiné à compenser les souffrances physiques et morales subies par le blessé pendant la période d'incapacité temporaire et jusqu'à la date de consolidation. La souffrance endurée par la victime est évaluée en fonction de l'intensité, de la durée et de la répétitivité de la douleur ressentie. Ce préjudice s'exprime dans une échelle de 0 à 7 (où le traumatisme dentaire se situe entre 0,5/7 pour une simple fracture amélo-dentinaire et 2/7 pour les luxations dentaires, le grand brûlé se situant à 7/7).

Ce prix de la douleur inclut les douleurs liées au traitement réparateur avec ses souffrances physiques et ses conséquences sur le moral. L'appréciation de ce préjudice est variable selon l'âge, le sexe, le charme personnel et est donc éminemment subjective tant pour l'expert que pour la victime. Les douleurs au-delà de la date de consolidation sont à prendre en charge dans l'IPP <sup>[36]</sup>.

#### **d) Le préjudice esthétique (PE)**

Il ne s'évalue qu'à la date de consolidation ou mieux quand tous les traitements réparateurs ont été effectués. Au-delà du préjudice fonctionnel et des souffrances endurées, deux lésions de la face sur trois sont à l'origine d'un préjudice esthétique <sup>[249]</sup>.

D'après le barème fonctionnel indicatif des incapacités en droit commun <sup>[17]</sup>, les édentements post-traumatiques font l'objet d'une évaluation distincte :

- 0,5% pour la perte de vitalité pulpaire d'une dent,
- 1% pour la perte d'une incisive,
- 1,25% pour la perte d'une prémolaire,
- 1,5 % pour la perte d'une canine ou d'une molaire,
- Et un maximum de 30% en cas d'édentation complète inappareillable.

Les troubles de l'articulé dentaire et de l'ouverture buccale sont évalués en fonction de leur retentissement sur la fonction masticatoire et des douleurs engendrées. La fourchette des taux se situe entre 2 et 35% en cas de constriction permanente des mâchoires avec une limitation d'ouverture inférieure à 10 mm.

Les SADAM <sup>[254]</sup> sont beaucoup plus difficiles à évaluer sur le plan de l'imputabilité car les lésions peuvent être à distance de l'articulation et l'existence d'une malocclusion, d'une dysharmonie dentomaxillaire ou d'interférences occlusales antérieure au traumatisme pose le problème de l'état antérieur.

Les pseudoarthroses mandibulaires, les pertes de substance osseuse, les communications buconasales ou buccosinusiennes sont aussi évaluées en fonction de leur retentissement sur la mastication et la phonation.

### **3) Détermination de l'état antérieur**

Lors de la détermination des préjudices, il faut tenir compte de l'état antérieur de la victime. Cet état antérieur difficile à appréhender par l'expert, doit tenir compte des particularités maxillo-faciales mais aussi des pathologies générales ayant des répercussions sur la sphère ORL comme un diabète, un traitement médicamenteux, ou une radiothérapie... il peut se définir comme toute affection pathologique connue ou latente, que présente la victime au moment des faits.

L'expert doit décrire les interactions qui peuvent exister entre le traumatisme et l'état antérieur ainsi que leurs conséquences.

### **4) La consolidation et l'évaluation des séquelles**

Il s'agit d'une étape importante dans l'expertise et elle est toujours établie avec réserve. Elle est définie comme « étant le moment où les lésions se sont fixées et ont pris un caractère permanent tel qu'un traitement n'est plus nécessaire, si ce n'est pour éviter une aggravation, et qu'il devient possible d'apprécier un certain degré d'incapacité fonctionnelle permanente réalisant un préjudice... »

Deux éléments médicaux la caractérisent :

- La stabilisation des troubles
- La fin de la thérapeutique curatrice.

Mais cette date de consolidation a été redéfinie lors de l'établissement de la mission de Droit Commun 94 (AREDOC) :

- Elle ne coïncide pas forcément avec la fin du processus physiologique. Par exemple, elle peut-être proposée lors de la dévitalisation de la dent traumatisée ou de son ankylose alors que l'évolution dans le temps apparaît défavorable.
- Elle peut être différente de la date de reprise des activités, de la fin des soins ou de la date de l'expertise. En effet, si le pronostic s'aggrave après la consolidation, le dossier peut-être réouvert en aggravation <sup>[17, 142, 143]</sup>.

**CHAPITRE III : LES  
REPERCUSSIONS DU  
TRAUMATISME FACIAL ET LA  
PRISE EN CHARGE DES  
SEQUELLES**

---

# I. DESCRIPTION DES SEQUELLES

---

## INTRODUCTION

Même lorsque les traitements sont bien conduits, les séquelles sont fréquentes et de traitement secondaire difficile, renforçant l'idée de bien traiter d'emblée toutes les lésions à retentissement tant fonctionnel que morphologique ou cosmétique.

Par séquelles, nous entendons l'ensemble des suites pathologiques tardives consécutives à des lésions fixées qui résultent des traumatismes maxillo-faciaux.

Ces séquelles peuvent être fonctionnelles, morphologiques ou esthétiques mais aussi psychologiques par l'effet du traumatisme lui-même ou des désordres qu'il induit. Même si elles sont en diminution grâce à une meilleure prise en charge au stade du traitement primaire, elles restent d'actualité.

Leur classification reste illusoire car de nombreuses séquelles ont des répercussions à différents niveaux dans le domaine morphologique, fonctionnel et esthétique. Toutefois nous avons essayé de les énumérer et d'expliquer leurs conséquences cliniques autour de la sphère oro-buccale.

Leur prise en charge reste multidisciplinaire, faisant appel selon les cas à différentes spécialités, tant sur le plan de l'évaluation des déficits que sur le plan thérapeutique, où une stratégie de réhabilitation bien définie permet d'offrir au patient les meilleures chances de récupération. Dans ce chapitre, nous nous intéresseront aux séquelles maxillo-mandibulaires ayant un impact sur la réhabilitation orale mais aussi aux séquelles psychologiques, qui ont un impact important sur la façon de traiter ces patients.

## **A) LES SEQUELLES PSYCHOLOGIQUES**

### **1) Visage et identité**

[285, 113-115]

#### **a) l'acquisition du schéma corporel**

L'identité de base se construit dans un premier temps par les perceptions corporelles. La zone buccale constitue dans les premiers mois de la vie, une zone de découverte et de plaisir c'est le stade oral de Freud. C'est par l'objet qu'il porte à sa bouche que l'enfant va découvrir le monde qui l'entoure. Le développement de son schéma corporel va aussi dépendre de l'intérêt que lui porte autrui et notamment les stimulations de la mère. De 7 à 9 mois, l'enfant commence à s'individualiser du monde qui l'entoure et à le différencier de lui-même. De 12 à 18 mois, l'enfant découvre son corps, il est capable de différencier différentes parties et prend plaisir à se regarder dans un miroir, et vers 3 ans, il se considère comme un individu à part entière : il se perçoit comme existant.

#### **b) la construction de l'identité**

La perception de soi se développe tout au long de la vie grâce à un processus de « personation » : il s'agit de la faculté d'un individu à se percevoir lui-même comme existant dans le temps. Elle reste indépendante de l'image extérieure que le miroir ou autrui nous renvoie. Toutefois elle subit des aménagements au cours de la vie lors de crises existentielles naturelles comme la puberté, une grossesse ou la vieillesse ; mais lors d'un traumatisme touchant la face, elle est brutalement déstructurée. Le patient perd une partie de son identité. En outre, la perception de soi se superpose à l'image de soi qui sert d'interaction entre l'identité intrinsèque de l'individu et le monde qui l'entoure. Il s'agit de l'image que nous renvoient le miroir et le regard des autres. Le regard des autres modifie la perception que nous avons de notre corps et va ainsi contribuer à structurer notre identité extrinsèque, l'image corporelle. Les interactions sociales et culturelles aident à façonner et à faire évoluer notre image corporelle.

### **c) le rapport avec les autres**

L'identité passe aussi par la reconnaissance d'autrui, où l'individu se structure selon un processus de personnalisation, qui lui confère son statut de personne humaine avec sa dignité.

Notre rapport à la beauté est déterminé par comparaison à un référent qui nous sert de modèle. Ce modèle peut être nos parents ou les modèles véhiculés par les médias. L'estime de soi dépend de notre rapport avec notre corps et de la satisfaction qu'il nous apporte. Une étude a été réalisée par Mathes et Kahn en 1975 qui visait à évaluer l'estime de soi d'un échantillon d'individus des deux sexes par un questionnaire et de déterminer la corrélation avec leur beauté qui a été déterminée par des personnes indépendantes. L'étude a montré que les personnes se trouvant disgracieuses avaient tendance à se sous-estimer, se dévaloriser et à anticiper une réponse négative de la part des autres tandis que les personnes les plus attrayantes se considéraient comme populaires et appréciées.

Ainsi l'acceptation de son corps est définie par la perception de soi et la façon de se percevoir aura une influence positive ou négative sur sa façon de se comporter en société. Les sujets disgracieux ont tendance à être passifs envers les autres, ils démontrent avec eux une plus grande anxiété et à force de se sentir pénalisés, ils développent une image négative d'eux-mêmes. Ainsi la confiance en soi est intimement liée au regard des autres et plus globalement au regard de la société. [27, 93, 177]

### **2) Visage et communication**

La communication non verbale due à l'expressivité du visage permet un échange d'informations importantes. Les mimiques faciales sont révélatrices de la nature et de la qualité de l'émotion exprimée, elles donnent tout leur sens aux mots prononcés. Le visage est donc le centre d'expression des sentiments d'une personne et entre aussi dans la stratégie de séduction.

De ce fait, la personne défigurée-suivant l'importance de sa mutilation (atteinte du nerf facial par exemple)- va perdre de son expressivité et son interlocuteur perdra une source d'information importante [85].

### **3) Les répercussions psychologiques de la mutilation**

#### **a) La confrontation avec sa nouvelle image**

Après le choc psychologique dû à l'accident lui-même, le patient perd tous ses repères, il se retrouve à l'état de blessé dans un système de soins où il se retrouve dépendant. Les bouleversements psychologiques <sup>[80, 156]</sup> après la confrontation avec le miroir sont importants, il perd brutalement son image corporelle et son identité. Pour parvenir à surmonter sa mutilation et continuer à vivre, le patient va entreprendre un processus de deuil. D'après la thanatologue Elisabeth Kübler-Ross, il y a 5 étapes de réaction face à la mutilation : le choc, le déni, la colère, la négociation, la tristesse, et l'acceptation. Parfois les répercussions psychologiques sont en inadéquation avec l'atteinte esthétique réelle, c'est le cas des personnes avec une faible structuration de leur identité (l'image de soi remplace la perception de soi). Les pertes dentaires sont souvent vécues comme des amputations (Car la bouche est le premier lieu d'expérience du plaisir).

L'atteinte esthétique peut-être particulièrement mal vécue lorsque le patient perd sa symétrie faciale d'autant plus si un déficit moteur lui est associé, ces lésions unilatérales peuvent occasionner des troubles de la personnalité avec un dédoublement (la notion d'avoir un bon et un mauvais côté, le psyché étant indissociable du soma).

C'est pour cela que ceux qui ont subi un traumatisme ayant entraîné une modification de leur visage ont l'impression d'avoir perdu leur identité : ils ne se reconnaissent plus. Mais cela peut aller plus loin chez les personnes défigurées, elles peuvent avoir le sentiment de perdre leur appartenance au genre humain, elles ne se perçoivent plus comme un être humain mais comme un monstre.

De plus, contrairement à l'atteinte carcinologique où la défiguration est le « prix à payer » pour retrouver la guérison, le traumatisé aspire à retrouver son visage d'origine et le rôle du praticien sera aussi d'accompagner le patient à faire le deuil de son ancien visage<sup>[174]</sup>.



## **b) L'évitement social/ marginalisation des personnes défigurées**

Les personnes défigurées sortent peu de chez elles de peur d'être regardées ou fixées par les gens autour d'eux, elles se sentent dévisagées alors qu'elles ont perdu leur visage.

Elles ne veulent pas ressentir le dégoût ou la pitié à travers le regard des autres. Ainsi les comportements hostiles de la société sont la cause de l'évitement social <sup>[245]</sup> des personnes défigurées qui se sentent bafouées dans leur intimité. Celles-ci deviennent hypervigilantes et regardent les autres pour voir s'ils les dévisagent, ce qui augmente le malaise des personnes qui ne sont pas habituées à cette situation et qui ne savent pas comment réagir. De cette façon, les personnes défigurées s'excluent elles-mêmes des activités sociales, elles ont l'impression d'être perçues comme des monstres par la société. La personne défigurée doit mener deux combats qui sont étroitement liés, elle doit reconstruire son identité et apprendre à affronter le regard de la société. Mais souvent face au regard hostile des autres, elle préfère baisser les bras et s'isoler. Elle entre alors dans un cercle vicieux car sa marginalisation contribue à la perte de son identité. Tout d'abord elle ne va plus travailler et perd alors son statut social puis elle n'ose plus sortir pour faire les courses, chercher ses enfants à l'école, de préparer les repas et se lever le matin et perd alors son statut familial. Elle devient dépendante des autres ce qui peut conduire à un risque important de dépression.

Le rôle de l'entourage et du personnel soignant <sup>[245]</sup> est de préparer la personne défigurée à affronter le regard de la société avant de quitter l'hôpital. En effet pour certaines personnes, la transition entre l'hospitalisation et le retour chez soi est difficile car à l'hôpital elles étaient entourées de leur famille et d'un personnel soignant à l'écoute.

## **c) Le regard de la société face aux personnes défigurées**

Souvent face à une personne défigurée les gens ne se rendent pas compte du sentiment de rejet qu'ils renvoient car ils ne savent pas quelle attitude adopter, soit ils les dévisagent par attrait morbide inconscient ou par pitié, soit au contraire, ils évitent de les regarder envahis d'un sentiment de honte, de mépris ou de dégoût. Dans tous les cas quelque soit le sentiment éprouvé, leur comportement perd de son naturel et la personne défigurée se sent rejetée et peut devenir tout naturellement paranoïaque voire agressive face au regard hostile de la

société. En outre, elle va rechercher le regard de l'autre afin de deviner quel sentiment il nourrit face à sa mutilation <sup>[86]</sup>.

Les sentiments de rejet éprouvés par la société sont le plus souvent inconscients et s'expliquent par la peur de tout ce qui est différent ou « anormal ». La personne défigurée bouleverse nos critères esthétiques par son anormalité, elle fait naître en nous un sentiment de malaise ce qui peut expliquer le regard fuyant que nous leur portons.

De plus, la pitié comme le mépris des autres est très mal vécue par les personnes défigurées car elles les placent dans un sentiment d'infériorité comme si en perdant leur visage, elles avaient été amputées d'une partie de leur personnalité, comme si elles n'étaient plus des personnes à part entière. Par la perte de leur expressivité, inconsciemment on les imagine incapable de ressentir des émotions et donc on les écarte du genre humain, les reléguant au rang de « curiosités » <sup>[85]</sup>. Par ce processus de stigmatisation, les personnes défigurées ressentent de la honte et perdent leur estime de soi.

#### **d) Les facteurs favorisant la reconstruction psychologique**

Chaque personne et chaque cas est différent suivant la personnalité du patient et l'importance de la mutilation, toutefois il semblerait que les personnes ayant des facilités à tisser des liens avec autrui auraient plus de facilité à se réintégrer socialement après leur traumatisme <sup>[172]</sup>. Grâce à leur personnalité, ils arrivent à faire oublier leur « différence ». De la même manière l'âge du traumatisme est prépondérant pour la reconstruction psychique. Plus ce dernier survient tard, plus l'image de soi est bouleversée et plus la mutilation est avilissante <sup>[184]</sup>.

A contrario, si le traumatisme a lieu durant la petite enfance, l'enfant construira son identité autour de sa mutilation et aura l'habitude d'affronter le regard des autres <sup>[172]</sup>.

Les personnes défigurées à la suite d'une tentative de suicide sont des personnes encore plus fragiles car elles sont déjà en dépression....

### **3) Les attentes de la personne défigurée**

Ainsi que nous l'avons évoqué dans le chapitre précédent, l'individu se construit à partir de l'image qu'il a de lui et de l'image que la société a de lui. A la suite de la perte brutale de son visage lors d'un accident, l'image corporelle n'est plus en conformité avec les normes établies par la société. La personne défigurée subit une profonde altération de son identité non seulement en tant que personne mais aussi en tant qu'humain. Dans ce genre de situations, la chirurgie reconstructive peut arriver au secours de ces personnes, en leur proposant une alternative à ce corps dans lequel elles ne se reconnaissent plus. Elle va tenter de redonner à ces individus une apparence plus conforme à celle qui était la leur avant le traumatisme <sup>[86]</sup>.

### **4) Le contexte psychologique des tentatives de suicide**

#### **a) Le choix de l'atteinte corporelle dans une mort violente**

La violence de l'acte et l'atteinte d'un organe font de la tentative de suicide balistique ou par précipitation un acte grave dont la volonté est l'effet léthal par lésion au cerveau. Ce type de suicide ressemble à une exhibition du corps, qui peut être conçue comme un message à décrypter par l'autre. Comme si, par son acte d'une violence extrême, le suicidant voulait montrer la violence de sa souffrance psychique <sup>[174]</sup>.

Le suicidant désire non seulement la mort, mais aussi l'effacement de son identité et offre au regard de son entourage un cadavre terrifiant, comme pour leur communiquer sa souffrance psychique à travers sa mutilation mais sans l'exprimer de façon orale. Car avant le geste, il se heurtait à l'incapacité de communiquer sa souffrance <sup>[13]</sup>.

#### **b) Le vécu de la défiguration chez le suicidant**

La tentative de suicide laisse des stigmates sur le visage qui sont le témoin de l'acte. Alors comment le suicidant vit-il cette défiguration ?

D'après les études, les suicidants s'accommodent de leur difformité par rapport aux victimes involontaires de traumatismes faciaux. Ceci s'explique sûrement par leur fonctionnement mental : la défiguration leur permet probablement d'exposer sur le visage leur souffrance psychique, et de la matérialiser en épargnant toute verbalisation et confrontation avec l'autre.

De plus la reconstruction faciale pourrait être considérée comme un acte de renaissance, de restauration narcissique et de remaniement identitaire. Le suicidant qui ne se sentait plus appartenir à une société qui ne le comprenait pas, retrouve alors toute l'attention familiale et l'attention d'une équipe médicale.

Après un tel acte, les pertes de substances muqueuses et osseuses sont souvent importantes et les séquelles sont souvent disgracieuses. Et pourtant le regard du chirurgien devant le nouveau visage du suicidant va l'aider à se reconstruire une identité et à corriger une blessure narcissique qui existait avant le passage à l'acte.

## **B) LES SEQUELLES MORPHOLOGIQUES**

Elles consistent en la déformation de l'architecture faciale et sont indissociables des séquelles esthétiques et fonctionnelles [230].

Leurs étiologies sont principalement :

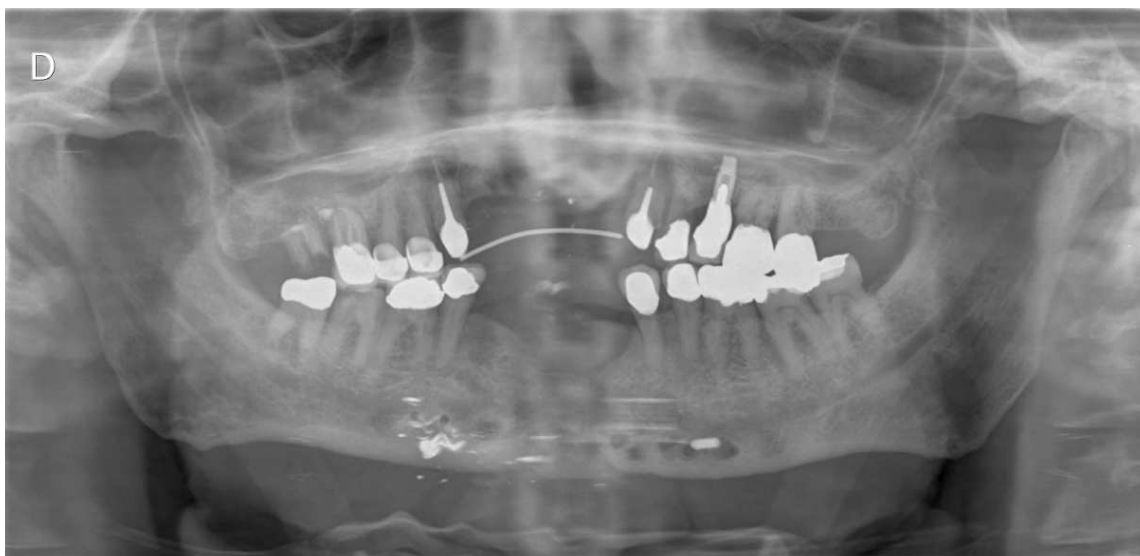- Les cals vicieux ;
- Et les pertes de substances des maxillaires.

### **1) Les cals vicieux**

Elles traduisent une consolidation de la fracture en position vicieuse et sont souvent indissociables de troubles fonctionnels masticatoires et de séquelle esthétique. On peut observer, par exemple une déformation faciale globale avec un excès vertical antérieur et une rétrusion de l'étage moyen de la face (*dish-face*) ou une déformation de la mandibule ( figure 74). Elles sont d'autant plus importantes si elles concernent les piliers de l'architecture de la face.

Les étiologies des cals vicieux des maxillaires ainsi que leurs formes cliniques et leurs conséquences seront traitées dans le chapitre des complications post-traumatiques.

**Fig. 74 :** Cal vicieux à la symphyse mandibulaire après un traumatisme balistique  
(photographie : Dr E. SIMON)



## **2) Les pertes de substances**

Les pertes de substance des maxillaires sont à l'origine, en fonction de leur localisation, de séquelles morphologiques, esthétiques et fonctionnelles si un trouble de la fonction masticatoire est associé.

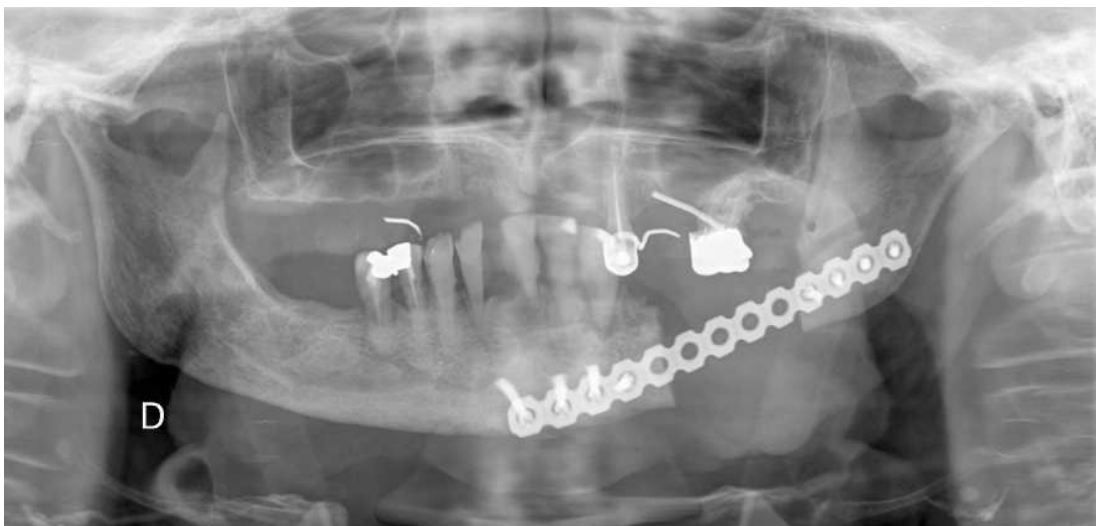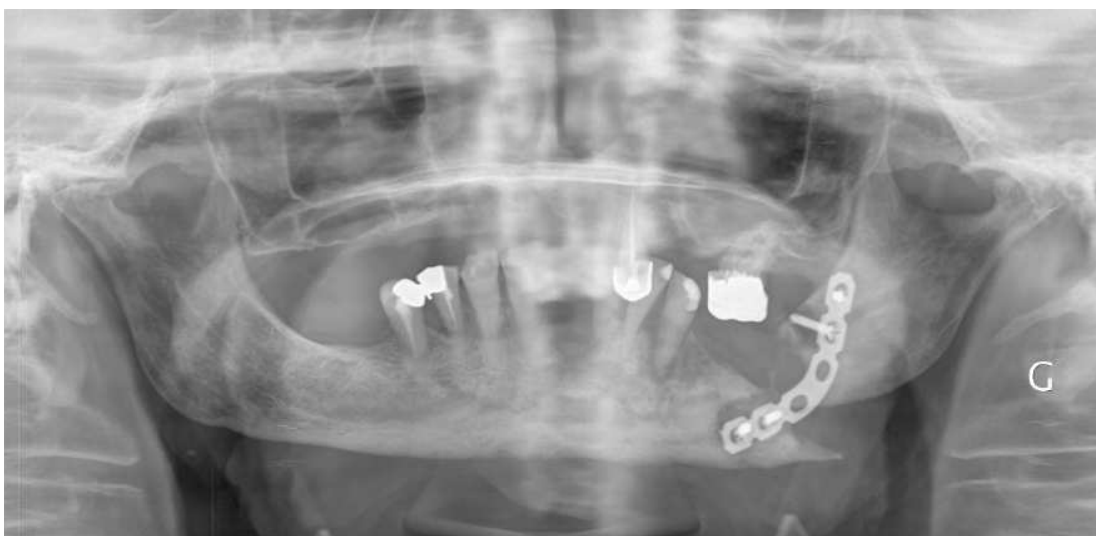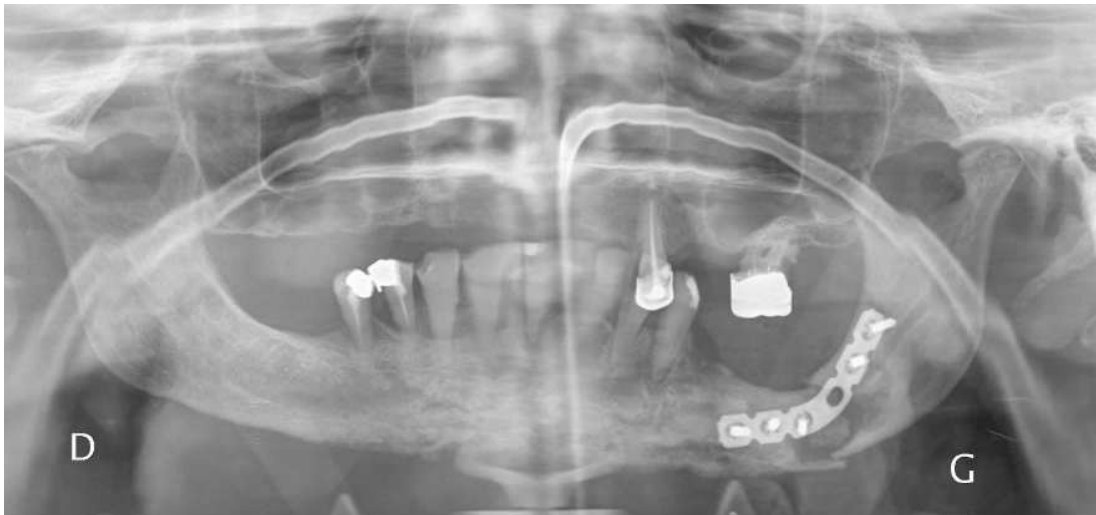Leur prise en charge entre dans le domaine de la réhabilitation orale complexe car les séquelles sont nombreuses.

Dans ce chapitre, nous développerons les différentes formes cliniques des pertes de substances des maxillaires ainsi que leurs conséquences cliniques, morphologiques et fonctionnelles pour une meilleure compréhension du plan de traitement.

### **a) Les étiologies**

Les pertes de substances des maxillaires sont le plus souvent liées à des traumatismes violents (accidents de la route ou du travail), illustrés à l'extrême par les traumatismes d'origine balistiques <sup>[247, 248]</sup>, dont la gravité et l'étendue sont liées à l'énergie cinétique du projectile.

Elles peuvent aussi être la conséquence de complications <sup>[75]</sup> d'origine infectieuse ou thérapeutiques car les phénomènes de dévascularisation liés à des dépariostages excessifs et/ou les foyers infectieux négligés entraînent alors des nécroses osseuses et la formation de séquestres <sup>[230]</sup>. De plus, certains terrains particuliers, soumis à des défauts de cicatrisation osseuse, sont propices à ce genre de complication. Citons par exemple les diabétiques ou les personnes sous biphosphonates.



**Fig. 75 :** Exemple de perte de substance interruptrice à la mandibule  
après exérèse d'une pseudoarthrose mandibulaire  
(photographies : Dr E. SIMON)

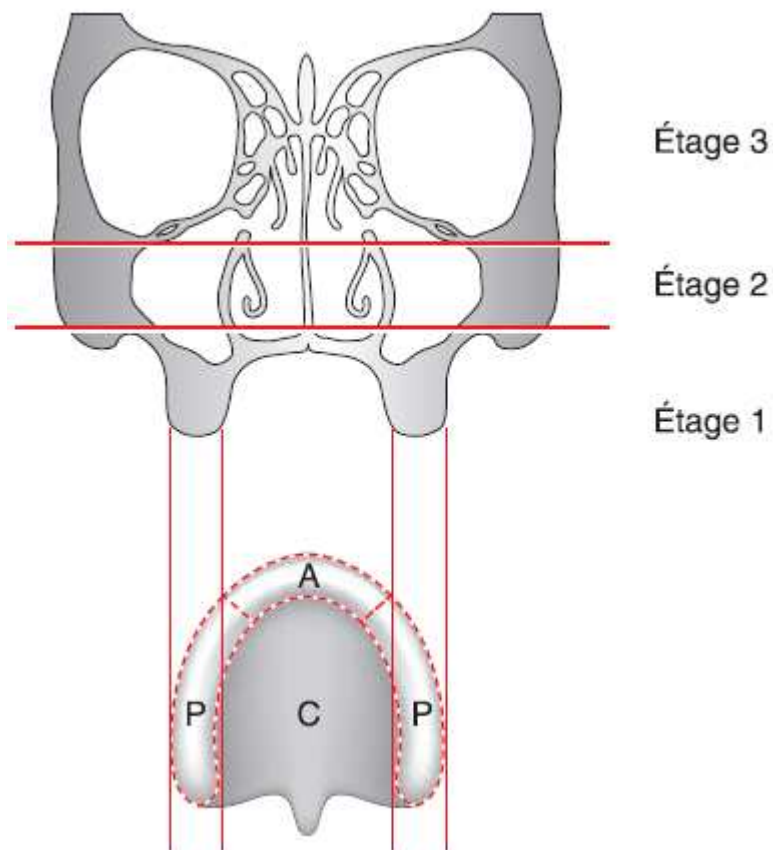
## **b) Les formes cliniques et leurs conséquences**

Les pertes de substances (PDS) qui auront une répercussions sur la réhabilitation prothétique et esthétique du traumatisé facial sont celles intéressant la région alvéolo-palatine, la mandibule, et les tissus mous des régions environnantes.

### **Au maxillaire**

On observe trois types de pertes de substances suivant leur localisation <sup>[12,254]</sup>, chacune d'entre elles pouvant communiquer soit avec les fosses nasales, soit avec le sinus maxillaire en fonction de leur profondeur sur trois étages :

- Les PDS alvéolo-dentaires antérieures (A),
- Les PDS postéro-latérales (P),
- Et les PDS centro-palatines (C).



**Fig. 76 :** *Les trois étages de pertes de substance des maxillaires*  
(EMC, Boutault et al., 22-087-E-10, 2005)



Les PDS au maxillaire peuvent avoir de nombreuses conséquences, tant sur le plan fonctionnel que sur le plan morphologique :

### Les conséquences fonctionnelles

#### ➤ La fonction masticatoire

- Les troubles de l'alimentation et de la déglutition sont principalement liés aux problèmes d'étanchéité à l'origine de fuites plus ou moins sévères. Il peut s'agir d'une incompétence labiale, de communications bucco-sinusiennes ou d'une incompétence vélaire.
- Les pertes dentaires sont aussi responsables de troubles masticatoires et peuvent entraîner l'apparition d'une déglutition atypique si le rempart alvéolo-dentaire antérieur n'est pas restauré.

#### ➤ Les troubles phonatoires

Ils sont également liés aux problèmes d'étanchéité, mais aussi aux éventuelles lésions musculaires labiales, linguales ou nerveuses correspondantes. La perte du rempart alvéolo-dentaire antérieur ne permet plus la prononciation de certains phonèmes.

### Les conséquences morphologiques

Le retentissement morphologique d'une perte de substance osseuse des maxillaires peut rester modeste si elle reste isolée à la voûte palatine car les contours osseux sont conservés. Par contre, ils seront sévères en cas d'atteinte des piliers de l'architecture faciale, car les tissus mous ne seront plus soutenus et des dépressions asymétriques peuvent en découler. Le préjudice est alors aussi esthétique.

L'importance et la localisation de la perte de l'os alvéolaire ont les mêmes répercussions sur les tissus labiaux et jugaux que chez l'édenté à savoir :

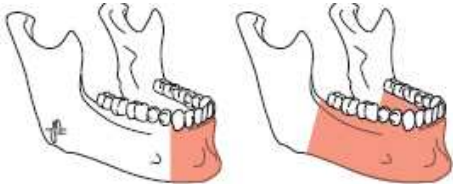
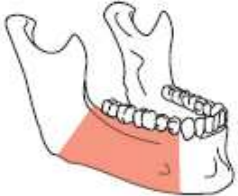
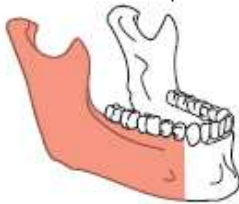
- Si elle concerne le secteur antérieur : on observera une rétrochéilie supérieure,
- Le secteur canin : une accentuation du sillon naso-génien et un affaissement de la ligne cutanéolabiale de la lèvre supérieure,
- Le secteur molaire, un enfoncement sous la pommette, donnant l'impression d'une « joue creusée ».

## A la mandibule

Il existe deux types de perte de substance à la mandibule : les PDS interruptrices qui segmentent complètement la mandibule (PDSI) et les non interruptrices qui concernent la région alvéolo-dentaire sans atteinte de l'os basal. Ces dernières permettant une reconstruction plus aisée car la mandibule conserve ses repères anatomiques et les conséquences morphologiques et fonctionnelles sont moindres [229, 157, 46, 55].

Suivant la localisation de l'interruption, ils existent de nombreuses classifications ; les PDSI sont classées en quatre types topographiques que nous avons résumé dans le tableau suivant<sup>[44]</sup> :

**Tableau 12 : Les pertes de substances interruptrices mandibulaires**

Type de PSIM	Régions respectées	Région concernée par l'interruption
Type I : antérieure segmentaire 	Les branches montantes	Le corpus : La région symphysaire +/- les branches horizontales
Type II : latérale segmentaire 	La région articulaire La symphyse	La para-symphyse : la branche horizontale en arrière de la canine +/- l'angle et la branche montante mais en respectant les extrémités osseuses de chaque côté.
Type III : PSIM latéro-terminale 	La symphyse	La région condylienne La branche montante La branche horizontale en arrière de la canine +/- la région symphysaire sans dépasser la ligne médiane équivalent à une hémimandibulectomie.
Type IV : PSIM de la région articulaire	Para-symphyse et symphyse	Le condyle +/- la partie haute de la branche montante et le coroné

## Les conséquences fonctionnelles

### Les troubles respiratoires

Ils sont dépendants de l'étendue de la perte de substance et sont la conséquence d'une résection totale ou partielle de la symphyse. Ils sont liés à la perte d'insertion des muscles linguaux et à la disparition des muscles de soutien du plancher de bouche, ce qui peut-être accentué par le déplacement du ou des fragments mandibulaires restants. La conséquence est une glossoptôse qui obstrue plus ou moins la filière pharyngo-laryngée. Celle-ci s'atténuera avec le temps avec l'apparition de brides cicatricielles qui fixeront les muscles dans une nouvelle position après la reconstruction mandibulaire.

### Les troubles de la cinétique mandibulaire

- Ils sont aussi directement liés à :
- L'importance de la résection,
- La disparition des remparts alvéolo-dentaires inférieurs,
- La latérodéviation de la mandibule du côté réséqué,
- L'éventuelle paralysie du rameau mentonnier du nerf facial,
- L'anesthésie dentaire inférieure,
- Et à des rétractions cicatricielles secondaires.

Cette gêne est à l'origine d'une difficulté de préhension labiale.

### Les troubles masticatoires

La gêne à la mastication est surtout due aux perturbations de l'articulé dentaire qui peuvent aller de l'apparition d'un contact prématuré, à une absence de tout contact entre les dents antagonistes. Elle dépend des dents restantes et de l'importance de la latérodéviation.

La gêne à la déglutition est surtout due à la désorganisation de la langue et des insertions musculaires du plancher de bouche. Cela est accentué par les brides cicatricielles musculaires et cutanées qui diminuent le rôle de préhension labiale et de vidange jugale lors de la déglutition. A cela s'ajoute l'anesthésie labio-mentonnière qui entraîne une incontinence salivaire et une accumulation des aliments dans le vestibule.

### Les troubles phonatoires

Ils sont dus :

- A la réduction du volume offert à la langue du fait de la latéro-déviaton,
- A la diminution de la mobilité linguale,
- A la disparition du rempart alvéolodentaire,
- A l'existence de brides cicatricielles rétractant la lèvre et/ou la langue,

### Les conséquences morphologiques

De part sa forme particulière en fer à cheval, les déformations d'ordre morphologiques existent toujours après une perte de substance osseuse à la mandibule. Toutefois, elles diffèrent de par leur topographie et de par leur étendue.

### Symphyse

Dans les PSIM 1 limitées, l'aplatissement de l'étage inférieur de la face a fait comparer le profil de ses malades à une tête de serpent ou de batracien. Lorsque la résection touche les deux branches horizontales, le patient aurait « un profil d'oiseau », avec un menton fuyant dont la courbe se poursuit directement avec la ligne du cou et un profil buccal attiré en bas. La lèvre et les dents supérieures restent à leur place et accentuent la déformation. Une modification associée de l'élocution est observée.

### Branche horizontale, et branche montante

Dans les PSIM 2 et 3, l'asymétrie faciale est de mise. On peut observer une disparition du relief de l'angle et du bord basilaire du côté concerné, remplacé alors par une dépression particulièrement inesthétique et à la latérodéviaton de la pointe mentonnaire du côté réséqué.

### Condyle

On observe une asymétrie faciale associée à un trouble occlusal.

### **c) Les pertes de substance des parties molles**

Associées aux pertes osseuses, elles sont difficilement systématisables, toutefois nous porterons une attention particulière aux :

- PDS de la gencive et de la muqueuse adhérente du palais qui sont intimement liée à la reconstruction osseuse,
- PDS labiales et jugales qui entraînent un préjudice esthétique important et qui peuvent entraîner un problème fonctionnel du fait de l'impétance labiale. Mais dont la reconstruction chirurgicale n'oblige pas une reconstruction osseuse comme il était question précédemment,
- PDS des tissus de recouvrement du squelette de l'étage moyen de la face comprenant le revêtement cutané, le tissu cellulo-adipeux, et les muscles qui aggravent et compliquent la reconstruction osseuse et qui nécessitent une nouvelle intervention chirurgicale complexe.

## **C) LES SEQUELLES FONCTIONNELLES**

### **1) La fonction manducatrice**

Elle est perturbée devant <sup>[230]</sup> :

- Des édentations ;
- Des pertes de substances alvéolaires associées ou alvéolo-palatines ;
- Des malocclusions (dus à la consolidation en position vicieuse des traits de fractures) ;
- Des syndromes dysfonctionnels de l'appareil manducateur.

**La déglutition** est perturbée en cas de pertes de substance à type de communication bucco-sinusienne ou bucco-nasale, ou de perte de substance mandibulaire intéressant les apophyses géni.

**La phonation** peut-être aussi perturbée devant la perte du rempart alvéolo-dentaire antérieur.

#### **Les troubles de l'appareil manducateur**

*Les troubles de l'ouverture buccale* peuvent aboutir à une constriction permanente des mâchoires et sont principalement dus aux traumatismes directs de l'ATM (d'origine osseuse ou capsulo-ligamentaire). Plus rarement, ils sont secondaires à un *trouble de l'occlusion* ou à la présence d'une prématurité dus à la consolidation en mauvaise position du trait de fracture ou à la perte de callage dentaire par édentations multiples.

### **2) La fonction ventilatoire**

Un trouble de la respiration nasale par déviation de la cloison nasale aura un effet sur la pratique odontologique lors de la prise d'empreintes par exemple.

### **3) Les séquelles neurologiques**

Au niveau de l'étage inférieur de la face, l'anesthésie ou l'hypoesthésie dans le territoire labiomentonnier traduit une lésion du nerf alvéolaire inférieur dans son trajet intramandibulaire. Elle est très fréquente et peut-être d'origine traumatique (par contusion ou section du nerf) ou iatrogène lors de la mise en place du matériel d'ostéosynthèse (par forage ou vissage) <sup>[166]</sup>. La récupération est lente (6 à 24 mois). Le traitement initial, une association de corticothérapie avec une vitaminothérapie B, est d'efficacité limitée <sup>[280]</sup>.

Les séquelles algiques sont invalidantes et nécessitent la prescription d'antalgiques adaptée car l'efficacité du traitement chirurgical (neurolyse, décompression ...) est souvent incomplète et transitoire <sup>[66]</sup>. La maîtrise de la douleur joue un rôle primordial dans la prise en charge du patient car celle-ci a un impact psychologique aggravant <sup>[36]</sup>.

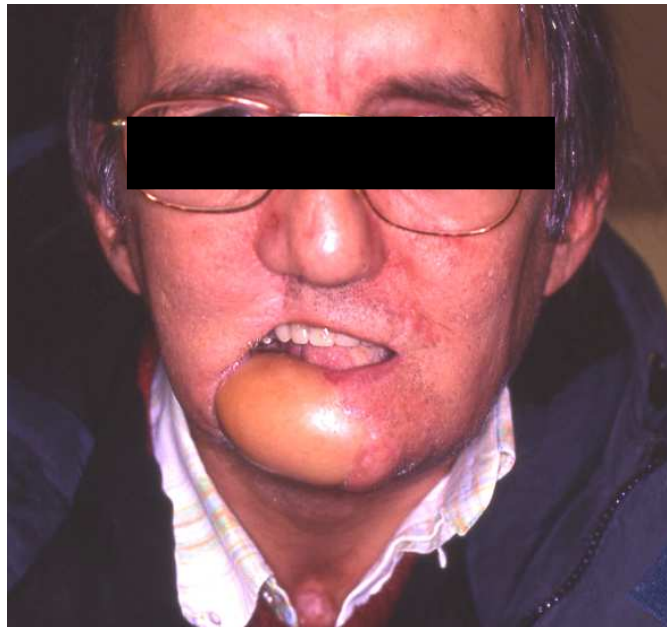## **D) LES SEQUELLES ESTHETIQUES**

### **1) Les cicatrices**

Les cicatrices hypertrophiques se stabilisent au bout du 24<sup>o</sup>mois environ. Les cicatrices chéloïdes, particulièrement inesthétiques au niveau auriculaire ou basilo-mandibulaire, par exemple, sont la conséquence d'un dérèglement du processus inflammatoire à l'origine du tissu de granulation. Elle s'observe souvent chez l'adulte jeune dans les séquelles de brûlure [230]. On observe une cicatrice surélevée, irrégulière, de couleur foncée, qui se raccorde à angle droit avec le tissu environnant.

Un autre préjudice esthétique se pose entre les greffes et les lambeaux musculo-cutanés et les tissus environnants, aboutissant à un aspect de « mozaïque » cutanée :

- Une différence de teinte, d'épaisseur, d'aspect ;
- Une différence de kératinisation ;
- Une différence de pilosité.



**Fig. 77** : aspect en mozaïque d'une greffe musculo-cutanée après reconstruction mandibulaire

(Source : Dr E. SIMON)



## **2) Les pertes de substances**

Les pertes de substances des maxillaires à l'origine de troubles morphologiques ont aussi un impact esthétique comme nous l'avons cité précédemment. Cet impact est d'autant plus important en fonction de l'importance et de la localisation de la perte de substance <sup>[44]</sup>.

## **3) Les édentements**

Les traumatismes des maxillaires peuvent entraîner des édentements soit par atteinte directe des organes dentaires à type de luxations ou de fractures, soit indirectement par lésion de l'os alvéolaire. Or les dents servent de pilier au sourire et donc une perte dentaire, surtout dans le secteur antérieur est très préjudiciable sur le plan esthétique <sup>[243]</sup>.

Ces édentations post-traumatiques peuvent bénéficier de l'ensemble des procédés de restauration le plus souvent : la prothèse fixée et amovible, voire implantoportée si le support osseux est suffisant.

## II. LES COMPLICATIONS POST-TRAUMATIQUES

---

A distance du traumatisme lors de la réhabilitation prothétique, certaines complications peuvent apparaître<sup>[120, 230, 145]</sup>. Il est alors intéressant pour le chirurgien-dentiste de dépister ces complications, de les traiter ou à défaut de ré-adresser le patient vers le chirurgien maxillo-facial.

### **A) LES RETARDS DE CONSOLIDATION ET LES PSEUDO-ARTHROSES**

#### **1) Physiopathologie**

##### **a) Les retards de consolidation**

Ils sont objectivés à partir de la sixième semaine au niveau de l'étage moyen de la face et du deuxième mois à la mandibule. Il existe un retard de consolidation lorsque la fracture présente une mobilité douloureuse au-delà de 2 mois.

Le retard est favorisé le plus souvent par une infection intrafocale chronique d'origine dentaire ou sinusienne, ou due à l'exposition d'un matériel d'ostéosynthèse.

On peut aussi citer les défauts de réduction et de contention qui peuvent être à l'origine d'un retard de consolidation, mais d'une manière plus rare.

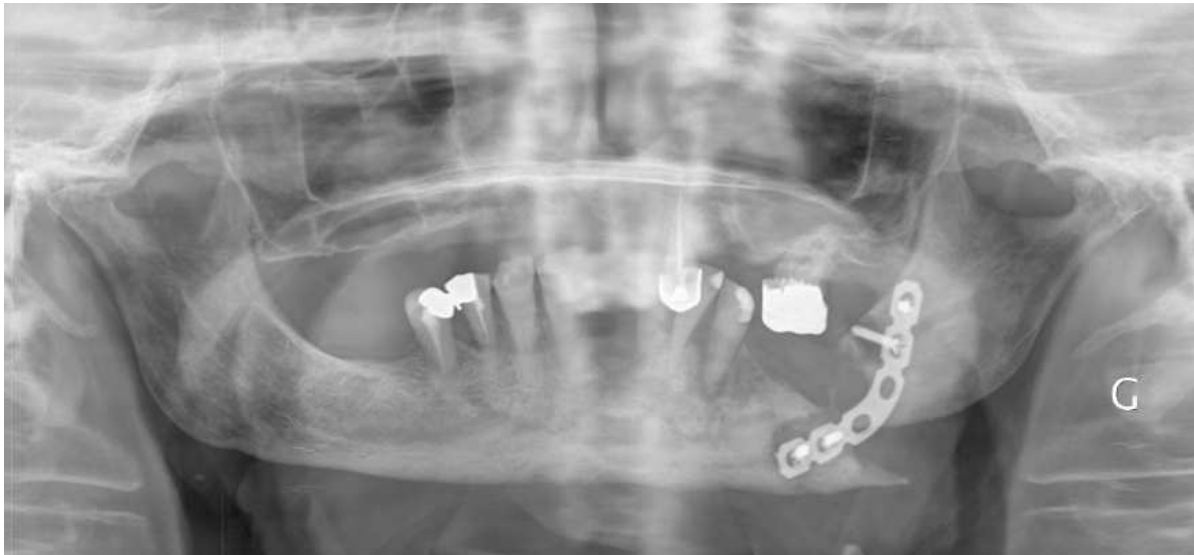
Au-delà de 6 semaines, ils doivent faire rechercher une infection sous-jacente (sinusite, ostéite, dent dévitalisée lors du traumatisme ou antérieurement avec une lésion apicale à proximité du trait de fracture) et déposer le matériel d'ostéosynthèse. La stabilité des fragments englués mais non consolidés est assurée par une BIM aidé parfois de suspensions.

Ainsi, la solution de continuité reste mobile et douloureuse. La radiographie montre une ostéclarté sans signe de trabéculations néo-formées qui peut être accompagnée de séquestres osseux.

## **b) Les pseudoarthroses**

Les *pseudarthroses vraies* sont exceptionnelles au même titre que les nécroses maxillaires, dues en général à un dépériostage excessif ou maladroit lors de délabrements déjà importants. Elle peut aussi être favorisée par une perte de substance osseuse post-traumatique d'origine infectieuse.

Il existe une pseudo-arthrose lorsque la fracture ne se consolide pas au-delà de 6 mois. Le cal fibreux peut être lâche, serré, septique ou aseptique; correspondant dans les faits à une perte de substance osseuse. Le foyer de fracture est alors mobile mais indolore s'il est aseptique. Le bilan radiographique met en évidence une décalcification des extrémités osseuses associée à une ostéocondensation autour du foyer (figure 77).

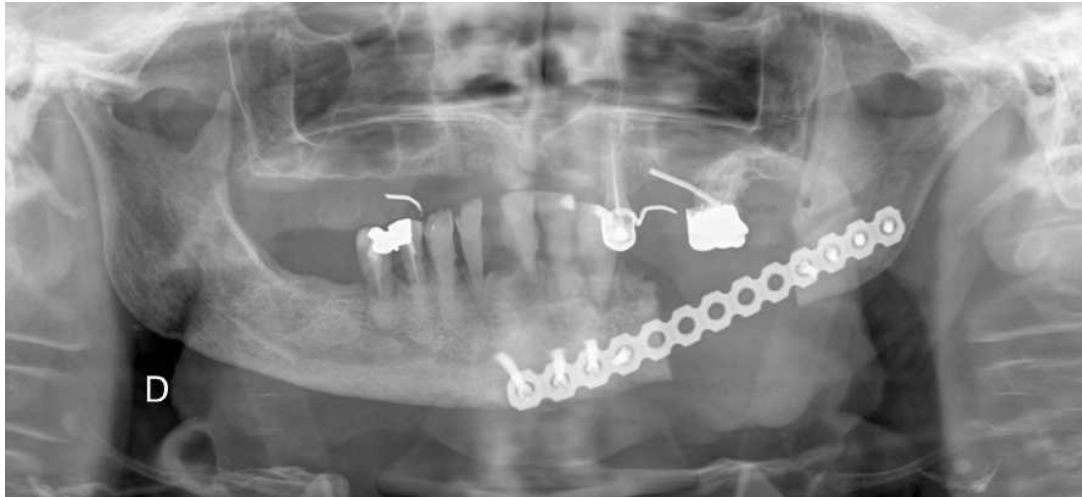


**Fig. 78 :** Pseudarthrose de la parasymphise gauche et déplacement secondaire des bases osseuses  
(Photographie : Dr E. SIMON)

## **2) Thérapeutique**

Le traitement des retards de consolidation passe par une reprise chirurgicale associant la dépose du matériel d'ostéosynthèse, le curetage du foyer de fracture, le traitement des foyers infectieux de proximité et la réalisation d'une nouvelle contention par BIM prolongé. Une antibiothérapie adaptée par voie générale après prélèvement in situ s'impose. De plus l'hygiène buccale est contrôlée.

Par contre, la prise en charge d'une pseudo-arthrose vraie impose une résection des berges osseuses ou du séquestre aboutissant à une perte de substance des maxillaires de plus ou moins grande étendue <sup>[230]</sup> (figure 78).



**Fig. 79 :** *Noter l'importance de la perte de substance correspondant à la nécrose osseuse*  
(photographie fournie par le Dr E. SIMON)

## **B) LES CALS HYPERTROPHIQUES**

### **1) Les étiologies**

Il s'agit d'une consolidation osseuse évoluant sur un mode exophitique. Ils apparaissent comme une complication classique des fractures de la région symphisaire de la mandibule, en particulier lorsqu'elles intéressent les apophyses géni. Ils peuvent évoluer en véritable torus mandibulaire et plus rarement comme un véritable ostéome du plancher buccal.

### **2) Les conséquences**

Bénins, ils ne présentent aucun retentissement occlusal ni morphologique mais peuvent toutefois gêner voir exclure le port d'une prothèse amovible.

### **3) La thérapeutique**

Ils se résorbent souvent de façon spontanée et donc leur résection par ostéoplastie modelante ne sera effectuée que dans le cas d'une gêne à la stabilisation d'une prothèse amovible et après plusieurs mois d'évaluation <sup>[230]</sup>.

## **C) LES INFECTIONS**

### **1) Les formes cliniques**

Les **sinusites post-traumatiques** sont relativement fréquentes <sup>[30,4]</sup>. Les étiologies sont multiples :

- Perméabilité du sinus dans la cavité buccale ;
- Ostéite des cloisons de refend ;
- Défaut de drainage ;
- Défaut de ventilation secondaire d'un traumatisme de la pyramide nasale.

Les symptômes sont de type d'algie faciale avec une irradiation et une rhinorrhée.

L'incidence de Blondeau permet de mettre en évidence une opacité en cadre qui confirme le diagnostic. Une tomodensitométrie et une rhinoscopie antérieure (qui montre une présence de pus au niveau du méat antérieur) peuvent le compléter.

**L'abcès pérимандibulaire** peut survenir après une plaie muqueuse, d'un foyer dentaire infectieux, du manque d'asepsie du champ opératoire et du manque d'hygiène post-opératoire. **L'ostéite mandibulaire** est plus rare.

Il existe des facteurs prédictifs des complications infectieuses à la mandibule <sup>[14, 105, 228]</sup> :

*Locales* : comme la présence de la dent de sagesse dans le foyer de fracture, l'exposition de la fracture au milieu buccal et l'état bucco-dentaire ;

*Et générales* : comme la présence d'un diabète, ou toute autre pathologie générale non compensée.

### **2) Thérapeutique**

Le traitement est d'abord médical associant antibiotiques, anti-inflammatoires et soins locaux. Le curetage des lésions et la dépose du matériel d'ostéosynthèse adjacent sont réalisés en l'absence d'amélioration. La ventilation du sinus est assurée par une méatoplastie et son curetage est assuré par voie de Caldwell-luc ou voie endonasale.

## **D) LES CALS VICIEUX DES MAXILLAIRES**

Les cals vicieux <sup>[230]</sup> se définissent comme la consolidation en malposition d'un foyer de fracture. Le chirurgien-dentiste peut-être amené à en poser le diagnostic lors de la réhabilitation orale du patient traumatisé. Son rôle sera alors de dépister et de quantifier l'importance de la déformation, ainsi que d'apporter au patient les solutions possibles y compris par une intervention chirurgicale correctrice. Comme nous l'avons vu précédemment, ils sont à l'origine de nombreuses séquelles. Leur prise en charge dépend de l'importance de la déformation et peut-être multi-disciplinaire. Elle sera traitée dans la prise en charge des séquelles occlusales.

### **1) Les étiologies**

Même s'ils sont relativement rares, il existe plusieurs étiologies :

- Il peut s'agir d'un retard dans la mise en œuvre du traitement maxillo-facial du fait d'un coma prolongé ou d'un polytraumatisme ;
- d'une erreur thérapeutique face à une malocclusion pré-existante méconnue et corrigée de façon abusive ;
- d'une fracture négligée, en particulier de la région condylienne ;
- d'un défaut de réduction associé à une ostéosynthèse rigide ;
- d'un défaut de contention par ostéosynthèse au fil d'acier ;
- la reprise trop précoce d'une alimentation solide ;
- la présence d'une luxation méniscale méconnue ou d'une malposition du condyle.

### **2) Les conséquences cliniques**

Les conséquences d'un cal vicieux peut avoir des conséquences occlusales et/ou morphologiques.

### **Les troubles occlusaux**

Ils vont de la simple interférence cuspidienne précisée au papier d'articulation, aux troubles majeurs associant contacts prématurés, béance et latéradéviations. Elles peuvent survenir après le traitement fonctionnel d'une fracture du condyle.

### **Les troubles morphologiques**

Ils se présentent sous la forme d'une asymétrie faciale, dès lors qu'ils modifient l'arcade, la dévient, ou qu'ils touchent les contours osseux.

En règle générale, l'arcade est déformée lorsque le cal l'interrompt ou dévie suite à une fracture de type Lefort au maxillaire ou lors d'une fracture rétrodentée à la mandibule.



### III. LA PRISE EN CHARGE DES SEQUELLES EN CABINET DENTAIRE

---

#### INTRODUCTION

Après la prise en charge initiale du traumatisme facial, vient le temps de correction des séquelles. La réhabilitation fonctionnelle, morphologique et esthétique de la cavité buccale tient une place toute particulière chez le traumatisé maxillo-facial. Dès lors le chirurgien-dentiste devra effectuer un examen clinique complet afin d'évaluer l'étendue des séquelles et d'établir un plan de traitement pour leur prise en charge.

On entend par ces séquelles, toute séquelle faciale dont l'évolution défavorable survenant à distance du traumatisme, aura des répercussions sur la réhabilitation bucco-dentaire du patient soit directement par atteinte directe des dents, soit indirectement par atteinte des tissus environnants.

Elles sont à la fois **fonctionnelles et esthétiques** <sup>[230]</sup> et ne peuvent se dissocier l'une de l'autre car les dents occupent une place prépondérante dans le sourire et la mastication.

Citons dans les cas les plus simples de traumatismes alvéolo-dentaires:

- Les **édentations** par absence de consolidation ligamentaire, qui pose le problème de leur remplacement, tant sur le plan technique que pécuniaire ;
- Le **déplacement**, souvent latéral, des dents bordant l'espace édenté et pour lequel la prévention consiste à placer une prothèse provisoire qui vise à maintenir l'espace en attendant la réhabilitation définitive. Lorsque la dysharmonie est avérée, un traitement orthodontique de réalignement peut alors être envisagé;
- La **résorption d'os alvéolaire** en secteur édenté qui impose de réaliser une greffe osseuse avant réhabilitation prothétique, si on a recours à l'implantologie ;
- La **mortification** secondaire d'une dent reste la séquelle odontologique la plus fréquente : elle nécessite la pulpectomie avec obturation canalaire pour éviter la survenue des complications infectieuses.

**En fonction de la gravité du traumatisme, la réhabilitation orale et prothétique se complexifie devant :**

- L'étendue de la perte de substance osseuse et muqueuse ;
- Une malocclusion acquise ;
- Une paralysie faciale ou labio-mentonnaire ;
- La présence de trouble de la cinétique mandibulaire et/ ou de constriction permanente des mâchoires ;
- La perte des repères anatomiques ;
- L'aspect psychologique du patient fragilisé.

## **A) L'ÉVALUATION DES SÉQUELLES**

### **1) L'examen clinique et le diagnostic**

**L'examen clinique** devra être minutieux afin de dresser l'étendue exacte des séquelles. Ce chapitre ayant déjà été développé dans le chapitre de prise en charge initiale, nous ne le répéterons pas ici. La palpation des rebords osseux permettra de rechercher des complications infectueuses, des retards de cicatrisation ou la consolidation d'un cal vicieux.

De plus le chirurgien-dentiste portera une attention toute particulière à la **cinétique mandibulaire et à l'ouverture buccale** afin de déterminer les étiologies et le caractère transitoire et permanent d'un trismus et d'empêcher l'évolution vers l'ankylose.

**La surveillance** de la vitalité pulpaire, la prise de radiographies, la prise d'empreintes dentaires et l'étude des moulages vont permettre d'évaluer l'évolutivité des lésions dentaires et de déterminer la date de consolidation des séquelles.

**Une analyse occlusale** des moulages montés en RC sur arc facial va permettre d'étudier les troubles occlusaux engendrés par les cals vicieux. Le modèle supérieur est monté sur l'articulateur avec une double base engrainée, indispensable pour le contrôle de la reproductivité des enregistrements effectués en relation centrée.

### **2) L'établissement du plan de traitement**

Les principaux objectifs thérapeutiques du chirurgien-dentiste sont de rétablir **l'esthétique et la fonction** de la cavité orale.

Dans ce but, il dispose de :

- La prothèse conventionnelle ou implanto-portée,
- Des soins conservateurs.

Le choix prothétique s'effectuera donc en fonction :

- Du patient, de sa motivation, de ses attentes et de son état général ;
- Des possibilités thérapeutiques ;
- Du rapport bénéfice/ risque.

La discussion des possibilités thérapeutiques avec le patient est primordiale dans l'établissement du plan de traitement afin de cerner ses attentes et de lui expliquer ce qui est du domaine du possible et du réalisable en partant du traitement le plus simple au traitement le plus complexe.

Suivant le plan de traitement adopté et sa complexité, le rôle du chirurgien-dentiste sera alors de réadresser le patient vers différentes spécialités pour une prise en charge multi-disciplinaire.

### **3) La collaboration multi-disciplinaire**

En parallèle avec le chirurgien-dentiste, différents acteurs peuvent intervenir à différents niveaux pour la prise en charge des séquelles touchant la cavité buccale et ce, souvent de façon complémentaire:

- La **chirurgie** par :
  - Ostéotomie correctrice en cas de cal vicieux ou de consolidation en mauvaise position <sup>[138]</sup>.
  - Reconstruction chirurgicale par plastie loco-régionale ou par greffe osseuse en cas de perte de substance <sup>[56, 139]</sup>.
  - Chirurgie correctrice de cicatrices inesthétiques ou de brides rétractiles gênant la fonction ou le port d'une prothèse <sup>[238, 256]</sup>.
  - Approfondissement ou restauration d'un vestibule afin de permettre la sustentation et la stabilisation d'une prothèse et permettant de retrouver une fonction labiale plus ou moins satisfaisante.
  - Désépaississement des lambeaux musculo-cutanés ou micro-anastomosés gênant la réhabilitation prothétique.

- L'**orthodontie** pour <sup>[23,24]</sup> :
  - réaligner un secteur, corriger un défaut localisé, ou maintenir des espaces avant implantation dentaire.
  - En cas de fracture radiculaire et si la longueur résiduelle de la racine le permet, la traction orthodontique de celle-ci permet de retrouver une limite supra-gingivale afin de reconstituer la couronne par une prothèse fixée.
  
- La **prothèse maxillo-faciale** par l'intermédiaire d'un obturateur devant un délabrement important du massif facial <sup>[25, 74]</sup>.
  
- La **rééducation** par massokinéothérapie associée, selon les cas, à une mécanothérapie par appareil mobilisateur de l'articulation temporomandibulaire <sup>[239]</sup>.

## **B) LA PHASE DE CORRECTION DES SEQUELLES**

### **1) La limitation d'ouverture buccale et la cinétique mandibulaire**

Le chirurgien-dentiste est forcément concerné par la limitation d'ouverture buccale du patient traumatisé<sup>[60]</sup> :

Tout d'abord, elle constitue une gêne fonctionnelle pour le patient en diminuant voire en inhibant sa fonction masticatoire, ensuite elle l'empêche d'avoir une hygiène buccale adaptée et ce même après la levée du blocage intermaxillaire, et enfin elle constitue une gêne pour le praticien pour la restauration dentaire et prothétique. De cette façon, il nous paraît judicieux d'en connaître les étiologies, les formes cliniques et les différentes thérapeutiques qu'elles soient réalisées par un chirurgien-dentiste ou un confrère, car le bénéfice pour le patient n'est pas négligeable.

**Lors de l'examen clinique**, on évaluera la limitation d'ouverture<sup>[60]</sup> à l'aide d'une réglette graduée ou en fonction des travers de doigts. L'ouverture « normale » est évaluée à 47+/- 7 mm (tableau 13) :

**Tableau 13 : *Evaluation de l'importance du trismus***

Degré d'ouverture buccale	Evaluation en travers de doigts	Amplitude en mm
Ouverture normale	3	47 +/- 7mm
Trismus léger	2	> 20 mm
Trismus modéré	1	De 10 à 20 mm
Trismus serré	<1 travers	< 10 mm



De plus, on observera la cinétique mandibulaire et la rectitude ou la latérodéviation du trajet d'ouverture et l'examen portera sur la recherche d'une étiologie d'origine infectieuse afin d'établir le diagnostic différentiel.

## a) Les étiologies

Le traumatisme récent entraîne un trismus en général temporaire qui est soit d'origine réflexe à visée antalgique, soit provoqué par des lésions traumatiques d'un muscle lui-même ou de son voisinage immédiat. Afin d'éviter qu'il devienne permanent certaines mesures devront être prises car la limitation d'ouverture d'installation progressive suite à un traumatisme doit évoquer la formation d'une ankylose <sup>[60]</sup>.

Dans le tableau 14 nous avons résumé les principales causes de la limitation d'ouverture en séparant la **constriction temporaire** des maxillaires directement liée au traumatisme et dont l'attitude thérapeutique sera plutôt préventive ; de la **constriction permanente** des maxillaires d'installation plus progressive et dont la thérapeutique sera plus curative et spécialisée.

**Tableau 14 :** *Etiologies des limitations d'ouvertures buccales*

Traumatisme récent		Traumatisme ancien	
<b>Fractures</b>	<ul style="list-style-type: none"> <li>➤ De la région articulaire intra- ou extra-articulaire</li> <li>➤ Du coroné</li> <li>➤ De l'arcade zygomatique, de l'os zygomatique, de l'apophyse zygomatique du maxillaire déplacées</li> <li>➤ De Le Fort avec fracture de l'apophyse ptérygoïde</li> </ul>	<b>Ankylose</b>	= Calcification de l'articulation par : <ul style="list-style-type: none"> <li>➤ Négligence d'une fracture condylienne ou articulaire</li> <li>➤ Calcification secondaire d'une hémarthrose</li> </ul>
<b>Luxation condylienne</b> traumatique		<b>Sclérose cicatricielle</b> rétractile cutanée ou muqueuse	
<b>Contusion articulaire</b> avec hémarthrose ou des lésions capsulo-ligamentaires		<b>Calcification intramusculaire</b> : myosite ossifiante post-traumatique	
<b>Lésion musculaire</b> : contusion, plaie, hématome intramusculaire		<b>Cal vicieux</b> de l'arcade zygomatique	
Présence de <b>corps étrangers</b>			
 <b>CONSTRICTION TEMPORAIRE</b>		 <b>CONSTRICTION PERMANENTE</b>	

De plus il ne faudra pas négliger la possibilité d'un trismus d'origine infectieuse d'une molaire trop proche du trait de fracture (en particulier la dent de sagesse) ou d'une dent traumatisée (fracturée ou luxée), ou d'un défaut d'hygiène compliqué par la contention intermaxillaire.

## **b) Les thérapeutiques en fonction des étiologies**

Le rôle du chirurgien-dentiste devant une limitation d'ouverture buccale sera d'abord d'en définir l'étiologie et de déterminer le caractère transitoire ou permanent du trismus.

En second lieu, son rôle sera de prévenir la formation d'une ankylose par l'information du patient et une prescription de séances de kinésithérapie maxillo-faciales et de myo-relaxants.

Devant une ankylose installée perturbant la fonction manducatrice et la réhabilitation orale, il devra ré-adresser le patient pour une prise en charge spécialisée qui passe par la résection du bloc d'ankylose.

### **Conduite à tenir devant un trismus post-traumatique**

Il est directement lié au traumatisme et son diagnostic étiologique est simple. Si le patient vient nous consulter en première intention suite à un traumatisme, on effectuera l'examen clinique complet et on l'orientera vers le service de maxillo-facial le plus proche.

Si après le traitement des fractures, il vient nous consulter pour une réhabilitation dentaire, le trismus d'origine musculaire pourra être levé par l'administration de myorelaxants (tétrazépam, baclofène) voire par injection de toxine botulique. La réalisation d'une **physiothérapie associant une rééducation maxillofaciale et la mécanothérapie** va permettre au patient de retrouver sa mobilité articulaire et ainsi nous faciliter le travail.

Si le patient présente un trismus trop serré empêchant toute intervention, l'anesthésie générale avec l'infiltration de curarisants reste une bonne alternative.



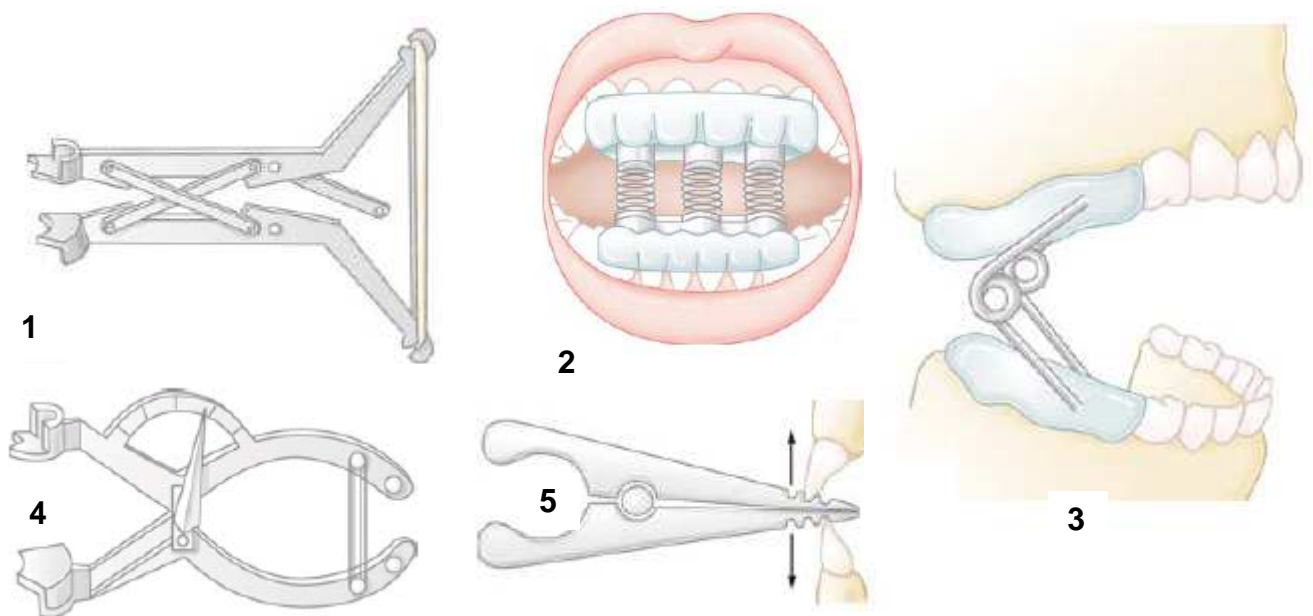
### Le traitement prophylactique

Afin de retrouver une position articulaire correcte, la première chose à faire est de rétablir une occlusion fonctionnelle à l'aide de prothèses provisoires.

Après un traumatisme de la région articulaire, la rééducation et la surveillance prolongée est nécessaire afin d'éviter la formation d'une ankylose [239].

La **rééducation** fait appel :

- A la réduction des oedèmes par drainage lymphatique facial,
- A l'échauffement musculaire à visée antalgique et décontracturante,
- Aux massages relaxants des muscles de la face et du cou,
- Au travail actif symétrique devant un miroir (pour l'autocorrection) par des mouvements d'antépulsion puis d'antépulsion-ouverture,
- Et si c'est nécessaire, à des exercices de facilitation par la mise en jeu des muscles peauciers de la face pour parvenir à une rééquilibration morphologique du visage et de la langue en vue d'amorcer la mobilité de la mandibule.
- Si les résultats sont insuffisants, une **mécanothérapie** est instaurée et les mouvements sont forcés à l'aide de cales en bois ou de mobilisateurs (figure 80).



**Fig. 80 :** Exemples de mobilisateurs utilisés en mécano-thérapie de l'articulation temporo-mandibulaire

(D'après Psaume- Vandebek et Benoist )

1. appareil de Ginestet  
2. appareil de Huguet

3. mobilisateur de Van Ommen  
4. appareil de Lebedinsky

5. utilisation d'une pince à linge

### Conduite à tenir face à des brides cicatricielles

Très fréquentes après une reconstruction chirurgicale, elles peuvent être à l'origine de limitation d'ouverture buccale et entraîner une gêne à la réhabilitation prothétique. Les brides cicatricielles s'observent à trois niveaux <sup>[60, 230]</sup> :

- Au niveau cutané où il s'agit essentiellement de séquelles de brûlures graves. Au niveau du modulus, la bride peut gêner la fonction labiale et l'expressivité,
- Au niveau muqueux où les régions concernées sont surtout la face interne de la joue et la région rétro-molaire, entraînant une perte de profondeur du vestibule,
- Et au niveau musculaire où la bride intra-musculaire peut être d'origine iatrogène après un abord de Cairns avec traversée du temporal.

**Les brides cicatricielles endobuccales** <sup>[256]</sup> peuvent faire l'objet d'assouplissement manuels quotidiens. La précocité de la prise en charge améliore considérablement le diagnostic.

A contrario, dans les formes anciennes, l'installation d'une ankylose fibreuse (ou osseuse) peut nécessiter une intervention chirurgicale à l'aide de plasties en « Z » (figure 81). Cette technique reste très utile lors de la réhabilitation prothétique afin **d'exploiter au maximum la profondeur du vestibule**. En cas de blocs cicatriciels importants, l'exérèse nécessite une reconstruction par différents lambeaux micro-anastomosés associé à la physiothérapie (massages, méthodes d'assouplissements manuels, exercices musculaires).

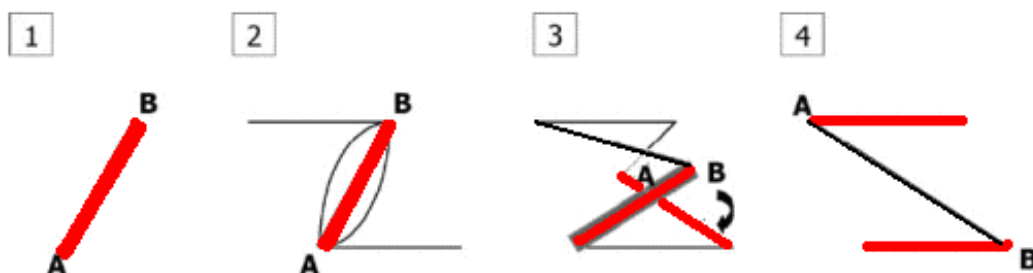


Fig. 81 : Principes de la plastie en « Z »

1. bride cicatricielle
2. incision en Z
3. échange des pointes des lambeaux
4. sutures

### **Conduite à tenir face à des cals vicieux**

Certaines séquelles de fracture mal réduite peuvent-être à l'origine d'une limitation d'ouverture. Le plus souvent, il s'agit de fractures orbito-malaires déplacées qui font obstacle au coroné. Les fractures de l'arcade zygomatique peuvent aussi bloquer sa course dans le muscle temporal. Le diagnostic est alors facilement assuré par l'histoire et l'examen clinique, et par l'imagerie. Le traitement est chirurgical par ostéotomie et correction du cal <sup>[60]</sup>.

### **Conduite à tenir face à une ankylose temporo-mandibulaire**

L'origine traumatologique concernerait 22 à 90% des ankyloses d'après les statistiques et toucherait surtout les enfants et les jeunes adultes <sup>[262]</sup>.

On observe alors la formation d'un cal osseux qui entraîne la soudure de l'os temporal et mandibulaire, limitant ou abolissant les mouvements mandibulaires (figure 82).

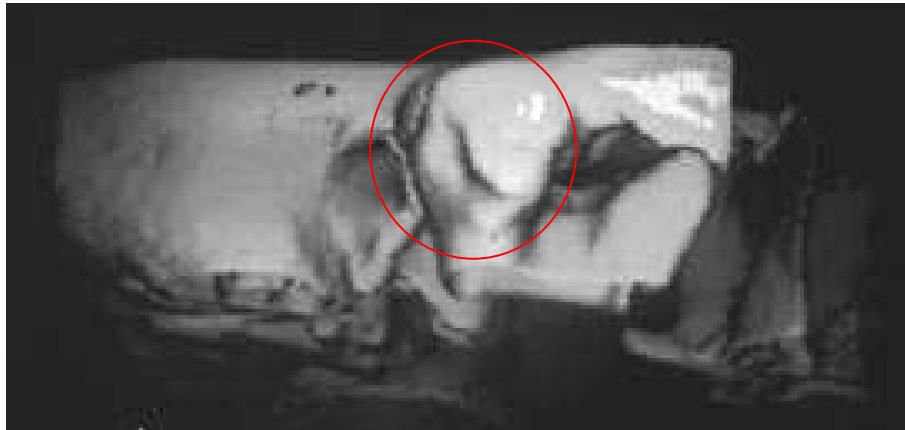#### **Son origine associe deux éléments :**

- La *destruction du disque ou son déplacement*,
- La *mise en contact des surfaces articulaires* dépourvues de fibrocartilage.

Dans les traumatismes, l'hypothèse admise est qu'une hémarthrose se fibrose et évolue vers une ossification des deux surfaces articulaires.

#### **Les étiologies :**

- Une **fracture du condyle** mandibulaire intra-articulaire, ou extra-mandibulaire parfois associé à un déplacement interne de la tête du condyle,
- Une **luxation du condyle** associée à des lésions du complexe disco-capsulo-ligamentaires,
- La calcification secondaire d'une **hémarthrose**,
- Des formes plus complexes de lésions condyliennes associées à des fractures de la racine transverse du zygoma.
- Le plus souvent il s'agit de séquelle d'une fracture méconnue, mais l'ankylose peut aussi survenir secondairement après le **traitement fonctionnel** d'une fracture du condyle.



**Fig. 82 : Reconstruction 3 D d'une ankylose temporo-mandibulaire**  
(SIMON et al., Rev. Stomatol. Chir. Maxillofac. 2004)

### **La conduite à tenir**

Après une fracture du condyle, le **traitement kinésithérapique** est fondamental pour prévenir les risques d'ankylose. De plus les indications chirurgicales sont nombreuses s'il existe un fragment osseux intra-articulaire exposant au risque d'ankylose.

### **La levée de l'ankylose**

La levée sous anesthésie générale poursuivie par une mécanothérapie a été proposée, mais malheureusement les **récidives** sont fréquentes au bout de quelques semaines. Ainsi le bloc d'ankylose doit être réséqué après un examen tomodensitométrique et doit être complété par la **rééducation maxillo-faciale** afin de **consolider les résultats obtenus** <sup>[60]</sup>.

### **Conduite à tenir face à une ankylose extra-articulaire**

La réparation des fractures peut conduire à une fusion osseuse entre le coroné, le malaire et/ou l'arcade zygomatique et plus rarement entre le ptérigoidien médial et la mandibule.

Le plus souvent l'apophyse coronoïde est fusionnée soit avec la face postérieure du malaire, soit avec l'arcade zygomatique <sup>[51]</sup>.

Le tableau clinique est le même au niveau de l'ATM que pour une ankylose osseuse. Le traitement est toujours chirurgical avec une résection du bloc d'ankylose avec coronoidectomie par voie endo-buccale [240].

## **2) Les cas simples de réhabilitation orale**

### **a) Conduite à tenir devant des traumatismes dentaires purs**

#### **Les soins conservateurs**

Lorsque la fracture n'intéresse pas le tissu pulpaire, différents matériaux sont utilisés en fonction de l'épaisseur de dentine résiduelle. Nous avons résumé les différentes techniques et les matériaux utilisés en fonction de l'épaisseur de dentine résiduelle dans le tableau 15 :

**Tableau 15 : les soins conservateurs en fonction de l'épaisseur de dentine résiduelle**

<b>Epaisseur de dentine résiduelle EDR</b>	<b>Technique de restauration</b>	<b>Matériaux utilisés</b>
EDR > 2mm	Restauration directe par stratification	Résine Composite ou collage du fragment
1mm < EDR ≤ 2mm	Protection pulpaire	Protection pulpaire à l'aide d'un ciment verre-ionomère puis stratification à la RC
0,5 mm < EDR ≤ 1mm	Protection pulpaire	Protection pulpaire à l'aide d'un ciment verre-ionomère
EDR ≤ 0,5 mm	Coiffage indirect	Mise en place de Ca(OH) <sub>2</sub> Puis CVI puis RC Ou aménagement d'un logement dans le fragment et collage du fragment
Effraction pulpaire < 1mm et vu dans l'heure	Coiffage direct	Conditions de conservation respectées : Mise en place de Ca(OH) <sub>2</sub> Puis CVI puis RC Ou aménagement d'un logement dans le fragment et collage du fragment
Effraction pulpaire > à 1mm et / ou traumatisme ancien	Pulpectomie précoce en urgence suivie de l'obturation canalair définitive  La restauration prothétique est réalisée dans un second temps après stabilisation du traitement conservateur	En urgence, l'obturation provisoire à l'hydroxyde de calcium va permettre de limiter les phénomènes de résorption inflammatoire.

En cas d'effraction pulpaire, le traitement doit être effectué dans l'urgence (cf chapitre prise en charge initiale des traumatismes alvéolo-dentaires) sinon on assistera à la nécrose du tissu pulpaire.

Lors du traitement des séquelles, les dents nécrosées seront traitées à l'hydroxyde de calcium afin de stabiliser les phénomènes de résorption inflammatoire et l'obturation définitive sera réalisée dans un second temps en dehors de tout signe d'infection.

### **La prothèse fixée**

Elles intéressent les **fractures coronaires** et certaines **fractures corono-radiculaires** ou **radiculaires** en fonction de la localisation du trait de fracture. En règle générale le traitement endodontique des dents intéressées a été précédemment réalisé suite à leur effraction pulpaire ou à leur nécrose secondaire dans le cadre d'une évolution défavorable.

Suivant la localisation du trait de fracture et de *la valeur intrinsèque et extrinsèque* de la racine résiduelle, on va pouvoir conserver ou non cette racine et lui faire supporter une reconstruction fixe. Evidemment cette décision est prise au cas par cas suivant la forme et la longueur de la racine, la dent concernée et le type de prothèse qu'elle devra supporter, mais aussi du choix du patient. De plus, si le patient est jeune et que sa croissance n'est pas terminée, la couronne devra être refaite à l'âge adulte. Il convient donc d'en informer le patient et ses parents afin d'effectuer un suivi.

Le tableau 16 ne présente qu'une indication des traitements possibles en fonction de la localisation du trait de fracture, mais la décision reviendra au clinicien en fonction des différents paramètres cliniques et de la motivation du patient.

**Tableau 16 : conduite à tenir en fonction de la localisation du trait de fracture**

Type de fracture	Rapport racine clinique/couronne clinique	Choix décisionnel
Fracture corono-radulaire	Fracture ≤ 3-4mm sous collet clinique	Elongation coronaire
	Fracture > 4mm	Traction orthodontique si la valeur intrinsèque et extrinsèque de la racine est favorable.  Sinon l'avulsion est réalisée.
Fracture radulaire	Lésion du tiers cervical	En règle générale, le rapport racine clinique/ couronne clinique est favorable pour supporter une reconstruction fixe
	Lésion au tiers moyen	On tente un maintien sur l'arcade du fragment proximal à l'aide d'une contention rigide pendant 3 à 6 mois et le traitement endodontique est réalisé.  Si la racine est longue (canine), on peut tenter une traction orthodontique si la dent n'est pas ankylosée puis une restauration fixe.
	Lésion du tiers apical	En absence de mobilité, et si le fragment coronaire de la racine clinique est suffisant, on réalise la résection de l'apex et la dent est maintenue sur l'arcade et restaurée.

**Apport de l'orthodontie en cas de fractures radulaires défavorables :**

**En cas de fracture sous-gingivale, la traction orthodontique du fragment apical (si la valeur de la racine résiduelle est satisfaisante) permet de retrouver une **limite supra-gingivale** et de restaurer l'anatomie coronaire par les principes classiques de prothèse fixée.**

## **b) Conduite à tenir face à des troubles occlusaux**

### **Etiologies**

Les troubles occlusaux sont le plus souvent la conséquence d'une **consolidation en position vicieuse des maxillaires**. Ils sont très fréquents après des fractures déplacées des maxillaires.

### **Formes cliniques**

Les différentes formes cliniques dépendent du défaut de l'importance du défaut de réduction et du type de fracture.

Leurs conséquences occlusales et morphologiques susceptibles d'être retrouvées sont résumées dans le tableau 17 que nous avons réalisé pour plus de clarté.

Les fractures comminutives des piliers maxillaires et des condyles mandibulaires peuvent entraîner des formes complexes de cal vicieux avec pour conséquence une perte de la dimension verticale de la face à l'occasion d'une perte totale des références anatomiques.



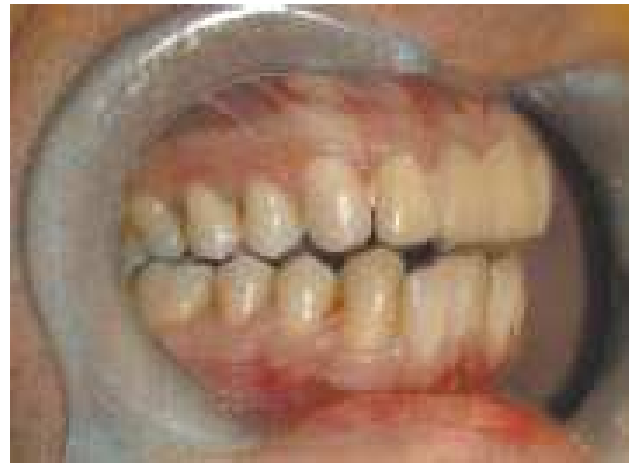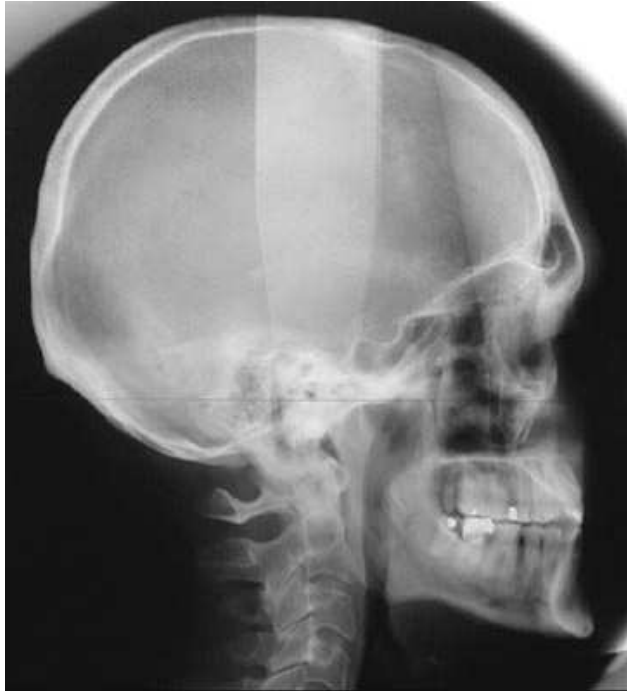**Tableau 17 :** *Les cals vicieux des maxillaires : les formes cliniques et leurs conséquences occlusales et morphologiques*

Forme clinique	Défaut de réduction	Troubles occlusaux	Troubles morphologiques
Au maxillaire	Fracture de Le Fort	<ul style="list-style-type: none"> <li>• Contact molaire prématuré</li> <li>• Béance antérieure</li> <li>• Classe III squelettique</li> <li>• Il peut exister une latérodéviatoin du point interincisif supérieur</li> </ul>	<ul style="list-style-type: none"> <li>• Rétromaxillie positionnelle</li> <li>• Latérodéviatoin ou non</li> <li>• Excès vertical du tiers inférieur de la face</li> </ul>
	Disjonction intermaxillaire persistante	<ul style="list-style-type: none"> <li>• Apparition d'un diastème médian ou latéral</li> <li>• Occlusion inversée uni ou bi-latérale</li> </ul>	<ul style="list-style-type: none"> <li>• Latérodéviatoin</li> <li>• Augmentation du diamètre d'arcade</li> <li>• Apparition d'une fistule bucco-nasale ou bucco-sinusienne</li> </ul>
A la mandibule	Raccourcissement du ramus mandibulaire	<ul style="list-style-type: none"> <li>• Contact molaire prématuré</li> <li>• Déviatoin homolatérale du point interincisif médian inférieur</li> <li>• Béance controlatérale</li> </ul>	<ul style="list-style-type: none"> <li>• Latérodéviatoin</li> <li>• Déviatoin de la pointe du menton du côté de la fracture</li> </ul>
	Raccourcissement des deux régions condyliennes	<ul style="list-style-type: none"> <li>• Contact molaire prématuré bilatéral</li> <li>• Béance antérieure</li> <li>• Plus ou moins latérodéviatoin suivant la symétrie de l'atteinte</li> </ul>	<ul style="list-style-type: none"> <li>• Rétrognathisme par recul global de la mandibule</li> </ul>
	Valgisatoin des régions goniaques après fracture de la région symphysaire	<ul style="list-style-type: none"> <li>• Occlusion inversée des molaires inférieures</li> </ul>	<ul style="list-style-type: none"> <li>• Augmentation de la distance intergoniale</li> </ul>

### **Conduite à tenir**

Pour étayer le diagnostic, on réalise des examens radiologiques complémentaires (figure 83) comme des :

- Radiographies de différentes incidences ;
- Téléradiographies avec analyse céphalométrique de profil ;
- Coupes tomодensitométriques avec reconstruction tridimensionnelle pour la réalisation de modèles stéréolithographiques.



**Fig. 83 :** Exemple de cas clinique :  
Séquelle d'une fracture bicondylienne  
prise en charge de manière inadaptée  
 (EMC, Payement et al. 22-074-A-10, 2001)

A. Téléradiographie de profil.  
 B. Occlusion : bécance antérieure  
 C. Panoramique dentaire

Une **analyse occlusale** est effectuée, en fonction de l'importance de la déformation, un deuxième jeu de moulage pourra être effectué afin de figurer la situation pré-opératoire et post-opératoire après découpe et set-up.

Comme pour les ostéotomies correctrices des dysharmonies maxillo-mandibulaires, ces modèles permettent de poser les indications thérapeutiques et de préciser l'étendue de la déformation. A partir de ces modèles, *le diagnostic est posé et le traitement peut alors être :*

- **Uniquement dentaire**, si les troubles occlusaux sont légers par coronoplastie, prothèse fixée ou traction orthodontique,
- **Chirurgical** par ostéotomie correctrice,
- Ou **les deux** par association d'une intervention correctrice et de traitement orthodontique. La pose de couronnes peut aussi s'avérer nécessaire.

## **Les thérapeutiques**

Les traitements sont variables selon les formes cliniques et l'importance de la malposition. Une fois le diagnostic posé, suivant l'importance de la déformation et les souhaits du patient, la prise en charge peut-être, prothétique, orthodontique ou chirurgicale.

**La plupart du temps, le traitement peut-être réalisé en omnipratique :**

### **Meulages sélectifs**

Une interférence occlusale peut être traitée par meulage sélectif si elle n'est pas trop importante. Les modèles étant montés en relation centrée (RC), on referme l'articulateur jusqu'au premier contact occlusal qu'on note et qu'on élimine en grattant le plâtre. On poursuit ainsi jusqu'à retrouver le maximum de contacts entre les dents cuspidées. On réalise les meulages sélectifs en fonction et on vérifie avec du papier d'occlusion fin. On procède de la même manière, dans les mouvements de latéralité et de propulsion, de façon à restaurer la fonction canine ou de groupe et le guidage incisif.

### **L'orthodontie**

Un traitement orthodontique par multi-attaches peut régler les interférences occlusales plus importantes.

### **La prothèse**

Si le patient présente des édentements partiels ou total, le cal vicieux peut alors être compensé par des prothèses fixées ou amovibles qui prendront en compte le décalage des bases. Si le volume osseux le permet, la prothèse pourra même être implanto-portée.

**Toutefois, si le décalage des bases osseuses entraîne des troubles occlusaux important, une prise en charge spécialisée sera nécessaire.**

Le rôle du chirurgien-dentiste est d'alors de réadresser le patient vers un chirurgien maxillo-facial. Une ostéotomie correctrice sera programmée associée à un traitement orthodontique :

- *Lorsque le cal vicieux déforme l'arcade dentaire, on réalise une ostéotomie intrafocale du foyer de fracture initial qui pourra être segmentaire si le cal complique une fracture alvéolodentaire.*
- *Par contre, si l'ensemble de l'arcade est dévié sans déformation, on privilégiera les ostéotomies à distance du cal vicieux selon les tracés classiques des ostéotomies à usage orthognathique.*

### **c) Conduite à tenir face à des édentements**

#### **Étiologies**

##### **Immédiates :**

Lors du traumatisme, certaines dents avulsées ne pourront pas être ré-implantées, faute d'un support osseux suffisant. Afin de minimiser les risques infectieux, certaines dents trop délabrées seront extraites.

##### **A long terme :**

Les complications post-traumatiques responsables d'avulsions secondaires peuvent être nombreuses : soit par atteinte de l'os alvéolaire, soit par complication endodontique ou parodontale.

#### **Les conséquences des édentements**

Les édentements ont des conséquences directes sur la fonction manducatrice, mais aussi sur la phonation et l'esthétique quand les dents du secteur antérieur sont concernées. De plus la perte des dents entraîne à plus ou moins long terme la résorption de l'os alvéolaire et donc un remodelage osseux qui peut conduire à une perte du rempart vestibulaire entraînant avec elle les tissus mous.

En outre, toute perte dentaire non compensée entraîne la version des dents adjacentes ainsi que l'égression des dents antagonistes à plus ou moins long terme, créant alors un

déséquilibre occlusal qui se répercutera localement sur toute la cavité buccale, et à distance sur l'équilibre postural.

Ces édentements doivent donc être compensés le plus précocement possible soit par des techniques transitoires si le patient est jeune ou si d'autres interventions sont nécessaires, soit de façon plus pérenne dans les autres cas.

### **La prise en charge**

Les objectifs de la prise en charge sont de restaurer **l'occlusion, la phonation et l'esthétique** du patient.

Après un examen clinique et radiographique complet, des modèles d'études montés sur articulateur permettent l'élaboration du plan de traitement.

Les soins conservateurs et parodontaux sont réalisés en premier lieu. Ces soins sont réalisés comme tout préalable d'une consultation habituelle mais plus particulièrement chez les traumatisés maxillo-faciaux porteurs d'une contention intermaxillaire dont l'hygiène buccale a été difficile à réaliser.

A ce stade, une réelle communication doit s'établir entre le praticien et le patient car le choix du traitement va dépendre de la collaboration du patient, de ses attentes et de l'aspect pécunier. Des photographies antérieures au traumatisme, l'interrogatoire du patient et de son entourage va permettre au praticien d'établir l'état antérieur du sourire et du soutien des lèvres du patient.

La reconstruction prothétique se fait dans la majorité des cas sur un **terrain difficile** car la présence de défauts osseux alvéolaires, la présence de tissus cicatriciels, une profondeur limitée du vestibule et la limitation d'ouverture buccale sont autant de facteurs de complications à prendre en compte lors de la restauration prothétique du traumatisé.

## La prothèse amovible

### La prothèse amovible provisoire :

Elle possède un **double intérêt** lors de la phase de traitement du patient :

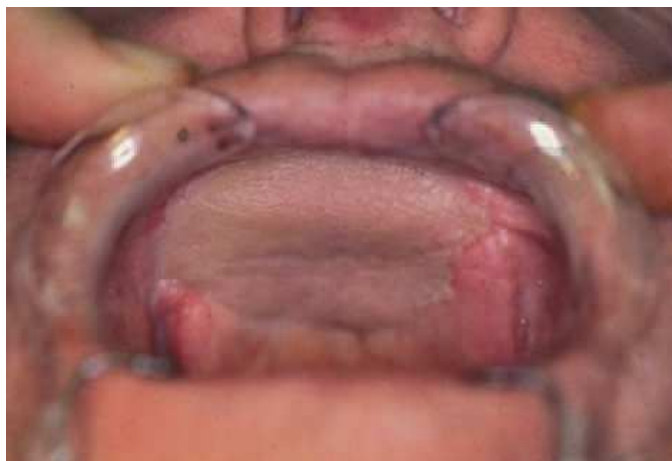- Premièrement, elle permet au patient de retrouver une **esthétique et une fonction** très rapidement en attendant la cicatrisation des lésions et la réalisation du traitement définitif.
- Deuxièmement, elle **sert de modèle** pour la réalisation du wax-up après avoir été validée par le patient au niveau fonctionnel et esthétique. Ce wax-up pourra servir à la réalisation de la prothèse définitive ou à l'élaboration d'un guide chirurgical pour des greffes osseuses ou pour la pose d'implants.

### La prothèse amovible d'usage :

Simple de réalisation et de faible coût, elle est le premier type de traitement des pertes de substances. Suivant la présence et la valeur des dents restantes, elle sera partielle ou totale, en résine ou métallique. Elle devra répondre aux principes classiques des « 3S » :

- STABILISATION,
- SUSTENTATION,
- ET RETENTION.

Elle présente l'avantage de compenser les défauts de projection des tissus mous en restaurant les remparts alvéolaires. Par contre, une faible hauteur de vestibule, un nombre restant de dents limité, et une occlusion perturbée sont autant d'obstacles à leur rétention et à leur stabilisation. En outre, leur réalisation peut s'avérer complexe chez les traumatisés faciaux présentant des pertes de substances et « reconstruits » chirurgicalement car les repères anatomiques servant habituellement à l'élaboration prothétique ont disparu. La mobilité et l'épaisseur du lambeau, l'absence de vestibule sont autant de facteurs à prendre en compte lors de la réhabilitation prothétique (figure 84).



**Fig. 84 :** Exemple de cas clinique : la perte de substance à été reconstruite à l'aide d'un lambeau musculo-cutané

(Notez l'absence de vestibule et l'aspect du lambeau chez cet édenté  
source : Dr J. BEMER)

En amont du traitement prothétique, en fonction de l'étude des modèles, **une chirurgie pré-prothétique** peut être nécessaire pour améliorer la stabilisation de la future prothèse. Il peut s'agir d'une greffe cutanée pour recréer un vestibule ou d'un désépaississement d'un lambeau afin de retrouver un espace prothétique suffisant.

Les dents qui perturbent trop l'occlusion peuvent être retouchées par coronoplastie, couronnées ou extraites.

### **La prothèse fixée**

Si les dents adjacentes à l'édentement ont des valeurs intrinsèques et extrinsèques satisfaisantes, elles pourront être utilisées comme piliers de bridge. Face à une perte alvéolaire entraînant un défaut esthétique et/ou morphologique au niveau des inters, différentes stratégies pourront-êtré adoptées :

- La mise en place de céramique rose au niveau apical pour préfigurer la gencive,
- Une greffe conjonctive pour compenser un défaut localisé d'os alvéolaire.

### La prothèse implanto-portée

Avec l'avènement des **implants courts et des mini-implants**, il est possible de poser des implants même en cas de défaut osseux alvéolaire important. Les implants servent de rétention à la prothèse grâce à des **systèmes d'attaches** (boutons pressions ou barre d'Ackermann), et la prothèse amovible permet de compenser les défauts osseux et muqueux.

### L'implantologie

La pose d'implant est le meilleur moyen pour remplacer une dent manquante. Mais à la suite d'un traumatisme, les défauts osseux et la gestion des tissus mous peuvent compliquer la prise en charge. Ainsi des **interventions pré-implantaires** seront peut-être nécessaires en fonction des cas. Citons à titre d'exemple:

- Une greffe en onlay, afin d'augmenter la hauteur ou la largeur d'une crête alvéolaire,
- Un comblement du sinus,
- Une distraction ostéogénique.

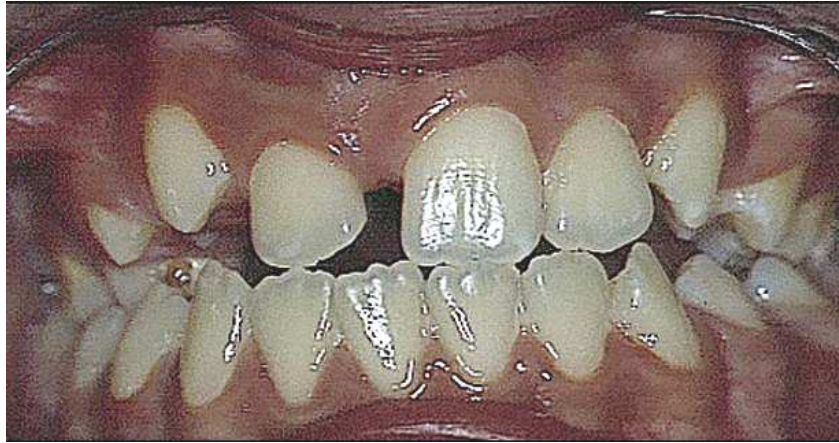### L'orthodontie

L'orthodontie peut être un atout précieux dans la prise en charge des édentements par **fermeture des espaces** surtout si une dysharmonie dento-maxillaire était pré-existante au traumatisme. Toutefois il faut veiller à ce que la fonction canine soit préservée ou restaurée.

En cas d'édentation ancienne ou de consolidation en malposition d'une luxation latérale, l'orthodontie permet de **ré-ouvrir les espaces** par migration des dents bordant l'édentation. Ce principe est surtout utilisé en vue d'une réhabilitation implantaire. Des dents provisoires peuvent être clipsées sur les arcs afin de compenser les édentations et d'offrir au patient une solution esthétique transitoire.

En outre, des dispositifs d'orthodontie comme les mainteneurs d'espaces peuvent être couplés aux arcs de contention (mono ou bimaxillaires) afin de prévenir la migration des dents bordant l'édentation (figure 85).





**Fig. 85 :** perte d'espace après l'expulsion traumatique de la 11 indiquant la mise en place d'un appareillage orthodontique  
 Une prothèse provisoire pour maintenir l'espace aurait pu éviter le déplacement mésial de la 12.  
 (EMC, Payement et al. 22-074-A-10, 2001)

### **3) Les cas complexes de réhabilitation orale**

Ils posent le problème de prise en charge. Ils découlent le plus souvent **de pertes de substance des maxillaires**, soit *directement liées à l'intensité du traumatisme*, soit *secondaires à une complication*. Comme nous l'avons évoqué dans le chapitre descriptif des séquelles, en fonction de l'importance et de la localisation de ces pertes, le traitement pourra être soit **prothétique**, soit **chirurgical**, soit **les deux** <sup>[74]</sup>. Ainsi, la collaboration multidisciplinaire entre chirurgien maxillo-facial et chirurgien-dentiste est à ce stade indispensable.

**Les objectifs thérapeutiques sont de prévenir l'apparition de complications à court, moyen et long terme.** Et tout le déroulement du plan de traitement en découle car il va falloir fournir au patient des solutions transitoires en attente des ré-interventions chirurgicales et de la cicatrisation des tissus.

Le traitement, qu'il soit prothétique ou chirurgical est confronté à plusieurs impératifs :

- La fermeture de la cavité buccale ;
- La restauration de la fonction ;
- Et la restauration de la forme et de la symétrie du visage.

**La réhabilitation prothétique** des pertes de substance est possible dès que la cicatrisation est obtenue, mais sa rétention et sa stabilisation peut parfois poser certains problèmes. Elle peut être transitoire en attente d'interventions secondaires ou définitive.

**La réhabilitation chirurgicale** est le premier traitement à proposer au patient car son caractère définitif offre un très grand confort. Si elle est insuffisante, elle permet aussi de recréer des bases osseuses et muqueuses indispensables au préalable du traitement prothétique et implantaire <sup>[118]</sup>. Ainsi on peut parler d'une *symbiose prothético-chirurgicale* réunissant les compétences du chirurgien-dentiste et du chirurgien maxillo-facial dans la prise en charge d'une même perte de substance.

Cette complémentarité s'explique par l'emploi de la prothèse de façon transitoire en attente de la chirurgie ou de façon plus définitive lorsque la prise en charge chirurgicale est considérée comme « terminée », et par la réalisation *d'interventions chirurgicales pré-prothétiques* susceptibles d'améliorer la réhabilitation prothétique <sup>[130]</sup>.

## a) **La réhabilitation prothétique**

### **La prothèse amovible endobuccale**

*Elle présente de nombreux avantages, tant sur le plan de la conception que sur le plan de la réhabilitation.*

D'une part, pour *la réhabilitation*, elle permet :

- De compenser les pertes dentaires et de retrouver une fonction occlusale,
- De palier aux pertes de substances osseuses alvéolaires de faible étendue,
- Et de retrouver ainsi un soutien labial et jugal satisfaisant.

D'autre part, **couplée à une prothèse obturatrice**, elle permet le comblement d'une communication bucco-sinusienne.

De cette façon la prothèse endobuccale joue un rôle important dans **la restauration de la fonction occlusale et de la déglutition.**

En outre *sa conception* présente aussi des avantages:

- Elle peut se réaliser en ambulatoire avec un résultat immédiat en réglant le problème fonctionnel et esthétique ;

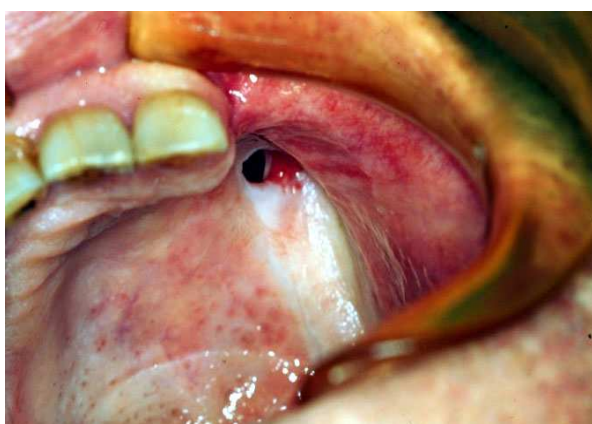
- Elle répond à toutes les contre-indications de la chirurgie et s'adapte à la majorité des patients et des cas cliniques ;
- Et son coût de réalisation reste faible.

*Toutefois, certains problèmes restent entiers et peuvent nécessiter une prise en charge chirurgicale si la prothèse s'impose comme traitement définitif :*

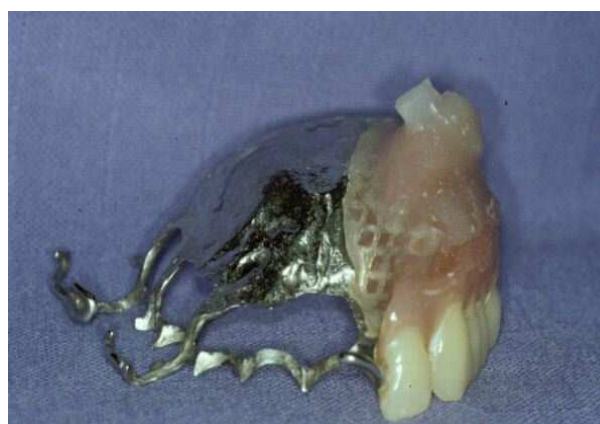- **Des problèmes fonctionnels** dus à l'inertie de la prothèse et à la jonction prothèse-tissus peuvent persister. A cela peut s'ajouter un défaut d'étanchéité ;
- **Des problèmes mécaniques** peuvent se poser : l'intégration fonctionnelle de la prothèse, sa stabilité et sa rétention avec le choix d'ancrage ;
- **Des troubles physiologiques** dus à la condensation de fluides et de sécrétion dans le cadre d'une prothèse obturatrice ;
- **Des problèmes d'hygiène** avec une maintenance qui peut être lourde ;
- **Et des problèmes esthétiques.**

## La prothèse obturatrice

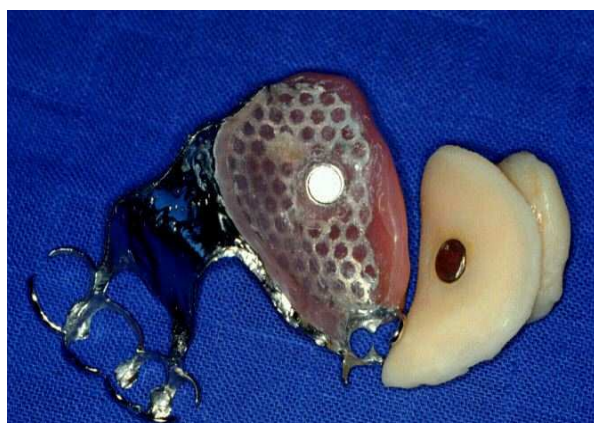
Elle est associée à une prothèse amovible « classique » (figure 86) et permet de combler une communication bucco-nasale ou bucco-sinusienne et de retrouver une compétence vélo-palatine satisfaisante. La fermeture de la cavité buccale va permettre d'éviter les reflux nasaux et de retrouver une phonation correcte. Toutefois le suivi du patient est impératif car la migration des berges de la communication, ainsi que le vieillissement des matériaux (notamment la silicone) nécessitent une maintenance de la prothèse. Un rebasage est effectué et la prothèse obturatrice est régulièrement renouvelée.



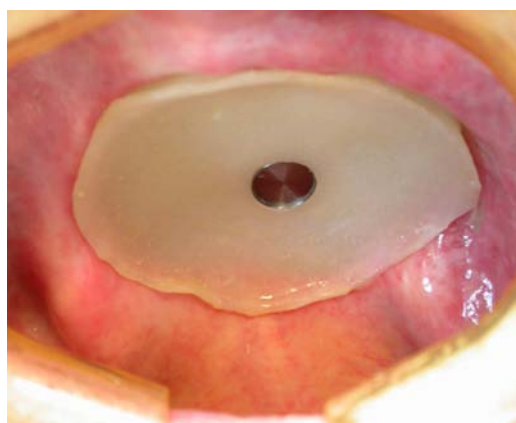
a. Communication bucco-sinusienne



b. Modèle d'obturateur adhérent à la prothèse



c. Obturateur indépendant de la prothèse  
La liaison s'effectue à l'aide d'un aimant



d. Obturateur en place

**Fig.86 : exemples d'obturateurs :**  
Modèles d'obturateurs souples  
(Réalisation : Dr J. BEMER)

## La prothèse maxillo-faciale et les épithèses

Devant des pertes de substance importantes, la prothèse maxillo-faciale peut rendre de grands services. Elle peut-être endobuccale, dans le cas d'une prothèse obturatrice ou exobuccale dans le cas d'une épithèse ou les deux en cas de fracas très important ou de traumatismes ballistique.

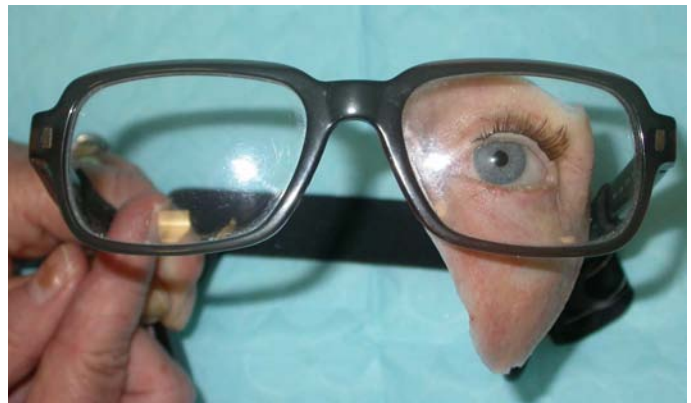Ses objectifs sont multiples, fonctionnels, morphologiques et esthétiques :

- La restauration d'une compétence et d'une fonction vélo-palatine satisfaisante,
- La couverture ou le recouvrement d'un déficit musculaire et cutané,
- La restauration des contours faciaux,
- La réhabilitation de la fonction manducatrice.



**Fig. 87 :** Perte de substance faciale étendue après trauma balistique : Epithèse faciale oculopalpébrale sur support de lunettes

(Epithèse réalisée par Christian Bugeaud)  
(Source : Dr BEMER)



### **b) Le traitement chirurgical secondaire**

#### Les indications

Les interventions réitératives ont pour but de corriger les défauts et les séquelles observées après le traitement primaire, mais aussi de « préparer le terrain » avant la réhabilitation prothétique.

Il peut s'agir de :

**Corrections des tissus durs**, comme

- Réaligner les bases osseuses,
- Ou augmenter la hauteur ou l'épaisseur des bases osseuses,

**Corrections des tissus mous**, comme

- Gérer l'épaisseur des tissus mous,
- Supprimer les brides,
- Retrouver des limites anatomiques.

De nombreuses techniques chirurgicales sont utilisées pour la correction des pertes de substances [118]. Leur choix dépend de la situation clinique et du cas par cas. Les lambeaux libres ou pédiculés peuvent recouvrir les pertes de substances des tissus mous, des greffes osseuses secondaires en apposition ou les distractions ostéogéniques peuvent compenser les pertes de tissus durs.

Les avantages de la prise en charge des séquelles de façon chirurgicale sont incontestables car elle permet la plus parfaite des reconstructions en masquant ou en compensant définitivement la perte de substance et en permettant une étanchéité excellente.

Mais même si elle s'impose dans les pertes de substance de faible ou moyenne étendue, elle conserve certaines contraintes :

- Elle présente un risque opératoire et anesthésique ;
- La reconstruction chirurgicale de la perte de substance peut nécessiter plusieurs interventions qui peuvent être lourdes pour le patient ;
- Son résultat est rarement immédiat et les suites post-opératoires peuvent être douloureuses ;
- Le résultat esthétique final dépend de la cicatrisation et reste incertain.

**Les greffes**

Le choix de la technique se fait en fonction de l'importance de la perte de substance, et des tissus concernés.

### Les greffes osseuses

Elles sont indiquées devant :

- toute perte de pilier ;
- toute comminution incontrôlable ;
- tout défaut de projection osseuse.

Les greffes osseuses sont réalisées d'emblée si possible. Elles ne sont retardées qu'en présence d'une blessure très souillée ou infectée.

Le site de prélèvement peut être local, régional ou à distance.

- **local** : la symphyse mentonnière en mono- ou bicortical, mais ne fournit qu'un volume limité ;
- **régional** : la calvaria au niveau du pariétal, en unicortical, se caractérise par sa très faible résorption, mais le greffon est difficile à modeler et en quantité limitée ;
- **à distance** : os iliaque. Il autorise des prélèvements de grande taille avec une grande quantité de spongieux, et facile à modeler.

Quelque soit le greffon, une contention correcte est essentielle pour prévenir infection et résorption. Celle-ci est réalisée au mieux par mini- ou microplaques.

### Les greffes osseuses d'apposition

Elles sont utilisées dans le cas de pertes de substances limitées et si leur recouvrement pourra être assuré de façon totale par des tissus bien vascularisés.

### Les transplants libres osseux ou composites vascularisés

Ils sont très utiles dans le cadre d'une perte de substance des tissus mous associés car ils permettent une reconstruction conjointe. (Un lambeau fascio- osseux temporal peut permettre de reconstituer la voûte palatine.)

### Les lambeaux libres composites

Ils permettent d'apporter à la fois du tissu osseux et du tissu de recouvrement. Il est important dans les PDS du prémaxillaire, de reconstruire le rempart alvéolaire pour son rôle de soutien de la lèvre supérieure et pour permettre une réhabilitation prothétique (implanto-portée ou non).

### Les lambeaux et les greffes cutané-muqueuses

En cas de communication entre les cavités crâniennes et nasales, celles-ci sont séparées par des lambeaux de fascia temporopariétal ou d'épicrâne qui apportent un tissu mou vascularisé fiable [38, 100, 275].

- Pour les petites pertes de substance, le chirurgien maxillo-facial ou le chirurgien-dentiste réalisera une plastie locale par des lambeaux pédiculés translatés. De cette façon, on peut combler une communication bucco-sinusienne ou bucco-nasale par des lambeaux de muqueuse palatine d'épaisseur partielle.
- Pour les PDS de taille plus importante, une plastie loco-régionale est réalisée grâce à des lambeaux de buccinateur, de nasogénien ou de langue.
- Et pour celles de taille très importante, des prélèvements à distance seront nécessaires : des lambeaux libres ou pédiculés micro-anastomosés fasciocutannés du temporal.

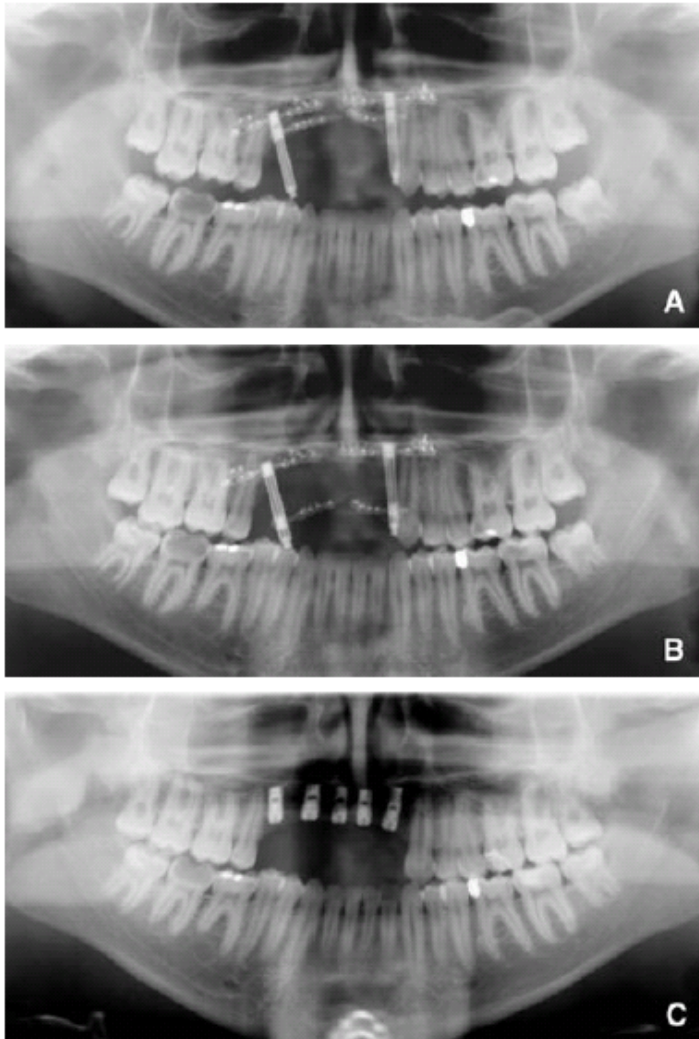
### La distraction ostéogénique

Depuis quelques années, elle est devenue une arme thérapeutique de choix pour les reconstructions maxillo-faciales notamment mandibulaires car elle permet la création simultanée de tissus osseux et de tissus mous. Mais elle permet aussi la reconstruction de crêtes alvéolaires ou l'augmentation de hauteur, permettant la stabilisation de prothèse implanto-portée ou non (figure 87 et 88) [70,176,169,167,200].

**Ses avantages** sont nombreux :

- L'élongation tissulaire déclenche une hyperactivité angiogénique et neurogénique ce qui permet de conserver la sensibilité cutanée et la motricité musculaire ;
- L'apport cutané est important et très esthétique par absence d'effet patchwork contrairement aux lambeaux libres ;
- Elle permet de recréer de la gencive attachée ;
- L'os distracté est vascularisé et autorise une réhabilitation dentaire par prothèse implanto-portée (figure 88) ;
- En cas de défaut de projection osseuse après la distraction, des greffes osseuses en onlay peuvent être proposées avec un risque d'exposition moindre car les difficultés de couverture du greffon sont éliminées grâce au gain des parties molles induites par la distraction.





**Fig. 88:** Reconstruction osseuse secondaire d'une perte de substance 1A post-traumatique par distracteur vertical.

(Rev. Stomatol Chir Maxillofac, Vol 101, N°5 novembre 2000)

A Positionnement des deux distracteurs.

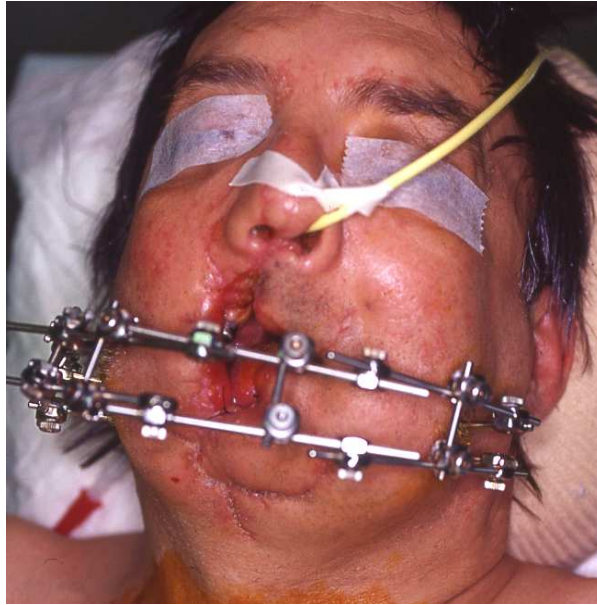B Résultat radiologique à M2.

C Mise en place d'implants dentaires.

**Mais des inconvénients persistent :**

- La durée de la phase active du traitement de 2 à 3 mois et la lourdeur du procédé sont difficiles pour le patient ;
- La complexité et la fragilité du matériel ;
- Et la nécessité de consolider le gain osseux par des plaques d'ostéosynthèse mises en place à la dépose du matériel ;
- Elle nécessite l'entière coopération du patient,
- Le risque de survenue d'une infection qui peut aboutir à la dépose du matériel.

Par ailleurs, le traitement orthodontique peut-être indispensable en complément, devant des séquelles osseuses post-traumatiques ayant entraîné une bascule du plan d'occlusion ou des phénomènes de compensation alvéolo-dentaire.



**Fig. 89: Exemple de distraction-compression trifocale** permettant deux transports osseux latéraux et un foyer de compression antérieur  
(Source : Dr E. SIMON)

### **c) Choix entre réhabilitation prothétique et reconstruction chirurgicale**

Il existe peu d'études comparant les résultats fonctionnels d'une réhabilitation prothétique, d'une reconstruction chirurgicale. Toutefois Matsui <sup>[203]</sup> à étudié la mastication et la phonation chez des patients présentant un traitement de nature différente et à pu constater des :

- **problèmes de fuites alimentaires et/ou salivaires** chez les personnes appareillées ;
- **problèmes phonatoires** chez les patients reconstruits.

Pour Kornblith <sup>[173]</sup>, l'appareillage des pertes de substances inférieures ou égales au quart de la surface donne de très bons résultats fonctionnels.

Mais la stratégie thérapeutique peut aussi associer les deux :

- De cette façon un transfert tissulaire microanastomosé peut servir à améliorer la stabilité d'une prothèse obturatrice ; <sup>[118]</sup>
- De même, Sakuraba <sup>[253]</sup> propose de disposer le lambeau de reconstruction des hémimaxillectomies de façon à laisser une étroite communication bucco-nasale en vue de servir d'élément de rétention et de stabilisation de la prothèse obturatrice (notamment en cas d'édentation totale).

Nous avons résumé les indications des traitements prothétiques et chirurgicaux en fonction des pertes de substances (PDS), et des rapports bénéfice/risque dans le tableau 18 [44].

**Tableau 18:** *Evaluation du rapport bénéfice/ risque selon le type de perte de substance et le type de reconstruction.*  
*D'après Boutault et al<sup>[44]</sup>*

Etage	Localisation	Prothèse	Lambeau pédiculé	Lambeau libre	Reconstruction osseuse
1= PDS alvéolodentaire	centropalatine	++	+++	+	+/-
	postérolatérale	+	+++	++	++
	antérieure	+	++	+++	++
1+2	partielles	++	++	++	++
	totales	+/-	+	+++	+

Légende :

1 : étage alvéolopalatin

2 : étage compris entre le 1 et les parois orbitaires inférieures

L'évaluation est codée de +/- à +++ en fonction des résultats fonctionnels et des risques d'échec.

Les solutions prothétiques peuvent permettre des réhabilitations esthétiques et sociales sans gestes lourds, mais nécessitent des réglages minutieux et une maintenance.

Dans l'absolu, la prise en charge des cas complexes de traumatismes faciaux associe les deux afin de réaliser une réhabilitation orale esthétique et fonctionnelle. La présentation du cas clinique suivant va essayer de l'illustrer.

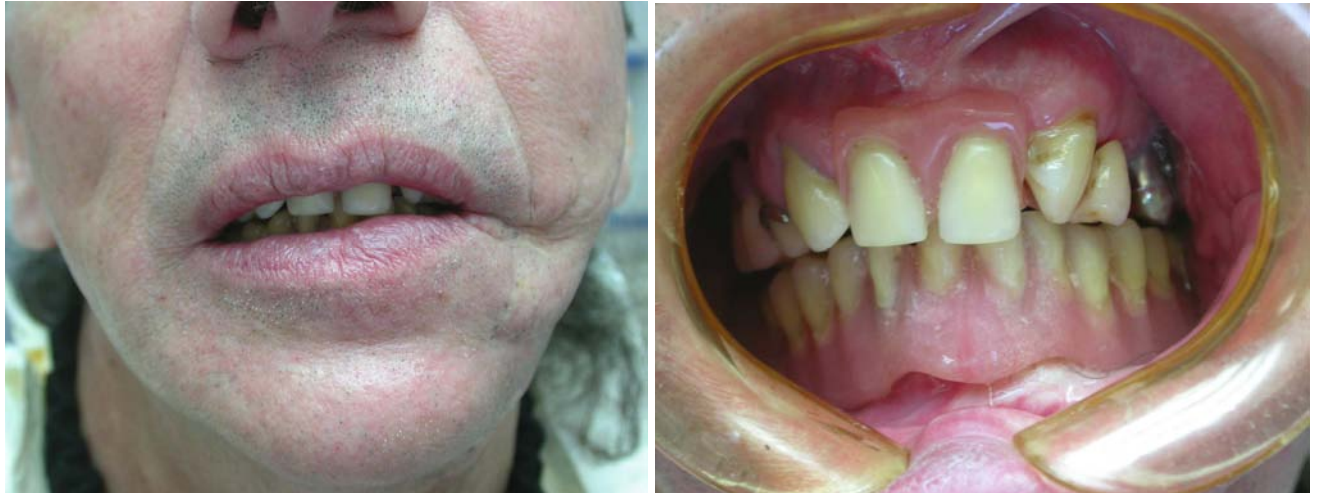#### **d) Cas clinique**

*Ce cas clinique a été aimablement mis à notre disposition par le Dr J. BEMER afin d'illustrer notre propos.*

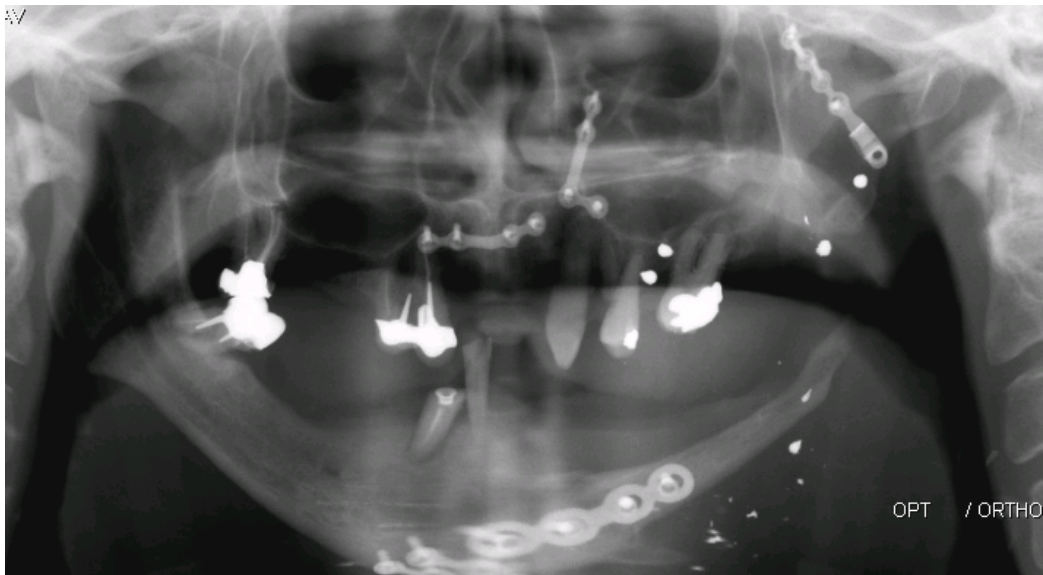
Il s'agit d'un patient âgé de 53 ans, traumatisé facial suite à une tentative d'autolyse en 2002.

La reconstruction chirurgicale a été réalisée au service de chirurgie Maxillo-faciale de Besançon. La mandibule a été reconstruite par un lambeau libre de fibula.

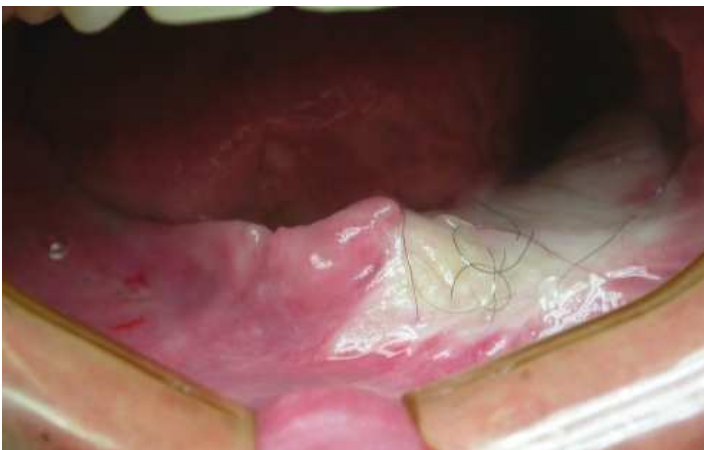La réhabilitation prothétique a été réalisée par le Dr BEMER.



**Fig. 90 :** Vue exo et endobuccales des anciennes prothèses

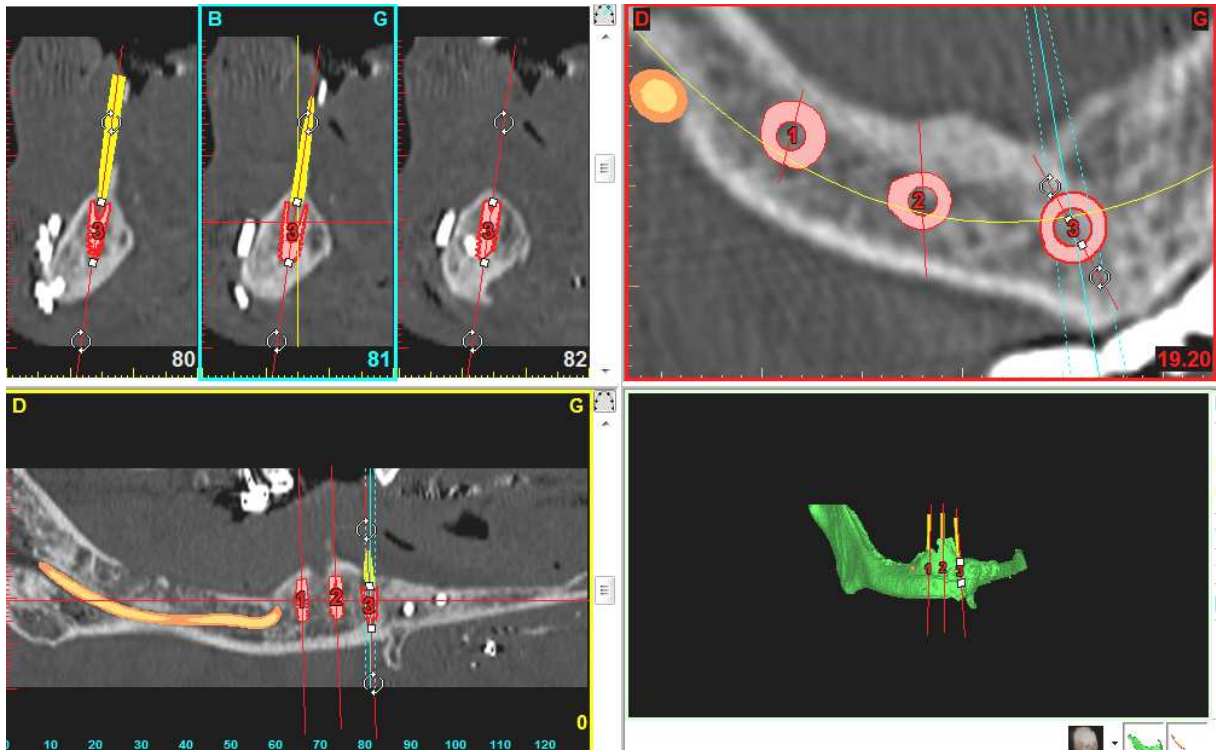


**Fig. 91:** OPT montrant l'état initial du patient avant le réhabilitation prothétique

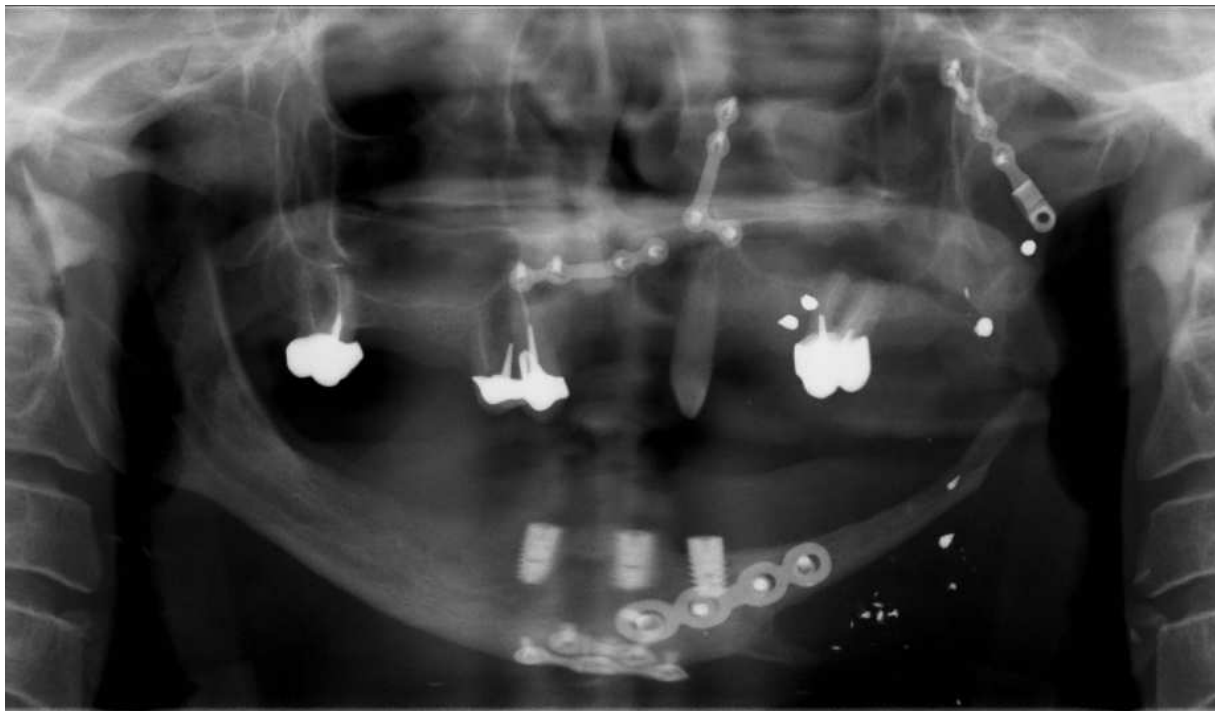

**Fig. 92 :** vue endobuccale après les extractions  
 Notez la différence de teinte et de kératinisation  
 du lambeau (Source : Dr BEMER)

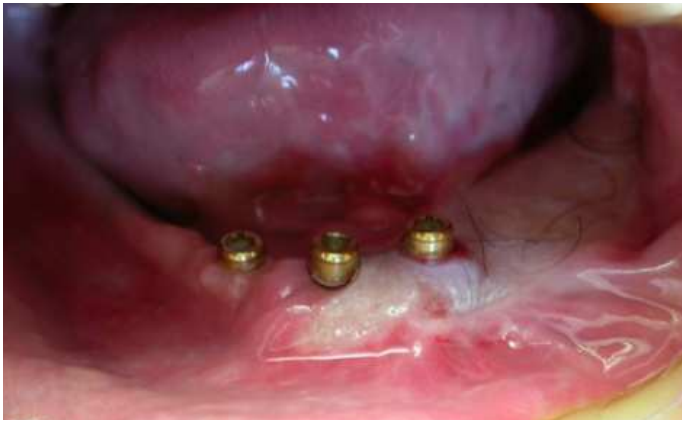



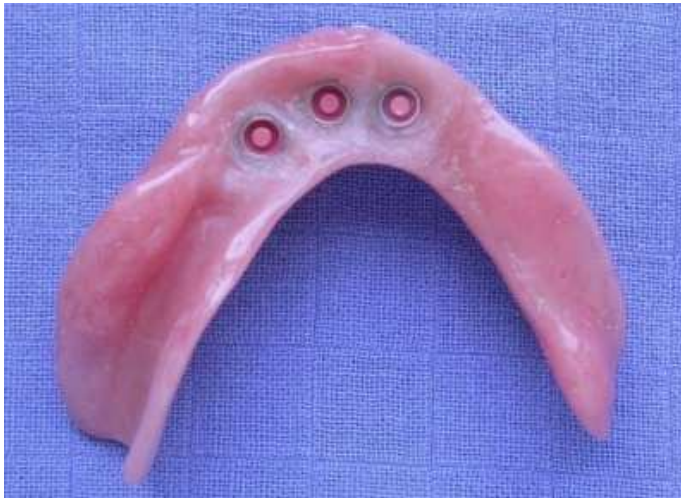**Fig. 93 :** *Planification préimplantaire grâce au logiciel Simplant®*  
(Source : Dr BEMER)



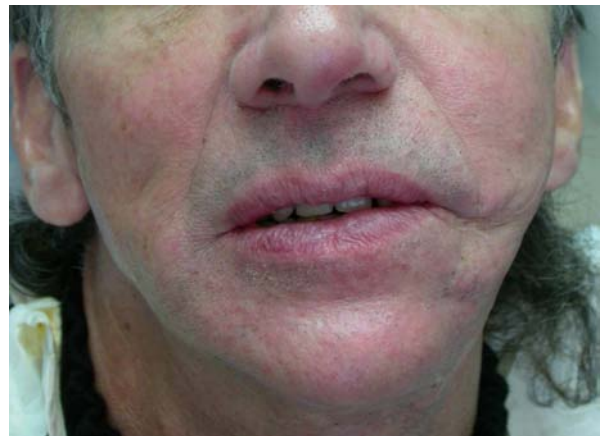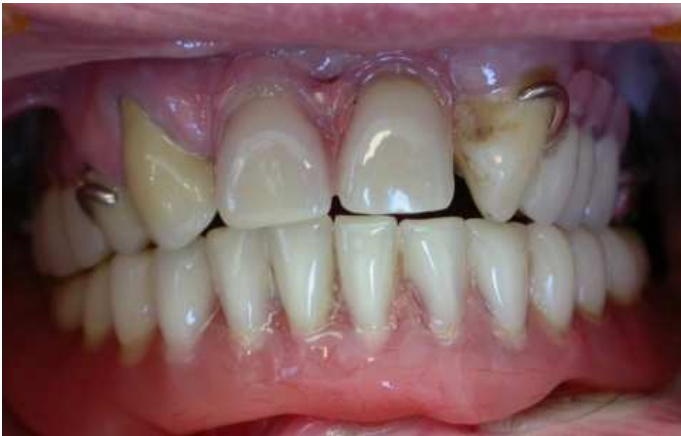**Fig. 94:** *OPT après les avulsions, la pose de trois implants mandibulaire et de deux couronnes au maxillaire*



**Fig. 95:** *les implants en place avec les piliers Locator®*



**Fig. 96:** *intrado de la prothèse avec les parties femelles*



**Fig. 97:** *Résultat clinique final : vues endobuccale et exobuccale*  
(Réalisation : Dr BEMER)

### **Les difficultés rencontrées :**

L'absence de vestibule latéral à gauche, et effacement du sillon pelviglosse; le lambeau et sa palette cutanée sont épais, mobiles limitant fortement les principes de stabilisation et rétention de toute prothèse complète (figure 92).

Le volume osseux disponible limité et très localisé au niveau parasymphysaire (figure 91) n'autorise qu'une pose d'implants dans cette zone en exploitant la mandibule native et la portion antérieure de la fibula greffée. Les dernières dents mandibulaires ont été extraites pour raison parodontale.

### **Les solutions retenues :**

Le patient souhaitait une réhabilitation globale esthétique et fonctionnelle et se plaignait surtout du manque de stabilité de sa prothèse mandibulaire (figure 90). Il était motivé et rétablit sur le plan psychologique.

Au maxillaire : une prothèse combinée associant des couronnes postérieures et un stellite est retenue.

### A la mandibule :

Le choix d'une prothèse amovible complète stabilisée sur implants est retenu compte tenu du rapport bénéfice/risque pour le patient et des conditions anatomiques locales.

L'optimisation de la mise en place des implants est réalisée par une planification préimplantaire grâce au logiciel Simplant® (figure 93).

La réhabilitation maxillaire ainsi que la prothèse complète mandibulaire servant de guide radiologique puis chirurgical, ont été confectionnés préalablement.

Une régularisation de crête est réalisée lors de la mise en place des 3 implants Ankylos® (Dentsply Friadent) (figure 94,95).

La connexion des implants à la prothèse amovible est réalisée à 4 mois après mise en fonction des implants. Le système d'attachement retenu s'est tourné vers le Locator® (implants parallèles, attachement facile de mise en œuvre, avec un choix de hauteur de pilier prothétique suffisant) qui permet d'assurer un complément de rétention appréciable (figure 95 et 96).

# **CONCLUSION**

---



## CONCLUSION

---

Comme le signale Boutault dans son article « Oral Surgeons : Doctors or Dentist ? »<sup>[43]</sup>, il existe des domaines dans la réhabilitation orale où la frontière de compétences devient de plus en plus mince entre d'une part, les stomatologues et les chirurgiens maxillo-faciaux et d'autre part, les chirurgiens-dentistes de plus en plus spécialisés. Ceci entre dans l'ère du temps face à une demande esthétique toujours plus pressante des patients et à une technique médicale et chirurgicale en constante évolution.

Néanmoins, en matière de réhabilitation globale et complexe de la face suite à un traumatisme, nous ne discuterons pas de la suprématie de la microchirurgie plastique qui repousse les limites de la reconstruction faciale toujours plus loin.

Mais nous avons plus voulu insister sur la collaboration qui doit exister entre les différents acteurs d'une prise en charge globale et ce, pour le plus grand bien du patient. De cette manière, le chirurgien doit entreprendre sa stratégie thérapeutique en gardant à l'esprit les possibilités futures de réhabilitation prothétique, qu'elle soit implanto-portée ou non. Ainsi des interventions secondaires, lors de la prise en charge des séquelles pourront être programmées.

Dans cet ouvrage, que nous avons voulu général, nous avons essayé de montrer que la réhabilitation bucco-dentaire participait de façon inhérente à la reconstruction faciale des traumatisés.

Dès lors, il nous paraît essentiel pour le chirurgien-dentiste amené à réaliser la réhabilitation prothétique de ces patients, de connaître, comprendre et d'analyser les traitements proposés et/ou effectués par le chirurgien maxillo-facial, afin d'établir son propre schéma thérapeutique avec les possibilités techniques qui en découlent.

Le chirurgien-dentiste, lors du traitement des séquelles, sera confronté à de nombreuses situations cliniques qui seront soumises à ses possibilités techniques, à ses connaissances et à son expérience ; mais aussi à l'acceptabilité du patient et à son profil psychologique fragilisé (syndrome post-traumatique).

Par ailleurs, nous avons insisté sur l'aspect psychologique particulier du patient traumatisé de façon accidentelle. Effectivement ce dernier, se considérant comme défiguré ou monstrueux, n'acceptera que très difficilement son nouveau visage même dans des cas d'atteintes minimales. Contrairement aux personnes présentant le même type de déficit mais de façon congénitale (où l'enfant s'est construit une identité autour de ce visage) ou suite à une résection tumorale ou carcinologique (car dans ce cas, la mutilation est le prix à payer pour la guérison), le patient traumatisé de façon accidentelle doit fournir un travail psychologique intense pour se reconstruire une nouvelle image de soi. Dès lors le praticien quel qu'il soit, doit comprendre les attentes du patient et l'accompagner dans son travail de deuil. Le travail de communication avec le patient et son entourage est alors primordial.

La prise en charge des grands fracas faciaux avec des pertes de substances plus ou moins étendues, pose le problème de leur reconstruction. La stratégie thérapeutique est alors conditionnée par la gestion des tissus mous et des tissus durs.

Dans l'absolu, la symbiose prothético-chirurgicale, par son évolutivité et son adaptation va permettre d'offrir au patient une solution esthétique et fonctionnelle à court, moyen et long terme.

Toutefois certaines séquelles sont difficilement traitables et posent de réels problèmes tant aux patients qu'aux cliniciens. Il s'agit des limitations d'ouverture buccale et de l'impétance salivaire que présentent souvent les victimes de grands fracas maxillo-faciaux ayant subi des reconstructions multiples. Là encore, ce n'est que par l'approche pluridisciplinaire, une collaboration et une communication entre tous les acteurs, praticiens et patients, que l'on pourra mettre en place des processus d'adaptation et une kinésithérapie faciale permettant d'obtenir des résultats positifs.

# **BIBLIOGRAPHIE**

---

- [1] Achard JL. Révision accélérée en odonto-stomatologie. Paris: Maloine, 1988
- [2] Adi M, Ogden GR, Chisholm DM. An analysis of mandibular fractures in Dundee, Scotland (1977 to 1985). *Br J Oral Maxillofac Surg* 1990; 28: 194-199.
- [3] Agro F, Brimacombe J, Brain AI, Marchionni L, Cataldo R. The intubating laryngeal mask for maxillo-facial trauma. *Eur J Anaesthesiol* 1999; 16: 263-4.
- [4] Akuamo-Boateng E, Nothaft A, Duker J. Maxillary sinus complaints following median skull fractures. *Fortschr Kiefer Gesichtschir* 21: 286, 1976
- [5] Allan BP, Daly CG. Fractures of the mandible. A 35-year retrospective study. *Int J Oral Maxillofac Surg* 1990; 19: 268-271.
- [6] Alliez B, Gola R, Waller PY, Cheynet F. Fractures de l'étage antérieur de la base du crâne. Actualisation du diagnostic et du traitement. *Encycl Méd Chir (Éditions Scientifiques et Médicales Elsevier SAS, Paris), Stomatologie, 22-075-A-10, 1974: 1-17*
- [7] Andreasen FM, Vestergaard-Pedersen B. Prognosis of luxated permanent teeth-the development of pulp necrosis. *Endodont Dent Traumatol* 1985; 1: 207-220.
- [8] Andreasen FM, Yu Z, Thomsen BL, Anderson PK. Occurrence of pulp canal obliteration after luxation injuries in the permanent dentition. *Endodont Dent Traumatol* 1988; 4: 170-181.
- [9] Andreasen FM. Transient apical breakdown and its relation to color and sensibility changes after luxation injuries to teeth. *Endodont Dent Traumatol* 1986; 2: 9-19.
- [10] Andreasen J. et J. O. Etiology and pathogenesis of traumatic dental injuries. Clinical study of 1298 cases. *Scand. Dent. Res.* 1970: 329-342
- [11] Antoun J.S, Lee K.H. Sports-related maxillofacial fractures over an 11-year period *J. Oral Maxillofac. Surg.* 2008; 66: 504-508.
- [12] Aramany MA. Basic principles of obturator design for partially edentulous patients. Part I: classification. *J Prosthet Dent* 1978; 40: 554-7.
- [13] Atallah S, Quenard O. Sur le suicide par fusil de chasse. *Ann Chir Plast Esth* 1980; 25: 373-5.
- [14] Atanasov DT, Vuvakis VM. Mandibular fracture complications associated with the third molar lying in the fracture line. *Folia Med (Plovdiv)*, 2000; 42: 41-6.
- [15] Bagain ZH, Thakkar C, Kalavrezos N. Super-selective embolization for control of facial haemorrhage. *Injury* 2004; 35: 435-8.
- [16] Ballon A, Landes C.A, Zeilhofer H.F. The importance of the primary reconstruction of the traumatized anterior maxillary sinus wall *J. Craniofac. Surg.* 2008; 19: 505-509.
- [17] Barème indicatif des déficits fonctionnels séquellaires en droit commun. *Le Concours Médical* 1993.
- [18] Barnett F. The role of endodontics in the treatment of luxated permanent teeth. *Dent Traumatol* 2002; 18: 47-56.
- [19] Barriot P, Riou B. Retrograde technique for tracheal intubation in trauma patients. *Crit Care Med* 1988; 16: 712-3.
- [20] Bassigny F. Manuel d'orthopédie dentofaciale. In: Paris: Masson: 1983; 1-145.

- [21] Bastone E.B, Freer TJ, Macnamara J.R. Epidemiology of dental trauma: a review of the literature. *Aust. Dent. J.* 2000; 45: 2-9
- [22] Bellavoir A, Suleau J, Jouen F, Pons J. Considérations statistiques à propos des fractures sinusales de la face. *Rev Stomatol Chir Maxillofac* 1984; 85: 414-415
- [23] Benauwt A, Lorette A. Manuel d'orthodontie. In: Paris: SNPMD: 1990; 1-119.
- [24] Benoist M. Chirurgie orthognathique. In: Paris: Masson: 1988; 1-65.
- [25] Benoist M, Réhabilitation et prothèses maxillo-faciales, J. Prélat, Paris, 1978, p50-61.
- [26] Bentin S, Allison T, Puce A et al. (1996). Electrophysiological studies of face perception in humans. *J Cogn Neurosci*, 8: 551-565.
- [27] Bergeret J, Reid W. Narcissisme et états limites. Collection : Inconscient et culture. Dunod Ed, Montréal, 1986.
- [28] Bertrand JC, Lockhart R. Traumatologie maxillofaciale: modalités thérapeutiques. *Encycl Med Chir (Elsevier, Paris), Stomatologie-Odontologie*, 22-068-A-10, 1995: 1-8
- [29] Bertrand J-Ch, Princ G. Fractures de la mandibule. *Encycl. Med. Chir. (Paris, France), Stomatologie I*, 22069 A05, 2-1986, 13 p.
- [30] Blondel JH, Legros M. Post-traumatic maxillary sinusitis. *J Fr Otorhinolaryngol Audiophonol Chir Maxillofac* 29: 633, 1980
- [31] Boivin G, Baud CA 1984. Microradiographic methods for calcified tissues. In: Dickson GR. (ed.), *Methods of Calcified Tissue Preparation*, Elsevier, Amsterdam, pp. 391-411.
- [32] Boivin G, Meunier PJ 1993. Histomorphometric methods applied to bone. In: Grupe G, Garland AN (eds.), *Histology of Ancient Human Bone*, Springer Verlag, Berlin, pp. 137-156.
- [33] Boivin G, Meunier PJ 2003. Methodological considerations in measurement of bone mineral content. *Osteoporos Int* 14 suppl 5: 22-28.
- [34] Bonfils P, Chevallier JM. Anatomie, tome 3. Paris: Flammarion.
- [35] Bouchet A, Cuilleret J. Anatomie topographique, descriptive et fonctionnelle. Tome 1: le système nerveux central, la face, la tête et les organes des sens. 2e édition. Éditions SIMEP. 1991. 600 pages.
- [36] Bouhassira D. Les douleurs neuropathiques. Institut UPSA de la douleur, 2000, Aubin Poitiers.
- [37] Bourgeois A. Données récentes sur les traumatismes dentaires des dents permanentes: du diagnostic au traitement. 1999 [thèse pour le doctorat en chirurgie dentaire], Lille n° 99 LIL2 D050.
- [38] Bourgeois M, Michelet X, Favarel-Guarrigues B, Morel H. Défigurations suicidaires massives par arme à feu. *Ann Med Psychol* 1974; 132(T2): 323-32.
- [39] Bourjat P, Veillon F. Imagerie radiologique tête et cou. Paris: Vigot, 1995
- [40] Bourjat P. L'imagerie utile en chirurgie maxillo-faciale: avantages et inconvénients des modalités d'examen (1ère partie). *Rev Stomatol Chir Maxillofac* 2006; 107: 86-92. Masson, Paris, 2006
- [41] Bourjat P. La Face. De la clinique à l'image. Sauramps médical Edit, 2003.
- [42] Bourrel P. Technique de suture nerveuse. *Med Armees* 1978; 63: 243-246
- [43] Boutault F, Paoli J-R, Lauwers F. Oral surgeons : Doctors or Dentist ? *British Dental Journal*, 1986, Vol 161, n°2, p46.
- [44] Boutault F, Paoli Jr-R, Lauwers F. Reconstruction chirurgicale des pertes de substance des maxillaires. EMC (Elsevier SAS, Paris), *Stomatologie*, 22-087-E-10, 2005.

- [45] Bouyssou M. Les cals de fractures dentaires comparés aux cals de fractures osseuses. *Rev Fr Odontostomatol* 1970; 17: 1293–1316.
- [46] Boyd JB, Gullane PJ, Rotstein LE, Brown DH, Irish JC. Classification of mandibular defects. *Plast Reconstr Surg* 1993; 92:1266-75.
- [47] Boyde A, Travers R, Glorieux FH, Jones SJ 1999. The mineralization density of iliac crest bone from children with osteogenesis imperfecta. *Calcif Tissue Int* 64: 185-190.
- [48] Brionnet J.M, Tubert S, Roger V, Durin D, Albuissou E. Traumatismes bucco-dentaires et port de protections dento-maxillaires chez les joueurs de rugby en Auvergne.
- [49] Brizon J, Castaing J. Les feuillets d'anatomie. Fascicule X : ostéologie de la tête (1re partie). Éditions Maloine. 1995. 106 pages.
- [50] Burden DJ. An investigation of the association between overjet size, lip coverage, and traumatic injury to maxillary incisors. *Eur J Orthod* 1995; 17:513-517.
- [51] Burk JL, Newby NW, Branham GB, Provencher RF. Surgical correction of pseudoankylosis and microgenia: report of case. *J Am Dent ASSOC* 1977; 94: 1173-7.
- [52] Bynoe RP, Kerwin AJ, Parker HH, 3rd, et al. Maxillofacial injuries and life-threatening hemorrhage : treatment with transcatheter arterial embolization. *J trauma* 2003; 55: 74-9.
- [53] Caisse Nationale d'Assurance Maladie des Travailleurs Salariés : risques d'accidents du travail en 2008. Direction des Risques Professionnels - Mission Statistiques – Août 2009
- [54] Cambier J, Masson M, Dehen H. Neurologie. Paris : Masson, 2000
- [55] Cariou JL, Bellavoit A. Les lambeaux composites avec péroné et leur adaptation à la chirurgie reconstructrice mandibulaire. A propos de 9 cas. *Ann Chir Plast Esthét* 1992; 37: 269-284.
- [56] Cariou JL, Payement G, Rochebiliere A, Bellavoit A. Le choix du transplant libre compose avec os dans la reconstruction des pertes de substance interromptrices de la mandibule. A propos de 28 cas. *Ann Chir Plast Esthet* 1994; 39: 449-60.
- [57] Carroll S.M, Jawad M.A, West M, O'Connor T.P. One hundred and ten sports related facial fractures. *Br J Sports Med* 1995; 29: 194-195
- [58] Cavezian R, Bel G, Baller G, Pasquet G. Imagerie dento-maxillaire. Approche radio-clinique. Masson Edit, 2001.
- [59] Chariot P, Bourobka N. L'incapacité totale de travail, le médecin et la victime. *Med Leg Soc* 2002; 5: 26-7.
- [60] Chassagne J-F, Cassier S, Simon E, Wang C, Chassagne S, Stricker C, Fayard J-P, Bussienne J-E, Mondié J-M, Barthélémy I. Limitations d'ouverture de la bouche. EMC, Med Bucc, 28-350-K-10, 2009.
- [61] Chavassieux P, Arlot M, Meunier PJ 2001. Clinical use of bone biopsy. In: Osteoporosis, Second Edition. Volume 2. Marcus R, Feldman D, Kelsey J eds. Academic Press, San Diego USA, pp. 501-509.
- [62] Chevrel JP et al. Anatomie clinique. Tome 3 : tête et cou. Éditions Springer-Verlag France. 1994. 490 pages.
- [63] Chevrel JP, Fontaine C. Tête et cou. In : Anatomie clinique, tome 3. Paris : Springer-Verlag; 1996.
- [64] Cheynet F, Aldegheri A, Chossegros C, Bourezak Z, Blanc JL. La voie d'abord rétromandibulaire dans les fractures du condyle mandibulaire. *Rev Stomatol Chir Maxillofac* 1997; 98: 288-294
- [65] Cho SY, Cheng AC. Replantation of an avulsed incisor after prolonged dry storage: a case report. *J Can Dent Assoc* 2002; 68: 297–300.

- [66] Choukas NC, Toto PD, Nolan RF. A histologic study of the regeneration of the inferior alveolar nerve. *J Oral Surg*, 1974; 32: 347-52.
- [67] Chrzavzez G, Chrzavzez J.P, D'Erceville Th, Kmarrat N, Barbillon C, Pilz F. Les traumatismes sportifs de la face. *Rev Stomatol Chir Maxillofac* 1984; 85: 411-413
- [68] Cohenca N, Karni S, Rotstein I. Transient apical breakdown following tooth luxation. *Dent Traumatol* 2003; 19: 289-291.
- [69] Combelles R, Fabert G, Boyer E, Berranger A, De Saint-Martin R. Étude durimétrique des os de la face. *Ann Chir Plast* 1980; 25: 305-310
- [70] Costantino PD, Friedman CD, Shindo ML, Houston G, Sisson Sr.GA. Experimental Mandibular regrowth by distraction osteogenesis. Long-term results. *Arch Otolaryngol Head Neck Surg* 1993; 119: 511-6.
- [71] Couly G. Anatomie descriptive du massif facial «fixe ». *Encycl. Méd. Chir., Stomatologie*, 4.3.06, 22001 B-05.
- [72] Couly G. La statique osseuse de la face : les piliers osseux ptérygo sphénofrontaux équivalents biomécaniques de la mandibule. *Rev Stomatol Chir Maxillofac* 1975; 76: 607-619
- [73] Crawley WA. The edentulous Lefort fractures. *J Craniofac Surg* 1997; 8: 298-307
- [74] Cros P, Franc C, Dumont-Massarder A, Breton P, Freidel M. Fractures maxillofaciales. Episodes chirurgicaux et prothétiques. *Rev Stomatol Chir Maxillofac* 1998; 99 (suppl 1): 122-125.
- [75] Cunha RF, Pavarini A, Percinoto C, De Oliveira JE. Pulpal and periodontal reactions of immature permanent teeth in the dog to the intrusive trauma. *Endodont Dent Traumatol* 1995; 11: 100-104.
- [76] Cvek M. Prognosis of luxated non-vital maxillary incisors treated with calcium hydroxide and filled with gutta-percha. A retrospective clinical study. *Endodont Dent Traumatol* 1992; 8: 45-55.
- [77] Damant-Berger O, Garnier M, Marc B. Examen d'une victime de violences. In : « Urgences médico-judiciaires ». Nouvelle édition. Doin Ed, les guides de l'AP-HP, Paris, 1995; 48-55.
- [78] Damseaux S. Étude statistique des fractures maxillaires traitées dans le service de Stomatologie de l'Université de Bruxelles pendant 14 années. *Rev Stomatol Chir Maxillofac* 1968; 69: 60-71.
- [79] Davis GT, Knott SC. Dental trauma in Australia. *Aust Dent J*. 1984; 29: 217-221.
- [80] De Clercq M. Les traumatismes psychiques. Masson Ed, Paris, 2001.
- [81] De Kerviler E, Cuenod CA, Clément O, Halimi P, Frija G, Frija J. Qu'est ce qui est blanc en T1 ? *J Radiol*, 1998; 79: 117-26.
- [82] De Moore GM, Robertson AR. Firearms and suicide. *N Engl J Med* 2000; 342: 1528-9.
- [83] Delaire J, Le Roux JC, Tulasne JF. Le traitement fonctionnel des fractures du condyle mandibulaire et de son col. *Rev Stomatol Chir Maxillofac* 1975; 76: 331-350
- [84] Delattre JP, Resmond-Richard F, Allenche C, Perrin M, Michel JF, Leberre A. Dental injuries among schoolchildren aged from 6 to 15, in Rennes (France). *Endodont Dent Traumatol* 1995; 11: 186-188.
- [85] Demeule C. Le monstre à visage découvert. *Médecine, psychanalyse, anthropologie-Champ psychosomatique*. 2004 ; 35, 23-39.
- [86] Demeule C. Réflexions psychanalytiques et éthiques sur les enjeux de la monstruosité faciale. *Science Direct, pratique psychologique*, Paris. 16 (2010) 73-83.
- [87] Denhez F, Giraud O, Seigneuric J-B, Paraque AR. Fractures de la mandibule. *EMC stomatologie*, 22-070-A-12, 2005.

- [88] Descrozailles JM, Sapanet M, Nouri K. Examen d'un traumatisé facial. EMC (Elsevier Masson SAS, Paris), Stomatologie, 22-068-A- 05, 1994: 19p.
- [89] Dingman RO, Natvig P. Surgery of facial fractures. Philadelphia: WB Sanders; 1964
- [90] Divaris M, Nottet JB, Goudot P, Kakou, Nivet P, Dichamp J, et al. Fractures mandibulaires. Notre recrutement au cours de ces deux dernières années. Rev 7. Stomatol Chir Maxillofac 1992; 93:358-361.
- [91] Djaha K, Roux H. Thérapeutiques interceptives des comportements oraux néfastes de l'enfant. 2è Congrès d'Odonto-Stomatologie de Côte d'Ivoire (Association des Odonto-Stomatologistes de Côte d'Ivoire AOSCI Abidjan, 19-23 Av r i l 1993).
- [92] Dodson T.B. Third molars may double the risk of angle fracture of the mandible Evid Based Dent 2004; 5: 78
- [93] Dolto F. L'image inconsciente du corps. Seuil Ed, Paris, 1984.
- [94] Doyon D, Pajoni D, Idir AB. et al. Cahiers de radiologie : imagerie dento-maxillaire. Edition Masson, 1995.
- [95] Dufour M. Anatomie de l'appareil locomoteur : tête et tronc. Tome 3. Éditions Masson. 2002. 370 pages.
- [96] Duggal MS. Replantation of avulsed permanent teeth with avital peridental ligaments: case report. Endod Dent Traumatol 1994; 10: 282–285.
- [97] Ebeleseder KA, Santier G, Glockner K, Hulla H, Perti C, Quenhenberger F. An analysis of 58 traumatically intruded permanent teeth. Endodont Dent Traumatol 2000; 16: 34-39.
- [98] Ekman P, Friesen W. (1975). Pictures from facial affect. CA.
- [99] Ellis E, Zide MF. General principles for approaches to the facial skeleton. In: Surgical approaches to the facial skeleton. Chapter 1:3-6. Ed: Williams & Wilkins 1995
- [100] Ellis E Sequencing treatment for naso-orbito-ethmoid fractures. J Oral Maxillofac Surg 1993; 51: 543-558
- [101] Ellis E, Moos KF, El-Attar A. Ten years of mandibular fractures: an analysis of 2,137 cases. Oral Surg Oral Med Oral Pathol 1985; 59: 120-129.
- [102] Fabrizi H. Violences, certificats et ITT. Urgence Pratique 2005; 70: 51-3.
- [103] Fallschussel G.K. Untersuchungen zur Anatomie des zahnlosen Oberkiefers. Zahnaztl Implantol 1986; 2: 64-72
- [104] Farmand M, Dupoirieux I. Intérêt des plaques tridimensionnelles en chirurgie maxillofaciale. Rev Stomatol Chir Maxillofac 1992; 93: 353-357
- [105] Feller KU, Schneider M, Hlawitschka M, Pfeifer G, Lauer G, Eckelt U. Analysis of complications in fractures of the mandibular angle — a study with finite element computation and evaluation of data of 277 patients. J Craniomaxillofac Surg, 2003; 31: 290-5.
- [106] Ferré JC, Barbin JY, Laude M, Helary JL. A physiomathematical approach to the structure of the mandible. Anat Clin 1984; 6: 45-52
- [107] Ferré JC, Legoux R, Helary JL, Albugues F, Le Floc'h C, Boutheyre J, et al. Study of the mandible under static constraint by holographic interferometry. New biomechanical deductions. Anat Clin 1985; 7: 193-201
- [108] Ferré JC. Moyens d'exploration modernes de l'ostéoarchitecture mandibulaire : technique et résultats. Actual Odontostomatol 1986; 156: 713-734

- [109] Ferreras J, Junquera LM, Garcia-Consuegra L. Intracranial placement of a nasogastric tube after severe craniofacial trauma. *Oral Surg Oral Med Oral Pathol Oral radiol ENdod* 2000; 90: 564-6.
- [110] Foucart JM, Pharaboz C, Goasdoue P, Pajoni D. Atlas d'anatomie normale en imagerie maxillo-faciale standard, scanner, IRM. EMC (Elsevier, Paris) *Stomatologie et odontologie*. I, 22-010-D-50, 1996, 24 p.
- [111] Freidel M, Gola R. Fractures complexes de l'étage moyen de la face et de l'étage antérieur de la base du crâne. *Rev Stomatol Chir Maxillofac* 1991; 92: 285-354
- [112] Freud S. 1914. Pour introduire le narcissisme. In : la vie sexuelle. PUF, Paris, pp.81-105, 1999.
- [113] Freud S. 1919. L'inquiétante étrangeté (Das Unheimliche). In : Essais de psychanalyse appliquée. Nrf Gallimard, Paris 1933, pp 163-210.
- [114] Freud S. 1920. Au-delà du principe de plaisir. In : Essais de psychanalyse. Payot, Paris, pp. 41-115, 1981.
- [115] Fridrich K.L, Pena-Velasco G, Oison R. Changing trends with mandibular fractures. A review of 1067 cases. *J Oral Maxillofac Surg* 1992; 50: 586-589
- [116] Frost DE, Kendell BD. Applied surgical anatomy of the head and neck. In: Oral and maxillofacial trauma, Vol 1, Chapter 12: 224. Ed: Saunders WB, Philadelphia 1991. Fonseca RJ, Walker RV
- [117] Frost DE, Kendell BD. Applied surgical anatomy of the head and neck. In: Oral and maxillofacial trauma, Vol 1, Chapter 12:223-78. Ed: Saunders WB 1991 Fonseca RJ, Walker RV
- [118] Funk GF, Arcuri MR, Frodel Jr.JL. Functional dental rehabilitation of massive palatomaxillary defects: cases requiring free tissue transfer and osseointegrated implants. *Head Neck* 1998; 20: 38-51.
- [119] Galea H. An investigation of dental injuries treated in an acute care general hospital. *J Am Dent Assoc* 1984; 109: 434-438.
- [120] Gasparini G, Brunelli A, Rivaroli A, et al. Maxillofacial traumas. *J Craniofac Surg* 13: 645, 2002
- [121] Gassner R, Bösch R. Intérêt du traitement précoce des fractures et luxation des incisives permanentes chez l'enfant. *Rev Stomatol Chir Maxillofac* 1976; 77: 384-385.
- [122] Gazelius B, Olgart L, Edwall B. Restored vitality in luxated teeth assessed by laser Doppler flowmeter. *Endodont Dent Traumatol* 1988; 4: 265-268.
- [123] Gerhards F, Kuffner HD, Wagner W. Pathological fractures of the mandible. A review of the etiology and treatment. *Int J Oral Maxillofac Surg* 1998; 27: 186-190
- [124] Gigon S, Peron JM. Contention semi-rigide par boîtiers des luxations dentaires traumatiques. *Rev Stomatol Chir Maxillofac* 2000; 101: 272-275.
- [125] Gineste P. Les traumatismes dentaires de l'enfant. *Gaz Méd Fr* 1980; 87: 2397-2410.
- [126] Giraud O, De Soultrait F, Goasguen O, Thiery G, Cantaloube D. Traumatismes craniofaciaux. EMC (Elsevier Masson SAS, Paris), *Stomatologie*, 22-073-A-10, 2004.
- [127] Giraud O, Duhamel P, Seigneuric JB et Cantaloube D. Traumatologie maxillofaciale : modalités thérapeutiques. *Encycl Méd Chir (Editions Scientifiques et Médicales Elsevier SAS, Paris, tous droits réservés), Stomatologie*, 22-068-A-10, 2002, 14 p.
- [128] Giraud O, Teysseres N, Brachet M. Traumatismes maxillofacial. EMC, *Médecine d'urgence*, 25-200-C-30, 2007.
- [129] Giuliani G, Anile C, Massarelli M, Maira G. Management of complex craniofacial traumas. *Rev Stomatol Chir Maxillofac* 1997; 98 suppl1: 100-102



- [130] Giumelli B, Saade K, Le Bars P. Traitement prothétique des pertes de substance acquises des maxillaires en cancérologie. *Encycl Méd Chir (Elsevier SAS, Paris), Odontologie*, 23-393-A-10, 2000: (8p).
- [131] Goaz P, White SC, Pharoah MJ. *Oral radiology, principles and interpretation*. St-Louis: CV Mosby; 2000.
- [132] Golla R. *Chirurgie esthétique et fonctionnelle de la face*. Ed. Springer-Verlag. Paris 2005. p14; 19.
- [133] Gonzalez-Ulloa M, Castillo A, Stevens E, et al. Preliminary study of total restoration of facial skin. *Plast Reconstr Surg* 1954; 13: 151
- [134] Grellet M, Keravel Y, Marsault C, Morax S, Roujas F, Scheffer P. Traumatologie faciale en traumatologie d'urgence. *Rev Stomatol Chir Maxillofac* 1981; 82: 149-58.
- [135] Gruss JS, MacKinnon SE, Kassel ME, Cooper PW. Complex maxillary fractures: role of buttress reconstruction and immediate bone grafts. *Plast Reconstr Surg* 1986; 78: 9-22
- [136] Gruss JS. Advances in craniofacial fracture repair. *Scand J Plast Reconstr Surg Hand Surg [suppl]* 1995; 27: 67-81.
- [137] Gruss JS. Complex craniomaxillofacial trauma: evolving concepts in management. A trauma unit's experience-1989 Fraser B Gurd Lecture. *J Trauma* 1990; 30: 377-83.
- [138] Gruss JS. Craniofacial osteotomies and rigid fixation in the correction of post-traumatic craniofacial deformities. *Scand J Plast Reconstr Surg Hand Surg [suppl]* 1995; 27: 83-95.
- [139] Gruss JS, MacKinnon SE, Kassel EE, Cooper PW. The role of primary bone grafting in complex craniomaxillofacial trauma. *Plast Reconstr Surg* 1985; 75: 17-24
- [140] Gruss JS. Naso-ethmoid-orbital fractures: classification and role of primary bone grafting. *Plast Reconstr Surg* 1985; 75: 303-317
- [141] Halazonetis JA. The "weak" regions of the mandible. *Br J Oral Surg* 1968; 6: 37-48
- [142] Hamonet Cl, Brugère J.M, Margeat H. Etude comparée des résultats obtenus avec une nouvelle méthode tridimensionnelle d'évaluation et le barème du concours médical dans 124 cas d'expertises judiciaires. *La Gazette du Palais - N° 205 - 203 Juillet 1991*.
- [143] Hamonet Cl. L'expertise médico-légale : un acte décisif dans le processus de réadaptation sociale. *Journées de rééducation de Montpellier Mars 1990 in "Paraplégie" éditions Masson Paris 1990*.
- [144] Harruff RC. Comparaison of contact shotgun wounds of the head produced by different gauge shotguns. *J Forensic Sci* 1995; 40: 801-4.
- [145] Haug RH, Prather J, Indresano AT. An epidemiologic survey of facial fractures and concomitant injuries. *J Oral Maxillofac Surg*, 1990; 48: 926-32.
- [146] Hauret L, Hodez C. Nouveauté en radiologie dento-maxillofaciale : la tomographie volumétrique à faisceau conique. *J Radiol* 2009; 90: 604-17
- [147] Hill CM, et al. A one-year review of maxillofacial sports injuries treated at an accident and emergency department. *Br J Oral Maxillofac Surg* 1998; 36: 44-7.
- [148] Ho K, Hutter JJ, Eskridge J, et al. The management of life-threatening haemorrhage following blunt facial trauma. *J Plast Reconstr Anesthet Surg* 2006; 59: 1257-62.
- [149] Humphrey Jm, Kenny Dj, Barrett Ej. Clinical outcomes for permanent incisors luxation in a pediatric population. I. Intrusion. *Dent Traumatol* 2003; 19: 266-273.

- [150] Hussain K, Wijetunge DB, Grubnic S, Jackson IT. A comprehensive analysis of craniofacial trauma. *J Trauma* 1994; 36: 34-47
- [151] Iida S, Hassfeld S, Reuther T, Schweigert HG, Haag C, Klein J, et al. Maxillofacial fractures resulting from falls. *J Craniomaxillofac Surg* 2003; 31: 278-283
- [152] Iida S, Hassfeld S, Reuther T, Schweigert HG, Haag C, Klein J, et al. Maxillofacial fractures resulting from falls. *J Craniomaxillofac Surg* 2003; 31: 278-283
- [153] Iida S, Nomura K, Okura M, Kogo M. Influence of the incompletely erupted lower third molar on mandibular angle and condylar fractures. *J. Trauma* 2004; 57: 613-617
- [154] Izard G. *Orthodontie*, Paris: Masson (1950).
- [155] James RB, Fredrickson C, Kent JN. Prospective study of mandibular fractures. *J Oral Surg* 1981; 39: 275-281.
- [156] Jehel L, Lopez G. *Psychotraumatologie: évaluation, clinique, traitement*. Dunod Ed, Paris, 2006.
- [157] Jewer DD, Boyd JB, Manktelow RT, Zuker RM, Rosen IB, Gullane PJ, et al. Orofacial and mandibular reconstruction with the iliac crest free flap: a review of 60 cases and a new method of classification. *Plast Reconstr Surg* 1989; 84: 391-405.
- [158] Kahn JL, Bourgeat P. Notions indispensables dans l'imagerie des traumatismes de la face. *Feuillets Radiol* 1999; 39: 353-362
- [159] Kahn JL, Bourgeat P, Veillon F. Etages antérieur et moyen de la base du crâne, radio-anatomie. *Feuillets de radiologie* 1992; 1: 66-75
- [160] Kamina P. *Précis d'anatomie clinique, tome 2*. Paris: Maloine; 1990.
- [161] Kamina P. *Anatomie générale. N°1. 2e édition*. Maloine. 1990. 253 pages.
- [162] Kastler B. *Comprendre l'IRM. Manuel d'auto-apprentissage*. Masson Edit, 2003: 2-39.
- [163] Kazanjian VH, Converse JM. Langer's line of tension. In: *Surgical treatment of facial injuries, Vol 1, Chapter 1:32* Ed: Willams & Wilkins, Baltimore 1974 (3rd ed.) Converse JM
- [164] Kelly DE, Harrigan WF. A survey of facial fractures: Bellevue Hospital, 1948-1974. *J Oral Surg* 1975; 33: 146-149.
- [165] Keravel Y, Sindou M. Vues anatomiques commentées du nerf trijumeau. *Encycl Méd Chir (Elsevier SAS, Paris), Neurologie, 17-001-E-10, 1980: 4p.*
- [166] Kesarwani A, Antonyshyn O, Mackinnon SE, Gruss JS, Novak C, Kelly L. Facial sensibility testing in the normal and posttraumatic population. *Ann Plast Surg*, 1989; 22: 416-25.
- [167] Kessler P, Schultze-Mosgau S, Neukam FW, Wiltfang J. Lengthening of the reconstructed mandible using extraoral distraction devices: report of five cases. *Plast Reconst Surg* 2003; 111: 1400-6.
- [168] Key SJ, Thomas DW, Shepherd JP. The management of soft tissue facial wounds. *Br J Oral Maxillofac Surg* 1995; 33: 76-85.
- [169] Klesper B, Lazar F, Siessegger M, Hidding J, Zoller JE. Vertical distraction osteogenesis of fibula transplants for mandibular reconstruction: a preliminary study. *J Craniomaxillofac Surg* 2002; 30: 280-5.
- [170] Klotch DW, Gal TJ, Gal RL. Assessment of plate use for mandibular reconstruction: has changing technology made a difference? *Otolaryngol Head Neck Surg* 1999; 121 : 388-92.
- [171] Klotch DW, Prein J. Mandibular reconstruction using AO plates. *Am J Surg* 1987; 154: 384-8.
- [172] Korff-Sauss S. 2001. *D'Oedipe à Frankenstein. Figures du handicap*. Desclée de Brouwer, Paris.

- [173] Kornblith AB, Zlotolow IM, Gooen J, Huryn JM, Lerner T, Strong EW, et al. Quality of life of maxillectomy patients using an obturator prosthesis. *Head Neck* 1996; 18: 323-34.
- [174] Kosakevitch-Ricbourg L. Psychological aspects of facial trauma. *Rev Stomatol Chir Maxillofac* 2006; 107: 273-282.
- [175] La sécurité routière en France : bilan de l'année 2008 FRANCE. Observatoire national interministériel de la sécurité routière octobre 2009.
- [176] Labbé D, Benateau H, Kaluzinski E, Sabin P. Distraction ostéogénique mandibulaire et prothèse sur implants. A propos d'un cas clinique. *Ann Chir Plast Esthet* 2001; 46: 323-9.
- [177] Lacan J. Le stade du miroir comme formateur de la fondation du Je. In : *Écrits*, Seuil Ed, Paris, 1966: 93-100.
- [178] Laine F.J, Conway W.F, Laskin D.M. Radiology of maxillofacial trauma *Curr. Prob. Diagn. Radiol.* 1993; 22: 145-188.
- [179] Lambert-Faivre Th. La réparation du dommage corporel. *Droit du dommage corporel 3ème édition* - Dalloz Paris, 1996.
- [180] Landes CA, Ballon A, Roth C. Maxillary and mandibular osteosyntheses with PLGA and P(L/DL)LA implants: a 5-year inpatient biocompatibility and degradation experience. *Plast Reconstr Surg* 2006; 117: 2347-60.
- [181] Laskin DM, Besta AM. Current trends in the treatment of maxillofacial injuries in the United States. *J Oral Maxillofac Surg* 2000; 58: 207-15.
- [182] Layug ML, Barrett EJ, Kenny DJ. Interim storage of avulsed permanent teeth. *J Can Dent Assoc* 1998; 64: 357-369.
- [183] Le Fort R. Étude expérimentale sur les fractures de la mâchoire supérieure. Parts I, II et III. *Rev Chir* 1901; 23: 207-227, 360-379, 497-507
- [184] Le Poulichet S. 2003. *Psychanalyse de l'informe. Dépersonnalisation, addictions, traumatismes.* Aubier Flammarion, Paris.
- [185] Lebeau J, Kanku V, Duroure F, Morand B, Sadek H, Raphaël B. Traumatismes faciaux au CHU de Grenoble. Etude épidémiologique de 961 dossiers sur une période de 365 jours. *Rev Stomatol Chir Maxillofac* 2006; 107: 23-9.
- [186] Lebescond Y, Lebeau J, Delgove L, Sadek H, Raphael B. Les sports de montagne : leur place parmi les 2200 traumatismes faciaux des quatre dernières années au CHU de Grenoble. *Rev Stomatol Chir Maxillofac* 1992; 93: 185-188
- [187] Lee R, Barrett EJ, Kenny DJ. Clinical outcomes for permanent incisors luxation in a pediatric population. II. Extrusion. *Dent Traumatol* 2003. 19: 274-279.
- [188] Legent F, Perlemuter L, Quere M. *Anatomie. Nerfs crâniens et organes correspondants* Paris: Masson (1974).
- [189] Leibovici D, Fredman B, Gofrit ON, Shemer J, Blumendfeld A, Shapira SC. Prehospital cricothyroidotomy by physicians. *Am Emerg Med* 1997; 15: 91-3.
- [190] Lekholm U, Zarb GA. *Prothèses ostéo-intégrées - L'ostéo-intégration en pratique clinique. Sélection et préparation du patient.* Paris: CdP; 1988; pp 199-208.

- [191] Leston JM. Anatomie fonctionnelle du nerf trijumeau. Neurochirurgie (avril 2009); Volume 55, numéro 2 pages 99-112.
- [192] Lezy JP, Princ G. In: Stomatologie et pathologie maxillo-faciale. Paris: Masson; 1987. p. 1-36.
- [193] Lim L.H, Moore M.H, Trott J.A, David D.J. Sports related facial fractures: a review of 137 patients. Austr NZ Surg 1993; 63: 784-789
- [194] Lockhart R, Bertrand JC. Conduite à tenir en urgence devant un traumatisme maxillo-facial. EMC (Elsevier Masson SAS, Paris), Urgences, 24-104-A-10, 1994: 19p.
- [195] Lopez R, Dekeister C, Sleiman Z, Paoli JR. Mandibular reconstruction using the titanium functionally dynamic bridging plate system : a retrospective study of 34 cases. J Oral Maxillofac Surg 2004; 62: 421-6.
- [196] Louryan S, Lemort M. Imagerie de la pathologie buccale. Paris: Sauramps Médical; 2007.
- [197] Lynch, Brightman, Greenberg. Oral Medicine, JB Lippincott Company, 9th edition, 1994, pp 177-179.
- [198] Maladière E, Vacher C. Examen clinique en stomatologie. EMC (Elsevier Masson SAS, Paris), Stomatologie, 22-010-A-10, 2008.
- [199] Manson PN, Clark N, Robertson B, Slezak S, Wheatly M, Vander Kolk C et al. Ubnit principles in midface fractures: the importance of sagittal buttresses, soft-tissue reductions, and sequencing treatment of segmental fractures. Plast Reconstr Surg 1999; 103: 1287-1306
- [200] Marchetti C, Degidi M, Scarano A, Piattelli A. Vertical distraction osteogenesis of fibular free flap in mandibular prosthetic rehabilitation: a case report. Int J Periodontics Restorative Dent 2002; 22: 251-7.
- [201] Mason Am. Use of the intubating laryngeal mask airway in pre-hospital care: a case report. Resuscitation 2001; 51: 91-5.
- [202] Mason RA, Bourne S. A guide to dental radiography. London: Oxford Medical Publications; 1998.
- [203] Matsui Y, Ohno K, Shirota T, Imai S, Yamashita Y, Michi K. Speech function following maxillectomy reconstructed by rectus abdominis myocutaneous flap. J Craniomaxillofac Surg 1995; 23: 160-4.
- [204] Ménard P, Bertrand JC. Fractures mandibulaires (1991) Rev. Prat. (Paris) 41, 8: 735-742
- [205] Meningaud JP, Maladière E, Bado F. Plaies de la face et de la cavité buccale. EMC (Elsevier Masson SAS, Paris), Stomatologie, 22-067-B-10, 1998.
- [206] Mercier J, Huet P, Perrin JP. Le traitement fonctionnel des fractures du condyle mandibulaire. Rev Stomatol Chir Maxillofac 2000; 101: 203-6.
- [207] Merrot O, Vacher C, Merrot S, Godlewski G, Frigard B, Goudot P. Changes in the edentate mandible in the elderly. Surg. Radiol. Anat. 2005; 27: 265-270
- [208] Merville LC, Real JP. Dislocations fronto-orbitonasales. Reconstruction initiale totale. Tactique. Avantages. Servitudes. Ann Chir Plast 1979; 33: 488-490
- [209] Meyer C. Fractures de la région condylienne: traitement fonctionnel ou chirurgie ? Rev Stomatol Chir Maxillofac 2006; 107: 133-135.
- [210] Meyer C. Notions de biomécanique de l'articulation temporomandibulaire. XXXIXe congrès de stomatologie et de chirurgie maxillofaciale, 27-29 Juin 2002. p. 31-48.
- [211] Ministère de l'Intérieur. Aspects de la criminalité et de la délinquance constatées en France en 2008. Direction centrale de la police judiciaire. Bibliothèque des rapports publics Paris : Documentation française, mai 2009

- [212] Misch CE. Density of bone: effect on treatment plans, surgical approach, healing, and progressive bone loading. *The International Journal of Oral Implantology*, 1990; 6. pp 23-31.
- [213] Miyashin M, Kato J, Takagi Y. Experimental luxation injuries in immature rat teeth. *Endodont Dent Traumatol* 1990; 6: 121-128.
- [214] Miyashin M, Kato J, Takagi Y. Tissue reactions after experimental luxation injuries in immature rat teeth. *Endodont Dent Traumatol* 1991; 7: 26-35.
- [215] Nahum AM. The biomechanics of maxillo-facial trauma. *ClinPlast Surg* 1975; 2: 59-64
- [216] Neville, Damm, Allen and Bouquot. *Oral & Maxillofacial Pathology*. WB Saunders Company, 1995, pp 449-451.
- [217] Nicholson RE, Schuller DE, Forrest LA, Mountain RE, Ali T, Young D. Factors involved in long-and short-term mandibular plate exposure. *Arch Otolaryngol Head Neck Surg* 1997; 123: 217-22.
- [218] Nikoui M, Kenny DJ, Barret EJ. Clinical outcomes for permanent incisors luxation in a pediatric population. III. Lateral luxation. *Dent Traumatol* 2003; 19: 280-285.
- [219] Nivet V, Braticevic A, Gigon S, Delcampe P, Peron JM. Prise en charge thérapeutique des expulsions traumatiques des dents définitives. *Rev Stomatol Chir Maxillofac* 1998; 99: 63-69.
- [220] Nottet JB. Pièges radiologiques des fractures mandibulaires. *Rev Stomatol Chir Maxillofac* 1993; 94: 100-103
- [221] Nouveau code de procédure civile. Dalloz Paris 1996.
- [222] Ogundare BO, Bonnicksen A, Bayley N. Pattern of mandibular fractures in an urban major trauma center. *J Oral Maxillofac Surg* 2003; 61: 713-718
- [223] Oikarinen K, Andreassen JO, Andreassen FM. Rigidity of various fixation methods used as dental splints. *Endodont Dent Traumatol* 1992; 8: 113-119
- [224] Olson RA, Fonseca RJ, Zeitler DL, Osborn DB. Fractures of the mandible: a review of 580 cases. *J Oral Maxillofac Surg* 1982; 40: 23-28.
- [225] Ombredanne L. *Maladies des mâchoires*. Paris: Baillière, 1909.
- [226] Onetto JE, Flores MT, Garbarino ML. Dental trauma in children and adolescents in Valparaiso, Chile. *Endodont Dent Traumatol* 1994; 10: 223-227.
- [227] Oulis CJ, Berdouses ED. Dental injuries of permanent teeth treated in private practice in Athens. *Endodont Dent Traumatol* 1996; 12: 60-66.
- [228] Passeri LA, Ellis E 3rd, Sinn DP. Complications of nonrigid fixation of mandibular angle fractures. *J Oral Maxillofac Surg*, 1993; 51: 382-4.
- [229] Pavlov BL. Classification of mandibular defects. *Stomatologiya (Mosk)* 1974; 53: 43-6.
- [230] Payement G, Paraque AR et Seigneuric JB. Séquelles des traumatismes de la face. *Encycl Méd Chir (Editions Scientifiques et Médicales Elsevier SAS, Paris, tous droits réservés), Stomatologie*, 22-074-A-10, 2001, 18 p.
- [231] Payen JF, Bettega G. Traumatismes maxillofaciaux. In : *Conférences d'actualisation*. Paris : Elsevier; 1999. p. 705-19.
- [232] Pecheur A, Reychler H. Évaluation à long terme du traitement fonctionnel des fractures condyliennes mandibulaires. *Rev Stomatol Chir Maxillofac* 1993; 94: 1-8
- [233] Peck H, Peck S. A concept of facial esthetics *Angle Orthod*. 1970; 40: 284-318

- [234] Pedinielli JL, Verrier A. Les tentatives de suicide à haut risque : intention et gravité. *Acta Psychiatr Belg* 1986; 86: 539-44.
- [235] Perez R, Berkowitz R, McIlveen L, Forrester D. Dental trauma in children: a survey. *Endod Dent Traumatol* 1991; 7: 212-213.
- [236] Philippe A. Les suicides en France. *Ann Med Psychol (Paris)* 1999; 157: 530-7.
- [237] Piette E. Pathologie traumatique dento-maxillo-faciale. In: Piette E, Reyhler H, editors. *Traité de pathologies buccale et maxillo-faciale*. Bruxelles: De Boeck Université; 1991. p. 1485-543.
- [238] Pons J, Bellavoire A. In: *Traumatologie faciale*. Paris: Expansion Scientifique Française; 1988. p. 3-27 (78-94, 107-13).
- [239] Psaume-Vandebeek D, Benoist M. Principes et applications de la kinésithérapie maxillofaciale. *Encycl Méd Chir (Editions Scientifiques et Médicales Elsevier SAS, Paris), Kinésithérapie* 1990; 26-430-A-10, 1-20.
- [240] Rankow RM. Question : what is the best method to deal with bony ankylosis of the temporomandibular joint ? *Ann Plast Surg* 1978; 1: 627
- [241] Rauch F, Travers R, Parfitt AM, Glorieux FH 2000. Static and dynamic bone histomorphometry in children with osteogenesis imperfecta. *Bone* 26: 581-589.
- [242] Raulo Y. Les plaies de la face. In : Banzet P, Servant JM éd. *Chirurgie plastique, reconstructrice et esthétique*. Paris : Médecine-Sciences Flammarion, 1994: 127-135
- [243] Reyhler H. Pathologie traumatique dentomaxillofaciale. In : Piette E, Reyhler H eds. *Traité de pathologies buccale et maxillofaciale*. Bruxelles : De Boeck Université, 1991: 1489-1543
- [244] Ricbourg B. Plaies de la face et de la cavité buccale. *Encycl Med Chir (Elsevier, Paris), Stomatologie et Odontologie*, 22-054-E-10, 1992: 1-12
- [245] Ricbourg L, Brignol L, Ricbourg B. Long-term functional, psychic, social, occupational and judiciary outcome in victims of facial trauma. *Rev Stomatol Chir Maxillofac* 2006; 107: 244-252.
- [246] Richter M. Traumatismes graves de la face. In: *Urgences 2002, Enseignements Supérieurs et conférences*. Paris, Arnette, 2002: 221-7.
- [247] Rocca A, Leonetti G, Paoli JR. Données balistiques à l'usage des chirurgiens plasticiens. *Ann Chir Plast Esthet* 1998; 43: 117-24.
- [248] Rocca A, Paoli JR, Leonetti G, Lenziani E, De Montera AM. La balistique lésionnelle appliquée aux traumatismes faciaux. Déductions cliniques. A propos de 21 cas. *Ann Chir Plast Esthet* 1998; 43: 125-31.
- [249] Rogier A. Les préjudices annexes des traumatisés de la face. *Rev Stomatol Chir Maxillofac* 1990; 91: 473-476.
- [250] Rouvier B, Lenoir B, Rigal S. Les traumatismes balistiques. In: Sfar, éd. *Conférences d'actualisation*. 39e Congrès national d'anesthésie et de réanimation. Paris : Elsevier; 1997. p. 703-16.
- [251] Rouviere H. *Précis d'anatomie et de dissection*. Collection de précis médicaux. Éditions Masson. 1939. 871 pages.
- [252] Rowe NL, Killey HC. *Fractures of the facial skeleton*, 2nd edition. Edinburgh: Churchill Livingstone; 1968. [25 p].
- [253] Sakuraba M, Kimata Y, Ota Y, Uchiyama K, Kishimoto S, Harii K, et al. Simple maxillary reconstruction using free tissue transfer and prostheses. *Plast Reconstr Surg* 2003; 111: 594-600.

- [254] Sapanet M, Robin D. Réflexions sur le SADAM post-traumatique et les post-traumatique et les problèmes soulevés par son imputabilité. *Rev Stomatol Chir Maxillofac* 1997; 98: 159-163.
- [255] Schultz RC. Naso-tracheal intubation in the presence of facial fractures. *Plast Reconstr Surg* 1990; 86: 1046
- [256] Schultz RC. Soft tissue injuries of the face. In: Smith JW, Aston SJ eds. *Grabbs and Smith's plastic surgery*. Boston: Little Brown, 1991: 325-345
- [257] Seguin P, Breton P, Freidel M. Fractures occluso-faciales. *EncyclMédChir (Éditions Scientifiques et Médicales Elsevier SAS, Paris), Stomatologie, 22-074-A-10*, 1994: 1-16
- [258] Semeria E, Levy J.L. Le vieillissement facial. Analyse de la séméiologie esthétique et proposition de systématisation des traitements. *Ann Chir Plast Esthet* 1999; 44: 634-648
- [259] Shahim F.N, Cameron P, McNeil J.J. Maxillofacial Trauma in major trauma patients *Aust. Dent. J.* 2006; 51: 225-230.
- [260] Shapira J, Regev L, Liebfeld H. Re-eruption of completely intruded immature permanent incisors. *Endodont Dent Traumatol* 1986; 2: 113-116.
- [261] Siberchicot F, Courtois I, Gosserez O, Caix PH, Pinsolle J, Michelet FX. Traumatismes balistiques de la face. In : *Chirurgie Plastique, reconstructrice et esthétique*. Paris. Flammarion Médecine-Sciences; 1994. p. 175-84.
- [262] Simon E., Chassagne J-F., Dewachter P, Boisson-Bertrand D., Dument T., Bussienne JE., Sellal S. Rapport sur l'ankylose temporo-mandibulaire. 34<sup>e</sup> congrès de la société française de Stomatologie et de chirurgie maxillo-faciale. *Rev. Stomatol. Chir. Maxillofac.* 2004; 105, 2, 71-124, Masson, Paris.
- [263] Slupchynskij OS, Berkower AS, Byrne DW, Cayten CG. Association of skull base and facial fractures. *Laryngoscope* 1992; 102: 1247-50.
- [264] Spencer KR, Sizeland A, Taylor GI, Wiesenfeld D. The use of titanium mandibular reconstruction plates in patients with oral cancer. *Int J Oral Maxillofac Surg* 1999; 28: 288-90.
- [265] Spiro RH, Strong EW, Shah JP. Maxillectomy and its classification. *Head Neck* 1997; 19: 309-14.
- [266] Stacey DH, Doyle JF, Mount DL, Snyder MC, Gutowski KA. Management of mandible fractures. *Plast Reconstr Surg* 2006; 117: 48e-60e.
- [267] Stockwell A J. Incidence of dental trauma in the Western. Australian School Dental Service. *Community Dent Oral. Epidemiol* 1988; 16: 294-298.
- [268] Ström C, Hultin M, Nordenram A, Ramström G. Jaw fractures in Stockholm 1988-1990. *Swed Dent J* 1996; 20: 221-226
- [269] Sweringen JJ. Tolerances of human face to crash impact. Reprint n°AM65-20 of federal aviation agency. Oklahoma city, 1965
- [270] Taillia H, De Greslan T, Renard JL, Flocard F. Examen neurologique facial à l'usage de l'odontologiste et du chirurgien maxillo-facial. *Implantodontie* 2005; 14: 90-105.
- [271] Tanaka N, Hayashi S, Amagasa T, Kohama G. Maxillofacial fractures sustained during sports. *J Oral Maxillofac Surg* 1996; 54: 714-719
- [272] Tassart M, Iffenecker C, Boudghene F et al. Sialo-IRM. *Savoir-faire en imagerie ORL et cervico-faciale*. Sauramps Edit, 2002: 57-67.

- [273] Tatum SA, Kellman RM. Cranial bone grafting in maxillofacial trauma and reconstruction. *Facial Plast Surg* 1998; 14: 117-129
- [274] Teman G, Lacan A, Sarazin L. *Imagerie maxillo-faciale pratique*. Paris: Quintessence International; 2002.
- [275] Thoron JF, Rafaelli C, Carlotti B, Tran C, Padovani B, Chanalet S et al. Etude en échographie du plan veineux parotidien. *J Radiol*, 1996; 77: 667-9.
- [276] Tiret L, Garros B, Maurette P. Incidence, causes et sévérité des traumatismes en aquitaine, France : a community-based study of hospital admissions and deaths. *Am J Public Health* 1989; 79: 316-21.
- [277] Touré G, Duboucher C, Vacher C. Anatomical modifications of the temporomandibular joint during ageing. *Surg. Radiol. Anat.* 2005; 27: 51-55
- [278] Tronstad L, Trope M, Bank M, Barnett F. Surgical access for endodontic treatment of intruded teeth. *Endodont Dent Traumatol* 1986; 2: 75-78.
- [279] Van Eijden TM. Biomechanics of the mandible. *Crit Rev Oral Biol Med* 2000; 11: 123-136
- [280] Walter JM, Gregg JM. Analysis of postsurgical neurologic alteration in the trigeminal nerve. *J Oral Surg*, 1979; 37: 410-4.
- [281] Weill F. *Éléments programmés de radiologie oto-rhino-stomatologique*. Edition Masson, 1975
- [282] Weinmann IR, Sicher H. *Bone and bones: fundamentals of bone biology*. 2nd edition, London: Kimeton, 1955.
- [283] Winnicott D.W. 1967. Le rôle de miroir de la mère et de la famille dans le développement de l'enfant. In: *jeu et réalité, l'espace potentiel*. Nrf Gallimard, Paris, 1975.
- [284] Zerfowski M, Bremerich A. Facial Trauma in children and adolescents. *Clin Oral Investig* 1998;2: 120-4.
- [285] Zwetyenga N, Pinsolle J, Siberchicot F, Majoufre-Lefebvre C. Reconstruction of lateral mandibular defects with dynamic bridging plates. *Br J Oral Maxillofac Surg* 2002; 40: 307-12.

## **ERRATUM:**

- [286] Cvek M, Cleaton-Jones P, Austin J, Lownie J, Kling M, Fatti P. pulp revascularisation in replanted immature monkeys incisors. Predictability and effect of antibiotic systemic prophylaxis. *Endodont Dent Traumatol* 1990;6:157-169.
- [287] Trope M. clinical management of the avulsed tooth ; present strategies and future directions. *Dent Traumatol* 2002 ;18 :1-11.
- [288] Sigalas E, Reagan JD, Kramer Pr, Witherspoon Df, Opperman IA. Survival of human periodontal ligament cells in media proposed for transport of avulsed teeth. *Dent Traumatol* 2004;20:344-347.
- [289] Barret EJ, Kenny DJ, Tenenbaum HC, Sigal MJ, Johnston DH. Reimplantation of permanent incisors in children using Emdogain®. *Dent Traumatol* 2005;21:269-76.
- [290] Tardieu C, Chafaie A, Leonardon N. Les contentions. *Réalités cliniques* 2002, 13 ;1 :75-86.
- [291] Naulin Chantal *Traumatismes dentaires du diagnostic au traitement*. Paris : CdP éd. 1994 : 180.
- [292] Levin, L., Bryson, E. C., Caplan, D. and Trope, M. Effect of topical alendronate on root resorption of dried replanted dog teeth. *Dent Traumatol* 2001;17:120-6. 34.



# ***BIBLIOGRAPHIE DES FIGURES***

---

**Figure 1** : schéma modifié tiré de :

L. Mascarelli, P. Favot. Examen clinique de la face en orthopédie dentofaciale. EMC (Elsevier SAS, Paris), Odontologie/Orthopédie dentofaciale. 23-460-A-10, 2010

**Figure 2** : Gola R., Cheynet F., Guyot L., Richard O. Analyse céphalométrique fonctionnelle et esthétique de profil. EMC (Elsevier SAS, Paris), Odontologie/Orthopédie dentofaciale, 23-455-E-22, 2005.

**Figure 3** : Pons J, Bellavoit A. In: Traumatologie faciale. Paris: Expansion Scientifique Française; 1988. p. 3-27 (78-94, 107-13).

**Figures 4 et 5** :

R.G. Jagger, Iven Klineberg (Editor), Rob Jagger (Editor). Rob Jagger. Occlusion and Clinical Practice : An Evidence-Based Approach. Date de parution: 01-2004. Ed : John Wright

**Figures 6, 13** : Denhez F, Giraud O, Seigneuric J-B, Paraque AR. Fractures de la mandibule. EMC (Elsevier SAS, Paris) stomatologie, 22-070-A-12, 2005.

**Figures 8,9, 11, 63, 91** : R Peynègre, V Strunski. Les traumatismes du tiers moyen de la face. EMC (Elsevier SAS, Paris), Oto-rhino-laryngologie, 20-480-A-10, 1988.

**Figures 10, 59** : Journal de Radiologie Vol 84, N° 7-8 - juillet 2003, pp. 885-900

**Figures 7, 12, 14, 16** : schémas personnels

**Figure 15** : Lekholm.U, Zarb.GA. Prothèses ostéo-intégrées - L'ostéo-intégration en pratique clinique. Sélection et préparation du patient. Paris: CdP; 1988; pp 199-208

**Figure 17** : C. Vacher. Anatomie du vieillissement craniofacial. EMC (Elsevier Masson SAS, Paris), médecine buccale, 28-105-P-10, 2010.

**Figure 19**: (EMC 22-068-A-10) Giraud O, Duhamel P, Seigneuric JB et Cantaloube D. Traumatologie maxillofaciale : modalités thérapeutiques. Encycl Méd Chir (Editions Scientifiques et Médicales Elsevier SAS, Paris, tous droits réservés), Stomatologie, 22-068-A-10, 2002, 14 p.

**Figure 20** : (EMC 22-010-A-10) Maladière E, Vacher C. Examen clinique en stomatologie. EMC (Elsevier Masson SAS, Paris), Stomatologie, 22-010-A-10, 2008.

**Figures 21, 22, 47, 51** : (EMC 25-200-C-30) Giraud O, Teysseres N, Brachet M. Traumatismes maxillofacial. EMC, Médecine d'urgence, 25-200-C-30, 2007.

**Figures 23, 25, 26, 26, 27, 33, 34, 35, 36, 38** : (EMC 22-068-A-05) Descrozailles JM, Sapanet M, Nouri K. Examen d'un traumatisé facial. EMC (Elsevier Masson SAS, Paris), Stomatologie, 22-068-A- 05, 1994: 19p.

**Figure 24,57** : Touré G., Meningaud J.-P., Bertrand J.-C. fractures de la mandibule. EMC (Elsevier Masson SAS, Paris), Stomatologie, 22-070-A-10, 2004, 12 p.

**Figures 28, 29**: photographies personnelles

**Figure 30** : schéma modifié tiré de : Labbé D., Bardot J., Bénéteau H. chirurgie de la paralysie faciale périphérique et séquelles. EMC (Elsevier Masson SAS, Paris), Chirurgie plastique reconstructrice et esthétique, 45-562, Techniques chirurgicales. Tête et cou, 46-190, 2007.

**Figure 31** : Taillia H, De Greslan T, Renard JL, Flocard F. Examen neurologique facial à l'usage de l'odontologiste et du chirurgien maxillo-facial. Implantodontie 2005; 14: 90-105.

**Figures 32, 41, 42, 45, 48, 49, 58, 74, 75, 77, 78, 79, 89** : Photographies aimablement mises à notre disposition par le Dr E. SIMON

**Figures 37, 39**: Teman G, Lacan A, Sarazin L. Imagerie maxillo-faciale pratique. Paris: Quintessence International; 2002 (EMC 31-676-A-10)

**Figure 40** : photographies aimablement mise à notre disposition par le Dr C. HODEZ

**Figure 43** : Golla R. Chirurgie esthétique et fonctionnelle de la face. Ed. Springer-Verlag. Paris 2005. p14; 19.

**Figures 44, 52** : Jean-Paul Monteil, Olivier Esnault, Marie-Dominique Brette, Malik Lahbabi. . EMC (Elsevier Masson SAS, Paris). Techniques chirurgicales - Chirurgie plastique reconstructrice et esthétique. 45-505, 1998.

**Figure 46** : Site internet consulté le 3/07/2010 :  
[www.copacamu.org/IMG/ppt/chossegrs\\_COPACAMU\\_2006\\_site.ppt#292,21](http://www.copacamu.org/IMG/ppt/chossegrs_COPACAMU_2006_site.ppt#292,21), Diapositive 21

**Figure 66** : Ben Alaya, Savane S, Iffenecker C. Fractures mandibulaires : étude radiologique standard et tomodynamométrique. Feuilles de Radiologie Vol 37, N° 3 - juin 1997. p. 170 (EMC 22-071-A-10)

**Figures 50, 53** : Dandreaux JP, Aubert S, Cantaloube D. Fractures des maxillaires. EMC Stomatologie, (EMC 22-071-A-10), 2001

**Figure 54** : Giraud, O.; de Soultrait, F.; Goasguen, O.; Thierry, G.; Cantaloube, D. Traumatismes craniofaciaux .EMC - Dentisterie, Volume 1, Issue 3, August 2004, Pages 244-274 (EMC-dentisterie 1(2004) 244-274)

**Figure 55** : Dingman RO, Natvig P. Surgery of facial fractures. Philadelphia: WB Sanders; 1964

**Figure 56** : Gola R, Cheynet F. Fracture de la mandibule. EMC (Paris, France). Stomatologie- Odontologie 1994; 22-070-A-10.

**Figure 60** : Source Dr Gérard-Collin

**Figures 62, 88, 92** : Benoist M, Réhabilitation et prothèses maxillo-faciales, J. Prélat, Paris, 1978.

**Figure 65** : V. Ahossi, G. Perrot, L. Thery, G. Potard, D. Perrin. Urgences odontologiques. EMC - Médecine, Volume 1, Issue 5, October 2004, Pages 463-485

**Figure 66** : G. Hernandez, C. Ifi-Naulin, P. Machtou Traumatismes alvéolodentaires .AKOS (Traité de Médecine) [7-1122]

**Figures 64, 69, 72, 73**: A. Tardif, J. Misino, J. -M. Péron. Traumatismes dentaires et alvéolaires. EMC - Dentisterie, Volume 1, Issue 2, May 2004, Pages 159-178

**Figure 67** : Contention semi-rigide par boîtiers des luxations dentaires traumatiques. Revue de Stomatologie et de Chirurgie Maxillo-Faciale. Vol 101, N° 5 - novembre 2000. p. 272

**Figures 68, 70** : Journal dentaire du Québec, Volume 42, Nov.2005

**Figure 71** : Bouyssou M. Les cals de fractures dentaires comparés aux cals de fractures osseuses. Rev Fr Odontostomatol 1970; 17: 1293-1316.

**Figures 93, 94, 95, 97** : Jean-Paul Monteil, Olivier Esnault, Marie-Dominique Brette, Malik Lahbabi. EMC (Elsevier Masson SAS, Paris). Techniques chirurgicales - Chirurgie plastique reconstructrice et esthétique. 45-505, 1998.

**Figures 84, 87, 90, 91, 92, 93, 94, 95, 96, 97** : Photographies aimablement remise par le Dr Julie Bemer

**Figure 76** : Boutault F, Paoli Jr-R, Lauwers F. Reconstruction chirurgicale des pertes de substance des maxillaires. EMC (Elsevier SAS, Paris), Stomatologie, 22-087-E-10, 2005.

**Figures 83, 85** : Payement G, Paraque AR et Seigneuric JB. Séquelles des traumatismes de la face. Encycl Méd Chir (Editions Scientifiques et Médicales Elsevier SAS, Paris, tous droits réservés), Stomatologie, 22-074-A-10, 2001, 18 p.

**Figure 80** : Psaume-Vandebek D, Benoist M. Principes et applications de la kinésithérapie maxillofaciale. Encycl Méd Chir (Editions Scientifiques et Médicales Elsevier SAS, Paris), Kinésithérapie 1990: 26-430-A-10, 1-20.

**Figure 81** : schéma personnel

**Figure 82** : Simon E., Chassagne J-F., Dewachter P, Boisson-Bertrand D., Dument T., Bussienne JE., Sellal S. Rapport sur l'ankylose temporo-mandibulaire. 34<sup>e</sup> congrès de la société française de Stomatologie et de chirurgie maxillo-faciale. Rev. Stomatol. Chir. Maxillofac. 2004; 105, 2, 71-124, Masson, Paris.

**Figure 88** : Distraction alvéolaire maxillaire et implantologie. Revue de Stomatologie et de Chirurgie Maxillo-Faciale. Vol 101, N° 5 - novembre 2000 p. 233

# TABLE DES MATIERES

---

<b>INTRODUCTION</b> .....	<b>5</b>
<b>CHAPITRE I : GENERALITES EN TRAUMATOLOGIE FACIALE</b> .....	<b>9</b>
<b>I. MORPHOLOGIE MAXILLO-FACIALE ET RAPPORTS DU VISAGE</b> .....	<b>10</b>
<b>A) L'ANALYSE FACIALE</b> .....	<b>12</b>
1) <u>Les points cutanés faciaux et les lignes de référence</u> .....	<b>12</b>
2) <u>Les étages faciaux et proportions de la face</u> .....	<b>14</b>
<b>B) L'ANALYSE OCCLUSALE</b> .....	<b>16</b>
1) <u>L'occlusion dentaire</u> .....	<b>16</b>
2) <u>Le rôle de l'occlusion dans le contrôle de la réduction des fractures</u> .....	<b>17</b>
<b>II. EPIDEMIOLOGIE DES TRAUMATISMES FACIAUX</b> .....	<b>19</b>
<b>A) ANALYSE SOCIO-EPIDEMIOLOGIQUE</b> .....	<b>19</b>
1) <u>Les étiologies des traumatismes maxillo-faciaux</u> .....	<b>19</b>
a) <u>Les accidents de la voie publique</u> .....	<b>19</b>
b) <u>Les accidents domestiques</u> .....	<b>21</b>
c) <u>Les agressions sur la voie publique</u> .....	<b>21</b>
d) <u>La pratique sportive</u> .....	<b>22</b>
e) <u>Les accidents du travail</u> .....	<b>24</b>
f) <u>Les tentatives d'autolyse</u> .....	<b>25</b>
2) <u>La population concernée toutes causes confondues</u> .....	<b>26</b>
a) <u>La tranche d'âge</u> .....	<b>26</b>
b) <u>Le sexe</u> .....	<b>27</b>
<b>B) LA LOCALISATION DES LESIONS</b> .....	<b>28</b>
1) <u>Les traumatismes des tissus mous</u> .....	<b>28</b>
2) <u>Les fractures</u> .....	<b>29</b>
a) <u>Fractures du maxillaire</u> .....	<b>30</b>
b) <u>Fracture de la mandibule</u> .....	<b>31</b>
3) <u>Les traumatismes alvéolo-dentaires</u> .....	<b>32</b>
<b>III. FACTEURS PREDICTIFS DES TRAUMATISMES</b> .....	<b>35</b>
<b>A) LES FACTEURS ANATOMO-PATHOLOGIQUES</b> .....	<b>36</b>
1) <u>Biomécanique de l'architecture faciale</u> .....	<b>36</b>
a) <u>Dans le plan vertical</u> .....	<b>36</b>
b) <u>Dans le plan horizontal</u> .....	<b>37</b>
c) <u>Dans le plan sagittal</u> .....	<b>38</b>
d) <u>Les pare-chocs faciaux</u> .....	<b>39</b>
e) <u>Les structures papyracées et les zones de faiblesse</u> .....	<b>39</b>
2) <u>La biomécanique mandibulaire</u> .....	<b>40</b>
a) <u>Les zones de résistances et les zones de faiblesse de la mandibule</u> .....	<b>40</b>
b) <u>La théorie des « fusibles mécaniques » ou des rupteurs</u> .....	<b>41</b>
c) <u>Le rôle de l'implantation dentaire dans la survenue des fractures</u> .....	<b>42</b>

3) <b>L'architecture alvéolo-dentaire</b> .....	<b>43</b>
a) <u>Les anomalies alvéolo-dentaires</u> .....	43
b) <u>Les dysmorphoses dento-maxillaires</u> .....	44
<b>B) LES FACTEURS HISTO-PATHOLOGIQUES</b> .....	<b>46</b>
1) <b>La qualité et la densité osseuse</b> .....	<b>46</b>
2) <b>L'état dentaire</b> .....	<b>47</b>
3) <b>L'état parodontal</b> .....	<b>48</b>
4) <b>Les facteurs généraux</b> .....	<b>49</b>
a) <u>L'âge</u> .....	49
b) <u>Le sexe</u> .....	50
c) <u>Les pathologies générales</u> .....	50
d) <u>Les antécédents traumatiques</u> .....	50
<b>CHAPITRE II : LE TRAITEMENT PRIMAIRE DU TRAUMATISE FACIAL</b> .....	<b>51</b>
<b>I.LA CHRONOLOGIE DE LA PRISE EN CHARGE</b> .....	<b>52</b>
<b>A) LA PRISE EN CHARGE INITIALE SUR LE TERRAIN</b> .....	<b>53</b>
1) <b>L'élimination de l'urgence vitale</b> .....	<b>53</b>
a) <u>Les urgences aiguës asphyxiques</u> .....	54
b) <u>Les urgences hémorragiques</u> .....	56
2) <b>Les mesures complémentaires</b> .....	<b>57</b>
a) <u>Le bilan lésionnel initial</u> .....	57
b) <u>L'évacuation du blessé</u> .....	57
<b>B) LA PRISE EN CHARGE HOSPITALIERE</b> .....	<b>59</b>
1) <b>Le bilan général des lésions</b> .....	<b>59</b>
a) <u>La prise en charge par le médecin urgentiste</u> .....	59
b) <u>Le contrôle des urgences</u> .....	59
2) <b>Le déroulement de la prise en charge</b> .....	<b>60</b>
a) <u>La collaboration multi-disciplinaire</u> .....	60
b) <u>La classification des blessés</u> .....	61
<b>II.L'EXAMEN DU TRAUMATISE MAXILLO-FACIAL</b> .....	<b>62</b>
<b>A) L'INTERROGATOIRE MEDICAL</b> .....	<b>63</b>
<b>B) L'EXAMEN CLINIQUE</b> .....	<b>65</b>
1) <b>L'examen exobuccal</b> .....	<b>65</b>
a) <u>L'inspection</u> : .....	65
b) <u>La palpation</u> .....	67
2) <b>L'examen endobuccal</b> .....	<b>71</b>
a) <u>L'examen des tissus gingivo-muqueux</u> : .....	71
b) <u>L'examen dentaire</u> .....	72
3) <b>L'examen des fonctions</b> .....	<b>74</b>
a) <u>La fonction manducatrice</u> .....	74
b) <u>La fonction neurologique</u> .....	77
c) <u>La fonction ophtalmologique</u> .....	79
4) <b>La prise de photographies et d'empreintes dentaires</b> .....	<b>79</b>

<b>C) LES EXAMENS COMPLEMENTAIRES .....</b>	<b>80</b>
<b>1) La radiographie standard .....</b>	<b>80</b>
a) <u>La radiographie standard de la mandibule</u> .....	80
b) <u>La radiographie standard du tiers moyen</u> .....	83
d) <u>L'imagerie dentaire</u> .....	85
e) <u>Imagerie de l'articulation temporo-mandibulaire</u> .....	87
<b>2) La tomодensitométrie.....</b>	<b>87</b>
<b>III. LE TRAITEMENT INITIAL DES LESIONS.....</b>	<b>91</b>
<b>A) LES TRAUMATISMES DES TISSUS MOUS.....</b>	<b>91</b>
<b>1) Les principes généraux de prise en charge.....</b>	<b>92</b>
a) <u>L'anesthésie</u> .....	92
b) <u>La toilette et l'exploration de la plaie</u> .....	92
c) <u>Le parage et le débridement de la plaie</u> .....	92
d) <u>Sutures</u> .....	93
e) <u>Soins post-opératoires</u> .....	94
<b>2) Les plaies simples.....</b>	<b>94</b>
a) <u>Les plaies facio-cutanées</u> .....	94
b) <u>Les plaies oro-faciales</u> .....	95
<b>3) Les plaies complexes.....</b>	<b>98</b>
a) <u>La gravité des plaies</u> .....	99
b) <u>Les lésions avec pertes de substance</u> .....	100
c) <u>Les plaies complexes des lèvres</u> .....	100
d) <u>Les morsures</u> .....	101
e) <u>L'atteinte du nerf facial</u> .....	101
f) <u>L'atteinte du canal de Sténon</u> .....	102
<b>B) LES TRAUMATISMES DES TISSUS DURS.....</b>	<b>103</b>
<b>1) Les fractures du tiers moyen .....</b>	<b>103</b>
a) <u>Classification</u> .....	103
b) <u>Les fractures de Lefort ou disjonctions crânio-faciales</u> .....	104
b) <u>La disjonction intermaxillaire</u> .....	111
c) <u>Fractures de la région dento-alvéolo-palatine</u> .....	112
d) <u>effraction du sinus maxillaire</u> .....	113
e) <u>Les fractures panfaciales</u> .....	113
<b>2) Les fractures mandibulaires .....</b>	<b>114</b>
a) <u>Classification</u> .....	114
b) <u>Physiopathologie</u> .....	115
c) <u>Les fractures de la portion dentée et de l'angle mandibulaire</u> .....	118
d) <u>Les fractures de la branche montante</u> .....	119
e) <u>Les fractures du condyle</u> .....	119
f) <u>Les fractures du coroné</u> .....	122
<b>3) Les atteintes de l'ATM .....</b>	<b>122</b>
a) <u>Les étiologies</u> .....	122
b) <u>Physiopathologie</u> .....	122
c) <u>Diagnostic</u> .....	123
d) <u>Conduite à tenir en cas de luxation condylienne</u> .....	124
<b>D) LES TRAUMATISMES ALVEOLO-DENTAIRE.....</b>	<b>126</b>
<b>1) Approche des traitements d'urgence .....</b>	<b>126</b>
a) <u>Les soins conservateurs</u> .....	127
b) <u>Le traitement des luxations</u> .....	127

2) <b><u>Le diagnostic et le traitement initial</u></b> .....	139
a) <u>les tissus parodontaux</u> .....	139
b) <u>les fractures</u> .....	145
<b>IV. LES ASPECTS MEDICO-LEGAUX</b> .....	<b>154</b>
1) <b><u>Le certificat médical initial</u></b> .....	<b>154</b>
2) <b><u>Les préjudices</u></b> .....	<b>156</b>
a) <u>Principes de la détermination de l'Incapacité Totale de Travail (ITT) :</u> .....	156
b) <u>L'incapacité permanente partielle (IPP)</u> .....	158
c) <u>Les souffrances endurées</u> .....	158
d) <u>Le préjudice esthétique (PE)</u> .....	159
3) <b><u>Détermination de l'état antérieur</u></b> .....	<b>160</b>
4) <b><u>La consolidation et l'évaluation des séquelles</u></b> .....	<b>160</b>
<b>CHAPITRE III : LES REPERCUSSIONS DU TRAUMATISME FACIAL ET LA PRISE EN CHARGE DES SEQUELLES</b> .....	<b>161</b>
<b>I. DESCRIPTION DES SEQUELLES</b> .....	<b>162</b>
<b>A) <u>LES SEQUELLES PSYCHOLOGIQUES</u></b> .....	<b>163</b>
1) <b><u>Visage et identité</u></b> .....	<b>163</b>
a) <u>l'acquisition du schéma corporel</u> .....	163
b) <u>la construction de l'identité</u> .....	163
c) <u>le rapport avec les autres</u> .....	164
2) <b><u>Visage et communication</u></b> .....	<b>164</b>
3) <b><u>Les répercussions psychologiques de la mutilation</u></b> .....	<b>165</b>
a) <u>La confrontation avec sa nouvelle image</u> .....	165
b) <u>L'évitement social/ marginalisation des personnes défigurées</u> .....	166
c) <u>Le regard de la société face aux personnes défigurées</u> .....	166
d) <u>Les facteurs favorisant la reconstruction psychologique</u> .....	167
3) <b><u>Les attentes de la personne défigurée</u></b> .....	<b>168</b>
4) <b><u>Le contexte psychologique des tentatives de suicide</u></b> .....	<b>168</b>
a) <u>Le choix de l'atteinte corporelle dans une mort violente</u> .....	168
b) <u>Le vécu de la défiguration chez le suicidant</u> .....	168
<b>B) <u>LES SEQUELLES MORPHOLOGIQUES</u></b> .....	<b>170</b>
1) <b><u>Les cals vicieux</u></b> .....	<b>170</b>
2) <b><u>Les pertes de substances</u></b> .....	<b>171</b>
a) <u>Les étiologies</u> .....	171
b) <u>Les formes cliniques et leurs conséquences</u> .....	173
c) <u>Les pertes de substance des parties molles</u> .....	178
<b>C) <u>LES SEQUELLES FONCTIONNELLES</u></b> .....	<b>179</b>
1) <b><u>La fonction manducatrice</u></b> .....	<b>179</b>
2) <b><u>La fonction ventilatoire</u></b> .....	<b>179</b>
3) <b><u>Les séquelles neurologiques</u></b> .....	<b>180</b>

<b>D) <u>LES SEQUELLES ESTHETIQUES</u></b> .....	<b>181</b>
1) <u>Les cicatrices</u> .....	181
2) <u>Les pertes de substances</u> .....	182
3) <u>Les édentements</u> .....	182
<b>II. <u>LES COMPLICATIONS POST-TRAUMATIQUES</u></b> .....	<b>183</b>
<b>A) <u>LES RETARDS DE CONSOLIDATION ET LES PSEUDO-ARTHROSES</u></b> .....	<b>183</b>
1) <u>Physiopathologie</u> .....	183
a) <u>Les retards de consolidation</u> .....	183
b) <u>Les pseudoarthroses</u> .....	184
2) <u>Thérapeutique</u> .....	184
<b>B) <u>LES CALS HYPERTROPHIQUES</u></b> .....	<b>186</b>
1) <u>Les étiologies</u> .....	186
2) <u>Les conséquences</u> .....	186
3) <u>La thérapeutique</u> .....	186
<b>C) <u>LES INFECTIONS</u></b> .....	<b>187</b>
1) <u>Les formes cliniques</u> .....	187
2) <u>Thérapeutique</u> .....	187
<b>D) <u>LES CALS VICIEUX DES MAXILLAIRES</u></b> .....	<b>188</b>
1) <u>Les étiologies</u> .....	188
2) <u>Les conséquences cliniques</u> .....	188
<b>III. <u>LA PRISE EN CHARGE DES SEQUELLES EN CABINET DENTAIRE</u></b> .....	<b>190</b>
<b>A) <u>L’EVALUATION DES SEQUELLES</u></b> .....	<b>192</b>
1) <u>L’examen clinique et le diagnostic</u> .....	192
2) <u>L’établissement du plan de traitement</u> .....	192
3) <u>La collaboration multi-disciplinaire</u> .....	193
<b>B) <u>LA PHASE DE CORRECTION DES SEQUELLES</u></b> .....	<b>195</b>
1) <u>La limitation d’ouverture buccale et la cinétique mandibulaire</u> .....	<b>195</b>
a) <u>Les étiologies</u> .....	196
b) <u>Les thérapeutiques en fonction des étiologies</u> .....	197
2) <u>Les cas simples de réhabilitation orale</u> .....	<b>202</b>
a) <u>Conduite à tenir devant des traumatismes dentaires purs</u> .....	202
b) <u>Conduite à tenir face à des troubles occlusaux</u> .....	205
3) <u>Les cas complexes de réhabilitation orale</u> .....	<b>214</b>
a) <u>La réhabilitation prothétique</u> .....	215
b) <u>Le traitement chirurgical secondaire</u> .....	218
c) <u>Choix entre réhabilitation prothétique et reconstruction chirurgicale</u> .....	223
d) <u>Cas clinique</u> .....	224
<b>CONCLUSION</b> .....	<b>230</b>



**HERVE Virginie – LES TRAUMATISMES MAXILLO-FACIAUX ET LEURS REPERCUSSIONS EN PRATIQUE ODONTOLOGIQUE : Intérêts d'une approche pluri-disciplinaire**

Nancy : 2011- 253 Pages, 97 figures.

Th. Chir.-Dent. : Nancy : 2011

**Mots-clés** : Traumatologie Maxillo-faciale,  
Traumatologie dentaire,  
Séquelles faciales,  
Réhabilitation prothétique globale.

**HERVE Virginie – LES TRAUMATISMES MAXILLO-FACIAUX ET LEURS REPERCUSSIONS EN PRATIQUE ODONTOLOGIQUE : Intérêts d'une approche pluri-disciplinaire**

Th. Chir.-Dent. : Nancy : 2011

Comprendre le rôle du visage dans la construction de l'identité et le rapport avec autrui ainsi que l'impact psychologique d'une défiguration suite à un traumatisme facial. Comprendre les facteurs prédictifs et les étiologies de ces traumatismes afin de déterminer des mesures de prévention. Comprendre les répercussions éventuelles sur la sphère ORL et évaluer les séquelles dans l'optique de réaliser une réhabilitation prothétique globale en accord avec la demande esthétique du patient. Acquérir des notions théoriques et pratiques afin d'assurer aux patients ayant subi un traumatisme sévère de la face, une réhabilitation fonctionnelle et morphologique et contribuer ainsi à leur réinsertion sociale et professionnelle.

**JURY :**

<b>Pr. JP. LOUIS</b>	<b>Professeur des Universités</b>	<b>Président</b>
<b><u>Dr D.VIENNET</u></b>	<b>Maître de conférences des Universités</b>	<b>Juge</b>
<b>Dr E. SIMON</b>	<b>Professeur des Universités</b>	<b>Juge</b>
<b>Dr J. BEMER</b>	<b>Assistante</b>	<b>Juge</b>

**Adresse de l'auteur :**

HERVE Virginie  
15, rue Sigisbert Adam  
54000 Nancy

Jury : Président : J.P. LOUIS – Professeur des Universités  
Juges : D. VIENNET – Maître de Conférence des Universités  
E. SIMON – Professeur des Universités  
J.BEMER – Assistante Hospitalier Universitaire

Thèse pour obtenir le diplôme D'Etat de Docteur en Chirurgie Dentaire

Présentée par: Mademoiselle HERVE Virginie, Lydie, Murielle

né(e) à: EPINAL (Vosges)

le 18 novembre 1984

et ayant pour titre : « Les traumatismes Maxillo-faciaux et leurs implications en pratique  
odontologique : intérêts d'une approche pluri-disciplinaire. »

Le Président du jury,



J.P. LOUIS

Le Doyen,  
de la Faculté d'Odontologie



Autorise à soutenir et imprimer la thèse / 3498

NANCY, le

Le Président de l'Université Henri Poincaré, Nancy-I

J-P. FINANCE

Pour le Président  
et par Délégation,  
La Vice-Présidente du Conseil  
des Etudes et de la Vie Universitaire,



C. CARDEVILLE-ATKINSON

