



HAL
open science

Critères d'évaluation de la difficulté opératoire lors de l'avulsion des dents de sagesse maxillaires et mandibulaires

Julie Vacelet

► **To cite this version:**

Julie Vacelet. Critères d'évaluation de la difficulté opératoire lors de l'avulsion des dents de sagesse maxillaires et mandibulaires. Sciences du Vivant [q-bio]. 2011. hal-01738843

HAL Id: hal-01738843

<https://hal.univ-lorraine.fr/hal-01738843>

Submitted on 20 Mar 2018

HAL is a multi-disciplinary open access archive for the deposit and dissemination of scientific research documents, whether they are published or not. The documents may come from teaching and research institutions in France or abroad, or from public or private research centers.

L'archive ouverte pluridisciplinaire **HAL**, est destinée au dépôt et à la diffusion de documents scientifiques de niveau recherche, publiés ou non, émanant des établissements d'enseignement et de recherche français ou étrangers, des laboratoires publics ou privés.

AVERTISSEMENT

Ce document est le fruit d'un long travail approuvé par le jury de soutenance et mis à disposition de l'ensemble de la communauté universitaire élargie.

Il est soumis à la propriété intellectuelle de l'auteur. Ceci implique une obligation de citation et de référencement lors de l'utilisation de ce document.

D'autre part, toute contrefaçon, plagiat, reproduction illicite encourt une poursuite pénale.

➤ Contact SCD Nancy 1 : theses.sante@scd.uhp-nancy.fr

LIENS

Code de la Propriété Intellectuelle. articles L 122. 4

Code de la Propriété Intellectuelle. articles L 335.2- L 335.10

http://www.cfcopies.com/V2/leg/leg_droi.php

<http://www.culture.gouv.fr/culture/infos-pratiques/droits/protection.htm>

ACADEMIE DE NANCY-METZ

UNIVERSITE HENRI POINCARÉ NANCY I

FACULTE DE CHIRURGIE DENTAIRE

Année 2011

N° 3825

THESE

Pour le

DIPLOME D'ETAT DE DOCTEUR

EN CHIRURGIE DENTAIRE

<p>Critères d'évaluation de la difficulté opératoire lors de l'avulsion des dents de sagesse maxillaires et mandibulaires</p>
--

Par

Julie VACELET

Née le 15 juin 1984 à DOLE (Jura)

Présentée et soutenue publiquement le 12 décembre 2011

Examineurs de la thèse :

Monsieur J-P. LOUIS	Professeur des Universités	Président
<u>Monsieur D. VIENNET</u>	Maître de Conférences des Universités	Juge
Monsieur J. BALLY	Assistant Hospitalier-Universitaire	Juge
Madame J. GUILLET	Assistant Hospitalier-Universitaire	Juge

Président : Professeur J.P. FINANCE

Doyen : Docteur Pierre BRAVETTI

Vice-Doyens : Pr Pascal AMBROSINI – Pr Francis JANOT - Dr Jean-Marc MARTRETTE

Membres Honoraires : Dr L. BABEL – Pr. S. DURIVAUX – Pr A. FONTAINE – Pr G. JACQUART – Pr D. ROZENCWEIG - Pr M. VIVIER

Doyen Honoraire : Pr J. VADOT

Sous-section 56-01 Odontologie pédiatrique	Mme M. M. Mlle Mlle	<u>DROZ Dominique (Desprez)</u> PREVOST Jacques BOCQUEL Julien COSTER Charlotte PHULPIN Bérengère	Maître de Conférences* Maître de Conférences Assistant Assistante Assistante
Sous-section 56-02 Orthopédie Dento-Faciale	Mme M. M. Mlle	<u>FILLEUL Marie Pierryle</u> BOLENDER Yves EGLOFF Benoît PY Catherine	Professeur des Universités* Maître de Conférences Assistant Assistante
Sous-section 56-03 Prévention, Epidémiologie, Economie de la Santé, Odontologie légale	Mme M.	<u>CLEMENT Céline</u> JANOT Francis Poste transféré en 57-02	Maître de conférences* Professeur Contractuel Assistant
Sous-section 57-01 Parodontologie	M. Mme M. M. M. M.	<u>AMBROSINI Pascal</u> BISSON Catherine MILLER Neal PENAUD Jacques GALLINA Sébastien JOSEPH David	Professeur des Universités* Maître de Conférences* Maître de Conférences Maître de Conférences Assistant Assistant
Sous-section 57-02 Chirurgie Buccale, Pathologie et Thérapeutique Anesthésiologie et Réanimation	M. M. M. M. M. M. Mlle Mlle	<u>BRAVETTI Pierre</u> ARTIS Jean-Paul VIENNET Daniel WANG Christian BALLY Julien CURIEN Rémi GUILLET Julie SOURDOT Alexandra	Maître de Conférences Professeur 1er grade Maître de Conférences Maître de Conférences* Assistant (ex 58-01) Assistant Assistante (ex 56-03) Assistante
Sous-section 57-03 Sciences Biologiques (Biochimie, Immunologie, Histologie, Embryologie, génétique, Anatomie pathologique, Bactériologie, Pharmacologie)	M. M. M.	<u>WESTPHAL Alain</u> MARTRETTE Jean-Marc YASUKAWA Kazutoyo	Maître de Conférences* Maître de Conférences* Assistant Associé
Sous-section 58-01 Odontologie Conservatrice, Endodontie	M. M. M. M. M. Mlle	<u>ENGELS-DEUTSCH Marc</u> AMORY Christophe MORTIER Eric CUNY Pierre HESS Stephan PECHOUX Sophie	Maître de Conférences Maître de Conférences Maître de Conférences Assistant Assistant Assistante
Sous-section 58-02 Prothèses (Prothèse conjointe, Prothèse adjointe partielle, Prothèse complète, Prothèse maxillo-faciale)	M. M. M. M. M. Mlle Mlle	<u>LOUIS Jean-Paul</u> ARCHIEN Claude DE MARCH Pascal SCHOUVER Jacques BARONE Serge Poste mis au concours MONDON Hélène RIFFAULT Amélie Poste mis au concours	Professeur des Universités* Maître de Conférences* Maître de Conférences Maître de Conférences Assistant Assistant Assistante Assistante Assistant
Sous-section 58-03 Sciences Anatomiques et Physiologiques Occlusodontiques, Biomatériaux, Biophysique, Radiologie	Mlle M. Mme M. Mme	<u>STRAZIELLE Catherine</u> RAPIN Christophe (Sect. 33) MOBY Vanessa (Stutzmann) SALOMON Jean-Pierre JAVELOT Cécile (Jacquelin)	Professeur des Universités* Professeur des Universités* Maître de Conférences* Maître de Conférences Assistante Associée

souligné : responsable de la sous-section

* temps plein

Mis à jour le 01.10.2011

*Par délibération en date du 11 décembre 1972,
la Faculté de Chirurgie Dentaire a arrêté que
les opinions émises dans les dissertations
qui lui seront présentées
doivent être considérées comme propres à
leurs auteurs et qu'elle n'entend leur donner
aucune approbation ni improbation.*

A notre président de thèse,

Monsieur le Professeur Jean-Paul LOUIS,

Officier des Palmes Académiques

Docteur en chirurgie Dentaire

Docteur en Sciences Odontologiques

Docteur d'Etat en odontologie

Professeur des Universités

Membre de l'Académie Nationale de Chirurgie Dentaire

Sous-section : Prothèses

Nous apprécions l'honneur que vous nous faites en acceptant de présider le jury de notre thèse.

Vous nous avez fait partager votre passion de la prothèse avec toute la patience et la pédagogie que nous vous connaissons.

Veillez trouver ici l'expression de notre plus profond respect pour votre enseignement, et la qualité de votre encadrement.

Nous vous prions de croire à notre sincère reconnaissance.

A notre juge et directeur de thèse,

Monsieur le Docteur Daniel VIENNET,

Docteur en Chirurgie Dentaire

Docteur en Sciences Odontologiques

Maître de Conférences des Universités

Sous section : Chirurgie buccale- Pathologie et Thérapeutique,

Anesthésiologie et Réanimation

Nous vous remercions chaleureusement d'avoir accepté de nous faire l'honneur de participer à ce jury de thèse.

Nous avons apprécié votre aide précieuse tout au long de la réalisation de ce travail.

Qu'il vous soit témoigné notre profonde reconnaissance pour toutes les connaissances que vous nous avez apportées ainsi que pour la gentillesse, la pédagogie et le soutien que vous apportez à chacun d'entre nous.

A notre juge,

Monsieur le Docteur Julien BALLY,

Docteur en Chirurgie Dentaire

Ancien interne en Odontologie

Assistant hospitalo-universitaire

Sous section : Chirurgie Buccale, Pathologie et Thérapeutique, Anesthésiologie et Réanimation.

Nous apprécions l'honneur que vous nous avez fait en acceptant de faire partie de notre jury.

Nous vous remercions pour votre gentillesse et votre disponibilité durant nos années d'étude en clinique.

Veillez trouver ici le témoignage de notre reconnaissance, de notre amitié et de nos profonds remerciements.

A notre juge,

Madame le Docteur Julie GUILLET,

Docteur en Chirurgie Dentaire

Ancien interne en Odontologie

Assistant hospitalo-universitaire

Sous section : Chirurgie Buccale, Pathologie et Thérapeutique, Anesthésiologie et Réanimation.

Nous vous remercions d'avoir accepté aussi spontanément de nous faire l'honneur de participer à ce jury de thèse.

Vos qualités de praticien, votre disponibilité et votre bonne humeur permanente resteront pour nous un modèle à suivre.

Nous voulons ici vous exprimer notre amitié et toute notre gratitude.

A mes parents,

*Pour votre amour et votre soutien indéfectible, pour votre gentillesse et votre dévouement.
Parce que je ne serais pas là sans vous.*

Parce que vous êtes tels que vous êtes, et qu'il n'y a rien à changer.

A mes frère et sœur, Florent et Virginie,

*Pour tous nos bonheurs partagés, pour nos rires passés et futurs, pour nos soirées familiales
dans la bonne humeur. Parce que je vous aime tout simplement.*

A mes grands-parents,

*Voilà, je la passe ma thèse! Merci d'avoir été un repère pour moi toutes ces années. Pour
votre amour, votre générosité, et tout ce que vous m'avez donné.*

A Nathan et Alexis,

*Parce que la famille s'agrandit et que c'est un grand bonheur. Parce que vos éclats de rire
égalent la joie que vous me procurez.*

A ma grande tante, Pierrot, Fabien, Lolita et tous les membres de ma famille,

Tout simplement parce que j'ai de la chance de l'avoir.

A Fred,

*Pour ton amour, ta gentillesse, ton soutien, sans oublier tes blagues, pas si drôles que ça,
mais qui nous font toujours rire. Je suis heureuse de vivre avec toi.*

Merci de m'avoir empêchée de défenestrer l'ordinateur en passant.

A Aude et Jo,

A Aude, pour ta bonne humeur, tes conseils avisés. Pour notre road trip dans le Morvan et ailleurs, nos fous-rires. Merci d'avoir toujours été là.

A Jo, parce que je peux toujours compter sur toi. Pour toutes nos soirées depuis 7 ans qui n'auraient pas été les mêmes sans toi. Parce qu'on ne se perdra jamais.

Parce que votre amitié a toujours compté à mes yeux. Je vous adore les filles.

A Lucie,

Pour tous ces moments de rires et de larmes partagés à la Grette. Parce que sans toi, ces deux années n'auraient pas eu la même saveur.

A Pascale et Bahiya,

Parce que j'ai découvert 2 filles extras et que j'espère qu'on ne se perdra pas...

A Nahim,

*Pour ton soutien indéfectible, que tu m'accordes par le truchement de blagues idiotes et de viles moqueries. Je suis peut-être un peu tarée, mais toi t'es pas drôle alors c'est pas mieux...
Ne change surtout pas !*

A Olivier, Marin, Delphin, Guillaume et Rémy,

A notre voyage de promo très mémorable ; ne changez rien les mecs, vous êtes top !

A Marie, Virginie,

A tous les moments partagés à Toul et ailleurs.

A Lolo,

Mon binôme de choc, merci pour tous les moments passés depuis la P2. Oui c'est vrai, mon complet en exam de TP, j'y suis arrivée grâce à toi...

A J.S., Jean-Max et Bobo,

Pour toutes nos soirées inoubliables.

A Christian et Sabrina,

Merci pour votre soutien, votre confiance en moi, et tous ces bons moments passés depuis maintenant plus de deux ans. Parce que j'aime bien aller au travail grâce à vous.

A Flora, Emmeline, Valérie et Virginie,

Parce que je trouve qu'on fait une fine équipe. Au fait, là vous avez le temps de faire une pause avec moi ?

A Cyrielle, Nourredine, Thomas, Gauthier, Dida...

A la famille de Fred,

Merci pour votre accueil si chaleureux au sein de votre famille.

A tous les dentaires, à Mimi, et aux autres...

TABLE DES MATIERES :

1	INTRODUCTION	5
2	DEFINITIONS.....	7
2.1	Germe dentaire :	7
2.2	Dent de sagesse :	7
2.3	Dent en rétention :	7
2.4	Dent enclavée :	7
2.5	Dent incluse :	7
2.6	Dent en désinclusion :	8
3	CRITERES D'EVALUATION DE LA DIFFICULTE OPERATOIRE :	10
3.1	Interrogatoire et examen médical :	10
3.1.1	Interrogatoire médical :	10
3.1.1.1	Age :.....	11
3.1.1.2	Pathologies :.....	13
3.1.1.2.1	Pathologies à risque hémorragique :	14
3.1.1.2.1.1	Maladies de l'hémostase primaire :	14
3.1.1.2.1.2	Maladie de la coagulation :	15
3.1.1.2.1.3	Leucémies :.....	16
3.1.1.2.2	Pathologies à risque infectieux :	17
3.1.1.2.2.1	L'endocardite infectieuse :	17
3.1.1.2.2.2	Patients porteurs d'une prothèse articulaire :	19
3.1.1.2.2.3	Le virus de l'immunodéficience humaine (VIH) :	20
3.1.1.2.2.4	Les hépatites virales :	21

3.1.1.2.2.5	Diabète :	23
3.1.1.2.3	Pathologies à risque toxique et états particuliers :	25
3.1.1.3	Traitements en cours ou pris antérieurement ayant des conséquences en chirurgie buccale :	27
3.1.1.3.1	Patients sous antithrombotiques :	27
3.1.1.3.2	La chimiothérapie :	30
3.1.1.3.3	La radiothérapie :	31
3.1.1.3.4	Patients ayant pris des bisphosphonates :	33
3.1.1.4	Comportements/ habitudes du patient :	36
3.1.2	Examen clinique :	37
3.1.2.1	Coopération et degré d'autonomie du patient	37
3.1.2.2	Ouverture buccale et examen des articulations temporo-mandibulaires: ...	38
3.1.3	Examens complémentaires	39
3.2	Critères anatomiques :	40
3.2.1	Rappels embryologiques et anomalies d'évolution / éruption :	40
3.2.1.1	Embryologie et éruption :	40
3.2.1.1.1	Développement de la dent de sagesse mandibulaire :	42
3.2.1.1.2	Développement de la dent de sagesse maxillaire :	43
3.2.1.2	Anomalie d'évolution :	43
3.2.1.2.1	Evolution de la dent de sagesse mandibulaire :	46
3.2.1.2.2	Evolution de la dent de sagesse maxillaire :	51
3.2.2	Morphologie de la dent :	52
3.2.2.1.1	Au maxillaire :	52
3.2.2.1.2	A la mandibule :	52
3.2.3	Situation anatomique de la dent de sagesse	54
3.2.3.1	Situation anatomique au maxillaire :	54
3.2.3.2	Situation anatomique à la mandibule :	61

3.2.4	Environnement anatomique de la dent de sagesse	75
3.2.4.1	Environnement anatomique au maxillaire :	75
3.2.4.2	Environnement anatomique à la mandibule :	84
3.2.5	Examens permettant d'évaluer les rapports anatomiques des dents de sagesse avec leur environnement et d'en apprécier la difficulté opératoire	95
3.2.5.1	Examen clinique	95
3.2.5.1.1	Inspection :	95
3.2.5.1.1.1	Exo-buccal :	95
3.2.5.1.1.2	Endo-buccal :	96
3.2.5.1.2	Palpation :	97
3.2.5.2	Examens radiographiques :	98
3.2.5.2.1	Au maxillaire :	98
3.2.5.2.1.1	Cliché rétro-alvéolaire :	98
3.2.5.2.1.2	Panoramique dentaire :	99
3.2.5.2.1.3	Tomodensitométrie :	101
3.2.5.2.1.4	Radiographie à faisceau conique :	102
3.2.5.2.2	A la mandibule :	103
3.2.5.2.2.1	Cliché rétro-alvéolaire :	103
3.2.5.2.2.2	Panoramique dentaire :	107
3.2.5.2.2.3	Cliché en défilé mandibulaire :	108
3.2.5.2.2.4	Mordu occlusal :	109
3.2.5.2.2.5	Radiographie « face basse » :	111
3.2.5.2.2.6	Tomodensitométrie :	111
3.2.5.2.2.7	Radiographie à faisceau conique:	114
3.2.5.2.3	Protocole radiologique :	117
3.3	Critères concernant le praticien.....	119
3.3.1	Capacité :	119

3.3.2 Compétences et expériences personnelles : 120

**3.4 Echelle des difficultés : Interprétations graphiques à partir d'un cas clinique
123**

4	LE RISQUE EN RESPONSABILITE CIVILE ET PROFESSIONNELLE DES PRATICIENS LORS DE DOMMAGES SURVENUS PENDANT UNE CHIRURGIE DES DENTS DE SAGESSE.....	128
---	---	-----

4.1 Rappels en matière de droit : 128

4.2 Le devoir d'information : 131

**4.3 Dommages survenus lors de chirurgie des dents de sagesse, risques associés et
litiges les plus fréquemment rencontrés lors de la chirurgie des dents de sagesse: ... 133**

4.4 Limites de la chirurgie au cabinet dentaire : 137

5	CONCLUSION.....	141
---	-----------------	-----

1 INTRODUCTION

La troisième molaire ou « dent de sagesse » est, selon Darwin, une dent en voie normale de disparition (93). Cette idée n'est pas forcément partagée par tous. Quoiqu'il en soit, les pathologies qu'elle est susceptible d'occasionner à un individu, au cours de son évolution, restent un motif de consultation fréquent. Les inclusions et les ectopies dentaires ainsi que leurs complications sont connues et redoutées de mémoire d'homme. Ces pathologies étaient moins fréquentes autrefois qu'actuellement, si nous nous référons aux renseignements fournis par les nombreuses études portant sur les squelettes du Moyen-âge, qui donnent une fréquence d'environ 4% de dents incluses par rapport à 20% aujourd'hui. En raison d'une diminution d'origine vraisemblablement fonctionnelle, ce sont les dents des groupes distaux les premières touchées. A cet égard, les dents les plus souvent intéressées par le phénomène sont les dents de sagesse inférieures (environ 50%), suivies des dents de sagesse maxillaires (environ 30%). (41). Lorsque la dent est dans son axe d'évolution, mais est seulement gênée dans son processus d'éruption, nous parlons de dent incluse ou de dent retenue (rétention complète ou incomplète). Si son axe anatomique a une orientation différente de celle de l'axe normal d'évolution, on parle alors d'ectopie.

L'avulsion des dents de sagesse est une des procédures chirurgicales les plus répandues en chirurgie dentaire. Le fait que la découverte d'une dent incluse ou ectopique soit souvent fortuite, n'implique pas obligatoirement l'absence d'indication d'extraction. Dans cette situation, ce sont les risques éventuels de complications futures qui constituent l'indication d'une avulsion préventive (93): outre les risques de lyse des dents voisines, d'évolution kystique, de formations tumorales, peuvent survenir des pathologies inflammatoires et infectieuses (épisodes répétés de péri coronarites, cellulites plus ou moins importantes). On peut également rencontrer des névralgies, des otalgies, des troubles des articulations temporo-mandibulaires, des malpositions.

Il existe, en outre, des indications d'avulsion à titre prophylactique en orthodontie chez les sujets jeunes et en dehors de toute pathologie, afin de réduire le risque de séquelles (les orthodontistes les considérant comme étant responsables principales des récurrences d'encombrement (66). En effet, CHATEAU et RICKETTS préconisent une avulsion des germes environ deux ans avant son éruption, dès la formation des deux tiers de la racine, car

selon eux la force éruptive de ces dents de sagesse est responsable de l'encombrement antérieur de l'arcade. Notons que cet avis est loin d'être partagé par tous les auteurs, comme c'est le cas pour BROADBENT, pour qui les dents de sagesse jouent un rôle insignifiant, ainsi que pour BJORK qui incrimine la croissance mandibulaire plus tardive que celle du maxillaire dans la responsabilité de cet encombrement antérieur.

Les avulsions à titre prophylactique chez le sujet jeune ont pour but de diminuer la morbidité chirurgicale et les risques de complications de voisinage chez les patients plus âgés, et d'augmenter le gain en terme de santé bucco-dentaire chez le jeune patient en fin de croissance. L'importance de ce gain sera déterminée par une série de facteurs qui sont : la pertinence de l'indication d'avulsion prophylactique portée sur une ou plusieurs troisièmes molaires, ainsi que le choix du moment, celui de la procédure chirurgicale (intervention sous anesthésie locale ou générale) ainsi que les connaissances et la compétence de l'opérateur et de son équipe.

Il existe également de nombreuses indications immédiates d'avulsion : outre les pathologies infectieuses et inflammatoires précédemment citées, on note notamment une atteinte carieuse irréversible, une atteinte parodontale de la seconde molaire ou bien une atteinte carieuse de la seconde molaire en rapport avec la troisième molaire.

Tout acte chirurgical, même bien conduit, recèle un risque de complications. Ces complications, plus ou moins rares, peuvent être : une alvéolite, une diminution ou une modification de la sensibilité de la lèvre inférieure ou plus rarement de la langue, une cellulite, une communication entre le sinus maxillaire et la cavité orale, l'expulsion de la dent de sagesse maxillaire dans le sinus maxillaire ou, en arrière de celui-ci, ou bien encore, une fracture de l'angle de la mâchoire (l'étude de Lee confirme que la présence d'une dent de sagesse incluse double le risque de fracture angulaire), cette liste n'étant pas exhaustive.

C'est pourquoi, une fois l'indication d'extraction posée, il est nécessaire d'étudier tous les facteurs de risques existants lors de l'intervention afin de déterminer le rapport bénéfice / risque. La thérapeutique exigera en effet que ses avantages soient supérieurs aux inconvénients potentiels pour le patient.

2 DEFINITIONS (46), (18)

2.1 Germe dentaire :

Un germe dentaire d'une dent permanente correspond au stade primitif d'une dent, depuis le stade de bourgeon jusqu'à maturation complète de la dent, c'est-à-dire jusqu'à ce que l'édification radriculaire soit achevée (définition de l'ANAES).

2.2 Dent de sagesse :

Elle est la troisième molaire. Présente de manière inconstante, l'être humain en possède généralement quatre, ceci variant plus ou moins. Son éruption se fait en principe entre 18 et 25 ans.

2.3 Dent en rétention :

C'est une dent immature, gênée et stoppée dans son évolution. Elle est retenue bien qu'elle garde cependant son potentiel d'éruption. La rétention n'empêche pas la maturation de la dent et aboutit ainsi à l'enclavement ou à l'inclusion.

2.4 Dent enclavée :

C'est une dent mature retenue dans le maxillaire au-delà de la date normale d'éruption et dont le sac péri- coronaire est ouvert dans la cavité buccale. La couronne a traversé partiellement la couche épithéliale (qui est la fusion de l'épithélium réduit et de l'épithélium gingival) mais elle reste retenue.

2.5 Dent incluse :

C'est une dent retenue dans le maxillaire au-delà de la date normale d'éruption et entourée d'un sac péri- coronaire sans communication avec la cavité buccale. Une dent incluse peut-être complètement enfermée dans sa crypte osseuse, ou bien le plafond de la

crypte osseuse est déjà fenêtré. La couronne et son enveloppe folliculaire arrivent alors au contact du périoste et de la face interne de la fibromuqueuse qui recouvre complètement la corticale ; à ce stade d'éruption, la dent est incluse en position sous-muqueuse. La dent reste incluse tant que son enveloppe folliculaire n'est pas perforée.

⇒ Inclusion complète ou totale : l'élément inclus et son sac péricoronaire sont entièrement situés dans le tissu osseux.

⇒ Inclusion partielle : l'élément inclus et son sac péricoronaire sont dans le tissu osseux mais également dans le tissu ostéo-fibreux :

Si le sac péricoronaire est fermé, la dent est en inclusion partielle.

Si le sac péricoronaire est ouvert, la dent est en désinclusion (74) (cf. figure 1).

2.6 Dent en désinclusion :

C'est une dent primitivement incluse ou enclavée qui apparaît plus ou moins complètement dans la cavité buccale au-delà de la date normale de son éruption.

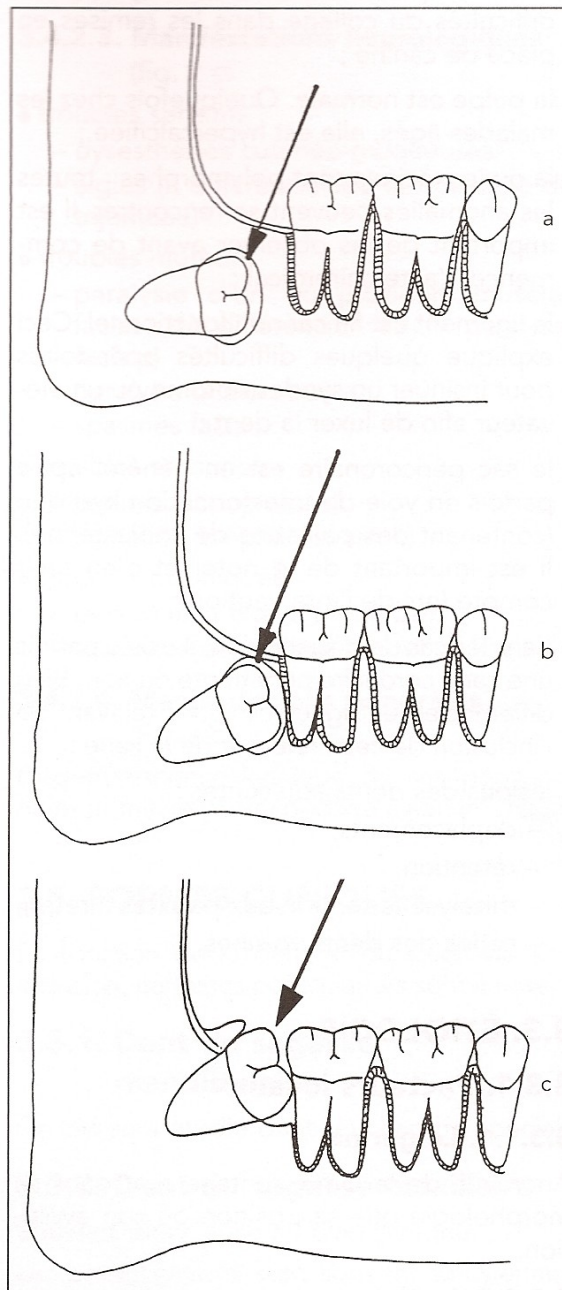


Figure 1 : Schéma montrant les différents degrés d'inclusion possibles (74)

Figure 1 a à c :

-a : INCLUSION COMPLETE OU TOTALE : L'élément inclus et son sac péri-coronaire sont ENTIEREMENT dans le tissu osseux.

-b : INCLUSION PARTIELLE : L'élément inclus et son sac péri-coronaire sont dans le tissu osseux mais EGALEMENT dans le tissu ostéo-fibreux.

-c : DESINCLUSION : Le sac péri-coronaire est OUVERT sur le MILIEU EXTERIEUR.

3 CRITERES D'EVALUATION DE LA DIFFICULTE OPERATOIRE :

Du premier contact avec le patient jusqu'à la fin de l'intervention, tous les stades sont susceptibles de mettre en évidence des difficultés opératoires. A chaque étape de la consultation, tous ces facteurs de difficulté opératoire seront à rechercher et à étudier avant de procéder à la phase chirurgicale, et c'est précisément la synthèse des données recueillies qui permettra d'évaluer la difficulté opératoire et les risques, plus ou moins importants, inhérents à l'opération.

3.1 Interrogatoire et examen médical :

Afin de réaliser un traitement sûr et efficace, il est nécessaire d'évaluer le patient pour identifier les risques potentiels. L'acte envisagé est un acte chirurgical à part entière qui peut être lourd de conséquences. Aussi est-il nécessaire de s'entourer d'un certain nombre de précautions, comme voir personnellement le patient lors de la consultation initiale (même s'il est adressé par un confrère), établir un diagnostic précis et complet, établir un plan de traitement, et enfin sauf exception rarissime, ne pas intervenir le jour de cette première consultation (74).

3.1.1 Interrogatoire médical :

Il doit se faire avec tact mais avec rigueur. Recueillir l'information, c'est envisager le patient dans sa globalité. Seule une anamnèse stricte permet de mettre en lumière un risque lié à une pathologie générale. Cette démarche est fondamentale pour la maîtrise des complications postopératoires d'ordre général ou local (41).

Le patient est amené à répondre aux questions qui lui sont posées par oral ou par écrit : Etes-vous suivi sur le plan médical ? Prenez-vous des médicaments de façon habituelle ? Prenez-vous de l'aspirine ? Faites-vous des allergies ? Avez-vous eu des crises de spasmophilie ?... Etc.

Laissée à la seule initiative du malade quand il est sous la forme d'un questionnaire médical écrit, il peut être entaché d'erreurs, d'imprécisions, voire de confusions.

Ce questionnaire médical délivré au patient dans la salle d'attente, dans un temps préliminaire à la première consultation, demeure donc aléatoire, et doit toujours faire l'objet, de la part du praticien : d'une lecture attentive, d'une évaluation critique, d'un interrogatoire secondaire afin de vérifier les données, enfin d'une consignation de ces données de cet interrogatoire et des investigations annexes qu'elle justifie. Si nécessaire, on contactera le médecin généraliste ou hospitalier.

Ce questionnaire n'est pas une banale formalité, annexée « pour la forme » au dossier du patient afin de « se couvrir » d'une éventuelle mise en cause. Il doit permettre pour chaque patient, la révélation de caractéristiques spécifiques qui doivent être considérées comme autant de paramètres guides pour aborder le traitement odonto-stomatologique : terrain pathologique nécessitant des précautions opératoires particulières, évaluation des médications anciennes, présentes ou futures, réactions rares ou exceptionnelles à certaines médications justifiant une approche particulièrement prudente (63).

L'interrogatoire médical doit être géré avec soin et patience, toute réponse imprécise ou imparfaite du patient devant susciter la recherche d'informations complémentaires.

3.1.1.1 Age :

Le facteur de l'âge est important car il est directement lié au risque de complications postopératoires du fait des pathologies associées du patient, pathologies et médications augmentant avec l'âge.

Pour que les soins dentaires soient adaptés, il convient de prendre en compte les aspects sociaux et psychologiques chez ces personnes. Evaluer les patients en fonction de leur âge biologique plutôt que de l'âge réel est souvent utile lors du choix du traitement.

Ainsi, une personne âgée présentera plus de maladies (cardiaques, circulatoires, musculosquelettiques, affections respiratoires...) et susceptibilité à ces dernières ; chez ses patients, il faudra prendre en compte le risque de surdosage lors de la prescription de médicaments. A ce titre, on se conformera aux recommandations du dictionnaire Vidal. D'une

manière générale, entre 70 et 80 ans, il faudra diminuer la posologie d'un tiers et, au-delà de 80ans, de moitié.

Ces patients présentent en outre une diminution de leur capacité physique, une cicatrisation ralentie, une polymédication qui peut provoquer de nombreux effets secondaires, et le risque d'interaction médicamenteuse est accru (92). De plus, l'intervention sera plus délicate chez la personne âgée qui, pouvant présenter des pathologies rhumatismales, ne pourra pas présenter au praticien une tête en extension suffisante, ni supporter une intervention trop longue.

L'acte chirurgical ainsi que les suites opératoires sont moins conséquentes chez le jeune patient. La morbidité et les séquelles parodontales sont moindres chez le sujet jeune (moins de 25ans). En effet, dès l'âge de 25ans, les complications postopératoires sont significativement plus importantes que chez les patients jeunes ; de même, la présence éventuelle d'une péricoronarite ou d'autres pathologies est corrélée significativement avec des complications postopératoires liées à la guérison des plaies. (KUNKEL et coll, 2004 ; BLONDEAU et DANIEL, 2007 ; VOGELIN et coll, 2008) (102). Lorsque la croissance de la racine est achevée, les complications sont plus nombreuses, par exemple les troubles de la sensibilité (STRIETZEL et REICHART 2002) (102).

Cependant, chez le jeune adolescent, l'indication d'énucléation des germes de troisièmes molaires (germectomie), avant le début d'édification radiculaire visible radiographiquement, n'apparaît pas pertinente au vu du risque opératoire encouru. En effet, c'est une erreur d'aller chercher très haut un germe maxillaire au prix d'un délabrement osseux important et d'accumuler des risques non justifiés.

C'est donc vers la tranche d'âge 16-25 ans que l'avulsion est la plus simple généralement. Effectivement, on est en présence d'un tissu osseux plus élastique (au-delà de 35 ans, l'os est plus résistant) (94), d'un espace ligamentaire large, d'un sac péricoronaire large, des racines le plus souvent incomplètement développées et droites, à distance du canal alvéolaire, chez un patient en bonne santé dont la dent de sagesse n'a pas subi d'agressions infectieuses. **La configuration la plus favorable est celle d'une dent dont les racines sont formées entre le tiers et les deux tiers.**

Lorsqu'il devient évident, lors d'un contrôle chez l'adolescent à partir de 16ans, que les dents de sagesse ne pourront pas se placer sur l'arcade en raison d'un manque de place ou d'une malposition, l'avulsion des germes devrait être proposée lorsque les germes des troisièmes molaires maxillaires sont suffisamment descendus, à la fin de l'adolescence (77). Ces futures dents de sagesse pourront plus tard être source d'infection, et leur avulsion plus tardive pourrait être plus risquée ; en effet à la mandibule notamment les racines pourraient avoir fini leur édification à proximité du canal dentaire inférieur.

Après 25ans, ces dents ne devraient être avulsées que lorsqu'elles sont impliquées dans un processus pathologique (77).

3.1.1.2 Pathologies :

Les patients ayant une pathologie systémique et/ou sous traitement médical sont souvent qualifiés de patients « à risque ». Le chirurgien-dentiste, à la croisée de pathologies diverses dans son cabinet, doit souvent rajouter, sans nuire, sa propre thérapeutique ou sa pratique professionnelle. La réalisation des actes de chirurgie buccale peut, en l'absence de précautions spécifiques, exacerber ces pathologies sous-jacentes ou bien entraîner des complications chez ces patients. Leur prise en charge nécessite non seulement la connaissance de certaines pathologies, leurs manifestations cliniques, leurs modalités thérapeutiques, mais aussi la mise en place de précautions spécifiques. L'interrogatoire permettra d'attribuer au patient un des stades de la classification ASA (classification établie par l'American Society of Anesthesiologists, utilisée pour mesurer l'impact d'une maladie systémique sur l'état fonctionnel du patient (92) dont voici un bref rappel :

-ASA1, patient normal en bonne santé ;

-ASA2, patient atteint d'une affection systémique légère ;

-ASA3, patient atteint d'une affection systémique grave qui limite son activité sans entraîner d'incapacité ;

-ASA4, patient atteint d'une affection systémique invalidante et mettant constamment sa vie en danger ;

-ASA5, patient moribond dont l'espérance de vie est inférieure à 24heures avec ou sans intervention.

Dans certains cas, l'odontologiste est amené à prendre contact par écrit avec le médecin traitant ou spécialiste, afin d'établir ensemble le protocole à suivre avant l'intervention ou pendant. Seul le médecin traitant pourra décider de modifier la thérapeutique du patient si cela est nécessaire. Les différents examens permettront d'évaluer le rapport bénéfice / risque pour le patient en fonction de l'intervention prévue. Le praticien pourra ainsi mettre en évidence trois types de risques : pathologies à risque hémorragique, pathologies à risque infectieux et pathologies à risque toxique (McGowan, 1999).

3.1.1.2.1 Pathologies à risque hémorragique :

3.1.1.2.1.1 Maladies de l'hémostase primaire :

L'interrogatoire médical doit mettre en évidence certaines pathologies telles que :

- Les syndromes hémorragiques d'origine vasculaire (purpuras par atteinte vasculaire : syndrome d'Ehlers-Danlos, purpura simplex, scorbut...). Ils sont bénins dans la majorité des cas ; cependant, il existe des formes rares d'une très haute gravité qu'il conviendra de ne pas négliger.

- La maladie de Willebrand, c'est une maladie héréditaire hémorragique qui résulte d'une anomalie quantitative ou qualitative du facteur von Willebrand. Elle touche les deux sexes, sans prédilection et son incidence est très fréquente (1% de la population) (Lefrère et Lefrère 1995 ; Najman, 1994), (43),(28). Ayant des conséquences à la fois sur l'hémostase et la coagulation, elle va se manifester par des ecchymoses et des hémorragies prolongées lors d'actes chirurgicaux (proportionnelles au degré de déficit en complexe VIII – VWF). **D'une manière générale, le traitement n'est justifié qu'en cas d'hémorragie ou à titre préventif en cas d'intervention chirurgicale. Il fait appel à la desmopressine (Minirin®) et/ ou à la perfusion de concentré purifié de Facteur Willebrand en milieu hospitalier.**

- Désordres plaquettaires :

→ Thrombopénies : taux de plaquettes inférieur à 150.000/mm³ avec allongement du TS.

Une NP de 50000 / mm³ représente la limite acceptable pour une intervention en milieu hospitalier. **En dessous de ce seuil, la thrombopénie est sévère, l'intervention sera réalisée après transfusion de concentrés plaquettaires 30 à 60 minutes avant le geste (57) .**

→ Thrombopathies : altérations fonctionnelles des plaquettes, avec NP normale et allongement du TS. Elles peuvent être héréditaires : urémie, cirrhose, myélodysplasies et syndromes myeloprolifératifs, macroglobulémie de Waldenström, ou acquises : d'origine médicamenteuse généralement : aspirine, anti-inflammatoires non stéroïdiens, pénicillines et céphalosporines de troisième génération, ticlopidine et autres anti thrombotiques à action antiplaquettaire. Ces troubles d'origine médicamenteuse ainsi que la conduite à tenir dans ce cas seront évoqués plus loin. **Avant l'intervention, il faudra contrôler le TS : celui-ci devra être inférieur à 10 minutes (43) .**

3.1.1.2.1.2 Maladie de la coagulation : (79), (43)

-Coagulopathies héréditaires : Hémophilies A et B, entre autres.

L'hémophilie A est la plus fréquente. La déficience en facteur VIII (pour l'hémophilie A) et du facteur IX (hémophilie B) se traduit par **un allongement du TCA** associé à un TQ / INR normal et un TS normal (29). L'hémorragie postopératoire est différée et récidivante, pouvant mettre en jeu le pronostic vital du patient.

-Coagulopathies acquises : déficit en facteurs vitamine K dépendants (qui a pour conséquence, un **allongement de la TCA , augmentation du TQ/INR** et un TT normal), maladies hépatiques (avec **allongement plus ou moins important du TQ/INR** en fonction du degré de sévérité de l'atteinte hépatique), coagulation intravasculaire disséminée, inhibiteurs pathologiques de la coagulation (allo ou auto-anticorps dirigés soit contre les facteurs hémostatiques, soit contre des phospholipides à propriété anticoagulante, responsables de syndromes hémorragiques très sévères et très difficiles à traiter), coagulopathies médicamenteuses (héparine, AVK)....

Rappelons que le traitement dentaire chez des patients hémophiles ne devrait être effectué qu'en liaison avec le service spécialisé en hématologie dont dépend le patient : en effet la plupart des centres d'hémophilie auront un protocole substitutif en facteur, pour gérer à la fois l'avulsion et l'analgésie du nerf alvéolaire inférieur et recommanderont de passer une nuit en centre de soins (92) .

3.1.1.2.1.3 Leucémies :

La leucémie est caractérisée par une prolifération anormale et excessive de précurseurs des globules blancs, bloqués à un stade de différenciation, qui finissent par envahir complètement la moelle osseuse puis le sang. S'installe alors un tableau d'insuffisance médullaire, avec production insuffisante de globules rouges (source d'anémie), de globules blancs normaux, polynucléaires principalement (neutropénie, source d'infections graves) et de plaquettes (thrombopénie, source d'hémorragies provoquées ou spontanées). Les effets thrombocytaires et thrombopathiques de la chimiothérapie et de la radiothérapie vont augmenter le risque hémorragique. Cependant, ce risque est minime par rapport au risque infectieux.

Conduite à tenir en cas de leucémie (30):

Les hémorragies postopératoires persistantes peuvent céder à la mise en place d'éponges résorbables maintenues par des sutures. La compression peut se faire par de simples compresses maintenues sur place.

La prise en charge du patient présentant un risque hémorragique doit être pluridisciplinaire. L'interrogatoire médical, l'examen clinique et l'exploration biologique sont indispensables pour évaluer le risque hémorragique propre à chaque patient. Le praticien en concertation avec le médecin traitant, pourra alors établir un protocole chirurgical adéquat à chaque patient. Le choix entre la prise en charge au cabinet ou en milieu hospitalier sera guidé par le résultat de l'évaluation individuelle préopératoire des risques hémorragiques propres à chaque patient ainsi que du plateau technique dont dispose le praticien.

D'une manière générale, la conduite à tenir en cas de risque hémorragique sera la suivante :

- Utilisation d'agents hémostatiques résorbables locaux à base de collagène, de cellulose, de thrombine (Pangen®, Surgicel®)
- Fermeture de la plaie opératoire et réalisation de sutures hermétiques suivie d'une compression locale du site opératoire (environ 10minutes)
- Mise en place de colle biologique à base de fibrine avec du collagène (à l'hôpital) qui sera réalisée en fonction du bilan sanguin (en cas de risque hémorragique majeur)
- Réalisation d'une gouttière de compression en cas de haut risque hémorragique.

3.1.1.2 Pathologies à risque infectieux :

3.1.1.2.1 L'endocardite infectieuse :

L'endocardite est l'infection microbienne d'un endocarde sain ou lésé, suite à une bactériémie provoquée par une effraction muqueuse ou cutanée, ou à partir d'un foyer septique endogène. Les streptocoques en sont les agents infectieux les plus responsables. L'endocardite reste préoccupante en raison de sa gravité et de son incidence qui ne régresse pas : en France, environ 1300 cas surviennent chaque année (50). Sa létalité reste très élevée, en fonction de l'âge, du germe en cause et de l'existence éventuelle d'une prothèse valvulaire cardiaque : en effet, c'est une pathologie fréquente et grave avec un taux de mortalité oscillant entre 15 et 25% (88).

On distingue l'endocardite aiguë de l'endocardite subaiguë ou maladie d'Osler.

L'origine buccodentaire comme porte d'entrée des germes est retrouvée dans 10 à 30 % des cas et parmi eux, 18 à 85 % des cas sont imputables à des avulsions dentaires (24).

Les recommandations concernant les mesures préventives des endocardites infectieuses ont largement été remaniées depuis quelques années. Cette évolution est la conséquence d'un ensemble d'observations remettant en cause l'intérêt de l'antibioprophylaxie au cours des procédures invasives. Il a été montré récemment que des bactériémies survenaient à l'occasion d'activités aussi banales que le brossage des dents ou le mâchage de chewing-gum. Ces bactériémies transitoires sont fréquentes et de magnitude similaire à celles survenant aux

cours des interventions en chirurgie dentaire. Enfin, des modèles de coût-efficacité réalisés pour évaluer l'intérêt de la prophylaxie à l'échelle populationnelle montrent que la balance bénéfices-risques n'est pas en faveur de son utilisation. En effet, l'antibioprophylaxie nécessiterait d'être proposée très largement à tous les patients afin de prévenir quelques endocardites au prix d'un risque de choc anaphylactique pour les patients et de la possibilité d'émergence de résistances bactériennes (11). Sur ces arguments, les recommandations françaises [société de pathologie infectieuse de langue française], européennes (European society of clinical microbiology and infectious diseases) et américaines (American college of Cardiology, 2009) concernant la prévention des endocardites infectieuses, réduisent les indications d'antibioprophylaxie aux seuls patients à haut risque d'endocardite (**prothèses valvulaires, patients ayant des antécédents d'endocardite infectieuse ou présentant des cardiopathies congénitales cyanogènes**) et pour des soins dentaires impliquant une bactériémie. (cf. tableau I). Ces recommandations de 2009 sur l'endocardite infectieuse ont été confirmées en septembre 2011 par l'AFSSAPS. Cependant, ces nouvelles propositions de prophylaxie peuvent être adaptées au cas par cas (68).

Situation	Antibiotique	Dose unique dans l'heure qui précède l'intervention	
		Adultes	Enfants (sans dépasser la dose adulte)
-En l'absence d'allergie A la pénicilline	Amoxicilline	2 ou 3g PO ou i.v.	50mg/kg PO ou i.v.
-En cas d'allergie à la pénicilline	Clindamycine	600mg PO ou i.v.	20mg/kg PO ou i.v.

Tableau I : Prophylaxie recommandée pour les procédures dentaires à risque (AFSSAPS, septembre 2011)

Conduite à tenir face au risque d'endocardite infectieuse dans le cadre de l'avulsion de dents de sagesse :

Une hygiène maximale doit être réalisée avant la chirurgie, l'hygiène orale revêtant un caractère fondamental dans la prévention des infections. De plus, une asepsie rigoureuse pendant l'intervention devra être mise en place.

La dernière recommandation de l'AFSSAPS de septembre 2011 (Prescription des antibiotiques en pratique bucco-dentaire : Recommandations de bonne pratique du 02/09/2011), indique que l'antibiothérapie prophylactique sera indiquée, chez le patient à haut risque d'endocardite infectieuse, pour tout acte dentaire impliquant la manipulation de la gencive, ou de la région péri apicale de la dent et en cas d'effraction de la muqueuse orale. Ainsi pour toute chirurgie, l'antibioprophylaxie sera indiquée.

3.1.1.2.2 Patients porteurs d'une prothèse articulaire :

A noter également, la pose éventuelle d'une prothèse articulaire chez le patient dans ses antécédents médicaux. En effet auparavant, on estimait que le risque de développer une infection sur le site de la prothèse (essentiellement prothèse de hanche, de genou, plaques vertébrales...) s'étendait sur deux ans après l'intervention orthopédique, période durant laquelle l'antibioprophylaxie était recommandée. De manière générale, les modalités de l'antibioprophylaxie étaient identiques à celles de la prévention de l'endocardite infectieuse, et ce afin de limiter les risques d'infection à partir d'un foyer à distance, comme lors d'une intervention chirurgicale. **Il faut cependant préciser que ces recommandations ont été révisées très récemment, et que ces précautions ne sont plus à l'ordre du jour. Dorénavant et ce, depuis le 02 septembre 2011, l'AFSSAPS préconise que chez les patients porteurs d'une prothèse articulaire, l'antibiothérapie prophylactique n'est plus indiquée lorsqu'un geste bucco-dentaire est réalisé.**

L'amélioration de l'hygiène buccodentaire du patient si besoin, la mise en état buccale et l'éradication des foyers infectieux seront cependant à réaliser.

En médecine bucco-dentaire, les antibiotiques sont désormais réservés à des situations peu fréquentes. Leur champ d'indication et leur durée de prescription ont été fortement réduits depuis les précédentes recommandations. L'utilisation d'antibiotiques ne peut ni pallier l'insuffisance orale, ni se substituer aux règles universelles d'hygiène et d'asepsie inhérentes à toutes pratiques de soins.

L'hygiène orale revêt un caractère fondamental dans la prévention des infections en médecine bucco-dentaire. Les patients doivent recevoir une information adaptée en ce sens.

Il conviendra donc de distinguer (AFSSAPS, septembre 2011) :

- les patients de la population générale, de loin les plus nombreux (se caractérisant par l'absence d'immunodépression, ou de cardiopathie à haut risque d'endocardite infectieuse)
- les patients immunodéprimés (après évaluation soigneuse avec les médecins concernés),
- les patients à haut risque d'endocardite infectieuse (prothèse valvulaire, antécédent d'endocardite infectieuse, cardiopathie congénitale cyanogène).

Dorénavant, chez les patients présentant une cardiopathie à risque modéré (autres valvulopathies, autres cardiopathies congénitales, prolapsus de la valve mitrale...) et les patients porteurs d'une prothèse articulaire, l'antibiothérapie prophylactique n'est plus indiquée lorsqu'un geste bucco-dentaire est réalisé.

3.1.1.2.2.3 Le virus de l'immunodéficience humaine (VIH) :

L'infection par le VIH se caractérise par une anomalie chronique, évolutive du système immunitaire. Différentes anomalies biologiques (médullaires et périphériques) sont susceptibles d'interférer avec la chirurgie buccale, en fonction du stade clinique et biologique de la maladie.

Un bilan biologique est indispensable pour la prise en charge du patient atteint, avant toute intervention : le suivi de l'infection VIH repose sur une surveillance clinique régulière associée à la mesure du nombre des lymphocytes TCD4 et à la quantification de l'ARN viral plasmatique (charge virale), ces paramètres aidant à définir l'indication du traitement antirétroviral et d'en évaluer les effets (50).

Chez ces patients, il existe des risques d'anémie (avec retard de cicatrisation, plus grande susceptibilité aux infections et aux saignements), leucopénie, neutropénie, lymphopénie, thrombopénie... (31).

La suppression des foyers infectieux bucco-dentaires doit rester une priorité chez le patient infecté. Les dents de sagesse en malposition, enclavées ou délabrées dans le contexte clinique local et général doivent être systématiquement avulsées. Pendant la phase asymptomatique de la maladie (patients pas encore au stade SIDA, dont l'état général est satisfaisant), il faudra en profiter pour mettre en état la cavité buccale et enlever les dents de sagesse susceptibles de provoquer des infections ultérieurement.

Conduite à tenir en cas de VIH :

Il faudra contrôler le stade de l'infection par le VIH par le taux de CD4 lors d'une prise de sang récente. Chez ces patients, il y a un grand risque d'infections croisées et opportunistes.

La suppression des foyers infectieux bucco-dentaires sera réalisée chez le patient infecté le plus tôt possible. Les dents de sagesse en malposition, enclavées ou délabrées, sources d'infection, doivent être systématiquement avulsées.

3.1.1.2.2.4 Les hépatites virales :

-Hépatites virales aiguës : hépatites A, B (la plus fréquente), C, éventuellement D et E.

-Hépatites virales chroniques

Elles vont provoquer des altérations des fonctions hépatiques susceptibles d'interférer avec la chirurgie. En effet, il y a un risque de diminution de l'absorption de la vitamine K, perturbation des facteurs de coagulation, perturbation du métabolisme de détoxification médicamenteuse, voire de thrombopénie.

Il existe, de plus, un risque d'infections croisées chez les patients porteurs d'hépatite B, C ou du VIH. Une liaison sera assurée avec le médecin traitant avant les soins (92).

Conduite à tenir chez le patient atteint d'hépatite: le respect des règles d'asepsie et d'antisepsie est valable pour tous les patients (95). La technique chirurgicale doit être rigoureuse et la plus atraumatique possible (élimination du tissu inflammatoire, régularisation des crêtes résiduelles...).

Les moyens d'hémostase locale seront utilisés en cas de risque hémorragique avéré (30) :

De plus, une liste de conseils postopératoires devra être remise au patient, avec explication de ces derniers.

L'antibioprophylaxie sera envisagée en cas d'atteinte sévère (diminution de l'immunocompétence), notamment en cas d'hépatite chronique active ou d'éthylisme chronique (19).

De plus, chez les patients présentant des lésions hépatiques avancées, toute médication à métabolisme hépatique est à écarter lors de la prescription (79) .

En effet, la plupart des médicaments administrés au cours de traitements dentaires sont métabolisés par le foie et peuvent affecter la fonction des enzymes hépatiques (cf. tableau II).

NOM DU MEDICAMENT	EFFET ou MODIFICATION NECESSAIRE
Paracétamol	Limiter la dose quotidienne à 2 g en cas de maladie décompensée
AINS	Eviter en cas de maladie décompensée
Amoxicilline	Pas de changement
Métronidazole	Réduire la dose à 1/3 et la fréquence à une fois par jour en cas de maladie décompensée
Clindamycine	Réduire la dose
Tétracycline	Eviter
Miconazole	Eviter
Lidocaïne	Eviter en cas de maladie décompensée
Halothane	Eviter
Midazolam	Eviter car risque de coma

Tableau II : Médicaments à éviter ou à changer au cours des soins dentaires de patients présentant une pathologie hépatique (92).

3.1.1.2.2.5 Diabète :

Chez le patient sain, la glycémie à jeun est comprise entre 0.8g / L et 1.10g / L. Pour être diagnostiqué diabétique, un patient doit présenter deux glycémies à jeun supérieures à 1.26g/ L ou une glycémie à jeun supérieure à 2g/L.

A différencier : le diabète de type 1, insulino-dépendant ou insulino-nécessitant (10%) du diabète de type 2, non insulino-dépendant (90%).

Dans de rares cas, on peut aussi trouver le diabète de type 3, secondaire à des affections du pancréas, mais aussi le diabète gestationnel dans 4 % des grossesses.

Les patients diabétiques, surtout déséquilibrés, vont présenter de nombreuses complications après une chirurgie buccale telles qu'une susceptibilité plus grande aux infections et des retards de cicatrisation. Il existe également un risque de complications aiguës lors de l'intervention, notamment risque d'hypoglycémie, coma hypoglycémique, acidose lactique ou encore de coma hyperosmolaire.

Le suivi médical du contrôle glycémique est assuré par le dosage de l'hémoglobine glyquée (HbA1c) qui reflète la glycémie pendant la demi-vie des érythrocytes. Il représente une mesure de la régulation du métabolisme du glucose à long terme (6 à 12 semaines avant le dosage) (ADA, 2003), (28). Les recommandations actuelles de la Haute Autorité de Santé sont les suivantes :

Diabète de type 2 traité par antidiabétiques oraux	Inférieur à 6.5%
Diabète de type 2 traité par insuline	Inférieur à 7%
Diabète de type 2 du sujet très âgé	Inférieur à 8%
Diabète de type 1	Entre 7% et 7.5%

Tableau III : Recommandations de la HAS sur le taux d'hémoglobine glyquée chez le patient diabétique.

Ces chiffres communiqués par la HAS ne sont que des indications. Pour une personne donnée, les objectifs glycémiques sont individualisés, fixés avec le médecin et réévalués dans le temps. Notons qu'un taux d'hémoglobine glyquée de 7% correspond à une glycémie

moyenne de 1.5g/L et qu'une augmentation du taux d'hémoglobine glyquée de 1% représentera une augmentation moyenne de la glycémie de 0.30g/L.

Il faudra donc, lors de l'examen clinique, interroger le patient sur :

- Son type de diabète et sa date d'apparition
- Son traitement suivi
- Ses pathologies associées et l'éventuelle présence de complications chroniques liées au diabète
- Son suivi médical, son comportement face au diabète et son niveau de stress (ce dernier stimulant la production d'adrénaline et de corticoïdes qui sont hyperglycémifiants).

Conduite à tenir chez le patient diabétique :

Chez les patients dont le diabète est non équilibré, la susceptibilité aux infections est accrue. C'est pourquoi une antibiothérapie prophylactique avant l'intervention chirurgicale pourra s'avérer nécessaire si le praticien estime que le geste est à risque élevé de bactériémie et lorsqu'on est en présence d'une forte septicité buccale. Les dernières recommandations de l'AFSSAPS ne recommandent plus la poursuite de l'antibiothérapie après l'intervention. Cependant, le chirurgien reste le seul juge pour décider de l'éventuelle prescription d'antibiotiques après l'intervention. On programmera de préférence ces patients en premier rendez-vous du matin pour la consultation ou l'opération en raison des hypoglycémies pouvant se développer chez eux. On évitera de plus toute sédation qui pourrait masquer ces symptômes d'hypoglycémie (92).

3.1.1.2.3 Pathologies à risque toxique et états particuliers :

Il faudra prendre en compte le risque de surdosage chez certains patients et considérer son état physiologique. Si le patient est un enfant, une femme enceinte ou une personne âgée, il sera plus judicieux de programmer l'intervention le matin (94).

Chez la personne en insuffisance rénale : Il est maintenant établi que les personnes souffrant d'insuffisance rénale ont une sensibilité accrue aux effets indésirables des médicaments. Ces effets indésirables, tant sur le plan rénal qu'extrarénal, sont souvent le résultat d'une posologie inappropriée des médicaments éliminés principalement par les reins ou d'une altération de la réponse pharmacodynamique liée à l'insuffisance rénale. L'approche thérapeutique des patients atteints d'insuffisance rénale consistera donc à éviter ou réduire l'usage de médicaments néphrotoxiques. On ne commence généralement à ajuster la posologie d'un médicament que lorsque la clairance de la créatinine est inférieure à 50 ml/min. En effet, c'est généralement à ce stade que l'ajustement est nécessaire pour éviter l'accumulation des médicaments et la toxicité médicamenteuse qui s'ensuit. Lorsqu'il y a insuffisance rénale, le temps de demi-vie des médicaments se trouve augmenté, ce qui signifie que les médicaments restent plus longtemps dans l'organisme et que l'administration de doses trop fortes ou de doses répétées pourrait entraîner une accumulation.

Il faudra tenir compte de trois caractéristiques pharmacocinétiques d'un médicament : L'absorption, le métabolisme et l'élimination/ excrétion (52).

Ainsi certains antibiotiques sont à utiliser avec précautions chez les insuffisants rénaux ; citons notamment la pénicilline et les céphalosporines qui, pour des doses élevées, peuvent entraîner une neurotoxicité (psychose, léthargie pour la pénicilline et convulsions et encéphalopathie pour les céphalosporines).

La plupart des analgésiques sont éliminés par le foie ; ils n'imposent donc aucune réduction posologique dans l'insuffisance rénale. De fortes doses d'aspirine doivent être évitées car elles exposent au risque hémorragique. Il n'y a pas de néphrotoxicité directe démontrée avec l'aspirine.

La prescription des anti-inflammatoires non stéroïdiens devrait être évitée en cas d'insuffisance rénale chronique.

Pour la femme enceinte ou qui allaite, il n'y a aucune contre-indication à réaliser des soins dentaires, au contraire, l'absence de soins devant une infection peut avoir des

répercussions chez la femme enceinte et le fœtus. Cependant, certaines précautions nécessitent d'être prises, concernant notamment : le stress, l'usage des radiations ionisantes, les anesthésies, les précautions médicamenteuses, la présence de pathologies concomitantes, le moment le plus approprié pour réaliser les soins.

-Concernant les radiations ionisantes, la prise de position de l'American College of Radiology est formelle : l'exposition de la femme enceinte aux radiations ionisantes en vue d'un diagnostic dentaire ne présente aucun risque pour le développement normal de l'embryon ou du fœtus (32). Toutefois, l'association allemande de stomatologie et médecine dentaire recommande l'utilisation du long cône, la protection de la femme enceinte par un tablier plombé et la réduction du nombre de clichés au strict minimum. Pour plus de sécurité, les examens radiographiques en particulier durant le premier trimestre ne seront effectués qu'en cas d'indication impérative.

-Pour l'anesthésie, la Prilocaine est interdite (risque de méthémoglobinémie), la Lidocaïne et la Mépivacaïne peuvent être utilisées. **Il faudra cependant privilégier dans tous les cas l'Articaïne** qui, en raison de sa forte liaison protéique, diminue son passage à travers la barrière placentaire.

-Les prescriptions verront leur dose diminuée, et contiendront des médicaments qui ont une forte liaison protéique afin que le médicament ne passe pas la barrière placentaire. L'amoxicilline et le paracétamol sont les molécules de choix chez cette catégorie de patientes. Les macrolides (Rovamycine®, Josacine®) sont également autorisés. Les anti-inflammatoires non stéroïdiens y compris l'aspirine et les anti-inflammatoires stéroïdiens sont à proscrire.

De plus, durant les trois premiers mois et les trois derniers, les risques pour le bébé sont maximaux. Les seuls traitements pouvant être réalisés, sont les soins d'urgence. D'une manière générale, il est préférable de reporter après l'accouchement la suite des traitements (79), (4). En conséquence, s'il n'y a pas d'urgence à procéder à l'avulsion de la ou des dents de sagesse, l'intervention sera reportée dans tous les cas après l'accouchement.

La présence d'éventuelles allergies devra aussi être mise en évidence.

Conduite à tenir pour éviter un risque toxique :

- Toujours vérifier les interactions avec les médicaments pris par le patient ;
- Vérifier les éventuelles allergies du patient.
- Chez le patient insuffisant rénal, toujours adapter la posologie, notamment pour les antibiotiques s'ils sont nécessaires. Proscrire les anti-inflammatoires non stéroïdiens. Se conformer aux recommandations du médecin traitant.
- Adapter les médicaments chez la femme enceinte et éviter la chirurgie durant la grossesse sauf en cas d'urgence.

3.1.1.3 Traitements en cours ou pris antérieurement ayant des conséquences en chirurgie buccale :

3.1.1.3.1 Patients sous antithrombotiques :

Il existe deux grandes classes de médicaments antithrombotiques actuellement utilisées en cas de risque de thrombose: les agents antiplaquettaires (AAP) et les antivitamines K (AVK).

-1. Les agents antiplaquettaires : ils contrarient l'agrégation plaquettaire. Leur action porte donc sur l'hémostase primaire. Ils s'opposent à la formation de thrombus artériels par agglutination des plaquettes sanguines. Les AAP commercialisés en France actuellement sont :

-l'acide acétylsalicylique ou aspirine (Aspégic®, Aspirine protect®, Kardegic®), la Catalgine®)

-le dipyridamole (Persantine®)

-les thienopyridines : ticlopidine et clopidogrel (Plavix®, Ticlid®, Ticlopidine®)

-les antagonistes du récepteur plaquettaire α I**II** β 3 (GPIIb-IIIa) (89).

Ces agents antiplaquettaires peuvent en outre être associés :

-aspirine et dipyridamole (Arsantine®)

-aspirine et clopidogrel : cette association doit faire l'objet d'une attention particulière car elle est de plus en plus prescrite (91).

Certains médicaments ne devront pas être prescrits en cas de trouble de la fonction plaquettaire, car ils affecteront cette dernière (cf. tableau IV).

AINS (aspirine)	Inhibiteurs de la cyclo-oxygénase diminuant l'agrégation plaquettaire
Clopidogrel	Inhibiteur de la fixation plaquettaire de l'adénosine diphosphate (ADP)
Inhibiteurs de la glycoprotéine IIb / IIIa	Inhibiteur du récepteur plaquettaire du fibrinogène, bloquant donc l'agrégation plaquettaire
Antibiotiques : bêta-lactamines	Se fixent sur et/ ou modifient la membrane plaquettaire, entraînant une agrégation anormale
Dérivés nitrés et bêtabloquants	Inhibiteurs de l'agrégation plaquettaire

Tableau IV : Médicaments affectant la fonction plaquettaire (92).

-2. Les antivitamines K (AVK) ou anticoagulants : ils jouent sur la coagulation plasmatique. L'action anticoagulante des AVK est indirecte, liée à la réduction de la synthèse dans le foie de certains facteurs procoagulants vitamine k dépendants (facteurs : II, VII, IX, X). La classe pharmacologique des antivitamines K comprend actuellement en France trois molécules sur le marché :

-l'acénocoumarol (Sintrom® et Minisintrom®)

-la fluindione (Previscan ®)

-la Warfarine (Coumadine®) (53).

Quels sont les examens biologiques pour évaluer les risques hémorragiques :

-Patients traités par agents antiplaquettaires : mesure du temps de saignement (TS) (la plus facilement réalisable), platelet function analyser (PFA), agrégation plaquettaire et cytométrie de flux (deux techniques lourdes, non adaptées à la routine).

A l'heure actuelle, il n'existe pas de test biologique validé en routine permettant d'identifier les patients sous AAP susceptibles de présenter une augmentation du risque hémorragique lors d'une intervention chirurgicale. L'évaluation précise du risque hémorragique repose donc principalement sur l'interrogatoire médical et l'examen clinique.

-Patients traités par antivitamine K : les traitements par AVK doivent être surveillés par l'International Normalized Ratio (INR) qui est un mode d'expression du temps de Quick (TQ).

L'arrêt des anticoagulants n'a plus sa place dans la prévention des saignements postopératoires en chirurgie orale. Pour des patients anticoagulés dont l'INR cible se situe entre 1.5 et 2.1, le recours à des sutures et à des mèches d'oxycellulose sera suffisant. Pour les patients anticoagulés dont l'INR se situe entre 2.1 et 3.5, le recours à des bains de bouche ou à des gouttières porteuses de compresses imbibées d'acide tranexamique pourra s'avérer nécessaire en complément des mesures précédentes (104). Au-delà d'un INR à 3.5, l'utilisation de colles de fibrine est une alternative. L'hospitalisation du patient pour une surveillance immédiatement postopératoire sera indiquée en fonction de l'importance de la chirurgie orale effectuée (22). En revanche, l'association des anticoagulants avec un traitement antiagrégant plaquettaire peut engendrer une discussion avec le médecin traitant, quant à l'éventuelle modification du traitement anticoagulant avant les extractions dentaires.

La dernière valeur de l'INR connue doit dater de moins de 24 heures avant l'intervention chirurgicale (28).

Conduite à tenir en cas de risque hémorragique :

-Pour les patients sous traitement par anticoagulant, on surveillera l'INR (international normalized ratio) régulièrement et il sera contrôlé 24heures avant l'intervention : On programmera l'intervention tôt le matin, on évitera si possible les analgésies locorégionales, on surveillera les patients dont l'INR est instable.

Les patients ayant un $INR < 3.5$ peuvent bénéficier de la plupart des soins dentaires (les avulsions multiples doivent être réalisées en plusieurs étapes) en prenant des précautions hémostatiques supplémentaires, avec une chirurgie la plus atraumatique possible.

-Dans tous les cas, une hémostase locale et soigneuse est impérative et comprendra un matériau de compression intra-alvéolaire, des sutures hermétiques des berges de la plaie opératoire, de l'acide tranexamique (en compression ou rinçage passif) et de la colle biologique (Biocoll®, Tissucol®) en cas de forme modérée à sévère (exemple $INR > 3$) (28). Si l'intervention prévue s'avère lourde (plusieurs quadrants, dent incluse) avec un patient dont $INR > 3$, on procédera à un relais des AVK par HNF ou HBPM en milieu hospitalier.

-Enfin, l'hémostase sera surveillée : absence d'hémorragie dans les 5minutes qui suivent.

- Les AINS doivent être évités en raison du risque d'ulcération digestive et de l'effet antiplaquettaire supplémentaire. Si une prescription anti-inflammatoire se révèle nécessaire, on leur préférera les corticoïdes (Celestene®, Cortancyl®) en cure courte, en l'absence de contre-indication et en accord avec le médecin traitant (90).

3.1.1.3.2 La chimiothérapie :

C'est un traitement par agents chimiques d'un grand nombre de lésions néoplasiques (leucémies, lymphomes, cancers ORL, cancers du sein ...). L'activité toxique des agents chimiothérapeutiques touche particulièrement les muqueuses buccale et intestinale. De plus, l'activité antimétabolique sur les cellules hématopoïétiques conduit à une hypoplasie ou une

aplasie médullaire. Il en résulte une leucopénie (leucocytes $< 4.000 / \text{mm}^3$), une thrombopénie et une anémie (hématies $< 4.10^6 / \text{mm}^3$). Des lésions affectant les systèmes gastro-intestinal et hépatique vont provoquer des défauts de coagulation. De ce fait, l'aplasie médullaire aiguë ou chronique et les troubles de la coagulation vont entraîner un risque hémorragique chez les patients sous chimiothérapie ; de plus l'activité cytotoxique qui touche aussi les cellules souches du système immunitaire va rendre les patients particulièrement sensibles à l'infection par immunodépression.

Les conséquences plus ou moins directes seront : une mucite, une xérostomie, une ostéoradionécrose maxillo-mandibulaires s'il y a utilisation de bisphosphonates, des infections buccales, un risque hémorragique.

3.1.1.3.3 La radiothérapie :

Elle entre dans le cadre du traitement de tumeurs malignes de la sphère cervico-faciale. La limite de l'efficacité de la radiothérapie est sa toxicité envers les tissus sains. Les effets secondaires sont dose-dépendants. L'irradiation va provoquer une hypocellularité, une hypovascularisation et une hypoxie des tissus.

Il en résulte : une mucite, une xérostomie, un possible trismus (pour des doses élevées), des infections buccales (notamment dues au *Candida albicans*) et enfin des ostéoradionécroses.

L'ostéoradionécrose est la complication la plus sérieuse de la radiothérapie buccofaciale. L'ostéoradionécrose est expliquée par l'hypothèse des « 3 H » pour « hypocellularité, hypovascularisation, hypoxie », d'après les travaux de Marx.

Nécrose du tissu osseux avec fibrose du périoste, hypocellularité à l'origine de troubles dans les mécanismes de défense et de régénération de l'os. Le phénomène est plus fréquent à la mandibule (angle et branche montante) qui est moins vascularisée que l'os maxillaire. Le risque de développer une ostéoradionécrose augmente avec le temps et persiste durant toute la vie du patient. L'ostéoradionécrose est soit spontanée (environ 35 %) en rapport avec un défaut métabolique de l'os irradié soit, le plus souvent, déclenchée (65 %) par une odontoradionécrose ou un traumatisme avec effraction muqueuse et exposition de l'os irradié à l'infection (72).

L'ostéoradionécrose survient de quelques semaines à plusieurs années après une irradiation (81 % dans les trois ans (16)).

La gravité de l'ostéoradionécrose tient à la chronicisation du processus lytique et des symptômes, au délabrement local et aux difficultés du traitement.

L'ostéoradionécrose ne concerne que les zones irradiées, suite à une cicatrisation post-chirurgicale inachevée par exemple, ou bien d'une chirurgie dentaire sans précaution dans les zones irradiées, et parfois même avec toutes les précautions requises.

Radiologiquement, les lésions osseuses se manifesteront par des ostéolyses plus ou moins étendues, mal délimitées (9).

Une antibiothérapie systématique peut être recommandée avant un geste chirurgical sur un os de soutien irradié (Augmentin®, 2g per os à débiter deux jours avant le geste et à poursuivre dix jours après pour le maxillaire et 15 jours ou plus pour la mandibule). Cependant, la flore bactérienne souvent pluri-microbienne présente au sein du foyer radionécrotique ne ferait que traduire un phénomène de colonisation. Les anti-inflammatoires peuvent être utilisés associés à une antibiothérapie lors des poussées inflammatoires. En cas d'exposition osseuse endobuccale, les bains de bouche antiseptiques sont souvent indispensables. L'ostéoradionécrose peut être favorisée après les extractions par l'ischémie locale provoquée au point d'injection d'un anesthésique local additionné de vasoconstricteurs sur un os irradié à 60 Gy ou plus. Il paraît donc souhaitable d'éviter l'association de vasoconstricteurs à l'anesthésie locale lors des soins dentaires sur un os irradié au-delà de 40Gy (98).

Conduite à tenir :

-Avant une radiothérapie : Les bonnes pratiques avant radiothérapie sont toujours un compromis qui tient compte de paramètres connus, tels que l'état dentaire, les champs et la dose d'irradiation, et de paramètres comme l'observance du patient et ses cofacteurs psychologiques et sociaux. Les buts poursuivis sont la prévention des complications et la préservation de la qualité de vie du patient (98).

La prévention de l'ostéoradionécrose reposera donc sur une mise en état dentaire stricte avant radiothérapie, avec élimination de tout foyer infectieux, celle de toute dent ne pouvant raisonnablement être conservée à long terme (comme les dents de sagesse enclavée, en malposition...), une fluorothérapie quotidienne, et un contrôle fréquent de l'état buccal.

Notons que les dents incluses, isolées, en position basse, asymptomatiques seront laissées en place afin de ne pas retarder les délais de cicatrisation. Un délai de 2 à 3 semaines avant le début du traitement doit être respecté (45).

-Après radiothérapie, en territoire irradié : Lorsqu'une chirurgie est nécessaire en territoire irradié, un protocole spécifique devra être suivi en accord avec le médecin traitant.

3.1.1.3.4 Patients ayant pris des bisphosphonates :

Il est nécessaire de savoir si une patiente a été traitée (de manière curative ou préventive) pour de l'ostéoporose, et surtout, s'il lui a été prescrit des bisphosphonates : en effet, ils sont souvent utilisés pour préserver l'os existant et augmenter sa reminéralisation.

A noter que des bisphosphonates peuvent avoir été prescrits chez les femmes, tout comme chez les hommes, pour d'autres pathologies, d'où l'importance de mener à bien son interrogatoire médical. Ses principales indications actuelles sont les suivantes (liste non exhaustive) :

- La maladie de Paget : pathologie chronique du squelette adulte, découverte généralement après cinquante ans, avec remaniement anarchique du tissu osseux, avec notamment modification de la morphologie des os atteints. Les traitements par bisphosphonates ne guérissent pas la maladie mais vont contrôler le processus pathologique.

- L'hypercalcémie d'origine maligne : qui se produit chez 20 à 30% des patients atteints d'un cancer, chez qui, en général, le taux de calcium augmente de 14 à 18 mg /L à cause d'une importante résorption ostéoclastique.

- Les métastases osseuses associées aux cancers :

Ces métastases sont ostéocondensantes ou ostéolytiques. Les bisphosphonates intraveineux vont être utilisés pour diminuer la population d'ostéoclastes susceptible de répondre aux nombreux signaux d'activation sécrétés par le cancer.

- Myélomes multiples, Maladie de Kahler (hémopathie maligne)
- Ostéogénèse imparfaite (« maladie des os de verre »).

Principe actif	Spécialités françaises	Voie d'administration	Indications
Etidronate	Didronel®	Orale	Ostéoporose
Clodronate	Clastoban® Lytos®	Orale, IV Orale	Onco-hématologie
Tiludronate	Skelid®	Orale	Maladie de Paget
Alendronate	Fosamax®	Orale	Ostéoporose
Pamidronate	Ostepam®	IV	Onco-hématologie Maladie de Paget
Risédrionate	Actonel®	Orale	Ostéoporose Maladie de Paget
Acide Zolédronique	Zometa® Aclasta®	IV (1 par mois) IV (1 par an)	Onco-hématologie Ostéoporose, M. de Paget
Ibandronate	Bonviva® Bondronat®	Orale, IV IV	Ostéoporose Onco-hématologie

Tableau V : Bisphosphonates commercialisés en France (AFSSAPS, 2007)

Or les bisphosphonates ne sont pas métabolisés par l'organisme ; ils vont donc s'accumuler dans l'os auquel ils sont fortement liés (56) .Leur concentration osseuse reste longtemps élevée même après leur administration et même après une dose unique (les bisphosphonates peuvent être retrouvés jusqu'à douze ans après la fin du traitement).

Tous les patients ayant été traités par bisphosphonates risquent, lors d'une chirurgie, de voir apparaître une ostéochimionécrose : l'ostéonécrose signifie la mort de l'os. C'est la persistance d'une exposition osseuse (non recouvert par de la gencive) maxillaire ou mandibulaire, chez un patient étant ou ayant été sous traitement par bisphosphonates, sans antécédent de radiothérapie et qui ne serait pas cicatrisée après 8 semaines. La cause exacte des ostéochimionécroses dues aux bisphosphonates est mal connue (58).

Ainsi pour diminuer le risque de voir survenir une ostéonécrose due aux bisphosphonates, le praticien devra impérativement être informé par le patient de la prise de ses derniers (importance de la première visite) ; il peut être nécessaire de se mettre en relation avec le médecin ayant prescrit les bisphosphonates pour parler de l'historique médical et du suivi du patient. **En effet, si le patient est traité depuis plus de trois ans par bisphosphonates per os, il est recommandé, si c'est possible, de suspendre le traitement trois mois avant un acte invasif et de le reprendre seulement après trois mois suivant l'intervention.** Si la durée du traitement en continu de bisphosphonates per os est inférieure à trois ans, et que le patient ne présente aucun signe de nécrose cliniquement et radiographiquement, il n'est pas nécessaire de prévoir un délai pour les actes invasifs (85).

Notons que la majorité des cas d'ostéonécrose touche majoritairement des patients sous bisphosphonates intraveineux: en effet, l'ostéonécrose au niveau des mâchoires est observée dans 0,8 à 12% des cas lorsque les bisphosphonates sont administrés par voie veineuse, et sur les 190 millions de prescriptions de bisphosphonates per os, elle ne sera observée que dans moins de 1% des cas (23), (83). Cependant les mêmes règles de prudence doivent s'imposer chez tous les patients traités par bisphosphonates, y compris par voie orale.]. Le patient devra donc maintenir une bonne hygiène orale, et réaliser des contrôles réguliers chez son praticien. **Les recommandations de l'AFSSAPS de juillet 2011 confirment la nécessité de l'antibioprophylaxie chez les patients traités par bisphosphonates par voie intraveineuse avant toute chirurgie dans le cadre de la prévention de l'ostéonécrose d'origine médicamenteuse. En revanche, l'antibiothérapie chez les patients traités par bisphosphonates par voie orale n'est plus recommandée.**

Si le patient ne prend pas de bisphosphonates mais que son médecin traitant prévoit de lui en prescrire, ce patient devra impérativement effectuer un contrôle dentaire avant de commencer le traitement, afin d'éliminer tous les foyers infectieux existant ou potentiels.

3.1.1.4 Comportements/ habitudes du patient :

Il sera important de demander à tous les patients leurs « habitudes à risque » concernant la consommation de **tabac et celle d'alcool**. En effet, toutes deux induisent un risque important pour la santé générale et pour la santé buccale, et entraînent des retards de cicatrisation postopératoire. Il est nécessaire de quantifier la durée du tabagisme et le nombre de cigarettes fumées. Les habitudes tabagiques antérieures sont également importantes à connaître. Le système de calcul paquets-année (un paquet-année est égal à 20 cigarettes par jour pendant un an) peut se révéler utile. La consommation d'alcool doit être appréciée en unités consommées par semaine ainsi qu'en habitude antérieure (92). On recherchera également la prise éventuelle de drogues, ou bien encore la présence de troubles alimentaires, du comportement....

La présence de **stress** pourra être une indication de prémédication à visée sédatrice, possible dès la veille de l'intervention, puis une heure avant l'intervention (Atarax®, 1mg/kg). Une sédation par inhalation de protoxyde d'azote pourra également être utilisée dans certains cas. Ce facteur est à prendre en considération par l'opérateur, il devra établir une relation de confiance avec son patient afin d'en réduire au maximum les effets. Les barbituriques (Aparoxal®), inhibiteurs des AVK, sont à proscrire chez les patients sous anticoagulants. De plus, l'intervention sera si possible programmée le matin. Notons que pour l'ensemble de ces prémédications, le patient devra obligatoirement être accompagné.

L'hypersalivation et les réflexes nauséux sont également des facteurs négatifs à prendre en considération. Le réflexe nauséux est souvent en lien avec l'anxiété. Il faudra préférer un rendez vous le matin. Certaines prescriptions pourront améliorer le réflexe nauséux.

Enfin, en cas de **totale absence de coopération du patient**, l'intervention sera obligatoirement pratiquée sous anesthésie générale.

3.1.2 Examen clinique :

L'examen clinique complet du patient est primordial pour évaluer le risque opératoire. Il doit être réalisé de manière globale et précise, une intervention chirurgicale ne pouvant être envisagée qu'après intégration de toutes les données médicales. L'examen clinique minutieux doit comporter une inspection ainsi qu'une palpation avant l'étude radiologique.

3.1.2.1 Coopération et degré d'autonomie du patient

Au plan psychologique, l'autonomie désigne la capacité à prendre des décisions et à en assurer la responsabilité. Cette définition se superpose à l'étymologie du terme qui signifie : « sa propre loi ». Une personne peut être dépendante de l'aide d'autrui tout en restant autonome, c'est-à-dire en gardant une emprise sur les choix de sa vie et les décisions à prendre, et en participant à l'organisation de l'aide dont elle a besoin. La personne non autonome a, au contraire, abandonné à autrui la responsabilité des décisions la concernant. Son lieu de contrôle est extérieur à elle-même. Quand son patient est autonome, le soignant exerce son rôle dans la confidentialité d'une relation duelle. Quand il a perdu son autonomie, il existe autour de lui un réseau d'aide naturelle et professionnelle. De ce fait, le soignant exerce dans le cadre d'une relation plurielle. Il a besoin de l'entourage de son patient pour le recueil de l'anamnèse et, en tant que tiers médiateur, doit s'occuper de convaincre le patient du bien-fondé d'un traitement ou d'en surveiller les effets. Le consentement éclairé ne pourra alors être recueilli et validé qu'auprès du tuteur assisté du conseil de famille, ou du curateur chez la personne majeure incapable de droit, pour la personne incapable de fait (atteintes des facultés mentales, démence, théorie des « protecteurs naturels ») ou bien auprès du titulaire de l'autorité parentale, représentant légal du mineur, ou encore administrateur légal pour le patient mineur (44).

Pour évaluer le degré de coopération du patient, on procédera à une « étude psychologique », avec notamment :

- Approche qualitative et quantitative de l'anxiété du patient
- Signes psycho-pathologiques discrets, frustrés ou plus affirmés
- Dominante névrotique du malade, voire psychotique
- Evaluation de la labilité émotionnelle du patient

- Degré de coopération initiale
- Expressivité verbale, gestuelle, mimiques, tics
- Attitude revendicatrice, agressive
- Passivité du patient
- Médication psychopharmacologique en cours
- antériorité du vécu dentaire
- Susceptibilité à des manifestations anxieuses (malaise vagal) (63).

Cette étude sera largement engagée lors de l'interrogatoire et de l'examen médical où les différents échanges avec le patient permettront de répondre à bon nombre de questions.

3.1.2.2 Ouverture buccale et examen des articulations temporo-mandibulaires:

Il est nécessaire avant l'intervention d'évaluer le degré d'ouverture buccale et de diduction. On observe d'abord l'amplitude d'ouverture buccale (mesurée au pied à coulisse ou en travers de doigts).

On qualifie généralement une ouverture buccale de normale lorsqu'elle est égale à trois travers de doigt du patient (soit en moyenne 50mm, plus ou moins 7 mm) (73).

L'ouverture buccale moyenne est d'ailleurs statistiquement plus grande chez l'homme, plus grande chez les sujets de moins de 50 ans et enfin plus grande chez les sujets de grande taille.

Une ouverture buccale insuffisante présentera une gêne pour le passage de l'instrumentation ainsi qu'une diminution de la visibilité.

La langue et les joues volumineuses pourront également s'avérer gênantes lors de l'intervention, ou seront susceptibles d'être lésées lors de celle-ci.

On peut aussi se trouver en présence d'un trismus qui est provoqué par l'inflammation. Il va se traduire par une constriction passagère des mâchoires. Il fait souvent partie du tableau clinique de « l'accident de dent de sagesse ».

L'un des trois principaux muscles élévateurs de la mandibule (temporal, masséter, ptérygoïdien médial) est concerné. Ce trismus va limiter l'examen clinique endo-buccal et gêner une intervention chirurgicale au cabinet. En cas de trismus serré, des antibiotiques pourront être administrés avant l'intervention, mais si celle-ci s'avère urgente, l'intervention se déroulera en milieu hospitalier sous anesthésie générale qui lèvera le trismus.

On notera également la trajectoire mandibulaire lors de l'ouverture de la bouche, avec normalité ou pathologie de la cinétique mandibulaire et on recherchera également la présence d'éventuels craquements, claquements, crépitations des ATM (63), pouvant témoigner d'une pathologie articulaire plus ou moins gênante lors de la chirurgie des dents de sagesse.

L'examen de l'ouverture buccale et des ATM pourra constituer un facteur orientant dans le choix d'une intervention chirurgicale sous anesthésie locale ou générale.

3.1.3 Examens complémentaires

Certains examens biologiques s'avéreront parfois nécessaires.

Le bilan biologique a pour but d'apprécier le niveau des défenses immunitaires afin de prévenir le risque de complications infectieuses et hémorragiques inhérentes à l'acte chirurgical programmé. Les examens demandés peuvent être :

-Une numération formule sanguine complète (NFS) avec numération plaquettaire.

-Un bilan de la coagulation avec temps de saignement (TS), temps de Quick / International normalized ratio (TQ/ INR), temps de céphaline activée et taux de prothrombine.

Pour le patient sous anticoagulant, on vérifiera tjrs l'INR au plus tôt la veille de l'intervention : l'INR est de 1 pour un taux de prothrombine de 100% (74).

-la vitesse de sédimentation.

-Un bilan hépatique : mesure des différents marqueurs sanguins (transaminases, ALAT, ASAT ...).

-Glycémie

L'interrogatoire médical relève de la responsabilité du praticien. C'est un temps primordial de l'approche préclinique en odontologie. Il ne peut être occulté. Il doit être complet et précis avec consignation écrite de l'anamnèse, ainsi que l'indication précise des faits particulièrement importants et des informations concernant la santé du patient.

Les informations données au patient sur la thérapeutique envisagée se justifient pleinement par des considérations médico-légales (41). Le questionnaire médical, véritable base de référence concernant le patient, devra en outre être réactualisé régulièrement selon l'évolution pathologique et thérapeutique du patient.

3.2 Critères anatomiques :

Le degré de difficulté de l'intervention sera fonction, d'une part, de la dent elle-même (position au sein du tissu osseux, morphologie radiculaire et stade d'évolution), et d'autre part, des structures de voisinage (densité osseuse de l'environnement immédiat, proximité des dents adjacentes et d'un trajet nerveux et / ou d'une cavité naturelle comme le sinus maxillaire, difficulté d'accès et manque de visibilité). Il ne faudra également pas oublier que les difficultés opératoires ne sont pas limitées aux seules dents incluses ou enclavées, mais qu'elles peuvent survenir au cours de l'avulsion d'une dent de sagesse normalement évoluée.

3.2.1 Rappels embryologiques et anomalies d'évolution / éruption :

3.2.1.1 Embryologie et éruption :

La troisième molaire est, comme toutes les molaires chez l'homme, une dent dite accessionnelle, à l'opposé des autres, appelées dent de remplacement ou successionnelle.

L'ébauche des dents de sagesse apparait vers la cinquième année avec des variations d'un an d'un individu à l'autre. Le germe est un organe complet vers l'âge de 20 ans, après la fermeture apicale de ses racines.

Les dents sont formées à partir des bourgeons dentaires, eux-mêmes issus de la lame dentaire dérivée de l'épithélium buccal et de l'ectomésenchyme. Ce dernier est à l'origine du développement dentaire car il présente une forte activité inductrice de par son origine neurectoblastique.

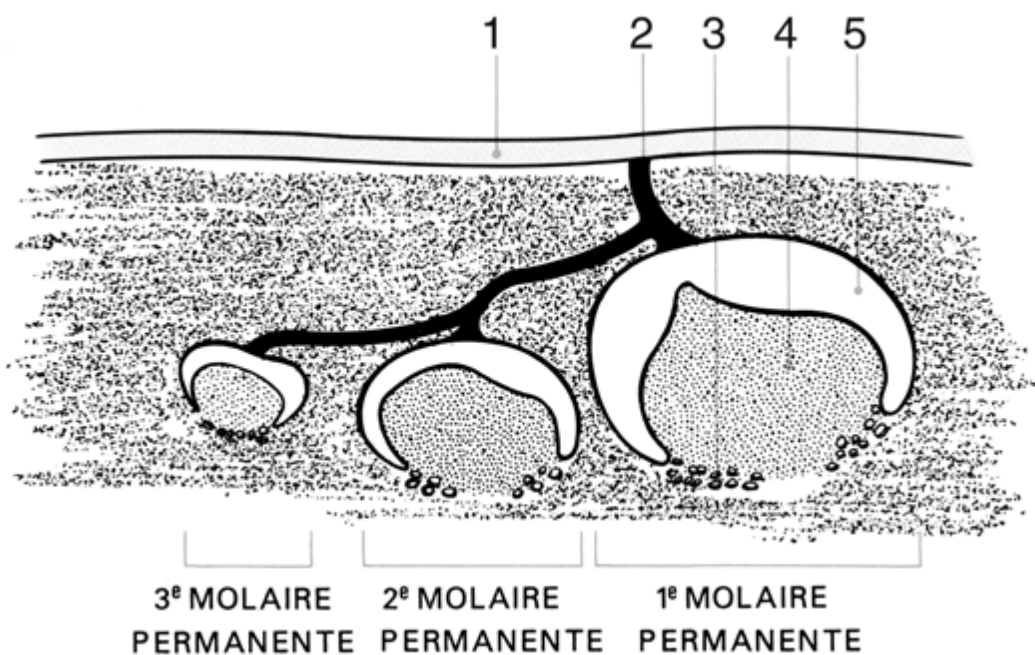


Figure 2 : Position des germes dentaires au stade de l'organe en « cloche » d'après Cantaloube (13).

Vers la seizième semaine de vie intra-utérine, à l'extrémité distale de la lame dentaire primitive, apparaissent des digitations épithéliales qui formeront les germes des deuxième et troisième molaires permanentes : la première molaire définitive occupe la partie terminale postérieure de cette lame et son iter-dentis est rattaché à la crête gingivale. Les ébauches des dents suivantes apparaissent comme des dépendances des dents qui les précèdent : la deuxième molaire se différencie à partir du bourgeon de la première molaire et celui de la dent de sagesse, à partir de celui de la deuxième. Leur iter-dentis est rattaché au gubernaculum de la première molaire et non à la gencive. Cette dent apparait ainsi comme

une dent de « remplacement » de la dent précédente, qui va cependant évoluer derrière elle et non la rhizalyser pour prendre sa place (71).

Après la formation de leur couronne, les deuxième et troisième molaires vont migrer progressivement vers la gencive en se verticalisant au contact de la face distale de la molaire qui les précède, décrivant la classique « courbe de Capdepon ». ».

La chronologie de la formation de la troisième molaire est plus étalée dans le temps que pour les autres dents. En moyenne, le début de calcification se fait entre 8 et 10 ans, la couronne est achevée entre 12 et 16 ans, l'âge d'éruption se situe entre 17 et 21 ans ; enfin, les racines sont achevées entre 18 et 25 ans d'après Kronfeld (1939).

3.2.1.1 Développement de la dent de sagesse mandibulaire :

Le germe de la dent de sagesse pousse de façon oblique. Il évolue vers l'angle mandibulaire pour la dent de sagesse mandibulaire, zone en remaniement constant tout au long de la croissance faciale. Il ne peut se développer correctement que si cette zone postérieure de l'arc mandibulaire poursuit sa croissance en quantité suffisante. La dent de sagesse occupe normalement un espace formé par le trigone rétromolaire, en arrière de la dent de douze ans.

Les deuxième et troisième germes des molaires sont attirés en bas et en arrière dans cette zone de croissance, qui est organisée autour du paquet vasculo-nerveux. Il en résultera donc une croissance d'avant en arrière pour permettre l'évolution des molaires inférieures, et cela grâce à une résorption du bord antérieur de la branche montante et une apposition postérieure de celle-ci.

L'évolution normale des dents de sagesse se fera de bas en haut et d'arrière en avant suivant la courbe de Capdepon, à concavité postérieure.

L'éruption se déclenche en deux phases :

-Une phase pré-éruptive : correspondant à la formation de la couronne entre 12 et 16 ans après calcification vers l'âge de 8 ans. Le germe se déplace en profondeur en suivant la croissance mandibulaire.

-Une phase d'éruption active : permettant l'évolution entre 17 et 23 ans de cette dent de sagesse par glissement contre la face distale de la deuxième molaire et contrôlée par les muscles de la joue et de la langue. C'est un mouvement ascensionnel qui débute lors de la formation des racines. La dent se redresse progressivement et se dirige vers l'espace rétromolaire.

C'est l'orientation très particulière du gubernaculum dentis du bourgeon qui va conditionner l'axe d'éruption de la dent et impliquer parfois des difficultés pour son redressement. Ainsi, cette dernière va être amenée sous le collet de la deuxième molaire (62).

De plus, le développement vers l'arrière de la mandibule continue après la formation de la couronne de la troisième molaire, ce qui va entraîner vers l'arrière l'ébauche des racines et les incurver.

Selon BERCHER, à l'obliquité du sac dentaire primitif, s'ajoute l'obliquité produite par l'évolution de la mandibule.

3.2.1.1.2 Développement de la dent de sagesse maxillaire :

L'évolution de la dent de sagesse maxillaire se fait dans des conditions moins difficiles que celles de la dent de sagesse mandibulaire. En effet, au maxillaire, l'absence d'obstacle osseux permet à la troisième molaire de réaliser plus facilement son éruption en bonne position ou en position jugale (vestibuloversion sur le versant inféroexterne de la tubérosité). Le seul obstacle est musculo-tendineux-aponévrotique (ptérygoïdiens, buccinateur ou ligamentaire).

Néanmoins, elle doit trouver sa place dans la partie la plus postérieure de l'arcade, compte tenu de fréquentes dysharmonies dentomaxillaires et de la diminution de la taille des maxillaires, selon l'évolution phylogénétique (87).

3.2.1.2 Anomalie d'évolution :

L'éruption de la troisième molaire se fait tardivement par rapport aux autres dents, déjà toutes évoluées. Elle évolue dans un espace réduit où les obstacles sont nombreux.

Les accidents d'évolution de la troisième molaire qui surviennent au cours de son éruption sont en relation avec l'orientation du germe et l'environnement squelettique et dentaire.

Ces accidents de dentition concernent les dents retenues : incluses et enclavées.

Les dents de sagesse sont incluses chez environ 9% des hommes et 20% des femmes selon Kess (1989) (102). Cette différence liée au sexe provient du fait que les dents de sagesse se trouvent encore en phase d'éruption à l'arrêt de la croissance, qui survient à la puberté, plus précoce chez la jeune fille. Chez l'homme, la croissance du squelette se prolonge plus longtemps et les troisièmes molaires ont davantage de temps pour faire leur place.

Il existe de nombreuses étiologies de l'inclusion de la dent de sagesse :

1. Locales : -Au niveau du germe : anomalie de la lame dentaire tant dans sa morphologie que sa position ou son évolution

-Au niveau des dents voisines : → **Malpositions dentaires**

→ **Dysharmonie dento-maxillaire**

-Etiologie tumorale locale : → **Odontomes** (voir figure 3)

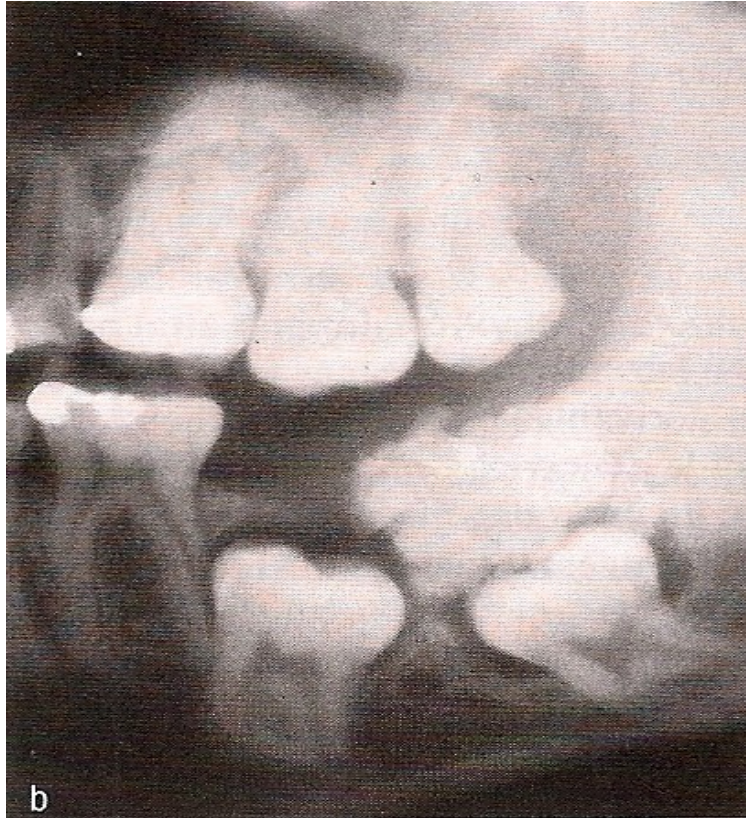


Figure 3 : Radiographie révélant la présence d'un odontome composé (48)

→ **Kystes** (d'origine dentaire ou non) : Citons parmi eux le kyste dentigère ou folliculaire (d'origine dentaire), qui est un kyste développé à partir du sac dentaire autour de la couronne d'une dent incluse. Typiquement, il se développe surtout sur la dent de sagesse mandibulaire et s'étend dans l'angle, puis dans la branche montante, pouvant atteindre plusieurs cm de diamètre. Cette découverte est soit fortuite à l'occasion d'un examen radiographique, soit lors d'une complication (infection – fracture pathologique). Il évolue en soufflant les corticales. Le traitement comporte l'ablation du kyste et de la dent incluse avec énucléation complète pour éviter la récurrence. L'examen anatomopathologique du kyste montre un épithélium paucistratifié reposant sur du tissu conjonctif lâche renfermant quelquefois des cellules malpighiennes à l'état de vestiges. Le diagnostic différentiel est parfois difficile à faire avec les kystes et les améloblastomes dans leur forme monogéodique. C'est l'examen histologique qui tranchera (100).

→ **Kératokyste** : Plus communément appelé kyste épidermoïde. Il dérive de la lame dentaire ou de ses vestiges et de l'assise basale

de l'épithélium buccal. Il se développe chez les sujet jeune (10-30ans). Le siège préférentiel du kératokyste est l'angle mandibulaire. L'image radiologique est celle d'une géode mono ou poly focale, homogène ronde ou ovale au contour régulier et net. Les formes polygédiques adoptent une image en bulles de savon. Ainsi, le principal diagnostic différentiel se pose avec l'améloblastome. Histologiquement, ces kystes kératinisés sont recouverts par un épithélium malpighien pluristratifié kératinisant, à leur base, un conjonctif fibreux renfermant souvent des nodules épithéliaux malpighiens. Le traitement est l'ablation du kyste avec curetage appuyé car la récurrence est fréquente, notamment quand une ou plusieurs dents sont en rapport avec le kyste (100).

→ **Améloblastomes** : Cette tumeur, assez rare, est caractérisée par sa forte tendance à la récurrence après simple énucléation. Cliniquement, c'est souvent une tuméfaction de l'angle mandibulaire qui déforme de manière irrégulière et bosselée la table externe. L'aspect radiologique est celui d'une image kystique multiloculaire envahissant l'angle mandibulaire, le ramus ou le corpus mandibulaire avec un aspect aréolaire typiquement en nids d'abeilles ou en bulles de savon, avec forte érosion ou disparition d'une corticale au scanner (100). Dans sa forme monogédique, il peut ressembler au kératokyste ou à d'autres lacunes endosseuses se développant dans cette région.

2. Générales : Il y a incontestablement des « familles à dents incluses ». La notion d'hérédité sans jamais avoir été objectivée est réelle. Toutes les pathologies congénitales peuvent être accompagnées d'inclusion dentaire. Les deux plus classiques sont la dysostose cléido-cranienne ou maladie de Pierre Marie Sainton et la dysostose cranio-faciale de Crouzon (74).

3. Inconnues : En dehors des étiologies identifiables que nous venons de voir, il existe un certain nombre d'inclusions dont l'origine reste inconnue.

3.2.1.2.1 Evolution de la dent de sagesse mandibulaire :

Les accidents d'évolution de la dent de sagesse mandibulaire sont fréquents chez l'adolescent et l'adulte jeune mais sont possibles à tout âge. L'importance de certains accidents (telle la fameuse angine de Ludwig), leur variété, l'appréhension de certains praticiens à intervenir ont créé le « mythe de la dent de sagesse » (74).

La plupart des études montrent que l'éruption de la troisième molaire est un mécanisme multifactoriel. Aucune n'établit, de façon significative, une corrélation entre l'angle de la troisième molaire inférieure et son inclusion.

La dent de sagesse mandibulaire est la dent le plus souvent incluse. Cette dent n'est en effet présente sur l'arcade que dans seulement 20% des cas. Dans les autres cas, cette dent peut être :

- Restée enclavée sous le collet de la deuxième molaire

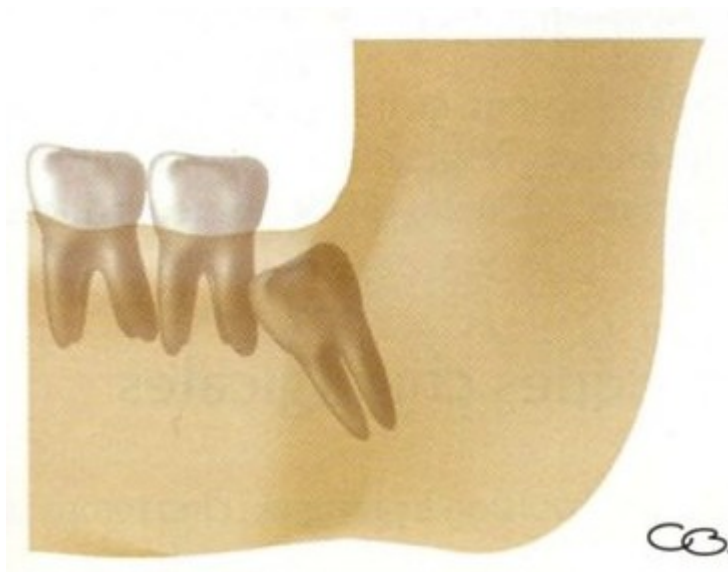

Figure 4 : Dent de sagesse mandibulaire incluse en contact avec la dent adjacente (94).

- Restée enclavée par malposition du bourgeon
- Inconstante.

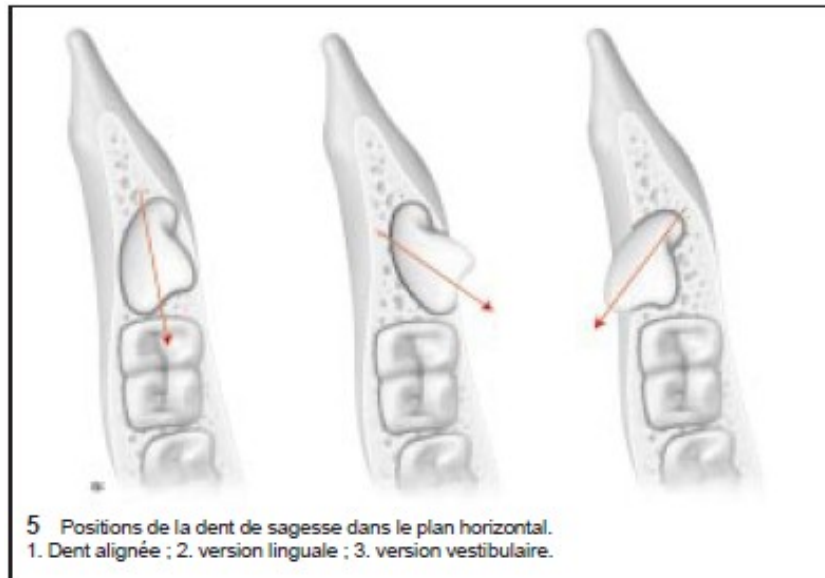


Figure 5 : Position de la dent de sagesse dans le plan horizontal (87)

Dans les étapes précoces de minéralisation, la troisième molaire mandibulaire présente une orientation mésiale et linguale physiologique. Le changement d'angulation amenant à une verticalisation interviendrait entre 14 et 16 ans (Richardson, 1978).

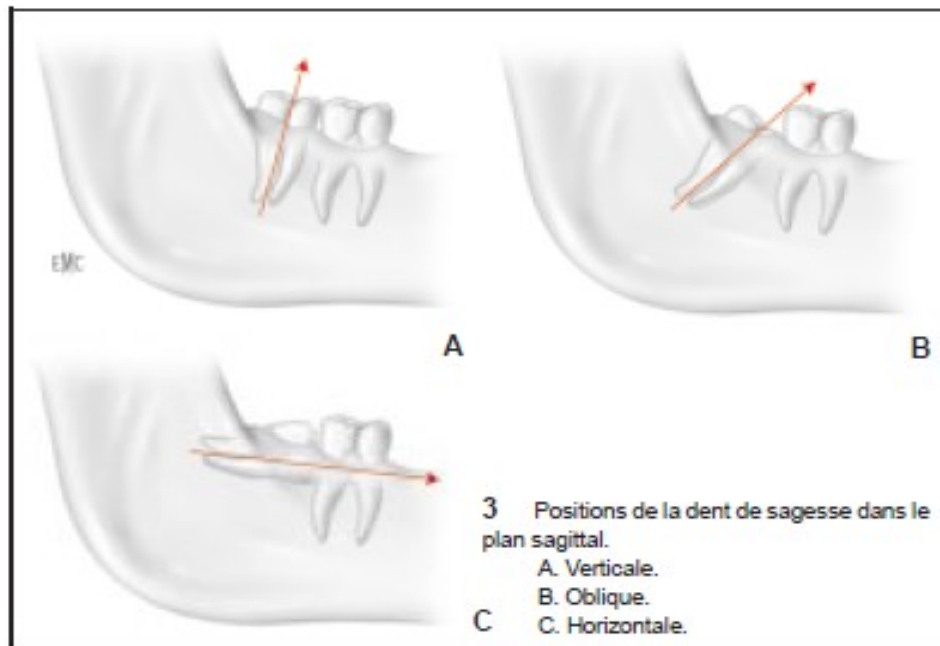


Figure 6 : Position de la dent de sagesse dans le plan sagittal (87).

Toujours selon Richardson, une croissance prédominante de la partie mésiale de la couronne et de la racine mésiale s'accompagne d'une verticalisation, alors que si la croissance prédomine au niveau de la racine distale, elle favorise une horizontalisation du germe.

En résumé, il apparaît judicieux de poser un pronostic d'évolution de la troisième molaire à partir de 16 ans.

Bjork (1956) corrèle le manque de place pour l'évolution de la troisième molaire avec trois facteurs :

- La direction de croissance condylienne verticale
- La faible longueur mandibulaire
- La direction d'éruption dentaire orientée vers l'arrière.

Silling (1973) montre qu'on trouve plus d'inclusions des troisièmes molaires dans des classes II squelettiques avec une mandibule courte et un angle mandibulaire fermé que lorsqu'on a un hyperdéveloppement de la mandibule.

Il existe deux types de pathologie lors des accidents de dentition :

- **Le kyste folliculaire** (ou kyste dentigère) : qui fait son apparition lorsque le germe est dystopique ou à plus forte raison ectopique, et qu'un obstacle entrave l'évolution de la dent. La crypte osseuse est déformée, ses parois sont repoussées par l'épaississement du tissu folliculaire.
- **La péricoronarite** : elle survient après l'émergence, lorsque l'espace péricoronaire est en communication avec la cavité buccale. Elle est rencontrée le plus fréquemment chez les sujets de 17 à 25 ans. L'accident inflammatoire peut être aigu, subaigu, mais le plus souvent chronique. La péricoronarite de la dent de sagesse inférieure est marquée chez un sujet d'une vingtaine d'années par une douleur de la région rétromolaire inférieure, accompagnée d'un léger trismus. La couronne de la dent peut être visible. La palpation locale est douloureuse et peut parfois faire sourdre du pus. L'évolution est souvent favorable sous traitement médical et se fait vers l'éruption de la dent. Ailleurs, si l'éruption de la dent n'est pas complète, il peut y avoir passage à la chronicité avec survenue d'accidents infectieux ; l'extraction de la dent s'impose (50).

Les péricoronarites même discrètes doivent être prises en compte dans les bilans de foyers infectieux. Dans tous les cas, un bilan radiologique est nécessaire (OPT).

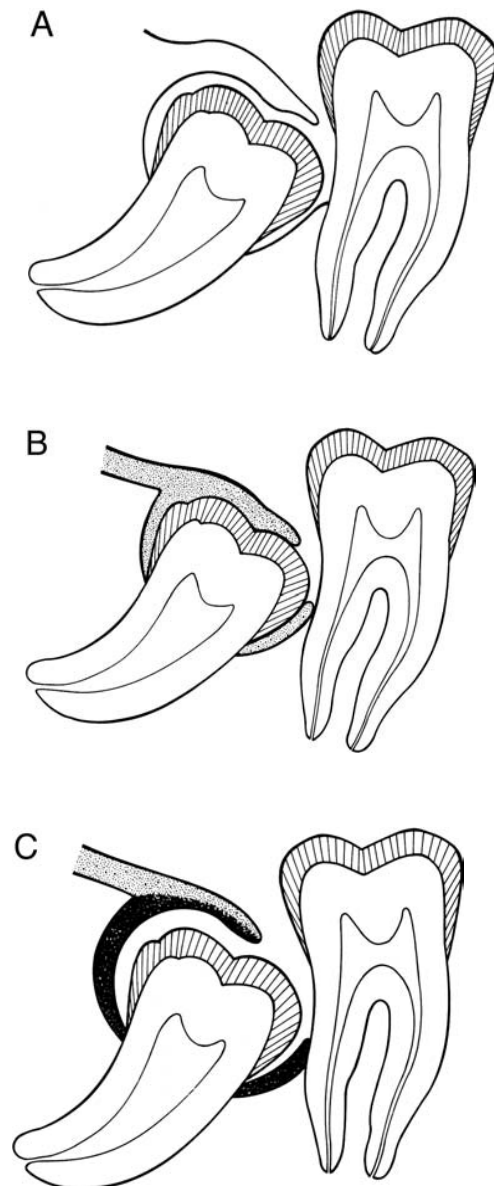


Figure 7 : Conditions de développement d'une péricoronarite sur la troisième molaire inférieure d'après Cantaloube. (13).

A. Conception classique de Capdepon avec ouverture du sac folliculaire ou de « la cavité virtuelle péricoronaire », aussi appelée péricoronarite secondaire.

B. Réalité anatomique normale avec présence de l'attache épithéliale adhérant fortement à l'émail, absence de cavité et absence de péricoronarite.

C. Réalité pathologique (accidentelle) avec présence d'un kyste d'éruption (péricoronaire, intrafolliculaire) préexistant. C'est l'ouverture du kyste dans la bouche qui provoque la péricoronarite.

On distinguera la péricoronarite congestive, de l'abcès péricoronaire : dans le premier cas, le geste chirurgical pourra être différé, avec prescription d'antibiotiques avant l'intervention ; dans le second, le geste chirurgical pourra être réalisé sans délai, après désinfection locale ; le patient se verra prescrire des antibiotiques après l'intervention (1).

3.2.1.2 Evolution de la dent de sagesse maxillaire :

Pour expliquer les cas d'inclusion des dents de sagesse maxillaire en dehors de toute pathologie du germe dentaire, Cauhépé évoque le rôle de la sangle musculotendineuse ptérygoïdienne qui conditionnerait l'orientation de croissance de l'os alvéolaire tubérositaire, et repousserait en avant la dent de sagesse.

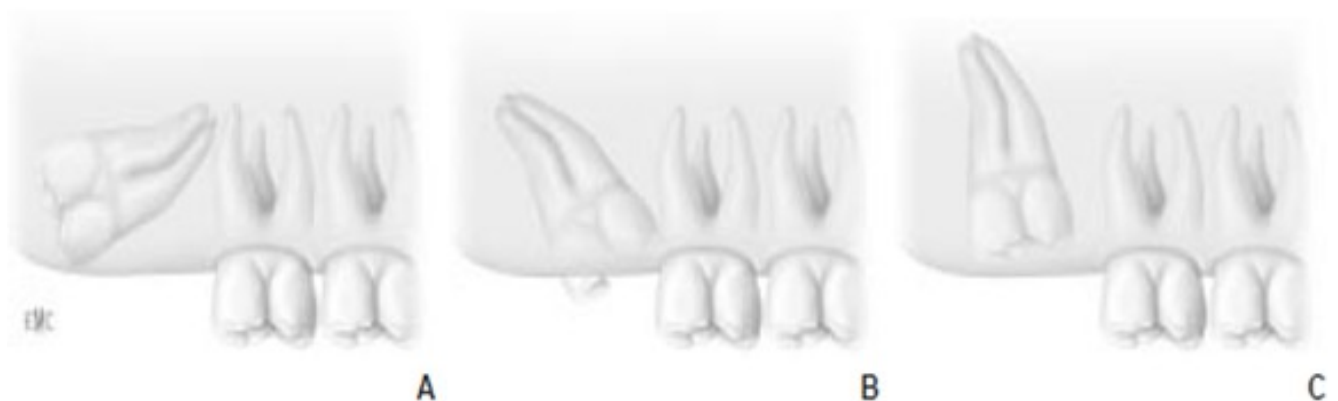

Figure 8 : Différentes positions anatomiques de la dent de sagesse maxillaire (87).

Différentes positions anatomiques de la dent de sagesse maxillaire :

- A. Dent de sagesse supérieure incluse oblique distale.*
- B. Dent de sagesse supérieure enclavée oblique mésiale*
- C. Dent de sagesse supérieure en position d'inclusion verticale normale*

Les anomalies d'évolution des dents de sagesse sont nombreuses, particulièrement au niveau des dents de sagesse mandibulaires. Elles sont dues principalement à un manque de place ou à la présence d'obstacles (osseux, infectieux, ou musculotendineux pour la dent de sagesse maxillaire) perturbant l'éruption en position normale. Cependant, certaines positions ectopiques ou hétérotopiques n'ont pas d'explication logique. Ces anomalies sont sources d'accidents de dentition comme les kystes dentigères et les péri coronarites.

3.2.2 Morphologie de la dent :

3.2.2.1 Au maxillaire :

Elle est de forme très variable et parfois naine.

Au maxillaire, les difficultés ont essentiellement pour origine la morphologie radiculaire.

Même s'il est vrai que l'on trouve, dans la majorité des cas, des racines coniques et fusionnées, on peut aussi être en présence de racines avec une forme très tourmentée, et/ou en nombre très important.

3.2.2.2 A la mandibule :

Sa forme est moins inconstante que la dent de sagesse supérieure.

Au niveau de la couronne (émail, dentine, pulpe), toutes les anomalies morphologiques, de taille, de forme, anatomie cuspidienne, etc...peuvent se rencontrer (74).

De manière générale, la couronne est grossièrement rectangulaire et a peu de caractéristiques constantes hormis sa forme globuleuse (87).

La forme de la couronne de la troisième molaire mandibulaire incluse ou enclavée est source de difficultés, moins par son volume que par la position qu'elle occupe.

En revanche, la forme des racines est un facteur de complications important que l'on doit savoir analyser soigneusement avant l'intervention sur les radiographies; on peut ainsi

trouver des racines : coniques, coudées, en baïonnette, renflées, torsadées, convergentes, divergentes, etc. (voir figure 9).

La totalité de la dent doit être visible sur le cliché et ses rapports avec le canal mandibulaire doivent pouvoir être déterminés. Aucune systématisation n'est possible.

Selon Hesse, la dent de sagesse présente deux racines.

Pour Boutonnet et Becquain, les deux racines primitives fusionnent en une seule et volumineuse racine courbe à concavité distale.

Ces racines sont plus courtes que celles des autres molaires.

La racine distale est généralement plus étroite que la mésiale.

Les racines surnuméraires sont fréquentes sur la troisième molaire mandibulaire.

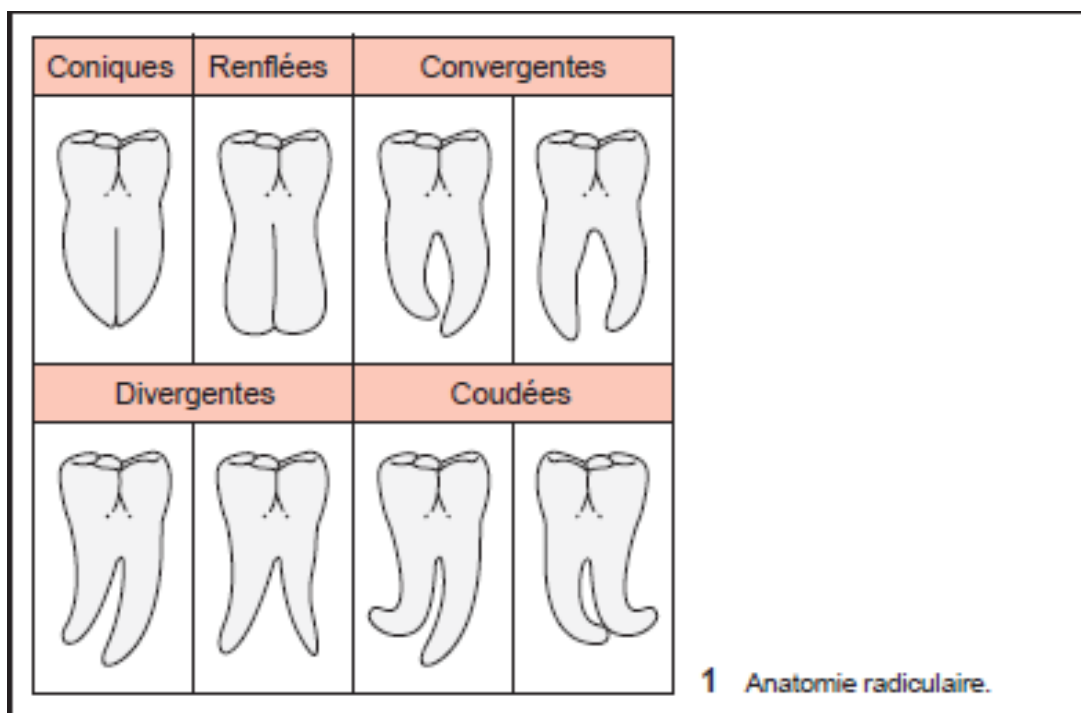


Figure 9 : Anatomie radiculaire de la dent de sagesse (87).

Soit la dent est susceptible d'être avulsée en un bloc (un septum épais n'empêchant pas toujours l'avulsion). Le point d'application de l'élévateur sera choisi en fonction de l'orientation des racines.

Soit la forme et l'orientation des racines impliquent une séparation radiculaire. Celle-ci s'effectue avec le morcellement global de la dent ou à la suite de la section horizontale de la couronne, extraite dans un premier temps. Cette séparation est nécessaire si les racines sont convergentes ou divergentes et lorsque les apex sont fortement coudés. Elle est également recommandée si les racines croisent le canal mandibulaire.

Plus les racines de la dent de sagesse seront nombreuses, fines, coudées et divergentes, ou encore « en bouchon de champagne », plus la difficulté sera grande. Ces formes anatomiques impliqueront un travail osseux plus conséquent, travail d'autant plus important que la profondeur d'inclusion est grande.

3.2.3 Situation anatomique de la dent de sagesse

3.2.3.1 Situation anatomique au maxillaire :

L'extraction des dents de sagesse maxillaires est compliquée par leur situation anatomique qui rend leur abord souvent délicat à cause de l'étroitesse du couloir d'accès. Leur position souvent ectopique, très haute dans la tubérosité, et la présence de racines parfois nombreuses (jusqu'à cinq), frêles et recourbées, peut compliquer cette extraction.

La dent de sagesse maxillaire est également d'un accès visuel difficile :

-Lorsque le malade ouvre grand la bouche, le coroné vient en avant et obstrue l'espace opératoire. D'autre part, il est impossible de distendre suffisamment la commissure labiale pour dégager la tubérosité. Enfin, le praticien ne peut que regarder dans l'axe de la cavité buccale et donc ne voit pas le champ opératoire.

-Lorsque le malade est en position de demi-ouverture buccale, le coroné ne gêne pas l'accès à l'espace opératoire. D'autre part, l'aide peut avec l'écarteur, relever en haut et en arrière la commissure labiale, dégageant au maximum la tubérosité. Le praticien peut ainsi regarder par le côté de l'ouverture buccale et bénéficier du meilleur accès visuel (74).

La dent se situe très postérieurement, le plus souvent au niveau de la partie postéro-latérale de la tubérosité maxillaire. Elle présente des rapports étroits avec le pédicule vasculo-nerveux tubérositaire, l'aponévrose buccinatrice et la fosse infra-temporale.

De plus, le contact intime entre les racines des molaires et le sinus peut être à l'origine de complications. La tubérosité maxillaire est, quant à elle, très exposée aux fractures (surtout en cas de racines divergentes ou d'inclusion mésio-angulaire).

La position de la dent à avulser doit être analysée radiographiquement. Plusieurs classifications ont été créées pour permettre d'évaluer le degré de difficulté lors de l'avulsion :

1-Classification de Pell et Gregory:

Classe A : Le plan occlusal de la dent incluse se situe au même niveau que celui de la deuxième molaire.

Classe B : Le plan occlusal de la dent incluse se situe entre le plan occlusal et la zone cervicale de la deuxième molaire.

Classe C : La dent incluse se situe dessous la zone cervicale de la deuxième molaire.

Contrairement à la classification pour les dents de sagesse mandibulaires, il n'y a pas de classe 1-3.

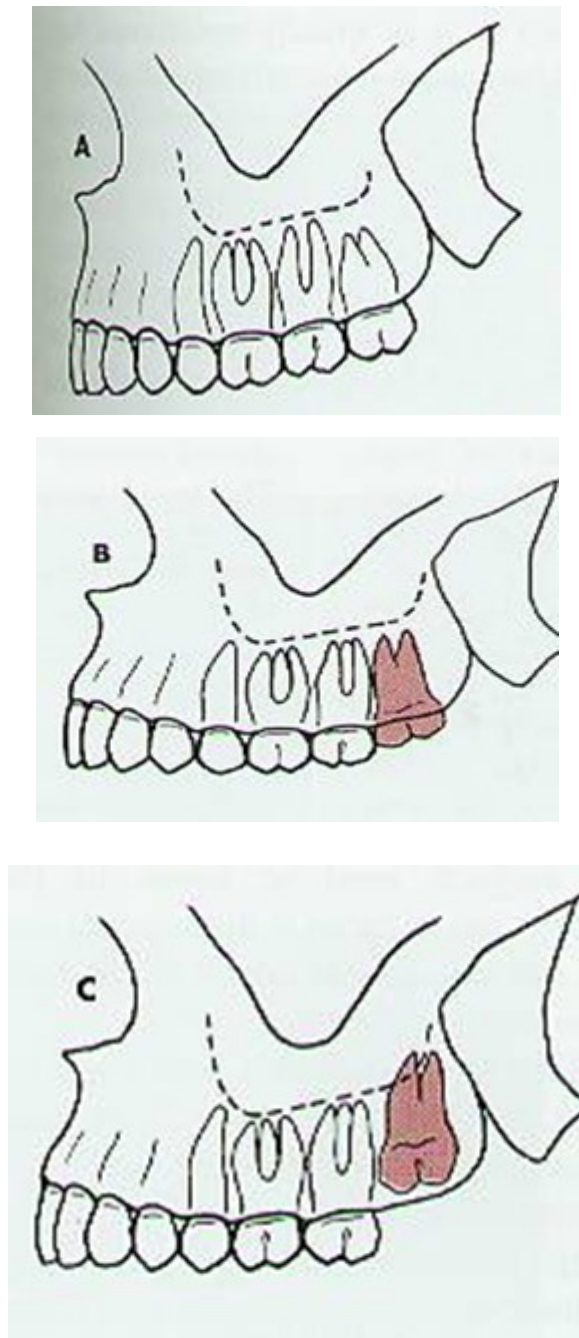


Figure 10 : Classification de Pell et Gregory concernant les inclusions des troisièmes molaires maxillaires (Dental Clinic Help)

Cette classification a été étudiée par GARCIA-GARCIA et coll., en 2000 (26) : leurs résultats démontrent que cette dernière est insuffisante pour prévoir les difficultés d'avulsion des dents de sagesse mandibulaires dans les cas d'inclusion en position verticale. Les auteurs concluent donc que cette classification ne revêt que peu d'intérêt en clinique. Ajoutons à cela que plus de 55% des patients ayant consulté lors de leur étude, présentaient des dents de sagesse

incluse en position non verticale, ce qui a été difficilement pu être analysé par la classification de Pell-Gregory.

2-Classification de Winter : (classée par ordre croissant de difficulté, cf. figure 11).

Elle dépend de l'angle déterminé par l'axe corono-radicaire de la dent de sagesse et celui de la deuxième molaire. Il y a quatre principaux types de positions : verticale (62% des cas d'inclusion), disto-angulaire (25% des cas), ou mésio-angulaire (21%). Cette dernière position reste la plus délicate car la dent est très peu accessible, et le tissu osseux face à la couronne est beaucoup plus dense. Dans la quasi-totalité des cas, les dents de sagesse maxillaires sont orientées vestibulairement. Mais lorsque ce n'est pas le cas et qu'elles sont orientées en direction palatine, une difficulté supplémentaire importante apparaît.

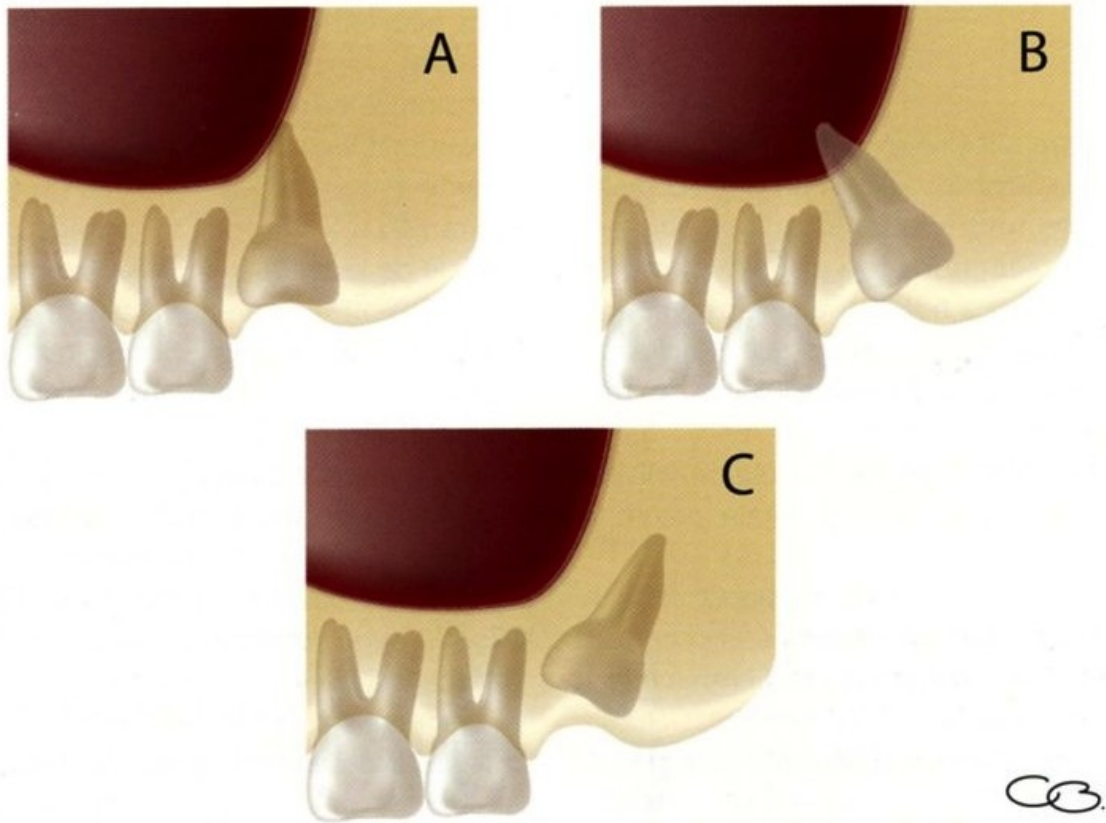


Figure 11 : Classification de Winter concernant les inclusions des troisièmes molaires maxillaires (94).

-Situation A : inclusion verticale : cas le plus fréquent où l'axe de la dent est parallèle à l'axe de la deuxième molaire. La dent peut être partiellement ou totalement recouverte par de l'os.

-Situation B: inclusion disto-angulaire : l'axe de la dent est dirigé vers la tubérosité du maxillaire supérieur, la face triturante de la dent peut être en contact avec l'apophyse ptérygoïde.

-Situation C: inclusion mésio-angulaire : l'axe de la dent est dirigé vers l'avant. Dans cette position, la racine de la molaire est voisine de l'apophyse ptérygoïde.

On peut trouver en outre et de manière plus rare, la dent de sagesse en position horizontale : la face triturante de la dent sera dirigée vers l'avant et répond au collet de la deuxième molaire ou bien elle est dirigée en dedans, vers le palais (7).

Ces classifications ont été synthétisées par Archer (1975) (3), et reprises par Kruger en 1984 (47). Etant donné le peu de modifications apportées par Kruger, nous n'étudierons que la classification d'Archer.

3-Classification des dents incluses selon Archer :

-En fonction de l'orientation de la dent :

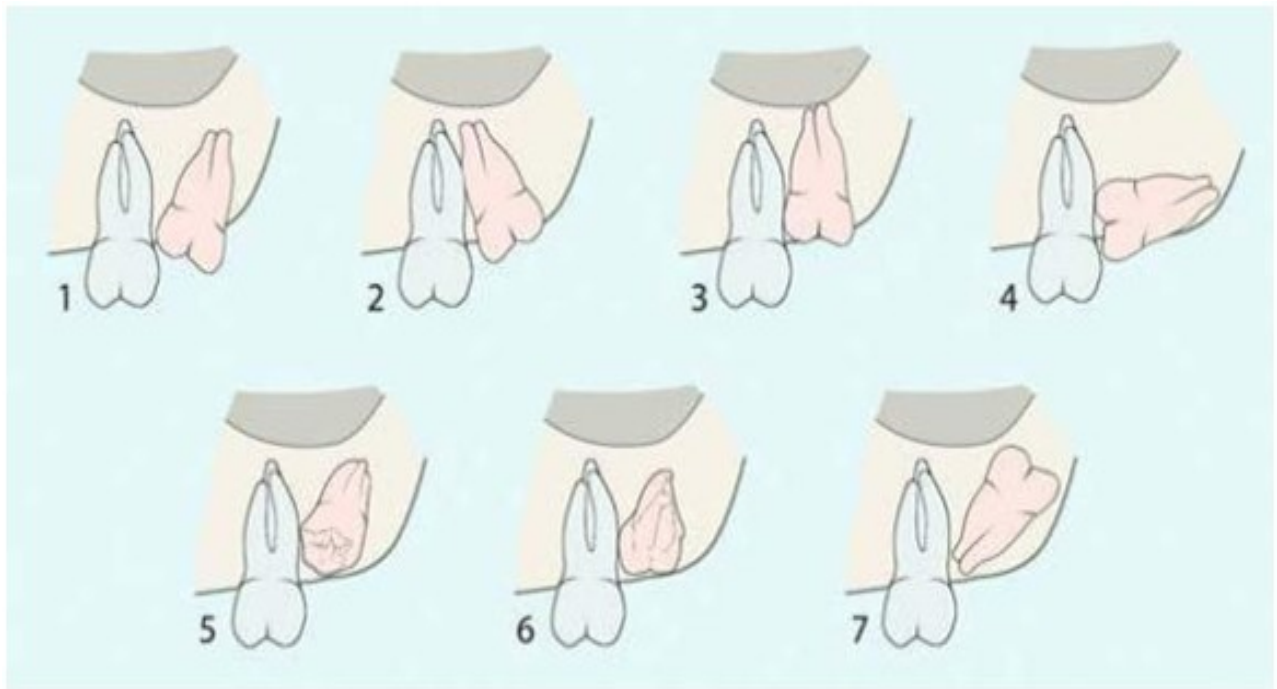


Figure 12 : Classification des troisièmes molaires mandibulaires incluses selon Archer (101).

1. Mesioangulaire
2. Distoangulaire
3. Verticale
4. Horizontale
5. Vestibuloversée
6. Linguoversée
7. Inversée

-En fonction de la profondeur d'inclusion :

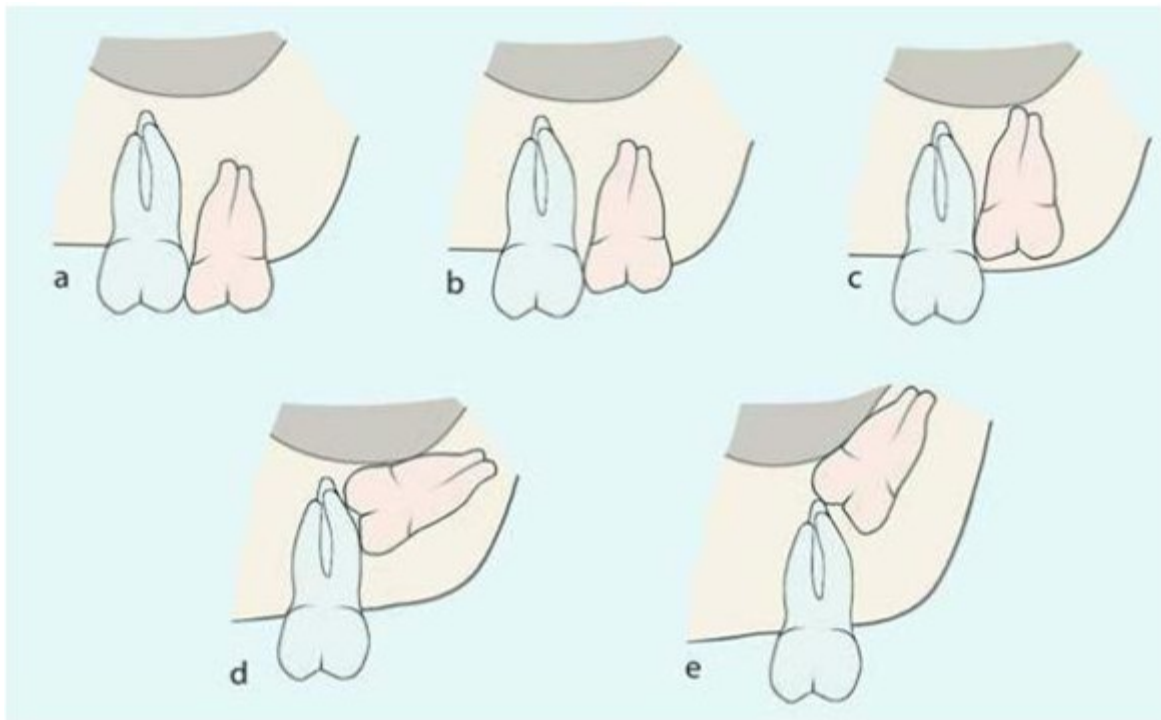


Figure 13 : Classification des troisièmes molaires incluses selon Archer (1975) en fonction de la profondeur d'inclusion par rapport à la deuxième molaire (3).

La position verticale est la position la plus répandue pour la troisième molaire maxillaire. Les différentes classifications répertorient, par ordre croissant de difficulté, les positions anatomiques de cette dent en fonction de son axe mais aussi de sa profondeur d'inclusion. L'inclusion verticale où la dent est parallèle à l'axe de la deuxième molaire représente le cas qui comporte le moins de difficultés. On notera que la difficulté augmente avec la profondeur d'inclusion.

3.2.3.2 Situation anatomique à la mandibule :

Sa position est très inconstante au sein de la mandibule.

Elle est la dent le plus souvent incluse ; cela tient à sa position dans l'angle mandibulaire, zone de croissance à évolution tardive.

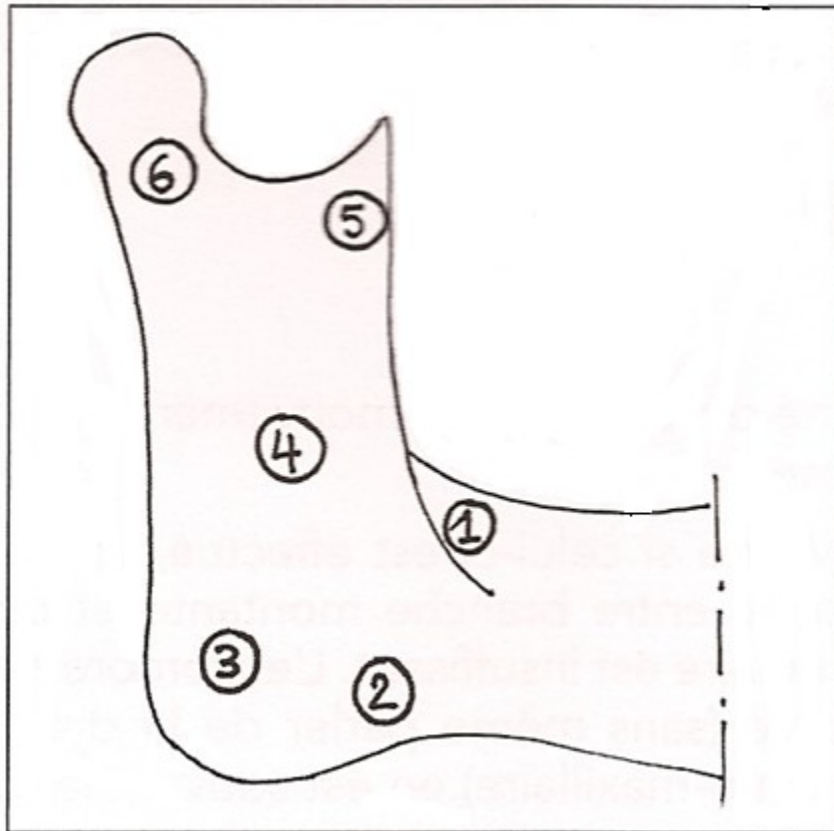


Figure 14 : Situation anatomique de la dent de sagesse inférieure (74).

- Le plus souvent en position 1 (trigone rétromolaire)
 - Quelquefois en position 2 (rebord basilaire)
 - Rarement en position 3 (angle mandibulaire, position basse)
 - Exceptionnellement en position 4 (branche montante)
 - Très exceptionnellement en position 5 (coroné) et 6(condyle).
- } DENT DYSTOPIQUE
- } DENT ECTOPIQUE

Notons que la présence d'une dent de sagesse inférieure incluse au niveau de l'angle mandibulaire rompt les lignes de résistance de cette région et constituerait logiquement une zone de fragilité par laquelle passe le trait de fracture. L'étude de Lee confirme le fait que la présence d'une dent de sagesse double le risque de fracture angulaire (71).

Il existe trois classifications complémentaires pour les dents incluses reposant sur leur analyse permettant d'évaluer le degré de difficulté de l'avulsion (classées par ordre croissant de difficulté d'avulsion :

1 -Classification de Winter (situation anatomique dans le plan sagittal) (101) :

Elle prend en compte l'angle déterminé par l'axe corono-angulaire de la dent de sagesse et celui de la deuxième molaire (94).

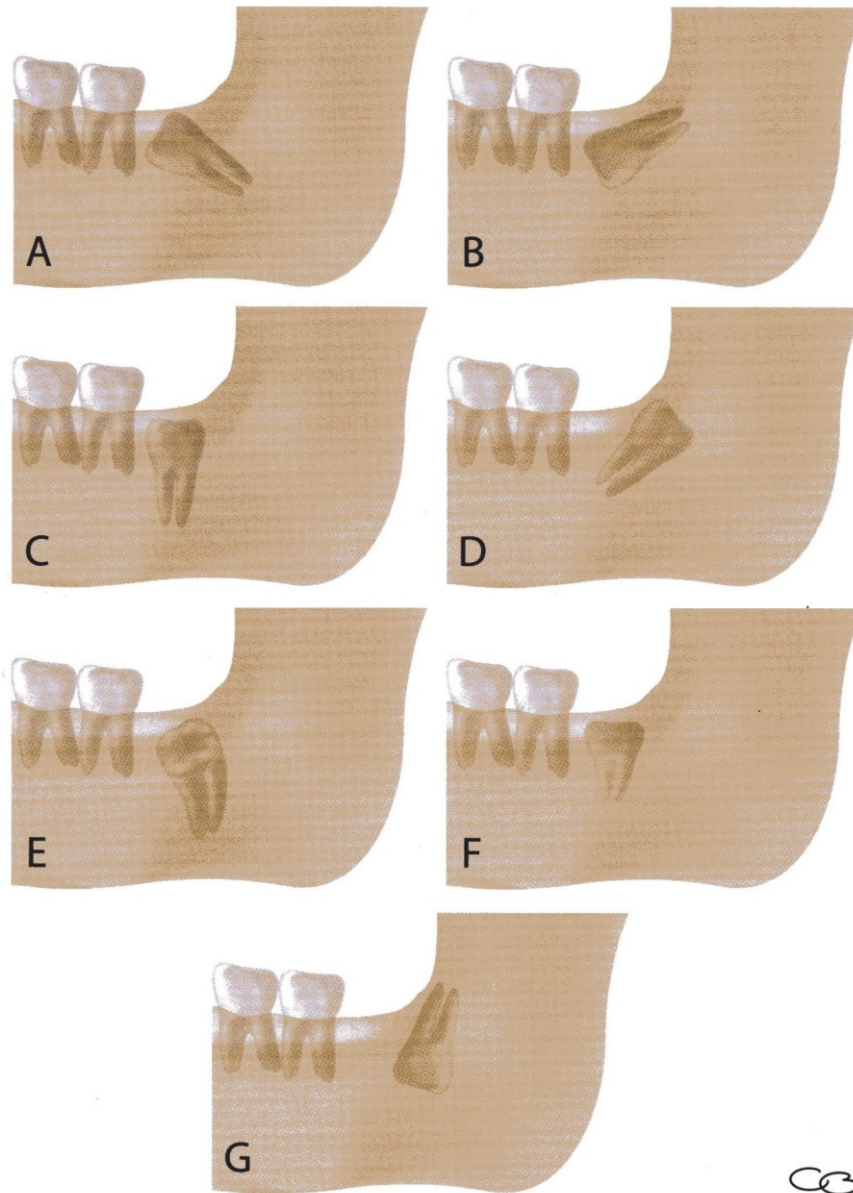


Figure 15 : Classification de Winter concernant les inclusions des troisièmes molaires mandibulaires (94).

Il existe quatre types de positions (figure 15) : mésio-angulaire (cas A, 43% des cas d'inclusion), horizontale (cas B, 3%), verticale (cas C, 38%), et disto-angulaire (cas D, 6% des cas). De plus, cette classification va tenir compte de la position vestibulaire (cas E) ou linguale (cas F) de la dent. Dans de très rares cas, on trouvera la dent incluse en inclusion inversée (cas G).

Dans cette classification, on prend pour repères trois lignes imaginaires qui seront dessinées sur les radios (figure 16)

- La ligne blanche est tracée le long de la face occlusale des troisièmes molaires et étendue au-delà de ces dernières postérieurement. Elle indique la différence de niveau d'occlusion entre les deux premières molaires et la troisième molaire.
- La ligne jaune représente la hauteur de niveau d'os, tracée de la surface de l'os présent à la face distale de la troisième molaire (ou de la branche ascendante de la mandibule) jusqu'au septum interdentaire situé entre les deux premières molaires. Cette ligne fait état de la quantité d'os alvéolaire couvrant les troisièmes molaires et donnant donc quelques indications sur la quantité d'os qu'il sera nécessaire d'enlever pendant l'intervention.
- La ligne rouge est une ligne imaginaire dessinée perpendiculairement à la ligne blanche jusqu'à un point imaginaire qui sera le point d'application de l'élévateur. Généralement, c'est la jonction email-cément de la face mésiale de la dent incluse (si ce n'est pas possible, on prendra l'angle distal de la dent incluse pour le tracé de la ligne jusqu'à la jonction amélocémentaire. Cette ligne indique la profondeur de la dent dans la mâchoire et la difficulté rencontrée pendant l'avulsion. Avec chaque augmentation de la profondeur de 1mm pour cette ligne, la dent incluse devient 3fois plus difficile à enlever selon Howe.

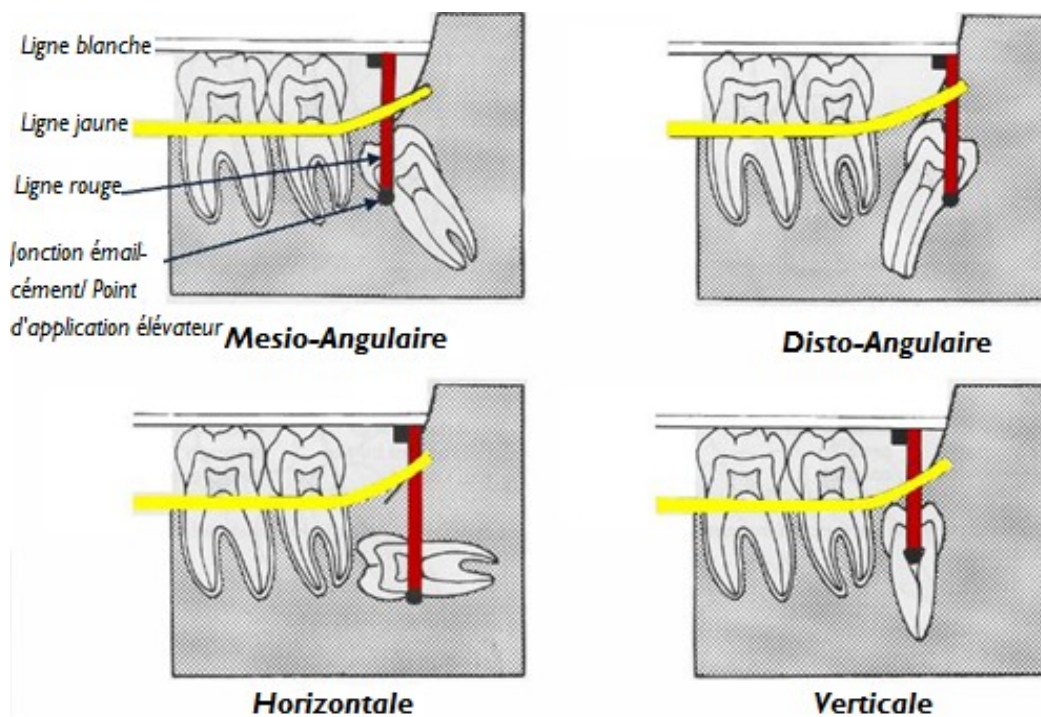


Figure 16 : Diagramme illustrant les lignes de Winter (www.exodontia.info)

2 -Classification 1 ,2 ,3 de Pell et Gregory (70) :

Elle tient compte de la distance entre la partie intérieure de la branche montante de la mandibule et la face distale de la deuxième molaire. Si cette distance est supérieure ou égale au diamètre mésio-distal de la dent incluse, l'inclusion est dite de classe 1. Si elle est inférieure à ce diamètre, la couronne se trouvant dans la partie antérieure de la branche montante mandibulaire, l'inclusion sera une classe 2. Enfin, lorsque la troisième molaire est totalement incluse dans le tissu osseux de la branche montante, l'inclusion sera dite de classe 3.

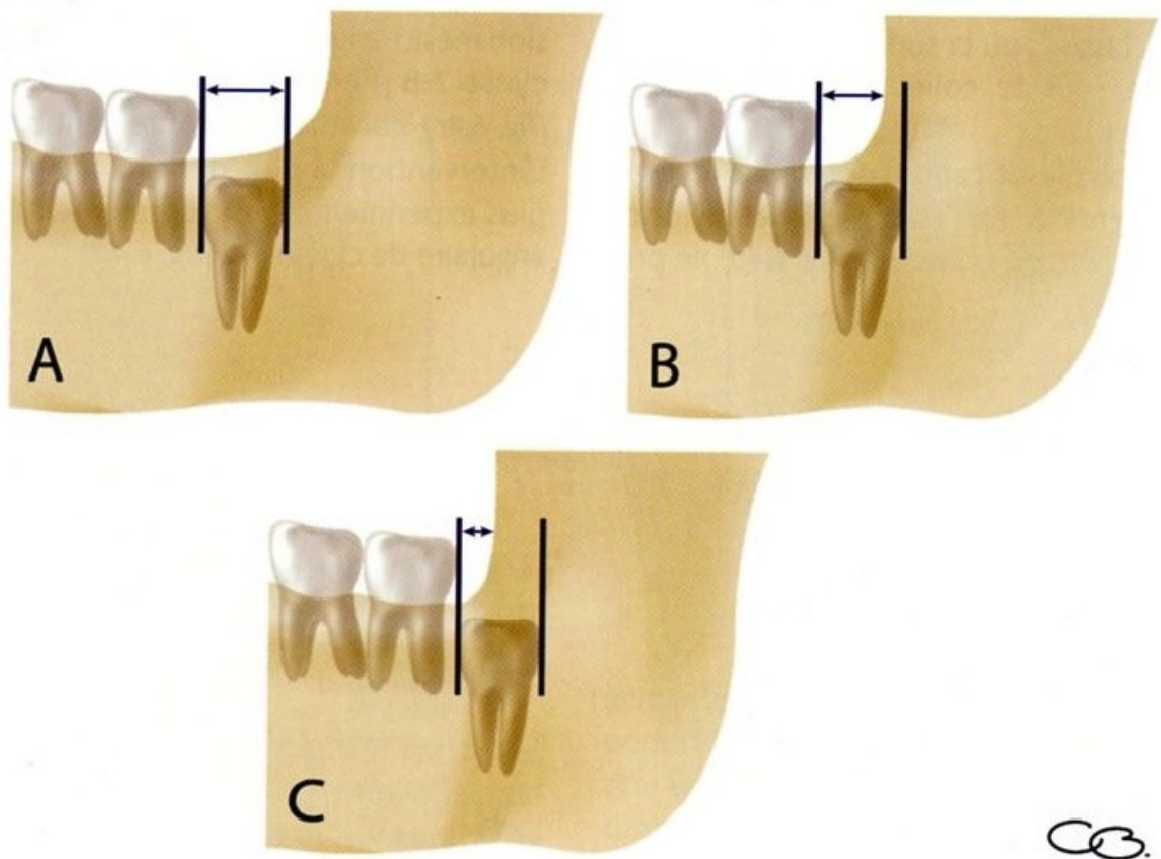


Figure 17 : Classification des classes 1, 2, 3 de Pell et Gregory concernant les inclusions des troisièmes molaires mandibulaires (94).

- A. Classe 1,
- B. Classe 2,
- C. Classe 3

3 -Classification A, B, C de Pell et Gregory :

C'est la même que celle utilisée pour les dents de sagesse maxillaires.

Elle prend en compte **la profondeur d'inclusion** : la profondeur de la dent retenue dans le corps de la mandibule s'apprécie par rapport à la deuxième molaire, lorsque celle-ci a rejoint le plan d'occlusion et qu'elle est en position normale sur l'arcade. Dans la classe A, la surface occlusale de la dent incluse se situe au niveau du plan occlusal de la deuxième molaire ; dans la classe B, la surface occlusale de la dent de sagesse est située entre le plan occlusal et le collet anatomique de la deuxième molaire ; enfin, lorsque la surface occlusale de la troisième molaire se situe sous le collet anatomique de la deuxième molaire, on est en présence d'une classe C.

Nous visualiserons cette classification lorsque la dent de sagesse est en position verticale (figure 18) et lorsqu'elle est en position horizontale (figure 19).

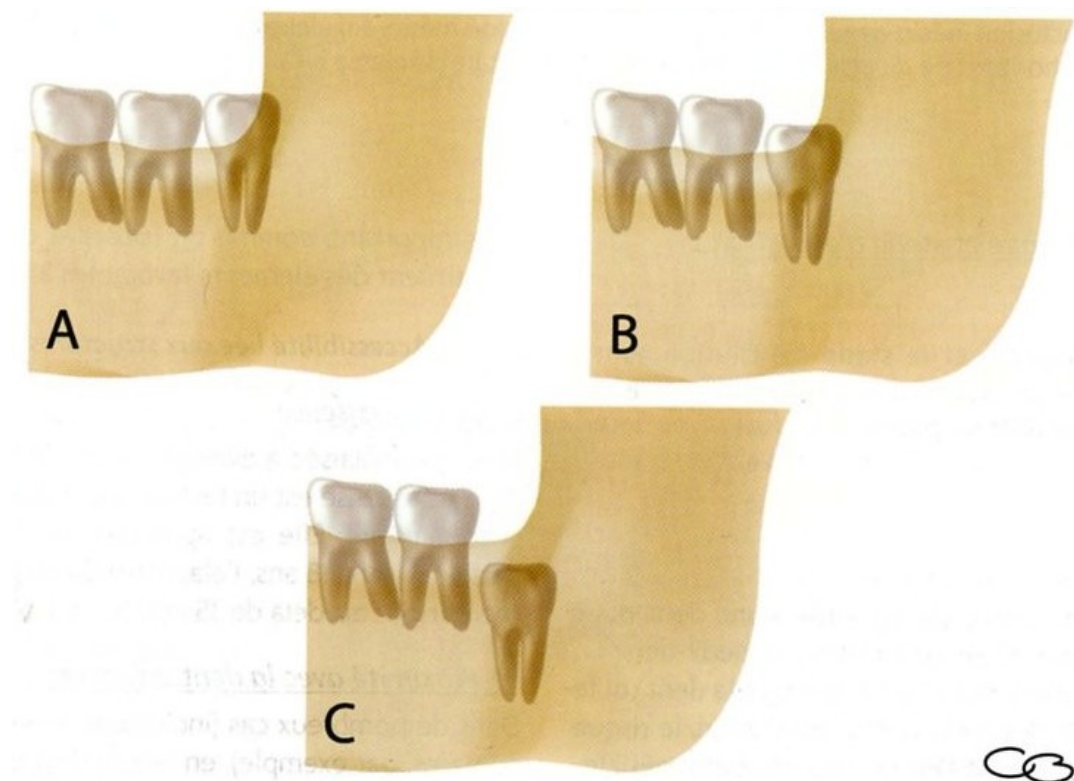


Figure 18 : Classification des classes A, B, C de Pell et Gregory concernant les inclusions des troisièmes molaires mandibulaires (94), (64).

- A. Classe A
- B. Classe B
- C. Classe C

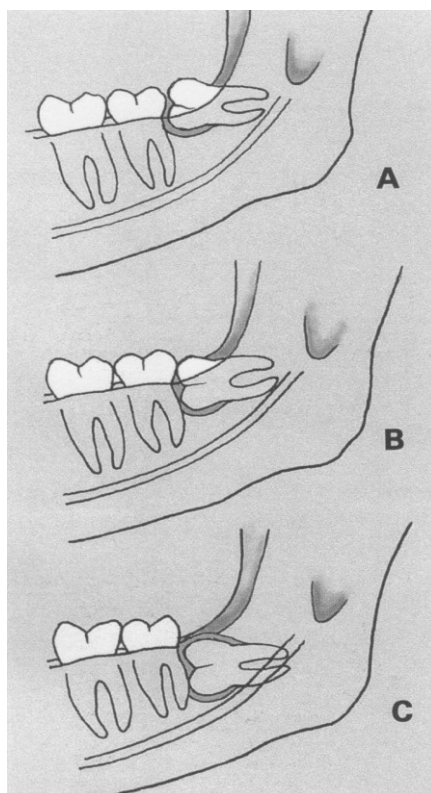


Figure 19 : Evaluation de la profondeur d'inclusion de la dent retenue par rapport à la seconde molaire (74).

Cette classification, appliquée ici à une dent horizontale, objective l'importance du dégagement osseux à mettre en œuvre (46) :

-Cas A : la portion la plus haute de la dent a rejoint ou dépassé le plan d'occlusion. Les couronnes des deuxièmes et troisièmes molaires sont alors au même niveau. L'accès chirurgical est en général facile, mais c'est sur la nature des rapports avec la branche montante de la mandibule que s'établira le pronostic.

-Cas B : la portion la plus haute de la couronne se situe en dessous du plan d'occlusion, mais au-dessus de la ligne cervicale de la seconde molaire. La profondeur de l'inclusion est représentée sur un cliché par la distance qui sépare la jonction amélocémentaire de la projection de la ligne oblique.. Ici, ce point le plus déclive se situe au niveau mésial. Il correspondra le plus souvent, au point d'application d'un élévateur, et représente donc une indication sur l'importance du dégagement osseux nécessaire.

-Cas C : La portion la plus haute de la dent reste en dessous de la ligne cervicale. Les explications de la situation B sont toujours valables, avec toutefois des difficultés croissantes. La deuxième molaire occulte la visibilité, rendant ainsi l'accès plus difficile, alors que la profondeur d'inclusion nécessite un dégagement osseux souvent important.

Ce type d'inclusion peut avoir de néfastes conséquences sur la deuxième molaire mandibulaire: en effet, la dent incluse peut provoquer une résorption plus ou moins importante de la racine distale de la deuxième molaire.

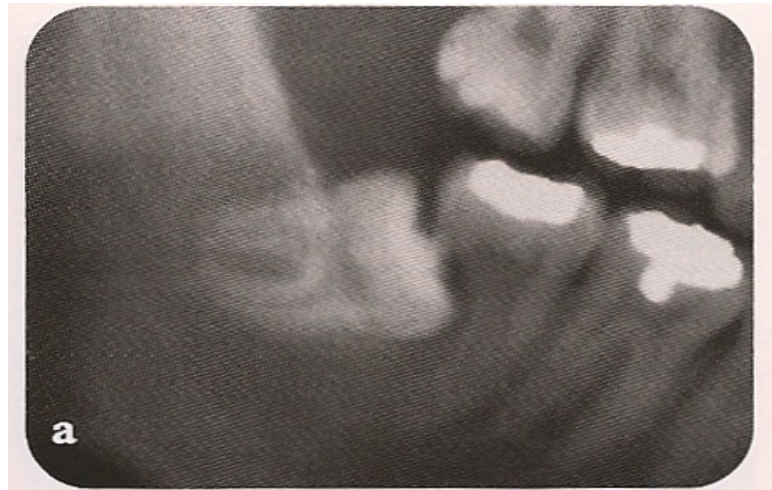

Figure 20 : Exemple d'une dent de sagesse mandibulaire ayant provoqué une importante résorption de la racine distale de la deuxième molaire (57).

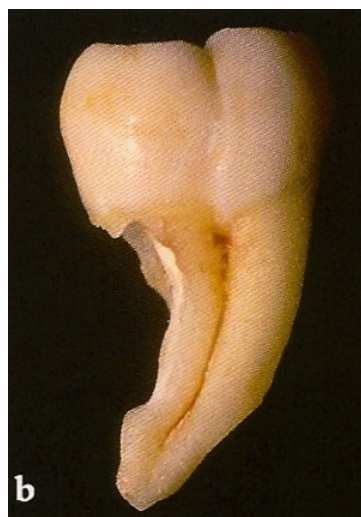

Figure 21 : Le degré de résorption peut facilement être apprécié après avulsion de la deuxième molaire (57).

Les deux classifications de Pell et Gregory peuvent être visualisées ensemble sur la figure 22.

Pell-Gregory Classification of Impacted Mandibular 3rd Molars

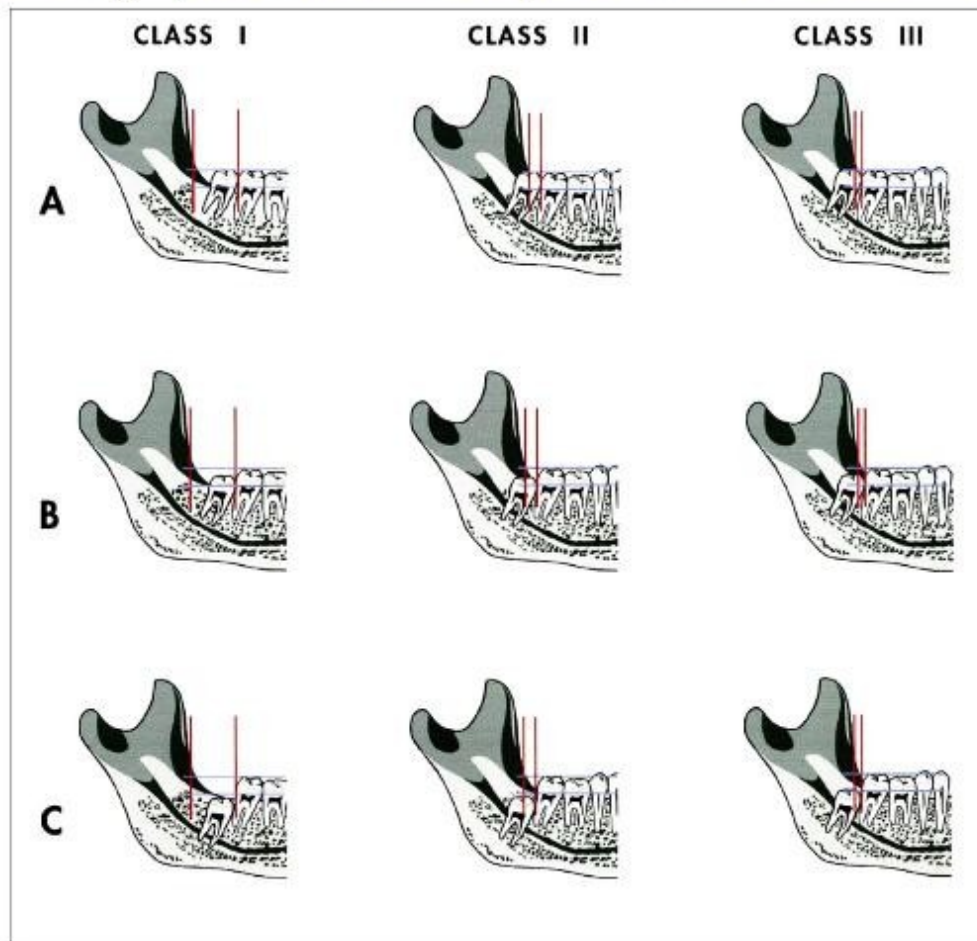


Figure 22 : Classification des troisièmes molaires mandibulaires incluses de Pell-Gregory (99).

Cette classification DE Pell et Gregory a été étudiée par GARCIA-GARCIA et coll., en 2000 (26) : leurs résultats démontrent que cette dernière est insuffisante pour prévoir les difficultés d'avulsion des dents de sagesse mandibulaires dans les cas d'inclusion en position verticale. Les auteurs concluent donc que cette classification ne revêt que peu d'intérêt en clinique.

Une autre méthode pour juger la profondeur d'inclusion de la troisième molaire consiste, sur la radiographie, à diviser la racine de la deuxième molaire en 1/3. Une ligne horizontale est tracée depuis le point d'application d'un élévateur jusqu'à la deuxième molaire. Si le point d'application se situe dans le tiers coronal, l'extraction sera considérée comme facile ; s'il est situé dans le tiers moyen, la difficulté sera plus grande ; enfin, s'il est situé dans le tiers apical de la deuxième molaire, l'avulsion sera considérée comme difficile.

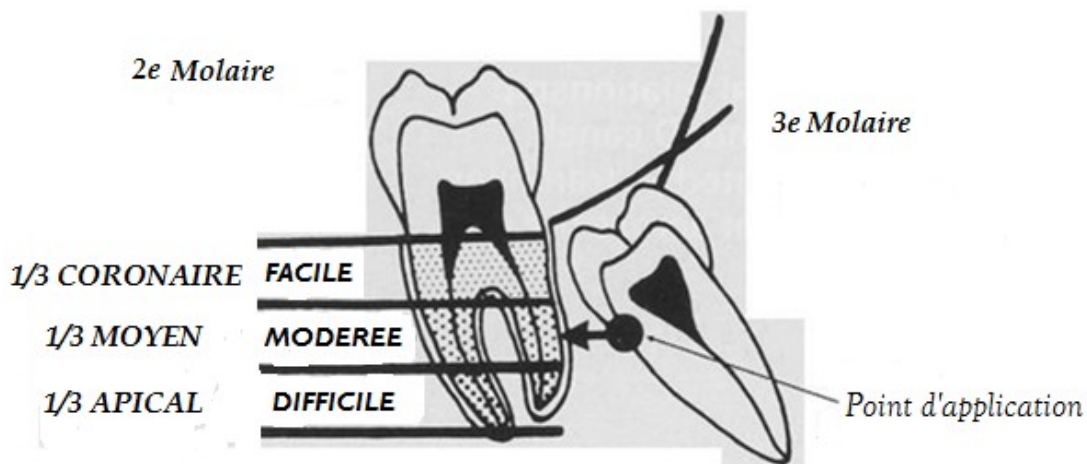


Figure 23 : Diagramme illustrant la méthode du calcul de la profondeur d'inclusion en visualisant le point d'application d'un élévateur par rapport à la deuxième molaire (www.exodontia.info)

Notons que plus la dent est profondément placée dans l'os mandibulaire, plus elle risque d'être en rapport avec le nerf alvéolaire.

On combinera ces trois classifications pour déterminer le degré de difficulté opératoire
(figure 24)

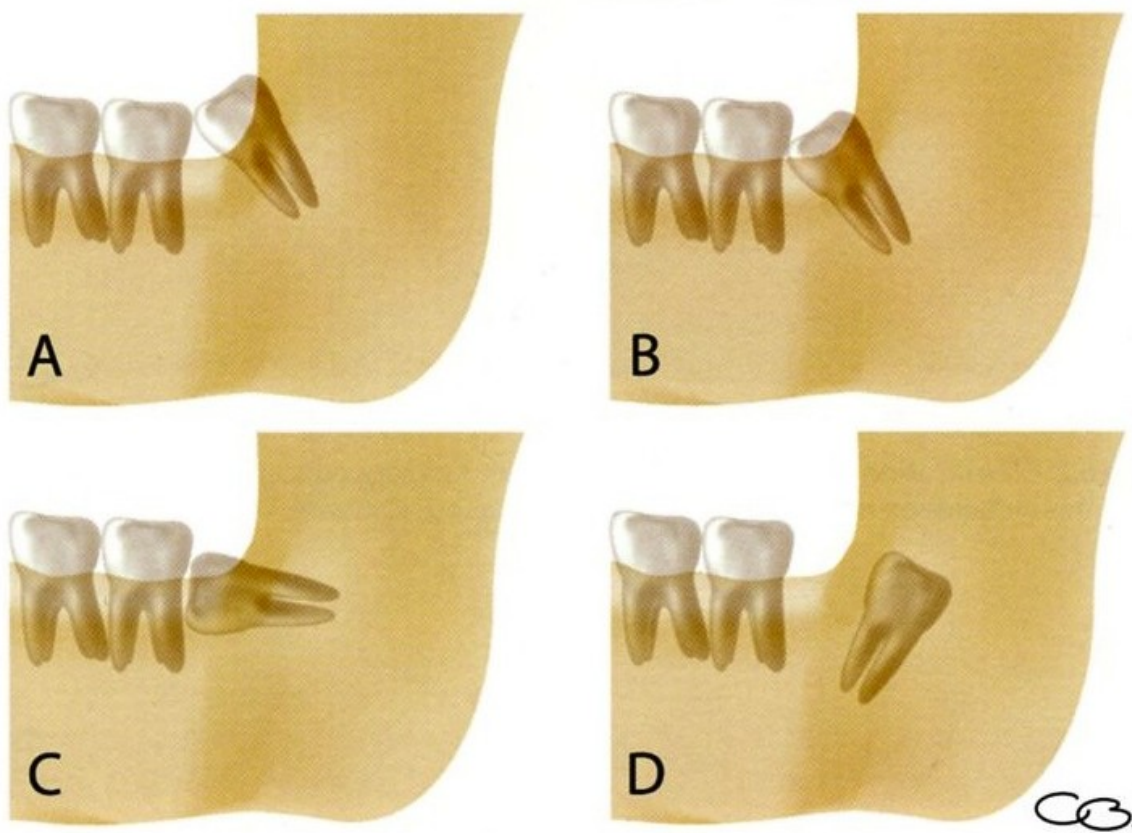


Figure 24 : Schéma-synthèse des différentes classifications (94).

Détermination du degré de difficulté par la combinaison des trois classifications :

A : Inclusion mésio-angulaire de classe 1-A

B : Inclusion mésio-angulaire de classe 2-B

C : Inclusion horizontale de classe 2-B

D : Inclusion disto-angulaire de classe 3-C

Enfin, dans le plan horizontal, on peut trouver la dent de sagesse mandibulaire à différentes positions :

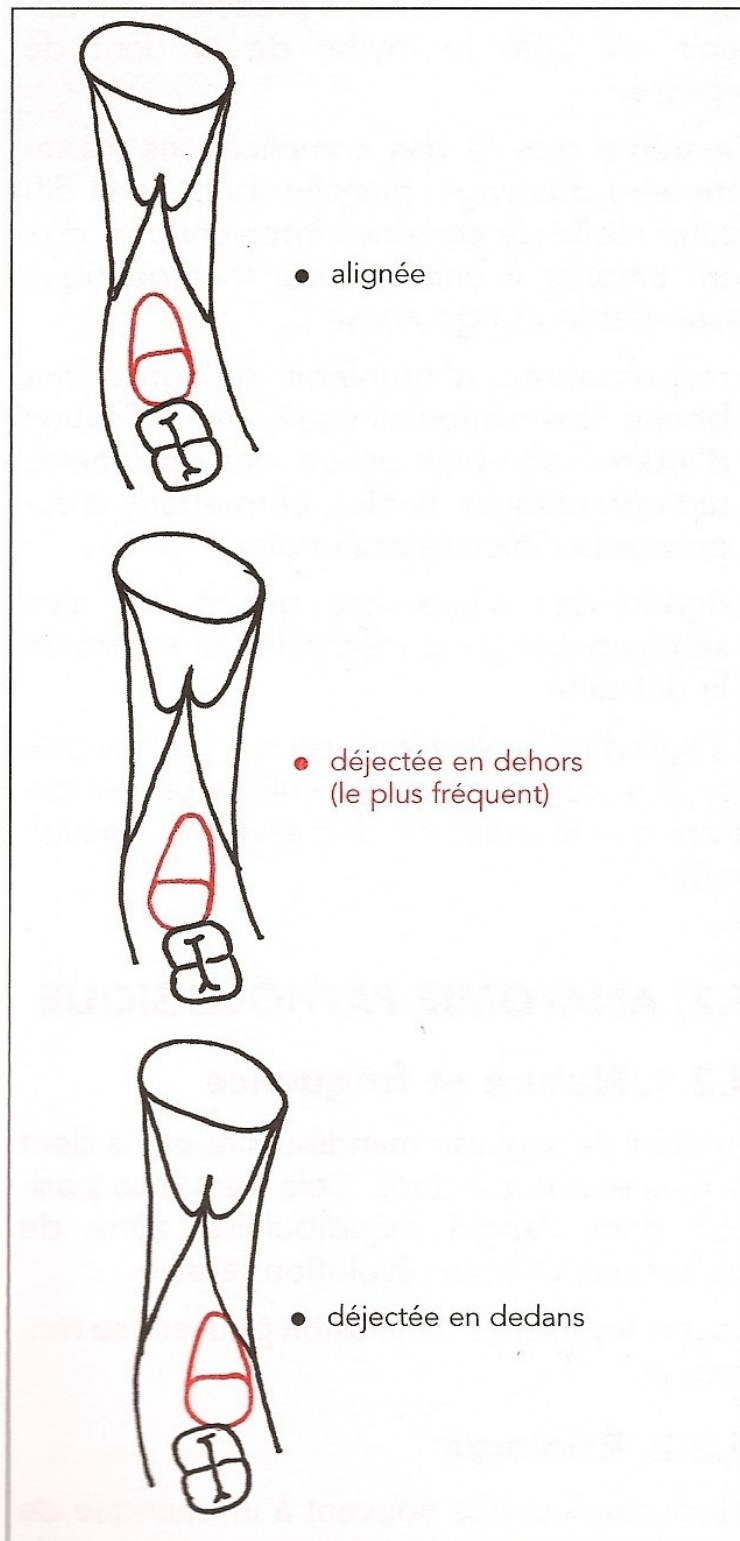


Figure 25 : Situation anatomique de la dent de sagesse inférieure dans le plan horizontal (74).

D'autres études ont été réalisées, notamment celle de MacGregor en 1985 (55), qui évalue radiographiquement la difficulté attendue pendant l'avulsion à partir de 6 critères :

« WHARFE assessment » : -Classification de Winter

-Profondeur d'inclusion dans la mandibule en mm (Height of mandible)

-Angle par rapport à la deuxième molaire

-Forme des racines et développement (Root)

-Taille du sac folliculaire (Follicle size)

-Axe de sortie de la dent (Path of Exit)

Cette classification « WHARFE » plus complète que les précédentes, est cependant jugée trop complexe selon DINIZ-FREITAS et coll. (2007) pour être utilisée au quotidien par les chirurgiens (20).

Nous citerons également les classifications de Pederson (2002) et de Parant (1974) ; ces dernières ne prenant pas en considération certains facteurs comme la densité osseuse, la flexibilité de la joue ou encore du degré de l'ouverture buccale, elles sont jugées peu utiles pour déterminer le degré de difficulté de l'avulsion, toujours selon la même étude (20).

Il existe visiblement de nombreuses classifications qui tentent de prédire les difficultés qui pourront être rencontrées pendant l'intervention. **Cependant, aucune d'entre elle ne comporte, de manière complète, tous les critères anatomiques et morphologiques à prendre en compte** (2) (20).

En s'inspirant de ces classifications, on peut établir une liste plus fournie des critères cliniques et radiologiques à prendre en compte afin de faire une estimation correcte de la difficulté. La synthèse de ces éléments permettra de fixer les modalités de l'intervention, sous anesthésie locale ou bien sous anesthésie générale.

Les facteurs qui rendent la chirurgie moins difficile sont :

- inclusion avec version mésiale
- classe 1 ramus (branche montante de la mandibule)
- classe A au niveau de la profondeur
- racines édifiées à 1/3 – 2/3 (patients jeunes)
- racines coniques fusionnées
- ligament alvéolaire large (patients jeunes)
- sac folliculaire (patients jeunes)
- os élastique (patients jeunes)

Les facteurs qui rendent la chirurgie plus difficile sont:

- inclusion avec version distale
- classe 3 ramus
- classe C au niveau de la profondeur
- racines longues et fines (patients plus âgés)
- racines divergentes ou courbées
- ligament alvéolaire étroit
- os dense, inélastique
- contact avec la deuxième molaire
- proximité du nerf alvéolaire inférieur
- inclusion osseuse complète

3.2.4 Environnement anatomique de la dent de sagesse

3.2.4.1 Environnement anatomique au maxillaire :

Plusieurs éléments sont à prendre en compte avant et pendant l'intervention :

-**En arrière**, on trouve la fosse ptérygomaxillaire.

-**En avant**, le sinus maxillaire entretient des rapports plus ou moins étroits avec la dent de sagesse maxillaire.

-**En dehors**, se situe le muscle buccinateur, inséré en partie sur l'os maxillaire. Le corps adipeux de la joue est lui-même situé au dessus et en arrière et peut gêner l'opérateur lorsque la désinsertion du muscle est nécessaire.

-**En dedans**, on trouve le canal palatin postérieur où chemine l'artère palatine postérieure. La muqueuse palatine est fragile. (cf. figure 27). Le foramen palatin postérieur est situé en la deuxième et la troisième molaire.

-**En bas**, la présence de la deuxième molaire peut bloquer son évolution. Lorsque la dysharmonie entre ces deux dents est très importante ou évolue depuis une longue période, la deuxième molaire peut être en version vestibulaire, gênant l'avulsion de la dent de sagesse (87).

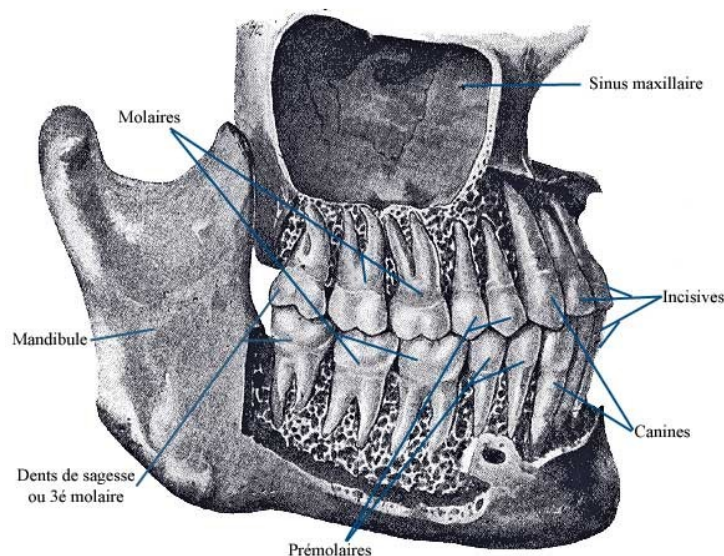


Figure 26 : Situation des troisièmes molaires au sein des maxillaires (medecine-et-santé.com)

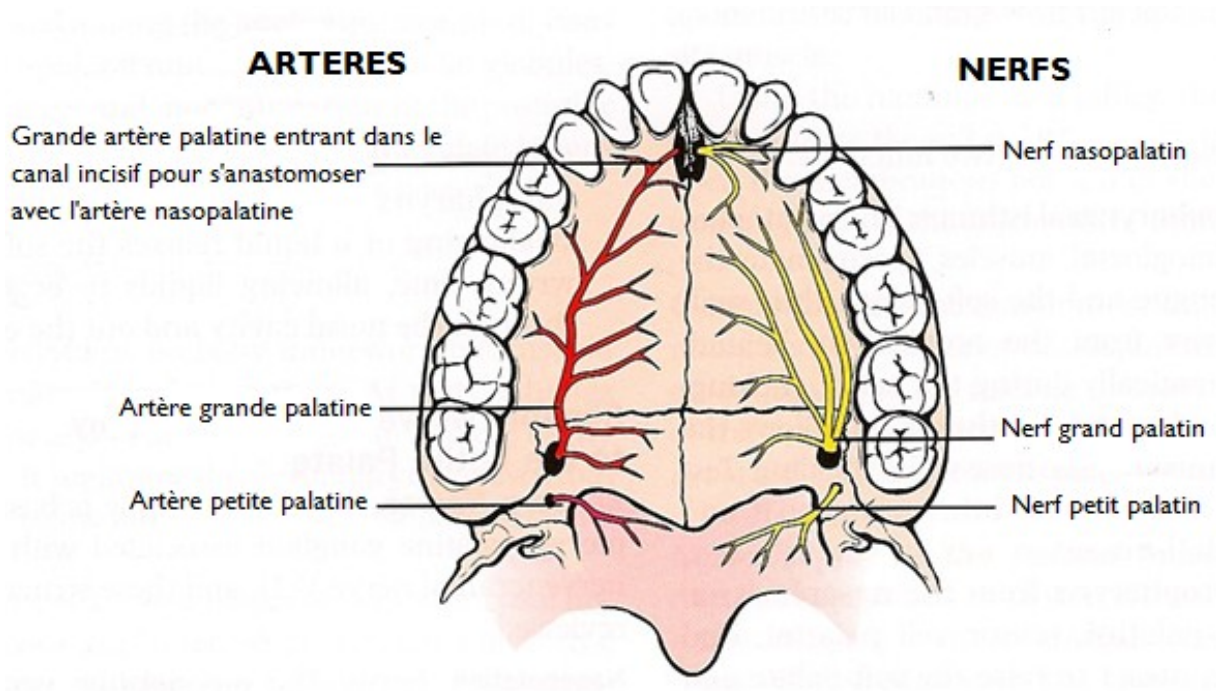


Figure 27 : Innervation et vascularisation des palais dur et mou (51).

1. La tubérosité maxillaire :

Constitution :

Située en arrière de l'os maxillaire, cette zone convexe tournée vers l'arrière et l'extérieur, correspond à la dent de sagesse maxillaire.

Cette tubérosité prend part à la constitution de la fosse infra-temporale et de la fosse ptérygo-palatine dont elle représente la paroi antérieure (23). De forme convexe et arrondie, elle est parfois volumineuse et souvent pneumatisée par un récessus postérieur du sinus maxillaire. Son volume est entretenu par la présence des insertions musculaires des ptérygoïdiens médial et latéral qui s'y fixent. Au niveau de la partie supérieure, de petites gouttières conduisent à trois ou quatre foramens dans lesquels pénètrent les branches du pédicule alvéolaire postéro-supérieur.

Risques :

Lors d'avulsions, il existe des risques de fracture tubérositaire avec hémorragie grave en raison de la vascularisation, et surtout le risque de voir la projection d'une troisième molaire ou d'un germe dans la fosse ptérygomaxillaire (38).

La tubérosité maxillaire est souvent fine donc fragile. Sa fracture peut entraîner celle des apophyses ptérygoïdes du sphénoïde et donc une perte de substance ainsi qu'une hémorragie importante (74).

Conduite à tenir :

Un craquement pendant l'intervention peut révéler une fracture de la tubérosité maxillaire. Cependant, sa manifestation est peu spectaculaire et peu rester discrète (87). Après avulsion, on vérifiera systématiquement la résistance de la tubérosité par voie alvéolaire afin de dépister toute mobilité suspecte.

La fracture de la tubérosité maxillaire est fréquemment due à une trépanation osseuse insuffisante, ou un mouvement de luxation trop en arrière. Elle se manifeste cliniquement par une hémorragie et une tubérosité mobile ou adhérente à la dent. Il faudra alors procéder à une dissection prudente du fragment afin de le retirer, le site sera régularisé et suturé (87). On contrôlera une éventuelle communication bucco-sinusienne par la méthode de VALSALVA (qui sera traitée plus loin).

2. Le sinus maxillaire :

Constitution et rôle :

Le sinus maxillaire est une cavité pneumatique creusée dans le corps du maxillaire, annexée à chaque fosse nasale avec laquelle elle communique par un ostium (40). Elle occupe une grande partie du maxillaire supérieur. Il a un volume de 10 à 12cm³ et jusqu'à 20 cm³ lorsque ce sinus est proscident. Le plancher sinusal, encore appelé par Pelletier prolongement alvéolaire du sinus, peut présenter des rapports étroits avec la deuxième prémolaire, les première et deuxième molaires, un peu plus rarement la troisième molaire. Le sinus est tapissé d'une muqueuse fine, la membrane de Schneider, très adhérente à l'os sous-jacent. Cette

membrane fragile est une muqueuse de type respiratoire ressemblant à la muqueuse nasale mais s'en différenciant par quelques caractères histologiques.

Risques :

Les étroits rapports entre les molaires maxillaires et le sinus maxillaire sont la cause de nombreuses effractions de ce dernier, soit par effondrement du plancher sinusien lors de l'extraction, soit lors d'un curetage maladroit, ou encore lors d'une fracture de la tubérosité, ou enfin lors de l'extraction d'une dent partiellement intrasinusienne.

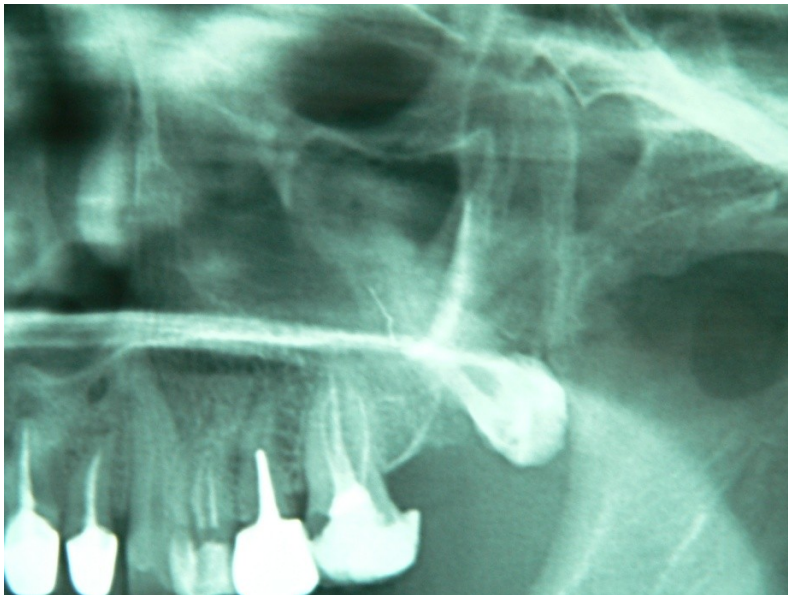


Figure 28 : Radiographie montrant des rapports étroits entre la dent de sagesse maxillaire et le sinus maxillaire (Radiographie du Dr Viennet)

Des dents ou des fragments de dents peuvent aussi être projetés dans le sinus.

Toute effraction dans le sinus provoque sa déchirure. Dans un sinus exempt de pathologie, la muqueuse cicatrisera sans séquelles. On observe une grande variation d'épaisseur de la muqueuse allant jusqu'à des hyperplasies. Celles-ci ne sont pas pathologiques en l'absence de signes cliniques. Toute hyperplasie de la muqueuse s'accompagnant de phénomènes

inflammatoires ou infectieux devra être traitée. L'avis d'un spécialiste ORL pourra s'avérer nécessaire (40).

La circulation d'air permanente au sein des cavités sinusiennes entretient le phénomène de pneumatisation. Ces forces bien que faibles et limitées sont continues et induisent un accroissement permanent des sinus. Cette augmentation de volume est d'autant plus facile que les dents sous-sinusiennes sont absentes (2ème prémolaire, 1ère et 2ème molaires) et que leurs racines ne « retiennent » plus le plancher sinusien (40).

Ainsi, même si les rapports entre le sinus et la dent de sagesse maxillaire sont étroits, ils n'excluent pas une intervention chirurgicale (recherche d'apex...) à la seule condition d'avoir procédé à des clichés radiographiques précis, permettant de préciser les rapports dent-sinus.

Conduite à tenir :

-En cas de perforation du sinus :

Si le sinus n'est ouvert que sur une petite surface, ce qui peut être mis en évidence par un prudent sondage ou par la manœuvre de Valsalva (tableau VI), il convient de fermer immédiatement le passage pour éviter toute infection. Un sinus sain accidentellement ouvert devient, après huit jours, un sinus infecté dans 80% des cas sans antibioprofylaxie et sans précaution (sutures parfaites du lambeau).

Si la communication est plus importante, elle doit subir une plastie de fermeture par lambeau de glissement.

Il est à noter qu'une muqueuse sinusienne ouverte accidentellement, mais dans des conditions rigoureuses d'asepsie, cicatrise normalement si la fermeture du lambeau est parfaite (38). Le patient devra éviter les manœuvres d'hyperpression (mouchage violent), les bains de bouche trop répétés (87).

-En cas de projection de la dent ou d'un apex dans le sinus :

Cela peut par exemple se produire à la suite d'une tentative de récupération d'un fragment dentaire fracturé. Il faudra localiser le fragment par un bilan radiographique (rétroalvéolaire,

panoramique), et prescrire une antibiothérapie immédiatement. L'ablation du fragment ou de la dent devra être réalisée dans un délai de 8 jours.

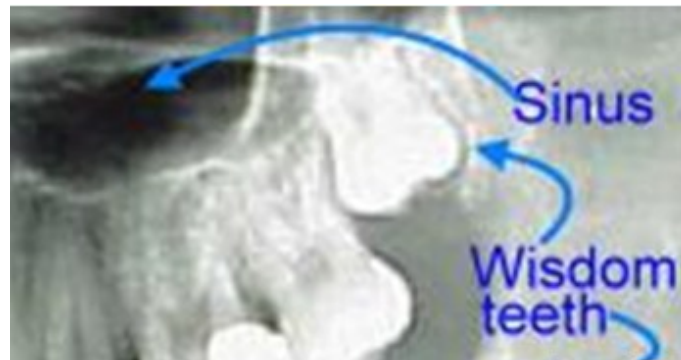


Figure 29 : Radiographie mettant en évidence le danger de projection d'une dent de sagesse maxillaire en inclusion haute dans le sinus maxillaire. (Boh-Biology)

<ol style="list-style-type: none"> 1. Pincer les narines du malade 2. Faire souffler doucement par le nez 	<p>Si le sinus est :</p>	<p>Ouvert : on entend un léger chuintement (l'air passe par l'orifice), bulles de sang et de salive visibles</p> <p>Intact : pas de chuintement, ni bulle</p>
<p>3. ATTENTION</p> <p>Il faut faire souffler doucement et relâcher la pression aussitôt, car</p>	<p>DANGER</p>	<p>On peut, par maladresse, provoquer la rupture de la muqueuse par surpression</p>

Tableau VI : La manœuvre de VALSALVA (74).

Notons également que les dents de sagesse maxillaires peuvent aussi être projetées dans les tissus mous environnants lors d'une manœuvre incorrecte de l'élévateur. L'accident résulte le plus souvent d'une tentative de luxation en direction distale.

Le corps adipeux de la joue (ou boule graisseuse de Bichat) est située dans le tissu cellulaire sous-cutané en dehors du buccinateur et en avant du tendon du temporal et du bord antérieur du masséter ; cette boule graisseuse met en rapport la région génienne et la fosse temporale et zygomatique (38). Un incident spectaculaire, mais anodin, est l'effraction dans le champ opératoire du corps adipeux de la joue pendant l'avulsion d'une dent de sagesse maxillaire. Il suffit de la repositionner à l'aide d'une compresse (ce qui n'est pas toujours évident), de la replacer délicatement dans son espace, et surtout de ne jamais tirer dessus et de la contenir par la suture (41). Ajoutons que cet élément peut d'ailleurs servir dans certains cas à traiter une communication bucco-sinusienne.

3. La fosse ptérygomaxillaire :

Constitution : La fosse ptérygomaxillaire est une loge cellulaire qui se trouve derrière les dernières molaires supérieures et inférieures. Dans ce couloir, passent de nombreux nerfs et vaisseaux dont le plus important est la carotide externe (37).

La fosse ptérygomaxillaire est constituée de trois parois créant des rapports anatomiques remarquables :

- une paroi antérieure, la face tubérositaire du maxillaire antérieur
- une paroi interne, la face externe de l'aile externe de l'apophyse ptérygoïde
- la paroi supérieure, constituée par la grande aile du sphénoïde.

Lorsqu'elle est incluse, la dent de sagesse supérieure peut occuper des positions très différentes dans la zone ptérygomaxillaire.

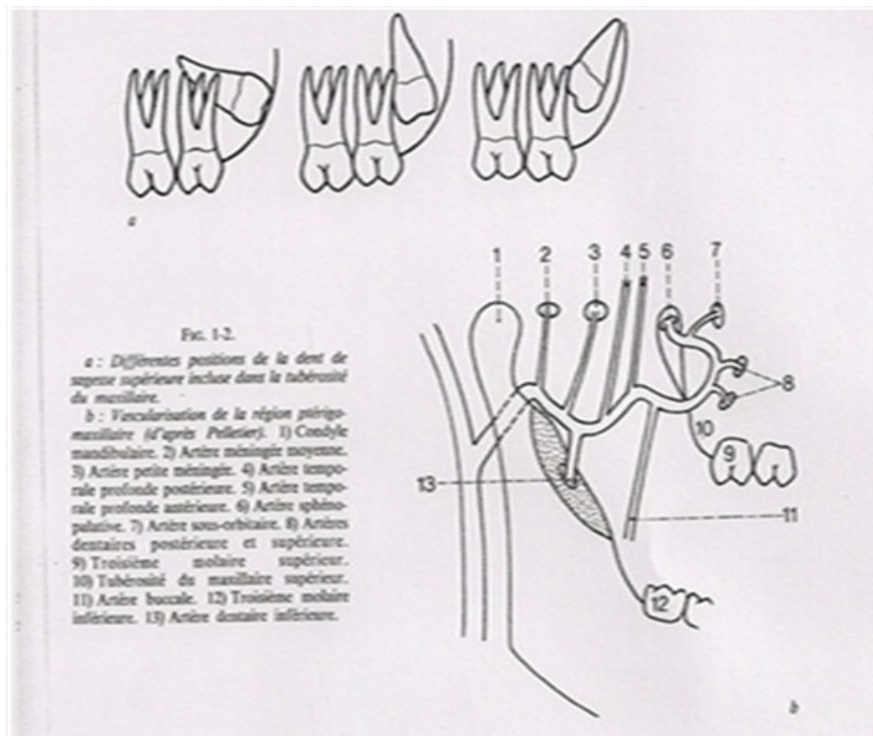


Figure 30 : Différentes positions de la dent de sagesse supérieure incluse dans la tubérosité du maxillaire (38).

Risques : Cet espace, très proche de la dent est d'accès difficile. La projection de la dent dans la fosse ptérygomaxillaire est à redouter, en particulier dans le cadre de l'avulsion d'un follicule. La dent glisse « comme une savonnette » par la partie haute de l'incision en l'absence de protection par l'index vestibulaire. Ce risque de projection est l'un des principaux de cette intervention (87).

Conduite à tenir : En cas de projection de la dent dans la fosse ptérygomaxillaire, il n'est pas envisageable de tenter au cabinet dentaire de la récupérer. Cela doit être fait en milieu hospitalier par un chirurgien maxillo-facial (37)

On préférera une intervention différée pour partir à la recherche du follicule perdu. En effet, cette région contient de nombreux éléments vasculonerveux. Ainsi, il convient de prévoir un deuxième temps opératoire après repérage radiographique. Dans certains cas, l'expectative et la surveillance ne sont pas déraisonnables (87).

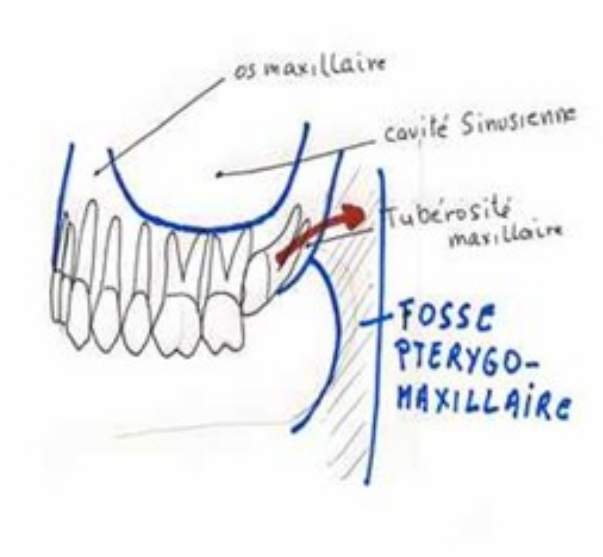


Figure 31 : Illustration d'une dent pouvant être projetée dans la fosse ptérygomaxillaire (37).

3.2.4.2 Environnement anatomique à la mandibule :

Ses rapports anatomiques sont complexes.

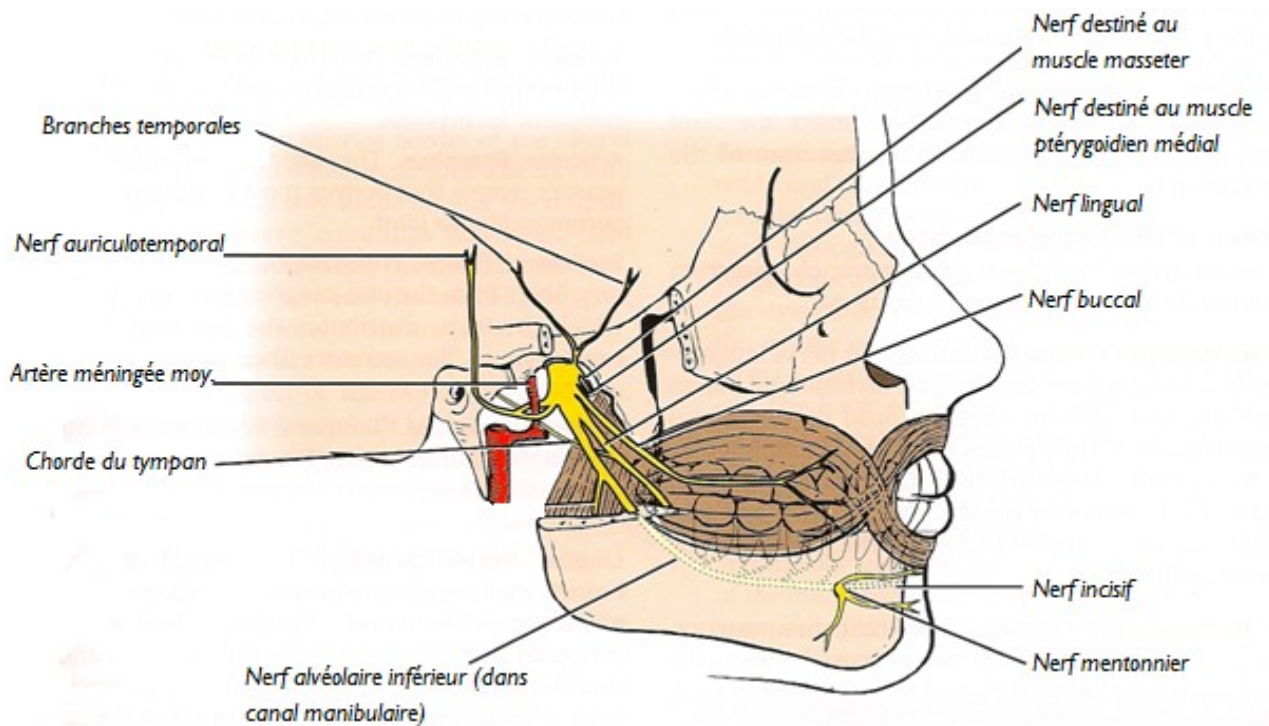


Figure 32 : latérale du nerf mandibulaire droit et ses branches (51).

En avant, la deuxième molaire est le rapport primordial rencontré par la dent de sagesse. En effet, elle représente un guide dans son évolution normale, ou bien constitue un obstacle plus ou moins infranchissable.

En arrière, c'est la corticale osseuse dense du trigone rétromolaire ou du bord antérieur de la branche montante mandibulaire qui le recouvre parfois en totalité ou en partie. Cela nécessitera alors un fraisage de l'os lors de l'extraction après réalisation d'un lambeau muco-périosté (importance de la radiographie avant l'intervention).

En bas, elle se trouve en rapport avec le canal mandibulaire et son contenu vasculonerveux, ce qui explique les difficultés chirurgicales rencontrées lors des avulsions, et ce d'autant qu'il existe une dysmorphose radiculaire, une malposition ou une inclusion dentaire. Le nerf alvéolaire inférieur est une branche sensitive du nerf mandibulaire, qui lui-même constitue la plus grande branche du nerf trijumeau (V^e paire des nerfs crâniens). Le nerf

mandibulaire naît du ganglion trigéminal (ganglion de Gasser), émerge du crâne par le foramen ovale, et se divise après un trajet de 1 à 2 mm en branches terminales, dont le tronc postérieur. Celui-ci se divise ensuite en plusieurs rameaux qui, pour le tronc postérieur (surtout sensitif) seront : le nerf auriculotemporal, le nerf lingual, et le nerf alvéolaire inférieur. Ce dernier chemine à la face interne du muscle ptérygoidien latéral, puis va pénétrer dans la mandibule au niveau du foramen mandibulaire, situé en bas et en arrière de la lingula (antérieurement appelée épine de Spix) accompagné par l'artère et la veine dentaires inférieures. Il a ensuite un trajet intraosseux, dans le canal mandibulaire.

Pour Olivier (65), le canal mandibulaire peut revêtir deux formes :

- soit un conduit parfaitement individualisé au sein du tissu spongieux, à parois épaisses (60 % des cas disséqués) ;
- soit un canal beaucoup moins bien individualisé, les différents éléments vasculo-nerveux semblant se frayer un chemin irrégulier (40 % des cas).

La plupart des auteurs décrivent ce canal comme unique mais quelques observations indiquent que, dans moins d' 1 % des cas, il peut être dédoublé, un canal collatéral pouvant être présent (82).

Dans ce canal mandibulaire, le nerf cheminera avec les vaisseaux dentaires inférieurs fournissant au passage plusieurs collatérales, dont les rameaux dentaires inférieurs. Ils naissent dans le canal et sont destinés aux racines des dents molaires et prémolaires mandibulaires, à l'os alvéolaire qui les entoure et à la gencive linguale. Le canal mandibulaire poursuivra son chemin jusqu'au foramen mentonnier situé soit à l'apex de la deuxième prémolaire, soit entre les apex des deux prémolaires. En ce point le nerf alvéolaire inférieur se divise en deux branches terminales : le nerf mentonnier et le nerf incisif.

Des deux branches terminales, le nerf mentonnier traverse le foramen mentonnier et se résout en de nombreux rameaux terminaux, destinés à la gencive vestibulaire de la première prémolaire à l'incisive centrale, à la muqueuse de la lèvre inférieure ainsi qu'à la peau de la lèvre inférieure et du menton. Le nerf incisif se porte en avant et donne des rameaux à la canine, aux incisives et à l'os alvéolaire qui les entoure (81).

Les neuropathies mentonnières sont parfois très peu symptomatiques ; à l'inverse, elles peuvent constituer de réelles gênes. Il n'y a pas d'anomalies motrices. Il s'agit

essentiellement du signe de Vincent, avec troubles sensitifs dans le territoire du nerf alvéolaire inférieur (paresthésie, dysesthésies, douleurs, hypo ou anesthésie...). Des complications locales peuvent également être observées : plaies, ulcérations, incontinence salivaire, difficulté d'élocution...

La neuropathie iatrogène peut ainsi être observée après l'extraction de la troisième molaire mandibulaire. Elle est liée à un traumatisme direct ou indirect du nerf alvéolaire inférieur, dont la fréquence de survenue est de l'ordre de 0,68 à 4,4% pour BLONDEAU (1994) (8). Pour REYSCHLER (2002) (77), l'hypoanesthésie ou l'anesthésie du nerf alvéolaire inférieur surviendrait dans 2 à 6% des cas. L'évolution à moyen et long terme est variable selon les auteurs : la neuropathie est le plus souvent temporaire (en cas de contusion du nerf par exemple), mais est parfois définitive, comme c'est le cas si le nerf est sectionné. Toujours selon REYSCHLER, la lésion du nerf est définitive dans 1% des cas.

Signalons que la simple « décompression » du nerf par l'avulsion peut entraîner de très légères et très transitoires paresthésies.

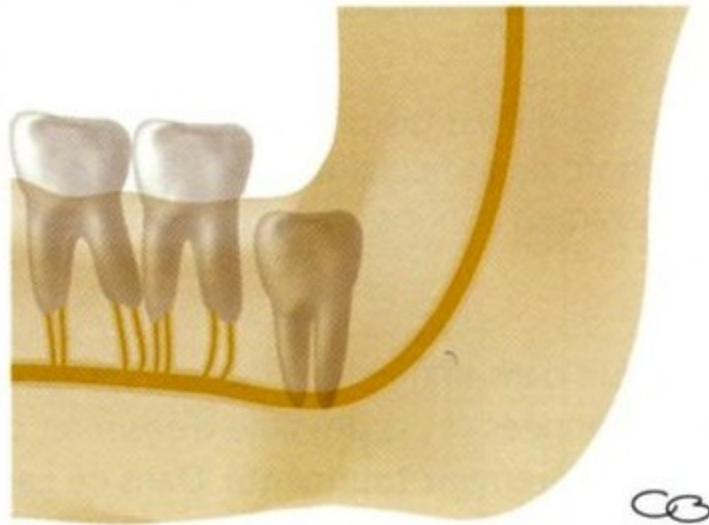

Figure 33 : Dent de sagesse mandibulaire incluse dont les apex sont en relation intime avec le trajet du nerf alvéolaire inférieur (94).

Les rapports de la DS mandibulaire avec le canal mandibulaire varient selon les auteurs :

-Selon Parant [PARANT M, 1991], le pédicule vasculo-nerveux passe généralement en dedans de la région de la dent de sagesse en croisant en X le plan de la branche horizontale pour devenir de plus en plus externe et aboutir au foramen mentonnier. Toujours selon lui, le canal mandibulaire chemine en moyenne à 2.5 mm en dessous des racines de la 3^{ème} molaire.

L'une de ses études schématise les rapports de la DS mandibulaire avec le nerf alvéolaire inférieur, décrivant ainsi sept possibilités (cf. figure 34)

- 1) Le canal est centré dans l'axe de la mandibule et à distance (5-6 mm) de la région apicale
- 2) Le canal est linguale par rapport à la racine
- 3) Le canal se situe plus ou moins du côté vestibulaire de la racine, une dépression ou coudure radulaire pouvant s'observer en regard du canal
- 4) Le canal se situe plus ou moins du côté lingual de la racine, une dépression ou coudure radulaire pouvant s'observer en regard du canal
- 5) 6) Le canal emprunte la région apicale de la racine
- 7) Le canal perce la racine ; ce cas serait observé dans 1 cas sur 800 selon Drage.

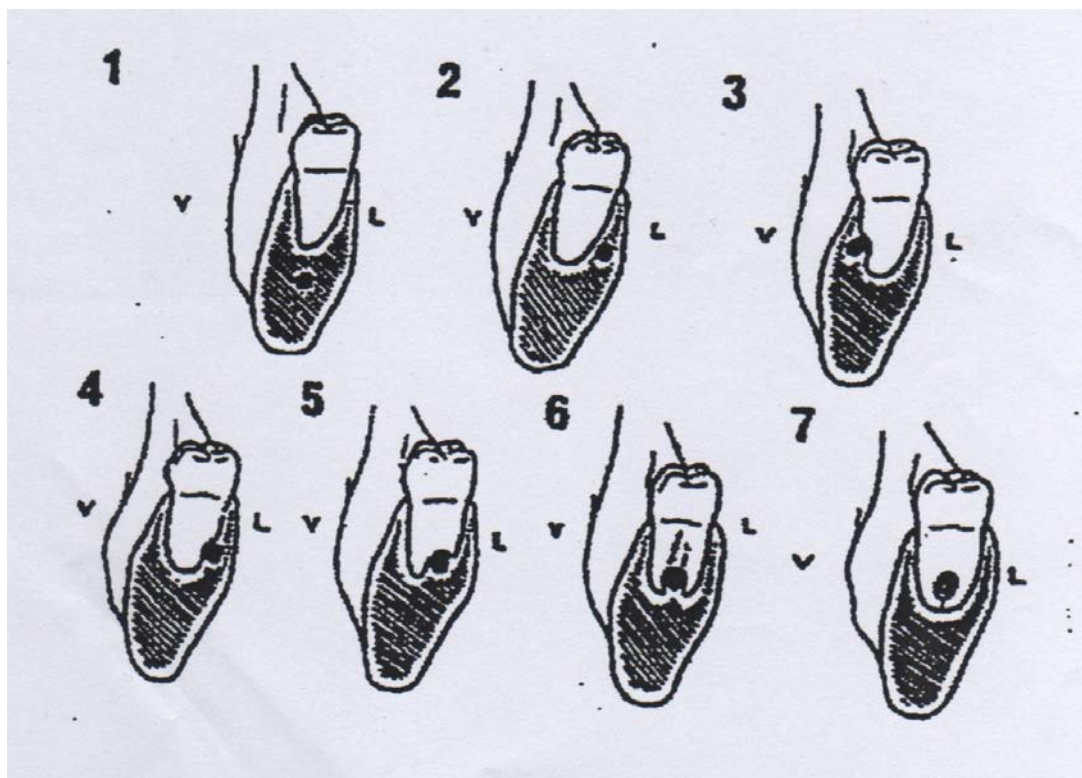


Figure 34 : Positions du canal mandibulaire selon Parant.

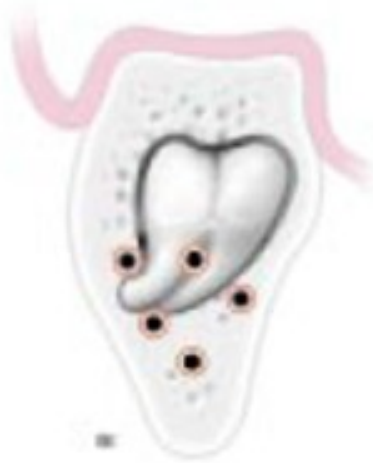

Figure 35 : Schéma montrant les différents rapports possibles entre le nerf alvéolaire inférieur et les racines de la dent de sagesse dans le sens vestibulo-lingual (87).

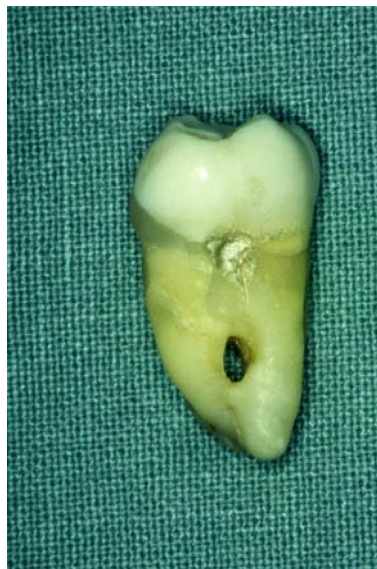

Figure 36 : Photographie visualisant le passage du canal mandibulaire à travers la racine d'une dent de sagesse, coupée pendant l'intervention puis reconstituée postérieurement. (Photographie du Dr Viennet)

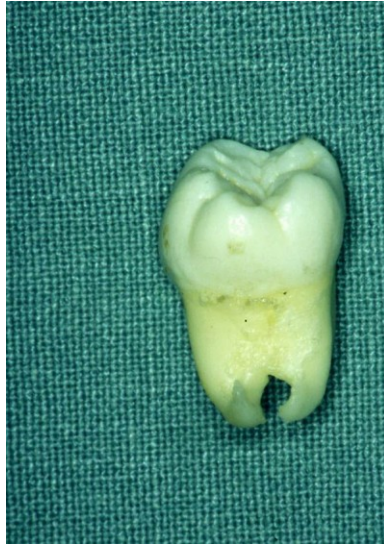

Figure 37 : Photographie montrant le trajet interradiculaire du canal mandibulaire dans la zone apicale d'une dent de sagesse. (Photographie du Dr Viennet)

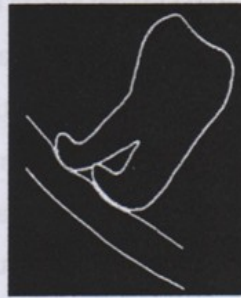-Obradovic et al (1993) (64) quant à eux, ont affirmé que la distance moyenne entre les apex de la racine distale de la dent de sagesse mandibulaire et le canal mandibulaire serait de 1.82mm.

-ROOD et SHEHAB (1990) (80) ont relevé 7 signes sur radiographies panoramiques ou rétro-alvéolaires pouvant être prédictifs d'une proximité étroite canal alvéolaire/ dent de sagesse :

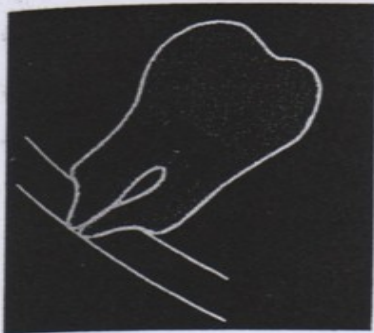1*radioclarité des racines croisant le canal



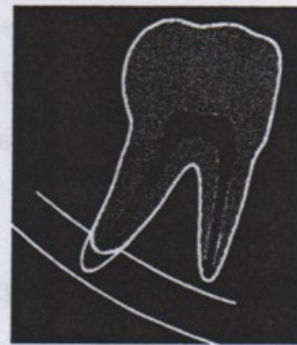2*déviations des racines au contact du canal



3*rétrécissement des racines



4*apex bifide plongeant dans le canal



5*interruption radiologique d'une des corticales du canal alvéolaire inférieur



6*déviations du canal (souvent tracté avec l'éruption de la sagesse vers la cavité buccale)



7*rétrécissement du canal alvéolaire.



Figure 38 : à 7, Signes radiologiques de la proximité de la dent de sagesse mandibulaire avec le canal mandibulaire d'après Roob et Shehab.

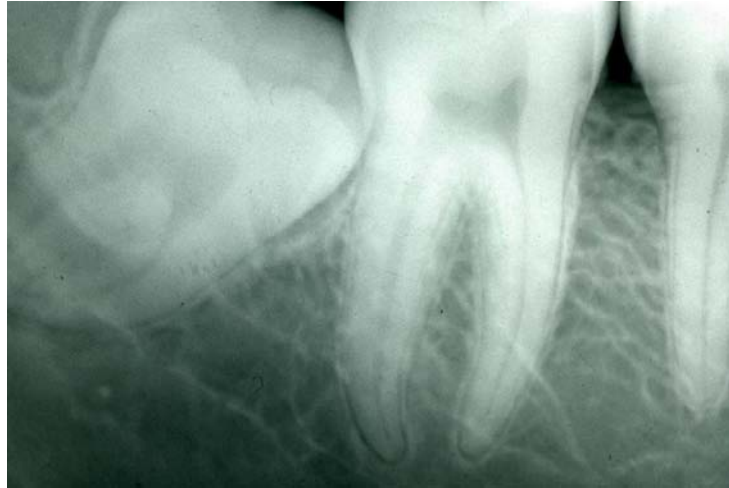

Figure 39 : Cliché mettant en évidence un rétrécissement du canal mandibulaire en regard de la dent de sagesse. (Radiographie du Dr Viennet)

Un autre signe pourra être une racine masquée par superposition du canal mandibulaire.

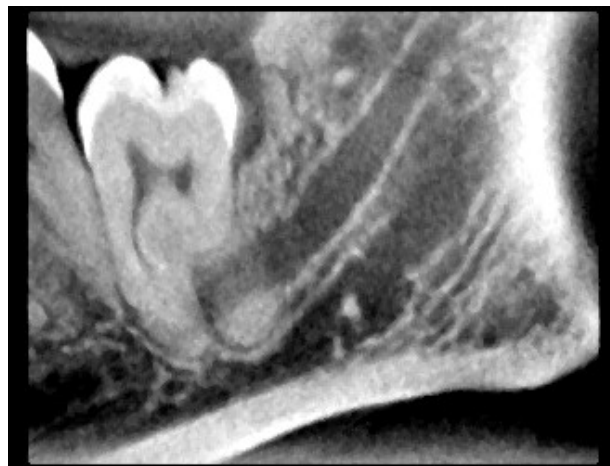

Figure 40 : Cliché issu d'un examen à faisceau conique mettant en évidence le trajet du canal mandibulaire entre les racines d'une 38. (Radiographie du Dr Viennet)

En haut, elle est en rapport avec son homologue antagoniste ; en cas de rétention ou d'inclusion, elle n'est pas recouverte par de l'os alvéolaire (spongieux), mais par un os compact (cortical) dans la zone appelée trigone rétromolaire.

En dehors, la DS est classiquement à distance de la corticale externe et ce, d'autant plus qu'elle est évoluée sur l'arcade. L'angle mandibulaire est recouvert par la puissante

sangle massétérine et les espaces de glissement cellulux situés au contact de la face externe de la branche montante mandibulaire.

En dedans, la dent de sagesse est en relation plus ou moins intime avec la corticale interne sur laquelle est plaqué le nerf lingual.

Le nerf lingual accompagne le nerf alvéolaire inférieur sur un à trois millimètres. Il est, comme lui, compris entre le fascia inter-ptérygoïdien et le muscle ptérygoïdien médial en dedans, et le muscle ptérygoïdien latéral et la branche montante en dehors. Dans certains cas, il peut être très haut situé, et risquer parfois de passer sur le trigone rétromolaire.

Son trajet est oblique, descendant presque verticalement en avant et en dedans. Lorsque le nerf lingual quitte le bord antérieur du muscle ptérygoïdien latéral, sa direction se porte vers l'avant et il chemine sous la muqueuse du sillon gingivo-lingual, en passant au-dessus du bord supérieur de la glande sub-mandibulaire. Il est alors situé dans la partie postérieure du creux sublingual et il est appliqué à la table interne du corps mandibulaire (40). Il est situé très proche de la corticale linguale du site de la troisième molaire, parfois même dans 14% des cas, au dessus de cette corticale (5). Le nerf lingual descend ensuite sur la face médiale de la glande submandibulaire, croise le conduit sub-mandibulaire de dehors en dedans, et ce en passant au-dessous de lui. Le nerf lingual plonge alors dans la langue où il se distribue.

Un de ces rameaux descend sur le muscle hyoglosse et s'anastomose avec le nerf hypoglosse. Le nerf lingual donne des rameaux pour la muqueuse du pilier antérieur du voile du palais et les amygdales. D'autres encore rejoignent la glande sub-mandibulaire et la glande sublinguale par l'intermédiaire des ganglions submandibulaire et sublingual, d'où partent les filets nerveux destinés aux glandes correspondantes.

La blessure du nerf lingual est une complication classique et redoutée d'une avulsion de la dent de sagesse mandibulaire, survenant entre 0,5 et 5,3 % des cas (25), (86). Plus récemment, l'étude de REYSCHLER en 2002 indique que cette complication surviendrait dans 1% des cas. Elle se traduit par un trouble de la sensibilité de l'hémi-langue homolatérale, plus accessoirement par un trouble du goût concernant les sensations acides ou salées véhiculées par la corde du tympan.

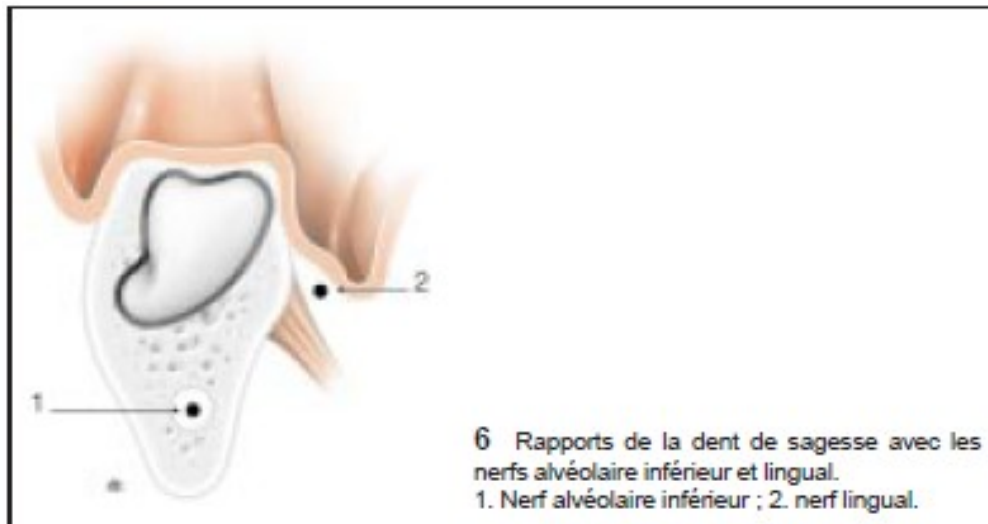


Figure 41 : Rapports de la dent de sagesse avec les nerfs alvéolaire inférieur et lingual (87).

Du fait de ces rapports anatomiques, plusieurs types de lésion du nerf lingual sont possibles au cours de l'avulsion de la DS mandibulaire :

- Piqûre du nerf lors d'une anesthésie tronculaire, ayant pour conséquence une anesthésie de l'hémi-langue et de la région labio-mentonnaire (on aura une récupération simultanée de la sensibilité dans les deux zones)
- Etirement du nerf avec un instrument positionné trop en lingual de l'alvéole
- Irritation du nerf par un fragment de corticale
- Compression par constitution d'un hématome per ou postopératoire (rare)
- Embrochement du nerf par l'aiguille et le fil de suture
- Section partielle (anesthésie incomplète de l'hémi-langue)
- Section complète (anesthésie invalidante de toute l'hémi-langue homolatérale avec perte de goût) ; si elle est constatée pendant l'intervention, il faut procéder à la réparation nerveuse au plus vite (78). Si le diagnostic de section du nerf lingual est trop tardif, on peut craindre que la réparation chirurgicale soit vaine. C'est pourquoi, si la régénération avec restauration de la sensibilité ne survient pas à la fin du premier mois, une exploration du nerf lingual sous anesthésie générale est à envisagée entre la fin du premier mois et du troisième. En revanche, la sensation

de récupération du goût est subjective. Elle est le plus souvent partielle mais peut être complète dans des proportions de 12 à 35% (39).

Il est également important de rappeler qu'en cas de lésion du nerf, le transfert immédiat du patient dans un centre de chirurgie maxillo-faciale spécialisé dans la microchirurgie des nerfs, où les spécialistes poseront l'indication, soit d'une intervention immédiate, soit d'une mise en observation de l'évolution clinique, s'impose (41).

Ainsi, si les avis divergent sur le délai d'attente acceptable avant d'explorer le nerf lingual traumatisé, il est nécessaire de l'aborder chirurgicalement si la récupération sensitive est inexistante. En raison des lésions dégénératives du nerf lésé, un délai inférieur à trois mois paraît préférable pour cette exploration. Un délai d'intervention court et une suture de qualité favorisent la récupération nerveuse surtout si le sujet est jeune et si le nerf ne présente pas de perte de substance (103).

Enfin, ajoutons à cela que les apex de la dent de sagesse mandibulaire se situent sous la ligne d'insertion du muscle mylohyoïdien. De plus, elle est toute proche de l'espace paramygdalien qui est un carrefour stratégique des régions celluluses cervicofaciales en continuité avec les espaces médiastinaux. Cette situation au sein d'un carrefour de régions anatomiques profondes est à prendre en considération. La diffusion d'une infection, en raison de la position de la DS, peut influencer dans une certaine mesure sur la localisation initiale : tous les espaces communiquent, ce qui rend potentiellement dangereux tout accident infectieux de cette région.

Les rapports des dents de sagesse sont nombreux et sont source de nombreuses complications :

-Au maxillaire, la dent de sagesse possède des rapports plus ou moins étroits avec le sinus maxillaire, cavité qui peut communiquer avec la cavité buccale après avulsion avec effraction du sinus, ainsi qu'avec la fosse ptérygomaxillaire, où la dent peut être projetée en cas de mauvaise manipulation au cours de l'intervention.

-A la mandibule, c'est principalement la proximité du nerf alvéolaire inférieur dans le canal mandibulaire qui requerra l'attention de l'opérateur, ainsi que le nerf buccal, qui chemine dans la corticale interne, car ces deux nerfs sont susceptibles d'être lésés pendant la phase chirurgicale.

3.2.5 Examens permettant d'évaluer les rapports anatomiques des dents de sagesse avec leur environnement et d'en apprécier la difficulté opératoire

3.2.5.1 Examen clinique

3.2.5.1.1 *Inspection* :

3.2.5.1.1.1 *Exo-buccal* :

Il est réalisé rapidement et permettra d'apprécier toute anomalie morphologique : malformation, asymétrie faciale, état de la peau (18) :

Revêtement cutané : -Couleur : éruption/ Varicosité/Pigmentation, etc.

-Sensibilité : hypo/hyper/dysesthésie, etc.

-Tuméfaction : siège/nombre/volume/consistance, etc.

Ganglions : siège/nombre/volume/consistance, etc.

Tonicité musculaire

Glandes salivaires (74)

Il peut révéler aussi la présence d'une éventuelle cellulite : les accidents cellulaires compliquent une péricoronarite qui échappe au traitement ou qui a été négligée ; l'infection se propage alors en sous-gingival vers les espaces cellulaires adjacents. Ils peuvent être provoqués également par la mortification de la dent de sagesse due à une carie, ou à une atteinte parodontale profonde ; dans ce cas, l'infection se propage par voie transosseuse. Ces infections peuvent être aiguës circonscrites, diffuses d'emblée, ou subaiguës.

3.2.5.1.1.2 Endo-buccal :

On ne se contentera pas d'examiner la ou le groupe de dents incriminées, mais on fera un examen complet et soigneux de toute la bouche : de toutes les dents (bilan dentaire proprement dit : hygiène dentaire, caries, absence dents ou dents surnuméraires), de la gencive, de l'articulé dentaire et du bilan d'occlusion, de l'articulation temporo-mandibulaire, de la langue, du palais, plancher buccal, face interne des joues, des lèvres et bien souvent du voile du palais et des amygdales. Il faudra noter toutes les anomalies : ulcérations, fentes, fistules

L'examen local permet en outre d'apprécier un certain nombre de caractères importants pour la conduite de l'intervention :

Le degré d'évolution de la dent de sagesse : la dent de sagesse est-elle présente de manière totale sur l'arcade, ou partielle ; est-elle absente ?

L'espace compris entre la 2^{ème} molaire et le bord antérieur de la branche montante ;

L'état de la 2^{ème} molaire : -En bonne position sur l'arcade ou, au contraire, en position linguale ou vestibulaire,

-Extrusée par absence ou détérioration de l'antagoniste,

-Mobile due à une parodontose ou à une alvéolyse verticale partielle ou totale du desmodonte de cette dent,

-Siège d'une destruction coronaire plus ou moins importante reconstituée ou non par une prothèse conjointe, ou présentant une carie que l'on recherche systématiquement sur la face distale de la dent en contact avec la dent de sagesse en évolution.

L'état de la muqueuse : -Une stomatite, liée à l'évolution de la dent de sagesse, de type ulcéreux, quelle que soit son étendue, contre-indique temporairement l'avulsion. L'intervention est décidée après disparition des lésions muqueuses ulcéreuses.

-L'hyperplasie du capuchon muqueux qui est le fait du traumatisme masticatoire, provoquée par la dent antagoniste, est souvent franchement hémorragique et ce facteur doit être pris en considération pour la conduite de l'intervention (7).

-Une péricoronarite aigue suppurée : c'est le classique « accident de la dent de sagesse », qui succède à la péricoronarite congestive, ou constitue l'épisode inaugural. Le sac péricoronaire est le siège d'une infection. Le patient se plaint de douleurs plus intenses, qui deviennent insomniantes, avec otalgies violentes. La péricoronarite s'accompagne d'un trismus, d'une dysphagie, d'une gêne à la mastication et parfois d'un fébricule. Malgré le trismus, on peut observer une muqueuse rouge, oedématiée jusqu'au pilier antérieur et au sillon gingivojugal. Il existe une adénopathie régionale douloureuse. La pression extrêmement douloureuse du capuchon muqueux laisse sourdre un liquide purulent. Chaque incident permet à la dent de se dégager un peu plus lorsqu'il régresse ou bien évolue vers une abcédation ou le passage à la chronicité.

-Une péricoronarite chronique : les douleurs s'atténuent, avec quelques périodes de réchauffement qui sont parfois traitées médicalement sans geste sur la porte d'entrée. Une adénopathie sous-maxillaire est fréquente, indolore. Dans cette forme, il existe une suppuration chronique du sac péricoronaire entraînant une fétidité de l'haleine.

De plus, on peut trouver notamment, lorsque l'éruption de la DS supérieure se fait en position vestibulaire, des traces de traumatismes de la muqueuse jugale qui peuvent probablement être évoqués, par leur chronicité, dans l'installation de lésions leucoplasiques, voire plus agressives (75).

3.2.5.1.2 Palpation :

Cet examen doit préciser les contours et la nature d'une tuméfaction (consistance, sensibilité, rapport avec les organes de voisinage), celle d'une ulcération muqueuse (souplesse ou infiltration), exploration des canaux excréteurs des glandes salivaires, palpation bidigitale du plancher buccal, palpation de l'articulation temporo-mandibulaire ; et celle des aires ganglionnaires, à la recherche d'éventuelles adénopathies.

Les éléments de réponses à ces différents examens doivent être soigneusement notés, l'observation clinique étant la base de la bonne connaissance du patient (63). Au terme de cet examen clinique incluant la palpation, on pourra déterminer du caractère urgent de l'infection et donc de l'intervention, ou au contraire, de la nécessité d'une antibiothérapie préalable à l'opération et ainsi attendre quelques jours avant d'opérer.

3.2.5.2 Examens radiographiques :

Les radiographies et les documents d'imagerie contribuent de façon significative, à l'élaboration du diagnostic en odontologie. Ils permettent d'anticiper les difficultés chirurgicales. Dans tous les cas, le praticien doit en faire l'analyse et le compte rendu pour le patient.

L'évaluation radiologique est fondamentale avant l'intervention ; elle permet en effet de préciser le degré de difficulté opératoire et de choisir la technique chirurgicale, fournissant des renseignements relatifs à l'anatomie et à la localisation de la dent de sagesse ainsi que sur la plupart des structures adjacentes importantes. De plus, c'est un élément indispensable sur le plan médico-légal. Après l'examen clinique, une orientation diagnostique aura été définie ; les examens ne doivent pas être prescrits n'importe comment, ni gaspillés. Ici se pose l'obligation de moyens mis à la disposition du praticien, tout manque ou toute insuffisance dans ce domaine pouvant se retourner contre lui (63).

Ce dernier devra donc faire son choix avec discernement : en conséquence, quels examens seront à prescrire et quand ?

3.2.5.2.1 Au maxillaire :

3.2.5.2.1.1 Cliché rétroalvéolaire :

Ce type de cliché peut donner certains renseignements lorsque la dent est présente sur l'arcade, notamment vis-à-vis de leur position par rapport à la deuxième molaire, au sinus et à la tubérosité maxillaire (cf. figure 42).

Au maxillaire, ces clichés sont en revanche peu utiles en cas de dent en position d'inclusion haute, car ils donnent une image souvent tronquée ou déformée de la dent du fait de sa situation (le rayon incident n'est pas perpendiculaire au grand axe de la dent de sagesse) et dans ce sens, peuvent être trompeurs. De plus, ce type de radiographie peut être difficile à réaliser lorsque la morphologie du palais ne s'y prête pas, en particulier en cas de palais plat, et l'utilisation d'angulateurs est particulièrement délicate, en zone postérieure, à cause d'un réflexe nauséux plus ou moins important chez le patient. On lui préférera l'orthopantomogramme qui sera prescrit en première intention.

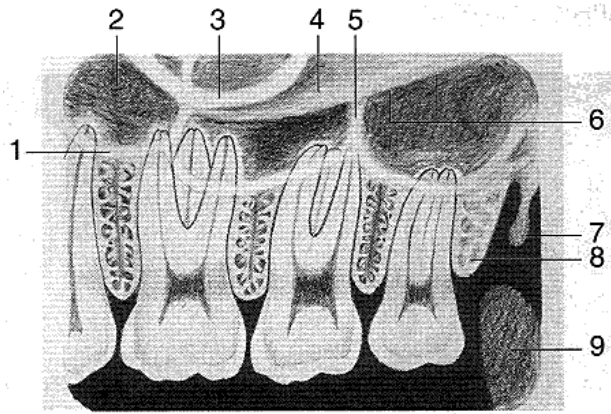


Figure 42 : Schéma visualisant les rapports de la dent de sagesse maxillaire sur une radiographie rétroalvéolaire (Club scientifique dentaire : www.csd23.blogspot.com)

1. Plancher du sinus maxillaire
2. Sinus maxillaire
3. Processus zygomatique du maxillaire
4. Zygoma
5. Septum du sinus maxillaire
6. Bord inférieur de l'arcade zygomatique
7. Processus hamulaire
8. Tubérosité maxillaire
9. Processus coronoïde (mandibule)

3.2.5.2.1.2 Panoramique dentaire :

Réputé de première intention, le cliché panoramique s'avère indispensable et sa généralisation témoigne de ses importantes ressources en pratique quotidienne. C'est un excellent cliché signalétique permettant de visualiser sur un même support l'ensemble du matériel dentaire et ses caractéristiques aux deux maxillaires, ainsi que ses annexes anatomiques.

Cependant, le cliché panoramique représente une image en deux dimensions de structures anatomiques situées dans les trois plans de l'espace.

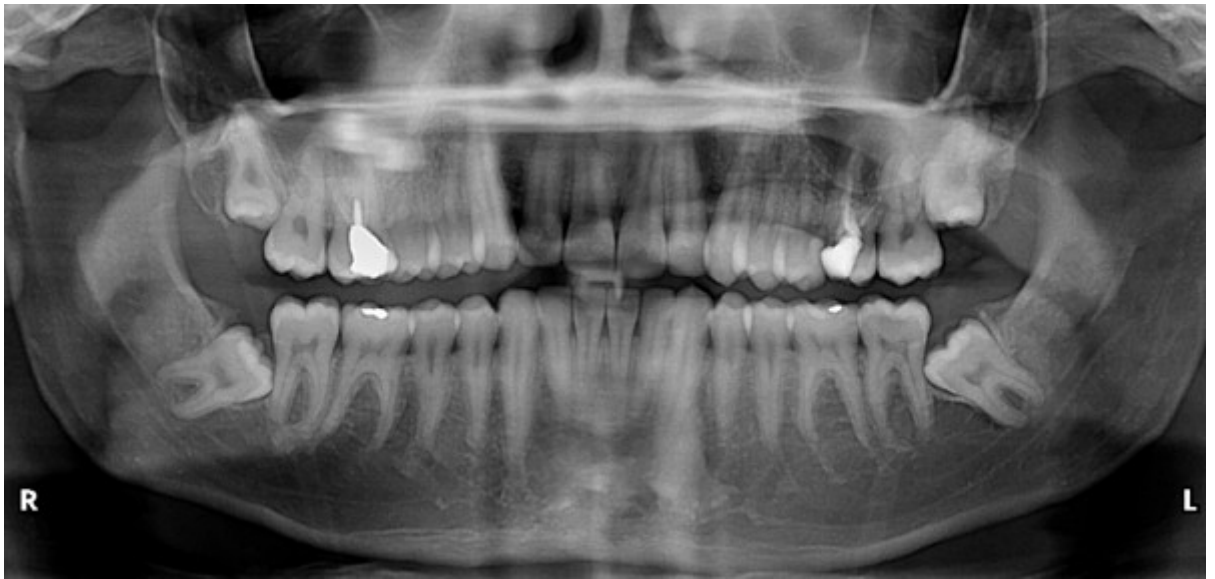

Figure 43 : Radiographie panoramique (Chirurgie maxillo-faciale de BORDEAUX)

La représentation de ces structures peut donc être analysée dans le plan sagittal et dans le plan coronal (vertical). Par contre, les images ne fournissent pas d'indication sur la composante vestibulolinguale (ou axiale). Le panoramique dentaire est une tomographie courbe à balayage rotatoire, d'épaisseur variable, plus importante dans la partie postérieure des arcades dentaires, que dans la partie antérieure. C'est l'image d'une coupe épaisse. Par conséquent, les rapports existants entre plusieurs éléments anatomiques superposés ne peuvent être interprétés. En règle générale, l'image déformée, ne permet pas de faire des mesures exactes sur le cliché. La lecture du panoramique est conduite méthodiquement dans les deux plans de l'espace (sagittal et coronal) ; par contre dans le sens vestibulo-lingual, les superpositions des racines et du sinus maxillaire ne peuvent être exactement interprétées. Un examen tomodensitométrique pourra éventuellement être nécessaire en cas de doute. Ce type de cliché permet néanmoins de visualiser le volume du sinus maxillaire et le rapport de proximité que les apex dentaires entretiennent avec lui. D'une manière générale, l'axe d'inclusion de la dent de sagesse maxillaire apparaît toujours plus distalé par rapport à la réalité sur la radiographie panoramique.

Cet examen permettra également de déterminer le nombre de dents de sagesse, parfois multiples, en chapelet, dans un même site.

La radiographie panoramique reste l'examen de base, le plus souvent suffisant pour les dents de sagesse maxillaires, qui nous renseigne sur la situation de la dent. Le scanner, les reconstructions 3D ou le cône beam, ne seront demandés qu'en cas de dent très haute, en position très ectopique, ou en rapport étroit avec le sinus afin de sécuriser le geste chirurgical en améliorant le diagnostic et la conduite de l'intervention pour les cas complexes.

3.2.5.2.1.3 Tomodensitométrie :

La tomographie conventionnelle a été supplantée par l'examen tomodensitométrique.

L'imagerie sectionnelle 3D a permis d'accroître le champ d'action de la tomographie conventionnelle en améliorant l'aide au diagnostic grâce à des reconstructions et des coupes dans tous les plans de l'espace et des images de plus en plus précises (97).

L'examen scanner (tomodensitomètre), prescrit en seconde intention, va localiser, sans déformation les différentes structures anatomiques dans les trois plans de l'espace, à l'aide d'un logiciel spécifique dentaire : le dentascan. Il permet une étude précise dans les trois plans de l'espace d'une dent de sagesse incluse ou ectopique au besoin à l'aide d'une étude tridimensionnelle. Il objective nettement les rapports sinuso-dentaires et contribue à résoudre efficacement le problème de la responsabilité dentaire (21).

Le scanner est intéressant pour l'étude des densités, surtout pour les parties molles, moins bien étudiées par les techniques « cone beam », mais aussi pour les structures denses, l'os et les dents. C'est pourquoi un scanner est à proposer en cas de lésion suspecte de malignité, surtout lorsque les parties molles sont concernées.

Le scanner dentaire consiste en des coupes axiales (perpendiculaires à l'axe du corps) selon un plan parallèle au plan occlusal. Le logiciel de reconstruction dentaire peut, à partir de ces coupes, réaliser des reconstructions curvilignes panoramiques (parallèles à la courbe de l'arcade) et coronales obliques (perpendiculaires à la courbe de l'arcade). Ces reconstructions sont effectuées en grandeur réelle et permettent des mesures directes sans coefficient d'agrandissement. Initialement développé pour des applications en implantologie, son utilisation a été étendue à toute la pathologie dento-maxillaire (35).

Cet examen qui a rendu de grands services est actuellement supplanté par le suivant : le cone beam. Il ne sera prescrit qu'en cas d'impossibilité d'avoir recours à la radiographie à faisceau conique.

3.2.5.2.1.4 Radiographie à faisceau conique :

La technique « cone beam » dans le volume maxillo-dentaire permet une étude 3D, à basses doses contributives (15). Cette technique sectionnelle autorise une imagerie de l'ensemble du complexe maxillo-facial ou une exploration complète ou limitée des structures maxillo-mandibulaire et dento-alvéolaire. L'évaluation élargie qu'offre la tomographie à faisceau conique montre la supériorité de ces méthodes modernes dans les cas complexes où les techniques simples se sont révélées insuffisantes (localisation quasi ectopique au voisinage ou même dans le sinus maxillaire...).

Ces appareils se distinguent du scanner traditionnel qui effectue plusieurs coupes linéaires se superposant lors des multiples rotations du système. Le Cone Beam Computerized Tomography (CBCT) quant à lui, travaille non plus avec un faisceau mince, mais avec un faisceau ouvert, conique, ce qui lui permettra en une seule révolution de balayer l'ensemble du volume à radiographier.

Bien que la qualité de l'image soit difficile à définir et à quantifier et que son estimation reste subjective, le CBCT a une résolution spatiale et une fiabilité qui semblent comparables à celle du scanner pour explorer des structures minéralisées telles que l'os ou les dents et pour permettre d'identifier des fractures, kystes ou lésions osseuses, corps étrangers, à l'intérieur du champ de vue. En revanche, il ne permet pas la mesure réelle des densités.

La dose délivrée par les appareils CBCT est inférieure à celle du scanner mais demeure significativement plus élevée que celle de la radiographie dentaire conventionnelle, panoramique et intra-orale. Les doses peuvent considérablement varier de 1.5 à 12 par rapport au scanner et de 4 à 42 par rapport au panoramique selon les appareils utilisés, grand ou petit champ.

Les performances techniques de l'appareil CBCT en termes de précision et de fiabilité des mesures sont comparables à celles du scanner. **Il pourrait donc se substituer au scanner pour le bilan pré-chirurgical avant l'extraction de dents incluses, en complément d'un premier bilan radiographique insuffisamment contributif (principe de radioprotection).**

Ainsi, la Haute Autorité de Santé affirme que, sous réserve de justification, l'imagerie CBCT pourrait avoir notamment comme indications : Dents incluses ou ectopiques : localisation, objectivation des structures avoisinantes, des résorptions potentielles des dents adjacentes, planification des avulsions chirurgicales (35).

La mesure des densités et l'exploration des tissus mous est à réserver au scanner. **La technique CBCT, dans la mesure où l'irradiation associée est moindre, présenterait un intérêt tout particulier chez l'enfant et l'adulte jeune.** La radiosensibilité des tissus, et plus particulièrement de la glande thyroïde au niveau de la sphère oro-faciale, diminue avec l'âge ; ainsi, par rapport à un individu de 30ans, un adolescent révèle un risque multiplié par deux.

3.2.5.2.2 A la mandibule :

3.2.5.2.2.1 Cliché rétroalvéolaire :

C'est l'examen radiologique de base avec la radiographie panoramique.

D'excellente définition pour l'étude des structures dans le sens sagittal, elle permet, lorsqu'elle est réalisée dans des conditions optimales, de visualiser la totalité de la dent de sagesse et de suivre le trajet du nerf alvéolaire sous-jacent.

La technique des plans parallèles, appliquée pour radiographier les molaires mandibulaires, est utilisée pour la troisième molaire incluse ou enclavée, dans la majorité des cas. Pour optimiser le résultat, il est nécessaire de placer le film bien parallèle à l'axe des molaires. Le rayon principal doit être perpendiculaire au plan du film (règle de Cieszinski).

Dans le sens antéropostérieur, les racines de la troisième molaire peuvent être visibles de manière incomplète. Il est alors conseillé de décentrer le film distalement sur le bloc de morsure, en effectuant un déplacement identique du cône localisateur. Pour obtenir les racines dans leur totalité (en cas d'une dent horizontale par exemple), le praticien peut alors effectuer deux clichés : un par la technique du strict parallélisme, et le second pris obliquement avec une incidence distocentrique. Pour réaliser cette incidence « distale-oblique », le film est placé sagittalement et le cylindre de localisation est situé de façon à ce que le rayonnement soit orienté vers l'avant et vers le haut (46).

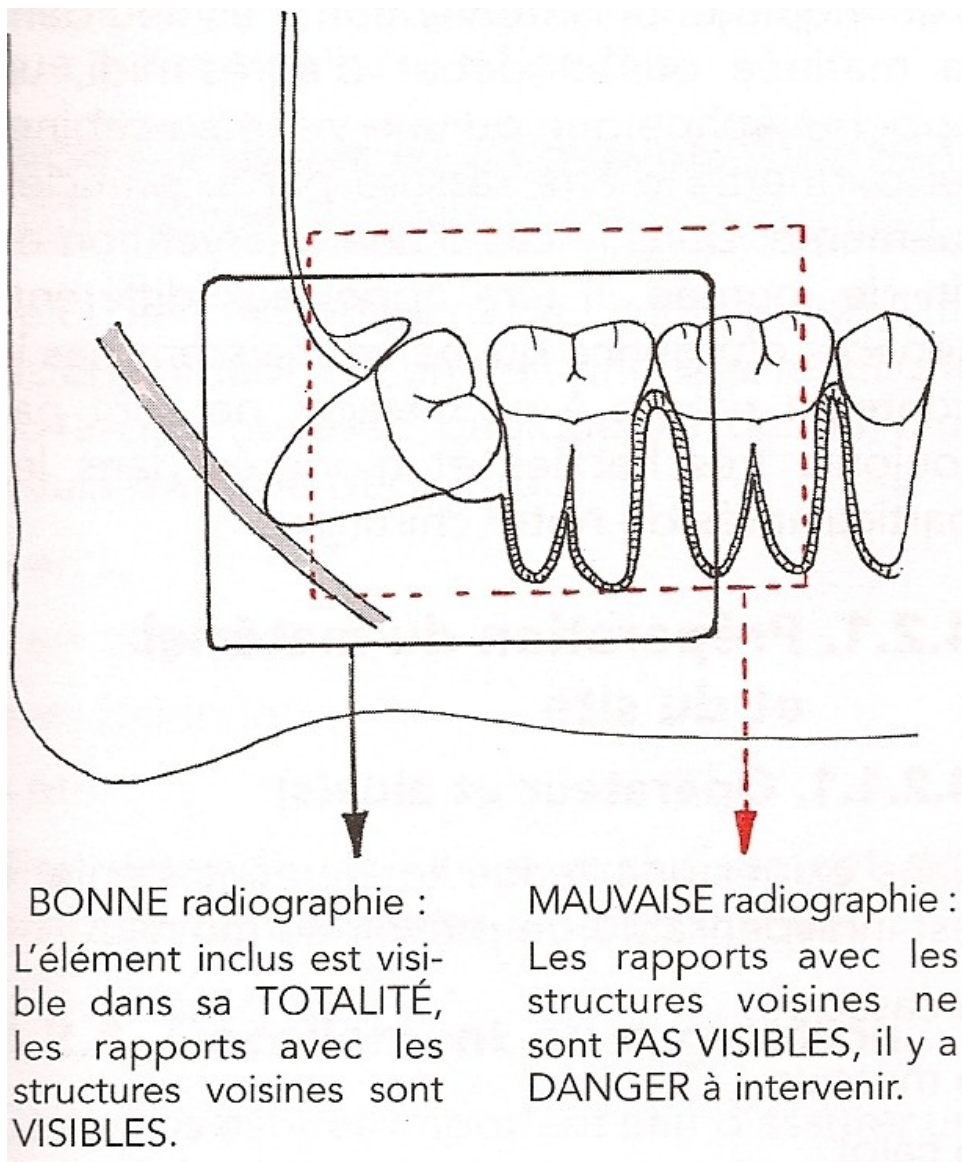


Figure 44 : Position du cliché rétroalvéolaire (74).

Son principal inconvénient est la difficulté d'obtenir des renseignements dans le sens vestibulo-lingual, en particulier lorsque le canal et les racines se superposent sur le film, et ce, même en utilisant des incidences multiples en application de la règle de Clark, ou de la méthode d'interprétation de Parant (1981), les résultats pouvant être trop aléatoires. De plus, il sera délicat à réaliser dans cette zone très postérieure en cas de réflexe nauséux ou d'une dent de sagesse très distale ou horizontale, ce qui nous fera préférer les techniques extra-orales.

Les radiogrammes rétro-alvéolaires restent cependant très utiles en per opératoire pour offrir des compléments d'information rapides.

L'espace du ligament parodontal, visible radiographiquement, devra être observé: normalement il est de l'ordre de 1/4mm. S'il est plus large, comme chez les jeunes patients, l'extraction sera facilitée. S'il est étroit ou indiscernable, alors il faudra s'attendre à une extraction difficile (38).

De plus, on sera attentif à l'espace folliculaire : la présence d'un sac péri-coronaire normal ou important facilite l'élévation de la dent .

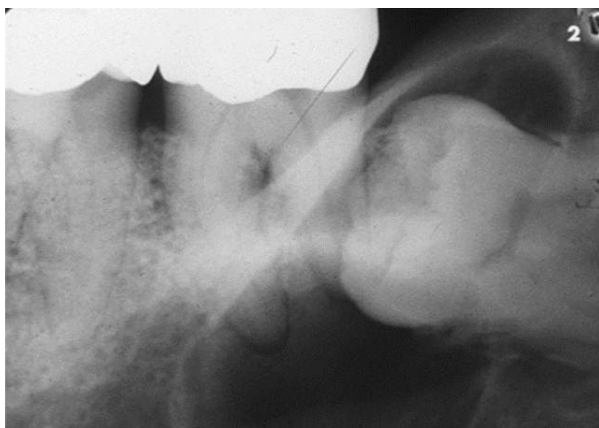


Figure 45 : Radiographie rétroalvéolaire d'une 38 incluse attestant de la présence d'un kyste péri-coronaire (Radiographie du Dr Viennet)

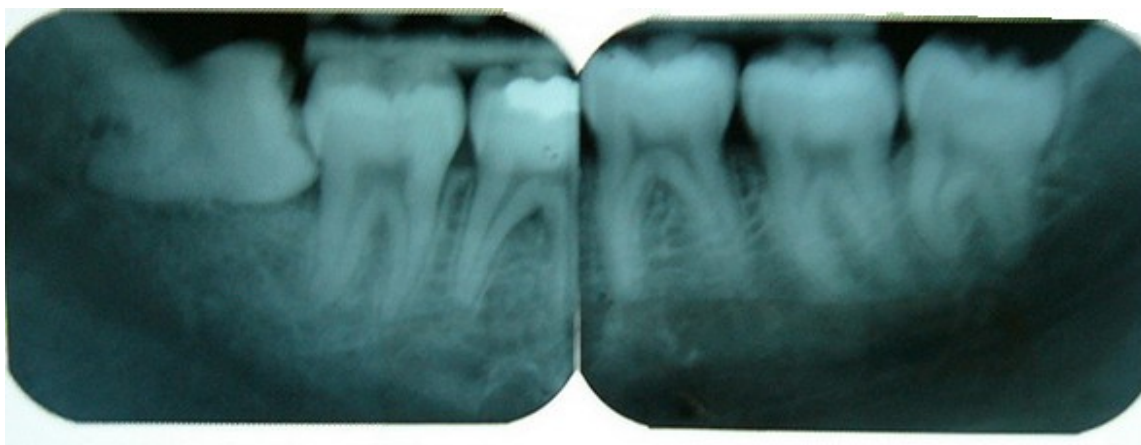


Figure 46 : Radiographies rétroalvéolaire de 38 et 48 (SURY F . et coll, CHU trousseau TOURS, 2007]

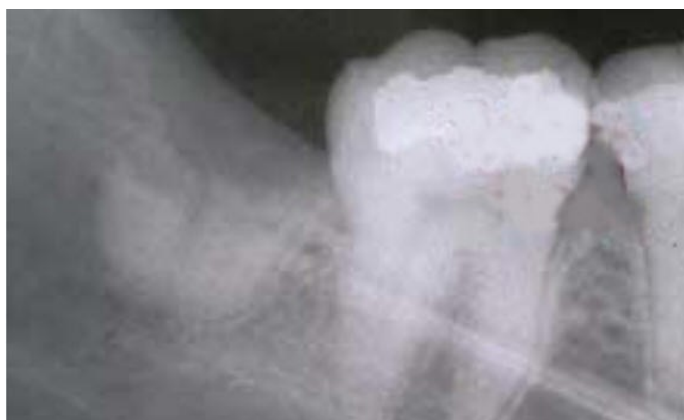

Figure 47 : Visualisation des apex résiduels, suite à une fracture radiculaire d'une dent de sagesse mandibulaire lors de son avulsion (Radiographie du Dr COMMISSIONNAT)

3.2.5.2.2.2 *Panoramique dentaire :*

D'après l'étude de BELL et coll. (2003) (6) à propos de la localisation radiologique du canal alvéolaire inférieur par rapport à la dent de sagesse mandibulaire, il existe de nombreuses erreurs d'interprétation des rapports anatomiques avec ce seul cliché (différence entre estimation des rapports anatomiques sur le cliché et données chirurgicales réelles lors de l'intervention). Rappelons de plus que ce cliché ne permet pas de préciser les rapports entre canal et racines dans le sens vestibulo-lingual, des superpositions étant visibles sur la radiographie. A partir de ce seul cliché, il existera donc des risques de lésion de ce nerf alvéolaire inférieur, ce qui poussera, en cas de doute à recourir à des examens complémentaires.

Sur la base de la radiographie panoramique, on recherche d'après certains indices radiologiques la présence d'une relation étroite de la dent ou de sa racine avec le nerf alvéolaire inférieur (MAIN, 1938 ; WAGGENER, 1959 ; HOWE et POYTON, 1960) par exemple en recherchant les 7 signes de ROOD et SHEBAB (1990) (80) visibles sur des clichés rétroalvéolaire et panoramique.

Ces 7 signes radiologiques (voir figure 38) vont plus ou moins être associés, après intervention chirurgicale, à une lésion du nerf alvéolaire inférieur et des dysesthésies labio-mentonnières post opératoires. En effet, **la présence d'au moins un de ces signes fait passer le risque de lésion du nerf alvéolaire de 1% à 1,7 – 12%**, rendant utile une évaluation complémentaire. Au contraire, l'absence de signe fait passer ce risque en dessous des 1%. (BLAESER et coll.) (102).

La radiographie panoramique pourra également mettre en évidence l'éventuelle présence de lésions kystiques plus ou moins volumineuses, comme les kystes épidermoïdes, améloblastomes ou kystes folliculaires par exemple.

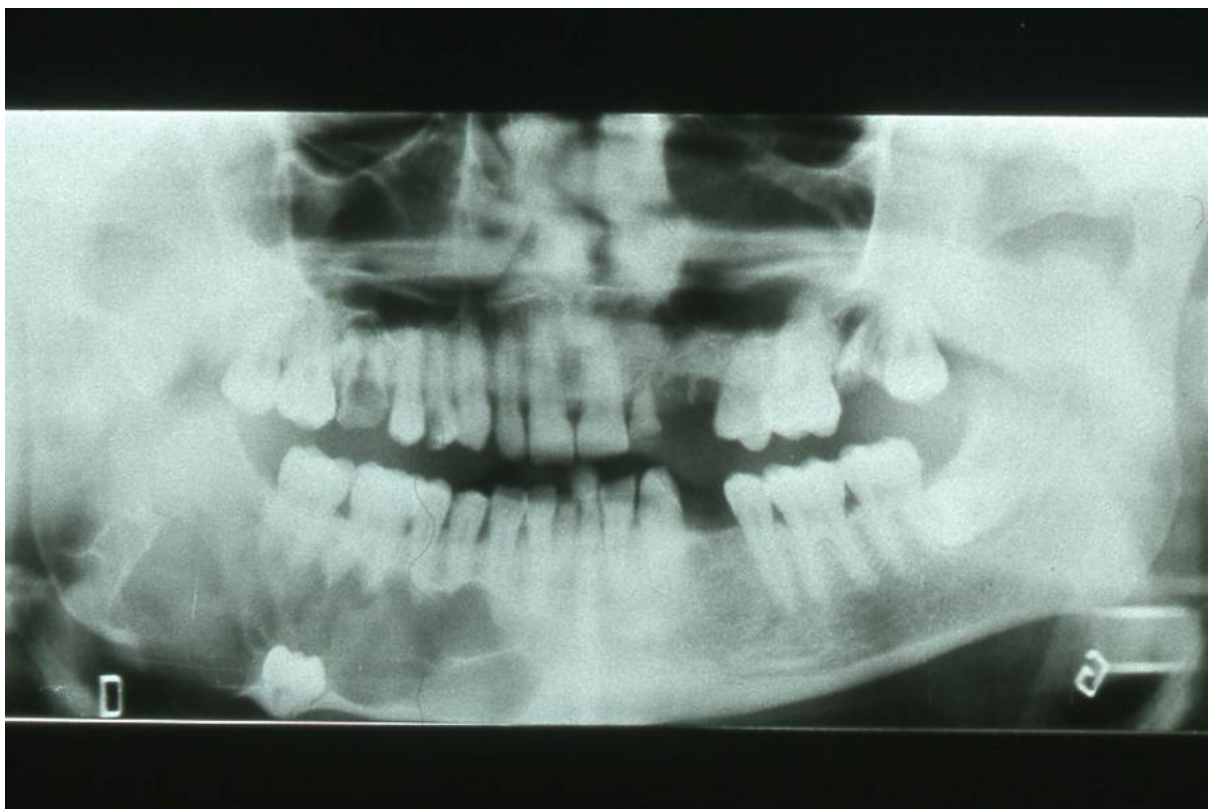


Figure 48 : Panoramique dentaire révélant une volumineuse lésion ostéolytique, dont l'image évoque un kératokyste- étiologie confirmée par l'anatomie pathologique- lésion refoulant le canal dentaire inférieur et la dent de sagesse incluse. (Radiographie du Dr Viennet)

3.2.5.2.2.3 Cliché en défilé mandibulaire :

Ils ne sont plus vraiment d'actualité. Cependant, ils restent indiqués quand, pour des raisons techniques dépendantes ou indépendantes du patient, la radiographie panoramique n'est pas réalisable. L'incidence du défilé permet l'analyse d'une hémimandibule. Deux clichés sont donc nécessaires pour un examen complet. Les images obtenues montrent beaucoup de superpositions, et généralement, seule la portion dentée de la mandibule est interprétable. En défilant les branches verticales et les régions condyliennes, cette incidence permet plus particulièrement d'en révéler les fractures. Elle précise également les angles et les parties postérieures de la branche horizontale. Elle complète généralement, dans le cadre d'un bilan de base, la radiographie panoramique des maxillaires en réalisant des images des condyles dans un plan orthogonal à cette dernière.

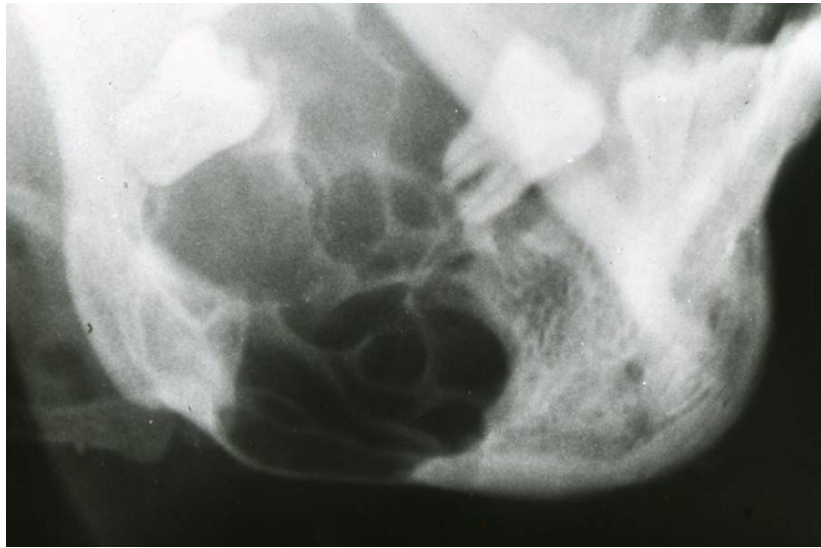


Figure 49 : Maxillaire défilé visualisant la présence d'un volumineux améloblastome dans la zone molaire mandibulaire, s'étendant jusqu'au bord inférieur de la mandibule. (Radiographie du Dr Viennet)

3.2.5.2.2.4 Mordu occlusal :

Les clichés en incidence occlusale doivent être réalisés sans « effet de filé » qui les rendraient inutilisables. Les éléments de l'arcade dentaire doivent être projetés sur le film de manière verticale, en « bouton de culotte » afin de situer le germe dans le sens vestibulo-lingual par rapport à l'arcade dentaire (74).

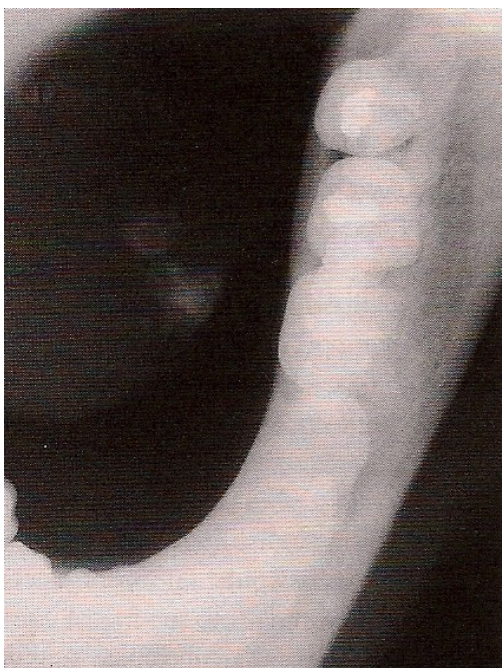

Figure 50 : Cliché occlusal (48).

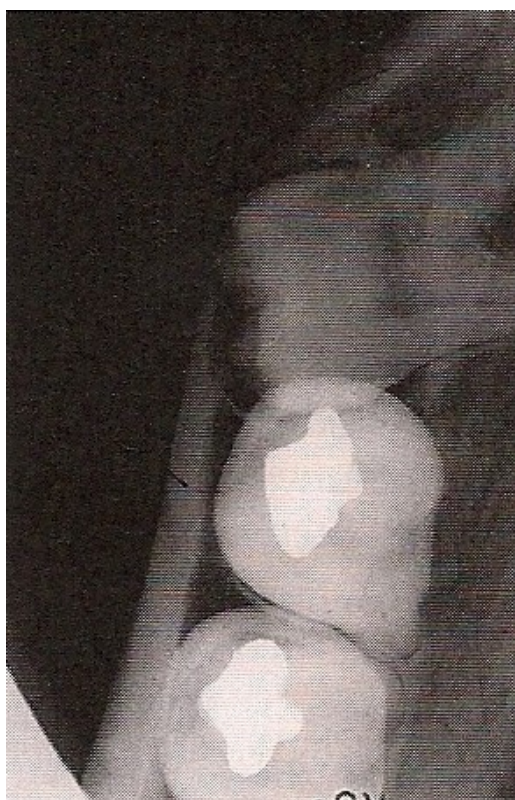

Figure 51 : Radiographie en vue occlusale, démontrant la position linguale de la couronne (10).

3.2.5.2.2.5 Radiographie « face basse » :

Les techniques occlusales se révélant décevantes en raison de la situation distale de la dent et des superpositions, la réalisation du cliché « face basse » apparait, pour certains auteurs, une manière simple et parfois suffisante de spécifier les relations topographiques de la dent de sagesse avec le nerf et les corticales osseuses dans le plan frontal. Elle est donc réalisée en complément d'une incidence sagittale lorsque celle-ci montre une superposition du nerf alvéolaire et de la troisième molaire dans le plan vertical. Si l'on peut suivre de façon nette le canal alvéolaire à distance de la dent incluse, cette incidence sera considérée comme suffisante. Dans le cas contraire, il faudra procéder à des examens complémentaires.

Notons que cet examen est quasi abandonné pour cette indication.

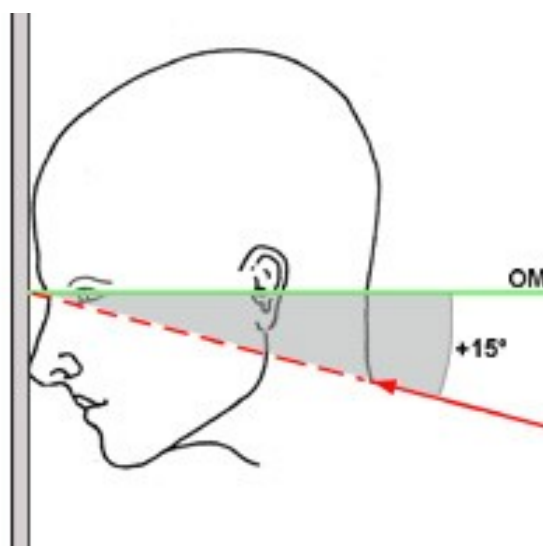


Figure 52 : Incidence du crâne « face basse » (Neuroradiologie Grenoble)

3.2.5.2.2.6 Tomodensitométrie :

L'examen scanner, prescrit en seconde intention, va localiser, sans déformation, les différentes structures anatomiques dans les trois plans de l'espace (multiplanaire), à l'aide d'un logiciel spécifique dentaire : le dentascan. Les coupes réalisées à l'aide du logiciel de reconstruction sont coronales obliques, verticales, perpendiculaires à un axe de référence tracé sur le topogramme en vue occlusale.

A la mandibule, le plan de coupe est parallèle à la corticale basilaire.

Il permettra en particulier de situer les rapports des dents incluses avec le canal mandibulaire et de savoir si le canal dentaire a été déformé ou refoulé par les racines de la dent incluse, en position linguale ou vestibulaire par rapport à ces racines. Seul le scanner permet une étude topographique exacte en étudiant les rapports avec les éléments adjacents. En effet, le nerf alvéolaire peut créer une empreinte sur une dent à son contact. Il faudra également étudier l'os adjacent à la dent incluse pour éliminer une lésion kystique et notamment un kyste péri-coronaire qui se voit fréquemment sur les dents de sagesse incluses (97).

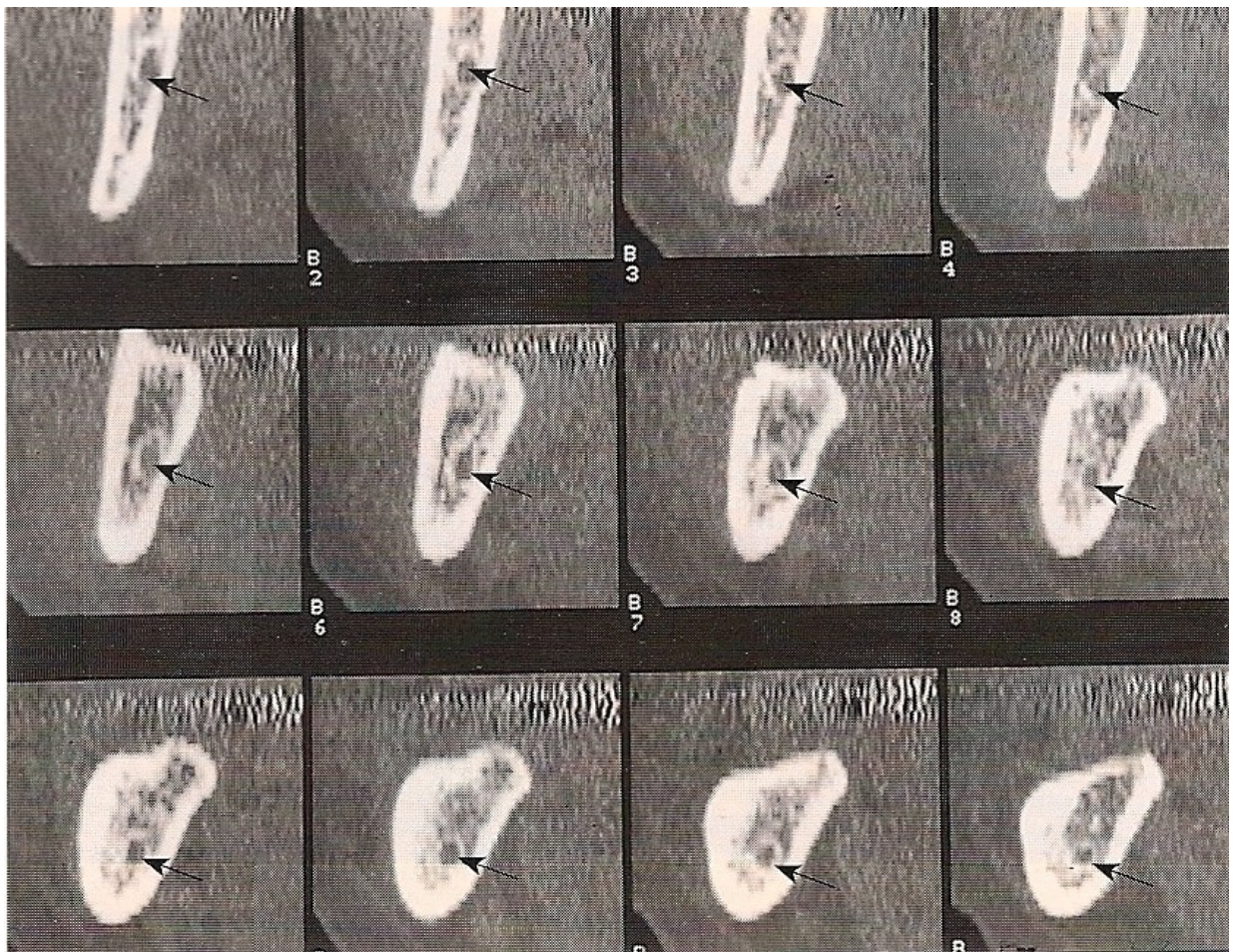


Figure 53 : coupes obliques perpendiculaires à la courbure de l'hémi-arcade droite allant de la droite vers la gauche (21).

Ces coupes sont, sur la figure 53, espacées entre elles de 2mm et numérotées de 1 à 12. Le trajet du canal du nerf alvéolaire inférieur peut être suivi jusqu'au foramen mentonnier.

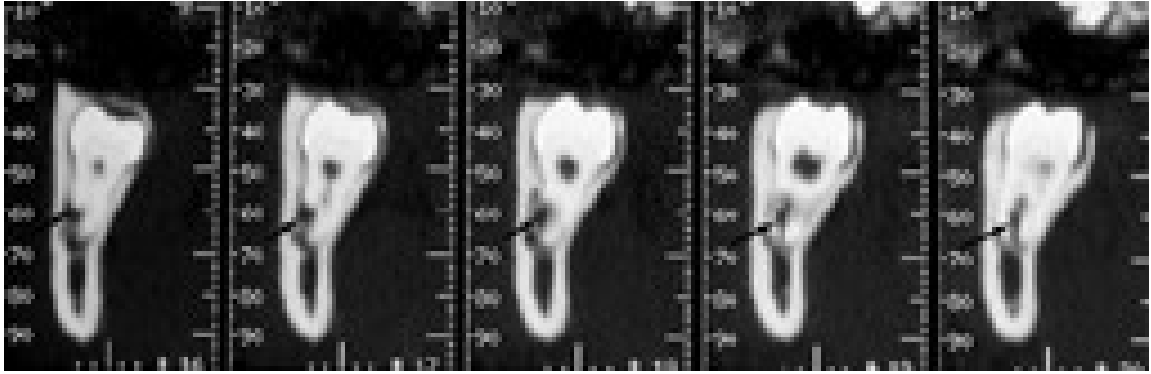


Figure 54 : scanner montrant une dent de sagesse incluse dont les apex entourent le canal mandibulaire (Rev Odonto. Stomato. , mai 2002, p113).

Grâce au logiciel et à partir des coupes, on peut réaliser des reconstructions. Néanmoins, ces dernières sont parfois difficiles à interpréter.

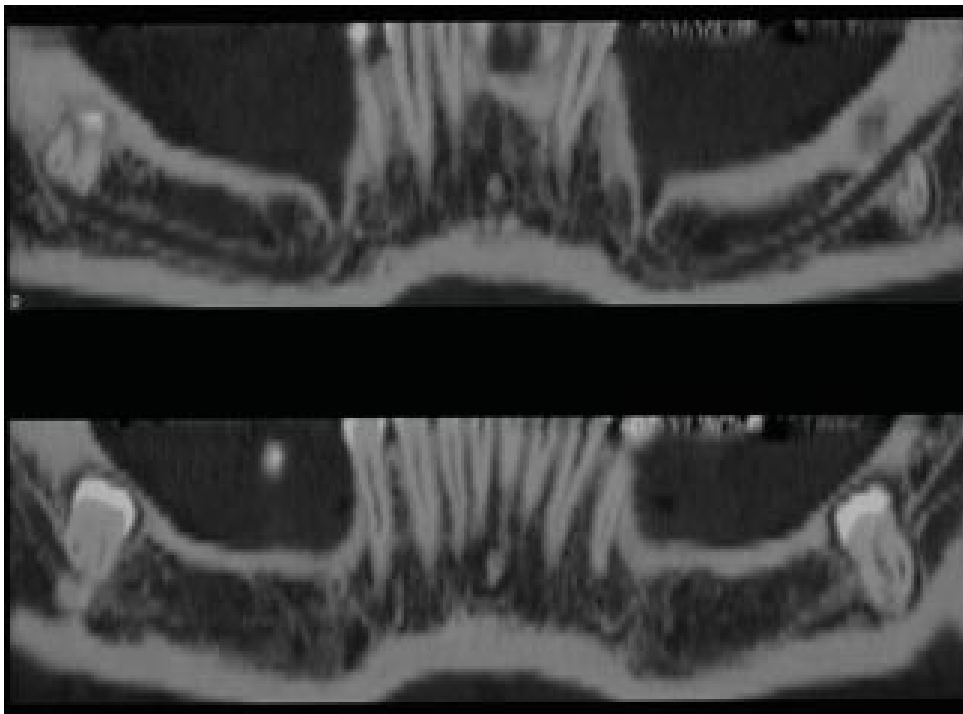


Figure 55 : Trajet du canal mandibulaire sur les reconstructions curvilignes panoramiques (dentascanner) (84).

Le logiciel permet, outre l'étude individuelle de chaque dent à l'échelle 1/1, l'étude du canal mandibulaire et de ses rapports sur toute sa longueur.

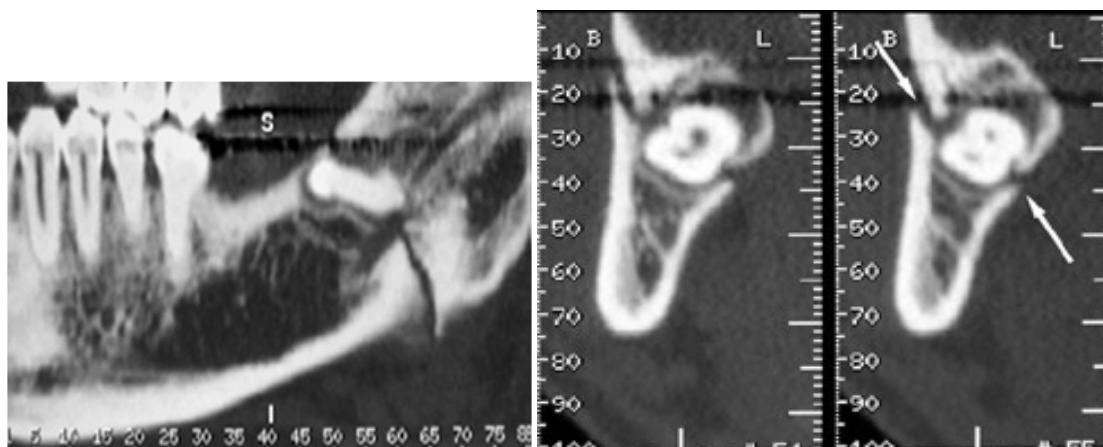


Figure 56 : Fracture de la branche horizontale de la mandibule passant par 48 incluse, reconstruction panoramique (radiographie à gauche) et coronale oblique (radiographie de droite) (Rev Odonto. Stomato. , mai 2002, p 119).

3.2.5.2.2.7 Radiographie à faisceau conique:

On peut cibler la zone à examiner, si bien que son avantage principal est de réduire la dose d'irradiation. Le praticien peut se déplacer dans le volume, effectuer des mesures, enregistrer l'examen sur son PC ; son prix est moindre par rapport à un scanner ; l'enregistrement est simple et rapide. La technique cone-beam permet aujourd'hui, grâce à une amélioration spectaculaire de la résolution spatiale des machines, d'obtenir des images comparables, voire supérieures à celles obtenues au scanner X pour certaines indications. (69), (33). Cependant, il conviendra de préciser que les différents appareils radiographiques à faisceau conique ne donnent pas obligatoirement les mêmes résultats, la qualité obtenue dépendra ainsi du type d'appareil utilisé.

Les reconstructions 3D sont essentiellement utiles pour déterminer la position exacte et l'environnement de la dent de sagesse incluse. Si les racines de la molaire mandibulaire incluse se superposent sur le cliché panoramique dentaire au canal mandibulaire, on peut donc avoir recours à l'imagerie sectionnelle pour déterminer les rapports anatomiques entre les apex et le canal (le canal se situe-t-il en dedans, en dehors ou entre les apex ?) et la topographie du canal mandibulaire (35).

C'est donc une technique fournissant en deuxième intention les renseignements les plus précis pour une irradiation la plus faible, suivant le principe d'optimisation (on préférera, pour le

même résultat, la technique la moins irradiante, critère répondant au souci légitime de radioprotection).

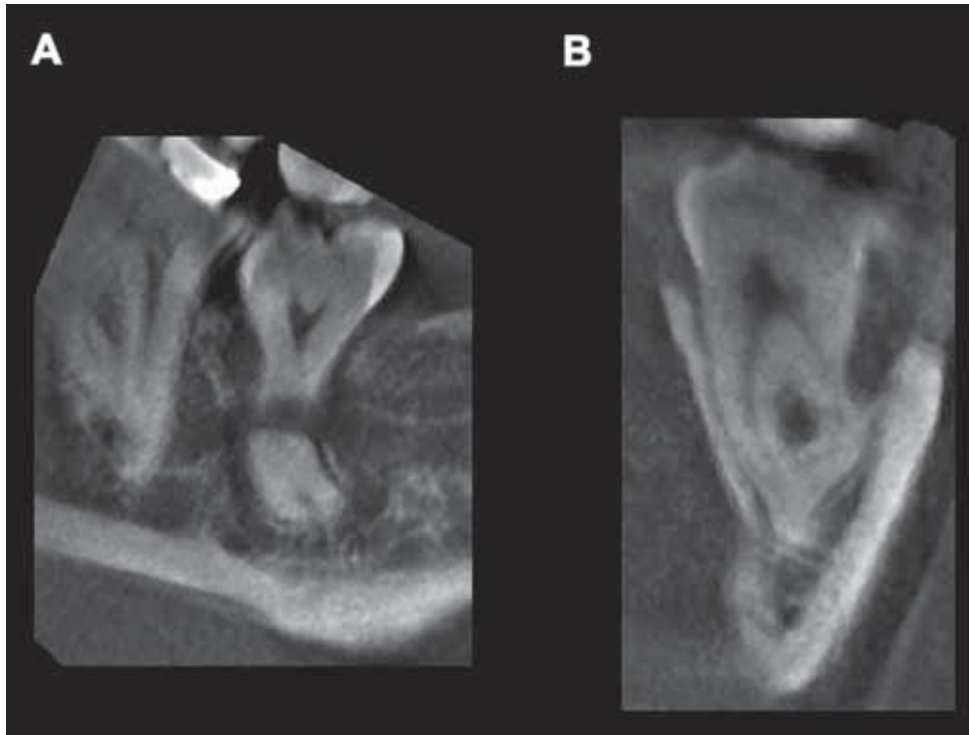
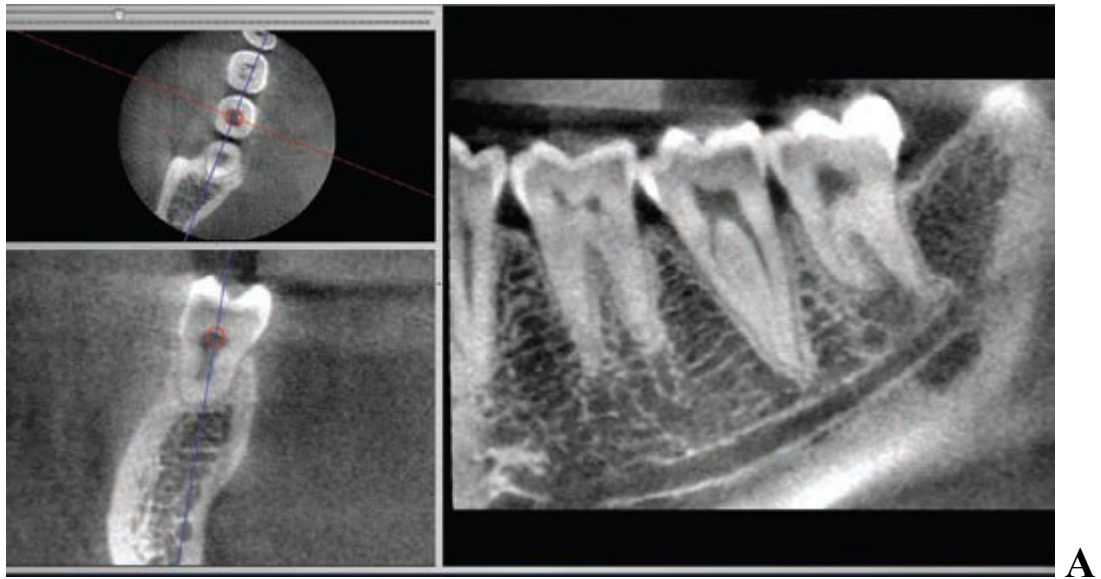
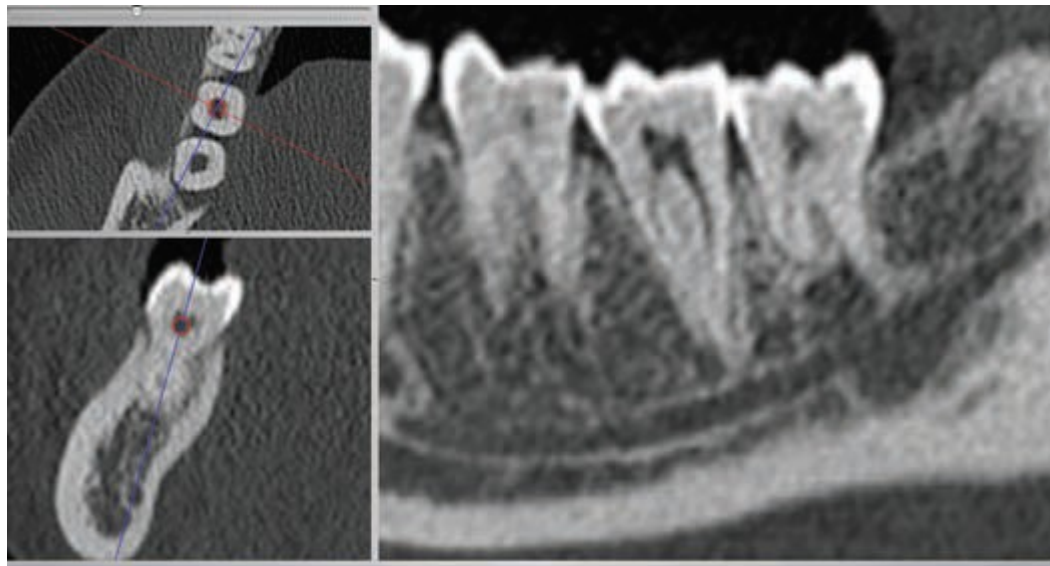


Figure 57 : La tomographie volumique numérisée de la région 38 montre nettement le trajet interradiculaire du nerf alvéolaire gauche (A : coupe sagittale, B : coupe coronale) (102).



A



B

Figure 58 : Radiographies A et B : Image radio-claire en regard de l'apex chez le même patient d'une dent de sagesse mandibulaire asymptomatique présentée à un niveau de coupe similaire sur une acquisition CBCT (Kodak 9000 3D) sur la figure A et tomodynamométrique (Siemens Somatom I6) sur la figure B. (14).

3.2.5.2.3 Protocole radiologique :

Toute première évaluation radiologique de la face et des dents doit se faire sur des appareils d'imagerie diagnostique largement diffusés ; l'imagerie de coupe, si elle s'avère nécessaire, ne sera envisagée que dans un second temps.

L'ordonnance 2001-270 du 28 mars 2001 a modifié le Code de la Santé publique et le Code du travail par plusieurs décrets et arrêtés qui en définissent les modalités ; deux principes fondamentaux s'en dégagent :

-Le principe de justification de l'examen (le bénéfice doit être supérieur au risque supposé) : il constitue le premier principe de base de la protection des patients exposés aux rayonnements ionisants. La justification est la confirmation argumentée de l'indication clinique et du choix de la technique d'imagerie. Si les risques individuels résultant de la radiographie bucco-dentaire sont faibles, un acte de radiodiagnostic ne peut être entrepris ou exercé que s'il est justifié par les avantages qu'il procure, rapportés aux risques individuels inhérents à l'exposition aux rayonnements ionisants auxquels il est susceptible de soumettre la personne. Toute exposition doit faire l'objet d'une analyse préalable permettant de s'assurer que cette exposition présente un avantage médical direct suffisant au regard du risque qu'elle peut présenter et qu'aucune autre technique d'efficacité comparable, comportant de moindres risques ou dépourvue d'un tel risque, n'est disponible (35).

-Le principe d'optimisation de l'examen: pour un même résultat, il faut recourir à la technique la moins irradiante (40).

Le praticien a donc recours aux examens radiologiques dans un but diagnostique, stratégique et médico-légal.

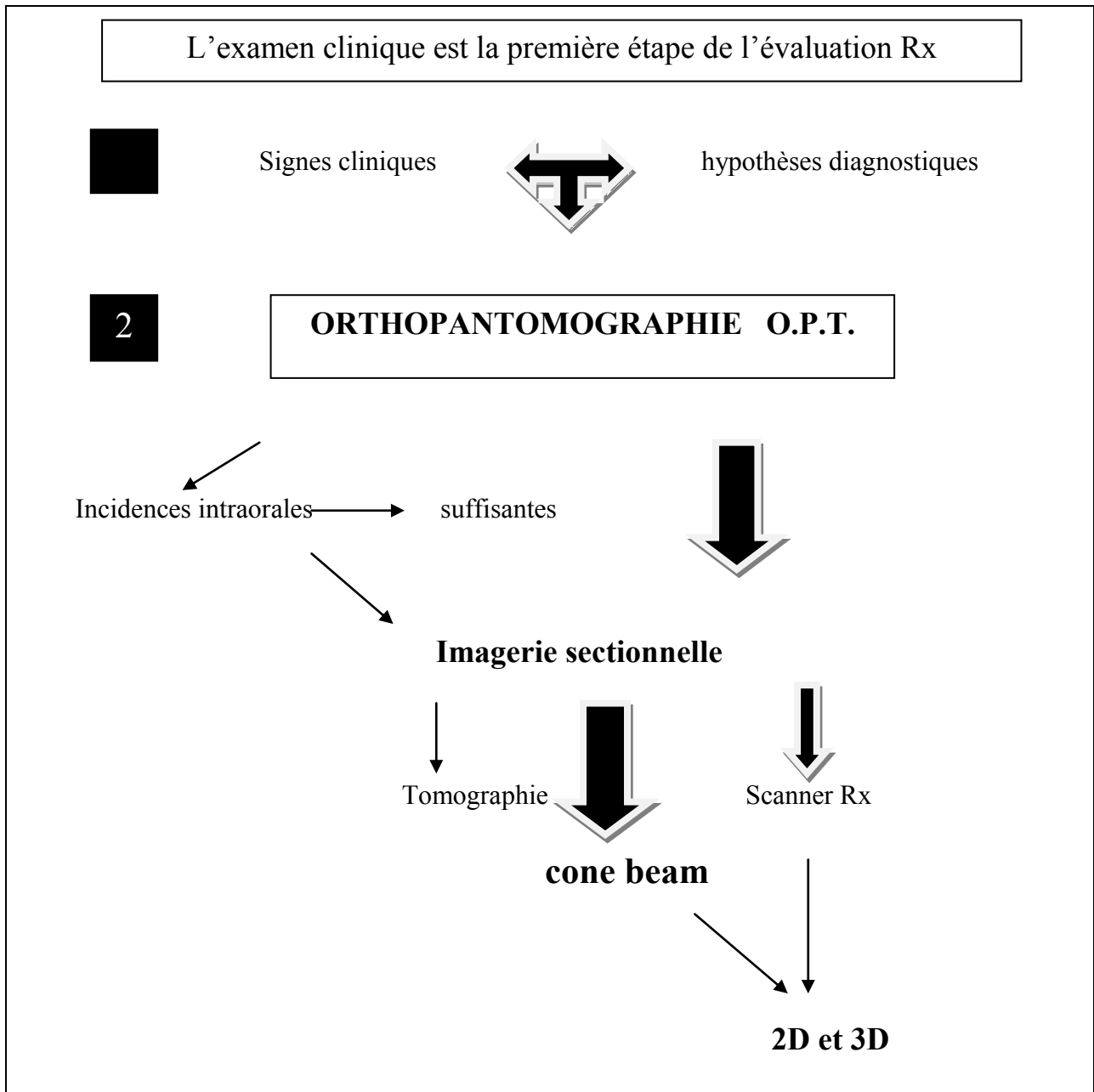


Schéma récapitulatif du protocole moderne d'imagerie diagnostique en odontostomatologie (40).

L'examen radiologique pré chirurgical de base comportera des radiographies rétro-alvéolaires, occlusales et surtout panoramique. Si ces examens de première intention s'avèrent insuffisants concernant les rapports anatomiques des éléments entre eux, l'imagerie de coupe pourra être envisagée. On préférera alors l'imagerie à faisceau conique au scanner, selon le principe d'optimisation : moins irradiant et de qualité suffisante, il est aussi moins onéreux que le scanner.

3.3 Critères concernant le praticien

3.3.1 Capacité :

La répartition des tâches entre professionnels de santé est un facteur essentiel de la qualité du système de santé et de sa capacité à répondre aux besoins de la population.

Il convient de souligner que les principes déontologiques occupent une place fondamentale dans cette organisation puisqu'elle confère au professionnel la responsabilité de juger les limites de son intervention, en fonction de ses compétences. Le professionnel de santé se trouve devant un arbitrage. Il doit faire preuve de prudence et reconnaître les limites de sa compétence.

Cependant, il ne faut pas confondre compétence et qualification.

« La notion de compétence est ainsi définie de manière générale en première intention (...) comme « la mise en œuvre d'une combinaison de savoirs connaissances, savoir-faire, comportement et expérience » en situation » (MEDEF 1998, Leboterf 1996, Zarifian 2000).

La qualification renvoie, quant à elle, à une habilitation du professionnel à exercer un certain nombre d'actes du fait de sa possession d'un diplôme ou d'un titre équivalent.

Le système actuel de définition des professions de santé peut être schématiquement décrit comme organisé autour de la qualification, essentiellement entendue comme la possession d'un diplôme ou d'un titre équivalent, cette qualification permettant d'exécuter un certain nombre d'actes, et non de la compétence des professionnels.

Ainsi, selon l'article L. 4141-1 « La pratique de l'art dentaire comporte la prévention, le diagnostic et le traitement des maladies congénitales ou acquises, réelles ou supposées, de la bouche, des dents, des maxillaires et des tissus attenants, suivant les modalités fixées par le code de déontologie de la profession mentionné à l'article L. 4127-1 », l'article L. 4141-291 précisant que « les chirurgiens-dentistes peuvent prescrire tous les actes, produits et prestations nécessaires à l'exercice de l'art dentaire » .

On constate ainsi que la définition de la profession de chirurgien-dentiste reprend les termes centraux de la définition de l'exercice illégal en médecine, le chirurgien-dentiste pouvant

donc intervenir de la même manière que le médecin, mais dans un domaine spécifique : « la bouche, les dents, les maxillaires, les tissus attenants ».

L'article R. 4127-204 « Le chirurgien dentiste ne doit en aucun cas exercer sa profession dans des conditions susceptibles de compromettre la qualité des soins et des actes dispensés, ainsi que la sécurité des patients ».

Sauf circonstances exceptionnelles, il ne doit pas effectuer des actes, donner des soins ou formuler des prescriptions dans le domaine qui dépasse sa compétence professionnelle ou les moyens matériels dont il dispose.

On est donc amené à constater que, dans le modèle d'une définition professionnelle par les missions, c'est le professionnel qui décide, sur le modèle de la profession médicale, et dans le champ qui est le sien, des actes à effectuer, dans la limite de sa compétence qu'il évalue lui-même.

Ainsi se pose la question de délégation, transfert, coopération avec d'autres professionnels de santé qui pourront s'avérer nécessaire si le professionnel ne se sent pas capable d'intervenir chirurgicalement (36).

3.3.2 Compétences et expériences personnelles :

Quelques conseils et recommandations peuvent être donnés aux débutants :

- Tout d'abord, avant de se lancer dans une telle intervention, il est nécessaire d'avoir une connaissance parfaite de l'anatomie maxillofaciale, ainsi que de ses variations ; la documentation en chirurgie au préalable est indispensable avant d'agir. « Voir ce que l'on fait » est le garant de la sauvegarde des organes et des structures. C'est la dangereuse méconnaissance des lieux anatomiques qui est souvent responsable des lésions organiques, alimentant les procès en responsabilité professionnelle.
- Il est indispensable de prendre le temps nécessaire pour analyser le cas clinique et de tenir méticuleusement la fiche médicale.

- Il faut réfléchir parfois à la nécessité réelle de pratiquer deux interventions dans la même séance chirurgicale.
- Le praticien doit avoir une formation technique irréprochable, assurant une adresse et une aisance, et se dotant d'un matériel adapté.
- Il doit avoir une bonne connaissance de la littérature médicale déjà publiée dans le domaine de l'intervention considérée, concernant les risques vitaux et lésions des organes nobles, et ce afin d'en informer le patient, ou les parents si le patient est mineur.
- L'intervention chirurgicale doit être d'une utilité réelle ; cela implique que l'opérateur connaisse parfaitement les indications de l'intervention chirurgicale.
- Il faudra assumer les complications, incidents et accidents chirurgicaux, en peropératoire et postopératoire. En cas de complication difficile à maîtriser, il est judicieux d'adresser pour avis le patient à un autre praticien compétent dans le domaine concerné. Conserver le courrier fait à ce praticien et sa réponse.
- Enfin, il faudra faire un compte rendu opératoire, détaillant les constatations et les difficultés, incidents, accidents opératoires. Ce compte rendu sera remis en mains propres à l'opéré ou aux parents de l'enfant opéré (17).

Quelques autres conseils fondamentaux pourront en outre être donnés à ces mêmes praticiens pour prévenir d'éventuels conflits avec le patient (60).

- Il conviendra de sauvegarder méticuleusement les documents informatiques.
- Ne jamais faire signer par le patient une « décharge de responsabilité » : non seulement ce document n'a aucune valeur mais il peut au contraire aggraver la responsabilité du praticien.
- En cas de complication grave ou de réclamation d'un patient, prévenir immédiatement sa compagnie d'assurances en responsabilité civile et professionnelle qui saura conseiller utilement le praticien.

Pour conclure, le praticien devra toujours garder à l'esprit qu'il n'existe pas de petite chirurgie maxillofaciale (RAYMOND J .C), et que l'aléa thérapeutique est une réalité.

La compétence professionnelle ne relève pas d'un cadre juridique, mais d'une maîtrise clinique et d'un savoir scientifique propres à chaque praticien. **C'est pourquoi, si le chirurgien dentiste est habilité à réaliser l'avulsion des dents de sagesse (incluses ou non), il peut dans certains cas, ne pas se sentir capable de mener à bien cette intervention.**

En effet, si la capacité professionnelle concerne le corps des praticiens en Odontologie, la compétence demeure strictement individuelle. La compétence professionnelle implique donc la maîtrise d'un savoir médical, mais aussi d'un savoir-faire thérapeutique, afin de faire bénéficier les malades des soins les plus efficaces et les plus actuels en fonction de leurs pathologies. Non seulement la compétence professionnelle s'acquiert (formations universitaire et postuniversitaire), mais encore doit-elle demeurer perfectible. En effet, « le praticien a le devoir d'entretenir et de perfectionner ses connaissances, notamment en participant à des opérations en formation continue », article 11 du code de Déontologie dentaire.

La compétence professionnelle relève donc du devoir du praticien, et est dictée par des obligations de principe.

3.4 Echelle des difficultés : Interprétations graphiques à partir d'un cas clinique

Pour établir le degré de difficulté, la synthèse des informations recueillies doit être faite. Une interprétation graphique peut être effectuée ; tous les critères précédemment cités seront considérés.

Notons que pour cette partie, nous nous sommes inspirés des travaux de Mr DADOUCH Selim lors de sa thèse en 2008 (Lille, octobre 2008).

Légende :

Echelle des difficultés :

- 0 : critère non pris en compte ou exempt de difficulté
- 1 : difficulté légère (cas favorable)
- 2 : difficulté moyenne (cas intermédiaire)
- 3 : difficulté majeure (cas complexe)

Nota bene :

-Pour la muqueuse gingivale :

- Palier 0, absence de muqueuse gingivale
- Palier 1, présente de manière partielle
- Palier 2, muqueuse gingivale normale
- Palier 3, muqueuse gingivale épaisse

-Pour les groupes à risques ASA :

- 0 : patient en bonne santé
- 1 : Patient avec léger trouble systémique, n'entravant pas son activité
- 2 : Patient avec trouble systémique grave, entrainant son activité
- 3 : Patient à risques extrêmes, pouvant entrainer un risque vital

-Pour les rapports avec la deuxième molaire : plus les rapports sont étroits et complexes, plus l'indice augmente.

-Pour les rapports avec le canal dentaire ou avec le sinus: plus la distance avec le canal dentaire ou avec le sinus est faible, plus la valeur de l'indice est élevée.

-Concernant la distance de la dent de sagesse avec la deuxième molaire et la branche montante pour la troisième molaire mandibulaire : la valeur de l'indice augmente quand cette distance diminue.




Figure 59 : Représentation graphique de la difficulté pour un cas favorable.

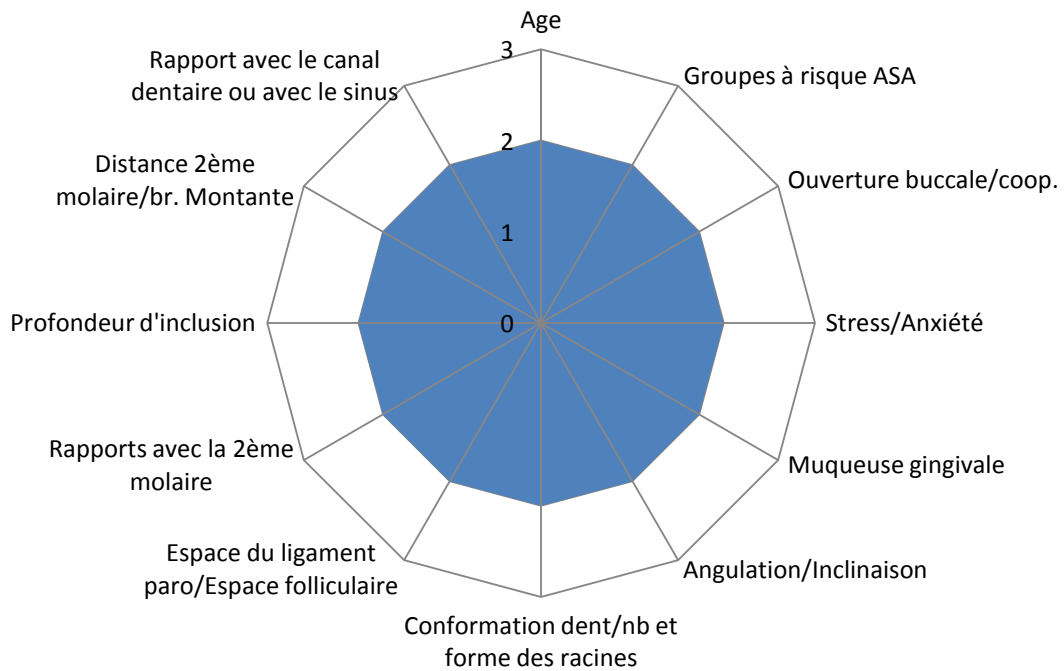


Figure 60 : Représentation graphique de la difficulté pour un cas intermédiaire.

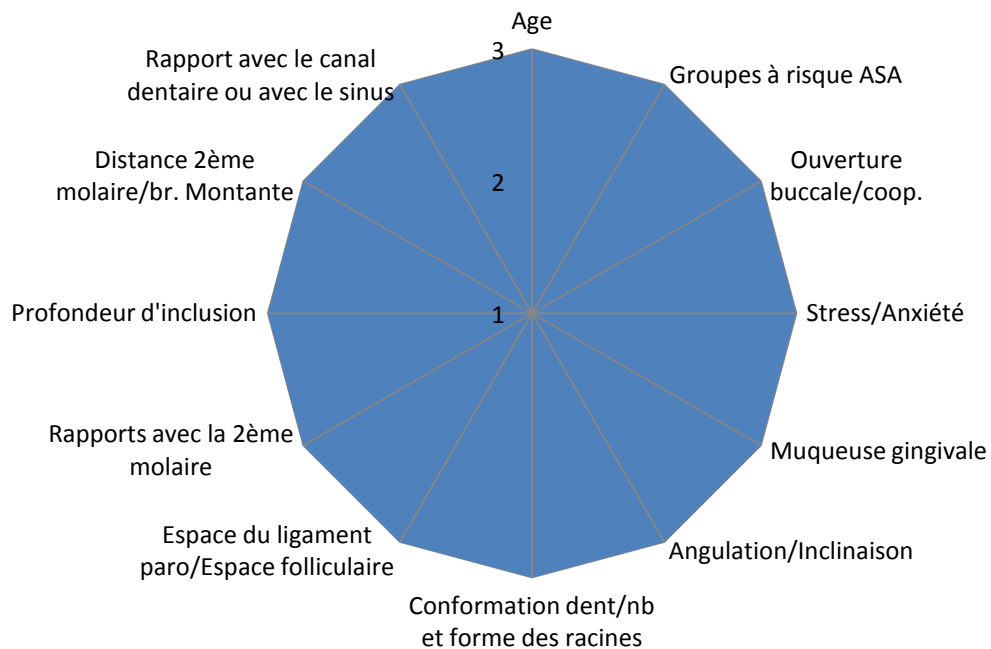


Figure 61 : Représentation graphique de la difficulté pour un cas complexe

Prenons l'exemple d'une patiente âgée de 38 ans, atteinte d'un diabète qui est équilibré, présentant une pathologie des deux côtés dans la région des dents de sagesse inférieures (péricoronarite de la 38) ; sur la radiographie panoramique (figure 62), le canal mandibulaire semble masquer la racine de la dent 38.

L'examen clinique révèle une muqueuse d'épaisseur normale (type normal) et présence d'une péricoronarite sur la 38.

Cette patiente présente par ailleurs une importance appréhension concernant la chirurgie et se dit très anxieuse.

L'ensemble de ces facteurs entraîne une augmentation du risque potentiel de complications postopératoires, ce qui nécessite une investigation préopératoire soignée avant l'avulsion. Il a été décidé de réaliser un examen par tomographie volumétrique numérisée, qui a clairement mis en évidence le trajet interradiculaire du nerf alvéolaire inférieur. De plus, l'examen radiographique nous montre que la 38, qui possède des rapports très étroits avec la 37, possède des racines coniques en position mésio-angulaire. Selon la classification de Pell et Gregory, on est en présence d'une classe 1 (par rapport à la branche montante) : elle se situe à distance de la branche montante ; et d'une classe B en ce qui concerne la profondeur d'inclusion (la face occlusale se situe sous le collet anatomique de la 37) ; de plus le point d'application de l'élévateur se situe par rapport à la deuxième molaire, dans le 1/3 apical de ses racines.

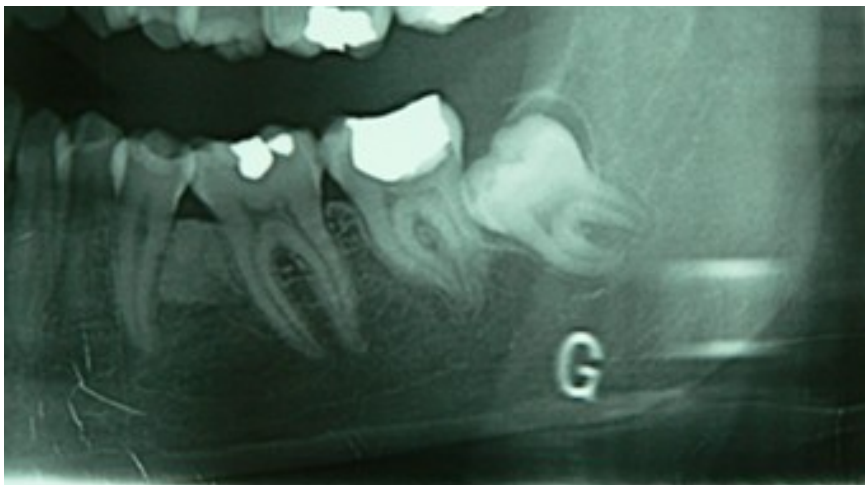

Figure 62 : Radiographie panoramique d'une 38 incluse révélant des rapports étroits entre les racines de la dent de sagesse et le canal mandibulaire. (Radiographie du Dr Viennet)

On peut donc faire la synthèse de ces éléments sur un graphique (Figure 63).

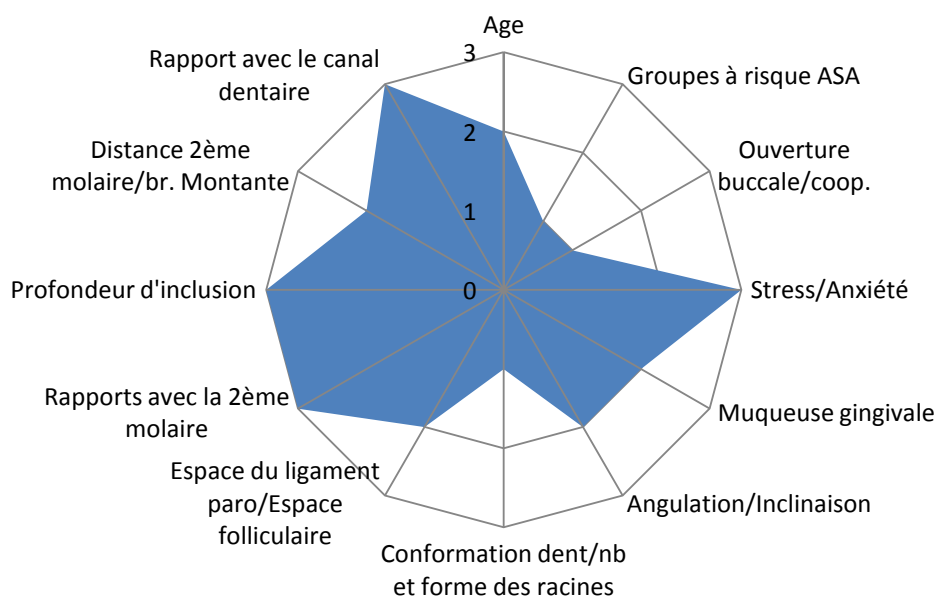


Figure 63 : Exemple d'interprétation graphique de la difficulté opératoire à partir des données recueillies lors des examens clinique et radiographique

Sur ce dernier, l'aire obtenue (surface colorée) représentera l'importance de la difficulté prévisible rencontrée lors de l'avulsion.

Après la réalisation du diagramme, le praticien procédera à son étude. Il estimera la difficulté de l'intervention en fonction de l'étendue de l'aire obtenue, mais aussi de l'orientation du graphique. Il déterminera, en fonction de ses capacités, de sa formation ou bien encore du plateau technique à sa disposition, s'il sera à même de mener à bien l'intervention. Dans le cas contraire, il pourra choisir d'adresser le patient, en milieu hospitalier ou chez un confrère, si l'abstention n'est pas envisageable.

4 LE RISQUE EN RESPONSABILITE CIVILE ET PROFESSIONNELLE DES PRATICIENS LORS DE DOMMAGES SURVENUS PENDANT UNE CHIRURGIE DES DENTS DE SAGESSE

Aucune intervention médico-chirurgicale n'est exempte de risque, et l'accroissement sensible des affaires en responsabilité médicale témoigne du fait que les patients n'hésitent plus à recourir judiciairement contre leur praticien en cas d'insuccès thérapeutique. En effet, l'évolution générale de la responsabilité médicale devient préoccupante marquée par :

- une augmentation, prévisible, des réclamations des patients, dans une société caractérisée par une aversion pour le risque
- une augmentation des taux de condamnations par les magistrats
- une inquiétante évolution de la jurisprudence, qui se focalise sur le droit à l'indemnisation des patients (avec notamment l'arrêt rendu le 3 juin 2010 par la Cour de Cassation en matière d'information) (54).

Un tel constat fait nécessairement évoluer le rapport soignant-soigné et justifie une réflexion actuelle sur les conditions dans lesquelles l'exercice clinique doit pouvoir être optimisé.

4.1 Rappels en matière de droit :

Le danger est, selon le *Larousse de la langue française (1977)*, défini comme un « ensemble de circonstances où l'on est exposé à un mal ou un inconvénient ».

La dangerosité des interventions chirurgicales s'identifie par l'existence de risques per-et /ou postopératoires connus, mettant en jeu le pronostic vital ou comportant une menace de lésion d'organe noble.

La connaissance des incidents pouvant survenir, grâce à l'enseignement et aux publications de la littérature médicale, doit faire agir avec prudence, attention et application, le principe de précaution de la part de l'opérateur devant prévaloir. Ce risque, lorsqu'il est connu, doit être mentionné à l'opéré adulte ou aux parents si l'opéré est un enfant en raison de l'obligation d'informations claires, précises et loyales (17).

La dangerosité potentielle d'une intervention chirurgicale maxillofaciale doit être connue de l'opérateur.

Les risques sont fonction de l'âge et de l'état antérieur du patient, du type d'intervention, de sa localisation anatomique, mais également de la compétence de l'opérateur (connaissance anatomique, formation technique, connaissance du risque par la formation, la littérature médicale et les publications, enfin l'adresse technique personnelle). Les risques sont soit locaux, soit régionaux, soit généraux et, dans ces cas, ils sont vitaux et de ce fait, sont à prévoir. Ce risque doit être anticipé par la prudence opérationnelle et la mise en œuvre de tout traitement pouvant y faire face.

La responsabilité civile professionnelle concerne les dommages causés aux patients, à l'occasion de l'exécution de soins, en lui accordant une indemnité, sous forme de dommages et intérêts. La réparation du préjudice consiste, par exemple, à prendre en compte les éventuelles souffrances endurées et le taux de déficit fonctionnel permanent en cas de lésion.

La nature de l'obligation, dans le cadre des soins, a d'abord été fixée par la jurisprudence : Cour de Cassation, Chambre Civile, 20 mai 1936 (Arrêt Mercier) : « Il se forme entre le médecin et son client un véritable contrat, comportant pour le praticien l'engagement sinon bien évidemment de guérir le malade, du moins de lui donner des soins non pas quelconques mais consciencieux, attentifs et, réserve faite de circonstances exceptionnelles, conformes aux données acquises de la science ». Cette jurisprudence a été étendue aux chirurgiens-dentistes. L'existence du contrat de soins donne à la responsabilité médicale une nature contractuelle qui implique des engagements réciproques, et met à la charge du praticien une obligation de moyens, c'est-à-dire que celui-ci ne peut s'engager à guérir son patient mais, par contre, doit mettre en œuvre tous les moyens à sa disposition pour y parvenir.

Cette obligation de moyens a été confirmée par la loi du 4 mars 2002 qui a reformulé cette obligation de moyens à l'**article L.1142-1 du Code de la Santé Publique (CSP)**: « Hors le cas où leur responsabilité est encourue en raison d'un défaut d'un produit de santé, les professionnels de santé ne sont responsables des conséquences dommageables d'actes de prévention, de diagnostic ou de soins qu'en cas de faute ». La loi du 4 mars 2002 a consacré le régime de la responsabilité pour faute : toute faute, quelle que soit sa gravité, engage la responsabilité du praticien.

Le praticien est également tenu à une obligation de prudence et de diligence : en effet, les tribunaux ont rappelé à maintes reprises que le chirurgien-dentiste doit « s'abstenir comme le médecin de tout ce dont il est à même de juger l'exécution trop difficile et la réussite improbable dans l'état et les dispositions du sujet ».

Si l'obligation du praticien n'est que de moyens, c'est en raison de l'aléa qui caractérise l'acte médical ; l'aléa thérapeutique peut se définir comme le risque inhérent à l'acte médical, qui se produit en dehors de toute faute du praticien.

Selon l'état de droit (article L.1142.1 II du CSP), l'accident médical doit avoir « eu pour le patient des conséquences anormales au regard de son état de santé et de l'évolution prévisible de celui-ci ». En conséquence, est exclue de l'aléa indemnisable l'évolution naturelle ou prévisible de l'état antérieur du patient, ou de sa pathologie. Une lésion du nerf lingual, ou une fracture mandibulaire, avec des conséquences invalidantes, lors d'une extraction respectant un protocole opératoire correct.

Le suivi thérapeutique est un des éléments essentiels permettant la mise en cause de la responsabilité professionnelle. Les patients doivent bien entendu être revus après une phase chirurgicale et doivent pouvoir joindre facilement leur praticien pour être reçu en cas d'urgence. Lorsqu'un litige survient et qu'une expertise judiciaire ou amiable est enclenchée, le praticien devra être en mesure de démontrer qu'il a assuré un suivi thérapeutique attentif et consciencieux, élément important toujours recherché par l'expert judiciaire. La charge de la preuve incombe de ce fait au praticien et la traçabilité constitue cette preuve (28).

En ce qui concerne l'anesthésie générale pour la chirurgie dentaire, la Haute Autorité de santé a publié des recommandations sur les « indications et contre-indications de l'anesthésie générale pour les actes courant d'odontologie et de stomatologie qui préconisent de privilégier l'anesthésie locale (cf. le site : www.has-sante.fr, rubrique Publications). Les extractions de

dent de sagesse sous anesthésie générale sont une procédure coûteuse et non dénuée de risques, à réserver aux cas où le geste est discutable sous anesthésie locale ou locorégionale au fauteuil dentaire.

4.2 Le devoir d'information :

Le devoir d'information relève de l'**article L.1111-2 du CSP**. « (...) L'information porte sur les différentes investigations, traitements ou actions de prévention qui sont proposés, leur utilité, leur urgence, leurs conséquences, les risques fréquents ou graves normalement prévisibles qu'ils comportent ainsi que sur les autres solutions possibles et sur les conséquences prévisibles en cas de refus (...) ».

Article L.1111-4 du CSP : « Le médecin doit respecter la volonté de la personne après l'avoir informée des conséquences de ses choix (...). Aucun acte médical ni aucun traitement ne peut être pratiqué sans le consentement libre et éclairé de la personne et ce consentement peut être retiré à tout moment ». En conséquence, le praticien doit fournir à son patient une information claire, loyale et appropriée sur son état, sur les investigations et les soins envisagés de façon à lui permettre d'y donner librement un consentement éclairé. Le praticien doit fournir une information qui doit être systématique, de qualité suffisante pour éclairer son patient sur la décision à prendre. L'information en matière dentaire se doit d'éclairer le patient tout à la fois sur :

- Son état dentaire
- Sur la nature exacte des soins et traitements envisagés, l'existence d'autres traitements possibles et de l'éventuelle alternative qui s'offre à lui
- Et sur les risques liés aux traitements et soins (ou pouvant de la même façon découler de l'absence de traitement ou de soins), tout comme sur le pronostic et les risques d'échec.

L'obligation d'informer doit cependant s'associer à l'obligation de conseil. Cette obligation de conseil relève d'un parti pris thérapeutique du clinicien primordialement guidé par l'intérêt de son patient (l'obligation de conseil n'exclut donc pas des réserves diverses qui peuvent être formulées). Ainsi, une extraction de dent de sagesse sera expliquée et justifiée verbalement et cette information pourra même être complétée par la remise d'un document indiquant les suites prévisibles liées à l'intervention.

Par son arrêt du 25 février 1997, la première chambre civile de la Cour de Cassation a fait peser sur les praticiens la charge de la preuve de l'information délivrée aux patients. L'arrêt de la Cour de Cassation du 14 octobre 1997 a précisé que la preuve de cette information peut être faite par tous les moyens. Si l'écrit ne constitue pas le seul moyen de preuve, il paraît important que le praticien garde dans son dossier clinique : la correspondance avec les autres praticiens, les prescriptions, les devis, le consentement éclairé donné dans certains cas.

On doit se garder de rédiger toute forme de décharge. On pourra cependant opter pour un document informatif clairement établi, lu et approuvé, et signé par le patient.

Depuis la loi du 4 mars 2002, la responsabilité peut être recherchée pendant 10 ans à partir de la date de consolidation.

Un arrêt récent de la Cour de Cassation du 3 juin 2010 annonce une évolution plutôt préoccupante dans le domaine de l'indemnisation du préjudice lié à un manquement à l'obligation d'information sur un risque qui s'est malheureusement réalisé. Jusqu'alors, la Cour de Cassation subordonnait l'indemnisation à la réalité d'une chance perdue pour le patient, c'est-à-dire la vraisemblance qu'il eût refusé l'acte s'il avait été dûment informé du risque qui s'est finalement réalisé. Différents facteurs, tels que le caractère indispensable de l'intervention, les antécédents familiaux, permettraient d'évaluer cette perte de chance, voire de l'écarter lorsqu'il apparaissait évident que l'information n'aurait pas modifié la décision du patient de se soumettre aux soins proposés.

Dans sa décision du 3 juin 2010, la Cour de Cassation censure ce raisonnement, auquel la Cour d'appel s'était montrée fidèle, en affirmant que « le non respect du devoir d'information, cause à celui auquel l'information était légalement due, un préjudice que le juge ne peut laisser sans réparation ». L'affaire est renvoyée devant une autre Cour d'appel pour la fixation du montant de cette réparation. La systématisation de l'indemnisation de ce préjudice, indépendamment de toute considération des séquelles corporelles subies, pourrait majorer sensiblement le coût des sinistres. L'évaluation étant laissée au pouvoir souverain d'appréciation des juges de fond, il est difficile de prévoir quel sera l'impact financier de cette nouvelle jurisprudence, mais il y a tout lieu de penser qu'elle aura un effet inflationniste sur les dossiers les moins graves, du fait de l'autonomie conférée à ce préjudice, qui ne s'exprime plus en terme de fraction de préjudice corporel subi, mais de manière forfaitaire selon l'appréciation des juges (28), (61).

Le contenu de l'information médicale comportera obligatoirement :

- L'information médicale claire, compréhensible et pédagogique
- La nature de la pathologie
- Le type de traitement envisagé
- L'évolution de l'affection en l'absence de traitement
- Le risque thérapeutique
- Le pronostic
- La solution en cas d'échec

En se fondant sur l'article 1382 du Code Civil, la haute juridiction considère que la responsabilité en cas de violation de l'obligation d'information est délictuelle et non plus contractuelle. **Depuis juin 2010, le manquement à l'obligation d'information entraîne désormais réparation systématique (42)**

4.3 Dommages survenus lors de chirurgie des dents de sagesse, risques associés et litiges les plus fréquemment rencontrés lors de la chirurgie des dents de sagesse:

Si la chirurgie reste une activité de santé relativement peu exposée, on assiste chaque année à une augmentation du nombre des déclarations de sinistre et de leur coût moyen. Ainsi pour l'exercice 2004, le coût moyen a augmenté de 30% selon la MACSF (53); de plus, pour certains dossiers, exceptionnels, on peut atteindre des indemnisations de l'ordre de 76000euros. A titre d'exemple et pour l'exercice 2009, les 25246 chirurgiens-dentistes sociétaires du Sou Médical – Groupe MACSF- et du contrat CNSD ont adressé 1107 déclarations, soit une sinistralité de 4,38 (contre 4,29 en 2008). Ces chiffres ne prennent en

compte que la déclaration initiale : une réclamation peut se transformer ultérieurement en une assignation en référé, voire en une plainte pénale et / ou ordinaire (49).

La lésion du nerf lingual fait partie des accidents médicaux qui relèvent plus de l'aléa thérapeutique que de la faute médicale. Pourtant les décisions rendues en la matière témoignent des hésitations de la jurisprudence qui, tantôt retient la responsabilité du praticien pour faute, tantôt ne lui impute qu'un manquement à son obligation d'information, tantôt enfin ne retient aucune responsabilité. Trois exemples de lésion du nerf lingual permettent d'expliquer ce fait :

-Cas numéro 1 : anesthésie totale de l'hémi-langue droite faisant suite à l'extraction d'une 48 sous muqueuse et infectée, se caractérisant par une perte de sensibilité, de goût, chez une patiente responsable d'une cave vinicole. La patiente demande une indemnisation, reprochant au praticien une maladresse lors de l'anesthésie, ainsi qu'un manque d'information sur les risques encourus. Le tribunal de grande instance, puis la cour d'appel a conclu, suivant l'expert, à une absence de faute du praticien, que le risque était inhérent à l'acte médical pratiqué et qui ne pouvait être maîtrisé. En ce qui concerne le manque d'information confirmé du praticien à sa patiente, les magistrats ont jugé que si l'information avait été donnée, la patiente n'aurait pas eu d'autre alternative que d'accepter l'avulsion de la dent étant donné le contexte infectieux grandissant. **En l'absence de préjudice provoqué par le défaut d'information, le praticien est mis totalement hors de cause.**

-Cas numéro 2 : il fait état d'une insensibilité complète du territoire du nerf lingual après avulsion d'une 48 incluse et enclavée avec difficulté pour parler. L'assignation du chirurgien-dentiste se fait 8ans après l'intervention. L'expert a jugé qu'en raison du manque d'information sur cette complication non exceptionnelle, survenant dans 1 à 2 % des cas, le praticien n'a pas laissé libre choix à la patiente, qui de ce fait, n'a pas pu refuser de subir l'intervention. De plus, le tribunal s'est référé aux troubles antérieurs de la patiente, à savoir des petites douleurs au niveau de la dent de sagesse inférieure et un début de chevauchement incisif, avec pour conclusion que l'intervention n'était pas indispensable, même si l'indication était parfaitement justifiée. Pour le tribunal, le praticien a fait perdre une chance à sa patiente d'échapper au risque de lésion du nerf lingual. **La réparation ne peut donc pas concerner la totalité du préjudice mais est limitée à la fraction du dommage résultant du défaut d'information, c'est-à-dire au pourcentage de chance de refuser l'acte.** Dans ce cas

présent, ce dernier a été fixé à 80% (avec donc indemnisation de la patiente à hauteur de 80%).

-Cas numéro 3 : blessure du nerf lingual lors de l'avulsion d'une dent de sagesse incluse avec kyste péri-coronaire: l'expert n'a conclu à aucune faute du praticien, le préjudice apparaissant lié à l'anatomie particulière non décelable radiologiquement. Débouté de sa demande de réparation, le patient fait appel. La cour réforme alors le jugement au motif que « le geste opératoire du praticien était étranger au but thérapeutique suivi », signifiant que le geste opératoire à l'origine de l'accident est présumé fautif. La cour de cassation rejette le pourvoi du praticien, expliquant que « la réalisation de l'extraction n'implique pas l'atteinte du nerf lingual et qu'il n'était pas établi que le trajet de ce nerf ait présenté une anomalie ». On s'attendait donc à ce que le praticien démontre que le nerf lingual présente une anomalie rendant son atteinte inévitable, démonstration quasi impossible comme l'ont souligné les experts. En effet, aucune recommandation de bonne pratique ne permet de déceler un trajet atypique du nerf lingual.

Ces trois cas très semblables ont donc trouvé une solution jurisprudentielle différente. Quoi qu'il en soit, aléa thérapeutique ou faute caractérisée, il importe que le praticien obtienne un consentement éclairé de son patient en l'informant des risques encourus lors d'une avulsion de dent de sagesse. Tout praticien manquant à son devoir d'information risque de voir sa responsabilité mise en cause et d'être condamné à des dommages et intérêts dont le montant peut parfois être très voisin de l'indemnisation de la totalité des préjudices subis. L'expert judiciaire pourra également, bien qu'il juge qu'une lésion de ce type fait partie du risque habituel de cette chirurgie des dents de sagesse mandibulaires, reprocher au praticien un manque de précaution préopératoire, si les examens pré-chirurgicaux s'avèrent avoir été insuffisants ou inappropriés (non réalisation de radiographie complémentaire, interrogatoire médical insuffisant...). L'indication d'extraction devra être évidemment justifiée.

Devenu un élément majeur et obligatoire de notre exercice professionnel, l'ensemble du dossier médical de chaque patient peut représenter aussi un véritable faisceau d'indices pour l'expert et le magistrat. Il doit permettre à chacun d'y retrouver, si besoin est, tous les éléments nécessaires à la mise en évidence de la preuve du consentement éclairé édicté par les juges et renforcé par la loi du 4 mars 2002 (60).

Toujours pour l'exercice en 2009 et sur les 1107 déclarations de sinistres des chirurgiens-dentistes sociétaires de la MACSF, on relève 281 complications diverses suite à des soins dentaires et chirurgicaux avec, parmi eux :

- 30 cas qui seraient la conséquence d'anesthésie et de suites d'extractions, avec essentiellement des sections nerveuses avec paresthésies ou hypoesthésies du nerf alvéolaire inférieur (13cas) et du nerf lingual (7cas) consécutives à des extractions de dents de sagesse ou molaires mandibulaires, de luxations de la mandibule, de trismus et craquements articulaires secondaires, d'apex résiduels, d'œdème postopératoires, de cellulites ou réactions diverses. ---On dénombre également un cas de fracture osseuse mandibulaire lors d'un acte chirurgical d'extraction de dent de sagesse mandibulaire.

-On recense également 24 effractions et lésions du sinus maxillaire avec 11 créations de communication bucco-sinusienne lors d'actes de chirurgie buccale et projections d'apex ou de racines dans le sinus.

-On note enfin un cas d'ostéonécrose après extraction chez une patiente sous bisphosphonates.

Les stomatologues ne sont pas en reste en ce qui concerne les risques en chirurgie buccale : les 575 stomatologues et chirurgiens maxillo-faciaux sociétaires du Sou Médical ont adressé 49 déclarations, soit une sinistralité de 9,6%, contre 8,1% en 2008. Parmi elles, il y a 5 procédures civiles, 39 réclamations et 4 saisines d'une Commission régionale de conciliation et d'indemnisation (CRCI) (54).

L'exercice serein de la chirurgie suppose que les praticiens prennent conscience de ce phénomène récent qui ne cesse de s'accroître ainsi que des risques qu'ils encourent, le tout à travers ces exemples concrets, qui leur permettront d'éviter un certain nombre de situations à risque.

Il appartient donc à chacun d'entre nous, conscient de son art et de ses limites, d'envisager les traitements qu'il mettra en œuvre avec tout le professionnalisme et l'humilité que lui ont enseignés ses maîtres et de gérer les relations avec ses patients avec la mesure que lui imposent le Code de Déontologie et le Code de la Santé, mais surtout avec lucidité et bon sens. Pour en savoir plus, il faudra se reporter au Code de la Santé, titre IV de la loi, p 91 ; (12).

4.4 Limites de la chirurgie au cabinet dentaire :

L'anamnèse approfondie, l'examen local et le diagnostic doivent être suivis, en cas de mise en œuvre d'une thérapeutique chirurgicale, d'une réflexion débouchant ou non sur la décision de passer à l'acte en cabinet dentaire. La faisabilité de l'acte chirurgical en cabinet dentaire dépend de quatre facteurs (41) :

1. Type et ampleur de l'intervention
2. Expérience de l'opérateur (prise en charge des complications),
3. Conditions techniques en locaux, personnel et instrumentation,
4. Etat général du patient.

1. Les critères de faisabilité en cabinet dentaire concernant le type et l'ampleur de l'intervention se définissent d'après les limites de l'anesthésie locale et la possibilité de pallier d'éventuelles complications. En effet, une intervention que l'on prévoit longue, complexe, avec des rapports anatomiques étroits avec les structures nerveuses, et où les complications peuvent être plus nombreuses, pourra mettre en difficulté le praticien qui pourra choisir d'adresser le patient.
2. A ce titre, l'expérience du praticien en matière de chirurgie, ses formations, sera un autre facteur dans la prise de décision de réaliser ou non l'intervention en cabinet dentaire. Le praticien sera seul juge quant à sa propre capacité de gestion toutes les éventuelles complications survenant pendant et après l'opération.
3. De plus, les interventions de chirurgie buccale ne devraient être entreprises sans plateau technique particuliers. Pour certains cas complexes, la présence d'un médecin anesthésiste-réanimateur, la mise en œuvre d'une neuroleptanalgie, l'existence du matériel de réanimation d'urgence, modifient largement l'éventail des indications opératoires accessibles au cabinet dentaire. Des anesthésies générales avec intubation peuvent être entreprises sur patients ambulatoires, à condition de disposer des personnels compétents (anesthésiste), des appareils d'anesthésie générale, d'un appareil de monitoring, et d'avoir la compétence de technique opératoire et de gestion des incidents, ce qui implique en salle opératoire de clinique ou d'hôpital.
4. Enfin, au cabinet dentaire, les interventions chirurgicales ne seront entreprises que sur des patients appartenant à la classification ASA pour les groupes à risque I et II (ASA1, patient normal en bonne santé, ASA2, patient atteint d'une affection

systemique légère). Chez les patients où existe l'hypothèse d'éventuels accidents possibles (œdème de Quincke, hémorragie peropératoire, microsutures nerveuses), l'opérateur devrait, dans une réflexion personnelle avec comme seul souci le bien être du patient, savoir faire la part des choses et, éventuellement, si c'est possible, s'abstenir. Le facteur de l'âge sera également à prendre en considération. Le praticien devra également évaluer la coopération et le stress du patient au préalable avant de prévoir la chirurgie sous anesthésie locale. Pour finir, en cas d'urgence, le patient pourra être directement adressé en milieu hospitalier par le praticien.

La Haute Autorité de santé a diffusé en juin 2005 un document réalisé par l'Agence nationale d'accréditation et d'évaluation en santé au titre de son programme de travail en 2004, concernant les indications et contre-indications de l'anesthésie générale pour les actes courants d'odontologie et de stomatologie (34).

Dans la mesure du possible, l'anesthésie locale doit être privilégiée. Le rapport bénéfice-risque de l'AG doit être évalué avant d'en poser l'indication. Une consultation de pré-anesthésie, l'information du patient (ou du représentant légal) et l'obtention de son consentement éclairé sont des obligations légales. Un courrier du praticien précisant l'indication de l'AG est recommandé.

Indications de l'AG :

-Liées à l'état général du patient :

. Conditions comportementales empêchant toute évaluation et/ou traitement buccodentaire à l'état vigile après échec de tentatives de soins au fauteuil

. Nécessité de mise en état buccal lourde et pressante avant thérapeutiques médico-chirurgicales spécifiques urgentes, par exemple : carcinologie, hématologie, cardiologie, greffe d'organe...

. Limitation de l'ouverture buccale interdisant un examen et/ou un traitement immédiat

. Réflexes nauséux prononcés

-Liées à l'intervention :

. Interventions longues, complexes, regroupement de plusieurs actes en une séance.

. Etat infectieux locorégional nécessitant d'intervenir en urgence (par exemple : geste associé de drainage et/ou débridement extractions dans le cadre d'une ostéoradionécrose)

-Liées à l'anesthésie locale :

. Contre-indications avérées de l'anesthésie locale, c'est-à-dire allergie confirmée par un bilan d'allergologie et contre-indications spécifiées dans l'Autorisation de Mise sur le Marché (porphyrie, épilepsie non contrôlée par les médicaments...), impossibilité d'atteindre un niveau d'anesthésie locale suffisant après des tentatives répétées au cours de plusieurs séances.

Contre-indications de l'AG :

-Risques anesthésiques majeurs : évaluation nécessaire du bénéfice-risque

-Refus du patient et/ou des parents ou du représentant légal (34).

Si, en fonction de ces critères de décision, l'anesthésie générale est indiquée, deux modalités seront alors possibles :

-Une intervention en mode ambulatoire : elle a lieu le matin, et le patient, sous réserve de l'accord du chirurgien et de l'anesthésiste, sort en fin de journée. Ce choix sera fait en fonction de l'âge du patient, de son état de santé, du type d'intervention et de l'éloignement du patient. Il ne faut pas oublier également de parler de l'accompagnement du malade, avant (patients sédatisés avant l'intervention) et après l'intervention, le patient ne devant pas conduire de véhicule. Enfin, à domicile, il faudra veiller à la possibilité de faire surveiller le patient à la maison, en particulier chez les patients vivant seuls. . Une liste de conseils postopératoires, expliquée et remise au patient s'avèrera nécessaire.

L'éventualité du maintien du patient en clinique pour des soins postopératoires peut, dans certains cas, s'avérer prudent.

-Une hospitalisation d'une ou deux nuits, lorsque le mode ambulatoire n'est pas envisageable.

Dans tous les cas, un rendez-vous de contrôle de cicatrisation et éventuellement de levée de fils sera effectué sous environ 8 jours après l'intervention.

Les interventions de chirurgie buccale ne devraient pas être entreprises, sans formation et sans plateau technique particuliers, même sur des patients du groupe de risque ASA de I à II. Par ailleurs, l'intervention sous anesthésie générale ne doit pas s'apparenter à une indication de confort pour le patient ou le praticien, mais répondre à une nécessité dont découlent les indications et contre-indications résultant de données scientifiques. Malheureusement, ces données sont majoritairement de faible niveau de preuve scientifique (28).

Les extractions des dents de sagesse sous anesthésie générale sont une procédure coûteuse et non dénuée de risques, à réserver aux cas où le geste est irréalisable sous anesthésie locale ou locorégionale au fauteuil dentaire (96).

5 CONCLUSION

La prise de conscience de la dangerosité par les opérateurs des interventions de chirurgie buccale se construit grâce à un savoir anatomique irréprochable concernant les sites et les régions abordées, seul facteur d'aisance technique et de maîtrise du risque. La chirurgie des extractions, et plus encore, celle de l'inclusion, nécessitent pour être menées à bien, préparation, rigueur et méthode intellectuelles tout autant que gestuelles. L'importance de certains accidents, leur variété, l'appréhension de certains praticiens à intervenir, la gravité des complications, la difficulté réelle de certaines interventions, doivent amener à une attitude thérapeutique responsable et approfondie. En effet, le praticien responsable n'interviendra qu'après une bonne observation clinique, une indication d'intervention bien posée, des radiographies suffisantes et adaptées permettant d'apprécier la difficulté opératoire, c'est-à-dire après avoir mis en œuvre tous les moyens nécessaires pour ne pas nuire au malade. Il doit ainsi travailler sur les moyens qu'il possède déjà, ou qu'il est prêt à développer pour atteindre ses objectifs, mais il doit également savoir reconnaître ses limites et les accepter. En effet, la compétence du praticien entre en jeu : on ne doit pratiquer une intervention que si l'on se sait capable de la mener à bien. Si ces conditions sont respectées, elles garantissent un exercice de bonne qualité, précautionneux, que ce soit en termes de compétences, de temps disponible ou de maîtrise technique. Le bien être du patient et du professionnel en dépendent.

D'autre part, il est indispensable d'envisager les conséquences et complications éventuelles de tout acte et d'en informer le malade et /ou son entourage : **l'obligation de moyens et le consentement éclairé sont un impératif légal**. Il s'agit d'un acte chirurgical qui peut entraîner des complications immédiates ou tardives que le praticien, s'il ne peut les éviter, doit savoir, et pouvoir traiter. La dangerosité garde encore toute son acuité dans les suites opératoires, dominées par les risques hémorragiques et infectieux. L'improvisation, le tâtonnement, l'amateurisme n'ont pas leur place en chirurgie.

ANNEXES

TABLE DES ILLUSTRATIONS

Figure 1 : Schéma montrant les différents degrés d'inclusion possibles (74).....	9
Figure 2 : Position des germes dentaires au stade de l'organe en « cloche » d'après Cantaloube (13).	41
Figure 3 : Radiographie révélant la présence d'un odontome composé (48)	45
Figure 4 : Dent de sagesse mandibulaire incluse en contact avec la dent adjacente (94).	47
Figure 5 : Position de la dent de sagesse dans le plan horizontal (87)	48
Figure 6 : Position de la dent de sagesse dans le plan sagittal (87).	48
Figure 7 : Conditions de développement d'une péricoronarite sur la troisième molaire inférieure d'après Cantaloube. (13).....	50
Figure 8 : Différentes positions anatomiques de la dent de sagesse maxillaire (87).....	51
Figure 9 : Anatomie radulaire de la dent de sagesse (87).	53
Figure 10 : Classification de Pell et Gregory concernant les inclusions des troisièmes molaires maxillaires (Dental Clinic Help)	56
Figure 11 : Classification de Winter concernant les inclusions des troisièmes molaires maxillaires (94).....	58
Figure 12 : Classification des troisièmes molaires mandibulaires incluses selon Archer (101).....	59
Figure 13 : Classification des troisièmes molaires incluses selon Archer (1975) en fonction de la profondeur d'inclusion par rapport à la deuxième molaire (3).....	60
Figure 14 : Situation anatomique de la dent de sagesse inférieure (74).....	61
Figure 15 : Classification de Winter concernant les inclusions des troisièmes molaires mandibulaires (94).....	63
Figure 16 : Diagramme illustrant les lignes de Winter (www.exodontia.info).....	64
Figure 17 : Classification des classes 1, 2, 3 de Pell et Gregory concernant les inclusions des troisièmes molaires mandibulaires (94).	65
Figure 18 : Classification des classes A, B, C de Pell et Gregory concernant les inclusions des troisièmes molaires mandibulaires (94), (64).	66
Figure 19 : Evaluation de la profondeur d'inclusion de la dent retenue par rapport à la seconde molaire (74).	67
Figure 20 : Exemple d'une dent de sagesse mandibulaire ayant provoqué une importante résorption de la racine distale de la deuxième molaire (57).	68

Figure 21 : Le degré de résorption peut facilement être apprécié après avulsion de la deuxième molaire.(57).....	68
Figure 22 : Classification des troisièmes molaires mandibulaires incluses de Pell-Gregory (99).....	69
Figure 23 : Diagramme illustrant la méthode du calcul de la profondeur d'inclusion en visualisant le point d'application d'un élévateur par rapport à la deuxième molaire (www.exodontia.info)	70
Figure 24 : Schéma-synthèse des différentes classifications (94).....	71
Figure 25 : Situation anatomique de la dent de sagesse inférieure dans le plan horizontal (74).	72
Figure 26 : Situation des troisièmes molaires au sein des maxillaires (medecine-et-santé.com)	75
Figure 27 : Innervation et vascularisation des palais dur et mou (51).....	76
Figure 28 : Radiographie montrant des rapports étroits entre la dent de sagesse maxillaire et le sinus maxillaire (Radiographie du Dr Viennet)	78
Figure 29 : Radiographie mettant en évidence le danger de projection d'une dent de sagesse maxillaire en inclusion haute dans le sinus maxillaire. (Boh-Biology)	80
Figure 30 : Différentes positions de la dent de sagesse supérieure incluse dans la tubérosité du maxillaire (38).....	82
Figure 31 : Illustration d'une dent pouvant être projetée dans la fosse ptérygomaxillaire (37).....	83
Figure 32 : latérale du nerf mandibulaire droit et ses branches (51).....	84
Figure 33 : Dent de sagesse mandibulaire incluse dont les apex sont en relation intime avec le trajet du nerf alvéolaire inférieur (94).....	86
Figure 34 : Positions du canal mandibulaire selon Parant.....	87
Figure 35 : Schéma montrant les différents rapports possibles entre le nerf alvéolaire inférieur et les racines de la dent de sagesse dans le sens vestibulo-lingual (87).....	88
Figure 36 : Photographie visualisant le passage du canal mandibulaire à travers la racine d'une dent de sagesse, coupée pendant l'intervention puis reconstituée postérieurement. (Photographie du Dr Viennet).....	88
Figure 37 : Photographie montrant le trajet interradiculaire du canal mandibulaire dans la zone apicale d'une dent de sagesse. (Photographie du Dr Viennet)	89
Figure 38 : 1 à 7, Signes radiologiques de la proximité de la dent de sagesse mandibulaire avec le canal mandibulaire d'après Roob et Shehab.....	90
Figure 39 : Cliché mettant en évidence un rétrécissement du canal mandibulaire en regard de la dent de sagesse. (Radiographie du Dr Viennet)	91
Figure 40 : Cliché issu d'un examen à faisceau conique mettant en évidence le trajet du canal mandibulaire entre les racines d'une 38. (Radiographie du Dr Viennet)	91

<i>Figure 41 : Rapports de la dent de sagesse avec les nerfs alvéolaire inférieur et lingual (87).....</i>	<i>93</i>
<i>Figure 42 : Schéma visualisant les rapports de la dent de sagesse maxillaire sur une radiographie rétroalvéolaire (Club scientifique dentaire : www.csd23.blogspot.com)</i>	<i>99</i>
<i>Figure 43 : Radiographie panoramique (Chirurgie maxillo-faciale de BORDEAUX)</i>	<i>100</i>
<i>Figure 44 : Position du cliché rétroalvéolaire (74).</i>	<i>104</i>
<i>Figure 45 : Radiographie rétroalvéolaire d'une 38 incluse attestant de la présence d'un kyste péricoronaire (Radiographie du Dr Viennet)</i>	<i>106</i>
<i>Figure 46 : Radiographies rétroalvéolaire de 38 et 48 (SURY F . et coll, CHU trousseau TOURS, 2007]</i>	<i>106</i>
<i>Figure 47 : Visualisation des apex résiduels, suite à une fracture radiculaire d'une dent de sagesse mandibulaire lors de son avulsion (Radiographie du Dr COMMISSIONNAT)</i>	<i>106</i>
<i>Figure 48 : Panoramique dentaire révélant une volumineuse lésion ostéolytique, dont l'image évoque un kératokyste- étiologie confirmée par l'anatomie pathologique- lésion refoulant le canal dentaire inférieur et la dent de sagesse incluse. (Radiographie du Dr Viennet)</i>	<i>108</i>
<i>Figure 49 : Maxillaire défilé visualisant la présence d'un volumineux améloblastome dans la zone molaire mandibulaire, s'étendant jusqu'au bord inférieur de la mandibule. (Radiographie du Dr Viennet).....</i>	<i>109</i>
<i>Figure 50 : Cliché occlusal (48).....</i>	<i>110</i>
<i>Figure 51 : Radiographie en vue occlusale, démontrant la position linguale de la couronne (10)..</i>	<i>110</i>
<i>Figure 52 : Incidence du crâne « face basse » (Neuroradiologie Grenoble)</i>	<i>111</i>
<i>Figure 53 : coupes obliques perpendiculaires à la courbure de l'hémi-arcade droite allant de la droite vers la gauche (21).</i>	<i>112</i>
<i>Figure 54 : scanner montrant une dent de sagesse incluse dont les apex entourent le canal mandibulaire (Rev Odonto. Stomato. , mai 2002, p113)</i>	<i>113</i>
<i>Figure 55 : Trajet du canal mandibulaire sur les reconstructions curvilignes panoramiques (dentascanner) (84).</i>	<i>113</i>
<i>Figure 56 : Fracture de la branche horizontale de la mandibule passant par 48 incluse, reconstruction panoramique (radiographie à gauche) et coronale oblique (radiographie de droite) (Rev Odonto. Stomato. , mai 2002, p 119).....</i>	<i>114</i>
<i>Figure 57 : La tomographie volumique numérisée de la région 38 montre nettement le trajet interradiculaire du nerf alvéolaire gauche (A : coupe sagittale, B : coupe coronale) (102).....</i>	<i>115</i>
<i>Figure 58 : Radiographies A et B : Image radio-claire en regard de l'apex chez le même patient d'une dent de sagesse mandibulaire asymptomatique présentée à un niveau de coupe similaire sur</i>	

<i>une acquisition CBCT (Kodak 9000 3D) sur la figure A et tomodensitométrie (Siemens Somatom I 6) sur la figure B. (14).</i>	116
<i>Figure 59 : Représentation graphique de la difficulté pour un cas favorable.</i>	124
<i>Figure 60 : Représentation graphique de la difficulté pour un cas intermédiaire.</i>	125
<i>Figure 61 : Représentation graphique de la difficulté pour un cas complexe.</i>	125
<i>Figure 62 : Radiographie panoramique d'une 38 incluse révélant des rapports étroits entre les racines de la dent de sagesse et le canal mandibulaire. (Radiographie du Dr Viennet)</i>	126
<i>Figure 63 : Exemple d'interprétation graphique de la difficulté opératoire à partir des données recueillies lors des examens clinique et radiographique</i>	127

BIBLIOGRAPHIE

1. AHOSSI V. et coll.

Urgences odontologiques

EMC (Elsevier /Masson SAS, Paris), Médecine d'urgence, 25-170-A-10, 2007.

2. ALMENDROS-MARQUES N., BERINI-AYTES L., GAY-ESCODA C.

Evaluation of intraexaminer and interexaminer agreement on classifying lower third molars according to the systems of Pell and Gregory and of Winter.

J. Oral Maxillo-fac. Surg., mai 2008; 66(5): 893-9.

3. ARCHER W.H.

Oral & Maxillofacial Surgery

5th Edition. Saunders, Philadelphia, PA, 1975.

4. BAUSSER A.

La femme enceinte au cabinet dentaire.

Inf. Dent., 2000, n°38.

5. BEHNIA H. et coll.

An anatomic study of the lingual nerve in the third molar region.

J Oral and Maxillofacial Surgery, Vol 58, Issue 6, june 2000, p 649-651.

6. BELL G.W. et coll.

The accuracy of dental panoramic tomographs in determining the root morphology of mandibular third molar teeth before surgery.

Oral Surg. Oral Med. Oral Pathol. Oral Radiol. Endod., 2003; 95: 119-125.

7. BIOU C.

Manuel de chirurgie buccale

Editions MASSON, 1978, p143, 158.

8. BLONDEAU F.

Paresthesia : incidence following the extraction of 455 mandibular impacted third molars.

J. Can. Dent Assoc., November 1994, 60(11): 991-4.

9. BORNSTEIN M., FILIPPI A., BUSER D.

Radiothérapie de la région cervico-faciale : conséquences intra-orales précoces et tardives.

Rev. Mens. Suisse Odontostomatol ., Vol 111 : 1/2001.

10. BROCKLEBANK L.

Dental Radiology: Understanding the X-Ray Image

Oxford, 1997, p74.

11. BROOKS N.

Prophylactic antibiotic treatment to prevent infective endocarditis: new guidance from the National Institute for Health and clinical Excellence.

Heart, 2009; 95: 774-80.

12. CAMILLARI F.

Office national d'indemnisation des accidents médicaux et commission régionale de conciliation et d'indemnisation des accidents médicaux : organisation, but, moyens, intérêt en odonto-stomatologie.

EMC –Odontologie, Volume 1, Issue 4, December 2005, p 298-306.

13. CANTALOUBE D., FUSARI J.P.

Accidents d'évolution des dents de sagesse.

Encycl Med Chir, 1991, 12p, Stomatologie, 22-032-E-10.

14. CAVEZIAN R., PASQUET G., BATARD J.

Imagerie sectionnelle en odontostomatologie de la tomographie au scanner Rx et au cône Beam.

Réalités Clin. Tome 19 , N° 2 , juin 2008, pp 151-165.

15. CAVEZIAN R., PASQUET G., BEL G., BALLER G.

Imagerie dento-maxillaire : approche radioclinique, 3^e édition

Editions Elsevier/Masson, 2006, 370p.

**16. CHANG D.T., SANDOW P.R., MORRIS C.G., HOLLANDER R.,
SCARBOROUGH L., ANDUR R.J. et al.**

Do pre-irradiation dental extractions reduce the risk of ostéoradionécroses of the mandible

Head Neck 29, 2007, 29, 528-536.

17. COULY G.

Dangerosité en maxillofaciale.

EMC-Stomatologie 1, Elsevier, 2005, 345-352.

18. DAVARPANAH M. et coll.

La chirurgie buccale : nouveaux concepts.

Rueil-Malmaison : CdP, 2005, 158p.

19. DEMAS P.N., MCCLAIN J.R.

Hepatitis: implications for dental care

Oral. Surg. Oral. Med. Oral. Pathol. Oral. Radiol. Endod., 1999, 88, 1,2-4.

20. DINIZ-FREITAS M. et coll.

Pederson scale fails to predict how difficult it will be to extract lower third molars.

British Journal of Oral and Maxillofacial Surgery, Volume 45, Issue 1, January 2007, p 23-26.

21. DOYON D. et coll.

Cahier de radiologie, 11. Imagerie dento-maxillaire, sous la direction de DOYON D. et MONNIER L.

Editions MASSON, 1995, p32, 73.

22. DUNN C.J., GOA K.L.

Tranexamic acid : A review of its use in surgery and other indications.

Drugs, 1999; 57: 1005-32.

23. DURIE B. G. M. et coll.

Osteonecrosis of the jaw and bisphosphonates.

N. Eng. J. Med., 2005, 7, 353, 99-102.

24. EJEIL A.L., DRIDI S.M., WIERZB A.

Le risque d'infection focale.

Réal. Clin., 2004, 15, 4, 351-360

25. FIELDING A.F. et coll.

Lingual nerve paresthesia following third molar surgery: a retrospective clinical study.

Oral Surg. Oral Med. Oral Path. Oral Radiol. Endod., 1997, 84, 345-8.

26. GARCIA GARCIA A. et coll.

Pell- Gregory classification is unreliable as a predictor of difficulty in extracting impacted lower third molars.

British Journal of Oral & Maxillofacial Surgery, 2000, **38**, 585-587.

27. GAUDY J-F.

Anatomie Clinique.

Paris: CdP, 2003, 201p.

28. GERARD E., MOIZAN H. et coll

Pratique odontologique au bloc opératoire : de la chirurgie ambulatoire à l'anesthésie générale

Editions CdP, 2010, p 4, 27, 49- 51, 55.

29. GIRARD P., PENNE G., MISSIKA P.

Médecine et chirurgie dentaire: problèmes médicaux en pratique quotidienne.

Paris : CdP, 1988, 1120p

30. GREENWOOD M., MEECHAN J.G

General medicine and surgery for dental practitioners part 5: liver disease.

Br Dent. J., 2003, 195, 71-73.

31. GRONGNART D. et coll.

L'abord thérapeutique des patients infectés par le virus de l'immunodéficience humaine en odontologie.

Réal. Clin., 1996, 67-81.

32. HALL E. J.

Scientific view of low level radiation risks.

Radiographics 11: 509, 1991.

33. HAURET L., HODEZ C.

Nouveauté en radiologie dento-maxillofaciale: la tomographie volumétrique à faisceau conique.

J Radiol, Elsevier Masson, 2009, 90 : 604-17.

34. HAUTE AUTORITE DE SANTE

Indications et contre-indications de l'anesthésie générale pour les actes courants d'odontologie et de stomatologie

Juin 2005, p 43.

35. HAUTE AUTORITE DE SANTE

Tomographie volumique à faisceau conique de la face (Cone Beam Computerized Tomography)

Service évaluation des actes professionnels, décembre 2009.

36. HAUTE AUTORITE DE SANTE, en collaboration avec l'Observatoire national de la démographie des professions de santé

Droit, Déontologie et Soins.

Volume 8, Issue 3, September 2008, pages 278-330.

37. HAUTEVILLE A.

Accidents d'extractions : projection d'une dent dans la fosse ptérygomaxillaire.

Conseil dentaire, 9juin 2011.

38. HAUTEVILLE A., COHEN A.S.

Manuel d'odontologie chirurgicale.

Editions Masson, 1989, p4-5, 64.

39. HILLERUP S. et coll.

Repair of the lingual nerve after iatrogenic injury: a follow-up study of return of sensation and taste.

J Oral Maxillo-facial. Surg., oct 1994; 52 (10): 1028-31.

40. HODEZ C., BRAVETTI P.

Imagerie dento-maxillo-faciale par faisceau conique « Cone Beam ».

Editions Sauramps médical, 2010, p16, 35 à 37, 41, 48, 54, 55, 162.

41. HORCH H.H.

Chirurgie buccale.

Editions Masson, 1997, 327p.

42. JACOTOT D.

Le manquement à l'obligation d'information entraîne désormais réparation systématique.

La lettre, Numéro 90, septembre 2010.

43. JOBIN F.

L'hémostase.

Québec : Presses de l'Université Laval, 1995, 496p.

44. KAGAN Y.

Perte d'autonomie : bilan, prise en charge.

EMC Medicine, Volume 2, Issue 5, October 2005, 475-487.

45. KIMAKHE S.

Odontologie et radiothérapie anticancéreuse.

Inf. Dent., 2005, 2329-2333.

46. KORBENDAU J.M., KORBENDAU X. et coll.

L'extraction de la dent de sagesse.

Editions Quintessence, collection Réussir, 2001, p48.

47. KRUGER G.O.

Oral & Maxillofacial Surgery, 6th Edition.

Mosby, St Louis, Mo., 1984.

48. LEBEAU J. avec le collège hospitalo-universitaire français de chirurgie maxillo-faciale et stomatologie

Chirurgie maxillo-faciale et stomatologie pour le 2^e cycle des études médicales.

Elsevier, 2004, p82 et 87.

49. LETOUZEY C.

Rapport du conseil médical du Sou Médical, groupe MACSF sur l'exercice 2009

Responsabilité, 2010.

50. LEZY J.P., PRINC G.

Pathologie maxillo-faciale et stomatologie.

Editions Elsevier/ Masson, 2004 (3^e édition), 237p.

51. LIEBGOTT B.

The Anatomical Basis of Dentistry, third edition.

Editions Mosby Elsevier, 2010, p285, 318.

52. LORD A., MENARD C.

Insuffisance rénale et médicaments, faut-il ajuster la posologie

Le médecin du Québec, Volume 37, numéro 6, juin 2002.

53. MACSF

Risque et prévention des professionnels de santé

Responsabilité, novembre 2005.

54. MACSF

Le risque des professions de santé en 2009

Responsabilité, novembre 2010.

55. MacGREGOR A.

The impacted lower wisdom tooth

Oxford: Oxford University press, 1985- pp62,63.

56. McLEOD H., DAVIES B., BRENNAN A.

Bisphosphonate osteonecrosis of the jaws, an increasing problem for the dental practitioner
British Dental Journal, December 2007, **203**, 641-644.

57. MEECHAN J.G. et coll.

Minor Oral Surgery in Dental Practice
Quint Essentials, 2006, p 45.

58. MIGLIORATI C.A. et coll.

Managing the care of patients with bisphosphonates associated osteonecrosis: An American
Academy of Oral Medicine Position Paper.
J. Am. Dent Assoc., Volume 136, No 12,2005, 1658-1668.

59. MILLOT S., CHARRIER J.L.

Les antiagrégants plaquettaires et les antivitamines k : respect des recommandations dans le
cadre de la pratique quotidienne ambulatoire.
Clinic, la chirurgie orale au quotidien, juin 2011.

60. MISSIKA P., RAHAL B.

Droit et chirurgie dentaire : prévention, expertises et litiges
Collection JPIO , 2006, p83, 89.

61. MOIZAN H., JAMMET P., GOUDOT P.

Information et consentement éclairé du patient en chirurgie buccale : comment limiter
l'ingérence du juridique dans la relation praticien-patient ?
Rev Odonto Stomato 2007 ; 36 :125-30.

62. MUNIER A.

Embryologie développement bucco-facial

Editions Masson, 1964, p 189-200.

63. NOSSINTCHOUK R.

Prévenir le risque conflictuel au cabinet dentaire

Editions , 1998, p168-172, 204.

64. OBRADOVIC O. et coll.

Morphometric analysis of mandibular canal

Bull. Group. Int. Rech.Sei. Stomatol.Odontol., 1993; 36 (3-4); 109-113.

65. OLIVIER E.

Le canal dentaire inférieur et son nerf chez l'adulte.

Ann. Anat. Pathol. 4, numero 9, 1927, pp975-987.

66. OUEISS A., MARSHAL-SIXOU C., BAROU P., FAURE J.

Croissance postérieure et pronostic d'évolution des troisièmes molaires mandibulaires

International orthodontics, volume 7, issue 4, December 2009, 364-369.

67. PARANT M.

Petite chirurgie de la bouche

Paris; Expansion Scientifique française, 1974.

68. PARIZE P., MAINARDI J.L.

Les actualités dans l'endocardite infectieuse

J. Rev. Med. Interne, november 2010.10.007.

69. PASQUET G., CAVEZIAN R.

Moyens diagnostiques en imagerie odonto-stomatologique cone-beam : Résultats.

J Radiol, 2009 ; 90 :618-23.

70. PELL G.J., GREGORY G.T.

Impacted mandibular third molars; classification and modified technique for removal

Dent digest., 1933; 39; 330.

71. PERON J.-M

Accidents d'évolution des dents de sagesse.

EMC- Dentisterie, Volume 1, Issue 2, May 2004, p147-158

72. PESSOTTO S., BERNARD J.P., SAMSON J.

Pour une nouvelle approche médicale du traitement de l'ostéoradionécrose des maxillaires.

Mec. Bucc. Chir. Bucc., 2000, 6, 2 : 71-82.

73. PLACKO G. et coll

L'ouverture buccale normale dans la population française adulte

Revue de Stomatologie et de chirurgie Maxillo-faciale, Volume 106, Issue 5, november 2005,
p 267-271.

74. PREDINE-HUG F.

Chirurgie de l'inclusion.

Les fascicules d'odontologie, éditions SID, 2003, p12, 15, 18, 20, 30, 33, 61.

75. RAGOT J.P.

Pathologie de la dent de sagesse supérieure.

Actual Odontostomatol 133, 1981, pp. 103-143.

76. RENTON T., SMEETON N. et McGURK M.

Factors predictive of difficulty of mandibular third molar

British Dental Journal, 2001, 190, 607-610.

77. REYSCHLER H.

Complications after third molar extractions: retrospective analysis of 1213 teeth.

Rev. Stomatol. Chir. Maxillofac., 2002, 103, 5, 269-274.

78. ROBINSON P.P. et coll.

Current management of damage to the inferior alveolar and lingual nerves as a result of removal of third molars.

British Journal of Oral and Maxillofacial Surgery, 2004, 42; 285-292.

79. ROCHE Y.

Chirurgie dentaire et patients à risque, évaluation et précautions à prendre en pratique quotidienne

Paris : Flammarion, 1996, 529p.

80. ROOD J.P., SHEHAB B.

The radiological prediction of inferior alveolar nerve injury during third molar surgery.

Br. J. Oral Maxillofac. Surg., 1990; **28**: 20-25.

81. ROUVIERE H., DELMAS A., DELMAS V.

Anatomie humaine : descriptive, topographique et fonctionnelle. Tête et cou

Editions MASSON, tome 3, 2002, p 293.

82. RUSSE P.

Nerf dentaire inférieur et 3^{ème} molaire mandibulaire

Th. : Chir. Dent : Reims, 1984.

83. SAMBROOK P. et coll.

Bisphosphonates and osteonecrosis of the jaw.

Aust. Fam. Physician, 2006, 35, 801-3.

84. SAVIGNAT M. et coll

Intérêts du Dentascan dans la chirurgie de la région molaire mandibulaire.

Journal de l'Ordre des dentistes du Québec, Volume 44, Septembre 2007.

85. SAVOLDELLI C. et coll.

Ostéonécrose maxillaire sous bisphosphonates et implants dentaires.

Rev. Stomatol. Chir. Maxillofac., 2007, 108, 555-558.

86. SCRIVANI S.J. et coll.

Taste perception after lingual nerve repair.

J Oral Maxillofac. Surg., Jan 2000, 58 (1) : 3-5.

87. SEIGNEURIC J.B., DENHEZ., ANDREANI J.F. et CANTALOUBE D.

Extraction des dents incluses : Dents de sagesse.

Encycl. Med. Chir, Paris : Elsevier, Stomatologie/ Odontologie, 1999, 10p.

**88. SOCIETE DE PATHOLOGIE INFECTIEUSE DE LANGUE FRANCAISE,
SOCIETE FRANCAISE DE CARDIOLOGIE**

Prophylaxie de l'endocardite infectieuse. Révisions de la conférence de consensus de mars 1992.Recommandations 2002

Med. Mal. Infec, 2002 ; 32 : 542-52.

89. SOCIETE FRANCAISE D'ANESTHESIE ET DE REANIMATION

Agents antiplaquettaires et période périopératoire.

Conférence d'experts, 2011.

90. SOCIETE FRANCOPHONE DE MEDECINE BUCCALE ET DE CHIRURGIE BUCCALE

Recommandations pour la prise en charge des patients sous traitement anti-vitamines K en chirurgie bucco-dentaire.

Med. Bucc. Chir. Bucc., 2006, **12**, 4, 187-212.

91. SOCIETE FRANCOPHONE DE MEDECINE BUCCALE ET DE CHIRURGIE BUCCALE

Prise en charge des patients sous agents antiplaquettaires en odontostomatologie :
Recommandations.

Med. Bucc. Chir. Bucc., Volume 11, 2005, p61.

92. SPROAT et coll

Essential human disease for dentists.

2006, p3,110, 122, 123,138, 219.

93.SURY F. et coll.

Dents de sagesse: Quand les enlever ?

45^e journée de formation Médicale continue, Service de chirurgie Maxillo-faciale et Stomatologie, CHU TOURS, septembre 2007.

94. TARRAGANO H., MISSIKA P. et coll.

La chirurgie orale

Editions CdP, collection JPIO, 2010, p 53-57.

95. TAZI M., PERRIN D.

Hépatites virales-infections VIH : implications en odontologie.

Clinic, 1999, 20, 10, 676-682.

96. TEITELBAUM J.

Session des jeunes chirurgiens maxillo-faciaux.

Rev. Stomatol. Chir. Maxillofac., 2005 ; 106, 4, 1S35-1S39.

97. TEMAN G. et coll.

Imagerie dentomaxillaires.

EMC- Radiologie 1, 2004, 354-376.

98. THARIAT J. et coll.

Dent et irradiation: prévention et traitement des complications dentaires, de la radiothérapie y compris l'ostéoradionécrose.

Elsevier/ Masson, Cancer/ Radiothérapie, 2010, 14, 137-144.

99. WAGNER K.W. et coll.

Pathological mandibular fractures following third molar removal.

Int. J. Oral Maxillofac. Surg., 2005; 34: 722-6.

100. WILK A.

Kystes et tumeurs des maxillaires

Module de spécialité Stomatologie, Chirurgie Maxillo-Faciale et Chirurgie Plastique Réparatrice, TD III (item 154), 2007-2008.

101. WINTER G.B.

Impacted Mandibular Third Molar

St Louis, American Medical Book, Co., 1926.

102. WOLNER-HANSEN A.B. et coll.

Trajet interradiculaire du nerf alvéolaire inférieur de la dent 38 et dysplasie fibreuse monostotique de la 48 chez le même patient : Présentation d'un cas clinique.

Rev. Mens. Suisse Odontostomatol, May 2009, Volume 119, Issue 5.

103. YACHOUH J., JAMMET P., BENSABAHA T. and GOUDOT P.

Lésions du nerf lingual lors de l'extraction d'une dent de sagesse inférieure:

Plaidoyer pour une intervention précoce.

Revue de Stomatologie et de Chirurgie Maxillo-faciale, Nov 2006, Volume 107, Issue 5, p 393-396.

104. ZANON E. et coll.

Safety of dental extractions among consecutive patients on oral anticoagulant treatment managed using a specific dental management protocol.

Blood Coagulation and Fibrinolysis, Jan 2003; Volume 14, Issue 1: 27-30.

VACELET Julie – Critères d'évaluation de la difficulté opératoire lors de l'avulsion des dents de sagesse mandibulaire et maxillaire.

NANCY 2011: 162f. : 63 ill.

Th. Chir-Dent. : NANCY I : 2011

Mots clés: Dent de sagesse, Critères difficulté, Anatomie, Canal mandibulaire, Sinus maxillaire, Risques, Responsabilité civile

VACELET Julie – Critères d'évaluation de la difficulté opératoire lors de l'avulsion des dents de sagesse maxillaire et mandibulaire.

Th. : Chir-Dent. : NANCY I : 2011

La troisième molaire est susceptible d'occasionner de nombreuses pathologies au cours de son évolution. Environ 50% des dents de sagesse mandibulaires sont incluses, contre 30% au maxillaire. L'importance de certains accidents, leur variété, l'appréhension de certains praticiens à intervenir ainsi que la difficulté réelle de certaines interventions doivent amener à une attitude thérapeutique responsable et approfondie. Aussi, lorsque l'indication de leur avulsion est posée, qu'elle soit prophylactique ou curative, le praticien doit procéder à des examens complets (médical, clinique, radiologique...) qui mettront en évidence les difficultés inhérentes à l'intervention. Cette évaluation permettra au chirurgien, d'une part de prendre la décision d'intervenir lui-même ou d'adresser le patient, et d'autre part de choisir les modalités de l'opération. Enfin dans certains cas, le praticien pourra être amené à choisir l'abstention, prenant en considération le rapport bénéfices / risques. Le praticien devra informer au préalable le patient des risques encourus, le devoir d'information restant un impératif légal.

JURY:

Président:	Monsieur J-P. LOUIS	Professeur des Universités
Juge:	<u>Monsieur D. VIENNET</u>	Maître de Conférences des Universités
Juge:	Monsieur J. BALLY	Assistant Hospitalier Universitaire
Juge:	Madame J. GUILLET	Assistant Hospitalier Universitaire

Nom et adresse de l'auteur:

VACELET Julie
6 rue René CASSIN
54000 NANCY

