



HAL
open science

Vitrectomie sans indentation sclérale dans le traitement de première intention du décollement de rétine: à propos de 175 cas

Isabelle Hubert

► **To cite this version:**

Isabelle Hubert. Vitrectomie sans indentation sclérale dans le traitement de première intention du décollement de rétine: à propos de 175 cas. Sciences du Vivant [q-bio]. 2002. hal-01738856

HAL Id: hal-01738856

<https://hal.univ-lorraine.fr/hal-01738856>

Submitted on 20 Mar 2018

HAL is a multi-disciplinary open access archive for the deposit and dissemination of scientific research documents, whether they are published or not. The documents may come from teaching and research institutions in France or abroad, or from public or private research centers.

L'archive ouverte pluridisciplinaire **HAL**, est destinée au dépôt et à la diffusion de documents scientifiques de niveau recherche, publiés ou non, émanant des établissements d'enseignement et de recherche français ou étrangers, des laboratoires publics ou privés.



AVERTISSEMENT

Ce document est le fruit d'un long travail approuvé par le jury de soutenance et mis à disposition de l'ensemble de la communauté universitaire élargie.

Il est soumis à la propriété intellectuelle de l'auteur. Ceci implique une obligation de citation et de référencement lors de l'utilisation de ce document.

D'autre part, toute contrefaçon, plagiat, reproduction illicite encourt une poursuite pénale.

Contact : ddoc-theses-contact@univ-lorraine.fr

LIENS

Code de la Propriété Intellectuelle. articles L 122. 4

Code de la Propriété Intellectuelle. articles L 335.2- L 335.10

http://www.cfcopies.com/V2/leg/leg_droi.php

<http://www.culture.gouv.fr/culture/infos-pratiques/droits/protection.htm>

158957

DOUBLE

UNIVERSITÉ HENRI POINCARÉ
NANCY I, 2002

FACULTÉ DE MÉDECINE DE NANCY
N° 19



THÈSE

pour obtenir le grade de

DOCTEUR EN MÉDECINE

Présentée et soutenue publiquement
dans le cadre du troisième cycle de Médecine Spécialisée

Par

Isabelle HUBERT

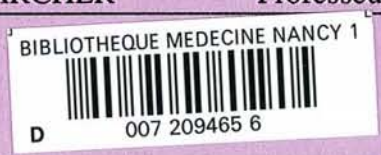Le 22 avril 2002

**VITRECTOMIE SANS INDENTATION SCLERALE DANS LE
TRAITEMENT DE PREMIERE INTENTION
DU DECOLLEMENT DE RETINE**

À propos de 175 cas

Examineurs de la thèse :

M. J.P. BERROD	Professeur	Président
M. A. RASPILLER	Professeur	} Juges
M. J.L. GEORGE	Professeur	
Mme C. CREUZOT-GARCHER	Professeur	





THÈSE

pour obtenir le grade de

DOCTEUR EN MÉDECINE

Présentée et soutenue publiquement
dans le cadre du troisième cycle de Médecine Spécialisée

Par

Isabelle HUBERT

Le 22 avril 2002

VITRECTOMIE SANS INDENTATION SCLERALE DANS LE TRAITEMENT DE PREMIERE INTENTION DU DECOLLEMENT DE RETINE

À propos de 175 cas

Examineurs de la thèse :

M. J.P. BERROD	Professeur	Président
M. A. RASPILLER	Professeur	}
M. J.L. GEORGE	Professeur	} Juges
Mme C. CREUZOT-GARCHER	Professeur	}

UNIVERSITÉ HENRI POINCARÉ, NANCY I

FACULTÉ DE MÉDECINE DE NANCY

Président de l'Université : Professeur Claude BURLET

Doyen de la Faculté de Médecine : Professeur Jacques ROLAND

Vice-Doyen de la Faculté de Médecine : Professeur Hervé VESPIGNANI

Assesseurs

du 1^{er} Cycle :

du 2^{ème} Cycle :

du 3^{ème} Cycle :

de la Vie Facultaire :

Mme le Docteur Chantal KOHLER

Mr le Professeur Jean-Pierre BRONOWICKI

Mr le Professeur Henry COUDANE

Mr le Professeur Bruno LEHEUP

DOYENS HONORAIRES

Professeur Adrien DUPREZ – Professeur Jean-Bernard DUREUX

Professeur Georges GRIGNON – Professeur François STREIFF

PROFESSEURS HONORAIRES

Louis PIERQUIN – Etienne LEGAIT – Jean LOCHARD – René HERBEUVAL – Gabriel FAIVRE – Jean-Marie FOLIGUET
Guy RAUBER – Paul SADOUL – Raoul SENAULT – Pierre ARNOULD – Roger BENICHOUX – Marcel RIBON
Jacques LACOSTE – Jean BEUREY – Jean SOMMELET – Pierre HARTEMANN – Emile de LAVERGNE
Augusta TREHEUX – Michel MANCIAUX – Paul GUILLEMIN – Pierre PAYSANT
Jean-Claude BURDIN – Claude CHARDOT – Jean-Bernard DUREUX – Jean DUHEILLE – Jean-Pierre GRILLIAT
Pierre LAMY – François STREIFF – Jean-Marie GILGENKRANTZ – Simone GILGENKRANTZ
Pierre ALEXANDRE – Robert FRISCH – Michel PIERSON – Jacques ROBERT
Gérard DEBRY – Georges GRIGNON – Pierre TRIDON – Michel WAYOFF – François CHERRIER – Oliéro GUERCI
Gilbert PERCEBOIS – Claude PERRIN – Jean PREVOT – Pierre BERNADAC – Jean FLOQUET
Alain GAUCHER – Michel LAXENAIRE – Michel BOULANGE – Michel DUC – Claude HURIET – Pierre LANDES
Alain LARCAN – Gérard VAILLANT – Daniel ANTHOINE – Pierre GAUCHER – René-Jean ROYER
Hubert UFFHOLTZ – Jacques LECLERE – Francine NABET – Jacques BORRELLY
Michel RENARD – Jean-Pierre DESCHAMPS – Pierre NABET

=====
**PROFESSEURS DES UNIVERSITÉS -
PRATICIENS HOSPITALIERS**

(Disciplines du Conseil National des Universités)

42^{ème} Section : MORPHOLOGIE ET MORPHOGENÈSE

1^{ère} sous-section : (Anatomie)

Professeur Jacques ROLAND – Professeur Gilles GROSDIDIER

Professeur Pierre LASCOMBES – Professeur Marc BRAUN

2^{ème} sous-section : (Cytologie et histologie)

Professeur Bernard FOLIGUET

3^{ème} sous-section : (Anatomie et cytologie pathologiques)

Professeur Adrien DUPREZ – Professeur François PLENAT

Professeur Jean-Michel VIGNAUD – Professeur Eric LABOUYRIE

43^{ème} Section : BIOPHYSIQUE ET IMAGERIE MÉDICALE

1^{ère} sous-section : (Biophysique et médecine nucléaire)

Professeur Alain BERTRAND – Professeur Gilles KARCHER – Professeur Pierre-Yves MARIE

2^{ème} sous-section : (Radiologie et imagerie médicale)

Professeur Jean-Claude HOEFFEL – Professeur Luc PICARD – Professeur Denis REGENT

Professeur Michel CLAUDON – Professeur Serge BRACARD – Professeur Alain BLUM

Professeur Jacques FELBLINGER

**54^{ème} Section : DÉVELOPPEMENT ET PATHOLOGIE DE L'ENFANT, GYNÉCOLOGIE-OBSTÉTRIQUE,
ENDOCRINOLOGIE ET REPRODUCTION**

1^{ère} sous-section : (*Pédiatrie*)

Professeur Paul VERT – Professeur Danièle SOMMELET – Professeur Michel VIDAILHET
Professeur Pierre MONIN – Professeur Jean-Michel HASCOET – Professeur Pascal CHASTAGNER

2^{ème} sous-section : (*Chirurgie infantile*)

Professeur Michel SCHMITT – Professeur Gilles DAUTEL

3^{ème} sous-section : (*Gynécologie-obstétrique ; gynécologie médicale*)

Professeur Michel SCHWEITZER – Professeur Jean-Louis BOUTROY

Professeur Philippe JUDLIN – Professeur Patricia BARBARINO

4^{ème} sous-section : (*Endocrinologie et maladies métaboliques*)

Professeur Pierre DROUIN – Professeur Georges WERYHA – Professeur Marc KLEIN

5^{ème} sous-section : (*Biologie et médecine du développement et de la reproduction*)

Professeur Hubert GERARD

55^{ème} Section : PATHOLOGIE DE LA TÊTE ET DU COU

1^{ère} sous-section : (*Oto-rhino-laryngologie*)

Professeur Claude SIMON – Professeur Roger JANKOWSKI

2^{ème} sous-section : (*Ophthalmologie*)

Professeur Antoine RASPILLER – Professeur Jean-Luc GEORGE – Professeur Jean-Paul BERROD

3^{ème} sous-section : (*Chirurgie maxillo-faciale et stomatologie*)

Professeur Michel STRICKER – Professeur Jean-François CHASSAGNE

=====

PROFESSEURS DES UNIVERSITÉS

27^{ème} section : INFORMATIQUE

Professeur Jean-Pierre MUSSE

64^{ème} Section : BIOCHIMIE ET BIOLOGIE MOLÉCULAIRE

Professeur Daniel BURNEL

=====

PROFESSEUR ASSOCIÉ

Épidémiologie, économie de la santé et prévention

Professeur Tan XIAODONG

=====

MAÎTRES DE CONFÉRENCES DES UNIVERSITÉS - PRATICIENS HOSPITALIERS

42^{ème} Section : MORPHOLOGIE ET MORPHOGENÈSE

1^{ère} sous-section : (*Anatomie*)

Docteur Bruno GRIGNON – Docteur Jean-Pascal FYAD

2^{ème} sous-section : (*Cytologie et histologie*)

Docteur Edouard BARRAT – Docteur Jean-Claude GUEDENET

Docteur Françoise TOUATI – Docteur Chantal KOHLER

3^{ème} sous-section : (*Anatomie et cytologie pathologiques*)

Docteur Yves GRIGNON – Docteur Béatrice MARIE

Docteur Laurent ANTUNES

**49^{ème} Section : PATHOLOGIE NERVEUSE ET MUSCULAIRE, PATHOLOGIE MENTALE,
HANDICAP et RÉÉDUCATION**

1^{ère} sous-section : (*Neurologie*)

Professeur Michel WEBER – Professeur Gérard BARROCHE – Professeur Hervé VESPIGNANI

Professeur Xavier DUCROCQ

2^{ème} sous-section : (*Neurochirurgie*)

Professeur Henri HEPNER – Professeur Jean-Claude MARCHAL – Professeur Jean AUQUE

Professeur Thierry CIVIT

3^{ème} sous-section : (*Psychiatrie d'adultes*)

Professeur Jean-Pierre KAHN

4^{ème} sous-section : (*Pédopsychiatrie*)

Professeur Colette VIDAILHET – Professeur Daniel SIBERTIN-BLANC

5^{ème} sous-section : (*Médecine physique et de réadaptation*)

Professeur Jean-Marie ANDRE

50^{ème} Section : PATHOLOGIE OSTÉO-ARTICULAIRE, DERMATOLOGIE et CHIRURGIE PLASTIQUE

1^{ère} sous-section : (*Rhumatologie*)

Professeur Jacques POUREL – Professeur Isabelle VALCKENAERE

2^{ème} sous-section : (*Chirurgie orthopédique et traumatologique*)

Professeur Daniel SCHMITT – Professeur Jean-Pierre DELAGOUTTE – Professeur Daniel MOLE

Professeur Didier MAINARD

3^{ème} sous-section : (*Dermato-vénéréologie*)

Professeur Jean-Luc SCHMUTZ – Professeur Annick BARBAUD

4^{ème} sous-section : (*Chirurgie plastique, reconstructrice et esthétique*)

Professeur François DAP

51^{ème} Section : PATHOLOGIE CARDIORESPIRATOIRE et VASCULAIRE

1^{ère} sous-section : (*Pneumologie*)

Professeur Jean-Marie POLU - Professeur Yves MARTINET

Professeur Jean-François CHABOT

2^{ème} sous-section : (*Cardiologie*)

Professeur Etienne ALIOT – Professeur Yves JUILLIERE – Professeur Nicolas SADOUL

3^{ème} sous-section : (*Chirurgie thoracique et cardiovasculaire*)

Professeur Pierre MATHIEU – Professeur Jean-Pierre VILLEMOT

Professeur Jean-Pierre CARTEAUX – Professeur Loïc MACE

4^{ème} sous-section : (*Chirurgie vasculaire ; médecine vasculaire*)

Professeur Gérard FIEVE

52^{ème} Section : MALADIES DES APPAREILS DIGESTIF et URINAIRE

1^{ère} sous-section : (*Gastroentérologie ; hépatologie*)

Professeur Marc-André BIGARD

Professeur Jean-Pierre BRONOWICKI

2^{ème} sous-section : (*Chirurgie digestive*)

3^{ème} sous-section : (*Néphrologie*)

Professeur Michèle KESSLER – Professeur Dominique HESTIN (Mme)

4^{ème} sous-section : (*Urologie*)

Professeur Philippe MANGIN – Professeur Jacques HUBERT

53^{ème} Section : MÉDECINE INTERNE, GÉRIATRIE et CHIRURGIE GÉNÉRALE

1^{ère} sous-section : (*Médecine interne*)

Professeur Gilbert THIBAUT – Professeur Francis PENIN

Professeur Denise MONERET-VAUTRIN – Professeur Denis WAHL

Professeur Jean DE KORWIN KROKOWSKI – Professeur Pierre KAMINSKY

2^{ème} sous-section : (*Chirurgie générale*)

Professeur Patrick BOISSEL – Professeur Laurent BRESLER

44^{ème} Section : BIOCHIMIE, BIOLOGIE CELLULAIRE ET MOLÉCULAIRE, PHYSIOLOGIE ET NUTRITION

1^{ère} sous-section : (Biochimie et biologie moléculaire)

Professeur Jean-Pierre NICOLAS

Professeur Jean-Louis GUÉANT – Professeur Jean-Luc OLIVIER

2^{ème} sous-section : (Physiologie)

Professeur Jean-Pierre CRANCE – Professeur Jean-Pierre MALLIE

Professeur François MARCHAL – Professeur Philippe HAOUZI

3^{ème} sous-section : (Biologie cellulaire)

Professeur Claude BURLET

4^{ème} sous-section : (Nutrition)

Professeur Olivier ZIEGLER

45^{ème} Section : MICROBIOLOGIE, MALADIES TRANSMISSIBLES ET HYGIÈNE

1^{ère} sous-section : (Bactériologie – virologie ; hygiène hospitalière)

Professeur Alain LE FAOU

2^{ème} sous-section : (Parasitologie et mycologie)

Professeur Bernard FORTIER

3^{ème} sous-section : (Maladies infectieuses ; maladies tropicales)

Professeur Philippe CANTON – Professeur Thierry MAY – Professeur Christian RABAUD

46^{ème} Section : SANTÉ PUBLIQUE, ENVIRONNEMENT ET SOCIÉTÉ

1^{ère} sous-section : (Épidémiologie, économie de la santé et prévention)

Professeur Philippe HARTEMANN – Professeur Serge BRIANÇON

Professeur Francis GUILLEMIN – Professeur Denis ZMIROU

2^{ème} sous-section : (Médecine et santé au travail)

Professeur Guy PETIET

3^{ème} sous-section : (Médecine légale et droit de la santé)

Professeur Henry COUDANE

4^{ème} sous-section : (Biostatistiques, informatique médicale et technologies de communication)

Professeur Bernard LEGRAS – Professeur François KOHLER

47^{ème} Section : CANCÉROLOGIE, GÉNÉTIQUE, HÉMATOLOGIE, IMMUNOLOGIE

1^{ère} sous-section : (Hématologie ; transfusion)

Professeur Christian JANOT – Professeur Thomas LÉCOMPTE – Professeur Pierre BORDIGONI

Professeur Pierre LEDERLIN – Professeur Jean-François STOLTZ

2^{ème} sous-section : (Cancérologie ; radiothérapie)

Professeur François GUILLEMIN – Professeur Thierry CONROY

Professeur Pierre BEY – Professeur Didier PEIFFERT

3^{ème} sous-section : (Immunologie)

Professeur Gilbert FAURE – Professeur Marie-Christine BENE

4^{ème} sous-section : (Génétique)

Professeur Philippe JONVEAUX – Professeur Bruno LEHEUP

**48^{ème} Section : ANESTHÉSIOLOGIE, RÉANIMATION, MÉDECINE D'URGENCE,
PHARMACOLOGIE ET THÉRAPEUTIQUE**

1^{ère} sous-section : (Anesthésiologie et réanimation chirurgicale)

Professeur Marie-Claire LAXENAIRE – Professeur Claude MEISTELMAN – Professeur Dan LONGROIS

Professeur Hervé BOUAZIZ

2^{ème} sous-section : (Réanimation médicale)

Professeur Henri LAMBERT – Professeur Alain GERARD

Professeur Pierre-Edouard BOLLAERT

3^{ème} sous-section : (Pharmacologie fondamentale ; pharmacologie clinique)

Professeur Patrick NETTER – Professeur Pierre GILLET

4^{ème} sous-section : (Thérapeutique)

Professeur François PAILLE – Professeur Gérard GAY – Professeur Faiez ZANNAD

43^{ème} Section : BIOPHYSIQUE ET IMAGERIE MÉDICALE

1^{ère} sous-section : (Biophysique et médecine nucléaire)

Docteur Marie-Hélène LAURENS – Docteur Jean-Claude MAYER
Docteur Pierre THOUVENOT – Docteur Jean-Marie ESCANYE – Docteur Amar NAOUN

44^{ème} Section : BIOCHIMIE, BIOLOGIE CELLULAIRE ET MOLÉCULAIRE, PHYSIOLOGIE ET NUTRITION

1^{ère} sous-section : (Biochimie et biologie moléculaire)

Docteur Xavier HERBEUVAL – Docteur Jean STRACZEK

Docteur Sophie FREMONT – Docteur Isabelle GASTIN – Dr Bernard NAMOUR

2^{ème} sous-section : (Physiologie)

Docteur Gérard ETHEVENOT – Docteur Nicole LEMAU de TALANCE – Christian BEYAERT

45^{ème} Section : MICROBIOLOGIE, MALADIES TRANSMISSIBLES ET HYGIÈNE

1^{ère} sous-section : (Bactériologie – Virologie ; hygiène hospitalière)

Docteur Francine MORY – Docteur Michèle WEBER – Docteur Christine LION

Docteur Michèle DAILLOUX – Docteur Alain LOZNIEWSKI – Docteur Véronique VENARD

2^{ème} sous-section : (Parasitologie et mycologie)

Docteur Marie-France BIAVA – Docteur Nelly CONTET-AUDONNEAU

46^{ème} Section : SANTÉ PUBLIQUE, ENVIRONNEMENT ET SOCIÉTÉ

1^{ère} sous-section : (Epidémiologie, économie de la santé et prévention)

Docteur Mickaël KRAMER

47^{ème} Section : CANCÉROLOGIE, GÉNÉTIQUE, HÉMATOLOGIE, IMMUNOLOGIE

1^{ère} sous-section : (Hématologie ; transfusion)

Docteur Jean-Claude HUMBERT – Docteur François SCHOONEMAN

3^{ème} sous-section : (Immunologie)

Docteur Marie-Nathalie SARDA

4^{ème} sous-section : (Génétique)

Docteur Christophe PHILIPPE

**48^{ème} Section : ANESTHÉSIOLOGIE, RÉANIMATION, MÉDECINE D'URGENCE,
PHARMACOLOGIE ET THÉRAPEUTIQUE**

1^{ère} sous-section : (Anesthésiologie et réanimation chirurgicale)

Docteur Jacqueline HELMER – Docteur Gérard AUDIBERT

3^{ème} sous-section : (Pharmacologie fondamentale ; pharmacologie clinique)

Docteur Françoise LAPICQUE – Docteur Marie-José ROYER-MORROT

Docteur Damien LOEUILLE

**54^{ème} Section : DÉVELOPPEMENT ET PATHOLOGIE DE L'ENFANT, GYNÉCOLOGIE-OBSTÉTRIQUE,
ENDOCRINOLOGIE ET REPRODUCTION**

5^{ème} sous-section : (Biologie et médecine du développement et de la reproduction)

Docteur Jean-Louis CORDONNIER

=====

MAÎTRES DE CONFÉRENCES

19^{ème} section : SOCIOLOGIE, DÉMOGRAPHIE

Madame Michèle BAUMANN

32^{ème} section : CHIMIE ORGANIQUE, MINÉRALE, INDUSTRIELLE

Monsieur Jean-Claude RAFT

40^{ème} section : SCIENCES DU MÉDICAMENT
Monsieur Jean-Yves JOUZEAU

60^{ème} section : MÉCANIQUE, GÉNIE MÉCANIQUE ET GÉNIE CIVILE
Monsieur Alain DURAND

64^{ème} section : BIOCHIMIE ET BIOLOGIE MOLÉCULAIRE
Madame Marie-Odile PERRIN – Mademoiselle Marie-Claire LANHERS

65^{ème} section : BIOLOGIE CELLULAIRE
Mademoiselle Françoise DREYFUSS – Monsieur Jean-Louis GELLY – Madame Anne GERARD
Madame Ketsia HESS – Monsieur Pierre TANKOSIC – Monsieur Hervé MEMBRE

67^{ème} section : BIOLOGIE DES POPULATIONS ET ÉCOLOGIE
Madame Nadine MUSSE

68^{ème} section : BIOLOGIE DES ORGANISMES
Madame Tao XU-JIANG

=====

MAÎTRES DE CONFÉRENCES ASSOCIÉS

Médecine Générale

Docteur Alain AUBREGE

Docteur Louis FRANCO

=====

PROFESSEURS ÉMÉRITES

Professeur Georges GRIGNON – Professeur Michel PIERSON
Professeur Michel BOULANGE – Professeur Alain LARCAN – Professeur Michel DUC
Professeur Michel WAYOFF – Professeur Daniel ANTHOINE – Professeur Claude HURIET
Professeur Hubert UFFHOLTZ – Professeur René-Jean ROYER
Professeur Pierre GAUCHER – Professeur Claude CHARDOT

=====

DOCTEURS HONORIS CAUSA

Professeur Norman SHUMWAY (1972)
Université de Stanford, Californie (U.S.A)
Professeur Paul MICHIENSEN (1979)
Université Catholique, Louvain (Belgique)
Professeur Charles A. BERRY (1982)
Centre de Médecine Préventive, Houston (U.S.A)
Professeur Pierre-Marie GALETTI (1982)
Brown University, Providence (U.S.A)
Professeur Mamish Nisbet MUNRO (1982)
Massachusetts Institute of Technology (U.S.A)
Professeur Mildred T. STAHLMAN (1982)
Wanderbilt University, Nashville (U.S.A)
Professeur Harry J. BUNCKE (1989)
Université de Californie, San Francisco (U.S.A)
Professeur Théodore H. SCHIEBLER (1989)
Institut d'Anatomie de Würzburg (R.F.A)
Professeur Maria DELIVORIA-PAPADOPOULOS (1996)
Université de Pennsylvanie (U.S.A)

Professeur Mashaki KASHIWARA (1996)
Research Institute for Mathematical Sciences de Kyoto (JAPON)
Professeur Ralph GRÄSBECK (1996)
Université d'Helsinki (FINLANDE)
Professeur James STEICHEN (1997)
Université d'Indianapolis (U.S.A)
Professeur Duong Quang TRUNG (1997)
*Centre Universitaire de Formation et de Perfectionnement des
Professionnels de Santé d'Hô Chi Minh-Ville (VIËTNAM)*

SERMENT

"Au moment d'être admise à exercer la médecine, je promets et je jure d'être fidèle aux lois de l'honneur et de la probité. Mon premier souci sera de rétablir, de préserver ou de promouvoir la santé dans tous ses éléments, physiques et mentaux, individuels et sociaux. Je respecterai toutes les personnes, leur autonomie et leur volonté, sans aucune discrimination selon leur état ou leurs convictions. J'interviendrai pour les protéger si elles sont affaiblies, vulnérables ou menacées dans leur intégrité ou leur dignité. Même sous la contrainte, je ne ferai pas usage de mes connaissances contre les lois de l'humanité. J'informerai les patients des décisions envisagées, de leurs raisons et de leurs conséquences. Je ne tromperai jamais leur confiance et n'exploiterai pas le pouvoir hérité des circonstances pour forcer les consciences. Je donnerai mes soins à l'indigent et à quiconque me les demandera. Je ne me laisserai pas influencer par la soif du gain ou la recherche de la gloire.

Admise dans l'intimité des personnes, je tairai les secrets qui me sont confiés. Reçue à l'intérieur des maisons, je respecterai les secrets des foyers et ma conduite ne servira pas à corrompre les mœurs. Je ferai tout pour soulager les souffrances. Je ne prolongerai pas abusivement les agonies. Je ne provoquerai jamais la mort délibérément.

Je préserverai l'indépendance nécessaire à l'accomplissement de ma mission. Je n'entreprendrai rien qui dépasse mes compétences. Je les entretiendrai et les perfectionnerai pour assurer au mieux les services qui me seront demandés.

J'apporterai mon aide à mes confrères ainsi qu'à leurs familles dans l'adversité.

Que les hommes et mes confrères m'accordent leur estime si je suis fidèle à mes promesses ; que je sois déshonorée et méprisée si j'y manque".

A notre Maître et Président de thèse

Monsieur le Professeur J.P. BERROD

Professeur d'ophtalmologie

Vous nous avez fait l'honneur de nous confier ce travail de thèse et vous avez été présent et disponible à chaque étape de sa réalisation.

Nous avons beaucoup appris, auprès de vous, des secrets parfois impénétrables de la chirurgie rétinienne.

Nous avons eu aussi souvent l'occasion d'enrichir nos connaissances dans d'autres domaines qui vous passionnent et que vous savez partager avec tout autant de passion.

Puissiez-vous trouver dans ce travail le témoignage de notre reconnaissance et de notre dévouement.

A nos maîtres et juges

Monsieur le Pr. A. RASPILLER

Professeur d'ophtalmologie

Officier dans l'ordre des palmes académiques.

Vous nous faites l'honneur de participer à ce jury de thèse.

Nous avons bénéficié de votre grande expérience clinique et chirurgicale au cours de nos stages dans votre service.

Vous avez su nous enseigner la rigueur et l'humilité.

Puissiez-vous trouver dans ce travail le témoignage de notre dévouement et de notre profond respect.

Monsieur le Professeur J.L. George
Professeur d'ophtalmologie.

Vous nous faites l'honneur de participer à ce jury.
Durant l'année passée dans votre service, nous avons
beaucoup apprécié la bonne humeur et le dynamisme
d'une équipe enthousiaste.
Puissiez-vous trouver ici le témoignage de notre
profond respect.

A Madame le Professeur C. CREUZOT-GARCHER
Professeur d'ophtalmologie

Vous nous faites l'honneur de participer à ce jury.
Nous avons pu profiter, à plusieurs reprises, des
relations constructives entretenues entre les services
d'ophtalmologie de Dijon et Nancy.
Soyez assurée de notre reconnaissance et de notre
profonde sympathie.

A Karim, Robin, Mathilde et Violette

A mes parents et beaux parents

A Catherine et Claire, mes fidèles amies d'enfance

A mes vieux amis du Château de Vaux

A toutes les personnalités extraordinaires du cercle de mes intimes



TABLE DES MATIERES

INTRODUCTION	3
RAPPELS SUR LE DECOLLEMENT DE RETINE	6
PHYSIOPATHOLOGIE.....	7
<i>Facteurs d'adhérence de la rétine</i>	<i>7</i>
<i>Facteurs causant le décollement.....</i>	<i>8</i>
EPIDEMIOLOGIE	9
<i>Ouvertures rétinienne</i>	<i>9</i>
<i>Décollement postérieur du vitré</i>	<i>9</i>
<i>Décollement de rétine</i>	<i>9</i>
HISTOIRE NATURELLE	10
<i>Rétine décollée.....</i>	<i>10</i>
<i>Prolifération sous-rétinienne.....</i>	<i>10</i>
<i>Prolifération vitréo-rétinienne (PVR).....</i>	<i>11</i>
<i>Décollement de rétine non opéré.....</i>	<i>12</i>
SEMILOGIE CLINIQUE.....	13
<i>Signes fonctionnels.....</i>	<i>13</i>
<i>Examen du segment postérieur.....</i>	<i>14</i>
TRAITEMENT.....	19
<i>Chirurgie extra-oculaire</i>	<i>20</i>
<i>Chirurgie endoculaire.....</i>	<i>27</i>
PATIENTS ET METHODES.....	39
CRITÈRES D'INCLUSION.....	40
CRITÈRES D'EXCLUSION	40
EXAMEN PRÉ-OPÉRATOIRE	40
TECHNIQUE CHIRURGICALE	41
VARIANTES DE L'INTERVENTION.....	42
POSITIONNEMENT ET SOINS POST-OPÉRATOIRES.....	43
SUIVI DES PATIENTS	43
ANALYSE STATISTIQUE DES RÉSULTATS	44
RESULTATS	47
ANALYSE GLOBALE DE LA SERIE.....	48
<i>Caractéristiques des patients.....</i>	<i>48</i>
<i>Caractéristiques du décollement</i>	<i>50</i>
<i>Analyse de la technique chirurgicale.....</i>	<i>54</i>

RESULTATS ANATOMIQUES	57
<i>Résultats globaux</i>	57
<i>Résultats par sous-groupes</i>	58
RESULTATS FONCTIONNELS	65
<i>Résultats globaux</i>	66
<i>Résultats par sous-groupes</i>	67
ECHECS	68
<i>Caractéristiques des patients ayant présentés une récurrence</i>	68
<i>Causes de récurrence</i>	68
COMPLICATIONS POST-OPERATOIRES	69
DISCUSSION.....	70
RECRUTEMENT DES PATIENTS	71
PLACE DE NOTRE ÉTUDE.....	71
AVANTAGES ET INCONVÉNIENTS.....	78
ANALYSE DES ÉCHECS.....	80
ANALYSE DES COMPLICATIONS.....	81
CONCLUSION.....	83
BIBLIOGRAPHIE	85



INTRODUCTION



La prise en charge des décollements de rétine rhéomatogènes reste un souci majeur pour le chirurgien du segment postérieur. Le traitement est chirurgical dans la quasi-totalité des cas. Il a pour but la réapplication rétinienne (succès anatomique) et la récupération d'une acuité visuelle optimale (résultat fonctionnel).

Les bases du traitement ont été établies par Jules Gonin¹ dans les années vingt, sur le principe suivant : L'obturation définitive des déchirures rétinienne permet d'interrompre le passage de fluide sous la rétine et l'accumulation peut se résorber.

C'est sur ce principe que s'est développée la technique de cryo-indentation, méthode « *ab externo* » permettant l'obturation des déchirures. Cette technique a fait la preuve de son efficacité puisqu'elle permet d'obtenir un succès anatomique dans 85 à 95 % des cas de décollement de rétine simple²⁻⁶.

Cependant, dans certains cas « difficiles » les résultats sont plus aléatoires. La vitrectomie a connu un réel essor dans les années soixante-dix, avec l'introduction par Machemer⁷ aux Etats-unis et Klöti⁸ en Europe de la micro-instrumentation. Cette technique a permis une nouvelle approche de la prise en charge des décollements de rétine, en ajoutant au principe de Gonin, l'élimination des tractions vitréo-réiniennes.

La vitrectomie est ainsi devenue la procédure de choix pour les décollements de rétine tractionnels ou compliqués de prolifération vitréo-réiniennes^{9,10}. Charles¹¹, en 1975, précisait les modalités de l'échange fluide-air, permettant une réapplication rétinienne per-opératoire. La vitrectomie a alors été utilisée

pour le traitement des décollements par trou maculaire et par déchirure géante¹².

Devant les bons résultats obtenus par cette technique pour les décollements de rétine complexes, L'idée d'en étendre les indications à des décollements difficiles, habituellement traités par cryo-indentation a été proposée en 1983 par Klöti¹³ et en 1985 par Escoffery et col¹⁴. Depuis, plusieurs auteurs ont montré l'efficacité de cette technique¹⁵⁻²⁵.

Après avoir rappelé la physiopathologie et la sémiologie clinique du décollement de rétine ainsi que les différentes modalités thérapeutiques, nous exposerons les résultats d'une étude prospective portant sur 175 cas de décollement de rétine traités par vitrectomie et tamponnement interne, sans indentation sclérale.

RAPPELS SUR
LE DECOLLEMENT DE RETINE

Le décollement de rétine est une affection oculaire grave, caractérisée par un clivage entre le neuro-épithélium et l'épithélium pigmentaire. L'espace sous rétinien, qui est un espace habituellement virtuel, devient un espace liquidien. La rétine se décolle lorsque du fluide s'accumule dans l'espace sous rétinien et sépare le neuro-épithélium de l'épithélium pigmentaire. Il existe trois types de décollement de rétine :

- Le décollement exsudatif
- Le décollement tractionnel
- Le décollement rhégmato-gène

Les décollements rhégmato-gènes sont dus à une ouverture ou brèche (*rhegma* en grec) du neuro-épithélium et sont souvent appelés « primitifs », ou « idiopathiques » dans la littérature francophone. Nous n'étudierons que ce type de décollement.

PHYSIOPATHOLOGIE

Facteurs d'adhérence de la rétine

L'espace sous-rétinien est un espace virtuel composé d'une matrice polysaccharidique qui forme une gaine autour des cônes, très adhérente à ceux-ci et à l'épithélium pigmentaire. Il y a également des facteurs biochimiques et oncotiques qui tendent à déshydrater l'espace sous-rétinien par un mécanisme de pompe du neuro-épithélium par l'épithélium pigmentaire. Par ailleurs, la pression intra-oculaire a un rôle hydrostatique. Quelle que soit l'importance relative de tous ces facteurs, leur efficacité dépend étroitement de l'intégrité du métabolisme cellulaire et de l'imperméabilité de la rétine²⁶.

Facteurs causant le décollement

Ce sont les ouvertures ou déchirures rétiniennes et les mouvements de fluide intra-oculaire qui entraînent le décollement. Les ouvertures suppriment l'imperméabilité de la rétine et procurent au fluide vitréen un accès à l'espace sous-rétinien où il est aspiré par l'épithélium pigmentaire. Le liquide peut alors s'accumuler sous le neuro-épithélium. Le décollement n'est toutefois pas inéluctable en cas d'ouverture rétinienne. Il ne se produira que si la quantité de fluide qui passe par l'ouverture rétinienne est suffisante pour vaincre les forces qui maintiennent la rétine en place. A cet égard, le rôle du vitré est essentiel : un vitré intact et en place protège contre le décollement. Les décollements idiopathiques s'accompagnent d'une liquéfaction et/ou d'un décollement du vitré au moins partiel²⁷.

Les ouvertures responsables d'un décollement de rétine peuvent être classées en deux grandes catégories :

- **Les déchirures vitréogènes** : ce sont les déchirures à lambeau. Elles sont causées par une traction vitréenne, elle-même liée à un décollement postérieur du vitré. Elles produisent généralement des décollements rapidement évolutifs.

- **Les déchirures rétino-gènes** : ce sont les trous ronds atrophiques et les désinsertions à l'ora. Elles sont dues à une faiblesse constitutionnelle ou dégénérative de la rétine. Elles produisent des décollements lentement évolutifs sans décollement postérieur du vitré.

EPIDEMIOLOGIE

Ouvertures réiniennes

Plusieurs études anatomiques et cliniques ont révélé la présence d'ouvertures réiniennes asymptomatiques chez 4 à 7 % de la population générale. 75 % d'entre elles étaient des trous ronds atrophiques. Ces ouvertures sont plus fréquentes chez les sujets âgés et les myopes²⁷.

Décollement postérieur du vitré

Des études anatomiques ont révélé la présence d'un décollement postérieur du vitré chez 22 % des sujets âgés de moins de 65 ans et chez 60 % de ceux de plus de 75 ans. Les études cliniques montrent des chiffres souvent plus élevés, avec la même tendance à l'élévation de fréquence avec l'âge, la chirurgie du cristallin et la myopie. Le décollement postérieur du vitré est un facteur majeur de décollement de rétine car il augmente la quantité de fluide disponible et il peut créer des déchirures, le plus souvent immédiates, par la mise en tension d'adhérences vitréo-réiniennes préexistantes, parfois tardives par traction sur la limite postérieure de sa base²⁷.

Décollement de rétine

Son incidence annuelle est de 8 à 13 cas pour 100 000 personnes, ce qui représente une prévalence de 0,3 %. La prévalence est nettement plus élevée dans certains groupes. Elle est de 5 % chez les myopes forts, de 2 % chez les opérés de cataractes (jusqu'à 8 % s'il y a eu issue de vitré), de 10 à 15 % chez les patients qui ont présenté un décollement de l'œil adelphe²⁷.

Les décollements surviennent le plus souvent entre 50 et 70 ans. Les hommes sont un peu plus souvent atteints que les femmes. Il peut y avoir une tendance héréditaire, bien que la plupart des cas soient sporadiques.

HISTOIRE NATURELLE

Un décollement de rétine rhéomatogène débutant peut exceptionnellement se recoller spontanément, très rarement il ne progressera pas et restera partiel, dans tout les autres cas l'évolution se fait vers l'extension et le décollement total.

Rétine décollée

Les altérations les plus précoces sont la dégénérescence des articles externes des photo-récepteurs et l'œdème des couches internes. Ces modifications sont réversibles après réapplication. Il se produit ensuite une atrophie des couches externes puis internes avec parfois développement de kystes intra-rétiniens. Le liquide sous-rétinien, initialement très fluide, devient progressivement visqueux par accumulation locale de protéines. Dans les jours qui suivent la survenue d'un décollement, les cellules de l'épithélium pigmentaire situées sous la rétine décollée se modifient, prolifèrent et migrent. Ce processus peut rester limité, peut se transformer en prolifération sous-rétinienne franche ou devenir un des points de départ de la prolifération vitréo-rétinienne²⁷.

Prolifération sous-rétinienne

Elle survient dans certains décollements anciens peu évolutifs non liés à une déchirure. Elle se présente sous deux formes différentes :

- Une prolifération localisée, à la frontière entre rétine soulevée et rétine à plat, formant des lignes de démarcations. Elles ne sont que rarement assez solides pour arrêter définitivement le décollement.
- Une prolifération diffuse sous la rétine décollée.

La prolifération sous-rétinienne pure ne constitue que très rarement un obstacle à la réapplication, en revanche, elle peut gréver le pronostic fonctionnel.

Prolifération vitréo-rétinienne (PVR)

C'est, dans ses formes les plus graves, une complication sévère du décollement de rétine rhégmato-gène. Elle peut être envisagée comme une déviation pathologique des processus normaux de cicatrisation, survenant soit spontanément, soit après chirurgie du décollement. Sa pathogénie est complexe et implique de nombreux facteurs^{28,29}. Seules les déchirures peuvent se compliquer d'une PVR grave. La surface d'épithélium pigmentaire dénudé et la rupture de la barrière hémato-rétinienne jouent un rôle important. Il se produit une modification, une prolifération et une migration de cellules épithéliales de cellules gliales et de fibroblastes sur les deux faces de la rétine décollée et dans le vitré ; Dans ses formes les plus graves, des membranes pré-rétiniennes se forment et le vitré s'infiltré de cellules. La transformation des fibroblastes en myo-fibroblastes confère aux membranes et au vitré une force contractile qui fixe le décollement et le rend incurable par la seule obturation des déchirures. La fibrose pré-rétinienne maculaire (macular pucker) peut être envisagée comme une forme localisée de PVR.

Le degré de prolifération vitréo-rétinienne a fait l'objet de plusieurs classifications. La plus utilisée est celle de la Retina Society, proposée en 1983³⁰

Décollement de rétine non opéré

Il devient total dans l'immense majorité des cas, avec perte définitive de toute fonction visuelle. Les phénomènes prolifératifs peuvent devenir considérables. Il survient ensuite une cataracte pathologique et plus rarement une rubéose irienne pouvant évoluer vers le glaucome néovasculaire ou au contraire vers l'hypotonie et l'atrophie du globe.

SEMILOGIE CLINIQUE

La sémiologie clinique présente de grandes variations en fonction de la nature des déchiscences, de l'étendue du décollement, de la pathologie vitréenne associée.

Signes fonctionnels

- **Signes évoquant le décollement postérieur du vitré** : phosphènes de couleur bleutée, peu intenses, fugaces, de localisation variable ; myodésopsies mobiles lors des mouvements du globe. Ces signes précèdent généralement de quelques jours le décollement de rétine.

- **Signes évoquant la déchirure rétinienne** : photopsies brillantes, intenses, survenant toujours au même endroit, siégeant classiquement dans le secteur opposé à la déchirure. La déchirure peut provoquer la rupture d'un petit vaisseau et entraîner une hémorragie vitréenne qui se manifeste sous l'aspect d'une « pluie de suie »

- **Signes évoquant le décollement de rétine** : sensation d'un voile noir à la périphérie du champ visuel, qui progresse régulièrement dans le secteur correspondant. Amputation du champ visuel.

- **Signes évoquant l'atteinte maculaire** : métamorphopsies, micropsie, diminution modérée de l'acuité visuelle traduisant un œdème maculaire. Effondrement de l'acuité visuelle traduisant le décollement maculaire.

Examen du segment postérieur

Décollement de rétine

Il est en règle facile à voir : la rétine décollée est saillante, mobile avec les mouvements de l'œil, elle est de couleur gris-rose opaque et a un aspect gaufré du fait de l'œdème de ses couches internes ; La rétine présente des plis mobiles. La présence de plis fixes traduit la présence d'une prolifération vitréo-rétinienne importante, certains ont un aspect de plis étoilés localisés. L'étendue est appréciée en fonction du nombre de quadrants atteints. La présence d'un soulèvement maculaire est précisée.

Déhiscences rétinienne

Elles doivent être recherchées sur les 360° de la périphérie, en moyenne périphérie et au pôle postérieur. Il est essentiel d'identifier toutes les déchirures car, si une seule est méconnue et donc non traitée, l'opération sera un échec.

La déhiscence rend la choroïde et l'épithélium pigmentaire directement visibles, d'où une couleur rouge-franc qui contraste avec le gris de la rétine décollée. Les vaisseaux sont interrompus ou peuvent passer en pont sur la déhiscence.

Les déchirures peuvent siéger en arrière de l'ora, à l'équateur ou en arrière de l'équateur. Les déchirures franchement rétro-équatoriales se voient surtout chez le patient myope. Les déchirures rétro-orales surviennent surtout chez les opérés de cataracte et les patients âgés. Elles sont souvent de petite taille et parfois difficiles à voir.

↳ Les déchirures à lambeau

Elles se présentent sous deux aspects :

- **Les déchirures à clapet** : Le lambeau antérieur sur lequel s'exerce la traction vitrénienne est resté solidaire de la rétine d'où l'aspect typique en « U », en « V », ou en « fer à cheval ».

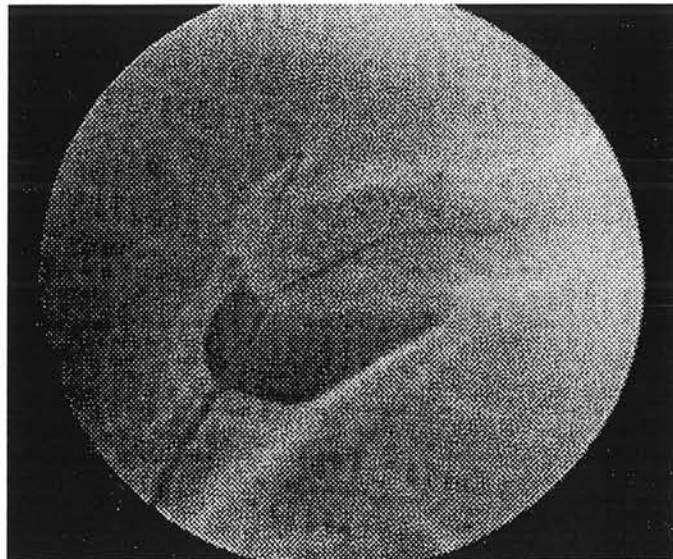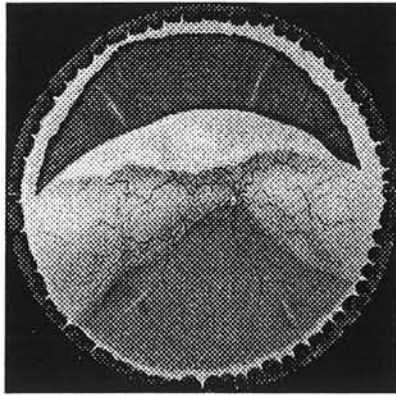


Fig 1^{} : déchirure en fer à cheval avec un vaisseau passant en pont sur la déchirure*

- **Les déchirures à opercule** : le lambeau antérieur a été arraché par la traction et il flotte non loin de la déchirure qui prend un aspect de trou.

^{*} Photo extraite de : « *retinal detachment, principle and practice* »
American academy of ophthalmology

↳ Les déchirures géantes

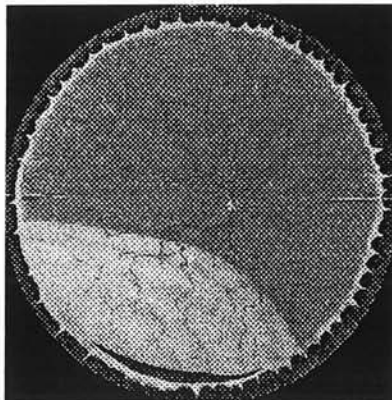


Elles s'étendent sur au moins 90°. Si la déchirure dépasse 180°, son lambeau antérieur peut se retourner et venir au contact de la rétine non décollée formant une inversion rétinienne. Elles sont souvent accompagnées d'une prolifération vitéo-rétinienne.

↳ Les trous ronds atrophiques

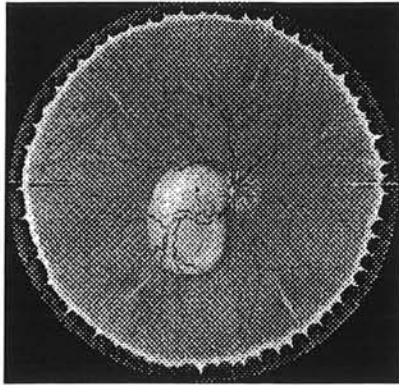
Ils siègent préférentiellement dans le quadrant temporal inférieur. Ils sont souvent au sein d'une dégénérescence palissadique et sont souvent multiples. Ils ont une origine rétinienne pure. Il n'y a généralement pas de décollement postérieur du vitré. La prolifération vitéo-rétinienne associée est rare.

↳ Les dialyses à l'ora



Comme les trous ronds atrophiques, c'est une atteinte rétinienne pure. Elles siègent préférentiellement dans le quadrant temporal inférieur.

↳ Les trous maculaires



Ils se voient exclusivement chez le myope fort. Ils entraînent un décollement localisé au pôle postérieur qui s'étend généralement vers la périphérie temporelle inférieure.

La recherche des déchirures doit se baser sur la topographie du décollement en appliquant les lois de Lincoff³¹.

L'examen des déchirures sera terminé par l'évaluation de la souplesse de leurs bords. Un bord postérieur enroulé et fixé étant un signe important de prolifération vitréo-rétinienne à potentiel évolutif.

Vitré

Il est décollé, au moins partiellement en cas de déchirures vitréogènes. Ailleurs il est généralement liquéfié. La présence de petites particules pigmentées est banale, mais si ces particules sont nombreuses et groupées en amas, c'est un signe de prolifération vitréo-rétinienne. La présence d'un vitré légèrement hémattique n'est pas rare et ne gêne généralement pas l'examen. La présence d'une hémorragie massive doit faire recourir à l'échographie.

A l'issue de l'examen, les données sont reportées sur un schéma et l'option chirurgicale donnant le maximum de chance de guérison est envisagée.

TRAITEMENT

Le traitement du décollement de rétine rhégmatoïde est toujours chirurgical. La seule exception possible est le décollement de rétine limité et infra-clinique. Les bases du traitement ont été établies par Jules Gonin dans les années 20¹ : Il faut obturer définitivement toutes les ouvertures rétinienne, ceci interrompt le passage de fluide sous la rétine et l'accumulation se résorbe grâce à la pompe formée par le couple épithélium pigmentaire-choroïde. Pour ceci, il faut rétablir le contact et créer une cicatrice adhérente entre les ouvertures rétinienne et l'épithélium pigmentaire.

Quelle que soit la technique utilisée, trois principes thérapeutiques sont appliqués :

- **Provoquer une irritation chorio-rétinienne** au niveau des déchirures pour induire une cicatrice chorio-rétinienne
- **Rétablir le contact entre le neuroépithélium et l'épithélium pigmentaire** pendant la période nécessaire à la formation de la cicatrice chorio-rétinienne.
- **Relâcher les tractions vitréennes** pour éviter une réouverture des déchirures.

Ces trois principes peuvent être appliqués par chirurgie extra-oculaire ou par chirurgie endoculaire.

Chirurgie extra-oculaire

HISTORIQUE

La période Gonin

Jules Gonin (1870-1935), à Lausanne, a été un des premiers à reconnaître le rôle de la déchirure rétinienne dans la pathogénie et le traitement du décollement de rétine. Il eut l'idée en 1923, de traiter la déchirure par voie trans-sclérale à l'aide d'une sorte de cautère dérivé d'un instrument de pyrogravure. Les résultats de sa technique ont suscité un vif intérêt lors de leur présentation au congrès international d'ophtalmologie en 1929 à Amsterdam. On retrouve entre 1924 et 1933, trente-quatre publications par Gonin sur le traitement du décollement de rétine, initialement dans des revues françaises puis aux Etats-Unis. Chacun de ses articles rappelait que l'obturation des déhiscences était indispensable pour espérer la guérison du décollement. Il obtenait une réapplication dans 60 % des cas. Son ouvrage intitulé « le décollement de la rétine³² » et publié en Suisse en 1934 reste un ouvrage de référence.

La période post-Gonin

La technique de Gonin a été améliorée au début des années trente, avec le développement de la diathermie par Weve et Larsson. En 1933, Lindner abordait le problème du décollement de rétine en réduisant la taille du globe et en diminuant la longueur axiale par résection sclérale de pleine épaisseur. La première description d'indentation sclérale a été faite par Jess en 1937 mais n'a vraiment été utilisée qu'à partir de 1949 suite à la publication des travaux de Custodis. L'indentation sclérale, en matériel polyviol, placée en regard de la déhiscence permettait une résorption du liquide sous-rétinien même si la déhiscence n'avait pas été obturée. Une alternative au matériel d'indentation a

été proposée par Shapland la même année. Il réalisait une résection sclérale lamellaire et la resuture de la sclère permettait une intrusion scléro-choroïdienne.

Le cerclage a été introduit par Schepens en 1953. La contribution de Schepens dans le décollement de rétine a également été marquée par le développement de l'ophtalmoscopie binoculaire indirecte en 1945.

En 1956, Meyer-Schwickerath a introduit la photo-coagulation transpupillaire et en 1964, Lincoff a développé la rétinopexie par cryo-application transsclérale.

Parallèlement le tamponnement interne par air a été développé par Rosengren à partir de 1938 ³³.

Actuellement, le traitement « *ab externo* » du décollement de rétine est la cryo-indentation. Les modalités de ce traitement sont restées inchangées depuis les années soixante.

TECHNIQUE DE CRYO-INDENTATION

Cryothérapie trans-sclérale

La cicatrice adhérente est créée par une application de froid sur la sclère. Les déhiscences sont cryodées en contrôlant le fond d'œil par ophtalmoscopie directe ou indirecte. La cryo-application doit être arrêtée dès l'apparition du blanchiment rétinien, un excès de cryo-application entraîne une migration de cellules pigmentées qui peuvent s'accumuler au pôle postérieur et favoriser l'évolution de membranes épimaculaires³⁴. Ce phénomène n'est pas le seul en cause dans la formation des membranes épimaculaires post-chirurgicale. Des cas de macular pucker ont été décrits chez des patients qui n'avaient pas eu de cryo-application. La cryo-thérapie atteint la limitante interne et provoque une rupture de la barrière hémato-rétinienne. L'ensemble de ces phénomènes favorise, en outre, l'œdème maculaire cystoïde et la prolifération vitreo-rétinienne.

Alternative à la cryo-application

Photocoagulation au laser argon

Elle nécessite impérativement un contact entre le neuro-épithélium et l'épithélium pigmentaire. En cas de traitement par procédure externe, elle peut être effectuée en fin de geste, après la mise en place de l'indentation, ou quelques jours plus tard.

Cette méthode a l'avantage de laisser une cicatrice bien visible et de limiter la dispersion de cellules pigmentées et la rupture de la barrière hémato-rétinienne. Elle est réalisée avec un laser externe sous contrôle du verre à trois miroirs.

La limitation de la rupture barrière hémato-rétinienne a été démontrée récemment par Veckeneer et col.³⁵ Ils retrouvaient, en outre, une récupération visuelle plus rapide chez les patients traités par photocoagulation au laser Argon.

Photocoagulation transclérale au laser diode

La diode laser émet une lumière autour de l'infrarouge (810 à 840 nm). Après repérage de la déchirure, la diode laser est placée contre la surface sclérale externe et délivre une énergie de 200 à 1500 W pendant 1 à 5 secondes. Ceci entraîne une brûlure rétinienne de coloration gris-brun. Environ 50 spots sont appliqués autour de la déchirure en deux ou trois tours.

Cette méthode nécessite plus de temps que la cryothérapie mais elle limiterait vraisemblablement la dispersion pigmentaire et la rupture de la membrane de Bruch³⁶. Une étude récente menée par Steel et col.³⁷ comparant la rétinopexie par cryoapplication et la rétinopexie au laser diode n'a retrouvé de différence significative ni sur la survenue d'une PVR post-opératoire ni sur l'incidence de macular pucker ou d'œdème maculaire cystoïde .

Indentation sclérale

Elle a deux buts essentiels :

- Rétablir le contact entre l'épithélium pigmentaire et le neuro-épithélium pour permettre la formation d'une cicatrice chorio rétinienne, après irritation de la zone à traiter.
- Relâcher les tractions vitréennes ou les tractions exercées par les membranes épi-rétiniennes en cas de PVR.

Différents matériaux peuvent être utilisés :

- Implants polyviols
- Polymères de silicone aérés (éponges)
- Silicone plein (rail, sangle, bande), les plus utilisés
- Implants en téflon
- Matériels humains lyophilisés (sclère, fascia lata, dure-mère). Ils ne sont plus utilisés actuellement.

Les indentations sont soit segmentaires, soit circulaires.

Les indentations segmentaires peuvent être radiaires ou parallèles au limbe. Les radiaires sont bien adaptées au traitement des déchirures uniques ou de grande taille car elles sont très efficaces contre la traction du vitré sur leur bord antérieur et contre les plis radiaires postérieurs.

Les indentations parallèles au limbe peuvent être insuffisantes si elles ne sont pas assez larges, elles sont largement utilisées en cas de déhiscences multiples ou situées sous les muscles.

Les indentations circulaires agissent sur 360° soit de manière homogène, soit de manière inhomogène avec un élément large segmentaire plus ou moins étendu associé à un élément étroit circulaire. Ce type d'indentation est indiqué en cas d'ouvertures multiples ou en cas de déchirure non vue. Elles permettent également de relâcher une traction circonférentielle dans la base du vitré.

Le matériel est suturé à la sclère sans ou avec l'aide du microscope opératoire. On utilise des fils non résorbables. Les passages intrascléaux des sutures

doivent être écartés d'une distance supérieure à la largeur de l'élément d'indentation pour que celui s'imbrique dans la sclère. Plus l'écart entre les points est grand, plus l'indentation sera saillante.

Les principaux risques per-opératoires sont le mauvais positionnement et la perforation pouvant entraîner un hématome choroïdien ou une incarceration chorio-rétinienne.

Les complications post-opératoires ne sont pas rares :

- Infection
- Intrusion ou extrusion
- Modification de la réfraction (astigmatisme, myopisation)
- Troubles oculo-moteurs
- Glaucome par fermeture de l'angle
- Ischémie du segment antérieur

Techniques adjuvantes

L'indentation sclérale et la rétinopexie sont suffisantes pour obtenir la réapplication rétinienne. Deux techniques adjuvantes peuvent être utilisées dans certains cas

Ponction de liquide sous-rétinien

Elle a deux intérêts :

- Rapprocher le neuro-épithélium de l'épithélium pigmentaire en cas de décollement bulleux pour faciliter la rétinopexie
- Créer un espace endoculaire, permettant l'indentation sclérale ou le tamponnement interne sans induire une hypertonie.

Sa réalisation n'est pas nécessaire dans tous les cas. Si toutes les déchiscences sont obturées le liquide accumulé sous la rétine se résorbera spontanément en 2 à 8 jours.

Elle est réalisée à l'aide d'une aiguille courbe. Sa localisation dépend de la topographie du décollement, de la localisation de la déchirure et de la localisation des vaisseaux choroïdiens.

Elle est réalisée dans la zone où l'accumulation de liquide sous rétinien est la plus importante. Elle ne doit pas être réalisée en regard d'une large déchirure pour éviter une issue et une incarceration de vitré. Les veines vortiqueuses et les artères ciliaires longues doivent être repérées. Elle est volontiers réalisée le long des muscles droits horizontaux car ce sont des zones relativement avasculaires.

La ponction expose au plus grand risque de complications per-opératoires :

- Perforation rétinienne et incarceration
- Hémorragie choroïdienne avec risque de diffusion au pôle postérieur et hémorragie rétro-maculaire.

La présence d'une hémorragie maculaire compromet fortement la récupération visuelle. Ce risque est presque inexistant si la macula n'est pas décollée.

Tamponnement interne

Un tamponnement interne par air ou par gaz peut être utilisé en complément de la technique de cryo-indentation dans les cas suivants :

- Persistance de liquide entre la déchiscence et l'indentation sclérale correctement positionnée
- Suppression de plis radiaires sur une indentation parallèle au limbe
- Suppression du phénomène de fishmouthing (bâillement de la déchirure indentée par traction sur son bord postérieur)

Il est conseillé de faire une ponction de chambre antérieure afin d'hypotoniser le globe avant l'injection d'air ou de gaz.

Un tamponnement interne par gaz expansif a été proposé par Hilton et Grizzard³⁸ comme alternative à l'indentation sous le nom de rétinopexie pneumatique. Il s'agit de pousser le neuro-épithélium contre l'épithélium pigmentaire, le positionnement du patient permettant à la bulle de gaz d'occlure les ouvertures le temps que celles-ci cicatrisent. Les résultats sont bons, mais cette technique est réservée aux déhiscences supérieures. Le risque de réouverture ou de déchirures secondaires n'est pas négligeable.

Chirurgie endoculaire

Elle représente un des progrès les plus remarquables de l'ophtalmologie de ces trente dernières années. Gonin aurait-il pu imaginer qu'on irait un jour peler des membranes épi-rétiniennes ou déplisser la rétine avec du gaz ? et cela au prix d'une hospitalisation de courte durée...

HISTORIQUE

C'est en 1863 que l'on retrouve la première description par von Graefe de la dissection d'une membrane intravitréenne. Ce n'est que vers 1960 que l'on retrouve, notamment avec Cibis et Freeman de nouvelles tentatives de chirurgie intravitréenne. En 1968, Kasner rapporte la première description d'une vitrectomie à ciel ouvert dans un cas d'amylose du vitré, démontrant que l'œil peut tolérer l'ablation du vitré dans sa quasi-totalité. Mais ce n'est que dans les années 70 que s'est réellement développée la chirurgie vitréenne à la suite des travaux de Machemer et Parel aux Etats-Unis et Klöti en Europe. Depuis une vingtaine d'année les progrès de cette technique avec notamment en 1975, les modalités de l'échange fluide-air précisées par Charles et la diffusion du système à vision panoramique, ont représenté une avancée considérable dans le traitement du décollement de rétine.

L'idée d'injecter du gaz dans la cavité vitréenne dans la prise en charge des décollements de rétine est antérieure à Jules Gonin, puisque c'est en 1911 que Ohm évoque la première fois cette idée, suivie un après par Rohmer à Nancy³⁹ qui obtint deux succès sur huit yeux traités par injection d'air. Un regain d'intérêt pour cette technique est apparu en 1935, après la publication par Arruga de l'injection d'air associée à la diathermie. Entre 1938 et 1953 Rosengreen a montré que l'injection d'air était une arme thérapeutique supplémentaire dans la prise en charge des décollements de mauvais pronostic. Il a montré, en outre, l'absence de complications à long terme. L'injection d'air a été supplantée dans les années 50 par l'indentation sclérale car la durée de vie

de l'air n'étant que de trois ou quatre jours, le tamponnement disparaissait avant que la cicatrice chorio-rétinienne n'ait pu se former.

L'utilisation de gaz expansif de longue durée d'action a été introduite par Norton dans les années 70. L'hexafluorure de soufre (SF₆) a été le premier gaz utilisé, il était déjà utilisé pour les injections intra-péritonéales. D'autres gaz, présentant un degré d'expansion et une longévité variable, ont été introduits par Lincoff et col. en 1980, avec notamment le perfluoropropane (C₃F₈).

Dans les années 60, Cibis introduisait l'injection d'huile de silicone dans l'œil non vitrectomisé. Par la suite, Haut préconisait l'injection d'huile de silicone associée à la vitrectomie par la pars-plana ; l'huile de silicone était alors conçue comme un mode de tamponnement définitif. Gonvers, en 1983, proposait l'utilisation de l'huile de silicone comme un moyen de tamponnement interne provisoire.

L'utilisation des perfluorocarbones liquides (PFCL) a été introduite en 1987 par Chang. C'est un moyen de tamponnement interne fonctionnant sur le principe du « plus lourd que l'eau ». Ils ne sont considérés que comme un instrument per-opératoire du fait de leur toxicité rétinienne à moyen terme³³.

LA VITRECTOMIE

Le but de la vitrectomie est double :

- **But optique** : elle permet d'éliminer les opacités intra-oculaires (condensations vitréennes, hémorragies)
- **But mécanique** : elle permet l'ablation des tractions vitréo-rétiniennes, elle crée un espace pour le tamponnement interne, elle permet le repositionnement d'un lambeau de rétine éversé, le pelage de membranes épi-rétiniennes ou de la limitante interne.

Instrumentation

Lentilles de vitrectomie

- Le verre de Goldmann
- La lentille plan-convexe
- Les lentilles prismatiques, de 20 ou 30°, permettant la visualisation en périphérie
- La lentille biconcave qui permet la réalisation de l'échange fluide-air chez le sujet phaque.
- La lentille grand angle (système à vision panoramique), qui donne un grand champ de vision. Elle nécessite l'adaptation sur le microscope d'un inverseur d'image. Elle modifie la profondeur de champ et la sensation de relief.

Vitréotome

Les appareils permettent d'assurer trois fonctions :

- Coupe-aspiration
- Coupe
- Aspiration

La force d'aspiration et la vitesse de coupe sont modulées à l'aide d'une pédale. Actuellement, la plupart des appareils sont à usage unique ou « semi-disposables », c'est-à-dire restérilisables une dizaine de fois. Ils présentent l'avantage d'offrir une qualité de coupe constante sans nécessité de réaffûtages. Une vitesse de coupe rapide (400 à 600/mn) est souvent utilisée car elle permet de couper les structures sans exercer de tractions vitréennes. Ce n'est que pour couper des structures très résistantes qu'il est intéressant d'utiliser une vitesse de coupe lente. Le réglage de la force d'aspiration doit être fait de manière à limiter les tractions vitréennes et le risque de trou rétinien iatrogène. Une force d'aspiration forte est utilisée lorsqu'on travaille à distance de la rétine. Elle permet, associée à une vitesse de coupe rapide, de réaliser relativement rapidement la vitrectomie sans risque de complications. Par contre, la force d'aspiration doit être diminuée lorsque l'on travaille à proximité de la rétine. La vitrectomie dans le cadre du traitement du décollement de rétine doit être la plus complète possible. Il faut impérativement retirer le maximum de vitré périphérique.

Elle débute par une vitrectomie centrale, à l'aide d'une lentille plan convexe ou sous système à vision panoramique. La vitrectomie est ensuite poursuivie en périphérie, en indentant la sclère à l'aide d'un indentateur ou d'un coton-tige. Elle peut être effectuée en utilisant le verre périphérique de Goldmann ou sous éclairage directe à la lampe à fente.

Irrigation

Elle est habituellement séparée. Elle est assurée par une tubulure reliée à un terminal d'irrigation introduit dans la sclérotomie temporale inférieure. La taille de la portion intra-oculaire du terminal est variable, généralement 4mm

ce qui permet d'éviter une infusion supra choroïdienne accidentelle sans risque pour le cristallin. Le terminal est soit auto-stable, soit suturé à la sclère. L'irrigation séparée permet de maintenir une pression constante pendant toute la durée d'intervention.

Endo-illumination

L'éclairage per-opératoire est le plus souvent assuré par une endo-illumination séparée. Elle est amenée par une fibre optique à une pièce à main de calibre 20 gauge. Elle est introduite par une des sclérotomies supérieures. Les sondes d'endo-illumination sont à usage unique.

Il existe des fibres optiques combinées à un instrument ce qui permet la chirurgie bimanuelle.

Il existe également des dispositifs permettant de fixer l'endo-illumination à la sclère par une quatrième voie d'abord. Ceci permet également la réalisation d'une chirurgie bimanuelle.

Micro-instruments

- Pincés droites ou courbes
- Crochets et spatules
- Ciseaux
- Canules d'extrusion : la « back flush » assure une aspiration passive. D'autres canules comme la canule de Trepsat permettent une aspiration active (drainage du liquide sous rétinien par la déchirure).

Endodiathermie

On utilise une sonde d'endodiathermie bipolaire calibrée à 20 gauge. Elle est utilisée pour le marquage des déhiscences et pour la réalisation d'une éventuelle rétinotomie postérieure de drainage.

Endolasers

L'endophotocoagulation au laser argon est utilisée pour la rétinopexie de déhiscences ou de rétinotomies.

LE TAMPONNEMENT INTERNE

Principe

Deux propriétés essentielles rendent compte des caractéristiques cliniques des différents moyens de tamponnement interne :

- Le pouvoir de tamponnement interne
- La force de réapplication

Pouvoir de tamponnement interne

Il correspond à la capacité d'assurer l'obturation d'une déchirance. Il est lié à la tension de surface du produit. L'interruption du passage de liquide par la déchirance permet la réapplication de la rétine soulevée grâce à la résorption du liquide sous-rétinien par l'épithélium pigmentaire.

L'air et les gaz fluorés, qui possèdent une tension de surface très élevée, ont un pouvoir de tamponnement important. Ce pouvoir de tamponnement est moindre pour l'huile de silicone et les PFCL, ce qui explique que l'on puisse voir plus facilement un passage sous-rétinien du produit.

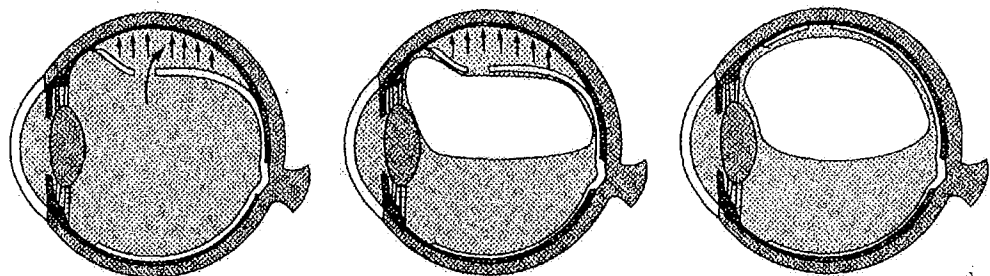


Fig 2 : Le pouvoir de tamponnement interne

Force de réapplication

Cette propriété est indépendante de la première. Elle correspond à la capacité de déplacer le liquide sous rétiniens. Elle est fonction principalement de la densité du produit de tamponnement. Ainsi l'air et le gaz ont une force de réapplication très élevée, en revanche l'huile de silicone a une force de réapplication beaucoup plus faible puisque sa densité est voisine de celle de l'eau.

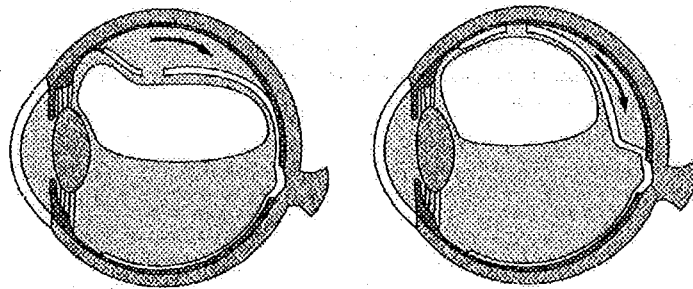


Fig 3 : La force de réapplication

Caractéristiques des différents type de tamponnement

Air

- Durée de vie 3-4 jours
- Utilisation facile
- Prélèvement de l'air ambiant à travers un filtre millipore
- Faible surface de tamponnement interne
- Intérêt dans l'échange fluide-air

Gaz purs

- Expansifs : augmentation du volume de la bulle par absorption de l'azote sanguin
- Plus grande surface de tamponnement que l'air
- Longévité variable

	Formule	Taux d'expansion	Délai d'expansion	Longévité
Hexa fluorure de soufre	SF6	X2	2 jours	15 jours
Perfluoropropane	C3F8	X4	3 jours	60 jours
Perfluoroéthane	C2F6	X3,3	2-3 jours	30 jours

Mélange gazeux

Les différents gaz cités ci-dessus peuvent être mélangés à l'air. On réalise ainsi des mélanges légèrement expansifs. Dans les premiers jours, la disparition de l'air est compensée par l'expansion du gaz.

Les plus utilisés sont les mélanges contenant 20 à 25 % de SF6 et 12 à 15 % de C3F8.

Les tamponnements par air, gaz ou mélanges gazeux nécessitent un positionnement du patient, de manière à placer la déhiscence au sommet de la bulle. La durée de ce positionnement est discutée.

Huile de silicone

Son volume est constant après injection. Elle ne subit ni expansion, ni résorption. Elle est transparente, ce qui permet une récupération fonctionnelle rapide (intérêt chez le monoptalme). C'est un tamponnement provisoire dont l'ablation doit être réalisé quelques semaines à quelques mois plus tard.`

La survenue d'une kératopathie est la principale complication. Elle est due au contact de la silicone avec l'endothélium cornéen en cas de passage en chambre antérieure. L'hypertonie est en général bien contrôlée par le traitement médical. Elle peut-être due à un hyper remplissage, qui nécessite une ablation partielle ou au développement d'un glaucome chronique nécessitant parfois la réalisation d'une intervention fistulisante ou destructrice du corps ciliaire.

Chez le sujet aphaque, il est nécessaire de réaliser une iridectomie périphérique sur 6 heures afin de prévenir le risque de blocage pupillaire et de contact endothélial de l'huile de silicone qui expose à la survenue d'une hypertonie et à plus long terme d'une dystrophie de cornée. L'iridectomie est réalisée à l'aide du vitréotome.

Perfluoro carbone liquide (PFCL)

Leur principale propriété est leur densité élevée, leur donnant une force de réapplication importante qui, à l'inverse de l'air ou l'huile de silicone, s'exerce d'arrière en avant. Ceci permet de déplacer le liquide sous rétiniens vers l'avant et d'assurer son drainage par une déchiscence périphérique. Initialement développés par Chang comme un moyen potentiel de tamponnement interne « plus lourd que l'eau », les PFCL doivent actuellement être considérés comme un instrument per-opératoire du fait de leur toxicité rétinienne à moyen terme.

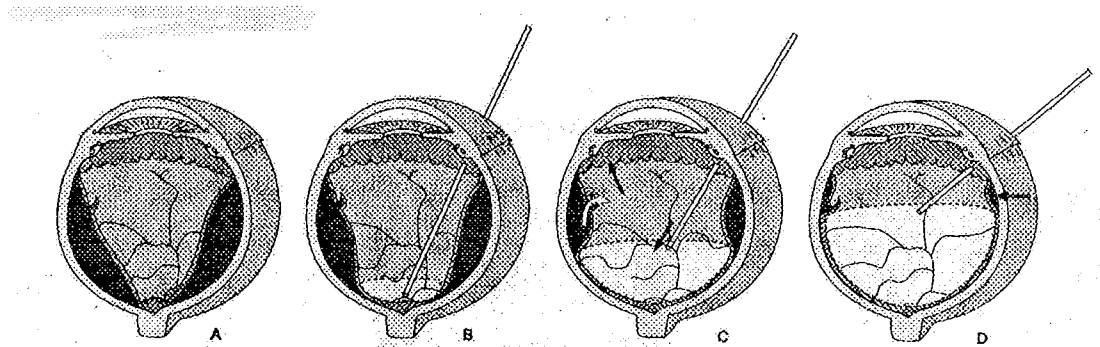
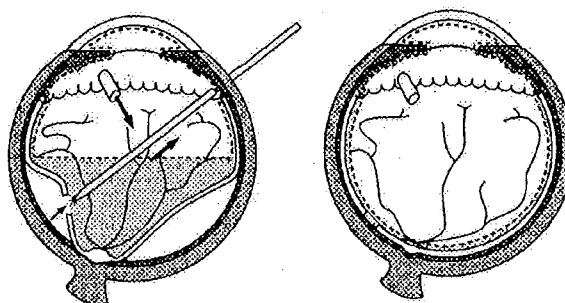


Fig 4 : injection de PFCL

Le PFCL est injecté lentement à l'aide d'une canule à bout mousse placée devant la papille (B). Le drainage passif du liquide sous rétiniens est assuré à travers une déchiscence périphérique (C). En fin d'injection, du liquide sous-rétinien tend à s'accumuler en périphérie (flèche), en avant de la ou des déchiscences (D)

Échange fluide-air

Initié par Charles en 1975, automatisé en 1981, l'échange fluide-air est réalisé après la vitrectomie. L'air est injecté à pression constante par le terminal d'infusion pendant que le liquide sous-rétinien est aspiré par une canule d'extrusion soit par une déchiscence, soit par une rétinotomie⁴⁰. L'échange fluide-air avec drainage du liquide sous-rétinien est un geste clé en chirurgie vitréo-rétinienne puisqu'il permet de réappliquer totalement la rétine en peropératoire autorisant ainsi l'endophotocoagulation au laser argon. C'est généralement après l'échange fluide-air qu'est effectuée la rétinopexie. La cryo-application est également réalisable avant la vitrectomie.



*Fig 5 : Echange fluide-air avec drainage du liquide
Sous-rétinien par une déchiscence postérieure*

INDICATIONS

Les indications « classiques » de la chirurgie endoculaire dans le décollement de rétine rhégmato-gène sont :

- Les hémorragies du vitré importantes
- Les déchirures géantes
- Les trous maculaires
- La prolifération vitréo-rétinienne de haut grade

Une indentation épisclérale est souvent associée, surtout en cas de déchirures inférieures ou de PVR de haut grade. L'indentation n'est cependant pas indispensable.

Depuis une quinzaine d'années les progrès et la diffusion de la technique ont incité de nombreuses équipes à étendre les indications à des décollements difficiles pour lesquels les résultats d'un traitement par procédure externe seraient incertains.

PATIENTS ET METHODES

Il s'agit d'une étude prospective de cas consécutifs portant sur 175 yeux de 175 patients ayant été opéré de décollement de rétine par vitrectomie de première intention, sans indentation sclérale. Les interventions ont été réalisées au service d'ophtalmologie de l'hôpital central par un seul chirurgien (JPB) sur une période s'étendant de septembre 1999 à mars 2001.

Critères d'inclusion

Tous les patients présentant un décollement de rétine susceptible d'être traité par vitrectomie et tamponnement interne, sans indentation sclérale. Quel que soit le type de déchiscence, le statut cristallinien, le grade de prolifération vitréo-rétinienne, le mode de rétinopexie et le type de tamponnement interne.

Critères d'exclusion

- Patients présentant des antécédents de décollement de rétine sur le même oeil
- Patients présentant des antécédents de chirurgie vitréo-rétinienne sur le même oeil
- Décollement de rétine post-traumatique
- Patients présentant une rétinopathie diabétique
- Patients pouvant bénéficier d'un traitement par procédure externe (indentation facile, sans ponction)

Examen pré-opératoire

Chaque patient a bénéficié d'un examen ophtalmologique comprenant une mesure de l'acuité visuelle, de la réfraction, de l'ophtalmotonus et de la longueur axiale ainsi qu'un examen à la lampe à fente. Ce dernier précisait tout d'abord le statut cristallinien (phaque, pseudophaque ou aphaque) avant de permettre l'analyse sémiologique du décollement à l'aide du verre à trois miroirs de Goldman. L'étendue du décollement a été évaluée en fonction du

nombre de quadrants atteints, la présence d'un décollement maculaire a été précisée. Le nombre, le type et le siège des déhiscences ont été soigneusement analysés. Enfin la présence d'une prolifération vitréo-rétinienne a été recherchée et évaluée selon la classification de la Retina Society de 1983³⁰. L'ensemble de ces données a été reporté sur un schéma.

Technique chirurgicale

Le geste chirurgical a été réalisé sous anesthésie locale péri-bulbaire, à l'exception d'un patient sous anticoagulant qui a bénéficié d'une anesthésie sous-ténonienne.

La conjonctive est désinsérée au limbe sur 360°, nous ne passons pas de fils sous les muscles droits. Une première sclérotomie est réalisée en temporal inférieur. C'est par cet orifice qu'est introduit le terminal d'infusion auto stable (non suturé). Deux autres sclérotomies sont ensuite réalisées en temporal supérieur et nasal supérieur pour permettre l'introduction des instruments de chirurgie endoculaire. Ces trois sclérotomies sont faites à 4mm du limbe chez les patients phaques, à 3mm chez les patients pseudophaques, au niveau de la *pars plana*, à l'aide d'un couteau 15° à usage unique.

Notre technique de vitrectomie à trois voies par la *pars plana* débute par une vitrectomie antérieure et centrale sous système à vision panoramique. Puis la vitrectomie est complétée en périphérie à l'aide d'une indentation sclérale au coton-tige, en vision directe sous éclairage à la lampe à fente. Cette étape doit retirer le maximum de vitré périphérique, elle permet en outre d'aller au contact de la déchirure et d'en éliminer le clapet, zone de traction importante.

À ce moment de l'intervention, un pelage de membrane épirétienne associée éventuellement à un pelage de la limitante interne sont réalisés en cas de PVR de haut grade ou de rétraction maculaire biomicroscopiquement visible sur le reflet ou sur la présence de plis.

La réapplication rétinienne est obtenue grâce à un échange fluide-air réalisé sous système à vision panoramique. L'air filtré est injecté par le terminal d'infusion sous une pression de 30 mmHg. Durant cet échange, l'opérateur aspire activement le liquide sous rétinien, par la déchirure, à l'aide d'une canule à bout mousse de 20 gauge.

Une fois la rétine réappliquée, la rétinopexie est réalisée sous air, par cryo-application trans-sclérale des déchiscences sous contrôle du système à vision panoramique.

L'intervention se termine par un tamponnement à l'aide d'un gaz expansif mélangé à de l'air dans les proportions suivantes : SF6 à 18/65, C2F6 à 13/65 ou C3F8 à 11/65. Ce mélange légèrement expansif associé à un positionnement du patient permettra un tamponnement des déchiscences.

Les sclérotomies sont suturées à l'aide d'un fil de Vicryl® 8/0, la conjonctive est suturée avec le même fil.

Variantes de l'intervention

- Dans certains cas (PVR, déchirures géantes, rétine flottante) nous avons dû améliorer les conditions de la vitrectomie par l'utilisation de perfluorocarbone liquide (PFCL).
- Dans les cas d'accès difficile à la déchirure ou de déchirure non vue, nous avons réalisé une rétinotomie à la diathermie dans le quadrant nasal supérieur, au niveau de l'équateur.
- Dans la majorité des cas, la cryo-application sous air a été réalisée uniquement sur les déchiscences, mais chez certains patients, en particulier les pseudophaques la cryo-application a intéressé la périphérie sur trois quadrants ou plus.

- Chez les patients qui présentent une déchirure géante, un tamponnement par huile de silicone a été pratiqué d'emblée dans la quasi-totalité des cas.
- Enfin, dans certains cas, une cataracte évoluée a rendu nécessaire la réalisation d'une phako-exérèse dans le premier temps de l'intervention. La phaco-émulsification a été réalisée par voie cornéenne avec implantation dans le sac capsulaire d'un implant de chambre postérieure de 6,5mm en PMMA ou en acrylique. Un traitement myotique a alors été instauré afin d'éviter une capture de l'implant par l'iris.

Positionnement et soins post-opératoires

Un positionnement est demandé au patient pour une durée de 24 heures. Le type de positionnement dépend de la localisation de la ou des déhiscences.

À la sortie, le patient bénéficie systématiquement d'un traitement local anti-inflammatoire cortisoné et antibiotique (CHIBROCADRON®) pour une durée de 30 jours et d'un traitement hypotonisant local (TIMOPTOL 0,5®) pour une durée de 8 jours. Un traitement hypotonisant par voie générale (DIAMOX®) est introduit systématiquement pendant les 24 premières heures (1cp trois fois par jour), puis éventuellement prolongé pendant trois jours si l'ophtalmotonus post-opératoire est supérieur à 25 mmHg.

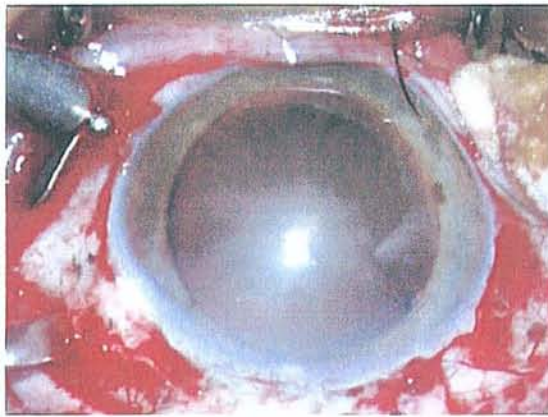
Suivi des patients

Les patients sont revus par l'opérateur ou par leur ophtalmologiste habituel à J7 et J15 et jusqu'à résorption totale de la bulle de gaz. Les résultats anatomiques et fonctionnels ont été appréciés à 6 mois pour tous les patients. Les données étaient recueillies soit au service par l'opérateur, soit par courrier adressé à l'ophtalmologiste habituel.

Les données recueillies au cours de l'examen à six mois comportaient : mesure de l'acuité visuelle de loin et de près, modification de la réfraction, présence de trouble oculo-moteur, appréciation de la cataracte chez les patients phaqes et éventuellement date d'intervention, état rétinien, autres complications. L'analyse de l'état rétinien s'attachait à préciser la présence d'une ré-application totale et l'absence de maculopathie. La présence d'une membrane épimaculaire, d'un trou maculaire, d'un œdème maculaire ou d'un décollement persistant était précisée.

Analyse statistique des résultats

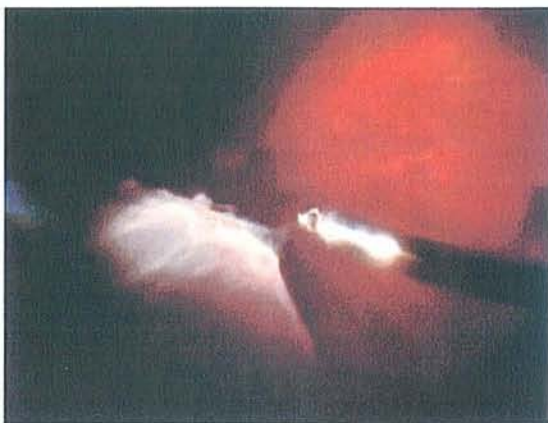Les résultats ont été comparés sur un mode univariée, par un test du χ^2 , avec éventuelle correction de Yates, si le degré de liberté était égal à 1. Le seuil de significativité (p) n'a été précisé que dans les cas où l'on observait une différence significative.



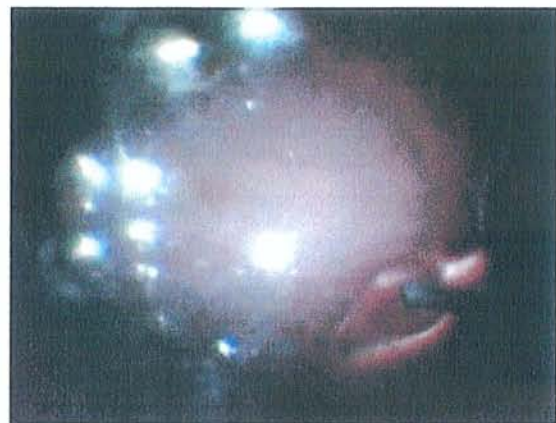Réalisation des sclérotomies supérieures après mise en place du terminal d'irrigation



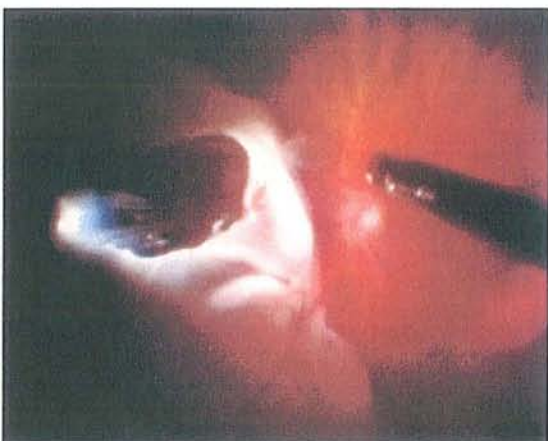
Mise en place de la lentille grand champ du système à vision panoramique



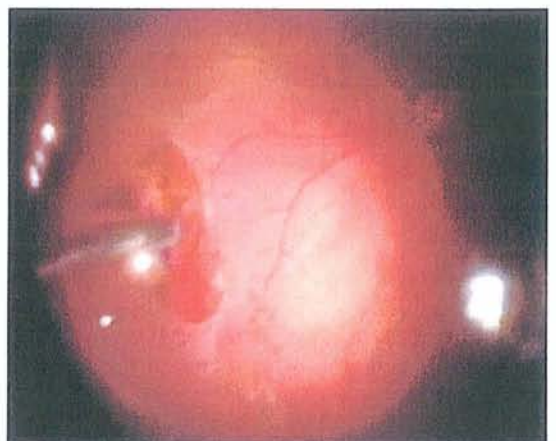
Vitrectomie périphérique sous système à vision panoramique



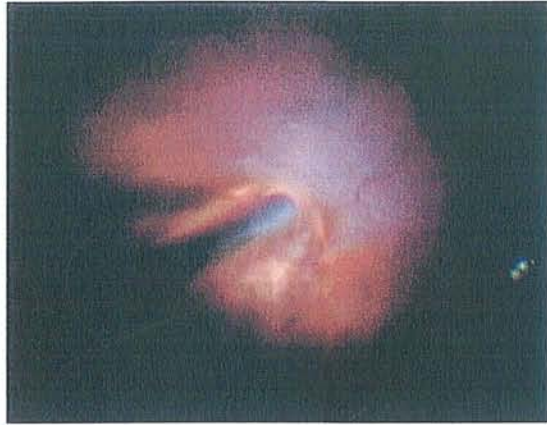
Echange fluide-air



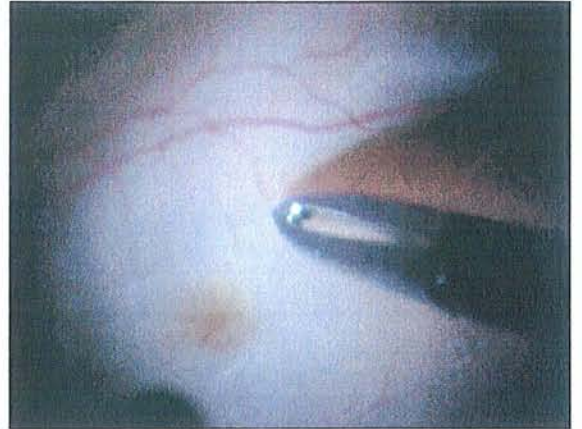
Déchirure de grande taille



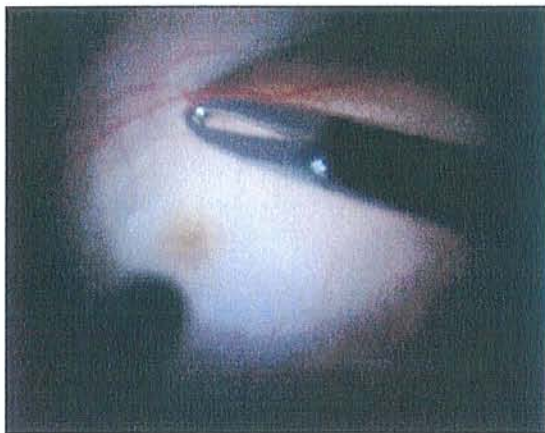
Drainage du liquide sous-rétinien par la déchirure



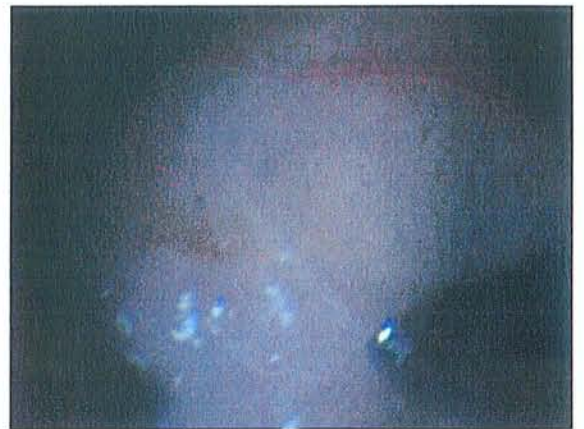*Réapplication rétinienne après drainage
du liquide sous-rétinien*



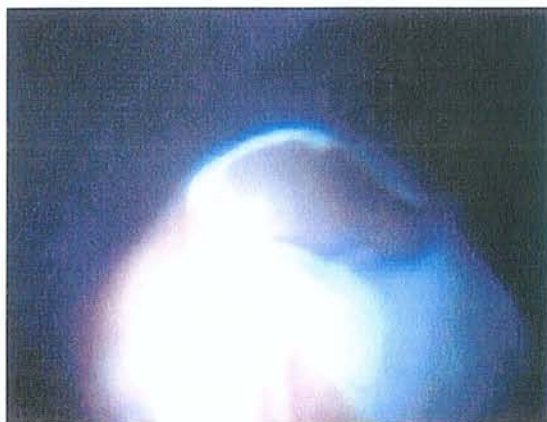Pelage de la limitante interne



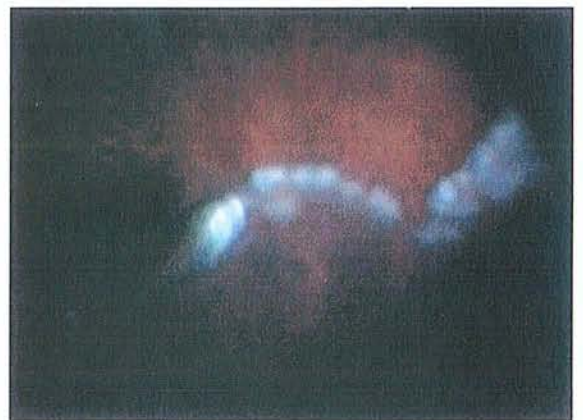Pelage de la limitante interne



Pelage de la limitante interne



Cryoapplication d'une déchirure



*Endophotocoagulation d'une déchirure
géante*

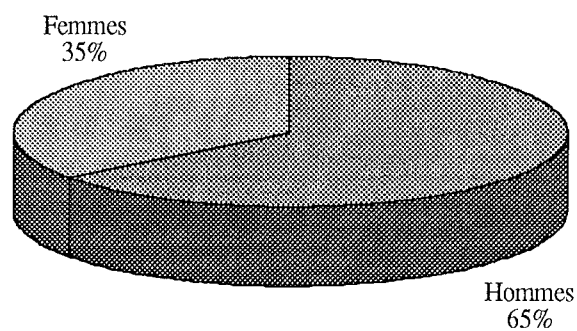
RESULTATS

ANALYSE GLOBALE DE LA SERIE

Caractéristiques des patients

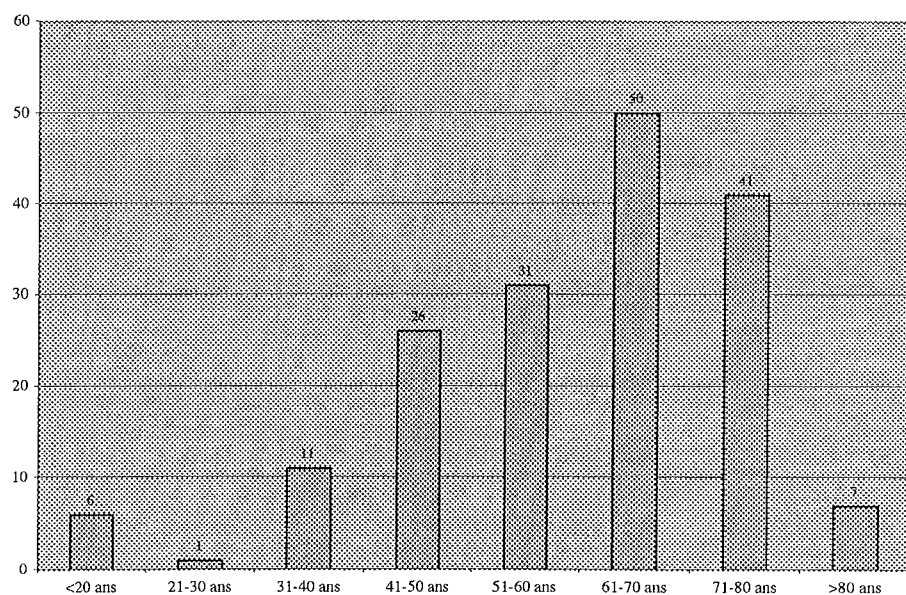
Répartition en fonction du sexe

Notre population se compose de 175 patients parmi lesquels on retrouve 113 hommes (65%) et 62 femmes (35%). Cette nette prépondérance masculine se retrouve dans toutes les grandes séries de décollement de rétine ($p=0,02$).



Répartition en fonction de l'âge

L'âge moyen des patients de notre série est de 59 ans avec des extrêmes s'étendant de 5 à 92 ans. 73 % des patients sont âgés de plus de 50 ans.




Répartition en fonction de l'œil atteint

94 patients ont présenté un décollement de rétine du côté droit (54 %), 81 patients du côté gauche (46%). Il n'y a pas d'atteinte préférentielle d'un œil ou l'autre.

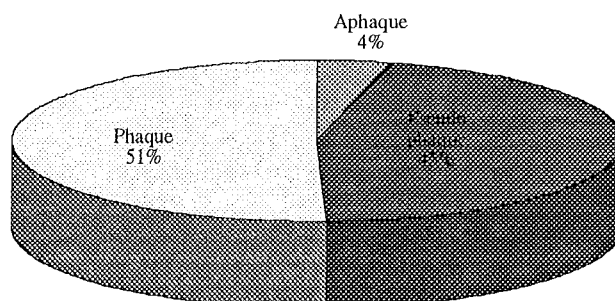
Répartition en fonction de la longueur axiale

Les patients forts myopes ont été isolés en fonction de la longueur axiale. On retrouve ainsi 33 patients (19%) dont la longueur axiale est supérieure à 26 mm



Répartition en fonction du statut cristallinien

Sept patients (4%) sont aphaques, 88 patients (51%) sont phaques et 80 patients (45%) sont pseudophaques de chambre postérieure (98%) ou de chambre antérieure (2%).

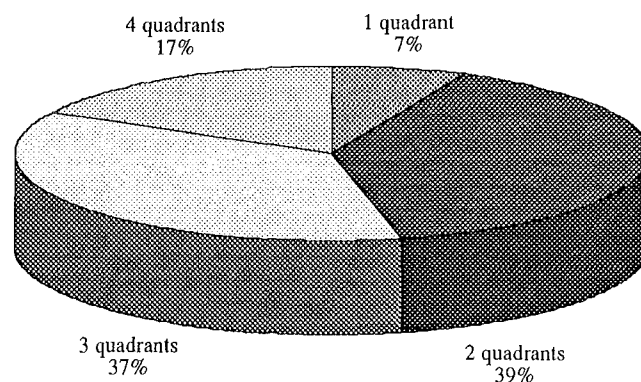


Caractéristiques du décollement

Étendue du décollement

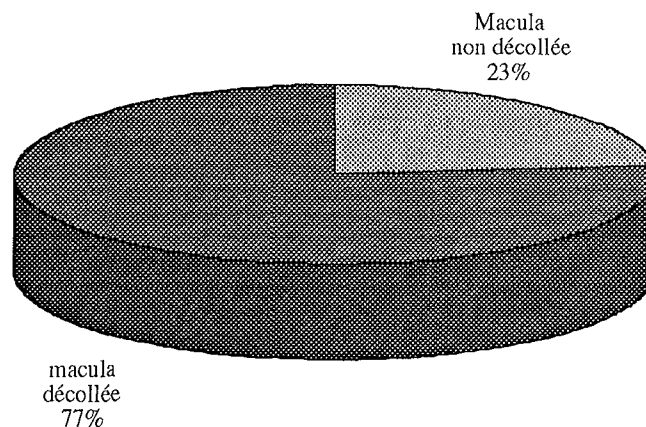
L'étendue moyenne est de 2,7 quadrants

Les décollements localisés, intéressant un seul quadrant, sont rares dans notre série (12 cas). Ils restent en général une bonne indication à un traitement par procédure externe. 30 patients (17 %) ont présenté un décollement de rétine total. 76 % des patients présentent un décollement atteignant deux ou trois quadrants.

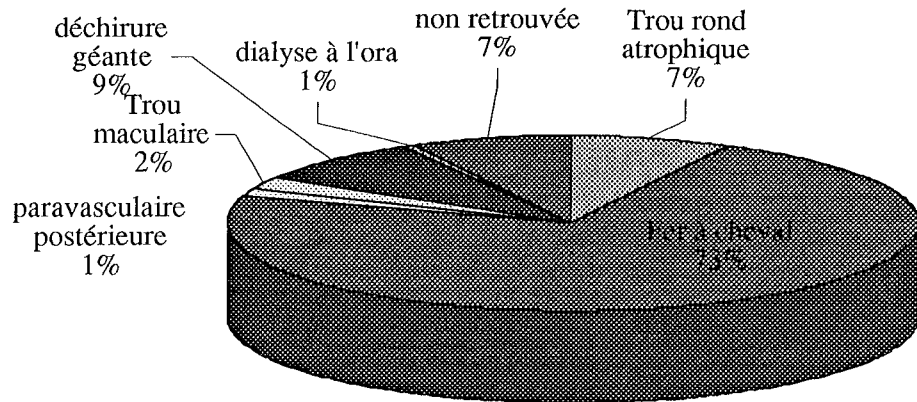


Etat Maculaire

La macula est soulevée chez 134 patients (77 %), elle reste appliquée chez 41 patients (23 %)



Type de déhiscence



La majorité des décollements est en rapport avec une déchirure en fer à cheval (128 patients). Une déchirure géante (supérieure à 90°) est responsable du décollement chez 16 patients.

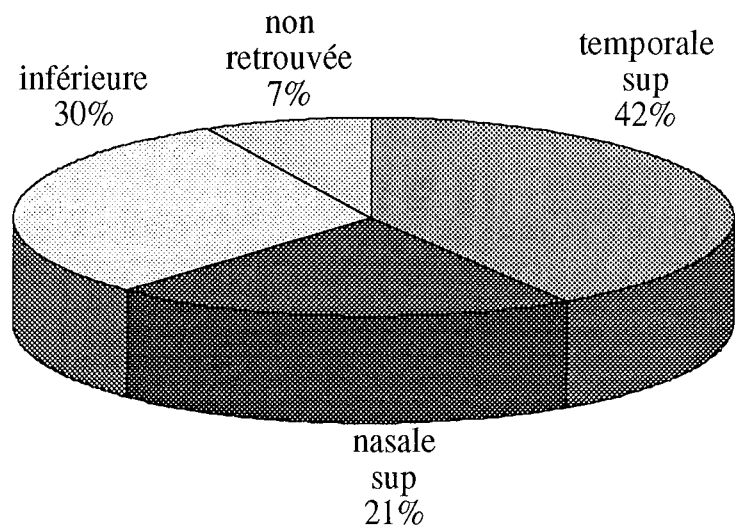
13 patients présentent un ou plusieurs trous ronds atrophiques. Nous notons 1 cas de dialyse à l'ora, 2 déchirures para vasculaires postérieures et 4 trous maculaires.

Chez 13 patients, aucune déhiscence n'a été retrouvée (ni en pré-opératoire, ni en per-opératoire)

Siège des déhiscences

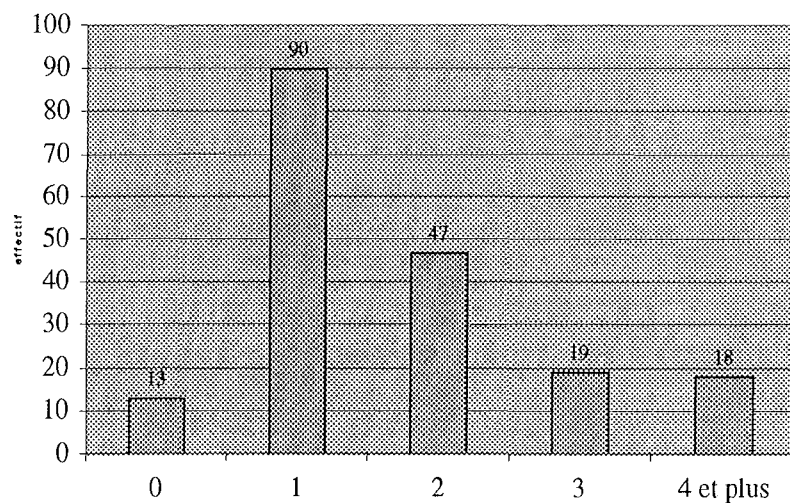
En cas de déhiscence multiple, c'est la déhiscence principale qui a été prise en compte. Du fait des caractéristiques particulières des déhiscences inférieures, la localisation a été considérée comme inférieure si au moins une déhiscence était inférieure.

Une localisation en zone rétro-équatoriale est retrouvée chez 36 patients.



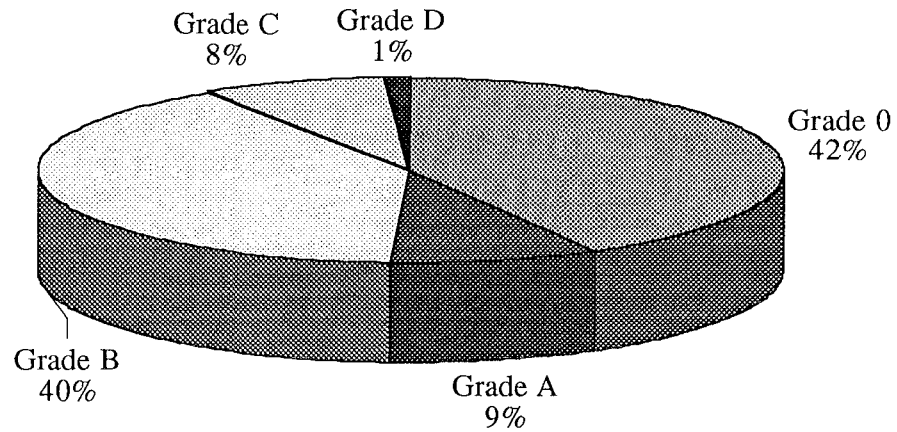
Nombre de déhiscences

78 % des patients ont une ou deux déhiscences. On retrouve une moyenne de 2,1 déhiscences.



Prolifération vitréo-rétinienne (PVR)

Les patients ont été inclus dans l'étude quel que soit le grade de PVR. On retrouve une PVR de grade B ou plus dans 49 % des cas (86 patients).



Présence d'un décollement choroïdien

Celle-ci a été notée chez 4 patients, 2 patients phaqes et 2 patients pseudo-phaqes.

Présence d'une hémorragie du vitré

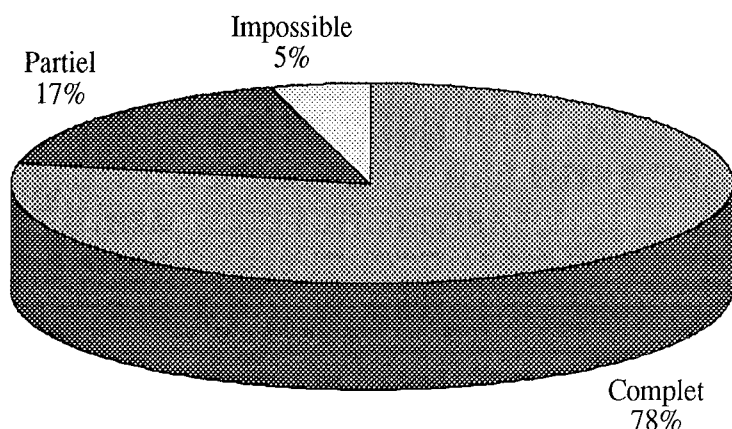
On a retrouvé une hémorragie du vitré chez 23 patients (13 %), avec la répartition suivante :

Stade de l'HDV	n= 23	13%
Stade 1	12	6,9%
Stade 2	6	3,4%
Stade 3	4	2,3%
Stade 4	1	0,6%

Analyse de la technique chirurgicale

Drainage du liquide sous rétinien par la déchirure

Il a été complet chez 137 patients, partiel chez 30 patients et impossible chez 8 patients. Une rétinotomie postérieure a été réalisée chez 21 patients.



Pelage de membrane épi-rétinienne

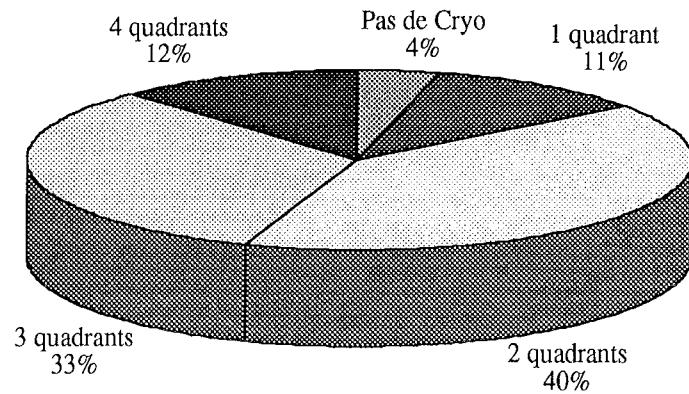
Il a été réalisé chez 9 patients, tous atteints d'une prolifération vitéo-rétinienne de grade B ou plus. Il a été réalisé dans ces 9 cas sans utilisation de perfluoro carbone liquide.

Pelage de la limitante interne

Il a été réalisé chez 26 patients (15 %), parmi lesquels les 4 patients qui présentaient un trou maculaire. Dans notre série, le pelage a été réalisé sans utilisation de perfluoro carbone liquide et sans coloration au vert d'indocyanine.

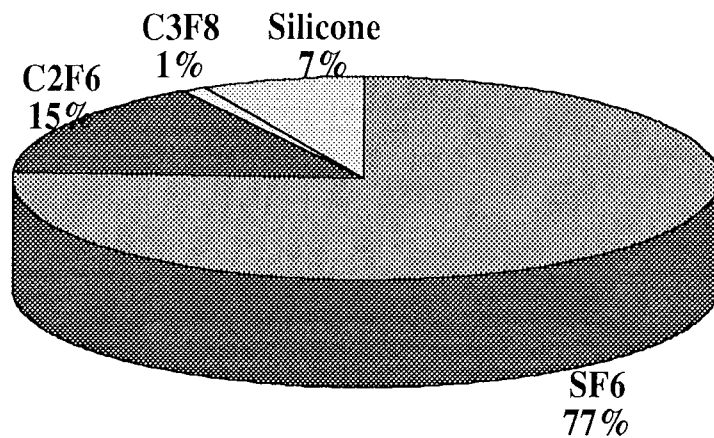
Traitement des déhiscences

95 % des patients (168) ont bénéficié d'une cryoapplication douce intéressant de un à quatre quadrants . 7 patients ont bénéficié d'une rétinopexie par endolaser



Tamponnement interne

Il a été réalisé chez 93 % des patients par un mélange gaz-air, essentiellement du SF6. 14 patients (7 %) ont bénéficié d'un tamponnement interne par huile de silicone ; il s'agissait dans tous les cas d'une déchirure géante.



Durée de l'acte chirurgical

La durée moyenne d'intervention est de 49mn avec des extrêmes de 25 à 120 mn.

Complications per-opératoires

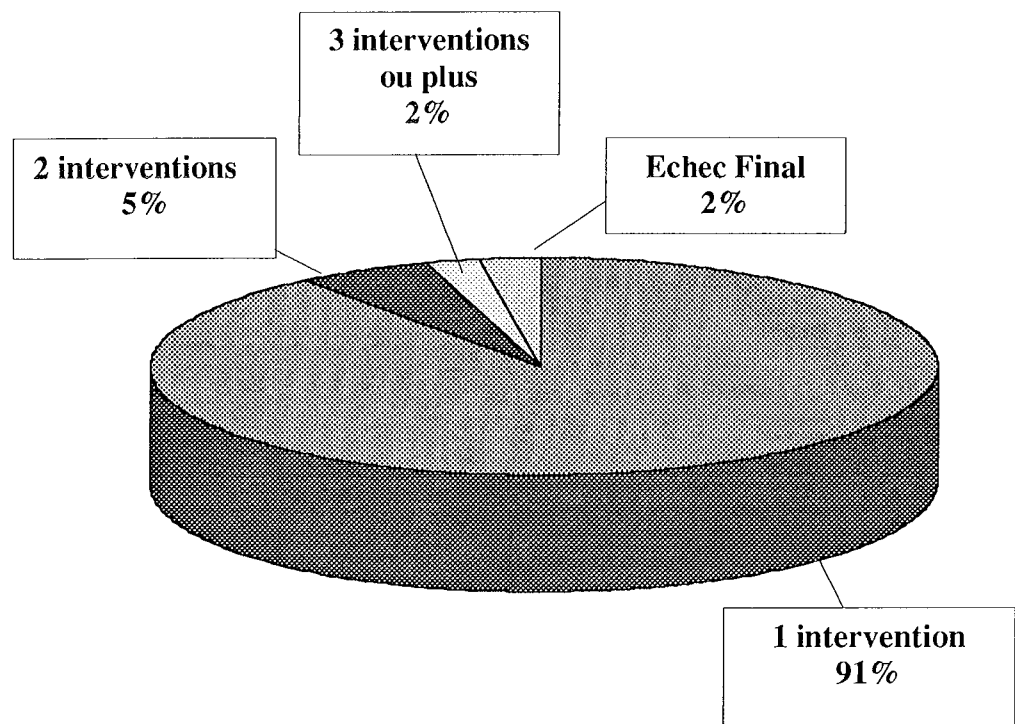
- Déchirure iatrogène : 7 cas dont une déchirure géante
- Traumatisme cristallinien entraînant une cataracte : 5 cas
- Luxation d'implant de chambre postérieure : 3 cas, dont un cas ayant nécessité l'explantation
- Décollement choroïdien : 2 cas
- Hémorragie rétro-maculaire : 1 cas
- Transformation d'un pseudo-trou maculaire en trou maculaire : 1 cas
- Incarcération rétinienne : 1 cas
- Passage d'air sous la rétine : 1 cas
- Passage de Silicone en chambre antérieure : 1 cas

Au total 24 patients, ont présenté une complication per-opératoire (14 %)

RESULTATS ANATOMIQUES

Résultats globaux

La réapplication rétinienne a été obtenue en une seule intervention chez 148 patients. Parmi les 17 patients qui présentaient une récurrence du décollement, 9 ont pu être réappliqués après la deuxième intervention. Trois interventions ou plus ont été nécessaires chez 4 patients. La rétine n'a pas pu être réappliquée chez 4 patients.



SUCCES INITIAL :	91%
SUCCES FINAL :	98%

Résultats par sous-groupes

Nous avons tout d'abord divisé les patients en deux groupes :

- Le premier groupe rassemblait les patients pour lesquels l'indication de vitrectomie était classique. Dans ce groupe (GROUPE 1) nous avons étudié les résultats anatomiques et fonctionnels pour les déchirures géantes, pour les PVR supérieures à B et pour les trous maculaires.
- Le deuxième groupe (GROUPE 2) rassemblait tous les patients pour lesquels la vitrectomie représentait une alternative à la cryo-indentation. Dans ce deuxième groupe, les résultats ont été étudiés en fonction des caractéristiques du patient (statut cristallinien, longueur axiale), de la prolifération vitréo-rétinienne et de la localisation des déchiscences. Les résultats des décollements présentant une ou des déchiscences inférieures ont été étudiés séparément.

Les patients aphaques étant très peu nombreux, ils ont été inclus dans le groupe des pseudophaques.

GRUPE 1 : VITRECTOMIE, INDICATION CLASSIQUE

Déchirure géante

Déchirure géante n= 16		
Phaque	14	88%
Pseudophaque	2	12%
Longueur axiale > 26mm	3	19%
Macula décollée	8	50%
Étendue :		
1 quadrant	0	0%
2 quadrants	8	50%
3 quadrants	4	25%
4 quadrants	4	25%
Déchirure rétro-équatoriale	4	25%
Hémorragie du vitré	6	38%
Prolifération vitréo-rétinienne		
Grade O-A	1	6%
Grade B	13	81%
Grade C-D	2	13%
Pelage de MER	0	0%
Pelage de LI	1	6%
Silicone	12	75%
Succès anatomique initial	14	88%
Succès anatomique final	16	100%

Quatre patients ont pu bénéficier d'un tamponnement interne par mélange gazeux. Ces 4 patients ont été réappliqués en une intervention. Le développement d'une prolifération vitréo-rétinienne a été la cause de la récurrence chez deux patients.

PVR supérieure à B

	Grade C-D n= 16	
Aphaque et pseudophaque	9	56%
Phaque	7	44%
Macula décollée	15	94%
Étendue :		
1 quadrant	0	0%
2 quadrants	5	31%
3 quadrants	7	44%
4 quadrants	4	25%
Déchirure rétro-équatoriale	0	0%
Hémorragie du vitré	0	0%
Déchirure inférieure	6	38%
Pelage de MER	3	19%
Pelage de LI	10	63%
Succès anatomique initial	12	75%
Succès anatomique final	15	94%

Parmi ces 16 patients, on notait 2 déchirures géantes, deux trous ronds atrophiques, 1 trou maculaire et 11 déchirures en fer à cheval. Une PVR D était retrouvée chez 2 patients, réappliqués dès la première intervention. Le tamponnement a été effectué par SF6 chez 10 patients et par C2F6 chez 6 patients. La cause d'échec a été la prolifération vitréo-rétinienne chez les quatre yeux non réappliqués après la première intervention. Le taux de réapplication initiale est inférieure aux autres groupes étudiés, l'effectif étant petit, il n'y a cependant pas de différence statistiquement significative.

Trou maculaire

Trou maculaire n= 4		
Phaque	2	50%
Pseudophaque	2	50%
Longueur axiale > 26mm	2	50%
Macula décollée	4	100%
Étendue :		
1 quadrant	1	25%
2 quadrants	2	50%
3 quadrants	1	25%
4 quadrants	0	0%
Prolifération vitréo-rétinienne		
Grade O-A	2	50%
Grade B	1	25%
Grade C-D	1	25%
Pelage de LI	4	100%
Succès anatomique initial	4	100%
Succès anatomique final	4	100%

Le trou maculaire était associé à une déchissance périphérique chez 3 patients.
La fermeture du trou maculaire était obtenue chez tous les patients.

GRUPE 2 : VITRECTOMIE COMME ALTERNATIVE

Ce groupe inclus tous les patients, à l'exception de ceux pour lesquels l'indication de vitrectomie était classique. Tous les patients de ce groupe auraient pu bénéficier d'un traitement par procédure externe. Au total on dénombrait 137 patients dont 65 phaqes et 72 aphaques ou pseudophaques.

Résultats en fonction du statut cristallinien

	Pseudophaque n=72		Phaque n=65	
Longueur axiale > 26mm	11	15%	17	25%
Macula décollée	52	72%	56	77%
Étendue :				
1 quadrant	7	10%	3	5%
2 quadrants	26	36%	27	42%
3 quadrants	24	33%	28	39%
4 quadrants	15	21%	7	14%
Déchirure rétro-équatoriale	14	19%	17	26%
Prolifération vitréo-rétinienne				
Grade O-A	50	69%	33	41%
Grade B	22	31%	32	51%
Succès initial	65	88%	61	95%
Succès Final	69	96%	65	100%

On ne retrouve pas de différence statistiquement significative entre les résultats de ces deux groupes.

Résultats en fonction de la longueur axiale

	LA<26mm n=109		LA>26 mm n =28	
Phaques	48	44%	17	61%
Pseudophaques	61	66%	11	39%
Macula décollée	88	81%	20	71%
Étendue :				
1 quadrant	8	7%	2	7%
2 quadrants	45	41%	9	32%
3 quadrants	38	35%	14	50%
4 quadrants	18	17%	3	11%
Déchirure rétro-équatoriale	18	17%	15	54%
Prolifération vitréo-rétinienne				
Grade O-A	63	58%	20	71%
Grade B	46	42%	8	29%
Succès initial	99	91%	27	96%
Succès final	107	98%	27	96%

Il n'y a pas de différence entre les résultats anatomiques de ces deux groupes.

Résultats en fonction du grade de PVR

	PVR 0-A n= 83		PVR B n =54	
Phaques	33	40%	32	59%
Pseudophaques	50	60%	22	41%
LA>26 mm	20	24%	8	15%
Macula décollée	60	72%	49	91%
Étendue :				
1 quadrant	7	8%	3	6%
2 quadrants	33	40%	22	41%
3 quadrants	30	36%	20	37%
4 quadrants	13	16%	29	16%
Déchirure rétro-équatoriale	17	20%	15	28%
Déchirure inférieure	17	20%	24	44%
Pelage de MER	0	0%	5	9%
Pelage de LI	0	0%	15	28%
Ré Application en 1 intervention	78	89%	48	89%
Réapplication en plusieurs interventions	82	99%	52	96%

Il n'y a pas de différence significative entre les résultats de ces deux groupes.

Résultats en cas de déhiscences inférieures

	Déhiscence(s) inférieure(s) n= 41	
Phaques	21	51%
Pseudophaques	20	49%
LA>26 mm	11	27%
Macula décollée	30	73%
Étendue :		
1 quadrant	6	15%
2 quadrants	12	29%
3 quadrants	19	46%
4 quadrants	4	10%
Nombre moyen de déhiscences	3	
PVR		
O-A	17	41%
B	24	59%
Ré Application en 1 intervention	40	98%
Réapplication en plusieurs interventions	40	98%

On retrouve de bons résultats anatomiques dans ce groupe de patient qui présente une déchirure, au moins, situé dans les quadrants inférieurs.

RESULTATS FONCTIONNELS

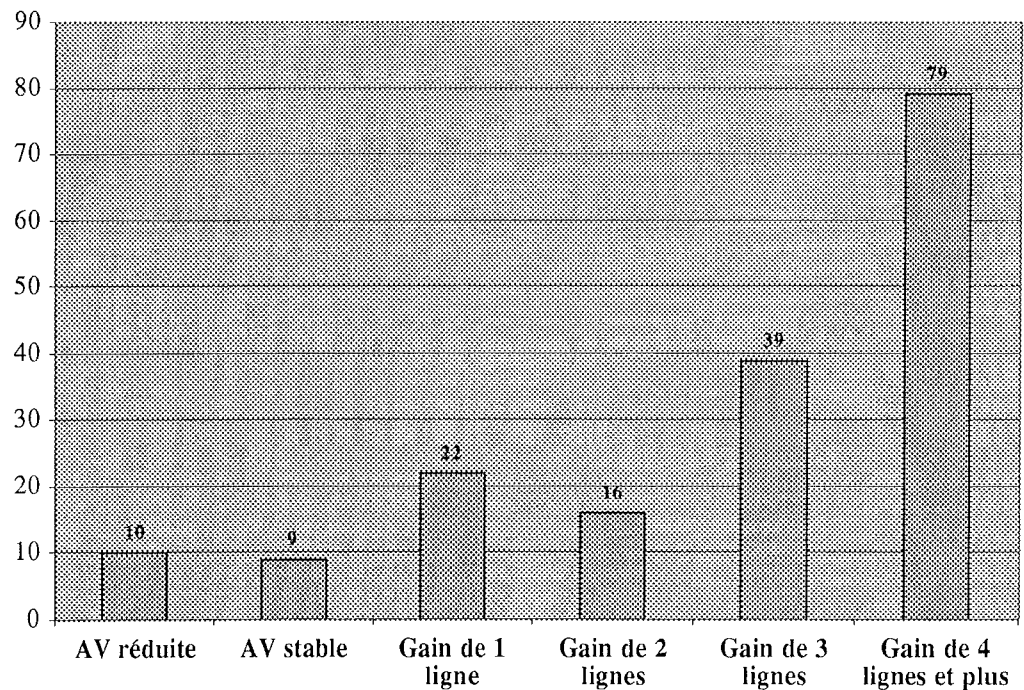
Résultats globaux

Acuité visuelle pré-opératoire

L'acuité visuelle préopératoire moyenne est de 1,6/10 (1,6LogMar). L'acuité visuelle est non chiffrable chez 122 patients (70 %) parmi lesquels 86 (49 %) n'ont que des perceptions lumineuses. Une acuité visuelle entre 1/20 et 3/10 est retrouvée chez 30 patients (17 %). Une acuité visuelle supérieure ou égale à 4/10 est retrouvée chez 23 patients (13 %)

Acuité visuelle post-opératoire

L'acuité post-opératoire moyenne est de 4,5/10 (0,44LogMar) avec des extrêmes allant de perceptions lumineuses à 10/10. 80 patients (46%) présentent à 6 mois une acuité supérieure ou égale à 5/10



On observe un gain d'acuité visuelle supérieure à 3 lignes chez 118 patients (67 %). Parmi les 9 patients dont l'acuité visuelle est restée stable, 4 avaient une acuité pré-opératoire supérieure ou égale à 4/10.

Résultats par sous-groupes

	AV Pré-opératoire	AV Post-opératoire
Phaques	0,7/10 1,7 LogMar	3,9/10 0,44 LogMar
Pseudophaques	1,5/10 1,5 LogMar	5,1/10 0,37 LogMar
Macula décollée	0,3/10 1,9 LogMar	4,1/10 0,49 LogMar
Macula non décollée	4,1/10 0,6 LogMar	5,9/10 0,29 LogMar

On observe une corrélation entre l'acuité visuelle pré-opératoire et l'acuité visuelle post-opératoire. Les résultats fonctionnels sont moins bon chez les patients phaques car ils sont évalués à 6 mois, date à laquelle seuls 5 % des patients ont été opérés de cataracte. Chez les patients pseudophaques, on retrouve une acuité visuelle supérieure à 5/10 dans 48% des cas.

ECHECS

Au Total, 17 patients ont présenté une récurrence du décollement de rétine.

Caractéristiques des patients ayant présentés une récurrence

	Récurrence n= 17	
Phaque	4	24%
Pseudophaque	13	76%
Longueur axiale > 26mm	3	18%
Macula décollée	16	94%
Prolifération vitréo-rétinienne		
Grade O-A	6	35%
Grade B	7	41%
Grade C-D	4	24%
Pelage de LI	5	29%

Causes de récurrence

	Récurrence n= 17	
Nouvelle déchirure	8	47%
Aggravation d'une PVR existante	7	41%
PVR induite	2	12%

Parmi les 8 patients qui ont récidivé par nouvelle déchirure, on notait 2 patients pour lesquels aucune déchirure n'avait été retrouvée ni en pré-opératoire, ni en per-opératoire.

Parmi les 9 patients qui ont récidivé par PVR aggravée ou induite nous avons étudié le mode rétinopexie. On retrouvait ainsi :

Pas de cryo : 1 patient (Laser)

Cryo 1 quadrant : 1 patient

Cryo 2 quadrants : 5 patients

Cryo 3 quadrants : 2 patients

Parmi ces 17 patients , 9 ont pu être réappliqués après 2 interventions, 4 ont pu être réappliqués après 3 interventions ou plus. 4 patients n'ont pas pu être réappliqués. Ces 4 yeux perdus présentaient tous une PVR majeure.

COMPLICATIONS POST-OPERATOIRES

Hypertonie oculaire :	6 patients, tous contrôlés par traitement médical
Amputation du champs visuel :	2 patients
Œdème maculaire cystoïde :	4 patients
Macular Pucker :	5 patients
Trou Maculaire :	2 patients
Cataracte :	88 patients

DISCUSSION

Recrutement des patients

Parmi les critères d'exclusion de cette étude, le plus important à souligner est l'exclusion des patients pouvant bénéficier d'un traitement par procédure externe. Les caractéristiques des décollements de ces patients sont difficiles à préciser et font certainement intervenir des facteurs liés à l'expérience du chirurgien. On regroupe dans ce critère, les patients qui présentent un décollement limité à un ou deux quadrants, avec une déchirure unique ou des trous ronds atrophiques situés en rétine supérieure et facilement indentable (en raison de la taille et de la localisation pré-équatoriale) et pouvant être traité sans ponction et sans cerclage. Pendant la durée de cette étude, 108 patients ont bénéficié d'un traitement par procédure externe.

L'objet de ce travail étant d'évaluer globalement la technique de vitrectomie sans indentation, les patients présentant un décollement par trou maculaire, par déchirure géante ou associée à une PVR supérieure à B ont été inclus mais sont analysés séparément.

Place de notre étude

Depuis 1950, le traitement par procédure externe, dont les bases ont été définies par Jules Gonin, est resté quasiment inchangé, à l'exception de la diathermie qui a été supplantée par la cryo-application dans les années soixante. Le traitement par procédure externe est une technique qui demande une grande réflexion et dont les résultats dépendent beaucoup de l'expérience du chirurgien. Depuis une vingtaine d'année, la chirurgie vitréo-rétinienne connaît un réel essor. Les progrès de l'instrumentation et de l'accès à celle-ci, ont permis aux chirurgiens de se familiariser avec cette technique et d'en élargir les indications. La vitrectomie a été acceptée comme traitement de choix des décollements de rétine complexes (trou maculaire, déchirure géante, PVR élevée, décollements tractionnels) et l'obtention de bons résultats dans ces indications a incité quelques chirurgiens à utiliser la vitrectomie dans

d'autres cas difficiles. Les indications retenues dans les différentes études sur la vitrectomie de première intention sont toutes sensiblement les mêmes :

- Les déchirures difficilement indentables du fait de leur grande taille, leur localisation rétro-équatoriale, leur nombre ou leur agencement complexe.
- Les déchirures non-identifiées en pré-opératoire.
- L'accès difficile à la rétine en raison de troubles des milieux (hémorragie du vitré, condensation vitréennes, opacification capsulaire chez le pseudophaque)

Les principales études et leurs résultats sont rapportés dans le tableau en annexe 1 et 1bis ci-après.

Le taux de réapplication en une intervention varie de 64 % à 88 %. Le taux de réapplication finale varie de 83 % à 100%. Les résultats de cette étude, 91 % de réapplication initiale et 98 % de réapplication finale, sont comparables aux autres séries.

Ces résultats sont meilleurs que ceux d'une étude réalisée en 1995 dans le service concernant les décollements de rétine du pseudophaque opérés par le même chirurgien⁴¹. Dans cette étude sur 99 cas, 58 % avaient bénéficié d'un traitement par procédure externe et 42 % avaient été traités par vitrectomie. Le taux de succès anatomique en une intervention était de 64 %, le succès anatomique final était obtenu chez 88 % des patients. Il n'y avait pas de différence significative entre les deux techniques.

On observe 98 % de succès anatomique en une intervention chez les patients présentant une déhiscence inférieure. Ces résultats sont nettement supérieurs à ceux d'une étude menée en 1998 dans le service⁴². Cette étude retrouvait 65 % de réapplication en une intervention et 93 % après plusieurs interventions. Dans cette étude sur 100 patients, seuls 15 avaient eu une vitrectomie en première intention. Ce travail avait conclu à un risque relatif de récurrence 5 fois inférieur en cas de traitement par vitrectomie. Gartry¹⁶, identifiait 8 décollements par déchirures inférieures dans sa série. Toutes ces déhiscences avaient bénéficié d'une indentation épisclérale, en plus de la vitrectomie et du tamponnement interne. Il ne notait pas de différence significative sur la réapplication et concluait que l'indentation était facultative, même dans les déhiscences inférieures. Cette idée a été confortée plus récemment par Tanner²⁴

Principales publications internationales

Etude	Patients	Indentation	n	Succès Ire	Succès final
ESCOFFERY 1985 <i>Am J Ophthalmol</i>	Phaque et pseudophaque	0%	29	79%	93%
HAKIN 1993 <i>Graefes Arch</i>	Phaque et pseudophaque	79%	124	64%	83%
GARTRY 1993 <i>Br J Ophthalmol</i>	Phaque et pseudophaque	65%	114	74%	92%
HEIMAN 1996 <i>Graefes Arch</i>	Phaque et pseudophaque	0%	53	64%	92%
CAMPO 1998 <i>Ophthalmology</i>	Pseudophaque	0%	275	88%	96%
SPEICHER 2000 <i>Retina</i>	Pseudophaque	0%	78	88%	100%

Annexe I

Publications françaises

Etude		Patients	Indentation	n	Succès Ire	Succès final
GIRARD <i>J Fr Ophthalmol</i>	1995	Phaque et pseudophaque	81%	103	73%	85%
GASTAUD <i>J Fr Ophthalmol</i>	2000	Phaque et pseudophaque Déhiscences non vues	0%	19	84%	95%
LE ROUIC <i>J Fr Ophthalmol</i>	2002	Pseudophaque	0%	32	84%	100%

Annexe Ibis

Les études de décollements de rétine traités par procédure externe^{2,4-6} retrouvent des succès initiaux variant de 72 à 86 % et des succès finaux variant de 90 à 94 %.

Il est difficile de comparer les résultats de notre série avec les résultats de série de cryo-indentation puisque les cas étudiés sont très différents. En effet, les études sur la vitrectomie de première intention ne concernent pas les décollements simples et les études sur la cryo-indentation excluent les décollements complexes (PVR élevée, déchirure rétro-équatoriale, déchirure non vue).

Il n'existe pas, à notre connaissance, d'étude analysant spécifiquement les résultats de la cryo-indentation sur les types de décollement dont cette étude fait l'objet.

Seule une étude randomisée permettrait d'obtenir des résultats comparables. Il faudrait cependant que les opérateurs puissent choisir la technique qui leur est la plus familière. Les résultats seraient probablement « opérateur-dépendant ». Certains chirurgiens sont à présent plus aptes à gérer les décollements difficiles par vitrectomie que par cryo-indentation. Ceci est particulièrement le cas des chirurgiens qui ont débuté leur formation dans les années 90.

Les résultats fonctionnels sont également comparables à ceux des autres séries. 48 % des patients pseudophaques ont une acuité visuelle supérieure à 5/10. Les résultats fonctionnels chez les patients phaques sont d'interprétation plus difficile en raison de la cataracte. Ils mériteraient d'être étudiés plus tardivement, après la chirurgie de la cataracte .

Les causes de mauvaise récupération fonctionnelle n'ont pas été analysées dans cette étude car la durée du décollement maculaire n'a pas été spécifié lors du recueil des données pré-opératoires. En effet, le temps de décollement maculaire est le facteur prédictif principal de la récupération fonctionnelle^{43,44}

Oshima et Col.⁴⁵ ont comparé les résultats fonctionnels des patients traités par vitrectomie et par cryo-indentation. Ils retrouvent de meilleurs résultats fonctionnels après vitrectomie. Campo ²¹ souligne que la durée de décollement maculaire a moins d'influence sur la récupération fonctionnelle si les patients sont traités par vitrectomie.

Avantages et inconvénients

Avantages

La vitrectomie représente une approche différente et parfois plus satisfaisante pour le chirurgien puisqu'elle permet, grâce à l'échange fluide-air de réappliquer la rétine en per-opératoire. À l'opposé le traitement par procédure externe reste seulement une mise en condition pour la réapplication rétinienne. La vitrectomie permet d'éliminer en grande partie les tractions vitréennes alors que l'indentation sclérale permet seulement de les réduire.

La vitrectomie permet l'ablation de condensations vitréennes, de corps flottants ou de masses résiduelles chez le pseudophaque.

La bonne visualisation de la périphérie rétinienne, grâce à l'utilisation du système à vision panoramique, facilite la localisation des déchiscences. De plus la réalisation d'une vitrectomie périphérique sous indentation permet une bonne exploration de l'extrême périphérie et améliore les chances de mettre en évidence des déchiscences non vues lors de l'examen pré-opératoire. Les déchirures peuvent aussi être mise en évidence par visualisation du passage d'un flux liquidien pigmenté par la déchirure après tamponnement par PFCL^{22,46}. C'est l'effet Schlieren.

L'obturation des déchiscences par cryo-application ou endophotocoagulation laser est facilitée et mieux dosée puisqu'elle s'effectue sur rétine réappliquée.

La technique de vitrectomie sans indentation sclérale permet, en outre, d'éviter les complications liées à l'indentation : troubles oculo-moteurs^{47,48}, modifications de réfraction^{48,49}, infection ou extrusion^{48,50}, ischémie du segment antérieur^{48,51}.

Si la réapplication est obtenue, elle est totale. On n'observe pas de décollement localisé comme c'est parfois le cas après cryo-indentation.

Inconvénients

La chirurgie endoculaire expose au risque d'endophtalmie, nous n'avons eu aucun cas dans cette série.

La présence de gaz dans la cavité vitréenne peut entraîner une hypertonie en altitude, le patient doit en être averti. Le tamponnement par gaz nécessite un positionnement post-opératoire du patient. Dans cette étude, le positionnement d'une durée de 24 heures, c'est-à-dire pendant la durée de l'hospitalisation n'est généralement pas ressenti comme un inconvénient par le patient.

La vitrectomie représente un coût supérieur, surtout depuis l'apparition du matériel à usage unique et en cas d'utilisation de PFCL.

L'inconvénient majeur de la technique reste la cataracte chez le patient phaqué. L'apparition d'une cataracte est inéluctable après vitrectomie⁵². Le mécanisme de son développement reste indéterminé. Sa progression est plus lente chez les patients jeunes⁵³. Plusieurs hypothèses ont été évoquées : un phénomène de photo-toxicité liée à l'endo-illumination⁵², une oxydation des protéines cristalliniennes liée à des modifications biochimiques micro-environnementale⁵⁴. Cheng a montré que la survenue et la rapidité de progression de la cataracte n'étaient pas corrélées à la durée de la vitrectomie⁵⁵.

Bien évidemment la survenue de la cataracte grève les résultats fonctionnels des patients puisque notre suivi est de 6 mois et qu'au moment du recueil des capacités visuels seul 5% des patients phaques ont été opérés de la cataracte. Les patients pseudophaques de l'autre œil ou présentant déjà une cataracte peuvent bénéficier de la technique sans que le problème de la cataracte soit un obstacle. A l'opposé, chez le patient jeune ou chez le patient ne présentant aucun signe d'opacification cristallinienne, la cataracte induite est un problème. Dans tous les cas l'indication de la technique n'est retenue que si les chances de guérison par procédure externe sont vraiment réduites. Certes, la vitrectomie est cataractogène, cependant son indication n'est pas remise en cause dans des affections parfois moins cécitante, comme le trou maculaire chez des patients dont l'âge moyen est comparable à celui de cette série.

Analyse des échecs

Huit patients ont récidivé par nouvelles déchirures, sans PVR associée. Pour certains auteurs c'est la cause principale d'échec dans le traitement du décollement de rétine quelle que soit la technique chirurgicale employée⁵⁶. Il est toujours difficile de savoir s'il s'agit de nouvelles déchirures ou de déchirures non vues. Les nouvelles déchirures sont connues pour être des complications de la vitrectomie, elles seraient dues à des tractions du vitré résiduel⁵⁷. Ces tractions pourraient être majorées par la présence de gaz comme le montre les études sur la rétinopexie pneumatique qui retrouve un taux élevé de nouvelles déchirures post-opératoire⁵⁸. L'utilisation d'une indentation sur la base du vitré pourrait avoir un effet prophylactique⁵⁹, cependant les études qui comparent la vitrectomie avec et sans indentation ne retrouve pas de différence significative^{15,16,20}. En outre, le cerclage est pourvoyeur de douleur, de troubles oculo-moteurs et d'ischémie du segment antérieur.

La PVR reste la cause principale d'échec thérapeutique du décollement de rétine⁶⁰. Elle à été la cause de récurrence chez 9 patients (4,5%) dans notre série. Les 4 yeux perdus étaient tous le siège d'une PVR de haut grade.

Cowley et col.⁶¹ ont montré que la vitrectomie était le principal facteur de risque de PVR dans une série de 607 patients. Cependant cette étude reste très controversée comme le soulignent Hakin et col.¹⁵, 50% des patients de la série de Cowley présentait déjà une PVR pré-opératoire. Il nous semble plus logique d'admettre que c'est la PVR pré-opératoire qui représente un facteur de risque post-opératoire⁶². Dans notre série, 7 des 9 patients qui ont récidivé par PVR présentait déjà une PVR en pré-opératoire. Girard et col.⁴ rapportaient dans une étude concernant 1020 patients (11% de patients traités par vitrectomie) un taux de PVR atteignant 10%. Ce taux est comparable à la majeure partie des études concernant la vitrectomie.

A l'opposé de Cowley, Speicher²³ avance l'hypothèse d'une incidence plus faible de PVR après vitrectomie puisqu'elle permet par un « lavage » du segment postérieur d'éliminer les cellules qui migrent et prolifèrent à partir de l'épithélium pigmentaire.

La rétinopexie par cryo-application a été souvent incriminée comme facteur favorisant la PVR post-opératoire^{34,35}. Dans notre série les patients qui ont présenté une PVR post-opératoire n'ont pas eu plus de cryo-application que les autres. Cette idée reste discutée et dépend certainement de l'intensité et de l'étendue de la zone traitée ⁶³.

Récemment, Asaria et col. ont proposé d'ajouter dans le liquide d'infusion un mélange d'héparine et de 5-fluorouracile pour prévenir le développement de la PVR⁶⁴. Ils observent une plus faible incidence de PVR post-opératoire avec cet adjuvant.

Dans notre série, 6 patients ont été opérés trois fois ou plus. Tous ces patients présentaient une PVR de haut grade. Jusqu'où faut-il aller ? Cette interrogation concerne autant le patient que le chirurgien. Un élément de réponse est donné par Schwartz et col en 1998 ⁶⁵. Ils ont observé le devenir de l'œil controlatéral de 249 patients ayant présenté une PVR dans un contexte de décollement de rétine. Il apparaît que dans un délai de 10 ans, 50% des patients auront une pathologie altérant la vision de l'œil controlatéral. Il nous semble donc justifié de se battre jusqu'au dernier recours pour conserver une vision utile, même si cela est au prix de multiples interventions.

Analyse des complications

Plusieurs études récentes ont analysé les anomalies du champ visuel après vitrectomie. Hirata et col.⁶⁶ rapportent une atteinte du champ visuel chez 18% des patients vitrectomisés. Dans notre étude, seuls deux patients ont décrit des troubles du champ visuel temporal inférieur confirmés par l'enregistrement à la coupole de Goldmann. Plusieurs hypothèses ont été émises sur le mécanisme de cette atteinte : traumatisme papillaire lors du drainage, traction péri-papillaire lors du décollement de la hyaloïde postérieure^{67,68}, effet toxique du gaz, occlusion vasculaire⁶⁹, photo-toxicité, hypertonie⁷⁰. L'hypothèse la plus probable rapportée par Welch et col.⁷¹ en 1997 expose les altérations des fibres rétiniennes par l'air pressurisé lors de l'échange fluide-air. Le terminal

étant généralement placé en temporal inférieur, l'air pressurisé est projeté contre la rétine nasale supérieure toujours au même endroit.

Notre faible taux d'atteinte du champ visuel s'explique par deux raisons : depuis la parution de ces articles nous n'utilisons jamais de pression d'air supérieure à 30mmHg, nous utilisons un terminal d'infusion auto-stable (non suturé) qui bouge légèrement, ce qui évite que le flux atteigne toujours les mêmes fibres visuelles.

Notre taux de complications maculaires est nettement inférieure aux autres séries. Nous retrouvons 2,3% d'œdème maculaire cystoïde , 2,9% de macular pucker et 1,1% de trou maculaire. Les autres séries rapportent des taux d'œdème maculaire cystoïde de 3,2 à 17%, des taux de macular pucker de 7,4 à 16% et de trou maculaire de l'ordre de 2%.

Notre faible taux de complications maculaires est peut-être sous évalué, puisque les résultats ont été appréciés à 6 mois. Cependant il est possible que le mécanisme de ces complications soit étroitement lié à la physio-pathologie de la membrane limitante interne. Le pelage de la membrane limitante interne réalisée en cas de prolifération vitréo-rétinienne de haut grade ou de gliose maculaire visible pourrait avoir un effet bénéfique.

Cette étude est toujours en cours et elle compte à présent plus de 350 patients. Un suivi plus long nous permettra d'apprécier les éventuelles complications tardives. L'OCT nous permet, à présent, une observation précise de la surface et de l'épaisseur rétinienne maculaire. Nous réaliserons dorénavant un OCT systématique à 3 mois afin de mieux apprécier l'état maculaire.



CONCLUSION



La vitrectomie sans indentation est une technique sûre et efficace puisqu'elle permet d'obtenir la réapplication rétinienne en une seule intervention chez 91% des patients et après plusieurs interventions chez 98 % des patients quel que soit l'état cristallinien, le type, le nombre et la localisation des déchiscences ainsi que la longueur axiale du globe oculaire . En cas de prolifération vitréo-rétinienne supérieure ou égale à C, on obtient 75 % de réapplication à la première intervention.

Il persiste néanmoins le problème de la cataracte, constante chez les patients phaqes, qui pourrait faire discuter d'une chirurgie combinée : phako-exérèse , implantation d'un cristallin artificiel et chirurgie du décollement de rétine.

L'étude prospective dont ce travail présente les résultats préliminaires est toujours en cours et inclus actuellement plus de 350 patients. Le suivi maculaire est à présent facilité par la réalisation de tomographie en cohérence optique (OCT). Nos objectifs sont d'évaluer finement l'épaisseur rétinienne maculaire ainsi que la présence de membrane épi-rétinienne par la réalisation d'un OCT systématique au 3^{ème} mois post-opératoire.

BIBLIOGRAPHIE

1. Gonin J. Guérisons opératoires de décollements rétinien. Rev Gen d'Ophthalmol 1923; 37:337.
2. Ah-Fat FG, Sharma MC, Majid MA, McGalliard JN, Wong D. Trends in vitreoretinal surgery at a tertiary referral centre : 1987 to 1996. Br J Ophthalmol 1999; 83:396-398.
3. The repair of rhegmatogenous retinal detachments. American Academy of Ophthalmology. Ophthalmology 1990; 97:1562-72.
4. Girard P, Mimoun G, Karpouzas I, Montefiore G. Clinical risk factors for proliferative vitreoretinopathy after retinal detachment surgery. Retina 1994; 14:417-24.
5. Michels RG. Scleral buckling methods for rhegmatogenous retinal detachment. Retina 1986; 6:1-49.
6. Sharma T, Challa JK, Ravishankar KV, Murugesan R. Scleral buckling for retinal detachment. Predictors for anatomic failure. Retina 1994; 14:338-43.
7. Machemer M, Buettner H, Norton EW, Parel JM. Vitrectomy : a pars plana approach. Trans Am Acad Ophthalmol Otolaryngol 1971; 75:813-820.
8. Klöti R. Vitrectomie. Bull Mem Soc Fr Ophthalmol 1973; 86:251-3.
9. Michels RG. Retinal detachment applications of vitrectomy techniques. Trans Ophthalmol Soc U K 1978; 98:466-71.
10. Charles S. Vitrectomy for retinal detachment. Trans Ophthalmol Soc U K 1980; 100:542-9.
11. Charles S. Vitreous microsurgery. In: Wilkins Wa, ed. Baltimore, 1981:80-81.
12. O'Grady GE. Vitreous surgery and retinal detachment. Int Ophthalmol Clin 1976; 16:180-92.
13. Klöti R. Amotio-Chirurgie ohne Skleraeindellung. Primäre Vitrektomie. Klin Monatsbl Augenheilkd 1983; 182:474-78.
14. Escoffery RF, Olk RJ, Grand MG, Boniuk I. Vitrectomy without scleral buckling for primary rhegmatogenous retinal detachment. Am J Ophthalmol 1985; 99:275-81.

15. Hakin KN, Lavin MJ, Leaver PK. Primary vitrectomy for rhegmatogenous retinal detachment. *Graefes Arch Clin Exp Ophthalmol* 1993; 231:344-6.
16. Gartry DS, Chignell AH, Franks WA, Wong D. Pars plana vitrectomy for the treatment of rhegmatogenous retinal detachment uncomplicated by advanced proliferative vitreoretinopathy. *Br J Ophthalmol* 1993; 77:199-203.
17. Heimann H, Bornfeld N, Friedrichs W, et al. Primary vitrectomy without scleral buckling for rhegmatogenous retinal detachment. *Graefes Arch Clin Exp Ophthalmol* 1996; 234:561-8.
18. Bartz-Schmidt KU, Kirchoff B, Heimann K. Primary vitrectomy for pseudophakic retinal detachment. *Br J Ophthalmol* 1996; 80:346-9.
19. Bovey EH, Gonvers M, Sahli O. [Surgical treatment of retinal detachment in pseudophakia: comparison between vitrectomy and scleral buckling]. *Klin Monatsbl Augenheilkd* 1998; 212:314-7.
20. Girard P, Karpouzas I. La vitrectomie dans le traitement du décollement de rétine simple. *J Fr Ophtalmol* 1995; 18:188-93.
21. Campo RV, Sipperley JO, Sneed SR, et al. Pars plana vitrectomy without scleral buckle for pseudophakic retinal detachment. *Ophthalmology* 1999; 106:1811-15.
22. Gastaud P, Rouhette H, Negre F, Leguay JM, Durafourg F. Place de la "vitrectomie exploratrice" dans le traitement du décollement de rétine sans prolifération vitréo-rétinienne. *J Fr Ophtalmol* 2000; 23:482-7.
23. Speicher MA, Fu AD, Martin JP, Von Fricken MA. Primary vitrectomy alone for repair of retinal detachments following cataract surgery. *Retina* 2000; 20:459-64.
24. Tanner V, Minihan M, Williamson TH. Management of inferior retinal breaks during pars plana vitrectomy for retinal detachment. *Br J Ophthalmol* 2001; 85:480-2.
25. Le Rouic JF, Behar-Cohen F, Azan F, et al. Traitement du décollement de rétine du pseudophaque : étude retrospective comparant la vitrectomie sans indentation au traitement ab externo. *J Fr Ophtalmol* 2002; 25:240-5.
26. Marmor MF, Yao XY. The metabolic dependency of retinal adhesion in rabbit and primate. *Arch Ophthalmol* 1995; 113:232-8.

27. Girard P. Décollement de rétine "idiopathique". In: Elsevier, ed. *Encycl Med Chir, Ophtalmologie*. Vol. 21-245-A10. Paris, 1998.
28. Baudouin C, Gastaud P. La prolifération vitréo-rétinienne II. Hypothèses pathogéniques. *J Fr Ophtalmol* 1994; 17:800-11.
29. Campochiaro PA. Pathogenic mechanisms in proliferative vitreoretinopathy. *Arch Ophthalmol* 1997; 115:237-41.
30. The classification of retinal detachment with proliferative vitreoretinopathy. *Ophthalmology* 1983; 90:121-5.
31. Lincoff H, Gieser R. Finding the retinal hole. *Arch ophthalmol* 1971; 85:565-9.
32. Gonin J. Le décollement de la rétine. In: payot L, ed. Lausanne Switzerland, 1934.
33. Michels RG, Wilkinson CP, Rice TA. History of retinal detachment surgery. In: *Retinal detachment*, Mosby, ed. St Louis, 1997:251-333.
34. Dunker S, Faulborn J, Haller EM, Reich ME. The effect of cryo-application on the vitreous. *Retina* 1997; 17:338-43.
35. Veckeneer M, Van Overdam K, Bouwens D, al. e. Randomized clinical trial of cryotherapy versus laser photocoagulation for retinopexy in conventional retinal detachment surgery. *Am J ophthalmol* 2001; 132:343-7.
36. Sato Y, Berkowitz BA, Wilson CA, De Juan EJ. Blood-retinal barrier breakdown caused by diode versus argon laser endophotocoagulation. *Arch Ophthalmol* 1992; 110:277-81.
37. Steel DH, West J, Campbell WG. A randomized controlled study of the use of transcleral diode laser and cryothérapie in the management of rhegmatogenous retinal detachment. *Retina* 2000; 20:346-57.
38. Hilton GF, Grizzard WS. Pneumatic retinopexie. *Ophthalmology* 1986; 93:626-41.
39. Rohmer M. Effets des injections d'air stérilisé dans le vitré contre le décollement de rétine. *Arch Ophtalmol* 1912; 32:257-74.
40. Berrod JP, Rozot P, Raspiller A, Thiery D. Fluid air exchange in vitreo retinal surgery. *Int Ophthalmol* 1994; 18:237-41.
41. Berrod JP, Sautière B, Rozot P, Raspiller A. retinal detachment after cataract surgery. *Int Ophthalmol* 1997; 20:301-8.

42. Delemazure-Hermann B. Décollements de rétine inférieurs : traitement et pronostic. Thèse Nancy : Université Henri Poincaré, 1998.
43. Yazici B, Gelisken O, Avci R, Yücel A. Prediction of visual outcome after retinal detachment surgery using the Lotmar visiometer. *Br J Ophthalmol* 2002; 86:278-81.
44. Ross WH, Kozy DW. Visual recovery in macula-off rhegmatogenous retinal detachments. *Ophthalmology* 1998; 105:2149-53.
45. Oshima Y, Yamanishi S, Sawa M, Motokura M, Harino S, Emi K. Two-year follow-up study comparing primary vitrectomy with scleral buckling for macula-off rhegmatogenous retinal detachment. *Jpn J Ophthalmol* 2000; 44:538-49.
46. Brazitikos PD, D'amico DJ, Tsinopoulos IT, Stangos NT. Primary vitrectomy with perfluoro-n-octane use in the treatment of pseudophakic retinal detachment with undetected retinal breaks. *Retina* 1999; 19:103-9.
47. Arruga A. Motility disturbance induced by operations for retinal detachment. *Mod Probl Ophthalmol* 1977; 18:408-14.
48. Glazer LC, Mieler WF, Devenyi RG, Burton TC. Complications of primary scleral buckling procedures in high myopia. *Retina* 1990; 10:170-2.
49. Rubin ML. The induction of refractive errors by retinal detachment surgery. *Trans Am Ophthalmol Soc* 1976; 73:452-490.
50. Flindall RJ, Norton EW, Curtin VT, Gass JD. Reduction of extrusion and infection following episcleral silicone implants and cryopexy in retinal detachment surgery. *Am J Ophthalmol* 1971; 71:835-7.
51. Ryan SJ, Goldberg MF. Anterior segment ischemia following scleral buckling in sickle cell hemoglobinopathy. *Am J Ophthalmol* 1971; 72:35-50.
52. de Bustros S, Thompson JT, Michels RG. Nuclear sclerosis after vitrectomy for idiopathic epiretinal membranes. *Am J Ophthalmol* 1988; 105:160-4.
53. Melberg NS, Thomas MA. Nuclear sclerotic cataract after vitrectomy in patients younger than 50 years of age. *Ophthalmology* 1995; 102:1466-71.
54. Ogura Y, Takanashi T, Ishigooka H, Ogino N. Quantitative analysis of lens changes after vitrectomy by fluorophotometry. *Am J Ophthalmol* 1991; 111:179-83.

55. Cheng L, Azen SP, El Bradey MH, Scholz BM, al. e. Duration of vitrectomy and post-opérative cataract in the vitrectomy for macular hole study. *Am J Ophthalmol* 2001; 132:881-7.
56. Richardson EC, Verma S, Green WT, Woon H, Chignell AH. Primary vitrectomy for rhegmatogenous retinal detachment: an analysis of failure. *Eur J Ophthalmol* 2000; 10:160-6.
57. Michels RG, Wilkinson CP, Rice TA. Vitreous surgery. In: E.A. K, ed. Mosby. St. Louis, 1990:761-888.
58. Algvere P, Hallnäs K, Palmquist BM. Success and complications of pneumatic retinopexy. *Am J Ophtalmol* 1988; 106:400-4.
59. Chang TS, McGill E, Hay DA, et al. Prophylactic scleral buckle for prevention of retinal detachment following vitrectomy for macular hole. *Br J Ophthalmol* 1999; 83:944-8.
60. Chignell AH, Fison LG, Davies EWG, Hartley RE, Gundry MF. Failure in retinal detachment surgery. *Br J Ophthalmol* 1973; 57:525-30.
61. Cowley M, Conway BP, Campochiaro PA, Kaiser D, Gaskin H. Clinical risk factors for proliferative vitreoretinopathy. *Arch Ophthalmol* 1989; 107:1147-51.
62. Bonnet M. The development of severe proliferative vitreoretinopathy after retinal detachment surgery, grade B : a determining risk factor. *Graefes Arch Clin Exp Ophthalmol* 1988; 226:201-5.
63. Bonnet M, Fleury J, Guenoun S, Yaniali A, Dumas C, Hajjar C. Cryopexy in primary rhegmatogenous retinal detachment: a risk factor for postoperative proliferative vitreoretinopathy? *Graefes Arch Clin Exp Ophthalmol* 1996; 234:739-43.
64. Asaria RH, Kon CH, Bunce C, et al. Adjuvant 5-fluorouracil and heparin prevents proliferative vitreoretinopathy : Results from a randomized, double-blind, controlled clinical trial. *Ophthalmology* 2001; 108:1179-83.
65. Schwartz SD, Kreiger AE. Proliferative vitreoretinopathy: a natural history of the fellow eye. *Ophthalmology* 1998; 105:785-8.
66. Hirata A, Yonemura N, Hasumura T, Murata Y, Negi A. Effect of infusion air pressure on visual field defects after macular hole surgery. *Am J Ophthalmol* 2000; 130:611-16.

67. Melberg NS, Thomas MA. Visual field loss after pars plana vitrectomy with air/fluid exchange. *Am J Ophthalmol* 1995; 120:386-8.
68. Hutton WL, Fuller DG, Snyder WB, Fellman RL, Swanson WH. Visual field defects after macular hole surgery. A new finding. *Ophthalmology* 1996; 103:2152-8.
69. Malinowski SM, Pesin SR. Visual field loss caused by retinal vascular occlusion after vitrectomy surgery. *Am J Ophthalmol* 1997; 123:707-8.
70. Paques M, Massin P, Santiago P, Spielmann AC, Gaudric A. Visual field loss after vitrectomy for full-thickness macular holes. *Am J Ophthalmol* 1997; 124:88-94.
71. Welch JC. Dehydration injury as a possible cause of visual field defect after pars plana vitrectomy for macular hole. *Am J Ophthalmol* 1997; 124:698-9.



VU

NANCY, le 26 MARS 2002

Le Président de Thèse

Professeur J.P. BERROD

NANCY, le 26 MARS 2002

Le Doyen de la Faculté de Médecine

Professeur J. ROLAND

AUTORISE À SOUTENIR ET À IMPRIMER LA THÈSE

NANCY, le 4 AVRIL 2002

LE PRÉSIDENT DE L'UNIVERSITÉ DE NANCY 1

Professeur C. BURLET

RÉSUMÉ DE LA THÈSE

Le décollement de rétine est une affection ophtalmologique dont le traitement chirurgical consiste à obturer toutes les déchirures rétiniennes par l'indentation épisclérale (chirurgie extra-oculaire). Les progrès techniques récents et la diffusion de la vitrectomie (chirurgie intra-oculaire) ont fait envisager son utilisation comme alternative à la chirurgie extra-oculaire dans certaines formes de décollements de rétine compliqués.

Ce travail est une étude prospective rapportant les résultats anatomiques et fonctionnels de 175 patients traités, en première intention, par vitrectomie sans indentation sclérale.

Dans cette étude, 88 yeux sont phaques et 87 sont pseudophaques. On observe 91 % de succès anatomiques après une intervention et 98 % après plusieurs interventions. Il n'y a pas de différence statistiquement significative entre les résultats anatomiques des patients phaques et des patients pseudophaques. L'acuité visuelle post-opératoire est supérieure ou égale à 5/10 chez 46 % des patients. Parmi les échecs initiaux, 8 sont dus à de nouvelles déchirures et 9 sont en rapport avec la prolifération vitréo-rétinienne.

La vitrectomie sans indentation sclérale est donc une méthode sûre et efficace pour traiter les décollements de rétine. Elle entraîne toutefois une incidence élevée de cataracte chez les patients phaques.

TITRE EN ANGLAIS

Primary vitrectomy without scleral buckle for retinal detachment

THÈSE : MÉDECINE SPÉCIALISÉE – ANNÉE 2002

MOTS CLEFS : Décollement de rétine
Vitrectomie

Faculté de Médecine de Nancy
9, avenue de la Forêt de Haye
54505 VANDOEUVRE LES NANCY Cédex
