HAL
open science

Techniques actuelles d'augmentation du volume des tissus durs à visée implantaire

Jéremy Durkalec

To cite this version:

Jéremy Durkalec. Techniques actuelles d'augmentation du volume des tissus durs à visée implantaire. Sciences du Vivant [q-bio]. 2012. hal-01738858

HAL Id: hal-01738858

https://hal.univ-lorraine.fr/hal-01738858v1

Submitted on 20 Mar 2018

HAL is a multi-disciplinary open access archive for the deposit and dissemination of scientific research documents, whether they are published or not. The documents may come from teaching and research institutions in France or abroad, or from public or private research centers.

L'archive ouverte pluridisciplinaire **HAL**, est destinée au dépôt et à la diffusion de documents scientifiques de niveau recherche, publiés ou non, émanant des établissements d'enseignement et de recherche français ou étrangers, des laboratoires publics ou privés.

UNIVERSITÉ DE LORRAINE

AVERTISSEMENT

Ce document est le fruit d'un long travail approuvé par le jury de soutenance et mis à disposition de l'ensemble de la communauté universitaire élargie.

Il est soumis à la propriété intellectuelle de l'auteur. Ceci implique une obligation de citation et de référencement lors de l'utilisation de ce document.

D'autre part, toute contrefaçon, plagiat, reproduction illicite encourt une poursuite pénale.

Contact : ddoc-thesesexercice-contact@univ-lorraine.fr

LIENS

Code de la Propriété Intellectuelle. articles L 122. 4
Code de la Propriété Intellectuelle. articles L 335.2- L 335.10
http://www.cfcopies.com/V2/leg/leg_droi.php
http://www.culture.gouv.fr/culture/infos-pratiques/droits/protection.htm

ACADEMIE DE NANCY-METZ

UNIVERSITE HENRI POINCARE NANCY I

FACULTE D'ODONTOLOGIE

Année 2012 N° 3868

THESE

pour le

DIPLOME D'ETAT DE DOCTEUR

EN CHIRURGIE DENTAIRE

par

DURKALEC Jérémy

Né le 11 janvier 1983 à Thionville (Moselle 57)

Techniques actuelles d'augmentation du volume des tissus durs à visée implantaire

Présenté et soutenu publiquement le 06 février 2012

Examinateurs de la Thèse :

- Pr. P. AMBROSINI	Professeur des Universités	Président
- Dr. P. BRAVETTI	Maitre de Conférences des Universités	Juge
- Dr. P. GANGLOFF	Praticien Hospitalier	Juge
- Dr. M. ENGELS DEUTSCH	Maitre de Conférences des Universités	Juge
- Dr. P. BURGER	Médecin Stomatologue	Invité

Nancy-Université

Faculté d'Odontologie

Président : Professeur J.P. FINANCE

Doyen : Docteur Pierre BRAVETTI

Vice-Doyens : Pr Pascal AMBROSINI – Pr Francis JANOT - Dr Jean-Marc MARTRETTE

Membres Honoraires : Dr L. BABEL – Pr. S. DURIVAUX – Pr A. FONTAINE – Pr G. JACQUART – Pr D. ROZENCWEIG - Pr M. VIVIER

Doyen Honoraire : Pr J. VADOT

Sous-section 56-01 Odontologie pédiatrique	Mme M. M. Mlle Mlle	**DROZ Dominique (Desprez)** PREVOST Jacques BOCQUEL Julien COSTER Charlotte PHULPIN Bérengère		Maître de Conférences* Maître de Conférences Assistant Assistante Assistante
Sous-section 56-02 Orthopédie Dento-Faciale	Mme M. M. Mlle	**FILLEUL Marie Pierryle** BOLENDER Yves EGLOFF Benoît PY Catherine		Professeur des Universités* Maître de Conférences Assistant Assistante
Sous-section 56-03 Prévention, Epidémiologie, Economie de la Santé, Odontologie légale	Mme M.	***CLEMENT Céline*** JANOT Francis Poste transféré en 57-02		Maître de conférences* Professeur Contractuel Assistant
Sous-section 57-01 Parodontologie	M. Mme M. M. M. M.	**AMBROSINI Pascal** BISSON Catherine MILLER Neal PENAUD Jacques GALLINA Sébastien JOSEPH David		Professeur des Universités* Maître de Conférences* Maître de Conférences Maître de Conférences Assistant Assistant
Sous-section 57-02 Chirurgie Buccale, Pathologie et Thérapeutique Anesthésiologie et Réanimation	M. M. M. M. M. M. Mlle Mlle	**BRAVETTI Pierre** ARTIS Jean-Paul VIENNET Daniel WANG Christian BALLY Julien CURIEN Rémi GUILLET Julie SOURDOT Alexandra		Maître de Conférences Professeur 1er grade Maître de Conférences Maître de Conférences* Assistant (ex 58-01) Assistant Assistante (ex 56-03) Assistante
Sous-section 57-03 Sciences Biologiques (Biochimie, Immunologie, Histologie, Embryologie, génétique, Anatomie pathologique, Bactériologie, Pharmacologie)	M. M. M.	**WESTPHAL Alain** MARTRETTE Jean-Marc YASUKAWA Kazutoyo		Maître de Conférences* Maître de Conférences* Assistant Associé
Sous-section 58-01 Odontologie Conservatrice, Endodontie	M. M. M. M. M. Mlle	**ENGELS-DEUTSCH Marc** AMORY Christophe MORTIER Eric CUNY Pierre HESS Stephan PECHOUX Sophie		Maître de Conférences Maître de Conférences Maître de Conférences Assistant Assistant Assistante
Sous-section 58-02 Prothèses (Prothèse conjointe, Prothèse adjointe partielle, Prothèse complète, Prothèse maxillo-faciale)	M. M. M. M. M. Mlle Mlle 	**LOUIS Jean-Paul** ARCHIEN Claude DE MARCH Pascal SCHOUVER Jacques BARONE Serge Poste mis au concours MONDON Hélène RIFFAULT Amélie Poste mis au concours		Professeur des Universités* Maître de Conférences* Maître de Conférences Maître de Conférences Assistant Assistant Assistante Assistante Assistant
Sous-section 58-03 Sciences Anatomiques et Physiologiques Occlusodontiques, Biomatériaux, Biophysique, Radiologie	Mlle M. Mme M. Mme	**STRAZIELLE Catherine** RAPIN Christophe (Sect. 33) MOBY Vanessa (Stutzmann) SALOMON Jean-Pierre JAVELOT Cécile (Jacquelin)		Professeur des Universités* Professeur des Universités* Maître de Conférences* Maître de Conférences Assistante Associée

souligné : ***responsable de la sous-section*** * temps plein

Mis à jour le 01.10.2011

Par délibération en date du Il *décembre 1972,*
la Faculté de Chirurgie Dentaire a arrêté que
les opinions émises dans les dissertations
qui lui seront présentées
doivent être considérées comme propres à
leurs auteurs et qu'elle n'entend leur donner
aucune approbation ni improbation.

À NOTRE PRÉSIDENT DE THÈSE,

Monsieur le Professeur Pascal AMBROSINI

Docteur en Chirurgie Dentaire

Docteur de l'Université Henri Poincaré, Nancy 1

Vice-Doyen au budget et aux affaires hospitalières

Habilité à diriger des recherches

Professeur des Universités

Responsable de la sous-section Parodontologie

Vous nous avez fait un grand honneur en acceptant la présidence de ce jury.

Nous tenons particulièrement à vous remercier pour tout ce que vous nous avez appris pendant la formation universitaire et pour vos conseils avisés.

Veuillez trouver ici le témoignage de notre reconnaissance et de notre profonde estime.

A NOTRE DIRECTEUR DE THESE,

Monsieur le Docteur Pierre BRAVETTI,

Docteur en Chirurgie Dentaire

Doyen de la Faculté d'Odontologie de l'université Henri Poincaré, Nancy I

Docteur de l'Université René Descartes de Paris V

Maître de Conférences des Universités

Responsable de la Sous-Section : Chirurgie Buccale, Pathologie et Thérapeutique, Anesthésiologie et Réanimation

Nous apprécions l'honneur que vous nous faites en acceptant de diriger notre travail.

Qu'il vous soit témoigné notre profonde reconnaissance pour votre savoir et pour toutes les connaissances que vous nous avez enseignées.

Soyez assuré de notre sincère gratitude et de notre profonde reconnaissance

A NOTRE JUGE ET CO-DIRECTEUR DE THESE,

Monsieur le Docteur Pierre GANGLOFF,

Docteur en Chirurgie Dentaire

Docteur de l'Université Henri Poincaré, Nancy-I

Ancien interne en Odontologie

Ancien assistant hospitalier universitaire

Praticien hospitalier-CHR de Metz

Vous nous avez fait l'honneur de juger et co-diriger cette thèse, nous vous en sommes très reconnaissants.

Le temps passé à vos côtés, lors du stage hospitalier à Metz, a été très riche en enseignement et en découverte.

Nous vous remercions pour votre gentillesse et votre disponibilité durant toute l'élaboration de cet ouvrage.

Que celui-ci soit pour vous la preuve de la reconnaissance et de l'estime que vous nous témoignons.

A NOTRE JUGE,

Monsieur le Docteur Marc ENGELS-DEUTSCH,

Docteur en Chirurgie Dentaire

Docteur de l'Université Louis Pasteur, Strasbourg

Maître de conférences des Universités

Responsable de la Sous-section : Odontologie Conservatrice Endodontie

Vous nous avez fait l'honneur d'accepter de juger notre travail, nous vous en sommes très reconnaissants.

Nous vous remercions sincèrement pour votre enseignement et pour la pédagogie dont vous avez fait preuve tout au long de nos études, ainsi que de votre confiance et de votre soutien lors de nos débuts dans la vie professionnelle.

Veuillez trouver dans ce travail, l'expression de notre profond respect, ainsi que notre admiration la plus sincère.

A NOTRE INVITE,

Monsieur le Docteur Philippe BURGER,

Docteur en médecine

Médecin stomatologue

Ancien interne du service de stomatologie des hôpitaux de Paris

Nous avons été touchés par la confiance que vous avez bien voulu témoigner en acceptant de faire parti du jury de cette thèse.

Nous vous remercions de votre bienveillance, gentillesse et de vos conseils lors du temps passé à vos côtés, ce qui nous a donné envie de pratiquer la chirurgie buccale.

Soyez assuré de notre reconnaissance et de notre profonde gratitude.

A ma mère, la personne la plus importante à mes yeux sans qui je ne serais pas là aujourd'hui. On dit souvent que ce sont les parents qui sont fières de leurs enfants et bien dans mon cas je peux dire que je suis fière d'avoir une maman comme toi. Merci pour tous tes conseils et ton soutien permanent dans mes projets. Je t'aime.

A mon beau-père, que je considère comme mon père, merci d'avoir su me transmettre tes valeurs sans lesquelles je ne serais peut être pas arrivé où j'en suis. Un jour tu m'as cité un poème de Rudyard Kipling « tu seras un homme mon fils ». Je pense que tu y es pour beaucoup si j'en deviens un.

A mon petit frère Nicolas, qui n'est plus si petit que ça, il est bien loin le temps où je te mettais une dérouillée en deux seconde et que tu allais te plaindre dans les jupons de maman. Je suis fière de ce que tu es devenu, je te remercie pour tous nos fous rires et pour le prêt de ton ordinateur portable afin de pouvoir réaliser cette thèse. Surtout ne change pas et tu devrais réussir beaucoup de choses dans ta vie.

A mon petit frère Alexandre, je te remercie pour la correction d'une de mes fautes d'orthographe. Il te reste encore plein de choses à découvrir, alors profite de tous les bons moments tout en essayant de ne pas en faire voir de toutes les couleurs à maman et papa comme nous.

A Chantal et Joël, je vous remercie pour votre humour et votre gentillesse. Merci Chantal de ne pas m'avoir trop grondé quand je mettais mes crottes de nez sur tes murs (quand j'étais petit je précise) j'espère que ce n'était pas trop dur à nettoyer.

A mamie Cecelle et tatie Moumoune, pour votre gentillesse.

A Juliette, je ne sais pas par où vraiment commencer, je vais essayer de faire dans l'ordre. La P1, merci de m'avoir aidé à valider cette « dure » année. L'arrivée en dentaire, entre le faluchage et notre premier crit, on était assez fou. Notre colloc, j'ai toujours été étonné que l'on ne se soit jamais tapé dessus. Toutes ces soirées où tu finissais toujours par danser sur les tables ou vomir aux toilettes. Alors même si je n'ai pas toujours suivi tes conseils, tu as été et seras toujours indispensable pour moi.

A Naco dit le gourou, ton appart a pris cher en P1 et puis ce fût le tour de notre appart pendant deux ans, j'ai l'impression que c'est une habitude chez toi. Merci pour tous nos délires et tes conseils, alors même si maintenant « j'ai mon CSCT moi » ou « c'est pas très sympa de faire un barathon ce soir » je te souhaite plein de bonheur et de réussir à trouver ta voie.

A Pierre dit pipou, le plus grand fan de liverpool que je connaisse, nos discutions foot autour d'une bonne bière sont souvent sans fin et se répète mais je pense que je m'en lasserai jamais. Un grand merci, c'est quand même grâce à toi que j'ai posé mon premier implant. « you'll never walk alone ».

A Mouss, il est loin le temps ou tu dormais sur mon canap et qu'on sortait en mode chasseur, ça me manque parfois mais bon tu as trouvé le job qu'il te fallait. Il y a qu'une chose qui ne changera jamais, c'est ton niveau à fifa, toujours partant pour une petite loche.

A Marie, je n'en serais surement pas là sans ton soutien pendant nos révisions de P1et la préparation de tes croques monsieur. Merci pour ta gentillesse et tes conseils tout au long de ces années, ne change rien, c'est comme ça que tu es la meilleure.

A J-P, dit fofana, mon nouveau compère de fifa, je suis très heureux de t'avoir rencontré et d'être en coloc avec toi aujourd'hui. Je te souhaite plein de bonheur et de voyage dans l'avenir mais surtout une petite clope et une petite canette.

A Leati, merci pour ton sourire et ta bonne humeur et surtout une chose est importante « c'est de la céramique ».

A Dan et Melo, petite dédicace au brushing de Dan et au sourire de Melo. Je vous souhaite plein de bonheur à tous les deux.

Aux Débiles, Pop, Aloux, les dobbies, Tommy, Arnos, Greg et les autres avec qui j'ai eu tous ces délires

A Sophia et Carole, mes petites protégées, merci pour votre folie et votre joie de vivre, ne changer rien et garder toujours votre complicité.

A vous tous avec qui j'ai eu plein de délires, Anne So car « il est gentil le DJ », Alo spécialiste en irish coffee, Steph pour ta bonne humeur en TP et à Metz, Amelie, Emilie et Cyp car « on n'est pas à Nancy hein », Tom-Tom et Marion pour votre gentillesse, Loulou le plus grand mito du monde, Marco et Marie le couple le plus fou-fou que je connaisse, Lauranne pour ta voix si magique, Dam's notre papa, Gauthier mon copilote national, Antoine pour cette soirée magique, Arno et Jess, Derf, Mylène, Cécouf, J-B et Cath, Claire, Alice et Constance, Pierre mon dernier fillot de faluche, et tous les autres. Merci à vous.

Aux Couanouz, merci John pour ton aide et tes explications si précieuses pour la mise en page, Paul et Clem pour votre humour.

A lolo et Julie, merci pour la confiance que vous m'avais accordée en devenant parrain de Jeanne, j'en suis très fière. Je ne peu pas être souvent avec vous mais vous êtes toujours avec moi. Lolo, mon guide des rues parisiennes, je suis très heureux de t'avoir rencontré et j'ai hâte de vivre de nouvelles aventures avec toi.

A ma crit dream, Guigui, je suis tellement content que tu es réussi à rencontrer quelqu'un comme Mathilde et je vous souhaite plein de bonheur. Olive, mon poulet, nos petites siestes à la friends me manque et n'oublie pas « Paris est magique ». Pom's, le roi du dance-floor et du robot. Axelle et Cathy la touche sexy de cette équipe. Je vous remercie pour tous ces souvenirs gravés dans ma mémoire.

A vous tous qui m'avais fait vivre des moments inoubliables en congrès ou au crit, Cha pour ton sourire et ses folles soirées, Chachatte pour ta joie de vivre et ton acceuil, Jess pour ton agence matrimoniale, Maelysse pour ta gentillesse et ton rôle de maman, Arnaud pour m'avoir sauvé au god, Julien et Florie, Pika, Ionion, Markus, Barbie, Matho et les autres. Merci pour tout.

INTRODUCTION 1

1. RAPPELS ANATOMIQUES, MORPHOLOGIQUES ET PHYSIOLOGIQUES DU MAXILLAIRE ET DE LA MANDIBULE 3

1.1. LE MAXILLAIRE 3

1.1.1. Le corps du maxillaire 4

1.1.2. Les processus maxillaires 5

1.1.3. Le sinus maxillaire 6

1.1.4. La crête alvéolaire 7

1.2. LA MANDIBULE 7

1.2.1. Le corps 8

1.2.2. Les branches montantes 9

1.3. LE TISSU OSSEUX 10

1.3.1. Architecture osseuse 10

1.3.2. Histologie du tissu osseux 13

1.3.3. Physiologie du tissu osseux 15

2. ETUDE PRE-OPERATOIRE ET PRISE DE DECISION 19

2.1. ETIOLOGIE DE LA PERTE OSSEUSE 19

2.1.1. Généralités 19

2.1.2. Les causes de perte 20

2.2. LES OBSTACLES LIMITANT LA CRETE ALVEOLAIRE 22

2.2.1. Au maxillaire 22

2.2.2. A la mandibule 24

2.3. CLASSIFICATION DES PERTES DE SUBSTANCE OSSEUSE 26

2.3.1. Classification 26

2.3.2. Déficits horizontaux, concavité vestibulaire. 30

2.3.3. Déficits verticaux 31
2.3.4. Evaluation de la qualité osseuse 31
2.4. VISUALISATION ET OJECTIVATION DE L'OS DISPONIBLE 36
2.4.1. L'examen clinique 36
2.4.2. Les examens radiologiques 42
2.4.3. Contre-indications 46
3. Choix du matériau et du site donneur 51
3.1. Choix du matériau 51
3.1.1. Objectifs de l'apport osseux 51
3.1.2. Caractéristiques et propriétés des biomatériaux 51
3.1.3. Les matériaux de construction et leur cicatrisation 52
3.2. Les sites donneurs 67
3.2.1. Les sites d'origine intra-buccale 67
3.2.2. Les greffons d'origine extra-buccale 76
4. Les techniques chirurgicales d'augmentation du volume osseux 85
4.1. Greffe osseuse autogène 85
4.1.1. Généralités 85
4.1.2. Protocoles chirurgicaux 85
4.1.3. Suites opératoires 88
4.1.4. Résultats 88
4.1.5. Conclusion 89
4.2. Greffe d'os allogénique 90
4.2.1. Généralités 90
4.2.2. Principe d'utilisation 90
4.2.3. Avantages et inconvénients 91

4.2.4. Résultats 91
4.2.5. Conclusion 92
4.3. La régénération osseuse guidée (ROG) 92
4.3.1. Principe 93
4.3.2. Les membranes 94
4.3.3. Indication 99
4.3.4. Conclusion 99
4.4. Les association de différentes techniques 99
4.4.1. Greffes osseuses autogènes et ROG 99
4.4.2. Greffes osseuses xénogènes et ROG 101
4.4.3. Conclusion 101
4.5. Cas particulier du soulèvement sinusien 102
4.5.1. Classification de JENSEN 103
4.5.2. Voie d'abord latérale 104
4.5.3. Voie d'abord crestale 106
4.6. Distraction osseuse alvéolaire 107
4.6.1. Généralités 107
4.6.2. Principes et indications 107
4.6.3. Technique chirurgicale 108
4.6.4. Complications 110
4.6.5. Suites opératoires 110
4.6.6. Conclusion 110
4.7. Expansions osseuses alvéolaires 111
4.7.1. Objectifs et indications 111
4.7.2. Expansion maxillaire 111

4.7.3. Expansion mandibulaire 113

4.7.4. Conclusion 113

CONCLUSION 118

INDEX DES ILLUSTRATIONS 120

BIBLIOGRAPHIE 124

INDEX 143

INTRODUCTION

Le but de la dentisterie moderne est de restaurer la forme, la fonction, le confort, l'esthétique, en somme la santé buccodentaire des patients ayant subi des maladies ou des troubles du système stomatognatique. Très souvent ces maladies aboutissent à la perte des dents compliquant le but à atteindre.

Aujourd'hui la demande des patients pour des solutions de prothèse fixée est croissante.

Cependant la pose d'un implant nécessite la présence d'un support osseux suffisant. Certains obstacles anatomiques associés à une perte osseuse faisant suite aux avulsions dentaires ne permettent pas de disposer du capital osseux nécessaire à une réhabilitation implanto-postée.

De ce faite, plusieurs méthodes ayant comme objectifs une augmentation du volume osseux ont été proposées et la possibilité de créer de l'os dans des régions où celui-ci fait défaut est devenue possible. Ces nouvelles techniques, offre aux patients et aux praticiens de nouvelles alternatives thérapeutiques qui vont permettre de recréer un environnement favorable à la pose d'implant.

Nous allons donc, à travers ce travail, étudier, classer et poser les différentes indications de ces nouvelles techniques d'augmentation du volume des tissus dure en pré-implantaire, pour pouvoir proposer aux patients la bonne thérapeutique afin de remplir nos objectifs

Partie:1

RAPPELS ANATOMIQUES

1. RAPPELS ANATOMIQUES, MORPHOLOGIQUES ET PHYSIOLOGIQUES DU MAXILLAIRE ET DE LA MANDIBULE

1.1. LE MAXILLAIRE

Le maxillaire est un os volumineux, mais léger en raison de la présence d'une importante cavité pneumatique qui l'habite, le sinus maxillaire.

C'est un os pair et symétrique uni sur le plan médian à son homologue au cours de la croissance, participant ainsi à la constitution de la cavité orbitaire, des fosses nasales et de la cavité buccale (DARGAUD, 1997).

On lui distingue : un corps, des processus, une cavité et une crête alvéolaire (LAISON, 1993).

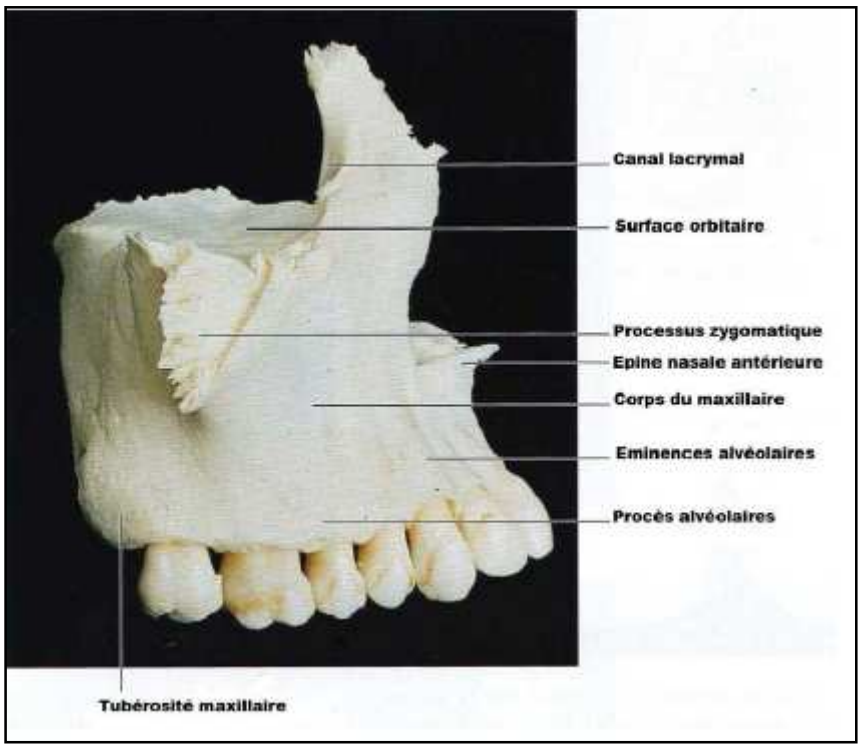

fig 1. Vue de profile du maxillaire (GARK, 2010)

1.1.1. Le corps du maxillaire

Il a la forme d'une pyramide horizontale tronquée à quatre faces et constitue la charpente osseuse du massif facial supérieur. Son architecture laisse deviner le volume du sinus maxillaire.

1.1.1.1. Face jugale

Cette face est concave dans son ensemble et regarde en avant et en dehors. Elle est marquée par une série de bourrelets verticaux correspondant aux racines des dents maxillaires. Elle présente en son centre, la fosse canine, terme impropre car elle ne répond pas directement à la canine mais à extrémité des racines des deux prémolaires. En avant de la fosse canine se trouve la bosse canine d'un part et la fossette myrtiforme d'autre part. Plus postérieurement, la face jugale est libre de tout élément nerveux et offre ainsi une voie d'abord du sinus maxillaire.

1.1.1.2. Face orbitaire

Presque horizontale, mais inclinée en dehors et un peu en avant, elle forme une grande partie du plancher orbitaire. Elle est traversée d'arrière en avant par une gouttière qui deviendra canal, le canal infra-orbitaire. Près de l'extrémité antérieure de ce canal, se détache un canal intra-osseux, dans lequel passent les vaisseaux et le nerf alvéolaire antérieur destinés au groupe dentaire incisivo-canin-maxillaire.

1.1.1.3. Face médiane

Elle forme la partie latérale de la fosse nasale et de la cavité buccale. Le processus palatin la sépare en deux étages : nasal et buccal

Au centre de l'étage nasal, se trouve le hiatus maxillaire. C'est un orifice quadrilatère faisant communiquer fosse nasale et sinus maxillaire .L'étage buccal forme l'arcade alvéolaire supérieure et la moitié de la voûte palatine.

1.1.1.4. Face ptérygo-maxillaire

Elle forme la partie externe le plus postérieure du maxillaire. Elle constitue avec l'os zygomatique la fosse maxillo-malaire dans laquelle se loge la boule graisseuse de bichat. La face postérieure est convexe dans sa partie interne où elle forme la tubérosité du maxillaire.

1.1.2. Les processus maxillaires

Ils constituent les extrémités du maxillaire et s'articulent avec les autres os du massif facial supérieur. (PELLETIER, 1969)

1.1.2.1. Processus palatin

De forme triangulaire son épaisseur diminue d'avant en arrière. Par son bord interne, elle s'unit sur la ligne médiane à son homologue du côté opposé séparant ainsi la cavité buccale des fosses nasales.

1.1.2.2. Processus zygomatique ou pyramidal

Il constitue le sommet du maxillaire. Il se situe à la jonction des faces orbitaire, jugale, et ptérygo-maxillaire, et s'articule avec l'os zygomatique.

1.1.2.3. Processus frontal

Il est constitué d'une lame osseuse aplatie dans le sens transversal qui s'articule avec l'os frontal et les os propre du nez.

1.1.3. Le sinus maxillaire

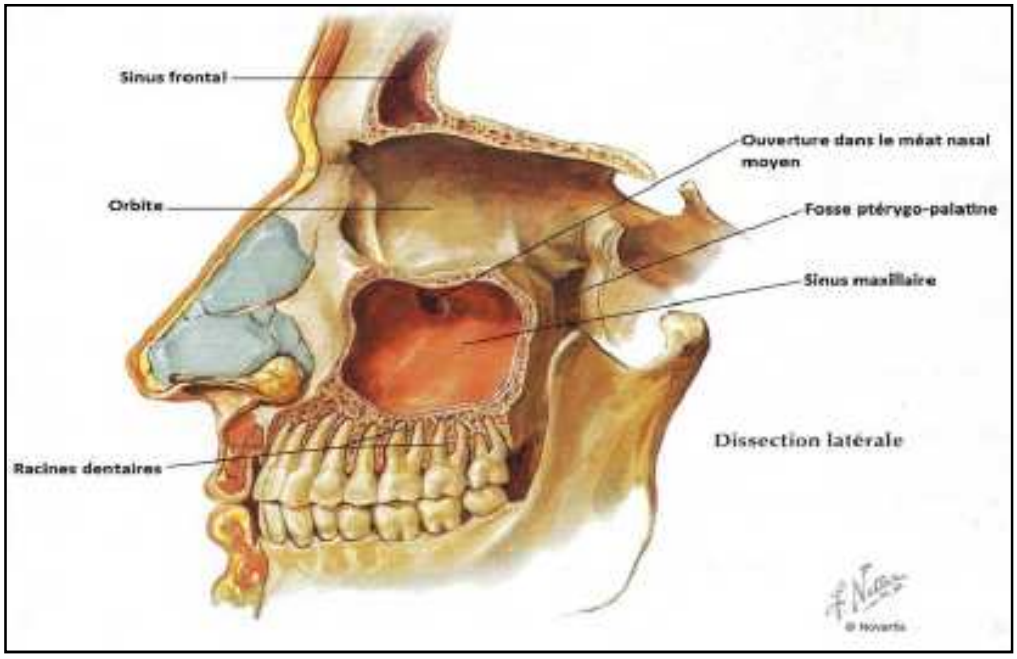

fig 2. Localisation du sinus maxillaire (NETTER, 1997)

Encore appelée « antre d'Highmore », cette cavité est un sinus dentaire, en raison de ses rapports avec les racines des prémolaires et des molaires maxillaires. Elle occupe la plus grande partie de l'os ; elle se présente sous la forme d'une pyramide quadrangulaire. Le volume et la forme du sinus maxillaire est variables selon les individus.

La paroi antérieure jugale est mince et est la voie d'abord chirurgicale du sinus.

La paroi supérieure, également mince, répond au plancher orbitaire.

La paroi postérieure tubérositaire est plus épaisse et répond à la fosse ptérygo-maxillaire.

La paroi inférieure ou plancher du sinus est en rapport étroit avec les prémolaires et les molaires maxillaires dont les alvéoles peuvent faire saillie dans la cavité du sinus.

Le sommet répond au processus pyramidal de l'os tandis que la base répond à sa base.

Dans la paroi antérieure et la paroi postérieure cheminent les nerfs et vaisseaux dentaires. (NADEAU, 1995).

1.1.4. La crête alvéolaire

Elle constitue la partie labile du maxillaire puisque son existence est conditionnée par l'évolution et la présence des organes dentaires. Ce rempart se compose de deux tables alvéolaires, l'une interne, l'autre externe, et son épaisseur croît de la partie antérieure médiane à la partie postérieure pour répondre à l'importance des dents. Elle est creusée au maxillaire de huit cavités coniques principales, les alvéoles dentaires.

1.2. LA MANDIBULE

La mandibule est un os impair, médian et symétrique formant à lui seul le squelette de la mâchoire inférieure. Elle s'articule avec les os temporaux par l'intermédiaire des ménisques. C'est le seul os mobile de la face. (LAISON, 1993)

Elle présente à décrire :

Une partie horizontale : le corps.

Deux parties latérales : les branches.

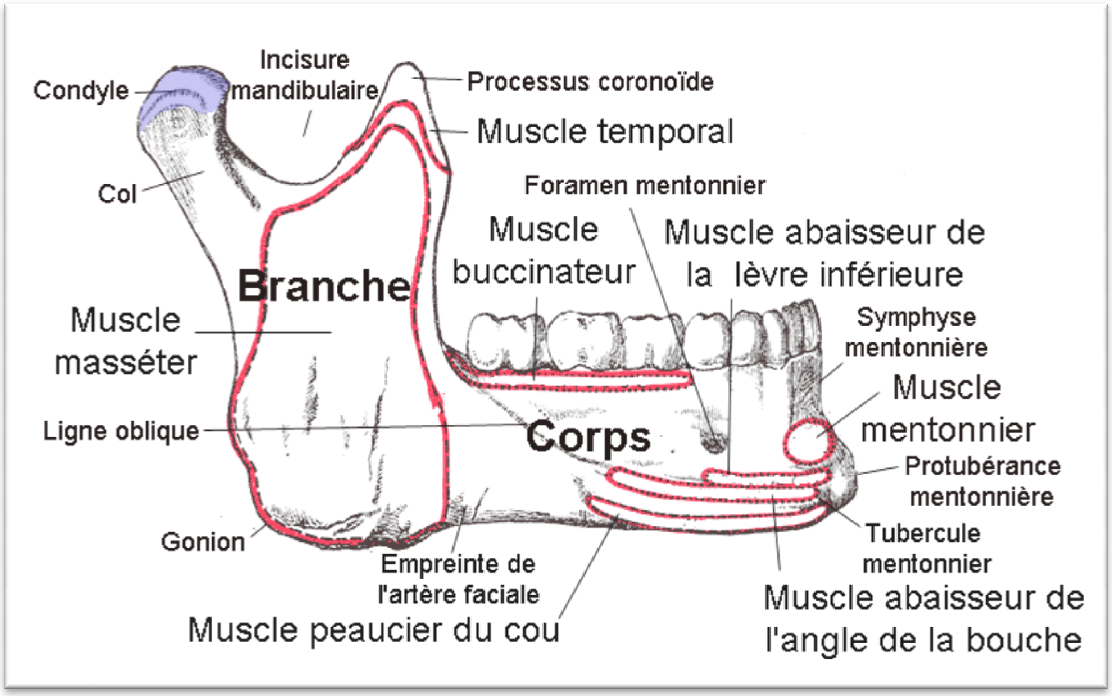

fig 3. Vue latérale droite de la mandibule

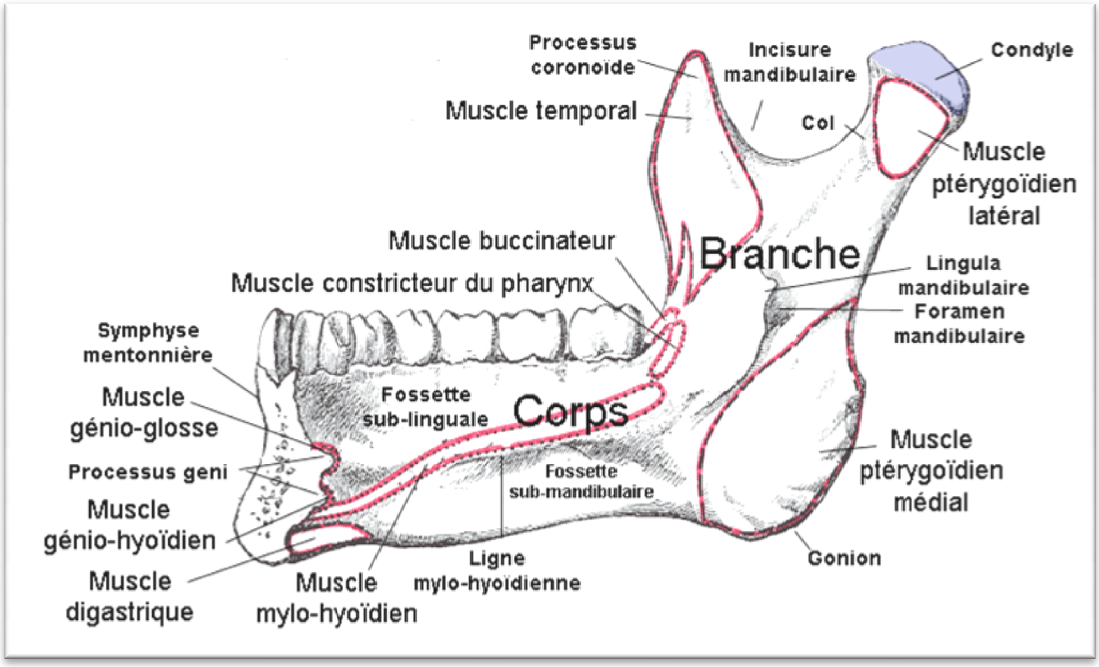

fig 4. Vue médiale droite d la mandibule

1.2.1. <u>Le corps</u>

En forme de fer à cheval à concavité postérieure, il comprend deux faces et deux bords

1.2.1.1. <u>Face antérieure, externe ou cutanée</u>

Elle présente sur la ligne médiane une crête verticale plus ou moins accusée : la symphyse mentonnière. Cette crête se continue en bas par une forte saillie triangulaire à base inférieure : l'éminence mentonnière. C'est une région de prélèvement intra-oral.

La face externe du corps est, dans sa partie la plus latérale, divisée en diagonale par une crête mousse appelée ligne oblique externe qui commence au tubercule mentonnier et qui se prolonge en haut et en arrière par le bord antérieur de la branche. Au dessus de cette ligne se situe le trou mentonnier, c'est orifice de sortie du canal mandibulaire, sa situation peut varier avec l'âge.

1.2.1.2. Face interne, postérieure ou buccal

Elle présente, de chaque côté de la ligne médiane, un peu au-dessus du bord inférieur, quatre tubercules : les apophyses géni. Leur nombre est variable, elles peuvent être deux ou fusionner.

La face interne est traversée obliquement par une crête mousse qui s'étend des apophyses géni à la face interne de la branche. Cette crête est la ligne oblique interne ou ligne mylo-hyoïdienne. Elle divise la face interne en deux parties.

Au dessus de la ligne, la face interne est excavée dans sa partie antérieure et présente la fossette sublinguale et parfois un tori lingual plus ou moins marqué.

Au-dessous de la ligne, on retrouve d'avant en arrière : la fossette digastrique, la fossette sous mandibulaire et le sillon mylo-hyoïdien.

1.2.1.3. Le bord inférieur libre

Il constitue la limite inférieure du visage. Epais et arrondi décrivant un grand S très allongé, à convexité antérieure, il est immédiatement situé sous la peau.

1.2.1.4. Le bord supérieur alvéolaire

Il est épais, s'élargissant vers l'arrière et creusé de chaque côté par huit alvéoles dentaires destinées aux dents mandibulaire. Elles sont séparées les uns des autres par des septums alvéolaires. L'existence de ces alvéoles est liée à celle des dents comme au maxillaire

1.2.2. Les branches montantes

Elles se détachent de chaque extrémité postérieure du corps ; Ce sont des lames osseuses quadrilatères, aplaties transversalement. Elles présentent à décrire deux faces et des bords.

1.2.2.1. Face externe

Elle est divisée en deux segments par une crête oblique en bas et en avant. Ces segments donnent insertion aux différents faisceaux du muscle masséter.

1.2.2.2. Face interne

Elle présente dans sa partie centrale l'orifice d'entrée du canal mandibulaire. Son bord antérieur est limité par une saillie triangulaire, l'épine de Spix.

1.2.2.3. Les bords

Bord antérieur : En forme de S italique, il est mince et tranchant et se continue en bas avec la ligne oblique externe

Bord postérieur : Epais et arrondie

Bord inférieur : Il fait suite au bord inférieur du corps mandibulaire et forme avec le bord postérieur, l'angle de la mandibule

Bord supérieur : Mince et tranchant, il présente d'avant en arrière : l'apophyse coronoïde, l'échancrure sigmoïde et le condyle mandibulaire.

1.3. LE TISSU OSSEUX

Le tissu osseux est un tissu de type, conjonctif spécialisé caractérisé par une matrice rigide, calcifiée, et contenant des fibres de collagène, la présence de cellules spécialisées dans l'ostéoformation (les ostéoblastes) ou l'ostéorésorption (les ostéoclastes), la présence d'ostéocytes logés dans des ostéoplastes. Il existe 3 catégories de tissus osseux qui se distinguent par le degré de maturation et/ou le mode d'organisation :

- l'os non lamellaire.
- l'os compact.
- l'os spongieux.

1.3.1. Architecture osseuse

Sur le plan anatomique, on distingue :

- A la périphérie, un os compacte dense.
- Au centre, un os spongieux, largement parsemé d'espace médullaire. C'est cette moelle osseuse qui est responsable de la nutrition et du métabolisme de tout le tissu osseux.

Sur le plan histologique, et très schématiquement, on distingue :

- L'os lamellaire à forte densité osseuse. Cet os se présente sous forme de fines lamelles qui signent les appositions osseuses successives.
- L'os haversien, dans lequel les lamelles osseuses s'enroulent en spirales autour d'un canal central occupé par un vaisseau sanguin et du tissu conjonctif jeune : le canal de Havers. C'est cet ensemble qui est garant de la rigidité de l'os.

- L'os spongieux ou aréolaire, caractérisé par la présence de nombreux espaces contenant la moelle et les éléments vasculo-nerveux.
- L'os périodique, dans lequel la substance fondamentale est traversée par des fibres de collagènes provenant du périoste.

1.3.1.1. L'os compacte

Au niveau de l'os alvéolaire, on distingue deux sortes de corticales :

- La corticale périphérique externe (vestibulaire, palatine ou linguale) qui est en continuité avec les corticales du corps osseux maxillaire et mandibulaire, sans qu'aucune limite anatomique ne puisse être décelée.
- La corticale interne ou lamina dura qui représente la paroi des alvéoles proprement dite.

Ces deux corticales ont une structure histologique, physiologique et une fonction bien différentes.

- La corticale périphérique externe a une épaisseur variable en fonction de la position de la dent sur l'arcade, de la localisation, au maxillaire ou à la mandibule, vestibulaire ou linguale. D'une façon générale la corticale maxillaire est plus fine que celle mandibulaire. L'épaisseur des corticales mandibulaires tend à augmenter de mésial en distal.
- La corticale alvéolaire interne est essentiellement discontinue car elle est perforée de nombreux vaisseaux sanguins, lymphatiques et d'éléments nerveux. Elle est appelée également lamina dura en raison de sa densité radiographique.

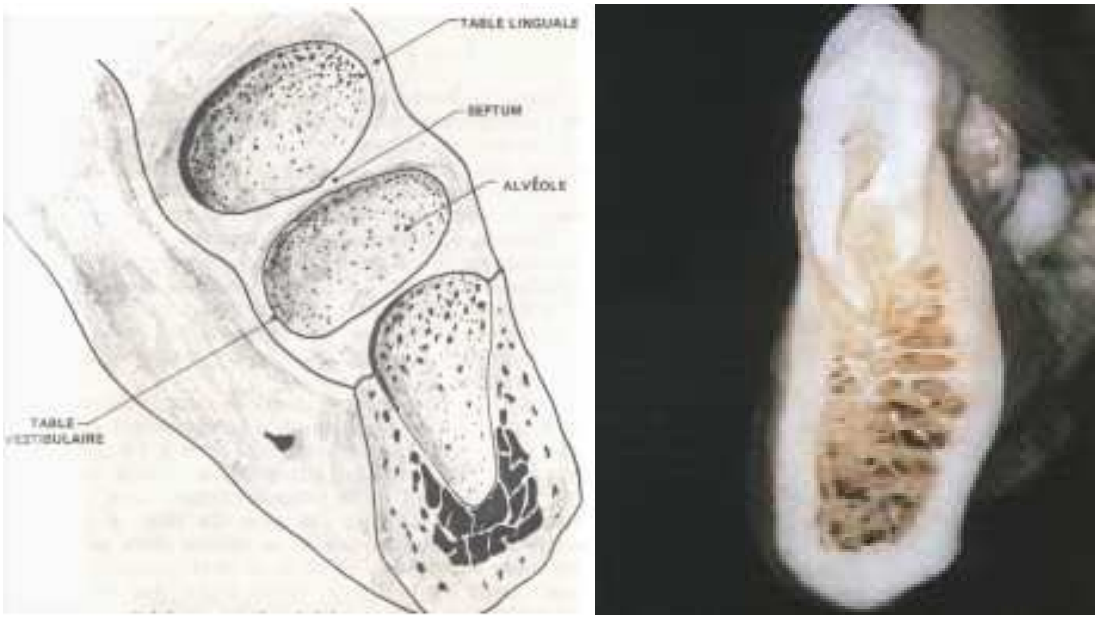

fig 5. L'os alvéolaire

1.3.1.2. L'os spongieux

L'os spongieux est caractérisé par des cavités médullaires plus développées que la substance osseuse proprement dite. Celles-ci étant hématopoïétiques, elles contiennent des cellules destinées à l'hématogenèse et à l'ostéogenèse.

Ces travées osseuses sont plus nombreuses et plus marquées au niveau d'une dent à fonction active qu'au niveau d'une dent hypo-fonctionnelle ou non fonctionnelle. Son architecture est donc variable en fonction de sa situation.

Il se situe entre la corticale externe et interne, constitue le corps de l'os alvéolaire et contient des ostéoblastes ainsi que des ostéoclastes responsables des remaniements osseux incessant.

fig 6. Os spongieux ou trabéculaire (GARK, 2010)

1.3.2. Histologie du tissu osseux

Le tissu osseux possède un composante cellulaire et une substance intercellulaire.

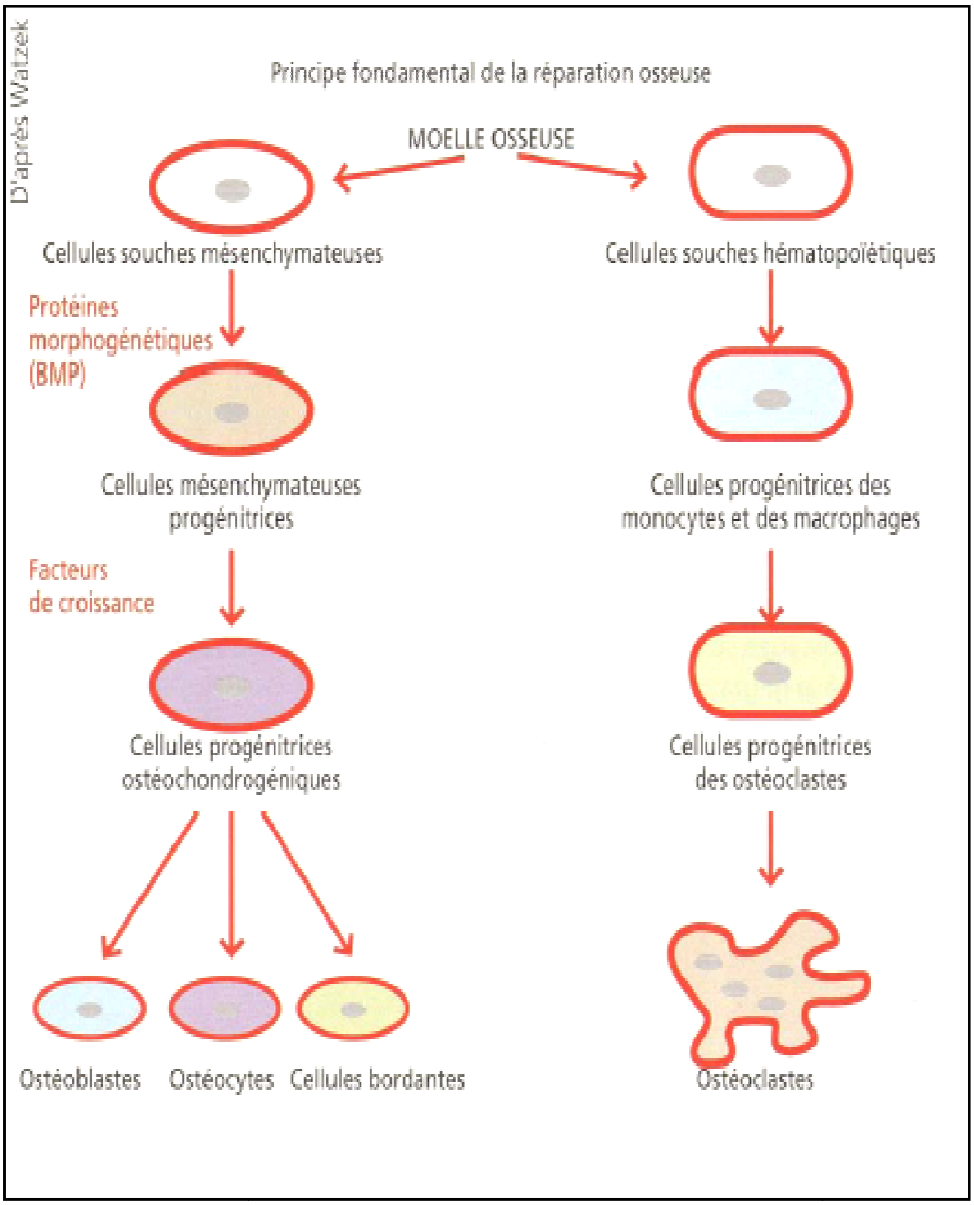

fig 7. Schéma simplifie du principe fondamental de la réparation osseuse et des cellules osseuses qui interviennent (ZUCK, 2009)

1.3.2.1. Les ostéoblastes

Ce sont des cellules dont l'activité est fortement centrée sur les processus de formation, qu'elles interviennent dans la période d'édification des structures tissulaires ou lors des phénomènes de remaniement.

Issus du clone mésenchymateux, on en trouve 30 à 50 fois plus que les ostéoblastes. Il passe par un stade de pré-ostéoblaste. Il est mononuclée et son grand axe est parallèle au bord osseux. Il possède un noyau éloigné de ce bord osseux et des prolongements cytoplasmiques qui s'anastomosent avec ceux des autres ostéoblastes. C'est une cellule riche en organites.

Sa principale fonction est de sécréter la trame protéique de l'os c'est-à-dire collagène et protéines non collagéniques qui constituent le tissu ostéoïde ou substance pré-osseuse. (MUNDY, 1999)

1.3.2.2. Les ostéocytes

Ils résultent de la différenciation d'anciens ostéoblastes « pris au piège » dans la matrice osseuse et responsable de son entretient.

Ils se trouvent dans une lacune ostéoplaste, ces lacunes possèdent des canalicules ou cheminent les prolongements ostéocytaires. Ces prolongements permettent la communication entre les ostéocytes voisins et, ainsi, l'acheminement des liquides contenus dans les capillaires haversiens, du centre vers la périphérie.

Ils représentent donc une vaste surface d'échange entre cellules et substance intercellulaire et ont un rôle de nutrition. (IKECHA, 2008)

Ces cellules subissent diverses influences hormonales, vitaminiques et mécaniques.

1.3.2.3. Les cellules bordantes

Les cellules bordantes sont métaboliquement peu actives. Elle réalisent une barrière sélective entre l'os et les autres compartiments de l'organisme, dérivent des ostéoblastes et recouvrent la surface osseuse.(SASAKI, 2003)

1.3.2.4. Les ostéoclastes

Ils se distinguent d'emblée des autres cellules osseuses par leur important volume cellulaire. Les ostéoclastes seraient un «macrophage spécialisé». Ils seraient issus de la fusion de macrophages mononuclés de la moelle hématopoïétique ce qui en fait des cellules multinuclées (2 à 40 noyaux).

Les ostéoclastes sont responsables de la résorption osseuse par dissolution du minéral et dégradation de la matrice organique. Le nombre de noyaux augmente lorsque la cellule est en activité.

Sous l'action de facteurs hormonaux (l'hormone parathyroïde, le dihydrocholécalciférol et les prostaglandines), les ostéoclastes adhèrent à la matrice minérale des cavités creusées dans l'os lamellaire ou « lacune de Howship ». La morphologie des ostéoclastes reflète leur degré d'activation. Le processus de résorption est initié à partir d'une diminution du pH résultant d'une pompe à protons située dans la membrane plasmique rugueuse de l'ostéoclaste.

1.3.2.5. Rôle du périoste

C'est une membrane fibreuse qui recouvre tout l'os sauf au niveau des surfaces articulaires.

Il est constitué d'une couche externe, riche en fibres de collagène et en éléments vasculaires et nerveux, et d'une couche interne cellulaire et ostéogène avec quelques vaisseaux. Les cellules du périoste possèdent un pouvoir ostéogène, cependant il à été monté qu'une fois séparées de l'os, ces cellules sont en partie détruites rendant ainsi le périoste incapable de produire un os nouveau.

Le périoste possède de nombreux pores, les trous nourriciers, situés à la surface de l'os, et qui livrent passage à leurs vaisseaux nourriciers et à leurs nerfs. L'os dépend donc du périoste pour son apport sanguin et toute altération périostée menacerait la survie osseuse.

1.3.3. Physiologie du tissu osseux

L'os alvéolaire, au même titre que les divers éléments du squelette est continuellement remanié. Deux processus, le modelage et le remodelage concourent à la réalisation des remaniements osseux (GOLDBERG, 1989).

1.3.3.1. Le modelage

Le modelage est l'ensemble des mécanismes qui permettent d'adapter les os aux charges mécaniques auxquels ils sont soumis durant la croissance, en modifiant leur forme, déplaçant les surfaces osseuses par rapport à un axe ou une fonction qui se précise.

1.3.3.2. Le remodelage

Le remodelage est un cycle continu d'évènements qui permet, tout au long de la vie, le remplacement de l'os ancien par de l'os nouveau. Cette activité assure d'abord la substitution de l'os primaire par de l'os mature, puis persiste et devient prépondérante. L'activité de remodelage constitue l'essentiel des phénomènes de remaniement chez l'adulte (NADEAU, 1995)

Le remodelage osseux peut être schématisé par une succession de phases appelée système A.R.I.F (Activation – Résorption – Inversion – Formation). Ce cycle est alors réalisé par un groupe de cellules, appelé Unitaire Multicellulaire de Base (B.M.U) qui agissent de façon coordonnée et séquentielle.

- Phase d'activation : arrivée des précurseurs des ostéoclastes (pré-ostéoclastes).
- Phase de résorption : formation des lacunes de Howship puis disparition des ostéoclastes par apoptose.
- Phase d'inversion : les ostéoclastes sont progressivement remplacés par des cellules macrophagiques (pré-ostéoblastes) qui vont « lisser » le fond de la lacune.
- Phase de formation : recrutement des ostéoblastes qui vont synthétiser une nouvelle matrice collagénique, appelé couche ostéoïde, qui subira une minéralisation secondaire pour former du tissu osseux mature.

Cette séquence est suivie d'une phase dite de repos où l'os nouveau est tapissé de cellules bordantes.

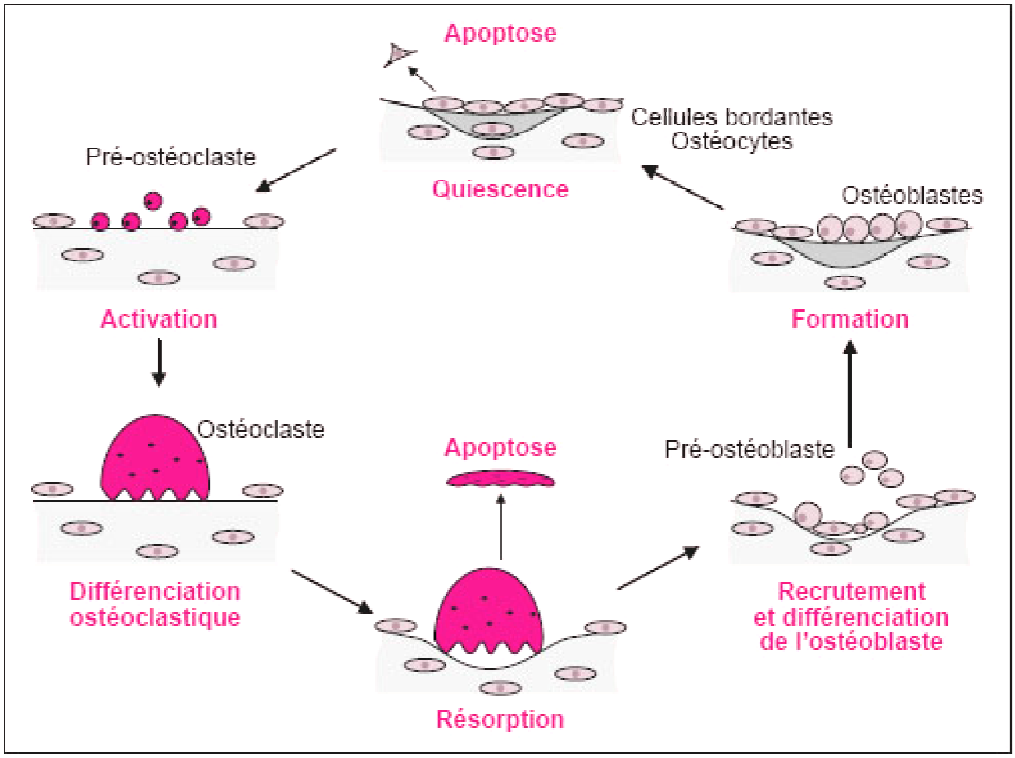

fig 8. Le remodelage osseux

PARTIE:2

ETUDE PREOPERATOIRE ET PRISE DE DECISIONS

2. ETUDE PRE-OPERATOIRE ET PRISE DE DECISION

2.1. ETIOLOGIE DE LA PERTE OSSEUSE

2.1.1. Généralités

L'os maxillaire et l'os mandibulaire sont constitués de deux zones : le corps et les procès alvéolaires. Bien que la démarcation entre ces deux parties ne soit pas nettement marquée et que le tissu osseux qui les constitue soit identique, chacune a des caractéristiques anatomiques et fonctionnelles propres (OUHAYOUN, 1995).

Dès sa constitution terminée, l'architecture osseuse, cartilagineuse et tégumentaire faciale subit une involution. L'os alvéolaire maxillaire et mandibulaire est particulièrement touché par ce processus, notamment en cas d'édentation non compensée.

En effet, la perte d'une dent est inévitablement suivis d'une fonte plus ou moins importante de l'os alvéolaire car les procès alvéolaires naissent avec l'éruption des dents et disparaissent avec leur perte. Cette résorption est variable d'un individu à l'autre, s'effectue principalement à partir du côté vestibulaire et affecte considérablement la largeur et la hauteur de la crête (BLOCK, 1997).

La plupart des dents présentent une corticale osseuse mince et vestibulaire, ce qui compromet le potentiel réparateur succédant une extraction dentaire (SHAMANAN, 1992). Ceci aboutit à un mode de résorption qui place l'os alvéolaire dans une position plus linguale et apicale que celle du parodonte normal.

NEVINS et coll. (1994) ont identifié une perte approximative d'un tiers de la paroi vestibulaire osseuse dans le mois qui suit l'extraction.

La réduction de la crête résiduelle est un processus chronique progressif dont le cours varie non seulement entre différents individus mais également chez un individu à différents moments (CAWOOD, 1991). Ces mêmes auteurs rappellent les travaux de TALLGREN (1972) qui observent que la plus grande proportion de perte osseuse arrive la première année de l'extraction dentaire, le processus se prolonge à un rythme plus lent les 25 suivantes.

DIES (1997) précise que la résorption la plus importante survient lors des trois premiers mois qui suivent l'extraction (environ 80% de la perte osseuse observable sur deux ans est déjà présente dès le troisième mois post-extractionnel). La perte osseuse mandibulaire est quatre fois plus importante que celle du maxillaire.

DUBRUILLE et coll. (2000) reconnaissent que la morphologie des crêtes alvéolaires édentées est très variable selon la situation de l'édentation, son importance quantitative et qualitative. La forme des crêtes alvéolaires édentées varie également selon le degré de résorption osseuse alvéolaire et selon la perte osseuse accompagnant l'avulsion dentaire, l'alvéolectomie, la fracture alvéolaire. En dehors de toute pathologie locale, la perte des dents constitue l'état déclenchant de la résorption osseuse maxillaire et/ou mandibulaire.

Un diagnostic précis de la perte de substance doit précéder toute réhabilitation d'un espace édenté. Ainsi, la temporisation permet d'évaluer avec précision la perte de volume.

2.1.2. Les causes de perte

2.1.2.1. Causes d'origine physiologique

Les résorptions consécutives aux pertes dentaires : l'os supporte et amortit les contraintes fonctionnelles que subit l'organisme. Les activités mécaniques stimulent l'ostéoformation et diminuent la résorption. A l'inverse, l'absence d'activité mécanique comme lors de la perte des dents, aboutit à une résorption des crêtes édentées. L'os alvéolaire, perdant toute stimulation, ne peut que se résorber. En effet, la perte d'une dent ou des dents, implique une diminution brutale de la charge transmise à l'os : la résorption est immédiate et importante.

Vieillissement

2.1.2.2. Causes d'origine congénitale

- Micrognathie
- Oligodontie
- Fentes

2.1.2.3. Causes d'origine infectieuse

- Parodontite, surtout à un stade avancé ou terminal.
- Lésion péri-apicale, ou latéro-radiculaire, d'origine endontique, ayant détruit une table osseuse.
- Echec implantaire (péri-implantite).

2.1.2.4. Causes d'origine traumatique

- Expulsion accidentelle avec fracas osseux.
- Fracture radiculaire et osseuse
- Prothèse amovible partielle mal adaptée.
- Extraction mal conduite.

Le premier acte entraînant l'édentation étant l'extraction dentaire, il est évident que cet acte doit être réalisé dans des conditions optimum de conservation osseuse et il s'impose de prendre diverses précautions : le maintien des procès alvéolaires entre le pouce et l'index, des pressions progressives exercées sur l'os à l'aide de l'élévateur contribuent à prévenir une fracture de la corticale vestibulaire lors d'une extraction.

Par exemple, pour les molaires qui comportent souvent des racines divergentes, nous procéderons à une séparation de racines à l'aide d'une fraise Zekrya chirurgicale afin d'extraire la dent racine par racine et ainsi de limiter les risques de fracture de la corticale. Lors d'une alvéolectomie, la résection osseuse se réalisera a minima sous une irrigation abondante afin d'éviter tout échauffement de l'os, la piézochirurgie peut également être utilisée avec des inserts permettant une luxation moins traumatique.

L'étiologie peut être multifactorielle : plus les co-facteurs sont nombreux, plus la résorption de la crête devient extensive (BORGHETTI, 2000).

2.2. LES OBSTACLES LIMITANT LA CRETE ALVEOLAIRE

La taille et la forme des crêtes osseuses après la perte des dents concernant tout particulièrement l'implantologie puisque la nouvelle morphologie va imposer la position des implants ou imposer une intervention supplémentaire avant leur pose.

En effet, un remodelage alvéolaire intervient toujours après une avulsion dentaire. Il associe une résorption ostéoclastique de l'os alvéolaire à une apposition osseuse dans l'alvéole d'extraction. La résorption est très active durant les premiers mois de la cicatrisation osseuse. Elle intéresse surtout la portion alvéolaire de l'os ; dans une moindre mesure, une résorption intervient au niveau de l'os basal et celle-ci est liée à l'âge.

Certaines modifications sont à considérer attentivement pour leur incidence sur la technique chirurgicale ou sur la longueur des implants.

Les modifications anatomiques induites sont :

- Au niveau mandibulaire : la résorption crestale antérieure est plus rapide que celle du maxillaire. De plus, la résorption est plus rapide en lingual (centrifuge). Ainsi, la crête perd progressivement sa hauteur, son épaisseur et la largeur mesio-distale. La résorption verticale de la mandibule rapproche le rebord crestal du canal dentaire.
- Au niveau maxillaire : la résorption dans le sens vertical est associée à une résorption plus importante en vestibulaire (centripète). La relation intermaxillaire se trouve alors modifiée. La résorption maxillaire verticale limite souvent le volume osseux disponible sous les cavités sinusiennes.

Du fait de cette résorption, les obstacles limitant la crête alvéolaire sont :

2.2.1. Au maxillaire

2.2.1.1. Le foramen naso-palatin

Le canal palatin antérieur ou incisif situé entre les deux incisives centrales s'ouvre en bas par le foramen incisif.

Ce foramen naso-palatin situé sur la ligne médiane, à l'extrémité antérieure de la suture intermaxillaire correspondant à l'articulation des deux apophyses palatines est donc à éviter.

L'implantation est toujours contre-indiquée en avant du trou incisif au niveau de la suture intermaxillaire

2.2.1.2. Les fosses nasales

Les fosses nasales droite et gauche sont séparées par une cloison médiane. Leur plancher peut être une zone d'appui recherchée en implantologie. Ces parois sont recouvertes par une muqueuse dont l'épaisseur et la résistance sont bien supérieures à celle de la muqueuse sinusienne.

Ce sont deux cavités anfractueuses situées de part et d'autre de la ligne médiane, leur plancher étant constitué pour ses deux tiers antérieurs par l'apophyse palatine du maxillaire. Si les dents postérieures (molaires ou prémolaires) sont plus étroitement liées au sinus maxillaire, incisives et canines peuvent avoir des rapports de contiguïté avec le plancher des fosses nasales.

2.2.1.3. Les sinus maxillaires

Après la perte des dents, la résorption crestale du maxillaire est associée à une pneumatisation des sinus maxillaires, ce qui limite le volume osseux sous sinusien disponible pour la mise en place d'implants. Parfois, plusieurs année après la perte des dents, il ne persiste qu'une fine lamelle osseuse sous le sinus.

2.2.1.4. La région tubérositaire et ptérygomaxillaire

C'est une région à risque du fait des nombreux obstacles anatomiques de la région, en particulier vasculaires

2.2.2. A la mandibule

2.2.2.1. Le canal mandibulaire

Situé habituellement sous les apex des dents, la crête s'en rapproche au fur et à mesure qu'intervient la résorption mandibulaire. En présence d'une résorption avancée, la pose d'implants en arrière des foramens mentonniers peut être contre-indiquée en l'état.

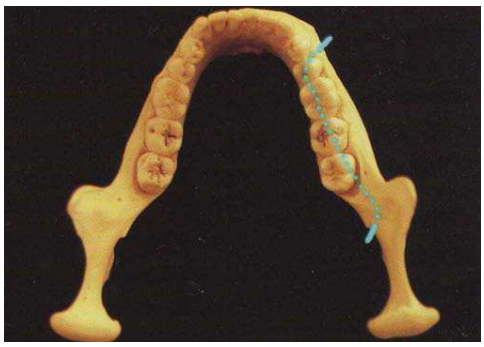

fig 9. Projection occlusale du parcours « classique » du canal mandibulaire (TULASNE, 2005)

2.2.2.2. Le foramen mentonnier

Le foramen mentonnier est l'orifice antérieur du canal mandibulaire. Il est situé au-dessus de la ligne oblique interne et entre les deux prémolaires.

Orifice de sortie du canal mentonnier, il livre passage aux vaisseaux et aux nerfs mentonniers. De forme ovalaire, il est souvent de petite taille, unique et se situe à mi-hauteur de la branche horizontale chez un patient denté. Avec l'âge, il se rapprochera d'autant plus du bord supérieur que l'os péridentaire sera résorbé. Un trajet récurrent du nerf au-delà de son émergence est possible quoique peu fréquent.

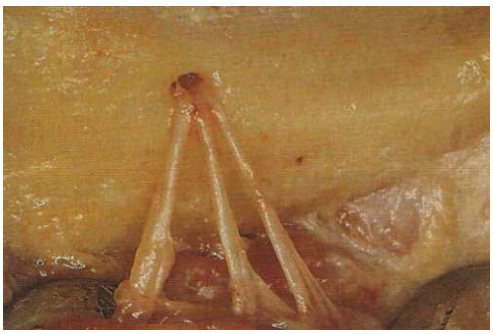

fig 10. Vue du foramen mentonnier par lequel émerge le pédicule mentonnier sur la surface latérale du corps de la mandibule (GARG, 2010)

2.2.2.3. Le plancher buccal et la ligne oblique interne

Le corps mandibulaire semble plat au niveau de la crête des régions molaires. Ceci est dû à une convexité osseuse linguale souvent présente. Le placement d'implants en position trop lingualée peut alors entraîner une effraction du plancher buccal. Il faut aussi considérer avec la plus grande attention le passage de l'artère dentaire inférieure.

2.2.2.4. L'artère sublinguale

La lésion du rameau supérieur de l'artère sublinguale survient quand la crête présente une anatomie inhabituelle : une concavité linguale très marquée de la fossette gastrique. Il s'agit d'un risque hémorragique de type IV qui peut nécessiter une hospitalisation du patient.

2.2.2.5. Le pédicule incisif

Il parcourt la masse osseuse dans le diploé. Son effraction per-opératoire ne pose aucun problème. Une éventuelle hémorragie peut apparaître (type I), aisément jugulée a la pose de l'implant.

Dans de rare cas, la lésion du pédicule proche du trou mentonnier peut entraîner une paresthésie temporaire labio-mentonnière pendant quelques semaines et une anesthésie temporaire des incisives et canines homolatérales (lésion de type II).

2.2.2.6. Les insertions musculaires

Elles limitent l'espace disponible pour la prothèse. Ce sont les buccinateurs au niveau vestibulaire et labial et les muscles faciaux de l'expression antérieure ainsi que les masséters. Le mylo-hyoïdien, le palatoglosse, le génioglosse, l'hyoglosse et les muscles constricteurs supérieurs ont, avec le raphé ptérygomandibulaire, une incidence sur l'espace disponible en lingual. Lorsque l'os est résorbé, l'insertion du buccinateur et des muscles associés peut être située près du rebord crestal.

2.3. CLASSIFICATION DES PERTES DE SUBSTANCE OSSEUSE

En cas d'édentation, la perte de substance osseuse porte généralement sur la zone alvéolaire et s'étend plus ou moins à l'os basal. Son importance est fonction de l'espace qu'occupaient les racines dentaires avant la perte des dents. Elle est donc souvent totale dans les secteurs molaires, où ne reste alors que l'os basal, réduit sous le sinus maxillaire à une fine corticale. En revanche, la perte des dents monoradiculées altère principalement la table vestibulaire (les parois linguales et surtout palatines étant légèrement plus épaisses et donc plus résistantes).

Selon la morphologie alvéolaire, il est possible de distinguer des déficits osseux verticaux, horizontaux ou mixtes, ces derniers étant les plus fréquents. L'examen clinique peut orienter le diagnostic en évaluant l'espace occlusal résiduel et l'aspect de la crête alvéolaire, mais c'est seulement la radiographie, et plus précisément la tomographie par scanner (ou encore, actuellement, la technique cone beam) qui permet de connaître avec exactitude l'importance et le type de résorption de l'os alvéolaire (TULASNE, 2005).

2.3.1. Classification

SEIBERT (1983) distingue en trois catégories les types de résorption osseuse des crêtes, à la fois d'après leurs morphologies et d'après les composantes verticales et horizontales du défaut :

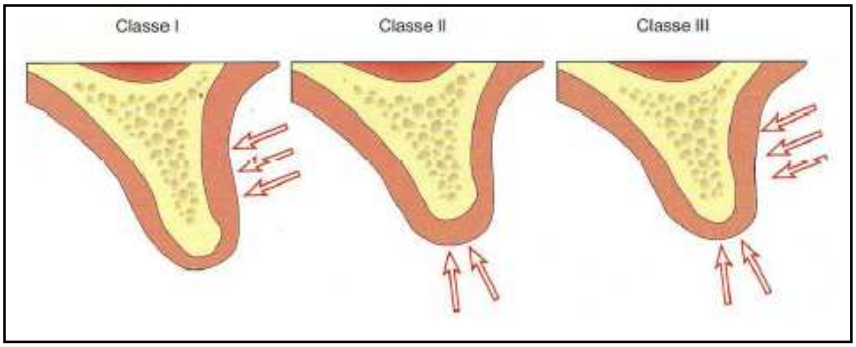

fig 11. Classification des défauts osseux selon Seibert (PALACCI, 2001)

- Classe I : perte d'épaisseur des tissus osseux, hauteur normale ;
- Classe II : perte de hauteur des tissus osseux, épaisseur normale ;
- Classe III : combinaison de perte de hauteur et d'épaisseur des tissus.

Allen et coll. (1985) ont quant à eux proposés une classification faisant intervenir la sévérité de la résorption alvéolaire : légère (< 3mm), modérée (3 à 6mm) ou sévère (> 6mm). Il convient de noter que le pronostic semblerait meilleur en cas de résorption horizontale (comparé à un défaut vertical ou complexe), et moins bon si plusieurs dents sont absentes ou si la perte d'attache est importante au niveau des dents adjacentes (PINI-PRATO, 2004).

Auteur Date	Critère	Avantages	Inconvénients	Classification
Seibert (1983)	Direction de la perte osseuse.		Pas d'appréciation quantitative de la perte osseuse.	Classe 1 : perte osseuse vestibulo-linguale + hauteur normale de la crête. Classe 2 : perte osseuse verticale + crête de largeur normale Classe 3 : perte osseuse verticale et horizontale.
Allen (1985)	Degré de la perte osseuse	Plus precise.		Perte osseuse < 3mm : légère 3mm < Perte osseuse < 6mm : modérée Perte osseuse > 6mm : sévère
Lekholm et Zarb (1985)	Degré de la perte osseuse.	Classification de la qualité osseuse.	Pas d'appréciation dans le sens vestibulo-lingual.	Classe A : crête alvéolaire normale. Classe B : résorption légère de la crête. Classe C ; os alvéolaire totalement résorbé, os basal intact. Classe D : résorption de l'os basal.
Cawood et Howell (1988)	La quantité d'os résiduel.	Apprécie le relief de la crête.		Classe 1 : arcarde dentée. Classe 2 : hauteur osseuse après avulsion. Classe 3 : crête arrondie de hauteur et d'épaisseur normale. Classe 4 : crête très mince, hauteur normale. Classe 5 : crête plate, très résorbée. Classe 6 : crête négative avec résoption de l'os basal.
Jensen (1999)	La hauteur d'os résiduel.		Pas d'appréciation dans le sens vestibulo-lingual.	Classe A : os résiduel > 10mm, un implant de 10mm est totalement recouvert d'od Classe B : 7mm < os résiduel < 9mm, 70 à 90% d'un implant de 10mm sont recouverts d'os. Classe C : 4mm < os résiduel < 6mm, 40 à 60% d'un implant de 10mm sont recouverts d'os. Classe D : 1mm < os résiduel < 3mm, 10 à 30% d'un implant de 10mm sont recouverts

Gardella et Renouard (1999)	Evaluation des composantes : Mésio-distale Vestibulo-lingual/palatine Dimansion verticale.			Classe 1 : Edentement limité à 1 ou 2 dents 3 ou 4 parois osseuses résiduelles (dans le sens vestibulo-lingual) Perte osseuse verticale parfois importante (A, B, C, D) Classe 2 : (crête en lame de couteau) Edentement limité à 3 ou 4 dents 1 ou 2 parois osseuses résiduelles dans le sens vestibulo-lingual. Perte osseuse verticale de type B ou C Classe 3 : faible perte de substance Edentement limité à une ou plusieurs dents. 3 ou 4 parois osseuses résiduelles dans le sens vestibulo-lingual Perte osseuse verticale réduite (A, B).
Wang et Schammari (2005)	Le sens et le degré de la perte osseuse.			Défaut horizontal, vertical et combiné, puis chaque classe est définie en petit (P < 3mm), Moyen (M, entre 4 et 6mm) et gros défaut (G > 7mm).

Classification des pertes de substance osseuse alvéolaire (PRINC, 2008)

Ainsi sont décrit différentes formes cliniques des pertes de substances osseuses. En fonction de celle-ci, du biotype parodontal, des impératifs esthétiques et fonctionnels, le praticien ou l'équipe déterminera un schéma de reconstruction osseuse intégrée au protocole implantaire, la démarche thérapeutique restant le plus simple pour le patient (bénéfices/risques).

2.3.2. Déficits horizontaux, concavité vestibulaire.

Ils se caractérisent par un amincissement du mur alvéolaire avec dépression vestibulaire, bien mise en évidence (notamment à la palpation) s'il reste des dents au voisinage immédiat du déficit (fig. 12). Dans sa forme la plus avancée, l'image est celle d'une crête en « lame de couteau » (fig. 13*)*. L'hypoplasie horizontale s'observe pratiquement à l'état pur, c'est-à-dire sans composante verticale, dans les cas d'agénésie des dents antérieures, en particulier des incisives permanentes. Elle serait d'autant plus prononcée que le nombre de dents absentes est élevé.

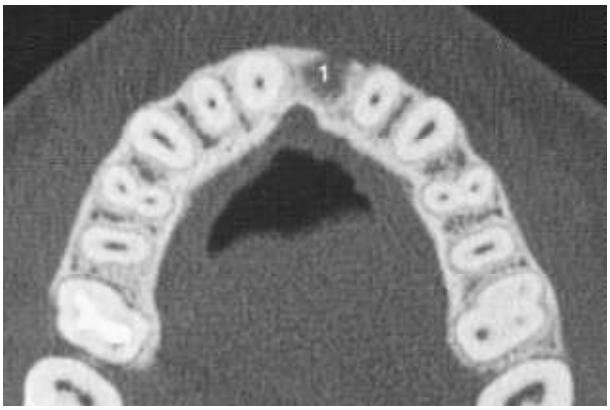

fig 12. Coupe scanner axiale montrant la disparition d'une partie de la table vestibulaire après avulsion d'une incisive centrale. (GAUDY, 2006)

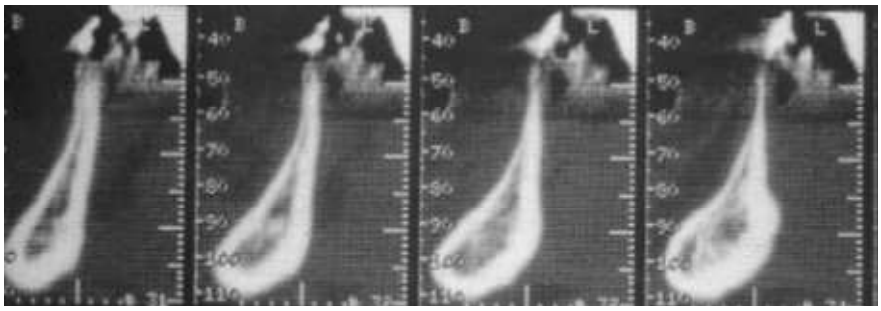

fig 13. Coupes scanner sagittales objectivant une hypoplasie horizontale majeure (crête en lame de couteau) due à une agénésie des incisives. (TULASNE, 2005)

2.3.3. Déficits verticaux

Ils se traduisent par une résorption de la crête alvéolaire par rapport au collet des dents voisines. On note une augmentation de l'espace inter-arcade, parfois masquée par une extrusion des dents antagonistes. La résorption verticale s'observe dans les maladies parodontales et les suites d'avulsion dentaire. Elle est souvent importante dans les secteurs molaires, notamment sous les sinus maxillaires (fig. 14) (TULASNE, 2005).

fig 14. Edentation maxillaire. Reconstructions panoramiques par Dentascan (avec guide radiologique en place) où l'on peut objectiver la perte de hauteur osseuse verticale sous le secteur sinusien. (CAVEZIAN, 2006)

2.3.4. Evaluation de la qualité osseuse

La densité osseuse est le paramètre le plus important pour l'immobilisation initiale et celui le moins contrôlable par le praticien.

Elle peut s'évaluer à l'aide de l'imagerie (surtout à partir du scanner) mais les résultats de l'évaluation scannographie de la densité osseuse ne seront confirmés que lors de l'accès au site receveur, lors de l'ostéotomie précédant l'acte implantaire et lors du forage (MISCH, 2000).

Cette densité est variable d'un patient à un autre, d'une région anatomique à l'autre (entre le maxillaire et la mandibule) et parfois dans une même zone de forage.

En fonction des variations de la densité osseuse, le praticien pourra :(ABENSUR, 1991)

- Choisir le type et le diamètre des implants.
- Veiller à la répartition des charges occlusales, étant entendu que des sites de densités différentes n'auront pas la même capacité à supporter les contraintes.
- Evaluer la période nécessaire à la cicatrisation osseuse.
- Adapter le protocole opératoire. Certains auteurs proposent une préparation préalable des sites osseux selon la technique de stimulation endostée 6 à 8 semaines avant l'implantation afin d'obtenir une hyper vascularisation qui favoriserait l'ostéo-intégration.
- Modifier sa fréquence de forage : vitesse de rotation, profondeur de forage…

De nombreuses classifications du site implantaire ont été proposées en fonction de la qualité de l'os résiduel et des proportions relatives entre l'os cortical et l'os spongieux.

La classification de LEKHOLM et ZARB (1985)

Elle détermine l'existence de 4 types d'os en fonction de l'épaisseur de la corticale et de la densité de l'os trabéculaire.

- Type I : os résiduel très corticalisé, l'os est composé presque entièrement d'os compact et homogène.
- Type II : épaisse couche d'os cortical qui entoure un noyau trabéculaire dense.
- Type III : fine couche d'os cortical qui entoure un noyau trabéculaire dense de résistance favorable.
- Type IV : très fine couche d'os cortical qui entoure un noyau trabéculaire de faible densité, riche en tissu graisseux. C'est un os de très mauvaise qualité qui est pourtant présent en grande majorité au niveau du maxillaire.

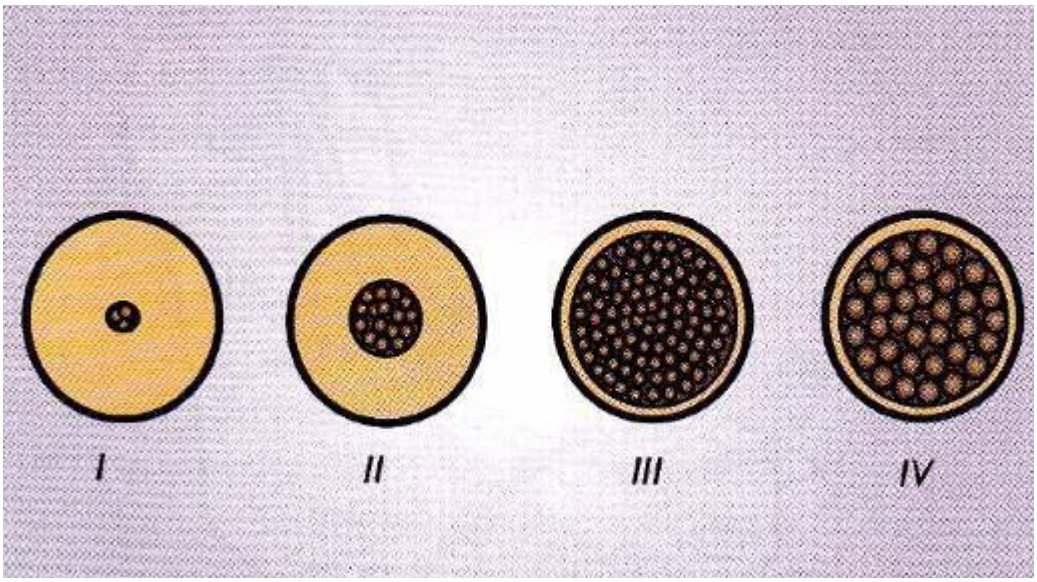

fig 15. Classification de Lekholm et Zarb selon l'épaisseur de la cortical et la densité de l'os trabéculaire (DAVARPANAH, 2008)

D'un point de vue histo-morphologique, les os de type III et IV présentent souvent des lacunes osseuses, des inclusions lipidiques ainsi que des nodules plus ou moins fibreux. Ces éléments participent à la nature peu structurée de ces os (SUMMERS, 1994). TATUM (1986) observe que la qualité architecturale (épaisseur, solidité) des corticales maxillaires est bien inférieure à celle rencontrée à la mandibule.

La classification de MISCH et GADY (cité par MARTINEZ, 2008).

D'après MISCH, la densité de l'os dans une zone édentée a une influence primordiale sur le plan de traitement et constitue le paramètre essentiel pour l'immobilisation initiale de l'implant. Quatre types de densité osseuse variant en fonction de l'aspect macroscopique et de la localisation ont alors été décrits.

Densité	Type macroscopique	Localisation
D1	Os à corticale dense, compacte	Partie antérieure de la mandibule
D2	Os à corticale épaisse, poreuse, compacte et trabéculation lâche	Partie antérieure mandibulaire Partie postérieure mandibulaire Parte antérieure maxillaire
D3	Os à corticale fine, poreuse, compacte et trabéculation fine	Partie antérieure maxillaire Partie postérieure maxillaire Partie postérieure mandibulaire
D4	Os sans corticale et à trabéculation fine	Partie postérieure maxillaire

Classification des densités osseuses (MISCH, 1987)

Densité 1 : (D1)

Cet os est très dense, dur, histologiquement composé d'os lamellaire et hautement minéralisé. Il peut supporter des pressions élevées. Ces dans ce cas que l'on rencontre la plus grande proportion d'os au contact de l'implant dans l'interface : environ 90% de contiguïté. Ainsi, des implants, même courts, peuvent supporter des charges plus élevées que dans tout autre type d'os.

Avantages

- Fixation.
- Rigide, Stabilité.
- Utilisation possible d'implants courts.

Inconvénients

- Le système nutritif y est réduit. Du fait de la rareté des vaisseaux sanguins, cet os dépend essentiellement du périoste pour sa nutrition.
- Echauffement facile lors du forage nécessitant une irrigation abondante.

Densité 2 : (D2)

Cet os est une combinaison :

- D'os cortical compact à l'extérieur
- D'os trabéculaire lâche à l'intérieur qui assure un support et un apport vasculaire adéquat. La plupart des systèmes implantaires se réfèrent à ce type d'os pour leur

protocole chirurgical car il permet une fixation rigide et une cicatrisation en quatre mois.

Densité 3 : (D3)

Avantages

- Bonne vascularisation.
- Préparation au logement aisée, facilité d'ostéotomie.
- Pas de fraisage d'évasement.
- Pas de taraudage.
- Implant impacté ou vissé

Inconvénients

- Les risques d'élargissement lors du forage sont plus importants.
- La nécessité des implants longs car la quantité d'os en contact avec l'implant est réduite par rapport au type d'os précédent (inférieure à 50%)
- La cicatrisation s'effectue en 4 à 6 mois.
- La mise en charge progressive pour améliorer la qualité de l'os.

Ce type d'os étant susceptible de ne pas toujours permettre l'ostéo-intégration, l'insertion d'un plus grand nombre d'implants lors de la phase chirurgicale permet malgré tout d'effectuer une restauration prothétique.

Densité 4 : (D4)

Cet os fin trabéculaire représente un problème pour l'ostéo-intégration de tous les systèmes implantaires. Il est très poreux et, de ce fait, la rigidité initiale de l'implant ne représente qu'un maigre avantage mécanique.

L'implant doit autotarauder l'os et former son logement lors de son insertion. Des implants supplémentaires doivent être insérés de manière à mieux distribuer les forces.

Inconvénients

- Cet os accumule les inconvénients puisqu'il nécessite d'augmenter le nombre, la longueur et la largeur des implants.
- La cicatrisation de cet os intervient après 6 à 8 mois et la mise en charge doit être progressive.

Certains auteurs (LEKHOLM, 1985 et MISCH, 1990) reconnaissent toutefois qu'il n'est pas toujours possible de déterminer la qualité de los radiologiquement car la couche corticale de surface peut masquer la qualité osseuse des parties internes de la mâchoire. C'est durant le forage d'exploration dans le site de préparation implantaire que la vraie qualité osseuse présente peut être déterminée.

Les résultats d'études statistiques à long terme sont meilleurs à la mandibule qu'au maxillaire (ADELL, 1990 et ALBREKTSSON, 1988).

D'un point de vue anatomique, ceci s'explique non pas en terme de différence de qualité de l'os mais en terme de différence d'architecture et de distribution d'os cortical et d'os spongieux.

2.4. VISUALISATION ET OJECTIVATION DE L'OS DISPONIBLE

2.4.1. L'examen clinique

Les premières consultations ont permis d'élaborer le dossier médical, d'effectuer l'anamnèse, d'évaluer l'état de santé général du patient et d'initier une relation de confiance partagée, condition indispensable au succès du traitement.

Lors de l'anamnèse, il est nécessaire de préciser les pathologies générales, la prise de médicaments, les allergies, la consommation nicotinique et les éventuelles réactions possibles aux antibiotiques. Certains patients particulièrement sensibles tendent à refuser le traitement antibiotique postopératoire. Le taux de complications est alors augmenté surtout en cas d'utilisation de matériaux de substitution osseuse hétérologue (GRUICA, 2004).

ASA I	Patient sain sans facteurs de risque essentiels
ASA II	Patient avec des maladies générales légères sans perturbation des fonctions
ASA III	Patient avec des maladies générales importantes et perturbations des fonctions
ASA IV	Patient avec risque vital Maladie générales
ASA V	Patient moribond

La classification ASA réalisée par l'association des anesthésistes américains pour évaluer le risque opératoire (KEATS, 1978)

L'examen clinique comprend deux phases :

- L'examen exobuccal
- L'examen endobuccal

2.4.1.1. L'examen exobuccal

L'objectif de l'examen exobuccal est double : d'une part, mener une démarche diagnostique au vue des éléments esthétiques et fonctionnels qui influencent le schéma prothétique et oriente l'acte chirurgical et, d'autre part, dépister d'éventuelles pathologies.

Il comprend trois phases :

- L'examen au repos.
- L'examen dynamique.
- La palpation.

L'examen au repos est réalisé de face comme de profil. Il renseigne le praticien sur la physionomie du visage dans le cadre de la réhabilitation proposée. L'analyse de la forme du visage, des téguments en cas absence de références dentaires, de la symétrie du visage, du maintien des lèvres et des joues oriente le traitement prothétique.

L'examen dynamique est réalisé en deux parties : d'une part, l'étude de la ligne du sourire qui est un élément primordial de la physionomie et joue un rôle important dans les rapports entre les individus et, d'autre part, l'étude de l'ouverture buccale qui a une incidence sur :

- La mise en place d'implants postérieurs
- L'utilisation des ostéotomes
- L'accessibilité lors des prélèvements de l'angle mandibulaire
- L'accessibilité lors des comblements sous-sinusiens
- L'accessibilité lors d'une réalisation prothétique

La palpation est fondamentale, c'est une méthode diagnostic qui s'impose face à un signe clinique ou à un élément évocateur d'une affection décelée lors de l'examen médicale du patient

2.4.1.2. L'examen endobuccal

2.4.1.2.1. La muqueuse buccale

L'essentiel de ce travail n'est pas d'explorer toutes les lésions de la muqueuse buccale mais de contribuer, tout en mettant en œuvre un bilan préopératoire, au dépistage de lésions prédictives qui peuvent entraver une intervention à visée implantaire.

- Dépistage de lésions asymptomatiques à potentiel malin
- Colonisation infectieuse de la cavité orale (candidose, herpès, zona…)
- Ulcération de la muqueuse buccale
- L'action d'éventuelles maladies systémiques (hépatite C, syndrome de Gougerot-Sjögren…)
- Anomalies malformatives de la muqueuse buccale (fentes labiopalatines, brides et freins)

2.4.1.2.2. Les tissus parodontaux

Les maladies parodontales, qui dans leurs formes variées sont responsables non seulement de la perte de l'organe dentaire mais aussi d'échecs implantaires.

L'élimination de toute lésion inflammatoire ou infectieuse pour rétablir un environnement gingival ou parodontal sain autour du site d'intervention est un préliminaire inévitable à tout acte décisionnel à visée préimplantaire.

Les rejets de greffons et les péri-implantites ne sont pas toujours prévisibles et seule la prévention, au cours de la consultation préopératiore par le sondage des poches parodontales et des conseils d'intensification des mesures d'hygiène sont susceptible

d'écarter une infection du site opératoire immédiate ou retardée. Des cofacteurs de risque tel que le tabac sont également à prendre en compte.

2.4.1.2.3. L'état de la denture

Les dents voisines du site d'intervention doivent faire l'objet d'une vigilance distincte. En effet, l'objectif de la dentisterie moderne est avant tout la conservation de l'organe dentaire. Or, cette attitude thérapeutique dépend du pronostic de la ou des dents atteintes et les cliniciens sont donc en face d'un dilemme lorsqu'il faut évaluer l'avenir à terme d'une dent nécessitant des soins et le danger hypothétique qu'elle présente pour le site édenté à greffer. (SLETTEN, 2003)

CONSERVATION	EXTRACTION
Atteinte carieuse coronaire	Résorption osseuse associée à une égression importante
Dent en malposition répondant au traitement orthodontique	Mobilité associée à une parodontite sévère
Conservation temporaire d'une dent présentant une parodontite chronique servant de support prothétique à une dent provisoire	Infection apical affectant le pronostic de la dent et de son environnement osseux. Persistance d'une infection apicale sur l'image radiologique malgré le traitement endodontique et voisine d'un site sinusien à combler
Dent atteinte de parodontite chronique stabilisée (discussion au cas par cas tenant compte des règles d'hygiènes)	Dent déplacée ou mobilisée par traumatisme et/ou traitement orthodontique accélérant le processus de résorption

Argument en faveur de la conservation ou de l'extraction d'une dent

Le bruxisme et les interférences exagérées des dents ne sont pas des contre-indications mais sont à prendre en compte et seule une approche prudente est recommandée lors de la mise en place du plan de traitement.

L'examen des distances crête osseuse – dent antagoniste et mésio-distale est primordial car il va permettre d'évaluer le nombre d'implants nécessaire (mésio-distale) et la possibilité de réaliser la future prothèse.

L'évaluation de l'hygiène du patient reste importante tout particulièrement chez les patients édentés de longue date qui ont généralement oublié les simples mesures d'hygiène buccale.

2.4.1.2.4. La palpation

La palpation endobuccale doit servir à évaluer :

- La finesse de la crête osseuse
- La profondeur du vestibule : Un vestibule peu profond est généralement dû à une résorption osseuse importante
- La présence d'une concavité vestibulaire
- La paroi antérieure du sinus, qui bombe généralement dans le vestibule au niveau des prémolaires maxillaires.

Cependant ces mesures restent imprécises à la palpation et ont besoin d'être complétées par des examens complémentaires de type radiologique.

2.4.1.2.5. Rapports inter-arcades

Il faut analyser avec exactitude d'une part les rapports du maxillaire ou de la mandibule face à un édentement et d'autre, les rapports de deux arcades édentées.

Une anomalie basale ou alvéolaire des maxillaires n'est pas toujours facile à identifier par le seul examen endobuccal. Des examens complémentaires sont nécessaire, notamment :

- Moulage d'étude avec mise en articulateur.
- Examens radiologiques.

Rapports normaux : maxillaires dentés ou partiellement édentés	Anomalies maxillaires	Anomalies mandibulaires
Classe I d'Angle	Promaxillie Pro-alvéolie supérieure Rétromaxillie Rétro-alvéolie supérieure	Rétromandibulie Rétro-alvéolie inférieure Réromandibulie avec supraclusie : classe II, division 1 d'Angle Rétromandibulie avec pro-alvéolie supérieure : classe III, division 1 d'Angle Promandibulie : classe III d'Angle Pro-alvéolie inférieure

Rapports intermaxillaires dans le sens antéropostérieur

Rapports normaux : maxillaires dentés ou partiellement édentés	Anomalies observées essentiellement dans la région molaire
Alignements des dents avec un développement des bases osseuses normal Pas d'articulé inversé	Endognathies Exognathies Asymétries

Rapports intermaxillaires dans le sens transversal

Tableau : Rapports intermaxillaires dans le sens vertical

Rapports normaux : maxillaires dentés ou partiellement édentés	Anomalies observées essentiellement dans la région incisive
Pas de supraclusie, d'infraclusie ou d'articulé en bout à bout	Supra-alvéolies Infra-alvéolies

Rapports intermaxillaires dans le sens transversal

2.4.2. Les examens radiologiques

Pour le traitement implantaire, surtout en cas atrophie, le diagnostic radiologique fournit les informations essentielles.

Il fournit les informations nécessaires pour la protection des structures anatomiques pendant l'intervention chirurgicale. L'évaluation volumétrique de la mâchoire est complétée par l'évaluation de la qualité de la trame osseuse. Des examens propres sont adaptés et complètent chaque étape. (SEBAN, 2008)

2.4.2.1. Radiographie rétro-alvéolaire

La radiographie rétro-alvéolaire apporte des informations uniques sur l'ensemble de trois ou quatre dents et de leur proche environnement.

Elle est particulièrement conseillée lors d'une implantation immédiate dans la zone antérieure maxillaire. Elle permet une meilleure appréciation des structures anatomiques qu'une radiographie panoramique dentaire.

Lors de traitements plus importants, le bilan long cône n'est pas satisfaisant, car les rapports spatiaux sont mal évalués. L'évaluation de la dimension verticale peut être faussée par des déviations dans la technique de projection. Les informations sur la qualité osseuse ne peuvent être obtenues que dans certaines conditions.

Elle trouve son indication dans le suivi post-chirurgical ou dans un éventuel bilan parodontal.

2.4.2.2. Radiographie panoramique

La radiographie panoramique est couramment utilisée comme examen de « débrouillage » lors du bilan pré-implantaire. Cette image bidimentionnelle dans le plan frontal est usuelle pour l'étude des maxillaires, des arcades dentaires et d'une partie du squelette de la face.

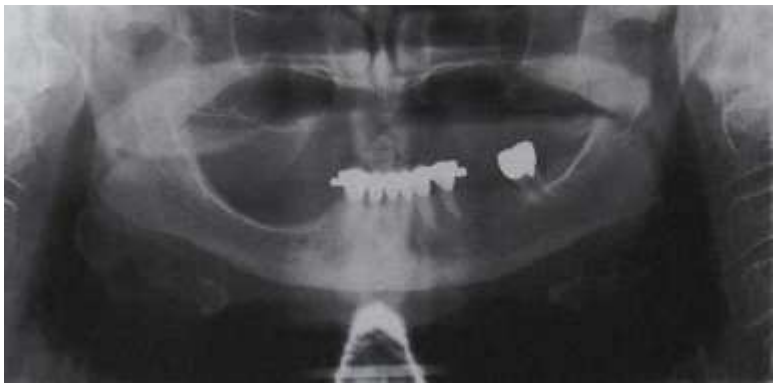

fig 16. Exemple de radiographie panoramique (GARK, 2010)

2.4.2.2.1. Avantages

Clarifier ou dépister une anomalie osseuse telle que :

- Les images en V d'un défaut osseux transversal.
- Les défauts osseux verticaux postérieurs dans la région molaire maxillaire avec appréciation du volume osseux alvéolaire et le dépistage des pathologies des muqueuses sinusiennes.
- Les défauts osseux verticaux avec une approximation de la distance séparant la crête alvéolaire des obstacles anatomiques

Explorer les sites donneurs possibles intra-oraux : site symphysaire et site de l'angle mandibulaire

Apprécier les remaniements de la muqueuse sinusienne.

2.4.2.2.2. Inconvénients

- Examen contestable pour analyser la qualité de l'os trabéculaire et cortical.
- Secteur .antérieur des maxillaires difficile à interpréter car flous et déformé
- Pas de possibilité de mesure à visée implantaire
- Zone de superposition entre les différentes structures anatomiques.
- La déclivité et la largeur des crêtes ne sont pas quantifiables.
- Difficulté à visualiser le canal dentaire et son cheminement en regard du foramen mentonnier.

2.4.2.2.3. Indications

La radiographie panoramique contribue au contrôle des greffes, des implants et de leurs environnements tissulaires avant leurs désenfouissements et lors de leurs surveillances régulières recommandées aux patients

Elle témoigne de l'assainissement général des maxillaires lors des phases pré ou postopératoires.

La nécessité d'un diagnostic précis, du repérage et de l'évaluation des obstacles anatomiques, mais aussi la capacité de simuler l'acte chirurgical à l'aide de logiciels de planification orientent le praticien vers l'utilisation des tomographies volumiques à faisceau conique et des scanners.

2.4.2.3. Le scanner

Précédant la tomographie volumique à faisceau conique, la tomodensitométrie a représenté l'examen de référence pour évaluer les sites implantaires. C'est encore aujourd'hui l'examen radiologique, en grandeur réelle, le plus utilisé et qui est doté du plus grand recul en chirurgie orale (SEBAN, 2009).

2.4.2.3.1. Principe

Le scanner est une imagerie numérique en coupe utilisant les rayons X. Ils sont émis par des détecteurs disposés tout autour d'un anneau ; des capteurs permettent de déterminer l'atténuation du faisceau due à la traversée du corps étudié. A partir de ces données, le système informatique peut calculer de pixels qui, disposés les uns à coté des autres, créent une image (TEMAN, 2002).

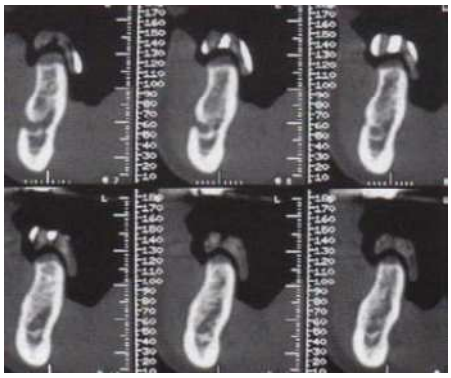

fig 17. Reconstruction 2D par logiciel Dentascan (CAVEZIAN, 2006)

2.4.2.3.2. Avantages

- Examen de base du bilan pré-implantaire : le Dentascan permet d'avoir une image sans agrandissement avec un positionnement et une anatomie précise du site implantaire.
- Le scanner est l'examen le plus précis pour une étude des rapports avec le canal mandibulaire, les sinus maxillaires ou avec les dents adjacentes.
- Contrôle post-implantaire et post-greffon : algie, ostéo-intégration (TEMAN, 2002).

2.4.2.3.3. Inconvénients

- Artefact cinétique : le patient n'arrive pas à rester immobile sans avaler.
- Artefact métallique : présence d'élément prothétique métallique artefactant la visualisation de la région adjacente.
- Patient allergique à l'iode : éviter l'injection ou alors prémédication obligatoire pour l'injection de produit de contraste.
- Examen coûteux, non remboursé par la sécurité sociale dans le cadre implantaire.
- Dose de rayonnement plus élevée que pour les appareils de tomographie volumétrique (TEMAN, 2002).

2.4.2.4. Le cone beam

En complément des techniques d'imagerie, la tomographie volumétrique digitale est à la disposition des dentistes depuis plus de dix ans (MOZZO, 1998). Aujourd'hui sur le marché, plus de dix systèmes permettent un diagnostic en trois dimensions dans les spécialités maxillo-faciale et buccale (KHOURY, 2011).

2.4.2.4.1. Principe

Dans la tomographie volumétrique numérisée, le patient est assis ou debout. Le générateur et le détecteur sont sur le même niveau autour du patient. Le mouvement du rayonnement est troncconique. De 100 à 400 enregistrements reconstruisent le volume. La précision de l'image peut-être optimisée par des algorithmes de reconstitution spéciaux afin d'obtenir une qualité de diagnostic équivalente au scanner (MISCHKOWSKI, 2006).

2.4.2.4.2. Avantages

L'utilisation de la tomographie volumétrique apporte à l'implantologie un diagnostic 3D précis et ce, tout le long du traitement. Lors du plan de traitement implantaire, le recours à une procédure d'augmentation osseuse peut être précisément déterminé d'après l'imagerie 3D. On peut discuter avec le patient du choix de la technique d'augmentation osseuse et on peut sélectionner la méthode la plus acceptable pour chaque cas.

Le projet implantaire à visée prothétique peut être exécuté précisément du point de vue chirurgical avec les guides implantaires assistés par ordinateur. Le guide chirurgical permet au praticien de réaliser une intervention « sur mesure » et de raccourcir le temps opératoire.

Les contrôles postopératoires évaluent le résultat opératoire et la cause de tout inconfort peut être déterminée en détail (ZOLLER, 2009).

2.4.3. Contre-indications

Selon DAVARPANAH et coll. (2004), peu de pathologies représentent une contre-indication formelle à la chirurgie implantaire. Les situations à risque sont cependant nombreuses et doivent être évaluées rigoureusement pour chaque patient

2.4.3.1. Contre-indications absolues

D'après PRINC et PIRAL (2008) les contre-indications absolues des greffes osseuses sont représentées essentiellement par :

- Les cardiopathies valvulaires à risque d'endocardite infectieuse.
- Les infarctus récents (inférieur à 12 mois) ou l'insuffisance coronarienne non contrôlée.
- Les transplantations d'organes.
- La pose récente d'un stent coronaire (inférieur à 12 mois).
- Les patients non stabilisés sur le plan cardiovasculaire.
- Les accidents ischémiques transitoires récidivants.
- Les enfants de moins de 15 ans (par exemple en cas d'agénésie dentaire).

Sont aussi considérées comme contre indications absolues à la chirurgie osseuse pré-implantaire les situations suivantes : (DAVARPANAH, 2004 et 2008)

- Une insuffisance rénale chronique : une atteinte rénale sévère est une contre-indication formelle à la chirurgie implantaire.
- Chimiothérapie en cours : la chirurgie implantaire est contre-indiquée au cours de la phase active d'une chimiothérapie.
- Les affections endocriniennes comme l'hyperparathyroïdisme : cette pathologie représenterait.
- L'épilepsie non contrôlée.
- Le rhumatisme articulaire aigu.

Cas particuliers :

- Patients sous anticoagulants :
  La prise d'anticoagulants ne représente pas une contre-indication à la chirurgie osseuse mais nécessite des précautions particulières (notamment, dans certains cas, un traitement substitutif par des héparines de bas poids moléculaire: HBPM). La surveillance du traitement, mensuelle ou bimensuelle, se fait par la surveillance de l'INR (International Normalized Ratio) (PRINC, 2008).
- Patients sous Bisphosphonates (BP):
  JUNOD et coll. (2005) contre-indiquent la pose d'implants chez un patient en cours de traitement par bisphosphonates. Les recommandations de l'Afssaps du 18/12/2007 concernant le traitement implantaire chez ces patients traités par BP sont les suivantes (MARIMBERT, 2007):
- Chez les patients traités par bisphosphonates dans le cadre de pathologies malignes, (BP administrés par voie intraveineuse), même sans évidence d'ostéonécrose : contre-indication des traitements parodontaux, chirurgicaux et des traitements implantaires.
- Les données actuelles ne semblent pas permettre de considérer que la prise de bisphosphonates pour une ostéoporose (BP généralement administrés par voie orale, à l'exception l'Aclasta® et de Bonviva®, et ce à faible dose), même sans évidence d'ostéonécrose, soit une contre-indication à la mise en place implantaire.

2.4.3.2. Contre-indications relatives

Ces contre-indications sont liées à la nature et à la sévérité de la pathologie ainsi qu'à la possibilité, ou non, de la corriger efficacement avant la chirurgie implantaire. La sélection des patients présentant des contre-indications relatives est plus délicate que celle des

patients présentant des contre-indications absolues. Le praticien devra juger, lors de la mise en œuvre du plan de traitement, de la stabilisation correcte ou non de la pathologie. Au besoin il devra en référer à d'autres spécialistes.

- Perturbation liée à des pathologies de la structure osseuse : Toute affection du métabolisme osseux (maladie de Paget, ostéogenèse imparfaite, ostéomalacie..) sera à prendre en considération.

  D'après DAVARPANAH, l'ostéoporose (la plus répandue de ces affections) ne constitue pas une contre indication à la chirurgie implantaire. Toujours d'après lui les affections osseuses, comme les myélomes, constitueraient un risque systémique.

- Le diabète : D'après DAVARPANAH (2004), le patient à risque est le diabétique insulinodépendant mal contrôlé (non équilibré). Il n'existe cependant pas, selon lui, de risque opératoire particulier si la chirurgie est réalisée sous antibiothérapie et avec une glycémie contrôlée. D'après PRINC (2008), un diabète non équilibré constitue effectivement une contre-indication relative à la chirurgie pré-implantaire.
- Radiothérapie cervicofaciale : Le danger essentiel est l'ostéoradionécrose. C'est pourquoi il est impératif de connaître, avant toute intervention, le champ d'irradiation ainsi que la dose et l'ancienneté de la radiothérapie.
- Patients traités par immunosuppresseurs ou corticoïdes au long cours : Les effets secondaires étant nombreux : cicatrisation retardée, troubles phosphocalciques.
- Déficits immunitaires congénitaux et acquis : L'attitude thérapeutique doit être adaptée au type d'immunodéficience.
- Tumeurs bucco pharyngées : Il faut connaître le caractère bénin ou malin de la tumeur, la proximité avec le site à traiter, le traitement réalisé ou à venir (radiothérapie de la région, chimiothérapie, risque de métastases…).
- Grossesse.
- Patients candidats à la pose de prothèses articulaires et ceux déjà porteurs de prothèse articulaire.
- Insuffisance respiratoire.
- Problèmes comportementaux : L'alcoolisme et un tabagisme important peuvent constituer des contre-indications à la chirurgie osseuse.
- Toxicomanie.

- Compréhension et motivation du patient : Le patient est-il suffisamment motivé? Ce type de traitement nécessite de sa part une parfaite compréhension et une excellente coopération.
- Pathologies psychiatriques.

2.4.3.3. Contre-indications locales

- Les dermatoses buccales : Les candidoses, eczémas, le lichen plan, les érosions et les leucoplasies doivent être traités précédemment à toute intervention.
- La maladie parodontale : Il faut assainir le parodonte et stabiliser la maladie avant d'envisager tout traitement à visée implantaire.
- Le bruxisme : Un patient bruxomane doit être considéré comme étant à risque important, le bruxisme pouvant, dans certains cas, constituer une contre-indication locale définitive au traitement implantaire en fonction de l'étendue de la réhabilitation prothétique.
- Une hygiène bucco-dentaire déficiente ou négligée.
- Une occlusion défavorable : L'absence de calage postérieur ou de guide incisif doit être corrigé avant d'envisager une thérapeutique implantaire, ceci afin de répartir harmonieusement les contacts occlusaux.

Partie:3

Choix du matériau et du site donneur

3. Choix du matériau et du site donneur

3.1. Choix du matériau

3.1.1. Objectifs de l'apport osseux

En chirurgie pré-implantaire, l'apport osseux poursuit 2 objectifs principaux. (GROSS, 1997)

- La réalisation d'un contour et d'un volume osseux satisfaisants
- La création d'un support mécanique de manière à faciliter la mise en place d'implants dans des conditions permettant leur ostéo-intégration.

Ainsi, le volume et la qualité de l'os résiduel vont constituer les critères de choix du matériau utilisé.

3.1.2. Caractéristiques et propriétés des biomatériaux

Les caractéristiques recherchées pour un biomatériau sont : (HERVE, 2007)

- Une absence de toxicité.
- Une résorbabilité en milieu physiologique.
- Un remplacement du matériau par du tissu osseux.
- Une mise en place aisée (plasticité).
- Une capacité à former de l'os
- Un faible risque d'infection
- Une stabilité primaire de l'implant dans le site osseux comblé lorsqu'il est placé dans le même temps chirurgical.

Le choix du matériau de comblement se détermine donc en fonction de ses propriétés.

Propriétés des matériaux, définitions.

- Biocompatibilité : Chaque biomatériau doit être accepté biologiquement à tous les niveaux de structures tissulaires de l'organisme.
- Bio-activité : Ce sont des matériaux possédant la capacité de créer du tissu osseux.

- Ostéo-induction : C’est la capacité d’un matériau à induire une différenciation cellulaire pour synthétiser une matrice osseuse minéralisable. Ce matériau a la capacité de produire un volume osseux plus important dans un site au sein duquel il ne se serait pas formé physiologiquement.
- Ostéo-conduction : C’est la propriété passive d’un matériau à recevoir la néoformation osseuse, par invasions vasculaire et cellulaire à partir du tissu osseux receveur au contact de ce matériau. Ce matériau facilite et accélère la cicatrisation osseuse. Mais le matériau n’engendre aucune formation osseuse dans un site où il ne se serait pas formé physiologiquement.
- Ostéogenèse : Le potentiel ostéogénique est alors positif, c'est-à-dire que la régénération osseuse est supérieure à sa destruction. L’activité ostéoblastique est supérieure à l’activité ostéoclastique (notion de turn-over).

3.1.3. Les matériaux de construction et leur cicatrisation

3.1.3.1. Les possibilités de formation osseuse

L’os autogène, matériau vivant, est le seul à être à la fois ostéogénique, ostéo-conducteur et ostéo-inducteur (en fait, la plupart des cellules transplantées meurent (BARTH, 1893) et le greffon perd en partie ses propriétés ostéogéniques.). Les biomatériaux (allogreffes, xénogreffe et matériaux synthétique) étant des tissus acellulaires ne peuvent être qu’ostéo-conducteurs.

Matériau	Contenu	ostéogénique	Ostéo-inducteur	Ostéo-conducteur
Os autogène	Matrice osseuse Cellules ostéogéniques Facteurs de croissance	+ / -	+	+
Allogreffe	Matrice osseuse déspécifiée Absence de cellules Facteurs de croissance	-	+	+
Xénogreffe	Matrice inorganique minéralisée déspécifiée Absence de cellules Absence de facteurs de croissance	-	-	+
Matériaux synthétique	Absence de cellules Absence de facteurs de croissance	-	-	+

Principales propriétés des matériaux utilisés dans le cadre des greffes osseuses (TULASNE, 2005).

3.1.3.2. Le devenir des greffons

De même qu'un tissu vivant saigne, un os greffé doit être revascularisé pour survivre. Les éléments vasculaires sont fournis à la fois par le lit osseux receveur (intérêt de perforer la corticale, surtout mandibulaire qui est épaisse) et par les tissus mous, notamment le périoste, qui doivent être manipulés avec précaution. Grâce à cette revascularisation, les processus physiologiques de résorption ostéoclastique et de néoformation osseuse vont entraîner progressivement et plus ou moins complètement le remplacement du greffon par de l'os néoformé.

Ces processus s'appliquent à tous les matériaux de greffe, qu'ils soient osseux ou synthétiques, mais le résultat final dépend évidemment du volume et des caractéristiques du greffon (architecture, porosité, granulométrie, résorbabilité).

3.1.3.3. L'os autogène

La nature du prélèvement osseux varie en fonction des indications chirurgicales. Le choix se fixe sur un os cortical, un os spongieux ou un fragment cortico-spongieux.

3.1.3.3.1. L'os cortical

L'os cortical ou compact compose la diaphyse des os long et enveloppe des os plats et courts.

Avantages :

La juxtaposition d'ostéons cylindriques de 200 à 300 µ de diamètre et l'orientation de ses fibres de collagène octroient au tissu cortical une résistance mécanique essentielle. Celle-ci permet l'absorption de contraintes plus importantes lorsqu'un implant est présent dans l'os. De plus, la densité de l'os cortical permet la stabilisation primaire de l'implant. (DEBOISE, 2003)

Inconvénients :

Cependant, l'os cortical comme greffon présente plusieurs inconvénients :

- Sa faible cellularité subordonne la survie du greffon à un processus de revascularisation long et difficile.
- Sa résistance à l'infection est moindre par rapport à celle de l'os spongieux
- Il nécessite une stabilité le plus souvent apportée par un matériel d'ostéosynthèse. (LAPINSUO, 1987)

3.1.3.3.2. L'os spongieux

L'os spongieux ou trabéculaire constitue les épiphyses et métaphyses des os longs et l'intérieur des os plats et courts.

Avantages :

Il est le centre du remodelage osseux par sa richesse en cellules mésenchymateuses, directement impliquées dans le processus d'ostéogénèse. (JOANNITI, 2004)

L'os spongieux constitue par nature un élément indispensable en tant que greffon du fait de :

- Son potentiel ostéogénique et la viabilité de ses cellules malgré l'acte opératoire.
- Sa résistance à l'infection
- Son aptitude à agir comme matrice de manière à permettre la migration des cellules osseuse en provenance des sites voisins, aidant ainsi à la régénération osseuse (la totalité de l'os nécrosé est remplacé par de l'os vivant).
- Sa capacité de revascularisation rapide : ALBREKTSSON a détecté en 1980 les premiers vaisseaux dans le greffon spongieux 5 à 8 jours après une greffe faite de façon atraumatique.
- Son pouvoir ostéo-inducteur par un mécanisme cellulaire faisant intervenir de nombreux facteurs de croissance. Ces derniers agissent en stimulant les cellules mésenchymateuses pour les différencier en cellules osseuses. (KNAPP, 2003)

Inconvénients :

Toutefois, la densité initiale de l'os spongieux ne permet pas la stabilisation primaire de l'implant. Il existe également un risque de résorption après remodelage. Enfin, la résistance mécanique de l'os spongieux est faible.

Conclusion :

Ainsi pour traiter une insuffisance osseuse, l'association en quantité suffisante d'un os cortical pour ses propriétés mécaniques et d'un os trabéculaire, induisant une néoformation osseuse, en un greffon cortico-spongieux, représente la situation idéale.

L'os autogène reste à l'heure actuelle le matériau de référence dans le cadre des reconstructions osseuses maxillo-faciales pour ses propriétés ostéo-inductrices et ostéogéniques.

	Avantages	Inconvénients
Os cortical	Résistance mécanique : absorption des contraintes Densité : stabilité primaire de l'implant	Faible cellularité Processus de vascularisation long et difficile Moindre résistance à l'infection
Os spongieux	Cellularité importante Revascularisation rapide Résistance à l'infection Ostéogénèse	Faible résistance mécanique Densité initiale faible : absence de stabilisation de l'implant

Avantages et inconvénients des différents types d'os prélevés

3.1.3.4. Les biomatériaux

Lorsque le prélèvement est intra-buccal, la quantité d'os prélevée est parfois insuffisante. C'est alors que les substituts osseux prennent toute leur utilité. Les biomatériaux sont résorbables ou non et mis en place chirurgicalement pour restaurer une perte de substance osseuse.

La réparation osseuse en présence d'un bio matériau se fait selon un mode d'ossification endomembranaire au contact et/ou à distance du matériau. Idéalement, le matériau devrait être totalement résorbé et remplacé par de l'os. Il doit présenter une absence complète de toxicité et ne doit entraîner aucun effet indésirable.

3.1.3.4.1. Allogreffes

Il n'existe pas de définition formelle dans la littérature du terme « allogreffe ». Le dictionnaire de DELAMARE (1999) donne l'éclaircissement suivant : « Greffe dans laquelle le greffon est emprunté à un sujet de la même espèce mais de formule génétique différente. »

Prélèvement, transformation, conservation

Les progrès considérables réalisés avec les greffes d'organes ont permis de faire évoluer les techniques de prélèvement et les traitements chirurgicaux des greffons. Il est actuellement possible d'utiliser soit des têtes fémorales prélevées sur donneurs vivants

(arthroplastie de la hanche), soit des os cadavériques (os long). Les allogreffes sont prélevées dans les 24 heures maximum suivant le décès, puis congelées à -197°C dans l'azote liquide.

Le greffon, qu'il soit cortical ou spongieux, bénéficie de techniques de conservation très élaborées et garde ainsi les structures architecturales de l'os (POITOUT, 2003).

En effet, des banques tissulaires spécialisées assurent la conservation, la transformation et la distribution de greffons humains en garantissant :

- Une biocompatibilité par élimination des éléments pouvant entraîner une réaction immunologique (sang, möelle osseuse, composants cellulaires), les greffons étant traités chimiquement, congelés puis lyophilisés (dessiccation sous vide) par des procédés qui réduisent leur antigénicité en altérant la structure 3D des leucocytes et des antigènes.
- L'absence de transmission d'agents pathogènes après traitement actif contre les virus, bactéries et prions

fig 18. Bloc cortico-spongieux Puros® (ZIMMER DENTAL : Blocs allogeniques, en ligne, 2010)

<u>Nature de greffon : déminéralisé ou non déminéralisé</u>

En effet, l'os, d'origine corticale ou spongieuse, est lyophilisé et peut être :

- Non déminéralisé (FDBA : Freezed Dried Bone Allograft).
- Déminéralisé (DFDBA : Demineralized Freezed Dried Bone Allograft)

Ce dernier semble être le plus efficace dans notre spécialité : la déminéralisation augmenterait le potentiel ostéogénique de l'os en libérant le collagène et les protéines de croissance osseuse (URIST, 1965).

Cependant, la majorité des chirurgiens évaluent les résultats obtenus après comblement osseux par radiographie de contrôle. Or, d'autres auteurs ont effectué des études histologiques qui ne montrent pas de différence significative entre l'os déminéralisé et l'os non déminéralisé (FUJISHIRO, 2007 et MELLONIG, 1984).

Inconvénients

- Les cellules ostéogéniques provenant uniquement du site receveur, la réhabilitation d'une allogreffe se fait avec 4 mois de décalage par rapport à une autogreffe.
- Absence de facteurs de croissance osseuse (BMPs : Bone morphogenetic Proteins ou protéines de morphogénèse osseuse).

Conclusion

L'apport des matériaux allogéniques en chirurgie pré-implantaire et implantaire représente une technique pratique et moins invasive que l'emploi de greffons autogènes lorsqu'il s'agit de corriger des défauts osseux minimes. Le développement du génie-génétique améliorera dans l'avenir les propriétés ostéo-inductives et ostéogéniques qui leur font défaut actuellement.

3.1.3.4.2. Xénogreffes

Les xénogreffes sont des greffes hétérogènes dans lesquelles le greffon provient d'une espèce différente de celle du receveur. Il existe deux types de xénogreffes :

- Les xénogreffons anorganiques : Il s'agit d'os animal traité par la chaleur afin d'éliminer toute matière organique (fractions protidique et lipidique) responsable de réactions immunologiques. Il se constitue d'apatite mais ne contient pas de collagène de structure d'où des propriétés mécaniques amoindries. En effet, ces matériaux sont friables et cassants et sont donc très peu utilisés.
- Les xénogreffons organiques : Ils correspondent le plus souvent à du tissu osseux d'origine bovine partiellement déprotéiné et délipidé par traitement chimique.

- <u>Composition</u>

Ce matériau est disponible sous forme de granules corticaux ou spongieux ainsi qu'en blocs osseux, eux-mêmes également corticaux ou spongieux. Leur phase minérale est identique à celle de l'os et leur phase organique comprend essentiellement du collagène de type I dénaturé en partie par les étapes de traitement chimique. Il existe plusieurs produits commercialisés :

- Hydroxy-Apatite d'origine bovine : Bio-Oss® et Endobon®.
- Hydroxy-Apatite d'origine végétale : Surgicel®

fig 19. Matériau de comblement xénogène

- <u>Avantages</u>

Comme les allogreffes, la quantité de greffons disponible n'est pas limitée et les xénogreffes peuvent remplacer l'os autogène en cas de désaccord du patient sur l'abord d'un deuxième site chirurgical pour le prélèvement d'un greffon. Mais contrairement aux allogreffes, il n'existe pas de problème éthique pour le prélèvement.

Il constitue un matériau aux propriétés ostéo-conductrices (PINHOLT, 1991) qui est stable dans le temps avec une faible résorption (JENSEN, 2006), tout en laissant la place à une néoformation osseuse à travers sa structure poreuse et par l'intermédiaire des cellules mésenchymateuses. BOYNE (1987) a souligné très tôt que le lent processus de résorption des matériaux non autogènes, dont la porosité (75 à 80%) est comparable à celle de l'os trabéculé humain, est un des facteurs favorables à la reconstruction osseuse. Ces substituts contituent donc une charpente nécessaire à la revascularisation du site osseux à traiter (BURCHARDT, 1983).

- Inconvénients

Tout comme les greffons allogéniques, les xénogreffons d'origine bovine subissent un grand nombre de traitements despécifiants prévenant une réaction immunologique (HISLOP, 1993) et décontaminants pour éviter la transmission d'agents infectieux. Les xénogreffons sont donc faiblement antigéniques mais les traitements subis modifient profondément leur structure et leurs propriétés. N'étant pas ostéo-inducteurs, ils ne favorisent pas la néoformation osseuse.

- Résultats

Si les transplantations d'organes animaux sur l'Homme sont encore à l'état expérimental (CAMSONNE, 1998) dans notre spécialité, les xénogreffes principalement d'origine bovine sont d'usage courant. Elles semblent donner des résultats satisfaisants quant à l'augmentation du volume osseux des secteurs postérieurs maxillaires (comblement sinusiens) mixés ou non à de l'os autogène.

- Conclusion

Leur indication réside dans les zones soumises à des contraintes (propriétés mécaniques intéressantes), mais non utilisables pour les grandes pertes de substance.

3.1.3.5. Les matériaux synthétiques

Définition des matériaux alloplastiques

Les matériaux alloplastiques sont des matériaux d'origine synthétiques, résorbables ou non résorbables, pour lesquels les études expérimentales et cliniques ont démontré une application dans l'interception de la résorption post-extractionnelle (SEBAN, 2006) ou dans le renfort du traitement des insuffisances osseuses. Les critères de choix sont corroborés par leur nature physique, biologique et clinique.

Deux intérêts majeurs :

- Leur disponibilité ne nécessite pas de prélèvements.
- Leur conservation est possible à température ambiante.

Indications

Le comblement des crêtes édentées (résorption physiologique). Les matériaux alloplastiques permettent de garder un volume tissulaire compatible avec les exigences esthétiques et fonctionnelles des différentes thérapeutiques prothétiques.

Le comblement osseux pré-implantaire (le plus souvent post-extractionnel ou concernant un défaut localisé) mais aussi péri-implantaire (avant ou au moment de la pose de l'implant).

Le rehaussement du plancher du sinus maxillaire en vue de traitement implantaire (dans ces cas, l'implant est posé quelques mois après le comblement du bas fond sinusien), ce qui permet l'apport d'un volume aussi important que nécessaire en supprimant la morbidité liée au site donneur d'une autogreffe. Cette greffe du sinus est indiquée quand la hauteur d'os sous le sinus est inférieure à 8mm et que l'espace inter-arcade est normal.

Avantages

- Absence de risque de contamination (il n'y a pas de risque de transmission de maladies virales ou de maladies liées aux agents transmissibles non conventionnels ou ATNC).
- Il existe une disponibilité en quantité souhaitée.
- Absence de second site opératoire.
- Il existe une bonne intégration (mélange du matériau avec du sang).
- Absence de réaction immunologique.
- Absence de toxicité locale et systémique (biocompatibilité).
- Radio-opacité

Inconvénients

- Difficulté lors de la stabilisation du matériau surtout lorsqu'il est sous forme de particules.
- Fragilité du matériau selon sa composition et sa forme.
- Nécessité d'utiliser une membrane pour stabiliser le matériau.
- Absence de potentiel ostéo-induction
- Variabilité de la capacité de résorption en fonction du matériau.

Classification selon les propriétés biologiques

La biotechnologie associée à l'ingénierie tissulaire a introduit, ces dernières années, plusieurs matériaux alloplastiques :

- Les matériaux dits bio-tolérants de type HTR (Hard Tissue Replacement) qui est un copolymère non résorbable.
- Les matériaux bio-inertes à base d'alumine qui induisent aucune réaction sur les tissus environnants et qui, inversement, ne subissent aucune dégradation de la part de ces tissus (BUCHOLZ, 2002).
- Les matériaux bioactifs capables d'obtenir une liaison avec les tissus environnants sans interposition d'une couche fibreuse ; ils se présentent sous forme de :
    - Matériaux résorbables comme le Tri-Calcium Phosphate (TCP ou phosphate tricalcique).
    - Matériaux non résorbables dits à surface réactive : les Hydroxyapatites (HA), avec une structure similaire à la partie minérale de l'os, qui se présentent sous forme dense (calcitite) ou sous forme poreuse (ostéograf-interpore).
- Les matériaux bio-verres constitués de granules de verres (SCHEPERS, 1991) avec absence de porosité des cristaux qui donnent des résultats variables quant à une néoformation osseuse (KNAPP, 2003). Ils sont ostéo-conducteurs : ils favorisent l'absorption de protéines utilisées par les ostéoblastes pour former une matrice extra-cellulaire. Ils sont également susceptibles de retarder la migration épithéliale, agissant comme une membrane. Ils accélèrent donc la cicatrisation osseuse. Ils sont bio-actifs car leur structure se modifie lorsqu'elle est exposée aux fluides biologiques : la surface va se recouvrir d'une double couche de gel de silicate et de phosphate de calcium, et les granules vont relarguer des ions et molécules interagissant avec les cellules à proximité.

Classification selon leur composition

- Céramiques phosphocalciques :

    La famille des phosphates de calcium comprend des composés de solubilité variable.

- Les Hydroxy-Apatites :

L'hydroxy-apatite (HA) qui constitue le tissu osseux est le moins soluble. La caractéristique de l'HA est de pouvoir substituer ses ions par d'autres ; de fait, on trouve très peu de HA pure. Or l'incorporation de carbonates augmente la solubilité de l'HA et permet ainsi obtenir des HA résorbables. Il existe des HA d'origine naturelle et de synthèse.

- Les céramiques biphasées

Il s'agit de céramiques associant 2 phosphates de calcium différents : un TCP (Tri-Calcium Phosphate) avec une HA synthétique

- Les matériaux composites

Ils sont composés d'HA bovine et d'une autre partie : soit le peptide 15, soit du collagène.

- Les Tri-Calcium Phosphate : notamment le β-TCP

Parmi tous ces greffons de fabrication synthétique et pour la réalisation de greffes osseuses à visée implantaire, les matériaux à base de TCP sont probablement les plus fréquemment employés en raison de leurs différentes propriétés facilitant la consolidation d'un défaut osseux de faible dimension.

Le TCP se présente sous forme α- ou β-, suivant les traitements à haute température que les particules ont subi. La seule forme de TCP utilisée en odontologie est la forme β-TCP (Cerasorb®)

fig 20. Matériau alloplastique de comblement sous forme TCP Cerasorb®

Le procédé de fabrication permet d'obtenir une structure poreuse assurant l'interconnexion osseuse avec chaque particule de TCP. Grâce à cette porosité, le temps de résorption se trouve réduit par rapport à celui d'un substitut osseux plus compact (METSGER, 1982)

Après la mise en place et la colonisation par le caillot sanguin du matériau alloplastique à base de TCP, celui-ci présente une stabilité dimensionnelle dans le temps avec une complète résorption à deux ans.

Cependant, le TCP participe à une néoformation osseuse à la seule condition d'être en contact directe avec une paroi osseuse restante. C'est également un matériau additif à un greffon autogène quand ce dernier est en quantité insuffisante. Le substitut osseux conduit la reconstruction osseuse en jouant le rôle de charpente (ostéo-conduction) qui se substitue progressivement à l'os néoformé. La vascularisation du foyer transplanté intéresse progressivement l'espace inter-fragmentaire pour réparer l'os.

- Les polymères

  A ce jour, seul le HTR (Hard Tissue Replacement) polymère est disponible sur marché français. Il est composé de :

  - Grains de polyméthylmétacrylate (PMMA) qui est une matière creuse.
  - Incluse dans une enveloppe hydrophile de polyhydroxyléthylmétacrylate (PHEMA).
  - Le tout combiné à du sulfate de baryum pour opacité.
  - Couche extérieure d'hydroxyde de calcium en contact avec l'os (YUKNA, 2003).

- Les bio-verres

  Ce sont des granules de silicates bio-actifs. Le produit utilisé dans les matériaux de substitution osseuse est le Bioglass 45S5 qui entre dans la composition des deux bio-verres du marché : le PérioGlas® et le Biogran®.

fig 21. Matériau alloplastique de comblement sous forme bio-verre : PérioGlas®

- Les céramiques de calcium CAPSET

  Ce sont des matériaux à base de sulfate de calcium qui sont utilisés comme barrières assimilables aux membranes de Régénération Tissulaire Guidée (RTG). Ces matériaux servent donc de support pour un second matériau de comblement ou pour immobiliser un greffon osseux autogène. C'est dans cette optique qu'ils sont utilisés dans les comblements sinusiens.

	Avantages	Inconvénients
Autogreffes	Pas de traitement préalable Survie du greffon en gardant ses propriétés Qualités immunologiques, histologiques, physiologiques et mécaniques conservées Apport de cellules vivantes et de facteurs de croissance Ostéogénèse, ostéo-induction et ostéo-conduction Cicatrisation plus rapide	Quantité limitée pour les prélèvements intra-oraux Technique invasive : second site d'intervention Temps opératoire augmenté Suites opératoires
Dérivés osseux, allogreffes et xénogreffes	Quantité illimitée Pas de second site d'intervention Diminution du temps opératoire Moins de suites opératoires	Traitements préalables Altération de la qualité de l'os Risque de transmission virale Propriétés ostéo-inductrice et ostéo-conductrice aléatoires Traitement des défauts osseux minimes Problème éthique pour les allogreffes Temps de cicatrisation plus long

Avantages et inconvénients des matériaux de comblement d'origine naturelle

3.2. Les sites donneurs

3.2.1. Les sites d'origine intra-buccale

La résorption des processus alvéolaires consécutive à une perte dentaire provoque souvent des situations anatomiques défavorables qui compliquent la réhabilitation prothétique implantaire. Pour atteindre un résultat esthétique satisfaisant et une proportion des forces et bras de levier entre l'implant et la supraconstruction, des mesures de greffe sont nécessaires. Le « Gold standard » pour l'amélioration du lit implantaire osseux reste l'os autogène.

Grâce à une bonne accessibilité chirurgicale, les greffons osseux intra-oraux sont particulièrement indiqués pour la reconstruction de défauts alvéolaires avant ou pendant l'implantation. Plusieurs sites sont à notre disposition en fonction de la qualité et de la quantité d'os nécessaire.

3.2.1.1. La tubérosité maxillaire

La région tubérositaire est de nature essentiellement spongieuse. Le prélèvement se fait au trépan ou plus simplement à la pince gouge. Les quantités d'os disponibles sont réduites, rarement supérieures à 1cm² (TULASNE, 2005).

Caractéristiques de l'os :

- Qualité de l'os : spongieux
- Quantité : inférieure ou égal à 1cm²
- Indication : ROG, comblement
- Risques : communication bucco-sinusienne
- Avantages : facilité d'accès, réalisable sous anesthésie locale
- Inconvénients : variétés dimensionnelles fréquentes

Selon BRUNEL (2003), l'os de cette région semble intéressant comme matériau lors de greffes de comblements sinusiens utilisant la technique des ostéotomes, le tissu spongieux de la région tubérositaire pouvant également être envisagé pour le comblement de petits défauts per opératoires (comme pour le recouvrement de quelques spires exposées après la mise en place d'implants par exemple (ANTOUN, 2007)).

Selon JENSEN (2006), parce qu'elle est placée dans le même champ opératoire que le sinus, la tubérosité maxillaire devrait habituellement être considérée comme un site donneur lorsqu'une approche latérale de greffe sinusienne est prévue

Un scanner permet en effet d'évaluer avec exactitude les dimensions et la structure de la région tubérositaire, examen en outre irremplaçable, selon TULASNE (2005), pour éviter toute communication bucco-sinusienne par effraction du plancher sinusien.

Le prélèvement : (JENSEN, 2006)

Concernant le prélèvement osseux, une incision est réalisée sur le sommet de la crête maxillaire postérieure et se poursuit en arrière sur la tubérosité. Une incision verticale de décharge est ensuite réalisée latéralement. Le décollement d'un lambeau mucopériosté permet d'exposer la tubérosité et une partie de la crête maxillaire. Les tissus palatins sont également réclinés afin d'exposer entièrement cette tubérosité maxillaire.

L'os tubérositaire est poreux, spongieux. Un burin (fig. 22) ou un récupérateur d'os (fig. 23) peuvent donc être utilisés pour le prélèvement. Le bord du burin doit être placé et gardé superficiellement en regard de la tubérosité afin de prélever de petits copeaux d'os et éviter ainsi toute communication bucco sinusienne. Le burin peut aussi être utilisé le long du bord maxillaire postérieur afin d'obtenir une fine tranche d'os cortical à placer par-dessus la fenêtre latérale sinusienne en fin de greffe (fig. 24-25).

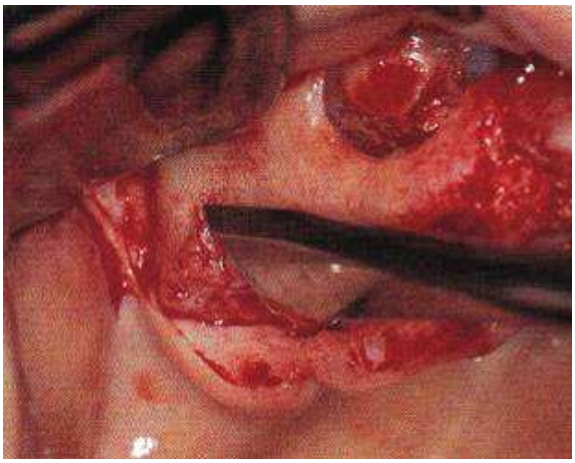

fig 22. Prélèvement osseux au niveau de la tubérosité maxillaire réalisé à l'aide d'un burin.

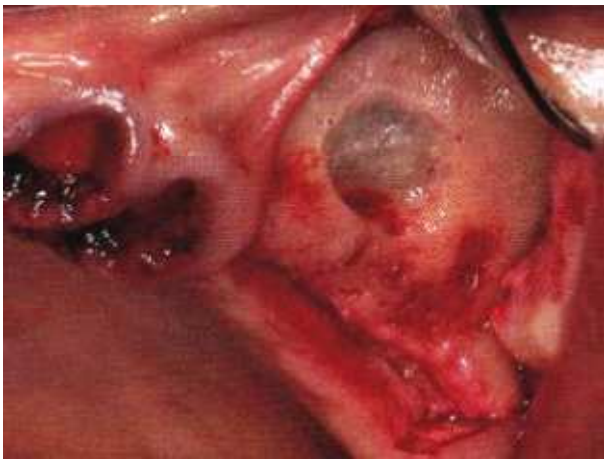

fig 24. Exposition de la membrane sinusienne au cours d'un prélèvement osseux tubérositaire à l'aide d'un récupérateur d'os

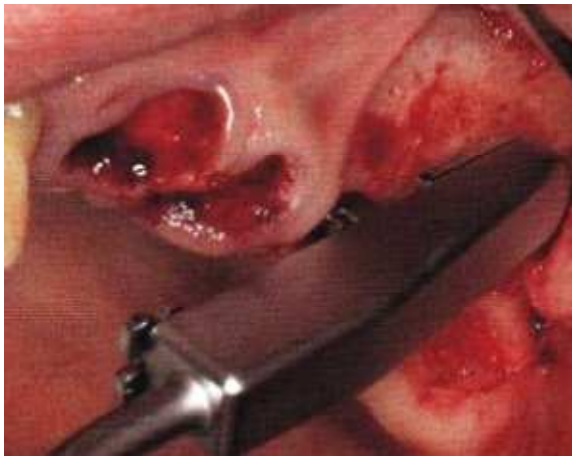

fig 23. Prélèvement osseux au niveau du maxillaire latéral et de la région tubérositaire réalisé à l'aide d'un récupérateur d'os.

.

fig 25. Recouvrement de la fenêtre latérale d'accès sinusienne par une fine lame osseuse corticale provenant de la tubérosité maxillaire.

En conclusion, il convient de retenir que cette région tubérositaire contient, dans la plupart des cas, une quantité disponible relativement importante d'os spongieux (et ce même en présence des troisièmes molaires, le volume osseux exploitable augmentant toutefois significativement après leur avulsion), ce contingent pouvant parfois être intéressant en chirurgie pré-implantaire.

3.2.1.2. La mandibule

Les sites intra-oraux mandibulaires sont utilisés pour traiter les insuffisances osseuses de faible ou moyenne étendue avec deux types de prélèvements prééminents :

- Le greffon symphysaire ou prélèvement mentonnier.
- Le greffon de l'angle mandibulaire, appelé également prélèvement ramique ou rétro-molaire.

Les prélèvements mandibulaires ont comme intérêt majeur de pouvoir être réalisés sous anesthésie locale et, par suite, de faire intervenir un seul opérateur. Les sites de prélèvement sont faciles d'accès (surtout pour le prélèvement mentonnier) et la proximité du site receveur diminue le temps d'intervention (un seul champ opératoire) (ANTOUN, 2007).

La cicatrisation au niveau des sites receveur et donneur est rapide et les cicatrices sont invisibles (car endo-buccales). Les suites sont peu ou pas douloureuses.

L'inconvénient principal des sites de prélèvement intra-oraux réside dans la quantité limitée d'os autogène qu'ils peuvent apporter.

3.2.1.2.1. L'os mentonnier

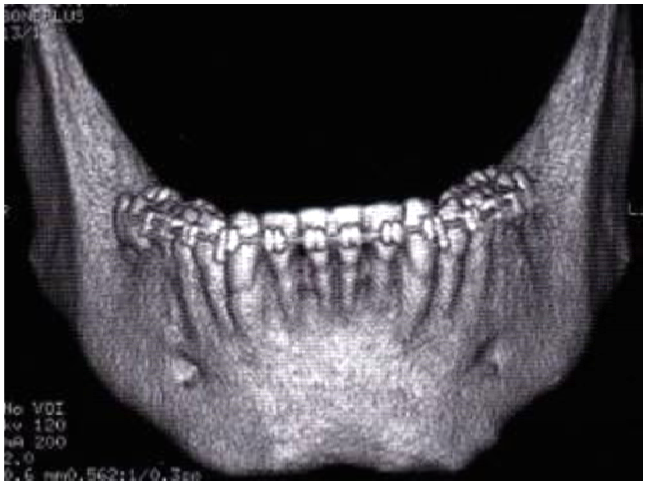

fig 26. Vue d'une région mentonnière donnée par un scanner 3D (SEBAN, 2008).

3.2.1.2.1.1. Caractéristique de l'os

L'accès du site de prélèvement est aisé quelque soit l'ouverture buccale du patient. Le greffon symphysaire peut être utilisé en bloc osseux cortical rectangulaire, ovalaire avec l'os spongieux attaché à sa face interne ou utilisé de manière broyé.

La distance séparant les deux foramens mentonniers est d'environ 5 cm, ce qui permet d'obtenir un ou deux greffons couvrant un déficit osseux correspondant à l'absence de trois à quatre dents.

L'os cortical est très dur et l'os spongieux est très dense du fait des nombreuses travées architecturales qui le constituent.

Il procure un os très corticalisé avec une quantité d'os spongieux inégale en fonction de la morphologie de la symphyse. (MISCH, 1997)

3.2.1.2.1.2. Voie d'abord, prélèvement, hémostase et suture

L'accès chirurgical est réalisé après une anesthésie locale de la région mentonnière. Il est réalisé par une incision vestibulaire entre les dents 33 et 43 à environ 5 mm en dessous de la jonction muco-gingival. Si la mandibule est encore pourvue des dents antérieures, l'incision ne sera pas orthogonale, mais biseauté par rapport à la surface osseuse pour créer des bords de plaie plus larges. Chez les patients édentés, l'incision est réalisée sur la crête

alvéolaire en vue d'une éventuelle implantation. Le site de prélèvement est préparé par un lambeau muco-périosté jusqu'au bord inférieur du menton.

La dimension du greffon est définie par l'étendue du défaut osseux à reconstruire. Cependant, une distance de 3 à 5 mm doit être respectée par rapport à l'apex des dents antérieures mandibulaire. La téléradiographie de profil fournit des informations sur le volume osseux existant, sur la position des apex et sur l'angulation des racines des incisives inférieures. Afin de préserver les contours esthétiques de la mandibule, un bloc monocortical est prélevé en respectant un écart de 3 à 5 mm par rapport au bord basal.

L'ostéotomie, faite sous irrigation continue au sérum physiologie, doit garantir l'intégralité de la taille du greffon. Elle s'effectue par deux traits horizontaux délimitant les bords distal et mésial du greffon et deux traits horizontaux délimitant les bords coronaire et apical du greffon. Elle s'achève au ciseau-burin pour séparer le bloc osseux cortical. L'os spongieux est alors récupéré à la curette dans les couches profondes.

Avant de suturer, l'espace libre laissé par le greffon est comblé par un matériau alloplastique pour un meilleur soutien des tissus mous. La suture se fait en deux plans (musculaire puis muqueux).

3.2.1.2.1.3. Limites et risques (CHICHE, 2001)

Elles sont assujetties à des considérations anatomiques :

- Le trait d'ostéotomie horizontal supérieur doit protéger les apex dentaires en se situant 3 mm en dessous de celle-ci
- Le trait d'ostéotomie horizontal inférieur est situé 4 à 5 mm à distance de l'os basal pour prévenir une zone de fragilité
- Les traits d'ostéotomie verticaux doivent être à 2 à 3 mm en mésial du nerf alvéolaire inférieur
- La corticale linguale doit être respecté ; son effraction entaînant un hématome du plancher buccal.

Une lésion du nerf incisif avec un cheminement médian peut apparaître avec comme conséquence une hypoesthésie de la région labiomentonnière, le plus souvent réversible entre 6 à 12 mois (GAPSKI, 2001)

Un œdème modéré peut se former.

Si la suture n'est pas réalisée en deux plans, une brèche peut se produire avec une exposition du site de prélèvement et, comme conséquence, l'apparition de brides cicatricielles inesthétiques.

Dans la littérature, on ne trouve pas de changement de profil facial lié à un prélèvement mentonnier.

3.2.1.2.2. Le ramus

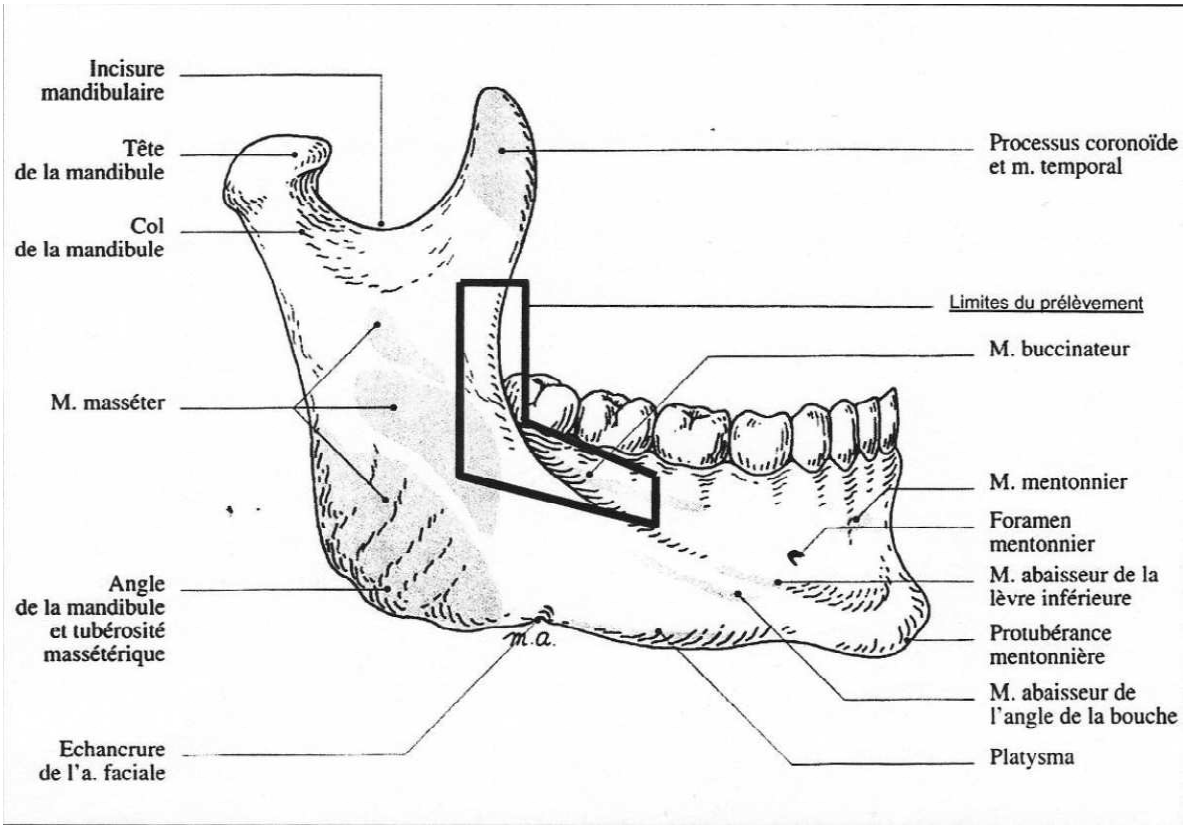

fig 27. Limites anatomiques du prélèvement mandibulaire postérieur (KAMINA, 2006)

3.2.1.2.2.1. Caractéristique de l'os et avantages

Le greffon procure un volume cortical important permettant de couvrir un défaut allant jusqu'à 4 dents avec un seul prélèvement (PIKOS, 1999). Le volume spongieux recueilli est abondant également

Les suites opératoires sont simples et semblables à l'extraction d'une dent de sagesse incluse.

Il n'existe pas de préjudice cicatriciel esthétique dans ce type de prélèvement (TECIMER, 2001).

Il procure un faible taux de résorption du greffon de l'angle mandibulaire qui peut s'expliquer par son origine embryologique membraneuse mais également par sa vitesse de revascularisation rapide et progressive dans le temps (KUSIAK, 1985).

3.2.1.2.2.2. Voix d'abord, prélèvement, hémostase et suture

Généralement, une anesthésie tronculaire du nerf alvéolaire inférieur doit être évitée. Dans la plupart des cas, une infiltration locale vestibulaire et linguale est suffisante. L'anesthésie par infiltration réduit le danger d'une blessure de nerf alvéolaire inférieur. En effet, le patient peut informer le chirurgien dentiste s'il approche du canal mandibulaire.

Après une incision trapézoïdale et le décollement d'un lambeau muco-périosté (semblable à l'avulsion d'une dent de sagesse incluse), les structures osseuses au niveau de la ligne oblique externe sont exposées. L'os est dénudé sur une longueur de 3 à 4 cm et une hauteur de 2 cm. Le greffon est ensuite prélevé sous irrigation continue de sérum physiologique des instruments rotatifs.

La taille du bloc dépend de l'étendue de la ligne oblique externe et de la quantité osseuse nécessaire à l'augmentation.

Quatre traits d'ostéotomie sont réalisés, deux verticaux et deux horizontaux ; l'ostéotomie inférieure joignant la coupe horizontale supérieure par les traits verticaux. Le ciseau-burin droit ou courbe pour les angles finit le clivage du bloc osseux pour séparer une rectangulaire corticale attachée à du tissu spongieux. On parle de bloc cortico-spongieux. L'os spongieux est récupéré dans les couches profondes avec une curette (DEBOISE, 2004).

En général le site de prélèvement est comblé par une éponge de collagène permettant une stabilisation du caillot et une meilleure cicatrisation. La plaie est suturée avec des points simples.

En cas de prélèvements osseux de grande taille, il faut recommander aux patients une alimentation molle pendant les 6 premières semaines postopératoires ; ceci afin d'éviter une fracture de la mandibule.

3.2.1.2.2.3. Limites et risques

Les limites d'un tel prélèvement tiennent compte de la morphologie de l'angle mandibulaire et des éléments vasculo-nerveux régionaux. Il est impératif d'inclure, dans les examens radiologiques du bilan pré-chirurgical, un scanner du site de prélèvement pour lever les obstacles anatomiques.

La région ramique pour une classe III peut présenter une structure osseuse plus fine que pour une classe II. (RIBEIRO, 2006).

Le bord inférieur mandibulaire proche de l'angle mandibulaire peut être échancré par le passage de l'artère faciale qui va cheminer entre deux plans du muscle masséter. Cette artère est palpable et l'ostéotomie inférieure doit respecter le bord inférieur mandibulaire en se situant à environ 5 mm de ce dernier (BRIZON, 1997).

Le nerf alvéolaire chemine dans un canal ostéopériosté. Dans quelques cas, le passage du nerf alvéolaire inférieur est situé contre la face interne de la corticale vestibulaire. C'est une contre-indication pour ce type de greffon.

Les complications pouvant survenir sont vraisemblablement celles qui affectent le nerf alvéolaire inférieur et le nerf lingual. Les précautions pré- et péri-opératoires permettent de les contourner. Il peut exister également des hématomes, des tuméfactions, des hémorragies importantes (NKENKE, 2002).

Autres prélèvement intra-oraux :

- Les toris mandibulaire. (GANZ, 1997)
- L'os malaire. (KAINULAINEN, 2005)

La variabilité de la quantité et de la qualité osseuse en fait des prélèvements d'appoint le plus souvent utilisés en broyat osseux et destinés à traiter des déhiscences ou des fenestrations osseuses de faibles étendues.

3.2.2. Les greffons d'origine extra-buccale

Les insuffisances osseuses de grande étendue justifient des prélèvements extra-oraux principalement iliaque et pariétal.

3.2.2.1. L'os iliaque

3.2.2.1.1. Caractéristique de l'os

Les premières descriptions de prélèvement iliaque sont apparues avec le traitement de défauts maxillo-faciaux lors de la première guerre mondiale.

Le prélèvement d'os bi-cortical est réservé à des reconstructions très importantes (interruption de la continuité mandibulaire lors de la résection de tumeurs).

Pour le prélèvement de bandes mono-corticales sur la face interne de l'os iliaque, il existe deux accès possibles, antérieur et postérieur. La faible morbidité postopératoire de l'accès postérieur est compensée par l'importance de l'opération. Cet accès nécessite un changement de position et peut entraîner d'éventuels prélèvements bi-corticaux involontaires en raison d'une visibilité difficile. L'accès antérieur permet une bonne vue d'ensemble de la zone de prélèvement. Plusieurs bandes peuvent être prélevées avec un tracé d'incision plus court.

Pour les traitements implantaires, des bandes mono-corticales sont prélevées sur la face interne de l'os iliaque.

3.2.2.1.2. Voix d'abord, prélèvement, hémostase et suture

L'accès ventral à la face interne de la hanche se fait principalement sur le côté droit. Une infiltration initiale est réalisée avec un anesthésique local contenant un vasoconstricteur pour l'hémostase. L'incision est réalisée sur une longueur d'environ 4 cm. Elle est réalisée jusqu'au périoste et est située à environ 1 cm en latéral de la crête iliaque. Après l'accès au périoste de grands écarteurs sont mis en place et le chirurgien accède à la zone de prélèvement.

Plusieurs coupes verticales monocorticales d'une profondeur de 5 mm sont réalisées avec une scie oscillante. La première coupe est faite au moins 1,5 cm en dorsal du bord ventral de la hanche sur une longueur de 5 à § cm en direction caudale. Les autres coupes sont séparées d'environ 15 mm entre elles en direction dorsale. Les bandes monocorticales

d'environ 5 x 1,5 cm obtenues peuvent être greffées sur la crête alvéolaire. Les blocs peuvent être redimensionnés selon la géométrie du défaut à traiter. L'os spongieux restant sur la corticale externe peut également être prélevé.

Pour la prévention postopératoire d'hémorragies, les espaces médullaires dépourvus de spongieux sont comblés avec de la cire à os. La formation postopératoire d'un hématome est évitée par le comblement de la surface de prélèvement avec du collagène hémostatique imbibé de thrombine. Un drainage aspirant est nécessaire jusqu'à la fin de l'hospitalisation, en particulier lorsque les cavités spongieuses n'ont pas été totalement comblées avec de la cire à os.

La plaie est suturée en plusieurs plans : le périoste, la musculature ensuite puis l'hypoderme et une suture cosmétique intra-cutanée continue. La plaie est entièrement découverte avec un pansement respirant en silicone, qui ne sera pas changé avant l'ablation des fils de suture.

3.2.2.1.3. Suites opératoires et risques

Les restrictions motrices postopératoires constituent la complication la plus fréquente. Elles sont dues à des hématomes ou lésions importantes lors de la préparation de la musculature. Dans des cas plus rares, une fracture de l'os iliaque peut se produire.

3.2.2.2. L'os pariétal

3.2.2.2.1. Caractéristiques de l'os

Le prélèvement de plaques d'os mono-corticales de la voûte crânienne a été décrit pour la première fois en 1929 par Dandy et continue à être pratiqué pour soigner des fractures orbitales complexes. Le prélèvement doit toujours être effectué dans une zone où la peau est recouverte de cheveux. Seule la corticale externe doit être prélevée pour garantir une protection suffisante du cerveau par la corticale interne.

La méthode est décrite par VINCI et présentée ci-dessous (VINCI, 2006).

3.2.2.2.2. Voix d'abord, prélèvement, hémostase et suture

Une couverture antibiotique per-opératoire est prescrite au patient (tel que amoxiciline et acide clavulanique) pendant 10 jours. Idéalement, l'intervention se déroule sous anesthésie générale.

Les cheveux et le cuir chevelu sont lavés à trois reprises avec une solution désinfectante. Ils sont séchés après chaque lavage avec une gaze stérile. Les cheveux sont séparés avec un peigne stérile. Dans certains cas exceptionnels, le cuir chevelu peut être rasé sur une largeur de 5 mm.

Une anesthésie locale par infiltration est réalisée dans la zone de l'incision pour obtenir une hémostase locale. Cela facilite la préparation des tissus. L'incision est réalisée au scalpel électro-chirurgicale pour éviter d'endommager des follicules de cheveux. L'incision doit avoir une longueur minimale de 10 cm pour une exposition de la calotte crânienne suffisante. On décolle ensuite entièrement le lambeau de cuir chevelu avec le périoste de la voûte crânienne.

Le prélèvement osseux s'effectue avec une marge d'environ 1 cm à distance des sutures crâniennes. Après avoir sectionné la corticale externe, la plaque osseuse monocorticale peut être décollée prudemment au ciseau à os. Selon la taille de la greffe, plusieurs segments sont préparés et décollés de la voûte crânienne. Une fois la corticale décollée, l'os spongieux est prélevé pour obtenir des particules osseuses qui serviront à emplir les espaces dans la zone d'augmentation.

Après le prélèvement, il est recommandé de lisser les bords tranchants de l'os résiduel. Le défaut est comblé avec une éponge de collagène en raison d'un fort saignement. La plaie est suturée en plusieurs plans. Afin d'éviter un hématome, un drainage par aspiration et un bandage compressif sont utilisés pendant au moins 12 heures.

Le matériel osseux obtenu est recueilli et utilisé pour la greffe.

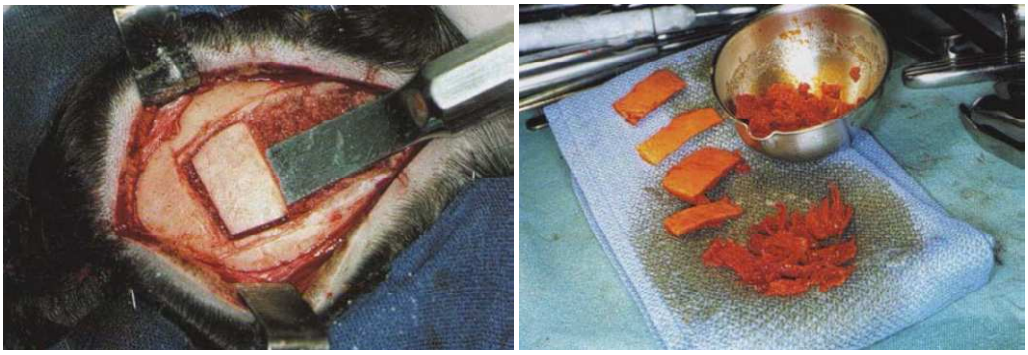

fig 28. A gauche: Prélèvement de plaques cortico-spongieuses dans la région pariétale droite. A droite: Exemple de greffons osseux prélèves dans la région pariétale (TULASNE, 2005)

3.2.2.2.3. Suites opératoires et risques

Outre les complications classiques d'hématomes et d'infections de la zone opérée, il faut veiller à ne pas exposer et léser la dure-mère encéphalique lors du prélèvement osseux (HWANG, 2000).

Dans le cas contraire, il faudra couvrir les parties exposées avec du matériel osseux prélevé pour éviter que la dure mère ne se retrouve directement sous le cuir chevelu. En cas de perforation de la dure mère (perte de liquide), il est nécessaire de procéder à une intervention neurochirurgicale pour refermer la lésion.

En conclusion, le prélèvement osseux pariétal est une méthode de traitement sure et de qualité (KLINE, 1995).

3.2.2.3. Autres sites donneurs

3.2.2.3.1. Le tibia

Les avantages du prélèvement au tibia proximal résident dans la facilité d'accès chirurgical, une faible restriction motrice, une rapide mobilisation et un taux de complication très faible (HUGUES, 2002).

La tête du tibia se prête particulièrement bien pour prélever un greffon destiné à l'augmentation de très large sinus maxillaire. Le spongieux prélévé peut être mélangé à un matériau hétérologue.

Le prélèvement tibial n'est pas indiqué pour une greffe verticale ou horizontale du procès alvéolaire en raison du manque d'os monocortical.

Préparation et technique

Les patients reçoivent un traitement antibiotique per-opératoire (amoxicilline et acide clavulanique 3g par jours pendant 10 jours). En règle générale, l'opération se déroule sous anesthésie locale. La zone opératoire est nettoyée avec une solution désinfectante puis recouverte avec un champ stérile.

L'incision est réalisée environ 2 cm sous l'articulation et sur une longueur de 2 à 3 cm. La peau et les tissus cutanés sont tenus par un écarteur afin de dégager le site donneur. Le volet osseux est préparé pour le prélèvement.

Soit, il reste pédiculé sur sa partie médiale. Il n'est pas détaché et s'ouvre comme un portefeuille. Le volet osseux est mobilisé avec un ciseau à os. L'accès à la cavité médullaire est libéré. Le tissu spongieux peut être prélevé avec une grande curette. Après le prélèvement, le volet osseux est fixé avec des sutures périostées. La plaie est fermée en plusieurs plans.

Soit, le volet osseux est entièrement dégagé et la partie corticale du greffon est prélevée. On peut également prélever l'os spongieux à travers la fenêtre diaphysaire (SALSEDO, 2009).

Complications

Le taux de complication est très faible (inférieur à 2%). Il s'agit principalement de petites complications telles que des hémorragies secondaires, des oedèmes, des hématomes ou une paresthésie temporaire. Les fractures sont rares et liées à une technique chirurgicale trop invasive.

3.2.2.3.2. L'ulna proximal (MANHÈS et FAIVRE, 2011)

La littérature scientifique souligne les qualités théoriques des greffons sans relever les difficultés de la gestion psychologique et matérielle du patient au cabinet. Une nouvelle zone donneuse extrabuccale, dénuée de morbidité a été proprosée. L'ulna proximal permet de réaliser un apport cortico-spongieux nécessaire en bouche pour l'augmentation de volumes osseux.

Description :

L'ulna est l'os postéro-médial de l'avant-bras. Anciennement appelé cubitus, ce terme est toujours employé dans le langage courant en France. C'est un os long, pair et asymétrique, il forme avec le radius le squelette de l'avant-bras. Il occupe la partie médiale de l'avant-bras et joue un rôle fondamental dans les mouvements de rotation de l'avant-bras et de la main (mouvements de prono-supination). Il se compose d'un corps central, la diaphyse et de deux extrémités, les épiphyses proximale et distale.

La diaphyse est triangulaire ou prismatique à la coupe et présente donc 3 bords et 3 faces. L'épiphyse proximale s'articule avec l'humérus. Elle est plus volumineuse que l'épiphyse distale. L'ulna est l'os de l'avant-bras avec l'édifice proximal le plus volumineux. Les os longs sont constitués de deux extrémités appelées épiphyses contenant de la moelle rouge

(renouvellement cellulaire sanguin) et d'un corps creux ou diaphyse. Les épiphyses sont constituées d'os compact en surface et d'os spongieux à l'intérieur. Le corps formé d'os compact contient un canal médullaire rempli d'une substance graisseuse et molle : la moelle. La zone métaphysaire est la partie de transition entre l'épiphyse et la diaphyse, richement vascularisée et dont les caractéristiques morphologiques sont mixtes. Il s'agit de cette zone pour le site de prélèvement du greffon autologue. Le prélèvement est en arrière du coude, loin des axes nerveux et vasculaires, sans risque de lésion articulaire.

fig 29. Radiographie de la zone de prélèvement d'un greffon ulnaire de 5 cm (centimètres) de long sur 1 de large (permettant une fois dédoublé de reconstituer un maxillaire entier).

L'anesthésie est réalisée par un bloc axillaire loco- régional ou un bloc huméral. Un garrot est gonflé à la racine du membre supérieur. La préparation du site receveur en bouche est réalisée sous anesthésie locale simultanément au prélèvement de l'ulna.

Avantages et inconvénients

Nous relevons très peu d'inconvénients pour ce greffon osseux et sa technique de prélèvement : l'origine endochondrale de l'ulna et la nécessité d'une équipe multidisciplinaire, d'un plateau technique médico- chirurgical (bloc opératoire et service de chirurgie ambulatoire).

Par contre de nombreux avantages sont à noter :

- Apport osseux de volume important, de qualité identique voire meilleure que le greffon iliaque (la corticale de l'ulna est soumise à des contraintes biomécaniques plus importantes que le bord supéro-externe de la crête iliaque et donc cette corticale est de meilleure qualité, plus épaisse et plus dense).
- Utilisation pour les pertes de substance osseuses petites ou vastes, avec la possibilité de prise bilatérale si nécessaire (membre supérieur contro-latéral).

- Morphologie triangulaire du bord postérieur de l'ulna ressemblant au bord libre du maxillaire
- Aucun risque de lésion vasculaire ou nerveuse.
- Abord chirurgical simple et rapide.
- Interventions simultanées sur le site receveur et le site donneur.
- Douleurs peu importantes en post-opératoire.
- Autonomie quasi-immédiate, normale le lendemain.
- Hospitalisation ambulatoire.
- Séquelles esthétiques minimes (cicatrice peu exposée et peu visible).
- Aucun préjudice fonctionnel, utilisation d'emblée du membre supérieur.
- Peu ou pas de morbidité du site de prélèvement ni de l'acte chirurgical et anesthésique.
- Retour rapide voire immédiat à la vie active pour le patient

L'ulna proximal est désormais un site de choix pour réaliser l'apport cortico-spongieux. En effet, ce site donneur répond parfaitement aux exigences techniques chirurgicales mais aussi aux attentes psychologiques, physiques et esthétiques, ainsi que socioprofessionnelles du patient. Il offre ainsi une solution technique efficace, fiable, reproductible et sans morbidité. De plus, ce prélèvement osseux permet de conserver les propriétés des greffons autogènes en apportant un greffon cortico-spongieux de bonne qualité en quantité importante et suffisante.

Conclusions des prélèvements extra-buccaux :

Les prélèvements extra-buccaux sont utilisés fréquemment en chirurgie maxillofaciale (correction de malformations, de séquelles traumatiques et d'exérèse tumorale).

Les indications en chirurgie osseuse pré-implantaire sont devenues moins fréquentes du fait du développement des prélèvements endo-buccaux et l'utilisation de substituts osseux.

Ces interventions impliquant obligatoirement une hospitalisation ont un coût élevé (absence de prise en charge par la sécurité sociale).

Certaines indications restent licites mais impliquent une parfaite information du patient et son consentement éclairé (PRINC, 2008).

	Avantages	Inconvénients
Prélèvement intra-oraux	Anesthésie locale Un seul opérateur Facilité d'accès Diminution du temps d'intervention Même origine embryologique Cicatrisation rapide suites opératoires peu ou pas douloureuses	Quantité limitée Nécessité de matériaux d'appoint
Prélèvement extra-oraux	Quantité importante Pas de matériaux d'appoint Utilisation possible en particules, lamelles ou blocs Même origine embryologique pour l'os pariétal	Hospitalisation Equipe pluridisciplinaire Deux sites opératoires Augmentation du temps opératoire Origine embryologique différente pour l'os iliaque Cicatrice visible Douleurs et problèmes infectieux possibles

Avantages et inconvénients des différents types de prélèvements

Partie 4 :

Les techniques chirurgicales d'augmentation du volume osseux

4. Les techniques chirurgicales d'augmentation du volume osseux

4.1. Greffe osseuse autogène

4.1.1. Généralités

De nombreux types d'implants se sont développés, tous fondés sur les même principes mécaniques avec comme impératif commun l'absolue nécessité de disposer d'un support osseux suffisant au moment de l'implantation.

En cas de perte osseuse, et pour une réhabilitation implanto-prothétique, la reconstruction d'un volume crestal suffisant et adéquat devra être envisagée afin de répondre aux impératifs esthétiques, phonétiques et fonctionnels bien particuliers. La reconstruction du capital osseux est alors réalisée par greffe osseuse autogène d'apposition, qui consiste en la mise en place d'un ou plusieurs greffons osseux cortico-spongieux ou spongieux, prélevés au préalable, sur une surface osseuse résiduelle, afin de permettre la mise en place des implants endo-osseux (TARRAGANO, 2010).

4.1.2. Protocoles chirurgicaux

Anesthésie

Une reconstruction demande souvent du temps, et l'anesthésie générale ou même l'anesthésie locale avec sédation intraveineuse (neuroleptanalgésie), procure au patient et au chirurgien un confort majeur par rapport à une intervention menée sous anesthésie locale seule. Le patient peut n'être hospitalisé que 24 heures, voire la journée seulement selon le site de prélèvement des greffons.

En cas d'anesthésie générale, l'intubation trachéale peut être faite par voie orale ou nasale. L'intubation nasotrachéale est préférable dans tous les cas de reconstruction des secteurs alvéolaire postérieurs, car il faut pouvoir mettre les arcades en occlusion pour contrôler l'espace occlusal résiduel après mise en place des greffons.

Voie d'abord

Elle doit permettre l'exposition directe et large de la zone à greffer et le recouvrement facile des greffons après leur mise en place.

Le bon sens voudrait que l'on incise à distance de la zone à reconstruire afin que les greffons soient recouverts hermétiquement par un lambeau intact et bien vascularisé. C'est pourquoi il est conseillé d'inciser habituellement dans le vestibule, parfois sur le palais. Ce dernier type d'incision est une source d'inconfort pour le patient dont la langue est en contact permanent avec les fils de suture.

L'incision vestibulaire est plus simple à suturer et offre la possibilité d'une fermeture en deux plans. C'est celle qui est utilisée dans les édentements complets ou pour un abord isolé du sinus maxillaire chez un patient encore denté.

Dans les autres cas, qui sont les plus fréquents, et surtout lorsque la gencive semble incomplètement cicatrisée sur la crête alvéolaire, on préférera un abord direct, crestal, prolongé en mésial et en distal par une ou deux contre-incisions vestibulaires remontant le long de la ou des dents adjacentes au secteur édenté.

Le décollement des berges et du lambeau de plaine épaisseur est réalisé avec une certaine douceur en veillant à ne pas le déchirer. Sachant qu'un volume osseux va être positionné à cet endroit, il faut sectionner le périoste à la base du lambeau. L'élasticité plus importante du lambeau va permettre un recouvrement osseux sans tension. C'est la manœuvre de Houpert.

Préparation du site receveur

L'avivement des surfaces osseuses réceptrices est essentiel. Aucun débris muqueux ou conjonctif ne doit persister là où seront posés les greffons.

Il faut abraser l'os au décolleur (dans le sinus), à la rugine ou à la fraise (sur les zone alvéolaire) jusqu'à ce qu'il saigne. La préparation peut être complétée par de fines perforations de la corticale à la fraise.

Préparation des greffons

Ce n'est que lorsque tout est prêt pour les recevoir que les greffons sont prélevés. Le temps entre la prise du greffon et sa mise en place est ainsi réduit au maximum. A cet effet le site

donneur, lorsqu'il est extra-oral, doit avoir été préparé en début d'opération. Les gréffons corticaux et spongieux sont déposés séparément dans des cupules remplies de serum physiologique.

Mise en place des greffons

Hormis les critères de compatibilité, deux conditions fondamentales doivent être remplies pour qu'une greffe « prenne » :

- Adaptation parfaite au site receveur : il faut éviter tout espace mort. Ce travail d'ajustage ou de remplissage est souvent long mais il est essentiel.
- Immobilisation stricte par autoblocage, vis ou fil d'acier pendant la période de cicatrisation, soit deux mois environs pour l'os (ALFARO, 2006)

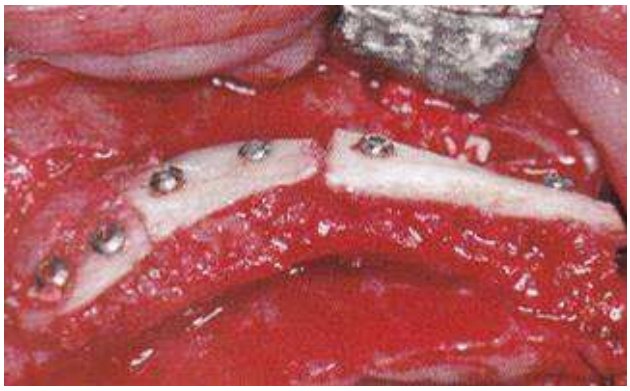

fig 30. Reconstruction d'une crête alvéolaire fine nécessitant une greffe pré-implantaire. De fins greffons blocs corticaux mandibulaires sont stabilisés à distance à l'aide de vis d'ostéosynthèse (KOURY, 2007).

Recouvrement du site de la greffe

Les points et critères de succès d'une greffe qui doivent être vérifiés voire corrigés avant de réaliser la suture sont : (MARTINEZ, 2008)

- La stabilité du greffon.
- La visualisation du volume qui doit permettre la mise en place d'implants dentaires dans de bonnes conditions prothétiques et esthétiques.
- L'absence de hiatus entre le greffon osseux et le lit receveur.
- Absence de zones saillantes au niveau de greffon qui risqueraient de perturber la cicatrisation gingivale.

- Le repositionnement du lambeau gingival sans tension.

Si l'épaisseur du tissu de recouvrement n'est pas suffisante ou si la gencive kératinisée est insuffisante, il faut prélever un greffon de tissu conjonctif au palais à distance de la zone de greffe osseuse et réaliser une greffe de conjonctif enfoui.

Sutures

Les points de suture sont réalisés par un surjet (vicryl 4/0®) permettant une coaptation entre les berges des incisions sans tension excessive.

Il n'y a à ce stade plus de saignements intempestifs.

4.1.3. Suites opératoires

Un pansement compressif labial est appliqué sur la zone opérée. Il est laissé en place 24 à 48 heures. En cas d'hospitalisation, le séjour se réduit à 24 heures, sauf pour le prélèvement iliaque dont les suites immédiates sont douloureuses. Les réactions oedémateuses sont très variables d'un individu à l'autre, comme pour toute chirurgie. Le contrôle du 8e jour permet de dépister un éventuel hématome à évacuer.

La thérapeutique médicamenteuse, systématiquement prescrite, associe antibiotique, antalgique et antiseptique oral pendant quelques jours en fonction du site greffé.

4.1.4. Résultats

Ce type de greffe pré-implantaire a été décrit très tôt, notamment par BRANEMARK et coll. dès 1980 puis, par la suite, des études portant sur les résultats à moyen terme ont été publiées (NYSTROM, 1993)

En 2001, SETHI et coll. ont proposé une étude prospective sur l'utilisation de greffes de blocs osseux autogènes afin d'augmenter le volume de crête. Cette étude débute en 1992 et porte sur 118 implants posés sur 60 patients, hommes et femmes, dont la moyenne d'âge est de 47 ans. Les implants ont été posés au maxillaire et à la mandibule, dans les secteurs antérieurs et postérieurs. Une période de trois à six mois a été respectée entre la chirurgie d'augmentation et la pose des implants. Six autres mois s'écoulent encore avant la mise en charge.

Lors de cette étude 9 patients ont été perdus, soit 29 implants. La période d'observation va jusqu'à 77 mois. Pour les implants restants, on ne dénombre que très peu de complications.

En ce qui concerne les sites donneurs, on recense un problème d'infection, rapidement solutionné, au niveau d'un site ramique ainsi qu'une altération de la sensibilité pour le même type de prélèvement chez un autre patient. Au niveau symphysaire, on a pu constater chez un patient une récession gingivale au niveau des incisives mandibulaire et, chez un autre, une déhiscence de la muqueuse qui s'est résorbée spontanément.

En ce qui concerne les sites receveurs, aucune exposition ou autre complication n'a pu être décelée.

33,9% des greffons furent utilisés pour l'augmenter la hauteur osseuse ; 48,3% le furent pour la largeur du site et 17,8% le furent pour les deux. Dans aucun des cas une résorption précose des greffons n'a été constatée

Seuls deux implants ont été perdus par la suite, dans les deux cas à cause d'une exposition prématurée de ceux-ci, entraînant une infection des sites.

Nous obtenons donc un taux de réussite de 98,3% selon les critères d'ALBREKTSSON.

4.1.5. Conclusion

L'autogreffe semble être encore aujourd'hui le meilleur matériau de comblement, car il possède des propriétés d'ostéo-conduction, d'ostéo-induction et possède également ses propres cellules ostéogéniques. Les avantages de l'autogreffe sont une absence de réaction de rejet et un potentiel ostéogénique dû à la présence de cellules et de facteurs ostéogéniques. Il est toutefois à noter que de nombreuses cellules ne survivent pas après l'implantation. En plus de la chirurgie additionnelle et de l'augmentation des temps d'intervention, le prélèvement du greffon est associé à des complications, notamment la formation d'hématome, d'hémorragie, de lésions nerveuses, d'infections, des dommages esthétiques et parfois des douleurs chroniques. De plus, la réalisation d'une autogreffe est peu limitée par la quantité pour des reconstructions maxillaires grâce aux différents sites de prélèvements buccaux ou extra-buccaux

4.2. Greffe d'os allogénique

4.2.1. Généralités

L'allogreffe est un greffon d'origine humaine, prélevé chez un patient ne présentant aucun antécédent de pathologie générale, en particulier infectieuse. Le prélèvement, la selection des tissus et leur sécurisation sont réalisés par des banques de tissus agréées. Pour une utilisation en implantologie, le tissu osseux est débarrassé de ses composantes cellulaires et stérilisé par différents procédés.

4.2.2. Principe d'utilisation

Une reconstruction osseuse implantaire à l'aide de greffons d'os allogénique ne diffère que de très peu par rapport à une reconstruction faisant intervenir de l'os autogène. Les greffons d'os allogénique sont la plupart du temps présentés sous forme de lamelles d'os spongieux ou cortico-spongieux, non déminéralisées, et de poudre d'os spongieux, non déminéralisé, dont les particules ont une taille de 0,5 à 1mm.

L'utilisation d'un greffon osseux permet la réalisation d'une technique en un temps : augmentation du lit péri implantaire et pose des implants simultanément ; ou en deux temps : la pose des implants se faisant après l'augmentation du volume osseux.

Après la mise en place des implants et la vérification de leur bonne stabilisation primaire, lors de la technique en un temps, le greffon est recouvert de poudre d'os non déminéralisé pour compléter le volume et adoucir le profil.

Les études de PERRIAT et CHAVRIER (2000) ont montré que les greffons étaient à terme, stables et de bonne qualité. L'obtention d'une crête épaissie, avec une bonne densité osseuse est donc possible avec des greffons allogéniques, mais semble nécessiter une maturation relativement longue. La mise en charge progressive de l'os néoformé est donc nécessaire et s'obtient par la pose d'une prothèse provisoire de longue durée, avant la mise en place de la prothèse définitive. Après trois ans, aucune résorption osseuse anormale n'a été observée lors des contrôles et du suivi.

4.2.3. Avantages et inconvénients

Avantages

- La disponibilité permanente et illimitée
- Un seul site d'intervention
- Le temps opératoire et anesthésie sont réduit
- La diminution des douleurs et complications postopératoires

Inconvénients

- Le greffon n'est qu'ostéo-conducteur
- La maturation du greffon est relativement longue, surtout si le volume du greffon est important
- Risque immunologique et microbien

Cette technique s'adresse donc aux patients ne présentant pas de disponibilité osseuse suffisante pour une greffe, ou les patients dont l'état général ne permet pas d'envisager des interventions longues et douloureuses.

4.2.4. Résultats

Le processus de minéralisation des allogreffes a été étudié pour comprendre la néoformation osseuse au sein de la cavité antrale (GROENEVEL, 1999).

Le greffon est positionné au contacte intime du site receveur, jouant le rôle de support pour une colonisation cellulaire. L'apport cellulaire est favorisé par une vascularisation observée en chaque point des granules greffés.

Dès la 3ème semaine postopératoire, le cycle de maturation du greffon débute avec une réorganisation du collagène et va aboutir à un remodelage osseux du site. 3 mécanismes concomitants de minéralisation sont recensés :

- Au niveau des surfaces ostéoïdes adjacentes à l'hôte.
- Au centre des particules d'os allogène déminéralisé.
- Au sein des particules d'os allogène déminéralisé, des petits points minéraux se multipliant petit à petit.

Néanmoins, les allogreffes produisent des résultats moins fiables qu'avec de l'os autogène (HELLER 1994).

4.2.5. Conclusion

L'os allogénique a pour avantage la simplification des techniques opératoires réduisant le temps d'intervention, les pertes sanguines, la douleur du site donneur et les complications. De plus la disponibilité d'allogreffes osseuses de formes et de tailles variées facilite l'adaptation à la perte de substance.

Elles sont utilisées depuis plus d'un siècle et ont fait l'objet de nombreuses publications en chirurgie implantaire (BECKER et coll., 1922 et 1995 ; WIETZEL et coll., 1995). Elles semblent présenter aujourd'hui toutes les garanties de sécurité grâce à une législation française sévère reposant sur la sélection stricte des donneurs, la sécurité microbiologique et virale et la traçabilité. Elles sont disponible facilement et à volonté. 150 à 200.000 greffes de DFDBA sont réalisées chaque année dans le monde.

Cependant les allogreffes sont susceptibles d'agir sur le système immunitaire, provoquant le rejet du greffon. Ainsi divers procédés sont utilisés pour réduire la réponse antigénique à des niveaux tolérables. Des études cliniques et expérimentales ont cependant montré que l'os conservé est inférieur à l'os frais autogène et qu'il est coûteux d'entretenir des banques d'os.

4.3. La régénération osseuse guidée (ROG)

Toute extraction dentaire entraîne une résorption physiologique de la crête osseuse alvéolaire avec une cicatrisation de deuxième intention du fait de l'éloignement des bords de la plaie. Ce processus de cicatrisation comprend quatre phases : l'exsudation, la résorption, la prolifération, la réparation. Il dépend essentiellement de la formation du caillot sanguin à partir des vaisseaux lésés du rebord alvéolaire.

Progressivement, ce caillot laisse la place à un tissu de granulation, alors qu'au fond de l'alvéole commence la reconstruction osseuse (SCHROEDER, 1987). Cette réparation est effective entre six et huit semaines. La résorption peut s'accompagner de pertes de substances plus importantes dans un certain nombre de circonstances.

4.3.1. Principe

La R.O.G. repose sur le principe de sélection cellulaire qui permet la néoformation osseuse. Elle dérive de la régénération tissulaire guidée appliquée aux tissus osseux. La technique consiste en la protection du caillot sanguin, autour d'un défaut osseux, par une membrane. Celle-ci a pour objectif de bloquer la migration des cellules conjonctives, dont la prolifération est très rapide, afin de permettre la différenciation des progéniteurs de cellules osseuses, en ostéoblastes. Ces derniers vont alors former la trame du tissu ostéoïde, qui se minéralisera par la suite en os primaire.

L'utilisation de membranes afin de faciliter la guérison osseuse repose à l'origine sur les travaux d'HURLEY (1959) et BOYNE (1964). Initialement, cette méthode a été utilisée avec succès dans le domaine de la régénération parodontale. Plus tard, elle a été introduite en implantologie pour la ROG.

La ROG se laisse difficilement expliquer par l'ostéo-conduction, car la membrane de ROG n'agit pas comme une matrice pour l'os néoformé. Elle favorise la régénération osseuse en empêchant la croissance des tissus non ostéogènes concurrents, dans l'espace préformé. L'os se forme à partir du caillot sanguin. Si la membrane est suffisamment stable dans le temps et dans l'espace, la partie sous-jacente est complètement remplie d'os à la fin de la régénération. Ces principes ne se sont cependant pas confirmés cliniquement de manière reproductible. La cause des échecs peut être les mouvements ou le collapsus de la membrane entraîné par la pression des muscles, l'exposition de la membrane ou son infection bactérienne. Un mainteneur d'espace ou une armature supplémentaire sous les membranes est toujours mis en place, sous forme de greffe osseuse autogène et/ou avec un matériau de substitution osseuse. Des membranes non résorbables ou résorbables peuvent être utilisées pour la régénération guidée.

Un espace à trois dimensions est maintenu artificiellement par la membrane correctement positionnée. Il est rempli d'os autogène, d'un mélange os autogène et os de substitution ou d'os de substitution ou uniquement le caillot. Les tissus mous sont séparés par la membrane de l'espace à régénérer. Le processus se déroulant sous la membrane « barrière » correspond à ceux qui sont décrits pour la guérison osseuse. La régénération osseuse provient exclusivement de l'os alvéolaire avoisinant. La membrane ne joue pas le rôle de support pour l'apposition osseuse. Elle reste séparée de l'os par une couche de tissu

conjonctif jusqu'à la fin de la régénération. La formation d'un espace à 3 dimensions avec des murs osseux a donc une importance décisive dans le succès de l'opération.

Dans un premier temps, un réseau primaire de trabécules se forme et sert d'armature pour la suite de la guérison. Une couche corticale se forme et se développe à partir des murs osseux mésial et distal, jusqu'au milieu du défaut. Les ostéoblastes occupent les surfaces du réseau d'os fibrillaire primaire. Ils conduisent par apposition osseuse à une réduction de l'espace de moelle et à une densification du réseau d'os spongieux. Simultanément, la transformation d'os fibrillaire en os lamellaire s'accomplit comme décrite précédemment. Le développement est terminé au terme de la formation des ostéons primaires. Pendant le quatrième mois, les ostéons secondaires se forment par des processus de remodelage. Les structures périostées et endostées se sont complètement régénérées.

La régénération osseuse guidée nécessite le maintien d'un espace à trois dimensions stables et délimitées par des murs osseux. La stabilité du caillot et l'absence d'inflammation sont également primordiales. Les matériaux de substitution osseuse conservent l'espace préformé, mais n'ont aucun effet favorisant la régénération. Ils doivent être évités si la stabilité de la membrane est assurée par un renforcement en titane ou par la forme des murs osseux. La conservation de l'espace sous la membrane reste toutefois un des grands problèmes de la régénération guidée.

Le délai nécessaire à la complète régénération est supérieur à celui d'une transplantation d'os autologue sans membrane.

Les techniques de régénération osseuse guidée permettent une excellente formation osseuse, mais elles sont limitées par la taille du défaut. Le temps de régénération important et la difficulté de conserver un espace à trois dimensions sont des inconvénients. Les infections bactériennes par exposition prématurée des membranes demeurent la plus grande source d'échec de la régénération guidée (KHOURY, 2011).

4.3.2. Les membranes

La membrane joue un rôle de barrière en évitant une recolonisation de l'os autogène ou du substitut osseux par les cellules conjonctives, laissant ainsi le temps aux cellules mésenchymateuses de se différencier en cellules osseuses.

Ces membranes requièrent 3 conditions essentielles pour être utilisées convenablement :

- Le maintien d'un matériau espaceur entre la membrane et le site à traiter (os autogène, substitut osseux).
- Le recouvrement intégral de la membrane par le lambeau.
- L'immobilisation de la membrane (par suture au lambeau ou par vis de fixation).

La membrane accroît la sécurité thérapeutique : intégration tissulaire, imperméabilité cellulaire, biocompatibilité, optimiser la régénération osseuse, afin que les conditions esthétiques et fonctionnelles soient remplies

Différents modèles de membranes sont disponibles et généralement classés, selon le but recherché, en deux catégories d'utilisation :

4.3.2.1. Non-résorbables

- PTFE-e

  Les membranes en polytétrafluoroéthylène expansé (PTFE-e) peuvent être renforcées en titane pour améliorer leur stabilité et faire office de « tente » au-dessus du défaut osseux. Elles améliorent ainsi l'espacement nécessaire à la mise en place du matériau de comblement.

  C'est un matériau semi-cristallin et semi-opaque. La micro-porosité est asymétrique, ce qui lui permet de laisser passer les fluides d'origine vasculaire et de bloquer le passage des cellules épithélio-conjonctives.

  Il en existe deux types :

  - GTPM : GoreTex Periodontal Material : pour la Régénération Tissulaire Guidée. La trame présente des nodules et des fibrilles avec une microporosité variant entre 60 et 80 %. Avec deux parties : une colerette ou bandeau coronaire et une partie apicale ou jupe.
  - GTAM : GoreTex Augmentation Material : pour la Régénération Osseuse Guidée. Deux parties : une partie interne ou centrale et une partie externe périphérique, moins rigide.
  - GTRM-TR : GoreTex Regenerative Material Titane Renforced : en Parodontologie et en Implantologie. Elle est renforcée d'une structure en

titane. La maniabilité est ainsi augmentée. Elle ne se déforme pas sous le poids du lambeau.

- Titane pur

  Les membranes en titane pur nécessitent d'être stabilisées par des micro-vis pour éviter les micromouvements de frottements sur la face interne du lambeau.

  Elles sont rigides et non poreuses. Leur taux d'échec est important, par vascularisation insuffisante, non porosité et risque d'exposition.

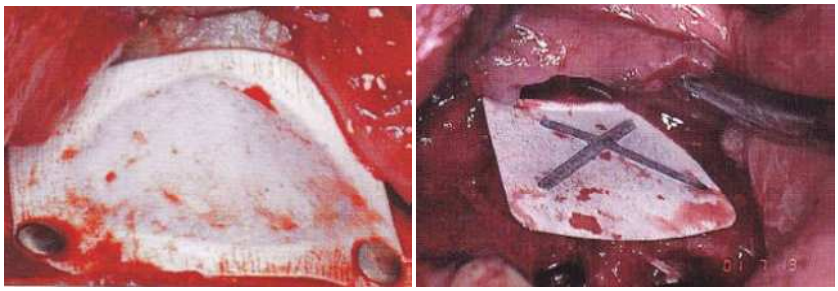

fig 31. Membranes non résorbables : A gauche : PTFE-e Gore tex®
fig 32. A droite : membrane en titane pure (SEBAN, 2008)

4.3.2.2. Résorbables

Elles sont conçues en différents matériaux :

- En collagène : d'origine bovine ou porcine, ou en vicryl collagégé.
- En copolymère : de polyglycol C et polylactique.
- En matériau synthétique.

Les membranes résorbables ont été développées afin de répondre aux critiques prononcées à l'encontre des membranes non résorbables.

- Porosité supérieure due en partie à la résorption.
- Nécessité d'une deuxième intervention pour le retrait des membranes, même si ce retrait est pratiqué généralement au moment de la pose des implants.
- Problèmes importants liés à l'exposition des membranes non résorbables ; toutes les études sur le sujet présentent des cas d'exposition prématurée.
- On rencontre parfois une forte résorption osseuse lors du retrait de la membrane à 6 mois mais le risque est identique aux membranes PTFE.

Dans la mise au point d'une nouvelle membrane, il est par conséquent essentiel de réduire à son maximum le risque d'exposition postopératoire. La réaction au corps étranger doit être minimale et réversible. De plus, pour HUTMACHER et HURZELER (1998), une membrane résorbable placée à des fins de régénération osseuse doit assurer son rôle de barrière pendant au moins 5-6 mois.

Le collagène, un des biomatériaux les plus étudiés, semble remplir l'ensemble de ces conditions. C'est une fibre de protéines qui contient de l'hydroxyproline et a une structure en triple hélice. Cette structure confère au collagène sa grande résistance à la traction et est responsable de la plasticité de la structure osseuse cristalline.

Les propriétés du collagène le rendent compatible avec une intégration tissulaire optimale et une cicatrisation rapide de la plaie ; le risque d'une exposition postopératoire est donc plus faible.

Le collagène qui compose ces membranes présente deux inconvénients :

- Le collagène n'est pas suffisamment stable pour maintenir la cavité en l'état dans les cas de régénération osseuse guidée (HURZELER, 1998). Néanmoins, l'utilisation de ce type de membrane, associée à une xénogreffe, semble être efficace.
- L'effet antigénique ne peut pas être totalement exclu. Seul la compétence du laboratoire produisant le matériau de très haute qualité est à même de répondre.

fig 33. Membranes résorbables de type BioGide® (JENSEN, 2006)

4.3.2.3. Les membranes PRF (Platelet Rich Fibrin)

Membrane de fibrine autologue, elle concentre des leucocytes, des plaquettes et des molécules de cicatrisation et de l'immunité. Elle est concernée par la Loi Bioéthique du 08/06/2004. La fibrine sert de support, permet l'angiogenèse et le contrôle immunitaire. Elle assure la captation des cellules souches circulantes et l'épithélialisation de couverture de la plaie. La membrane PRF est perméable au développement d'une micro-vascularisation, guide la migration des cellules épithéliales, possède un effet stimulant du maillage de fibrine sur la colonisation. Les cellules souches sont piégées par la matrice fibrineuse. Les volumes obtenus par centrifugation de 10ml de sang sont variable.

C'est une méthodologie qui ne peut pas être comparable aux barrières membranaires classiques, car la durée de vie d'une membrane plaquettaire s'évalue entre 7 et 15 jours in vivo. Elles ont cependant l'avantages, via la dégranulation cellulaire des plaquettes, de : (SIMONPIERI, 2005)

- Jouer un rôle dans la consolidation osseuse.
- Protéger le site d'une infection potentielle grâce aux leucocytes.
- Stabiliser le matériau espaceur par le pouvoir adhésif de la fibrine.

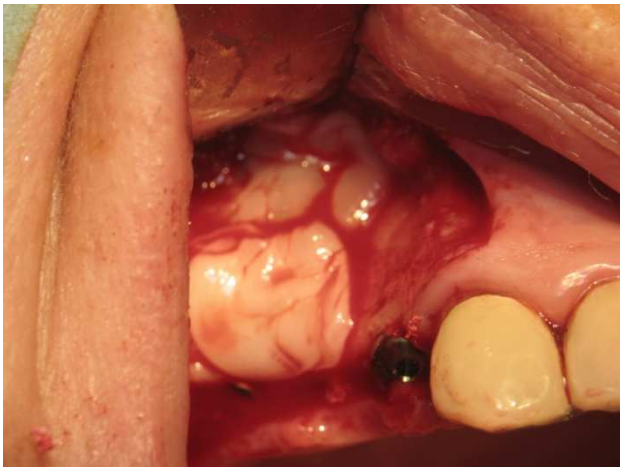

fig 34. Membranes PRF après greffe du sinus maxillaire et mise en place d'implants en un temps chirurgical (Dr BURGER)

4.3.3. Indication

Les indications faisant appel aux techniques membranaires sont actuellement de plus en plus restreintes en raison de la variabilité des résultats obtenus, du temps nécessaire à une cicatrisation osseuse (9 à 10 mois) et des problèmes infectieux résultant de l'exposition des membranes (BUSER, 1990).

4.3.4. Conclusion

L'utilisation de membrane au sein des techniques de ROG est fondamentale ; c'est de cette membrane que découle l'ensemble des principes exposés ci-dessus.

Les membranes en PTFE-e répondent à l'ensemble des critères de biocompatibilité, permettent des apports nourriciers aux tissus mous suffisants et jouent parfaitement leur rôle de barrière. Cependant ces membranes non résorbables ont un risque d'exposition et de colonisation bactérienne. Dans ces cas les greffons peuvent être perdus et l'augmentation de crête peut être un échec.

Afin de résoudre ces problèmes d'exposition, ont été développées les membranes résorbables en collagène qui d'après les études obtiennent des résultats équivalant aux membranes non résorbables, dans les techniques de ROG.

L'absence de stabilité d'une membrane, son plissement sous le lambeau ou son contact avec des dents adjacentes expliquent les lésions inflammatoires qui en résultent et qui aboutissent à un échec et à une contamination bactérienne du site greffé.

4.4. Les association de différentes techniques

4.4.1. Greffes osseuses autogènes et ROG

Lors de la technique de ROG, l'un des problèmes principaux à éviter est affaissement de la membrane au sein du site à régénérer. Malgré l'utilisation de membranes renforcées en titane et de vis de soutien, on observe des phénomènes d'affaissement intervenant latéralement aux vis, altérant de façon significative la quantité d'os régénérer.

L'utilisation de greffons autogène cortico-spongieux destinés, d'une part, à assurer le soutien de la membrane, d'autre part, à servir d'échafaudage ostéo-conducteur et inducteur propre à accélérer la régénération osseuse. A l'inverse la membrane va prévenir la

résorption du greffon qui nécessite d'être parfaitement stabilisé. C'est la combinaison de ces deux techniques qui potentialise chacune d'entre elles (SIMION, 1994).

Selon CAMPAN (2008), pour les petits défauts, les techniques de ROG alternatives aux greffes d'apposition permettent de retrouver une morphologie osseuse favorable. Il est cependant possible d'associer à la membrane un matériau de comblement, de préférence (et en l'occurrence) de l'os autogène qui, par ses propriétés ostéoconductrices, ostéoinductrices et ostéogènes, pourra favoriser la reconstitution de l'espace. On parlera alors de régénération osseuse modifiée, la membrane servant essentiellement de coffrage pour le matériau de comblement.

D'après CAPELLI (2003), la régénération tissulaire guidée permettrait d'éviter la résorption osseuse qui suit toujours les greffes osseuses autogènes. Pourtant, il est vrai, la RTG (et donc dans ce cas ROG) présente certains risques. L'exposition de la membrane, résorbable ou non, est l'incident le plus fréquent. Les membranes et le site peuvent alors s'infecter et la cicatrisation osseuse est compromise.

C'est pour cette raison que, toujours selon lui, un greffon osseux en onlay monocortical ne doit pas être recouvert d'une membrane, la résorption osseuse pouvant être évitée en épaississant le greffon. La membrane ne serait conseillée que dans les cas de greffons osseux en copeaux et de copeaux osseux associés à un bloc osseux dans les défauts peu volumineux. Dans les défauts volumineux, il semble préférable de n'utiliser que des blocs osseux (dans ces cas là, le risque d'exposition de la membrane étant supposément plus grand que dans les petits défauts osseux).

Cependant, JENSEN (2006) estime quant à lui que la reconstruction de gros défauts osseux peut faire appel à l'utilisation combinée d'une greffe osseuse autogène et de ROG : la membrane, appliquée sur la greffe, la préserverait et la maintiendrait.

Une autre étude, réalisée par BUSER et coll. en 1996 (et rapportée par GAUDY, 2006), visant à augmenter la largeur de crêtes édentées par l'utilisation combinée d'une greffe et d'une membrane non résorbable et portant sur 40 patients, montre que cette technique semble très efficace. En effet, tous les patients furent implantés quelques mois plus tard, le gain en largeur de crête étant de 3,5mm. La greffe osseuse supporterait la membrane, préviendrait son affaissement et maintiendrait un espace.

Les membranes auraient donc une triple fonction :

- La prévention de la prolifération des cellules à partir de la muqueuse de recouvrement, favorisant donc la migration des cellules issues des espaces médullaires dans le caillot habitant le site.
- La stabilisation de la greffe osseuse et du caillot.
- Elles s'opposeraient enfin à la résorption de la greffe, qui, sans membrane, semble pouvoir perdre jusqu'à 25% de son volume après 4 mois (WIDMARK, 1997).

4.4.2. Greffes osseuses xénogènes et ROG

Plusieurs études ont porté sur la capacité du greffon d'origine bovine à favoriser la colonisation des défauts osseux par des ostéoblastes isolés, ainsi que leur progression et leur prolifération. Il est indispensable de s'assurer du potentiel ostéo-conducteur de la xénogreffe, c'est son rôle premier (HISING, 2001)

L'étude de STEPHAN publée en 1999, s'est attachée à marquer par la H-Leucine les cellules ostéoblastiques afin de mesurer leur degré de fixation au sein de la matrice exogène inorganique, puis de montrer leur prolifération au sein de ce même tissu.

Les résultats sont concluants et montrent, d'une part, que les cellules se sont fixées sur la matrice à un degré qui était fonction du temps et, d'autre part, des signes nets d'extension des processus cellulaires jusque dans les pores de la matrice. Ainsi, ces résultats démontrent que ce matériau dérivé d'os bovin inorganique peut servir de soutien aux ostéoblastes qui viennent s'y fixer et y proliférer.

4.4.3. Conclusion

L'utilisation d'une membrane seule peut se limiter qu'à de petits défauts. De même, l'augmentation verticale de crête à l'aide des techniques de ROG seule est limitée. En revanche, l'utilisation combinée d'une membrane et d'un greffon osseux permet d'envisager une augmentation plus importante de la hauteur de crête lorsque celle-ci est recherchée. TINTI (1996) étudie les limites de la régénération en utilisant des petites greffes d'os autogène et des membranes renforcées en titane. Cette technique combinée pourrait régénérer jusqu'à 7mm d'os chez l'Homme.

Donc l'association autogreffe-membrane est indiquée lorsque :

- Le greffon est sous dimensionné par rapport au lit receveur.
- Le greffon est sous forme de copeaux nécessitant d'être stabilisés par la membrane.
- Lorsqu'une membrane est utilisée pour une augmentation en hauteur.

L'ensemble des études relatives à l'utilisation de substituts osseux montrent qu'aujourd'hui ces produits semblent maîtrisés et qu'ils apportent des solutions rationnelles et efficaces, dans les cas où le greffons d'os autogène ne peuvent être prélevés en quantité suffisante pour répondre aux besoins de l'opérateur.

Les résultats obtenus en association avec des membranes résorbables ou classiques, dans les cas de ROG, sont satisfaisants et démontrent tout le potentiel ostéo-conducteur des produits osseux.

4.5. Cas particulier du soulèvement sinusien

Il n'existe pas dans les chirurgies de comblement sinusien de protocole schématique adaptable à tous les cas cliniques. Le plan de traitement dépend du cas clinique propre à chaque patient. Il est fonction de la nature de l'édentement, de la charpente osseuse résiduelle, du confort personnel, en privilégiant par exemple lorsque l'indication le permet une réduction des interventions chirurgicales.

La quantité et la qualité de l'os résiduel vont être transformées par une technique de comblement du sinus maxillaire, destinée à corriger le défaut osseux vertical (SMALL, 1993) pour positionner parfaitement le ou les implants. Cette technique décrite à l'origine par BOYNE en 1980 permet de créer un espace entre l'os alvéolaire résiduel, le nouveau plancher sinusien représenté par l'élévation de la membrane de Schneider, et la limite que constituent les parois latérales du sinus. Une greffe va être utilisée pour combler l'espace ainsi établi.

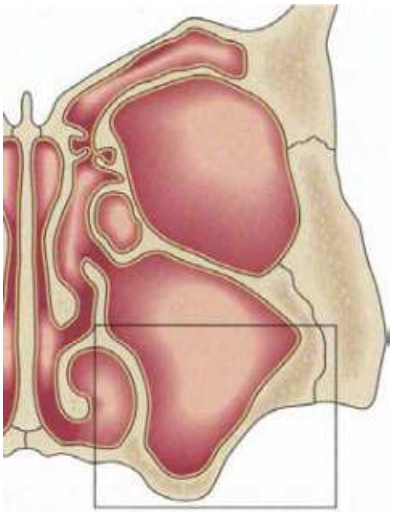

fig 35. Pneumatisation du sinus maxillaire : le plancher du sinus s'est affaisse sous le plancher des fosses nasales dans le compartiment supérieur de la crête alvéolaire résiduelle (PALACCI P., ERICSSON I., 2001)

4.5.1. Classification de JENSEN

Le choix de la méthode d'approche chirurgicale pour un tel comblement s'appuie sur la classification de JENSEN (1999). Celle-ci mesure la hauteur de l'os alvéolaire résiduel pour permettre au chirurgien de déterminer la technique et le matériau de comblement appropriés.

- Classe A : 10 mm ou plus d'os résiduel sont présents. Généralement, aucune greffe n'est nécessaire avant la mise en place d'implant(s)
- Classe B : 7 à 9 mm d'os résiduel sont présents. La technique de comblement sinusien la plus adaptée se fait par voie crestale à l'aide d'ostéotomes (DAVARPANAH, 1999)
- Classe C : 4 à 6 mm d'os résiduel sont présents. Dans ce cas, la voie d'abord latérale est indiquée en utilisant un greffon autogène, allogreffe, xénogène, un matériau alloplastique ou une combinaison de deux greffons différents.
- Classe D : 1 à 3 mm d'os résiduel sont présents. Seule l'utilisation d'os autogène, greffé par voie latérale, aboutit à des résultats satisfaisants.

4.5.2. Voie d'abord latérale

Indications

Cette technique est préconisée lorsque l'os est de type SA 3 (hauteur de l'os résiduel comprise entre 5 et 8 mm) selon la classification de MISCH (1987). En effet, la hauteur d'os est alors suffisante pour permettre la stabilisation latérale et verticale de l'implant le temps que la cicatrisation et la régénération osseuse s'effectuent.

Technique opératoire

L'intervention débute par une anesthésie locale par infiltration de la face antéro-latérale du maxillaire à l'aide d'une solution anesthésique adrénalinée.

Le temps opératoire débute par une incision palatine à biseau interne le long de la crête édentée, complétée par deux contre-incisions en région antéro-externe (en regard du pilier canin) et postéro-externe (en regard du pilier tubérositaire) maxillaire.

Le décollement est amorcé au syndesmotome faucille puis est réalisé à l'aide d'un décolleur de Molt afin de récliner un lambeau muco-périosté à base large.

L'accès au sinus se fait par une fenêtre latérale réalisée avec une fraise en tungstène. Cette ostéotomie doit être interrompue dès l'apparition d'une ligne gris bleuté représentant la membrane du sinus visible par transparence.

Le décollement minutieux du volet osseux et de la membrane de Schneider se fait avec des curettes à sinus de forme adaptées. Le bout de la curette doit être en contact permanent avec les parois osseuses. Le décollement doit obligatoirement intéresser la paroi médiale qui représente presque à elle seule le potentiel ostéogénique et ostéo-inducteur disponible.

Après avoir vérifié l'intégrité de la membrane du sinus, la mise en place du matériau de comblement doit être méthodique, en s'appuyant notamment sur la paroi crestale et médiale.

Quel que soit le matériau de comblement osseux utilisé, il doit être inséré dans la cavité entre le néoplancher et le bas-fond sinusien à l'aide d'une spatule, puis être délicatement tassé jusqu'à l'obtention d'un comblement dense et homogène. Le volet osseux est alors repositionné.

Une membrane de PRF peut être mise en place entre le lambeau muqueux et le matériau de comblement

Le lambeau est ramené en palatin afin d'appliquer le périoste contre la greffe qui est ainsi vascularisée et protégée.

La fermeture du site est réalisée à l'aide de point simple, au fil résorbable.

Complication per-opératoires possibles

La rupture de l'artère antéro-latérale constitue souvent une gêne opératoire. Mais la principale complication reste la perforation de la muqueuse sinusienne. Si le chirurgien n'est pas sûr de pouvoir colmater hermétiquement la brèche, il est préférable de retarder le rehaussement de 3 à 4 mois, délai nécessaire pour la cicatrisation de cette membrane.

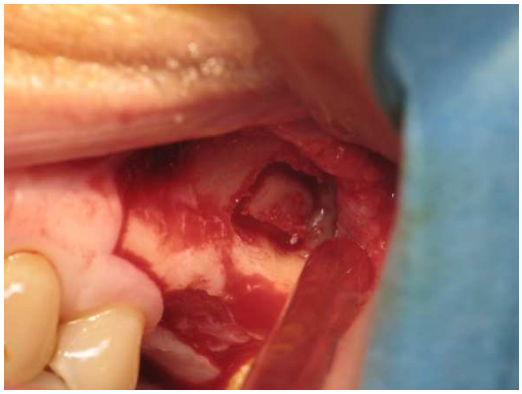

fig 36. Réalisation d'un volet osseux par voie d'abord latéral du sinus (Dr BURGER)

fig 37. Reposionnement du volet osseux après mise en place du matériau de comblement (Dr BURGER)

4.5.3. Voie d'abord crestale

Indications

Lorsque la hauteur crestale osseuse sous sinusienne initiale est comprise entre 7 et 9 mm, l'approche crestale par technique de l'ostéotome est moins invasive que l'approche sinusienne par voie latérale pour l'obtention de la hauteur osseuse nécessaire à la mise en place d'implants.

Définition

Les ostéotome sont des instruments de chirurgie qui condensent et déplacent l'os. Leur action crée une augmentation de volume de la crête alvéolaire dans le sens transversal et/ou dans le sens de la hauteur aux dépends des sinus. Le principe majeur de ces instruments est de pouvoir entraîner le soulèvement de la membrane sinusienne par voie crestale afin de déposer localement des matériaux de comblement osseux qui réduiront ainsi le manque de substrat osseux à ce niveau.

Technique opératoire (avec mise en place immédiate d'implants)

L'anesthésie se fait avec une solution adrénalinée. Une incision crestale intéresse toute la longueur de l'édentament.

Un lambeau de pleine épaisseur est décollé en vestibulaire et légèrement en palatin, de façon à apprécier toute la largeur crestale.

Le site implantaire est préparé par le passage séquentiel des forêts de 2 et 3 mm du système implantaire choisi, les forêts venant en butée au contact de la corticale du plancher sinusien. Le forage doit être interrompu à 1 mm du plancher sinusien car aucun instrument ne doit pénétrer la cavité sinusienne.

Débute alors le passage des ostéotomes. Des percussions sont effectuées à l'aide d'un maillet sur le manche de l'ostéotome. Les bords de la partie travaillante raclent alors les parois osseuses en condensant les lamelles osseuses vers le plancher sinusien. Un matériau de comblement peut être alors introduit par une curette dans le site implantaire et un ostéotome positionné à l'entrée du site aide à sa progression vers le plancher.

On réalise ensuite la fracture de la corticale osseuse du plancher sinusien par des impacts au maillet de manière délicate. Les apports successifs de matériaux contribuent à repousser la membrane sous l'action de la poussée et du foulage (HOROWITZ, 1997).

Le passage des forêts préparatoire à la mise en place de l'implant est repris. Puis la pose de l'implant est réalisée avec une augmentation verticale du plancher sinusien.

Cependant, s'il existe une effraction de la membrane sinusienne ou une effraction des parois osseuses, leur évaluation n'est pas immédiate et la réparation de la membrane ou de la paroi ne peut être anticipée. Cette intervention est donc qualifiée d'acte chirurgical « à l'aveugle » et ne fait pas l'objet d'un consensus

4.6. Distraction osseuse alvéolaire

4.6.1. Généralités

La distraction osseuse alvéolaire est une technique d'augmentation osseuse par principe dit « de stress en tension » qui, à l'image de l'orthodontie, va entrainer une apposition osseuse dans la zone do l'os soumise à une tension dans les limites physiologiques de son adaptabilité.

Cette technique est attribuée à Codivilla qui, en 1905, entama ses travaux sur l'élongation du fémur chez le chien. Et en 1996, CHIN publiaient les résultats des travaux sur des distracteurs alvéolaires intra-osseux.

4.6.2. Principes et indications

L'ostéogenèse par distraction progressive répond au mécanisme de stress en tension auquel est soumis l'os, par un phénomène d'apposition osseuse. Cet os présente la capacité, quand il est soumis à des forces d'étirement, de former un néotissu osseux dans le segment intercalaire.

Un distracteur est constitué d'un segment basal qui est ancré dans une structure osseuse résiduelle. Ce segment est fixé par ostéosynthèse à l'os et ne se déplace pas avec l'activation. Un second segment est fixé sur le secteur osseux auquel on veut faire subir une distraction. Il est également ostéosynthésé. Un vecteur relie les deux segments. Son activation déplace le segment mobile selon son ou ses axes (mono ou bi-vecteur).

Indications

La distraction alvéolaire a pour objectif de permettre la pose d'implants, et une réhabilitation esthétique de la zone concernée. Elle est intéressante dans les cas de perte osseuse verticale sévère de causes diverses, rendant impossible l'implantation :

- Traumatisme facial
- Résection tumorale
- Parodontite sévère
- Avulsion dentaire
- Malformation congénitale (osseuse, agénésie…)

Elle trouve aussi sa place dans l'augmentation de la hauteur de crête pour autoriser la mise en place d'implants plus longs. Les implants de plus grande taille, semblent mieux se comporter sur le long terme.

Cette technique peut être utilisée pour le remplacement d'une dent unitaire au niveau antérieur supérieur et inférieur.

Elle est également possible au niveau d'une édentation mandibulaire postérieure. Néanmoins, à la mandibule les rapports de proximité avec le nerf dentaire, fonction de l'importance de la résorption osseuse, peuvent constituer un facteur limitant pouvant contre indiquer le recours à ce procédé (PARANQUE, 2004).

Enfin, il faut préciser que l'augmentation ne peut se faire que dans un sens avec un axe unique. Les distracteurs avec deux axes commencent à voir le jour mais sont très encombrants.

4.6.3. Technique chirurgicale

Sous anesthésie locale ou générale, l'accès chirurgical est réalisé par une incision au niveau de la muqueuse alvéolaire vestibulaire mobile. Le lambeau muco-périosté doit être préparé en douceur afin de ne pas traumatiser la vascularisation du lambeau. La longueur et la forme du distracteur sont ensuite adaptées à la situation. Le vecteur de distraction doit tenir compte du sens d'insertion prévu et ne pas entraîner d'interférences occlusales. Après fixation temporaire du distracteur, l'ostéotomie doit être marquée. L'appareil est ensuite enlevé. L'ostéotomie est effectuée et le distracteur est fixé définitivement par la plaque

avec plusieurs vis. Le distracteur est activé jusqu'à la hauteur définitive prévue. Il est ensuite ramené à sa position initiale et ajusté de manière à ce qu'un espace de 2 mm persiste pour la formation du cal.

La plaie est suturée par points simples en entourant la tige d'activation. Le distracteur est activé après une période de latence de 7 jours (KHOURY, 2011).

Le vecteur de distraction

La planification et la garantie du sens de distracteur du segment déplacé doivent être minutieusement déterminées. Le vecteur de distraction est défini par le sens d'insertion prévu des futurs implants et l'orientation du rebord alvéolaire à reconstruire. La tension des tissus mous (insertions musculaires masticatoires notamment) au cours de la distraction entraîne la bascule du mécanisme de commande du distracteur en vestibulaire.

La période de distraction

La distraction commence au huitième jour post-opératoire moyennant 2 x 0,5 mm/jour ou bien 3 x 0,3 mm/jour. La période active de distraction est terminée une fois que la hauteur verticale désirée est atteinte. Le procédé est en général indolore et peut être réalisé par les patients eux-mêmes avec un tournevis spécial (clé hexagonale). La distance de 1 mm par jour doit toujours être respectée. Une fois la distraction achevée, le distracteur doit rester in situ pendant au moins 8 semaines. Suivant sa position, son ablation peut s'effectuer sous anesthésie locale. Si les implants sont posés au moment de l'ablation du distracteur, l'opération sera réalisée après 12 semaines.

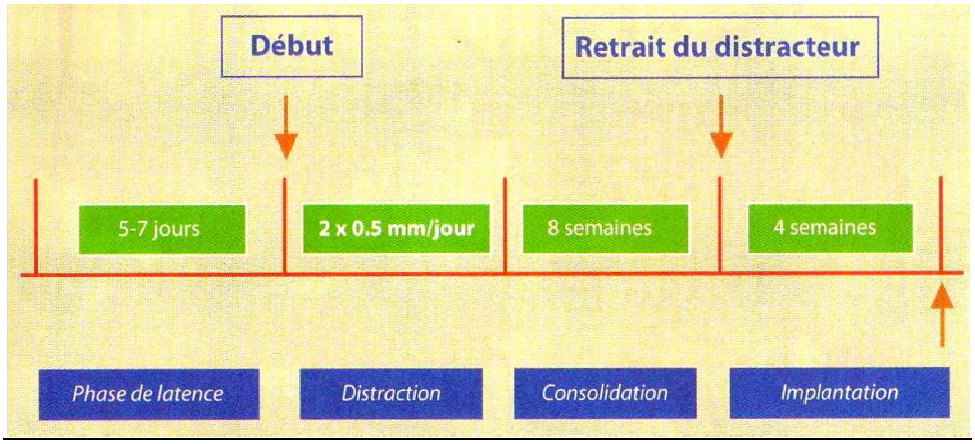

fig 38. Schéma représentant les différentes phases de la distraction osseuse alvéolaire (KHOURY E, 2010)

4.6.4. Complications

Bien que le taux de complication soit faible, de nombreuses complications peuvent survenir :

- Des infections
- Des suppurations
- Des dommages sur la dent adjacente
- Des accidents touchant les éléments nerveux
- Des déhiscences au niveau des lambeaux.

4.6.5. Suites opératoires

Les suites sont modérées du fait de l'absence de tension et de dissection étendue des tissus mous périphériques. Par rapport à une greffe d'apposition, aucune relaxation des tissus mous n'est nécessaire afin de recouvrir le dispositif

L'ordonnance postopératoire usuelle est constituée d'une antibiothérapie de type amoxicilline à 2g/j et d'antalgique de niveau 2

Les anti-inflammatoires stéroïdiens sont facultatifs et des bains de bouche conventionnels sont également prescrits pendant 8 jours.

4.6.6. Conclusion

Selon CHIAPASCO et al. (2006), les taux de succès obtenus après distraction varient de 96,7 à 100%, par rapport aux greffes d'apposition qui s'échelonnent de 92 à 100%.

Le taux de survie implantaires varient de 90,4 à 100%, contre 60 à 100% pour les greffe d'apposition.

La variété de ces valeurs trouve son explication dans les différentes méthodologies et les dispositifs (autant en ce qui concerne les greffes que les distractions) et est très sensible aux facteurs opérateurs dépendants.

4.7. Expansions osseuses alvéolaires

Le principe de l'expansion est d'entrainer la déformation, ou la fracture, de la table osseuse souhaitée afin de ménager un espace qui sera comblé par des biomatériaux ou par un implant lui-même.

4.7.1. Objectifs et indications

Le principe de cicatrisation des expansions est totalement différent de celui des greffes d'apposition. Il répond d'avantage à l'action combinée de cicatrisation des fractures et du remodelage des biomatériaux dans des sites intra-alvéolaire.

Les atrophies osseuses, dans leur phase initiale, concernent l'épaisseur de l'os alvéolaire. Cette résorption est centripète au maxillaire et à la symphyse (au détriment de la table vestibulaire) et centrifuge à la mandibule dans les zones postérieures. La compréhension de l'expansion passe par évaluation de la position de l'os résiduel et des nécessités de corrections souhaitées. La correction simultanée des tissus mous est un impératif majeur afin d'assurer l'étanchéité du site opéré.

Indications

Si les greffes d'apposition permettent de corriger le manque d'os, elles ne permettent que rarement la pose d'implant dans le même temps chirurgical.

En effet, ces méthodes requièrent un temps de cicatrisation osseuse suffisant avant la préparation du site par des forets implantaires, d'où la nécessité de deux interventions.

L'expansion de crête trouve son intérêt chez des patients dont les crêtes sont d'une hauteur suffisante mais mince, d'une épaisseur inférieure à 5 mm. Dans ces cas, la pose d'implant standard de 3,75 mm est contre-indiquée. En effet les tables osseuses vestibulaires et linguales doivent présenter une épaisseur minimale de 1 mm.

4.7.2. Expansion maxillaire

L'os maxillaire étant de faible densité (os de type 3 ou 4) son élasticité est par conséquent plus importante que celle de la mandibule

On distingue deux approches de l'expansion :(DEMAROSI, 2009)

- Expansion avec lambeau de plaine épaisseur

  Une incision crestale associée à des incisions de décharge mésiales et distales permet d'exposer le site osseux.

  Une ostéotomie manuelle, mécanique ou ultrasonore, permet le clivage osseux.

  L'expansion manuelle démarre au ciseau à os plat jusqu'à la longueur de clivage souhaitée. L'enfoncement est réalisé au maillet.

  L'usage de piézotome est possible pour cette ostéotomie initiale, mais uniquement dans ce cadre de lambeau de pleine épaisseur.

  Un deuxième ciseau à os de plus grosse section est inséré. Les ciseaux préconisés sont en demi-lune, laquelle est constituée d'une surface plate, qui prendra appui sur la face palatine, et d'une surface convexe, qui est positionnée en vestibulaire afin d'expanser la table correspondante.

  Des sections de plus en plus convexes sont insérées ainsi de suite, jusqu'à la section ronde du diamètre de l'implant choisi.

  L'implant est posé ou non et les interstices résiduels, si le clivage est majeur, sont comblés avec des biomatériaux résorbables.

  Les berges sont alors rapprochées et suturées après relaxation des tissus mous.

- Expansion sans lambeau ou avec lambeau de demi-épaisseur

  L'intérêt de préserver l'attache des tissus mous est d'accélérer la cicatrisation par le maintien de la vascularisation via le périoste attaché.

  Une incision décalée en palatin est effectuée sans décollement périosté. Une éventuelle dissection en demi-épaisseur préserve le périoste attaché sur les parois osseuses.

  L'ostéotomie est réalisée de la même façon que précédemment, en utilisant des expanseurs progressifs en demi-lune.

  Des expanseurs cylindriques terminent l'ostéotomie en préalable à la pose des implants.

  Les tissus mous sont translatés afin d'obturer les interstices au-dessus ou autour des implants.

4.7.3. Expansion mandibulaire

L'expansion mandibulaire diffère de celle du maxillaire par sa corticalité importante (os de type 1 et 2). Le principe sera modifié pour permettre une fracture et un clivage maitrisés.

Protocole opératoire

Un lambeau de pleine épaisseur est réalisé.

Une ostéotomie crestale et de décharge latérale est réalisée par instruments rotatifs, disques ou piézotomes.

La fracture est guidée par un ciseau à os ou un instrument rotatif conique.

La table déplacée est stabilisée par une ostéosynthèse vestibulaire.

Les implants sont placés en un temps ou reportés après cicatrisation.

Les espaces internes aux tables corticales sont comblés avec un biomatériau de substitution résorbable.

4.7.4. Conclusion

La réentrée dans des sites d'expansion a d'ordinaire lieu au bout de 3 à 4 mois

Les résultats obtenus concernant la réussite des expansions sont rapportés dans l'analyse de la littérature médicale de CHIAPASCO (2006). Ils varient de 98 à 100% selon les auteurs.

Partie 5 : Cas cliniques

<u>Cas clinique n° 1 : prélèvement osseux symphysaire</u> (Dr Gérard ZUCK)

Vue préopératoire du site de prélèvement

Incision horizontale primaire

Incision horizontale à travers le muscle mentonnier

Décollement minutieux de la zone de prélèvement

Prélèvement de bloc d'os à laide d'un trépan

Sutures du site donneur en deux plans

<u>Cas clinique n° 2 : .expansion osseuse mandibulaire</u> (Dr Koury).

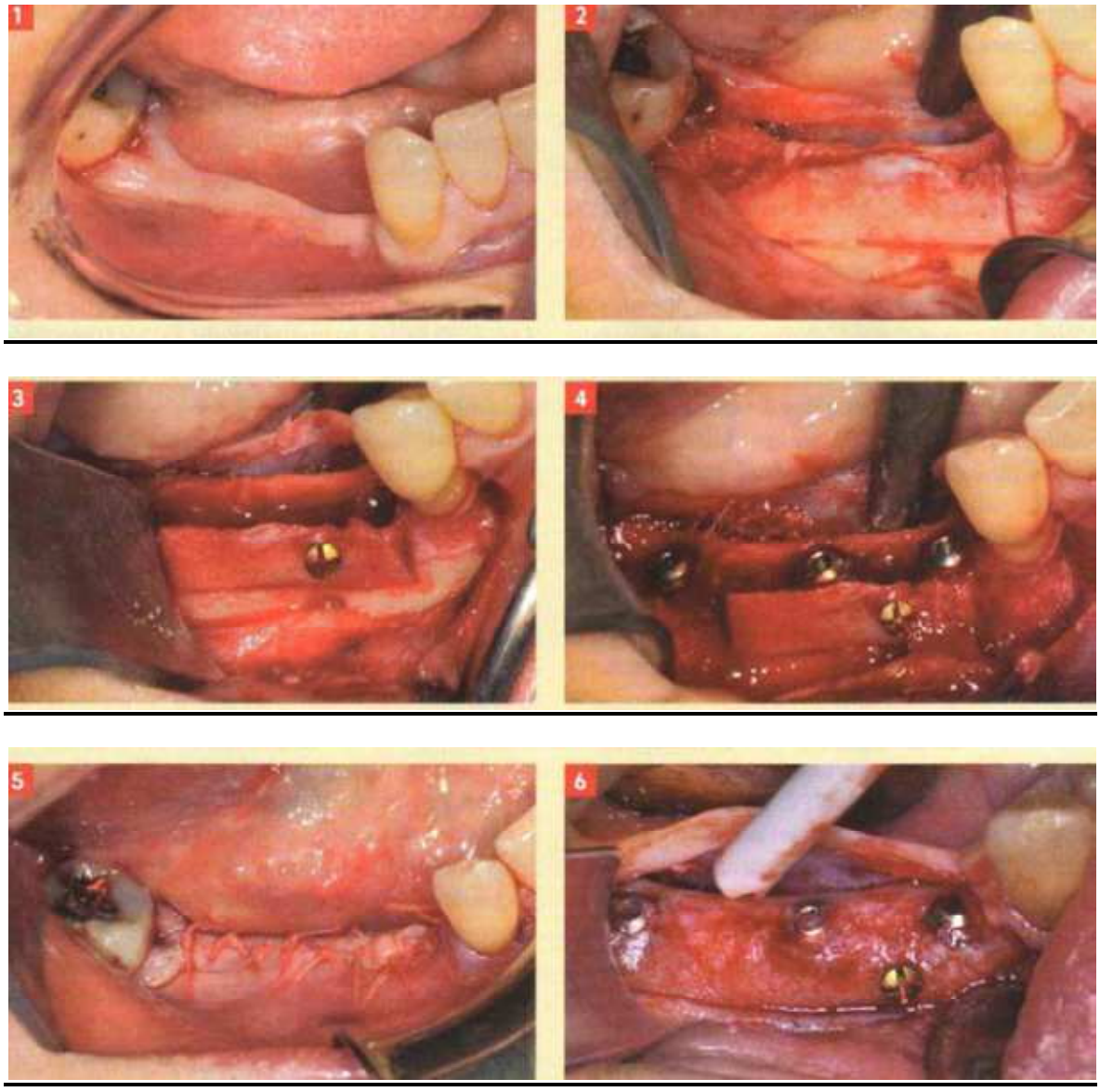

- Image 1 : crête fine avant traitement.
- Image 2 : lambeau de plaine épaisseur mettant en évidence une crête étroite de 2 à 3 mm de largeur.
- Image 3 : ostéotomie crestale et de décharge permettant le clivage de la crête, qui sera maintenu en place par un vissage trans-cortical.
- Image 4 : pose des implants dans l'espace ménagé et comblement par matériaux allogéniques.
- Image 5 : sutures étanches et sans tension du site opératoire.
- Image 6 : réouverture à 4 mois montrant une reconstruction complète et bonne vascularisation du nouveau volume osseux.

CONCLUSION

Aujourd'hui comme de tout temps, les dents sont indispensables au maintien des fonctions orofaciales : mastication, déglutition, phonation et maintien des tissus.

Leur perte induit des modifications de ces fonctions. C'est pour cette raison que la dentisterie s'est toujours évertuée à remplacer les dents absentes.

Les besoins ayant évolués, et avec eux les exigences, de nouvelles thérapeutiques ont vues le jour, et parmi elles, l'implantologie. En gardant bien à l'esprit que les objectifs principaux sont la future prothèse du patient et la réhabilitation des fonctions normalement remplies par les dents.

Cependant, les bonnes conditions pour accueillir les implants ne sont pas toujours présentes ; une résorption trop importante peut exclure totalement une solution implantaire. Le volume et la qualité du site implantaire déterminent de manière prépondérante le pronostic à long terme d'un implant.

Afin d'éviter au praticien de s'exposer à d'éventuel échec ou conflit ultérieur avec le patient, un plan de traitement précis, organisé et mûrement réfléchi est nécessaire. Il oblige le praticien à étudier le patient sur plusieurs points : santé générale, anatomique, prothétique, esthétique et fonctionnel. Du bon déroulement de ces étapes va dépendre la qualité du traitement mis en œuvre.

Avant de poser une indication ou une contre-indication de chirurgie, il faut au préalable collecter un maximum d'informations concernant le patient (anamnèse), il s'agit surtout de déterminer l'existence de contre indications générales, absolues, relatives et locales.

Des examens complémentaires, comme un bilan radiologique est nécessaire afin de pouvoir visualiser dans l'espace le futur site implantaire. Plusieurs examens existent ; il est important de les utilisés en gardant à l'esprit les avantages et les inconvénients de chacuns afin de respecter les règles de radioprotection.

Pour compenser les défauts osseux rencontrés, il existe des techniques d'augmentation du volume :

- La greffe osseuse autogène et allogène.
- La greffe osseuse à partir de substitut osseux.

- La distraction ou l'expansion alvéolaire.

Les greffes en onlay permettent une augmentation du volume osseux des secteurs postérieur et antérieur dans le sens horizontal et vertical. L'os autogène permet une régénération osseuse rapide et de meilleure qualité que tout autre matériau de comblement. Mais cette technique oblige un second site opératoire, extra buccal lorsque le défaut est important ou intra buccal lorsqu'il l'est moins. La création d'un second site et un allongement de la durée de l'intervention vont engendrer des suites opératoires ne pouvant pas être considérées comme négligeables. Certaines complications éventuelles créées par le second site opératoire vont orienter le praticien vers d'autres techniques comme l'utilisation d'os allogénique de banque, de substituts osseux, ou des techniques sans apport osseux comme la distraction alvéolaire ou l'expansion de crête si elle est réalisable.

La greffe d'os allogène s'adresse donc aux patients ne présentant pas une disponibilité osseuse suffisante pour une greffe ou les patients dont l'état général ne permet pas d'envisager des interventions longues et douloureuses.

La Régénération Osseuse Guidée permet la formation d'un os nouveau grâce aux membranes résorbables ou non qui vont jouer un rôle de barrière à l'invagination du tissu conjonctif et épithélial. Cette technique a fait ses preuves pour réparer les concavités et les petites déhiscences osseuses. Mais l'utilisation combinée d'une membrane avec un greffon osseux permet d'envisager une augmentation plus importante de la hauteur.

Pour conclure, l'importance du défaut osseux va nous conduire vers une technique chirurgicale plus appropriée au patient en gardant bien en tête le rapport bénéfice/risque et le plan de traitement chirurgical et prothétique fixé au préalable par le chirurgien dentiste seul ou en association avec l'implantologue.

INDEX DES ILLUSTRATIONS

fig 1. Vue de profile du maxillaire (GARK, 2010)..... 3

fig 2. Localisation du sinus maxillaire (NETTER, 1997)..... 6

fig 3. Vue latérale droite de la mandibule..... 7

fig 4. Vue médiale droite d la mandibule 8

fig 5. L'os alvéolaire..... 12

fig 6. Os spongieux ou trabéculaire (GARK, 2010) 12

fig 7. Schéma simplifie du principe fondamental de la réparation osseuse et des cellules osseuses qui interviennent (ZUCK, 2009) 13

fig 8. Le remodelage osseux 17

fig 9. Projection occlusale du parcours « classique » du canal mandibulaire (TULASNE, 2005)24

fig 10. Vue du foramen mentonnier par lequel émerge le pédicule mentonnier sur la surface latérale du corps de la mandibule (GARG, 2010) 24

fig 11. Classification des défauts osseux selon Seibert (PALACCI, 2001)..... 26

fig 12. Coupe scanner axiale montrant la disparition d'une partie de la table vestibulaire après avulsion d'une incisive centrale. (GAUDY, 2006) 30

fig 13. Coupes scanner sagittales objectivant une hypoplasie horizontale majeure (crête en lame de couteau) due à une agénésie des incisives. (TULASNE, 2005) 30

fig 14. Edentation maxillaire. Reconstructions panoramiques par Dentascan (avec guide radiologique en place) où l'on peut objectiver la perte de hauteur osseuse verticale sous le secteur sinusien. (CAVEZIAN, 2006)..... 31

fig 15. Classification de Lekholm et Zarb selon l'épaisseur de la cortical et la densité de l'os trabéculaire (DAVARPANAH, 2008) 33

fig 16. Exemple de radiographie panoramique (GARK, 2010) 43

fig 17. Reconstruction 2D par logiciel Dentascan (CAVEZIAN, 2006) 44

fig 18. Bloc cortico-spongieux Puros® (ZIMMER DENTAL : Blocs allogeniques, 2010) 57

fig 19. Matériau de comblement xénogène..... 59

fig 20. Matériau alloplastique de comblement sous forme TCP Cerasorb® 63

fig 21. Matériau alloplastique de comblement sous forme bio-verre : PérioGlas® 65

fig 22. Prélèvement osseux au niveau de la tubérosité maxillaire réalisé à l'aide d'un burin. 69

fig 23. Prélèvement osseux au niveau du maxillaire latéral et de la région tubérositaire réalisé à l'aide d'un récupérateur d'os..... 69

fig 24. Exposition de la membrane sinusienne au cours d'un prélèvement osseux tubérositaire à l'aide d'un récupérateur d'os..... 69

fig 25. Recouvrement de la fenêtre latérale d'accès sinusienne par une fine lame osseuse corticale provenant de la tubérosité maxillaire. 69

fig 26. Vue d'une région mentonnière donnée par un scanner 3D (SEBAN, 2008)..... 71

fig 27. Limites anatomiques du prélèvement mandibulaire postérieur (KAMINA, 2006*)*..... 73

fig 28. A gauche: Prélèvement de plaques cortico-spongieuses dans la région pariétale droite. A droite: Exemple de greffons osseux prélèves dans la région pariétale (TULASNE, 2005) 78

fig 29. Radiographie de la zone de prélèvement d'un greffon ulnaire de 5 cm (centimètres) de long sur 1 de large (permettant une fois dédoublé de reconstituer un maxillaire entier). 81

fig 30. Reconstruction d'une crête alvéolaire fine nécessitant une greffe pré-implantaire. De fins greffons blocs corticaux mandibulaires sont stabilisés à distance à l'aide de vis d'ostéosynthèse (KOURY, 2007)..... 87

fig 31. Membranes non résorbables : A gauche : PTFE-e Gore tex® 96

fig 32. A droite : membrane en titane pure (SEBAN, 2008) 96

fig 33. Membranes résorbables de type BioGide® (JENSEN, 2006)..... 97

fig 34. Membranes PRF après greffe du sinus maxillaire et mise en place d'implants en un temps chirurgical (Dr BURGER) 98

fig 35. Pneumatisation du sinus maxillaire : le plancher du sinus s'est affaisse sous le plancher des fosses nasales dans le compartiment supérieur de la crête alvéolaire résiduelle (PALACCI P., ERICSSON I., 2001)..... 103

fig 36. Réalisation d'un volet osseux par voie d'abord latéral du sinus (Dr BURGER) 105

fig 37. Reposionnement du volet osseux après mise en place du matériau de comblement (Dr BURGER) 105

fig 38. Schéma représentant les différentes phases de la distraction osseuse alvéolaire (KHOURY E, 2010)..... 109

BIBLIOGRAPHIE

BIBLIOGRAPHIE

1. ABENSUR D., VALENTINI P., MISSIKA P.
   Evaluation du site osseux en implantologie.
   Actual odontostomatol, 1991, (176) : 539-49.

2. ADELL R., ERIKSSON B., LEKHOLM U., ROCKLER B., BRANEMARK P. I., JEMT T.
   Long-term follow-up study of osseointegrated implants in the treatment of totally edentulous jaws.
   Int. J. Oral Maxillofac. Implants, 1990, 5(4): 347-59.

3. ALBREKTSSON T.
   Repair of bone grafts. A vital microscopic and histological investigation in the rabbit.
   Scand J Plast Reconstr Surg 1980; 14[1]: 1-12.

4. ALBREKTSSON T.
   A multicenter report on osseointegrated oral implant
   J. Prosthet. Dent., 1988; 60: 75-84.

5. ALFARO FH.
   Bone grafting in oral implantology: techniques and clinical applications.
   Quintessence books, 2006.

6. ANTOUN.H, CHERFANE.P, BILLEREAU.P.
   Morbidité du prélèvement osseux symphysaire.
   Implant, 2007, 13, 4, p. 10-18.

7. BLOCK M. S., KENT J. N., GUERRA L. R.
Implant in dentistry.
Philadelphia : Saunders, 1997.

8. BORGHETTI A.; MONNET-CORTI V.
Chirurgie plastique et parodontale.
Paris : CdP, 2000., 498p.

9. BOYNE JP.
Comparison of porous and nonporous hydroxyapatite and xenograft in the restoration of alveolar ridges. Proceedings of ASTM symphosium on implants.
Nashville ; 1987 : 359-69.

10. BOYNE JP.
Regeneration of alveolar bone beneath cellulose acetate filter implants
J. Dent. Res 1964; 43: 827

11. BRIZON, GASTAIN
Les feuillets d'anatomie : ostéologie de la tête et du tronc.
Maloine ; 1997 :26.

12. BRUNEL.M, CHAVRIER.C.
Greffes d'apposition mandibulaires postérieures verticales par blocs osseux d'origine buccale.
Implant, 2003, 9, 2, p. 101-112.

13. BUCHOLZ RW.
Nomallograft osteoconductive bone graft substitutes.
Clin. Orthop. Relat. Res. 2002; 395: 44-52.

14. BURCHARDT H.
The biology of bone graft repair.
Clin. Orthop. 1983 ; 174 : 28-42.

15. BUSER D., BRAGGER U., LANG NP., NYMANS.
Regeneration and enlargement of jaw bone using guided tissue regeneration.
Clin. Oral. Impl. Res. 1990 ; 15(1) : 11-29.

16. CAMPAN.P, ESTRADE.L.
La chirurgie pré-implantaire: greffes osseuses.
Réal. Clin., 2008, 19, 1, p. 57-65.

17. CAPELLI.M.
Augmentation du volume osseux par greffe d'os autogène prélevée dans la branche horizontale de la mandibule.
Parod. Dent. Restaur., 2003, 23, 3, p. 277-284.

18. CAMSONNE R., POTTIER D., BUSTANG P.
Xénogreffe: essays cliniques et perspectives.
Presse méd 1998 ; 27(18) : 865-8.

19. CAVEZIAN.R, PASQUET.G, BEL.G, BALLER.G.
Imagerie dento-maxillaire. Approche radio-clinique. 3ème édition.
Paris : Masson, 2006, 370 p.

20. CAWOOD J., HOWELL R. A.
A classification of the edentulous jaws.
Int. J. Oral Maxillofac. Surg. 1988 ; 17 (4) : 232-6.

21. CHIASPASCO M., ZANIBONI M., BOISCO M.
Augmentation procedures for the rehabilitation of deficient edentulous ridges with oral implants.
Clin. Oral. Implants Res. 2006 ; 17 Suppl. 2 : 136-159.

22. CHICHE.F.
Le traitement des crêtes minces dans les secteurs postérieurs chez l'édenté partiel mandibulaire : intérêt des greffons autogènes symphysaires.
Inf. Dent., 2001, 83, 2, p. 71-78.

23. CHIN M., TOCH BA.
Distraction osteogenesis in maxillofacial surgery using internal devices : review of five cases.
J. Oral. Maxillofac. Surg 1996 ; 54 : 45-53.

24. DARGAUD J.
Anatomie maxillofaciale et digestive.
Lyon, Association Corporative des Etudiants en medecine de Lyon1997, 119 p.

25. DAVARPANAH.M, JAKUBOWICZ-KOHEN.B, CARAMAN.M, KEBIR-QUELIN.M.
Les implants en odontologie.
Rueil-Malmaison : CdP, 2004, 153 p.

26. DAVARPANAH.M, SZMUKLER-MONCLER.S, KHOURY.PM, JAKUBOWICZKOHEN.B, MARTINEZ.H.
Manuel d'implantologie clinique, concepts, protocoles et innovations récentes. 2ème édition.
Rueil-Malmaison : CdP, 2008, 539 p.

27. DAVARPANAH M., MARTINEZ H., TECUNIANU JF., KEBIR QUELIN M., LAZZARA RJ.
Technique modifiée de l'ostéotome.
Implant 1999 ; 5(2) : 107-15.

28. DEBOISE A., SEBAN A., BOUKHORS A.
Avantages des greffes osseuses autogènes avant le placement d'implant clinique.
Paris Clinic 2003 ; 24[1] : 17-26.

29. DEMAROSI F., LEGHESSA GC., SARDELLA A., LODI G., CARRASSI A.
A localised maxillary ridge expansion with simultaneous implant placement : a case series.
Br. J. Oral. Maxillofac. Surg 2009 ; 47 : 535-540.

30. DIES F.
Régénération osseuse guidée par membrane PTFE-e : intérêt de l'association d'une greffe autogène ou d'un biomatériau.
J. Parodont. Impl. Orale. 1997, 16 (1): 15-30.

31. DUBRUILLE J. H.; GOUDOT P.; VAN HAKENDOVER S.
Rehabilitation oral et implantologie.
Encycl. Méd. Chir.; Odontologie IV, 23-330-A-10, 2000, 30p.

32. FUJISHIRO T., BAUER TW., KOYABASHI N., SUNWOO MH., SEIN HB., TURNER AS.
Histological evaluation of an impacted bone graft substitute composed of a combination of mineralized and demineralized allograft in a sheep vertebral bone defect.
J. Biomed. Mater. Res. A 2007; 82(3): 538-44.

33. GASPSKI, WANG, MISCH
Management of incision design in symphysis graft procedures : a review of the literature.
Journal oral implantol 2001 ; 27 (3) :134-42.

34. GARG AK.
Implant dentistry: a pratical approach.
Mosby Elsevier 2010; 2nd edition: 338p.

35. GANZ SD
Mandibular tori as a source of onlay bone graft augmentation: a surgical procedure.
Periodontics Aesthet Dent 1997; 9[9]: 973-82.

36. GAUDY.JF.
Atlas d'anatomie implantaire.
Paris : Masson, 2006, 282 p.

37. GOLDBERG M. ; KLAPISZ-WOLIKOW M.
Manuel d'histologie et de biologie buccale : La dent et ses tissus de soutien.
Paris : Masson, 1989, pp 109-135.

38. GROENEVEL EH., VAN DER BERGH JP., HOLZMANN P., TEN BRUGGENKATE CM., TUINZING DB., BURGER EH.
Mineralization processes in demineralized bone matrix grafts in human maxillary sinus floor elevations.
J. Biomed. Mater. Res. 1999; 48(4): 393-402.

39. GROSS JJ.
Bone grafting materials for dental applications : a pratical guide.
Compend Contin Educ Dent 1997; 18: 1013-24.

40. GRUICA B., WANG HY., LANG NP., BUSER D.
Impact of IL-1 genotype and smoking status on the prognosis of osseointegrated implants.
Clin. Oral Implans Res., 2004 ; 15 : 393-400.

41. HELLER AL.
Surgical technique of onlay bone grafting.
Implant Soc. 1994; 5(435): 17-21.

42. HERVE V.
Techniques et matériaux de comblement sinusien.
Nancy : Mémoire de l'optionnel d'anatomie clinique d'odontologie de nancy,2006-2007 ; 42p.

43. HISING P., BOLIN A., BRANTING.
Reconstruction of severely resorbed alveolar ridge crests with dental implants using a bovine bine mineral for augmentation.
Int. Oral. Maxillofac. Implants 2001; vol. 16: pp 90-97.

44. HISLOP WS., FINLAY PM., MOOS KF.
A preliminary study into the use of anorganic bone in oral and maxillofacial surgery.
Br. J. Oral. Maxillofac. Surg. 1993; 31(3): 149-53.

45. HOROWITZ RA.
The use of osteotomes for sinus augmentation at the time of implant placement
Compen. Contin. Educ. Dent. 1997; 18(7): 441-7.

46. HUGUES and al.
The proximal tibia donor site in cleft alveolar bone grafting : experience of 75 consecutive cases.
Journal craniomaxillofacial Surg 2002 ; Vol 30 : p 12-6.

47. HURLEY LA., STINCHFIELD FE., BASSETT AL., LYON WH.
The role of soft tissues in osteogenesis. An experimental study of canine spine fusions.

J. Bone Joint. Surg. Am 1959; 41-A: 143-54.

48. HURZELER M. B., WENG D., HUTMACHER P.
Régénération osseuse péri-implantaire par membrane résorbable.
Implant. 1998 ; vol 4 : pp 49-55.

49. HUTMACHER D and coll.
Developement and clinical application of titanium minipins for fixation of non resorbable barrier membranes.
Quintessence Sont. 1998; 29(6): 368-81.

50. HWANG and al.
Histomorphometry of parietal bones versus age and race.

Journal Craniofacial Surgery 2000 ;11 :17-23.

51. IKECHA K.
Assessement of bone quality osteocyte function and bone quality.

Clin Calcuim 2008; 18[3]: 321-5.

52. JENSEN OT.
The sinus bone graft.

Quintessence books edit 1999: 52-67.

53. JENSEN OT.
The sinus bone graft, 2nd edition.

Chicago : Quintessence Pub. Co, 2006, 366 p.

54. JENSEN SS., BROGGINI N., HJORTIN HANSEN E., SCHENK R., BUSER D.
Bone healing and graft resorption of autograft anorganic bovine bone and beta-tricalcium-phosphate. A histologial and histomorphometric study in the mandibles of mini pigs.

Clin. Oral. Impl. Res. 2006; 17(3): 237-43.

55. JOANNITI CANCIAN DC, HOCHULI VIEIRA E, CHIERA MARCANTONIO RA, et al.
Utilization of bone autogenous bone, boi-active glasses and calcium phosphate cement in surgical mandibular bone defects in gebus appeal monkeys.
Int Oral Maxillofac Implant 2004; 19[1]: 73-9.

56. JUNOD.AF, CARMEL.JP, RICHTER.M, VOGT-FERRIER.N.
Osteonecrosis of the jaws and bisphosphonates.

Rev. Méd. Suisse., 2005, 1, 39, p. 2537-2540, 2542-2543.

57. KAINULAINEN VT, SANDOR GK, GARMICHAEL RP, OIKARIENNE KS
Safety of zygomatic bone grafting and one stage implant placement.
Int J Oral Maxillofac Implants 2005; 20[2]: 245-52.

58. KAMINA.P.
Anatomie clinique, tome 2 : tête, cou, dos.

Paris : Maloine, 2006, 405 p.

59. KEATS AS.
The ASA classification of physical status: a recapitulation.
Anesthesiology, 1978; 49: 233-6.

60. KHOURY E., KHOURY G.
La distraction osseuse alvéolaire.
Fil Dent Spéc. Greffe osseuse juin 2010 ; (54) : 50-54.

61. KHOURY E., KHOURY G.
Les techniques d'expansion alvéolaire trasversale.
Fil Dent Spéc. Greffe osseuse juin 2010 ; (54) : 46-49.

62. KHOURY F. ; et coll
Greffe osseuse en implantologie.
Paris : Quitessance international, 2011, 519p.

63. KHOURY.F, ANTOUN.H, MISSIKA.P.
Bone augmentation in oral implantology.
Chicago : Quintessence publishing, 2007, 436 p.

64. KLINE and al.
Complications associated with the harvesting of cranial bone graft.
Plast Reconstr Surg 1995 ; Vol. 95 : p 5-13.

65. KNAPP CI, FEUILLE F, COCHRAN DL, MELLONIG JT.
Clinical and histological evaluation of bone replacement grafts in the treatment of localized alveolar ridge defects. Part 2. Bioactive glass particulate.
Int J Periodontics Restorative Dent 2003; 23[2]: 129-37.

66. LAISON F. ; GAUDY J.-F.
Anatomie cranio-faciale.
Paris : Masson, 1993, pp 42-48 ; 58-63.

67. LAPINSUO M.
Fixation of osteotomies of the lateral femoral condyle and tibial cortical bone grafts with the aid of plastic material on the rat.
Arch Orthop Trama Surg 1987; 106[4]: 199-201.

68. LEKHOLM U., ZARB GA.
Patient selection and preparation: BRANEMARK PI., ZARB GA., ALBREKTSSON T. Eds. Tissue-integrated protheses. Osseointegration in clinical dentistry.
Chicago: Quintessence 1985: 199-210.

69. MANHES L, FAIVRES
Nouvelle greffe osseuse pré-implantaire : « l'Ulna Proximal ».
Le fil dentaire, 2010 ; Vol. 53, p. 9-15

70. MARIMBERT.J.
Recommandations sur la prise en charge bucco-dentaire des patients traités par bisphosphonates. Lettre aux professionnels de santé. 2007, [en ligne]. Disponible sur : <http://www.afssaps.fr/Infos-de-securite/Lettre-aux-professionnels-desante/ Recommandations-sur-la-prise-en-charge-bucco-dentaire-des-patients-traites par bisphosphonates.

71. MARTINEZ.H, RENAULT.P.
Les implants : chirurgie et prothèse : Choix thérapeutique stratégique.
Rueil-Malmaison : Cdp Editions, 2008, p. 63-64.

72. MELLONIG JT.
Decalcified freeze dried bone allograft as an implant material in human periodontal defect.
Int. J. Periodont. Restor. Dent. 1984; 4(6): 40-55.

73. METSGER DS., DUSKELL TD., PAULSRUD JR.
Tricalcium Phosphat ceramic; a resorbable bone implant: review and current status.
J. Am. Dent. Assoc. 1982; 105(6): 1035-8.

74. MISCH CE., JUDY KW.
Classification of partially edentulous arches for implant dentistry.
Int. J. Oral. Implantol. 1987; 4(2): 7-13.

75. MISCH CE.
Comparison of the intraoral donor sites for onlay grafting prior to implant placement.
Int J Oral Maxillofac Implants 1997; 12[6]: 767-76.

76. MISCH.CM.
Use of the mandibular ramus as a donor site for onlay bone grafting.
J. Oral. Implantol., 2000, 26, 1, p. 42-49.

77. MISCHKOWSKI RA., RITTER L., NEUGEBAUER J., et coll
Experimental and clinical evaluation of a newly developed cone-beam device for maxillofacial imaging.
Int J Oral Maxillofac. 2006;1:523.

78. MOZZO P,PROCACCI C. ; et coll
A new volumetric CT machine for dental imaging based on the cone-beam technique: preliminary results.
Eur Radiol, 1998;8;1558-64.

79. MUNDY GR.
Bone remodeling.
In, MUNDY GR. Ed. bone remodelling and its diserders. 2nd ed. London: 1999; 1-11.

80. NADEAU A.
Comblements sinusiens en vue d'implantologie.
Th. Chir Dent : Nancy :1995 ; 27.

81. NETTER FH.
Atlas d'anatomie humaine.
Masson, Icon Learning Systems, 2nd edition: 1997.

82. NEVINS M. et MELLONIG J.
Avantages de l'augmentation locale de la crête avant la pose d'un implant : progression segmentielle.
Rev. Int. Parodont. Dent. Rest., 1994, 14 (2): 97-111.

83. NKENKE, RADESPIEL-TROGER
Morbidity of harvesting of retro molar bone grafts : a propective study.
Clin oral implants res, 2002, 13(5), p. 514-21.

84. NYSTROM E., KAHNBERG K.E., GUNNE J.
Bone grafts and bränemark implants in the traetement of the severly resorbed maxilla : a two years longitudinal study.
Int. J. Oral. Maxillofac. Implants 1993 ; vol 8 :pp 45-53.

85. OUHAYOUN J. P., ITIC J.
Les os maxillaire et mandibulaire: l'os alvéolaire.
Inf. Dent. 1995, 5 : 347-7.

86. PALACCI P., ERICSON I.
Esthétique et implantologie : gestion des tissus mous et péri-implantaires
Paris, Quintessence Int 2001 : 227p.

87. PARANQUE, DENHEZ, BEY, GOUZIEN, CANTALOUBE
Distraction alvéolaire des secteurs postérieurs mandibulaires : à propos d'un cas clinique.
Implantodontie, 2004 ; Vol. 13, p. 45-50.

88. PIKOS and al.
Alveolar ridge augmentation with ramus shelf autografts and impacted third molar removal.
Dent Implantol Update, 1999, Vol. 10(4), p. 27-31.

89. PINHOLT EM., BANG G., HAANAES HR.
Alveolar ridge augmentation in rats by Bio-Oss.
Scand. J. Dent. Res 1991 ; 99(2) : 154-61.

90. PINI PRATO.GP, CAIRO.F.
Déformations des crêtes alvéolaires: prévention et reconstruction. Revue des techniques chirurgicales.
Parod. Dent. Restaur., 2004, 24, 5, p. 436-443.

91. PELLETIER M.
Anatomie maxillo-faciale.
Paris : Librairie Maloine S. A. 1969, pp 71-80.

92. PERRIAT M., CHAVRIER C.
Reconstruction osseuse implantaire à l'aide de greffons d'os allogénique.
Implant 2000 ; vol. 6 : 187-196.

93. POITOUT D., DE GORCE NOUAILLE E., TROPANIOL P., RIPOLL B., MARCK G.
Devenir à long terme des allogreffes osseuses et ostéo-cartillagineuses massive cryo-préservées.
E-mémoires de l'Académie nationale de chirurgie 2003 ; 2(1) : 37-45.

94. PRINC.G, PIRAL.T.
Chirurgie osseuse pré-implantaire. Mémento.
Paris : Cdp, 2008, 121 p.

95. RIBEIRO, GANDELMANN, MEDEIROS
Comparaison of mandibular rali width in patients with prognathism and retrognathia.
Journal Oral Maxillofacial Surg, 2006, Vol.64 (10), p. 1506-9.

96. RENOUARD F. ; RANGERT B.
Prise de décision en pratique implantaire.
Paris : Quintessance International, 2005, 209 p.

97. SALSEDO and al.
Greffon cortical tibial et chirurgie préimplantaire.
Revue de Stomatologie et de Chirurgie Maxillo-Faciale,2009 ; Vol. 110 (2), p94

98. SASAKI T.
Differentiation and function of osteoclasts and odontoclasts in mineralized tissue by resorption.
Microsc Res Tech 2003; 61[6]: 1006-14.

99. SCHEPERS E., DE CLERCQ M., DUCHEYNE P., KEMPENEERS R.
Bioactive glass particulate material as a filler for bone lesions.
J. Oral. Rehabil. 1991 ; 18(5) : 439-52.

100. SEBAN A.
Greffes osseuses et implants.
Issy-les -Moulineaux : Elsevier Masson, 2008, 259p.

101. SEBAN A.
Manuel pratique d'implantologie : indication et pratique thérapeutique.
Paris : Ellipses Edition Marketing, 1999, 187p.

102. SEBAN A. ; BONNAUD P.
Le bilan préopératoire à visée implantaire.
Issy-les-Moulineaux : Elsevier Masson, 2009, 314 p.

103. SEBAN A., BONNAUD P.
Conservation du volume osseux post-extractionnel par comblement des alvéoles à l'aide de l'α-tricalcium phospkate en préalable à la pose d'implant.
Implantologie 2006 : 17-21.

104. SETHI A., KAUS T.
Ridge augmentation using mandibular block bone grafts : preliminary results of an ongoing prospective study
Int. Oral. Maxillofac. Implants 2001, vol. 16, pp 378-387.

105. SHANAMAN R. H.
The use of guided tissue regeration to facilitate ideal prosthetic placement of implants.
Int. J. Periodont. Rest. Dent. 1992; 12 (4): 256-65.

106. SIMION M., BALDONI C., ROSSI P.
A comparative study of the effectiveness of e-PTFE membranes with and without early exposure during the healing period.
Int. J. Periodont. Rest. Dent. 1994; vol 14: pp 167-180.

107. SIMONPIERI.A, DOHAN.D.
Intérêt du PRF pour les réhabilitations bi-maxillaires complexes avec greffes osseuses multiples, implantations post-extractionnelles et mise en charge immédiate.
Implant, 2005, 11, 1, p. 33-47.

108. SLETTEN DW. ; SMITH BM. ; SOUTHARD KA and Al
Retained deciduous mandibular molars in adults: A radiographic study of a long-term changes.
Am J Orthod Dentofacial Orthop 2003; 124[6]: 625-30.

109. SMALL SA., ZINNER ID., PANNO PV., SHAPIRO HS., STEIN JL.
Augmenting the maxillary sinus for implants: report of 27 patients
Int. J. Oral. Maxillofac. Implants 1993; 8(5): 523-8.

110. SUMMERS RB.
The osteotome technique: Part 2: the ridge expension osteotomy (R.E.O.).
Compend Contin. Educ. Dent. 1994; 14(4): 422-35.

111. TARRAGANO H., MISSIKA P., MOYAL F., ILLOUZ B., ROCHE Y.
La chirurgie orale.
Rueil-Malmaison, édition CdP 2010 ; 105-22.

112. TATUM H Jr.
Maxillary and sinus implant reconstructions.
Dent. Clin. North Am. 1986; 30(2): 207-29.

113. TECIMER, BEHR
The use of autogenous bone grafting to reconstruct a mandibular knife edge ridge before implant surgery : a case report.
Journal of oral implantology, 2001, Vol. 27 (2), p. 98-102.

114. TEMAN G.
Imagerie maxillo-faciale pratique.
Paris : Quintessence international, 2002, pp 33-40.

115. TINTI C., PARMA-BENFENATI S., POLIZZI G.
Augmentation de crête en hauteur. Quelle en est la limite ?
Int. J. Periodont. Rest. Dent. 1996 ; vol 3 : pp 221-229.

116. TULASNE.JF, ANDREANI.JF.
Les greffes osseuses en implantologie.
Paris : Quintessence international, 2005, 117 p.

117. URIST M.
Bone formation by auto-induction.
Science 1965; 12(698): 993-8.

118. VINCI and al.
Bone graft from the calvaria : diagnosis, instrumentation, harvesting techniques and surgical procedures.
Quintessence, 2006 ; p. 213-40.

119. WIDMARK.G, ANDERSSON.B, IVANOFF.CJ.
Mandibular bone graft in the anterior maxilla for single-tooth implants. Presentation of surgical method.
Int. J. Maxillo-fac. Surg., 1997, 26, p. 106-109.

120. YUKNA, SAENZ AM., SHANNON M, MAYER ET., CASTELON P.
Use of HTR synthetic bone as an augmentation material in conjunction with immediate implant placement: a case report.
J. Oral. Implantol. 2003, 29(1) : 24-8.

121. ZOLLER JE., NEUGEBAUER J.
Tomographie volumique par faisceau conique en chirurgie dentaire, orale et maxillo-faciale.
Paris : Quintessence International, 2009, pp 159-199.

122. ZUCK G.
Le défi implantaire.
Paris : Inf Dent, Espace Id Presse Edition Multimédia 2009 : 288p.

123. ZUCK G.
Prélèvement osseux symphysaire.
Inf Dent 2004 ; 86 (32) : 2033-2039.

INDEX

INTRODUCTION 1

1. RAPPELS ANATOMIQUES, MORPHOLOGIQUES ET PHYSIOLOGIQUES DU MAXILLAIRE ET DE LA MANDIBULE 3

1.1. LE MAXILLAIRE 3

1.1.1. Le corps du maxillaire 4

1.1.1.1. Face jugale 4

1.1.1.2. Face orbitaire 4

1.1.1.3. Face médiane 4

1.1.1.4. Face ptérygo-maxillaire 5

1.1.2. Les processus maxillaires 5

1.1.2.1. Processus palatin 5

1.1.2.2. Processus zygomatique ou pyramidal 5

1.1.2.3. Processus frontal 5

1.1.3. Le sinus maxillaire 6

1.1.4. La crête alvéolaire 7

1.2. LA MANDIBULE 7

1.2.1. Le corps 8

1.2.1.1. Face antérieure, externe ou cutanée 8

1.2.1.2. Face interne, postérieure ou buccal 9

1.2.1.3. Le bord inférieur libre 9

1.2.1.4. Le bord supérieur alvéolaire 9

1.2.2. Les branches montantes 9

1.2.2.1. Face externe 9

1.2.2.2. Face interne 9

1.2.2.3. Les bords 10
1.3. LE TISSU OSSEUX 10
1.3.1. Architecture osseuse 10
1.3.1.1. L'os compacte 11
1.3.1.2. L'os spongieux 12
1.3.2. Histologie du tissu osseux 13
1.3.2.1. Les ostéoblastes 14
1.3.2.2. Les ostéocytes 14
1.3.2.3. Les cellules bordantes 14
1.3.2.4. Les ostéoclastes 15
1.3.2.5. Rôle du périoste 15
1.3.3. Physiologie du tissu osseux 15
1.3.3.1. Le modelage 16
1.3.3.2. Le remodelage 16
2. ETUDE PRE-OPERATOIRE ET PRISE DE DECISION 19
2.1. ETIOLOGIE DE LA PERTE OSSEUSE 19
2.1.1. Généralités 19
2.1.2. Les causes de perte 20
2.1.2.1. Causes d'origine physiologique 20
2.1.2.2. Causes d'origine congénitale 20
2.1.2.3. Causes d'origine infectieuse 21
2.1.2.4. Causes d'origine traumatique 21
2.2. LES OBSTACLES LIMITANT LA CRETE ALVEOLAIRE 22
2.2.1. Au maxillaire 22
2.2.1.1. Le foramen naso-palatin 22

2.2.1.2. Les fosses nasales 23
2.2.1.3. Les sinus maxillaires 23
2.2.1.4. La région tubérositaire et ptérygomaxillaire 23
2.2.2. A la mandibule 24
2.2.2.1. Le canal mandibulaire 24
2.2.2.2. Le foramen mentonnier 24
2.2.2.3. Le plancher buccal et la ligne oblique interne 25
2.2.2.4. L'artère sublinguale 25
2.2.2.5. Le pédicule incisif 25
2.2.2.6. Les insertions musculaires 25
2.3. CLASSIFICATION DES PERTES DE SUBSTANCE OSSEUSE 26
2.3.1. Classification 26
2.3.2. Déficits horizontaux, concavité vestibulaire. 30
2.3.3. Déficits verticaux 31
2.3.4. Evaluation de la qualité osseuse 31
2.4. VISUALISATION ET OJECTIVATION DE L'OS DISPONIBLE 36
2.4.1. L'examen clinique 36
2.4.1.1. L'examen exobuccal 37
2.4.1.2. L'examen endobuccal 38
2.4.1.2.1. La muqueuse buccale 38
2.4.1.2.2. Les tissus parodontaux 38
2.4.1.2.3. L'état de la denture 39
2.4.1.2.4. La palpation 40
2.4.1.2.5. Rapports inter-arcades 40
2.4.2. Les examens radiologiques 42

2.4.2.1. Radiographie rétro-alvéolaire 42
2.4.2.2. Radiographie panoramique 42
2.4.2.2.1. Avantages 43
Clarifier ou dépister une anomalie osseuse telle que : 43
2.4.2.2.2. Inconvénients 43
2.4.2.2.3. Indications 44
2.4.2.3. Le scanner 44
2.4.2.3.1. Principe 44
2.4.2.3.2. Avantages 45
2.4.2.3.3. Inconvénients 45
2.4.2.4. Le cone beam 45
2.4.2.4.1. Principe 45
2.4.2.4.2. Avantages 46
2.4.3. Contre-indications 46
2.4.3.1. Contre-indications absolues 46
2.4.3.2. Contre-indications relatives 47
2.4.3.3. Contre-indications locales 49
3. Choix du matériau et du site donneur 51
3.1. Choix du matériau 51
3.1.1. Objectifs de l'apport osseux 51
3.1.2. Caractéristiques et propriétés des biomatériaux 51
3.1.3. Les matériaux de construction et leur cicatrisation 52
3.1.3.1. Les possibilités de formation osseuse 52
3.1.3.2. Le devenir des greffons 53
3.1.3.3. L'os autogène 54

3.1.3.3.1. L'os cortical 54
3.1.3.3.2. L'os spongieux 54
3.1.3.4. Les biomatériaux 56
3.1.3.4.1. Allogreffes 56
3.1.3.4.2. Xénogreffes 58
3.1.3.5. Les matériaux synthétiques 60
3.2. Les sites donneurs 67
3.2.1. Les sites d'origine intra-buccale 67
3.2.1.1. La tubérosité maxillaire 67
3.2.1.2. La mandibule 70
3.2.1.2.1. L'os mentonnier 71
3.2.1.2.1.1. Caractéristique de l'os 71
3.2.1.2.1.2. Voie d'abord, prélèvement, hémostase et suture 71
3.2.1.2.1.3. Limites et risques (CHICHE, 2001) 72
3.2.1.2.2. Le ramus 73
3.2.1.2.2.1. Caractéristique de l'os et avantages 73
3.2.1.2.2.2. Voix d'abord, prélèvement, hémostase et suture 74
3.2.1.2.2.3. Limites et risques 75
3.2.2. Les greffons d'origine extra-buccale 76
3.2.2.1. L'os iliaque 76
3.2.2.1.1. Caractéristique de l'os 76
3.2.2.1.2. Voix d'abord, prélèvement, hémostase et suture 76
3.2.2.1.3. Suites opératoires et risques 77
3.2.2.2. L'os pariétal 77
3.2.2.2.1. Caractéristiques de l'os 77

3.2.2.2.2. Voix d'abord, prélèvement, hémostase et suture 77
3.2.2.2.3. Suites opératoires et risques 79
3.2.2.3. Autres sites donneurs 79
3.2.2.3.1. Le tibia 79
3.2.2.3.2. L'ulna proximal (MANHÈS et FAIVRE, 2011) 80
4. Les techniques chirurgicales d'augmentation du volume osseux 85
4.1. Greffe osseuse autogène 85
4.1.1. Généralités 85
4.1.2. Protocoles chirurgicaux 85
4.1.3. Suites opératoires 88
4.1.4. Résultats 88
4.1.5. Conclusion 89
4.2. Greffe d'os allogénique 90
4.2.1. Généralités 90
4.2.2. Principe d'utilisation 90
4.2.3. Avantages et inconvénients 91
4.2.4. Résultats 91
4.2.5. Conclusion 92
4.3. La régénération osseuse guidée (ROG) 92
4.3.1. Principe 93
4.3.2. Les membranes 94
4.3.2.1. Non-résorbables 95
4.3.2.2. Résorbables 96
4.3.2.3. Les membranes PRF (Platelet Rich Fibrin) 98
4.3.3. Indication 99

4.3.4. Conclusion 99
4.4. Les association de différentes techniques 99
4.4.1. Greffes osseuses autogènes et ROG 99
4.4.2. Greffes osseuses xénogènes et ROG 101
4.4.3. Conclusion 101
4.5. Cas particulier du soulèvement sinusien 102
4.5.1. Classification de JENSEN 103
4.5.2. Voie d'abord latérale 104
4.5.3. Voie d'abord crestale 106
4.6. Distraction osseuse alvéolaire 107
4.6.1. Généralités 107
4.6.2. Principes et indications 107
4.6.3. Technique chirurgicale 108
4.6.4. Complications 110
4.6.5. Suites opératoires 110
4.6.6. Conclusion 110
4.7. Expansions osseuses alvéolaires 111
4.7.1. Objectifs et indications 111
4.7.2. Expansion maxillaire 111
4.7.3. Expansion mandibulaire 113
4.7.4. Conclusion 113
CONCLUSION 118
INDEX DES ILLUSTRATIONS 120
BIBLIOGRAPHIE 124
INDEX 143

DURKALEC Jérémy : TECHNIQUES ACTUELLES D'AUGMENTATION DU VOLUME DES TISSUS DURS A VISEE IMPLANTAIRE

Nancy 2012. 153 p. 38 Ill.

Th. Chir. Dent. : NANCY : 2012

Mots clés : Implant
Greffe osseuse
Prélèvements osseux
Comblement de sinus

DURKALEC Jérémy : TECHNIQUES ACTUELLES D'AUGMENTATION DU VOLUME DES TISSUS DURS A VISEE IMPLANTAIRE
Th. Chir. Dent. : NANCY : 2012

Aujourd'hui l'implantologie prend une place importante dans les propositions de solutions thérapeutiques de remplacement des dents manquantes.

La pose d'implant est régie par plusieurs règles et obligations dont celle d'avoir un certain volume osseux disponible. C'est seulement après une étude pré-implantaire d'un point de vue clinique, anatomique, prothétique et radiologique que l'indication de chirurgie peut être posée.

En présence de défauts osseux, qu'ils soient en épaisseur et ou en hauteur, le praticien dispose de différentes techniques et matériaux afin d'augmenter le volume osseux : la greffe d'os autogène, allogène ou xénogène, la ROG, la distraction et l'expansion osseuse. Certaines de ses techniques nécessitent un second site opératoire intra-buccal ou extra-buccal et peuvent même être combinées.

JURY :

Président :	Pr P. AMBROSINI	Professeur des Universités
Juge :	Dr P. BRAVETTI	Maître de Conférences des Universités
Juge :	Dr P. GANGLOFF	Praticien Hospitalier
Juge :	Dr M. ENGELS-DEUTSCH	Maître de Conférences des Universités
Invité :	Dr P. BURGER	Médecin Stomatologue

ADRESSE DE L'AUTEUR :

Jérémy DURKALEC
26, Grand rue
54000 Vieville en Haye

Nancy-Université
Université Henri Poincaré

Faculté d'Odontologie

Jury : Président : P. AMBROSINI – Professeur des Universités
Juges : P.BRAVETTI – Maître de Conférence des Universités
P.GANGLOFF – Praticien Hospitalier
M.ENGELS-DEUTSCH – Maître de Conférence des Universités
P.BURGER – Médecin stomatologue

Thèse pour obtenir le diplôme D'Etat de Docteur en Chirurgie Dentaire

Présentée par: **Monsieur DURKALEC Jérémy**

né(e) à: **THIONVILLE (Moselle)** le **11 janvier 1983**

et ayant pour titre : « **Techniques actuelles d'augmentation du volume des tissus durs à visée implantaire** ».

Le Président du jury,

P. AMBROSINI

Le Doyen,
de la Faculté d'Odontologie

P. BRAVETTI

Autorise à soutenir et imprimer la thèse 3868

NANCY, le 6.01.2012

~~Le Président de l'Université Henri Poincaré, Nancy-1~~
L'Administrateur Provisoire,

J-P. FINANCE