



**HAL**  
open science

# La pneumopathie varicelleuse de l'adulte immunocompétent: à propos d'un nouveau cas

Bruno Duch

► **To cite this version:**

Bruno Duch. La pneumopathie varicelleuse de l'adulte immunocompétent: à propos d'un nouveau cas. Sciences du Vivant [q-bio]. 2002. hal-01738873

**HAL Id: hal-01738873**

<https://hal.univ-lorraine.fr/hal-01738873v1>

Submitted on 20 Mar 2018

**HAL** is a multi-disciplinary open access archive for the deposit and dissemination of scientific research documents, whether they are published or not. The documents may come from teaching and research institutions in France or abroad, or from public or private research centers.

L'archive ouverte pluridisciplinaire **HAL**, est destinée au dépôt et à la diffusion de documents scientifiques de niveau recherche, publiés ou non, émanant des établissements d'enseignement et de recherche français ou étrangers, des laboratoires publics ou privés.



## AVERTISSEMENT

Ce document est le fruit d'un long travail approuvé par le jury de soutenance et mis à disposition de l'ensemble de la communauté universitaire élargie.

Il est soumis à la propriété intellectuelle de l'auteur. Ceci implique une obligation de citation et de référencement lors de l'utilisation de ce document.

D'autre part, toute contrefaçon, plagiat, reproduction illicite encourt une poursuite pénale.

Contact : [ddoc-theses-contact@univ-lorraine.fr](mailto:ddoc-theses-contact@univ-lorraine.fr)

## LIENS

Code de la Propriété Intellectuelle. articles L 122. 4

Code de la Propriété Intellectuelle. articles L 335.2- L 335.10

[http://www.cfcopies.com/V2/leg/leg\\_droi.php](http://www.cfcopies.com/V2/leg/leg_droi.php)

<http://www.culture.gouv.fr/culture/infos-pratiques/droits/protection.htm>

Double

UNIVERSITÉ HENRI POINCARÉ, NANCY 1  
2002

FACULTÉ DE MÉDECINE DE NANCY  
N° 55

## THÈSE

pour obtenir le grade de

### DOCTEUR EN MÉDECINE

Présentée et soutenue publiquement  
dans le cadre du troisième cycle de Médecine Générale

par

**Bruno DUCH**

le 14 juin 2002

## LA PNEUMOPATHIE VARICELLEUSE DE L' ADULTE IMMUNOCOMPÉTENT,

À PROPOS D' UN NOUVEAU CAS

Examineurs de la thèse:

M. Daniel ANTHOINE	Professeur	} Président
M. Yves MARTINET	Professeur	} Juges
M. Alain LE FAOU	Professeur	
M. Bruno LEYDIER	Docteur en Médecine	





## THÈSE

pour obtenir le grade de

### DOCTEUR EN MÉDECINE

Présentée et soutenue publiquement  
dans le cadre du troisième cycle de Médecine Générale

par

**Bruno DUCH**

le 14 juin 2002

## LA PNEUMOPATHIE VARICELLEUSE DE L' ADULTE IMMUNOCOMPÉTENT,

À PROPOS D' UN NOUVEAU CAS

Examineurs de la thèse:

M. Daniel ANTHOINE	Professeur	} Président
M. Yves MARTINET	Professeur	} Juges
M. Alain LE FAOU	Professeur	
M. Bruno LEYDIER	Docteur en Médecine	

BIBLIOTHEQUE MEDECINE NANCY 1



D

007 209716 9



FACULTÉ DE MÉDECINE DE NANCY

-----

Président de l'Université : Professeur Claude BURLET

Doyen de la Faculté de Médecine : Professeur Jacques ROLAND

Vice-Doyen de la Faculté de Médecine : Professeur Hervé VESPIGNANI

**Asseseurs**

du 1<sup>er</sup> Cycle :

du 2<sup>ème</sup> Cycle :

du 3<sup>ème</sup> Cycle :

de la Vie Facultaire :

Mme le Docteur Chantal KOHLER

Mr le Professeur Jean-Pierre BRONOWICKI

Mr le Professeur Henry COUDANE

Mr le Professeur Bruno LEHEUP

**DOYENS HONORAIRES**

Professeur Adrien DUPREZ – Professeur Jean-Bernard DUREUX

Professeur Georges GRIGNON – Professeur François STREIFF

**PROFESSEURS HONORAIRES**

Louis PIERQUIN – Etienne LEGAIT – Jean LOCHARD – René HERBEUVAL – Gabriel FAIVRE – Jean-Marie FOLIGUET  
Guy RAUBER – Paul SADOUL – Raoul SENAULT – Pierre ARNOULD – Roger BENICHOX – Marcel RIBON  
Jacques LACOSTE – Jean BEUREY – Jean SOMMELET – Pierre HARTEMANN – Emile de LAVERGNE  
Augusta TREHEUX – Michel MANCIAUX – Paul GUILLEMIN – Pierre PAYSANT  
Jean-Claude BURDIN – Claude CHARDOT – Jean-Bernard DUREUX – Jean DUHEILLE – Jean-Pierre GRILLIAT  
Pierre LAMY – François STREIFF – Jean-Marie GILGENKRANTZ – Simone GILGENKRANTZ  
Pierre ALEXANDRE – Robert FRISCH – Michel PIERSON – Jacques ROBERT  
Gérard DEBRY – Georges GRIGNON – Pierre TRIDON – Michel WAYOFF – François CHERRIER – Oliéro GUERCI  
Gilbert PERCEBOIS – Claude PERRIN – Jean PREVOT – Pierre BERNADAC – Jean FLOQUET  
Alain GAUCHER – Michel LAXENAIRE – Michel BOULANGE – Michel DUC – Claude HURIET – Pierre LANDES  
Alain LARCAN – Gérard VAILLANT – Daniel ANTHOINE – Pierre GAUCHER – René-Jean ROYER  
Hubert UFFHOLTZ – Jacques LECLERE – Francine NABET – Jacques BORRELLY  
Michel RENARD – Jean-Pierre DESCHAMPS – Pierre NABET

=====

**PROFESSEURS DES UNIVERSITÉS -  
PRATICIENS HOSPITALIERS**

(Disciplines du Conseil National des Universités)

-----

**42<sup>ème</sup> Section : MORPHOLOGIE ET MORPHOGENÈSE**

1<sup>ère</sup> sous-section : (*Anatomie*)

Professeur Jacques ROLAND – Professeur Gilles GROSDIDIER

Professeur Pierre LASCOMBES – Professeur Marc BRAUN

2<sup>ème</sup> sous-section : (*Cytologie et histologie*)

Professeur Bernard FOLIGUET

3<sup>ème</sup> sous-section : (*Anatomie et cytologie pathologiques*)

Professeur Adrien DUPREZ – Professeur François PLENAT

Professeur Jean-Michel VIGNAUD – Professeur Eric LABOUYRIE

-----

**43<sup>ème</sup> Section : BIOPHYSIQUE ET IMAGERIE MÉDICALE**

1<sup>ère</sup> sous-section : (*Biophysique et médecine nucléaire*)

Professeur Alain BERTRAND – Professeur Gilles KARCHER – Professeur Pierre-Yves MARIE

2<sup>ème</sup> sous-section : (*Radiologie et imagerie médicale*)

Professeur Jean-Claude HOFFFEL – Professeur Luc PICARD – Professeur Denis REGENT

Professeur Michel CLAUDON – Professeur Serge BRACARD – Professeur Alain BLUM

Professeur Jacques FELBLINGER

**44<sup>ème</sup> Section : BIOCHIMIE, BIOLOGIE CELLULAIRE ET MOLÉCULAIRE, PHYSIOLOGIE ET NUTRITION**

**1<sup>ère</sup> sous-section : (Biochimie et biologie moléculaire)**

Professeur Jean-Pierre NICOLAS

Professeur Jean-Louis GUÉANT – Professeur Jean-Luc OLIVIER

**2<sup>ème</sup> sous-section : (Physiologie)**

Professeur Jean-Pierre CRANCE – Professeur Jean-Pierre MALLIE

Professeur François MARCHAL – Professeur Philippe HAOUZI

**3<sup>ème</sup> sous-section : (Biologie cellulaire)**

Professeur Claude BURLET

**4<sup>ème</sup> sous-section : (Nutrition)**

Professeur Olivier ZIEGLER

-----

**45<sup>ème</sup> Section : MICROBIOLOGIE, MALADIES TRANSMISSIBLES ET HYGIÈNE**

**1<sup>ère</sup> sous-section : (Bactériologie – virologie ; hygiène hospitalière)**

Professeur Alain LE FAOU

**2<sup>ème</sup> sous-section : (Parasitologie et mycologie)**

Professeur Bernard FORTIER

**3<sup>ème</sup> sous-section : (Maladies infectieuses ; maladies tropicales)**

Professeur Philippe CANTON – Professeur Thierry MAY – Professeur Christian RABAUD

-----

**46<sup>ème</sup> Section : SANTÉ PUBLIQUE, ENVIRONNEMENT ET SOCIÉTÉ**

**1<sup>ère</sup> sous-section : (Épidémiologie, économie de la santé et prévention)**

Professeur Philippe HARTEMANN – Professeur Serge BRIANÇON

Professeur Francis GUILLEMIN – Professeur Denis ZMIROU

**2<sup>ème</sup> sous-section : (Médecine et santé au travail)**

Professeur Guy PETIET

**3<sup>ème</sup> sous-section : (Médecine légale et droit de la santé)**

Professeur Henry COUDANE

**4<sup>ème</sup> sous-section : (Biostatistiques, informatique médicale et technologies de communication)**

Professeur Bernard LEGRAS – Professeur François KOHLER

-----

**47<sup>ème</sup> Section : CANCÉROLOGIE, GÉNÉTIQUE, HÉMATOLOGIE, IMMUNOLOGIE**

**1<sup>ère</sup> sous-section : (Hématologie ; transfusion)**

Professeur Christian JANOT – Professeur Thomas LECOMPTE – Professeur Pierre BORDIGONI

Professeur Pierre LEDERLIN – Professeur Jean-François STOLTZ

**2<sup>ème</sup> sous-section : (Cancérologie ; radiothérapie)**

Professeur François GUILLEMIN – Professeur Thierry CONROY

Professeur Pierre BEY – Professeur Didier PEIFFERT

**3<sup>ème</sup> sous-section : (Immunologie)**

Professeur Gilbert FAURE – Professeur Marie-Christine BENE

**4<sup>ème</sup> sous-section : (Génétique)**

Professeur Philippe JONVEAUX – Professeur Bruno LEHEUP

-----

**48<sup>ème</sup> Section : ANESTHÉSIOLOGIE, RÉANIMATION, MÉDECINE D'URGENCE,  
PHARMACOLOGIE ET THÉRAPEUTIQUE**

**1<sup>ère</sup> sous-section : (Anesthésiologie et réanimation chirurgicale)**

Professeur Marie-Claire LAXENAIRE – Professeur Claude MEISTELMAN – Professeur Dan LONGROIS

Professeur Hervé BOUAZIZ

**2<sup>ème</sup> sous-section : (Réanimation médicale)**

Professeur Henri LAMBERT – Professeur Alain GERARD

Professeur Pierre-Edouard BOLLAERT

**3<sup>ème</sup> sous-section : (Pharmacologie fondamentale ; pharmacologie clinique)**

Professeur Patrick NETTER – Professeur Pierre GILLET

**4<sup>ème</sup> sous-section : (Thérapeutique)**

Professeur François PAILLE – Professeur Gérard GAY – Professeur Faiez ZANNAD

-----

**49<sup>ème</sup> Section : PATHOLOGIE NERVEUSE ET MUSCULAIRE, PATHOLOGIE MENTALE, HANDICAP et RÉÉDUCATION**

**1<sup>ère</sup> sous-section : (Neurologie)**

Professeur Michel WEBER – Professeur Gérard BARROCHE – Professeur Hervé VESPIGNANI  
Professeur Xavier DUCROCQ

**2<sup>ème</sup> sous-section : (Neurochirurgie)**

Professeur Henri HEPNER – Professeur Jean-Claude MARCHAL – Professeur Jean AUQUE  
Professeur Thierry CIVIT

**3<sup>ème</sup> sous-section : (Psychiatrie d'adultes)**

Professeur Jean-Pierre KAHN

**4<sup>ème</sup> sous-section : (Pédopsychiatrie)**

Professeur Colette VIDAILHET – Professeur Daniel SIBERTIN-BLANC

**5<sup>ème</sup> sous-section : (Médecine physique et de réadaptation)**

Professeur Jean-Marie ANDRE

-----

**50<sup>ème</sup> Section : PATHOLOGIE OSTÉO-ARTICULAIRE, DERMATOLOGIE et CHIRURGIE PLASTIQUE**

**1<sup>ère</sup> sous-section : (Rhumatologie)**

Professeur Jacques POUREL – Professeur Isabelle VALCKENAERE

**2<sup>ème</sup> sous-section : (Chirurgie orthopédique et traumatologique)**

Professeur Daniel SCHMITT – Professeur Jean-Pierre DELAGOUTTE – Professeur Daniel MOLE  
Professeur Didier MAINARD

**3<sup>ème</sup> sous-section : (Dermato-vénérologie)**

Professeur Jean-Luc SCHMUTZ – Professeur Annick BARBAUD

**4<sup>ème</sup> sous-section : (Chirurgie plastique, reconstructrice et esthétique)**

Professeur François DAP

-----

**51<sup>ème</sup> Section : PATHOLOGIE CARDIORESPIRATOIRE et VASCULAIRE**

**1<sup>ère</sup> sous-section : (Pneumologie)**

Professeur Jean-Marie POLU - Professeur Yves MARTINET

Professeur Jean-François CHABOT

**2<sup>ème</sup> sous-section : (Cardiologie)**

Professeur Etienne ALIOT – Professeur Yves JUILLIERE – Professeur Nicolas SADOUL

**3<sup>ème</sup> sous-section : (Chirurgie thoracique et cardiovasculaire)**

Professeur Pierre MATHIEU – Professeur Jean-Pierre VILLEMOT

Professeur Jean-Pierre CARTEAUX – Professeur Loïc MACE

**4<sup>ème</sup> sous-section : (Chirurgie vasculaire ; médecine vasculaire)**

Professeur Gérard FIEVE

-----

**52<sup>ème</sup> Section : MALADIES DES APPAREILS DIGESTIF et URINAIRE**

**1<sup>ère</sup> sous-section : (Gastroentérologie ; hépatologie)**

Professeur Marc-André BIGARD

Professeur Jean-Pierre BRONOWICKI

**2<sup>ème</sup> sous-section : (Chirurgie digestive)**

**3<sup>ème</sup> sous-section : (Néphrologie)**

Professeur Michèle KESSLER – Professeur Dominique HESTIN (Mme)

**4<sup>ème</sup> sous-section : (Urologie)**

Professeur Philippe MANGIN – Professeur Jacques HUBERT

-----

**53<sup>ème</sup> Section : MÉDECINE INTERNE, GÉRIATRIE et CHIRURGIE GÉNÉRALE**

**1<sup>ère</sup> sous-section : (Médecine interne)**

Professeur Gilbert THIBAUT – Professeur Francis PENIN

Professeur Denise MONERET-VAUTRIN – Professeur Denis WAHL

Professeur Jean DE KORWIN KROKOWSKI – Professeur Pierre KAMINSKY

**2<sup>ème</sup> sous-section : (Chirurgie générale)**

Professeur Patrick BOISSEL – Professeur Laurent BRESLER

-----



54<sup>ème</sup> Section : DÉVELOPPEMENT ET PATHOLOGIE DE L'ENFANT, GYNÉCOLOGIE-OBSTÉTRIQUE,  
ENDOCRINOLOGIE ET REPRODUCTION

1<sup>ère</sup> sous-section : (*Pédiatrie*)

Professeur Paul VERT – Professeur Danièle SOMMELET – Professeur Michel VIDAILHET  
Professeur Pierre MONIN – Professeur Jean-Michel HASCOET – Professeur Pascal CHASTAGNER

2<sup>ème</sup> sous-section : (*Chirurgie infantile*)

Professeur Michel SCHMITT – Professeur Gilles DAUTEL

3<sup>ème</sup> sous-section : (*Gynécologie-obstétrique ; gynécologie médicale*)

Professeur Michel SCHWEITZER – Professeur Jean-Louis BOUTROY

Professeur Philippe JUDLIN – Professeur Patricia BARBARINO

4<sup>ème</sup> sous-section : (*Endocrinologie et maladies métaboliques*)

Professeur Pierre DROUIN – Professeur Georges WERYHA – Professeur Marc KLEIN

5<sup>ème</sup> sous-section : (*Biologie et médecine du développement et de la reproduction*)

Professeur Hubert GERARD

-----

55<sup>ème</sup> Section : PATHOLOGIE DE LA TÊTE ET DU COU

1<sup>ère</sup> sous-section : (*Oto-rhino-laryngologie*)

Professeur Claude SIMON – Professeur Roger JANKOWSKI

2<sup>ème</sup> sous-section : (*Ophthalmologie*)

Professeur Antoine RASPILLER – Professeur Jean-Luc GEORGE – Professeur Jean-Paul BERROD

3<sup>ème</sup> sous-section : (*Chirurgie maxillo-faciale et stomatologie*)

Professeur Michel STRICKER – Professeur Jean-François CHASSAGNE

=====

PROFESSEURS DES UNIVERSITÉS

-----

27<sup>ème</sup> section : INFORMATIQUE

Professeur Jean-Pierre MUSSE

-----

64<sup>ème</sup> Section : BIOCHIMIE ET BIOLOGIE MOLÉCULAIRE

Professeur Daniel BURNEL

=====

PROFESSEUR ASSOCIÉ

Épidémiologie, économie de la santé et prévention

Professeur Tan XIAODONG

=====

MAÎTRES DE CONFÉRENCES DES UNIVERSITÉS - PRATICIENS HOSPITALIERS

42<sup>ème</sup> Section : MORPHOLOGIE ET MORPHOGENÈSE

1<sup>ère</sup> sous-section : (*Anatomie*)

Docteur Bruno GRIGNON – Docteur Jean-Pascal FYAD

2<sup>ème</sup> sous-section : (*Cytologie et histologie*)

Docteur Edouard BARRAT – Docteur Jean-Claude GUEDENET

Docteur Françoise TOUATI – Docteur Chantal KOHLER

3<sup>ème</sup> sous-section : (*Anatomie et cytologie pathologiques*)

Docteur Yves GRIGNON – Docteur Béatrice MARIE

Docteur Laurent ANTUNES

-----

**43<sup>ème</sup> Section : BIOPHYSIQUE ET IMAGERIE MÉDICALE**

**1<sup>ère</sup> sous-section : (Biophysique et médecine nucléaire)**

Docteur Marie-Hélène LAURENS – Docteur Jean-Claude MAYER

Docteur Pierre THOUVENOT – Docteur Jean-Marie ESCANYE – Docteur Amar NAOUN

-----

**44<sup>ème</sup> Section : BIOCHIMIE, BIOLOGIE CELLULAIRE ET MOLÉCULAIRE, PHYSIOLOGIE ET NUTRITION**

**1<sup>ère</sup> sous-section : (Biochimie et biologie moléculaire)**

Docteur Xavier HERBEUVAL – Docteur Jean STRACZEK

Docteur Sophie FREMONT – Docteur Isabelle GASTIN – Dr Bernard NAMOUR

**2<sup>ème</sup> sous-section : (Physiologie)**

Docteur Gérard ETHEVENOT – Docteur Nicole LEMAU de TALANCE – Christian BEYAERT

-----

**45<sup>ème</sup> Section : MICROBIOLOGIE, MALADIES TRANSMISSIBLES ET HYGIÈNE**

**1<sup>ère</sup> sous-section : (Bactériologie – Virologie ; hygiène hospitalière)**

Docteur Francine MORY – Docteur Michèle WEBER – Docteur Christine LION

Docteur Michèle DAILLOUX – Docteur Alain LOZNIIEWSKI – Docteur Véronique VENARD

**2<sup>ème</sup> sous-section : (Parasitologie et mycologie)**

Docteur Marie-France BIAVA – Docteur Nelly CONTET-AUDONNEAU

-----

**46<sup>ème</sup> Section : SANTÉ PUBLIQUE, ENVIRONNEMENT ET SOCIÉTÉ**

**1<sup>ère</sup> sous-section : (Epidémiologie, économie de la santé et prévention)**

Docteur Mickaël KRAMER

-----

**47<sup>ème</sup> Section : CANCÉROLOGIE, GÉNÉTIQUE, HÉMATOLOGIE, IMMUNOLOGIE**

**1<sup>ère</sup> sous-section : (Hématologie ; transfusion)**

Docteur Jean-Claude HUMBERT – Docteur François SCHOONEMAN

**3<sup>ème</sup> sous-section : (Immunologie)**

Docteur Marie-Nathalie SARDA

**4<sup>ème</sup> sous-section : (Génétique)**

Docteur Christophe PHILIPPE

-----

**48<sup>ème</sup> Section : ANESTHÉSIOLOGIE, RÉANIMATION, MÉDECINE D'URGENCE,  
PHARMACOLOGIE ET THÉRAPEUTIQUE**

**1<sup>ère</sup> sous-section : (Anesthésiologie et réanimation chirurgicale)**

Docteur Jacqueline HELMER – Docteur Gérard AUDIBERT

**3<sup>ème</sup> sous-section : (Pharmacologie fondamentale ; pharmacologie clinique)**

Docteur Françoise LAPICQUE – Docteur Marie-José ROYER-MORROT

Docteur Damien LOEUILLE

-----

**54<sup>ème</sup> Section : DÉVELOPPEMENT ET PATHOLOGIE DE L'ENFANT, GYNÉCOLOGIE-OBSTÉTRIQUE,  
ENDOCRINOLOGIE ET REPRODUCTION**

**5<sup>ème</sup> sous-section : (Biologie et médecine du développement et de la reproduction)**

Docteur Jean-Louis CORDONNIER

=====

**MAÎTRES DE CONFÉRENCES**

-----

**19<sup>ème</sup> section : SOCIOLOGIE, DÉMOGRAPHIE**

Madame Michèle BAUMANN

-----

**32<sup>ème</sup> section : CHIMIE ORGANIQUE, MINÉRALE, INDUSTRIELLE**

Monsieur Jean-Claude RAFT

**40<sup>ème</sup> section : SCIENCES DU MÉDICAMENT**

Monsieur Jean-Yves JOUZEAU

-----

**60<sup>ème</sup> section : MÉCANIQUE, GÉNIE MÉCANIQUE ET GÉNIE CIVILE**

Monsieur Alain DURAND

-----

**64<sup>ème</sup> section : BIOCHIMIE ET BIOLOGIE MOLÉCULAIRE**

Madame Marie-Odile PERRIN – Mademoiselle Marie-Claire LANHERS

-----

**65<sup>ème</sup> section : BIOLOGIE CELLULAIRE**

Mademoiselle Françoise DREYFUSS – Monsieur Jean-Louis GELLY – Madame Anne GERARD  
Madame Ketsia HESS – Monsieur Pierre TANKOSIC – Monsieur Hervé MEMBRE

-----

**67<sup>ème</sup> section : BIOLOGIE DES POPULATIONS ET ÉCOLOGIE**

Madame Nadine MUSSE

-----

**68<sup>ème</sup> section : BIOLOGIE DES ORGANISMES**

Madame Tao XU-JIANG

=====

**MAÎTRES DE CONFÉRENCES ASSOCIÉS**

**Médecine Générale**

Docteur Alain AUBRÈGE

Docteur Louis FRANCO

=====

**PROFESSEURS ÉMÉRITES**

Professeur Georges GRIGNON – Professeur Michel PIERSON  
Professeur Michel BOULANGE – Professeur Alain LARCAN – Professeur Michel DUC  
Professeur Michel WAYOFF – Professeur Daniel ANTHOINE – Professeur Claude HURIET  
Professeur Hubert UFFHOLTZ – Professeur René-Jean ROYER  
Professeur Pierre GAUCHER – Professeur Claude CHARDOT

=====

**DOCTEURS HONORIS CAUSA**

Professeur Norman SHUMWAY (1972) <i>Université de Stanford, Californie (U.S.A)</i>	Professeur Mashaki KASHIWARA (1996) <i>Research Institute for Mathematical Sciences de Kyoto (JAPON)</i>
Professeur Paul MICHIELSEN (1979) <i>Université Catholique, Louvain (Belgique)</i>	Professeur Ralph GRÄSBECK (1996) <i>Université d'Helsinki (FINLANDE)</i>
Professeur Charles A. BERRY (1982) <i>Centre de Médecine Préventive, Houston (U.S.A)</i>	Professeur James STEICHEN (1997) <i>Université d'Indianapolis (U.S.A)</i>
Professeur Pierre-Marie GALETTI (1982) <i>Brown University, Providence (U.S.A)</i>	Professeur Duong Quang TRUNG (1997) <i>Centre Universitaire de Formation et de Perfectionnement des Professionnels de Santé d'Hô Chi Minh-Ville (VIËTNAM)</i>
Professeur Mamish Nisbet MUNRO (1982) <i>Massachusetts Institute of Technology (U.S.A)</i>	
Professeur Mildred T. STAHLMAN (1982) <i>Wanderbilt University, Nashville (U.S.A)</i>	
Professeur Harry J. BUNCKE (1989) <i>Université de Californie, San Francisco (U.S.A)</i>	
Professeur Théodore H. SCHIEBLER (1989) <i>Institut d'Anatomie de Würtzburg (R.F.A)</i>	
Professeur Maria DELIVORIA-PAPADOPOULOS (1996) <i>Université de Pennsylvanie (U.S.A)</i>	

A NOTRE MAÎTRE  
et PRÉSIDENT DE THÈSE

**Monsieur le Professeur Daniel ANTHOINE**  
Professeur Émérite de Pneumologie  
Officier dans l'Ordre des Palmes Académiques

Vous nous avez fait l'honneur d'accepter la  
Présidence de notre Jury de thèse.

Nous avons été sincèrement sensible à la qualité  
de votre accueil, de votre aide et bienveillante  
disponibilité.

Veillez trouver ici l'assurance de notre  
reconnaissance et de notre profonde gratitude.

A NOS JUGES

**Monsieur le Professeur Yves MARTINET**  
Professeur de Pneumologie

Nous vous remercions de l'honneur que vous  
nous faites en acceptant de juger notre thèse.

Votre présence dans notre Jury nous honore.

Veillez trouver ici, le témoignage de notre  
profond respect.

**Monsieur le Professeur Alain LE FAOU**  
Professeur de bactériologie-virologie  
et hygiène hospitalière

Vous nous avez fait l'honneur d'accepter de juger  
notre thèse.

Nous vous remercions vivement pour les conseils  
dont vous nous avez fait bénéficier pour ce  
travail.

Veillez croire à notre reconnaissance et notre  
profond respect.

**Monsieur le Docteur Bruno LEYDIER**  
Pneumologue

Vous nous avez inspiré le sujet de cette thèse et guidé dans sa réalisation.

Nous avons bénéficié de vos conseils éclairés et pu apprécier tout au long de ce travail, la rigueur de votre raisonnement.

Nous sommes heureux de vous avoir pour juge et tenons à vous exprimer notre sincère reconnaissance.

**A Monsieur le Docteur Etienne Jean ROYER**  
Pneumologue

Vous nous avez accueilli par deux fois dans votre service et permis d'approfondir notre connaissance médicale.

Nous continuons à apprécier l'étendue de vos connaissances, vos qualités humaines et la rigueur de votre exercice.

Soyez assurés de notre gratitude et profonde estime.

**A Monsieur le Docteur Jean-Marie WANTZ**  
Pneumologue

Nous avons pu apprécier vos qualités professionnelles et votre gentillesse.

Soyez assuré de notre estime.



**A Messieurs les Docteurs  
William CANADA  
Christian KOLTES**

Nous vous remercions pour votre aide précieuse  
apportée à ce travail.

Soyez assurés de notre reconnaissance et de notre  
amitié.

A l'ensemble du Personnel des services de Pneumologie G et F  
d'Hospitalor Saint-Avold

A l'ensemble du Personnel du Centre d'Étude des Pathologies  
Professionnelles Respiratoires (CEPPR) d'Hospitalor Saint-Avold

**A Cathy, ma moitié,**

Pour ton soutien et ta patience tout au long de  
mes études.

Pour ta participation et ta présence réconfortante  
lors de l'élaboration de ce travail.

Pour la joie et le bonheur que tu m'apportes jour  
après jour.

La pneumopathie varicelleuse de l'adulte immunocompétent  
à propos d'un nouveau cas

**A Mailys, ma fille,**

Pour ta gentillesse et tes sourires.

En te promettant désormais davantage de  
présence.

**A Michel et Annie, mes parents,**

En témoignage de mon amour et ma  
reconnaissance éternelle, que la distance et  
l'éloignement ne sauraient me faire oublier.

**A Cécile, ma sœur,**

Pour les liens qui nous unissent.

**A toute ma famille,**

Pour son affection.

**A Bruno et Marie-Louise, mes beaux-parents,**

Pour leur chaleureuse hospitalité.

**A ma belle-famille,**

**A mes amis.**

## SERMENT

"Au moment d'être admis à exercer la médecine, je promets et je jure d'être fidèle aux lois de l'honneur et de la probité. Mon premier souci sera de rétablir, de préserver ou de promouvoir la santé dans tous ses éléments, physiques et mentaux, individuels et sociaux. Je respecterai toutes les personnes, leur autonomie et leur volonté, sans aucune discrimination selon leur état ou leurs convictions. J'interviendrai pour les protéger si elles sont affaiblies, vulnérables ou menacées dans leur intégrité ou leur dignité. Même sous la contrainte, je ne ferai pas usage de mes connaissances contre les lois de l'humanité. J'informerai les patients des décisions envisagées, de leurs raisons et de leurs conséquences. Je ne tromperai jamais leur confiance et n'exploiterai pas le pouvoir hérité des circonstances pour forcer les consciences. Je donnerai mes soins à l'indigent et à quiconque me les demandera. Je ne me laisserai pas influencer par la soif du gain ou la recherche de la gloire.

Admis dans l'intimité des personnes, je tairai les secrets qui me sont confiés. Reçu à l'intérieur des maisons, je respecterai les secrets des foyers et ma conduite ne servira pas à corrompre les mœurs. Je ferai tout pour soulager les souffrances. Je ne prolongerai pas abusivement les agonies. Je ne provoquerai jamais la mort délibérément.

Je préserverai l'indépendance nécessaire à l'accomplissement de ma mission. Je n'entreprendrai rien qui dépasse mes compétences. Je les entretiendrai et les perfectionnerai pour assurer au mieux les services qui me seront demandés.

J'apporterai mon aide à mes confrères ainsi qu'à leurs familles dans l'adversité.

Que les hommes et mes confrères m'accordent leur estime si je suis fidèle à mes promesses ; que je sois déshonoré et méprisé si j'y manque".

## **SOMMAIRE**

	<b>Page</b>
<b>INTRODUCTION</b> .....	<b>16</b>
<b>I. <u>PREMIÈRE PARTIE:</u></b>	
<u>GÉNÉRALITÉS SUR VZV</u> .....	<b>17</b>
<b>II. <u>DEUXIÈME PARTIE:</u></b>	
<u>LA PNEUMOPATHIE VARICELLEUSE CHEZ L' ADULTE SAIN</u> .....	<b>49</b>
<b>III. <u>TROISIÈME PARTIE:</u></b>	
<u>DIAGNOSTIC DIFFÉRENTIEL RADIOGRAPHIQUE DE LA</u> <u>PNEUMOPATHIE VARICELLEUSE</u> .....	<b>66</b>
<b><u>CONCLUSION</u></b> .....	<b>80</b>
<b><u>BIBLIOGRAPHIE</u></b> .....	<b>82</b>
<b><u>ANNEXES &amp; ICONOGRAPHIE</u></b> .....	<b>90</b>
<b><u>ABRÉVIATIONS</u></b> .....	<b>108</b>
<b><u>TABLE DES MATIÈRES</u></b> .....	<b>109</b>
<b><u>RÉSUMÉ</u></b> .....	<b>113</b>

## **INTRODUCTION**

La varicelle est classiquement décrite comme une maladie virale de l'enfance, extrêmement contagieuse et presque "obligatoire", responsable d'une éruption cutanée fébrile et prurigineuse dont on guérit en une dizaine de jours, sans séquelle, sinon tout au plus une petite cicatrice déprimée à la place d'un bouton...

Si, dans la plus grande majorité des cas il en est ainsi, il ne faut cependant pas sous estimer les très nombreuses complications, sévères voire gravissimes, qui peuvent grever l'évolution de cette pathologie.

Les complications de la varicelle se rencontrent à tout âge, mais selon des fréquences et des gravités différentes. Ainsi, lorsque la varicelle survient chez un adulte ne l'ayant pas contracté dans son enfance, deux complications prédominent : l'encéphalopathie et la pneumopathie varicelleuse. Cette dernière peut s'avérer redoutable chez l'adulte, même en l'absence d'immunodépression.

A la lumière d'un nouveau cas de pneumopathie varicelleuse survenu chez une jeune femme immunocompétente, ayant nécessité une prise en charge hospitalière en urgence mais d'évolution fort heureusement favorable, nous établirons dans une première partie, avec l'appui de la littérature scientifique et médicale, un rappel des connaissances générales établies sur la varicelle.

Ensuite et selon le même principe, nous exposerons dans une seconde partie, les aspects physiopathologiques, épidémiologiques, cliniques, diagnostiques et thérapeutiques de la pneumopathie varicelleuse de l'adulte immunocompétent.

Enfin, nous proposerons dans une troisième partie, à l'aide d'un support iconographique, les arguments du diagnostic différentiel radiographique de la pneumopathie varicelleuse observée en phase aiguë avec d'autres pathologies responsables de miliaires appelées "fébriles". De même, les aspects radiographiques tardifs de cette complication seront comparés aux aspects de miliaires "calcifiées" que l'on peut observer au décours de certaines autres maladies respiratoires.

## PREMIÈRE PARTIE

# I. GÉNÉRALITÉS SUR le VIRUS de la VARICELLE et du ZONA

## I.1. VIROLOGIE

### I.1.1. PRÉSENTATION DU VIRUS

Le lien étiologique unissant la varicelle et le zona avec un agent infectieux causal unique, a été suspecté dès la fin du XIXème siècle par Von BOKAY, pour n'être effectivement prouvé qu'en 1952 par WELLER et STODDARD (1), avec la mise en évidence d'un seul virus responsable de ces deux maladies. Cet agent viral est depuis 1958 communément dénommé Virus de la Varicelle et du Zona : (VZV ou Varicella-Zoster-Virus) (2).

Le VZV, du genre *varicellovirus* appartient à la famille des *herpesviridae*. Il est classé dans la sous famille des *alphaherpesvirinae*, tout comme HSV 1 et 2 (*herpes simplex virus 1 et 2*) dont il partage sensiblement les mêmes caractéristiques morphologiques (3).

C'est un virus strictement humain, ubiquitaire, possédant une enveloppe lipoglycoprotéique d'environ 150 nanomètres de diamètre et qui comporte au niveau ultrastructural une capsidie icosaédrique contenant le génome formé d'ADN (Acide Désoxyribonucléique) bicaténaire. *In vivo*, sa répllication et sa propagation sont extrêmement rapides, au sein des cellules qui l'hébergent, lesquelles sont détruites à terme (effet cytopathogène).

Fragile, il devient très instable *in vitro*, ce qui complique son étude expérimentale et les tests diagnostiques (4, 5).



## **I.1.2. LE CYCLE RÉPLICATIF DE LA PRIMO INFECTION**

Il se décompose en 3 phases (4) (Fig.1)

- **L'adsorption** du virus sur les cellules cibles et sa **pénétration** dans celles-ci.
- **La transcription** des gènes viraux et **traduction** des transcrits en protéines virales.
- **L'assemblage** du matériel viral et **processus de libération** des virions dans le milieu extracellulaire.

➤ **L'adsorption** du Virus à la cellule cible a lieu grâce à l'interaction de glycoprotéines de l'enveloppe virale et de récepteurs membranaires cellulaires, occasionnant leur fusion, et permettant alors l'introduction puis la libération du nucléocapside et des protéines de l'enveloppe virale dans le cytoplasme de la cellule infectée.

Les protéines virales gagnent le noyau, tandis que le nucléocapside libère au niveau des pores nucléaires l'ADN bicaténaire du VZV.

Ce dernier code pour 72 gènes viraux dont 3 d'entre eux, sont présents en double copie.

➤ **La Transcription** de l'ADN viral débute selon un ordre chronologique précis, en un ARNm permettant la synthèse de 3 classes temporelles de protéines virales, codées par 3 catégories de gènes viraux : les gènes Alpha, Bêta et Gamma.

Ainsi on distingue :

- les Protéines Précoces Immédiates (Immediate Early ou IE)
- les Protéines Précoces (Early ou E)
- les Protéines Tardives (Late ou L)

Les protéines IE, codées par les gènes Alpha, sont exprimées dans les toutes premières heures de l'infection et migrent vers le noyau pour y réguler la transcription des gènes Bêta, lesquels codent pour les protéines E. Celles-ci sont impliquées dans la Réplication de l'ADN viral (Kinases, ADN polymérase, et synthétases de nucléotides.) (C'est notamment à ce stade de la réplication virale qu'agissent les antiviraux spécifiques du VZV, qui sont des analogues nucléosidiques, terminateurs de chaînes.)

- Une fois la réplication de l'ADN viral achevée, débute la transcription des gènes Gamma codant pour les protéines L. Celles-ci constitueront, à terme, les protéines de l'enveloppe et de la capsid, nécessaires à l'élaboration des virions. Ces derniers bourgeonneront à partir de la membrane nucléaire interne, avec trois mécanismes possibles de libération dans le milieu extracellulaire (Fig.1)

### **I.1.3. LA LATENCE**

Dès le début de l'infection, le VZV, tel que les autres *alphaherpes viridae* gagne, pour y établir la latence, le système nerveux périphérique selon le flux axonal rétrograde (Fig.3). La voie hématogène à également été évoquée, mais reste très accessoire (4).

La latence est une période et un état durant lesquels le VZV demeure asymptomatique sur le plan clinique, sans toutefois disparaître des cellules infectées (neurones et/ou cellules périneuronales (satellites)) dans lesquelles persiste une activité virale minimale caractérisée par la transcription de certains gènes viraux, (lesquels sont par ailleurs transcrits lors de la primo-infection). Ces gènes exprimés durant la latence correspondent à une partie des gènes viraux alpha et bêta (alpha 4, 62 et 63 ; bêta 21 et 29). Aucun gène gamma n'est transcrit au cours de cette phase.

On observe alors la synthèse de protéine IE (Immediate Early), IE63, IE62 et IE4) et protéines Précoces E (Early) E21 et E29 (nommées spécifiquement ORF21p et ORF29p). Ces protéines régulatrices initialement retrouvées en localisation intranucléaire lors de la réplication virale de la primo infection, s'accumulent durant la latence, au niveau du cytoplasme des cellules infectées, où elles semblent alors dépourvues de toute activité régulatrice (6).

Deux hypothèses sont évoquées (4).

Durant la latence, aucune réplication virale n'est observée, soit :

- Parce qu'il existerait des protéines virales de latence (exprimées durant cette phase ou en fin de cycle réplcatif primaire) et/ou des protéines cellulaires bloquant, en partie, la transcription virale.
- Parce qu'il y aurait une modification structurale des protéines virales régulatrices (effectivement synthétisées durant cette phase de latence), conduisant à leur

séquestration cytoplasmique et donc à l'inhibition de leur fonction régulatrice de la transcription en localisation nucléaire.

La latence du VZV serait donc caractérisée par une activité virale minimale et incomplète, limitée à l'initialisation du cycle répliatif, lequel serait alors suspendu en milieu de phase précoce.

#### **I.1.4. RÉACTIVATION VIRALE : RÉCURRENCE DU VZV**

La réactivation virale ou récurrence, se traduit cliniquement par une éruption vésiculeuse généralement localisée à un dermatome (Fig.10 et 11): le ZONA (1). La récurrence n'est pas obligatoire. Elle survient chez environ 20 à 50% des sujets séropositifs pour VZV. Son incidence augmente avec l'âge, classiquement, à partir de 50 ans. Elle augmente également lorsque l'on constate un dysfonctionnement du système immunitaire (soit congénital, acquis ou iatrogène...) notamment au niveau de la réponse immunitaire à médiation cellulaire.

Il est prouvé que pendant la période de latence, une immunité anti-VZV persiste. Elle pourrait être entretenue selon 2 mécanismes, associés ou non; Soit par une exposition répétée à un VZV exogène, soit par une production endogène, trop minime pour être symptomatique mais suffisante pour réactiver et entretenir une réponse immune spécifique.

Deux études (7, 8) ont démontré l'existence d'une immunité cellulaire spécifique dirigée contre les protéines IE62 et IE63, exprimées durant la latence virale. Cette immunité aurait tendance à s'atténuer avec le vieillissement de l'organisme, notamment celle dirigée contre IE63. Parallèlement, on constate une augmentation de l'incidence du Zona avec l'âge. La protéine IE63 pourrait donc être impliquée directement ou non dans la réactivation virale, et être réprimée durant la période de latence par l'immunité à médiation cellulaire.

Il existe certainement d'autres mécanismes intervenant dans la réactivation virale, mais encore exposés sous forme d'hypothèses et faisant l'objet d'études actuelles.

## **I.2. PHYSIOPATHOLOGIE**

Le VZV est un virus strictement humain, très fragile mais extrêmement contagieux. Il est responsable de la varicelle lors de la primo-infection et du zona lors de sa récurrence. La varicelle est une pathologie particulièrement fréquente et relativement bénigne lorsqu'elle survient chez l'enfant sain, mais peut revêtir des formes graves chez certains sujets à risque et occasionner, même chez le sujet sain, des complications pouvant être gravissimes (1, 4, 5, 9, 10).

### **I.2.1. TRANSMISSION – CONTAGIOSITÉ – PATHOGÉNIE**

Le VZV est un virus dermo-neurotrope, dont le réservoir et l'hôte sont strictement humains.

Extrêmement fragile dans le milieu extérieur, il est cependant hautement contagieux, comme en témoigne sa très forte prévalence (97% de la population française possède des anticorps dirigés contre ce virus) (1).

Sa transmission inter-humaine directe, entre un individu non immun et un sujet contagieux se fait (1):

- Soit par l'intermédiaire de gouttelettes aériennes provenant de salive ou de sécrétions naso-buccales,
- soit par contact direct avec le liquide des vésicules cutanées,
- soit encore, mais plus rarement, par voie transplacentaire au cours de la grossesse (transmission materno-fœtale), ou par contact direct avec la muqueuse lors de la traversée de la filière génitale au cours de l'accouchement.

Le virus pénètre généralement dans l'organisme du sujet non immun par la muqueuse des voies aériennes supérieures pour se disséminer, notamment vers les ganglions lymphatiques régionaux et y établir une première multiplication (4).

### **I.2.2. PRIMO-INFECTION VARICELLEUSE**

La primo-infection varicelleuse est, contrairement à celle des autres Herpès-Virus, presque constamment symptomatique (5).

Le VZV, ayant initialement pénétré dans l'organisme (d'un individu non immun) au niveau des voies aériennes supérieures, va gagner les ganglions lymphatiques loco-régionaux, pour s'y multiplier et se disséminer en réalisant alors une première virémie (1).

Ainsi débute la phase d'incubation, totalement asymptomatique, d'une durée de 10 à 21 jours (14 à 15 jours en moyenne).

On observe ensuite une seconde virémie, qui survient dans les cinq derniers jours de l'incubation, ainsi que dans les toutes premières heures de la phase aiguë d'invasion (1).

Au cours de la phase d'invasion, le virus gagne essentiellement la peau et les muqueuses, mais peut, dans certains cas, coloniser d'autres organes tels que le poumon, le système nerveux central, le foie, la moelle osseuse hématogène et notamment le mégacaryocyte.

A la phase aiguë d'invasion succède une phase d'état marquée par la survenue de plusieurs poussées successives d'éruptions cutanées, sur une durée d'environ 10 à 14 jours.

L'individu infecté est contagieux durant toute la période d'excrétion virale, qui s'étend de quelques heures avant le début de la symptomatologie clinique jusqu'à la formation des dernières croûtes cutanées, dont la chute marque la guérison clinique.

### **I.2.3. LATENCE**

Durant la primo-infection varicelleuse, le VZV a gagné, selon la voie neurogène et/ou, mais plus rarement, la voie hématogène, les ganglions sensitifs où il va persister latent et par conséquent asymptomatique, durant toute la vie de l'individu, hormis s'il présente une récurrence. On le localise, selon l'âge et par ordre de fréquence, au niveau du ganglion trijumeau dans 50 à 90% des cas, des ganglions géniculés dans 70% des cas, et dans une plus faible proportion, au niveau des ganglions thoraciques (1).

#### **I.2.4. RÉCURRENCE – (ZONA)**

Au cours de la période de latence, et selon certains facteurs favorisants (âge supérieur à 50 ans, cancers, radiothérapie, traitements immunosuppresseurs et cytotoxiques, infections intercurrentes, et certaines affections neurologiques), le virus est capable de se réactiver pour occasionner une récurrence clinique sous la forme d'un zona (1, 4, 11).

Ainsi dans une étude, HOPE-SIMPSON propose un modèle selon lequel, il n'y aurait de réactivation virale symptomatique que lorsque les résistances immunitaires de l'hôte diminueraient en deçà d'un seuil critique (1, 12).

Un zona survient rarement plus d'une fois chez le même individu et peu classiquement provoquer une varicelle chez un sujet réceptif. Des cas de "2<sup>ème</sup> varicelle" ont pu être décrits mais ils devaient correspondre en réalité à une forme généralisée de zona, notamment chez l'individu très immunodéprimé.

Par ailleurs il est établi que le zona maternel, contrairement à la primo-infection varicelleuse, survenant en cours de grossesse (en dehors de toute immunodépression), n'entraîne pas d'augmentation significative du risque malformatif fœtal (13).

Lors de la réactivation, les particules virales progressent au sein du ganglion nerveux sensitif, des cellules satellites vers les neurones, pour gagner l'axone du nerf homologue et achèvent leur parcours au niveau d'un dermatome, selon un trajet métamérique. [fig. 3]

Il y-a, au plan histologique, une inflammation aiguë du nerf sensitif et du ganglion nerveux où le virus était resté latent. On observe également à ce niveau, une hémorragie puis une destruction neuronale avec démyélinisation et en définitive, la dégénérescence du nerf sensitif périphérique (1). Ces altérations nerveuses expliquent la survenue d'algies post-zostériennes.

Parfois, selon l'importance de l'immunodépression, plusieurs nerfs sensitifs peuvent être lésés simultanément, avec comme conséquence, une éruption cutanée étendue à plusieurs métamères. De même, des déficits moteurs ont été décrits, notamment lorsque la réactivation s'étend du ganglion sensitif de la racine dorsale, aux cornes antérieures de la moelle (4).

Enfin, et toujours selon la théorie de HOPE-SIMPSON, il y aurait, au cours de la vie d'un individu infecté, une multitude de réactivations virales **asymptomatiques** qui surviendraient lors de périodes d'immunodépressions peu importantes et transitoires (4).

### **I.3. ÉPIDÉMIOLOGIE DE LA VARICELLE**

Extrêmement fréquente (600 000 à 700 000 cas par an en France) (14), la varicelle est classiquement une maladie virale "obligatoire" et bénigne de l'enfance (moins de 2 décès pour 100 000 cas) (9), (1,4/100 000 pour (11)).

En effet, elle survient généralement entre 2 et 10 ans, (95% des cas) (15), le plus souvent sans complication, ni séquelle.

Avant 1 an et à partir de l'âge de 20 ans, la survenue d'une primo-infection varicelleuse est particulièrement moins fréquente, mais, proportionnellement au nombre de cas, l'incidence des complications et le taux de mortalité, quand-à eux, augmentent sensiblement. En effet, la tranche d'âge de 20 ans et plus, qui ne compte que 2% des cas de varicelle rassemble pourtant plus de 25% des cas mortels (9).

On estime que :

- **Chez l'enfant:** 90% à 97% des cas sont survenus entre 1 et 14 ans (16), avec un taux de complications d'environ 3% (14) et un taux de mortalité très faible, de l'ordre de 1,4 à 2/100 000 (9, 15).

- **Chez le nouveau-né:** Au cours de la grossesse, le risque de transmission materno-fœtale est différent selon la période au cours de laquelle survient la primo-infection varicelleuse maternelle. Ainsi, lorsque celle-ci survient:

- **Avant 24 semaines d'aménorrhée,** le risque de transmission est d'environ 8 à 8,4%. On peut observer alors (1, 13):

- une **varicelle congénitale,**
- un **zona** qui se développera dans la petite enfance ou,
- la naissance d'un enfant **asymptomatique.**

- **En période périnatale,** (lorsque l'éruption maternelle survient dans les 5 jours qui précèdent et les 2 jours qui suivent l'accouchement) le risque de contamination est d'environ 25%. Elle est responsable de **la varicelle néonatale** qui est mortelle dans 20 à 30% des cas, par diffusion et défaillance polyviscérales (13).

- **Chez le nourrisson:** Le taux de complications est de 5% contre 3% chez l'enfant de plus d'un an (15). Plus précisément:
    - **Chez le nourrisson de moins d'un an,** le taux de mortalité est de 5,6 à 8/100 000 (en excluant les décès secondaires aux varicelles congénitales et néonatales), soit quatre fois plus élevé que chez l'enfant d'un à 14 ans (15),
    - **Avant 6 mois,** la cause principale de décès est représentée par la pneumopathie varicelleuse (17),
    - **Entre 6 mois et un an,** les décès ou séquelles définitives sont majoritairement occasionnés par l'encéphalopathie varicelleuse (17).
  
  - **Chez l'adolescent de 14 à 20 ans:** Durant cette période, la varicelle est plus sévère, les lésions cutanées sont plus nombreuses et la fréquence des complications augmente (15).
  
  - **Chez l'adulte immunocompétent:** La survenue de la varicelle est actuellement encore, peu fréquente (\*). On estime que moins de 5 à 10% des adultes (au-delà de 20 ans) n'ont pas contracté le VZV dans l'enfance et sont ainsi non-immuns, donc réceptifs (11, 14). Parmi eux, seulement 1,96% (11) voire 2 à 7% (18) développeront une primo-infection varicelleuse, mais avec un taux de létalité accru, de plus de 22 à 25% (pour GOLDBERG 30% (9, 18) : soit **un risque de décès multiplié par 25 par rapport à l'enfant** (16, 18).
- (\* )Il faut noter que l'on observe actuellement une augmentation de l'âge de survenue de la varicelle. Ainsi, en Angleterre comme aux USA. et dans certains pays asiatiques, la proportion de cas de varicelle chez les plus de 15 ans s'est accrue de 6,9% à 10% [entre 1967 et 1995], ceci ayant pour corollaire une augmentation des formes graves et de la mortalité (16).
- **Chez la femme enceinte :** On estime qu'environ 5% (Europe) à 10% (USA) des femmes adultes en âge de procréer sont séronégatives pour le VZV (11, 13). La primo infection varicelleuse au cours de la grossesse est relativement peu fréquente et représente 5 à 7 cas / 10 000 grossesses (11).



**Au plan maternel:**

La grossesse, n'est pas en elle-même, un facteur de risque de complication (13). Cependant la survenue d'une pneumopathie varicelleuse (complication la plus fréquente, environ 16% des cas), essentiellement au troisième trimestre de gestation semble être de plus mauvais pronostic (11).

**Au plan gestationnel:**

On peut observer lors d'une varicelle gravidique:

- Des fausses couches spontanées. Si celles-ci sont classiquement décrites au cours de la varicelle gravidique, avec une fréquence de l'ordre de 7%, il n'y aurait cependant pas, pour certains auteurs, de différence significative avec celle de la population générale estimée à 5,6% (13).
  - Des morts in utero, fréquemment rapportées, mais qui semblent plus, être en rapport avec les conséquences d'une pneumopathie varicelleuse maternelle que d'une pathogénie directe du VZV (13).
  - Une augmentation du taux d'accouchements prématurés, de l'ordre de 14,3% versus 5,6%, essentiellement avant 20 SA (semaines d'aménorrhée), majoritairement lié lui aussi à une complication maternelle (13).
- 
- **Les épidémies de varicelle** surviennent généralement plus fréquemment en hiver et au printemps qu'en été (15). Elles sont beaucoup plus rares dans les pays tropicaux que dans les pays tempérés, mais sont alors observées plus fréquemment chez l'adulte (1).
  - La varicelle étant extrêmement contagieuse, on estime que le **taux d'attaque secondaire** dans une maison est de l'ordre de 90% (15, 19). Dans un environnement hospitalier ou une école, il est d'environ 70 à 96% (13).

## **I.4. CLINIQUE**

La varicelle est une maladie de l'enfance, généralement considérée comme bénigne, lorsqu'elle survient dans sa forme classique entre 1 et 14 ans.

Elle peut également révéler des aspects atypiques et engager le pronostic vital selon l'âge et le terrain sur lequel elle survient. Ainsi, on distingue:

### **I.4.1. LA FORME CLASSIQUE:**

C'est la **varicelle commune**. Elle survient généralement chez un enfant âgé de 1 à 14 ans (2 à 6 ans en moyenne), immunocompétent.

On distingue 4 phases : l'**incubation**, l'**invasion**, l'**éruption** et la **guérison**.

#### **I.4.1.1. L'INCUBATION**

Elle est, sur le plan clinique, strictement asymptomatique et s'étend du jour de la contamination au tout début de l'éruption cutanée, le sujet infecté devenant contagieux dans les dernières heures de cette période.

#### **I.4.1.2. L'INVASION**

La phase d'invasion, très brève, est généralement marquée par un fébricule inconstant (50%) autour de 38°-38,5°C, une asthénie et parfois des douleurs abdominales.

#### **I.4.1.3. L'ÉRUPTION**

La primo-infection varicelleuse est quasiment toujours symptomatique. Le diagnostic est clinique. Il est porté sur la constatation d'une éruption cutanée maculo-vésiculeuse très prurigineuse: l'**exanthème** et muqueuse: l'**éнанthème** (19).

La lésion élémentaire est formée initialement par des **macules** érythémateuses cutanées diffuses (l'exanthème). Celles-ci apparaissent en général au niveau du cuir chevelu, la face ou le

tronc, pour se généraliser et gagner en 2 à 3 jours, selon plusieurs poussées successives, le visage et le reste du corps, sans épargner les paumes et les plantes (Fig. 5 et 6). L' exanthème s'accompagne de lésions identiques des muqueuses des voies aéro-digestives supérieures et génitales , formant alors l'énanthème.

Les macules érythémateuses initiales deviennent papules, lesquelles sont rapidement surmontées d'une **vésicule**, à liquide clair "en goutte de rosée", qui se trouble secondairement. Les vésicules s'ombiliquent ensuite, s'aplatissent, se dessèchent et forment une **croûte**. Celle-ci tombera quelques jours plus tard, laissant parfois une dépigmentation transitoire, mais généralement sans cicatrice. En effet, les lésions élémentaires respectent la membrane basale de l'épiderme. Ce sont les volumineuses lésions, mais surtout les excoriations occasionnées par le grattage de cette éruption très prurigineuse qui sont à l'origine de cicatrices séquellaires (1).

Enfin, l'éruption varicelleuse évoluant par poussées successives (environ 3), sur une période de 7 jours en moyenne (20), il est classique de retrouver des lésions d'âges différents, cette caractéristique étant très en faveur du diagnostic. Le nombre de vésicules est très variable, généralement inférieur à 300, mais on peut en dénombrer de quelques dizaines à plus de 2000 (20).

#### **I.4.1.4. LA GUÉRISON**

L'évolution spontanée de la varicelle est le plus souvent favorable. La guérison a lieu environ 14 à 15 jours après le début de l'éruption cutanée, où l'on constate la chute des dernières croûtes. C'est la phase de décrustation (19).

La varicelle confère une **immunité définitive**. Une récurrence, non obligatoire, du VZV se traduit par le Zona.

#### **I.4.2. LES FORMES ATYPIQUES**

La varicelle, dans sa forme classique, quand elle survient chez l'enfant de 2 à 14 ans, est le plus souvent d'évolution spontanément favorable. Cependant, selon l'âge de survenue, le statut immunitaire, ou lors d'une grossesse, voir même en dehors de toute pathologie particulière, la varicelle peut présenter des manifestations atypiques.

#### **I.4.2.1. LA FORME FRUSTRE**

La forme de primo-infection "inapparente" ou paucisymptomatique de l'enfant est peu fréquente (moins de 5%) (15), et du fait de son caractère relativement bénin dans cette tranche d'âge, elle passe alors généralement inaperçue (1), pour n'être reconnue qu'en cas d'épidémie (15).

#### **I.4.2.2. LES FORMES DU NOUVEAU-NÉ**

Lorsque la primo-infection varicelleuse survient chez la femme enceinte, le risque de contamination fœtale est variable selon l'âge de la grossesse. (voir ÉPIDÉMIOLOGIE)

➤ **Avant la 24<sup>ème</sup> semaine d'aménorrhée,**

On peut observer à la naissance : (1, 11, 13)

- Une **VARICELLE CONGÉNITALE** dans 33% des cas,
- Un **Zona** précoce, dans l'enfance, dans 45% des cas.

**La VARICELLE CONGÉNITALE** est caractérisée par des anomalies de l'embryogenèse. En effet, le pouvoir tératogène (mais non mutagène) du VZV a été évoqué une première fois en 1974 par SRABSTEIN *et al*, lors de l'observation chez plusieurs nouveau-nés de malformations poly-organiques (13). Il introduisait alors la notion de **syndrome de varicelle congénitale**.

Le virus n'est pas mutagène au sens génétique du terme. Ce sont les cicatrices tissulaires, brides et adhérences, de même que les lésions nerveuses qu'il occasionne au cours de l'embryogenèse et du développement fœtal qui sont responsables des anomalies constatées.

**Le syndrome de varicelle congénitale associe généralement** (1, 11, 13) :

- **Au plan dermatologique**: Des lésions cicatricielles, ou une dyschromie cutanée (hypo ou hyperpigmentation), souvent unilatérales.

- **Au plan musculo-squelettique:** Une hypoplasie, ou plus rarement une agénésie d'un membre ou partie de membre, des atrophies musculaires ou articulaires;
- **Au plan neurologique:** Une atteinte du système nerveux central, avec une microcéphalie, une atrophie corticale ou cérébelleuse, une hydrocéphalie, des cavités kystiques ou calcifications intracérébrales, des dilatations ventriculaires inconstantes. Une atteinte du système nerveux autonome, avec troubles de la déglutition, du transit oesophagien, troubles sphinctériens, paralysie diaphragmatique, des cordes vocales, syndrome de Claude-Bernard-Horner.  
Une atteinte du système nerveux périphérique, avec paralysies motrices.
- **Au plan oculaire:** Une atrophie optique (microphthalmie), chorioretinite ou cataracte.
- **Des atteintes polyviscérales:** Calcifications hépatiques, spléniques et myocardiques.

➤ **En fin de grossesse.**

On peut observer à la naissance une **VARICELLE NÉONATALE**, notamment lorsque l'éruption cutanée maternelle survient entre le 5<sup>ème</sup> jour qui précède et le 2<sup>ème</sup> jour suivant l'accouchement. La transmission est alors, soit hématogène (1<sup>ère</sup> ou 2<sup>nde</sup> virémie maternelle), soit survient lors de la traversée de la filière génitale (1, 13, 16). Le nouveau-né n'est pas protégé par les IgG maternelles lesquelles, même si elles peuvent traverser le placenta, ne sont pas encore produites en quantité suffisante pour lui conférer une immunité passive. Par contre, lorsque la mère développe une varicelle plus de sept jours avant l'accouchement, presque tous les nouveau-nés possèdent des anticorps maternels protecteurs (11, 13).

La varicelle néonatale est particulièrement sévère. L'enfant présente une éruption cutanéomuqueuse généralisée avec des lésions ulcéro-nécrotiques ou hémorragiques. On observe alors un taux de mortalité jusqu'à 30%, par atteinte polyviscérale (broncho-pneumopathies, ulcérations digestives, méningo-encéphalites, hépatites) (1, 5, 11).

#### **I.4.2.3. LA FEMME ENCEINTE**

Lorsque la primo-infection varicelleuse maternelle survient au 3<sup>ème</sup> trimestre de la grossesse, on n'observe pas d'augmentation significative de la fréquence des complications chez la mère (13), mais une majoration de leur sévérité (1, 16, 21).

Ainsi, le taux de mortalité imputé à la pneumopathie varicelleuse non traitée de la femme enceinte pourrait atteindre 40% (11).

#### **I.4.2.4. L'ADULTE IMMUNOCOMPÉTENT**

La varicelle y est responsable des mêmes manifestations cliniques (altération de l'état général et éruptions cutanées typiques), mais elle peut être plus sévère que chez l'enfant en raison de l'augmentation du risque de survenue d'une complication (dont les plus fréquentes sont la pneumopathie varicelleuse et l'encéphalopathie varicelleuse).

La pneumopathie varicelleuse sera développée dans la deuxième partie.

#### **I.4.2.5. LE SUJET IMMUNODÉPRIMÉ**

En cas d'immunodépression cellulaire, congénitale, acquise ou iatrogène, notamment lors d'hémopathies malignes (leucémies, lymphomes), de chimiothérapie antimitotique, de traitement antirejet de greffes de moelle ou d'organes, de corticothérapie au long cours, du syndrome d'immunodéficience acquise (SIDA), la varicelle est souvent grave, réalisant une **VARICELLE PROGRESSIVE**.

L'évolution de l'éruption cutanée est alors marquée par des lésions très nombreuses, de grande taille, hémorragiques, parfois nécrotiques avec un risque de surinfection locale majoré. Le temps de cicatrisation est allongé avec d'importantes cicatrices cutanées séquellaires (9).

Les complications générales sont plus fréquentes et bien plus sévères, par dissémination polyviscérale avec syndrome de détresse respiratoire aiguë (SDRA) et coagulation intravasculaire disséminée (CIVD) dans 30 à 50% des cas (9).

## **I.5. DIAGNOSTIC ÉTIOLOGIQUE**

Le diagnostic de varicelle est essentiellement clinique et anamnestique. Il est basé sur la notion de contagion (généralement exposition d'un individu non immun à un enfant varicelleux, environ 2 semaines plus tôt), et l'examen clinique qui retrouve les lésions cutané-muqueuses typiques, dans leur localisation et évolution chronologique.

En cas de doute sur le diagnostic, lorsque la clinique n'est pas concluante, ou devant une forme compliquée, mais aussi, afin de déterminer le statut immunitaire d'un individu à risque (notamment avant la mise en place d'un traitement immunosuppresseur), ou encore lors d'une éruption atypique dans l'entourage d'un sujet immunodéprimé ou chez une femme enceinte sans antécédent varicelleux prouvé, le diagnostic clinique doit être renforcé par des examens complémentaires.

On distingue des méthodes de mise en évidence directe du VZV : Le cytodiagnostics, l'isolement viral en culture cellulaire, la Polymérase Chain Reaction (PCR), l'immunocytodiagnostics et indirecte : La sérologie varicelleuse (sérodiagnostic).

### **I.5.1. LE CYTODIAGNOSTIC** (Diagnostic cytologique)

Il s'agit du cytodiagnostics de TZANCK (Fig. 7).

Il consiste à réaliser au lit du malade, un frottis du plancher d'une vésicule avec mise en évidence directe, en microscopie optique, des cellules infectées (cellules ballonnissantes), par coloration au GIEMSA (effet cytopathogène).

### **I.5.2. L'ISOLEMENT VIRAL EN CULTURE CELLULAIRE**

Cette technique délicate consiste à prélever du liquide vésiculaire, contenant du virus, et à l'inoculer directement sur des cultures cellulaires spécifiques, transmises rapidement au

laboratoire, en raison de la très grande fragilité du virus. L'effet cytopathogène est généralement observé entre le 4<sup>ème</sup> et le 24<sup>ème</sup> jour de culture. (Fig. 8).

On observe alors des foyers de cellules arrondies, irrégulières et réfringentes, associés à des foyers de cellules géantes, multinuclées.

### **I.5.3. LA "POLYMERASE CHAIN REACTION" (PCR)**

La recherche du génome viral par amplification génique, se fait sur des prélèvements de liquide ou de berges vésiculaires mais surtout sur du liquide céphalo-rachidien (en cas de symptômes neurologiques) et également sur du liquide amniotique (en cas de varicelle maternelle). Les échantillons sont rapidement transmis au laboratoire et sont étudiés soit extemporanément, soit cryoconservés à  $-20^{\circ}$  pour analyse ultérieure (22). (Tableau 1)

### **I.5.4. L' IMMUNOCYTOLOGIE**

Recherche d' antigènes viraux en immunofluorescence ou en immunopéroxydase sur des frottis cellulaires de liquide ou du plancher des vésicules. (Fig. 9).

### **I.5.5. LA SÉROLOGIE – LE SÉRODIAGNOSTIC**

La sérologie de la varicelle (Fig. 17) est effectuée à partir de sang prélevé sur un tube sec. Cette méthode de diagnostic indirect permet le titrage des anticorps anti-varicelleux dans le sérum du malade. Elle se pratique essentiellement en ELISA (Enzyme-Linked ImmunoSorbent Assay) (23), test immunoenzymatique réalisé sur 2 prélèvements pratiqués à 15 jours d'intervalle.

Les anticorps anti-VZV (initialement de type IgM) ne sont pas présents dans le sérum lors de la phase d'incubation. Ils deviennent détectables dans les premières heures qui suivent le



début de l'éruption cutanéomuqueuse, pour n'être véritablement titrables que vers le 3<sup>ème</sup> ou 5<sup>ème</sup> jour. Ils atteignent un plateau entre 2 et 3 semaines. (Fig. 17)

Interprétation:

Une augmentation conjointe des IgM et IgG sur 2 prélèvements réalisés à 15 jours d'intervalle témoigne d'une infection actuelle. Un taux d'IgG élevé isolé, témoigne d'une infection ancienne et d'une immunité acquise.

### **I.5.6. L' ANATOMOPATHOLOGIE – L' HISTOLOGIE**

Une Biopsie cutanée au niveau d'une lésion vésiculaire à visée diagnostique est peu réalisée en pratique.

Histologiquement, la vésicule est de localisation intra-épidermique et forme une cavité intramalpighienne (Fig. 4). Au sein de la vésicule, on retrouve, mêlées aux sérosités, des cellules ballonnantes de UNNA, et des cellules multinuclées contenant des inclusions nucléaires éosinophiles évocatrices d'une infection par Herpès virus (tels que HSV1 et 2 et VZV) (1).

L'effet cytopathogène du VZV est responsable d'une nécrose kératinocytaire, qui respecte généralement la membrane basale, ce qui explique la restitution généralement *ad integrum* de l'épiderme lors de la décrustation, et l'absence de cicatrice séquellaires, hormis si la lésion a été le siège d'une surinfection et/ou a subi une excoriation notamment par grattage.

### **I.5.7. INDICATION DES EXAMENS COMPLÉMENTAIRES SPÉCIFIQUES.** (tableaux 1 et 2)

Il n'y a pas lieu de réaliser de diagnostic virologique de la varicelle (ou du Zona) lorsque celle-ci survient chez l'enfant sain, immunocompétent, présentant une forme clinique typique et sans élément de gravité.

Cependant, en cas d'éruption vésiculeuse atypique, **l'isolement viral en culture cellulaire** est à réaliser en première intention.

La "PCR" est particulièrement réservée aux atteintes neurologiques, où l'on pratique une amplification génique du VZV sur du liquide céphalo-rachidien (24).

On réalise également une recherche d'ADN viral, dans l'humeur aqueuse ou dans le stroma cornéen lors d'atteintes oculaires (essentiellement pour le Zona); De même cette technique est employée lors du diagnostic prénatal, lorsque la séroconversion varicelleuse survient chez la mère dans les 24 premières semaines de grossesse. Le diagnostic repose alors sur la mise en évidence, par "PCR", du génome viral dans le liquide amniotique.

La sérologie de la varicelle est indiquée essentiellement chez l'adulte, sans antécédent connu de varicelle, avec notion de contage varicelleux, car exposé, du fait de l'âge, à un risque de complications plus important (5).

Elle est également indiquée pour déterminer le statut immunologique d'un individu avant la mise en route d'un traitement immunosuppresseur, ou encore en cas d'exposition au VZV, d'une femme enceinte ou d'un sujet immunodéprimé. Son coût est de 24,40 € (160F)

### **I.5.8. SENSIBILITÉ ET SPÉCIFICITÉ**

L'immunofluorescence directe, l'isolement en culture cellulaire et la "PCR" sont 3 techniques dont la spécificité est de 100%.

La "PCR" dispose d'une sensibilité de 100%, l'immunofluorescence directe de 71% et l'isolement en culture cellulaire de 33% (25).

## **I.6. DIAGNOSTIC DIFFÉRENTIEL**

Le diagnostic de la varicelle est généralement porté très facilement devant les éléments de l'anamnèse et de la clinique.

Néanmoins, on peut évoquer chez l'enfant, devant une éruption cutanée vésiculeuse fébrile :

- ◆ **Un syndrome Pieds-Mains-Bouche** (fig. 13) Habituellement lié au virus coxsackie A-16, il associe des signes généraux (fébricule, douleurs abdominales, asthénie, anorexie arthralgies et adénopathies), un énanthème caractérisé par des érosions aphthoïdes buccales (jugales, gingivales et linguales) et un exanthème formé de vésicules ovales, de 3 à 8 mm de diamètre, de couleur blanc-gris, localisées aux pieds, aux mains, aux fesses et parfois, dans les formes profuses, aux bras et aux jambes (26, 27).
  
- ◆ **Un impétigo bulleux** : Infection cutanée causée par *staphylococcus aureus*, sécréteur d'une toxine épidermolytique responsable de la formation de vésicules, voir de bulles prenant un aspect mélicérique lorsqu'elles laissent place à des croûtes couleur de miel. (fig. 12), (26, 27).
  
- ◆ **Un syndrome de KAPOSI-JULIUSBERG** ou éruption varicelliforme de Kaposi généralement localisée au visage, résultant de la surinfection par HSV (parfois par le staphylocoque doré) d'une dermatite atopique, à l'origine de la formation de lésions rapidement extensives, initialement papuleuses puis vésiculeuses, érosives et enfin croûteuses. (Fig. 14) Une atteinte buccale est plus rarement observée. Des adénopathies sont fréquentes. Les signes généraux sont marqués essentiellement par une fièvre (26, 27).
  
- ◆ **Un Prurigo strophulus** correspondant à une dermatose prurigineuse, caractérisée par des papules lenticulaires, centrées par une petite vésicule ou une croûte, reposant sur une base urticarienne. Cette pathologie fréquente dans la petite enfance, évolue par poussées successives et ne laisse pas de traces (Fig. 16) (26, 27).
  
- ◆ **Un syndrome de GIANOTTI-CROSTI** correspondant à une éruption cutanée maculo-papuleuse, parfois prurigineuse, localisée au visage, aux membres et aux fesses, épargnant le tronc. Elle peut être causée par les virus de l'hépatite B, le cytomégalovirus (CMV), le virus d'Epstein-Barr ou Coxsackie. (Fig. 15) (26, 27).
  
- ◆ **Une gale surinfectée**: Essentiellement rencontrée chez le nourrisson et l'enfant, où l'on rencontre des lésions vésiculeuses palmoplantaires, lesquelles, peuvent présenter des croûtes lorsqu'il y a impétigénisation secondaire (28).

- ◆ Chez l'adulte, il faut penser à une forme vésiculaire de la **syphilis secondaire** (27), caractérisée par une éruption cutanée maculopapuleuse apparaissant 6 à 8 semaines après un chancre. Initialement roséoliforme, l'exanthème peut parfois prendre un aspect papuleux, voire papulo-vésiculeux (29).
- ◆ A titre documentaire, il faut également évoquer la variole, bien qu'elle soit éradiquée.

## **I.7. COMPLICATIONS** (tableau 3 )

Les complications sévères de la varicelle sont rares chez l'enfant, elles représentent 2 à 3% des cas (10, 14).

Elles sont plus fréquentes et graves chez le nourrisson et l'adulte : environ 20% des cas (16). Ainsi, on estime qu'un adulte présente un risque 25 fois supérieur à celui de l'enfant, de présenter une complication sévère de la primo-infection varicelleuse (30).

Les sujets immunodéprimés présentent un risque de complications sévères, bien supérieur à celui de l'enfant et de l'adulte sain : 30 à 50% des cas (16).

### **I.7.1. COMPLICATIONS CUTANÉO-MUQUEUSES**

#### **I.7.1.1. LES COMPLICATIONS CUTANÉES**

Ce sont les plus fréquentes (elles représentent 41% des complications).

Elles sont dominées par la **surinfection bactérienne** (1 à 4 % des varicelles de l'enfant) (15), liée au grattage des lésions cutanées varicelleuses très prurigineuses, avec impétigénisation secondaire, essentiellement due au staphylocoque doré (*staphylococcus aureus*) et à *streptococcus pyogenes*, notamment au streptocoque  $\beta$  hémolytique du groupe A (15).

L'impétigo secondaire peut être à l'origine de complications plus sévères, telles que lymphangites, abcès sous-cutanés, cellulites extensives, jusqu'à la redoutable fasciite nécrosante (à *S. pyogenes*). Des septicémies à streptocoque à point de départ cutané, avec choc septique ou choc toxique streptococcique, ont également été décrites (1, 5, 10, 15, 31).

### **I.7.1.2. LES COMPLICATIONS MUQUEUSES**

L'énanthème varicelleux est retrouvé dans ¼ des cas de varicelles. Les vésicules sont rapidement relevées et érosives. On observe alors, au niveau bucco-pharyngé, une stomatite et/ou une angine vésiculeuse, responsable de dysphagie et odynophagie. Au niveau génital, on peut rencontrer une vulvite ou une balanite (1).

## **I.7.2. COMPLICATIONS VISCÉRALES**

### **I.7.2.1. NEUROLOGIQUES**

- **La cérébellite**, ou **ataxie cérébelleuse aiguë**. Complication très fréquente chez l'enfant (1/4000 varicelles), elle associe une ataxie de type statique, des tremblements, une hypermétrie-dysmétrie, une démarche ébrieuse, avec un nystagmus et un syndrome méningé. Bénigne, elle est résolutive en quelques semaines, sans séquelle (1, 9, 15, 32).
- **La méningo-encéphalite varicelleuse**: Complication moins fréquente (1/40 000 varicelles) mais plus grave que la cérébellite, elle est responsable de 5 à 18% de décès et de séquelles neurologiques définitives (telles que l'épilepsie, ou déficit neurologique). Elle survient généralement en fin d'éruption et associe des troubles de la conscience jusqu'au coma, un syndrome méningé avec convulsions. L'évolution est cependant, le plus souvent, rapidement favorable et ce, en 2 ou 3 jours, dans 82% des cas (15).
- **Le syndrome de REYE** (ou REYE-JOHNSON) : Exceptionnel (3 à 4/100 000 cas) et non spécifique de la varicelle, il est favorisé par la prise d'aspirine, laquelle est formellement contre-indiquée durant la varicelle (comme dans la grippe) depuis 1982 (33). Il associe une encéphalopathie aiguë, non inflammatoire et une hépatite stéatosique sévère. Le début est brutal, avec vomissements, délire et coma profond, crises convulsives, contractures, hépatomégalie et hémorragies. Les examens biologiques mettent en évidence une insuffisance hépatocellulaire sévère, avec élévations des transaminases, hyperammoniémie, diminution du taux de prothrombine et hypoglycémie.

Le syndrome de REYE serait la conséquence d'une surcharge lipidique par libération massive d'acides gras, perturbant le métabolisme mitochondrial. Spontanément mortel dans 80% des cas, il est encore fatal dans 40% des cas lorsqu'il est pris en charge.

- Autres atteintes neurologiques possibles mais rares : Myélite aiguë transverse (34), syndrome de GUILLAIN-BARRE (35), névrite optique (36).

### **I.7.2.2. PULMONAIRES**

Il s'agit de la **pneumopathie varicelleuse** ou **pneumopathie interstitielle hypoxémiante**. Cette complication, potentiellement grave est plus fréquente chez l'adulte sain (13 à 16%) (13) et le nourrisson de moins de 6 mois. Elle fait l'objet d'une étude approfondie dans la 2<sup>ème</sup> partie.

### **I.7.2.3. HÉPATIQUES**

Hormis l'hépatite stéatosique du syndrome de REYE, qu'il faut systématiquement évoquer, on observe fréquemment au cours de la primo-infection varicelleuse une hépatite peu sévère, essentiellement biologique avec élévation modérée des transaminases (37).

### **I.7.2.4. HÉMATOLOGIQUES** (15)

On observe souvent une **thrombopénie aiguë**, virale, en général asymptomatique et spontanément résolutive, parfois responsable d'un purpura.

Plus rarement une thrombopénie immunoallergique peut être responsable du **purpura thrombopénique aiguë post-varicelleux** de bon pronostic et exceptionnellement d'un **purpura fulminans**.

La CIVD (**coagulation intravasculaire disséminée**) s'observe en général lors du SDRA (syndrome de détresse respiratoire de l'adulte) et défaillances multiviscérales.

### I.7.2.5. AUTRES (15)

- **Vasculaires**: Thromboses artérielles (rétiniennes ou cérébrales).
  
- **Rénales** :
  - Glomérulonéphrite post streptococcique,
  - Syndrome néphrotique,
  - Syndrome Hémolytique et Urémique (SHU).
  
- **Cardiaques** : Rares, marquées par les
  - Myocardites,
  - Péricardites.
  
- **Oculaires** :
  - Conjonctivite,
  - Kératite avec risque d'ulcération cornéenne,
  - Uvéite.
  
- **Rhumatologiques** :
  - Arthrites septiques.
  - Ostéomyélites.
  
- **Glandulaires** :
  - Pancréatite,
  - Orchite.

## **I.8. TRAITEMENT DE LA VARICELLE**

### **I.8.1. PROPHYLACTIQUE**

#### **I.8.1.1. PRÉVENTION PRIMAIRE**

- **L'ISOLEMENT** : L'éviction des collectivités du sujet varicelleux jusqu'à la guérison clinique est réglementaire mais peu efficace en pratique.

- **Dans le cas de l'éviction scolaire ou de crèche** d'un enfant varicelleux, le jury de la 11<sup>ème</sup> conférence de consensus, en thérapeutique anti-infectieuse de 1998 (16), recommande le retour en collectivité avant même la chute des dernières croûtes, et en l'absence de toute nouvelle poussée vésiculeuse. Il n'a en effet jamais été possible d'isoler du virus vivant dans les lésions croûteuses. De surcroît, le risque contagieux n'est maximal que dans les 4 jours qui encadrent une poussée éruptive et durant cette période, c'est essentiellement durant les 2 jours qui précèdent l'éruption qu'a lieu la majorité des contaminations (19).

- **En milieu hospitalier**, la transmissibilité -notamment aéroportée- très élevée du VZV fait courir un risque important aux sujets réceptifs: Enfants ou adultes immunodéprimés, nouveau-nés et prématurés, malades en réanimation, brûlés, mais aussi le personnel adulte hospitalier non immunisé.

Dans le cas où il serait nécessaire de maintenir hospitalisé un sujet infecté par le VZV, la conférence (16) recommande de poursuivre l'isolement en chambre seule et idéalement à pression négative, jusqu'à ce que les lésions soient au stade des croûtes. Le personnel doit également porter des gants et une blouse ne quittant pas la chambre du malade. Le personnel non vacciné ou n'ayant pas eu la varicelle doit éviter d'entrer en contact avec le patient, mais le cas échéant, le port d'un masque s'ajoute aux mesures précédentes (précaution de type A relative au risque de transmission aéroportée) (19).

De toute évidence, il convient donc d'éviter autant que possible d'hospitaliser un adulte et de surcroît un enfant varicelleux.



○ LA VACCINATION:

On dispose depuis 1974 d'un vaccin vivant atténué, obtenu par TAKAHASHI (38), à partir d'une souche naturelle isolée chez un enfant Japonais appelé OKA.

Aujourd'hui encore, c'est ce vaccin OKA qui est utilisé pour l'élaboration du vaccin antivaricelleux.

En pratique, chez l'enfant de plus d'un an et de moins de 12 ans, l'injection d'une dose vaccinale unique de 2000 ufp (unités formant plaque) est bien tolérée et confère une bonne protection. Au-delà de cet âge, 2 injections réalisées par voie sous-cutanée à 3 mois d'intervalle sont nécessaires.

Chez l'adulte, on estime que le taux de protection est de 50% (39).

Bien qu'atténué, ce vaccin vivant demeure contre indiqué chez la femme enceinte, les adultes gravement immunodéprimés, souffrant de cancer ou sous corticothérapie par voie générale au long cours (40).

Toutefois, il est le seul vaccin vivant administrable aux enfants immunodéprimés, à la condition que ce soit en période d'immunodépression modérée, en dehors de tout traitement immunosuppresseur ou avant une greffe d'organe. Il est en effet désormais démontré que ce vaccin n'est pas dangereux si l'immunodépression est modérée, bien qu'il puisse être à l'origine d'un véritable syndrome varicelleux à minima et surtout établir comme le virus sauvage, une latence dans les ganglions sensitifs. Il va permettre aux enfants immunodéprimés -mais vaccinés- de ne pas développer de varicelle grave, sinon fatale, en cas de contamination par la souche sauvage.

En France, selon les spécifications de l'autorisation de mise sur le marché (AMM) du vaccin et les recommandations du jury de la 11<sup>ème</sup> conférence de consensus en thérapeutique anti-infectieuse (16), une vaccination ciblée, comportant 2 injections à 3 mois d'intervalle, doit être réalisée chez:

- Tout enfant, sans antécédent de varicelle ou de zona, atteint d'une hémopathie maligne ou d'une tumeur solide, à distance de toute chimiothérapie, de même que l'ensemble de sa fratrie.
- Le personnel soignant non immun, en contact étroit avec des enfants immunodéprimés ou susceptibles de l'être.

Par ailleurs, le jury est défavorable à la généralisation de la vaccination systématique, notamment chez l'enfant sain, d'une part parce que la varicelle est une pathologie "bénigne" à cet âge, et d'autre part, parce que la couverture vaccinale ne pouvant jamais être maximale, il y aurait inévitablement une accentuation du déplacement de l'infection vers les populations d'adultes où il est établi que les formes cliniques de varicelle sont plus graves.

### **I.8.1.2. PRÉVENTION SECONDAIRE**

- **L'immunothérapie passive**

Le traitement préventif secondaire s'adresse aux sujets réceptifs à risque de développer une forme grave de la maladie et ayant été soumis à un contage récent (19).

Le principe thérapeutique reposait jusqu'en 1994 sur l'administration de **gammaglobulines spécifiques**, anti-VZV, issues de sérum de patients convalescents de zona (41).

Depuis janvier 1994 (décret relatif aux nouvelles recommandations applicables aux médicaments dérivés du sang), ces gammaglobulines ne sont plus autorisées en France, tant que leur parfaite innocuité n'a pas été prouvée, même s'il est démontré que leur utilisation réduisait sensiblement, après contact varicelleux, la gravité de la maladie chez les individus à risque. En effet, l'utilisation d'immunoglobulines spécifiques dans les 72 heures suivant un contage varicelleux, réduisait significativement de 41 à 89% le taux de contamination, notamment chez les femmes enceintes (42) et l'enfant immunodéprimé (43).

Actuellement, sont utilisées des **gammaglobulines polyvalentes**, dont le titre en anticorps anti-VZV est 3 fois moins élevé (19), sans toutefois que leur intérêt n'ait seulement été prouvé, tant chez les immunodéprimés, la femme enceinte VZV-séronégative avec notion de contage, que chez le nouveau-né dont la mère a développé une varicelle clinique, une semaine avant l'accouchement (42).

▪ **La vaccination**

Il semblerait que la vaccination administrée dans les 3 jours qui suivent un contage varicelleux chez un sujet VZV-séronégatif, puisse permettre d'éviter ou tout au moins de réduire, les complications de la maladie (9).

De même, une expérience est menée aux Etats-Unis. Elle consiste à vacciner des adultes volontaires, VZV-séropositifs, dans l'optique de restimuler leur immunité cellulaire et à diminuer dans cette population l'incidence du Zona, lequel peut être à l'origine d'une épidémie de varicelle. Aucune conclusion n'est à ce jour proposée.

▪ **Chimioprophylaxie antivirale spécifique** (1, 18) :

L'utilisation de l'ACICLOVIR et du VALACICLOVIR dans la chimioprophylaxie primaire de l'infection à VZV est recommandée chez :

- Le nouveau-né, dont la mère a présenté une varicelle clinique dans les 5 jours précédents et les 2 jours suivant l'accouchement.
- Les patients ayant bénéficié d'une greffe de moelle osseuse, à la phase d'immunodépression maximale.

Chez l'enfant sain avec notion de contage varicelleux, le Comité des Maladies Infectieuses Américain ne recommande pas l'utilisation de l'aciclovir en prophylaxie (44), même si plusieurs études (45, 46) démontrent qu'il diminue significativement la symptomatologie clinique tout en permettant une séroconversion.

En effet, aucune étude ne permet de conclure que la réponse sérologique induite est suffisante pour éviter une réinfestation ou un zona précoce (19).

De même, comment pourrai t'on reconnaître, par la suite, les individus "protégés" sans une étude systématique de leur statu sérologique, puisque n'ayant pas eu d'éruption varicelleuse typique dans l'enfance ?.

## **I.8.2. TRAITEMENT CURATIF**

### **I.8.2.1. DE LA VARICELLE COMMUNE, NON COMPLIQUÉE**

La varicelle, survenant chez l'enfant de 2 à 10 ans est dans la plus grande majorité des cas bénigne, d'évolution favorable et sans complication. Le traitement est par conséquent essentiellement symptomatique et consiste, justement, à prévenir ces complications.

#### **a. Les règles d'hygiène (1, 11, 47)**

- ❑ On préconise une à deux douches tièdes (environ 32°C) quotidiennes à préférer aux bains qui peuvent favoriser la macération.
- ❑ Une toilette avec un savon doux ou un pain dermatologique permettant d'éliminer les croûtes, et un séchage léger par tamponnement.
- ❑ La désinfection locale des lésions, à effectuer le matin et le soir avec de la chlorhexidine en solution aqueuse, en raison de son large spectre antibactérien, de son faible potentiel allergisant, et son caractère incolore.
- ❑ Il faut veiller à ne pas utiliser de nombreux autres topiques; Soit en raison de leur inutilité, soit de leur faculté à favoriser une surinfection locale ou encore du fait de leur caractère potentiellement irritant ou allergisant.

C'est le cas des antibiotiques locaux, du talc et des pommades, lesquelles sont trop grasses et favorisent la macération ainsi que la surinfection par des germes non sensibles.

De même, certains antiseptiques tels que l'alcool, les dérivés chlorés (DAKIN<sup>®</sup>), iodés (Bêtadine<sup>®</sup>) et mercuriels, sont irritants, ainsi que les colorants.

- ❑ Les antiviraux locaux sont inutiles car inefficaces.
- ❑ Afin d'éviter les lésions de grattage à l'origine de cicatrices séquellaires, il est recommandé de couper court les ongles des enfants. Certains proposeront le port de gants en coton...

b. **Traitement symptomatique** (1, 10, 11)

- **De la fièvre** : Lors de la phase d'invasion, on observe souvent une fièvre à 38–38°5. Afin d'éviter la survenue de convulsions fébriles chez l'enfant, l'hyperthermie est traitée en association avec les mesures symptomatiques habituelles (vêtements légers, bains à 1-2° sous la température centrale mesurée en rectal), par le **Paracétamol** à la posologie de 60mg/Kg/jour. Certaines études ont cependant démontré que l'utilisation de paracétamol pouvait prolonger l'évolution de la varicelle sans toutefois induire une augmentation de la fréquence des complications (48). **L'utilisation de l'aspirine est, quand à elle, formellement contre-indiquée** (risque de syndrome de Reye) (33). Les AINS tels que l'ibuprofène peuvent aussi être utilisés mais avec précaution.
- **Du prurit** : Il est à l'origine des lésions de grattage, lesquelles font le lit de la surinfection bactérienne. On utilise des antihistaminiques de classe H1 sédatifs. Par ailleurs il faut rappeler l'utilité des douches quotidiennes qui ont également l'intérêt de laver la sueur qui augmente le prurit. En cas d'hyperthermie, il faut éviter de trop couvrir l'enfant. Les antiprurigineux topiques sont déconseillés, car à base de crème grasse, ils peuvent favoriser la macération.

c. **Traitement des surinfections locales** :

Reprise des règles hygiéniques et antibiothérapie par voie générale de type céphalosporine de troisième génération, couvrant le streptocoque et le staphylocoque, sur 7 jours.

d. **Traitement antiviral spécifique de la varicelle non compliquée du sujet sain.**

Même s'il est démontré que l'utilisation précoce de l'aciclovir oral chez l'enfant sain, varicelleux, diminue sensiblement le nombre de poussées et la quantité de lésions cutanées, aucune réduction significative de la fréquence des complications n'est relevée. Il n'est donc pas recommandé en routine dans le traitement des varicelles non compliquées de l'enfant sain (19).

### **I.8.2.2. TRAITEMENT SPÉCIFIQUE DES FORMES A RISQUES, COMPLIQUÉES OU SÉVÈRES**

#### **a. INDICATIONS**

- Le traitement curatif de la varicelle par un antiviral n'est indiqué, selon les spécifications de l'autorisation de mise sur le marché (AMM) du médicament, que chez le sujet immunodéprimé (SIDA, hémopathies malignes, chimiothérapie anticancéreuses).
  
- Il est par ailleurs utilisé, mais "hors AMM" chez :
  - Le nouveau-né présentant une varicelle.
  - Le nouveau-né, non symptomatique, mais dont la mère a débuté une varicelle dans les 5 jours précédant et les 2 jours suivant l'accouchement.
  - La varicelle compliquée du nourrisson de moins d'un an.
  - La varicelle compliquée de l'adulte (notamment la pneumopathie varicelleuse).
  - La varicelle survenant chez la mère dans les 8 à 10 jours précédents la date prévue de l'accouchement.

#### **b. LES MOLÉCULES**

Ce sont toutes des **virostatiques, analogues nucléosidiques, terminateurs de chaîne.**

L'antiviral actuellement le plus utilisé est **l'aciclovir** ou acycloguanosine. Le nom commercial est ZOVIRAX<sup>®</sup> ou ACTIVIR<sup>®</sup>, mais ce dernier ne dispose pas actuellement de présentation pour utilisation intraveineuse.

Il est élaboré à partir d'un nucléoside, la GUANOSINE dont le désoxyribose a été délété de son radical -OH en position 3'.

Cette manipulation n'empêche pas l'établissement d'une liaison avec la terminaison 3'-OH libre de l'ADN viral en cours de synthèse. En revanche, elle ne lui permet pas d'établir, par l'intermédiaire de l'ADN polymérase virale, de liaison avec le nucléotide

suivant, puisque l'analogue nucléosidique ne possède justement pas, lui-même, de terminaison 3'-OH, indispensable à l'établissement de la liaison suivante. Il n'y a donc plus d'élongation ultérieure possible de la chaîne d'ADN viral en formation. La réplication virale est alors interrompue (4).

Par conséquent, cette molécule n'est active et par là même indiquée, qu'exclusivement à la phase aiguë de l'infection, puisqu'elle agit, en la bloquant, sur la réplication et donc la multiplication virale.

Pour être actif, l'aciclovir doit être phosphorylé en aciclovir mono-, di- puis tri-phosphate (ACICLOVIR-TP) par l'action successive de 3 enzymes: Une virale (la Thymidine-Kinase) et deux cellulaires. L'aciclovir n'est ainsi efficace qu'au niveau des cellules infectées, d'où son index thérapeutique élevé et sa bonne tolérance clinique (4).

Par ailleurs, en raison de sa faible biodisponibilité orale (10 à 30%) d'une part, et de sa moindre efficacité sur VZV que sur HSV1 et 2 (thymidines Kinases différentes) d'autre part, l'aciclovir doit être administré à une posologie cinq fois supérieure à celle du traitement de la primo-infection herpétique. Ceci correspondrait, chez l'adulte, à une prise orale de 20 comprimés à 200mg par jour (5).

Le ZOVIRAX<sup>®</sup> est, par conséquent, administré par voie intraveineuse, à la posologie de **10mg/kg toutes les 8 heures** chez l'adulte, de **250 à 500mg/m<sup>2</sup> toutes les 8 heures** (soit 10 à 20mg/kg toutes les 8 heures) chez l'enfant, **15mg/kg toutes les 8 heures** chez la femme enceinte (l'aciclovir n'est ni mutagène ni tératogène) et de **20mg/kg toutes les 8 heures** chez le nouveau-né. La durée totale du traitement est de 8 à 10 jours.

D'autres anti-viraux peuvent être employés, mais toujours "hors AMM".

Ce sont :

- **Le valaciclovir** : (L-Vanine) ou ZELITREX<sup>®</sup>, ester et prodrogue de l'aciclovir. Le ZELITREX<sup>®</sup> peut être administré par voie orale car il bénéficie d'une meilleure biodisponibilité (de l'ordre de 50%). Il est métabolisé en aciclovir par une hydrolase hépatique.
- **Le famciclovir** : ORAVIR<sup>®</sup>. Il est le précurseur du penciclovir (biodisponibilité orale de 77%) qui est la forme active. Son métabolisme et son mode d'action sont sensiblement identiques à ceux de l'aciclovir et du valaciclovir, mais son principal avantage est de rester actif sur les souches virales résistantes.

## DEUXIÈME PARTIE

## **II. LA PNEUMOPATHIE VARICELLEUSE CHEZ L'ADULTE IMMUNOCOMPÉTENT.**

Parmi les complications sévères de la primo-infection varicelleuse, deux pathologies sont particulièrement fréquentes : **la pneumopathie varicelleuse** et **l'encéphalopathie varicelleuse**.

En raison de sa sévérité et de sa plus grande fréquence (13 à 16% des varicelles de l'adulte sain) (13), nous étudierons préférentiellement, à la lumière d'un nouveau cas, la pneumopathie varicelleuse compliquant la primo-infection varicelleuse survenant chez l'adulte immunocompétent.

### **II.1. EXPOSITION DU CAS :**

#### **II.1.1. CLINIQUE:**

**Mme MU. Da. Née le 03.07.1977**, âgée de 24 ans, 1,56m pour 68Kg. est adressée par son médecin traitant, au service de pneumologie d'HOSPITALOR St. AVOLD le 27/10/2001, dans le cadre d'une suspicion de pneumopathie varicelleuse.

L'interrogatoire ne retrouve pas d'antécédents médicaux notables, hormis un tabagisme estimé à 6 paquets-année, soit un paquet par jour depuis six ans. Elle ne présente pas d'allergie connue, n'a jamais consommé de stupéfiant et n'a pas de comportement sexuel à risque. En outre, elle ne prend aucun traitement au long cours et n'a pas de contraception oestroprogestative, ni dispositif intra-utérin.

Au plan chirurgical, on note, une appendicectomie, une cure chirurgicale de hernie inguinale bilatérale dans l'enfance et l'ablation d'un kyste du poignet gauche.



De mémoire, elle n'a jamais eu la varicelle.

Mme MU. est maman d'un petit garçon de 5 ans convalescent d'une primo-infection varicelleuse. Elle présente onze jours après lui, une éruption cutanée exanthémateuse et prurigineuse, fébrile à 37,7°C, initialement localisée à la partie supérieure du thorax, qui s'étend secondairement, en plusieurs poussées, à l'ensemble du tronc, l'extrémité céphalique, aux membres supérieurs et à la racine des cuisses.

Cinq jours plus tard, alors qu'apparaît une dysphagie, elle présente une toux sèche, non productive, survenant par quintes, lesquelles majorent une dyspnée d'effort, d'installation également récente, dans un contexte de syndrome grippal associant une hyperthermie à 38,5°C, myalgies et douleurs thoraciques.

Le lendemain, elle consulte son généraliste qui décide son hospitalisation.

Lors de son admission au service de pneumologie, elle présente une altération de l'état général avec une asthénie marquée, une hyperthermie à 38°C, une tachycardie, une hypotension artérielle à 90/60 mmHg et une gêne thoraco-abdominale. L'examen clinique retrouve une éruption cutanée prurigineuse, disséminée et caractéristique avec association de lésions d'âges différents, très évocatrice d'une primo-infection varicelleuse en cours. On n'observe pas d'élément nécrotico-hémorragique ni de surinfection locale. L'examen endo-buccal met en évidence un énanthème peu important mais responsable d'une dysphagie avec odynophagie.

Au plan respiratoire, on note une dyspnée d'effort majorée par une toux sèche, quinteuse, non productive et notamment, sans hémoptysie. L'auscultation pulmonaire ne retrouve que quelques râles crépitants localisés aux bases.

Les examens cliniques, cardio-vasculaire et digestif, sont strictement normaux, de même que l'examen neurologique, hormis une notion de céphalées en casque ayant cédé 24 heures plus tôt.

### **II.1.2. PARACLINIQUE:**

Résultats des examens complémentaires réalisés à l'entrée:

- **La radiographie thoracique de face et de profil:** Elle retrouve un syndrome interstitiel composé de très nombreuses opacités nodulaires parenchymateuses

de petite taille disséminées dans les deux champs pulmonaires et prédominant aux bases (Fig. 18, 19, 20, 21).

Par ailleurs, il n'y a pas d'adénopathies visibles et les culs de sac costo-diaphragmatiques sont libres.

- **La tomodensitométrie pulmonaire:** Elle met en évidence un syndrome interstitiel micronodulaire bilatéral et diffus essentiellement visible sur des coupes millimétriques (Fig. 22). On observe également 3 nodules centimétriques, l'un au segment apical du lobe supérieur gauche, les deux autres au niveau du poumon droit (Fig. 23, 24, 25). Il n'y a pas d'épanchement pleural ni syndrome de masse médiastinal.
- **La numération formule sanguine:** Elle ne montre pas d'anémie, en revanche on observe une thrombopénie modérée à  $128\ 000/\text{mm}^3$ . Il n'y a pas de leucopénie mais on observe une inversion de la formule avec 57% de lymphocytes pour 23% de polynucléaires neutrophiles, dont 19% de cellules lymphomonocytaires.
- **Les marqueurs biologiques de l'inflammation:** Accélération retardée de la Vitesse de Sédimentation (VS) mesurée à 17/45mm. Augmentation de la protéine C-réactive à 48,6 mg/l (N<5). Dosage du fibrinogène à 4,01 (N<4).
- **L'hémostase,** est sans anomalie.
- **La fonction rénale,** est normale.
- **La biologie hépatique:** Augmentation très modérée et isolée de l'Alanine-aminotransférase (ALAT) (ou Transaminase glutamique pyruvique TGP) à 44 ui/l (N<41). Augmentation des Gamma-Glutamyl-Transférases ( $\gamma$ GT) à 50 ui/l (N<32).
- **La gazométrie artérielle (réalisée en air ambiant):** PaO<sub>2</sub> = 76 mmHg (75<N<100), PaCO<sub>2</sub> = 36 mmHg (35<N<45), SaO<sub>2</sub> = 95% (92<N<100), pH = 7,39 (7,35<N<7,45), HbCO = 2,8% (N<1,5).

- **Les explorations fonctionnelles respiratoires:** (EFR) Réalisées au décours de l'épisode aigu, mettent essentiellement en évidence une diminution de la capacité pulmonaire de diffusion du monoxyde de carbone (DLCO) mesurée à 14,3 ml/mmHg/min pour une normale à 26,4, soit à 54% de la valeur théorique
  
- **Les sérologies:**
  - HIV 1 et 2 : Négative,
  - CMV: IgG = 15 Ua/ml, IgM = 0 UI/ml, (infection ancienne),
  - MNI: Infection ancienne,
  - Hépatite B: Négative, non immunisée,
  - Hépatite A: Négative,
  - Hépatite C: Négative,
  - HSV 1 et 2: Infection ancienne,
  - VZV: IgG= 4900 mUI/ml (>100), IgM= 0,41mUI/ml (>0,20): Infection en cours.
  - CHLAMYDIAE: 1/16<sup>ème</sup> = Négative,
  - Chlamydiae psitacci: Négative,
  - Mycoplasma pneumoniae: Négative,
  - Borrelia burgdorferi: Négative,
  - Legionella pneumophila: Négative,
  - RICKETTSIES: Négative.
  
- **Le dosage de la βHCG**: Négatif à l'admission.

Le diagnostic est porté, il s'agit d'une **forme symptomatique de pneumopathie varicelleuse de l'adulte sain**, compliquant une primo-infection varicelleuse.

### **II.1.3. EVOLUTION & TRAITEMENT:**

Devant le caractère imprévisible de l'évolution d'une pneumopathie varicelleuse, Mme MU. est perfusée, placée en isolement en chambre seule et reçoit un traitement

antiviral intraveineux par aciclovir (ZOVIRAX<sup>®</sup>) à la posologie de 750mg toutes les 8 heures sur 10 jours.

L'évolution est rapidement satisfaisante, avec une défervescence observée dès le deuxième jour de traitement et une diminution de la symptomatologie respiratoire à partir du quatrième jour. Depuis la mise en route du traitement antiviral, plus aucune poussée cutanée n'est observée.

L'auscultation pulmonaire reste normale; On note une disparition des douleurs abdominales et l'examen neurologique ne décèle pas d'anomalie intercurrente.

Le 5 novembre 2001 (au 10<sup>ème</sup> jour d'hospitalisation), Mme MU. est asymptomatique, ne présente plus que quelques lésions croûteuses cutanées. Elle est asymptomatique au plan respiratoire et quitte le service pour être revue plusieurs fois en consultations externes, avec réalisation de clichés radiographiques du thorax, EFR et gazométries artérielles.

La radiographie pulmonaire réalisée lors de la première consultation ne retrouve que quelques opacités nodulaires bilatérales prédominant aux bases. L'étude des gaz du sang artériel, réalisés en air ambiant, confirme une augmentation de la PaO<sub>2</sub> et de la SaO<sub>2</sub>, ainsi qu'une amélioration de la DLCO, mesurée à 17,1 ml/mmHg/min (65% de la théorique). Au cours de la deuxième consultation post-hospitalisation, Mme MU. nous apprend qu'elle est enceinte de deux mois, ce qui correspond à un début de grossesse survenu quelques jours après l'hospitalisation. Son gynécologue est informé par courrier de l'épisode infectieux précédent.

## **II.2. ÉPIDÉMIOLOGIE de la PNEUMOPATHIE VARICELLEUSE.**

Bien que la pneumopathie varicelleuse puisse survenir à n'importe quel âge, on observe deux pics de fréquence: Chez **l'enfant de moins d'un an** et essentiellement chez **l'adulte** (49). Ainsi, 90% des cas sont recensés après 19 ans, dont 75% d'entre eux, dans la tranche d'âge des 30-50 ans (18).

On estime que la pneumopathie varicelleuse complique 13 à 15%, voire 33% (selon les études) des primo-infections varicelleuses survenant chez l'adulte (13, 50, 51) contre 3,1% chez l'enfant. Cependant elle n'est véritablement symptomatique, c'est à dire nécessitant une prise en charge médicale adaptée, que dans 1,2 à 9,5% des cas, (selon certaines observations relativement anciennes), voire que dans 0,27 à 1,8% des cas (pour d'autres plus récentes) (13). En effet, certaines études ont pu surestimer l'incidence de la pneumopathie varicelleuse, car celles-ci ne portaient que sur des patients varicelleux hospitalisés. Dans ces études, l'hospitalisation pouvait probablement avoir été motivée par une manifestation sévère de la varicelle et donc introduisait un biais de sélection (9).

L'incidence de la pneumopathie varicelleuse observée dans les études de GUESS et WEBER (52) était quand à elle, inférieure, car elle ne faisait pas intervenir le critère "hospitalisation", mais était basée sur un dépistage radiologique pulmonaire réalisé de façon systématique pour chaque patient varicelleux. Les aspects radiologiques caractéristiques de la pneumopathie varicelleuse étaient retrouvés chez un nombre de patients supérieur à celui des individus symptomatiques sur le plan respiratoire (16% d'anomalies radiologiques dont 2% symptomatiques). On estime donc actuellement, que l'incidence de la pneumopathie varicelleuse (symptomatique et par conséquent à risque) est inférieure à 1,8% (53).

La pneumopathie varicelleuse est responsable de 25 à 30% des décès liés à une complication de la varicelle (9, 16).

Le taux de mortalité de la pneumopathie varicelleuse chez l'adulte sain était classiquement estimé à 30% avant l'ère des antiviraux en 1970. Ces derniers sont utilisés dans la pneumopathie varicelleuse de l'adulte sain ou immunodéprimé et de la femme enceinte depuis 1979. Parallèlement, grâce aux nouvelles molécules antibiotiques les surinfections bactériennes de la pneumopathie varicelleuse sont, elles même, de meilleur pronostic (9). Le taux de mortalité de la pneumopathie varicelleuse non traitée est depuis une trentaine d'années estimé à 10-11%, mais ce taux est, probablement encore, surestimé car il ne tient pas compte des pneumopathies varicelleuses asymptomatiques, d'évolution spontanément favorable, qui passent inaperçues (51).

On estime actuellement que le taux de mortalité de la pneumopathie varicelleuse traitée est inférieur ou égal à 1% (53, 54). Par contre, il est majoré (biais de recrutement) lorsque celle-ci nécessite une admission en unité de soins intensifs et une ventilation assistée. Il s'élève alors à 50%, malgré une thérapeutique appropriée (18, 53).

Il est important de noter que le nombre de cas de varicelle survenant chez l'adulte augmente progressivement depuis ces dix dernières années et parallèlement l'incidence de ses complications, dont la pneumopathie varicelleuse.

### **II.3. FACTEURS DE RISQUE.**

Deux facteurs de risque de développer une pneumopathie varicelleuse sont clairement établis chez l'adulte sain, immunocompétent: **L'âge** et **le tabagisme**. Les autres pourraient constituer une susceptibilité plus importante.

- **L'AGE** : Les études épidémiologiques montrent que 90% des cas de pneumopathie varicelleuse surviennent chez l'adulte de plus de 19 ans, alors que seulement 2 à 7% des individus appartenant à cette tranche d'âge présenteront une primo-infection varicelleuse dans leur vie (9, 55, 56).
- **LE TABAGISME** : Il est réellement le seul facteur de risque extrinsèque de la pneumopathie varicelleuse, actuellement décrit (57, 58, 59).

Dans une étude rétrospective menée par SEMEVILLE *et al* (54), on constate que le tabagisme augmente d'un facteur de **6,6** (et de **15** pour 58) le risque de développer une pneumopathie varicelleuse chez des adultes immunocompétents admis pour varicelle.

Cette étude montre de surcroît que l'importance du tabagisme pourrait également être un facteur prédisposant. En effet, parmi les patients fumeurs qui n'ont pas développé de pneumopathie varicelleuse, la consommation moyenne de tabac était inférieure à 9 paquets/années, tandis que celle des fumeurs ayant présenté une pneumopathie varicelleuse, s'élevait au-delà de 18 paquets/années.

La relation, entre le tabagisme et le risque de développer une pneumopathie varicelleuse, pourrait être en rapport avec l'effet délétère du tabac sur la fonction mucociliaire des voies respiratoires et/ou sur la phagocytose du virus par les macrophages alvéolaires (60 et 61).

- Autres **pathologies respiratoires préexistantes**. On note essentiellement:
  - L'asthme (57), probablement du fait de l'utilisation d'une corticothérapie systémique voire même, mais selon des études contradictoires, inhalée (11),
  - La primo-infection tuberculeuse (62),
  - La broncho-pneumopathie chronique obstructive (BPCO) (9).
- **Autres facteurs de risque:**

Certaines caractéristiques cliniques de la varicelle peuvent constituer des facteurs prédictifs d'une évolution vers une pneumopathie varicelleuse. Ce sont, la toux, une éruption cutanée profuse et une fièvre prolongée (supérieure à une semaine) (56, 63).
- A l'encontre de plusieurs études relativement anciennes (64), il semble actuellement que la **grossesse** ne soit pas un facteur favorisant de la pneumopathie varicelleuse. En effet, le risque pour une femme enceinte immunocompétente ne diffère pas significativement de celui des autres adultes (16, 54, 65, 66). Cependant, il est vrai que l'on observe un pic de fréquence de la pneumopathie varicelleuse au 3<sup>ème</sup> trimestre de grossesse qui pourrait s'expliquer par la baisse relative de l'immunité cellulaire classique lors de cette période (13).

Par ailleurs, la pneumopathie varicelleuse gravidique semble être plus sévère et d'évolution spontanément moins favorable que chez la femme non gravide (21).

## **II.4. PHYSIOPATHOLOGIE**

La pneumopathie varicelleuse est une pneumopathie alvéolo-interstitielle diffuse, hypoxémiante et potentiellement grave (67). Elle est une manifestation de la dissémination multiviscérale du VZV. En effet, le VZV est un virus dermo-neurotrope à tropisme respiratoire occasionnel. Il est capable d'infecter toutes les cellules épithéliales de l'organisme. La propagation du virus aux poumons survient par voie hématogène, aussi bien lors de la primo-infection varicelleuse que lors de la récurrence, sous la forme de zona.

Ainsi, au niveau pulmonaire, il provoque (18, 68, 69) :

- une desquamation des cellules des septa interalvéolaires,
- une destruction des cellules endothéliales des capillaires ,
- une infiltration des parois alvéolaires (responsable d'un épaissement de la membrane alvéolo-capillaire limitant les échanges gazeux) et bronchiques par des macrophages et cellules mononuclées,
- des exsudations de fibrine voir des hémorragies intra-alvéolaires.

Au plan macroscopique, on observe une muqueuse bronchique oedématiée, érythémateuse parsemée de rares lésions infiltrées et ulcérées à centre nécrotico-hémorragique rappelant les lésions muqueuses qui forment l'énanthème (50, 70, 71).

Le syndrome alvéolo-interstitiel est caractérisé, au plan fonctionnel, par des anomalies de la diffusion des gaz au travers de la barrière alvéolo-capillaire altérée. Il en résulte des troubles de l'hématose (63, 72) essentiellement représentés par une hypoxémie elle même responsable d'une hypocapnie secondaire à l'hyperventilation qu'elle provoque. Ces anomalies de la diffusion des gaz sont étudiées par les explorations fonctionnelles respiratoires (EFR).

## **II.5. CLINIQUE.**

Historiquement, la première description des manifestations pulmonaires de la primo-infection varicelleuse se situe en 1927 par MITCHELL *et al* (73). En 1942, WARING en expose la spécificité (74) et BASTIN, en 1963 en fait une description précise (75).

Lorsque la pneumopathie varicelleuse est cliniquement symptomatique, elle se manifeste essentiellement par une toux sèche, souvent quinteuse, pouvant ramener une expectoration muqueuse parfois hémoptoïque. On observe également une dyspnée, généralement d'effort avec polypnée, une hyperthermie à 39-40°C, une tachycardie fréquente et des douleurs thoraciques.



Les manifestations générales et broncho-pulmonaires apparaissent en moyenne 1 à 7 jours (au 3<sup>ème</sup> jour dans 70% des cas) après le début de l'exanthème, soit environ 2 semaines après le contage varicelleux.

Il existe une corrélation entre la sévérité de l'atteinte respiratoire et l'importance de l'éruption cutanée dont les lésions papulo-vésiculeuses sont volontiers étendues, phlycténulaires, voire hémorragiques responsables d'escarres ou de nécroses. De même, la pneumopathie varicelleuse est très souvent associée à un énanthème bucco-pharyngé (54).

L'examen clinique est pauvre. Outre la recherche d'éléments cutanés et muqueux de la varicelle, l'auscultation pulmonaire, souvent normale peut retrouver en dehors d'une surinfection bactérienne, des râles fins dans les deux champs pulmonaires.

## **II.6. LES FORMES CLINIQUES.**

Il existe une variabilité considérable de la sévérité de la pneumopathie varicelleuse. Ainsi on distingue schématiquement:

### **II.6.1. LES FORMES ASYMPTOMATIQUES:**

Elles représentent avec les formes paucisymptomatiques, 98% des pneumopathies varicelleuses. Souvent ignorées et bénignes, leur diagnostic éventuel est radiologique. Ainsi, selon l'étude de WEBER *et al* (52), qui était basée sur la réalisation systématique d'une radiographie thoracique chez tous les patients varicelleux inclus, l'incidence de la pneumopathie varicelleuse radiologique est supérieure à l'incidence de la pneumopathie varicelleuse clinique, de l'ordre de dix pour un.

### **II.6.2. LA FORME SIMPLE:**

Elle est heureusement la plus fréquente des pneumopathies varicelleuses symptomatiques. Les signes généraux sont caractérisés par une hyperthermie inférieure à 40°C, une tachycardie et parfois des douleurs thoraciques. La symptomatologie respiratoire associe essentiellement une dyspnée d'effort et une toux sèche évoluant par quintes. L'exanthème et l'énanthème sont marqués mais non extensifs ni nécrotico-hémorragiques.

### **II.6.3. LES FORMES SÉVÈRES ET COMPLIQUÉES:**

Bien plus rares, ce sont les plus graves, car elles sont à l'origine de la plupart des décès liés à la pneumopathie varicelleuse. Plus fréquentes chez le fumeur et l'immunodéprimé, elles se distinguent selon deux complications de la pneumopathie varicelleuse:

- La surinfection bactérienne bronchopulmonaire,
- Le Syndrome de Détresse Respiratoire Aiguë de l'Adulte (SDRA).

#### **La surinfection bactérienne bronchopulmonaire:**

Elle complique 25% des varicelles pulmonaires symptomatiques. Les principaux germes sont, *Staphylococcus aureus* dans 13% des cas (37) à 26% des cas (76) et plus rarement *Pseudomonas aeruginosa*. La survenue d'une surinfection bronchopulmonaire nécessite la recherche du germe et l'instauration d'une antibiothérapie adaptée.

#### **Le SDRA:**

Il s'agit d'une détresse respiratoire aiguë qui associe un Oedème Aigu du Poumon (OAP) lésionnel et une hémorragie intra-alvéolaire. La survenue d'un tel tableau est souvent associée à des lésions cutané-muqueuses nécrotico-hémorragiques extensives et une défaillance multiviscérale (foie, rate, pancréas, rein, encéphale) (4, 5, 65, 77). La gravité de sa survenue impose une prise en charge en unité de soins intensifs et son pronostic reste réservé.

## II.7. ÉVOLUTION.

A l'exception des formes asymptomatiques qui n'engagent jamais, *a posteriori*, le pronostic fonctionnel ou vital, l'évolution d'une pneumopathie varicelleuse est et demeure, imprévisible (50, 53). En 1963, BASTIN écrivait: "l'atteinte pulmonaire apparaît au début d'une varicelle dont rien ne prédit la gravité" (75). Une étude de JEANFAIVRE *et al*, à propos d'un nouveau cas et d'une revue de la littérature, n'a pas permis de mettre en évidence, de façon significative, de facteurs prédictifs de l'évolution favorable ou non d'une pneumopathie varicelleuse débutante (50).

Parmi les formes symptomatiques, la forme simple traitée est généralement d'évolution rapidement favorable et sans séquelle fonctionnelle respiratoire (71). La résolution clinique a lieu en 4 à 6 jours. Elle est caractérisée par une défervescence, une diminution de la polypnée, de la toux et une amélioration de l'hématose à partir du 6<sup>ème</sup> jour (30). Les anomalies de diffusion du monoxyde de carbone ne disparaissent que très lentement et peuvent persister parfois pendant plus d'un an (57, 78). Au plan radiologique, des nodules microcalcifiés intra-parenchymateux peuvent apparaître de un à dix ans après l'épisode initial (71).

L'évolution d'une pneumopathie varicelleuse vers un SDRA est généralement rapide et a lieu avant le cinquième jour d'évolution clinique. Lorsque les atteintes cutanéomuqueuses et respiratoires sont précocement marquées, une prise en charge en unité de soins intensifs est impérative pour débiter le plus rapidement possible un traitement antiviral intraveineux par aciclovir, une surveillance oxymétrique et si nécessaire, une ventilation pulmonaire assistée (79). La surinfection bronchopulmonaire bactérienne est essentiellement favorisée par l'intubation trachéale. Elle peut être prévenue par l'utilisation d'une ventilation spontanée avec pression d'expiration positive (VS-PEP) (ou continuous positive pressure airways CPAP) au masque facial (79, 80).

## **II.8. EXAMENS COMPLÉMENTAIRES.**

La survenue d'une polypnée avec toux sèche et quinteuse chez un adulte immunocompétent présentant une varicelle symptomatique doit faire évoquer d'emblée une pneumopathie varicelleuse. La paraclinique confirme le diagnostic et recherche des éléments de gravité. Les examens complémentaires sont également utiles lorsque la notion de primo-infection varicelleuse n'est pas évidente, l'exanthème peu marqué mais que les signes respiratoires sont au premier plan, ou encore devant une forme grave précocement.

### **II.8.1. LA RADIOGRAPHIE THORACIQUE.**

Il existe classiquement une dissociation radio-clinique. En effet, sur dix radiographies pulmonaires caractéristiques de pneumopathie varicelleuse, une seule témoigne d'une manifestation clinique symptomatique (52).

Initialement, la radiographie pulmonaire de la pneumopathie varicelleuse affiche un aspect de **syndrome interstitiel** (Fig. 26) ou plus rarement **alvéolo-interstitiel**. On observe de multiples opacités micronodulaires, de nature interstitielle, diffuses (parfois macronodulaires) (10), caractéristiques, à contours flous et de taille variable (de 5 à 15 mm de diamètre) (68). Elles se répartissent dans les deux champs pulmonaires de manière hétérogène, sont parfois confluentes et prédominent aux bases. Elles constituent essentiellement une atteinte de type **miliaire à "gros grains"** (10, 51, 81).

Il est classique d'observer une modification radiologique d'un jour à l'autre, avec, parallèlement aux poussées cutanées, "l'éclosion" de nouveaux nodules parenchymateux (50, 51, 65, 82). Ceux-ci peuvent disparaître en quelques jours ou quelques mois après la guérison clinique (75).

Plusieurs années (de 2 à 10 ans) après l'épisode aigu, on peut observer sur de nouvelles radiographies thoraciques, l'apparition d'une **miliaire calcifiée** (5, 81, 83, 84, 85) prédominant également aux bases, dont les nodules mesurent de 2 à 3 mm de diamètre (Fig. 27).

Ainsi, KNYVETT (86) décrivait dès 1966 une évolution radiographique en 3 phases: **La phase aiguë** où apparaissent les nodules, **la phase subaiguë** caractérisée par la possible persistance de nodules millimétriques et **la phase chronique** (plus justement séquellaire) où l'on peut observer des micronodules calcifiés.

Les aspects radiologiques tardifs du poumons varicelleux peuvent être à l'origine d'investigations non négligeables et faire errer le diagnostic, notamment lorsque l'on découvre sur une radiographie pulmonaire standard, un aspect de miliaire calcifiée, secondaire à une pneumopathie varicelleuse asymptomatique, paucisymptomatique ou d'évolution spontanément favorable survenue plusieurs années auparavant (87). De même, plusieurs cas de nodules pseudo-métastatiques ont été décrits au décours d'une pneumopathie varicelleuse (67, 88, 89), tout comme la persistance de granulomes pulmonaires (90). Une étude approfondie de ces aspects radiographiques tardifs est développée dans la troisième partie de cet ouvrage.

## **II.8.2. LA FIBROSCOPIE BRONCHIQUE**

L'endoscopie bronchique retrouve au niveau de l'arbre trachéo-bronchique, les lésions d'érythème. La muqueuse respiratoire est oedématiée, rouge, et présente de rares lésions infiltrées à centre hémorragique (71). Les petites bronches peuvent être remplies de sécrétions muqueuses fluides, jaunes ou rosées (50).

La fibroscopie endobronchique permet également de réaliser un lavage bronchoalvéolaire (LBA), dont l'étude du liquide prélevé a un double intérêt; Il permet:

- La recherche du VZV par isolement en culture cellulaire, en pratique peu contributive devant l'extrême fragilité du virus,
- La recherche de bactéries ou mycoses en cas de surinfection broncho-pulmonaire.

### **II.8.3. LA TOMODENSITOMÉTRIE PULMONAIRE (TDM)**

La tomodensitométrie pulmonaire confirme les observations de la radiographie conventionnelle avec mise en évidence d'un syndrome interstitiel de type micronodulaire diffus et bilatéral. Elle peut également retrouver des nodules calcifiés.

### **II.8.4. LA GAZOMÉTRIE ARTERIELLE**

L'étude des gaz du sang artériel, réalisés en air ambiant, retrouve les anomalies de diffusion des gaz au travers de la paroi alvéolo-cappilaire altérée. On observe généralement une hypoxie et une hypocapnie dont l'importance témoigne de la sévérité de la pneumopathie varicelleuse. Une alcalose respiratoire peut également être observée et témoigne de l'hyperventilation.

### **II.8.5. LA BIOLOGIE**

Les anomalies biologiques les plus fréquemment observées durant un épisode de pneumopathie varicelleuse sont essentiellement la thrombopénie, l'hypoalbuminémie, la cytolyse hépatique (augmentation des transaminases) et l'élévation des lactidodéshydrogénases (LDH) (30, 56, 79).

### **II.8.6. LE SÉRODIAGNOSTIC**

L'observation d'une séroconversion varicelleuse au décours d'une pneumopathie varicelleuse n'a qu'un intérêt rétrospectif (51). Elle n'est en effet observable que vers le cinquième jour de l'éruption tandis-que les manifestations broncho-pulmonaires surviennent, dans 70% des cas dès le troisième jour.

## **II.9. DIAGNOSTIC DIFFÉRENTIEL**

Parfois, devant l'évolution clinique d'une pneumopathie fébrile, associée à des lésions cutanées atypiques vésiculeuses ou pseudo-vésiculeuses, on peut discuter:

- Une surinfection pleuro-pulmonaire à *Staphylococcus aureus* (staphylococcie pleuro-pulmonaire) compliquant un impétigo,
- Une infection à coxsackie (91),
- Une rougeole atypique avec symptomatologie respiratoire et éruption cutanée pseudo-vésiculeuse (92, 93),
- Une pneumopathie atypique à *Mycoplasma pneumoniae*, s'accompagnant parfois d'une éruption vésiculeuse (94, 95).

## **II.10. TRAITEMENT.**

Compte tenu de l'impossibilité de prédire l'évolution d'une pneumopathie varicelleuse débutante et devant l'extrême gravité relative à la survenue d'un SDRA, il est recommandé, lors d'une pneumopathie varicelleuse symptomatique, de débiter un traitement par aciclovir intraveineux à la posologie de 10mg/Kg/8heures, aussi précocement que possible (30, 96). Cette recommandation provient d'une étude rétrospective et contrôlée réalisée par HAAKE *et al* (30), qui observe que l'initiation précoce de l'aciclovir intraveineux permet une réduction significative des manifestations broncho-pulmonaires et des signes généraux et évite le recours à l'intubation et à la ventilation assistée imposées par un SDRA, en diminuant de fait la mortalité.

De même, lorsque survient un SDRA, le traitement précoce en unité de soins intensifs par aciclovir intraveineux en association avec des moyens de ventilation assistée par PEP voire aussi par CPAP, réduit également, mais dans une moindre proportion la mortalité (79).

L'indication d'une corticothérapie par voie générale lors de formes sévères, notamment en unité de soins intensifs, reste discutée. Une étude comparative récente a montré que l'utilisation précoce de l'association aciclovir et corticoïdes lors de pneumopathie varicelleuse sévères réduit de manière significative l'incidence de complications supplémentaires et la durée moyenne de séjour en unité de soins intensifs. De plus les expérimentateurs n'ont eu à déplorer aucun décès dans le groupe bi-traité versus le groupe de contrôle ne recevant que l'aciclovir (18).

Enfin, l'utilisation d'immunoglobulines spécifiques n'étant plus autorisée, tout au moins en France, une alternative consiste à employer des immunoglobulines polyvalentes. Il semblerait que l'efficacité de ces dernières soit nettement en retrait (42).



## TROISIÈME PARTIE

### III. DIAGNOSTIC DIFFÉRENTIEL RADIOGRAPHIQUE DE LA PNEUMOPATHIE VARICELLEUSE

En règle générale, en raison du caractère très évocateur de l'exanthème, plus ou moins associé à l'énanthème, le diagnostic de pneumopathie varicelleuse symptomatique, telle qu'elle a été décrite cliniquement, est relativement aisé.

On peut, cependant, être amené à discuter un diagnostic radiologique à partir de clichés radiographiques pulmonaires standards évoquant un aspect de **miliaire "chaude" ou "fébrile"**, réalisés en phase aiguë d'une pneumopathie varicelleuse sans avoir notion des éléments cliniques.

De même, plusieurs mois ou années après la guérison clinique d'une pneumopathie varicelleuse symptomatique et *a fortiori* d'une pneumopathie varicelleuse asymptomatique ou paucisymptomatique, on peut être amené à constater sur une radiographie pulmonaire, des **nodules calcifiés multiples** voir une **miliaire d'aspect calcifié**.

Il est alors nécessaire d'envisager les autres pathologies respiratoires, aiguës, chroniques ou séquellaires pouvant se manifester par un tableau radio-clinique proche de celui de la pneumopathie varicelleuse en phase aiguë ou tardive (séquellaire).

Rappels radiographiques: La taille minimum pour qu'un nodule, non calcifié, soit repérable en radiographie standard, compte tenu de son seuil de détection, est de 6 mm. Des nodules de taille inférieure peuvent être visualisables s'ils sont calcifiés. De même, s'ils sont très nombreux et disséminés, des micronodules peuvent être "visualisés" par un phénomène de sommation, sous l'apparence d'**une miliaire**:

- A **grains fins**, pour des nodules de 1 à 3 mm de diamètre,
- A **gros grains**, pour des nodules de 3 à 6 mm de diamètre.

### III.1. AVEC LES MILIAIRES "FÉBRILES"

Le terme miliaire "fébrile" ou "chaude" désigne la constatation radiographique d'opacités micronodulaires, non calcifiées dans un contexte d'hyperthermie.

#### III.1.1. LA TUBERCULOSE MILIAIRE (GRANULIE MILIAIRE)

Forme rare (1 à 7 % des primo-infections tuberculeuses), aiguë et sévère de la tuberculose, elle est caractérisée par une dissémination hématogène rapide et pluriviscérale du bacille de KOCH (BK) après la contamination. On l'observe généralement chez le nouveau-né, le sujet âgé et l'immunodéprimé.

Cliniquement, on observe initialement un syndrome fébrile en plateau avec hyperthermie à 39-40°C, rapidement complété, au plan respiratoire, par une toux sèche avec dyspnée de type polypnée. Une symptomatologie digestive trompeuse y est souvent associée, avec nausées, douleurs abdominales et diarrhées, témoignant de la dissémination multiviscérale du BK.

La radiographie thoracique objective un **infiltrat micronodulaire bilatéral, (granulie miliaire)** (Fig. 28) formé d'un semis de granulations d'un à deux millimètre, typiquement en " grain de mil " (81).

L'évolution est le plus souvent favorable sous traitement, avec régression des anomalies radiographiques en quelques mois. La constatation d'une miliaire tuberculeuse calcifiée est exceptionnelle.

Les examens complémentaires comportent en plus de la radiographie pulmonaire, l'étude des gaz du sang (hypoxie), l'intradermoréaction (le plus souvent négative), la recherche du BK (crachats, lavage bronchoalvéolaire, tubage gastrique), ponction lombaire (méningite lymphocytaire et hypoglycorachie), la biopsie médullaire et hépatique (granulomes tuberculeux). Réalisation d'un fond d'œil à la recherche de tubercules de Bouchut.

### III.1.2. LES MYCOSES PULMONAIRES

Le tableau clinico-radiologique des mycoses pulmonaires est très proche de celui de la tuberculose. On distingue essentiellement deux pathologies, l'histoplasmose pulmonaire et la coccidioïdomycose pulmonaire

#### III.1.2.1 L' HISTOPLASMOSE PULMONAIRE

L'histoplasmose pulmonaire ou Américaine, encore appelée "maladie des spéléologues" est une mycose relativement fréquente en zone d'endémie et constitue en France une mycose d'importation. Elle est causée par *Hitoplasma capsulatum* par opposition avec *Hitoplasma duboisii* qui est responsable de l' histoplasmose osseuse ou Africaine (81, 97, 98).

*Hitoplasma capsulatum* est un champignon microscopique qui se développe sur le sol enrichi en dérivés azotés (fientes d'oiseaux ou guano de chauves-souris, notamment dans les grottes). Les régions de forte endémie sont l'Amérique du nord (middle-east des Etats Unis), l'Amérique centrale, le nord de l'Amérique du sud, les Antilles et l'Afrique du sud.

La contamination est respiratoire, par l'inhalation de spores de 2 à 5 µm qui se déposent dans les alvéoles pulmonaires où elles germent, se multiplient et se disséminent rapidement, par voie lymphatique, aux ganglions régionaux et par voie hématogène, au foie, à la rate, à la moelle osseuse et l'intestin.

Relativement bénigne, il existe cependant plusieurs facteurs qui font varier la sensibilité individuelle au germe de même que la sévérité de l'infection.

Ainsi, sont particulièrement exposés les jeunes enfants et les sujets âgés ou présentant un déficit immunitaire, congénital, acquis ou iatrogène.

L'histoplasmose peut donc se présenter sous plusieurs formes cliniques. On distingue:

**L'histoplasmose primaire**, correspond à la primo-infection.

- La forme latente est la plus fréquente (plus de 90% des cas). Asymptomatique chez le sujet sain, elle est souvent de découverte fortuite sur une radiographie pulmonaire.

- La forme patente se manifeste après une incubation variable de 3 à 30 jours, par un syndrome pseudo-grippal associant une fièvre, une toux, des céphalées, des myalgies, des douleurs thoraciques non spécifiques. On observe parfois un érythème noueux.

A ce stade, on observe fréquemment à la radiographie pulmonaire des adénopathies hilaires et médiastinales, uni ou bilatérales, associées à un syndrome alvéolaire prenant l'aspect **d'une miliaire macronodulaire (à "gros grains")** (99) (Fig. 30), le plus souvent focalisée, parfois multiple et quelquefois migratoire.

En règle générale, la guérison spontanée survient en 3 à 4 semaines avec parfois, des calcifications pulmonaires, ou hépato-spléniques séquellaires.

**L'histoplasmose secondaire**, correspond à une dissémination hématogène aiguë du champignon à l'ensemble du système réticulo-endothélial et atteinte multiviscérale. Cette forme aiguë faisant suite à l'histoplasmose primaire, se rencontre essentiellement chez le très jeune enfant, le vieillard et l'immunodéprimé.

Cliniquement, on retrouve une altération de l'état général marquée, avec une fièvre élevée, une dyspnée avec toux, des céphalées en rapport avec une atteinte méningée et à l'examen clinique, de multiples adénopathies superficielles et une hépato-splénomégalie. On note également une atteinte cardiaque (endocardite), digestive (diarrhées) et surrénale.

La radiographie pulmonaire peut montrer dans la moitié des cas, une atteinte pulmonaire de **type miliaire** très proche de la miliaire tuberculeuse.

L'évolution sans traitement est fatale dans plus de 80% des cas.

**L'histoplasmose tertiaire**, ou chronique est une forme peu agressive caractérisée par une multiplication du champignon au sein de zones d'emphysème centrolobulaire. Elle ne donne classiquement pas d'aspect de miliaire. La radiographie pulmonaire met en évidence des foyers de condensation et des cavitations, notamment dans les régions supérieures.

Enfin, **en cas d'inhalation massive de spores** chez le sujet sain, on assiste à une histoplasmose aiguë mais de meilleur pronostic. On peut observer à la radiographie pulmonaire, une **atteinte de type miliaire** par dissémination hématogène ou une atteinte diffuse composée de nodules à contours flous par dissémination endobronchique.

Le diagnostic repose sur la notion de séjour en pays d'endémie et la mise en évidence directe, en microscopie optique, des spores dans les histiocytes. Les cultures du champignon à partir

d'expectorations, de pus, de selles, de biopsie ostéo-médullaire ou d'organe profond ne sont souvent contributives que dans la forme disséminée. L'intradermoréaction à l'histoplasmine peut être positive, mais les formes disséminées sont souvent anergisantes. La sérologie peut aider à affirmer le diagnostic.

Le traitement fait appel à l'amphotéricine B en perfusions, voire l'itraconazole.

### III.1.2.2. LA COCCIDIOÏDOMYCOSE PULMONAIRE

La coccidioïdomycose pulmonaire ou maladie de POSADAS-WERNICKE ou de POSADAS-RIXFORD, (également appelée fièvre de la vallée ou fièvre du désert ou encore fièvre de San Joaquin) est causée par l'inhalation de spores provenant d'un champignon microscopique, *coccidioïdes imitis*, contenu dans la poussière (81, 97, 98).

La coccidioïdomycose est endémique des régions désertiques ou semi-arides du continent Américain (Sud-ouest des Etats-Unis, plus particulièrement en Californie, nord du Mexique, Argentine), où l'incidence de l'infection est de 50% des nouveaux arrivants.

On distingue plusieurs formes cliniques selon leur évolution et leur sévérité:

**La forme primaire:** Asymptomatique dans plus de 60% des cas, l'infection est responsable d'un syndrome pseudo-grippal et d'une symptomatologie respiratoire non spécifique, chez environ 40% des sujets contaminés. Rarement, on observe un érythème noueux associé à des arthralgies et une hyperéosinophilie sanguine constituant alors le syndrome de la "fièvre de la vallée".

La radiographie pulmonaire montre dans 75% des cas des opacités alvéolaires segmentaires ou lobaires, prédominant aux bases. L'évolution est favorable dans 95% des cas, avec régression des images radiographiques en quelques mois.

**La dissémination hématogène** représente une forme aiguë et sévère de l'infection. Elle survient dans moins de 10 % des cas, notamment chez le sujet fragilisé, immunodéprimé ou la femme enceinte. L'altération de l'état général est importante, avec fièvre élevée, symptomatologie respiratoire prédominante et atteinte extra-pulmonaire (suppurations ostéo-articulaires, pleurésie et méningite).

La radiographie pulmonaire objective une **miliaire fine**, semblable à la miliaire tuberculeuse, pouvant s'associer à des adénopathies médiastinales, des lyses costales ou vertébrales.

Le diagnostic mycologique est basé sur la mise en évidence dans des crachats ou des biopsies d'organes profonds, de sphérules de 30 à 60 µm de diamètre contenant des endospores de 2 à 5 µm de diamètre.

L'intradermoréaction à la coccidioïdine est peu réalisée en pratique.

Le traitement fait appel à l'amphotéricine B intraveineuse.

### III.1.3. LA STAPHYLOCOCCIE PULMONAIRE

La staphylococcie pulmonaire, généralement pleuro-pulmonaire est une pneumopathie aiguë causée par le staphylocoque doré (*staphylococcus aureus*), germe à Gram+.

Elle est une maladie fréquente, notamment chez le nourrisson (avant six mois), mais elle peut survenir à tout âge (81). Elle est responsable d'une polypnée fébrile pouvant évoluer vers une détresse respiratoire aiguë.

Le début est généralement brutal avec des signes généraux marqués par une hyperthermie à 39-40°C, une asthénie, un teint pâle et grisâtre. Les signes respiratoires associent une polypnée, une toux sèche avec tirage et cyanose, s'exacerbant à la mobilisation. Des signes digestifs sont fréquents avec syndrome pseudo-occlusif.

Le staphylocoque doré est habituellement responsable d'un mode de propagation bronchopneumonique, parfois hématogène, réalisant alors une atteinte alvéolaire, parfois interstitielle et plurilobulaire.

La radiographie pulmonaire objective dans les premières heures, des opacités parenchymateuses alvéolaires, floconneuses à limites floues. Initialement peu nombreuses, elles sont parfois multiples et disséminées prenant alors **un aspect de miliaire**. Secondairement, s'installe un syndrome de comblement alvéolaire étendu, aboutissant à une condensation homogène occupant tout ou partie d'un ou plusieurs lobes. Une pleurésie purulente est fréquemment observée. En raison des propriétés toxiques et nécrosantes du germe, on observe vers le 3<sup>ème</sup>-4<sup>ème</sup> jour, des zones de nécrose avec constitution de bulles isolées ou groupées, lesquelles peuvent être à l'origine de pneumothorax ou de pyopneumothorax.

Le diagnostic est complété par les prélèvements bactériologiques sanguins et pleuraux.

Le traitement est basé sur un poly-antibiothérapie active sur le germe, idéalement orientée par l'antibiogramme.

### III.1.4. LA MILIAIRE CARCINOMATEUSE (81, 100, 101)

Le parenchyme pulmonaire constitue un filtre monté en série sur la circulation sanguine systémique. C'est pourquoi, le poumon représente, après les ganglions, l'organe le plus fréquemment colonisé par des cellules néoplasiques, avant l'os, le cerveau, la peau et le foie. La voie hématogène représente le mode de dissémination le plus fréquent. Les embolies cellulaires néoplasiques gagnent par les artères pulmonaires, en raison de leur petite taille, la lumière des artérioles bronchiolaire et envahissent leur paroi. Ainsi, selon qu'elle se développe dans l'alvéole ou dans l'interstitium, la métastase hématogène prend un aspect radiographique essentiellement nodulaire.

Au plan radiographique, le syndrome nodulaire représente l'aspect le plus fréquent des métastases hématogènes. La taille du nodule métastatique varie du micronodule à la masse tumorale. Le nombre varie du nodule unique à la **miliaire carcinomateuse**, (Fig. 32) laquelle prédomine essentiellement aux bases (81) donnant parfois un aspect en "confettis" (84).

La miliaire carcinomateuse est souvent associée à la lymphangite carcinomateuse et il faut alors rechercher préférentiellement un primitif au niveau de l'estomac, du sein, du pancréas, de la prostate, du col de l'utérus et surtout de la thyroïde (aspect de miliaire dans 25% des cas). La lymphangite carcinomateuse est le plus souvent bilatérale, et fait apparaître des lignes de Kerley A et B, un épanchement pleural, des images périhilaires peignées.

## III.2. AVEC LES MILIAIRES d'ASPECT CALCIFIÉ

La constatation radiographique d'une image de type miliaire d'aspect calcifié est relativement exceptionnelle. Elle peut correspondre à de véritables micronodules ou nodules calcifiés ou composés de particules radio-opaques.

Les étiologies les plus fréquentes à évoquer sont les suivantes:

### III.2.1. LA MICROLITHIASE ALVÉOLAIRE (81)

Pathologie rare et d'étiologie inconnue, la microlithiase alvéolaire est caractérisée par une accumulation progressive de dépôts, de nature calcique, dans la lumière des alvéoles pulmonaires.

Cliniquement, elle se manifeste par une dyspnée d'effort d'installation progressive, associée à une toux non productive.

Au plan histologique, on observe un comblement partiel de la lumière alvéolaire par des calcosphérites formés de cristaux d'hydroxyapatite de calcium qui épargnent les septa interalvéolaires. Ceux-ci ne seront atteints par de la fibrose que secondairement, dans les formes évoluées de la maladie.

La radiographie pulmonaire affiche une **miliaire calcifiée** (Fig. 33) (myriade de "calcosphérites"), fine et diffuse prédominant dans les régions moyennes et basales. Précisons qu'il s'agit, comme le nom de la maladie l'indique, d'une miliaire "alvéolaire" et non pas interstitielle (84). Les **micronodules calcifiés** sont de contour bien limité et peuvent parfois confluer pour former des pseudo-épaississements, notamment pleuraux, donnant l'aspect radiographique de fines lignes denses. De même, ils peuvent également dessiner les contours des axes bronchovasculaires en région périhilaire.

Plus rarement, on observe un aspect en verre dépoli, réticulonodulaire (Fig. 34), des lignes de Kerley B ou des bulles.

Les autres examens du diagnostic sont représentés par les explorations fonctionnelles respiratoires qui mettent en évidence un syndrome restrictif, une diminution du taux de transfert du monoxyde de carbone et des anomalies du rapport ventilation-perfusion.

Longtemps silencieuse, la microlithiase alvéolaire évolue soit vers la stabilisation des lésions, soit vers l'insuffisance respiratoire chronique avec hypertension artérielle pulmonaire et cœur pulmonaire chronique.



### III.2.2. L' HÉMOSIDÉROSE

#### III.2.2.1. L' HÉMOSIDÉROSE PRIMITIVE

Encore appelée **hémosidérose pulmonaire idiopathique** ou maladie de CEELLEN, l'hémosidérose pulmonaire est une pathologie rare, non héréditaire, observée généralement chez l'enfant. Elle entre dans le cadre du syndrome hémorragique pulmonaire diffus.

Elle est responsable d'un saignement diffus et chronique, d'origine capillaire pulmonaire dans les espaces aériens distaux. L'hémosidérose pulmonaire idiopathique est caractérisée par des dépôts d'hémosidérine dans les alvéoles, les cellules alvéolaires et les parois capillaires pulmonaires. Son évolution se fait par poussées avec anémie hypochrome et insuffisance respiratoire chronique. Le décès survient en quelques mois ou années.

Au plan clinique, on observe une toux chronique, une dyspnée et des hémoptysies.

La radiographie pulmonaire objective un aspect de comblement alvéolaire bilatéral, périhilaire et basal et plus tardivement un syndrome interstitiel composé de micronodules diffus de densité métallique, pouvant évoquer un aspect de miliaire calcifiée.

#### III.2.2.2. L' HÉMOSIDÉROSE SECONDAIRE (102)

L'hémosidérose "pulmonaire" secondaire est caractérisée par des dépôts d'hémosidérine dans les alvéoles et l'interstitium pulmonaire en rapport avec une extravasation chronique et une destruction des hématies hors des capillaires. Ce phénomène s'observe au cours de l'hypertension artérielle pulmonaire postcapillaire (HTAP-PC) qui est à l'origine d'une véritable congestion pulmonaire passive avec œdème interstitiel chronique.

On distingue essentiellement deux étiologies: Le rétrécissement mitral et l'insuffisance cardiaque gauche. Bien plus rarement, sont impliquées les tumeurs de l'oreillette gauche et notamment le myxome (tumeur végétante implantée à la partie haute et antérieure de la cloison inter auriculaire pouvant coiffer ou s'engager dans l'orifice mitral).

Ces pathologies sont, à un stade évolué, à l'origine d'une HTAP-PC, avec aspect radiographique de "poumon mitral", témoin d'une véritable pneumopathie mitrale. On

observe une redistribution vasculaire vers les sommets, un syndrome interstitiel, des opacités réticulonodulaires et micronodulaires de densité ferrique, prédominant aux régions périhilaires (Fig. 35) et aux bases, des lignes de Kerley et parfois des épanchements pleuraux.

### III.2.3. LES PNEUMOCONIOSES (103)

Les pneumoconioses sont des pathologies pulmonaires consécutives à l'inhalation chronique et l'accumulation de particules inorganiques (minérales ou métalliques) et aux réactions histologiques qui en découlent. Ce sont pour la plupart, des maladies professionnelles.

On distingue les pneumoconioses sclérogènes (ou fibrogènes), consécutives à l'accumulation de particules qui provoquent la libération de médiateurs chimiques inducteurs de lésions de fibrose (silice, amiante, béryllium, cobalt et carbure de tungstène) et les pneumoconioses de surcharge (ou thésaurismoses), dues à l'accumulation de particules inertes dépourvues d'effet toxique (oxyde de fer, baryum, étain, antimoine, silicates, talc, kaolin et mica).

#### III.2.3.1. SILICOSE et PNEUMOCONIOSE DES MINEURS DE CHARBON

Relativement similaires dans leurs présentations radio-cliniques (mais non anatomo-pathologiques), la silicose et la pneumoconiose du mineur de charbon (ou du houilleur) sont la conséquence de l'inhalation prolongée de particules de bioxyde de silicium, pour la première et de bioxyde de silicium associé aux poussières de charbon, pour la seconde.

Ces particules inhalées, dont la taille est inférieure à 5  $\mu\text{m}$ , atteignent la bronchiole respiratoire et l'alvéole pulmonaire. Elles sont alors phagocytées par des macrophages, également appelés "cellules à poussière", qui rejoignent, soit les lymphatiques pulmonaires pour gagner les ganglions lymphatiques hilaires et médiastinaux, soit remontent vers la lumière bronchiolaire puis les voies respiratoires hautes, pour être évacuées dans les expectorations, via la clairance mucociliaire.

Lorsque ces mécanismes d'épuration sont dépassés, la pathologie s'installe. Les cellules à poussière s'accumulent et sont progressivement incorporées dans l'interstitium

alvéolaire pour y induire une réaction fibroblastique qui conduit à la formation des lésions nodulaires.

La lésion élémentaire de la silicose est le nodule fibro-hyalin, formation arrondie, de 2 à 5 mm de diamètre, enchâssée dans le parenchyme pulmonaire.

Le nodule fibroconiotique (ou macule fibroconiotique) est la lésion élémentaire des pneumoconioses du houilleur. Il se localise préférentiellement dans la paroi péribronchovasculaire des lobules pulmonaires.

Au plan radiographique, lorsqu'ils deviennent suffisamment nombreux, on peut observer sur une radiographie pulmonaire standard, des micronodules prenant un **aspect de miliaire** pouvant être **calcifiée** (Fig. 38) et lorsqu'ils augmentent de taille (6 à 10 mm), un aspect de **syndrome nodulaire multiple** avec **calcifications** tardives possibles.

Micronodules et nodules prédominent en taille et en nombre dans les régions postérieures des lobes supérieurs et plus particulièrement à droite, zones anatomiques de moindre drainage lymphatique.

### III.2.3.2. LA BÉRYLLIOSE (81, 104)

La bérylliose chronique est consécutive à l'inhalation prolongée de poussières, fumées ou aérosols de béryllium ou sels de béryllium (lampes fluorescentes, industries céramique, électronique, armement nucléaire). Les symptômes peuvent apparaître plusieurs années après l'exposition (toux, dyspnée non spécifiques). Parfois asymptomatique, elle peut être de découverte radiographique. On peut observer alors sur une radiographie pulmonaire un syndrome interstitiel avec une **miliaire à grains fins** et de limites floues, prédominant aux régions moyennes et dont les micronodules sont parfois calcifiés.

Le diagnostic repose sur l'association des signes cliniques, radiologiques et l'observation, *in vitro*, d'une transformation lymphoblastique au sein d'un prélèvement sanguin ou de liquide de lavage bronchoalvéolaire, en présence de béryllium.

### III.2.3.3. LA STANNOSE (81)

Maladie professionnelle reconnue, la stannose est caractérisée par l'inhalation chronique de poussières d'étain inorganique (ou métal) et/ou de vapeurs d'oxydes d'étain. Il est utilisé en soudure ou en alliage avec d'autres métaux.

Cette thésaurismose est peu sévère car non fibrogène, elle est caractérisée par des opacités de type miliaire très fine à la radiographie pulmonaire, du fait de la densité du métal.

### III.2.3.4. LA BARYTOSE (81)

La barytose est également une pneumoconiose de surcharge, non sclérogène, caractérisée par l'inhalation prolongée de particules de sulfate de baryum (baryte). On observe à la radiographie pulmonaire, des opacités de très petite taille, extrêmement denses, mais qui, contrairement à celles rencontrées dans la miliaire calcifiée de la pneumopathie varicelleuse, respectent habituellement les bases et les sommets. L'apparence de miliaire calcifiée rend compte du caractère radio-opaque de la baryte.

### III.2.3.5. LA SIDÉROSE (81, 104)

Pneumoconiose de surcharge, la sidérose atteint les professionnels exposés à l'inhalation prolongée de poussières de fer et d'oxydes de fer (mineur de fer, soudeur à l'arc, ouvrier métallurgique...). La sidérose est caractérisée au plan histologique par l'accumulation de poussières de fer inhalées, sous forme libre ou intra-macrophagique (sidérophages), dans les alvéoles et les manchons péribronchovasculaires. Après une exposition prolongée (supérieure à 10 ans), la radiographie pulmonaire retrouve un aspect réticulonodulaire formé d'opacités punctiformes nettes et disséminées donnant un aspect de miliaire calcifiée de par la densité du métal. Cette "miliaire" semble cependant moins dense que celles observées dans la silicose.

### III.2.4. LES MYCOSES PULMONAIRES (séquelles)

#### III.2.4.1. L' HISTOPLASMOSE PULMONAIRE (81)

En phase de résolution d'une histoplasmosse primaire on peut observer, dans 25% des cas, sur une radiographie pulmonaire standard des calcifications nodulaires homogènes et centrales, mieux visualisées par la tomodensitométrie pulmonaire.

En phase de résolution d'une histoplasmosse à dissémination hémotogène, une radiographie pulmonaire standard peut montrer des calcifications multiples de 2 à 4 mm séquellaires (Fig. 31).

#### III.2.4.2. LA COCCIDIOÏDOMYCOSE PULMONAIRE

Au même titre que l'histoplasmosse, la coccidioïdomycose pulmonaire peut prendre, plusieurs années un aspect radiographique de calcifications nodulaires, parfois miliaires (81).

### III.2.5. LA PARAGONIMOSE (81, 97, 105, 106)

Maladie parasitaire, la paragonimose est une distomatose pulmonaire occasionnée par plusieurs douves du genre *Paragonimus*, de la classe des plathelminthes, sous-classe des trématodes distomiens, de la famille des *troglotrematidae*.

On distingue selon leurs localisations géographiques plusieurs espèces:

- *P. westermani* et *ringeri* en Extrême-Orient et Asie du sud-est (Corée, Japon, Taiwan, Chine, Inde et Philippines),
- *P. africanus* en Afrique centrale (Zaïre, Cameroun et Nigeria),
- *P. kellicotti* en Amérique du nord (USA, Canada),
- *P. mexicanus* en Amérique du sud et centrale ( Venezuela, Equateur et Pérou).

La contamination humaine se fait par l'ingestion de métacercaires contenues dans des crustacés (crabes et écrevisses) consommés crus. Les métacercaires se dékystent dans le tube digestif. Devenues cercaires, elles en traversent la paroi, gagnent les muscles abdominaux ou la

cavité péritonéale pour franchir le diaphragme et la plèvre. Elles pénètrent enfin dans le parenchyme pulmonaire pour se fixer, par couples, sur une bronchiole et deviennent adultes. Les œufs de couleur brune sont rejetés par les sécrétions bronchiques et éliminés dans les crachats, ou dans les selles s'ils sont déglutis. Au niveau de la bronchiole, les vers adultes seront progressivement entourés d'un infiltrat cellulaire éosinophile, puis d'une réaction tissulaire fibrineuse pour donner naissance à des formations kystiques.

Cliniquement, la phase d'invasion est silencieuse, tout au plus marquée par une diarrhée. La phase d'état s'observe en 3 à 6 semaines. Le sujet infecté développe une altération de l'état général associant un fébricule, un amaigrissement et un tableau de broncho-pneumopathie avec toux quinteuse, dyspnée progressive, hémoptysie de faible abondance et expectorations de couleur rouille (sang et œufs).

La radiographie pulmonaire objective des aspect différents selon le stade de la maladie. Ainsi, au stade tardif, on peut observer, outre des opacités linéaires ou en bandes correspondant à la fibrose, des **nodules pulmonaires calcifiés** bilatéraux correspondant à l'enkystement des vers adultes (Fig. 36).

La tomodensitométrie pulmonaire haute résolution permet surtout de montrer sur certaines coupes la communication des kystes (contenant les vers) avec les bronchioles.

Le diagnostic est basé sur la notion de voyage en pays d'endémie et selon le stade de la maladie, sur la recherche directe des œufs dans les expectorations et dans les selles ainsi que dans le liquide de lavage bronchoalvéolaire ou pleural. Le diagnostic indirect est quand à lui basé sur la sérologie spécifique. Il assure le diagnostic dans 80% des cas, mais est peu utilisé en pratique. L'hémogramme retrouve de façon non spécifique une hyperéosinophilie.

Le traitement curatif comporte une cure de 2 à 3 jours, en milieu hospitalier par praziquantel (BILTRICID®) à la posologie de 75mg/Kg/jour en trois prises (99).

### III.2.6. LA TUBERCULOSE MILIAIRE (séquelles)

La constatation d'une miliaire tuberculeuse calcifiée est exceptionnelle (81) (Fig. 29).

### III.2.7. LA MILIAIRE LIPIODOLÉE.

Il s'agit d'une miliaire par comblement alvéolaire due à l'accumulation aux bases de produit de contraste (huile iodée) employé lors de bronchographies (84) (Fig. 37).

## CONCLUSION

La varicelle est une virose extrêmement contagieuse et fréquente survenant généralement entre deux et quatorze ans. Classiquement décrite comme une pathologie obligatoire et relativement bénigne lorsqu'elle survient chez l'enfant sain, elle peut être à l'origine de complications, dont certaines gravissimes, à cet âge, mais plus particulièrement chez l'adulte immunocompétent et *a fortiori*, immunodéprimé.

Bien qu'étant moins fréquente au delà de 20 ans, la varicelle de l'adulte sain est responsable de la majorité des complications, dont la principale et la plus redoutable dans cette tranche d'âge est représentée par la pneumopathie varicelleuse.

Il était par conséquent nécessaire d'en préciser au mieux l'épidémiologie, les formes cliniques et les facteurs de risque.

Ainsi, hormis l'âge (adulte, nouveau-né et nourrisson), le tabagisme majore jusqu'à 15 fois le risque de développer cette complication. De même, les antécédents de tuberculose pulmonaire ou de bronchite chronique ont été évoqués, tout comme la corticothérapie inhalée, notamment chez l'asthmatique.

Par ailleurs, il semblerait que la grossesse ne soit pas directement un facteur de risque, mais plutôt un facteur de gravité de la pneumopathie varicelleuse.

Cette dernière, dont l'apparition et l'évolution demeurent imprévisibles, peut être, lorsqu'elle est symptomatique (et ce, dans moins de 2% des cas), redoutable et engager, de façon non négligeable, le pronostic vital.

Fort heureusement et à la lumière d'un nouveau cas, l'évolution d'une forme symptomatique, lorsque le diagnostic et le traitement sont précoces est le plus souvent favorable et la guérison obtenue sans séquelle fonctionnelle.

Plusieurs années après, il est fréquent d'observer sur un cliché radiographique du thorax une miliaire calcifiée, totalement asymptomatique sur le plan clinique mais pouvant être à l'origine d'investigations conséquentes.

Il convenait donc, dans le cadre du diagnostic différentiel, urgent ou rétrospectif, de rechercher et d'exposer les pathologies respiratoires aiguës et fébriles dont l'aspect radiographique pulmonaire comportait un syndrome interstitiel micro- ou macro-nodulaire de type miliaire, tel que celui rencontré au cours de la pneumopathie varicelleuse. De même il

s'avérait intéressant de rechercher et d'exposer les pathologies pulmonaires pouvant prendre, après plusieurs années, un aspect radiographique de miliaire calcifiée.

Enfin, compte tenu des observations et estimations des observatoires de santé internationaux, il fallait souligner l'existence, probablement du fait du développement de la vaccination antivarielle des enfants, d'une tendance au déplacement de l'âge de survenue de la maladie vers des populations adultes, lesquelles sont, nous l'avons vu, plus exposées à des formes compliquées, dont notamment la pneumopathie varicelleuse qu'il faut savoir redouter et évoquer précocement.



## **BIBLIOGRAPHIE**

1. SAINT-LEGER E., FILLET A.M. : Virus varicelle-zona. *La revue du praticien*, 1999; 49 : 2208-16.
2. WELLER TH. : Varicella: Historical perspective and clinical overview. *J. Infect. Dis.*, 1996; 174 (3) : 306-09.
3. MAMMETTE A. : Virologie Médicale. *Editions C. et R.*, 1992; 78-97.
4. RENTIER B., SADZOT-DELVAUX C. : Le virus de la varicelle et du zona dans le système nerveux : retraite silencieuse ou guérilla permanente ? *Virologie*, 2000 ; vol. 4 (3) : 207-16, Revues.
5. HURAUX J.M. : Virus de la varicelle et du zona (VZV), module d'enseignement du Pr. J.M. HURAUX, Faculté de Médecine de la Pitié-Salpêtrière, Université Paris VI, Document disponible sur le site Medescape  
[http://www.medespace.com/viro/basic/basic\\_vir\\_2\\_C.htm](http://www.medespace.com/viro/basic/basic_vir_2_C.htm), 2001.
6. LUNGO. O., PANAGIOTIDIS C.A., ANNUNZIATO P.W., GERSHON A.A., SILVERSTEIN S.J.: Aberrant intracellular localisation of varicella-zoster virus regulatory proteins during latency. *Proc. Natl. Acad. Sci. USA.*, 1998; 95 : 7080-85.
7. ARVIN A.M., SHARP M., SMITH S.: Equivalent recognition of a varicelle-zoster virus immediate early protéin (IE62 ) and glycoprotein I by cytotoxic T lymphocytes of either CD4+ or CD8+ phenotype. *J. Immunol.*, 1991; 146 : 257-64.
8. SADZOT-DELVAUX C., KINCHINGTON P.R., DEBRUS S., RENTIER B., ARVIN A.M.: Recognition of the latency-associated immediate early protein IE63 of varicella-zoster virus by human memory T lymphocytes. *J. Immunol.*, 1997; 159 : 2802-2806.
9. SENNEVILLE E. : Infections à VZV : formes de l'adulte sain et de l'immunodéprimé. *Méd. Mal. Infect.*, 1998; 28, spécial : 791-9.
10. BEGUE P. : Infection virales de l'enfant. *Encycl. Méd. Chir. (Edition Scientifiques et Médicales Elsevier SAS, Paris)* , *AKOS Encyclopédie Pratique de Médecine*, 1998; 4 (1210) : 5-6.
11. BOUHOUR D. : Question 1 : Quelles sont les personnes à risque d'infections à VZV compliquées et/ou sévères. *Méd. Mal. Infect.*, 1998; 28, Spécial : 713-21.
12. HOPE-SIMPSON R.E. : The nature of herpes-zoster; a long-term study and a new hypothesis. *Proc. R. Soc. Med.* 1965; 58: 9-20.
13. MIRLESSE V., MAGNY J.-F., SOLE Y., JACQUEMARD F., FORESTIER F., DAFFOS F. : Infections à VZV. Formes de la femme enceinte et du nouveau-né. *Méd. Mal. Infect.*, 1998; 28, Spécial : 782-90.

14. FLAHAULT A., GARNERIN P., CHAUVIN P., CARRAT F., MASSARI V., FARRAN N., DIAZ C., DESENCLOS J. C., LEPOUTRE A., VALLERON A. J. : Épidémiologie des maladies transmissibles en médecine générale. Bilan du réseau sentinelles en 1994. *BEH*. 1995; 20 : 87-92.
15. FLORET D. : La varicelle de l'enfant immunocompétent : complications et facteurs de risque. *Méd. Mal. Infect.*, 1998; 28, Spécial : 775-81.
16. 11<sup>e</sup> Conférence de consensus en thérapeutique anti-infectieuse. Texte long du consensus. Prise en charge des infections à VZV. Lyon. *Méd Mal Inf*, 1998; 28 : 692-712.
17. PREBLUB S.R., BREGMAN D.J., VERNON L.L. : Death from varicella in infants. *Pediatr. Infect. Dis. J*. 1985; 4 : 503-7
18. MER M., RICHARDS G.A. : Corticosteroids in Life-threatening Varicella Pneumonia. *Chest*, 1998; 114 (2) : 426-31.
19. QUINET B. : Question 2 bis : Analyse de la littérature restreinte à la pédiatrie. *Méd. Mal. Infect.*, 1998; 28, Spécial : 730-7.
20. ROSS A.H. : Modification of chickenpox in family contacts by administration of gammaglobulin. *N. Engl. J. Med.* 1962; 267 : 369-76.
21. HEUCHAN A.-M., ISAACS D. : The management of varicella-zoster virus exposure and infection in pregnancy and the newborn period. *MJA*, 2001; 174 : 288-92.
22. KIDO S., et al. : Detection of varicella-zoster virus (VZV) DNA in clinical samples from patients with VZV by the polymerase chain reaction. *J Clin Microbiol*, 1991; 29 (1) : 76-79.
23. SHEHAB Z., et al. : Enzyme-linked immunosorbent assay for susceptibility to varicella. *J Infect Dis*, 1983; 148 : 472-76.
24. PUCHHAMMER-STOCKL E., et al. : Detection of varicella-zoster virus DNA by polymerase chain reaction in the cerebrospinal fluid of patients suffering from neurological complications associated with chicken pox or herpes zoster. *J Clin Microbiol*, 1991; 29 (7) : 1512-16.
25. NAHASS GT., et al. : Comparison of Tzanck smear, viral culture, and DNA diagnostic methods in detection of herpes simplex and varicella-zoster infection. *JAMA*, 1992; 268 (18) : 2541-44.
26. MORAND J.J., KOEPEL M.C., SAYAG J. : Guide illustré de diagnostic en dermatologie et vénérologie, tome 1. *Ellipse/Edition marketing S.A.* , 1996.
27. AMBLARD P. : Maladies éruptives de l'enfant. *Encycl. Méd. Chir. (Edition Scientifiques et Médicales Elsevier SAS, Paris), AKOS Encyclopédie Pratique de Médecine*, 8-0910, 2000; 4p

28. BARETE S., CHOSIDOW O., GALLAIS V. : Ectoparasitoses. *Encycl. Méd. Chir. (Edition Scientifiques et Médicales Elsevier SAS, Paris), AKOS Encyclopédie Pratique de Médecine*, 2-0743, 1998; 5p
29. WETTERWALD E., ARACTINGI S. : Eruption aiguë disséminée. *Encycl. Méd. Chir. (Edition Scientifiques et Médicales Elsevier SAS, Paris), AKOS Encyclopédie Pratique de Médecine*, 2-0700, 1998; 5p
30. HAAKE D.A., ZAKOWSKI P.C., HAAKE D.L., BRYSON Y.J. : Early Treatment with Acyclovir for Varicella Pneumonia in Otherwise Healthy Adults : Retrospective Controlled Study and Review. *Reviews of infectious diseases*, 1990; 12 (5) : 788-97.
31. POLLARD A.J., ISAACS A., LYALL E.G.H., CURTIS N., LEEK K., WALTERS S., LEVIN M. Potentially lethal bacterial infection associated with varicella-zoster virus. *Br. Med. J.* 1996; 313 : 283-85.
32. STRAUS S.E., OSTROVE J.M., INCHAUPSE G., *et al* : Varicella-zoster virus infection: Biology, natural history, treatment and prevention. *Ann. Intern. Med.*, 1988; 108 : 221-37.
33. FULGINITI V.A., BRUNELL P.A., CHERRY J.D., ECTOR W.L., GERSHON A.A., GOTOFF S.P., HUGES W.T., MORTIMER E.A. : Aspirin and Reye syndrome. *Pediatrics*. 1982; 69 : 810-12.
34. GILDEN D.H., BEILICH B.R., RUBINSTEIN E.M., STOMMEL E., SWENSON R., RUBINSTEIN D., MAHALIGAM R. : Varicella-zoster virus myelitis: an expanding spectrum. *Nuerology*. 1994; 44 : 1818-28.
35. LEJEUNE B., ALIX D., LE FUR J.M., CHASTEL C. : Syndrome de Guillain Barré et varivelle. *Arch. Fr. Pediatr.* 1981; 38 : 139.
36. PURVIN V., HRISOMALOS N., DUNN D. : Varicella optic neuritis. *Nuerology*. 1988; 38 : 501-3.
37. FLEISHER G., HENRY W., Mc SORLEY N., ARBETER A., PLOTKING S. : Life threatening complications of varicella. *Am. J. Dis. Child.*, 1981; 135 : 896-99.
38. TAKAHASHI M., OTSUKA T., OKUNO Y., ASANO Y., YASAKI T., ISOMURA S. : Live vaccine used to prevent the spread of varicella in children in hospital. *Lancet*. 1974; 2 : 1288-90.
39. GERSHON A.A., LA RUSSA P., HARDY I., STEINBERG S., SILVERSTEIN S. : Varicella Vaccine : The American Experience. *The Journal of Infectious Diseases*, 1992; 166 (suppl 1) : S63-8.
40. CDC : Varicella-Related Deaths – Florida, 1998. *Centers for disease control and prevention, MMWR* 1999; 48 (18) : 379-81.

41. BRUNNEL P.A., ROSS A., MILLER L.H., KUO B. : Prevention of varicella by zoster immune globulin. *N. Engl. J. Med.* 1969; 280 : 1191-94.
42. ALONSO A.M., PERROTIN F., HARCHAOUI Y., BODY G., LANSAC J. : Pneumopathie varicelleuse en cours de grossesse après double contage au 2è trimestre. *J. Gynecol. Obstet. Biol. Reprod.*, 1999; 28 : 838-41.
43. ORENSTEIN W.A., HEYMANN D.L., ELLIS RJ ROSENBERG R.L., NAKANO J., HALSEY N.A., OVERTURF G.D., HAYDEN G.F., WITTE J.J. : Prophylaxis of varicella in high-risk children : dose-response effect of zoster immune globulin. . *J. Pediatr.* 1981; 98 : 368-73.
44. Committee on Infectious Diseases. : The use of oral aciclovir in otherwise healthy children with varicella. *Pediatrics.* 1993; 91 : 674-76.
45. BALFOUR H.H., ROTBART H.A., FELDMAN S., DUNCKELS L.M., FEDER H.M., PROBER C.G., HAYDEN G.F., STEINBERG S., WHITLEY R.J., GOLDBERG L., Mc GUIRT P.V., and Coll. : Aciclovir treatment of varicella in otherwise healthy adolescents. *J. Pediatr.* 1992; 120 : 627-65.
46. BALFOUR H.H., KELLY J.M., SUAREZ C.S., HEUSSNER R.C., ENGLUND J.A., CRANNE D.D., Mc GUIRT P.V., CLEMMER A.F., AEPPLI D.M. : Aciclovir treatment of varicella in otherwise healthy adolescents. *J. Pediatr.* 1990; 116 : 633-39.
47. CAMBAZARD F. : Traitements symptomatiques locaux et généraux de la varicelle et du zona (en dehors des antalgiques et des antiviraux). *Méd. Mal. Infect.*, 1998; 28, Spécial : 810-6.
48. DORAN T.F., DE ANGELIS C., BAUMGARDNER R.A., MELLITS E.D. : Acetaminophen: more harm than good for chickenpox ?. *J. Pediatr.* 1989; 114 : 1045-48.
49. FELDMAN S. : Varicella-zoster virus pneumonitis. *Chest*, 1994; 106 : 22s-27s.
50. JEANFAIVRE T., BRUN V., LECLECH C., TUCHAIS E. : Peut-on prévoir l'évolution d'une pneumopathie varicelleuse chez un sujet non-immunodéprimé ?. *Rev. Pneumol. Clin.*, 1995; 5 : 348-50.
51. URBAN T., NATALI F., AZARIAN R., BUFFAT J.J., ALLARD P. : Pneumopathies varicelleuses graves de l'adulte sain. *Rev. Pneumol. Clin.*, 1989; 45 : 267-70.
52. WEBER D.M., PELLECHA J.A. : Varicella pneumonia : study of prevalence in adult men. *JAMA*, 1965; 192 : 572-3.
53. HAAKE D.A., ZAKOWSKI P.C., HAAKE D.L., BRYSON Y.J. : Early Treatment with Acyclovir for Varicella Pneumonia in Otherwise Healthy Adults : Retrospective Controlled Study and Review. *Reviews of infectious diseases*, 1990; 12 (5) : 788-97.
54. SENNEVILLE E., RIVAUD E., VALETTE M., MAULIN L., YASDANPANAH Y., AJANA F., ALFANDARI S., GERARD Y., BEHRA J.M., CAILLAUX M., CHIDIAC

- C., MOUTON Y. : Paramètres non pulmonaires associés à la pneumonie varicelleuse de l'adulte sain. *Med. Mal. Infect.*, 2000; 30 : 211-6.
55. JOVANOVIĆ J., CVJETKOVIĆ D., BOGDANOVIĆ M., HRNJAKOVIĆ-CVJETKOVIĆ I. : Varicella pneumonia – Clinical follow-up and outcome of treatment. *Clinical Microbiology and Infection*, 2000; 6 (1) : 22.
56. PUGH R.N.H., OMAR R.I., HOSSAIN M.M. : Chickenpox and pneumonia in adults. *International Journal of Infectious diseases*, 1998; 2 (4) : 205-10.
57. ELLIS M.E., NEAL K.R., WEBB A.K. : Is smoking a risk factor for pneumonia in adults with chickenpox ? *Br. Med. J.*, 1987; 294 : 1002.
58. GRAYSON M.L., NEWTON-JOHN H. : Smoking and varicella pneumonia [letter]. *J Infect*, 1988; 16 : 312.
59. KNYVETT A.F. : The relation between tobacco smoking and pulmonary chickenpox. *Med. J. Aust.*, 1967; 54 : 1197-98.
60. LOW E.S., LOW R.B., GREEN G.M. : Correlated effects of cigarette smoke components on alveolar macrophage adenosine triphosphatase activity and phagocytosis. *Am Rev Respir Dis*, 1977 ; 115 : 963-70.
61. GREEN G.M., CAROLIN D. : The depressant effect of cigarette smoke on the *in vitro* antibacterial activity of alveolar macrophages. *N Engl J Med* , 1967; 276 : 421-7.
62. BASTIN R. BINARD C., SANY P. : Les manifestations pulmonaires au cours de la varicelle. *Presse Med.*, 1963; 71(40) : 1873-75.
63. PIPERNO D., GAUSSORGUES P., BOYER F., ROBERT D., BIRON F., PEYRAMOND D. : Varicelle pulmonaire grave chez 7 adultes non immunodéprimés. *Rev. Mal. Resp.*, 1988; 5 (1) : 75-77.
64. ESMONDE T.F, HERDMAN G., ANDERSON G. : Chickenpox pneumonia : an association with pregnancy. *Thorax*, 1989; 44 : 812-15.
65. KEANE J., GOCHUICO B., KASZNICA J.M., KORNFELD H. : Usual Interstitial Pneumonitis Responsive to Corticosteroids Following Varicella Pneumonia. *Chest*, 1998; 113 (1) : 249-251.
66. PIERRE J.C., SENNEVILLE E., AJANA F., SANTRE C., CHIDIAC C., MOUTON Y. : Varicelle au cours de la grossesse après la vingtième semaine d'aménorrhée. *J. Gynecol. Obstet. Biol. Reprod.*, 1992; 21 : 935-42.
67. ADENIS L., HERBEAU J., COLPIN A., MOUTON Y. : Varicelle pulmonaire. *Nouvelle presse médicale*, 1975; 4 (5) : 354.

68. POSTAL M.J., MOREAU A., SORS CH. Les manifestations pulmonaires de la varicelle, à propos d'une observation. Revue de la littérature. *Ann. Med. Int.*, 1987; 138 (8) : 670-72.
69. TRIEBWASSER C. K., HARRIS R., BRYANT I. : Varicella pneumonia in adults. *Medecine*, 1982; 46 : 409-20.
70. CUGUILLIERE A., CHOUC C., AUVRAY E., NORMAND P., DE MUIZON H., BONNET D. : Quel est votre diagnostic ? Toux boutonneux. *Le Concours médical*, 1997; 119 (35) : 2663-65.
71. FOURRIER A., MOUTON Y.J. : Aspects anatomo-cliniques des varicelles graves. *Lille méd.*, 1971; 16 : 1003-09.
72. LJILJANA ZIVKOVIC-LESIC, GVOZDENOVIC E., PAVLOVIC M. : Interstitial lung fibrosis, the consequence of varicella pneumonia. *J. Antimicrob. Chemother.*, 1999 : 44 (A).
73. MITCHELL A.G., FLETCHER E.G. : Studies on varicella, age and seasonal incidence, recurrence, complications, and leucocyte counts. *J.A.M.A.*, 1927; 89 : 279-80.
74. WARING J.J., NEUBVERGER K., GEEVER E.F. : Severe form of chicken-pox in adults : with autopsy observations in a case with associated pneumonia and encephalitis. *Arch. Int. Med.*, 1942; 69 : 384-408.
75. BASTIN R. : Les manifestations pulmonaires au cours de la varicelle. *Press. Med.*, 1963; 40 : 1873-75.
76. HUNCHAREK M., KLASSEN H. : Acyclovir in varicella pneumonia in healthy adults. *Respiration*, 1993; 60 : 254-55.
77. SELLEGER C. : Pneumonie varicelleuse mortelle chez l'adulte. *Rev. Fr. Mal. Resp.*, 1979; 7 : 9-18.
78. BOCLES J.S., EHRENKRANZ N.J., MARKS A. : Abnormalities of respiratory function in varicella pneumonia. *Ann Intern Med*, 1964; 60 : 183-95.
79. POTGIETER P.D., HAMMOND J.M.J. : Intensive care management of varicella pneumonia. *Respir. Med.*, 1997; 9 : 207-212.
80. SADONOVIKOFF N. M. D., VARON J. M. D. : CPAP mask management on varicella-induced respiratory failure. *Chest*. 1993; 130 : 1894-95.
81. GRENIER. P.: Imagerie thoracique de l'adulte. *Médecine-sciences Flammarion*, Deuxième édition, 1996.
82. CHOO P.W., DONAHUE J.G., MANSON J.E., PLATT R. :The Epidemiology of Varicella and Its Complications. *The Journal of Infectious Diseases*, 1995; 172 : 706-12.

83. LEOPHONTE P., GIRARD M., POUS J., ALBAREDE J.L., DELAUDE A. : Calcifications pulmonaires et varicelle de l'adulte. *Nouvelle presse médicale*, 1975; 4 (16) : 1209.
84. ANTHOINE. D., VAILLANT. G.: Les grands syndromes radiopneumologiques. *SANDOZ, 2<sup>ème</sup> édition*.1991.
85. ROUFFIAT T., FAYOLLE M., *et al* : Miliaires calcifiées de la varicelle pulmonaire. *Ann. Radiol (Paris)*, 1976; 19 : 437-47.
86. KNYVETT A.F. : The pulmonary lesion of chicken-pox. *Q. J. Med.*, 1966; 139 : 313-23.
87. FABRE J., LIFERMANN F. : Séquelles pulmonaires de varicelle. *Méd. Thérapeutique*, 2001; 7 (5) : 369.
88. TULIPPE-HECQ C., ZGHEIB A., BORLEE G., RADERMECKER M. : Intrapulmonary chickenpox nodules mimicking metastatic carcinoma. *Eur. J. Resp. Dis.*, 1987; 70 : 253.
89. LEVIN H.G. : A case of chicken-pox pneumonia with x-ray findings suggesting metastatic carcinoma. *New. Engl. J. Med.*, 1957; 257 : 461-62.
90. MEYER B., STALDER H., WEGMANN W. : Persistent Pulmonary Granulomas after Recovery from Varicella Pneumonia. *Chest*, 1986; 89 (3) : 457-59.
91. LERNER A.M., KLEIN J.O., LEWIN H.S., FINLAND M. : Infections due to coxsackie virus group A, type 9 in Boston, 1959, with special reference to exanthems and pneumonia. *N. Engl. J. Med.* 1960; 263 : 1265-72.
92. RAUGH L. W., SCHMIDT R. Measles immunisation with killed virus vaccine. *Am. J. Dis. Child.* 1965; 128 : 254-55.
93. FULGINITI V.A., ELLER J.J., DOWNIE A.W., KEMPE C.H. : Altered reactivity to measles virus: atypical measles in children previously immunized with inactivated measles virus vaccines. *JAMA* 1967; 109 : 232-7.
94. CHERRY J.D., HURWITZ E.S., WELLIVER R.C. : *Mycoplasma pneumoniae* infections and exanthems. *J. Pediatr.* 1975; 87 : 369-73.
95. LASCARI A.D., GARFUNCKEL J.M., MAURO D.J. : Varicella-like rash associated with *mycoplasma* infection. *Am. J. Dis. Child.* 1974; 128 : 254-5.
96. SCHLOSSBERG D., LITTMAN M. : Varicella Pneumonia. *Arch. Intern. Med.*, 1988; 148 : 1613-32.
97. PENE P., NOSNY P., ESTERNI J.P.: Affections exotiques du poumon et parasitoses pulmonaires. *Encycl. Méd. Chir. (Edition Scientifiques et Médicales Elsevier SAS, Paris), Pneumologie*, 6003 L<sup>10</sup>, 9-1986; 24p.

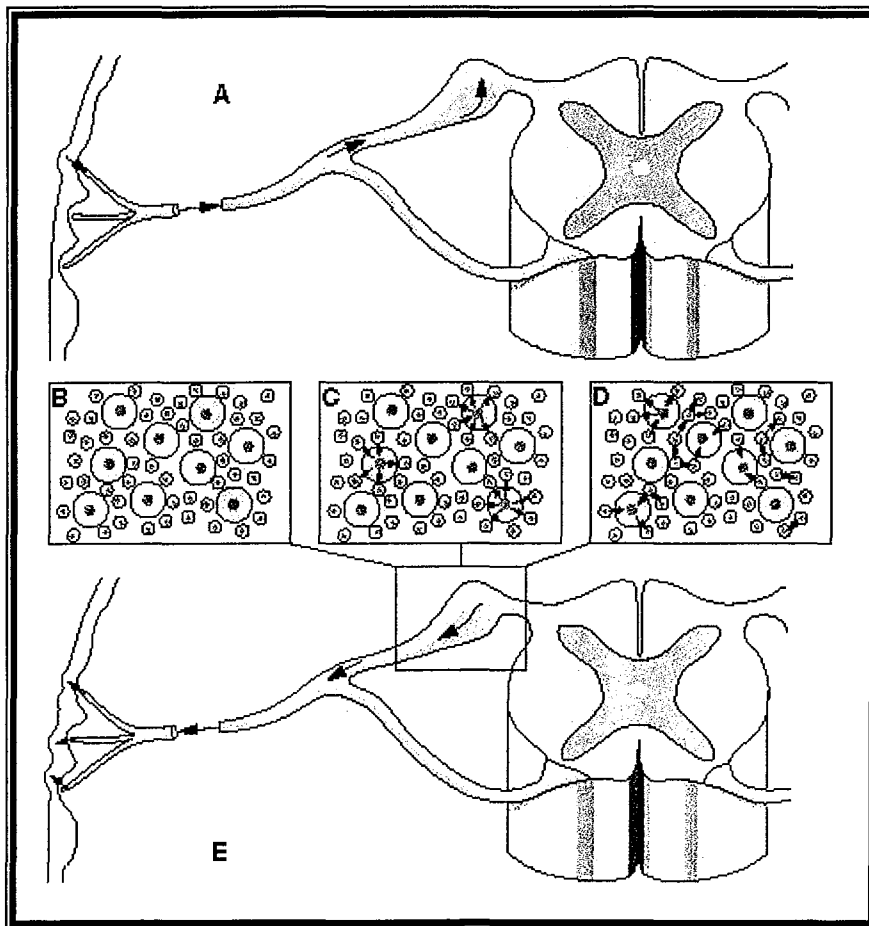
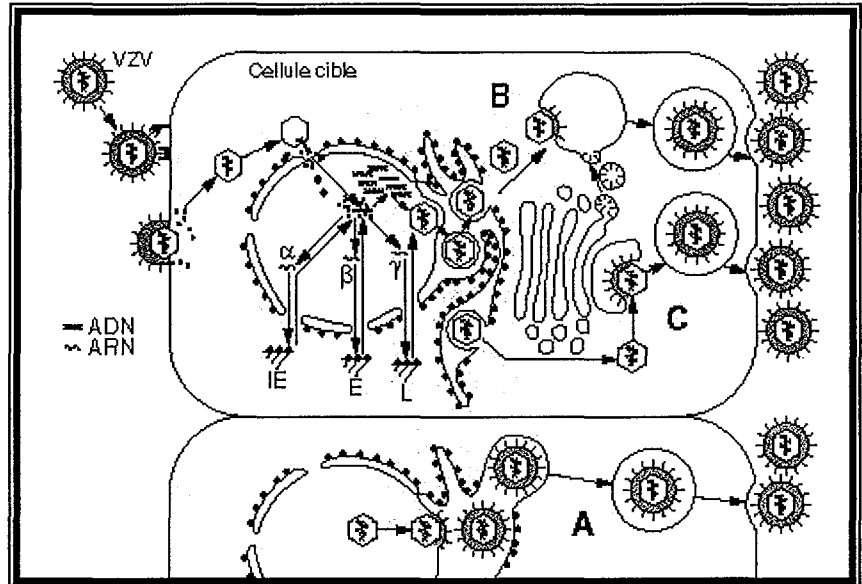
98. DROUHET E., DUPONT B.: Les mycoses pulmonaires. *Encycl. Méd. Chir. (Edition Scientifiques et Médicales Elsevier SAS, Paris), Pneumologie*, 6003 J<sup>00</sup>, 9-1989; 32p.
99. Association des Professeurs de Pathologie Infectieuse et Tropicale : E. PILLY: *Maladies Infectieuses* Edition Octobre 1997.
100. MILLERON B., CARPON F., CALAIS G., MANGIAPAN G., ROSENCHER L., WADOWICK A., DROMER C., LEMARIE E. : Cancers bronchopulmonaires secondaires. *Encycl. Méd. Chir. (Edition Scientifiques et Médicales Elsevier SAS, Paris), Pneumologie*, 6-002-G-70, 1996; 14p.
101. URBAN T., LEBEAU B. : Cancers bronchiques primitifs et secondaires. *Encycl. Méd. Chir. (Edition Scientifiques et Médicales Elsevier SAS, Paris), AKOS Encyclopédie Pratique de Médecine*, 6-0900, 1998; 5p
102. HUMBERT M., STIBON O., SIMONNEAU G. : Hypertension artérielle pulmonaire. (*Edition Scientifiques et Médicales Elsevier SAS, Paris*), *AKOS Encyclopédie Pratique de Médecine*, 6-0870, 1998; 8p
103. BRICHET A., TILLIE-LEBLOND I., WALLAERT B., TONNEL A.B. : Silicose et pneumoconiose du mineur de charbon. *Encycl. Méd. Chir. (Edition Scientifiques et Médicales Elsevier SAS, Paris), Pneumologie*, 6-039-T-60, 2000; 12p.
104. DE VUYST P., VANDE WEYER R. : Pneumoconioses (silicose et asbestose exclues). *Encycl. Méd. Chir. (Edition Techniques et Médicales Elsevier SAS, Paris), Pneumologie*, 6-039-T-80, 1994; 6p.
105. MUKAE H., TANIGUCHI H., MATSUMOTO N., LIBOCHI H., HASHITANI J., MATSUKURA S., NAWA Y. : Clinikoradiologic features of pleuropulmonary *Paragonimus Westermani* on Kyusyu Island. *Chest*, 2001; 120(2) : 514-20.
106. L'HER P., VAYLET F., HOVETTE P., PIENS M.A., FAUROUX B., ALAOUI TAHIRI K. : Parasitoses pulmonaires et affections exotiques du poumon. *Encycl. Méd. Chir. (Edition Scientifiques et Médicales Elsevier SAS, Paris), Pneumologie*, 6003 L<sup>10</sup>, 1998; 15p.
107. WHITE G. : LEVENE, Atlas en couleurs de dermatologie. *Ed. Maloine*, 1997.
108. MATTER L., BLATTER S., SUTER B., GERBER A., KELLER A. : Varicelle-Zona. [http://www.viomecum.ch/fr/konz/Infektiologie/442-443\\_Varicelle.html](http://www.viomecum.ch/fr/konz/Infektiologie/442-443_Varicelle.html), 2000.



## ANNEXES ET ICONOGRAPHIE:

**Fig. 1: Cycle réplcatif du VZV.**

Interaction glycoprotéines virales-récepteurs cellulaires, pénétration, transport de l'ADN viral dans le noyau. Transcription et traduction chronologiques des gènes viraux  $\alpha, \beta$  et  $\gamma$  en protéines IE, E et L. (voir texte) Réplication de l'ADN viral, synthèse des virions et leur sécrétion selon 3 mécanismes possibles, A, B et C (3)

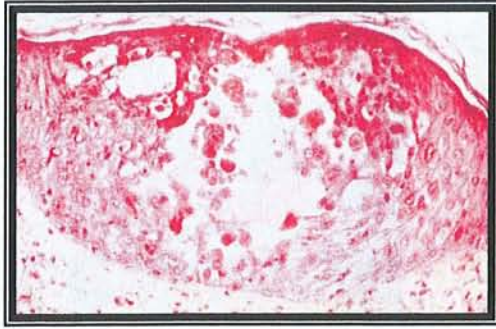


**Fig. 3: Infection du système nerveux humain par le VZV.**

Après s'être multiplié dans le tissu cutané, le VZV pénètre aux niveaux des terminaisons nerveuses et remonte l'axone en empruntant le flux axonal rétrograde lent pour atteindre le ganglion sensitif dorsal (A). Le virus infecte certains neurones (B), il se propage dans de nombreuses cellules satellites et y demeure durant la phase de latence (C), et lors de la réactivation, il se transmet des cellules satellites vers les neurones (D) pour emprunter le flux axonal antérograde rapide et gagner la peau via les axones innervant un dermatome (E). Il en résulte une éruption plus localisée et dense correspondant au Zona.(3)

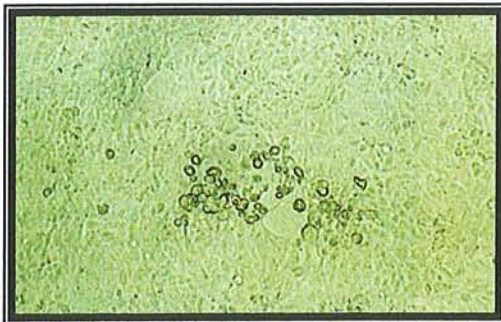
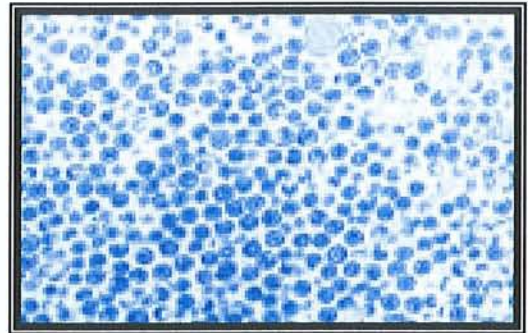
**LÉGENDE:**

- = Neurone infecté
- = Neurone sain
- ⊙ = Cellule satellite infectée
- = Cellule satellite saine




**Fig. 4 :** Aspect histologique d'une vésicule de varicelle. On note le caractère intradermique de la vésicule et la présence de cellules acantholytiques.  
(Doc. Pr E. GROSSHANS, Université Pasteur, Strasbourg).

**Fig. 7:** Cytodiagnostic de TZANCK.

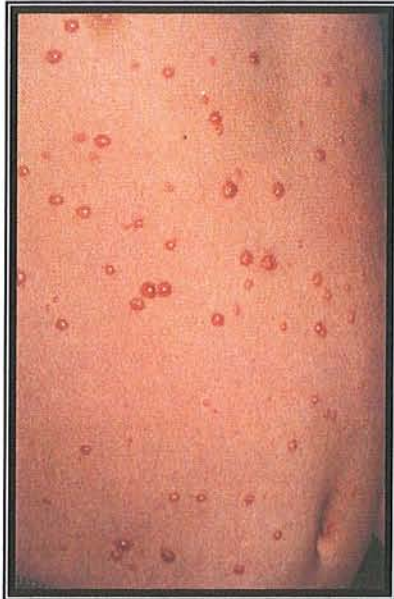

**Fig. 8:** Effet cytopathogène du VZV observé en culture cellulaire. (1)

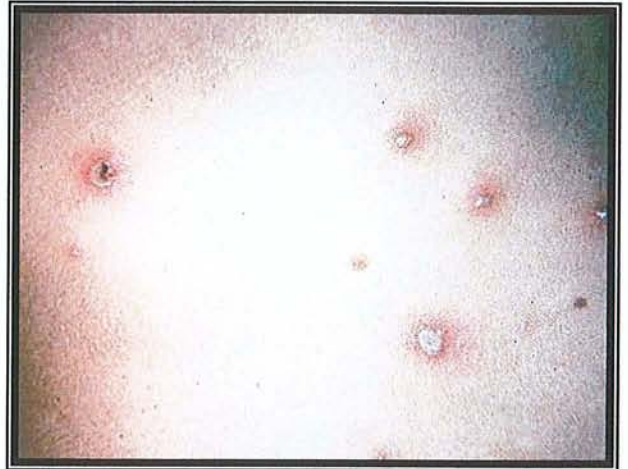
**Fig. 9:** Identification du VZV en immunofluorescence.



## L'ÉRUPTION VARICELLEUSE:

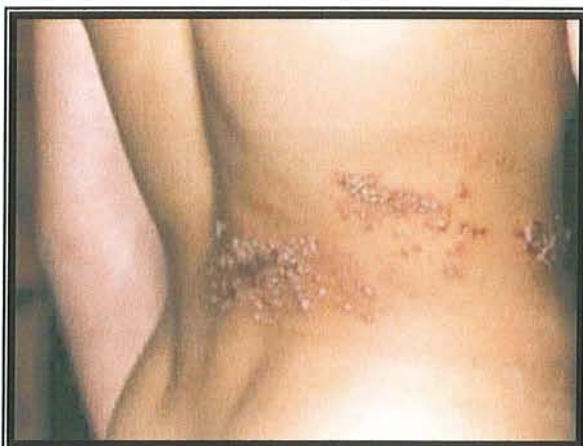

**Fig. 5:** Eruption vésiculeuse du tronc. Chaque vésicule revêt l'aspect d'une goutte d'eau reposant sur une base érythémateuse. (107)

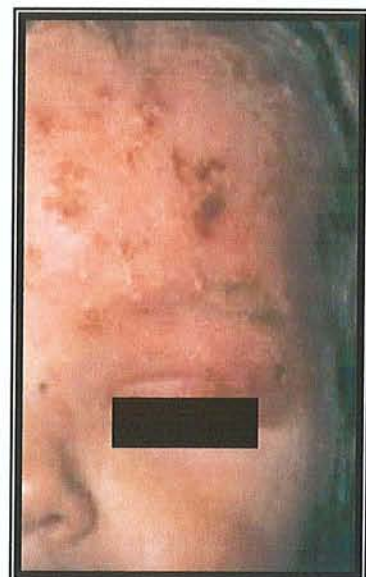

**Fig. 6:** Les vésicules s'ombiliquent, se troublent et forment une croûte. (26)

## L'ÉRUPTION ZOSTERIENNE:

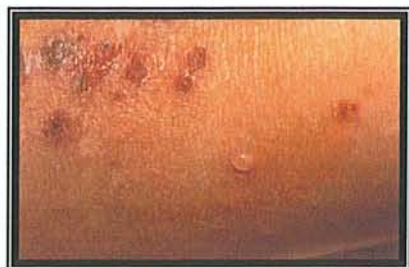

**Fig. 10:** Eruption vésiculeuse localisée, unilatérale répartie sur un dermatome.



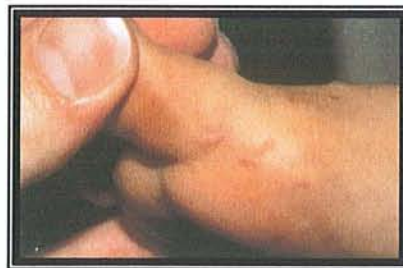**Fig. 11:** Zona du visage territoire du V.1.

## DIAGNOSTICS DIFFERENTIELS:

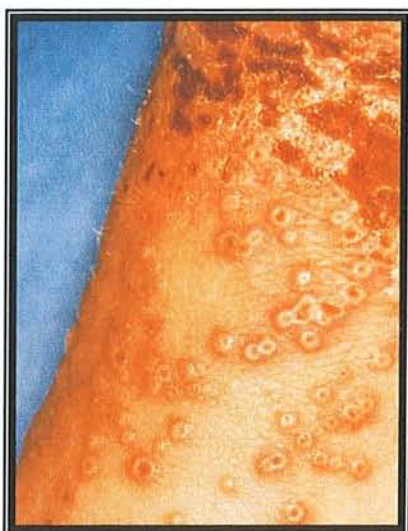


**Fig. 12: Impétigo bulleux.**

La surinfection cutanée par *Staphylococcus aureus* détermine une inflammation, des lésions vésiculeuses et la formation de croûtes mellicériques. (107)

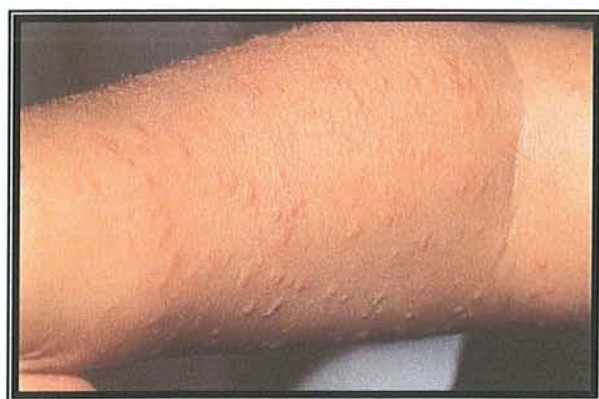
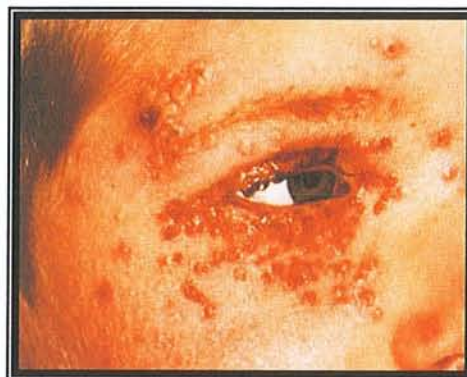
**Fig. 13: Maladie Pieds-Mains-Bouche.** Infection virale du jeune enfant (Coxsackie A-16) Elle détermine une éruption de vésicules (3 à 8 mm) blanc-grises localisées sur les mains, les pieds et les fesses. On observe des érosions aphtoïdes dans la bouche. Fièvre, malaise général, adénopathies et contexte souvent épidémique. (107)

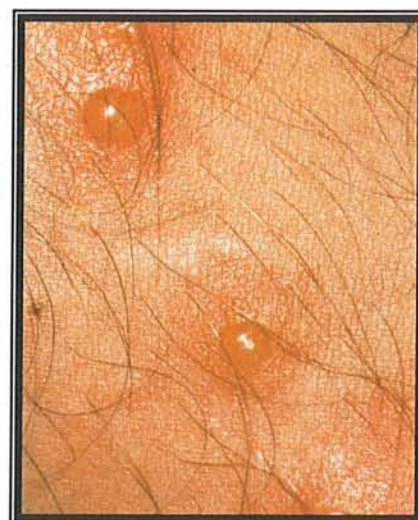

**Fig. 14: Syndrome de Kaposi-Juliusberg. ▲**

D'origine herpétique chez un enfant atopique.  
◀ (26)

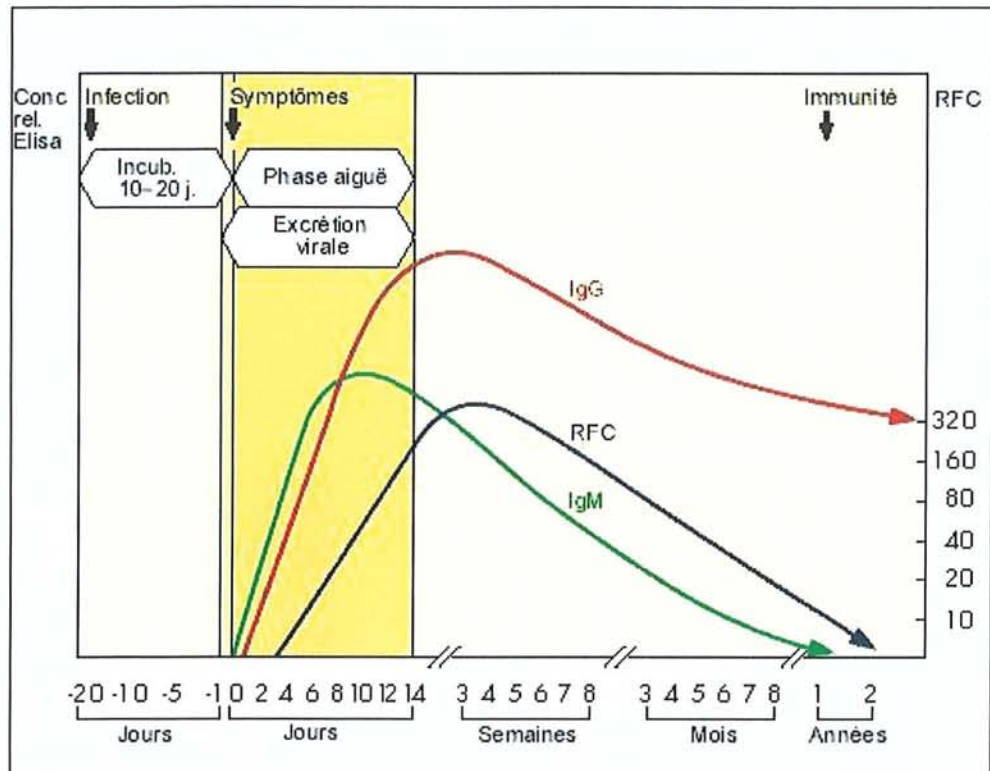


**Fig. 15: Syndrome de Gianotti-Crosti.** Cette éruption peut être causée par les virus de l'hépatite B, Epstein-Barr ou Coxsackie. Elle est caractérisée par l'éruption aiguë de maculo-papuleuse du visage, des membres et des fesses. Elle épargne le tronc. (107)



**Fig. 16: Prurigo strophulus.** Vésicules de grande taille avec halo érythémateux extrêmement prurigineuses survenant sur un terrain atopique. (26)

## DIAGNOSTIC SÉROLOGIQUE:



**Fig. 17: Evolution sérologique de la varicelle. (108)**

RFC = RÉACTION DE FIXATION DU COMPLÉMENT.

**Avantages et inconvénients des différentes techniques utilisées  
dans le diagnostic de l'infection par le virus de la varicelle et du zona**

**Tableau 1**

<b>Techniques</b>	<b>Avantages</b>	<b>Inconvénients</b>
Culture	Sensibilité in vitro aux antiviraux Souchage Spécifique	Nécessité d'un laboratoire de culture cellulaire proche Conditions strictes de conservation Négativation sous antiviral Délai de résultats
Microscopie électronique	Rapidité	Equipement lourd, coût
Microscopie optique	Conditions de conservation souples Rapidité Peu coûteux	Lecteur expérimenté Sensibilité dépend du nombre de cellules analysées Ne différencie pas VZV et HSV
Détection d'antigènes viraux	Conditions de conservation souples Rapidité	Sensibilité dépend du nombre de cellules analysées
Détection d'acides nucléiques par PCR	Faible quantité de prélèvement, Conditions de conservation souples Spécifique et sensible	Risque de contamination Interprétation
Détection des anticorps anti-VZV	Simplicité Détection dans le sérum, le LCR et l'humeur aqueuse	Synthèse des anticorps retardée Interprétation

Estelle SAINT-LEGER Anne-Marie FILLET  
Service de virologie - Groupe hospitalier La Pitié-La Salpêtrière  
75651 Paris Cedex 13

**Indications de la PCR pour le diagnostic des infections  
par le virus de la varicelle et du zona TABLEAU 2**

<b>Prélèvement (remarques)</b>	<b>Problèmes du diagnostic virologique</b>	<b>Indications</b>
Liquide céphalo-rachidien (non-hémorragique)	Culture peu sensible Synthèse intrathécale d'anticorps retardée (1 à 2 semaines après le début des signes cliniques)	<b>Infection du système nerveux</b> <ul style="list-style-type: none"> <li>▶ zona + signes neurologiques</li> <li>▶ méningite, myélite, méningoradiculite</li> <li>▶ leuco-encéphalite multifocale et ventriculite du sujet immunodéprimé</li> <li>▶ en cours d'évaluation : <ul style="list-style-type: none"> <li>✓ méningite aiguë aseptique du sujet immunocompétent</li> <li>✓ syndrome de Ramsay-Hunt</li> <li>✓ vascularité cérébrale</li> <li>✓ névrite optique</li> </ul> </li> </ul>
Prélèvements oculaires <ul style="list-style-type: none"> <li>▶ Humeur aqueuse et (ou) vitrée</li> <li>▶ Grattage cornéen +/- larmes</li> </ul>	Volume disponible très faible Synthèse intraoculaire d'anticorps retardée Culture et détection d'antigène peu sensibles	<b>Infections oculaires</b> <ul style="list-style-type: none"> <li>▶ nécrose rétinienne aiguë : diagnostic différentiel avec herpesvirus simplex</li> <li>▶ uvéite antérieure : en cours d'évaluation</li> <li>▶ kératoconjonctivite</li> <li>▶ kératite : diagnostic différentiel avec herpesvirus simplex</li> </ul>
Prélèvements cutanés (vésicule, écouvillon, biopsie, frottis, voire croûte)	<ul style="list-style-type: none"> <li>▶ Frottis : aspect morphologique identique des infections par le virus de la varicelle et du zona et herpesvirus simplex</li> <li>▶ Cultures : négativation rapide sous antiviral</li> </ul>	<b>Diagnostic différentiel avec herpesvirus simplex</b> <ul style="list-style-type: none"> <li>▶ chez l'immunodéprimé lorsque le patient est sous traitement antiviral spécifique</li> <li>▶ lésion vésiculeuse atypique si culture non disponible</li> </ul>
Liquide amniotique (après cicatrisation des lésions cutanées maternelles +++)	Culture peu sensible	<b>Varicelle maternelle</b> 24 premières semaines d'aménorrhée

**Formes sévères ou compliquées des infections  
par le virus de la varicelle et du zona**

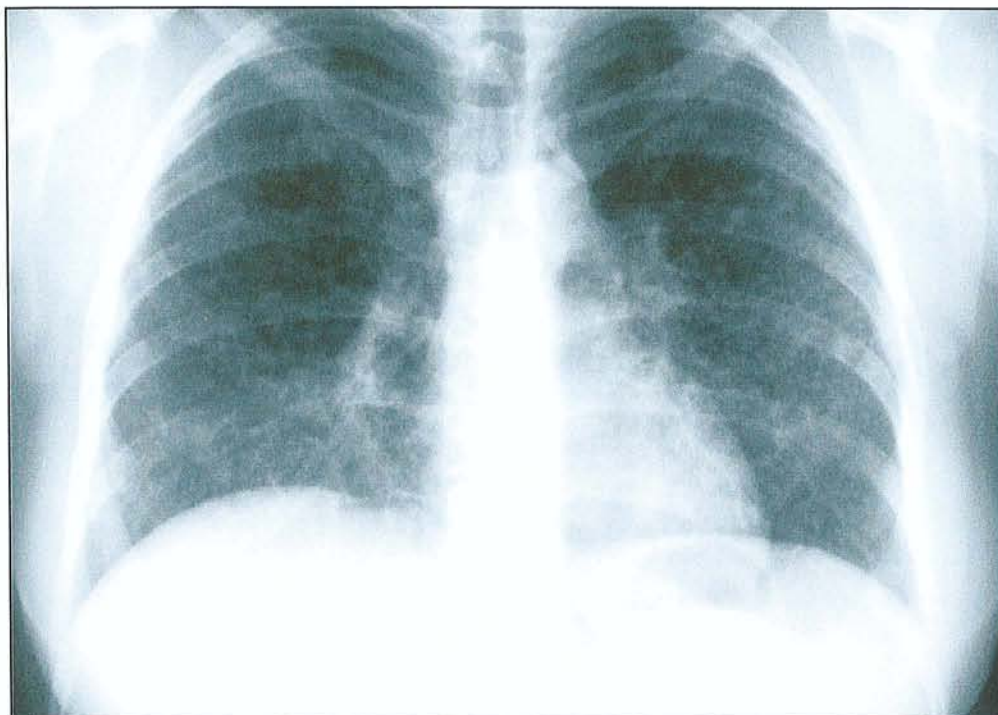
**TABLEAU 3**

<b>Varicelle</b>	Complications bactériennes (1-3%) surinfections à streptocoques ou staphylocoques	1- Locales : surinfection des vésicules, cellulite, lymphangite, abcès sous-cutanés 2- Fasciite nécrosante à pyogène, avec mise en jeu du pronostic vital 3- Générales : septicémie et choc septique
	Complications neurologiques	1- Cérébellite (fréquence : 1/4000) avec ataxie, nystagmus et syndrome méningé, résolutive sans séquelles 2- Méningo-encéphalite (fréquence : 1/40000, mortalité entre 5 et 18%) associe un syndrome méningé, des troubles de la conscience, des convulsions, un déficit neurologique qui peut persister 3- Syndrome de Reye (association d'une encéphalopathie aiguë non inflammatoire et d'une hépatite, favorisée par l'aspirine, exceptionnel) 4- Autres : myélite transverse, syndrome de Guillain et Barré, névrite optique
	Complications pulmonaires	Pneumopathie interstitielle hypoxémiante +/- adénopathies hilaires et pleurésie, risque d'œdème lésionnel et hémorragique. Plus fréquente chez l'adulte, l'enfant de moins de 6 mois et chez les fumeurs
	Complications hépatiques	Hépatite essentiellement biologique
	Complications hématologiques et vasculaires	Thrombopénie aiguë (origine virale) ou post-infectieuse (origine immunologique), spontanément résolutive, mais présentant un risque hémorragique (pétéchie, purpura) Thrombose artérielle (rétinienne ou cérébrale), purpura fulminans, coagulation intravasculaire disséminée
	Complications rénales	Glomérulonéphrite, syndrome néphrotique, syndrome hémolytique et urémique
	Complications rhumatologiques	Arthrite infectieuse
	Complications oculaires	Conjonctivite avec risque d'hémorragie conjonctivale, kératite avec risque d'ulcération, uvéite Exceptionnellement nécrose cornéenne, paralysie oculomotrice, névrite optique
	Autres complications	Myocardite, péricardite, pancréatite, orchite, rhabdomyolyse

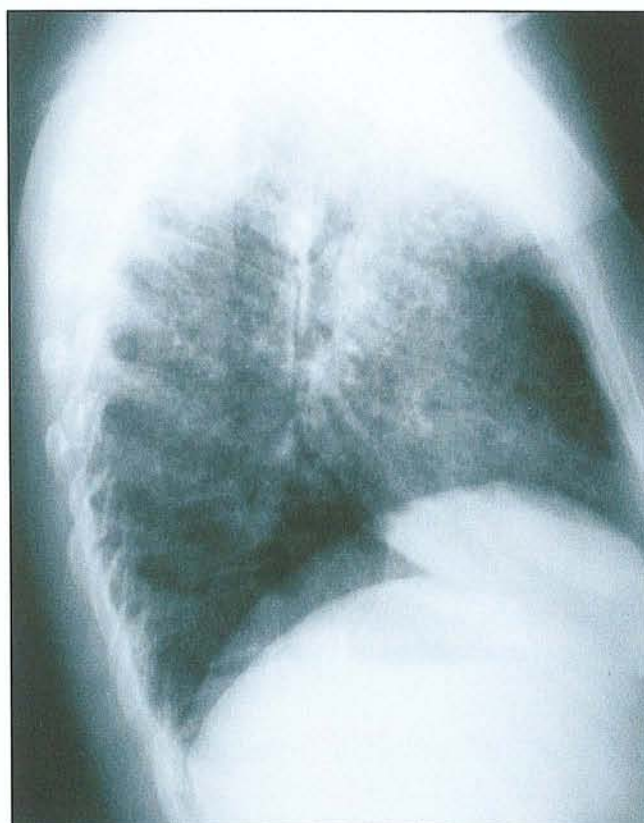
Virus varicelle-zona E. SAINT-LEGER, A-M. FILLET, Service de virologie,  
Groupe hospitalier La Pitié-La Salpêtrière 75651 Paris Cedex 13



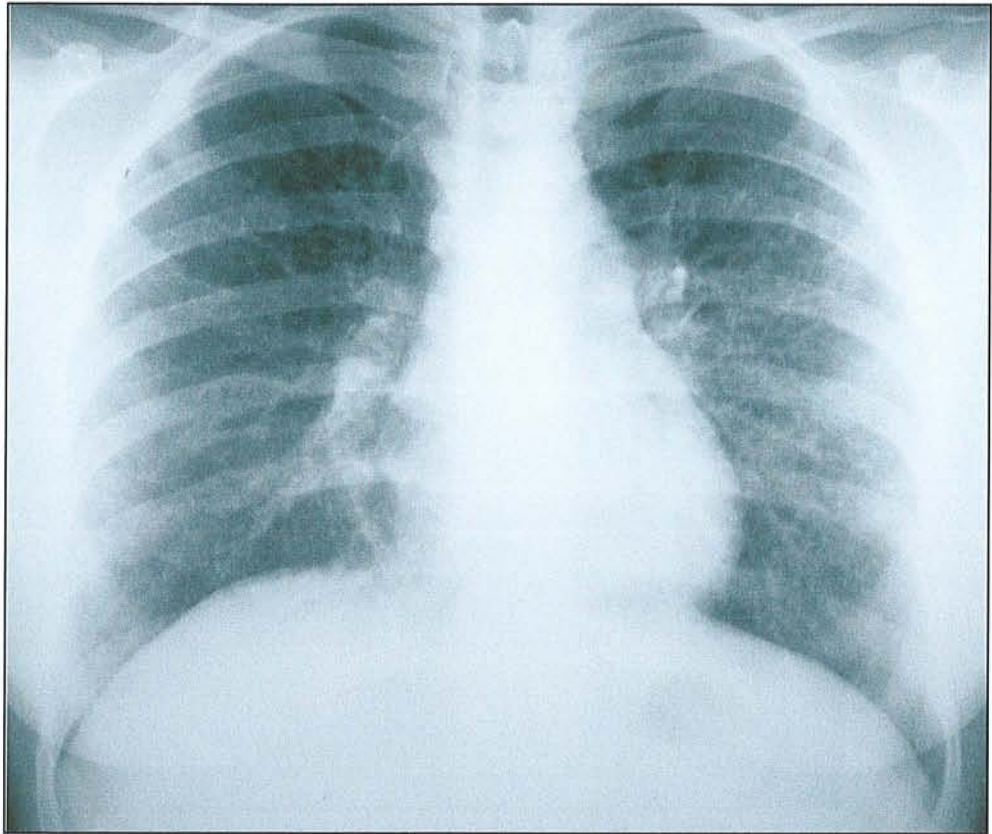
**ICONOGRAPHIE:**



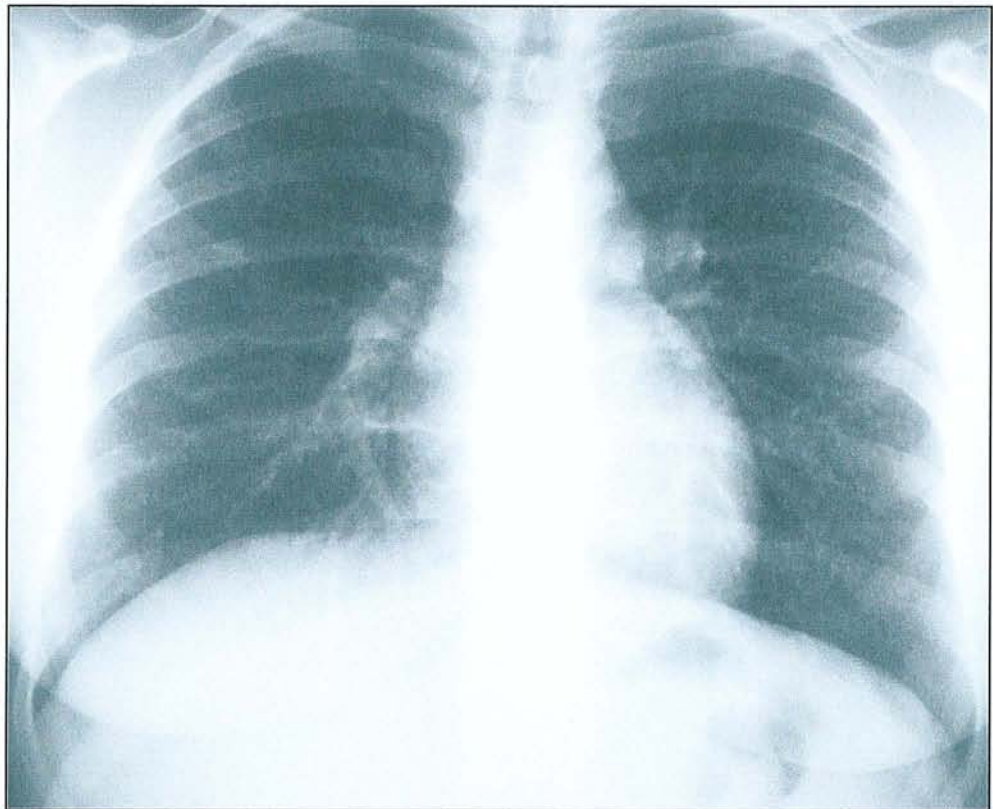
**Fig. 18:** MU. Da. **Radiographie thoracique de face initiale.** On observe un syndrome interstitiel bilatéral prédominant aux bases.



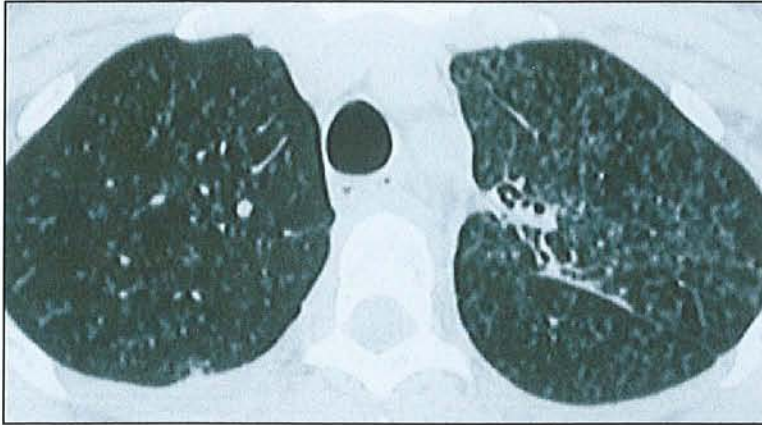**Fig. 19:** MU. Da. **Radiographie thoracique de profil initiale.**



**Fig. 20:** MU. Da. Radiographie thoracique de face: Deuxième jour d'hospitalisation.



**Fig. 21:** MU. Da. Radiographie thoracique de face: Cinquième jour d'hospitalisation.



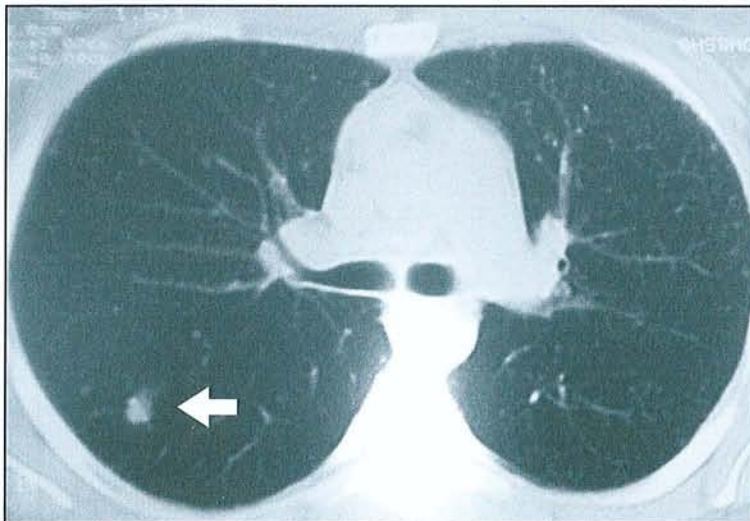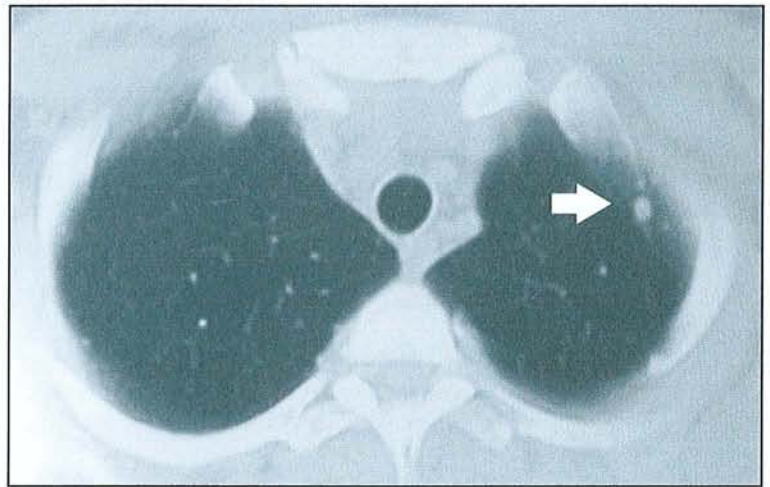
**Fig. 22:** MU. Da. TDM Thoracique  
en coupes millimétriques:

Syndrôme interstitiel micronodulaire  
bilatéral et diffus.



**Fig. 23:** MU. Da. TDM Thoracique  
en coupes millimétriques:

Nodule centimétrique, localisé au  
segment apical du lobe supérieur  
gauche.



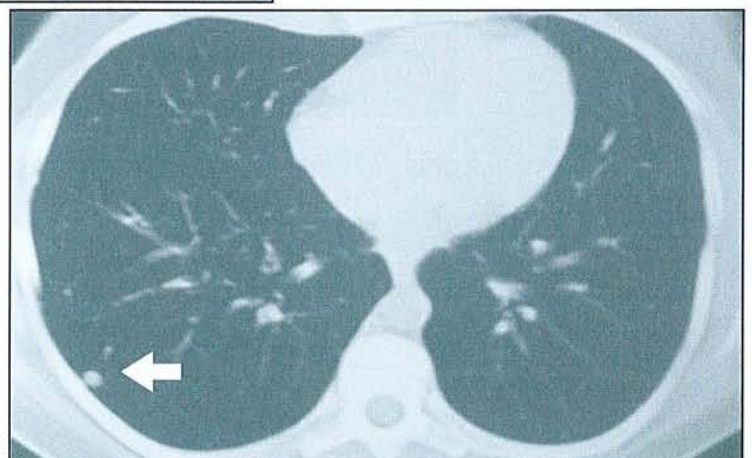**Fig. 24:** MU. Da. TDM Thoracique en  
coupes millimétriques:

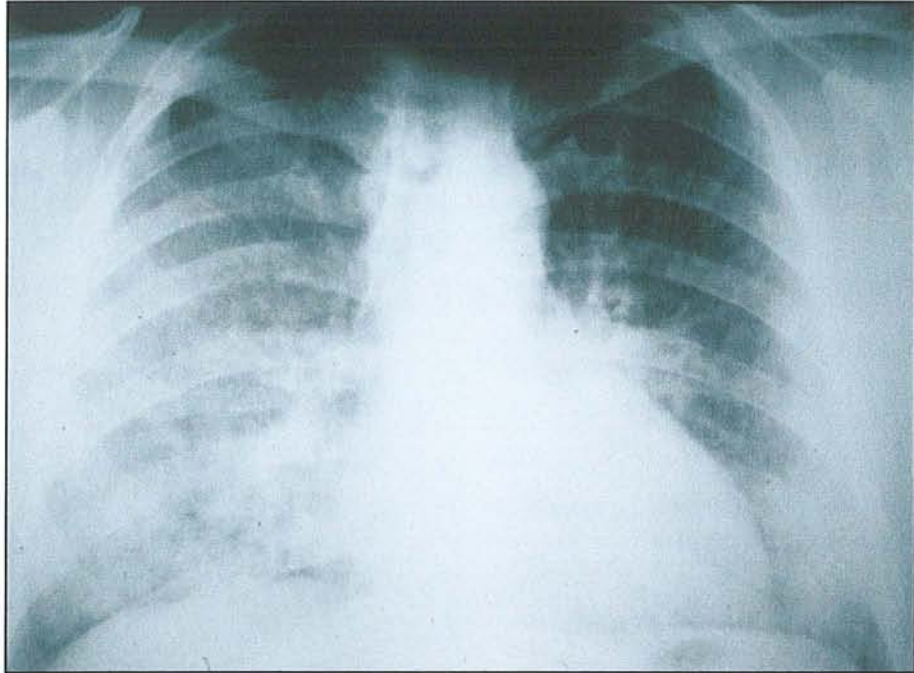
Nodule centimétrique, localisé au lobe  
moyen.



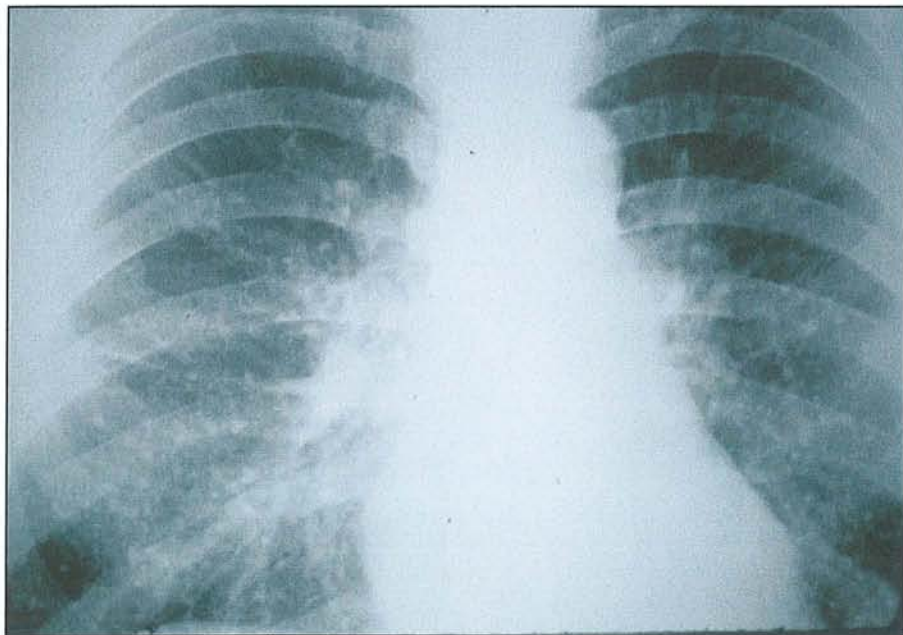
**Fig. 25:** MU. Da. TDM Thoracique  
en coupes millimétriques:

Nodule centimétrique, localisé au lobe  
inférieur droit.



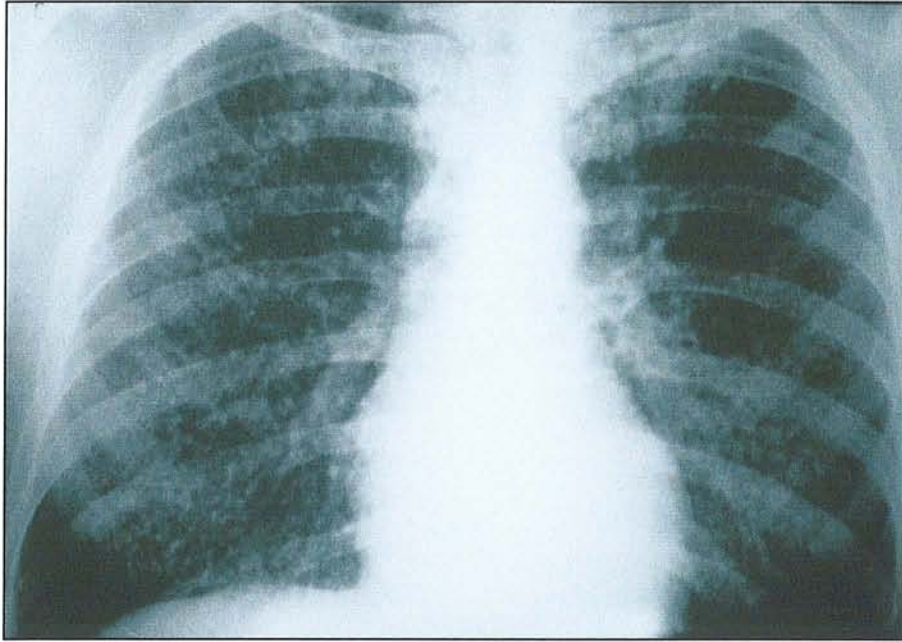


**Fig. 26: Pneumopathie varicelleuse aiguë :** Miliaire fébrile du "Poumon varicelleux". On observe un syndrome interstitiel bilatéral prédominant aux bases.  
(Doc. Pr. D. ANTHOINE CHU de NANCY)

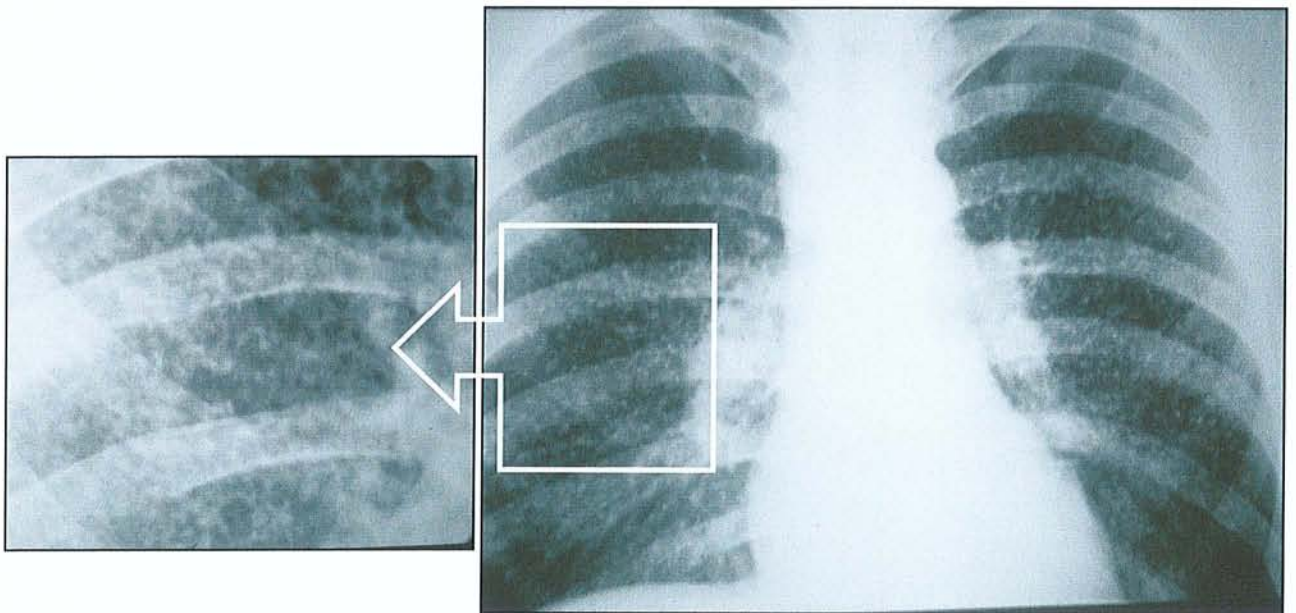


**Fig. 27: Miliaire varicelleuse calcifiée.** Calcifications micronodulaires.  
(Doc. Pr. D. ANTHOINE CHU de NANCY)

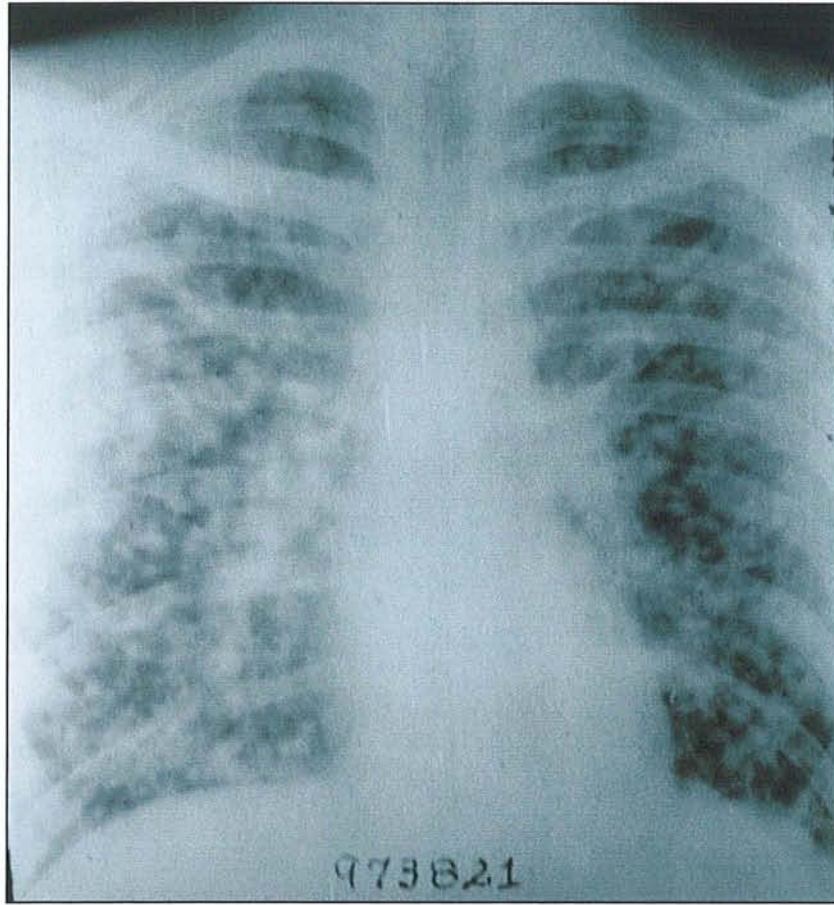
La pneumopathie varicelleuse de l'adulte immunocompétent  
à propos d'un nouveau cas



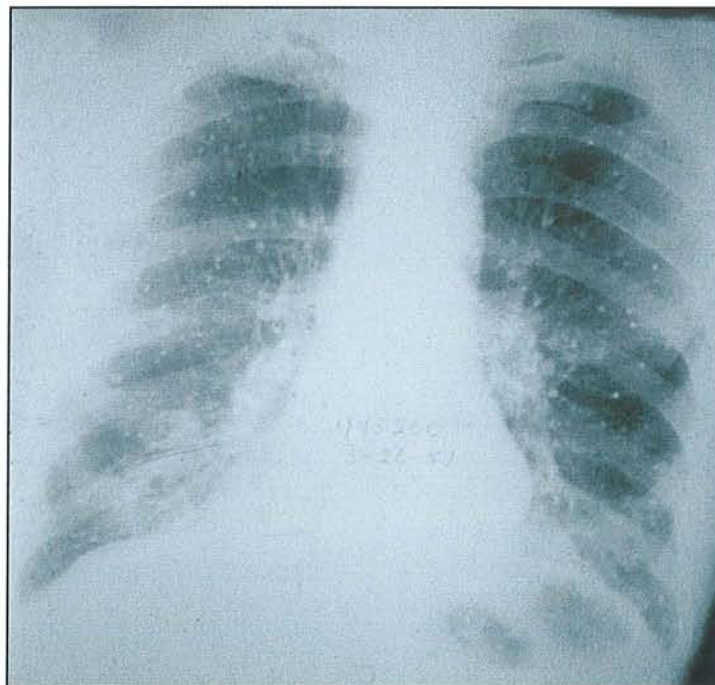
**Fig. 28:** Tuberculose miliaire. Micronodules très fins.  
(Doc. Pr. D. ANTHOINE CHU de NANCY)



**Fig. 29:** Tuberculose miliaire calcifiée. Micronodules très fins.  
(Doc. Pr. D. ANTHOINE CHU de NANCY)

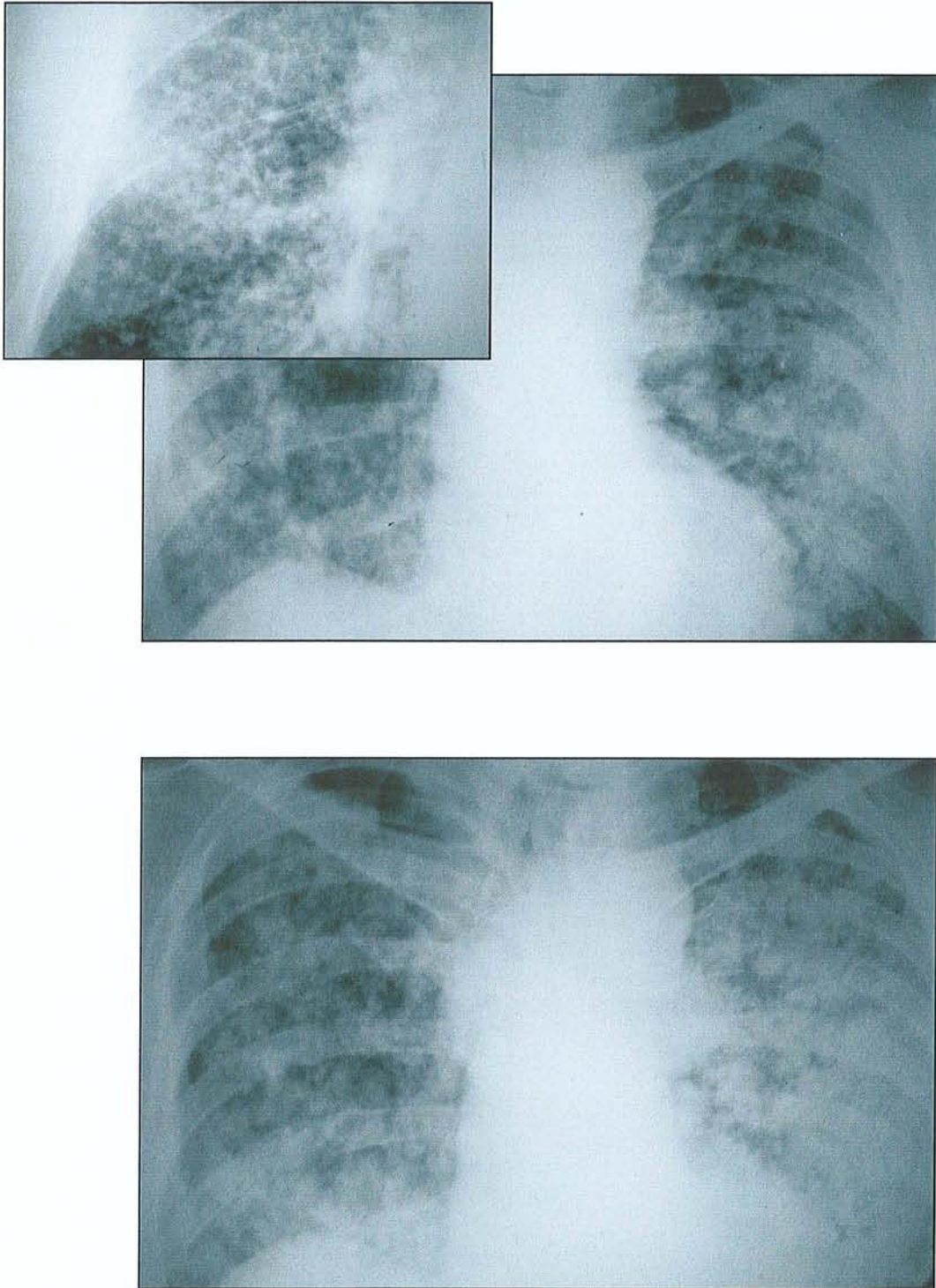


**Fig. 30: Histoplasme pulmonaire.** Phase aiguë par dissémination hémotogène. (Doc. Pr. D. ANTHOINE CHU de NANCY)

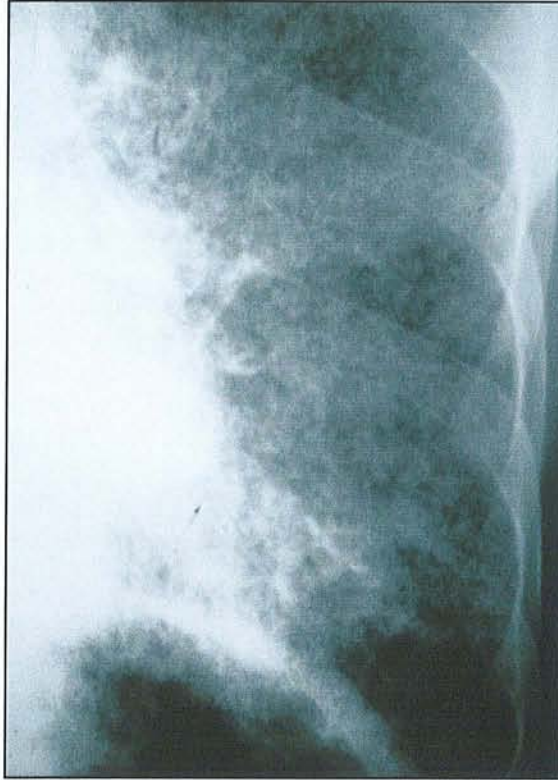


**Fig. 31: Histoplasme pulmonaire.** Miliaire calcifiée. (Doc. Pr. D. ANTHOINE CHU de NANCY)

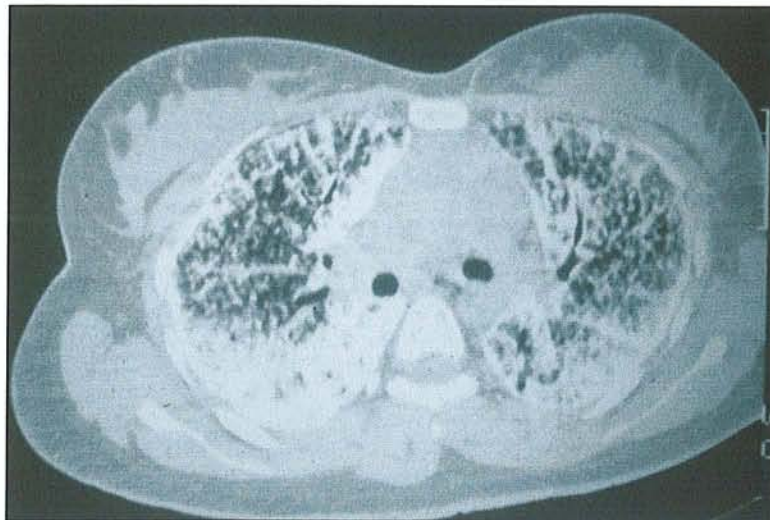La pneumopathie varicelleuse de l'adulte immunocompétent  
à propos d'un nouveau cas



**Fig. 32: Carcinomatose miliaire.**  
(Doc. Pr. D. ANTHOINE CHU de NANCY)

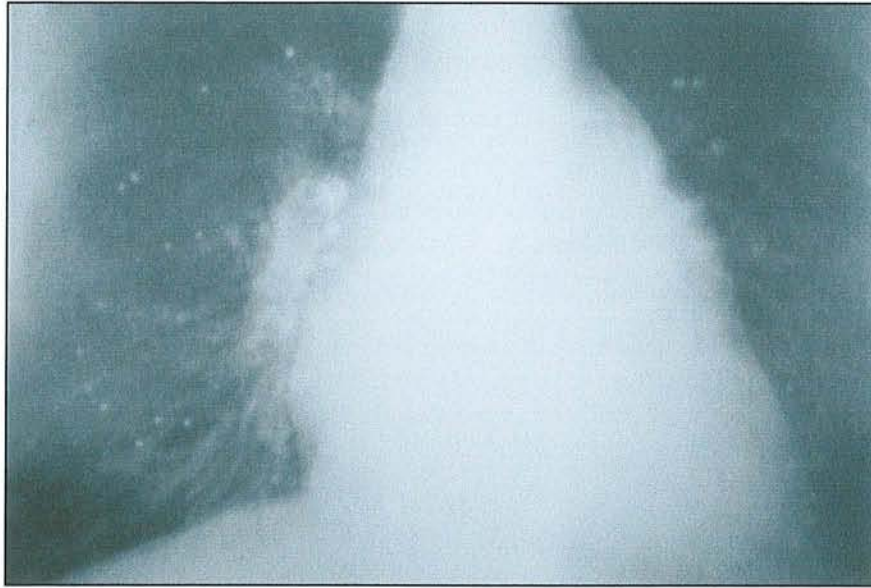

**Fig. 33: Microlithase alvéolaire.**  
Miliaire alvéolaire constituée d'une myriade de calcosphérites.  
(Doc. Pr. D. ANTHOINE CHU de NANCY)

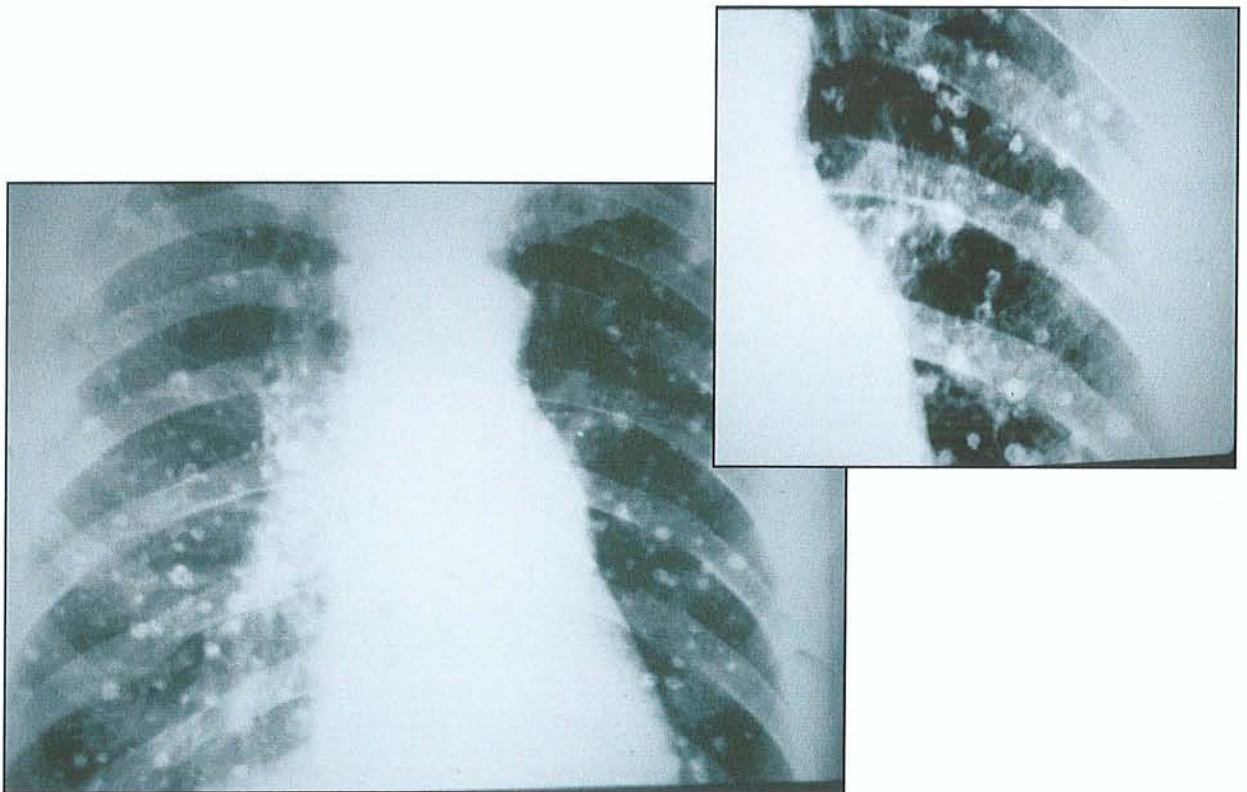


**Fig. 34: Microlithase alvéolaire.** Aspect scannographique.  
(Doc. Pr. D. ANTHOINE CHU de NANCY)

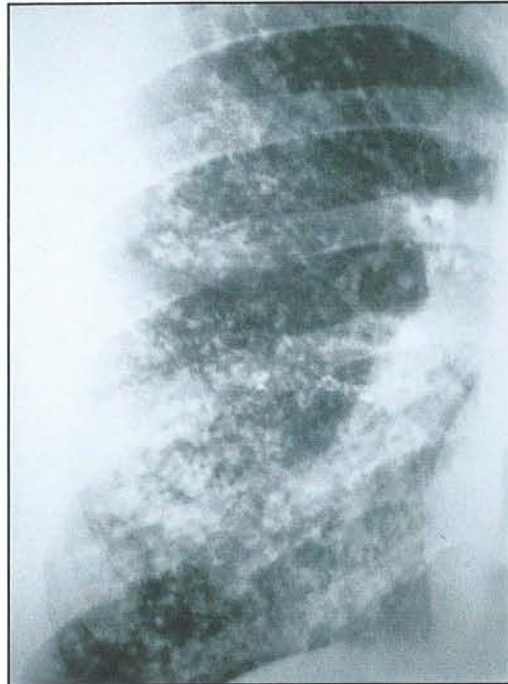




**Fig. 35: Hémosidérose secondaire.** "Poumon mitral" observé lors du rétrécissement mitral évolué. Cardiomégalie et dépôts de densité férique en région périhilaire.  
(Doc. Pr. D. ANTHOINE CHU de NANCY)

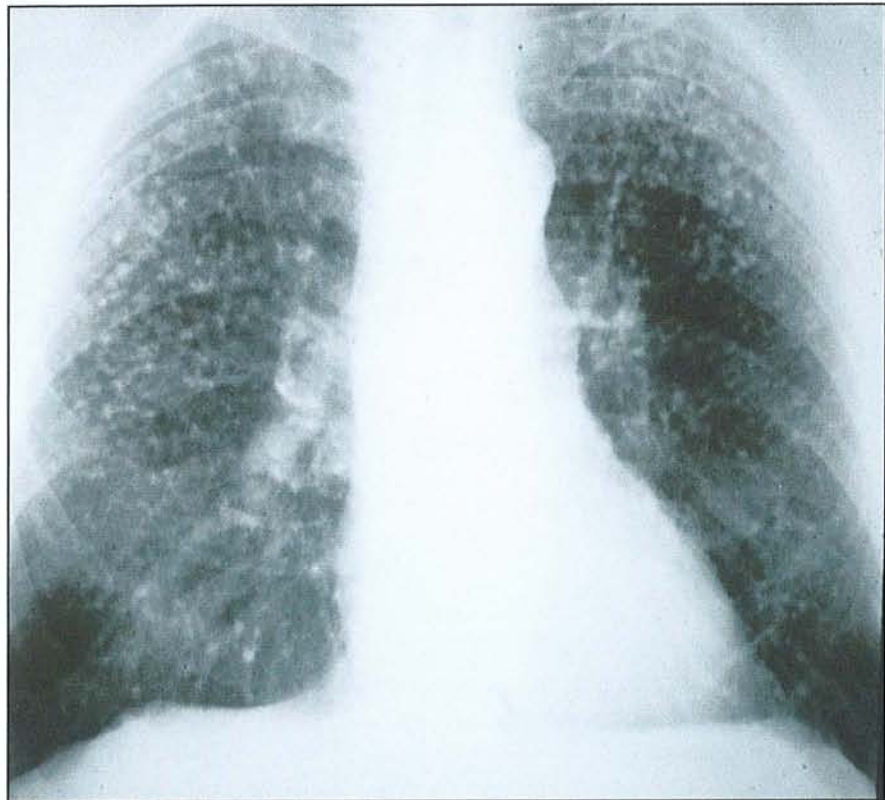


**Fig. 36: Paragonimose.** Calcifications macronodulaires.  
(Doc. Pr. D. ANTHOINE CHU de NANCY)



**Fig. 37: Miliaire lipiodolée.**

Gros plan de la base droite.  
Il s'agit d'une miliaire par  
comblement alvéolaire due à  
l'accumulation aux bases de  
produit de contraste (huile  
iodée) employé lors de  
bronchographies.  
(Doc. Pr. D. ANTHOINE  
CHU de NANCY)



**Fig. 38: Silicose.** Miliaire calcifiée. Prédominance des nodules au lobe  
supérieur droit.  
(Doc. E. ROYER Pneumologie HOSPITALOR St. AVOLD)

## ABRÉVIATIONS

**ACV** = Aciclovir

**ACV-TP** = Aciclovir Triphosphate

**ADN** = Acide Désoxyribonucléique

**ALAT** = Alanine Amino-transférase

**AMM** = Autorisation de Mise sur le Marché

**β-HCG** = Bêta HCG = Human Chorionic

Gonadotropin β

**BK** = Bacille de Koch

**BPCO** = Bronchopneumopathie Chronique Obstructive

**CIVD** = Coagulation Intravasculaire Disséminée

**Cm** = Centimètre(s)

**CMV** = Citomégalovirus

**CPAP** = Continuous Positive Airways Pressure

**DLCO** = Capacité de diffusion pulmonaire du  
monoxyde de carbone

**E** = Early

**EFR** = Explorations Fonctionnelles Respiratoires

**ELISA** = Enzyme-Linked ImmunoSorbent Assay

**γGT** = Gamma Glutamyl-transférase

**HbCO** = Carboxy-hémoglobémie

**HIV** = Human Immunodeficiency Virus

**HSV** = Herpes Simplex Virus

**HTAP** = Hypertension Artérielle Pulmonaire

**IE** = Immediate early

**IgG** = Immunoglobuline G

**IgM** = Immunoglobuline M

**Kg** = Kilogramme(s)

**L** = Late

**LBA** = Lavage Bronchoalvéolaire

**LDH** = Lactate Déshydrogénase

**m<sup>2</sup>** = Mètre(s) carré(s)

**min** = Minute(s)

**mg** = Milligramme(s)

**ml** = Millilitre(s)

**mm** = Millimètre(s)

**mmHg** = Millimètre(s) de mercure

**MNI** = Mononucléose Infectieuse

**mUI** = Milli-Unité(s) Internationale(s)

**OAP** = Œdème Aigu du Poumon

**PaCO<sub>2</sub>** = Pression artérielle partielle en CO<sub>2</sub> (Dioxyde  
de carbone)

**PaO<sub>2</sub>** = Pression partielle artérielle en oxygène

**PCR** = Polymerase Chain Reaction

**PEP** = Pression Expiratoire Positive

**PEEP** = Positive End Expiratory Pressure

**Ph** = Potentiel Hydrogène

**SA** = Semaines d'Aménorrhée

**SaO<sub>2</sub>** = Saturation artérielle en oxygène

**SDRA** = Syndrome de Détresse Respiratoire (Aiguë) de  
l'Adulte

**SHU** = Syndrome Hémolytique et Urémique

**SIDA** = Syndrome d'immunodéficience acquise

**TDM** = Tomodensitométrie

**TGP** = Transaminase glutamique pyruvique

**ufp** = unités formant plaque

**UI** = Unité(s) Internationale(s)

**USA** = United States of America

**VS** = Vitesse de Sédimentation

**VS-PEP** = Ventilation Spontanée avec Pression  
d'Expiration Positive

**VZV** = Varicelle Zoster Virus


**°C** = Degré Celcius

## TABLE DES MATIÈRES

	Page
<b>INTRODUCTION</b> .....	16
<b>I. <u>GÉNÉRALITÉS SUR VZV</u></b> .....	17
<b>I.1. <u>VIROLOGIE</u></b> .....	17
I.1.1. PRÉSENTATION DU VIRUS .....	17
I.1.2. LE CYCLE RÉPLICATIF DE LA PRIMO-INFECTION .....	18
I.1.3. LA LATENCE .....	19
I.1.4. RÉACTIVATION VIRALE : RÉCURRENCE DU VZV .....	20
<b>I.2. <u>PHYSIOPATHOLOGIE</u></b> .....	21
I.2.1. TRANSMISSION – CONTAGIOSITÉ – PATHOGÉNIE .....	21
I.2.2. PRIMO-INFECTION VARICELLEUSE .....	22
I.2.3. LATENCE .....	22
I.2.4. RÉCURRENCE – ZONA .....	23
<b>I.3. <u>ÉPIDÉMIOLOGIE DE LA VARICELLE</u></b> .....	24
<b>I.4. <u>CLINIQUE</u></b> .....	27
I.4.1. FORME CLASSIQUE : LA VARICELLE COMMUNE .....	27
I.4.1.1. L'INCUBATION .....	27
I.4.1.2. L'INVASION .....	27
I.4.1.3. L'ÉRUPTION .....	27
I.4.1.4. GUÉRISON .....	28
I.4.2. FORMES ATYPIQUES .....	28
I.4.2.1. LA FORME FRUSTRE .....	29
I.4.2.2. FORMES DU NOUVEAU-NÉ .....	29
I.4.2.3. LA FEMME ENCEINTE .....	31
I.4.2.4. L'ADULTE IMMUNOCOMPÉTENT .....	31
I.4.2.5. LE SUJET IMMUNODÉPRIMÉ .....	31

	Page
<b>I.5. <u>DIAGNOSTIC ÉTIOLOGIQUE</u></b> .....	32
I.5.1. CYTODIAGNOSTIC .....	32
I.5.2. ISOLEMENT VIRAL EN CULTURE CELLULAIRE .....	32
I.5.3. POLYMERASE CHAIN REACTION (PCR) .....	33
I.5.4. IMMUNOCYTODIAGNOSTIC .....	33
I.5.5. SÉROLOGIE – SÉRODIAGNOSTIC .....	33
I.5.6. ANATOMOPATHOLOGIE – HISTOLOGIE .....	34
I.5.7. INDICATIONS .....	34
I.5.8. SENSIBILITÉ ET SPÉCIFICITÉ .....	35
<b>I.6. <u>DIAGNOSTIC DIFFÉRENTIEL</u></b> .....	35
<b>I.7. <u>COMPLICATIONS</u></b> .....	37
I.7.1. <u>COMPLICATIONS CUTANÉO-MUQUEUSES</u> .....	37
I.7.1.1. COMPLICATIONS CUTANÉES .....	37
I.7.1.2. COMPLICATIONS MUQUEUSES .....	38
I.7.2. <u>COMPLICATIONS VISCÉRALES</u> .....	38
I.7.2.1. NEUROLOGIQUES .....	38
I.7.2.2. PULMONAIRES .....	39
I.7.2.3. HÉPATIQUES .....	39
I.7.2.4. HÉMATOLOGIQUES .....	39
I.7.2.5. AUTRES .....	40
<b>I.8. <u>TRAITEMENT DE LA VARICELLE</u></b> .....	41
I.8.1. <u>PROPHYLACTIQUE</u> .....	41
I.8.1.1. PRÉVENTION PRIMAIRE .....	41
I.8.1.2. PRÉVENTION SECONDAIRE .....	43
I.8.2. <u>TRAITEMENT CURATIF</u> .....	45
I.8.2.1. DE LA VARICELLE, NON COMPLIQUÉE .....	45
I.8.2.2. TRAITEMENT SPÉCIFIQUE DES FORMES À RISQUES, COMPLIQUÉES OU SÉVÈRES .....	47

	Page
<b>II. <u>LA PNEUMOPATHIE VARICELLEUSE CHEZ L'ADULTE SAIN</u></b> .....	49
<b>II.1. <u>EXPOSITION DU CAS</u></b> .....	49
II.1.1. CLINIQUE .....	49
II.1.2. PARACLINIQUE .....	50
II.1.3. ÉVOLUTION ET TRAITEMENT .....	52
<b>II.2. <u>ÉPIDÉMIOLOGIE DE LA PNEUMOPATHIE VARICELLEUSE</u></b> .....	53
<b>II.3. <u>FACTEURS DE RISQUE</u></b> .....	55
<b>II.4. <u>PHYSIOPATHOLOGIE</u></b> .....	56
<b>II.5. <u>CLINIQUE</u></b> .....	57
<b>II.6. <u>LES FORMES CLINIQUES</u></b> .....	58
II.6.1. LES FORMES ASYMPTOMATIQUES .....	58
II.6.2. LA FORME SIMPLE .....	59
II.6.3. LES FORMES SÉVÈRES ET COMPLIQUÉES .....	59
<b>II.7. <u>ÉVOLUTION</u></b> .....	60
<b>II.8. <u>EXAMENS COMPLÉMENTAIRES</u></b> .....	61
II.8.1. LA RADIOGRAPHIE THORACIQUE .....	61
II.8.2. LA FIBROSCOPIE BRONCHIQUE .....	62
II.8.3. LA TOMODENSITOMETRIE PULMONAIRE .....	62
II.8.4. LA GAZOMETRIE ARTERIELLE .....	63
II.8.5. LA BIOLOGIE .....	63
II.8.6. LE SÉRODIAGNOSTIC .....	63
<b>II.9. <u>DIAGNOSTIC DIFFÉRENTIEL</u></b> .....	64
<b>II.10. <u>TRAITEMENT</u></b> .....	64



	Page
<b>III. <u>DIAGNOSTIC DIFFÉRENTIEL RADIOGRAPHIQUE DE LA PNEUMOPATHIE VARICELLEUSE</u></b> .....	66
<b>III.1. <u>AVEC LES MILIAIRES FÉBRILES</u></b> .....	67
III.1.1. TUBERCULOSE MILIAIRE .....	67
III.1.2. MYCOSES PULMONAIRES .....	68
III.1.2.1. HISTOPLASMOSE .....	68
III.1.2.2. COCCIDIOÏDOMYCOSE .....	70
III.1.3. STAPHYLOCOCCIE PULMONAIRE .....	71
III.1.4. MILIAIRE CARCINOMATEUSE .....	72
<b>III.2. <u>AVEC LES MILIAIRES D'ASPECT CALCIFIÉ</u></b> .....	72
III.2.1. MICROLITHIASE ALVEOLAIRE .....	73
III.2.2. HÉMOSIDÉROSE .....	74
III.2.2.1. PRIMITIVE .....	74
III.2.2.2. SECONDAIRE .....	74
III.2.3. PNEUMOCONIOSES .....	75
III.2.3.1. SILICOSE ET PNEUMOCONIOSE DU HOUILLEUR .....	75
III.2.3.2. BÉRYLLIOSE .....	76
III.2.3.3. BARYTOSE .....	77
III.2.3.4. SIDÉROSE .....	77
III.2.3.5. STANNOSE .....	77
III.2.4. MYCOSES PULMONAIRES (séquelles) .....	78
III.2.4.1. HISTOPLASMOSE .....	78
III.2.4.2. COCCIDIOÏDOMYCOSE .....	78
III.2.5. PARAGONIMOSE (séquelles) .....	78
III.2.6. TUBERCULOSE MILIAIRE (Séquelles) .....	79
III.2.7. MILIAIRE LIPIODOLEÉ .....	79
<b><u>CONCLUSION</u></b> .....	80
<b><u>BIBLIOGRAPHIE</u></b> .....	82
<b><u>ANNEXES &amp; ICONOGRAPHIE</u></b> .....	90

VU

NANCY, le 02 mai 2002

Le Président de Thèse

NANCY, le 17 mai 2002

Le Doyen de la Faculté de Médecine

Professeur D. ANTHOINE

Professeur J. ROLAND

AUTORISE À SOUTENIR ET À IMPRIMER LA THÈSE

NANCY, le 23 mai 2002

LE PRÉSIDENT DE L'UNIVERSITÉ DE NANCY 1

Professeur C. BURLET



---

## **RÉSUMÉ DE LA THÈSE:**

A la lumière d'un nouveau cas de pneumopathie varicelleuse symptomatique, survenue chez une jeune femme immunocompétente, ayant nécessité une prise en charge hospitalière urgente mais d'évolution favorable, ce travail reprend, dans une première partie, avec l'appui de la littérature scientifique et médicale, un rappel des connaissances générales établies sur la varicelle. Ensuite et selon le même principe, l'auteur reprend et expose dans une seconde partie, les aspects physiopathologiques, épidémiologiques, cliniques, diagnostiques et thérapeutiques de la pneumopathie varicelleuse de l'adulte immunocompétent, en mettant également l'accent sur ses facteurs de risques établis et évoqués ainsi que sur le caractère imprévisible de son mode évolutif. Enfin, l'auteur propose dans une troisième partie, à l'aide d'un support iconographique, les arguments du diagnostic différentiel radiographique de la pneumopathie varicelleuse observée en phase aiguë avec les autres miliaires fébriles. De même, les aspects radiographiques tardifs de cette complication sont comparés aux aspects de miliaires calcifiées que l'on peut observer lors de certaines pathologies respiratoires.

---

## **TITRE EN ANGLAIS:**

Varicella pneumonia in immunocompetent adult, about a new case.

---

## **THÈSE DE MÉDECINE GÉNÉRALE – ANNÉE 2002**

---

## **MOTS CLEFS:**

Pneumopathie varicelleuse  
VZV, Virus de la Varicelle et du Zona  
Adulte immunocompétent  
Miliaire fébrile  
Miliaire calcifiée

---

## **INTITULÉ ET ADRESSE DE L'U.F.R.:**

**Faculté de Médecine de Nancy**  
9, avenue de la forêt de Hay  
54505 VANDOEUVRE LES NANCY Cedex

---