



HAL
open science

Critères de décision d'une chirurgie apicale par l'évaluation du pronostic

Mylène Becker

► **To cite this version:**

| Mylène Becker. Critères de décision d'une chirurgie apicale par l'évaluation du pronostic. Sciences du
| Vivant [q-bio]. 2012. hal-01738882

HAL Id: hal-01738882

<https://hal.univ-lorraine.fr/hal-01738882>

Submitted on 20 Mar 2018

HAL is a multi-disciplinary open access archive for the deposit and dissemination of scientific research documents, whether they are published or not. The documents may come from teaching and research institutions in France or abroad, or from public or private research centers.

L'archive ouverte pluridisciplinaire **HAL**, est destinée au dépôt et à la diffusion de documents scientifiques de niveau recherche, publiés ou non, émanant des établissements d'enseignement et de recherche français ou étrangers, des laboratoires publics ou privés.



AVERTISSEMENT

Ce document est le fruit d'un long travail approuvé par le jury de soutenance et mis à disposition de l'ensemble de la communauté universitaire élargie.

Il est soumis à la propriété intellectuelle de l'auteur. Ceci implique une obligation de citation et de référencement lors de l'utilisation de ce document.

D'autre part, toute contrefaçon, plagiat, reproduction illicite encourt une poursuite pénale.

Contact : ddoc-thesesexercice-contact@univ-lorraine.fr

LIENS

Code de la Propriété Intellectuelle. articles L 122. 4

Code de la Propriété Intellectuelle. articles L 335.2- L 335.10

http://www.cfcopies.com/V2/leg/leg_droi.php

<http://www.culture.gouv.fr/culture/infos-pratiques/droits/protection.htm>

Académie de Nancy Metz
Université Henri Poincaré Nancy 1
Faculté de chirurgie dentaire

Année 2012

3880

THESE

Pour le 2 Mars 2012

DIPLOME D'ETAT DE DOCTEUR EN CHIRURGIE DENTAIRE

Par

Mylène BECKER
Née le 13 mars 1985 à Metz (Moselle)

Critères de décision d'une chirurgie
apicale par l'évaluation du pronostic

Examineurs de la thèse :

Pr Jean-Paul LOUIS
Dr Daniel VIENNET
Dr Eric MORTIER
Dr Yorik SIMON

Professeur des Universités
Maître de Conférences des Universités
Maître de Conférences des Universités
Chirurgien Dentiste

Président de Thèse
Directeur de Thèse
Juge
Juge

*Par délibération en date du 11 décembre 1972,
la Faculté de Chirurgie Dentaire a arrêté que
les opinions émises dans les dissertations
qui lui seront présentées
doivent être considérées comme propres à
leurs auteurs et qu'elle n'entend leur donner
aucune approbation ni improbation.*

A NOTRE PRÉSIDENT ET JUGE

Monsieur le Professeur Jean-Paul LOUIS,

Officier des Palmes Académiques

Docteur en Chirurgie Dentaire

Docteur en Sciences Odontologiques

Docteur d'État en Odontologie Professeur des Universités

Membre de l'Académie Nationale de Chirurgie Dentaire

Sous-section : Prothèses

Pour l'honneur que vous nous faites en acceptant de présider notre jury de thèse.

Nous sommes heureux d'avoir pu bénéficier de votre enseignement théorique et clinique. Nous garderons en mémoire votre disponibilité et votre pédagogie.

Veillez trouver ici l'expression de notre reconnaissance et de notre profonde considération.

A NOTRE DIRECTEUR DE THESE

Monsieur le Docteur Daniel VIENNET

Docteur en Chirurgie Dentaire

Docteur en Sciences Odontologiques

Maître de Conférences des Universités

Sous-section : Chirurgie buccale -

Pathologie et Thérapeutique, Anesthésiologie

et Réanimation.

Nous vous remercions pour votre disponibilité et vos conseils durant la préparation de cette thèse et l'encadrement de nos vacations de chirurgie buccale.

Veillez trouver ici l'expression de notre profond respect pour la qualité de votre enseignement tout au long de notre cursus.

Nous vous prions de croire à notre sincère reconnaissance.

A NOTRE JUGE

Monsieur le Docteur Eric MORTIER

Docteur en Chirurgie Dentaire

Docteur de l'Université Henri Poincaré, Nancy

Maître de Conférences des Universités

Sous-section : Odontologie Conservatrice – Endodontie

Nous vous sommes très reconnaissante d'avoir eu la gentillesse d'accepter de juger cette thèse.

Nous vous remercions de votre pédagogie, votre disponibilité et votre sympathie que vous nous avez accordée durant nos années d'études.

Veillez trouver ici le témoignage de notre sincère considération.

A NOTRE JUGE

Monsieur le Docteur Yorick SIMON

Docteur en Chirurgie Dentaire

Attaché à la faculté de chirurgie dentaire de Nancy

Pour l'honneur que vous nous faites à juger cette thèse. Nous nous souviendrons de votre enseignement et de votre dévouement lors de nos vacations d'odontologie conservatrice.

Veillez trouver ici l'expression de notre plus profond respect pour votre savoir et la qualité de votre encadrement.

CRITÈRES DE DÉCISION D'UNE CHIRURGIE APICALE PAR L'ÉVALUATION DU PRONOSTIC

INTRODUCTION	6
1 - RAPPELS CONCERNANT LA LÉSION APICALE	7
1.1 Etiologie	7
1.2 Les différentes formes de lésion apicale	11
1.2.1 Le granulome péri-apical	11
1.2.2 L'épithéliogranulome	11
1.2.3 Le kyste péri-apical	12
1.3 Diagnostic de la lésion apicale	13
1.3.1 Comment diagnostiquer une lésion apicale	13
1.3.1.1 L'urgence douloureuse	13
1.3.1.2 La découverte fortuite	14
1.3.1.3 Les signes de suspicion d'une lésion apicale	14
1.3.2 Les examens permettant la confirmation d'une lésion apicale	15
1.3.2.1 Confirmation d'une lésion apicale par les examens cliniques	15
1.3.2.2 Confirmation d'une lésion apicale par les tests cliniques	17
1.3.2.3 Confirmation d'une lésion apicale par les examens radiologiques	21

2 - INDICATIONS DE LA CHIRURGIE APICALE	31
2.1 Anatomie radiculaire complexe	33
2.1.1 Anatomie endodontique : généralités	33
2.1.2 Difficultés anatomiques lors du traitement endodontique	36
2.2 Dens in Dente	39
2.3 Les oblitérations canalaire	40
2.3.1 Les calcifications du système canalaire	40
2.3.2 Les pulpolithes	40
2.4 Dent immature	42
2.5 Rhizalyse, résorption externe	43
2.6 Résorption interne	44
2.7 Obturation canalaire incomplète	45
2.8 Présence de corps étrangers dans la lésion	46
2.9 Perforation radiculaire	47
2.10 Présence de déhiscence ou de fenestration osseuse	48
2.11 Lésion apicale sous pilier de prothèse scellée	49
2.12 Signes cliniques ou radiologiques persistants après reprise du traitement de racine	49

2.13 Les traumatismes :	
cas de fractures radiculaires avec nécrose pulpaire	50
2.14 Nécessité d'une étude anatomo-pathologique	51
2.15 Présence d'un kyste vrai	52
3 - CRITERES DE DECISION PAR L'EVALUATION DU PRONOSTIC	53
3.1 Le premier élément à étudier est : l'état de santé général du patient	53
3.1.1 Pathologies contre-indiquant de manière absolue la chirurgie périapicale	54
3.1.2 Pathologies contre-indiquant de manière relative la chirurgie apicale	55
3.1.2.1 Les pathologies immunosuppressives	55
3.1.2.2 Les immunodépressions médicamenteuses	58
3.1.2.3 Patients traités par biphosphonates	61
3.1.2.4 Patients ayant subi une radiothérapie	62
3.1.2.5 Les troubles de l'hémostase	62
3.2 Le deuxième élément à étudier est : la cavité buccale	70
3.2.1 Accessibilité du site chirurgical	70
3.2.1.1 Limitation d'ouverture	70
3.2.1.2 La musculature du patient	71

3.2.1.3 Les tori et exostoses	71
3.2.1.4 La profondeur du vestibule	72
3.2.1.5 La densité osseuse	72
3.2.1.6 Racines excessivement longues	72
3.2.1.7 Les prothèses dentaires	73
3.2.2 Hygiène bucco dentaire du patient	73
3.3 Le troisième élément à étudier est : la radiographie	74
3.3.1 La dent	74
3.3.1.1 Qualité de l'obturation radiculaire	74
3.3.1.2 Qualité de l'obturation coronaire	75
3.3.1.3 Difficultés en fonction de l'anatomie des dents et de leur situation	76
3.3.1.4 Rapport couronne clinique /racine	85
3.3.1.5 Dents non restaurables	87
3.3.1.6 Dents présentant des fissures ou des fêlures radiculaires	87
3.3.1.7 Résorption radiculaire	87
3.3.2 L'étude du parodonte	88
3.3.2.1 La taille de la lésion	88
3.3.2.2 Les désordres parodontaux	88
3.3.3 L'environnement noble	89
3.3.3.1 Le sinus maxillaire	89
3.3.3.2 Les fosses nasales	92
3.3.3.3 Le foramen mentonnier	92
3.3.3.4 Le canal dentaire inférieur	93
3.3.3.5 L'artère grande palatine et le nerf grand palatin	94
3.3.3.6 Les freins	94

3.4 Le patient	95
3.4.1 Coopération du patient	95
3.4.2 Les problèmes financiers	96
3.5 Le praticien	96
3.5.1 L'expérience du praticien	96
3.5.2 Les moyens à disposition du praticien	97
4 - ETUDES AYANT MIS EN EVIDENCE LES FACTEURS INFLUENÇANT LE PRONOSTIC D'UNE CHIRURGIE APICALE	101
CONCLUSION	106

Introduction

Le traitement des lésions péri-apicales est un défi quotidien en odontologie. Ces lésions sont d'origine inflammatoire. La faible accessibilité de la région péri-apicale rend leur traitement délicat. L'échec d'une thérapeutique, matérialisé par la persistance de l'infection péri-apicale, aboutit à la perte de la dent en cause, voire des dents adjacentes en cas de lésion très volumineuse. Les étiologies d'une telle lésion seront abordées dans une première partie.

En cas d'impossibilité ou d'échec du traitement orthograde, le traitement chirurgical des lésions péri-apicales est l'ultime alternative envisageable pour éviter l'avulsion dentaire. Nous étudierons donc tous les facteurs pouvant compromettre le bon déroulement d'un traitement endodontique orthograde, et ainsi mieux comprendre les indications d'une chirurgie apicale.

Avant toute intervention de chirurgie apicale il est indispensable d'étudier tous les facteurs pouvant influencer le pronostic de réussite de cette dernière, permettant ainsi au praticien de poser son indication. Ces facteurs seront étudiés dans une troisième partie.

Dans une dernière partie nous étudierons les travaux de quelques auteurs ayant mis en évidence les facteurs influençant le pronostic d'une chirurgie apicale pour déterminer leur taux de succès.

1 - RAPPELS CONCERNANT LA LESION APICALE

1.1 Etiologie

Les lésions apicales sont des lésions inflammatoires du parodonte profond péri-radicaire. Elles sont consécutives à une nécrose de l'endodonte entraînant la libération de toxines dans le péri-apex. Ces toxines sont une source d'irritation du péri-apex, elles vont être confrontées au système immunitaire de l'hôte, dont les éléments humoraux, moléculaires et cellulaires sont mis en place via la circulation sanguine au niveau des tissus péri-apicaux, donnant ainsi naissance à la lésion apicale.

Les lésions apicales peuvent avoir plusieurs causes : infectieuses, traumatiques, iatrogènes ou chimiques.

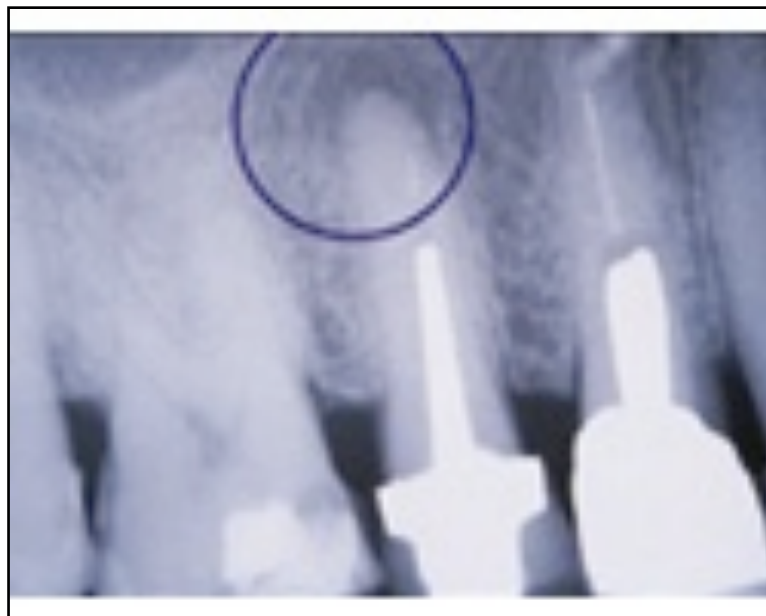

Figure 1 : Présence d'une lésion apicale au niveau de la 15

- Les causes infectieuses

On distingue les lésions dues à une infection primaire de celles dues à une infection secondaire.

Les causes infectieuses primaires sont la conséquence d'une carie ayant entraîné une nécrose pulpaire. Les lésions apicales des dents mortifiées découlent d'une infection bactérienne se développant au sein du canal radiculaire. Les bactéries agissent en synergie et libèrent des endotoxines antigéniques qui provoquent un processus inflammatoire impliquant des réactions immunitaires à médiation cellulaire et humorale.

Les causes infectieuses secondaires :

- On notera en premier lieu, les traitements endodontiques effectués dans des conditions septiques, par exemple l'absence d'utilisation de la digue et l'absence d'irrigation à l'hypochlorite de sodium.

- Les défauts d'étanchéité coronaire, propices à la recolonisation microbienne, sont également des facteurs concourant à l'aggravation des pathologies péri-apicales.

- Dans certains cas les lésions apicales sont le résultat d'infections parodontales. En effet, certaines poches parodontales peuvent atteindre les canaux accessoires ou le foramen apical d'une dent, créant ainsi une communication endo-parodontale.

- Les causes traumatiques

Elles sont représentées essentiellement par les traumatismes, les luxations, les contusions et secondairement par les surcharges occlusales.

En général un choc unique et violent qui atteint une dent sans la fracturer est susceptible de léser le paquet vasculo-nerveux au niveau de son foramen apical. La pulpe, logée dans les parois rigides et inextensibles de la chambre pulpaire ne peut se dilater, et toute congestion se traduit par une compression qui sera capable de provoquer un étranglement au niveau du foramen apical. Il s'agit dans ce cas d'une nécrose pulpaire aseptique qui peut être suivie d'une fixation de bactéries véhiculées par le sang.

- Les causes iatrogènes

Elles sont en relation avec une faute iatrogène telles que:

- Une élévation thermique de la dent au cours de la préparation de la cavité.
- Un dépassement de pâte d'obturation. (fig 2)
- Un dépassement de cône de gutta percha.
- Les obturations canalaires incomplètes impliquant la persistance de tissus nécrotiques.
- Les fausses routes instrumentales non traitées.
- Les fractures d'instruments endodontiques dans le canal dentaire ou au delà de l'apex.

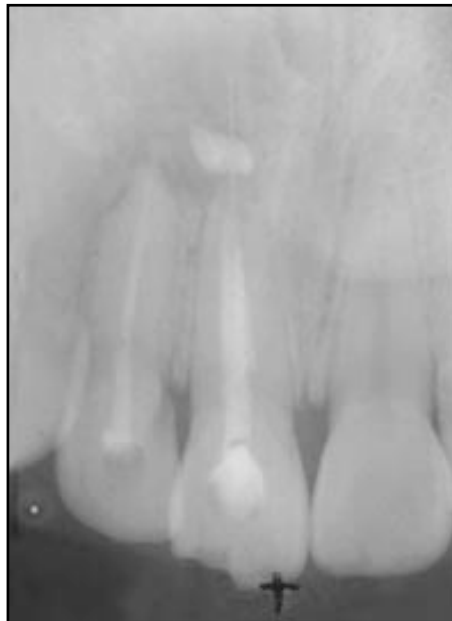

Figure 2 : sur cette radiographie on peut remarquer la présence d'un instrument fracturé au delà de l'apex ainsi qu'un dépassement de pâte d'obturation sur la 11.

Dr. K. JAWAD le courrier du dentiste juin 2001

- Les causes chimiques

Les matériaux utilisés pour les restaurations coronaires peuvent être à l'origine d'une inflammation de la pulpe.

Il faut comprendre que toutes les substances chimiques sont toxiques : la toxicité sera dépendante de la concentration de la substance au contact d'un tissu spécifique. La dentine est un excellent tampon qui limitera la diffusion même de l'acide le plus corrosif pour que la pulpe ne soit pas altérée, à condition qu'il y ait une barrière suffisante de dentine entre le produit chimique et la pulpe.

Cependant la dentine ne constitue pas une barrière étanche et certains matériaux de restauration peuvent libérer des produits chimiques susceptibles de diffuser à travers la dentine et d'endommager la pulpe. Des inflammations modérées ou sévères peuvent se produire deux à trois jours après la mise en place de résines d'adhésion non chargées sur une dentine fortement mordancée à cause de la présence de produits chimiques toxiques. Des ciments de scellement à faible viscosité peuvent également être néfastes s'ils sont mis en place sous une pression considérable pendant la pose de la couronne, particulièrement si les tubulis ont été ouverts au préalable par un mordantage acide.

Plus les restaurations sont proches de la pulpe, plus le risque d'inflammation pulpaire suivi de nécrose pulpaire et de lésion apicale est élevé. (6,13,10,12, 30,52,64,80)

1.2 Les différentes formes de lésion apicale

La lésion apicale peut se présenter sous trois formes : le granulome, l'épithéliogranulome, le kyste, chacun étant un stade avancé du précédent, en fonction de l'intensité de l'inflammation et des réactions de défense de l'organisme.

Seule l'analyse anatomopathologique permet d'identifier la nature exacte de la lésion. La radiographie ne permet pas d'effectuer le diagnostic différentiel entre ces trois formes.

Cette analyse histopathologique sera réalisée après la chirurgie périradiculaire pour confirmer l'origine de la lésion et éliminer une autre étiologie possible. (6, 61, 62, 63, 31, 41, 89, 23)

1.2.1 Le granulome péri-apical

Caractérisée par la formation d'un tissu de granulation à l'apex de la dent, cette réaction inflammatoire implique tous les tissus du parodonte apical, la résorption osseuse se trouvant séparée de la zone granulomateuse par une capsule fibreuse de nature collagénique fermement adhérente à la racine. Pour TRONSTAD (1993) (95), le granulome est histologiquement constitué de 50 % de fibroblastes, de cellules endothéliales et de capillaires et pour le reste de cellules inflammatoires (macrophages, lymphocytes T et B, plasmocytes et neutrophiles). (42, 103, 63, 95)

1.2.2 L'épithéliogranulome

Au cours de son développement dans le desmodonte, le granulome va rencontrer des débris épithéliaux de Malassez ; l'inflammation chronique excite leur prolifération. La participation de ces cellules épithéliales à l'élaboration du granulome constitue l'épithéliogranulome.

L'épithélium est en général pavimenteux, provenant de séquelles de la gaine de Hertwig. La prolifération épithéliale est caractérisée par la formation de cordons cellulaires qui se disposent en réseaux autour du foyer inflammatoire. Selon PAVLOVIC (76), le tissu épithélial est infiltré de polynucléaires, de mastocytes, ainsi que d'Immunoglobulines E (IgE).

Là où les fibres ont été détruites par l'inflammation, l'épithélium s'élargit, au point que le foramen apical peut se retrouver recouvert par celui-ci. L'épithélialisation du granulome se rencontre dans 30 à 40 % des granulomes (KRUGER et SUMMERS) (90) , dans 21 cas sur 35 pour LANGELAND (54).

L'épithéliogranulome représente un stade de début de développement d'un kyste. (76, 90, 54)

1.2.3 Le kyste péri-apical

Le kyste péri-apical résulte du développement d'un épithéliogranulome.

Il est défini par 4 éléments histologiques principaux qui sont, du centre vers la périphérie :

- la lumière du kyste, qui contient un liquide typiquement jaune citrin contenant des débris nécrotiques et des érythrocytes reliquats d'hémorragies. La présence de cristaux de cholestérol dans certaines cavités kystiques résulte de la précipitation des lipides issus des cellules désintégrées (érythrocytes, lymphocytes...) et des lipides circulants.
- un épithélium continu bordant cette cavité. Il s'agit d'un épithélium squameux stratifié dont l'épaisseur varie de une à plusieurs couches et qui contient des espaces intercellulaires permettant le passage des neutrophiles vers l'intérieur de la cavité kystique.
- un tissu périphérique contenant des vaisseaux, infiltré par les macrophages, les lymphocytes et les plasmocytes, plus rarement par les polynucléaires.
- une capsule fibreuse collagénique contenant l'ensemble des éléments précédents.

Sur le plan radiologique, le kyste péri-apical présente une image radio-claire uniloculaire appendue à l'apex d'une dent mortifiée. Son contour est défini par une ligne opaque continue qui peut être estompée lors d'une poussée inflammatoire aiguë.

Non traité, le kyste péri-apical va s'accroître lentement. Cependant, en se développant, il peut englober les apex des dents voisines, rendant difficile le diagnostic de la dent causale. Sa croissance progressive peut soulever la corticale osseuse la plus proche, voire les deux quand il devient très volumineux.

On différencie le kyste vrai, et le kyste en baie. Le kyste en baie communique avec l'endodonte. Le kyste vrai, quand à lui, possède une structure épithéliale qui s'est refermée, rendant la lésion autonome, sans communication avec le système canalaire. (103,105, 85,34)

1.3 Diagnostic de la lésion apicale

1.3.1 Comment diagnostiquer une lésion apicale

1.3.1.1 L'urgence douloureuse

La lésion apicale est le plus souvent asymptomatique. Cependant, lors d'une éventuelle surinfection, la lésion va impliquer la création d'une cellulite aiguë.

La cellulite d'origine dentaire se caractérise par :

- des douleurs violentes.
- un oedème plus ou moins volumineux.
- un trismus peut y être associé.

Tous ces signes vont conduire le patient à venir consulter en urgence.

Il faut faire des tests cliniques mais surtout un examen radiologique pour confirmer le diagnostic de lésion apicale, à l'origine de la cellulite aiguë.

1.3.1.2 La découverte fortuite

Une lésion apicale sera très souvent découverte de manière fortuite au cours d'un examen radiographique.

En effet, on peut découvrir une lésion apicale en pratiquant une radiographie panoramique de contrôle, ou même en réalisant une radiographie rétroalvéolaire d'une dent voisine, à condition de bien regarder l'ensemble des éléments de cette dernière.

1.3.1.3 Les signes de suspicion d'une lésion apicale

Lors d'un examen clinique de routine certains éléments peuvent nous faire penser à l'existence d'une lésion apicale.

Ces éléments sont :

- Le changement de teinte d'une couronne dentaire. Une dent devenant grise certainement nécrosée, elle est donc susceptible de présenter une lésion apicale.
- La mobilité excessive d'une dent.
- Une voussure osseuse anormale.
- La présence d'une fistule.

Ces signes suspects doivent faire rechercher leur étiologie par des tests cliniques et des examens radiographiques permettant parfois de découvrir une lésion apicale.

1.3.2 Les examens permettant la confirmation d'une lésion apicale

Le diagnostic positif des lésions apicales est avant tout radiographique et doit être corrélé à l'absence de réponse aux tests de sensibilité pulpaire.

Pour qu'il y ait lésion apicale il est indispensable que :

- la lésion soit en rapport avec une dent nécrosée ou dépulpée.
- la radiographie mette en évidence une image radio-claire appendue à l'apex d'une dent.
- la radiographie mette en évidence un épaissement du desmodonte en continuité avec la lésion.

Pour confirmer le diagnostic de lésion apicale, ces trois facteurs doivent être présents.

1.3.2.1 Confirmation d'une lésion apicale par les examens cliniques

- L'examen exobuccal

Cet examen constatera par visualisation et par palpation les signes d'une infection dentaire.

En cas d'infection on pourra noter :

- La présence d'une dissymétrie du visage.
- La présence d'une tuméfaction : on étudiera alors sa taille, sa forme, son adhérence aux plans profonds, sa consistance. La tuméfaction au niveau d'un maxillaire peut être dure ou molle, fluctuante, oedématiée, rouge ou chaude. Il faut procéder à la palpation avec les deux index pour estimer la fluctuation, un index immobile, l'autre appuyant sur la tuméfaction. On évaluera la température de cette tuméfaction avec la surface dorsale de la deuxième phalange de l'index.
- La présence d'une fistule cutanée : l'ostium de la fistule cutanée pouvant se trouver à une certaine distance de son foyer pathologique d'origine.
- La présence de ganglions volumineux et douloureux.
- Une limitation de l'ouverture buccale.
- Une gêne à la déglutition.

L'origine de cette infection sera tout d'abord recherchée par l'examen endobuccal pour déterminer la dent causale. Puis, la confirmation radiologique sera nécessaire pour affirmer la présence d'une lésion apicale responsable de l'infection aiguë.

- L'examen endobuccal

L'examen endobuccal permettra de reconnaître les signes cliniques objectifs de la pathologie.

On ne se contentera pas d'examiner la ou le groupe de dents incriminées, un examen complet et soigneux de toute la bouche sera pratiqué : dentaire, gingival, lingual, palatin, labial et bien souvent vélaire et amygdalien. Il faudra noter toutes les anomalies :

- Au niveau dentaire : existe-t-il des caries profondes, des fêlures ou des fractures, des abrasions, des érosions, des restaurations étendues et défectueuses, des dyschromies dentaires ?

- Au niveau muqueux : existe-t-il une inflammation des tissus mous, (ces inflammations se caractérisant par des oedèmes et des rougeurs). Existe-t-il des ulcérations des muqueuses ? Existe-t-il un ostium fistulaire ?

- Au niveau fonctionnel : il est intéressant de faire un rapide examen de l'occlusion. Il faut regarder si une ou plusieurs dents sont mobiles.

- Au niveau du parodonte : il faut soigneusement examiner le sillon gingival de la dent suspecte en recherchant les poches parodontales avec une sonde exploratrice.

Une fois terminés et notés l'examen endobuccal et exobuccal, et seulement après, on aura recours aux examens complémentaires pour rechercher un diagnostic ou le confirmer.

1.3.2.2 Confirmation d'une lésion apicale par les tests cliniques

Les tests sont des épreuves thérapeutiques qui visent à reproduire les symptômes décrits par le patient, en évitant de déclencher une douleur prévisible, par exemple en percutant une dent déjà identifiée par le patient comme douloureuse au moindre contact. Il existe toute une série de tests qui vont permettre de confirmer le diagnostic de la lésion apicale.

➤ *Les tests de sensibilité pulpaire*

Ces tests permettent de confirmer la non vitalité d'une dent. Ils comprennent les tests thermiques, notamment le test au froid et les tests électriques. Une réponse négative à ces tests indique que la pulpe est nécrosée, ce qui constitue un critère indispensable au diagnostic d'une lésion apicale.(fig 3)

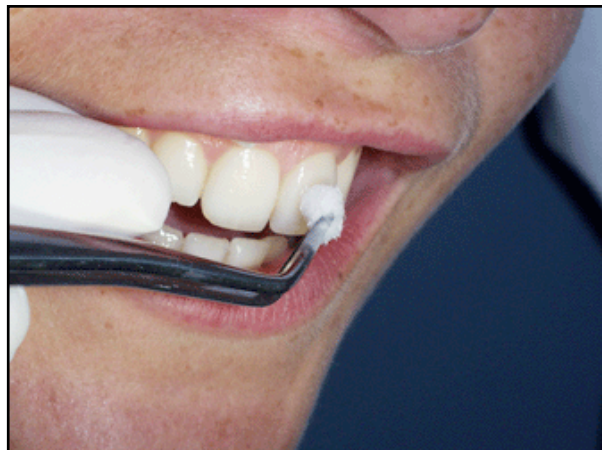

Figure 3 : Test au froid d'une dent : application d'une boulette de coton imprégnée de spray réfrigérant dans la région cervicale de la dent à tester

www.endosud.free.fr/D2_4.htm

➤ Les tests péri-radicaux

- **Test de percussion** : on percute légèrement et axialement la dent à l'aide du manche d'un miroir : une réponse douloureuse permet de détecter une inflammation péri-dentaire. En cas de doute, la réponse est analysée par rapport à une dent contrôlée saine. (fig 4) L'inflammation péri-dentaire ainsi détectée peut être d'origine non bactérienne (dent présentant un contact prématuré avec une dent antagoniste) ou bactérienne d'origine endodontique, parodontale ou endoparodontale, ou encore liée à une fracture radiculaire. Les faux positifs, c'est à dire des dents vitales réagissant à la percussion (pulpite totale, maladies parodontales d'origine non pulpaire, et sinusite maxillaire) sont à discriminer. Les faux négatifs sont plus rares car, en général, le patient reconnaît sa dent à la percussion verticale légère.

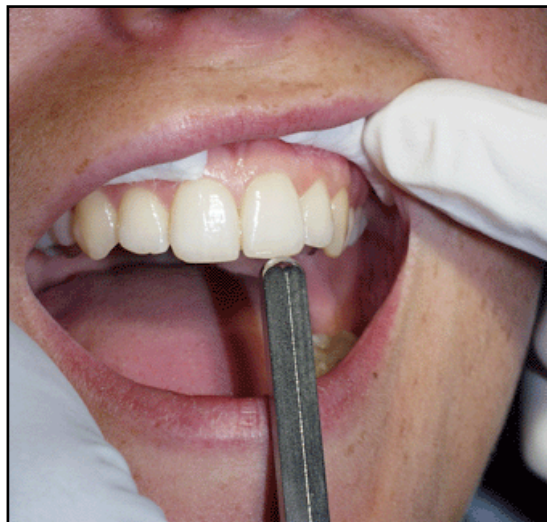

Figure 4: le test de percussion

endosud.free.fr/D2_4.htm

• **Test de palpation intra-orale** : la palpation intra-orale est menée dans le vestibule, avec la pulpe de l'index ganté, promené le long des procès alvéolaires, à hauteur des apex à la recherche d'une zone inflammatoire sensible ou douloureuse (fig 5). Une palpation apicale très douloureuse signe la présence d'une collection suppurée, alors qu'une palpation sensible renseigne plus sur un état inflammatoire. Le diagnostic différentiel doit être fait avec un «syndrome du septum» celui-ci étant responsable d'une douleur à la pression exercée sur une papille interdentaire, une fracture dentaire, et plus rarement, un problème de fracture des maxillaires, ou un problème musculaire comme une contracture. On peut également utiliser le signe du « choc en retour », le doigt étant positionné dans le vestibule en regard de l'apex, en percutant latéralement la dent, on perçoit un choc en retour si l'os péri-apical a disparu. La réponse aux tests de percussion et de palpation étant, selon les situations cliniques, positive ou négative, ces derniers ne peuvent être considérés comme un critère spécifique des lésions péri-apicales.

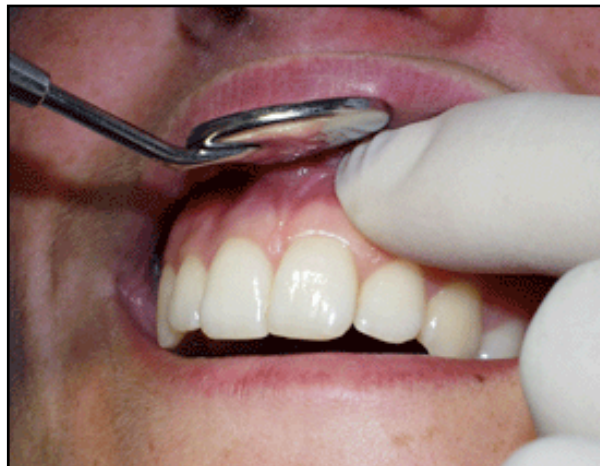

Figure 5: le test de palpation

endosud.free.fr/D2_4.htm

➤ Les tests complémentaires

• **Le test du cône de gutta-percha** : la présence d'un orifice fistuleux signe l'existence d'un foyer infectieux profond dont on ignore la localisation et l'origine. L'introduction d'un cône de gutta-percha dans l'ostium permet de suivre le trajet fistuleux jusqu'à sa source. Une radiographie prise ainsi permettra de localiser cette source : la dent causale ou la racine concernée ou une poche parodontale. Une anesthésie n'est pas nécessaire pour réaliser ce test. (fig 6)

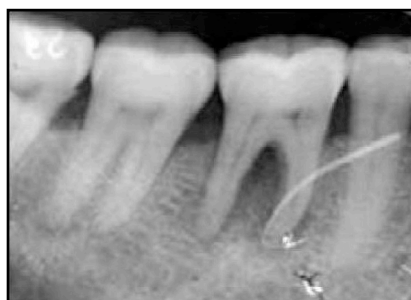

Figure 6 : Radiographie du test de gutta-percha

NARANG S, NARANG A, GUPTA R. A sequential approach in treatment of perio-endo lesion. J Indian Soc Periodontol. 2011 Apr;15(2):177-80.

• **Le test de cavité** : s'il persiste un doute sur la vitalité pulpaire, avec une forte présomption de nécrose, un test de sensibilité au fraisage, dit test de cavité peut s'avérer utile.

• **Le sondage parodontal** : le sondage sulculaire d'une dent sur ses faces proximales, vestibulaire et linguale, à l'aide d'une sonde parodontale graduée est nécessaire lorsque l'on cherche à différencier une atteinte d'origine parodontale d'une atteinte endodontique, dans les formes hybrides de lésion endo-parodontales. Une sonde qui plonge en un point précis le long de la racine indique la présence d'une fistule d'origine apicale émergeant au niveau du sulcus dans la poche parodontale. (6, 13, 41, 53, 83, 51)

1.3.2.3 Confirmation d'une lésion apicale par les examens radiologiques

La prise et l'analyse de clichés radiographiques est une étape incontournable et indispensable. Une radiographie panoramique initiale, complétée de clichés rétroalvéolaires, sert à confirmer les conclusions de l'examen clinique.

Parfois la taille ou la position de la lésion est telle qu'un examen radiographique complémentaire tridimensionnel est nécessaire. Cet examen permet ainsi de déterminer le rapport de la lésion avec les structures anatomiques voisines (nerf alvéolaire, sinus maxillaire, foramen mentonnier, apex des dents voisines). (6, 23, 71)

→ Le diagnostic radiologique d'une lésion apicale

► Le parodonte apical sain

Afin d'établir une sémiologie radiologique, il est indispensable de déterminer les signes d'un parodonte apical normal. Il existe dans la région péri-apicale des variations de morphologie, de texture, et de densité des éléments anatomiques. Il est donc très difficile de déterminer la normalité. Néanmoins, il existe une anatomie apicale témoignant d'un parodonte apical normal comportant plusieurs éléments :

- l'apex et le foramen apical : l'anatomie apicale, l'émergence du foramen apical sont totalement aléatoires et soumis à des variations tant intra que inter-individuelles.

- le cément : entité histologique visible à la radiographie mais impossible à discriminer de la dentine.

- le ligament parodontal ou desmodonte : sa radioclarité donne du contraste aux structures environnantes malgré sa faible épaisseur.

- la lamina dura : c'est un terme purement radiologique décrivant l'os cortical en contact direct avec le ligament parodontal. La lamina dura apparaît alors comme une structure continue, ininterrompue et radio opaque autour de la racine.

- l'os cortical : il enchâsse les racines et les apex des dents avec certains apex extra corticaux, qui sont difficilement décelables radiologiquement.

- l'os alvéolaire : l'organisation de l'os alvéolaire varie en structure et densité selon les maxillaires concernés. Cette organisation est étroitement liée à sa fonction.

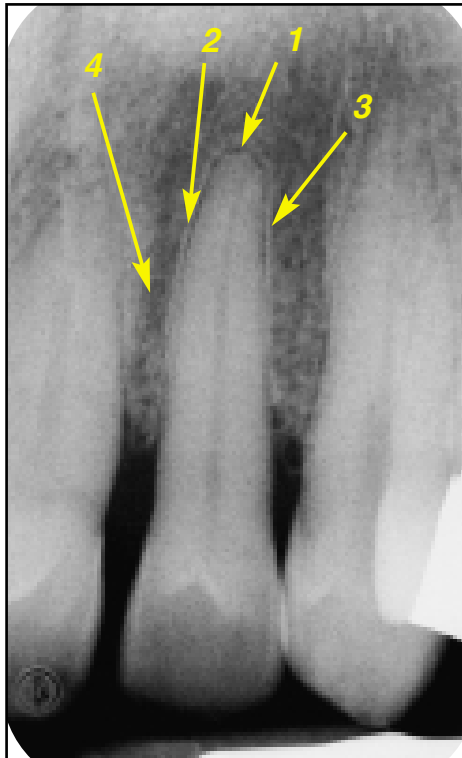


Figure 7 : Parodonte apical normal

1. L'apex et le foramen apical.
2. Le ligament parodontal ou desmodonte.
3. La lamina dura
4. L'os alvéolaire

MATOSSIAN,BOUCHER,MACHTOU. Interprétations radiologiques des images péri-radiculaires. Réalités clinique. Vol. 12 n° 2, 2001 pp. 163-170

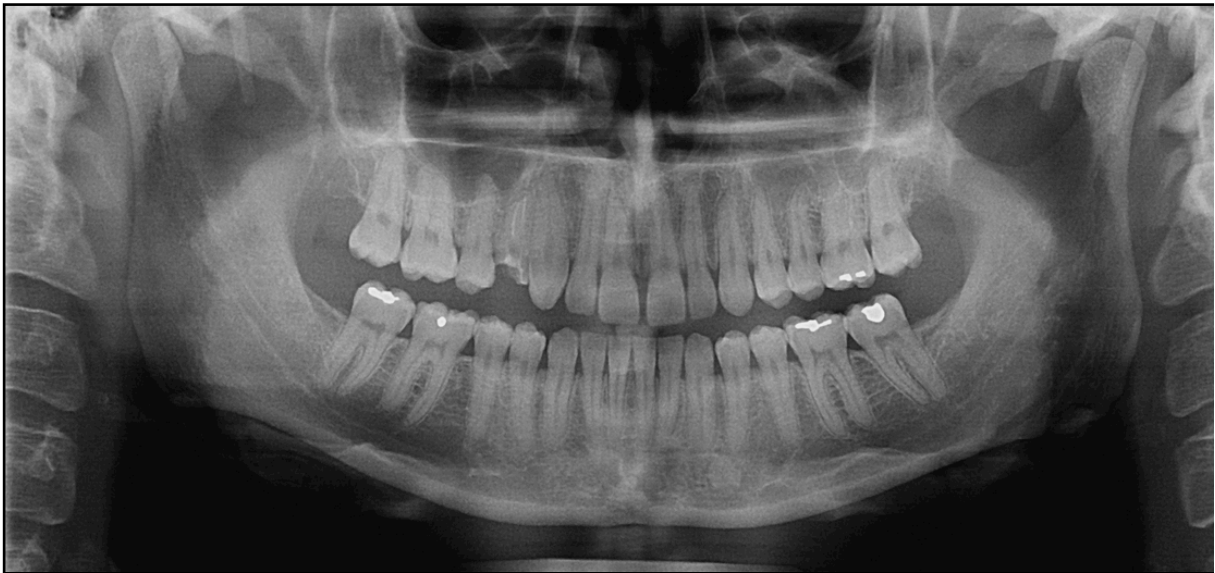


Figure 8 : Structures anatomiques normales

Sur cette radiographie panoramique on voit le sinus maxillaire, le nerf alvéolaire inférieur, le foramen mentonnier les fosses nasales.

Dr. Svea Baumgarten

► Critères classiques du diagnostic radiologique des lésions apicales

Les critères classiques du diagnostic radiologique des lésions apicales sont :

- l'augmentation de volume de l'espace radio-clair desmodontal, communément désigné épaissement du desmodonte.
- la présence d'une image radio-claire en continuité avec l'épaississement du desmodonte.
- l'interruption de la lamina dura.

Ces critères permettent de diagnostiquer des lésions déjà existantes, comme une lésion apicale chronique installée. En revanche, ils ne permettent pas de distinguer les lésions débutantes des processus de cicatrisation dans leurs phases terminales.

En effet, il est impossible sur une image radiographique de faire la différence entre une déminéralisation ou une reminéralisation en cours. Seule la comparaison de clichés superposables réalisés à distance dans le temps permet d'indiquer qu'il s'agit d'un processus en régression ou en extension.

Les difficultés de diagnostic surviennent lorsque les signes radiologiques sont peu nombreux ou discrets, soit parce que la lésion est naissante, soit parce qu'elle est masquée par les structures anatomiques.

- L'épaississement du ligament parodontal est généralement considéré comme le premier signe pathologique reflétant une lésion apicale débutante : il existe souvent une faible transition d'accroissement de l'épaisseur du ligament de la région coronaire vers la région apicale.

- La destruction de la lamina dura, lorsqu'elle est visible, est un signe radiologique d'une bonne spécificité (capacité à détecter une lésion). Mais ce critère est d'une faible sensibilité (capacité à identifier correctement l'absence de lésion) puisqu'il varie selon les individus, en épaisseur, en fonction du nombre de canaux et selon essentiellement l'angle de prise du cliché radiographique. Toutefois, si l'on cherche à comparer deux radiographies prises à un intervalle de temps différent dans des conditions similaires, avec un angulateur, l'épaisseur du desmodonte et de la lamina dura peut apporter une aide au diagnostic.

- Un autre signe inconstant est la modification de la texture osseuse : la texture de l'os normal répond à une charge fonctionnelle, généralement avec des trabécules osseuses irradiantes à partir de l'apex, en rayon de roue. Les premiers signes de lésion apicale entraînent une désorganisation de cette architecture : on parle de changement structural de la matrice osseuse correspondant à un remaniement réactionnel de l'os périapical.

- Une image radioclaire bien individualisée indique une lacune osseuse évidente.

Les images traduisant les structures physiologiques doivent être analysées et différenciées des altérations pathologiques. Les structures avoisinantes peuvent se superposer avec les apex tels : le foramen incisif, la cavité nasale, le sinus maxillaire, l'arcade zygomatique, le foramen mentonnier, le nerf alvéolaire inférieur et les tori (palatins et mandibulaires). (9, 59, 71, 72)

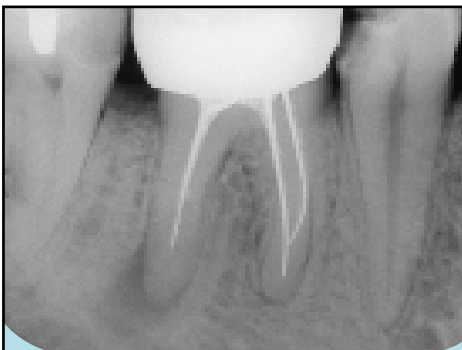

Figure 9 : Radiographie d'une lésion apicale sur la racine distale de la 46

Sur cette radiographie on peut noter que :

- La structure osseuse est en forme de mailles de filet plus ou moins déployées.
- Il existe un épaississement du ligament parodontal en continuité avec la lacune radioclaire.
- Les trabécules osseuses ne s'étendent pas vers la zone radioclaire.
- La lamina dura n'est pas caractéristique.

MATOSSIAN,BOUCHER,MACHTOU. Interprétations radiologiques des images péri-radicaire. Réalités clinique.Vol. 12 n° 2, 2001 pp. 163-170

→ Examens radiologiques conventionnels

► La radiographie rétroalvéolaire

Il s'agit de la radiographie la plus simple, celle que nous pratiquons quotidiennement au cabinet dentaire. Elle donne une image fiable, précise, mais évidemment un peu limitée dans la mesure où l'image ne concerne qu'un groupe de deux ou trois dents.

La technique en est bien connue. Il s'agit d'envoyer le rayon perpendiculairement au plan du film, suivant la règle d'isométrie de Cieszinski. Le film est maintenu en place par l'index du patient du côté opposé, où mieux par un angulateur.

Les radiographies rétroalvéolaires sont considérées comme plus précises que les panoramiques (OPT) pour l'étude du péri-apex. Cependant, la radiographie rétroalvéolaire devra être complétée d'un OPT pour permettre une vision globale de la cavité buccale, des zones nobles, et éventuellement indiquer l'étendue et les rapports d'une lésion apicale volumineuse. (45)

► L'orthopantomogramme (OPT)

L'OPT est une radiographie panoramique qui donne de nombreux détails : le nombre de dents sur l'arcade, éventuellement la présence d'éléments inclus, de corps étrangers, la position des troncs nerveux, l'image des sinus maxillaires, des fosses nasales, parfois de tumeurs maxillaires. Ce cliché a été controversé sous prétexte que l'image n'était pas suffisamment définie. Or, il semble amplement suffisant dans bon nombre de situations, et par ailleurs en présence d'une image douteuse ou non satisfaisante, on pourra toujours se référer à des clichés rétroalvéolaires ou, éventuellement à des tomographies.

La radiographie panoramique est un examen systématique de dépistage des lésions apicales. Elle sera complétée par des clichés rétroalvéolaires afin d'obtenir beaucoup plus de finesse dans les régions apicales des dents dépistées, ceci dans le but de confirmer l'origine dentaire de la lésion. (45)

→ Examens radiologiques complémentaires

Les radiographies complémentaires les plus utilisées sont des techniques 3D comme la tomodensitométrie classique (Scanner) ou la technique cone beam. Ce sont des radiographies qui découpent le champ en tranches et sont d'une finesse remarquable. Elles permettent de préciser, par exemple, les rapports d'un apex de dent de sagesse avec le canal mandibulaire ou le rapport d'un kyste du maxillaire avec le sinus.

► Le Scanner

L'intérêt du scanner dentaire, réalisé à l'aide d'un logiciel spécifique, le «dentascanner» (Dentascan ®) n'est plus à démontrer en odonto-stomatologie. Son utilisation croissante dans toutes les branches de l'art dentaire se justifie tant par le caractère irremplaçable des informations tridimensionnelles qu'il procure que par la simplicité de sa mise en œuvre et de son interprétation. Le couple « panoramique dentaire/scanner dentaire » est ainsi devenu le bilan radiologique nécessaire et suffisant en implantologie ; il est capable de résoudre la plupart des problèmes diagnostiqués, hormis pour l'orthodontie qui lui préfère pour l'instant le couple panoramique/téléradiographie.

Le scanner ou tomodensitométrie, utilise les rayons X, tout comme l'imagerie conventionnelle. Il mesure des densités, transformées en échelle de gris, permettant donc la différenciation entre l'os spongieux et l'os cortical.

Couplé au scanner, le Dentascan est un logiciel de reconstruction qui, à partir de coupes scanner axiales, réalise des reconstructions curvilignes panoramiques (parallèles à la courbe de l'arcade) et coronales obliques (perpendiculaires à la courbe de l'arcade). A partir des données numériques enregistrées lors de l'acquisition des coupes axiales, l'ordinateur reconstruit donc ces

deux types de coupes dans les autres plans de l'espace. Ces reconstructions sont effectuées en grandeur réelle et permettent des mesures directes sans coefficient d'agrandissement.

Initialement développé pour des applications en implantologie, son utilisation a été étendue à toute la pathologie dento-maxillaire.

En cas de lésions volumineuses et évoluées, le scanner est indiqué dans le cadre du bilan d'extension aux structures adjacentes : canal incisif, canal palatin, canal mandibulaire, lésions du plancher des sinus maxillaires avec sinusite d'origine dentaire, communications bucco-sinusiennes, extension dans les parties molles vestibulaires, extension de la zone d'ostéolyse à l'étui cortical du canal mandibulaire... Les rapports exacts des lésions avec ces structures anatomiques permettent d'en réaliser l'énucléation complète dans des conditions optimales de sécurité. Enfin, le scanner est très utile pour le diagnostic différentiel des procidences des sinus maxillaires qui peuvent créer de fausses images kystiques du maxillaire sur le panoramique dentaire.

Après avoir réalisé un bilan radiologique conventionnel, le dentascanner peut être indiqué dans les pathologies endodontiques. Il dissocie les différentes racines et détermine leur position dans l'espace. Les coupes axiales permettent une analyse vestibulo-palatine ou vestibulo-linguale impossible en imagerie conventionnelle. Les reconstructions coronales précisent les rapports entre les racines et les éléments anatomiques comme les fosses nasales et les sinus maxillaires. Face à une lésion péri-apicale, le scanner peut localiser la ou les racines responsables. Il permet l'étude des rapports de la lésion avec les racines adjacentes, l'état des tables osseuses, les structures anatomiques de voisinage.

La localisation du canal mandibulaire et du foramen mentonnier est indispensable lors de la réalisation de résections apicales. Le dentascanner permet également un diagnostic précis des lésions endodontiques des racines pluriradiculées, peu fiable sur les clichés standard en raison des superpositions. Ces lésions se présentent sous la forme d'une zone d'ostéolyse centrée sur un apex ou en cas de lésion débutante, qui échappe souvent au bilan rétro-alvéolaire, latéralisée en forme de croissant. De même, une lésion à développement purement vestibulaire ou palatin/lingual peut être méconnue sur le bilan radiologique standard. Le scanner, en évitant les superpositions osseuses, démasque parfaitement ces lésions débutantes. En cas de douleurs résiduelles après traitement endodontique, le scanner permet l'évaluation des éventuelles complications : dépassement de pâte dentaire, fistule bucco-sinusienne, obturation incomplète d'un canal ou bifidité canalaire. (2)

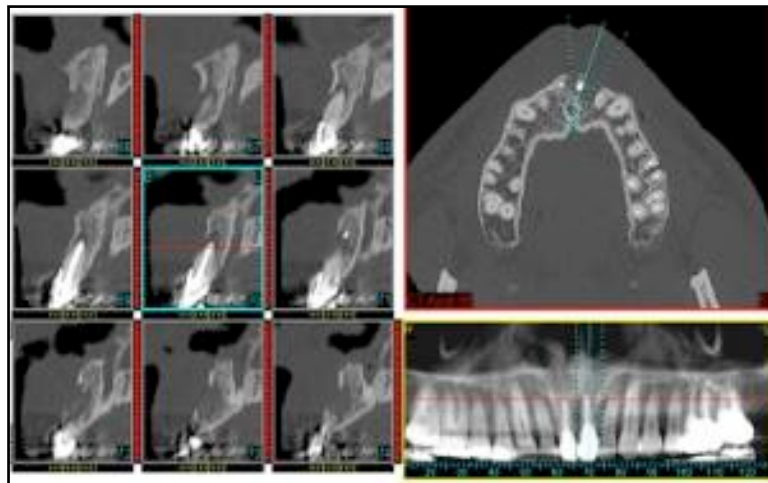


Figure 10 : étude à l'aide du Dentascan d'un kyste apical de 21
Le scanner dentaire : Principe, technique, dosimétrie et indications. Docteur Bellaïche

► La technique CONE BEAM ou technologie à faisceau conique ou CBCT (CONE BEAM COMPUTERIZED TOMOGRAPHY)

C'est la technologie la plus récente pour l'acquisition d'images diagnostiques en 3D. C'est un générateur de rayons X pour tomographie informatisée, conçu pour la région dento-maxillaire.

Ses avantages sont nombreux :

- Il permet d'obtenir des images à haute définition, en 3D, avec une seule exposition d'environ 18 secondes aux rayons X.
- Il permet d'obtenir une très haute résolution.
- Il est compact.
- L'exposition aux rayons X est très faible.
- Le logiciel de traitement de l'image est facile à utiliser, directement sur le bureau.
- Le positionnement est simple et précis.
- Son coût est moindre.

Ainsi, il permet un diagnostic très précis en implantologie, mais également de visualiser avec précision les articulations temporo-mandibulaires, les dents incluses, et pour ce qui nous intéresse, une excellente visualisation des lésions apicales.

Selon LOFTHAG-HANSEN et coll. (2007) (56), on détecte 62% de lésions périapicales en plus par rapport à une radiographie intra orale classique. Le CBCT permet de voir des lésions plus petites, parfois non diagnostiquées (NAKATA et coll. 2006) (66). Etant découvertes plus précocement, le traitement endodontique de ces lésions aura de meilleurs résultats selon FRIEDMAN (2002) (30).

Le CBCT apporte également un intérêt dans la planification préchirurgicale. Outre l'épaisseur des corticales, la quantité d'os spongieux, les fenestrations, la forme des maxillaires, l'inclinaison des racines, on peut localiser certaines structures anatomiques redoutées par le chirurgien dentiste (sinus maxillaires, nerf alvéolaire inférieur et artère palatine dans leur trajet intraosseux uniquement). Par exemple, avec la technique CONE BEAM, le canal alvéolaire inférieur est identifié dans tous les cas, mais dans moins de 40% des cas en utilisant une radiographies conventionnelle (VELVART et coll., 2001) (99).

En terme de lecture, si le scanner montre des artefacts importants au niveau des éléments métalliques, pour le cone beam, en revanche, ces artefacts de l'image peuvent être diminués, notamment par le biais du traitement d'image.

Indépendamment de ces qualités d'imagerie, la dose effective est réduite comparée au Scanner. Il respecte davantage les organes radiosensibles tels que la cornée, les glandes salivaires ou la thyroïde ; d'autant plus qu'il nécessite un temps d'irradiation moindre (moins d'une minute) et non continu. A titre de comparaison, la dose effective de deux radiographies péri-apicales dans la région molaire a été mesurée à 0,01-0,02 mSV contre 0,006-0,012 mSv en utilisant le 3D Accuitomo selon IWAI et coll. (2009) (70). (66, 73,74,99, 56, 70)

Le CBCT est actuellement la technique 3D de choix pour le chirurgien dentiste.

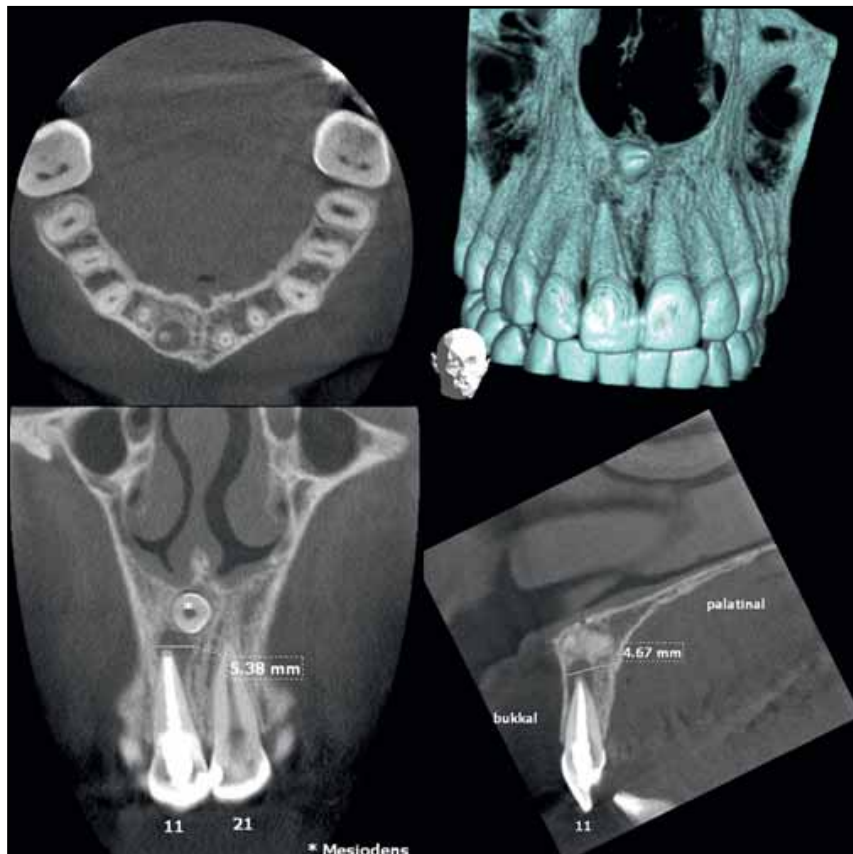


Figure 11 : 3D Accuitomo
Présence d'une lésion apicale sur la dent 11 et d'un mésiodens inclus horizontalement

SCHULZ, BOSSHARDT, VON ARX. Chirurgie périapicale avec examen histologique de la lésion. Rev Mens Suisse Odontostomatol. Vol. 119 10/2009

2 - INDICATIONS DE LA CHIRURGIE APICALE

Il est bien établi depuis de nombreuses années que l'échec du traitement endodontique, mis en évidence par l'apparition d'une lésion apicale, est la conséquence directe d'une contamination du système canalaire et que le succès d'un traitement endodontique ne peut être obtenu sans l'élimination des débris nécrotiques et des toxines du réseau canalaire.

Ce succès passe par la mise en forme canalaire qui permet la pénétration des solutions d'irrigation et leur renouvellement jusque dans la zone apicale des canaux, assurant ainsi le nettoyage et la décontamination du réseau canalaire. L'obturation canalaire tridimensionnelle étanche ainsi que la restauration coronaire définitive viennent compléter cette première étape, évitant ainsi la recontamination de l'espace canalaire préalablement nettoyé et mis en forme.

L'analyse des résultats cliniques du traitement endodontique par voie coronaire montre que le pourcentage de succès est de 96% lorsque ce traitement a été réalisé sur une dent à pulpe vivante ou nécrosée sans lésion d'origine endodontique. Ce pourcentage est de 86% lorsqu'il s'agit d'une dent à pulpe nécrosée avec lésion d'origine endodontique et de 62% lorsqu'il s'agit d'une reprise de traitement sur dent avec lésion d'origine endodontique (SJOGREN et coll., 1990) (87).

Le pourcentage de succès nettement inférieur, rencontré lors du retraitement canalaire des dents avec lésion d'origine endodontique, est dû à la contamination iatrogène des canaux lors du traitement initial (absence de digue, instruments non stériles), ainsi qu'à l'impossibilité de la renégociation et, en conséquence, de la décontamination du canal lors du retraitement. En effet, le succès du retraitement endodontique repose sur la possibilité de retrouver la perméabilité du tiers apical, sans laquelle la mise en forme et le nettoyage de cette zone ne peuvent être réalisés.

Il faut cependant garder à l'esprit que, dans un certain nombre de cas de retraitement où le canal n'est pas toujours perméable jusqu'au foramen, la pose de la digue, la mise en forme et le nettoyage canalaire sous une bonne irrigation sont parfois suffisants pour permettre la cicatrisation de la lésion (PERTOT, 1999 (79) ; AKERBLÖM, 1984 (4)).

De plus, il a été identifié des situations où les lésions sont réfractaires à un traitement correctement réalisé. Il s'agit des cas de kystes "vrais" (qui ne constituent qu'un très faible pourcentage des lésions observées), de présence de certaines souches de bactéries ou de mycose

dans le canal ou dans le périapex, de réactions à corps étrangers (débris dentinaires, débris de cellulose provenant des cônes de papier), et de facteurs intrinsèques tels que la présence en quantité importante de cristaux de cholestérol. Ces cas particuliers constituent évidemment des indications d'énucléation. Mais, étant impossible à identifier cliniquement a priori, le traitement ou le retraitement endodontique adéquat par voie coronaire, suivi d'une surveillance clinique et radiologique, constitue la règle (PERTOT, 1999(79) ; RUDDLE, 1988(82)).

Les cas d'échecs avérés pourront alors être traités par voie chirurgicale. En fait, lorsque le système canalaire a été correctement instrumenté, irrigué, mis en forme et obturé, la nécessité de recourir à un traitement chirurgical est faible.

De manière plus générale, la chirurgie apicale sera indiquée lorsque tout obstacle, anatomopathologique ou iatrogène, rend le traitement ou le retraitement impossible à réaliser par voie coronaire, ou en cas d'échec du retraitement ou d'un traitement chirurgical antérieur (RUDDLE, 1988(82) ; CARR et BENTKOVER, 1998 (16) ; PERTOT et SIMÉONI, 1994(78)).

Il va donc de soi que, parmi les indications d'énucléation, aucune ne constitue une indication d'intervention en première intention, exceptée pour de très volumineuses lésions et que le traitement chirurgical ne sera considéré qu'après un examen clinique minutieux permettant un diagnostic différentiel avec d'autres pathologies, telles que les fêlures verticales, et qu'après une tentative de retraitement par voie orthograde. (4,6,13,16,78,79,82,83,87)

2.1 Anatomie radriculaire complexe

2.1.1 Anatomie endodontique : généralités

Pour réaliser un traitement endodontique adéquat, il est important que le clinicien ait une connaissance approfondie de l'anatomie du système endodontique conventionnel, mais également des aberrations anatomiques. Il devient alors impératif que tout praticien soit conscient de ces variations anatomiques et des aberrations plus ou moins fréquentes, afin de pouvoir les anticiper et adapter son approche thérapeutique le cas échéant. Dans un premier temps, les différents types de configuration canalaire vont être énumérées, puis dans un second temps, nous aborderons les difficultés anatomiques que l'on peut rencontrer lors du traitement endodontique.

Il existe différentes classifications, les plus utilisées sont celles de CARAMES et APRILE et celle de VERTUCCI.

◆ Classification de CARAMES et APRILE (60)

Selon la classification de CARAMES et APRILE, la configuration canalaire peut épouser huit trajectoires différentes.

Ramifications longitudinales (A, B, C, D)

- Type A : canaux parallèles au principal,
- Type B : canaux bifurqués,
- Type C : canaux fusionnés,
- Type D : canaux bifurqués et fusionnés.

Ramifications collatérales (E, F, G)

- Type E : canaux obliques,
- Type F : canaux intercalaires,
- Type G : canaux récurrents.

Ramifications apicales

- Type h : delta.

◆ Classification de VERTUCCI (101,102)

Selon la classification de VERTUCCI, le système canalaire peut épouser 8 trajectoires différentes :

- type I : un canal unique depuis la chambre pulpaire jusqu'à l'apex,
- type II : deux canaux séparés partant de la chambre pulpaire et se rejoignant peu avant l'apex pour former un canal,
- type III : un canal quittant la chambre pulpaire, se divisant en deux canaux qui se rejoignent pour sortir en un canal,
- type IV: deux canaux distincts depuis la chambre pulpaire jusqu'à l'apex,
- type V : un canal quittant la chambre pulpaire et se divisant peu avant l'apex en deux canaux séparés avec deux foramina apicaux,
- type VI : deux canaux séparés quittant la chambre pulpaire, s'unissant dans la racine et se divisant près de l'apex pour sortir par deux canaux distincts,
- type VII: un canal quittant la chambre pulpaire, se divisant puis se réunissant dans la racine pour finalement se rediviser près de l'apex en deux canaux distincts,
- type VIII : trois canaux séparés depuis la chambre pulpaire jusqu'à l'apex.

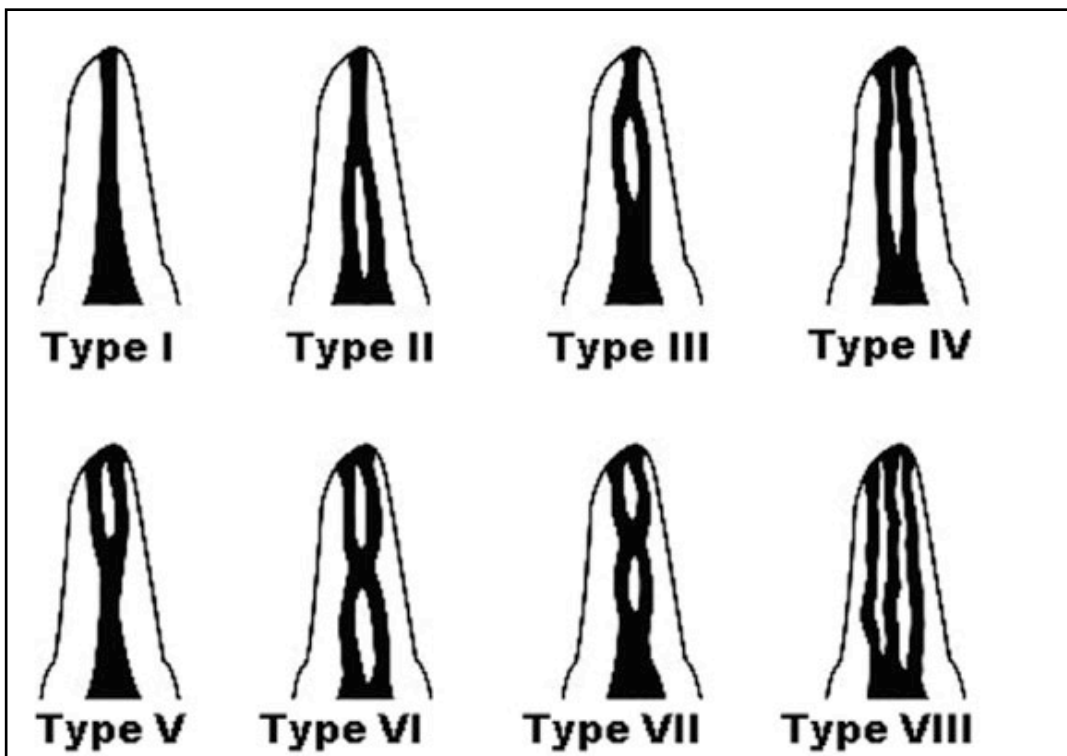


Figure 12 : Classification de VERTUCCI (101)

◆ la classification de WEINE ou MACHTOU (60, 57)

- Type I (Weine) ou A (Machtou) : canal unique avec une entrée et un foramen
- Type II (Weine) ou D (Machtou) : 2 entrées canalaires et un foramen commun
- Type III (Weine) ou E (Machtou) : 2 canaux distincts avec deux entrées et deux sorties foraminales
- Type IV (Weine) ou type B (Machtou) : canal unique avec division apicale (deux sorties foraminales).
- Type C (Machtou) : 2 entrées canalaires se réunissant au milieu de la racine en un seul canal qui se divise ensuite en 2 canaux (deux sorties foraminales)
- Type F (Machtou) : configuration canalaire en "C" ou "cloisonnée en ruban".

Les variations anatomiques de l'endodonte sont considérables. La prise de conscience de toutes ces diversités permet une meilleure compréhension des principes de préparation et une anticipation des difficultés opératoires lors du traitement endodontique. Ceci est valable, à la fois lors de traitements initiaux, mais plus encore lors des retraitements endodontiques.

En effet, la négociation de butées, fausses routes et le retrait d'instruments fracturés font constamment appel aux connaissances de l'anatomie radiculaire. La rigueur et le respect des principes énoncés donnent la possibilité de faire face à la plupart des situations cliniques. L'analyse préopératoire est indispensable. L'utilisation d'aides optiques (loupes binoculaires et idéalement microscope) peuvent parfois constituer une aide précieuse.

2.1.2 Difficultés anatomiques lors du traitement endodontique

Les difficultés anatomiques rencontrées lors d'un traitement endodontique sont nombreuses :

- Une racine en baïonnette qui ne pourra pas être instrumentée ni obturée correctement avec une technique habituelle.
- Des bifurcations canalaires très fréquentes sur les incisives mandibulaires : l'instrument va venir buter sur la bifurcation, et le traitement sera imparfait.
- Une multitude de canaux accessoires qui, non obturés, peuvent être à l'origine d'une lésion.
- La présence d'un Delta apical.
- Des courbures non négociables : pour des raisons propres à l'individu ou liées à un traumatisme, les racines dentaires peuvent souvent prendre des formes surprenantes.

Toutes ces difficultés anatomiques rendent le traitement endodontique par voie orthograde presque impossible, pouvant ainsi entraîner des lésions apicales. Dans ce cas la chirurgie apicale se pose comme une indication, elle doit être complétée obligatoirement par une obturation rétrograde du canal de manière à supprimer les toxines et les produits de nécrose intracanaux. (6,57,59,69,77,101,102)

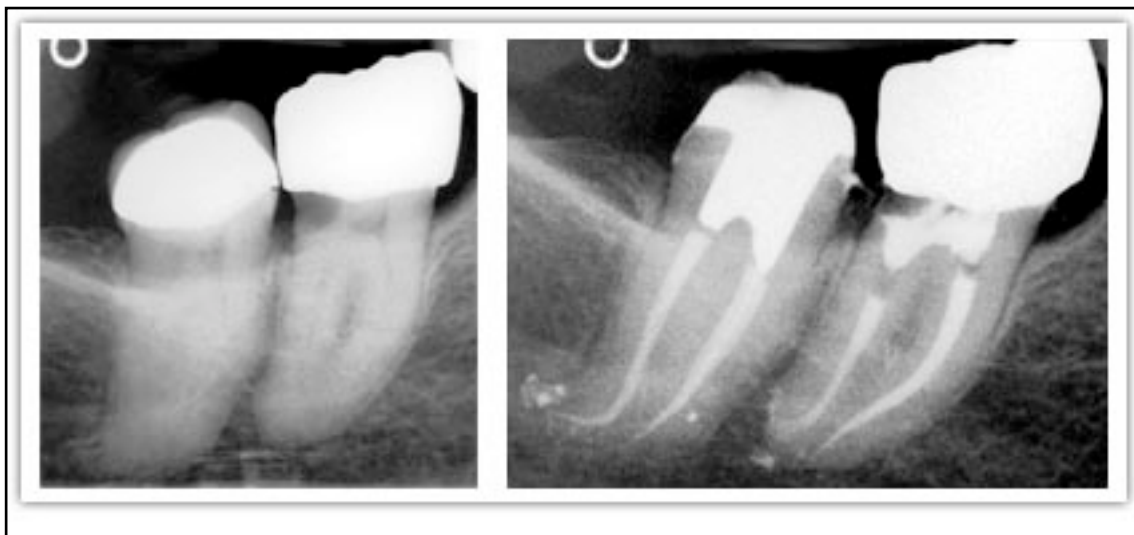

Figure 13: radiographie mettant en évidence une courbure importante au niveau de la racine distale de la 48.

<http://www.eid-paris.com/dermatologie/dermatologie-buccale-1.htm>

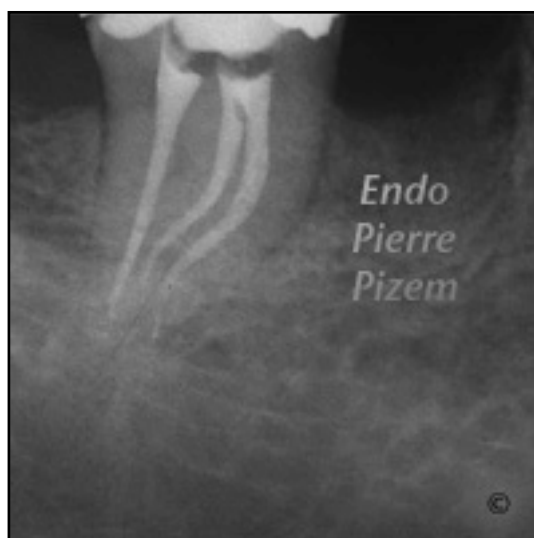


Figure 14 : Racines en baïonnette au niveau de la 47
Docteur Pierre Pizem, endomontreal

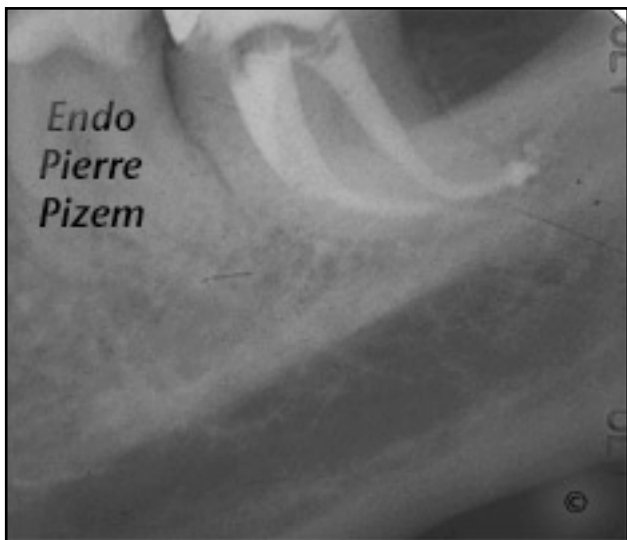


Figure 15 : racine fortement coudée au niveau de la 37
Docteur Pierre Pizem, endomontreal.com

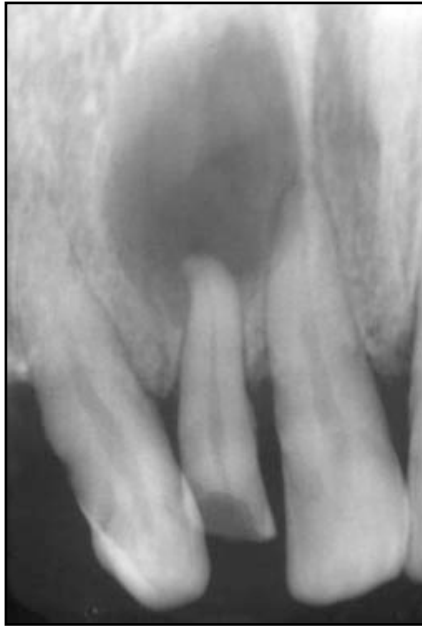

Figure 16: Lésion apicale sur 12 avec racine en S
Pr. I. BENYAHYA le courrier du dentiste janvier 2002

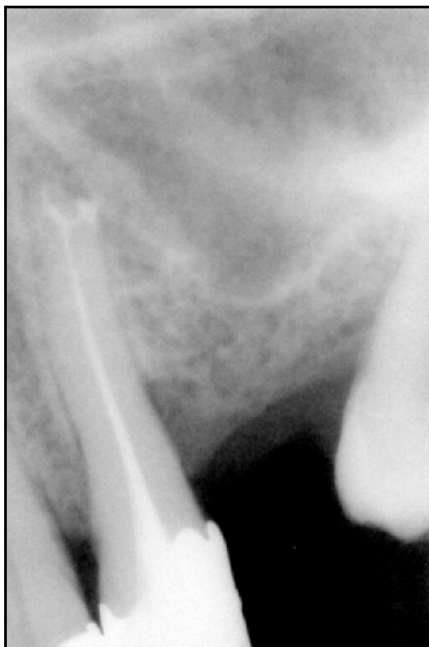

Figure 17: présence d'un delta apical sur cette dent.
Docteur Samuel Debard.
<http://www.samdebard.com/20204.html>

2.2 Dens in dente

La dent invaginée (dens invaginatus, dens in dente) est une anomalie du développement ou dysmorphogénèse cliniquement importante, résultant d'une invagination partielle, de profondeur variable, de l'organe de l'émail au cours du développement de la dent. Cette anomalie implique le plus souvent les incisives latérales supérieures. Ces dents se caractérisent fréquemment par une couronne de forme inhabituelle et une accentuation profonde du puits cingulaire (trou borgne ou foramen cæcum) ou du sommet de la cuspidé. Elles constituent une cible privilégiée pour les caries, et donc pour les nécroses pulpaire, les abcès et les granulomes, et nécessitent dès lors un diagnostic et des mesures de prévention précoces.

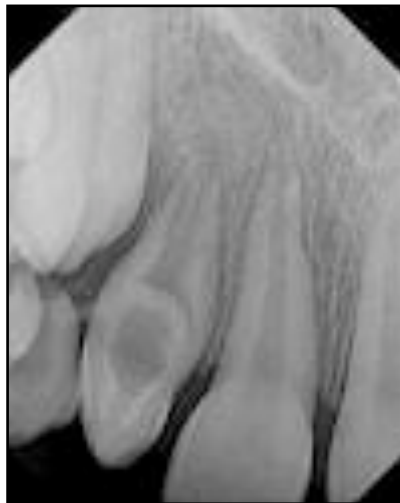

Figure 18 : radiographie d'une dent invaginée
Dr. Rico D. Short of Smyrna, GA.

En présence de dents invaginées, le nettoyage et l'obturation complète du système canalaire sont la plupart du temps impossible, la chirurgie apicale est donc largement indiquée en cas de lésion apicale. (7, 75, 84)

2.3 Les oblitérations canalaires

2.3.1 Les calcifications du système canalaire

De nombreuses modifications physio-pathologiques peuvent entraîner la disparition partielle ou totale de la lumière canalaire augmentant considérablement la difficulté de nos traitements.

Le rétrécissement de la lumière canalaire peut refléter soit une évolution physiologique liée à l'âge soit une évolution réactionnelle ou réparatrice face à une agression extérieure ou dégénérescence calcique. Une forme de dégénérescence calcique concerne également les dents traumatisées.

Le traitement endodontique des dents présentant des calcifications partielles ou totales du système canalaire est très compliqué, et les échecs sont nombreux. Dans ce cas, en présence d'une lésion apicale, une chirurgie est souvent indiquée. (6, 15, 37, 82, 83)

2.3.2 Les pulpolithes

L'accessibilité aux orifices canalaires est un élément essentiel à la réussite de tout traitement endodontique. Cet objectif clinique, associé à une forme de contour correcte, une élimination complète du plafond pulpaire, une préservation du plancher et une dépouille des parois définit la cavité d'accès idéale préalable à toute manœuvre canalaire.

Les pulpolithes sont une autre forme de calcification retrouvée très fréquemment au sein des chambres pulpaires ou dans les canaux radiculaires. Leur présence coronaire nuit à la réalisation de la cavité d'accès et nécessite leur complète élimination afin d'obtenir un accès direct au canal. Lorsqu'un pulpolithe se trouve dans un canal, il peut empêcher le passage des instruments endodontiques.

Dans ces deux cas, en présence d'une lésion apicale, la chirurgie apicale est souvent indiquée, avec une nécessité absolue d'effectuer un traitement endodontique rétrograde si la voie orthograde est impossible. (6,15,37,82,83)

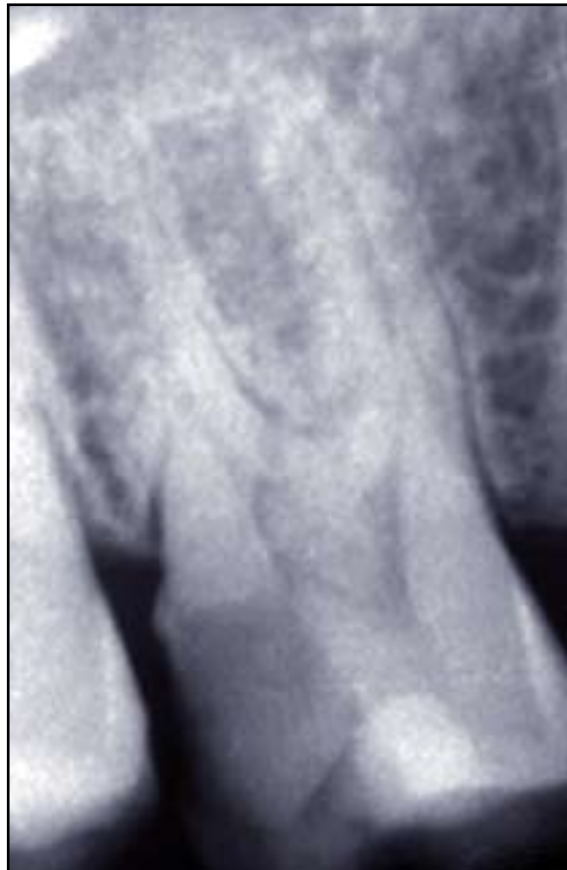

Figure 19 : pulpolithe

CARON,MARTIN. Oblitérations canalaires les pulpolithes.L'information dentaire n° 1 - 6 janvier 2010

2.4 Dent immature

Une racine immature, à l'apex largement ouvert, est difficile à obturer. Lorsqu'une dent a été atteinte avant le développement complet de sa racine, celle-ci présente un foramen apical ouvert et évasé. Si la pulpe est atteinte de nécrose, la racine immature ne se forme plus et ce foramen large en forme d'entonnoir ne permet pas un scellement endodontique classique efficace. La chirurgie est alors nécessaire pour permettre le scellement de l'extrémité radiculaire. (6, 13, 82, 87)

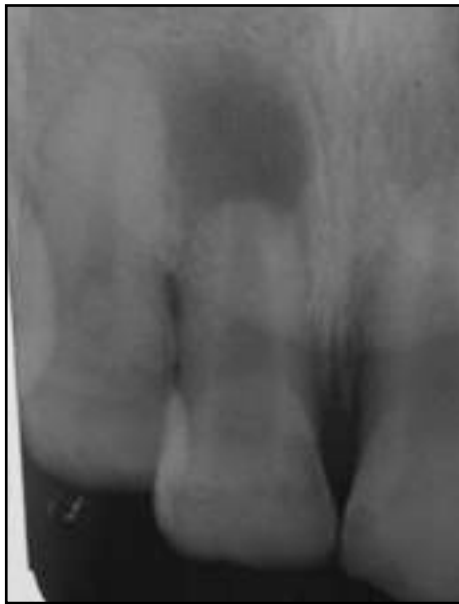

Figure 20 : présence d'une lésion apicale sur 11 immature

Dr Sanaa CHALA, Pr Sana RIDA
www.fmdrabat.ac.ma/wjd/n4/MTA.htm

2.5 Rhizalyse, résorption externe

La rhizalyse apparait après l'édification radiculaire. Sur le plan étiologique, on invoque le plus souvent une lésion péri-apicale chronique. Cependant il existe d'autres étiologies possibles telles que :

- la présence d'une dent incluse dont le sac péri-coronaire va venir éroder l'apex,
- l'égression lente de la dent due à une perte coronaire importante,
- les manoeuvres orthodontiques développant des forces excessives,
- le contact de la dent avec une tumeur bénigne des maxillaires,
- le traumatisme occlusal.

La rhizalyse peut s'accompagner d'hypercémentose, compliquant alors encore plus le traitement. En effet, si le traitement endodontique s'avère nécessaire, la pénétration dans le système canalaire lors du cathétérisme se heurte souvent à l'oblitération cémentaire. De plus, la modification de l'anatomie péri-apicale crée des difficultés lors de l'obturation, l'apex largement ouvert entraînant l'extrusion de matériaux d'obturation au delà de l'apex. (6, 13, 82, 87)

La chirurgie apicale trouve alors son indication.

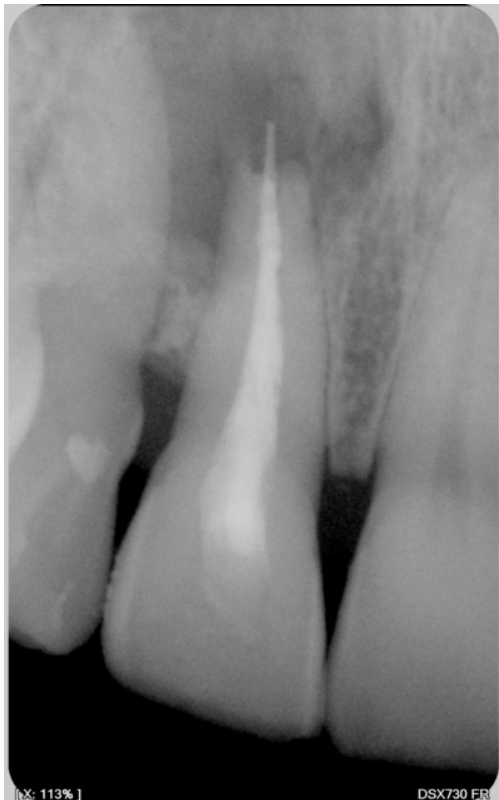

Figure 21 : Résorption externe de la 11

<http://www.eugenol.com/sujets/391173-depassement>

2.6 Résorption interne

Elle est déclenchée par un processus inflammatoire intra-pulpaire.

La transformation de l'anatomie intra-canalairé occasionnée par cette pathologie peut être dominée par une condensation verticale de gutta-percha chaude. Cependant, si des problèmes d'étanchéité subsistent après tentative de retraitement endodontique, la chirurgie apicale associée à une obturation rétrograde sera retenue comme ultime recours pour conserver la dent sur l'arcade. (6, 13, 82, 87)

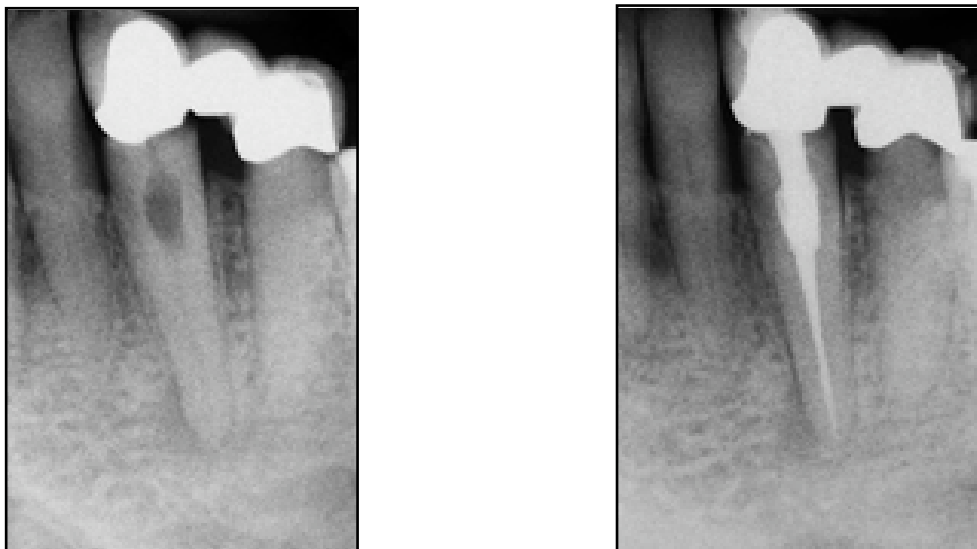


Figure 22: Résorption interne sur la 33.

DELZANGLES, MALLET. Les résorptions radiculaires.
Réalités cliniques Vol. 13 n° 3, 2002 pp. 227-237

2.7 Obturation canalaire incomplète

Il s'agit la plupart du temps d'erreurs dans la longueur de travail, ou de préparation canalaire mal conduite impliquant la persistance d'une portion de canal non traité.

Il peut s'agir de fractures instrumentales, qui empêchent la mise en forme, un vide canalaire étant la conséquence de cette erreur.

Ces obturations canalaires incomplètes peuvent venir de butées infranchissables. En effet, nous sommes souvent confrontés à des coudures canalaires empêchant l'accès à l'apex et dans lesquelles l'instrumentation aboutit à une butée. Dans ce cas, l'obturation canalaire est incomplète, et en présence d'une lésion apicale, la chirurgie apicale trouve son indication. (82, 87)

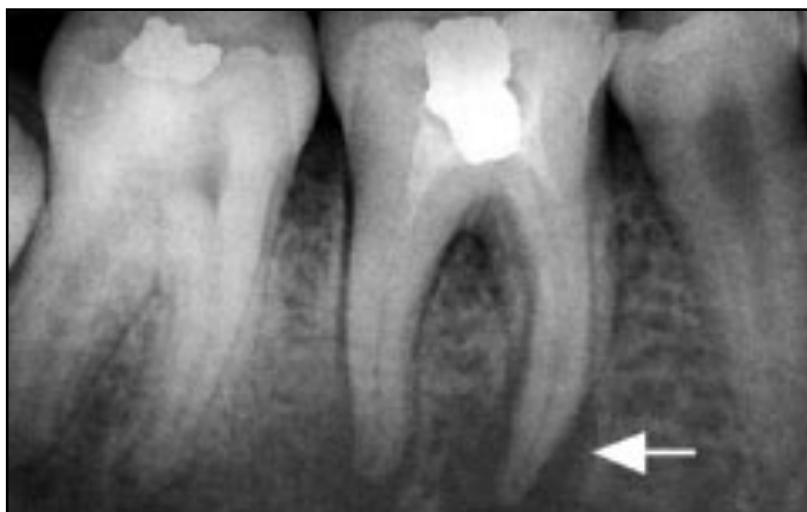

Figure 23 : Obturation canalaire incomplète sur la 46 ayant entraîné la formation d'une lésion apicale sur les racines mésiales et la racine distale de cette dent

http://www.chu-tours.fr/site_public/services/maxillo/dents/dents.htm

2.8 Présence de corps étrangers dans la lésion

Une sur-instrumentation peut être à l'origine de ce débordement apical. Un excès de ciment d'obturation peut se résorber dans le temps, mais s'il est important, il mettra plusieurs années pour disparaître, et l'irritation mécanique ainsi créée peut engendrer une réaction inflammatoire de défense, créant ainsi une lésion apicale.

La gutta percha quant à elle ne se résorbe pas, ce qui conduit au même résultat.

Il est impossible de supprimer ces corps étrangers par voie orthograde. Dans ce cas la voie chirurgicale permet de solutionner le problème.

Une étude de NAIR en 2006 (65) montre que d'autres produits tels que des fibres de cellulose (provenant des pointes de papier) ou de poudre d'amidon (provenant des gants poudrés) ont pu être identifiés dans des lésions réfractaires. (6, 13, 65)

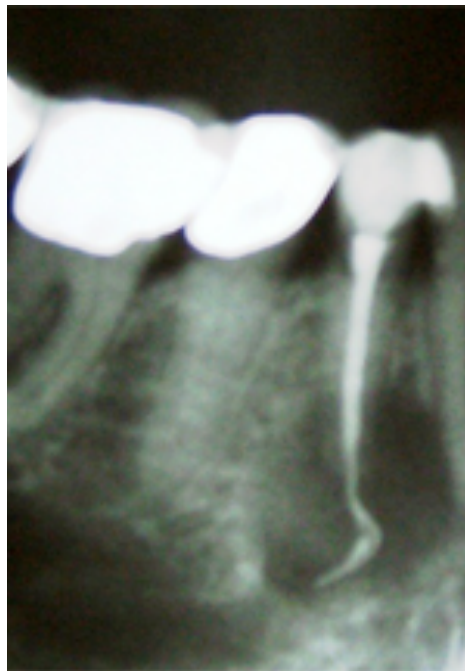


Figure 24: Dépassement d'un cône de gutta-percha
donnant naissance à une lésion apicale
Can Dent Assoc 2011;77:b124_f

2.9 Perforation radiculaire

Une perforation radiculaire peut être l'aboutissement d'un processus de résorption interne ou externe. La cause la plus courante est une lésion d'origine iatrogène, consécutive à une erreur de préparation pendant le traitement endodontique, ou plus couramment encore, lors du forage d'un puits pour tenon radiculaire. Dans ce cas, la lésion est souvent latéro-radiculaire et non apicale.

On ne remédie pas à une perforation de façon satisfaisante en scellant un tenon dans le faux trajet s'il a la forme d'un canal, le ciment fusant dans le parodonte pendant l'introduction du tenon.

On peut tenter l'obstruction d'une perforation par un scellement au MTA par voie camérale, ou encore, par application d'hydroxyde de calcium visant à induire une réparation biologique. Ces manoeuvres ne sont cependant pas toujours couronnées de succès et, on peut avoir besoin de recourir à la chirurgie. Le pronostic de guérison après chirurgie apicale dépendra de la taille, de l'emplacement et de l'accessibilité de la lésion. (6, 13, 26, 83)

2.10 Présence de déhiscence ou fenestration osseuse

En fonction de l'anatomie des corticales osseuses et de l'inclinaison de la dent, il existe souvent des déhiscences ou fenestrations vestibulaires, avec un os qui n'entoure pas entièrement la racine.

L'absence d'os autour de l'apex radiculaire, connue sous le nom de fenestration, n'est pas un cas rare, et, parce que le paquet neuro-vasculaire est protégé par une couche de muqueuse, la dent reste saine et fonctionne normalement. Cependant lorsque la pulpe se nécrose, la pathologie apicale engendre souvent une inflammation qui ne guérit pas en dépit d'une obturation radiographiquement réussie. La chirurgie apicale est alors mise en oeuvre pour réduire la longueur de la racine et créer une condition favorable où le reste de cette racine sera enchâssée dans l'os.

Cette situation est fréquente au niveau des canines, prémolaires et molaires supérieures.

Si la fenestration est tellement importante qu'il y a destruction de toute la corticale osseuse vestibulaire, on se trouve alors en présence d'une déhiscence, et il n'y a plus possibilité d'attache épithéliale. La dent est alors perdue à court terme. (26)

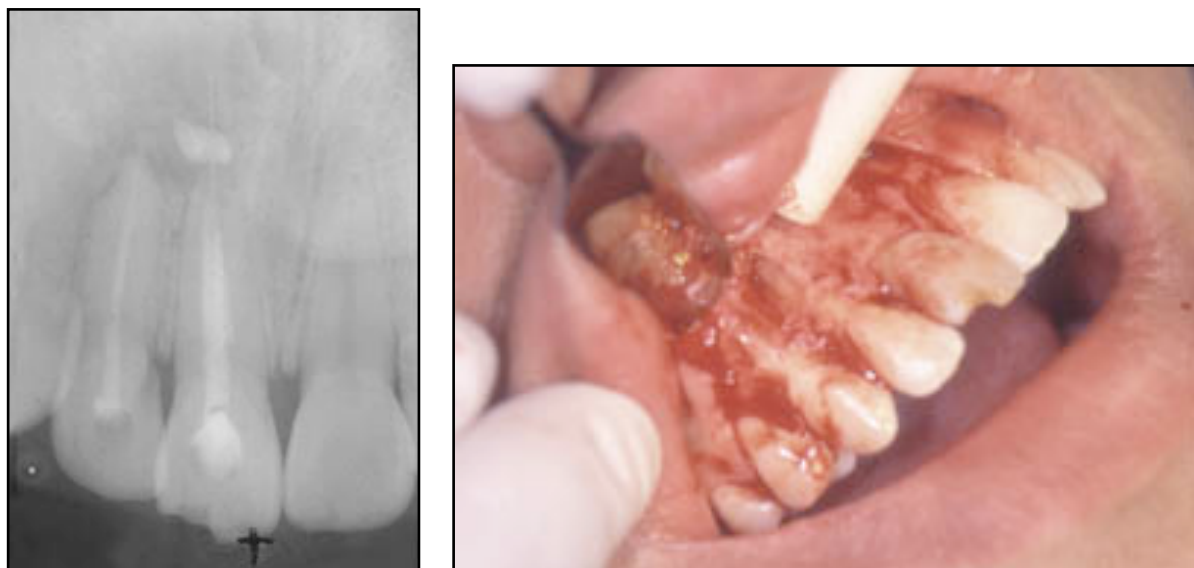


Figure 25 : Lésion apicale entre 11 et 12; on aperçoit une fenestration au niveau de la table osseuse vestibulaire de la 12

Dr. K. JAWAD le courrier du dentiste juin 2001

2.11 Lésion apicale sous pilier de prothèse scellée

Lorsque les lésions apicales sont en rapport avec des piliers de prothèse scellée, il peut être avantageux de supprimer la lésion sans toucher à la couronne ou au bridge.

De plus, certains tenons peuvent être difficiles, voire impossible à desceller, sans risquer de fracturer la racine.

Cette chirurgie est réalisable à condition que l'on puisse traiter la cause de la lésion de manière certaine par une obturation rétrograde du ou des canaux nécrosés, ce qui n'est pas toujours possible dans les secteurs molaires mandibulaires notamment où l'accès est rendu difficile par l'épaisseur de l'os alvéolaire.

Il est donc toujours préférable, tant que cela est possible, de démonter tous les éléments prothétiques afin de pouvoir reprendre le traitement de racine par voie orthograde d'une dent présentant une lésion apicale avant d'envisager la chirurgie. (17, 26, 86)

2.12 Signes cliniques ou radiologiques persistants après reprise du traitement de racine

Si la cinétique de guérison des lésions apicales après reprise de traitement de racine est variable, les jeunes patients sont d'un meilleur pronostic que les patients plus âgés :

- 89 % des lésions susceptibles de guérir manifestent des signes de réparation après une année (réduction de la taille de la lésion) ;
- 50 % des ces lésions guérissent totalement en un an ;
- à deux ans, la majorité des lésions guérissent ou continuent à manifester des signes de réparation par réduction de la taille de la lésion ;
- occasionnellement, cette réduction peut se poursuivre sur 4 ou 5 ans.

Les signes cliniques ou radiologiques peuvent persister malgré une obturation canalaire satisfaisante.

Après traitement canalaire il peut subsister une tuméfaction, des douleurs, une fistule, une image radioclaire résiduelle ou persistante. Une chirurgie apicale est alors pratiquée. (6, 16, 78, 83)

2.13 Les traumatismes : cas de fractures radiculaire avec nécrose pulpaire

Toutes les fractures radiculaire n'entraînent pas une nécrose pulpaire, mais lorsque cela se produit, le fragment coronaire se sépare souvent du fragment apical. Dans ce cas le traitement est déterminé en fonction du type et de l'emplacement de la fracture. Si le fragment déplacé est relativement petit et que ce qui reste de la racine présente un rapport couronne /racine acceptable, un traitement canalaire est effectué jusqu'au trait de fracture et la portion apicale est enlevée chirurgicalement. (81)

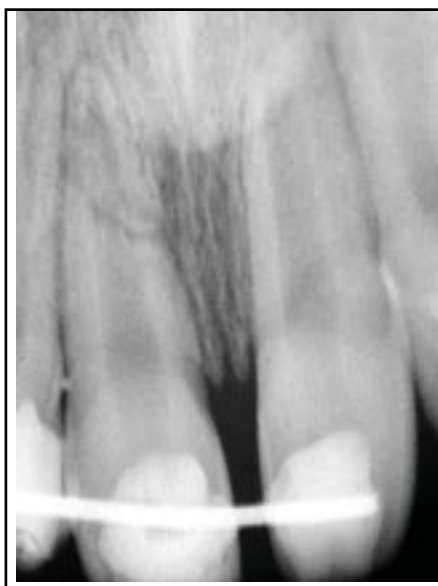

Figure 26 : fracture oblique de l'apex de la 11.
CHARLAND. Traumatismes des dents antérieures permanentes. Journal de
l'Ordre des dentistes du Québec Volume 44 Mai/Juin 2007

2.14 Nécessité d'une étude anatomo-pathologique

Les risques de transformation maligne d'une lésion d'origine dentaire sont rares, mais ils existent.

De plus, la certitude d'être en présence d'une lésion d'origine dentaire n'est jamais acquise à 100% par la clinique et la radiologie.

De ce fait, en présence de ces tumeurs, le choix d'un traitement non chirurgical et l'attente d'une éventuelle guérison peuvent faire perdre un temps précieux et permettre par ailleurs une extension de la lésion ou une dissémination des métastases.

Cependant, pratiquer une biopsie chaque fois que l'on rencontre une lésion apicale serait exagéré. Si les tests de vitalité pratiqués sur la dent causale sont négatifs, et si la lésion siège bien en regard de l'apex, en continuité avec l'élargissement desmodontal, il est peut être suffisant de reprendre le traitement endodontique à condition de pouvoir faire confiance au patient en insistant sur le fait que la lésion doit être contrôlée radiographiquement très régulièrement. En revanche, si les tests de vitalité pratiqués se révèlent positifs, et/ou si la dent ne montre ni restauration ni carie, et/ou si la lésion apicale ne paraît pas collée à l'extrémité radiculaire, cela implique que la lésion n'est pas d'origine endodontique.

Par conséquent, elle doit être obligatoirement extirpée par voie chirurgicale avec une étude anatomopathologique afin d'en déterminer son origine.

Toute perturbation de la sensibilité nerveuse, comme une paresthésie ou une anesthésie labiale peut faire suspecter l'existence d'une tumeur maligne.

Si elle n'est pas causée par un traumatisme ou une anesthésie locale, elle doit faire soupçonner l'existence d'une affection maligne qui sera recherchée et biopsée afin de confirmer ou d'infirmer son origine.

D'une manière générale, toute lésion énucléée chirurgicalement, et d'un diamètre supérieur à 1cm doit être adressée à un laboratoire d'anatomopathologie afin de déterminer avec certitude sa nature et éventuellement son origine. (81)

2.15 Présence d'un kyste vrai

À la différence du kyste en baie, le kyste "vrai" possède une couche épithélialisée intègre et sans relation avec le canal radiculaire. Par conséquent, il s'auto-entretient indépendamment de la présence ou non des toxines intra-radicales, rendant sa résolution défavorable après retraitement par voie orthograde.

Peu d'études de grande envergure ont été menées sur la prévalence des kystes "vrais". Cependant, ils semblent être plus fréquemment dépistés dans les cas de lésions apicales chroniques que dans les cas de lésions apicales primaires. NAIR rapporte en 1996 (63) que sur 256 biopsies de lésions apicales persistantes 15% sont des kystes, 61% étant des kystes vrais et 39% étant des kystes en baie.

Il est a priori impossible de différencier cliniquement un kyste vrai d'un kyste en baie ; la thérapeutique passant toujours par la réalisation d'un traitement ou d'un retraitement endodontique correct, suivi d'une surveillance clinique et radiologique. Les cas d'échecs avérés pourront alors être traités par voie chirurgicale. (62, 63, 65)

3 - CRITERES DE DECISION PAR L'EVALUATION DU PRONOSTIC

Lorsque l'indication d'une chirurgie apicale a été posée, il est important d'envisager tous les paramètres qui vont influencer son pronostic et prendre ainsi la décision de réaliser ou non cette intervention.

Etudions maintenant tous les paramètres généraux et locaux pouvant influencer le pronostic d'une chirurgie apicale, ou même la contre indiquer. (6)

3.1 Le premier élément à étudier est : l'état de santé général du patient

Chaque patient ayant à subir une chirurgie apicale doit faire l'objet d'un bilan médical établi par le chirurgien dentiste. Beaucoup de praticiens interrogent leurs patients, mais ne prennent pas note de ces conclusions ; or l'information pour être défendue légalement doit être écrite. Il est également important de mettre à jour les dossiers d'anciens patients qui reviennent pour de nouveaux traitements.

Un examen médical sérieux met l'accent sur les maladies générales graves, les réactions allergiques, les problèmes hémorragiques et les anomalies de cicatrisation. Un historique complet doit devenir un élément permanent dans le dossier du patient et servir de référence au chirurgien dentiste chaque fois que cela est nécessaire.

Une fois la maladie évaluée, on décide si une consultation médicale ou un traitement spécial sont nécessaires. Les traitements spéciaux peuvent impliquer une antibiothérapie prophylactique, une prémédication sédatrice, une hospitalisation ou une évaluation médicale plus approfondie. (6)

3.1.1 Pathologies contre-indiquant de manière absolue la chirurgie péri-apicale

Les dernières recommandations de l'AFSSAPS en 2011 contre indiquent les chirurgies apicales chez tous les patients à haut risque d'endocardite infectieuse.

L'endocardite infectieuse d'origine dentaire se définit par la fixation et la multiplication d'un agent infectieux au niveau de l'endocarde, après qu'un germe ait été véhiculé jusqu'au cœur par voie hématogène.

Les germes d'origine dentaire les plus souvent en cause sont :

- Les Streptocoques
- Les Bacilles GRAM-
- Les Staphylocoques, exceptionnellement.

Mais il est possible qu'aucun germe ne soit retrouvé.

Cardiopathies à haut risque d'endocardite infectieuse :

- Prothèse valvulaire (mécanique ou bioprothèse) ou matériel étranger pour une chirurgie valvulaire conservatrice (anneau prothétique...).
- Antécédent d'endocardite infectieuse.
- Cardiopathie congénitale cyanogène :
 - non opérée ou dérivation chirurgicale pulmonaire-systémique,
 - opérée, mais présentant un shunt résiduel,
 - opérée avec mise en place d'un matériel prothétique par voie chirurgicale ou transcutanée, sans fuite résiduelle, seulement dans les 6 mois suivant la mise en place,
 - opérée avec mise en place d'un matériel prothétique par voie chirurgicale ou transcutanée avec shunt résiduel. (1)

3.1.2 Pathologies contre-indiquant de manière relative la chirurgie apicale

3.1.2.1 Les pathologies immunosuppressives

Dans ce chapitre nous ne traiterons que les cas les plus fréquemment rencontrés en cabinet dentaire.

➔ Patients diabétiques

Le diabète sucré est défini comme une augmentation chronique anormale du taux de glucose sanguin (hyperglycémie) qui résulte de la carence en insuline.

La concentration du glucose sanguin ou glycémie est variable au cours de la journée.

Seule la glycémie à jeun a un chiffre stable.

Plusieurs hormones règlent l'équilibre glycémique de l'organisme :

- l'insuline sécrétée par les cellules bêta des îlots de Langerhans du pancréas, est une hormone hypoglycémisante.

- le glucagon sécrété par les cellules alpha des îlots de Langerhans, la cortisol, la STH et les catécholamines, sont des hormones hyperglycémisantes.

Le diabète est un trouble de la glycorégulation caractérisé par une hyperglycémie.

Il existe deux types de diabète :

- Le diabète de type I : diabète insulino-dépendant
- Le diabète de type II : diabète non insulino-dépendant

Une évaluation de la glycémie permet de déterminer trois catégories de patients pouvant être rencontrés en pratique quotidienne :

- patients à risque faible : ce sont les patients bien contrôlés, stables, asymptomatiques et ne présentant pas de complications neurologique, vasculaire ou infectieuse et à la glycémie inférieure à 2g/l.

- patients à risque modéré : ce sont les patients d'une façon générale contrôlés, leur glycémie est inférieure à 2.5g/L
- patients à risque élevé : ces patients présentent des complications multiples, un contrôle insuffisant et la glycémie excède souvent 2.5g/l.

Un patient diabétique non équilibré présente un sur-risque d'infection, mais aucun élément ne permet de connaître le taux d'hémoglobine glyquée à partir duquel le risque infectieux est significativement augmenté. Dans ce cas la décision de pratiquer la chirurgie apicale doit être prise en bonne intelligence entre, d'une part le chirurgien dentiste, et d'autre part le médecin concerné. Cette décision continue d'être motivée par le terrain du patient et la sévérité du cas.

Pour les patients diabétiques chez lesquels l'intervention de chirurgie apicale sera effectuée, une antibiothérapie prophylactique est recommandée. L'antibiothérapie prophylactique repose alors en une prise unique de 2 g d'Amoxicilline par voie orale dans l'heure précédant la chirurgie apicale. En cas d'allergies aux bêta-lactamines, il est recommandé de prescrire une dose de 600 mg de Clindamycine à prendre par voie orale une heure avant la chirurgie apicale. (1,6,27,88)

➔ Le SIDA

Le SIDA ou syndrome d'immunodéficience acquise est à l'origine d'une pathologie évoluant sur plusieurs années et dont le stade ultime est la maladie SIDA, qui se caractérise par l'effondrement du système immunitaire naturel de l'organisme.

Ce déficit immunitaire chronique n'est pas d'origine congénitale mais acquis par l'infection au VIH.

Le virus du SIDA possède un génome sous forme d'ARN, contenu dans une capsidie protéique qui est entourée par une enveloppe formée d'une membrane lipidique.

Son nom correspond à son effet pathologique : VIH = Virus de l'Immunodéficience Humaine.

Ces virus sont des virus à ARN, capables de rétro transcrire leur ARN en ADN en copiant l'information génétique contenue dans leur ARN sous forme d'ADN, grâce à l'enzyme de la transcriptase inverse. Cet ADN dit proviral, s'intègre ensuite à l'ADN de la cellule infectée pour se multiplier.

On distingue 4 stades de la maladie :

- 1) Stade 1: porteur asymptomatique (séropositif)
- 2) Stade 2: dissémination du VIH dans l'organisme après activation virale
- 3) Stade 3: destruction du système immunitaire
- 4) Stade 4: SIDA déclaré (en général il s'écoule une dizaine d'années entre l'infection et ce stade).

La chirurgie apicale n'est pas contre-indiquée chez un patient porteur du virus du SIDA.

Une prise de sang est cependant nécessaire. En effet, 24 heures avant l'intervention le patient devra faire une prise de sang, car il est important avant toute chirurgie apicale chez le patient HIV de connaître le taux de plaquettes et de neutrophiles. Si le taux de plaquettes est inférieur à 50 000 cellules par ml de sang alors l'intervention sera reportée en raison du risque hémorragique trop élevé.

Aucun argument irrévocable ne peut être proposé pour justifier d'un taux seuil de CD4 chez le patient infecté par le virus de l'immunodéficience humaine à partir duquel il faudrait considérer que la chirurgie apicale serait contre indiquée. La décision de réaliser ou non cette intervention doit se prendre en bonne intelligence entre le chirurgien dentiste et le médecin référant.

Pour tous les patients atteints du virus de l'immunodéficience humaine une antibiothérapie prophylactique est recommandée avant une chirurgie apicale. L'antibiothérapie prophylactique repose alors en une prise unique de 2 g d'Amoxicilline par voie orale dans l'heure précédent la chirurgie apicale. En cas d'allergies aux bêta-lactamines, il est recommandé de prescrire une dose de 600 mg de Clindamycine à prendre oralement une heure avant la chirurgie apicale. (1, 6)

➔ Les patients leucémiques

La leucémie est une maladie caractérisée par la surproduction progressive de leucocytes. Ces cellules apparaissent habituellement dans la circulation sanguine sous une forme immature. Cette production de cellules immatures se produit de manière anarchique.

Des cas de perte rapide des dents et de destruction de la crête alvéolaire peuvent se produire.

Il existe deux formes de leucémie, les formes aiguës et les formes chroniques. Les patients qui sont atteints de leucémie chronique ont des crises suivies de périodes de rémission.

Les patients leucémiques sont très sensibles aux infections. Dans la plupart des cas, il n'est pas jugé utile de réaliser une intervention de chirurgie apicale chez de tels patients, on préférera réaliser l'avulsion de la dent. Chez des patients leucémiques chroniques et en période de rémission, une telle intervention pourra être envisagée, pour cela il faudra se mettre en relation avec le médecin du patient, une antibiothérapie prophylactique sera alors nécessaire pour réaliser l'intervention. (1,6)

3.1.2.2 Les immunodépressions médicamenteuses

Le traitement immunosuppresseur est institué dans les allogreffes d'organes et de cellules souches hématopoïétiques (CSH) et comme traitement de fond dans un ensemble de maladies auto-immunes et de maladies inflammatoires chroniques. Dans le cas des allogreffes, le traitement est plus fort à l'induction, au moment de la greffe, pour limiter le risque de rejet aigu ; il est adapté à chaque situation, en fonction de l'âge du receveur et de l'origine du greffon. A chaque patient correspond donc un traitement particulier, qui associe volontiers plusieurs médicaments. Quelques complications odonto-stomatologiques peuvent apparaître, liées principalement à une immunodépression trop importante (infection fongique et virale, leucoplasie chevelue, lésion cancéreuse, gingivite, ulcération...) ou aux effets secondaires du traitement dont l'hyperplasie gingivale. On pourra observer, au niveau de la sphère oro-faciale, chez les malades sous cyclosporine, des manifestations à type de paresthésie, de dyskinésie labio-mentonnière, de

céphalées, d'œdème de la face. L'hyperplasie gingivale, pathognomonique, existe, principalement si le traitement associe la cyclosporine et un inhibiteur calcique utilisé majoritairement contre l'hypertension : la nifédipine.

L'odontologiste, pour tout acte, y compris endodontique, devra prendre contact avec le médecin traitant afin de connaître l'existence de pathologies associées et leur traitement. S'il s'agit d'une allogreffe d'organe, le principe thérapeutique vise à éliminer les foyers infectieux latents et patents. Le patient est considéré comme patient à haut risque et l'antibioprophylaxie est de mise selon les recommandations de l'AFSSAPS. Certains auteurs, en absence de preuve scientifique, discutent le bien-fondé d'une mesure générale et préconisent une adaptation au cas par cas .

Le principal écueil réside dans la prescription médicamenteuse, afin d'éviter, notamment pour les greffés rénaux, les médicaments néphrotoxiques et à élimination principalement rénale. Il faut en outre rester très vigilant quant aux interactions médicamenteuses possibles entre le traitement antalgique et/ou antibiotique et les traitements immunodépresseurs.

En cas d'allogreffe, il faut éviter d'intervenir pendant la période qui suit immédiatement la transplantation, hormis les situations d'urgence au cours desquelles les actes indispensables seront réalisés de la façon la moins invasive possible et après avis médical. Une visite régulière, au moins tous les six mois, s'impose.

Il n'existe pas dans la littérature de preuve formelle de corrélation entre un traitement immunosuppresseur et la présence de problèmes inflammatoires ou infectieux endodontiques. L'acte endodontique en lui-même ne nécessite pas de précaution singulière, en dehors de la prescription éventuelle au regard des interactions médicamenteuses potentielles. En revanche, pour le traitement de chirurgie apicale, une antibioprophylaxie est nécessaire et ce, d'autant plus que le traitement immunodépresseur est composé de glucocorticoïdes. Outre la prise en compte du contexte immunosuppresseur, le praticien doit rester vigilant, de manière à déceler en bouche des manifestations de déséquilibre dans le traitement immunosuppresseur. (1, 6)

PRINCIPAUX MEDICAMENTS IMMUNOSUPPRESSEURS SELON LEUR MECANISME D’ACTION

Famille	Molécule	Spécialité	Interactions médicamenteuses
Inhibiteurs de la calcineurine et rapamycine	Cyclosporine A	Sandimmun®, Néoral®	- Macrolides (+) - Doxycycline
	FK 506 Tacrolimus	Prograf®	- Kétoconazole (+) - Macrolides (+) - Aminosides et amphotéricine B (synergie néphrotoxique)
	Rapamycine (RPM)	Sirolimus®	
Traitement lympho-ablatif (chimiothérapie des cancers)	- Irradiation X		
	- Alkylants - Intercalants - Anthracyclines	Cyclophosphamide® Mitoxantrone® Adriamycine®	
	Globulines anti-thymocytes (ATG)		
	Ac mono CD52 et OKT3	Daclimab®, Basiliximad®	
	Antimétabolite	Fludarabine®	
Antiprolifératifs	Azothioprine		
	Mycophénolate mofétil	Cellcept®	Aciclovir
Antimétabolites	Méthotrexate		
	Léflunomide		
	6 mercaptopurine		
Glucocorticoïdes		Prednisone® Prednisolone®	
Anticorps CD 25		Simulect® Zénapax®	
Inhibiteurs TNF et IL-1		Remicade® Infliximad® Etanercept® Eubrel®	
Plasmaphérèse et Ig IV			

(+) augmente l’action de la molécule

3.1.2.3 Patients traités par biphosphonates

Les biphosphonates sont des médicaments qui agissent comme des agents inhibiteurs des ostéoclastes responsables de la résorption osseuse. Ceci est à l'origine de leur large utilisation depuis quelques années dans l'amélioration de la qualité de vie des patients atteints de pathologies osseuses primaires ou secondaires. Les biphosphonates sont administrés aussi bien par voie intra veineuse que par voie orale. La voie intra-veineuse est fréquemment préconisée pour le traitement des métastases ostéolytiques des tumeurs malignes, surtout lorsque celles-ci risquent de produire une grande morbidité liée aux douleurs osseuses, aux fractures osseuses pathologiques, à la compression spinale ou à l'hypercalcémie. Les molécules les plus utilisées par cette voie sont : le Pamidronate et le Zolendronate.

Les biphosphonates oraux tels que l'Alendronate et le Risendronate sont prescrits dans le cadre de la prévention des fractures osseuses liées à l'ostéoporose. A côté de leur effet prouvé dans l'amélioration de la qualité de vie des patients atteints des pathologies sus citées, l'utilisation des biphosphonates a été reliée depuis 2003, à la base de rapports de cas cliniques et d'études rétrospectives, à l'apparition d'un effet secondaire majeur qui est l'ostéonécrose des maxillaires. Celle-ci se traduit par l'apparition de zones d'exposition osseuse maxillaires persistantes sans aucune possibilité de cicatrisation, parfois sans cause apparente et souvent suite à des avulsions dentaires ou à des gestes de chirurgie alvéolaire. Cette pathologie met les professionnels de santé devant un véritable problème car d'une part elle est responsable, à des stades évolués, d'une morbidité importante des patients et d'autre part aucun traitement codifié n'est disponible jusqu'à maintenant.

Avant tout traitement par biphosphonates les patients devront subir une visite de contrôle permettant d'éradiquer tous les foyers infectieux présents au niveau de la cavité buccale.

Une fois les traitements par biphosphonates mis en place, la chirurgie apicale est contre indiquée. (1, 6)

3.1.2.4 Patients ayant subi une radiothérapie

La principale réaction de l'os à l'irradiation est un déclin de vitalité, qui peut évoluer vers la nécrose, lorsque cet os est mis en relation avec les bactéries de la cavité buccale. Cette diminution de vitalité est due en partie à une réponse vasculaire amoindrie. Les vaisseaux sanguins irradiés par une dose tumoricide comportent de façon caractéristique des parois vasculaires épaissies. Les vaisseaux plus épais empêchent une réaction inflammatoire normale, ce qui diminue la résistance de l'hôte aux blessures et à l'infection. Classiquement c'est la mandibule qui est touchée, néanmoins des cas d'atteinte maxillaire ont été rapportés.

Si cela est possible, l'avulsion ou l'intervention sur des dents dont le pronostic est douteux avant irradiation sont des mesures préventives importantes.

La chirurgie apicale est contre indiquée si le site de l'intervention doit inclure une zone atteinte par l'irradiation. Le succès d'une telle intervention n'étant pas garanti à 100% nous préférons l'avulsion de la dent causale et l'énucléation de la lésion. (1, 6)

3.1.2.5 Les troubles de l'hémostase

Les troubles de l'hémostase peuvent être dus à des déficits propres à l'individu d'une part, congénitaux ou acquis, et d'autre part à des prises médicamenteuses.

En pratique une intervention de chirurgie apicale est considérée comme une intervention à haut risque hémorragique en cas de troubles de l'hémostase.

→ **Rappels de physiologie de l'hémostase**

Le processus d'hémostase primaire et de coagulation aboutit à la formation d'un caillot, alors que la fibrinolyse tend à le détruire. Il existe un équilibre permanent entre d'un côté, l'hémostase primaire et la coagulation, de l'autre, la fibrinolyse. Cet équilibre s'appelle balance coagulolytique.

Une hémorragie peut être due soit à un défaut de l'hémostase primaire (thrombopénie ou nombre de plaquettes insuffisant, thrombopathie ou fonction plaquettaire déficiente), soit à une coagulopathie (absence d'un ou plusieurs facteurs de coagulation), soit à un excès de fibrinolyse (excès d'activation ou défaut d'inhibiteurs).

→ **Exploration de l'hémostase avant un geste hémorragique chez un patient non connu**

- L'interrogatoire

Un interrogatoire est indispensable avant tout geste pouvant présenter un risque hémorragique. L'exploration biologique ne peut remplacer cet interrogatoire qui est la première étape de l'exploration, et souvent la seule.

Il permet de dépister le risque hémorragique anormal, et de décider de la réalisation du geste ou de la poursuite des investigations pour évaluer plus précisément le déficit et le risque hémorragique.

Il va rechercher une éventuelle histoire hémorragique du sujet ou de la famille, l'existence d'antécédents chirurgicaux, d'hémorragies spontanées, ou de prise médicamenteuses.

L'interrogatoire, suffit le plus souvent à exclure le risque hémorragique. Au terme de celui-ci, on doit pouvoir conclure à la probabilité faible, moyenne ou forte du risque hémorragique.

Si on suspecte une anomalie augmentant le risque hémorragique, il faut préciser si elle porte sur l'hémostase primaire ou la coagulation plasmatique.

Un trouble de l'hémostase primaire est évoqué si l'interrogatoire retrouve une tendance aux ecchymoses, des saignements muqueux : épistaxis, ménorragies, hémorragies conjonctivales ou digestives. Les manifestations cliniques des anomalies de l'hémostase primaire sont identiques, que les pathologies soient congénitales ou acquises : on ne pourra pas différencier les manifestations hémorragiques d'une anomalie congénitale des plaquettes ou d'une prise de médicaments altérant leur fonction. La plus fréquente des anomalies de l'hémostase primaire est la thrombopathie induite par une prise médicamenteuse qui doit être systématiquement recherchée à l'interrogatoire.

Un trouble de la coagulation est souvent méconnu à l'interrogatoire car les déficits de la coagulation, hormis les déficits sévères, n'entraînent que peu d'hémorragies spontanées. La recherche d'hémorragies ou de transfusion à l'occasion de chirurgie ou de traumatismes importants est essentielle, un passé chirurgical sans hémorragie faisant exclure un déficit congénital de coagulation. Les déficits en facteurs VIII ou IX représentent l'hémophilie A ou B. Ces déficits sont habituellement connus au sein d'une famille mais d'autres déficits en facteur peuvent se révéler à l'occasion d'un geste traumatisant.

En règle générale, la découverte d'une tendance hémorragique impose une exploration biologique complémentaire, sauf si elle peut être attribuée de façon très vraisemblable à une prise médicamenteuse temporaire, le patient ne saignant pas habituellement.

- L'exploration biologique de l'hémostase

Lors de la réalisation de geste à haut risque hémorragique comme une chirurgie apicale, une exploration plus approfondie, voire une consultation spécialisée est indispensable chaque fois que le patient signale une tendance hémorragique mais n'a pas bénéficié d'exploration antérieure, ou si il évoque un diagnostic de pathologie hémorragique mais n'en a pas la preuve. Cette exploration approfondie est d'autant plus nécessaire que l'interrogatoire retrouve une tendance hémorragique personnelle et familiale, pouvant évoquer des pathologies bien connues et dont la prise en charge est standardisée. Une exploration est également nécessaire si une tendance hémorragique inhabituelle est observée lors de soins classiques.

Devant une tendance hémorragique révélée par l'interrogatoire ou signalée par le patient on réalise systématiquement une numération plaquettaire, TCA (temps de céphaline avec activateurs), TQ (temps de quick), et un test de fibrinogène. De façon habituelle on complète cette prescription

lorsque les résultats sont normaux par la mesure du facteur de WILLEBRAND en raison du défaut d'exploration de cette pathologie par les tests simples initialement prescrits.

→ Patients présentant des déficits congénitaux en facteur de coagulation

- Les patients hémophiles

L'hémophilie résulte d'un défaut de synthèse du facteur VIII (hémophilie A) ou du facteur IX (hémophilie B) de la coagulation. Les gènes codant pour ces facteurs sont situés sur le chromosome X, ce qui explique que cette maladie, à transmission récessive, touche quasiment exclusivement les sujets de sexe masculin. Il s'agit d'une maladie rare (un nouveau-né mâle atteint sur 5000).

Le diagnostic biologique repose sur la mise en évidence d'un allongement isolé du TCA (temps de céphaline activé) avec un taux abaissé, voire indétectable, de facteur VIII ou de facteur IX. Selon l'importance du déficit, on distingue les formes sévères (taux de facteur VIII ou de facteur IX $< 1\%$), les formes modérées (taux de facteur VIII ou de facteur IX compris entre 1 et 7%) et les formes mineures (taux de facteur VIII ou de facteur IX $>7\%$). L'expression clinique est en corrélation directe avec l'intensité du déficit.

Dans l'hémophilie sévère, les premiers accidents hémorragiques surviennent très tôt dans l'enfance, spontanément ou après des traumatismes mineurs. Les manifestations cliniques les plus typiques sont les hémarthroses, qui touchent les genoux et les coudes. Leur répétition aboutit assez rapidement à la constitution d'une arthropathie hémophilique qui conditionne le pronostic fonctionnel.

Dans l'hémophilie modérée ou mineure, les manifestations surviennent généralement après un traumatisme ou lors d'une intervention chirurgicale. Un saignement prolongé après avulsion dentaire ou plaie de la muqueuse buccale est fréquemment retrouvé dans les antécédents de sujets atteints d'hémophilie mineure ; il constitue souvent l'incident qui amène à faire le diagnostic de la maladie.

Le pronostic et la qualité de vie des patients hémophiles, surtout ceux atteints de la forme sévère, ont été transformés par la possibilité d'un traitement substitutif à partir des années 60-70. L'apport du FH déficitaire par transfusion de sang total, puis de plasma frais congelé et maintenant de concentrés de facteur VIII ou de facteur IX ayant un haut degré de pureté, permet le traitement et la prévention des accidents hémorragiques et vise de plus en plus à prévenir le développement de l'arthropathie hémophilique.

Chez l'hémophile, l'atteinte de la voie intrinsèque faisant appel aux facteurs antihémophiliques est à l'origine d'un INR normal et d'un TCA augmenté. Toute intervention présentant un risque hémorragique, qu'elle soit parodontale, endodontique ou chirurgicale, devra être précédée d'un contact avec l'hématologue et d'examens biologiques.

Les hémophiles sont pour la plupart connus d'un centre de traitement et porteurs d'une carte signalant le type d'hémophilie et l'importance de l'anomalie.

En présence de documents attestant la pathologie, il n'est pas nécessaire de refaire une exploration biologique, et la seule démarche à faire est de joindre le centre de traitement de façon à exposer à l'hématologue les gestes prévus chez le patient de manière à ce qu'il puisse établir un protocole de traitement pour limiter le risque de saignement.

La chirurgie apicale peut être envisagée, mais avec une extrême précaution et avec compensation du facteur déficient. Ceci ne dispense pas de l'utilisation des techniques locales d'hémostase.

Les anesthésies tronculaires sont contre indiquées car elles peuvent être à l'origine d'un saignement qui entraîne la création d'un hématome pouvant obstruer les voies aériennes. L'anesthésie strictement locale peut être réalisée chez le patient hémophile, car elle ne nécessite pas de compensation du facteur déficient lorsque cette déficience est légère ou modérée (entre 1% et 30%).

- La maladie de WILLEBRAND

La maladie de WILLEBRAND est la plus fréquente des maladies hémorragiques constitutionnelles (incidence 1/1000). Elle est caractérisée par un déficit quantitatif ou qualitatif en facteur WILLEBRAND. Elle se transmet sur le mode autosomal et s'exprime selon un mode dominant ou récessif selon le type. La majorité des maladies de WILLEBRAND, dues à un déficit quantitatif modéré (maladie de WILLEBRAND type 1), sont peu symptomatiques : il existe une tendance hémorragique variable, intéressant principalement les muqueuses (ménorragies, épistaxis, saignements après avulsions dentaires), le plus souvent en présence de facteurs locaux favorisant.

Les déficits qualitatifs (maladie de WILLEBRAND type 2) ont une expression clinique parfois plus importante. Les variants de type 2N, résultant d'un défaut de liaison du facteur WILLEBRAND au facteur VIII, se présentent comme des hémophilies mineures (abaissement isolé du taux de facteur VIII). Les formes sévères (type 3), récessives, très rares (1 cas pour 1 million de naissances), sont caractérisées par un taux de facteur WILLEBRAND indétectable et un taux de facteur VIII très bas (< 5 %). La symptomatologie associe des saignements muqueux fréquents à des manifestations de type hémophilique.

La recherche d'une maladie de WILLEBRAND est justifiée par la fréquence dans la population du déficit. La connaissance de la pathologie rend très souvent possible la prévention de l'hémorragie avant un geste traumatisant sans recourir à l'utilisation de dérivés plasmatiques.

→ **Patients avec traitements anti agrégants plaquettaires (AAP)**

Actuellement, de très nombreux patients sont traités au long cours par des traitements dits anti-agrégants tel que l'aspirine et les inhibiteurs des fonctions plaquettaires. La réalisation de chirurgie apicale peut dans ce cas être à l'origine de complications hémorragiques chez ces patients en cours de traitement.

Pour les patients traités par aspirine ou anti-agrégant type CLOPIDOGREL aucun test biologique ne permet de prédire le risque hémorragique. La poursuite du traitement par AAP, lors des soins dentaires ou d'une intervention de chirurgie buccale, parodontale ou implantaire, permet de continuer la prévention du risque thromboembolique associé à la pathologie cardiovasculaire. En

contrepartie, cette attitude thérapeutique expose à un risque hémorragique périopératoire théoriquement plus élevé. Malgré l'absence d'études cliniques pertinentes, le risque hémorragique sous AAP est considéré comme faible et de bon pronostic .

Les patients traités par AAP devant bénéficier de soins dentaires ou d'une intervention de chirurgie buccale, parodontale ou implantaire présentent un risque de saignement périopératoire potentiellement majoré mais qui n'est pas rédhibitoire lorsque des mesures d'hémostase locale sont prises. Ainsi la poursuite du traitement par AAP est recommandée.

→ Patients avec traitements anti-vitamine K (AVK)

Pour les patients traités par anti-vitamine K au long cours, un contrôle de l'hypocoagulabilité sera réalisé avant tout geste. Ce contrôle porte sur l'INR. En fonction des résultats et de l'indication du traitement, une attitude thérapeutique sera définie. L'INR est le paramètre de surveillance des traitements par anti-vitamine K et correspond à un étalonnage biologique effectué à partir de sujets traités par ces médicaments. Si la valeur de l'INR est située entre 2 et 3.5, la majorité des procédures chirurgicales et non chirurgicales peuvent être réalisées en milieu ambulatoire, sous réserve de vérifier l'INR dans les 24 heures avant l'intervention et d'utiliser les moyens locaux d'hémostase. Si la valeur de l'INR est supérieure à 3.5, le traitement AVK doit être ajusté.

Dans ce cas le médecin traitant peut réduire la dose de l'AVK 2 à 3 jours avant les soins bucco-dentaires, et doit reprendre le test INR la matinée de l'intervention, pour s'assurer que sa valeur est inférieure à 4.

Une prise en charge hospitalière est recommandée si les conditions suivantes sont associées :

- INR supérieur à 3.5,
- Procédures chirurgicales jugées invasives (risque hémorragique élevé),
- Présence d'un risque médical associé (patient traité par l'association AVK / agents antiplaquettaires, patients présentant une pathologie hépatique ou rénale, patients consommant de l'alcool de façon excessive).

Dans ces cas, l'instauration d'un relais du traitement AVK par héparine non fractionnée ou de bas poids moléculaire en milieu hospitalier est possible.

L'arrêt total de l'AVK sans substitution n'est pas recommandé.

Les AVK constituent une médication efficace pour la prévention et le traitement des phénomènes thromboemboliques. En revanche, ils peuvent engendrer des complications hémorragiques en per et post opératoire lors des thérapeutiques telles que les chirurgies apicales.

L'arrêt de la thérapie anticoagulante avant la thérapeutique chirurgicale expose le patient à de sérieux problèmes vasculaires associés à une morbidité élevée.

Actuellement, les études récentes recommandent la pratique des traitements chirurgicaux en poursuivant le traitement anti-vitamine K, ou éventuellement en ajustant l'INR.

→ **Conclusion**

Face à une situation à risque hémorragique, une réévaluation précise de différentes questions doit être systématiquement effectuée pour répondre à une prise en charge optimale du patient : l'intérêt ou le bénéfice réel attendu du geste, le risque hémorragique réévalué précisément à partir du geste dans le contexte de la pathologie du patient, les possibilités d'hémostase locale par des moyens non médicamenteux.

Les saignements per opératoires peuvent être la cause de difficultés supplémentaires par gêne visuelle. Ces difficultés sont particulièrement sensibles lors d'interventions fines en champ exigü, comme la chirurgie apicale. De plus, la bonne formation d'un caillot est une des règles de réussite de la chirurgie apicale. Le caractère surprenant des hémorragies après des gestes habituellement simples, ou la tendance au saignement prolongé après des gestes considérés comme peu graves, sont des situations cliniques relativement mal supportées par le patient. (1, 6, 48)

3.2 Le deuxième élément à étudier est : la cavité buccale

Après avoir envisagé les paramètres concernant l'état de santé du patient, nous pouvons aborder l'examen buccal qui permettra d'étudier d'autres paramètres susceptibles de contre indiquer ou de déconseiller une intervention de chirurgie apicale. Cet examen étant réalisé principalement dans le cadre de la réalisation éventuelle d'une telle chirurgie. (6)

3.2.1 Accessibilité du site chirurgical

3.2.1.1 Limitation d'ouverture

Les problèmes d'articulations temporo-mandibulaires résultant d'une intervention chirurgicale, d'un traumatisme, de troubles ou de dysfonctions peuvent restreindre considérablement la distance inter occlusale. Heureusement, sauf dans le cas d'abord lingual ou palatin, la chirurgie apicale est effectuée bouche entre ouverte. De ce point de vue, la chirurgie apicale peut s'avérer plus facile dans certains cas que l'endodontie classique.

Par ailleurs, une microstomie ou encore une contraction involontaire de l'orbiculaire des lèvres liée à une forte anxiété représente une difficulté supplémentaire pour le chirurgien dentiste.

D'autres causes sont responsables d'une ouverture buccale limitée :

- la sclérodermie,
- une excision chirurgicale de tissu labial lors de l'ablation d'une tumeur,
- une irritation locale comme la perlèche qui peut conduire à reprogrammer l'intervention.

3.2.1.2 La musculature du patient

Chez certains patients, la tonicité importante des muscles jugaux peut être une difficulté lors du traitement de chirurgie apicale. Si les muscles sont trop toniques l'accès au site chirurgical est compliqué, notamment au niveau des molaires maxillaires et mandibulaires.

Le muscle qui peut s'avérer le plus gênant est le masseter. En effet, sa partie supérieure s'insère sur l'arcade zygomatique et sa partie inférieure au niveau de l'angle de la face externe de la mandibule. Chez les personnes trapues avec une musculature développée, il peut par conséquent constituer un obstacle pour accéder au site chirurgical.

Les muscles buccinateurs toniques limitent l'écartement des joues et par conséquent, l'accès également aux prémolaires et molaires.

3.2.1.3 Les tori et exostoses

Les tori alvéolaires les plus courants se situent lingualement par rapport aux prémolaires mandibulaires s'étendant souvent jusqu'en arrière des molaires.

Ces tori sont généralement arrondis et sous forme de nodules simples ou multiples. Ils ne posent aucun problème lors d'une chirurgie apicale à moins qu'il ne faille avoir recours à un abord lingual pour des dents mandibulaires postérieures.

Mais ces exostoses se manifestent parfois sur la corticale vestibulaire au dessus des molaires ou prémolaires maxillaires. Ces exostoses peuvent prendre la forme de nodules arrondis ou comporter des crêtes aiguës, leur présence peut alors compliquer un abord vestibulaire des dents maxillaires postérieures et nécessiter leur élimination.

3.2.1.4 La profondeur du vestibule

Dans le cas où le vestibule est peu profond, le praticien doit récliner fortement les muqueuses, ce qui peut être à l'origine d'un saignement important ou d'hématomes post opératoires. De plus, les tissus mous de la joue ou de la lèvre, ou encore la présence des muscles limitent la visibilité.

3.2.1.5 La densité osseuse

L'os mandibulaire est plus épais au niveau vestibulaire que l'os maxillaire. En ce qui concerne les prémolaires et les molaires, l'intervention sera donc plus difficile à l'arcade inférieure, à cause d'une visibilité réduite.

De la même manière, un individu présentant des procès alvéolaires larges et évasés a très probablement une épaisseur d'os importante qui recouvre ses racines dentaires.

L'orientation de la dent dans son support osseux peut aussi avoir une incidence sur l'épaisseur à traverser pour accéder à l'apex. Par exemple, les racines des incisives latérales maxillaires sont souvent orientées en direction palatine, comme nous le verrons plus loin.

3.2.1.6 Racines excessivement longues

Dans le cas de dents à racines très longues, le premier problème est que les apex se situent dans la partie la plus large du procès alvéolaire, ce qui a pour conséquence un accès très difficile et une visibilité moindre impliquant un pronostic défavorable. Le deuxième problème est la probabilité accrue de leur proximité à des structures intra-osseuses nobles, comme le sinus maxillaire ou le nerf alvéolaire par exemple.

3.2.1.7 Les prothèses dentaires

L'accès à certains endroits pourra être plus ou moins limité par des bridges ou des appareils orthodontiques. De telles prothèses vont peut-être influencer le tracé du lambeau, l'instrumentation chirurgicale et les sutures, compliquant ainsi le bon déroulement de la chirurgie apicale.

En conclusion, les critères abordés dans l'accessibilité du site opératoire ne contre indiquent jamais formellement l'intervention chirurgicale. Cependant, les difficultés mises en évidence peuvent, conditionner de manière très défavorable le pronostic de l'intervention surtout si elles s'additionnent

3.2.2 Hygiène bucco dentaire du patient

Lors de toute chirurgie buccale, il est très important que le patient ait une hygiène bucco-dentaire irréprochable. Lors de l'examen clinique il faudra regarder si le patient présente de la plaque dentaire, du tartre, ou s'il est polycarié. Les patients ayant une mauvaise hygiène bucco dentaire sont des mauvais candidats pour les interventions de chirurgie apicale. Cette dernière doit être effectuée dans un milieu le plus sain possible pour optimiser et accélérer la cicatrisation, sans donner lieu à des complications infectieuses.

Par conséquent, toute personne ayant une hygiène bucco dentaire douteuse devra faire l'objet d'une motivation sérieuse, faute de quoi il sera impossible d'intervenir dans des conditions favorables.

D'après ARENDS, «sans une hygiène d'un niveau suffisant susceptible de contribuer à la réparation tissulaire, les effets d'une chirurgie même excellente peuvent être anéanties» .

3.3 Le troisième élément à étudier est : la radiographie

L'étude des radiographies est une étape très importante dans la détermination des critères de décision d'une chirurgie apicale.

En effet, la recherche précise des caractéristiques dentaires, parodontales et environnementales va conditionner pour une grande part le choix de la chirurgie, son mode de réalisation et son pronostic.

3.3.1 La dent

3.3.1.1 Qualité de l'obturation radiculaire

Afin de permettre la cicatrisation apicale, il est nécessaire d'éliminer le foyer toxique intracanalair, et de réaliser une obturation complète de l'ensemble du réseau canalair.

Le traitement de choix face à une lésion apicale, est le retraitement endodontique, la chirurgie apicale étant essentiellement indiquée quand il y a impossibilité d'effectuer ce retraitement, ou lorsque ce retraitement n'a pas permis la disparition de la lésion, comme nous l'avons dit précédemment.

La rigueur du protocole du traitement ou retraitement orthograde préalable est importante. L'absence de champ opératoire et de désinfection canalair favorise la contamination de l'endodonte et augmente le risque d'échec, même pour une chirurgie apicale parfaitement réalisée.

Ainsi, KONTAKIOTIS et coll préconisent d'effectuer un retraitement canalair orthograde avant un traitement chirurgical, lorsque le traitement endodontique est jugé insatisfaisant, pour s'affranchir d'une recontamination péri-apicale post-chirurgicale.

De même, on doit considérer que s'il y a lésion apicale sur un traitement endodontique qui semble radiologiquement parfait, c'est que la radiographie ne nous montre pas tout, comme par exemple la présence d'un deuxième canal dans l'axe de celui qui a été traité, l'existence d'un mauvais compactage, d'un manque d'étanchéité coronaire après le traitement. Il faudra donc reprendre le traitement endodontique de toute dent avant d'envisager une chirurgie apicale. (79)

3.3.1.2 Qualité de l'obturation coronaire

Comme décrit précédemment, l'étanchéité de la restauration coronaire est indispensable, sous peine d'échec lié à la recontamination du système canalaire par voie orthograde.

Par désagrégation du ciment de scellement et par phénomène de percolation, les restaurations prothétiques ainsi que les ancrages corono-radicaux perdent leur étanchéité à long terme, et constituent des voies de contamination.

La présence de tenon radicaux est souvent pressentie comme facteur pronostic défavorable dans le pronostic des thérapeutiques chirurgicales des lésions péri-apicales. Les tenons favoriseraient la survenue de fractures ou de microfractures radicaux, responsables de la recontamination du système canalaire et donc de l'échec de la thérapeutique.

Il est délicat de diagnostiquer radiologiquement la présence de fissure ou de fracture radicaux. Il faudra rechercher cliniquement une perte d'attache ponctuelle et profonde, ou radiologiquement une image radioclaire latéro-radicaux.

En 2000, TRONSTADT et coll (94) réalisent une étude évaluant la relation entre la qualité de la restauration coronaire, la qualité de l'obturation endodontique et l'état périapical sur 1001 dents dépulpées.

Les conclusions de cette étude sont les suivantes :

- 1) la qualité du traitement endodontique et la qualité de la restauration coronaire ont toutes deux une influence sur le succès du traitement jugé à travers l'absence de lésion apicale ;
- 2) la qualité du traitement endodontique est un élément plus important que la qualité de la restauration coronaire pour le taux de succès ;
- 3) si le traitement endodontique est inadéquat, la qualité de la restauration coronaire n'intervient pas sur le taux de succès.

Cette étude confirme que la restauration coronaire a une influence sur le statut périapical de la dent dépulpée, et doit être prise en compte comme facteur d'échec endodontique.

Mais surtout les auteurs réaffirment que le succès passe obligatoirement par la qualité du traitement endodontique. (94)

3.3.1.3 Difficultés en fonction de l'anatomie des dents et de leur situation

□ Au Maxillaire :

◆ Incisive centrale

Elle présente une seule racine, massive, avec un canal rectiligne et large, de section ovoïde avec un grand diamètre mésio-distal.

Sa longueur moyenne est de 23 mm. Sa longueur minimale étant de 18 mm et sa longueur maximale de 28 mm.

L'inclinaison linguo-axiale est de 29° en moyenne. Dans 75% des cas cette dent est droite, et ne présente pas de courbure.

Deux facteurs peuvent interférer dans cette région :

- le frein de la lèvre supérieure
- les fosses nasales

Lors de l'intervention, le tracé de l'incision englobe le frein labial supérieur et le lambeau muqueux le soulève. L'intervention est facile, la racine est droite et l'apex accessible. En général, la lésion est suffisamment distante du plancher des fosses nasales qui ne risque pas d'être ouvert.

◆ Incisive latérale

L'incisive maxillaire latérale a typiquement un large canal dans une racine étroite. La racine de l'incisive maxillaire latérale est fréquemment courbe dans sa partie apicale, souvent vers le palais de sorte que cette courbure peut ne pas être évidente sur une radiographie. Cette inclinaison peut compliquer la section de la racine au niveau du plancher de la lésion impliquant des récurrences fréquentes sur ces dents causé par la persistance d'un fragment de lésion kystique. Une lésion péri-apicale peut aboutir à une perforation du plancher des fosses nasales, rare bien que possible.

◆ Canine maxillaire

La canine maxillaire est la plus longue des dents, pouvant atteindre 30 mm et plus. Le canal est rectiligne et de coupe circulaire, la partie apicale de la racine est parfois légèrement courbe. Dans de très rares cas la canine maxillaire peut avoir deux canaux. La racine est saillante et il y a souvent des fenestrations. La gencive est mince et la manipulation du lambeau doit être soigneuse. L'abord est toujours vestibulaire. Le relief alvéolaire forme la bosse canine, facilement repérable. C'est la dent de choix pour la première intervention. Cependant, la minceur de la gencive demande beaucoup de soins au moment de l'incision et de l'élévation du lambeau. Lorsqu'une fenestration est découverte, la racine à ce niveau doit être biseautée, diminuée en épaisseur, afin qu'elle soit enfouie, et que le tissu osseux néoformé puisse la recouvrir.

A cause d'un os épais et de la longueur radulaire de la canine une approche chirurgicale palatine est contre indiquée, comme d'ailleurs pour les incisives.

◆ Prémolaires maxillaires

La première prémolaire maxillaire est généralement biradiculée:

- 1 canal, 1 foramen : dans 9% des cas
- 2 canaux, 1 foramen : dans 13% des cas
- 2 canaux, 2 foramina : dans 72% des cas

Les canaux des premières prémolaires maxillaires sont de largeurs très diverses et ces variations ne sont pas forcément fonction du diamètre de la racine.

La deuxième prémolaire est le plus souvent monoradiculée:

- 1 canal, 1 foramen : dans 75% des cas
- 2 canaux, 2 foramina : dans 25% des cas

La corticale externe est mince, et les fenestrations sont fréquentes. L'os cortical est plus important chez les monoradiculées, car la racine occupe moins de place dans l'alvéole.

Si la lésion se trouve sur la racine vestibulaire, l'intervention est facile, sachant que l'on peut effectuer une résection apicale jusqu'à mi hauteur, si la racine palatine reste intacte, tout en conservant une dent solidement implantée.

Si la lésion se trouve sur la racine palatine, l'abord sera palatin, il sera donc difficile d'élever le lambeau à cause de ses attaches fibreuses à l'os. On doit éviter les incisions verticales de décharge s'étendant vers le point où le procès alvéolaire rejoint la partie horizontale du palais dur car l'artère palatine postérieure se tient dans le sillon formé à cette jonction. Elle court antérieurement après son émergence à travers le sillon palatin.

Plus d'une angulation est nécessaire pour les radiographies préopératoires de façon à diagnostiquer les racines et les canaux multiples sur les prémolaires, parfois le recours à l'imagerie 3D peut être indispensable.

Si les deux racines ne sont pas trop divergentes et que la cavité sinusienne ne s'invagine pas entre ces racines, un abord vestibulaire pour traiter la racine palatine peut s'avérer judicieux.

◆ Molaires maxillaires

Les molaires maxillaires ont généralement trois racines :

- une racine mésio-vestibulaire
- une racine disto-vestibulaire
- une racine palatine

La racine mésio-vestibulaire de la première molaire comprend, dans environ 50% des cas, un deuxième canal qui, si il n'est pas obturé peut être la cause d'une lésion apicale.

La tonicité des muscles (lèvres, joues, muscles masticateurs) peut interférer sur une bonne accessibilité.

Comme pour les autres dents maxillaires, l'os est normalement très mince sur les racines vestibulaires des molaires maxillaires avec des fenestrations naturelles souvent présentes. Des exceptions se produisent chez les patients présentant des exostoses buccales ou un procès malaire inhabituellement large. Dans les rares cas où l'os vestibulaire est épais, il faut éviter de s'éloigner du côté distal lorsqu'on prépare la cavité d'accès au risque de toucher les racines adjacentes par inadvertance.

Dans la plupart des cas l'os cortical du plancher du sinus constitue également la lamina dura recouvrant les apex des racines de ces molaires maxillaires. Les cavités sinusales de certains individus sont parfois tellement larges qu'elles s'étendent entre les racines des molaires. Lorsqu'on regarde depuis la partie supérieure, les racines forment des proéminences sur le plancher du sinus.

Le desmodonte, l'os cortical mince et la muqueuse sinusienne séparent les racines de la cavité sinusale. Les expositions du sinus sont fréquentes au cours des interventions sur les racines vestibulaires de toutes les molaires maxillaires.

L'abord palatin est délicat, à cause de l'attachement fibreux et du tracé d'incision du lambeau. L'atteinte de l'artère palatine postérieure peut causer une hémorragie difficile à contrôler ou à ligaturer. L'atteinte du nerf entraîne une paresthésie des tissus palatins du même côté dans la région des molaires et des prémolaires. A cause de la proximité de l'apex des vaisseaux palatins postérieurs, la coupe de l'apicectomie doit être faite haute sur la racine pour éviter ces vaisseaux. Habituellement, un tiers ou la moitié de la racine est enlevé. La racine est coupée selon un angle de 45° par rapport à son grand axe. Il est heureux que les canaux palatins soient généralement droits et que, par conséquent, leur obturation ne présente souvent pas de problème.

□ A la mandibule

◆ Incisives centrales et latérales mandibulaires

La longueur moyenne des incisives mandibulaires est de 22 mm, elles ont une inclinaison linguo-axiale de 20° en moyenne.

Elles peuvent avoir un ou deux canaux :

- un seul canal dans 60% des cas.
- deux canaux dans 40% des cas, 35% de la totalité de ces deuxièmes canaux se rejoignant avant l'apex, laissant 5% qui se terminent avec deux foramina distincts.

N'importe quel échec au niveau des dents mandibulaires antérieures doit amener l'opérateur à se poser la question de l'existence d'un canal oublié qui pourrait être traité non chirurgicalement. Il est également très important de noter qu'une chirurgie apicale va convertir des canaux, qui pour la plupart sont de type 2-1 en des canaux du type 2-2 en exposant le canal lingual. Cela peut amener certains échecs si le canal lingual n'est pas obturé par une obturation rétrograde. Les racines courtes de forme rectangulaire sont généralement associées à deux canaux tandis que les racines longues, fines et de forme triangulaire sont la plupart du temps associées à un seul canal. Chaque fois qu'une incisive mandibulaire doit être traitée, une seconde radiographie préopératoire à partir d'une angulation horizontale mésiale ou distale de 20 à 30° par rapport à l'axe vestibulo-lingual doit être prise.

La gencive attachée est un peu plus friable que celle de la zone maxillaire antérieure et l'on doit prendre soin d'éviter le déchirement pendant la réflexion du lambeau.

Les muscles du menton s'insèrent sur le procès alvéolaire mandibulaire près des apex des incisives centrales et latérales. Leur origine est plus haute que le fond du vestibule le rendant plus étroit pendant la contraction. Les puissants muscles du menton peuvent rendre l'accès encore plus restreint à une zone déjà difficile à approcher. Un patient nerveux présentant des contractions involontaires de la lèvre inférieure peut induire des difficultés à mettre les instruments en place pour le praticien.

Dans le cas où les couronnes sont inclinées vestibulairement, l'os médullaire peut être épais de 3 à 4 mm : l'os total au dessus de l'apex sera d'une épaisseur de 5 à 6 mm. Le placement d'une obturation rétrograde devient extrêmement difficile et le praticien doit biseauter et raccourcir les racines d'une manière importante pour obtenir l'accessibilité. Un second canal pourra être particulièrement difficile à repérer.

L'existence d'une déhiscence peut poser problème lorsqu'on utilise un lambeau qui s'étend vers la gencive marginale, spécialement si le lambeau n'est pas correctement repositionné et suturé.

L'approche linguale est rarement utilisée en chirurgie apicale car l'épaisseur d'os lingual est plus importante que l'épaisseur d'os vestibulaire.

◆ Canines mandibulaires

La longueur moyenne des canines mandibulaires est de 20 mm.

Elles peuvent avoir un ou deux canaux :

- un seul canal dans 94% des cas.
- deux canaux dans 6% des cas, se situant soit dans la même racine, soit dans une racine séparée.

Il est particulièrement difficile de repérer une racine linguale séparée. Un doute sur sa présence survient quand l'apex vestibulaire se trouve être petit en diamètre radiographiquement et que la portion apicale du canal radiculaire est très difficile à négocier. La forme du canal est habituellement ovoïde en direction vestibulo-linguale près de la zone cervicale et ronde près de l'apex. Une courbure de l'apex radiculaire vers le vestibule se rencontre fréquemment.

Bien que le tissu ne soit pas aussi mince et serré au-dessus de l'éminence de la canine mandibulaire qu'il ne l'est au-dessus de l'éminence maxillaire, on doit éviter de placer des incisions verticales à ce niveau car plus d'efforts et de tensions sont créés par les mouvements de la lèvre inférieure plus musclée.

Les muscles mentonniers et les muscles abaisseurs de la lèvre rendent l'accès à la zone apicale des canines difficiles. La sédation chez les patients présentant une appréhension peut être utile pour prévenir une rétraction involontaire de la lèvre. Les muscles dépresseurs de l'angle de la bouche et les muscles labiaux s'insèrent sur la mandibule près de l'apex de la canine ce qui augmente l'épaisseur de tissu mou recouvrant son apex.

L'existence d'une déhiscence est commune et peut présenter des difficultés pour réattacher le lambeau. Il faut éviter une incision gingivale horizontale chaque fois que cela est possible. L'os médullaire est plus épais au niveau de l'apex de la canine rendant l'accès légèrement plus difficile que pour une incisive.

L'approche linguale n'est employée pour la canine que pour le traitement des résorptions externes ou des perforations de la moitié coronaire de la surface linguale de la racine.

◆ Prémolaires mandibulaires

La majorité des premières et deuxièmes prémolaires mandibulaires ont une racine et un canal, mais occasionnellement un deuxième canal existe. La variation anatomique la plus commune est la présence d'un système canalaire de type 1-2 dans 15 à 20% de toutes les premières prémolaires. Il est extrêmement difficile de remplir les deux branches dans un système canalaire de type 1-2 mais l'échec dans ce cas peut conduire à un échec de la thérapeutique canalaire. Les deux canaux sont habituellement positionnés de telle sorte que l'un soit vestibulaire et l'autre lingual. Un biseau aigu doit être mis en place pour exposer chirurgicalement les deux canaux à la fois et permettre la mise en place d'une obturation rétrograde. La tentative d'enlever toute la partie de la racine apicale à la bifurcation canalaire peut entraîner un rapport couronne /racine défavorable.

Au niveau des prémolaires il y a 6 à 8 mm de gencive attachée. La zone vestibulaire est relativement libre d'attachements musculaires.

Le foramen mentonnier avec ses veines, ses artères et ses nerfs se trouve dans la région des prémolaires mandibulaires, il est important de le visualiser radiographiquement avant d'entreprendre une chirurgie apicale dans la région des prémolaires mandibulaires. Il sera ensuite isolé et protégé pendant l'intervention.

L'épaisseur moyenne de la corticale vestibulaire est de 2 à 3 mm. Elle recouvre la prémolaire dans sa pleine épaisseur à l'exception de la zone cervicale où elle devient mince comme une lame de couteau, 2 à 4 mm plus bas que la jonction cémento-dentinaire. L'épaisseur totale de l'os (cortical plus médullaire) varie de 2,5 à 8 mm au-dessus de l'apex. Il est évident que l'accès à l'apex peut être difficile, spécialement pour la mise en place de l'obturation rétrograde. Un biseau très aigu et une large fenêtre osseuse doivent être préparés dans la plupart des cas. L'avulsion doit être prise en considération dans les cas les plus difficiles.

L'os lingual étant plus épais et les dents inclinées lingualement, l'accès au cours d'une approche linguale à l'apex est presque impossible. En fait, une approche linguale ne doit s'envisager que pour traiter des résorptions ou une perforation dans le tiers cervical de la racine.

◆ Molaires mandibulaires

- Morphologie canalaire et radiculaire de la première molaire :

Normalement elle possède deux racines largement séparées. La racine mésiale est large dans le plan vestibulo-lingual et a une configuration en sablier. La racine distale est plus ovoïde avec moins de largeur vestibulo-linguale. La racine mésiale a un système canalaire de type 2-1 la plupart du temps, et de type 2-2 moins fréquemment. La racine distale a un système canalaire 1-1 la plupart du temps avec un type 2-1 moins fréquemment et un type 2-2 encore moins fréquemment. Une troisième racine dans la région disto-linguale ou mésio-linguale pourra être retrouvée. Un canal non obturé au préalable entraîne un échec endodontique avant ou après la chirurgie. Il faut savoir que la racine mésiale a toujours deux canaux et rechercher attentivement la présence d'une troisième racine.

- Morphologie de la seconde molaire mandibulaire :

Les configurations radiculaires sont similaires à celles de la première molaire mais les racines sont plus proches l'une de l'autre (quelquefois fusionnées) et plus réduites en diamètre. La racine mésiale a des canaux de type 2-2 la plupart du temps, de type 2-1 moins fréquemment et le type 1-1 est encore moins fréquent. La racine distale a le type 1-1 la plupart du temps, les types 2-1 et 2-2

étant rares. Une racine unique se rencontre quelquefois avec un système de type 2-1 et moins fréquemment de type 1-1.

Les insertions du muscle buccinateur suivent la ligne oblique externe en bas et en avant par rapport à la base du procès alvéolaire et se redressent alors horizontalement en avant pour se terminer dans la partie mésiale de la première molaire.

La difficulté évidente de la chirurgie apicale sur les molaires mandibulaires est la limitation de l'accès créée par l'épaisseur relative d'os vestibulaire. Chaque racine est moins accessible que la racine qui la précède car l'os devient plus épais postérieurement. Dans la zone de la première molaire il peut y avoir des variations de 2 mm à 6 mm d'os en vestibulaire de la racine mésiale.

La chirurgie apicale d'une molaire mandibulaire comporte le risque d'une atteinte du nerf alvéolaire inférieur. La compression et le traumatisme causeront une paresthésie affectant les dents, la lèvre inférieure, le menton et la gencive vestibulaire jusqu'à l'axe médian.

En général l'accès lingual à n'importe quelle région de racine de molaire mandibulaire autre que le tiers cervical est virtuellement impossible. La combinaison d'os cortical et médullaire en épaisseur de 2 à 6 mm contribue à la limitation de l'accès lingual aux molaires mandibulaires. De plus, l'inclinaison linguale du grand axe de ces dents et la présence de la langue sont des obstacles beaucoup plus importants.

En raison de tous ces inconvénients et surtout du risque de lésion du nerf alvéolaire inférieur, les chirurgies apicales au niveau des molaires mandibulaires restent exceptionnelles. Elles se rapprocheront plus de l'amputation radiculaire. (6, 8, 14, 19, 68, 69, 95, 101, 102)

3.3.1.4 Rapport couronne clinique/ racine

C'est le rapport de la longueur supra-osseuse (de la face occlusale à la crête alvéolaire) et de la longueur intra-osseuse.

Couronne clinique = couronne anatomique + racine extra osseuse

Le rapport corono-radiculaire le plus favorable est 2/3. Un rapport égal à l'unité est le minimum acceptable.

La chirurgie apicale étant un moyen de conserver la dent sur l'arcade, en évitant l'avulsion, il va de soit que cette dent doit posséder un rapport couronne/ racine positif pour être reconstituée convenablement, ou tout simplement pour être viable.

En effet, le fait d'intervenir sur une racine déjà courte ne va qu'accentuer le phénomène. Lorsque la couronne clinique est plus haute que la racine, la dent est condamnée à plus ou moins long terme, à cause des forces occlusales et masticatrices. Ceci est encore plus vrai pour une dent supportant une reconstruction prothétique unitaire ou plurale.

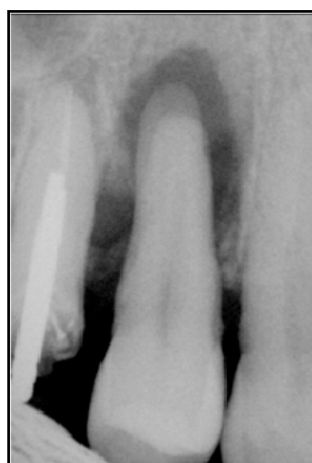


Figure 27: radiographie montrant une lésion apicale sur la 14
<http://drjeromebruy.free.fr/soins.htm>

A la mandibule, la résection est plus importante car elle est plus oblique. De même, chaque fois que l'on envisage un traitement radiculaire par voie rétrograde sur quelque dent que ce soit, il faudra bien penser qu'une résection oblique plus importante de la racine sera souvent nécessaire pour visualiser le système canalaire.

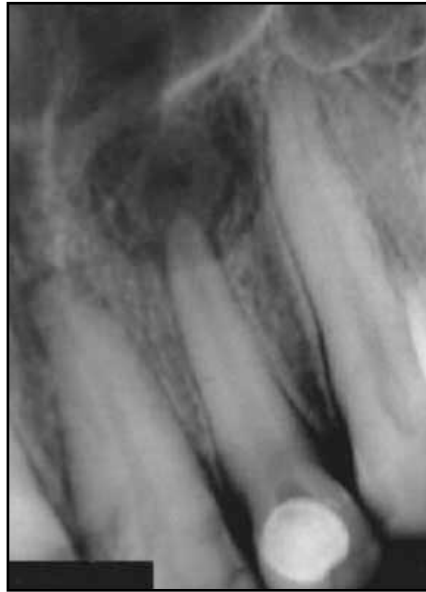

Figure 28: radiographie montrant une lésion apicale sur la 14.

Caroline R.A. Valois; Edson Dias Costa-Júnior. Periapical cyst repair after nonsurgical endodontic therapy - case report. Braz. Dent. J. vol.16 no. 3 Ribeirão Preto Sept./Dec. 2005

En comparant ces deux radiographies on se rend compte que la chirurgie apicale de la dent sur la figure 27 va entraîner un rapport couronne clinique/ racine défavorable contrairement à celle qui sera effectuée sur la figure 28.

3.3.1.5 Dents non restaurables

Le but de la chirurgie apicale étant de conserver une dent en place sur l'arcade, il est bien évident que l'impossibilité de restaurer l'esthétique et la fonction de la dent annule la raison d'être de ce type de chirurgie.

Il ne sert à rien d'engager une chirurgie apicale sur une dent condamnée à l'avulsion à plus ou moins brève échéance.

3.3.1.6 Dent présentant des fissures ou des fêlures radiculaires

Toute tentative de conservation de la dent est vouée à l'échec lorsque la dent présente une fêlure radiculaire, car toute fêlure évoluera inéluctablement en fracture. La chirurgie apicale ne s'avère pas plus efficace dans de telles circonstances.

Il est donc primordial de diagnostiquer une fêlure. Tout d'abord, le patient ressent souvent une douleur à la pression masticatoire. Par ailleurs, sur le cliché radiographique, il est fréquent que la lésion péri-apicale sur une dent fêlée ait une forme différente : au lieu d'être arrondie et située à l'apex, elle épouse le contour radiculaire. Dans la plupart des cas l'avulsion de la dent est alors inévitable.

3.3.1.7 Résorption radiculaire

Certains cas de résorption externe ou interne trop importantes contre indiquent la chirurgie apicale.

3.3.2 L'étude du parodonte

3.3.2.1 La taille de la lésion

Les avis sont controversés. Selon FRIEDMAN (30) et TSEIS et coll (96), la taille initiale de la lésion n'a pas d'influence sur le pronostic. La seule différence est liée au délai de cicatrisation, évalué à environ 6 mois pour les petites lésions contre 11 mois pour les grandes lésions.

A l'inverse, WANG et coll. (107) estiment que la taille de la lésion est un facteur prédictif significatif dans le pronostic, favorable pour les petites lésions (taille <5mm). Ces auteurs justifient cette affirmation par la difficulté d'accès des grandes lésions, rendant difficile voire impossible le retrait de tous les tissus inflammatoires péri-apicaux. (30,43,96,107)

3.3.2.2 Les désordres parodontaux

L'objectif majeur de la chirurgie apicale est d'obtenir la régénération des tissus apicaux, en excluant tous les agents potentiellement nocifs de l'espace périradiculaire.

Cependant, quand la lésion endodontique est associée à une lésion du parodonte marginal, la réussite du traitement est entravée.

Lorsque la lésion apicale est concomitante à une perte osseuse marginale ou à une poche parodontale, le taux de réussite de la chirurgie apicale chute considérablement, ce qui a été pendant longtemps un argument de contre-indication de l'intervention.

La voie de communication parodontale peut nuire à la cicatrisation des tissus marginaux et apicaux. Les bactéries et les produits de dégradation peuvent pénétrer au travers des tubulis dentinaires, des foramina apicaux, des canaux accessoires ou envahir l'espace résiduel après l'exérèse de la lésion.

Cependant, dans une optique de conservation maximale de l'organe dentaire, et avec l'avènement des techniques de régénération parodontale, une intervention sur de tels cas peut actuellement s'envisager, à condition que le rapport couronne clinique/racine soit satisfaisant. (30, 33, 44, 58, 105)

3.3.3 L'environnement noble

La chirurgie apicale devra préserver l'intégrité des structures anatomiques avoisinant le site opératoire.

3.3.3.1 Le sinus maxillaire

En raison des relations topographiques et de la proximité des dents du maxillaire supérieur en regard du sinus maxillaire, tant les lésions inflammatoires au niveau de leur périapex que certaines interventions d'ordre endodontique ou chirurgical peuvent être à l'origine de perforations en direction du sinus maxillaire. En respectant les connaissances de la situation anatomique spécifique, un diagnostic rigoureux et des techniques chirurgicales adéquates, les taux de succès obtenus par la résection apicale dans cette région sont tout à fait comparables à ceux observés pour d'autres régions de la cavité buccale.

- Bases anatomiques

Le sinus maxillaire est situé à l'intérieur de l'os maxillaire ; il a la forme approximative d'une pyramide à quatre faces, dont la base est constituée par le septum de la cavité nasale et dont la pointe se trouve dans l'os zygomatique. Le volume du sinus maxillaire est très variable, il a en principe tendance à s'accroître avec l'âge. C'est seulement après la deuxième denture que le sinus atteint temporairement sa taille maximale ; en direction mésiale son volume peut dès lors s'étendre jusque dans la région des racines des canines. Le point le plus bas du sinus maxillaire se situe le plus souvent dans la région des racines des molaires supérieures. Dans 30% des cas, la distance séparant les apex des racines vestibulaires des premières molaires supérieures et la paroi du sinus est de l'ordre de 0,5 mm, voire moins. Quant à la racine palatine, le plancher osseux est d'une épaisseur inférieure à 0,5 mm, dans 20% des cas, et il est complètement absent dans 40% des cas. Lorsque la deuxième molaire supérieure possède trois racines, les relations de proximité au regard du sinus sont encore plus extrêmes dans la plupart des cas.

En raison de cette proximité anatomique, il existe un réel risque que les processus inflammatoires périapicaux impliquant les dents de cette région puissent disséminer en direction du plancher du sinus maxillaire.

Au cours des résections apicales, le sinus est ouvert dans 50% des cas ; à noter toutefois que dans bien des cas, la perforation ne concerne que la paroi osseuse, sans qu'il y ait lésion de la muqueuse, qui demeure alors intacte. Pour les mêmes raisons, il y a un risque de refoulement d'excès de matériaux d'obturation endodontique par un geste iatrogène inapproprié ; ces corps étrangers peuvent alors se loger soit dans la cavité même du sinus, soit entre la paroi osseuse et la muqueuse.

En principe, l'examen clinique, lors d'indication à une intervention de chirurgie apicale, n'est pas différent de celui applicable pour d'autres régions. En raison de la proximité de la cavité sinusienne, des examens complémentaires sont cependant nécessaires.

- Les examens radiographiques

Parmi les méthodes radiologiques à disposition, il convient notamment de relever les examens suivants :

- Les clichés dentaires standards permettent une évaluation adéquate des dents, de l'état des régions apicales, du rebord alvéolaire et des parties basales du sinus maxillaire. Ces prises de vue représentent un élément de diagnostic important.

- L'orthopantomogramme (OPT) permet d'apprécier l'ensemble des planchers des sinus maxillaires et de leurs relations au regard des racines dentaires. L'OPT est en outre susceptible de livrer des informations sur des inflammations ou tuméfactions de la muqueuse sinusienne ainsi que sur la présence de zones voilées. La seule superposition dans la région des sinus maxillaires est celle des grande et petite aile du sphénoïde; en raison de la densité régulière et de la faible radio-opacité, ces structures ne sont toutefois guère gênantes. Dans la plupart des cas, cette incidence permet de bien diagnostiquer des niveaux de liquides, des tuméfactions de la muqueuse, notamment dans la région des parois latérales ou médianes, des kystes, des asymétries, ainsi que d'éventuels processus destructeurs localisés. En revanche, cette méthode radiologique ne permet guère ou pas du tout d'évaluer l'état du plancher du sinus avec ses multiples anfractuosités. Des interprétations erronées ou de faux diagnostics sont fréquents, notamment lorsque l'examineur est peu habitué à lire ce genre de clichés. Les erreurs les plus fréquentes proviennent de la présence d'asymétries dans la région des os zygomatiques.

- La technique cone beam est actuellement la méthode radiologique de choix, en raison de sa résolution et de ses contrastes élevés, ainsi que de son excellente représentation des détails.

- Le succès de l'intervention

Les trois facteurs décisifs pour le succès opératoire sont ; d'une part, la prévention de tout refoulement de corps étranger vers la cavité du sinus maxillaire ; d'autre part, l'obturation précise et étanche du canal radiculaire, et enfin, la fermeture hermétique de la zone opératoire par réalisation d'un lambeau mucco périosté passant au large de la zone de trépanation osseuse. Toute négligence ou imprécision opératoire entraîne sans doute des conséquences nettement plus délétères dans la région des sinus maxillaires que dans d'autres régions.

Dans une étude portant sur 314 apicectomies, ERICSON (1974) (24) a rapporté 41 cas (13%) de communication bucco-sinusienne, sans qu'il ait observé de différences quant aux résultats à long terme par rapport au groupe de contrôle sans perforation du sinus. Apparemment, ni l'étendue de la plaie de perforation opératoire vers le sinus maxillaire, ni le volume de la lésion inflammatoire périapicale ont une influence sur le succès de l'intervention.

En cas de communication bucco-sinusienne, il n'y a donc pas matière à s'inquiéter, tant que les tissus sont manipulés avec précaution, que la suture est soignée, que le patient est mis sous antibiothérapie préventive et qu'une surveillance régulière de la cicatrisation est effectuée.

Enfin, il faut noter que l'appréciation du succès opératoire d'une intervention au niveau des sinus est différente de celle d'un geste de chirurgie endodontique dans une région purement osseuse. Le signe le plus important d'une guérison réussie est l'absence de symptômes cliniques, étant donné que la régénération osseuse complète dans la région du néo-apex peut faire défaut en cas d'une perforation du sinus. En raison de la localisation de la surface d'amputation radiculaire au niveau du plancher du sinus, la formation d'un espace desmodontal peut être impossible étant donné qu'il n'y a pas de structures osseuses adjacentes. (6, 24, 11)

3.3.3.2 Les fosses nasales

Le plancher des fosses nasales est en forme de gouttière étroite, horizontale, antéro-postérieure. Il est constitué pour ses deux tiers antérieurs de l'apophyse palatine du maxillaire et pour son tiers postérieur de la lame horizontale du palatin.

On y trouve, à quelques millimètres en arrière de l'extrémité antérieure de la paroi, l'orifice de l'un des canaux secondaires latéraux qui forment en se réunissant le canal palatin antérieur.

Ce squelette osseux est recouvert par la muqueuse palatine.

De façon générale, les racines des dents antérieures sont à distance de la paroi des fosses nasales (5 mm en moyenne). Cependant, les lésions péri-apicales antérieures volumineuses réduisent cette distance, et nécessitent des examens radiographiques complémentaires.

Le curetage d'une telle lésion peut aboutir à la perforation des tissus mous recouvrant la fosse nasale externe. Un saignement de nez subit est un signe évocateur. La possibilité d'une telle éventualité met l'accent sur la nécessité de radiographies préopératoires correctement orientées et interprétables. (6)

3.3.3.3 Le foramen mentonnier

Il est situé sur la face externe de la mandibule, au dessus de la ligne oblique externe. Il est situé à égale distance du bord inférieur et du bord alvéolaire passant tantôt entre les deux prémolaires, tantôt par l'une ou l'autre de ces deux dents. Il livre le passage aux vaisseaux et nerf mentonnier, branche terminale du nerf alvéolaire inférieur.

Une intervention au niveau de l'apex d'une prémolaire mandibulaire se révèle être délicate. Le paquet vasculo-nerveux doit être respecté par le chirurgien, il doit l'isoler et le protéger. Si malencontreusement, une pression ou un traumatisme se produit sur le filet nerveux, il peut s'en

suivre une paresthésie plus ou moins longue. S'il se produit une blessure ou une section, l'anesthésie est définitive la plupart du temps.

En cas de lésion de l'artère ou de la veine mentonnière une hémorragie importante survient. Les vaisseaux se rétractent dans le foramen, leur ligature est irréalisable. L'hémostase se fera par pression directe.

Toute chirurgie osseuse dans la région des prémolaires mandibulaires doit donc débiter par le repérage du foramen mentonnier. Sa recherche est guidée par la connaissance théorique du trajet et une étude radiologique appropriée. (6)

3.3.3.4 Le canal dentaire inférieur

Le nerf alvéolaire inférieur est la plus volumineuse branche du nerf mandibulaire étant lui-même une branche du nerf trijumeau, Vème paire de nerfs crâniens.

Il naît du tronc terminal postérieur, se dirige vers l'épine de Spix à la face interne de la mandibule, pour entrer dans le canal dentaire inférieur où il chemine, accompagné des vaisseaux du même nom.

La distance entre les apex des molaires mandibulaires et le canal mandibulaire est en moyenne de 3,6 mm et peut aller jusqu'à 7 mm, mais il peut également être en étroite relation avec les apex de ces dents.

Par conséquent, l'intervention sera contre indiquée si les apex dentaires sont en étroite relation avec le nerf mandibulaire. Il ne faut donc pas hésiter dans ce cas à procéder à diverses incidences radiologiques ou même avoir recours à la tomодensitométrie pour apprécier le plus sûrement possible les rapports anatomiques.

Si malgré tout, le nerf alvéolaire est maltraité, le patient subira les mêmes désagréments que ceux rencontrés lors d'une atteinte du foramen mentonnier.

Comme nous l'avons dit précédemment, ce risque peut conduire à refuser d'effectuer la chirurgie apicale dans cette zone. (6)

3.3.3.5 L'artère grande palatine et le nerf grand palatin

Le palais postérieur est vascularisé par l'artère grande palatine, issue de l'artère palatine descendante, branche collatérale de l'artère maxillaire, elle-même branche terminale de l'artère carotide externe. En cas d'abord palatin sur les molaires maxillaires, la principale difficulté sera de récliner le lambeau palatin tout en préservant l'artère palatine.

Si les vaisseaux sanguins sont sectionnés, un saignement important et incontrôlable se produit, mettant ainsi le pronostic vital du patient en danger. (6)

3.3.3.6 Les freins

Le frein labial maxillaire est le frein le plus proéminent rencontré lors de chirurgie apicale, il doit être contourné. Dans le cas où le frein est inesthétique ou susceptible de favoriser un diastème, une frénectomie concomitante est à envisager.

Le seul autre frein important qui peut se rencontrer en chirurgie apicale est le frein mandibulaire lingual, mais les lambeaux mandibulaires linguaux sont rarement nécessaires. Tous les autres freins mineurs sont exempts de tissus fibreux et ne posent pas de problèmes quand ils sont sectionnés. (6)

3.4 Le patient

Nous avons étudié jusqu'ici les critères basés sur des aspects techniques de l'intervention chirurgicale. Abordons maintenant les critères concernant les acteurs, c'est à dire, le patient d'une part, et le praticien d'autre part.

3.4.1 Coopération du patient

Pour aborder de façon optimale un acte chirurgical, le patient doit être le plus calme et le plus détendu possible. Cet état est dans certains cas difficile, voire impossible à obtenir : par exemple, chez les personnes souffrant de dépression, de problèmes psycho-moteurs ou d'une atteinte du système nerveux central.

Leur incapacité à se raisonner, à se contrôler dans leurs gestes, représente une contre indication à la chirurgie apicale, comme à toute autre chirurgie d'ailleurs effectuée sous anesthésie locale sans prémédication.

Chez des patients anxieux, l'utilisation de sédatif ou de toute sédation consciente avant l'intervention est une bonne solution.

Dans les autres cas on aura recours soit à l'avulsion de la dent soit à une intervention sous anesthésie générale.

D'autre part, avant une chirurgie apicale, le patient doit montrer une motivation sérieuse au niveau de son hygiène dentaire. En effet, on ne réalisera la chirurgie apicale que sur des patients ayant une hygiène buccale irréprochable comme nous l'avons décrit précédemment.

3.4.2 Problèmes financiers

Une fois la chirurgie apicale effectuée, la partie coronaire de la dent devra être parfaitement étanche, ainsi dans de nombreux cas la dent devra être couronnée.

Il est important de prévenir le patient avant l'intervention chirurgicale que sa dent devra être couronnée et lui présenter un devis pour qu'il se rende compte des frais à engager.

Si le patient refuse pour des raisons financières de couronner la dent, la chirurgie est alors remise en cause, l'avulsion sera alors envisagée.

3.5 Le praticien

3.5.1 L'expérience du praticien

Un facteur déterminant dans la réussite d'une chirurgie apicale est l'expérience et l'habileté du praticien.

L'expérience du praticien est déterminante dans le pronostic. Un opérateur expérimenté aura donc des gestes plus précis et mieux maîtrisés qu'un novice. D'autre part, un praticien expérimenté sera plus à même de déjouer les pièges rencontrés éventuellement lors d'une intervention. TSESIS et coll (96) estiment que le moindre taux de succès obtenu par WANG et coll (107) dans leur étude clinique est en partie lié au fait que les interventions étaient réalisées par des étudiants.

Les principes de la chirurgie apicale sont bien connus à ce jour ; il s'agit de réaliser grâce à un abord mucopériosté, l'exérèse de tissu inflammatoire, la résection de l'apex et le scellement apical du système canalaire. Pourtant, les taux de succès observés en fonction des différents protocoles utilisés varient considérablement. Dans toutes les études présentant de forts taux de succès, il existe des facteurs communs dans le protocole opératoire micro-chirurgical qui constituent les déterminants du succès.

L'expérience du praticien intervient dans la notion de compétences. Tous les chirurgiens dentistes ont la qualification apportée par leur diplôme de réaliser une chirurgie apicale, mais peu ont suffisamment d'expérience pour réaliser de telles chirurgies. Face à un patient présentant une lésion apicale, le chirurgien dentiste devra évaluer de façon très précise tous les facteurs pouvant compliquer l'intervention chirurgicale, et ainsi s'interroger sur ses capacités à réaliser lui-même, dans les meilleurs conditions, l'intervention. Le praticien doit respecter les termes de l'article R. 4127.204 du code de déontologie : « le chirurgien dentiste ne doit en aucun cas exercer sa profession dans des conditions susceptibles de compromettre la qualité des soins et des actes dispensés, ainsi que la sécurité des patients. ». Une bonne évaluation des limites de sa compétence est un acte tout à fait personnel et difficile à réaliser. Peut se poser alors la question de délégation des tâches ; si le praticien ne souhaite pas réaliser l'intervention, il devra adresser son patient à un confrère qu'il estimera plus expérimenté, plus compétent. (96, 107)

3.5.2 Les moyens à disposition du praticien

→ Les matériaux d'obturation rétrograde

L'étanchéité apicale et la bio-intégration des matériaux d'obturation rétrograde sont 2 critères décisifs dans le succès. Les conditions de mise en place du matériau influencent l'étanchéité du matériau.

L'usage de l'amalgame n'est plus recommandé à ce jour du fait de sa corrosion et de son manque d'étanchéité.

Les eugénates modifiés (IRM® et s-EBA®) démontrent d'excellents résultats, lorsqu'ils sont utilisés dans le cadre microchirurgical. Les études in vitro, évaluant l'étanchéité apicale avec s-EBA®, vérifient sa capacité à sceller quasi-hermétiquement à rétro le système canalaire radiculaire réséqué. Selon GEER et coll (39), s-EBA® et IRM® ne montrent pas de différence significative en terme d'étanchéité. Des études cliniques rétrospectives récentes, utilisant le s-EBA® ou l'IRM® comme matériau d'obturation dans un cadre microchirurgical démontrent toutes un taux de succès supérieur à 85%, pour des durées d'observation allant jusqu'à 7 ans. Compte tenu des résultats expérimentaux et cliniques publiés à ce jour, les eugénates modifiés

peuvent être considérés comme matériau d'obturation rétrograde de référence, pour optimiser le succès chirurgical.

Le MTA® est actuellement très populaire. Des études histologiques réalisées sur des chiens sacrifiés mettent en évidence la présence de ciment à la surface du MTA®, à 4 mois de sa mise en place. De tels résultats ne sont jamais observés avec des eugénates modifiés. En terme d'étanchéité, de scellement, le MTA® est aussi efficace voire significativement plus efficace que les eugénates modifiés. Cependant, aucune étude n'a encore démontré la supériorité du MTA® sur n'importe quel autre matériau, en terme de succès clinique. CHONG et coll (18) n'observent pas de taux de succès significativement meilleur avec le MTA® qu'avec l'IRM®, même si ces taux font partie des meilleurs jamais observés cliniquement.

FOURNIER et BOUTIER (28) en concluent que le MTA® est à ce jour un excellent matériau d'obturation rétrograde, mais le manque de recul clinique ne leur permet pas d'affirmer sa supériorité sur les eugénates modifiés. D'autres investigations doivent être menées pour clarifier ses propriétés. (28,39,18)

→ **Le matériel spécifique**

- *Les dispositifs d'agrandissements visuels*

Ils sont omniprésents dans toutes les interventions à succès. Des loupes binoculaires, microscopes opératoires, ou endoscopes sont utilisés. Le microscope et l'endoscope sont pressentis plus efficaces que les loupes pour garantir le succès. Les avantages en terme d'accès visuel de précision diagnostique et thérapeutique et de confort d'utilisation sont certains, mais davantage d'études doivent être menées pour confirmer leur supériorité clinique. (35,36,91,92,100,105,106)

• *Les lasers*

Ils permettent une amplification de la lumière par émission stimulée de rayonnements et se comportent comme un bistouri optique : sur un tissu hydraté, ils entraînent une évaporation d'eau, une carbonisation des cellules, et une dénaturation cellulaire.

Les lasers sont encore peu utilisés pour la préparation rétrogrades, comme pour la résection apicale. Certains auteurs estiment cependant que le laser Er :Y AG VSP (KARLOVIC et coll 2004) (46) et (ESEN et coll 2004) (25) fournit expérimentalement de meilleurs résultats que les instruments ultrasoniques, en terme d'étanchéité apicale, quel que soit le matériau d'obturation rétrograde. Selon ces mêmes auteurs, le laser permet un meilleur traitement de la smear layer et prépare des murs canalaires aux surfaces irrégulières. Il en résulte une meilleure adhérence des matériaux d'obturation aux parois canalaires donc un gain d'étanchéité. Cependant, certains inconvénients persistent (dont la taille de la pièce à main et le diamètre de la fibre optique, le temps de préparation supérieur aux autres dispositifs) et ces résultats nécessitent d'être vérifiés *in vivo*. De même, d'autres auteurs réfutent l'efficacité de ce laser lors du stade chirurgical (KIM et coll 2006) (47).

• *Les instruments ultrasoniques*

Les instruments ultrasoniques sont de taille très inférieure aux instruments rotatifs et sont utilisés avec l'aide de dispositifs d'agrandissement visuel. Ils sont donc les plus à même de respecter les principes de préparation de la cavité idéale rétrograde. Cette technique micro-ultrasonique semble être pour beaucoup responsable d'un taux de succès élevé, même s'il est difficile de le vérifier spécifiquement. Selon KIM et KRATCHMAN (47), le bénéfice lié à l'usage des instruments ultrasoniques en terme de succès est de 17 à 30% (par rapport aux instruments rotatifs). De même, TSEKIS et coll (96) affirment que la préparation ultrasonique rétrograde est un facteur-clé dans la nette supériorité des résultats des techniques modernes sur les techniques traditionnelles.

Il existe deux types d'inserts ultra-soniques : les inserts diamantés et non diamantés. Bien que leur efficacité soit systématiquement supérieure à celle des instruments rotatifs, il semble que les ultrasons soient à l'origine de microfractures au niveau de la partie apicale de la racine, probablement préjudiciable à l'étanchéité de l'endodonte. NAVARRE et STEIMAN (67)

n'observent aucune fracture à l'examen microscopique de 40 racines extraites préparées pour une moitié avec des instruments ultrasoniques non diamantés en acier inoxydable (CT-5 ; Analytic Technology) et pour l'autre moitié avec des instruments diamantés en nitrate de zirconium. GONDIM et coll (38) observent davantage de microfractures sur les apex préparés avec des inserts non-diamantés par rapport aux inserts diamantés. Ils attribuent ce résultat au temps de travail augmenté pour les inserts non diamantés, du fait de leur moindre efficacité de préparation. Ils minimisent cependant l'incidence d'un tel phénomène en mettant en avant le rôle du remaniement apical survenant lors de la cicatrisation. Enfin, DE BRUYNE et DE MOOR (21) affirment que les études réalisées sur dents extraites avant la préparation a retro biaisent les résultats car des microfractures peuvent être créées lors de l'extraction. Ainsi, seules les études réalisées sur des racines de cadavres, extraites avec leur desmodonte et après préparation rétrograde, sont fiables. Après avoir mené une étude dans de telles circonstances, ils concluent que les instruments ultrasoniques, diamantés ou non, provoquent des microfractures, sans différence significative entre les deux types. Ils ajoutent qu'aucune étude ne prouve le lien entre ces microfractures et une diminution de l'étanchéité apicale. Il semble donc préférable d'utiliser des inserts diamantés pour le gain de temps qu'ils procurent lors de la préparation, grâce à leur meilleure efficacité de coupe. (21,38,47,67,96)

4 - Etudes ayant mis en évidence les facteurs influençant le pronostic d'une chirurgie apicale

Les études les plus anciennes utilisaient des techniques et des concepts chirurgicaux se limitant souvent à une simple résection apicale et, dans de rares cas, à une obturation rétrograde à l'amalgame. Elles ne peuvent donc pas être prises en compte dans le pronostic de la chirurgie apicale.

- Quand devons-nous traiter une lésion apicale par voie chirurgicale?

L'étude d'ABRAMOVITZ et coll (3) a pour objectif d'évaluer et d'analyser les critères de choix qui motivent le praticien à prescrire un traitement chirurgical plutôt qu'un retraitement orthograde. L'American Association of Endodontists considère que la chirurgie apicale n'est indiquée que lorsqu'un traitement approprié ne peut pas être mené par des moyens non chirurgicaux. Cette définition laisse une grande part à l'appréciation de chacun, les limites posées sont floues et très relatives aux capacités de l'opérateur.

Un chirurgien et un endodontiste ont évalué la pertinence d'indication de chirurgie apicale de 200 racines adressées dans le service de chirurgie buccale de l'hôpital de Tel Aviv. De nombreux paramètres ont été pris en compte, dont la présence et la taille de tenons, le type d'obturation et la nature de la lésion. Seules 45 % des racines adressées présentaient une situation clinique qui justifiait une intervention chirurgicale. Les évaluateurs ont jugé que la chirurgie était indiquée lorsque la dent présentait une obturation adéquate avec persistance de symptômes, lorsque le retraitement était impossible ou risqué en association avec des obstacles intracanaux ou bien lorsque le tenon mesurait plus de 5 mm. En revanche, ils ont jugé injustifiée l'indication de chirurgie lorsque l'obturation était satisfaisante avec un traitement récent ou lorsque l'obturation était insatisfaisante et qu'il n'y avait pas de tenon ou que celui-ci était inférieur à 5 mm.

Au cours des dernières années, le matériel disponible en endodontie a beaucoup évolué, l'apport notamment du nickel-titane et du microscope ont ouvert de nouvelles possibilités de traitement. Ainsi de nombreux cas d'échecs peuvent être dépassés et certains cas où la chirurgie s'imposait hier peuvent être retraités en toute sécurité par voie orthograde aujourd'hui.

Cette évolution technologique n'est pas toujours suivie par un changement de comportement dans l'indication de la chirurgie et un recours abusif au traitement chirurgical a été cependant constaté.

- Etudes portant sur le taux de succès d'une chirurgie apicale

En 2004, WANG et coll.(107) proposent une définition de la notion de succès en chirurgie apicale qui inclut l'analyse des signes cliniques et radiologiques. Il propose trois catégories pour permettre d'évaluer de façon précise le pronostic de la chirurgie apicale :

- guérison : absence de signes cliniques et radiologiques
- en voie de guérison : absence de signes cliniques accompagnée d'une diminution de la lésion péri-apicale
- échec : persistance de la lésion péri-apicale ou de signes cliniques. Les auteurs regroupent les deux catégories "guérison" et "en voie de guérison" sous le terme « dent fonctionnelle ». Ainsi, une dent asymptomatique avec une lésion péri-apicale réduite ne peut pas être considérée comme un échec. Cette évaluation permet de décrire, sur un plan clinique, de façon plus réaliste le pronostic de la chirurgie apicale.

L'étude de WANG et coll. (2004)(107) de novembre 2004 dans le cadre des Toronto studies montre un taux de succès de 74 % avec un recul de 4 à 8 ans. Les interventions chirurgicales étaient pratiquées par plusieurs étudiants diplômés. Les résultats sont difficiles à interpréter puisque les obturations étaient réalisées avec des matériaux variables : amalgame + copalite, IRM, sEBA, composite, ou Proroot MTA, et 15 dents n'étaient pas obturées. Cependant cette étude semble révéler 2 autres sources de biais : l'influence de la taille de la lésion périapicale initiale et la longueur initiale du traitement endodontique. Une lésion de plus de 5 mm augmenterait le risque d'échec, et la distance de l'obturation radiculaire par rapport à l'apex représenterait aussi un facteur de risque.

En 2009, TESIS et coll. (97) publient une revue de la littérature exhaustive analysant 125 études sur le taux de succès de la chirurgie apicale. De ces études, ils n'en conservent que 11 qui remplissent les critères de validité scientifique. La méta-analyse de ces études donne un taux de succès de 91,6 %.

Une autre étude a été réalisée pour évaluer le taux de succès du traitement de chirurgie apicale. De janvier 1992 à décembre 1993, 114 patients ont été recrutés et traités par un opérateur unique, endodontiste exclusif. Les auteurs ont été particulièrement rigoureux dans la sélection des cas. Tous les patients devaient répondre aux quatre critères suivants : une seule dent par patient nécessitait un traitement, cette dent présentait un échec endodontique qui avait été retraité par voie orthograde au moins une fois, une restauration coronaire hermétique assurait l'absence de percolation et enfin l'origine de la lésion devait être strictement endodontique. Ils se sont aussi appliqués à choisir un protocole chirurgical répondant aux principes biologiques fondés sur la preuve et impliquant l'utilisation de nouvelles technologies. Les patients ont été revus dans un laps de temps compris entre un an et quatre ans après l'intervention et leurs traitements ont été classés selon : échec, succès ou incertain. Les patients dont l'issue du traitement était incertaine ont été suivis pendant quatre ans. Le taux de succès a été évalué à 91,2% sur un total de 102 dents contrôlées. Cet excellent résultat peut être expliqué par la sélection méticuleuse des cas, un protocole chirurgical rigoureux et par la méthode d'évaluation : ont été considérés comme succès tous les cas de cicatrisation même lorsque celle-ci était incomplète.

D'après l'étude de GUTMANN, le succès d'une chirurgie apicale doit être évalué à long terme. L'élimination des tissus granulomateux provoque la plupart du temps une amélioration immédiate de la symptomatologie puisqu'une grosse partie du foyer infectieux est énucléée. Elle ne reflète pas l'efficacité de la préparation et l'obturation de l'extrémité radiculaire qui sont impliquées dans le succès proprement dit, c'est à dire à plus de 5 ans. Par exemple, FRANK et coll. (1992) (29) ont présenté en 1992 une réévaluation de dents obturées à rétro à l'amalgame avant 1981 et considérées comme des succès. Ils ont obtenu un taux de succès à 10 ans très faible de 57.7 %.

- Etude comparant le succès du retraitement conventionnel à celui de la chirurgie apicale

Une seule revue systématique issue de la Cochrane Library compare le succès du retraitement conventionnel à celui de la chirurgie endodontique.

DEL FABRO et coll. (22) ont sélectionné trois études (20,49,50) répondant le mieux aux critères de « la dentisterie fondée sur la preuve ». Ces études vont comparer le taux de guérison de dents portant une lésion apicale traitée par retraitement endodontique et de dents portant une lésion apicale traitée par chirurgie apicale. Les participants de cette étude sont au nombre de 37, chacun présentant une lésion apicale sur une incisive, une canine, ou une prémolaire. L'âge moyen des

patients est de 54 ans. Les patients sont aléatoirement traités par chirurgie apicale (18 patients) ou par retraitement endodontique (19 patients). Les patients sont revus un an après le traitement. Il apparaît ainsi qu'il n'existe pas de différence significative entre le taux de succès de la chirurgie apicale et celui du retraitement conventionnel. La taille de la lésion est également prise en considération dans cette étude. De la même manière, on peut noter qu'il n'y pas de différence significative sur le taux de guérison d'une lésion apicale ayant un diamètre supérieur ou inférieur à 5mm qu'elle soit traitée par retraitement endodontique ou chirurgie apicale.

Thomas KVIST et Claes REIT (49) réalisent une des rares études randomisées visant à comparer les taux de succès du retraitement endodontique orthograde et du traitement chirurgical rétrograde. Leur recherche a été menée sur 95 dents monoradiculées présentant un échec endodontique. Le choix du traitement a donc été réalisé par tirage au sort puis les patients ont été suivis régulièrement pendant 4 ans. À 12 mois post-opératoires, le taux de guérison était significativement supérieur dans le groupe de dents ayant subi un traitement chirurgical. Cependant à 48 mois, le taux de succès n'était plus significativement différent entre les deux groupes. Ceci peut être expliqué par une cicatrisation plus lente après traitement non chirurgical d'une part et par l'apparition retardée d'échecs dans le groupe chirurgical. En effet, certains auteurs attribuent ces échecs retardés à la percolation à long terme des matériaux mis en place lors de la chirurgie. Ainsi, les auteurs n'ont pas montré qu'une des deux techniques aboutissait à de meilleurs résultats que l'autre. De plus, ils ont mis en évidence qu'un long suivi postopératoire était indispensable pour conclure au succès ou à l'échec d'un traitement. Par ailleurs, il faut noter que les interventions ont eu lieu entre 1989 et 1992 et que les techniques employées aujourd'hui ont largement évolué, ce qui nous pousse à relativiser les conclusions de cette étude.

Pour préciser les facteurs qui influencent le pronostic de la chirurgie apicale, certains critères spécifiques ont été évalués. TSEISIS, dans sa méta-analyse (97), montre que l'âge, le sexe, la localisation, mais également le type de matériau d'obturation n'ont pas d'incidence sur le pronostic.

- Etude montrant l'influence du parodonte sur le pronostic d'une chirurgie apicale

L'état parodontal n'est à prendre en considération que lorsque la dent présente un sondage de plus de 4 mm ou dans des cas de lésions endo-parodontales. KIM et coll. (47) ont en effet démontré que le taux de succès de la chirurgie apicale diminue selon l'atteinte parodontale. L'apposition

d'une membrane ou l'utilisation d'un matériau de comblement sont parfois proposée en complément de la chirurgie apicale. La revue de littérature de LIN et coll. montre que ces techniques n'améliorent pas le pronostic de la chirurgie apicale (55). Cependant, leur utilisation pourra être réservée à quelques rares cas de lésions endo-parodontales ou en cas de destruction des deux corticales.

- Etude sur la longueur de l'obturation rétrograde

La longueur de l'obturation rétrograde est directement liée à la technique de préparation du système canalaire. Les premiers inserts à ultrasons dédiés à la chirurgie apicale avaient une partie travaillante de seulement 3 mm. Dans les résultats obtenus dans la Toronto Study (107) sur un faible nombre de cas (sept), le taux de succès est de 100 % lorsque la totalité du système canalaire a pu être préparé et obturé. De nouveaux instruments permettent aujourd'hui de préparer a rétro de manière fiable et reproductible jusqu'à 9 mm (EndoSuccess Apical Surgery).

Dans une étude à paraître, sur 242 cas, KHAYAT et MICHONNEAU analysent l'influence de la longueur d'obturation sur le pronostic de la chirurgie apicale. Sur les 242 chirurgies réalisées, le taux de succès global est de 93,5 %. Lorsque la longueur d'obturation dépasse les 6 mm, ce taux atteint 100 %. Ce critère semble donc influencer de façon significative le pronostic de la chirurgie endodontique.

- Choix du matériau d'obturation rétrograde

Dans leurs études, AL SA' EED et coll. (2008) (5) ont pu démontrer que le ciment super EBA présente une cytotoxicité, ce qui est d'ailleurs en désaccord avec le fait qu'il donne un taux élevé de succès. Pour le démontrer, ils ont placé des disques de chaque matériau dans une culture de tissus afin de tester la vitalité des cellules.

Dans leurs études TOBON-ARROYAVE en 2007 (58) ont pu démontrer que les micro fuites sont beaucoup plus importantes avec le MTA qu'avec l'IRM et le ciment super EBA. Ce paramètre a été mesuré par la propagation d'un colorant à partir de l'apex et en direction coronaire. Cela peut être du au fait qu'on a exposé le MTA au colorant alors que sa prise n'était pas encore complète (en effet elle est très longue). De plus, la pénétration a été importante car c'est un matériau hydrophile.

Cependant, une autre étude (SARKAR et coll. 2002, 2005) a montré que le MTA est capable de précipiter des cristaux d'hydroxyapatite en présence de solution tampon saline de phosphate, ce qui peut réduire par les fuites par la suite.

L'étude de TESTORI (93) ne tient pas compte du recul clinique et montre la supériorité du sEBA (85 % de succès) associé à la technique ultrasonore sur la technique rotative avec des obturations à l'amalgame (68 % de succès). De tels résultats sont malheureusement difficiles à exploiter.

Auteurs année	recul	critères	nbre total de dents	nbre de dents antérieures	nbre de prémolaires	nbre de molaires	matériau/ technique	Taux de succès
Frank et coll 1992	10 ans	Cliniques et radiologiques	104	NP	NP	NP	amalgame/rotative	57,7 %
Testori et coll 1999	4,6 ans	cliniques et radiologiques	181	NP	NP	NP	amalgame/rotative ou sEBA / ultrasons	68 % 85 %
Rubinstein 1999	1 an et 2 mois	cliniques et radiologiques (et coll. 1972)	94	NP	NP	NP	sEBA / ultrasons	96,8 %
Von Arx 2001	1 an	cliniques et radiologiques	25	0	0	25	sEBA / ultrasons	88 %
Rubinstein 2002	> 6 ans	cliniques et radiologiques (et coll. 1972)	59	NP	NP	NP	sEBA / Ultrasons	91,5 %
Maddalone et Gagliani 2003	3 ans	cliniques et radiologiques et coll. (1987-1996)	120	62	30	28	sEBA / ultrasons	92,5 %
Wang 2004	> 4 ans	cliniques et radiologiques	104	NP	NP	NP	pas d'obturation, amg+copalite, IRM, sEBA ou MTA/ultrasons	74 %

NP : non précisé

Taux de succès clinique en chirurgie péri-radulaire. (D'après FOURNIER et coll. 2005)(28)

Cependant, ce taux est soumis à un certain nombre de biais : sélection des cas, habileté et expérience de l'opérateur, technique chirurgicale, critères d'évaluation du succès très soumis à controverse, absence de randomisation, études prospectives ou rétrospectives et durée de l'étude. Il faut savoir que le succès d'une chirurgie apicale doit être évalué à long terme. En effet, l'élimination lors de la chirurgie du tissu de granulation provoque assez vite une amélioration de la symptomatologie mais ne reflète pas l'efficacité de la préparation et l'obturation à rétro qui sont impliqués dans le succès proprement dit, c'est à dire au minimum un an post-opératoire. Par exemple, FRANCK et coll (1992) (29) ont présenté une réévaluation de dents obturées à rétro à

l'amalgame avant 1981 et considérées alors comme des succès. Ils ont obtenu un taux de succès à 10 ans très faible de 57,7%.

Ainsi, les forts taux de succès de matériaux comme l'IRM et le ciment super EBA pourraient s'expliquer par le fait qu'ils ont été mis en place beaucoup plus tard que l'amalgame et qu'ils ont donc été ré-évalués à court terme contrairement à l'amalgame dont le risque d'échec est de ce fait majoré.

- Etude en fonction de la dent

WESSON et coll (108) dans leurs études montrent une différence significative entre la première molaire mandibulaire (60% de succès) et la deuxième molaire mandibulaire (46% de succès). (WESSON et coll 2003). Dans une de leurs études, les prémolaires et molaires mandibulaires ont le taux de succès le plus bas (76,9 et 78,8% respectivement), tandis que le maxillaire a le taux de succès le plus élevé (91,1%). Cela peut s'expliquer par la difficulté de l'acte chirurgical au niveau des molaires mandibulaires.

Conclusion

De nombreux articles présentent des biais de sélection puisque la plupart analysent des résultats sur dents antérieures exclusivement. Certaines incorporent des prémolaires et rares sont celles qui incluent des molaires, plus difficiles à traiter avec un risque d'échec plus important. Enfin, très souvent, les auteurs additionnent les cas de guérison avec ceux qui montrent une tendance à la guérison. Ce procédé augmente les taux de succès parfois de 20 %.

Aucune de ces études ne prend en considération tous les facteurs pouvant compliquer une chirurgie apicale. Il est donc très difficile de savoir avec exactitude si la chirurgie apicale est indiquée dans certains cas et ainsi estimer la chance de guérison d'une dent porteuse d'une lésion apicale traitée par chirurgie apicale. Les facteurs influençant le pronostic d'une chirurgie apicale sont nombreux, il serait donc judicieux de trouver une méthode permettant de regrouper tous ces facteurs sur un même schéma, pour que d'un seul coup d'oeil on puisse estimer la chance de guérison de la dent après traitement.

Pour cela analysons deux cas clinique. Chacun de ces deux cas clinique sera accompagné d'un schéma.

Ce schéma prendra en considération tous les facteurs influençant le pronostic d'une chirurgie apicale. Il sera constitué de trois cercles imbriqués les uns dans les autres. Le cercle de plus faible diamètre sera le niveau 1, il correspondra à un facteur favorable. Le cercle intermédiaire représentera le niveau 2, il correspond à un facteur moyennement favorable à la chirurgie apicale. Enfin, le cercle extérieur représente le niveau 3 est correspond à un facteur défavorable pour le pronostic de la chirurgie apicale.

En reliant tous ces facteurs, il se formera une étoile. Plus l'étoile sera colorée, plus le pronostic de la chirurgie apicale sera défavorable.

Pour ce faire, nous nous sommes inspiré de la thèse de Julie VACELET, Critères d'évaluation de la difficulté opératoire lors de l'avulsion des dents de sagesse mandibulaire et maxillaire. NANCY.2011.3825.

- Premier cas clinique

Un patient de 30 ans est adressé chez un chirurgien dentiste spécialiste des interventions de chirurgie apicale, pour réaliser la résection apicale de la 13 ainsi que l'obturation rétrograde de cette dent.

Le patient est en bonne santé.

L'examen clinique du patient fera remarquer :

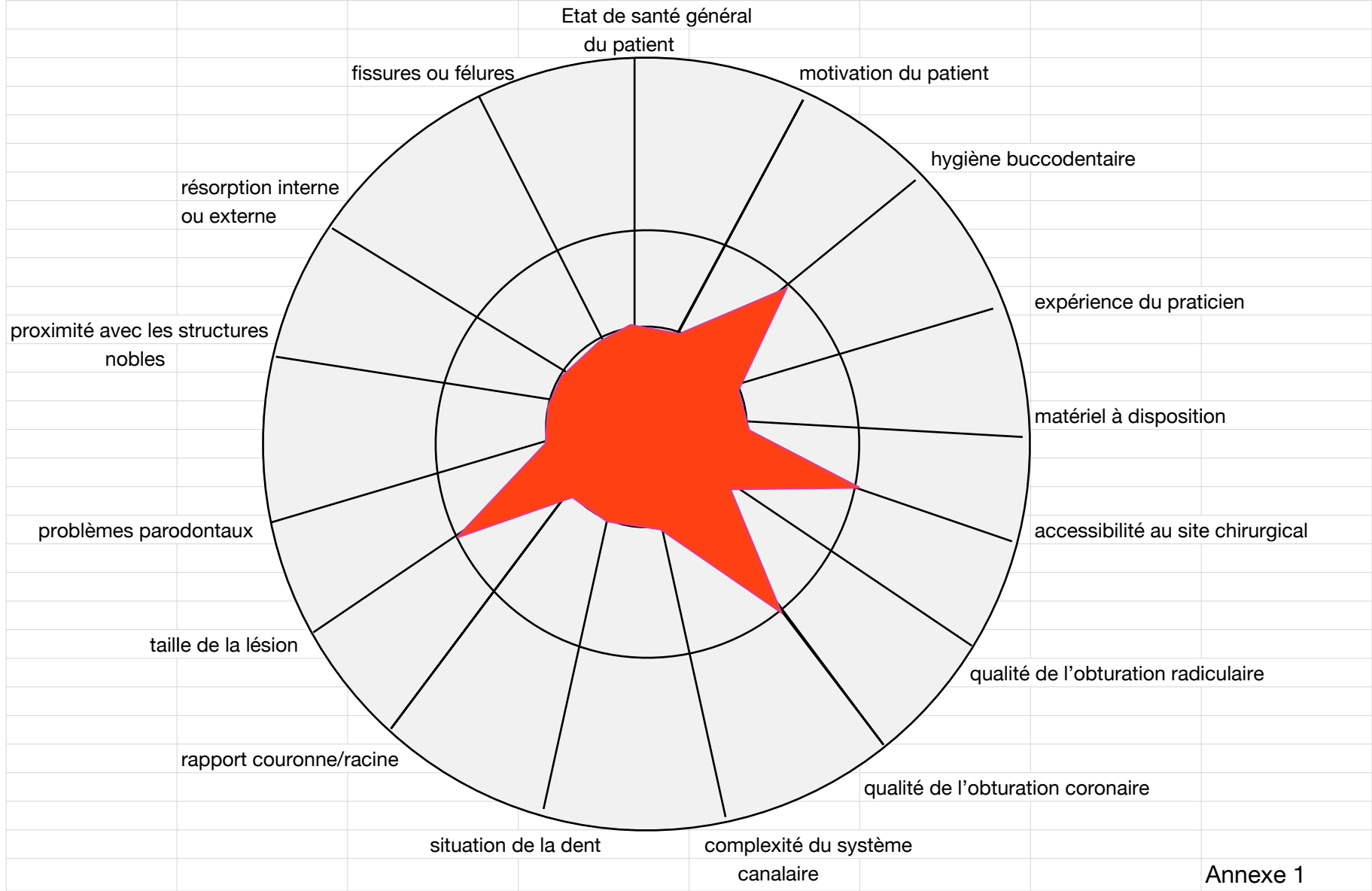
- l'absence de tartre
- la présence de plaque dentaire
- l'absence de caries
- l'absence de poches parodontales

L'examen radiographique fera remarquer :

- la présence d'une lésion apicale de diamètre supérieur à 5mm en rapport avec la racine de la 13,
- le traitement de racine sur cette dent semble parfaitement réalisé,
- l'obturation coronaire de cette dent, réalisée au composite ne semble pas suffisamment étanche,
- la racine de cette dent est excessivement longue,
- l'absence de résorption interne ou externe au niveau de la racine de cette dent,
- l'absence à priori de fissures et de fêlures sur cette dent,
- l'absence de problèmes parodontaux.

Après l'analyse de tous les critères influençant le succès d'une chirurgie apicale évaluons de façon schématique le pronostic de guérison de la dent après chirurgie apicale.(voir annexe1)

Cas clinique 1



- Deuxième cas clinique

Un patient de 55 ans se rend chez son chirurgien dentiste pour une visite de contrôle.

Le patient est diabétique insulino-dépendant.

Lors de l'examen clinique son chirurgien dentiste remarque :

- la présence abondante de plaques dentaire et de tartre,
- l'existence d'une parodontite associée à la présence de nombreuses poches parodontales d'une profondeur moyenne de 5mm,
- la présence d'une voussure vestibulaire en regard de la 17
- la présence de nombreuses caries
- une musculature développée rendant difficile l'accès aux molaires maxillaires

Lors de l'examen radiologique le praticien remarque :

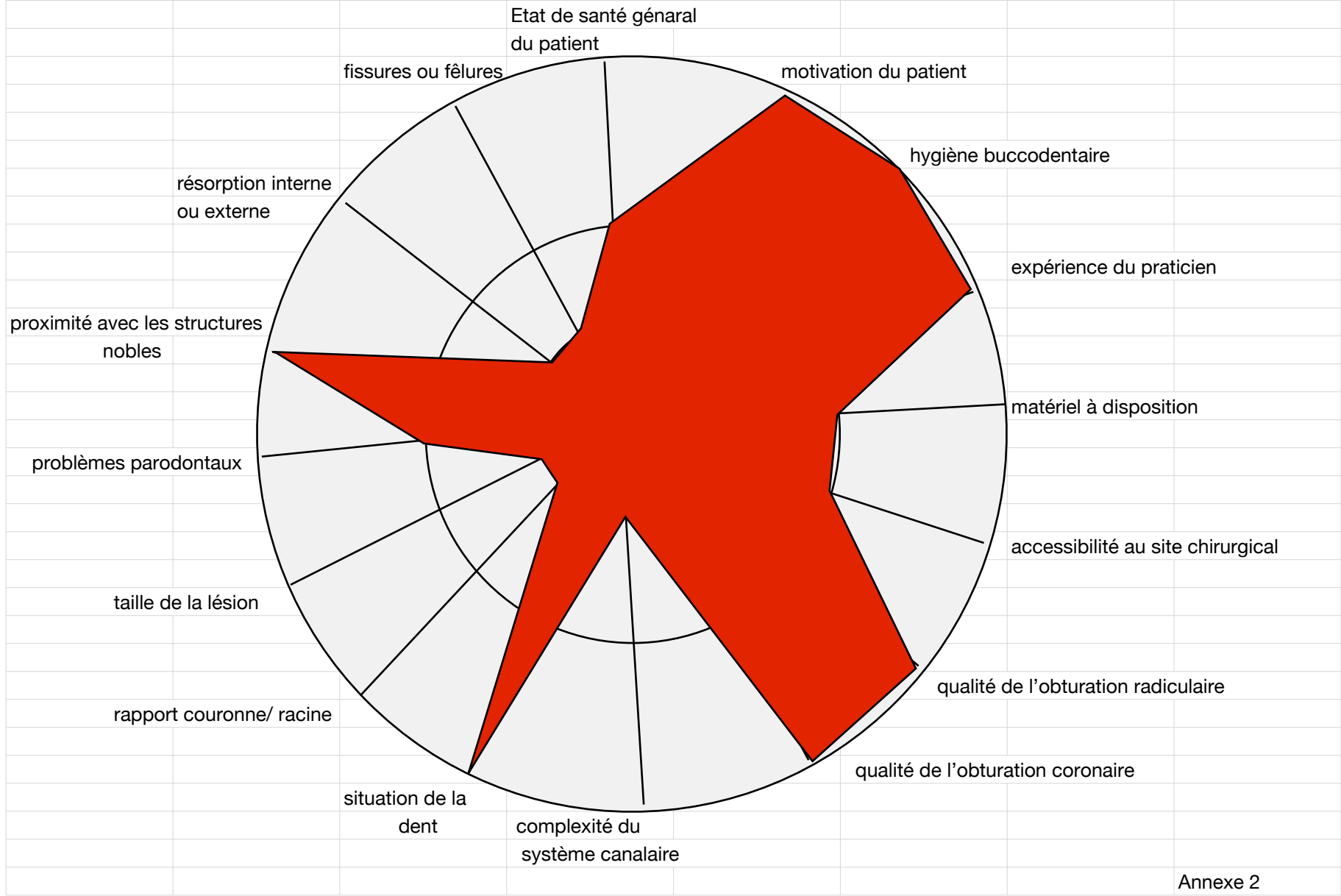
- la présence d'une lésion apicale en relation avec les racines vestibulaires de la 17,
- une obturation incomplète de la racine mésio-vestibulaire de la 17,
- l'existence d'une couronne mal ajustée sur la 17,
- l'absence de résorption externe ou interne sur cette dent,
- l'absence *à priori* de fêlures ou de fissure sur la 17,
- la proximité des racines de la 17 avec le sinus maxillaire,
- les racines de cette dent sont longues.

Le praticien peu expérimenté en ce qui concerne la chirurgie apicale décide de procéder à la chirurgie apicale de la 17 sans reprendre le traitement de racine de cette dent pour ne pas avoir à démonter la couronne.

Après l'analyse de tous les critères influençant le succès d'une chirurgie apicale évaluons de façon schématique le pronostic de guérison de la dent après chirurgie apicale. (Annexe 2).

L'analyse de ces deux graphiques permet en un seul coup d'oeil de savoir que la chirurgie apicale du deuxième patient à plus de chance d'échouer que celle réalisée sur le premier patient.

CAS CLINIQUE 2



Conclusion

La chirurgie apicale est une thérapeutique aujourd'hui bien codifiée et fiable.

En effet, le taux de succès de cette intervention estimé par TSEIS est de 91%. La chirurgie apicale doit être considérée comme une technique complémentaire du traitement endodontique classique.

De part les évolutions scientifiques permanentes et de plus en plus pointues dans le domaine endodontique (matériaux, microscope optique...), les chirurgies apicales sont de moins en moins nécessaires et réservées aux cas les plus difficiles. De ce fait, les cas restants étant les plus complexes, il est nécessaire de bien évaluer le pronostic de réussite d'une telle chirurgie en prenant en compte tous les facteurs influençant ce dernier.

Le praticien posera alors l'indication ou non d'une telle chirurgie. En cas d'indication, il devra alors évaluer sa compétence à la pratiquer ou à la déléguer à un confrère plus expérimenté.

Les systèmes d'agrandissement visuel, les matériaux d'obturation de plus en plus étanche ont encore permis d'améliorer le pronostic des chirurgies apicales, déjà excellent. Cependant, toutes ces innovations technologiques ont un coût en constante augmentation, contrairement à la nomenclature qui elle n'évolue pas.

Figures

Figure 1: [www.rtmat.com/ images/Endo1.jpg](http://www.rtmat.com/images/Endo1.jpg)

Figure 2: Dr. K. JAWAD le courrier du dentiste juin 2001

Figure 3: endosud.free.fr/D2_4.htm

Figure 4: endosud.free.fr/D2_4.htm

Figure 5: endosud.free.fr/D2_4.htm

Figure 6: NARANG S, NARANG A, GUPTA R. A sequential approach in treatment of perio-endo lesion. J Indian Soc Periodontol. 2011 Apr;15(2):177-80.

Figure 7: MATOSSIAN,BOUCHER,MACHTOU. Interprétations radiologique des images péri-radicales. Réalités clinique Vol. 12 n° 2, 2001 pp. 163-170.

Figure 8: Dr. Svea Baumgarten

Figure 9: MATOSSIAN,BOUCHER,MACHTOU. Interprétations radiologique des images péri-radicales. Réalités clinique Vol. 12 n° 2, 2001 pp. 163-170.

Figure 10: Le scanner dentaire : Principe, technique, dosimétrie et indications. Docteur Bellaiche.

Figure 11: SCHULZ, BOSSHARDT, VON ARX. Chirurgie périapicale avec examen histologique de la lésion. Rev Mens Suisse Odontostomatol Vol. 119 10/2009.

Figure 12: VERTUCCI F.J. Root canal anatomy of the human permanent teeth. Oral Surg Oral Med Oral Path 1984;58(5):589-599.

Figure 13: <http://www.eid-paris.com/endodontie/endodontie-1.htm>

Figure 14: Docteur Pierre Pizem, endomontreal.

Figure 15: Docteur Pierre Pizem, endomontreal.

Figure 16: Pr. I. BENYAHYA le courrier du dentiste janvier 2002.

Figure 17: Docteur Samuel Debard. <http://www.samdebard.com/20204.html>

Figure 18: Dr. Rico D. Short of Smyrna, GA.

Figure 19: CARON,MARTIN. Oblitérations canalaires les pulpolithes. L'INFORMATION DENTAIRE n° 1 - 6 janvier 2010.

Figure 20: Dr. Sanaa CHALA, PR. Sana RIDA www.fmdrabat.ac.ma/wjd/n4/MTA.htm.

Figure 21: <http://www.eugenol.com/sujets/391173-depassement>.

Figure 22: DELZANGLES, MALLET. Les résorptions radiculaires. Réalités clinique Vol. 13 n° 3, 2002 pp. 227-237.

Figure 23: http://www.chu-tours.fr/site_public/services/maxillo/dents/dents.htm

Figure 24: Can Dent Assoc 2011;77:b124_f

Figure 25: Dr. K. JAWAD le courrier du dentiste juin 2001

Figure 26: CHARLAND. Traumatismes des dents antérieures permanentes. Journal de l'Ordre des dentistes du Québec Volume 44 Mai/Juin 2007.

Figure 27: <http://drjeromebruy.free.fr/soins.htm>

Figure 28 : Caroline R.A. Valois; Edson Dias Costa-Júnior. Periapical cyst repair after nonsurgical endodontic therapy - case report. Braz. Dent. J. vol.16 no.3 Ribeirão Preto Sept./Dec. 2005

BIBLIOGRAPHIE

1. AGENCE FRANCAISE DE SECURITE SANITAIRE DES PRODUITS DE SANTE.

Prescription des antibiotiques en odontologie et stomatologie.

Site internet : <http://agmed.sante.gouv.fr/htm/5/rbp/indrpb.htm> Paris, septembre 2011.

2. ABRAHAMS JJ.

Dental CT imaging: a look at the jaw.

Radiology. 2001 May;219(2):334-45.

3. ABRAMOVITZ I, BETTER H, SHACHAMA A, SHLOMI B, METZGER Z.

Case selection for apical surgery: a retrospective evaluation of associated factors and rational.

J Endod. 2002 Jul;28(7):527-30.

4. AKERBLÖM A.

The prognosis of endodontic treatment of obliterated root canals.

J Endodon 14 : 565-567, 1984.

5. AL-SA'EED OR, AL-HIYASAT AS, DARMANI H.

The effects of six root-end filling materials and their leachable components on cell viability.

J Endod. 2008 Nov;34(11):1410-4. Epub 2008 Sep 19.

6. ARENS D E, ADAMS W R, DE CASTRO R A.

Chirurgie endodontique.

Paris; édition CDP: 1984.

7. BAUMGART M, HÄNNI S, SUTER B, SCHAFFNER M, LUSSI A.

Dens invaginatus.

Revue de la littérature: recommandations diagnostiques et thérapeutiques. Schweiz Monatsschr Zahnmed. 2009;119(7):697-714.

8. BARRETT M.

Internal Anatomy of the teeth with special reference to the pulp with its branches.

Dent Cos 1925;67:581.

9. BENDER I.B.

Factors influencing the radiographic appearance of bony lesions.

J Endod 23 : 5-14, 1997.

10. BERGENHOLTZ G.

Micro organisms from necrotic pulp of traumatized teeth.

Odont Revy 1974 ; 25 : 347-358.

11. BERNHART T, ULM C, SOLAR P, DÖRTBUDAK O, WATZEK G.

[Tooth apex resection in the area of the maxillary sinus].

Schweiz Monatsschr Zahnmed. 1999;109(9):937-48.

12. BYSTRÖM A, HAPPONEN RP, SJÖGREN U, SUNDQVIST G.

Healing of periapical lesions of pulpless teeth after endodontic treatment with controlled asepsis.

Endod Dent Traumatol 1987 ; 3 : 58-63.

13. CAMUS J P.

Endodontie chirurgicale.

Velizy-Villacoublay; Editions CdP:1998

14. CARNS E.J, SKIDMORE A.E.

Configurations and deviations of root canals of maxillary first premolars.

Oral Surg Oral Med Oral Path 1973;36(6):880-886.

15. CARON G, MARTIN D.

Oblitérations canalaires : les pulpolithes.

ID 2010.

16. CARR GB, BENTKOVER SK.

Surgical Endodontics

Cohen S, Burns RC eds., Pathways of the Pulp 7ème Ed. St

17. CHALFIN H, KELLERT M, SOLOMON C.

Treatment planning considerations for the endodontically compromised tooth.

NYSDJ 2004;05-06:30-4.

18. CHONG B S, PITT FORD T R, HUDSON M B.

A prospective clinical study of Mineral Trioxide Aggregate and IRM when used as root-end filling materials in endodontic surgery.

Int Endod J 2003;36:520-526.

19. CHOPRA P., BAL C.S.

Study of root canals and their configuration in buccal roots of maxillary first permanent molar.

Indian J dent Res 1989;1(1):3-14.

20. DANIN J, STROMBERG T, FORSGREN H, LINDER LE, RAMSKOLD LO.

Clinical management of nonhealing periradicular pathosis. Surgery versus endodontic retreatment.

Oral Surgery, Oral Medicine, Oral Pathology, Oral Radiology, and Endodontics 1996 ; 82 (2) : 213-217. 4

21. DE BRUYNE MA, DE MOOR RJ.

Influence of cracks on leakage and obturation efficiency of root-end filling materials after ultrasonic preparation: an in vitro evaluation.

Quintessence Int. 2008 Sep;39(8):685-92

22. DEL FABBRO M, TASCHIERI S, TESTORI T, FRANCETTI L, WEINSTEIN RL.

Surgical versus non-surgical endodontic re-treatment for periradicular lesions.

Cochrane Database Syst Rev. 2007 Jul 18;(3):CD005511.

23. DROUIN RD, MASCRÈS C.

Granulome ou kyste? La lésion chronique périapicale, cette inconnue.

J Dent Que. 1989 Nov;26:547-51.

24. ERICSON S, FINNE K, PERSSON G.

Results of apicoectomy of maxillary canines, premolars and molars with special reference to oroantral communication as a prognostic factor.

Int J Oral Surg. 1974;3(6):386-93

25. ESEN E, YOLDAS O, KURKCU M, DOGAN MC, SEYDAOGLU G.

Apical microleakage of root-end cavities prepared with CO2 laser.

J Endod 2004; 30:662-664.

26. EUROPEAN SOCIETY OF ENDODONTOLOGY.

Consensus report of the european society of endodontology on quality guidelines for endodontic treatment.

Int Endod J 1994;27:115-124.

27. FOUAD AF.

Diabetes mellitus as a modulating factor of endodontic infections.

J Dent Educ. 2003 Apr;67(4):459-67.

28. FOURNIER P, BOUTER D.

Biomatériaux d'obturation en microchirurgie endodontique a retro.

Rev Odont Stomat 2005;34:173-192.

29. FRANK AL, GLICK DH, PATTERSON SS, WEINE FS.

Long-term evaluation of surgically placed amalgam fillings.

J Endod. 1992 Aug;18(8):391-8.

30. FRIEDMAN S.

Prognosis of initial endodontic therapy.

Endod Topics 2002,2,59-88.

31. GARCÍA CC, SEMPERE FV, DIAGO MP, BOWEN EM.

The post-endodontic periapical lesion: histologic and etiopathogenic aspects.

Med Oral Patol Oral Cir Bucal. 2007 Dec 1;12(8):E585-90.

32. GUALDE N.

La réaction inflammatoire, une défense agressive.

La Recherche 17 : 622- 635, 1986.

33. GAUDIN A, MARION D, ADOU-AKPE J.

Application de la régénération tissulaire guidée en chirurgie endodontique.

Clinic 2006;27(11):543-550.

34. GAY C.

Lesiones periapicales.

Gay C, Berini L eds. Cirugía bucal. Madrid: Ediciones Ergon; 1999.p.749-80.

35. GEIBEL M-A.

Development of a New Micro-Endoscope For Odontological Application.

Eur J Med Res 2006;11:123-127.

36. GESTER

Le microscope en médecine dentaire : gadget ou nécessité ?

Rev. Belge Med. Dent. 2000;4:345-361.

37. GOGA R, CHANDLER NP, OGinni AO.

Pulp stones: a review.

Int Endod J. 2008; 41(6) : 457-468.

38. GONDIM E JR, KIM S, DE SOUZA-FILHO FJ.

An investigation of microleakage from root-end fillings in ultrasonic retrograde cavities with or without finishing: a quantitative analysis.

Oral Surg Oral Med Oral Pathol Oral Radiol Endod. 2005 Jun;99(6):755-60.

39. GREER B D, WEST L A, LIEWEHR F R, PASHLEY D H.

Sealing Ability of Dyract, Geristore, IRM, and Super-EBA as Root-End Filling Materials.

J Endod 2001;27(7):441-443.

40. GROSSI SG.

Treatment of periodontal disease and control of diabetes: an assessment of the evidence and need for future research.

Ann Periodontol 2001;6:138-45.

41. GUALDE N.

La réaction inflammatoire, une défense agressive.

La Recherche 17 : 622- 635, 1986.

42. HAMA S, TAKEICHI O, HAYASHI M, KOMIYAMA K, ITO K.

Co-production of vascular endothelial cadherin and inducible nitric oxide synthase by endothelial cells in periapical granuloma.

Int Endod J. 2006 Mar;39(3):179- 84.

43. HIRSCH JM, AHLSTRÖM U, HENRIKSON PA, HEYDEN G, PETERSON LE.

Periapical surgery.

Int J Oral Surg. 1979 Jun;8(3):173-85.

44. JANSSON L, SANDSTEDT P, LAFTMAN A C, SKOGLUND A.

Relationship between apical and marginal healing in periradicular surgery.

Oral Surg Oral Med Oral Pathol Oral Radiol Endod 1997;83:596-601.

45. KALEKA R.

La radiographie intraorale en omnipratique : une affaire de qualité.

Formation Médico-Dentaire Continue, Inf Dent mars 2001.

46. KARLOVIC Z, PEZELJ-RIBARIC S, MILETIC I, JUKIC S, GRGUREVIC J, ANIC I.

Erbium:YAG Laser versus Ultrasonic in Preparation of Root-End Cavities.

J Endod 2005;31(11):821-283.

47. KIM S, KRATCHMAN S.

Modern Endodontic Surgery Concepts and Practice: A Review.

J Endod 2006;32(7):601-623.

48. KIM S, MPHIL, RETHNAM S.

Hemostasis in Endodontic Surgery.

Dental Clinics Of North America 1997;41(3):499-503

49. KVIST T, REIT C.

Results of endodontic retreatment: a randomized clinical study comparing surgical and nonsurgical procedures.

Journal of Endodontics 1999; 25 (12): 814-817. 10

50. KVIST T, REIT C.

Postoperative discomfort associated with surgical and non- surgical endodontic retreatment.

Endodontics and Dental Traumatology 2000 ; 16 (2) : 71-74.

51. LASFARGUES JJ.

Le diagnostic clinique des parodontites apicales.

Réal Clin 2001; 12 (2) : 149-162.

52. LIAPATAS S, NAKOU M, RONTOGIANNI D.

Inflammatory infiltrate of chronic periradicular lesions: an immunohistochemical study.

Int Endod J. 2003 Jul;36(7):464-71.

53. LIN L.M., PASCON E.A., SKRIBNER J.E., GAENGLER P. et LANGELAND K.

Clinical, radiographic, and histologic study of endodontic treatment failures.

Oral Surg 71 : 603-611, 1991.

54. LIN LM, GAENGLER P, LANGELAND K.

Periradicular curettage.

Int Endod J. 1996 Jul;29(4):220-7.

55. LIN L, CHEN M, RICUCCI D, ROSENBERG PA.

Guided tissue regeneration in periapical surgery.

JOE, April 2010; 36 (4).

56. LOFTHAG-HANSEN S, HUUMONEN S, GRÖNDAHL K, GRÖNDAHL HG.

Limited cone-beam CT and intraoral radiography for the diagnosis of periapical pathology.

Oral Surg Oral Med Oral Pathol Oral Radiol Endod. 2007 Jan;103(1):114-9. Epub 2006 Apr 24.

57. MACHTOU P.

Endodontie, guide clinique.

Paris : CDP, 1993.

58. MARIN BOTERO M L, DOMINGUEZ-MEIJIA, ARISMENDI-ECHAVARRIA J A, MESA-JARAMILLO A L, FLOREZ MORENO G A, TOBON-ARROYAVE S I.

Healing response of apicomarginal defects to two guided tissue regeneration techniques in periradicular surgery: a double-blind, randomized-clinical trial.

Int Endod J 2006 ;39:368-377.

59. MATOSSIAN L., BOUCHER Y., MACHETOU P.

Interprétation radiologique des images périradiculaires.

Réal. Clin, 2001 ; 12 (2) : 39-45.

60. MEDIONI E., VENE G.

Anatomie endodontique fondamentale et clinique.

EMC, 1994: 4-33.

61. NAIR PNR, SJÖGREN U, SCHUMACHER E, SUNDQVIST G.

Radicular cyst affecting a root-filled human tooth : a long-term post-treatment follow-up.

J Endodon 1990 ; 26 : 225-233.

62. NAIR PNR.

New perspectives on radicular cysts : do they heal ?

Int Endod J 1998 ; 31 : 155-160.

63. NAIR PNR, PAJAROLA G, SCHROEDER H.

Types and incidence of human periapical lesions obtained with extracted teeth.

Oral Surg, Oral Med, Oral Pathol 1996 ; 81 : 93-102.

64. NAIR PNR.

Apical periodontitis : a dynamic encounter between root canal infection and host reponse.

Periodontology 2000 1997 ;13 : 121-148.

65. NAIR PN.

On the causes of persistent apical periodontitis: a review.

Int Endod J. 2006 Apr;39(4):249-81.

66. NAKATA K, NAITOH M, IZUMI M, INAMOTO K, ARIJI E, NAKAMURA H.

Effectiveness of dental computed tomography in diagnostic imaging of periradicular lesion of each root of a multirrooted tooth: a case report.

J Endod. 2006 Jun;32(6):583-7.

67. NAVARRE SW, STEIMAN HR.

Root-end fracture during retropreparation: a comparison between zirconium nitride-coated and stainless steel microsurgical ultrasonic instruments.

J Endod. 2002 Apr;28(4):330-2.

68. NEAVERTH EJ, KOTLER LM, KALTENBACH RF.

Clinical investigation (in vivo) of endodontically treated maxillary first molars.

J Endo 1987;3(10):506-512.

69. NG Y.L., AUNG T.H., ALAVI A., GULABIVALA K.

Root and canal morphology of Burmese maxillary, mandibular molars.

Int Endo J 2001;34(8):620-630.

70. OKANO T, HARATA Y, SUGIHARA Y, SAKAINO R, TSUCHIDA R, IWAI K, SEKI K, ARAKI K.

Absorbed and effective doses from cone beam volumetric imaging for implant planning.

Dentomaxillofac Radiol. 2009 Feb;38(2):79-85.

71. ORSTAVIK D.

Radiology of apical periodontitis. In : Essential Endodontology. Prevention and treatment of apical periodontitis.

Orstavik D. et Pitt Ford TR. Eds. Blackwell Science Ltd , Oxford p. 131-156, 1998.

72. ØRSTAVIK D, KEREKES K et ERIKSEN HM.

The periapical index : a scoring system for radiographic assesment of apical periodontitis.

Endod Dent Traumatol 2 : 20-34, 1986.

73. PATEL S.

New dimensions in endodontic imaging: Part 2. Cone beam computed tomography.

Int Endod J. 2009 Jun;42(6):463-75. Epub 2009 Mar 2.

74. PATEL S, KANAGASINGAM S, MANNOCCI F.

Cone beam computed tomography (CBCT) in endodontics.

Dent Update. 2010 Jul-Aug;37(6):373-9.

75. PAULA-SILVA FW, ROCHA CT, FLORES DS, NELSON-FILHO P, SILVA LA, QUEIROZ AM.

Root canal treatment of an immature dens invaginatus with apical periodontitis: a case report.

J Dent Child (Chic). 2011 Jan-Apr;78(1):66-70.

76. PAVLOVIC V.

[Immunologic aspects of dental granuloma].

Rev Odontostomatol (Paris). 1983 Sep-Oct;12(5):343-9.

77. PERRINI N, CASTAGNOLA L EDS. W HESS & O.

Keller's Anatomical Plates: Studies on the Anatomical Structure of Root Canals in Human Dentition by a Method of Making the Tooth Substance Transparent (1928).

Milano: Lainate; 1998.

78. PERTOT WJ, SIMÉONI H.

Chirurgie périapicale.

Encycl. Med. Chir. Stomatologie-Odontologie II, 1-7, 1994.

79. PERTOT WJ.

Peut-on guérir une lésion périapicale ?

Les Cahiers de l'ADF 6 : 22-27, 1999.

80. RICUCCI D, MANNOCCI F, FORD TR.

A study of periapical lesions correlating the presence of a radiopaque lamina with histological findings.

Oral Surg Oral Med Oral Pathol Oral Radiol Endod. 2006 Mar;101(3):389- 94.

81. RUBINSTEIN R, TORABINEJAD M.

Contemporary Endodontic Surgery.

CDA.Journal 2004;32(6):485-492.

82. RUDDLE CJ.

Echecs endodontiques. Raisons d'être et application de retraitement chirurgical.

Rev Odont.

83. SAFFARZADEH A.

La resection apicale : indications et techniques opératoires.

Rev Stomatol Chir Maxillofac. 2000 Dec;101(6):325-9.

84. SAKKAL S, LALONDE B, LEMIAN L, GARFIELD D.

Dens in dente : apectomie et obturation à rétro.

J Can Dent Assoc. 1997 Jan;63(1):48-51.

85. SHEAR M.

Cysts of the oral regions.

3rd edn. Oxford: Wright; 1992.

86. SIMON S, PERTOT W-J.

La reprise du traitement Endodontique.

Paris ; Collection Réussir Quintessance International, 2006.

87. SJOGREN U, HAGGLUNG B, SUNDQVIST G, WING K.

Factors affecting the long-term results of endodontic treatment.

J Endodon 16 : 498-504, 1990.

88. SOSKOLNE WA, KLINGER A.

The relationship between periodontal diseases and diabetes: an overview.

Ann Periodontol 2001;6:91-8.

89. STOCKDALE CR, CHANDLER NP.

The nature of the periapical lesion--a review of 1108 cases.

J Dent. 1988 Jun;16(3):123-9.

90. SUMMERS L, PAPADIMITRIOU.

The nature of epithelial proliferation in apical granulomas.

J Oral Pathol. 1975 Dec;4(6):324-9.

91. TASCHIERI S, DEL FABBRO M, TESTORI T, FRANCETTI L, WEINSTEIN.

Endodontic Surgery Using 2 Different Magnification Devices : Preliminary Results of a Randomised Controlled Study.

J Oral Maxillofac Surg 2006;64:235-242.

92. TASCHIERI S, DEL FABBRO M, TESTORI T, FRANCETTI L, WEINSTEIN R.

Use of a Surgical Microscope and Endoscope to Maximize the Success of Periradicular Surgery.

Pract Proced Aesthet Dent 2006;18(3):193-198.

93. TESTORI T, CAPELLI M, MILANI S, WEINSTEIN RL.

Success and failure in periradicular surgery: a longitudinal retrospective analysis.

Oral Surg Oral Med Oral Pathol Oral Radiol Endod. 1999 Apr;87(4):493-8.

94. TRONSTADT L., ASBJORNSEN K., DOVING L., PEDERSEN I., ERIKSEN H.M. .

Influence of coronal restorations on the periapical health of endodontically treated teeth.

Endodontics & Dental Traumatology, 16 : 218-221, 2000.

95. TRONSTAD L

Endodontie clinique.

Médecine-Sciences Flammarion, Paris, 235 p.

96. TESIS I, ROSEN E, SCHWARTZ-ARAD D, FUSS Z.

Retrospective Evaluation of Surgical Endodontic Treatment: Traditional versus Modern Technique.

J Endod 2006;32(5):412-416.

97. TESIS I, FAIVISHEVSKY V, KFIR A, ROSEN E.

Outcome of surgical endodontic treatment performed by a modern technic : a meta-analysis of literature.

J Endod. 2009 Nov; 35(11): 1505-11. Epub 2009 Sep 20)

98. TYNDALL DA, RATHORE S.

Cone-beam CT diagnostic applications: caries, periodontal bone assessment, and endodontic applications.

Dent Clin North Am. 2008 Oct;52(4):825-41, vii.

99. VELVART P, HECKER H, TILLINGER G.

Detection of the apical lesion and the mandibular canal in conventional radiography and computed tomography.

Oral Surg Oral Med Oral Pathol Oral Radiol Endod. 2001 Dec;92(6):682-8.

100. VELVART P.

Use of the Operating Microscope in Endodontics .

Alpha Omegan 2004;97(4):43-50.

101. VERTUCCI F.J.

Root canal anatomy of the human permanent teeth.

Oral Surg Oral Med Oral Path 1984;58(5):589-599.

102. VERTUCCI F.J.

Root canal morphology of mandibular premolars.

J Amer dent Ass 1978;97(1):47-50.

103. VIER FV, FIGUEIREDO JA.

Internal apical resorption and its correlation with the type of apical lesion.

Int Endod J. 2004 Nov;37(11):730-7.

104. VIER FV, FIGUEIREDO JA.

Prevalence of different periapical lesions associated with human teeth and their correlation with the presence and extension of apical external root resorption.

Int Endod J. 2002 Aug;35(8):710-9.

105. VON ARX T.

Failed Root Canals: The Case for Apicoectomy (Periradicular Surgery).

J Oral Maxillofac Surg 2005;63:832-837.

106. VON ARX, HUNENBART S, BUSER D.

L'endoscopie en chirurgie endodontique.

Rev. Mens. Suisse Odontostomatol. 2001;111(11):1308-1310.

107. WANG N, KNIGHT K, DAO T, FRIEDMAN S.

Treatment Outcome in Endodontics-The Toronto study. Phases I and II : Apical Surgery.

Endod J 2004;30(11):751-761.

108. WESSON CM, GALE TM.

Molar apicectomy with amalgam root-end filling: results of a prospective study in two district general hospitals.

Br Dent J. 2003 Dec 20;195(12):707-14; discussion 698.

109. **ZUOLO ML, FERREIRA MO, GUTMANN JL.**

Prognosis in periradicular surgery: a clinical prospective study.

Int Endod J. 2000 Mar;33(2):91-8.

BECKER Mylène - Critères de décision d'une chirurgie apicale par l'évaluation du pronostic

Nancy : 2012 - 133 pages

Th. Chir-Dent : Nancy : 2012

Mots clés : Lésion apicale
Chirurgie apicale
Pronostic
Obturation radiculaire

Résumé :

Les lésions apicales sont des lésions inflammatoires du parodonte profond. La thérapeutique de choix de toute lésion apicale est le traitement endodontique orthograde. La chirurgie apicale ne prend le relais que lorsque celui-ci ne peut résoudre le problème, qu'il soit mécanique ou infectieux. De part les évolutions scientifiques permanentes et de plus en plus pointues dans le domaine endodontique (matériaux, microscope optique...), les chirurgies apicales sont de moins en moins nécessaires et réservées aux cas les plus difficiles. De ce fait, les cas restants étant les plus complexes, il est nécessaire de bien évaluer le pronostic de réussite d'une telle chirurgie en prenant en compte tous les facteurs influençant ce dernier.

Ce travail a pour but d'étudier tous les facteurs influençant le pronostic d'une chirurgie apicale.

BECKER Mylène - Critères de décision d'une chirurgie apicale par l'évaluation du pronostic

Th. Chir-Dent : Nancy : 2012

Jury :

Pr Jean-Paul LOUIS
Dr Daniel VIENNET
Dr Eric MORTIER
Dr Yorik SIMON

Professeur des Universités
Maître de Conférences des Universités
Maître de Conférences des Universités
Chirurgien Dentiste

Président de Thèse
Directeur de Thèse
Juge
Juge

Adresse de l'auteur :

BECKER Mylène
3 rue Lafayette
57000 METZ

Jury : Président : J.P. LOUIS – Professeur des Universités
Juges : D. VIENNET – Maître de Conférence des Universités
E.MORTIER – Maître de Conférence des Universités
Y.SIMON – Docteur en Chirurgie Dentaire

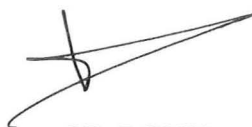
Thèse pour obtenir le diplôme D'Etat de Docteur en Chirurgie Dentaire

Présentée par: **Mademoiselle BECKER Mylène**

né(e) à: METZ (Moselle) le 13 mars 1985

et ayant pour titre : « **Critères de décision d'une chirurgie apicale par l'évaluation du pronostic.** »

Le Président du jury,



J.P. LOUIS

Le Doyen,
de la Faculté d'Odontologie



P BRAVETTI

Autorise à soutenir et imprimer la thèse 3880.

NANCY, le 23 01. 2012

L'Administrateur Provisoire de l'Université de Lorraine



J-P. FINANCE

