



HAL
open science

Les fistules infectieuses d'origine dento-maxillaire

Cécile Genestier

► **To cite this version:**

Cécile Genestier. Les fistules infectieuses d'origine dento-maxillaire. Sciences du Vivant [q-bio]. 2011. hal-01738883

HAL Id: hal-01738883

<https://hal.univ-lorraine.fr/hal-01738883v1>

Submitted on 20 Mar 2018

HAL is a multi-disciplinary open access archive for the deposit and dissemination of scientific research documents, whether they are published or not. The documents may come from teaching and research institutions in France or abroad, or from public or private research centers.

L'archive ouverte pluridisciplinaire **HAL**, est destinée au dépôt et à la diffusion de documents scientifiques de niveau recherche, publiés ou non, émanant des établissements d'enseignement et de recherche français ou étrangers, des laboratoires publics ou privés.



AVERTISSEMENT

Ce document est le fruit d'un long travail approuvé par le jury de soutenance et mis à disposition de l'ensemble de la communauté universitaire élargie.

Il est soumis à la propriété intellectuelle de l'auteur. Ceci implique une obligation de citation et de référencement lors de l'utilisation de ce document.

D'autre part, toute contrefaçon, plagiat, reproduction illicite encourt une poursuite pénale.

Contact : ddoc-theses-contact@univ-lorraine.fr

LIENS

Code de la Propriété Intellectuelle. articles L 122. 4

Code de la Propriété Intellectuelle. articles L 335.2- L 335.10

http://www.cfcopies.com/V2/leg/leg_droi.php

<http://www.culture.gouv.fr/culture/infos-pratiques/droits/protection.htm>

ACADEMIE DE NANCY-METZ
UNIVERSITE HENRI POINCARÉ - NANCY I
FACULTE D'ODONTOLOGIE

N°3750

Année 2011

**THESE D'EXERCICE
DIPLOME D'ETAT DE DOCTEUR
EN CHIRURGIE DENTAIRE**

Par **Cécile GENESTIER**

née le 30 Juillet 1987 à Talence (Gironde)

**Les fistules infectieuses
d'origine dento-maxillaire**

Présentée et soutenue publiquement le 11 Octobre 2011

Examineurs de la thèse

Mme. C. STRAZIELLE	Professeur des Universités	Président
M. D. VIENNET	Maître de Conférences des Universités	Juge
M. V. AHOSSI	Praticien Hospitalier Universitaire	Juge
<u>M. R. CURIEN</u>	Assistant Hospitalier Universitaire	<u>Juge</u>

A NOTRE DIRECTEUR DE THESE,

Monsieur Rémi CURIEN,

Docteur en Chirurgie Dentaire

Docteur de l'Université Henri Poincaré

Assistant Hospitalier Universitaire

Sous-section: Chirurgie Buccale, Pathologie et Thérapeutique, Anesthésiologie et Réanimation

Vous nous avez fait, avec gentillesse, l'honneur de diriger cette thèse.

Vous nous avez prodigués tout au long de ce travail les conseils les plus profitables.

Nous vous remercions pour votre disponibilité.

A NOTRE JUGE,

Madame Catherine STRAZIELLE,

Docteur en Chirurgie Dentaire

Docteur en Neurosciences

Professeur des Universités

Responsable de la sous-section: Sciences Anatomiques et Physiologiques, Occlusodontiques,
Biomatériaux, Biophysiques, Radiologie

Vous nous avez fait l'honneur d'accepter de présider cette thèse
et nous vous en sommes reconnaissants.

A NOTRE JUGE,

Monsieur Daniel VIENNET,

Docteur en Chirurgie Dentaire

Docteur en Sciences Odontologiques

Maître de Conférences des Universités

Sous-section: Chirurgie buccale-Pathologie et Thérapeutique, Anesthésiologie et Réanimation

Vous nous avez fait l'honneur d'accepter de juger cette thèse
et nous vous en sommes reconnaissants.

A NOTRE JUGE,

Monsieur Victorin AHOSSI,

Docteur en Chirurgie Dentaire

Docteur en Médecine

DES Chirurgie Maxillo-facial

Praticien hospitalier

Odontologiste des hôpitaux

Vous nous avez fait l'honneur d'accepter de juger cette thèse
et nous vous en sommes reconnaissants ;
un grand merci également à l'équipe dijonnaise et notamment à
Dr. Cécile CHATEL pour son aide dans ce travail.

SOMMAIRE

1	INTRODUCTION	9
2	HISTOIRE NATURELLE	10
2.1	DEFINITION	10
2.2	EPIDEMIOLOGIE	11
2.2.1	Selon le sexe	11
2.2.2	Selon l'âge	11
2.2.3	Délais d'apparition d'une fistule	11
2.2.4	Persistance d'une fistule	11
2.2.5	Fréquence des fistules selon le statut inflammatoire de la dent causale	12
2.2.6	Fistules muqueuses	13
2.2.6.1	Selon l'arcade	13
2.2.6.2	Selon les dents	13
2.2.7	Fistules cutanées	14
2.2.7.1	Selon l'arcade	14
2.2.7.2	Selon les dents	14
2.2.8	Fréquence des fistules selon la taille de la lésion	15
2.3	PHYSIOPATHOLOGIE	15
2.3.1	Bactériologie	15
2.3.2	Susceptibilité de l'hôte	17
2.3.3	Mécanisme de la fistulisation et conséquences	17
2.3.3.1	A partir du foyer infectieux initial	17
2.3.3.2	Apex et tables osseuses	18
2.3.3.3	Muscles et aponévroses	19
2.3.3.3.1	Principe	19
2.3.3.3.2	Au maxillaire	19
2.3.3.3.3	A la mandibule	20
2.3.3.3.4	Vue d'ensemble	20
2.3.3.4	Tissu cellulaire	22
2.3.3.4.1	Les régions de la face et du cou	22
2.3.3.4.2	La fibromuqueuse et le vestibule	25
2.3.3.4.3	Répartition du tissu cellulaire	25
2.3.3.5	Schémas explicatifs des trajets fistuleux selon la topographie	27
2.3.3.5.1	Au maxillaire	27
2.3.3.5.1.1	L'incisive centrale	28
2.3.3.5.1.2	L'incisive latérale	29
2.3.3.5.1.3	La canine	30
2.3.3.5.1.4	Les prémolaires et molaires	31
2.3.3.5.2	Mandibule	32
2.3.3.5.2.1	Bloc incisivo-canin	33
2.3.3.5.2.2	Premières prémolaires	34
2.3.3.5.2.3	Deuxièmes prémolaires et molaires	35
2.4	HISTOLOGIE	36
2.4.1	Problématique	36
2.4.2	Protocole d'observation microscopique	36
2.4.3	Nature histologique des fistules	36
2.5	ETIOLOGIES	38
2.5.1	Lésions radiculo-dentaires	38
2.5.1.1	Après carie	38
2.5.1.2	Après traumatisme	38
2.5.1.2.1	Contusions et subluxations	38
2.5.1.2.2	Félures et fractures	38
2.5.1.2.2.1	Définition	38

2.5.1.2.2.2	Epidémiologie.....	39
2.5.1.2.2.3	Aspects cliniques	39
2.5.1.2.3	Accidents thérapeutiques endodontiques	41
2.5.2	Lésions parodontales	41
2.5.2.1	Définition.....	41
2.5.2.2	Epidémiologie.....	41
2.5.2.3	Aspects cliniques	41
2.5.3	Dents incluses.....	42
2.5.3.1	Définition.....	42
2.5.3.2	Epidémiologie.....	43
2.5.3.3	Aspects cliniques	44
2.5.4	Post-extractions	44
2.5.5	Ostéites diffuses ou ostéomyelites	44
2.5.5.1	Définition.....	44
2.5.5.2	Epidémiologie.....	45
2.5.5.3	Physiopathologie	45
2.5.5.4	Aspects cliniques	45
2.5.6	Ostéonécroses.....	45
2.5.6.1	Définition.....	45
2.5.6.2	Epidémiologie.....	46
2.5.6.3	Physiopathologie	46
2.5.6.4	Aspects cliniques	47
2.5.7	Ostéoradionécroses	47
2.5.7.1	Définition.....	47
2.5.7.2	Epidémiologie.....	49
2.5.7.3	Physiopathologie	49
2.5.7.4	Aspects cliniques	50
2.5.8	Les périimplantites (PIL)	50
2.5.8.1	Définition.....	50
2.5.8.2	Epidémiologie.....	50
2.5.8.3	Etiologies.....	51
2.5.9	Les cellulites.....	53
2.5.9.1	Définition.....	53
2.5.9.2	Etiologies.....	53
2.5.9.3	Aspects cliniques	53
2.5.10	Les comblements.....	53

3 CONDUITE A TENIR FACE A UNE FISTULE 54

3.1	EXAMEN CLINIQUE.....	54
3.1.1	Interrogatoire.....	54
3.1.1.1	Antécédents médicaux et chirurgicaux	54
3.1.1.2	Anamnèse concernant la fistule	54
3.1.2	Examen exo-buccal	55
3.1.2.1	Inspection.....	55
3.1.2.2	Palpation	55
3.1.2.3	Fistules cutanées	56
3.1.2.3.1	Siège	56
3.1.2.3.2	Orifice	60
3.1.2.3.3	Longueur du trajet fistuleux	60
3.1.3	Examen endo-buccal	60
3.1.3.1	Examen dentaire	60
3.1.3.2	Examen parodontal	61
3.1.3.3	Examen des muqueuses	61
3.1.3.4	Examen des glandes salivaires.....	61
3.1.3.5	Examen de la fistule muqueuse	62
3.1.3.5.1	Siège	62
3.1.3.5.2	Orifice	62
3.1.3.5.3	Longueur du trajet fistuleux.....	63
3.1.3.5.4	La palpation et l'exploration du trajet fistuleux	63

3.2	EXAMENS COMPLEMENTAIRES	64
3.2.1	Aspects radiologiques	64
3.2.1.1	Examens radiographiques de première intention	64
3.2.1.1.1	Les clichés rétro-alvéolaires simples	64
3.2.1.1.2	La fistulographie	65
3.2.1.1.3	La radiographie panoramique	66
3.2.1.2	Examens radiographiques de seconde intention	66
3.2.1.2.1	Principe de l'Acuitomo :	67
3.2.1.2.2	Application.....	67
3.2.1.3	Indications des différentes techniques d'imagerie ;.....	69
3.2.2	Biopsie	70
3.2.3	Bactériologie	70
3.3	DEMARCHE DIAGNOSTIQUE	71
3.3.1	Problématiques	71
3.3.2	Diagnostic positif	71
3.3.3	Diagnostic différentiel.....	71
3.3.3.1	Les fistules congénitales	73
3.3.3.1.1	Les fistules faciales	74
3.3.3.1.2	Les fistules cervicales	75
3.3.3.2	Les néoplasies cancéreuses.....	75
3.3.3.3	Les infections à germes spécifiques.....	76
3.3.3.3.1	L'actinomyose	76
3.3.3.3.2	La tuberculose.....	77
3.3.3.3.2.1	La maladie des griffes du chat.....	77
3.3.3.3.3	Le granulome pyogénique ou botriomycome.....	77
3.3.3.3.4	Les infections fongiques	77
3.3.3.4	Les kystes épidermiques surinfectés.....	77
3.3.3.5	Les pathologies des glandes salivaires.....	78
3.3.3.6	Les adénites infectieuses.....	80
3.3.3.6.1	Définition	80
3.3.3.6.2	Aspects cliniques	82
3.3.3.6.3	Anatomopathologie.....	83
3.3.3.6.3.1	Les fistules ganglionnaires tuberculeuses.....	83
3.3.3.6.3.2	Les fistules ganglionnaires syphilitiques	84
3.3.3.6.3.3	Les fistules ganglionnaires dentaires	84
3.3.3.7	Les corps étrangers	84
3.4	PRISE EN CHARGE THERAPEUTIQUE.....	85
3.4.1	En fonction du type de fistule muqueuse ou cutanée	85
3.4.2	En fonction de la nature histologique de la fistule	85
3.4.3	Etiologies dentaires	85
3.4.3.1	Conservation.....	86
3.4.3.1.1	Le traitement endodontique	86
3.4.3.1.2	La chirurgie apicale.....	86
3.4.3.2	Avulsion	87
3.4.4	Etiologies parodontales	88
3.4.5	Etiologie post-extractions.....	88
3.4.6	Ostéites.....	88
3.4.7	Osteochimionécroses.....	88
3.4.8	Ostéoradionécroses	89
3.4.9	Etiologies implantaires.....	89
3.4.9.1	Conservation.....	90
3.4.9.2	Dépose	91
3.4.10	Cellulites.....	91
3.4.11	Complements.....	91
3.5	SUIVI ET COMPLICATIONS.....	91
3.5.1	La non-régression d'une fistule	91
3.5.2	Les cicatrices disgracieuses.....	92

4	CONCLUSION.....	96
5	TABLE DES TABLEAUX	97
6	TABLE DES FIGURES.....	98
7	REFERENCES BIBLIOGRAPHIQUES.....	100

1 INTRODUCTION

De par leur localisation, les fistules oro-cervico-faciales infectieuses des dents et des maxillaires intéressent plusieurs spécialités médicales!

Concernant les fistules strictement orales, un chirurgien-dentiste omnipraticien rencontre couramment dans sa pratique ce type de lésions. Cependant, leur découverte est très souvent retardée du fait de leur caractère chronique (asymptomatiques) et de leur localisation (cachées dans les replis muqueux).

Les médecins généralistes et les dermatologues, quant à eux, sont très souvent sollicités en première consultation par des patients présentant de petits orifices cutanés au niveau desquels la pression fait sourdre du pus. Or, il s'avère que l'incidence des fistules cutanées d'origine dentaire est nettement supérieure à toutes autres causes infectieuses. Cependant, des erreurs de diagnostic et de traitements sont monnaie courante du fait que le patient ne se plaint d'aucune douleur dentaire et que les médecins sont peu sensibilisés à cette prévalence.

En partant de ces constats, les enjeux de ce travail sont dans un premier temps d'évaluer la prépondérance de ces manifestations selon plusieurs critères comme les dents causales et d'expliquer comment à partir d'une lésion des dents et des maxillaires, une fistule s'extériorisera à la peau ou à la muqueuse. Plus précisément, nous verrons de manière exhaustive l'ensemble des trajets fistuleux pour chaque dent, associés à leur fréquence de survenue. Il s'agira également de recenser les étiologies à l'origine de ces lésions susceptibles de conduire à la fistulisation et de les classer selon leur importance.

Puis, nous discuterons de la conduite à tenir face à une fistule en détaillant les examens cliniques et complémentaires. Cette démarche conduira à démontrer l'imputabilité d'une fistule cutanée aux dents et de réduire le délai de découverte des fistules muqueuses. Le diagnostic différentiel sera abordé afin de diminuer les échecs de prise en charge. Enfin, nous nous intéresserons aux traitements étiologiques et au suivi des fistules.

2 HISTOIRE NATURELLE

2.1 DEFINITION

La fistule dentaire-du latin «fistula» (tube), est un conduit mettant en communication une lésion péri-dentaire profonde avec un orifice de sortie [GRETHER 1956].

DELIBEROS (1959) affine la définition : c'est un trajet ou un orifice d'évacuation d'une collection suppurée située dans l'os alvéolaire et venant s'ouvrir directement :

- soit à la muqueuse gingivale (intra-orale) ;
- soit dans une cavité naturelle de la face (sinus, plancher des fosses nasales, orbites) ;
- soit à la peau (extra-orale ou cutanée).

Elles ont un ou plusieurs orifices au niveau de la face, du cou ou de la cavité orale. Elles livrent passage de façon permanente ou épisodique à de la salive ou à un magma épithélial et elles sont entretenues par l'écoulement même de ce liquide. Certaines fistules existent dès la naissance et signent de façon certaine une origine congénitale ; d'autres apparaissent à n'importe quel âge de la vie et posent un problème de diagnostic étiologique (intervention chirurgicale, inflammation, infection, tumeur ou encore calcul) où dominent pathologies dentaires et péri-dentaires.

DELIBEROS oppose la fistule dentaire aux fistules odontopathiques. Il existe pour ces dernières un relais entre la lésion causale alvéolaire et l'orifice fistuleux. Ce relais est une lésion nouvelle évoluant pour son propre compte, née d'une lésion primaire et pouvant être constituée par l'infection d'un ganglion, d'un kyste ou d'une ostéomyélite. Dans le cas d'une fistule dentaire, le traitement de la dent causale ou son extraction entraîne le plus souvent la guérison de la fistule. Dans le cas d'une fistule odontopathique, l'extraction seule ne suffit plus à assurer la guérison; il faut encore traiter la lésion relais.

Les publications anglophones décrivant les trajets fistuleux utilisent soit le nom de *sinus tract* soit celui de *fistula*. SAUNDERS (1956) définit le *sinus* comme étant un «canal anormal ou une fistule laissant sourdre du pus». La *fistula*, elle, est «un trajet anormal ou une communication, habituellement entre deux organes internes ou entre un organe interne et la peau. Chaque orifice d'une fistule complète aboutit à la surface de la muqueuse, ou à la surface cutanée du corps ». HARRISON et LARSON (1976) pointent encore du doigt cette confusion dans la nomenclature. Dans *An Annotated Glossary of Terms in Endodontics* (1981), c'est le terme de *sinus tract* qui est mis en avant. Il est préconisé d'abandonner l'emploi du terme de *dental fistula!*

Dans ce travail, nous nous intéresserons à trois types de fistule :

- les fistules muqueuses ;
- les fistules cutanées ;
- les fistules intra-osseuses ne s'ouvrant ni à la muqueuse ni à la peau.

2.2 EPIDEMIOLOGIE

2.2.1 Selon le sexe

La prévalence des fistules oro-cervico-faciales d'origine dentaire selon le sexe n'a été étudiée statistiquement à ma connaissance que dans une seule publication. Il s'agit de celle de SADEGHI (2010). Il ne constate aucune différence significative d'apparition des fistules d'origine dentaire selon le sexe.

2.2.2 Selon l'âge

Encore une fois, seul SADEGHI (2010) s'est intéressé à ce facteur. Il n'existe pas de relation statistiquement prouvée entre l'âge et l'apparition de fistules d'origine dentaire à la peau ou à la muqueuse.

Cependant, ses résultats montrent une prédominance dans la tranche d'âge [10-19] ans. (L'étude comprenait des patients âgés entre 10 et 69 ans). De même, plusieurs études constatent une plus forte prévalence chez des populations jeunes :

- SLUTZKY-GOLDBERG (2009) : [17-30] ans ;
- HUANG [21-30] ans ;
- CIOFFI (1986) moyenne à 31 ans.

Les études ne mentionnent pas particulièrement d'explications. On peut cependant avancer quelques éléments comme les particularités de dentition chez les enfants: Du fait de l'éruption incomplète des dents définitives, les racines sont en dessous des insertions musculaires d'où une fréquence relativement élevée de fistules cutanées. Pour les dents de lait: le drainage est surtout oral car les insertions des fascias sont moins durement assurées et les racines courtes sont au dessus des insertions musculaires. [KARP 1982].

Les fistules cutanées ont donc été décrites aussi bien chez les adultes que chez les enfants. Le plus jeune individu trouvé dans la littérature affecté par cette lésion était âgé de 10 mois. [SMITH 1962]

2.2.3 Délais d'apparition d'une fistule

Une fistule est le témoignage d'une infection au stade chronique (asymptomatique). Ainsi, il peut s'écouler des semaines voire des années et des dizaines d'années avant que l'infection soit connue, diagnostiquée et traitée [SPEAR 1983].

2.2.4 Persistance d'une fistule

Les éléments qui expliquent les longues durées de fistulisation sont (jusqu'à 32 ans [BERNICK 1969]) :

- **Le manque de signes cliniques:** la plupart des patients ne sont pas conscients de leur problème dentaire. (absence de douleur et oubli d'épisodes aigus initiaux);
- **La négligence du patient:** assimilation à un « bouton »;
- **Les erreurs de diagnostic.**

2.2.5 Fréquence des fistules selon le statut inflammatoire de la dent causale

Il est important pour les cliniciens de connaître la prévalence des fistules d'origine dentaire dans la société afin d'accélérer le diagnostic et le traitement. La comparaison de différentes populations présente également un intérêt [SADEGHI 2010].

Quatre études s'intéressent à la question : MORTENSEN pour la Scandinavie en 1970, GUPTA pour les Etats-Unis en 2003, SLUTZKY pour Israël en 2009 et SADEGHI pour l'Iran en 2010. Tableau 1

Leur démarche est la suivante : parmi les dents adressées pour consultation endodontique, lesquelles présentaient un statut inflammatoire. Ensuite, ils ont comptabilisé les fistules en rapport avec ces dents et établis les statistiques correspondantes.

Les dents avec statut inflammatoire sont définies comme suit :

- dents vivantes avec image radiologique (anecdotique) (item non explicable) ;
- dents non vivantes avec image radiologique ;
- dents déjà traitées endodontiquement avec image radiologique.

	MORTENSEN	GUPTA	SLUTZKY	SADEGHI
Dents adressées pour consultation endodontique	néant	393	néant	728
Dents avec statut inflammatoire	1600	160	756	348
Dents avec statut inflammatoire et fistule	136	29	108	107
% des dents avec statut inflammatoire présentant une fistule	9,0%	18%	14%	31%
Rapport des dents avec fistule sur statut inflammatoire	1/11	1/5	1/7	1/3

Tableau 1 : Comparaison de quatre études

Le tableau suivant précise la répartition des fistules selon le statut inflammatoire sur deux des études vues ci-dessus.

STATUT PREOPERATOIRE	NBRE DTS	NBRE FIST.	% FIST.
SADEGHI (2010)			
Dents nécrosées avec radioclarté apicale	144	91	63%
Dents déjà traitées endodontiquement avec radioclarté apicale	12	7	58%
Dents vivantes avec radioclarté apicale	192	9	5%
total	348	107	31%
GUPTA (2003)			
Dents nécrosées avec radioclarté apicale	92	19	21%
Dents déjà traitées endodontiquement avec radioclarté apicale	56	10	18%
Dents vivantes avec radioclarté apicale	12	0	0%
total	160	29	18%
Rque: dts: dents; fist: fistule; nbre: nombre			

Tableau 2 : Répartition des fistules selon le statut inflammatoire des dents d'après SADEGHI et GUPTA (2010 et 2003)

Nous retiendrons les deux points suivants :

- en moyenne une dent sur six présentant un statut inflammatoire est accompagnée d'une fistule ;

- par ordre décroissant, les dents les plus touchées par le phénomène de fistulisation sont celles nécrosées puis celles déjà traitées endodontiquement.

Les résultats sont assez différents si l'on s'intéresse à l'origine des populations; notons notamment une plus forte prévalence pour la population iranienne. Ces différences peuvent s'expliquer par les délais variables de consultation et la rareté des centres de soins mis à leur disposition.

2.2.6 Fistules muqueuses

Elles sont **très largement majoritaires** par rapport à celles qui percent à la peau. [GUYOT 2006]

2.2.6.1 Selon l'arcade

Les études dans la littérature sont contradictoires, cependant la majorité d'entre elles estiment que les fistules muqueuses apparaissent plutôt au maxillaire [GUPTA 2003] et [SLUTZKY 2009].

	MAXILLAIRE	MANDIBULE	NBRE DE FISTULES
GUPTA (2003)	62,1%	37,9%	29
SLUTZKY (2009)	63,1%	38,9%	108
SADEGHI (2010)	43,9%	56,1%	107

Tableau 3 : Revue de trois études : répartition des fistules selon l'arcade

2.2.6.2 Selon les dents

Au maxillaire, ce sont les incisives qui sont les plus concernées par les phénomènes de fistulisation. GUPTA associe aux incisives les 2/3 des fistules observées et SLUTZKY près de la moitié. Viennent ensuite dans une moindre mesure les molaires puis les prémolaires. En ce qui concerne les canines, ni GUPTA ni SLUTZKY n'en ont étudiées. Une recherche sur PUBMED aboutit à 18 cas rapportés dans la littérature. Ceci s'explique par le fait qu'elles sont moins atteintes par les caries et que la corticale les environnant est plus épaisse. Tableau 4, Tableau 5

A la mandibule, ce sont les molaires qui sont les plus touchées pour les ¾ selon SLUTZKY et GUPTA. Viennent ensuite dans une moindre mesure les prémolaires et les incisives. En ce qui concerne les canines, la situation est comparable au maxillaire. Aucune fistule n'a été observée et seulement une a été retrouvée dans la littérature. Tableau 4, Tableau 5

Ceci s'explique par la physiopathologie et l'étiologie des infections.

	3 ^{ème} M	2 ^{ème} M	1 ^{ère} M	2 ^{ème} PM	1 ^{ère} PM	C	I.L	I.C	total
MAXILLAIRE	0	1	3	3	0	0	4	7	18
MANDIBULE	0	2	6	0	2	1	0	0	11

Tableau 4 : Localisation des 29 fistules selon la dent concernée d'après GUPTA (2003)

	MANDIBULE					MAXILLAIRE			
	V	L	V+L	E-O	C.E	V	P	V+P	TOTAL
MOLAIRES	23	6	2	0	1	17	6	0	55
PREMOLAIRES	5	0	0	0	1	13	0	1	20
CANINES	0	0	0	0	0	0	0	0	0
INCISIVES	2	1	0	1	0	29	0	0	33
TOTAL	30	7	2	1	2	59	6	1	108
Rque:	V: vestibulaire; L:lingual; E-O: extra-oral; C.E: crête édentée; P: palais								

Tableau 5 : Localisation des 108 fistules selon la dent d'après SLUTZKY (2009)

2.2.7 Fistules cutanées

Selon MORTENSEN, elles sont rares, en effet seule 1 fistule rencontrée d'origine dentaire sur 20 est cutanée.

Cependant, en présence d'une fistule cervico-faciale, c'est l'origine dentaire qui prédomine ! [CIOFFI 1986]

2.2.7.1 Selon l'arcade

Toutes les études concordent pour démontrer une prédominance de fistulisation cutanée à partir de la **mandibule : 80% des fistules cutanées** [CHOWDRI 2009, CIOFFI 1986].

2.2.7.2 Selon les dents

Le bloc incisivo-canin mandibulaire génère la moitié des fistules cutanées. Viennent ensuite les prémolaires et molaires mandibulaires pour 39% puis les prémolaires et molaires maxillaires pour 13% et pour terminer les incisives et canines maxillaires pour 8%. [CIOFFI 1986]. Tableau 6

Les fistules provenant du maxillaire sont à 70% issues des secteurs postérieurs (molaires et prémolaires) [CHOWDRI 2009].

DENTS ET SIEGES DE DRAINAGE	% DE DENTS	% DE DENTS
Incisives et canines mandibulaires	50%	
menton		28%
Région sous-mentale		12%
Prémolaires et molaires mandibulaires	39%	
Bord inférieur de la portion postérieure mandibulaire		27%
Région sous-maxillaire		12%
Incisives et canines maxillaires	8%	
Lèvre supérieure		8%
Seuil narinaire		
Angle interne de l'œil		
Sillon naso-génien		
nez		
Prémolaires et molaires maxillaires	13%	
joues		13%

Tableau 6: Sièges des fistules cutanées d'origine dentaire en fonction de la dent causale d'après CIOFFI (1986)

2.2.8 Fréquence des fistules selon la taille de la lésion

Les résultats sont contradictoires. Aucune relation entre la taille de l'image radiologique et la présence d'une fistule ne peut être pour l'instant établie.

Empiriquement, MORTENSEN a observé que plus la lésion était volumineuse plus il y avait de chance d'observer une fistule associée. BAUGMARTER (1984) a obtenu des résultats similaires :

- diamètre <5mm, 5% de chance pour observer une fistule ;
- diamètre >5mm, 19% de chance pour observer une fistule.

SLUTZKY (2009) quant à lui a obtenu des résultats qui vont strictement à l'inverse de ceux de MORTENSEN. Le diamètre de la lésion ne semblerait pas déterminant dans la présence ou pas d'une fistule associée.

DIAMETRE	≥ 5mm	≤ 5mm	PAS DE SIGNE	TOTAL
Dents avec fistule				
pourcentage	40.5%	53.0%	6.5%	100%
nombre	44	57	7	108
Sécrétion de pus				
pourcentage	5.5%	6.0%	0%	12.5%
nombre	6	7	0	13

Tableau 7 : Présence de fistules selon taille de l'image radiologique d'après SLUTZKY (2009)

2.3 PHYSIOPATHOLOGIE

2.3.1 Bactériologie

Les bactéries responsables des infections odontogéniques appartiennent à la flore buccale endogène (commensale et saprophyte); cela comprend donc les bactéries de la plaque, celles retrouvées sur les muqueuses et celles présentes dans le sulcus. Il s'agit surtout des coques aérobies à Gram+, des coques anaérobies à Gram+ et des bacilles anaérobies à Gram-.

L'ensemble de ces bactéries cause les affections dentaires fréquentes à savoir les caries, les gingivites et les parodontites. Lorsque ces bactéries atteignent les tissus de profondeur via des pulpes nécrosées ou des poches parodontales elles causent des infections.

Selon PETERSON (2003), presque l'essentiel des infections odontogéniques sont polybactériennes et les bactéries mises en cause sont anaérobies et aérobies. Ainsi, les infections sont liées à une flore bactérienne: aérobie dans 5% des cas; anaérobie (35%) et les deux (60%).

Il existe de nombreuses espèces bactériennes aérobies: les plus communes dans les infections dentaires appartiennent aux coques Gram-positifs; il s'agit des *Streptococcus* spp¹. (90% des infections odontogéniques

¹ Pour désigner toutes les espèces d'un genre, on fait suivre le nom du genre de **spp**. on reconnaît les groupes hiérarchiques suivants : phylums (ou divisions), classes, ordres, familles, tribus, genres, espèces et le "Code de nomenclature des bactéries" [*Bacteriological Code* (1990 Revision)].

aérobiques), dans une moindre mesure les *Staphylococcus* spp. (5%). et rarement des organismes bacilles Gram-négatifs: *Haemophilus* spp.. Les autres genres concernés sont *Neisseria*, *Corynebacterium*. Tableau 8

Les bactéries anaérobies comprennent une plus grande variété d'espèces. Deux groupes prédominent :

- les bacilles Gram- sont majoritaires avec les genres *Bacteroides* et *Fusobacterium*;
- les coques Gram+ représentent le tiers des bactéries avec les *Streptococcus* spp. et les *Peptostreptococcus* spp..

Parmi les bactéries anaérobies, celles qui ont un rôle pathogène majeur sont quelques coques Gram+ (*Streptococcus* spp. et *Peptostreptococcus* spp.) et des bacilles Gram- (*Prevotella* et *Fusobacterium*). Au contraire, les coques Gram- et les bacilles Gram+ ont peu ou pas d'effets pathogènes.

L'infection combinant aérobie et anaérobie suit un processus bien connu désormais. L'inoculation débute avec les microorganismes les plus invasifs et virulents de type *Streptocoques* aérobie. Puis, Les bactéries anaérobies se développent à leur tour jusqu'à prédominer. Ceci s'explique par la baisse locale du potentiel d'oxydoréduction liée à la croissance des bactéries aérobie. En passant à la chronicité, les bactéries tendent à devenir exclusivement anaérobies. [PETERSON 2003]

ORGANISMES	POURCENTAGES
AEROBIES	25
Coques gram-positifs	85
<i>Streptococcus</i> spp.	90
<i>Streptococcus</i> (group D) spp	2
<i>Staphylococcus</i> spp.	6
<i>Eikenella</i> spp.	2
Coques gram-négatifs (<i>neisseria</i> spp.)	2
Bacilles gram- positifs (<i>corynebacterium</i> spp.)	3
Bacilles gram-négatifs (<i>haemophilus</i> spp.)	6
Miscellaneous et indifférenciés	4
ANAEROBIES	75
Coques gram-positifs	30
<i>Streptococcus</i> spp.	33
<i>Peptostreptococcus</i> spp.	65
Coques gram-négatifs (<i>veillonella</i> spp.)	4
Bacilles gram- positifs	14
<i>Eubacterium</i> spp.	
<i>Lactobacillus</i> spp.	
<i>Actinomyces</i> spp.	
<i>Clostridia</i> spp.	
Bacilles gram-négatifs	50
<i>Bacteroides</i>	75
<i>Fusobacterium</i> spp	25
Miscellaneous	6

Tableau 8 : Microorganismes impliqués dans la plupart des infections dentaires d'après PETERSON (2003)

2.3.2 Susceptibilité de l'hôte

Pourquoi un même germe issu de la flore buccale commensale peut-il entraîner une infection quiescente ou, à l'inverse, dévastatrice?

Selon DEEMING, la susceptibilité de l'hôte peut être liée à

- **la négligence:** absence de soins dentaires ;
- **facteurs physiologiques:** l'âge, la grossesse (dernier trimestre), la nutrition (carence protéique et vitaminique) ;
- **facteurs environnementaux:** traumatismes physiques et/ou psychiques ;
- **facteurs immunitaires:** congénitaux ou acquis (le syndrome de l'immunodéficience acquise, les traitements immunosuppresseurs, le diabète et sa micro angiopathie, l'obésité, l'insuffisance hépatocellulaire d'origine virale ou alcoolique, notamment).

Ainsi des types de terrain défavorable énumérés ci-dessus peuvent être retrouvés comme facteur aggravant ou déclenchant des fistulisations.

2.3.3 Mécanisme de la fistulisation et conséquences

2.3.3.1 A partir du foyer infectieux initial

Les foyers infectieux d'origine dentaire sont liés soit à une pathologie dentaire pure, soit à une pathologie du tissu de soutien de la dent, le parodonte. Le plus souvent la cause est une nécrose de la pulpe dentaire secondaire à un processus infectieux carieux évolué ou à un traumatisme dentaire parfois passé inaperçu [PERON 2002]. Les infections du parodonte via l'espace desmodontal ou via une péricoronarite, sont rarement responsables de fistules [KABAN 1980]. La parodontolyse détruit directement l'espace desmodontal et à terme mortifie la pulpe dentaire « a retro ». Les péricoronarites d'éruption et de désinclusion, en particulier de la troisième molaire inférieure peuvent être la porte d'entrée de manifestations bruyantes.

La pulpe dentaire contient des tissus nerveux et vasculaires. Ils sont maintenus dans un espace calcifié rigide. Une fois que la pulpe est envahie par des bactéries, l'inflammation et l'œdème entraînent rapidement une congestion puis une nécrose. [GOLDBERG 1994]

La nécrose entraîne une infection qui diffuse dans l'espace desmodontal et, soit évolue d'un seul tenant sur un mode aigu, soit se « refroidit » de manière chronique pour aboutir à la formation d'un granulome ou d'un kyste dentaire qui peuvent se « réchauffer » à tout moment et ramener au cas précédent. Les dénominations dans la littérature anglo-saxonne sont nombreuses : abcès chronique, abcès aigu apical, abcès chronique apical, abcès aigu suppuré. [GHODSI 2006]

Les phénomènes aigus peuvent être une cellulite, un abcès, une septicémie, une infection des tissus profonds, une infection cérébrale ou une ostéomyélite [GOLDBERG 1994]. Selon PERON (2002), la fistulisation peut être observée comme une complication de ces phénomènes aigus dès lors que l'agent causal n'est pas éradiqué. Ils nous semblent que les fistules cutanées suivent préférentiellement cette physiopathologie.

Cependant, la fistule peut aussi être la conséquence d'un foyer qui s'est constitué à bas bruit ou faire suite à un épisode aigu très bref [PERON 2002]. Ils nous semblent que les fistules muqueuses suivent en majorité cette physiopathologie.

La progression chronique ou aiguë dépend du nombre et de la virulence des bactéries, de la résistance de l'hôte, de l'écoulement libre du pus et de l'anatomie des zones touchées. Comme ces données peuvent varier avec le temps, une infection aiguë peut basculer dans la chronicité et vice versa.

La fistulisation est influencée par la position relative de la dent avec son procès alvéolaire et également par la disposition des muscles et des aponévroses de la face et du cou. Ce trajet est en général rectiligne mais peut parfaitement être sinueux en raison des obstacles anatomiques que rencontre le pus au cours de sa migration. [LASKIN 1964]

2.3.3.2 Apex et tables osseuses

Habituellement, l'infection se localise au voisinage de la zone d'implantation de la dent causale; elle peut cependant diffuser à partir de ce site. [KABAN 1980]

La diffusion de l'infection se fait généralement concentriquement à partir du foyer apical jusqu'à atteindre les corticales selon un trajet de moindre résistance. C'est tout d'abord l'os trabéculaire qui est traversé puis l'os cortical. Le site de la perforation peut ainsi être prévu en connaissant les positions relatives des apex avec l'os cortical. La perforation survient couramment sur la table osseuse la plus proche. Figure 1

Dans la majorité des cas, les racines sont plus proches des tables osseuses vestibulaires. [KABAN 1980, CIOFFI 1986].

Au maxillaire, tous les apex dentaires sont plus proches de la table externe hormis les racines palatines des prémolaires et molaires ainsi que celle de l'incisive latérale. [ARTIS 1989] Figure 2

A la mandibule, la deuxième prémolaire est en position axiale: mésialement, toutes les dents sont plus proches de la table externe; distalement, elles jouxtent la table interne. [ARTIS 1989] Figure 2

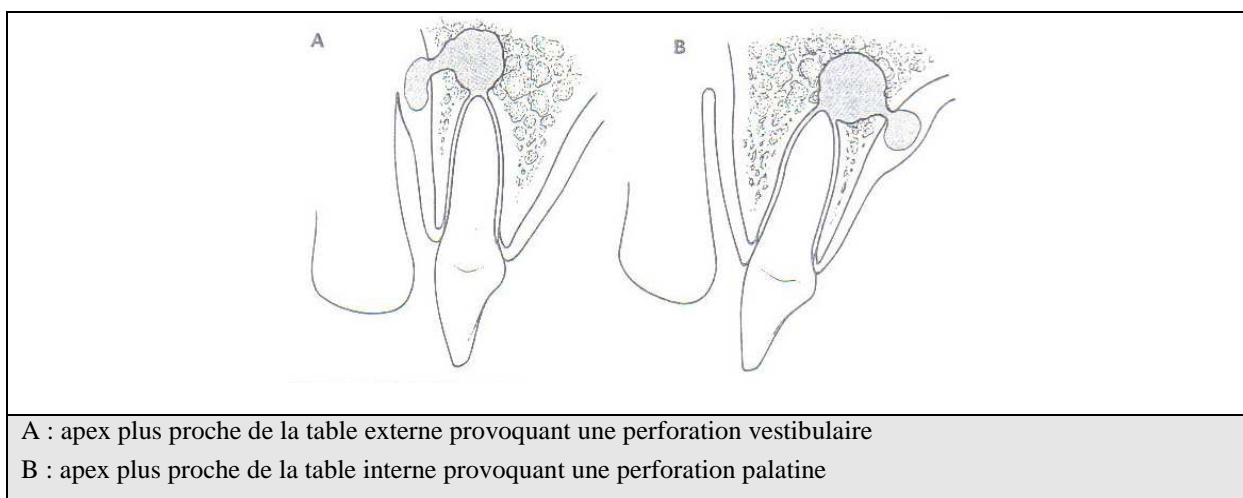


Figure 1 : Influence de la position de l'apex par rapport aux corticales dans la progression fistulaire d'après KABAN (1980)

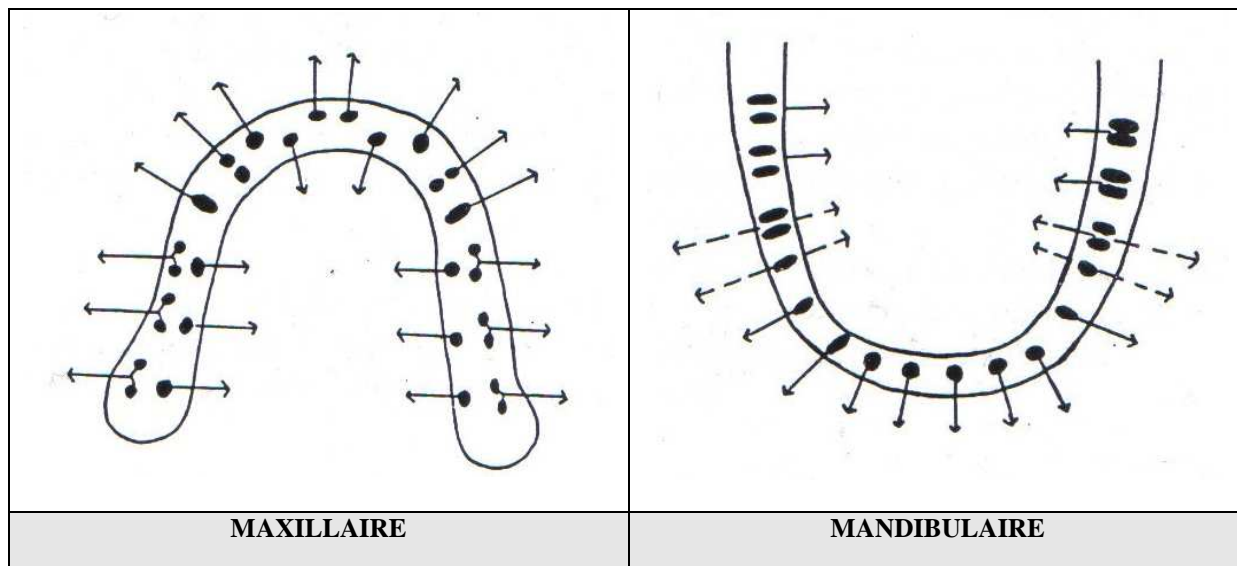


Figure 2 : Position des apex par rapport aux tables osseuses maxillaire et mandibulaire d'après ARTIS (1989) (les flèches indiquent le sens de migration possible de l'infection) (1989)

2.3.3.3 Muscles et aponévroses

2.3.3.3.1 Principe

L'infection perce le périoste et progresse alors dans les tissus mous en direction de loges anatomiques prévisibles. Le chemin emprunté par le pus est conditionné par deux contraintes: les muscles et les aponévroses [KABAN 1980].

Ce schéma illustre le rapport entre le site de perforation et les attachements musculaires et aponévrotiques.

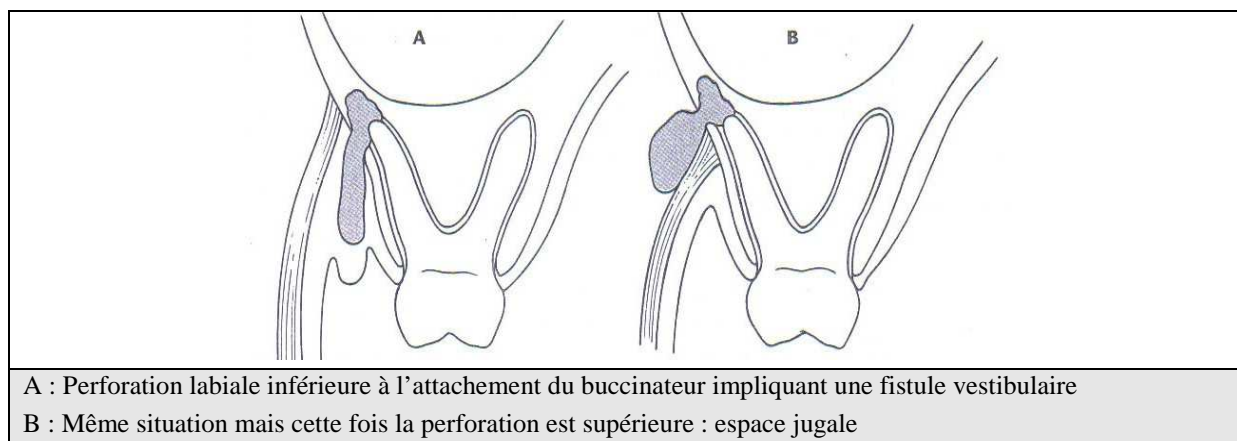


Figure 3 : Influence des insertions musculaires et aponévrotiques dans la progression du pus d'après KABAN (1980)

Pour les dents déciduales : le desmodonte cède plus facilement à la pression exercée par le pus donc ce dernier s'écoule à travers le sulcus. Sinon, le pus forme de petits abcès qui se fistulisent rapidement, puis se reforment en l'absence de traitement, ou se pérennisent sous forme d'une fistule gingivale chronique. [LOPPIN 2006]

2.3.3.3.2 Au maxillaire

Selon KAMINA (2004), les muscles concernés sont les suivants :

- *le muscle élévateur de l'angle de la bouche*: il s'étend de la fosse canine du maxillaire à l'angle de la bouche ;
- *le muscle buccinateur*: il s'étend du corps de la mandibule au-dessus de la ligne oblique, de l'extrémité postérieure du processus alvéolaire et du raphé ptérygo-mandibulaire à l'angle de la bouche ;
- *le muscle abaisseur du septum nasal*: quadrilatère, il naît du maxillaire au-dessus des incisives et de la canine, et se termine sur la face profonde des téguments de la cloison du nez.

2.3.3.3 A la mandibule

Selon KAMINA (2004), les muscles concernés sont les suivants :

- *le muscle abaisseur de la lèvre inférieure* : il s'étend de la partie antérieure de la ligne oblique de la mandibule à la peau et muqueuse de la lèvre inférieure ;
- *le muscle mentonnier* : situé de chaque côté du frein de la lèvre inférieure, il s'étend des saillies alvéolaires des incisives et canine à la peau de la région mentonnière ;
- *le muscle abaisseur de l'angle de la bouche* : il s'étend de la partie antérieure de la ligne oblique de la mandibule et se termine sur la commissure labiale et la lèvre inférieure ;
- *le muscle buccinateur* : *CF. paragraphe précédent* ;
- *le muscle mylo-hyoïdien* : pair et aplati, les deux muscles sont unis sur la ligne médiane par un raphé pour former le plancher de la bouche. Celui-ci s'étend de la ligne mylo-hyoïdienne de la mandibule au bord supérieur du corps de l'os hyoïde.

2.3.3.4 Vue d'ensemble

La position relative des apex des dents postérieures avec les insertions musculaires du mylohyoïde et du buccinateur détermine si le trajet fistuleux percera à la peau ou à la muqueuse.

Les insertions musculaires des muscles de la mimique et le muscle élévateur de l'angle de la bouche exercent la même fonction dans le secteur antérieur, surtout au niveau du mentonnier.

Selon son appartenance maxillaire ou mandibulaire, sa situation antérieure ou postérieure, sa proximité par rapport aux tables osseuses et la situation de son apex par rapport aux insertions musculo-aponévrotiques, l'infection se développe dans l'une des unités formant le puzzle des régions anatomiques maxillofaciales.

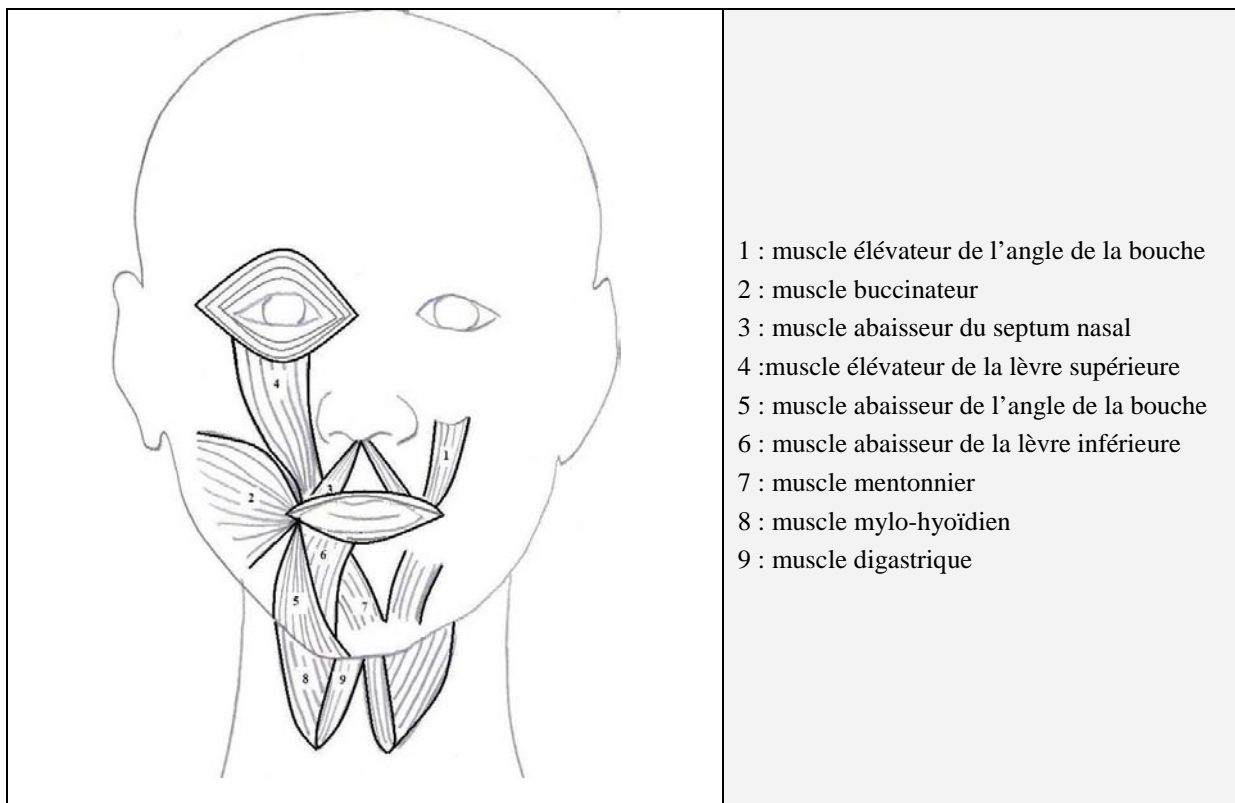


Figure 4: Muscles de la face et du cou impliqués dans la localisation des fistules cutanées et muqueuses

Figure 5: Vue linguale de la mandibule montrant les attachements musculaires. Le rapport entre l'attache du muscle mylohyoïde et les apex dentaires est un facteur important pour déterminer si la fistule évoluera en sublingual ou en sous-maxillaire d'après GOLDBERG (1994)

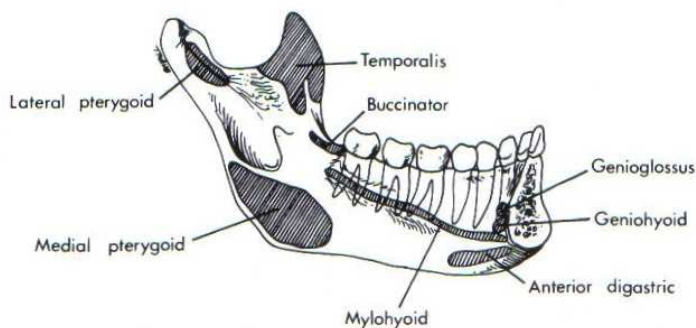
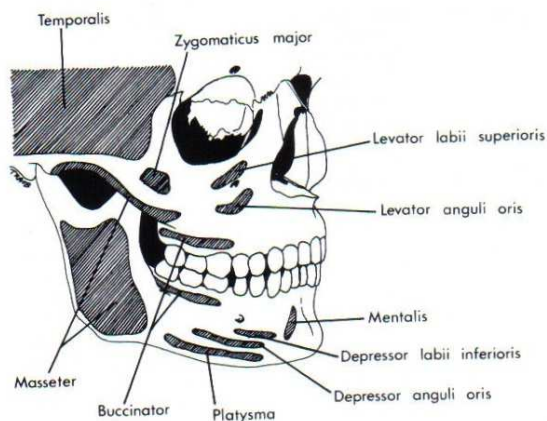


Figure 6: Insertions des muscles faciaux. La localisation du buccinateur, du platysma et du mentonnier détermine le trajet des fistules d'après GOLDBERG (1994)



2.3.3.4 Tissu cellulaire

2.3.3.4.1 Les régions de la face et du cou

La tête est divisée en de nombreuses régions correspondant aux os de la tête ou à un organe sous-jacent. Leur description permet de comprendre les localisations des fistules cutanées et de les décrire. [KAMINA 2004]

- **Les régions de la face :** Figure 7
 - **Les régions médianes :** impaires sont au nombre de trois :
 - *la région nasale* cerne la base du nez ;
 - *la région orale* entoure la bouche ;
 - *la région mentonnière* répond au menton.
 - **Les régions latérales :** paires sont au nombre de cinq
 - *La région orbitaire* entoure l'orbite ;
 - *La région infraorbitaire* est latérale à la région nasale, et inférieure à la région orbitaire ;
 - *La région zygomatique* en rapport avec l'os zygomatique, forme la pommette ;
 - *région parotido-massétérique* : recouvre la parotide et la branche de la mandibule ;
 - *La région buccale ou génienne basse*, latérale aux régions orale et mentonnière, forme la joue limitée en haut par la ligne d'occlusion et en bas par le rebord basilaire de la mandibule.
- **La région cervicale antérieure :** Figure 8

Elle est limitée latéralement par le bord antérieur des muscles sterno-cléido mastoïdiens. Elle est subdivisée en:

- **Deux régions impaires et médianes :**
 - *la région submentonnière*, inférieure à la région mentonnière, est limitée par l'os hyoïde et les ventres antérieurs des muscles digastriques ;
 - *la région subhyoïdienne* est limitée :
 - En haut par le corps de l'os hyoïde ;
 - En bas par l'incisure jugulaire du sternum ;

- Latéralement, par la partie inférieure du bord antérieur du muscle sterno-cléido-mastoidien, et le ventre supérieur du muscle omo-hyoïdien.

➤ **Quatre régions paires et symétriques :**

– *le trigone submandibulaire* ou *région sous maxillaire* est limité

- en haut, par la mandibule ;
- en bas et en arrière par le muscle digastrique.

– *la région sublinguale* ;

– *le trigone carotidien*, latéral au trigone submandibulaire et à la région subhyoïdienne, est limité par

- en arrière, par le bord antérieur du muscle sterno-cléido-mastoidien ;
- en haut par le ventre postérieur du muscle digastrique ;
- en avant par le ventre supérieur du muscle omo-hyoïdien.

– *La région sterno-cléido-mastoïdienne* est en rapport avec le muscle homonyme. Sa partie inférieure est marquée par une dépression, la petite fosse supra-claviculaire.

Le plancher buccal est divisé en 2 étages par le muscle mylo-hyoïdien:

- l'étage sus-mylohyoïdien comprend la région linguale ;
- l'étage sous mylo-hyoïdien comprend :
 - la région sous hyoïdienne médiane ou sous mentale ;
 - les régions sous hyoïdiennes latérales.

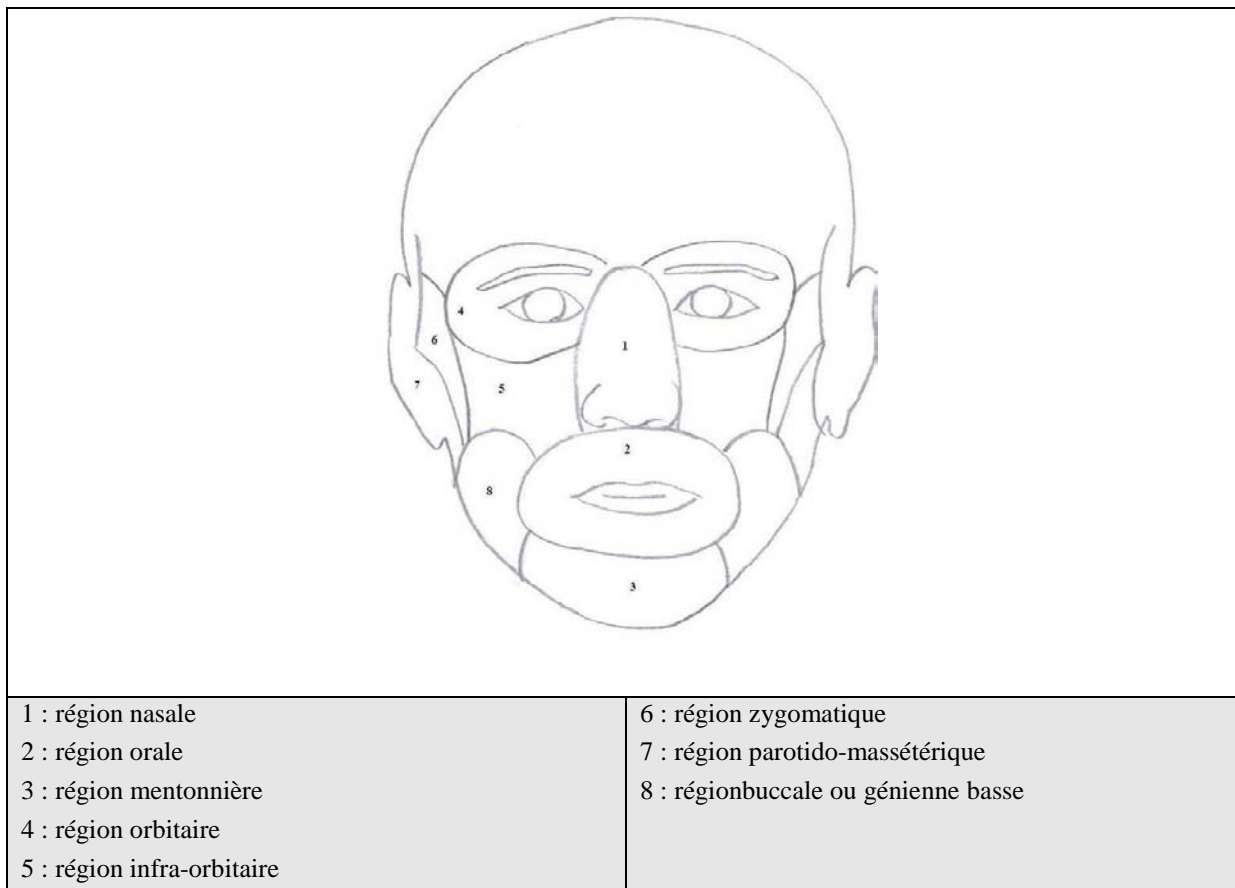


Figure 7: Régions de la face d'après KAMINA (2004)

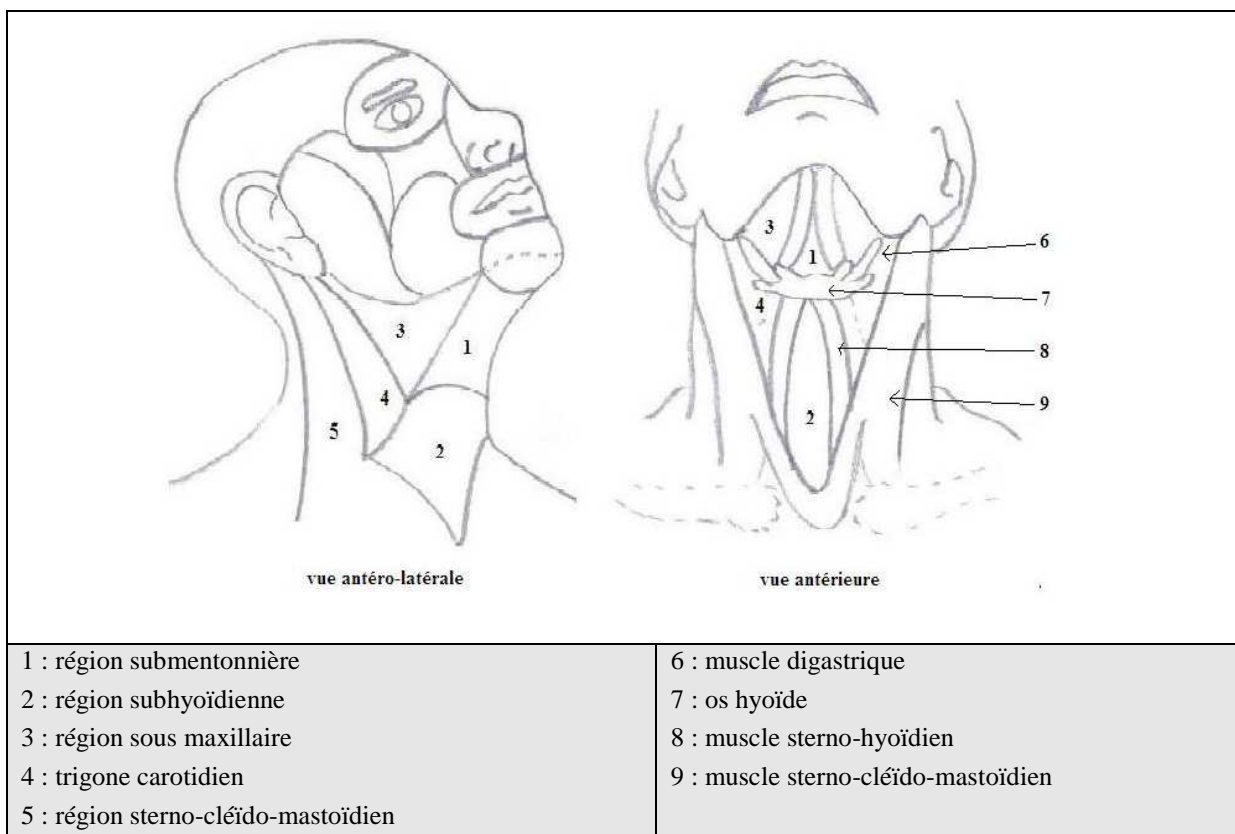


Figure 8: Régions cervicales antérieures d'après KAMINA (2004)

2.3.3.4.2 La fibromuqueuse et le vestibule

En l'absence de tissu cellulo-adipeux il n'existe pas de cellulites proprement dites. En effet, la fibromuqueuse, peu extensible, adhère fermement au plan osseux, ce qui limite le décollement. Ainsi, l'infection d'origine dentaire va réaliser selon KABAN (1980): au niveau de la gencive attachée des "parulies"; au niveau du palais des « abcès sous périostés ».

La profondeur du sillon vestibulaire joue également dans la direction de la diffusion. La profondeur du vestibule est variable. A partir de la région incisive, elle augmente et atteint un maximum à l'aplomb de la canine puis décroît vers les molaires jusqu'à atteindre un minimum au niveau des dents de sagesse. La gouttière inférieure a une profondeur moindre par rapport à la supérieure. L'apex sera au-dessus ou en dessous selon la dent. Selon DECHAUME (1966), les racines sont globalement plus courtes que ce sillon, sauf pour les trois molaires inférieures dont les apex sont nettement en-dessous du sillon.

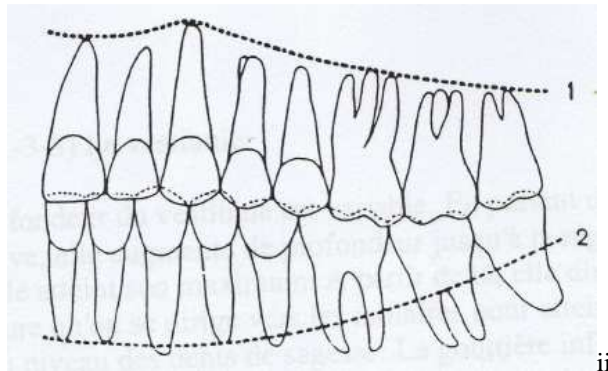


Figure 9: lignes de réflexion de la muqueuse gingivale indiquant la profondeur de sillon vestibulaire, 1 maxillaire et 2 mandibulaire d'après DECHAUME (1966)

2.3.3.4.3 Répartition du tissu cellulaire

Les cellulites se développent au niveau des espaces cellulaires remplissant les loges entourant la mandibule et le maxillaire. Ces loges communiquent entre elles, notamment par l'intermédiaire de l'espace para-amygdalien, puis avec les grands espaces anatomiques de décollement qui s'étendent depuis la base du crâne jusqu'au médiastin: risque grave. [PERON 2002]

Le tissu cellulaire est un tissu conjonctif lâche qui comporte des fibres élastiques, des fibres de collagène, des cellules vasculaires et une substance fondamentale. Il est :

- Conjonctivo-vasculaire: car traversé par des vaisseaux sanguins et lymphatiques ;
- Cellulo-adipeux: car présentant des cellules adipeuses.

Le tissu adipeux assure un rôle de remplissage et facilite le glissement intermusculo-aponévrotique, intermusculo-musculaire, intermusculo-osseux et interosseux. Au niveau de la face, le tissu cellulaire est cellulo-adipeux forment des couches homogènes occupant, à des concentrations différentes, l'ensemble des régions labiales, mentonnière, génienne, masséterine, pharyngo-mandibulaire, parotidienne, palatine, plancher buccal, commissure inter-maxillaire et temporale.

Région nasale: Elle contient peu de tissu cellulaire

Région orale : Elle contient peu ou pas de tissu cellulaire

Région mentonnière : La couche cellulo-graisseuse qui existe entre la peau et les muscles peauciers est peu développée.

Région génienne : La peau et le tissu sous cutané cellulo-adipeux dont l'épaisseur diminue d'arrière en avant. Les différents espaces intermusculaires sont comblés par du tissu cellulaire lâche: ce sont dans ces loges que se collectent les phlegmons géniens. Ils communiquent avec les fosses temporales et zygomatiques. Ce tissu est également traversé par le canal de Sténon, les vaisseaux faciaux, les lymphatiques et les filets nerveux. Entre le masséter et le buccinateur, le tissu cellulaire forme la boule grasseuse de Bichât.

- Première couche superficielle : muscles peauciers ;
- Couche intermédiaire: buccinateur et son aponévrose ;
- Couche profonde: squelette et muqueuse buccale. Cette dernière adhère à la face profonde du buccinateur et se réfléchit sur les rebords alvéolaires en formant les gouttières vestibulaires supérieure et inférieure.

Région massétérine : composée essentiellement par le masséter qui s'insère sur la face externe de la branche montante. Il est engainé dans une aponévrose qui forme, avec la branche montante, une loge ostéofibreuse.

Région de la fosse zygomatique : Elle contient les muscles ptérygoïdiens et du tissu cellulo-graisseux dans lequel cheminent l'artère maxillaire interne et le nerf mandibulaire..

Région palatine : absence de tissu cellulaire. Le pus se collecte en abcès sous-périostés, entre la fibromuqueuse et l'os. Cependant, à noter en arrière de la dernière molaire, au niveau du palais mou, une couche de tissu sous muqueux sous l'aponévrose du voile qui se prolonge vers la ligne médiane de la luette.

Le plancher buccal est constitué de deux régions séparée par le muscle mylo-hyoïdien.

Région sublinguale : du tissu cellulaire comble en totalité cette loge aux abords de la glande sublinguale

Région submandibulaire : le tissu cellulaire comble cette loge aux abords de la glande sous-maxillaire et les ganglions lymphatiques.

Région submentonnière contient du tissu cellulaire qui comble l'espace.

Les fascias créent des espaces faciaux potentiels. Ils sont constitués de tissu conjonctif. L'os hyoïde est l'élément anatomique le plus important du cou qui limite la diffusion de l'infection.

Concernant les quelques cas engendrant des infections des régions faciales : Ce sont de potentielles loges qui se remplissent de pus lors d'infections. Elles n'existent pas chez les personnes saines.

Les principales loges directement concernées sont: submentonnière, buccale, sous-maxillaire et sublinguale.

[PERON 2002] Figure 10

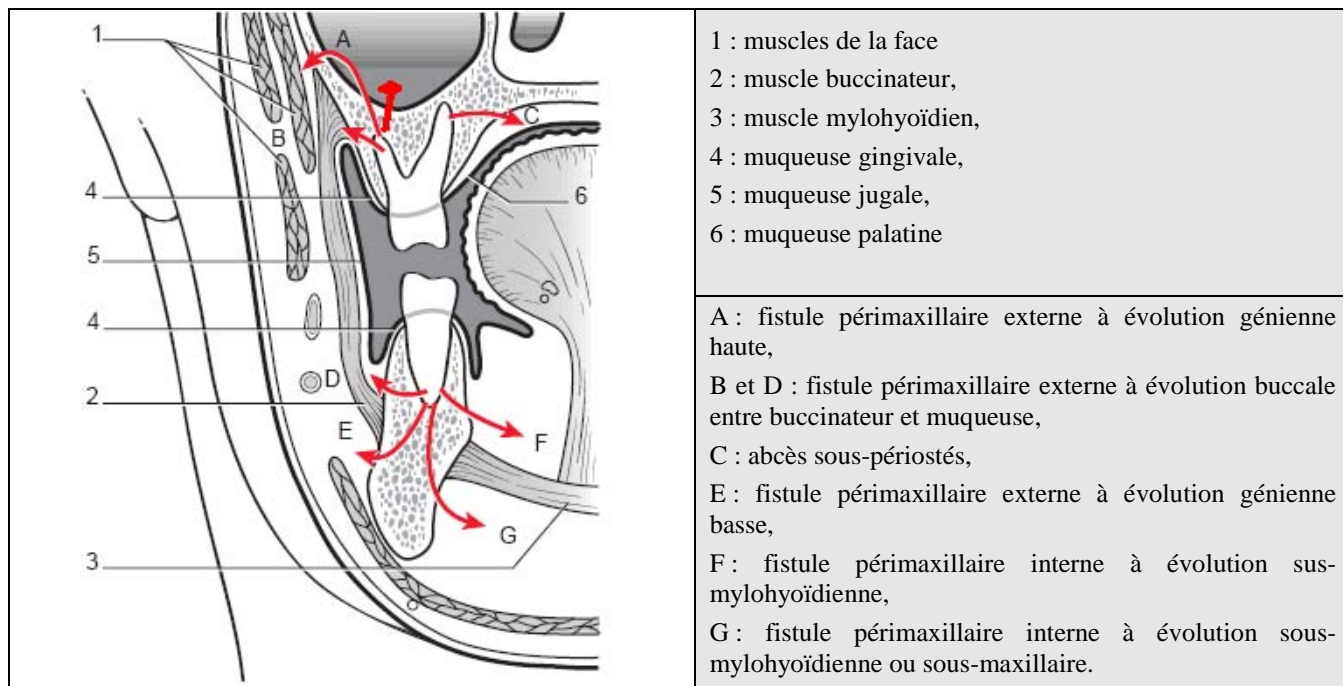


Figure 10: Coupe frontale de la face passant par la première molaire d'après PERON (2002)

2.3.3.5 Schémas explicatifs des trajets fistuleux selon la topographie

2.3.3.5.1 Au maxillaire

La collection suppurée, issue d'une incisive centrale, se draine le plus souvent au vestibule. Autrement, la fistule contourne le muscle abaisseur du septum nasal et intéresse soit, au-dessus de lui, le seuil narinaire [FOWLER 2000] cela représente une incidence très petite, soit, en-dessous, la lèvre supérieure, incidence encore plus rare. L'évolution vers les fosses nasales est également très rare, elle dépend de conditions anatomiques particulières telles que des racines longues.

L'apex de l'incisive latérale est orienté le plus souvent du côté palatin. Les trajets fistuleux seront donc préférentiellement rencontrés dans cette région et rarement en vestibulaire. Sinon, la fistule est cutanée en passant surtout au-dessus du muscle abaisseur du septum nasal pour atteindre l'aile latéral du nez.

Comme l'incisive, la canine se draine le plus souvent dans le vestibule. Mais, en raison de sa longueur, la canine peut se drainer dans le sillon naso-génien et atteindre la paupière inférieure. L'infection diffuse rarement vers les fosses nasales Figure 13.

Les infections périapicales des racines palatines de la première prémolaire ou des deux premières molaires sont responsables d'abcès palatins. Du côté externe tout dépend de la longueur des racines par rapport à la limite d'insertion maxillaire du buccinateur : au-dessous se constitue une fistule vestibulaire; au-dessus se forme une fistule cutanée génienne. De même la fistule d'une dent antrale¹ peut pénétrer le sinus. Une des complications est alors la sinusite Figure 14. En première intention, quelle soit aigue ou chronique, la thérapeutique est médicale puis chirurgicale si la sinusite passe à la chronicité.

¹ Dent antrale : contractant des rapports avec le sinus maxillaire

2.3.3.5.1.1 L'incisive centrale

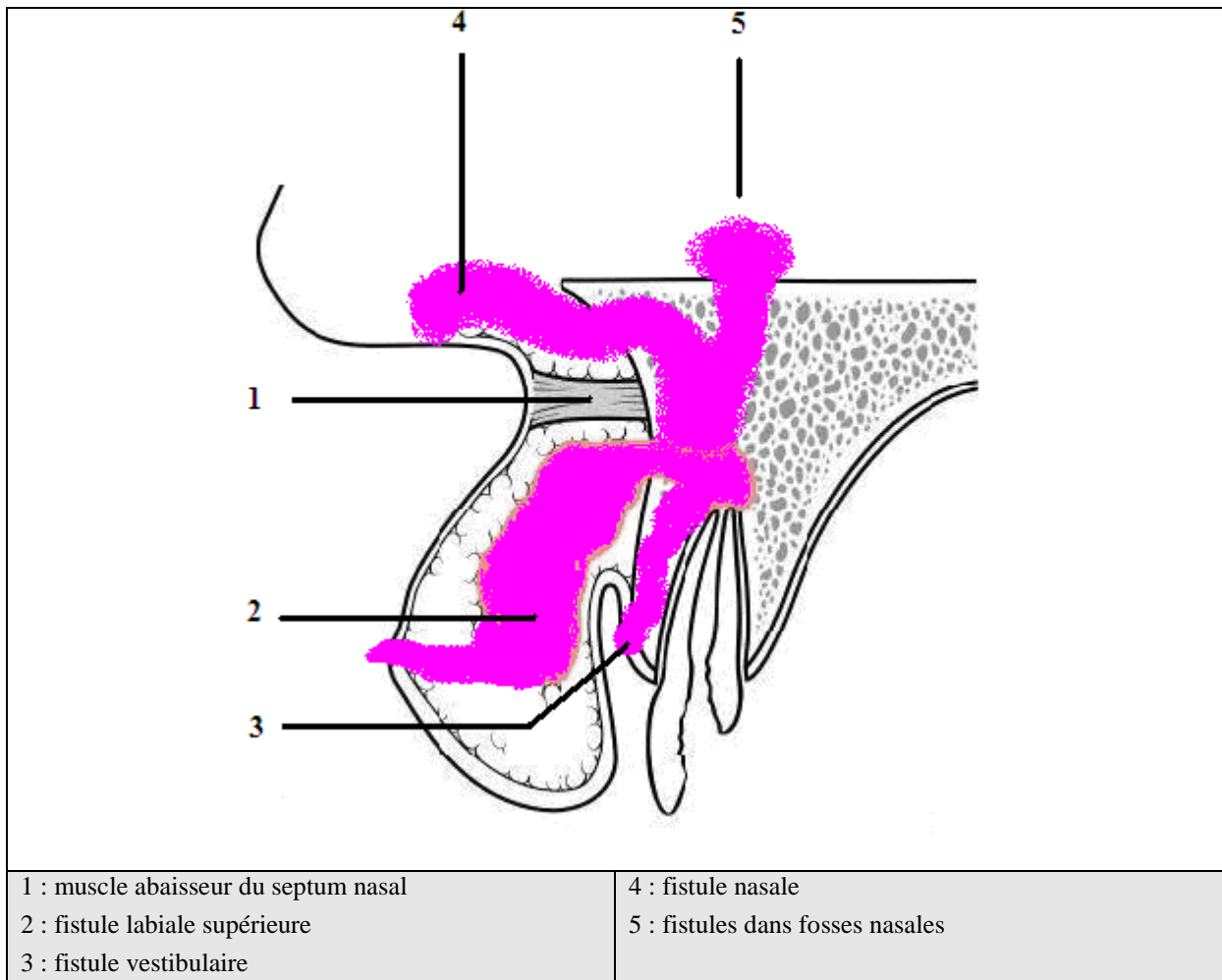


Figure 11 : Trajets fistuleux sur incisive centrale

Fistules incisive centrale maxillaire			
Type	Localisation	Fréquence	
Cutanée	Lèvre supérieure	Moins de 8%	
	Intra-narinaire		
Muqueuse	Fosses nasales	Très rare	2/3 (IC+IL)
	vestibulaire	Très fréquente	
Remarque	Le muscle abaisseur du septum nasal détermine le type de fistule		
Référence	Pour les fistules cutanées : CIOFFI 1986 sur l'ensemble des fistules cutanées Pour les fistules muqueuses SLUTZKY 2009 sur l'ensemble des fistules muqueuses à droite et fréquence relative de localisation à gauche. IC: incisive centrale; IL: incisive latérale		

Tableau 9 : Fiche technique incisive centrale

2.3.3.5.1.2 L'incisive latérale

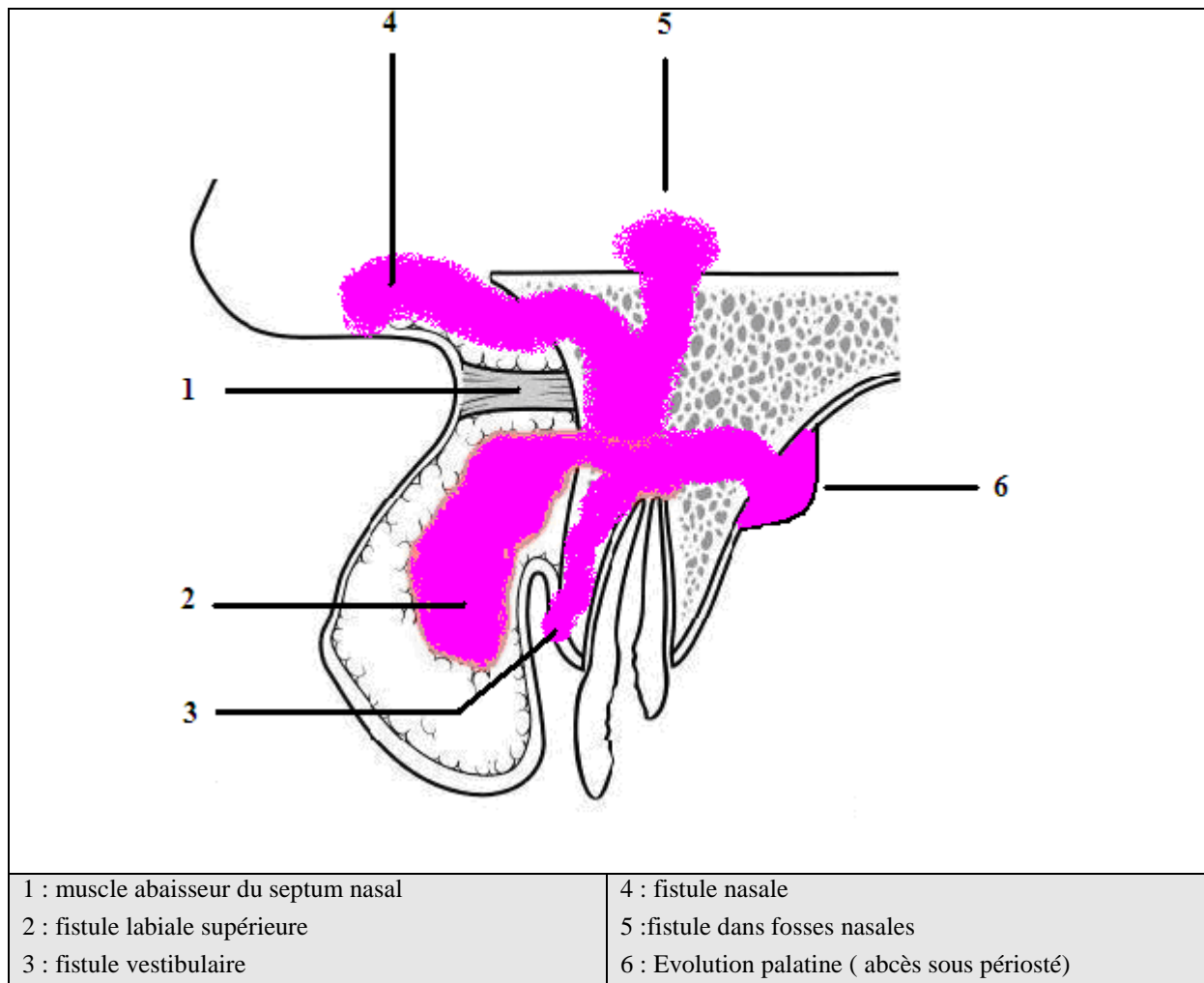


Figure 12: Trajets fistuleux sur incisive latérale maxillaire

Fistules incisive latérale maxillaire			
Type	Localisation	Fréquence	
Cutanée	Lèvre supérieure	Moins de 8%	
	Intra-narinaire		
	Angle interne de l'œil		
	Sillon naso-génien		
Muqueuse	palatine	Possible	2/3 (IC+IL)
	vestibulaire	Très fréquente	
Remarque	Le muscle abaisseur du septum nasal détermine le type de fistule		
Référence	Idem tableau 9		
	IC: incisive centrale; IL: incisive latérale		

Tableau 10 : Fiche technique incisive latérale maxillaire

2.3.3.5.1.3 La canine

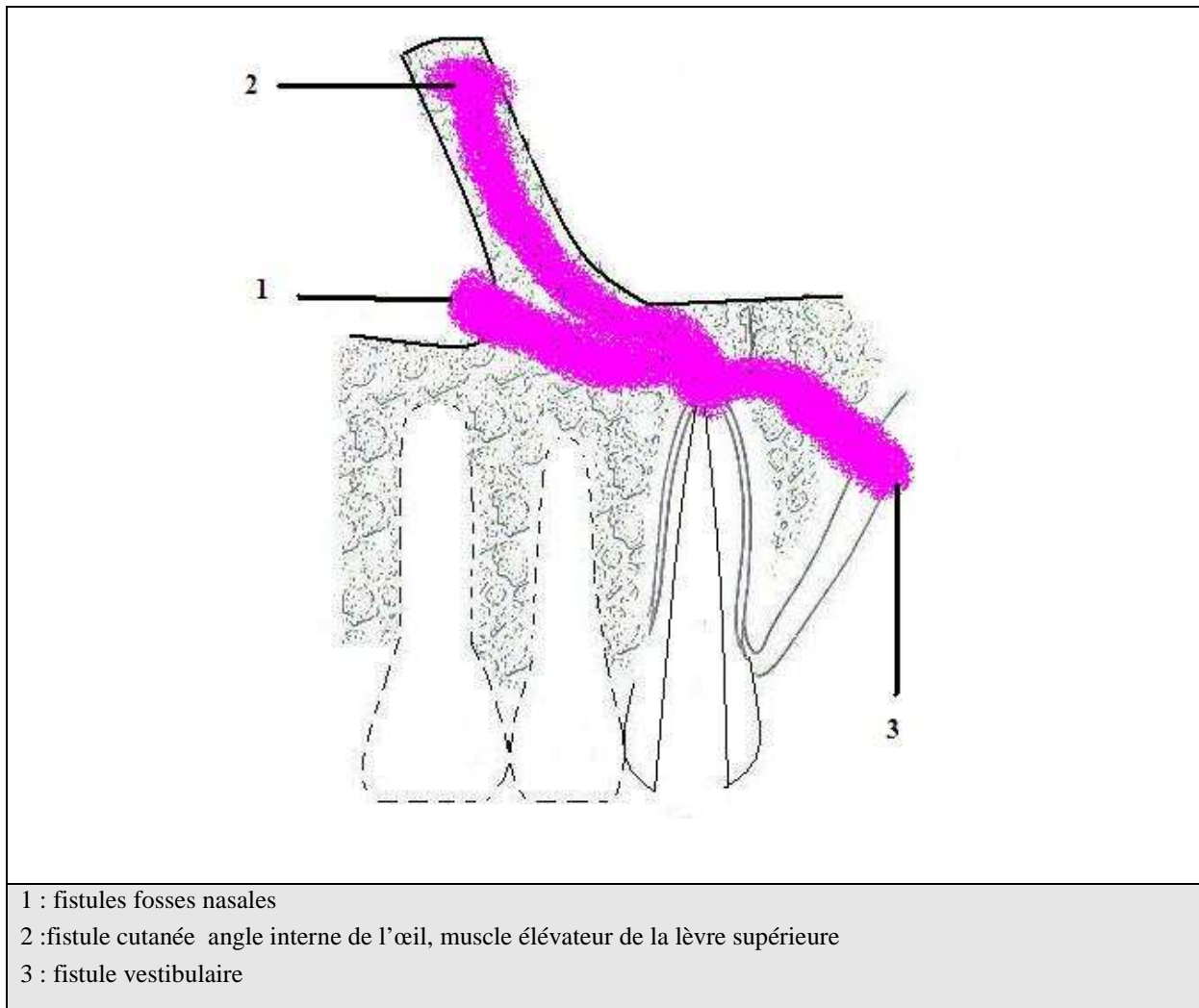


Figure 13: Trajets fistuleux sur la canine maxillaire

Fistules canine maxillaire			
Type	Localisation	Fréquence	
Cutanée	Lèvre supérieure	Moins de 8%	
	Intra-narinaire		
	Angle interne de l'œil		
	Sillon naso-génien		
Muqueuse	vestibulaire	Plus fréquente	Très rare
Remarque	Le muscle élévateur de la lèvre supérieure et le muscle élévateur de l'angle de la bouche déterminent le type de fistule		
Référence	Idem tableau 9		

Tableau 11: Fiche technique canine maxillaire

2.3.3.5.1.4 Les prémolaires et molaires

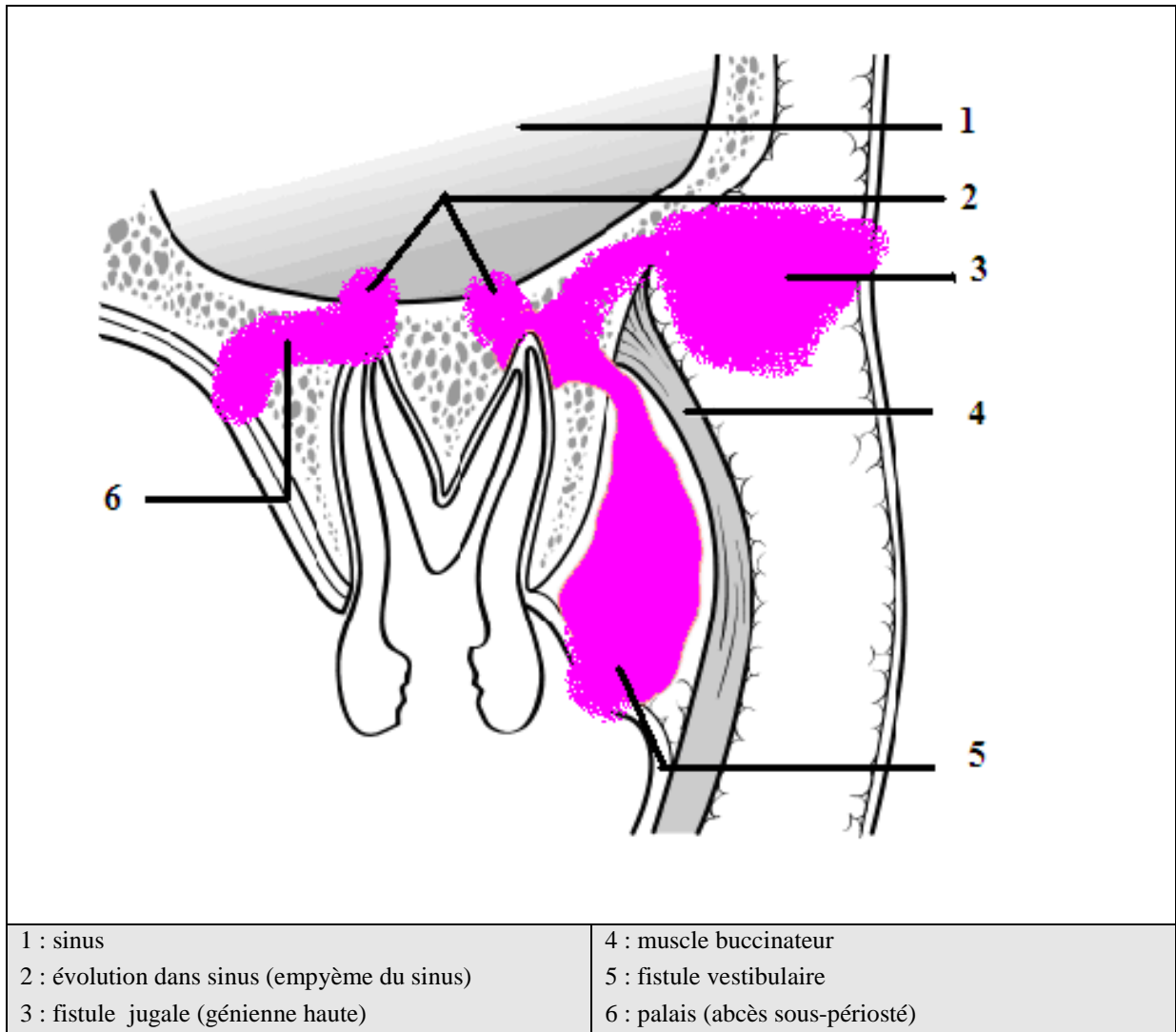


Figure 14: Trajets fistuleux sur les prémolaires et molaires maxillaires

Fistules prémolaires maxillaires			
Type	Localisation	Fréquence	
Cutanée	Région génienne	13% PM+M	
Muqueuse	vestibulaire	Très fréquente	1/3 PM+M
Remarque	Le muscle buccinateur détermine le type de fistule		
Référence	Idem tableau 9, PM : prémolaires et M : molaires		

Tableau 12: Fiche technique prémolaire et molaire maxillaire

Fistules molaires maxillaires			
Type	Localisation	Fréquence	
Cutanée	Région génienne	13% PM+M	
Muqueuse	vestibulaire	3/4	1/3
	palatine	1/4	PM+M
Remarque	Le muscle buccinateur détermine le type de fistule		
Référence	Idem tableau 9, PM : prémolaires et M : molaires		

Tableau 13: Fiche technique molaires maxillaires

2.3.3.5.2 Mandibule

Les apex des incisives et canines sont très proches de la table externe. Les fistules en rapport avec ces dents évoluent toujours du côté vestibulaire. La fistule contourne le muscle mentonnier et le muscle abaisseur de la lèvre inférieure et intéresse soit, au-dessus d'eux, le vestibule (le plus fréquent), soit, en-dessous, le menton ou la région sous-mentale.

La première prémolaire est plus proche de la table externe ce qui explique une plus grande fréquence des fistules vestibulaires. La deuxième prémolaire est sensiblement à égale distance des deux tables, ce qui explique une fréquence égale des fistules linguales et vestibulaires. La fistule évolue sous le buccinateur et perce à la peau dans la région mentonnière.

La première molaire est sensiblement à égale distance des deux tables, ce qui explique une fréquence égale des fistules linguales et vestibulaires.

La deuxième et troisième molaire sont situées plus près de la table interne produisant des fistules linguales en passant au-dessus de l'insertion du muscle mylo-hyoïdien. Elles peuvent percer au plancher buccal après avoir cheminées dans la loge sublinguale. Moins fréquemment, la fistule passe sous l'insertion du muscle mylo-hyoïdien, traverse la loge sous-mandibulaire et se termine à la peau en longeant le muscle platysma. Figure 5

La dent de sagesse peut entraîner des fistules muqueuses du côté lingual dans différents secteurs à savoir : la commissure maxillo-mandibulaire, la région para-amygdalienne ou la région temporale (la fistulisation constituant l'évolution des cellulites ptérygo-mandibulaires d'ESCAT et des cellulites ptérygo-pharyngiennes). La dent de sagesse peut également donner naissance à des fistules cutanées en se drainant vestibulairement. La fistule traverse les loges massétérides et temporales, elle perce en dessous du zygoma.

Une complication possible de l'infection de la loge sublinguale est l'Angine de Ludwig. Il s'agit d'une cellulite sévère due à une infection bactérienne intéressant le plancher oral sous la langue, suite à l'infection des prémolaires et molaires mandibulaires (apex des racines sous les insertions du mylohyoïde). Elle est plus fréquente chez les enfants. Les symptômes incluent : les gonflements de la gencive; une douleur au niveau de la langue; un gonflement du cou plus des tissus et des espaces submandibulaires et sublinguaux; de la fièvre, une dysphagie; et dans des cas sévères, on peut trouver des difficultés à respirer accompagnées d'un stridor (Son aigu émis par la personne lorsque l'air rentre dans ses poumons).

2.3.3.5.2.1 Bloc incisivo-canin

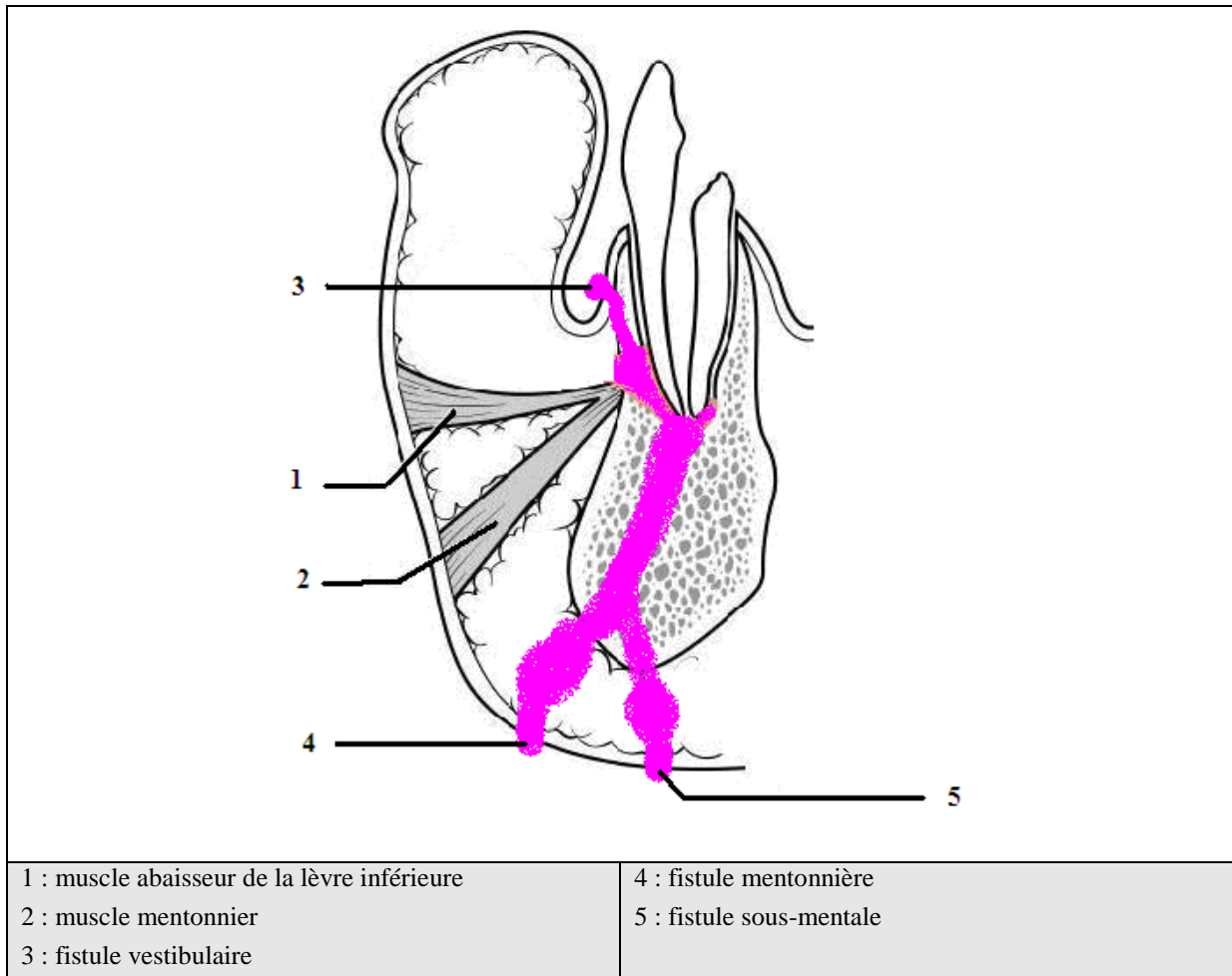


Figure 15: Trajets fistuleux sur le bloc incisivo-canin mandibulaire

Fistules bloc incisivo-canin mandibulaire			
Type	Localisation	Fréquence	
Cutanée	Région mentonnière	28%	
	Région sous-mentale	12%	
Muqueuse	vestibulaire	Très fréquente	1/4 I Néant C
Remarque	Le muscle abaisseur de la lèvre inférieure et le muscle mentonnier déterminent le type de fistule		
Référence	Idem tableau 9, I : incisives, C : canine		

Tableau 14: fiche technique bloc incisivo-canin mandibulaire

2.3.3.5.2.2 Premières prémolaires

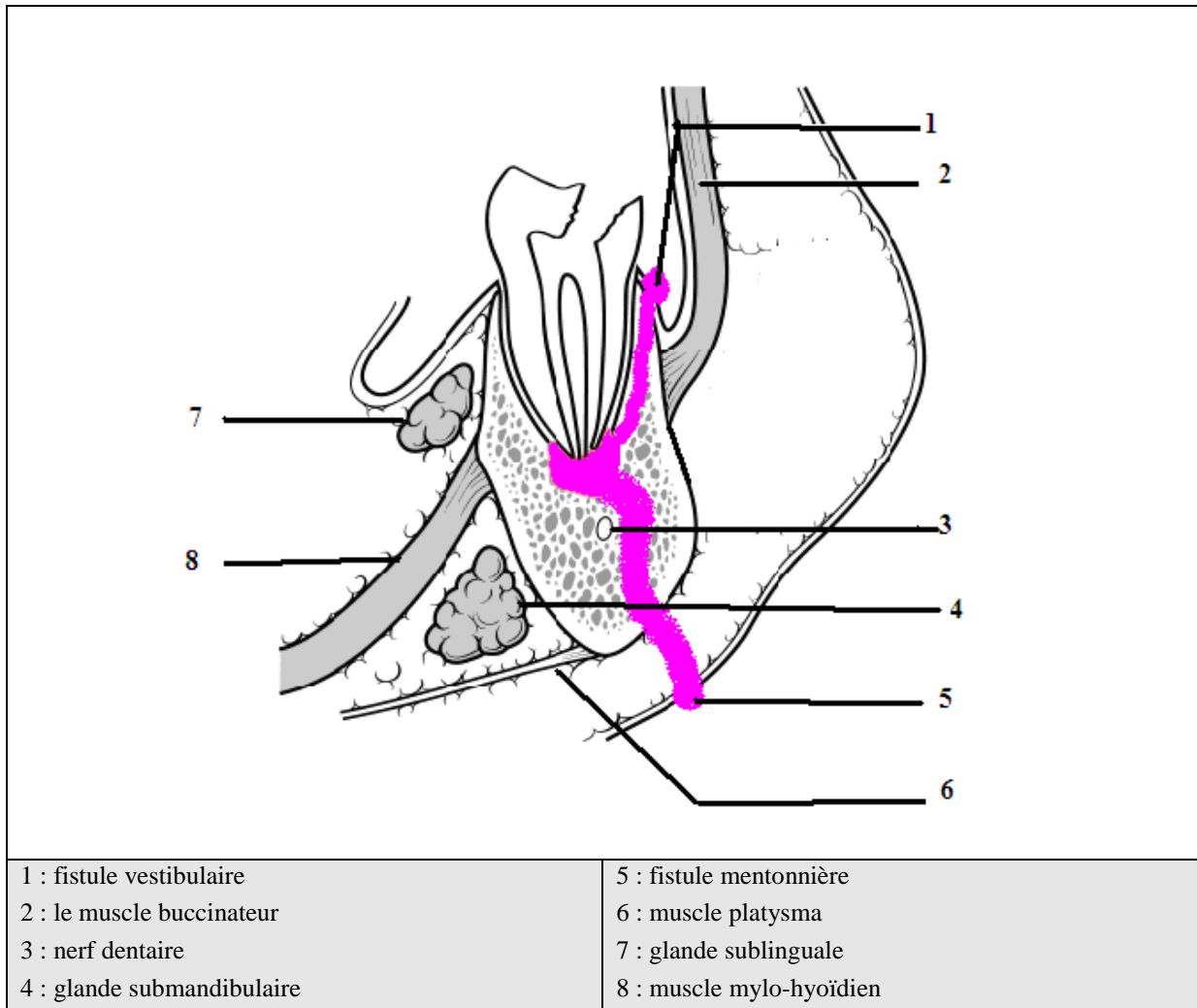


Figure 16: Trajets fistuleux première prémolaire mandibulaire

Fistules première prémolaire mandibulaire			
Type	Localisation	Fréquence	
Cutanée	Région mentonnière	39% (prémolaires et molaires mandibulaires)	
	Région sous-mentale		
Muqueuse	vestibulaire	Très fréquente	3/4 (PM+M)
Remarque	Le muscle buccinateur, le muscle platysma et le muscle mylo-hyoïdien déterminent le type de fistule		
Référence	Idem tableau 9, PM : prémolaires et M : molaires		

Tableau 15: fiche technique première prémolaire mandibulaire

2.3.3.5.2.3 Deuxièmes prémolaires et molaires

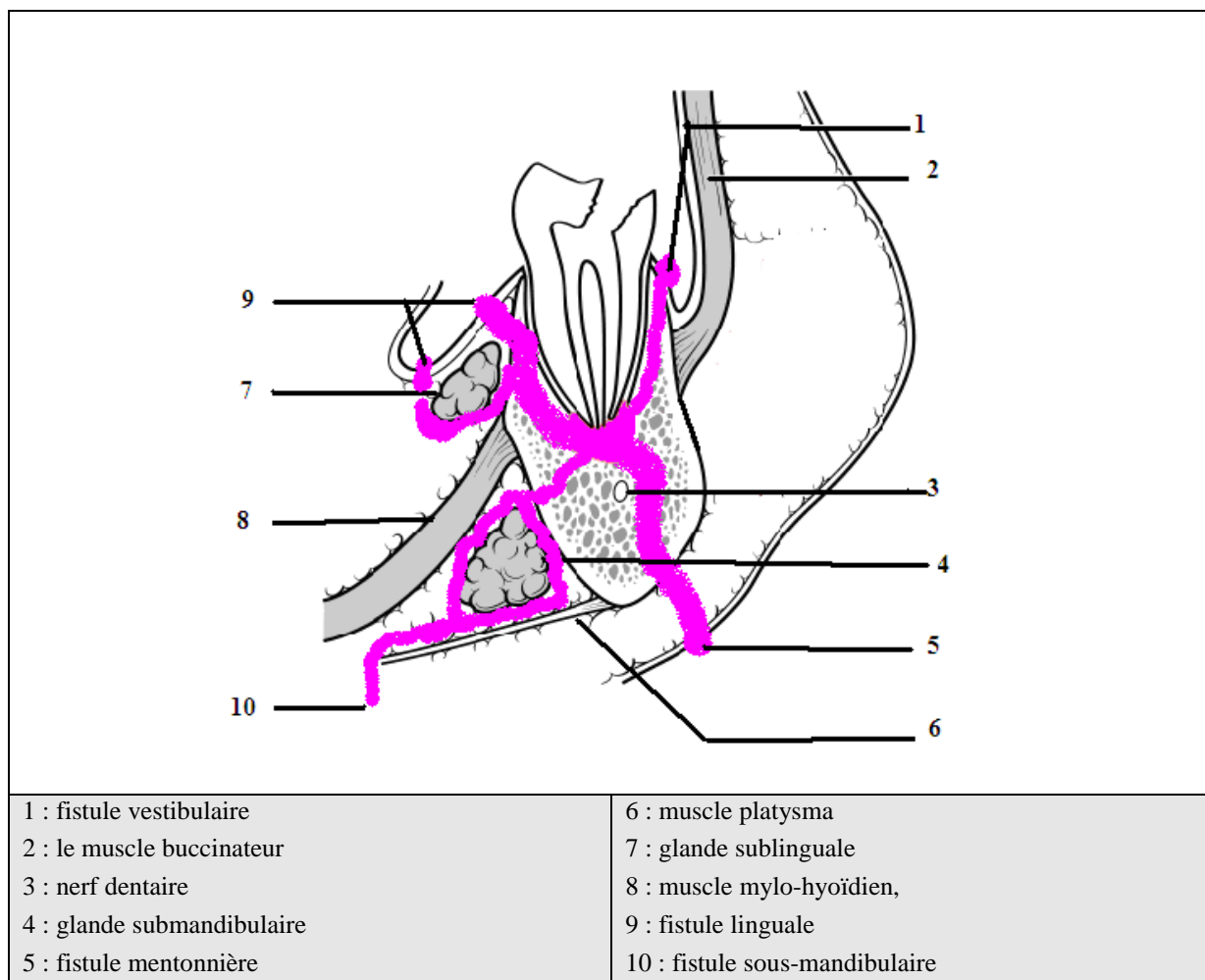


Figure 17: Trajets fistuleux deuxième prémolaire et molaire mandibulaires

Fistules deuxième prémolaire et molaires mandibulaires			
Type	Localisation	Fréquence	
Cutanée	Région mentonnière	39% (prémolaires et molaires mandibulaires)	
	Région sous-mandibulaire		
Muqueuse	vestibulaire	3/4	3/4 (PM+M)
	linguale	1/4	
Remarque	Le muscle buccinateur, le muscle platysma et le muscle mylo-hyoïdien déterminent le type de fistule		
Référence	Idem tableau 9		

Tableau 16: Fiche technique deuxième prémolaire et molaires mandibulaires

2.4 HISTOLOGIE

2.4.1 Problématique

Les publications antérieures aux années 1980's ne concordent pas sur la nature de tissu bordant les fistules. Certains auteurs prétendent que les fistules sont bordées par du tissu de granulation [BENDER, SELTZER et GROSSMAN] d'autres par de l'épithélium [SOMMER, OSTRANDER, CROWLEY] et d'autres encore ont observé les 2 histologies sans se l'expliquer [INGLE, WEINE, HARRISON 1976].

Les examens microscopiques se faisaient à partir de sections longitudinales des trajets fistuleux. Or, ces trajets sont tortueux d'où les difficultés d'interprétation sur la présence et le degré d'épithélialisation des fistules.

2.4.2 Protocole d'observation microscopique

HARRISON en 1976 met en place un protocole qui permet d'obtenir un résultat en trois dimensions: Chaque trajet fistuleux est objectivé par une radiographie avec cône de gutta en place. Celui-ci sert de tuteur pour la dissection de la fistule depuis son extériorisation jusqu'au foyer infectieux. Les biopsies sont immédiatement fixées dans une solution de formol. Des sections transversales sont réalisées sur toute la longueur à intervalles réguliers (50 µm) avec le maître cône en place. Figure 23

HARRISON a examiné histologiquement 10 fistules prélevées chez des humains. Une seule était bordée d'épithélium stratifié et squameux. Les 9 autres étaient bordées de tissu de granulation composée de cellules inflammatoires chroniques. La persistance était de 2 ans. Parce que d'autres anciennes fistules étaient bordées de tissu de granulation, ils en conclurent qu'il n'existait pas de corrélation entre la durée et l'apparence histologique des bordures fistuleuses.

Il estime que ce n'est pourtant pas aberrant qu'une fistule s'épithélialise. En effet, le tissu de granulation a un lit vasculaire riche ce qui peut permettre la diffusion des nutriments indispensables à la formation de l'épithélium. Le cordon a deux sources possibles d'épithélium : la muqueuse orale et les cellules prolifératives de la lésion péri-apicale [SELTZER et BENDER].

En 1982, VIRE pensaient quant à lui que la chronicité pouvait être corrélée à l'épithélisation. (Mise en évidence d'une bordure épithéliale sur une fistule de 9 ans d'âge).

2.4.3 Nature histologique des fistules

BAUMGARTNER (1984) utilisa ce protocole pour déterminer la nature et la structure des fistules. Dans la moitié des cas, il a pu examiner les foyers infectieux associés. Sur les quinze foyers apicaux observés au microscope, l'étude a dénombré quatre granulomes, quatre kystes et sept abcès.

L'examen microscopique de trente fistules a permis de tirer les enseignements suivants : Figure 19

- 100% sont bordées d'épithélium stratifié squameux au niveau de l'orifice jusqu'à la bordure en brosse. De plus cliniquement il est impossible de savoir si la bordure épithéliale s'étend jusqu'au foyer inflammatoire ;

- 67% ne présentent pas d'épithélium au-delà de la bordure en brosse. Le restant étant bordé de tissu de granulation ;
- 33% possèdent une extension d'épithélium jusqu'à la lésion péri-apicale. Celle-ci peut être complète ou interrompue ;
- Quel que soit le statut histologique de la lésion, la bordure épithéliale ne se forme jamais à partir du foyer infectieux. La prolifération épithéliale semble avoir pour point de départ uniquement le pore muqueux ;
- Une fistule peut se développer à partir d'une lésion microscopiquement diagnostiquée comme étant un abcès, un kyste ou un granulome ;
- Seulement 2 fistules sur les 15 étudiées avaient des radioclarités apicales <5mm de diamètre mais >3mm.

STOLL en 1963 décrit l'orifice fistuleux cutané par une acanthose et une élongation de la bordure en brosse épithéliale.

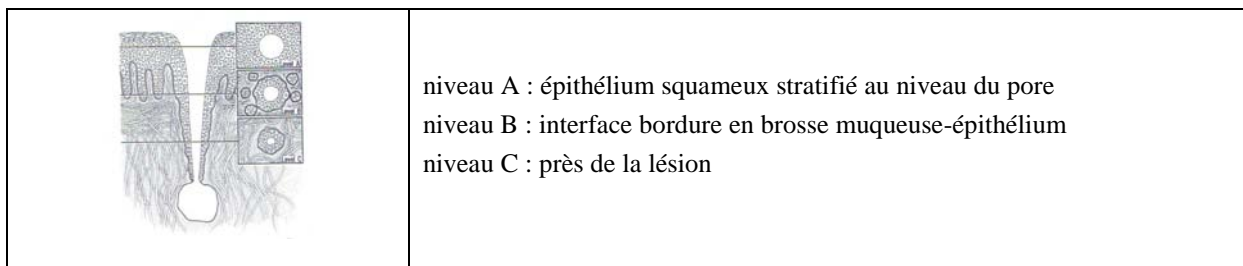


Figure 18 : Différentes coupes d'une fistule bordée par de l'épithélium d'après BAUGMARTER (1984)

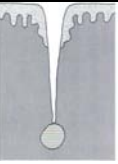


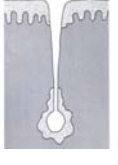
	<p>A : Fistule avec bordure épithéliale au niveau de l'orifice 67% des cas</p>
	<p>B : Fistule avec bordure épithéliale s'étendant jusqu'à la lésion péri-apicale 33% des cas</p>
	<p>C : Fistule avec bordure épithéliale se mêlant à l'épithélium kystique (2 sur 4 kystes observés)</p>
	<p>D : Fistule avec bordure épithéliale à l'orifice et prolifération épithéliale à partir d'un kyste péri-apical (non observé)</p>

Figure 19 : Aspect histologique d'une fistule d'après BAUGMARTER (1984)

2.5 ETIOLOGIES

Les voies de pénétration bactériennes sont le canal radiculaire de la dent, la voie trans-ligamentaire, la voie ostéopériostée et la voie directe (plaies par action d'un élément iatrogène).

2.5.1 Lésions radiculo-dentaires

La mortification de la pulpe dentaire est la porte d'entrée infectieuse la plus importante.

2.5.1.1 Après carie

La carie dentaire est la cause primordiale de ces lésions radiculo-dentaires: propagation d'une infection du complexe dentino-pulpaire au desmodonte. L'évolution se fait vers le granulome ou le kyste périapical qui suppurent!

Ces fistules sont asymptomatiques :

- absence de signes fonctionnels de par le drainage continu de la lésion. Par contre, si pour une raison ou une autre le canal fistuleux vient à être obstrué, une douleur peut apparaître [CHOWDRI 2009] ;
- signes cliniques: saillie plus ou moins ferme centrée par un orifice ou une masse bourgeonnante, granulomateuse laissant sourdre du pus. La dent peut être mobile et absence de vitalité pulpaire [CHOWDRI 2009].

2.5.1.2 Après traumatisme

Les nécroses pulpaires sans caries et secondairement infectées:

2.5.1.2.1 Contusions et subluxations

Les contusions et subluxations peuvent entraîner des lésions irréversibles de la pulpe par rupture du paquet vasculo-nerveux au niveau de l'apex. La pulpe se nécrose dans un second temps. Figure 20

2.5.1.2.2 Fêlures et fractures

2.5.1.2.2.1 Définition

Les fêlures et fractures conduisent à des lésions irréversibles de la pulpe et à la diffusion de l'infection entre les fragments.

En ce qui concerne les fractures: la plupart ont lieu sur la paroi buccale ou linguale de la dent. Les fractures verticales représentent 2 à 5% des dents dévitalisées et surviennent entre 4,5 et 8,5 ans après la procédure endodontique [LLENA-PUY 2001].

Les étiologies d'après COHEN (2006) sont les suivantes :

- prématurités occlusales ou charges occlusales excessives ;

- traumatismes ;
- traitement iatrogénique: lors de l'obturation à la gutta-percha par condensation, pose d'un tenon, inlay-core (effet de coin).

2.5.1.2.2.2 Epidémiologie

Les fractures verticales des racines sont associées dans 66% des cas aux prémolaires maxillaires (les deuxièmes) et aux molaires mandibulaires (racines mésiales).

Elles surviennent plus fréquemment sur des dents présentant des restaurations ou ayant été dévitalisées.

La tranche d'âge la plus touchée est les plus de 45 ans, ceux qui sont les plus susceptibles d'avoir besoin de soins.

Une fistule est de temps en temps associée à une fracture verticale des racines. Elle survient dans 18% des cas selon les statistiques établies par COHEN (227 dents fracturées).

Dans l'étude de TAMSE (1999) qui concerne 92 dents dévitalisées et fracturées, la fréquence de survenue de fistule apparaît dans 35% des cas.

2.5.1.2.2.3 Aspects cliniques

Concernant la fracture : Figure 21

- le signe le plus retrouvé : Poche parodontale associée dans 67% des cas, elle est profonde et étroite sur le côté vestibulaire Une perte osseuse périapicale est un signe prépondérant ;
- les lésions périapicales et un épaississement du desmodonte ne sont pas des signes courants ;
- douleur et abcès sont parfois associés mais aussi douleur à la percussion et mobilité.
- **Concernant les fistules associées :**
- nombre: Orifices multiples [KEINAN 2008] ;
- Localisation : Les orifices sont retrouvés dans 75% des cas à moins de 4 mm de la limite marginale (apicalement). C'est caractéristique par rapport aux échecs de traitements endodontiques où les fistules s'extériorisent plutôt à la muqueuse près de l'apex [TAMSE 1999] ;
- les orifices cutanés sont extrêmement rares. On peut citer cependant l'étude de CHAN qui décrit un cas. Dent causale: première molaire mandibulaire fracturée suite à un traumatisme. Extériorisation à l'angle de la mandibule.



	
Aspect clinique: 11 plus foncée avec orifice sous la limite marginale	Fistulographie avec cône de gutta

Figure 20: 11 dent nécrosée suite à une luxation ancienne, cas clinique hôpital militaire de METZ



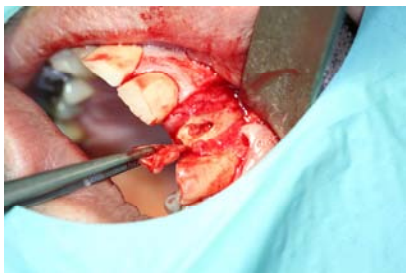
		
Aspect clinique cônes en place	Fistulographie	Exploration et mise en évidence de la fracture

Figure 21: Fracture sur 22 avec deux orifices vestibulaires, cas clinique du Dr. Rémi Curien.




		
Aspect clinique	Radio post-op	Réséction apicale et obturation a retro des 3 canaux

Figure 22: Fistule sur PM avec trois canaux dont un non obturé, cas clinique du Dr. Rémi Curien



	
---	--

Figure 23: Dissection d'une fistule muqueuse, cas clinique du Dr. Rémi Curien

2.5.1.2.3 Accidents thérapeutiques endodontiques

Ils surviennent dans trois situations [ENCAOUA 1995] :

- **Physique** : lors d'un traitement radiculaire, persistance de bactéries:
 - dépassement de la jonction cémento-dentinaire par sonde, broche ou tire-nerf, fausse route, perforation du plancher d'une chambre pulpaire d'une dent multiradiculée ;
 - Défaut d'étanchéité des restaurations ;
 - Canal non obturé Figure 22.
- **Chimique** : les produits utilisés peuvent entraîner une inflammation: anhydride arsénieux, acide sulfurique, dérivés phénolés, chlorés ou formolés, résine de type bakélite, gutta-percha, etc. L'étude de NAKAMURA (1999) concerne la 36, nécrosée suite à une obturation à l'amalgame. La lésion périapicale a provoqué une fistule cutanée. L'examen histologique de la pulpe a mis en évidence des cellules inflammatoires: réponse de l'hôte face aux antigènes (composants de l'amalgame).
- **Mécanique** : Troubles de l'occlusion après une restauration coronaire surévaluée.

La rhizalyse peut donner des parulies qui se fistulisent rapidement.

2.5.2 Lésions parodontales

2.5.2.1 Définition

L'abcès parodontal est une inflammation aigue localisée qui s'accompagne d'érythème de douleur, de gonflement. La douleur est spontanée voire exacerbée à la percussion ou en occlusion. Les dents concernées sont mobiles, extrusées. Le drainage soulage le patient. Dans les stades avancés, c'est-à-dire après rémission et donc passage à la chronicité, une fistulisation à la muqueuse peut être observée. L'abcès devient ainsi asymptomatique.

2.5.2.2 Epidémiologie

C'est la deuxième cause d'accidents infectieux aigus.

2.5.2.3 Aspects cliniques

- la parodontolyse détruit directement l'espace desmodontal et, à terme, mortifie la pulpe dentaire « a retro » [PERON 2002] ;
- les péricoronarites d'éruption et de désinclusion, en particulier de la troisième molaire inférieure le plus souvent peuvent entraîner des fistulisations.

L'abcès est la plus commune des infections aiguës du parodonte. Il se présente sous la forme d'une collection suppurée. Il faut distinguer deux origines : parodontales et endo-parodontale Figure 24

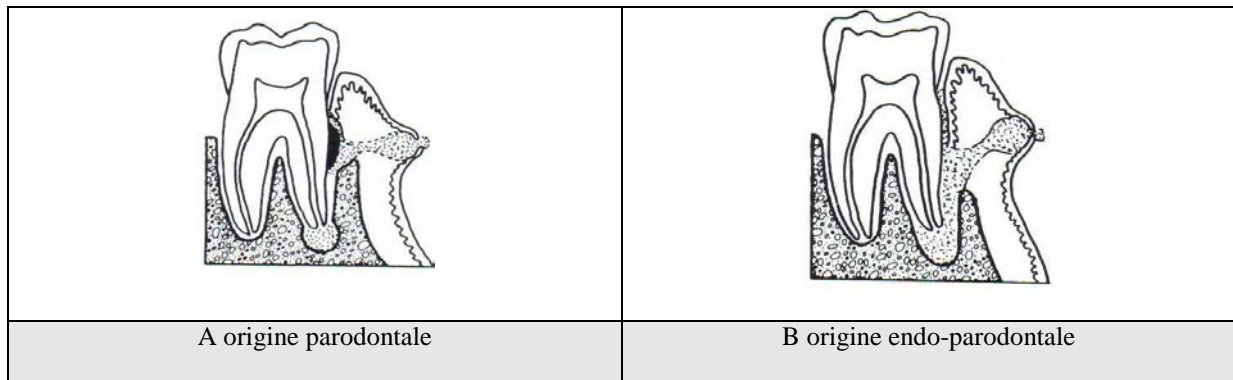


Figure 24 : Représentation des deux cas où le parodonte est impliqué dans la formation de fistules d'après GOLDBERG (1994)

Pour GRELLET et MINC (1994), la fistulisation spontanée d'un contenu d'une poche peut se faire suivant deux modes :

- **fistule de type direct** : à proximité du foyer causal ; discrète, petite, non bourgeonnante sur une muqueuse très congestionnée et siège surtout dans la région incisive supérieure. La grande cause de ces fistules est l'abcès parulique. Celui-ci, par des poussées de rétention et de suppuration, contribue à entretenir la fistule tant que le foyer inflammatoire persiste ;
- **fistule de type indirect** : l'orifice fistuleux se trouve à distance du foyer causal: c'est l'abcès serpiginieux de ROY. Ce cas est fréquent pour les molaires et les incisives supérieures.

Les fistules associées à des lésions parodontales sont typiquement révélées par une profondeur de sulcus anormale (appréciée par le passage d'une sonde parodontale) et une réponse positive ou non (Nécrose par voie rétrograde à partir d'un foyer parodontal ou dans les suites d'un curetage de kyste.) des dents aux tests de vitalité.

2.5.3 Dents incluses

2.5.3.1 Définition

Ce sont des dents dont le phénomène d'éruption ne leur a pas permis de faire totalement éruption dans la cavité orale, plus précisément d'évoluer normalement jusque dans le milieu buccal en atteignant une relation d'occlusion fonctionnelle au sein des arcades alvéolodentaires maxillaire ou mandibulaire, en particulier, et du système stomatognathique, en général [ALLING 1993].

Ces anomalies dentaires sont congénitales prééruptives (anomalies de position de nombre voire de volume et/ou de morphologie plus rarement de développement et/ou de structure) et/ou éruptives (Retard d'évolution).

Elles peuvent être:

- **strictement incluses** : pas la moindre effraction de la muqueuse orale, sans contamination du sac péri-coronaire en position ectopique ou hétérotopique ;

- **enclavées** : ouverture du sac péricoronaire c'est-à-dire effraction de la muqueuse orale. Il existe un risque élevé de péricoronarite.

La localisation anatomique des dents incluses et leurs relations avec les structures environnantes influencent la voie de contamination puis de diffusion de l'infection...

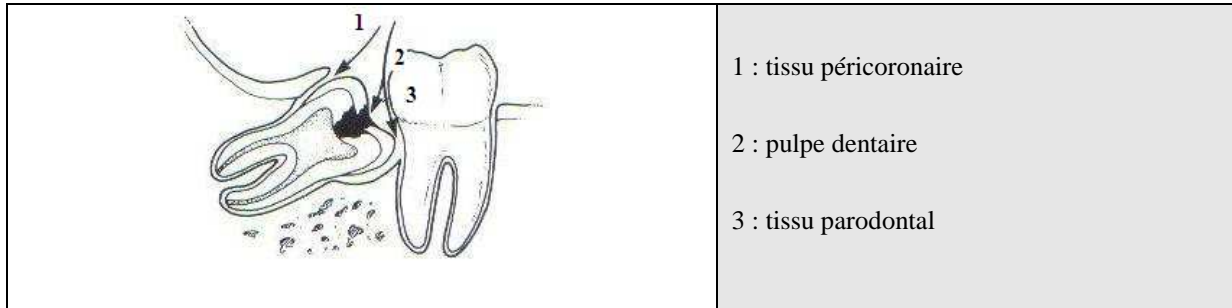


Figure 25: une troisième molaire incluse présentant 3 voies d'invasion infectieuse: d'après ALLING (1993)

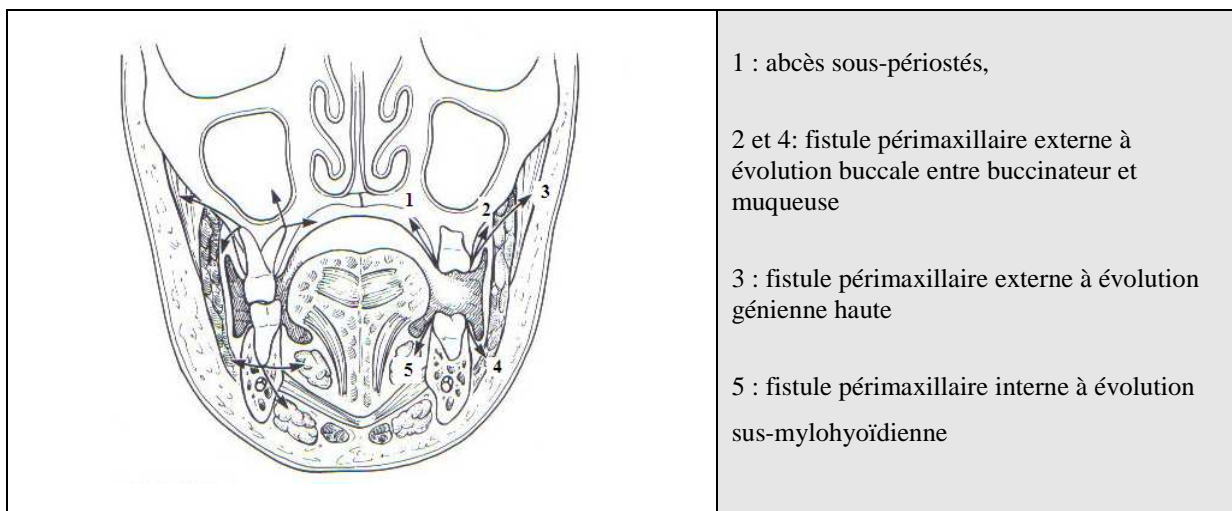


Figure 26 : à droite, possibles voies de diffusion d'une infection à partir de troisièmes molaires incluses d'après ALLING (1993)

2.5.3.2Epidémiologie

Etude de CHOWDRI 2009: 117 fistules observées dont 24 imputables à des dents incluses.

Les accidents infectieux de l'éruption dentaire concernent surtout les difficultés d'évolution de la troisième molaire mandibulaire. Il s'agit essentiellement d'accidents muqueux sous forme de péricoronarite ou de gingivostomatite.

Toute infection du sac ou d'un kyste péricoronaire peut se drainer vers la cavité buccale ou les plans profonds. Cela forme une communication dont la chronicité réalise une fistule.

Avec la perte horizontale d'os (physiologique ou pathologique), des dents jusqu'alors strictement incluses deviennent enclavées et sont susceptibles de s'infecter.

2.5.3.3 Aspects cliniques

Le siège de la fistule est situé tout particulièrement :

- milieu du Palais ou du vestibule: canine ectopique ;
- tubérosité: dent de sagesse ;
- région parotidienne: cas d'une troisième molaire mandibulaire en position ectopique présentant une fistule cutanée [SCHWIMMER 1972].

Un stylet introduit dans la fistule butte sur la couronne dentaire. La consistance est différente de l'os. Le son est également différent.

La radiographie confirme le diagnostic en montrant la nature, la forme, la position et les rapports de la dent incluse.

2.5.4 Post-extractions

CHOWDRI décrit deux types de fistule après des extractions dentaires (2009):

- **Fistule Primaire** : une infection est présente avant l'extraction et n'est pas résolue avec l'acte (curetage insuffisant d'un kyste) Un kyste résiduel, s'il n'est pas entièrement cureté peut survivre seul après l'extraction de sa dent causale, cliniquement muet jusqu'au jour où un facteur déclenchant le révèle de manière spectaculaire [CIOFFI 1986];
- **Fistule secondaire** : l'extraction entraîne l'apparition d'une lésion. Ceci peut s'expliquer par :
 - la persistance d'un fragment de racine, d'apex reliquat d'une extraction ancienne ;
 - aseptie non rigoureuse Conséquence d'un geste thérapeutique ayant mis l'os à nu et s'étant surinfecté (ostéomyélite, ostéonécrose et ostéoradionécrose) ;
 - mauvaise couverture antibiotique.

2.5.5 Ostéites diffuses ou ostéomyélites

2.5.5.1 Définition

Ce sont des ostéites localisées insuffisamment traitées et/ou résistantes à l'antibiothérapie et/ou liées à la persistance de lésions mal visualisées. Elles se retrouvent plus fréquemment sur les terrains immunodéprimés, et associées à des pathologies générales [BOIBIEUX 2000].

Celles donnant des fistules sont d'origine infectieuse: les ostéites suppurées. La fistule est une complication

2.5.5.2 Epidémiologie

Elles sont en nette régression depuis quelques décennies, grâce aux progrès de l'hygiène buccodentaire, de l'accès aux soins et de l'antibiothérapie, mais persistent néanmoins en raison de certains comportements (excès de boissons sucrées, négligence, etc.) ou de terrain fragilisé [BOIBIEUX 2000].

2.5.5.3 Physiopathologie

L'infection s'étend de proche en proche en contaminant l'os sain et les parties molles (cellulite), les signes cliniques s'exacerbent, de même que l'œdème périosteux. Au niveau des parties molles, il apparaît des fistules muqueuses ou cutanées [BOIBIEUX 2000].

Les ostéomyélites chroniques primitives n'entraînent habituellement pas de séquestres ni de fistulisation [BOIBIEUX 2000].

2.5.5.4 Aspects cliniques

Les signes cliniques associés sont:

- la douleur : très vive, localisée ou irradiée, continue ou à renforcements paroxystiques, parfois insomnante, majorée au contact et gêne l'alimentation ;
- Tuméfaction osseuse (œdème, érythème tissus mous) : asymétrie faciale.

Les autres signes possibles variables selon l'intensité et l'étiologie, atténués dans les formes chroniques, plus marqués chez le sujet jeune, souvent masqués par l'antibiothérapie prescrite préalablement : Trismus, halitose, signes dentaires (mobilité, desmodontite, perte de vitalité), érudation osseuse, séquestre, hypoesthésie labiomentonnière, anesthésie sous-orbitaire rare, adénopathies cervicales et hyperthermie [BOIBIEUX 2000].

2.5.6 Ostéonécroses

2.5.6.1 Définition

Parmi les ostéites des maxillaires en général (ostéomyélites, ostéonécroses, ostéoradionécroses), 10 % d'ostéonécrose surviennent sous bisphosphonates. [ABI NAJM 2008]

L'ostéochimionécrose (ONM) est une maladie secondaire à la prise de bisphosphonates (BP) utilisés pour lutter contre l'ostéopénie. Les bisphosphonates sont des molécules synthétiques analogues aux pyrophosphates inorganiques naturels. Ils réduisent d'environ 20 à 50% le risque de fracture pathologique [MATHOO 2004].

Les affections bénignes concernées par la diminution du remodelage calcique sont l'ostéoporose post-ménopausique et cortisonique, la maladie de Paget, les dysplasies fibreuses, la nécrose aseptique de la hanche et l'ostéogénèse imparfaite, etc.

Les affections malignes concernées sont les myélomes multiples et les métastases osseuses solides (seins, prostate), l'hypercalcémie maligne, etc.

Dès 2003, MARX fait état des premiers cas d'ostéonécrose des maxillaires (ONM) chez des patients traités par des biphosphonates, en particulier le pamidronate et le zolédronate. Depuis lors, les articles abondent sans pouvoir établir un lien de causalité entre la prise des biphosphonates et l'apparition de ONM [SILVERMAN 2009].

2.5.6.2 Epidémiologie

Incidence : La prévalence de l'ONM est difficile à évaluer. Elle dépend de la molécule prescrite, de la posologie et de la durée du traitement [ABI NAJM 2008].

Il s'avère cependant que les biphosphonates administrés par voie parentérale en carcinologie, notamment le pamidronate et le zolédronate dont la puissance anti-résorptive est très élevée, sont les principaux responsables de cette complication. En effet, les doses pour indications oncologiques sont souvent jusqu'à 10 fois plus élevées que celles pour ostéoporose. Les bisphosphonates par voie orale ont une biodisponibilité d'environ 5 %, contre 50 % par voie intraveineuse [WOO 2006].

Localisation et sexe: Les lésions siègent dans 63% des cas à la mandibule et préférentiellement sur le secteur postérieur et la prédominance féminine est très nette : 71 % [RUGGIERO 2006].

Leur apparition est soit provoquée par un acte chirurgical soit spontanée selon la répartition suivante [MARX 2003] :

- 60% provoquées au niveau de l'os alvéolaire: avulsion, mise en place d'implant, chirurgie parodontale ;
- 40% spontanées: au niveau d'exostoses ou de la muqueuse fine facilement traumatisée.

Les facteurs de risque supplémentaires sont :

- généraux: âge supérieur à 65 ans, diabète, corticothérapie, éthylo-tabagique ;
- locaux: hygiène bucco-dentaire défectueuse, pathologie parodontale, pathologie infectieuse périapicale, prothèse amovible mal équilibrée.

2.5.6.3 Physiopathologie

La concentration des biphosphonates incorporés est plus élevée dans les zones de croissance, les sites osseux en cours de cicatrisation, les sites tumoraux et les sites avec un taux de remodelage physiologique plus important. C'est la raison pour laquelle l'ONM concerne presque exclusivement les maxillaires.

Les mécanismes étiopathogéniques de l'ONM ne sont pas complètement élucidés. Les BP sont responsables de l'apparition d'un os hypominéralisé, inerte, sans capacité de remodelage et de réparation lorsque des micro-fractures apparaissent lors des contraintes mécaniques physiologiques. Le traumatisme muqueux (chirurgical, prothétique...) peut entraîner l'exposition de l'os sous-jacent et la colonisation secondaire par la flore buccale, responsable de douleurs ou d'accident infectieux révélateurs d'ONM [ABI NAJM 2008].

2.5.6.4 Aspects cliniques

L'ONM confirmée est définie comme une exposition osseuse dans la région cervico-faciale qui ne cicatrise pas après 8 semaines d'évolution, chez un patient traité ou ayant été traité par BP et qui n'a pas eu d'irradiation cervico-faciale. Les signes associés sont la douleur (inconstante), la sensation d'engourdissement, la mobilité dentaire, le retard de cicatrisation et l'aspect d'alvéolite [KHOSLA 2007].

La suspicion d'ONM est faite devant une exposition osseuse évoluant depuis moins de huit semaines avec en signes associés une inflammation de la muqueuse de surface sans limite nette [KHOSLA 2007].

RUGGIERO (2006) a proposé une classification de l'ONM qui tient compte de l'évolution clinique de la lésion :

Stade1	exposition osseuse asymptomatique
Stade2	exposition osseuse+douleur et/ou infection
Stade3	exposition osseuse+douleur et/ou infection+fracture ou fistule externe

Tableau 17: Classification de l'ONM d'après RUGGIERO (2006)

La surinfection bactérienne peut entraîner l'apparition de cellulite, **fistules muqueuses ou cutanées**, infections sinusiennes, fractures spontanées de la mandibule, érythème muqueux. [KHOSLA 2007].

Les fistules muqueuses ou cutanées, avec suppuration apparaissent dans 18 % des cas d'ONM. [Marx 2005]

2.5.7 Ostéoradionécroses

2.5.7.1 Définition

L'ostéoradionécrose est une maladie secondaire à l'irradiation des structures osseuses situées dans les champs d'irradiation (cancers cervico-maxillo-faciaux). Elle consiste en une extension progressive d'un processus nécrotique de l'os. Elle est consécutive à la radiothérapie externe ou à la curiethérapie.

Il s'agit du type le plus commun d'ostéonécrose des maxillaires, décrit pour la première fois par REGAUD en 1922.

C'est une complication grave pouvant mettre en jeu le pronostic vital alors que le problème carcinologique est en rémission ou en guérison.

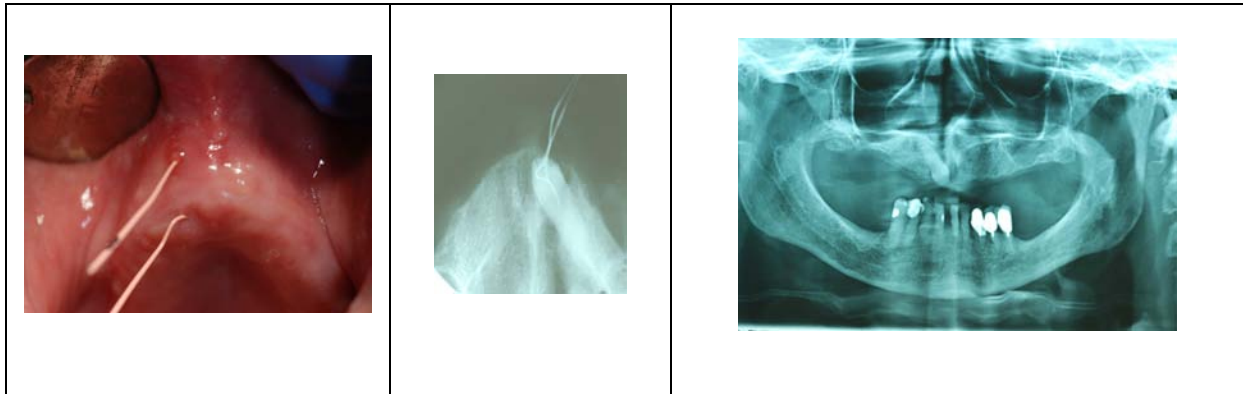


Figure 27: canine enclavée avec double fistules (palatine et vestibulaire), cas clinique Service d'Odontologie CHU Dijon.

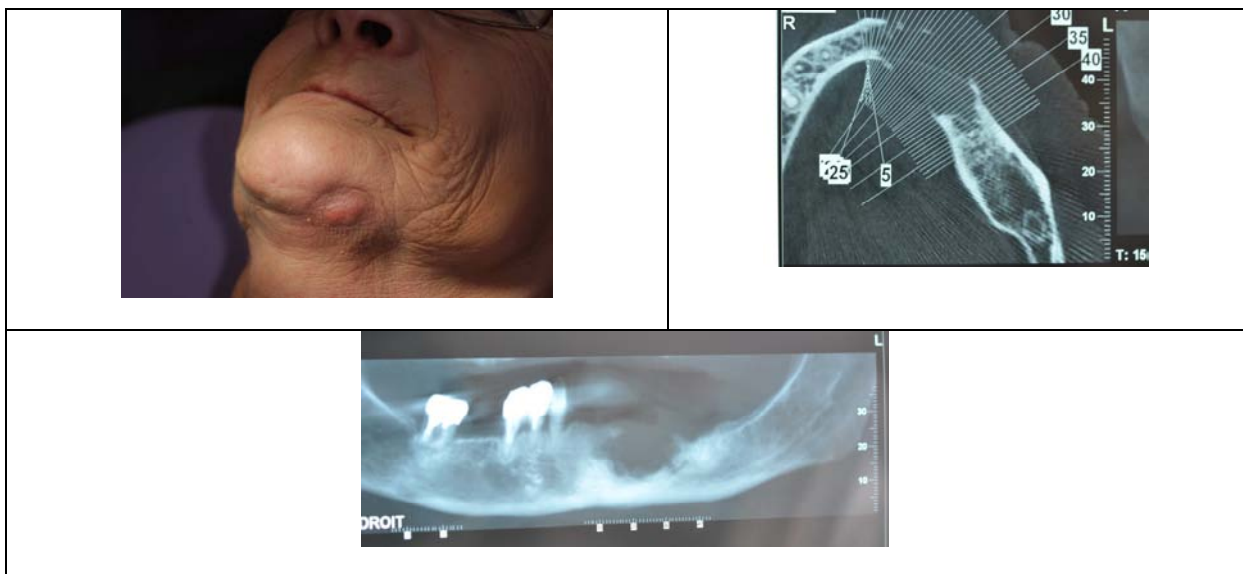


Figure 28 : Ostéonécrose, en voie de fistulisation région submandibulaire gauche, cas clinique Service d'Odontologie CHU Dijon

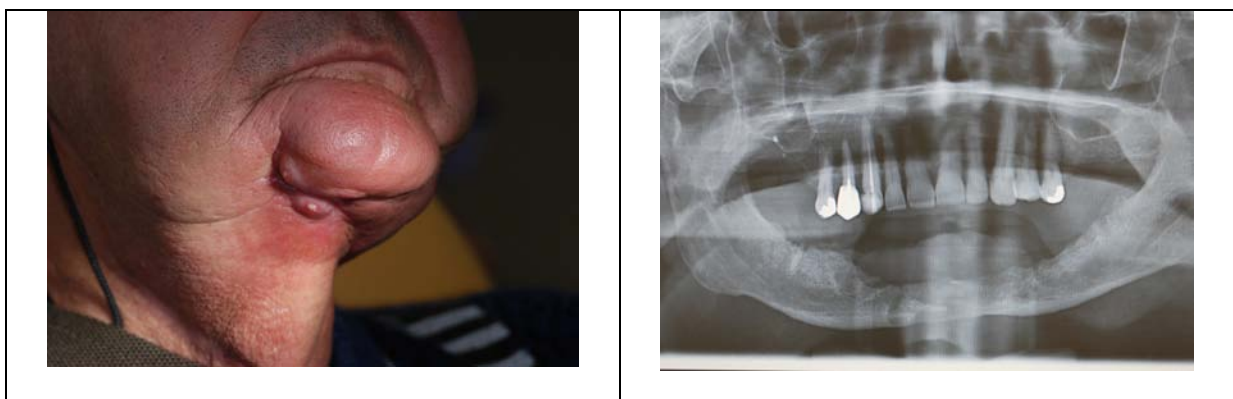


Figure 29 : Ostéoradionécrose stade III de la classification de MARX et MYERS fistule région sous-mentonnière avec fracture médiane de la mandibule, cas clinique du Service d'Odontologie CHU Dijon

2.5.7.2Epidémiologie

L'incidence des ostéoradionécroses des maxillaires, suite à une radiothérapie, est difficile à évaluer puisque les études présentent des chiffres compris entre 0 et 48% [REUTHER 2003]! Elle peut se déclarer à n'importe quel moment de la vie du patient.

La localisation des ostéoradionécroses prédomine à la mandibule par rapport à celles du maxillaire de l'ordre de 20 à 30 fois supérieur. (Vascularisation moins importante) [CURI 1997].

L'âge de survenue de l'ostéoradionécrose se situe aux alentours de 55 ans, âge qui coïncide avec celui de survenue des cancers des voies aériennes digestives supérieures(VADS).

La prédominance est masculine, notons une augmentation féminine parallèlement à l'évolution de l'intoxication alcoolotabagique.

Leur apparition est soit provoquée par un acte chirurgical dans 65% des cas soit spontanée dans 35% des cas et pour chacune de ces catégories il existe des formes précoces et tardives. Les extractions dentaires sont la cause déclenchante de plus de la moitié des ostéoradionécroses de la mandibule [MYERS 1990].

Les facteurs de risque sont d'après REUTHER (2003) :

- modalités de la radiothérapie (nature du rayonnement, dose, fractionnement, volume irradié et les facteurs thérapeutiques associés) ;
- morbidité en fonction de la localisation de la tumeur (langue, palais dur...) ;
- poursuite des addictions (alcool, tabac) ;
- morbidité en fonction de l'état dentaire.

2.5.7.3Physiopathologie

La physiopathologie de l'ostéoradionécrose n'est pas encore totalement élucidée.

Il existe deux théories :

- les 3H de MARX ;
- les 2I de DAMBRAIN.

Elles s'accordent sur l'ischémie et l'hypovascularisation, mais s'opposent sur l'infection.

Délai d'apparition de l'ostéoradionécrose : le risque existe dès la fin de la radiothérapie et persiste pendant toute la vie du patient [REUTHER 2003] :

- **apparition précoce**: 10 mois maximum après la fin de l'irradiation ;
- **apparition tardive**: entre [15-17] mois après l'irradiation puis 10 voir 20 ans après.

2.5.7.4 Aspects cliniques

La date d'apparition est habituellement considérée comme celle à laquelle une image ostéolytique radiologique a été observée la première fois en dehors d'une reprise tumorale [STORE 2000].

Les signes associés sont la dysphagie, la douleur (localisée sur un segment de la mandibule ou diffuse sur l'hémiface), les fractures, etc. L'état général se dégrade!

La classification de MARX en 1990 fait état de quatre stades en introduisant à chaque fois la prise en charge multidisciplinaire qui est actuellement suivie!

	Inclusion	Exclusion
Stade I	Exposition osseuse <2mm dans une région irradiée de moins de 6 mois, avec ou sans douleur Signes radiologiques de déminéralisation diffuse ou en nappe, avec ou sans séquestres	Absence de fracture pathologique ni d'orostome ni de fistule ni de signes radiologiques d'atteinte de l'os cortical et en particulier de l'os basilaire
Stade II	Patients ne répondant pas au traitement du stade I Exposition osseuse >2mm	
Stade III	Patients ne répondant pas au traitement stade II Présence d'une fracture, d'une fistule, d'un orostome ou d'une atteinte de la corticale de l'os basilaire	
Stade IIIR	Patients issus du stade III ou suite à une résection primaire carcinologique avec irradiation secondaire	

Tableau 18 : classification des ostéoradionécroses de MARX et MYERS (1990)

2.5.8 Les périimplantites (PIL)

2.5.8.1 Définition

Une cause possible d'échec en implantologie est la lésion péri apicale implantaire (également nommé *PIL* ou *IPL*, *implant periapical pathology/lesion* ou *retrograde peri-implantitis*.)

Ce concept a été introduit pour la première fois dans la littérature en 1993 par SUSSMAN et MOSS. Il s'agit d'une infection intéressant les tissus en regard des apex implantaire, révélée par une radioclarité. Les périimplantites partagent de nombreuses caractéristiques avec les parodontites chroniques de l'adulte dont la flore microbienne et les pertes osseuses selon O'NEAL [TOZUM 2006].

Il faut distinguer les formes actives des formes inactives des PIL. Radiologiquement, elles sont identiques mais il constate l'absence de symptôme clinique pour la forme inactive.

Les caractéristiques cliniques sont : sensibilité, gonflement et douleur (phase active). Elles apparaissent entre 7 et 15 jours après le placement des implants selon PENARROCHA [TOZUM 2006]. En l'absence de traitement, la complication de la PIL est la formation d'une fistule. Il s'agit donc d'un signe tardif!

2.5.8.2 Epidémiologie

L'incidence d'une PIL est rare : de l'ordre de 10 cas pour 3800 implants soit de 0.3% à 1.8% des implants posés selon REISER et NEVINS QUIRYNEN [TOZUM 2006]

La complication par fistulisation est rare, elle a été décrite pour la première fois en 2004 par NKENKE. Depuis lors, très peu d'articles mentionnent cette complication. (Tableau 19)

2.5.8.3 Etiologies

Il existe deux voies pouvant expliquer la survenue d'une PIL : soit la lésion est liée aux relations de l'implant avec les dents adjacentes ou elle est liée à l'implant uniquement.

- **Cas 1: Lié aux relations entre l'implant et les dents adjacentes selon SUSSMAN [OH 2003]:**
 - de l'implant vers une dent naturelle : (origine traumatique) la mise en place de l'implant rompt le paquet vasculo-nerveux de la dent adjacente (distance insuffisante entre l'implant et la dent adjacente) qui se nécrose et contamine secondairement l'implant ;
 - de la dent naturelle ou extraite vers l'implant : (origine parodontale)
 - la lésion périradiculaire de la dent naturelle progresse jusqu'à l'implant adjacent. Ce dernier est contaminé, l'ostéointégration est compromise [TOZUM 2006] ;
 - placement d'un implant après extraction d'une dent atteinte de maladie parodontale. Débridement insuffisant des tissus de granulation dans l'alvéole [OH 2003].
- **Cas 2: lié à l'implant uniquement [NKENKE 2004] :**
 - surchauffe lors de la préparation osseuse ;
 - fenestration corticale vestibulaire ;
 - force de serrage trop important (>20N) ;
 - contamination bactérienne de la surface implantaire ;
 - mise en charge prématurée créant des microfractures osseuses s'infectant dans un deuxième temps ;
 - pauvre qualité osseuse ;
 - lacunes osseuses résiduelles créées lors de la pose d'implants plus courts par rapport à la préparation osseuse.

AUTEURS	NBRE DE PIL	LOCALISATION	DELAIS de DIAGNOSTIC (mois)	DOULEUR	RADIOCLARTE	TRAITEMENT	SUCCES
PIATELLI et al	1	Prémolaire maxillaire	7	néant	oui	Dépose de l'implant	non
	1	mandibule	5	néant	oui	Dépose de l'implant	non
RODRIGUEZ	1	mandibule	8	oui	oui	Curettage et irrigation	oui
AYANGCO ET SHERIDAN	1	Première prémolaire maxillaire	18	néant	oui	Curettage et tétracycline	oui
BRETZ	1	Incisive latérale maxillaire	6	néant	oui	Curettage et irrigation	oui
TOZUM	1	Incisive latérale maxillaire	60	oui	oui	TR dent naturelle, curettage et comblement osseux	oui
SILVA (extra oral)	1	Mandibule antérieur	4	non	oui	Dépose de l'implant	oui
NKENKE (extra oral) 2004	2	Prémolaires mandibulaires	24	non	Oui	Dépose des implants	oui
OH 2003	1	Molaire mandibulaire	3	non	oui	Dépose de l'implant et traitement endodontique de la dent adjacente	oui

Tableau 19 : Revue de la littérature sur les PILS avec fistules

2.5.9 Les cellulites

L'aboutissement ultime d'une cellulite est bien souvent la fistulisation muqueuse et cutanée qui donne lieu au drainage.

« Les cellulites chroniques résultent de l'absence ou de l'inadaptation d'un traitement qui ne répond pas aux principes de base du traitement d'une infection ; si exceptionnellement maintenant, elles font le lit d'une infection spécifique, il n'est pas rare de voir, tardivement, des fistules cutanées dont l'origine dentaire aura été longtemps méconnue, parce que le foyer infectieux est quiescent, ou la cellulite inaugurale oubliée depuis longtemps. » [PERON 2002]

2.5.9.1 Définition

Par cellulite (inflammation du tissu cellulaire), on désigne une infection des tissus mous péri-maxillaires ou péri-mandibulaires par des germes bucco-dentaires. Elle est à distinguer de l'abcès qui est une collection purulente dans une cavité formée aux dépens des tissus environnants détruits ou refoulés [PERON 2002].

Elles peuvent être circonscrites avec différentes formes topographiques qui dépendent de la situation de l'apex de la dent causale par rapport aux corticales osseuses et aux insertions musculaires. Elles portent alors le nom de la zone anatomique qu'elles occupent. (c. génienne, c. mentonnière, c.labiale, c. sus ou sous mylohyoïdienne, c.massétérine...). 2.3.3 [PERON 2002].

2.5.9.2 Etiologies

Elles correspondent aux nécroses du parenchyme pulpaire, fractures osseuses, ostéites, infections d'un kyste, infections d'une glande salivaire, etc.

2.5.9.3 Aspects cliniques

La fistulisation est spontanée orale ou cutanée. Sinon, la cellulite passe à la chronicité avec persistance d'un nodule sous-cutané. L'évolution peut également se faire dans le sens de l'aggravation des signes généraux et locaux.

2.5.10 Les comblements

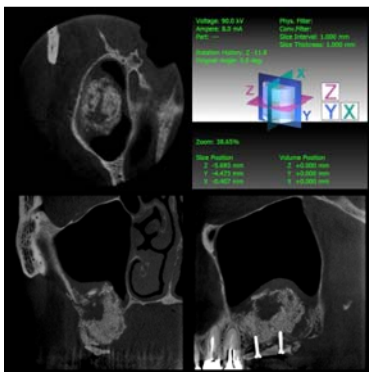


Figure 30: cone beam micro trajets fistuleux dans un comblement sinusien, image du Dr HODEZ.

3 CONDUITE A TENIR FACE A UNE FISTULE

3.1 EXAMEN CLINIQUE

L'examen clinique est primordial en permettant d'établir un diagnostic positif et de discuter un diagnostic différentiel. De ce diagnostic découle un pronostic et une thérapeutique de l'infection. L'examen clinique proprement dit est précédé par un interrogatoire.

3.1.1 Interrogatoire

L'interrogatoire porte sur les antécédents médicaux et chirurgicaux du patient et l'anamnèse qui a abouti à la fistulisation.

3.1.1.1 Antécédents médicaux et chirurgicaux

Le patient est interrogé sur ses antécédents médicaux et chirurgicaux pour noter :

- une affection d'ordre général nécessitant des précautions lors de l'examen ou du traitement et qui diminue les défenses immunitaires.
 - maladies cardiaques ;
 - diabète ;
 - hypertension artérielle ;
 - affections rénales et hépatiques ;
 - allergies ;
 - syphilis, tuberculose, actinomycose.
- interventions chirurgicales dans la sphère buccale ;
- radiothérapies (Ostéoradionécrose) ;
- traitement médical en cours.

En règle générale, le patient est en bonne santé [CARL 1975].

3.1.1.2 Anamnèse concernant la fistule

Concernant la fistule, les paramètres à prendre en compte sont :

- sa date d'apparition ;
- les circonstances d'apparition ;

- l'évolution (durée, douleur, gêne, goût purulent en bouche.) ;
- les éventuelles thérapeutiques déjà mises en œuvre (chirurgicales et médicamenteuses) et leurs effets.

La fistule est un drainage d'une infection survenant à la suite d'un épisode aiguë initial. Ce passage à la chronicité est asymptomatique. Ainsi, il peut s'écouler des semaines voire des années (30 ans) avant que l'infection soit connue, diagnostiquée et traitée. [BERNICK 1969, SPEAR 1983]

En conséquence, la moitié des patients ne se souviennent plus de l'épisode aigu initial. [KOTECHA 1981]. Peu de patients seront capables de décrire un accident ou une douleur dentaire ancienne. La région impliquée est généralement asymptomatique et le patient est en bonne santé. [CIOFFI 1986].

3.1.2 Examen exo-buccal

3.1.2.1 Inspection

Il faut procéder à :

- l'inspection de la peau de la face :
 - coloration des téguments avec modification locale (tuméfaction rouge chaude) [CIOFFI 1986] ;
 - déformation faciale par appréciation des symétries et par palpation des plans osseux, maxillaire et mandibulaire, plans de recouvrement.
- l'inspection des glandes salivaires :
 - écoulement purulent avec un ou plusieurs orifices fistuleux.
- l'inspection des ganglions lymphatiques :
 - les adénites associées avec les infections orales sont peu fréquentes [SPEAR 1983] [CARL 1975, FARLS 1971]. Néanmoins lorsqu'elles surviennent, elles sont principalement localisées dans les nodules submandibulaires, submentonniers et, cervicaux antérieurs [CIOFFI 1986]. La palpation permet alors d'apprécier le siège, le volume, les contours, la consistance et la sensibilité.

3.1.2.2 Palpation

La palpation permet de repérer un cordon reliant la mâchoire à la peau molle et non douloureuse [STOLL 1963, COHEN 2006]. Une pression exercée sur le cordon « milking » entraîne l'écoulement de pus à l'orifice cutané [CARL 1975].

3.1.2.3 Fistules cutanées

3.1.2.3.1 Siège

Au maxillaire, les molaires et les prémolaires se drainent dans les régions géniennes, les incisives et canines quant à elles intéressent le nez, la lèvre supérieure et la région infra-orbitaire. En ce qui concerne la mandibule, les molaires et prémolaires se drainent dans les régions sous-maxillaires et le cou, les incisives et canines intéressent quant à elles les régions mentonnières et sous-mentonnières [GULEC 2001].

Le bloc incisivo-canin mandibulaire génère la moitié des fistules cutanées. Viennent ensuite les prémolaires et molaires mandibulaires pour 39% puis les prémolaires et molaires maxillaires pour 13% et pour terminer les incisives et canines maxillaires pour 8%. Par conséquence, les sièges privilégiés par les fistules cutanées d'origine dentaire sont la moitié du temps localisées dans les régions mentonnières et sous-mentonnières. Puis, dans une moindre mesure les régions sous-maxillaire, le cou les régions géniennes, le nez, etc [CIOFFI 1986].

RUSCONI (1956) a établi l'incidence des fistules cutanées selon les sièges auxquelles j'ai fait correspondre les dents causales responsables les plus probables d'après CIOFFI (1986). Tableau 21

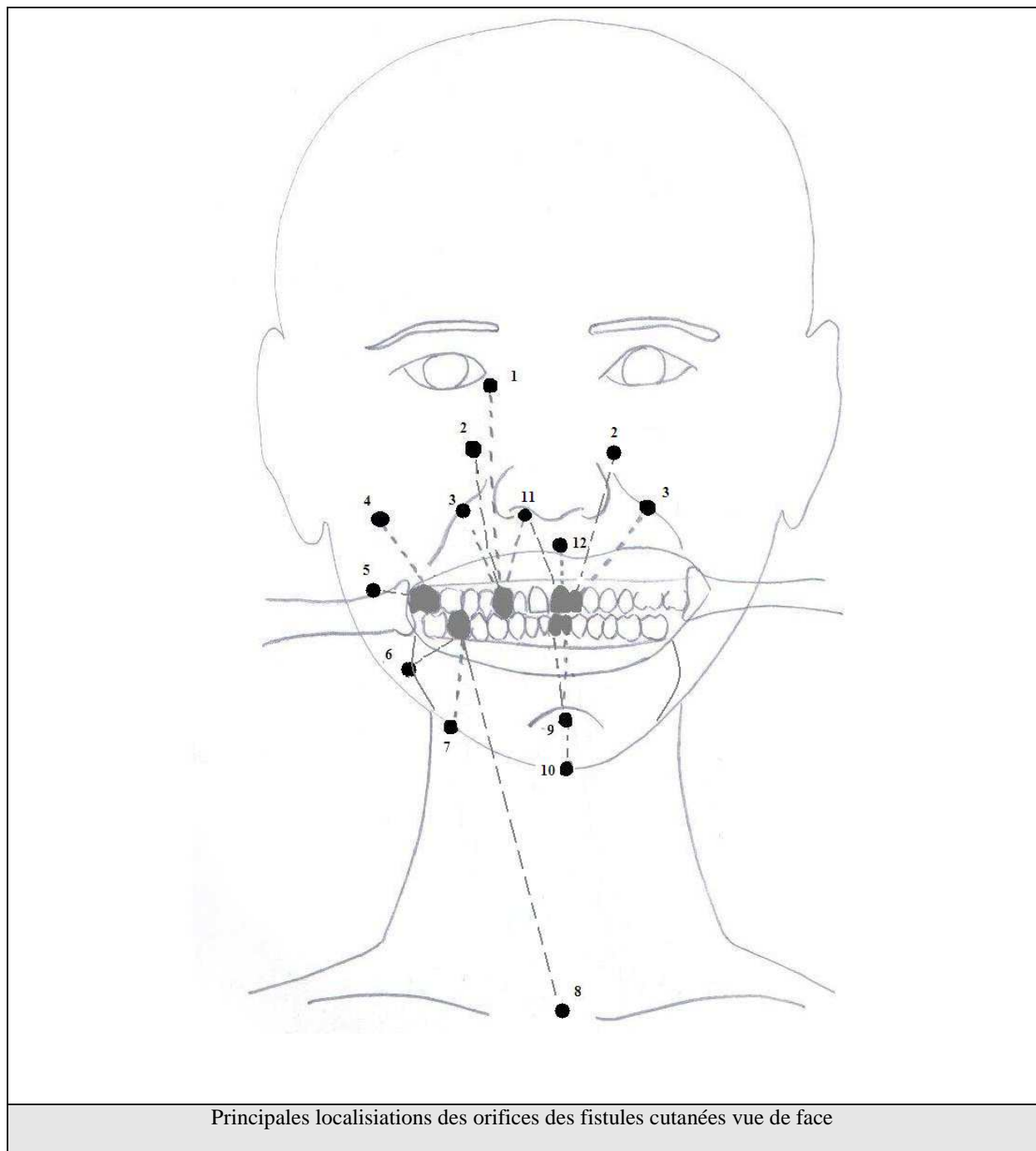
Les données obtenues par CIOFFI trente ans plus tard sont du même ordre que celles de RUSCONI. Tableau 20

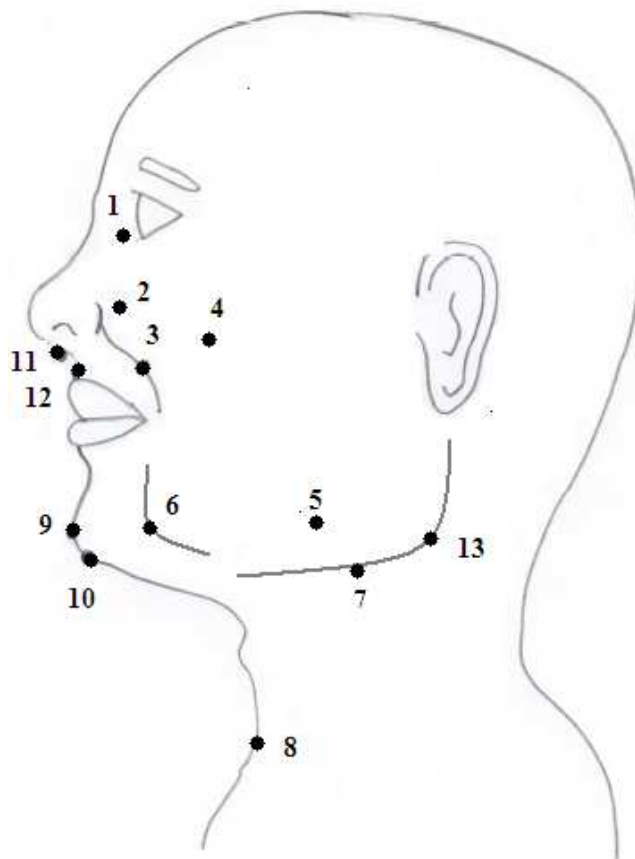
SIEGES	%	DENTS CAUSALES
Fistules de la joue :	30%	
Angle interne de l'œil	2%	canines supérieures
Sillon naso-génien (en dessous de l'aile du nez)	4%	incisives latérales maxillaires
Lèvre supérieure (sous le seuil narinaire)	4%	incisives centrales maxillaires
Région génienne haute	20%	prémolaires et molaires maxillaires
Région génienne basse		prémolaires et molaires mandibulaires
Fistules du menton :	20%	bloc incisivo-canin mandibulaire
Fistules de la région supra hyoïdienne :	38%	
Région sous-maxillaire	22%	prémolaires et molaires mandibulaires
Région sous-mentale	10%	bloc incisivo-canin mandibulaire
Région parotidienne	6%	
Fistules du cou :	8%	prémolaires et molaires mandibulaires
Fistules en position peu commune :	4%	prémolaires et molaires maxillaires
Région zygomatique	1,5%	
Région temporale	1%	
Région sous orbitaire	1,5%	

Tableau 20 : Sièges des fistules cutanées d'origine dentaire en fonction de la dent d'après RUSCONI (1956)

DENTS CAUSALES	FREQUENCE	LOCALISATIONS
Incisives et canines mandibulaires	50%	les régions mentonnières et sous-mentonnières
Prémolaires et molaires mandibulaires	39%	les régions sous-maxillaires et le cou
Prémolaires et molaires maxillaires	13%	les régions géniennes
Incisives et canines maxillaires	8%	Nez, lèvre supérieure, région infra-orbitaire, seuil intrarinaire

Tableau 21: Localisations des fistules cutanées selon les dents causales et leur fréquence d'après (CIOFFI 1986)





Principales localisations des orifices des fistules cutanées vue de profil

- 1 : **région orbitaire : angle interne de l'œil** : LASKIN 1964
- 2 : **région infra-orbitaire** : MAHLER 1971, JOHNSON 1999 (incisive latérale)
- 3 : **région génienne haute sillon naso-génien** : COHEN 1989, BARROWMAN 2007
- 4 : **région génienne haute** : KABAN 1980, LOPPIN 2006
- 5 : **région génienne basse** : NAKAMURA 1999, GUYOT 2006
- 6 : **region mentonnière: sillon mento-labial** : KABAN 1980, KOTECHA 1981, BRAUN 1981, SPEAR 1982, CIOFFI 1986, MCWALTER 1988, WILSON 2001, GUYOT 2006, PASTERNAK 2009
- 7 : **région sous-maxillaire**: KOTECHA 1981, KARP 1982, AL KANDARI 1993, PERON 2002
- 8 : **région subhyoïdienne** : BIANCHI 1986
- 9 : **region mentonnière**: BERNICK 1969, KABAN 1980, SPEAR 1982, CIOFFI 1986, TIDWELL 1997, JOHNSON 1999, WILSON 2001, GULEC 2001, GUYOT 2006
- 10 : **region submentonnière**: FARLS 1971, SPEAR 1982, CIOFFI 1986 , AL KANDARI 1993, CALISKAN 1995, BARROWMAN 2007, PASTERNAK 2009
- 11 : **région nasale, seuil narinaire** : FOWLER 2000 (incisive centrale)
- 12 : **region orale**:
- 13 : **angle sous maxillaire: angle mandibulaire** LOPPIN 2006

Figure 31 : Principales localisations des orifices des fistules cutanées d'origine dentaire

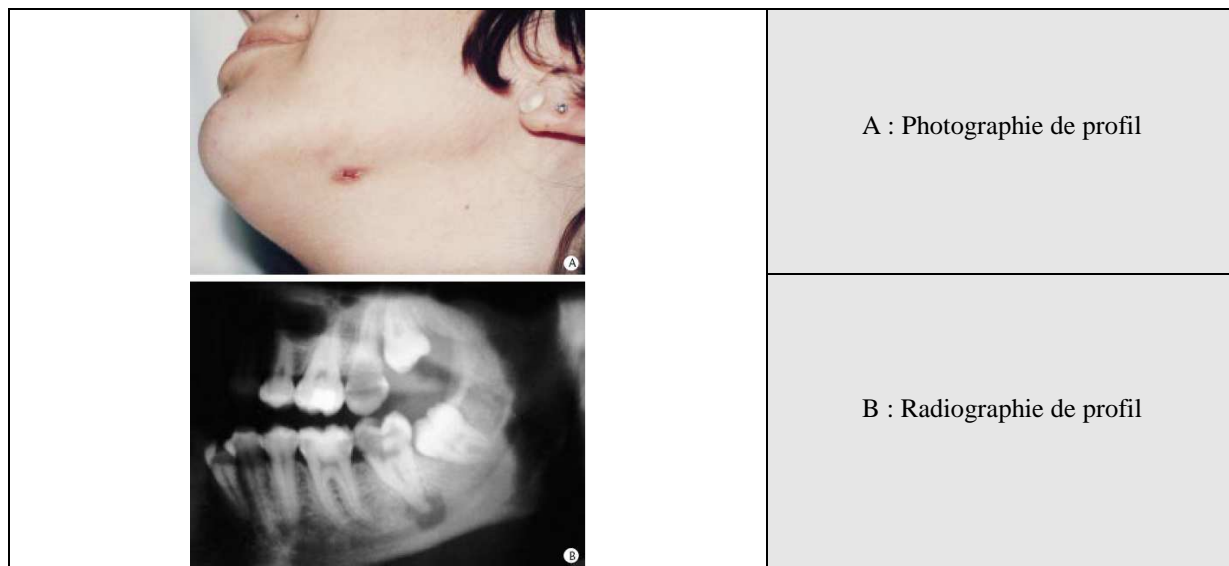


Figure 32: Fistule cutanée sous-maxillaire, dent causale 37 d'après PERON (2002)

Les fistules d'origine dentaire qui percent à la peau sont plus fréquemment rencontrées sur le menton et la région génienne basse [KARP 1982].

Il existe quelques localisations extrêmement rares rencontrées dans la littérature : sternale, mammaire, région susclaviculaire, etc [SPEAR, 1983].

La localisation des fistules dentaires présentent une grande variété. Elle dépend d'un grand nombre de facteurs :

- dent concernée ;
- anatomie de la racine causale (longueur et rapport avec les tables alvéolaires) ;
- insertion musculaire et aponévrotique.

La fistule a tendance à s'installer dans les régions où les tissus sont immobiles. Les mouvements des joues et des lèvres, les muscles de la face par leur contraction tendent à chasser le pus. [SPEAR, 1983]

CF. dans les paragraphes épidémiologie et physiopathologie

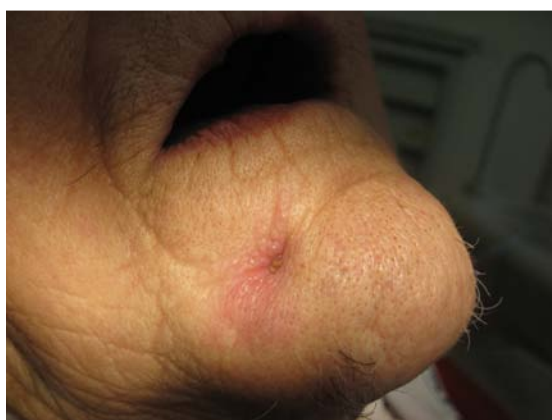

Figure 33: orifice rétracté sur sillon mento-labial, fistule ancienne liée à la seconde prémolaire mandibulaire droite, cas clinique hôpital militaire de Metz

3.1.2.3.2 Orifice

L'aspect est différent selon l'ancienneté de la fistule : Figure 33

- **si l'ouverture est récente:** les bords sont décollés, oedématisés et congestionnés ;
- **si l'ouverture est ancienne:** l'orifice est au fond d'une dépression rétracté par le cordon fibreux qui l'unit à l'os. Il se présente soit [STOLL 1963] :
 - entouré par des fongosités bourgeonnantes saignant au moindre contact ;
 - comme une papille légèrement indurée et saillante (botryomycome) ;
 - le plus souvent, comme une croûte brunâtre ou jaunâtre, tombant de temps à autre pour livrer passage à une petite goutte de pus (infundibuliforme).

Le nodule peut avoir une taille comprise entre 2 et 20mm de diamètre [STOLL1963, KARP 1982, SPEAR 1983, CIOFFI 1986]

3.1.2.3.3 Longueur du trajet fistuleux

CHOWDRI 2009:

- **Mandibulaire antérieur:** trajets courts et droits dans 85% des cas :
 - menton et région submentale : 85% trajets courts et droits [0.5-3.5cm] ;
 - Région submandibulaire : 15% trajets longs [3-5.5cm].
- **Mandibulaire postérieur :** trajets longs et tortueux dans 75% des cas [3-6 cm].
- **Maxillaire :** trajets courbes [2-5.5 cm].

3.1.3 Examen endo-buccal

L'examen clinique endo-buccal est une étape clé à réaliser avec grande rigueur. Il permet d'apprécier l'état de l'hygiène bucco-dentaire du patient.

3.1.3.1 Examen dentaire

Il s'intéresse à l'ensemble de la denture et plus particulièrement à la dent causale. En cas d'édentement total, il faut se méfier des kystes odontogéniques résiduels, des racines résiduelles, des dents incluses [CIOFFI 1986; KOTECHA 1981].

Les différents critères d'appréciation sont les suivants :

- vérification de l'intégrité de la dent: intacte/ obturée/ cariée ;

- détection de la présence de fractures, fêlures et dyschromies ;
- appréciation de la mobilité dentaire: contusion traumatisme parodontopathie profonde, présence d'un gros kyste suppurée suite à une nécrose pulpaire ;
- tests de vitalité ;

Plusieurs dents peuvent être impliquées dans le processus infectieux d'où l'intérêt de tester toutes les dents suspectes adjacentes [TIDWELL 1997]. Il est d'ailleurs recommandé de réaliser le test sur plusieurs dents afin de juger leur réponse par rapport à une dent ou groupe de dents témoin.

Seuls les tests de vitalité pulpaire permettent d'affirmer la nécrose d'une dent. Ils sont trois :

- Test au froid ou cryodiagnostic ;

Une boulette de coton imbibée de produit réfrigérant est portée sous pression au collet de la dent à l'abri de la salive. Si le patient ne ressent rien, il y a de fortes présomptions que la pulpe soit nécrosée. Ce test peut se faire également avec précaution au fond de la cavité de carie, après exérèse de la dentine ramollie.

- Test au chaud ou thermodiagnostic ;

C'est un bâtonnet de gutta-percha qui est chauffé et appliqué lui aussi sur le collet d'une dent à l'abri de la salive. Suspicion de nécrose en l'absence de réaction.

- Test électrique : Pulp-tester ;

C'est un appareil électrique dont l'intensité est réglable. Le constructeur indique la valeur pour laquelle l'intensité est ressentie pour « une dent normale ». Dans le cas d'une nécrose pulpaire, il n'y a pas de réponse.

- Tests de percussion axiale et transversale.

La sensibilité à la percussion axiale indique l'extension vers l'espace périapical de l'infection pulpaire (douleur de desmodontite). La comparaison de la sensibilité avec d'autres dents est à réaliser.

3.1.3.2 Examen parodontal

Un sondage est réalisé pour repérer d'éventuelles pertes osseuses verticales.

3.1.3.3 Examen des muqueuses

L'inspection des muqueuses se fait méthodiquement au niveau des vestibules supérieurs puis inférieurs, au niveau du palais et de la table interne mandibulaire, langue, plancher de bouche, enfin à la face interne des joues et des lèvres. L'inspection se focalisera sur la coloration des téguments et les modifications locales. La compression peut faire sourdre du pus et mettre ainsi en évidence un siège de fistule discret.

3.1.3.4 Examen des glandes salivaires

Il s'agit d'observer l'abouchement des conduits parotidiens et submandibulaires puis d'apprécier l'écoulement du pus ou de la salive.

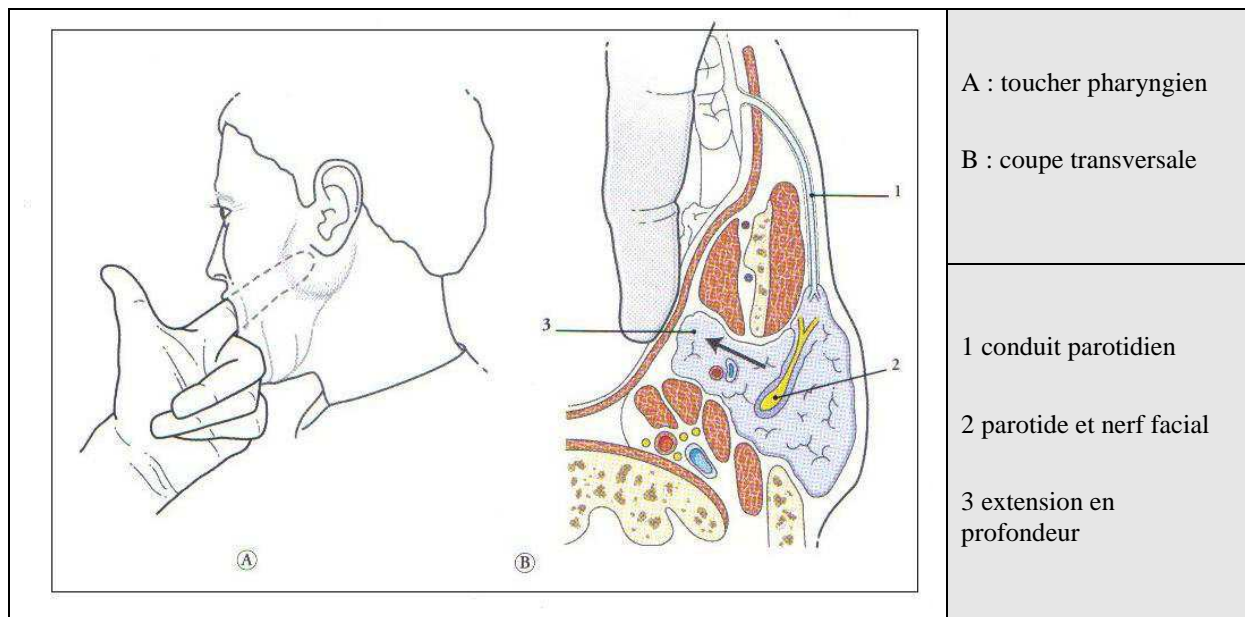


Tableau 22: Exploration clinique de la parotide KAMINA (2004)

3.1.3.5 Examen de la fistule muqueuse

3.1.3.5.1 Siège

La majorité des fistules percent sur le versant vestibulaire en regard de l'apex de la dent causale ou juste sous la limite marginale. Cependant, l'orifice peut également être mésialisé par rapport à la lésion. Il peut également se révéler difficile à observer car caché dans un repli muqueux. [GUPTA 2003]

D'après SLUTZKY, les fistules muqueuses siègent à 82% en vestibulaire contre 7% en lingual et 6% en palatin. Les orifices en lingual sont typiquement observés sur les molaires mandibulaires et les orifices au palais sont associés spécifiquement aux molaires maxillaires Tableau 5.

La localisation des fistules selon les dents est détaillée dans le chapitre épidémiologie.

3.1.3.5.2 Orifice

Il siège au niveau de la gencive au centre le plus souvent d'une auréole inflammatoire rouge foncée (plus rouge que la gencive environnante):

L'aspect de l'orifice fistulaire est très variable, d'un simple pertuis muqueux à une masse bourgeonnante; ce qui pose dans ce dernier cas un problème de diagnostic différentiel avec un granulome pyogénique, un chancre ou un carcinome. Cet aspect dépend de son âge. [DELIBEROS 1959] Figure 34

Dans la majorité des cas, la fistule ne présente qu'un seul orifice. Cependant, il existe des fistules à orifices doubles, triples voire multiples.

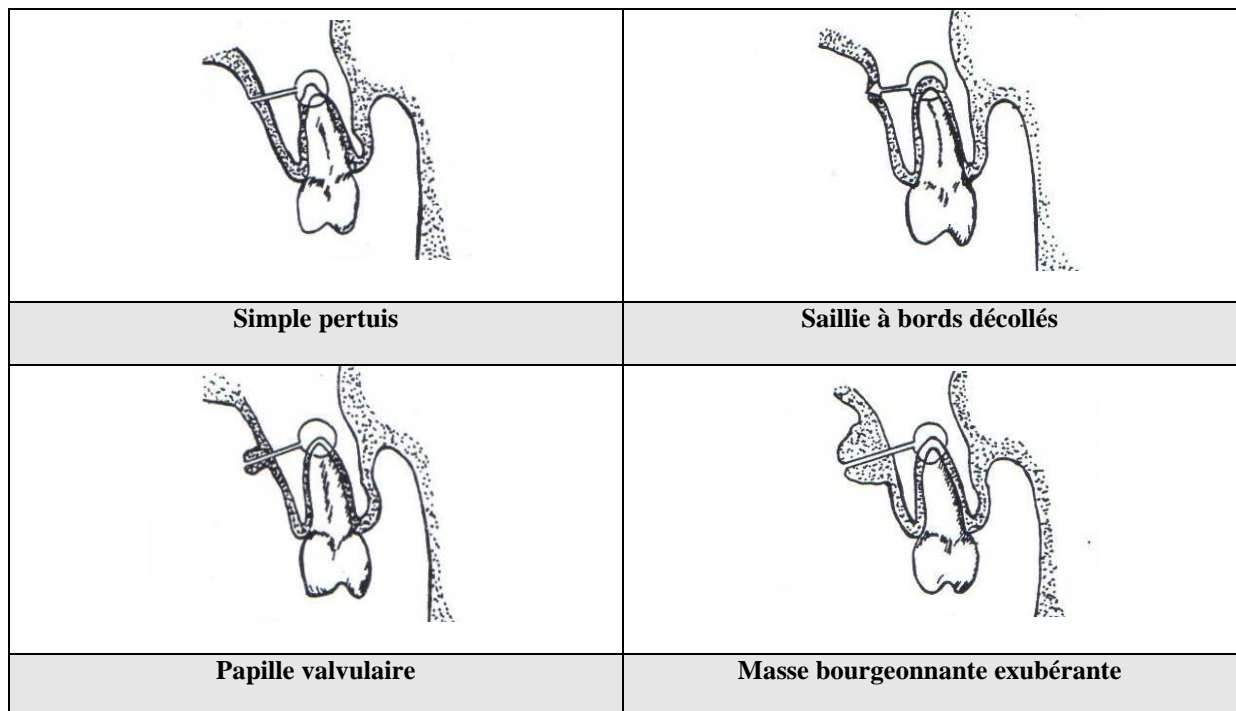


Figure 34 : Aspect clinique des orifices muqueux d'après DELIBEROS (1959)

La fistule ne présente qu'un seul orifice dans 94,4% des cas.

Lorsque plusieurs orifices sont observés, c'est souvent associés aux dents fracturées.

Dans 87% des cas, il existe une corrélation entre la présence d'une fistule et une ostéite localisée.

Les orifices à la limite marginale sont associés dans 64% des cas avec une fracture.

Les orifices se situent à l'aplomb des apex pour les lésions apicales.

Activité : sec ou humide

3.1.3.5.3 Longueur du trajet fistuleux

Si l'orifice est très souvent en regard de la dent causale (trajet court), il peut également se situer à distance d'où la nécessité d'être très méfiant! [BUSSELBERG]

3.1.3.5.4 La palpation et l'exploration du trajet fistuleux

Elle consiste à rechercher le cordon fibreux qui relie le foyer infectieux à l'orifice. Elle peut également faire sourdre du liquide dont l'abondance et la nature seront appréciés: pus, sérosité, sang. (Phase active). La sensibilité est minime voir inexistante.

L'introduction d'un cône de gutta dans l'orifice permet d'apprécier la longueur et la consistance des parois jusqu'au foyer infectieux. En retirant le cône, un écoulement peut survenir entraînant un soulagement immédiat.

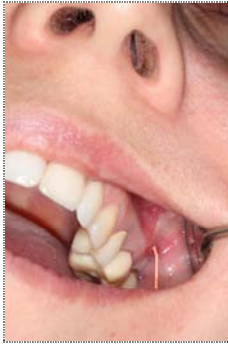

Figure 35: Insertion cône de gutta dans un orifice de fistule muqueuse

3.2 EXAMENS COMPLEMENTAIRES

3.2.1 Aspects radiologiques

L'examen radiologique est un outil indispensable pour diagnostiquer des trajets fistuleux d'origine dentaire. Déterminants dans 89% des cas étudiés par CHOWDRI (2009).

SLUTZKY (2009) a pris un cliché radiologique de chaque dent responsable d'une fistule. Il a ainsi observé qu'il existait une image apicale dans la majorité des cas (76%) avec la répartition suivante: apicale dans 62% des cas, latérale dans 14% des cas.

3.2.1.1 Examens radiographiques de première intention

Ils interviennent pour :

- l'identification des lésions ;
- leur bilan dimensionnel ;
- leurs rapports avec les structures de voisinage.

Le principe de base à retenir est que l'image sera d'autant plus claire (noire) que le faisceau incident est peu absorbé; l'image sera d'autant plus dense (blanche) que le faisceau incident est absorbé.

3.2.1.1.1 Les clichés rétro-alvéolaires simples

Ils donnent une image nette et précise de la lésion présente dans la région en révélant par des zones radio-claires :

- un granulome ;
- un kyste ;
- un foyer d'ostéite périapicale ;
- un épaissement du ligament alvéolo-dentaire ;
- des poches verticales de la parodontite.

Les traits de fracture dentaire sont peu souvent visibles du fait qu'ils peuvent se trouver dans le même plan que les rayons X . Par contre, les pertes osseuses sont retrouvées dans plus de la moitié des cas : radioclartés latérales et/ou apicales [TAMSE 1999].

Les zones radio-opaques permettent de révéler :

- un séquestre (ostéoradionécrose); on constate un retard de l'imagerie par rapport à la clinique: il faut une perte minérale de 30 à 50% pour obtenir une image radiologique ;
- une dent en évolution ou en inclusion ;
- une racine résiduelle [HWANG] ;
- un corps étranger ;
- des fractures pathologiques.

L'imagerie ne donne pas un diagnostic de certitude car il n'existe pas d'image « typique », seul l'histologie le peut!

3.2.1.1.2 La fistulographie

Il est recommandé de réaliser un cliché rétro-alvéolaire avec **un cône de gutta** inséré dans la fistule. Cette technique permet d'objectiver le trajet fistuleux de l'orifice à l'origine de l'infection et ainsi permettre un diagnostic étiologique. Le choix se portera sur des cônes de diamètre compris entre [25-40]. Insérés dans la fistule, ils sont suffisamment **souples** pour épouser l'anatomie et suffisamment **fins** pour atteindre le foyer. C'est une technique **indolore**.

A la place du cône de gutta, un fil d'orthodontie préféré pour sa longueur et sa rigidité peut être utilisé [SLUTZKY 2009].

La fistulographie par injection d'un liquide radio-opaque de contraste tel que le lipiodol dans la fistule est une technique rendue obsolète par l'utilisation des cônes de gutta. Des publications en font cependant mention [BERCHER et LANDAIS 1930].

Cette technique est suffisante dans la majorité des cas.

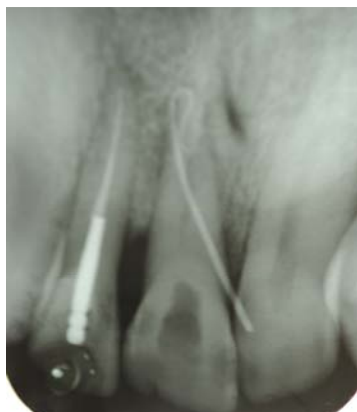

Figure 36: fistulographie par insertion d'un cône de gutta sur une incisive centrale nécrosée

3.2.1.1.3 La radiographie panoramique

Elle donne une image de l'ensemble des maxillaires.

L'absence de dent à l'examen clinique ne doit pas faire éliminer le diagnostic car il peut persister des débris sous-muqueux de racines dentaires ou des kystes résiduels des maxillaires après extractions.

La radiographie permet également d'apprécier l'état de la dent en cause et des dents voisines, ses possibilités ou non de conservation.

3.2.1.2 Examens radiographiques de seconde intention

Ils sont prescrits en cas de doute sur le diagnostic sur l'origine de la fistule, ou en vue de préciser l'étendue d'une lésion complexe (ostéomyélite). Ils mettent en évidence une lésion péri-apicale cliniquement parlante mais qui n'a pas fait sa preuve en imagerie simple. Des découvertes fortuites peuvent survenir suite à des examens autres type implantologie.

Les signes radiologiques sont absents au début de l'ONM sur les panoramiques dentaires et les rétro-alvéolaires. L'image d'ostéolyse est visible seulement après des mois d'évolution. La tomодensitométrie et la scintigraphie permettent de visualiser plus précocement les lésions osseuses [KHOSLA 2007].

Ostéomyélites: La répartition des lésions est continue, avec perforation corticale, séquestres, transformation scléreuse discrète et peu évolutive, et réaction périostée lamellaire en « pelure d'oignon »[BOIBIEUX 2000].

Une tomographie, une excision de la fistule et un examen histologique doivent être réalisés seulement sur les patients avec un antécédent de carcinome oral. [MAHLER 1971]

L'imagerie sectionnelle, ou imagerie en coupes, discrimine plan par plan des structures anatomiques. Elle regroupe différentes techniques à savoir :

- **LE SCANNER RX OU TOMODENSITOMETRIE (TDM)** : exploitation commerciale par le *dentascan*
- **LA TOMOGRAPHIE** :

Exploitation par le Scanora. Il s'agit d'un appareil panoramique enrichi de programmes permettant de prendre quelques coupes sectionnelles. L'exploration est étroite. Elle propose des coupes :

sagittales (de vestibulaire en lingual) ;

verticales et transversales (de mésial en distal).

méthode cone beam ou faisceau conique. Nouvelle imagerie tomographique : Il existe deux catégories d'appareils de même principe mais d'applications sectorielles différentes.

le NewTom 3G: exploration d'une arcade complète. (Patient en décubitus dorsal, la tête dans un espace cylindrique) ;

3D Accuitomo : exploration de secteurs limités. (Patient assis dans un fauteuil, semblable à un volumineux appareil panoramique).

3.2.1.2.1 Principe de l'Acuitomo :

La tomographie volumique numérisée à faisceau conique ou « cone beam » introduit à la fin des années 90's ne bénéficie que de rares articles. Permettant de réaliser des reconstructions 2D et 3D, elle est indiquée pour étudier des structures de densité élevée comme l'os.

La zone d'acquisition est de forme cylindrique (30*40mm voir 60).

Le faisceau effectue une seule rotation autour des structures dento-maxillaires.

L'émission des rayons X se fait vers un amplificateur de brillance sensible avec détecteur CDD : durée d'exposition de 17 secondes.

Avantages	Etude fine de la texture osseuse
	Faible exposition du patient aux rayons X par rapport au scanner (Selon S.D Bianchi, si la dose délivrée est de 1 pour le cone beam, elle serait de 3 pour la tomographie spiralée et de 8 pour le scanner Rx).
	Répond plus favorablement aux exigences du principe d'optimisation en radioprotection (Euratom 97/43).
	Faible susceptibilité aux artefacts
Inconvénients	Information nulle sur les parties molles (faible résolution en densité) contrairement au scanner et IRM.
	Attention à la surinterprétation (grande qualité des images)

Tableau 23 : Avantages et inconvénients de l'ACUITOMO 3D

3.2.1.2.2 Application

Actuellement, l'imagerie cone beam est rapidement devenue la méthode radiologique de choix pour l'exploration dentaire en 3D, offrant de nombreux avantages par rapport aux autres méthodes d'imagerie sectionnelle.

La tomographie est idéale pour les bilans d'extension et de surveillance des corticales et séquestres.

Au maxillaire inférieur, l'os se résorbe avec dans le spongieux une disparition des trabécules. Lorsque l'infection est importante, le pus se faufile dans l'os pouvant s'étendre à distance dans n'importe quelle direction pouvant atteindre ou contourner le canal mandibulaire. L'atteinte de ce dernier se manifeste par les signes de Vincent (hypoesthésie labiale).

L'extension des lésions trabéculaires à l'os compact revêt deux formes : soit une érosion corticale soit une plage hypodense isolée. Ce type d'érosion peut passer inaperçu avec un scanner. Sera préféré l'imagerie cone beam haute résolution en raison de la meilleure résolution spatiale et du plus petit champ exploré. Le mode « 3D surfacique » permet de mettre en évidence les porosités créés par la percée du pus à la surface de l'os cortical. L'étape suivante de l'infection est la perforation.

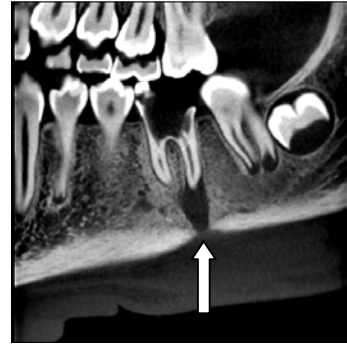
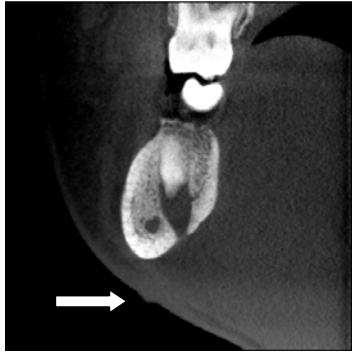


Figure 37 : Trajet fistuleux issu d'une 46 perçant à la peau, image acuitomo 3D du Dr HODEZ

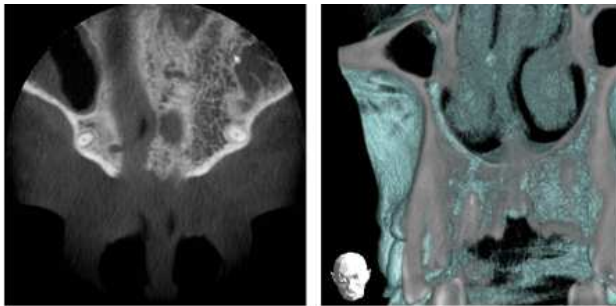


Figure 38: Trajet fistuleux issu de la 21 perçant dans les fosses nasales, images acuitomo 3D du Dr HODEZ

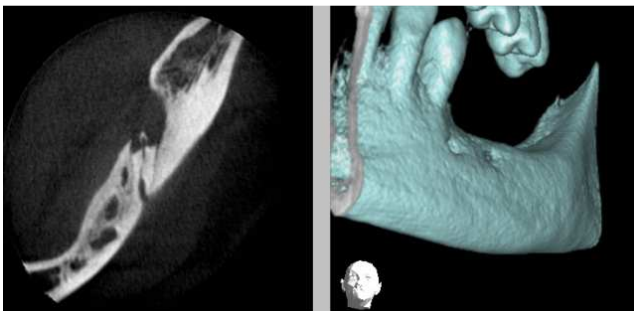
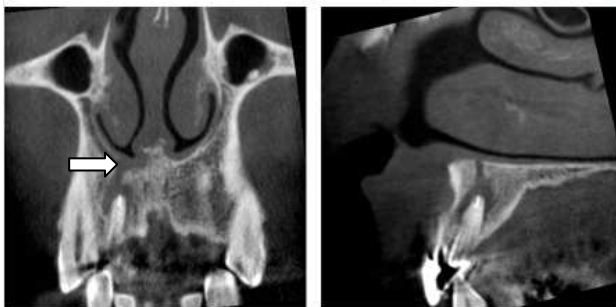
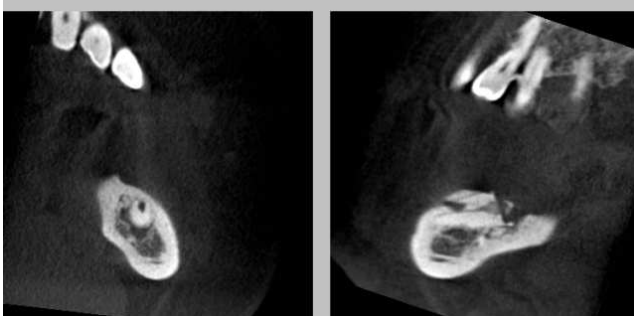
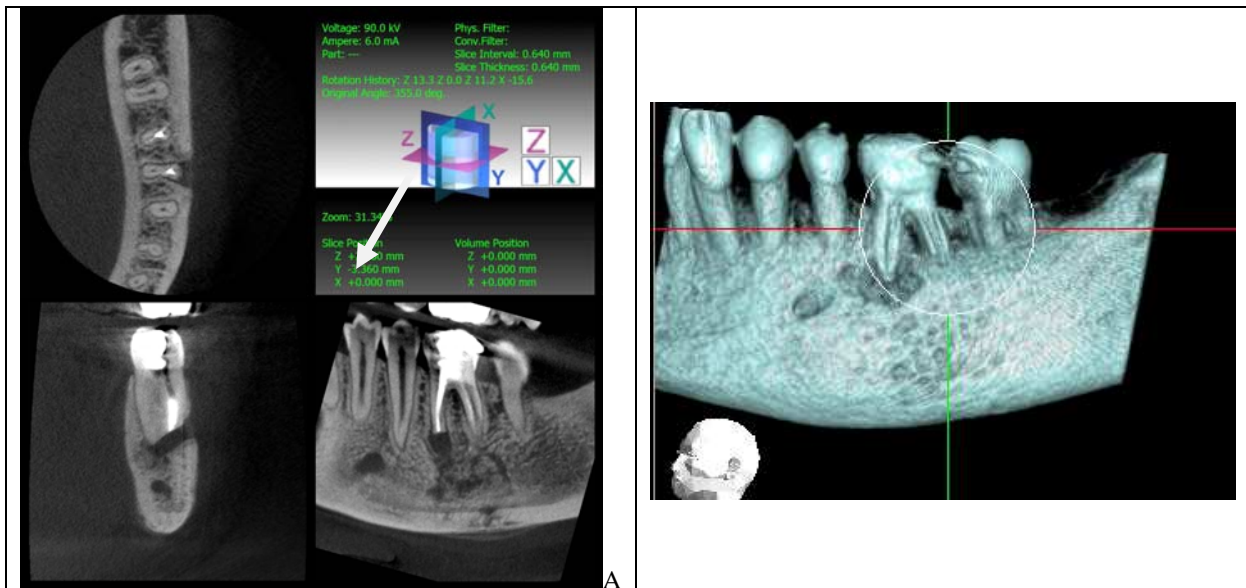


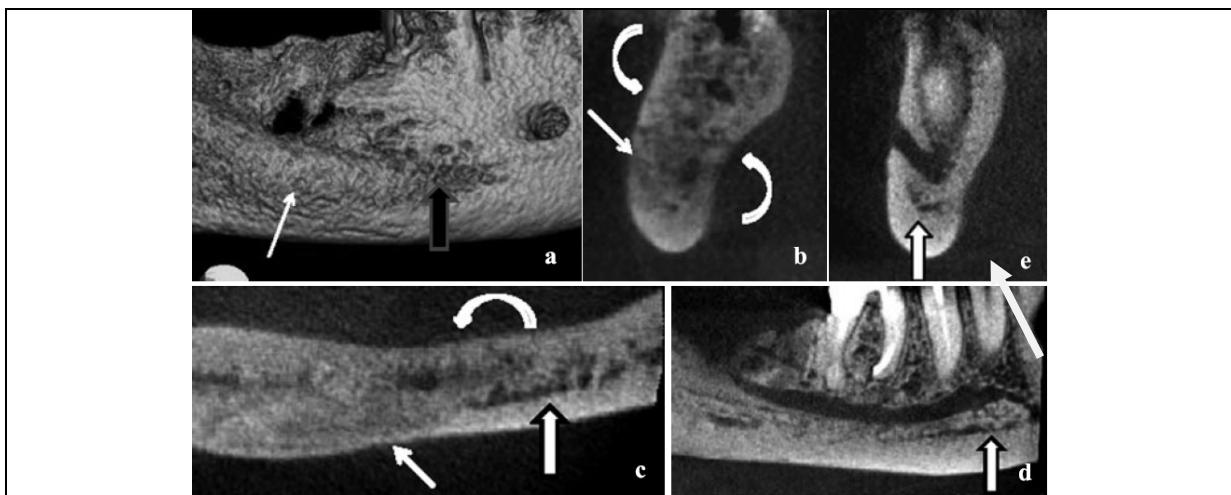
Figure 39: Trajet fistuleux sur une 36 incluse, images du Dr HODEZ





A : racine mésio-linguale non obturée et résection apicale s'avérant inutile
 B : micro-perforations de la table externe visualisées par un rendu surfacique

Figure 40: Trajets fistuleux issus de 36, images acuitomo 3D du Dr HODEZ



A : rendu surfacique : érosion de la surface osseuse (flèche blanche) : orifices de perméation (flèche épaisse noire).
 B,c : coupes transversale et axiale : dédifférenciation de la corticale et de l'os trabéculé (flèches blanches droites. Micro-trajets fistuleux à travers la corticale (flèche blanches courbes).
 C,d,e : Coupes axiale, tangentielle, transverse : trajets fistuleux progressant loin à distance dans l'os trabéculé, au-delà du foramen mentonnier (flèches pleines blanches).

Figure 41: Ostéomyélite subaiguë de 47, images du Dr HODEZ

3.2.1.3 Indications des différentes techniques d'imagerie :

L'examen clinique conduit à des hypothèses diagnostiques qui orientent le protocole d'imagerie.

La rétro-alvéolaire est réalisée avec fistulographie associée ou pas à l'orthopantomogramme. A l'issue de cette étape si le bilan clinique et radiologique est insuffisant, il doit être complété par une imagerie sectionnelle de type cone beam.

3.2.2 Biopsie

La biopsie n'est pas recommandée dans les procédures de prise en charge dentaire classique. Elle n'est recommandée que dans certains cas où persiste un doute sur le diagnostic d'une fistule cutanée

- antécédent de cancer oral squameux afin d'éliminer le diagnostic de récurrence [NKENKE 2004] ;
- pour distinguer une ostéonécrose (biphosphonates) d'un cancer invasif local [MAES 2008] ;
- fistule cutanée avec un aspect atypique, rétracté, atone, dans les régions génienne ou nasogénienne. (suspicion d'épithélioma) [PERON 2002] ;
- Persistance de la fistule malgré les traitements classiques de longues durées. [KARBACH 2007] :
 - suspicion d'actinomyose ;
 - suspicion de tuberculose ;
 - suspicion de syphilis].

3.2.3 Bactériologie

Les examens bactériologiques et cytologiques sont conduits en cas de diagnostic hésitant. Ils sont indiqués dans les cas où des traitements de longues durées ont échoué. Ils ont pour but de mettre en évidence le ou les germes responsables, de façon à pouvoir :

- poser un diagnostic différentiel avec une autre affection telle que la tuberculose, la syphilis, l'actinomyose, etc.
- et réaliser un antibiogramme approprié (tester les résistances).

Quelques gouttes de pus seront prélevées à l'orifice fistuleux pour être examinées et mises en culture [KARBACH 2007].

Les germes en cause ne sont pas spécifiques car la flore est polymorphe et comprend des bactéries aérobies et anaérobies, bactéries Gram positif (streptocoques, staphylocoques, actinomycètes, ou lactobacilles), des bactéries Gram négatif (bacteroides ou fusobacterium), des levures et des spirochètes.

Le diagnostic d'actinomyose repose sur la positivité des cultures effectuées en milieu anaérobie. Cependant, le germe n'est mis en évidence que dans moins de 50% des cas. En effet, les prélèvements nécessitent un milieu de transport spécifique. La présence d'autres bactéries associées, plus virulentes (streptocoques, staphylocoques...) peut inhiber la pousse d'actinomycètes. Enfin, les cultures peuvent être décapitées par des antibiothérapies préalables [LOPPIN 2006].

Les culture microbiennes sont utiles pour identifier les infections syphilitiques [SAKIMOTO].

Si le résultat bactériologique et histologique entraîne une suspicion de tuberculose, le diagnostic sera confirmé dans un second temps par amplification de l'ADN par PCR (Polymerase Chain Reaction) [KARBACH 2007].

3.3 DEMARCHE DIAGNOSTIQUE

3.3.1 Problématiques

Les fistules cutanées sont le plus souvent vues en première consultation par des médecins généralistes ou des dermatologues. Ces derniers soupçonnent rarement une cause dentaire.

Ainsi, la moitié des patients présentant des fistules cutanées font l'objet d'erreur de diagnostic d'où des traitements inefficaces ou insuffisants avec des récives systématiques, des persistance de symptômes ou progression vers des déformations irréversibles [KARP 1982, COHEN 1990]. Les divers traitements prescrits sont :

- **antibiotiques au long cours, en local et en systémique.** Ces derniers ont pour effet de diminuer voir stopper temporairement la sécrétion purulente. La cause n'étant pas traitée, la récive fistuleuse intervient dès l'arrêt de l'antibiothérapie. Ces traitements contribuent à augmenter les résistances [KABAN 1980, SPEAR 1983 PASTERNAK 2009] ;
- **interventions chirurgicales répétées d'excision** entraînant une perte tissulaire avec préjudice esthétique [KABAN 1980, MAHLER 1971, KARP 1982, SPEAR 1983, PASTERNAK 2009] ;
- **biopsies répétées** [CALISKAN 1995, KABAN 1980] ;
- **électrocoagulation électrodessication et curetage** sont des pratiques couramment effectuées par les dermatologues, les chirurgiens et les médecins généralistes pour le traitement des carcinomes basocellulaires et cancers à cellules squameuses de la peau. Ces technique sont utilisées également lors de suspicion de granulome pyogénique [SPEAR 1983] ;
- **radiothérapie** au début du XXème siècle, quelques cas ont été décrits mais la littérature moderne ne mentionne plus ce type d'erreur.

3.3.2 Diagnostic positif

Le diagnostic d'une fistule repose sur les données de l'interrogatoire et essentiellement sur l'examen clinique par la mise en évidence d'une source infectieuse, de son cordon et de son orifice [PERON 2002]. Il s'agira de

- découvrir la source infectieuse confirmée par une radiographie ;
- objectiver le cordon par la palpation ou via une fistulographie ;
- faire sourdre du pus par un ou plusieurs orifices.

3.3.3 Diagnostic différentiel

CHOWDRI s'est intéressé à une centaine de fistules cervico-faciales qui ne guérissaient pas suite à des échecs de diagnostic. Il a donné pour chacune leur origine ainsi que leur étiologie.

Ces données mettent en évidence que plus de la moitié des fistules observées (55%) sont d'origine dentaire. Viennent ensuite les implants et comblements (21%) puis les ostéomyélites (11%). Les autres origines sont de rareté équivalente : oroantrale, fentes labiales et palatines, congénitales et infections chroniques Figure 42.

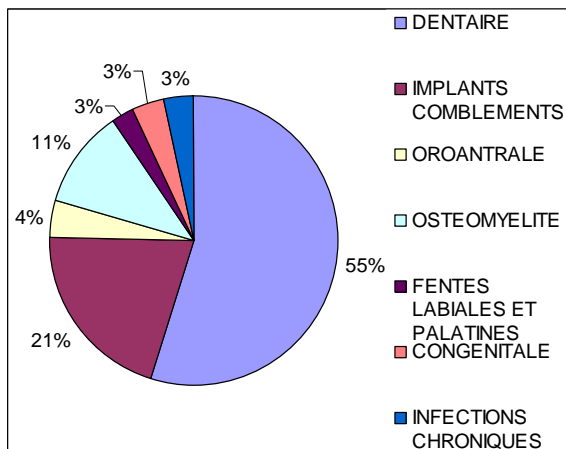


Figure 42 : Origines d'une centaine de fistules cervico faciales qui ne guérissent pas d'après CHOWDRI (2009)

En ce qui concerne l'origine dentaire, les étiologies les plus fréquemment rencontrées sont dans un ordre décroissant : les post-extractions, les dents nécrosées, les racines résiduelles et enfin les dents incluses.

ORIGINES	ETIOLOGIES	NOMBRE
dentaire	Post-extractions	22
	Dents incluses	10
	Dents nécrosées	18
	Racines résiduelles	14
Implants et comblements	attelles intraosseuses	6
	Plaques de reconstruction mandibulaire	7
	Plaques de réduction de fractures mandibulaires	9
	Greffes osseuses de reconstruction mandibulaires	1
	Plaques mandibule ostéotomies	1
oroantrale	extraction dentaire avec sinusite chronique	3
	Fibrome cémento ossifiant	1
	Adénome pléomorphe	1
Ostéomyélites chroniques	mandibulaire	10
	zygomatique	3
Fentes labiales et palatines		3
congénitale	thyroglosse	1
	Parotide	1
	branchial	2
Infections chroniques	Actinomycose	1
	tuberculose	3

Tableau 24: Origines et étiologies d'une centaine de fistules oro-cervico faciales qui ne guérissent pas d'après CHOWDRI (2009)

Les orifices se localisaient sur le menton et la région submentale dans 85% des fistules provenant du bloc antérieur mandibulaire et 15% dans la région submandibulaire. En ce qui concerne le secteur postérieur mandibulaire, il est à associer à la région submandibulaire 30%, le cou 40% et la région préauriculaire 30%

Au maxillaire, ce sont les joues et la parotide qui sont concernées. Ces données sont comparables au résultat obtenu par CIOFFI (1986)

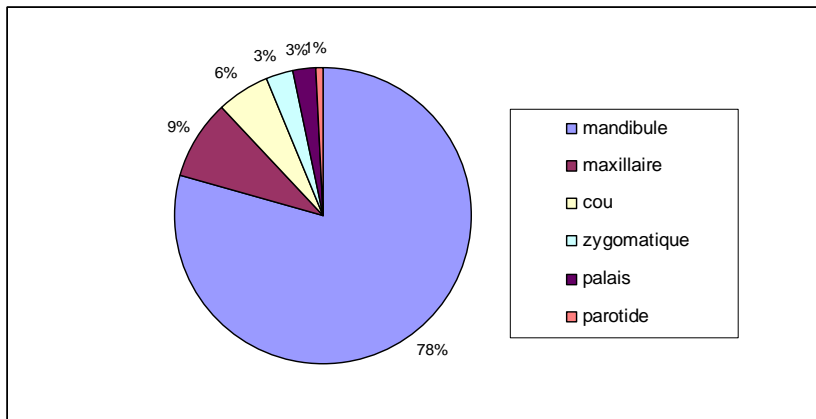


Figure 43: Localisation cutanée des fistules récidivantes d'après CHOWDRI 2009

3.3.3.1 Les fistules congénitales

Les fistules cervico-faciales congénitales sont des malformations rares. Elles sont dues à la persistance d'une disposition anatomique embryonnaire normalement transitoire lors de la formation de l'embryon au cours du 2ème mois de vie in-utero [JEBLAOUI 2009].

Les circonstances de leur découverte sont très variables soit à la naissance soit plus tardivement après des épisodes de surinfections. C'est dans ce dernier cas qu'elles peuvent être suspectées à la place des fistules d'origine dentaire. En effet, les orifices peuvent siéger au niveau de régions également rencontrées avec les orifices des fistules d'origine dentaire. Afin de faciliter la dissociation entre les deux étiologies, les similitudes et les différences seront décrites selon une classification topographique (fistules faciales et cervicales).

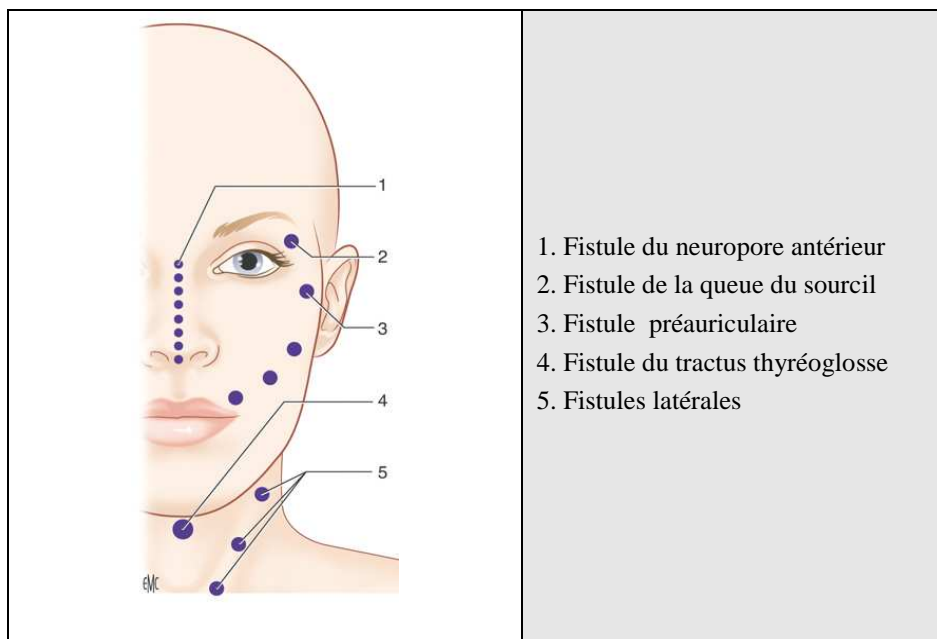


Figure 44: Topographie des fistules congénitales de la face et du cou d'après JEBLAOUI. (2009)

3.3.3.1.1 Les fistules faciales


1 : Fistule du dos du nez	
Similitudes morphologiques	Dépression punctiforme, circulaire ou ovale
Différence caractéristique topographique	Orifice fistuleux isolé médian sur l'arête nasale
	
Fistule congénitale de la région nasale d'après JEBLAOUI (2009)	

Tableau 25: Fistules du dos du nez d'après NAKANO (2010)

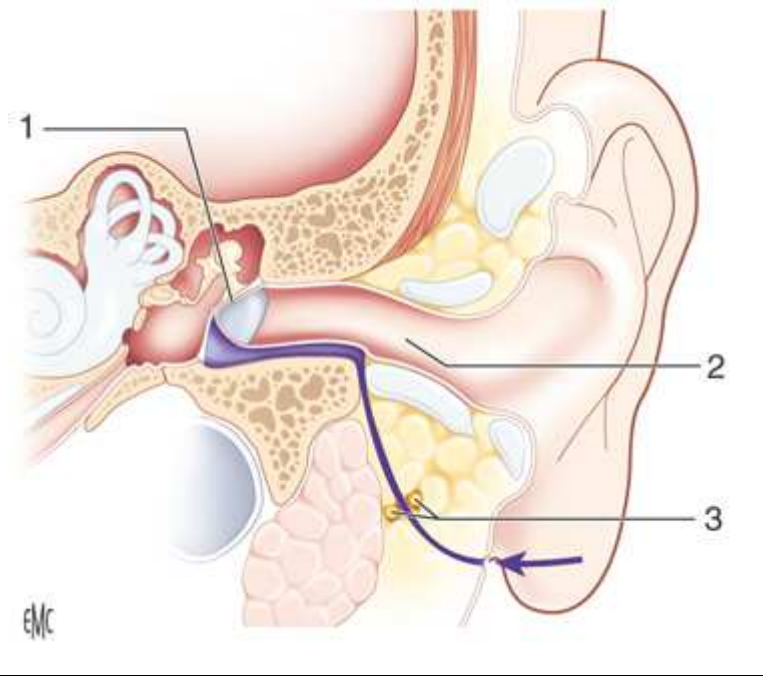
2 : Fistule pré-hélicienne ou pré-auriculaire	
Similitudes morphologiques :	avec les fistules parotidiennes issues des prémolaires et molaires maxillaires.
Différences caractéristiques topographiques :	Association fréquente avec d'autres malformations comme des fistules commissurales. Palpation d'une masse purulente sous-jacente
	<p>1 : tympan 2 : méat auditif externe ou méat acoustique externe 3 : nerf facial</p>
Fistule congénitale du premier sillon branchial d'après JEBLAOUI (2009)	

Tableau 26: Fistule pré-hélicienne ou pré-auriculaire d'après NAKANO (2010)

3 : Fistules des lèvres : Elles sont exceptionnelles	
Formes anatomo-cliniques	Paramédianes de la lèvre inférieure (50% des cas)
	Commissures labiale (25%)
	Médianes de la lèvre supérieure (25%) similitude topographique avec les fistules labiales supérieures issues du bloc incisivo-canin maxillaire
Différences caractéristiques	La localisation paramédiane sur le vermillon
	Les fistules parotidiennes et cervicales issues des prémolaires et molaires maxillaires sont plus rares à ces emplacements par rapport aux fistules congénitales [KOTECHA 1981]
	Antécédents familiaux (transmission autosomique dominante) (Syndrome de Van Der Woude)
	Souvent associées à des fentes vélo-palatines
	Souvent bilatérales

Tableau 27: Fistules des lèvres d'après NAKANO (2010)

3.3.3.1.2 Les fistules cervicales

1 : Fistules auriculo-branchiales	
Similitudes morphologiques	Symptomatologie cervicale, parotidienne ou auriculaire tout comme les fistules parotidiennes et cervicales issues des prémolaires et molaires maxillaires et mandibulaires.
Différences caractéristiques	les fistules dentaires sont plus rares à ces emplacements [KOTECHA 1981].
2 : Fistules de la deuxième fente branchiale	
Similitudes topographiques	les Fistules de la deuxième fente branchiale siègent en regard du bord antérieur du muscle sterno-cléido mastoïdien tout comme les fistules supra-hyoïdiennes issues du bloc incisivo-canin mandibulaire.

Tableau 28: les fistules cervicales d'après NAKANO (2010)

3.3.3.2 Les néoplasies cancéreuses

Le carcinome basocellulaire est la forme cancéreuse qui présente les aspects cliniques les plus similaires avec celles des fistules cutanées. Viennent ensuite les carcinomes squameux cellulaires et les tumeurs métastatiques. [COHEN 1990]

Des tumeurs intéressant la face, le cou et les mâchoires peuvent suppurer mais mènent très rarement en ultime stade à des fistules ! [KOTECHA 1981]

MAHLER (1971) a décrit une suspicion de carcinome basocellulaire sur la joue droite. Une excision chirurgicale et lambeau de recouvrement ont été réalisés à tort.

COHEN1990 : cas d'une fistule localisée sur le sillon naso-génien depuis 1 an. Le diagnostic envisagé, basé sur la chronicité et l'aspect anatomique de l'orifice, était un carcinome. Une biopsie a été réalisée sans révéler de malignité.

Mais, fréquemment, l'étude histologique peut mettre en évidence une hyperplasie pseudocarcinomeuse de l'épiderme induisant un diagnostic à tort de carcinome squameux [SPEAR 1983].

En fait, avoir en tête la cause dentaire et réaliser une évaluation appropriée intra-orale avec palpation sont les seuls paramètres pouvant distinguer les deux pathologies [COHEN 1990].

WILSON 2001 : suspicion de carcinome basocellulaire.

Diagnostic différentiel entre une récurrence carcinomateuse et une ostéoradionécrose [RAOUL 2008]:

Étant donné le terrain alcoolotabagique et radique, la recherche négative d'une récurrence carcinomateuse est incontournable. L'ostéoradionécrose expose les tissus avoisinants à une inflammation chronique évoluant par poussées avec surinfections et apparition de séquestres osseux. Les foyers d'ostéoradionécrose sont des irritants chroniques sur un terrain prédisposé.

3.3.3.3 Les infections à germes spécifiques

3.3.3.3.1 L'actinomyose

L'actinomyose est une infection rare chronique, provoquée par un bacille Gram positif, anaérobie, commensal de la flore buccale (*Actinomyces*).

Incidence

Elle survient plutôt chez l'homme entre 20 et 60 ans et est très peu décrite chez l'enfant. La localisation cervico-faciale est la plus fréquemment retrouvée (75% des cas) [DEROUX 2001].

Pathogénie

Les facteurs favorisants parfois retrouvés sont une mauvaise hygiène buccodentaire, les traumatismes gingivo-dentaires, les lithiases salivaires, et des foyers infectieux chroniques. L'infection est endogène par diminution des défenses immunologiques [DEROUX 2001].

Aspect clinique

La présentation clinique la plus fréquente est une tuméfaction cutanée mandibulaire indolore, indurée, avec ulcération. Cette tuméfaction se transforme en cellulite multi-fistulisée. Les lésions causales sont souvent surinfectées. L'évolution est dite trainante et volontiers récidivante, sans signes généraux [DEROUX 2001].

Figure 45

Aspect typique

- élimination de grains jaunes pathognomoniques de l'actinomyose par les orifices de la fistule (inconstant) ;
- Persistance de la fistule après un traitement antibiotique conventionnel (court)

Remarque: L'atteinte osseuse ne représente que 10 à 15% de l'ensemble des actinomyoses.

Diagnostic

Le diagnostic est confirmé par la bactériologie qui met en évidence la présence de colonies d'*actinomyces* (*A. israelii*, *A. odontolyticus*, *A. naeslundii*). A défaut de bactériologie, l'histologie montre un granulome inflammatoire entouré de grains actinomycosiques caractéristiques.

Traitement

Le traitement comporte deux axes : l'éradication de la porte d'entrée, correspondant le plus souvent à un foyer infectieux dentaire. (Débridements des trajets fistuleux) et une antibiothérapie par pénicilline G à dose de 10

millions U.I./j en traitement d'attaque pendant 2à3 semaines. Cette antibiothérapie est relayée par un traitement d'entretien par un macrolide pendant trois à six mois pour les formes invasives. [PERON 2002]

En conclusion Les actinomycoses sont caractérisées par l'issue de grains jaunes, un diagnostic microbiologique difficile et un traitement antibiotique prolongé [LOPPIN 2006].

3.3.3.3.2 La tuberculose

Voir dans adénites infectieuses 3.3.3.6.3.1

La fistule siégeant au niveau de la lèvre supérieure ne doit pas être confondue avec un furoncle.

La fistule de la canine supérieure siégeant à l'angle interne de l'œil peut faire discuter une dacryocystite suppurée chronique.

3.3.3.3.1 La maladie des griffes du chat

Cette étiologie est citée mais aucune description n'est accessible dans la littérature.

3.3.3.3 Le granulome pyogénique ou botriomycome

Il s'agit d'une petite tumeur vasculaire inflammatoire bourgeonnante, saignant facilement, de couleur rouge vif, qui apparaît à la suite d'une petite plaie préférentiellement sur la gencive mais aussi sur la face. La lésion est pédonculée et saigne facilement [SPEAR 1983].

Sa fréquence est rare.

WILSON 2001 : Localisation sur la joue

3.3.3.4 Les infections fongiques

Elles intéressent les poumons mais peuvent se disséminer à la peau.

La différence se fera sur l'anamnèse et l'aspect clinique. On distinguera :

- **la Blastomycose** : a l'aspect le plus distinct avec une large croûte verruqueuse et des pustules sur la face et les extrémités ;
- **la Cryptococcose** : est plus destructive qu'une fistule dentaire : elle peut se manifester par des papules, verrues, lésions ulcératives ;
- **la Coccidioidomycose** : très destructive avec des ulcères avec bordures surélevées ;
- **l'Histoplasmose** : papules et abcès.

3.3.3.4 Les kystes épidermiques surinfectés

Ce sont des tumeurs sous-cutanées et saillantes qui n'ont ni ombilication ni orifice. Ils adhèrent souvent à la peau et s'infectent assez facilement. Cette étiologie est citée mais aucune description n'apparaît dans la littérature.

3.3.3.5 Les pathologies des glandes salivaires

La fistule salivaire fait communiquer la salive ou le pus depuis la glande ou son canal excréteur (canal de Sténon, canal de Wharton). à la peau ou à l'intérieur même de la bouche. Les glandes salivaires impliquées dans les phénomènes de fistulisation sont les glandes parotides et dans une moindre mesure les glandes sous maxillaires [NETTER 2007].Figure 47Figure 48

Ces fistules se forment le plus souvent à la suite d'une plaie accidentelle au niveau du canal excréteur. [KOTECHA 1981] D'autres étiologies sont également décrites dans la littérature et sont dans un ordre de fréquence décroissant :

- **les cancers** : section accidentelle lors d'opérations ;
- **les complications post-chirurgicales** (parotidectomie) ;
- **les infections** (actinomycose, tuberculose, syphilis) ou associées avec des calculs salivaires. Quelquefois elles surviennent à la suite de l'ouverture à la peau d'un abcès d'une glande salivaire suite à la formation d'un sialocèle, un kyste rempli d'une collection de salive mucoïde dans les tissus environnant la glande [NETTER 2007].
- **congénitales** [MOON 1995] liées surtout à l'existence de glandes aberrantes. Elles sont à l'origine d'abouchement dystopique de canaux salivaires (lèvre inférieure, commissure labiale, joue, mandibule et sinus) [DECHAUME 1966].

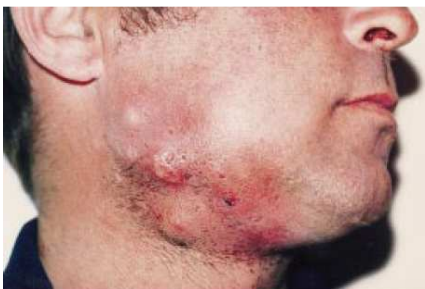

Figure 45: Fistule cutanée actinomycosique région sous mandibulaire d'après PERON (2002)

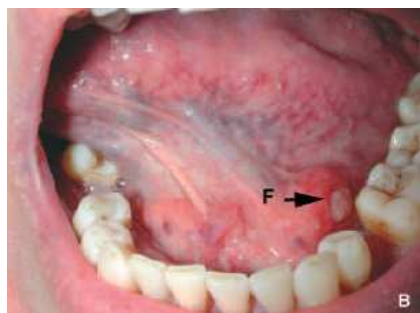


Figure 46: Orifice fistuleux au niveau de la crête salivaire suite à l'expulsion du calcul dans la région submandibulaire gauche d'après CHOSSEGROS (2006)

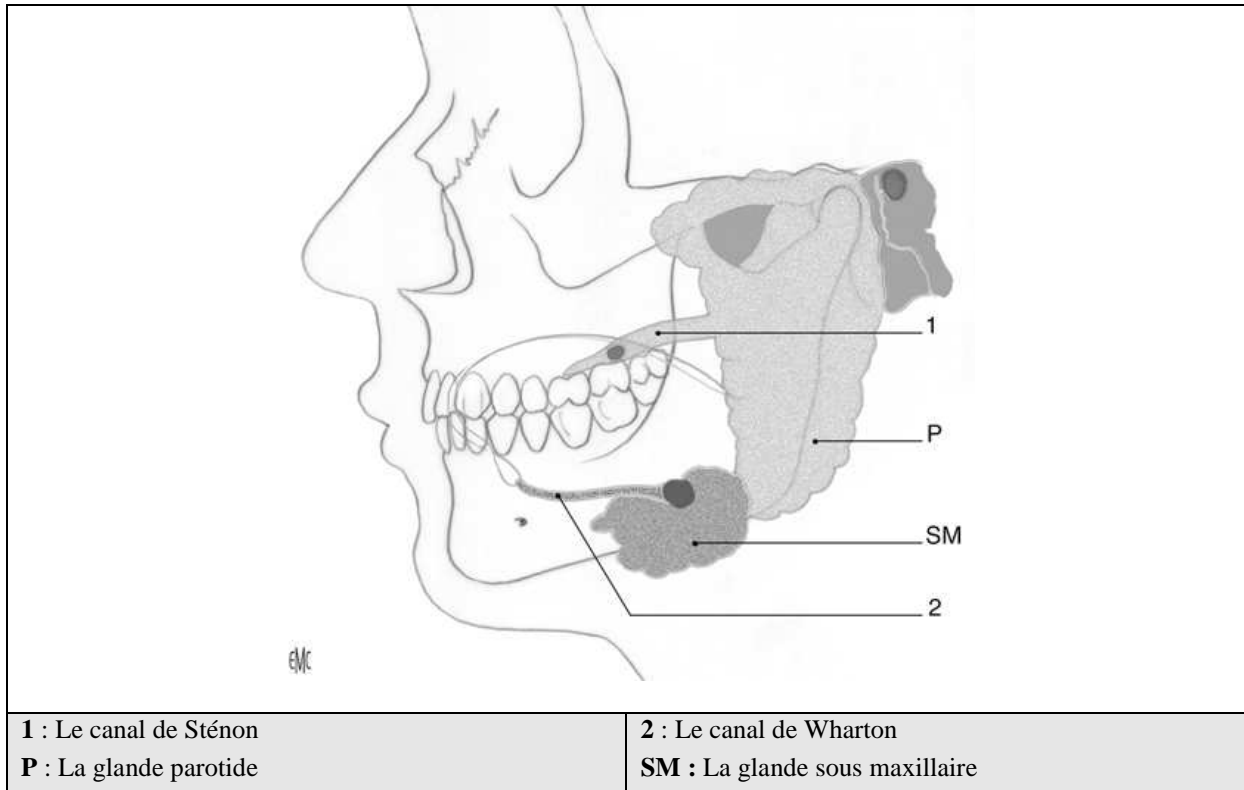


Figure 47 : Les deux glandes salivaires impliqués dans les phénomènes de fistulisation d'après les EMC (2006)

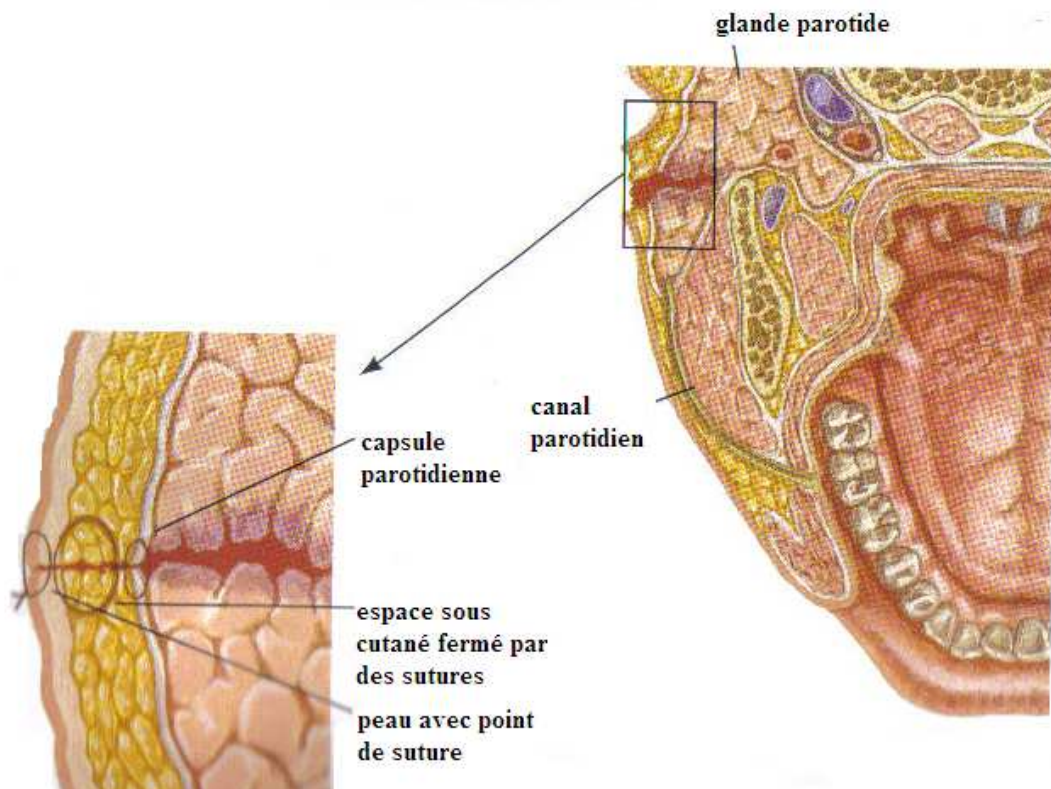


Figure 48: Fistule de la glande parotide et les trois couches traversées d'après NETTER (2007)

Similitudes	
Aspect	Ostium rouge et enflammé, bords bourgeonnants
Siège d'extériorisation	la région rétro auriculaire, la peau du menton, la muqueuse orale et la peau de la région cervicale.
Excrétion	Le liquide sécrété est clair, plus ou moins visqueux
Différences caractéristiques [NARAGUND]	
Hypertrophie des glandes salivaires Résultat de scintigraphie anormale Pus plus abondant au moment des repas [KOTECHA 1981] Siège: région préauriculaire (glande parotide), région submandibulaire L'analyse liquidienne montre la présence d'un fort taux d'amylases salivaires. Fistulographie via tomographie objectivera la glande salivaire responsable La majorité des fistules salivaires survienne à la suite d'accidents ou de blessures iatrogéniques [KOTECHA 1981]	

Tableau 29 : Similitudes et différences caractéristiques des fistules salivaires avec les fistules d'origine dentaire

En ce qui concerne les traitements, les fistules qui communiquent avec la cavité buccale ne nécessitent aucun traitement. Les fistules cutanées quant à elles peuvent nécessiter ou pas une intervention chirurgicale. Les anticholinergiques sont des agents utiles pour diminuer la salivation pendant le traitement.

Les sialocèles sont aspirés et ne nécessitent pas en général le placement d'un drain. Les blessures causées à la glande salivaire ou à son canal excréteur doivent être réparées afin d'éviter la formation d'une fistule ou d'un sialocèle. Trois choix possibles sont recensés : [NETTER 2007]

- pose d'un stent dans le canal ;
- ligature du canal Figure 48 ;
- création d'une fistule reliant le canal à la cavité orale.

3.3.3.6 Les adénites infectieuses

3.3.3.6.1 Définition

Les ganglions lymphatiques¹ sont des organes de drainage et de filtration de la lymphe. Les adénites² correspondent à l'inflammation de ces ganglions.

¹ Ganglion lymphatique= nœud lymphatique

² Adénite= lymphadénite

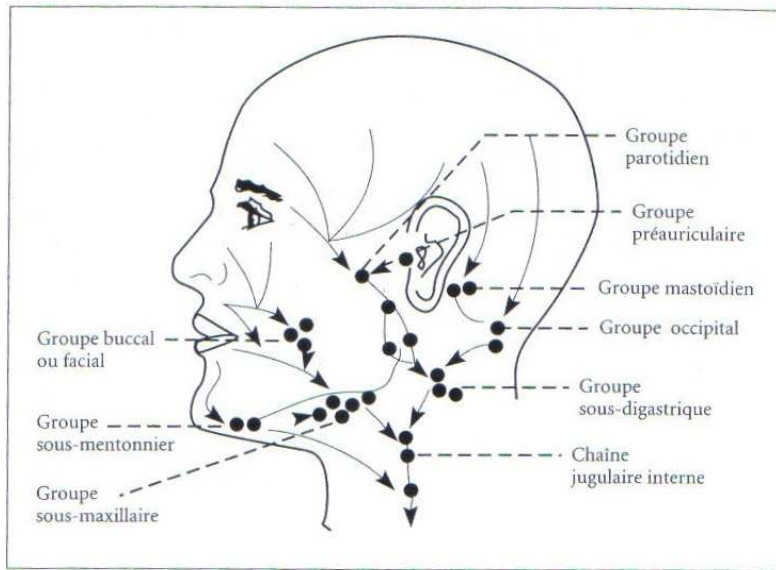


Figure 49: Drainage lymphatique des chaînes cervico-faciales d'après FOREST (1994)

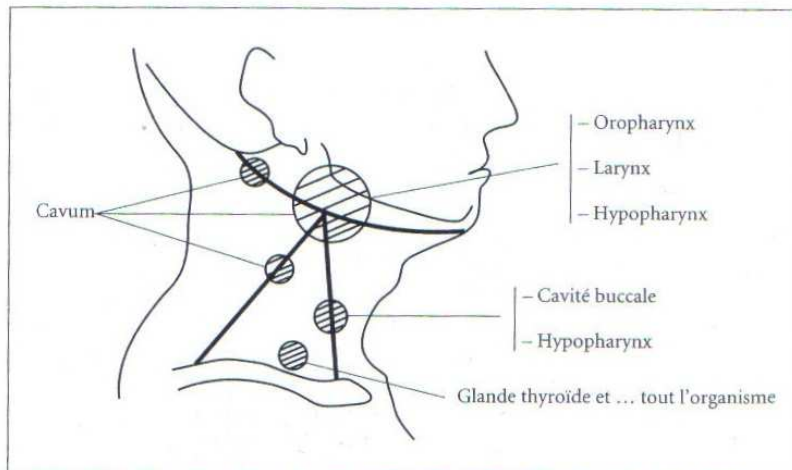


Figure 50: Sites de drainage lymphatique d'après FOREST (1994)

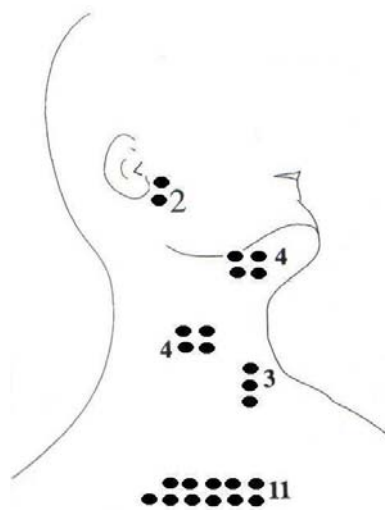


Figure 51: Distribution des adénites d'après PENFOLD (1996)

Ganglions	Région ou organe drainés par ces ganglions
Groupe préauriculaire et parotidien	Articulation temporo-mandibulaire Parotide supérieure Région temporale, frontale et molaire Arcade sourcilière et paupière supérieure Région antérieure du pavillon de l'oreille Cavité nasale et voile du palais
Groupe mastoïdien occipital	Région temporale et occipitale du cuir chevelu Région postérieure du pavillon de l'oreille Conduit auditif externe
Groupe sous-mentonnier	Portion centrale de la lèvre inférieure Menton Régions gingivo-dentaire, mandibulaire et médiane
Groupe buccal ou facial	Lèvre supérieure Aile du nez Paupière inférieure Joue
Groupe sous-maxillaire	Paupière inférieure Joue, muqueuse buccale Nez: région latérale Lèvre supérieure Tiers externe de la lèvre inférieure et de la commissure Régions gingivo-dentaire, maxillaire et mandibulaire Voile du palais Langue : région latérale du tiers antérieur Glandes sous-maxillaires et sublinguales
Groupe sous-digastrique	Pavillon de l'oreille Régions mastoïdienne et occipitale Régions parotidienne et préauriculaire
Chaîne jugulaire interne	Région postérieure du cou Région occipitale du cuir chevelu Oreille externe Régions postérieure et centrale de la langue Voûte palatine Rhinopharynx et larynx Nez Partie supérieure de l'œsophage Régions gingivo-dentaire, molaire supérieure et inférieure
Chaîne cervicale transverse	Partie occipitale du cuir chevelu Cavité thoracique : région supérieure antérieure Draine également toutes les chaînes cervico-faciales

Tableau 30 : Groupes ganglionnaires de la tête et du cou d'après FOREST (1994)

3.3.3.6.2 Aspects cliniques

Les ganglions ont les caractéristiques suivantes [KANLIKAMA 2000]:/ souvent isolés; unilatéralités; fermetés voire durs; non sensibles à la palpation.

3.3.3.6.3 Anatomopathologie

Etape 1	Nœuds grossis, durs et mobiles exprimant une hyperplasie non spécifique
Etape 2	Nœuds larges et rénitents fixés aux tissus environnants
Etape 3	Le centre du ganglion se ramollit entraînant une fluctuation limitée à sa périphérie par une périadénite indurée.
Etape 4	Formation d'un abcès suppuré, la surface à la peau est rosée
Etape 5	Comme la lésion progresse, la peau rougit et devient adhérente. Evolution vers la fistulisation et donc la chronicité.

Tableau 31: Classification de l'évolution des adénites cervicales d'après JONES et CAMPBELL (1962)

3.3.3.6.3.1 Les fistules ganglionnaires tuberculeuses

La tuberculose est une maladie infectieuse provoquée par une mycobactérie du complexe *tuberculosis* correspondant à différents germes et principalement *Mycobacterium tuberculosis* (ou Bacille de Koch ; BK). Les autres sont causés par une mycobactérie atypique (*Mycobacterium scrofulaceum*) ou une mycobactérie non tuberculeuse (MNT).

Il y a environ 9 millions de nouveaux cas et 2 millions de morts chaque année dans le monde. [Global tuberculosis control WHO 2005] Les ganglions lymphatiques cervicaux sont les sites les plus souvent touchés, retrouvés chez 60 à 90% des patients. [MANOLIDIS 1993]

La tranche d'âge la plus souvent touchée : [20-30 ans] avec une prédominance féminine. Le ratio femmes-hommes est de 2:1 [ENARSON 1980]

La tuberculose pulmonaire (phtisie) est de loin la plus répandue, mais il existe d'autres atteintes. Les adénites cervicales tuberculeuses¹ représentent les manifestations extra-pulmonaires les plus fréquentes. Elles sont souvent observées chez les patients immunodéprimés et notamment les HIV (la moitié des adénites cervicales tuberculeuses).

Les caractéristiques cliniques dépendent de l'avancé de la maladie. Les abcès sur les ganglions lymphatiques peuvent se fistuliser dans 10% des cas. Classiquement, les orifices des fistules tuberculeuses présentent des bords minces, bleuâtres, mal délimités avec un drainage aqueux faible. [KANLIKAMA 2000]

Dans l'étude de PENFOLD (1996), sur 23 patients présentant une tuberculose s'exprimant à la tête et au cou, il a constaté la présence d'une fistule chez 6 d'entre eux et une masse fluctuante chez 7 patients (étape 4 d'après JONES et CAMPBELL). Figure 51

Le traitement consiste en une prise en charge médicamenteuse avec des antibiothérapies de longues durées. La fistule disparaît après un délai certain. KARBACH (2007) a noté deux mois pour constater la disparition complète d'une fistule dans la région jugale.

¹ Également connues sous le nom de : tuberculose du cou ou adénopathie cervicale tuberculeuse ou lymphandénite cervicale tuberculeuse ou scrofula

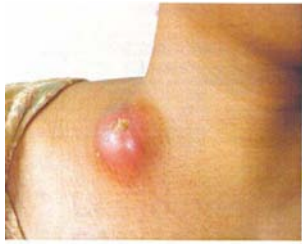

Figure 52: Fistulisation tuberculeuse dans la région sterno-cléido-mastoïdienne d'après MOHAPATRA étape 5(2009)

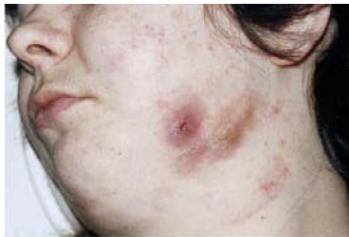

Figure 53: Fistule cutanée tuberculosique dans la région parotido-massétérique d'après PERON étape 5 (2002)

3.3.3.6.3.2 Les fistules ganglionnaires syphilitiques

Des adénites syphilitiques, manifestation de la période tertiaire de la syphilis, évoluant vers une fistulisation cutanée d'une gomme, ont été décrites dans la région cervicale. Cette fistule laisse s'évacuer un pus jaune verdâtre et évolue rapidement vers une ulcération à bords surélevés. [ENCAOUA 1995]

3.3.3.6.3.3 Les fistules ganglionnaires dentaires

Face à une adénopathie chronique isolée sans point d'appel évident, il convient de rechercher méthodiquement une lésion dans le territoire de drainage. Les dents forment des adénopathies cervicales hautes ou sous-mandibulaires.

3.3.3.7 Les corps étrangers

Des corps étrangers peuvent pénétrer dans les tissus mous à travers des blessures. Ces corps peuvent être de nature métallique ou organique comme le bois. L'autre étiologie possible repose sur les parafonctions. SOUSA a notamment décrit chez les enfants l'introduction de copeaux d'ongle dans le sulcus, coupés avec les dents, des mines de crayon et des cures dents [AULUCK 2005].

Ces débris, non détectés, se signalent des jours, des mois voire des années après l'accident ou la parafonction à la suite d'une surinfection conduisant à des abcès ou des fistules. Cette étiologie est rare mais plus fréquente chez les enfants [KAPILA 1995].

La difficulté du diagnostic repose sur la nature des corps étrangers. En effet, la détection des corps étrangers enclavés peut se révéler difficile si leur densité est comparable aux tissus environnants. C'est le cas par exemple du bois. Les imageries standards sont tenues en échec. Certains auteurs recommandent dans ce cas précis l'utilisation des ultrasons comme AULUCK (2005). Le diagnostic repose donc essentiellement sur l'anamnèse avec l'historique d'un traumatisme [SPEAR 1983].

3.4 PRISE EN CHARGE THERAPEUTIQUE

3.4.1 En fonction du type de fistule muqueuse ou cutanée

Le traitement est étiologique:

Il est **nécessaire** et presque toujours **suffisant** d'assurer le traitement de la cause dentaire pour obtenir la guérison de la lésion cutanée ou muqueuse [KABAN 1980].

Nécessaire, car toutes les tentatives médicales antiseptiques ou antibiotiques, tant locales que générales, ne peuvent assurer la disparition de la fistule. (Cas avec un système immunitaire intact, sans signe généraux, ou d'autres manifestations systémiques qui nécessiteraient une antibiothérapie prophylactique). De même, toutes les tentatives chirurgicales d'exérèse de la lésion cutanée, y compris du trajet fistuleux, sont vouées à la récurrence si la dent causale est laissée en place [CIOFFI 1986].

Suffisant, car seul le traitement du foyer dentaire entraîne la plupart du temps le tarissement et la disparition rapide de la fistule. Une fois résolue, la fistule tend à disparaître très rapidement entre 5 à 15 jours [AL-KANDARI 1993]. Persistance d'un petit bouton en guise de cicatrice. Il tend à passer inaperçu au bout de quelques mois [KOTECHA 1981] [SPEAR 1983] [JOHNSON 1999].

3.4.2 En fonction de la nature histologique de la fistule

La présence d'une bordure épithéliale doit-elle entraîner une prise en charge supplémentaire?

- Oui selon VIRE 1982 cas d'une fistule ancienne âgée de 10 ans, sans agent causal. Il recommande alors de réaliser son exérèse.
- Non selon GROSSMAN, STROMBERG et la majorité des scientifiques. Il est convenu qu'un simple traitement étiologique (endodontique ou une extraction) suffit à faire disparaître le cordon !

3.4.3 Etiologies dentaires

Le traitement du foyer peut être radical par l'avulsion de la dent ou conservateur par le simple traitement radiculaire (et/ou avec résection apicale). CIOFFI (1986) s'est intéressé à la thérapeutique appliquée sur 137 fistules cutanées d'origine dentaire relevées dans la littérature. Il a constaté que l'extraction était choisie dans la majorité des cas (77%) au détriment des thérapeutiques conservatrices (20%).

Le fait que la fistule soit cutanée n'est absolument pas une indication vers l'extraction automatique! [CIOFFI 1986]

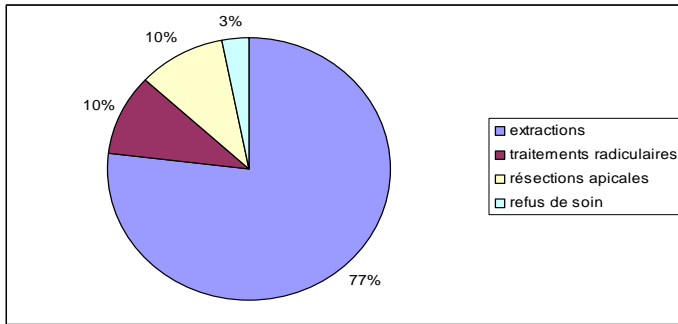


Figure 54: Répartition des traitements pour 137 fistules cutanées relevées dans la littérature d'origine dentaire entre 1937 et 1983 d'après les données de CIOFFI (1986)

Quels sont donc les critères qui inclineront la thérapeutique vers la conservation ou l'avulsion ?

3.4.3.1 Conservation

Si la dent naturelle peut être conservée, l'intégrité de l'arcade dentaire est maintenue, le coefficient de mastication est conservé et des soins restaurateurs coûteux sont alors évités.

3.4.3.1.1 Le traitement endodontique

C'est le traitement de première intention à condition que la dent puisse être soignée, la fracture et la lésion osseuse récupérables. [CIOFFI 1986]

Il repose sur quatre notions fondamentales : L'éviction de la pulpe infectée, l'alésage, la désinfection et l'obturation parfaite des canaux. Le pronostic de guérison est alors très favorable. [KABAN 1980]

3.4.3.1.2 La chirurgie apicale

3.4.3.1.2.1.1 Indications de la chirurgie apicale

- **Causes anatomiques :**
 - anatomie pulpaire complexe (racines trop coudées, etc.) ;
 - dents immatures (foramen non fermé avec échec des techniques d'apexification).
- **Causes pathologiques :**
 - accidents aigus récidivants alors que le traitement canalaire semble correctement réalisé (persistance du foyer périapical) ;
 - persistance d'une lésion apicale (kyste ou granulome) Il est impossible de poser un diagnostic différentiel sûr entre un kyste et un granulome via une radiographie. Seuls les examens histologiques et anatomo-pathologiques permettent de poser le diagnostic après exérèse. Or, un traitement endodontique ne peut suffire à lui seul à éradiquer un kyste d'où son association parfois avec une résection apicale ;
 - Calcifications pulpaire, rhyzalyse apicale.
- **Causes mécaniques :**

- fractures d'instruments (lime, broche) surtout si ceux-ci dépassent l'apex ;
- pilier de bridge ;
- fracture radiculaire au 1/3 apical.
- **Echecs du traitement conventionnel :**
 - dépassement apical ;
 - douleur persistante après obturation (écarter les causes : instrumentation au-delà de l'apex et canal non obturé) ;
 - présence d'une butée intracanalalaire ;
 - perforation radiculaire au 1/3 apical.

3.4.3.1.2.1.2 Contre-indications de la chirurgie apicale

- Dent trop mobile ;
- Rapport racine/ couronne défavorable ;
- Etat de santé à « risque » : cardiopathie valvulaire, infarctus récent, diabète non équilibré, troubles hématologiques graves, irradiation de la sphère cervico-faciale...;
- Promiscuité avec des éléments anatomiques nobles : le sinus, les fosses nasales, le trou mentonnier, le canal dentaire inférieur.

Les autres alternatives : amputation-hémisection

3.4.3.2 Avulsion

Un curetage alvéolaire minutieux est associé à l'extraction afin de se débarrasser du tissu de granulation. (L'infection peut subsister après l'extraction de la dent causale si curetage insuffisant).

Les indications :

- fractures profondes ;
- dents trop cariées ;
- dents enclavées CHOWDRI 2009 ;
- racines résiduelles ;
- pertes osseuses importantes ;
- échecs postopératoires après traitement (chirurgie apicale, amputation, hémisection) ;
- plus toutes les contre indications de la chirurgie apicale ;

- dents responsables de fistules cutanées [KOTECHA 1981]. CIOFFI (1986) est contre cette affirmation. D'après lui l'amélioration des traitements radiculaires permettent de récupérer des dents très atteintes désormais.

3.4.4 Etiologies parodontales

Un diagnostic différentiel entre une origine endodontique et parodontale est nécessaire car le traitement diffère. Beaucoup d'articles ont traité de l'importance d'un diagnostic précis dans le traitement des lésions endo-parodontales. Souvent, lorsqu'une fistule apparaît sur la muqueuse orale près de l'apex d'une dent, le traitement radiculaire est envisagé en premier.

En effet, la majorité des études montrent qu'un traitement endodontique permet de guérir ce type de lésion. Cependant, si la vitalité de la dent est positive, ce traitement peut être repoussé. YANG (1992) est le premier à décrire dans la littérature le cas d'une fistule guérie seulement par un traitement parodontal.

Dans ce sens GOLBERG (1994) précise que l'apport d'antibiotiques n'est pas utile en l'absence d'abcès multiples, de fièvre et de cellulite seuls le drainage et le débridement des lésions est recommandé. Des résultats significatifs sont obtenus 12 à 24 heures après le drainage et le débridement. Une ou deux semaines après le patient est revu pour programmer un traitement parodontal adapté. (Remodelage osseux).

3.4.5 Etiologie post-extractions

Une nouvelle intervention sur le site est recommandée afin d'éliminer l'infection par un curettage soigneux ! [CHOWDRI 2009]

3.4.6 Ostéites

La nécrose osseuse est déterminée par trois facteurs principaux : les phénomènes infectieux (septicité buccale), les phénomènes vasculaires (biphosphonates, hypovascularisation) et les phénomènes mécaniques (microfractures..)

Une antibiothérapie prolongée avec exérèse chirurgicale des séquestres osseux. [CHOWDRI 2009]

3.4.7 Osteochemionécroses

La prise en charge de l'ONM se fait dans un service hospitalier. Il n'existe pas de consensus dans la prise en charge thérapeutique, voici quelques pistes :

- arrêt ou poursuite des biphosphonates selon l'avis du médecin prescripteur ;
- bilan radiologique pour apprécier l'étendue de la nécrose et la présence éventuelle de séquestre;
- hygiène bucco-dentaire stricte ;
- traitement antalgique et antiseptique local (bain de bouche à base de chlorhexidine 0,1% au stade 1) ;
- antibiothérapie (stade 2 et 3) : amoxicilline+métronidazole (1,5 g par jour+750 mg par jour pendant 14 jours ; en cas d'allergie aux pénicillines : clindamycine (300mg 3 fois par jour pendant 14 jours) ou

azithromycine (250mg par jour pendant 10 jours) [AMERICAN DENTAL COUNCIL ON SCIENTIFIC AFFAIRS 2006] ;

- traitement chirurgical: élimination des séquestres [CHOWDRI 2009] et plaque d'ostéosynthèse avec ancrages à distance de l'os nécrosé pour réduire les fractures ;
- oxygénothérapie hyperbare et le laser : techniques permettant une diminution de l'inflammation, de la douleur avec en plus un pouvoir bactéricide. Son efficacité n'est pas encore reconnue dans les ONM contrairement aux ostéoradionécroses [ANGIERO 2009].

3.4.8 Ostéoradionécroses

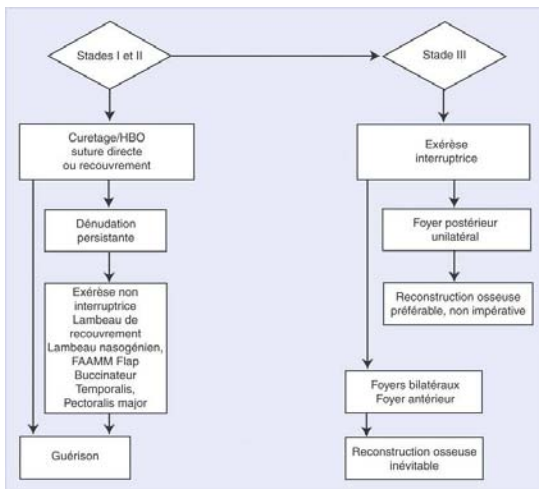


Figure 55: Arbre décisionnel: prise en charge de l'ostéoradionécrose selon la classification de MARX et MYERS d'après RAOUL (2008).

Les fistules appartiennent au stade III de la classification de MARX et MYERS Tableau 18. Ils préconisent alors un traitement chirurgical par une résection des tissus non viables avec éventuellement un marquage à la tétracycline et une révélation à la lumière ultraviolette afin de distinguer le tissu viable du non viable. Les fistules et pertes de tissus mous sont reconstruites à ce stade.

Ils reçoivent également dix séances d'oxygénothérapie hyperbare à 2,4 atmosphères de 90 minutes chacune. Il s'agit d'un traitement adjuvant dont l'accès n'est pas toujours aisé du fait de son coût.

Après deux semaines de cicatrisation et d'oxygénothérapie, la reconstruction osseuse est envisagée. Puis dix nouvelles séances d'oxygénothérapie sont réalisées selon les mêmes modalités. La contention osseuse est maintenue au moins huit semaines. Enfin, un mois après l'ablation de matériel la réhabilitation prothétique est envisagée.

Actuellement, de nouveaux traitements antifibrosants et antiostéoclastiques (biphosphonates) sont également recommandés. [RAOUL 2008]

3.4.9 Étiologies implantaires

La prise en charge consiste soit à la dépose de l'implant préconisée par CHOWDRI (2009) soit à sa conservation. : [BALSHI 1994]

Les traitements sont chirurgicaux :

- dépose des implants ;
- résection apicale ;
- curettage apical avec ou non un comblement osseux.

Ils peuvent être associés à des cures d'antibiotiques.

Le choix entre tel ou tel traitement se fait selon plusieurs facteurs : [BALSHI 1994]

- taille de la lésion ;
- stabilité de l'implant ;
- ostéointégration ;
- position de l'implant ;
- profondeur de poche ;
- le statut des dents adjacentes ;
- le type et la qualité de la réhabilitation prothétique.

3.4.9.1 Conservation

- **Première intention : Débridement complet et comblement osseux** [TOZUM 2006]

Si l'implant a une bonne ostéointégration et l'infection périapicale ne compromet pas les régions voisines, la lésion périapicale est curetée et irriguée avec une solution de chlorexidine concentrée à 0.12%. (Débridement complet de l'infection) Puis comblement osseux par apport de particules d'os déminéralisés. Cette partie est recouverte avec une membrane de collagène (résorbable ou pas). Le lambeau est repositionné par-dessus et suturé en place. Des antibiotiques sont prescrits pour une semaine (amoxicilline et cicladol). Cependant, il peut arriver que le débridement, la désinfection et le comblement osseux ne suffisent pas à guérir l'infection.

- **Deuxième intention : résection apicale** [TOZUM 2006]

La solution est alors la résection apicale de l'implant : méthode radicale pour se débarrasser de l'infection. Cependant, la longueur résiduelle doit permettre le maintien en bouche de la prothèse.

- **Résultats**

BALSHI (1994) a testé le même protocole de traitement sur 39 cas d'IPL. Il consiste en un débridement de la lésion et une résection apicale associés à une cure d'antibiotiques locaux et généraux. Il a obtenu un taux de réussite de 97,4% après 4,5 ans.

3.4.9.2 Dépose

Dans la littérature, il est conseillé de déposer les implants quand la perte osseuse est trop conséquente ou de réaliser des résections apicales des implants contaminés pour éviter la formation d'ostéomyélite [NKENKE 2004, CHOWDRI 2009]

3.4.10 Cellulites

IL est fonction du stade évolutif de la cellulite et de l'état général du patient. Il passe par un traitement étiologique local.

Au stade séreux : trépanation de la dent causale avec traitement conservateur ou avulsion en fonction de l'état et de la valeur fonctionnelle.

Le traitement médical repose sur l'antibiothérapie qui doit tenir compte de la présence accrue d'anaérobies.

Pour les infections de sévérité moyenne, les molécules recommandées en première intention regroupent l'amoxicilline, le métronidazole seul ou associé aux macrolides ou à l'amoxicilline, et, notamment en cas d'allergie aux bêta-lactamines, les macrolides, les streptogramines et les lincosamides. L'association amoxicilline-acide clavulanique est recommandée en seconde intention.

3.4.11 Complements

La dépose est préconisée par CHOWDRI (2009).

3.5 SUIVI ET COMPLICATIONS

3.5.1 La non-régression d'une fistule

Si une fistule cutanée ne guérit pas suite à un traitement endodontique satisfaisant ou une extraction, il s'agit de réaliser des examens supplémentaires par biopsies et échantillons microbiologiques [JOHNSON 1999]. La cause la plus commune de non régression est l'actinomyose. [TIDWELL 1997]

Si une fistule muqueuse ne guérit pas, d'autres étiologies sont à rechercher comme les fractures, les canaux non obturés, les corps étrangers...

Cas clinique du Dr. CURIEN : Madame F. se présente pour une fistule muqueuse en regard de la 14. Une fistulographie permet d'imputer la lésion à la 15. Une résection apicale est entreprise sur la 15 mais la fistule persiste. Un acuitomo 3D est alors prescrit pour explorer la zone concernée. Ce dernier révèle une opacité inexplicquée en vestibulaire. Une dissection de la fistule met en évidence à l'intérieur du cordon de la pâte endodontique. A la suite de cette intervention, la fistule a fini par disparaître! Ainsi, il s'agissait d'une fistule odontopathique; la lésion relais constituée par la persistance de la pâte assurait l'auto-entretien de la fistule bien que la lésion initiale était supprimée par la résection apicale. Figure 56

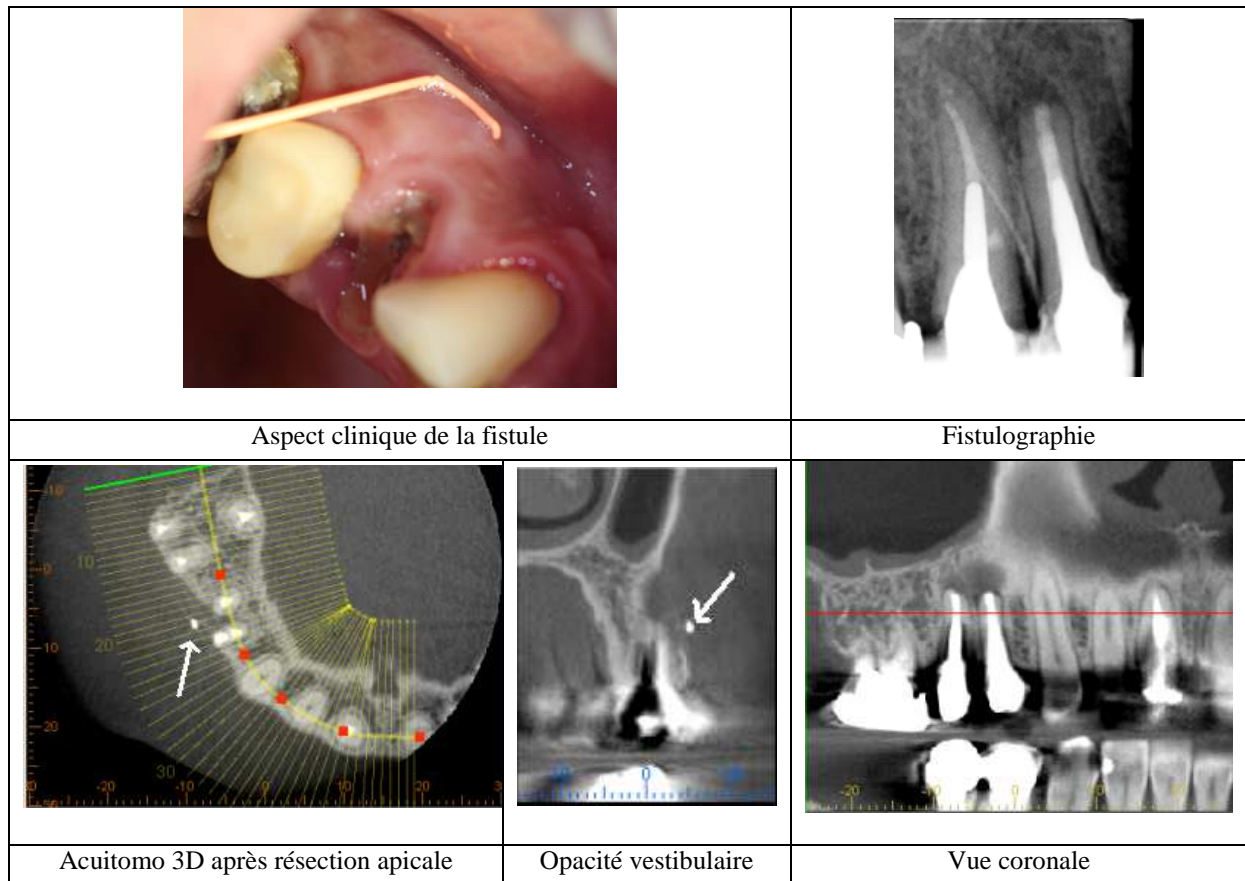


Figure 56: Fistule persistante sur 15, cas clinique du Dr. CURIEN

3.5.2 Les cicatrices disgracieuses

Les orifices de fistules muqueuses cicatrisent totalement sans laisser de séquelles.

Si la fistule est récente, la cicatrice cutanée sera quasiment invisible (coloration presque identique, plus pale, souple et sans adhérences en profondeur). Au contraire, si la fistule est ancienne, la fistule s'est organisée depuis longtemps d'où des adhérences de la peau aux plans profonds donnant une cicatrice ombiliquée inesthétique.

La cicatrisation des plaies avec perte de substance comprend deux phases [BAUDET 1974] :

- Première phase : la détersion suppurée ;

Il s'agit d'une dégradation enzymatique suivie de son élimination. Les enzymes impliquées sont celles des cellules saines environnant la lésion avec les enzymes microbiennes. C'est un processus favorable à l'épidermisation.

- Deuxième phase : la fermeture ;

Elle est liée à trois phases : La contraction des berges, le bourgeonnement et l'épidermisation. Ces phases sont concomitantes :

- La contraction des berges: peut récupérer dans certains cas 70% de la perte de substance ;

- Le bourgeonnement : l'inflammation comporte des phénomènes vasculaires et cellulaires favorables à la formation d'un bourgeon ;
- L'épidermisation : la jonction des épidermes stoppera le bourgeonnement cela correspond à un équilibre épithélio-conjonctif.

La régénération va se faire de façon centripète, de la périphérie de la plaie vers le centre.

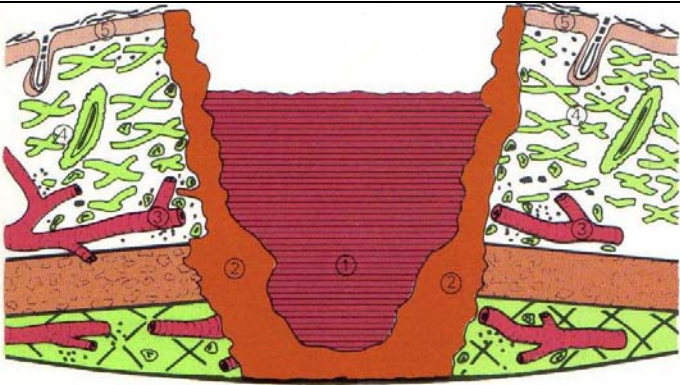
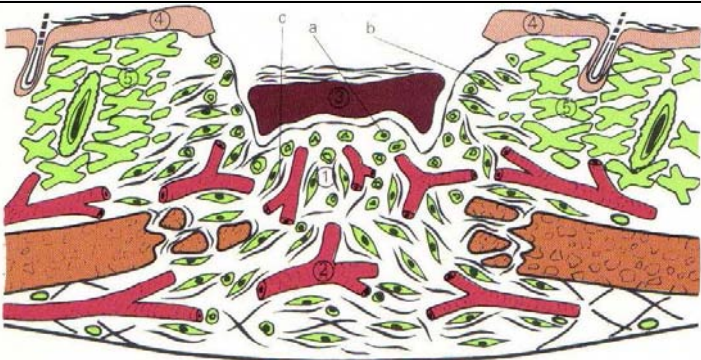
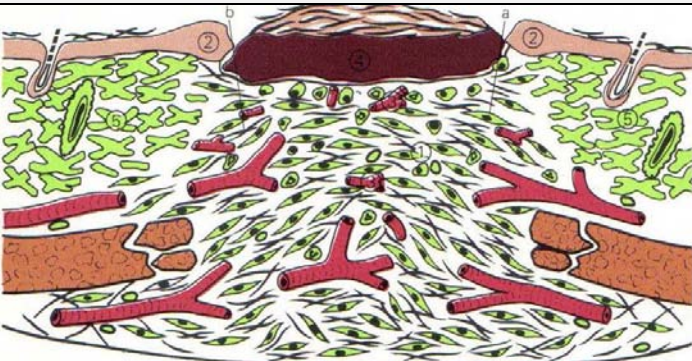
Le tissu cicatriciel, insuffisamment développé ne peut combler toute la perte de substance ; ce fait joint à la rétraction propre à tout granulome évoluant vers la sclérose, provoque une cicatrice rétractée, elle-même facteur de sténoses et d'attractions. Les tissus entourant la plaie doivent être suffisamment élastiques pour permettre la rétraction.

La bride cicatricielle : La qualité d'une cicatrice dépend parfois de son siège. Si elle est soumise aux tractions incessantes d'un pli de flexion ou aux mouvements de la périphérie d'un orifice naturel la cicatrice va se rétracter et évoluer vers une bride « car tout régénérat sollicité par des tiraillements se rétracte » Cette rétraction commence au stade de bourgeonnement et se développe la plupart du temps après le 21^{ème} jour. N'importe quelle cicatrice a toutes les chances de devenir rétractile « si elle est perpendiculaire aux lignes de tension statique maxima de la peau »

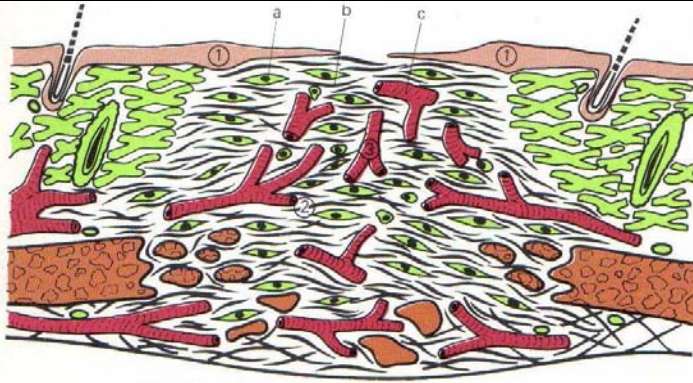
La chirurgie réparatrice dans un deuxième temps pourra corriger cette séquelle disgracieuse. Il s'agit de réaliser l'excision puis la plastie. Les procédés sont variés : lambeaux de rotation, transposés, pédiculés...et la dermabrasion [GULEC 2001] [BARROWMAN 2007].

La deuxième façon de faire consiste à réaliser en plus du traitement étiologique l'excision de la fistule associée à une plastie cutanée. Cette approche préventive est peu décrite dans la littérature.

Ces deux méthodes ont été testées par McCLUER en 1961 avec des résultats esthétiques similaires.

	<p>Phénomènes précoces</p>
<p>1 : Epanchement hémorragique, en coagulant il permet le comblement initial de la plaie. Le réseau de fibrine rapproche les bords de la lésion</p> <p>2 : Zone s de nécrose provoquée par la libération d'enzymes protéolytiques au contact de la blessure</p> <p>3 : Dilatation des capillaires périphériques, augmentation de la perméabilité pariétale d'où exsudation plasmatique et diapédèse</p> <p>4 : Derme normal, présence de mastocytes dégranulés</p> <p>5 : Epiderme normal</p>	
	<p>Fin de la phase préparatrice</p>
<p>1 : bourgeon cicatriciel constitué par des cellules réticulo-histiocytaires (a) et de fibroblastes (b). Apparition de fibres de collagènes (c)</p> <p>2 : Néo-capillaires qui envahissent ce tissu. Ils viennent des bords et du fond de la plaie.</p> <p>3 : Caillot fibrineux superficiel repoussé par la croissance du tissu conjonctif (croute)</p> <p>4 : Amorce de bourgeon épidermique</p> <p>5 : Derme normal, Les zones de nécrose périphériques sont colonisées par le tissu conjonctif de réparation. Les axes de progression du bourgeon cicatriciel sont indiqués par les flèches</p>	
	<p>Phase productive</p>
<p>1 : Tissu de granulation riche en fibroblastes (a), présence de fibres de collagène (b)</p>	

- 2 : Bourgeon épidermique périphérique. Il va progresser sous la croute superficielle au contact de la surface du tissu de granulation, (suivant le sens des flèches)
- 3 : Néo-capillaires qui vascularisent le tissu de réparation.
- 4 : Caillot fibrineux superficiel (croute) en voie d'élimination.
- 5 : Derme normal à distance de la cicatrice



Fin de la phase réparatrice

L'épidermisation est en voie d'achèvement, la langue (1) épidermique issue du bourgeon primitif glisse à la surface du tissu cicatriciel. La cicatrice régulière (2) est formée par un tissu conjonctif riche en cellules (fibroblastes (a)) et en fibres de collagène (b). Les néo-capillaires persistent (3)

Figure 57: Physiopathologie de la cicatrisation d'après BAUDET (1974)

	<p>JO : première consultation</p>
	<p>J+10 après extraction de la dent causale</p>
	<p>J+ 20 après extraction de la dent causale</p>

Figure 58: Evolution d'une cicatrice d'un orifice fistuleux liée à la première prémolaire mandibulaire droite, cas clinique hôpital militaire de Metz

4 CONCLUSION

Les fistules infectieuses cutanées sont des manifestations rares. Elles ont pour principale étiologie les dents et les maxillaires ainsi leur présence dans la région cervico-faciale doit alerter les médecins sur la nécessité d'adresser les patients aux chirurgiens dentistes pour éliminer une cause dentaire. Les régions mentonnières et sous-mentonnières sont des localisations privilégiées par ces fistules et doivent donc d'autant plus mettre la puce à l'oreille des spécialistes. D'autre part, les sièges des fistules sont des renseignements sur la localisation probable de l'infection. Elles sont ainsi souvent associées aux incisives mandibulaires.

Les fistules muqueuses de par leur forte prévalence sont à rechercher dans les examens de routine. En marquant une infection, des investigations plus poussées doivent en déterminer le lieu et la cause. Leur siège est le plus souvent vestibulaire et intéresse le maxillaire.

Selon la localisation de l'infection, un certain nombre de facteurs interviennent dans l'extériorisation du pus (cutanée ou muqueuse) comme la position relative des apex avec les tables osseuses, les insertions musculaires et aponévrotiques et la répartition du tissu cellulaire. Une règle d'or prévaut: "le pus choisira toujours le chemin de moindre résistance". Ainsi, les trajets fistuleux sont relativement courts.

Les étiologies sont pour la plupart d'origine dentaire suite à des nécroses. Viennent ensuite les étiologies parodontales, les nécroses osseuses, les périimplantites et les comblements.

Le diagnostic repose sur les examens cliniques et complémentaires notamment grâce à la fistulographie. Il faut se méfier des similitudes avec d'autres étiologies comme les adénites, les pathologies sur glandes salivaires et l'incorporation de corps étrangers.

Une prise en charge rapide et adaptée à la cause permettra de réduire les désagréments esthétiques, les thérapeutiques inefficaces et les destructions tissulaires irréversibles.

5 TABLE DES TABLEAUX

Tableau 1 : Comparaison de quatre études	12
Tableau 2 : Répartition des fistules selon le statut inflammatoire des dents d'après SADEGHI et GUPTA (2010 et 2003)	12
Tableau 3 : Revue de trois études : répartition des fistules selon l'arcade	13
Tableau 4 : Localisation des 29 fistules selon la dent concernée d'après GUPTA (2003)	13
Tableau 5 : Localisation des 108 fistules selon la dent d'après SLUTZKY (2009)	14
Tableau 6: Sièges des fistules cutanées d'origine dentaire en fonction de la dent causale d'après CIOFFI (1986)	14
Tableau 7 : Présence de fistules selon taille de l'image radiologique d'après SLUTZKY (2009)	15
Tableau 8 : Microorganismes impliqués dans la plupart des infections dentaires d'après PETERSON (2003)	16
Tableau 9 : Fiche technique incisive centrale	28
Tableau 10 : Fiche technique incisive latérale maxillaire	29
Tableau 11: Fiche technique canine maxillaire	30
Tableau 12: Fiche technique prémolaire et molaire maxillaire	31
Tableau 13: Fiche technique molaires maxillaires	32
Tableau 14: fiche technique bloc incisivo-canin mandibulaire	33
Tableau 15: fiche technique première prémolaire mandibulaire	34
Tableau 16: Fiche technique deuxième prémolaire et molaires mandibulaires	35
Tableau 17: Classification de l'ONM d'après RUGGIERO (2006)	47
Tableau 18 : classification des ostéoradionécroses de MARX et MYERS (1990)	50
Tableau 19 : Revue de la littérature sur les PILS avec fistules	52
Tableau 20 : Sièges des fistules cutanées d'origine dentaire en fonction de la dent d'après RUSCONI (1956)	56
Tableau 21: Localisations des fistules cutanées selon les dents causales et leur fréquence d'après (CIOFFI 1986)	57
Tableau 22: Exploration clinique de la parotide KAMINA (2004)	62
Tableau 23 : Avantages et inconvénients de l'ACUITOMO 3D	67
Tableau 24: Origines et étiologies d'une centaine de fistules oro-cervico faciales qui ne guérissent pas d'après CHOWDRI (2009)	72
Tableau 25: Fistules du dos du nez d'après NAKANO (2010)	74
Tableau 26: Fistule pré-hélicienne ou pré-auriculaire d'après NAKANO (2010)	74
Tableau 27: Fistules des lèvres d'après NAKANO (2010)	75
Tableau 28: les fistules cervicales d'après NAKANO (2010)	75
Tableau 29 : Similitudes et différences caractéristiques des fistules salivaires avec les fistules d'origine dentaire	80
Tableau 30 : Groupes ganglionnaires de la tête et du cou d'après FOREST (1994)	82
Tableau 31: Classification de l'évolution des adénites cervicales d'après JONES et CAMPBELL (1962)	83

6 TABLE DES FIGURES

Figure 1 : Influence de la position de l'apex par rapport aux corticales dans la progression fistulaire d'après KABAN (1980)	18
Figure 2 : Position des apex par rapport aux tables osseuses maxillaire et mandibulaire d'après ARTIS (les flèches indiquent le sens de migration possible de l'infection) (1989)	19
Figure 3 : Influence des insertions musculaires et aponévrotiques dans la progression du pus d'après KABAN (1980)	19
Figure 4: Muscles de la face et du cou impliqués dans la localisation des fistules cutanées et muqueuses	21
Figure 5: Vue linguale de la mandibule montrant les attachements musculaires. Le rapport entre l'attache du muscle mylohyoïde et les apex dentaires est un facteur important pour déterminer si la fistule évoluera en sublingual ou en sous-maxillaire d'après GOLDBERG (1994)	21
Figure 6: Insertions des muscles faciaux. La localisation du buccinateur, du platysma et du mentonnier détermine le trajet des fistules d'après GOLDBERG (1994)	21
Figure 7: Régions de la face d'après KAMINA (2004)	24
Figure 8: Régions cervicales antérieures d'après KAMINA (2004)	24
Figure 9: lignes de réflexion de la muqueuse gingivale indiquant la profondeur de sillon vestibulaire, 1 maxillaire et 2 mandibulaire d'après DECHAUME (1966)	25
Figure 10: Coupe frontale de la face passant par la première molaire d'après PERON (2002)	27
Figure 11 : Trajets fistuleux sur incisive centrale	28
Figure 12: Trajets fistuleux sur incisive latérale maxillaire	29
Figure 13: Trajets fistuleux sur la canine maxillaire	30
Figure 14: Trajets fistuleux sur les prémolaires et molaires maxillaires	31
Figure 15: Trajets fistuleux sur le bloc incisivo-canin mandibulaire	33
Figure 16: Trajets fistuleux première prémolaire mandibulaire	34
Figure 17: Trajets fistuleux deuxième prémolaire et molaire mandibulaires	35
Figure 18 : Différentes coupes d'une fistule bordée par de l'épithélium d'après BAUGMARTER (1984)	37
Figure 19 : Aspect histologique d'une fistule d'après BAUGMARTER (1984)	37
Figure 20: 11 dent nécrosée suite à une luxation ancienne, cas clinique hôpital militaire de METZ	40
Figure 21: Fracture sur 22 avec deux orifices vestibulaires, cas clinique du Dr. Rémi Curien.	40
Figure 22: Fistule sur PM avec trois canaux dont un non obturé, cas clinique du Dr. Rémi Curien	40
Figure 23: Dissection d'une fistule muqueuse, cas clinique du Dr. Rémi Curien	40
Figure 24 : Représentation des deux cas où le parodonte est impliqué dans la formation de fistules d'après GOLDBERG (1994)	42
Figure 25: une troisième molaire incluse présentant 3 voies d'invasion infectieuse: d'après ALLING (1993)	43
Figure 26 : à droite, possibles voies de diffusion d'une infection à partir de troisièmes molaires incluses d'après ALLING (1993)	43
Figure 27: canine enclavée avec double fistules (palatine et vestibulaire), cas clinique Service d'Odontologie CHU Dijon.	48
Figure 28 : Ostéonécrose, en voie de fistulisation région submandibulaire gauche, cas clinique Service d'Odontologie CHU Dijon	48
Figure 29 : Ostéoradionécrose stade III de la classification de MARX et MYERS fistule région sous-mentonnaire avec fracture médiane de la mandibule, cas clinique du Service d'Odontologie CHU Dijon	48

Figure 30: cone beam micro trajets fistuleux dans un comblement sinusien, image du Dr HODEZ.	53
Figure 31 : Principales localisations des orifices des fistules cutanées d'origine dentaire	58
Figure 32: Fistule cutanée sous-maxillaire, dent causale 37 d'après PERON (2002)	59
Figure 33: orifice rétracté sur sillon mento-labial, fistule ancienne liée à la seconde prémolaire mandibulaire droite, cas clinique hôpital militaire de Metz	59
Figure 34 : Aspect clinique des orifices muqueux d'après DELIBEROS (1959)	63
Figure 35: Insertion cône de gutta dans un orifice	64
Figure 36: fistulographie par insertion d'un cône	65
Figure 37 : Trajet fistuleux issu d'une 46 perçant à la peau, image acuitomo 3D du Dr HODEZ	68
Figure 38: Trajet fistuleux issu de la 21 perçant dans les fosses nasales, images acuitomo 3D du Dr HODEZ	68
Figure 39: Trajet fistuleux sur une 36 incluse, images du Dr HODEZ	68
Figure 40: Trajets fistuleux issus de 36, images acuitomo 3D du Dr HODEZ	69
Figure 41: Ostéomyélite subaiguë de 47, images du Dr HODEZ	69
Figure 42 : Origines d'une centaine de fistules oro-cervico faciales qui ne guérissent pas d'après CHOWDRI (2009)	72
Figure 43: Localisation cutanée des fistules récidivantes d'après CHOWDRI 2009	73
Figure 44: Topographie des fistules congénitales de la face et du cou d'après JEBLAOUL. (2009)	73
Figure 45: Fistule cutanée actinomycosique région sous mandibulaire d'après PERON (2002)	78
Figure 46: Orifice fistuleux au niveau de la crête salivaire suite à l'expulsion du calcul dans la région submandibulaire gauche d'après CHOSSEGROS (2006)	78
Figure 47 : Les deux glandes salivaires impliqués dans les phénomènes de fistulisation d'après les EMC (2006)	79
Figure 48: Fistule de la glande parotide et les trois couches traversées d'après NETTER (2007)	79
Figure 49: Drainage lymphatique des chaînes cervico-faciales d'après FOREST (1994)	81
Figure 50: Sites de drainage lymphatique d'après FOREST (1994)	81
Figure 51: Distribution des adénites d'après PENFOLD (1996)	81
Figure 52: Fistulisation tuberculeuse dans la région sterno-cléido-mastoïdienne d'après MOHAPATRA étape 5(2009)	84
Figure 53: Fistule cutanée tuberculosique dans la région parotido-massétérique d'après PERON étape 5 (2002)	84
Figure 54: Répartition des traitements pour 137 fistules cutanées relevées dans la littérature d'origine dentaire entre 1937 et 1983 d'après les données de CIOFFI (1986)	86
Figure 55: Arbre décisionnel: prise en charge de l'otéoradionécrose selon la classification de MARX et MYERS d'après RAOUL (2008).	89
Figure 56: Fistule persistante sur 15, cas clinique du Dr. CURIEN	92
Figure 57: Physiopathologie de la cicatrisation d'après BAUDET (1974)	95
Figure 58: Evolution d'une cicatrice d'un orifice fistuleux liée à la première prémolaire mandibulaire droite, cas clinique hôpital militaire de Metz	95

7 REFERENCES BIBLIOGRAPHIQUES

1. ABI NAJM S., LESCLOUS P., LOMBARDI T., et al. Ostéonécroses des maxillaires dues aux biphosphonates : mise au point. *Medecine Buccale Chirurgie Buccale* 2008 ; 14(1) :5-18.
2. AL-KANDARI AM, AL-QUOUD OA, BEN-NAJI A., et al. Cutaneous sinus tracts of dental origin to the chin and cheek: case reports. *Quintessence Int.*, 1993 ; 24(10):729-33.
3. ALLING C., HELFRICK J., ROCKIN D. Impacted teeth. Philadelphia: Saunderscop. 1993 1 vol (XIX 506p): ill en noir et blanc; 27 cm.
4. AMERICAN DENTAL ASSOCIATION COUNCIL ON SCIENTIFIC AFFAIRS. Dental management of patients receiving oral biphosphonates therapy. Expert panel recommendation. *J Am Dent Assoc* 2006;137(8):1144-1150.
5. ANGIERO F., SANNINO C., BORLONI R., et al. Osteonecrosis of the jaws caused by biphosphonates: evaluation of a new therapeutic approach using the Er:YAG laser. *Lasers Med Sci* 2009; Mar 11.
6. ARTIS JP, ARTIS M, AHIZOUNE A., et al. Cervico-facial cutaneous fistulas of dental origin. Development-treatment. *Inf Dent*. 1989 Apr 20;71(16):1251-9.
7. AULUCK A, BEHANAN AG, PAI KM, et al. Recurrent sinus of the cheek due to a retained foreign body: report of an unusual case. , 2005 Mar 26;198(6):337-9; quiz 372.
8. BALSHI TJ., PAPPAS CE., WOLFINGER GJ., et al. Management of an abcess around the apex of a mandibular root form implant. *Implant dent* 1994 3:81-85.
9. BARROWMAN R.A., RAHIMI M., EVANS M.D. et al. Cutaneous sinus tracts of dental origin. *The Medical journal of Australia*, 2007; 186(5):264-5.
10. BAUDET J.H., PELISSE J.M. La Cicatrisation : données cliniques et fondamentales. Paris , Laboratoires Diamant , 1974 47 p. ; 27 cm.
11. BAUMGARTNER JC, PICKET AB, MULLER JT. Microscopic examination of oral sinus tracts and their associated periapical lesions. *J Endod.*, 1984 Apr;10(4):146-52.
12. BAXTER C.R. Surgical management of soft tissue infections. *Surg.clin.north.am*, 1972; 52:1483-1499.
13. BENDER IB, SELTZER S. The oral fistula: its diagnosis and treatment. *Oral Surg Oral Med Oral Pathol*. 1961 Nov;14:1367-76.
14. BERNICK SM, JENSEN JR. Chronic draining extraoral fistula of 32 years' duration. *Oral Surg Oral Med Oral Pathol*. 1969 Jun;27(6):790-4.

15. BIANCHI M. A., ROSENBERG S.L., MURPHY J.B. Cervical necrosis and sinus tract formation secondary to a dentoalveolar infection: report of a case. *Journal of oral and maxillofacial surgery : official journal of the American Association of Oral and Maxillofacial Surgeons*, 1986; 44(11):894-6.
16. BOIBIEUX A., PEYRAMOND D. Traitement médical des ostéites aiguës et chroniques Les affections ostéoarticulaires : Collection Pathologie Science Formation 2000.
17. BOUTONNET P. Systématisation des espaces cellulo-adipeux de la tête. *Rev.Fr. odontostomatol.*, 1963 ; 21 :28-35.
18. BRAUN RJ, LEHMAN J 3RD. A dermatologic lesion resulting from a mandibular molar with periradicular pathosis. *Oral Surg Oral Med Oral Pathol.* , 1981 Aug;52(2):210-2.
19. BRETZ WA, MATUCK AN, DE OLIVEIRA G et al. Treatment of retrograde peri-implantitis: clinical report. *Implant Dent.* 1997 Winter;6(4):287-90.
20. CALIŞKAN MK, SEN BH, OZINEL MA. Treatment of extraoral sinus tracts from traumatized teeth with apical periodontitis. *Endod dent traumatol.*, 1995; 11(3):115-20.
21. CAVEZIAN R., PASQUET G. L'imagerie médicale en odontologie. Edition CdP memento 2005.
22. CHAN HL, WANG HL, BASHUTSKI J et al. Retrograde Peri-Implantitis: A Case Report Introducing An Approach to its Management. *J Periodontol.* 2010 Dec 7.
23. CHOSSEGROS C., GUYOT L., ALESSI G. Lithiases salivaires. EMC 2006.
24. CHOWDRI NA, SHEIKH S, GAGLOO MA et al. Clinicopathological profile and surgical results of nonhealing sinuses and fistulous tracts of the head and neck region. *J Oral Maxillofac Surg.* 2009 Nov;67(11):2332-6.
25. CIOFFI GA., TEREZHALMY GT., PARLETTE HL. Cutaneous draining sinus tract: an odontogenic etiology. *Journal of the American Academy of Dermatology*, 1986; 14(1): 94-100.
26. COHEN PR, ELIEZRI YD. Cutaneous odontogenic sinus simulating a basal cell carcinoma: case report and literature review. *Plast Reconstr Surg.*, 1990 Jul; 86(1):123-7.
27. COHEN S, BERMAN LH, BLANCO L, et al. A demographic analysis of vertical root fractures. *J Endod.* 2006 Dec;32(12):1160-3. Epub 2006 Oct 13.
28. CURI M.M., DIB L.L. Osteoradionecrosis of the jaws: a retrospective study of the background factors and treatment in 104 cases *J. Oral Maxillofac. Surg.* 1997 ; 55 : 540-544.
29. DECHAUME. Précis de stomatologie. 4^{ème} édition –Paris: Masson 1966.
30. DELIBEROS J. Pathologie des dents et du parodonte. Paris: J.B. Baillière et fils, 1959.
31. DEROUX E. Complications of dental infections. *Rev Med Brux.* 2001 Sep;22(4):A289-95.

32. ENCAOUA R. Les fistules cutanées et muqueuses d'origine dentaire. Thèse odontologie, Paris 7 Garançière, 1995, 184p.
33. ENARSON DA., ASHLEY MJ., GRZYBOWSKI S., et al. Non-respiratory tuberculosis in Canada. Epidemiologic and bacteriologic features. *Am J Epidemiol.* 1980; 112:341-351.
34. FARLS JF, PATTERSON SS, HEALEY HJ. Endodontic treatment of concomitant extraoral and intraoral draining sinus tracts: report of case. *J Am Dent Assoc.*, 1971 Nov;83(5):1109-11.
35. FOREST D., DUQUETTE P., MICHAUD M., et al. Médecine buccale: méthodologie du diagnostic 2 ed Gaëtan Morin éd , Paris: Doin 1994 1 vol (XXI, 456p.): ill ; 27 cm
36. FOWLER E B, BREault L.G., GALVAN D.A. Nasal fistula associated with dental infection: a report of a case. *Journal of endodontics*, 2000 ; 26(6):374-6.
37. FUJIOKA M, OKA K, KITAMURA R, et al. Extra-oral fistula caused by a dental implant. *The Journal of oral implantology*, 2010; 06(14).
38. GADODIA A.; SEITH A.; SHARMA R., et al. Congenital salivary fistula of accessory parotid gland: imaging findings. *The Journal of laryngology and otology*, 2008; 122:3-e11.
39. GHODSI SZ, GHIASI M. Two unusual cases of dental (periapical) infection. *Dermatol Online J.*, 2006 ; 12(4) :15
40. GHOREISHIAN M, GHEISARI R. Parotid duct repair with suturing and anastomosis using tissue adhesive, evaluated by sialography: an experimental study in the dog. *Journal of oral and maxillofacial surgery*, 2009; 67(6):1191-6.
41. GLOBAL TUBERCULOSIS CONTROL: SURVEILLANCE, PLANNING, FINANCING. WHO Report 2005. Geneva (Switzerland): world Health Organisation; 2005.
42. GOLDBERG, TOPAZIAN. Oral and Maxillofacial infections. Third edition saunders. 1994.
43. GONDIM E JR, SETZER F, ZINGG P, et al. A maxillary central incisor with three root canals: a case report. *Journal of endodontics*, 2009 ; 35(10):1445-7.
44. GREETHER A. Très rare fistule dentaire de la table interne du maxillaire inférieur. *Revue Stomatol.* 1956, 57(10-11):636-640.
45. GÜLEÇ AT, SEÇKIN D, BULUT S, et al. Cutaneous sinus tract of dental origin. , 2001; 40(10):650-2.
46. GUPTA R, HASSELGREN G. Prevalence of odontogenic sinus tracts in patients referred for endodontic therapy. *Journal of endodontics*, 2003 ; 29(12) :798-800.
47. GUYOT L., CATHERINE J.H., RICHARD O., et al. Fistules cutanées d'origine dentaire. *Ann dermatol venereal*, 2006; 133:725-7.

48. HARRISON J W., LARSON WJ. The epithelized oral sinus tract. Oral surgery, oral medicine, and oral pathology, 1976; 42(4):511-7.
49. HELD JL, YUNAKOV MJ, BARBER RJ, et al. Cutaneous sinus of dental origin: a diagnosis requiring clinical and radiologic correlation. Cutis; cutaneous medicine for the practitioner, 1989; 43(1).
50. JEBLAOUI Y., FAKIHA M., BETTEGA G., et al. Kystes et fistules congénitales de la face et du cou. EMC. 2009.
51. JOHNSON BR, REMEIKIS NA, VAN CURA JE. Diagnosis and treatment of cutaneous facial sinus tracts of dental origin. J Am Dent Assoc., 1999; 130(6):832-6.
52. KABAN LB. Draining skin lesions of dental origin: the path of spread of chronic odontogenic infection. Plast reconstr. Surg, 1980; 66:711-7.
53. KAMINA. Précis d'anatomie Clinique. Maloine, 2004 tome 2, 2ème édition.
54. KANLIKAMA M., MUMBUC S., BAYAZIT Y., et al. A. Management strategy of mycobacterial cervical lymphadenitis. J Laryngol Otol. 2000; 114:274-278.
55. KAPILA BK, LATA J. Unusual foreign bodies: three case reports. Int J Oral Maxillofac Surg. 1995 Jun;24(3):208-9.
56. KARBACH J, THAL SC, WEBER A, et al. Swelling of the buccal cheek: an unusual presentation of primary tuberculosis. J Oral Maxillofac Surg, 2007 Oct;65(10):2108-11.
57. KARP M P., BERNAT JE., COONEY DR., et al. Dental disease masquerading as suppurative lesions of the neck. Journal of pediatric surgery, 1982; 5(17) :532-6.
58. KEINAN D, HELING I, SLUTZKY-GOLDBERG I. Multiple sinus tracts as a result of root fracture: a case report. Quintessence Int. 2008 Mar;39(3):227-9.
59. KHOSLA S, BURR D, CAULEY J, et al. Research. Bisphosphonate-associated osteonecrosis of the jaw: report of a task force of the American Society for Bone and Mineral Research. J Bone Miner Res. 2007 Oct;22(10):1479-91.
60. KOTECHA M, BROWNE MK. Mandibular sinuses of dental origin. Practitioner. 1981 Jun;225(1356):910-5.
61. LASKIN DM. Anatomic considerations in diagnosis and treatment of odontogenic infections. Journal of the American Dental Association, 1964; 69:308-16.
62. LLENA-PUY MC, FORNER-NAVARRO L, BARBERO-NAVARRO I. Vertical root fracture in endodontically treated teeth: a review of 25 cases. Oral Surg Oral Med Oral Pathol Oral Radiol Endod. 2001 Nov;92(5):553-5.
63. LOPPIN M., ADAMSKI H., LARREGUE M., et al. Ulcérations cervicofaciales liées à un foyer infectieux dentaire chez l'enfant. Arch pediatr, 2006; 13:149-51.

64. MAES J.-M., VIEILLARD M.-H., PENEL G., et al. Ostéonécroses des maxillaires sous biphosphonates. EMC 2008 [28-410-G-10].
65. MAHLER D, JOACHIMS HZ, SHARON A. Cutaneous dental sinus imitating skin cancer. Br J Plast Surg. 1971 Jan; 24(1):78-81.
66. MARKIEWICZ MR, NISHIYAMA K, YAGO K, et al. Draining orocutaneous fistula associated with a failing subperiosteal implant: report of a case. The Journal of oral implantology, 2007 ; 33(6):347:52.
67. MARX RE. Pamidronate (Aredia) and zoledronate (Zometa) induced avascular necrosis of the jaws: a growing epidemic. J Oral Maxillofac Surg. 2003 Sep;61(9):1115-7.
68. MARX R.E., SAWATARI Y., FORTIN M., et al. Bisphosphonate-induced exposed bone (osteonecrosis/osteopetrosis) of the jaws: risk factors, recognition, prevention, and treatment *J. Oral Maxillofac. Surg.* 2005 ; 63 : 1567-1575.
69. MATHOO JM, CRANNEY A, PAPAIOANNOU A, et al. Rational use of oral bisphosphonates for the treatment of osteoporosis. Curr Osteoporos Rep. 2004 Mar;2(1):17-23.
70. MCCLUER CF. Dental abscess with sinus tract formation. Arch Dermatol 1961 Jun;83:941-4.
71. MCWALTER GM, ALEXANDER JB, DEL RIO CE, et al. Cutaneous sinus tracts of dental etiology. Oral Surg Oral Med Oral Pathol. ,1988 Nov;66(5):608-14.
72. MANOLIDIS S., FRENKIEL S., YOSKOVITCH A., et al. Mycobacterial infections of the head and neck. Otolaryngol Head Neck Surg. 1993;109:427-433.
73. MOHAPATRA PR, JANMEJA AK. Tuberculous lymphadenitis. J Assoc Physicians India. 2009 Aug;57:585-90.
74. MOON WK, HAN MH, KIM IO, et al. Congenital fistula from ectopic accessory parotid gland: diagnosis with CT sialography and CT fistulography. AJNR Am J Neuroradiol., 1995 Apr; 16(4 Suppl):997-9.
75. MYERS R.A., MARX R.E. Use of hyperbaric oxygen in postradiation head and neck surgery : NCI Monography (1990). 151-157.
76. NAKAMURA Y, HIRAYAMA K, HOSSAIN M, et al. A case of an odontogenic cutaneous sinus tract. Int Endod J., 1999; 32(4):328-31.
77. NAKANO Y., SOMIYA H., SHIBUI T., et al. A case of congenital midline fistula of the upper lip. Bull Tokyo Dent Coll, 2010;51(1):31-4.
78. NETTER F.H., NORTON N.S. Netter's head and neck anatomy for dentistry Philadelphia, PA , Saunders Elsevier,cop.2007.

79. NKENKE E, AMANN K, REICH S, et al. Submental cutaneous sinus tract as a result of progressive peri-implantitis: a case report. *J Periodontol.* 2004 Oct;75(10):1417-23.
80. OH TJ, YOON J, WANG HL. Management of the implant periapical lesion: a case report. *Implant Dent.* 2003;12(1):41-6.
81. PASTERNAK-JÚNIOR B, TEIXEIRA CS, SILVA-SOUSA YT, et al. Diagnosis and treatment of odontogenic cutaneous sinus tracts of endodontic origin: three case studies. *International endodontic journal*, 2009; 42(3):271-6.
82. PENFOLD CN., REVINGTON PJ. A review of 23 patients with tuberculosis of the head and neck. *British journal of oral and maxillofacial surgery*, 1996 Dec; 34(6):508-10.
83. PERON JM., MANGEZ JF. Cellulites et fistules d'origine dentaire. EMC. 2002.
84. PETERSON, LARRY J. Principles of Management and prevention of Odontogenic Infections. *Contemporary Oral and Maxillofacial Surgery* 4th Edition Mosby, 2003: 344.
85. RAOUL G., MAES J.-M., PASQUIER D., et al. Ostéonécroses des maxillaires (maxillaire et mandibulaire) EMC 2008 [28-405-V-10].
86. REUTHER T, SCHUSTER T, MENDE U, et al. Osteoradionecrosis of the jaws as a side effect of radiotherapy of head and neck tumour patients--a report of a thirty year retrospective review. *Int J Oral Maxillofac Surg*, 2003; 32(3):289-95.
87. RICHTER M. Biphosphonates et ostéonécrose maxillo-mandibulaire : une bombe à retardement. *Rev stomatol Chir Maxillofac*, 2005; 106:265-6.
88. RUGGIERO SL, FANTASIA J, CARLSON E. Bisphosphonate-related osteonecrosis of the jaw: background and guidelines for diagnosis, staging and management. *Oral Surg Oral Med Oral Pathol Oral Radiol Endod.* 2006 Oct;102(4):433-41.
89. SADEGHI S., DIBAEI M. Prevalence of odontogenic sinus tracts in 728 endodontically treated teeth. *Med Oral Patol Oral Cir Buccal*, 2010.
90. SALAMAT K, REZAI RF. Nonsurgical treatment of extraoral lesions caused by necrotic nonvital tooth. *Oral Surg Oral Med Oral Pathol.*, 1986; 61(6):618-23.
91. SAUNDERS W.B *Dorland's illustrated medical dictionary.* 24^{ème} edition. Philadelphia: Saunders, 1965.
92. SCHWIMMER A, KEAVENY JT, CAPONIGRO C, et al. Subcondylar impaction of a third molar resulting in chronic preauricular sinus: report of case *J Oral Surg.* 1972 Jan;30(1):41-4.
93. SILVA GC, OLIVEIRA DR, VIEIRA TC, et al. Unusual presentation of active implant periapical lesions: a report of two cases. *Journal of Oral Science*, 2010; 52 (3):491-494.

94. SILVERMAN SL, LANDESBURG R. Osteonecrosis of the jaw and the role of bisphosphonates: a critical review. *Am J Med.* 2009 Feb;122(2 Suppl):S33-45.
95. SHEEHAN DJ, POTTER BJ, DAVIS LS. Cutaneous draining sinus tract of odontogenic origin: unusual presentation of a challenging diagnosis. *Southern medical journal*, 2005; 98(2):250-2.
96. SLUTZKY-GOLDBERG I, TSEHIS I, SLUTZKY H, et al. Odontogenic sinus tracts: a cohort study. *Quintessence Int.*, 2009; 40(1):13-8.
97. SMITH E.L., PETTY A.H. Chronic dental sinus of unusual location. *Br journal of dermatol.* 1962 74:450.
98. SPEAR KL, SHERIDAN PJ, PERRY HO. Sinus tracts to the chin and jaw of dental origin. *J Am Acad Dermatol.*, 1983 Apr; 8(4):486-92.
99. STOLL HL JR, SOLOMON HA. Cutaneous sinuses of dental origin. *JAMA.* 1963 Apr 13; 184:120-4.
100. TAMSE A, FUSS Z, LUSTIG J, et al. An evaluation of endodontically treated vertically fractured teeth. *J Endod.* 1999 Jul;25(7):506-8.
101. TIDWELL E, JENKINS JD, ELLIS CD, et al. Cutaneous odontogenic sinus tract to the chin: a case report. *Int Endod J.*, 1997 ; 30(5):352-5.
102. TÖZÜM TF, SENÇİMEN M, ORTAKOĞLU K, et al. Diagnosis and treatment of a large periapical implant lesion associated with adjacent natural tooth: a case report. *Oral Surg Oral Med Oral Pathol Oral Radiol Endod.* , 2006 Jun; 101(6):e132-8. Epub 2006 May 3.
103. WOO S.B., HELLSTEIN J.W., KALMAR J.R. Narrative [corrected] review: bisphosphonates and osteonecrosis of the jaws *Ann. Intern. Med.* 2006 ; 144 : 753-761.
104. WILSON SW, WARD DJ, BURNS A. Dental infections masquerading as skin lesions. *Br J Plast Surg.*, 2001 Jun; 54(4):358-60.
105. YANG ZP, LAI YL. Healing of a sinus tract of periodontal origin. *J Endod.*, 1992 Apr;18(4):178-80.

GENESTIER Cécile- LES FISTULES INFECTIEUSES D'ORIGINE DENTO-MAXILLAIRE

Nancy 2011-110 pages

Th : Chir-Dent : Nancy 2011

<u>Mots Clés</u> :	Fistules cutanées	<u>MeSH</u> :	Dental fistula
	Fistules muqueuses		Sinus tract
	Fistules dentaires		Dental infection
	Infections dentaires		

GENESTIER Cécile- LES FISTULES INFECTIEUSES D'ORIGINE DENTO-MAXILLAIRE

Th : Chir-Dent : Nancy 2011

Résumé :

Les fistules cutanées et muqueuses des dents et des maxillaires sont une des complications majeures de l'infection. La localisation dépend d'éléments anatomiques comme le rapport relatif des lésions avec les tables osseuses, le tissu cellulaire et les plans musculo-aponévrotiques.

Les étiologies correspondantes sont nombreuses avec dans un ordre décroissant d'importance les dents nécrosées ou en échec de traitement canalaire, les parodontolyses, les inclusions et les nécroses osseuses, etc. Le diagnostic différentiel est conséquent, les erreurs sont courantes! Elles se soldent par des échecs de traitement qui peuvent être délétères pour les tissus. D'où l'intérêt de bien conduire l'examen clinique afin de poser un diagnostic précis permettant de réaliser un traitement étiologique approprié et rapide.

Cette thèse aura donc pour enjeu de démontrer l'imputabilité des fistules cutanées aux dents et de détecter plus rapidement les fistules muqueuses.

Jury :

Mme. C. STRAZIELLE	Professeur des Universités	Président
M. V. AHOSSI	Praticien Hospitalier	Juge
M. D. VIENNET	Maître de Conférences des Universités	Juge
<u>M. R. CURIEN</u>	Assistant Hospitalier Universitaire	<u>Juge</u>

Adresse de l'auteur :

Cécile GENESTIER
80 rue du faubourg saint Martin-21121 Fontaine les Dijon