



**HAL**  
open science

# Traitement endovasculaire des anévrismes de l'artère cérébrale moyenne: étude rétrospective de 202 anévrismes

Lorrena Thuillier

► **To cite this version:**

Lorrena Thuillier. Traitement endovasculaire des anévrismes de l'artère cérébrale moyenne: étude rétrospective de 202 anévrismes. Sciences du Vivant [q-bio]. 2002. hal-01738886

**HAL Id: hal-01738886**

**<https://hal.univ-lorraine.fr/hal-01738886v1>**

Submitted on 20 Mar 2018

**HAL** is a multi-disciplinary open access archive for the deposit and dissemination of scientific research documents, whether they are published or not. The documents may come from teaching and research institutions in France or abroad, or from public or private research centers.

L'archive ouverte pluridisciplinaire **HAL**, est destinée au dépôt et à la diffusion de documents scientifiques de niveau recherche, publiés ou non, émanant des établissements d'enseignement et de recherche français ou étrangers, des laboratoires publics ou privés.



## AVERTISSEMENT

Ce document est le fruit d'un long travail approuvé par le jury de soutenance et mis à disposition de l'ensemble de la communauté universitaire élargie.

Il est soumis à la propriété intellectuelle de l'auteur. Ceci implique une obligation de citation et de référencement lors de l'utilisation de ce document.

D'autre part, toute contrefaçon, plagiat, reproduction illicite encourt une poursuite pénale.

Contact : [ddoc-theses-contact@univ-lorraine.fr](mailto:ddoc-theses-contact@univ-lorraine.fr)

## LIENS

Code de la Propriété Intellectuelle. articles L 122. 4

Code de la Propriété Intellectuelle. articles L 335.2- L 335.10

[http://www.cfcopies.com/V2/leg/leg\\_droi.php](http://www.cfcopies.com/V2/leg/leg_droi.php)

<http://www.culture.gouv.fr/culture/infos-pratiques/droits/protection.htm>

DOUBLE

160 918

UNIVERSITÉ HENRI POINCARÉ, NANCY 1

FACULTÉ DE MÉDECINE DE NANCY

Année 2002

N° 120.



**THESE**

pour obtenir le grade de

**DOCTEUR EN MEDECINE**

Présentée et soutenue publiquement  
dans le cadre du troisième cycle de.  
Médecine Spécialisée

par

**Lorrena THUILLIER**

le 14 octobre 2002

**TRAITEMENT ENDOVASCULAIRE DES ANEURISMES DE L'ARTERE  
CEREBRALE MOYENNE**

*Etude rétrospective de 202 anévrismes*

Jury de la thèse :

M.	Professeur Luc PICARD	Président
M.	Professeur Serge BRACARD	Juge
M	Professeur Jean AUQUE	Juge
M	Docteur René ANXIONNAT	Juge


BIBLIOTHEQUE MEDECINE NANCY 1



D

007 209990 3





UNIVERSITÉ HENRI POINCARÉ, NANCY 1

FACULTÉ DE MÉDECINE DE NANCY

---

Année 2002

## THESE

pour obtenir le grade de

### DOCTEUR EN MEDECINE

Présentée et soutenue publiquement  
dans le cadre du troisième cycle de Médecine Spécialisée

par

**Lorrena THUILLIER**

le 14 octobre 2002

### TRAITEMENT ENDOVASCULAIRE DES ANEURISMES DE L'ARTERE CEREBRALE MOYENNE

*Etude rétrospective de 202 anévrismes*

Jury de la thèse :

M.	Professeur Luc PICARD	Président
M.	Professeur Serge BRACARD	Juge
M	Professeur Jean AUQUE	Juge
M	Docteur René ANXIONNAT	Juge

UNIVERSITÉ HENRI POINCARÉ, NANCY I

FACULTÉ DE MÉDECINE DE NANCY

-----  
Président de l'Université : Professeur Claude BURLET

Doyen de la Faculté de Médecine : Professeur Jacques ROLAND

Vice-Doyen de la Faculté de Médecine : Professeur Hervé VESPIGNANI

Assesseurs

du 1<sup>er</sup> Cycle :

du 2<sup>ème</sup> Cycle :

du 3<sup>ème</sup> Cycle :

de la Vie Facultaire :

Mme le Docteur Chantal KOHLER

Mr le Professeur Jean-Pierre BRONOWICKI

Mr le Professeur Henry COUDANE

Mr le Professeur Bruno LEHEUP

DOYENS HONORAIRES

Professeur Adrien DUPREZ – Professeur Jean-Bernard DUREUX

Professeur Georges GRIGNON

PROFESSEURS HONORAIRES

Louis PIERQUIN – Etienne LEGAIT – Jean LOCHARD – René HERBEUVAL – Gabriel FAIVRE – Jean-Marie FOLIGUET  
Guy RAUBER – Paul SADOUL – Raoul SENAULT – Pierre ARNOULD – Roger BENICHOUX – Marcel RIBON  
Jacques LACOSTE – Jean BEUREY – Jean SOMMELET – Pierre HARTEMANN – Emile de LAVERGNE  
Augusta TREHEUX – Michel MANCIAUX – Paul GUILLEMIN – Pierre PAYSANT  
Jean-Claude BURDIN – Claude CHARDOT – Jean-Bernard DUREUX – Jean DUHEILLE – Jean-Pierre GRILLIAT  
Pierre LAMY – Jean-Marie GILGENKRANTZ – Simone GILGENKRANTZ  
Pierre ALEXANDRE – Robert FRISCH – Michel PIERSON – Jacques ROBERT  
Gérard DEBRY – Georges GRIGNON – Pierre TRIDON – Michel WAYOFF – François CHERRIER – Oliéro GUERCI  
Gilbert PERCEBOIS – Claude PERRIN – Jean PREVOT – Pierre BERNADAC – Jean FLOQUET  
Alain GAUCHER – Michel LAXENAIRE – Michel BOULANGE – Michel DUC – Claude HURIET – Pierre LANDES  
Alain LARCAN – Gérard VAILLANT – Daniel ANTHOINE – Pierre GAUCHER – René-Jean ROYER  
Hubert UFFHOLTZ – Jacques LECLERE – Francine NABET – Jacques BORRELLY  
Michel RENARD – Jean-Pierre DESCHAMPS – Pierre NABET – Marie-Claire LAXENAIRE – Adrien DUPREZ – Paul VERT

=====

PROFESSEURS DES UNIVERSITÉS -  
PRATICIENS HOSPITALIERS

(Disciplines du Conseil National des Universités)

-----

42<sup>ème</sup> Section : MORPHOLOGIE ET MORPHOGENÈSE

1<sup>ère</sup> sous-section : (*Anatomie*)

Professeur Jacques ROLAND – Professeur Gilles GROSDIDIER

Professeur Pierre LASCOMBES – Professeur Marc BRAUN

2<sup>ème</sup> sous-section : (*Cytologie et histologie*)

Professeur Bernard FOLIGUET

3<sup>ème</sup> sous-section : (*Anatomie et cytologie pathologiques*)

Professeur François PLENAT - Professeur Jean-Michel VIGNAUD – Professeur Eric LABOUYRIE

-----

43<sup>ème</sup> Section : BIOPHYSIQUE ET IMAGERIE MÉDICALE

1<sup>ère</sup> sous-section : (*Biophysique et médecine nucléaire*)

Professeur Alain BERTRAND – Professeur Gilles KARCHER – Professeur Pierre-Yves MARIE

2<sup>ème</sup> sous-section : (*Radiologie et imagerie médicale*)

Professeur Jean-Claude HOEFFEL – Professeur Luc PICARD – Professeur Denis REGENT

Professeur Michel CLAUDON – Professeur Serge BRACARD – Professeur Alain BLUM

Professeur Jacques FELBLINGER

-----

**44<sup>ème</sup> Section : BIOCHIMIE, BIOLOGIE CELLULAIRE ET MOLÉCULAIRE, PHYSIOLOGIE ET NUTRITION**

**1<sup>ère</sup> sous-section : (*Biochimie et biologie moléculaire*)**

Professeur Jean-Pierre NICOLAS

Professeur Jean-Louis GUÉANT – Professeur Jean-Luc OLIVIER

**2<sup>ème</sup> sous-section : (*Physiologie*)**

Professeur Jean-Pierre CRANCE – Professeur Jean-Pierre MALLIE

Professeur François MARCHAL – Professeur Philippe HAOUZI

**3<sup>ème</sup> sous-section : (*Biologie cellulaire*)**

Professeur Claude BURLET

**4<sup>ème</sup> sous-section : (*Nutrition*)**

Professeur Olivier ZIEGLER

-----

**45<sup>ème</sup> Section : MICROBIOLOGIE, MALADIES TRANSMISSIBLES ET HYGIÈNE**

**1<sup>ère</sup> sous-section : (*Bactériologie – virologie ; hygiène hospitalière*)**

Professeur Alain LE FAOU

**2<sup>ème</sup> sous-section : (*Parasitologie et mycologie*)**

Professeur Bernard FORTIER

**3<sup>ème</sup> sous-section : (*Maladies infectieuses ; maladies tropicales*)**

Professeur Philippe CANTON – Professeur Thierry MAY – Professeur Christian RABAUD

-----

**46<sup>ème</sup> Section : SANTÉ PUBLIQUE, ENVIRONNEMENT ET SOCIÉTÉ**

**1<sup>ère</sup> sous-section : (*Épidémiologie, économie de la santé et prévention*)**

Professeur Philippe HARTEMANN – Professeur Serge BRIANÇON

Professeur Francis GUILLEMIN – Professeur Denis ZMIROU

**2<sup>ème</sup> sous-section : (*Médecine et santé au travail*)**

Professeur Guy PETIET

**3<sup>ème</sup> sous-section : (*Médecine légale et droit de la santé*)**

Professeur Henry COUDANE

**4<sup>ème</sup> sous-section : (*Biostatistiques, informatique médicale et technologies de communication*)**

Professeur Bernard LEGRAS – Professeur François KOHLER

-----

**47<sup>ème</sup> Section : CANCÉROLOGIE, GÉNÉTIQUE, HÉMATOLOGIE, IMMUNOLOGIE**

**1<sup>ère</sup> sous-section : (*Hématologie ; transfusion*)**

Professeur Christian JANOT – Professeur Thomas LECOMPTE – Professeur Pierre BORDIGONI

Professeur Pierre LEDERLIN – Professeur Jean-François STOLTZ

**2<sup>ème</sup> sous-section : (*Cancérologie ; radiothérapie*)**

Professeur François GUILLEMIN – Professeur Thierry CONROY

Professeur Pierre BEY – Professeur Didier PEIFFERT

**3<sup>ème</sup> sous-section : (*Immunologie*)**

Professeur Gilbert FAURE – Professeur Marie-Christine BENE

**4<sup>ème</sup> sous-section : (*Génétique*)**

Professeur Philippe JONVEAUX – Professeur Bruno LEHEUP

-----

**48<sup>ème</sup> Section : ANESTHÉSIOLOGIE, RÉANIMATION, MÉDECINE D'URGENCE,  
PHARMACOLOGIE ET THÉRAPEUTIQUE**

**1<sup>ère</sup> sous-section : (*Anesthésiologie et réanimation chirurgicale*)**

Professeur Claude MEISTELMAN – Professeur Dan LONGROIS - Professeur Hervé BOUAZIZ – Professeur Paul-Michel MERTEZ

**2<sup>ème</sup> sous-section : (*Réanimation médicale*)**

Professeur Henri LAMBERT – Professeur Alain GERARD – Professeur Bruno LÉVY

Professeur Pierre-Edouard BOLLAERT

**3<sup>ème</sup> sous-section : (*Pharmacologie fondamentale ; pharmacologie clinique*)**

Professeur Patrick NETTER – Professeur Pierre GILLET

**4<sup>ème</sup> sous-section : (*Thérapeutique*)**

Professeur François PAILLE – Professeur Gérard GAY – Professeur Faiez ZANNAD

-----

**49<sup>ème</sup> Section : PATHOLOGIE NERVEUSE ET MUSCULAIRE, PATHOLOGIE MENTALE, HANDICAP et RÉÉDUCATION**

1<sup>ère</sup> sous-section : (*Neurologie*)

Professeur Michel WEBER – Professeur Gérard BARROCHE – Professeur Hervé VESPIGNANI

Professeur Xavier DUCROCQ

2<sup>ème</sup> sous-section : (*Neurochirurgie*)

Professeur Henri HEPNER – Professeur Jean-Claude MARCHAL – Professeur Jean AUQUE

Professeur Thierry CIVIT

3<sup>ème</sup> sous-section : (*Psychiatrie d'adultes*)

Professeur Jean-Pierre KAHN

4<sup>ème</sup> sous-section : (*Pédopsychiatrie*)

Professeur Colette VIDAILHET – Professeur Daniel SIBERTIN-BLANC

5<sup>ème</sup> sous-section : (*Médecine physique et de réadaptation*)

Professeur Jean-Marie ANDRE

-----

**50<sup>ème</sup> Section : PATHOLOGIE OSTÉO-ARTICULAIRE, DERMATOLOGIE et CHIRURGIE PLASTIQUE**

1<sup>ère</sup> sous-section : (*Rhumatologie*)

Professeur Jacques POUREL – Professeur Isabelle VALCKENAERE

2<sup>ème</sup> sous-section : (*Chirurgie orthopédique et traumatologique*)

Professeur Daniel SCHMITT – Professeur Jean-Pierre DELAGOUTTE – Professeur Daniel MOLE

Professeur Didier MAINARD

3<sup>ème</sup> sous-section : (*Dermato-vénéréologie*)

Professeur Jean-Luc SCHMUTZ – Professeur Annick BARBAUD

4<sup>ème</sup> sous-section : (*Chirurgie plastique, reconstructrice et esthétique*)

Professeur François DAP

-----

**51<sup>ème</sup> Section : PATHOLOGIE CARDIORESPIRATOIRE et VASCULAIRE**

1<sup>ère</sup> sous-section : (*Pneumologie*)

Professeur Jean-Marie POLU - Professeur Yves MARTINET

Professeur Jean-François CHABOT

2<sup>ème</sup> sous-section : (*Cardiologie*)

Professeur Etienne ALIOT – Professeur Yves JUILLIERE – Professeur Nicolas SADOUL –

Professeur Christian de CHILLOU de CHURET

3<sup>ème</sup> sous-section : (*Chirurgie thoracique et cardiovasculaire*)

Professeur Pierre MATHIEU – Professeur Jean-Pierre VILLEMOT

Professeur Jean-Pierre CARTEAUX – Professeur Loïc MACE

4<sup>ème</sup> sous-section : (*Chirurgie vasculaire ; médecine vasculaire*)

Professeur Gérard FIEVE

-----

**52<sup>ème</sup> Section : MALADIES DES APPAREILS DIGESTIF et URINAIRE**

1<sup>ère</sup> sous-section : (*Gastroentérologie ; hépatologie*)

Professeur Marc-André BIGARD

Professeur Jean-Pierre BRONOWICKI

2<sup>ème</sup> sous-section : (*Chirurgie digestive*)

3<sup>ème</sup> sous-section : (*Néphrologie*)

Professeur Michèle KESSLER – Professeur Dominique HESTIN (Mme)

4<sup>ème</sup> sous-section : (*Urologie*)

Professeur Philippe MANGIN – Professeur Jacques HUBERT

-----

**53<sup>ème</sup> Section : MÉDECINE INTERNE, GÉRIATRIE et CHIRURGIE GÉNÉRALE**

1<sup>ère</sup> sous-section : (*Médecine interne*)

Professeur Gilbert THIBAUT – Professeur Francis PENIN

Professeur Denise MONERET-VAUTRIN – Professeur Denis WAHL

Professeur Jean DE KORWIN KROKOWSKI – Professeur Pierre KAMINSKY – Professeur Athanase BENETOS

Professeur Gisèle KANNY

2<sup>ème</sup> sous-section : (*Chirurgie générale*)

Professeur Patrick BOISSEL – Professeur Laurent BRESLER

-----



**54<sup>ème</sup> Section : DÉVELOPPEMENT ET PATHOLOGIE DE L'ENFANT, GYNÉCOLOGIE-OBSTÉTRIQUE,  
ENDOCRINOLOGIE ET REPRODUCTION**

1<sup>ère</sup> sous-section : (*Pédiatrie*)

Professeur Danièle SOMMELET – Professeur Michel VIDAILHET  
Professeur Pierre MONIN – Professeur Jean-Michel HASCOET – Professeur Pascal CHASTAGNER

2<sup>ème</sup> sous-section : (*Chirurgie infantile*)

Professeur Michel SCHMITT – Professeur Gilles DAUTEL

3<sup>ème</sup> sous-section : (*Gynécologie-obstétrique ; gynécologie médicale*)

Professeur Michel SCHWEITZER – Professeur Jean-Louis BOUTROY

Professeur Philippe JUDLIN – Professeur Patricia BARBARINO

4<sup>ème</sup> sous-section : (*Endocrinologie et maladies métaboliques*)

Professeur Pierre DROUIN – Professeur Georges WERYHA – Professeur Marc KLEIN

5<sup>ème</sup> sous-section : (*Biologie et médecine du développement et de la reproduction*)

Professeur Hubert GERARD

-----

**55<sup>ème</sup> Section : PATHOLOGIE DE LA TÊTE ET DU COU**

1<sup>ère</sup> sous-section : (*Oto-rhino-laryngologie*)

Professeur Claude SIMON – Professeur Roger JANKOWSKI

2<sup>ème</sup> sous-section : (*Ophthalmologie*)

Professeur Antoine RASPILLER – Professeur Jean-Luc GEORGE – Professeur Jean-Paul BERROD

3<sup>ème</sup> sous-section : (*Chirurgie maxillo-faciale et stomatologie*)

Professeur Michel STRICKER – Professeur Jean-François CHASSAGNE

=====

**PROFESSEURS DES UNIVERSITÉS**

-----

**27<sup>ème</sup> section : INFORMATIQUE**

Professeur Jean-Pierre MUSSE

-----

**64<sup>ème</sup> Section : BIOCHIMIE ET BIOLOGIE MOLÉCULAIRE**

Professeur Daniel BURNEL

=====

**PROFESSEUR ASSOCIÉ**

**Épidémiologie, économie de la santé et prévention**

Professeur Tan XIAODONG

=====

**MAÎTRES DE CONFÉRENCES DES UNIVERSITÉS - PRATICIENS HOSPITALIERS**

**42<sup>ème</sup> Section : MORPHOLOGIE ET MORPHOGENÈSE**

1<sup>ère</sup> sous-section : (*Anatomie*)

Docteur Bruno GRIGNON – Docteur Jean-Pascal FYAD

2<sup>ème</sup> sous-section : (*Cytologie et histologie*)

Docteur Edouard BARRAT – Docteur Jean-Claude GUEDENET

Docteur Françoise TOUATI – Docteur Chantal KOHLER

3<sup>ème</sup> sous-section : (*Anatomie et cytologie pathologiques*)

Docteur Yves GRIGNON – Docteur Béatrice MARIE

Docteur Laurent ANTUNES

-----

**43<sup>ème</sup> Section : BIOPHYSIQUE ET IMAGERIE MÉDICALE**

1<sup>ère</sup> sous-section : (*Biophysique et médecine nucléaire*)

Docteur Marie-Hélène LAURENS – Docteur Jean-Claude MAYER

Docteur Pierre THOUVENOT – Docteur Jean-Marie ESCANYE – Docteur Amar NAOUN

-----

**44<sup>ème</sup> Section : BIOCHIMIE, BIOLOGIE CELLULAIRE ET MOLÉCULAIRE, PHYSIOLOGIE ET NUTRITION**

1<sup>ère</sup> sous-section : (*Biochimie et biologie moléculaire*)

Docteur Xavier HERBEUVAL – Docteur Jean STRACZEK

Docteur Sophie FREMONT – Docteur Isabelle GASTIN – Dr Bernard NAMOUR

2<sup>ème</sup> sous-section : (*Physiologie*)

Docteur Gérard ETHEVENOT – Docteur Nicole LEMAU de TALANCE – Christian BEYAERT

-----

**45<sup>ème</sup> Section : MICROBIOLOGIE, MALADIES TRANSMISSIBLES ET HYGIÈNE**

1<sup>ère</sup> sous-section : (*Bactériologie – Virologie ; hygiène hospitalière*)

Docteur Francine MORY – Docteur Michèle WEBER – Docteur Christine LION

Docteur Michèle DAILLOUX – Docteur Alain LOZNIOWSKI – Docteur Véronique VENARD

2<sup>ème</sup> sous-section : (*Parasitologie et mycologie*)

Docteur Marie-France BIAVA – Docteur Nelly CONTET-AUDONNEAU

-----

**46<sup>ème</sup> Section : SANTÉ PUBLIQUE, ENVIRONNEMENT ET SOCIÉTÉ**

1<sup>ère</sup> sous-section : (*Epidémiologie, économie de la santé et prévention*)

Docteur Mickaël KRAMER – Docteur François ALLA

4<sup>ème</sup> sous-section : (*Biostatistiques, informatique médicale et technologies de communication (type biologique)*)

Docteur Pierre GILLOIS

-----

**47<sup>ème</sup> Section : CANCÉROLOGIE, GÉNÉTIQUE, HÉMATOLOGIE, IMMUNOLOGIE**

1<sup>ère</sup> sous-section : (*Hématologie ; transfusion*)

Docteur Jean-Claude HUMBERT – Docteur François SCHOONEMAN

3<sup>ème</sup> sous-section : (*Immunologie*)

Docteur Marie-Nathalie SARDA

4<sup>ème</sup> sous-section : (*Génétique*)

Docteur Christophe PHILIPPE

-----

**48<sup>ème</sup> Section : ANESTHÉSIOLOGIE, RÉANIMATION, MÉDECINE D'URGENCE,  
PHARMACOLOGIE ET THÉRAPEUTIQUE**

1<sup>ère</sup> sous-section : (*Anesthésiologie et réanimation chirurgicale*)

Docteur Jacqueline HELMER – Docteur Gérard AUDIBERT

3<sup>ème</sup> sous-section : (*Pharmacologie fondamentale ; pharmacologie clinique*)

Docteur Françoise LAPICQUE – Docteur Marie-José ROYER-MORROT

Docteur Damien LOEUILLE

-----

**54<sup>ème</sup> Section : DÉVELOPPEMENT ET PATHOLOGIE DE L'ENFANT, GYNÉCOLOGIE-OBSTÉTRIQUE,  
ENDOCRINOLOGIE ET REPRODUCTION**

5<sup>ème</sup> sous-section : (*Biologie et médecine du développement et de la reproduction*)

Docteur Jean-Louis CORDONNIER

=====

**MAÎTRES DE CONFÉRENCES**

-----

**19<sup>ème</sup> section : SOCIOLOGIE, DÉMOGRAPHIE**

Madame Michèle BAUMANN

-----

**32<sup>ème</sup> section : CHIMIE ORGANIQUE, MINÉRALE, INDUSTRIELLE**

Monsieur Jean-Claude RAFT

-----

40<sup>ème</sup> section : SCIENCES DU MÉDICAMENT  
Monsieur Jean-Yves JOUZEAU

-----

60<sup>ème</sup> section : MÉCANIQUE, GÉNIE MÉCANIQUE ET GÉNIE CIVILE  
Monsieur Alain DURAND

-----

64<sup>ème</sup> section : BIOCHIMIE ET BIOLOGIE MOLÉCULAIRE  
Madame Marie-Odile PERRIN – Mademoiselle Marie-Claire LANHERS

-----

65<sup>ème</sup> section : BIOLOGIE CELLULAIRE  
Mademoiselle Françoise DREYFUSS – Monsieur Jean-Louis GELLY – Madame Anne GERARD  
Madame Ketsia HESS – Monsieur Pierre TANKOSIC – Monsieur Hervé MEMBRE

-----

67<sup>ème</sup> section : BIOLOGIE DES POPULATIONS ET ÉCOLOGIE  
Madame Nadine MUSSE

-----

68<sup>ème</sup> section : BIOLOGIE DES ORGANISMES  
Madame Tao XU-JIANG

=====

MAÎTRES DE CONFÉRENCES ASSOCIÉS

Médecine Générale  
Docteur Alain AUBREGE  
Docteur Louis FRANCO

=====

PROFESSEURS ÉMÉRITES

Professeur Georges GRIGNON – Professeur Michel PIERSON  
Professeur Michel BOULANGE – Professeur Alain LARCAN – Professeur Michel DUC  
Professeur Michel WAYOFF – Professeur Daniel ANTHOÏNE – Professeur Claude HURIET  
Professeur Hubert UFFHOLTZ – Professeur René-Jean ROYER  
Professeur Pierre GAUCHER – Professeur Claude CHARDOT – Professeur Adrien DUPREZ

=====

DOCTEURS HONORIS CAUSA

Professeur Norman SHUMWAY (1972)  
*Université de Stanford, Californie (U.S.A)*  
Professeur Paul MICHIENSEN (1979)  
*Université Catholique, Louvain (Belgique)*  
Professeur Charles A. BERRY (1982)  
*Centre de Médecine Préventive, Houston (U.S.A)*  
Professeur Pierre-Marie GALETTI (1982)  
*Brown University, Providence (U.S.A)*  
Professeur Mamish Nisbet MUNRO (1982)  
*Massachusetts Institute of Technology (U.S.A)*  
Professeur Mildred T. STAHLMAN (1982)  
*Wanderbilt University, Nashville (U.S.A)*  
Professeur Harry J. BUNCKE (1989)  
*Université de Californie, San Francisco (U.S.A)*  
Professeur Théodore H. SCHIEBLER (1989)  
*Institut d'Anatomie de Würzburg (R.F.A)*  
Professeur Maria DELIVORIA-PAPADOPOULOS (1996)  
*Université de Pennsylvanie (U.S.A)*

Professeur Mashaki KASHIWARA (1996)  
*Research Institute for Mathematical Sciences de Kyoto (JAPON)*  
Professeur Ralph GRÄSBECK (1996)  
*Université d'Helsinki (FINLANDE)*  
Professeur James STEICHEN (1997)  
*Université d'Indianapolis (U.S.A)*  
Professeur Duong Quang TRUNG (1997)  
*Centre Universitaire de Formation et de Perfectionnement des  
Professionnels de Santé d'Hô Chi Minh-Ville (VIËTNAM)*

A notre Président de thèse  
Monsieur le Professeur Luc PICARD  
Professeur de Radiologie  
Chevalier de la Légion d'Honneur

Vous nous faites le très grand honneur d'accepter la présidence de cette thèse,

Pour nous avoir confié ce travail et témoigné votre confiance,

Nous vous témoignons notre profond respect et notre admiration.

Que votre compétence, mais aussi votre gentillesse, nous servent d'exemple.

Soyez assuré de notre immense reconnaissance pour l'honneur que vous nous faites.

A notre Juge

Monsieur le Professeur Jean AUQUE

Professeur de Neurochirurgie

Nous vous exprimons notre profond respect.

Nous vous remercions sincèrement de nous faire l'honneur de votre présence au nombre  
de nos juges.

A notre maître et juge

Monsieur le Professeur Serge BRACARD

Professeur de Radiologie

Pour nous avoir fait l'honneur de nous guider dans ce travail et d'accepter de nous juger,

Nous vous exprimons notre profond respect

Nous vous témoignons notre profonde gratitude pour votre savoir

Veillez trouver ici, l'expression de notre profonde reconnaissance.

A notre Maître et Juge  
Monsieur le Docteur Anxionnat  
Praticien Hospitalo-Universitaire

Vous nous avez fait profiter, pendant ces années d'études, de vos connaissances et de votre dévouement.

Vous nous faites l'honneur de votre présence au nombre de nos juges.

Nous vous exprimons notre profonde sympathie

A tous mes Maîtres de Nancy,

Messieurs les Professeurs	Jacques ROLAND
	Denis REGENT
	Michel CLAUDON
	Alain BLUM

Monsieur le Docteur	Jacques FAYS
Mesdames le Docteur	Christiane MORET
	Joelle SIAT

A tous mes Maîtres de Marseille,

Messieurs les Professeurs	Michel KASBARIAN
	Jean Michel BARTOLI
	Guy MOULIN
	Pierre CHAMPSAUR

Nous vous exprimons notre profond respect.



A Valérie et aux Assistants

disponibles, que j'ai rencontrés, au cours de mon internat, qui ont su me transmettre leur savoir, et m'offrir leur soutien, toujours dans la bonne humeur

A Monsieur Jean Marc VIRION

Pour l'aide précieuse que vous nous avez donnée dans l'analyse statistique de ce travail,  
Trouvez le témoignage de mes sincères remerciements.

Aux Manipulateurs

Qui ont su être à mes côtés, et m'accompagner tout au long de ma formation

Aux secrétaires

Au Service de Radiologie de l'Hôpital Bon Secours, à Metz

Je dédie cette thèse :

A mon mari,

Pour tout ton amour et ta confiance.

C'était, il y a 10 ans ..., jour pour jour sur les bancs de la Timone !

Et aujourd'hui, voilà, je te dois l'aboutissement de notre engagement amoureux et professionnel.

Maintenant, à notre avenir éternel, trouve ici le témoignage de mon amour.

A ma mère,

Pour tout ton dévouement, ta présence et ta confiance. Ton amour est infini et sans égal.

Pour m'avoir toujours donné le goût de mieux faire, trouve ici le témoignage de mon amour. Ce travail, c'est aussi le tien.

A ma sœur, à Romain,

Pour ton amour, ton soutien, pour notre complicité de toujours,

Trouve ici le témoignage de mon amour.

A mes grand-parents

Pour tout l'amour que vous me donnez, pour votre soutien et votre patience,

Trouvez ici le témoignage de ma reconnaissance et de mon affection.

A mon père

A toi Michèle et les enfants

J'ai trouvé un foyer familial chaleureux

Pour votre présence, à tout moment et en tout lieu

Ce travail est un signe de votre soutien

Trouvez ici le témoignage de ma tendresse et de mon infinie reconnaissance

A tous mes amis d'ici, d'ailleurs et de toujours,

que j'aime et qui m'ont soutenue, en toutes circonstances

trouvez le témoignage de ma sincère amitié.

## SERMENT

"Au moment d'être admise à exercer la médecine, je promets et je jure d'être fidèle aux lois de l'honneur et de la probité. Mon premier souci sera de rétablir, de préserver ou de promouvoir la santé dans tous ses éléments, physiques et mentaux, individuels et sociaux. Je respecterai toutes les personnes, leur autonomie et leur volonté, sans aucune discrimination selon leur état ou leurs convictions. J'interviendrai pour les protéger si elles sont affaiblies, vulnérables ou menacées dans leur intégrité ou leur dignité. Même sous la contrainte, je ne ferai pas usage de mes connaissances contre les lois de l'humanité. J'informerai les patients des décisions envisagées, de leurs raisons et de leurs conséquences. Je ne tromperai jamais leur confiance et n'exploiterai pas le pouvoir hérité des circonstances pour forcer les consciences. Je donnerai mes soins à l'indigent et à quiconque me les demandera. Je ne me laisserai pas influencer par la soif du gain ou la recherche de la gloire.

Admise dans l'intimité des personnes, je tairai les secrets qui me sont confiés. Reçue à l'intérieur des maisons, je respecterai les secrets des foyers et ma conduite ne servira pas à corrompre les mœurs. Je ferai tout pour soulager les souffrances. Je ne prolongerai pas abusivement les agonies. Je ne provoquerai jamais la mort délibérément.

Je préserverai l'indépendance nécessaire à l'accomplissement de ma mission. Je n'entreprendrai rien qui dépasse mes compétences. Je les entretiendrai et les perfectionnerai pour assurer au mieux les services qui me seront demandés.

J'apporterai mon aide à mes confrères ainsi qu'à leurs familles dans l'adversité.

Que les hommes et mes confrères m'accordent leur estime si je suis fidèle à mes promesses ; que je sois déshonorée et méprisée si j'y manque".

1 – INTRODUCTION

page 1

2 - GENERALITES SUR LES ANEVRIsmES INTRACRANIENS

page 3

### **2.1. HISTOIRE NATURELLE**

2.1.1. Définition

2.1.2. Classification

2.1.3. Histologie

2.1.3.1. classification étiologique

2.1.3.2. histologie de la paroi artérielle normale

2.1.3.3. anatomopathologie de la paroi anévrismale

2.1.4. Origine des anévrismes

2.1.4.1. facteurs d'initiation

2.1.4.2. facteurs de promotion

2.1.4.3. physiopathologie et facteurs de risque de rupture anévrismale

### **2.2. MODE DE REVELATION**

2.2.1. De la céphalée au coma

2.2.2. Physiopathologie de la rupture

2.2.3. Complications

2.2.3.1. précoces / aiguës

2.2.3.2. tardives

2.2.4. Anévrisme symptomatique NON ROMPUS – Anévrismes géants

### **2.3. LOCALISATION**

2.3.1. Fréquence des anévrismes intracrâniens

2.3.2. Anatomie de l'ACM

### **2.4. EPIDEMIOLOGIE**

2.4.1. Généralités

2.4.2. Modalité de présentation

2.4.2.1. localisation multiple

2.4.2.2. expression familiale

### **2.5. GENERALITES SUR LES ANEVRYsmES NON ROMPUS**

2.5.1. dépistage



**3.1. TECHNIQUE D'OCCLUSION ENDOVASCULAIRE**

3.1.1. Historique

3.1.2. Technique d'occlusion endosacculaire par microcoils

3.1.3. Autres techniques endovasculaires

**3.2. TECHNIQUES CHIRURGICALES**

3.2.1. Principe du traitement chirurgical

3.2.1.1. historique

3.2.2. Autres techniques

**4.1. RECOMMANDATIONS PUBLIEES**

4.1.1. Recommandations pour les anévrismes non rompus

4.1.2. Recommandations pour les anévrismes rompus

**4.2. PLACE DE L'IMAGERIE DANS LA STRATEGIE**

4.2.1. Hémorragie sous arachnoïdienne

4.2.2 Complications

**4.3. LES MOYENS THERAPEUTIQUES**

**5. 1. ETUDE DE LA POPULATION**

5.1.1. Généralités

5.1.2. Circonstances de découverte

5.1.2.1. anévrismes rompus

5.1.2.2. anévrismes non rompus

5.1.3. Localisation

5.1.4. Morphologie du sac anévrisimal

5.1.5. Délai de l'embolisation

5.1.6. Modalité d'évaluation post-thérapeutique

5.1.6.1. évaluation clinique

5.1.6.2. évaluation radio-anatomique

5.1.7. Complications

5.1.7.1. complications per-traitement

5.1.7.2. complications post-thérapeutiques

5.1.7.3. vasospasme

## **5. 2. METHODE D'ANALYSE STATISTIQUE**

6- RESULTATS

page 56

### **6.1. RESULTATS IMMEDIATS**

6.1.1 Aspects cliniques

6.1.1.1 population globale

6.1.1.2 H S A

6.1.1.3 anévrismes non rompus

6.1.2 Aspects angiographiques

6.2.1.1 population globale

6.2.1.2 H S A

6.2.1.3. anévrismes de découverte fortuite

6.2.1.4. anévrisme symptomatiques non rompus

### **6.2 RESULTATS EVOLUTIFS**

6.2.1. Aspects cliniques

6.2.1.1 population globale

6.2.1.2. H S A

6.2.1.3 anévrismes de découverte fortuite

6.2.2 Aspects angiographiques

6.2.2.1. population globale

6.2.2.2 H S A

6.2.2.3 anévrismes de découverte fortuite

6.2.2.4 autres anévrismes

### **6.3 COMPLICATIONS**

#### 6.3.1. complications per-thérapeutiques

6.3.1.1 rupture de l'anévrisme

6.3.1.2 accidents thromboemboliques

6.3.1.3 accident vasculaire ischémique

6.3.1.4 migration de coils

#### 6.3.2 complications post-thérapeutiques

6.3.2.1 resaignement

6.3.2.2 accident vasculaire ischémique

6.3.2.3 complication au point de ponction

### **6.4 VASOSPASME**

#### 6.4.1 vasospasme et complications per-thérapeutiques

#### 6.4.2 vasospasme et complications post-thérapeutiques

### **6.5. MORTALITE**

#### 6.5.1 H S A

#### 6.5.2 anévrismes non rompus

## 7. DISCUSSION

page 83

### **7.1 NOTRE SERIE ET LA LITTERATURE**

#### 7.1.1. Etude descriptive

#### 7.1.2 Etude de l'évaluation pré-thérapeutique

#### 7.1.3. Etude post-thérapeutique

7.1.3.1 résultats initiaux

7.1.3.2 évolution à long-terme

7.1.3.3 complications

7.1.3.4 mortalité

### **7.2 INTERET DE TRAITEMENT ENDOVASCULAIRE DES ANEURISMES DE L'ACM**

#### 7.2.1. Recanalisation

#### 7.2.2 Resaignement

#### 7.2.3 Amélioration du résultat radioanatomique initial



7.2.4 Complications

7.2.5 Anévrismes géants

7.2.6 Morbidité et mortalité

7.2.7. Place du traitement endovasculaire dans les anévrismes non rompus

8 CONCLUSION

page 104

9 BIBLIOGRAPHIE

page 107

10 ANNEXES



# INTRODUCTION

## 1 – INTRODUCTION



La prise en charge thérapeutique des anévrismes intracrâniens reste controversée.

Jusqu'au début des années 1990, le traitement de référence était neurochirurgical. Le but du traitement était principalement la prévention du resaignement.

L'essor technologique, en particulier l'avènement de la voie endovasculaire a offert une alternative thérapeutique intéressante, mais aussi la perspective de nouvelles indications thérapeutiques.

La prévention du resaignement reste la première préoccupation, mais l'évaluation du risque - efficacité et bénéfice – coût, deviennent primordiaux.

Toutefois, la position des équipes, investies dans cette prise en charge, reste variable.

Une revue de la littérature confirme cette nuance ; la neuroradiologie interventionnelle reste le plus souvent réservée aux contre-indication de la neurochirurgie.

Notamment, les anévrismes de l'artère cérébrale moyenne relèvent, pour beaucoup, d'un traitement neurochirurgical, surtout de par leur angioarchitecture, le plus souvent complexe.

A Nancy, disposant de deux équipes entraînées, neuroradiologique et neurochirurgicale, la prise en charge thérapeutique des anévrismes intracrâniens est prise de façon consensuelle et multidisciplinaire.

Nous avons étudié rétrospectivement 187 anévrismes traités par voie endovasculaire, parmi les 202 anévrismes de l'artère cérébrale moyenne explorés dans le service.

Le but de ce travail est d'évaluer la faisabilité de cette technique. Nous étudierons les résultats de notre série au terme d'une étude rétrospective de Octobre 1992 à Octobre 2001.

Une revue de la littérature nous permettra de comparer l'efficacité de cette technique, en terme de stabilité d'occlusion anévrysmale et de prévention du resaignement. Ces études sont décrites au sein des différentes équipes neurochirurgicales ou de neuroradiologie interventionnelle.

Enfin, nous étudierons les stratégies proposées pour la prise en charge des anévrismes de découverte fortuite.

Au terme de cette étude, on tentera de définir la place du traitement endovasculaire des anévrismes de l'artère cérébrale moyenne après 10 ans d'expérience d'utilisation des coils.

## **CHAPITRE II**

### **GENERALITES SUR LES ANEVRISMES INTRACRANIENS**

## 2.1 - HISTOIRE NATURELLE

### 2.1.1- Définition

L'anévrisme artériel se définit comme une rupture du parallélisme des bords de l'artère.

- L'anévrisme fusiforme est une dilatation oblongue sur toute la circonférence du vaisseau, communiquant avec lui à plein canal par ses deux extrémités.
- L'anévrisme sacciforme est une poche communiquant avec la lumière artérielle par un orifice plus ou moins rétréci : le collet

### 2.1.2 - Classification

Les anévrismes sont classés suivant leur taille. Elle prend en compte à la fois le diamètre du sac anévrisimal mais aussi la largeur du collet. Il existe plusieurs types de classifications.

-Celle de Yasargil [1] fait référence à une classification chirurgicale de taille des anévrismes et distingue 5 sous groupes :

- . les microanévrismes inférieurs à 2 mm
- . les petits anévrismes de 2 à 6 mm
- . les anévrismes de taille moyenne de 6 à 15 mm
- . les anévrismes larges de 15 à 25 mm
- . les anévrismes géants supérieurs à 25 mm

-Celle de Higashida [2] ne distingue que 3 classes :

- . petits et moyens < 12 mm
- . larges 15 – 25 mm
- . géants > 25 mm

## 2.1.3 - Histologie

### 2.1.3.1 - classification étiologique

On peut classer les anévrismes intracrâniens par groupes étiologiques :

- les anévrismes, congénitaux ou associés à des malformations artério-veineuses, sont des anévrismes sacculaires. Ils sont rarement fusiformes.
- les anévrismes infectieux :
  - . bactériens, secondaires à une endocardite
  - . mycotiques exceptionnels
  - . tuberculeux et syphilitiques qui ont quasiment disparu
- les anévrismes disséquants, post-traumatiques (forme sacculaire)
- les anévrismes liés à l'artériosclérose.
- les anévrismes inflammatoires, survenant au cours des artérites nécrosantes (périartérite noueuse) à cellules géantes (Maladie de Horton)
- les anévrismes des artériopathies oblitérantes : syndrome de Moya-Moya.
- les anévrismes tumoraux sont exceptionnels.
- les anévrismes associés à des anomalies du tissu conjonctif :
  - . dysplasie fibro-musculaire de la média : Syndrome d'Elhers-Danlos
- les anévrismes associés aux affections touchant les tissus élastiques : Syndrome de Marfan.
- les anévrismes associés aux coarctations de l'aorte ou à une maladie polykystique du rein.

Les anévrismes sacculaires, congénitaux, ou ceux d'origine hémodynamique, associés à des malformations artérioveineuses sont, de loin, les étiologies les plus fréquentes.

Ce classement des anévrismes artériels intra-crâniens reste aléatoire car la forme n'est pas toujours liée à l'origine, et les causes ne sont pas toujours parfaitement définies.

Cette classification a permis de retenir les grands groupes étiologiques.

### 2.1.3.2 - histologie de la paroi artérielle normale

La paroi artérielle normale d'une artère intra-crânienne est constituée de plusieurs couches :

- une couche de cellules endothéliales ou **intima**.

- une couche élastique interne.
- une couche musculaire ou **média**, constituée de cellules musculaires lisses.
- une couche de fibres de collagène ou **adventice**.

Les artères intracrâniennes ne possèdent pas de couche élastique externe, à la différence des artères périphériques.

#### 2.1.3.3. anatomopathologie de la paroi anévrismale :

- les lésions pré-anévrismales : il faut que se constitue, sur la paroi artérielle, une lésion initiale, susceptible d'évoluer. Pour les anévrismes sacculaires, ces lésions feraient alors partie de la maladie athéromateuse (voir chapitre 2.1.4.). D'autres modifications de la paroi artérielle ne sont pas des lésions pré-anévrismales mais peuvent pourtant y ressembler et prêter à confusion.

**.infundibulum** : ce sont des dilatations à l'origine d'une artère. Leur topographie est identique à celle des anévrismes, siégeant principalement à l'origine de l'artère choroïdienne antérieure et de la communicante postérieure.

**.zones d'amincissement** : elles siègent au niveau de l'apex et des grosses bifurcations. Elles se caractérisent par un discret épaissement de l'intima, une média absente ou amincie et un amincissement de l'adventice, sans couche élastique interne.

**.petites invaginations** : elles se caractérisent par une ballonnisation de l'intima à travers un défaut de la média, uniquement visible au microscope.

- la paroi des anévrismes constitués : elle présente des différences selon la taille des anévrismes :

**. les anévrismes intra-crâniens de petite taille ou de taille moyenne** sont caractérisés par :

- une intima discontinue
- un épaissement de la membrane basale
- une absence de média, qui s'arrête au collet
- une limitante élastique absente ou fragmentaire.

. **la paroi des anévrismes volumineux** (diamètre supérieur à 25 mm) est globalement plus épaisse et irrégulière, l'intima présentant des remaniements athéromateux marqués ; et le sac anévrisimal, des phénomènes de thrombose, lorsque le rapport taille du sac sur taille du collet augmente.

L'histologie de la paroi anévrismale a été décrite par Suzuki et Ohara, à propos de 23 cas[3] Ces auteurs ont décrit 4 groupes selon l'épaisseur de la constitution de la paroi anévrismale :

- groupe I : paroi mince, constituée de tissu fibreux (30 à 50  $\mu$ )
- groupe II : paroi épaisse, constituée de cellules endothéliales, de fibroblastes et de fibres élastiques (100 à 400  $\mu$ )
- groupe III : paroi irrégulière, associant les types des parois précédentes
- groupe IV : comprenant les groupes I, II et III, associés à un collet plus épais (plus de 30 $\mu$ ), l'épaisseur de la paroi variant entre 50 et 400  $\mu$

Les types III seraient les plus fréquents.

#### 2.1.4 - Origine des anévrismes

Un anévrisme artériel intracrânien ne peut se développer que s'il existe une altération préalable de la paroi vasculaire. La formation du sac anévrisimal est le résultat d'une association de phénomènes hémodynamiques, rhéologiques, et d'un processus de cicatrisation de la paroi. On peut considérer qu'il faut un ou plusieurs facteurs d'initiation et un ou plusieurs facteurs de promotion.

Les facteurs d'initiation sont à l'origine de l'anomalie pariétale, conduisant à des modifications structurales de la paroi. Les facteurs de promotion sont responsables du développement de l'anévrisme ; ils sont communs à l'ensemble des anévrismes intra-crâniens.

##### 2.1.4.1 - facteurs d'initiation

Il n'y a pas de consensus établi concernant les facteurs d'initiation des anévrismes artériels intracrâniens spontanés, sacculaires dits "berry aneurysms", et qui sont les plus fréquents.

Deux principales théories expliquent les remaniements de la paroi artérielle, déterminant la constitution des lésions anévrismales intracrâniennes :



**- théorie dite congénitale ou de l'infundibulum résiduel :**

Selon Glynn et Carmickael [4 ; 5 ], l'anévrisme existerait à la naissance sous forme d'un anévrisme miliaire dont la croissance aurait progressé au cours de la vie. Selon ces théories, l'anévrisme serait le reliquat d'une oblitération incomplète d'une artère devant normalement disparaître ; à ce niveau, il existerait un défaut soit de la média [4 ;5 ], soit de la limitante élastique [5] soit des deux tuniques.

**- théorie acquise ou de la malformation pariétale artérielle :**

Les lésions seraient acquises et aggravées par des facteurs hémodynamiques. Un argument épidémiologique est avancé : le nombre des anévrismes intracrâniens découverts dans la population augmente avec l'âge. Les questions soulevées concernent la nature et/ou les agents responsables de la lésion pariétale ainsi que les facteurs hémodynamiques.

Ces lésions pré-anévrismales seraient représentées par une dilatation en entonnoir des régions de bifurcation, des zones d'infarcissement pariétal siégeant au niveau de l'apex et des grosses bifurcations et par des anévrismes incipiens, correspondant à des invaginations pariétales. Les facteurs responsables de leur constitution seraient l'hypertension artérielle, l'artériosclérose et le stress hémodynamique.

2.1.4.2 - facteurs de promotion

Les facteurs de promotion assurent le développement de l'anévrisme.

- croissance : la vitesse de croissance d'un anévrisme est très variable. Croissance et rupture peuvent être assez bien reliées. La tendance spontanée des anévrismes est à l'augmentation de volume selon la loi de Laplace : "la tension superficielle au niveau de la paroi artérielle est proportionnelle au carré du rayon du vaisseau" [6] :

$$T = \frac{P \times R}{2e}$$

. *T = tension linéaire latérale le long d'un grand cercle*

. *P = pression interne*

. *R = rayon*

. *e = épaisseur de la paroi*

Cette explication hémodynamique est en soi insuffisante. Il faut y associer la notion de remaniement tissulaire constantes de la paroi du sac anévrismal. On peut noter également l'importance majeure des turbulences, de la distensibilité de l'anévrisme.

- rupture :

On considère qu'il y a une relation entre la vitesse de croissance de l'anévrisme et le risque de rupture.

La physiopathologie de la rupture anévrismale sera détaillée ultérieurement.

#### 2.1.4.3. - Physiopathologie et facteurs de risque de rupture anévrismale

- **siège de la rupture** : elle se produit au niveau du point de plus grande faiblesse et se situe, dans 64 % des cas, au niveau du sac, dans 10% des cas, latéralement, et, dans 2% des cas, au niveau du collet. Dans 24 % des cas, le point de rupture est inconnu.

Les résultats de la "cooperative study", Suzuki et col.[3] sont parfaitement corrélés, montrant respectivement :

.41,3%, 41,3 % pour l'ACI

.33,5%, 33,8 % pour l'ACA – A.com.A

.17,8%, 20,8% pour l'ACM

#### 2.1.4.4. localisation et rupture

D'après une revue de la littérature, l'artère cérébrale moyenne est un site privilégié des localisations des anévrismes intracrâniens, comme le décrivent Le Roux en 98 [12], Rinne en 96 [11] et Isuiai en 98 [13] avec une fréquence égale à ceux de la communicante antérieure.

- **les facteurs déterminant la rupture** :

. **élastance** : c'est un effet de la pression moyenne dans l'anévrisme. L'élastance est élevée. La paroi anévrismale étant plus fine, elle est exposée à subir une plus grande tension qu'une paroi artérielle normale pour une pression donnée.

- . **pulsatilité ou flux systolique** : Ferguson estime que les turbulences à l'intérieur du sac sont responsables de phénomènes mécaniques d'usure de la paroi [10].
- . **turbulences et vibrations** : aux bifurcations artérielles cérébrales, il se produit des turbulences qui, si elles surviennent à la fréquence de résonance de la paroi artérielle, sont responsables d'une fatigue structurale de la paroi.
- . **taille** : le délai entre la formation d'un anévrisme et l'apparition d'une rupture ne peut jamais être clairement identifiée. Toutefois, le délai serait évalué inférieur à 42 semaines pour les anévrismes de moins de 10 mm, chez des sujets sans antécédents d'HSA, alors que le risque de rupture est quasi constant pour les anévrismes géants [11].

## **2.2. MODE DE REVELATION**

Les circonstances de découverte d'un anévrisme sont variées. On différencie les anévrismes symptomatiques rompus ou non rompus et les anévrismes asymptomatiques.

### 2.2.1 - De la céphalée au coma

La rupture anévrismale est le mode de révélation le plus fréquent. L'expression clinique est variée : le début peut être marqué par une céphalée extrême de survenue brutale, rapidement diffuse, avec vomissements en jet ; puis des troubles de la vigilance s'installent, constants mais de degrés variables, obnubilation ou coma plus profond et fluctuant.

### ➡ CLASSIFICATION DES PATIENTS SELON LA SEVERITE DE LA SYMPTOMATOLOGIE

Afin d'évaluer le pronostic et de déterminer les stratégies thérapeutiques appropriées, les patients sont classés selon des grades cliniques. Il existe actuellement des échelles d'évaluation :

- Classifications préthérapeutiques :

-

\*WFNS (World federation of neurological surgeons) [12]

\*échelle de Hunt et Hess [13]

- Classification post-thérapeutique :

\*échelle GOS ou Glasgow outcome Scale [14].

## 2.2.2 - Physiopathologie de la rupture

L'issue de sang artériel, par l'orifice de rupture, entraîne une hémorragie sous arachnoïdienne. Le pronostic des patients, présentant une hémorragie sous arachnoïdienne, est lié essentiellement à l'importance du saignement initial, à la récurrence du saignement et au vasospasme.

Les altérations cérébrales, secondaires à une HSA :

- HTIC : dans les suites précoces d'une rupture d'anévrisme, il existe une élévation de la pression intracrânienne ou PIC au delà de 20 mm hg , alors qu'elle retourne rapidement à la normale chez les patients de bon grade clinique, elle persiste chez les patients de bas grade. Cette élévation de PIC contribue, avec d'autres facteurs comme l'hydrocéphalie, à favoriser l'apparition d'une ischémie cérébrale.
  - diminution du débit sanguin cérébral ou DSC de l'ordre de 30 à 40%.
  - augmentation du volume sanguin cérébral : il sera souvent augmenté après une HSA.
  - altération de l'autorégulation et de la réactivité au CO<sup>2</sup>
  - il existe également des altérations systémiques secondaires à une HSA.
- 

## 2.2.3 - Complications

### 2.2.3.1 - précoces / aiguës

**\* hydrocéphalie aiguë :**

Elle est la conséquence d'un blocage des citernes arachnoïdiennes de la base, d'une obstruction des granulations de Pacchioni, et d'une augmentation de la viscosité du LCR par

le sang ou les produits de sa dégradation. Elle génère une hypertension intracrânienne, puis une dilatation des ventricules cérébraux.

Cette hydrocéphalie aiguë peut compliquer une hémorragie méningée dès les premières heures, et survenant dans les quinze premiers jours après la rupture.

Elle peut se constituer secondairement et se comporte alors comme une hydrocéphalie chronique active.

Elle se manifeste par une altération progressive de la conscience, allant du syndrome confusionnel avec agitation, au coma.

Le scanner, réalisé en urgence, permet d'en faire la confirmation diagnostique. Le traitement constitue également une urgence neurochirurgicale.

Elle s'associe le plus souvent à une ischémie cérébrale retardée. Il existe plusieurs facteurs de risque susceptibles de prédisposer à la survenue d'une hydrocéphalie : hémorragie méningée importante, hémorragie intraventriculaire, âge élevé, état de conscience initial altéré, hypertension artérielle préexistante, site de l'anévrisme (circulation postérieure ou communicante antérieure).

Les conséquences de cette complication constitue :

- . une menace vitale par l'hypertension intracrânienne et la réduction de la perfusion cérébrale
- . une menace fonctionnelle favorisant la survenue d'un syndrome ischémique retardé auquel elle est associé de manière significative
- . une urgence neurochirurgicale car la situation n'est réversible que temporairement

La mise en place de la sonde de dérivation ventriculaire réalisée par l'équipe de neurochirurgiens, permet la mesure de la pression intracrânienne et la mise en route d'un drainage externe. Ne seront dérivés que les patients symptomatiques, c'est à dire correspondant à des critères cliniques et tomodensitométriques.

**\* ischémie cérébrale retardée :**

L'ischémie cérébrale focale ou diffuse peut compliquer une hémorragie méningée. Elle survient de façon retardée entre le cinquième et le douzième jour après l'hémorragie initiale. Cette complication est grave, avec 7 % de mortalité et 15 % de morbidité.

Le risque de survenue de cette ischémie est majoré si l'hémorragie sous arachnoïdienne est importante, si elle est associée à une hypovolémie, une déshydratation, une hypotension artérielle, sans correction.

Les causes de cette ischémie cérébrale sont multiples. La présence d'un vasospasme artériel, secondaire à la présence de sang autour des artères intracrâniennes, joue un rôle important ; il ne s'agit là que d'un facteur nécessaire et non pas suffisant.

Avec l'hydrocéphalie et le resaignement, elle représente une des trois complications grave de l'hémorragie sous arachnoïdienne. Cette ischémie cérébrale touche avec une nette prédilection le cortex cérébral dans le territoire des artères cérébrales moyennes et des artères cérébrales antérieures.

Elle débute brutalement et progresse rapidement en quelques heures, se manifestant par un déficit neurologique focalisé ou parfois multifocal et bilatéral diffus, donnant un tableau clinique moins évocateur, comme un syndrome confusionnel.

Le **vasospasme** est indifféremment utilisé pour désigner :

- . la réduction du calibre des artères cérébrales principales constatée sur l'angiographie pratiquée au décours d'une HSA
- . le tableau clinique d'ischémie cérébrale survenant après une HSA
- . la conjonction des deux phénomènes, c'est à dire la réduction angiographique du calibre artériel et les signes d'ischémie cérébrale.

Il existerait plusieurs facteurs déclenchants de ce vasospasme et plusieurs hypothèses sont avancées.

Aujourd'hui, au moins trois théories s'affrontent ou se complètent quant à la nature du vasospasme :

- . la première, classique, attribue le vasospasme et ses conséquences sur la paroi artérielle, à une contraction prolongée des cellules musculaires lisses de la média.
- . la deuxième s'oppose à l'idée d'une contraction prolongée sur des arguments physiologiques et pharmacologiques ; elle s'appuie sur des constatations anatomo pathologiques
- . la troisième hypothèse est celle d'une vasculopathie.

Toutes ces profondes modifications de la paroi artérielle aboutissent, quoiqu'il en soit, à une réduction de sa lumière, une perte de la continuité de l'endothélium, et la perte de toute contractilité de la paroi.

Lorsque l'ischémie cérébrale est déclarée, on ne peut espérer renverser l'évolution qu'en améliorant le débit sanguin cérébral global.

Les principes du traitement médical consiste essentiellement à un traitement préventif qui poursuit trois objectifs :

- . éviter tout désordre systémique
- . assurer la protection cérébrale contre l'ischémie
- . limiter le vasospasme artériel cérébral

La prévention de l'ischémie cérébrale doit être entreprise précocement pour être efficace. L'administration précoce de Nimodipine (Nimotop ®) a montré son efficacité dans la protection contre cette ischémie cérébrale, survenant au décours de l'hémorragie méningée.

#### **\* resaignement :**

Il est le signe d'une nouvelle rupture d'un anévrisme intracrânien rompu non traité. C'est un événement dont le début est brutal et imprévisible.

Le resaignement est une des causes majeures de mortalité et de morbidité des HSA secondaires à la rupture d'un anévrisme artériel intracrânien. La gravité de cette complication justifie un traitement précoce de l'anévrisme soit endovasculaire, soit neurochirurgical si cela est possible. Il n'existe aucun facteur prédictif actuellement en faveur d'un resaignement.

Le risque de resaignement varie en fonction du temps : il est maximum le premier jour de l'hémorragie sous arachnoïdienne ; évalué à 4.8 %.

Le resaignement, comme la rupture anévrismale, conduit à une hypertension intracrânienne.

L'aspect tomodynamométrique classique est celui d'un hématome intra parenchymateux, plus ou moins volumineux, à l'origine ou non d'un effet de masse.

#### 2.2.3.2 - tardives

#### **\* autres manifestations :**

Après ces manifestations néanmoins classiques d'une rupture anévrismale, d'autres tableaux plus frustrés ou atypiques ont été décrits ; notamment l'apparition d'un hématome sous dural

chronique bilatéral, après rupture d'un anévrisme de l'artère cérébrale moyenne, décrite par Pritz [15]

\* les complications systémiques secondaires à une HSA :

- . des altérations cardiaques se manifestent. Chez 50 % des patients souffrant d'une HSA, on rencontre une instabilité hémodynamique, avec parmi les plus fréquentes des anomalies à l'ECG et des troubles du rythme.
- . hypertension artérielle
- . des complications pulmonaires, avec OAP.
- . troubles de la coagulation, thrombose veineuse profonde et embolie pulmonaire : il existe une corrélation entre la sévérité de l'HSA, le pronostic et l'activation de la coagulation et de la fibrinolyse
- . état fébrile : une élévation thermique est observée chez 30 % des patients
- . dysfonctionnement hépatique et rénal, plus rare
- . complications gastro-intestinales : moins de 4 % des patients souffrant d'une HSA présentent un saignement d'origine gastro-intestinale [16]

#### 2.2.4 - Anévrismes symptomatiques NON ROMPUS – Anévrismes géants

Un anévrisme intracrânien peut être découvert en l'absence d'hémorragie sous arachnoïdienne, à l'occasion de signes témoignant d'une compression progressive des nerfs crâniens, du tronc cérébral, de signes de souffrance cérébrale focale et enfin encore par une démence par hydrocéphalie chronique. Ce mode de découverte représente 3 à 5 % de l'ensemble des anévrismes.

Ces syndromes sont surtout le fait des anévrismes intracrâniens géants, dont la taille est supérieure à 25 mm, susceptibles de se développer sur n'importe quelle artère. Il existe toutefois une certaine prédilection de leur localisation :

- sur l'ACI dans 38 % des cas
- sur l'ACA dans 19 % des cas
- sur le tronc basilaire dans 16 % des cas
- sur la bifurcation de l'ACM dans 0,5 % des cas



Les nerfs oculo-moteurs III, IV et VI sont les nerfs les plus touchés. Le nerf optique et le chiasma optique peuvent être atteints par une compression directe.

Les manifestations cérébrales sont soit de nature épileptique, soit de nature ischémique transitoire.

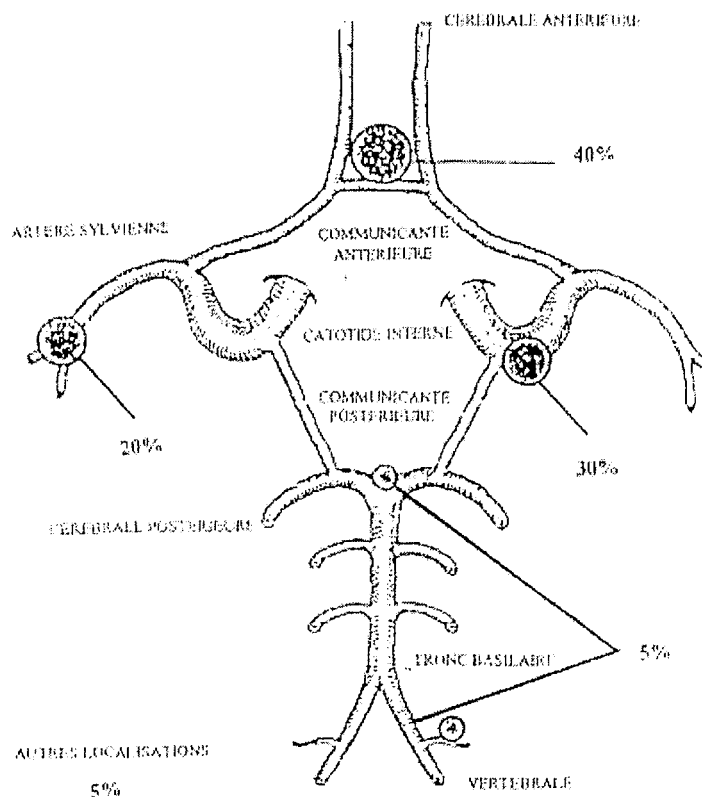
Enfin, il n'est pas rare que l'anévrisme soit découvert à l'occasion de céphalées d'alarme.

Peuvent siéger des complications emboliques, à type d'embolie artérielle cérébrale ou thrombose artérielle, due à la migration thromboembolique d'un caillot qui s'est formé à l'intérieur du sac anévrismal.

Friedman souligne que les petits anévrismes inférieurs à 1 cm, non rompus, ne se manifestent que très occasionnellement par des symptômes neurologiques [16].

### 2.3. LOCALISATION

#### 2.3.1 – fréquence des anévrismes intracrâniens



fréquence de répartition des anévrismes intracrâniens [17]

Les anévrismes intracrâniens peuvent siéger sur la circulation antérieure ; les sites les plus fréquents sont l'artère cérébrale moyenne, l'artère communicante antérieure, les artères communicantes postérieures, l'artère péricalleuse et la carotide interne.

Il existe aussi des anévrismes au niveau de la circulation postérieure, principalement l'artère vertébrale et l'artère cérébelleuse postéro-inférieure et le tronc basilaire.

### 2.3.2 - Anatomie de l'ACM

Branche de division latérale de l'artère carotide interne, elle a une grande importance fonctionnelle et vitale.

Elle vascularise, par ses branches centrales, les noyaux télencéphaliques et la capsule interne ; par ses branches corticales, la face externe des hémisphères cérébraux.

Il existe de nombreuses anastomoses entre ses branches corticales et celles des artères cérébrale antérieure et cérébrale postérieure.

Classiquement, l'artère cérébrale moyenne et ses branches sont divisées en trois segments principaux :

- un segment horizontal (MI) :

Il naît à la bifurcation du siphon carotidien sous la partie interne de l'espace perforé antérieur. Dans ce premier segment, l'artère cérébrale moyenne se dirige plus ou moins horizontalement vers le dehors et vers l'avant.

Après un trajet de deux à trois centimètres, elle pénètre dans la vallée sylvienne entre le lobe frontal en haut et le lobe temporal en bas ; elle se divise ensuite en ses différentes branches corticales.

De ce segment, naissent d'importantes collatérales :

. les artères lenticulostrées : en nombre variable (6 à 12), elles naissent de la face supérieure du tronc de l'artère cérébrale moyenne. Elles vascularisent le pallidum, le putamen et la capsule externe, le noyau caudé, la commissure antérieure. Elle participe également à la vascularisation de la capsule interne.

En angiographie, de profil, ces branches ne sont visibles qu'en cas d'occlusion de la cérébrale moyenne.

De face, elles sont bien dégagées mais seuls les rameaux les plus volumineux sont visibles

. l'artère orbito-frontale : elle a un trajet antéro-latéral. Elle vascularise la partie externe de la face inférieure ou orbitaire ainsi que la troisième circonvolution du lobe frontal.

. l'artère temporale antérieure : elle naît de la portion horizontale de l'artère cérébrale moyenne, au niveau de sa partie externe, au seuil de l'insula. Elle vascularise la partie antérieure de la face externe du lobe temporal ainsi que la partie moyenne des première, deuxième et troisième circonvolutions temporales.

- un segment sylvien (M2, M3) :

Dès son entrée dans la vallée sylvienne, l'artère change de direction. Elle décrit, en effet, un coude important ou angle sylvien, ou encore angle M1-M2. Elle devient oblique vers le haut, le dehors et l'arrière.

Dès la fin du segment M1, elle se divise en ses différentes branches ascendantes et descendantes.

Les branches ascendantes, avant de sortir de la vallée sylvienne, contournent la face externe du lobe de l'insula, en décrivant un segment concave en dedans : c'est le segment insulaire ou M2.

Puis, les branches, arrivées au niveau du bord supérieur de l'insula, vont se réfléchir et se diriger vers l'extérieur, pour contourner la face inférieure de l'opercule rolandique (segment M3). Il émergera ensuite de la vallée sylvienne.

La boucle de réflexion se repère aisément sur les deux incidences angiographiques.

A la sortie de la vallée sylvienne, les branches sylviennes ascendantes décrivent une deuxième boucle de réflexion, à concavité supérieure, avant de cheminer sur le cortex cérébral, au niveau de leur segment M4.

- un segment cortical M4

Le groupement de ces différentes artères et leur origine sont sujets à de nombreuses variations. Il est classique de distinguer :

- . le groupe operculo-frontal
- . l'artère centrale ou artère rolandique
- . l'artère pariétale antérieure
- . l'artère angulaire
- . l'artère temporale postérieure

## **2.4. EPIDEMIOLOGIE**

### 2.4.1. Généralités

Les anévrismes intracrâniens sont observés avec un ratio homme / femme à 1 pour 0,9 voire 1 pour 2 [7 ; 18]

Pertuiset et Coll, comparant 20 séries d'autopsies systématiques, réunissant 9662 cas constatent une prévalence d'anévrismes chez les femmes de 53,7 %[18].

Une méta-analyse confirme la sur-incidence des hémorragies sous arachnoïdiennes par rupture d'anévrisme chez la femme [19]

La rupture anévrismale aurait une incidence maximale à l'âge moyen de vie 30 – 60 ans [20]

Selon les études suscitées, le risque immédiat de décès consécutif à une rupture anévrismale varie de 16 à 66 %.

Comme il a été précédemment évoqué, en l'absence de traitement curatif, le risque de récurrence hémorragique est de 4,8 %, évoluant vers un risque de 1,5 % par jour, atteignant 15 % de risques cumulés à J-8. Le risque de décès après récurrence hémorragique est évalué entre 43 et 70 % [20].

Nous retiendrons plusieurs facteurs de risques associés comme comorbidité de rupture d'anévrisme, notamment la taille et la localisation de l'anévrisme [21 ; 22].

La survenue des complications est variable selon la littérature :

- 15 à 20 % des patients présentant un vasospasme décéderont [20]. Un vasospasme est observé chez 46 à 70 % des patients [23].
- Une hydrocéphalie surviendra dans 20 à 40 % [7].

## 2.4.2. Modalité de présentation

### 2.4.2.1– localisation multiple

Une étude, menée au Japon par Suzuki et Coll., de 3548 cas d'anévrismes intracrâniens, correspondant aux observations de 3 centres de neurochirurgie, révèle un pourcentage de 7,7 % de localisations multiples [3]

D'après de récentes études, les facteurs de risque, prédisposant à la formation de multiples anévrismes intracrâniens, seraient le tabagisme chez les femmes jeunes. (Le tabagisme : risque x 3,92 ; chez la femme jeune : risque X 3,26) [24 ; 25].

### 2.4.2.2. Expression familiale

Le terme de malformations congénitales, couramment utilisé pour désigner un anévrisme intracrânien, laisse entrevoir une possible hérédité de l'affection.

Ces anévrismes, dits familiaux, sont définis par l'existence de un ou plusieurs anévrismes artériels intracrâniens chez au moins deux parents d'une même fratrie, en l'absence d'une maladie transmissible du tissu conjonctif. Cette atteinte familiale se fait sur un mode horizontal, impliquant plutôt des facteurs communs environnementaux que des facteurs héréditaires transmissibles.

Fox et coll. publient 6 cas parmi 13 membres d'une même famille, évoquant dans ces cas, une dominance mendélienne. [26]

Il est à noter, que chez les jumeaux, un patient porteur d'un anévrisme rompu a deux fois plus de risques d'être porteur d'un anévrisme artériel intracrânien qu'un sujet pris au hasard dans la même tranche d'âge.

Ces anévrismes siègent fréquemment sur le même tronc artériel ou en miroir. Ils se rompent dans la même décennie.

Selon Raymakers, il existerait une association de facteurs qui augmenteraient significativement le risque d'anévrismes dans une famille [27] :

- antécédents de traitement d'un anévrisme rompu ou non rompu chez l'un des parents
- associé à la présence d'anévrisme chez deux ou plusieurs parents atteints.

A l'issue de cette étude, portant sur 125 membres de 23 familles, les auteurs recommandent un dépistage chez les membres du premier degré d'une famille aux antécédents d'hémorragie sous arachnoïdienne.

## **2.5. GENERALITES SUR LES ANEVRYSMES NON ROMPUS**

Les anévrismes intracrâniens asymptomatiques font l'objet d'un chapitre spécifique, car il pose deux problèmes :

- un problème de santé publique, quant à leur dépistage, et à l'évaluation du coût / bénéfice de cette attitude.
- L'histoire naturelle d'un anévrisme intracrânien asymptotique est mal connue. La découverte d'un anévrisme pose le problème du traitement : conservateur ou préventif.

### 2.5.1 – dépistage

Un épisode d'hémorragie sous arachnoïdienne présente un risque de mortalité de 45 %, à 30 jours ; et approximativement, la moitié des survivants gardent des séquelles cérébrales irréversibles [28]

L'incidence d'une hémorragie sous arachnoïdienne est de 6 à 8 / 100 000 personnes par an, d'après une étude finlandaise [29].

La prévention de l'hémorragie paraît être la stratégie la plus adaptée, afin d'éviter cette issue fatale. La stratégie de prise en charge n'en demeure pas moins controversée.

La recherche d'un anévrisme asymptomatique s'adresse à une population à risque, définie par :

- patients porteurs d'une maladie autosomique (syndrome de Ehlers danlos, type IV)
- «famille d'anévrismes intracrâniens» : on sait que le risque d'avoir un anévrisme non rompu, chez un patient dont deux parents du deuxième degré, ont présenté une hémorragie sous arachnoïdienne, est de 8 %
- patients aux antécédents d'hémorragie sous arachnoïdienne, dont le risque annuel de formation d'un nouvel anévrisme est de 1 à 2 % [30].

Toutefois, le coût du dépistage doit être évalué en fonction du risque de survenue d'une hémorragie sous arachnoïdienne et de ses conséquences.

Yoshimoto décrit 5,1 % de complications après traitement chirurgical ; il n'existe donc pas de bénéfice théorique à dépister si le risque annuel de rupture est de 0,05 %, mais ce bénéfice devient non négligeable si le risque de rupture annuel est  $> 1$  % [31].

Aucune étude, à ce jour, ne décrit le coût/bénéfice d'un tel dépistage, d'autant qu'il n'existe aucune étude randomisée entre une attitude conservatrice versus traitement préventif.

A défaut d'arguments formels pour ou contre un dépistage d'anévrismes asymptomatiques, on soulignera l'intérêt d'une surveillance des patients traités, pour un anévrisme rompu puisque le risque de formation d'un autre anévrisme est de 1 à 2 %.

### 2.5.2. Découverte d'un anévrisme fortuit : quel traitement proposé ?

Afin de juger de l'intérêt d'un traitement, on rappellera quelques notions sur l'histoire naturelle des anévrismes non rompus. Elle est différente selon les antécédents du patient.

-patients sans antécédent d'hémorragie sous arachnoïdienne.

La «cooperative study» a observé 25 % de décès chez les patients porteurs d'anévrisme, dont la taille est de 7 à 10 mm ; la mortalité est nulle pour ceux de taille  $< 7$  mm [32].

ISUIAI, sur une cohorte de 727 patients, avec un suivi de 7,5 ans, évalue à 0,05 % par an, le risque de resaignement des anévrismes de taille  $< 10$  mm, et un risque de 1 % par an, pour ceux  $> 10$  mm. Quelle que soit la localisation de la lésion, le risque de rupture est à 7,5 ans, respectivement : 8 %, 3 % et 0 % pour : 25 mm, de 10 à 24 mm et 10 mm [9].

La taille de l'anévrisme est un facteur prédictif de rupture, mais ses études se différencient par le seuil de rupture ; soit 7 mm, soit 10 mm.

- patients aux antécédents d'hémorragie sous arachnoïdienne.

Juvela, pour un suivi de 13,9 ans pour 131 patients, évalue le risque de rupture à 1,4 % [33].

ISUIAI, pour un suivi de 7,5 ans des 722 patients, affirme que le risque de rupture, pour les anévrismes  $< 10$  mm de diamètre, est 11 fois supérieur à celui du groupe des patients sans antécédent. Il est de 0,5 % par an, et de 0,65 % par an pour les anévrismes  $> 10$  mm [9].

Ces valeurs sont à mettre en balance avec la morbidité et la mortalité induites par chaque traitement.

Dans les séries chirurgicales, la morbidité rapportée, varie de 4 à 15,3 %, et de 0 à 7 % pour la mortalité [9 ; 27;].

Dans d'autres séries plus récentes [35], on retrouve 1 % de mortalité et 4 % de morbidité. ISUIAI note, dans le groupe de patients sans antécédents d'HSA : 2,3 % de mortalité à 30 jours et 3,8 % à 1 an ; dans l'autre groupe, la mortalité est de 0 % à 30 jours et de 1 % à 1 an.

Tsutsumi démontre que, même le traitement chirurgical, n'assure pas une protection absolue [36]. David décrit également 1,5 % de récurrences d'anévrismes clippés à 4,4 ans[37].

Dans la série endovasculaire de Bilstra, il existe peu de complications post-thérapeutiques, évaluées à 3,7 % ; mais correspondent à 40 % d'occlusions initiales incomplètes [38].

Aucune attitude ne peut être formellement établie. La stratégie de prise en charge optimum est celle qui assure de faibles mortalité et morbidité, dans la mesure où toute thérapeutique présente un risque. Elle est discutée en fonction de l'angioarchitecture de l'anévrisme.



## **CHAPITRE III**

### **PRISE EN CHARGE DES ANEVRISMES INTRACRANIENS**

⇒ de la neurochirurgie à la neuroradiologie interventionnelle

Le traitement de référence des anévrismes intracrâniens est chirurgical par clippage. La neuroradiologie interventionnelle permet l'occlusion de certains anévrismes par voie endovasculaire, notamment grâce à l'apparition, depuis une dizaine d'années, des micro-coils de Guglielmi [39 ; 40]

Parallèlement, de nouvelles connaissances, en matière de protection cérébrale, ont permis de progresser dans le contrôle de l'ischémie cérébrale per-opératoire.

Le développement technique extraordinaire de la micro-chirurgie, de la neuroradiologie interventionnelle et de la neuroanesthésie ouvrent de nouveaux horizons dans les possibilités thérapeutiques des anévrismes intracrâniens.

#### **3.1 - TECHNIQUE D'OCCLUSION ENDOVASCULAIRE**

##### 3.1.1. - historique :

Les progrès en neuroradiologie interventionnelle sont le fruit d'une longue évolution dont l'origine remonte à plus de 25 ans.

En 1969, l'équipe du Professeur Picard a traité, pour la première fois, par voie endovasculaire, un anévrisme intra-caverneux géant. Le ballonnet d'une sonde de Fogarty avait permis alors d'obstruer le siphon carotidien, en regard du collet de l'anévrisme

Parallèlement, Djindjian, dans les années 1968 – 1971, développe la technique du cathétérisme hypersélectif, par voie fémorale dans les territoires carotidien externe et médullaire [42]

Durant ces années 70, les techniques de ballonnet largable apparaissent, mises au point par Serbinenko, dont les travaux seront repris par Debrun [43 ; 44]

Ces premières expériences ont permis de traiter bon nombre de lésions inopérables ou considérées comme telles.

Puis, les progrès techniques s'accélérent : Kaerber met au point le premier micro-cathéter souple, capable de naviguer dans les artères cérébrales [45]. De beaux succès ont été obtenus, mais cette technique restait difficile et parfois dangereuse, compte tenu de la difficulté rencontrée à faire pénétrer les ballonnets dans la cavité anévrismale.

Il existait déjà une certaine compétition entre les indications neurochirurgicales et celles du traitement endovasculaire.

Ensuite, apparaissent les microcoils : petites spires métalliques en platine ou en tungstène, dont le diamètre et la longueur sont variables. Ces coils ont l'immense avantage de leur parfaite adaptabilité à la morphologie des différents sacs anévrismaux. Ainsi, Gianturco, en 1975, a utilisé, pour la première fois, des spires métalliques comme matériel d'occlusion endovasculaire [51].

Ces micro-coils sont encore améliorés, avec un détachement contrôlé. Ce sont les Guglielmi Detachable Coils (GDC), dont les principes, électro-thrombose et électrolyse, s'additionnent.

Ces coils ont été présentés, pour la première fois, en 1991 par l'auteur[30 ; 40].

Le coil G.D.C. est formé par une extrémité en platine. Il a une longueur et une mémoire circulante bien définie, lui permettant d'adopter parfaitement la forme du sac anévrismal, à la sortie du micro-cathéter.

Actuellement, la panoplie des coils disponibles s'agrandit de jour en jour, permettant d'obtenir un bourrage de plus en plus compact du sac anévrismal, facteur de prévention d'éventuelles récidives.

Compte tenu de l'utilisation quasi exclusive de coils G.D.C. pour notre étude, nous nous limiterons à la présentation de cette technique endovasculaire.

### 3.1.2. Technique d'occlusion endosacculaire par microcoils

- présentation de matériel :

Le coil G.D.C. est formé par une extrémité en platine. Il a une longueur et une mémoire circulaire bien définie. Il est relié à un guide porteur en acier inoxydable, mesurant 175 cm, par une zone de 3 cm, elle aussi en acier inoxydable. Cette petite portion, étant plus fragile que le guide porteur, se rompt sous l'effet d'un point électrique.

Deux types de coils G.D.C. sont utilisés, différents par le diamètre du filament de platine : les G.D.C. 10 ( $\varnothing = 0,0010 \text{ inch} = 0.25 \text{ mm}$ ) et G.D.C. 18.

Les coils varient également suivant leur forme et leur texture (standard, soft, ultra soft, 2D, 3D)

Un coil est donc caractérisé par l'épaisseur du métal, le diamètre de l'hélice et la longueur du coil, une fois sorti du cathéter.

- principe d'embolisation :

L'abord endovasculaire est le plus souvent réalisé par voie fémorale, qui permet un accès facile à tous les vaisseaux cérébraux, tout en assurant une radioprotection des opérateurs.

Lorsque le cathétérisme, par voie basse, est impossible, la ponction directe de la carotide reste une alternative.

Un désilet 6F est introduit dans l'artère fémorale commune. On y introduit un cathéter porteur 6F, qui est monté jusqu'aux vaisseaux cervicaux : artères carotides internes (dans notre cas) ou artères vertébrales.

Un micro-cathéter est ensuite introduit dans le cathéter porteur. L'extrémité de ce micro-cathéter, muni d'index radio-opaque, est placé à l'aide de microguide, dans le sac anévrismal. Le placement de ce système peut s'avérer difficile. Mais une salle d'angiographie numérisée, comportant un bi-plan, permettant toutes les fonctions nécessaires en temps réel :

- \*soustraction directe

- \*road mapping

- \*vessel profiling [41]

Après vérification des différentes incidences, le coil est choisi en fonction de la taille de l'anévrisme, puis introduit dans le microcathéter et poussé jusqu'à l'intérieur du sac anévrismal. Ce premier microcoil, dont le diamètre et la longueur sont choisis en fonction de l'angio-architecture du sac anévrismal, sera largué électriquement.

Dès que le positionnement est correct, on réalise un premier contrôle angiographique. Si ce dernier est satisfaisant, le coil est détaché après application d'un courant de faible puissance (1mA à 3 Volts), permettant une électrolyse de zone de jonction et le détachement du coil.

On peut positionner ainsi plusieurs coils à l'intérieur du sac.

Après le détachement du dernier coil, un contrôle angiographique final est effectué.

L'intervention est terminée lorsque l'anévrisme est totalement obstrué.

Plusieurs anévrismes peuvent être traités dans le même temps opératoire.

Le réveil du patient est obtenu rapidement, afin de pouvoir juger de son état neurologique, après retrait du microcathéter et du cathéter porteur.

Après l'examen, quel que soit son état clinique, le patient sera admis dans le service de réanimation chirurgicale, pour une durée de 24 heures minimum.

- anesthésie et anticoagulation :

L'intervention est menée sous anesthésie générale avec intubation, ventilation contrôlée essentiellement pour deux raisons :

- \* pour obtenir une immobilité parfaite du patient, permettant l'utilisation d'un road mapping ( mémorisation en scopie de l'image vasculaire préalablement réalisée).
- \* faciliter la prise en charge des complications potentielles de l'embolisation (resaignement et thromboemboliques essentiellement)

La totalité du geste s'effectue donc en présence d'un anesthésiste réanimateur. Les équipements d'anesthésie de la salle de neuroradiologie interventionnelle sont identiques à ceux d'un bloc opératoire standard.

L'intervention s'effectue toujours sous anticoagulation [47]. Ceci peut paraître paradoxal (risque théorique d'aggravation de l'hémorragie sous arachnoïdienne). Il est justifié par l'utilisation de matériel hautement thrombogène dans les vaisseaux cérébraux.

L'anticoagulant utilisé est l'héparine standard en perfusion.

La prévention et le traitement des complications sont indispensables. Le vasospasme est redouté dans la suite d'une H.S.A., toujours capable d'induire des complications ischémiques très graves. Il est prévenu par l'administration intraveineuse de Nimodipine.

En cas de vasospasme, préalable au geste, le vaisseau atteint est perfusé par l'intermédiaire du cathéter guide, avec de la Papavérine.

Il est souhaitable de commencer la prévention du vasospasme la veille de l'intervention, associant Nimodipine par voie orale et prémédication anesthésique.

Compte tenu des complications loco-régionales et systémiques, survenant après une H.S.A., le principe de la réanimation repose également sur le maintien de la stabilité hémodynamique.

Le traitement des 3 "H" reste d'actualité :

- \*hypertension
- \*hypervolémie
- \*hémodilution

Compte tenu de l'utilisation d'une grande quantité de produit de contraste, la perméabilité du cathéter est assurée par une perfusion continue de NaCl, susceptible d'entraîner des surcharges hydriques. Il est donc impératif de surveiller le bilan des entrées et des sorties liquidiennes.

- prise en charge post-thérapeutique :

Cette période est cruciale puisque bon nombre de complications thromboemboliques peuvent survenir. L'anticoagulation est poursuivie pendant un minimum de 72 heures, entretenue environ 8 jours en cas de bombement de coils dans l'artère atteinte. Cette attitude entraîne une diminution considérable du risque thrombo-embolique qui est passé de 11 à 2 % sur une étude réalisée dans le service en 1996 [41].

En l'absence de complications, le patient réintègre son secteur d'hospitalisation après une surveillance spécifique de quelques heures en salle de soins post-interventionnelle de Neurochirurgie.

### 3.1.3. - Autres techniques endovasculaires

Nous ne ferons que les citer, notamment dans le cas des anévrismes géants, des anévrismes disséquants et des anévrismes fusiforme ; ou l'occlusion endovasculaire s'avère difficile, voire impossible. Dans de tels cas, le traitement consiste en une occlusion du vaisseau porteur, en regard du collet, ou en une occlusion en amont, de façon à provoquer une inversion du flux, capable d'induire une occlusion de l'anévrisme.

Ce type d'occlusions est réalisé à l'aide de ballonnets largables. Des tests fonctionnels indispensables sont préalablement réalisés [48]

### 3.2.- TECHNIQUES CHIRURGICALES

Ce chapitre n'est pas une revue exhaustive de la littérature, concernant le traitement chirurgical des anévrismes intracrâniens. Seuls quelques principes généraux seront abordés, notamment celui de l'abord de l'artère cérébrale moyenne.

#### 3.2.1. - Principe du traitement chirurgical :

Depuis l'intervention de Dandy, en 1937, sur un anévrisme non rompu de l'artère carotide supra-clinoïdienne, le principe du traitement chirurgical des anévrismes intracrâniens repose sur l'occlusion du collet de l'anévrisme par mise en place d'un clip après abord direct [49].

Selon Pertuiset et coll., l'abord chirurgical et le clippage du collet des anévrismes supra-clinoïdiens selon une voie d'abord par volet ptérial ou temporal et, utilisant la technique de l'hypotension profonde, sont de difficultés variables [18].

Les anévrismes de l'artère cérébrale moyenne naissent, en majorité, au niveau de la fourche de la division de l'artère sylvienne. Le respect de ce réseau artériel nécessite une dissection, qui peut être rendue difficile par le volume du sac et ses adhérences ; lorsque la réduction du volume du sac est nécessaire, celle-ci est obtenue soit par la technique de l'hypotension, soit par la mise en place d'un clip temporal sur l'artère sylvienne.

Une récente étude de Heros reprend, de façon exhaustive, les différentes techniques chirurgicales pour aborder l'artère cérébrale moyenne [50].

Nous rappellerons que l'artère cérébrale moyenne peut être divisée en 4 segments [50] :

- \* le segment M1 se divise en 2 segments pré et post bifurcation.
- \* les branches du segment M2 traversent la profondeur du lobe insulaire avant d'atteindre les citernes arachnoïdiennes autour de l'insula
- \* le segment M3, qui traverse latéralement l'opercule, est représenté par les branches corticales superficielles.

On retiendra également que les anévrismes peuvent être divisés en 3 catégories en fonction de leur origine :

- \* les anévrismes proximaux, localisés sur le segment M1, à l'origine d'une branche temporale antérieure ou fronto-temporale, en relation avec les vaisseaux perforants lenticulostrées (10 à 15 % des cas)
- \* les anévrismes de la bifurcation sont situés sur la principale bifurcation (80 à 85 % des cas)
- \* les anévrismes distaux sont situés en aval de la bifurcation (5 % des cas)

Ces rappels permettent de comprendre les voies d'abord chirurgical. Nous retiendrons le principe des trois voies d'abord les plus courantes :

\* **abord par la fissure sylvienne superficielle** : l'artère carotide interne est repérée, puis suivie latéralement jusqu'à visualiser le segment M1, afin que l'anévrisme soit individualisé.

L'avantage de cet abord permet un contrôle proximal précoce et d'exposer ainsi le collet avant le sac.

L'inconvénient est la nécessité d'une dissection étendue, avec les risques de léser les berges de la fissure sylvienne.

\* **abord par la fissure sylvienne distale** : le segment M2 est repéré ; il est suivi jusqu'à son origine, permettant d'exposer la bifurcation sylvienne et l'anévrisme.

L'avantage de cette technique est une dissection chirurgicale minimum.

L'inconvénient le plus fréquent est la découverte du dôme du sac anévrisimal avant qu'un contrôle proximal ne soit obtenu.

- **abord par le gyrus temporal supérieur** : c'est une variante de l'abord latéral de la fissure sylvienne. Les branches périphériques de l'artère cérébrale moyenne sont identifiées, et suivies de façon rétrograde jusqu'à leur portion médiale.
- L'avantage est le respect des veines sylviennes, avec un risque minimum de rétraction. La principale indication de cette voie d'abord est la présence d'un hématome temporal.

Le principal inconvénient, bien que faible, est le risque de survenue d'épilepsie.



### 3.2.2.- Autres techniques :

Lorsque le clippage du collet de l'anévrisme se révèle impossible ou trop dangereux, d'autres techniques de traitement ont été mises au point :

#### \* **endoanévrismographie reconstructive :**

Cette technique de traitement des anévrismes volumineux ou géants, "non clippables" permet le respect de la vascularisation artérielle intracrânienne. Heros et Fritsch décrivent 15 % environ d'anévrismes géants localisés à la bifurcation de l'artère cérébrale moyenne dans leur expérience [50].

Toutefois, la présence de calcifications et/ou d'athérome à la base rendaient impossible le "clippage" de ces lésions. Elles ont donc nécessité la réalisation d'une endo-anévrismographie reconstructive

#### \* **abord direct pour enrobage et thrombose intra-luminale :**

Cette technique d'enrobage par substance plastique des anévrismes non "clippables" a été mise au point par Mounté, Antunes en 1975.

Cette technique permet également de traiter les anévrismes non "clippables" par un abord minimal de la paroi du sac ; le premier matériel utilisé est le crin de cheval injecté par un pistolet à air comprimé à l'intérieur du sac .

Les techniques ont par la suite fait appel à des substances métalliques.

#### \* **technique d'occlusion du vaisseau porteur :**

Elle repose sur le principe d'une modification des flux vasculaires, la réduction de la perfusion anévrismale permet l'obtention d'une thrombose de la lésion.

Il en résulte une réduction du risque de saignement et de l'effet de masse, solution intéressante dans le cas des anévrismes volumineux géants, révélé par un syndrome pseudo-tumoral.

Heros utilise cette technique dans 25 % à 30 % des anévrismes simples de l'artère sylvienne, qui ne peuvent être clipper, même si une endo-anévrismographie est tentée [50].

La seule alternative au traitement paraît l'occlusion de l'artère porteuse.

Dans ces situations, un pontage par "by pass" est essentiel ; il permet de réaliser une anastomose proximale entre l'artère carotide externe (type terminal – terminal) ou

entre la carotide primitive (termino – latéral), en fonction de l'anatomie du patient. L'anastomose distale est généralement réalisée au niveau d'une branche du segment M2.

En conclusion, les progrès dans la chirurgie des anévrismes proviennent de 3 innovations essentielles :

- \* raffinement et évolution des techniques micro-chirurgicales
- \* protection cérébrale contre l'ischémie
- \* amélioration de l'imagerie pré et per-opératoire

Le but du traitement d'un anévrisme, qu'il soit chirurgical ou endovasculaire, est l'exclusion complète, immédiate, et permanente du sac anévrisimal, tout en préservant la perméabilité des artères adjacentes. Cet objectif doit être atteint avec un minimum de morbidité et mortalité.

## **CHAPITRE IV**

# **STRATEGIE DE PRISE EN CHARGE DES ANEVRISMES INTRACRANIENS**

#### 4.1 – RECOMMANDATIONS PUBLIEES

##### 4.1.1. Recommandations pour les anévrismes non rompus

Quel que soit le traitement utilisé, tout patient présentant une rupture anévrismale, nécessite une prise en charge urgente et spécifique. Si le diagnostic de rupture d'anévrisme est évoqué, un bilan complémentaire s'impose.

Différentes techniques d'imagerie sont disponibles en fonction des objectifs recherchés.

Plusieurs d'études de recommandations, concernant la prise en charge des anévrismes rompus, ont été publiées.

L'une des plus anciennes, réalisée par l'American Heart Association, est une étude américaine de 1994 [20]. Elle utilise une méthode de cotation, et émet des recommandations après consensus par un groupe de travail.

- pour les patients en Grade I à III sur l'échelle de Hunt et Hess : la chirurgie précoce fortement recommandée.
- pour les patients en Grade IV ou sujets âgés de moins de 70 ans, en Grade V : traitement chirurgical retardé (repris après amélioration du patient)
- pour les patients en Grade V, et sujets de plus de 70 ans : traitement médical symptomatique.

Toutefois, ces recommandations sont d'une part ancienne, d'autre part, elles ne tiennent pas compte du traitement par occlusion endovasculaire, le recul étant alors insuffisant à la date de parution de cet article.

Quelques années plus tard, une étude française a évalué les pratiques thérapeutiques de 29 sites hospitaliers au cours de l'année 1995. Les critères retenus pour le choix du type de traitement étaient :

- la localisation de l'anévrisme (81 % des cas)
- la largeur du collet (42 % des cas)
- l'âge et l'état cardio-vasculaire du patient (42 % des cas)

Selon un récent rapport de l'Anaes de juin 2000, sur 2000 anévrismes rompus traités au cours de l'année 1995 sur 29 sites hospitaliers français, 75 % ont été traités par voie chirurgicale et 25 %, par voie endovasculaire.

Ce rapport a montré la faisabilité de l'occlusion endovasculaire et sa bonne tolérance, mais aucune donnée ne permet de conclure à des indications thérapeutiques spécifiques, les pratiques thérapeutiques françaises ne paraissant pas être standardisées.

Les indications, qui sont jugées difficiles par la neurochirurgie, ne semblent pas être totalement couvertes par la neuroradiologie.

#### 4.1.2.. Recommandations pour les anévrismes rompus

Deux récentes études font état du problème posé par la prise en charge des anévrismes non rompus : «International Study of Unruptured Intracranial Aneurysms investigations» [9] et «Recommandations for Management of Patients with Unruptured Intracranial Aneurysms» [52]

Aucune recommandation formelle n'est retenue. La stratégie de prise en charge reste soumise à l'évaluation de chaque équipe.

## **4.2. – PLACE DE L'IMAGERIE DANS LA STRATEGIE DE PRISE EN CHARGE THERAPEUTIQUE**

### 4.2.1. - Hémorragie sous arachnoïdienne :

\* **scanographie cérébrale** : elle doit être le premier élément du diagnostic ; elle peut affirmer le diagnostic d'hémorragie sous arachnoïdienne dans 90 à 95 % des cas, lorsqu'elle est réalisée dans les 24 premières heures. Sa sensibilité décroît avec le temps, et passe de 80 % à trois jours, 70 % après cinq jours, 50 % après une semaine et 30 % après deux semaines.

Elle est particulièrement utile pour détecter les complications précoces : hématome intra-cérébral associé, hydrocéphalie.

La répartition du sang apporte un élément pour la localisation de la rupture anévrismale (vallée sylvienne pour les anévrismes de la cérébrale moyenne).

On classe habituellement l'aspect tomodensitométrique en cinq stades selon la classification de Fisher [53]:

- stade 0 : non rompu
- stade I : pas de sang détectable
- stade II : présence de sang de manière diffuse
- stade III : présence de sang en nappe épaisse
- stade IV : hématome intra cérébral associé

S'il existe une forte suspicion clinique, et que la scanographie est négative, on peut réaliser une **ponction lombaire**.

- **l'IRM** n'est pas une méthode adaptée à la recherche d'une hémorragie méningée ; son rôle précoce est limité. Elle est utile à distance en cas de normalité de la scanographie. L'IRM paraît intéressante dans la mise en évidence d'une hémorragie sous-arachnoïdienne subaiguë ou chronique : avec une sensibilité qui varie de 63 à 100 % selon la séquence ( T1 ou T2 pondéré), alors que le scanner a une sensibilité de 46 % dans cette indication.

- affirmer la cause:

Nous abordons la place de chaque examen, depuis le diagnostic de l'anévrisme jusqu'à la thérapeutique.

#### \* **l'angiographie cérébrale :**

Grâce à sa résolution spatiale, inégalée, elle demeure la méthode choisie pour la détection des anévrismes intracrâniens, et l'évaluation de leur morphologie avant traitement.

L'inconvénient de cette technique est son caractère invasif avec un risque faible de complications neurologiques, morbidité neurologique évaluée à 1,8 % et une mortalité de 0,2 %[7].

On ne reviendra pas sur l'angiographie conventionnelle, déjà connue dans cette pathologie, mais sur l'avancée technologique de l'angiographie tridimensionnelle.

Anxionnat et coll. décrivent leur expérience de cette technique et son intérêt [54] :

- dans la localisation de l'anévrisme : en angiographie 2D, les auteurs rapportent 10 procédures (45 %) peu informatives sur 22 réalisées ; et 3 procédures pas suffisamment précises. Après angiographie rotationnelle, il n'existe plus que 7 procédures peu informatives et 4 insuffisamment précises ; enfin grâce au 3D DSA ( digital angiographie subtraction), toutes les procédures réalisées sont informatives, et seulement 10 peu précises.
- dans l'évaluation pré-thérapeutique : 90% des procédures déboucheront sur un geste thérapeutique grâce à 3D DSA, contre seulement 36 % après 2D DSA et angiographie rotationnelle.
- choix de l'incidence du traitement, dégageant au mieux le collet
- évaluation des mesures de l'angioarchitecture de l'anévrisme grâce au « magnified multiplanar reformation) pour le choix du premier coil (diamètre adéquat du premier coil)

Les auteurs concluent à l'efficacité et à la supériorité du SSD (Surface Shaded Display) dans l'appréciation de l'angioarchitecture de l'anévrisme et de ces rapports avec les vaisseaux, par rapport à, l'angiographie conventionnelle. L'acquisition en MIP (Maximum Intensify Projection) est complémentaire du SSD, estimant au plus juste la taille des vaisseaux.

L'angiographie tridimensionnelle s'avère être un complément indispensable de l'angiographie conventionnelle dans la démonstration de l'anatomie, le choix de l'incidence optimum de travail et diamètre du coil avant traitement.

### **\*L'angioscanner hélicoïdal :**

#### **- détection des anévrismes**

Cette technique est caractérisée par une sensibilité de 91 % et une spécificité de 95 % pour la détection d'anévrisme intracrânien [55]. Les auteurs soulignent la qualité de l'étude anatomique vasculaire, et l'évaluation de la taille de l'anévrisme, mais concluent à la limite de la technique, notamment pour les anévrismes de petite taille < 5 mm où l'angiographie reste nécessaire.

A l'inverse, Korogi reconnaît le caractère non invasif de la technique mais rappelle la difficulté du dépistage des anévrismes, notamment pour une taille < 3mm, avec une sensibilité

de 64 % pour les très petits sacs, de 93 % pour les petits, 95 % pour les anévrismes de taille moyenne et 100 % pour les grands [56].

Dans le cadre du bilan pré-opératoire, l'angioscanner peut être retenu comme seul examen du bilan, en remplacement de l'angiographie conventionnelle avec 100 % d'anévrismes rompus décelés. Les renseignements apportés sur la localisation, les relations avec les structures osseuses, et les calcifications anévrismales sont suffisantes aux auteurs pour entreprendre une intervention [57 ;58 ; 59].

### **-suivi post thérapeutique**

L'angioscanner trouve tout son intérêt dans le suivi des anévrismes traités.

#### **\*Angio IRM (A.RM.) :**

##### **- dans la détection des anévrismes**

C'est la technique du 3 D TOF

Okahara, dans une récente étude, présente une sensibilité de 68 à 89 % (variabilité inter-relecteurs) pour des anévrismes de taille > 3 mm, et de 38 à 55 % pour une taille < 3 mm. Les auteurs rappellent la limite de la technique dans le bilan étiologique d'une hémorragie sous arachnoïdienne compte tenu de la faible sensibilité pour la détection des petits anévrismes [60].

Rayamerkers et Korogi rapportent des valeurs similaires avec une sensibilité de l'angio-IRM de 69 à 93% dans la détection de lésions anévrismales, avec une sensibilité optimale pour des anévrismes de taille >3 à 5 mm [27 ;56].

L'ARM est une technique d'imagerie non invasive et non irradiante, intérêt non négligeable pour un examen de dépistage.

##### **- dans le cadre d'un bilan pré-opératoire :**

Cette technique reste encore limitée dans cette indication.

Pour Watanabe, l'ARM est acceptable dans 45,3 % des bilans pré-opératoires réalisés dans son équipe [61].

##### **- suivi post-opératoire :**

L'évaluation post-thérapeutique des anévrismes peut être réalisée avec une sensibilité et spécificité de 80 et 100%, l'analyse d'un flux résiduel est appréciée avec une sensibilité de 96 % [62 ; 63].



C'est très probablement dans cette indication que cette technique trouve tout son intérêt, avec la séquence de 3D tof (3D, temp of fly – MR angiography).

Dans le suivi des patients traités par G.D.C, l'angio-I.R.M. permet de sélectionner des patients, qui sont susceptibles d'avoir une angiographie conventionnelle complémentaire (résidu, récurrence d'anévrisme), notamment pour les patients pour lesquels est démontrée une bonne corrélation entre l'angiographie conventionnelle et l'angio I.R.M. initiales.

#### - perspectives :

Une séquence de diffusion, dépassant le cadre de l'angio I.R.M. paraît intéressante pour le suivi et la prise en charge des patients après traitement endovasculaire des anévrismes intracrâniens. Elle permet le diagnostic et le dépistage de lésions ischémiques précoces, par phénomènes thrombo-emboliques. De plus larges études sont en cours, notamment avec l'I.R.M. à 3 T.

#### 4.2.2. - Complications :

Le vasospasme apparaît à partir du quatrième jour, avec un pic de fréquence au huitième jour. On peut définir un vasospasme angiographique, par **angiographie conventionnelle**, en comparant le diamètre artériel sur deux artériographies successives.

Le vasospasme peut également être apprécié par les mesures ultra-sonographiques du **doppler transcrânien**, son retentissement à long terme en **IRM**.

Le **scanner** permet d'apprécier la survenue d'une dilatation ventriculaire, et le retentissement parenchymateux des complications thromboemboliques.

### 4.3. -. LES MOYENS THERAPEUTIQUES : CHIRURGIE OU TRAITEMENT ENDO-VASCULAIRE ?

L'approche endo-vasculaire est une méthode de plus en plus fiable, dont les indications méritent d'augmenter jusqu'à une limite qui sera toujours marquée par les impossibilités de cathétérisme hypersélectif, rencontrées chez certains patients.

Les indications actuelles du traitement endo-vasculaire restent dominées, le plus souvent, par les non indications ou mauvaises indications neurochirurgicales.

Dans ce chapitre, nous ne ferons que citer les éléments pronostiques retenus, au sein d'un groupe pluridisciplinaire : neuroradiologue interventionnel, neuroanesthésiste réanimateur, neurologue et neurochirurgien.

C'est au sein de ce groupe que les indications thérapeutiques sont discutées.

En effet, il n'existe pas actuellement, en France, de méthode consensuelle qui détermine la faisabilité de la procédure.

#### **- localisation :**

Les petits anévrismes, localisés au segment M1 de l'A.C.M., ceux de la bifurcation sylvienne, restent accessibles à un traitement chirurgical.

#### **- délai de l'intervention :**

Kassel et coll. montrent les résultats chirurgicaux de 3521 cas d'anévrismes intracrâniens, traités et non traités [64]. Ils constatent que la chirurgie tardive (pratiquée plus de dix jours après le resaignement) présente de meilleurs résultats, à six mois, que la chirurgie précoce. Cependant, il faut savoir que 30 % des patients, admis après rupture anévrismale, décèdent avant toute chirurgie ; 19 % des patients, non opérés avant J-14, présentent un resaignement ; et 30 % des patients présenteront un vasospasme compliqué.

Les auteurs concluent que la chirurgie précoce réduit le risque de resaignement et qu'elle n'a pas d'influence sur la mortalité ou la morbidité, liées au vasospasme.

#### **- pronostic clinique :**

\* Selon le grade clinique : les contre-indications de la chirurgie sont classiquement, un mauvais état clinique pré-opératoire du patient et l'existence de facteurs de morbidité majeures, correspondant aux malades en état clinique grave (stade III, IV, V de Hunt et Hess) [41].

\* Selon l'âge et les lésions associées : il est noté une nette inflexion du pronostic après l'âge de 60 ans

\* L'existence de tares : éthylisme, H.T.A. et diabète aggravent également le pronostic chirurgical. Ils représentent aussi un important surcoût de soins post-opératoires.

\* L'anesthésie, pour ce type de chirurgie, étant spécifique, représente un souci permanent, puisqu'elle doit répondre à l'ensemble des objectifs : stabilité hémodynamique, relaxation cérébrale, diminution du métabolisme et du volume

sanguin cérébral, réveil rapide, et contrôle systémique de la pression artérielle qui un paramètre essentiel.

**- taille de la lésion :**

Les anévrismes géants correspondent à 15 % des anévrismes de la bifurcation sylvienne ; ils majorent la difficulté du traitement chirurgical, compte tenu de l'importance de sa base d'implantation, et de l'importance du collet anévrisimal.

**- calcifications :**

au niveau du collet, elles peuvent également représenter un obstacle au traitement chirurgical [50]

**- les complications :**

\* Un hématome intracrânien compressif nécessite une chirurgie, avec évacuation en urgence de ce processus.

La présence d'hématome sous duraux chroniques nécessitent également une intervention chirurgicale. Pour diminuer l'effet de masse, un abord chirurgical par le gyrus temporal supérieur est volontiers utilisé [50].

\* Le vasospasme : à l'inverse, l'existence d'un vasospasme va retarder le geste opératoire, alors que le traitement endovasculaire peut être réalisé sans tarder.

En conclusion, les caractéristiques de l'anévrisme (taille, collet), sa localisation et l'état clinique du patient, son âge et l'existence de complications sont autant de facteurs pronostics à étudier, afin de décider du traitement adapté [52].

## **CHAPITRE V**

### **MATERIEL ET METHODES**

**5.1 - ETUDE DE LA POPULATION**

## 5.1.1 - généralités

Entre octobre 1992 et octobre 2001, 981 anévrismes intracrâniens ont été enregistrés dans le service. 174 patients, porteurs de 202 anévrismes de l'artère cérébrale moyenne (20,6 %), ont été explorés dans le service.

Le choix du traitement était décidé en collaboration avec les équipes de neurochirurgie, neuroradiologie, et d'anesthésie-réanimation, à l'issue d'une exploration vasculaire des quatre axes artériels intracrâniens. 187 anévrismes ont été proposés pour un traitement par voie endovasculaire.

Dans notre série, le recrutement intéresse une tranche d'âges, allant de 26 à 88 ans (moyenne d'âge =  $45.1 \pm 9,1$  ans).

Les patients se répartissent en 117 femmes (67%) et 57 hommes (33 %).

## 5.1.2 - circonstances de découvertes

## 5.1.2.1 - anévrismes rompus

83 anévrismes (44,4 %) ont été proposés au traitement endovasculaire dans les suites d'une hémorragie sous - arachnoïdienne. L'état clinique a été évalué selon les grades de Hunt et Hess, à l'entrée dans le service.

SCORE	Nb anévrismes concernés + % correspondant	
I	22	26,5 %
II	28	33,7 %
III	9	10,8 %
IV	12	14,4 %
V	4	4,8 %
NP	8	9,6 %
<b>TOTAL</b>	<b>75</b>	<b>90,4 %</b>

REPARTITION DU SCORE DE HUNT ET HESS DANS LES ANEVRIsmES ROMPUS TRAITES PAR  
VOIE ENDOVASCULAIRE

La sévérité de l'hémorragie sous arachnoïdienne de 83 anévrismes rompus était estimée, sur les examens scanographiques, selon l'échelle de Fischer (rem).

SCORE	Nb anévrismes concernés + % correspondant	
I	3	3,6 %
II	16	19,2 %
III	12	14,4. %
IV	31	37,3. %
NP	21	25,4. %
TOTAL	62	74,5 %

#### REPARTITION DU SCORE SCANOGRAPHIQUE SCORE DE FISCHER

##### 5.1.2.2 - anévrismes non rompus

Les anévrismes étudiés n'étaient pas rompus dans 104 cas (55,6 %) mais révélés :

- fortuitement pour 94 anévrismes (50,2 %), à l'occasion d'un bilan systématique encéphalique ; du bilan d'un autre anévrisme rompu ; dans le cadre d'un dépistage familial ; ou d'une pathologie sous jacinthe (maladie polyskystique du rein).
- par accident ischémique pour 4 anévrismes.
- enfin, pour 7 anévrismes, un mode de découverte différents que ceux suscités : céphalées dans 5 cas, malaises à répétition dans 1 cas , un syndrome vertigineux dans un cas ( la corrélation entre la lésion anévrismale et ces 2 dernières manifestations n'est pas formelle)

##### 5.1.3 - localisation

Les anévrismes décrits dans cette étude concernent tous l'artère cérébrale moyenne. Le plus souvent au niveau de la bifurcation sylvienne, du segment proximal (M1), et plus rarement du segment distal.

30 patients présentaient une localisation anévrismale multiple, du territoire sylvien :

- 27 anévrismes (14,4 %) présentaient une localisation double sur la même artère.
- dans trois cas, la localisation était triple.
- 13 présentaient des anévrismes sylviens en miroir.

#### 5.1.4 - morphologie du sac anévrismal

Les anévrismes sont caractérisés par :

##### -a ) taille du sac (diamètre maximum )

Taille (Ø en mm)	nombre	%
Petits (<4)	56	30
Moyens (4 à 10)	100	53,5
Grands (10 à 20)	13	7
Géants (>20)	14	7
Non précisé	4	2,1

##### -b ) le ratio du collet / sac

Taille (Ø en mm)	nombre	%
Étroits (< à 1/2)	71	38
Intermédiaire (1/2 à 1)	79	42,2
Larges(>1)	33	17,6
NP	4	2,1

#### 5.1.5 - délai de l'embolisation

Dans le cadre des hémorragies sous arachnoïdiennes, le traitement est toujours effectué le plus tôt possible. Il peut être retardé en raison de l'état clinique du patient, qui nécessite des mesures de réanimation. C'est souvent le cas pour les patients présentant un vasospasme et les patients en mauvais état neurologique (Hunt et Hess, 4 et 5).

- 49 anévrismes (67,1 %) ont été traités dans un délai < à 72 H
- 22 anévrismes (30,1 %) ont été traités dans un délai < 15 J
- dans 12 cas, le délai reste non précisé.

## 5.1.6 – Modalité d'évaluation post - thérapeutique

### 5.1.6.1 - évaluation clinique

#### - **Précoce**

Le score clinique de référence correspond à l'examen clinique réalisé avant la sortie du service. Cette classification est regroupée comme suit :

<b>GOS 1</b>	Bonne récupération clinique Pas de déficit neurologique
<b>GOS 2</b>	Séquelles modérées Déficit moteur ou des fonctions supérieures Patient in dépendant
<b>GOS 3</b>	Séquelles neurologiques sévères Patient dépendant de son entourage
<b>GOS 4</b>	Patient ayant une vie végétative
<b>GOS 5</b>	Patient décédé

PRESENTATION DE L'EXAMEN CLINIQUE APRES TRAITEMENT (SCORE GOS)

#### **Contrôle clinique évolutif :**

Après chaque procédure endovasculaire, un suivi a été proposé :une évaluation clinique a été réalisée lors d'une consultation à **six semaines**, puis **six mois**, **un an**, **trois ans** et **cinq ans**, après le geste.

L'échelle d'évaluation clinique est également le GOS ( Glasgow Outcome Scale), qui rend compte du handicap fonctionnel résiduel.

<b>Délai</b>	<b>NB D'EXAMENS CLINIQUES</b>
<b>-à 6 semaines</b>	<b>142</b>
<b>-à 6 mois</b>	<b>134</b>
<b>-à 1 an</b>	<b>111</b>
<b>-à 3 ans</b>	<b>63</b>
<b>-à 5 ans</b>	<b>24</b>

REPARTITION DES EXAMENS CLINIQUES EN FONCTION DES DATES DE CONTROLE

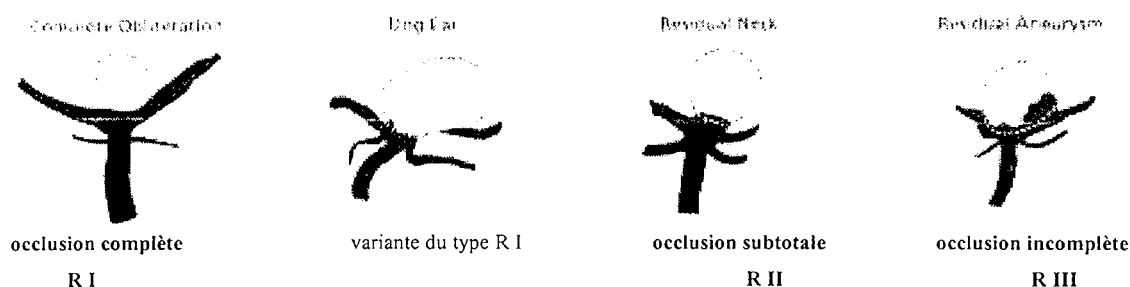


### 5.1.6.2 – évaluation radioanatomique :

#### - évaluation précoce

Le résultat angiographique initial correspond au résultat immédiat post-embolisation. Il est divisé en 5 catégories :

- . occlusion à 100% = occlusion complète ( **R I** )
- . occlusion > à 90 % = occlusion sub-totale ( **R II** )
- . occlusion < à 90 % = occlusion incomplète ( **R III** )
- . décision de ne pas traiter **DPE**
- . **échec** du traitement endovasculaire



#### Présentation des résultats radioanatomiques selon Raymond et coll [65].

#### - -contrôle évolutif radioanatomique

Un suivi a été réalisé selon le même protocole, que les consultations cliniques, soit à **six mois**, soit à **un an**, puis à **trois ans** et **cinq ans**, après le traitement endovasculaire initial. La répartition des contrôles angiographiques au cours du temps est présenté dans le tableau suivant :

Délai	NB contrôles angiographiques
à 6 mois	26
à 1 an	87
à 3 ans	53
à 5 ans	21

REPARTITION DES CONTROLES ANGIOGRAPHIQUES EN FONCTION DES DATES DE SURVEILLANCE

Pour la plupart des patients, un contrôle angiographique et / ou ARM a été réalisé à 6 mois, 1 an, 3 et 5 ans. L'angio - IRM s'est rapidement imposé en remplacement de l'angiographie, ce qui explique le faible nombre d'angiographie à 6 mois, ou 1 an ( 113 pour 187 initialement).

Par ailleurs, 53 % des patients ont été traités après 1999, et n'ont donc pas encore les contrôles à 3 et 5 ans ; ce qui explique le faible nombre d'angiographies à ces dates.

#### 5.1.7 - Complications

Un total de 26 complications thérapeutiques, de nature diverse (13,9 %) sont rapportées après les procédures endovasculaires réalisées.

Selon le délai de survenue, on distingue les complications précoces ( per – thérapeutique ) et les complications tardives ( post – thérapeutiques).

##### 5.1.7.1 - complications per-traitement

Sur les 187 procédures endovasculaires, 17 complications sont survenues au cours du traitement :

- 3 cas de ruptures anévrismales
- 8 complications thromboemboliques constatées sur l'angiographie, mais sans traduction clinique.
- 5 accidents vasculaires ischémiques cérébraux allant de l'accident ischémique transitoire à l'accident constitué.
- 1 migration de coils per procédure, restée asymptomatique. Le coil a pu être retiré au cours de la procédure.

##### 5.1.7.2 - complications post-thérapeutiques

Seulement 9 cas de complications post-thérapeutiques ont été recueillis :

- 4 cas de resaignement après traitement endovasculaire ont été observés sur une période de 5 ans
- 4 accidents vasculaires ischémiques, transitoires et/ou constitués ont été notés dans les suites du traitement.
- 1 complication locale, au point de ponction.

### 5.1.7.3 – vasospasme

- 31 cas de vasospasme ont été diagnostiqués soit lors de l'angiographie diagnostique initiale soit ou/et en cours de procédure endovasculaires thérapeutique.
- Les manifestations sont variables : asymptomatique avec une seule traduction angiographique ; ou d'expression clinique plus bruyante (3 décès)

## **5.2 - METHODE D'ANALYSE STATISTIQUE**

L'analyse de ces données a nécessité l'utilisation de plusieurs tests statistiques :

- tests descriptifs :

- . « Freq procédure » = test descriptif de variables qualitatives
- . « means procédure » = test descriptif de variables quantitatives

-tests comparatifs :

La comparaison de variables nominales a fait appel à un « chi 2 test »

La comparaison d'une variable quantitative par rapport à une variable à deux groupes, fait appel au « test T ».

L'existence d'une différence statistiquement significative entre deux variables, sera étudiée sur la puissance du test ( $p < 0,05$ ).

- facteurs pronostiques

L'analyse de facteurs pronostiques, en étude multivariée, n'a pu être observée en statistiques en raison de la disparité des populations et des variables étudiées.

# **CHAPITRE VI**

## **RESULTATS**

## 6 - RESULTATS

Nous allons commenter les résultats des 187 procédures endovasculaires proposées en première intention dans le service sur les anévrismes de l'artère cérébrale moyenne, depuis Octobre 1992.

Cette technique thérapeutique a pu être réalisée dans 84 % des cas .

Dans 16 % des cas, une décision de ne pas traiter, de façon immédiate et par voie endovasculaire a été décidée. Enfin , nous avons rencontré 7 échecs de procédure (3,7 %).

### 6.1 - RESULTATS IMMEDIATS

#### 6.1.1 - Aspects cliniques

##### 6.1.1.1 - population globale

GOS s HH	I	II	III	IV -V	TOTAL
<i>Non rompus</i>	87	13	3	0	103
1	17	5	0	0	22
2	23	4	1	0	28
3	3	2	3	0	8
4	3	4	11	4	12
5	1	0	1	2	4
<b>TOTAL</b>	134 (72 %)	28 (15 %)	9 (5 %)	6 (3 %)	177 *

\* dans 10 cas, la corrélation entre le score d'entrée de Hunt et Hess et le score clinique de sortie n'a pu être établie par non précision du score de Hunt et Hess .

#### PRESENTATION DES RESULTATS INITIAUX

Sur tous les anévrismes, traités par voie endovasculaire, le score clinique à la sortie :

-est satisfaisant pour 72 % de la population traitée avec un GOS 1

-3 % des patients sont décédés avant la sortie du service. Ce score, GOS 5 correspond à un état clinique pré-thérapeutique de mauvais pronostic.( score de Hunt et Hess = IV et/ou V)

#### 6.1.1.2 - H.S.A.

GOS s HH	I	II	III	IV -V	TOTAL
1	17	5	0	0	22
2	23	4	1	0	28
3	3	2	3	0	8
4	3	4	11	4	12
5	1	0	1	2	4
<b>TOTAL</b>	47 (63,5 %)	15 (20,3 %)	6 (8,1 %)	6 (8,1 %)	74 (NP=9)

#### PRESENTATION DES RESULTATS INITIAUX DANS LE SOUS GROUPE DES ANEVRIsmES ROMPUS

L'état clinique, à la sortie, dans ce groupe anévrismes rompus, est satisfaisant, avec 63,5 % d'examen neurologiques strictement normaux correspondant à un GOS 1, malgré l'hémorragie sous arachnoïdienne initiale.

Il n'existe pas de corrélation statistiquement significative entre le score clinique préthérapeutique, (échelle de Hunt et Hess) et le score clinique à la sortie (GOS sortie)

Toutefois, nous avons pu comparer dans 74 cas, le score HH et le score GOS sortie :

- dans 30 cas( 36%) : **stabilité clinique**, avec un HH à l'entrée identique au GOS sortie, dont 2 scores Hunt et Hess et GOS à V.
- dans 48 cas (58 %) **une amélioration clinique** a été notée, avec un GOS sortie (dans un stade > 1 ou 2), par rapport au score d'entrée HH défavorable.

- enfin, dans 6 cas ( 7,2 %), il a été noté **une aggravation clinique**, avec un score GOS sortie altéré (stade 2,3,4 ou 5), par rapport à un bon score d'entrée HH (I ou II).

#### 6.1.1.3 - anévrismes non rompus

MD	GOS s	I	II	III	IV -V	TOTAL
	FORTUITS / ASYMPTOMATIQUES	78	10	3	0	91
AVC	3	2	0	0	5	
AUTRES	6	1	0	0	7	
TOTAL	87 (84,4 %)	13 (12,6 %)	3 (3 %)	0	103 (NP=1)	

#### PRESENTATION DES RESULTATS DANS LE SOUS GROUPE DES ANEVRIsmES NON ROMPUS

*\*anévrismes non rompus symptomatiques :*

14 anévrismes se sont manifestés par des symptômes cliniques variables, allant d'un accident ischémique vasculaire à des symptomatologies plus diverses (céphalées, syndrome de masse...).

-4 anévrismes furent découverts lors **d'un accident ischémique vasculaire** ; le score clinique post thérapeutique était globalement satisfaisant :

- \* 3 examens cliniques strictement normaux, avec un GOS de sortie 1, témoignant d'une récupération fonctionnelle complète

- \* dans 1 cas, le score clinique de sortie est égal à 2, mais une régression du déficit a pu être appréciée en moins de 6 semaines.

-7 anévrismes se sont manifestés par **une symptomatologie variable**. Aucune récurrence de la symptomatologie n' est survenue après le traitement.

*\*anévrismes non rompus de découverte fortuite :*

Sur les 93 anévrismes de découverte fortuite, 91 ont bénéficié d'un suivi clinique complet (97,8 %). L'évolution clinique est :

- **favorable** dans 78 cas ( 85 %), avec un examen clinique stable, non modifié par rapport à l'examen d'entrée.:
- il est à déplorer, un **déficit neurologique mineur** dans un seul cas avec un GOS 2 ,imputable à la technique, et consécutif à un AVC survenu au cours la procédure (1,1 %)
- dans 12 cas (13,1 %) l'état clinique **ne peut être précisé** puisque le traitement de l'anévrisme de l'artère cérébrale moyenne s'inscrit dans le cadre d'une découverte fortuite au cours du traitement d'un autre anévrisme qui a saigné ; le pronostic clinique est dominé par la morbidité de l'HSA, néanmoins non aggravé par le traitement endovasculaire d'un anévrisme fortuit.

Au total, l'interprétation de ces résultats cliniques, de ces 187 tentatives de procédures endovasculaires permet de retenir les faits suivants :

- L'examen clinique est strictement **normal** et satisfaisant dans 72 % des cas.
- 6 aggravations de l'état clinique dans le groupe des hémorragies sous arachnoïdiennes, et survenue de 1 seul handicap fonctionnel mineur, dans le cadre du traitement des anévrismes fortuits.
- Aucun décès précoce n'est observé après traitement d'un anévrisme de découverte fortuite . Les 7 décès observés concernent des patients ayant présenté une hémorragie sous arachnoïdienne, avec un score d'entrée clinique très défavorable (HH = 4 ou 5.)

Cette notion est validée statistiquement, puisqu'il existe une corrélation significative entre le score clinique à la sortie et le mode de découverte (fortuit ou hémorragie sous arachnoïdienne)



## 6.1.2 - Aspects angiographiques

### 6.1.2.1 - population globale

OCCLUSION	Nb D'ANEVRYSMES	%
100 %	46	30
> 90 %	79	50,3
< 90 %	25	15,9
DPE	30	16
ECHECS	7	4,4
TOTAL	187	

#### RESULTATS INITIAUX ANGIOGRAPHIQUES DANS LA POPULATION DES ANEVRYSMES TRAITES PAR VOIE ENDOVASCULAIRE

3,7 % d'échecs de la thérapeutique endovasculaire, (7 anévrismes.).

Ces échecs techniques sont tous survenus avant 1995. Depuis aucune limite technique n'a été observée, notamment depuis l'utilisation de l'angiographie tridimensionnelle, permettant de définir l'incidence optimum pour réaliser une procédure thérapeutique.

L'angioarchitecture de ces anévrismes était : ratio collet/sac était >1, dans 5 cas., et un sac de 4 à 10 mm dans 4 cas

Aucune complication pendant la procédure n'est survenue. 1 traitement chirurgical a été proposé. Les autres ont fait l'objet d'une simple surveillance.

Dans 16 % des cas, **une décision de ne pas traiter**, de façon immédiate et par voie endovasculaire a été décidée. Cette décision a été proposée à l'issue de l'étude de l'angioarchitecture de l'anévrisme caractérisée :

- l'absence de collet individualisable, associé à un sac de petite taille
- le départ de branches sylvienne au niveau du collet, et/ou englobant le collet
- une large base d'implantation sur la bifurcation sylvienne.
- découverte fortuite de la lésion anévrismale au cours du traitement d'un autre anévrisme

Dans tous les cas, c'est l'association de au moins 2 de ces critères ( dans 15 cas, c'est l'absence de collet et la naissance de branches sylviennes) , qui à contribuer à proposer une abstention thérapeutique, mais une surveillance calquée sur les contrôles post-thérapeutiques.

Dans 7 cas, compte tenu de l'hémorragie sous-arachnoïdienne et de ces conséquences, un traitement chirurgical a été proposé d'emblée. L'issue a été favorable pour 6 patients.

Quelque soit la qualité de l'occlusion endovasculaire de l'anévrisme, parfaite, sub-totale ou incomplète, la procédure a pu être réalisée dans 84 % des anévrismes, avec les résultats suivants :

- 30% d'occlusion complète
- 50 % d'occlusion sub – totale
- 15,9 % d'occlusion incomplète .

Les résultats **immédiats radioanatomiques** ont été influencés par **la taille du collet**, de façon statistiquement significative , et décrit dans le diagramme :

- 90 % d'occlusion complète pour les anévrismes dont le ratio est inférieur à ½ ou/et de ½ à 1 cm
- 76 % d'occlusion incomplète (< 90%), et/ou décision de ne pas traiter, pour les anévrismes dont le ratio est > 1.

#### 6.1.2.2.hémorragie sous arachnoïdienne

<b>OCCLUSION</b>	<b>Nb. D'ANEVRYSMES</b>	<b>% correspondant</b>
<b>100 %</b>	<b>20</b>	<b>26,6</b>
<b>&gt; 90 %</b>	<b>38</b>	<b>50</b>
<b>&lt; 90 %</b>	<b>15</b>	<b>20</b>
<b>DPE</b>	<b>8</b>	<b>10</b>
<b>ECHECS</b>	<b>2</b>	<b>2,6</b>
<b>TOTAL</b>	<b>83</b>	

#### RESULTATS INITIAUX ANGIOGRAPHIQUES APRES TRAITEMENT DES ANEVRYSMES ROMPUS

- seulement 2 échecs de procédures
- dans 8 cas, la décision de ne pas traiter par voie endovasculaire, et de façon immédiate à été prise (10 %)
- 90 % de procédures endovasculaires ont été entreprises, avec :

26,6 % d ' occlusion totale  
 50, % d ' occlusion subtotale  
 20 % d ' occlusion partielle  
 2,6 % d ' échecs

#### 6.1.2.3 - anévrismes de découverte fortuite

<b>OCCLUSION</b>	<b>Nb D'ANEVRISMES</b>	<b>% correspondant</b>
<b>100 %</b>	<b>22</b>	<b>30,5</b>
<b>&gt; 90 %</b>	<b>37</b>	<b>51,3</b>
<b>&lt; 90 %</b>	<b>8</b>	<b>11,1</b>
<b>DPE</b>	<b>21</b>	<b>22,5</b>
<b>ECHECS</b>	<b>5</b>	<b>7</b>
<b>TOTAL</b>	<b>93</b>	

#### RESULTATS INITIAUX ANGIOGRAPHIQUES APRES TRAITEMENT DES ANEVISMES DE DECOUVERTE FORTUITE

7 % d'échecs de procédure dans ce sous groupe d'anévrisme de découverte fortuite.

Dans ce sous groupe, on note un pourcentage élevé de « décision de ne pas traiter » (22,5 %), compte tenu de l'angioarchitecture de ces anévrismes de découverte fortuite, ( très petite taille).

Parmi les 77,4 % de traitement par voie endovasculaire réalisés, on note :

30,5 % d ' occlusion complète  
 51,3 % d ' occlusion sub – totale  
 11,1 % d ' occlusion incomplète  
 6,9 % d ' échecs

#### 6.1.2.4 anévrismes symptomatiques non rompus

Le résultat radioanatomique des anévrismes symptomatiques non rompu est réparti comme suit :

- 4 occlusions complètes, à 100%
- 4 occlusions sub-totales,
- 2 occlusions incomplètes
- 1 ne sera pas traiter

En conclusion, sans qu'aucune différence statistiquement significative soit mise en évidence, entre le score clinique de sortie et le résultat initial précoce radioanatomique, on observe toutefois :

- un examen clinique satisfaisant, sans déficit neurologique, avec un résultat anatomique parfait ou sub-total dans 66 % des cas.

## 6.2 - RESULTATS EVOLUTIFS

### 6.2.1 - Aspects cliniques

#### 6.2.1.1 - population générale

- 14 patients sont «perdus de vue» ( 7,5 %), c'est à dire, qu'ils n'ont pas bénéficié d'un examen de contrôle clinique ou angiographique dans le service. En effet, bon nombre de patients adressés au service, sont étrangers.
- 8 patients sont décédés : le décès est survenu précocement avant la sortie du séjour hospitalier dans 7 cas ; un seul patient est décédé un an après le traitement.

GOS	1	2	3	4 + 5	TOTAL
Sortie	141	28	10	8	187
6 semaines	119	19	4	0	142
6 mois	117	17	0	0	194
1 an	98	12	1	0	111
3 ans	56	7	0	0	63
5 ans	21	3	0	0	24

#### EVALUATION CLINIQUE DE LA POPULATION TOTALE LORS DES DIFFERENTS CONTROLES

- **Corrélation radio-clinique** : il n'existe pas de corrélation entre les résultats radio-anatomiques initiaux et l'évolution clinique dans notre étude. Mais on peut noter :

. à 6 semaines : \*malgré une occlusion parfaite et totale de l'anévrisme traité, l'évolution clinique restait défavorable dans 6 cas avec un examen neurologique perturbé (GOS 3)

. \*parmi les échecs de traitement, 3 ont bénéficié d'une évolution clinique satisfaisante avec un examen neurologique normal ; dans deux cas, la persistance de déficits neurologiques mineurs était noté.

. à six mois, les résultats sont globalement superposables à ceux réalisés lors de l'examen clinique à 6 semaines.

. à un an : \*un décès

\*31 anévrysmes, traités de façon satisfaisante par **complète**, ont un score clinique excellent (**GOS 1**), seulement 5 déficits neurologique mineur ont été observés, avec un **GOS 2**.

\*De même, on note, dans le groupe des **occlusions sub-totales**, un score clinique satisfaisant dans 40 % des cas ; un déficit neurologique mineur dans 5 cas (**GOS 2**).

à 3 ans : quelque soit la qualité du traitement initial, l'évolution clinique est tout à fait satisfaisante, avec 56 cas (89,6 %) d'examens neurologiques strictement normaux, sur 63 examens réalisés à cette date ; sachant qu'il existe dans 7 cas (11,4 %) un déficit mineur avec un GOS 2.

à 5 ans : aucun décès n'est survenu chez les patients suivis. L'évaluation clinique suit la même répartition qu'à trois ans.

#### - corrélation morpho-clinique

Aucune corrélation statistique n'a pu être dégagée de cette étude, quant à l'incidence de la morphologie de l'anévrysme sur le score clinique évolutif.

. en fonction du collet : quel que soit le ratio étudié, l'examen clinique reste satisfaisant, avec une nette prédominance de GOS 1.

. en fonction de la taille : quelle que soit la taille de l'anévrysme, l'évolution du score clinique reste satisfaisante, avec une globale stabilité au cours du suivi.

6.2.1.2 - H.S.A.

GOS	1	2	3	4 + 5	TOTAL
Sortie	51	16	8	8	83
6 semaines	54	11	3	0	68
6 mois	53	9	0	0	62
1 an	47	7	0	0	54
3 ans	25	3	0	0	28
5 ans	10	1	0	0	11

EVALUATION CLINIQUE DANS LE GROUPE HSA

Parmi tous les traitements effectués, nous avons pu suivre l'évolution clinique à différentes dates de consultations dans 71 cas :

- l'examen clinique est resté stable dans 55 cas (quel que soit le GOS 1, 2 ou 3).
- il a été toutefois noté une amélioration clinique dans 16 cas ( 21,3 %), répartis comme suit :
  - . à 6 semaines : régression complète d'un déficit mineur dans 4 cas.
  - . à 6 mois : 11 cas de régression d'un déficit clinique
  - à 3 ans, 1 cas de récupération fonctionnelle complète

Il est important de noter qu'aucun de ces patients n'a présenté une aggravation clinique depuis l'épisode d'hémorragie sous arachnoïdienne initiale.

6.2.1.3 – les anévrismes de découverte fortuite

GOS	1	2	3	4 + 5	TOTAL
Sortie	81	10	2	0	93
6 semaines	56	7	1	0	64
6 mois	57	7	0	0	64
1 an	45	1	0	0	50
3 ans	28	3	0	0	31
5 ans	7	1	0	0	8

EVALUATION CLINIQUE A LONG TERME DANS LE GROUPE « FORTUIT »

***\*pour les anévrismes non rompus symptomatiques :***

- à 6 semaines : 9 GOS 1 + GOS 2
- à 6 mois : 7 GOS 1 + 1 GOS 2
- à 1 an : 6 GOS 1 + 1 GOS 2
- à 3 ans : 4 GOS 1
- à 5 ans : 4 GOS 1

Pendant toute la période de notre étude, nous avons pu suivre 92 examens cliniques, parmi les 93 anévrismes pour lesquels un traitement endovasculaire a été envisagé en première intention :

81 cas d'examens étaient normaux, stables, superposables à l'état clinique d'entrée au service (HH 1) ( 86 %)

12 cas d'examens neurologiques perturbés, mais antérieur à la procédure, sont restés stables et n'ont pas été aggravé par le traitement réalisé ;

1 décès a été observé un an après le traitement, sur une occlusion radioanatomique initiale incomplète

### 6.2.2 - Aspects angiographiques

#### 6.2.2.1. population totale

La répartition du nombres des contrôles, en fonction des dates est rapportée dans le diagramme suivant :

En comparaison du résultat initial, on a pu constater :

- A 6 mois :

Ri \ R 6	100 %	> 90 %	< 90 %	Total
100 %	( 9 )	( 1 )	0	10
> 90 %	( 3 )	( 6 )	0	9
< 90 %	( 1 )	0	( 2 )	3
Total	14	8	3	25*

\* dont 3 DPE surveillés, stables

EVALUATION DU RESULTAT INITIAL A 6 MOIS

\* *évolution favorable* : 4 cas (17,3 % parmi 23 anévrysmes traités et contrôlés), avec **thrombose de l'anévrysmes**, aboutissant à une occlusion parfaite et stable lors des contrôles angiographiques ultérieurs.

- *une évolution défavorable* dans un cas, avec **une reperméabilisation** du collet de l'anévrysmes malgré une occlusion parfaite initiale.

- A un an :

Ri \ R 1	100 %	> 90 %	< 90 %	total
100 %	26	5	0	31
> 90 %	12	20	4	36
< 90 %	0	2	9	11
total	40	27	14	81*

\* dont 3 DPE surveillés et stables

#### EVALUATION DU RESULTAT INITIAL A 1 AN

Concernant les tendances évolutives, l'occlusion a été :

*\*favorable*

. dans 14 cas, avec **une thrombose d'anévrysmes**, permettant de constater une occlusion parfaite de l'anévrysmes, sachant que le résultat initial était sub total.

. dans deux cas, apparition **d'une occlusion sub-totale** alors que le résultat initial était incomplet.

*\*défavorable* :

. apparition de **recanalisation** dans 9 cas, dont 5 cas d' **occlusion sub-totale** après un résultat initial parfait ; et 4 cas d' **occlusion très incomplète** pour un résultat initial sub-total.



- A 3 ans :

Ri \ R 3	100 %	> 90 %	< 90 %	total
100 %	14	6	0	20
> 90 %	10	11	4	25
< 90 %	0	0	3	3
total	25	17	7	49*

dont 1 DPE contrôlé stable

#### EVALUATION DU RESULTAT INITIAL A 3 ANS

L'évolution est marquée par :

- . **thrombose complète** anévrismes permettant d'obtenir un résultat satisfaisant avec une occlusion parfaite dans 10 cas pour des anévrismes traités initialement de façon sub-totale initialement.
- . 10 cas de **recanalisation** sont à déplorer, 6 après un résultat initial parfait ; 4 dont l'occlusion initiale était sub-totale.

- A 5 ans :

Ri \ R 5	100 %	> 90 %	< 90 %	total
100 %	6	3	0	9
> 90 %	4	2	1	7
< 90 %	0	0	1	1
Total	10	5	2	17

#### EVALUATION DU RESULTAT INITIAL A 5 ANS

La tendance évolutive est marquée par :

- . une **recanalisation** dans 4 cas, un pour un résultat initial sub-total et 3 pour une occlusion initiale parfaite
- . une **évolution favorable** vers une occlusion complète dans 4 cas malgré un résultat initial sub-total.
- . Enfin, l'occlusion est restée **stable** dans 9 cas, quelle que soit la qualité de l'occlusion initiale.

#### 6.2.2.2 - pour les hémorragies sous arachnoïdiennes :

48 contrôles angiographiques évolutifs ont pu être étudiés. Les tendances évolutives globales sont :

- une stabilité dans 31 cas quelque soit la qualité de l'occlusion initiale.
- amélioration radio-anatomique dans 10 cas .
- dégradation du résultat initial dans 7 cas avec une recanalisation de l'anévrisme :
  - . apparition d'une occlusion sub-totale dans 3 cas alors que le résultat initial était parfait
  - . apparition d'une occlusion incomplète dans 4 cas, alors que le résultat initial était sub total.

#### 6.2.2.3 - anévrismes de découverte fortuite :

43 contrôles angiographiques ont été effectués, permettant d'observer la qualité des résultats radio-anatomiques :

- stabilité des résultats dans 25 cas, quelque soit la qualité de l'occlusion initiale.
- une amélioration dans 11 cas, répartis comme suit :
  - . dans 10 cas, apparition, lors du contrôle à un an, d'une occlusion totale, par thrombose de l'anévrisme.
  - . voire même dans un cas, une occlusion complète, alors que le résultat initial était incomplet (<90 %)
- dégradation du résultat initial dans 7 cas .

#### 6.2.2.4 autres anévrismes

##### **«non traités initialement»**

1 décès est survenu précocement dans un contexte d'hémorragie sous-arachnoïdienne, et hypertension intracrânienne, alors qu'aucun traitement ne pouvait être proposé, compte tenu de l'angioarchitecture.

Les 20 autres anévrismes n'ayant fait l'objet d'aucun traitement initial, par décision de ne pas traiter, découvert fortuitement, ont été contrôlés selon le protocole de surveillance précédemment cité.

Leur évolution est remarquable par la parfaite stabilité angioarchitecturale et clinique. 2 patients sont perdus de vue.

Jusqu'à présent, aucun anévrisme n'a nécessité un traitement en deuxième intention, endovasculaire et/ou neurochirurgical.

Aucune complication n'est survenue jusqu'alors, ni même un saignement.

### - Les «échecs thérapeutiques»

L'évolution, dans 3 cas est également favorable, avec une stabilité radioanatomique anévrismal, et l'absence de survenue de complications.

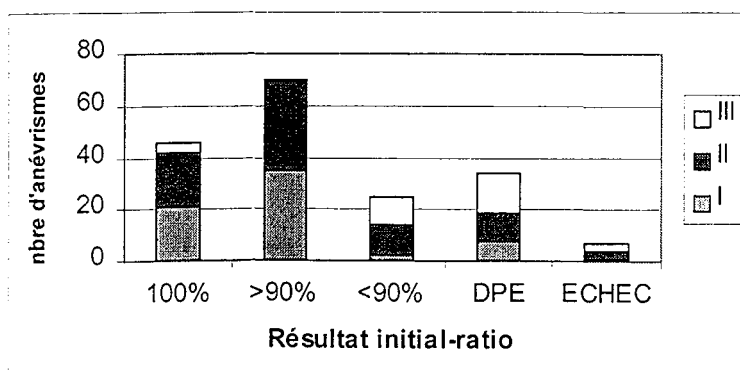
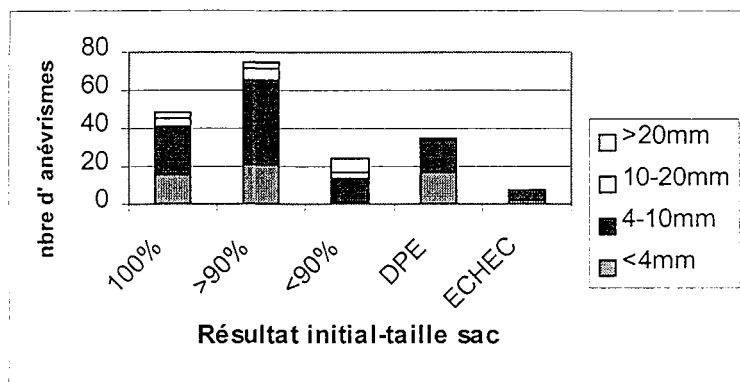
-1 patient a été opéré, l'examen clinique à la sortie de l'hôpital strictement normal.

-3 patients sont perdus de vue.

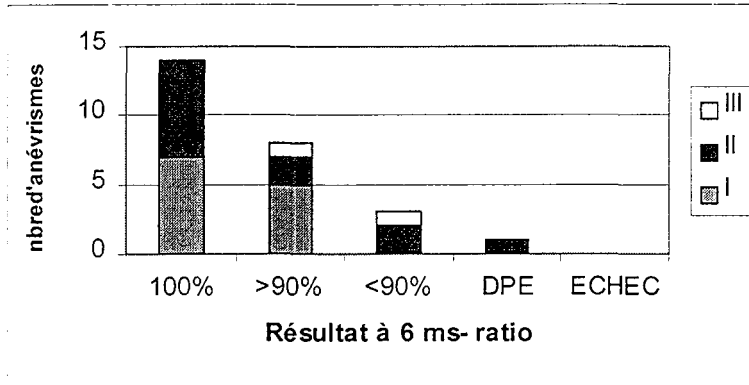
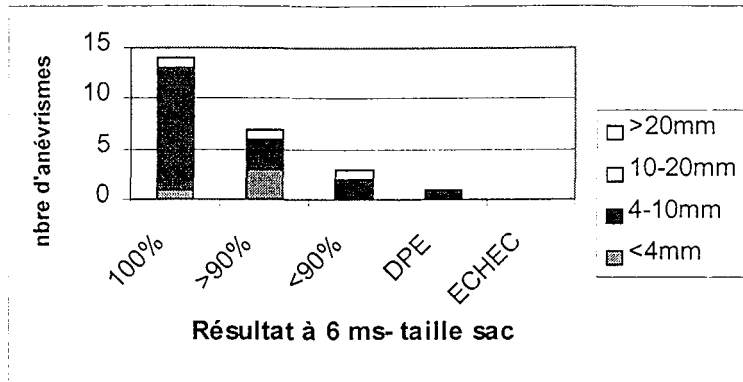
Dans notre série, l'influence de l'angio-architecture de l'anévrisme sur l'évolution du résultat radio-anatomique n'a pu être mise en évidence dans notre étude. Toutefois, nous présenterons sous forme de diagramme, les résultats évolutifs du traitement endovasculaire selon l'angioarchitecture des lésions - ratio collet/sac évalué à I (<1/2), II(1/2 à 1), et III (>1)

- la taille du sac

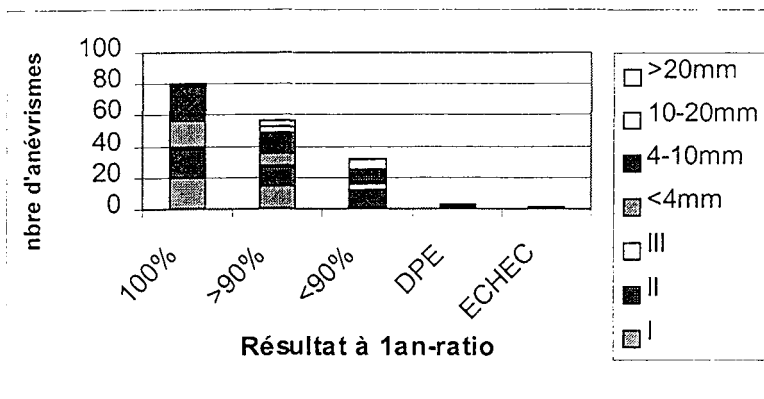
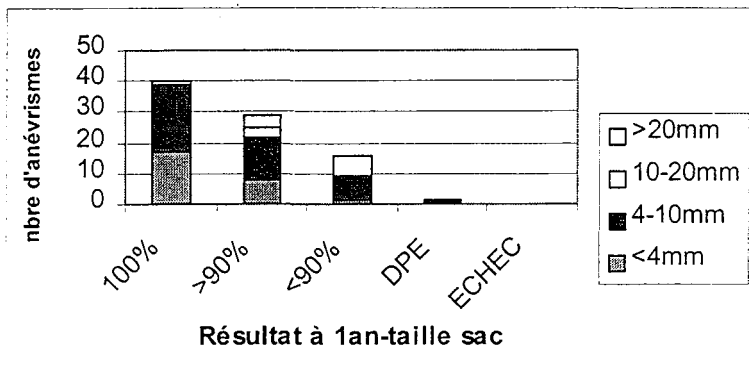
Résultat initial



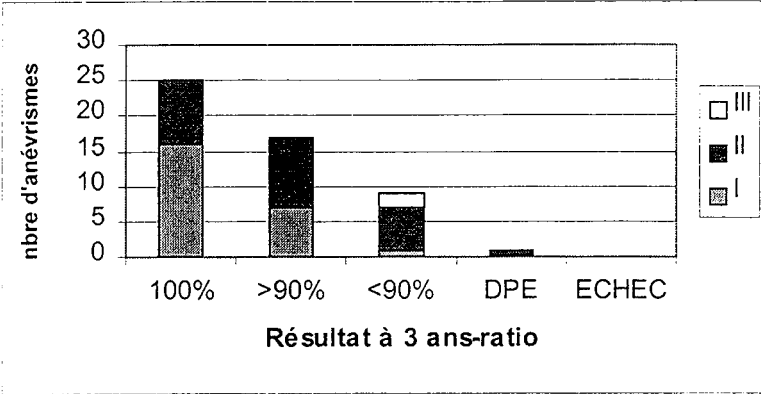
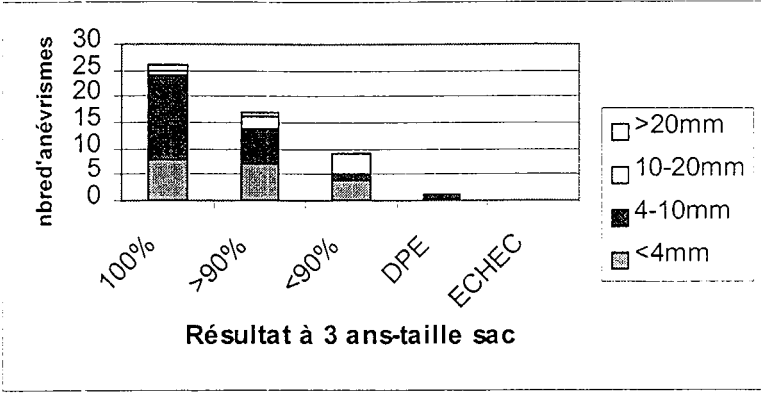
Résultat à 6 mois



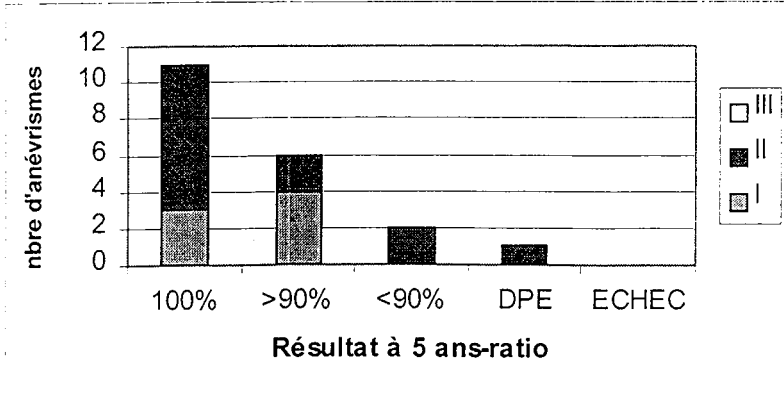
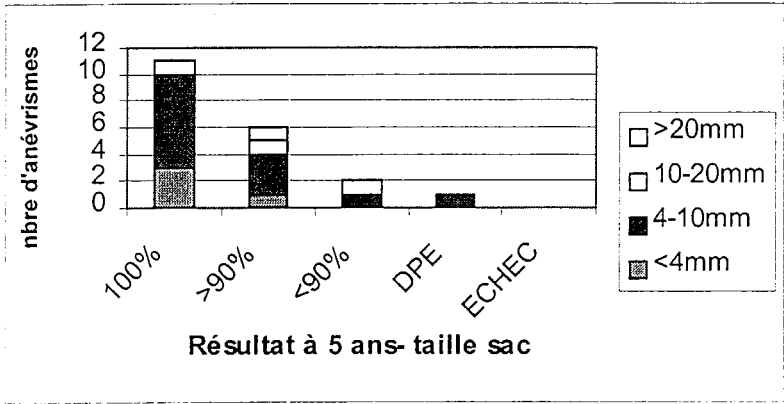
Résultat à 1 an



Résultat à 3 ans



Résultat à 5 ans



### 6.3 – COMPLICATIONS

Des complications, liées à l'embolisation, ont été observées dans 26 cas sur 187 procédures endovasculaires réalisées .

Selon le délai de survenue, on distingue les complications initiales (per- thérapeutique) ou tardives (post-thérapeutiques).

Certaines complications peuvent être rapportées à une complication technique et restent sans traduction clinique ; d'autres sont symptomatiques allant d'un déficit fonctionnel mineur, au handicap, voire décès.

L'âge des patients n'est pas corrélé avec le risque d'une complication thérapeutique :

-l ' âge était de 45.2 ans ( $\pm$  9.2 ans), pour les patients ayant présenté des complications thérapeutiques.

-il était de 44,8 ans ( $\pm$  8,5 ans) pour les autres patients.

L'angioarchitecture de l'anévrysme n'est pas corrélée statistiquement avec la survenue de complications dans notre série.

#### Taille du sac

Taille du sac	Nb de complications
< 4 mm	4
4 – 10 mm	14
10 – 20 mm	2
> 20 mm	3
NP	3

### Ratio collet / taille du sac

Ratio collet/sac	Nb de complications
< 4 mm	8
4 – 10 mm	12
10 – 20 mm	2
NP	6

### REPARTITION DES COMPLICATIONS SELON L'ANGIARCHITECTURE

Seul le **mode de découverte** influence de façon statistiquement significative la survenue de complications thérapeutiques.

	COMPLICATIONS	ANEVRYSMES ROMPUS	ANEVRYSMES ROMPUS / NON ROMPUS	TOTAL
<b>Per-thérapeutiques</b>	<b>Rupture du sac</b>	2	1	3
	<b>CTE</b>	3	5	8
	<b>AVC</b>	4	1	5
	<b>Migration coil</b>	0	1	1
<b>Post-thérapeutiques</b>	<b>Resaignement</b>	3	1	4
	<b>Point de ponction</b>	1	0	1
	<b>AVC</b>	3	1	4
	<b>total</b>	<b>16</b>	<b>10</b>	<b>26</b>

### COMPLICATIONS SELON LE MODE DE DECOUVERTE

Dans notre étude, 8,56 % (16 complications sur 187 procédures ) ont été observées au cours du traitement d'un anévrysme découvert à l'occasion d'une hémorragie sous arachnoïdienne ; 9 complications lors du traitement d'un anévrysme de découverte fortuite ; et 1 complications au cours du traitement des anévrysmes symptomatiques non rompus.

### 6.3.1. Complications per-thérapeutiques

Trois types de complications ont été observées :

- rupture de l'anévrisme dans 3 cas (1,6 %)
- complication thromboembolique dans 8 cas (4,2 %)
- accidents vasculaires ischémiques dans 5 cas (2,6 %).
- migration de coils dans 1 cas (0,5 %).

#### 6.3.1.1 - rupture de l'anévrisme

Les conditions de survenue de cette complication sont variables :

\* dans un cas, l'anévrisme (taille du sac < 4 mm – ratio du collet > 1) était de **découverte fortuite**.

Dès le cathétérisme hypersélectif de la lésion, une fuite de produit de contraste en sous arachnoïdien a été détecté. La poursuite de la procédure a été décidée, permettant d'observer une disparition de l'extravasation de contraste dès la mise en place du quatrième coil. Un retard circulatoire mineur est apparu, mais persistait une opacification de toutes les branches sylviennes, même distales.

**Aucun déficit clinique** n'a été constaté au réveil ; cette rupture est restée totalement asymptomatique cliniquement. Le résultat radioanatomique était satisfaisant avec un résultat initial supérieur à 90 %.

L'évolution globale a été correcte, malgré un vasospasme symptomatique à J 10, ayant évolué favorablement sous traitement par Nimotop®.

\* dans les deux autres cas, la rupture de l'anévrisme est survenue au cours du traitement anévrysmes qui venaient de présenter un épisode de **saignement récent**. La mise en évidence d'une extravasation de produit de contraste dans les espaces sous arachnoïdiens sylviens, est apparue après la mise en place de coils (deuxième coil pour l'un et quatrième coil pour l'autre).

Après de l'héparinothérapie, et introduction d'un traitement par Protamine® (antagoniste), la procédure a été interrompue. Le résultat radio-anatomique était subtotal (RI = II).

**L'état clinique est resté stable et satisfaisant**, sans déficit neurologique.



En conclusion, dans tous les cas, **la rupture de l'anévrisme** au cours de la procédure, est restée **cliniquement asymptomatique**. Le résultat radioanatomique obtenu est satisfaisant (total ou sub-total).

#### 6.3.1.2. accidents thromboemboliques

Ils sont apparus dans 3 des cas dans le cadre du traitement d'une hémorragie sous arachnoïdienne ; mais, également dans 4 des cas, lors du traitement d'un anévrisme de découverte fortuite, et dans 1 sur un anévrisme symptomatique non rompu.

De traduction angiographique principalement , cette complication a occasionné un seul AIT, mais 3 décès associés aux autres complications.

\*fortuits :

- découverte de l'anévrisme fortuitement lors d'un bilan de traumatisme crânien. Apparition douze mois après, d'une hémorragie sous arachnoïdienne, et l'angiographie réalisée alors, confirme la présence d'un anévrisme de l'artère cérébrale moyenne ; celui à l'origine du saignement est un petit anévrisme de l'artère communicante antérieure. Le traitement endovasculaire est décidé. A la fin de la procédure, un caillot s'est formé au niveau de la bifurcation principale de l'artère cérébrale moyenne. Ces phénomènes thrombotiques en regard du collet ont bien répondu à une désobstruction mécanique et anticoagulation, sans retentissement circulatoire distal. Au réveil, un déficit mineur (AIT) a été observé, à type de parésie du membre inférieur, régressif en moins de

24 heures. L'occlusion finale, obtenue sur cet anévrisme de l'artère cérébrale moyenne, était sub – totale ; l'examen clinique, à la sortie, normal.

- pour le deuxième patient (taille du sac = 4 à 6 mm – ratio du collet =  $\frac{1}{2}$  à 1), l'occlusion d'une branche sylvienne supérieure, a nécessité une fibrinolyse mécanique et l'arrêt de la procédure, malgré une occlusion incomplète de l'anévrisme, à cause de la présence de branches artérielles naissant au niveau du collet.

Le résultat radio-anatomique final est sub –total (> à 90 %). **L'examen clinique, au réveil**, est normal ; un traitement par anticoagulant est décidé.

- un patient était porteur d ' anévrismes sylvien en miroir. Un premier anévrisme gauche avait été traité chirurgicalement, à crâne ouvert avec survenue d'un ramollissement sylvien dans les suites, avec séquelles fonctionnelles. Deux ans après, le traitement de l'anévrisme controlatéral a été envisagé par voie endovasculaire, avec survenue d'une complication thromboembolique per procédure, mais sans retentissement décelable cliniquement . au réveil, l'examen clinique était non modifié par rapport à l'état antérieur.
- - un dernier patient a également présenté une occlusion de branches sylviennes per procédure, a présenté un AIT au réveil. L'issue a été favorable, le résultat radioanatomique satisfaisant.

\* hémorragie sous arachnoïdienne

- dans trois autres cas, les patients sont **décédés** au cours de l'hospitalisation. Les décès ne sont pas imputables directement à ces complications thromboemboliques :

- . pour l'un, apparition d'un état de mal épileptique à J 2, compliqué d'un choc septique à J 7.
- . vasospasme sévère à J 8, associé à une dilatation ventriculaire ayant nécessité la mise en place d'une dérivation externe ; survenue du décès à J 10.
- . un réveil difficile et la survenue d'une infection broncho pulmonaire intercurrente, compliquée d'un arrêt cardiaque au cours de l'hospitalisation ; décès à 4 mois.

\*Anévrisme symptomatique non rompu :

- l'angioarchitecture de l ' anévrisme était :taille du sac = 10 à 20 mm – ratio du collet = de ½ à 1), l'apparition de l'occlusion d'une branche sylvienne inférieure, au cours de la procédure, a nécessité une thrombolyse mécanique de 10 min, permettant la désobstruction artérielle ; puis l'occlusion d'une branche pariéto-occipitale a également nécessité une thrombolyse. Le résultat radioanatomique final était satisfaisant, avec une occlusion totale de

l'anévrisme mais un discret ralentissement circulatoire pariéto-occipital droit.  
**Aucune traduction clinique** n'a été notée au réveil.

...

#### 6.3.1.3 - accident vasculaire ischémique

- Cette complication est survenue pendant le traitement d'un anévrisme de **découverte fortuite**. La mobilisation partielle des coils est à l'origine de l'obstruction partielle d'une branche temporo-occipitale. La traduction clinique initiale était un déficit du membre supérieur. Une anticoagulation au long cours a été mise en place ; le résultat radio-anatomique final était sub-total, compte tenu de la morphologie de l'anévrisme, avec absence de collet. Aucun traitement complémentaire n'a été envisagé, seulement une simple abstention thérapeutique et une surveillance.

L'évolution clinique, au cours du suivi à un an, était favorable, avec récupération fonctionnelle (GOS 1). Les contrôles angiographiques ont montré une occlusion stable ainsi que le développement d'anastomoses entre l'artère cérébrale antérieure et l'artère cérébrale postérieure, permettant la récupération circulatoire satisfaisante.

- pour les quatre autres patients, cette complication est survenue dans le cadre du traitement d'un anévrisme découvert **au cours d'une hémorragie sous arachnoïdienne**.

- dans un cas, une projection embolique, dans le territoire sylvien, a occasionné une hémiparésie, correspondant à une traduction clinique de cette complication. **La récupération fonctionnelle a été obtenue en moins de 12 mois**. Le résultat radio-anatomique était satisfaisant, avec une occlusion totale et stable lors des contrôles respectifs.

. 1 patient est **perdu de vue**, mais avait présenté une hémiparésie au réveil ; le résultat radio-anatomique était satisfaisant avec une occlusion sub-totale (anévrisme géant).

. l'autre patient a présenté **un déficit au réveil** (aphasie + déficit moteur du membre supérieur) . Ce dernier a régressé en moins de 6 semaines. Il existait une traduction scanographique, à type de souffrance ischémique. Le résultat radio-anatomique initial était satisfaisant.

.enfin, chez un patient ayant consulté de façon retardée, le traitement endovasculaire n ' a pu être réalisé que 10 jours après le saignement (date de début des céphalées). Cet anévrisme géant, caractérisé par un collet intermédiaire (1/2 – 1) était associé à un petit angiome. Le début de la procédure est marqué par un important vasospasme, nécessitant l 'injection de papavérine intra – artérielle ; la fin du traitement par un ralentissement circulatoire sur une protrusion de coils. Il existait un déficit manifeste mais régressif en 24 heures . Le résultat angiographique mettait en évidence un occlusion sub-totale.

#### 6.3.1.4 - migration de coils

Cette complication est restée asymptomatique, seulement détectable pendant la procédure angiographique Dès le retrait du coil concerné, aucun retentissement circulatoire n'a été constaté.

#### 6.3.2 - Complications post-thérapeutiques

Il n'existe pas de corrélation statistiquement significative entre l'angio-architecture de l'anévrisme et la survenue de complications tardives, dans notre série.

A distance de la procédure endovasculaire, 9 complications ont été rapportées, réparties comme suit :

- - complication du point de ponction : 1 cas (0,5 %)
- - resaignement : 4 cas (2,1 %)
- A.V.C. ischémique 4 cas (2,1%)

##### 6.3.2.1 - le resaignement

Il est survenu chez quatre patients (1 anévrisme non rompu et 3 de découverte fortuite. Cette complication a occasionné deux décès:

**\*pour le premier patient**, le resaignement est survenu douze mois après le traitement initial, sans preuve formelle de l'anévrisme qui a saigné. En effet, ce

patient, fragile, polyvasculaire, était porteur d'un anévrisme géant. Un traitement neurochirurgical, à crâne ouvert, avait été proposé mais récusé par la patiente. L'évolution clinique avait été émaillé par un anévrysme de l'aorte abdominale, ayant nécessité une cure chirurgicale et un traitement aux anticoagulants au long cours. Le contrôle angiographique, trois ans après la découverte de cet anévrisme, avait montré une augmentation du volume de la lésion. Devant cet état, un traitement endovasculaire avait été proposé. Une première séance d'embolisation avait permis la mise en place de 3 coils GDC, avec un complément d'embolisation à un mois par deux coils GDC (abord par ponction directe de la carotide).

Le résultat radio-anatomique initial était incomplet (< à 90%), compte tenu du caractère géant. L'état clinique de la patiente était satisfaisant, sans déficit. Le traitement par anticoagulants était poursuivi.

Survenue, 12 mois après, d'un hématome intra-parenchymateux, avec contexte d'anticoagulation au long cours. L'angiographie, réalisée alors, a mis en évidence un résidu du sac anévrysmal traité et également la présence d'un anévrisme carotido-ophtalmique homolatéral, non diagnostiqué précédemment.

Toutefois, l'anévrisme à l'origine du saignement n'a pu être identifié formellement ; la patiente est **décédée**.

**\*dans trois cas**, le resaignement est apparu dans les suites d'un anévrysme découvert à l'occasion d'une hémorragie sous-arachnoïdienne :

- délai de resaignement de 72 H (J 3) :

. un premier patient a présenté un hématome intra-parenchymateux fronto-orbitaire initial. L'angiographie réalisée mettait en évidence un vasospasme majeur, avec perfusion de Papavérine® en intra-artériel. Après embolisation, le résultat radio-anatomique était incomplet. Réveil simple de la patient sans déficit neurologique. Survenue, à J 3, d'une mydriase unilatérale. L'examen scanographique réalisé montrait une majoration de l'hématome intra-parenchymateux. Une chirurgie évacuatrice est alors réalisée en urgence, afin d'évacuer l'hématome d'une part et de clipper l'anévrisme qui saignait. Néanmoins **le patient décède**.

. pour un autre patient, alors qu'aucune étiologie d'hémorragie sous arachnoïdienne n'avait été mise en évidence à l'angiographie, compte tenu d'un vasospasme important, et d'une dilatation ventriculaire ayant nécessité la mise en place d'une dérivation externe initiale, un anévrisme de l'artère cérébrale moyenne est enfin mis en évidence sur l'angiographie réalisée à distance (J 9). Le résultat radio-anatomique est satisfaisant, avec une occlusion sub-totale. Toutefois, trois jours après ce traitement, apparition d'un syndrome confusionnel ; le scanner, réalisé alors, mettait évidence une augmentation de l'hématome. L'angiographie réalisée confirmait la perméabilité du collet, mais la décision de ne pas traiter ce résidu était prise, compte tenu de la largeur du collet par rapport à la profondeur de l'anévrisme. Un traitement médical est alors instauré. **L'évolution clinique est favorable**, avec un GOS 1 ; le résultat radio-anatomique sub-total initial ayant évolué vers une occlusion complète sur le contrôle à un an.

-délai inférieur à 24 H :

Malgré une prise en charge précoce des hémorragies sous-arachnoïdiennes, et un traitement endovasculaire satisfaisant, avec une occlusion initiale totale, un patient a été réveillé dans un contexte d'agitation intense. La survenue brutale d'une mydriase unilatérale a justifié la réalisation d'un scanner qui confirmait l'augmentation du volume de l'hématome, un effet de masse sur les structures médianes et un œdème cérébral majeur. Une chirurgie est décidée en urgence, évacuatrice et curatrice de l'anévrisme, avec mise en place d'un clip, sans que toutefois une brèche ne soit mise en évidence au niveau du sac anévrisimal. Malgré cette prise en charge, le patient **décède**.

6.3.2.2 - accident vasculaire ischémique : 4cas

La survenue de cette complication (3/4 d ' anévrismes rompus et un quart de découverte fortuite ) a été notée dans les suites du traitement de deux anévrismes géants :

- **un anévrisme géant de découverte fortuite** qui, compte tenu du caractère géant, a nécessité un traitement en deux temps : une anastomose intracrânienne temporo-

sylvienne préalable, suivi d'une occlusion par ballonnet largable, au niveau du segment M1 de l'artère cérébrale moyenne.

Au réveil, **l'examen clinique était satisfaisant**. Apparition, 24 H après le geste, d'une hémiparésie et de troubles phasiques, régressifs en moins de 24 H. le résultat radio-anatomique était satisfaisant, avec une occlusion totale. Le contrôle clinique à 6 semaines confirmait la régression du déficit ( GOS I)

- **pour un anévrisme géant**, en rapport avec une hémorragie sous-arachnoïdienne, l'occlusion endovasculaire initiale était totale, avec respect des branches de division. Examen clinique sans particularité au réveil. Apparition, à J 5, d'un accident transitoire, a-spécifique, à type d'hémianopsie et aphasia, sans traduction scanographique. Cette symptomatologie s'est rapidement amendé. Un traitement par héparino-thérapie est poursuivi. Apparition, à J 21 de troubles phasiques, et paresthésie brachi-faciale, avec mise en évidence, sur l'examen scanographique d'un infarctus ischémique très récent. Néanmoins, **une récupération fonctionnelle** est obtenue dans un délai inférieur à un an .

- pour un autre patient, la survenue d'un accident vasculaire a été retardée, apparaissant à J 5, avec hémiparésie et aphasia. L'angiographie, réalisée alors, montrait un vasospasme important, traité par perfusion de Papavérine® intra-artérielle + angioplastie par ballonnet, au niveau des segments M1 et M2 et siphon carotidien. A J 10, il existait une traduction scanographique de cet épisode ischémique. L'évolution clinique a été favorable, avec **récupération fonctionnelle à six semaines**.

- enfin pour un dernier patient, apparition, à J 10, d'un accident vasculaire cérébral retardé, dans un contexte d'hémorragie sous-arachnoïdienne associée à un hématome fronto-rolandique droit initial, avec un score d'entrée de Hunt et Hess à 3. Le résultat radio-anatomique obtenu était satisfaisant, avec une occlusion totale de l'anévrisme. Le réveil de la patiente a été difficile et l'évolution émaillée à J 8, apparition d'un A.V.C. retardé. **Décès** de la patiente dans les suites d'un syndrome de détresse respiratoire aigu associé.

### 6.3.2.3 - complication iatrogène au point de ponction

Cette complication est survenue au décours de l'angiographie, réalisée pour le traitement endovasculaire d'un anévrisme découvert par hémorragie sous-arachnoïdienne. La procédure endovasculaire s'est déroulée sans complication notable, avec une occlusion finale sub-totale. Les suites cliniques ont été simples. Un traitement anti-coagulant a été mis en place.

Toutefois, au niveau du point de ponction, découverte d'un faux anévrisme de l'artère fémorale superficielle droite, associé à une fistule artério-veineuse entre l'artère fémorale superficielle et la veine fémorale profonde. Des compressions manuelles répétées sont proposées, et réalisées par le patient. Une thrombose du faux anévrisme artériel a été obtenue ; mais la fistule artério-veineuse persiste. Cette dernière reste stable lors des contrôles cliniques. A trois ans, le bilan angiographique de contrôle intracrânien est complété par un cathétérisme hypersélectif, confirmant l'impossibilité de traiter, par voie endovasculaire, cette fistule, qui nécessite donc un traitement chirurgical.

Au total, 9 complications sont restées asymptomatiques, 2 ont occasionné un déficit transitoire à type d'AIT correspondant à une complication technique. 15 complications ont eu un retentissement fonctionnel, soit symptomatologie clinique dont l'évolution a été rapidement régressive dans un délai de 6 semaines à 1 an( tableau récapitulatif du délai de régression des complications) ; soit associée aux autres « tares cliniques », ont pu entraîner 7 décès.

COMPLICATIONS	ASYMPTOMATIQUES	SYMPTOMATIQUES			DECES
		<i>AIT</i>	<i>AVC</i>	<i>DELAI</i>	
RUPTURE	3				
CTE (8)	3	2	5	J3 - < 6S M12 - M12 1 PV*	3 (J3 - J8 - M1)
MIGRATION coil	1				
RESAIGNEMENT	1				3 (J3 - J9 - M12)
AVC			3	< 6 S - < 6S - M12	1 (J2)

• \* = perdu de vue

#### PRESENTATION CLINIQUE DES COMPLICATIONS



## 6.4 – VASOSPASME

Un seul vasospasme est survenu au décours du traitement d'un anévrisme non rompu de découverte fortuite ; 30 cas ont été observés au cours de la prise en charge d'anévrismes rompus.

SCORE H H	Nb de vasospasmes
I	2
II	12
III	6
IV	5
V	3
<i>Non précisés</i>	2

### VASOSPASME EN FONCTION DU SCORE CLINIQUE D'ENTREE HUNT ET Hess

- 12 d'entre eux correspondaient à un score d'entrée Hunt et Hess à 2.
- seulement 2 vasospasmes correspondaient à un score de Hunt et Hess à 1.

Dans notre série, un traitement systématique par Nimotop® a été mis en place, associé dans 29 % des cas à :

- perfusion de Papavérine®, dans sept cas
- angioplastie par ballonnet dans un cas
- fibrinolyse mécanique dans un cas, car le vasospasme était associé à la survenue d'une complication thromboembolique per thérapeutique .

#### 6.4.1. Vasospasme et complications per-thérapeutiques

Parmi les patients ayant présenté des complications thérapeutiques, un vasospasme a été associé :

dans 1 cas, à une **rupture d'anévrisme per-thérapeutique**, sans traduction clinique. Ce vasospasme s'inscrit dans les suites du traitement d'un anévrisme de découverte fortuite ? La traduction clinique est survenue J10, et traité médicalement par Nimotop®. L'évolution a été favorable.

à une **complication thrombo-embolique** pendant la procédure, apparition d'un vasospasme secondaire sévère à J 8, associé à une infection broncho-pulmonaire, ayant abouti au décès de la patiente.

Dans, 2 cas, associé à un **AVC**, apparus secondairement après le traitement endovasculaire.

#### 6.4.2. vasospasme associé aux complications post-thérapeutiques

- un vasospasme était noté dans deux cas de resaignement tardif, ayant occasionné le décès du patient dans un cas, et dans l'autre cas, une évolution favorable, vers la régression de la symptomatologie.
- enfin, dans un contexte d'accident vasculaire cérébral, un vasospasme symptomatique a été noté à J5, avec survenue d'un accident vasculaire cérébral constitué, dont l'évolution a été favorable en moins de six semaines. Ce patient était porteur d'un anévrisme de découverte fortuite.

En conclusion, le vasospasme, associé aux autres complications d'une hémorragie sous arachnoïdienne, a abouti à la survenue de 3 décès.

### 6.5 - MORTALITE

8 patients, (4,6 %) avaient bénéficié d'un traitement endovasculaire, dont un pour cure d'anévrisme de découverte fortuite.

La mortalité sera abordée en fonction des modes de découverte

#### 6.5.1. Les hémorragies sous arachnoïdiennes

- un patient est **décédé** des suites d'une hémorragie sous arachnoïdienne, dans un contexte de vasospasme sévère. Compte tenu de l'aspect radio-anatomique, avec

hématome intracrânien, hypertension intracrânienne, il a été décidé de ne pas traiter initialement cet anévrisme.

- **deux décès** peuvent être en partie rattachés au geste, par resaignement tardif de l'anévrisme, et vasospasme sous-jacent.
- **trois décès** de complications d'hémorragie sous arachnoïdienne, associées à des complications systémiques intercurrentes : choc septique à staphylocoques (1 cas), laryngomalacie (1 cas), SDRA (1 cas).
- **un décès** chez un patient avec un terrain fragilisé par une polykystose rénale. Dans les suites du traitement est apparue une insuffisance rénale majeure qui est venue aggraver les complications de l'hémorragie sous arachnoïdienne, notamment un vasospasme.

#### 6.5.2. Anévrismes non rompus :

- **un décès** peut être rapporté au geste, avec rupture du sac et resaignement, à deux mois du traitement initial. Une nuance est à apporter, puisque cet anévrisme géant de découverte fortuite devait initialement être traité par voie neurochirurgicale, mais cette décision a été récusée par la patiente. De plus, un resaignement est survenu, à douze mois, sans preuve formelle que l'anévrisme non traité ait occasionné l'hémorragie puisqu'il existait un deuxième anévrisme.

Les décès sont survenus dans des délais variables, allant de 2 jours à 4 mois pour les anévrismes rompus.

Dans le cas de l'anévrisme non rompu, le décès est survenu douze mois après le geste, consécutif à un resaignement..

## **CHAPITRE VII**

### **DISCUSSION**

Le but du traitement d'un anévrisme intracrânien est de réaliser une occlusion préventive d'un saignement, soit au cours d'une H.S.A., en prévenant un resaignement ; ou dans le cas d'un anévrisme non rompu d'éviter la survenue d'une H.S.A.

Le traitement de référence des anévrismes intracrâniens reste l'intervention neurochirurgicale, même si le traitement endovasculaire a considérablement progressé. Le recul dont nous disposons, vis à vis des méthodes d'occlusion endosacculaire par coils, reste encore limité [66]. Ainsi, les indications restent pour beaucoup, dominées par les non-indications ou les mauvaises indications chirurgicales [67], en particulier, au niveau de l'artère cérébrale moyenne. Pour beaucoup d'équipes, le traitement est neurochirurgical ; aucune ne rapporte d'expérience importante de l'occlusion endovasculaire des anévrismes de l'ACM.

### 7.1 - NOTRE SERIE ET LA LITTERATURE

L'étude de la littérature, depuis 1991, a permis d'élaborer notre travail.

Durant cette période, plusieurs études comparatives de l'évaluation de l'occlusion endovasculaire par microcoils versus exclusion chirurgicales par clips ont été publiées (8 en 98 ; 5 en 99). 3 de ces études nous intéressent particulièrement, et concernent le traitement d'anévrismes de la circulation antérieure.

D'autres études non comparatives rapportent leur expérience du traitement neuroradiologique (4 séries) ou chirurgical (concernant l'artère cérébrale moyenne).

Les indications du traitement endovasculaire sont le plus souvent des contre indications relatives de la chirurgie..

Une seule étude fait état du traitement des anévrismes non rompus [9]. En effet, la prise en charge des anévrismes non rompus reste soumise à controverse, et à l'appréciation de chaque équipe.

L'objectif de ces études menées, est d'évaluer la sécurité liée à l'utilisation de coils, en comparaison des clips, ainsi que l'efficacité de ces dispositifs.

La comparaison formelle de ces études est difficile du fait du manque d'homogénéité des renseignements et de méthodologies différentes. Ainsi, ces différences concernent :

- la méthodologie par études prospectives, rétrospectives, rétrospectives randomisées
- le nombre de patients, l'âge des patients (non précisé dans une étude), le mode de découverte des anévrismes (rompus et non rompus)

- la localisation : aucune étude ne fait exclusivement état du traitement endovasculaire des anévrismes de l'artère cérébrale moyenne.
- la taille et l'angioarchitecture (mode de présentation différente d'une étude à l'autre, non précisée dans une étude)
- la durée du suivi
- l'évolution post-thérapeutique

#### 7.1.1. - Etude descriptive ( annexe - tableau 1 et 1 bis)

La population : notre étude rétrospective comporte un ratio homme / femme de ½, et la moyenne d'âge de la population est de 45,1 ans ( $\pm$  9,1 ans ).

Ces chiffres corroborent les données de la littérature [7 ; 66 ; 68 ; 69]. La supériorité de la prévalence féminine (1 série ) a parfois été attribuée à une dysplasie fibromusculaire [44].

Dans toutes les séries endovasculaires étudiées, 60 à 100 % des anévrismes sont de petite taille [76 ; 78 ; 80].

Dans l' équipe chirurgicale de Regli, la morphologie du sac anévrisimal répond à ce critère avec 85 % de sac anévrisimal de petite taille [71]

La répartition de la taille est identique dans notre série, 83,5 % de petits et moyens anévrismes avec un collet étroit ou intermédiaire dans 80,2 %.

Un grand nombre d'anévrismes qui nous ont été confiés, pour traitement par voie endovasculaire, correspondent à des anévrismes « chirurgicaux », c'est à dire, de petite taille et avec un collet bien individualisé.

Les données de la littérature confirment que les meilleurs résultats sont obtenus avec les petits anévrismes et les anévrismes à petit collet.

Byrne rappelle également que le critère essentiel de sélection de ces « anévrismes favorables » à un traitement endovasculaire est la présence d'un collet anévrisimal suffisamment petit, afin de retenir les coils sans compromettre l'artère porteuse [72].

Dans notre série, les meilleurs résultats ( occlusion complète et sub-totale) sont obtenus pour des anévrismes de petites et moyenne taille avec un ratio collet/sac intermédiaire.

La localisation : peu de séries endovasculaires concernent les anévrismes de l'artère cérébrale moyenne. Les séries portent généralement sur le territoire antérieur et/ou

postérieur, mais ne mentionnent pas le nombre d'anévrismes sylvians. Lorsque c'est le cas, ils représentent un faible pourcentage des anévrismes de la série, variant de 2,7 % à 17,43.

Les séries chirurgicales, [7 ; 71 ; 73] ont seules un échantillon quantitativement significatif d'anévrismes de l'artère cérébrale moyenne, confirmant que ces anévrismes restent actuellement d'indication chirurgicale.

Dans notre série, 20,5 % d'anévrismes de l'artère cérébrale moyenne sont comptabilisés, soit équivalent en pourcentage aux séries endovasculaires citées, mais elle est remarquable par un échantillon quantitativement important (n=187), proche des séries chirurgicales.

### 7.1.2 - Etude de l'évaluation pré-thérapeutique (annexe - tableau 2 et 2 bis)

Aucune série de traitement endovasculaire ne précise l'état clinique des patients porteurs d'un anévrisme de l'artère cérébrale moyenne. De plus, les auteurs n'utilisent pas tous les mêmes échelles d'évaluation clinique (WFNS, Hunt et Hess).

Si l'on considère l'échelle de Hunt et Hess, les séries étudiées [66 ; 69 ; 70] comportent une majorité de scores d'entrée peu sévères. Une réserve est à apporter puisqu'un nombre non négligeable de patients en score 4 et 5 est noté : 23,5 % pour Vinuela, 32 % pour Kuether. Cette notion confirme que la tendance générale est de privilégier un traitement endovasculaire pour les malades en score clinique sévère à l'entrée.

La série chirurgicale de Rinne est particulière avec un grade clinique sévère à l'entrée dans 43 % des cas. Il rappelle que les ruptures d'anévrismes sylvians sont plus fréquemment associées à un hématoème intra-parenchymateux (43 % des cas), qui grève le pronostic clinique, par opposition aux anévrismes d'autres localisations (11 %).

Notre série reste comparable à ces données. Elle est caractérisée par un état clinique à l'entrée satisfaisant dans 60,2 % des cas (Hunt et Hess à 1-2). 19,2 % des patients présentaient des scores cliniques d'entrée critique (Hunt et Hess à 4-5).

## 7.1.3 - Etude post-thérapeutique (annexe - tableau 3 et 3 bis)

### 7.1.3.1. - résultats initiaux

#### ► résultats angiographiques

Parmi tous les anévrismes traités par voie endovasculaire, quelque soit leur localisation, les séries endovasculaires présentent une majorité d'occlusion anévrismales satisfaisantes initiales (totale : dans 40 à 63 % des cas, et subtotale : dans 28 à 52 %) [66 ; 68 ; 69 ; 70].

Les résultats de l'équipe de Vaninnen, malgré le faible échantillonnage des anévrismes de l'artère cérébrale moyenne permettent de confirmer que l'abord endovasculaire est faisable avec 57 % de bons résultats, mais 14 % d'échecs. Kuether et Murayama rapportent 40 à 63 % d'occlusion satisfaisante post thérapeutique.

Les résultats angiographiques incomplets de certaines séries (<90%) peuvent être expliqués par la difficulté de traiter les anévrismes géants [74]. Dans la série de Vinuela, on notera 4,5 % d'anévrismes géants.

Notre série confirme l'efficacité de l'occlusion endovasculaire dans la population totale avec de bons résultats radioanatomiques : 80 % d'occlusions satisfaisantes, et souligne également la faisabilité de cette technique dans cette indication, avec seulement 4 % d'échecs et 84 % de procédures possibles, ce qui la différencie des autres séries, comme celle de Regli signale 11 échecs de procédures endovasculaires sur 13 traitements proposés.

Nous avons proposé un traitement endovasculaire aux 14 anévrismes géants de notre série, 13 procédures ont pu être réalisées avec 50 % de résultats incomplets. 2 complications per procédure ou post procédure ont été notées, et 76 % de parfaite stabilité de l'occlusion anévrismale sans traitement complémentaire.

Dans les séries chirurgicales, les résultats post opératoires sont peu documentés, la plupart des équipes ne faisant pas une artériographie de contrôle. Pour Vaninnen, on notera cependant 75% de bons résultats avec une occlusion totale et 15 % d'occlusion sub-totale, dans le sous groupe traité par abord neurochirurgical [70].



## ► résultats cliniques

L'analyse des scores cliniques sur l'échelle GOS reste difficilement interprétable dans l'ensemble des séries étudiées.

D'une part, compte tenu de l'absence de séries endovasculaires, portant spécifiquement sur l'artère cérébrale moyenne, d'autre part, parce qu'il existe une confusion entre l'état clinique initial des patients, porteurs d'anévrismes de découverte fortuite et rompus, ainsi que lors des contrôles évolutifs ultérieurs ; il est donc difficile de rapporter l'influence du traitement sur l'état clinique .

Kuether et Byrne comptent 51,4% à 70 % de « bons » scores cliniques, et 4 à 38 % de pronostic modéré, et enfin 10, 5 % de scores cliniques sévères [66 ; 72].

La série de Rinne est caractérisée par des résultats comparables avec 54 % de bons scores cliniques et 27, 1 % de devenir médiocre, et 18 % de pronostic très défavorables [7].

Les résultats de notre série concernant la population totale sont remarquables avec :72 % de bons scores cliniques au total, dont 63 % de GOS 1 parmi les anévrismes rompus et 84,4 % d'examen cliniques normaux pour les anévrismes de découverte fortuite. Nous déplorons 3 % de scores GOS 4 et 5 post –thérapeutiques immédiats, ayant aboutis au décès, mais tous survenus chez des patients dont l'état initial était déjà sévère (Hunt et Hess 4 et 5) et porteurs d'un anévrisme rompu.

### 7.1.3.2. – Evolution à long-terme

Dans la littérature, la durée du suivi n'excède pas 5 ans, variant de 3 mois à 5 ans, lorsqu'elle est précisée. La majorité des équipes, qui ont publié des résultats à distance, ne décrivent pas rigoureusement l'état clinique, ni le résultat radioanatomique évolutif.

## ► évaluation radioanatomique

Comme pour toute nouvelle technique, les patients, ayant bénéficié d'une embolisation par coils GDC ont été surveillés régulièrement. Il a été convenu de réaliser une angiographie de contrôle à six mois, dans la mesure où l'état du patient le permettait ; ceci afin de détecter les causes de reperméabilisations ; puis, à 1 an, 3 ans, 5 ans correspondant au délai de nos contrôles. Peu d'équipes présentent des résultats radioanatomiques au delà de 6 mois.

Vanninen note une stabilité de l'occlusion anévrismale avec 44 % de bons résultats totaux radioanatomiques à 3 mois (dont 42 % de bons résultats endovasculaires) mais 5 cas de recanalisation sur 52 anévrismes traités (9,6 %), ayant nécessité 3 embolisations complémentaires, et d'autres une intervention neurochirurgicale. Le resaignement dans cette équipe est évalué à 2,2 % [80].

Pour une durée de suivi supérieure, avec un suivi moyen de 2,2 ans par l'équipe de Kuether, il est constaté : 10 à 37 % de recanalisation,  
3 % de resaignements, survenus dans un délai de 5 mois,  
et 60 % de bons résultats stables, par ailleurs.

Byrne et coll. rapportent [82] : 85,3 % de résultats stables,  
14,7 % de modifications dont :

\*6,3 % d'améliorations (thrombose ultérieure du collet résiduel)

\*4 % de récurrences.

\*4 resaignements d'anévrismes déjà traités par voie endovasculaire (1,26 %).

Ces résultats sont à mettre en balance avec la série chirurgicale de Regli, qui a rencontré 49 resaignements dans les 12 mois suivants le traitement chirurgical à crâne ouvert (49 resaignements sur 690 anévrismes traités de l'ACM=7,10 % ) [71].

Notre série est caractérisée par : 57 à 68 % d'occlusions satisfaisantes stables,  
14 recanalisation, ne nécessitant qu'une simple surveillance (6,5 %)  
4 resaignements, dont 3 avant la 72ème heure, occasionnant 3 décès.

### ► évaluation clinique à long terme

Dans les séries endovasculaires d'anévrismes rompus et non rompus, Kuether rapporte 78 % d'état clinique indépendant sur 5 ans ; Vanninen, 80 % d'examen clinique satisfaisants [70 ; 80].

Vinuela, dans son étude portant sur 403 patients, et compte tenu du faible taux de resaignement (2,2 %), après traitement, déduit que l'embolisation même incomplète, améliore l'histoire naturelle des anévrismes intracrâniens après rupture. Toutefois, les auteurs rapportent 8,9% d'examen clinique aggravés par rapport à l'état initial.

La série chirurgicale de Regli, rapporte des valeurs similaires avec un bon pronostic (GOS 1) clinique à court et moyen terme dans 85 % des cas, mais 5 % de pronostic médiocre (GOS 3). Suzuki (n=40 Rinne) note 94 % d'excellentes conditions à 6 mois, sous réserve du nombre de patients traités pour un anévrisme de découverte fortuite, donc avec un score clinique, à l'entrée, normal. Enfin, Yasargil rapporte 6 % d'état défavorable [1]

Les patients sont classés selon l'échelle GOS. Il est habituel, dans la littérature, de regrouper les patients en 3 groupes :

- GOS 1 et 2 : patient indépendant
- GOS 3 : patient handicapé
- GOS 4 : patient végétatif

#### 7.1.3.3 – Complications

Les différentes séries, relatives au traitement endovasculaire des anévrismes intra crâniens, rapportent des complications similaires aux nôtres.

Les deux principales complications observées sont la perforation du sac anévrisimal, et les complications thromboemboliques. D'autres complications surviennent avec une fréquence variable selon les équipes mais demeurent plus rares : perforation de l'artère porteuse, (1 % pour Kuether) ; protrusion de coils (1 % chez Murayama, et 3 % pour Vinuela) ; migration de coil (0,5 % pour Vinuela).

- la perforation du sac :

Elle varie de 0,25 % à 5,7 % dans la littérature étudiée.

Murayama rapporte 1 cas de perforation de sac (0,9 %), compliqué d'un AVC avec hémiparésie régressive en 3 semaines [68]. Vinuela compte 0,25 % de perforation de sac au cours des procédures endovasculaires [69].

Vanninen a rencontré cette complication dans 5,77 % (3/52), dont un cas sur un anévrisme de l'artère cérébrale moyenne. Une procédure a pu être achevée, avec un résultat radioanatomique satisfaisant ; les deux autres cas ont nécessité un abord chirurgical.

Kuether note 2,1 % de cette complication, aboutissant au décès des patients.

Les auteurs [66 ; 69 ; 72] insistent sur le fait que cette complication est plus fréquente pour les petits sacs anévrismaux, ceci en raison de la marche de manœuvre moins importante,

l'extrémité du cathéter venant blesser le fond de l'anévrisme plus facilement. Il n'existe pas à proprement parler de prévention de cette complication. Certains auteurs préconisent l'injection immédiate de Sulfate de Protamine, afin de neutraliser immédiatement l'effet de l'Héparine®.

Parmi les études chirurgicales étudiées, aucune ne fait état des ruptures d'anévrismes au cours du geste.

La perforation du sac, qui peut paraître au demeurant gravissime, ne se solde pas toujours par une issue dramatique ; l'occlusion anévrismale pouvant parfois être poursuivie, arrêtant le saignement. C'est ce qui s'est produit pour l'une de nos patientes qui présentait un anévrisme de découverte fortuite. L'occlusion complète a pu être obtenue malgré une rupture du sac, dès le début de la procédure.

Ainsi, dans notre série, on note 3 cas de rupture de sac anévrisimal (1,6 %), totalement asymptomatiques

#### - les complications thromboemboliques

Cette complication est rencontrée de façon variable dans la littérature de 1,92 à 11 %, avec un risque fonctionnel de 4 % selon les séries étudiées.

Pour Vanninen, cette complication est rare, de 1,92 % (1/52), observée pendant la procédure, elle correspond à un AIT.

Kuether compte 6,5 % de complications emboliques, aboutissant à un accident vasculaire ischémique, résultant de l'occlusion ou perforation de l'artère porteuse.

Enfin, Cognard et coll. mentionnent 11 % de complications thromboemboliques et 4 % de déficits [76]. Une nuance non négligeable pour notre étude : cette complication concerne 14 anévrismes de l'artère cérébrale moyenne sur les 27 complications rencontrées (51 %) et les déficits, dans 3 cas sur 4, concernent un traitement d'anévrisme sylvien (75 %), c'est dire les difficultés rencontrées dans le territoire sylvien.

Murayama, dans son étude d'anévrismes non rompus, note 4,3 % de déficit allant de l'hémianopsie à l'hémi-parésie, mais une seule évolution favorable vers la régression.

Dans les séries chirurgicales étudiées, il n'est pas fait état de cette complication, qui reste spécifique au traitement endovasculaire.

Nous avons observé 8 complications thromboemboliques, ayant entraîné 3 décès associés aux autres complications, 2 AIT et 5 déficits constitués : AVC, régressifs, récupérant en moins d'un an.

3 AVC tardifs ont également été notés. Au total, 8 handicaps fonctionnels sont observés dans notre série, tous ont régressé progressivement.

#### 7.1.3.4. mortalité

La mortalité varie de 0 à 11 %, selon les séries étudiées.

Pour les séries, concernant les anévrismes rompus et non rompus, Vinuela rapporte 2 % de décès, et 8 % pour Kuether [66].

Vanninen, qui ne traite que des anévrismes rompus, observe 11 % de décès au total dont 2 % rapportés à la procédure endovasculaire [70].

Vinuela a observé 6,2 % de décès ; Byrne décrit une mortalité de 4,3 %, dont 2 décès consécutifs à un resaignement [72].

Murayama ne déplore aucun décès, après le traitement d'anévrisme fortuit.

Dans les séries chirurgicales : Heiskanen rapporte 6 % de mortalité [77].

Enfin, en fonction du score clinique, Auer et Saveland, décrivent une répartition de la mortalité après chirurgie, comme suit [78] :

\*5 à 10 % pour les scores HH 1

\*5 à 20 % pour les scores HH 2

\*4 à 50% pour les scores HH 4 et 5.

Dans les séries des anévrismes non rompus, ISUIAI rapporte une mortalité, après traitement, de 3,8 %, soit non négligeable compte tenu de l'état clinique initial satisfaisant [9].

Les résultats de notre série sont acceptables, avec 4,2 % de mortalité dont 1 seul décès parmi les patients porteurs d'un anévrisme de découverte fortuite.

## 7.2.- INTERET DU TRAITEMENT DES ANEURISMES DE L'ACM

Disposant d'un plateau technique favorable, avec des neuroradiologues entraînés, ayant un recrutement suffisant pour accumuler une large expérience, en étroite collaboration avec les neurochirurgiens et les neuroanesthésistes réanimateurs, nous avons proposé un traitement endovasculaire de première intention, chaque fois que cela était possible.

Nous rapportons notre expérience et surtout le bénéfice apporté pour les patients d'une telle attitude.

7.2.1. Recanalisation (14 cas sur 157 procédures réalisées = 6,3 %)

### **\*hémorragies sous arachnoïdiennes :**

Nous avons observé 7 recanalisation sur 75 procédures réalisées au cours des contrôles angiographiques, survenant, dans 5 cas, dans un délai de 1 an ; et dans 2 cas à 1 et 3 ans.

-4 recanalisation sont survenues sur un résultat radioanatomique initial sub-total, évoluant vers une occlusion incomplète.

-3 recanalisation ont été observées malgré une occlusion initiale complète (dont 1 avec un vasospasme initial sévère).

Le score clinique à la sortie, lors des contrôles évolutifs, restait stable et normal dans tous les cas. Aucune complication thérapeutique n'a été notée.

L'angioarchitecture de l'anévrisme était (non précisée=2):

- dans 3 cas : taille du sac 4 à 10 mm ; ratio du collet 1/2 à 1
- dans 1 cas : taille du sac <4 mm ; ratio du collet < 1/2
- dans 1 cas : taille du sac 4 à 10 mm ; ratio du collet >1.

Dans 3 cas, le ratio du collet est évalué à 1/2 à 1.

Une nuance est à apporter puisqu'aucune recanalisation n'a été observée, pour les anévrismes traités après 1995, sachant que (84 ont été traités entre 1999 et 2001) (53,5%).

Cet aspect peut être rapporté aux débuts de la série. Au cours des 5 dernières années, il n'a été constaté aucune recanalisation. Cette perspective d'efficacité optimum de la technique, est à confirmer dans l'avenir.

Aucun décès, ni aucun resaignement n'ont été déplorés suite à ces recanalisations. Par ailleurs, **aucune de ces modifications radioanatomiques** n'a nécessité de traitement complémentaire. Elles font l'objet de surveillance habituelle.

**\*anévrismes fortuits :**

7 recanalisations sur 72 anévrismes traités sont à rapporter, consécutives au traitement d'anévrismes non rompus dans un délai de 1 an après le traitement dans 4 cas, et 3 recanalisations à 3 ans.

\*Pour 5 anévrismes, l'occlusion initiale était parfaite, mais avec une complication thérapeutique pour l'un d'entre eux.( AVC per thérapeutique par mobilisation de coils, et obstruction partielle d'une branche temporo-occipitale).

Le contrôle angiographique a mis en évidence une évolution vers une reperméabilisation, n'ayant justifié aucun traitement complémentaire, mais une simple surveillance.

\*Dans 2 cas, l'occlusion initiale étaient sub-totale, sans complication thérapeutique.

Aucun déficit, à l'examen neurologique, depuis la sortie sur les différents contrôles, n'a été noté. L'angioarchitecture des anévrismes est répartie comme suit :

- dans 5 cas : taille du sac < 4 mm ; ratio du collet 0,5 à 1
- dans 1cas : taille du sac 4 à 10 mm ; ratio du collet < ½
- dans 1 cas : taille du sac 4 à 10 mm ; ratio du collet ½ à 1

Dans cette sous population de recanalisation, après traitement de l'anévrisme de découverte fortuite, la majorité des ratio collet / taille sac est comprise entre ½ et 1.

Dans notre série, une recanalisation, (que l'anévrisme soit rompu ou non rompu) survient majoritairement sur un ratio collet / taille du sac de 1/2 - 1 avec un sac de taille petite, moyenne (< à 4 ou 4 à 10 mm).

La recanalisation n'a nécessité aucun traitement complémentaire, mais cet état a fait l'objet d'une surveillance systématique habituelle, satisfaisante, avec une parfaite stabilité aux différents contrôles.

Aucun décès, ni aucun saignement, au cours des suivis évolutifs, ne sont imputables à cette modification angioarchitecturale. Il est à noter également, qu'aucune recanalisation n'est survenue pour les anévrismes traités après 1995.

Par ailleurs, nombre de publications font état de ces problèmes.

La reperméabilisation des anévrismes, traités par coils, reconnaît plusieurs causes :

- la persistance d'un défaut d'exclusion du collet de l'anévrisme après largage
- la compaction des coils
- les modifications hémodynamiques (phénomènes de flux au sein du collet résiduel).

Georges, Aymard et Merland et coll. rapportent 10 cas de reperméabilisations sur une série de 44 exclus (22%) [79].

Kuether, mentionne 10 à 37 % de recanalisations, qui dépendraient du résultat initial (sachant qu'il existe 8 % d'occlusions incomplètes initiales) [66].

A l'inverse, Hope attribue ce phénomène de recanalisation à l'angioarchitecture de l'anévrisme traité, et a montré que la taille du collet était corrélée, de façon statistiquement significative, au succès du résultat initial ; ce qui conditionnait la stabilité du résultat angioanatomique. Il a observé 28 % de « coils compaction », et 11% de « repousse » d'anévrismes, pour une stabilité dans 41 % des cas [80].

Enfin, on rappellera que Fox [26] constate des cas de reperméabilisations d'anévrismes clippés, près de huit ans après l'intervention chirurgicale [48].

Notre étude diffère de la littérature par ses résultats remarquables. Seules d'autres études, notamment de traitements endovasculaires par GDC, avec un suivi suffisant, pourront confirmer la notion que nous avons développée.

#### 7.2.2. resaignement

4 épisodes (2,13 %) de resaignement, dans les suites de procédures endovasculaires, ont été observés. Le délai de survenue était de 24 à 72 heures, (soit dans les suites immédiates du geste), excepté dans un cas, à 12 mois.



Dans ce cas de survenue tardive, on rappellera que le resaignement ne peut être que très indirectement rattaché à la technique ; même si l'état déplorable de cette complication est survenu dans le cas d'un anévrisme fortuit. Cette décision thérapeutique initiale, par voie endovasculaire, représentait l'ultime recours thérapeutique.

Dans la littérature, Vinuela rapporte 2,37 % de resaignements, dans un délai de 24 heures à 15 jours (1 cas), après le traitement endovasculaire, occasionnant 6 décès [69].

Vanninen a expérimenté seulement 2 resaignements précoces sur 52 anévrismes traités dans les 24 premières heures après traitement, avec un recul de trois mois[70]. Cette complication est survenue sur un résultat radioanatomique initial incomplet. Malgré une chirurgie précoce dans les deux cas, un patient est décédé, l'autre garde des séquelles.

Byrne rapporte 5 resaignements lors du suivi de 5 à 35 mois de ces patients, dont un cas est en rapport avec un autre anévrisme non traité (4 vrais resaignements après traitement) [72]. Cette complication a concerné 2 anévrismes de l'artère cérébrale moyenne (50 % des resaignements concernent l'artère cérébrale moyenne). D'après l'auteur, le risque de resaignement serait 0,8 % la première année, 0,62 % la deuxième, et 3,4 % la troisième année ; au delà, le risque calculé serait nul pour les patients survivants.

Sur 132 procédures endovasculaires, Cognard et coll .comptent 1 seul cas de resaignement après traitement d'un anévrisme rompu de l'artère cérébrale moyenne, initialement occlus de façon incomplète. Malgré un complément de traitement, un resaignement est survenu, aboutissant au décès du patient.

A l'inverse, Malish insiste sur le fait que la procédure endovasculaire est effective dans la prévention du resaignement des petits et larges anévrismes rompus, avec 0 % de resaignement pour les petits, et 4 % de resaignements pour les larges, mais la technique est moins efficace pour les géants (avec 33% de resaignements).[81]

Dans les séries relatives aux anévrismes non rompus, Murayama décrit 1 seul resaignement à 3 ans, après un traitement incomplet (1cas/79 anévrismes suivis).

Dans les séries chirurgicales, le risque de resaignement est variable.

Il est rare pour Drake, évalué de 0,5 % à 2% après traitement.[82]

Feuerberg note 3,7% de resaignements chez ses patients, avec un recul de

8 ans. Il a évalué un risque de resaignement à 0,38 % pour les patients clippés incomplètement [83].

Rinne a observé 49 resaignements précoces sur 623 anévrismes clippés, avec 55 % de décès.[7]

Malgré une prévention effective, néanmoins efficace dans notre série, un contrôle sera toujours conseillé sachant que Tsutsumi constate un risque de formation d'anévrismes de Novo, de 0,89 %.

### 7.2.3. Amélioration – résultat radio-anatomique initial.

Une occlusion, incomplète ou sub-totale initiale n'est pas synonyme de « mauvais résultat » ; bien au contraire, les contrôles successifs mettent en évidence une évolution plutôt favorable.

\*anévrismes rompus : 10 évolutions (6,3%) du résultat initial vers une amélioration radio-anatomique, dans un délai de 1 an, exceptés 2 cas, à 3 et 5 ans.

-8 occlusions complètes ont été obtenues, après occlusion initiale sub-totale.

-2 occlusions sub-totales pour des occlusions initiales incomplètes.

\*anévrismes non rompus : 11 évolutions (7%) favorables ont été obtenues dans un délai de 1 an

-10 occlusions complètes ont pu être observées pour des occlusions initiales sub-totales

-1 occlusion complète a été obtenue malgré un traitement initial incomplet.

Il faut savoir laisser évoluer naturellement l'anévrisme, plutôt que privilégier un acharnement thérapeutique, dans un milieu fragile, avec tous les risques que cela comporte.

Picard et Coll. traitent 9 patients en grade IV et V de Hunt et Hess, après rupture anévrismale, par la mise en place de coils, sans tentative d'exclusion complète de la lésion.

Selon les auteurs, aucun patient n'a présenté de récurrence hémorragique. Un certain bénéfice est donc obtenu à traiter, même que partiellement.

Vanninen a également constaté la disparition de collets résiduels, sur le contrôle angiographique à 3 mois [70].

Après chirurgie, Feuerberg décrit également la présence d'un résidu dans 3 à 4 % des cas

#### 7.2.4. Complications

Plusieurs types d'accidents, imputables à la technique, peuvent être observés. Parmi les plus fréquents :

- perforation du sac per-thérapeutique
- accident thrombo-embolique
- accident vasculaire cérébral per ou post-thérapeutique.

Les conséquences de ces types d'accidents sont variables. Associées aux complications de l'hémorragie sous arachnoïdienne, elles ont occasionné 6 décès sur 187 procédures (3 %).

#### **-perforation du sac anévrisimal (3 /187 = 1,6 %)**

Cette complication n'a jamais aggravé le pronostic vital ou fonctionnel. La procédure a pu être poursuivie dans un cas.

Cette complication est restée asymptomatique.

La littérature rapporte de 0,25 à 5,7 % de resaignements de sévérité variable, comme nous l'avons décrit précédemment.

#### **-complications thromboemboliques .**

Ces complications thromboemboliques sont restées asymptomatiques dans 5 cas, ont occasionné 3 décès associés aux autres « tares » induites par l'hémorragie sous arachnoïdienne.

5 AVC sont également survenus précocement, correspondant à une morbidité précoce de 2,6 %.

Il existe 1,6 % de morbidité retardée (3 AVC post – thérapeutiques).

Tous ces déficits ont régressé dans un délai de 6 semaines à un an.

Notre attitude est de réaliser une désobstruction mécanique ou fibrinolyse mécanique (3 cas), sous couvert d'une héparinothérapie, si l'extension de l'occlusion est importante.

Byrne déplore cet incident dans 6 cas sur 69 patients qu'il a traités. Dans 3 cas, la traduction clinique était une ischémie transitoire, et dans 3 cas, des signes neurologiques fonctionnels, invalidants à long terme.[72]

#### 7.2.5. Anévrismes géants

14 anévrismes géants ont été proposés à un traitement par voie endovasculaire (7,1 %).

Le ratio du collet était :

- dans 3 cas, un ratio  $< \frac{1}{2}$
- dans 5 cas,  $> 1$
- dans 5 cas,  $\frac{1}{2}$  à 1
- dans 1 cas, non précisé

Le résultat radio-anatomique initial obtenu était :

- une occlusion complète pour 3 cas
- une occlusion sub-totale dans 3 cas
- une occlusion incomplète dans 7 cas
- une décision de ne pas traiter dans 1 cas

Lors des contrôles angiographiques, l'évolution de l'occlusion était :

- stable dans 10 cas
- recanalisation dans 1 cas
- amélioration dans 1 cas, avec une évolution d'une occlusion incomplète initiale, vers une occlusion totale
- 2 anévrismes non suivis

Un traitement complémentaire pré-thérapeutique a été nécessaire, avec création d'une anastomose intracrânienne préalablement, dans le cadre du traitement d'un anévrisme géant.

3 complications thérapeutiques ont également été observées : 2 complications thromboemboliques manifestées par un accident vasculaire, constitué dont un a régressé en 24 heures, l'autre en 12 mois ; 1 décès a été noté, chez une patiente ayant présenté un resaignement à 12 mois, pour laquelle un traitement chirurgical, à crâne ouvert, avait été proposé en première intention, et récusé par la patiente.

Nakahara et coll.[84], rapportent, au sujet d'un anévrisme géant, traité par association de coils et de ballonnets, les problèmes occasionnés par cette technique :

- risque accru de migration dans le vaisseau porteur, du matériel largué
- qualité imparfaite de l'occlusion

La place du traitement endovasculaire dans les anévrismes géants, n'est pas standardisée.

Ainsi, Marchal [74], malgré un traitement endovasculaire proposé en première intention, dans les cas des anévrismes géants, évoque rétrospectivement, que cette morphologie ne constitue plus une mauvaise indication chirurgicale ; bien au contraire, la dissection chirurgicale des anévrismes s'avère moins dangereuse que la technique endovasculaire à l'intérieur de ces lésions (risques thromboemboliques accrus).

Toutefois, Kuether pense que l'occlusion endovasculaire est satisfaisante dans le traitement des anévrismes géants (sous réserve que seuls des anévrismes géants furent traités dans cette étude ; et du faible échantillonnage de la population étudiée) [66].

#### 7.4.6. Morbidité et mortalité

- la morbidité

Pour Vanninen, 9 complications sur 52 anévrismes (3,8 %), traités par voie endovasculaire, sont survenues, occasionnant un handicap définitif dans 2 cas [70]. Un traitement chirurgical complémentaire a été nécessaire dans 5 cas. 4 complications concernent un anévrisme de l'artère cérébrale moyenne ( 80 %), c'est rappeler le problème que posent ces anévrismes.

Kuether et Vinuela comptent 9 % de morbidité, consécutive à une perforation du sac anévrisimal, complications thromboemboliques, de fréquence variable.[66 ; 69]

L'équipe de Cognard relate une morbidité de 7 % au total dont 4 % liés à la procédure consécutive à des complications thromboemboliques et au vasospasme.[76]

Murayama confirme cette notion : le traitement des anévrismes de l'artère cérébrale moyenne représente « un challenge anatomique ».

Dans les séries chirurgicales, Heiskanen [77] rapporte 3 % de morbidité, tout grade neurologique initial confondu. Saveland et coll décrivent 23 % de morbidité.[78]

Enfin, dans la cohorte massive d'anévrismes non rompus de ISUIAI [13], il existe des modifications cognitives non négligeables, imputables à la chirurgie.

-à un mois après la chirurgie :

\*5,5 % de modifications cognitives

\*3,6 % d'anomalies neurologiques

\*6,1 % de modifications cognitives et examens neurologiques perturbés associés

Cela correspond à une morbidité de 15,3 %.

Dans la série de Yasargil, la morbidité atteint même 10 %.[1]

Dans la littérature, la mortalité s'exprime de fréquence variable, mais elle est de 4,2 % dans notre série (8 déficits fonctionnels, après 187 procédures réalisées), valeur qui reste superposable, voir inférieure à celle décrite dans la littérature, tant chirurgicale qu'endovasculaire, sachant qu'il existe une issue favorable avec une régression du déficit

- la mortalité

La mortalité globale est de 8 patients comme nous déjà vu.

La mortalité imputable aux complications techniques est de 3 patients.(1,6 %)

Le taux de mortalité de notre série reste inférieure aux valeurs décrites.

Toutes les thérapeutiques proposées présentent un risque de mortalité non nul.

Dans les séries endovasculaires, la mortalité est de 3,8 à 7 %, la mortalité chirurgicale des anévrismes rompus de 2 à 6 %, et des anévrismes non rompus à 3,8 %.

Le bénéfice potentiel est de protéger les patients avec un minimum de risque iatrogène.

Ces données sont à mettre en balance avec les conséquences naturelles d'une hémorragie sous-arachnoïdienne, qui sont évaluées à 50% de mortalité et morbidité, à chaque épisode hémorragique, d'après Juvela.

#### 7.4.7. Place du traitement endovasculaire dans les anévrismes non rompus

Les arguments, justifiant l'efficacité d'un traitement endovasculaire dans cette localisation (ACM), sont identiques à ceux que nous avons menés sur les anévrismes rompus.

Toutefois, dans ce mode de révélation fortuit, la justification d'un traitement demeure encore non résolue.

En effet, nous l'avons vu, l'histoire naturelle des anévrismes intracrâniens est mal connue. Ainsi, il n'est pas possible de connaître le risque de saignement d'un anévrisme, même si beaucoup d'études tentent de trouver une réponse à cette question.

Il n'existe qu'un faisceau d'arguments qui concluent qu'à un moment donné «x», l'anévrisme pourra saigner, en fonction de son angio-architecture et des antécédents de rupture d'anévrisme. [71 ; 85]

D'après des études statistiques récentes, le risque annuel de saignement des anévrismes intracrâniens de découverte fortuite, varie de 0,05 à 0,5 % par an cumulatif [9 ;85] D'autre part, lorsque les anévrismes se rompent, l'hémorragie de gravité variable, allant du décès à des séquelles fonctionnelles graves, ou l'absence de séquelles, mais avec une évolution souvent fatale [81 ;69]. Cependant, lorsque l'anévrisme se rompt, la décision de traiter est indiscutable, compte tenu des risques de resaignement. En revanche, lorsque l'anévrisme est de découverte fortuite, l'indication de traiter est à mettre en balance avec le risques de rupture qui sont statistiquement faibles, et les conséquences extrêmement graves d'un resaignement (morbidité et mortalité déjà citées).

La décision appartient au patient, après explication des risques de l'évolution naturelle et les risques du traitement.

Notre attitude, partagée de façon collégiale avec les neurochirurgiens, est de réaliser une angiographie tridimensionnelle, afin d'étudier l'angio-architecture de l'anévrisme ; dans le même temps, si l'anatomie est favorable (ratio du collet), de réaliser un traitement endovasculaire. Comme nous l'avons vu, ce traitement, tout comme le traitement neurochirurgical, présente des risques qui sont faibles, dominés essentiellement par les complications thromboemboliques ; ce qui justifie une couverture par anti-coagulants et anti-agrégants systématique.

Pour les équipes, privilégiant une prise en charge neurochirurgicale, à crâne ouvert, le traitement ne devrait être proposé que si les risques post-opératoires, raisonnablement évalués, comportent une mortalité  $< 1\%$  et une morbidité permanente de moins de  $6,5\%$ .

Dans la littérature, les avis divergent. Regli partage notre attitude, en évoquant le bénéfice, malgré le risque potentiel, à traiter les anévrismes par voie endovasculaire, néanmoins, chez les patients sélectionnés : «accès endovasculaire», «taille du collet», «taille de l'anévrisme». Malgré cette attitude, les résultats diffèrent de ceux de notre série, puisque l'auteur a rencontré  $84\%$  d'échecs endovasculaires dans cette localisation, concluant que le traitement chirurgical reste le plus efficace dans le traitement des anévrismes de l'artère cérébrale moyenne.[70]

ISUIAI, au terme d'une longue étude et d'une cohorte massive, conclue que la chirurgie n'améliore pas le pronostic des anévrismes non rompus, de très petite taille ( $< 10\text{ mm}$ ), pour les patients n'ayant jamais présenté d'hémorragie sous-arachnoïdienne, compte tenu des risques de la technique par rapport aux risques de rupture de l'anévrisme.

Il faut savoir que, même si les grandes séries chirurgicales obtiennent d'excellents résultats à traiter des anévrismes non rompus pour des anévrismes asymptomatiques de découverte fortuite, une évolution clinique autre qu'excellente, est inacceptable [86]. Cependant, le risque «zéro» n'existe pas.

Salomon et coll. rapporte  $5\%$  de complications mineures, et  $7\%$  de complications majeures (sans complications majeures pour les petits anévrismes  $< 6\text{ mm}$ ) [34] ; Wirth présente des résultats similaires, avec  $6,5\%$  de morbidité et une mortalité nulle [86].

Dans notre série, on note un décès après saignement tardif, d'un anévrisme de découverte fortuite traité (1cas sur 93 anévrismes de découverte fortuite= $1\%$ ), caractérisé par une angioarchitecture complexe ; et 1 déficit fonctionnel séquellaire mais régressifs en moins d'un an par complication thromboembolique (1 accident vasculaire cérébral sur 93 anévrismes de découverte fortuite).



# CONCLUSION



## CONCLUSION

L'apparition des coils, détachables électriquement, a représenté un grand progrès technique, permettant un positionnement optimal du coil avant détachement. Ces progrès ne cessent de croître avec l'apparition de coils tridimensionnels.

Notre expérience est le fait des anévrismes de l'artère cérébrale moyenne, qui sont considérés du ressort de la chirurgie.

Notre étude ouvre une nouvelle perspective dans ce domaine, soulignant la faisabilité de cette technique dans 84 % des anévrismes de l'artère cérébrale moyenne avec 30 % d'occlusion complète, 50 % d'occlusion subtotale et 16 % d'occlusion incomplète.

Cette procédure endovasculaire s'avère sûre, avec 6,3 % de recanalisations, valeur qui reste inférieure aux données de la littérature. Cette modification radioanatomique n'a jamais nécessité de traitement post-thérapeutique complémentaire, justifiant une simple surveillance.

Au cours du suivi, on note respectivement 67 % et 53 % d'occlusions stables à 1 an, et à 5 ans.

L'efficacité de cette technique réside dans la prévention du «saignement» : un seul cas de resaignement, après sortie de l'hôpital, a eu une issue fatale. Elle représente, néanmoins, un risque de resaignement de 0,32 % / an sur 111 patients contrôlés à 1 an.

Ce traitement est acceptable, avec un taux de morbidité global faible de 4,2 %, et une mortalité de 4,2 % également (anévrismes non rompus et HSA confondus) dont 1,6 % imputable à la technique.

Il faut ici insister sur le rôle important d'une prise en charge multidisciplinaire au sein d'équipes entraînées.

Selon une récente étude de l'ANAES, on a pu retenir que les pratiques françaises ne sont pas codifiées.

Cette étude, menée au sein du service, amène à réfléchir sur l'élargissement des indications du traitement endovasculaire. En effet, tous les critères : sûreté, efficacité, acceptabilité, tolérance, font de cette technique, un traitement de choix pour les anévrismes de l'artère cérébrale moyenne.

Dans la prise en charge des anévrismes rompus, nous avons présenté notre stratégie thérapeutique, pour les anévrismes de découverte fortuite ; ainsi que le bénéfice d'une telle attitude. Lorsque l'angioarchitecture le permet, le pronostic vital du traitement est de 1 % ; le pronostic fonctionnel de 2 % de handicaps, dominés par les complications thromboemboliques ;

Les résultats, comparatifs à long terme avec d'autres équipes, restent à évaluer.

Le contrôle évolutif, notamment après 3 ans, paraît de plus en plus facilité par une surveillance non invasive par angio-IRM et mérite une étude afin de préciser la stabilité de l'occlusion à long terme.

Enfin, il reste à évaluer cette procédure d'un point de vue économique. Il existe une différence de prix entre clips et coils, mais l'ensemble des coûts devra être pris en compte, notamment en terme de qualité de vie, pour les patients.



## **BIBLIOGRAPHIE**

## BIBLIOGRAPHIE



1. Yasargil M G. Pathological considerations. Microsurgery. Stuttgart Thieme Verlag ; 1984 : 280-281.
2. Higashida R T, Halbach V V, Dowd C F, Hieshima G B. Intracraanial aneurysms : Interventional neurovascular treatment with detachable ballons. Results in 215 case. Radiology 1991 ; 178 : 663-670.
3. Suzuki J Ohara H . Clinicopathological study of cerebral aneurysms. Origin, rupture, repair, and growth. J Neurosurg 1978 ; 48 : 505-514.
4. Glynn L E. Medial defects in the circle of Willis and their relation to aneurysm formation. J. Pathol. Bacteriol 1940 ; 51 : 213-222.
5. Carmichael L. Gross defects in the muscular and elastic coats of the larger cerebral arteries. J Pathol., Bacteriol 1945 ; 57 : 203-206.
6. Early C B, Fink L H. Some fundamental applications of the law of Laplace in neurosurgery. Surg Neurol 1976 ; 16 : 185-189.
7. Rinne J, Hernesniemi J, Niskanen M, Vapalahti M. Analysis of 561 patients with 690 middle cerebral artery neurysms : anatomic and clinical features as correlated to management outcome. Neurosurgery 1996 ; 38 : 2-11.
8. Le Roux P D, Elliot J P, Downey L, Newell D W, Grady M S, Mayberg, et al. Improved outcome after rupture of anterior circulation aneurysms : a retrospective 10 years review of 224 good grade patients. J Neurosurg 1995 ; 83 : 394-402.
9. International Study of Unruptured Intracranial Aneurysms Investigators. Unruptured intracranial aneurysms : risk of rupture and risks of surgical intervention. N Engl J Med 1998 ; 339 : 1725-33.

10. Fergusson G G. Turbulence in human intracranial saccular aneurysl. *J. Neurosurg* 1970 ; 33 : 485-497.
11. Mitchell P, Jakubowski J. Estimate of the maximum time interval between formation of cerebral aneurysm and rupture. *J Neurol Neurosurg Psychiatry* 2000 Dec ; 69 : 760-7.
12. Drake C G. Report of world federation of neurological surgeons commitee on a universal subarachnoid hemorrhage grading scale. *J Neurosurg* 1988 ; 68 : 985-6 .
13. Hunt W E, Kosnik E J. Timing and perioperative care in intracranial aneurysm surgery. *Clin Neurosurg* 1974 ; 21 : 79-89.
14. Gotoh O, Tumura A, Yasui N, Suzuki A, Hadeishi H, Sano K. Glasgow Coma Scale in the prediction of outcome after early aneurysm surgery. *Neurosurgery* 1996 ; 39 : 19-24.
15. Pritz MB, Kaufman JK. Ruptured middle cerebral artery aneurysm and bilateral chronic subdural hematomas. *Surg Neurol* 2001 Feb ; 55(2) : 123.
16. Friedman JA, Piegras DG, Pichelmann MA, Hansen KK, Brown RD Jr, Wiebers DO. Small cerebral aneurysms presenting with symptoms other than rupture. *Neurology* 2001 Oct 9 ; 57(7) : 1212-6.
17. Mourier K L, Lot G, Houdard R, Cophignon J C. Anévrismes artériels intracrâniens. *Encyclopédie médico-chirurgicale ( Paris )* ; 17-490-B-10.
18. Pertuiset B, Sichez J P, Arthuis F. Traitement chirurgical des anévrismes artériels supra-clinoidiens admis dans les trois semaines suivant la rupture. *Neurochirurgie* 1987 ; 33 : Suppl. 1.
19. Linn F H, Rinkel G J, Algra A, van Gijn J. Incidence of subarachnoid hemorrhage. Role of region, year, and rate of computed tomography : a meta-analysis. *Stroke* 1996 ; 27 : 625-9.
20. Mayberg M R, Batjer H H, Dacey R, Diringer m, Haley E C , Heros R C , et al. Guidelines for the management of aneurysmal subarachnoid hemorrhage. A statement for healthcare

professionals from a special writing group of the Stroke council, American heart Association. Stroke 1994 ; 25 : 2315-28.

21. Forget TR Jr, Benitez R, Veznedaroglu E, Sharan A, Mitchell W, Silva M, Rosenwasser RH. A review of size and location of ruptured intracranial aneurysms. Neurosurgery 2001 Dec ; 49(6):1322-5.
22. Weir B, Disney L, Karrison T. Sizes of ruptured and unruptured aneurysms in relation to their sites and the ages of patients. J Neurosurg 2002 Jan ; 96(1) : 64-70.
23. Charpentier C, Audibert G, Guillemin F, Civit T, Ducrocq X, Bracard S, et al. Multivariate analysis of cerebral vasospasm occurrence after aneurysmal subarachnoid hemorrhage. Stroke 1999 ; 30 : 1402-8.
24. Qureshi AI, Suarez JJ, Parekh PD, Sung G, Geocadin R, Bhardwaj A, Tamargo RJ, Ulatowski JA. Risk factors for multiple intracranial aneurysms. Neurosurgery 1998 Jul ; 43(1) : 22-6.
25. Juvela S. Risk factors for multiple intracranial aneurysms. Stroke 2000 Feb ; 31(2) : 392-7.
26. Fox JL, Ko JP. Familial intracranial aneurysms. Six cases among siblings. J Neurosurg, 1980 ; 52 : 501-503.
27. Raaymakers TW, Rinkel GJ, Ramos LM. Initial and follow-up screening for aneurysms in families with familial subarachnoid hemorrhage. Neurology 1998 Oct ; 51(4) : 1125-30.
28. Graves EJ. Details diagnoses and procedures, National Hospital discharge Survey, 1990. Vital health Stat 13 1992; 113 : 1-225.
29. Wardlaw JM, Witte PM. The detection and management of unruptured intracranial aneurysms. Brain 2000 ; 123 : 205-21.

30. Winn H R, Almaani W S, Berga S L, et Al. The long-term outcome in patients with multiple aneurysms : incidence of the late hemorrhage and implications for treatment of incidental aneurysms. *J Neurosurg* 1983 ;59 : 642-51.
31. Yoshimoto Y, Wakai S. Cost-effectiveness analysis of screening for asymptomatic, unruptured intracranial aneurysms : a mathematical model. *Stroke* 1999 ; 30 : 1621-27.
32. Locksley H B. Natural history of subarachnoid hemorrhage, intracranial aneurysms and arteriovenous malformations. *J Neurosurg* 1966 ; 25 : 321-368 .
33. Juvela S, Porras M, Heiskanen O. Natural history of unruptured intracranial aneurysms : a long term follow-up study. *J Neurosurg.* 1993 ; 79 : 174-182.
34. Solomon R A , Fink M E, Pile-Spellman J. Surgical Management of unruptured intracranial aneurysms. *J Neurosurg* 1994 ; 80 : 440-446.
35. King J T Jr, Berlin J A, Flamm E S. Morbidity and mortality from elective surgery for asymptomatic ,unruptured, intracranial aneurysms : a meta-analysis. *J Neurosurg* 1994 ; 81 : 837-842.
36. Tsutsumi K, Ueki K, Usui M, et al. Risk of subarachnoid hemorrhage after surgical treatment of unruptured cerebral aneurysm. *Stroke* 1999 ; 30 : 1181-1184.
37. David C A , Vishteh A G, Spetzler R F, et al. Late angiographic follow-up review of surgically treated aneurysms. *J neurosurg* 1999 ; 91 : 396-401.
38. Brilstra e H, rinkel G J, van der graaf Y, van Rooij W J, Algra A. Treatment embolization with coils : a systematic review. *Stroke* 1999 ; 30 : 470-6.
39. Guglielmi G, Vinuela F, Dion J, Duckwiler G. Electrothrombosis of saccular aneurysms via endovascular approach. Part 1 : Electrochemical basis, technique and experimental results. *J Neurosurg* 1991 ; 75 : 1-7.
40. Guglielmi G, Vinuela F, Dion J, Duckwiler G. Electrothrombosis of saccular aneurysms via endovascular approach. Part 2 : Preliminary clinical experience. *J Neurosurg* 1991 ; 75 : 8-14.



41. Picard L, Bracard S, Anxionnat R, Prada E, Per A., Burdin D, Hhummer M, Audibert G, Marchal J C, Auque J. Traitement endovasculaire des anévrismes intracrâniens. Ann Fr Anesth Réanim 1996 ; 15 : 348-353.
42. Djindjian r, Cophignon J, Theron J, Merland J J, Houdard R. Embolization by superselective arteriography from the femoral route in neuroradiology. Part 1 : Technique –Indications-Complications. Neuroradiology 1973 ; 6 : 20-26.
43. Serbinenko F A. Balloon catheterization and occlusion of major cerebral vessels. J Neurosurg 1974 ; 41 : 125-145.
44. Debrun G, Lacour P, Caron J P, Hurth M, Comoy J, Keravel Y. Detachable ballon and calibrated leak balloon techniques in the treatment of cerebral vascular lesions. J Neurosurg 1978, 49 : 635-649.
45. Kerber C. Ballon catheter with a calibrated leak. Radiology 1976 ; 120 : 547-550.
46. Gianturco C, Anderson J, Wallace S. Mechanical devices for arterial occlusion. Am J R 1975 ; 124 : 428-435.
47. Krivosic-horber R, Leclerc X, Doumith S, Drizenko A, Frangie S, Pruvo J P. Anesthésie – réanimation pour occlusion endovasculaire des anévrismes intracrâniens rompus par des spires électriquement détachables. Ann Fr Anesth Réanim 1996 ; 15 : 354-358.
48. Fox A J, Vinuela F, Perez D M, Peerless S J, fergusson G G, Drake C G et al. Use detachable ballons for proximal artery occlusion in the treatment of unclippable aneurysms. J Neurosurg 1987 ; 66 : 40-6.
49. Dandy W E. Intracranial aneurysm of internal carotid artery cured by operation . Ann Surg 1938 ; 107 : 5.
50. Heros RC, Fritsch MI; Surgical management of middle cerebral artery aneurysms. Neurosurgery 2001 Apr ; 48(4) : 780-5.

51. ANAES-Anévrismes intracraniens rompus : occlusion par voie endovasculaire versus exclusion microchirurgie. (Paris) Juin 2000 ; 1.
52. Bederson J B, Awad I A, Wiebers D O, Piepgras D, Haley E C, Brott T, Hademenos G, Chyatte D et al. Recommendations for the management of patients with unruptured intracranial aneurysms. Stroke 2000, 31 : 2742-2750.
53. Fisher C M, Kistler j P, Davis J M. Relation of cerebral vasospasm to subarachnoid visualized by computerzed tomographic scanning. Neurosurg 1980 ; 60 : 1-9.
54. Anxionnat R, Bracard S, Ducrocq X, Troussel Y, Launay L, Kerrien E, Braun M, Vaillant R, Scomazzoni F, Lebedinsky A, Picard L. Intracranial aneurysms: clinical value of 3D digital subtraction angiography in the therapeutic decision and endovascular treatment. Radiology 2001 ; 218(3) : 799-808.
55. Pedersen HK, Bakke SJ, Hald JK, Skälpe 10, Anke IM, Sagsveen R, Langmoen IA, Lindegaard KE, Nakstad PH. CTA in patients with acute subarachnoid haemorrhage. A comparative study with selective, digital angiography and blinded, independent review. Acta Radiol 2001 Jan ; 42(1) : 43-9.
56. Korogi Y, Takahashi M, Katada K, Ogura Y, Hasuo K, Ochi M, Utsunomiya H, Abe T, Imakita S. Intracranial aneurysms: detection with three-dimensional CT angiography with volume rendering-comparison with conventional angiographic and surgical findings. Radiology 1999 May ; 211(2) : 497-506.
57. Matsumoto M, Sato M, Nakano M, Endo Y, Watanabe Y, Sasaki T, Suzuki K, Kodama N. Three-dimensional computerized tomography angiography-guided surgery of acutely ruptured cerebral aneurysms. Neurosurg 2001 May ; 94(5) : 718-27.
58. Dorsch N W, Young N, Kingston RJ, et al. Early experience with spiral CT in the diagnosis of intracranial aneurysms. Neurosurgery 1995 : 36 ; 230-236.
59. Vieco P T, Morin E E, Gross C E. CT angiography in the examination of patients with aneurysm clips. AJNR Am J Neuroradiol 1996 ; 17 : 455-457.

60. Okahara M, Kiyosue H, Yamashita M, Nagatomi H, Hata H, Saginoya T, Sagara Y, Mori H. Diagnostic accuracy of magnetic resonance angiography for cerebral aneurysms in correlation with 3D-Digital subtraction angiographic images – A study of 133 aneurysms. *Stroke* 2002 Jul ; 1803-1808.
61. Watanabe Z, Kikuchi Y, Izaki K, Hanyu N, Lim FS, Gotou H, Koizumi J, Gotou T, Kowada M, Watanabe K. The usefulness of 3D MR angiography in surgery for ruptured cerebral aneurysms. *Surg Neurol* 2001 Jun ; 55(6) : 359-64.
62. Brunereau L, Cottier JP, Sonier CB, Medioni B, Bertrand P, Rouleau P, Sirinelli D, Herbreteau D. Prospective evaluation of time-of-flight MR angiography in the follow-up of intracranial saccular aneurysms treated with Guglielmi detachable coils. *J Comput Assist Tomogr* 1999 Mar-Apr ; 23(2) : 216-23.
63. Michardiere R, Bensalem D, Martin D, Baudouin N, Binnert D. Comparison of MRA and angiography in the follow-up of intracranial aneurysms treated with GDC. *J Neuroradiol* 2001 Jun ; 28(2) : 75-83.
64. Kassell N, Torne J, Janel J, Haley C, Adams H. The international cooperative study on the timing of aneurysm surgery. *J Neurosurg* 1990 ; 73 : 37-47.
65. Raymond J, Roy D, Bojanowski M et al. Endovascular treatment of acutely ruptured aneurysms of the basilar bifurcation. *J Neurosurg* 1997 ; 86 : 211-219.
66. Kuether TA, Nesbit GM, Barnwell SL. Clinical and angiographic outcomes, with treatment data, for patients with cerebral aneurysms treated with Guglielmi detachable coils : a single-center experience. *Neurosurgery* 1998 Nov ; 43(5) : 1016-25.
67. Hodes J E, Aymard A, Gobin P, Rufenacht D, Bien S, Reizine D, et al. Endovascular occlusion of intracranial vessels for curative treatment of unclippable aneurysms : report of 16 case. *J Neurosurg* 1991 ; 75 : 694-70.
68. Murayama Y, Vinuela F, Duckwiler G R, Gobin Y P, Guglielmi G. embolisation of incidental cerebral aneurysms by using the Guglielmi detachable coil system. *J Neurosurg* 1999 ; 90 : 207-14.

69. Vinuela F, Duckwiler G, Mawad M. Guglielmi detachable coil embolization of acute intracranial aneurysm : perioperative anatomical and clinical outcome in 403 patients. *J Neurosurg* 1997 ; 86 : 474-82.
70. Vanninen R, Koivisto T, Saari T, Hernesniemi J, Vapalahti M. Ruptured intracranial aneurysms: acute endovascular treatment with electrolytically detachable coils- prospective randomized study. *Radiology*. 1999 May ; 211(2) : 306-8.
71. Regli L, Uske A, de Tribolet N. Endovascular coil placement compared with surgical clipping for the treatment of unruptured middle cerebral artery aneurysms: a consecutive series. *J Neurosurg* 1999 Jun ; 90(6) : 1025-30.
72. Byrne JV, Sohn MJ, Molyneux AJ, Chir B. Five-year experience in using coil embolization for ruptured intracranial aneurysms: outcomes and incidence of late rebleeding. *Neurosurg*. 1999 Aug ; 91(2) : 352-3.
73. Flamm ES, Grigorian AA, Marcovici A. Multifactorial analysis of surgical outcome in patients with unruptured middle cerebral artery aneurysms. *Ann Surg* 2000 Oct ; 232 : 570-5.
74. Marchal J C, Iescure J P, Bracard S, Auque J, Hepner H, Audibert G, Hummer M, Picard L. Hémorragies sous arachnoidiennes par rupture anévrismale. Chirurgie ou embolisation ? *Ann Fr Anesth Réanim* 1996 ; 15 342-347.
75. Suzuki J, Yoshimoto T, Kayama T : Surgical treatment of middle cerebral artery aneurysms. *J Neurosurg* 1984 ; 61 : 17-23.
76. Cognard C, Weill A, Spelle L, Piotin M, Castaings L, Rey A, et al. Long term angiographic follow-up of 169 intracranial berry aneurysms occluded with detachable coils. *Radiology* 1999 ; 212 : 348-56.
77. Heiskanen O, Poranen A, Kuurne T, Valtonen S. Kaste M: Acute surgery for intracerebral haematomas caused by ruptured of an intracranial arterial aneurysm : a prospective randomised study. *Acta Neurochir ( Wien )* 1993 ; 122 : 1-10.

78. Saveland H, Hillman J, Brandt L, Edner G, Jakobsson K E, Algiers G. Overall outcome in aneurysmal subarachnoid hemorrhage : a prospective study from neurosurgical units in Sweden during a 1-year period. *J Neurosurg* 1992 ; 76 : 729-734.
79. George B, Aymard A, Gobin P, Merland J, Mourier K. Traitement endovasculaire des anévrismes intracrâniens. Intérêt et perspective d'après une série de 92 cas. *Neurochirurgie* 1990 ; 36 : 273-278.
80. Hope JK, Byrne JV, Molyneux AJ. Factors influencing successful angiographic occlusion of aneurysms treated by coil embolization. *AJNR Am J Neuroradiol* 1999 ; 20(3) : 391-9.
81. Malisch TW, Guglielmi G, Vinuela F, Duckwiler G, Gobin YP, Martin NA, Frazee JG. Intracranial aneurysms treated with the Guglielmi detachable coil: midterm clinical results in a consecutive series of 100 patients. *J Neurosurg* 1997 ; 87(2) : 176-83.
82. Drake C G, vanderlinden R G. The late consequences of incomplete surgical treatment of cerebral aneurysms. *J Neurosurg* 1967 ; 27 : 226-38.
83. Feuerberg I, Lindquist C, Lindquist M, Steiner L. Natural history of post operative aneurysm rests. *J Neurosurg* 1987 ; 66 : 30-4.
84. Nakahara I, Taki W, Nishi O, Kikuchi H. Treatment of giant anterior communicating artery aneurysm via endovascular approach using detachable balloons and occlusive coils. *AJNR* 1990 ; 11 : 1195-1197.
85. Yasui N, Suzuki A, Nishimura H, et al. Long-term follow-up study of unruptured intracranial aneurysms. *Neurosurgery* 1997 ; 40 : 1155-1159.
86. Wirth FP, Laws E R, Piegras D, et al. Surgical treatment of incidental aneurysms. *Neurosurgery* 1983, 12 ; 507-511.



# ANNEXES

TABLEAU 1

série "Rompus, non Rompus" - endovasculaire (et / ou NRC)											
ETUDE				PATIENT			ANEVRYSME				
auteur	étude	type traitement	durée suivi	nombre	âge (ans)	ratio h/f	type	localisation	taille du sac		
							***	**	*	EDV en %	NRC en %
VANNINEN 1999	rétrospective randomisée	clips 52% coils 48 %	1995 / 1997	109 (19 ACM)	49 + / - 14,7	1 / 1,1	R	ANT (90%) 17,43% ACM	P + M L G	100 0 0	98 2 0
KUETHER 1998	rétrospective prospective	coils 100 %	1992 / 1996	74	NP	1/2,3	R / NR 40 % / 60 %	ANT (53 %) 4,05 % ACM	P + M L G	60 37 3	
BYRNE 1999	rétrospective	coils 100 %	1992 / 1997	317	50,7	1 / 1,52	R	ANT (65 %) 30 % ACM	P + M L G	66,9 31 1,9	
MURAYAMA 1999		coils 100 %	1991 / 1998	115	51 (13 - 80)	1 / 3,8	R / NR 28 % / 72 %	ANT (73 %) 13 % ACM	P + M L G	73 22 5	
VINUELA 1997	prospective	coils 100 %	1990 / 1995	403	58	1 / 2,3	R	ANT (43 %) 2,7 % ACM	P + M L G	60,8 35 4,5	
NOTRE SERIE	rétrospective	coils 92,5 %	1990 / 2001	202	49 + / - 1	1 / 2	R / NR 44% / 55,6%	ANT + POST 20,5%	P + M L G	86 7 7	

\* P = petits - M = Moyens - L = Large - G = Géants

\*\* ANT = circulation antérieure

\*\*\* R / NR = Rompus / Non Rompus



série chirurgicale				TABLEAU 1 - bis							
ETUDE				PATIENT			ANEVRYSME				
auteur	étude	type traitement	durée suivi	nombre	âge	ratio h/f	type	localisation	taille du sac		
									*	EDV en %	NRC en %
RINNE 1996	prospective	clips 100 %	1977 -1992	1341 561 ACM	49	1 / 1,55	R / NR	43 % ACM [690 anévrysmes]	P + M L G		72 45 9
FLAM 2000	retrospective	clips 100 %	1988 - 1999	93			NR	100 % ACM [101 anévrysmes]			
<b>série "non rompus"</b>											
REGLI 1999	prospective non randomisée	clips 62 % coils 38 %	1993 - 1997	30	45,2 (+ / - 9)	2 / 1	NR 34	100 % ACM [34 anévrysmes]	P + M L G	au total 85 11 3	
ISUIAI 1998	rétrospective	clips 85 % coils 15 %		1449	52 (9 - 87)	1 / 3,2	NR	585 ACM	P M L G	rétrospective	
										isolés	ANTC. HSA
										32,7	61,2
										25,6	27,6
	prospective non randomisée multicentrique	prospective (fortuits)									
		isolés	ANTC. HSA								
426 ACM	P M L G	16,0 32,8 43 7,1	33 40,5 25 1,5								

\* P = petits - M = Moyens - L = Large - G = Géants

\*\* ANT = circulation antérieure

\*\*\* R / NR = Rompus / Non Rompus



TABLEAU 2

AUTEUR	EVALUATION PRE-OPERATOIRE						EVALUATION POST-OPERATOIRE					
	SCORES						DELAI TRAITEMENT	GOS sortie	Résultat angiographique Initial			durée suivi
	Hunt et Hunter			Fischer					stade	NRI en %	NCR en %	
	stade	NRI en %	NRC en %	stade	NRI en %	NRC en %						
VANNINEN	1 - 2	59 23 17,3	63 24 13	0-2 3-5	38,4 61,6	38,6 61,4	< 72 H	non précisé	I II III échec	44 28 5 10	75 15 3 0	3 mois
KUETHER	1 - 2 3	52 16 32		non précisé					non précisé	bon = 76 % modéré = 4 % décès = 15 %	I II III	
BYRNE	1 2 3 4 5	51,1 24,6 13,6 6,9 3,8		non précisé			< 30 J	bon = 51,4 % modéré = 38 % sévère = 10,5 %	non précisé			1,1 an
MURAYAMA	non précisé						< 72 H (83 %) > 72 H (17 %)	non précisé	I II échec	63 32 5		1,3 an
VINUELA	1 - 2 3 4 - 5	46,5 30 23,5		non précisé			< 48 H (36,5 %) < 15 j (63,5 %)	non précisé	I II III échec	49,8 38,9 5,4 5,7		non précisé
RINNE	1 - 2 3 4 - 5			non précisé			non précisé	54 27 18	non précisé			non précisé

TABLEAU 2 - bis

AUTEUR	EVALUATION PRE-OPERATOIRE						EVALUATION POST-OPERATOIRE					
	SCORES						DELAI TRAITEMENT	GOS sortie	Résultat angiographique Initial			durée suivi
	Hunt et Hunter			Fischer					stade	NRI en %	NCR en %	
	stade	NRI en %	NRC en %	stade	NRI en %	NRC en %						
FLAMM	<i>non précisé</i>											
REGLI	<i>non précisé</i>						de 50 à 87,5 % de GOS1	6 % d'occlusions totales NRI 11 échecs) 94 % d'occlusions NRC (21 cas d'emblée)				
ISUIAI	<i>non précisé</i>						décès post-chirurgie de 0 à 2,3 % handicaps fonctionnels de 13 à 15 % morbi-mortalité de 13,6 à 17,5 %					

Notre série	1 - 2	60,2		1 - 2	22,8		< 72 H	bons = 87 % modérés = 5 % sévères = 3 % np = 5 %	I	30		5 ans
	3	10,8		3	14,4	II			50,3			
	4 - 5	19,2		4 - 5	37,3	III			15,9			
								échec	4,4			
								DPE	16			

TABLEAU 3

auteurs	COMPLICATIONS en %			morbidité en %	mortalité en %		EVOLUTION				
	perforation sac	accident thrombo- embolique	divers		GOS			résultats			
					initiale	évolutive	critère	NRI en %	NRC en %	stade	
VANNINNEN	non précisé 9 complications dont 4 sur l'ACM			8,26	11		bons	42	45	à 3 mois	
							modérés	4	6	R - I	44%
							sévères	6	6	R - II	17%
										R - III	3,80%
KUETHER	2,1	6,5 AVC par embolie	7 protrusions de coils	9	8		2 décès par rupture per tt 11 décès lors du suivi 78 % état indépendant			60 % R. stables 10 à 37 % Recanalisations 2,9 % de Resaignements	
BYRNE	5 renseignements dont 2 sur l'ACM				4,3%		85,3 % de résultats stables 14,7 % de résultats modifiés			non précisé	
MURAYAMA	7	5 2 ACM	1 protrusion de coils	40	0		non précisé			non précisé	
VINUELA	2,7	2,48	occl. Art. = 2,9  migration = 0,5  vasospasme = 2	9 1,74 % = lié à la technique 4,5 % lié à l'HSA	8		42 % de stables (GOS 1 + 2) 12 % de dégradations			2,2 % de renseignements	
RINNE		10 cas	49 renseignements précoces 14 renseignements précoces	non précisé							
FLAMM				7,5	0						

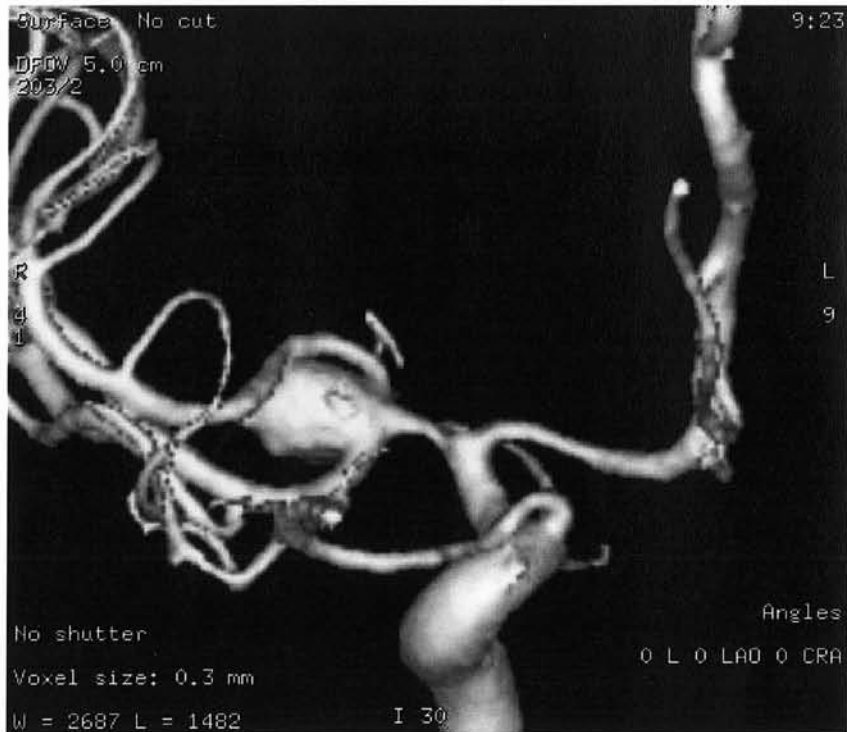
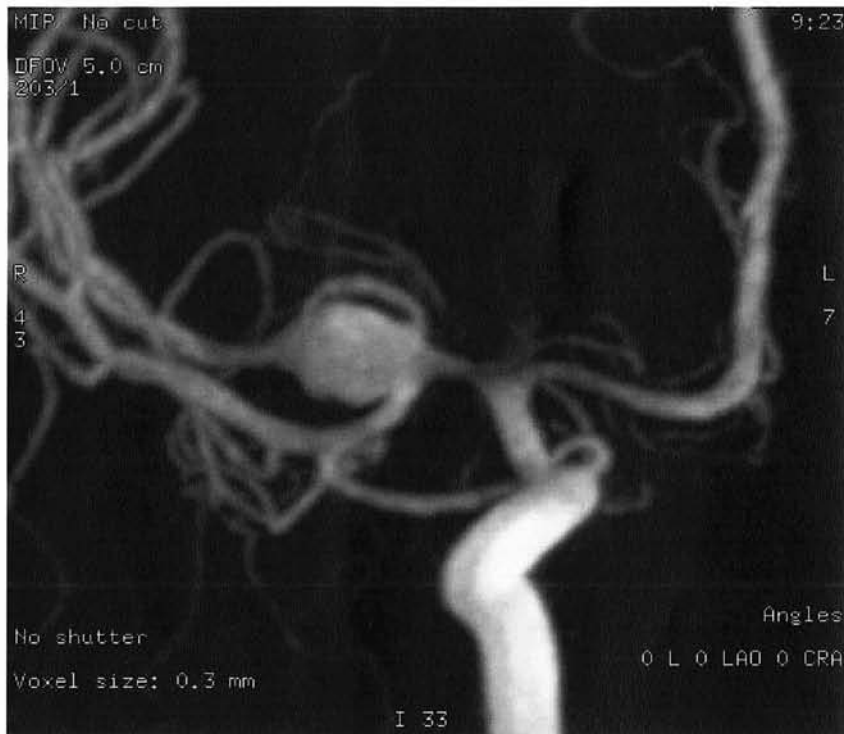TABLEAU 3 - bis

auteurs	COMPLICATIONS en %			morbidité en %	mortalité en %		EVOLUTION			
	perforation sac	accident thrombo- embolique	divers		GOS		résultats			
					initiale	évolutive	critère	NRI en %	NRC en %	stade
REGLI	<i>non précisé</i>	3 % NRC + 1 cas régressif NRI	<i>non précisé</i>	3 NRC > NRI	0	bons = 85 % sévères = 5 %	<i>non précisé</i>			
ISUIAI	<i>non précisé</i>			13,1 à 15,7 %	1 à 3,8 % (à 1 an)	handicaps fonctionnels 12 % fortuits, isolés 12 % fortuits + ATCD HSA				
Notre série	1,6%	4,2%	AVC (4,8%) Migration de coils	4,2%	4,6%	83 à 91 % de GOS 1	*57 à 66 % d'occlusions stables *4 resaignements			

## **Présentation d'un anévrisme de l'artère cérébrale moyenne (iconographies)**

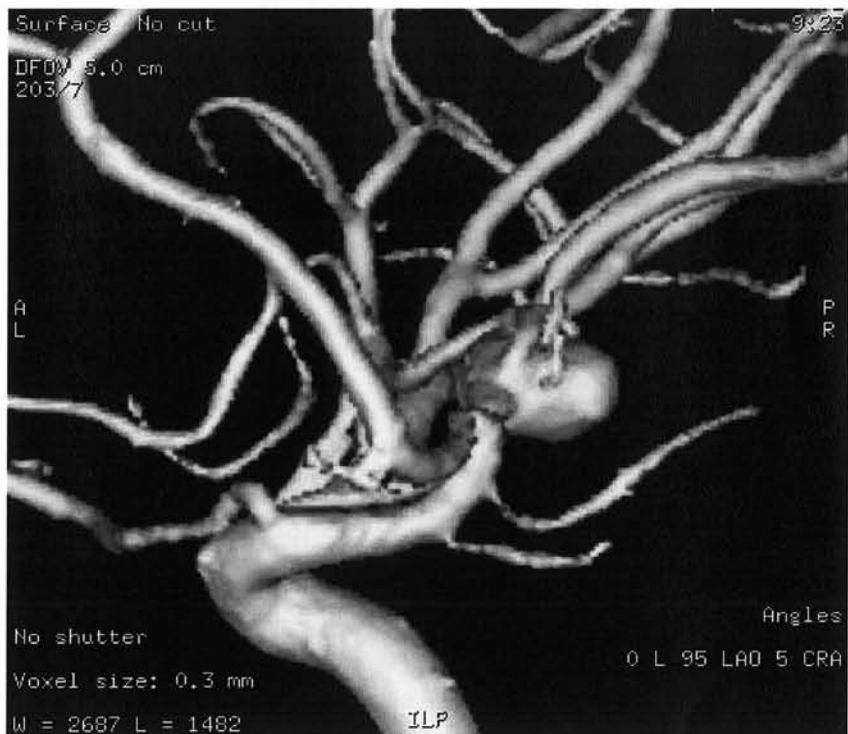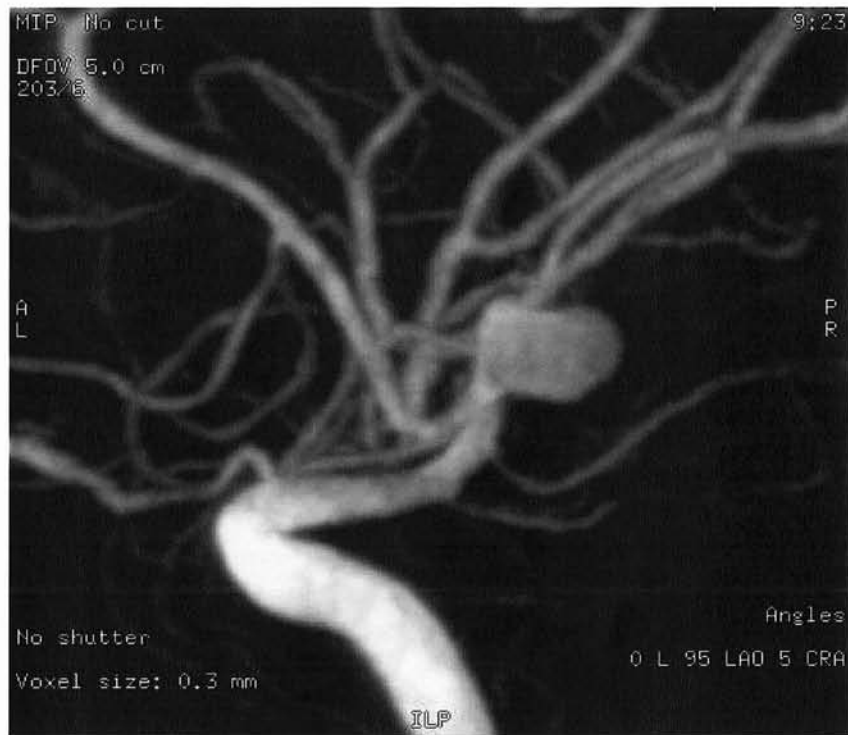Cet anévrisme a été révélé par une hémorragie sous-arachnoïdienne.

Cette iconographie souligne les difficultés posées par les anévrismes dans cette localisation et l'intérêt de réaliser une angiographie tridimensionnelle : SSD ( surface shaded display) et MIP (maximum intensity projection)



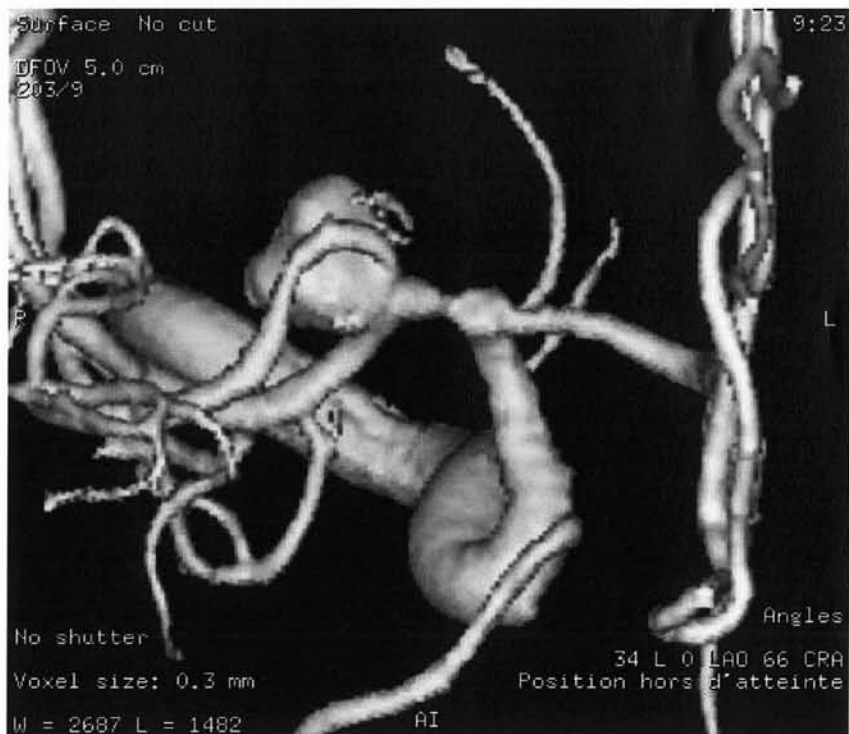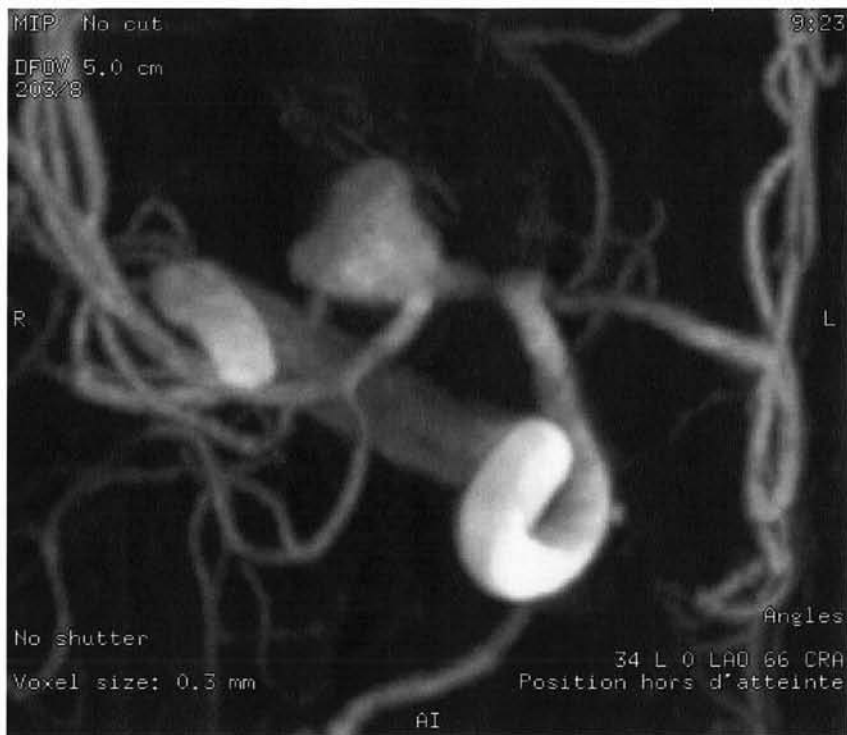### Incidence de face en angiographie tridimensionnelle :

- Localisation de l'anévrisme sur la bifurcation sylvienne droite
- Evaluation de l'angioarchitecture : sac anévrismal de taille moyenne ( 4-10 mm) et ratio collet /sac ( \_ à 1)



### **Incidence de profil en angiographie tridimensionnelle :**

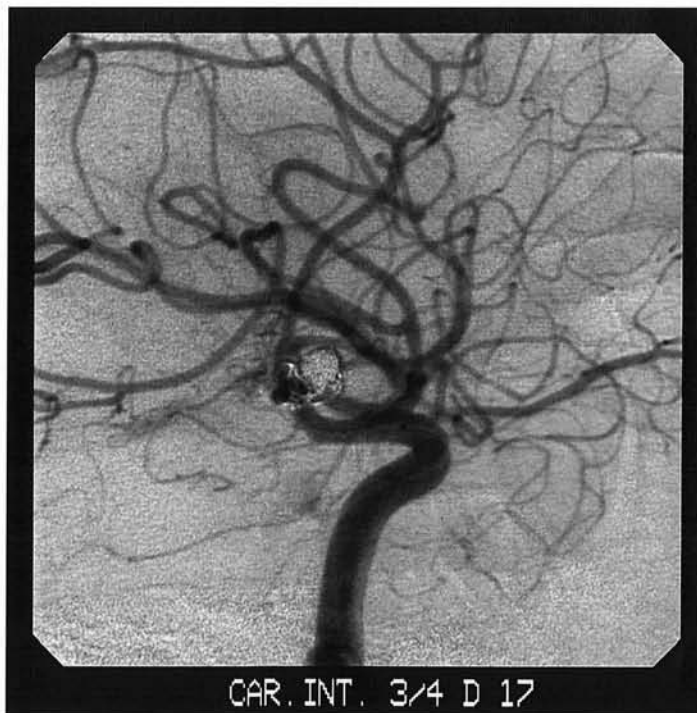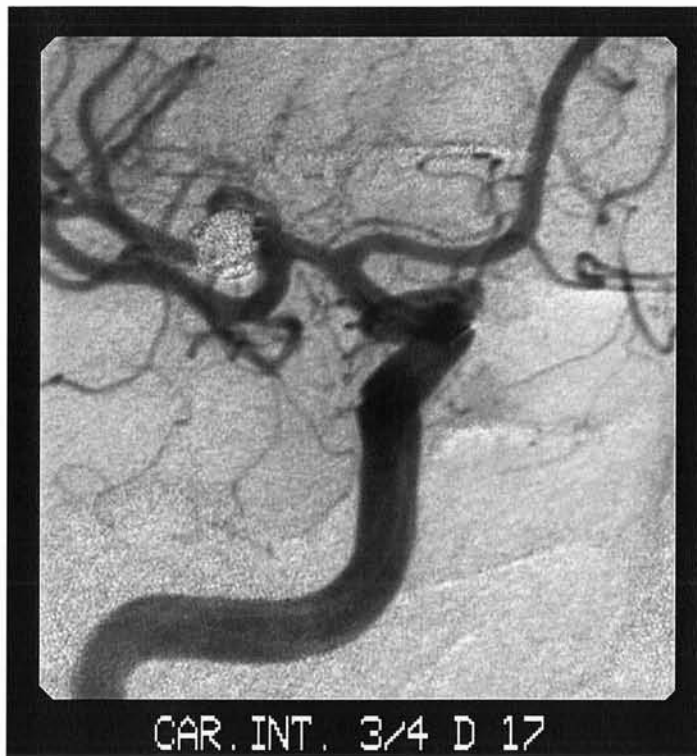Vue en 3D SSD de profil qui met en évidence le départ d'une branche au niveau du collet anévrismal, non individualisable sur la vue 3D MIP.



**Incidence en vue supérieure en angiographie tridimensionnelle :**

Vue supérieure 3D SSD confirme la naissance d'une petite branche collatérale en regard du collet.





**Incidence 2D post-thérapeutique en vue de profil droit en 3 / 4 :**

- Exclusion complète du sac anévrismal.
- Bonne perméabilité des branches sylviennes distales droites.

VU

NANCY, le 13 septembre 2002  
Le Président de Thèse

Professeur L. PICARD

NANCY, le 16 septembre 2002  
Le Doyen de la Faculté de Médecine

Professeur J. ROLAND

AUTORISE À SOUTENIR ET À IMPRIMER LA THÈSE

NANCY, le 23 septembre 2002

LE PRÉSIDENT DE L'UNIVERSITÉ DE NANCY 1

Professeur C. BURLET



## RÉSUMÉ DE LA THÈSE

Propos : Le but de ce travail est d'évaluer la stabilité de l'occlusion des anévrismes de l'artère cérébrale moyenne et la prévention du resaignement après traitement endovasculaire.

Matériels et méthodes : Cette étude rétrospective porte sur 174 patients porteurs de 202 anévrismes. Après discussion multidisciplinaire, un traitement endovasculaire a été privilégié en première intention.

Le suivi clinique et angiographique a été réalisé, à 6 mois, 1, 3 et 5 ans.

Résultats : Sur 187 anévrismes proposés à un traitement endovasculaire 84 % ont bénéficié de cette procédure, avec 80 % d'occlusions satisfaisantes ; 16% de décision de ne pas traiter de façon immédiate ont été prises.

La stabilité de l'occlusion anévrysmale est indiscutable, particulièrement pour les petits anévrismes, à collet étroit.

26 complications, de gravité variable, per et post-thérapeutiques ont été recensées. Sur les 111 patients, suivis à un an, le risque de resaignement est évalué à 0,32 % par an.

La morbidité globale est faible (4,2 %) ; la mortalité globale est de 4,2 % (8 patients), dont 1,6 %, imputables à la technique.

Conclusion : La qualité des résultats obtenus, leur pérennité, et le faible taux de morbidité-mortalité, justifient l'attitude thérapeutique pour ces anévrismes qui sont encore souvent considérés comme des indications chirurgicales.

Parallèlement, le traitement des anévrysmes non rompus de l'artère cérébrale moyenne, pour lesquels la morbidité est extrêmement faible, justifie également une telle attitude.

---

**TITRE EN ANGLAIS** : Endovascular coil placement for the treatment of middle cerebral artery aneurysms : a retrospective study of 174 patients with 202 aneurysms.

---

**THÈSE : MÉDECINE SPÉCIALISÉE - ANNÉE 2002**

---

**MOTS CLEFS**: Anévrismes intracrâniens rompus - non rompus - artère cérébrale moyenne - clip - coil endovasculaire - traitement endovasculaire.(1)

---

### INTITULÉ ET ADRESSE DE L'U.F.R.

Faculté de Médecine de Nancy  
9, avenue de la Forêt de Haye  
54505 VANDOEUVRE LES NANCY Cedex

(1) Déterminés par le Candidat en liaison avec la bibliothèque universitaire.