



HAL
open science

Réhabilitation orale et implants dentaires après un cancer ORL.

Marie Kiletzky

► **To cite this version:**

Marie Kiletzky. Réhabilitation orale et implants dentaires après un cancer ORL.. Sciences du Vivant [q-bio]. 2011. hal-01738905

HAL Id: hal-01738905

<https://hal.univ-lorraine.fr/hal-01738905>

Submitted on 20 Mar 2018

HAL is a multi-disciplinary open access archive for the deposit and dissemination of scientific research documents, whether they are published or not. The documents may come from teaching and research institutions in France or abroad, or from public or private research centers.

L'archive ouverte pluridisciplinaire **HAL**, est destinée au dépôt et à la diffusion de documents scientifiques de niveau recherche, publiés ou non, émanant des établissements d'enseignement et de recherche français ou étrangers, des laboratoires publics ou privés.



AVERTISSEMENT

Ce document est le fruit d'un long travail approuvé par le jury de soutenance et mis à disposition de l'ensemble de la communauté universitaire élargie.

Il est soumis à la propriété intellectuelle de l'auteur. Ceci implique une obligation de citation et de référencement lors de l'utilisation de ce document.

D'autre part, toute contrefaçon, plagiat, reproduction illicite encourt une poursuite pénale.

Contact : ddoc-theses-contact@univ-lorraine.fr

LIENS

Code de la Propriété Intellectuelle. articles L 122. 4

Code de la Propriété Intellectuelle. articles L 335.2- L 335.10

http://www.cfcopies.com/V2/leg/leg_droi.php

<http://www.culture.gouv.fr/culture/infos-pratiques/droits/protection.htm>

**REHABILITATION ORALE ET IMPLANTS
DENTAIRES APRES UN CANCER ORL.**

SOMMAIRE

INTRODUCTION

RAPPELS

**LIMITE DE LA PROTHESE MAXILLO FACIALE
CLASSIQUE**

**L'IMPLANTOLOGIE ENDO BUCCALE APRES
CANCEROLOGIE DES VADS**

**REHABILITATION ORALE IMPLANTO-
PROTHETIQUE APRES CANCEROLOGIE DES VADS**

CAS CLINIQUES

CONCLUSION

TABLE DES MATIERES

INTRODUCTION

RAPPELS

1-Rappels sur les cancers ORL et leurs traitements (chirurgie, chimiothérapie, radiothérapie)	12
<i>1.1-Epidémiologie</i>	12
<i>1.2-Classification</i>	12
<i>1.3-Diagnostic</i>	13
<i>1.4-Facteurs de risque</i>	13
<i>1.5-Pronostic</i>	14
<i>1.6-Traitement</i>	15
2-Définition et indications d'une prothèse maxillo faciale	15
3-Les différents types de PMF et leurs buts esthétiques et fonctionnels (mastication, phonation, déglutition)	16

LIMITE DE LA PROTHESE MAXILLO FACIALE CLASSIQUE

1-Problèmes liés à l'environnement buccal	19
<i>1.1-Conséquences de la chirurgie</i>	19
1.1.1- <u>Modification du support ostéo muqueux</u>	19
1.1.1.1-Exérèse tumorale	19
1.1.1.2-Chirurgie réparatrice	19
1.1.2- <u>Curage ganglionnaire</u>	20
<i>1.2-Conséquences de la radiothérapie</i>	20
1.2.1- <u>Radiothérapie externe (cobaltothérapie)</u>	21
1.2.1.1-Conséquences ORL	22
- <u>Sur l'épithélium et la peau</u>	22
L'érythème cutané	22
L'épidermite ou hyperpigmentation	23
Les télangiectasies	24
La dépilation	24
Le jabot sous-mentonnier	24
- <u>Sur les muqueuses</u>	24
La mucite	24
- <u>Sur les muscles et les articulations temporo-mandibulaires</u>	25
Le trismus	25
- <u>Sur les glandes salivaires</u>	26
La xérostomie	26
Les effets associés à la xérostomie	27

- <u>Sur le parodonte</u>	27
- <u>L'atteinte du système vasculaire</u>	27
- <u>L'altération du goût ou l'hypoguesie</u>	28
- <u>Les atteintes nerveuses</u>	28
1.2.1.2-Conséquences dento-maxillaires	28
- <u>Sur les dents : les caries post radiques</u>	28
- <u>Sur le tissu osseux : l'ostéoradionécrose</u>	29
Incidence	29
Localisation	29
Classification	29
Physiopathologie	30
Facteurs de risques	30
Facteurs déclenchants	30
Aspects cliniques	30
Aspects radiographiques	31
1.2.2- <u>Curiethérapie ORL</u>	32
1.2.3- <u>Conclusion</u>	33
1.3-Conséquences de la chimiothérapie	34
1.3.1- <u>La mucite et la stomatite</u>	34
1.3.2- <u>Les infections</u>	35
1.3.3- <u>Les hémorragies</u>	35
1.3.4- <u>La xérostomie</u>	36
1.3.5- <u>La neurotoxicité</u>	36
1.3.6- <u>Conclusion</u>	36
1.4-Conséquences des traitements par bisphosphonates	36
1.4.1- <u>Définition</u>	36
1.4.2- <u>Indications</u>	36
1.4.3- <u>Ostéochimionécrose des maxillaires et bisphosphonates</u>	37
1.4.3.1-Facteurs de risque de survenue	37
- <u>Les actes invasifs</u>	38
- <u>L'état buccal inflammatoire</u>	38
- <u>Les facteurs généraux</u>	38
- <u>Les facteurs locaux</u>	38
- <u>Les facteurs pharmacodépendants</u>	38
- <u>Les facteurs favorisants qui n'ont pas été confirmés avec certitude</u>	38
1.4.3.2-Aspects cliniques	38
1.4.3.3-Incidence	40
1.4.3.4-Bisphosphonates et implants dentaires en terrain non Irradié	40
- <u>Par voie orale</u>	41
- <u>Par voie intraveineuse</u>	41
- <u>Conclusion</u>	41
1.4.3.5-Bisphosphonates et implants dentaires en terrain irradié	41
1.4.3.6-Prise en charge	42
- <u>Les patients candidats à un traitement par bisphosphonates sans signe d'ostéoradionécrose des maxillaires</u>	42
- <u>Les patients traités par bisphosphonates sans évidence d'ostéonécrose des maxillaires</u>	42
- <u>Les patients traités par bisphosphonates atteints d'une ostéonécrose des maxillaires avérée</u>	42

1.3.4.7-Conclusion	43
2-Conséquences sur la réalisation et la conception d'une prothèse conventionnelle	43
2.1-Perturbation de l'équilibre prothétique	43
2.1.1-Rétention	43
2.1.2-Stabilisation	44
2.1.3-Sustentation	44
2.2-Conséquences fonctionnelles	45
2.2.1-Troubles de l'alimentation	45
2.2.2-Troubles de la phonation	45
2.2.3-Problèmes occlusaux	45
2.2.4-Altération des cycles masticatoires	46
2.3-Conséquences morphologiques	48
2.4-Conclusion	48

<h2 style="margin: 0;">L'IMPLANTOLOGIE ENDO-BUCCALE APRES CANCEROLOGIE DES VADS</h2>
--

1-Rappels sur l'ostéointégration	50
1.1-Définitions	50
1.2-Critères cliniques	51
2-Spécificité de la chirurgie implantaire en cancérologie des VADS (en particulier en terrain irradié)	52
2.1-Sélection rigoureuse des patients	52
2.1.1-Critères psychologiques	52
2.1.2-Antécédents du patient	52
2.1.3-Bilan clinique	53
2.1.4-Bilan radiographique	54
2.1.5-Examen pré prothétique : le guide radiologique	54
2.2-Choix du type d'implant : paramètres classiques de choix	55
2.2.1-La morphologie	55
2.2.2-Les dimensions	56
2.2.2.1-Le diamètre	56
2.2.2.2-La longueur	56
2.2.3-Le type de connexion	56
2.3-Choix du site implantaire : critères de choix spécifiques	57
2.3.1- Données de radiothérapie : dose et champs d'irradiation	57
2.3.2- Lit osseux implantaire potentiel	58
2.3.2.1- Os natif	58
2.3.2.2-Os greffé	59
AU MAXILLAIRE	59
-Principales techniques de greffe	59
-Les greffes traditionnelles	60

<i>-Transplants micro-anastomosés</i>	60
Lambeau de fibula	60
Lambeau de crête iliaque	60
Lambeau antébrachial avec segment osseux radial	60
Lambeau scapulaire	60
Lambeau libre comportant un transfert costal	61
<i>-Est-ce un bon lit implantaire ?</i>	61
A LA MANDIBULE	61
<i>-Lambeau libre de fibula micro anastomosé</i>	62
<i>-Lambeau de crête iliaque</i>	62
2.3.3- <u>Délai d'implantation par rapport aux traitements carcinologiques</u>	63
2.3.3.1-Implantation avant radiothérapie	63
2.3.3.2-Implantation pendant la chirurgie d'exérèse	63
2.3.3.3-Implantation après traitements carcinologiques	64
2.4-Mise en place	64
2.4.1- <u>Quelle anesthésie ?</u>	64
2.4.2- <u>Protocole de mise en place</u>	64
2.4.4.1-Phase pré chirurgicale	64
2.4.4.2-Phase chirurgicale	64
2.4.4.3-Phase post-chirurgicale	65
2.4.3- <u>Mise en charge différée de l'implant</u>	65
2.4.4- <u>Gestion des tissus mous</u>	65
2.4.4.1-Cahier des charges	65
2.4.4.2-Indications	66
<i>-Gestion du vestibule</i>	66
<i>-Gestion du problème infectieux</i>	66
2.4.4.3-Protocole	67
<i>-Lors de la mise en place des implants sous anesthésie générale</i>	67
<i>-Lors de la mise en charge des implants sous anesthésie locale</i>	67
2.4.5- <u>L'oxygénothérapie hyperbare (OHB)</u>	68
2.4.5.1-Définition	68
2.4.5.2-Le but de l'OHB	68
2.4.5.3-Les effets de l'OHB	68
2.4.5.4-Les indications	69
2.4.5.5-Quelques études	69
2.4.5.6-Conclusion	69

<p>REHABILITATION ORALE IMPLANTO- PROTHETIQUE APRES CANCEROLOGIE DES VADS</p>
--

1-Spécificité de la prothèse orale implantaire en cancérologie des VADS (particulièrement en terrain irradié)	71
<i>1.1-A la mandibule</i>	71
1.1.1- <u>Indications</u>	71
1.1.2- <u>Mise en place des implants</u>	71
1.1.3- <u>Réhabilitation prothétique</u>	72
1.1.3.1-Prothèse amovible supra-implantaire	72
- <u>Les attachements magnétiques</u>	72
- <u>Les boutons pressions</u>	73
- <u>Les barres de conjonctions</u>	73
1.1.3.2-Prothèse fixée scellée ou transvissée	74
<i>1.2-Au maxillaire</i>	75
1.2.1- <u>Indications</u>	75
1.2.2- <u>Mise en place des implants</u>	75
1.2.3- <u>Réhabilitation prothétique</u>	75
2-Echecs ou réussites	77
<i>2.1-Survie implantaire sur un os natif</i>	77
<i>2.2-Survie implantaire sur un os greffé</i>	78
2.2.1- <u>Greffon de crête iliaque</u>	79
2.2.2- <u>Greffon de fibula</u>	79
2.2.3- <u>Greffon de costal</u>	79
2.2.4- <u>Conclusion</u>	80
<i>2.3-Succès prothétique</i>	80
3-conclusion	80

CAS CLINIQUES

1-Cas clinique n°1	82
2-Cas clinique n°2	84
3-Cas clinique n°3	87

CONCLUSION

BIBLIOGRAPHIE

LISTE DES FIGURES

INTRODUCTION

De nos jours, la part de cancers et notamment celle des cancers des voies aérodigestives supérieures ne cessent **d'augmenter en France**.

L'association radio-chirurgicale constitue la modalité thérapeutique curative la plus efficace. Cependant ces thérapeutiques entraînent un cortège de **complications d'ordre local et général**. En effet, les conséquences de la radiothérapie sont très importantes et peuvent aller jusqu'à l'ostéoradionécrose. Quant à la chirurgie d'exérèse, elle occasionne d'importantes pertes de substance.

L'obtention d'une **restauration prothétique** amovible ou fixe **stable et fonctionnelle** selon les procédés conventionnels s'avère alors **compromise** du fait des altérations tissulaires post-radiques et des dégâts structuraux post-chirurgicaux.

C'est pourquoi, face aux échecs des prothèses classiques, l'implantologie orale doit être prise en considération dans l'arsenal thérapeutique ayant pour but la réhabilitation orale de nos patients.

Tout d'abord considérée comme une contre-indication formelle, l'implantologie en terrain irradié se développe sur l'animal puis sur l'homme depuis 1985.

La première partie de ce travail se focalisera sur des rappels concernant les cancers ORL, leurs traitements ainsi que leurs conséquences sur la cavité orale.

Puis après avoir décrit les limites de la réhabilitation prothétique classique, nous exposerons l'apport indispensable de l'implantologie orale ainsi que son protocole spécifique aux patients atteints de cancers, suivi de la réhabilitation supra-implantaire fonctionnelle et esthétique ayant pour objectif **la réintégration sociale de nos patients et l'amélioration de leur qualité de vie.**

Nous terminerons par quelques cas cliniques afin d'illustrer ces propos.

RAPPELS

1-Rappels sur les cancers ORL et leurs traitements (chirurgie, chimiothérapie, radiothérapie)

Sources : [28], [65], [153], [134]

1.1-Epidémiologie

Les cancers des voies aérodigestives supérieures représentent 10% de l'ensemble des cancers et son taux de mortalité est de l'ordre de 70% à 5 ans. Il se place en troisième position des cancers en France, ce qui représente environ 15 000 à 18 000 nouveaux cas par an. Ce nombre est malheureusement en constante augmentation.

Ces cancers touchent majoritairement les hommes de plus de cinquante ans mais la prédominance masculine a tendance à régresser progressivement car la population de femmes fumeuses ne cesse d'augmenter.

Cela représente donc en enjeu de santé publique majeur non négligeable pour toutes les professions concernant la sphère oro-faciale, dont les chirurgiens dentistes.

1.2-Classification

Ces cancers se classifient en trois groupes distincts :

- nasopharynx (rhinopharynx, cavum)
- fosses nasales et cavités naso-sinusiennes
- pharynx, larynx et cavité buccale dont la première localisation est la langue

puis la gencive, le plancher, les joues, les lèvres, les maxillaires, le palais dur et mou, la commissure intermaxillaire. [65]

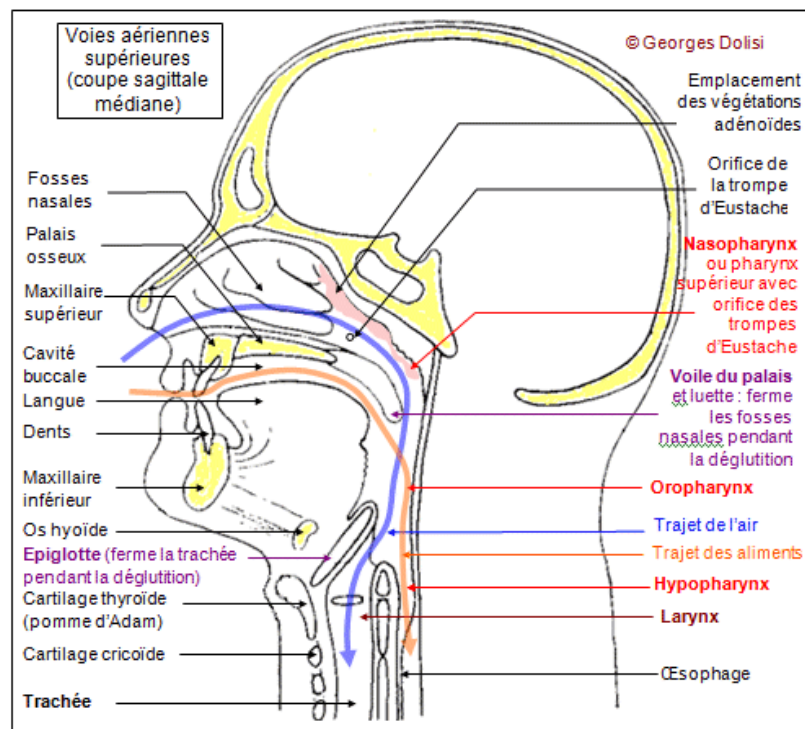


Figure 1. Schéma des voies aéro-digestives supérieures.

George Dolisi. [Site internet n°1]

Les cancers des VADS sont des carcinomes épidermoïdes dans 90% des cas. La fraction restante comporte pour une large part les adénocarcinomes développés à partir des glandes salivaires accessoires de la muqueuse buccale.

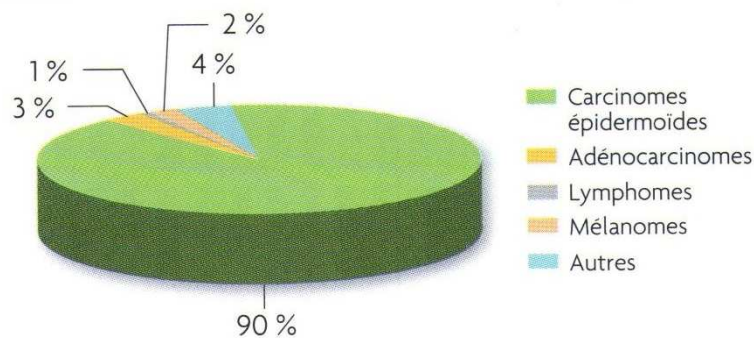


Figure 2. Répartition des cancers de la cavité buccale selon leur variabilité histologique.
Source OMS 2002 [151]

On peut répartir également ces cancers selon le sexe et sa localisation :

Sexe	Homme	Femme
Localisation		
Cavité buccale	30	60
Oropharynx	25	25
Larynx	25
Hypopharynx	10	Exceptionnel

1.3-Diagnostic

Ces cancers ont à leurs débuts une symptomatologie très discrète, se définissant plutôt comme une gêne, ce qui entraîne souvent une découverte tardive de la tumeur. L'importance d'un diagnostic précoce va alors être fondamentale. La douleur devient ensuite un signe constant, avec d'autres signes associés (dysphagie, gêne à la déglutition, troubles de la phonation). Le diagnostic de ces cancers sera basé sur un interrogatoire sérieux du patient, un examen histologique rigoureux suivi d'une biopsie, en complément d'un bilan général et dentaire du patient. Lors de l'examen clinique, on notera la couleur, l'aspect, la forme, la localisation, les dimensions, le caractère sanguinolent de la lésion. On précisera également la consistance (souple, indurée...), la mobilité et la sensibilité au toucher.

1.4-Facteurs de risque

Les facteurs de risques principaux sont :

- le tabac qui multiplie le risque par 4 ;
- l'alcool qui multiplie le risque par 2,5 ;
- l'association du tabac et de l'alcool potentialise les effets (la part attribuée à l'association des deux est estimée à 80% pour les cancers des VADS) ;
- une mauvaise hygiène bucco dentaire ;
- un état précancéreux : 5 % des lésions précancéreuses (leucoplasie, érythroplasie, papillomatose orale floride) se transforment.

- Certaines professions entraînant une exposition à risque à des poussières ou des vapeurs cancérigènes, telle que l'amiante et le nickel.
- facteur viral : EBV, HPV
- facteur géographique : le cancer du nasopharynx est principalement observé chez les migrants de l'Asie du sud-est, des Antilles et du bassin méditerranéen.

1.5-Pronostic

L'établissement d'un pronostic, nécessitera des systèmes d'appréciation standardisés universels : celui de la classification TNM (Sobin et Wittekin, 2002) qui constitue aujourd'hui la méthode la plus couramment utilisée pour classifier la dissémination des tumeurs malignes.

T : concerne la taille de la tumeur primitive.

Il permet d'évaluer l'extension locale de la tumeur aux structures adjacentes (osseuses, musculaires, vasculo-nerveuses...).

- Tx : taille de la tumeur primitive non évaluable
- T0 : tumeur non décelable
- Tis : carcinome *in situ*
- T1 : tumeur inférieure ou égale à 2 cm
- T2 : tumeur supérieure à 2 cm et inférieure à 4 cm
- T3 : tumeur supérieure à 4 cm
- T4 : extension tumorale aux structures anatomiques voisines

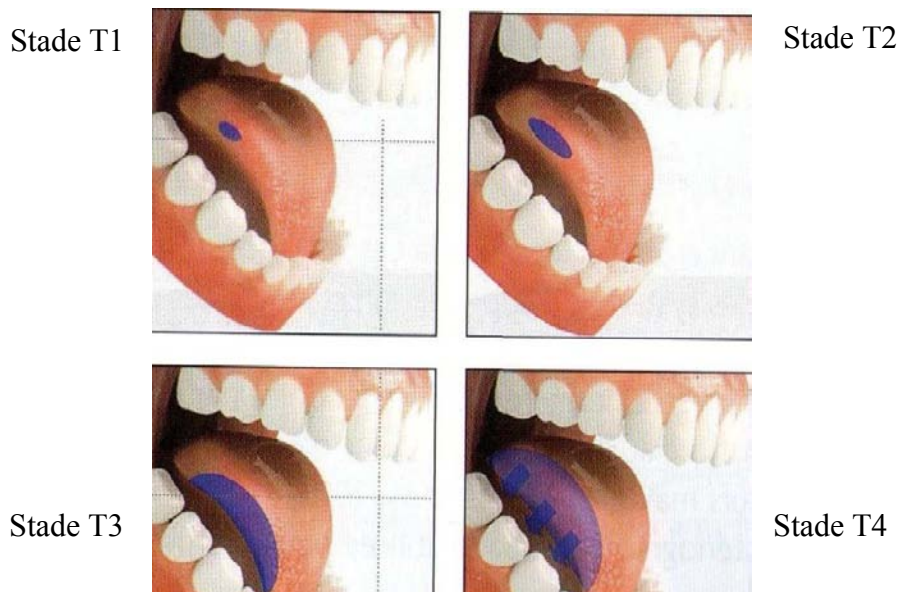


Figure 3. Illustration du stade T dans la classification TNM. [151]

N : concerne la présence ou l'absence de ganglions ou métastases lymphatiques.

Il permet d'évaluer le nombre et la taille des adénopathies suspectes de malignité.

- Nx : métastase lymphatique non évaluable
- N0 : pas de ganglions
- N1 : un ganglion homolatéral < à 3 cm
- N2 : ganglions de 3 à 6 cm
 - .N2a : unique, homolatéral
 - .N2b : multiples, homo latéraux

- .N2c : multiples, bi ou controlatéraux
- N3 : ganglions > à 6cm
 - .N3a : unique, homolatéral
 - .N3b : multiples, homo latéraux
 - .N3c : multiples, bi ou controlatéraux

M : concerne la présence ou l'absence de métastases viscérales.

Il permet d'évaluer la présence et le nombre de métastases à distance (foie, poumons...).

- Mx : métastases à distance non évaluables
- M0 : absence de métastases à distance
- M1 : présence de métastases à distance

1.6-Traitement

Les cancers de VADS posent des problèmes thérapeutiques complexes et encore mal résolus dans les tumeurs avancées. Ils sont diagnostiqués aux stades 3 et 4 (classification TNM) dans plus de 2/3 des cas.

Seul l'examen anatomopathologique confirme le diagnostic, après biopsie. Le contrôle local et cervical de la pathologie cancéreuse est difficile à obtenir.

Après la suppression totale de l'intoxication éthylo-tabagique ainsi qu'une éradication de tous les foyers infectieux dentaires, trois options thérapeutiques vont être le plus souvent combinées en fonction du stade d'évolution du cancer :

-la chirurgie tumorale et/ou ganglionnaire : elle a pour but l'éviction de la zone tumorale.

-la radiothérapie : soit externe (cobalt 60, électrons), soit de la curiethérapie (iridium 192). Son objectif étant de stériliser la zone pathologique.

- la chimiothérapie** : -soit d'induction (avant la chirurgie et/ou la radiothérapie)
 -soit adjuvante (après la chirurgie et/ou la radiothérapie)
 -soit concomitante à la radiothérapie

Actuellement, le traitement de ces cancers repose principalement sur l'association chirurgie radiothérapie, la chimiothérapie n'étant considérée comme un traitement de première intention.

Le rôle de l'odontologiste va donc être important tout au long des étapes thérapeutiques car les moyens mis en œuvre entraîneront des modifications et des complications au niveau de la sphère oro-faciale sur tous les tissus : peau, muqueuse, muscles, os, glandes salivaires, dents.

2-Définition et indications d'une prothèse maxillo faciale

La prothèse maxillo-faciale (PMF) est une discipline à part entière, souvent mal connue, qui se situe à un carrefour entre des spécialités médicochirurgicales et odontologiques. (Pomard, [130]).

On peut la définir comme un dispositif prothétique, amovible ou non, apte à remplacer tant structurellement que fonctionnellement un fragment de tissu buccal ou facial perdu lors d'événements divers : traumatismes, cancers, pathologies congénitales (fentes naso-labio-alvéolo-maxillo-vélaires par exemple).

Le but principal de cette discipline est la réhabilitation orale et/ou faciale à la fois, fonctionnelle, esthétique et psychologique et donc de redonner au patient une vie relationnelle acceptable et une intégration sociale optimale.

3-Les différents types de PMF et leurs buts esthétiques et fonctionnels (mastication, phonation, déglutition)

Discipline à part entière, la prothèse maxillo-faciale est à la fois l'art et la science de la reconstruction artificielle du massif facial dans les cas de pertes de substance acquises ou de malformations congénitales. Le principal objectif de cette discipline tend vers une réhabilitation à la fois fonctionnelle, esthétique et psychologique. (Pomard et coll. [130]). Elle se situe à un carrefour entre des spécialités médicochirurgicales et odontologiques ayant pour souci principal de redonner au patient une vie relationnelle acceptable et une intégration sociale optimale.

Son rôle et sa fonction ne peuvent se concevoir que dans le cadre d'une collaboration avec la chirurgie cervico-faciale, dans les cas fréquents de gestes d'exérèse étendue laissant des pertes de substance à reconstruire où alternativement chirurgie et prothèse doivent intervenir. Ici, ces deux disciplines ne sont pas en « compétition », mais bien au contraire mises en œuvre en complémentarité dans un souci de prise en charge optimale des patients concernés.

On distingue deux grands types de prothèse selon leur situation et en fonction de leur rôle que l'on veut leur donner.

-Les prothèses externes : dispositif à usage externe, amovible, en contact avec la peau, les muqueuses ou les dents, et destiné à une réhabilitation esthétique, fonctionnelle et psychologique.

Parmi les prothèses externes, on distingue :

- les prothèses endo-orales, situées dans la cavité buccale, soit pour des pertes de substance maxillaire, soit pour des pertes de substance mandibulaire, qui se composent surtout de prothèses dentaires amovibles adaptées à chaque cas.

- les prothèses extra-orales, situées hors de la cavité buccale, qui sont destinées à masquer des pertes de substance cutanée (pavillon de l'oreille...).

- les associations de prothèses endo- et extra-orales, mises en œuvre dans le cas de perte de substances étendues et complexes, qui jouent un rôle non négligeable sur le plan psychothérapeutique.

-Les prothèses internes ou endoprothèses : dispositif non amovible destiné à être implanté chirurgicalement dans l'organisme et assurant une contention ou une substitution en vue de permettre une réhabilitation esthétique et fonctionnelle.

Ces prothèses peuvent être de deux types différents : soit métallique, soit métalloplastique. La mise en place de ces endoprothèses est lourde et non sans risques, c'est pourquoi elles sont plus rarement utilisées et concernent plutôt des sujets âgés. En effet, pour les patients plus jeunes, la technique de greffe par lambeau est préférable, étant prothétiquement plus intéressante elle permet une meilleure qualité de vie.

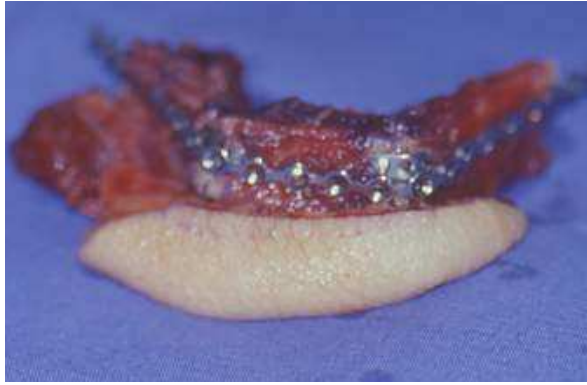
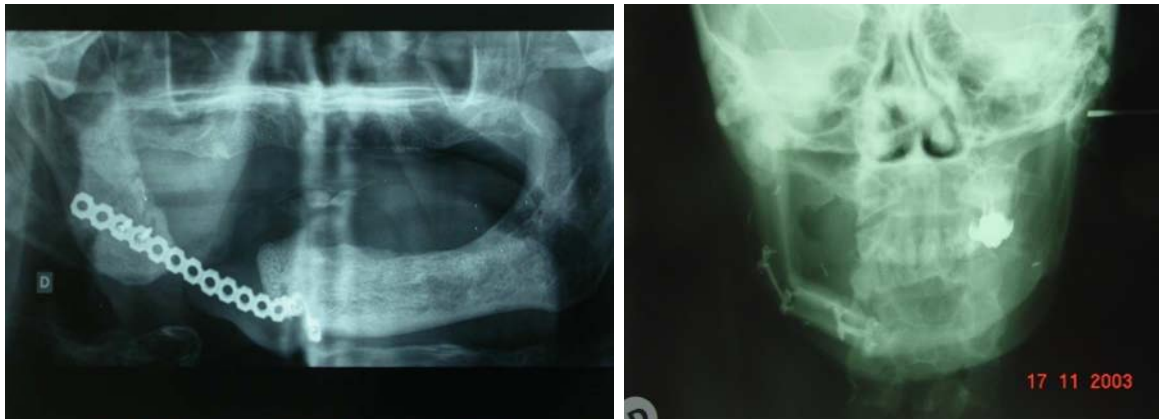

Figure 4. Lambeau de fibula micro anastomosé et plaque d'ostéosynthèse en titane



Figures 5 et 6. Résultats radiologiques d'une endoprothèse métallique rétablissant l'arche mandibulaire, versus lambeau de fibula micro anastomosé de l'angle mandibulaire droit.
(Source : Docteur Breton ; Docteur J. Bémer)

**LIMITES DE LA PROTHESE MAXILLO
FACIALE CLASSIQUE**

Les progrès réalisés dans les traitements des cancers et dans les techniques de reconstruction permettent de pratiquer aujourd'hui des résections limitées des cancers des VADS.

En regard de ces avancées spectaculaires, nous devons affronter les séquelles fonctionnelles induites par ces traitements combinés, rendant les conditions de vie des patients intolérables. En effet, selon Jortay et coll. (1998) ; les séquelles fonctionnelles concernent un patient opéré sur deux.

Il est donc fondamental d'étudier l'incidence de telles séquelles sur l'environnement buccal, leur gravité et leurs circonstances d'apparition afin de tenter de les réduire au mieux à défaut de les prévenir. (Cachin, [51]).

1-Problèmes liés à l'environnement buccal

1.1-Conséquences de la chirurgie

L'objectif du traitement par chirurgie est l'ablation complète et non fractionnée de la tumeur primaire, avec une marge raisonnable, ainsi que tout ganglion cervical impliqué, le tout en préservant le maximum de tissu sain.

En fonction de la localisation tumorale par rapport aux tissus mous et osseux, l'exérèse des cancers de la cavité buccale crée des pertes de substances plus ou moins importantes responsables de perturbations morphologiques et fonctionnelles.

Pourtant la chirurgie reste la référence parmi les options thérapeutiques des cancers de la cavité buccale, d'où l'importance de la restitution des fonctions buccales.

1.1.1-Modification du support ostéo muqueux

1.1.1.1-Exérèse tumorale

L'exérèse de la tumeur doit être complète, incluant des marges de sécurité de plusieurs millimètres dans toutes les directions. L'éviction d'une tumeur de petit volume est donc relativement simple, en revanche, pour les tumeurs plus étendues, la chirurgie peut être très mutilante et conduit à des délabrements importants, comme des pertes de substances maxillaires, mandibulaires ou faciales, s'accompagnant d'altérations fonctionnelles plus ou moins sévères (altération du goût, de la mastication, de la déglutition, de l'élocution, de l'expression faciale).

Ces séquelles concernent un patient sur deux et entraînent, le plus souvent, des conséquences physiologiques, psychologiques et relationnelles non négligeables qui nécessitent une réparation.

De plus, cette thérapeutique est souvent associée ou complétée par une radiothérapie, et plus rarement une curiethérapie ; radiothérapie qui elle-même a des conséquences.

1.1.1.2-Chirurgie réparatrice

La chirurgie de reconstruction ou réparatrice présente de multiples objectifs :

- assurer le comblement de la perte de substance,
- fermer la communication bouche-espaces cervicaux,
- permettre une mobilité linguale suffisante,
- aménager un couloir prothétique dentaire,
- limiter la survenue de brides cicatricielles responsables de l'instabilité prothétique,
- autoriser une ouverture buccale adéquate,
- donner une meilleure assise à la prothèse dentaire ultérieure,

-permettre une normalisation des fonctions oro-faciales.

Face aux délabrements créés par l'ablation de la tumeur, deux moyens vont permettre la chirurgie réparatrice :

-les moyens chirurgicaux :

Pour les pertes de substances muqueuses et musculaires, l'objectif est d'obtenir une normalisation des fonctions oro-faciales en fermant la communication bouche/espaces cervicaux. Cela se fait le plus souvent, à l'aide de lambeaux pédiculés ou libres, mais aussi par greffe de peau ou fermeture par suture directe.

Pour les pertes osseuses, on utilise également deux techniques : les plaques en titane et les adjonctions par greffes osseuses libres ou anastomosées. Ces moyens intéressent principalement la mandibule.

-les moyens prothétiques :

Le but premier est de rétablir la mastication par le remplacement des dents absentes mais aussi de restaurer la morphologie et la fonction en comblant la perte de substance, localisée le plus fréquemment au niveau palatin ou vélaire.

Actuellement, une chirurgie moins mutilante se développe. Il s'agit d'une chirurgie trans-orale mini-invasive et robotique qui permet de limiter considérablement ces délabrements. (Aubry et coll.)

1.1.2-Curage ganglionnaire

Le traitement par chirurgie est réalisé en deux temps : un temps concernant la tumeur proprement dite décrit précédemment associé le plus souvent à un temps ganglionnaire compte tenu de la grande lymphophilie des carcinomes épidermoïdes.

Cette partie du traitement est aussi appelé « évidemment ganglionnaire » ou « curage ganglionnaire », et peut être radicale ou plus conservatrice. (Thariat, [157]).

L'objectif est de traiter les éventuelles métastases lymphatiques et d'orienter la radiothérapie complémentaire. Les résultats anatomopathologiques du curage et des marges vont orienter le traitement de radiothérapie. (Bémer, [23]).

1.2-Conséquences de la radiothérapie

Sources : [6], [27], [35], [51], [68], [69], [105], [107], [108], [156], [167].

La radiothérapie a aujourd'hui un rôle établi et bien défini pour le traitement des patients présentant des carcinomes de la cavité buccale.

Elle permet de délivrer à la tumeur et à ses extensions visibles ou présumées une dose précise de radiations ionisantes (rayons X à haute énergie) provoquant une altération de l'ADN cellulaire, nécessaire et suffisante pour obtenir le contrôle local, en tenant compte des contraintes comme la préservation des tissus sains et la limitation au maximum des complications.

Son but est donc de stériliser la zone pathologique en éliminant les éventuelles cellules tumorales résiduelles. En effet selon Hennequin [89], elle permet de diminuer le taux de récurrence locorégionale de 30 à 70 %. Elle est utilisée sur le T et sur le N.

Habituellement, elle vient en complément de la chirurgie pratiquée sur la tumeur et les ganglions : on parle alors d'association radiothérapie-chirurgie. Mais elle peut être exclusive pour les tumeurs non opérables (T3, T4) ; ou encore associée à de la chimiothérapie dans le cas de tumeurs inopérables, dans le protocole de préservation laryngée ou dans le cas de carcinome épidermoïdes localement avancé de la face et du cou.

Plus la dose d'irradiation est délivrée de manière fractionnée, plus elle est biologiquement efficace ; elle sera mesurée en grays (Gy).

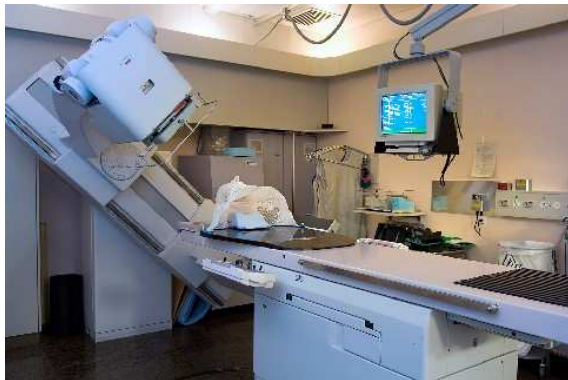Deux méthodes d'irradiation vont pouvoir être utilisées : la radiothérapie externe et la curiethérapie.

Le choix de la méthode dépendra de la localisation tumorale, du type histologique de la lésion et de son extension, mais aussi des autres possibilités thérapeutiques qu'offre la chirurgie ou la chimiothérapie.

1.2.1-Radiothérapie externe

La radiothérapie externe utilise un rayonnement de haute énergie (électrons, photons...). Le faisceau de rayonnement est produit par du cobalt 60 et est pointé vers une position précise prédéterminée sur le patient et délimitée par des écrans plombés. L'appareil est à distance du malade, lequel est immobilisé à l'aide de sangles ou d'un masque pour les cancers des VADS. La dose totale délivrée est comprise entre 50 et 70 Grays, à raison de 5 séances de 10 minutes par semaines ; soit 1,8 à 2 Gy par séance. Les radiations vont ioniser les cellules cancéreuses et altérer leur ADN. Les cellules saines seront touchées également par le faisceau mais seront plus aptes à s'auto réparer.

Actuellement la radiothérapie conformationnelle qui utilise le scanner X et la reconstitution 3D permet de mieux cibler sur la tumeur la dose maximale, tout en préservant mieux les structures environnantes.



Figures 7 et 8. Le simulateur ; le masque [site internet n°2]

De nouvelles techniques de radiothérapie se développent afin d'épargner au maximum les tissus sains, notamment la technique de radiothérapie conformationnelle avec modulation d'intensité (RCMI). (Zelfkili et coll. [167]).

En effet, compte tenu de ses potentialités, elle permet, d'une part, de diminuer la dose aux organes critiques pour une dose donnée au volume cible (limitant par exemple la dose aux parotides entre 26 et 40 Gy) et, d'autre part, d'améliorer le contrôle local en augmentant la dose au volume cible (dose totale 70–74 Gy), tout en laissant le taux de complications inchangé. Ainsi, ce type de traitement est fondé sur l'utilisation des techniques d'imagerie

médicale numérique, de logiciels de dosimétrie puissants, et d'accessoires de contention sophistiqués.

L'épargne de certains tissus, notamment les glandes salivaires, est un bénéfice non négligeable pour la réhabilitation future des patients.

Les effets secondaires de ce traitement sont nombreux et concernent tous les tissus présents dans les champs d'irradiation. On peut classer ces effets en deux types :

-les effets secondaires précoces (aigus) :

Ils sont déterminés principalement par la dose délivrée par fraction et la durée totale du traitement. Ils se manifestent pendant le traitement ou pendant une courte période après l'arrêt de celui-ci (durant les trois premiers mois) et sont dus à la mort cellulaire différée.

Les tissus les plus sensibles à ces effets aigus sont les muqueuses, la peau, les glandes salivaires et les papilles gustatives.

-les effets secondaires tardifs :

Ils sont déterminés par la dose délivrée par fraction, la durée entre chaque fraction et la dose totale reçue en fin de traitement. Selon Pavy et coll., ils se manifestent à partir du sixième mois de traitement et perdurent plusieurs années. Ils sont dus cette fois à un défaut de vascularisation des tissus. En effet, on dira qu'un tissu irradié, à long terme, est touché par la loi dite des trois « H » à savoir : Hypocellularité, Hypovascularisation et Hypoxie (Marx et Johnson [115]).

Les tissus les plus sensibles à ces effets tardifs sont les tissus mous, les muscles, les glandes salivaires et le tissu osseux.

1.2.1.1-Conséquences ORL

-Sur l'épithélium et la peau

Le revêtement cutané est constitué principalement d'un épithélium malpighien kératinisé et d'une couche basale. Cette couche contient des cellules actives qui, par mitoses, permettent un renouvellement des cellules de surfaces.

Les principaux effets secondaires au niveau cutané sont l'érythème, la desquamation, et l'hyperpigmentation mais aussi la dépilation et les télangiectasies.

Toutes ces lésions vont guérir spontanément entre deux et quatre semaines après le traitement avec peu de risques de séquelles à long terme.

L'érythème cutané

L'érythème est la lésion dermatologique la plus courante ; caractérisée par une rougeur congestive de la peau, diffuse ou localisée, s'effaçant à la vitre pression (c'est-à-dire à l'appui, via notamment un verre de montre). Il apparaît dès 6 à 12 Gy et à un aspect dit de « coup de soleil ». Les patients se plaignent le plus souvent d'une sensibilité accrue au toucher et de démangeaisons.

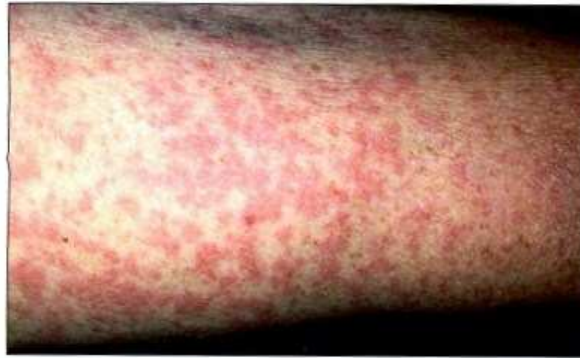

Figure 9. Rash cutané important secondaire à une radiothérapie. [151]

L'épidermite ou hyperpigmentation

Elle se présente sous l'aspect d'un érythème (rougeur ou coup de soleil) fugace. Elle peut s'observer, 24 ou 48 heures après une première séance d'irradiation, elle est d'origine inflammatoire.

« L'épidermite sèche » peut apparaître au bout d'une certaine dose. La peau se pigmente progressivement, devient sèche avec une desquamation fine, un prurit peut survenir. Ces réactions sont particulièrement marquées dans les zones de plis cutanés. Il n'y a aucun médicament qui permette d'éviter cette épidermite.

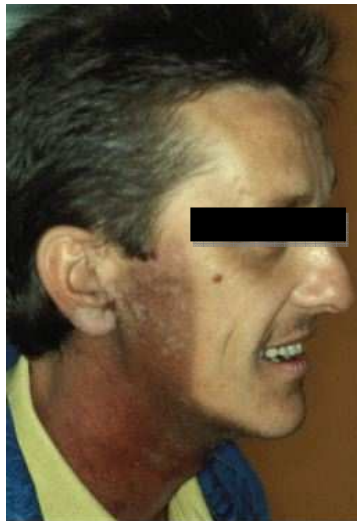

Figure 10. Exemple d'hyperpigmentation chez un patient irradié.
Photographies du Docteur J.Bémer

Lorsqu'elle devient gênante la prescription de pommades en application locale (Biafine™, Ialuset) peut la soulager. Il est recommandé d'utiliser des savons gras ou de l'huile d'amande douce. (Borowski, [34], [35], [36]).

Pour prévenir ou limiter au maximum les effets des rayons sur la peau, pendant toute la durée de l'irradiation, quelques conseils peuvent être donnés au patient :

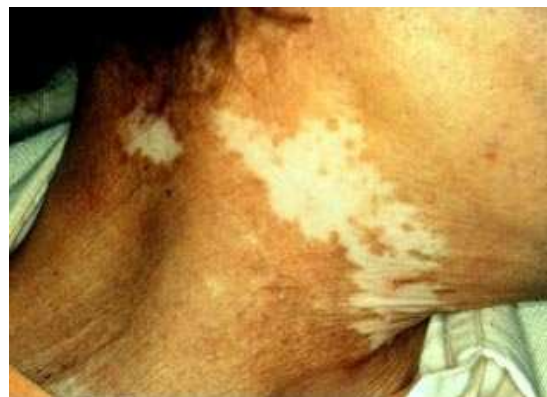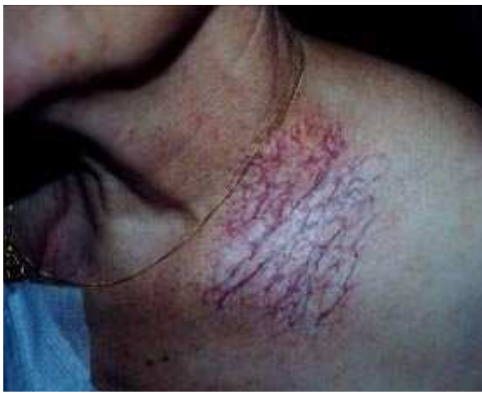- Eviter les douches et bains trop chauds ;
- Laisser, le plus possible, les zones irradiées à l'air libre ;
- Ne pas savonner directement les zones irradiées, mais de laisser couler l'eau savonneuse dessus ;

- Employer un savon simple (de Marseille) ou le produit prescrit par votre médecin ;
- Ne jamais utiliser d'alcool, d'eau de toilette, de déodorant, de talc ou de crème sur les zones irradiées ;
- Sécher sans frotter ;
- Porter des vêtements amples, en coton, évitant les frottements ;

Ces troubles sont temporaires et la zone irradiée guérit progressivement après la fin du traitement habituellement en quelques semaines à quelques mois.

Les télangiectasies

Elles se caractérisent par une dilatation permanente des vaisseaux superficiels, formant des traînées linéaires rouge vif, parfois anastomosées en réseau et s'effaçant à la vitro pression. Elles sont d'importance très variable et leur présence aura une singulière valeur clinique, attestant de l'irradiation et approximativement de ses limites.



Figures 11 et 12. Exemples de télangiectasies. [129]

La dépilation

Dès 4 à 5 Gy, au bout de 8 à 10 jours de traitement, l'irradiation entraîne souvent une épilation des zones traitées qui est parfois définitive.

Le jabot sous-mentonnier

Encore nommé œdème sous-mentonnier, il est fréquent après une irradiation importante de la zone sous mentale.

-Sur les muqueuses

La mucite

Les muqueuses de la bouche figurent parmi les tissus les plus sensibles à l'action de la radiothérapie. Les cellules des muqueuses digestives sont parmi celles qui se divisent le plus vite des tissus de l'organisme. La radiothérapie provoque un arrêt des mitoses des cellules de la muqueuse ce qui entraîne une perte de substance et donc les aphtes. Les réactions apparaissent à partir de la troisième semaine de traitement.

La radiomucite est une lésion de la muqueuse induite par une irradiation et est une source importante de morbidité. On distingue les radiomucites aiguës et chroniques.

Les premières sont consécutives à des irradiations délivrées à doses élevées en un temps court. Plus rares, les mucites chroniques sont la conséquence tardive des précédentes ou d'irradiation chronique à faible dose ou à des périodes prolongées (mois ou années).

La méthode d'évaluation, la plus utilisée, est le score de l'OMS qui grade l'intensité de la mucite en 6 niveaux :

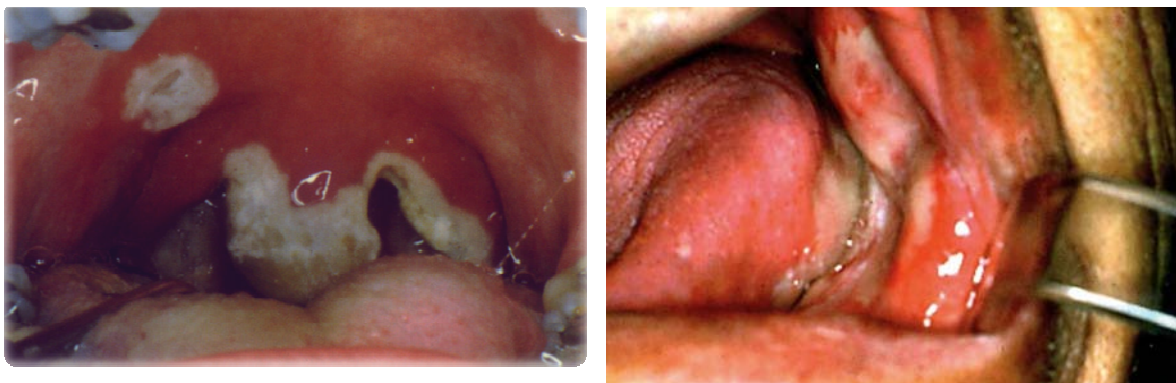
- 0 : absence.
- 1 : érythème.
- 2 : douleur n'empêchant pas l'alimentation.
- 3 : douleur rendant l'ingestion des solides impossibles.
- 4 : douleur entraînant une impossibilité de manger et de boire.
- 5 : mort.

En cancérologie, on observe surtout des mucites aiguës de la bouche et de la gorge pendant ou après l'irradiation des cancers ORL, des voies aérodigestives supérieures. Elles évoluent en plusieurs phases au fur et à mesure de l'augmentation des doses. La muqueuse commence par devenir rouge (érythémateuse) et inflammatoire, avec des douleurs évoquant une angine. A un stade ultérieur apparaissent des « fausses membranes » blanchâtres qui peuvent s'étendre sur tout le territoire irradié. Les zones les plus touchées sont les muqueuses vestibulaires et jugales ainsi que les bords latéraux de la langue (zones de frottements).

Les douleurs locales gênent l'alimentation, un dernier stade correspondrait à la radionécrose de la muqueuse.

Le traitement des radiomucites repose sur une bonne hygiène locale, la suppression d'aliments ou de boissons irritants (épices, alcool), sur des médicaments anti inflammatoires désinfectants, cicatrisants et antalgiques. Parfois une sonde naso gastrique permet aux aliments d'être introduits dans l'estomac sans irriter au passage les muqueuses supérieures.

Il n'y a pas vraiment de traitement symptomatique, mais plutôt une gestion de la douleur (un grade 5 peut être mortel).



Figures 13 et 14. Radiomucite localisée au niveau de la face ventrale de la langue et du palais.
[151]

-Sur les muscles et les articulations temporo-mandibulaires

Le trismus

Ces effets secondaires se présentent lorsque les muscles masticateurs ou l'ATM sont compris dans le champ d'irradiation. C'est souvent le cas pour le traitement des tumeurs nasopharyngiennes, de la région rétro molaire et du palais mou.

Une fibrose et une sclérose graduelle de la capsule articulaire ou des muscles vont entraîner une constriction permanente des mâchoires appelée trismus.

Le trismus est donc la contraction constante et involontaire des muscles des mâchoires (masséter), qui diminue voire empêche l'ouverture de la bouche. L'ouverture buccale normale est de trois doigts. Lors d'un trismus, elle peut être diminuée à un doigt, voire aucun. Un trismus peut s'installer 3 à 6 mois après la radiothérapie, et va avoir des conséquences sur de nombreuses fonctions telles le langage, la mastication et sur l'hygiène qui seront rendues difficiles. Ces complications seront d'autant plus sévères si le traitement par radiothérapie est combiné à un traitement chirurgical.

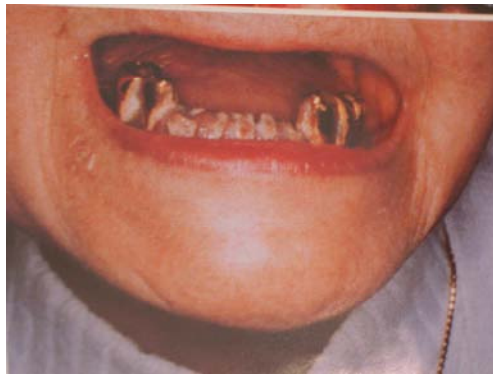

Figure 15. Constriction des mâchoires. [29]

-Sur les glandes salivaires

La xérostomie

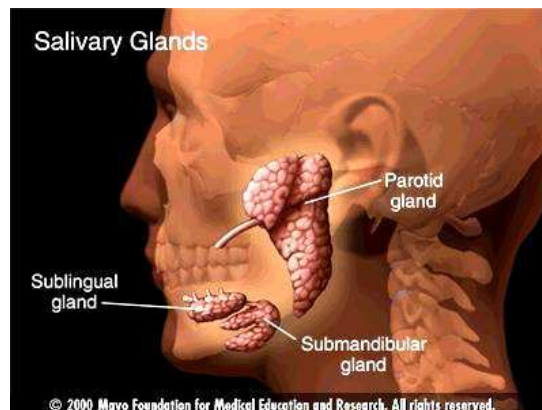


Figure 16. Disposition des glandes salivaires majeures : les glandes parotides, les glandes sous maxillaires et les glandes sublinguales. [129]

L'irradiation de la région cervico-faciale est une cause majeure de xérostomie, qui peut apparaître aussi bien dans la phase aiguë, à savoir pendant et dans les trois mois suivant la fin de la radiothérapie, que dans la phase tardive. Trois ans après une radiothérapie, 64% des survivants présentent une xérostomie modérée à sévère.

C'est un radio biologiste français, Bergonie, qui met en évidence la radiosensibilité toute particulière des glandes salivaires, en 1911. Dès la première semaine de radiothérapie, après une dose d'environ 15 Gy, le flux salivaire total diminue de 90%. A ce stade, la glande apparaît encore histologiquement normale et les mécanismes physiopathologiques semblent liés à une altération des signaux intracellulaires et/ou de la membrane cellulaire. Si l'irradiation est arrêtée à ce stade, une récupération fonctionnelle reste possible. Si le

traitement est poursuivi, le flux reste stable et s'améliore même légèrement à la fin du traitement. Néanmoins, sur le plan histologique, apparaît une destruction progressive des acini salivaires, accompagnée d'inflammation et de fibrose interstitielle. On considère que l'atteinte de ces glandes salivaires devient irréversible à partir de 40 Gy. L'atteinte touche de façon égale les glandes parotides et les glandes sous-mandibulaires.

La xérostomie a un impact négatif important sur la qualité de vie des patients atteints d'un cancer de la sphère ORL traités par radiothérapie. Actuellement, les mesures de prévention et les traitements à disposition ne permettent qu'un contrôle limité des symptômes. L'avènement d'une radiothérapie sélective ainsi que l'utilisation systématique de radios protecteurs permettront de mieux préserver la fonction des glandes salivaires. Diverses techniques encore au stade expérimental ou d'évaluation, telles que la transposition ou transplantation des glandes salivaires, le développement d'une glande salivaire artificielle, la thérapie génique, la stimulation électrique directe des glandes salivaires pourraient aussi offrir des options thérapeutiques prometteuses.

Les effets associés à la xérostomie

Dans une étude incluant 65 patients irradiés au niveau de la région cervico-faciale six mois au préalable, Epstein et coll. ont montré que 91% d'entre eux souffraient de xérostomie, 75% de dysgueusie, 63% de dysphagie, 60% de douleurs ou sensations de brûlures, 50% de dysphonie, 43% de troubles de la mastication et 38% de dégradation de l'état dentaire. Même si le manque de salive n'est pas directement à l'origine de ces troubles, il potentialise les lésions tissulaires engendrées par la radiothérapie. De plus les patients deviennent plus susceptibles aux infections (principalement par candida albicans).

Une intolérance au port de prothèses amovibles est également régulièrement décrite car le film salivaire servant de rétention à la prothèse est alors inexistant. Ces séquelles deviennent moindre avec les nouvelles techniques de radiothérapie notamment la RCMI décrite précédemment, qui, en multipliant les faisceaux, épargne les tissus sains comme les glandes salivaires. (Thariat [158]).

-Sur le parodonte

Une forte dose de rayons va sensibiliser le parodonte, la réponse est inflammatoire.

En premier lieu, des saignements gingivaux et des ulcérations. En outre, le parodonte devient plus vulnérable aux infections, en raison de la réduction de la vascularisation, de la diminution des activités de remodelage et une augmentation de l'accumulation de plaque due à la xérostomie. Dans des cas isolés, une parodontite active peut entraîner une ostéoradionécrose, du fait que le parodonte affecté constitue une porte d'entrée aux infections pénétrant en direction de l'os irradié sous-jacent (Bornstein et coll. [33]).

-L'atteinte du système vasculaire

L'action sur les vaisseaux a une importance particulière puisque une grande partie des lésions tardives est due à un trouble de la vascularisation. Des lésions artérielles s'observent après des doses de 50 à 70 Gy, mais dès 40 Gy les capillaires sont lésés. Les radiations ionisantes entraînent une sclérose vasculaire qui est à l'origine d'une diminution de la vascularisation osseuse et donc d'une ischémie qui sera transitoire ou définitive.

-L'altération du goût ou l'hypoguesie

Les radiations ionisantes vont engendrer des dommages sur les microvillosités des cellules gustatives, notamment lorsque la langue est située dans les champs d'irradiation. Ainsi, la perception des goûts sucrés, amers, salés et acides va être altérée durant les premières semaines de traitement. L'atteinte du goût sera exacerbée par l'hyposialie post radique.

Ces effets sont transitoires et disparaissent en général un à deux mois après la fin du traitement.

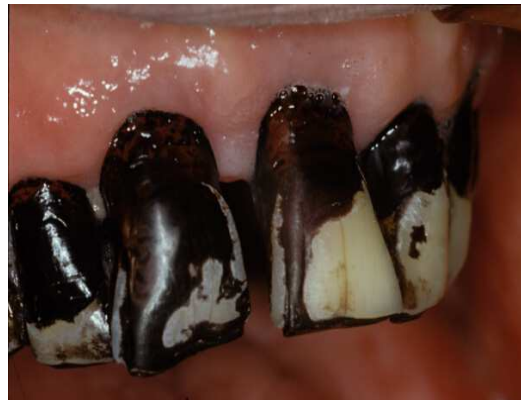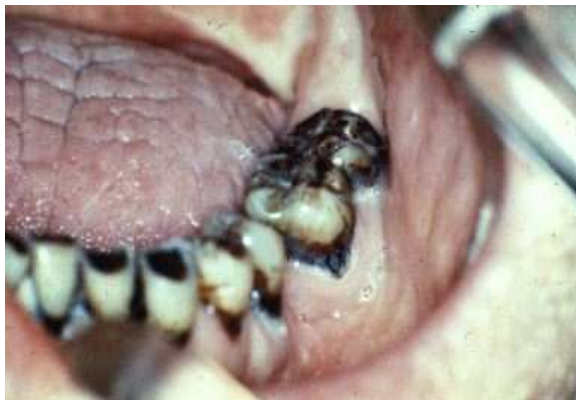-Les atteintes nerveuses

Elles apparaissent à des doses élevées d'irradiation (70 Gy environ) et se caractérisent par une paralysie du voile du palais ou de la langue, une dystrophie ou des troubles de la déglutition.

1.2.1.2-Conséquences dento-maxillaires

-Sur les dents : les caries post radiques

Les caries dentaires appelées caries post-radiques surviennent spontanément dans les quatre à six mois qui suivent la fin de la radiothérapie externe. Précédées, en général, par une période d'hyperesthésie dentinaire, elles évoluent en des sites peu habituels et n'épargnent aucune dent. Elles atteignent : les collets, sous la forme de caries rampantes qui évoluent jusqu'à la fracture corono-radulaire ; les bords incisifs, les pointes cuspidiennes et les faces libres. Une coloration brunâtre ou noire des surfaces amélo-dentinaire les accompagne souvent (dent d'ébène). Passé un certain stade, la dent se fracture.



Figures 17 et 18. Aspect caractéristique des caries cervicales secondaires à une xérostomie radio induite. [151]

Ces caries postradiques se distinguent des caries banales par leur plus grande agressivité et leur rapidité d'évolution. Elles résultent non pas de l'effet direct du rayonnement sur les tissus dentaires, mais des conditions cariogènes créées par l'hyposialie à la suite de l'irradiation des glandes salivaires : acidité buccale, développement d'une flore acidogène très cariogène et suppression de l'auto nettoyage réalisé normalement par le flux salivaire. Le problème dentaire est donc dû en grande partie à une modification quantitative et qualitative de la salive.

Ces effets très néfastes nécessitent des mesures préventives indispensables. La plus efficace est la prophylaxie fluorée qui consiste en une application quotidienne, la vie durant, d'un gel

fluoré (FLUOCARIL 2000 gel) à l'aide de gouttières thermoformées. (Borowski, [34], [35], [36]).

Ces gouttières sont confectionnées sur des modèles en plâtre réalisés à partir d'empreintes à l'alginat à l'aide de plaques thermoformées souples. Les limites doivent débordées sur la gencive marginale de 2 à 3 mm afin de recouvrir largement la zone cervicale qui est le site privilégié d'initiation des caries post-radiques.

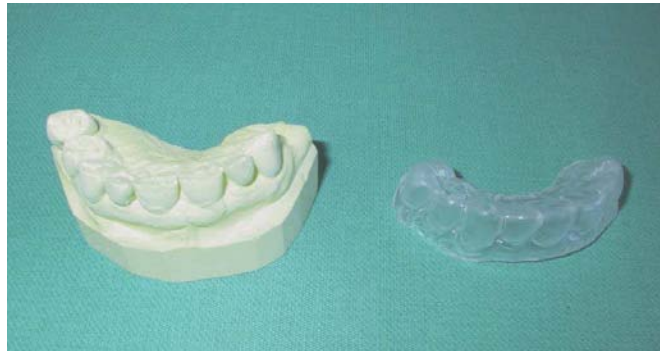

Figure 19. Exemple de gouttière de fluoroprophylaxie. [129]

-Sur le tissu osseux : l'ostéoradionécrose

Sources : [51], [114], [116], [132]

C'est au niveau du tissu osseux que l'on a la plus grave complication pouvant être engendrée par les radiations ionisantes lors du traitement des cancers de la sphère oro-faciale, à savoir l'ostéoradionécrose.

Elle se définit comme une maladie iatrogène secondaire à l'irradiation des structures osseuse situées dans les champs d'irradiation. On peut la classer dans les effets secondaires tardifs car elle peut apparaître en général deux ans après la fin du traitement et durant toute la vie du patient. Son risque de survenue, loin de diminuer avec le temps, se majorerait.

Incidence

L'âge moyen de survenue est d'environ 55 ans et correspond à l'âge d'apparition des cancers ORL. La prédominance sera masculine.

Localisation

Elle peut se rencontrer aussi bien au maxillaire qu'à la mandibule, mais avec une prédominance mandibulaire certaine (fréquence 20 à 30 fois supérieure). Ceci s'explique par le mode de vascularisation de l'os mandibulaire qui présente une vascularisation terminale.

La mandibule se trouve préférentiellement touchée au niveau de l'angle mandibulaire et de la branche montante.

Classification

Selon Store (2000), on peut classer les ostéoradionécroses en quatre stades :

- Stade 0 : ulcération muqueuse seule
- Stade 1 : lyse osseuse radiologique sans atteinte muqueuse
- Stade 2 : lyse osseuse radiologique associée à une dénudation muqueuse buccale

-Stade 3 : exposition intra buccale d'os cliniquement nécrotique et lytique radiologiquement, accompagnée d'une fistule cutanée et d'une infection.

Physiopathologie

Deux théories tentent d'expliquer ce phénomène :

La théorie des deux I de Dambrain : Infection et Ischémie.

La théorie des trois H de Marx : Hypoxie, Hypocellularité et Hypovascularisation.

Elles sont toutes deux complémentaires et s'accordent à dire que l'irradiation va fortement diminuer le potentiel de régénération osseuse. Cette ischémie osseuse va favoriser la fibrose des tissus, pouvant mener à des nécroses, des fractures ou des infections.

Facteurs de risques

-Les modalités de la radiothérapie :

La nature du rayonnement va jouer sur le risque d'apparition de sites d'ostéoradionécrose. En effet, l'association de curiethérapie et de radiothérapie va majorer le risque. La dose ainsi que le volume d'irradiation sont également des facteurs favorisants. Le risque est augmenté à partir d'une dose reçue supérieure à 60 Gy.

-La localisation de la tumeur :

Le risque est d'autant plus important que la tumeur est proche de l'os (comme par exemple les tumeurs de la langue ou du plancher buccal).

-La poursuite des addictions :

Continuer une intoxication éthylo-tabagique majore le risque.

-L'état dentaire :

L'état des dents restantes situées dans les zones irradiées ainsi que la compliance à la fluorothérapie entraînent également un risque accru de survenue d'ostéoradionécrose.

Facteurs déclenchants

Elle est en général causée par des traumatismes comme une prothèse mal adaptée, un brossage iatrogène, une mauvaise hygiène bucco-dentaire, des avulsions et des soins dentaires invasifs, des actes chirurgicaux de type biopsie ou chirurgie implantaire.

Aspects cliniques

L'ostéoradionécrose représente l'extension progressive d'un processus nécrotique de l'os. Elle évolue en phases : elle débute par une dénudation osseuse de type ulcération muqueuse puis tend soit vers la séquestration, l'élimination spontanée et la guérison ; soit par l'extension des lésions avec infection.

L'odynophagie, douleur vive lors de la déglutition, est l'un des premiers signes cliniques observés entraînant parfois des difficultés à la déglutition accompagnée le plus souvent d'une dénudation osseuse avec des débris osseux nécrotiques.

Dans de rares cas, l'exposition osseuse peut apparaître avant la douleur. Cela doit immédiatement orienter notre diagnostic vers une ostéoradionécrose s'il y a des antécédents de radiothérapie.

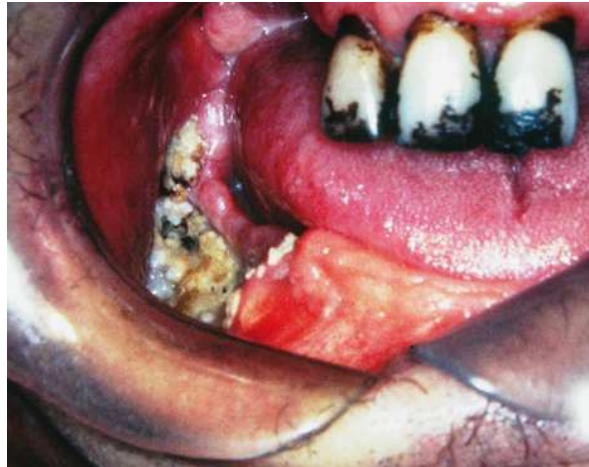

Figure 20. Ostéoradionécrose siégeant au niveau de la branche montante de la mandibule. [87]

Aspects radiographiques

L'examen de choix pour dépister un phénomène d'ostéoradionécrose, et d'autant plus lorsque la douleur est le seul signe clinique, est le cliché panoramique. Les images observées sont celles d'une ostéite banale, à savoir une ostéolyse intense micro géodiques, floue, mal limitée, associant zone de raréfaction et zone de densification.

Toutefois le scanner reste l'examen de référence lorsque le diagnostic d'ostéoradionécrose est établi ou suspecté. Il permettra de délimiter précisément les zones atteintes, la position éventuels séquestres osseux et d'établir les limites d'exérèse du tissu atteint.

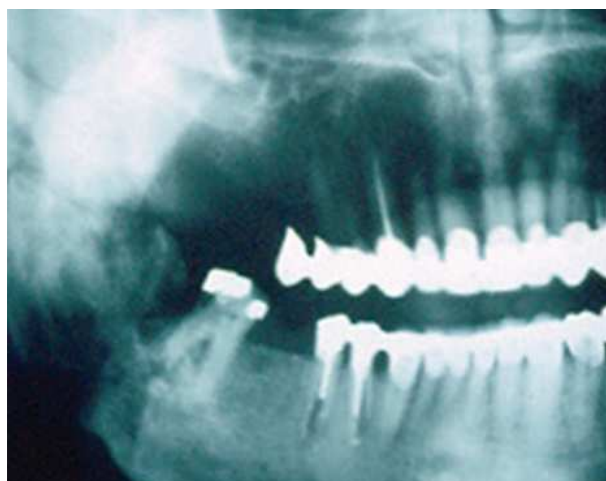

Figure 21. Aspect ostéolytique d'une ostéoradionécrose intéressant la totalité de l'angle mandibulaire droit avec fracture pathologique. [87]

1.2.2-Curiethérapie ORL

La curiethérapie est une technique particulière de radiothérapie qui consiste à délivrer une dose d'irradiation directement au contact de la tumeur à l'aide d'isotopes radioactifs en épargnant ainsi les tissus sains environnants. Limitée à certains cancers, cette méthode est plus efficace et moins toxique que la radiothérapie classique.

On distingue deux types d'utilisation :

-La curiethérapie endocavitaire : cette technique consiste à placer la source radioactive dans les cavités naturelles de l'organisme touchées par le cancer (vagin, utérus...).

-La curiethérapie ou radiothérapie interstitielle : c'est cette technique qui sera utilisée dans les cancers des VADS.

Elle est réalisée à l'aide de fils d'iridium 192 (radioactif) ou de césium 137 qui sont mis en place sur le site tumoral au moyen de gaines, sous anesthésie générale le plus souvent. La dose délivrée est très importante au niveau des fils et décroît très rapidement au fur et à mesure qu'on s'en éloigne. Les fils sont laissés en place pendant deux à trois jours durant les quels le patient est isolé dans une chambre d'accès restreint. La curiethérapie est utilisée seule ou en complément à la chirurgie et à la radiothérapie, elle est alors nommée curiethérapie de barrage. Les localisations électives de cette curiethérapie dans le traitement des cancers des VADS sont principalement : les lèvres, les joues, le plancher buccal, le bord de langue et le voile mobile du palais.




Figure 22. Gains vectrices.

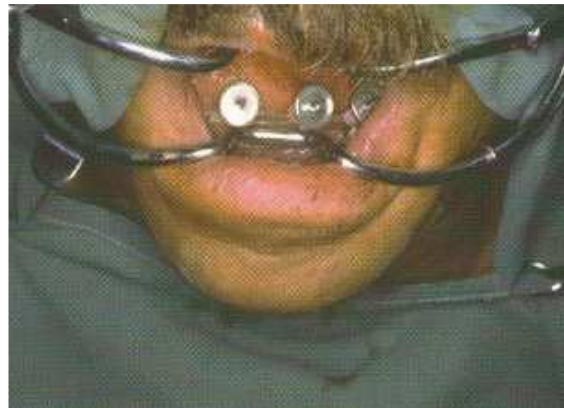

Figure 23. Mise en place des gaines d'iridium.

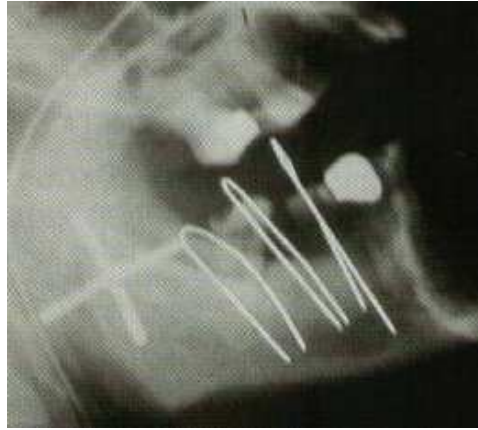
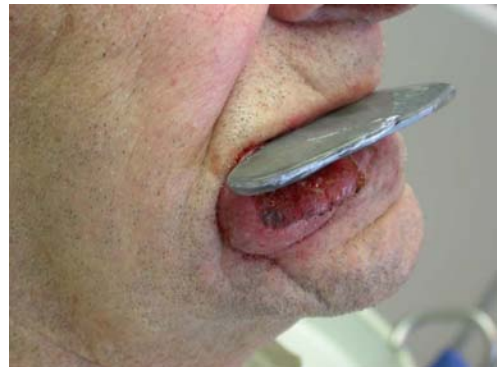
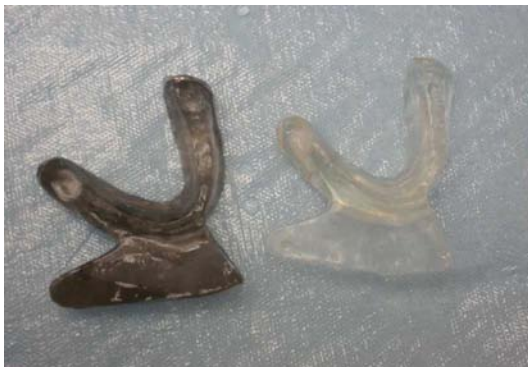
Figure 24. Contrôle radiographique des gaines d'iridium sur le site. [99]

Il a été montré qu'en général la curiethérapie n'entraîne ni d'hyposialie ni de problème carieux ; et donne de bons résultats pour les lésions débutantes au niveau de la crête alvéolaire, de la langue et du plancher buccal.

Le port d'une protection plombée sera en revanche une obligation afin de protéger les tissus sains environnants (os et dents) des radiations ionisantes. Toutefois, cette protection n'empêchera pas complètement le risque d'ostéonécrose, les dysesthésies ou dyskinésies linguales, l'œdème post thérapeutique ou encore les douleurs fluctuantes ou chroniques dues aux cicatrices de la curiethérapie.



Figures 25. Exemple de protection plombée pour une tumeur de la lèvre.

Photographies du Docteur J.Bémer

1.2.3-Conclusion

La radiothérapie de la sphère cervico-faciale entraîne des répercussions réversibles ou irréversibles diverses sur les tissus durs et les parties molles de la cavité buccale. En l'espace de quelques semaines, les conséquences aiguës de l'irradiation se manifestent sous la forme d'une mucosite de divers degrés de sévérité, d'une xérostomie, d'infections buccales, dont la candidose est la variété la plus fréquente, ainsi que des modifications plus ou moins prononcées du sens gustatif. Parmi les lésions tardives, **les conséquences les plus redoutées sont les caries actiniques, le trismus et en particulier l'ostéoradionécrose.**

De ce fait, les patients souffrant de tumeurs malignes de la région cervico-faciale se voient confrontés non seulement aux problèmes physiques et psychiques de leur affection de base, mais également à ceux résultant de la radiothérapie, ces derniers pouvant par ailleurs, persister à vie. Par conséquent, tant la prévention que le traitement des effets secondaires aigus ou

tardifs durant ou après une radiothérapie revêtent une importance centrale de la prise en charge des patients atteints de tumeurs malignes de la sphère cervico-faciale.

Dans ces conditions délicates, la pose d'implants chez ces patients semblent très compromises voir impossible !

Afin de soigner ces malades de manière optimale, il convient de créer des équipes pluridisciplinaires.

La participation du chirurgien-dentiste est une *condition sine qua non*, puisqu'il sera le mieux habilité à prévenir la survenue d'effets secondaires graves, tels que l'ostéoradionécrose.

1.3-Conséquences de la chimiothérapie

Contrairement à la radiothérapie qui est délivrée localement, la chimiothérapie est administrée par voie intra veineuse et à ainsi une action systémique. Elle est constituée en général de l'association de deux à quatre médicaments donnés simultanément ou séquentiellement en 1 à 5 jours et par cycles de 25 à 30 jours. Les médicaments que l'on retrouvera le plus fréquemment sont : la cisplatine, le méthotrexate et le 5-fluoro-uracile.

Ces drogues agissent en endommageant les cellules à renouvellement rapide, ce qui est le cas des cellules de la muqueuse buccale. Elles vont également entraîner une baisse des capacités des défenses immunitaires des patients.

La chimiothérapie est donc responsable de nombreux effets secondaires au niveau buccal. En revanche, la plupart sont **réversibles et disparaissent à la fin du traitement.**

1.3.1-La mucite et la stomatite

Elles apparaissent en général entre le cinquième et septième jour de traitement.

La stomatotoxicité directe ou mucite résulte de l'effet cytotoxique des agents chimiothérapeutiques sur les cellules de l'épithélium basal. Le renouvellement de ces cellules va alors être stoppé, créant un amincissement de la muqueuse ainsi que la formation de zones érythémateuses et oedémateuses. Très vite ces zones vont s'ulcérer et vont former de larges surfaces de dénudation muqueuse recouvertes d'une membrane d'aspect blanchâtre.

Le patient va alors présenter de vives douleurs à la déglutition ainsi qu'à la mastication, l'entraînant dans un état de dénutrition.

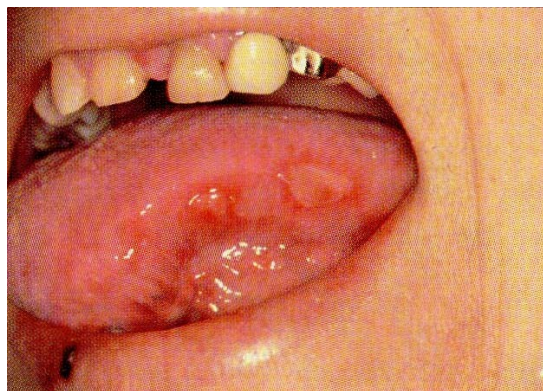

Figure 26. Atrophies et érosions sur la muqueuse buccale causées par la toxicité de la chimiothérapie. [65]

1.3.2-Les infections

Le traitement par chimiothérapie aura pour autre conséquence sur la cavité buccale un risque accru d'infections, qui seront fongiques dans 70% des cas. En effet, le principal germe responsable sera candida albicans qui touchera préférentiellement la langue, la muqueuse buccale, le palais et la muqueuse pharyngienne.

Ces infections pourront prendre différentes formes : un aspect plutôt hyperplasique érythémateux ou une forme pseudo-membraneuse de type plaques blanches disparaissant au grattage.

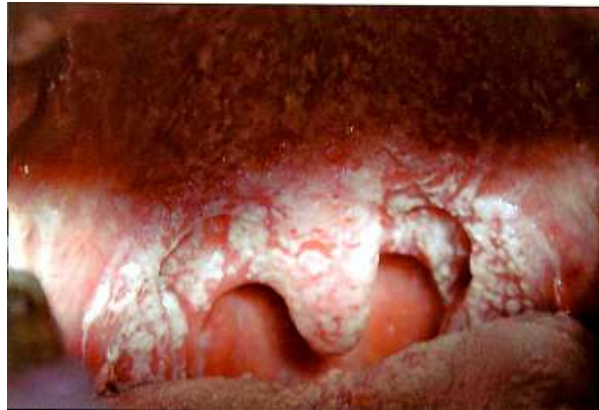

Figure 27. Candidose oropharyngée. [151]

1.3.3-Les hémorragies

La diminution du taux de plaquettes induite par la chimiothérapie va favoriser les hémorragies intra buccale. Elles s'accompagnent le plus souvent de pétéchies au niveau du palais et de la gencive. Ces hémorragies seront rencontrées dans 50% des cas lorsque le taux de plaquettes sera inférieure à 20 000/ mm³.

L'inflammation gingivale causée par des maladies parodontales, une hygiène médiocre, un traumatisme ou encore une prothèse mal adaptée ; va exacerber les saignements.

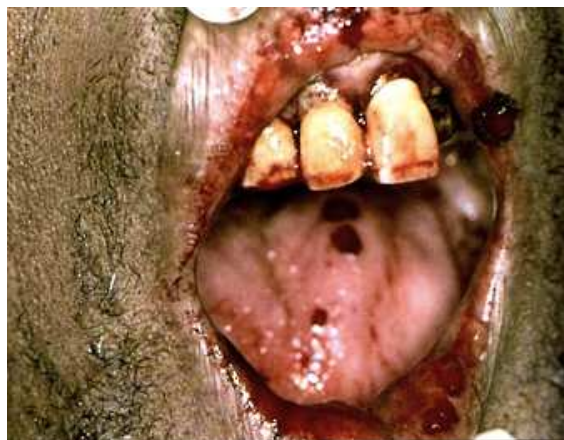


Figure 28. Hémorragie spontanée chez un patient traité par chimiothérapie. [151]

1.3.4-La xérostomie

Elle sera identique à celle décrite comme conséquence de la radiothérapie. La seule différence est que la xérostomie induite par la chimiothérapie sera réversible et disparaîtra une fois le traitement terminé.

1.3.5-La neurotoxicité

Elle sera causée par certains agents utilisés en chimiothérapie et se manifestera par des douleurs et des neuropathies des extrémités. Ces douleurs se trouveront surtout au niveau des molaires mandibulaires. Le diagnostic se basera sur l'absence de signes radiologiques expliquant la douleur et sur le caractère bilatéral de cette même douleur.

1.3.6-Conclusion

La chimiothérapie est le traitement carcinologique le moins nocif pour le patient du fait du caractère réversible de ses effets. Ainsi le patient traité pour le cancer redevient un patient tout à fait classique un fois le traitement terminé.

Contrairement aux cas développés auparavant, la pose d'implants chez ce type de patient ne nécessite donc aucunes précautions particulières.

1.4-Conséquences des traitements par bisphosphonates

Sources : [1], [18], [76], [110], [111], [140], [141], [145].

1.4.1-Définition

Les bisphosphonates (BPs) sont connus depuis la fin du XXe siècle. Ce sont des analogues structuraux des pyrophosphates inorganiques, produits de métabolisme présents dans le sérum et l'urine. Ils entrent dans la composition des acides nucléiques des os et des autres tissus minéralisés comme la dentine ou le ciment.

Ils sont devenus les produits de référence pour le traitement des affections ostéolytiques, bénignes ou malignes.

Ces médicaments se délivrent soit par voie intraveineuse, soit oralement.

1.4.2-Indications

Ils sont prescrits essentiellement pour diminuer la résorption osseuse, donc pour prévenir l'ostéopénie.

On les retrouve dans :

- le traitement et la prévention de pathologies bénignes comme l'ostéoporose, l'hypercalcémie maligne, la maladie de Paget, la nécrose aseptique de la hanche, l'ostéogenèse imparfaite,
- les processus ostéolytiques rencontrés dans certaines affections malignes comme les métastases osseuses de tumeurs malignes solides (sein, prostate, poumon, rein).

Ces médications sont devenues extrêmement courantes dans la prise en charge de ces patients : ils permettent de diminuer de manière significative les complications osseuses (fractures, douleurs...) et améliorent la qualité de vie des patients.

Ils sont en général administrés au long cours et ont une persistance remarquablement longue dans l'os. En effet leur demi-vie pourrait atteindre 12 ans.

Ce tableau indique les différents produits utilisés actuellement :

DCI	Voie d'administration	Indications
Clodronate	Voie orale Voie injectable	Cancérologie
Etidronate	Voie orale	Ostéoporose Paget Hypercalcémie
Tiludronate	Voie orale	Paget
Pamidronate	Voie injectable	Cancérologie Paget
Alendronate	Voie orale	Ostéoporose
Risédrionate	Voie orale	Ostéoporose
Zolédronate	Voie injectable	Cancérologie

Figure 29. Structure moléculaire et puissance des BPs commercialisés. [99]

1.4.3-Ostéochimionécrose des maxillaires et bisphosphonates

Le nombre de cas d'ostéonécroses des mâchoires dues aux BPs est en augmentation depuis 2003. Les BPs sont administrés par voie intraveineuse ou orale. Dans le premier cas, on parle d'ostéonécrose des mâchoires par BPs et dans le second, d'ostéonécrose des mâchoires par BPs oraux.

La grande majorité des cas d'ostéochimionécrose est observée avec les traitements amino-BPs utilisés en cancérologie, donc par voie intraveineuse.

Cette complication correspond à un processus de dévascularisation avec exposition osseuse dans la cavité buccale. Il s'agit du développement inattendu d'os nécrotique dans la cavité buccale d'un patient recevant un traitement par BPs et qui n'a pas subi de radiothérapie de la tête et du cou.

1.4.3.1-Facteurs de risque de survenue

Les ostéonécroses maxillo-mandibulaires sont exceptionnelles en dehors du contexte d'une radiothérapie cervico-faciale. L'incidence des ostéonécroses maxillo-mandibulaires sur la prise de BPs est :

-pour les BPs per os : de 0,7/100 000 patients/année d'exposition

-pour les BPs injectables : de 0,8 à 12,8 % selon les études. (Bamias et Al. [19]).

Cette incidence est probablement sous-estimée par manque d'examen bucco-dentaires chez les patients traités.

-Les actes invasifs

Extractions dentaires, implants dentaires, chirurgie péri apicale, chirurgie parodontale.

Les patients traités par BPs en intraveineuse qui subissent un acte de chirurgie buccale ont 7 fois plus de risque de présenter une ostéonécrose que les patients exempts de chirurgie.

-L'état buccal inflammatoire

Parodontopathies, abcès dentaire.

-Les facteurs généraux

L'existence d'un diabète, d'un éthylo-tabagisme chronique ou de pathologies associant des désordres vasculaires favorisent l'apparition d'une ostéochimionécrose. La pathologie initiale qui a motivé le traitement par BPs joue un rôle également.

-Les facteurs locaux

Une hygiène buccale déficiente, une pathologie parodontale, des prothèses amovibles mal équilibrées et traumatisantes ou encore des exostoses (torus mandibulaire) soumis à des traumatismes, constituent des cofacteurs augmentant le risque de développer une ostéochimionécrose.

-Les facteurs pharmacodépendants

-Le type de molécule utilisé : on considère que c'est avec le zolédronate que la plupart des ostéochimionécroses sont apparues.

-Le mode d'administration : la voie intra veineuse est beaucoup plus à risque que la voie orale.

-La durée du traitement : les doses cumulées font augmenter de façon proportionnelle le risque de nécrose.

-L'association à d'autres traitements comme la chimiothérapie, la corticothérapie ou la radiothérapie.

L'étude de la littérature fait état aujourd'hui de la corrélation entre la prise de bisphosphonates et la survenue de nécrose osseuse des maxillaires. On retrouve une grande responsabilité des bisphosphonates intraveineux type pamidronate (Arédia®) ou zolédronate (Zometa®).

-Les facteurs favorisants qui n'ont pas été confirmés avec certitude

Traitement par corticoïdes, diabète, tabac, alcool, hygiène buccale défectueuse, chimiothérapie.

1.4.3.2-Aspects cliniques

Ces nécroses vont se manifester le plus souvent au niveau des maxillaires avec une prédisposition à la mandibule du fait des caractéristiques de cet os très dense, compact et à la vascularisation terminale ; mais peuvent apparaître partout dans le corps (existence de nécrose de la tête fémorale par exemple).

Elles apparaissent soit de manière spontanée, soit sont révélées par un geste chirurgical, dans 60 % des cas, ou plus rarement font suite à un traumatisme muqueux d'origine prothétique. L'aspect clinique est variable en fonction du stade évolutif. Peu symptomatique au début, la nécrose se caractérise par une inflammation modérée, peu douloureuse, assez étendue et sans limites nettes. Secondairement, l'exposition osseuse se développe, est peu étendue et entourée par une muqueuse légèrement inflammatoire, pouvant entraîner la perte d'une ou plusieurs dents. L'exposition osseuse progresse alors, s'accompagnant de douleurs rebelles aux antalgiques de palier 1, d'une surinfection bactérienne pouvant être la cause de complications locorégionales et de signes généraux comme de la fièvre. Radiologiquement, les signes de début sont extrêmement discrets. L'extension du processus lésionnel nécessite ensuite un panoramique dentaire ainsi qu'un examen tomodensitométrique.

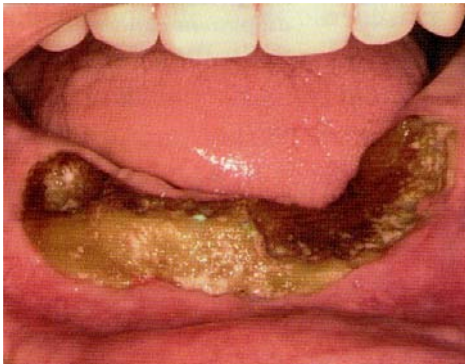

Figure 30. Ostéochimionécrose spontanée sous-prothétique chez un patient ayant bénéficié d'un traitement par BPs. [99]

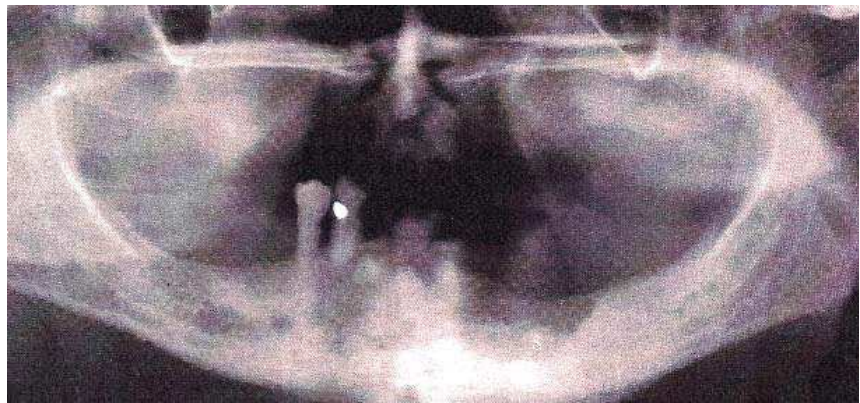

Figure 31. Radiographie panoramique présentant une ostéonécrose avec un séquestre osseux. [99]

1.4.3.3-Incidences

En 2004, l'International Myeloma Foundation (I.M.F.) répertorie 1203 cas présentant une affection maligne (myélome et cancer du sein) et traités par BPs administrés en intraveineuse. Une incidence globale de survenue d'une ostéochimionécrose est calculée à 6,2%.

Madrid et coll. [110] indique que l'incidence de l'ostéochimionécrose pourrait atteindre 5 à 11% parmi les patients traités par BPs administrés par voie intraveineuse.

D'après l'AFFSAPS [3], en ce qui concerne les patients traités par BPs en intraveineuse pour des pathologies malignes, l'incidence des ostéochimionécroses varierait selon les données publiées de 0,8 à 12%. Pour l'ostéoporose et la maladie de Paget, l'incidence des ostéochimionécroses dues aux BPs pris par voie orale serait estimée à 1 pour 100 000 patients traités par an.

Pazianas et coll. [128] estiment le risque d'ostéochimionécrose maxillaire sous BPs oraux entre 1 pour 10 000 et 1 pour 100 000 patients traités par année et entre 1 et 10 pour 100 patients traités par BPs administrés par voie intraveineuse.

En moyenne, on va retrouver une incidence des ostéochimionécroses dues aux **BPs administrés en intraveineuse de l'ordre de 1 à 12%** et une incidence des ostéochimionécroses dues aux **BPs oraux de l'ordre de 0,001 à 0,34%** cependant la plupart des études se basent sur de petits effectifs qui permettent néanmoins de donner un ordre de grandeur de l'incidence réelle et du risque que représente les traitements par BPs.

Il n'existe pas de corrélation entre le risque d'ostéochimionécrose et le genre du patient, son âge ou la localisation de la tumeur initiale ; et la grande majorité des cas décrits succède à une extraction dentaire ou à un acte osseux invasif. (Madrid et coll. [110]).

Les ostéonécroses des maxillaires chez des patients aux antécédents de radiothérapie cervico-faciale ne posent pas de problèmes étiologiques, cependant on assiste aujourd'hui à une recrudescence de tableaux cliniques de nécrose maxillaire chez des patients traités par BPs, sans antécédents de radiothérapie.

1.4.3.4-Bisphosphonates et implants dentaires en terrain non irradié

De nombreuses interrogations concernent encore aujourd'hui les conséquences de la mise en place d'implants chez des patients traités par BPs par rapport au risque de développer une ostéochimionécrose. Le but principal est de savoir si les patients qui sont sous BPs par voie orale ou intraveineuse peuvent bénéficier d'un traitement implantaire.

Il est aussi important de se demander si l'ostéointégration des implants peut être affecté par la prise de BPs.

Les patients concernés ici sont des patients allant bénéficier d'un traitement par BPs alors qu'ils possèdent déjà des implants en bouche ; ou bien des patients traités par BPs et voulant se faire implanter.

Selon Serra et coll. [146], la mise en place d'implants dentaires entraîne une série de changements métaboliques autour de l'implant en entraînant une néoformation osseuse à la surface de l'implant. Si l'environnement osseux autour de l'implant présente une

concentration moyenne ou élevée en BPs, le turn-over et le remodelage osseux est perturbé voir inhibé avec de ce fait un risque de nécrose de l'os environnant. Dans le cas où les patients ont déjà reçu des implants avant d'être sous traitement par BPs, des mesures de soins et de contrôle de la santé buccale doivent être mis en place avant le traitement afin d'éviter les problèmes qui pourraient apparaître par la suite.

-Par voie orale

Selon les données de l'AFSSAPS [3], il existe un consensus général de non contre-indication des implants dentaires chez les patients traités par BPs oraux pour l'ostéoporose en l'absence de preuves les contre-indiquant. De plus, la plupart des recommandations sont d'avis qu'il n'y a pas de justification pour l'antibioprophylaxie chez les patients traités par ces BPs oraux.

La plupart études donnent de bons résultats sur le taux de survie des implants mis en place chez des patients traités par BPs oraux (de 95 à 100%).

Cependant, il est montré que le risque de développer une ostéochimionécrose des maxillaires due aux BPs augmente avec le temps et avec la durée de traitement, ce qui signifie que le suivi réalisé pour ces différentes études sur les implants chez les personnes traitées par BPs oraux n'est probablement pas assez long. Etant donné que l'ostéochimionécrose due aux BPs se développe à bas bruits sur un temps relativement long, les signes peuvent ne pas être visibles le temps de ces suivis et apparaître plusieurs mois voire plusieurs années après et compromettre ainsi les résultats obtenus.

-Par voie intraveineuse

Le nombre rapporté de cas d'ostéonécroses de la mâchoire associées aux BPs est corrélé le plus souvent à l'administration intraveineuse du produit.

L'AFSSAPS considère que les implants dentaires sont formellement contre-indiqués chez les patients traités par BPs en intraveineuse, toute sorte de chirurgie buccale invasive doit être évitée.

-Conclusion

Selon les données actuelles, en ce qui concerne la prise de BPs par voie intraveineuse, il semble que le risque de développer une ostéochimionécrose soit très élevé lorsqu'un acte invasif est réalisé. Il en ressort que **le traitement par BPs en intraveineuse soit une contre-indication absolue à la mise en place d'implants dentaires.**

Par contre, en ce qui concerne les BPs par voie orale, plusieurs avis s'opposent.

Aucune recommandation ne contre-indique formellement la mise en place d'implants dentaires.

1.4.3.5-Bisphosphonates et implants dentaires en terrain irradié

Les radiations ionisantes vont entraîner une altération des capacités de défense et de cicatrisation du tissu osseux maxillaire et mandibulaire par une diminution qualitative et quantitative de la vascularisation cervico-faciale ainsi que des capacités régénératives ostéocytaires amenant au phénomène d'ostéoradionécrose décrit précédemment. (Raoul et coll. [132]).

Du fait des modifications importantes de l'os, la pose d'implant en terrain irradié nécessite déjà d'énormes précautions. La prise de BPs en plus, rend l'opération très compromise.

En cas de prise de BPs par voie intraveineuse, l'implantologie est strictement contre-indiquée. Pour ce qui est des BPs oraux, il faut adapter l'intervention au cas par cas, respecter un protocole rigoureux d'hygiène et de maintenance, évaluer avant la grande motivation du patient et le prévenir des risques encourus.

1.4.3.6-Prise en charge

Sur les bases de la prévention de l'ostéite postradique des dernières recommandations de l'AFFSSAPS [3] de décembre 2007, il est conseillé d'envisager plusieurs cas selon la situation clinique :

-Les patients candidats à un traitement par bisphosphonates sans signe d'ostéonécrose des maxillaires

Si la prise de bisphosphonates est orale :

Actuellement peu de publications font état de nécrose de la mâchoire sous bisphosphonates oraux et seulement après traitement depuis plusieurs années.

En cas de traitement chirurgicaux parodontaux et notamment implantaire, il est néanmoins nécessaire de demander au patient la nature du bisphosphonate qui sera prescrit et la durée de la prescription. On ne peut au vu de l'état actuel des connaissances des complications des bisphosphonates oraux refuser de façon systématique toute intervention.

Si la prise de bisphosphonates est injectable :

La pose d'implant sera de préférence contre-indiquée afin d'éviter le traitement chirurgical d'une complication future.

-Les patients traités par bisphosphonates sans évidence d'ostéonécrose des maxillaires

Si la prise de bisphosphonates est orale :

On doit tenir compte de la durée et l'ancienneté du traitement.

En ce qui concerne la pose d'implant, on ne dispose pas de consensus sur une contre indication à leur utilisation, il s'agit donc avant tout d'apprécier l'avantage du traitement implantaire dans le cas présent et d'informer le patient de l'état actuel de nos connaissances.

Si la prise de bisphosphonates est injectable :

Une plus grande rigueur sera portée aux actes chirurgicaux, limités aux actes essentiels.

La pose d'implant est contre indiquée dans cette situation. La présence d'implant asymptomatique ne justifie pas leur dépose.

-Les patients traités par bisphosphonates atteints d'une ostéonécrose des maxillaires avérée

La pose d'implants est strictement contre indiquée dans cette situation.

L'interrogatoire médical rigoureux du patient, l'établissement d'un bilan bucco dentaire complet, une bonne communication avec le médecin prescripteur, l'identification du type de bisphosphonate utilisé, le suivi régulier du patient et sa prise en charge en milieu hospitalier sont des principes de base à respecter.

1.4.3.5-Conclusion

L'apparition de l'ostéonécrose des mâchoires chez des patients traités par les BPs est une complication rare, sans doute sous estimée en raison de son identification trop récente. Il convient de suivre les mesures de précaution recommandées par l'AFFSSAPS, relayée par l'industrie pharmaceutique pour prévenir le risque d'apparition de l'ostéonécrose chez les personnes exposées. Une consultation auprès d'un chirurgien-dentiste avec un cliché panoramique dentaire **avant** l'instauration du traitement par les BPs est souhaitable pour assurer la mise en état buccodentaire avec les mêmes exigences que celles que l'on requiert pour la prise en charge des patients avant une radiothérapie incluant les maxillaires. Malgré toutes ces précautions, une prévention absolue se révèle encore difficile.

Tous ces traitements carcinologiques entraînent donc des modifications importantes au niveau de la cavité buccale.

Les dents en mauvais état situées dans les champs d'irradiation sont extraites, car le risque d'ostéoradionécrose postextractionnel en territoire irradié est important.

De plus, l'irradiation des glandes salivaires provoque une augmentation de la flore cariogène, le risque de carie est accru.

L'exérèse chirurgicale va elle aussi entraîner des pertes de tissu de soutien et des pertes dentaires. La chirurgie et la radiothérapie vont donc générer d'importantes modifications esthétiques et fonctionnelles.

Ainsi, la réalisation d'une prothèse conventionnelle doit se faire dans des conditions plus difficiles et doit s'intégrer dans un environnement buccal modifié.

2-Conséquences sur la réalisation et la conception d'une prothèse conventionnelle

Sources : [135], [139].

2.1-Perturbation de l'équilibre prothétique

Dès 1925, Housset distingue, dans le cadre d'une " triade d'équilibre ", sustentation, stabilisation et rétention : les qualités recherchées dans toute restauration prothétique, fixée ou amovible, en étroite interdépendance.

Dans notre cas, ces principes de base sont souvent difficilement respectés.

2.1.1-Rétention

La rétention prothétique est l'ensemble des forces s'opposant à la désinsertion de la prothèse dans le sens axial.

Celle-ci va être assurée par l'adaptation idéale de l'intrados prothétique aux surfaces d'appui en bouche. L'effet d'adhérence va être donné par le film salivaire qui va se créer entre la prothèse et les muqueuses, appelé le phénomène « d'adhésion-cohésion ». La salive doit donc se trouver en quantité suffisante et être de bonne qualité pour assurer ses fonctions.

Toutefois, les traitements carcinologiques et notamment l'irradiation des glandes salivaires du patient vont réduire et altérer ce flux salivaire et ainsi empêcher une bonne rétention de la future prothèse. En effet, la sécheresse buccale pose des problèmes de rétention des appareillages classiques. La sécrétion salivaire étant nettement diminuée, le fluide salivaire ne peut jouer son rôle.

De plus on a très souvent des changements de formes de la muqueuse et des vestibules latéraux et antérieurs, un effacement des sillons jugaux, une perte d'ancrages dentaires, des lambeaux épais, mobiles, associés à une pilosité. Tous ces facteurs diminuent encore la rétention.

Enfin, la radiothérapie provoque en même temps que la xérostomie une modification de la muqueuse buccale, celle-ci devient plus fine (souvent nommée « feuille de papier à cigarette »), associée à des téléangiectasies le plus souvent.

Le port des appareils devient alors impossible du fait de l'inconfort provoqué par la sensation de brûlure de la muqueuse.

Les patients sont très souvent contraints de retirer leur prothèse pour manger.

2.1.2-Stabilisation

La stabilisation est l'ensemble des forces s'opposant aux mouvements de translation horizontales et de rotation de la prothèse.

La mise en place d'une prothèse chez un sujet sain nécessite une empreinte fonctionnelle permettant d'imprimer les jeux musculaires linguaux, jugaux et labiaux ; étape délicate du fait de l'action déstabilisante de ces mouvements.

Dans notre cas, la chirurgie et la radiothérapie vont générer un manque de mobilité linguale, des pertes neurosensorielles et des dysfonctionnements neuromusculaires.

Que ce soit lors de maxillectomie partielle ou totale, ou en cas de mandibulectomie partielle ou interruptrice, on a une forte réduction de la surface d'appui nécessaire à la stabilisation d'une prothèse conventionnelle.

Après une hémimandibulectomie, les mouvements musculaires ne sont plus reproductibles car ils sont totalement aléatoires. Les forces musculaires souvent atypiques ne peuvent donc pas être contournées.

De plus, l'occlusion extrême va également favoriser la désinsertion prothétique.

C'est pourquoi, quand une résection mandibulaire associée à une radiothérapie ont été réalisées, il est difficile, voire inconcevable, de réaliser une prothèse conventionnelle.

2.1.3-Sustentation

La sustentation est représentée par l'ensemble des forces s'opposant à l'enfoncement de la prothèse dans les surfaces d'appui sous l'action des forces occlusales.

La surface exploitable en bouche doit être nécessaire pour une bonne sustentation prothétique.

Dans notre cas, la surface d'appui est très réduite surtout après la chirurgie. En effet, il n'y a aucun moyen de s'appuyer sur le lambeau si l'on opte pour ce moyen de reconstruction.

La forme de la mandibule et/ou du maxillaire est fortement modifiée, principalement après les chirurgies interruptrices. Lors des hémimandibulectomie la résection d'un segment complet de mandibule entraîne une perte de continuité et un manque important de support osseux.

La radiothérapie endommage également les tissus de soutien muqueux et osseux, devenant plus fins et plus fragiles.

2.2-Conséquences fonctionnelles

2.2.1-Troubles de l'alimentation

Ils comportent à des degrés divers des atteintes de la fonction de mastication et de déglutition et concernent en majorité les pertes de substances maxillaires.

Ils sont principalement en rapport avec des problèmes d'étanchéité des prothèses obturatrices dans le temps à l'origine de fuites plus ou moins sévères. En effet, dans le cas d'un patient denté qui a subi une hémimaxillectomie, celui-ci préfère mastiquer du côté denté ce qui crée un déséquilibre prothétique.

Il faut également tenir compte des problèmes liés à la perte d'ancrage dentaire, qu'il s'agisse de dents naturelles ou prothétiques non ou mal compensées.

2.2.2-Troubles de la phonation

Ils sont également liés à la persistance de pertes de substance vélares ou vélopalatines, même après un appareillage ou une rééducation orthophonique ; ainsi qu'aux éventuelles lésions musculaires associées, comme un manque de compétences labiales ou linguales (ankyloglossie, modification du volume lingual).

2.2.3-Problèmes occlusaux

La majorité des problèmes occlusaux se rencontrent dans le cas de **chirurgies mandibulaires interruptrices, donc d'hémimandibulectomies.**

La perte de l'occlusion est quasiment systématique associé le plus souvent à l'installation insidieuse d'une limitation de l'ouverture buccale et/ou d'un SADAM.

En effet, le traitement par chirurgie, associé à une radiothérapie notamment, est à l'origine de multiples problèmes occlusaux (Cantor et coll.), dont le corollaire va être de retrouver un articulé satisfaisant pour assurer un soutien des régions labiales et jugales et ainsi permettre l'élocution et la mastication (Benoit).

Dans le sens horizontal : une latérodéviation majeure s'installe.

Elle est la conséquence de la contraction du muscle ptérygoïdien médial et de la rétraction cicatricielle.

Son ampleur est fonction du siège et de l'étendue de la résection et de la présence ou non d'organes dentaires.

Cette latérodéviation n'est pas corrigible spontanément par le patient.

Chez le patient partiellement denté, il est néanmoins possible de limiter son amplitude par des exercices de kinésithérapie maxillo-faciale et cervicale. Elle est particulièrement efficace en cas de chirurgie réglée et si une radiothérapie secondaire est envisagée.

Des exercices de posture, des mobilisations passives et auto passives précèdent la mobilisation active. La correction de la latérodéviation et du recul mandibulaire est recherchée par l'emploi des muscles peauciers de la face et du cou, de la langue, de l'orbiculaire des lèvres, et en fin des élévateurs et abaisseurs de la mandibule.

Cependant chez l'édenté total, ni la prévention, ni la correction ne donnent de résultats satisfaisants. Le calage de la mandibule s'avère très difficile. L'emploi de prothèses-guides n'est pas envisageable du fait du manque d'appui dentaire. L'articulé de convenance est alors la solution de choix lors de la réhabilitation prothétique afin d'éviter un appui unilatéral de la prothèse mandibulaire qui déséquilibrerait aussi la prothèse maxillaire.

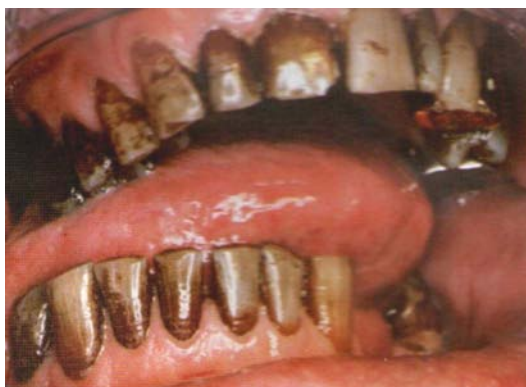

Figure 32. Déplacement du condyle du côté sain lorsque l'hémi-résection mandibulaire n'a pas été suffisamment compensée. [99]

Dans le sens vertical : le plan incisif subit une bascule sous l'effet de la contraction des muscles élévateurs du côté sain. Il en résulte une béance importante du côté de la résection ainsi qu'au niveau antérieur.

2.2.4-Altération des cycles masticatoires

Posselt en 1951 a étudié l'inscription dans un plan sagittal médian des déplacements du point inter-incisif médian mandibulaire. Si l'on enregistre tous les mouvements centrés (abaissement, élévation, rétropulsion et propulsion) dans toute leur amplitude, on obtient un diagramme caractéristique pour n'importe quel point de la mandibule, des condyles aux incisives.

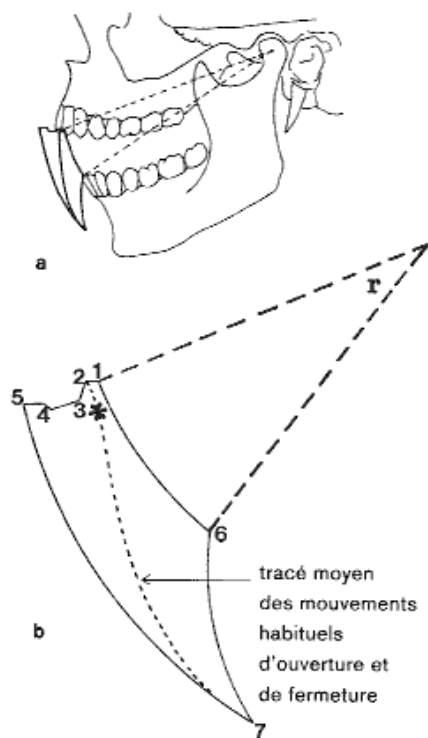


Figure 33. Diagramme de Posselt dit « en goutte d'eau » chez un patient « sain ». [site internet n°3]




Figure 34. Exemples de trois cycles masticatoires successifs chez un patient ayant bénéficié d'une hémimandibulectomie. [13]

Chez le patient ayant subi une hémimandibulectomie, généralement, les cycles sont relativement aléatoires, avec de temps en temps un cycle normal. Les mouvements sont moins rapides que la normale. Difficulté importante à la propulsion et en latéralité, excursions toujours précédées d'hésitations. (Takahashi et coll. [152]).

Selon Cheynet et coll. [56], chez le patient traité pour un cancer des VADS, la diminution des capacités biomécaniques manducatrices est secondaire à :

- la perte plus ou moins étendue des contacts occlusaux (édentements, malocclusion),
- l'adaptation indispensable des aliments aux possibilités de mastication et de déglutition,
- la contracture antalgique,
- la fibrose tissulaire qui limite l'amplitude des mouvements notamment d'ouverture.

La perte de la force masticatoire maximale est de l'ordre de 50%, et le cycle masticatoire est ralenti.

Les mouvements mandibulaires sont disharmonieux et irréguliers.

Le cycle masticatoire n'est plus en goutte d'eau mais diagonal, avec un certain degré de mouvements latéraux.

Les cycles montrent une grande variabilité, sans retour à la position d'occlusion centrée entre deux cycles et sans pause entre les cycles. Les mouvements sont moins rapides que la normale.

L'anarchie de ces mouvements résulte de la perte des guides articulaires ou dentaires (guides occlusaux incisifs ou canins), des asymétries de contraction musculaire (par atteinte musculaire ou nerveuse des muscles linguaux ou masticateurs). La fibrose musculo-ligamentaire et le contrôle unilatéral de la mobilité expliquent également ces altérations.

La mastication devient souvent exclusivement unilatérale, voire limitée à quelques dents du fait de la latérodéviation mandibulaire.

Dans ce contexte, l'enregistrement d'une position de relation centrée est inconcevable; la mandibule est donc instable en occlusion.

Des études ont montré qu'il existe, du point de vue masticatoire, deux types de patients :

- des patients avec des cycles complètement aléatoires, appareillés avec des dents plates, sans courbe de Spee ni de Monson.
- des patients avec des cycles reproductibles, appareillés avec des dents également non anatomiques, mais où les courbes fonctionnelles sont très marquées.

Généralement, les cycles sont relativement aléatoires, avec de temps en temps un cycle normal. Les mouvements sont moins rapides que la normale.

L'approche de la réhabilitation prothétique doit donc être totalement adaptée à ces patients particuliers.

Certains auteurs proposent d'utiliser des dents peu cuspidées pour donner un certain degré de liberté et s'adapter à l'instabilité et à la non reproductibilité de la fonction.

La situation intra buccale n'est pas transférable sur articulateur et des réglages doivent donc être effectués en bouche, ce qui cause de grandes difficultés du fait de cette instabilité.

Par conséquent, les contraintes transmises aux structures osseuses sont plus faibles que chez le sujet normal, mais elles sont aussi mal réparties.

2.3-Conséquences morphologiques

Le retentissement morphologique d'une **perte de substance osseuse des maxillaires** peut être modeste, voir nul, notamment dans les cas de lésion isolée de la voûte palatine ou de l'os alvéolaire. Il peut être relativement important lorsque les structures « piliers » sont atteintes : on constate alors une importante dépression des parties molles à l'origine de déformations en cascade intéressant la pyramide nasale ou les orbites.

Mais en fait, les problèmes morphologiques et esthétiques sont surtout sévères dans le cas de lésions associées des parties molles et en cas de perte de substance étendue.

Les séquelles morphologiques les plus courantes sont :

- une aplasie de l'hémiface du côté réséqué avec effacement de l'angle goniale mandibulaire.
- une déviation de la fente labiale qui devient oblique avec abaissement de la commissure du côté de l'exérèse.
- un recul et une latéro-déviation du menton.

2.4-Conclusion

Dans un tel contexte, la prothèse conventionnelle, en particulier amovible, va voir sa mise en œuvre limitée.

C'est pourquoi, du fait des échecs rencontrés et de l'insatisfaction prothétique des patients, l'implantologie peut s'avérer être d'un précieux concours pour rétablir les fonctions oro-faciales. **Est-il possible d'implanter chez ces patients traités pour un cancer des VADS et dans quelles conditions ?**

**L'IMPLANTOLOGIE ENDO-BUCCALE
APRES CANCEROLOGIE DES VADS.**

L'implantologie débute véritablement avec Bränemark à Göteborg. En 1952, il découvre par hasard le phénomène de l'ostéointégration du titane, réalisant qu'il ne peut plus dévisser une pièce de microscope vissée quelques semaines auparavant dans l'os d'un animal vivant! Cette découverte va révolutionner la réhabilitation prothétique orale. Il étudie alors le phénomène «d'ostéointégration», une ankylose osseuse propre au titane, offrant des propriétés mécaniques permettant de créer des structures dentaires implanto-portées.

Mais jusqu'en 1985, la mise en place d'implants en territoire irradié demeure une contre-indication absolue suite aux séquelles générées par les rayons.

Les modifications tissulaires post-radiques sont à l'origine de ces problèmes rencontrés ; la prise en compte des bouleversements histologiques et vasculaires au sein du tissu osseux est donc nécessaire.

1-Rappels sur l'ostéointégration

1.1-Définitions

L'ostéo-intégration est l'intégration de l'implant dentaire au niveau osseux. Elle se définit comme « une jonction anatomique et fonctionnelle directe entre l'os vivant remanié et la surface de l'implant mis en charge ».

Ce concept a été rapporté par le Professeur Branemark à partir de 1979, qui a été le précurseur de l'implantologie moderne.

L'implant va être mis en place dans l'os en créant un contact intime avec celui-ci, c'est-à-dire de façon à ce que l'implant ne bouge absolument pas. L'os pourra ainsi se reformer autour de lui. Pendant la phase de cicatrisation, on a formation d'os en contact étroit avec l'implant dentaire, ce qui va provoquer une ankylose de l'implant dentaire et donc, le bloquer (l'os se formant également dans les rétentions présentes au niveau de l'implant dentaire): c'est l'ostéointégration. (Davarpanah, [63]).

Cette phase de cicatrisation dite de "mise en nourriture" dure :

- 3 à 4 mois à la mandibule.
- 4 à 6 mois au maxillaire.

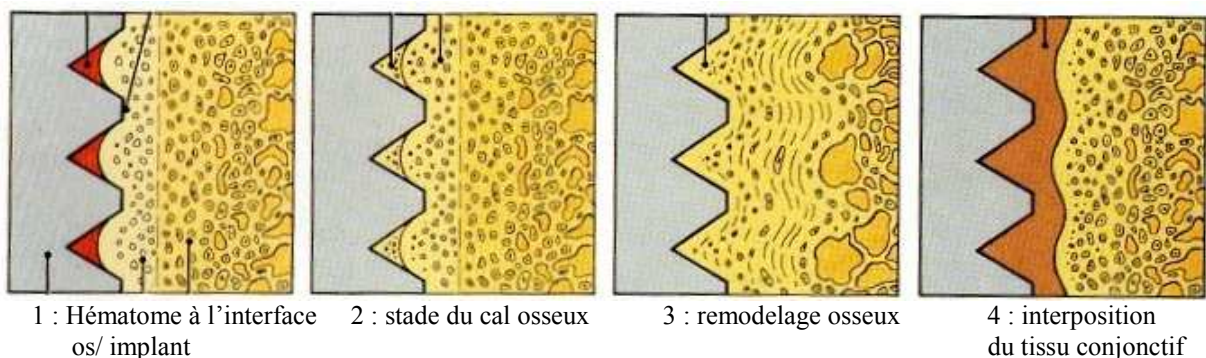


Figure 35. Représentation schématique du processus d'ostéointégration selon Branemark. [64]

L'ostéo-intégration se déroule donc en deux phases. La première, appelée phase de stabilité primaire, est une phase d'ancrage mécanique de l'implant dans le site préparé. Elle va dépendre essentiellement de la qualité de l'os, du volume osseux disponible, de la technique chirurgicale et de la morphologie implantaire. La seconde phase, de stabilisation secondaire, est caractérisée par la formation d'une cohésion biologique entre la surface de l'implant et le tissu osseux. Elle est déterminée par la réponse biologique au traumatisme chirurgical, les conditions de cicatrisation et l'état de surface implantaire.

Cas particulier de l'ostéointégration en terrain irradié :

L'os subissant des modifications importantes suite au traitement de radiothérapie, des études en premier lieu sur l'animal sont réalisées pour savoir si l'implantation peut être réalisée.

Chez l'animal, Schweiger et Tate [154] observent une ostéointégration identique à celle obtenue du côté non irradié. Pour Larsen [106], elle est quantitativement légèrement moins importante. L'expérimentation animale montre donc que l'ostéointégration dans un os irradié est obtenue, sans grande différence par rapport à un os non irradié.

Les études suivantes sur l'homme cette fois montre également des résultats positifs. En effet, selon Guyot [86], l'ostéointégration d'implant dentaire en terrain irradié semble tout à fait réalisable. De plus, les implants sont, en premier lieu, non cariogènes. Ensuite ils apportent à la fois la rétention primaire mais aussi la stabilisation en supprimant les forces latérales.

Autre avantage, la création d'un l'espace entre la muqueuse et la prothèse sur implant supprime les sensations de brûlure, et surtout les traumatismes de la muqueuse buccale qui peuvent être à l'origine d'ostéoradionécrose.

1.2-Critères cliniques

Le succès de l'ostéointégration repose sur quatre critères :

- un implant isolé et indépendant doit être cliniquement immobile,
- la radiographie ne doit montrer aucune zone radioclaire autour de l'implant,
- la perte osseuse verticale annuelle doit être inférieure à 0,2 mm après la première année de mise en fonction de l'implant,
- il doit y avoir une absence de signes et symptômes persistants et/ou irréversibles tels que la douleur, les infections...

La capacité d'ostéointégration d'un implant dépend de six facteurs :

- la nature du matériau implantaire,
- la forme de l'implant,
- son état de surface,
- le site d'implantation,
- la technique chirurgicale,
- les conditions de mise en charge implantaire.

Nous pouvons avoir une influence directe sur les trois derniers paramètres ce qui permettra de s'adapter aux conditions cliniques particulières de l'oncologie cervico-faciale.

2- Spécificité de la chirurgie implantaire en cancérologie des VADS (en particulier en terrain irradié)

La mise en place d'implants endo-osseux peut être envisagée selon le contexte étiologique et à la demande du patient avec **PRUDENCE**. Elle est le fruit d'une concertation, puis décision collégiale pluridisciplinaire.

Le choix du patient est fondamental, surtout s'il a été préalablement irradié. (Lambert, [104]).

2.1-Sélection rigoureuse des patients

La mise en place d'implants est un acte chirurgical qui nécessite un bilan préopératoire précis. L'étape diagnostique reposant sur une anamnèse, un examen clinique et un examen radiographique complet, est la clé de la réussite implantaire et fait partie intégrante de toute décision thérapeutique.

Gordon et Kress (1987) ont développé un modèle d'analyse dans lequel ils distinguent les facteurs subjectifs ; c'est-à-dire à la demande du patient ; et les facteurs objectifs liés à l'examen du patient.

Elle se base sur plusieurs critères fondamentaux :

2.1.1-Critères psychologiques

L'évaluation du profil psychologique du patient est une étape fondamentale et, qui plus est, très délicate à réaliser.

En effet, ce premier entretien va permettre de recueillir les antécédents médicaux et dentaires du patient mais aussi d'évaluer sa demande esthétique et fonctionnelle ainsi que ses motivations.

Chez le patient atteint de cancer, le but est d'améliorer la qualité de vie sans compromettre le pronostic vital. Il doit être informé et comprendre les avantages du traitement implantaire mais aussi les risques encourus. C'est pourquoi, il est nécessaire de décider de l'utilité et du bien-fondé de la pose d'implants en étudiant le rapport bénéfice/risque pour le patient.

2.1.2-Antécédents du patient

Cet examen est effectué pour déterminer l'existence d'éventuelles contre-indications d'ordre général à l'implantologie.

Chez un patient « sain », les critères d'implantation se limitent à :

- l'absence d'ostéonécrose.
- une bonne hygiène bucco-dentaire, un bon état de santé général et l'arrêt de l'intoxication éthylo-tabagique.
- l'acceptation des contraintes de suivi.

La principale raison de l'implantation est alors l'échec de la prothèse conventionnelle avec l'impossibilité d'une stabilité prothétique.

Chez un patient traité pour un cancer autre qu'un cancer des VADS mais qui suit un traitement par bisphosphonates :

- la prise de bisphosphonates par voie intraveineuse contre-indique formellement la pose d'implants dentaires.

Chez le patient ayant des antécédents de cancer des VADS, d'autres paramètres plus spécifiques vont être à prendre en compte en plus des critères précédents :

-la motivation du patient et sa demande (alimentation, esthétique, élocution).

-le pronostic du patient : des consultations de contrôle ainsi que des suivis ORL sont indispensables pour avoir l'aval médical.

-le type et la localisation de la lésion initiale.

-la classification TNM.

-le type de chirurgie.

-si radiothérapie : le type, la dose, le fractionnement, les champs, la date de fin.

-si chimiothérapie ou non.

-si biphosphonates par voie intraveineuse : dans ce cas, ma pose d'implant est contre-indiquée.

-la présence d'une pathologie concomitante.

2.1.3-Bilan clinique

Peu de pathologies représentent une contre-indication formelle à la chirurgie implantaire, on parle plutôt de situations à risque devant être évaluées pour chaque patient.

C'est pourquoi, un bilan clinique préopératoire rigoureux est réalisé.

Il est composé de deux parties :

- l'examen exobuccal comprenant l'étude :-des ATM

-de l'ouverture buccale (passage des instruments d'implantologie), souvent limitée après un traitement carcinologique ORL.

-des parties molles

-de la symétrie faciale

-du profil facial

-de l'harmonie des étages faciaux

-de la dimension verticale

-de la morphologie des lèvres et du sourire

- l'examen endobuccal comprenant :

-un bilan parodontal

-une analyse occlusale

-une étude prothétique

-une évaluation esthétique

Chez les patients suivis pour cancer, ce bilan doit prendre en compte d'autres critères afin d'évaluer les chances de succès implantaire, comme notamment :

-les données anatomophysiologiques comme la présence éventuelle d'un trismus, d'adénopathies, de sensibilités labio-mentonnières, la qualité des rapports intermaxillaires ainsi que le degré de mobilité de la langue.

-le niveau d'hyposialie est également important à repérer car cela rend difficile l'instauration d'une bonne hygiène bucco-dentaire nécessaire pour tout traitement implantaire.

-le nombre et la valeur intrinsèque des dents restantes, la qualité de la gencive attachée, la hauteur vestibulaire et notamment la présence ou non de vestibule et de sillon pelviglosse.

-la présence de brides fibreuses ou d'un lambeau (épais, mobile, follicules pileux...)

-les éventuelles para-fonctions ainsi que d'autres éléments physiologiques comme la déglutition et la mastication.

2.1.4-Bilan radiographique

Ce bilan permet une visualisation de la situation, le contrôle de la quantité et du volume osseux disponibles, ainsi que la réalisation de mesures précises. Il permet surtout de vérifier préalablement l'absence d'ostéoradionécrose.

Il peut se faire à l'aide des examens suivant :

-la radiographie panoramique : examen tomographique donnant une vue d'ensemble assez précise. Elle ne donne en revanche aucune information tridimensionnelle mais est beaucoup moins irradiante que le scanner.

-le bilan long cône : utile surtout chez l'édenté partiel afin de préciser le diagnostic parodontal, endodontique et prothétique. Cet examen est plutôt rare et les clichés rétro-alvéolaires sont souvent difficilement réalisables du fait de l'absence de sillon pelviglosse et de phénomènes d'ankyloglossie.

-le scanner : également nommé tomодensitométrie, va permettre une analyse tridimensionnelle des structures anatomiques ; c'est le plus irradiant. Son but premier est de rechercher l'absence d'ostéoradionécrose, d'ostéolyse, et d'évaluer la qualité osseuse en particulier dans les zones irradiées.

L'étude pré-implantaire est le plus souvent réalisé à l'aide du logiciel d'imagerie Dentascan.

Il en résulte un série de coupes dont l'analyse permet de repérer les obstacles anatomiques (sinus, nerf dentaire inférieur, foramen mentonnier...), de dépister les pathologies éventuelles, de quantifier la densité osseuse.

L'exploration du maxillaire et/ou de la mandibule est complète et un Accuitomo 3D est possible car les champs de coupes sont de plus en plus importants.

L'utilisation d'un guide radiologique, dans la mesure du possible, associé à tous ces examens s'avère très utile pour visualiser l'emplacement désiré des implants sur les reconstructions obliques du scanner.

Dans la cadre d'un traitement implantaire chez un patient traité pour un cancer, un bilan radiologique complet à l'aide d'un panoramique dentaire et d'un examen tomодensitométrique de type Dentascanner® doit être réalisé afin d'évaluer le volume et la densité de l'os natif et de l'éventuel greffon, ainsi que les structures de voisinage.

Tous ces résultats sont à confronter ensuite avec les données de dosimétrie et le projet implantaire et prothétique final.

2.1.5-Examen pré prothétique : le guide radiologique

En préopératoire, l'utilisation d'un guide de repérage ou guide radiologique va être très utile. Il est issu directement des cires de diagnostic et doit toujours être préalablement essayé en bouche avant l'examen radiologique pour s'assurer de sa parfaite adaptation.

Ce guide doit permettre d'objectiver l'axe, la position et le nombre des futurs implants ainsi que le contour de la future prothèse. Idéalement réalisé, il doit respecter les critères suivant :

-l'axe : respect du grand axe de la future prothèse implanto portée.

-la position : respect d'une distance de 7 mm entre les centres des implants.

-le nombre : si le nombre de repères radio-opaques correspond à celui des dents à remplacer, le résultat est optimal.

-l'adaptation : elle doit être très précise aussi bien sur le modèle qu'en bouche.

-la stabilité : elle doit être irréprochable.

-la transformation en guide chirurgical afin de transmettre, lors de la chirurgie, les éléments acquis préalablement lors de la radiographie.

En effet, il faut toujours rester dans une stratégie implantaire et prothétique, et ne jamais penser « implant » ou « prothèse » séparément.

Toutefois, la réalisation de ce guide peut être difficile ; il est parfois impossible de faire un prémontage des dents compte tenu des modifications anatomiques dues au cancer (lambeaux épais mobiles, pas de vestibule, pas de crêtes.....).

Une nouvelle technique commence à être utilisée : la chirurgie implantaire « flapless », guidée par ordinateur. L'intérêt est d'être mini-invasif et de ne pas exposer l'os irradié, mais le repositionnement du guide radiologique puis chirurgical s'avère délicat.

Elle permet la simulation par informatique de la chirurgie implantaire, la possibilité de matérialiser le projet prothétique en 3D vis-à-vis du volume osseux disponible, puis l'adaptation d'une façon précise et numérique du guide chirurgical.

Ces avancées récentes sont donc particulièrement intéressantes dans notre situation.

2.2-Choix du type d'implant : paramètres classiques de choix

Sources : [5], [9], [26], [66], [138].

L'implant doit s'intégrer à son environnement osseux et aux tissus mous pour guider au mieux son adaptation à la future prothèse. En effet, un choix implantaire judicieux permet d'assurer l'harmonie et la pérennité de l'os et des tissus mous.

La capacité d'ostéointégration d'un implant dépend de sept facteurs dans l'ordre d'importance:

- le type de connectique implantaire,
- le site d'implantation, le moins irradié possible (la région parasymphysaire le plus souvent),
- la technique chirurgicale, deux temps chirurgicaux systématiquement,
- les conditions de mise en charge implantaire, une mise en nourrice de 6 mois est indispensable,
- la nature du matériau implantaire,
- la forme de l'implant,
- son état de surface.

Nous pouvons avoir une influence directe sur les quatre premiers paramètres ce qui permettra de s'adapter aux conditions cliniques particulières de l'oncologie cervico-faciale.

2.2.1-La morphologie

On définit la morphologie implantaire selon :

- la forme du corps (cylindrique ou conique)
- la forme du col (cylindrique ou évasé)
- son architecture (en une ou deux parties)

Aujourd'hui, la forme la plus utilisée est la vis cylindrique définie comme la forme de référence.

C'est en effet cette forme d'implant qui présente le plus grand recul clinique. Il existe d'autres formes d'implants (transgingivales, à col évasé, anatomique et anatomique à col évasé), destinées à élargir le champ des indications cliniques.

2.2.2-Les dimensions

2.2.2.1-**Le diamètre**

Le choix du diamètre implantaire permet de s'adapter aux conditions cliniques suivantes :

- la qualité et la quantité osseuse
- le site d'édentement
- l'espace prothétique disponible
- le type d'occlusion

On classe alors les implants selon trois diamètres :

-les implants de diamètre standard (de 3,75 à 4,1 mm) : c'est le diamètre de référence utilisé dans la plupart des situations cliniques.

-les implants de petit diamètre (< à 3,4 mm) : il présente une résistance mécanique moindre ainsi qu'une moins bonne stabilité primaire, ce qui limite son utilisation dans un os de faible densité ou au niveau d'un site à sollicitation mécanique importante.

Ce type d'implant ne sera donc pas utilisé chez les patients ayant subi de la radiothérapie.

-les implants de grand diamètre (> 4,5 mm) : principalement indiqué lors du remplacement de molaire.

Le diamètre de l'implant n'a pratiquement aucune influence sur l'ostéointégration en terrain irradié.

2.2.2.2-**La longueur**

Le choix de la longueur de l'implant se fait après étude radiographique. Au maxillaire, aucune distance de sécurité n'est nécessaire par rapport aux structures anatomiques alors qu'à la mandibule, il est recommandé de laisser 2 mm au-dessus du canal dentaire.

Le mieux est d'utiliser le volume osseux maximum disponible, mais en échauffant le moins possible l'os irradié. En effet, plus l'implant est long, plus l'irrigation au fond du puits implantaire est délicate, c'est pourquoi cela ne sert à rien d'utiliser des implants trop longs.

2.2.3-Le type de connexion

Différents types de connexions implantaires permettent de lier le pilier intermédiaire au corps de l'implant :

-la connexion hexagonale interne : c'est la technique la plus ancienne, elle nécessite une radiographie de contrôle obligatoire.

-le polygone interne : c'est le système le plus simple à manipuler mais il fragilise le col de l'implant.

-le cône morse : il permet une excellente qualité de la liaison mécanique mais entraînent des difficultés de transmission des informations de positionnement des piliers au laboratoire
Peu d'études précisent le type de connexion implantaire utilisé, il est donc difficile de réunir des informations à ce sujet.

Toutefois, il semble que ce soit la connectique interne la plus fréquemment utilisée lors de la pose d'implants chez le patient traité pour un cancer ORL ; pour des raisons pratiques (ouverture buccale limitée, lambeau épais...) d'une part, ou pour les possibilités d'accastillage (ensemble des pièces nécessaire à la pose de l'implant) et les libertés données par ce système permettant de s'adapter parfois à des cas de figure difficiles.

2.3-Choix du site implantaire : critères de choix spécifiques

Les implants ostéo-intégrés ont été utilisés avec succès chez des patients sélectionnés traités par chirurgie seule. Cependant, la plupart des patients traités pour un cancer cervico-facial reçoivent un traitement combiné. L'association thérapeutique radiothérapie et chirurgie rend la réhabilitation prothétique maxillo-faciale plus dure de réalisation.

La grande problématique de ces vingt dernières années a donc été de savoir s'il était possible d'implanter dans un os irradié et si de sévères complications étaient à craindre.

En effet, du fait des conséquences des traitements chirurgicaux décrits plus haut, il semble impossible de réaliser une pose d'implant sans risque. Mais du fait des séquelles anatomiques et fonctionnelles énormes engendrées par ces traitements et de la nécessité d'une réhabilitation prothétique correcte, de nombreuses études ont finalement été réalisées.

Niimi [125] rapporte les résultats d'une étude internationale concernant neuf centres japonais et deux centres américains, avec des implants de type Branemark. Pour un ensemble de 228 implants chez 44 patients irradiés, 3 implants sur 169 ont été perdus à la mandibule, et 17 sur 59 au maxillaire.

Dans leurs séries, Bodard et coll. [32] rapportent un taux de succès implantaire de 86 %, avec un recul moyen après implantation de 35 mois, en territoire irradié.

Ainsi, le pourcentage d'ostéointégration des implants chez les patients irradiés ne semble pas inférieur à celui des implants réalisés chez des patients non irradiés.

Toutefois, plusieurs critères sont à prendre en compte pour réussir la pose d'implant en secteur irradié. En effet, il est **impératif de connaître la dose de rayons reçue et les champs d'irradiation, le site à implanter, ainsi que le délai idéal entre la pose et l'irradiation.**

2.3.1-Données de radiothérapie : dose et champs d'irradiation

Pour qu'une étude soit valable, elle doit prendre en compte la dose d'irradiation, or c'est rarement le cas dans les séries publiées ou les données sont souvent imprécises.

Il est plus juste de parler de terrain irradié. Selon la technique de radiothérapie utilisée, il est plus ou moins facile d'avoir des données précises sur la dose de rayons à un endroit précis de l'os mandibulaire ou maxillaire, et ce, d'autant plus si on utilise la technique IMRT décrite précédemment. (Thariat, [158]).

Esposito conclut que l'irradiation préalable de l'os, n'est pas un contre indication. Le taux d'échec implantaire lors de son étude est de 4,9 % et concerne uniquement les doses d'irradiation supérieures à 55 Gy.

On peut résumer l'impact de la dose sur la pose d'implant dans un tableau :

< 40 Gy : risque d'échec nul
Entre 40 et 50 Gy : risque d'échec faible
Entre 50 et 60 Gy : risque d'échec modéré
Au-delà de 60 Gy : risque d'échec élevé et risque d'ostéoradionécrose

D'autres études chez le chien ont montré qu'une irradiation de 60 Gy entraîne la perte de 50 % des implants mandibulaire à cinq mois et demi. En revanche, une dose de 40 Gy hyperfractionnée stimule le remodelage osseux (Asikainen [12]).

Ainsi, pour une bonne tolérance du tissu osseux, le fractionnement de la dose est également fondamentale et donc à connaître avant toute pose d'implant en secteur irradié.

2.3.2-Lit osseux implantaire potentiel

2.3.2.1-Os natif

La zone d'implantation idéale est définie en fonction du volume osseux disponible et du projet prothétique.

Marunick et Roumanas [114] ont décrit des critères d'implantation et de choix des sites implantaires mandibulaires incluant les conditions générales, les conditions locales et enfin l'aspect technique.

Les sites osseux sont plus ou moins favorables selon leur type de vascularisation (terminale ou anastomosée) et leur structure osseuse.

A la mandibule, la vascularisation est terminale et la densité osseuse importante. En revanche, le maxillaire, est plus vascularisé mais la densité osseuse est moindre. (Brugère, [49]).

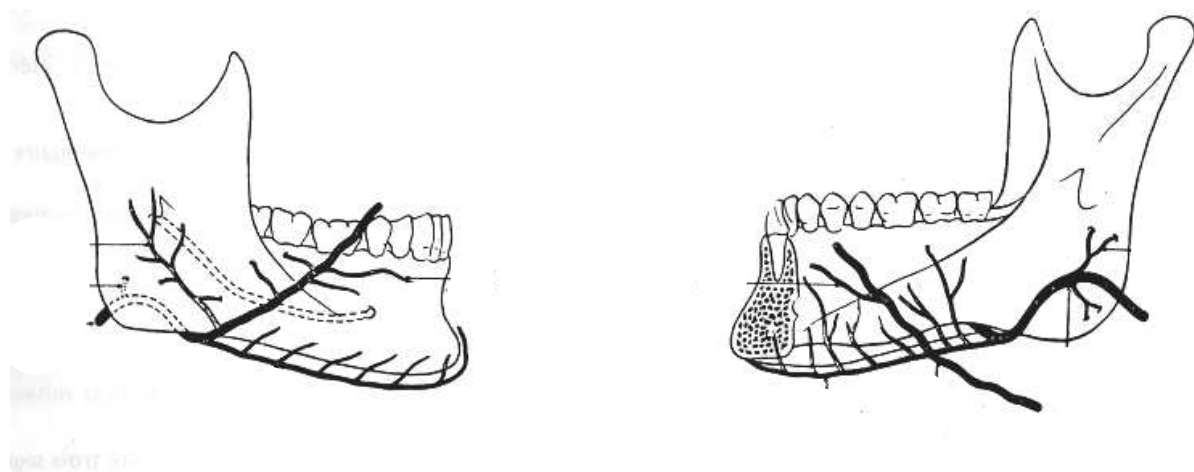


Figure 36. Vascularisation de la mandibule. *E.M.C Fasc.Stomatologie.*



Figure 37. Vascularisation du maxillaire. *E.M.C Fasc.Stomatologie.*

Ainsi, la mandibule et l'os temporal sont modérément sensibles alors que le maxillaire et les greffons osseux vascularisés sont plus résistants. Lorsque c'est possible, les sites implantaire à favoriser sont les secteurs antérieurs : symphysaire mandibulaire et prémaxillaire. Cela se justifie par l'absence d'obstacle anatomique (nerf dentaire inférieur et sinus maxillaire). Dans le protocole d'implantation, la réalisation d'une scanographie avant l'opération pour évaluer la quantité d'os disponible est systématique. (Masson, [117]).

Les sites à risque élevé d'ostéoradionécroses sont l'angle mandibulaire, le maxillaire, la région nasale.

De nombreux auteurs incluent dans leur recherche clinique des patients non irradiés, de plus, les praticiens ne fournissent pas toujours des données exactes sur le nombre d'implants réellement positionnés en terrain irradié. Il est alors difficile de distinguer les implants placés dans de l'os natif irradié ou non, de ceux posés au sein de greffon osseux.

La collecte des données est difficile car tous les auteurs ne rapportent pas le nombre exact d'implants insérés/perdus mais seulement le pourcentage.

La conclusion générale est que la survie implantaire est élevée sur un suivi de 5 ans, à la suite de quoi des échecs sont rencontrés à la fois chez les patients irradiés et non irradiés.

Les échecs implantaires semblent s'accélérer chez les patients irradiés sur un suivi de 10 ans et plus.

2.3.2.2-Os greffé

Plusieurs patients présentent des défauts des maxillaires faisant suite à la chirurgie carcinologique. La reconstruction de la fonction masticatoire nécessite donc le recours à des greffes osseuses pour pallier à ces défauts. Selon les différentes habitudes thérapeutiques anticancéreuses, le patient peut être irradié soit avant ou bien après la reconstruction des maxillaires.

AU MAXILLAIRE

-Les principales techniques de greffes

Dans le cas d'une tumeur maxillaire, les pertes de substances entraînées par les traitements chirurgicaux sont souvent très importantes. C'est à dire que le volume osseux nécessaire à recréer est forcément assez important.

-Les greffes traditionnelles

La greffe osseuse traditionnelle est associée à un procédé permettant la reconstruction des parties molles. La plupart des auteurs admettent en effet un taux d'échecs important si la greffe osseuse n'est pas protégée par un tissu bien vascularisé. Dans ce type de reconstruction, le squelette osseux est donc reconstruit par des greffes osseuses traditionnelles (iliaques le plus souvent) dont la revascularisation est assurée, soit par les tissus mucopériostés restés intacts, soit par des transferts tissulaires associés (lambeaux ou transplants micro-anastomosés) les enveloppant. Cet apport vasculaire peut être assuré soit par un lambeau locorégional comme un lambeau de fascia temporal, soit par un lambeau libre comme un lambeau de grand droit. (Baccar, [16]).

-Transplants micro-anastomosés

Il s'agit de l'application à la reconstruction maxillaire de procédés techniques généralement développés initialement pour d'autres indications, mais qui donne des résultats concluants. Les lambeaux sont prélevés à distance du cancer, ils sont donc non irradiés, ce qui représente un avantage très important pour l'implantation future, surtout si le patient a subi de la radiothérapie.

Lambeau de fibula

Largement utilisé en reconstruction mandibulaire, il n'a été qu'assez récemment proposé en reconstruction maxillaire. Il est d'ailleurs assez bien adapté aux pertes de substance partielles causées par les tumeurs en prenant appui sur les structures osseuses restantes. Il est bien sûr possible de mettre en place des implants dentaires, soit au moment de la reconstruction, soit secondairement. La morbidité au niveau du site donneur est généralement admise comme minime.

Lambeau de crête iliaque

Prélevé avec palette cutanée, il a été employé dès 1988 avec mise en place d'implants dentaires. Brown a proposé de remplacer la palette cutanée souvent trop épaisse par un transfert de muscle oblique interne susceptible de se réépithélialiser spontanément. Le volume osseux disponible et l'épaisseur des parties molles lui permettent de s'adapter à des pertes de substances totales. Néanmoins, la morbidité au niveau du site donneur constitue un handicap.

Lambeau antébrachial avec segment osseux radial

Il trouve là ses limites du fait à la fois du faible volume d'os disponible et de la finesse du revêtement cutané. Ses indications paraissent donc limitées aux cas de maxillectomie partielle.

Lambeau scapulaire

Dès 1986, Swartz mettait en évidence la versatilité des transplants vascularisés par les branches de l'artère circonflexe scapulaire avec notamment la possibilité d'obtenir un os d'épaisseur variable et une ou plusieurs palettes cutanées munies d'un pédicule vasculaire séparé. Pour Urken et al., les lambeaux libres basés sur le système sous-scapulaire sont les plus intéressants en reconstruction maxillaire complexe, du fait notamment de la longueur des

pédicules et de la possibilité de séparer les palettes cutanées (éventuellement double ou triple). Egalement, du fait de sa forme plus ou moins triangulaire, ce lambeau paraît être le plus adapté à la reconstruction maxillaire.

Lambeau libre comportant un transfert costal

La possibilité de reconstruire les pertes de substances maxillaires par un lambeau de muscle grand droit associé à un transfert costal a été soulignée par Davison et al. Mais l'apport vasculaire costal peut aussi être assuré par le muscle grand dorsal. Ces transferts musculaires peuvent ou non être associés à une palette cutanée selon les cas.

-Est-ce un bon lit implantaire ?

En 1995, une étude réalisée en Grande-Bretagne montrait que seuls 38 % des chirurgiens effectuaient des reconstructions (à l'époque par lambeau de muscle temporal) et que chacun d'entre eux ne réalisait cette reconstruction que pour 10 % des patients. La situation a bien évolué depuis et il est évident que le taux de reconstruction est bien plus important. Des moyens techniques (scanner, IRM) sont à notre disposition pour l'optimiser. La radiothérapie complique le problème dans la mesure où ses effets sur les tissus compromettent les chances de réussite d'une reconstruction secondaire. Ce serait donc un argument en faveur d'une reconstruction chirurgicale primaire ou à l'inverse d'une « simple » réhabilitation prothétique sans reconstruction secondaire. Par ailleurs, la chirurgie reconstructrice ne doit en aucun cas retarder la radiothérapie, ce qui doit orienter vers les méthodes considérées comme les plus fiables.

Plusieurs études ont été faites pour connaître les bénéfices d'une réhabilitation prothétique suivant une réparation par lambeau ; le principal problème étant l'épaisseur et la mobilité de celui-ci.

Pour Matsui et al. , qui ont étudié la phonation, le préjudice fonctionnel reste globalement le même, mais il est de nature différente : problèmes de fuites alimentaires ou salivaires chez les patients appareillés ; problèmes phonatoires chez les patients reconstruits.

Kornblith et al. , à partir d'une étude portant sur 47 patients, aboutissent à la conclusion que pour les pertes de substances maxillaires inférieures ou égales au quart de la surface, la prothèse donne d'excellents résultats fonctionnels

A LA MANDIBULE

L'ostéoradionécrose de la mandibule est une complication sérieuse et invalidante de la radiothérapie des cancers des voies aéro-digestives supérieures, comme nous l'avons décrit précédemment.

Si un traitement médical adapté peut permettre de stopper l'évolution d'une ostéoradionécrose débutante, seul un traitement chirurgical radical réalisant l'ablation de tous les tissus nécrotiques et infectés, peut obtenir la guérison d'une ostéoradionécrose constituée.

La latérodéviation quasi systématique engendrée par la chirurgie ainsi que l'absence d'ancrages dentaires souvent associée font que la reconstruction anatomique de la mandibule constitue, en soi, une tâche ardue pour le chirurgien.

L'intérêt majeur de cette reconstruction est alors de recréer l'arche mandibulaire par un lambeau osseux. (Braga-Silva, [41]).

Il y a cependant controverse sur la meilleure zone donneuse du greffon osseux vascularisé pour la reconstruction mandibulaire, les plus utilisées étant celles de la crête iliaque et du péroné. En effet, les lambeaux de crête iliaque et de péroné offrent une plus grande quantité osseuse et sont retenus dans le traitement des lésions qui atteignent des aires étendues de la mandibule. Toutefois, le péroné est considéré plus malléable et divers auteurs la préfèrent pour la reconstruction de lésions antérieures de la mandibule. Sa longueur osseuse et sa riche vascularisation permettent de le remodeler à travers de multiples ostéotomies.

-Lambeau libre de fibula micro anastomosé

Sources : [23], [30], [40], [53], [146], [160].

Le lambeau libre de fibula fait actuellement partie de l'arsenal thérapeutique de la chirurgie maxillo-faciale dans la reconstruction mandibulaire. En effet, il permet de restaurer harmonieusement l'arc anatomique, les fonctions orales et l'esthétique faciale.

De plus, le site donneur se situant à distance du site receveur, le lambeau micro anastomosé de fibula revêt un intérêt majeur en cancérologie.

Selon Serra et coll. [146], ces greffons supportent très bien la radiothérapie ainsi que la chimiothérapie.

Le segment osseux doit être ample de façon à permettre la mise en place des implants dentaires ostéo-intégrés et suffisamment solide pour supporter la fonction masticatoire.

La fibula se prête parfaitement à ce rôle. En effet, son bord antérieur forme la future crête alvéolaire et sa face latérale forme la face endobuccale. Dans le tiers moyen de la fibula, la hauteur moyenne est de 13 mm, avec un diamètre maximum d'environ 15 mm et un diamètre minimum d'environ 11 mm.

Selon Frodel et coll. [74], l'épaisseur corticale est de 3 à 4 mm.

Il présente également un avantage car il permet l'actuation simultanée de deux équipes, la dissection du lambeau et la résection oncologique.

Mais si le résultat morphologique est souvent satisfaisant ; la hauteur d'os limitée implique le positionnement d'implants courts ; et la finesse du tissu cutané, l'épaisseur des tissus sous-cutanés, l'absence de sillon pelvilingual et vestibulaire et la fragilité des tissus mous ne permettent pas un appui prothétique direct. De ce fait, le résultat fonctionnel de la reconstruction peut être amélioré par des prothèses implantaires portées.

-Lambeau de crête iliaque

L'iliaque présente une forme qui s'adapte bien à la courbure latérale de l'arc mandibulaire, dispensant très souvent les ostéotomies, par ailleurs, il est fréquemment réservé aux cas d'hémi-mandibulectomie. Sa structure osseuse facilite l'utilisation des implants ostéo-intégrés. Contrairement au lambeau de fibula ostéocutané, la crête iliaque, présente une forme particulière semblable à celle de l'hémi arc mandibulaire. Habituellement, elle n'est pas ostéotomisée par crainte de compromettre sa circulation. Par ailleurs, elle ne constitue pas une bonne option pour la confection de lambeaux composés, car la quantité de tissus mous adjacents tend à être très grande et l'îlot de peau ne présente pas une vascularisation fiable.

Les données de la littérature concluent que le lambeau osseux vascularisé de la crête iliaque présente le meilleur profil pour l'accommodation d'implants ostéo-intégrés (Frodel et al. [74]). Moscoso et al. ont démontré, dans des études anatomiques, que la crête iliaque présente, de façon plus constante, les dimensions nécessaires à l'intégration des implants de forme stable. En revanche, l'os ne possède pas la densité nécessaire. En effet, selon ces

mêmes études anatomiques et selon la conclusion d'autres auteurs, le lambeau vascularisé de fibula serait également, et de façon efficace, apte à l'intégration d'implants dentaires.

2.3.3-Délai d'implantation par rapport aux traitements carcinologiques

Si l'on souhaite implanter dans un secteur d'arcade non concerné soit par la chirurgie d'exérèse, soit par l'irradiation, il est préférable de le faire lors de l'intervention chirurgicale. En effet, cela évite un deuxième temps opératoire et permet plus rapidement de stabiliser la future prothèse dont le rôle fonctionnel est primordial.

En revanche, dans un secteur d'arcade concerné par les traitements carcinologiques, la pose d'implants immédiats est formellement contre-indiquée, d'autant plus si une greffe est réalisée.

Des délais primordiaux sont à respecter :

2.4.1.1-Implantation avant radiothérapie

Deux cas de figure peuvent se présenter :

- le patient est déjà porteur d'implants lors de la découverte de la pathologie cancéreuse,

- les implants ont été planifiés avant la radiothérapie.

Il existe une inquiétude générale parmi les oncologues à irradier des implants métalliques. C'est pourquoi, les implantologues doivent se poser la question sur l'éventuelle nécessité d'enlever des implants ostéointégrés avant de continuer les thérapeutiques anti-cancéreuses.

De plus, avec l'augmentation des poses implantaires, de plus en plus de patients sont amenés à consulter avec des implants positionnés avant le diagnostic de cancer.

De nombreux auteurs ont étudié l'impact des rayonnements ionisants sur l'ostéointégration d'implants placés avant la radiothérapie, à partir de modèles animaux. Il semble que ces implants s'ostéointègrent convenablement, que l'implantation ait lieu avant ou après la radiothérapie.

Ainsi, il n'y a pas d'indication à déposer les implants bien ostéointégrés sans signe de péri-implantite avant radiothérapie.

2.4.1.2-Implantation pendant la chirurgie d'exérèse

Cette technique possède de nombreux avantages. En effet, en posant les implants lors du temps chirurgical, cela permet d'éviter la chirurgie dans des tissus irradiés et de réduire le délai de la réhabilitation implanto-prothétique orale.

Toutefois, dans les situations de grandes pertes de substance ou de la perte de la continuité mandibulaire même si celle-ci est rétablie à l'aide d'une greffe osseuse ; cette technique peut être remise en doute.

En effet, l'inconvénient majeur est le risque de positionner l'implant de façon inadaptée dans le cas où la chirurgie d'exérèse aboutit à de grosses altérations de la situation anatomique et/ou de la relation intermaxillaire. Dans ce cas, le traitement prothétique peut être compromis et l'implant lui-même peut devenir inutilisable.

D'autres inconvénients existent avec cette technique :

- le risque d'interférer avec la date du début de la radiothérapie, le délai optimal entre la chirurgie et la radiothérapie adjuvante est de six semaines afin d'éviter la perte des chances de guérison.

- le risque de ne pas utiliser l'implant si une récurrence tumorale se produit,

- le risque de favoriser le développement de complications post-chirurgicales,

-l'inutilisation d'une prothèse conventionnelle.

Par conséquent, il est préférable d'éviter la mise en place d'implants durant la chirurgie tumorale si un positionnement d'implant est mis en doute.

2.4.1.3-Implantation après traitements carcinologiques

Si l'on choisi d'implanter après traitements carcinologiques, c'est-à-dire après chirurgie et/ou radiothérapie, il est préférable et dans la mesure du possible, que la continuité mandibulaire soit reconstruite. Cette reconstruction se fait par des greffes osseuses revascularisées le plus souvent.

Le délai d'implantation après la radiothérapie ne fait partie d'aucun consensus à ce jour en raison du manque de preuves scientifiques.

Toutefois, sachant que la plupart des récurrences tumorales se produisent dans la première année suivant les traitements anticancéreux, il est plus prudent de passer ce délai d'un an avant l'insertion implantaire.

2.4-Mise en place

2.4.1-Quelle anesthésie ?

La pose d'un implant chez un patient sans ATCD de radiothérapie cervico-faciale peut se faire très facilement sous anesthésie locale.

Chez le patient traité pour un cancer, du fait de l'irradiation antérieure, l'os a déjà perdu de sa vascularisation. C'est pourquoi la pose d'un implant en terrain irradié se fera toujours sous anesthésie générale en respectant au mieux un protocole strict d'asepsie et de rigueur technique consistant à éviter l'infiltration de vasoconstricteurs qui pourrait aggraver les conditions locales du territoire irradié.

De plus, le plateau technique du bloc opératoire assure des conditions d'hygiène et d'asepsie optimale. En cas d'apport de lambeau, un aménagement spécifique est nécessaire, d'où l'intérêt de travailler en équipe avec le chirurgien ORL ou maxillo-facial.

2.4.2-Protocole de mise en place

Tout en restant conventionnelle, la technique chirurgicale présente néanmoins quelques particularités.

2.4.2.1-Phase pré-chirurgicale

La phase pré-implantaire regroupe le bilan clinique, l'évaluation psychologique et le bilan radiologique réalisé à l'aide du logiciel Dentascan. La zone à implanter doit posséder un volume osseux suffisant défini par l'analyse tomodensitométrique accompagnée de l'utilisation d'un guide radiologique.

Des précautions sont à respecter au niveau de la dose d'irradiation. En effet, il est préférable d'implanter dans une zone ayant subi moins de 30 Gy.

2.4.2.2-Phase-chirurgicale

La phase chirurgicale reste sensiblement identique à celle réalisée chez un patient classique.

On aura recours à une irrigation abondante, d'autant plus en terrain irradié afin d'éviter l'échauffement.

En revanche, comme décrit plus haut, l'utilisation d'une anesthésie générale est recommandée, accompagnée de mesures d'asepsie plus rigoureuses.

De plus, la mise en place d'une antibiothérapie à large spectre en per-opératoire et poursuivie jusqu'à la cicatrisation est indispensable (une dizaine de jours environs).

Tous les gestes se réalisent de la manière la moins traumatisante possible, sous irrigation abondante et se terminent par un rapprochement des berges parfait et des sutures hermétiques. En effet, l'implant doit être convenablement enfoui.

2.4.2.3-Phase post-chirurgicale

Une première vérification de la cicatrisation se fait en général, par la dépose des sutures, une semaine après l'intervention.

Puis elle se fait régulièrement par des contrôles radiographiques à 30j, 90j, puis 6 mois.

La surveillance rapprochée ainsi que la maintenance prothétique sont à respecter rigoureusement pour augmenter les chances de succès.

2.4.3-Mise en charge différée de l'implant

Chez un patient « sain », la mise en charge immédiate se réalise de plus en plus mais reste toutefois soumise à des conditions particulières. C'est pourquoi chez le patient traité pour un cancer, elle est contre indiquée du fait des perturbations du remodelage osseux dues à la radiothérapie. Il est préférable en effet, d'agir en deux temps chirurgicaux avec une mise en charge plus longue.

Le pouvoir de cicatrisation osseux (pouvoir ostéogénique) varie dans les semaines qui suivent la radiothérapie. La période des six semaines après radiothérapie est délétère. Durant les mois suivants, une régénération cellulaire et une augmentation du pouvoir ostéogénique sont observés. La mise en charge des implants (c'est-à-dire la mise en fonction des implants à l'aide d'une prothèse), en fonction du plan de traitement initial, est préférable plus de six mois après l'irradiation avec une fenêtre thérapeutique entre trois et 24 mois. Après cette période, une fibrose progressive se met en place en diminuant lentement mais irréversiblement le pouvoir réparateur de l'os.

2.4.4-Gestion des tissus mous

Pour une bonne réussite implantaire et prothétique ensuite, la gestion des tissus mous, fortement modifiés après les traitements carcinologiques, va être fondamentale.

Il est très important de se rendre compte du contexte muqueux et gingival dans lequel vont émerger les futurs implants, car il faudra le plus souvent préparer ce terrain particulier et l'adapter le mieux possible à la réhabilitation implanto-prothétique future.

2.4.4.1-Cahier des charges

- Le vestibule doit être conservé,
- l'épaisseur de la muqueuse ne devrait excéder 6 mm,
- la muqueuse doit être non mobile, avec peu ou pas de pilosité et kératinisée.

2.4.4.2-Indications

-Gestion du vestibule

Si le vestibule est absent suite à la chirurgie d'exérèse, il est nécessaire de réaliser une vestibuloplastie. En effet, le terrain complètement plat ne peut accueillir les implants dentaires dans de bonnes conditions, le soutien des lèvres est impossible et l'axe des implants n'est pas idéal. La création d'un nouveau vestibule permet donc d'assurer l'émergence implantaire dans les tissus kératinisés et de façonner un futur couloir prothétique.

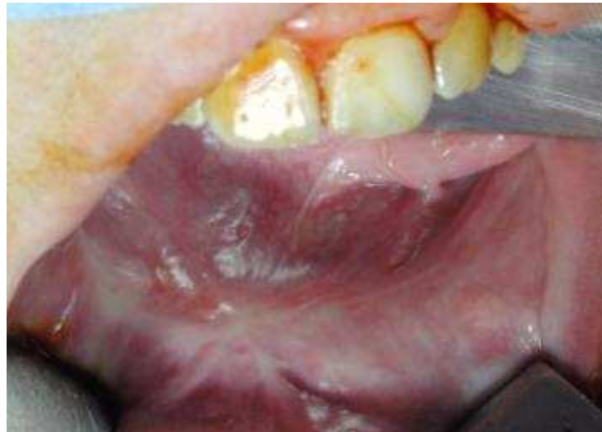

Figure 38. Absence de vestibule mandibulaire. *Photographie du Docteur J.Bémer*

Si le vestibule est conservé, un dégraissage secondaire lors de la pose des implants sous anesthésie générale peu s'avérer nécessaire, sans compromettre le pédicule vasculaire ni la vitalité du lambeau. L'étroite collaboration entre le chirurgien maxillo-facial ou ORL ayant réalisé la chirurgie carcinologique et réparatrice, et le chirurgien-dentiste posant les implants est donc indispensable.

-Gestion du problème infectieux

Très fréquemment sur une mandibule reconstituée à l'aide d'un lambeau micro anastomosé de fibula, non irradiée, apparaissent des granulomes péri-implantaires. Ils se traduisent par une inflammation de la muqueuse péri-implantaire apparaissant à la mise en charge des piliers.

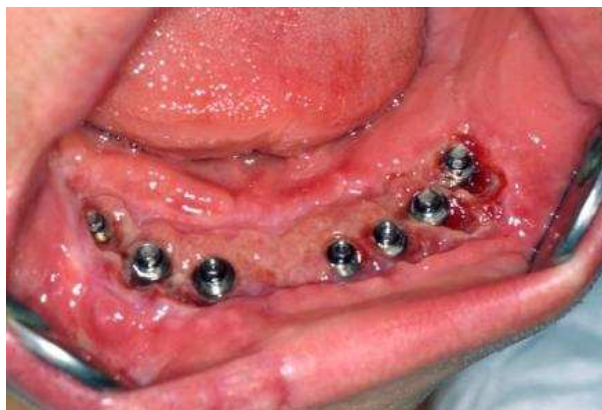

Figure 39. Granulomes péri-implantaires. *Photographie du docteur J.Bémer*

L'étiologie de ce phénomène est mal connue mais semble toucher le plus souvent les patients jeunes, à l'hygiène mauvaise et en terrain non irradié. L'éviction par une gingivectomie simple est sans résultats car les granulomes récidivent le plus souvent.

Le risque encouru est la péri-implantite.

Le seul traitement efficace est une greffe de conjonctif prélevé au palais non irradié et plaquée autour des implants. Cette chirurgie muco-gingivale délicate (points d'ancrage périostés du greffon conjonctif au niveau du lambeau de péroné), est réalisée sous anesthésie générale lors de la mise en charge des implants.

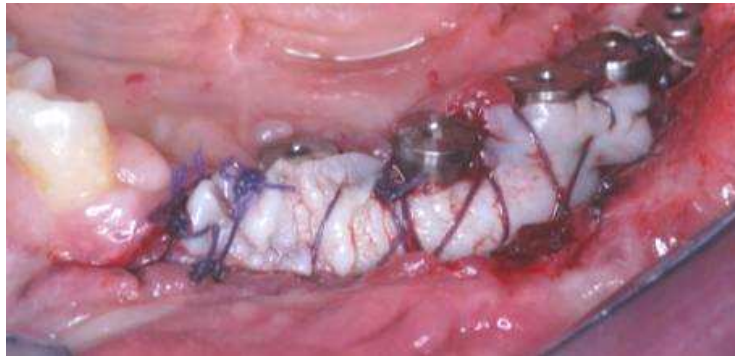

Figure 40. Greffe de muqueuse palatine autour des implants. *Photographie du Docteur Bémer*

2.4.4.3-Protocole

-Lors de la mise en place des implants sous anesthésie générale

Durant cette étape, il est nécessaire de préparer au mieux le terrain afin d'aménager le futur lit implantaire et prothétique. Ainsi, le lambeau doit être bien préparé, désépaissi, épilé.

Un deuxième temps chirurgical, sous anesthésie générale et avant la mise en charge implantaire, est réalisé si une vestibuloplastie est nécessaire.

Une greffe de peau mince est faite et prélevée le plus souvent au niveau du grand pectoral ou au niveau du site du premier lambeau.

Cette greffe doit être :

- stable,

- dégraissée,

- en forme de « fer à cheval »,

- fine et bien plaquée sur le site qui ne doit pas être dépériosté,

- suturée avec une compresse antiseptique aux berges par des points de suture dit en « bourdonnets ».

-Lors de la mise en charge des implants sous anesthésie locale

La mise en charge des implants se fait classiquement sous anesthésie locale sauf si d'autres aménagements sont à faire. C'est lors de cette étape qu'est réalisée la greffe de muqueuse palatine si des granulomes inflammatoires péri-implantaires apparaissent. Certaines équipes japonaises en particulier, proposent systématiquement cet aménagement muco-gingival.

La gestion des tissus mous est donc fondamentale à prendre en compte car la réussite implantaire puis prothétique en dépend.

2.4.5-L'oxygénothérapie hyperbare (OHB)

Sources : [10], [58], [81], [129].

2.4.5.1-Définition

La première utilisation de l'OHB a été effectuée par Ite BOEREMA en 1956, en cardiologie. Il a fallu attendre les années 1970 pour que les chirurgiens de la tête et du cou viennent à reconnaître la valeur de l'oxygénothérapie hyperbare dans le traitement des lésions du maxillaire et la mandibule survenant lors des traitements de radiothérapie.

En effet, l'hypoxie (diminution de la pression partielle en oxygène tissulaire à 5 mm Hg) est un des principaux effets délétères de la radiothérapie et entraîne des altérations cellulaires responsables de défauts de cicatrisation.

Les tissus irradiés perdent alors de leur capacité de prolifération cellulaire et peuvent souffrir de nécrose.



Figure 41 et 42. Caisson hyperbare et masque à oxygène. [Site internet n°4]

2.4.5.2-Le but de l'OHB

L'objectif de cette technique est d'augmenter la concentration sanguine en oxygène par administration d'oxygène pur à 100% en plaçant le malade dans un caisson à haute pression, ou caisson hyperbare. L'OHB consiste donc à délivrer de l'oxygène pur à des pressions supérieures à la pression atmosphérique. Le but recherché est d'augmenter la pression en oxygène, afin d'accroître la portion d'oxygène dissoute.

L'oxygène pur peut être inhalé, soit directement dans l'atmosphère de la chambre hyperbare, soit à l'aide d'un masque à oxygène ou d'un tube intra-trachéal.

2.4.5.3-Les effets de l'OHB

- la diminution de l'œdème tissulaire ou vasoconstriction,
- le maintien de l'oxygénation des tissus en l'absence d'hémoglobine ou hyper oxygénation,
- l'augmentation de la réplication fibroblastique et donc de la production de collagène,
- l'augmentation de la néo vascularisation des tissus ischémiques,
- la diminution des préjudices liés à la reperfusion,
- l'augmentation de la flexibilité des globules rouges,
- la stimulation des leucocytes tueurs, l'augmentation du pouvoir tueur des leucocytes,
- l'amélioration de la fonction ostéoplastie et ostéoplastie.

2.4.5.4-Les indications de l'OHB

- l'augmentation de la radiosensibilité cellulaire avant irradiation,
- la prévention et traitement des ORN mandibulaires,
- l'utilisation en territoire irradié avant implantologie pour diminuer le risque infectieux et favoriser l'ostéointégration.

2.4.5.5-Quelques études

Arcuri et coll.[10] ont rapporté un taux de survie de 94% pour 18 implants placés dans des mandibules irradiées de 55,8 à 64,8 Gy. Tous les patients de cette étude avaient été traités conjointement avec de l'OHB et suivis sur plus de cinq ans.

Granström et coll.[81] ont rapporté un taux de survie implantaire de 67% pour 15 implants insérés dans des mandibules irradiées et un taux de survie de 100% pour 30 implants insérés dans des mandibules irradiées après un traitement à l'OHB pré-implantaire.

Granström et coll.[84] ont rapporté un taux de survie implantaire de 86% pour 21 implants insérés dans des maxillaires irradiés. Quand l'OHB était administrée, le taux de survie implantaire a augmenté jusqu'à 95%.

2.4.5.6-Conclusion

D'après toutes ces considérations il semble donc judicieux d'utiliser l'OHB avant le placement d'implant en territoire irradié.

L'intérêt thérapeutique de l'OHB, considérée comme une mesure préventive de l'échec chez des patients ayant reçu plus de 50 Gy au niveau du site implantaire, ne fait l'objet d'aucun consensus actuel en termes d'ostéointégration, et représente un traitement coûteux qui s'additionne aux autres traitements nécessaires à la guérison du cancer.

Néanmoins, par son rôle anti-ischémique, bactériostatique et bactéricide, cette thérapeutique conserve toute sa place comme traitement adjuvant de certaines ostéoradionécroses.

**REHABILITATION ORALE IMPLANTO-
PROTHETIQUE APRES CANCEROLOGIE
DES VADS**

Dans le contexte particulier de la carcinologie cervico-faciale, la chirurgie d'exérèse associée à l'irradiation des maxillaires modifie l'anatomie de façon majeure. Ces traitements entraînent le plus souvent de nombreuses extractions. Les édentements complets sont donc fréquents.

Dans un tel contexte, la prothèse conventionnelle, amovible en particulier, sera limitée dans sa mise en œuvre, face à certains facteurs locaux défavorables à tout équilibre prothétique :

- disparition des ancrages dentaires,
- réduction des reliefs osseux,
- cicatrisation fibreuse des parties molles génératrices de brides muqueuses et du comblement du vestibule en dehors et du sillon pelviglosse en dedans,
- troubles neurologiques moteurs et/ou sensitifs,
- mucite, hyposialie ou asialie post-radique
- hypersensibilité et fragilité des muqueuses.

Devant les difficultés voir les échecs de la prothèse classique, la prothèse sur implant, fixée ou amovible, offre un arsenal de qualité.

Le choix de la prothèse va dépendre des conditions anatomo-physiologiques mais aussi de l'attente, des besoins et des motivations du patient, et en priorité, de l'amélioration fonctionnelle nécessaire.

1- Spécificité de la prothèse orale implantaire en cancérologie des VADS (particulièrement en terrain irradié)

Quel que soit le type de reconstruction mandibulaire ou maxillaire, la réalisation de montage et de cires de diagnostic prothétique suivie d'un guide implantaire radiologique et chirurgical est fortement recommandée pour planifier la position et l'angulation des implants en fonction du projet prothétique.

1.1-A la mandibule

1.1.1-Indications

- L'édentement total (+/- hyposialie),
- un complément aux dents résiduelles pour les soulager,
- un complément de rétention, stabilisation, sustentation.

1.1.2-Mise en place des implants

Les implants sont placés soit dans l'os mandibulaire résiduel, soit dans le greffon osseux de remplacement, soit dans les deux.

Comme dans un protocole classique, l'os symphysaire est disponible pour l'insertion des implants, tout comme l'os au dessus du nerf alvéolaire inférieur si sa résorption est modérée.

Si après la chirurgie d'exérèse l'os alvéolaire a perdu son innervation, la totalité de la hauteur osseuse sur le site mandibulaire remanié peut être utilisée pour le placement implantaire.

Selon Schoenn [143], les difficultés augmentent en cas d'hémimandibulectomie non reconstruite en raison du moignon restant qui peut être également un lit implantaire. La région parasymphysaire est souvent peu ou pas irradiée, elle représente donc l'endroit le plus transversé favorable à l'implantation. Celle-ci se fait dans l'os basal préférentiellement, appelé « baguette résiduelle » dans les cas de pelvimandibulectomie antérieure.

1.1.3-Réhabilitation prothétique

Des restaurations amovibles ou fixées, partielles ou totales sont réalisées. Le choix se fait en fonction du type et de l'étendue de l'édentement et de la hauteur d'occlusion disponible.

1.3.1.1-Prothèse amovible supra-implantaire

Le premier choix est généralement celui d'une prothèse implantostabilisée.

Il s'agit d'une prothèse adjointe (mobile) partielle ou complète stabilisée par des attachements. L'une des parties de l'attachement est fixée sur l'implant l'autre partie est placée sous la prothèse.

On a coutume de dire que « les attachements remplacent la colle ». Cela signifie que la prothèse est stabilisée et non fixée aux implants. Donc il persiste une légère mobilité tout à fait normale.

Cette prothèse va donc être connectée aux implants par l'intermédiaire de barres de connexion et cavaliers ou par des attachements de type bouton-pression. (Baltoni, [17]).

Egalement nommée « over denture », elle nécessite au moins deux implants posés en général dans la zone symphysaire à la mandibule.

Il s'agit, comme chez le patient conventionnel, de la solution prothétique la plus simple, la moins risquée et avec le plus important rapport bénéfices/risques pour les patients édentés mandibulaires dans les suites d'un cancer ORL.

Plusieurs types de connexions implanto-prothétiques sont envisageables en fonction :

- des caractéristiques intrinsèques du système d'attachement,
- de l'analyse des différents paramètres cliniques,

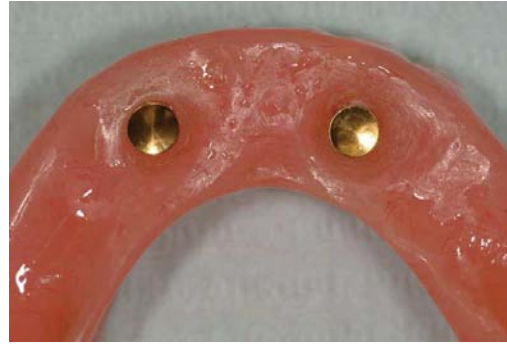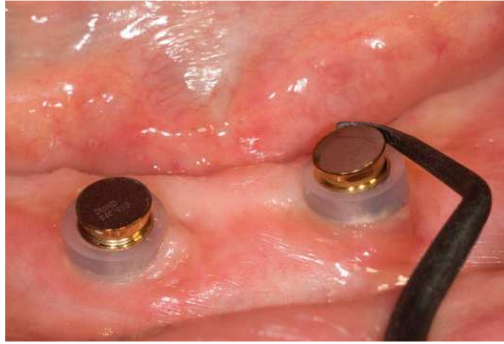Nous amenant ainsi à un choix raisonné de la connexion :

	Attachements sphériques	Barres
Rétention	-	++
Non parallélisme	-	++
Mise en œuvre	++	--
Forme de la crête	++	-
Encombrement	+	-
Coût	+	--
Hygiène	+	-
Maintenance	+	-

Figure 43. Tableau regroupant les différents paramètres cliniques des types de connexion implanto-prothétique [135]

-Les attachements magnétiques

L'aimant est solidarisé dans l'intrados de la prothèse et le plateau ferromagnétique est vissé dans l'implant. L'encombrement moindre et la force importante dégagée par l'aimant rend ce système avantageux. Une légère corrosion ainsi qu'une légère mobilité peuvent constituer des inconvénients mineurs.



Figures 44 et 45. Système implantaire avec attachements magnétique. [Site internet n°5]

-Les boutons pressions

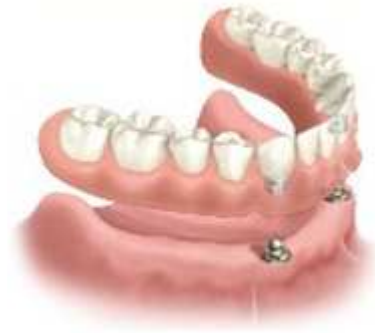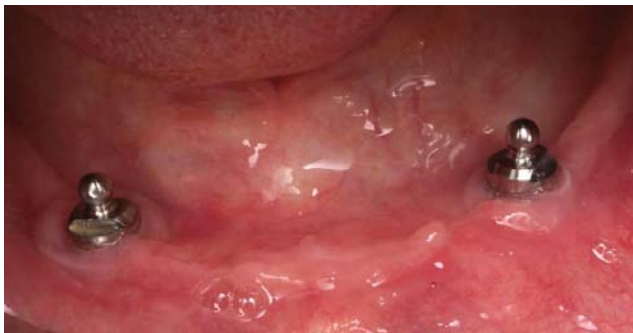Ce système est très souvent utilisé pour la prothèse amovible supra-implantaire. Les boutons pressions sont des attachements simples, interchangeables et activables à la demande. La partie mâle en forme de boule est soudée aux implants et se clippe sur la partie femelle en forme de boîtier et incluse dans l'intrados de la prothèse.

Un des systèmes le plus fréquemment utilisé actuellement, s'adaptant sur de nombreux systèmes implantaires, est **le système « Locator® »**.

Ce système présente de nombreux avantages :

- une hauteur minimale de 3,2 mm ;
- une possibilité de correction de divergence jusqu'à 40° entre deux implants ;
- un design permettant un auto-positionnement ;
- une double rétention ;
- différentes hauteurs de piliers ;
- un remplacement aisé des caoutchoucs.

Ses résultats cliniques satisfaisants expliquent la standardisation et la diffusion de ces attachements par les plus grandes firmes d'implants

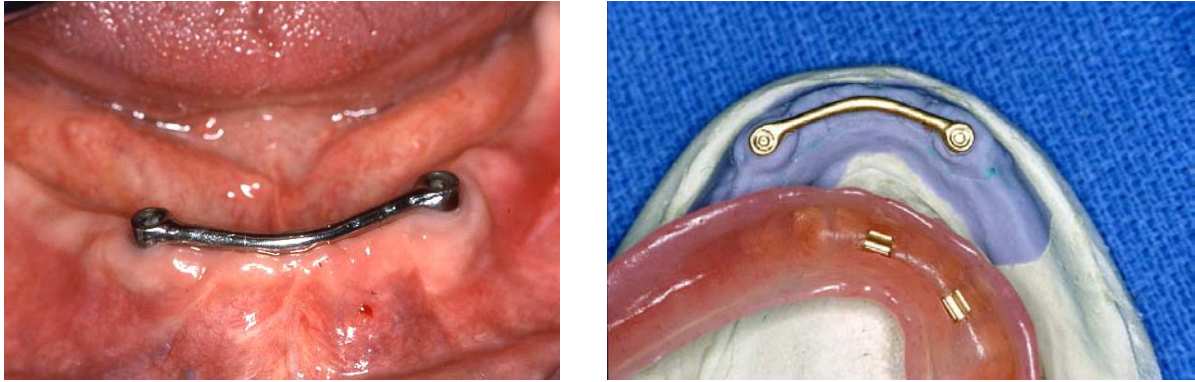


Figures 46 et 47. Exemple d'un système de boutons pression. *Photographie du Docteur Bemmer et [site internet n°6]*

-Les barres de conjonction

Ce système est constitué de deux parties, une partie mâle définie par la barre proprement dite, et une partie femelle nommée cavalier.

La barre est transvissée sur les implants. Les cavaliers sont soit accrochés à l'intrados prothétique par des ailettes, ils sont alors en métal, soit ils sont en téflon et viennent s'encliqueter à cheval sur la barre.



Figures 48 et 49. Système implantaire avec barre de jonction. [Site internet n°7]

Ces systèmes de complément de rétention et stabilisation peuvent aider également pour des prothèses PAPIM.

1.3.1.2-Prothèse fixée scellée ou transvissée

Une réhabilitation prothétique fixée est également envisageable.

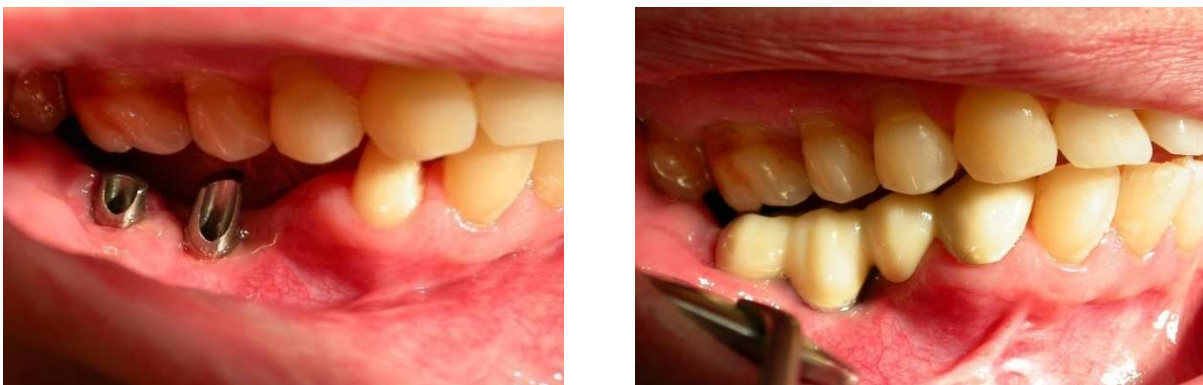La prothèse la plus simple est une couronne prothétique traversée par une vis qui la maintient sur l'implant. C'est une **prothèse transvissée**. L'avantage est qu'en cas de dévissage, la solution est simple : on enlève le ciment obturant l'orifice de la vis et on ressert celle-ci. L'inconvénient, est alors que la couronne présente un orifice obturé par un « ciment blanc » ; parfois incompatible avec l'esthétique.

Il faut alors avoir recours à une prothèse « à étage » : un inlay-core est transvissé sur l'implant et la couronne prothétique est **scellée** avec un ciment sur cet inlay-core. L'avantage majeur est l'esthétique mais l'inconvénient est que le dévissage de l'inlay-core peut devenir très compliqué. (Sabin, [138]).

La réalisation de prothèses fixées dans le cadre de la réhabilitation implanto-prothétique après cancérologie des VADS est beaucoup plus rare.

En effet, notre but ici est de rendre possible la réalisation d'une prothèse impossible ou du moins fortement compromise. En général, l'environnement buccal est plat, les appuis ostéomuqueux sont inexistant, rendant la réhabilitation très difficile.

Cette technique est donc adaptée au cas par cas, selon la motivation du patient et dans des conditions très particulières comme par exemple le comblement d'un édentement latéral postérieur libre afin d'éviter un stellite.



Figures 50 et 51. Bridge dento implantaire porté trois éléments scellés sur implants posés dans un lambeau micro anastomosé de fibula droite. [55]

Ce type de prothèse présente les avantages de la prothèse fixée dento-portée. Elle peut être soit transvissée, soit scellée sur les implants préalablement posés.

Le résultat esthétique et le confort sont en général satisfaisants pour le patient.

En revanche, il existe des inconvénients : le soutien des lèvres est parfois difficile à obtenir, la gestion d'un décalage inter-arcade est impossible et les difficultés de nettoyage pour les patient sont importantes, c'est pourquoi cette prothèse exige une hygiène rigoureuse et une bonne compliance.

1.2-Au maxillaire

1.2.1-Indications

- L'édentement total (+/- hyposialie),
- un complément aux dents résiduelles pour les soulager,
- un complément de rétention, stabilisation, sustentation,
- dans les cas de perte de substance maxillaire palatine et vélo-palatine.

1.2.2-Mise en place des implants

Les implants sont placés dans l'os maxillaire résiduel, dans le greffon osseux, dans les deux ou dans des structures avoisinantes, tel l'os malaire, le zygomatique ou le ptérygoïde.

Deux types de réhabilitations orales peuvent être réalisés :

- la première est une prothèse obturatrice supportée par des implants,
- la deuxième est réalisée après reconstruction du défaut maxillaire par des lambeaux de tissus mous et durs dans lesquels des implants vont être placés, durant une deuxième chirurgie, dans le greffon osseux et l'os maxillaire résiduel. Ce sont des réhabilitations orales complexes, non systématiques nécessitant des équipes chirurgicales et prothétiques très aguerries et des patients très motivés, jeunes pour la plupart.

Dans ce cas, il n'y a pas de prothèse obturatrice.

Selon la nature et l'étendue de l'édentement et le type de prothèses choisie, deux à huit implants sont mis en place.

Selon Weisher et coll. [165], chez le patient édenté irradié, un minimum de quatre implants est recommandé. Ces implants doivent être placés de façon à ce que les charges occlusales soient appliquées selon leur grand axe.

1.2.3-Réhabilitation prothétique

Si aucune reconstruction osseuse de la perte de substance n'a été entreprise, seules des restaurations amovibles sont réalisées puisqu'il est indispensable de combler la cavité de résection avec un obturateur amovible intégré ou adjoint à la plaque palatine.

Les prothèses obturatrices sont, soit partielles de type squeletté, soit totales en fonction de la nature de l'édentement. La connexion aux implants se fait généralement par l'intermédiaire de barres de connexion et de cavaliers, mais peut se faire aussi avec des boutons pressions.

Selon Chang et coll. [54], en cas de reconstruction osseuse ou pour des maxillaires édentés ne présentant pas de perte de substance, des restaurations implantaires fixes ou amovibles peuvent être réalisées.

En janvier 2011, Shirota et coll. [147], au Japon, ont réalisé la réhabilitation prothétique maxillaire d'un patient ayant eu un cancer du maxillaire ainsi qu'une importante résection, par la pose de six implants et la réalisation d'une prothèse obturatrice associée.

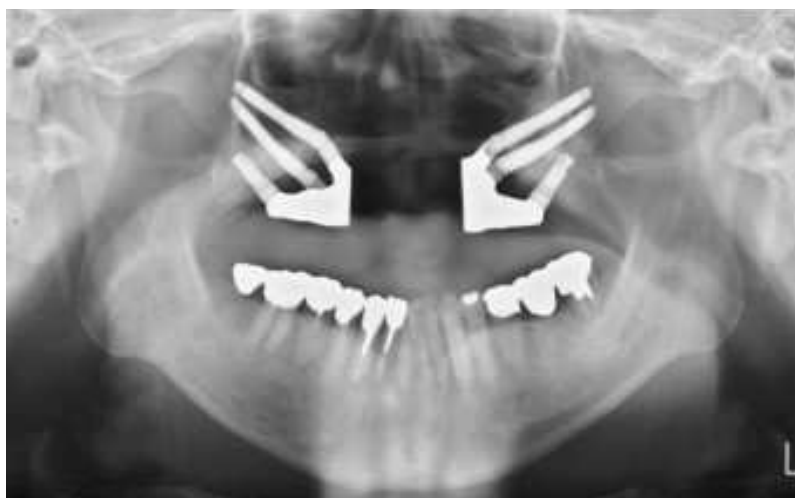

Figure 52. Orthopantomogramme avec les six implants maxillaires posés. [147]

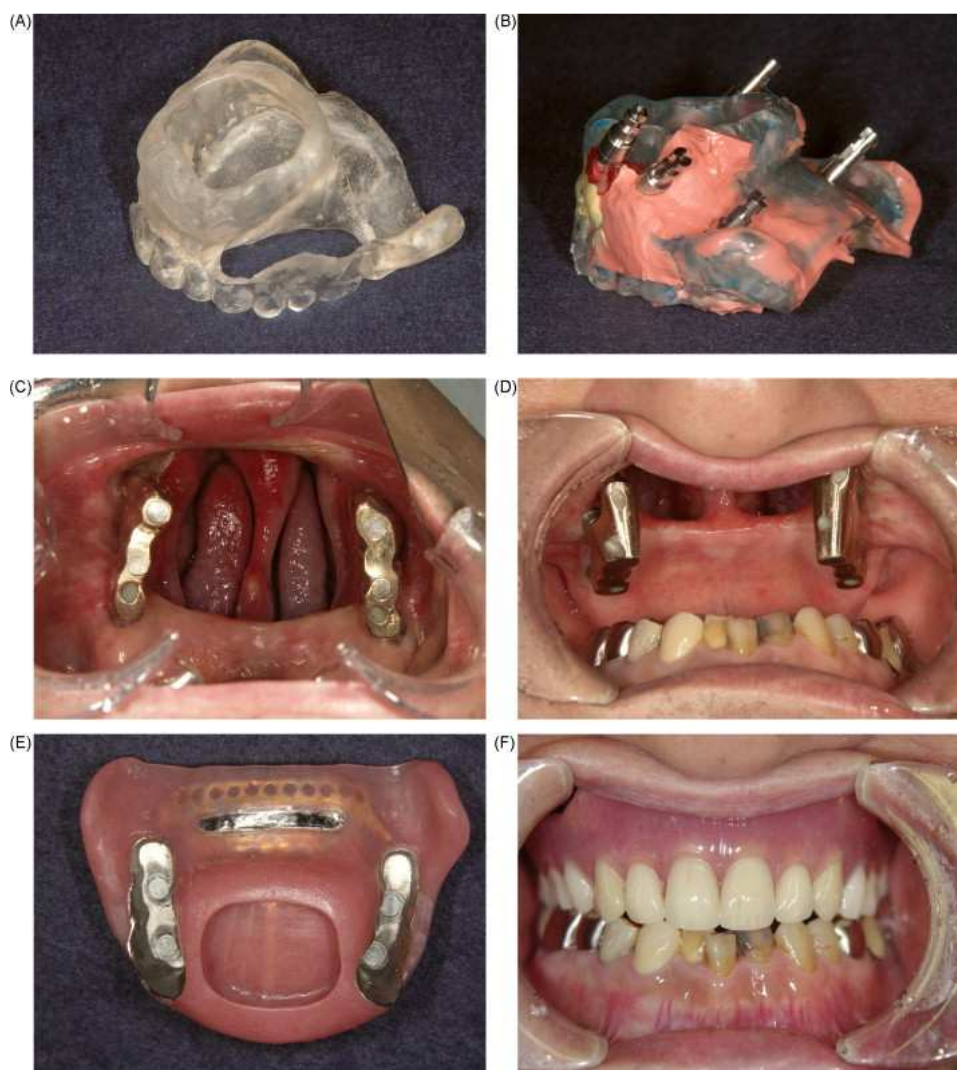

Figure 53. Les différentes étapes de réalisation de la prothèse obturatrice ainsi que la vue endobuccale du résultat final.[147]

2-Échecs ou réussites

2.1-Survie implantaire sur un os natif

Chez le patient conventionnel, la pose d'implants est devenue aujourd'hui une pratique courante.

De plus, depuis la découverte fortuite dans les années cinquante du Professeur Branemark de l'exceptionnelle affinité du titane pour l'os vivant, celui-ci devient alors le premier matériau connu qui soit totalement biocompatible. En effet, aucun phénomène allergique n'a été identifié à ce jour, après plus de 25 ans d'utilisation.

La fiabilité des traitements implantaires actuels n'est plus à démontrer.

La littérature scientifique rapporte des taux de succès de plus de 95 % après 15 ans.

Chez le patient avec antécédents de cancer ORL, nous avons vu précédemment que les traitements carcinologiques et notamment les radiations ionisantes induisent des altérations de l'os, de la muqueuse et des tissus mous.

Cependant aucun auteur n'affirme que le taux d'échec soit plus élevé pour les implants placés dans un territoire irradié.

Nischimura a trouvé un taux d'échec plus élevé après irradiation, mais les échecs semblent plus en rapport avec la région anatomique dans laquelle les implants ont été posés.

Esposito conclut que l'irradiation préalable de l'os n'est pas une contre-indication. Le taux d'échec implantaire à la mandibule, est de 4,9%, et seules les doses d'irradiation supérieures à 55 Gy paraissent critiques pour la survie implantaire.

Niimi [125] rapporte les résultats d'une étude internationale concernant neuf centres japonais et deux centres américains, avec des implants de type Branemark. Pour un ensemble de 228 implants chez 44 patients irradiés, 3 implants sur 169 ont été perdus à la mandibule, 17 sur 59 l'ont été au maxillaire.

Wagner [164], s'appuyant sur une série de 275 implants Branemark placés à la mandibule chez 63 patients ayant reçu une dose d'irradiation de 60 Gy, montre qu'après cinq ans, le taux de succès était de 97,9%.

Schliephake et coll. [142] ont analysé, sur le long terme, le taux de survie d'implants dentaires chez des patients ayant subi une chirurgie carcinologique. Quatre vingt trois patients ont été inclus dans l'étude avec un suivi de plus de treize ans. En tout, 145 implants ont été insérés dans un os irradié. Aucune différence significative entre les patients irradiés et non irradiés n'a pu être établie.

Ali et coll. [8] ont présenté 10 patients avec 32 implants placés dans des mandibules irradiés à des doses allant de 25 à 57,5 Gy. Sur une période de suivi de 52 mois, aucun implant n'a été perdu.

Andersson et coll. [9] ont suivi 15 patients ayant eu 90 implants Branemark insérés dans des mandibules irradiées et 12 implants insérés au maxillaire. Le suivi était supérieur à 8 ans seulement et 2 implants ont été perdus, donnant un taux de survie de 97,8%.

[22] Une étude a été réalisée dans la clinique buccodentaire et maxillo-faciale d'Erlangen sur 102 patients tous atteints de tumeurs intéressant la tête et le cou, observés entre 1997 et 2005. 449 implants ont été posés, dont 384 à la mandibule et 65 au maxillaire. 250 implants chez 60 patients irradiés et 199 implants chez 42 patients non irradiés. Aucun patient n'a été retiré de l'étude car tous ont survécu à la période d'observation. Les résultats de cette étude peuvent se résumer en deux diagrammes :

-le taux de survie global est à 5,17 ans (temps moyen de séjour en bouche) est de 96,7%.

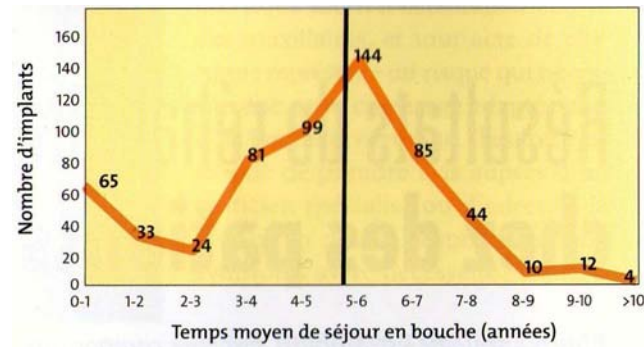


Figure 54. Temps moyen de séjour en bouche (années). [22]

-Sur ces 449 implants posés, 434 sont encore en place ; 15 ont été perdus, soit 3,3% au total.

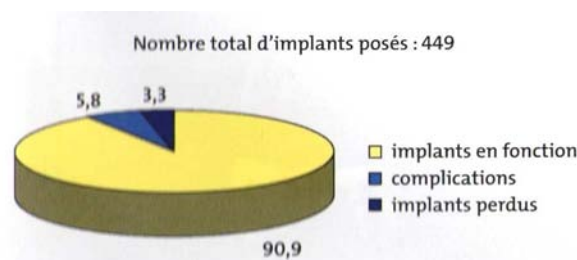


Figure 55. Taux de réussite implantaire. [22]

Pour cette étude, les taux de survie et de réussite implantaire à 5 ans sont respectivement 96,7% et 90,9%.

2.2-Survie implantaire sur un os greffé

Chez le patient classique, non affecté par le cancer, une greffe osseuse est parfois nécessaire. En effet, la mise en place d'implants dentaires au niveau des maxillaires nécessite la présence d'un volume osseux suffisant. Ainsi, en cas de manque d'os, il est nécessaire de réaliser une augmentation par greffe osseuse. Cette greffe peut être posée soit en apposition au maxillaire ou à la mandibule, soit au niveau des maxillaires supérieurs à l'intérieur du sinus maxillaire (intervention appelée : "soulevé ou greffe de sinus").

Quelques précautions supplémentaires sont à prendre par rapport à la pose d'implant sur os natif.

Tout acte médical, même bien conduit, recèle un risque de complications, que ce soit, au niveau du site de prélèvement ou au niveau de la zone greffée.

Ce risque est évalué à environ 5 à 10 % des cas, ce qui reste très faible.

Il est très augmenté chez les patients tabagiques ou en cas de mauvaise hygiène bucco-dentaire.

Chez le patient atteint de cancer et le plus souvent suite à la chirurgie carcinologique, des défauts maxillaires font suite. La reconstruction de la fonction masticatoire nécessite donc le recours à des greffes osseuses pour pallier à ces défauts.

La réparation des défauts osseux majeurs peut faire appel en priorité au greffon de crête iliaque et de fibula. Toutefois, quelques études concernent les greffons costaux et scapulaires mais ces données sont difficiles à trouver.

2.2.1-Greffon de crête iliaque

Marker et coll. [113] ont installé des 12 implants dans un os greffé, chez 5 patients qui avaient reçu une dose totale de radiations ionisantes de 50 Gy. Trois de ces patients avaient une greffe de crête iliaque. Tous les implants sont restés stables après un suivi moyen de 14 mois.

Weisher et coll. [165] ont étudié 7 patients greffés : 2 par lambeaux osseux microvascularisés anastomosés de crête iliaque et 5 par des greffons osseux libres iliaques. Ces patients porteurs d'un cancer oro-facial, ont été irradiés à des doses allant de 36 à 75 Gy. 21 implants ont été insérés dans l'os greffé et 36 dans l'os natif. Les taux d'échec étaient similaires à ceux des 48 implants insérés dans des os témoins non irradiés. (3/48 pour l'os témoin et 4/57 pour l'os mandibulaire irradié et reconstruit.)

2.2.2-Greffon de fibula

McGhee et coll. [120] ont reconstruit 6 patients avec des lambeaux libres micro vascularisés de fibula, et ce durant l'exérèse tumorale. Ces patients ont bénéficié d'une radiothérapie d'une dose égale ou supérieure à 50 Gy. La survie implantaire était de 100% dans les greffons osseux contre 83% dans l'os natif mandibulaire.

Gurlek et coll. [85] rapportent un taux de succès implantaire de 91,5% sur des lambeaux de fibula micro anastomosés, et, aucune différence n'était à noter entre des implants mise en place sur la mandibule native et ceux sur le lambeau.

Dans leur série au Centre Léon Bérard, Bodard et coll. [32] rapportent un taux de succès implantaire de 86% avec un recul moyen après implantation de 35 mois.

Foster et coll. [73], rapportent dans leur analyse un taux de succès de 99% sur de grandes séries et avec un recul de 50 mois.

Barrowman et coll. [21] dans une étude australienne menée sur 15 ans, montre que sur 110 implants posés sur 31 patients, seulement 5 ont été perdus.

2.2.3-Greffon costal

Marker et coll. [113] ont installé des 12 implants dans un os greffé, chez 5 patients qui avaient reçu une dose totale de radiations ionisantes de 50 Gy. Deux de ces patients avaient une greffe de côte. Tous les implants sont restés stables après un suivi moyen de 14 mois.

2.2.4-Conclusion

Les données de la littérature manquent de précision. En effet, seul le nombre total d'implants positionnés est relaté, en revanche leur répartition est peu détaillée voir même inexistante.

Il est donc compliqué de différencier les implants insérés dans l'os natif ou dans l'os greffé ; au maxillaire ou à la mandibule ; en secteur irradié ou non.

Toutefois, on constate que le nombre d'implants posés à la mandibule est nettement supérieur à celui du maxillaire et que le nombre d'implants perdus est plus élevé au maxillaire également. Cela tient du fait qu'à la mandibule la proportion d'os cortical est plus grande, ce qui permet d'obtenir une meilleure stabilité primaire de l'implant et ce même en terrain irradié.

En moyenne le taux de succès oscille entre 64 et 100%.

On peut donc dire que la réhabilitation du patient cancéreux en recourant à l'implant est tout à fait défendable du point de vue clinique, étant donné que pour cette catégorie de patients le taux de survie implantaire est comparable à celui obtenu chez le patient sain.

2.3-Succès prothétique

Comme précédemment, les données de la littérature sont souvent incomplètes et donc difficiles à comparer et à analyser. En effet, on remarque que ces études s'arrêtent le plus souvent au taux de survie implantaire dans un os irradié et ne parlent pas de la finalité, c'est-à-dire de la prothèse et de son incidence sur le succès implantaire global. Or la prévision du succès d'une prothèse fonctionnelle est cruciale. En effet, le résultat fonctionnel de tels traitements demeure d'une plus grande signification que n'importe quel aspect de la technique implantaire ou prothétique utilisée. D'autant plus que la fonction masticatoire ne dépend pas seulement de la prévision d'une denture stable bien conçue, mais aussi de la fonction linguale et des muscles masticateurs dans la manipulation du bol alimentaire.

En résumé, l'implantologie orale en terrain irradié est bien représentée dans la littérature alors que l'on trouve très peu de données comparant les différentes formes de prothèse sur implant. Il est donc difficile de tirer des conclusions objectives et de s'orienter vers un certain consensus.

De plus, le coût de ces réhabilitations reste un problème non négligeable pour la patientèle concernée par ce type de traitement.

3-Conclusion

Il est important de noter que la réhabilitation implanto-prothétique sollicite peu les tissus mous, évitant ainsi les irritations pouvant être causées par une pression excessive de la prothèse sur ces tissus. Autres avantages, la qualité de la rétention de la prothèse n'est pas influencée par les modifications des structures anatomiques.

En revanche, même si l'irradiation préalable de l'os ne semble pas être une contre-indication à l'implantologie, **la prudence reste de rigueur.** Il s'agit d'un concept prothétique où la gestion de l'occlusion est le but premier. N'oublions pas qu'il s'agit d'une **prothèse de compromis !** Cette réhabilitation implanto-prothétique doit donc être envisagée comme un facteur apportant de nombreuses satisfactions sur le plan des relations humaines et contribuant au bien être psychologique de ces patients dans l'après cancer. Il est fondamental également de travailler de paire avec les autres équipes médicales, notamment le kinésithérapeute et l'orthophoniste.

CAS CLINIQUE

1-Cas clinique n°1

(Dr J. Bémer ; Centre Alexis Vautrin Nancy)

Monsieur B, patient âgé de 68 ans, traité pour un carcinome épidermoïde vestibulaire buccal mandibulaire gauche, étendu au niveau de la région jugale gauche, classé T4N0M0.

Le traitement consiste en une exérèse de la lésion, puis une reconstruction assurée par un lambeau musculo-cutané de grand pectoral.

Une radiothérapie complémentaire/adjuvante conformationnelle classique est effectuée selon le protocole habituel à une dose de 65 Grays sur 7 semaines ; celle-ci entraînant une grande hyposialie du patient.

Le traitement ne comporte pas de chimiothérapie, un sevrage alcoolo-tabagique est réalisé et le patient manifeste une grande motivation.

Du fait de l'absence d'ancrages dentaires et des appuis ostéomuqueux ainsi que de la grande hyposialie, la réalisation des deux prothèses complètes est particulièrement difficile, avec un résultat fonctionnel peu satisfaisant pour le patient. C'est pourquoi, la réhabilitation de l'hémimandibule édentée se fait à l'aide de 3 implants Ankylos® reliés par une barre d'Ackermann. La prothèse complète mandibulaire est stabilisée par des cavaliers en téflon venant se clipper sur la barre.

Les implants ont été posés sous anesthésie générale selon le protocole déjà décrit avec une mise en nourrice de 6 mois et une mise en fonction au fauteuil par operculisation sous anesthésie locale sans vasoconstricteurs.

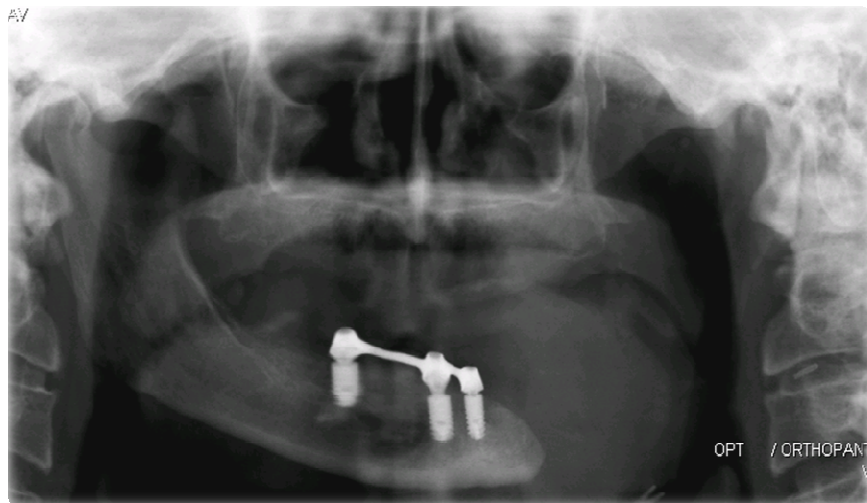


Figure 56. Orthopantomogramme avec les implants et la barre posés.

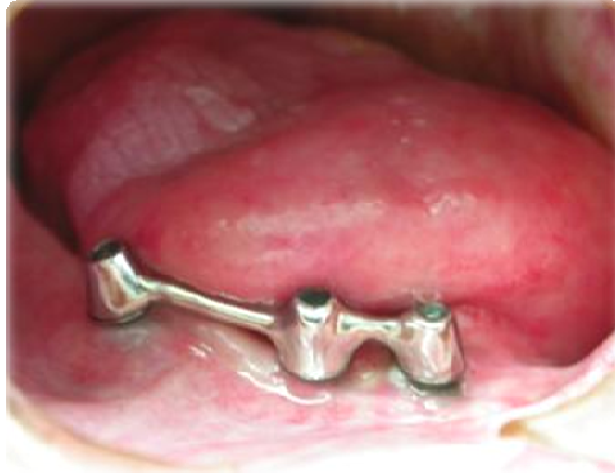
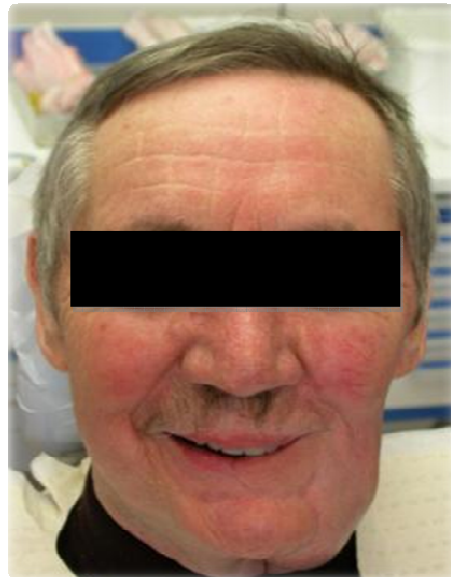
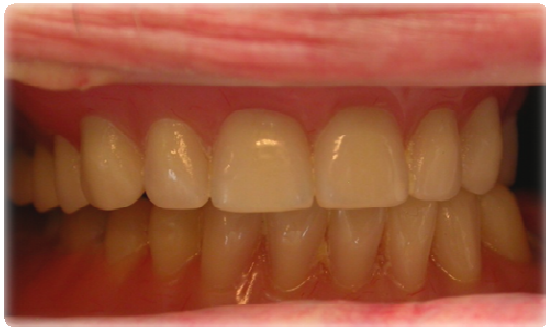Figure 57. Vue endobuccale de la barre d'Ackermann.



Figures 58 et 59. Résultat final de la réhabilitation implanto-prothétique.

2-Cas clinique n°2

(Dr J. Bémer ; Centre Alexis Vautrin Nancy)

Madame N, âgée de 52 ans, présentant une tumeur du plancher de bouche antérolatéral droit (T4N1M0) traité en 2006 par glossectomie subtotal, lambeau musculaire, radiothérapie complémentaire (50 Gys) et curiethérapie (10 Gys).

Juillet 2008 : ostéoradionécrose mandibulaire antérieure avec orostome sous-mental traité par chirurgie et lambeau de grand pectoral.

Août 2009 : réhabilitation prothétique conventionnelle impossible compte tenu de l'absence de reliefs osseux à la mandibule donc mise en place de 5 implants mandibulaires Ankylos C/X et d'une prothèse transvissée support de prothèse linguale après concertation médicale.

Les 5 implants ont été posés en premier sous anesthésie générale selon le protocole habituel d'une mise en nourrice de 6 mois.

Ensuite, une vestibuloplastie sous anesthésie générale est réalisée, avec greffe de peau mince mandibulaire antérieure, ancrée au périoste.

Trois mois plus tard, la mise en fonction des implants se réalise au fauteuil, les étapes prothétiques débutent ensuite.

Chaque étape demande des aménagements techniques bien spécifiques et demande beaucoup d'inventivité.

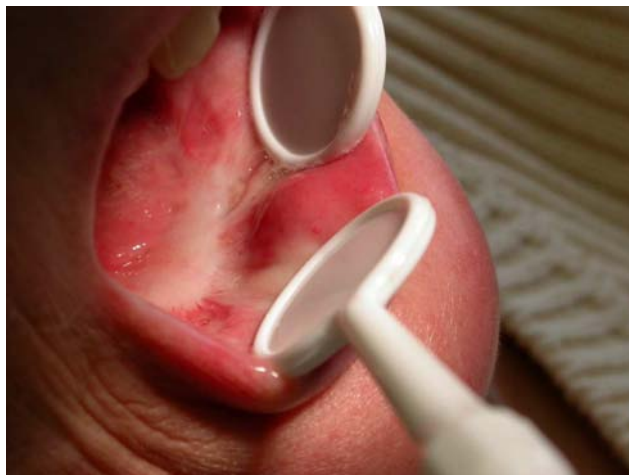
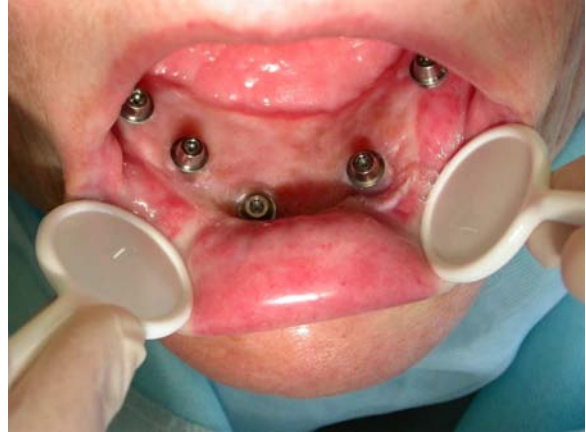
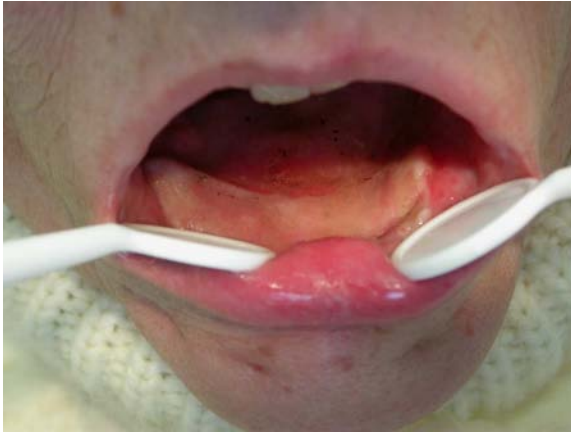Figure 60. Mandibule édentée avec absence de vestibule, présence de brides muqueuses consécutives aux différentes chirurgies.



Figures 61 et 62. Vues endobuccales de la greffe de peau mandibulaire antérieure et des 5 implants posés mis en nourrice.

Le temps entre la greffe de peau et la mise en fonction des implants, puis la mise en place de la prothèse ou d'un conformateur doit être le plus réduit possible pour maintenir les résultats de la vestibuloplastie. (3 mois dans ce cas).

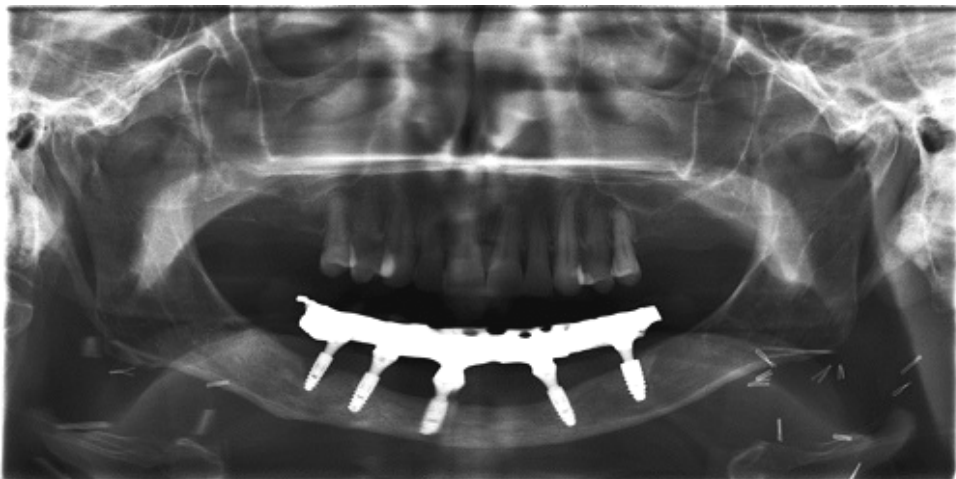
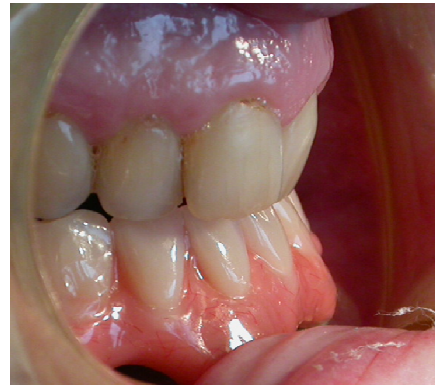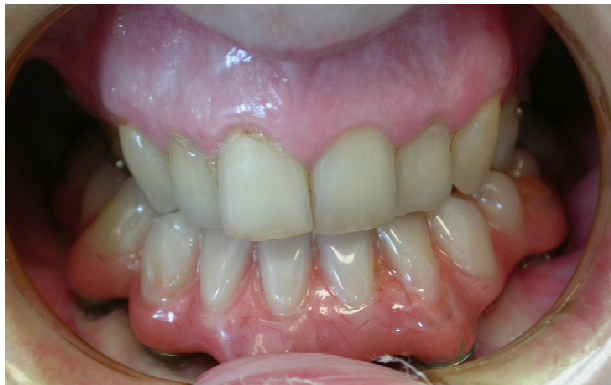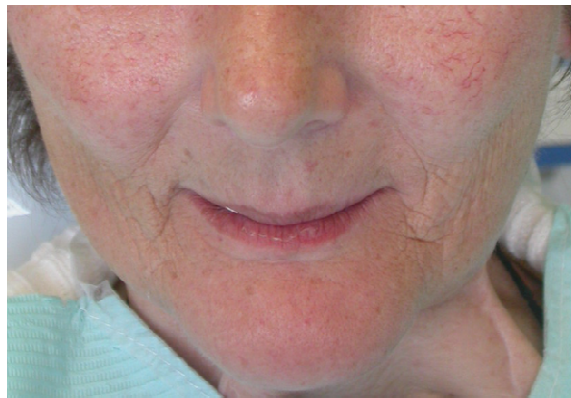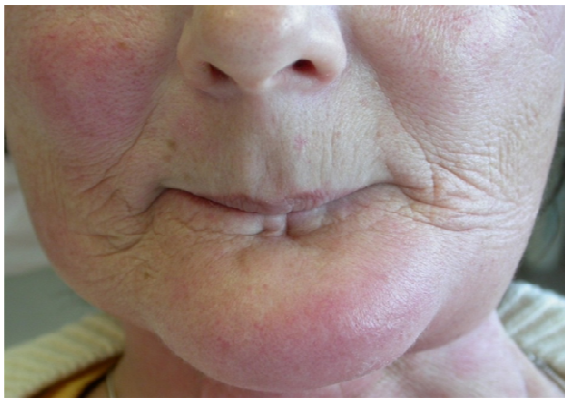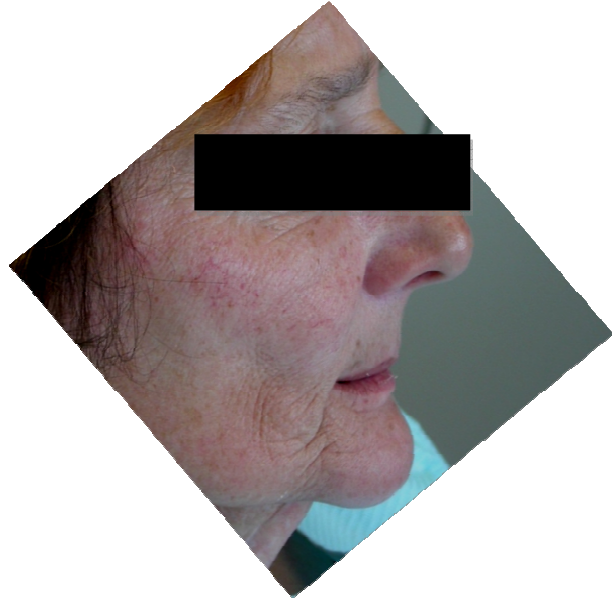


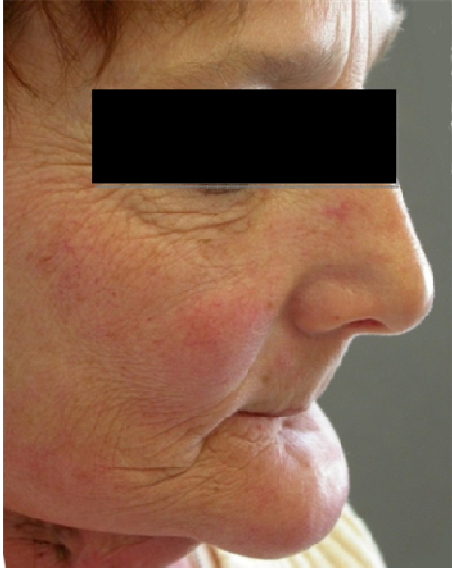Figure 63. Orthopantomogramme après mise en place des 5 implants et de la prothèse transvissée.



Figures 63 et 64. Vues endobuccales de la prothèse mandibulaire amovible totale supra-implantaire.



Figures 65 à 68. Vues exobuccales avant et après les interventions chirurgicales et implanto-prothétiques.

3-Cas clinique n°3

(Dr J. Bémer ; Centre Alexis Vautrin Nancy)

Monsieur C, âgé de 63 ans présentant une tumeur de l'oropharynx.

Le traitement de ce patient consiste en une maxillectomie gauche avec recoupe au niveau de la luette et de la région rétromolaire externe, entraînant une perte de substance vélaire.

De la radiothérapie (45 Grays) et de la chimiothérapie sont ajoutées au traitement chirurgical.

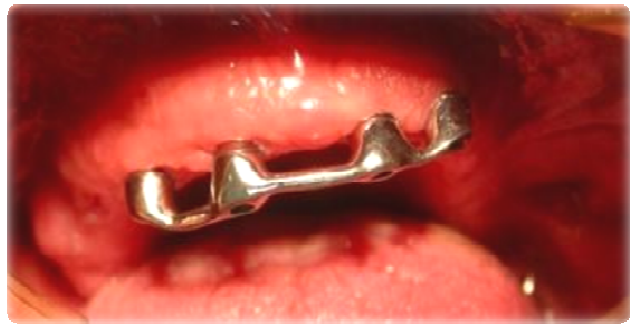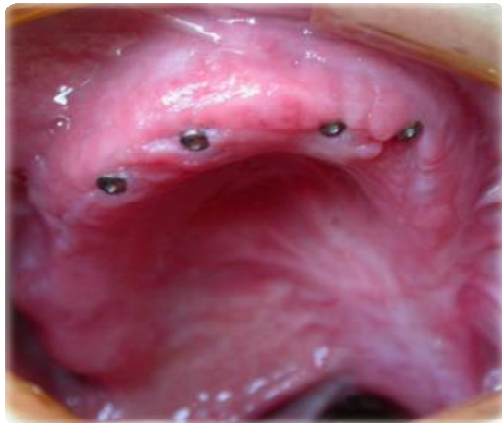
Un sevrage alcool/tabac est réalisé également.

L'examen de la cavité buccale montre :

- une perte vélaire,
- une reconstruction chirurgicale atypique,
- la présence de brides cicatricielles à gauche,
- l'absence de tubérosités,
- une grande ouverture buccale,
- un sillon pelviglosse présent,
- une bonne hauteur vestibulaire.

Le patient est édenté total bi maxillaire et souffre de problèmes d'élocution et d'esthétisme.

Une réhabilitation implanto-prothétique est donc proposée se traduisant par la pose de deux implants mandibulaires et de quatre implants maxillaires Ankylos® reliés par une barre d'Ackermann, puis réalisation de deux prothèses complètes bimaxillaires avec une plaque et un diverticule vélaire au maxillaire.



Figures 69 et 70. Vues endobuccales des implants maxillaires puis de la barre d'Ackermann.

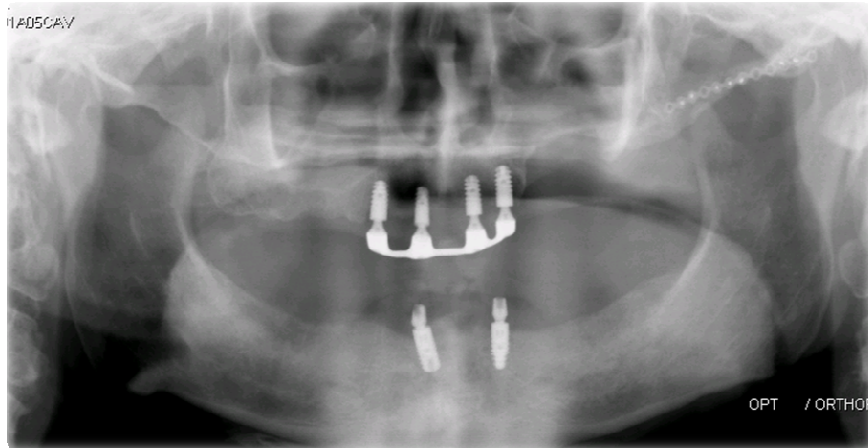


Figure 72. Orthopantomogramme avec les implants en place.

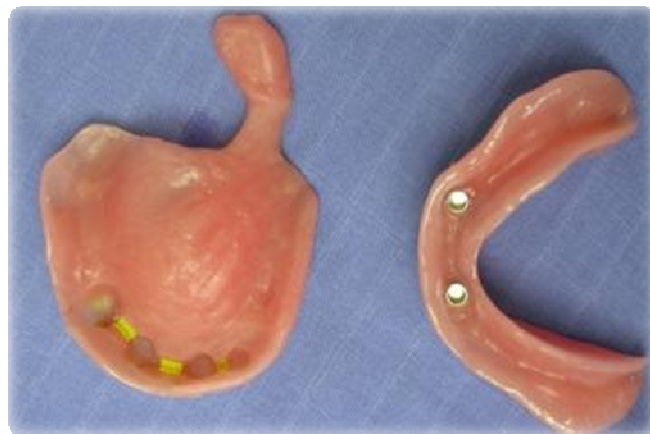
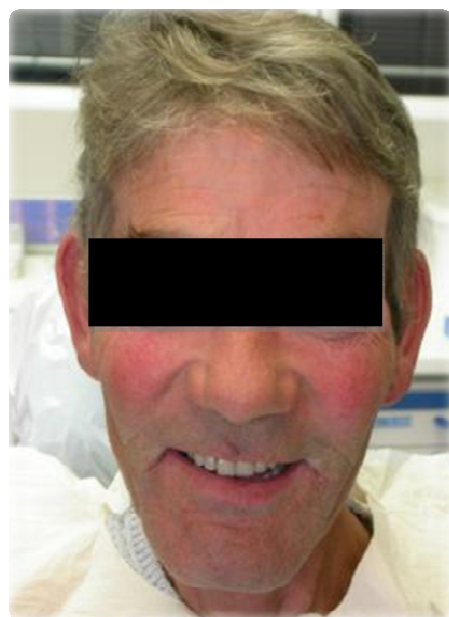
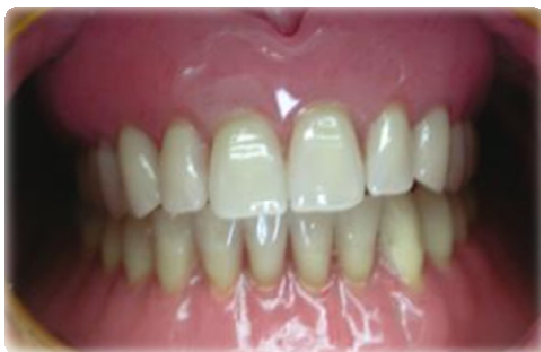Figure 73. Intrados des prothèses amovibles totales supra-implantaires avec au maxillaire un prolongement vélaire.



Figures 74 et 75. Résultat de la réhabilitation implanto-prothétique en bouche.

CONCLUSION

Les traitements carcinologiques actuels des cancers des VADS délabrent encore considérablement la sphère oro-faciale de nos patients, les perturbant profondément tant sur le plan fonctionnel qu'esthétique. En effet, la principale doléance de ces patients après de tels traitements est la gêne physique, diminuant considérablement leur qualité de vie.

Notre but est de leur faire retrouver une fonction masticatoire correcte, mais aussi un physique quasi-normal leur permettant de se réintégrer dans la société.

La réhabilitation prothétique conventionnelle est très fortement compromise dans certains cas, c'est pourquoi l'implantologie est nécessaire, afin de réduire les intolérances et d'offrir des prestations très supérieures à ces patients.

Longtemps proscrite par crainte d'ostéoradionécrose, l'implantologie en terrain irradié s'utilise plus couramment, mais toujours avec grande précaution.

On trouve en effet de nouvelles études dans la littérature confirmant le succès de cette technique. En revanche, tous les patients ne peuvent en bénéficier et un protocole de mise en œuvre plus consensuel est nécessaire. D'un point de vue clinique la décision d'implantation doit être prise au cas par cas, avec prudence, par un comité pluridisciplinaire et avec le consentement éclairé du patient. L'équipe devra décider de l'utilité et du bien fondé de la pose d'implants. Etudier le rapport risques/bénéfices pour le patient est fondamental.

Le problème du coût est également à prendre en compte. En effet, les cancers des VADS touchent en majorité une patientèle éthylo-tabagique modeste. Toutes les étapes thérapeutiques réalisées avant la réhabilitation dentaire sont nombreuses et représentent un certain coût. Le plus souvent, aucune prise en charge financière des implants n'existe et les patients s'en remettent au bon vouloir des centres hospitaliers et des centres régionaux de lutte contre le cancer (CRLCC). Notre intervention est donc parfois reléguée au second plan, ou reste encore difficile d'accès pour ces patients.

L'objectif aujourd'hui est de toujours faire avancer ces techniques, c'est-à-dire améliorer le protocole afin d'implanter plus, dans de meilleures conditions et d'optimiser les projets prothétiques. C'est pourquoi, l'évolution tend vers une chirurgie moins invasive ; notamment une chirurgie robotique (Aubry, [14]), ainsi qu'une irradiation plus localisée afin de préserver au maximum les tissus sains, d'où la création par exemple d'un nouveau logiciel de contournage « Dental Map », (Thariat, [156]). La radiothérapie sera alors à multiples faisceaux permettant de moins irradier les endroits sensibles, notamment les glandes salivaires et l'os.

En conclusion, on peut dire que la mise en œuvre de ces techniques apporte de nombreux avantages à ces patients leur redonnant une certaine qualité de vie et donc un bien être psychologique nécessaire à leur complète guérison pour l'après cancer.

BIBLIOGRAPHIE

1 : ABI NAJM S, LESCLOUS P, LOMBARDI T.
Ostéonécrose des maxillaires dues aux bisphosphonates : Mise au point
Medecine buccale, chirurgie buccale, 2008, vol.14, n°1, pp. 5-18.

2 : ADOLPHS N, SPROLL C, RAGUSE JD, NELSO K, HEBERER S, SCHEIFELE C, KLEIN M.
Stable vertical distraction osteogenesis of highly atrophic mandibles after ablative tumour surgery of the oral cavity--a salvage pathway for mandibular reconstruction prior to oral rehabilitation with dental implants.
J Craniomaxillofac Surg., 2009 Sep;37(6):320-6.

3 : AFFSSAPS.
Lettre aux professionnels de santé : recommandations sur la prise en charge bucco-dentaire des patients traités par bisphosphonates. 18 décembre 2007.

4 : ALBREKTSSON T.
Signification Clinique et expérimentale de l'ostéointégration. Une actualisation des critères de succès et d'évaluation longitudinale.
J. Parodontol., 1991; 10: 115-30.

5 : ALBREKTSSON T, DAHL E, ENBOM L, ENGEVALL S.
Osseointegrated implants: a Swedish multicenter study of 8139 consecutively inserted Nobelpharma implants.
J. Periodontol., 1988, 59, p.287-296.

6 : ALBREKTSSON T, JACOBSSON M, TURESSON I.
Irradiation injury of bone tissue.
Acta. Radiol. Oncol., 1980, 19, p.235-239.

7 : ALDEGHERI A, BELONI D, BLANC J, KAPLANSKI P, LEGRE R, ZANARET M.
Dental rehabilitation using osseointegration implants: treatment of oro-maxillofacial cancer. A preliminary study of 7 cases.
J. Prosthet. Dent., 1996, 76, 1, p.45-49.

8 : ALI A, PATTON DW, EL-SHARKAWI AM, DAVIES J.
Implant rehabilitation of irradiated jaws: a preliminary report.
Int J Oral Maxillofac Implants., 1997 Jul-Aug ; 12(4) : 523-6.

9 : ANDERSSON G, ANDREASSON L, BJELKENGREN G.
Oral implant rehabilitation in irradiated patients.
Int J Oral Maxillofac Implants., 1998; 13: 647-654.

10 : ARCURI MR, FRIDRICH KL, FUNK GF, TABOR MW, LAVELLE WE.
Titanium osseointegrated implants combined with hyperbaric oxygen therapy in previously irradiated mandibles.
J Prosthet Dent., 1997; 77 : 177-83.

11 : ASIKAINEN P, KLEMETTI E, KOTILAINEN R, VUILLEMIN T, SUTTER F, VOIPIO H-M, KULLAA A.

Osseointegration of dental implants in bone irradiated with 40, 50 or 60 doses. An experimental study with beagle dogs.

Clin. Oral Implants Res., 1998, 9, 1, p.20-25.

12 : ASIKAINEN P, KOTILAINEN R, VUILLEMIN T, SUTTER F, VOIPIO H M, KULLAA A.

Osseo-integration of dental implants in radiated mandibles: an experimental study with beagle dogs.

J. Oral. Implantol., 1991, 17, 1, p.48-54.

13 : ATKINSON HF, SHEPERD RW.

The masticatory movements of patients after major oral surgery.

J. Proth. Dent., 1969 21(1):86-91.

14 : AUBRY K, YACHINE M, PEREZ AF, VIVENT M, LERAT J, SCOMPARIN A, BESSEDE JP.

Transoral robotic surgery for head and neck cancer: A series of 17 cases.

Eur Ann Otorhinolaryngol Head Neck Dis. 2011 Sep 26.

15 : AUGUST M, BAST B, JACKSON M, PERROT D.

Use of fixed mandibular implant in oral cancer patients: a retrospective study.

J. Oral. Maxillofac. Surg., 1998, 56, 3, p.297-301.

16 : BACCAR M.N, LAURE B, TIGUEMOUNINE J, BONIN B, ROMIEUX G, GOGA D.

Greffes osseuses pré-implantaires du maxillaire.

17 : BALDONI M, FAVALLI P, MASCHERA E, TARONI A.

Réhabilitation prothétique sur des implants ostéo-intégrés dans l'os soumis à radiothérapie : protocoles thérapeutiques.

Le Chir. Dent. Fr., 1995, 758, p.53-60.

18 : BALLY J, GERARD E, CURIEN R, MOURET P, MOIZAN H.

« Bisphosphonates et pratique odontologique : l'essentiel des connaissances en 2009 »

Pages 495-502.

19 : BAMIAS A et Al.

Osteonecrosis of the jaw in cancer after treatment with bisphosphonates : incidence and risk factors.

J.Clin.Oncol. 23,34 (2005):8580-87

20 : BARBER H, SECKJNGER R, HAYDEN R, WEINSTEIN G.

Evaluation of osseointegration of endosseous implants in radiated, vascularized fibula flaps to the mandible : a pilot study.

J. Oral Maxillofac. Surg., 1995, 53, 6, p 640-644.

21 : BARROWMAN RA, WILSON PR, WIESENFELD D.
Oral rehabilitation with dental implants after cancer treatment.
Aust Dent J. 2011 Jun;56(2):160-5.

22 : BAUER J, SCHLEGEL K.A, NKENKE E, WICHMANN M, NEUKAM F, EINTNER S.
Résultats de réhabilitations implanto-prothétiques chez des patients atteints d'un cancer.
Titane Vol.7 – n°1. Mars 2010. P 11-15.

23 : BEMER J.
Réhabilitation orale après reconstruction mandibulaire par lambeau micro-anastomosé de fibula et mise en place d'implants en cancérologie.
TH : CHIR DENT. : ODONTOLOGIE : Lyon : 2005

24 : BENATEAU H, CRASSON F, LABBE D, RISCALA S, ALIX T.
Extra-oral implants and irradiation: current trends.
Rev Stomatol Chir Maxillofac. 2001 Aug;102(5):266-9.

25 : BENATEAU H, OLIVE L, BRETON P, CHEYNET F, FERRI J.
Dental prosthetic rehabilitation and pre-implant procedure.
Rev Stomatol Chir Maxillofac., 2008 Sep;109(4):241-8.

26 : BEN SLAMA L, HASNI W, DE LABROUHE C, BADO F, BERTRAND JC.
Osteoradionecrosis and dental implants.
Rev Stomatol Chir Maxillofac. 2008 Dec;109(6):387-91.

27 : BERNSTEIN E, SULLIVAN F, MITCHELL J, SALOMON G, GLATSTEIN E.
Biology of chronic radiation effect on tissues and wound healing.
Clin. Plast. Surg., 1993, 20, 3, p.435-453.

28 : BERTOIN P, BAUDET-POMMEL M, ZATTARA H, GOURMET R.
Les lésions précancéreuses et cancéreuses de la muqueuse buccale.
Paris : Masson, 1995,-74p.

29 : BEUMER J, ROUMANAS E, NISHIMURA R.
Advances in osseointegrated implants for dental and facial rehabilitation following major head and neck surgery.
Semin. Surg. Oncol., 1995, 2, 3, p.200-207.

30 : BODARD AG, BEMER J, GOURMET R, LUCAS R, COROLLER J, SALINO S, BRETON P.
Dental implants and microvascular free fibula flap: 23 patients.
Rev Stomatol Chir Maxillofac. 2008 Dec;109(6):363-6.

31 : BODARD AG, GOURMET R.
Réhabilitation sur implants après reconstruction mandibulaire par greffon de fibula microanastomosé : une série de 10 cas.
Med Bucc Chir Bucc. 2006 ; 11(4) : 215-221.

32 : BODARD AG, GOURMET R, LUCAS R, BONNET E, BRETON P.

Implants dentaires en territoire irradié: Série de 33 patients

Revue de Stomatologie et de Chirurgie Maxillo-faciale, Volume 107, Issue 3, June 2006, Pages 137-142

33 : BORNSTEIN M, FILIPPI A, BUSER D.

Radiothérapie de la région cervico-faciale: conséquences intra-orales précoces et tardives.

Rev Mens. Suisse Odontostomatol., Volume 11, Janv 2011, pages 70-73. 1

34 : BOROWSKI B.

Les soins bucco-dentaires du malade cancéreux.

Paris : Masson, 1986, -149p.

35 : BOROWSKI B, MARGAINAUD J.P.

Soins bucco-dentaires avant et après radiothérapie intéressant la cavité buccale.

*Rev Odontostomatol.*1990 Avr ;19(2) :151-155.

36 : BOROWSKI B, MARGAINAUD J.P, ROLLAND J.

Les soins dentaires du malade cancéreux.

Encycl. Med. Chir, Cancérologie, 50051 A10, 1988, 4p.

37 : BOUDES M.

Implantologie et prothèse chez le patient irradié.

TH : CHIR DENT. : ODONTOLOGIE : Toulouse 3 : 2007

38 : BOUTAULT F, PAOLI JR, LAUWERS F.

Reconstruction chirurgicale des pertes de substance des maxillaires

EMC - Stomatologie, Volume 1, Issue 3, September 2005, Pages 231-253.

39 : BOUTTIER C, PERREAU P, BATAINI JP, DEMALDENT J.E.

Incidence des ostéoradionécroses mandibulaires sur une série de 13 cas de carcinomes du plancher buccal.

Ann Oto-Laryngo. 1990 ; 107 :538-541.

40 : BOZEC A, POISSONNET G, CONVERSE S, VALLICIONI J, DEMARD F, DASSONVILLE O.

Lambeau libre de fibula pour la reconstruction des ostéoradionécroses mandibulaires évoluées

Annales d'Otolaryngologie et de Chirurgie Cervico-Faciale, Volume 123, Issue 2, April 2006, Pages 98-106

41 : BRAGA-SILVA J, JAEGER M.R.O, FAVALLI P.P.S.

Reconstruction mandibulaire : les lambeaux microchirurgicaux de crête iliaque et péroné

Annales de Chirurgie Plastique Esthétique, Volume 50, Issue 1, February 2005, Pages 49-55

42 : BRETON P, SEGUIN P.

Ostéoradionécroses.

Encycl. Med. Chir., *Stomatologie*, 22062D20, 1996, p 9.

43 : BROGNIEZ V.

Réhabilitation prothétique dentaire après traitement carcinologique oral.
Rev. Belge. Méd. Dent., 1994, 49, 1, p.91-101.

44 : BROGNIEZ V, D'HOORE W, GREGOIRE V, MUNTING E, REYCHLER H.

Implants placed in an irradiated dog mandible: a morphometric analysis.
Int J Oral Maxillofac Implants. 2000 Jul-Aug ; 15(4) : 511-8.

45 : BROGNIEZ V, LEJUSTE P, PECHEUR A, REYCHLER H.

Prosthetic dental rehabilitation on osseointegration implants placed in irradiated mandibular bone : A report of 50 implants in 17 patients treated over a period of 5 years.
Rev. Stomatol. Maxillofac., 1996, 97, 5, p.288-294.

46 : BROGNIEZ V, LEJUSTE P, PECHEUR A, REYCHLER H.

Apport de l'implantologie aux restaurations prothétiques dentaires des pertes de substance maxillaires.
Réal. Clin., 1998, 9, 1, p.57-67.

47 : BROGNIEZ V, LEJUSTE P, PECHEUR A, REYCHLER H.

Dental prosthetic reconstruction of osseointegrated implants placed in irradiated bone.
Int. J. Oral. Maxillofac. Implants., 1998, 13, 4, p.506-512

48 : BROGNIEZ V, NYSSSEN-BEHETS C, GREGOIRE V, REYCHLER H, LENGELE B.

Implant osseointegration in the irradiated mandible. A comparative study in dogs with a microradiographic and histologic assessment.
Clin. Oral Implants Res., 2002, 13, 3, p.234-242.

49 : BRUGERE J.

La mandibule en cancérologie.
Paris : Masson, 1995-p109-141.

50 : CACHILLO D, GERRY J, BRUCE F.

Late effects of head and neck radiation therapy and patient / dentist compliance with recommended dental care.
Special Care Dent., 1993, 13, 4, p.159-162.

51 : CACHIN P.

Complications et séquelles de l'irradiation des tumeurs cervico-faciale.
Paris : Masson, 1981.

52 : CHAN M, HAYTER J, CAWOOD J, HOWELL R.

Oral rehabilitation with implant-retained prostheses following ablative surgery and reconstruction with free flaps.
Int. J. Oral Maxillofac. Implants., 1997, 12, 6, p.820-827.

53 : CHANA JS, CHANG YM, WEI FC, SHAN YF, CHAN CP, LIN HN, TSAI CY, JENG SF.

Segmental mandibulectomy and immediate free fibula osteoseptocutaneous flap reconstruction with endosteal implants: an ideal treatment method for mandibular ameloblastoma.

Plast reconstr Surg. 2004 Apr; 113(4): 1140-5.

54 : CHANG Y.M, COSKUNFIRAT O.K, WEI F.C.

Maxillary reconstruction with a fibula osteoseptocutaneous free flap and simultaneous insertion of osseointegrated dental implants.

Plast Reconstr Surg. 2004 Apr; 113(4): 1140-5

55 : CHAUX AG.

Apport de l'implantologie en PMF : exemple de l'hémi-mandibulectomie chez l'édenté total en cancérologie.

TH : CHIR DENT. : ODONTOLOGIE : Lyon 1 : 2000

56 : CHEYNEY F, BLANC, JL, CHOSSEGROS C, PAUZIE F.

Aspects biomécaniques de la reconstruction mandibulaire en cancérologie.

Brugère J : la mandibule en cancérologie Paris, Masson, 1995 : 191-201.

57 : CHIN D.W, TREISTER N, FRIEDLAND B, CORMACK RA, TISHLER R.B, MAKRIGIORGO G.M.

Effect of dental restorations and prostheses on radiotherapy dose distribution: a Monte Carlo study.

Med Phys. 2009 Feb 3;10(1):2853.

58 : COULTHARD P, ESPOSITO M, WORTHINGTON HV, JOKSTAD A.

Therapeutic use of hyperbaric oxygen for irradiated dental implant patients: a systematic review.

J Dent Educ. 2003 Jan; 67(1): 64-8.

59 : CUESTA-GIL M, OCHANDIANO CAICOYA S, RIBA-GARCIA F, DUARTE RUIZ B, NAVARRO CUELLAR C, NAVARRO VILA C.

Oral rehabilitation with osseointegrated implants in oncologic patients.

J Oral Maxillofac Surg. 2009 Nov;67(11):2485-96.

60 : D'HAUTHUILLE C, TESTELIN S, TAHA F, BITAR G, DEVAUCHELLE B.

Ostéoradionécroses mandibulaires : partie I : facteurs de gravité
Pages 513-525

61 : DADOUNE J.P.

Histologie : de la biologie à la clinique.

Paris : Flammarion, 1990, -319p.

62 : DAMBRAIN R.

La pathogénie de l'ostéoradionécrose.

Rev. Stomatol. Chir. Maxillofac., 1993, 94, 3, p140-147.

63 : DAVARPANA M, JAKUBOWICZ-KOHNEN B, CARAMAN M, KEBIR-QUELIN M.

« Les implants en odontologie »

64 : DAVARPANA M, MARTINEZ.

Manuel d'implantologie clinique

Paris : Cdp, 1999, -338p

65 : DOSSIER ADF.

« Le chirurgien dentiste face au cancer »

66 : ECKERT S, DESJARDIN R, KELLER E, TOLMAN D.

Endosseous implants in irradiated tissue bed.

Rev. Stomatol. Chir. Maxillofac., 1996, 97, 2, p.108-116.

67 : ELLENBERG E.

Implantation endobuccale en terrain irradié.

TH : CHIR DENT. : Prothèse maxillo-faciale : Paris 7 : 2007

68 : ENNUYER A, BERTOIN P, BILLET J, ROUCHON C.

Les complications maxillo-faciales des traitements par les radiations ionisantes.

Paris : Masson, 1970.

69 : ESCHWEGE F, LUSINCHIA A, WIBAUT P.

Radiothérapie en O.R.L.

Encycl.Med.Chir. oto-rhino-laryngologie, 1990, 20-901-G106,1-10.

70 : ESSER E, NEUKIRCHEN S, WAGNER W.

Comparative studies of Branemark implants in the irradiated and not irradiated mandible.

Mund. Kiefer. Gesichtschir., 1999, 3, 1, p.125-129.

71 : ESSER E, WAGNER W.

Dental implants following radical oral cancer surgery and adjuvant radiotherapy.

Int J Oral Maxillofac Implants. 1997 Jul-Aug; 12(4):552-7.

72 : FLEMING T.

Oral tissue changes of radiation oncology and their management.

Dent. Clin. North. Am., 1990, 34, 2, p.223-237.

73 : FOSTER RD, ANTHONY JP, SHARMA A, POGREL MA.

Vascularized bone flaps versus nonvascularized bone grafts for mandibular reconstruction: an outcome analysis of primary bony union and endosseous implant success.

Head Neck. 1999 Jan; 21(1): 66-71.

74 : FRODEL J et all.

Osseointegrated implants: a comparative studie of bone thickness in four vascularised bone flaps.

Plast Reconstr Surg. 1993; 92: 449-455.

75 : FROGET N, LUCAS R, GOURMET R, CHAPOTAT B, BOULETREAU P, GIROD A, FREIDEL M, BRETON P.

Réhabilitation implantaire et lambeau de péroné. À propos de 12 cas

Page 374

76 : GALL P.

Implants et bisphosphonates : évaluation du risque d'ostéochimionécrose et rapprochement avec l'implantologie en secteur irradié et l'ostéoradionécrose.

TH : CHIR DENT. : ODONTOLOGIE : Nancy : 2010.

77 : GERNGROSS PJ, CHAMBERS MS, MARTIN JW.

Oral rehabilitation of a mandibular discontinuity defect: a clinical report.

Tex Dent J. 2008 May;125(5):438-41.

78 : GONZALEZ-GARCIA R, NAVAL-GIAS L, RODRIGUEZ-CAMPO FJ, ROMAN-ROMERO L.

Reconstruction of oromandibular defects by vascularized free flaps: the radial forearm free flap and fibular free flap as major donor sites.

J Oral Maxillofac Surg. 2009 Jul;67(7):1473-7.

79 : GÖSTA GRANSTRÖM.

Osseointegration in Irradiated Cancer Patients: An Analysis With Respect to Implant Failures

Journal of Oral and Maxillofacial Surgery, Volume 63, Issue 5, May 2005, Pages 579-585

80 : GOTO M, JIN-NOUCHI S, IHARA K, KATSUKI T.

Longitudinal follow-up of osseointegrated implants in patients with resected jaws.

Int J Oral Maxillofac Implants. 2002 Mar-Apr; 17(2): 225-30

81 : GRANSTROM G.

Radiotherapy, osseointegration and hyperbaric oxygen therapy.

Periodontol 2000.2003; 33: 145-62.

82 : GRANSTROM G, TJELLSTROM A.

Effects of irradiation on osseointegration before and after implant placement a report of three cases.

Int. J. Oral Maxillofac. Implants, 1997, 12, 4, p.547-551.

83 : GRANSTROM G, TJELLSTROM A, ALBREKTSSON T.

Post implantation irradiation for head and neck cancer treatment.

Int. J. Oral Maxillofac. Implants, 1993, 8, 5, p 495-501.

84 : GRANSTROM G, TJELLSTROM A, BRANEMARK PI, FORNANDER J.

Bone-anchored reconstruction of the irradiated head and neck cancer patient.

Otolaryngol Head Neck Surg. 1993; 108 : 334-343.

85 : GURLEK A, MILLER MJ, JACOB RF, LIVELY JA, SCHUSTERMAN MA.

Functional results of dental restoration with osseointegrated implants after mandible reconstruction.

Plast Reconstr Surg. 1998 Mar; 101(3): 650-5; discussion 656-9.

86 : GUYOT JP, HUGENTOBLER M.

Implants dentaires et radiothérapie

Rev Med Suisse 2009;5:1936-1939

87 : HADDAD-ROCHE S, AGBO-GODEAU S.

Correspondances en onco-hématologie.

Dossier thématique. Mars 2011

88 : HARRISON J, STRATEMANN S, REDDING S.

Dental implants for patients who have had radiation treatment for head and neck cancer.

Spec. Care Dentist, 2003, 23, 6, p 223-229

89 : HENNEQUIN C, AZRIA D.

L'avenir de la radiothérapie du cancer du sein : de la taille unique au sur-mesure

Pages 455-459

90 : HOLLOWAY R.

Osseointegrated oral implants in head and neck cancer patients : Kwakman JM, Freihofer HP, Waas MJ. Laryngoscope 107:519, 1997

Journal of Oral and Maxillofacial Surgery, Volume 55, Issue 11, November 1997, Page 1363

91 : HOROWITZ A, ORENTLICHER G, GOLDSMITH D.

Computerized implantology for the irradiated patient.

J Oral Maxillofac Surg. 2009 Mar; 67(3):619-23.

92 : IHARA K, GOTO M, MIYAHARA A, TOYOTA J, KATSUKI T.

Multicenter experience with maxillary prostheses supported by Branemark implants : a clinical report.

Int. J. Oral Maxillofac. Implants, 1998, 13, 4, p 531-538.

93 : IHDE S, KOPP S, GUNDLACH K, KONSTANTINOVIC V.S.

Effects of radiation therapy on craniofacial and dental implants: a review of the literature.

Oral Surg Oral Med Oral Pathol Oral Radiol Endod. 2009 Jan; 107(1):56-65.

94 : JACOB R, REECE G, TAYLOR T, MILLER M.

Mandibular restoration in the cancer patient : microvascular surgery and implant prostheses.

Tex. Dent. J., 1992, 109, 6, p.23-6.

95 : JACOBSSON M, ALBREKTSSON T.

Integration of bone implants in previously irradiated bed.

Oral Maxillofac. Reconstr., 1986, p.110-117.

96 : JACOBSSON M, JONSSON K, ALBREKTSSON T, TURESSON I.
Short and long term effects of irradiation on bone regeneration.
Plast. Reconstr. Surg. 1985, 76, p.841-848.

97 : JEGOUX F, BEDFERT C, ALNO N, LE CLECH G, DACULSI G.
Mandibular reconstruction for the treatment of oral carcinomas: state of the art and perspectives.
Chir Cervicofac. 2009 Jun;126(3):138-48.

98 : JERECZEK-FOSSA B, ORRECCHIA R.
Radiotherapy-induced mandibular bone.
ELSEVIER Cancer Treatment Reviews, 2002, 28, p 65-74.

99 : JOURNAL TITANE
Dent implant et parodonte.
Vol.7. n°1 mars 2010

100 : KELLER E, TOLMAN D, ZUCK S, ECKERT S.
Mandibular endosseous implants and autogenous bone grafting in irradiated tissue : a 10 years retrospective study.
Int. J. Oral Maxillofac. Implants, 1997, 12, 6, p.800-813.

101 : KLEIN MO, GROTZ KA, WALTER C, WEGENER J, WAGNER W, AL-NAWAS B.
Functional rehabilitation of mandibular continuity defects using autologous bone and dental implants - prognostic value of bone origin, radiation therapy and implant dimensions.
Eur Surg Res. 2009;43(3):269-75.

102 : KULUS F.
Apport de l'implantologie dans la réhabilitation prothétique de l'édenté mandibulaire après traitement oncologique.
TH : CHIR DENT. : ODONTOLOGIE : Strasbourg 1 : 1998

103 : KWASNICKI A, GARTSHORE L, BUTTERWORTH C.
Computerised dental implant rehabilitation planning and execution following mandibular resection: a case report.
Eur J Prosthodont Restor Dent. 2009 Mar;17(1):26-9.

104 : LAMBERT F, PECHEUR A, BROGNTÉZ V, REYCHLER H.
Le rôle des implants dans la reconstruction mandibulaire fonctionnelle.
Acta. Stomatol. Bel., 1993, 90, 4, p.223-233.

105 : LAPEYRE M.
Techniques d'irradiation des cancers de la tête et du cou.
Nancy : Centre Alexis Vautrin, 2002, p 48.

106 : LARSEN PE, STRONCZEK MJ, LISTON TC, MEYERS CW.
Implant osteointegration in irradiated rabbit tibia with an without hyperbaric oxygen.
Int J Oral Maxillofac Implants 1992;7:125.

107 : LARTIGAU E, DUBRAY B, MORNEX F.
Mécanismes biologiques des effets tardifs des radiations ionisantes.
Edition ELSEVIER Cancer/radiother., 1997, 1, p.669-676.

108 : LE BOURGEOIS J.P, CHAUDAUDRA J, ESCHWEGE F.
Radiothérapie oncologique.
Paris : HERMANN, 1992, p 593.

109 : LUCAS R, GOURMET R, BRETON P, FREIDEL M.
Implants dentaires en cancérologie des V.A.D.S. Présentation d'un protocole thérapeutique
p 375.

110 : MADRID C, JACQUES B, BOUFERRACHE K et al.
Ostéonécrose des maxillaires en rapport avec la prise de bisphosphonates : que faire ?
Revue Medicale Suisse, 2007, vol.3, n°112, pp. 1322-1331.

111 : MAGRENANNE M, VERVA C, DUFRASNE L, DECLERCQ I, LEGRAND W, DAELEMANS P.
Bisphosphonates et ostéo(chimio)nécrose maxillo-mandibulaire
Pages 423-428.

112 : MAIRE F., BOROWSKI B., COLLANGETTES D., FARSI F., GUICHARD M., GOURMET R., KREHER P.
Standards, Options et Recommandations pour une bonne pratique odontologique en cancérologie.
Bull Cancer, 1999, 86, 7-8, p 640-645.

113 : MARKER P, SIEMSEN S, BASTHOLT L.
Osseointegrated implants for prosthetic rehabilitation after treatment of cancer of the oral cavity.
Acta. Oncol., 1997, 36, 1, p.37-40.

114 : MARUNICK M, LEVEQUE F.
Osteoradionecrosis related to mastication and parafunction.
Oral Surg. Oral Med. Oral Pathol., 1989, 68, 5, p.582-585

115 : MARUNICK M, ROUMANAS E.
Functional criteria for mandibular implant placement post resection and reconstruction for cancer.
J. Prosthet. Dent., 1999, 82, 1, p.107-113.

116 : MARX R.
Osteoradionecrosis : a new concept of its pathophysiology.
J. Oral Maxillofac. Surg., 1983, 41, p.283-288.

117 : MARX R, MORALES M.
The use of implants in the reconstruction of oral cancer patients.
Dent. Clin. North. Am., 1998, 1, p.177-201.

118 : MASSON.

« La mandibule en cancérologie »

119 : MAZERON J.J, GRIMARD L.

Effets tardifs des radiations ionisantes sur les tissus de la sphère otorhinolaryngologique.

Cancer/Radiother., 1997, 1, p.672-705.

120 : Mc GHEE M-A, STERN S.J, CALLAN D, SHEWMAKE K, SMITH T.

Osseointegrated implants in the head and neck cancer patients.

Head Neck, 1997, 19, 8, p.659-665.

121 : MERICSKE-STERN R, PERREN R, RAVEH J.

Life-table analysis and clinical evaluation of oral implants supporting prostheses after resection of malignant tumors.

Int. J. Oral Maxillofac. Implants, 1999, 14, 5, p. 673-80.

122 : MISIEK D, CHANG A.

Implant reconstruction following removal of tumors of the head and neck.

Otolaryngol. Clin. North. Am., 1998, 31, 4, p.689-725.

123 : MISSIKA P, BENHAMOU-LAVNER A, KLEINFINGER GOUTMANN I.

Accéder à l'implantologie.

Paris : Cdp, 2003, p 127.

124 : NAKAI H, NIIMI A, UEDA M.

Histologic evaluation of clinically successful osseointegrated implants retrieved from irradiated bone : a report of 2 patients.

Int. J. Oral Maxillofac. Implants, 1999, 14, 3, p.442-446.

125 : NIIMI A, FUJIMOTO T, NOSAKA Y, UEDA M.

A japanese multicenter study of osseointegrated implants placed in irradiated tissues: a preliminary report.

Int J Oral Maxillofac Implants. 1997 Mar-Apr; 12(2) : 259-64.

126 : NIIMI A, UEDA M, KELLER E.E, WORTHINGTON. P.

Experience with osseointegration implants placed in irradiated tissues in Japan and the United States.

Int. J. Oral Maxillofac. Implants, 1998, 13, 3, p.407-411.

127 : OESCHSLIN C, ZIMMERMANN A, GRATZ K, SAILER H.

Histologic evidence of osseointegration in the irradiated and reconstructed mandible: a case report.

Int. J. Oral Maxillofac. Implants, 1999, 14, 1, p.113-117.

128 : PAZIANAS M, MILLER P, BLUMENTALS W.A. et al.

A review of the literature on osteonecrosis of the jaw in patients with osteoporosis treated with oral bisphosphonates : prevalence, risk factors, and clinical characteristics.

Clinical therapeutics, 2007, vol. 29, n°8, pp. 1548-1558.

129 : PHULPIN B.

Apport de l'implantologie en secteur irradié.

TH : CHIR DENT : NANCY : 2005 : 32

130 : POMAR P, DICHAMP J.

Introduction à la prothèse maxillofaciale

EMC - Dentisterie, Volume 1, Issue 2, May 2004, Pages 118-121

131 : PRAKASH V.

Prosthetic rehabilitation of edentulous mandibulectomy patient: a clinical report.

Indian J Dent Res. 2008 Jul-Sep;19(3):257-60.

132 : RAOUL G, MAES JM, PASQUIER D, NICOLAJ, FERRI J.

Ostéoradionécroses des maxillaires (maxillaire et mandibulaire)

EMC - Stomatologie, Volume 1, Issue 4, December 2005, Pages 255-276.

133 : RAZAVI R, NIROOMAND A, SESSIONS R.B, HARTER K.W.

Use of dental implants for rehabilitation of mandibulectomy patients prio to radiation therapy.

J. Oral Implantol., 1995, 21, 2, p.138-41.

134 : REYCHLER H.

Treatment of oral epidermoid carcinoma.

Rev Belge Med Dent. 1999;54(3):209-12.

135 : RIGNON-BRET C, RIGNON-BRET J.-M

Prothèse amovible complète. Prothèse immédiate. Prothèse supra radiculaire et implantaire.

2002 Coll. JPIO

136 : ROIG JP.

Mise en charge immédiate à la mandibule : effet de mode ou évolution ?

Page 373

137 : RUQUET M.

Apport de l'implantologie à la PMF.

TH. : CHIR. DENT. : ODONTOLOGIE : AIX MARSEILLE 2 : 1993

138 : SABIN P.

Implants et prothèses : questions, idées reçues et contrevérités

Le Livre Blanc de la Stomatologie et Chirurgie maxillo-faciale française. p12-14

139 : SANTONI P.

Maîtriser la prothèse amovible partielle.

Paris : Cdp, 2004, p 185.

140 : SAUSSEZ S, FILLEUL O, LOEB I.

Bisphosphonates et ostéonécrose maxillomandibulaire . Pages 367-373.

141 : SAVOLDELLI C, LE PAGE F, SANTINI J, SCORTECCI G, ODIN G.
Ostéonécrose maxillaire sous bisphosphonates et implants dentaires
Rev Stomatol Chir Maxillofac 2007;108:555-558

142 : SCHLIEPHAKE H, NEUKAM F, SCHMELZEIZEN R, WICHMANN M.
Long-term results of endosteal implants used for restoration of oral function after oncologic surgery.
Int J Oral Maxillofac Surg. 1999 ; 28 : 260-265

143 : SCHOEN PJ, RAGHOEBAR GM, VISSINK A, ROODENBURG JL.
Mandibulotomy and implant insertion.
*Head Neck.*2003 Sep; 25(9): 748-53.

144 : SCHWEIGER JW.
Titanium implants in irradiated dog mandibles.
J Prosthet Dent 1989;62:201-5.

145 : SERRA M.P, LLORCA C.S, DONAT F.
Oral implants in patients receiving bisphosphonates : a review and update.
Medicina oral, patologia oral y cirugia bucal, 2008, vol. 13, n°12, pp. 755-760.

146 : SERRA JM, PALOMA V, MESA F, BALLESTEROS A.
The vascularized fibula graft in mandibular reconstruction.
J Oral Maxillofac Surg. 1991 Mar; 49(3): 244-50.

147 : SHIROTA T, SHIMODAIRA O, MATSUI Y, HATORI M, SHINTANI S.
Zygoma implant-supported prosthetic rehabilitation of a patient with a maxillary defect
International Journal of Oral & Maxillofacial Surgery. Volume 40, Issue 1 , Pages 113-117 , January 2011.

148 : SHON R, OHNO K, KUDO M, MICHI K.
Peri-implant tissue reaction in bone irradiated the fifth day after implantation in rabbits: histology and histomorphometric measurements.
Int J Oral Maxillofac Implants. 1996; 11(2) : 228-38.

149 : SINDET-PEDERSEN S.
The transmandibular implant for reconstruction following radiotherapy and hemimandibulectomy.
J. Oral and Maxillofacial Surg., 1989, 46, 2, p.158-160.

150 : SMATT V, ROBIN M, GIBEILI Z, HADJALI C, VANZO L.
A therapeutic approach using dental implants in an irradiated area. The experiences of the Rene Huguenin Center.
Rev Stomatol Chir Maxillofa. 1995; 96(6): 396-400.

151 : SPENCE A, MASSON B.
Anatomie et physiologie : une approche intégrée
Paris : Edition du renouveau pédagogique 1983, p 855.

152 : TAKAHASHI M, HIDESHIMA M, PARK I, TANIGUCHI H, OHYAMA T.

Study of mandibular movements in mandibulectomy patients-border movements and functional movements during mastication, deglutition and speech.

J Med Dent Sci. 1999 Jun;46(2):93-103.

153 : TARRAGANO H, ILLOUZ.B, MOYAL P, MISSIKA L, BEN SLAMA L.

Cancer de la cavité buccale. Du diagnostic aux applications thérapeutiques.

P. 18-100.

154 : TATE G, TRIPLETT R, EHLER W, ET AL.

Osteointegration in irradiated dog tibias.

J Dent Res 1991;70:511

155 : TAYLOR T.D, WORTHINGTON P.

Osseointegrated implants rehabilitation of the previously irradiated mandible: results of a limited trial at 3 to 7 years.

J. Prosthet. Dent., 1993, 69, 1, p.60-69.

156 : THARIAT J, DE MONES E, DARCOURT V, POISSONNET G, MARCY PY, GUEVARA N, BOZEC A, ORTHOLAN C, SANTINI J, BENSADOUN RJ, DASSONVILLE O.

Dent et irradiation : prévention et traitement des complications dentaires de la radiothérapie y compris l'ostéoradionécrose

Cancer/Radiothérapie, Volume 14, Issue 2, April 2010, Pages 137-144

157 : THARIAT J, HAMOIR M, JANOT F, DE MONES E, MARCY PY, CARRIER P, BOZEC A, GUEVARA N, ALBERT S, VEDRINE PO, GRAFF P, PEYRADE F, HOFMAN P, SANTINI J, BOURHIS J, LAPEYRE M.

Place du curage ganglionnaire après chimioradiothérapie dans les carcinomes épidermoïdes des voies aérodigestives supérieures avec atteinte ganglionnaire initiale (nasopharynx exclu)

Cancer/Radiothérapie, Volume 13, Issue 8, December 2009, Pages 758-770

158 : THARIAT J, RAMUS L, MAINGON P, ODIN G, GREGOIRE V, DARCOURT V, GUEVARA N, ORLANDUCCI M.H, MARCIE S, POISSONNET G, MARCY P.Y, BOZEC A, DASSONVILLE O, CASTILLO L, DEMARD F, SANTINI J, MALANDAIN G.

Dentalmaps : Automatic Dental Delineation For Radiotherapy Planning in Head and Neck Cancer.

International journal of radiation Oncology, Biology, Physics. Available online 27 may 2011.

159 : TORRONI A, GENNARO JP, ABOH IV, LONGO G, VALENTINI V, IANNETTI G,

Microvascular reconstruction of the mandible in irradiated patients.

Craniofac Surg. 2007 Nov; 18(6):1359-69.

160 : TOURE G, MENINGAUD JP, CORCOS L.

Gestion pré-implantaire du lambeau libre de fibula

161 : URKEN L, BUCHBINDER D, WEINBERG H.

Primary placement of osseointegrated implants in microvascular mandibular reconstruction.

Otolaryngol. Head Neck Surg., 1989, 101, 1, p.56-73.

162 : VECCHIATINIR Z, MOBILIO N, BARBIN D, CATAPANO S, CALURA G.

Milled bar-supported implant overdenture after mandibular resection: a case report.

J Oral Implantol. 2009;35(5):216-20.

163 : VISCH L L, SCHOLTEMEIJER M, DENISSEN H, KALK W, LEVENDAG P.

Used of implants for rehabilitation after cancer treatment : clinical experience.

J. Invest. Surg., 1994, 7, 4, p.291-303

164 : WAGNER W, ESSER E, OSTKAMP K.

Osseointegration of dental implants in patients with and without radiotherapy.

Acta. Oncol., 1998, 37, 7, 8, p.693-696.

165 : WEISCHER T, SCHETTLER D, MOHR C.

Concepts of surgical and implant supported prostheses in the rehabilitation of patients with oral cancer.

Int. J. Oral Maxillofac. Implants., 1996, 11, 6, p.775-81.

166 : WERKMEISTER R, SCULCZEWSKI D, WALTEROS-BENZ P, JOOS U.

Rehabilitation with dental implants of oral cancer patients.

J. Craniomaxillofac. Surg., 1997, 27, 1, p.38-41.

167 : ZEFKILI S, TOMSEJ M, ALETTI P, BIDAULT F, BRIDIER A, MARCHESI V, MARCIE S.

Recommandations pour un protocole d'assurance de qualité de la radiothérapie conformationnelle avec modulation d'intensité des cancers de la tête et du cou.

Cancer/Radiothérapie, Volume 8, Issue 6, December 2004, Pages 364-379.

SITES INTERNET :

n°1 : www.medicopedia.net. Dictionnaire médicale en ligne

n°2 : www.radiotherapie-lyon-macon.fr

n°3 : www.livremdical.blogspot.com

n°4 : www.caisson-hyperbare.com

n°5 : www.dreamdirectdesign.com

n°6 : www.cabinet-dentaire-marseille.fr

n°7 : www.straumann.fr

LISTE DES FIGURES

FIGURE 1 : Schéma des voies aéro-digestives supérieures.

FIGURE 2 : Répartition des cancers de la cavité buccale selon leur variabilité histologique.

FIGURE 3 : Illustration du stade T dans la classification TNM.

FIGURE 4 : Lambeau de fibula microanastomosé et plaque d'ostéosynthèse en titane.

FIGURES 5 ET 6 : Résultats radiologiques d'une endoprothèse métallique rétablissant l'arche mandibulaire, versus lambeau de fibula microanastomosé de l'angle mandibulaire droit.

FIGURES 7 ET 8: Le simulateur ; Le masque.

FIGURE 9 : Rash cutané important secondaire à une radiothérapie.

FIGURE 10 : Exemple d'hyperpigmentation chez un patient irradié.

FIGURES 11 ET 12 : Exemples de télangiectasies.

FIGURES 13 ET 14 : Radiomucite localisée au niveau de la face ventrale de la langue et du palais.

FIGURE 15 : Constriction des mâchoires.

FIGURE 16 : Disposition des glandes salivaires majeures : les glandes parotides, les glandes sous maxillaires et les glandes sublinguales.

FIGURES 17 ET 18 : Aspect caractéristique des caries cervicales secondaires à une xérostomie radio induite.

FIGURE 19 : Exemple de gouttière de fluoroprophylaxie.

FIGURE 20 : Ostéoradionécrose siégeant au niveau de la branche montante de la mandibule.

FIGURE 21 : Aspect ostéolytique d'une ostéoradionécrose intéressant la totalité de l'angle mandibulaire droit avec fracture pathologique.

FIGURES 22, 23 ET 24 : Mise en place des gaines d'irridium.

FIGURE 25 : Exemple de protection plombée pour une tumeur de la lèvre.

FIGURE 26 : Atrophies et érosions sur la muqueuse buccale causées par la toxicité de la chimiothérapie.

FIGURE 27 : Candidose oropharyngée.

FIGURE 28 : Hémorragie spontanée chez un patient traité par chimiothérapie.

FIGURE 29 : Structure moléculaire et puissance des BPs commercialisés.

FIGURE 30 : Ostéochimionécrose spontanée sous-prothétique chez un patient ayant bénéficié d'un traitement par BPs.

FIGURE 31 : Radiographie panoramique présentant une ostéonécrose avec un séquestre osseux.

FIGURE 32 : Déplacement du condyle du côté sain lorsque l'hémi-résection mandibulaire n'a pas été suffisamment compensée.

FIGURE 33 : Diagramme de Posselt dit « en goutte d'eau ».

FIGURE 34 : Exemples de trois cycles masticatoires successifs chez un patient ayant bénéficié d'une hémimandibulectomie.

FIGURE 35 : Représentation schématique du processus d'ostéointégration selon Branemark.

FIGURE 36 : Vascularisation de la mandibule.

FIGURE 37 : Vascularisation du maxillaire.

FIGURE 38 : Absence de vestibule mandibulaire.

FIGURE 39 : Granulomes péri-implantaires.

FIGURE 40 : Grefe de muqueuse palatine autour des implants.

FIGURES 41 ET 42 : Caisson hyperbare et masque à oxygène.

FIGURE 43 : Tableau regroupant les différents paramètres cliniques des types de connexion implanto-prothétique.

FIGURES 44 ET 45 : Système implantaire avec attachements magnétiques.

FIGURES 46 ET 47 : Exemple d'un système de boutons pression.

FIGURES 48 ET 49 : Système implantaire avec barre de jonction.

FIGURES 50 ET 51 : Bridge dento implanto porté trois éléments scellé sur implants posés dans un lambeau microanastomosé de fibula droite.

FIGURE 52 : Orthopantomogramme avec les six implants maxillaires posés.

FIGURE 53 : Les différentes étapes de réalisation de la prothèse obturatrice ainsi que la vue endobuccale du résultat final.

FIGURE 54 : Temps moyen de séjour en bouche (années).

FIGURE 55 : Taux de réussite implantaire.

FIGURE 56 : Orthopantomogramme avec les implants et la barre posés.

FIGURE 57 : Vue endobuccale de la barre d'Ackermann.

FIGURES 57 ET 58 : Résultat final de la réhabilitation implanto-prothétique.

FIGURE 59 : Mandibule édentée avec absence de vestibule, présence de brides muqueuses consécutives aux différentes chirurgies.

FIGURES 60 ET 61 : Vues endobuccales de la greffe de peau mandibulaire antérieure et des 5 implants posés mis en nourrice.

FIGURE 62 : Orthopantomogramme après mise en place des 5 implants et de la prothèse transvissée.

FIGURES 63 ET 64 : Vues endobuccales de la prothèse mandibulaire amovible totale supra-implantaire.

FIGURES 65 A 68 : Vues exobuccales avant et après les interventions chirurgicales et implanto-prothétiques.

FIGURES 69 ET 70 : Vues endobuccales des implants maxillaires puis de la barre d'Ackermann.

FIGURE 71 : Orthopantomogramme avec les implants en place.

FIGURE 72 : Intrados des prothèses amovibles totales supra-implantaires avec au maxillaire un prolongement vélaire.

FIGURES 73 ET 74 : Résultat de la réhabilitation implanto-prothétique en bouche.

KILETZKY (Marie).- Réhabilitation orale et implants dentaires après un cancer ORL.

Th. : Chir-Dent. : Nancy-I : 2011, p.111

MOTS CLES : Cancer ORL

Implants dentaires

Radiothérapie

Réhabilitation orale

KILETZKY (Marie).- Réhabilitation orale et implants dentaires après un cancer ORL.

Th. : Chir-Dent. : Nancy-I : 2011, p.111

Résumé :

Les cancers des VADS augmentent malheureusement chaque année en France. Les protocoles de prise en charge associent le plus souvent actuellement, chirurgie d'exérèse et radiothérapie à dose curative, pouvant entraîner d'importantes pertes de substance et des séquelles au niveau de la cavité buccale.

De ce fait, la réhabilitation orale de ces patients, esthétiques et fonctionnelle, indispensable pour leur vie pendant et surtout après les traitements, peut s'avérer difficile voire très compromise par les solutions prothétiques conventionnelles. Leur qualité de vie en est alors fortement altérée avec un retentissement psychologique et social important.

Afin de créer une restauration prothétique amovible ou fixe, stable et fonctionnelle, l'apport de l'implantologie orale peut s'avérer être une aide précieuse en particulier à visée de stabilisation prothétique. Les spécificités implantaires et prothétiques chez le patient traité pour un cancer de la sphère ORL et en particulier en terrain irradié sont exposées.

Par une bonne communication entre les différentes équipes médicales et par une utilisation prudente et rigoureuse, l'implantologie en cancérologie ORL devient alors un atout fondamental à la reconstruction orale de ces patients, les aidant sur le chemin de la guérison.

M. J.P. LOUIS

Professeur des Universités

Président

Melle. C. STRAZIELLE

Professeur des Universités

Juge

M. D. VIENNET

Maître de Conférences des Universités

Juge

Melle. J. BEMER

Assistant Hospitalier Universitaire

Juge

Adresse de l'auteur :

Marie KILETZKY
7, rue Garibaldi
71100 CHALON SUR SAONE