



**HAL**  
open science

# Intérêt des implants en prothèse amovible complète : concepts actuels et guide de mise en oeuvre chirurgicale et prothétique

Geoffrey Mellinger

► **To cite this version:**

Geoffrey Mellinger. Intérêt des implants en prothèse amovible complète : concepts actuels et guide de mise en oeuvre chirurgicale et prothétique. Sciences du Vivant [q-bio]. 2011. hal-01738911

**HAL Id: hal-01738911**

**<https://hal.univ-lorraine.fr/hal-01738911>**

Submitted on 20 Mar 2018

**HAL** is a multi-disciplinary open access archive for the deposit and dissemination of scientific research documents, whether they are published or not. The documents may come from teaching and research institutions in France or abroad, or from public or private research centers.

L'archive ouverte pluridisciplinaire **HAL**, est destinée au dépôt et à la diffusion de documents scientifiques de niveau recherche, publiés ou non, émanant des établissements d'enseignement et de recherche français ou étrangers, des laboratoires publics ou privés.



## AVERTISSEMENT

Ce document est le fruit d'un long travail approuvé par le jury de soutenance et mis à disposition de l'ensemble de la communauté universitaire élargie.

Il est soumis à la propriété intellectuelle de l'auteur. Ceci implique une obligation de citation et de référencement lors de l'utilisation de ce document.

D'autre part, toute contrefaçon, plagiat, reproduction illicite encourt une poursuite pénale.

Contact : [ddoc-theses-contact@univ-lorraine.fr](mailto:ddoc-theses-contact@univ-lorraine.fr)

## LIENS

Code de la Propriété Intellectuelle. articles L 122. 4

Code de la Propriété Intellectuelle. articles L 335.2- L 335.10

[http://www.cfcopies.com/V2/leg/leg\\_droi.php](http://www.cfcopies.com/V2/leg/leg_droi.php)

<http://www.culture.gouv.fr/culture/infos-pratiques/droits/protection.htm>

**ACADEMIE DE NANCY-METZ**

**UNIVERSITE HENRI POINCARÉ NANCY I**

**FACULTE D'ODONTOLOGIE**

Année 2011

N°3635

**THESE**

pour le

**DIPLOME D'ETAT DE DOCTEUR**

**EN CHIRURGIE DENTAIRE**

par

**Geoffrey MELLINGER**

Né le 27 avril 1986 à Thionville (Moselle)

**INTERET DES IMPLANTS EN PROTHESE AMOVIBLE  
COMPLETE : CONCEPTS ACTUELS ET GUIDE DE MISE EN  
ŒUVRE CHIRURGICAL ET PROTHETIQUE.**

Présentée et soutenue publiquement le 30 juin 2011

*Examineurs de la thèse :*

|                                |                                      |                  |
|--------------------------------|--------------------------------------|------------------|
| <b>Monsieur J-P. LOUIS</b>     | <b>Professeur des universités</b>    | <b>Président</b> |
| <b>Monsieur P. BRAVETTI</b>    | <b>Maître de conférences</b>         | <b>Juge</b>      |
| <b>Monsieur P. DE MARCH</b>    | <b>Maître de conférences</b>         | <b>Juge</b>      |
| <b>Mademoiselle A. SOURDOT</b> | <b>Docteur en chirurgie dentaire</b> | <b>Juge</b>      |

*Par délibération en date du 11 décembre 1972,  
la Faculté de Chirurgie Dentaire a arrêté que  
les opinions émises dans les dissertations  
qui lui seront présentées  
doivent être considérées comme propres à  
leurs auteurs et qu'elle n'entend leur donner  
aucune approbation ni improbation.*

# **A notre Président**

## **Monsieur le Professeur Jean-Paul Louis**

**Officier des Palmes Académiques**

**Docteur en Chirurgie Dentaire**

**Docteur en Sciences Odontologiques**

**Docteur d'Etat en Odontologie**

**Professeurs de Universités**

**Président de l'Académie Nationale de Chirurgie Dentaire**

**Responsable de la Sous-section : Prothèses**

*Vous nous avez fait un grand honneur en acceptant la présidence de ce jury.*

*Nous remercions pour votre enseignement et votre disponibilité, en travaux pratiques comme en clinique. Vous nous avez transmis un réel intérêt pour votre art : la prothèse amovible.*

*Que ce travail soit pour vous la preuve de la reconnaissance et de l'estime que nous vous témoignons.*

**A notre juge**

**Monsieur le Docteur Pierre Bravetti**

**Docteur en Chirurgie Dentaire**

**Doyen de la Faculté d'Odontologie de l'Université Henri Poincaré, Nancy-1**

**Docteur de l'Université René Descartes de Paris V**

**Maître de Conférences des Universités**

**Responsable de la Sous-section : Chirurgie Buccale, Pathologie et Thérapeutique,  
Anesthésiologie et Réanimation**

*Nous vous remercions d'avoir accepté de participer à ce jury.*

*Nous vous sommes reconnaissant de la disponibilité dont vous avez fait preuve envers nous tout au long de nos études.*

*Nous vous remercions de nous avoir permis de vous assister lors de votre activité au bloc opératoire, ceci a complété grandement notre formation dans l'exercice de la chirurgie buccale.*

*Veillez trouver ici l'expression de notre sincère gratitude et de notre profond respect.*

# **A notre co-directeur de thèse**

## **Monsieur le Docteur Pascal De March**

**Docteur en Chirurgie Dentaire**

**Maître de Conférences des Universités**

**Sous-section : Prothèses.**

**Docteur en Sciences.**

*Vous nous avez fait, avec gentillesse l'honneur d'accepter la co-direction de cette thèse.*

*Nous vous remercions d'avoir pris le temps de corriger cette thèse malgré vos nombreuses occupations.*

*Nous vous remercions également pour tous les travaux pratiques passés à vos côtés : nos bases fondamentales y ont été grandement renforcées.*

*Veillez trouver ici l'expression de nos vifs remerciements et de notre profond respect.*

# **A notre co-directrice de thèse**

## **Mademoiselle le Docteur Alexandra Sourdou**

**Docteur en Chirurgie Dentaire**

**Ancien Interne en Odontologie**

**Assistante Hospitalier-Universitaire**

**Sous-section Chirurgie Buccale, Pathologie et Thérapeutique, Anesthésiologie et Réanimation.**

*Nous vous remercions d'avoir accepté de participer à ce jury et de l'intérêt que vous avez porté à notre travail.*

*Nous vous sommes infiniment reconnaissant pour le temps passé à corriger ce travail, pour la précision de vos commentaires, et surtout pour nous avoir guider lors des corrections.*

*Nous vous remercions de nous avoir permis de vous assister lors de vos interventions, et pour le temps passé à nous expliquer les plans de traitement et actes cliniques réalisés à vos côtés. Vous avez amplement contribué à notre formation.*

*Que ce travail soit pour vous la preuve de la gratitude et de la sympathie que nous vous témoignons.*



*Au Docteur Eric Weidmann,*

*Merci pour vos conseils et votre présence tant sur le plan professionnel que personnel ; que ce travail soit une preuve mon profond respect.*

*Au Docteur Dominique Dupont,*

*Merci pour vos commentaires et vos illustrations.*

*A Monsieur Denis Guisot,*

*Merci pour vos explications, ainsi que pour votre disponibilité.*

*Au Docteur Olivier Seret,*

*Merci pour ta disponibilité, tes conseils, et tes cas cliniques.*

*En souvenir de mes deux grands pères,  
Théophile MORITZ et René MELLINGER.*

*A mes parents,*

*Je vous remercie du fond du cœur d'avoir toujours répondu présents, de m'avoir toujours soutenu ; que ce travail soit pour vous le témoignage de tout mon respect, de toute mon estime, et de tout mon amour.*

*A mon petit frère,*

*Merci pour ton soutien, merci de m'avoir supporté toutes ces années ; je te souhaite tout le bonheur possible dans ton avenir car tu le mérites amplement.*

*A ma petite sœur,*

*Merci pour tout : ton franc parler, tes sourires... Plus sérieusement merci de m'avoir toujours encouragé ; que la réussite accompagne ton futur.*

*A ma puce,*

*A toute ma famille,*

*Grands Mères, Parrain, Marraine, Oncles, Tantes, Cousins-Cousines, m'ayant toujours soutenu.*

*A François et Marie, merci d'avoir pris sur votre temps pour l'impression de cette thèse.*

*A Pierre et Caroline, aux Papy Mamies,*

*A tous mes amis,*

*A mon petit Cyp parce que c'est le mien et que je ne veux pas le prêter. Question : Cyp et Petit sont-ils synonymes ? On discute de ça devant une mousse ?*

*A mon petit poussin préféré Jess, pour m'avoir fait lévé en pleine nuit morte de rire au bord du lit ! ça te rappelle quelque chose... tequila quand tu nous tiens !*

*A mon petit Anstett, parce qu'il est toujours le premier à nous rassembler et que son amitié compte beaucoup pour moi ! On va courir après le pot ?*

*A ma Caro parce que c'est ma préférée ! Mmmmmh..... Merci pour ta sagesse en clinque !*

*A Vincent pour sa simplicité et sa sympathie. J'espère qu'à nous deux nous posséderons un parc de voitures anciennes à faire pâlir certain musée !*

*A Mimi parce que depuis qu'elle est Doc son parfum s'est amélioré mais qu'elle est toujours elle-même. Sache que ma batterie et mes câbles seront toujours là pour toi, où tu iras, ils iront !*

*A Seb, merci pour tes supers conseils écolos !*

*A mon petit asticot, pour les nombreuses soirées qu'elle a organisées, et sa bonne humeur.  
(Même après avoir retourné son appart') Toujours la première, toujours partante !*

*A mon copain Jon : je ne me souviens plus de notre première soirée mais je te remercie  
d'avoir été là, cela m'a permis de dormir au chaud dans une chambre ! Ravi d'avoir fait ta  
connaissance !*

*Abdel Delouf, dit la Cecouf: spéciale dédicace ! Ouep ! Merci pour ton naturel ne change  
rien ! Merci d'avoir prêté votre appart connaissant le résultat à l'avance ! ....et vive  
L'OM ! ... il est où ton chapeau ?*

*A son colloc de choc, j'annonce Monsieur JiBé ! L'orthographe est correct ? Merci pour  
toutes les bonnes soirées et pour m'avoir fait découvrir le ski ! Elle est comment ma  
mirabelle ?*

*A Cathy et à sa belle doudoune qui ne protège pas du froid ! Nous nous sommes connus plus  
tard mais les souvenirs ensemble restent à venir.*

*A Monsieur Pilz...ou.....Oliv' ! Toujours partant, bon vivant, rien que des qualités ! Merci  
pour ta bonne humeur et tes supers plans !*

*A Mylène, qui nous apporte une touche de classe dans toutes ces déchéances ! Merci.*

*A Lauranne, merci d'être toi. Merci aussi à ton poney que je ne connais pas mais qui aura  
grandement animé nos conversations.*

*A Monsieur et Madame G. merci pour les bonnes soirées passées à vos côtés.*

*A Marie, Stéph', Emmeline, parce qu'une soirée sans princesse, sans fée magique, sans  
poupée... (et j'en oublie) ça n'existe pas !*

*A tous ceux qui ont participé de près ou de loin à rendre ces années d'études inoubliables :  
Rod, Jérem, François, Bobette, Claire, Nounou et ses talents de footballeur professionnel,  
Spich, Pippo, Sharp, TomTom, ...*

*A Julie, Jon, Mal, J-Mat,*

*A tous ceux que j'ai omis de citer...*



**Intérêt des implants en prothèse amovible  
complète : concepts actuels et guide de mise  
en œuvre chirurgical et prothétique.**

# TABLE DES MATIERES :

|  |           |
|--|-----------|
| <b>Intérêt des implants en prothèse amovible complète : concepts actuels et guide de mise en œuvre chirurgical et prothétique.</b> | <b>12</b> |
| <b>Introduction.</b>   | <b>16</b> |
| <b>1 Pourquoi proposer des implants en prothèse amovible complète (PAC) ?</b>  | <b>17</b> |
| 1.1 <i>Rappels sur le port de la prothèse amovible classique.</i>  | 17        |
| 1.1.1 Rétenion, stabilisation, sustentation.   | 17        |
| 1.1.1.1 Définitions.   | 17        |
| 1.1.1.1.1 Rétenion.  | 17        |
| 1.1.1.1.2 Stabilisation.   | 18        |
| 1.1.1.1.3 Sustentation.  | 18        |
| 1.1.1.2 Application à la PAC.  | 18        |
| 1.1.1.2.1 Le joint muqueuse – prothèse.  | 18        |
| 1.1.1.2.2 Les zones exploitées et leurs rôles.   | 19        |
| 1.1.1.2.3 L'occlusion spécifique à la PAC.   | 21        |
| 1.1.2 Les limites du maintien de la PAC.   | 21        |
| 1.1.2.1 Complications cliniques.   | 21        |
| 1.1.2.1.1 La salive et l'évolution des muqueuses.  | 22        |
| 1.1.2.1.2 Les résorptions et l'évolution anatomique des arcades.   | 22        |
| 1.1.2.1.3 L'articulation temporo-mandibulaire.   | 25        |
| 1.1.2.2 Difficultés rencontrées au cours de la réalisation des étapes cliniques.   | 27        |
| 1.2 <i>Les implants : leurs rôles.</i>   | 28        |
| 1.2.1 Leur action sur le maintien de la prothèse.  | 28        |
| 1.2.2 Les conséquences sur l'environnement buccal  | 29        |
| 1.2.2.1 Modifications de la muqueuse [24, 25].   | 29        |
| 1.2.2.2 Interaction dans les phénomènes de résorption osseuse.   | 31        |
| 1.2.3 Impact sur la qualité de vie du patient. [36, 37, 38, 39, 40, 41]  | 32        |
| 1.2.4 Effets d'une PACSI opposée à une PAC.  | 33        |
| 1.3 <i>PACSI : Consensus, données actuelles et acquises.</i>   | 34        |
| 1.3.1 Indications de PACSI.  | 34        |
| 1.3.1.1 Généralités.   | 34        |
| 1.3.1.2 PACSI : un traitement approprié.   | 35        |
| 1.3.2 Les limites de la PACSI.   | 41        |
| 1.3.2.1 L'aspect financier.  | 41        |
| 1.3.2.2 Les limites cliniques de la PACSI.   | 41        |
| 1.3.2.2.1 Les échecs de l'ostéointégration.  | 41        |
| 1.3.2.2.2 La maintenance et les réinterventions.   | 42        |
| 1.3.2.2.3 PACSI et santé implantaire.  | 43        |



|           |   |           |
|-----------|---|-----------|
| <b>2</b>  | <b>Guide de mise en œuvre.</b>  | <b>45</b> |
| 2.1       | <i>Généralités à propos de l'acte chirurgical.</i>  | 45        |
| 2.1.1     | Le patient et sa santé.   | 45        |
| 2.1.2     | L'impact psychologique.   | 45        |
| 2.1.3     | Implantologie : indications ; contre indications.   | 46        |
| 2.1.3.1   | Indications des implants dentaires (Figure 24) :  | 46        |
| 2.1.3.2   | Les contre-indications des implants dentaires (Figure 25) :   | 47        |
| 2.1.3.2.1 | Absolues.   | 47        |
| 2.1.3.2.2 | Relatives.  | 47        |
| 2.2       | <i>Stratégies prothétiques.</i>   | 48        |
| 2.2.1     | La réalisation d'une PACSI, modalités du traitement prothétique [22, 80] ;<br>plusieurs solutions s'offrent à l'opérateur : | 50        |
| 2.2.1.1   | La prothèse existante répond aux critères qualité d'une PAC : reconditionnement<br>de la prothèse existante.                | 51        |
| 2.2.1.2   | Réalisation d'une PACSI à partir du duplicata d'une PAC idéalement conçue.  | 52        |
| 2.2.2     | La réalisation d'une PACSI, les différents types de conception.   | 53        |
| 2.2.2.1   | Positionnement des implants en PACSI au maxillaire.   | 53        |
| 2.2.2.2   | Positionnement des implants en PACSI à la mandibule.  | 57        |
|           | <u>Cas particulier d'une PACSI mandibulaire retenue par un seul implant.</u>  | 61        |
| 2.3       | <i>Choix du système d'attache : la liaison Prothèse-Implant.</i>  | 63        |
| 2.3.1     | Généralités [33].   | 63        |
| 2.3.1.1   | Cahier des charges du système d'attachement :   | 63        |
| 2.3.1.2   | Les différents types de système d'attachement.  | 64        |
| 2.3.1.3   | Les différences entre les barres et les attachements axiaux.  | 67        |
| 2.3.1.4   | Caractéristiques techniques des principaux systèmes d'attachements<br>en PACSI [20, 102].                                   | 68        |
| 2.3.2     | Critères de choix [96].   | 76        |
| 2.3.2.1   | Critères généraux.  | 76        |
| 2.3.2.2   | Critères spécifiques [20].  | 76        |
| 2.3.2.2.1 | Domaine d'indications des barres.   | 77        |
| 2.3.2.2.2 | Domaine d'indications des attachements axiaux.  | 79        |
| 2.3.3     | Cas particulier des prothèses amovibles à sustentation implantaire.   | 81        |
| 2.4       | <i>Etude implantaire.</i>   | 84        |
| 2.4.1     | Situation de l'acte chirurgical par rapport à l'acte prothétique.   | 84        |
| 2.4.2     | Etude pré-implantaire : aspect clinique.  | 84        |
| 2.4.2.1   | Examen clinique [88] :  | 84        |
| 2.4.2.2   | Examens radiologiques :   | 85        |
| 2.4.2.3   | Le guide d'imagerie.  | 86        |
| 2.4.2.4   | Transformation du guide d'imagerie en guide chirurgical.  | 90        |
| 2.4.3     | Données théoriques essentielles à la réalisation de l'acte chirurgical.   | 91        |
| 2.4.3.1   | Les os et leurs éléments annexes.[88]   | 91        |
| 2.4.3.2   | Les sites implantaire. (Figures 78 et 79)   | 93        |
| 2.4.3.3   | Volume osseux nécessaire à l'implantologie.   | 93        |
| 2.4.3.4   | Difficultés anatomiques en implantologie en PACSI maxillaire.   | 95        |
| 2.4.3.5   | Difficultés anatomiques en implantologie en PACSI mandibulaire.   | 96        |
| 2.4.3.6   | L'axe d'implantation.   | 99        |
| 2.4.3.7   | Le choix du type d'implant [16].  | 99        |
| 2.4.3.8   | Protocole opératoire : pose des implants.   | 100       |
| 2.4.3.8.1 | Un ou deux temps chirurgicaux.  | 100       |

|             |  |            |
|-------------|--|------------|
| 2.4.3.8.2   | Mesures préopératoires.  | 101        |
| 2.4.3.8.3   | Etapes peropératoires.   | 101        |
| 2.4.3.8.4   | Suivi et contrôles postopératoires.  | 103        |
| 2.4.3.8.5   | Complications. [69]  | 105        |
| 2.4.3.8.6   | Mise en charge des implants.   | 110        |
| 2.4.3.8.6.1 | Définitions :  | 111        |
| 2.4.3.8.6.2 | Généralités :  | 111        |
| 2.4.3.8.6.3 | Les taux de succès. [84]   | 111        |
| <b>2.5</b>  | <b><i>Plans de traitement.</i></b>   | <b>115</b> |
| 2.5.1       | Reconditionnement de la prothèse existante. [23, 81, 82, 83]               | 115        |
| 2.5.1.1     | Dans le cas d'attachement axiaux :   | 116        |
| 2.5.1.2     | Dans le cas de réalisation d'une barre :                                   | 118        |
| 2.5.2       | Réalisation d'une PACSI à partir du duplicata d'une PAC idéalement conçue. | 118        |
| 2.5.2.1     | Dans le cas d'attachement axiaux :   | 119        |
| 2.5.2.2     | Dans le cas de réalisation d'une barre :                                   | 123        |
| 2.5.3       | Mise en place des matrices. [20]   | 124        |
| 2.5.4       | Mise en bouche de la PACSI.  | 127        |
| <b>2.6</b>  | <b><i>PACSI sur barre/contre barre.</i></b>                                | <b>127</b> |
| 2.6.1       | Exemple d'une barre/contre barre au maxillaire. [68]                       | 127        |
| <b>2.7</b>  | <b><i>La maintenance.</i></b>  | <b>129</b> |
| <b>3</b>    | <b>Exemples cliniques de difficultés ou d'échecs rencontrés en PACSI :</b> | <b>131</b> |
| <b>4</b>    | <b>Annexes.</b>  | <b>140</b> |
| 4.1         | Exemple d'une PACSI maxillaire sur attachements axiaux. [38]               | 140        |
| 4.2         | Précisions sur la fabrication des barres.                                  | 142        |
| 4.3         | Exemple d'un système d'attachement télescopique. [100]                     | 147        |
|             | <b>Conclusions générales.</b>  | <b>148</b> |
|             | <b>LEGENDE ICONOGRAPHIQUE</b>  | <b>150</b> |
|             | <b>LEGENDE DES TABLEAUX</b>  | <b>154</b> |
|             | <b>BIBLIOGRAPHIE</b>   | <b>155</b> |

## Introduction.

L'édentement peut avoir des conséquences catastrophiques chez un adulte. Une étude menée sur 400 Norvégiens montre que l'édentement partiel ou complet conduit à un inconfort chez ces patients malgré les soins et les restaurations prothétiques réalisés. [1]

Face au vieillissement de la population, le nombre d'édentés totaux ne cesse de croître, plusieurs questions se posent alors :

Comment qualifier et quantifier l'impact d'un édentement total chez une personne ?

Quelles sont les solutions thérapeutiques qui vont être proposées par le chirurgien-dentiste ?

Quelle est l'efficacité de la solution thérapeutique choisie par rapport à la denture initiale de cette personne ?

Le chirurgien-dentiste peut s'orienter vers une solution fixe implanto-portée ; ou vers une solution amovible, classique ou supra implantaire.

Nous allons étudier cette dernière solution dans cette thèse : la prothèse amovible complète classique ou supra implantaire, peut-elle répondre aux difficultés rencontrées chez les édentés totaux.

Quelles sont les exigences de la prothèse amovible classique ?

Qu'apportent les implants à la prothèse amovible classique ?

Quels sont les critères à retenir afin de mettre en place un plan de traitement bien coordonné associant chirurgie et prothèse, garant d'un résultat répondant aux attentes du patient ?

Dans un premier temps nous étudierons l'apport des implants à la prothèse amovible classique ; puis un guide de mise en œuvre clinique regroupant toutes les informations concernant les phases prothétiques et chirurgicales, sera établi ; enfin l'étude d'échecs cliniques en prothèse amovible complète supra implantaire, permettra de mieux saisir l'importance et la rigueur nécessaire à la réalisation des étapes cliniques.

# **1 Pourquoi proposer des implants en prothèse amovible complète (PAC) ?**

## ***1.1 Rappels sur le port de la prothèse amovible classique.***

Le traitement d'un édenté total par une prothèse amovible complète impose le respect de critères incontournables.

Lors de la prise d'empreinte, trois objectifs apparaissent [2] :

- respecter l'intégrité tissulaire pour assurer la pérennité de la restauration,
- rétablir l'esthétique,
- et répondre aux qualités mécaniques indispensables au rétablissement des fonctions.

### **1.1.1 Rétention, stabilisation, sustentation.**

Ces trois qualités mécaniques représentent la première clé indispensable à la réalisation d'une prothèse amovible complète.

#### **1.1.1.1 Définitions.**

##### ***1.1.1.1.1 Rétention.***

C'est la résistance à l'éloignement dans une direction opposée à l'insertion.

Il s'agit de l'élément le plus important aux yeux du patient et du praticien ; elle fait intervenir différents facteurs physiques (adhésion, cohésion, viscosité, capillarité, pression atmosphérique, gravité), ainsi que le poids et les réactions réflexes des muscles ; la résilience des tissus mous permettant l'exploration de zones de contre dépouille. [3, 4, 5]

#### ***1.1.1.1.2 Stabilisation.***

Elle correspond à la résistance offerte par les reliefs et la forme générale des arcades, aux forces de renversement. [2]

Elle implique la morphologie des arcades (largeur des crêtes par exemple), l'orientation des fibres musculaires, la pression entre les différents muscles (notamment entre les pressions linguales et vestibulaires), mais aussi l'occlusion (plan et courbes, morphologie des cuspides, montage).

#### ***1.1.1.1.3 Sustentation.***

Il s'agit de la résistance des tissus ostéo-muqueux à l'enfoncement de la prothèse.

Elle s'applique au tissu muqueux, surfaces d'appui primaire, secondaire, de non appui ; mais aussi au tissu osseux. Attention aux reliefs osseux pouvant altérer la muqueuse. [2]

En somme ces trois qualités contribuent au confort physiologique et psychologique du patient.

### **1.1.1.2 Application à la PAC.**

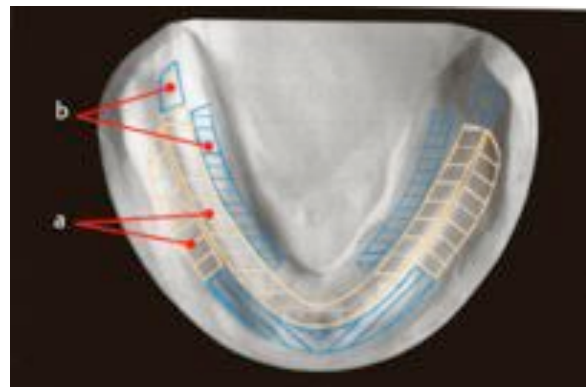
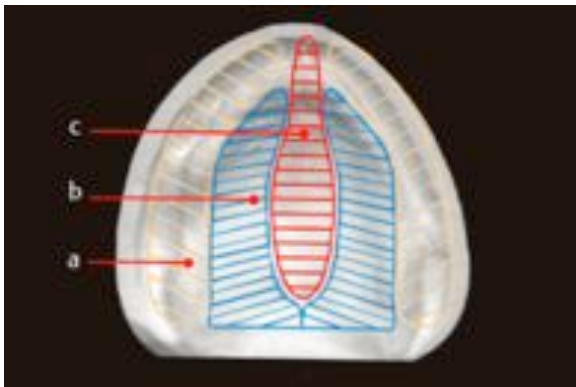
#### ***1.1.1.2.1 Le joint muqueuse – prothèse.***

La présence d'une quantité et d'une qualité minimales de salive est indispensable à la tenue des prothèses ; celles ci peuvent être affectées par l'état de santé générale du patient édenté, son âge, ses pathologies, ses traitements médicamenteux.

### 1.1.1.2.2 Les zones exploitées et leurs rôles.

Les zones d'appui selon Boucher [6] impliquées dans la sustentation de la prothèse (Figures 1 et 2) :

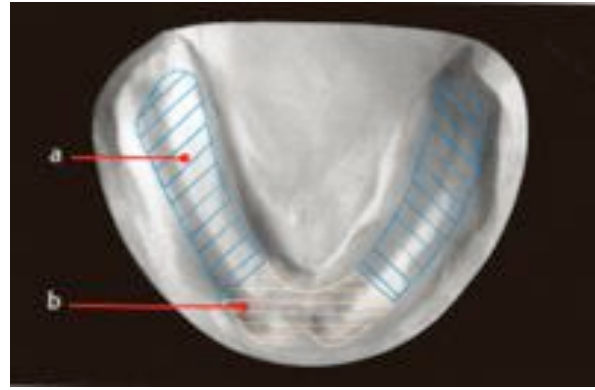
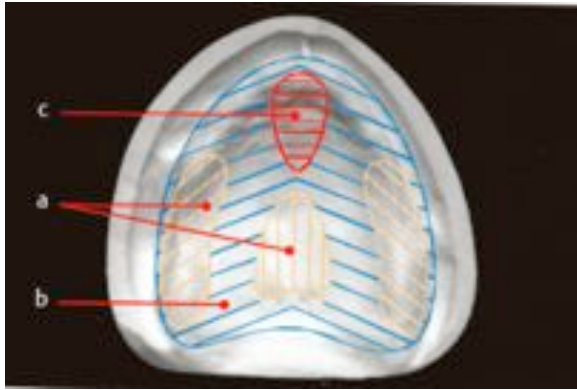
- La zone d'appui primaire résistante à la compression. L'épithélium est keratinisé et résiste à l'appui.
- Les zones d'appui secondaire supportant moins bien les pressions sont soulagées par les décharges et les évènements : les tissus sont épais et richement vascularisés.
- Les zones non assujetties aux pressions du fait d'un épithélium et d'un tissu conjonctif minces, d'émergences vasculaires : s'identifient ainsi les tori, les exostoses, le foramen mentonnier, la papille inter incisive, le raphé médian.



Figures 1 et 2 : répartition des surfaces d'appui primaire (a), secondaire (b) et de non appui (c) selon Boucher. [2]

Levin [2, 7] conçoit une définition différente des zones de sustentation, en fonction des forces fonctionnelles (Figures 3 et 4) :

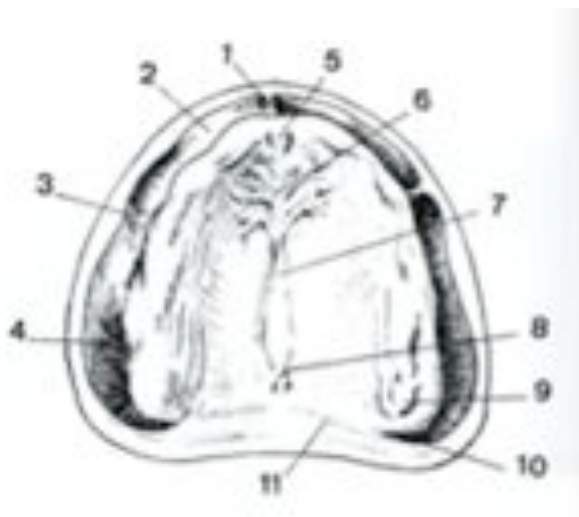
- Les zones d'appui primaire sont perpendiculaires aux forces occlusales alors que les zones d'appui secondaire ne le sont pas, de plus les zones d'appui secondaires représentent les forces occlusales perpendiculaires à des zones soumises à la résorption.
- Les zones d'appui fragile correspondent aux zones où la sustentation n'est pas possible (tissus mobiles) ; ces zones ont un rôle pour la rétention (fonds de vestibule).



**Figures 3 et 4 :** Répartition des surfaces d'appui primaire (a), secondaire (b) et de non appui (c) selon Levin. [2]

Par ailleurs, certaines zones du maxillaire et de la mandibule doivent obligatoirement être exploitées afin de garantir la stabilité grâce aux reliefs, et la rétention grâce aux contre dépouilles. On peut visualiser ces zones sur les schémas ci dessous :

**Éléments anatomiques remarquables au maxillaire (Figure 5) :**

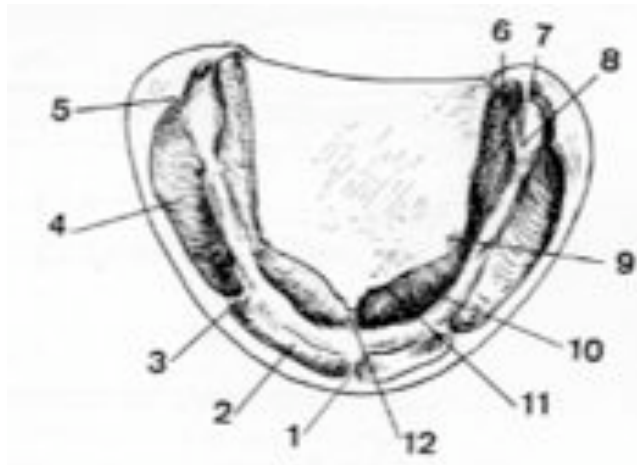


1. Frein médian de la lèvre.
2. Ligne de réflexion de la muqueuse.
3. Freins latéraux.
4. Espace ampullaire paratubérositaire.
5. Papille incisive.
6. Papilles palatines exemptes de compression.
7. Suture intermaxillaire.
8. Fossettes palatines.
9. Tubérosités.
10. Sillons ptérygo-maxillaires.
11. Ligne de flexion du voile.

**Figure 5 :** Zones remarquables au maxillaire. [8]

### **Éléments anatomiques remarquables à la mandibule (Figure 6) :**

1. Frein médian de la lèvre inférieure.
2. Ligne de réflexion de la muqueuse.
3. Frein latéral de la lèvre inférieure.
4. Poches de Fish.
5. Insertion du masséter.
6. Arc palatoglosse.
7. Concavité limitant le tubercule rétromolaire.
8. Tubercule rétromolaire.
9. Limite postérieure de la loge sublinguale.
10. Hamac sublingual.
11. Frange sublinguale.
12. Frein de la langue.



***Figure 6 : Zones remarquables à la mandibule. [8]***

#### **1.1.1.2.3 L'occlusion spécifique à la PAC.**

Elle permet de répartir les forces d'occlusion, de contrôler ainsi leur intensité, leur direction ; par conséquent la stabilité et la rétention de la prothèse sont préservées.

On distingue une occlusion statique en respectant les plans d'occlusion, la dimension verticale et la relation centrée ; de l'occlusion dynamique impliquant l'absence de contacts antérieurs et une occlusion bilatéralement équilibrée en latéralité. [2]

#### **1.1.2 Les limites du maintien de la PAC.**

##### **1.1.2.1 Complications cliniques.**

La bouche est un milieu en constante évolution du fait du vieillissement ; ce phénomène complique la tâche du praticien et influe forcément sur le maintien de la prothèse.



### **1.1.2.1.1 La salive et l'évolution des muqueuses.**

La présence de salive en quantité et en qualité, favorise un bon maintien de la prothèse amovible.

Suite au vieillissement, à des pathologies ou à des traitements médicamenteux, le flux salivaire peut se retrouver affecté quantitativement et qualitativement. Son pH peut ainsi diminuer ; on parlera d'acidose prothétique.

Ainsi pour certains patients, les tissus de recouvrement peuvent être atteints. [9, 10] La muqueuse buccale peut être remaniée, atrophiée, peut perdre de sa densité. (Tableau 1)

|                   |   |
|-------------------|---|
| <b>Sensations</b> | <b>Sécheresse buccale</b>                         |
|                   | <b>Brûlure linguale</b>                           |
|                   | <b>Modification du goût (amer, métallique...)</b> |
|                   | <b>Prothèses amovibles mal tolérées</b>           |
| <b>Muqueuses</b>  | Irritations                                       |
|                   | Altérations                                       |
|                   | Blessures   |
|                   | Candidose, Stomatite                              |

**Tableau 1** : Conséquences cliniques des hyposalies et asialies salivaires au niveau de la cavité buccale. [11]

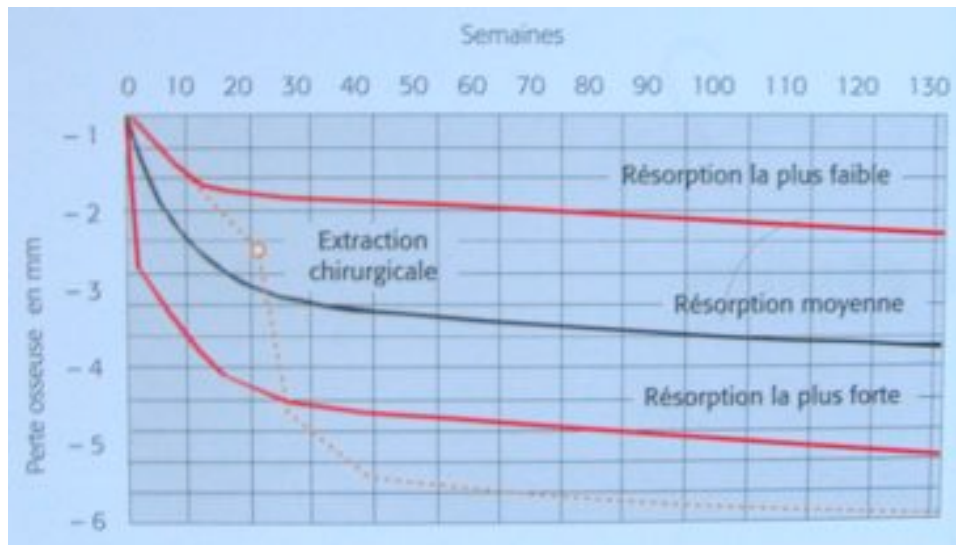
Par ailleurs en conséquence du port de prothèses non adaptées, les muqueuses se transforment : des lésions sont susceptibles d'apparaître telles des ulcérations ; la crête peut devenir flottante, des chéilites angulaires peuvent apparaître.

**Par conséquent la dégradation de la salive et des muqueuses affecte la rétention et la sustentation.**

### **1.1.2.1.2 Les résorptions et l'évolution anatomique des arcades.**

Les modifications anatomiques induites par l'édentement ont un impact considérable sur l'acte chirurgical, la position et la longueur des implants. [12] Suite à l'édentement, les rapports anatomiques évoluent [13], le volume osseux s'affaiblit, des obstacles anatomiques (Sinus maxillaire, Foramen mentonnier) limitent les zones disponibles à l'implantation.

Après extraction simple ou multiple, la ou les alvéoles se remodelent systématiquement. On assiste à une résorption alvéolaire mais aussi à une apposition osseuse dans l'alvéole ; durant les premiers temps de cicatrisation, les phénomènes de résorption sont très actifs. (Figure 7)



**Figure 7 :** Amplitude de la résorption. Accentuation de la résorption provoquée par une extraction chirurgicale. D'après Watt et Mc Gregor. [2]

Au terme de l'année post extractionnelle, plus de 70% de la résorption s'est effectuée ; durant les trente mois suivants, le taux de résorption ne représente plus qu'une dizaine de pour-cent de la résorption totale. (Tableau 2)

| <b>Stade post-extractionnel</b>        | <b>Taux de résorption / Résorption totale</b> |
|--|---|
| <b>Fin du 1<sup>ier</sup> Mois</b>     | 32%   |
| <b>Fin du 3<sup>e</sup> Mois</b>       | 52%   |
| <b>Fin du 6<sup>e</sup> Mois</b>       | 64%   |
| <b>Fin de la 1<sup>ère</sup> Année</b> | 72%   |
| <b>2,5 Ans après extraction</b>        | 80%   |

**Tableau 2 :** Taux moyen de résorption des crêtes édentées dans le temps par rapport à la résorption totale d'après Watt et Mc Gregor. [2]

### **Au maxillaire.**

Concernant les tissus durs, la résorption est centripète et touche davantage la zone antérieure ; la résorption vestibulaire est plus importante que la résorption verticale ; L'arcade prend donc la forme d'un triangle et le palais tend à s'aplanir.

Les crêtes alvéolaires ont tendance à diminuer de hauteur : elles se rapprochent du plancher des sinus et des fosses nasales ainsi que de l'épine nasale antérieure. [14]

Le vestibule diminue en profondeur, la papille incisive, les freins labiaux et latéraux gagnent le sommet de la crête alvéolaire voir même peuvent la dépasser. [6, 8]

Le joint vélo palatin, limite entre palais dur et palais mou, tend à devenir quasiment plat. De plus celui-ci évolue en avant en direction des fossettes palatines, et des zones de Schröder. Tout ceci complique l'exploitation du post dam. [15]

L'arcade triangulaire, la perte de profondeur du vestibule, le revêtement muqueux moins épais et de mauvaise qualité influent sur l'aire de sustentation [9] et rendent difficile l'analyse des surfaces de sustentation.

### **A la Mandibule.**

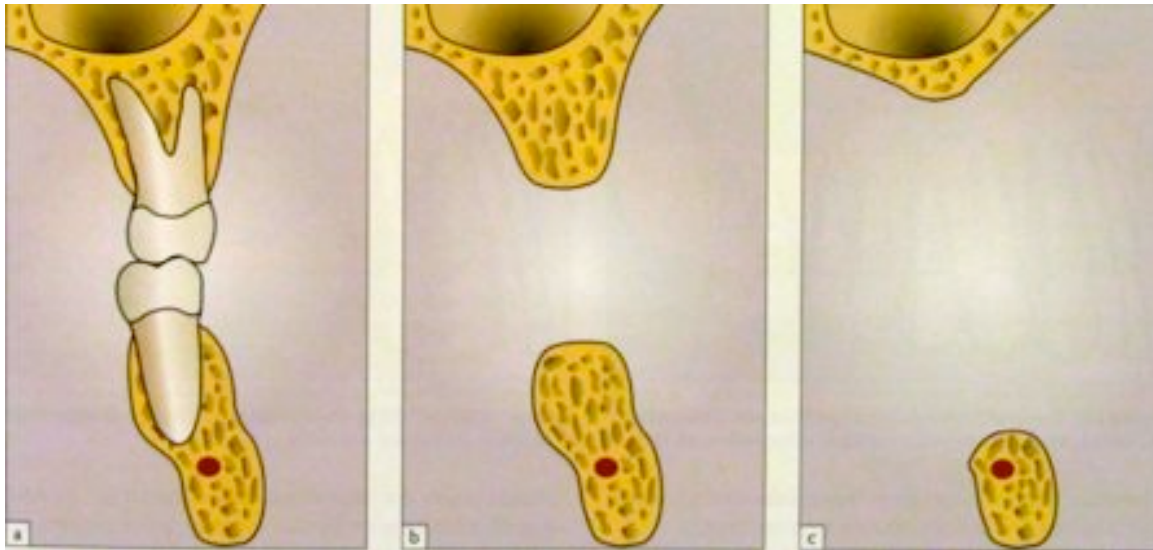
La crête antérieure se résorbe quatre fois plus rapidement qu'au niveau de l'os maxillaire ; il en est de même en lingual, du fait que la résorption est centrifuge.

D'une manière générale la crête alvéolaire perd de sa hauteur et de sa largeur ; le canal mandibulaire se rapproche du sommet de la crête mandibulaire source d'ennuis pour le port d'une PAC mandibulaire mais aussi pour la pose d'implant en arrière des foramina mentonniers.

Le plancher buccal, la crête mandibulaire, la ligne mylo-hyoïdienne, peuvent nous apparaître sur un même plan en cas de résorption avancée ; cette constatation est due au fait que le rebord lingual est convexe : positionner l'implant en orientation trop linguale aboutirait donc à une effraction du plancher lingual. [8, 9, 11]

### **Les relations Maxillo-Mandibulaire.**

Elles se retrouvent modifiées comme on peut l'observer sur la figure 8.



***Figure 8 : évolution du rapport intermaxillaire par suite de l'extraction dentaire. [16]***

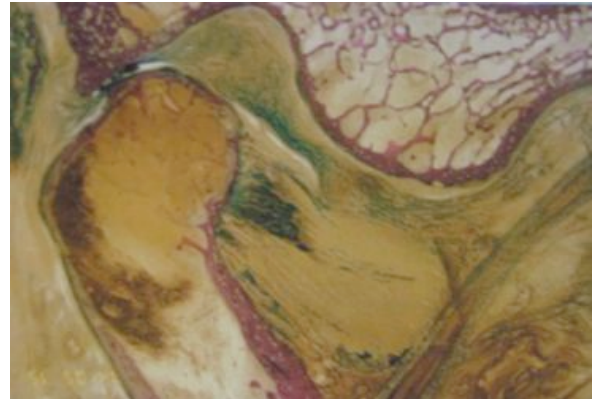
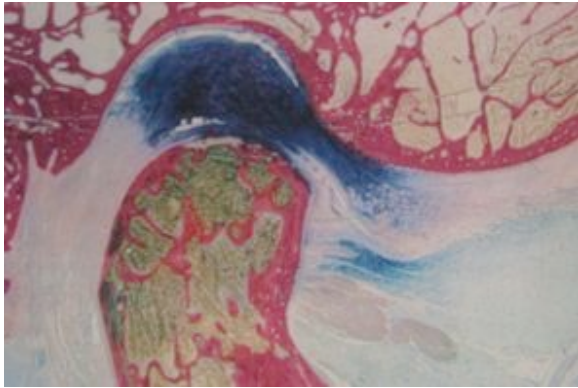
- a) situation dentée dans la région postérieure.
- b) situation peu de temps après l'extraction.
- c) situation longtemps après l'extraction

La hauteur d'os au maxillaire sous le sinus, s'effondre, tandis qu'à la mandibule, la distance entre le sommet de la crête et le nerf alvéolaire diminue.

La résorption mandibulaire est centrifuge tandis que celle du maxillaire est centripète, d'où un changement important dans les rapports inter arcades au niveau de la répartition des forces d'occlusion et des appuis osseux, muqueux, ou ostéo muqueux, selon le type de réhabilitation choisi. Ce bouleversement est à prendre en compte par le praticien lors de sa proposition thérapeutique.

### ***1.1.2.1.3 L'articulation temporo-mandibulaire.***

Avec l'âge les altérations condyliennes s'accroissent ; les processus condyliens s'aplatissent, s'ovalisent, présentent des méplats [17], les surfaces de l'articulation deviennent irrégulières.



***Figures 9 et 10 : Evolution de la morphologie condylienne (Documents J.P. Yung P. Carpentier) [2]***

Le disque articulaire se perfore, se déplace ; les phénomènes d'ostéo-arthrose s'installent. [18] Des douleurs apparaissent.

Bien que les édentés totaux souffrent moins de troubles de l'articulation temporo mandibulaire que les patients dentés, définir une relation intermaxillaire correcte limite les désordres susceptibles d'apparaître au niveau de cette articulation.

L'instabilité et le manque de rétention des prothèses peuvent s'associer à des bruits articulaires. [2]

### **Conclusion :**

Chez l'édenté total l'instabilité provient de [19] :

- la diminution d'épaisseur et de la viscoélasticité de la fibro-muqueuse.
- Une muqueuse vulnérable du fait d'une couche épithéliale mince et de moindre résistance.
- Des zones musculaires sollicitées,
- Résorption alvéolaire
- Perturbation de l'équilibre hydrique intra muqueux
- Modifications de l'écosystème oral
- Etat de santé général, régime alimentaire

**Toutes ces sources d'instabilité démontrent l'intérêt de compléter la stabilisation et la rétention d'une PAC à l'aide d'implant.**

### **1.1.2.2 Difficultés rencontrées au cours de la réalisation des étapes cliniques.**

La réalisation d'une prothèse amovible demande le respect de plusieurs exigences ; des erreurs peuvent survenir lors de la réalisation de chaque étape prothétique ; aussi minime soit l'erreur, l'accumulation de petits compromis conduit inévitablement à des difficultés après la pose de la prothèse en bouche : instabilité, manque de rétention.

Lorsque les conditions anatomiques sont difficiles et que les surfaces d'appui sont extrêmement réduites, la stabilisation et la rétention ne peuvent être satisfaisantes notamment à la mandibule ; les insertions des joues et des lèvres peuvent se situer au sommet de la crête, la langue s'étale et recouvre cette crête ; la tonicité de ces muscles déstabilise la prothèse et est source d'inconfort pour le patient.

Au maxillaire, une forte résorption de la crête antérieure et la disparition des tubérosités symbolisent l'absence de rétention.

Le praticien se retrouve les mains liées face à ces difficultés en prothèse classique conventionnelle.

**L'implantologie au service de la prothèse amovible permet de surmonter ces situations cliniques difficiles.**

#### **Conclusion :**

Les règles à respecter quant à la réalisation de deux prothèses amovibles paraissent simples et connues de tous praticiens, le but étant stabilité, rétention, sustentation.

En clinique leur application est plus difficile qu'il n'y paraît : limiter l'accumulation de petites erreurs et optimiser la réalisation de chaque étape, tels sont les objectifs visés. Cependant malgré toute l'application du praticien, dans certain cas, la PAC atteint ses limites.

L'apport de l'implantologie à la PAC est donc un atout majeur pour le praticien car il permettra de résoudre les difficultés insurmontables en PAC liées à l'instabilité et au défaut de rétention.

## **1.2 Les implants : leurs rôles.**

PACSI : Prothèse Amovible Complète Supra Implantaire. [20]

Une prothèse amovible complète supra-implantaire est définie comme une prothèse complète recouvrant des implants dentaires, en les utilisant pour améliorer la rétention, la sustentation, la stabilisation.

Associer les implants à la prothèse amovible :

Quels avantages et quels inconvénients ?

Quel rôle jouent les implants dans la tenue d'une prothèse amovible complète ?

### **1.2.1 Leur action sur le maintien de la prothèse.**

#### **Leur implication directe :**

Les implants représentent un moyen de rétention complémentaire de la prothèse amovible complète ; la sustentation et la stabilité sont assurées par la prothèse elle-même, comme en prothèse amovible complète classique. [21, 22, 23]

#### **La liaison prothèse implant :**

Par conséquent toutes les règles de réalisation de prothèse classique sont à respecter en PACSI.

Par ailleurs il existe un lien entre la prothèse et les implants : il faut donc choisir un système d'attachement efficace, respectant les règles citées précédemment ; les prothèses classiques sont ostéo-fibro-muquo-portées, elles bénéficient donc d'une liberté de déplacement, nommé jeu axial et angulaire ; le système d'attache doit les prendre en compte.

#### **Un plus...**

Les implants apportent donc un véritable avantage à la rétention de la prothèse qui est la principale qualité recherchée autant par le praticien que par le patient.

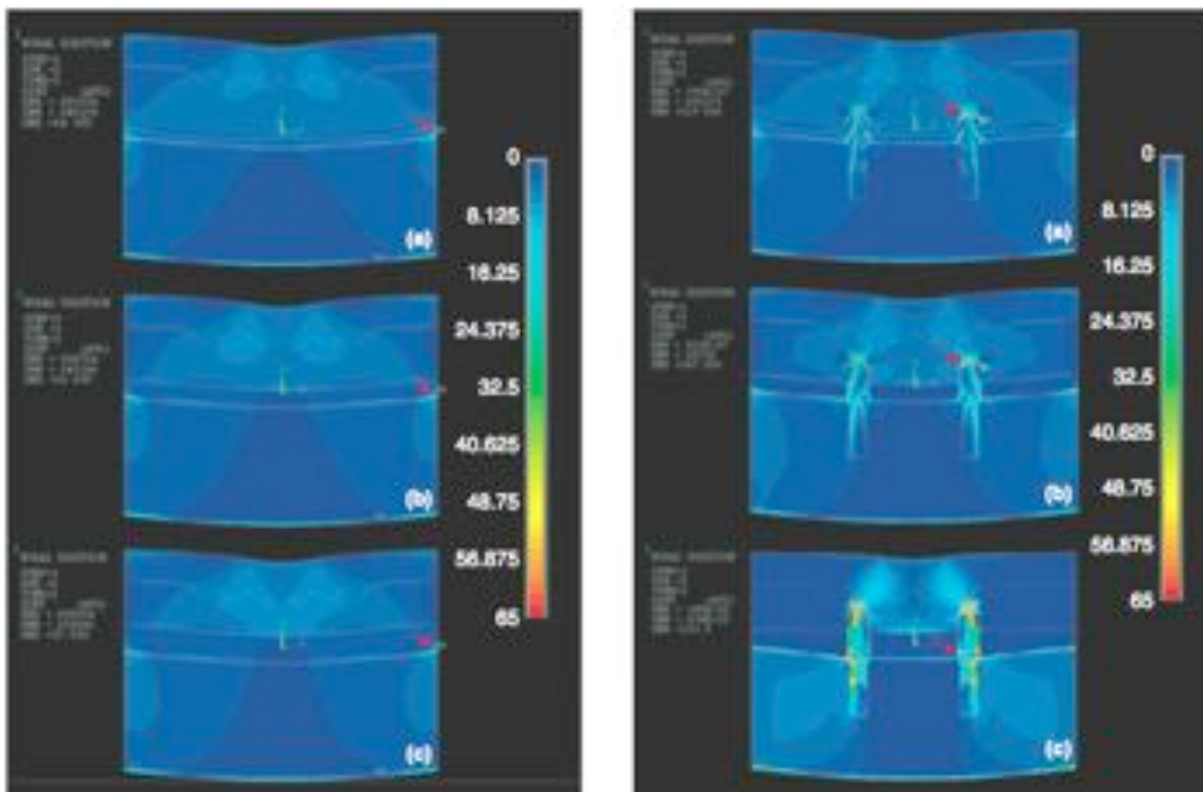
Cependant l'impact des implants ne se limite pas seulement à l'accentuation de la rétention de la prothèse.

## 1.2.2 Les conséquences sur l'environnement buccal

### 1.2.2.1 Modifications de la muqueuse [24, 25].

Les PACSI délivrent un stress plus important que les prothèses conventionnelles pour les muqueuses et les composants de la PACSI ; ceci est le résultat de l'association entre les implants et les systèmes d'attache qui diminuent l'amplitude des mouvements de la prothèse.

Le maximum de stress de la muqueuse se localise entre le col de l'implant et la corticale osseuse, mais aussi autour de la capsule (implant associé au système d'attache). La valeur de ce stress varie selon le système d'attache choisi et ses caractéristiques tels que le respect de la dépressibilité des muqueuses et la tolérance envers la liberté de mouvement de la prothèse. (Figures 11 et 12)



**Figures 11 et 12** : étude de la distribution des forces appliquées à la muqueuse sur des PAC à gauche et sur des PACSI à droite. [24]

- a) modèle avec 1mm d'épaisseur de muqueuse dure.
- b) modèle avec 3mm d'épaisseur de muqueuse résistante.
- c) modèle avec 5mm d'épaisseur de muqueuse souple.

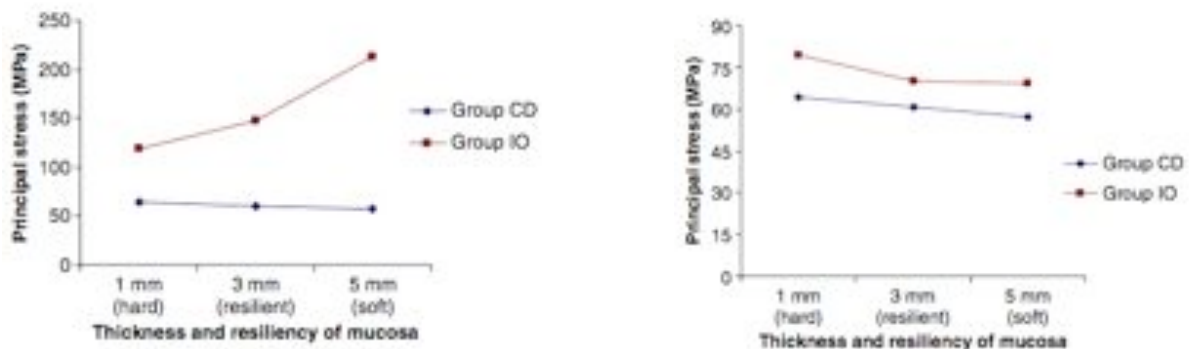


L'épaisseur de la muqueuse intervient également dans la quantification de ce stress : en effet une muqueuse fine plus dure subit moins de stress car le besoin en liberté de mouvement de la prothèse est moindre.

Par contre lorsque la muqueuse est plus épaisse, elle sera également moins tonique. Les mouvements de la prothèse seront plus importants face à une dépressibilité muqueuse plus grande. Par conséquent le stress de la muqueuse sera plus important.

Etude portant sur le stress des tissus fibromuqueux en fonction de leur épaisseur et de leur résistance : deux groupes de patients sont concernés, CD représente le groupe de patients porteurs de prothèses complètes conventionnelles ; IO représente le groupe de patients porteurs de prothèses amovibles supra implantaires.

La Figure 13 à gauche évalue le stress général d'une PACSI mandibulaire (système d'attache et tissus de soutien), tandis que la Figure 14 à droite étudie le stress plus localement au niveau des tissus de soutien uniquement (muqueuse, os cortical, os trabéculaire)



**Figures 13 et 14 :** Etude portant sur le stress des tissus fibromuqueux en fonction de leur épaisseur et de leur résistance. [24]

### Conclusions de ces études et conséquences d'une PACSI sur les tissus de soutien :

Les figures 11 et 12 montrent que la corticale osseuse subit principalement le stress quelque soit la muqueuse et ses caractéristiques (épaisseur et résistance). Les résultats sont les mêmes en PAC et en PACSI.

De plus la figure 12 montre qu'en PACSI le stress se localise certes au niveau de l'os cortical mais également au niveau de la capsule.

La figure 13 montre qu'en PAC plus la muqueuse est épaisse moins le stress général est important ; la liberté de mouvement prothétique est plus grande et la muqueuse subit moins de contrainte.

Mais en PACSI plus la muqueuse est épaisse plus le stress général (capsule et tissus de soutien) est important. En effet dans ce cas s'opposent une partie fixe, l'implant, et une partie tolérante envers les mouvements prothétiques, c'est à dire la muqueuse. La liberté de mouvement prothétique est différente entre un implant, 20 micromètres, et la muqueuse, 500 micromètres. [25]

La figure 14 montre que les valeurs de stress des tissus supportant les prothèses en PAC et en PACSI diminuent quand l'épaisseur des muqueuses augmente.

Il en ressort que pour une PACSI si l'épaisseur des muqueuses augmente, l'amplitude des mouvements de la prothèse augmente, et donc le stress de la capsule augmente.

Une muqueuse plus épaisse soulagerait donc une partie du stress engendré par les tissus de soutien car elle concentrerait le stress sur le système d'attachement.

Une muqueuse épaisse transfère donc davantage le stress sur les systèmes d'attache, il faut donc augmenter la surface de connexion.

**Dans tous les cas une PACSI associée à un système d'attachement adapté, augmente les contraintes infligées aux muqueuses par rapport à une PAC.**

### 1.2.2.2 Interaction dans les phénomènes de résorption osseuse.

En regard des tissus porteurs, les valeurs maximales de stress se concentrent dans l'os cortical et sont observées principalement autour du col des implants. Alors qu'au niveau de l'apex de l'implant le stress est moindre car le module d'élasticité de l'os trabéculaire est plus important que celui de l'os cortical. L'os trabéculaire absorbe donc davantage le stress sans causer de lésion. [24]

Au niveau du secteur antérieur à la mandibule il a été constaté au cours de plusieurs études, une perte annuelle de 0,4 mm de hauteur chez l'édenté total portant des prothèses classiques, résultant des changements physiologiques. [26, 27]

Dans le cas des PACSI, les études permettent de constater une perte de 0.5mm sur les 5 premières années, soit 0.1mm annuellement. [28, 29, 30, 31]

La mise en charge d'implants dans cette zone antérieure a mis en évidence un renforcement de la structure osseuse du fait de la stimulation de l'os par les implants sollicités prothétiquement [32]; ceci indépendamment du système d'attache utilisé.

Le volume osseux au niveau antérieur à la mandibule est maintenu grâce à la PACSI mandibulaire : autour des implants les pertes osseuses marginales sont faibles. [33]

Au niveau des secteurs postérieurs, des études ont montré une résorption deux à trois fois supérieure en PACSI par rapport à la PAC quand les patients sont édentés depuis moins de 10ans.

Non seulement l'os n'est pas préservé en secteurs postérieurs, mais la régénération ne se fait pas chez ces jeunes édentés totaux ; par suite les **PACSI sur deux implants péri symphysaires, peuvent être contre indiquées chez ces patients ainsi que chez les patients possédant des crêtes déjà très résorbées.** [34, 35]

Toutefois, même chez un jeune édenté dont les crêtes ne sont pas entièrement résorbées, une PAC est source d'instabilité par conséquent la PACSI reste indiquée.

Dans tous les cas l'apport de la stabilité en PACSI est supérieur pour le patient, à l'accélération de la résorption. Un rebasage plus régulier, ou l'augmentation du nombre d'implants soulageant la muqueuse par une répartition plus harmonieuse des forces, compensera la résorption.

### **1.2.3 Impact sur la qualité de vie du patient. [36, 37, 38, 39, 40, 41]**

L'impact de la santé bucco dentaire sur la qualité de vie du patient nécessitant un traitement incluant l'implantologie est considérable, et étroitement associé à son état de santé général.

L'état de santé dentaire est indissociable de l'état de santé général quelque soit le sexe, l'âge, le niveau d'édentement ou même la raison de l'édentement. [36]

Une mauvaise santé bucco dentaire, ou une mauvaise réhabilitation se traduisent par :

- Des troubles de l'expression
- Une perception du goût altérée
- Une sensation douloureuse en bouche
- Un inconfort à la mastication
- Un régime alimentaire insatisfaisant
- Une interruption des repas
- Un problème de relaxation
- Un sentiment d'embarras dans la vie sociale, d'irritabilité avec autrui, de difficulté d'être pleinement opérationnel à son emploi
- Une insatisfaction générale

Les conséquences d'une mauvaise santé bucco dentaire sur la santé générale affectent donc l'individu dans sa vie quotidiennement :

- La capacité de concentration est altérée
- Les troubles du sommeil sont plus présents
- La capacité de décision est amoindrie
- Le stress sous-jacent apparaît
- L'incapacité à surmonter les difficultés s'installe
- L'engouement pour les activités classiques diminue
- Faire face aux problèmes quotidiens devient insurmontable
- La sensation de tristesse et de dépression prédomine
- La perte de toute confiance en soi, de l'estime de soi, et de tout sentiment de bonheur

Par conséquent, les patients porteurs de PAC rencontrent des difficultés à manger la plupart des aliments d'autant plus que la dureté de ces aliments s'accroît.

Ils changent donc leurs habitudes et leur comportement alimentaire, ce qui les conduit inévitablement à des carences par rapport aux patients dentés : déficits en vitamines, sels minéraux, protéines. Une compensation de ces apports a été constatée : elle s'effectue au travers d'un régime plus riche en graisse et cholestérol.

Ces changements diététiques sont connus pour favoriser les cancers du colon, les maladies cardiovasculaires, les infarctus.

Ils se reflètent sur le physique de ces patients : lors d'une étude chez plusieurs patients soit porteurs de PAC soit de PACSI, il a été constaté ces différences [37] :

- Les porteurs de PACSI ont davantage de facilité à mastiquer, le choix des aliments est plus varié. Physiquement leur masse grasseuse a diminué, tout comme l'épaisseur du pli peaucier au biceps, sous la scapula, à l'abdomen ; le tour de taille est diminué.
- Ces observations n'ont pas été constatées chez les porteurs de PAC conventionnelle. L'augmentation du tissu adipeux se situe essentiellement dans la région abdominale.

Au niveau des paramètres sanguins, les concentrations en albumine, en hémoglobine, en carotène et en vitamine B12 augmentent chez les sujets implantés. Ce sont des indicateurs de bonne santé générale et de bon état nutritionnel. [36, 37]

Un taux faible de ces indicateurs est synonyme de pathologie cardiovasculaire, neurologique, hématologique, une prévalence de cancer accrue.

Deux implants supportant une prothèse mandibulaire se traduit par une satisfaction commune de tous les patients (par rapport aux PAC) peu importe le système d'attache : la capacité masticatoire augmente.

Il est plus aisé pour ces patients de déguster n'importe quels aliments surtout chez les seniors vulnérables à la malnutrition ; de parler en public, de sourire. Leurs prothèses sont confortables à porter et cela se traduit par une qualité de vie augmentée.

**Par suite, optimiser le confort de nos restaurations prothétiques est obligatoire étant donné qu'il y aura une conséquence directe sur la santé orale du patient, et donc sur sa santé générale.**

#### **1.2.4 Effets d'une PACSI opposée à une PAC.**

Une prothèse implanto-portée peut engendrer des effets négatifs sur une prothèse antagoniste classique ; exemple d'une PACSI mandibulaire sur une PAC maxillaire.

Effectivement plusieurs auteurs [42, 43] notent un transfert accentué de forces importantes sur le maxillaire antérieur aboutissant à l'inflammation des tissus mous, mais aussi à la résorption de l'os maxillaire antérieur.

D'autres auteurs [44] affirment que ces forces seraient à l'origine de plus de la moitié des fractures des PAC opposés aux PACSI ; la PAC ne serait plus adaptée à la taille du maxillaire, et nécessiterait un rebasage à 5 ans pour 25 à 33% des patients. [45, 46]

D'autres études mettent en doute ces informations, en assurant que ces effets indésirables au maxillaire apparaissent indépendamment, quelque soit le type de prothèse utilisée [47]: pour ces auteurs le concept occlusal prédomine dans la préservation du maxillaire et de sa structure osseuse. L'absence de contacts antérieurs en relation centrée, et la minimisation de ces contacts lors des mouvements mandibulaires semblent indispensables en PAC et en PACSI. [48, 49, 50]

Un contrôle régulier de l'adaptation des appareils aux muqueuses, l'absence de surextention, et un plan d'occlusion adapté, diminuent les besoins en rebasage. [48]

## ***1.3 PACSI : Consensus, données actuelles et acquises.***

### **1.3.1 Indications de PACSI.**

#### **1.3.1.1 Généralités.**

Même parfaitement réalisées, des prothèses amovibles complètes sont toujours mobiles dans les trois sens de l'espace ; ceci a été démontré par Rendell et Coll., dans leur étude [51]. L'utilisation d'implants améliore la stabilité et complète la rétention des prothèses ; l'efficacité masticatoire est accrue [52], et la résorption osseuse diminue. [31]

D'une manière générale le nombre de PACSI mandibulaire est beaucoup plus nombreux par rapport au nombre de PACSI maxillaire [53, 54, 55] pour un rapport d'environ 1 pour 10.

Ce constat s'explique par le fait qu'en général les PAC maxillaires bien réalisées donnent satisfaction de part une surface d'appui importante [56]. De plus au maxillaire quatre implants au minimum sont nécessaires [57] ce qui augmente le coût et diminue la demande. Il faut noter que le taux de survie des implants supportant une PACSI maxillaire est inférieur à celui des PACSI mandibulaires [58, 59, 60], l'os maxillaire étant de qualité moindre par rapport à l'os mandibulaire : la corticale étant plus fine, l'os peu trabéculé, de type 3 ou 4, soit des facteurs négatifs à l'ostéointégration. [56]

### 1.3.1.2 PACSI : un traitement approprié.

Comme souligné précédemment l'indication de PACSI maxillaire se pose en cas de crête fortement résorbée ; cette résorption résulte du fait de la surcharge occasionnée par la présence des dents mandibulaires plus longtemps. [61]

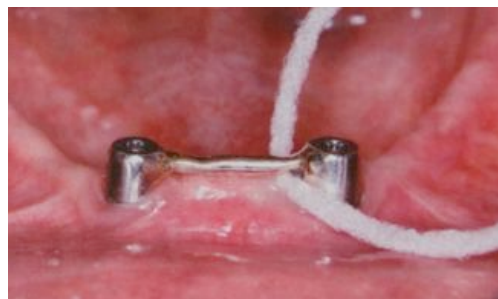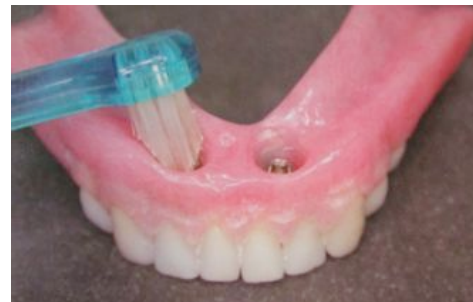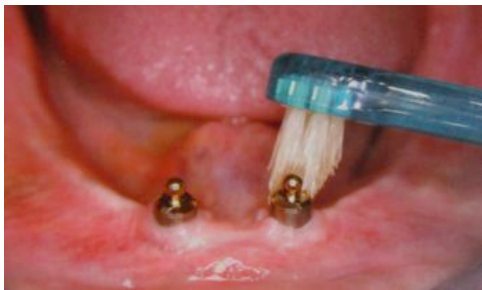Les patients sont édentés totaux de plus en plus tard ; cette tendance s'associe à une résorption osseuse bien avancée, notamment au niveau des sinus.

La possibilité de poser quatre implants revient donc à surmonter des problèmes anatomiques.

Par ailleurs un autre obstacle intervient dans la restauration de l'édenté total : celui du coût de ces traitements, fixe ou amovible sur implants.

Chez les plus âgés la solution d'une PACSI maxillaire ou mandibulaire semble plus simple dans leur réalisation par rapport aux réhabilitations fixes.

De plus, la diminution de la dextérité et de l'aptitude à assurer une bonne hygiène orale en fonction de l'âge, avantage les solutions amovibles. (Figures 15, 16 et 17)



***Figures 15, 16 et 17 : Méthodes d'hygiène de différents types de Pacsi. [20]***

Les prothèses à complément de rétention semblent donc bien adaptées aux séniors. [57]

### **Comparaison entre les différentes solutions prothétiques chez l'édenté total :**

Toutes les études se rejoignent sur l'augmentation de taux de succès et de la satisfaction des patients chez les patients porteurs d'une PACSI après avoir connu une PAC. [62, 63, 64, 65, 66]

Le problème de l'adaptation aux prothèses complètes conventionnelles se caractérise surtout par les difficultés de rétention à la mandibule qui se limitent au soutien apporté par les crêtes alvéolaires résiduelles et la muqueuse. Les compléments comme les colles adhésives sont principalement utilisées à la mandibule ; leur efficacité est limitée et elles sont souvent inadaptées à beaucoup de patients.

D'autres auteurs ont comparé les PACSI aux Prothèses fixées sur implants : il en résulte une satisfaction égale dans les deux cas mais des avantages ressortent spécifiquement selon la solution fixe ou amovible : en prothèse fixée l'efficacité masticatoire et la stabilité sont majorées ; alors que pour la PACSI, le bien être, la facilité du système, le nettoyage, l'entretien et l'esthétique sont mis en avant. [62]

### **Précisions à la mandibule :**

Les comparaisons de différents traitements de l'édenté total mandibulaire [37] :

Lorsque des patients ont pu comparer une prothèse fixée implanto-portée à une PACSI sur barre longue ; il en ressort une faible différence du taux de satisfaction en faveur de la prothèse fixée, 8 sur 15 ont choisi la prothèse fixée quand les 7 autres choisissent la PACSI.

Les priorités des premiers sont classées dans l'ordre suivant : stabilité, capacité à mastiquer, et le nettoyage ; tandis que pour les patients ayant choisi les PACSI les déterminants recherchés sont dans cet ordre : le nettoyage, l'esthétique puis la stabilité.

Lors de la comparaison de PACSI sur barre longue et de PACSI sur barre courte, la différence est plus marquée, tous choisissent la PACSI sur barre longue, plus efficace, plus stable, plus confortable.

Mais en réalité la différence n'est pas si importante : sur une échelle de 0 à 100, 100 étant la note la plus haute, pour la satisfaction générale, la stabilité, la rétention, le confort, les barres longues obtiennent de 92 à 96 points ; les barres courtes une dizaine de points de moins. Quand à la facilité à mastiquer, les barres longues sont toujours considérées comme supérieures, mais la différence n'est que de 5 points en général.

La dernière comparaison est celle des PAC conventionnelles aux PACSI sur 2 implants (barre courte ou attachements boules) ; les scores de l'évaluation de ces PACSI atteignaient les mêmes résultats que la prothèse fixée sur implants dans la première étude.

Dans cette étude une seconde évaluation a été faite, celle de l'évolution de la qualité de vie qui a été nettement supérieure en PACSI par rapport à la PAC.

### **Deux conclusions en ressortent :**

La première, la PACSI sur barre longue est une solution de choix et la meilleure parmi toutes celles existantes en PACSI.

La seconde est que peu importe le système d'attache les PACSI ont un réel succès clinique chez les patients.

### **Le consensus de MacGill [66]:**

En mai 2002, à l'université de MacGill au Québec, s'est tenue une conférence à laquelle une cinquantaine d'experts représentant les autorités de santé, les cliniciens, et les patients, ont participé ; le but de ces journées était de ressortir un symposium sur le traitement de l'édenté mandibulaire, le consensus de MacGill dont la conclusion est : Il est acquis que pour tous les praticiens, le premier traitement, ou le traitement minimum, à proposer à un patient édenté total mandibulaire, est une prothèse amovible complète à complément de rétention par deux implants péri symphysaires.

Il est important de faire prendre conscience au patient des problèmes esthétiques et fonctionnels de l'édenté total dès les premières consultations ; il faut bien sélectionner son traitement ; si le patient se rend compte de ces difficultés en cours de traitement ou que le praticien les ignore en début de traitement, il est bien souvent impossible de faire chemin inverse.

### **Conclusion :**

Les PACSI présentent donc leurs propres indications par rapport aux traitements fixés [20, 37, 67, 68] :

- Lorsque le **décalage des bases osseuses** est important, un travail de reconstruction osseuse lourde est nécessaire en prothèse fixée afin d'obtenir des implants bien positionnés en regard du couloir prothétique ; la PACSI s'adapte plus aisément, et peut diminuer l'effet négatif des forces transversales sur l'interface os implant. (en fixée le rapport Couronne/Longueur implant serait plus important) (Figure 18)

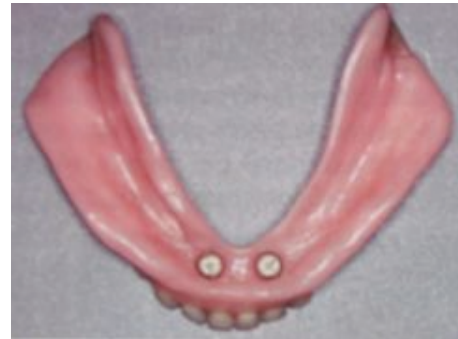La figure 18 présente un cas de décalage important des bases osseuses ; le patient est en classe squelettique 2.1 avec une résorption de l'os mandibulaire avancée : un traitement en prothèse fixée est difficile car l'axe des couronnes diffère fortement de celui des



implants ; une intervention chirurgicale lourde serait nécessaire pour un traitement par une prothèse fixée.

Un traitement en PAC serait instable de part la nécessité d'une proversion des incisives : ce manque d'instabilité est compensé par le complément de rétention de la PACSI. [20]

Sur cette figure 18 on observe la proversion des incisives mandibulaire dont le montage n'est pas dans la zone classique en PAC. L'instabilité résultant de cette proversion est compensée par les deux attachements axiaux.



**Figure 18 :** *Exemple d'une PACSI mandibulaire chez un patient en classe 2. [20]*

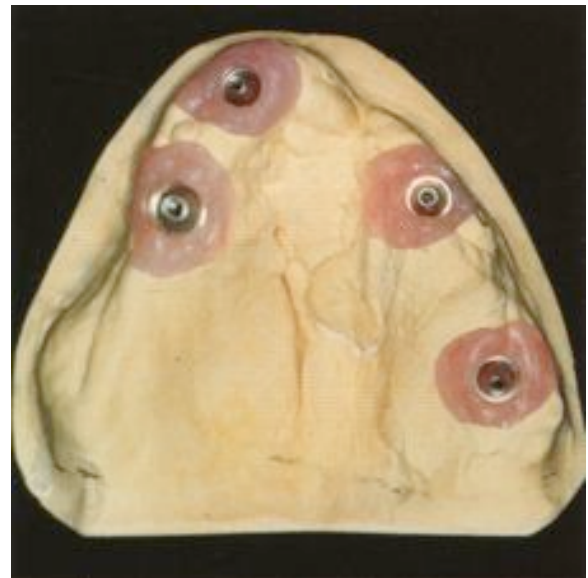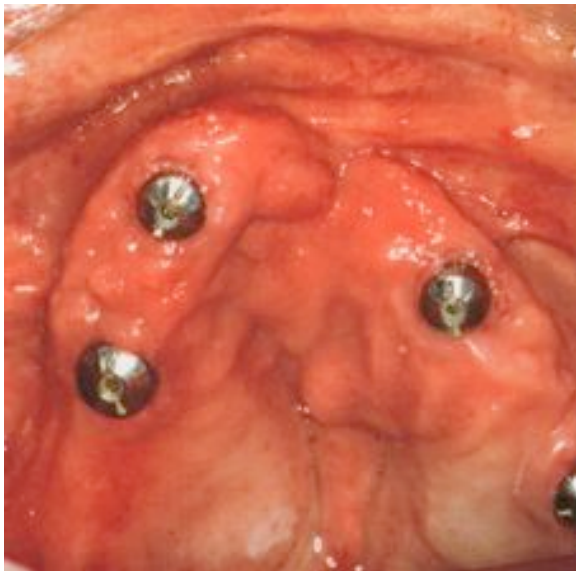
- Lorsque la **résorption osseuse est avancée**, que la quantité d'os demeure insuffisante, il en est de même : une reconstruction osseuse lourde s'impose en prothèse fixée ; le choix d'une PACSI offre un plan de traitement facilité et efficace tant pour le praticien que pour le patient.
- La PACSI possède un **avantage esthétique** sur la prothèse fixée : lorsque le sourire est gingival, que le soutien de lèvre n'est pas suffisant, la prothèse fixée sera contre indiquée.
- En prothèse fixée, le praticien peut être amené à raccourcir la longueur des dents pour adapter la ligne du sourire et éviter des dents trop longues compensant la résorption ; il s'ensuit une phonation modifiée notamment dans la prononciation des dento-labiales « FE » et « VE ». La PACSI grâce à la fausse gencive permettra de bien positionner les incisives sans trop de difficultés d'éviter ce type de **problèmes phonatoires**.
- Toujours au niveau de la diction, **contrôler sa salive et les flux d'air** en prothèse fixée s'avère difficile : un espace est nécessaire au niveau des embrasures et même entre la fausse gencive et la muqueuse en prothèse vissée ; le problème de diction est la doléance la plus fréquente dans la première année chez les patients traités par un bridge complet implanto-porté au maxillaire. [67]
- L'incapacité d'**assurer un entretien quotidien** correct de ses prothèses fixes du fait de la perte de dextérité (qui peut être liée à l'âge bien souvent) remet en cause la durabilité des traitements fixes ; l'hygiène de prothèses amovibles est plus aisée ; du fait de la résorption centripète au maxillaire les implants sont positionnés très en dedans de l'arcade dentaire, l'accès au nettoyage est plus difficile en prothèse vissée ou scellée.

- Un autre facteur n'est pas négligeable chez nos séniors : la **durée du traitement** : leur courage et leur patience ne correspondent pas toujours aux ambitions du praticien ; les PACSI semblent plus indiquées.
- **L'aspect financier** joue en faveur des PACSI.

### **Situation clinique particulière : indication de PACSI.**

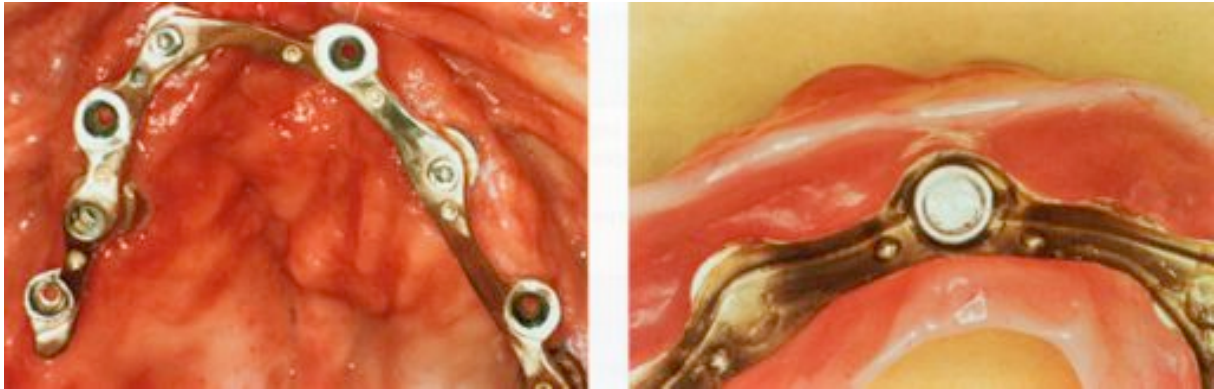
Ce patient présente une fente labio palatine traitée par greffe osseuse ; la rétention d'une prothèse amovible classique ne serait pas suffisante du fait de la morphologie particulière de la crête. [69]

Le plan de traitement choisi est une PACSI soutenue par quatre implants reliés par une barre / contre barre. (Figures 19, 20, 21, 22, et 23)



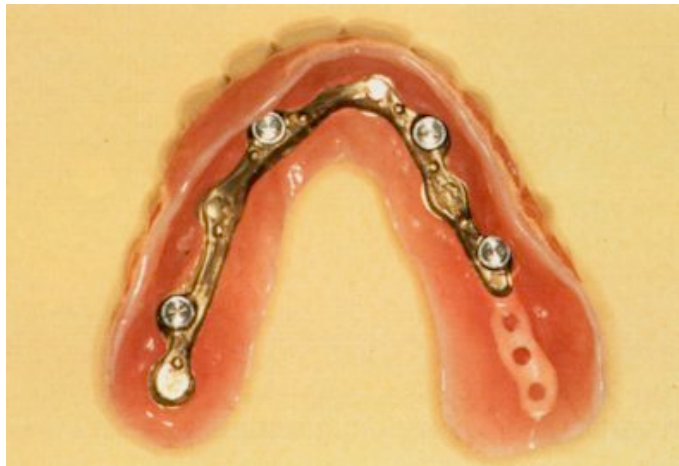***Figure 19 : Illustration de la situation initiale après chirurgie. [69]***

***Figure 20 : Illustration du modèle de travail. [69]***



**Figures 21 et 22 : Illustrations de la barre dans laquelle s'incluent quatre parties femelles des attachements Ceka, et de la contre barre intégrée à la PACSI. [69]**

**Figure 23 : La contre barre intégrée à la PACSI. [69]**



**Remarque :**

Ce système d'attachement, et la bonne répartition des implants sur l'arcade, permettent la suppression du palais.

Les PACSI présentent donc de réels avantages mais également des inconvénients.

## 1.3.2 Les limites de la PACSI.

### 1.3.2.1 L'aspect financier.

La première limite est le coût d'une PACSI qui est plus important : au coût des prothèses conventionnelles il faut ajouter celui de la chirurgie, des systèmes d'attache, des étapes supplémentaires au fauteuil et au laboratoire.

Malgré les bienfaits reconnus par tous [66], aucun effort financier n'est à noter du côté des services de santé et des mutuelles.

### 1.3.2.2 Les limites cliniques de la PACSI.

Les difficultés et les inconvénients de la PACSI apparaissent soit lors des étapes de réalisation de la PACSI, soit lors des étapes de maintenance.

#### 1.3.2.2.1 Les échecs de l'ostéointégration.

La PACSI au maxillaire ne demeure pas pour certains comme une indication à part entière [56]; souvent elle est envisagée **suite à l'échec du traitement par prothèse fixée** sur implants. Il s'agit donc d'une erreur majeure de plan de traitement, sans respect des indications spécifiques de la prothèse amovible ou de la prothèse fixée.

Faire le choix d'un traitement par PACSI maxillaire doit s'effectuer en fonction des indications propres aux PACSI maxillaire, différentes des indications de prothèse fixée. Concevoir rapidement une PACSI maxillaire suite à un échec en prothèse fixée, sans respect des règles de conception très différentes, conduit à un taux d'échecs d'ostéointégration important en PACSI maxillaire.

En cas de conditions défavorables, de PACSI maxillaire considérée comme solution secondaire, de résorption avancée, de faibles trabéculations, les taux d'échecs sont d'environ 30-35% au maxillaire contre 7% à la mandibule. Cependant dans les conditions moins défavorables, les taux de succès sont similaires à ceux de la prothèse fixée. [70, 71]

Les taux de succès d'après plusieurs études d'une PACSI maxillaire varient donc de 70 à plus de 95% selon la qualité osseuse ; dans un os de type 4 le taux de réussite n'atteint que 65%. [57] (Tableau 3)

Remarque : le nombre d'implant n'est pas toujours précisé dans ces études ; plus le nombre d'implant augmente plus le succès est assuré.

| <i>Etudes</i>                         | <i>Taux de survie<br/>des implants<br/>sur PACSI (%)</i> | <i>Période de<br/>suivi (an)</i> | <i>Nombre<br/>d'implants</i> |
|---------------------------------------|--|----------------------------------|------------------------------|
| <i>Mericske-Stern et coll. (2002)</i> | 94.2   | 5                                | 173                          |
| <i>Kiener et coll. (2001)</i>         | 95.5   | 3.2                              | 173                          |
| <i>Nahri et coll. (2001)</i>          | 90   | 6                                | 84                           |
| <i>Hutton et coll. (1995)</i>         | 75   | 3                                | 117                          |
| <i>Johns et coll. (1992)</i>          | 79   | 1                                | 100                          |
| <i>Engquist et coll. (1088)</i>       | 70   | 3                                | 191                          |

*Tableau 3 : études portées sur le taux de survie des implants sous les prothèses amovibles complètes maxillaires tous concepts confondus. [57]]*

Le taux de succès est également en rapport avec les **contre indications classiques** à l'implantologie (voir seconde partie) tel que un tabagisme accentué, une qualité osseuse insuffisante, une morphologie anatomique inadaptée, une hygiène inexistante.

### **1.3.2.2.2 La maintenance et les réinterventions.**

Plusieurs auteurs précisent que les réinterventions sur les PACSI sont certes plus aisées, a priori, mais sont également plus fréquentes qu'en prothèse vissée [54, 55, 67] : elles consistent au rebasage et à la réactivation ou au changement des moyens de rétention.

A noter que plus la prothèse est soutenue par des implants, moins ces réinterventions sont nombreuses.

### **1.3.2.2.3 PACSI et santé implantaire.**

L'intrados d'une prothèse amovible est rapidement recouvert par la plaque bactérienne, synonyme d'atteinte du parodonte, de stomatite et d'atteinte à la santé péri-implantaire. [72, 73, 74]

Malgré une augmentation constatée de certaines espèces bactériennes, le risque de développer des lésions péri implantaires ne semble pas plus élevé. Il apparaît que ces dernières seraient davantage liées au fait du non rattachement des implants entre eux par une barre, qu'à la présence de plaque. [75, 76, 77]

Au maxillaire multiplier les implants tout en les solidarissant préserverait la santé péri implantaire. [75, 76]

Des visites de contrôle régulières, une motivation à l'hygiène, et une incitation à déposer ses prothèses la nuit (afin de permettre les mouvements de la langue contre la muqueuse, et d'éviter l'apparition d'une flore anaérobie) permettent de maintenir une santé péri-implantaire satisfaisante.

### **Conclusions :**

Le praticien doit être prudent en proposant ces thérapeutiques, en respectant les indications et en sélectionnant les cas.

Le choix d'une PACSI comme plan de traitement doit intervenir après évaluation de la perte tissulaire (implications fonctionnelles et esthétiques), de l'hygiène, du coût et de l'âge.

Le choix d'une PACSI ne doit pas s'effectuer au cours du traitement, après échec de la réalisation d'une prothèse fixée.

Au maxillaire, une prothèse classique peut s'avérer satisfaisante [78] : cependant dans des conditions anatomiques difficiles, telle l'absence de tubérosité ou une résorption avancée, les PACSI sont indiquées.

De plus les PACSI présentent des avantages indéniables sur les prothèses fixées sur implants : elles permettent d'éviter des interventions de reconstruction osseuse lourde nécessaire en prothèse fixée. En cas de décalage important des bases osseuses, la PACSI est plus tolérante et permet d'obtenir un soutien de lèvre correct plus aisément.

La PACSI maxillaire constitue donc une solution quand le patient ne se satisfait pas d'une PAC et qu'une réhabilitation par prothèse fixée n'est pas possible. [78]

A la mandibule, une prothèse amovible classique n'est plus d'actualité ; une PACSI sur deux implants doit être proposée dès lors que le choix du traitement s'oriente vers une réhabilitation amovible.

En somme, les PACSI maxillaire et mandibulaire permettent de contourner les difficultés de la prothèse fixée : décalage des bases osseuses, soutien de lèvres...

De plus la limite du pouvoir d'achat des séniors est en faveur des PACSI par rapport aux prothèses fixées implanto-portées.

La réalisation d'une PACSI est plus rapide que la prothèse fixée. L'hygiène de la PACSI est plus aisée.

Les PACSI semblent donc bien indiquées pour les séniors.

Les parties qui suivent ont pour but de définir une conduite à tenir par le praticien ; l'objectif étant de diminuer les erreurs, éviter les échecs, et limiter la maintenance bien qu'elle reste nécessaire dans tous les cas.

## **2 Guide de mise en œuvre.**

L'indication de PACSI est posée. Avant de proposer cette solution thérapeutique au patient, l'opérateur doit s'assurer de l'absence de contre indication à l'acte chirurgical.

### ***2.1 Généralités à propos de l'acte chirurgical.***

Évalués lors du questionnaire établi au cours de la première consultation, l'état de santé général, les pathologies et les traitements ne doivent pas contre-indiquer l'acte chirurgical.

#### **2.1.1 Le patient et sa santé.**

Le patient doit répondre à un questionnaire classique ; pathologies, traitements médicamenteux, suivis particuliers, hygiène orale, ...

De plus ses addictions doivent être relevées, tels le tabac, l'alcool, l'emploi abusif de certains traitements (antidépresseurs, anxiolitiques, ... ) ...

L'environnement, le contexte de vie personnelle, et professionnelle doivent être sondés afin de ne pas influencer l'attitude du patient pendant le traitement : les traitements par PACSI sont plus longs qu'en PAC, aussi la capacité du patient à se concentrer sur son traitement et suivre les directives de l'équipe thérapeutique, est primordiale.

#### **2.1.2 L'impact psychologique.**

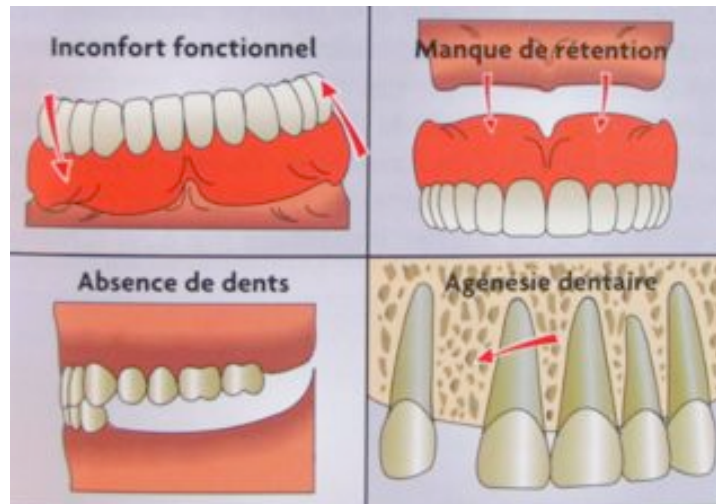
Le devoir d'information est important : ce qui paraît évident pour le praticien ne l'est pas obligatoirement pour le patient ; un acte chirurgical symbolise une étape du plan de traitement importante et bien souvent redoutée par les patients d'autant plus que le niveau d'anxiété varie de l'un à l'autre.

La coopération du patient est essentielle au succès de la thérapeutique choisie ; elle est nécessaire avant, pendant et après l'intervention. C'est au praticien de tenir compte de l'état psychologique du patient lors de la proposition du traitement. Si le patient n'a pas confiance, ou ne respecte pas les prescriptions et les conseils de son praticien, le succès d'une telle thérapeutique est fortement compromis.



## 2.1.3 Implantologie : indications ; contre indications.

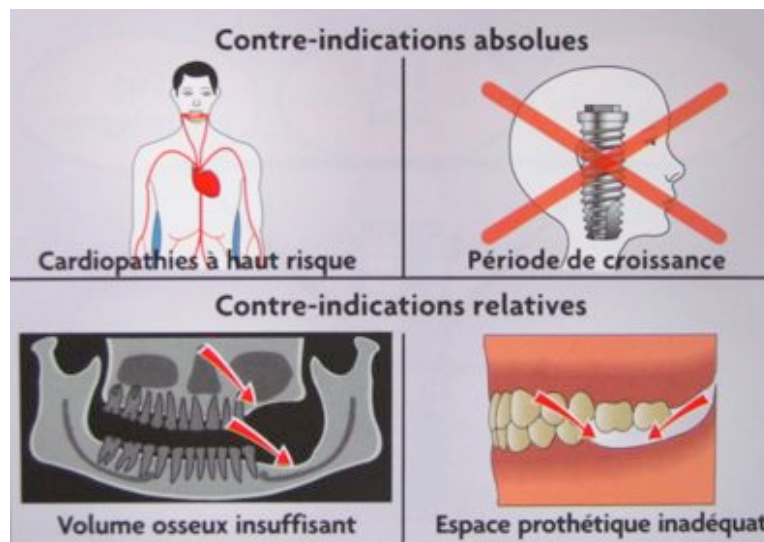
### 2.1.3.1 Indications des implants dentaires (Figure 24) :



*Figure 24 : Indications des implants dentaires. [16]*

- Edentement unitaire délimité par des dents adjacentes saines.
- Agénésie dentaire.
- **Manque de rétention d'une prothèse amovible.**
- **Instabilité d'une prothèse amovible.**
- **Inconfort fonctionnel avec les prothèses amovibles.**
- **Refus psychologique d'une prothèse amovible.**
- **Habitudes parafunctionnelles qui compromettent la stabilité d'une prothèse amovible.**
- Localisation et nombre inadéquats de piliers résiduels.
- Absence de piliers dentaires pour réaliser une prothèse fixée.
- Demande d'une thérapeutique conservatrice, refus de mutilation des dents saines.

### 2.1.3.2 Les contre-indications des implants dentaires (Figure 25) :



*Figure 25 : Contre indications des implants dentaires. [16]*

#### 2.1.3.2.1 Absolues.

- Les cardiopathies à haut risque.
- Les pathologies systémiques non contrôlées.
- L'âge du patient (patient jeune encore en période de croissance).

#### 2.1.3.2.2 Relatives.

- Les troubles psychiatriques (schizophrénie, paranoïa, hystérie ...).
- La dépendance alcoolique ou médicamenteuse.
- Le patient à risque (patient irradié, bruxomane, parodontite non contrôlée, tabagisme excessif).
- Un volume et/ou une qualité osseuse insuffisants.
- Un espace prothétique inadéquat.

### A noter :

Les PACSI sont bien souvent proposées à des patients âgés ; de part les pathologies et les traitements médicamenteux liés à l'âge, ces patients sont plus susceptibles de présenter une contre indication qu'un patient jeune et en bonne santé. Aussi un contact direct avec le médecin traitant s'impose parfois en cas de doute. [69]

Si le patient ne présente pas de contre-indications à l'acte chirurgical, la proposition d'un traitement par PACSI peut être posée.

Il existe plusieurs PACSI possibles : quelles sont-elles ? Comment choisir ? Dans quel ordre organiser les temps prothétiques et chirurgicaux ?

## **2.2 Stratégies prothétiques.**

Les protocoles chirurgicaux et prothétiques doivent répondre à des impératifs stricts, non seulement pour aboutir à un succès thérapeutique, mais aussi à une maintenance facilitée.

La PACSI demande les mêmes exigences que la PAC. La réalisation clinique ne diffère que par l'acte chirurgical et les techniques d'empreinte. [68]

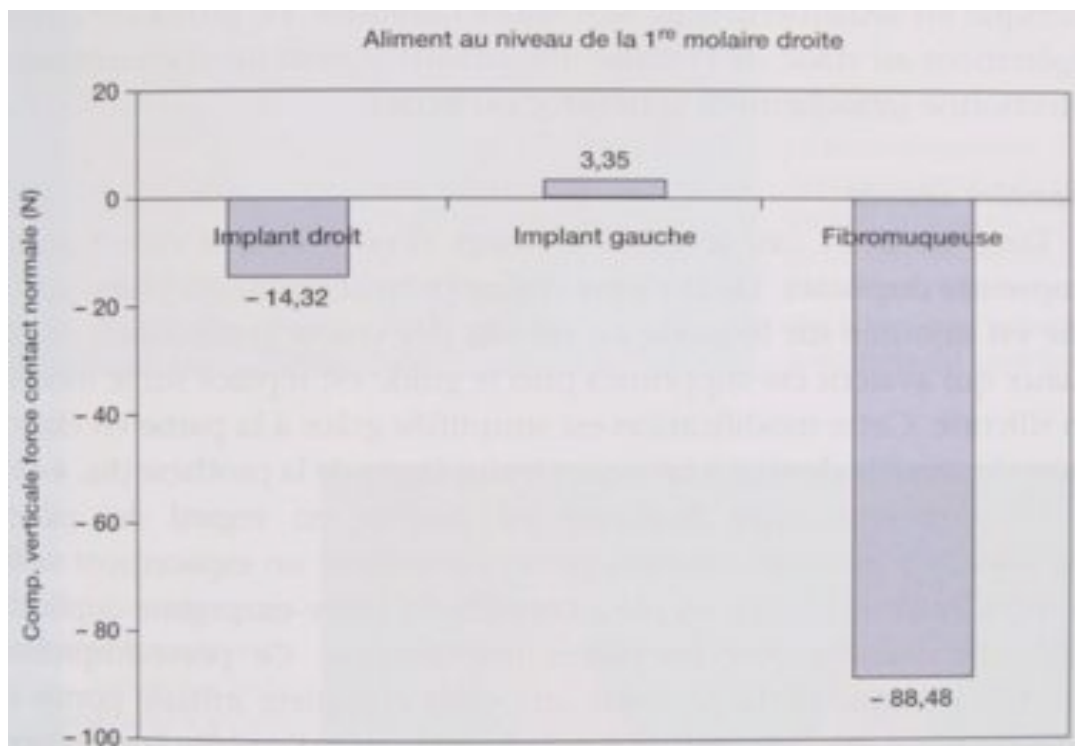
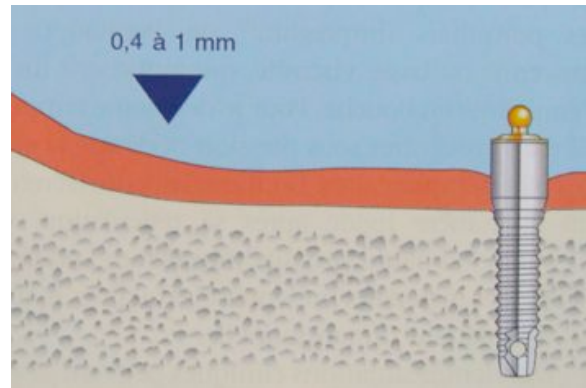
Les implants apportent un complément de rétention, aussi la prothèse doit être réalisée classiquement en tenant compte de la dépressibilité de la muqueuse, pour assurer la sustentation, la stabilité, et la rétention primaire. L'appui de la prothèse ne doit pas s'exercer uniquement sur les implants. Ceci représente une des difficultés de la PACSI : associer un système rigide, l'implant ostéointégré, à un système mobile, la prothèse amovible. [20, 79]

En fonction, la prothèse sollicitera à la fois les tissus ostéo-muqueux et les implants ; **les surfaces d'appui de la prothèse sont donc soit viscoélastiques soit rigides**. Ce sont deux caractéristiques à prendre en compte lors de l'élaboration des prothèses.

Sous pression occlusale, une muqueuse saine peut s'enfoncer jusqu'à 1mm. Bien apprécier la différence de dépressibilité tissulaire entre la fibro-muqueuse et les implants est donc essentiel.

Dans l'étude suivante une force de 100N est exercée sur la première molaire droite d'une PACSI mandibulaire, sur deux implants et deux attachements axiaux en 33 et 43.

La distribution des forces entre implant et fibro-muqueuse est observée : les forces positives correspondent à un soulèvement. L'essentiel de la charge est supportée par la fibro-muqueuse. (Figures 26 et 27)



**Figures 26 et 27 : Distribution des forces entre implant et fibro-muqueuse. [20]**

Le cas de figure est différent pour les prothèses complètes amovo-inamovibles ou des PACSI sur barre/contre barre : l'appui de la PACSI s'exerce quasiment exclusivement sur les implants.

Dans les deux situations (PACSI classique et PACSI amovo-inamovible) la procédure reste identique quand à l'appréciation de la dépressibilité muqueuse ; la PACSI sur barre/contre barre doit parfaitement s'adapter à la muqueuse.

La prothèse se lie aux implants par un système d'attache : celui-ci doit s'intégrer parfaitement dans le volume prothétique. Une PACSI est donc la copie d'une PAC, seul l'intrados diffère.

### 2.2.1 La réalisation d'une PACSI, modalités du traitement prothétique [22, 80]; plusieurs solutions s'offrent à l'opérateur :

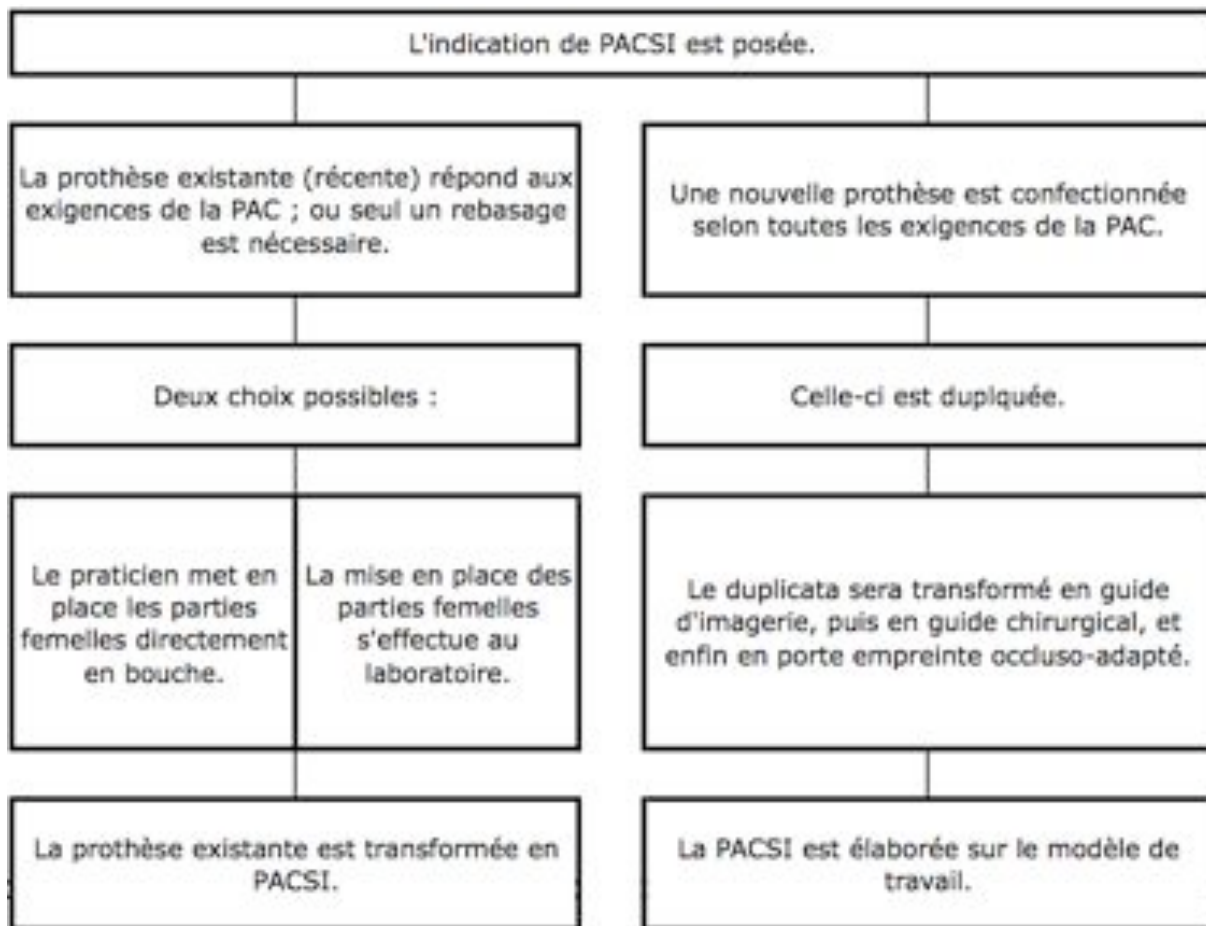
- Transformation de la **prothèse existante directement en bouche**. Deux inconvénients majeurs ressortent de cette solution : la qualité de cette prothèse n'est pas toujours suffisante à assurer la pérennité de la PACSI tant au niveau de l'occlusion qu'au niveau de l'exploitation des aires de sustentation.

De plus il n'y a pas de modèle de travail pour cette solution, donc pas d'empreinte. La mise en place du système d'attachement s'effectue donc directement en bouche. Réaliser une barre directement en bouche semble ardu : de plus la solidarisation d'une barre en bouche est délicate. Dans le cas d'attachements axiaux la mise en place en bouche est plus aisée.

Cette solution bien que très économique peut fragiliser l'avenir de la PACSI, compliquer et répéter les étapes de maintenance par le fait que la qualité de la prothèse n'est pas certaine. **Elle n'est donc que peu recommandée. [22, 80]**

- La PACSI est réalisée à partir d'une **prothèse pré-existante rebasée ou récente**, répondant à toutes les exigences de la PAC
- Une nouvelle PACSI est réalisée à partir du **duplicata de la prothèse existante** (nouvelle PAC) utilisée comme guide radiologique, guide chirurgical, et porte-empreinte occluso-adapté ; un traitement confortable pour le patient parce qu'il ne sera jamais privé de sa prothèse.

Ces deux dernières solutions sont des solutions de choix. Il en ressort cet arbre décisionnel pour le praticien :



### 2.2.1.1 La prothèse existante répond aux critères qualité d'une PAC : reconditionnement de la prothèse existante.

Une PAC a été réalisée récemment ; cependant les limites du maintien de cette PAC ont été atteintes et sont source d'inconfort pour le patient. Le choix de transformer cette PAC en PACSI s'impose.

Suite à plusieurs semaines d'inconfort, d'instabilité, les muqueuses évoluent ; un rebasage peut s'avérer nécessaire.

Par ailleurs, après l'indication de PACSI, l'acte chirurgical sera réalisé ; la pose d'implant et la cicatrisation des tissus mous vont modifier la morphologie osseuse et muqueuse au niveau du site implantaire. Par conséquent un rebasage de cette zone est essentiel.

Cette solution est économique, mais prive le patient de sa prothèse lors des étapes de laboratoire. [23, 81, 82, 83]

Par rapport à la transformation directement effectuée en bouche, la solution du rebasage confectionne de nouvelle base à la PACSI et corrige ainsi d'éventuelles erreurs d'exploitation des aires de sustentation. Le montage en articulateur permet lui de retoucher l'occlusion si nécessaire.

L'atout majeur de cette solution réside donc dans le coût du traitement plus faible par rapport à la solution de choix décrite ci-dessous.

### 2.2.1.2 Réalisation d'une PACSI à partir du duplicata d'une PAC idéalement conçue.

Le patient conserve sa prothèse tout au long des étapes de réalisation de la nouvelle PACSI ; dans un premier temps une prothèse classique conventionnelle est réalisée respectant toutes les règles fondamentales de la PAC ; celle-ci sera dupliquée et modifiée au niveau de la zone implantaire.

Le duplicata ou guide servira de guide d'imagerie, de guide chirurgical et de porte empreinte occluso-adapté perforé en regard des implants ; ce dernier permettra d'obtenir un modèle de travail après chirurgie. Sur ce modèle sera réalisé la PACSI d'usage.

Cette solution est idéale car le projet prothétique est validé par le patient par l'intermédiaire du port de la nouvelle PAC ; la nouvelle PACSI sera une copie de cette PAC portée et validée. Par conséquent toutes les règles de la PAC sont respectées.

#### Remarque :

Dans les deux dernières solutions la PACSI est issue de la prothèse déjà portée [22, 23] plusieurs avantages cliniques en ressortent :

- Le projet prothétique et la qualité de la prothèse peuvent être évalués.
- La prothèse permet la réalisation d'un guide d'imagerie idéal ; celui-ci sera transformé en guide chirurgical. Ce dernier se transforme en porte empreinte occluso-adapté, permettant d'enregistrer l'empreinte fonctionnelle en occlusion ; la dépressibilité tissulaire en regard des piliers implantaires sera ainsi appréciée.
- Les piliers en place, la prothèse peut être transformée en PACSI, après réfection des bases.
- Si la PACSI est réalisée indépendamment, la prothèse classique sert de prothèse de transition pendant la période de cicatrisation ; plus tard elle servira de prothèse de remplacement en cas de maintenance de la PACSI d'usage.

La dernière solution est préférable quand le nombre d'implant augmente, ou qu'une barre doit être réalisée. En effet cette solution confectionne la PACSI à partir du modèle de travail en prenant compte directement de l'espace nécessaire au système d'attache.

Tandis que si la PAC est transformée en PACSI, elle devra être évidée pour laisser un espace suffisant au système d'attache et à une épaisseur de résine suffisante pour la solidarisation des parties femelles. Dans le cadre de plus de deux attachements axiaux ou d'une barre, évider la PAC peut s'avérer délicat.

Transformer une PAC en PACSI lorsque le système d'attache se compose de deux attachements axiaux est moins difficile : le volume de résine à évider est moindre.

Pour les deux solutions un **montage directeur idéal ou une PAC portée, est nécessaire** au succès de la PACSI : il s'agit d'une prothèse complète bien conçue classiquement, tant au niveau des appuis muqueux, qu'au niveau de l'occlusion.

Grâce à ce montage l'opérateur pourra valider l'indication de PACSI. En effet ce montage est commun à l'étude initiale en prothèse fixée : ce montage met en évidence le manque de soutien de lèvre, l'état de résorption, le décalage des bases osseuses, le décalage entre le couloir prothétique souhaité et la position de la crête, prévient des futurs problèmes de diction... L'opérateur peut ainsi poser l'indication de prothèse fixée type « All on Four », ou de PACSI.

En PACSI ce montage permet également de visualiser l'espace disponible pour le système d'attachement ; l'opérateur doit choisir un système d'attachement en fonction de la prothèse mais aussi de la faisabilité de l'acte chirurgical.

La dernière solution thérapeutique, c'est à dire réaliser une PAC parfaitement adaptée, puis dupliquer celle-ci pour réaliser une nouvelle PACSI est donc la meilleure.

## **2.2.2 La réalisation d'une PACSI, les différents types de conception.**

Les protocoles chirurgicaux et prothétiques doivent répondre à des impératifs stricts, non seulement pour aboutir à un succès thérapeutique, mais aussi à une maintenance facilitée.

Le positionnement des implants est particulier en PACSI et spécifique à celle-ci.

### **2.2.2.1 Positionnement des implants en PACSI au maxillaire.**

Les implants doivent être reliés par une barre dont l'orientation doit être idéalement parallèle au plan frontal ; quatre implants prennent la forme d'un trapèze, ils sont symétriques par rapport au plan sagittal médian. Ceci constitue le minimum thérapeutique au maxillaire. [57] (Figure 28) La longueur minimale doit être de 10mm. Ainsi au maxillaire les implants sont davantage sollicités et la liberté de mouvement de la PACSI est faible. [57] En fonction de la quantité et de la qualité de l'os, le nombre d'implant augmente si les conditions anatomiques le permettent.

Les implants centraux sont positionnés au niveau des incisives latérales ou des canines en fonction du volume osseux disponible ; les implants distaux se placent le plus distalement possible, les cavités sinusiennes limitant leur positionnement.

Le nombre d'implant peut augmenter, si le volume osseux le permet : six implants peuvent donc être posés au maxillaire. On remarquera qu'un nombre d'implant supérieur à quatre fragmente la forme de la barre et complique fortement le positionnement des parties rétentives.





**Figure 28 :** *Dessin d'une barre type maxillaire. [57]*

D'autres situations peuvent être envisagées mais les auteurs se rejoignent sur le fait que cette situation est la plus favorable et la plus sûre et dont le niveau de preuve est maximal.

La barre reliant les deux implants médians, doit s'inscrire parfaitement dans le volume de la PACSI afin d'éviter une déformation palatine de la prothèse ; d'où l'intérêt de valider le projet prothétique auparavant.

Il faut noter que contrairement à la mandibule, l'exploitation des implants au maxillaire en PACSI repose essentiellement sur des consensus et des exemples cliniques. Les échecs sont plus nombreux et la maintenance plus difficile même quand la PACSI est bien conçue. [56, 57, 84, 85, 86, 87] C'est aussi pour cette raison, absence de protocole clair, reproductible, avec un taux de succès satisfaisant, que les PACSI maxillaires sont dix fois moins nombreuses que les PACSI mandibulaires. [53, 54, 55]

Dans la littérature aucune étude ne porte sur le taux de succès ou de survie implantaire au maxillaire, évalué sur un grand nombre de cas cliniques. Souvent mandibule et maxillaire sont associés ; ou bien l'étude se concentrant sur le maxillaire n'étudie que quelques cas cliniques selon un protocole non validé par l'ensemble des auteurs. Chaque étude décrit plus ou moins clairement un protocole extrapolé sur peu de patients. [56, 57, 85, 86, 87]

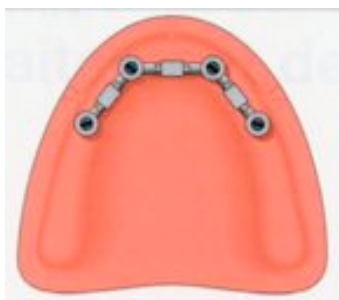Ci-dessous un tableau tiré d'un Consensus ITI : en vert le niveau de preuve scientifique est acquis ; en jaune, modéré ; en rouge aucune preuve scientifique ne valide ce concept thérapeutique. (Figure 29)

|  |  |                                      |   |  |
|--|--|--------------------------------------|---|--|
| Conception des implants et des prothèses |  |                                      |   |  |
| Mise en charge conventionnelle           | BDC  | BDC                                  | DC  | DC   |
| Mise en charge précoce                   | DC   | DC                                   | DCI   | DCI  |
| Mise en charge immédiate                 | DCI  | DCI                                  | DCI   | DCI  |
| Rétention                                | Barre (avec ou sans cantilevers) sur quatre implants solidarisés | Barre sur six implants solidarisés   | Quatre implants isolés avec ancrages Locator ou couronne télescopique | Six implants isolés avec ancrages Locator ou couronne télescopique |
| Prothèse                                 | Prothèse de recouvrement sans palais                             | Prothèse de recouvrement sans palais | Prothèse de recouvrement sans palais                                  | Prothèse de recouvrement sans palais                               |
| Clinique                                 | Espace entre arcades adéquat                                     | Espace entre arcades adéquat         | Espace entre arcades réduit   | Espace entre arcades réduit  |

**Figure 29 : Consensus ITI : PACSI au maxillaire.**

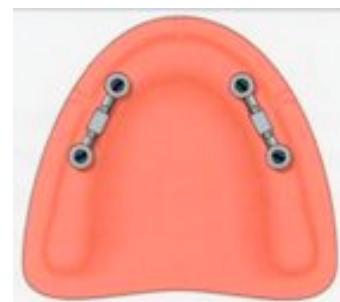En résumé il n'existe qu'un schéma implantaire au maxillaire, figure 28 ; seul le nombre d'implant peut être augmenté, à partir d'un nombre minimal de quatre implants. Les solutions à proscrire au maxillaire sont représentées ci-dessous. (figures 30 à 34)

**Solutions idéales et à risque au maxillaire. (Figures 30 à 34)**

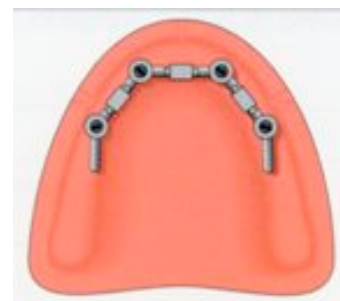

Alternative biomécanique satisfaisante : les cavaliers positionnés entre les implants répartissent au mieux la charge. C'est **la seule solution au maxillaire**.

Moins sûre que la solution précédente celle-ci pourrait tout de même être envisagée : toutefois les forces latérales demeurent moins bien réparties sur les implants. Cette solution est **à éviter**.



Le **risque biomécanique est majoré** par les extensions distales préjudiciables aux implants. Les forces occlusales ne se répartissent pas au mieux entre les quatre implants.



Difficulté à mettre en place : les implants doivent être parfaitement parallèles car la prothèse tolère 5° de divergence ; au vue de la morphologie des crêtes maxillaires l'acte chirurgical s'avère difficile.

Remarque : avec des attachements type Locator 20° de divergence sont tolérés.

Cette situation représente un **risque de surcharge** lors de l'application de forces latérales.



**Solution proscrite.** Le risque biomécanique est majoré : l'os maxillaire étant de moindre densité, son volume faible.

**Figures 30, 31, 32, 33 et 34 : positionnement implantaire au maxillaire en PACSI. [69]**

## 2.2.2.2 Positionnement des implants en PACSI à la mandibule.

Contrairement au maxillaire, les autres se rejoignent quant au placement des implants en PACSI mandibulaire : les études sont plus nombreuses et relèvent d'un haut niveau de preuve scientifique. [62, 80, 84, 88, 89, 90, 91, 92, 93] (Figure 35)

|  |  |                                       |  |                                       |
|--|--|---------------------------------------|--|---------------------------------------|
| Conception des implants et des prothèses |  |                                       |  |                                       |
| Mise en charge conventionnelle           | VSC  | VSC                                   | VSC  | VSC                                   |
| Mise en charge précise                   | BOC  | BOC                                   | BOC  | BOC                                   |
| Mise en charge immédiate                 | DCI  | DC                                    | DC   | BOC                                   |
| Rétention                                | Deux implants isolés avec ancrages sphériques ou Locator | Barre sur deux implants solidarisés   | Quatre implants isolés avec ancrages Locator ou couronne | Barre sur quatre implants conjugués   |
| Prothèse                                 | Prothèse de recouvrement maxillaire circulaire           | Prothèse de recouvrement mandibulaire | Prothèse de recouvrement mandibulaire                    | Prothèse de recouvrement mandibulaire |
| Clinique                                 | Espace entre arcades adéquat à réduit                    | Espace entre arcades adéquat          | Espace entre arcades adéquat à réduit                    | Espace entre arcades réduit           |

**Figure 35 : Consensus ITI : PACSI à la mandibule.**

Leur placement doit être symétrique dans la région parasymphysaire ; ils se situent entre les deux foramina mentonniers. [33] Ce site est très favorable de part l'absence d'obstacles anatomiques et la possibilité fréquente d'appuis bicorticaux. [23] (bien que l'appui bicortical n'est pas nécessaire systématiquement, il demeure toutefois intéressant)

Les auteurs s'accordent à dire que deux implants parasymphysaires sont suffisants en PACSI mandibulaire si leur longueur est au minimum de 10 mm et que la stabilité primaire est bonne (os de bonne qualité) [28, 66, 75] ; en sustentation la PACSI mandibulaire ne devra pas solliciter les implants ; dans ce cas l'augmentation du nombre d'implants n'apporte qu'une différence minimale. [94, 90]

Idéalement les implants doivent se positionner à la place des canines :

- Dans le cadre d'attachements axiaux c'est dans cette position que la liberté de mouvement de la prothèse est mieux tolérée et que la pérennité de la PACSI est préservée. (Figure 36)
- Dans le cadre d'une barre l'espacement entre les implants doit permettre de placer un cavalier, 8 à 10 mm sont nécessaires. Cependant un espacement de plus

de 15mm fragiliserait la barre. [20] La position au niveau des canines est donc appropriée si la forme de l'arcade permet d'intégrer la barre dans le volume prothétique. Si la forme de l'arcade ne permet pas cette intégration, la forme de la barre peut être modifiée avec des extrémités recourbées. Dans tous les cas les extensions sont à proscrire. (Figures 37, 38, 43, 44)

Cependant si ces implants ont une longueur inférieure à 10mm, en cas de résorption avancée, il faut augmenter leur nombre. [23, 33, 79]

Chez l'édenté total jeune, où les crêtes ne sont pas entièrement résorbées, les PACSI accélèrent la résorption dans les secteurs postérieurs. [34, 35]

Augmenter le nombre d'implants préserve une partie du capital osseux ; mais répartit également les forces exercées sur les tissus plus harmonieusement ce qui limite la résorption dans les secteurs postérieurs : pour exemple, une barre mandibulaire sur quatre implants limite davantage l'appui muqueux et osseux postérieurs, que deux attachements axiaux au niveau des deux canines, où la rotation distale de la PACSI sera amplifiée.

Par ailleurs l'augmentation du nombre d'implants peut s'avérer obligatoire si la zone parasymphysaire est trop fine ; la pose d'implant impossible dans cette zone devra s'effectuer plus distalement tout en restant en avant des foramina : dans ce cas il se peut que deux attachements axiaux sur deux implants en 34 et 44 ne satisfassent pas le besoin en rétention ; ils seraient alors complétés par deux autres attachements axiaux en 33 et 43.

Augmenter le nombre d'implants rigidifie le système. Au minimum 4 implants doivent donc être posés pour une barre et 3 implants pour des attachements axiaux. Les patients sont davantage satisfaits quand la rigidité augmente. [37]

Il existe donc plusieurs cas favorables à la mandibule contrairement au maxillaire : le système d'attache choisi dicte la position souhaitée des implants ; les trois ou quatre implants se situent entre les foramina mentonniers :

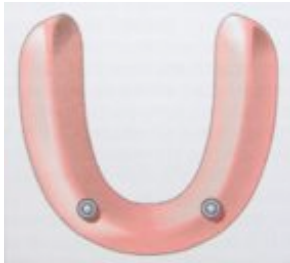- Dans le cadre d'attachements axiaux, les implants peuvent être rapprochés ; l'implantologiste doit tenir compte du diamètre de la partie femelle et d'une épaisseur de résine nécessaire pour le maintien de la partie femelle dans la PACSI soit 5 à 6 mm.

Si trois implants sont posés ils doivent être alignés, cette situation est donc rare car l'arcade mandibulaire ne propose que rarement une crête rectiligne dans la région antérieure suffisamment étendue. (Figure 39, 40)

Si quatre implants sont posés, le parallélisme est de rigueur. Les quatre implants prennent la forme d'un trapèze, ils sont symétriques par rapport au plan sagittal médian. (Figure 41)

- Dans le cadre d'une barre : la situation ressemble à celle au maxillaire : les implants doivent être reliés par une barre dont l'orientation doit être idéalement parallèle au plan frontal ; les quatre implants prennent la forme d'un trapèze, ils sont symétriques par rapport au plan sagittal médian. Les extensions sont à proscrire. (Figure 42)

**Les différents choix implantaires possibles en PACSI à la mandibule (Figures 36 à 85) :**

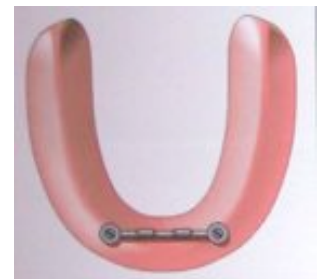

**Figure 36 :**

Une solution biomécanique favorable en PACSI mandibulaire : deux implants symétriques par rapport au plan sagittal médian, recouverts de deux attachements boules.

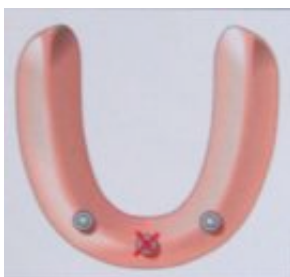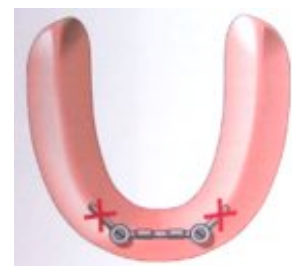**Figure 37 :**

Une seconde solution biomécanique favorable : Une barre rectiligne autorisant un jeu angulaire et un léger jeu axial. La barre ne doit pas déformer le volume de la PACSI.



**Figure 38 :**

Les extensions représentent un risque biomécanique ; la surface d'appui muqueux, donc de sustentation est restreinte. Le risque de fracture des extensions, des composants du système d'attache ou de la PACSI est majoré.

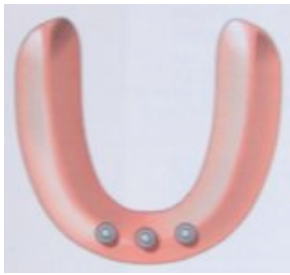

**Figure 39 :**

Une autre solution biomécanique défavorable : trois attachements axiaux placés sur trois implants non alignés. Le jeu angulaire est impossible, l'implant central sera sollicité de manière trop importante et l'usure de son système d'attache sera prématuré.

***Figures 36, 37, 38, 39 : Positionnement implantaire à la mandibule en PACSI. [20, 23]***

**Les différents choix implantaires possibles en PACSI à la mandibule, suite. (Figures 40 à 44):**

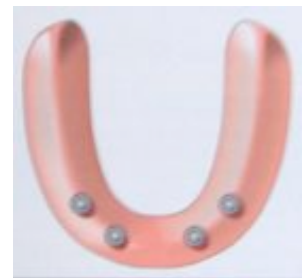

**Figure 40 :**

Trois attachements axiaux positionnés sur trois implants alignés représentent une solution favorable biomécaniquement. La réalisation n'est pas toujours évidente selon la morphologie de l'os mandibulaire.

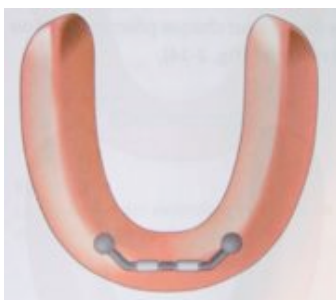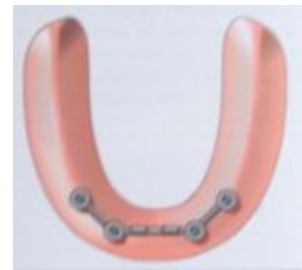**Figure 41 :**

L'utilisation d'attachements axiaux dans cette situation exige un parallélisme des quatre implants. Certains systèmes d'attache permettent de corriger un manque de parallélisme de quelques degrés.



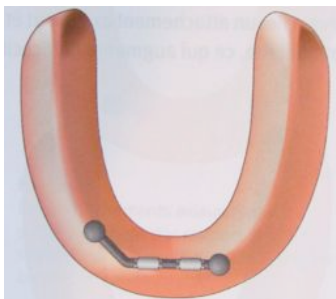**Figure 42 :**

L'espace disponible entre les implants impose le placement de deux cavaliers entre les deux implants centraux. L'appui muqueux diminue du fait de la réduction des aires de sustentation.



**Figure 43 :**

Les implants symétriques se situent au niveau des prémolaires ou des canines sur une arcade en V. Les extrémités de la barre sont repliées dans le plan horizontal : une partie de la barre est rectiligne sans interférer sur le volume prothétique. Par rapport à deux attachements axiaux les forces de rétention seront augmentées ; mais les replis ne doivent pas être trop longs : plus la portance augmente et plus les forces seront néfastes pour les implants.



**Figure 44 :**

Les implants sont asymétriques ; une seule des extrémités est repliée horizontalement ; la barre conserve une partie rétentive rectiligne favorable biomécaniquement.

**Figures 40, 41, 42, 43, 44 : Positionnement implantaire à la mandibule en PACSI. [20, 23]**

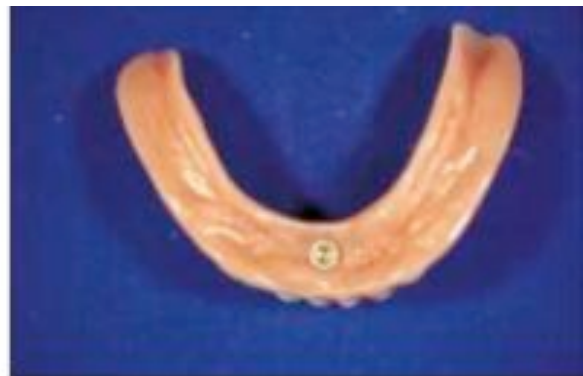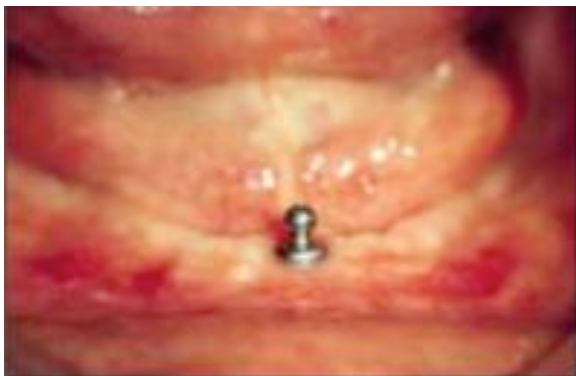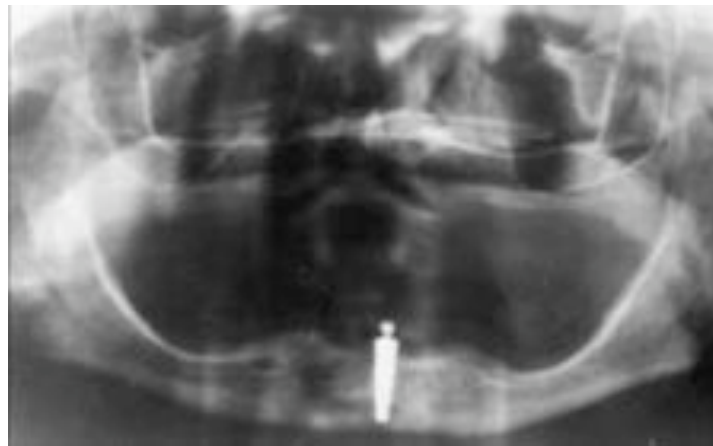
**Cas particulier d'une PACSI mandibulaire retenue par un seul implant.**  
**(Figures 45, 46 et 47)**

Des études [97, 98, 99] ont été menées chez des patients octogénaires : ces derniers ont subi un traitement par PACSI retenue par un seul implant symphysaire.

Il s'agit d'une alternative thérapeutique simple sur les plans chirurgicaux, prothétiques, et financiers.

De plus l'hygiène reste facile, et l'accès pour la chirurgie aisé avec des facteurs de risques faibles. Les contre-indications sont limitées.

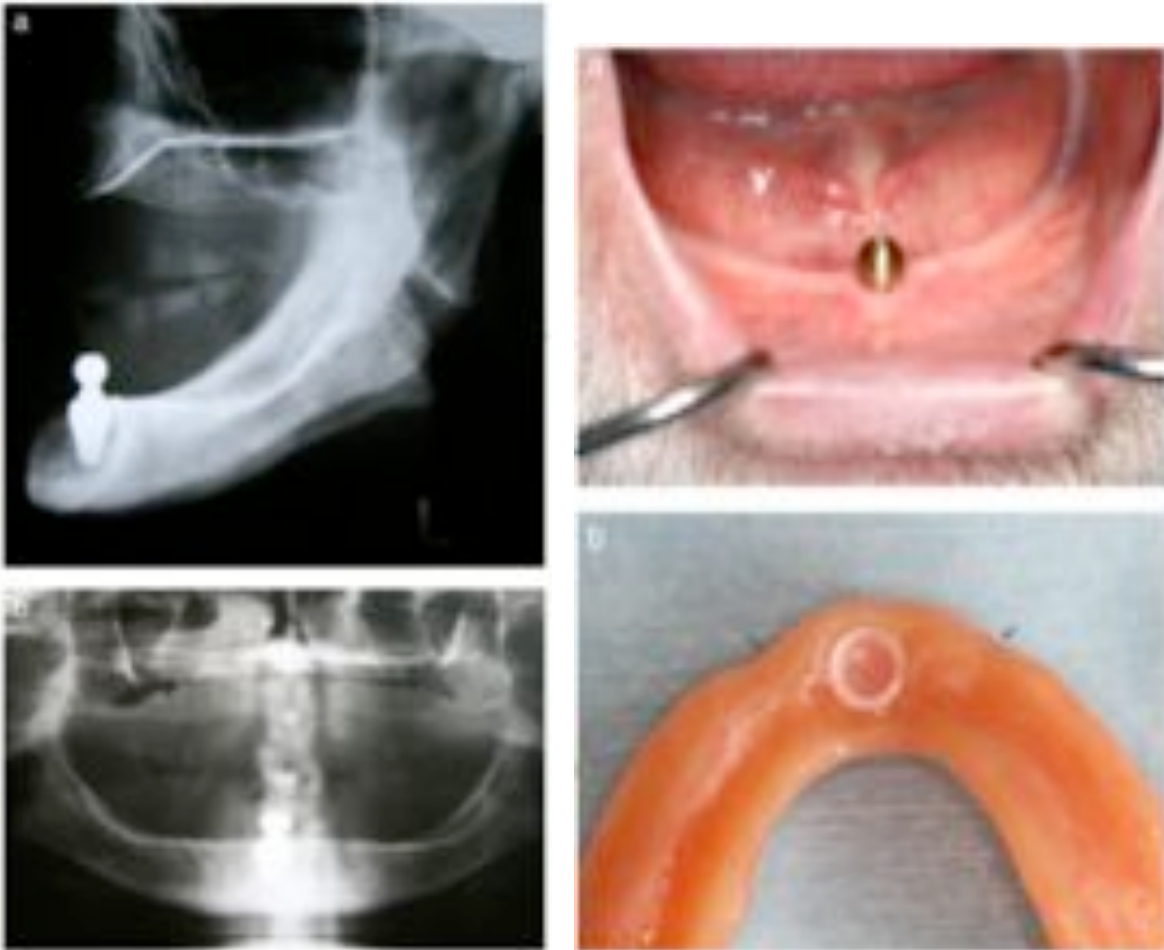Sur les cas étudiés, les patients sont satisfaits, et les échecs implantaires rares du fait de la bonne qualité et quantité osseuse dans cette région malgré une résorption avancée. Toutes ces PACSI sont opposées à des PAC au maxillaire et les implants ont une longueur comprise entre 10 et 15 mm.



**Figures 45, 46 et 47 : PACSI mandibulaire associée à un implant unique. [97]**



**Illustration d'un cas avec un attachement boule très large, 8mm. (Figures 48 à 51)**



**Figures 48, 49, 50 et 51 : PACSI mandibulaire associée à un implant unique avec un attachement de gros diamètre. [99]**

**Remarque :**

Ces PACSI sur implant unique sont indiquées uniquement chez des octogénaires ; leur avantage étant la simplicité du traitement et son coût relativement faible.

Ces auteurs affirment toutefois que des études supplémentaires sont nécessaires avant de standardiser ce type de traitement, et qu'actuellement deux implants parasymphysaires restent le minimum thérapeutique à la mandibule.

## **2.3 Choix du système d'attache : la liaison Prothèse-Implant.**

Un système d'attachement se compose de deux parties : la partie mâle ou patrice ; et la partie femelle ou matrice.

Le système d'attache assure le lien entre la PACSI et les implants intra osseux ; il doit être suffisamment efficace afin d'assurer une rétention secondaire satisfaisante ; et doit être suffisamment lâche afin de faciliter le retrait des PACSI pour les phases d'hygiène ou de repos du patient.

Ce système est sollicité en continu, tout comme les muqueuses, la qualité et le choix du système sont essentiels. Plusieurs éléments sont à prendre en compte avant de choisir.

En PACSI la sustentation et la stabilisation restent assurées par la prothèse ; les implants et le système d'attache participent à la rétention secondaire.

Afin de satisfaire cette règle essentielle, le système d'attache doit offrir un jeu axial permettant la translation verticale, ainsi qu'un jeu angulaire offrant une rotation distale possible.

De ce fait la **dépressibilité de la muqueuse est respectée.**

L'ensemble du système doit pouvoir **se localiser dans la prothèse sans en changer le volume.**

### **2.3.1 Généralités [33].**

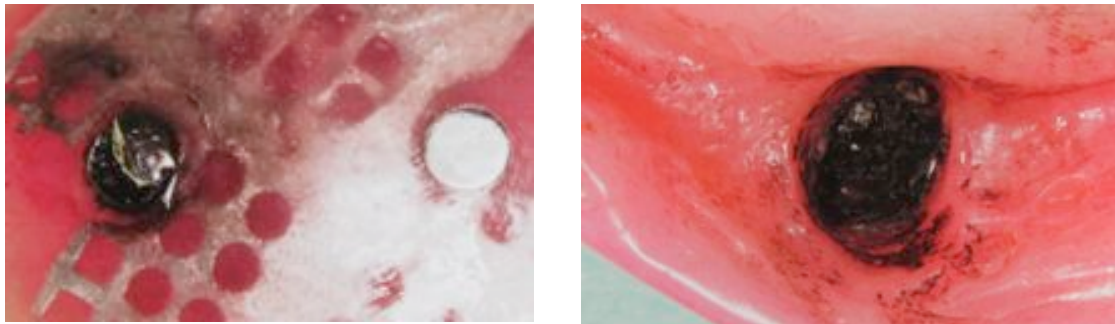
#### **2.3.1.1 Cahier des charges du système d'attachement :**

- Volume réduit.
- Biocompatible.
- Activation / désactivation possibles et aisées.
- Réintervention simple.
- Maintenance facile.
- Efficacité rétentive suffisante (supérieure à 5N).

### 2.3.1.2 Les différents types de système d'attachement.

Les barres de rétention et les attachements unitaires sont les systèmes les plus efficaces ; la satisfaction des patients sur l'efficacité de ces systèmes n'est plus à démontrer.

Par contre les systèmes à aimants sont à proscrire [30] ; ils se corrodent et perdent leur efficacité avec le temps ; de plus ils sont davantage rétenteurs de plaque dentaire. La satisfaction des patients traités par ce système est moindre. (Figures 52, 53)



*Figures 52, 53 : Corrosion des attachements axiaux. [100]*

Il existe un autre système d'attachement, le système télescope [100]. Ce dernier est très développé en Allemagne. Sa rigidité ne tolère aucune liberté de mouvement à la PACSI ; de plus le manque de recul clinique et d'observations font que nous n'étudierons pas ce système. Cependant un cas clinique est présenté en annexe à titre d'information.

#### **Précisions à propos des attachements axiaux :**

Ils se constituent d'une partie mâle rétentive positionnée sur l'implant, et d'une partie femelle se liant à la partie mâle, intégrée à la prothèse.

La valeur rétentive d'un attachement axial est moindre par rapport à un cavalier sur une barre ; il faut donc multiplier ce type d'attachement quand il est choisi. Au minimum ces attachements s'associent par deux.

Les attachements axiaux regroupent les attachements sphériques ou boules, et les attachements unitaires de types Locator ; les attachements magnétiques ou télescopes non décrits car déconseillés, font partie des attachements unitaires.

### Précisions à propos des barres :

La partie assurant la rétention doit être rectiligne et ne doit pas entraver les mouvements de la PACSI.

Par conséquent les **barre en V ou curvilignes sont prohibées** : les différentes angulations limitent les mouvements de rotation de la PACSI.

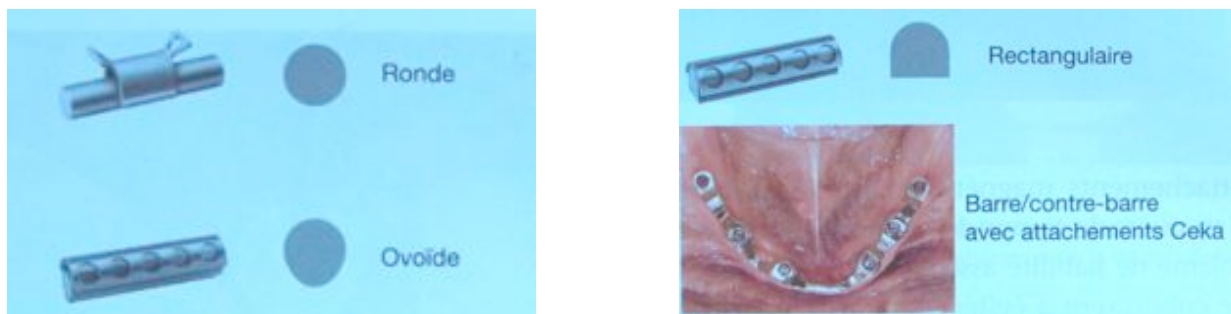Les **extensions distales** diminuent la surface de sustentation, accentuent le risque de fracture prothétique et implantaire ; de plus biomécaniquement elles **restent défavorables** de part une mauvaise distribution des forces.

La rétention de la PACSI s'effectue par des cavaliers courts ou longs (ou gouttières), en métal ou en plastique. Ces derniers n'offrent pas de jeu au niveau de la connection avec la barre.

Un second type de connection s'effectue par des boutons pressions (attachements similaires aux attachements axiaux) incorporés dans la barre.

Selon la section des barres, les matrices ou cavaliers assurent deux types de liaisons : soit rigide, soit articulée (appréciant la dépressibilité muqueuse).

Les différentes barres, à liaison articulée à gauche, à liaison rigide à droite. (Figures 54 et 55)



Figures 54 et 55 : Rigidité des barres. [20]

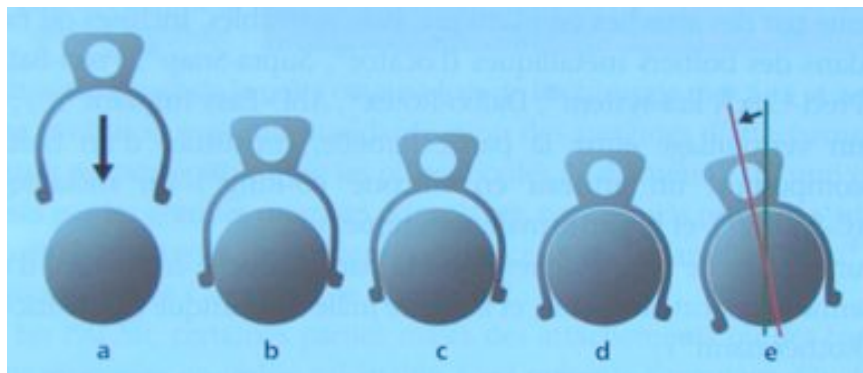
Les barre/contre barre et les barres rectangulaires assurent une liaison rigide s'opposant à tous mouvements de la PACSI. Leurs indications restent limitées à des prothèses amovibles totalement supportées par le système implantaire ; la sustentation muqueuse n'existe pas.

Les barres à section ronde et ovale peuvent être utilisées dans toutes les situations car elles respectent les mouvements de la PACSI et la sustentation assurée par un appui ostéo-fibro-muco-porté.

Un mouvement de rotation sagittale est possible quand les implants sont symétriques ; la partie rectiligne de la barre est approximativement parallèle à l'axe de rotation bicondylien.

La translation verticale est possible si les cavaliers sont mis en place avec un dispositif d'espacement tel un film placé entre la barre et le cavalier lors de la polymérisation de la résine. L'espacement est évalué entre 0,5 et 0,7 mm. (Figure 56)

**Mouvements possibles grâce aux cavaliers sur une barre ronde. (Figure 56)**



**Figure 56 : Mouvement d'un cavalier sur une barre ronde. [20]**

- a. Cavalier non engagé.
- b. Introduction, les lamelles des cavaliers s'écartent.
- c. Position de repos.
- d. Translation verticale.
- e. Rotation sagittale.

### 2.3.1.3 Les différences entre les barres et les attachements axiaux.

Les barres offrent une meilleure rétention à la prothèse ; de plus l'usure d'une barre est inférieure à celle d'un attachement axial. Dans les cas d'implants convergents, ou divergents, les attachements boules vont s'user prématurément ; les barres permettent de corriger davantage la convergence et la divergence des implants.

Cependant la perte de rétention d'une barre est plus importante que celle d'un attachement boule dans le temps.

Les attachements unitaires composent des systèmes plus simples dans leur mise en place (mais l'usure prématurée est souvent accrue) ; ils sont tolérants avec les axes implantaires dans la limite de 10° généralement jusqu'à 20° pour le système Locator ; par rapport aux barres leur tolérance envers les faibles hauteurs disponibles, et le respect du volume des PACSI est plus importante.

De plus ils sont moins coûteux, et plus facile à entretenir au quotidien. Les séniors ayant perdu en dextérité et en acuité visuelle, s'y adapteront mieux.

L'hygiène au niveau des barres demeure certes plus aisée qu'au niveau d'une prothèse fixée implanto-portée, mais demeure également plus difficile par rapport aux attachements unitaires : au niveau parodontal des hyperplasies gingivales sont souvent à déplorer autour des barres. [30, 101]

Pour les barres, comme pour les boules, aucune différence significative n'a été notée au niveau de la survie implantaire, de la santé des tissus péri-implantaires, et de la perte osseuse. [30, 86, 93]

Pour certains auteurs les attachements axiaux ont plusieurs avantages sur les barres [84] :

- Une plus grande tolérance par rapport à la forme de la crête.
- Une simplicité de mise en œuvre.
- Une facilité d'entretien.
- Un moindre coût.
- Un volume d'encombrement réduit.
- Une augmentation de la surface de sustentation ; la prothèse repose sur la surface d'appui entre les implants.
- Un nombre important de matrice pour les attachements boules.

Quel que soit le système choisi une **perte de rétention est à noter à 5ans.**

Le temps nécessaire et le nombre de rendez vous sont similaires pour une PACSI sur barre ou sur attachements axiaux. [87]

### 2.3.1.4 Caractéristiques techniques des principaux systèmes d'attachements en PACSI [20, 102].

De nombreux systèmes existent : O'Ring, Era, Dalbo, Locator... pour les attachements axiaux ; Ackermann, Dolder... pour les barres. (Tableaux 4, 5, 6, 7)

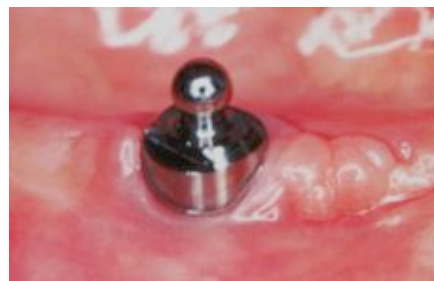Chacun possède ses propres caractéristiques, mais des similarités ressortent régulièrement.

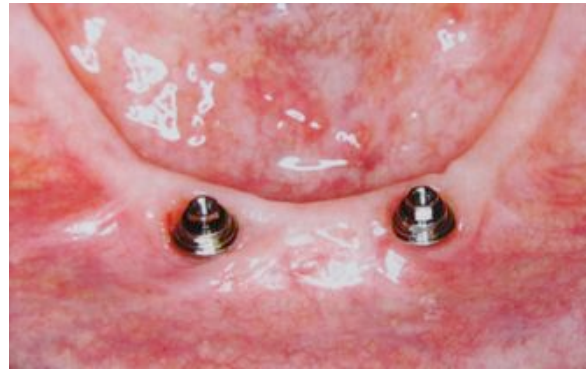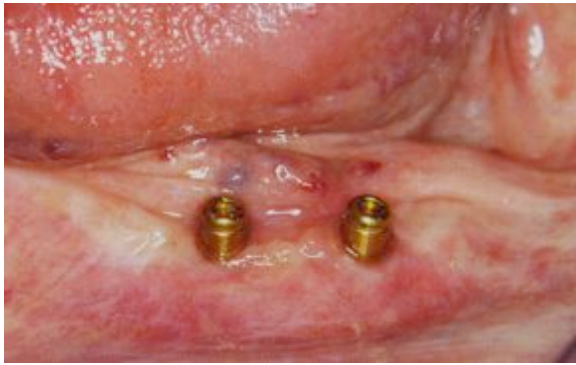Quatre critères permettent d'évaluer les dimensions du volume du système d'attachement devant s'intégrer totalement dans la PACSI :

- **La hauteur du pilier** qui doit demeurer d'au moins 1 mm en supra gingival afin d'éviter la prolifération de la gencive sur l'attachement.
- **La hauteur totale du système**, le pilier non compris. Elle se situe généralement entre 3 et 4mm.
- **L'épaisseur de résine de la PACSI** est à prendre en compte ; pour ne pas fragiliser la prothèse, l'épaisseur doit être comprise entre 1 et 2mm.
- **Le diamètre de la partie du système d'attachement** : il avoisine généralement 2,25mm.

Le choix du pilier et de sa hauteur s'effectue au moins 20 jours après la pose des piliers de cicatrisation. Un millimètre en supra gingival représente un minimum de hauteur ; cependant attention au pilier avec une rétention sphérique, celle-ci doit se situer plus haut par rapport à la muqueuse. A l'inverse pour une barre le praticien possède deux possibilités : soit la barre est fixée directement sur les implants, soit sur des piliers qui ne doivent pas dépasser la gencive péri implantaire. [20] (Figures 57, 58 et 59)

**Figure 57 : Exemple d'un pilier sphérique. [20]**





*Figures 58 et 59 : Pilier Locator. Pilier pour barre. [20]*

La hauteur nécessaire à un système, distance entre la fibro-muqueuse de la crête édenté et l'extrados des dents antagonistes, se définit par l'addition de la hauteur du pilier (au moins 1mm) ; la hauteur totale du système ; et l'épaisseur de résine 1 à 2mm.

Généralement **7 mm d'espace prothétique** sont suffisants. Les attachements axiaux nécessitent une hauteur moindre par rapport aux barres.

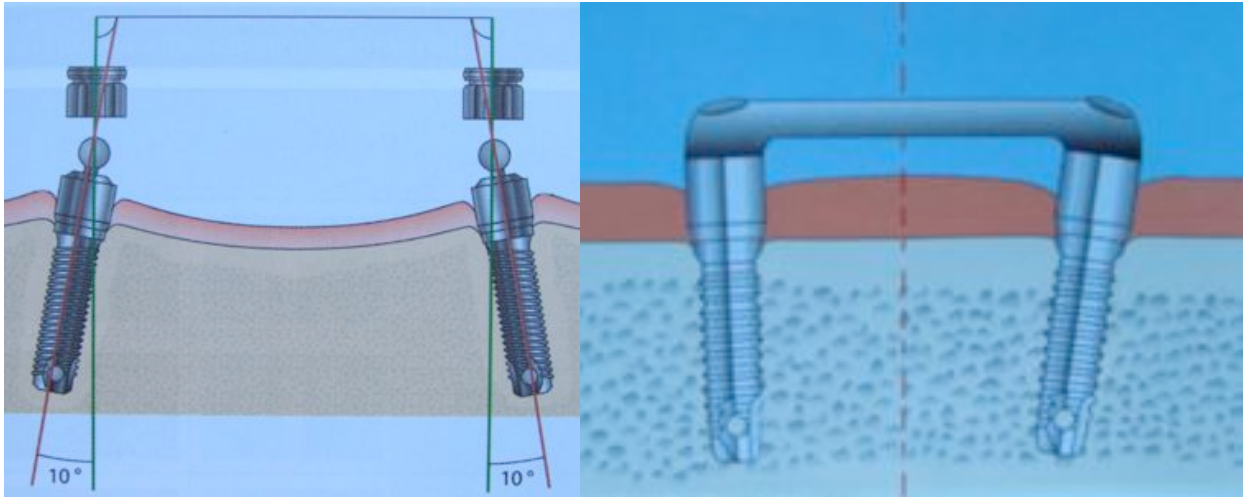
La largeur nécessaire s'évalue par l'addition du diamètre du système et de l'épaisseur de résine. La présence d'un renfort métallique est à prendre en compte.

Les forces de rétention doivent se situer entre 5 et 20 N ; au dessus de 20N les séniors auront des difficultés à retirer leur PACSI.

La possibilité de rattraper les axes implantaires est intéressante tant pour redresser le parallélisme des implants que pour compenser la différence entre l'axe d'insertion prothétique et l'axe des implants ; elle s'effectue soit directement, soit par l'intermédiaire d'un pilier angulé.



Les attachements axiaux possèdent un degré de correction d'axe limité à une dizaine de degrés généralement (jusqu'à 20 degrés pour le système Locator) ; les barres sont plus tolérantes (Figure 60).



***Figure 60 : Correction d'axe implantaire. [20]***

Exemples de piliers angulés : à gauche pilier Era ; à droite pilier ABA. (Figures 61 et 62)

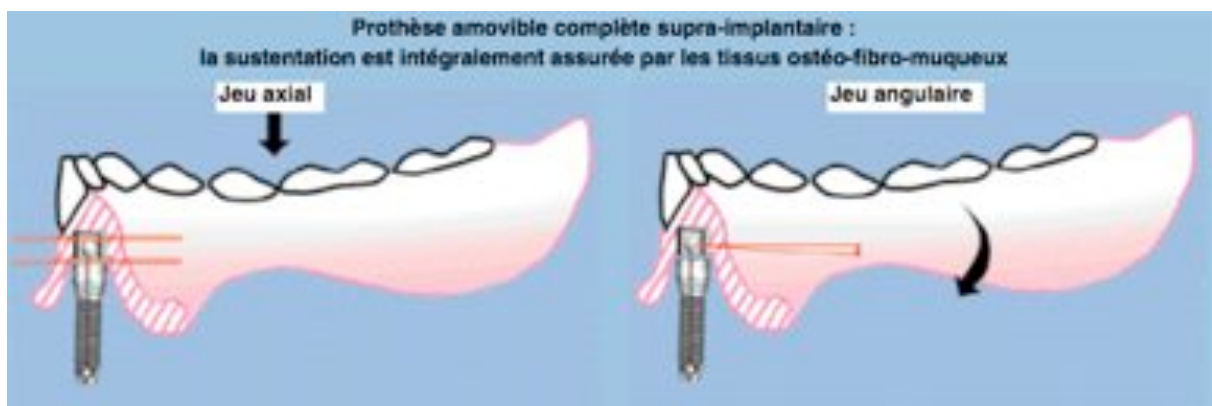


***Figures 61 et 62 : Pilier Era. Pilier ABA. [20]***

L'occlusion et la nature de l'arcade antagoniste sont à prendre en compte ; des libertés de mouvements, rotation axiale et distale (Figure 63), sont nécessaires à la préservation de la PACSI. Le jeu axial étant plus important que le jeu distal. [23]

En effet si une PACSI s'oppose à une arcade naturelle, ou à une restauration de prothèse fixée, elle subira des contraintes plus importantes que si deux PACSI s'opposent l'une à l'autre, ou si une PACSI s'oppose à une PAC : les prothèses amovibles entre elles transfèrent les contraintes d'occlusion sur la muqueuse dépressible, « absorbant » en partie les forces pour chaque arcade. Tandis qu'une PACSI opposée à une prothèse fixée ou des dents naturelles, supportera quasiment toutes les forces puisque les mouvements tolérés par la dépressibilité muqueuse sont plus amples que ceux tolérés par le desmodonte (voir par une prothèse fixée implanto-portée dont le système est totalement rigide).




Lors du choix du système d'attache il faudra donc s'orienter vers un système plus ou moins tolérant au niveau de la liberté de mouvement de la PACSI.






**Figure 63 : Jeu axial et angulaire en PACSI. [33]**

A suivre les tableaux regroupant les caractéristiques techniques des principaux systèmes d'attachements en PACSI, compatibles avec les systèmes implantaires Nobel Biocare, Straumann, 3i Implant Innovation, et d'autres (Tableaux 4, 5, 6 et 7).



**Caractéristiques techniques des principaux systèmes d'attache axiaux.**

| Types d'attache.   | Hauteur de la bague transgingivale du pilier implantaire en mm. | Hauteur de la patrice (solidaire à la PACSI) en mm. | Hauteur minimale de l'ensemble du système d'attache en mm. (sans la bague transgingivale) | Diamètre de la patrice en mm. | Matériaux constitutifs de la patrice. | Force de rétention recommandée en N. | Angulation admissible par rapport à l'axe d'insertion prothétique. | Translation verticale en mm. | Rotation distale. | Activable. |
|--|---|---|---|-------------------------------|---------------------------------------|--------------------------------------|--|------------------------------|-------------------|------------|
| Era (Sternogold)  | Pilier droit 2 à 4 ;<br>Pilier angulé 3 à 5                     | 2,5   | 3,9   | 4,7                           | Matière plastique                     | 7 à 15,5 en fonction du boîtier      | Piliers droit 5° ; Pilier angulé 3°, 11°, 17°                      | 0,3                          | non               | non        |
| Locator          | 1,2,4,6   | 2,17  | 3,17  | 5,45                          | Matière plastique                     | 13 à 22 selon la couleur du boîtier  | 20°  | 0,3                          | non               | non        |
| O'Ring          | 2,4,6   | 5,1   | 6,4   | 5,35                          | Titane                                | 4,5                                  | 10°  | 0,6                          | oui               | non        |

*Tableau 4 : Caractéristiques techniques des principaux systèmes d'attache axiaux. [102]*




| Types d'attachements. |   | Hauteur de la bague transgingivale du pilier implantaire en mm. | Hauteur de la patrice (solidaire à la PACSI) en mm. | Hauteur minimale de l'ensemble du système d'attachement en mm. (sans la bague transgingivale) | Diamètre de la patrice en mm. | Matériaux constitutifs de la patrice.     | Force de rétention recommandée en N. | Angulation admissible par rapport à l'axe d'insertion prothétique. | Translation verticale en mm. | Rotation distale. | Activable. |
|-----------------------|---|---|---|---|-------------------------------|---|--------------------------------------|--|------------------------------|-------------------|------------|
| Dalro                 |    | 2,4,6   | 3,1   | 4,8   | 3,7                           | Alliage précieux à haut pouvoir élastique | 7                                    | 10°  | non                          | oui               | oui        |
| Dalbo classic         |    | 1,2,3,4,5   | 2,2   | 3,9   | 3,4                           | Alliage précieux à haut pouvoir élastique | 6 à 9                                | 10°  | non                          | oui               | oui        |
| Dalbo B               |  | 1,2,3,4,5   | 3,1   | 4,8   | 3,7                           | Alliage précieux à haut pouvoir élastique | 6 à 9                                | 10°  | non                          | oui               | oui        |

*Tableau 5 : Caractéristiques techniques des principaux systèmes d'attachements axiaux 2. [102]*

| Types d'attachements.   | Hauteur de la bague transgingivale du pilier implantaire en mm. | Hauteur de la patrice (solidaire à la PACSI) en mm. | Hauteur minimale de l'ensemble du système d'attachement en mm. (sans la bague transgingivale) | Diamètre de la patrice en mm. | Matériaux constitutifs de la patrice.  | Force de rétention recommandée en N. | Angulation admissible par rapport à l'axe d'insertion prothétique. | Translation verticale en mm.                        | Rotation distale. | Activable. |
|---|---|---|---|-------------------------------|--|--------------------------------------|--|---|-------------------|------------|
| Dalbo Rotex  | 1,2,3,4,5   | 3,6   | 5   | 4                             | Matière plastique  | 9                                    | 6°   | non   | oui               | non        |
| Dalbo Plus  | 1,2,3,4,5   | 3,1   | 4,8   | 3,6                           | Boîtier en titane et insert activable en alliage précieux à haut pouvoir élastique | 6 à 9                                | 10°  | variable en fonction de la rétention maximale : 0,4 | oui               | oui        |

*Tableau 6 : Caractéristiques techniques des principaux systèmes d'attachements axiaux 3. [102]*

### **Caractéristiques techniques des barres et cavaliers.**

| Types d'attachements.   | Hauteur de la bague transgingivale du pilier implantaire en mm. | Hauteur de la patrice (solidaire à la PACSI) en mm. | Hauteur minimale de l'ensemble du système d'attachement en mm. (sans la bague transgingivale) | Diamètre de la patrice en mm. | Matériaux constitutifs de la patrice. | Force de rétention recommandée en N. | Angulation admissible par rapport à l'axe d'insertion prothétique. | Translation verticale en mm.   | Rotation distale. | Activable. |
|---|---|---|---|-------------------------------|---------------------------------------|--------------------------------------|--|--------------------------------|-------------------|------------|
| Barre Ackermann (ronde avec cavaliers activables)  | 1/2/3/4/5   | 3,6   |   |                               | Barre et cavalier en alliage précieux | 6 à 9                                |  | 0,6                            | oui               | oui        |
| Barre Dolder en U (avec gouttière activable)      | 1/2/3/4/5   | Macro 3,5<br>Micro 2,75                             |   |                               | Barre et cavalier en alliage précieux | 6 à 9                                |  | non                            | non               | oui        |
| Barre Dolder ovoïde (avec gouttière activable)   | 1/2/3/4/5   | Macro 4,55<br>Micro 3,5                             |   |                               | Barre et cavalier en alliage précieux | 6 à 9                                |  | 1,05<br>macro<br>0,75<br>micro | oui               | oui        |

*Tableau 7 : Caractéristiques techniques des barres et cavaliers. [102]*

## 2.3.2 Critères de choix [96].

### 2.3.2.1 Critères généraux.

- Simplicité :

Elle vise la compréhension du fonctionnement, de la mise en place, et la maintenance, pour le praticien et le prothésiste. Le nombre d'instrument pour l'activation et le changement des différentes parties doit être limité au minimum.

Pour le patient la simplicité réside dans la facilité d'insertion et d'entretien.

- Efficacité :

Les caractéristiques rétentives du système doivent répondre à l'équilibre prothétique souhaité par le patient ; pour une PACSI en fonction une capacité de rétention de 10 à 20N est nécessaire, ce qui se traduit par un minimum de 5N par attachement.

Cette efficacité ne doit pas être trop importante, notamment chez le sujet âgé dont la capacité musculaire limitée pourrait ne pas venir à bout des efforts nécessaires à la désinsertion de la PACSI.

- Fiabilité :

Elle implique la situation clinique et la qualité des matériaux composant le système. Les phénomènes de fatigue mécanique, thermique et hydrique conduisent à l'usure des différentes pièces. La valeur de rétention initiale diminue plus ou moins rapidement.

La fréquence, la rapidité, la simplicité des protocoles de maintenance sont des critères essentiels dans le choix du système.

### 2.3.2.2 Critères spécifiques [20].

Ces critères sont relatifs à la clinique : ils orientent le choix vers une barre ou un attachement axial.

### **2.3.2.2.1 Domaine d'indications des barres.**

- PACSI maxillaire ou mandibulaire :

Pour éviter les surcharges fonctionnelles, **au maxillaire la barre est indiquée systématiquement**. Les cavaliers ne doivent pas gêner les mouvements de la PACSI dus à la dépressibilité de la muqueuse (les cavaliers plastiques non espaçables sont à exclure).

A la mandibule la solidarisation des implants n'est pas obligatoire ; d'autres critères assurent le choix entre barre ou attachements.

A noter que lorsque les prothèses sont retenues par un système d'attache telle qu'une barre étendue entre plusieurs implants, où la rétention d'un maxillaire complet entre en compte, on se rapproche d'un point de vue biomécanique, d'une prothèse fixée plurale. [20] Dans ce cas le système d'attache devra être choisi en fonction de sa rigidité. (Voir les barres contre barres décrites plus tard)

- Forme de la crête mandibulaire :

Trois formes possibles : trapézoïdale ou en U, arrondie, ogivale ou en V.

Dans le cas de deux implants situés au niveau des canines 33 et 43, seule la forme trapézoïdale permet la mise en place d'une barre.

Si la crête antérieure n'est pas rectiligne, la barre devra être repliée aux extrémités afin de respecter une partie rectiligne tout en respectant le volume de la prothèse ; la forme curviligne étant prohibée.

Cependant une barre rectiligne avec des extrémités repliées trop longues, créera un bras de levier néfaste pour la pérennité de la PACSI et des implants.


Si l'arcade est arrondie ou ogivale une barre ne sera pas indiquée (les barres curvilignes ou en V étant prohibées).

Pour placer une barre il faut augmenter le nombre d'implants pour segmenter la courbure de la barre en segments rectilignes : l'inconvénient est que la rotation de la prothèse sur la barre devient ainsi quasiment impossible et l'espace pour les cavaliers parfois insuffisant.

Une barre n'est pas indiquée quand les implants au nombre de deux, sont placés en arrière des canines. [22]

Sur la figure 64, le tracé prospectif d'une barre rectiligne entre 33 et 43 est simulé en bleu sur une arcade mandibulaire en U. Sur la figure 65, le tracé d'une barre identique en rouge sur une arcade en V conduisant à un surcontour de la PACSI en lingual.





***Figures 64 et 65 : Tracés prospectifs d'une barre. [20]***

- Degrés de résorption et qualité osseuse :

Dans les cas extrêmes, os de type 4 et résorption avancée, le nombre d'implant doit augmenter ; ces derniers doivent être solidarisés par une barre.

Si la hauteur osseuse de la mandibule est inférieure à 12mm, quatre implants au minimum sont nécessaires ; ils devront être reliés par une barre.

Dans ces deux cas le rapport hauteur de la PACSI / hauteur de l'implant augmentent : la solidarisation des implants s'impose dans ces cas.

- Espace inter-crête :

Le système d'attachement ne doit pas modifier le volume de la PACSI.

Lors des examens cliniques initiaux, le volume disponible pour le système d'attache doit être évalué grâce aux clefs de repositionnement.

La distance entre la crête et le plan d'occlusion devra donc être mesurée. Une barre est indiquée si la distance est importante : à nouveau le rapport hauteur de la PACSI/hauteur de l'implant sera important ; les forces exercées sur l'implant seront importantes, il est donc préférable de solidariser les implants par une barre.

- Aparallélisme implantaire :

Les barres peuvent compenser des divergences plus importantes, car chaque pilier reste transvissé dans son propre axe. De plus, l'usure des pièces composant l'attachement axial augmentant avec la divergence joue en faveur des barres.

Si l'orientation des implants est trop linguale, une barre est indiquée.

- Distance inter-implantaire :

Une distance de 8 à 10 mm au minimum est nécessaire à la mise en place d'un cavalier ; par ailleurs, celle-ci ne doit pas excéder 15mm afin d'éviter une déformation de la barre pendant la mastication.

- Mise en charge fonctionnelle des implants :

Dans les protocoles incluant la mise en charge immédiate la stabilité primaire des implants doit être obtenue pour assurer une bonne ostéointégration. La barre stabilise l'acte de chirurgie et permet la rétention de la PACSI.

Dans ce cas, une barre de section ronde associée à des cavaliers permettant un jeu angulaire est indiquée. [103]

- Coût du traitement :

Les coûts moyens de ces systèmes, barre et attachements axiaux sont sensiblement égaux. [87]

### ***2.3.2.2 Domaine d'indications des attachements axiaux.***

- PACSI mandibulaire :

Les attachements axiaux représentent de réels avantages à la mandibule : au nombre de deux, ils assurent une rétention suffisante. Une PACSI à liaison articulée sur deux implants est soutenue essentiellement par les tissus ; de ce fait le système d'attachement devra autoriser certains mouvements de la prothèse, ce qui indique les attachements axiaux plus souples qu'une barre.

En augmentant le nombre d'implant et donc d'attachement axial, la rigidité du système et la rétention s'accroissent.

Leur simplicité de mise en place, de fonctionnement et de maintenance est en leur faveur.

- Forme de la crête mandibulaire :

Dans le cas de deux implants situés au niveau des canines 33 et 43, et d'une forme d'arcade en U, arrondie ou ogivale, les attachements axiaux sont indiqués.

Lorsque la crête antérieure n'est pas rectiligne, la barre est source de sur contour et de non respect du volume prothétique ; la barre devrait être modifiée par des extensions, parfois trop longues et néfastes pour la pérennité de la PACSI ; un attachement axial de volume plus réduit s'intègre plus aisément ; il pourra être multiplié

pour augmenter la rétention tout en respectant parfaitement la forme de l'arcade et le volume de la prothèse.

Les attachements axiaux sont indiqués quand les implants au nombre de deux, sont placés en arrière des canines. [22]

- Espace inter-crête :

En cas d'espace prothétique insuffisant l'orientation s'effectue vers les attachements axiaux. Les piliers transgingivaux permettent de moduler la hauteur du système.

Par ailleurs plus l'espace inter-crête augmente, plus la résorption est avancée. Dans ce dernier cas la PACSI aura besoin d'une liberté de mouvement plus importante : un système d'attachement sphérique s'avère donc plus indiqué car plus tolérant qu'un système de type Locator.

Le système Locator est intéressant lorsqu'un minimum de crête demeure présent ; ceci réduit le besoin de liberté prothétique, mais réduit également l'espace disponible pour le système d'attachement. Par conséquent de part son volume réduit, ses qualités de rétention et de tolérance envers la divergence implantaire, le système Locator est indiqué.

- Aparallélisme implantaire :

L'usure des pièces composant l'attachement axial augmente avec la divergence des axes implantaires (5 à 10 degrés maximum idéalement).

La solution consiste à choisir un système à rattrapage d'angulation ; une pièce est transvissée au niveau de l'émergence de l'implant, sur laquelle la partie mâle rattrapant l'axe, sera à son tour fixée.

On note toutefois un système tolérant une divergence importante jusqu'à 20° pour chaque implant : le système Locator.

- Distance inter-implantaire :

Pour des attachements axiaux, l'opérateur doit respecter le diamètre des parties femelles plus l'épaisseur de résine nécessaire à leur solidarisation dans la PACSI. Il convient donc de positionner les implants au niveau des deux canines si possible.

Si l'arcade mandibulaire est étroite, la mise en place de cavalier s'avère difficile, les barres à extensions étant à proscrire. Il est préférable de limiter le nombre d'implant et d'utiliser des attachements axiaux.

- Mise en charge fonctionnelle des implants :

Les attachements axiaux ne sont pas indiqués dans les cas de mise en charge avancée.

- Coût du traitement :

Initialement le coût des attachements axiaux est plus faible que celui des barres ; mais ce coût est compensé par des séances de maintenance plus importantes pour les attachements axiaux.

### **2.3.3 Cas particulier des prothèses amovibles à sustentation implantaire.**

**Caractéristiques [20, 80]:**

La prothèse amovo-inamovible, hybride, ou double barre, correspond à une prothèse amovible à sustentation implantaire ; en effet dans ce cas l'aire d'appui sur la fibro-muqueuse est fortement réduite ; l'absence de liberté de mouvement de la PACSI est due à la rigidité du système, à son étendue, et à sa forme empêchant toute rotation.

La conception prothétique, et le système d'attache sont totalement différents des PACSI muco-portées décrites ici.

Ce type de prothèse se caractérise par un système d'attachement spécifique : soit une barre à section rectangulaire à cavaliers ; soit une barre/contre barre où des attachement axiaux ou cavaliers, sont incorporés à la barre.

Le volume de la prothèse comme pour les autres attachements, reste inchangé.

Outre l'efficacité des systèmes d'attache incorporés à la barre, la forme rectangulaire de la barre assure à elle seule une friction avec la contre barre, source de stabilisation et de rétention.

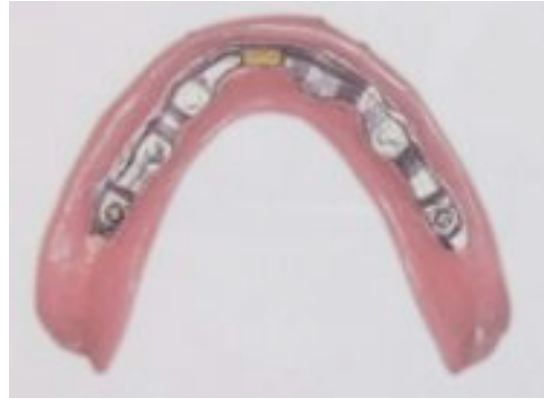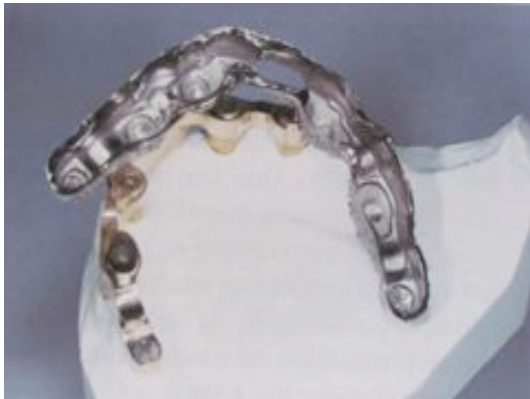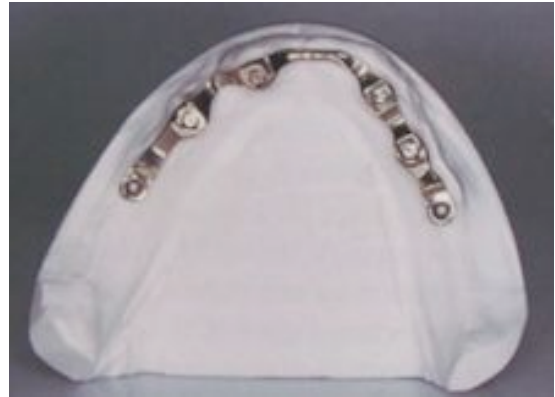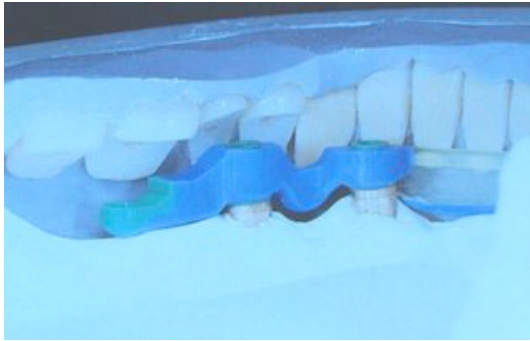
La rétention, la stabilisation et la sustentation sont entièrement assurées par le système implantaire.

De ce fait le volume de la PACSI nécessaire à l'exploitation maximale de certaines zones d'appui muqueux gage de sustentation, peut diminuer : au maxillaire la prothèse n'a plus d'intérêt à recouvrir le palais par exemple.

Cette prothèse s'avère donc plus confortable pour le patient.

Cette forme de PACSI respecte tout de même certaines obligations de la PAC : l'occlusion balancée, l'absence de contacts antérieurs. Cela dépend notamment de la nature de l'arcade antagoniste.

Préforme calcinable de la barre s'intégrant au volume de la PACSI. Illustrations de la barre et de la contre barre : un cavalier (Preci Horix) s'intègre au centre, ainsi que deux attachements (Ceka Revax) en distal. La contre barre s'inscrit parfaitement dans le volume prothétique. (Figures 66 à 69)



*Figures 66, 67, 68 et 69 : Illustrations des différents composants d'un système barre/contre barre. [20]*

**Remarque :**

Le système implantaire supporte dans ce cas toutes les forces appliquées à la PACSI ; augmenter les appuis implantaires s'avère indispensable pour assurer la pérennité de la PACSI (au minimum quatre implants). Certains auteurs conseillent même un minimum de six implants au maxillaire et de quatre implants à la mandibule. [68] Cependant aucun consensus précise le nombre d'implant minimum nécessaire pour ce type de système d'attachement ; cela dépend de la qualité osseuse, de la stabilité primaire, et de la situation clinique.

Sur cette forme de système, la **rigidité de l'ensemble** est la clef : aussi des **extensions limitées sont autorisées** car il n'y a pas de mouvements perturbateurs de la PACSI dus à une mauvaise appréciation de la dépressibilité muqueuse.

La contre barre a pour but de renforcer la PACSI.

Pour satisfaire la rétention, il ne faut pas hésiter à exploiter toutes les zones disponibles sur la barre en multipliant le nombre de système d'attache.

Ces derniers peuvent être tous similaires, ou différents en jouant sur les qualités de chacun, notamment dans l'exploitation du volume disponible.

### **Conclusion :**

La littérature démontre qu'aucun système ne peut être utilisé dans toutes les situations ; l'examen clinique initial est donc, comme pour tous les plans de traitement, très important : il va permettre au praticien de bien choisir le système d'attache en fonction du cas clinique.

L'opérateur choisit donc un système en étudiant les différents critères de choix généraux et spécifiques.

Une fois le choix fait, il n'est pas définitif : en effet ce choix doit être en adéquation avec l'acte chirurgical. Par exemple si une barre reliée par quatre implants est souhaitée, il faut s'assurer que la qualité et la quantité osseuse permettent un tel acte.

Si la situation anatomique ne permet pas de positionner quatre implants dans de bonnes conditions, alors il faut s'intéresser à un autre système compatible.

### **Remarque :**

Le système d'attache a moins d'influence sur le taux de survie de l'implant et des tissus environnants, que la qualité de réalisation des prothèses. [104]

L'étude implantaire fait donc partie intégrante de l'examen initial : ce dernier est complexe car l'opérateur doit associer les projets prothétique, implantaire et le choix d'un système d'attache dans sa réflexion initiale.

## **2.4 Etude implantaire.**

### **2.4.1 Situation de l'acte chirurgical par rapport à l'acte prothétique.**

Après s'être assuré que l'acte chirurgical n'est pas contre-indiqué, deux possibilités existent :

- L'acte de chirurgie est réalisé avant la prothèse :

Le risque que les implants soient en dehors du couloir prothétique est plus important.

Dans ce cas les compétences de l'implantologiste et son expérience représentent les seuls facteurs menant au succès ou non de l'intervention.

- L'acte chirurgical suit l'acte prothétique : deux prothèses sont alors réalisées.

La première prothèse est conçue idéalement et sert de montage directeur ; grâce à elle, sera réalisé un guide d'imagerie, transformé ensuite en guide chirurgical, puis en porte empreinte occluso-adapté.

Cette première prothèse sera réadaptée en prothèse transitoire après la chirurgie, puis servira de prothèse « de secours » lors des phases de maintenance ou la prothèse finale devra être envoyée au laboratoire.

La seconde prothèse sera la prothèse d'usage.

La seconde possibilité est plus sûre tant au niveau de l'acte chirurgical, qu'au niveau prothétique.

**Une règle est à respecter selon la majorité des auteurs [23, 88] : priorité à la prothèse. Cette règle indique donc que l'acte chirurgical suit l'acte prothétique.**

### **2.4.2 Etude pré-implantaire : aspect clinique.**

#### **2.4.2.1 Examen clinique [88] :**

La première consultation est classique, questionnaire médical rempli par le patient puis commenté, précisé et confirmé oralement ; toutes les informations complémentaires seront inscrites.

Dans l'ordre les examens exo et endo buccaux sont réalisés : le praticien constate d'éventuelles déformations gingivales, hyperplasies, fibromes, brides, freins positionnés

sur la crête..., nécessitant une chirurgie.

La présence d'une gencive kératinisée n'est pas indispensable au niveau des sites implantaires. [33, 75, 85]

Pourtant elle reste souhaitable : ainsi la muqueuse demeure plus résistante à l'appui des prothèses ; par suite le périoste sous jacent qui assure la vascularisation osseuse au niveau du collet de l'implant, est moins comprimé, et le phénomène de cratérisation de l'implant voir de dénudation du premier tiers, est limité.

D'autres critères sont évalués tels la dimension verticale, le décalage des bases, la résorption, l'articulation temporo mandibulaire, l'ouverture buccale...

La forme, la position, et la hauteur des crêtes sont à noter ; en per-opératoire un point saillant, ou une crête irrégulière peuvent être à modifier.

Remarque :

A la mandibule le site situé entre les deux foramina mentonniers demeure très favorable et est quasiment toujours exploitable même en cas de résorption avancée.

#### **2.4.2.2 Examens radiologiques :**

Premièrement l'orthopantomogramme permet au praticien de suggérer la possibilité d'une thérapeutique implantaire ; secondement celle-ci est confirmée ou pas, par l'étude d'autre bilan complémentaire tels les scanners, les cone beam, des téléradiographies de profil.

Remarque : éviter ou surmonter les difficultés anatomiques.

Bien connaître la morphologie osseuse, et l'emplacement des éléments vasculo-nerveux sécurise l'acte chirurgical ; les clichés radiologiques classiques et complémentaires complètent les observations de l'examen clinique.

Les différents guides d'imagerie et chirurgicaux, précisent la situation en simulant la future prothèse.

D'une manière générale en cas de résorption avancée et de conditions anatomiques difficiles, le choix d'une PACSI permet d'éviter toutes interventions complémentaires ; tels les comblements, les soulevés de sinus, les greffes, les décalages des bases osseuses... Ces dernières demeurent bien souvent inévitables en prothèse fixée.



### **A la mandibule :**

De nombreux implantologistes reconnaissent que pour la pose d'implant dans la région symphysaire un orthopantomogramme et une téléradiographie de profil suffisent [88] :

- L'orthopantomogramme fournit malgré l'agrandissement, la hauteur disponible et la position des foramina mentonniers.
- La téléradiographie de profil fournit la morphologie de la crête ainsi que son orientation ; toutefois elle n'indique pas une éventuelle concavité médiane, celle-ci peut être découverte à l'examen clinique lors de l'évaluation de la largeur de la crête.
- Les examens complémentaires comme les scanners ou les cone beam ne sont donc pas toujours indispensables pour réaliser l'acte chirurgical (Dans la région symphysaire).

### **Au maxillaire :**

Les conditions anatomiques sont moins favorables à l'implantologie ; bien évaluer la quantité et la qualité osseuse est important.

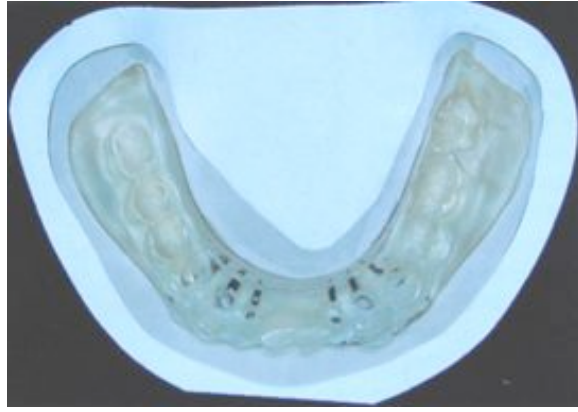Aussi les examens radiologiques complémentaires s'imposent souvent soit pour évaluer la largeur de la crête résiduelle et sa corticale ; soit pour préciser la situation des sinus.

Un guide d'imagerie peut être réalisé auparavant ; il permet de simuler la position et l'orientation des futurs implants idéalement par rapport à la future prothèse.

### **2.4.2.3 Le guide d'imagerie.**

Le guide d'imagerie peut être conçu à partir de la prothèse d'usage, ou de son projet, par un duplicata ; c'est ainsi qu'il sera le plus précis. [22, 23]

Exemple à la mandibule : duplicata en résine transparente de la prothèse mandibulaire ; des puits sont forés au niveau de 34, 33, 32, 42, 43, 44. (Figure 70)



**Figure 69 : Duplicata en résine de la prothèse mandibulaire. [22]**

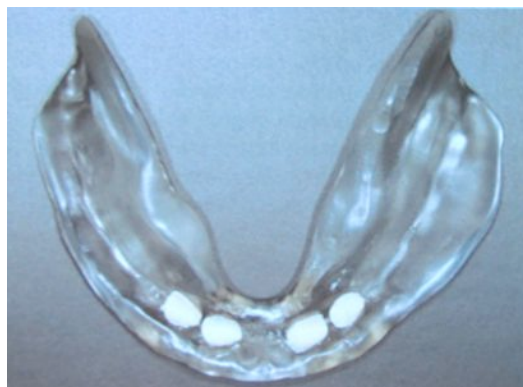Il permet de préciser l'émergence de l'implant et son orientation dans les plans frontal et sagittal. En étant issu du montage directeur, ou de la prothèse d'usage, son objectif est de simuler le positionnement idéal de l'implant afin d'optimiser sa sollicitation par la prothèse. [70]

Le patient passera l'examen radiologique avec ce guide, le praticien observera ainsi l'axe et la position souhaitable dans le même temps que les structures anatomiques révélées par la radiographie. Ainsi certains pièges de l'intervention peuvent être évités.

Des repères radio opaques s'intègrent au duplicata en résine transparente (Guide radiologique) ;

- Avant la mise en moufle, des cylindres en résine figurant le système d'attache et l'épaisseur de résine suffisante à la qualité de la prothèse, sont positionnés sur la crête du modèle en plâtre. Le positionnement de ces repères s'effectue à l'aide de clefs vestibulaire et linguale afin que les repères soient parfaitement intégrés au volume prothétique.

Exemple d'un guide d'imagerie avec des cylindres remplis de matériau radio-opaque dans l'intrados simulant quatre attachements axiaux à la mandibule. (Figure 71)

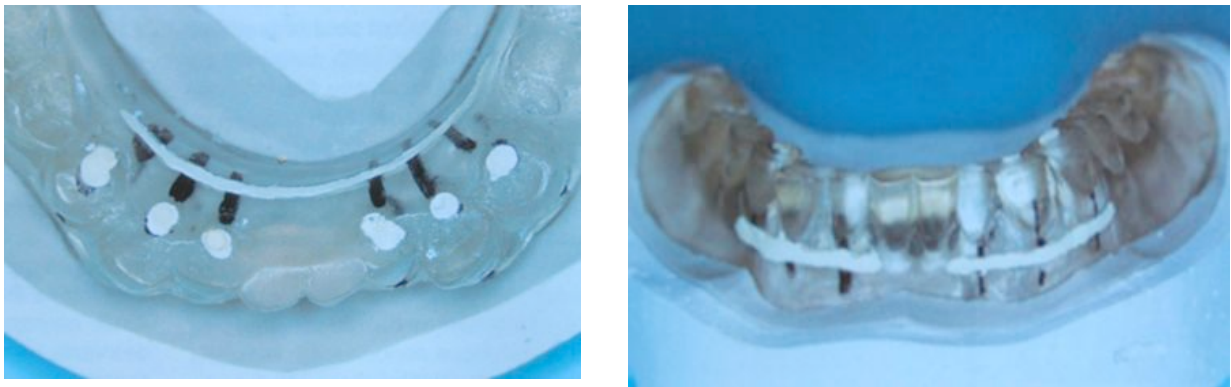

**Figure 71 : Guide d'imagerie mandibulaire. [22]**

- D'autres repères représentent l'axe de forage par des puits de 2mm de diamètre, au niveau des incisives latérales, des canines, et des premières prémolaires. Ces puits tiennent compte du volume prothétique et du parallélisme des implants. Si l'option d'une barre est choisie, le parallélisme importe moins que pour des attachements axiaux.

Des rainures horizontales définissent les limites vestibulaire et linguale de la prothèse.

Exemple d'un guide d'imagerie aux puits comblés ; on note la présence de rainures vestibulaire et linguale. (Figures 72 et 73)



**Figures 72 et 73 : Guide d'imagerie aux puits comblés. Vue occlusale. Vue vestibulaire. [22]**


Toutes ces cavités sont remplies par un matériau radio-opaque comme du ciment à l'oxyphosphate de zinc.

**Remarque :**

Les extrados enduits de ce type de ciment apparaissent à la radio ; certains praticiens désépaississent l'intrados du duplicata afin de le rebaser sur le modèle de travail avec un ciment radio-opaque. Le volume de la prothèse et l'épaisseur de muqueuse apparaissent précisément sur la radio.

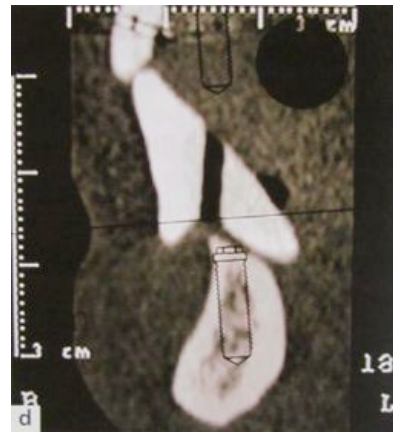
Le patient porte ce guide lors de l'examen tomodensitométrique ; l'examen sera réalisé en position d'intercuspidie maximale.

Exemple de coupe de reconstruction vestibulo-linguale, la patient porte son guide d'imagerie. L'opérateur évalue l'épaisseur de la muqueuse, la position et l'axe de l'implant. (Figure 74)



**Figure 74 : Coupe de reconstruction. [22]**

Exemple de coupe de reconstruction ; simulation de la position, de l'axe, du diamètre de l'implant avec un calque imprimé de différents implants. [20] (Figure 75)



**Figure 75 : Coupe de reconstruction 2. [22]**

Après validation radiologique, l'acte chirurgical est jugé réalisable. **Le projet de PACSI est validé à cet instant.** Le patient ne présente pas de contre-indication à l'acte chirurgical ; la proposition d'un traitement par PACSI peut être posée.

Le volume des prothèses demeure inchangé par rapport à celui de la PAC idéale ; de plus l'espace pour le système d'attache est suffisant, à savoir 7mm en hauteur et 5mm en largeur généralement. [33]

Une fois le système d'attache choisi, il faut s'assurer de sa compatibilité avec le système implantaire et la position des implants souhaitée.

Le respect de ces règles prévient des futures complications prothétiques. [88]

Ainsi les étapes prothétiques s'effectueront dans un ordre précis.

Le guide d'imagerie validé ou corrigé, sera transformé en guide chirurgical.


#### 2.4.2.4 Transformation du guide d'imagerie en guide chirurgical.

Le matériau radio opaque est retiré du guide d'imagerie ; les puits existants sont validés ou modifiés.

Les puits peuvent être soit forés à 3mm de diamètre, soit remplacés par des tubes métalliques coulissants de 2,1mm de diamètre. Le guide d'imagerie devient alors guide de chirurgie.

Le guide est évidé au niveau de la zone d'intervention : cela permet de placer le guide sans interférence ; mais aussi de visualiser la zone d'intervention. De ce fait le guide est fragilisé, un renfort métallique s'impose.

Exemple de guide chirurgical à appui muqueux décrit ci-dessus avec un renfort métallique, et deux tubes coulissants à la mandibule. (Figure 76)



*Figure 76 : Guide chirurgical. [22]*

#### Remarque :

Les guides d'imagerie et de chirurgie restent rarement utilisés à la mandibule pour deux implants parasymphysaires.

Leur intérêt se ressent essentiellement quand le nombre d'implant augmente afin de respecter au mieux la position et l'espacement de implants. A la mandibule, paralléliser les implants est plus aisé qu'au maxillaire. Par conséquent l'indication de ces guides est quasiment obligatoire au maxillaire.

## 2.4.3 Données théoriques essentielles à la réalisation de l'acte chirurgical.

### 2.4.3.1 Les os et leurs éléments annexes.[88]

Par rapport à l'os cortical, l'os spongieux se résorbe davantage physiologiquement.

Parmi tous les os du corps humain, les os maxillaire et mandibulaire ont pour caractéristique des dents entourées d'os alvéolaire ; ces derniers restent intimement liés, si l'un disparaît, l'autre également.

Quand l'os alvéolaire et les dents ont disparu, seul l'os basilaire constitue le maxillaire et la mandibule ; la forme des crêtes évolue différemment selon la nature de l'édentement : la fonte osseuse est plus conséquente en cas d'édentement causé par une pathologie parodontale par rapport à un édentement consécutif à une extraction.

Les éléments insérés sur l'os, les muscles, les ligaments, les brides, limitent la fonte osseuse et définissent la forme des crêtes.

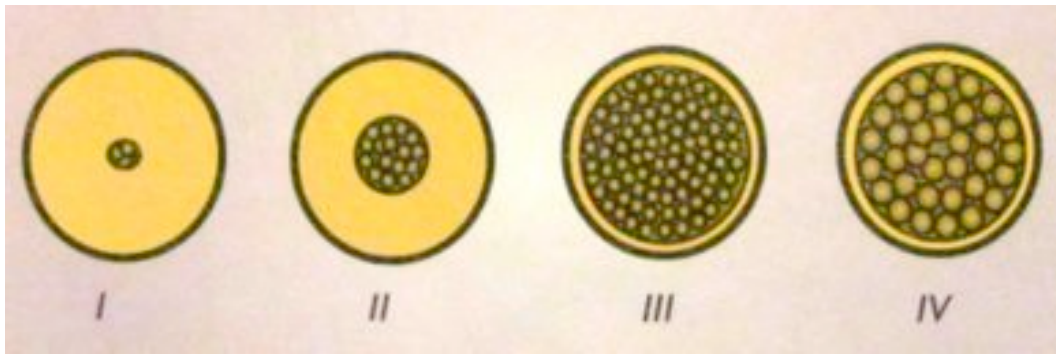
A ce niveau existe une différence entre le maxillaire et la mandibule : la répartition d'insertions musculaires puissantes est homogène à la mandibule ; en outre la corticale mandibulaire est plus épaisse.

Une autre différence subsiste ; la résorption est centripète au maxillaire, et centrifuge à la mandibule ; plus la résorption est avancée plus le décalage des bases osseuses s'accroît. (Ce qui indique les PACSI)

Il faut noter que le taux de survie des implants supportant une PACSI maxillaire est inférieur à celui des PACSI mandibulaires [58, 59, 60] ; l'os maxillaire étant de qualité moindre par rapport à l'os mandibulaire : la corticale étant plus fine, l'os peu trabéculé, de type 3 ou 4 (figure 77), soit des facteurs négatifs à l'ostéointégration. [56]

*Lekholm et Zarb* [105] proposent une classification de la qualité osseuse tenant compte de l'os cortical et de l'os spongieux : l'évaluation de la qualité osseuse se classe d'un os de type un à un os de type quatre. (Figure 77)

- 1 : Os très corticalisé ;
- 2 : Epaisse couche d'os cortical autour d'un cœur d'os trabéculaire dense ;
- 3 : Mince couche d'os cortical autour d'un cœur d'os trabéculaire dense ;
- 4 : Très fine couche d'os cortical autour d'un cœur d'os trabéculaire de faible densité.



**Figure 77 :** Classification de la qualité osseuse selon Lekholm et Zarb. [105]

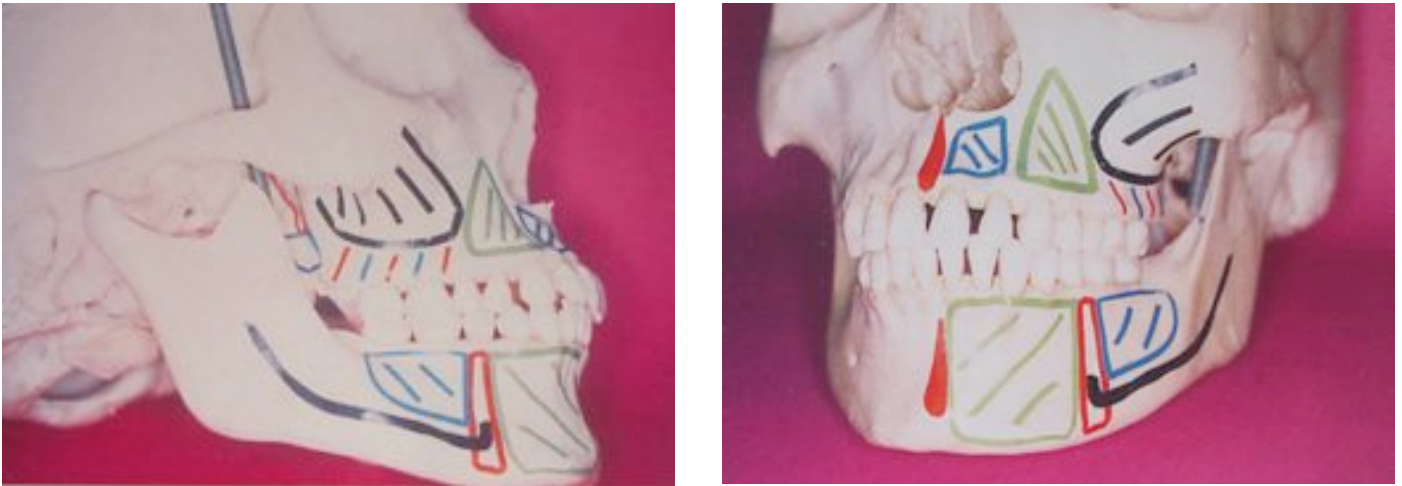La classification de *Lekholm et Zarb* a été mise en évidence par des coupes histologiques étudiées au microscope, et demeure difficile à appliquer cliniquement [16]; la classification de *Trisi et Rao* [106] semble plus indiquée cliniquement :

- L'os est « **dense** », l'opérateur ne sent pas de délimitation sensible entre une partie corticale et une partie spongieuse ; condition idéale pour une bonne stabilité primaire de l'implant et une mise en fonction rapide.
- L'os est « **normal** », le passage de la corticale à l'os moins résistant est clairement ressenti par l'opérateur ; condition correcte, la stabilité primaire sera satisfaisante mais un temps de cicatrisation sera nécessaire avant la mise en fonction.
- L'os est « **de faible densité** », la corticale tout comme l'os spongieux offrent peu de résistance, leur passage est facile. Il s'agit de conditions difficiles en implantologie : obtenir une bonne stabilité primaire s'avère difficile, un sous forage important s'impose, les implants doivent être enfouis au moins 12 semaines.

**Remarque :** lors de l'examen clinique la qualité osseuse ne peut être observée ; seul l'examen radiologique en trois dimensions permet de juger de cette qualité en préopératoire, et de modifier ainsi le protocole chirurgical si nécessaire.

En fonction de la qualité osseuse, l'implantologiste doit donc adapter son protocole chirurgical, le temps de mise en charge et de mise en fonction.

### 2.4.3.2 Les sites implantaires. (Figures 78 et 79)



*Figures 78 et 79 : sites implantaires. [107]*

En vert, les sites exploitables même en cas de résorption avancée : site canin au maxillaire et région parasymphysaire à la mandibule.

En bleu, sites exploitables en cas de résorption limitée : site antérieur au maxillaire et postérieur à la mandibule.

Zone hachurée en bleu et rouge, cas particulier si la situation anatomique est favorable : site sous sinusien et en arrière du sinus maxillaire.

### 2.4.3.3 Volume osseux nécessaire à l'implantologie.

Les trois plans de l'espace sont à prendre en compte [16] :

- Le plan vestibulo-lingual :

Une lamelle osseuse de 1mm au minimum doit être préservée en vestibulaire et en lingual de l'implant : la largeur de la crête mesure au minimum le diamètre de l'implant + 2 fois 1 mm.

Coupe oblique montrant le volume osseux afin de positionner un implant de 5mm de diamètre (Figure 80) :





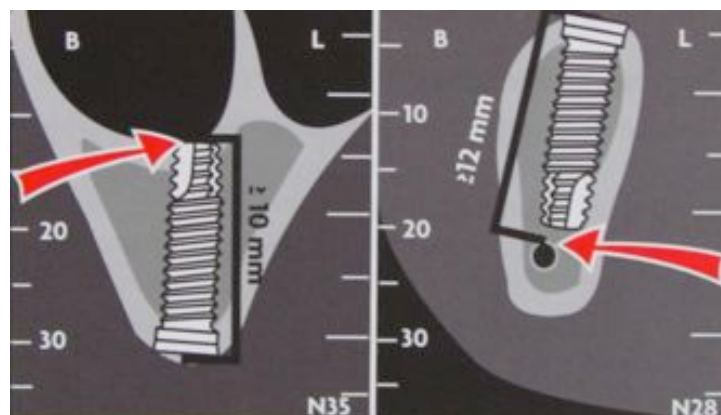
**Figure 80 :** *Volume osseux, coupe oblique. [16]*

- Le plan corono-apical :

La hauteur de la crête souhaitée doit être identique à la longueur de l'implant au maxillaire ; cette dernière peut même être supérieure : d'après *Nedir et al. [95]* le sinus peut être pénétré par l'implant sur 1 à 2 mm.

A la mandibule, l'implant doit respecter 2 mm de moins que la hauteur de la crête, notamment par rapport au nerf alvéolaire inférieur.

Coupes obliques montrant la hauteur osseuse nécessaire au maxillaire et à la mandibule pour placer un implant de 10mm (Figure 81) :



**Figure 81 :** *Volume osseux, coupe oblique 2. [16]*

- Le plan mésio-distal :

Dans le cas des PACSI, l'implantologiste doit tenir compte du système d'attachement choisi : l'emploi de cavalier impose un espace inter implantaire de 8 à 10mm ; sans dépasser 15mm, une longueur fragilisant la barre. [96]

Le diamètre de la partie femelle ainsi qu'une épaisseur de résine suffisante à son maintien dans la PACSI, définissent un minimum de la distance inter implantaire dans le cas d'attachements axiaux multiples.

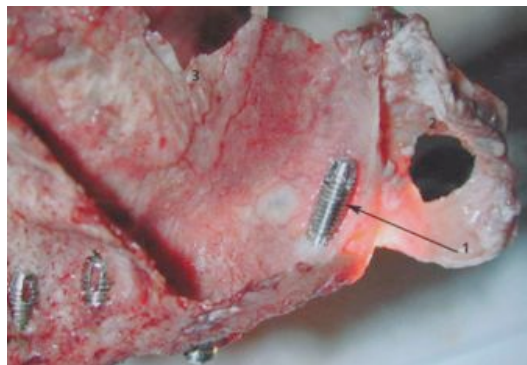
#### **2.4.3.4 Difficultés anatomiques en implantologie en PACSI maxillaire.**

Afin de positionner convenablement les implants, c'est à dire respecter une forme de barre s'inscrivant dans le volume prothétique, en surmontant les difficultés dues à la résorption, l'implantologiste surmonte plusieurs obstacles.

En secteur antérieur, l'implantologiste peut être limité par une faible largeur de la crête résiduelle dans le cas de résorption avancée. Cette dernière associée au port d'une PAC pendant de nombreuses années complique l'acte chirurgical et peuvent même le rendre impossible dans des cas extrêmes.

En secteurs postérieurs, l'opérateur est limité en distal, par la présence des sinus.

La figure 82 propose une vue latérale et supérieure du sinus maxillaire et de la crête.



***Figure 82 : Vue du sinus maxillaire. [108]***

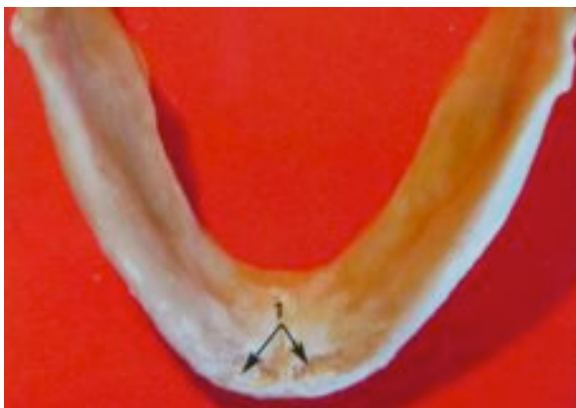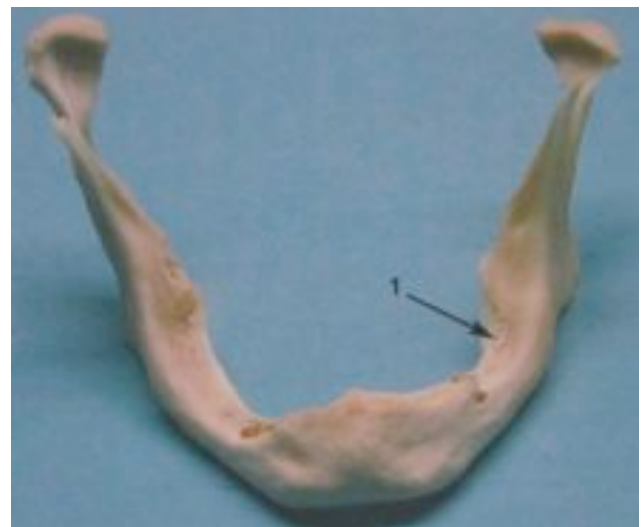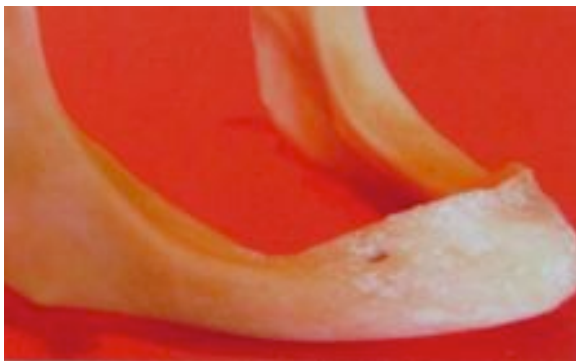
Cependant par rapport au schéma de barre type proposé (figure 28), les deux implants distaux, ou deux implants supplémentaires, peuvent bien souvent être positionnés plus angulés en mésialant l'apex de l'implant et en distalant l'émergence de l'implant ; ainsi l'implant longe la cavité sinusienne.

### 2.4.3.5 Difficultés anatomiques en implantologie en PACSI mandibulaire.

La résorption mandibulaire est orientée selon l'axe des dents : dans la région antérieure la résorption est centripète, tandis que dans les secteurs postérieurs la résorption est centrifuge. [89]

Avec la résorption le foramen mentonnier se déplace vers le sommet de la crête mandibulaire ; en effet aucun muscle ne s'insère au dessus du foramen sur la face externe de l'os mandibulaire.

Les figures 83, 84 et 85 présentent l'os mandibulaire édenté.



***Figure 83 : Mandibule édentée vue de profil. [108]***

***Figure 84 : Mandibule édentée vue antérieure. [108]***

***Figure 85 : Mandibule édentée bord basilaire. [108]***

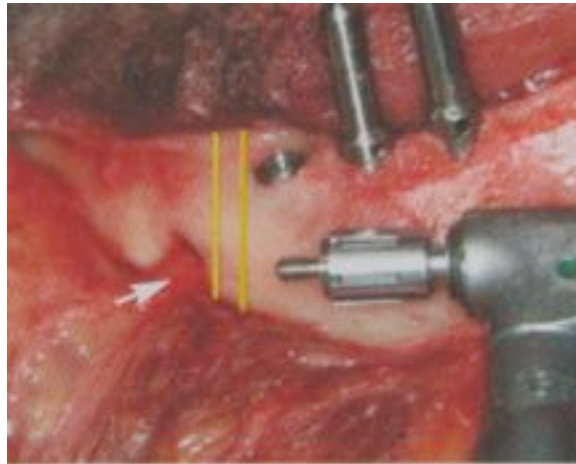
Vue de profil : Transformation du bord alvéolaire par la résorption osseuse.

Vue du bord basilaire : Bord mousse convexe vers le bas, deux dépressions ovoïdes représentant les fossettes digastriques en 1.

Vue antérieure : résorption osseuse postérieure avancée, les foramina mentonniers se rapprochent du sommet de la crête.

Le nerf mentonnier se sépare du pédicule alvéolaire en avant des foramina, et son trajet s'oriente en haut, en arrière et en dehors avant sa sortie de l'os mandibulaire. Par conséquent le chirurgien doit prendre une marge de 2mm de sécurité à partir de la droite tangente à la courbure antérieure du canal mandibulaire (et non pas à partir du foramen mentonnier).

Pose d'implant dans la région symphysaire : la marge de sécurité respecte la courbure antérieure du canal mandibulaire. La flèche marque le nerf mentonnier. (Figure 86)

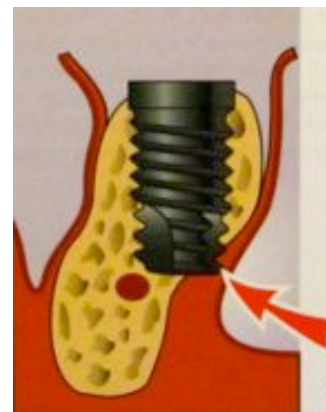


***Figure 86 : Nerf mentonnier. [108]***

A la mandibule, dans la région antérieure, l'implantologiste doit repérer la fosse sub linguale : définir sa morphologie reste primordial afin d'éviter un forage vers le plancher buccal.

Le rebord lingual est convexe : positionner l'implant en orientation trop linguale aboutirait donc à une effraction du plancher lingual.

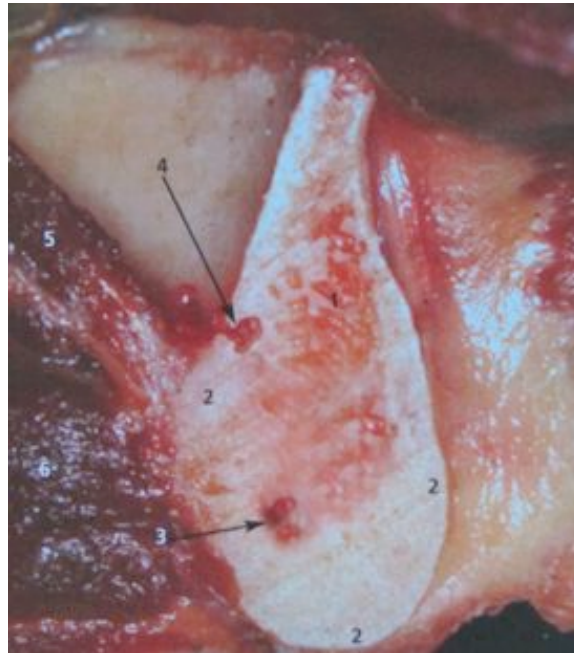Effraction du plancher mylo-hyoïdien lors de la pose d'un implant postérieur à la mandibule. (Figure 87)



***Figure 87 : Effraction du plancher mylo-hyoïdien. [16]***

De même dans le secteur antérieur, le muscle mentonnier se décale vers le sommet de la crête. En lingual, les insertions des muscles génio-glosse et génio-hyoïdien limitent le phénomène de résorption ; elles constituent une opposition défavorable à la réalisation et au maintien de la future prothèse.

**Coupe sagittale d'une mandibule. (Figure 88)**



**Figure 88 : coupe sagittale d'une mandibule édentée. [109]**

1. Os spongieux dense.
2. Corticales épaisses.
3. Pédicule incisif.
4. Pertuis de pénétration d'un vaisseau.
5. Muscle génioglosse.
6. Muscle géniohyoïdien.

La communication entre le réalisateur de l'acte chirurgical et le concepteur de la prothèse est essentielle ; le choix des implants, forme, longueur, diamètre, positionnement et axe, résulte de cette concertation.

### **2.4.3.6 L'axe d'implantation.**

Idéalement les implants doivent être orientés en fonction de l'axe préférentiel de sollicitation biomécanique ; par conséquent l'axe doit être perpendiculaire au plan d'occlusion.

L'implantologiste doit positionner les implants le plus parallèlement possible entre eux : malheureusement les contraintes anatomiques ne le permettent pas toujours.

Les systèmes d'attache corrigent dans une moindre mesure les axes divergents :

- les attaches axiales sont moins tolérantes : le parallélisme est de rigueur.

A noter que chaque système d'attache axial ne tolère pas le même degré de divergence : l'attache boule standard tolère 5° alors qu'un attache type Locator peut tolérer 20°.

- les barres s'adaptent plus aisément ;
- enfin certains piliers rattrapent des divergences d'axe.

### **2.4.3.7 Le choix du type d'implant [ 16].**

Tous les auteurs attestent des avantages cliniques des surfaces rugueuses par rapport aux surfaces usinées.

Les différents implants se caractérisent par leur différence morphologique :

#### **Le col :**

Il peut être droit, évasé, large, présentant des microspires, transgingival, ou intégrant une platform-switching.

En PACSI une connection simple et facile est recherchée entre l'implant et le pilier. Un col transgingival offrant une limite juxta gingival est intéressant.

Une Platform-switching semble assurer une meilleure stabilisation osseuse de la crête. [109] Aussi ce col peut permettre de préserver l'os et la gencive dans un état sain autour des systèmes d'attache.

### Le corps :

Sa forme peut être cylindrique offrant une bonne stabilité ; à gradins, utilisé en cas d'implantation immédiate après extraction, conique, intéressante pour éviter les concavités osseuses, mais plus difficile à positionner.

Les spires assurent la stabilité primaire de l'implant : elles peuvent être autotaraudantes ou pas, ce qui modifie l'acte chirurgical.

Le pas de vis est plus ou moins espacé : il s'élargit au fur et à mesure que la densité osseuse diminue. [110]

L'apex a une forme soit arrondie, passive, soit sécante, active. Un apex arrondi est intéressant si une structure fragile se situe à l'extrémité implantaire : exemple du sinus maxillaire, ou du bord cortical inférieur dans la région parasymphysaire. Mais il ne permet pas de progresser dans la logette en fin de course ce qui est permis par l'implant sécant.

Dans tous les cas, l'opérateur doit s'assurer de la **compatibilité de l'implant choisi avec les piliers et le système d'attache** appropriés à la situation.

## **2.4.3.8 Protocole opératoire : pose des implants.**

### ***2.4.3.8.1 Un ou deux temps chirurgicaux.***

La mise en fonction directement après l'acte de chirurgie, un temps chirurgical, a pour but de réduire la durée du traitement en supprimant ou en diminuant la période de cicatrisation.

Initialement Bränemark indiquait une mise au repos des implants pendant 3 à 6 mois après la chirurgie. Les implants étaient enfouis, une seconde intervention chirurgicale était nécessaire.

Ce temps de cicatrisation, ou d'ostéointégration, est souvent indésirable pour le patient du fait que la solution prothétique proposée pour palier cette période, est souvent instable et peu confortable ; les contraintes doivent s'avérer minimales en regard des implants aussi les prothèses sont évidées largement dans ces zones, source d'instabilité constante.

### **A la mandibule :**

Les protocoles en deux temps chirurgicaux ne sont plus mis en place quand la stabilité primaire est obtenue, puisque ceux en un temps ont fait leurs preuves.

Le temps de cicatrisation réduit à 6 semaines est suffisant ; 12 semaines de cicatrisation n'influent en rien l'ostéointégration. [33, 91]

Un protocole plus court décourage moins le patient, et représente un confort certain.

Cependant en cas de stabilité primaire insatisfaisante, le protocole en deux temps chirurgicaux reste indiqué.

#### **Au maxillaire :**

En fonction de la qualité osseuse une bonne stabilité primaire ne peut pas toujours être obtenue ; par conséquent une technique en deux temps chirurgicaux reste indiquée plus fréquemment qu'à la mandibule.

#### ***2.4.3.8.2 Mesures préopératoires.***

Une antibiothérapie est administrée afin de couvrir l'acte chirurgical et de limiter les suites opératoires [16]. Tout comme la prescription d'antalgiques et d'antiseptiques locaux.

Les mesures d'hygiène et d'organisation du plateau chirurgical sont classiques.

L'anesthésie s'effectue uniquement par l'infiltration en para apicale au niveau des foramina et des compléments sont effectués en vestibulaire et en lingual.

Au maxillaire l'infiltration en para apicale s'effectue en vestibulaire distalement par rapport au site de l'émergence du futur implant ; des compléments sont réalisés en palatin.

La décontamination du guide chirurgical s'effectue dans une solution de chlorhexidine à 0,2% pendant 30 minutes. La Bétadine peut remplacer la chlorhexidine.

#### ***2.4.3.8.3 Etapes peropératoires.***

#### **L'incision :**

L'incision doit se situer sur le sommet de la crête, elle peut être continue, ou discontinue, localisée au niveau des sites implantaire ; cette dernière préserve la région médiane ce qui favorise le port rapide de la prothèse provisoire.

L'incision est à adapter pour avoir une bonne visibilité de la crête en fonction du cas clinique ; il existe donc plusieurs tracés possibles.

Dans tous les cas, le contact osseux est indispensable tout au long du trajet de l'incision.



L'essai du guide chirurgical s'il existe, avant l'incision permet de définir le tracé de celle-ci.

Aujourd'hui les chirurgiens tendent à diminuer les trajets d'incision en les limitant à l'émergence de l'implant ; une incision circulaire minimale peut ainsi être réalisée. Le manque de visibilité dans ces cas, est compensé par la précision des guides radiologiques et chirurgicaux.

Plusieurs avantages en ressortent : les suites opératoires, les douleurs, les tuméfactions et les saignements sont diminués ; par ailleurs le périoste autour de l'implant demeure intact, la vascularisation est donc préservée un maximum.

Les autres trajets d'incision telle une incision vestibulaire basse arciforme ont davantage de complications post opératoires ; l'apparition d'hématome complique les suites opératoires pour le patient, et retarde la pose de la prothèse transitoire.

### **Le site opératoire :**

Le décollement s'effectue en épaisseur totale avec des instruments fins, la fibromuqueuse étant très adhérente les points d'appuis sont essentiels ; en lingual l'opérateur doit rechercher d'éventuelles concavités. Les foramina doivent être rendus visibles si possible afin de bien délimiter la zone d'intervention à la mandibule.

Au niveau de la position de l'émergence de l'implant, toutes les parties saillantes doivent disparaître afin d'obtenir une surface plane perpendiculaire à l'axe implantaire. [88]

Le guide chirurgical est placé en bouche ; parfois le patient doit serrer afin que les dents antagonistes positionnent le guide ; il permet alors de percer l'os cortical au niveau des points d'émergence et de passer le premier forêt dans l'axe du futur implant.

### **Mise en place des implants :**

Elle dépend du système implantaire choisi ; les protocoles sont classiques.

L'appui bicortical n'est pas indispensable du fait des progrès réalisés au niveau de la surface des implants. [88]

La préparation osseuse sous dimensionnée permet d'obtenir une bonne stabilité primaire. Un couple de serrage à 40Ncm [111] est nécessaire pour une mise en charge immédiate ou précoce.

Par sécurité, à la mandibule, il faut s'assurer de la non effraction du plancher lingual. Ce contrôle n'est possible qu'avec un lambeau décollé large ou grâce à un examen radiologique en trois dimensions.

### **Sutures :**

Les sutures doivent être simples et les nœuds bien à plat ; Un fil fin est préconisé ; la réadaptation des lambeaux sera plus précise.

Elles seront levées 10 à 15 jours après l'intervention.

### ***2.4.3.8.4 Suivi et contrôles postopératoires.***

Une poche de glace est à placer sur la zone opératoire dans les heures suivant l'intervention.

L'hygiène est assurée par un brossage des muqueuses et des piliers à l'aide d'une brosse à dents post-chirurgicale très souple, ainsi que par des bains de bouche à la chlorhexidine pendant une quinzaine de jours.

Les contrôles post opératoires s'effectuent à une semaine, deux semaines, puis à trois semaines puis à chaque étape de réalisation prothétique.

### **A la mandibule :**

A une semaine, si la cicatrisation est en bonne voie le port de la prothèse transitoire est autorisé.

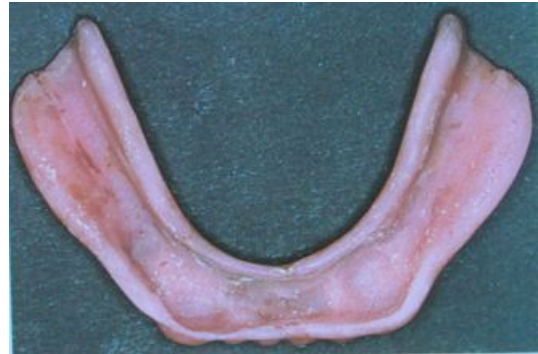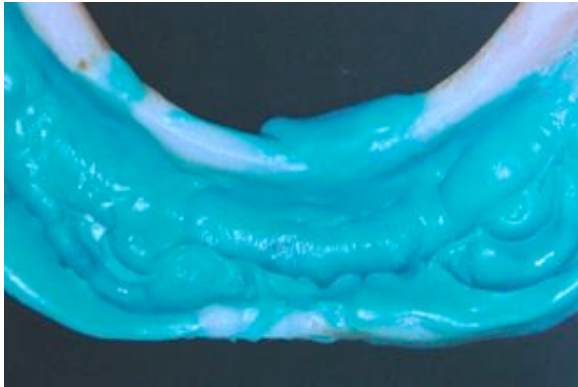
La prothèse ne doit transmettre aucune force sur les vis de cicatrisation ; elle sera donc évidée en regard de ces vis, et rebasée avec une résine souple lors de la période d'ostéointégration. (Figures 98 et 99) **La résine souple autour de ces vis doit être rebasée régulièrement, et l'absence d'interférence doit être contrôlée régulièrement.**

### **Au maxillaire :**

Après la pose des implants, tout port de prothèse amovible pendant 10 jours est interdit ; une prothèse de transition permet d'assurer l'esthétique et la fonction pendant la cicatrisation évaluée à 4 mois.

Il s'en suit la seconde phase chirurgicale, mise en place des vis de cicatrisation, la prothèse de transition est ajourée au niveau des ces vis, une résine à prise retardée y est placée. [57]

Exemple d'une prothèse évidée en regard des implants ; le praticien contrôle l'espacement avec un silicone basse viscosité. Puis la prothèse est rebasée mais reste évidée en regard des implants. (Figures 89 et 90)



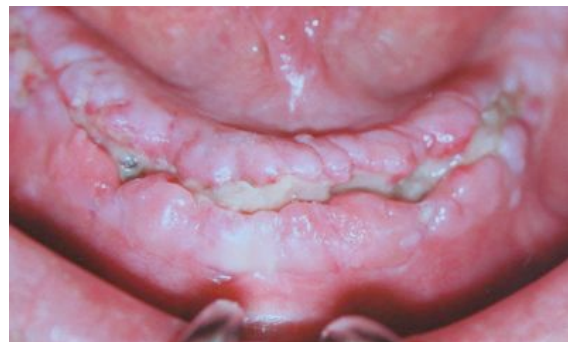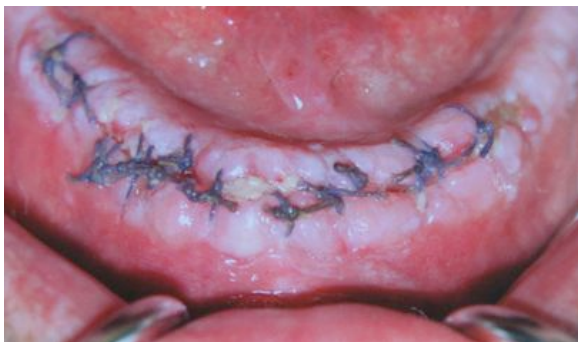***Figures 89 et 90 : Prothèse évidée ; contrôle de l'espacement et rebasage. [22]***

La surveillance de ces prothèses rebasées est importante notamment dans les premiers temps.

Le port de la prothèse peut déstabiliser la cicatrisation dans les premiers jours, aussi une période de repos est conseillée.

Les sutures ne doivent pas être levées trop tôt car en cas de cicatrisation encore immature, le tissu néoformé ne peut pas résister aux tensions exercées sur la gencive. [16]

Illustration de cicatrisation retardée des tissus mous par suite du port d'une prothèse à 7 jours : avant et après la dépose des sutures ; une déhiscence est observée du fait du retard de cicatrisation. (Figures 91 et 92)



***Figures 91 et 92 : Cicatrisation retardée des tissus mous. [16]***

#### ***2.4.3.8.5 Complications. [69]***

Si l'anatomie et les zones à risque ont été respectées les régions implantées représentent peu de risque.

Les complications sont liées à l'anatomie du site :

#### ***Hémorragie postopératoire du plancher buccal :***

Des branches de l'artère sublinguale pénètrent parfois la corticale linguale ; en cas de concavité, lors du passage du forêt, elles peuvent être lésées. L'artériole touchée se rétracte dans les tissus mous. C'est un incident peu fréquent.

Les saignements peuvent survenir plusieurs heures après l'intervention, et créer un hématome dans le plancher buccal. Cela a pour conséquence une simple gêne pour le patient qui peut se compliquer en difficultés à respirer et à déglutir. Dans ces derniers cas l'hospitalisation s'impose pour ligaturer l'artériole. Il s'agit d'une situation d'urgence.

Bien visualiser les concavités et d'éventuelles artères lors du décollement du lambeau lingual, permet de prévenir cette complication. Le guide chirurgical permettant d'optimiser la position de l'implant, limite le risque de lésion.

Renouard et Rangert listent les complications en implantologie selon les temps opératoires. [69]

Les tableaux suivants analysent les différents incidents possibles, et définissent l'attitude à adopter. Ils ne se limitent pas à la chirurgie en PACSI.

***Premier temps chirurgical (Tableau 8) :***

| <b><i>Problèmes</i></b>   | <b><i>Causes possibles</i></b>   | <b><i>Solutions</i></b>   |
|---|--|---|
| Saignement lors du forage   | Lésion d'une artériole   | Le placement de l'implant arrête le saignement.   |
| Implant instable lors du forage   | a) Os de faible densité<br>b) Préparation osseuse imprécise  | Enlever l'implant et le remplacer par un implant plus large.<br><br>Si la mobilité est très faible, augmenter le temps de cicatrisation.                                |
| Filets de l'implant exposés   | Crête trop fine  | Couvrir les filets avec du coagulum ou placer une membrane.   |
| Gonflement en lingual juste après la mise en place d'implant dans la symphyse mentonnière | Lésion d'une branche de l'artère sublinguale   | Situation d'urgence.<br><br>Adresser le patient dans un centre spécialisé pour coagulation de l'artère sous anesthésie générale.  |
| Douleurs postopératoires importantes subsistant après quelques jours                      | Ostéite due à une préparation osseuse trop agressive ou à une contamination bactérienne                                    | Déposer l'implant causal.   |
| Insensibilité labio-mentonnière   | Lésion ou compression du nerf alvéolaire inférieur   | Si les signes persistent après une semaine, faire un scanner, déterminer l'implant responsable et le déposer.   |
| Vis de couverture apparente après quelques semaines de mise en nourrice                   | Vis de couverture pas assez enfouie<br><br>Muqueuse trop fine<br><br>Compression de la prothèse transitoire                | Ne pas tenter de recouvrir la vis apparente. Prescrire au patient des mesures d'hygiène très rigoureuse. Evider la prothèse transitoire.                                |
| Abscédation au-dessus d'une vis de couverture après quelques semaines de mise en nourrice | Implant non ostéointégré (peu probable)<br><br>Infection autour de la vis de couverture (généralement légèrement dévissée) | Déposer l'implant.<br><br>Faire un lambeau, enlever le tissu de granulation, désinfecter avec une solution à la chlorhexidine, changer la vis de couverture, resuturer. |

***Tableau 8 : Complications en implantologie : premier temps chirurgical. [69]***

**Second temps chirurgical et connection du pilier (Tableau 9) :**

| <b><i>Problèmes</i></b>   | <b><i>Causes possibles</i></b>   | <b><i>Solutions</i></b>  |
|---|--|--|
| Implant légèrement sensible mais parfaitement immobile                            | Ostéointégration imparfaite  | Réenfourir l'implant pendant 2 à 3 mois supplémentaires et retester l'implant.   |
| Implant légèrement douloureux et mobile   | Non ostéointégration   | Déposer l'implant.   |
| Difficulté pour visser une vis de transfert en or ou un capuchon de cicatrisation | Filetage de la vis de pilier endommagé   | Changer la vis du pilier.  |
| Impossibilité à parfaitement connecter le pilier sur l'implant                    | Dégagement osseux insuffisant  | Anesthésier, utiliser la tréphine à os avec la tige guide, dégager l'os, nettoyer et rincer au sérum physiologique, puis replacer le pilier.                           |
| Tissu de granulation autour de la tête de l'implant                               | Mise en place traumatique de l'implant. Compression de la prothèse transitoire, operculation au dessus de la vis de couverture | Débrider, désinfecter à l'aide d'une solution à la chlorhexidine. Si la lésion est trop importante, prévoir une technique de régénération osseuse avec greffe osseuse. |

**Tableau 9 : Complications en implantologie : second temps chirurgical. [69]**

**Etape de prothèse, contrôle après la pose de la prothèse (Tableau 10) :**

| <b>Problèmes</b>  | <b>Causes possibles</b>   | <b>Solutions</b>  |
|---|---|---|
| Douleur ou sensation de tension lors du vissage d'une vis en or (pendant l'essayage de la travée ou lors de la pose de la prothèse) | Mauvaise adaptation de la travée  | Couper la travée, prise d'une clé et soudure primaire au laboratoire. Réessayage de la travée.  |
| Dévisage d'une ou plusieurs vis de prothèse lors du 1 <sup>er</sup> contrôle à 15 jours   | Problème d'occlusion  | Revisser, vérifier l'occlusion, et reconstruire après 15 jours.   |
| Dévisage des vis de prothèse lors du 2 <sup>ème</sup> contrôle ou dévisage tardifs  | Problème d'occlusion ou mauvaise adaptation de la travée<br>Extension trop importante<br>Mauvaise conception de la prothèse | Vérifier l'occlusion et/ou vérifier l'adaptation de la travée.<br>Réduire l'extension.<br>Changer la conception de la prothèse (ajouter un implant etc.).<br>Dans tous les cas changer les vis de prothèse.   |
| Apparition d'un abcès en regard d'un implant  | Mauvaise adaptation du pilier sur l'implant   | Vérifier l'adaptation du pilier sur l'implant grâce à une radiographie rétroalvéolaire.<br>Enlever le pilier, le stériliser, enlever le tissu de granulation, désinfecter à l'aide d'une solution à base de chlorhexidine, replacer le pilier.  |
| Apparition de douleurs après la mise en place de la prothèse  | Désostéointégration d'un implant<br>Infection péri-implantaire  | Enlever l'implant.<br>Voir ci-dessous.  |
| 1. Perte osseuse continue autour d'un ou plusieurs implants   | Infection (péri-implantite)   | Supprimer les facteurs étiologiques (mauvais contrôle de plaque, forme de contour prothétique inadaptée, etc.).<br>Faire éventuellement des tests bactériens.<br>Débrider la lésion. Aménager les tissus péri-implantaires (greffes gingivales). Envisager une technique de régénération osseuse. |
| 2. Perte osseuse continue autour d'un ou plusieurs implants   | Surcharge occlusale   | Modifier la conception de la prothèse.<br>Réduire ou supprimer les extensions, réduire la largeur de la surface occlusale, réduire la pente cuspidienne, ajout d'un implant, etc.   |

**Tableau 10 : Complications en implantologie : temps prothétique. [69]**

***Etape de prothèse, contrôle après la pose de la prothèse (Tableau 11) : (suite)***

| <b><i>Problèmes</i></b>                  | <b><i>Causes possibles</i></b>  | <b><i>Solutions</i></b>  |
|--|---|--|
| Fracture de vis de prothèse ou de pilier | Problèmes d'occlusion, mauvaise adaptation de la travée ou mauvaise conception de la prothèse | Si l'occlusion et l'adaptation de la prothèse semblent correcte, modifier la conception de la prothèse : réduire ou supprimer les extensions, réduire la largeur de la surface occlusale, ajouter un implant, etc.   |
| Fracture de la résine                    | Problèmes d'occlusion<br>Patient bruxomane ou parafonctionnel                                 | Vérifier l'occlusion.  |
| Fracture de l'implant                    | Surcharge occlusale   | Déposer l'implant à l'aide d'une tréphine à os adaptée, attendre 2 à 6 mois replacer un nouvel implant, si possible de diamètre plus important, refaire la prothèse.   |
| Saignement au sondage                    | Mucosite ou péri-implantite   | Supprimer les facteurs étiologiques (mauvais contrôle de plaque, contour prothétique inadaptée, etc.).<br>Faire éventuellement des tests bactériens.<br>Débrider la lésion. Aménager les tissus péri-implantaires (greffes gingivales). Envisager une technique de régénération osseuse. |

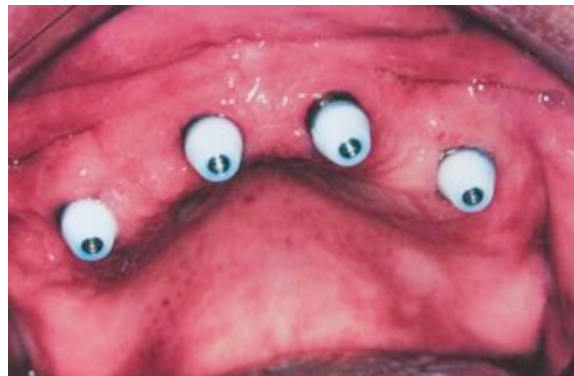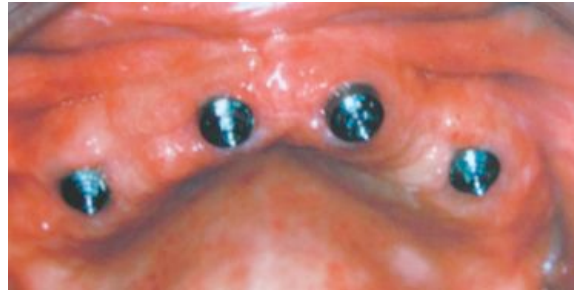***Tableau 11 : Complications en implantologie : temps prothétique suite. [69]***



#### **2.4.3.8.6 Mise en charge des implants.**

Après la période d'ostéointégration, les vis de cicatrisation sont remplacées par des piliers devant être légèrement supra gingivaux, un millimètre est requis [33]; une protection peut recouvrir ces piliers le temps de réaliser la prothèse.

**Exemple des piliers Multi Unit Abutment de chez Nobel Biocare (Figures 93 et 94) :**



***Figures 93 et 94 : Exemple des piliers Multi Unit Abutment de chez Nobel Biocare. [57]***

#### 2.4.3.8.6.1 Définitions :

- **La mise en charge immédiate** s'effectue le jour même, ou plusieurs jours après la chirurgie. Les délais sont courts.
- **La mise en charge précoce** s'effectue dans un délai de 20 à 28 jours.
- **La mise en charge progressive** signifie qu'un matériau de rebasage non rigide sert d'intermédiaire entre les piliers implantaires et la prothèse posée le jour de l'intervention.

#### 2.4.3.8.6.2 Généralités :

La mise en charge immédiate ou précoce satisfait rapidement le patient esthétiquement et fonctionnellement et surtout psychologiquement. Cependant les conditions cliniques l'autorisant sont intransigeantes et rarement réunies.

Celle-ci satisfait également le praticien car elle permet de réduire les coûts de traitement et l'immobilisation des plateaux techniques.

#### 2.4.3.8.6.3 Les taux de succès. [84]

**La qualité de l'os maxillaire étant moindre, la mise en charge avancée n'est pas indiquée.**

A la mandibule, plusieurs auteurs ont étudié le taux de survie des implants mis en charge avant 3 mois.

Ces études évaluent des implants posés au maximum 2 ans auparavant ; cette période est jugée suffisante pour évaluer la survie d'un implant, l'ostéointégration étant considérée comme acquise.

Tableau regroupant des essais cliniques retenus avec un fort niveau de preuve scientifique (ECCR : essai clinique contrôlé randomisé) : Taux de succès ou de survie implantaire en PACSI. (Tableau 12)

| Auteurs, année            | Type d'étude       | Nb Patients / Nb implants. | Type d'implant<br>Type de prothèse<br>Protocole de mise en charge                     | Période de suivi | Nb d'implants perdus | Taux de succès   |
|---------------------------|--------------------|----------------------------|---|------------------|----------------------|--|
| Chiapasco et coll. 2001   | ECCR thérapeutique | 20/80                      | Brånemark<br>4 implants ; barre en U<br>Immédiate 2jours<br>2 temps 4-8 mois          | 2 ans            | 2                    | Groupe test et de contrôle 97,5%   |
| Romeo et coll. 2002       | ECCR thérapeutique | 20/80                      | ITI<br>4 implants ; barre en U<br>Immédiate 2jours<br>1 temps 3-4 mois                | 2 ans            | 1                    | Groupe test 100%<br>Groupe contrôle 97,5%<br>Taux de succès prothétique 100%   |
| Payne et coll. 2002       | ECCR thérapeutique | 24/48                      | ITI<br>2 implants ;<br>attachements boules<br>6-12 semaines                           | 2 ans            | 4                    | Groupe test 100%<br>Groupe contrôle 91,5%<br>Taux de succès prothétique 100%   |
| Tawse-Smith et coll. 2003 | ECCR thérapeutique | 48/96                      | Sterioss et Southern implants<br>2 implants ;<br>attachements boules<br>6-12 semaines | 2 ans            | 7                    | Groupe test : Sterioss 70,8%, Southern imp 100%<br>Groupe contrôle : Sterioss 87,5%, Southern imp 83,3%<br>Taux de succès prothétique 100% |

**Tableau 12 : Taux de succès implantaire en PACSI. [84]**

Tableau regroupant des essais cliniques retenus avec un niveau de preuve scientifique intermédiaire : Taux de succès ou de survie implantaire en PACSI. (Tableau 13)

| Auteurs, année        | Type d'étude                    | Nb Patients / Nb implants. | Type d'implant<br>Type de prothèse<br>Protocole de mise en charge                     | Période de suivi | Nb d'implants perdus | Taux de succès                          |
|-----------------------|---------------------------------|----------------------------|---|------------------|----------------------|---|
| Payne et Coll. 2001   | Pronostic Propective            | 10/20                      | Brånemark<br>2 implants<br>attachements boules<br>Précoce 2 semaines                  | 1 an             | 0                    | 100%<br>taux de succès prothétique 100% |
| Royndal et Coll. 2001 | ECC Non Randomisé Thérapeutique | 21/42                      | TPS ITI<br>2 implants<br>attachements boules<br>Précoce 2-3sem. /<br>Classique 3 mois | 2 ans            | 0                    | 100%<br>taux de succès prothétique 100% |

**Tableau 13 : Taux de survie implantaire en PACSI 2. [84]**

## Précisions :

### Mise en charge progressive :

Deux implants supportant une PACSI par des attachements axiaux à la mandibule, mis en charge 6 semaines après la chirurgie obtiennent les mêmes résultats qu'après 12 semaines de cicatrisation.

### Mise en charge immédiate :

Quatre implants mandibulaires reliés par une barre en U, mis en charge à deux ou trois jours ne changent pas les pronostics de réussite.

Une étude récente démontre un taux de succès implantaire de 100% chez 50 patients implantés de 1996 à 2004 dans le but d'un traitement de mandibule édentée par PACSI. [92]

Chez 15 de ces patients les implants ont même été posés immédiatement après extraction ; ces derniers ont reçu quatre implants, reliés par une barre trois heures après l'acte chirurgical ; immédiatement les patients portent une prothèse provisoire stabilisée par la barre ; la PACSI définitive est réalisée 32 semaines après.

Remarque : La mise en charge précoce, trois à quatre semaines suivant l'acte chirurgical, n'est jamais abordée.

### Des règles strictes doivent obligatoirement être respectées pour avancer la mise en charge :

- **Une bonne stabilité primaire** après la chirurgie (couple à 40Ncm [111]).
- Les implants ont **une longueur minimale de 10mm** ; pour les six études apparaissant dans les tableaux ci-dessus la longueur des implants varie de 12 à 15 mm.
- **L'os doit être de qualité 1, 2 ou 3**. Les implants dans un os de type 4 ne doivent pas être mis en charge précocement.
- Le **tabagisme et le bruxisme** sont des facteurs d'exclusion.
- La nature de l'arcade antagoniste n'interfère pas sur le taux de succès implantaire ; l'influence s'effectue davantage au niveau de l'usure des attachements et des fractures de la PACSI.

Aussi la mise en charge progressive à la mandibule ne compromet pas l'ostéointégration. Mais des règles strictes sont inévitablement à respecter.

De plus le principe de précaution s'applique, par le choix des patients, et des conseils post opératoires tels qu'un régime alimentaire mou, l'absence de port de la prothèse la nuit, et parfois même pendant les deux semaines suivant la chirurgie.

## **La stabilité primaire et la qualité d'os restent primordiales.**

A noter qu'une PACSI bien conçue, tant au niveau des surfaces d'appui, qu'au niveau de l'occlusion préserve l'ostéointégration en garantissant une bonne répartition des forces.

### **Récapitulatif:**

A la mandibule, le patient attend une semaine avant de porter sa prothèse transitoire évidée et rebasée avec une résine souple ; le praticien peut débiter la mise en charge 6 semaines après l'acte chirurgical.

Si la stabilité primaire est satisfaisante, que le système d'attachement choisi est une barre sur quatre implants, la barre peut être posée dans les heures suivant l'intervention. Une PACSI provisoire sera réalisée pour les premiers mois. Cependant cette mise en charge immédiate ne peut s'imposer pour tous les cas cliniques et dépend de conditions cliniques bien définies.

Au maxillaire, le patient attend 10 à 15 jours avant de porter sa prothèse transitoire selon la qualité osseuse et la stabilité primaire.

L'enfouissement des implants est recommandé en cas de mauvaise qualité osseuse et de stabilité primaire faible. Le praticien attendra 3 à 4 mois avant le second temps chirurgical et la mise en charge sera différée d'un mois. (temps de cicatrisation complète des muqueuses)

Si les conditions sont bonnes une barre peut être réalisée très rapidement, sous quelques jours ; cependant au maxillaire réunir toutes les conditions (densité osseuse, stabilité primaire) semble impossible dans la plupart des cas.

Le principe de précaution conduit le praticien à patienter comme à la mandibule, 6 semaines minimum, avant de débiter la mise en charge.

### **Remarque :**

Les échecs implantaires dans ces conditions, ont peu de conséquences ; la perte osseuse est généralement faible et permet une nouvelle intervention destinée à la pose d'un nouvel implant.

Toutes ces informations sur la durée espaçant deux étapes sont à considérer en fonction du patient et des conditions opératoires ; en fonction des intervenants chirurgicaux et prothétiques.

Les études menées sont encourageantes, mais leurs conditions d'analyse sont strictes : implants d'au moins 12mm, qualité osseuse...

Dans tous les cas un surplus de patience agrémenté d'un contrôle sérieux (absence d'interférence, motivation du patient) ne peut être préjudiciable au succès thérapeutique.

## **2.5 Plans de traitement.**

Comme décrit précédemment, il existe plusieurs types de réalisation d'une PACSI.

### **2.5.1 Reconditionnement de la prothèse existante. [23, 81, 82, 83]**

Cette solution s'avère intéressante, dans un cas « simple » : PAC maxillaire et PACSI mandibulaire sur deux implants : le coût est moindre et le plan de traitement facilité. Elle concerne donc surtout les PACSI mandibulaires.

Cependant elle s'avère moins précise que la solution consistant à réaliser une nouvelle prothèse. Par conséquent elle est moins indiquée pour les traitements plus « complexes », réalisation d'une PACSI maxillaire, d'une PACSI mandibulaire sur quatre implants. La difficulté d'évider un volume de résine suffisant sans fragiliser la PAC a été évoqué précédemment et montre les limites de cette solution.

La description du plan de traitement suivant concerne donc un traitement par une PAC maxillaire associée à une PACSI retenue par deux implants situés au niveau des canines.

La prothèse existante et l'examen clinique permettent de visualiser l'espace disponible pour le choix du futur système d'attachement.

Après l'examen clinique, un OPT et une téléradiographie de profil, l'acte de chirurgie est jugé possible (ou contre indiqué).

L'implantologiste utilise la prothèse existante lors de l'acte chirurgical comme repère « grossier » pour positionner l'émergence des implants. L'axe de forage est jugé en fonction de l'observation du site en clinique.

Les implants sont positionnés en un temps chirurgical ; la prothèse est évidée en regard des vis de cicatrisation. L'absence de contact s'évalue par un silicone basse viscosité.

La mise en charge peut s'effectuer dès 6 semaines après la mise en fonction [33, 91] ; il s'agit d'implants posés à la mandibule, d'une longueur minimale de dix millimètres, offrant une excellente stabilité primaire. Toutefois patienter 12 semaines par précaution ne peut être préjudiciable au succès thérapeutique.

Lors de l'acte chirurgical le volume osseux a pu être modifié afin de pouvoir positionner les implants convenablement ; de même site au temps d'ostéointégration la morphologie du site implanté a évolué. De ce fait un rebasage de la PAC est souvent nécessaire.

### 2.5.1.1 Dans le cas d'attachement axiaux :

#### Premier cas :

Les attachements boules sont fixés sur les implants selon le couple de vissage recommandé par le fabricant. La prothèse est évidée en regard des attachements.

L'empreinte anatomo-fonctionnelle est réalisée, la prothèse existante a le rôle d'un porte empreinte individuel : le marginage s'effectue classiquement. Le surfaçage s'effectue lui sous pression occlusale : de ce fait la dépressibilité muqueuse est prise en compte.

Le prothésiste placera des répliques de piliers/patrices dans l'empreinte anatomo-fonctionnelle, avant la coulée du modèle de travail. Aucun transfert n'est utile ici.

La réfection de la base est réalisée. Les matrices sont placées au laboratoire par le prothésiste.

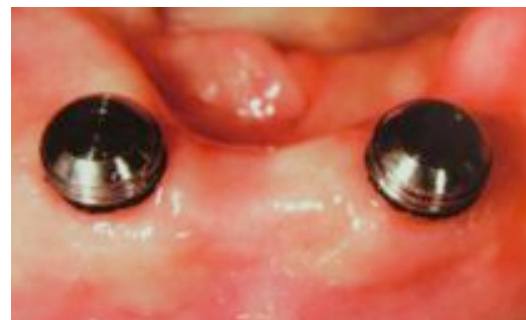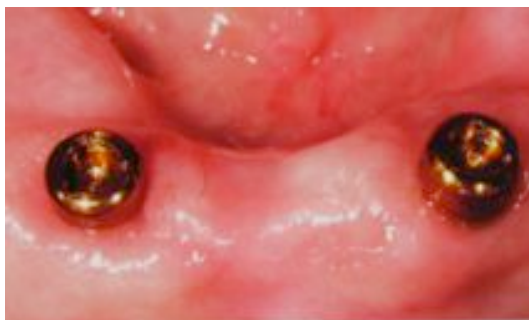Remarque : le praticien peut placer lui-même les matrices directement en bouche. Dans ce cas le modèle de travail obtenu ne sert qu'au rebasage. (Explication ci-dessous)

#### Seconde possibilité :

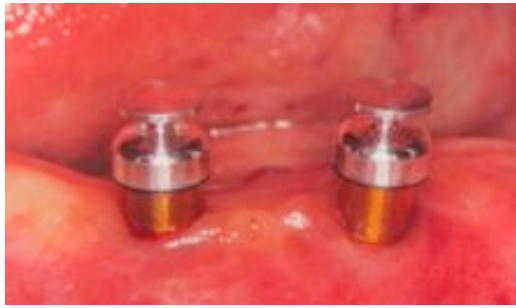Le système d'attachement ne permet pas la possibilité de stabiliser des répliques directement dans l'empreinte anatomo-fonctionnelle ; par exemple le système Locator. L'utilisation de transfert s'impose : il s'agit d'un obstacle majeur car la prothèse doit être perforée pour libérer de l'espace au passage du transfert lors de l'empreinte ; or l'axe du transfert peut amener l'opérateur à perforer la prothèse au niveau d'une dent.

Par ailleurs le système d'attachement conviendrait au premier cas, mais l'opérateur souhaite placer lui même les matrices directement en bouche.

Exemple du système Locator (Figure 95) : si la mise en place des matrices s'effectue au laboratoire un transfert est nécessaire. (Figure 97) Si la mise en place de la matrice s'effectue en bouche, la partie femelle sera utilisée. (Figure 96)



***Figures 95, 96 : Piliers Locator. Matrices Locator. [100]***



***Figure 97 : Transferts Locator. [112]***

Pour résoudre ces deux contradictions au premier cas, il existe deux possibilités :

- Si la mise en place des matrices s'effectue au laboratoire : des transferts doivent être utilisés pour ce type d'attachement axial.  
La prothèse est évidée en regard des transferts ; ces derniers ne doivent pas perturber le positionnement de la prothèse ; l'empreinte est réalisée classiquement, marginage puis surfaçage sous pression occlusale.

Remarque : pour préciser le positionnement des transferts dans l'empreinte, leur solidarisation à l'empreinte peut s'effectuer avec un matériau plus rigide que le matériau de surfaçage ; la technique est décrite dans un chapitre suivant, et illustrée par les figures 100 à 105.

Grâce au modèle de travail obtenu, le prothésiste pourra rebaser la prothèse et positionner les matrices.

- Si le praticien souhaite positionner les matrices directement en bouche : les parties mâles sont positionnées sur les implants ; les parties femelles sont placées sur les parties mâles en bouche.  
L'empreinte anatomo-fonctionnelle est réalisée comme lors du premier cas ; les parties femelles, si elles ne résistent pas au retrait de l'empreinte, sont extirpées de celle-ci.  
Sur le modèle de travail le prothésiste pourra visualiser l'espace nécessaire au système d'attachement ; il évidera la prothèse lors du rebasage dans ces zones. La réfection de la base ne gênera nullement le praticien dans le positionnement des matrices.  
Le praticien pourra ainsi solidariser les parties femelles en bouche sous pression occlusale (Prise en compte de la dépressibilité muqueuse) après quelques jours de port, lorsque la prothèse aura fait « son lit » ; les muqueuses seront adaptées à la nouvelle base, le praticien devant rectifier celle-ci en cas de blessure.



### 2.5.1.2 Dans le cas de réalisation d'une barre :

Le rebasage de la prothèse existante en PACSI sur barre entre deux implants est délicat. La conception de la barre ne tolère aucune erreur sur le relevé de la position des implants dans l'empreinte.

Les étapes sont identiques, seulement l'empreinte anatomo-fonctionnelle utilise des transferts d'implants ou de piliers. La prothèse est donc perforée avec le risque de se situer au niveau d'une dent. Une barre ne peut donc s'inscrire dans toutes les prothèses à rebaser.

Le prothésiste utilisera des analogues d'implants pour le modèle de travail.

La barre est réalisée par l'utilisation de clefs en silicone simulant l'extrados de la prothèse, afin de respecter le volume de la prothèse.

Le rebasage et le positionnement des matrices sont classiques.

#### Remarque :

Dans ce cas la prothèse peut être fragilisée : en effet le volume d'une barre est nettement plus conséquent que le volume nécessaire à deux attachements axiaux ; aussi la prothèse est davantage évidée et fragilisée au niveau symphysaire. Un **renfort métallique** intégré à la prothèse peut être utile dans le but de renforcer celle-ci. Ce renfort peut être mis en place lors du rebasage.

Le reconditionnement d'une prothèse existante s'avère donc une solution efficace par sa simplicité de mise en œuvre et son faible coût. Comme décrit précédemment l'application de cette solution à des cas plus complexes est délicat.

Aussi nous allons étudier ici la conception d'une PACSI intégralement à partir d'un modèle de travail. Cette solution peut s'appliquer dans tous les cas « simple » ou « plus complexe ».

### 2.5.2 Réalisation d'une PACSI à partir du duplicata d'une PAC idéalement conçue.

Il s'agit de la solution de traitement la plus précise. Elle concerne tous les cas clinique en PACSI, notamment au maxillaire et à la mandibule lorsque le système d'attachement est une barre ou que le nombre d'implant passe de deux à quatre.

Une PAC est réalisée classiquement ; celle-ci sera portée dix à quinze jours durant lesquels elle sera corrigée et validée par le patient.

Un duplicata de la PAC validée est réalisé en résine transparente ; ce duplicata est transformé en guide radiologique.

Lorsque le système d'attache est choisi et l'acte chirurgical considéré comme réalisable, le guide radiologique est transformé en guide chirurgical.

L'acte chirurgical fini, les implants sont en place. Le guide chirurgical se transforme en porte empreinte individuel occluso-adapté : en regard de chaque implant ce nouveau porte empreinte est évidé afin de pouvoir se positionner en bouche lorsque des transferts se situent sur les implants.

La particularité des empreintes devant être réalisées, consiste à enregistrer la situation des piliers implantaires et d'enregistrer la surface d'appui tout en respectant la dépressibilité muqueuse. **L'empreinte doit être enregistrée en deux temps** ; cette empreinte est aussi appelée **empreinte dissociée**. [20, 23, 80, 84, 102, 112, 113]

### 2.5.2.1 Dans le cas d'attachement axiaux :

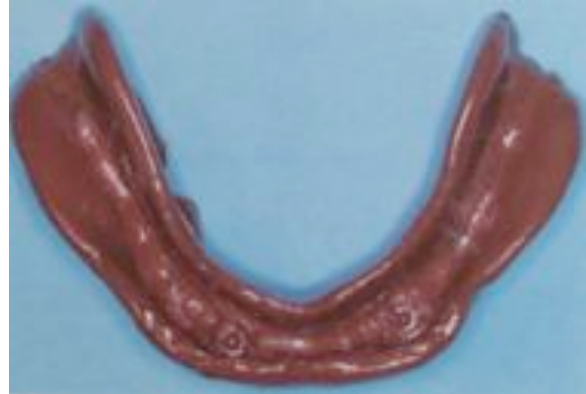Pour les attachements axiaux, comme dans la partie précédente il existe deux types d'attachements axiaux :

- dans le cadre de boules des répliques se placent directement dans l'empreinte ;
- dans le cadre d'attachements type Locator des transferts doivent être utilisée si le positionnement des matrices s'effectue au laboratoire. Si ce positionnement s'effectue directement en bouche l'empreinte doit être réalisée avec la matrice en place sur la patrice afin que le prothésiste ait le volume nécessaire au système directement sur le modèle.

Si les patrices sont des boules, elles sont placées sur les implants ; le porte empreinte est adapté afin d'éviter tout contact.

Le praticien réalise un surfaçage sous pression digitale (Figure 149) avec un polysulfure ou un polyéthers de moyenne ou de basse viscosité ; en regard des piliers aucun adhésif ne doit être placé. [23, 113]

Illustration d'un guide-duplicata réadapté et évidé ; il a été réalisé en dupliquant la prothèse existante. Première étape : surfaçage sous pression digitale. (Figures 98 et 99)



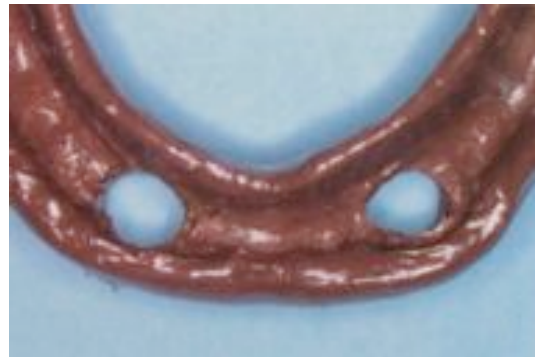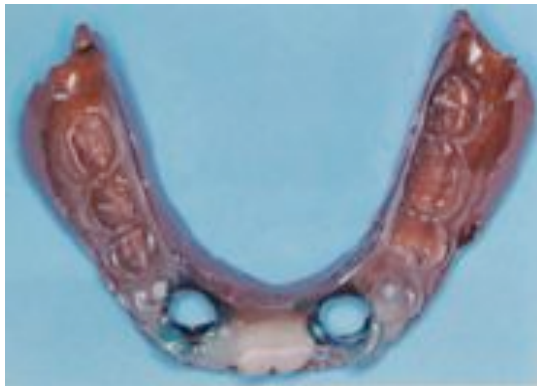***Figures 98 et 99 : Guide-duplicata et rebasage de la prothèse existante. [22]***

**Remarque :**

Malgré un porte empreinte occluso-adapté, la première étape de l'empreinte s'effectue sous pression digitale pour apprécier convenablement la région sub linguale ; la bouche est ouverte et les mouvements de la langue sont réalisés librement. Si cette même empreinte est prise bouche fermée en occlusion, le plancher buccal ne sera pas soutenu, et les mouvements de langue limités par l'occlusion : le matériau s'étend en lingual et des surextensions apparaissent.

L'empreinte est contrôlée, puis remis en bouche afin d'enregistrer un articlé de Tench (Pâte de Kerr, résine autopolymérisable, ... ). L'empreinte est évidée au niveau des attachements.

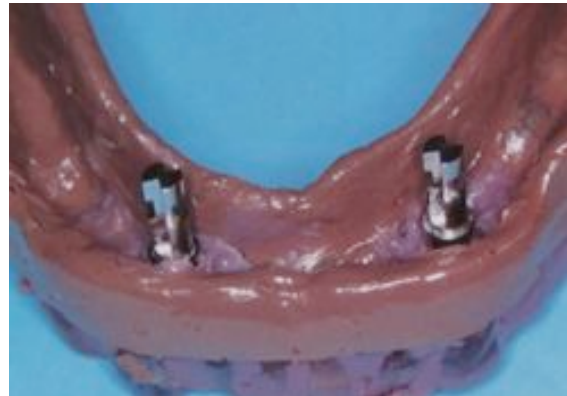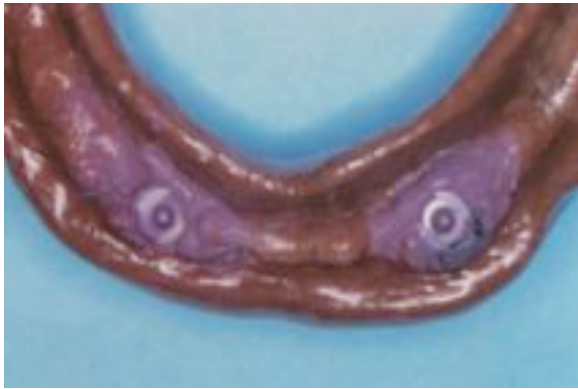L'empreinte est évidée en regard des attachements ; un adhésif pour polyéthers y est positionné. (Figures 100 et 101)



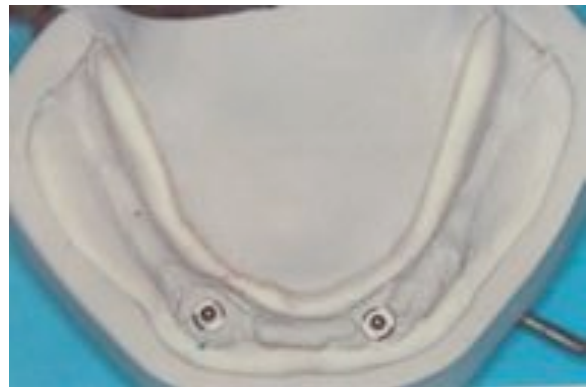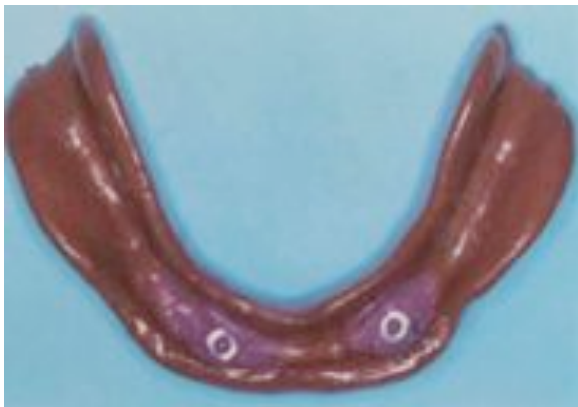***Figures 100 et 101 : Guide-duplicata et rebasage de la prothèse existante 2. [22]***

Une seconde empreinte est réalisée au niveau du système d'attachement avec un polyéther moyenne viscosité (Impregum F) très rigide après sa prise, ce qui facilite la mise en place des répliques (Figures 102, 103, 104 et 105) ou l'intégration des transferts à l'empreinte si les attachements choisis ne permettent pas la mise en place de répliques directement ; injection à la seringue du matériau dans les perforations ; le patient serre en occlusion.

**Les implants seront ainsi situés précisément sous pression occlusale.**



***Figure 102, 103 : Empreinte finale ; positionnement des répliques. [22]***



***Figures 104 et 105 : Empreinte finale. Modèle de travail. [22]***

**Remarque :**

L'auteur Rignon-Bret conseille de placer le modèle sur articulateur avant démoulage (23).

La pièce auxiliaire préfigurant la matrice surdimensionnée est placée sur le modèle de travail. (Figure 106) La maquette en cire est réalisée en respectant les volumes et la position des dents.

Deux clefs vestibulaires et linguales permettent d'apprécier la place de la matrice dans la PACSI, grâce à la pièce auxiliaire. (Figures 107 et 108)

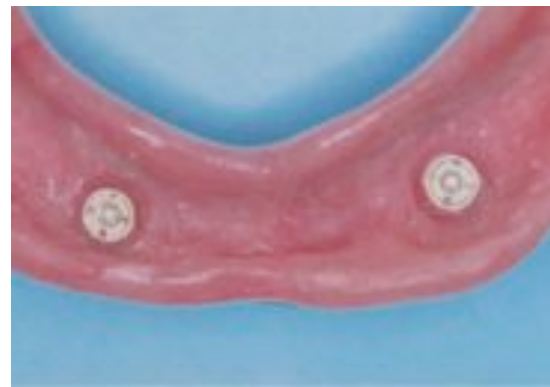
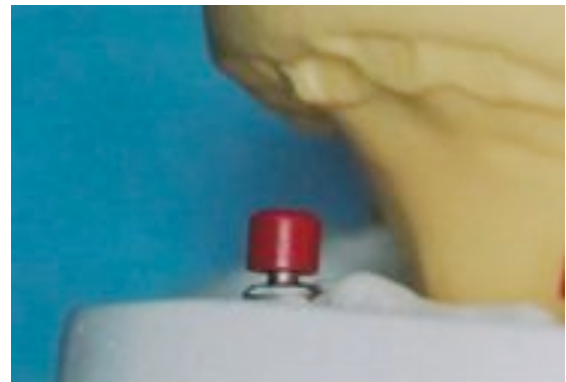La prothèse est réalisée, les clefs en silicone servent de repères au prothésiste. La PACSI doit être la copie de la PAC validée par le patient.

Après validation de l'essayage la prothèse est polymérisée.

La prothèse doit être portée quelques jours sans activer les attachements. Une fois validée par le patient les parties femelles sont positionnées soit directement en bouche soit au laboratoire.

Le système d'attachement utilisé ici est le système Dalbo Plus. (Figure 109)

Remarque : dans les cas « complexes » le placement des matrices au laboratoire est conseillé.



**Figures 106, 107, 108 et 109 : Pièces auxiliaires sur le modèle de travail ; l'espace disponible s'apprécie à l'aide de clefs en silicone. Le système d'attachement utilisé ici est le système Dalbo Plus. [22]**

### 2.5.2.2 Dans le cas de réalisation d'une barre :

Pour une barre, des transferts d'implants doivent être utilisés. [23, 114]  
L'empreinte est similaire à l'emploi d'attachements axiaux n'autorisant pas la mise en place de répliques directement dans l'empreinte.

Les transferts sont positionnés en bouche, et ne doivent pas interférer avec le duplicata servant de porte empreinte.

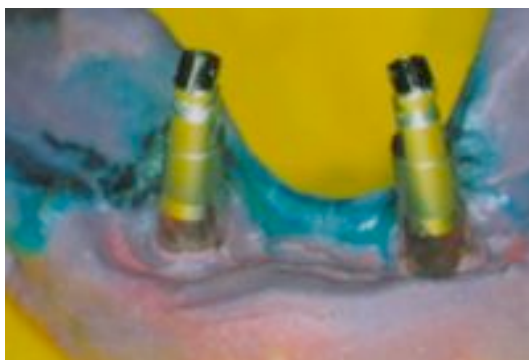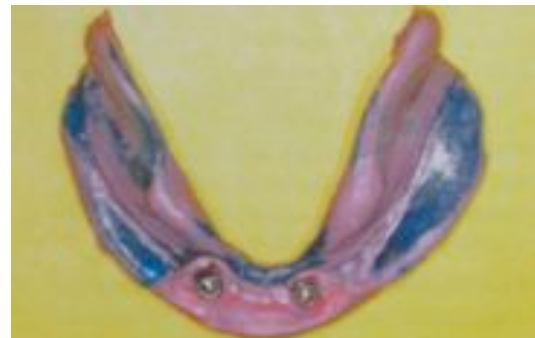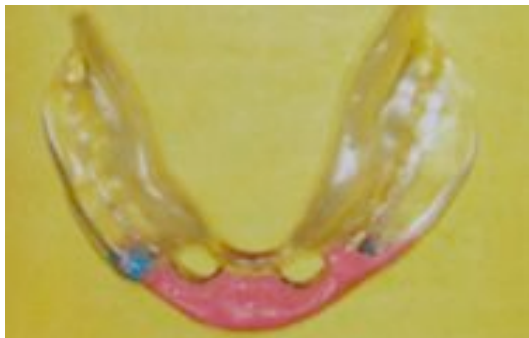Le surfaçage se réalise avec un polyéther moyenne viscosité sous pression occlusale ; un marginage est réalisé auparavant bouche ouverte pour les raisons citées précédemment.

Le modèle est mis en articulateur avant démoulage.

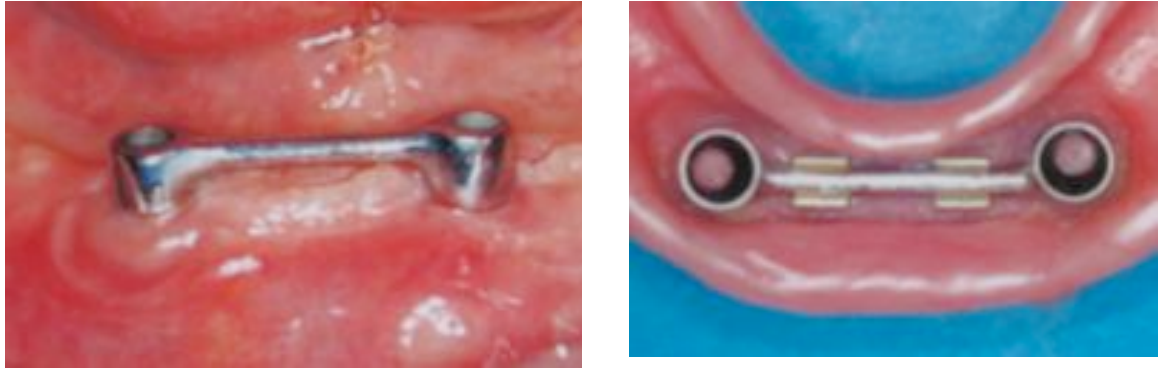
La barre est réalisée avec deux clefs simulant les extradados de la PACSI.

Les suites sont classiques.

Illustration de la réadaptation du porte empreinte : marginage au niveau du site implanté ; présentation de l'empreinte sous pression occlusale, de la fixation des analogues aux transferts dans l'empreinte, de la clef linguale, et de l'adaptation de la barre et des cavaliers. (Figures 110 à 115)



**Figures 110, 111, 112, 113 : Réadaptation du porte empreinte, empreinte sous pression occlusale, fixation des analogues aux transferts dans l'empreinte, clef linguale, [114]**



*Figures 114 et 115 : Adaptation de la barre et des cavaliers [114]*

### 2.5.3 Mise en place des matrices. [ 20]

Deux possibilités : soit directement en bouche ; soit au laboratoire de prothèse.

La solidarisation directe est indiquée :

- Quand le praticien adapte une prothèse existante en PACSI d'usage.
- Quand un cavalier ou un attachement partiellement ou totalement désolidarisé doit être remplacé.

Dans tous les cas l'opérateur au cabinet ou au laboratoire utilise une résine chémo-polymérisable. Il s'agit d'un mélange poudre-liquide contenant ou non du méthacrylate de méthyle libre ; ce dernier est considéré comme un irritant muqueux ; pourtant du fait du faible volume de résine utilisé, les résines contenant ce constituant peuvent être utilisées sans effet néfaste.

En bouche il est plus aisé de solidariser des attachements que des cavaliers sur une barre du fait des contre-dépouilles plus importantes.

L'inconvénient, outre les contre-dépouilles et le manque de contrôle de la fusée de résine, est la contamination de celle-ci lors de la prise par la salive.

Pour éviter ces difficultés, la solidarisation s'effectue au laboratoire.

**Exemple de protocole pour deux attachements axiaux en bouche :**

Un cercle de digue est placé entre la matrice et la patrice, l'absence de contact entre la PACSI et le système d'attache est contrôlé.

Une petite « cheminée » traverse la PACSI au niveau de la future matrice ; elle permettra à l'excès de résine de s'échapper.

Dans l'intrados de la PACSI le praticien délimite au crayon la limite ne devant pas être recouverte par la résine chémostomopolymérisable. Une rainure, rétention mécanique, peut être réalisée autour de la zone recevant la matrice.

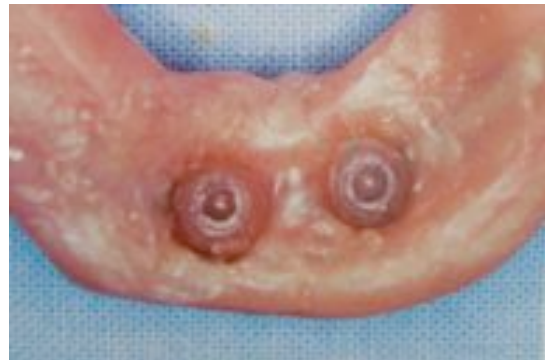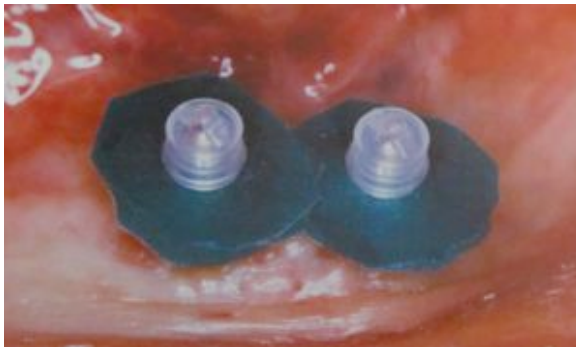Puis à partir de cette limite, l'intrados et l'extrados sont recouverts de vaseline.

De la résine, en consistance mastic, est placée dans l'intrados et autour de la matrice en bouche.

La PACSI est mise en bouche et le patient sert en occlusion.

Le praticien retire les excès, le trait de crayon le guide. La PACSI est polie.

Eviter la fusée de résine dans les contres dépouilles autour de la partie mâle grâce à la digue ; PACSI après solidarisation des matrices, les excès de résine n'ont pas encore été retirés. (Figures 116 et 117)



**Figures 116 et 117 : Mise en place de matrices d'attachements axiaux en bouche. [20]**



### **Exemple de protocole pour le placement d'un cavalier en bouche :**

L'ancien cavalier est retiré à la fraise.

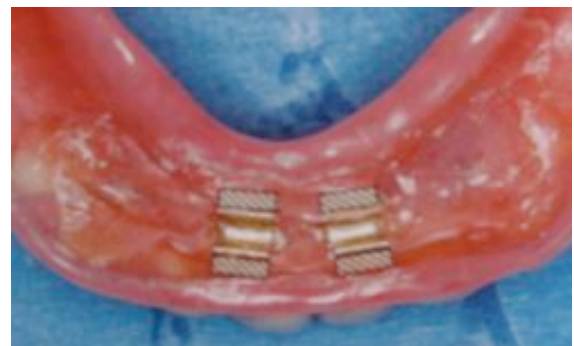
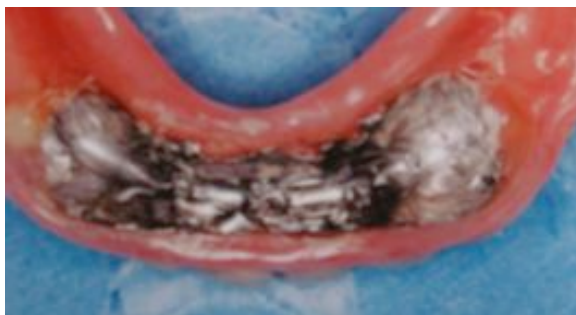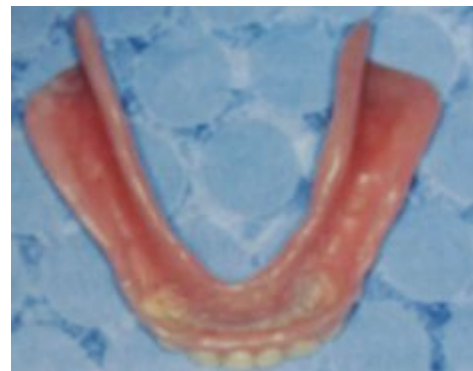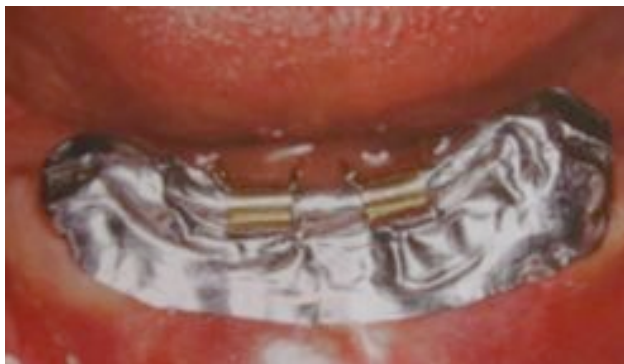Une feuille de plomb recouvre la barre et une partie de la muqueuse ; elle est brunie afin de couvrir les zones de contre dépouille et d'éviter un fusée de résine s'opposant à la désinsertion de la PACSI.

La feuille de plomb permet un léger jeu vertical.

Si la barre n'est pas contra-muqueuse un matériau adapté tel un silicone lourd doit combler l'espace avant la mise en place de la feuille ;

La suite est similaire aux attachements axiaux, à la différence que le praticien doit retirer l'excès de résine autour des lamelles des cavaliers afin de laisser libre l'activation ou la désactivation.

Solidarisation d'un cavalier en bouche : mise en place de la feuille de plomb, des cavaliers, et retrait des excès autour des lamelles. (Figures 1618 à 121)



**Figures 118, 119, 120 et 121 : mise en place de cavalier en bouche. [20]**

### **Remarque :**

Dans l'intrados prothétique, autour de la matrice, la résine ne doit pas comprimer la muqueuse de la zone péri implantaire ; si le périoste sous jacent est comprimé, l'os ne sera pas vascularisé et la cratérisation sera importante.

## 2.5.4 Mise en bouche de la PACSI.

Le praticien visse la barre en bouche en respectant les forces de serrage (propres à chaque système implantaire). Dans le cas d'attachements axiaux, les piliers et parties mâles sont déjà en bouche.

La prothèse est placée en bouche.

Dans un premier temps les attachements ne sont pas activés ; pendant dix à quinze jours les muqueuses s'adaptent à la nouvelle prothèse. La PACSI doit tout d'abord assurer par elle même la sustentation, la rétention et la stabilisation. [114]

Remarque: lors de la mise en bouche le praticien explique au patient comment entretenir une hygiène correcte de la PACSI et du système d'attache en bouche.

Pendant ce temps le praticien ajuste la PACSI au niveau des blessures. Une fois cette durée écoulée, les attachements sont activés progressivement jusqu'à ce que la rétention soit satisfaisante. [20]

## 2.6 PACSI sur barre/contre barre.

Volontairement les PACSI sur barre/contre barre n'ont pas été détaillées précédemment ; leur conception est spécifique, complexe, et leur coût plus onéreux, de ce fait elles se rapprochent fortement des systèmes en prothèse fixée. De plus l'évolution dans le temps, l'importance et la complexité de la maintenance sont peu évoquées. Ces systèmes sont récents et le recul clinique faible ou peu décrit.

Les exemples cliniques suivant décrivent des cas de PACSI sur barre/contre barre.

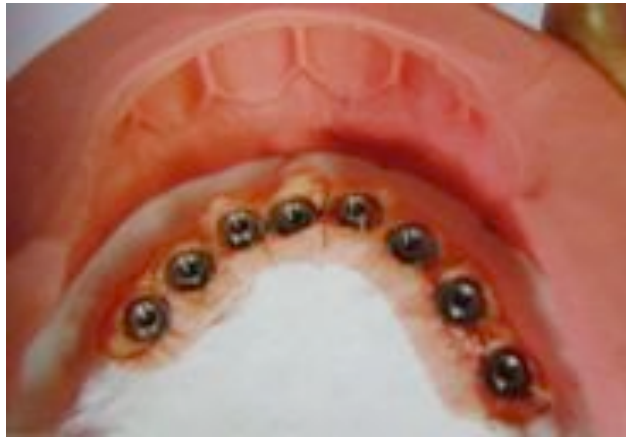### 2.6.1 Exemple d'une barre/contre barre au maxillaire. [68]

Pour cette patiente le décalage des bases osseuses contre indique une restauration par prothèse fixée ; le confort exigée par la patient impose une PACSI sur barre/contre barre intégrant des systèmes d'attachements axiaux comme moyen de rétention. Huit implants ont été posés au maxillaire et huit implants ont été posés à la mandibule.

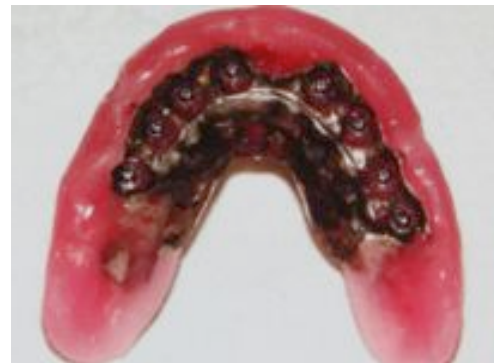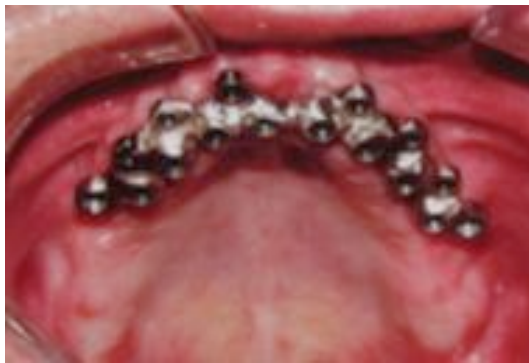Les empreintes sont réalisées en deux temps comme décrit précédemment. Une clef en silicone issue de la PAC idéalement conçue, permet d'évaluer le volume disponible pour le système d'attachement. (Figure 122)

Une barre complexe est réalisée : elle se fixe sur les huit implants en bouche et intègre huit attachements axiaux. Une contre barre, elle aussi complexe, s'intègre au volume prothétique. Il en est de même à la mandibule. (Figures 123 à 126)

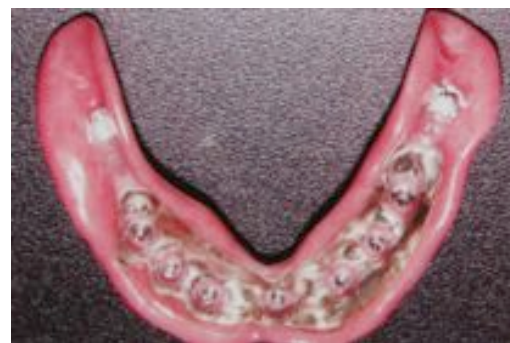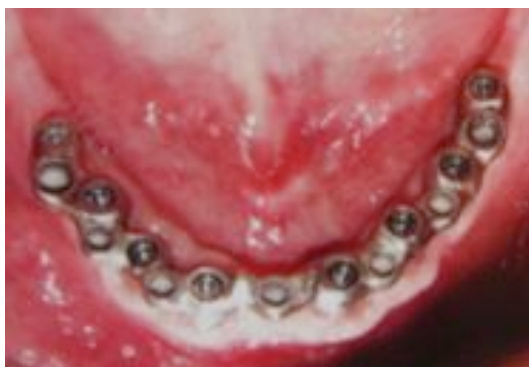La complexité de ce système interpelle quand à la maintenance nécessaire et non évoquée.



***Figure 122 : Evaluation du volume disponible sur le modèle de travail. [68]***



***Figures 123, 124 : Exemple d'une barre/contre barre au maxillaire. [68]***



***Figures 125, 126 : Exemple d'une barre/contre barre mandibulaire. [68]***

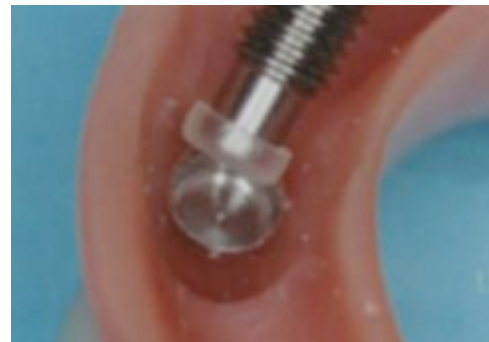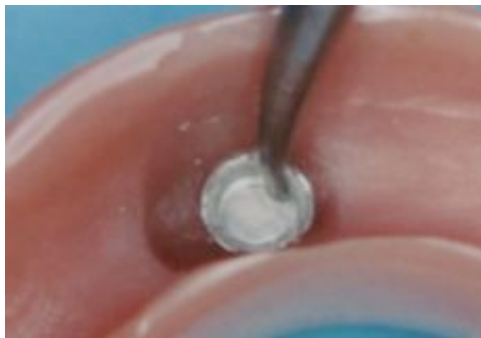
## 2.7 La maintenance.

La fréquence des contrôles est la même qu'en prothèse classique, à une semaine, à un mois, à six mois, puis tous les ans. L'occlusion (statique et dynamique) est vérifiée, le serrage des vis est réévalué, tout comme l'efficacité des cavaliers ou des matrices des attachements axiaux.

Les besoins de maintenance en PACSI sont plus importants la première année [33]. Ce suivi a un coût qu'il faut évaluer dès la proposition du plan du traitement au patient. Il est estimé en temps de 72 à 98 minutes [115] et à 167 euros [116] par arcade.

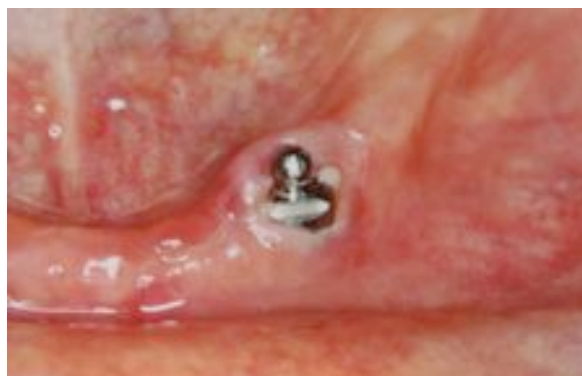Principalement les réinterventions s'appliquent à la gencive péri-implantaire, au desserrage des vis, à la réactivation ou au changement des systèmes d'attache, aux fractures, au rebasage.

Exemples : changement d'une attache en nylon de la matrice du système Locator. Un seul instrument suffit : l'outil d'extraction permet de retirer l'attache, et l'outil d'insertion remet en place la nouvelle attache. (Figures 127 et 128)



***Figures 127 et 128 : Changement d'une attache en nylon. [20]***

Le changement du pilier est nécessaire au vu de la prolifération de gencive sur le pilier ; celle-ci est comprimée constamment par la PACSI. La hauteur du pilier doit être augmentée. (Figure 129)



***Figure 129 : Changement d'un pilier. [20]***

Une perte de rétention est incontestable à 5 ans quelque soit le système d'attache choisi ; le patient doit en être informé.

La qualité de la prothèse ne semble pas interférer sur le taux de survie des implants déjà ostéo-intégrés ; par contre elle influe fortement la fréquence et la nature des réinterventions ; la perte ou la fracture d'un élément prothétique, la résorption osseuse rapide des crêtes édentées .

De plus la qualité de la prothèse joue un rôle prépondérant dans la réduction des contraintes sur les implants en phase d'ostéointégration lors de mise en charge immédiate ou précoce. [33]

La clef du succès réside dans la surveillance des rapports entre la prothèse et la patrice, barre ou boule : **la prothèse ne doit pas être en appui ni sur la barre ni sur la boule** ; on évalue la situation grâce à un matériau souple. Si un appui existe il faut procéder à un rebasage et à une remise en place des cavaliers.

**Remarque :**

La présence d'un appui constant de la prothèse maxillaire sur les implants est la cause essentielle des échecs en PACSI maxillaire ; c'est pourquoi l'empreinte dissociée est intéressante car elle prend en compte la muqueuse déprimée en même temps que la position des implants.

Il en est de même à la mandibule.

Par ailleurs lors de chaque contrôle, le praticien doit juger **l'hygiène du patient** tant au niveau de la PACSI, qu'en bouche au niveau du système d'attachement. Il faut motiver les patients à chaque visite sur ce point.

Ce sont des patients difficiles à éduquer au niveau de l'hygiène ; s'ils ont perdu leurs dents pour diverses raisons, c'est rarement dû à un excès d'hygiène.

De plus pour d'anciens porteurs de PAC, ces patients sont habitués à nettoyer leur prothèse en dehors de leur bouche. Il faut insister sur le fait qu'il est important d'entretenir l'hygiène du système d'attachement en bouche. [78]

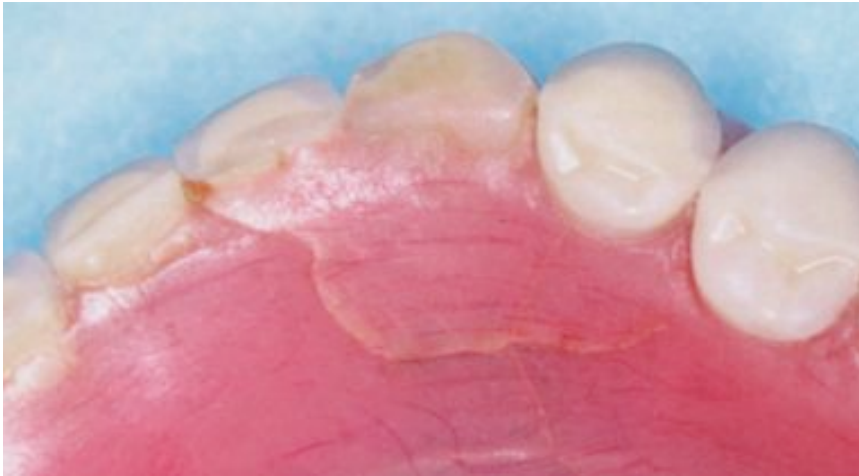
### **3 Exemples cliniques de difficultés ou d'échecs rencontrés en PACSI :**

Toutes les informations, critiques, conseils et remarques qui suivent, ne doivent pas être mal interprétés ; les règles et principes théoriques demeurent parfois difficiles à mettre en place en pratique.

Cependant, comme souvent, l'apprentissage et l'amélioration du taux de succès des traitements proposés, passent par l'étude et l'analyse de cas d'échecs.

Aussi la présentation de divers cas d'échecs indépendants les uns des autres, a pour but de mettre en valeur certains impératifs à respecter en PACSI.

**Echec n°1 : Fêlures en regard d'un l'attachement. (Figure 130)**



**Figure 130 : fêlures en regard d'un attachement au maxillaire. [84]**

Cette fêlure reflète l'appui de la partie mâle au niveau de l'intrados d'une PACSI maxillaire. Pourtant dans ce cas des cales d'espacement vertical ont été utilisées lors de la solidarisation de la partie mâle à la PACSI afin de respecter la dépressibilité muqueuse.

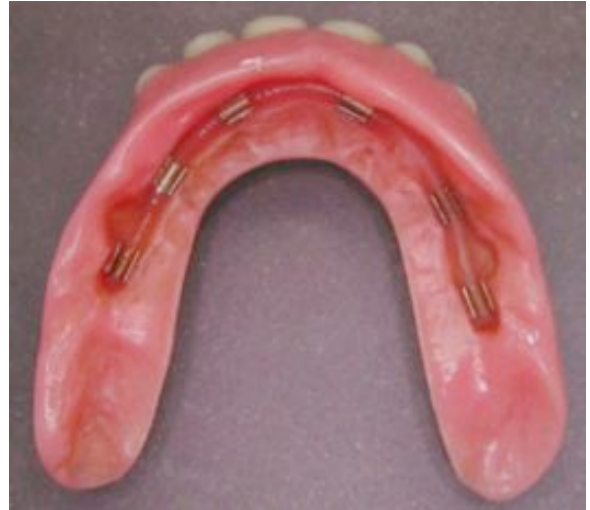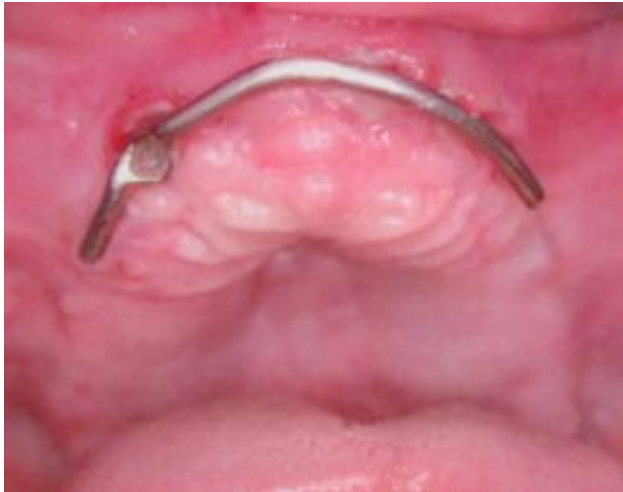Cette illustration montre l'importance du jeu axial et du respect de la dépressibilité des tissus mous.

Outre la fêlure, une usure excessive du bloc incisivo canin est à noter : un calage postérieur et l'absence de contacts antérieurs constituent deux règles essentielles à respecter.

**A retenir :**

- **l'importance de prendre en compte le jeu axial, la dépressibilité des muqueuses,**
- **une visite de contrôle régulière s'impose au minimum chaque année,**
- **les règles propres à la PAC ne doivent pas être négligées en PACSI.**

**Echec n°2 : Echec d'une barre maxillaire. (Figure 131 et 132)**



**Figures 131 et 132 : échec d'un traitement par PACSI au maxillaire. [20]**

Dans ce cas la prothèse est instable ; la barre est mobile et les quatre implants la soutenant sont à déposer.

**Plusieurs erreurs sont à relever :**

- les **extensions** sont à **prohiber**,
- les **barres curvilignes** sont à **exclure**, car la courbure continue empêche tout mouvement de liberté pour la PACSI,
- l'**absence de palais limite la sustentation naturelle de la PAC** ; toutes les forces sont retransmises directement sur les implants.

Dans ce cas aucune règle de PAC n'a été respectée.

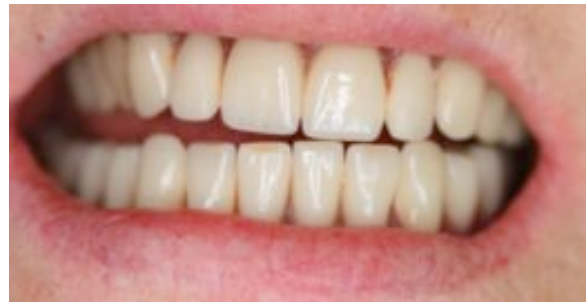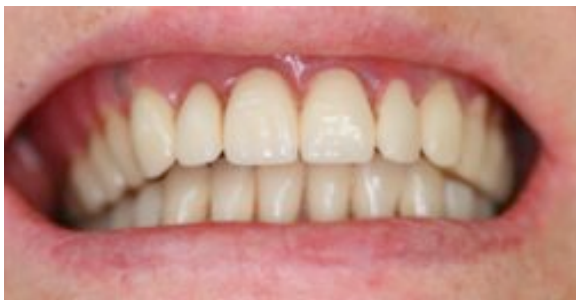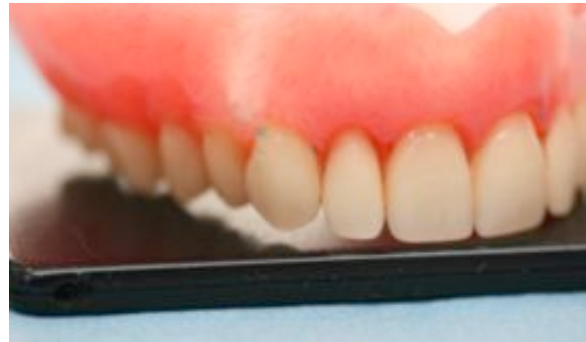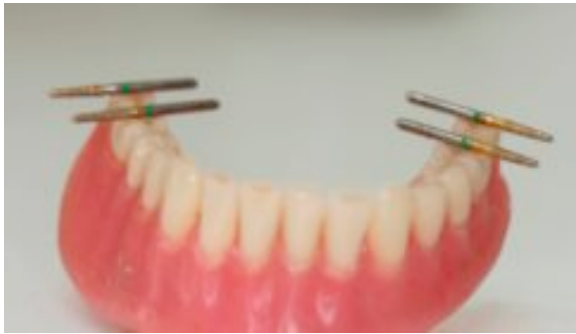**Remarque :**

D'autres systèmes d'attachement permettent d'éviter certains impératifs de la PAC, telles les barre/contre barre permettant l'éviction du palais grâce à la rigidité du système.



**Echec n°3 : Le respect des règles de prothèse amovible classique est primordial.**

**(Figures 133 à 136)**



**Figures 133, 134, 135 et 136 : Photos proposées par M D. Guisot, prothésiste. Le respect des règles de prothèse amovible classique est primordial.**

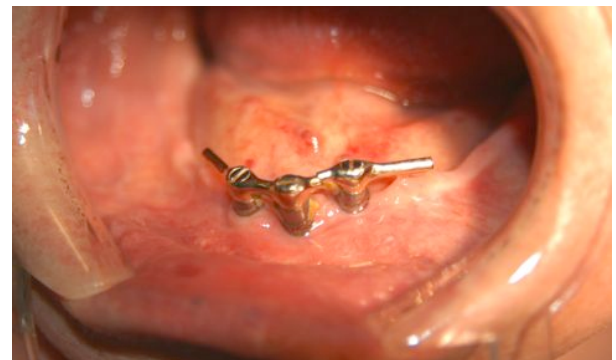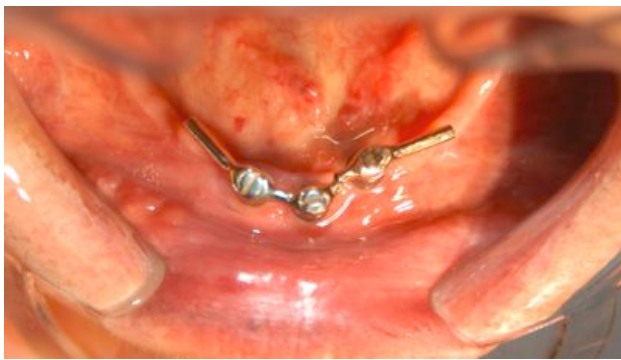
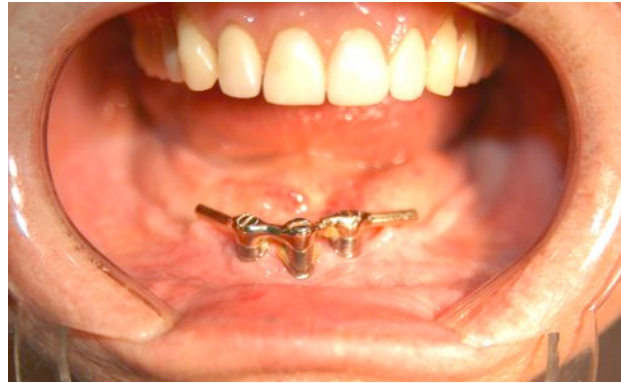**Plusieurs défauts ressortent de ces prothèses :**

- les courbes d'occlusion, Spee et Wilson, ne sont pas respectées,
- la ligne inter incisive est mal positionnée,
- l'occlusion balancée est inexistante.

**Le montage des dents relève du savoir faire du prothésiste ; c'est un facteur essentiel de la stabilité des prothèses.** Au praticien responsable de la mise en bouche, de faire remarquer les défauts s'il les constate lors de l'essayage.

La **communication** entre le prothésiste et le praticien est tout aussi indispensable que celle entre l'implantologiste et le praticien.

**Echec n°4 : Cas de fracture d'une barre mandibulaire. (Figures 137, 138, et 139)**



**Figures 137, 138, et 139 : Photos proposées par le Dr D. Dupont ; les clichés ont été pris lors de la première consultation. Cas de fracture d'une barre mandibulaire.**

Les extensions distales sur barre sont prohibées en PACSI ; les contraintes subies par les différentes structures, implant et attachement, sont trop importantes.

De plus la position des implants est primordiale dans la répartition des forces biomécaniques, mais aussi dans l'exploitation des aires de sustentation.

Trois implants peuvent être implantés à la mandibule, mais ils ne doivent pas former un trigone : dans ce cas l'implant médian s'oppose au mouvement de rotation distale, il sera davantage sollicité, et sa pérennité remise en question.

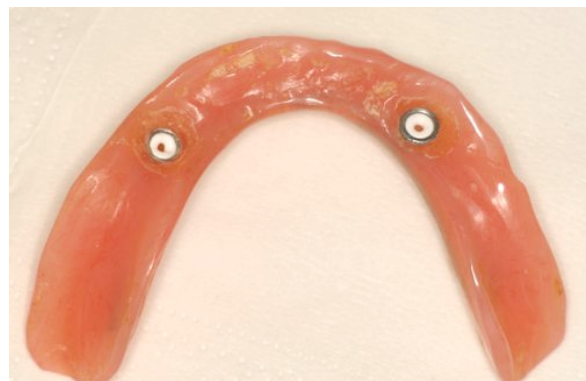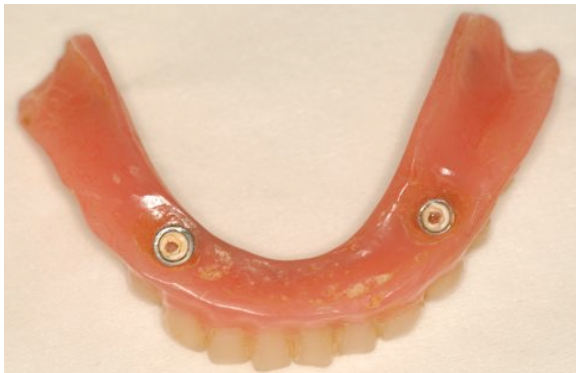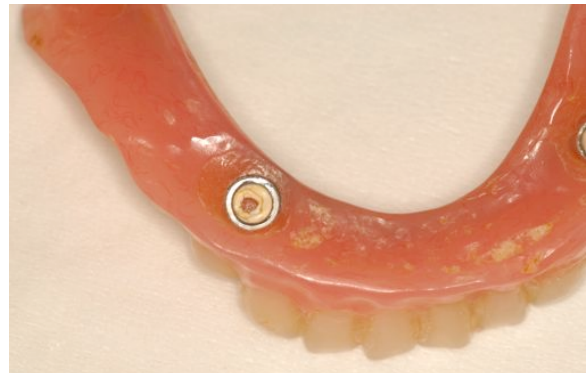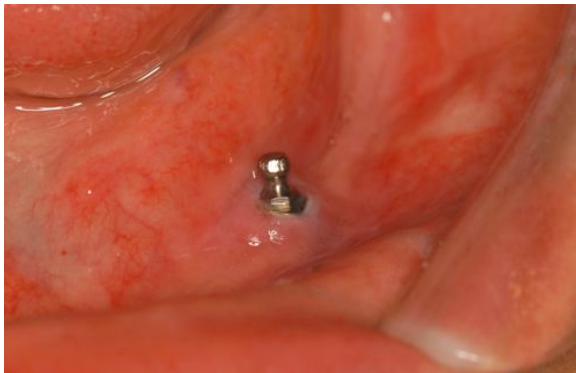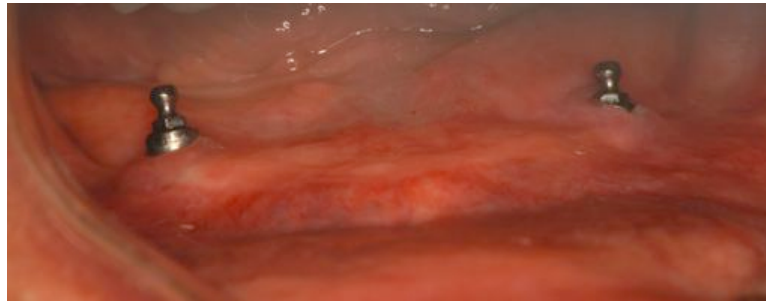
Dans un cas avec trois implants, ceux ci doivent être alignés.

On note ici une distance inter implantaire faible ; la mise en place de cavaliers est impossible, d'où la présence d'extensions ; des attachements axiaux sont indiqués en cas de distance inter implantaire faible.

**A retenir :**

- ***limiter ou prohiber les extensions au niveau des barres,***
- ***l'étude pré implantaire, et la validation du projet prothétique sont deux étapes clefs dans la décision du plan de traitement proposé.***

**Echec n°5 : Deux attachements axiaux. (Figures 140 à 144)**



**Figures 140, 141, 142, 143 et 144 : Photos proposées par le Dr Dupont ; patiente adressée par un correspondant. Deux attachements axiaux.**

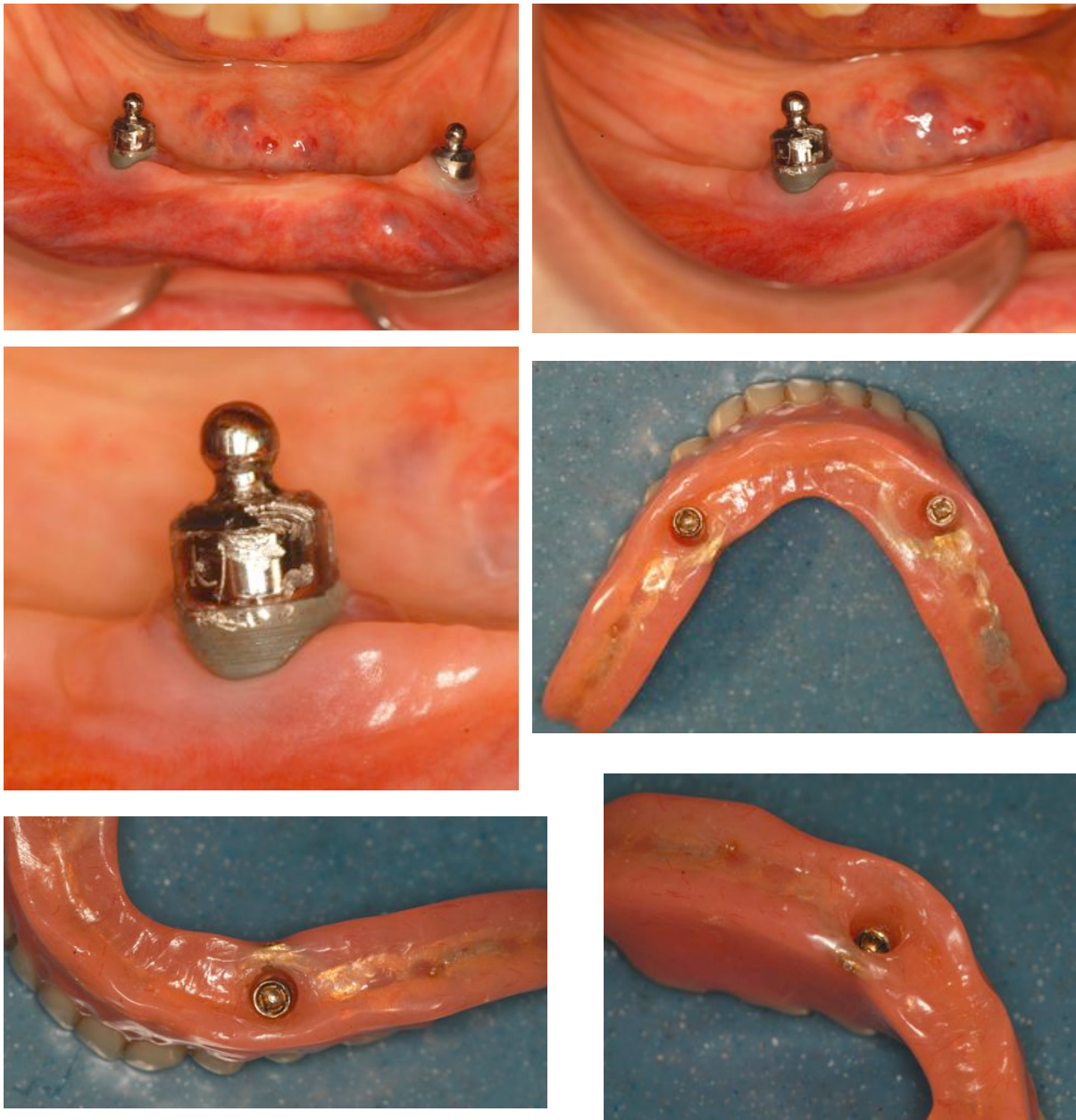
On note l'état inflammatoire des muqueuses ; l'usure des matrices ; une PACSI limitant les zones d'appui muqueux.

**Plusieurs questions se posent :**

Les règles de prothèse amovible classique ont-elles été respectées ? La sustentation de la PACSI avant la mise en fonction des implants est-elle maximale ? L'occlusion est-elle correcte ? Les matrices ont-elles été activées en position d'intercuspidation maximale ? Des visites de contrôle régulières ont-elles été réalisées ? Le choix de la position des implants est-il judicieux par rapport au besoin de liberté de mouvement de la PACSI ?

**Echec n°6 : Evolution dans le temps d'attachements axiaux.**

**(Figures 145 à 150)**

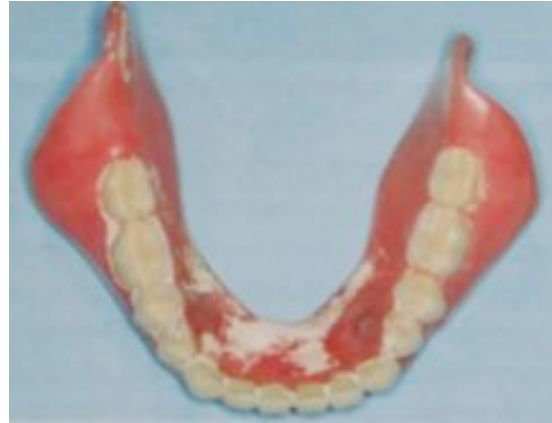
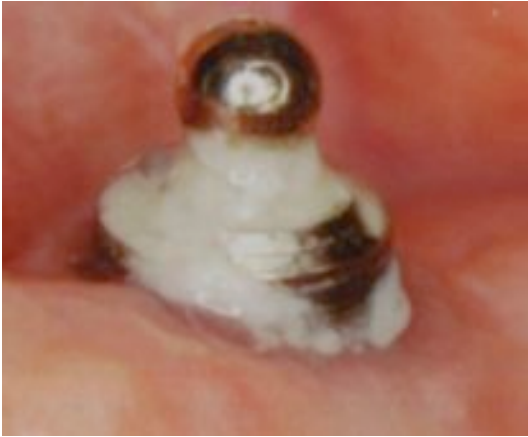
**Figures 145, 146, 147, 148, 149 et 150 : Photos fournies par le Dr D. Dupont. Evolution dans le temps d'attachements axiaux.**

On note ici une muqueuse blessée, une cratérisation implantaire avancée permettant de visualiser le col de l'implant à l'examen clinique, due à la compression du périoste par la PACSI. L'usure de la partie mâle ne se limite pas qu'à la partie rétentive. Les limites prothétiques en lingual et au niveau des tubercules ne semblent pas **exploiter au maximum l'aire de sustentation.**

L'usure du col de la partie mâle implique un **contrôle du système d'attache.**

**Echec n°7 : Echec lié au manque d'hygiène. (Figures 151 et 152)**

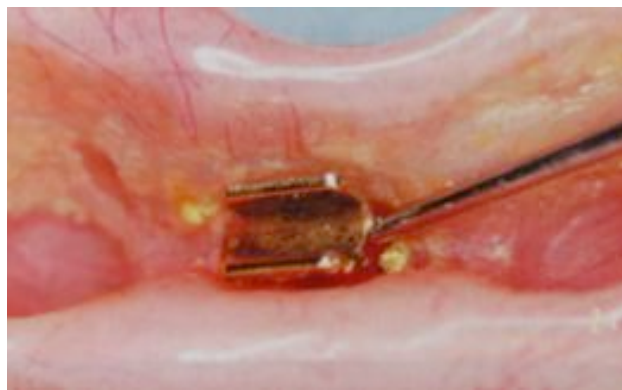

**Figures 151 et 152 : Echec lié au manque d'hygiène. [20]**

Le **manque d'hygiène** en PACSI comme dans toutes restaurations en dentisterie, limite fortement la pérennité du traitement réalisé.

Les **visites de contrôle régulières** permettent également d'insister sur ce point.

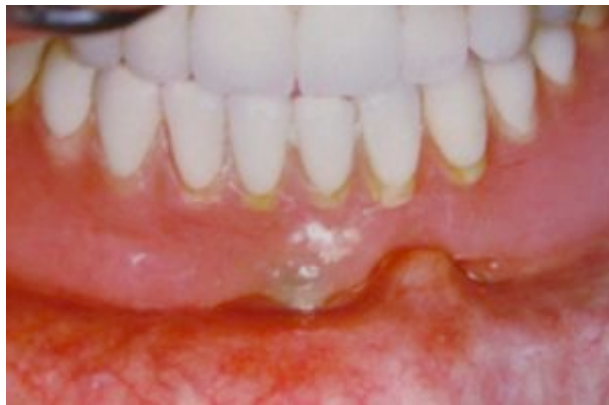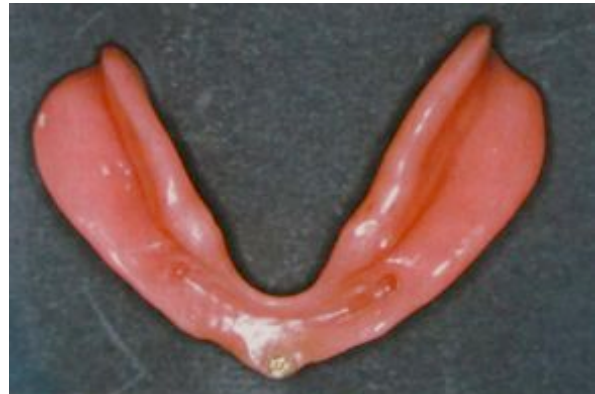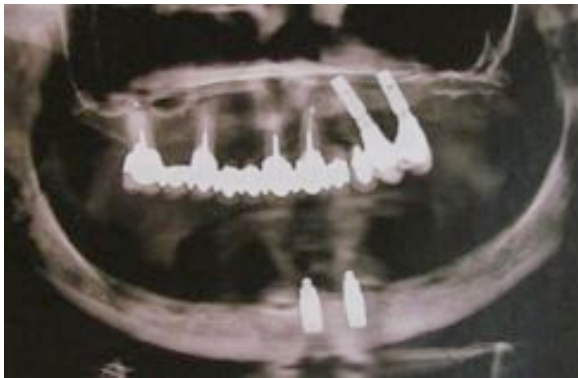**Echec n°8 : Fracture d'un cavalier. (Figure 153)**



**Figure 153 : Fracture d'un cavalier. [20]**

Ce cavalier cassé fait partie dans bien des cas de la **maintenance classique** nécessaire en PACSI ; ce cavalier devra être remplacé.

**Echec n°9 : Non respect de la priorité prothétique. (Figures 154 à 156)**



**Figures 154, 155 et 156 : non respect de la priorité prothétique. [20]**

Les implants mal positionnés restent difficilement exploitables ; un seul des deux implants est utilisé. Dans ce cas aucune étude directrice n'a été réalisée.

Attention à l'opposition d'une prothèse fixée en face d'une prothèse amovible ; l'occlusion de cette dernière doit être rigoureusement respectée.

**A retenir :**

**La validation du projet prothétique est une étape essentielle avant l'acte chirurgical.**

## 4 Annexes.

### 4.1 Exemple d'une PACSI maxillaire sur attachements axiaux. [38]

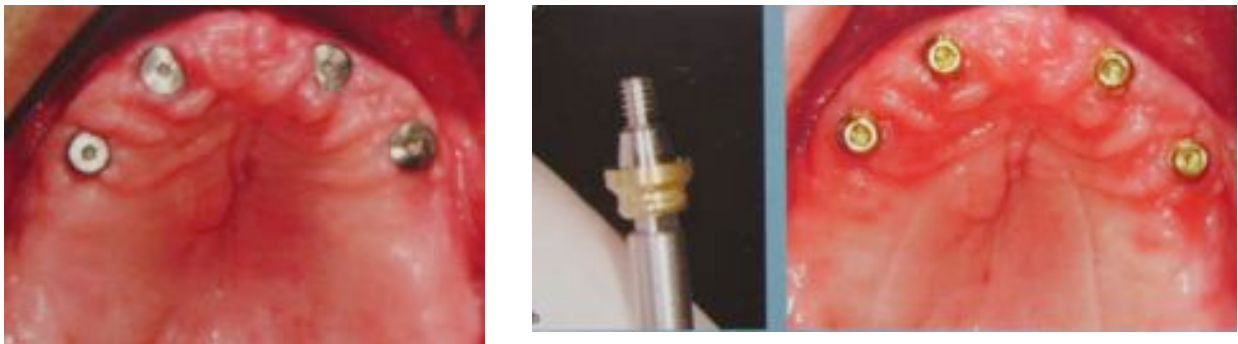
Précédemment il a été décrit qu'une PACSI maxillaire devait être supportée par une barre.

En contradiction avec cela, cet article présente un cas de PACSI maxillaire sur quatre attachements axiaux de type Locator. Ce dernier permet de corriger aisément la divergence des axes implantaires ; de plus son faible volume permet de préserver le volume prothétique sans déformer le palais de celle-ci.

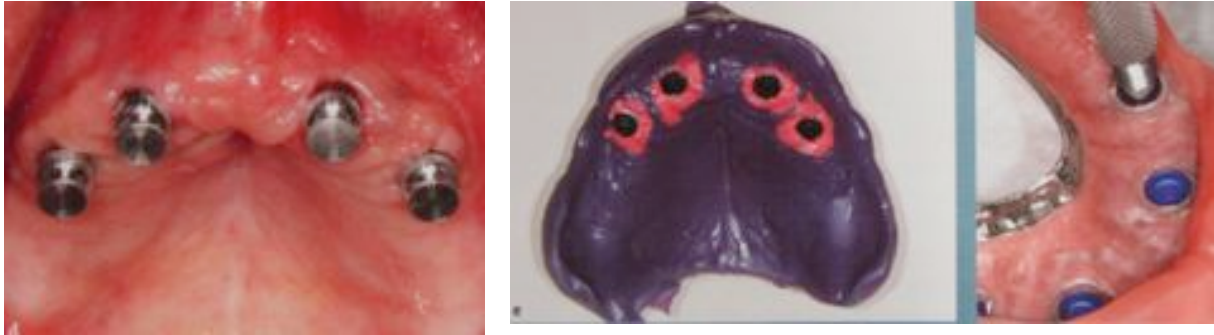La qualité osseuse n'est pas présentée ici ; les barres sont recommandées au maxillaire dans le but de solidariser les implants et de préserver l'ostéointégration. Afin de réaliser une PACSI maxillaire sur attachements axiaux il apparaît évident que la qualité osseuse doit être idéale.

L'article **précise qu'aucune étude n'existe sur le long terme et que seule la pratique clinique a démontré l'efficacité de cette association.** Cette présentation a pour but de montrer que les concepts de PACSI sont en constante évolution.

Présentation de la dépose des vis de cicatrisation et du vissage des piliers Locator. (Figures 157, 158, 159) Les transferts Locator sont positionnés et l'empreinte en deux temps est réalisée. (Figures 160, 161) La figure 162 présente les matrices intégrées à la PACSI maxillaire.



*Figures 157, 158, 159 : dépose des vis de cicatrisation et du vissage des piliers Locator. [38]*



***Figures 160, 161, 162 : Transfert et empreinte. Parties femelles Locator. [38]***

**Remarque :**

La PACSI maxillaire est évidée ici au palais ; or le système Locator n'offre pas la même rigidité qu'un système comme les barres/contre barre. Pour ce dernier la sustentation est quasiment inexistante de part la rigidité du système ; Le système barre/contre barre assure la totalité de l'appui de la PACSI.

Pour le système Locator, plus souple, la sustentation reste supporté par l'appui muqueux. Evider le palais diminue fortement la surface d'appui ; les implants sont davantage sollicités ; comme ces implants ne sont pas solidarisés par une barre, des questions se posent sur la longévité d'une telle restauration.



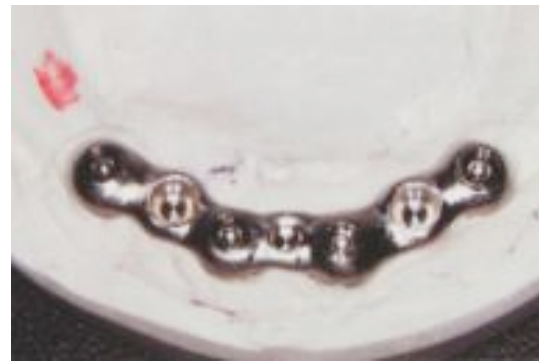## 4.2 Précisions sur la fabrication des barres.

Une barre se réalise à partir du modèle de travail.

Les barres peuvent être coulées en métal précieux selon la technique de la cire perdue. [68] Par ailleurs grâce aux technologies CAD-CAM les barres peuvent être usinées en titane. Les barres usinées ont une armature avec un poids inférieur par rapport aux barres coulées ; de plus une barre usinée est plus homogène dans la composition des métaux utilisés.

### **Illustrations de la fabrication de barres mandibulaires intégrant des attachements axiaux : un cas simple et un cas complexe. (Figures 163 à 166)**

Le procédé de fabrication est le suivant : des gaines calcinables sont positionnées sur les analogues d'implant ; les préformes calcinables de l'attachement (ici attachement Ceka) sont positionnées au paralléliseur afin d'assurer une bonne insertion/désinsertion de la PACSI ; ces préformes sont solidarisiées au gaines avec de la résine. Cette armature sera soit coulée soit scannée.



***Figures 163, 164 : exemple de la fabrication d'une barre usinée. [68]***



***Figures 165, 166 : exemple de la fabrication d'une barre coulée. [68]***

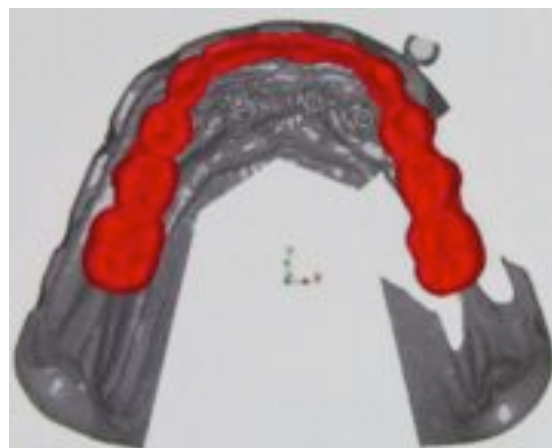
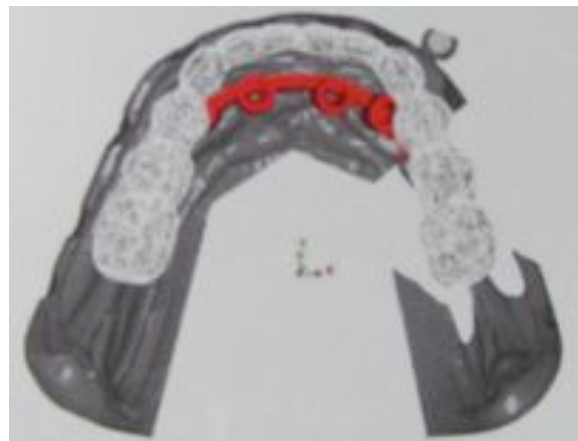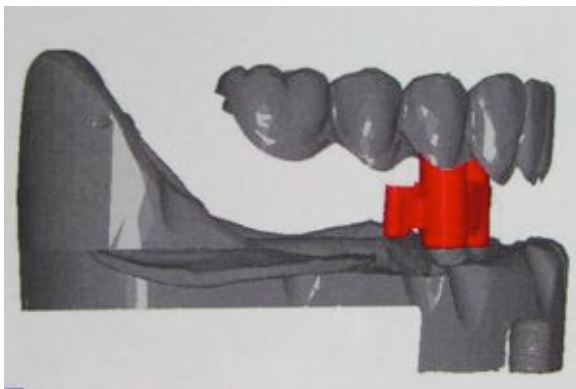
Pour la fabrication d'une barre usinée, le prothésiste n'est obligé de réaliser la maquette calcinable de la barre avant le scannage. En effet le modèle de travail peut être scanné et la maquette réalisée sur ordinateur. Le prothésiste validera le projet à l'écran et la fabrication sera lancée.

**Réalisation d'une barre par CFAO (Conception et Fabrication Assistée par Ordinateur) [117] ; illustrations.**

Le maître modèle et le montage des dents artificielles sont scannés au centre de production.

Les illustrations suivantes représentent des captures d'écran réalisées après la conception du projet d'une barre sur ordinateur.

Une image virtuelle en trois dimensions permet de visualiser les émergences implantaire, la position de la future arcade, de juger de l'espace prothétique disponible. (Figures 167 à 170)



***Figures 167, 168, 169, 170 : Conception d'une barre par CFAO. [117]***

## Présentation d'un système suisse récent : SFI-Bar. [118]

Ce système permet la fabrication de barre manuellement à partir de « pièces détachées standards ». Il est décrit ici à titre informatif. Son originalité : aucun projet de barre, ni maquette calcinable, ni maquette virtuelle.

Le fabricant indique ce système d'attachement en PACSI lorsque quatre implants sont positionnés à la mandibule comme au maxillaire.

La barre peut être conçue sur un modèle de travail, mais aussi **directement en bouche !** La réalisation en bouche étant limitée au cas mandibulaire.

Le principe de ce système est de relier des boules de liaison par des barres tubulaires. Un espace minimal de huit à dix millimètres est nécessaire entre les implants.

Les extensions sont interdites ; tout comme la mise en charge immédiate ; et le système ne tolère qu'une divergence de 15°.



*Figure 171 : Boule de liaison. [118]*

Grâce à sa partie inférieure elle se visse directement sur l'implant ; la partie horizontale à droite est mobile et s'oriente en fonction de la forme d'arcade. Cette partie mobile sera associée, après réglage, à une autre partie mobile identique positionnée sur l'implant voisin, par un tube. Les deux implants seront ainsi reliés par une barre.

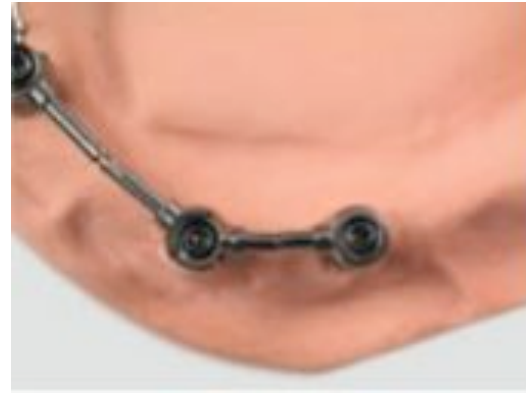

*Figures 172, 173 : Positionnement des boules de liaison. [118]*



**Figure 174 :** *Boule de liaison et divergence implantaire.* [118]

La partie mobile est cylindrique ; aussi elle peut subir une rotation dans la partie tubulaire la reliant au second implant. Ainsi le système tolère 15° de divergence entre deux implants.



**Figures 175, 176 :** *Ajustement des boules de liaison.* [118]

Sur la figure 175, les parties mobiles des boules de liaison sont ajustées entre elles en fonction de l'espace disponible entre les deux implants. Les parties mobiles s'associent doivent avoir la même mesure. (Figure 176)



**Figures 177, 178 :** *Ajustement du tube de liaison.* [118]

Une fois les boules de liaison réglées, le praticien ajuste le tube les reliant. (Figures 177 et 178) Ce dernier est coupé avec un disque. (Le dispositif apparaissant autour du disque permet de couper le tube sans le déformer)

La barre est réalisée. Le praticien ajuste la partie femelle recevant le ou les cavaliers en fonction de l'espace disponible. (Figures 179 et 180)



***Figures 179, 180 : Préparation des cavaliers. [118]***



***Figure 181 : La barre et ses cavaliers. [118]***

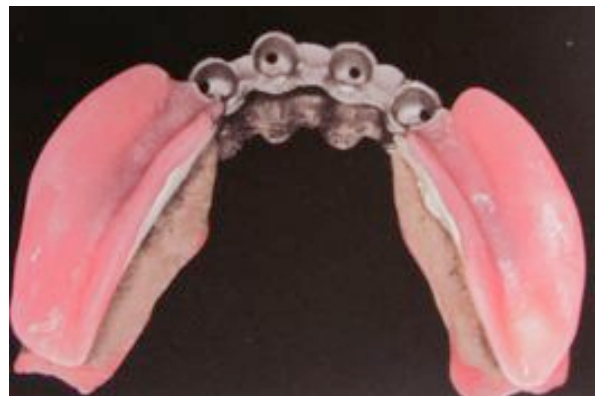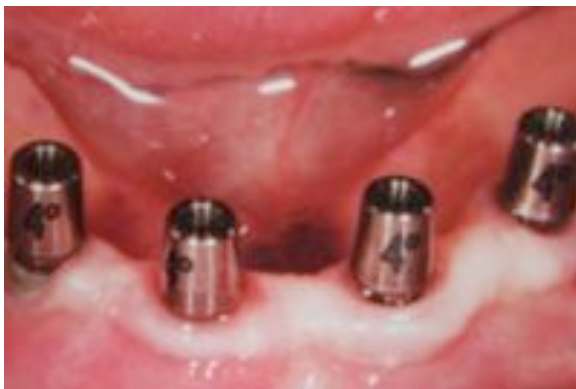Ce concept est original. Il ne manque plus qu'un recul clinique suffisant pour juger de son efficacité.

### **4.3 Exemple d'un système d'attachement télescopique. [100]**

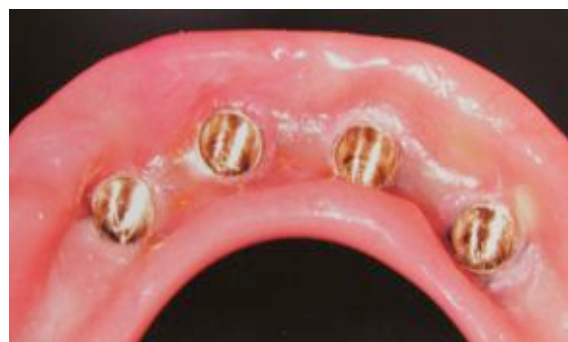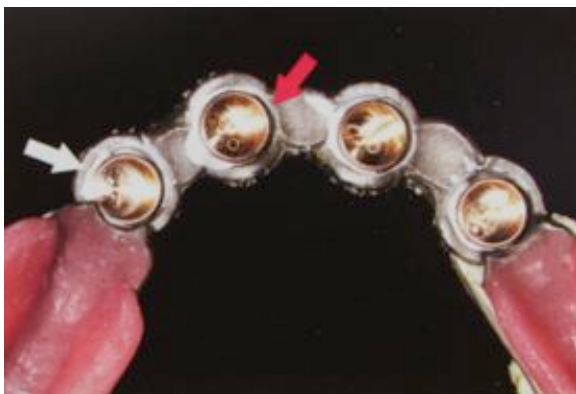Les attachements télescopiques sont répandus en Allemagne ; ce système est rigide et n'offre aucune possibilité de mouvement à la PACSI.

La rétention s'effectue par la conicité des parties mâles (Figure 182) et par la friction qu'elles offrent aux parties femelles. Au minimum la PACSI repose sur quatre implants ; pour fonctionner ce système est très rigoureux sur le parallélisme implantaire. L'angulation des piliers peut corriger la divergence implantaire.

Du fait de la rigidité du système, la PACSI doit être renforcée par une armature coulée. (Figure 183) Dans l'intrados de cette dernière les parties femelles sont collées. (Figure 184)



***Figures 182, 183 : Piliers télescopiques. Armature renforcant la PACSI. [100]***



***Figures 184, 185 : Matrices collées dans l'armature. Intrados de la PACSI. [100]***

Le manque de recul et d'études sur ce type d'attachement ont fait que cette solution n'a pas été décrite plus précisément. L'auteur de cet article ne commente pas la maintenance nécessaire et l'évolution dans le temps pour ces attachements. Il affirme cependant que ces attachements sont indiqués pour des patients recherchant un confort proche de la prothèse fixée ou pour réaliser une mise en charge immédiate à moindre coût.

## Conclusions générales.

La prothèse amovible complète supra implantaire s'avère un traitement de choix de l'édenté total ; ce constat n'est plus à démontrer. Les concepts évoluent, et malgré un faible recul clinique, l'existence de nouveaux systèmes d'attache montre que les PACSI ont une place de choix dans les réhabilitations actuelles.

Cependant la proposition d'un tel traitement doit être réfléchi en fonction des indications spécifiques et non comme un compromis entre la prothèse amovible classique et la prothèse fixée. Il s'agit d'un traitement à part entière.

Les échecs relevés et constatés cliniquement démontrent les difficultés à surmonter lors des différentes étapes de traitement.

Les protocoles cliniques décrits évitent d'accumuler les erreurs, et apprécient les facteurs importants à prendre en compte. Cependant la maintenance demeure présente et conséquente quelque soit le protocole choisi ; le praticien doit en informer le patient.

Malgré un respect strict de toutes les règles de conception, la maintenance peut s'avérer difficile, cela indépendamment de la qualité de conception.

L'absence de protocoles et de résultats précis, reproductibles, avec un niveau de preuve scientifique avéré, aboutissant à un succès thérapeutique en PACSI maxillaire, démontre le manque de recul clinique. En effet le nombre de PACSI maxillaires est nettement inférieur à celui des PACSI mandibulaires réalisées.

Aussi au maxillaire, en PACSI le choix d'un système barre/contre barre s'avère plus judicieux par sa rigidité (et plus confortable par la possibilité de retirer le palais) ; il préserve le système implantaire en réduisant les micros mouvements de la prothèse : ces derniers compromettent fortement la survie des implants ostéointégrés dans un os de faible qualité ; bien apprécier la dépressibilité muqueuse et faire tolérer celle ci par les implants, rigides, grâce à un système d'attache approprié, est la principale source de problème en PACSI maxillaire.

Au maxillaire, une prothèse fixée implanto-portée est donc préférable aux PAC ou aux PACSI pour réhabiliter un patient édenté total exigeant une prothèse stable et confortable, lorsque que les conditions cliniques y sont appropriées. Si un problème de soutien de lèvre se pose, que le décalage des bases osseuses est trop important, que l'hygiène d'une reconstruction fixe s'avère difficile pour le patient (la dextérité s'amointrit avec l'âge), alors la PACSI maxillaire possède son indication. En somme quand une PAC ne satisfait pas le patient et que la prothèse fixée n'est pas indiquée, la PACSI maxillaire est une solution thérapeutique indiquée.

A l'opposé le niveau de preuve scientifique est important en PACSI mandibulaire ; les auteurs se rejoignent dans leurs constats, et les protocoles cliniques décrits permettent d'aboutir à un succès thérapeutique reproductible.

La PACSI mandibulaire est indiquée à chaque fois qu'une réhabilitation amovible est proposé à un édenté total.

La possibilité de rigidifier la PACSI mandibulaire en multipliant les implants est tout à fait réalisable et approuvée par un niveau de preuve scientifique reconnu. Se pose alors la question de savoir s'il n'est pas préférable de s'orienter vers un traitement de prothèse fixée implanto-porté. En effet dans ces conditions réaliser une PACSI mandibulaire est plus difficile, plus long, plus coûteux, et nécessite une maintenance plus importante qu'une PACSI mandibulaire « simple » ou « minimale », c'est à dire deux attachements axiaux sur deux implants parasymphysaires.

A noter qu'une reconstruction par prothèse fixée, bien que préférée par de nombreux patients ayant eu une expérience en PACSI et en prothèse fixée, ne présente pas que des avantages, et offrent à l'opérateur de réelles difficultés cliniques dans bien des cas.

Dans toutes les situations, un patient bien informé, et une communication claire entre les opérateurs, implantologiste, praticien traitant et prothésiste, contribuent au succès des PACSI.

La PACSI possède ses propres indications, ses propres avantages, à opposer à celle des prothèses fixées de type « All on Four », lors de la proposition de plan traitement au patient. La PACSI représente une réhabilitation d'actualité et en constant développement notamment au niveau des systèmes d'attache.



# LEGENDE ICONOGRAPHIQUE

|  |           |
|--|-----------|
| <b>1 Pourquoi proposer des implants en prothèse amovible complète (PAC) ?</b>  | <b>17</b> |
| Figures 1 et 2 : répartition des surfaces d'appui primaire (a), secondaire (b) et de non appui (c) selon Boucher. [2]  | 19        |
| Figures 3 et 4 : Répartition des surfaces d'appui primaire (a), secondaire (b) et de non appui (c) selon Levin. [2]  | 20        |
| Figure 5 : Zones remarquables au maxillaire. [8]   | 20        |
| Figure 6 : Zones remarquables à la mandibule. [8]  | 21        |
| Figure 7 : Amplitude de la résorption. Accentuation de la résorption provoquée par une extraction chirurgicale. D'après Watt et Mc Gregor. [2]                       | 23        |
| Figure 8 : évolution du rapport intermaxillaire par suite de l'extraction dentaire. [16]   | 25        |
| Figures 9 et 10 : Evolution de la morphologie condylienne (Documents J.P. Yung P. Carpentier) [2]  | 26        |
| Figures 11 et 12 : étude de la distribution des forces appliquées à la muqueuse sur des PAC à gauche et sur des PACSI à droite. [24]                                 | 29        |
| Figures 13 et 14 : Etude portant sur le stress des tissus fibromuqueux en fonction de leur épaisseur et de leur résistance. [24]                                     | 30        |
| Figures 15, 16 et 17 : Méthodes d'hygiène de différents types de Pacsi. [20]   | 35        |
| Figure 18 : Exemple d'une PACSI mandibulaire chez un patient en classe 2. [20]   | 38        |
| Figure 19 : Illustration de la situation initiale après chirurgie. [69]  | 39        |
| Figure 20 : Illustration du modèle de travail. [69]  | 39        |
| Figures 21 et 22 : Illustrations de la barre dans laquelle s'incluent quatre parties femelles des attachements Ceka, et de la contre barre intégrée à la PACSI. [69] | 40        |
| Figure 23 : La contre barre intégrée à la PACSI. [69]  | 40        |
| <b>2 Guide de mise en œuvre.</b>   | <b>45</b> |
| Figure 24 : Indications des implants dentaires. [16]   | 46        |
| Figure 25 : Contre indications des implants dentaires. [16]  | 47        |
| Figures 26 et 27 : Distribution des forces entre implant et fibro-muqueuse. [20]   | 49        |
| Figure 28 : Dessin d'une barre type maxillaire. [57]   | 54        |
| Figure 29 : Consensus ITI : PACSI au maxillaire.   | 55        |
| Figures 30, 31, 32, 33 et 34 : positionnement implantaire au maxillaire en PACSI. [69]   | 56        |

|   |    |
|---|----|
| Figure 35 : Consensus ITI : PACSI à la mandibule.   | 57 |
| Figures 36, 37, 38, 39 : Positionnement implantaire à la mandibule en PACSI. [20, 23]                                 | 59 |
| Figures 40, 41, 42, 43, 44 : Positionnement implantaire à la mandibule en PACSI. [20, 23]                             | 60 |
| Figures 45, 46 et 47 : PACSI mandibulaire associée à un implant unique. [97]  | 61 |
| Figures 48, 49, 50 et 51 : PACSI mandibulaire associée à un implant unique avec un attachement de gros diamètre. [99] | 62 |
| Figures 52, 53 : Corrosion des attachements axiaux. [100]   | 64 |
| Figures 54 et 55 : Rigidité des barres. [20]  | 65 |
| Figure 56 : Mouvement d'un cavalier sur une barre ronde. [20]   | 66 |
| Figure 57 : Exemple d'un pilier sphérique. [20]   | 68 |
| Figures 58 et 59 : Pilier Locator. Pilier pour barre. [20]  | 69 |
| Figure 60 : Correction d'axe implantaire. [20]  | 70 |
| Figures 61 et 62 : Pilier Era. Pilier ABA. [20]   | 70 |
| Figure 63 : Jeu axial et angulaire en PACSI. [33]   | 71 |
| Figures 64 et 65 : Tracés prospectifs d'une barre. [20]   | 78 |
| Figures 66, 67, 68 et 69 : Illustrations des différents composants d'un système barre/contre barre. [20]              | 82 |
| Figure 69 : Duplicata en résine de la prothèse mandibulaire. [22]   | 87 |
| Figure 71 : Guide d'imagerie mandibulaire. [22]   | 87 |
| Figures 72 et 73 : Guide d'imagerie aux puits comblés. Vue occlusale. Vue vestibulaire. [22]                          | 88 |
| Figure 74 : Coupe de reconstruction. [22]   | 89 |
| Figure 75 : Coupe de reconstruction 2. [22]   | 89 |
| Figure 76 : Guide chirurgical. [22]   | 90 |
| Figure 77 : Classification de la qualité osseuse selon Lekholm et Zarb. [105]   | 92 |
| Figures 78 et 79 : sites implantaires. [107]  | 93 |
| Figure 80 : Volume osseux, coupe oblique. [16]  | 94 |
| Figure 81 : Volume osseux, coupe oblique 2. [16]  | 94 |
| Figure 82 : Vue du sinus maxillaire. [108]  | 95 |
| Figure 83 : Mandibule édentée vue de profil. [108]  | 96 |
| Figure 84 : Mandibule édentée vue antérieure. [108]   | 96 |
| Figure 85 : Mandibule édentée bord basilaire. [108]   | 96 |
| Figure 86 : Nerf mentonnier. [108]  | 97 |
| Figure 87 : Effraction du plancher mylo-hyoïdien. [16]  | 97 |
| Figure 88 : coupe sagittale d'une mandibule édentée. [109]  | 98 |

|   |            |
|---|------------|
| Figures 89 et 90 : Prothèse évidée ; contrôle de l'espacement et rebasage. [22]   | 104        |
| Figures 91 et 92 : Cicatrisation retardée des tissus mous. [16]   | 104        |
| Figures 93 et 94 : Exemple des piliers Multi Unit Abutment de chez Nobel Biocare. [57]  | 110        |
| Figures 95, 96 : Piliers Locator. Matrices Locator. [100]   | 116        |
| Figure 97 : Transferts Locator. [112]   | 117        |
| Figures 98 et 99 : Guide-duplicata et rebasage de la prothèse existante. [22]   | 120        |
| Figures 100 et 101 : Guide-duplicata et rebasage de la prothèse existante 2. [22]   | 120        |
| Figure 102, 103 : Empreinte finale ; positionnement des répliques. [22]   | 121        |
| Figures 104 et 105 : Empreinte finale. Modèle de travail. [22]  | 121        |
| Figures 106, 107, 108 et 109 : Pièces auxiliaires sur le modèle de travail ; l'espace disponible s'apprécie à l'aide de clefs en silicone. Le système d'attachement utilisé ici est le système Dalbo Plus. [22] | 122        |
| Figures 110, 111, 112, 113 : Réadaptation du porte empreinte, empreinte sous pression occlusale, fixation des analogues aux transferts dans l'empreinte, clef linguale, [114]                                   | 123        |
| Figures 114 et 115 : Adaptation de la barre et des cavaliers [114]  | 124        |
| Figures 116 et 117 : Mise en place de matrices d'attachements axiaux en bouche. [20]  | 125        |
| Figures 118, 119, 120 et 121 : mise en place de cavalier en bouche. [20]  | 126        |
| Figure 122 : Evaluation du volume disponible sur le modèle de travail. [68]   | 128        |
| Figures 123, 124 : Exemple d'une barre/contre barre au maxillaire. [68]   | 128        |
| Figures 125, 126 : Exemple d'une barre/contre barre mandibulaire. [68]  | 128        |
| Figures 127 et 128 : Changement d'une attache en nylon. [20]  | 129        |
| Figure 129 : Changement d'un pilier. [20]   | 129        |
| <b>3 Exemples cliniques de difficultés ou d'échecs rencontrés en PACSI :</b>  | <b>131</b> |
| Figure 130 : fêlures en regard d'un attachement au maxillaire. [84]   | 132        |
| Figures 131 et 132 : échec d'un traitement par PACSI au maxillaire. [20]  | 133        |
| Figures 133, 134, 135 et 136 : Photos proposées par M D. Guisot, prothésiste. Le respect des règles de prothèse amovible classique est primordial.  | 134        |
| Figures 137, 138, et 139 : Photos proposées par le Dr D. Dupont ; les clichés ont été pris lors de la première consultation. Cas de fracture d'une barre mandibulaire.  | 135        |
| Figures 140, 141, 142, 143 et 144 : Photos proposées par le Dr Dupont ; patiente adressée par un correspondant. Deux attachements axiaux.   | 136        |
|   | 152        |

|   |            |
|---|------------|
| Figures 145, 146, 147, 148, 149 et 150 : Photos fournies par le Dr D. Dupont.                   |            |
| Evolution dans le temps d'attachements axiaux.  | 137        |
| Figures 151 et 152 : Echec lié au manque d'hygiène. [20]  | 138        |
| Figure 153 : Fracture d'un cavalier. [20]   | 138        |
| Figures 154, 155 et 156 : non respect de la priorité prothétique. [20]                          | 139        |
| <b>4 Annexes.</b>   | <b>140</b> |
| Figures 157, 158, 159 : dépose des vis de cicatrisation et du vissage des piliers Locator. [38] | 140        |
| Figures 160, 161, 162 : Transfert et empreinte. Parties femelles Locator. [38]                  | 141        |
| Figures 163, 164 : exemple de la fabrication d'une barre usinée. [68]                           | 142        |
| Figures 165, 166 : exemple de la fabrication d'une barre coulée. [68]                           | 142        |
| Figures 167, 168, 169, 170 : Conception d'une barre par CFAO. [117]                             | 143        |
| Figure 171 : Boule de liaison. [118]  | 144        |
| Figures 172, 173 : Positionnement des boules de liaison. [118]                                  | 144        |
| Figure 174 : Boule de liaison et divergence implantaire. [118]                                  | 145        |
| Figures 175, 176 : Ajustement des boules de liaison. [118]                                      | 145        |
| Figures 177, 178 : Ajustement du tube de liaison. [118]   | 145        |
| Figures 179, 180 : Préparation des cavaliers. [118]   | 146        |
| Figure 181 : La barre et ses cavaliers. [118]   | 146        |
| Figures 182, 183 : Piliers télescopiques. Armature renforçant la PACSI. [100]                   | 147        |
| Figures 184, 185 : Matrices collées dans l'armature. Intrados de la PACSI. [100]                | 147        |

# LEGENDE DES TABLEAUX

## **1 Pourquoi proposer des implants en prothèse amovible complète (PAC) ? 17**

Tableau 1 : Conséquences cliniques des hyposialies et asialies salivaires au niveau de la cavité buccale. [11] 22

Tableau 2 : Taux moyen de résorption des crêtes édentées dans le temps par rapport à la résorption totale d'après Watt et Mc Gregor. [2] 23

Tableau 3 : études portées sur le taux de survie des implants sous les prothèses amovibles complètes maxillaires tous concepts confondus. [57]] 42

## **2 Guide de mise en œuvre. 45**

Tableau 4 : Caractéristiques techniques des principaux systèmes d'attachements axiaux. [102] 72

Tableau 5 : Caractéristiques techniques des principaux systèmes d'attachements axiaux 2. [102] 73

Tableau 6 : Caractéristiques techniques des principaux systèmes d'attachements axiaux 3. [102] 74

Tableau 7 : Caractéristiques techniques des barres et cavaliers. [102] 75

Tableau 8 : Complications en implantologie : premier temps chirurgical. [69] 106

Tableau 9 : Complications en implantologie : second temps chirurgical. [69] 107

Tableau 10 : Complications en implantologie : temps prothétique. [69] 108

Tableau 11 : Complications en implantologie : temps prothétique suite. [69] 109

Tableau 12 : Taux de succès implantaire en PACSI. [84] 112

Tableau 13 : Taux de survie implantaire en PACSI 2. [84] 112

# BIBLIOGRAPHIE

*(Par ordre d'apparition)*

**1. Haugejorden O., Rise J., Klock K.S.**

Norwegian adults'perceived need for coping skills to adjust to dental and non-dental life events. Community Dentistry & Oral Epidemiology 1993 ; 21 : 57-61.

**2. Hüe O., Berteretche M.**

Prothèse complète, réalité clinique, solutions thérapeutiques. Paris : Quintessence International, 2004.

**3. Murray M.D., Darvel B.W.**

The evolution of the complete denture base. Theories of complete denture rétention. A review Part.1 Aust. Dent. J. 1993 ; 38 : 216-219.

**4. Murray M.D., Darvel B.W.**

The evolution of the complete denture base. Theories of complete denture rétention. A review Part.4 Aust. Dent. J. 1993 ; 38 : 450-455.

**5. Olson K.A., Wetsberg K.G.**

Interneurons in trigeminal motor system. In : van Steenberghe D., De Laat A. - Electromyography of reflexes in man. Leuven : University Press, 1989 ; 19-50.

**6. Hickey J.C., Zarb G.A.**

Boucher's prosthodontic treatment for edentulous patients. Saint Louis : Mosby, 1980.

**7. Levin B.**

Impression for complete denture. Chicago : Quintessence, 1984.

**8. Lejoyeux J.**

Prothèse complète. Tome 1 Paris : Maloine, 1979.

**9. Silverman Jr. S.**

Geriatrics and tissue changes-Problem of the aging denture patient. The Journal of Prosthetic Dentistry 1958 ; 5 : 734-739.

**10. Nedelman C.I., Bernick S.**

The significance of age changes in human alveolar mucosa and bone. The Journal of Prosthetic Dentistry 1978 ; 39 (5) : 495-501.

**11. Loty S., Loty C., Hüe O.**

Les substituts salivaires. Cahier de prothèse, 1998 ; 101 : 19-26.

**12. Schroeder A., Sutter F., Buser D., Krekeler G.**

Oral implantology. Anatomic basis of implantology. Stuttgart : Georg Thieme Verlag 1996 : 11-37.

**13. Vacher C.**

Anatomie du vieillissement cranio-facial. EMC Dentisterie 2004 ; 1 : 201-213.

**14. Taddei C., Metz M., Waltmann E.**

Prothèse amovible complète. Les solutions au maxillaire pour les cas difficiles. Cahier de Prothèse 2002 ; 118 : 15-28.

**15. Lallich B., Schoendorff R.**

Le joint vélo-palatin. Ann Odontostomtol. 1974 ; 31 ; 155-165.

**16. Davarpanah M., Szmukler-Moncler S.**

Manuel d'implantologie clinique ; Concepts, protocoles et innovations récentes. 2<sup>ième</sup> édition. Paris : Edition cahier de prothèse, 2008.

**17. Mongini F.**

The stomatognathic system. Chicago : Quintessence, 1984.

**18. Widmalm S.E., Westesson P., Kim I., Pereira F.J., Lundh H., Tasaki M.M.**

Temporomandibular joint pathosis related to sex, age, and dentition in autopsy material. Oral Surg. Oral Med. Oral Pathol., 1994 ; 78 : 416-425.

**19. Nabib A., Daoud F., Bouziane M., Boulefa A.**

Arcade maxillaire édentée résorbée : spécificités anatomiques et empreintes. Stratégie prothétique Jan.-Fev. 2010 ; Vol.10.

**20. Rignon-Bret C.**

Attachements et prothèses complètes supra-radicaux et supra-implantaires. Paris : Edition cahier de prothèse, 2008.

**21. Chao Y.L., Meijer H.J., Van Oort R.P. et Versteegh P.A.**

The incomprehensible success of the implant stabilised overdenture in the edentulous mandible : a littérature review on transfer of chewing forces to bone surrounding implants. Eur. J. Prosthodont Rest. Dent. 1995 ; 3 : 255-261.

**22. Postaire M., Rignon-Bret C., Daas M., Renouard F. et Rignon Bret J.M.**

Conception des prothèses amovibles complètes supra-implantaires mandibulaires : description et chronologie de traitement. Real. Clin. 2003 ; 14 : 199-212.

**23. Rignon-Bret. C. et Rignon-Bret J.M.**

Prothèse amovible complète. Prothèse immédiate. Prothèse supra radicaux et implantaire. Paris : Edition cahier de prothèse, 2002.

**24. Wirley G., Alves A., Valentim A.R.B., Lucas F.T., and Coll.**

Comparaison between complete denture and implant-retained overdenture : effect of different mucosa thickness and resiliency on stress distribution. Gerodontology 2009 ; 26 : 273-281.

**25. Ichikawa T., Horiuchi M., Wigiante R. et al.**

In vitro study of mandibular implant-retained overdentures : the influence of stud attachments on load transfer to the implant and soft tissue. Int. J. Prosthodont 1996 ; 9 : 394-399.

**26. Atwood D.A., Coy W.A.**

Clinical, cephalometric, and densitometric study of reduction of residual ridges. J. Prosth. Dent. 1971 ; 26 : 280-295.

**27. Tallgren A.**

The continuing reduction of the residual alveolar ridges in complete denture wearers : A mixed-longitudinal study covering 25 years. J. Prosth. Dent. 1972 ; 27 : 120-131.

**28. Jemt T., Chai J., Harnett J., Heath M.R., Hutton J.E., Johns R.B., et al.**

A 5 year prospective multicenter follow-up report on overdentures supported by osseointegrated implants. Int. J. Oral Maxillofac. Implants. 1996 ; 11 : 291-298.

**29. Quirynen M., Naert I., Van Steenberghe D., Dekeyser C., Callens A.**

Periodontal aspects of osseointegrated fixtures supporting a partial bridge. An up to 6-years retrospective study. J. Clin. Periodontal 1992 ; 19 : 118-126.

**30. Naert I., Gizani S., Vuylsteke M., Van Steeberghe D.**

A 5 year randomized clinical trial on the influence of splinted and unsplinted oral implants in the mandibular overdenture therapy. Part 1 : Peri-implant outcome. Clin. Oral Implants Res. 1998 ; 9 : 170-177.

**31. Adell R., Lekholm U., Rockler B., Bränemark, P.I.**

A 15 year study of osseointegrated Implants in the edentulous jaw. Int. J. Oral Surg. 1981 ; 10 : 387-416.

**32. Von Wowern N., Gotfredsen K.**

Implant supported overdentures, a prevention of bone loss in edentulous mandibles ? A 5 year follow up study. Clin. Oral Implants Res. 2001 ; 12 : 19-25.

**33. Rignon-Bret C., Descamp F., Bernaudin E., et Coll.**

Stratégie de traitement en prothèse amovible complète supra-implantaire mandibulaire. Réal. Cl. 2003 ; Vol. 14 n°2 : 141-159.

**34. Jacobs R., Schotte A., Van Steenberghe D., Quirynen M.**

Posterior jaw bone résorption in osseointegrated implants supported overdentures. Clin. Oral Implants Res. 1992 ; 3 : 63-70.

**35. Davis W.H., Lam P.S., Marshall M.W., Doschester W., Hochwald D.A., Kaminishi R.M.**

Using restorations borne totally by anterior implants to preserve the edentulous mandible. J. Am Dent Assoc. 1999 ; 130 : 1183-1189.

**36. Smith B., Baysan B., Fenlon M.**

Association between Oral Health Impact Profile and General Health scores for patients seeking dental implants. Journal of dentistry 2009 ; 37 : 357-359.

**37. Feine J., Thomasson J.M.**

Prothèses fixées et amovibles à la mandibule édentée : choix fondés sur la preuve. Real. Cl. 2003 ; Vol.14 n°2 : 129-140.

**38. Müller F., Rentsch A.**

Les prothèses de recouvrement supraradiculaires. Titane Déc. 2010 ; Vol.7 n°4 : 249-257.



**39. Müller F., Heath MR, Ferman AM, Davis GR. M**

odulation of mastication during experimental loosening of complete dentures. Int. J. Prosthodont 2002 ; 15 : 553-558.

**40. Müller F., Schimmel M.**

Der multimorbide Patient – Konsequenzen für die prothetische Therapie. Quintessenz 2007 ; 58 : 1171-1179.

**41. Müller F., Steinbüchel N. von.**

Lebensqualität im Alter und subjektive Mundgesundheit. Quintessenz 2005 ; 56 : 1291-1300.

**42. Maxson B.B., Powers M.P., Scott R.F.**

Prosthodontics considerations for the transmandibular implant. J. Prosth. Dent. 1990 ; 63 : 554-8.

**43. Barber H.D., Scott R.F., Maxson B.B., Fonseca R.J.**

Evaluation of anterior maxillary alveolar ridge resorption when opposed by the transmandibular implant. J. Oral Maxillofac Surg. 1990 ; 48 : 1283-1287.

**44. Haraldson T., Jemt T., Stalblad P.A., Lekholm U.**

Oral function in subjects with overdentures supported by osseointegrated implants. Scand J. Dent. Res. 1988 ; 96 : 235-242.

**45. Payne A.G., Solomons Y.F.**

Mandibular implant-supported overdentures : a prospective evaluation of the burden of prosthodontic maintenance with 3 different attachment systems. Int. J. Prosthodont 2000 ; 13 : 246-253.

**46. Watson R.M., Davis D.M.**

Follow up and maintenance of implant supported prostheses : a comparison of 20 complete mandibular fixed cantilever prosthèses. Br. Dent. J. 1996 ; 181 : 321-327.

**47. Narhi T.O., Geertman M.E., Hevinga M., Abdo H., Kalk W.**

Changes in the edentulous maxilla in persons wearing implant-retained mandibular overdentures. J. Prosth. Dent. 2000 ; 84 : 43-49.

**48. Thiel C.P., Evans D.B., Burnett R.P.**

Combination syndrome associated with a mandibular implant-supported overdenture : a clinical report. J. Prosth. Dent. 1996 ; 75 : 107-113.

**49. Lang B.R., Razzoog M.E.**

Lingualized integration : tooth molds and an occlusal scheme for edentulous implant patients. Implant Dent. 1992 ; 1 : 204-11.

**50. Denissen H.W., Kalk W., van Waas M.A., van Os J.H.**

Occlusion for maxillary dentures opposing osseointegrated mandibular protheses. Int. J. Prosthodont 1993 ; 6 : 446-450.

**51. Rendell J, Grasso J.E., Gay T.**

Retention and stability of the maxillary denture during function. J Prosthet Dent. 1995 ; 73 : 344-347.

**52. Jemt T., Book K., Karlsson S.**

Occlusal force and mandibular movements in patients with removable overdentures and fixed prostheses supported by implants in the maxilla. *Int. J. Oral Maxillofac Implants.* 1993 ; 8 : 301-308.

**53. Block M.S., Kent J.N., Finger I.M.**

Use of the integral implant for overdenture stabilization. *Int. J. Oral Maxillofac Implants.* 1990 ; 5 : 140-147.

**54. Cune M.S., De Putter C., Hoogstraten J.**

Treatment outcome with implant retained overdentures. Part 1 – Clinical findings and predictability of clinical treatment outcome. *J. Prosth. Dent.* 1994 ; 72 :144-151.

**55. Cune M.S., De Putter C., Hoogstraten J.**

Treatment outcome with implant retained overdentures. Part 2 – Patient satisfaction and predictability of subjective treatment outcome. *J. Prosth. Dent.* 1994 ; 72 :152-158.

**56. Metz M., Ochagavia J.M., Taddei C.**

La prothèse amovible complète sur implants au maxillaire. Les déterminants du choix thérapeutique. *Cahier de prothèse* 1997 ; 97 :59-71.

**57. Stephan G., Ringot O., Mariani P.**

Prothèse complète maxillaire à complément de rétention implantaire. *Real. Clin.* 2003 ; Vol.14 n°2 : 213-223.

**58. Kiener P., Oetterli M., Mericske E., Mericske-Stern R.**

Effectiveness of maxillary overdentures supported by implants: maintenance and prosthetic complications. *Int. J. Prosthodont.* 2001 ; 14 : 133-140.

**59. Mericske-Stern R., Oetterli M., Kiener P, Mericske E.**

A follow-up study of maxillary implants supporting an overdenture : clinical and radiographic results. *Int. J. Oral Maxillofac Implants.* 2002 ; 17 : 678-686.

**60. Nahri T.O., Hevinga M., Voorsmit R.A., Kalk W.**

Maxillary overdentures retained by splinted and unsplinted implants : a retrospective study. *Int. J. Oral Maxillofac Implants.* 2001 ; 16 :259-266.

**61. Hutton J.E., Heath M.R. and Coll.**

Factors related to success and failure rates at 3 year follow-up in a multicenter study of overdentures supported by bränemark implants. *Int. J. Oral Maxillofac Implants* 1995 ; 10 : 33-43.

**62. Feine J.S., De Grandmont P., Boudrias P., et al.**

Within-subject comparaisons of implant-supported mandibular prostheses : choice of prosthesis. *J. Dent. Res.* 1994 : 73 ; 1096-1104.

**63. Burns D.R., Unger J.W., Elswick R.K., et al.**

Prospective clinical evaluation of mandibular implant overdentures. Part 2 Patient satisfaction and préférence. *J. Prosth. Dent.* 1995 ; 73 : 364-369.

**64. Boerrigter E.M., Geertman M.E., van Ortt R.P., et al.**

Patient satisfaction with implant-retained mandibular overdentures. A comparison with new complete dentures retained by implants - A multicentre randomized clinical trial. *Br. J. Oral Maxillofac Surg.* 1995 ; 33 : 282-288.

**65. Boerrigter E.M., Stegenga B., Raghoobar G.M., et al.**

Patient satisfaction and chewing ability with implant-retained mandibular overdentures. *J. Oral Maxillofac Surg.* 1995 ; 53 : 1167-1173.

**66. J.S. Feine, G. E. Carlsson, M.A. Awad, and Coll.**

The McGill Consensus statement on overdentures : mandibular 2-Implant overdentures as first choice standard of care for edentulous patients. McGill University in Montreal, Quebec, Canada 2002 ; May 24-25.

**67. Jemt T., Lekholm U.**

Implant treatment in edentulous maxillae : A 5-year follow-up report on patients with different degrees of jaw résorption. *Int. J. Oral Maxillofac Implants* 1995 ; 10 : 303-311.

**68. Granjon O., Leclercq P., Bertin V.**

La prothèse implanto-clipsée. Entre supports ostéoancrés et appuis muqueux : comment trouver le bon équilibre ? *Stratégie prothétique* Mai-Juin 2009 ; Vol. 10 n°3 : 167-175.

**69. Renouard F., Rangert B.**

Facteurs de risques et traitements implantaires. Paris : Quintessence International, 1999.

**70. Engquist and coll.**

A retrospective multicenter evaluation of osseointegrated implants supporting overdentures. *Int. J. Oral Maxillofac Implants* 1988 ; 3 : 129-134.

**71. Palmquist S. and coll.**

Implant-supported maxillary overdentures : outcome in planned and emergency cases. *Int. J. Oral Maxillofac Implants* 1994 ; 9 : 184-190.

**72. Budtz-Jorgensen E.**

La flore microbienne sous-prothétique. *Cahier de prothèse* 1992 ; 78 : 139-143.

**73. Walter B. and coll.**

Ultrastructural development of dated plaque in case of denture stomatitis. *J. Biol. Buccale* 1986 ; 14 : 115-124.

**74. Smedberg J.I., Svensäter G. , and Coll.**

The microflora adjacent to osseointegrated implants supporting maxillary removable prosthèses. *Clin. Oral Implant Res.* 1993 ; 4 : 165-171.

**75. Mericske-Stern R. and coll.**

Peri-Implant mucosal aspects of ITI implants supporting overdentures : a 5-year longitudinal study. *Clin. Oral Implant Res.* 1994 ; 5 : 9-18.

**76. Quirynen M., Naert I. and coll.**

Periodontal aspect of Bränemark and IMZ implants supporting overdentures : A comparative study. Chicago : Quintessence, Publ Co, 1990 : 80 -93.

**77. Mombelli A. and coll.**

Microbiological features of stable osseointegrated implants used as abutments for overdentures. Clin. Oral Implant Res. 1990 ; 1 : 1-7.

**78. Rignon-Bret C.**

Prothèse supra-implantaire. La solution au problème de l'édentement complet mandibulaire. Titane Déc. 2010 ; Vol.7 n°4 : 246-248.

**79. Montal S., Bousquet P.**

Prothèse amovible complète mandibulaire à rétention implantaire : déjouer les pièges. Stratégie prothétique Mars-Avril 2011 ; Vol. 11 n°2 : 121-126.

**80. Postaire M., Daas M., Dada K.**

Prothèses et Implants pour l'édenté complet mandibulaire. Quintessence International, Paris, 2006.

**81. Postaire M., Dass M., Naser B.**

Réfection intégrale des prothétiques complètes. Empreinte de réadaptation extemporanée. Clinique et laboratoire. Cahier de prothèse 1998 ; 101 : 39-44.

**82. Rignon-Bret C.**

La réadaptation des prothèses amovibles totales. Cahier de prothèse. 2000 ; 110 : 35-44.

**83. Daas M., Raux D.**

La réfection de base d'une prothèse complète supra radulaire mandibulaire (barre contra-muqueuse). Inf. Dent. 2001 ; 24 :1829-1832.

**84. Rignon-Bret C., Daas M., Bernaudin E., Jacquemin S.**

Perspectives en prothèse amovible complète supra-implantaire mandibulaire. Réal. Clin. 2003 : Vol.14 n°2 ; 225-235.

**85. Mericske-Stern R., Zarb G.A.**

Overdentures : an alternative implant methodology for edentulous patient. Int. J. Prosthodont 1993 ; 6 : 203-208.

**86. Bergendal T., Engquist B.**

Implant supported overdentures : a longitudinal prospective study. Int. J. Oral Maxillofac Implants 1998 ; 13 :253-62.

**87. Walton J.N., Mac Entee M.I., Glick N.**

One year pronostic outcomes with implant overdentures ; a randomized clinical trial. Int. J. Oral Maxillofac Implants. 2002 ; 17 : 391-398.

**88. Maman L., Lesclous P., Tramba P.**

Spécificité de l'intervention chirurgicale en prothèse amovible supra-implantaire mandibulaire. Réal. Clin. 2003 ; Vol.14 n°2 : 187-198.

**89. Lavigne J., Luc J.B., Pfeffer C.**

Réhabilitation totale implanto-muco-portée : un cas de résorption osseuse mandibulaire sévère. Réal. Clin. 1998 ; 9 : 127-134.

**90. Batenburg R.H., and Coll.**

Mandibular overdentures supported by two or four endosteal implants. A prospective comparative study. Int. J. Oral Maxillofac Surg. 1998 ; 27 : 435-439.

**91. Payne A.G., Tawse-Smith A., Duncan W.D. et Kumara R.**

Conventional and early loading of unsplitted ITI implants supporting mandibular overdentures : 2 year of a prospective randomized clinical trial. Clin. Oral Implants Res. 2002 ; 13 : 603-609.

**92. Degidi M., Piatelli A., Carinci F.**

Retrospective study of 200 immediately loaded implants retaining 50 mandibular overdentures. Quintessence Int. 2007 ; 38 : 281-288.

**93. Gotfredsen K., Holm B.**

Implant supported mandibular overdentures retained with a ball o bar attachments : a randomized prospective 5-year study. Int. J. Prosthodont 2000 ; 13 :125-130.

**94. Mericske-Stern R.**

Clinical évaluation of overdenture restorations supported by osseointegrated titanium implants : a retrospective study. Int. J. Oral Maxillofac Implants 1990 ; 5 :375-383.

**95. Nedir R., Bischof M., Briaux J.M., Szmukler-Moncler S., Bernard JP.**

A 7-year life table analysis from a prospective study on ITI implants with spécial emphasis on the use of short implants. Clin. Oral Implants Res. 2004 ; 15 : 150-157.

**96. Fromentin O.**

Critères de choix des systèmes d'attache en prothèse amovible complète supra-implantaire. Réal. Clin. 2003 : Vol 14 n°2 ; 161-171.

**97. Krennmair G., Ulm C.**

The symphyseal Single-tooth Implant for Anchorage of a Mandibular complete denture in geriatric patients : a clinical report. Int. J. Oral Maxillofac Implants 2001 ; 16 : 98-104.

**98. Nabeel A., Momen A., Michael V.**

Attachment systems for mandibular single-implant overdentures : an in vitro rétention force investigation on different designs. Int. J. Prosthodont 2010 ; 23 : 160-166.

**99. Nabeel A., Alan G.T. Payne, Rohana K. De Silva, Michael V.**

Mandibular single-implant overdentures : a review with surgical and prosthodontic perspectives of novel approach. Clin. Oral Impl. Res. 2009 ; 20 : 356-365.

**100. Lalloz S., Collavini M., Taddei C., Etienne O.**

Alternatives aux attaches sphériques et aux barres en prothèse complète supra implantaire mandibulaire. Stratégie prothétique Nov.-Déc. 2010 ; Vol. 10 n°5 : 349-361.

**101. Wright P.S., Watson R.M., Heath M.R.,**

The effects of prefabricated bar design on the succès of overdentures stabilized by implants. Int. J. Oral Maxillofac Implants 1995 ; 10 : 79-87.

**102. Rignon-Bret C., Wermuth W.**

Caractéristiques techniques des principaux systèmes d'attachements en PACSI. Réal. Clin. 2003 ; Vol.14 n°2 : 236-237.

**103. Lozada J.M., and Coll.**

Scientific rationale for the surgical and prosthodontic protocol for immediately loaded root form implants in the completely edentulous patient. J. Oral Implantol. 2000 ; 26 : 51-59.

**104. Mericske-Stern R.**

Three dimensional force measurements with mandibular overdentures connected to implants by ball-shaped retentive anchors. A clinical study. Int. J. Oral Maxillofac Implants. 1998 ; 13 : 36-43.

**105. Lekholm U., Zarb G.A.**

Patient selection and preparation. In : Branemark P.I., Zarb G.A., Albrektsson T. (eds). Tissue-integrated prosthèses : osseointegration in clinical dentistry. Chicago : Quintessence, 1985 : 199-209.

**106. Trisi P., Rao W.,**

Bone classification : clinical-histomorphometric comparaison. Clin. Oral Implant Res. 1999 ; 10 :1-7.

**107. Charrier J.L.**

Anatomie des sites implantaire. Réal. Clin. 1998 ; 9 : 7-23.

**108. Gaudy J.F.**

Atlas d'anatomie implantaire. Issy-les-moulineaux : Edition Elsevier Masson S.A.S., 2006. 282 p.

**109. Lazzara R.J., Porter S.**

Platform switching : a new concept in implant dentistry for controlling postrestorative crestal bone levels. Int. J. Periodontics Restorative Dent. 2006 ; 26 : 9-17.

**110. Misch C.E., Qu Z., Bidez M.W.**

Mechanical properties of trabecular bone in the human mandible : implications for dental implant treatment planning and surgical placement. J. Oral Maxillofac Surg. 1999 ; 57 : 700-706.

**111. Renouard F.**

Mise en charge immédiate. Implant 2003 ; 9 : 29-32.

**112. Rignon-Bret C., Wulfman C., Fournier B.**

Les empreintes en prothèse amovible complète supra-implantaire mandibulaire. Titane Décembre 2010 ; Vol.7 n°4 : 259-267.

**113. Mariani P.**

Prothèses totales à complément de rétention implantaire : l'empreinte dissociée. Stratégie Prothétique 2001 ; 3 : 229-240.

**114. Postaire M., Naser B.**

Prothèse complète mandibulaire supra implantaire. Cahier de prothèse 1996 ; 95 : 7-16.

**115. Watson G.K., Payne A.G.T., Purton D.G., Thomson W.M.**

Mandibular overdentures : professional time for prosthodontic maintenance during the first year of service using three different implant systems. Int. J. Prosthodont 2002 ; 15 : 379-384.

**116. Chaffee N.R., Felton D.A., Cooper L.F., Palmquist U., Smith R.**

Prosthetic complications in an-implant retained mandibular overdenture population : initial analysis of a prospective study. J. Prosth. Dent. 2002 ; 87 : 40-44.

**117. Tuna T., Koller B.**

Réalisation par CFAO d'une barre en titane personnalisée. Titane Décembre 2010 ; Vol.7 n°4 : 273-285.

**118. Site internet : [www.sfi-bar.ch](http://www.sfi-bar.ch)**

SFI-Bar 4implant. Mode d'emploi. Format Pdf Février 2010.

### Mots clés :

Prothèse amovible complète, implant, guide clinique, attachements.

### Résumé :

La prothèse amovible complète a montré ses limites : ce travail a pour but de présenter les intérêts des implants en prothèse amovible complète, de démontrer qu'un traitement par prothèse amovible supra implantaire demeure un traitement d'actualité possédant ses propres indications.

Dans un premier temps l'intérêt des implants en prothèse amovible est décrit. Les indications et contre indications des prothèses amovibles supra implantaire sont posées. ; les traitements par prothèse amovible supra implantaire sont comparés aux traitements par prothèse fixée.

Un guide de mise œuvre clinique est élaboré à partir de différents protocoles, afin d'ordonner les différentes étapes de conception mêlant prothèse et chirurgie. Les différences entre maxillaire et mandibule sont expliquées.

Enfin des cas cliniques illustrent les difficultés rencontrées en prothèse amovible supra implantaire ; par ailleurs des concepts particuliers, notamment des systèmes d'attache peu répandus, sont décrits.



**MELLINGER Geoffrey – Intérêt des implants en prothèse amovible complète : concepts actuels et guide de mise en œuvre chirurgical et prothétique.**

NANCY 2011 : 165 f. : 185 ill. : 118 réf.

Th. : Chir-Dent. : NANCY I : 2011 -06-30

Mots clés : Prothèse amovible complète

Implant

Guide clinique

Attachements

**MELLINGER Geoffrey – Intérêt des implants en prothèse amovible complète : concepts actuels et guide de mise en œuvre chirurgical et prothétique.**

Th. : Chir.-Dent. : NANCY I : 2011-06-30

La prothèse amovible complète a montré ses limites : ce travail a pour but de présenter les intérêts des implants en prothèse amovible complète, de démontrer qu'un traitement par prothèse amovible supra implantaire demeure un traitement d'actualité possédant ses propres indications.

Dans un premier temps l'intérêt des implants en prothèse amovible est décrit. Les indications et contre indications des prothèses amovibles supra implantaire sont posées. ; les traitements par prothèse amovible supra implantaire sont comparés aux traitements par prothèse fixée.

Un guide de mise œuvre clinique est élaboré à partir de différents protocoles, afin d'ordonner les différentes étapes de conception mêlant prothèse et chirurgie. Les différences entre maxillaire et mandibule sont expliquées.

Enfin des cas cliniques illustrent les difficultés rencontrées en prothèse amovible supra implantaire ; par ailleurs des concepts particuliers, notamment des systèmes d'attache peu répandus, sont décrits.

**JURY :**

|                         |                               |           |
|-------------------------|-------------------------------|-----------|
| Monsieur J-P. LOUIS     | Professeur des universités    | Président |
| Monsieur P. BRAVETTI    | Maître de conférences         | Juge      |
| Monsieur P. DE MARCH    | Maître de conférences         | Juge      |
| Mademoiselle A. SOURDOT | Docteur en chirurgie dentaire | Juge      |

Nom et adresse de l'auteur :

**MELLINGER Geoffrey**  
**13 rue de faultrier**  
**57070 METZ**

