



HAL
open science

Le nerf mandibulaire et la chirurgie buccale : approche clinique, technique et radiologique

Louis Lecomte

► **To cite this version:**

Louis Lecomte. Le nerf mandibulaire et la chirurgie buccale : approche clinique, technique et radiologique. Sciences du Vivant [q-bio]. 2013. hal-01738913

HAL Id: hal-01738913

<https://hal.univ-lorraine.fr/hal-01738913>

Submitted on 20 Mar 2018

HAL is a multi-disciplinary open access archive for the deposit and dissemination of scientific research documents, whether they are published or not. The documents may come from teaching and research institutions in France or abroad, or from public or private research centers.

L'archive ouverte pluridisciplinaire **HAL**, est destinée au dépôt et à la diffusion de documents scientifiques de niveau recherche, publiés ou non, émanant des établissements d'enseignement et de recherche français ou étrangers, des laboratoires publics ou privés.



AVERTISSEMENT

Ce document est le fruit d'un long travail approuvé par le jury de soutenance et mis à disposition de l'ensemble de la communauté universitaire élargie.

Il est soumis à la propriété intellectuelle de l'auteur. Ceci implique une obligation de citation et de référencement lors de l'utilisation de ce document.

D'autre part, toute contrefaçon, plagiat, reproduction illicite encourt une poursuite pénale.

Contact : ddoc-thesesexercice-contact@univ-lorraine.fr

LIENS

Code de la Propriété Intellectuelle. articles L 122. 4

Code de la Propriété Intellectuelle. articles L 335.2- L 335.10

http://www.cfcopies.com/V2/leg/leg_droi.php

<http://www.culture.gouv.fr/culture/infos-pratiques/droits/protection.htm>

ACADÉMIE DE NANCY-METZ

UNIVERSITE DE LORRAINE

FACULTE D'ODONTOLOGIE

Année 2013

N° 6042

THESE

Pour le

DIPLÔME D'ETAT DE DOCTEUR EN CHIRURGIE DENTAIRE

par

Louis Lecomte

Né le 20 juin 1982 à Nancy (54)

**LE NERF MANDIBULAIRE ET LA CHIRURGIE BUCCALE :
APPROCHE CLINIQUE, TECHNIQUE ET RADIOLOGIQUE.**

Présentée et soutenue publiquement

le 4 février 2013

Examineurs de la Thèse :

Monsieur J-P. LOUIS	Professeur des Universités	Président
<u>Monsieur C. WANG</u>	Maître de Conférences	Juge
Monsieur C. ARCHIEN	Maître de Conférences	Juge
Monsieur J. BALLY	Docteur en Chirurgie Dentaire	Invité

Président : Professeur Pierre MUTZENHARDT

Doyen : Professeur Jean-Marc MARTRETTE

Vice-Doyens : Pr Pascal AMBROSINI – Pr Francis JANOT - Dr Céline CLEMENT

Membres Honoraires : Dr L. BABEL – Pr. S. DURIVAUX – Pr A. FONTAINE – Pr G. JACQUART – Pr D. ROZENCWEIG - Pr M. VIVIER

Doyen Honoraire : Pr J. VADOT

Sous-section 56-01 Odontologie pédiatrique	Mme M. Mlle Mme Mlle	<u>DROZ Dominique (Desprez)</u> PREVOST Jacques JAGER Stéphanie JULHIEN-COSTER Charlotte LUCAS Cécile	Maître de Conférences* Maître de Conférences Assistante* Assistante Assistante
Sous-section 56-02 Orthopédie Dento-Faciale	Mme M. Mlle M.	<u>FILLEUL Marie Pierryle</u> GEORGE Olivier BLAISE Claire EGLOFF Benoît	Professeur des Universités* Maître de Conf. Associé Assistante Assistant
Sous-section 56-03 Prévention, Epidémiologie, Economie de la Santé, Odontologie légale	Mme M. M.	<u>CLEMENT Céline</u> JANOT Francis CAMELOT Frédéric	Maître de Conférences* Professeur Contractuel Assistant
Sous-section 57-01 Parodontologie	M. Mme M. M. Mlle M.	<u>AMBROSINI Pascal</u> BISSON Catherine MILLER Neal PENAUD Jacques BÖLÖNI Eszter JOSEPH David	Professeur des Universités* Maître de Conférences* Maître de Conférences Maître de Conférences Assistante Assistant
Sous-section 57-02 Chirurgie Buccale, Pathologie et Thérapeutique Anesthésiologie et Réanimation	M. M. M. M. M. M. M. M. Mme	<u>BRAVETTI Pierre</u> ARTIS Jean-Paul VIENNET Daniel WANG Christian BALLY Julien BAPTISTA Augusto-André CURIEN Rémi GUILLET Julie	Maître de Conférences Professeur 1er grade Maître de Conférences Maître de Conférences* Assistant Assistant Assistant Assistante
Sous-section 57-03 Sciences Biologiques (Biochimie, Immunologie, Histologie, Embryologie, génétique, Anatomie pathologique, Bactériologie, Pharmacologie)	M. M. M.	<u>WESTPHAL Alain</u> MARTRETTE Jean-Marc YASUKAWA Kazutoyo	Maître de Conférences* Professeur des Universités* Assistant Associé
Sous-section 58-01 Odontologie Conservatrice, Endodontie	M. M. M. M. Mlle M.	<u>ENGELS-DEUTSCH Marc</u> AMORY Christophe MORTIER Eric BALHAZARD Rémy PECHOUX Sophie VINCENT Marin	Maître de Conférences Maître de Conférences Maître de Conférences Assistant* Assistante Assistant
Sous-section 58-02 Prothèses (Prothèse conjointe, Prothèse adjointe partielle, Prothèse complète, Prothèse maxillo-faciale)	M. M. M. M. Mlle M. M. Mlle Mlle	<u>DE MARCH Pascal</u> LOUIS Jean-Paul ARCHIEN Claude SCHOUVER Jacques CORNE Pascale LACZNY Sébastien MAGNIN Gilles MONDON-MARQUES Hélène RIFFAULT-EGUETHER Amélie	Maître de Conférences Professeur des Universités* Maître de Conférences* Maître de Conférences Assistante Assistant Assistant Assistante Assistante
Sous-section 58-03 Sciences Anatomiques et Physiologiques Occlusodontiques, Biomatériaux, Biophysique, Radiologie	Mlle M. Mme M. Mme	<u>STRAZIELLE Catherine</u> RAPIN Christophe (Sect. 33) MOBY Vanessa (Stutzmann) SALOMON Jean-Pierre JAVELOT Cécile (Jacquelin)	Professeur des Universités* Professeur des Universités* Maître de Conférences* Maître de Conférences Assistante Associée

souligné : responsable de la sous-section

* temps plein

Mis à jour le 01.10.2012

*Par délibération en date du 11 décembre 1972,
la Faculté de Chirurgie Dentaire a arrêté que
les opinions émises dans les dissertations
qui lui seront présentées
doivent être considérées comme propres à
leurs auteurs et qu'elle n'entend leur donner
aucune approbation ni improbation.*

A notre président de jury,

Monsieur le professeur Jean-Paul LOUIS

Officier des Palmes Académiques

Docteur en Chirurgie Dentaire

Docteur en Sciences Odontologiques

Docteur d'Etat en Odontologie

Professeur des Universités- Praticien Hospitalier

Président Honoraire et Secrétaire perpétuel de l'Académie Nationale de
Chirurgie Dentaire

Membre de l'Académie Lorraine des Sciences

Responsable de la Sous-section : Prothèses

*Qui nous a fait l'honneur d'accepter la
présidence du jury de notre thèse.*

*Que ce travail soit pour vous la preuve de
l'estime et de la reconnaissance que nous
vous témoignons.*

*Nous vous remercions pour votre
enseignement passionnant et votre
grande disponibilité.*

A notre directeur de thèse,

Monsieur le Docteur Christian WANG

Docteur en Chirurgie Dentaire

Docteur en Sciences Odontologiques

Maître de Conférences des Universités - Praticien Hospitalier

Sous-section : Chirurgie Buccale, Pathologie et Thérapeutique, Anesthésiologie
et Réanimation

Qui nous a confié ce sujet de thèse et qui nous a aidé à sa réalisation.

Nous le remercions chaleureusement pour l'intérêt qu'il a porté à ce travail, pour sa grande patience, ses conseils, et pour son enseignement passionnant. Les six mois passés dans le Service de Chirurgie Buccale, à vos côtés, ont grandement contribué à mon épanouissement professionnel.

Trouvez ici le témoignage de notre profond respect et de notre reconnaissance.

A notre juge,

Monsieur le Docteur Claude Archien

Docteur en Chirurgie Dentaire

Docteur de l'Université Henri Poincaré, Nancy-I

Habilité à diriger des Recherches

Ancien chef du service d'Odontologie du CHU de NANCY

Maître de Conférences des Universités - Praticien Hospitalier

Sous-section : Prothèses

Qui nous a fait l'honneur de participer au jury de notre thèse.

Nous avons eu la chance de bénéficier de vos conseils et d'apprécier vos anecdotes professionnelles pendant trois années au centre de soins de la faculté.

Qu'il trouve ici le témoignage de notre profonde reconnaissance.

A notre invité,

Monsieur le Docteur Julien Bally

Docteur en Chirurgie Dentaire

Ancien assistant hospitalier universitaire

Ancien Interne en Odontologie

Sous-section : Chirurgie Buccale, Pathologie et Thérapeutique, Anesthésiologie
et Réanimation

*Nous sommes honorés de vous compter
parmi nos invités.*

*Nous avons beaucoup apprécié votre
présence au sein du Service de Chirurgie
Buccale et au centre de soins de la faculté
de Chirurgie Dentaire.*

*Soyez assuré de notre sincère
reconnaissance.*

INTRODUCTION	10
LE NERF MANDIBULAIRE ET LA CHIRURGIE BUCCALE :	12
APPROCHE CLINIQUE, TECHNIQUE ET RADIOLOGIQUE.....	12
1. RAPPELS ANATOMIQUES	13
1.1. LA MANDIBULE : LA STRUCTURE OSSEUSE :	14
1.2. LE NERF MANDIBULAIRE : RAPPEL ANATOMIQUE.....	16
1.2.1. ORIGINE : LE NERF TRIJUMEAU	16
1.2.2. LE NERF ALVÉOLAIRE INFÉRIEUR : (DENTAIRE INFÉRIEUR).....	23
2. ETUDE DE LA PATHOLOGIE IATROGÉNIQUE DU NERF ALVÉOLAIRE INFÉRIEUR	25
2.1. LES AGENTS RESPONSABLES DE L'ATTEINTE NERVEUSE.....	26
2.1.1. ACTION MÉCANIQUE.....	26
2.1.2. ISCHÉMIE PAR ATTEINTE DES ARTÈRES INTRA NEURALES	27
2.1.3. LES AGENTS CHIMIQUES	27
2.2. LES CAUSES PRINCIPALES DES LÉSIONS EN CHIRURGIE BUCCALE	28
2.3. LES DIFFÉRENTS TYPES DE DÉFICITS SENSITIFS.....	29
2.3.1. LA DYSESTHÉSIE	29
2.3.2. L'ANESTHÉSIE ET L'HYPOESTHÉSIE	30
2.3.3. LA PARESTHÉSIE	30
3. EXAMEN CLINIQUE ET DIAGNOSTIC	33
3.1. INTERROGATOIRE	35
3.2. EXAMEN CLINIQUE.....	36
3.2.1. OBSERVATION	36
3.2.2. PALPATION	37
3.2.3. SIGNES OBJECTIFS	37
3.3. EXAMEN COMPLÉMENTAIRE.....	37
3.3.1. CARTOGRAPHIE	37
3.3.2. IMAGERIE	43
3.4. DIAGNOSTIC DIFFÉRENTIEL	50
4. PRÉSENTATION DE CAS CLINIQUE	52
4.1. DENTS INCLUSES	53
4.1.1. CAS CLINIQUE :	53
4.2. DÉPASSEMENT DE PÂTE JUXTA V3	59
4.2.1. CAS CLINIQUE	59
EXAMEN CLINIQUE	59
EXAMEN RADIOLOGIQUE :	60
4.3. GRANDS KYSTES MAXILLAIRES :.....	62
CAS CLINIQUE 1 :	63
CAS CLINIQUE 2	65

4.4. DENTS DE SAGESSES	68
5. <u>DISCUSSION :</u>	<u>71</u>
5.1. LA GESTION DU RISQUE ET SA PRÉVENTION	72
5.1.1. DEVOIR D'INFORMATION DU PATIENT ET CONSENTEMENT ÉCLAIRÉ	72
5.1.2. MAITRISE DE L'ANATOMIE	73
5.1.3. EXAMEN RADIOLOGIQUE	73
EXEMPLE D'UNE DENT DE SAGESSE INCLUSE À PROXIMITÉ NERVEUSE :.....	76
5.1.4. PRÉCAUTIONS PER-OPÉRATOIRE	78
5.1.5. TECHNIQUE D'APPROCHE DU NERF MANDIBULAIRE : LA PIÉZOCHIRURGIE	80
5.2. LE TRAITEMENT DES LÉSIONS	87
5.2.1. TRAITEMENTS.....	87
5.3. ASPECT MÉDICO-LÉGAL.....	89
<u>CONCLUSION.....</u>	<u>89</u>
<u>BIBLIOGRAPHIE.....</u>	<u>91</u>

Introduction

« PRIMUM NON NOCERE » : « D'ABORD NE PAS NUIRE »

Ce précepte très ancien attribué à HIPPOCRATE, est toujours d'actualité et doit accompagner la démarche thérapeutique de tout soignant.

C'est dans cet état d'esprit que nous envisagerons cette étude;

La chirurgie buccale appelée à tort "petite chirurgie" est un art en constante évolution, grâce aux nouvelles techniques qui apportent toujours plus de précision dans le geste et de sécurité pour le patient. Elle a pour caractéristique d'être pratiquée en général par voie endobuccale, le plus souvent sous anesthésie locale ou régionale. De ce fait, elle peut être exercée au cabinet du chirurgien dentiste qui doit accepter de s'astreindre à une certaine discipline opératoire.

En particulier, les interventions pratiquées à proximité du nerf mandibulaire peuvent être amplement facilitées par une bonne connaissance des données anatomiques, confortées par les données cliniques, les techniques d'imagerie. De plus ces interventions nécessitent une anesthésie suffisante et adaptée et un large abord chirurgical permettant une bonne exploration du site opératoire. L'objectif principal de cette thèse sera d'analyser les données anatomiques, cliniques, radiologiques et techniques concernant le nerf mandibulaire et son approche chirurgicale.

Nous confronterons ensuite ces données en étudiant et commentant quelques cas cliniques.

Enfin, nous proposerons des pistes de réflexion, afin d'améliorer la prise en charge thérapeutique des malades devant subir ce type d'intervention.

Le nerf mandibulaire et la chirurgie buccale :

Approche clinique, technique et radiologique

1. Rappels anatomiques

Tout geste chirurgical repose sur une parfaite connaissance de l'anatomie de la zone d'intervention. Dans un premier temps, nous décrirons la mandibule, puis nous étudierons le trajet du nerf mandibulaire.

1.1. La mandibule : la structure osseuse :

La mandibule c'est un os impair, médian, symétrique. La mandibule est un os mobile relié au massif crânien par le biais de l'articulation temporo-mandibulaire (ATM). Elle se compose d'un corps horizontal et de deux branches montantes. Nous décrirons en particulier la zone d'éruption de la troisième molaire mandibulaire, c'est-à-dire le triangle rétro molaire puis le foramen mandibulaire (zone d'émergence du nerf alvéolaire inférieur).

- **Le triangle rétromolaire** ou fossette rétromolaire est une zone rugueuse parfois concave recouverte de fibres de collagène très adhérentes. La base du triangle est formée par le bord alvéolaire et la face distale de la seconde molaire. Son sommet est prolongé par la crête temporale. Ses bords sont délimités par la lèvre latérale de la crête temporale en dedans et par la crête buccinatrice en dehors.
- **Le foramen mandibulaire** : L'orifice du canal mandibulaire est situé en arrière et en dessous de la lingula. C'est le point le plus déclive d'une gouttière en forme d'entonnoir dans laquelle passent le nerf et les vaisseaux mandibulaires. Cet orifice se situe au milieu de la branche mandibulaire:
 - dans le sens vertical, à égale distance de l'incisure mandibulaire et du bord inférieur de la branche.
 - dans le sens horizontal, à égale distance de la crête temporale et du bord postérieur

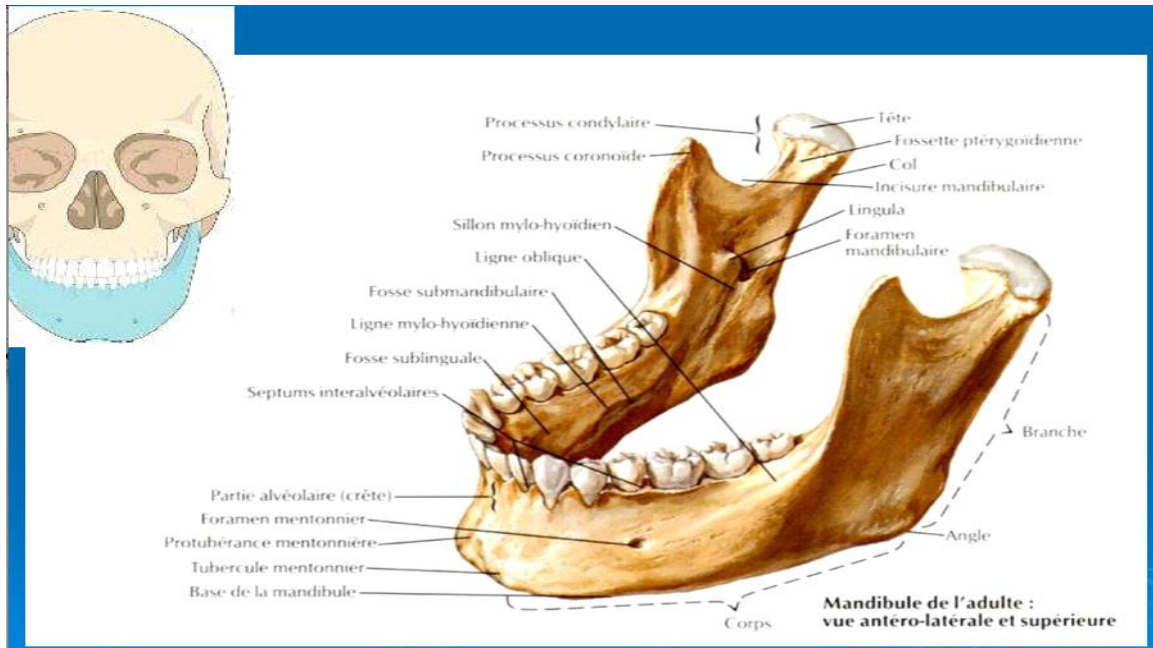


Figure 1 : mandibule vue antérolatérale (KAMINA P., Anatomie clinique tome 2 tête-cou-dos, 2009) (17)

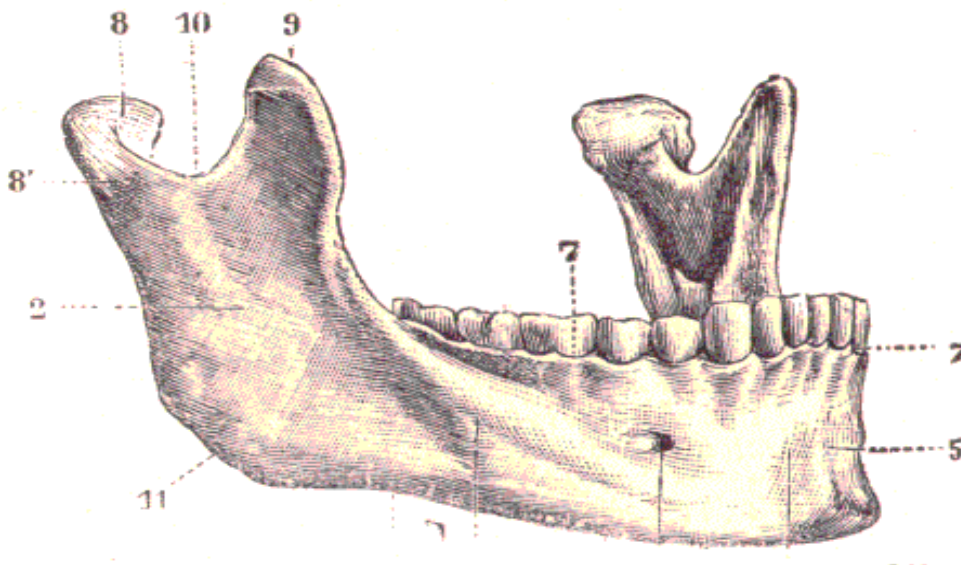


Figure 2 : mandibule vue antérolatérale. (KAMINA P., Anatomie clinique tome 2 tête-cou-dos, 2009) (17)

Maxillaire inférieur :

1. Corps du maxillaire-2. Sa branche montante- 4. Trou mentonnier (nerf et vaisseaux sanguins)- 8. Condyle -9. Apophyse coronoïde.

1.2. Le nerf mandibulaire : rappel anatomique

1.2.1. Origine : le nerf trijumeau

Le nerf trijumeau (V), cinquième paire des nerfs crâniens, est le principal nerf sensitif de la tête. Il innervait également des muscles qui mobilisent la mandibule. Il véhicule des afférences somatiques générales (**ASG**) et des fibres éfférentes brachiales (**EB**) :

- Les fibres ASG :

conduisent les influx sensitifs de la face, de la moitié antérieure du scalp, des muqueuses des cavités orale et nasale et des sinus paranasaux, du nasopharynx, d'une partie de l'auricule et du méat acoustique externe, d'une partie de la membrane du tympan, du contenu de la cavité orbitaire, de la conjonctive et de la dure-mère dans les fosses crâniennes antérieure et moyenne. (DRAKE RL., 2009) (9)

- Les fibres EB

innervent les muscles de la mastication, le tenseur du tympan, le tenseur du voile du palais, le mylohyoïdien et le ventre antérieur du digastrique. (DRAKE RL., 2009) (9)

Le nerf trijumeau (V) émerge à la surface antérieure du pont par une grosse racine sensitive et une petite racine motrice. Ces racines se dirigent en avant depuis la fosse crânienne postérieure vers la fosse crânienne moyenne, en passant au-dessus du bord médial de la portion pétreuse de l'os temporal. (RL.DRAKE, 2009) (9)

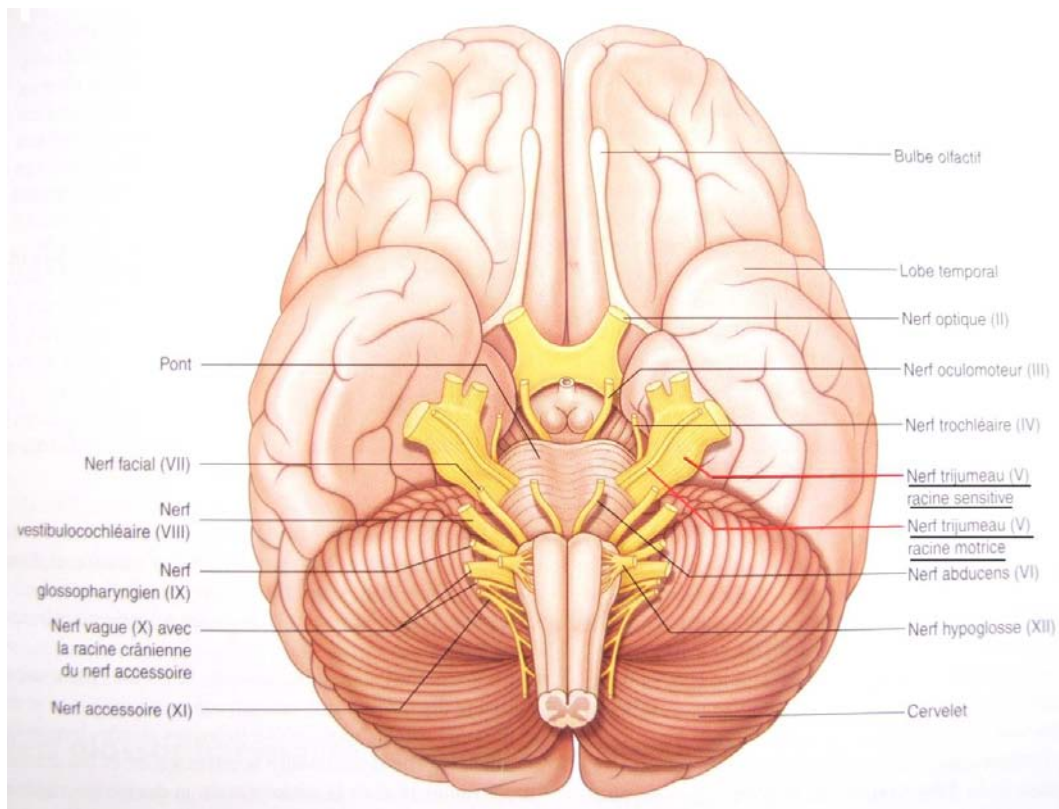


Figure 3 : nerfs crâniens à la base du cerveau. (DRAKE RL., 2009) (9)

Dans la fosse crânienne moyenne, la racine sensitive entre dans le ganglion trigéminal, qui contient les corps cellulaires des neurones sensitifs du nerf trijumeau, et est comparable à un ganglion spinal. Le ganglion est situé dans une fossette (la fossette trigéminal) à la surface antérieure de la partie pétreuse de l'os temporal, dans une cavité durale (la cavité trigéminal). La racine motrice est dessous et complètement séparée de la racine sensitive à ce point. (RL.DRAKE, 2009) (9)

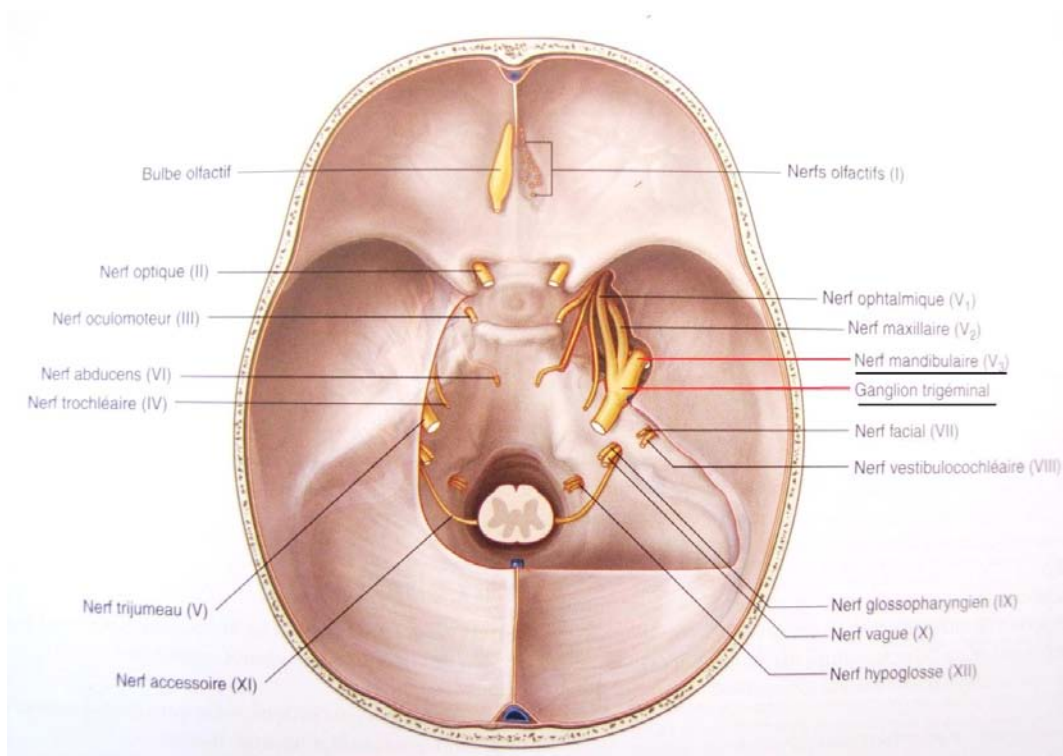


Figure 4 : passage des nerfs crâniens à la sortie de la cavité crânienne. (DRAKE RL., 2009) (9)

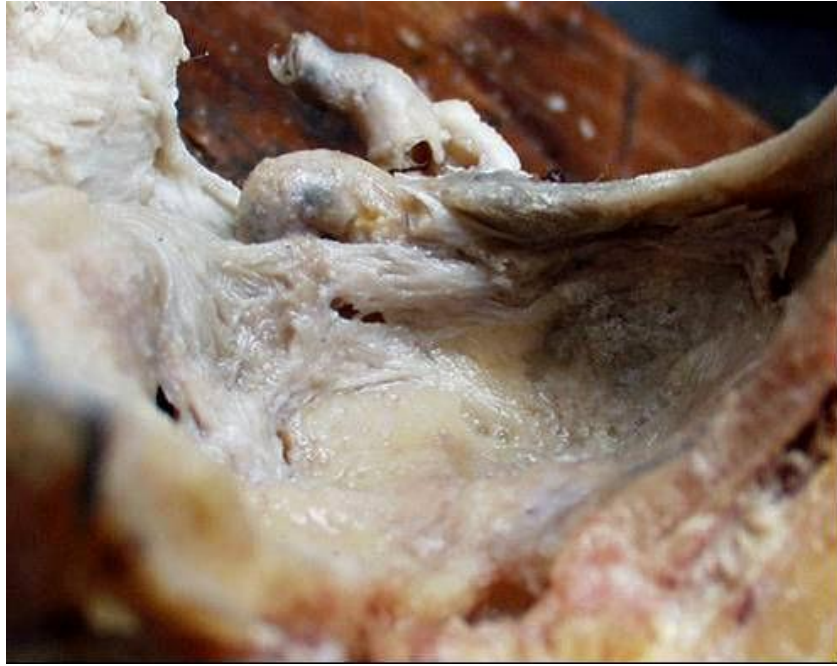

Photo 1 : ganglion de Gasser (Dr WANG .C, Service Chirurgie Buccale Nancy)

Les trois rameaux terminaux du nerf trijumeau naissent du bord antérieur du ganglion trigéminal, et sont, de haut en bas :

- Le nerf ophtalmique (rameau ophtalmique (V1))
- Le nerf maxillaire (rameau maxillaire (V2))
- **Le nerf mandibulaire** (rameau mandibulaire (V3))

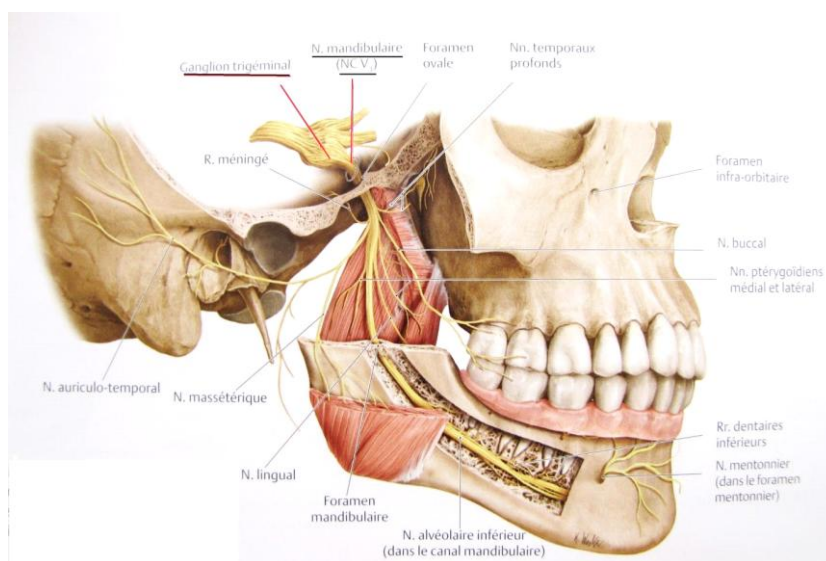


Figure 5 : nerf mandibulaire (V3), la mandibule a été partiellement ouverte et réséquée, et l'arcade zygomatique excisée. (SCHUENKE M., 2010) (27)

Le nerf mandibulaire (V3) apparaît au bord inférieur du ganglion trigéminal et sort du crâne par le foramen ovale. Il est le plus volumineux des trois rameaux du nerf trijumeau (V). (RL.DRAKE, 2009) (9)

La racine motrice du nerf trijumeau traverse aussi le foramen ovale et s'unit aux composants sensitifs du nerf mandibulaire (V3) en dehors du crâne. Cependant, le nerf mandibulaire (V3) est le seul rameau du ganglion trigéminal qui contient des fibres motrices. A la différence des nerfs ophtalmique (V1) et maxillaire (V2), qui sont purement sensitifs, le nerf mandibulaire (V3) est mixte, à la fois moteur et sensitif. (RL.DRAKE, 2009) (9)

En dehors du crâne, les fibres motrices innervent les quatre muscles de la mastication (temporal, masséter, et ptérygoïdiens médial et latéral), ainsi que le tenseur du tympan, le tenseur du voile du palais, le ventre antérieur du digastrique et le muscle mylohyoïdien. (RL.DRAKE, 2009) (9)

Le nerf mandibulaire (V3) véhicule la sensibilité des dents et de la gencive de la mandibule, des deux tiers antérieurs de la langue, de la muqueuse du plancher de la cavité orale, de la lèvre inférieure, de la peau de la tempe et de la partie inférieure de la face, et d'une partie de la dure-mère crânienne. (RL.DRAKE, 2009) (9)

Tous les rameaux du nerf mandibulaire (V3) naissent dans la fosse infratemporale.

Peu après la jonction des racines sensitive et motrice, le nerf mandibulaire (V3), donne naissance à un petit rameau méningé et au nerf du ptéry-goïdien médial, puis se divise en deux troncs, antérieur et postérieur. Les nerfs buccal, massétérique et temporaux profonds sont des rameaux du tronc antérieur du nerf mandibulaire (V3). Le nerf du ptérygoïdien latéral peut naître directement comme un rameau du tronc antérieur du nerf mandibulaire (V3), ou de son rameau buccal. Le nerf auriculotemporal est le premier rameau du tronc postérieur du nerf mandibulaire (V3). Les nerfs lingual et **alvéolaire inférieur** sont les principaux rameaux sensitifs du tronc postérieur du nerf mandibulaire (V3). (RL.DRAKE, 2009) (9)

Tableau récapitulatif:

Moteur :	
Muscles masticateurs	Temporal, masséter, ptérygoïdien externe et interne
Muscle du marteau	Tenseur du tympan
Muscle péristaphylin externe	Tenseur du voile du palais
Muscle mylohoïdien et ventre antérieur du digastrique	
sensitif :	la dure mère de la région temporo-pariétale
	les téguments de la région temporale, du menton, et de la lèvre inférieure.
	La muqueuse du plancher de la bouche
	Les 2/3 antérieurs de la muqueuse linguale
	toutes les dents du maxillaire inférieure
Sécrétoire et sensoriel :	par la corde du tympan (du facial) et par le ganglion otique (qui reçoit les petits nerfs pétreux)
	Innervation sécrétoire et vasomotrice des glandes salivaires, et sensation gustative des 2/3 antérieurs de la langue.

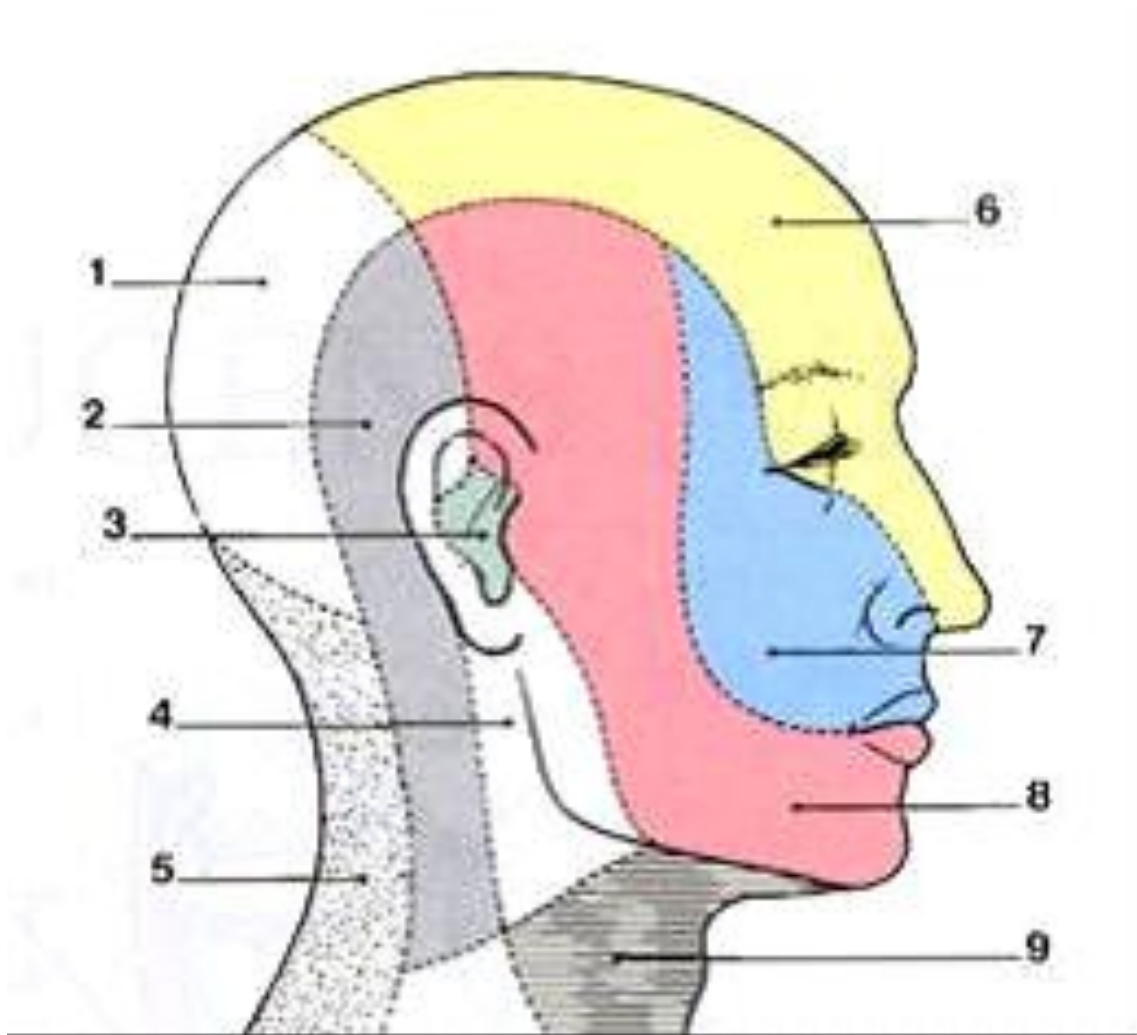


Figure 6 : en 8, territoire sensoriel et sensitif du nerf mandibulaire (KAMINA P., Anatomie clinique tome 2 tête-cou-dos, 2009) (17)

1.2.2. Le nerf alvéolaire inférieur : (dentaire inférieur)

Le nerf alvéolaire inférieur, comme le nerf lingual, est un des principaux rameaux sensitifs du tronc postérieur du nerf mandibulaire (V3). Il innerve non seulement toutes les dents mandibulaires et l'essentiel de la gencive associée, mais aussi la muqueuse et la peau de la lèvre inférieure et du menton. Il a un rameau moteur, qui innerve le muscle mylohyoïdien et le ventre antérieur du muscle digastrique. (DRAKE RL., 2009) (9)

Le nerf alvéolaire inférieur naît à la face profonde du muscle ptérygoïdien latéral du tronc postérieur du nerf mandibulaire (V3) en association avec le nerf lingual. Il descend sur la face latérale du muscle ptérygoïdien médial, passe entre le ligament sphénomandibulaire et la branche montante de la mandibule, puis entre dans le canal mandibulaire par le foramen mandibulaire. Juste avant d'entrer dans le foramen mandibulaire, il donne naissance au nerf du mylohyoïdien, qui chemine dans le sillon mylohyoïdien sous le foramen, et continue en avant sous le plancher de la cavité orale pour innerver le muscle mylohyoïdien et le ventre antérieur du digastrique. (RL.DRAKE, 2009) (9)

Le nerf alvéolaire inférieur se dirige en avant dans le canal mandibulaire de la mandibule. Le canal mandibulaire et son contenu sont en position inférieure sous les racines des dents mandibulaires. (RL.DRAKE, 2009) (9)

Le nerf alvéolaire inférieur donne des rameaux pour les trois molaires et la seconde prémolaire, ainsi que pour la gencive labiale correspondante, puis se divise en deux rameaux terminaux :

- *Le nerf incisif*

continue dans le canal mandibulaire pour innerver la première prémolaire, la canine, les incisives, et la gencive correspondante. (RL.DRAKE, 2009) (9)

- *Le nerf mentonnier*

sort de la mandibule par le foramen mentonnier et innerve la lèvre inférieure et le menton. Le nerf mentonnier est palpable et parfois visible à travers la muqueuse buccale adjacente aux racines des premières prémolaires. (RL.DRAKE, 2009) (9)

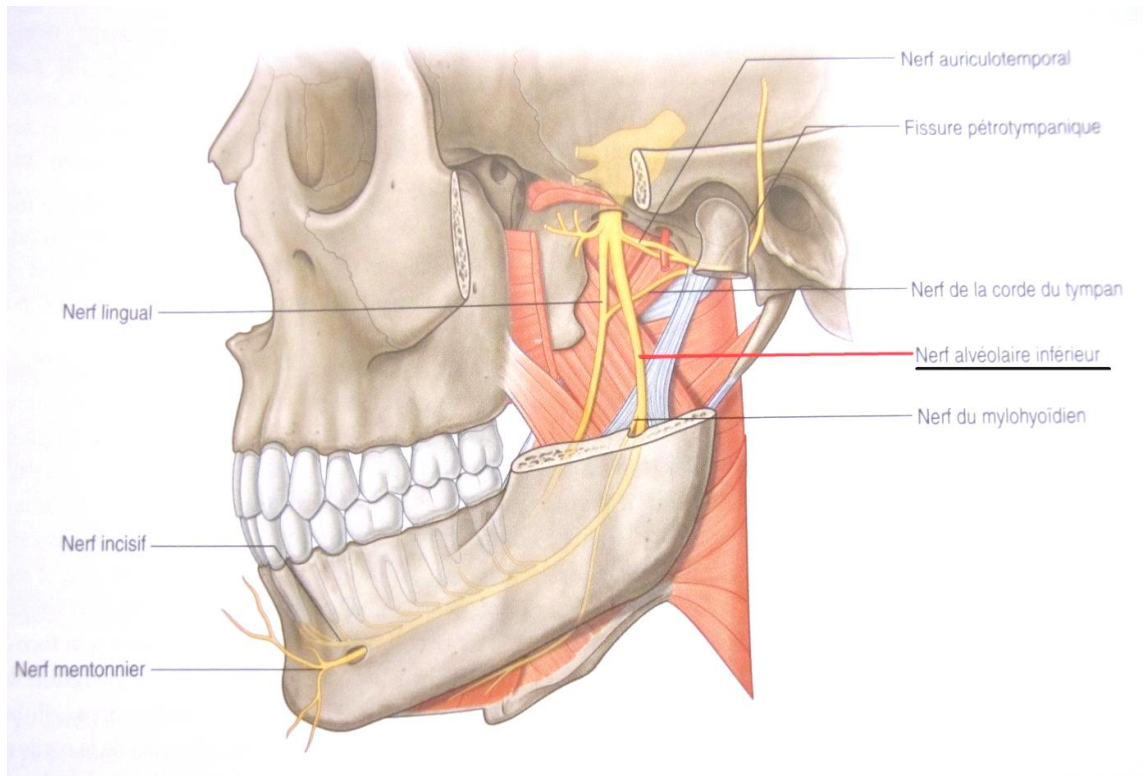


Figure 7 : nerf dentaire inférieure, vue latérale. (DRAKE RL., 2009) (9)

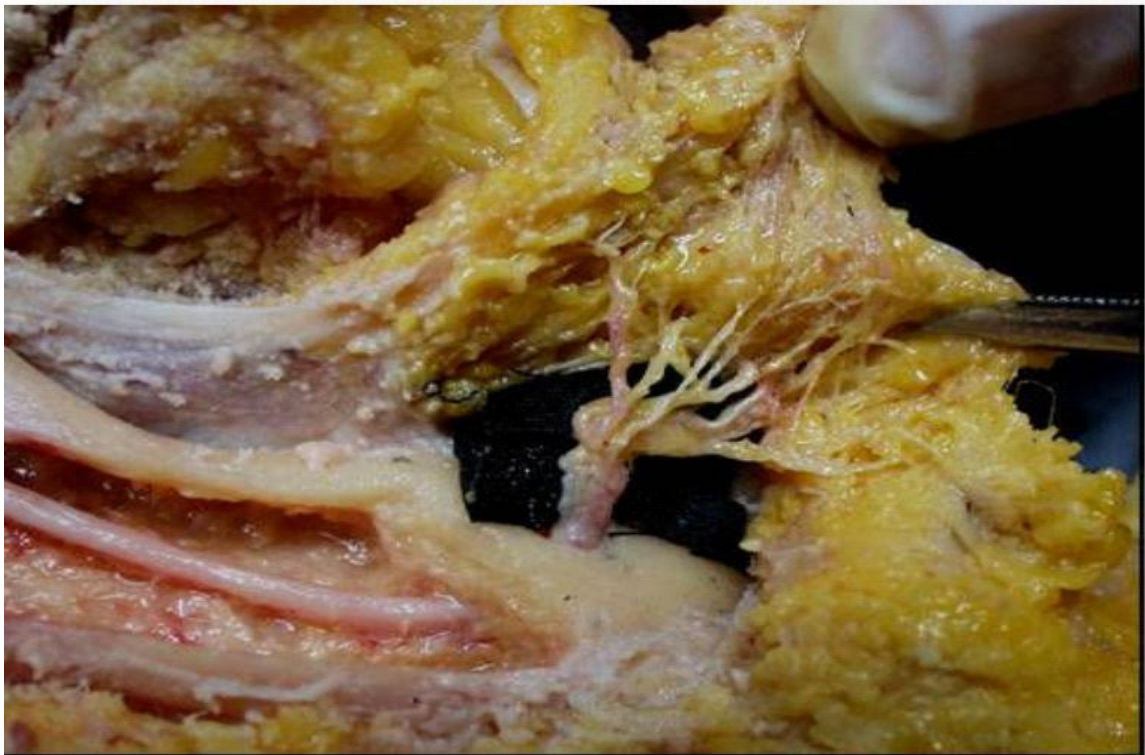

Photo 2 : nerf alvéolaire inférieur vue latérale-nerf mentonnier et incisif (Dr Wang .C, Service Chirurgie Buccale Nancy)

2. Etude de la pathologie iatrogénique du nerf **alvéolaire inférieur**

2.1. Les agents responsables de l'atteinte nerveuse

Le nerf alvéolaire inférieur, de par sa situation, peut subir diverses agressions. Dans ce chapitre nous allons étudier grâce à des données bibliographiques les causes principales des ces lésions et les différents types d'expression de celles-ci.

2.1.1. Action mécanique

Elle peut être consécutive à :

- Un écrasement (écarteur, pince, aspiration, ligature,...)
- Une compression par accidents infectieux et hémorragiques (hématome, liquide épanché dans un espace à parois rigides,...)
- Un étirement ou frottement, adhérence à un fragment osseux.

La conséquence immédiate de la compression des fibres myélinisées de gros diamètre est le déplacement des nœuds de Ranvier vers les zones situées de part et d'autre du point de compression. (CAISSIE R. G. J., 2005) (3)

Cette compression est d'autant plus dommageable que le nerf est constitué d'un ou quelques fascicules (insuffisance de tissu épineural). Ainsi, une forte compression peut écraser les fibres nerveuses et être à l'origine d'une dégénérescence Wallérienne. L'excitabilité de la portion de nerf situé distalement est alors perdue et le retour à la normale peut prendre plusieurs mois. La durée de retour à la normale dépend alors de la durée de compression subie. (CAISSIE R. G. J., 2005) (3)

Une compression plus moyenne entraîne un ralentissement de la conduction qui revient à la normale lorsque la pression est relâchée.

L'étirement lui, est la conséquence de manipulations du nerf : par exemple lors de déplacement. L'étirement provoque un allongement de la gaine de myéline augmentant la pression à l'intérieur de celle-ci. Un nerf peut supporter une élongation d'environ 20% de sa longueur. Si l'étirement atteint 30%, il y aura altération complète de la structure du nerf. En cas d'élongation supérieur à 30%, il y aura alors section du nerf. (CAISSIE R. G. J., 2005) (3)

2.1.2. Ischémie par atteinte des artères intra neurales

- traumatiques (compression, lésions des arteriae nevorum)
- non traumatiques (embolie, spasme artériel, rétrécissement)

L' oedème infra funiculaire entraîne une démyélinisation segmentaire et une fibrose constrictive.

Par exemple, une aiguille d'anesthésie peut léser un vaisseau intra neural et provoquer ainsi une hémorragie puis un hématome intra neural.

D'autre part, on peut parfois observer une ischémie liée aux vasoconstricteurs. En effet, l'apport simultané d'un vasoconstricteur lors d'une anesthésie est très important car il évite la diffusion de l'anesthésie locale, qui reste ainsi à une concentration élevée au niveau du lieu d'injection. Cependant un apport trop élevé ou trop rapide de vasoconstricteur peut provoquer une ischémie importante et aller jusqu'à la nécrose des tissus concernés. Les vasoconstricteurs peuvent donc provoquer des dégâts au niveau de la gencive (nécrose plus ou moins localisée), mais aussi au niveau nerveux, par un phénomène d'ischémie. On privilégiera donc, pour les anesthésies locorégionales au niveau de l'épine de Spix, l'utilisation d'un produit anesthésique sans vasoconstricteur. (CAISSIE R. G. J., 2005) (3)

2.1.3. Les agents chimiques

Ils sont nombreux et divers :

-en ce qui concerne la toxicité locale de l'agent anesthésique, la prilocaïne paraît être mise en cause le plus souvent, et la mévipacaïne le moins souvent.

-l'inhibition du potentiel d'action du nerf peut être due à une action chimique par des produits endodontiques : le Root Canal Sealer (N2), l'endométhasone (SPAD), le Diaket, l'eugénol, l'hypochlorite de sodium,...

Les paresthésies rapportées après contact du nerf alvéolaire inférieur avec des concentrations élevées de ces produits indiquent que ces derniers possèdent un effet neurotoxique local : il se produit un blocage irréversible de la conduction du potentiel d'action.

Aussi, les anesthésies du nerf alvéolaire inférieur consécutives aux nécroses par utilisation d'agents arsénieux s'expliquent par :

-une compression du nerf par l'œdème qui accompagne le processus inflammatoire qui expulse le séquestre,

-une névrite ou une périnévrite : l'inflammation s'étant propagée au nerf alvéolaire inférieur,

-par une lésion arsenicale du nerf. (CAISSIE R. G. J., 2005) (3)

2.2. Les causes principales des lésions en chirurgie buccale

D'après une étude parue dans le Journal de l'Association dentaire canadienne en Mars 2005 (CAISSIE R. G. J., 2005) (3), portant sur 165 cas, la cause la plus commune de paresthésie de la troisième division du trijumeau est l'avulsion de la troisième molaire incluse (109 patients), suivie des traumatismes par injection (19 patients).

Cause de blessure	Nerf affecté; nombre (et %) des patients			Total (n = 165)
	Nerf alvéolaire (n = 89)	Nerf lingual (n = 67)	Les deux (n = 9)	
Exodontie	50 (56)	52 (78)	7 (78)	109 (66)
Injection	5 (6)	14 (21)	0	19 (12)
Ostéotomie	15 (17)	0	2 (22)	17 (10)
Implant	8 (9)	1 (1)	0	9 (5)
Endodontie	5 (6)	0	0	5 (3)
Accident	4 (4)	0	0	4 (2)
Parodontie	2 (2)	0	0	2 (1)

Tableau 1 : cause de paresthésie de la troisième division du trijumeau (CAISSIE R. G. J., 2005) (3)

Chez 135 des sujets, la lésion se localise au niveau d'un seul nerf et la proportion d'atteinte du nerf alvéolaire inférieur est de 82 (61%) de ces patients et de 53 (39%) pour le nerf lingual et 9, de ces deux nerfs d'un même côté. Au moment de l'évaluation initiale, la majorité des patients présentaient une hypoesthésie (103 soit 62%) ou une anesthésie (17 soit 10%). Des dysesthésies sont observées dans 22% des cas (36 patients). (CAISSIE R. J. G., 2005) (3)

D'autre part selon les travaux de S.Hillerup, les lésions du NAI arrivent en deuxième position après le nerf lingual et représentent environ un tiers des cas. (STOLTZE., 2007) (28)

Les actes chirurgicaux responsables de ces lésions sont :

- extraction de dent de sagesse 63%
- chirurgie dento-alvéolaire 11%
- bloc anesthésique mandibulaire 10%

- pose d'implant 10%
- traitement endodontique 6%

L'avulsion des dents de sagesse est donc la principale cause de lésions du nerf alvéolaire en chirurgie buccale. (PROGREL MA., 2002) (24)

Une autre étude :

- Sur 449 cas de lésions trigéminales périphériques secondaires à des chirurgies orales mineures, 7% concernent le nerf buccal, **33% le nerf alvéolaire inférieur** et 58% le nerf lingual
- La chirurgie des dents de sagesse mandibulaires est la cause principale (29 cas sur 32)
- La symptomatologie se manifeste soit par une paresthésie (20 cas), une dysesthésie (4 cas), une allodynie (3 cas) (STOLTZE., 2007) (28)

2.3. Les différents types de déficits sensitifs

L'altération des sensations de la région orofaciale peut constituer un handicap en interférant avec la parole, la mastication ou les interactions sociales. Même les changements les plus mineurs peuvent avoir un impact significatif sur la qualité de vie des patients. Le traumatisme d'un nerf périphérique peut occasionner un déficit allant de la perte totale de sensation (anesthésie) à la diminution légère de celle-ci (hypoesthésie légère). Ces déficits sensitifs peuvent être temporaires ou permanents. Certains sujets peuvent développer des sensations anormales douloureuses appelées dysesthésies.

2.3.1. La dysesthésie

Elle regroupe tous les troubles de la sensibilité par excès, par défaut. Selon KIPP et coll. (1980) (19), il s'agit de l'inhibition des sens, particulièrement celle du toucher. (KIPP DP., 1980) (19)

2.3.2. L'anesthésie et l'hypoesthésie

Ces termes regroupent les troubles de la sensibilité par défaut.

L'anesthésie correspond à une interruption complète de l'influx nerveux. C'est la perte totale de sensibilité ou de sens lui-même.

L'hypoesthésie correspond à une diminution plus ou moins importante de la conduction nerveuse. (KIPP DP., 1980) (19)

2.3.3. La paresthésie

Elle regroupe les perturbations de la conduction sensitive associant une diminution de la sensibilité et des sensations conjointes surajoutées anormales. Selon KIPP et coll. (1980) (19), il s'agit d'une sensation morbide ou altérée. Elle se manifeste par des fourmillements, des hypersensibilités, des sensations de brûlure ou de douleur. (KIPP DP., 1980) (19)

Classification :

La classification de Sunderland, plus récente, est basée sur l'anatomie et la physiologie du nerf lésé. (SUNDERLAND S., 1978) (29)

Elle comporte 5 catégories :

Niveau	Type de blessure
1	Démyélinisation locale
2	Interruption de l'axone
3	Interruption de l'axone et de l'endonèvre
4	Interruption de l'axone et de l'endonèvre et du périnèvre
5	Interruption de l'axone et de l'endonèvre, du périnèvre et de l'épinèvre

- Les lésions de type 1 guérissent complètement avec la remyélinisation.

- Les lésions de niveau 2 guérissent en deux phases :

La première phase est une phase de dégénérescence et la deuxième, une phase de régénérescence. En effet (ELLIES L., 1993) (14), dans un premier temps, il se produit une dégénérescence wallérienne dans la partie distale de la lésion avec phagocytose des débris nécrosés de l'axone.

Dans un deuxième temps, l'axone se régénère.

Sunderland estime que 75 à 95% des nerfs qui ont subi une dégénérescence de ce type resteront atrophiés si la régénérescence n'a pas lieu au bout d'un an.

Dans les meilleur cas, l'axone se régénère à partir de l'extrémité proximale, guidé par l'endonèvre.

- Les lésions de niveau 5 apparaissent lorsque l'axone n'a plus de guide, la croissance de l'axone est désordonnée et peut donner un névrome d'amputation.

Il faut toutefois noter que les parois osseuses du canal mandibulaire servent de guide à la régénérescence axonale ; ainsi, le nerf alvéolaire inférieur sera plus facilement guidé après une lésion que certains autres nerfs entourés uniquement de tissus mous.

De plus on peut noter une symptomatologie clinique modifiée due dans certains cas à une variante anatomique du V3 à type de dédoublement. Une lésion du tronc principal lors d'une intervention peut être compensée par la suppléance d'une branche collatérale et ainsi diminuer la symptomatologie. Il sera possible de visualiser ce dédoublement grâce au cone beam.

Enfin, la classification de Sunderland peut être comparée à celle de Seddon :

La neuropraxie correspond à la classe 1 de Sunderland

L'axonotmésis correspond aux classes 2,3 et 4 de Sunderland

La neurotmésis correspond à la classe de Sunderland

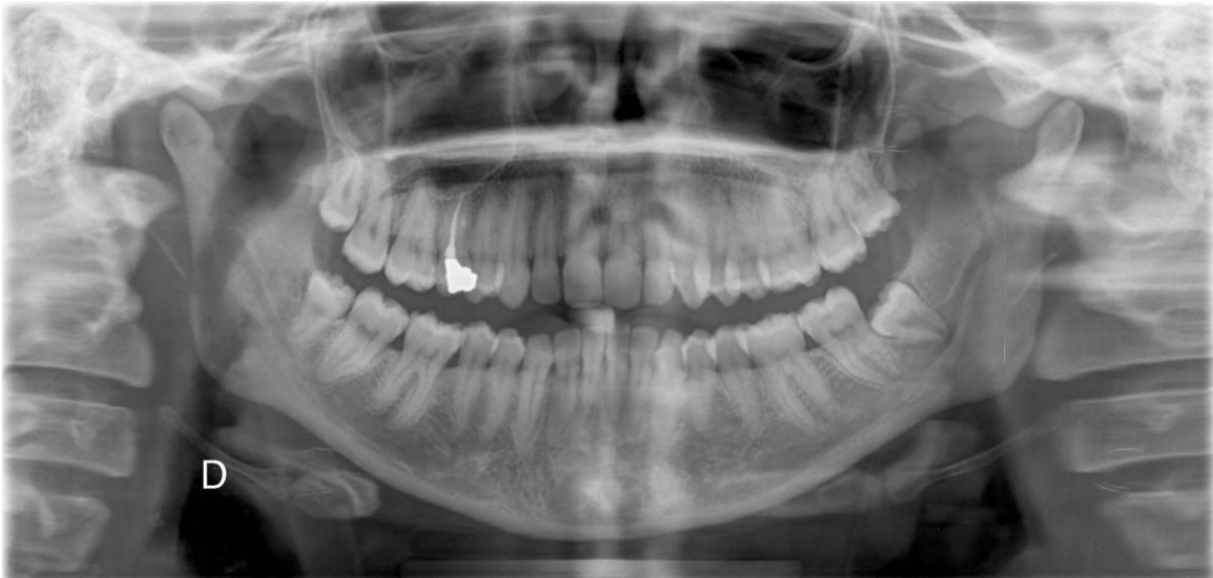

Figure 8 : radiographie panoramique (Dr WANG.C, Service Chirurgie Buccale Nancy)

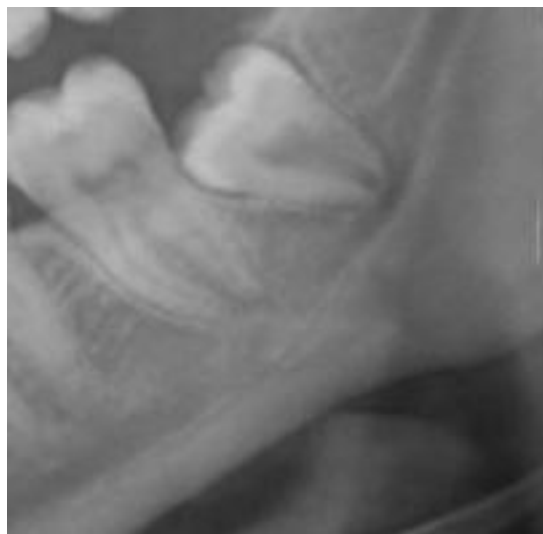

Figure 9 : agrandissement panoramique (Dr WANG.C, Service Chirurgie Buccale Nancy)

3. Examen clinique et diagnostic

L'examen clinique demeure l'étape initiale essentielle dans l'approche diagnostique de toute pathologie dentaire. (E. MALADIERE, 2008) (22)

La démarche diagnostique constitue un processus méthodique et rigoureux reposant sur des critères constants et codifiés.

Le diagnostic en chirurgie buccale respecte cette procédure médicale en intégrant les particularités de la sphère oro-faciale.

Une ligne de conduite méthodique est nécessaire pour diriger un examen clinique. Le praticien est souvent amené à élargir son examen à toute la région cervico-faciale. (E. MALADIERE, 2008) (22)

Les piliers essentiels de ce raisonnement sont :

- l'**anamnèse** associée à l'interrogatoire médical du patient,
- l'**examen clinique** et les **examens complémentaires** jugés nécessaires.

Le signe principal d'une lésion nerveuse d'origine traumatique du nerf dentaire inférieur est donc l'anesthésie ou la paresthésie de l'hemi-lèvre inférieure et du menton. La région affectée est en général définie de façon évidente. Elle est limitée mésialement par la ligne médiane et distalement par une ligne qui prend naissance au niveau de la commissure labiale puis se dirige en bas et en arrière vers le bord inférieur de la mandibule qui constitue la limite inférieure de la région affectée.

Au niveau intrabuccal, la muqueuse de l'hemi-lèvre inférieure et la surface vestibulaire du procès alvéolaire lui faisant face sont également affectées, bien que le patient en soit beaucoup moins conscient.

Le patient se plaindra d'une sensation d'engourdissement au niveau de ses dents si, et seulement si le nerf alvéolaire inférieur est gravement atteint.

Dans des atteintes sévères, il existe un fond douloureux permanent, avec des épisodes paroxystiques pendant lesquels les douleurs sont très vives, s'étendant à toute une demi-mandibule, irradiant vers l'oreille, le pharynx, le menton. Ces crises peuvent durer plusieurs heures et sont souvent provoquées par la mastication, l'exposition au froid... Ces douleurs ne répondent pas aux antalgiques de niveau 1 et 2 et peuvent provoquer des insomnies. Le patient peut être alors dirigé vers un centre de traitement de la douleur afin de bénéficier d'une prise en charge adéquate.

3.1. Interrogatoire

Après avoir enregistré les données concernant l'état civil (nom, âge, profession...), très rapidement, la question touchant au motif de la consultation est posée. (E. MALADIERE, 2008) (22)

Les symptômes, autrement dit les troubles fonctionnels ressentis subjectivement par le patient, sont recueillis et détaillés. La plus grande importance est donnée à la chronologie des faits (y compris la recherche d'un éventuel facteur déclenchant), à leur mode évolutif et à la prise en charge thérapeutique éventuelle. (E. MALADIERE, 2008) (22)

Les répercussions sur l'état général (asthme, amaigrissement, fièvre, équilibre psychique...) sont également analysées. Il est important de laisser l'intéressé s'exprimer selon sa propre terminologie en le guidant sans l'influencer. (E. MALADIERE, 2008) (22)

Différents types de symptômes peuvent être évoqués par le patient :

- sensation de fourmillement qui se transforme progressivement en une sensation d'engourdissement,
- sensation de brûlure, démangeaisons ou picotements,
- engourdissement de l'hémi-lèvre inférieure parfois accompagné de violentes douleurs,
- absence de sensibilité intra-buccale et extra-buccale unilatérale,
- douleur irradiante de l'oreille à la pointe du menton,
- anesthésie prolongée (« qui n'est jamais partie »),
- maux divers : douleur faciale, nausée, vomissement.

Lesley G. Ellies (12), en 1992 fait une étude sur les sensations altérées suite à une chirurgie implantaire. Un questionnaire a été envoyé à 266 patients traités par des implants. Il est avéré que 37% des patients ont subi des troubles de sensations après leur intervention chirurgicale.

L'évaluation clinique des neuropathies péribuccales doit être précédée d'un interrogatoire, à la recherche d'une éventuelle douleur et/ou d'un inconfort. Les questions qui permettent de définir le type de sensation sont :

- « avez-vous une sensation anormale : grattage, picotements, piquûre ? »(Paresthésie)
- « avez-vous une diminution (hypoesthésie) ou un disparition totale (anesthésie) des sensations ? »
- « y a t-il une douleur ? Est-elle provoquée par le toucher, la mastication ou lorsque vous parlez ? » (allodynie)

L'étude d'ELLIES (1992) (12) révèle à l'interrogatoire de 266 patients, qu'environ 80% des patients n'ont pas de problèmes dans leur vie quotidienne, et parmi ceux qui en présentent, les fonctions généralement altérées sont la phonation, la mastication et l'ingestion de liquide. (ELLIES L., 1993) (12)

En pratique, il est important de détecter précocement une éventuelle composante douloureuse ou désagréable, au moins pour deux raisons :

- ces patients seront évalués et traités différemment de ceux présentant une simple paresthésie,
- l'évaluation de la douleur et de l'inconfort dépend entièrement des données subjectives rapportées par le patient, et ne dépend pas de l'évaluation des signes objectifs recherchés dans l'étape suivante par les test neurosensoriels. (ELLIES L., 1993) (12)

3.2. Examen clinique

3.2.1. Observation

Il faut regarder si le patient présente des signes de blessure récente, de chirurgie ou des altérations de type oedème, ulcération, hypohydrose, perte de cheveux, hypokératose.

Il faut détecter des signes d'hyperactivité du système nerveux sympathique : au niveau cutané du nerf lésé on pourra noter une peau plus blanche, présentant des changements de température. (ESSIK GK., 1992) (13)

3.2.2. Palpation

Il faut palper directement les tissus en regard du nerf lésé.

3.2.3. Signes objectifs

Les lésions du nerf alvéolaire inférieur déterminent le tableau classique de l'anesthésie douloureuse. (ESSIK GK., 1992) (13)

Les signes objectifs retrouvés chez le patient atteint sont :

- des plaies consécutives aux morsures des lèvres, surtout sur la face muqueuse de la lèvre inférieure,
- des aliments qui s'accumulent dans le vestibule,
- le sujet bave lors des repas et lorsqu'il boit (il ne sent pas la totalité du rebord du verre)
- des brûlures peuvent apparaître dans la zone d'anesthésie (brûlure de cigarette, de boisson ou d'aliment très chaud),
- le patient a une élocution lente,
- il peut exister un tic de tremblement de l'hemi-lèvre.

3.3. Examen complémentaire

3.3.1. Cartographie

La technique de cartographie des neuropathies labio-mentonnières a été décrite par ESSICK en 1992 (13).

Les principales étapes de cette technique, facilement utilisable en consultation post-chirurgicale, sont les suivantes : dans un premier temps, le praticien demande au patient de circonscrire la périphérie de la zone atteinte à l'aide de son index. Dans un second temps, une stimulation à l'aide d'une sonde dentaire n°6 chargée permet au patient de mémoriser une sensation de piqûre dans une zone contrôle non atteinte (nerf mentonnier controlatéral ou nerf infra-orbitaire en cas d'atteinte bilatérale). Le maintien des yeux ouverts dans ces premières étapes permet de réduire le stress que peut engendrer une piqûre chez un patient qui ne peut voir ni l'instrument utilisé, ni le

geste du praticien. Le patient est ensuite invité à fermer les yeux et les stimulations (durée d'une seconde) sont réalisées selon un axe linéaire en commençant à 15 mm de la périphérie et en se dirigeant vers le centre de la zone atteinte. On demande au patient de lever la main à chaque fois que la sensation ressentie est « différente ». Un point au crayon dermique est fait à ce niveau. (COMMISSIONAT Y., 1995) (6)

L'ensemble des points ainsi obtenus délimite la zone de paresthésie.

La cartographie permet :

- une quantification de la localisation et de l'étendue de la sensation subjective neuropathique,
- un suivi de l'évolution de la localisation et de l'extension dans le temps de l'atteinte,
- la sélection d'un site pour la réalisation des tests sensoriels objectifs,
- une documentation du caractère évolutif ou régressif de la pathologie neurosensorielle en matière médico-légale. Ces tests qualitatifs sont décisifs dans la détermination de la date de consolidation définitive,
- cet examen permet au patient d'apprécier lui même objectivement l'évolution de la symptomatologie et par conséquent la cartographie a un impact psychologique intéressant.

Tests neurosensoriels

Selon BAILEY et coll (1), les test d'évaluation clinique des neuropathies sont utilisés après chirurgie buccale, implantaire et orthognatique. Les principaux tests neurosensoriels sont les tests thermiques, d'effleurement, de l'évaluation directionnelle, de la discrimination des deux points, de l'évaluation de la douleur et de la sensation de pression. Ces tests, qui sont réalisés en service de neurologie, peuvent pour certains, être adaptés et réalisés en consultation au cabinet ; ils permettent une exploration préliminaire en vue d'adresser, si nécessaire, le patient au service de neurologie dans les meilleures conditions. Il s'agit des tests de l'évaluation directionnelle, de l'effleurement, et de discrimination des deux points. (BAILEY P., 1984) (1)

Evaluation du déficit sensitif (CAISSIE R. G. J., 2005)_(3)

Les patients présentant une paresthésie postopératoire doivent être pris en charge promptement et devraient être revus le plus rapidement possible pour une évaluation clinique comprenant les éléments suivants :

- Une cartographie de la zone affectée, soit à l'aide d'un schéma ou d'une photographie du patient sur lequel le contour de la zone atteinte est délimité au crayon ;
- Les sensations au niveau de la zone atteinte ;
- La capacité du patient à détecter la direction dans laquelle un balayage de 1 cm, à l'aide d'un applicateur à résine ou de la pointe d'un mouchoir roulé, s'effectue ;
- La description des sensations ressenties par le patient lorsqu'une pression à l'aiguille, assez forte pour indenter la peau sans la pénétrer, est appliquée dans la région atteinte.

La présence de dysesthésie ou de douleur spontanée doit être notée. Chaque test doit être accompli sur 3 sites :

- la lèvre inférieure ;
- le repli labio-mentonnier ;
- le menton.

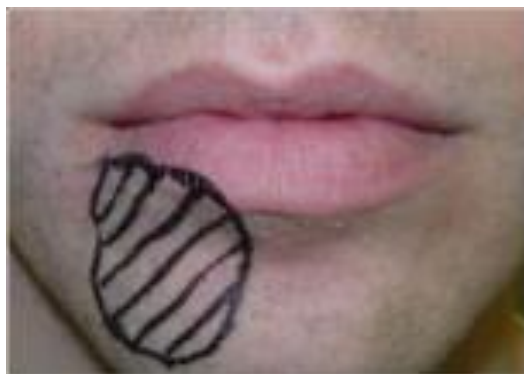

Photo 3 : cartographie de la zone atteinte (CAISSIE R. G. J., 2005) (3)

La cartographie de la zone atteinte permet d'en délimiter l'étendue et d'en suivre l'évolution.

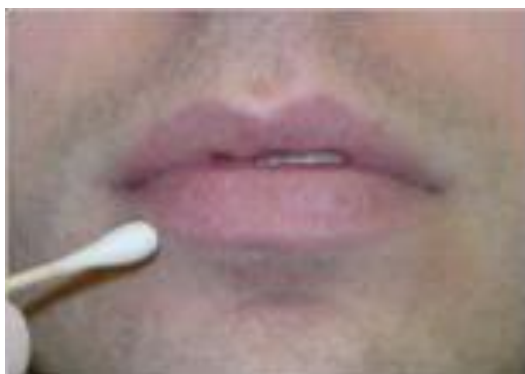

Photo 4 : évaluation de la perception (CAISSIE R. G. J., 2005) (3)

Un coton-tige peut être utilisé pour évaluer les sensations ressenties par le patient au niveau de la zone atteinte. Seule la pointe du coton-tige doit être en contact avec les tissus sains afin d'obtenir une lecture fiable.

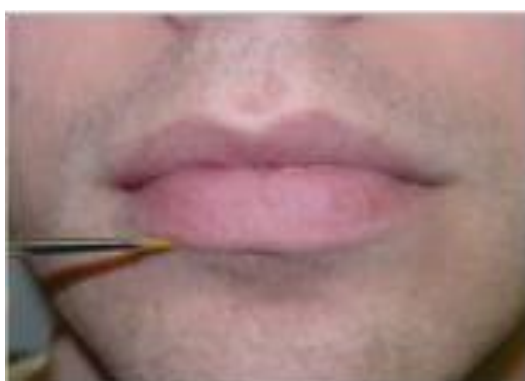

Photo 5 : évaluation de la perception (CAISSIE R. G. J., 2005) (3)

Un pinceau à poils doux peut être utilisé pour évaluer la capacité du patient à détecter la direction du mouvement.

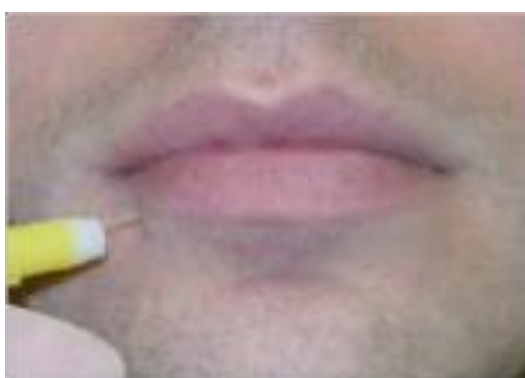

Photo 6 : évaluation de perception de stimulus douloureux (CAISSIE R. G. J., 2005) (3)

Le bout mat d'une aiguille gauge-27 est utilisé pour évaluer la perception d'un stimulus douloureux par le patient.

Lésion du nerf alvéolaire inférieur, évaluation du déficit : exemple d'une étude

D'après une étude visant à évaluer l'incidence des troubles sensitifs persistants au delà de 1 an sur une série de 40 patients. (JAROSSON C., 2005) (16)

- Matériel et méthode

Cette étude a concerné 40 patients âgés de 14 à 58 ans. Nous avons étudié l'expression subjective des troubles sensitifs par un questionnaire reprenant les différentes fonctions oro-faciales liées au NAI. « Nous avons étudié l'expression clinique des troubles sensitifs en testant chez 25 patients les 3 modes de la sensibilité extéroceptive (tact, température et douleur). Nous avons appliqué 4 tests appropriés sur le territoire du nerf mentonnier. Nous avons objectivé l'atteinte nerveuse par la méthode des potentiels évoqués somesthésiques (PES) chez 8 patients. »

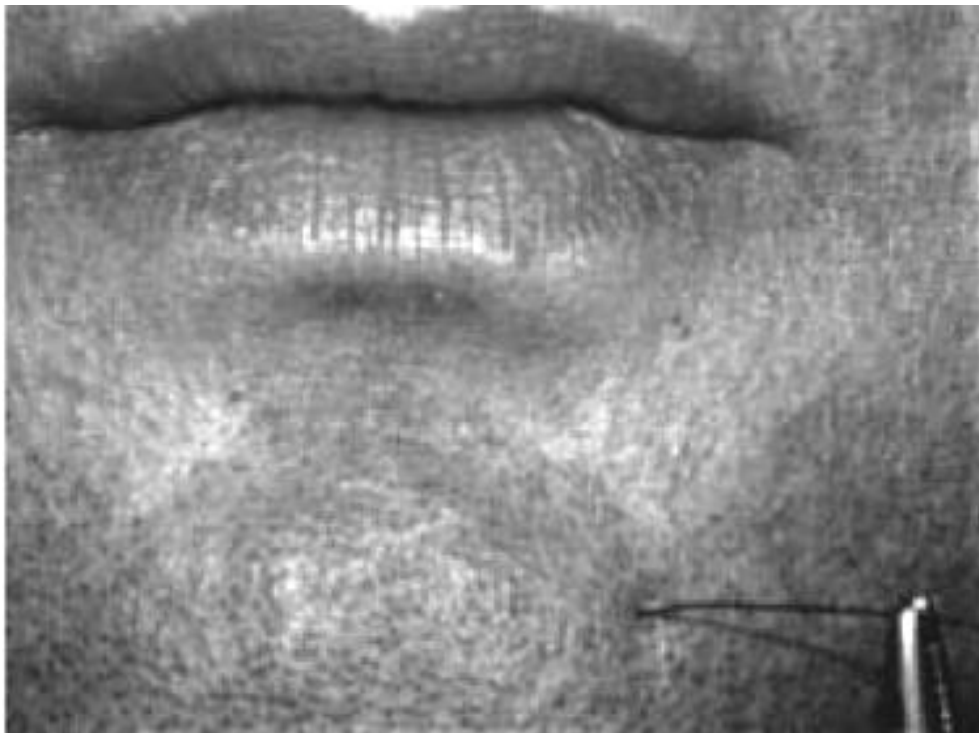


Photo 7 : test du toucher statique (JAROSSON C., 2005) (16)

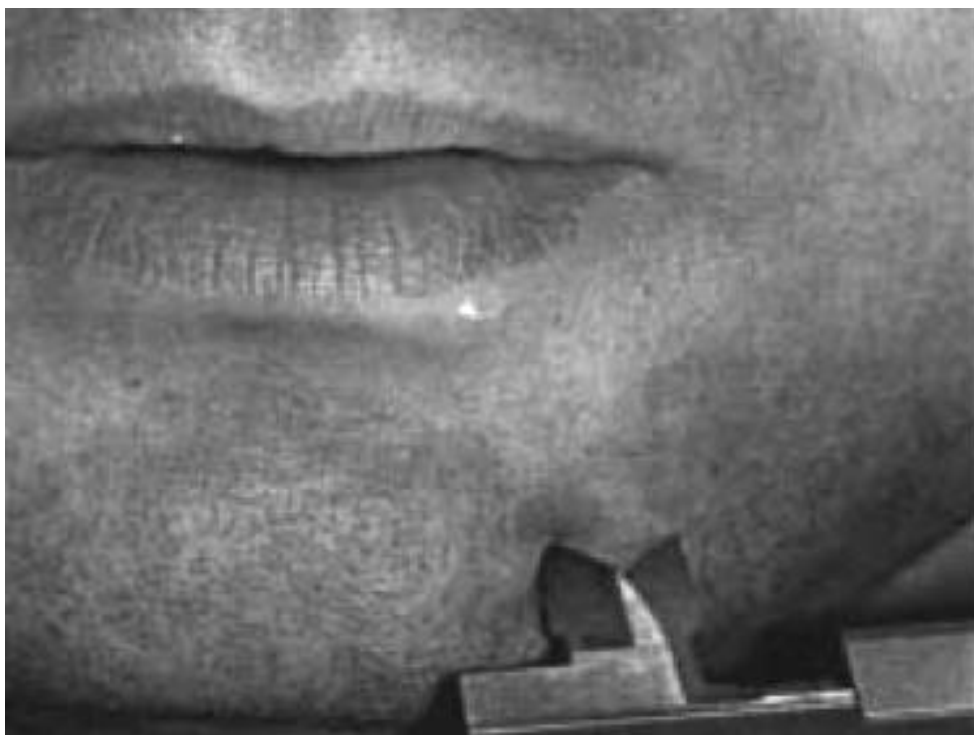


Photo 8 : test du toucher discriminatif (JAROSSON C., 2005) (16)

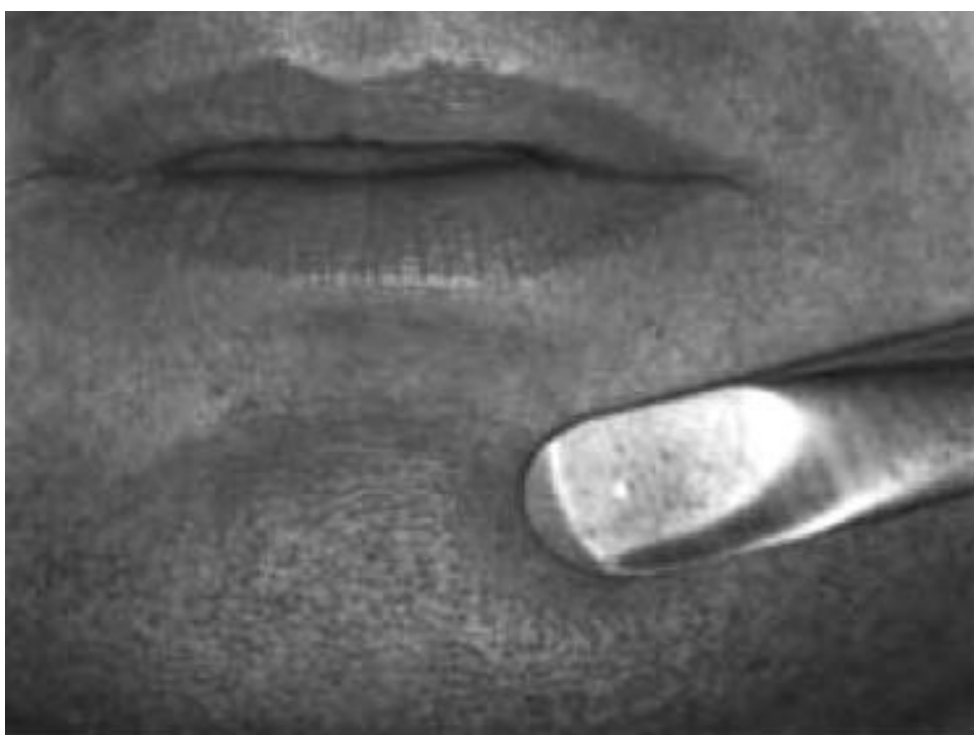

Photo 9 : test de la température (JAROSSON C., 2005) (16)

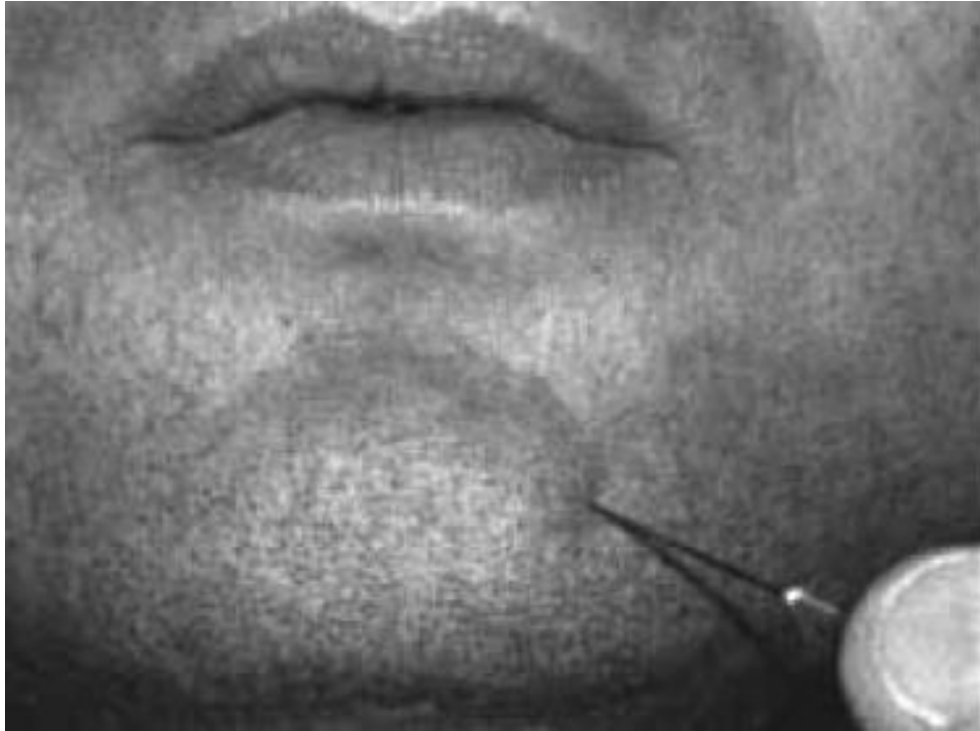

Photo 10 : test de la douleur (JAROSSON C., 2005) (16)

- Résultats

77% des patients exprimaient une altération de leur sensibilité cutanée. Le déficit sensitif n'a été retrouvé aux tests cliniques que dans 60% des cas. Les PES étaient perturbés chez 64% des nerfs ayant un déficit clinique et chez 100% des nerfs n'ayant pas de déficit clinique.

- Discussion

« Nous avons retrouvé une plus grande incidence de plaintes subjectives que d'atteinte nerveuse. La technique des potentiels évoqués somesthésiques donne des résultats intéressants pour le diagnostic électro-physiologique de l'atteinte nerveuse. Ses indications pourraient être élargies aux atteintes traumatiques du nerf alvéolaire inférieur, voir pour son intérêt médico-légal. » (JAROSSON C., 2005) (16)

3.3.2. Imagerie

Nous sommes souvent surpris de recevoir un patient possédant déjà un dossier d'imagerie bien fourni, alors que le diagnostic découlant d'un examen clinique n'est pas posé. (E. MALADIERE, 2008) (22)

3.3.2.1. Bilan radiographique de « première intention » : Retro alvéolaire et panoramique dentaire

3.3.2.1.1. Le cliché retro-alvéolaire

Technique fondamentale de l'exercice dentaire, l'imagerie apporte quotidiennement au praticien des renseignements indispensables sur l'anatomie des racines, des canaux et des apex, ainsi que sur l'os alvéolaire, la lamina dura et l'espace desmodontal, ce que souligne le nom de « clichés péri-apicaux » donné parfois aux clichés rétro-alvéolaires.

Le cliché rétro-alvéolaire est une projection radiologique sur un film de taille réduite permettant une étude détaillée d'une dent et de son environnement. (TEMAN G., 2009) (30)

3.3.2.1.2. Le cliché panoramique

Technique fondamentale de l'exercice dentaire, l'imagerie apporte quotidiennement au praticien des renseignements indispensables sur l'anatomie des racines, des canaux et des apex, ainsi que sur l'os alvéolaire, la lamina dura et l'espace desmodontal, ce que souligne le nom de « clichés péri-apicaux » donné parfois aux clichés rétro-alvéolaires. (TEMAN G., 2009) (30)

3.3.2.1.3. Bilan de première « intention » :

3.3.2.1.3.1. Les intérêts :

C'est un examen de débrouillage de faible coût permettant une vision globale en une seule exposition.

Seuls les éléments au centre de cette zone d'exploration seront nets et moins déformés. Inversement, plus on s'éloigne, plus le flou et la déformation sont importants.

Il doit être considéré comme le premier examen d'exploration à la recherche d'une pathologie non accessible à l'examen clinique. Il peut permettre la découverte fortuite de kyste ou dents incluses.

3.3.2.1.3.2. Les inconvénients :

Il ne permet que l'exploration de deux dimensions. La netteté n'est pas parfaite.

Superposition au niveau des points de contacts et des couronnes.

Ne donne pas d'informations suffisantes pour les dents incluses.

Beaucoup de chirurgiens dentistes ne maîtrise pas la lecture de l'OPT.

Exemple en chirurgie buccale :

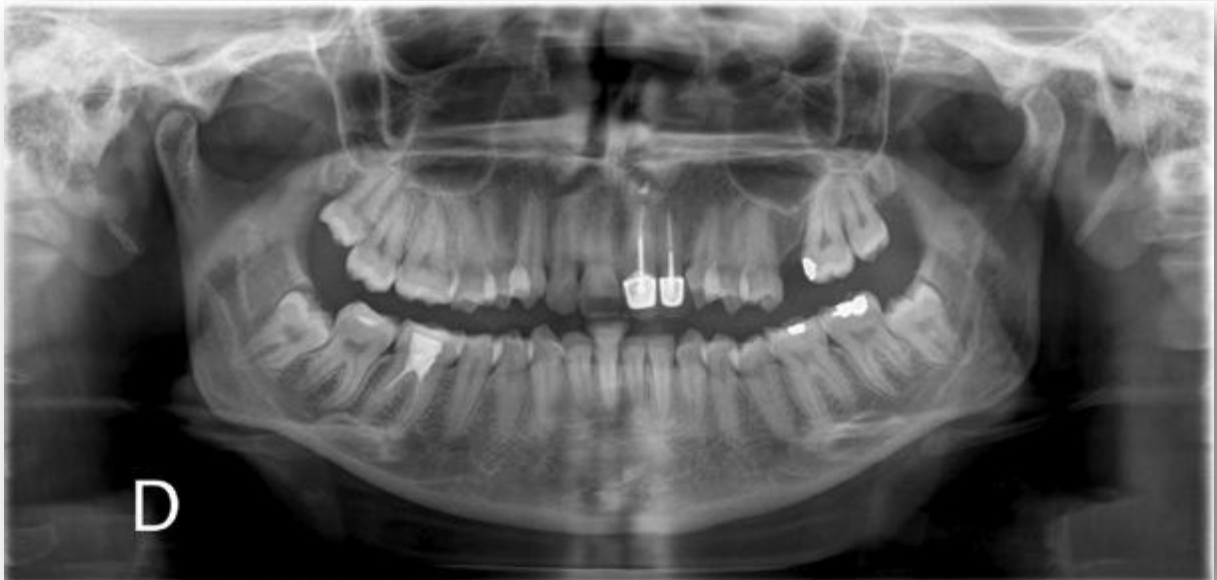

Figure 10 : radiographie panoramique 38 et 48 juxta V3 (Dr WANG. C, Service Chirurgie Buccale Nancy)

Sur le panoramique dentaire, certains signes radiologiques mettent en évidence une proximité nerveuse des dents de sagesse :

- 1- noircissement des racines lorsqu'elles se superposent au canal
- 2- courbure des racines
- 3- rétrécissement de l'image des racines à l'intersection avec le canal mandibulaire
- 4- racine coiffée par une image radioclaire

5- interruption de l'image du canal mandibulaire

6- rétrécissement du canal mandibulaire

Dans ce cas là, il sera nécessaire de pousser l'investigation plus loin et de réaliser des examens radiologiques de deuxième intention.

3.3.2.2. Bilan radiographique de « seconde intention » : dentascan et cone beam

3.3.2.2.1. Tomodensitométrie ou scanner à rayon X : dentascan

La tomodensitométrie a pour but, initialement à l'intérieur de coupes anatomiques successives (tomos) et aujourd'hui à l'intérieur d'un volume, de mesurer les densités (densitométrie) après absorption modulée de rayons X. L'originalité du système est de remplacer le film radiologique par des détecteurs de rayons X couplés à un ordinateur. Les détecteurs mesurant l'atténuation du faisceau Rx ont remplacé le grain de bromure d'argent du film.

L'analyse et le traitement des informations permettent de multiplier la sensibilité du système par un facteur d'environ 200 par rapport aux techniques conventionnelles.

Le couplage de l'informatique à l'acquisition de l'image est « l'acte de naissance » de l'imagerie médicale. (IANNUCCI SM., 2008) (15)

L'intérêt du scanner dentaire, réalisé selon la technique dite du « dentascanner » (Dentascan*) n'est plus à démontrer en odontostomatologie. Son utilisation croissante dans toutes les branches de l'art dentaire se justifie tant par le caractère irremplaçable des informations tridimensionnelles qu'il procure que par la simplicité de sa mise en œuvre et de son interprétation. Le couple « panoramique dentaire-scanner dentaire » est ainsi devenu le bilan radiologique nécessaire et suffisant en implantologie, capable de résoudre la plupart des problèmes diagnostiques, hormis pour l'orthodontie qui lui préfère pour l'instant le couple panoramique-téléradiographie. (LACCAN A., 2010) (20)

L'étude de toute formation incluse, en particulier les dents de sagesse, mais aussi des tumeurs, kystes, racines ou éléments intra osseux, notamment pour les rapports avec les structures importantes que sont le canal mandibulaire, les sinus, les fosses nasales, les corticales osseuses ou plus simplement les dents, sont des indications de plus en plus fréquentes du scanner. (LACCAN A., 2010) (20)

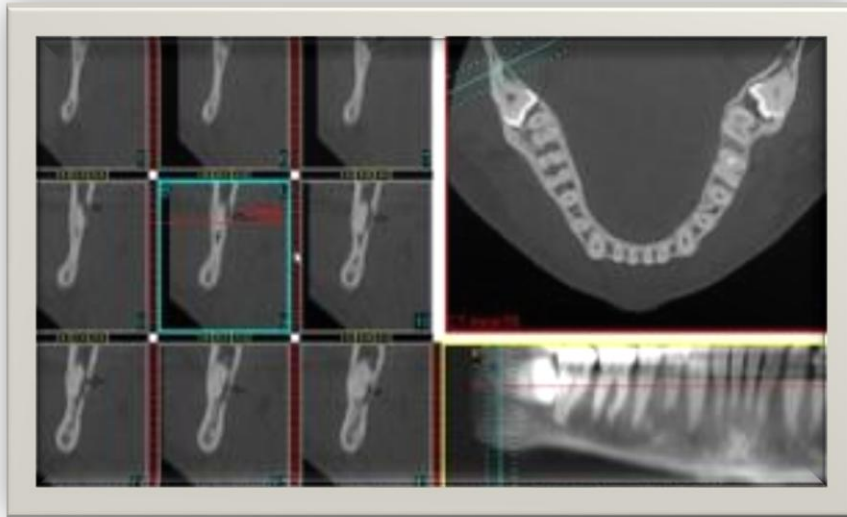


Figure 12 : racine en crochet autour du V3 (LACCAN A., 2010) (20)

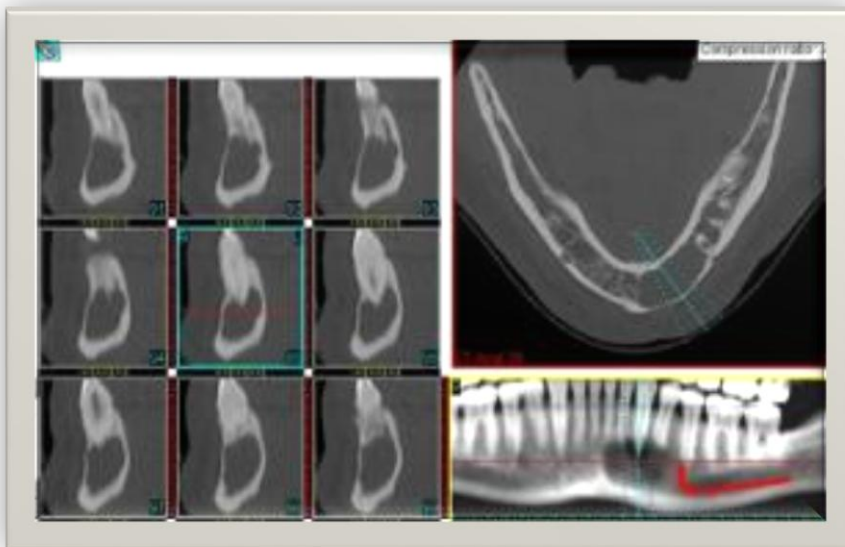


Figure 13 : kyste centré sur apex de 33, non traitée, canal mandibulaire en rouge (LACCAN A., 2010) (20)

L'irradiation d'un dentascanner reste très raisonnable surtout si on applique les principes d'optimisation des doses et d'évitement des organes radiosensibles que sont la thyroïde et les orbites. Dans ces conditions on peut qualifier cet examen de quasi anodin, et son grand intérêt diagnostique et chirurgical, notamment en chirurgie buccale mais aussi dans la majorité des spécialités de l'odontostomatologie, le rend incontournable. Cependant la présence de restaurations métalliques rend la lecture impossible (artéfacts.) (LACCAN, 2010) (20)

3.3.2.2.2. Imagerie par faisceau conique : « cone beam » (acuiotomographie)

Aboutissement récent de l'imagerie sectionnelle, technique tomographique volumique numérisée dévolue très largement à l'imagerie dento-maxillaire, différente dans sa conception du scanner Rx, la technique à faisceau conique ou « cone beam », économe en radiations et fiable en résultats, est mondialement reconnue comme le mode d'imagerie sectionnelle numérisée actuel de référence. (R.CAVEGIAN, 2011) (4)

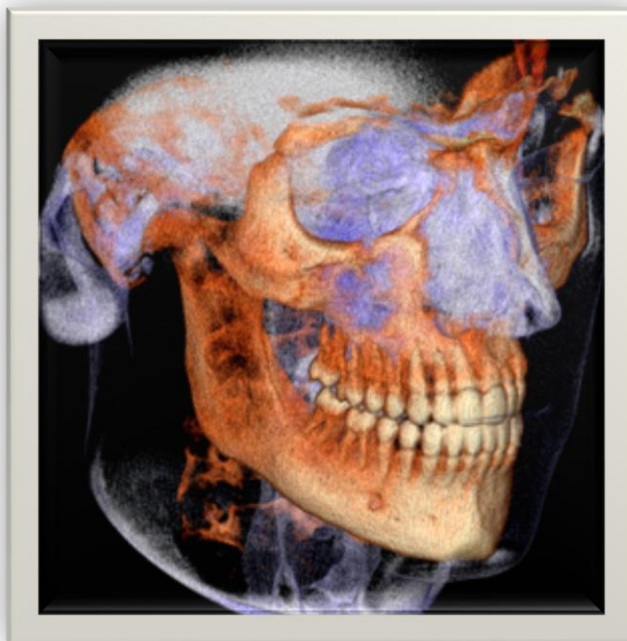


Figure 14 : reconstitution 3D (LACCAN A., 2010) (20)

La tomographie volumique par faisceau conique, dite « cone beam », se distingue du scanner par son principe. Le faisceau de rayon X est ouvert, de géométrie conique et annonce une imagerie de projection. La source effectue une seule rotation autour des structures dento-maxillaires. (R.CAVEGIAN, 2011) (4)

Dans l'immense majorité des cas, le faisceau de rayon X est pulsé et non continu comme pour les scanners actuels. (R.CAVEGIAN, 2011) (4)

Le « cone beam » réalise un nombre fini de projections coniques, traitées par un capteur numérique, sous différents angles de vue successifs autour de la structure anatomique examinée : pratiquement toujours un capteur plan, exceptionnellement un amplificateur de brillance. (R.CAVEGIAN, 2011) (4)

Au terme de la rotation, de nombreuses images planes, numérisées, se répartissent selon la trajectoire circulaire de rotation du système. (R.CAVEGIAN, 2011) (4)

Les données numériques de ces projections multiangulaires sont traitées par des algorithmes de reconstitution volumique qui restituent le volume de l'objet selon ses voxels. (R.CAVEGIAN, 2011) (4)

A partir de ce volume numérisé, seront élaborées, les reconstructions 2D, voire 3D. Les reconstructions 2D seront, comme pour le scanner, axiales, « panoramiques » pour les appareils à large champ puis verticales et transversales, dites transaxiales et restituées en taille réelle. (R.CAVEGIAN, 2011) (4)

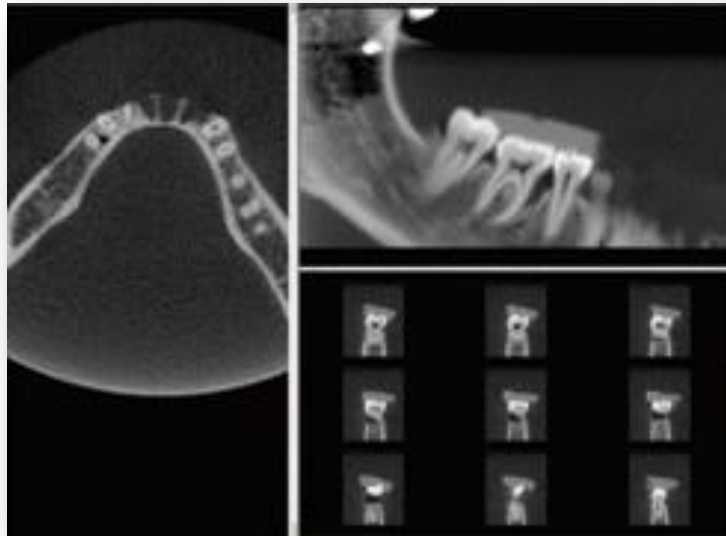


Figure 15 : différentes coupes (LACCAN A., 2010) (20)

Le principe du « cone beam » se situe entre celui de la radiographie conventionnelle et celui du scanner et apparaît particulièrement indiqué pour l'étude des structures de densités élevées. (R.CAVEGIAN, 2011) (4)

L'application immédiate de la technique « cone beam » est, comme le scanner Rx à ses débuts en odontologie, l'imagerie sectionnelle. Le surlignage du canal mandibulaire sur la reconstruction panoramique, retrouvé selon sa section sur les coupes verticales et transversales, lève toute ambiguïté sur sa localisation. (JE.ZÖLLER, 2009) (33)

L'imagerie dento-maxillaire est un outil primordial en odontologie. Elle permet, d'une part et en association avec les données cliniques d'évoquer le diagnostic des pathologies dento-maxillaires et d'autre part, elle participe aux orientations thérapeutiques et au suivi des patients. (JE.ZÖLLER, 2009) (33)

Les techniques d'imagerie dites conventionnelles ont été largement répandues en pratique odontologique en raison de leur facilité de réalisation. Ces techniques sont,

cependant, entachées d'inconvénients dont le manque de précision relatif aux superpositions ce qui a nécessité le passage à un autre type d'évaluation radiologique dite sectionnelle dont l'exemple type est le scanner. (JE.ZÖLLER, 2009) (33)

La nouvelle technique à faisceau conique dite « cone beam » a renforcé ces dernières années les techniques d'imagerie sectionnelle répondant aux exigences d'optimisation des examens radiologiques conformément aux principes de la radioprotection tout en restant performante dans ses résultats. (JE.ZÖLLER, 2009) (33)

L'imagerie des structures maxillo-faciales par le « cone beam » présente plusieurs avantages

- L'obtention d'images nettes des structures à densité élevée (ex : os et dents) ce qui en fait une technique très adaptée à la visualisation des structures dento-maxillaires ;
- La possibilité de limitation de la taille du faisceau conique des rayons X par collimation afin de le focaliser uniquement sur la zone à visualiser réduisant ainsi l'irradiation ;
- La réduction de l'irradiation des tissus. La dose délivrée est comprise entre 36.9 et 50.3 microsievert (μSv) ce qui correspond à une réduction de dose de l'ordre de 98% par rapport à celle délivrée dans les scanners conventionnels ;
- La rapidité des acquisitions puisque toutes les images de base sont acquises en une seule rotation dont la durée est de 10 à 70 secondes. (JE.ZÖLLER, 2009) (33)

3.4. Diagnostic différentiel

Les atteintes du nerf alvéolaire inférieur lors des interventions chirurgicales doivent être différenciées des complications de ce nerf liées à d'autres causes :

- des fractures mandibulaires par choc,
- paresthésie symptomatique due à la présence d'une pathologie mandibulaire extensive (améloblastome...)
- des infections périapicales,
- le canal dentaire peut avoir été perforé pendant la préparation canalaire de l'endodonte,
- nerf endommagé par l'utilisation excessive d'agent d'irrigation,
- présence d'excès de matériel d'obturation

- facteurs systémiques tels que des maladies démyélinisantes (sclérose), des infections virales (herpès), des troubles métaboliques (diabète, hypothyroïdie), une hypovitaminose, la maladie de Paget, la syphilis, la sarcoïdose, une réaction à certains médicaments,...

- enfin, un engourdissement peut être consécutif à une pression constante ou intermittente exercée sur les tissus mous recouvrant le trou mentonnier comme par exemple une prothèse amovible sur une crête osseuse mandibulaire très résorbée.

4. Présentation de cas clinique

L'étude de cas cliniques va nous permettre « d'illustrer » les principales situations rencontrées en cabinet dentaire qui pourraient comporter un risque iatrogénique pour le nerf alvéolaire inférieur.

4.1. Dents incluses

L'avulsion de la dent incluse ne devra être entreprise qu'après un examen clinique et radiographique aussi systématique que minutieux.

Il faut, en effet, prévoir les difficultés techniques susceptibles de se présenter tant au cours qu'à la suite de l'avulsion.

Les difficultés tiennent à de nombreux facteurs :

-la dent de sagesse est souvent en malposition, partiellement ou totalement incluse dans la mandibule ;

-les racines présentent fréquemment des anomalies de nombre, de formes ;

-le paquet vasculo-nerveux alvéolaire inférieur est à proximité immédiate.

Il faudra prévenir le patient, avant l'intervention, de certaines réactions post-opératoires susceptibles de se manifester et difficilement évitables.

Parmi les renseignements que cet examen fournit, il faudra insister sur les rapports entre les racines et le canal mandibulaire. Ce sont de très loin les rapports les plus importants, car ils peuvent être à l'origine d'incidents divers dont le plus sérieux est le traumatisme du nerf alvéolaire inférieur.

4.1.1. Cas clinique :

- Patient n°1 :

Examen clinique

Patient né le 26/06/1965, qui est adressé par ses praticiens odontologiste et stomatologiste pour une prise en charge chirurgicale de dents incluses, en position ectopique et avec notamment un volumineux kyste de l'angle du ramus gauche.

Examen radiographique

Le bilan radiographique de « première intention » confirme la présence de dents incluses en position ectopique dans le Ramus, 38, 48 ainsi que de 37 en position incluse ectopique basilaire et présentant un volumineux kyste de l'angle mandibulaire gauche.

L'examen acuitomographique est dans ce cas indispensable pour confirmer la proximité nerveuse et visualiser avec précision le trajet du nerf alvéolaire inférieur.

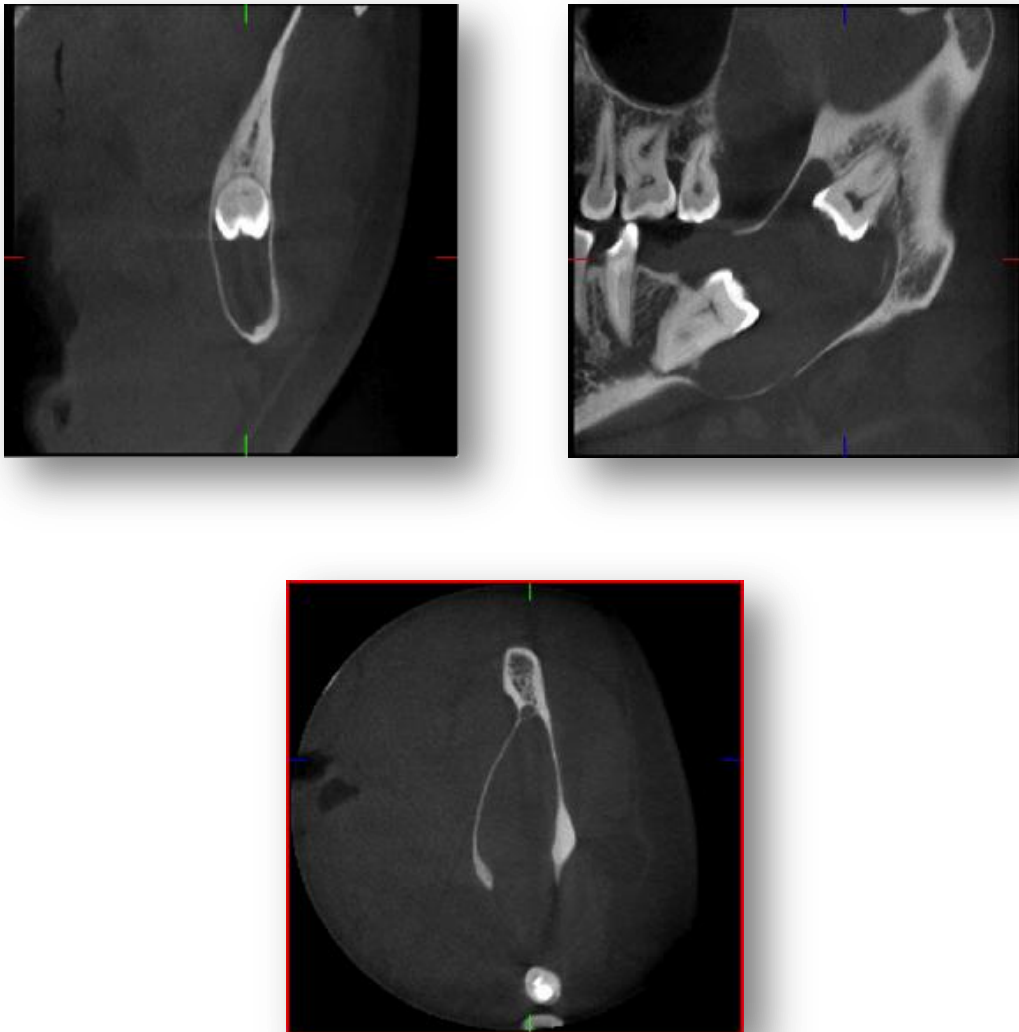

Figure 16 : acuitomographie secteur 3 (Dr WANG.C, Service Chirurgie Buccale Nancy)

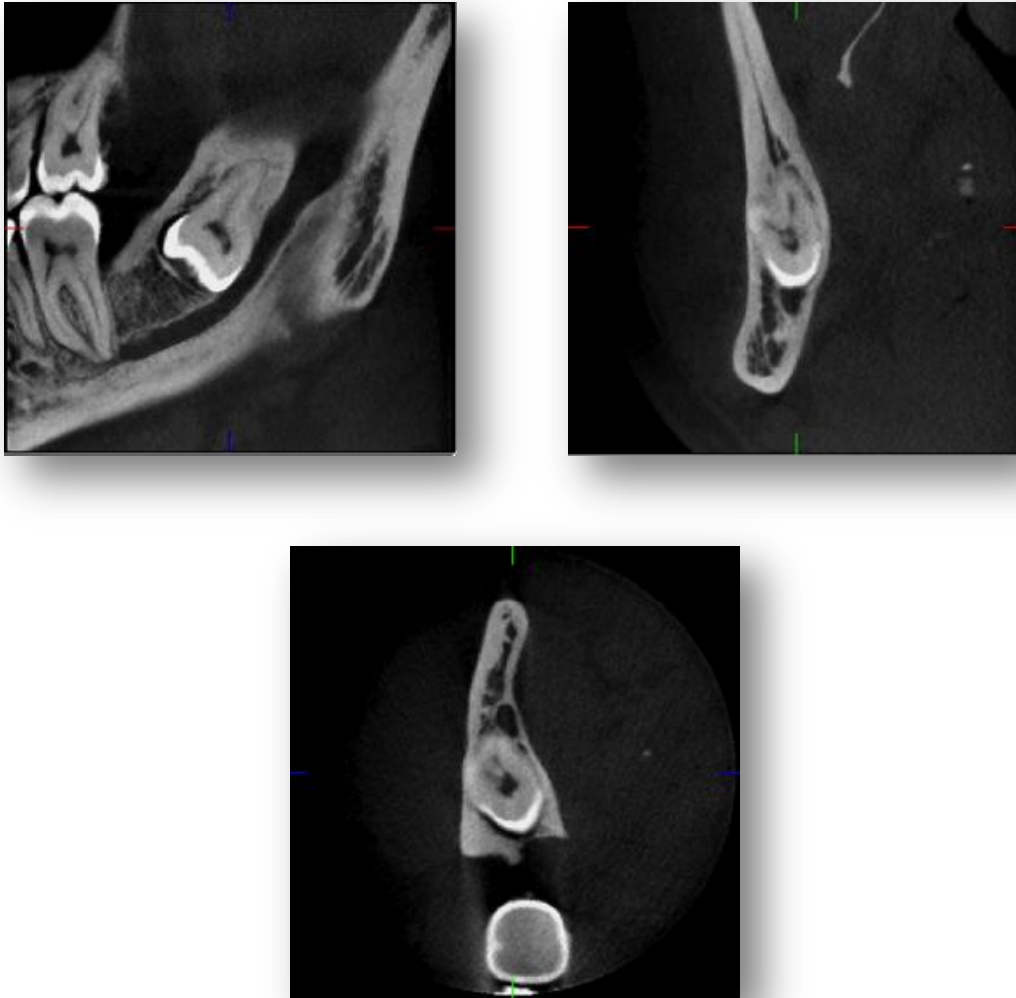


Figure 17 : acuitomographie secteur 4 (Dr WANG.C, Service Chirurgie Buccale Nancy)

Il est donc décidé d'intervenir sous anesthésie générale, d'utiliser la piézochirurgie afin de minimiser les pertes osseuses et de ne pas risquer de léser le V3.

Compte-rendu opératoire

Intervention réalisée sous anesthésie générale le 20/05/2009.

Incision cervicale des secteurs molaires, mandibulaire droit et gauche, avec contre-incision jusqu'à la base du coroné, sur le bord antérieur du ramus permettant ainsi un large lambeau muco-périosté.

Ostéoectomie en regard de 48 incluse dans le milieu du ramus, avulsion de cette dent par fragmentation afin de ne pas risquer de léser le nerf mandibulaire élimination du sac-péri coronaire.

Sur l'hémi-mandibule gauche, élimination a minima au niveau osseux, par piézo-chirurgie, afin de permettre un clivage non iatrogène et éviter ainsi toute fracture peropératoire. Elimination de ce volumineux kyste, tout en respectant le V3, avulsion de 38 et de 37 en position basilaire ectopique. Mise en place de pangen intra-cavitaire et de sutures soies

- Patient n°2 :

Patiente née le 20 /10/1997, adressée pour prise en charge chirurgicale de 37 incluse ectopique avec volumineux kyste péri-coronaire et crocheté sur V3.

L'examen clinique complété de l'examen radiographique fourni nous permet de programmer une intervention chirurgicale sous anesthésie générale le 30/08/2011.

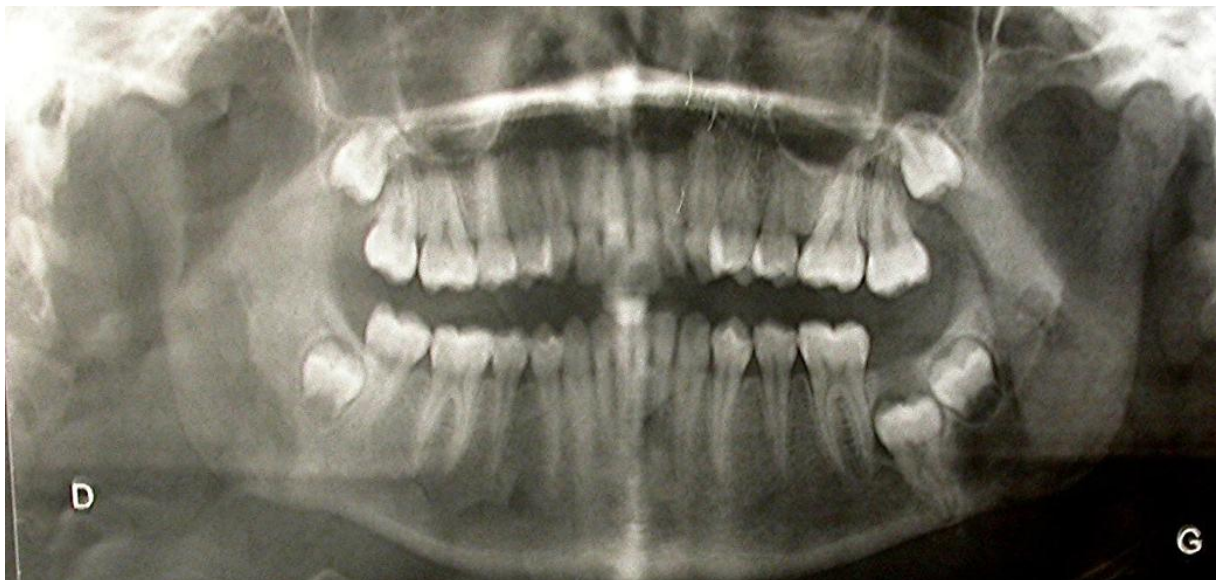


Figure 18 : radiographie panoramique (Dr WANG .C , Service Chirurgie Buccale Nancy)

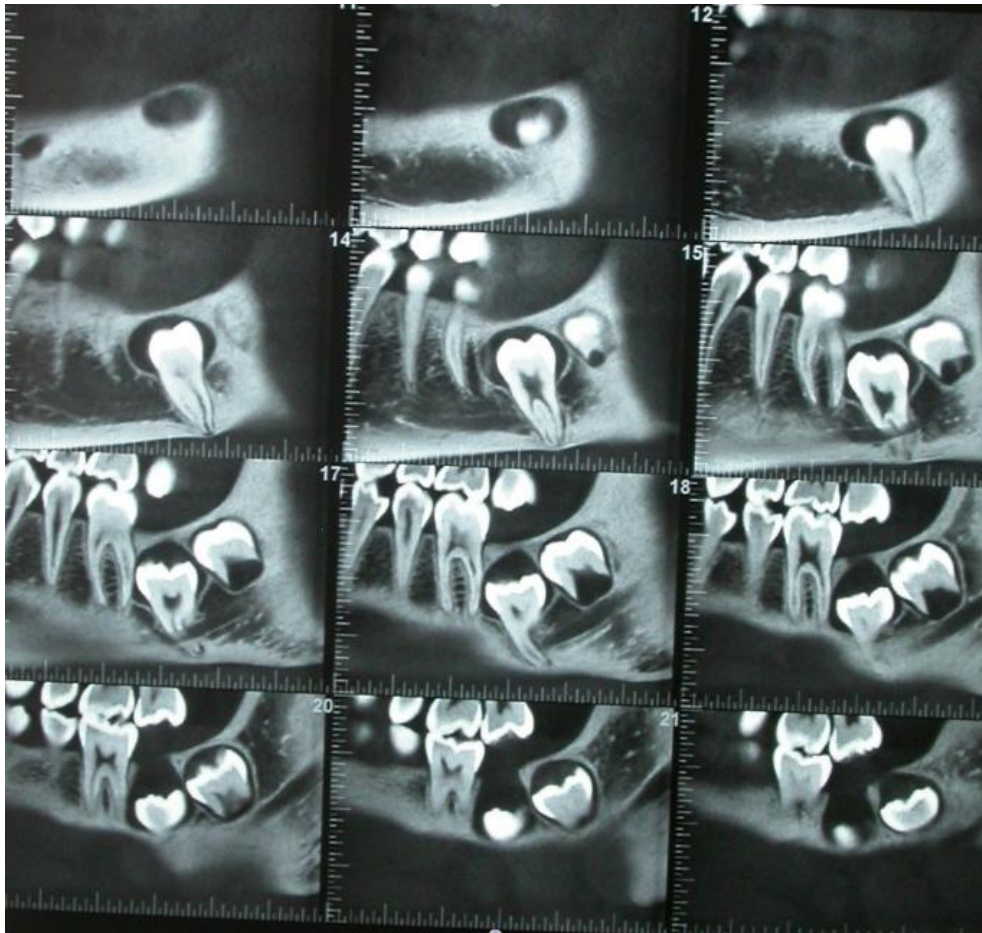


Figure 19 : acuitomographie (Dr WANG.C, Service Chirurgie Buccale Nancy)

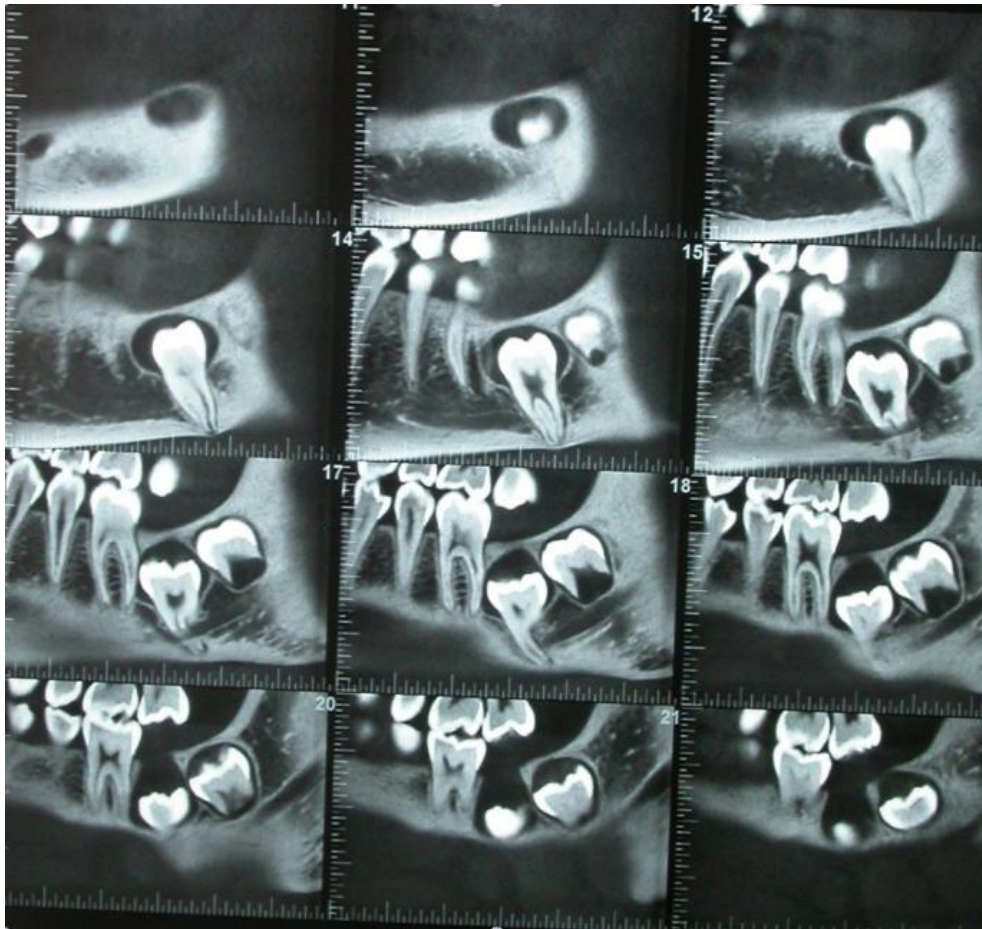


Figure 20 : acuitomographie (Dr WANG.C, Service Chirurgie Buccale Nancy)

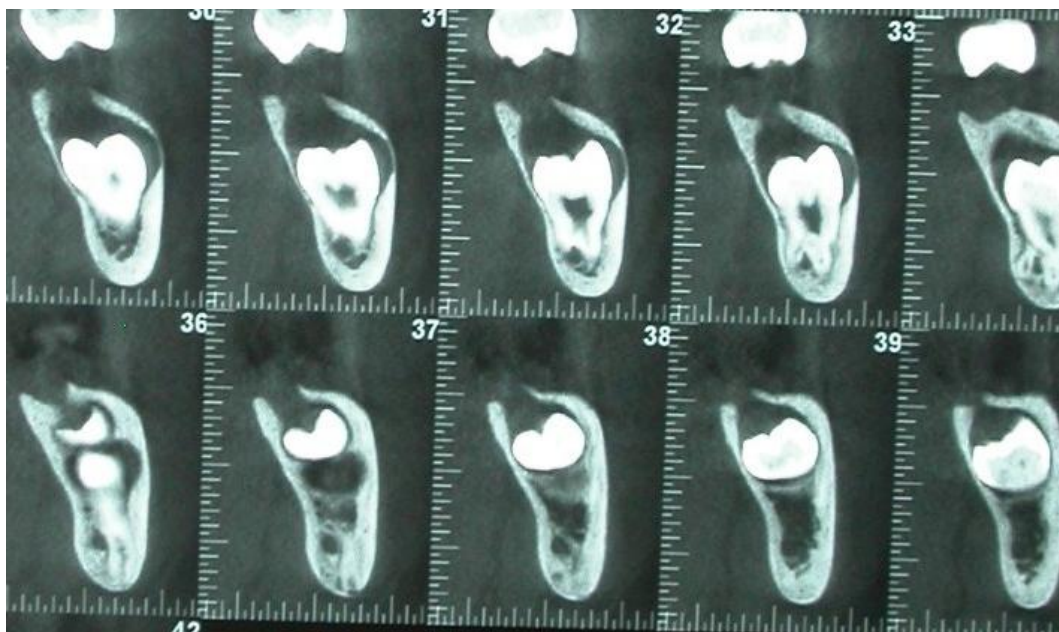


Figure 21: acuitomographie (Dr WANG.C, Service Chirurgie Buccale Nancy)

Compte rendu opératoire

Durant celle-ci, furent réalisées les avulsions de 18, 28 et 38 et par fragmentation multiple, l'avulsion de 37 incluse ectopique, ainsi qu'un dégagement chirurgical du germe de 38.

L'examen radiographique post-opératoire montre qu'il reste un tout petit élément croché sur V3. Celui-ci devrait s'ostéo-intégrer rapidement.

Les suites opératoires se sont révélées simples, sans hypoesthésie

4.2. Dépassement de pâte juxta V3

Intervention chirurgicale décompressive du nerf alvéolaire inférieur suite au dépassement de pâte obturatrice endodontique dans le canal mandibulaire.

4.2.1. Cas clinique

Examen clinique

Monsieur X, né le 26 /07/1933, a bénéficié de soins dentaires il y a sept/huit ans (très peu de renseignements), et depuis il souffre de névralgie faciale du V3 gauche, évoluant par crise.

Ce patient est très difficile d'interrogatoire, l'impression restant la dominante.

Actuellement, le patient est calmé avec un cocktail médicamenteux.

La biologie n'est pas en faveur d'une maladie spécifique.

L'examen clinique montre une édentation totale maxillaire ainsi que des blocs pré-malaire, molaire et mandibulaire droit et gauche.

L'anamnèse montre que 37 a été traitée sur le plan endodontique il y a quelques années suite à algies.

Malgré ce traitement endodontique avec dépassement de pâte juxta V3, les algies persistent. Le praticien a avulsé cette dent mais n'a pas fait le curetage.

Examen radiologique :

L'examen radiographique de « première intention » révèle la présence de pâte endodontique au contact du nerf mandibulaire (V3), au niveau du site d'avulsion de 37.

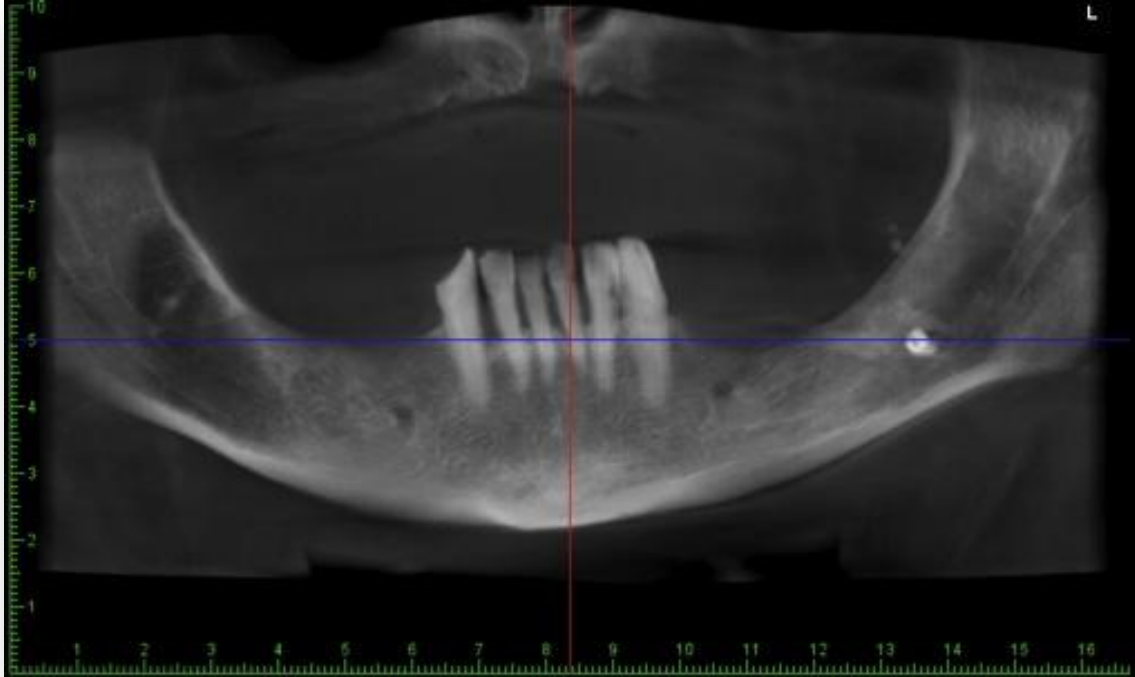


Figure 22 - radiographie panoramique (Dr WANG.C, Service Chirurgie Buccale Nancy)

Afin de visualiser avec exactitude les rapports entre le nerf mandibulaire et ce résidu de pâte endodontique, il est demandé au patient de réaliser un examen radiographique 3D.

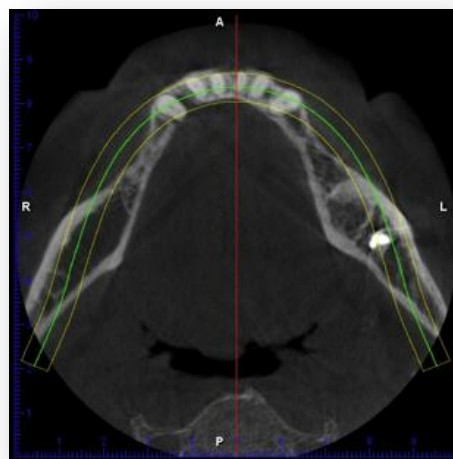
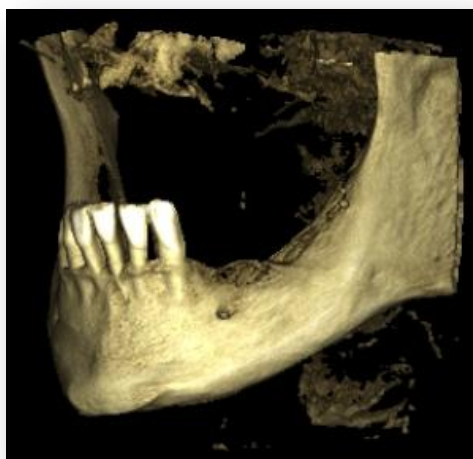

Figure23 : acuitomographie (Dr WANG.C, Service Chirurgie Buccale Nancy)

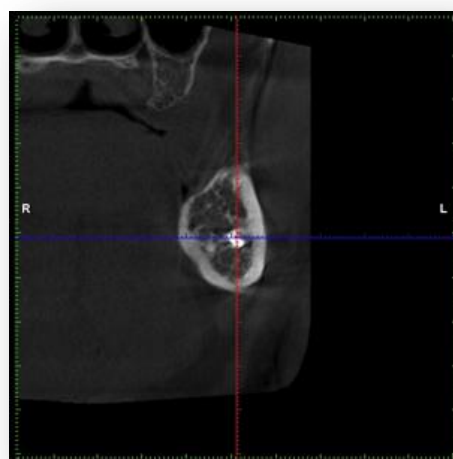
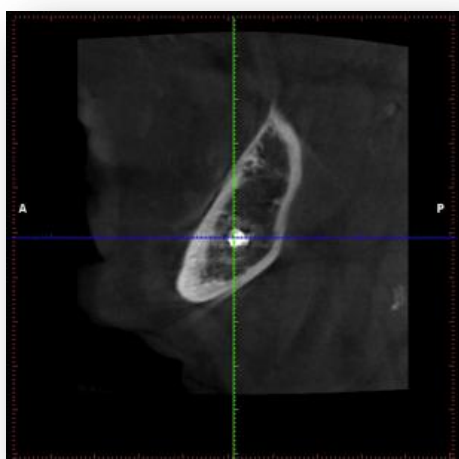


Figure 24 : acuitomographie (Dr WANG.C, Service Chirurgie Buccale Nancy)

Il est décidé d'intervenir chirurgicalement en premier lieu afin de retirer le dépassement de pâte juxta V3.

Compte-rendu opératoire :

Intervention réalisée sous anesthésie générale le 11/07/2011.

Incision crestale permettant la levée d'un large lambeau muco-périosté avec contre incision sur le bord antérieur du ramus qui permet de visualiser l'emplacement de l'ancienne alvéole.

Ostéoectomie lente au piézotome jusqu'à la découverte de la pâte endodontique résiduelle.

Elimination de cette dernière et curetage de la lésion attenante.

Mise en place de pangen.

Sutures soies qui sont à retirer sous 10 jours.

Suite opératoire :

Les suites opératoires se sont révélées simples et pouvaient permettre d'espérer une amélioration.

Le patient a été revu en consultation le 23/08/2011, et a déclaré ne pas relever d'amélioration.

De ce fait il est directement adressé au centre de Neurologie où il subira une thermo coagulation du ganglion de Gasser gauche le 10/10/2011.

A l'heure actuelle le patient a une hypo-esthésie franche dans le territoire mandibulaire gauche, qui s'atténue au fil des mois.

4.3. Grands kystes maxillaires :

Qu'il s'agisse de kystes ou de tumeurs osseuses bénignes, la particularité de ce type de tumeur consiste dans le fait que, lorsqu'elles évoluent au voisinage du tronc nerveux, elles le refoulent sans les infiltrer : ce sont des tumeurs encapsulées.

Ainsi, du fait que le canal mandibulaire soit refoulé dans son ensemble, la compression du nerf n'existe pas. Le signe de Vincent ne s'observe pratiquement jamais au cours de l'évolution des tumeurs bénignes.

Par contre, l'ablation de ces tumeurs bénignes kystiques constitue une chirurgie de proximité du nerf et il faut respecter ce pédicule vasculo-nerveux pour ne pas risquer de le léser et d'engendrer des dysesthésies, voire une anesthésie labio-mentonnière.

Cas clinique 1 :

Monsieur Y, né le 16/06/1946, adressé pour prise en charge d'un volumineux kyste mandibulaire gauche.

Examen clinique :

Réalisé le 24/09/2010, révèle la présence de nombreuses restaurations dentaires mais surtout d'une voussure des corticales vestibulaire et linguale secteur 3.

Examen radiologique :

L'examen radiologique de « deuxième intention » est clairement indiqué pour ce patient. Il révèle la présence d'un volumineux kyste mandibulaire gauche ayant refoulé le canal mandibulaire.

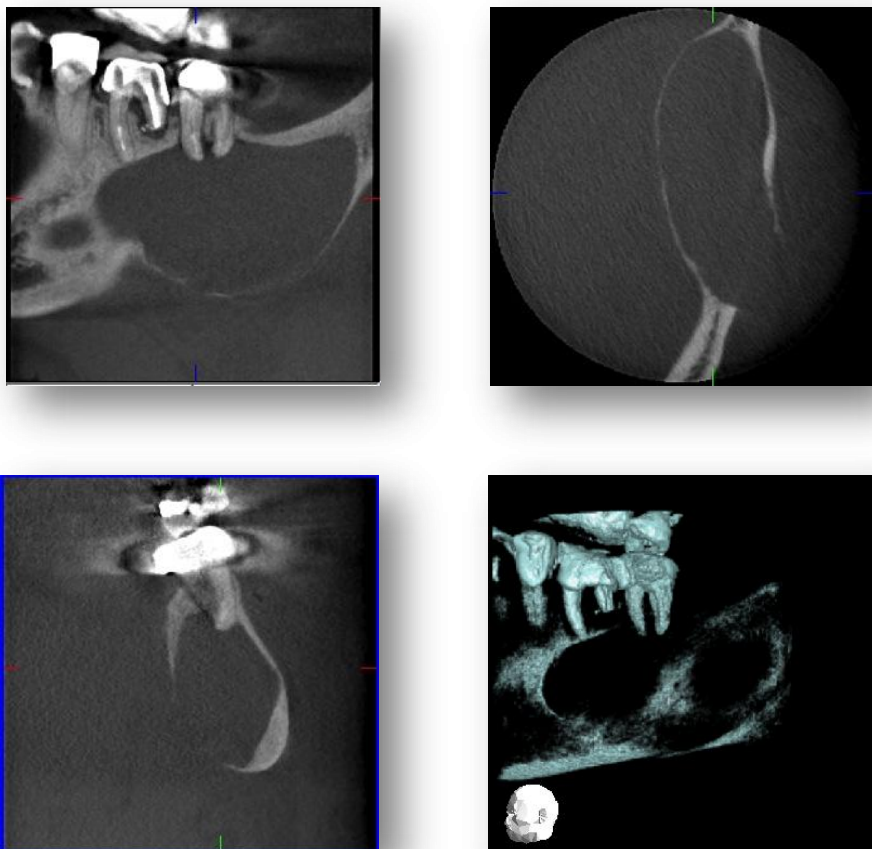

Figure 25 : acuitomographie (Dr WANG.C, Service Chirurgie Buccale Nancy)

Compte-rendu opératoire :

Intervention réalisée sous anesthésie générale le 13/04/2010.

Incision cervicale du secteur molaire, mandibulaire gauche avec contre-incision en regard de 33, contre-incision sur le bord antérieur du ramus nous permettant ainsi de pratiquer un large lambeau muco-périosté avec mise en évidence du foramen mentonnier et protection de celui-ci. A noter l'absence de table osseuse externe et interne. Clivage lent et appuyé de la masse kystique, nous constatons la visualisation du V3 du secteur prémolaire jusqu'à l'angle mandibulaire. Elimination de tout os non vascularisé.

Mise en place de pangen intra cavitaire. Suture soie qui seront retirées sous 10 jours. Il est demandé au patient de s'alimenter de façon moulinée afin de ne pas provoquer de fracture post opératoire.

Contrôle radiographique du 06/05/2010 : bon état de cicatrisation.

Cas clinique 2

Patient B, né le 03/10/1981, adressé pour volumineux kyste péri-apical sous 37 en relation avec V3. Patient habitant en Angleterre, suivi par son dentiste de famille en France et adressé au service de Chirurgie Buccale par ce dernier pour avulsion et curetage.

Examen clinique :

Réalisé le 24/12/2011 révèle de nombreuses lésions carieuses, de nombreuses restaurations, qui pour certaines sont à reprendre. Cet examen clinique nous amène à réaliser une radiographie panoramique pour visualiser les éventuelles lésions kystiques et leur localisation.

Examen radiologique :

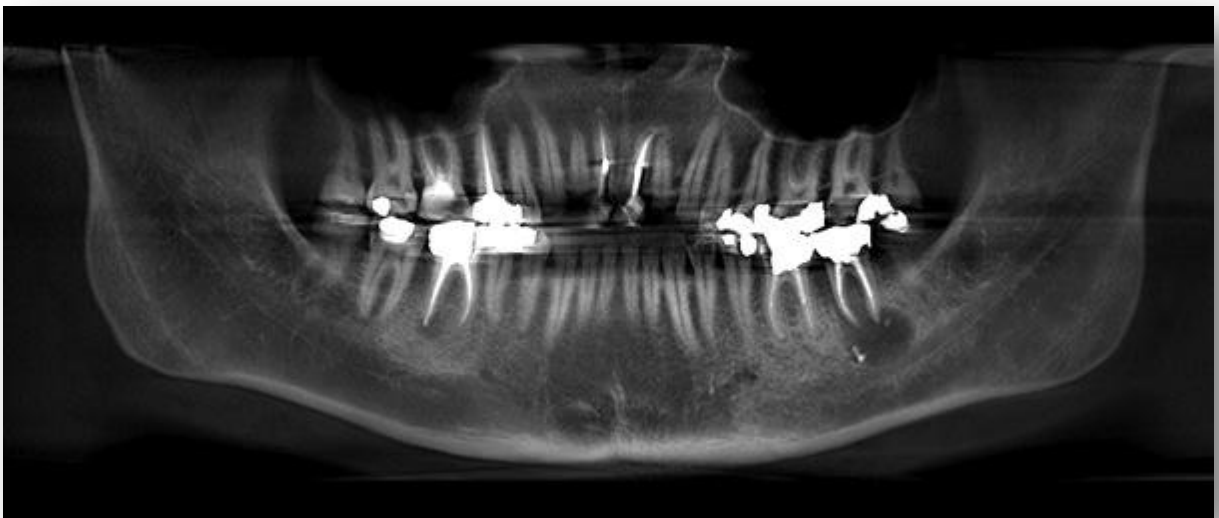

Figure 26 : radiographie panoramique (Dr WANG.C Service Chirurgie Buccale Nancy)

L'examen radiographique de « première intention » confirme notamment la présence d'une lésion kystique, en relation avec le nerf mandibulaire, en regard de 37.

Afin de visualiser avec exactitude le trajet du nerf mandibulaire, ainsi que ses rapports avec la lésion kystique, le patient devra réaliser un examen acuiotomographique.

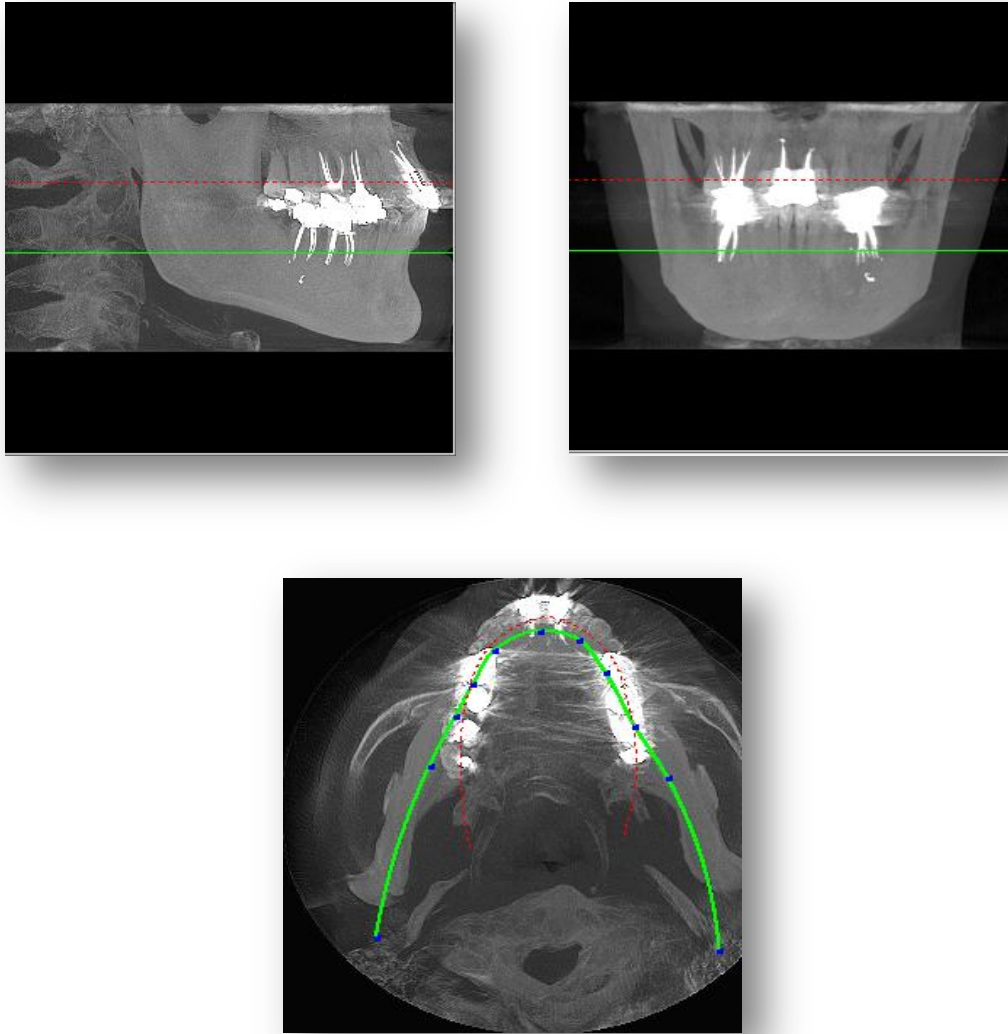


Figure 27 : acuitomographie (Dr WANG.C, Service Chirurgie Buccale Nancy)

L'examen clinique et radiologique conduit à envisager une résection apicale des racines de 37 et l'éviction de la lésion kystique

Compte-rendu opératoire :

L'intervention chirurgicale est réalisée sous anesthésie locorégionale le 08/07/2011. Large lambeau d'accès, ostéectomie lente au pièzotome, la résection apicale des apex de 37 et le curetage du kyste juxta V3 est réalisé, tout en préservant l'intégrité du nerf mandibulaire.

Mise en place d'un pangen intra-cavitaire, et de sutures de soies à retirer sous 10 jours.

Contrôle à 6 mois :

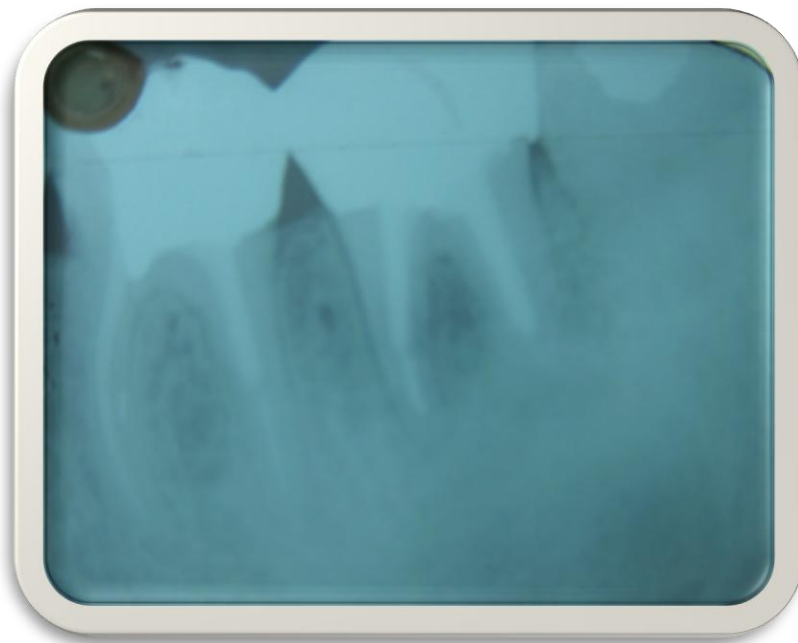


Figure 28 : Cliché rétro-alvéolaire (Dr WANG.C, Service Chirurgie Buccale Nancy)

La rétro-alvéolaire montre que le tissu osseux a quasi totalement recolonisé la zone, le patient quant à lui ne présente aucun trouble de la sensibilité.

4.4. Dents de sagesse

L'avulsion de la troisième molaire, en raison de l'étroitesse de ses rapports avec le canal mandibulaire, constitue un risque non négligeable de lésions du nerf alvéolaire inférieur et même l'opérateur le plus habile ne pourra éviter dans certains cas, de provoquer une lésion neurologique.

La mise en évidence radiologique des rapports entre le canal mandibulaire et le nerf alvéolaire avec la dent de sagesse n'est pas toujours évidente au cabinet dentaire et certains examens radiologiques doivent être indiqués.

La simple mise à nu du nerf constitue en elle-même un traumatisme. Une fois l'extraction réalisée, on aperçoit un cordon blanc nacré et on constate fréquemment des troubles sensitifs passagers au niveau de la région labio-mentonnaire.

Une lésion par compression ou action directe d'un instrument en profondeur est souvent imprévisible.

La lésion du nerf alvéolaire inférieur peut être provoquée dans deux circonstances :

- un traumatisme exercé indirectement par la racine lors de l'extraction ;
- un traumatisme direct par les instruments.

Outre la compression, l'étirement, la contusion, l'écrasement du tronc nerveux peut se produire lors de l'avulsion d'une dent dont la racine porte l'empreinte du sillon vasculo-nerveux et dont les mouvements de luxation ou d'élévation écrasent le nerf.

Lors de ces manœuvres excessives d'extraction, un apex fracturé peut s'introduire dans le canal mandibulaire entraînant une contusion, un écrasement ou une contusion du nerf...

D'autre part, il y a toujours un risque de migration d'apex ou de fragment osseux vers le nerf.

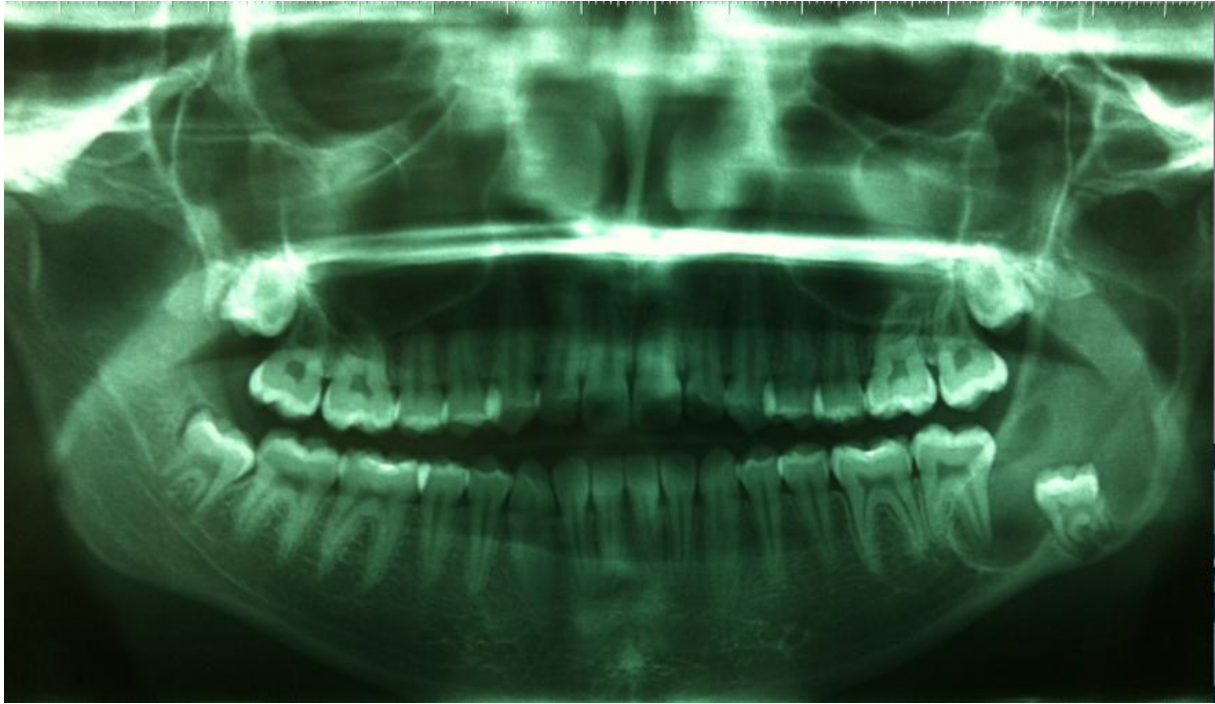


Figure 21 : radiographie panoramique préopératoire (Dr WANG.C, Service Chirurgie Buccale Nancy)

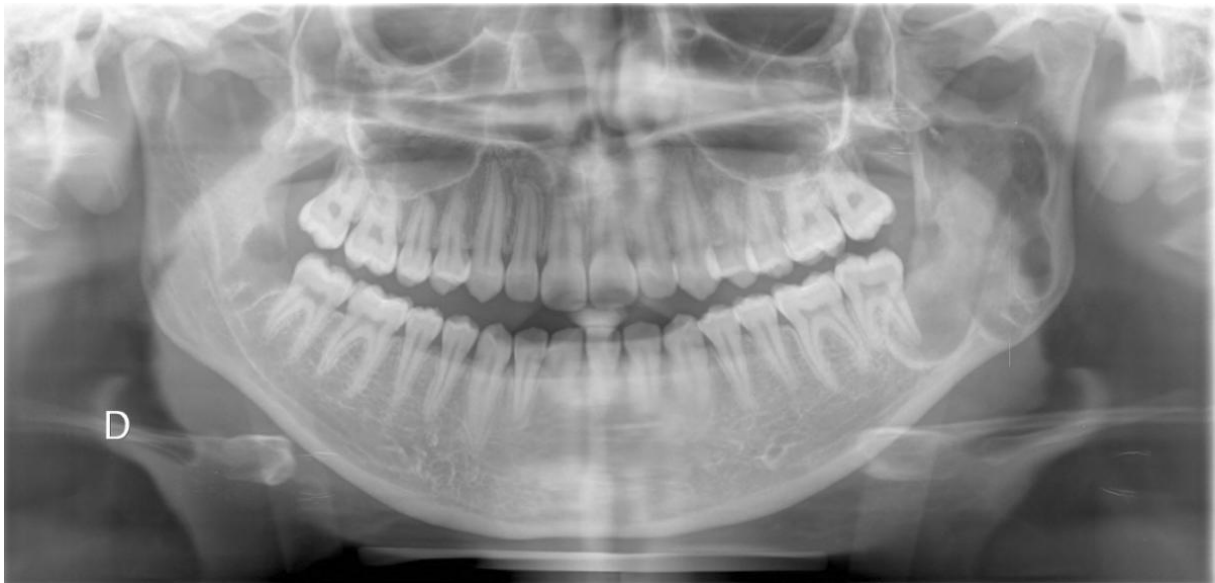

Figure 30: radiographie panoramique post-opératoire (Dr WANG.C, Service Chirurgie Buccale Nancy)

A travers l'étude de ces cas cliniques, nous pouvons déjà remarquer les gestes de précautions mis en pratique par le praticien, à savoir :

- recours systématique à la radio 3D et à l'examen acuiotomographique pour compléter le bilan pré-opératoire ;
- large utilisation de la piézochirurgie.

5. Discussion :

La confrontation des différentes données étudiées dans les chapitres précédents va nous permettre de proposer dans cette dernière partie des recommandations pour la prévention, la prise en charge et le traitement des lésions du nerf alvéolaire inférieur.

5.1. La gestion du risque et sa prévention

5.1.1. Devoir d'information du patient et consentement éclairé

Le consentement du patient comme préalable à toute intervention médicale trouve sa justification dans le principe selon lequel le patient a seul le droit de disposer de son corps, de même tout l'individu a droit au respect de sa dignité et de son intégrité corporelle. Il demeure l'unique juge des risques qu'il est prêt à encourir. Il va donc de soi qu'il est exclu d'imposer à un malade un acte qu'il refuse. Afin que le consentement prenne toute sa valeur, il doit être précédé d'une information destinée à éclairer le patient sur la nature et les conséquences qu'il peut attendre du traitement. (CAISSIE R. G. J., 2005) (3)

Le consentement du patient doit être libre, conscient et éclairé.

- il est libre car il doit être recueilli sans violence, dol ou mensonge.

- il est éclairé car le praticien doit informer son patient du diagnostic, du pronostic, des différentes thérapeutiques qu'il peut mettre en œuvre ainsi que des conséquences éventuelles des traitements envisagés. L'information qu'il donne au patient doit être simple, loyale, intelligible et appropriée. (CAISSIE R. G. J., 2005) (3)

- il est conscient car seul le cas de l'urgence qui ne pourrait être différée peut être de nature à excuser l'absence de consentement du patient. Ceci est vrai dans le cas où le patient serait hors d'état d'exprimer sa volonté du fait par exemple d'un coma ou d'une anesthésie générale. (CAISSIE R. G. J., 2005) (3)

La réparation juridique du défaut d'information consiste à réparer la perte de chance, laquelle réside dans la privation de refuser le traitement ou les soins à l'origine du dommage, et non le préjudice lui-même : « le chirurgien qui manque à son obligation d'information, c'est-à-dire éclairer son patient sur les conséquences éventuelles du choix de celui-ci d'accepter l'opération qu'il lui propose, prive seulement l'intéressé d'une chance d'échapper, par une décision peut être plus judicieuse, au risque qui s'est finalement réalisé, perte qui constitue un préjudice distinct des atteintes corporelles résultant de ladite opération » (Arrêt de la Cour de Cassation du 7 février 1990)

En cas de refus de soins de la part du patient, le praticien devra respecter la décision du patient car il n'aura pas obtenu son consentement. En effet, l'article 36 du code Déontologie Médicale stipule que : « le consentement de la personne examinée ou

soignée doit être recherché dans tous les cas. Lorsque le malade, en état d'exprimer sa volonté, refuse les investigations ou le traitement proposé, le médecin doit respecter le refus après avoir informé le malade de ses conséquences ».

Enfin, la loi du 4 mars 2002 vient réaffirmer l'indispensable consentement du patient aux décisions concernant sa santé : « toute personne prend, avec le professionnel de santé et compte tenu des informations et préconisations qu'il lui fournit, les décisions concernant sa santé. Le médecin doit respecter la décision de la personne après l'avoir informé des conséquences de ses choix (...). Aucun acte médical ni aucun traitement ne peut être pratiqué sans le consentement libre et éclairé de la personne et ce consentement peut être retiré à tout moment (...). Le consentement du mineur ou du majeur sous tutelle doit être systématiquement recherché ». (Art. L. 1111-4 du Code de la Santé Publique) (25)

5.1.2. Maitrise de l'anatomie

Afin d'éviter toutes séquelles neurologiques invalidantes suite à une chirurgie buccale, il est bien sûr nécessaire pour le praticien de connaître les données fondamentales d'anatomie du nerf alvéolaire inférieur d'une part et de la cavité buccale d'autre part. (cf chapitre 1).

De plus la parfaite connaissance du trajet de ce nerf dans les trois plans de l'espace est garante de la qualité technique des infiltrations analgésiques :

- au niveau de son point de pénétration intra-mandibulaire (anesthésie tronculaire à l'épine de Spix) ;
- au niveau de son point d'émergence extra-mandibulaire (anesthésie loco-régionale au foramen mentonnier) ;
- au niveau d'une dent considérée (anesthésies locales intra-septales ou intra-ligamentaires).

5.1.3. Examen radiologique

La connaissance du trajet anatomique et des rapports intramandibulaires du nerf alvéolaire inférieur est indispensable dans de nombreuses interventions chirurgicales odontologiques, stomatologiques ou maxillofaciales. (LACCAN A., 2010) (20)

L'évaluation pré opératoire repose sur un bilan radiologique, afin de rechercher en particulier les signes indiquant la proximité du nerf alvéolaire inférieur.

5.1.3.1. Examen de première « intention » : Rétro alvéolaire, panoramique dentaire

- Les intérêts :

- C'est un examen de débrouillage de faible coût permettant une vision globale en une seule exposition.
- Seuls les éléments au centre de cette zone d'exploration seront nets et moins déformés. Inversement, plus on s'éloigne plus le flou et la déformation sont importants.
- Il doit être considéré comme le premier examen d'exploration à la recherche d'une pathologie non accessible à l'examen clinique. Il peut permettre la découverte fortuite de kystes ou dents incluses.

- Les inconvénients :

- Il ne permet que l'exploration dans deux dimensions.
- Superposition au niveau des points de contacts et des couronnes.
- Information insuffisante pour les dents incluses.
- peu de praticiens lisent correctement l'OPT

5.1.3.2. Examen de « deuxième intention » : Dentacan et cone beam

Il est considéré comme un examen de deuxième intention. Il sera prescrit en cas de doute sur la superposition des éléments anatomiques.

Le scanner reste le meilleur examen pour une étude plus spécifique de la position et des rapports du nerf alvéolaire inférieur. Il peut être réalisé après le panoramique dentaire.

- Les intérêts :

- c'est l'examen le plus précis pour une étude topographique du nerf alvéolaire inférieur.
- Il visualise précisément les rapports entre le canal mandibulaire et la lésion dans les plans vertical et vestibulo-lingual.
- Il permet de confirmer la proximité visualisée sur le panoramique dentaire.

- Les inconvénients :

- Artefact cinétique si le patient n'arrive pas à rester en place.
- Artefact métallique du aux éléments prothétiques métalliques en bouche
- Examen couteux
- Irradiation importante
- Difficultés pour l'opérateur d'imaginer un volume complexe à partir de différentes coupes, notamment les rapports entre les racines et les éléments vasculo-nerveux
- Perception tridimensionnelle du site chirurgical insuffisante

Corrélation cone beam, panoramique dentaire : le dentascanner révélait un contact étroit dans 63% des cas où il existait une radioclarité sur le panoramique.

5.1.3.3. Reconstruction 3D :

Elle est obtenue à partir d'un dentascan. Elle permet la reconstruction tridimensionnelle par acquisition des coupes.

- Les avantages :

- Anticipation du geste chirurgical

- L'opérateur sait précisément comment luxer les racines afin d'éviter le contact avec le canal mandibulaire
- Elle permet d'effectuer des mesures entre les éléments anatomiques
- Transfert du virtuel au réel

Exemple d'une dent de sagesse incluse à proximité nerveuse :

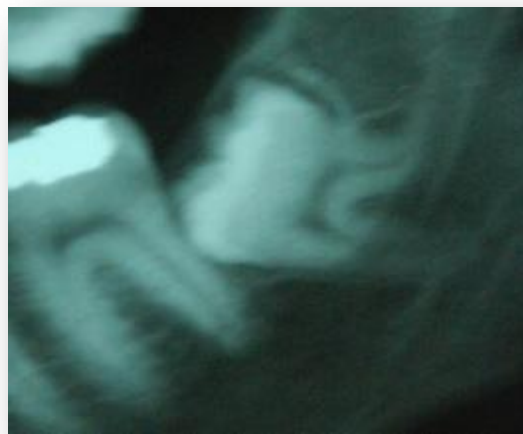

Figure 31 : cliché rétro- alvéolaire (LACCAN A., 2010) (20)

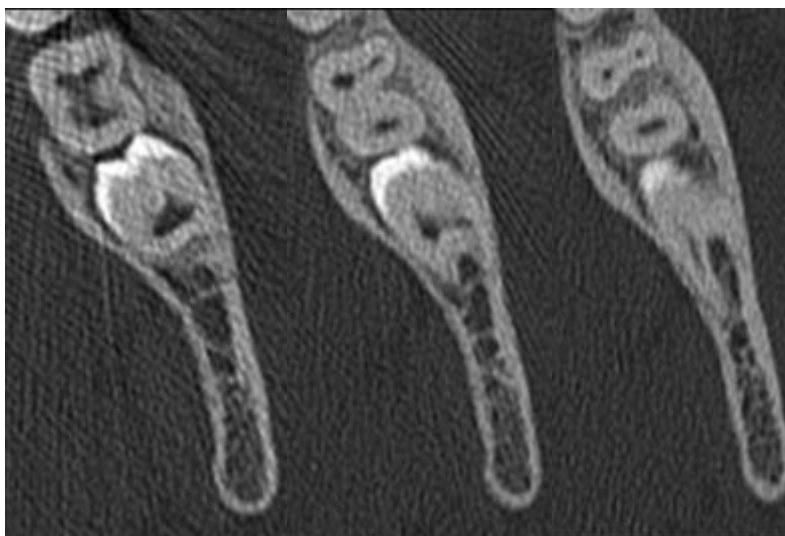

Figure 32 - difficulté de voir les rapports précis sur le scanner (LACCAN A., 2010) (20)

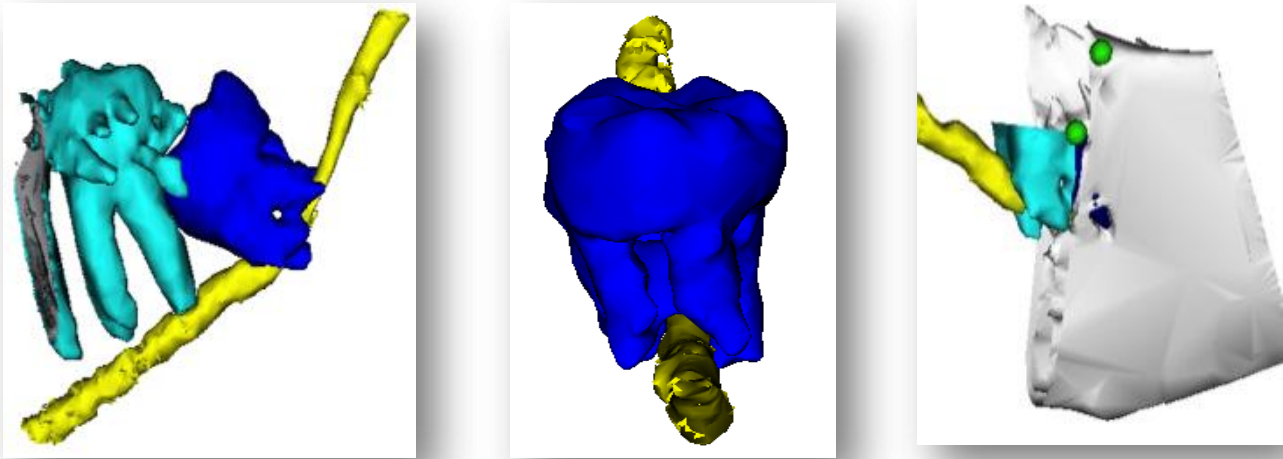


Figure 33 : reconstitution 3D (LACCAN A., 2010) (20)

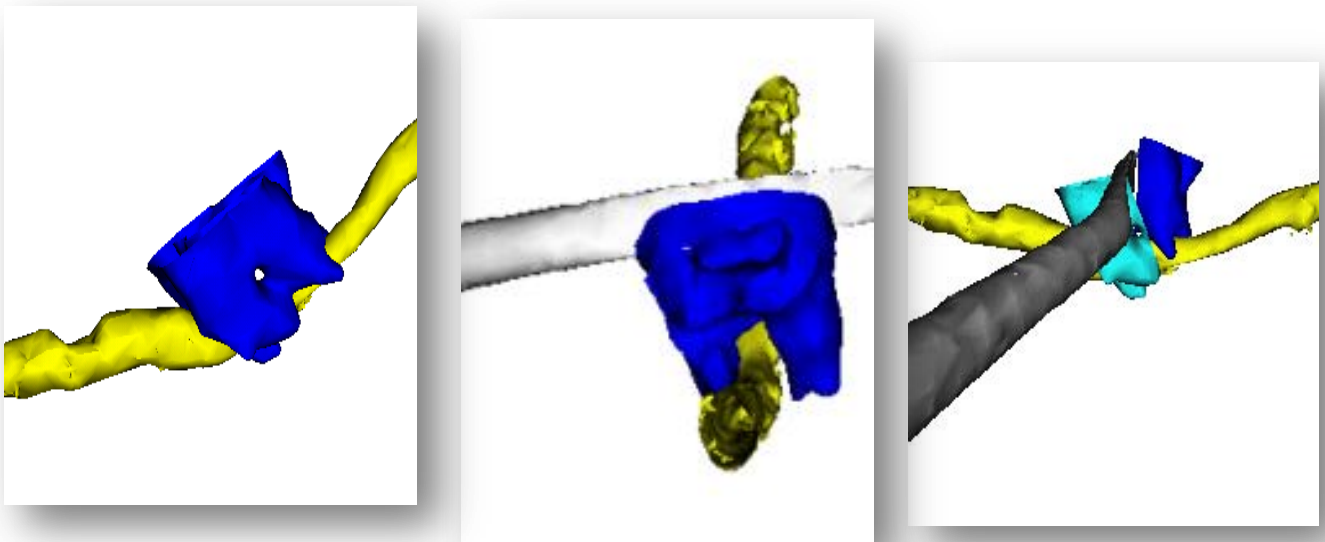


Figure 34 : reconstitution 3D (LACCAN A., 2010) (20)

- Séparation corono-radulaire ;
- séparation inter-radulaire ;
- avulsion atraumatique ;

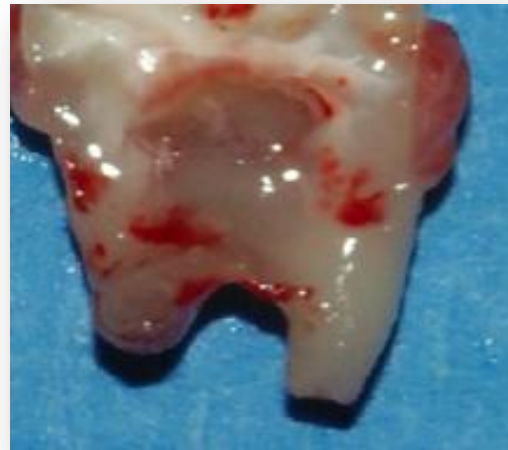
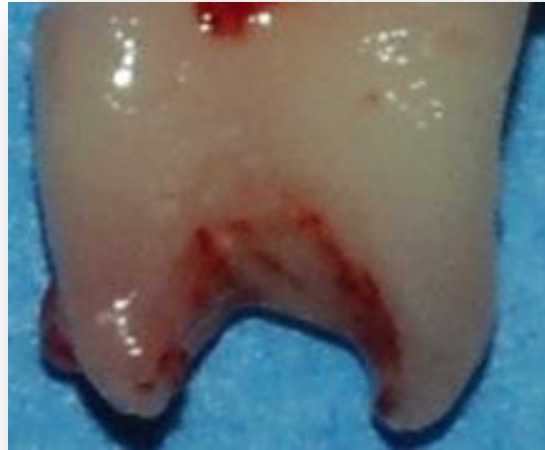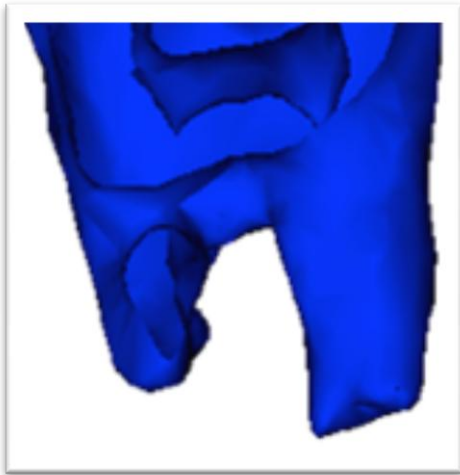


Figure 25 : similitude virtuel/réalité (LACCAN A., 2010) (20)

5.1.4. Précautions per-opératoire

L'anesthésie tronculaire du nerf alvéolaire inférieur est une technique très utilisée et la fréquence des lésions par injection à l'épine de Spix est de 3,4%. Il est donc nécessaire au praticien de maîtriser cette technique d'anesthésie et de reconnaître les premiers symptômes des lésions nerveuses. (CAISSIE R. G. J., 2005) (3)

Ces lésions consécutives à des injections ont des origines diverses :

- Lésions mécaniques :

Les facteurs suivants semblent jouer un rôle essentiel dans les lésions dues aux injections :

- blessure du nerf avec la pointe de l'aiguille, éventuellement associée à un hématome endoneural,

- lésion causée par une injection intraneurale, particulièrement lorsque le volume injecté est important et que la force d'injection est grande,

- lésion des vaisseaux nourriciers environnants provoquant un infarctus des tissus adjacents et une lésion nerveuse ischémique. (CAISSIE R. G. J., 2005) (3)

- Neurotoxicité :

Les substances neurotoxiques ne touchent généralement pas les nerfs par le biais des injections mais plutôt lors des traitements endodontiques. (CAISSIE R. G. J., 2005) (3)

- La douleur instantanée :

La douleur instantanée survient soit pendant la pénétration de l'aiguille, soit durant l'injection. Elle se caractérise par une sensation de « décharge électrique » ou de « piqûre » dans la zone d'innervation concernée. Une douleur initiale de ce type indique une position d'aiguille intraneurale. Si une anesthésie importante agit déjà, ce symptôme disparaît lors des injections ultérieures. Dans ce cas la position intraneurale de l'aiguille est asymptomatique. Il est conseillé d'effectuer l'anesthésie tronculaire à l'épine de Spix en premier lieu. (CAISSIE R. G. J., 2005) (3)

- Causalgie

Indépendamment de l'apparition d'une douleur instantanée, des douleurs causalgiformes peuvent survenir dans un laps de temps de quelques heures à quelques jours après une injection intranerveuse de produit anesthésique. La causalgie est une vive douleur donnant des sensations de brûlures. Ces douleurs surviennent dans les zones d'innervation sensibles des nerfs endommagés. Des paresthésies d'intensité variable s'associent parfois à ces sensations douloureuses. (CAISSIE R. G. J., 2005) (3)

- Perte instantanée

La perte instantanée est une perte neurologique persistante survenant directement après l'injection ou après la durée normale de l'anesthésie. Les troubles neurologiques touchent tout d'abord l'ensemble de la zone d'innervation du nerf alvéolaire inférieur.

Les troubles disparaissent partiellement au cours des jours, voire des semaines suivantes.

Ce type d'anesthésie peut aussi provoquer une lésion du nerf lingual, ce qui génère des troubles du goût associé à une perte de sensibilité de la moitié de la langue homolatérale. (CAISSIE R. G. J., 2005) (3)

5.1.5. Technique d'approche du nerf mandibulaire : la piézochirurgie

L'emploi des techniques chirurgicales récentes comme la piézochirurgie permet de limiter considérablement les lésions des tissus mous et, par conséquent, les lésions du nerf alvéolaire.

5.1.5.1. La piezoélectricité :

Les ultrasons sont des ondes dont la fréquence de sons est supérieure à 20000 Hertz (vibrations par seconde). Dans la vie quotidienne, un grand nombre de fréquence ultrasonores, d'usage courant, ne sont pas perceptibles par l'oreille humaine. Ces fréquences sont utilisées par exemple pour les alarmes de voiture, les alarmes antivols et les télécommandes. Les hommes perçoivent les ondes entre 20 et 20000 Hertz. Les ultrasons sont donc inaudibles par l'homme mais perceptibles par certains animaux tels que les chiens, les chauves-souris ou les dauphins. Développés dans les années 50, les ultrasons sont aujourd'hui largement répandus, notamment dans le domaine médical, dentaire, en métallurgie, aviation... L'onde se déplace dans le milieu ou la substance et transmet successivement son énergie aux particules rencontrées. (BEZIAT JL., 2006) (2)



Photo 11 : piézotome (BEZIAT JL., 2006) (2)

Aujourd'hui, l'usage d'instruments piézoélectriques en odontologie se généralise et leurs effets sont de plus en plus reconnus. L'effet piézoélectrique a été découvert dès 1890, par les physiciens Pierre et Jacques Curie, en collaboration avec Gabriel Lippmann. Selon ces deux français, l'application de forces de compression sur certains corps solides engendrait une charge électrique. D'où le choix du terme « piezo », qui provient du verbe grec « piezen », signifiant « comprimer » ou « presser ». Les corps solides dotés d'une telle propriété ont des structures cristallines, comme le Quartz, la Tourmaline, le sel de Seignette ou le Titanate de Baryum. Aujourd'hui, les cristaux de quartz ont été abandonnés et les pièces à main piézoélectriques sont majoritairement constituées de céramiques de structures cristallines. (BEZIAT JL., 2006) (2)

5.1.5.2. Le piézotome :

En chirurgie buccale, les tissus osseux sont coupés à l'aide d'instruments mécaniques tels que les fraises. Depuis plusieurs décennies d'importants efforts ont été faits pour améliorer la précision et sécurité de ce type de découpe.

Il comporte en effet un risque de blessure des parties molles auquel s'associe, du fait de la production de chaleur pendant la section osseuse, une possible ostéonécrose des berges avec limitation de la régénération osseuse postopératoire. (LECLERCQ P., 2004) (21)

En 2000, T. Vercellotti a présenté une nouvelle technique de découpe osseuse utilisant les ultrasons et respectant parfaitement les parties molles : la piezosurgery.

Elle repose sur la propriété qu'ont les corps piezoélectriques de se déformer lorsqu'ils sont placés dans un champ électrique. Si la polarité du champ électrique change périodiquement, ces matériaux entrent en vibration. Ces vibrations ultrasoniques peuvent être amplifiées et transmises aux solides et aux liquides.

Cette propriété est utilisée dans les détarteurs ultrasoniques qui fonctionnent avec une fréquence de base d'environ 20 kHz. L'addition à cette fréquence de base d'une fréquence de 50 kHz toutes les dix nano-secondes augmente la puissance de l'instrument récepteur qui devient alors capable de couper l'os sans endommager les tissus mous. (LECLERCQ P., 2004) (21)

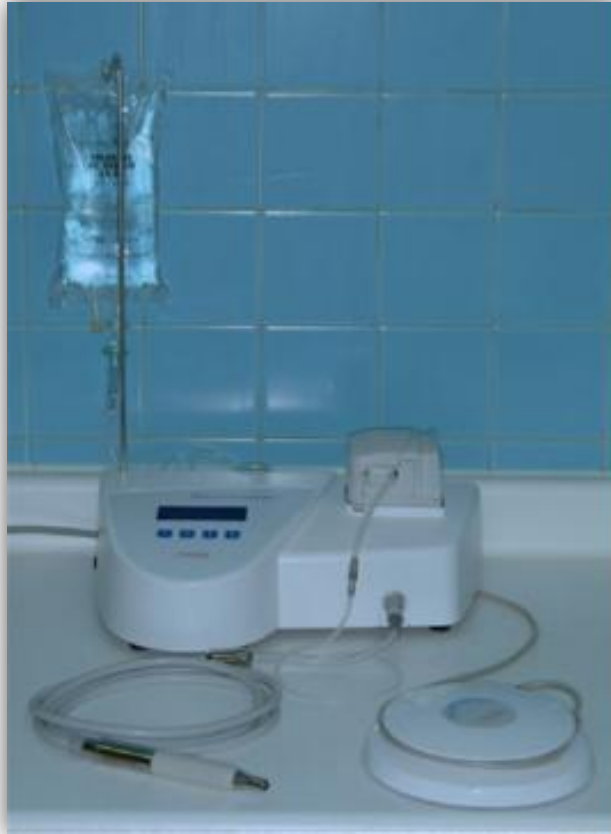

Photo 12 : piézotome 1 (BEZIAT JL., 2006) (2)



Photo 13 : piézotome 2 (BEZIAT JL., 2006) (2)

5.1.5.3. *Etude*

Selon une étude de A.PEIVANDI et coll,(26) réalisée en 2007 au service de chirurgie maxillo-faciale, groupement hospitalier nord, lyon. (PEIVANDI A., 2007) (23)

La piezochirurgie a été utilisée pour réaliser 134 clivages sagittaux mandibulaires. Le tracé des ostéotomies a été réalisé classiquement avec une fraise boule. Ensuite, le clivage sagittal a fait appel à la découpe ultrasonique.

« Au début de notre expérience, dans les cinq premier cas, le clivage réalisé par piezochirurgie a été arrêté au canal alvéolaire inférieur et ensuite terminé à l'ostéotome. »

« Ensuite, nous avons toujours réalisé l'intégralité du clivage par découpe ultrasonique sans utiliser l'ostéotome. L'étendue de la surface clivée a progressivement augmenté avec notre expérience. »

Les 40 premiers clivages (sur 20 patients) sagittaux ont abouti :

- Dans cinq cas à un clivage limité, ne dépassant pas le canal alvéolaire inférieur (type 1) ;
- Dans trois cas à un clivage s'arrêtant plus ou moins bas, en dessous du canal alvéolaire inférieur, mais toujours à distance du bord basilaire (type 2) ;
- Dans huit cas, le clivage a intéressé toute la hauteur de la mandibule à l'exclusion du bord basilaire (type 3) ;
- Enfin dans 24 cas, il était complet, sectionnant également le bord basilaire (type 4) ;

Les 228 clivages suivants (sur 114 patients), ont comporté : 4 type 1, 10 type 2, 44 type 3, 164 type 4

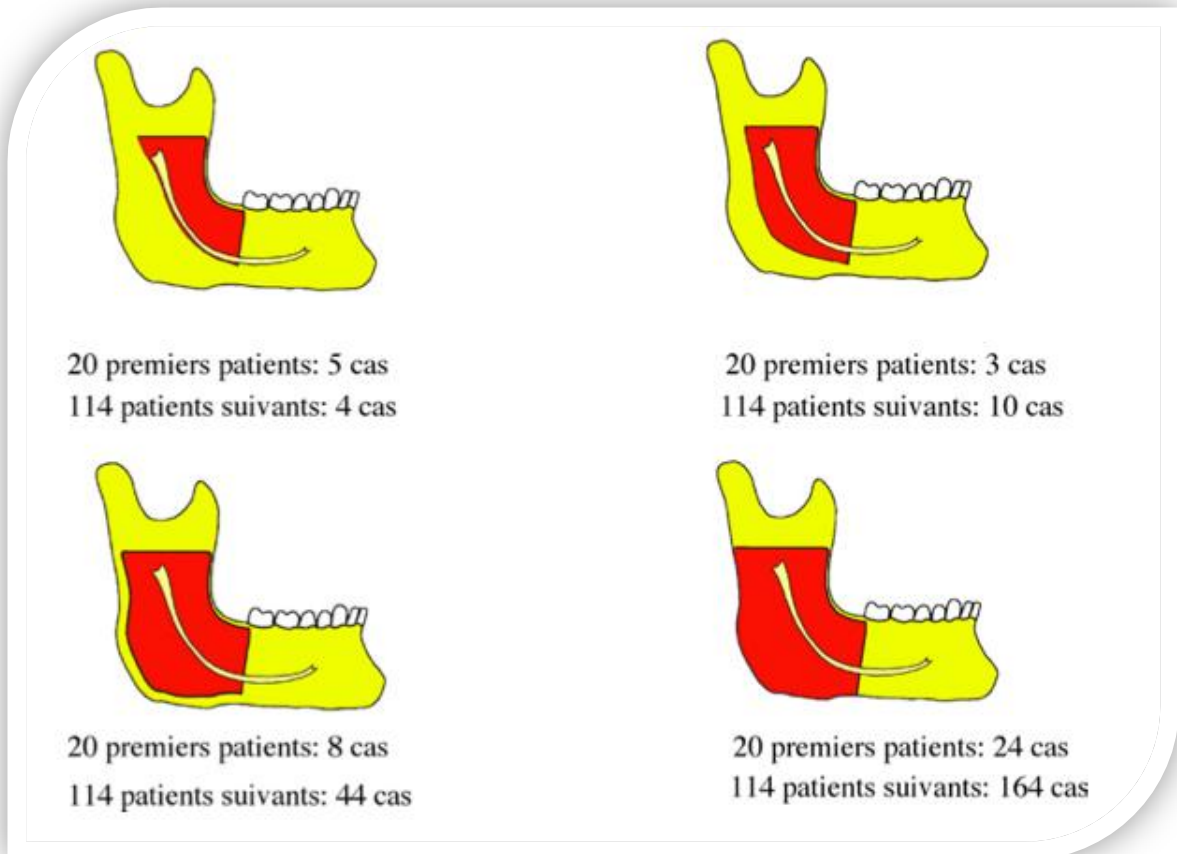


Figure 36 : répartition globale des différents types de clivage (PEIVANDI A., 2007) (23)

Les figures suivantes montrent les résultats des tests explorant les fonctions sensibles à cinq, dix et 60 jours.

A la fin du deuxième mois post-opératoire nous avons observé une sensibilité normale au niveau de 33 côtés (score à 15), ce qui correspond à 82,5% des patients.

Quinze pour cent présentaient une sensibilité intermédiaire avec un score entre 10 et 15, et une faible sensibilité (score à 7) n'a été retrouvée que dans un seul cas. (BEZIAT JL., 2006) (2)

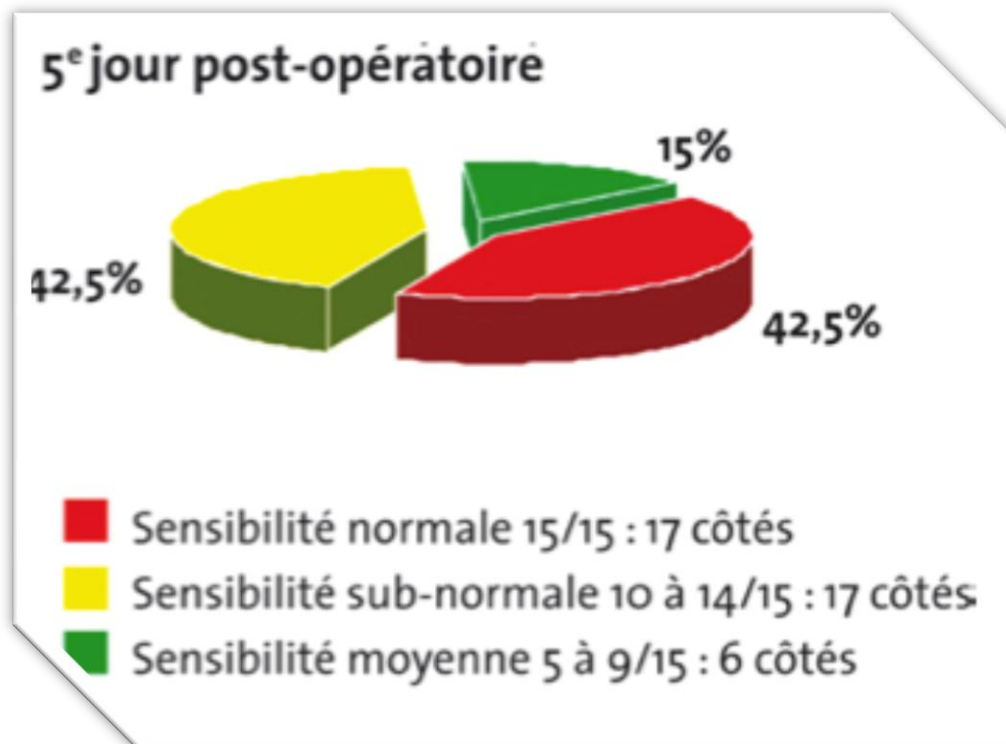


Figure 37 : évolution de la sensibilité alvéolaire inférieure à 5 jours (PEIVANDI A., 2007) (23)

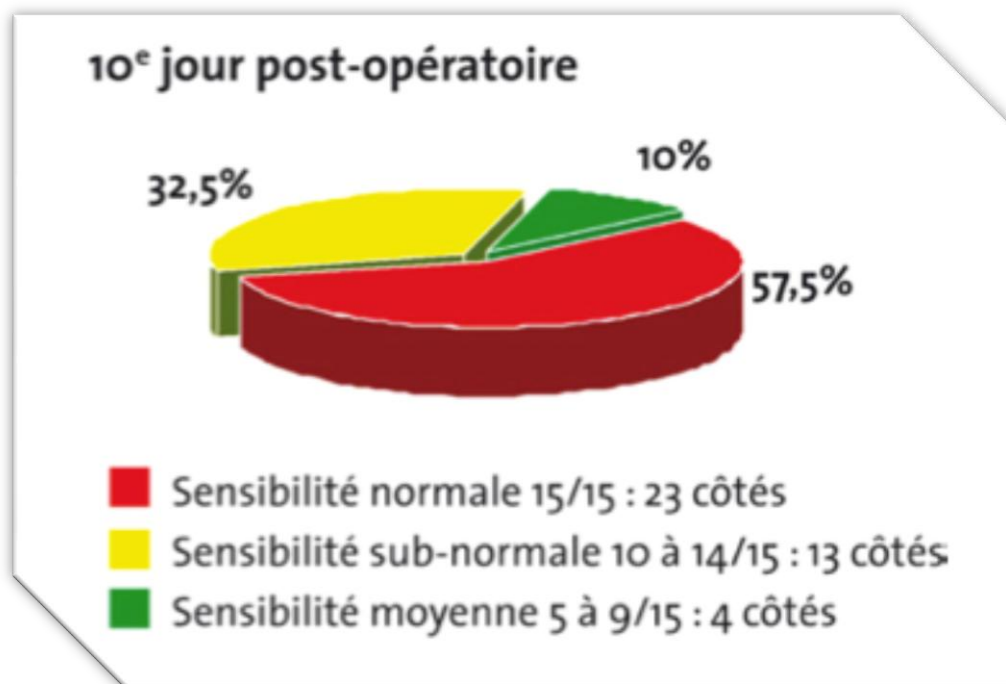


Figure 38 : évolution de la sensibilité alvéolaire inférieure à 10 jours (PEIVANDI A., 2007) (23)

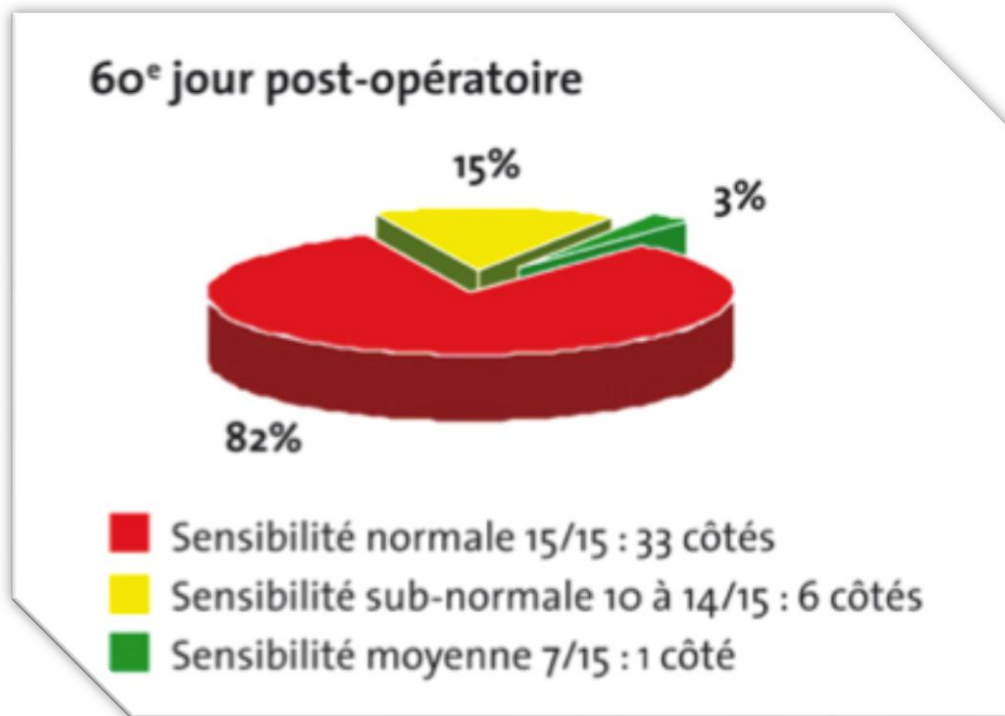


Figure 39 : évolution de la sensibilité alvéolaire inférieure à 60 jours (PEIVANDI A., 2007) (23)

5.1.5.4. Discussion

La piézo-chirurgie est une nouvelle technique de découpe des tissus osseux particulièrement intéressante du fait de sa précision et de son respect des tissus mous (muqueuse et éléments nerveux). Pour nous, elle est désormais incontournable en chirurgie buccale. (PEIVANDI A., 2007) (23)

Si on réfère au temps nécessaire pour réaliser une ostéotomie donnée, le matériel ultrasonique est indiscutablement moins puissant que le matériel traditionnel puisqu' il faut en moyenne 2 à 3 fois plus de temps qu' avec une découpe mécanique classique. Mais rapporté au temps opératoire global celui ci est identique, voire inférieur avec la piézo-chirurgie. Cela s'explique par plusieurs éléments :

- la découpe ultrasonique est très précise ;
- absence de lésions des tissus mous rend inutile un certain nombre de précautions opératoires pour les protéger.

Macroscopiquement, la piézo-chirurgie respecte de façon évidente la continuité des nerfs alvéolaires inférieurs.

En revanche, l'absence de microlésions nerveuses est plus difficile à affirmer par l'examen direct.

Indirectement, les tests sensitifs montrent une meilleure sensibilité dans le territoire alvéolaire inférieur à cinq, dix et soixante jours que ceux publiés dans la littérature après clivage classique.

Initialement, la piézo-chirurgie a été utilisée en chirurgie orale pré-implantaire afin de réaliser de petites greffes osseuses, des séparations crestales et de petits comblements sinusiens. Dans ce dernier cas, la découpe ultrasonique permet la réalisation d'une fenêtre osseuse maxillaire sans blesser la muqueuse sinusienne.

Dans le cas qui nous intéresse, elle sera particulièrement appréciable lors d'intervention proche, voir au contact du nerf mandibulaire. (BEZIAT JL., 2006) (2)

5.2. Le traitement des lésions

5.2.1. Traitements

Avant de s'engager dans un traitement, il faut connaître la cause exacte de la lésion nerveuse et le degré de la lésion. Ceci permettra de savoir s'il faut attendre une guérison spontanée de la lésion ou s'il faut la traiter, et dans ce cas savoir quel traitement adopter.

Si la paresthésie provient d'une inflammation osseuse faisant suite à une simple avulsion, l'expectative est de rigueur car la résorption de l'œdème entraînera une disparition des symptômes par disparition de la compression du nerf alvéolaire.

Suite à l'éraflure du nerf par une aiguille d'anesthésie (à l'épine de Spix), le rétablissement est spontané mais prend parfois quelques semaines pendant lesquelles peuvent se manifester des signes de paresthésie.

Pour une déchirure plus importante, par exemple lors de l'avulsion d'une dent de sagesse inférieure, le pronostic est moins favorable et il est difficile d'évaluer l'étendue du dommage créé au nerf alvéolaire inférieur. Dans ce cas aussi l'expectative sera l'attitude à adopter.

Toute lésion du nerf alvéolaire inférieur peut être soulagée par des traitements médicamenteux.

En ce qui concerne les traitements chirurgicaux, les indications sont :

- la section du nerf,
- la compression par un corps étranger,
- une anesthésie qui perdure au-delà de 3 mois,
- une dysesthésie qui perdure au-delà de 4 mois,
- une hypoesthésie sévère sans amélioration au-delà de 4 mois.

Les contre-indications sont :

- un délai excessif après la blessure,
- une gêne bien acceptée par le patient,
- une amélioration en cours,
- les contre-indications chirurgicales générales, liées à l'état physiologique ou pathologique du patient.

5.2.1.1. Traitement médical

- antibiotiques : amoxicilline par voie générale, si le patient n'est pas allergique,
- antalgiques : de niveau 1 ou 2 selon l'intensité de la douleur,
- corticoïdes : prednisone à 40mg/24h pendant 21 jours. Donnés de façon précoce, ils agissent sur la compression, l'ischémie et le processus inflammatoire,
- complexe vitaminique : B1, B6, B12 pendant 6 semaines pour accélérer la régénérescence nerveuse,
- vasodilatateurs : pour diminuer l'ischémie.

5.2.1.2. Traitement chirurgical

Certains patients doivent être renvoyés à un spécialiste en chirurgie buccale et maxillofaciale.

Une intervention micro-chirurgicale peut être indiquée. L'intervention implique une anesthésie générale, une convalescence et une incapacité de travail de quelques semaines. Il faudra disséquer le nerf lésé et, si le dommage est important, procéder à une réanastomose des portions distales et proximales. Cette chirurgie devrait idéalement être pratiquée dans les 4 mois suivant le traumatisme afin de prévenir l'atrophie de la portion distale du nerf. (RUGGIERO S., 1996) (26)

Pour cette raison, lorsqu'il est possible que la condition du patient soit améliorée par une chirurgie, celui-ci devrait être référé rapidement pour permettre au microchirurgien de réaliser sa propre évaluation et d'objectiver l'absence de récupération fonctionnelle sur une période d'au moins deux mois avant d'intervenir. Bien qu'une amélioration fonctionnelle appréciable s'observe chez plusieurs patients suite à la chirurgie, le retour à une sensation normale est impossible. (PROGREL MA., The result of microneurosurgery of the inferior and lingual nerve., 2002) (24)

Un peu moins de la moitié des patients n'auront aucune amélioration, et tous les patients opérés demeureront avec un déficit sensitif permanent. La prise en charge des dysesthésies, quant à elle, demande une approche d'avantage médicale, la chirurgie n'ayant que très peu d'utilité dans ces situations, notamment chez les patients atteints de douleurs à médiation sympathique et de douleurs neuropathiques centrales. (GREG JM., 1990) (14)

5.3. Aspect médico-légal

D'après l'étude parue dans le Journal de l'Association dentaire canadienne en Mars 2005 (CAISSIE R. J. G., 2005) (3), portant sur 165 cas.

Des poursuites judiciaires ont été menées par 33 (20%) des 165 patients. Les patients qui ont intenté des poursuites judiciaires étaient les plus jeunes.

	Nombre (et %) des patients			Valeur p
	Poursuite (n = 33)	Pas de poursuite (n = 132)	Total (n = 165)	
Âge moyen	32,8	36,1	35,4	< 0,001
Ratio F/H	21/12 (1,75)	93/39 (2,38)	114/51 (2,2)	0,46
Anesthésie	9 (27)	9 (7)	18 (11)	< 0,001
Dysesthésie	5 (15)	31 (23)	36 (22)	0,35
Microchirurgie	17 (52)	16 (12)	33 (20)	0,001
Atteinte du nerf lingual	14 (42)	62 (47)	76 (46)	0,68

Tableau 2 : facteur influençant le taux de poursuite judiciaire (CAISSIE R. G. J., 2005) (3)

Conclusion :

Au terme de cette étude, nous pouvons affirmer que la majorité des paresthésies iatrogéniques pourraient être évitées.

L'omnipraticien bien informé est en mesure d'assurer la prise en charge initiale du patient; Cependant, quand après un bilan clinique et radiologique adapté, il s'avère que les moyens techniques dont il dispose ne sont pas suffisants et que l'intervention risque de dépasser son champ de compétence, il est nécessaire que le patient soit orienté vers un spécialiste en chirurgie buccale, qui maîtrise les connaissances anatomiques buccale et dentaire ainsi que les techniques radiologique et chirurgicale adaptées à ce type d'intervention.

De même, lorsqu'une lésion iatrogénique est diagnostiquée et quand une indication chirurgicale est posée, le praticien doit adresser le patient en milieu spécialisé (neurochirurgie) dans les meilleurs délais, afin de maximiser les chances de récupération fonctionnelle du nerf atteint, par une prise en charge pluridisciplinaire.

Une juste évaluation des indications chirurgicales et du risque opératoire, une technique chirurgicale adaptée et maîtrisée, l'obtention d'un consentement éclairé préopératoire et un suivi post opératoire adéquat devraient contribuer à réduire la fréquence des déficits neurosensoriels du nerf alvéolaire inférieur après traitement dentaire et des poursuites judiciaires en résultant.

6. Bibliographie

1. BAILEY P., B. R. (1984). *Evaluation of long-term sensory changes following mandibular augmentation procedures.* (éd. J. Oral Maxillofac. Surg.).
2. BEZIAT JL., V. T. (2006). *Qu'est ce que la Piezosurgery? Intérêt en chirurgie craniomaxillofaciale. A propos de deux ans d'expérience* (éd. ELSEVIER MASSON).
3. CAISSIE R, G. J. (2005). *Les paresthésie iatrogéniques de la troisième division du trijumeau : 12 ans d'expérience clinique.* (J. d. Canadienne, Éd.)
4. CAVEGIAN R., P. G. (2011). *Cone beam : imagerie diagnostique en odontostomatologie, principe, résultats et perspectives.* Masson.
5. CHKOURA A., E. W. (2010, mars 13). Third molar and mandibular canal : Selection of radiographie techniques. pp. 360-364.
6. COMMISSIONAT Y., R.-C. M. (1995). *Lésions du nerf alvéolaire inférieur au cours de l'extraction des dents de sagesse : conséquences-prévention* (éd. Rev. Stomatol. Chir. Maxillofac).
7. DA MILES., D. M. (2010). *Color atlas of cone beam volumetric imaging for dental applications.* Quintessence books.
8. DEONTOLOGIE, C. D. Code de déontologie
9. DRAKE RL., W. V. (2009). *GRAY'S ANATOMY for student.* churchill livingston edition.
10. DRKES S., D. P. (2008). *Etude tomodensitométrique du trajet intra-mandibulaire du nerf alvéolaire inférieur* (éd. Elsevier Masson).
11. DUFOUR M. (2009). *Anatomie de l'appareil locomoteur tome 3.* MASSON.
12. ELLIES L., H. P. (1993). *The prevalence of altered sensation associated with implant surgery* (éd. Int. J. Oral Maxillofac.).
13. ESSIK GK. (1992). *Comprehensive clinical evaluation of perioral sensory function.* (éd. Oral and Maxillofac. surg. Clin. North. America).
14. GREG JM. (1990). *Studies of traumatic neuralgia in the maxillofacial region : symtom complexes and reponse to microsurgery.* (J. O. Surg, Éd.)
15. IANNUCCI SM., J. L. (2008). *Dental Radiography principles and techniques.* Elsevier saunders.
16. JAROSSON C., P. C. (2005). *Lésion du nerf alvéolaire inférieur : évaluation du déficit* (éd. Revure stomatologie chirurgie maxillo-faciale).
17. KAMINA P. (2009). *Anatomie clinique tome 2 tête-cou-dos.* Maloine.

18. KAMINA P. (2009). *Anatomie clinique tome 5 neuroanatomie*. Maloine.
19. KIPP DP., G. H. (1980). *Dysesthesia after mandibular surgery : a retrospective study and analysis of 1377 surgical procedures*. (J. Ass., Éd.)
20. LACCAN A. (2010). *Nouvelle imagerie dentaire : scanner, dentascan, irm*. CdP.
21. LECLERCQ P., D. D. (2004). *De l'intérêt du bistouri ultrasonore en implantologie : technologies, applications cliniques* (éd. ELSEVIER). (Implantodontie, Éd.)
22. MALADIERE E., V. C. (2008). *examen clinique en stomatologie*. Masson.
23. PEIVANDI A., B. R. (2007). *L'ostéotomie piézoélectrique : applications en chirurgie parodontale et implantaire* (éd. ELSEVIER MASSON).
24. PROGREL MA. (2002). *The result of microneurosurgery of the inferior and lingual nerve*. (J. O. Surg, Éd.)
25. PUBLIQUE, C. D. Code de la Santé Publique
26. RUGGIERO S. (1996). *Terminal nerve injury and repair*. (N. Y. J, Éd.)
27. SCHUENKE M., S. E. (2010). *Atlas d'anatomie*. Maloine.
28. STOLTZE., H. C. (2007).
29. SUNDERLAND S. (1978). *Nerve and nerve injuties* (éd. 2 éme édition). (C. livingston, Éd.)
30. TEMAN G. (2009). *Imagerie maxillo-faciale pratique*. Quintessence international.
31. TESTUD L. (2006). *Traité d'Anatomie humaine*. (vol1) (Ed Broché)
32. WAGNER ME H., R. M. (2011, Octobre 2). Piezoelectric-assisted removal of a benign fibrous histiocytoma of the mandible An innovative technique for prevention of dentoalveolar nerve injury. *Head and face medicine* .
33. ZÖLLER JE., N. J. (2009). *Cone beam : tomographie volumique par faisceau conique en chirurgie dentaire, orale et maxillo faciale, principe, diagnostique et plan de traitement*. Quintessence international.

Th. : Chir.-Dent. 93 pages. Nancy-I : 2013

Mots clés :

- Chirurgie buccale
- Nerf mandibulaire
- Radiographie

**LECOMTE Louis - LE NERF MANDIBULAIRE ET LA CHIRURGIE BUCCALE:
APPROCHE CLINIQUE, TECHNIQUE ET RADIOLOGIQUE.**

Th. : Chir.-Dent. : Nancy-I : 2013

Résumé :

La chirurgie buccale au cabinet dentaire est la cause principale des lésions iatrogéniques du nerf alvéolaire inférieur. L'étude de l'anatomie de la région concernée permet de mieux appréhender le risque d'exposition de cette terminaison nerveuse et de mieux comprendre l'expression clinique de la pathologie lésionnelle, dont les différents agents responsables sont répertoriés. Une large place doit être accordée à l'examen clinique préopératoire, ainsi qu'à l'examen radiologique de première intention, afin de limiter le risque de lésions nerveuses post opératoires. C'est au travers de la bibliographie que ces données sont étudiées, illustrées par la présentation de cas cliniques. La confrontation de ces données permet de proposer des pistes d'amélioration en ce qui concerne la prévention et le traitement de ces lésions. Une bonne connaissance de l'anatomie et des principes chirurgicaux ainsi que l'obtention d'un consentement éclairé du patient sont primordiaux. Si le risque de traumatisme nerveux est élevé, le renvoi préopératoire vers un spécialiste en chirurgie buccale doit être envisagé. La généralisation de techniques chirurgicales adaptées comme la piezochirurgie devrait limiter le risque de lésions. Enfin, un suivi post opératoire adéquat par un chirurgien dentiste bien informé devrait maximiser les chances de récupération fonctionnelle du nerf atteint.

JURY:

Monsieur J-P. Louis	Professeur des Universités	Président
<u>Monsieur C. WANG</u>	Maître de Conférences	Juge
Monsieur C. ARCHIEN	Maître de Conférences	Juge
Monsieur J. BALLY	Docteur en Chirurgie Dentaire	Invité

Adresse de l'auteur : Louis Lecomte
24 avenue Felix Viallet
38000 GRENOBLE

Jury : Président : J.P.LOUIS – Professeur des Universités
Juges : C.WANG – Maître de Conférences des Universités
C.ARCHIEN - Maître de Conférences des Universités
J.BALLY- Docteur en Chirurgie Dentaire


Thèse pour obtenir le diplôme D'Etat de Docteur en Chirurgie Dentaire

Présentée par: **Monsieur LECOMTE Louis, Paul, Joseph**

né(e) à: **NANCY (Meurthe-et-Moselle)** le **20 juin 1982**

et ayant pour titre : **«Le nerf mandibulaire et la chirurgie buccale : approche clinique, technique et radiologique. »**

Le Président du jury



J.P.LOUIS

Le Doyen,
de la Faculté d'Odontologie



Autorise à soutenir et imprimer la thèse 6042

NANCY, le 04.01.2013.

Le Président de l'Université de Lorraine



P. MUTZENHARDT

