



**HAL**  
open science

# Les résorptions radiculaire externes pathologiques

Caroline Aubert

► **To cite this version:**

Caroline Aubert. Les résorptions radiculaire externes pathologiques. Sciences du Vivant [q-bio]. 2012. hal-01738915

**HAL Id: hal-01738915**

**<https://hal.univ-lorraine.fr/hal-01738915v1>**

Submitted on 20 Mar 2018

**HAL** is a multi-disciplinary open access archive for the deposit and dissemination of scientific research documents, whether they are published or not. The documents may come from teaching and research institutions in France or abroad, or from public or private research centers.

L'archive ouverte pluridisciplinaire **HAL**, est destinée au dépôt et à la diffusion de documents scientifiques de niveau recherche, publiés ou non, émanant des établissements d'enseignement et de recherche français ou étrangers, des laboratoires publics ou privés.



## AVERTISSEMENT

Ce document est le fruit d'un long travail approuvé par le jury de soutenance et mis à disposition de l'ensemble de la communauté universitaire élargie.

Il est soumis à la propriété intellectuelle de l'auteur. Ceci implique une obligation de citation et de référencement lors de l'utilisation de ce document.

D'autre part, toute contrefaçon, plagiat, reproduction illicite encourt une poursuite pénale.

Contact : [ddoc-thesesexercice-contact@univ-lorraine.fr](mailto:ddoc-thesesexercice-contact@univ-lorraine.fr)

## LIENS

Code de la Propriété Intellectuelle. articles L 122. 4

Code de la Propriété Intellectuelle. articles L 335.2- L 335.10

[http://www.cfcopies.com/V2/leg/leg\\_droi.php](http://www.cfcopies.com/V2/leg/leg_droi.php)

<http://www.culture.gouv.fr/culture/infos-pratiques/droits/protection.htm>

**NANCY – METZ**

**UNIVERSITE HENRI POINCARÉ – NANCY 1  
FACULTE D'ODONTOLOGIE**

Année 2012

N°4020

---

**THESE**

pour le

**DIPLOME D'ETAT DE DOCTEUR EN  
CHIRURGIE DENTAIRE**

par

**Caroline AUBERT**

Née le 4 mai 1986 à Aix-en-Provence (13)

**LES RESORPTIONS RADICULAIRES EXTERNES PATHOLOGIQUES**

Présentée et soutenue publiquement le  
2 juillet 2012

**Examineurs de la thèse :**

Pr C. STRAZIELLE  
Dr M. ENGELS-DEUTSCH  
Dr J. PENAUD  
Dr R. BALTHAZARD

Professeur des Universités  
Maître de Conférences des Universités  
Maître de Conférences des Universités  
Assistant hospitalier universitaire

Président  
Juge  
Juge  
Juge

# Remerciements

**Mademoiselle le Professeur Catherine STRAZIELLE**

Docteur en chirurgie dentaire

Docteur en neurosciences

Professeur des universités

Habilitée à diriger des Recherches par l'université Henri Poincaré, Nancy-I

Responsable de la sous-section : Sciences anatomiques et physiologiques,

Occlusodontiques, Biomatériaux, Biophysique, Radiologie

*Je vous remercie de l'honneur que vous me faites en acceptant de présider le jury de ma thèse.*

*Vos qualités humaines et professionnelles constituent un exemple à suivre pour moi, je tenais aussi à vous remercier pour la qualité de votre enseignement au cours de mon cursus.*

*Veillez trouver ici l'expression de mon profond respect.*

**Monsieur le Docteur Marc ENGELS-DEUTSCH**

Docteur en Chirurgie Dentaire

Docteur de l'Université Louis Pasteur, Strasbourg

Maître de conférences des Universités

Responsable de la Sous-section :

Odontologie Conservatrice Endodontie

*Je vous remercie pour votre disponibilité  
et vos conseils durant la préparation de cette  
thèse ainsi que l'encadrement des vacances  
d'odontologie conservatrice.*

*Veillez trouver ici l'expression de mon profond  
respect pour la qualité de votre enseignement tout  
au long de mon cursus.*

**Monsieur le Docteur Jacques PENAUD**

Docteur en Chirurgie Dentaire

Docteur de l'Université Henri Poincaré, Nancy 1

Maître de Conférence des Universités

Sous-section : Parodontologie

*Je vous remercie de l'honneur que vous me faites en acceptant de faire partie de mon jury de thèse.*

*Je vous remercie pour la qualité de vos cours de parodontologie au cours de mes études, et qu'il vous soit témoigné une grande admiration pour toutes les connaissances et techniques que vous possédez et enseignez.*

*A titre plus personnel, je vous remercie chaleureusement pour les soins prodigués à mon père.*

*Trouvez ici la preuve de la grande satisfaction, qui est la mienne de vous avoir eu comme enseignant.*

**Monsieur le Docteur Rémy BALTHAZARD**

Docteur en chirurgie dentaire

Assistant Hospitalier Universitaire

Sous-section : odontologie conservatrice

*Merci de m'avoir encadrée tout au long de cette thèse en me prodiguant de nombreux conseils, et d'y avoir consacré beaucoup de temps au cours de vos vacations d'odontologie conservatrice ainsi que pendant votre temps libre.*

***Mes parents et ma petite sœur***

*Merci pour votre gentillesse votre présence dans ma vie qui a toujours été heureuse et pour votre soutien dans mes études.*

***Laurent***

*Déjà un moment que tu me supportes, bravo ! Merci d'être présent à mes côtés chaque jour*

***E. et G. Aubert***

*Mes amis fidèles toujours heureux de vivre malgré quelques bêtises bien vite pardonnées...*

***Mes tontons aéromodélistes de l'Aéroclub de l'Est***

*Vous m'avez donné depuis toutes ces années confiance en moi, c'est énorme. Outre vos gentilles et incessantes plaisanteries machistes qui me font rire chaque jour, vous êtes devenus des amis avec qui je partage beaucoup.*

*Merci aussi de m'avoir encouragé dans mes études, le choix de mon métier n'y est pas étranger.*

***Le docteur Cyril Simon***

*Merci Cyril de m'avoir ouvert les portes de ton cabinet où tu m'as beaucoup appris..*

***Sonia***

*Pour ta présence, ton amitié et ta gentillesse au long de nos études et pour très longtemps, encore, dommage qu'on soit chacune à un bout de la France, reviens !*

***Florian***

*Merci de ton amitié, d'avoir partagé avec moi de bons moments au cours de nos études et maintenant encore.*



*Philippe Klein, mon professeur de piano*

*Bien plus du fait de me délier les doigts, vous m'avez donné de la volonté, et ce dans tous les domaines.*

*Sophie et Fanny*

*Mes amies depuis toujours, une bonne quinzaine d'années je pense. Malgré nos parcours différents et notre éloignement géographique, nous ne nous sommes jamais perdues.*

# Les résorptions radiculaires externes pathologiques

## Table des matières

Table des matières	i
Liste des illustrations et des tableaux	vi
Liste des abréviations	x
Introduction .....	1
1. Définitions .....	3
1.1. La résorption.....	3
1.1.1. La résorption dentaire .....	3
1.1.2. La résorption radiculaire .....	3
1.1.3. La résorption radiculaire externe.....	3
1.1.3.1. Physiologique .....	3
1.1.3.2. Pathologique.....	3
2. Rappels sur la résorption radiculaire physiologique des dents lactéales : la rhizalyse .....	4
2.1. Rappels sur le cycle de la dent temporaire .....	4
2.2. Définition .....	5
2.3. Structures intéressées par la rhizalyse .....	5
2.3.1. Le ciment .....	5

2.3.1.1.	Définition .....	5
2.3.1.2.	Origine des cémentoblastes .....	6
2.3.1.3.	Mise en place de la cémentogenèse .....	8
2.3.1.4.	Structure histologique .....	9
2.3.1.5.	Organisation cellulaire du ciment.....	10
2.3.1.5.1.	Le ciment cellulaire.....	11
2.3.1.5.2.	Le ciment acellulaire .....	12
2.3.1.6.	Histologie des cellules du ciment.....	13
2.3.1.6.1.	Les cémentoblastes.....	13
2.3.1.6.2.	Les cémentocytes.....	14
2.3.1.6.3.	La jonction amélo-cémentaire.....	14
2.3.1.7.	Rôles du ciment.....	16
2.3.2.	La dentine .....	17
2.3.2.1.	Définition .....	17
2.3.2.2.	Histologie de la dentine .....	18
2.3.2.3.	Rappels sur la formation de la dentine.....	20
2.3.2.4.	Rôle de la dentine sur l'induction de la cémentogenèse.....	21
2.3.3.	Le ligament alvéolo-dentaire ou ligament dentaire .....	21
2.3.3.1.	Structure histologique du ligament alvéolo-dentaire.....	21
2.3.3.2.	Les cellules du ligament dentaire.....	22
2.3.3.3.	Les fonctions du ligament dentaire .....	23
2.4.	La rhizalyse.....	24
2.4.1.	Définition .....	24
2.4.2.	Induction de la rhizalyse .....	24
2.4.2.1.	Facteurs locaux.....	27
2.4.2.2.	Facteurs généraux.....	28
2.4.2.3.	Activation des odontoclastes .....	29
2.4.2.3.1.	Origine des odontoclastes .....	29
2.4.2.3.2.	Fonction des odontoclastes.....	30
2.4.2.3.3.	Recrutement et maturation des odontoclastes.....	31
2.4.2.3.4.	Détails des phénomènes biochimiques mis en jeu lors des résorptions 32	
3.	Les résorptions radiculaires externes pathologiques.....	36
3.1.	Introduction .....	36
3.1.1.	Définitions .....	36
3.1.2.	Origines .....	36

3.1.3.	Evolution .....	37
3.2.	Classifications des résorptions .....	37
3.2.1.	Classification de Pindborg .....	37
3.2.2.	Classification d'Andreasen .....	38
3.2.3.	Classification de Tronstad .....	40
3.2.4.	Classification de Trope .....	40
3.2.5.	Classification de Bouyssou <i>et al.</i> .....	41
3.2.6.	Autres possibilités de classification .....	41
3.3.	Aspects biochimiques des résorptions radiculaires pathologiques .....	44
3.3.1.	Marqueurs biochimiques de l'activité clastique .....	44
3.3.1.1.	Les protéines de la matrice organique dentinaire ; marqueurs de la résorption	44
3.3.1.2.	Médiateurs de l'inflammation : TNF $\alpha$ et interleukines .....	47
3.4.	Clinique .....	48
3.4.1.	Diagnostic positif .....	48
3.4.1.1.	Anamnèse .....	48
3.4.1.2.	Examen endobuccal .....	48
3.4.1.2.1.	Les muqueuses .....	48
3.4.1.2.2.	Les dents .....	49
3.4.1.3.	Examen radiologique .....	52
3.4.1.3.1.	Bidimensionnel .....	52
3.4.1.3.2.	Examen radiographique tridimensionnel .....	53
3.4.2.	Diagnostic différentiel .....	59
3.4.2.1.	Résorption interne .....	59
3.4.2.2.	Lésion carieuse cervicale .....	62
3.4.2.3.	Mobilité traumatique .....	63
3.4.2.3.1.	Guérison par interposition de tissu calcifié ou cal .....	64
3.4.2.3.2.	Guérison par interposition de tissu conjonctif .....	65
3.4.2.3.3.	Absence de guérison par interposition de tissu de granulation .....	66
3.5.	Etiologies des résorptions radiculaires externes pathologiques .....	66
3.5.1.	Origine traumatique .....	66

3.5.1.1.	Conséquence fréquente : l'ankylose .....	67
3.5.1.2.	Malocclusion.....	69
3.5.1.3.	Bruxisme et autres parafunctions .....	70
3.5.1.4.	Dysfonctions .....	70
3.5.2.	Origine orthodontique .....	70
3.5.2.1.	Principes des mouvements orthodontiques .....	71
3.5.2.2.	Statistiques .....	72
3.5.2.3.	Les stades de résorption .....	74
3.5.2.4.	Type, durée et force du déplacement.....	75
3.5.2.5.	Morphologie dentaire : forme et longueur.....	76
3.5.2.6.	Incidence de l'extraction des premières prémolaires.....	76
3.5.2.7.	Densité alvéolaire .....	77
3.5.2.8.	Existence d'une malocclusion .....	77
3.5.2.9.	Sexe.....	77
3.5.2.10.	Variabilité interindividuelle et composante génétique.....	78
3.5.2.11.	Evolution .....	79
3.5.3.	Origine endodontique.....	80
3.5.3.1.	Résorption apicale au voisinage d'un granulome.....	80
3.5.3.2.	Obturation canalaire incomplète .....	82
3.5.3.3.	Technique de blanchiment et résorptions cervicales.....	84
3.5.4.	Origine parodontale.....	88
3.5.4.1.	Inflammation chronique du desmodonte.....	88
3.5.4.2.	Statistiques .....	89
3.5.4.3.	Cas cliniques .....	89
3.5.4.3.1.	Premier cas.....	89
3.5.4.3.2.	Second cas .....	91
3.5.5.	Origine odontogénique .....	92
3.5.5.1.	Kyste épidermoïde ou kératokyste odontogène .....	92
3.5.5.2.	Résorption au voisinage d'une dent incluse.....	92
3.5.6.	Origine chirurgicale .....	93
3.5.7.	Origine générale .....	95
3.5.7.1.	Œstrogènes .....	95
3.5.7.2.	Calcitonine .....	96
3.5.7.3.	Hypercalciurie.....	97
3.5.8.	Résorption idiopathique.....	97
3.6.	Traitement des résorptions radiculaires externes pathologiques : préventions et thérapies .....	102

3.6.1.	Traitements préventifs .....	102
3.6.1.1.	Contrôles radiologiques .....	102
3.6.1.2.	Tests de vitalité .....	102
3.6.1.3.	Contrôle de l'occlusion.....	102
3.6.1.4.	Prévention de l'inflammation.....	103
3.6.1.5.	Conservation de la dent en cas d'expulsion.....	103
3.6.2.	Traitements curatifs.....	104
3.6.2.1.	Après traumatisme .....	104
3.6.2.2.	Interruption d'un traitement orthodontique.....	105
3.6.2.3.	L'utilisation d'antibiotiques locaux.....	105
3.6.2.4.	Antibiothérapie systémique .....	105
3.6.2.5.	Traitement endodontique de la dent en voie de résorption .....	106
3.6.2.6.	Reprise de traitement endodontique après une phase de temporisation à l'hydroxyde de calcium, et utilisation du MTA®.....	108
3.6.2.7.	Avenir des dents ankylosées.....	109
4.	Conclusion .....	111
5.	bibliographie.....	113

## Liste des illustrations et des tableaux

Figure 1 : le cément, point d'ancrage du ligament alvéolo-dentaire	6
Figure 2 : formation des cémentoblastes au contact de la surface radiculaire	7
Figure 3 : cémentoblastes au sein du ligament alvéolo-dentaire	8
Figure 4 : coupe histologique de l'apex d'une prémolaire en formation au microscope optique	8
Figure 5 : illustration des quatre types de cément rencontrés	10
Figure 6 : cément cellulaire formé de cémentocytes représentés par des points noirs	12
Figure 7 : cément acellulaire et lignes de croissance	13
Figure 8 : la jonction amélo-cémentaire et les structures voisines	15
Figure 9 : importance du recouvrement cémentaire	16
Figure 10 : radiographies rétroalvéolaires d'épaississements cémentaires sur 25, 44 et 45 figurés par des flèches blanches	17
Figure 11 : structure microscopique des odontoblastes	19
Figure 12 : illustration de la rhizalyse de la première molaire déciduale et mise en place de la première prémolaire	25
Figure 13 : émoussement de la région apicale d'une molaire déciduale (grossissement x12)	
Figure 14 : perte progressive de l'état de surface radiculaire d'une molaire déciduale (grossissement x100)	26
Figure 15 : formation de nombreuses lacunes de résorption (grossissement x500)	26
Figure 16 : canaux dentinaires mis à nu (grossissement x1000)	27
Figure 17 : radiographie rétroalvéolaire montrant la rhizalyse de 84 et 85	28
Figure 18 : odontoclastes au sein d'une résorption de la face linguale d'une première molaire maxillaire soumise à des forces excessives	29
Figure 19 : lacune de résorption colonisée par des odontoclastes	30
Figure 20 : phases de maturation des odontoclastes	31
Figure 21 : schéma de développement de l'ostéoclaste	32
Figure 22 : Cascade des réactions conduisant à la résorption radiculaire physiologique	34
Figure 23 : schéma de synthèse du remodelage osseux par RANKL/OPG et	

augmentation de RANKL dans les cas de résorption sévère	35
Figure 24 : résorption radiculaire latérale	42
Figure 25 : radiographie rétroalvéolaire d'une incisive centrale présentant une résorption cervicale en mésial	42
Figure 26 : vue palatine de l'incisive centrale présentant une résorption cervicale	43
Figure 27 : résorption radiculaire apicale sur les dent n° 11 et 12	43
Figure 28 : concentrations de DSP selon le groupe d'étude	46
Figure 29 : corrélation entre la concentration de calcium et de DPP au cours de la minéralisation	46
Figure 30 : coupe tomographique (3D Accuitomo®) et résorption radiculaire apicale avancée sur 11 associée à une mobilité	50
Figure 31 : radiographie panoramique révélant une résorption radiculaire latérale sur 11	52
Figure 32 : radiographie rétroalvéolaire d'une résorption latérale cervicale sur 11	53
Figure 33 : les trois axes permettant la description spatiale d'une dent	54
Figure 34 : coupe selon l'axe frontal d'après un 3D Accuitomo®	54
Figure 35 : coupe selon un axe sagittal d'après un 3D Accuitomo®	55
Figure 36 : coupe selon un axe coronaire d'après un 3D Accuitomo®	55
Figure 37 : radiographie panoramique révélant une inclusion de la dent n°13 sans résorption voisine significative	57
Figure 38 : Cone Beam® montrant la résorption radiculaire des dent n°12 et 13	58
Figure 39 : radiographie rétroalvéolaire d'une 26 présentant une radioclarité distale	58
Figure 40 : mise en évidence d'une résorption de la racine distale de 26 grâce à un Cone beam®	59
Figure 41 : résorption interne sur la dent n°11	60
Figure 42 : résorption interne sur les dent n°31 et n°41, et perforation latérale sur la dent n°31	61
Figure 43 : lésions carieuses cervicales sur les dents n°43 et n°44	62
Figure 44 : résorption radiculaire du tiers cervical de la dent n°11 après levée d'un lambeau	62
Figure 45 : fracture du tiers radiculaire chez un enfant de 9 ans	63
Figure 46 : fracture radiculaire oblique du tiers apical sur la dent n°11	64
Figure 47 : guérison par la formation d'un tissu calcifié, deux ans après un	



traumatisme	65
Figure 48 : guérison par interposition de tissu conjonctif	65
Figure 49 : photographie de face montrant la dent n°11 ankylosée et en infraposition	68
Figure 50 : radiographie rétroalvéolaire des dents n° 11 et 21 ankylosées	69
Figure 51 : radiographie rétroalvéolaire présentant une résorption apicale des dents n°41 et n°42	71
Figure 52 : degré de résorption dentaire selon la durée d'un traitement orthodontique	73
Figure 53 : histogramme illustrant la perte radiculaire au cours d'un traitement orthodontique	74
Figure 54 : les quatre stades de résorption radiculaire apicale	75
Figure 55 : résorption radiculaire d'une prémolaire sous traitement orthodontique en microscopie électronique à balayage à des grossissements de 14 et 100 fois	80
Figure 56 : cratère de résorption (figuré par une flèche noire) d'une première molaire associée à un granulome, grossissement 100x	81
Figure 57 : résorption apicale sur la dent n°25 nécrosée	82
Figure 58 : colonisation bactérienne apicale en microscopie électronique à balayage	83
Figure 59 : radiographies rétroalvéolaires montrant la progression d'une résorption cervicale en sur la dent n°11	85
Figure 60 : digue liquide photopolymérisable placée avant éclaircissement externe	87
Figure 61 : résorption cervicale sur la dent n°21	90
Figure 62 : mise en évidence d'une résorption cervicale	90
Figure 63 : Cone Beam® montrant la résorption radiculaire de plus de la moitié de la racine de la dent n°11	91
Figure 64 : radiographie panoramique montrant les canines maxillaires incluses résorbant les incisives latérales	93
Figure 65 : radiographies rétro-alvéolaires illustrant la résorption des incisives latérales par les canines incluses	93
Figure 66 : radiographie panoramique montrant des résorptions apicales de 11, 12, 14, 22, 37, 45 et 46	98
Figure 67 : radiographies rétro-alvéolaires précisant l'étendue des résorptions apicales	99
Figure 68 : radiographie panoramique révélant des résorptions radiculaires	

sur les dents n° 36 et n°46	100
Figure 69 : radiographies rétroalvéolaires illustrant des résorptions radiculaires apicales idiopathiques	100
Figure 70 : résorption radiculaire des dents n°15, n°36 et n°46	101
Figure 71 : résorption radiculaire terminale de toutes les racines de la dent n°16	107
Figure 72 : radiotransparence coronaire visible au tiers coronaire de la racine de 45 correspondant à une résorption radiculaire cervicale	108
Figure 73 : radiographies après obturation à la Gutta Percha (radiographie post-traitement et radiographie 27 mois plus tard)	109
Tableau 1 : bactéries présentes à l'apex d'une dent contaminée (Guo et Weng, 2009)	84

## Liste des abréviations

ADN : Acide Désoxyribonucléique

CBCT : Cone Beam® Computerized Tomography

DMP : Dentin Matrix Protein 1

DPP : Dentin Phosphoprotein

DSP : Dentin Sialoprotein

ELISA : Enzyme-Linked Immunosorbent Assay (dosage immuno-enzymatique sur support solide)

IL-1 $\beta$  : Interleukine 1  $\beta$

M-CSF : Macrophage Colony Stimulating Factor

MTA : Mineral Trioxo Aggregate

OPG : Ostéoprotégérine

PGE2 : Prostaglandine E2

RANK : Receptor Activator of Nuclear factor Kappa B

PTHrP : Parathyroid Hormon Related Protein

RANKL: Receptor Activator of Nuclear factor Kappa B Ligand

TGF $\beta$  : Tumor Growth Factor  $\beta$

TNF $\alpha$  : Tumor Necrosis Factor

TRAP : Tartrat Resistant Acid Phosphatase

## Introduction

Les motifs de consultation odontologique regroupent souvent des pathologies douloureuses. Cependant, il arrive de découvrir fortuitement lors d'un examen de routine, des lésions de prime abord asymptomatiques ou le patient peut simplement signaler une gêne. Une fracture inopinée, une mobilité anormale sont des motifs de consultation moins courants mais à connaître. Lorsque les tissus parodontaux et le tissu pulpaire subissent des agressions traumatiques ou infectieuses simultanément, un phénomène de destruction appelé résorption radiculaire est initié au niveau des tissus durs de la dent, en particulier le cément et la dentine. Ces résorptions sont le résultat de l'action de cellules de type clastique suivant un processus complexe. En fonction de la nature du stimulus et du siège de l'irritation, les manifestations de cette résorption seront internes ou externes, superficielles ou profondes, réversibles ou irréversibles. Il faut savoir que toutes les résorptions dentaires sont pathologiques mis à part l'unique forme physiologique qui accompagne la chute des dents déciduales.

Dans ce travail, nous allons traiter des résorptions radiculaires à point de départ externe. Ces lésions dont le lieu, la morphologie, l'aspect radiologique sont souvent proches, regroupent de nombreuses formes, étiologies, antécédents et pathologies associées. Elles peuvent soit prendre une forme évolutive, dite de remplacement où un tissu néoformé semblable à de l'os comble la perte de tissu dentaire associée jusqu'à disparition complète de la racine, soit une forme inflammatoire progressive qui concerne la plupart du temps la racine et l'os environnant.

Les connaissances récentes en biologie et en histologie nous permettent de mieux comprendre ce phénomène et d'expliquer pourquoi plusieurs classifications ont été proposées au fil des années. Comme nous allons le voir par la suite, aucune d'entre elles ne regroupe de manière exhaustive toutes les formes rencontrées, c'est

pourquoi il convient de mener à bien notre anamnèse afin de connaître l'historique dentaire de nos patients et de mieux appréhender la pathologie.

Dans un premier temps, nous aborderons les aspects fondamentaux des mécanismes des résorptions radiculaires afin de mieux comprendre en quoi ces processus sont pathologiques puis nous étudierons les moyens dont nous disposons afin d'établir un diagnostic aussi précis que possible, de l'examen clinique classique à l'utilisation de moyens diagnostiques complémentaires comme la tomographie. Par ailleurs, nous nous intéresserons à l'aspect histologique de ce phénomène afin de mettre en évidence d'éventuels marqueurs de résorption et, dans l'idéal, de prévenir la survenue d'une résorption radiculaire.

Nous analyserons ensuite les étiologies possibles ; inflammatoires, traumatiques, iatrogènes ou idiopathiques, avant d'aborder les conséquences et enfin l'évolution.

Pour finir, nous verrons les différents traitements à mettre en œuvre, afin de prévenir, mais également de traiter les résorptions radiculaires. Plusieurs domaines de la dentisterie pourront ainsi être sollicités comme l'orthodontie, l'endodontie, la parodontologie et la chirurgie, dans le but d'éviter la perte de l'organe dentaire.

# 1. Définitions

## 1.1. La résorption

C'est un état associé à des processus physiologiques ou pathologiques qui se traduit par une perte de substance d'un tissu dur : dentine, cément ou os alvéolaire.

### 1.1.1. La résorption dentaire

Une résorption dentaire correspond à la disparition progressive, physiologique ou pathologique de la couronne et/ou de la racine (Naudin, 2003) ; il s'agit d'une perte de substance de plus ou moins grande étendue et dont l'anatomie, la gravité et la vitesse de progression peuvent varier.

### 1.1.2. La résorption radiculaire

Une résorption radiculaire correspond à la perte de tissu minéralisé d'une ou plusieurs racines dentaires.

### 1.1.3. La résorption radiculaire externe

#### 1.1.3.1. Physiologique

Une résorption radiculaire externe se caractérise par une perte de substance au niveau de la surface radiculaire. Elle peut être apicale, latérale ou cervicale. Ce phénomène est physiologique dans le cas des dents lactéales, ou il est également appelé "rhizolyse des dents temporaires". La disparition totale de la racine de la dent temporaire permet son remplacement par la dent permanente.

#### 1.1.3.2. Pathologique

En denture permanente, il n'existe jamais de phénomène de résorption radiculaire physiologique. Toute résorption de la racine d'une dent définitive est pathologique.

A l'image de la résorption radiculaire physiologique, une résorption radiculaire pathologique présente une altération progressive de la surface radiculaire.

Les deux types de résorptions faisant intervenir les mêmes mécanismes cellulaires, il faut en premier lieu comprendre les phénomènes physiologiques de la rhizalyse afin d'appréhender les résorptions radiculaires externes pathologiques.

## 2. Rappels sur la résorption radiculaire physiologique des dents lactéales : la rhizalyse

### 2.1. Rappels sur le cycle de la dent temporaire

Les phases de développement des dents sont les suivantes : formation du germe, minéralisation et formation de la couronne puis des racines. S'ensuivront l'éruption, la mise en fonction et enfin la fermeture apicale. Les racines des dents temporaires sont ensuite résorbées et exfoliées.

Chaque dent temporaire passe par trois stades physiologiques :

**Stade I** : il s'agit de la phase de croissance et de développement pendant laquelle s'édifient la couronne et la racine.

**Stade II** : la phase de maturation et de stabilité commence une fois l'édification radiculaire complète et jusqu'à la résorption cliniquement décelable.

**Stade III** : la phase de résorption s'étend du début de la rhizalyse jusqu'à la chute de la dent lactéale.

Par exemple, pour les molaires temporaires

- De 0 à 3ans, la dent est au stade I : la dent est en formation.
- De 3 à 6ans, la dent est au stade II : la dent est dans un état de stabilité.
- De 6 à 9ans, la dent est au stade III : la dent a atteint le stade de résorption.

## 2.2. Définition

La rhizalyse physiologique correspond à la résorption externe des racines des dents déciduales. Ceci implique différents phénomènes : une résorption physiologique du cément puis de la dentine sous-jacente par formation de lacunes consécutives à l'activité des cellules après leur recrutement (les odontoclastes). Cependant, la résorption est provoquée par l'environnement inflammatoire crée par la poussée des germes définitifs sous-jacents. Par ailleurs, si une dent permanente est absente ou mal placée par rapport au germe, la résorption sera ralentie, retardée ou plus rarement absente.

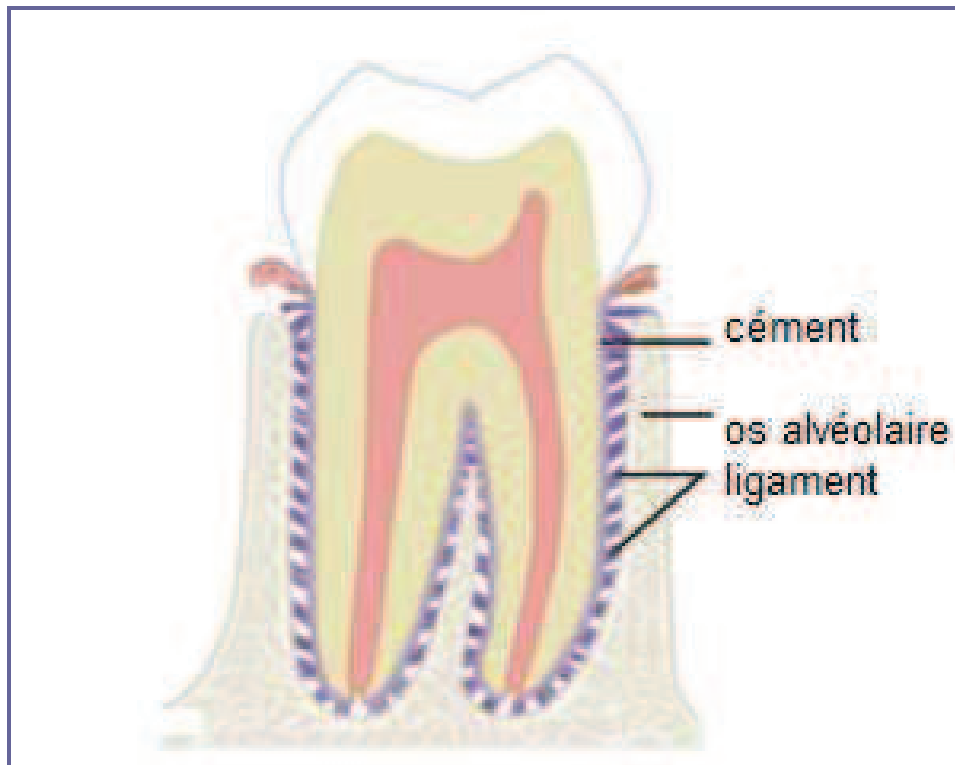
## 2.3. Structures intéressées par la rhizalyse

### 2.3.1. Le cément

#### 2.3.1.1. Définition

Le cément est un tissu minéralisé situé sur toute la surface externe de la dentine radiculaire et dont l'apposition de nouvelles couches se poursuit durant toute la vie de la dent. C'est un tissu qui assure l'interface entre la dentine et le desmodonte ; sa structure est voisine de celle de l'os mais il ne possède ni vascularisation, ni innervation, ni drainage lymphatique (Figure 1). Il vit donc par imbibition à partir du desmodonte. Il appartient au parodonte et constitue le point d'ancrage des fibres de Sharpey du desmodonte.

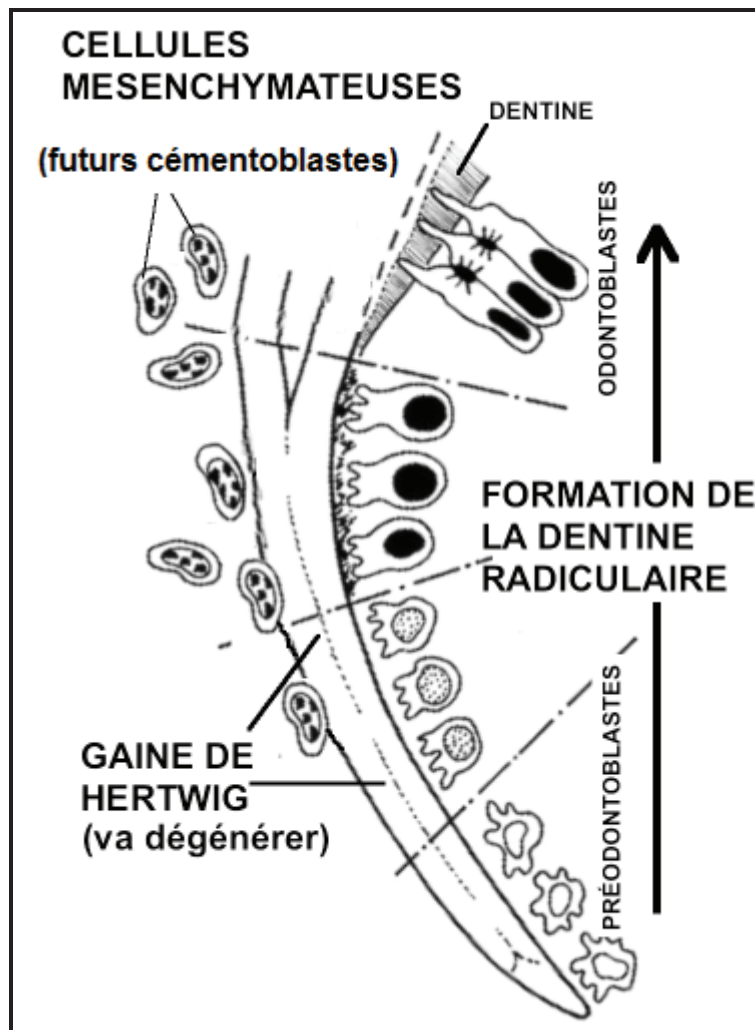




**Figure 1 : le cément, point d'ancrage du ligament alvéolo-dentaire (Naudin, 2003)**

#### 2.3.1.2. Origine des cémentoblastes

Conjointement à la désintégration de la gaine de Hertwig, les cellules en contact avec la surface de la racine adjacente commencent à synthétiser les constituants de la matrice cémentaire. Il existe deux théories de l'origine des cémentoblastes : La première théorie la plus citée suppose que des cellules progénitrices migrent depuis le follicule dentaire environnant vers la surface de la racine où elles se différencient en cémentoblastes (Figure 2).



**Figure 2 : formation des cémentoblastes au contact de la surface radiculaire (Ohshima *et al*, 2008)**

Ces cellules proviendraient donc du mésenchyme lui-même issu de la crête neurale. Elles se différencient en fibroblastes avant d'adopter l'anatomie des cémentoblastes (figure 3). La seconde théorie suppose que les cémentoblastes seraient originaires de la gaine de Hertwig. Cette théorie nécessite la transformation de cellules épithéliales en cellules mésenchymateuses, phénomène existant dans le développement, notamment embryonnaire (Piette et Goldberg, 2001).

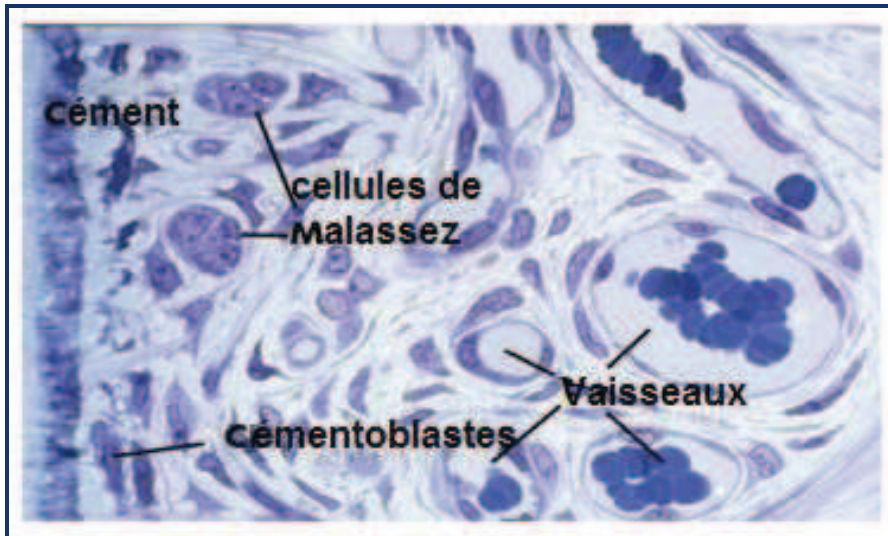


Figure 3 : cémentoblastes au sein du ligament alvéolo-dentaire (Listgarten, 1999)

### 2.3.1.3. Mise en place de la cémentogenèse

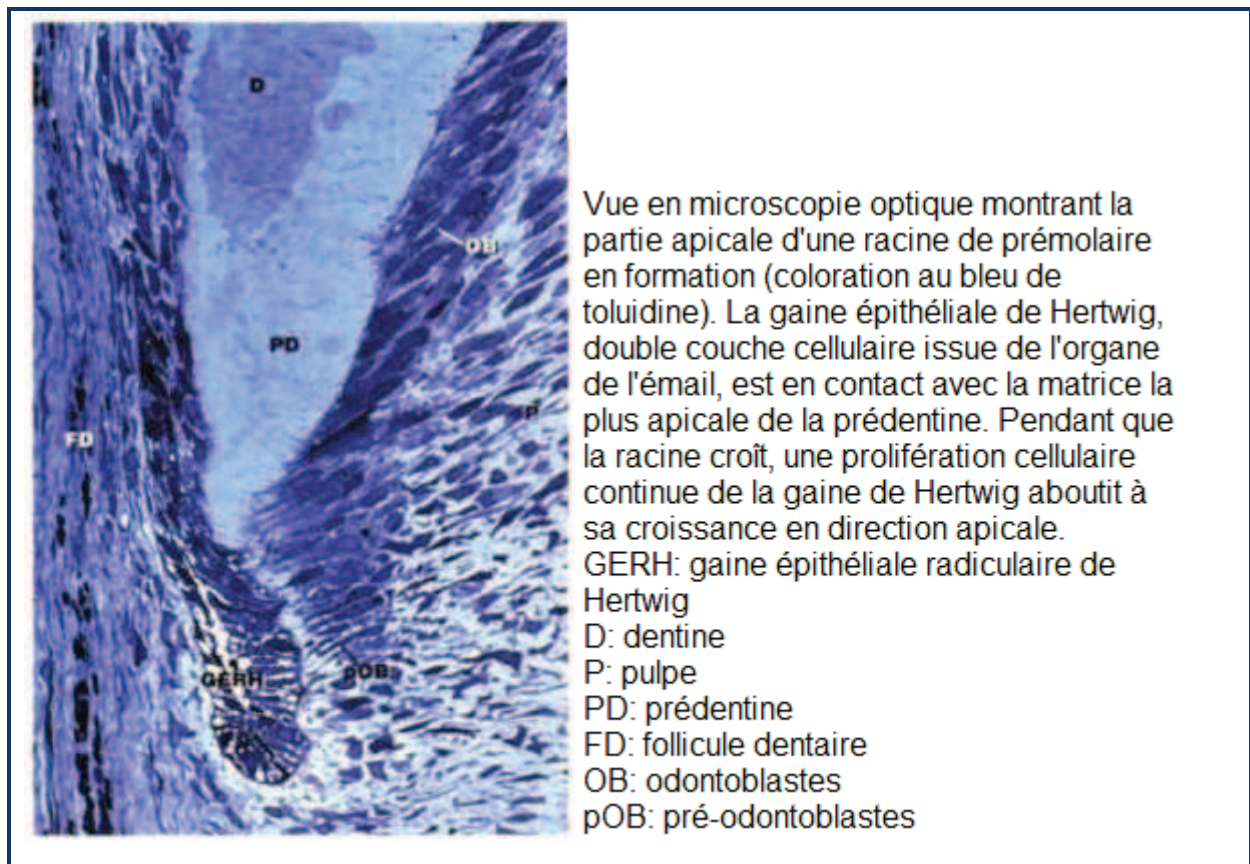


Figure 4 : coupe histologique de l'apex d'une prémolaire en formation au microscope optique (Piette et Goldberg, 2001)

La formation cémentaire a lieu à la périphérie de la dentine radiculaire mise à nue après l'involution des cellules de la gaine de Hertwig et s'étend de la zone cervicale à la zone apicale (Figure 4).

La cémentogenèse est assurée par les cémentoblastes, cellules différenciées à partir des fibroblastes du sac folliculaire sous l'action inductrice et au voisinage de la dentine radiculaire (selon la théorie d'une origine mésenchymateuse des cémentoblastes). Lorsque la dentine radiculaire se forme sous l'influence de la gaine de Hertwig, elle reste séparée par celle-ci du conjonctif environnant et la dislocation du feuillet épithélial met en contact la dentine et le tissu conjonctif péri-dentaire initiant ainsi la formation du ciment à la suite de la réception de messages organisateurs provenant des odontoblastes.

Avant la formation du ciment, des cellules neurales au contact de la surface radiculaire se différencient en cémentoblastes. Ces derniers vont migrer en direction apicale à partir de la zone de fragmentation de la gaine radiculaire, s'insinuant entre la dentine nouvellement formée et la gaine intacte. Les fibres du conjonctif en contact avec la dentine radiculaire participent ainsi à la formation de la matrice du premier ciment formé.

L'histogenèse du ciment se déroule en deux étapes : une première phase de formation de tissu cémentoïde non calcifié à base de collagène et de protéoglycanes puis une seconde phase de transformation du tissu cémentoïde en ciment calcifié.

#### 2.3.1.4. Structure histologique

- La trame organique représente 25% de la masse cémentaire et est composée de différents éléments :

- le collagène représenté par :
  - des fibres intrinsèques fines, pluridirectionnelles synthétisées par les cémentoblastes incorporées au processus de minéralisation ;
  - des fibres extrinsèques sous forme de faisceaux provenant du sac folliculaire, partiellement minéralisées.

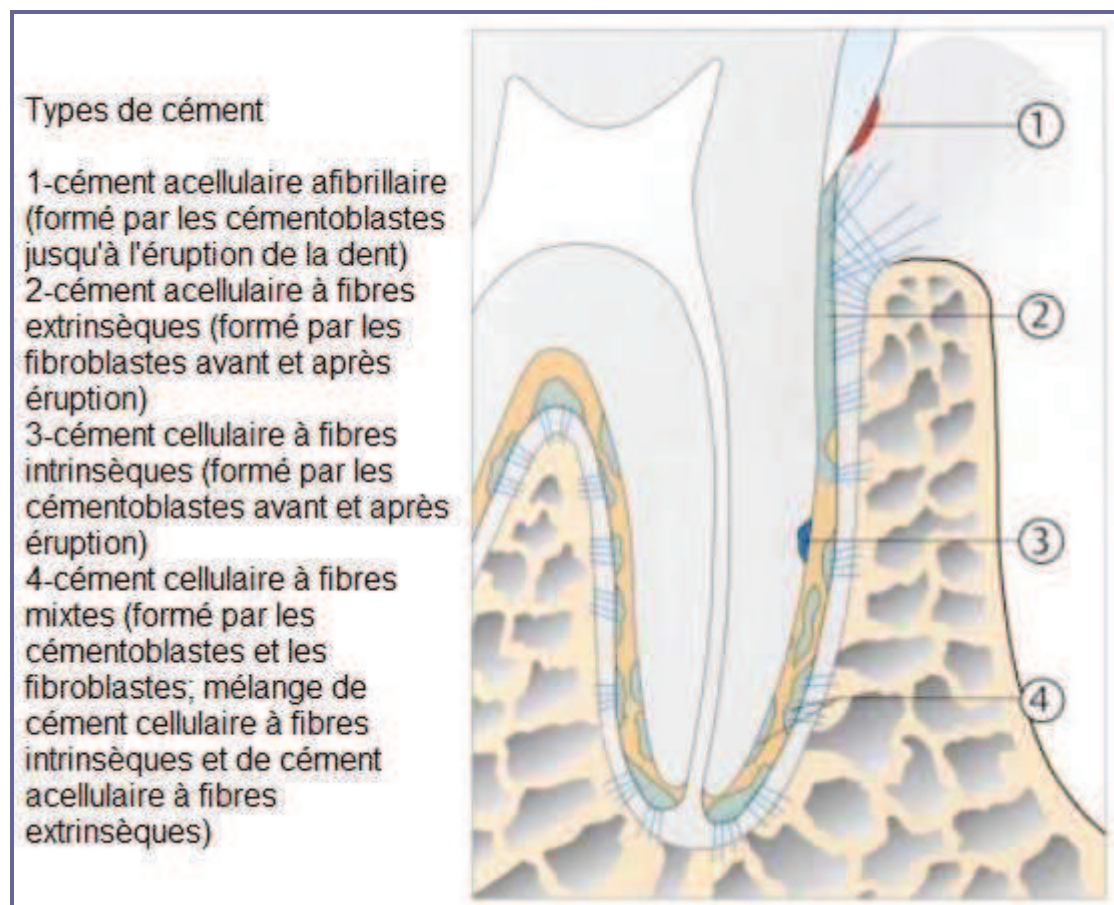
- des complexes glycoprotéiques et mucopolysaccharidiques.

- La phase minérale représente 65% de la masse du ciment et est composée essentiellement d'hydroxyapatite, de fluor et de magnésium.

- L'eau représente 10% de la masse du ciment.

### 2.3.1.5. Organisation cellulaire du ciment

Le ciment présente plusieurs variantes selon sa localisation au sein de la surface radiculaire (figure 5).



**Figure 5 : illustration des quatre types de ciment rencontrés (Rateitschak et al, 2005)**

Sur une dent mature, on distinguera principalement le ciment acellulaire sur la moitié coronaire de la racine alors que le ciment cellulaire occupera sa moitié apicale.

#### 2.3.1.5.1. Le ciment cellulaire

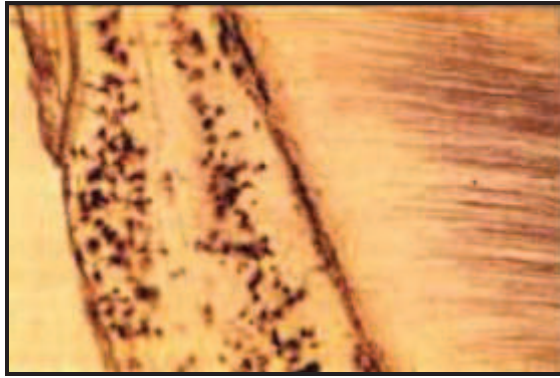
Le ciment cellulaire ou ostéocément ou ciment secondaire recouvre la dentine au niveau du tiers apical de la racine, région où peut également se former du ciment primaire acellulaire. Il est caractérisé par la présence de cimentocytes inclus dans des lacunes appelées cimentoplastes qui communiquent entre elles par des canalicules. Ce type cémentaire prédomine dans la région apicale et son épaisseur augmente avec l'âge.

Il comporte des fibres intrinsèques minéralisées parallèles à la surface radiculaire et des fibres extrinsèques partiellement minéralisées.

Ce ciment est synthétisé durant la vie de la dent sur l'arcade et sa formation est due aux sollicitations occlusales. Il n'existe pas de limite nette entre le ciment cellulaire et acellulaire ; leurs structures sont voisines à ceci près que le ciment cellulaire comprend des cimentocytes et des cimentoblastes (figure 6). De plus, celui-ci est soumis à des remodelages permanents afin d'assurer l'adaptation aux mouvements dentaires physiologiques.

Le ciment cellulaire comporte deux sous-types :

- Le ciment cellulaire à fibres mixtes : il est synthétisé par les fibroblastes et les cimentoblastes. On le retrouve dans la moitié apicale radiculaire où il est formé par une association de ciment cellulaire à fibres intrinsèques et de ciment acellulaire à fibres extrinsèques ;
- Le ciment cellulaire à fibres intrinsèques : ce dernier est prédominant au niveau des zones de furcation et de la zone apicale radiculaire. Il est déposé au départ dans les zones dépourvues de ciment afibrillaire et a pour rôle la réparation des pertes de substance radiculaire.



**Figure 6 : ciment cellulaire formé de cimentocytes représentés par des points noirs (Bercy et Tenenbaum, 1996)**

Dans les zones profondes du ciment, on trouve des débris épithéliaux de la gaine de Hertwig, qui sont des cellules épithéliales en voie de dégénérescence incluses lors de l'apposition cémentaire.

#### 2.3.1.5.2. Le ciment acellulaire


Le ciment acellulaire ou fibrillaire ou primaire se forme au cours de l'édification radiculaire. Il est constitué par la juxtaposition de lamelles parallèles entre elles et parallèles au grand axe radiculaire et est en contact immédiat avec la dentine radiculaire (Figure 7).

Ce ciment est traversé par les fibres du sac folliculaire (fibres extrinsèques), il est peu épais et recouvre les deux tiers cervicaux de la racine. Il recouvre la dentine au niveau du collet de la dent et augmente d'épaisseur en direction apicale en même temps qu'il se recouvre de ciment cellulaire.

Il existe plusieurs sous-types de ciment acellulaire :

- le ciment acellulaire afibrillaire : on le retrouve soit à la jonction amélo-cémentaire, soit en moindre quantité (îlots) recouvrant l'émail, ou le long de la zone coronaire de la racine ;
- le ciment acellulaire à fibres extrinsèques : on le trouve principalement sur la moitié coronaire des racines ;

- le ciment acellulaire à fibres intrinsèques : c'est une forme de ciment cellulaire à fibres intrinsèques sans inclusions cellulaires ; on le trouve aussi au niveau des furcations et des zones apicales.



**Figure 7 : ciment acellulaire et lignes de croissance (Bercy et Ténébaum, 1996)**

Le ciment acellulaire à fibres extrinsèques peut recouvrir les couches de ciment cellulaire à fibres intrinsèques et acellulaire à fibres intrinsèques et inversement. Le ciment mixte formé constitue le ciment cellulaire stratifié mixte et concerne les zones apicales.

#### 2.3.1.6. Histologie des cellules du ciment

##### 2.3.1.6.1. Les cémentoblastes

Ces cellules sont responsables de la synthèse du ciment appelée cémentogenèse.

Les cémentoblastes se différencient à partir des fibroblastes du sac folliculaire et du desmodonte pendant l'édification radiculaire.

Ils possèdent un pôle sécréteur qui fait face à la dentine ainsi que des prolongements cytoplasmiques. Lors de la cémentogenèse, les cémentoblastes sécrètent une matrice organique qui va se calcifier. Cependant il persiste une mince



couche de matrice organique non minéralisée qui sépare les cémentoblastes du ciment ; c'est le pré-cément ou tissu cémentoïde. L'apposition de ciment s'effectue par couches successives parallèle à l'axe de la racine, marquée par des périodes de repos visibles sous forme de lignes de croissance (lignes cémentantes).

Côté dentine, il y a présence d'un tissu très minéralisé qui correspond à du ciment primaire acellulaire (première couche de ciment apposée) dont le rôle est de faire la jonction entre la dentine et le ciment.


Après sécrétion des précurseurs de la matrice organique, les cellules se trouvent incluses dans le ciment et deviennent des cémentocytes.

#### 2.3.1.6.2. Les cémentocytes

Les cémentoblastes sont inclus dans la masse calcifiée et deviennent des cémentocytes pendant qu'une nouvelle rangée de cémentoblastes apparaît à distance pour reformer du ciment (Bercy et Tenenbaum, 1996). Ils sont inclus dans des cavités appelées cémentoplastes et possèdent de longs prolongements permettant de les relier les uns aux autres. Les cémentocytes peuvent être séparés des parois des lacunes par des fibres de collagène non minéralisées et en fonction de leur localisation, la fonction des cémentocytes est différente : dans les couches cémentaires externes, l'activité cellulaire est importante contrairement à celle des couches profondes. On trouve même des cémentocytes dégénérés dans la zone juxta-dentinaire voire des cémentoplastes vides, acellulaires, remplis de substance amorphe.

#### 2.3.1.6.3. La jonction amélo-cémentaire

La jonction amélo-cémentaire caractérise la limite séparant l'émail et la couche de ciment (Figure 8).



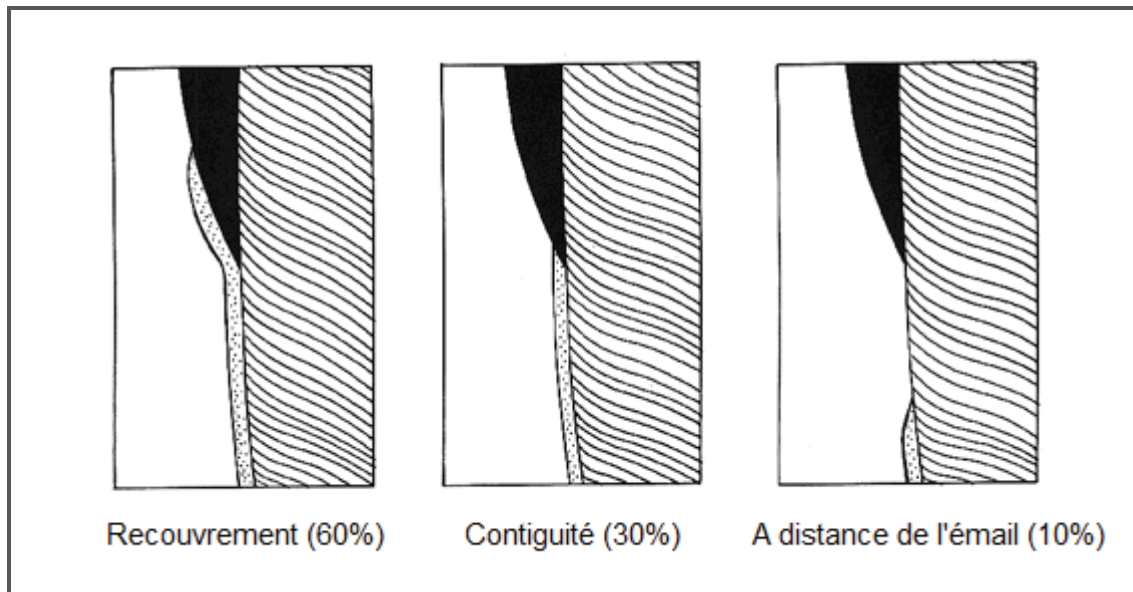
**Figure 8 : la jonction amélo-cémentaire et les structures voisines**

La relation entre le cément et l'émail est variable en fonction de la zone de dentine recouverte (Figure 9) :

Dans 60% des cas, le cément recouvre légèrement l'émail, où il forme des aspérités sur la surface amélaire.

Dans 30% des cas, l'émail et le cément sont en contact sans laisser de dentine à nue et on a une surface dentaire cervicale lisse.

Dans 10% des cas, le cément et l'émail ne se rejoignent pas et la dentine est mise à nue. La dent devient ainsi plus vulnérable face à la carie et à tout événement inflammatoire car le taux de minéralisation dentinaire est inférieur aux taux de minéralisation amélaire et cémentaire. Ceci favorisera donc une résorption radiculaire de la zone cervicale.



**Figure 9 : importance du recouvrement cémentaire (Sedano *et al*, 2010)**

#### 2.3.1.7. Rôles du ciment

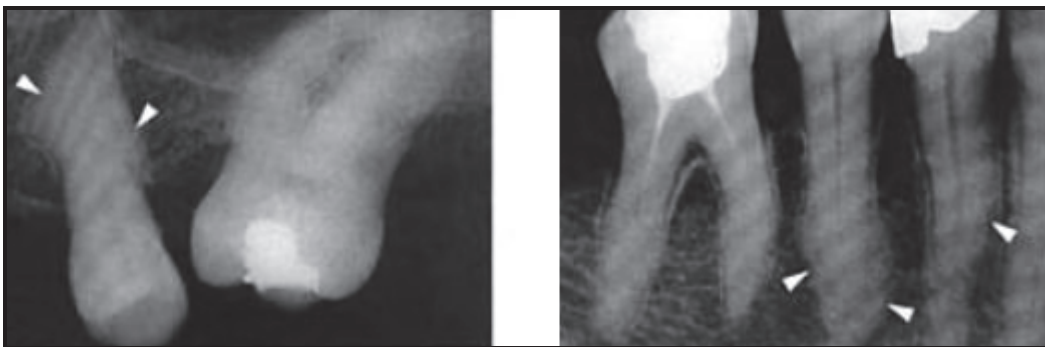
Il constitue le lieu d'attache du ligament alvéolo-dentaire. L'attache des fibres desmodontales se fait de façon continue au niveau de la couche la plus externe du ciment, afin d'assurer l'intégrité de celle-ci par activation des cémentoblastes face à une lésion.

Le ciment est soumis à des phénomènes d'apposition et de résorption irréguliers le long de la surface radiculaire ; l'apposition étant de plus en plus importante en direction apicale, ceci entraîne un remodelage permanent des insertions ligamentaires.

En situation physiologique, le remodelage cémentaire est fonction de l'éruption, de la migration et de l'usure dentaire. Le ciment compense l'usure occlusale par sa croissance apicale et peut également se résorber par la formation de lacunes résultant de l'action des macrophages.

En situation "pathologique", lors des traitements orthodontiques par exemple, les forces exercées perturbent la disposition des fibres desmodontales permettant ainsi les déplacements dentaires. Le ciment formé comprendra des fibres axées différemment par rapport à la surface radiculaire. Il faudra donc veiller à ne pas appliquer une force excessive afin de ne pas dépasser les capacités d'adaptation du parodonte, entraînant le cas échéant un déséquilibre en faveur de la résorption

cémentaire. La compression excessive du desmodonte entraînera une hémorragie suivie d'une thrombose allant parfois jusqu'à la nécrose locale du ligament. Suite à une lésion ligamentaire, on assiste soit à une réparation, soit à l'initiation d'une résorption atteignant le ciment voire la dentine par dépassement des capacités de réparation tissulaires. Par ailleurs il peut y avoir apposition cémentaire réactionnelle lors d'une pathologie périapicale ou lors d'une parodontite chronique. Il s'agit d'une cémentogenèse hyperplasique ou hypercémentose correspondant à une tentative d'adaptation du parodonte aux lésions apicales (Figure 10).



**Figure 10 : radiographies rétroalvéolaires d'épaississements cémentaires sur 25, 44 et 45 figurés par des flèches blanches (Piette et Goldberg, 2001)**

Cette apposition peut parfois aboutir à une anatomie radiculaire particulière appelée "en battant de cloche". Une pulpopathie chronique peut également engendrer une apposition cémentaire réactionnelle et former une barrière calcifiée dans le but de contenir l'inflammation.

## 2.3.2. La dentine

### 2.3.2.1. Définition

La dentine est un tissu calcifié dur recouvert par l'émail au niveau de la couronne et par le ciment au niveau des racines et représente la charpente dentaire

La synthèse de la dentine également appelée dentinogénèse est assurée par des cellules appelées odontoblastes.

La dentine est constituée d'une substance fondamentale des glycoprotéines et de fibres de réticuline qui s'entrecroisent. Par la suite, cette substance fondamentale va se minéraliser grâce à la formation cristaux d'hydroxyapatite se déposant par nucléation afin de former des calcosphérites. L'association de cette trame protéique à la minéralisation confère à la dentine sa résistance mécanique.

#### 2.3.2.2. Histologie de la dentine

La dentine est composée d'une phase minérale (70%), d'une phase organique (20 %) et d'eau (10 %). Elle est traversée par des canalicules ou tubules, séparés par de la dentine inter-canaliculaire. Ces canalicules sont tapissés par de la dentine intra-canaliculaire également appelée dentine péri-canaliculaire et contiennent les prolongements odontoblastiques des odontoblastes.

Ces prolongements odontoblastiques sont aussi appelés fibres de Tomes, conférant des propriétés sensibles à la dentine.

Les odontoblastes sécrètent une matrice intercellulaire formé de :

- matériel amorphe élaboré par les odontoblastes ;
- réticuline venant de la pulpe dentaire, prolongée par des fibres de collagène qui se disposent en feutrage tangentiel recouvrant les odontoblastes. Ces fibres sont aussi appelées fibres de von Korff.

La pré-dentine est composée d'une matrice non minéralisée sur le versant pulpaire de la dentine, entre le pôle apical des odontoblastes et la dentine minéralisée. Elle est essentiellement formée de fibres de collagène, de phospholipides et de protéoglycanes. Au niveau de la pré-dentine, les odontoblastes élaborent une matrice fibrillaire composée principalement de collagène de type I (85% du collagène), c'est-à-dire formé de 2 chaînes  $\alpha 1$  et  $\alpha 2$ . On retrouve aussi du collagène de type III et IV en faible quantité. Les cas de dentinogénèse imparfaite révèlent une augmentation de la quantité de collagène de type III.

A la base du prolongement odontoblastique, la pré-dentine vient d'être synthétisée et les fibres de collagène sont fines et multidirectionnelles. Dans la zone de pré-dentine plus ancienne, les fibres s'épaississent et se densifient (Piette et Goldberg, 2001).

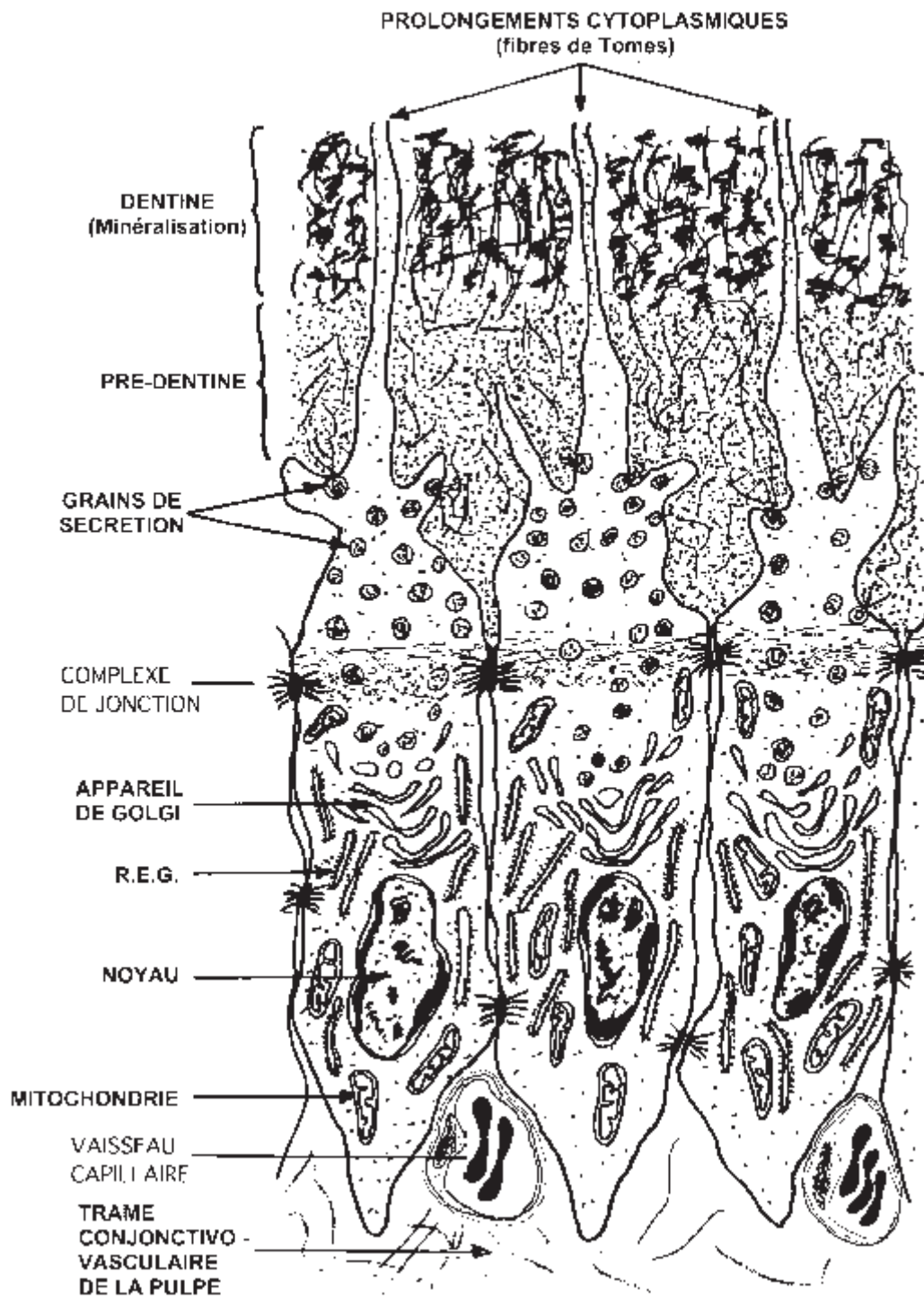


Figure 11 : structure microscopique des odontoblastes (Balas, 2010)

Les odontoblastes s'organisent en palissade autour de la pulpe ; ils sont cylindriques et comportent un pôle basal cône. Ces cellules polarisées possèdent un ou plusieurs prolongements odontoblastiques aussi appelés fibres de Tomes. A ce niveau, l'odontoblaste sécrète des sialoprotéines dentinaires, des protéines spécifiques de la dentine (on recherchera notamment leur présence lors de phénomènes de résorption dentaire) ainsi que d'autres protéines communes à l'os et au ciment, comme les sialoprotéines osseuses, l'ostéoclastine, l'ostéopontine et l'ostéonectine.

#### 2.3.2.3. Rappels sur la formation de la dentine

Les odontoblastes, à l'origine de la dentinogenèse, vont synthétiser une matrice organique autour de la zone directement adjacente à l'épithélium adamantin interne en débutant par la région qui deviendra la future cuspide. Cette matrice organique contient des fibres de collagène de grand diamètre (0,1 à 0,2  $\mu\text{m}$  de diamètre). Les odontoblastes vont ensuite se déplacer vers le centre de la dent, laissant derrière eux une extension appelée fibre de Tomes, puis la dentine va se déposer progressivement vers l'intérieur de la dent. La minéralisation de la matrice commence à ce niveau par l'agrégation de cristaux d'hydroxyapatite. Cette zone de minéralisation est appelée dentine palléale et mesure environ 150  $\mu\text{m}$  d'épaisseur. Pendant que la dentine palléale se forme à partir de la substance fondamentale préexistante de la papille dentaire, la dentine primaire se forme par le biais d'un processus différent.

Les odontoblastes sécrètent du collagène en petite quantité, qui se dépose en rangs serré, initiant une nucléation hétérogène qui servira de base à la minéralisation. D'autres éléments (comme les lipides, les phosphoprotéines, et les phospholipides) sont également sécrétés.

La dentine secondaire quant à elle se forme à partir du stade fonctionnel de la dent sur l'arcade et se produit à un rythme beaucoup plus lent.

#### 2.3.2.4. Rôle de la dentine sur l'induction de la cémentogénèse

Quand la dentine radulaire commence à se former, sous l'influence organisatrice de la gaine de Hertwig, elle reste séparée par cette dernière du conjonctif environnant. La dislocation du feuillet épithélial met en contact la dentine et le conjonctif péri-dentaire, avec pour conséquence la formation du cément, à la réception des messages organisateurs provenant des odontoblastes.

#### 2.3.3. Le ligament alvéolo-dentaire ou ligament dentaire

Le ligament alvéolo-dentaire ou desmodonte est un tissu conjonctif riche en fibres de collagène qui relie la dent à l'os alvéolaire par l'intermédiaire des fibres de Sharpey. Au niveau cervical, il est en continuité avec le chorion gingival dont l'épaisseur moyenne est de 0,5mm.

Il a pour rôles :

- le maintien de la dent dans son alvéole ;
- l'amortissement des forces de mastication ;
- l'apport de cellules nécessaires à la régénération du parodonte ;
- le passage des cellules immunitaires ;
- la proprioception nécessaire à l'ajustement des forces masticatoires et à la perception des différentes positions des mâchoires.

##### 2.3.3.1. Structure histologique du ligament alvéolo-dentaire

- La substance fondamentale est formée de protéines (polysaccharides acides sulfatés ou non, de glycoprotéines et de complexes protéopolysaccharidiques), d'eau (70%) et forme ainsi un gel. Elle est donc déformable et sert d'amortisseur lors de la mastication.
- Les fibres desmodontales sont composées de collagène et de fibres élastiques. Les fibres de collagène aussi appelés fibres de Sharpey constituent des faisceaux et sont les éléments principaux du ligament. Les



fibres élastiques sont étroitement mêlées aux fibres de collagène, parallèles à la surface radiculaire.

- Le ligament est très vascularisé, autorisant de ce fait les échanges métaboliques et intervient aussi dans l'amortissement des forces exercées sur la dent. La vascularisation est assurée par trois voies : apicale, gingivale et osseuse.
- L'innervation est surtout sensitive et vient du nerf trijumeau. Des expériences électro-physiologiques ont montré que des stimuli mécaniques peuvent exciter des récepteurs desmodontaux. Les sensations originaires du desmodonte peuvent être considérées à la fois comme extéroceptives et proprioceptives. Ces réponses jouent un rôle important dans les réflexes de protection buccale, les fonctions digestives (mastication, déglutition, salivation) et l'appréciation de la cinétique mandibulaire grâce aux contacts occlusaux.
- Les cellules du ligament regroupent les cellules conjonctives (fibroblastes, myofibroblastes, cellules mésenchymateuses et cellules osseuses), les cellules épithéliales de la gaine de Hertwig et enfin des cellules immunitaires (macrophages, mastocytes, polynucléaires, lymphocytes et plasmocytes).

#### 2.3.3.2. Les cellules du ligament dentaire

Les fibroblastes forment des fibres dont l'aspect est allongé, associés à de nombreux prolongements. Ils sont répartis dans la zone centrale du desmodonte et parallèles aux faisceaux de collagène avec lesquels ils sont liés. Enfin, leur nombre décroît avec l'âge, diminuant donc peu à peu les capacités réparatrices.

Les ostéoblastes interviennent avec les cémentoblastes dans le remaniement de l'os et du ciment.

Des cellules mésenchymateuses indifférenciées voisines des vaisseaux vont, sous différentes stimulations et inductions, se différencier en cémentoblastes ou en ostéoblastes.

Les débris épithéliaux de Malassez sont d'origine épithéliale et constituent un vestige de la gaine de Hertwig qui persiste dans le desmodonte mature une fois la racine édifiée, notamment au niveau du tiers apical. Ces cellules parfois ciliées regroupées en îlots de 5 à 20 cellules, reliées par des desmosomes et des jonctions

communicantes proches du cément présentent un métabolisme presque nul mais peuvent parfois proliférer. Elles possèdent une activité phagocytaire vis-à-vis du collagène et sont entourées par une membrane basale. Parmi les glycosaminoglycanes qu'elles synthétisent, on trouve de l'acide hyaluronique. Par ailleurs, ces débris pourraient intervenir dans l'histogénèse de certaines lésions kystiques comme un kyste parodontal latéral ; kyste odontogène lié au développement qui représente moins de 2% des kystes maxillaires (Piette et Goldberg, 2001).

Les cellules immunitaires sont essentiellement représentées par des macrophages (assurant la présentation à l'antigène), des mastocytes (impliqués dans les mécanismes inflammatoires par la libération de granules contenant de l'histamine, de la sérotonine, de l'héparine). Ces cellules sont présentes dans un desmodonte physiologique car la dent est toujours dans un état sub-inflammatoire entretenu par les microtraumatismes répétés lors de la mastication et assurent donc la veille immunitaire.

#### 2.3.3.3. Les fonctions du ligament dentaire

Le ligament alvéolo-dentaire assure le maintien de la dent dans son alvéole grâce aux fibres de collagène, il s'oppose aux forces de pression, de traction et de torsion. Au niveau du cément, les fibres desmodontales sont ancrées de manière stable grâce à l'apposition permanente de cément. Côté osseux, on assiste aussi à des remaniements de l'attache fibreuse grâce à des zones d'apposition et de résorption.

Il a un rôle de synthèse assuré par les fibroblastes et les ostéoblastes conférant au desmodonte des capacités de renouvellement .

Durant la mastication, il sert à amortir les forces occlusales.

Le ligament dentaire assure la vascularisation et l'innervation du cément et de l'os alvéolaire permettant la nutrition des tissus parodontaux, ainsi que la transmission des stimulations nerveuses extéroceptives et proprioceptives, influant sur le contrôle des muscles masticateurs.

Le ligament dentaire permet le déplacement dentaire lors de l'application d'une force : on assiste à un mouvement immédiat qui va comprimer les vaisseaux et le ligament d'un côté et les étirer de l'autre. Ceci engendre une déformation de la matrice desmodontale et des cellules, stimulant ainsi les terminaisons nerveuses sensorielles à l'origine de douleurs et la libération de neurotransmetteurs vasomoteurs, d'où l'établissement d'une inflammation. Ces perturbations vont stimuler les cellules de défense qui par extravasation vont migrer jusqu'au desmodonte et stimuler l'activité des cellules osseuses et desmodontales (ostéoblastes, ostéoclastes et fibroblastes). Lors d'un traitement orthodontique, on assiste tout d'abord à un processus inflammatoire au niveau du desmodonte puis à une réparation avec résorption osseuse côté pression et apposition osseuse côté tension, maintenant une épaisseur desmodontale constante.

Enfin, il garantit l'immunité du parodonte par le biais des cellules immunitaires.

## 2.4. La rhizalyse

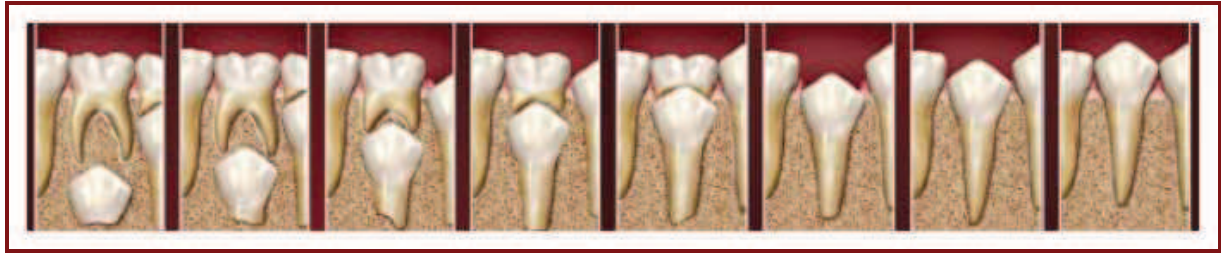### 2.4.1. Définition

La rhizalyse est la résorption partielle ou totale physiologique ou pathologique de la racine dentaire.

La résorption radiculaire de la denture lactéale est physiologique mais elle peut représenter une évolution pathologique d'origine embryologique, mécanique ou infectieuse. Enfin, la rhizalyse en denture permanente est toujours pathologique.

### 2.4.2. Induction de la rhizalyse

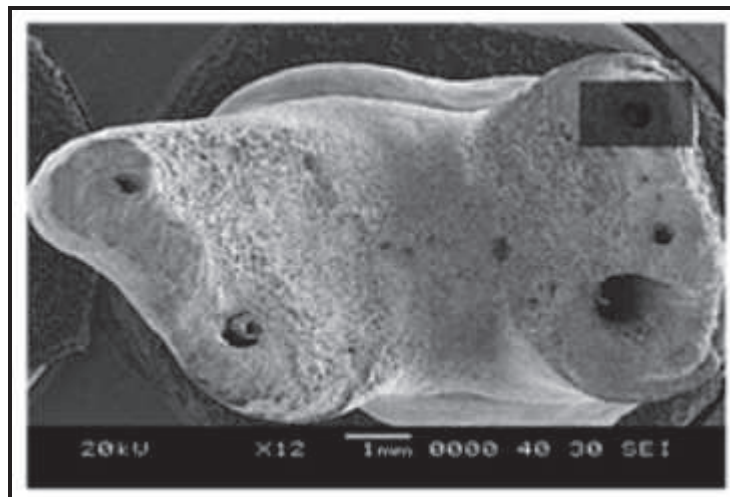
La rhizalyse physiologique ouvre la voie à la dent permanente et se caractérise par la résorption progressive des racines temporaires jusqu'à l'exfoliation de la dent lactéale (Figure 12).



**Figure 12 : illustration de la rhizalyse de la première molaire déciduale et mise en place de la première prémolaire (Camp, 2011)**

Il s'agit d'une succession de phases actives de résorption et de réparation par destruction cémentaire et dentinaire, désorganisation des fibroblastes desmodontaux de la matrice extracellulaire et action des macrophages.

Une étude de 2009 vise à comparer les aspects qualitatifs d'une rhizalyse physiologique à ceux d'une résorption pathologique grâce à la microscopie électronique à balayage (Figures 12, 13, 14 et 15). Concernant des molaires déciduales, on observe un émoussement de la région apicale et une perte de ciment à faible grossissement (12x).



**Figure 13 : émoussement de la région apicale d'une molaire déciduale (grossissement x12) (Sreeja et al, 2009)**

A un grossissement de 100x, on observe une perte de la topographie normale de la surface radiculaire laissant place à la présence uniforme de nombreuses concavités de forme irrégulières.

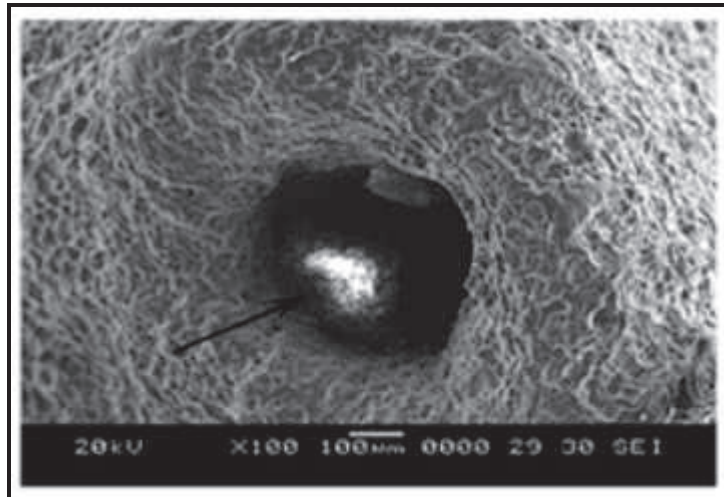


Figure 14 : perte progressive de l'état de surface radiculaire d'une molaire déciduale (grossissement x100) (Sreeja *et al*, 2009)

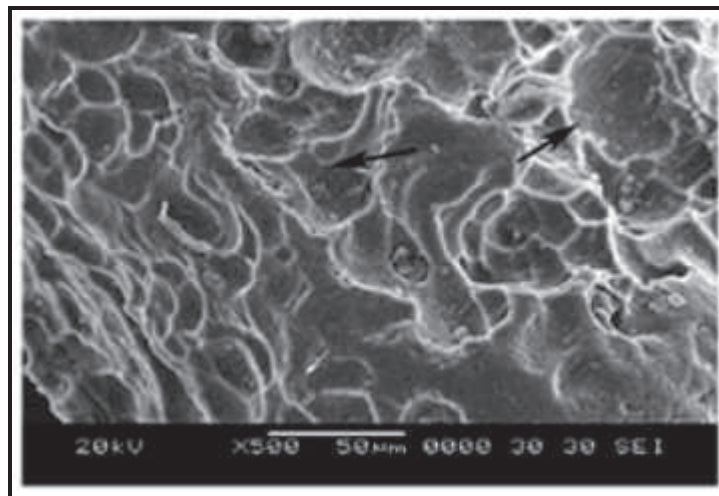



Figure 15 : formation de nombreuses lacunes de résorption (grossissement x500) (Sreeja *et al*, 2009)



**Figure 16 : canaux dentinaires mis à nu (grossissement x1000) (Sreeja *et al*, 2009)**

L'initiation de la résorption apicale de la dent déciduale entraîne la perte progressive de toute la racine puis la chute de la dent ; ce phénomène programmé est sous l'influence de facteurs locaux et généraux visant à instaurer dans un ordre déterminé la denture permanente.

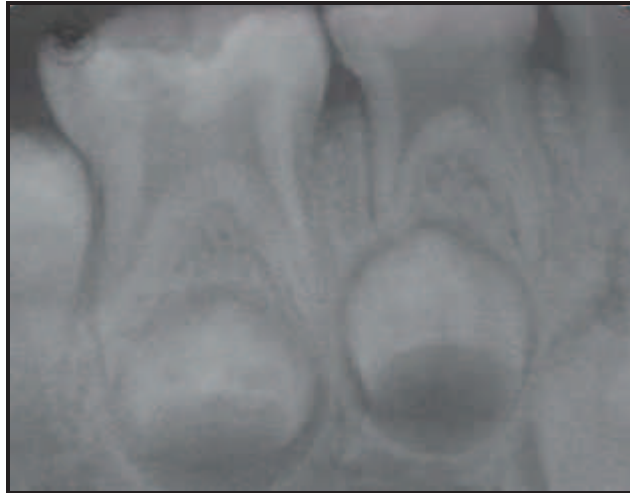
#### 2.4.2.1. Facteurs locaux

Les ostéoclastes et les odontoclastes sont responsables des phénomènes de résorption, ce sont des cellules multinucléées clastiques formées par la réunion de monocytes sanguins dont on observe une accumulation au niveau coronaire du follicule de la dent en éruption.

Des expériences ont montré l'importance du follicule, indispensable à la formation du chemin d'éruption et à la rhizalyse de la dent lactéale (Korbendau et Guyomard, 1998).

La pulpe perd peu à peu son potentiel réparateur, se fibrose et le nombre de cellules diminue pendant que les racines sont résorbées au fur et à mesure de l'évolution de la dent sous-jacente, et ce pendant en moyenne 3 ans. Les modifications physiques sont caractérisées par une migration de l'attache épithéliale lors de l'attaque du cément par les odontoclastes.

L'initiation de la rhizalyse débute au niveau de la zone apicale puis s'élargit progressivement (Figure 13).



**Figure 17 : radiographie rétroalvéolaire montrant la rhizalyse de 84 et 85 (Godhi *et al*, 2011)**

La pulpe est envahie par des cellules inflammatoires et des odontoclastes, les odontoblastes deviennent de plus en plus rares, le parenchyme pulpaire se fibrose et provoque une désorganisation vasculaire. Les fibres sensibles et végétatives sont aussi éliminées et les capacités de défense et de réaction diminuent. La fin de la rhizalyse se solde par la chute de la dent lactéale.

En cas d'agénésie de la dent permanente, la rhizalyse ne s'effectue pas ou alors pas totalement, et une dent temporaire peut ainsi rester de nombreuses années en place sur l'arcade.

#### 2.4.2.2. Facteurs généraux

Afin d'initier la résorption, le recrutement des odontoclastes est nécessaire. Des phases destructrices et compensatrices se succèdent avec une balance en faveur de la destruction étant donné qu'au cours de la réparation, la néo-cémentogenèse ne parvient plus à compenser la résorption.

Les modifications de ces zones sont très significatives dans le processus de résorption. Sous l'action conjuguée des forces éruptives de la dent permanente et des forces masticatoires exercées sur la denture temporaire, on observe une

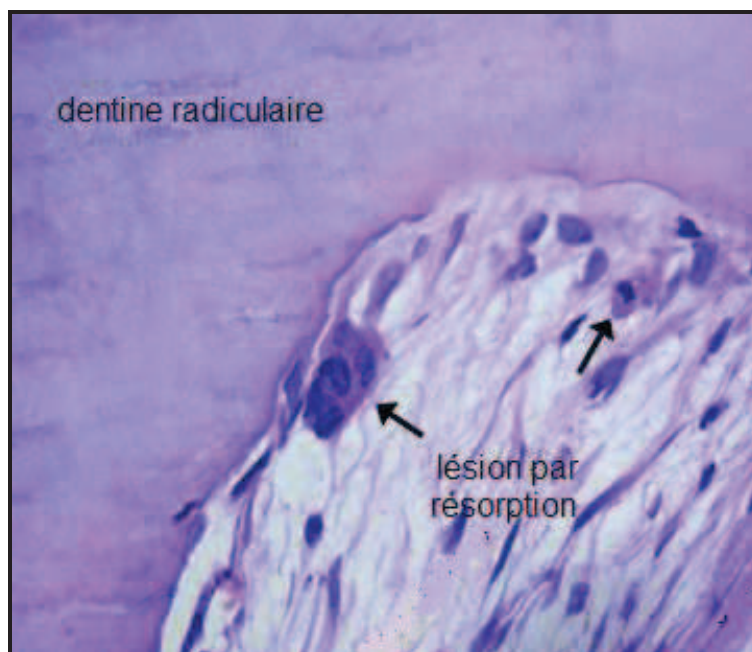
modification du tissu conjonctif interposé entre les deux organes dentaires en un tissu de granulation typique fortement hyperhémie de type inflammatoire se met en place. Dans la phase terminale, de très nombreux ostéoclastes sont présents et du tissu de granulation est retrouvé sur les deux versants, pulpaire et desmodontal.

#### 2.4.2.3. Activation des odontoclastes

##### 2.4.2.3.1. Origine des odontoclastes

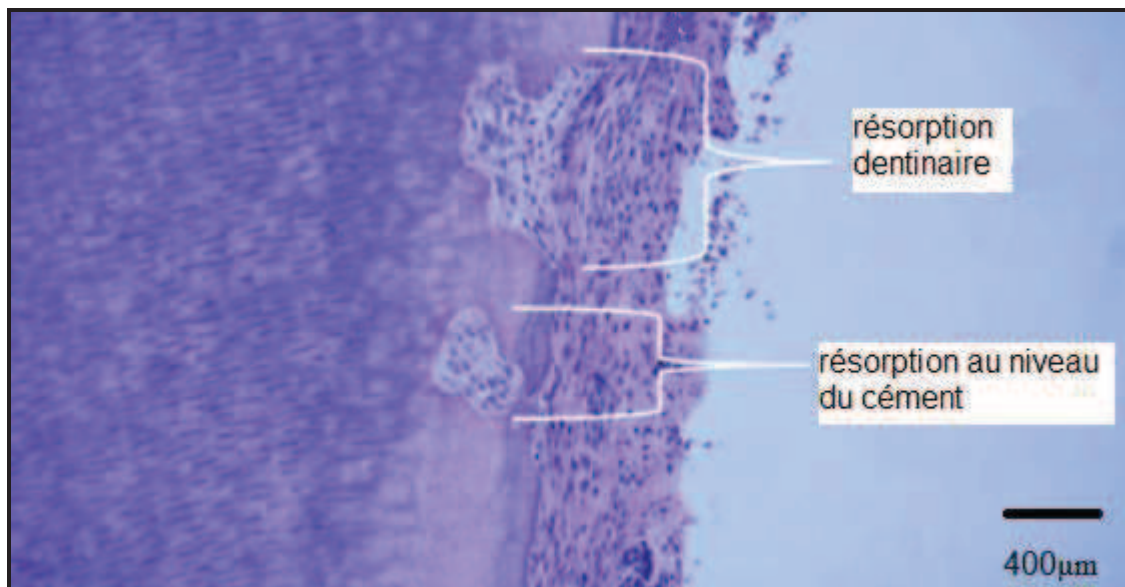
L'odontoclaste a pour origine la fusion de cellules précurseurs mononucléaires dérivant du système hématopoïétique dont la différenciation s'effectue en présence de vitamine D3 (Kogawa *et al.*, 2010).

C'est au contact du tissu minéralisé (condition *sine qua non*) que le préodontoclaste deviendra fonctionnel (odontoclaste) en développant une bordure en brosse et une activité enzymatique lysosomiale intense. Le mécanisme ostéoclasique ferait intervenir l'ostéoblaste comme régulateur du phénomène par le biais de médiateurs chimiques.



**Figure 18 : odontoclastes au sein d'une résorption de la face linguale d'une première molaire maxillaire soumise à des forces excessives (Björn *et al.*, 2009)**





**Figure 19 : lacune de résorption colonisée par des odontoclastes (Björn *et al.*, 2009)**

#### 2.4.2.3.2. Fonction des odontoclastes

Un milieu inflammatoire concentre des enzymes lytiques délivrées par les cellules recrutées par le système immunitaire. Le fonctionnement des cellules clastiques est en partie basé sur l'acidification du milieu et il s'ensuit une dissolution des tissus minéralisés. Les odontoclastes dérivent des monocytes sanguins, sont amenés par la vascularisation et une fois sur le site de résorption vont libérer le contenu de leurs lysosomes (pH acide, enzymes lytiques...), provoquant ainsi la solubilisation des tissus minéralisés (cément, dentine) et la dégradation de la matrice organique, produit qu'ils peuvent réabsorber et métaboliser par la suite. Une activité enzymatique permettant la dégradation du collagène a été mise en évidence dans le ligament parodontal et serait sous la dépendance des fibroblastes.

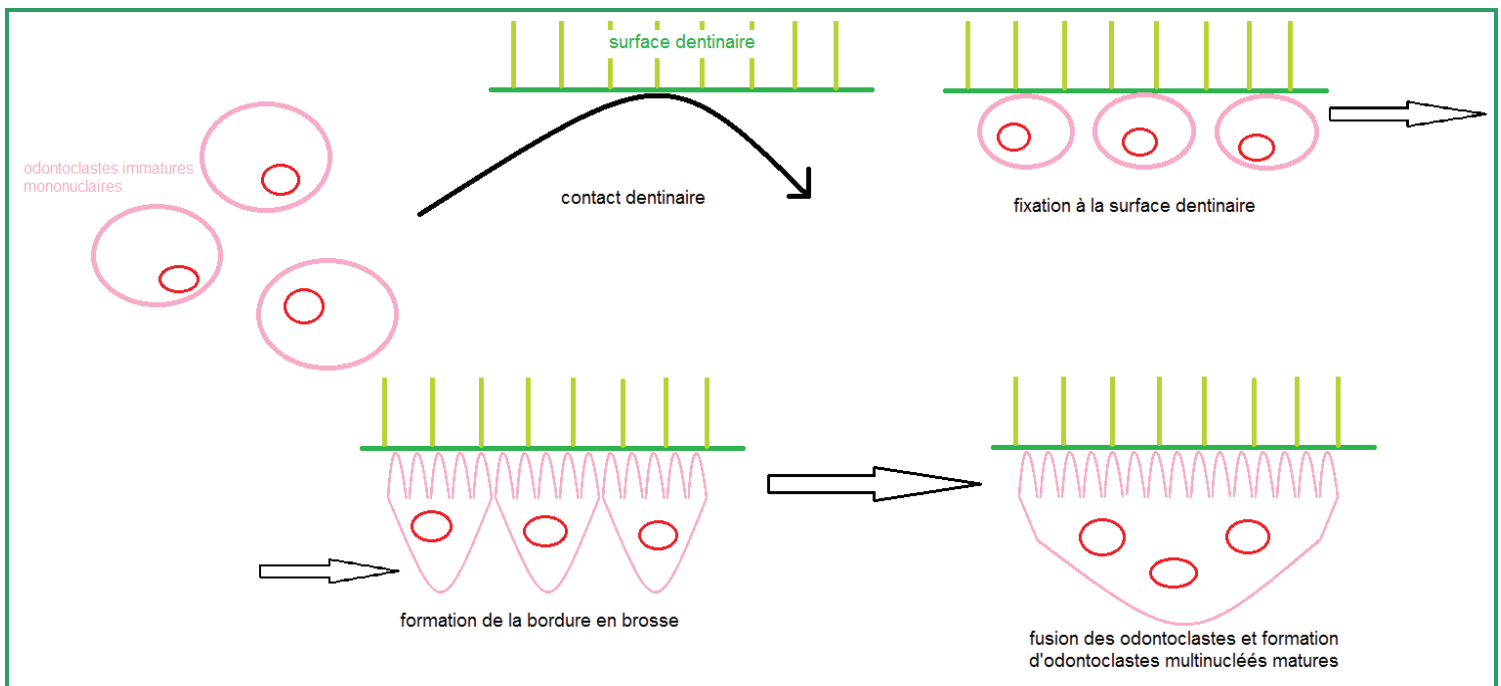
Ces cellules interviennent lors de la rhizalyse physiologique mais aussi lors de phénomènes pathologiques et seront recrutées lors de la formation d'une pathologie inflammatoire.

#### 2.4.2.3.3. Recrutement et maturation des odontoclastes

La résorption odontoclastique commence à la surface de la dentine et montre des modifications histologiques au cours du temps. L'étude de la cytodifférenciation des odontoclastes par microscopie optique et électronique a mis en évidence un marqueur de différenciation histochimique des odontoclastes : la tartrat-resistant acid phosphatase (TRAP) dont l'activité a été déterminée par histochimie enzymatique.

Quant la résorption touche à sa fin, les cellules positives au TRAP révèlent qu'elles étaient initialement sous forme mononucléaire et riches en mitochondries. Ces cellules présentent des petits lysosomes et un réticulum endoplasmique rugueux modérément développé tout au long de leur cytoplasme.

Dans ces cellules mononucléaires, l'activité de la TRAP a été localisée au sein des compartiments de la voie de biosynthèse : le réticulum endoplasmique et l'appareil de Golgi. Ainsi, ces cellules initialement mononucléées ont un premier contact avec la surface de la dentine et après fixation, se propagent le long de la surface de la dentine tout en développant des structures membranaires spécialisées : les bordures en brosse. Ensuite, elles fusionnent avec d'autres odontoclastes pour former des odontoclastes multinucléés typiques (Figure 20).



**Figure 20 : phases de maturation des odontoclastes**

Après l'arrêt de leur fonction de résorption, les odontoclastes perdent leur bordure en brosse et se détachent de la surface résorbée. A ce stade, ils présentent de nombreuses vacuoles et des lysosomes secondaires, ce qui semble être un processus de dégénérescence (Wang et Mc Cauley, 2011).

#### 2.4.2.3.4. Détails des phénomènes biochimiques mis en jeu lors des résorptions

- Rôle du système OPG/RANKL/RANK

Trois molécules permettent aux ostéoclastes et aux ostéoblastes de communiquer. Ils forment une triade moléculaire composée d'ostéoprotégérine (OPG), du récepteur d'activation du facteur Kappa B (RANK) et du ligand de RANK (RANKL) (Héron, 2010).

L'équilibre entre formation et destruction osseuses repose sur la balance OPG/RANKL . En effet, l'OPG est un récepteur leurre pour RANKL dont le récepteur principal est RANK qui est présent sur les précurseurs ostéoclastiques et les ostéoclastes matures. La liaison de RANKL aux récepteurs RANK permet non seulement la fusion des précurseurs en ostéoclastes mais permet également leur survie (Figure 21).

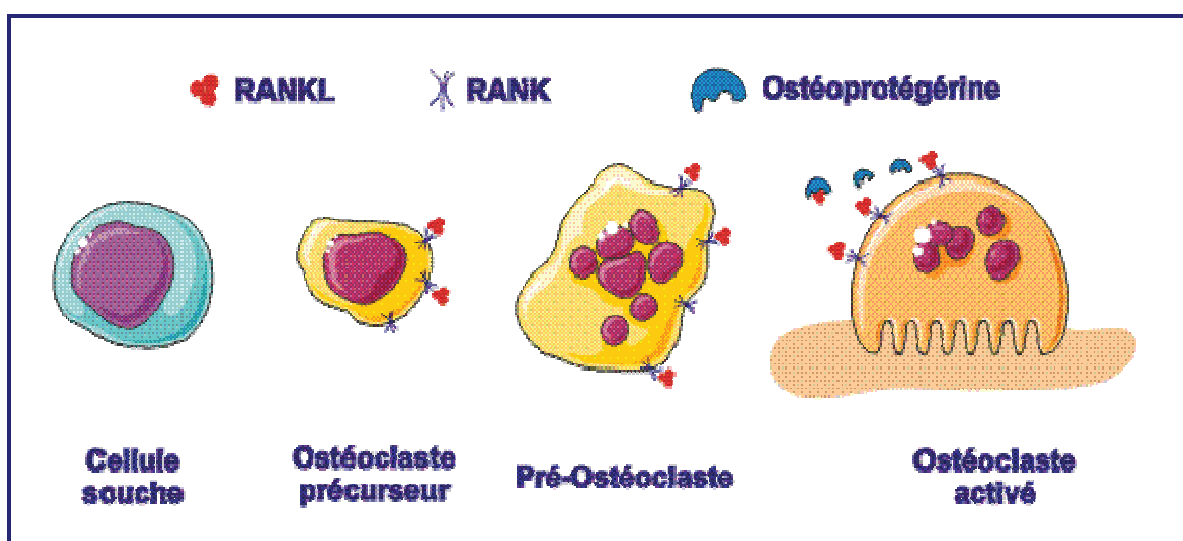


Figure 21 : schéma de développement de l'ostéoclaste (Héron, 2010)

- Lors des résorptions physiologiques

Les études immuno-histochimiques ont montré que RANKL est exprimée par les odontoblastes, la pulpe, le ligament alvéolo-dentaire, les fibroblastes et les cémentoblastes. RANK est exprimée par les odontoclastes multinucléés, localisés près de la surface dentinaire en cours de résorption ou par des précurseurs des odontoclastes mononucléés. L'OPG est exprimée par les odontoblastes, les améloblastes et les cellules pulpaires. A l'image des ostéoclastes, RANKL est aussi exprimée par les odontoclastes, suggérant une influence autocrine ou paracrine de ce régulateur sur ces cellules (Tyrovola *et al.*, 2008).

La résorption par les odontoclastes est reliée à l'expression du système OPG/RANKL/RANK par le ligament dentaire. Il a été montré que les cellules présentes dans le ligament, aussi bien pour des dents déciduales pas encore résorbées que pour des dents permanentes, expriment l'OPG mais pas RANKL. A l'opposé, les cellules présentes dans le ligament de dents déciduales en cours de résorption expriment surtout RANKL et dans une moindre mesure, l'OPG.

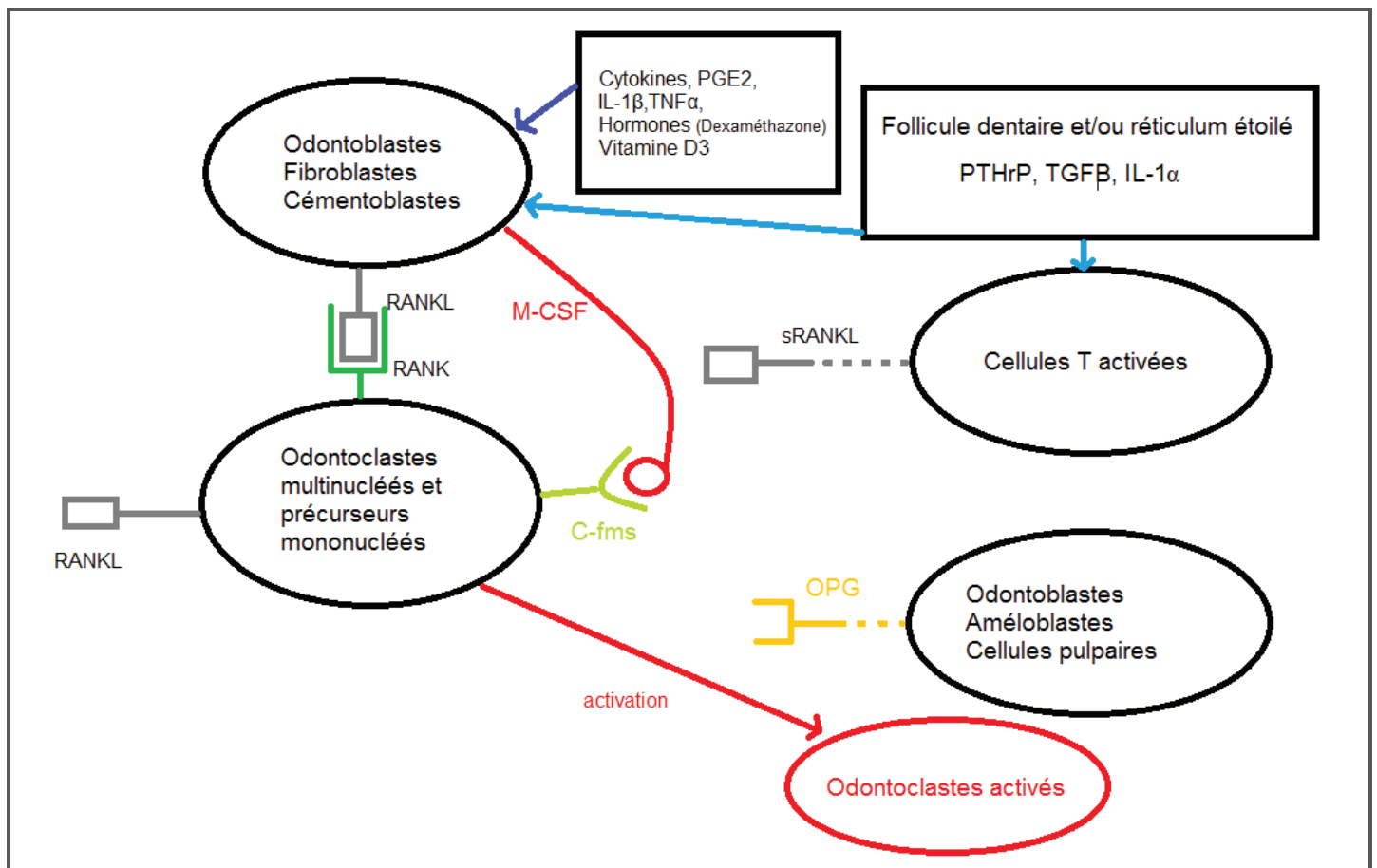
Comme les ostéoclastes, les odontoclastes expriment RANKL et RANK. RANKL régule la différenciation des odontoclastes et augmente proportionnellement avec le taux de résorption. L'OPG supprime l'activation induite par RANKL et donc l'action de résorption des odontoclastes.

Dans l'environnement du follicule dentaire, le rapport OPG/RANKL participe à l'activité ostéoclastique. Les facteurs de croissance libérés par le follicule dentaire et le reticulum étoilé, comme le PTHrP (parathyroid hormon-related peptide), l'Il-1  $\alpha$  (l'interleukine-1 $\alpha$ ), le TGF-  $\beta$  (transforming growth factor  $\beta$ ), stimulent l'expression de RANKL pendant l'éruption dentaire. Par ailleurs, la PTHrP contrôle aussi la régulation des taux de RANKL et d'OPG dans les cellules folliculaires ainsi que ligamentaires.

PTHrP augmente le taux de RANKL et abaisse l'expression d'OPG et conduit à la résorption physiologique des dents déciduales d'où l'éruption des dents permanentes.

M-CSF (macrophage colony stimulating factor- facteur de croissance hématopoïétique), est impliqué dans la différenciation et l'activation des pré-odontoclastes. Il est exprimé par les odontoblastes, les améloblastes et les cellules pulpaires et semble augmenter le taux de RANKL et diminuer le taux d'OPG.

Le mécanisme de résorption inclut l'action des cellules T, des odontoblastes et des fibroblastes (Figure 22). Sous l'influence de cytokines produites localement, les cellules T peuvent être activées, exprimer RANKL et induire la différenciation et l'activation des pré-odontoclastes. De plus, les odontoblastes et les fibroblastes, qui expriment RANKL, interagissent avec les précurseurs des odontoclastes, mononucléés et participent à la synthèse d'odontoclastes matures fonctionnels. Un mécanisme semblable induit une résorption radiculaire physiologique en l'absence de dent successionale. Des cytokines, l'IL-1 $\beta$ , la PGE2 (prostaglandine E2), le TNF $\alpha$  ou des hormones comme la dexaméthazone (glucocorticoïde de synthèse) et la vitamine D3, induites par le ligament affaibli, stimulent l'expression de RANKL (issu de fibroblastes du ligament) et, par conséquent, le recrutement d'odontoclastes débutant ainsi le processus de résorption (Tyrovola *et al.*, 2008).

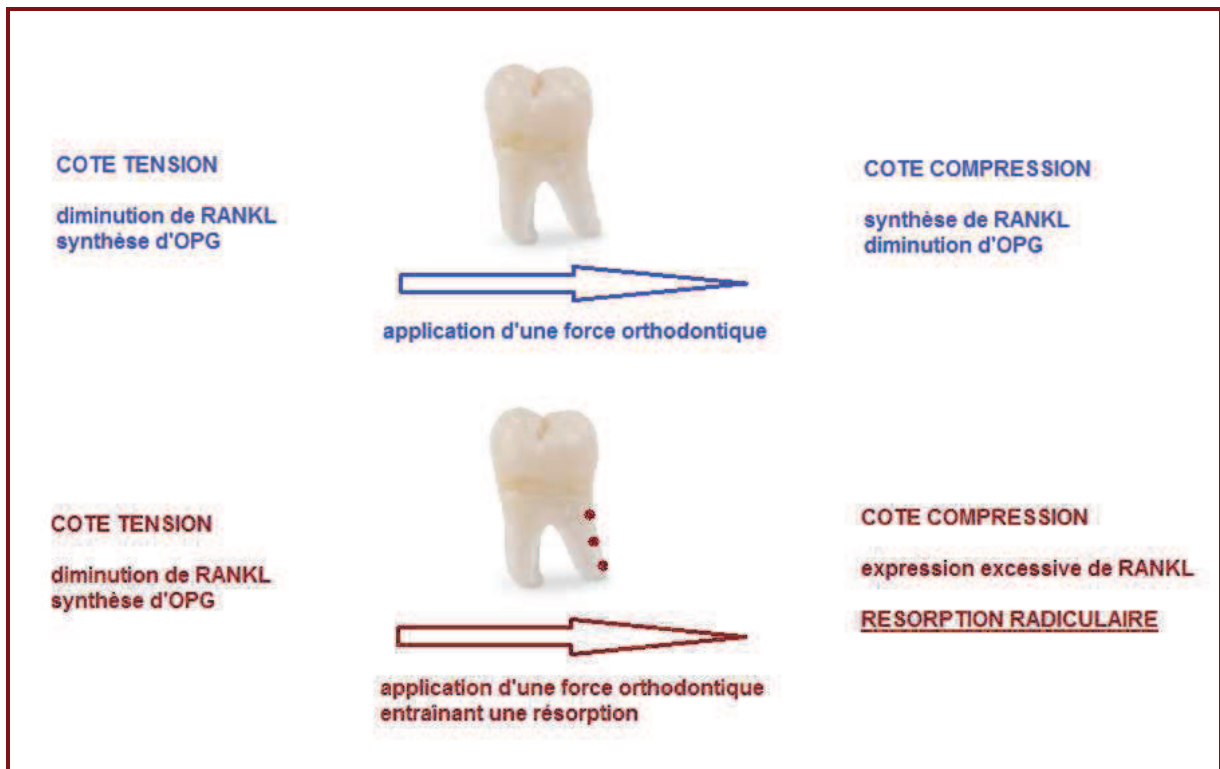


**Figure 22 : Cascade des réactions conduisant à la résorption radiculaire physiologique (Tyrovola *et al.*, 2008)**

- Lors de résorptions pathologiques

Prenons l'exemple des résorptions radiculaire initiées par un traitement orthodontique. Il apparaît que du côté subissant une compression, l'expression de RANKL augmente et active l'ostéolyse permettant ainsi le déplacement dentaire. A l'inverse, le taux d'OPG augmente et celui de RANKL diminue du côté où la dent subit une traction.

Cependant, le rapport RANKL/OPG dans le ligament dentaire peut contribuer à une résorption radiculaire. Les cellules du ligament comprimé par l'application d'une force peuvent produire une grande quantité de RANKL et augmenter l'ostéoclasie. Ceci explique l'augmentation massive de RANKL et la diminution du taux d'OPG retrouvés dans des cas sévères de résorptions radiculaire externes (Figure 23). Par ailleurs, les taux de PGE2, d'IL-1 $\beta$ , d'IL-6 et de TNF- $\alpha$  changent (augmentent le plus souvent) lors de résorptions radiculaire observées au cours d'un traitement orthodontique (Tyrovola, 2008).



**Figure 23 : schéma de synthèse du remodelage osseux par RANKL/OPG et augmentation de RANKL dans les cas de résorption sévère**

## 3. Les résorptions radiculaires externes pathologiques

### 3.1. Introduction

#### 3.1.1. Définitions

Les tissus minéralisés des dents permanentes ne sont pas résorbés dans les conditions physiologiques. La résorption radiculaire des dents permanentes est toujours pathologique même si les mécanismes mis en jeu sont identiques à ceux des dents temporaires.

La résorption externe radiculaire pathologique correspond à la perte sous-gingivale de tissu radiculaire plus ou moins étendue dont le point de départ est externe et concerne les dents permanentes.

#### 3.1.2. Origines

Les résorptions radiculaires pathologiques sont classées en fonction du site, à savoir interne ou externe. Ici on s'intéressera aux résorptions radiculaires à point de départ externe, c'est-à-dire à une perte quantitative de cément et de dentine radiculaire dont nous allons détailler par la suite les étiologies.

Plusieurs causes ont été attribuées à la résorption externe : inflammation, pression et troubles systémiques. Ainsi, une inflammation peut être d'origine externe comme l'inflammation parodontale et provoquer l'entrée de bactéries le long du desmodonte, mais aussi interne si la contamination bactérienne est pulpaire suite à une nécrose, un acte endodontique iatrogène ou encore certaines techniques d'éclaircissement. Par ailleurs, un excès ou une mauvaise répartition des forces peuvent engendrer un recrutement de cellules clastiques et léser la racine comme un traumatisme, des parafunctions (bruxisme), ou encore un traitement orthodontique. Enfin, il existe certaines résorptions radiculaires externes inexplicables, on parlera alors de résorptions radiculaires idiopathiques.

### 3.1.3. Evolution

Lorsque nous nous trouvons face à un cas de résorption externe, il convient d'en établir l'étiologie afin de la traiter ; en effet une résorption tend à s'aggraver et non à s'arrêter tant que la cause est encore présente. Il faudra donc mettre en place un traitement adapté à chaque type de lésion et dans le cas contraire, la résorption peut aller jusqu'à entraîner la disparition complète de la racine et causer la perte de la dent si la découverte de la lésion est trop tardive (Arathi *et al.*, 2008).

## 3.2. Classifications des résorptions

Les résorptions radiculaires externes sont souvent classées selon leur localisation, leur forme et le type de processus. L'association de ces données révèle l'évolution et l'aboutissement des connaissances, ainsi que la difficulté à comprendre ces phénomènes. Elle permet donc de trouver un traitement adapté à chaque situation clinique.

### 3.2.1. Classification de Pindborg

Pindborg a établi en 1970 une classification distinguant les résorptions en fonction de leurs localisation sur la racine dentaire :

- tiers coronaire ;
- tiers moyen ;
- tiers apical.

Chaque type de résorption peut ensuite être :

- superficiel : la résorption superficielle radiculaire est en "coup d'ongle", se caractérise par des encoches essentiellement au niveau apical et peut cependant progresser vers la couronne ;
- profond : la résorption profonde survient plutôt au niveau du collet, sous forme de tunnelisations ramifiées lésant largement la dentine. Ce type de résorption peut même atteindre l'émail en cas d'inclusion de la dent.



La résorption du tiers apical est en général qualifiée de modérée et est de nature inflammatoire, causée par une parodontopathie s'accompagnant d'un tissu de granulation.

Les résorptions des tiers moyen et cervical comportent des formes et degrés divers et pourront prendre la forme de résorptions de remplacement avec fusion entre l'os alvéolaire et les tissus durs de la dent.

Selon une étude de Piette et Goldberg en 2001, la majorité des individus présentent des signes de résorption des dents définitives. Ainsi, parmi les dents étudiées, 86,4% montrent des signes de résorption, 1,6% ne présentent aucune résorption et 12% des résultats ne sont pas concluants.

### 3.2.2. Classification d'Andreasen

La classification d'Andreasen établie en 1980 se base sur une étude concernant des dents traumatisées et des dents réimplantées. Elle distingue :

- les résorptions de surface qui intéressent le cément et qui restent souvent limitées sous forme d'entailles.

(Les contusions correspondent uniquement à des lésions légères de la couche de cémentoblastes). Dans les premiers jours après l'accident, il se développe une réaction inflammatoire locale, avec résorption consécutive du cément et de la dentine par les ostéoclastes. Comme la lésion est peu étendue, les cémentoblastes voisins intacts prolifèrent et migrent vers les lacunes de résorption qu'ils colonisent. Le ligament est régénéré en quelques semaines mais les tissus durs résorbés ne sont cependant pas remplacés *ad integrum* et une lacune de résorption revêtue d'une couche de cémentoblastes vitaux persiste. Le desmodonte est fonctionnel et la dent est physiologiquement mobile. Une résorption de surface distale ou mésiale est visible à la radiographie si elle est d'une taille suffisante, caractérisée par un rétrécissement de la surface radiculaire. Dans la majorité des cas, les résorptions de surface ne peuvent être détectées, ni cliniquement ni radiologiquement, et ces dernières ne peuvent être améliorées par thérapie mais n'ont heureusement pas d'influence sur le pronostic grâce à la régénération du parodonte.

- les résorptions de remplacement profondes, qui touchent le plus souvent le collet des dents et vont initier le remplacement progressif de la dentine par de l'os alvéolaire, aboutissant à terme à une ankylose.

Des lésions importantes peuvent conduire à une détérioration irréversible de la couche de cémentoblastes. Il en résulte une réponse inflammatoire, où les ostéoclastes activés commencent à résorber le ciment et la dentine. Les capacités réparatrices des cémentoblastes sont dépassées pour éliminer la lésion. Les ostéoclastes poursuivent donc la résorption de la surface radiculaire et les ostéoblastes remplacent les tissus résorbés de la dent par de l'os alvéolaire directement déposé sur la surface radiculaire, une ankylose se produit alors (Andreasen, 1980). Toute la racine est lentement résorbée et remplacée par de l'os. Finalement, la couronne de la dent se fracture, et la dent est perdue au bout de trois à sept ans en moyenne (Andersson *et al.*, 1989).

Le son à la percussion donne peu à peu un son clair (typique d'une ankylose). A la radiographie, les contours de la dent disparaissent avec la croissance de la résorption.

- les résorptions inflammatoires sur une pulpe infectée, le plus souvent apicales, elles touchent le ciment et la dentine au voisinage d'un tissu de granulation.

La résorption radiculaire inflammatoire est un état pathologique qui provoque une perte progressive de la structure radiculaire, souvent dû à une parodontite apicale ou à des traumatismes (Laux *et al.*, 2000). Par ailleurs, d'autres facteurs étiologiques, comme des tumeurs, des kystes, ou des forces orthodontiques excessives ou encore une réimplantation (Hinckfuss et Messer, 2009), peuvent aussi en être la cause.

Dans certains cas, la résorption inflammatoire peut être associée à des facteurs idiopathiques. Comme la résorption d'origine inflammatoire est asymptomatique, indolore, elle peut progresser et prendre des dimensions importantes, voire s'accompagner d'une perforation du canal radiculaire avant d'être détectée.

### 3.2.3. Classification de Tronstad

En 1988, Tronstad a classé les résorptions radiculaires en fonction de leurs mécanismes inducteurs et de leur évolution. Il différencie :

- les résorptions internes divisées en :
  - résorption interne transitoire
  - résorption interne évolutive
- les résorptions externes divisées en :
  - résorption externe de surface ;
  - résorption inflammatoire progressive provoquée :
    - par la pression ,
    - par une inflammation de cause infectieuse ;
  - ankylose dento-alvéolaire et résorption de remplacement ;
  - résorption cervicale externe ;
  - résorption externe idiopathiques.

Cette classification plus générale oppose résorptions internes et externes. Dans notre sujet nous ne nous intéressons qu'aux résorptions externes. Elle associe une résorption à une étiologie. Cependant, nous allons voir qu'une étiologie peut revêtir plusieurs formes de résorptions.

### 3.2.4. Classification de Trope

La classification la plus récente est celle de Trope (1998), elle tient compte de tous les résultats compilés et analysés jusqu'à présent et mène de concert les résorptions externes et internes. Si des lésions traumatiques se produisent, cela se traduira par une résorption radiculaire externe. Les résorptions d'origine purement internes sont très rares.

Selon Trope, la résorption radiculaire nécessite deux facteurs : des dommages de la couche de protection (cément) et un stimulus inflammatoire.

Les mécanismes des lésions traumatiques se déroulent en deux étapes : une phase destructrice à l'origine d'une résorption radiculaire puis une phase de cicatrisation qui peut être favorable ou défavorable.

Trope explique que toutes les résorptions d'origine purement intracanales sont des résorptions radiculaires inflammatoires et qu'elles sont réversibles en étant conscient que les 24 premières heures sont les plus critiques. Ainsi, tous les efforts doivent être axés sur une minimisation de l'inflammation ainsi qu'une diminution des produits de l'inflammation aiguë.

### 3.2.5. Classification de Bouyssou *et al.*

Cette classification de 1965 concerne les résorptions externes (ou "empiétantes") :

- à point de départ parodontal ;
- sur une dent dépulpée non obturée ;
- sur une dent dépulpée obturée ;
- sur une dent déplacée par traitement orthodontique ;
- dues à une inflammation chronique desmodontale ;
- sur dents en malocclusion ou subissant une occlusion traumatique.

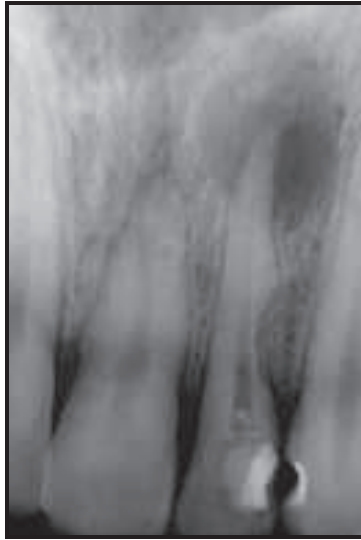Cette classification a établi, à côté des résorptions des dents incluses, des dents réimplantées et des dents temporaires, une résorption pathologique des dents permanentes qui pourront subir :

- des résorptions radiculaires externes (ou amputantes) localisées ou progressivement totales ;
- des résorptions internes ou térébrantes d'origine interne (origine granulomateuse) ou d'origine externe ou périphérique.

### 3.2.6. Autres possibilités de classification

On classe souvent les résorptions radiculaires selon la localisation de la lésion qui sera apicale, latérale ou cervicale.

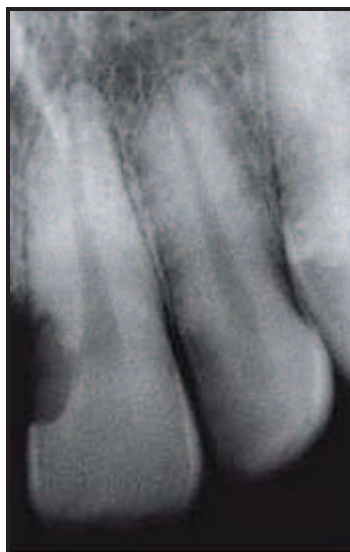- exemple de résorption latérale :



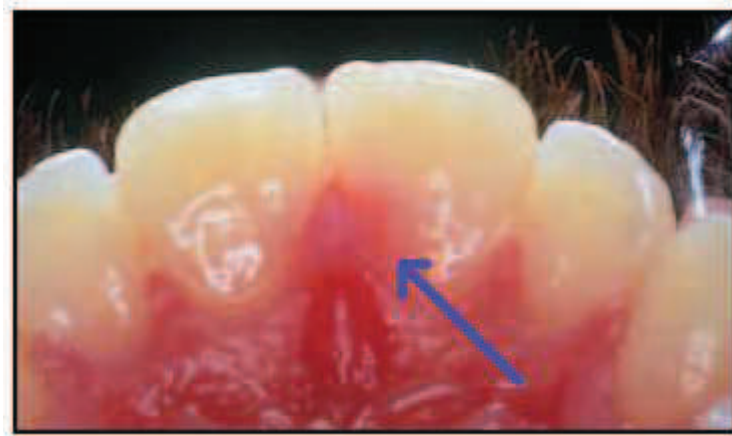**Figure 24 : résorption radiculaire latérale (Delzangles et Mallet, 2002)**

Cette radiographie illustre le cas d'une résorption externe située dans le tiers moyen radiculaire, provoquée par une nécrose pulpaire associée à une parodontite apicale. Cliniquement, il n'y a pas d'inflammation parodontale et la perte cémentodentinaire est remplacée par du tissu osseux.

- exemple de résorption cervicale :



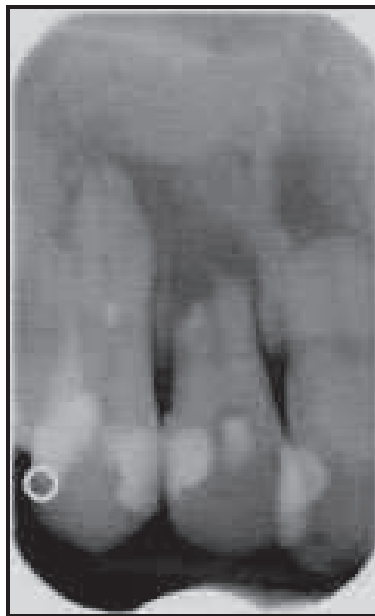**Figure 25 : radiographie rétroalvéolaire d'une incisive centrale présentant une résorption cervicale en mésial (Heithersay *et al.*, 1994)**



**Figure 26 : vue palatine de l'incisive centrale présentant une résorption cervicale (Heithersay *et al.*, 1994)**

Une zone rosée apparaît dans la région mésiale de la dent n°21, il s'agit de l'illustration de la radiographie précédente.

- exemple de résorption apicale



**Figure 27 : résorption radiculaire apicale sur les dent n° 11 et 12 (Omer *et al.*, 2009)**

Il s'agit d'une résorption apicale en l'absence de facteurs prédisposants ou déclenchants, chez un jeune homme de 16 ans où le cliché montre une résorption radiculaire de 11 et 12. On parlera de résorption radiculaire idiopathique.

Les résorptions externes sont aussi classées selon le caractère inflammatoire ou non de la lésion. Dans le cadre d'une résorption inflammatoire, il s'agit d'une infection bactérienne entraînant une nécrose à l'origine d'une parodontite apicale chronique, ou encore une inflammation liée à des pressions excessives dans le cadre d'un traitement orthodontique, de parafunctions ou d'un traumatisme.

Enfin, les résorptions externes peuvent être classées selon leur étiologie on distingue les résorptions externes de cause infectieuse, de cause traumatique et enfin due à une pression excessive.

### 3.3. Aspects biochimiques des résorptions radiculaires pathologiques

#### 3.3.1. Marqueurs biochimiques de l'activité clastique

##### 3.3.1.1. Les protéines de la matrice organique dentinaire ; marqueurs de la résorption

Des études visent à utiliser des marqueurs biochimiques pour mettre en évidence des résorptions externes ce qui a l'avantage d'être non invasif et d'avoir une valeur diagnostique et potentiellement pronostique.

On se base sur le fait que pendant le processus de résorption, des protéines de la matrice organique sont libérées dans le fluide gingivo-crévulaire. Leur quantité et leur composition varient en fonction de la santé du parodonte.

L'exploration de la *dentin sialoprotein* (DSP), de la *dentin phosphoprotein* (DPP) et de la *dentin matrix protein* (DMP-1) chez des patients avec une résorption légère et sévère après plus d'un an de traitement orthodontique a été comparée à une population non traitée aux dents asymptomatiques. DSP et DPP sont les protéines abondantes dans la matrice dentinaire non collagénique. DPP représente

50% de la matrice non collagénique de la dentine et DSP à 5 à 8% (Butler et al, 1995). L'objectif de l'étude est d'étudier le taux de DSP dans le fluide gingivo-crémiculaire afin de voir si c'est un marqueur de la résorption des racines. Les mesures sont effectuées sur des dents lactéales en cours de résorption physiologique d'une part et sur une population traitée orthodontiquement immédiatement avant début du traitement et 12 semaines après début du traitement. Chaque échantillon de fluide est recueilli au moyen d'une micropipette par capillarité pendant 10 minutes (Mah *et al.*, 2004).

- **DSP**

La DSP est mesurée par immunodétection par analyse de type Western Blot et les résultats semblent indiquer que la libération de DSP est corrélée au taux de résorption de la matrice dentinaire (Balducci *et al.*, 2006).

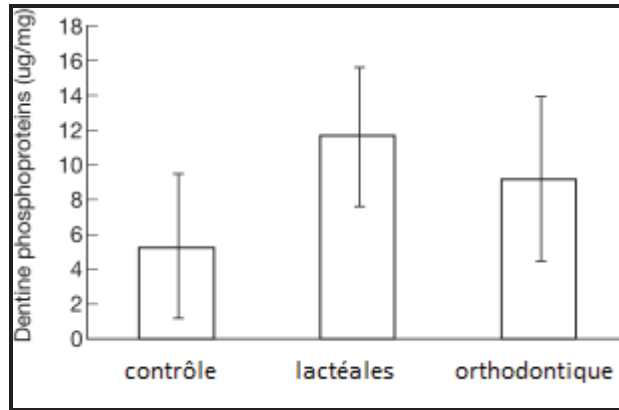
- **DMP-1**

DMP-1 a été mesurée de la même manière mais est retrouvée tant chez la population traitée orthodontiquement que chez la population non traitée donc non pertinente pour déceler une résorption radiculaire (Mah *et al.*, 2004).

- **DPP**

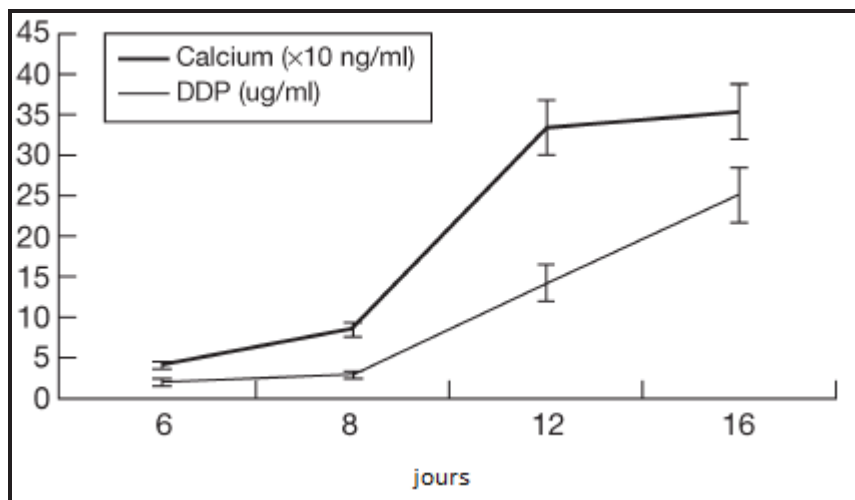
La concentration de DPP est déterminée avec un test ELISA. Le résultat du dosage ne semble pas donner une information quantitative du degré de résorption mais paraît être un marqueur intéressant de la résorption (Figure 28). La concentration la plus élevée est relevée sur les dents lactéales (forte résorption), suivi des dents traitées orthodontiquement (faible résorption). La concentration de base est représentée par la population de contrôle (pas de résorption).





**Figure 28 : concentrations de DSP selon le groupe d'étude (Mah *et al.*, 2004)**

La DPP semble être un marqueur de la déminéralisation. Des cultures d'odontoblastes en cours de minéralisation ont été analysées afin d'étudier leur concentration en DPP en fonction du temps. L'augmentation du taux de DPP est concomitante avec la sécrétion de la matrice organique et la minéralisation des tissus (Figure 29).



**Figure 29 : corrélation entre la concentration de calcium et de DPP au cours de la minéralisation (Mah *et al.*, 2004)**

Cette étude suggère que ces tests biochimiques sont prometteurs dans la détection non invasive des résorptions externes radiculaires.

### 3.3.1.2. Médiateurs de l'inflammation : TNF $\alpha$ et interleukines

L'analyse du fluide gingivo-crévicalaire permet de mettre en évidence des marqueurs de l'inflammation comme l'interleukine 1- $\beta$  (IL-1 $\beta$ ) et *le tumor necrosis factor  $\alpha$*  (TNF $\alpha$ ).

Une interruption de l'arrivée de TNF $\alpha$  et d'interleukine-1 inhibe le recrutement des polynucléaires neutrophiles. Ces résultats démontrent que la dentine induit la migration des polynucléaires neutrophiles via la synthèse d'IL-1 $\beta$  et TNF $\alpha$  principalement. Ceci implique que les protéines dentinaires de la matrice (DSP, DPP) peuvent avoir un rôle actif dans le recrutement des cellules inflammatoires au cours des processus pathologiques associés à la dissolution de la dentine et de la matrice osseuse.

L'interleukine-1 $\beta$  est un stimulus puissant pour la résorption osseuse et le recrutement de cellules ostéoclastiques notamment pendant les mouvements orthodontique des dents.

Ceci suggère qu'une carence de l'IL-1 $\beta$  inhiberait la réponse induite par l'application d'une force orthodontique et donc les phénomènes de résorption osseuse associés. Un ralentissement du taux de résorption osseuse peut entraîner un stress prolongé qui est concentré dans la racine de la dent, ce qui pourrait déclencher une cascade d'événements conduisant à la résorption radiculaire.

Il existe un polymorphisme de l'Interleukine-1 $\beta$  corrélé à la manifestation clinique de résorptions radiculaires (Al-Qawasmi *et al.*, 2003). Les individus homozygotes pour l'IL-1 $\beta$  ont un allèle (allèle 1) susceptible d'augmenter de 5,6 fois le risque de résorption de plus de 2 mm par rapport à des individus qui ne sont pas homozygotes pour l'allèle 1 de l'IL-1 $\beta$ . La variation du gène codant pour l'IL-1 $\beta$  (présentant deux allèles) est associée à la production de protéines IL-1 $\beta$  variables.

Les cellules provenant d'individus homozygotes pour l'allèle 1 ont une sécrétion d'IL-1 $\beta$  réduite par rapport aux individus homozygotes pour l'allèle 2. Les cellules provenant d'individus hétérozygotes pour les allèles 1 et 2 ont aussi une sécrétion d'IL-1 $\beta$  réduite par rapport aux homozygotes pour l'allèle 2 (Pociot *et al.*, 1992).

L'existence de ces deux formes d'IL-1  $\beta$  décrit ci-dessus serait responsable de 15% des résorptions des incisives décelées au cours d'un traitement orthodontique (Al-Qawasmi *et al.*, 2003).

### 3.4. Clinique

#### 3.4.1. Diagnostic positif

Plusieurs types de résorption affectent les dents. Le diagnostic repose sur un historique précis des soins médicaux et dentaires, un examen clinique et radiographique.

##### 3.4.1.1. Anamnèse

Dans la majorité des cas rencontrés, le facteur traumatique semble prédisposant quant à l'origine de la résorption. Des questions concernant des événements traumatiques antérieurs peuvent fournir des pistes. La prévention de la résorption comprend un traitement approprié des dents lésées avec des visites de contrôle fréquentes durant la première année suivant le traumatisme. La détection précoce de la source de pression, comme un traitement orthodontique, des kystes, des tumeurs et dents incluses peut permettre un traitement en temps opportun afin de minimiser la destruction tissulaire entraînée par la résorption radiculaire. Les résorptions radiculaires externes s'accompagnent par ailleurs d'altérations réversibles ou non du desmodonte (Grzesik et Narayanan, 2002). Par conséquent, ces phénomènes peuvent être diagnostiqués en fonction de leurs symptômes, de leur étendue et de leur localisation.

##### 3.4.1.2. Examen endobuccal

###### 3.4.1.2.1. Les muqueuses

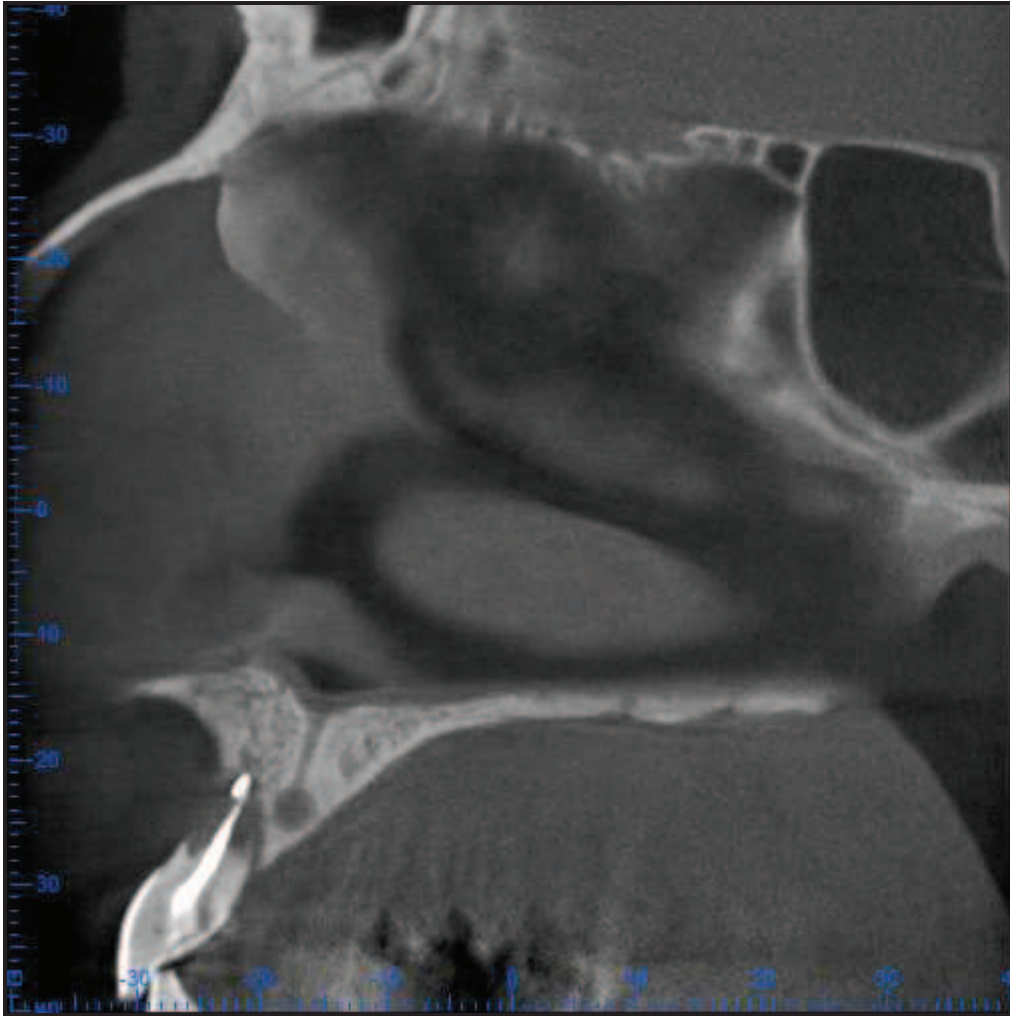
Un examen des tissus mous est indispensable et permet de mettre en évidence :

- des lésions associées à un traumatisme visant à surveiller rigoureusement les dents en cause par des examens complémentaires réguliers car les dents traumatisées sont particulièrement sujettes aux résorptions radiculaires ;
- une mauvaise santé parodontale où un foyer inflammatoire entretenu détruit peu à peu l'attache épithéliale ; on assiste à la formation de poches parodontales. Ce terrain est propice à l'apparition de lésions osseuses, ligamentaires, cémentaires voire dentinaires ;
- une manifestation infectieuse caractérisée par un fond de vestibule gonflé voire une fistule car une dent nécrosée ou au traitement endodontique non satisfaisant peut être à l'origine de résorptions radiculaires (Laux *et al.*, 2000).

#### 3.4.1.2.2. Les dents

##### 3.4.1.2.2.1. Mobilité

Toute mobilité anormale doit évoquer une fracture ou une résorption radiculaire avancée. Une dent asymptotique, indolore, dont la mobilité s'accroît avec le temps doit orienter le praticien vers le diagnostic de résorption d'où l'importance de l'anamnèse. Enfin, une dent peut présenter des symptômes associés à la résorption, par exemple un terrain parodontal défavorable dont l'état inflammatoire est étroitement lié à la résorption radiculaire (Figure 30).



**Figure 30 : coupe tomographique (3D Accuitomo®) et résorption radiculaire apicale avancée sur 11 associée à une mobilité.**

#### 4.4.1.1.2.2. Fracture

- une dent ayant subi un traumatisme (luxation, fracture, expulsion, intrusion, réimplantation) est prédisposée à la résorption de sa racine. Il convient donc de réaliser des examens réguliers.
- une dent fracturée sans cause apparente peut signaler une résorption terminale : la racine présente un stade de résorption très avancé, ne laissant en place à terme que la couronne qui finit par se fracturer.

#### 3.4.1.2.2.3. Résorption cervicale

L'examen des muqueuses et des dents met parfois en évidence des lésions juxta-gingivales macroscopiques ; en effet, une résorption cervicale se caractérise par une perte de substance dentinaire au collet de la dent. Il convient d'étudier les facteurs prédisposants à cette pathologie, de rechercher un terrain parodontal défavorable, l'existence de parafunctions (bruxisme), de surcharges occlusales ainsi que la présence de facteurs chimiques défavorables (érosions).

#### 4.4.1.1.2.4. Tests de vitalité

- Si la dent est vitale :

Une dent en cours de résorption peut rester longtemps vitale et non douloureuse dans la mesure où le phénomène reste aseptique ; par exemple lors de résorption de remplacement ou bien suite à une pression excessive, suite à un traumatisme. Ceci montre que dans certains cas la dentine radiculaire et le cément se résorbent avant l'os alvéolaire.

- Si la dent n'est pas vitale :

Une dent nécrosée répondra négativement aux tests et pourra présenter une résorption apicale de sa racine.

#### 3.4.1.2.2.5. Percussion

Une douleur à la percussion laisse supposer un foyer infectieux apical actif sur une dent nécrosée ou insuffisamment traitée. Cette douleur est souvent associée à des signes comme une tuméfaction, une fistule, ou encore une mobilité excessive liée à l'inflammation desmodontale.

Un son clair à la percussion signe une disparition de l'espace desmodontal physiologique traduisant que le ligament a progressivement disparu laissant place à une attache osseuse. La dent est alors dépourvue de mobilité fonctionnelle et on parlera d'ankylose (c'est une forme de résorption de remplacement).

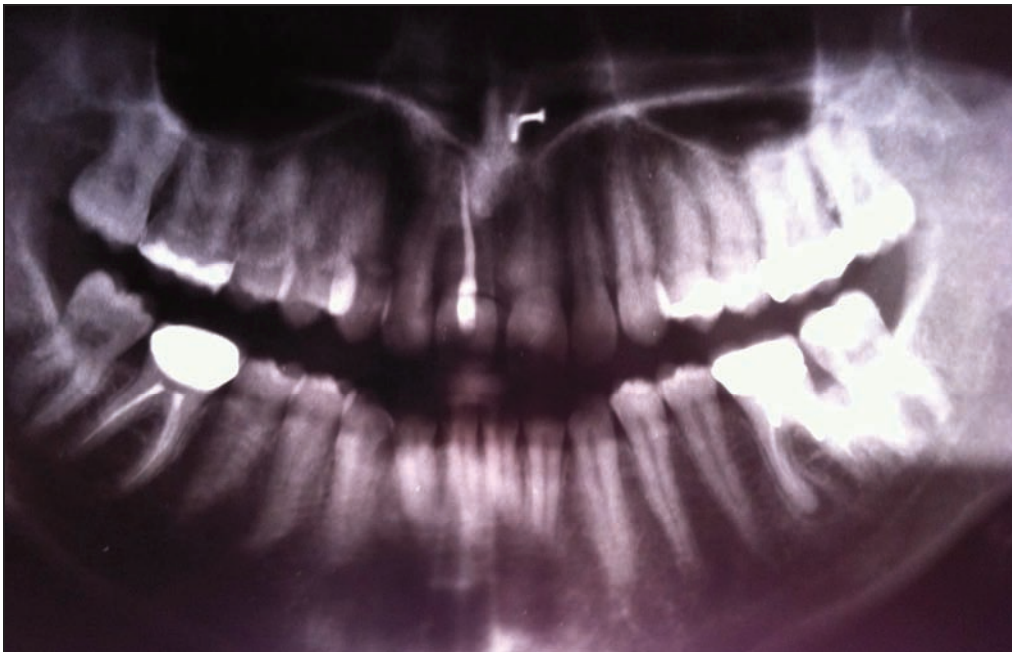### 3.4.1.3. Examen radiologique

#### 3.4.1.3.1. Bidimensionnel

##### 3.4.1.3.1.1. Radiographie panoramique

La radiographie panoramique aussi appelée orthopantomogramme est un examen radiologique courant qui donne une vision d'ensemble de la sphère orale, permettant ainsi de détecter des pathologies dentaires mais aussi les rapports avec les structures anatomiques voisines (os alvéolaire, sinus, nerf dentaire).

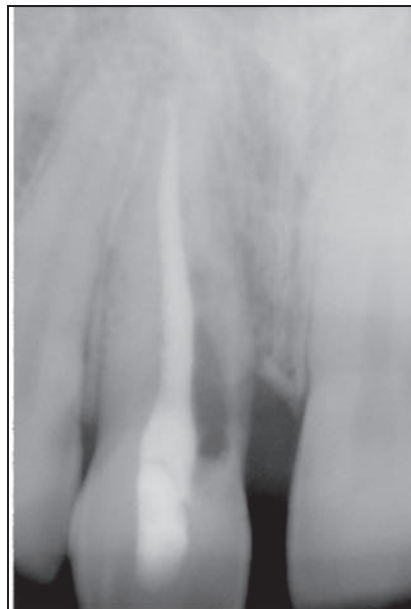Cet examen est souvent suffisant pour mettre en évidence des pathologies courantes (lésions kystiques, parodontales, carieuses). Cependant, dans le cadre d'une lésion débutante, il faudra recourir à une observation plus fine avec une radiographie rétroalvéolaire qui à son tour en cas de doute sera suivie d'un examen plus précis en trois dimensions. La radiographie panoramique apporte une information en deux dimensions d'une structure en trois dimensions, rendant ambiguë voire invisible une lésion dentaire vestibulaire, palatine ou linguale.



**Figure 31 : radiographie panoramique révélant une résorption radiculaire latérale sur 11 (radiographie du Dr Simon, 2011)**

#### 3.4.1.3.1.2. Radiographie rétroalvéolaire

L'examen radiologique de dents isolées par cliché rétro-alvéolaire ou occlusal met en évidence les altérations des tissus durs. Cependant, les lésions ne sont détectées que si une relativement grande partie des tissus durs est touchée et les résorptions radiculaires externes ne sont donc visualisées que relativement tard, voire jamais si la lésion est palatine ou vestibulaire. Par conséquent, les radiographies ne sont donc pas toujours adaptées au diagnostic précoce de ces résorptions.



**Figure 32 : radiographie rétroalvéolaire d'une résorption latérale cervicale sur 11 (cliché du Dr Simon, 2011)**

Il s'agit du même cas clinique que celui présenté sur la radiographie panoramique précédente et permet d'affiner l'aspect de la lésion.

#### 3.4.1.3.2. Examen radiographique tridimensionnel

Une lésion tridimensionnelle sera décrite avec des moyens d'examen en deux dimensions, et ce par des coupes selon les trois axes de l'espace.



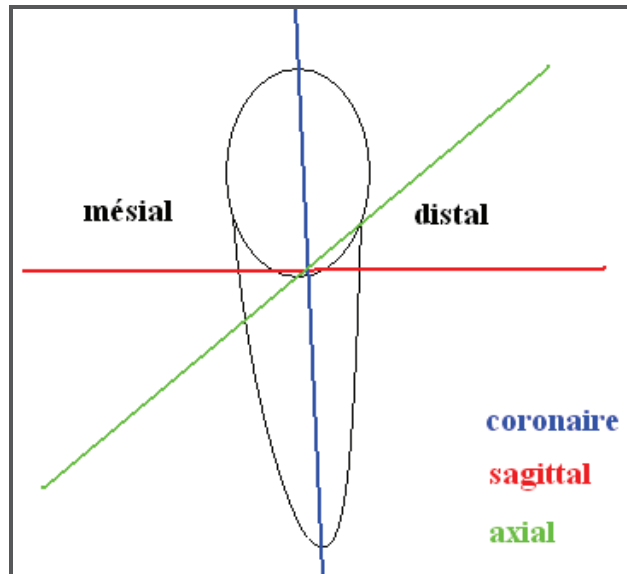


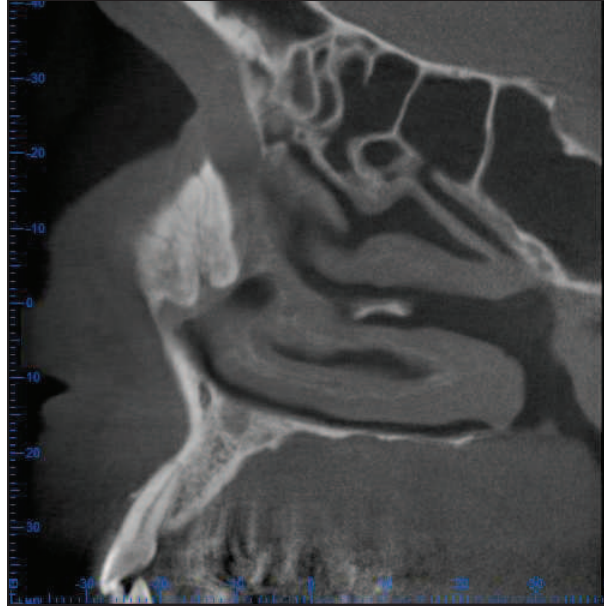
Figure 33 : les trois axes permettant la description spatiale d'une dent

- Coupe selon un axe frontal

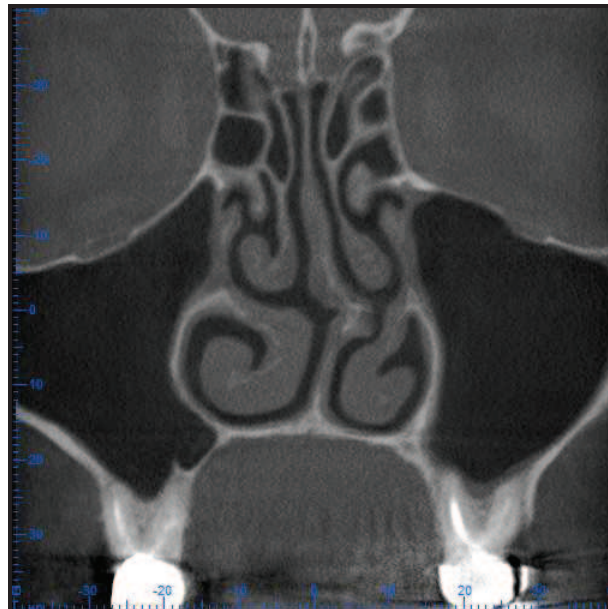

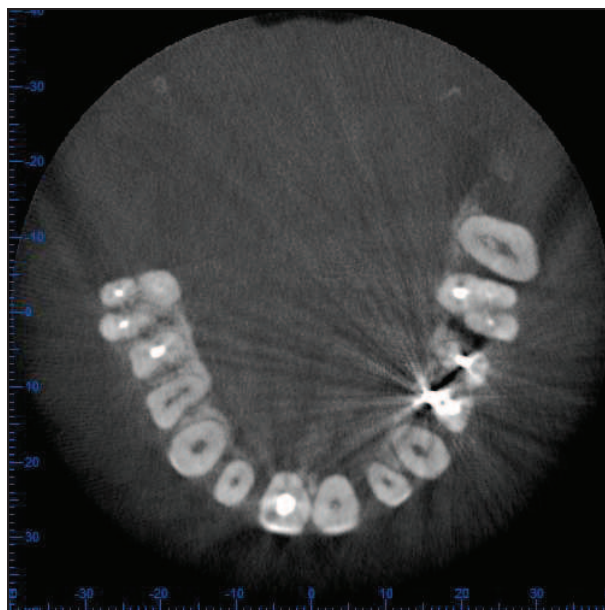
Figure 34 : coupe selon l'axe frontal d'après un 3D Accuitomo®

- Coupe selon un axe sagittal



**Figure 35 : coupe selon un axe sagittal d'après un 3D Accuitomo®**

- Coupe selon un axe coronaire



**Figure 36 : coupe selon un axe coronaire d'après un 3D Accuitomo®**

En coupe coronaire, toutes tailles de résorptions et zones radiculaires confondues (coronaire, moyenne et apicale), on détecte 91,6% des résorptions radiculaires externes alors qu'on en détecte 96,9% en coupe sagittale. En détaillant l'examen par zone et taille des lacunes de résorption, il apparaît que statistiquement, les petites résorptions dans le tiers apical sont les plus difficiles à détecter. 57,1% de ces lésions seulement sont mises en évidence en coupe coronaire et 85,7% en coupe sagittale. Les meilleurs résultats obtenus dans le plan sagittal s'expliquent par la mise en évidence de zones importantes comme la jonction émail-cément et la morphologie de la racine (Sreeja *et al*, 2009).

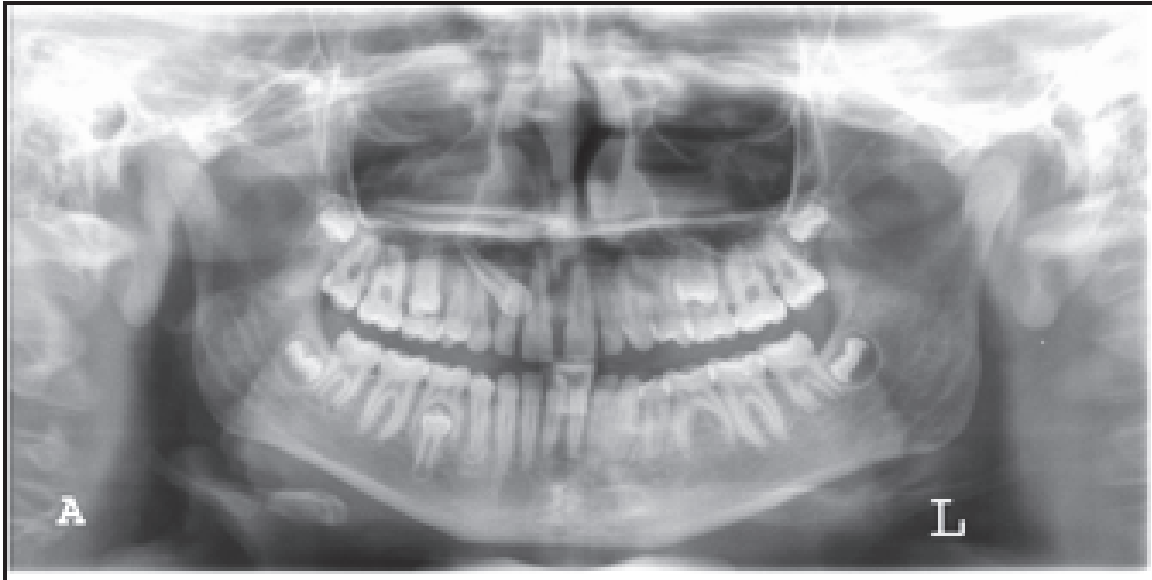
#### 3.4.1.3.2.1. Tomographie volumique à faisceau conique : le Cone Beam®

Le Cone Beam® ou CBCT (*Cone Beam Computerized Tomography*) est un scanner à faisceau conique. La tomographie volumétrique à faisceau conique est une méthode d'imagerie largement utilisée à travers le monde et représente une alternative fiable à la tomodensitométrie pour l'étude de la sphère dento-maxillofaciale. L'introduction du Cone Beam® pour la région maxillofaciale permet d'observer sensiblement les mêmes structures qu'avec le scanner tout en réduisant le rayonnement reçu ; en effet, la dose de rayonnement du Cone Beam® a été jugée jusqu'à 98% inférieure à celle du scanner conventionnel (Scarfe *et al.* , 2006).

On l'utilisera lorsque les techniques de radiographie conventionnelles ne sont pas suffisantes, surtout pour détecter des résorptions radiculaires externes dans le sens vestibulo-lingual. L'apport diagnostique est lié au pouvoir de résolution spatiale du système même si la principale limite est la moindre discrimination des contrastes dans les parties molles de la face et du cou, conséquence d'une résolution en densité inférieure à celle de la tomodensitométrie.

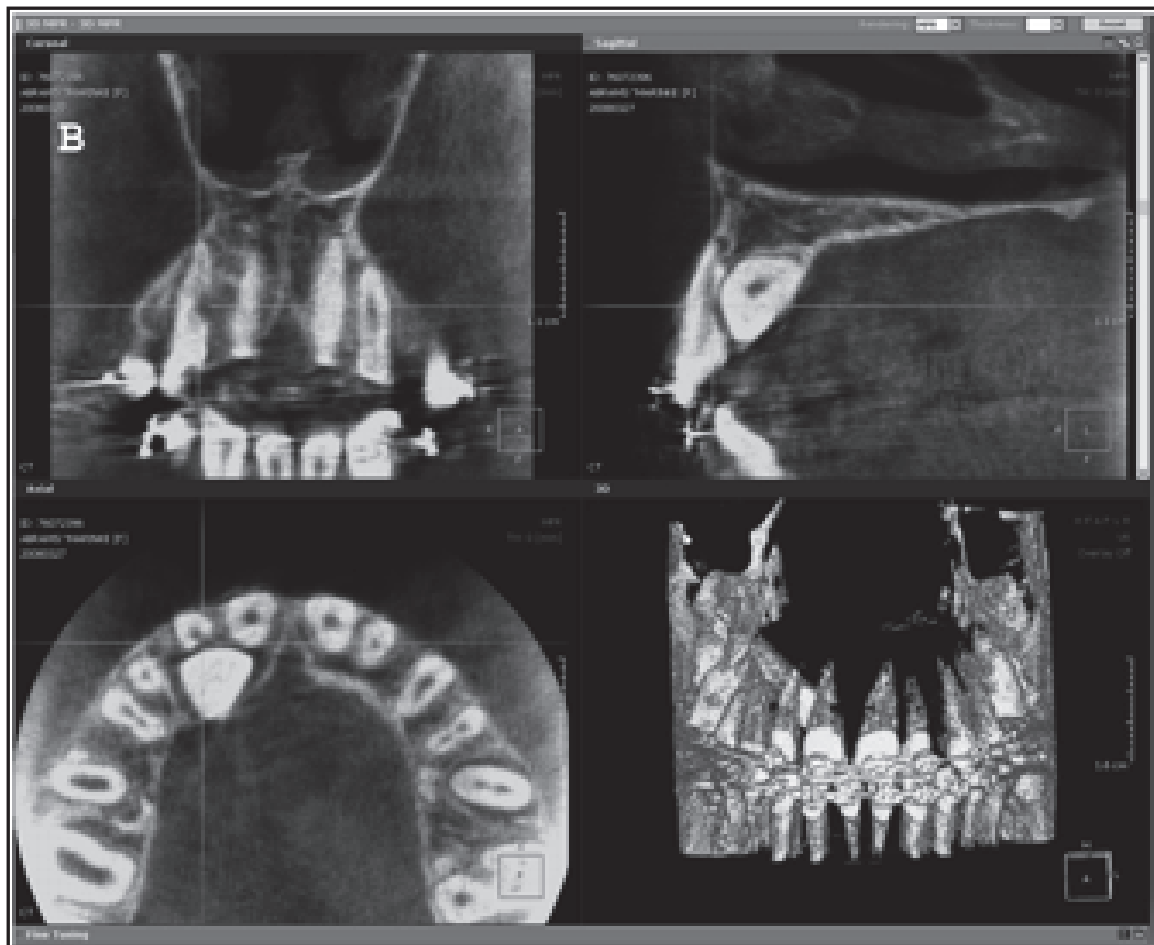
Dans le cas ci-dessous (Figure 35), une radiographie panoramique chez un jeune homme de 16 ans dont la canine supérieure droite est incluse ne semble

présenter aucun signe de résorption de l'incisive latérale supérieure droite car la superposition entre les dents est difficile à évaluer (Alqerban, 2011).



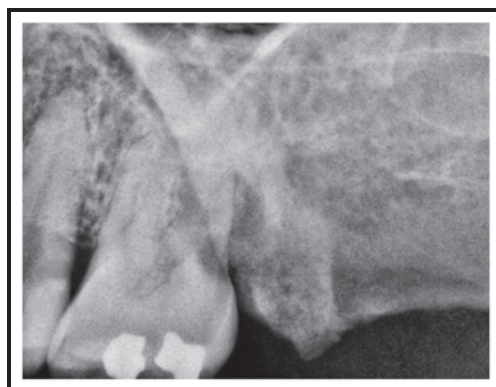
**Figure 37 : radiographie panoramique révélant une inclusion de la dent n°13 sans résorption voisine significative (Alqerban, 2011)**

Cet examen en trois dimensions, par les coupes axiales, sagittales et coronaires ainsi qu'un modèle 3D, démontre que les examens précédemment utilisés pour identifier l'impact de la canine droite maxillaire ont été insuffisants et ne faisaient pas apparaître la résorption radiculaire sévère du tiers moyen de l'incisive latérale supérieure droite.



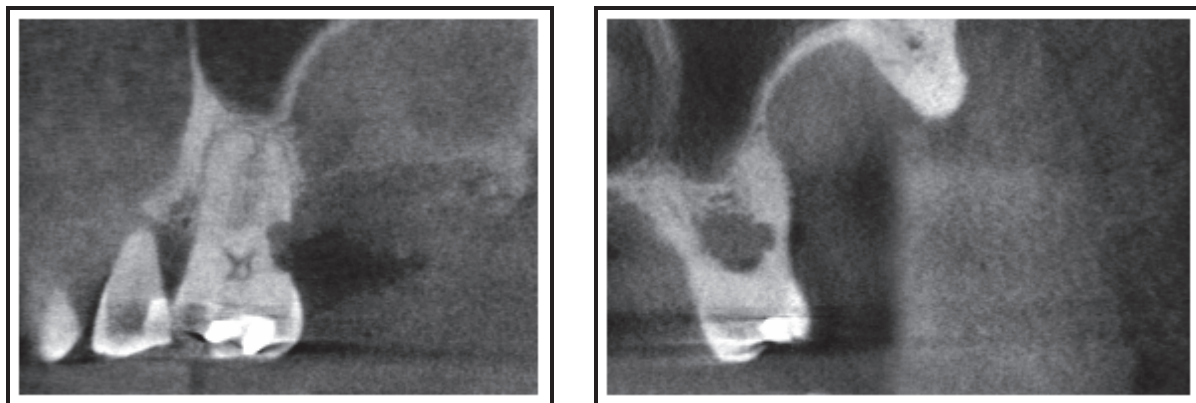
**Figure 38 : Cone Beam® montrant la résorption radulaire des dent n°12 et 13 (Algerban, 2011)**

Une radioclarité suspecte lors d'un cliché radiographique doit faire penser à une résorption une fois les diagnostics différentiels établis. Dans le cas ci-dessous (Figure 39), la 26 présente une radioclarité distale.



**Figure 39 : radiographie rétroalvéolaire d'une 26 présentant une radioclarité distale (Barnett, 2010)**

Après l'élimination de l'hypothèse carieuse, un examen tridimensionnel permet d'appréhender une résorption distale de cette dent (Figure 40).



**Figure 40 : mise en évidence d'une résorption de la racine distale de 26 grâce à un Cone beam® (Barnett, 2010)**

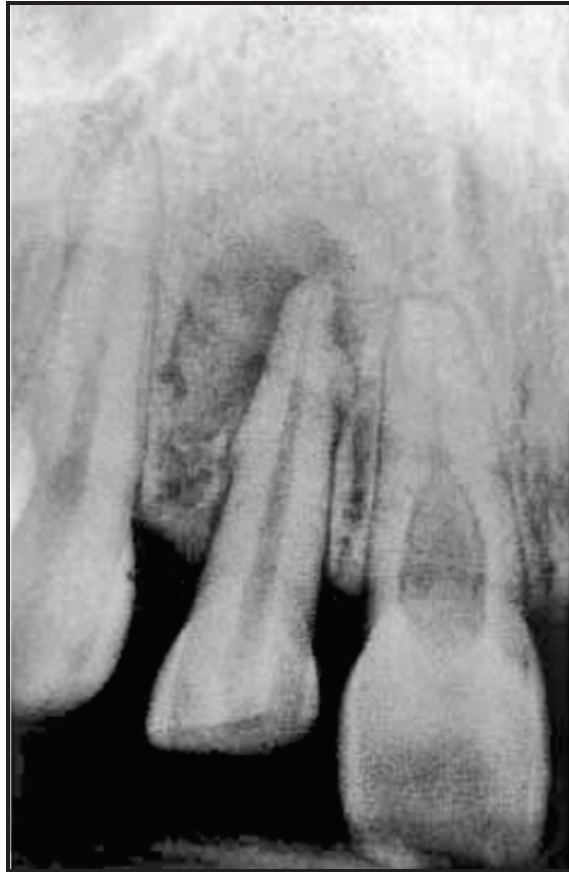### 3.4.2. Diagnostic différentiel

#### 3.4.2.1. Résorption interne

Les résorptions internes résultent d'une inflammation pulpaire chronique irréversible conduisant à la formation d'un tissu de granulation capable de provoquer une résorption par stimulation du tissu nécrotique. Ce processus se caractérise par une lyse tissulaire provoquée par l'activité enzymatique et acide des odontoclastes ou et des odontoclastes qui agissent par une action enzymatique et acide. On distingue deux formes de résorption radiculaire interne :

- Les résorptions inflammatoires : l'espace résorbé est comblé par un tissu de granulation au sein duquel des cellules inflammatoires géantes vont détruire les parois canalaire de manière centrifuge provoquant un élargissement localisé avec un contour défini et net du canal (Figure 38) ;
- Les résorptions de remplacement : la dentine éliminée est remplacée par du tissu osseux. Ce phénomène est dû à une métaplasie pulpaire liée à la transformation de certaines cellules de la pulpe en ostéoblastes lesquels vont déposer de l'os dans les lacunes de résorption. Il en résulte une lésion à contours irréguliers ou le

remaniement osseux constant est responsable de la perte progressive de dentine péricanalaire. Le remodelage osseux provoque un accroissement continu de la perte de substance (Piette et Goldberg, 2001).



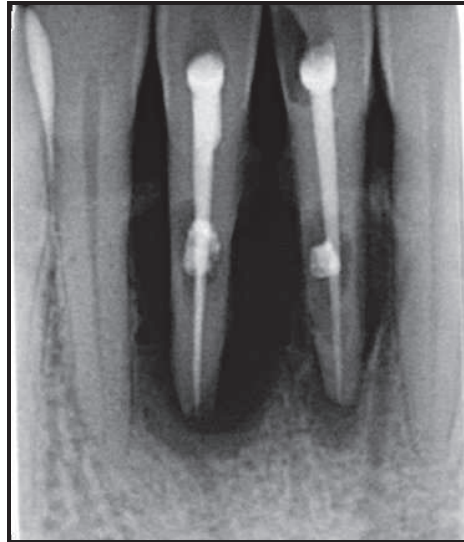
**Figure 41 : résorption interne sur la dent n°11 (Culbreath *et al*, 2000)**

- Etiologie :

L'étiologie principale est inconnue. L'inflammation pulpaire pourrait être induite par plusieurs facteurs : un traumatisme, une carie à évolution lente, la pose d'une restauration importante, la taille iatrogène d'une cavité, une exposition pulpaire, une occlusion ou un traitement orthodontique traumatique (Piette et Goldberg, 2001).

- Diagnostic :

La dent devient symptomatique lorsque la résorption provoque une perforation radiculaire et que le tissu pulpaire entre en contact avec le tissu parodontal ; à ce stade il est parfois difficile de voir radiologiquement si la résorption initiale était d'origine interne ou externe (Figure 42).



**Figure 42 : résorption interne sur les dent n°31 et n°41, et perforation latérale sur la dent n°31 (cliché du Dr Balthazard, 2012)**

Lorsque la résorption provoque une perforation radiculaire, celle-ci est visible radiographiquement par un volume pulpaire très important et une ostéolyse à l'endroit de la perforation.

Concernant les lésions moins étendues dont l'origine interne ou externe est ambiguë, multiplier les incidences des clichés peut être pertinent. En effet, si la résorption est interne, la lésion restera centrée sur le canal quelle que soit l'incidence alors qu'elle se déplacera si cette dernière est externe (Gunraj, 1999).

Dans le cas de résorption interne de remplacement on observe une cavité pulpaire asymétrique irrégulièrement élargie et dont l'intérieur révèle un réseau radio-opaque tacheté donnant l'apparence d'une oblitération partielle du canal.

La réponse aux tests thermiques se situe dans les limites de la normalité même si la pulpe est atteinte d'une inflammation chronique.

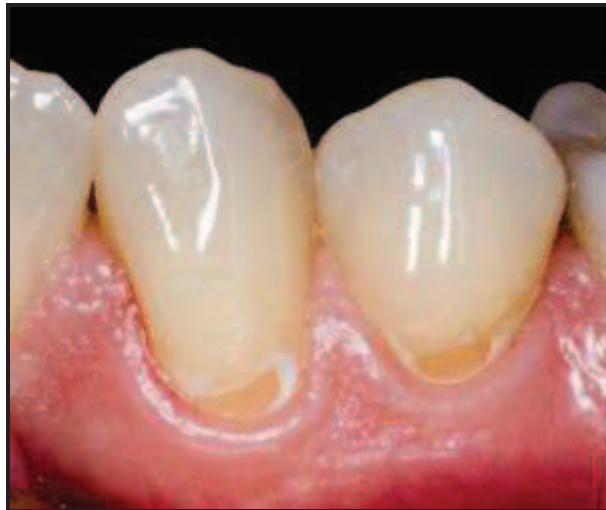La percussion négative signe l'intégrité de la paroi radiculaire. Lorsqu'il y a perforation, elle devient positive et une douleur peut se déclencher. Dans ce cas, on peut noter aussi la présence d'une mobilité anormale où le parodonte est atteint avec



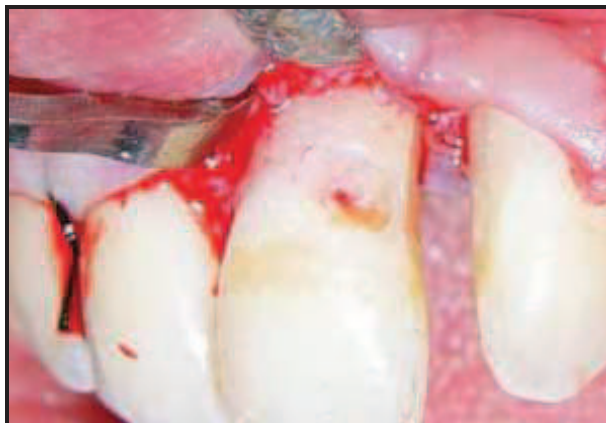présence éventuelle d'une tuméfaction gingivale ou d'une fistule (Piette et Goldberg, 2001).

#### 3.4.2.2. Lésion carieuse cervicale

Les lésions carieuses cervicales sont supra-gingivales ou juxta-gingivales. Cependant, une résorption radiculaire cervicale n'est pas visible à l'examen endobuccal car cantonnée au niveau sous-gingival. D'autre part, une lésion carieuse présentera une coloration caractéristique ainsi que la perte de dureté amérodentinaire. Les photographies ci-dessous illustrent ces différences (Figures 43 et 44).



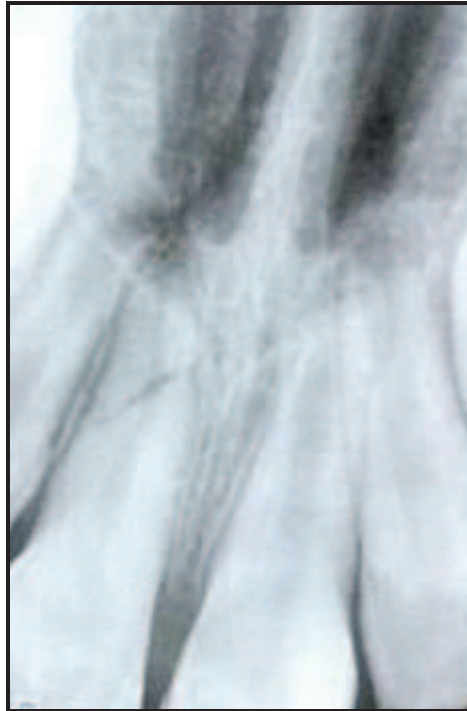**Figure 43 : lésions carieuses cervicales sur les dents n°43 et n°44 (Wickness, 2010)**



**Figure 44 : résorption radiculaire du tiers cervical de la dent n°11 après levée d'un lambeau (Vossoughi et al, 2007)**

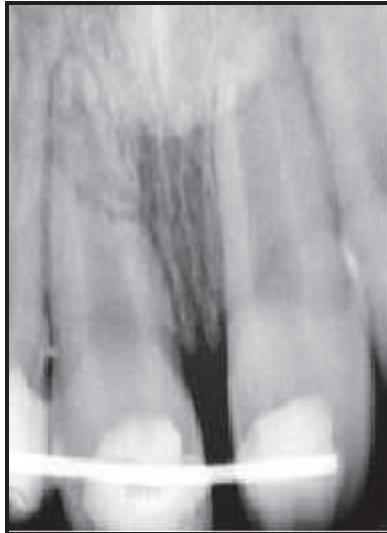### 3.4.2.3. Mobilité traumatique

Il est nécessaire de bien renseigner les antécédents du patient car une dent mobile sans parodontopathie apparente doit orienter le diagnostic soit vers une fracture radiculaire, soit vers une résorption radiculaire externe. L'examen radiographique confirmera la cause de cette mobilité (Figure 45).



**Figure 45 : fracture du tiers radiculaire chez un enfant de 9 ans (Charland, 2008)**

Le degré de mobilité dépend du siège de la fracture et de la présence ou de l'absence d'une luxation concomitante. Une fracture dont le siège se situe au tiers cervical engendre une mobilité importante de la dent et lorsque le trait de fracture communique avec le milieu buccal, il y a de fortes probabilités que le tissu pulpaire s'infecte. En revanche, une fracture au tiers moyen ou apical présente peu ou pas de mobilité et relève souvent d'une découverte fortuite à l'examen radiographique.



**Figure 46 : fracture radiculaire oblique du tiers apical sur la dent n°11 (Charland, 2008)**

La guérison des fractures radiculaires s'effectue de deux façons :

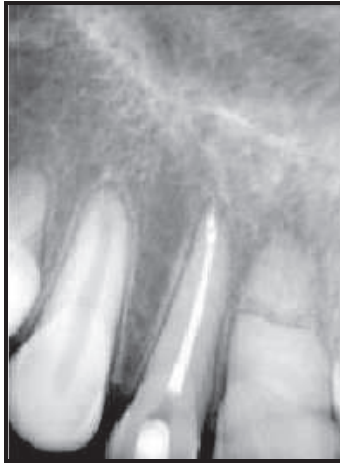- soit par la formation de tissu calcifié ;
- soit par l'interposition de tissu conjonctif

#### 3.4.2.3.1. Guérison par interposition de tissu calcifié ou cal

La réduction des fragments et son maintien en position originelle par une contention permettent à la fracture de se consolider par la formation d'un cal semblable à de la dentine du côté de la pulpe et à du ciment du côté du ligament parodontal. Cette guérison est fréquente dans les cas de dents immatures, principalement si les traumatismes parodontaux associés sont minimes. Elle s'échelonne sur une période de deux à trois mois (Charland, 2008).

L'examen clinique révèle une mobilité dentaire normale, un test négatif à la percussion, des tests de vitalité pulpaire positifs.

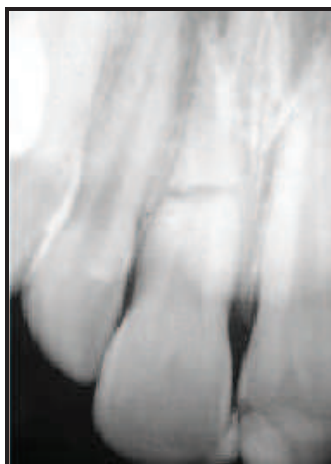À l'examen radiographique, on observe un trait de fracture à peine perceptible et une lumière canalaire visible (Figure 47).



**Figure 47 : guérison par la formation d'un tissu calcifié, deux ans après un traumatisme (Charland, 2008)**

#### 3.4.2.3.2. Guérison par interposition de tissu conjonctif

Lorsque les fragments n'ont pas été parfaitement remis dans leur position initiale, les cellules du ligament parodontal envahissent le trait de fracture (Charland, 2008). Les deux fragments se recouvrent de ciment, de fibres collagènes. Cliniquement, la dent ne présente pas de mobilité anormale et les tests de vitalité sont positifs. Parmi les causes d'un tel résultat on retrouve une réduction inadaptée ou une contention insuffisante. A l'examen radiographique, on observe un espace radioclaire entre les deux fragments (Figure 48).



**Figure 48 : guérison par interposition de tissu conjonctif (Charland, 2008)**

#### 3.4.2.3.3. Absence de guérison par interposition de tissu de granulation

En l'absence de guérison, on observe la formation d'un tissu de granulation entre les fragments.

À l'examen clinique, la dent présente une mobilité dentaire prononcée de la dent voire une extrusion. Le test à la percussion est positif mais le test de vitalité pulpaire est négatif. Parfois il existe une fistule à la hauteur du trait de fracture.

À l'examen radiographique, on observe un espace entre les fragments et une résorption osseuse à l'interface, signe d'une inflammation (Charland, 2008).

### 3.5. Etiologies des résorptions radiculaires externes pathologiques

#### 3.5.1. Origine traumatique

La résorption post-traumatique est le plus souvent externe, elle émane du parodonte, affecte le cément et la dentine et représente une complication tardive d'un traumatisme de type luxation. Enfin, elle peut être transitoire ou évolutive (Charland, 2008).

La majorité des traumatismes dentaires entraîne des lésions parodontales. Les lésions des cellules desmodontales vont de l'ébranlement à la nécrose des cellules d'une grande partie de la surface radiculaire. Les lésions les plus importantes sont causées par une intrusion ou une avulsion avec conservation extra-orale en milieu non physiologique avant une réimplantation. Aucune résorption radiculaire des dents définitives ne se produit en général dans des conditions physiologiques.

Les cémentoblastes maintiennent à distance les cellules responsables de la résorption. Lorsque les cémentoblastes sont lésés, une réaction inflammatoire locale s'installe, initiée par la lésion tissulaire. On assiste à une activation des ostéoclastes et la résorption radiculaire est enclenchée (Gunraj, 1999).

La résorption radiculaire externe concernée par le traumatisme peut être de différentes natures : de surface, de remplacement ou inflammatoire (cf. classification d'Andreasen). Par conséquent, une détection précoce et une mise en place rapide d'une thérapie adaptée sont essentielles pour un bon pronostic de la dent accidentée (Andreasen, 1980).

#### 3.5.1.1. Conséquence fréquente : l'ankylose

- Définition :

Une résorption externe superficielle peut s'arrêter et être comblée par un tissu semblable au tissu d'origine ou dans le cadre d'une résorption de remplacement.

Suite à un traumatisme dentaire, on observe souvent la disparition progressive du ligament et donc de l'espace desmodontal. La dent lésée se retrouve soudée à l'os alvéolaire environnant ; on parlera alors d'ankylose alvéolo-cémentaire (Piette et Goldberg, 2001).

- Aspect cellulaires :

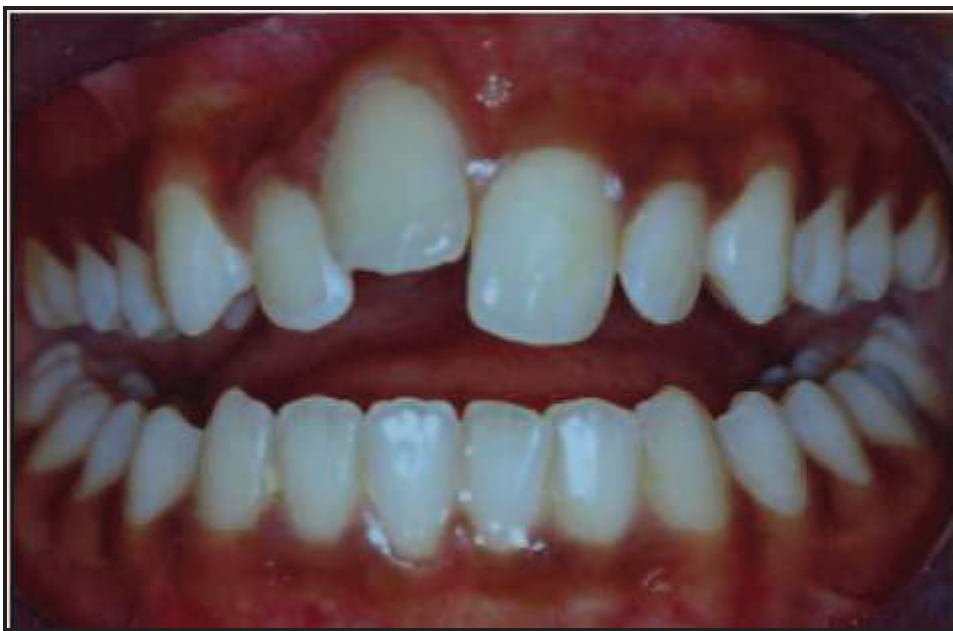A proximité de la surface radiculaire, des cellules issues de la gaine de Hertwig, impliquée dans la formation de la racine, persistent dans le ligament, ce sont les débris épithéliaux de Malassez. Il a été montré que ces débris épithéliaux de Malassez seraient impliqués dans le maintien de la largeur du ligament parodontal et suggéré que leur rôle pourrait être plus étendu, en particulier dans la régulation de la résorption radiculaire comme dans la formation de ciment (Listgarten, 1999).

- Diagnostic :

L'ankylose peut souvent être diagnostiquée cliniquement par un test à la percussion 1 à 2 mois après un traumatisme notamment. Cependant, il faut au moins un an pour que la perte d'espace desmodontal soit visible cliniquement.

Chez les enfants de 8 à 14 ans, au moment où la mâchoire est en pleine croissance, il peut se produire une résorption radiculaire de remplacement ou une ankylose mais également un blocage de la croissance des os maxillaires dans la région de la dent touchée. La dent ankylosée reste dans sa position et paraît donc cliniquement plus

courte. Si une ankylose dans un os en phase de croissance est décelée, il faut décider si la dent doit être extraite ou non, en sachant que la conservation est justifiée afin de maintenir l'espace mésio-distal de la dent avant d'envisager un traitement. L'extraction est justifiée si la dent est en infraposition nette, n'est pas fonctionnelle et nuit à l'esthétique notamment en secteur antérieur où chez un enfant, il en résultera un déficit en os et en tissus mous (Figure 49).



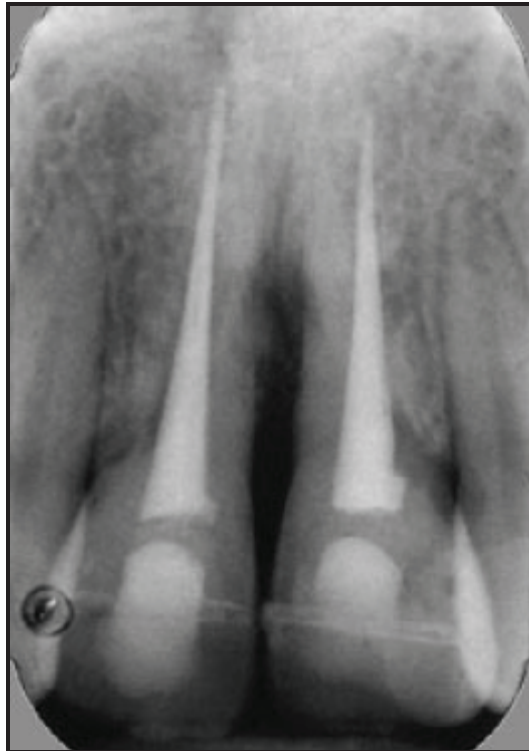
**Figure 49 : photographie de face montrant la dent n°11 ankylosée et en infraposition (Campbell *et al*, 2005)**

- Traitements :

Des traitements consistent à maintenir le site ouvert après extraction, ou au contraire à le fermer. Le traitement idéal serait de remplacer la dent extraite par une dent vivante avec présence d'un desmodonte fonctionnel. Ce traitement a déjà été réalisé et consiste à transplanter une prémolaire inférieure, puis après guérison parodontale, les dents transplantées pourront être corrigées esthétiquement par la réalisation de coronoplasties (prémolaire modifiée pour prendre l'apparence d'une canine, canine modifiée pour ressembler à une incisive) ou de couronnes (Andreasen *et al*, 1990).

- Evolution :

Une dent ankylosée dont l'état est stable une fois la croissance alvéolaire terminée, restera en place sur l'arcade, les soins conservateurs s'effectueront comme sur une dent avec un ligament fonctionnel. Cependant, si la dent ankylosée tend à voir sa racine disparaître par un phénomène de résorption de remplacement (dans le cadre d'une réimplantation, figure 50). Il faudra surveiller l'évolution afin de prévenir une éventuelle extraction future.



**Figure 50 : radiographie rétroalvéolaire des dents n° 11 et 21 ankylosées (Campbell *et al*, 2005)**

#### 3.5.1.2. Malocclusion

La résorption de la surface radiculaire peut être initiée par des lésions chroniques comme un traumatisme occlusal à partir d'un seuil élevé. Ces lésions répétées intéressent la couche cémentaire et finissent par dépasser les capacités de réparation des cémentoblastes. La résorption peut commencer à l'apex et évoluer coronairement, ou débiter à la jonction amélo-cémentaire. Lorsque la force occlusale dépasse la capacité d'adaptation des tissus (Jung et Cho, 2011).



### 3.5.1.3. Bruxisme et autres parafunctions

L'abfraction est l'usure de la dent au niveau du collet. Elle est détectable par une perte cervicale d'émail dans un premier temps et ses causes sont indirectes. Le bruxisme contribue à la dissolution de l'émail à distance du contact occlusal. Cette dissolution concerne la couche de cristaux d'émail, ainsi que la dentine.

Il est supposé que la zone cervicale d'une dent est soumise à une force résultant de la fonction occlusale, du bruxisme et de parafunctions. Cette fragilité la rend plus sensible au phénomène de résorption externe. Ces forces peuvent, en flexion, perturber la structure normale cristalline de la mince couche d'émail et la dentine sous-jacente conduisant possiblement à des fissures, des fêlures et enfin à la rupture. La théorie de la charge occlusale est renforcée par le fait que la quasi-totalité des dents présentant une résorption radiculaire externe ont peu ou pas de mobilité (Aw *et al*, 2002).

### 3.5.1.4. Dysfonctions

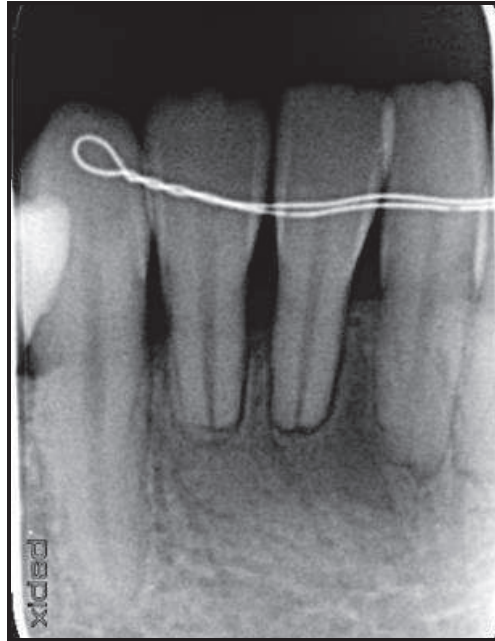
Des dysfonctions comme une déglutition atypique ou une ventilation buccale créent un stress intermittent sur les cellules du ligament. Ce stress est engendré causé par les mouvements d'allers-retours infligés aux dents et est relevé dans quelques cas de résorption radiculaire (Linge et Linge, 1991).

## 3.5.2. Origine orthodontique

Tout traitement orthodontique s'accompagne d'un certain taux de résorption radiculaire, le plus souvent cliniquement insignifiant.

Les facteurs favorisant la résorption radiculaire peuvent être classés en facteurs mécaniques et facteurs biologiques et pourraient être associés à un risque augmenté de résorption pendant le traitement (Figure 51). Ainsi, le type de mouvement, l'intensité de la force et sa durée seraient impliqués. Concernant les

facteurs biologiques, une prédisposition génétique, une maladie systémique, le sexe, l'âge, des médications influencent la probabilité de survenue d'une résorption radiculaire (Abuabara, 2007).



**Figure 51 : radiographie rétroalvéolaire présentant une résorption apicale des dent n°41 et n°42 (cliché du Dr Balthazard, 2012)**

#### 3.5.2.1. Principes des mouvements orthodontiques

Le principe des mouvements orthodontiques est basé sur la force induite sur le ligament parodontal et le remodelage osseux.

Dès l'application de la force, un déplacement immédiat se produit. Il correspond à la compression vasculaire au niveau desmodontal d'un côté et à son étirement sur l'autre face de l'alvéole. A court terme on assiste à un rétrécissement de l'espace desmodontal entraînant une compression du ligament et un écrasement vasculaire. Le manque d'apport métabolique vasculaire et l'action mécanique vont entraîner une dégénérescence cellulaire. Cette zone appelée zone hyaline sera alors constituée uniquement de fibres de collagènes. L'apparition cette zone est due à la latence cellulaire nécessaire pour que les contraintes mécaniques induisent les

réactions cellulaires visant à retrouver un équilibre osseux et ligamentaire. Cette zone hyaline sera résorbée et réoccupée par les éléments cellulaires et vasculaires. Le rétablissement de cette zone va entraîner une perte de temps, car le mouvement dentaire ne sera effectif que lorsque l'os, faisant face à cette zone, sera totalement résorbé (Reitan, 1970).

Après la phase initiale de différenciation ostéoclasique, l'intensité de la force peut être augmentée de façon progressive. L'idéal est de faire correspondre la vitesse de déplacement dentaire avec celle de la résorption osseuse afin d'éviter toute nouvelle compression ligamentaire à l'origine de phénomènes de hyalinisation. Pour éviter cet arrêt de l'activité ostéoclasique, il est conseillé d'utiliser des forces douces et continues (Reitan, 1970).

L'apposition osseuse par les ostéoblastes sur le côté où est appliquée la tension est la caractéristique histologique de ce processus. Le processus de résorption des tissus dentaires semble être déclenché par l'activité des cytokines à l'image de celle du tissu osseux par le biais des ostéoclastes. Les cellules immunitaires migrent hors des capillaires dans le ligament parodontal et interagissent avec les cellules présentes localement en élaborant un large éventail de molécules signal citées précédemment.

#### 3.5.2.2. Statistiques

- Selon Ketkam (1929) :

12% des dents vivantes lactéales traitées orthodontiquement ont une résorption radiculaire apicale.

21% des dents permanentes traitées orthodontiquement présentent une résorption radiculaire externe.

- Selon Henry et Weinman (1951) :

90% des dents traitées présentent une résorption radiculaire

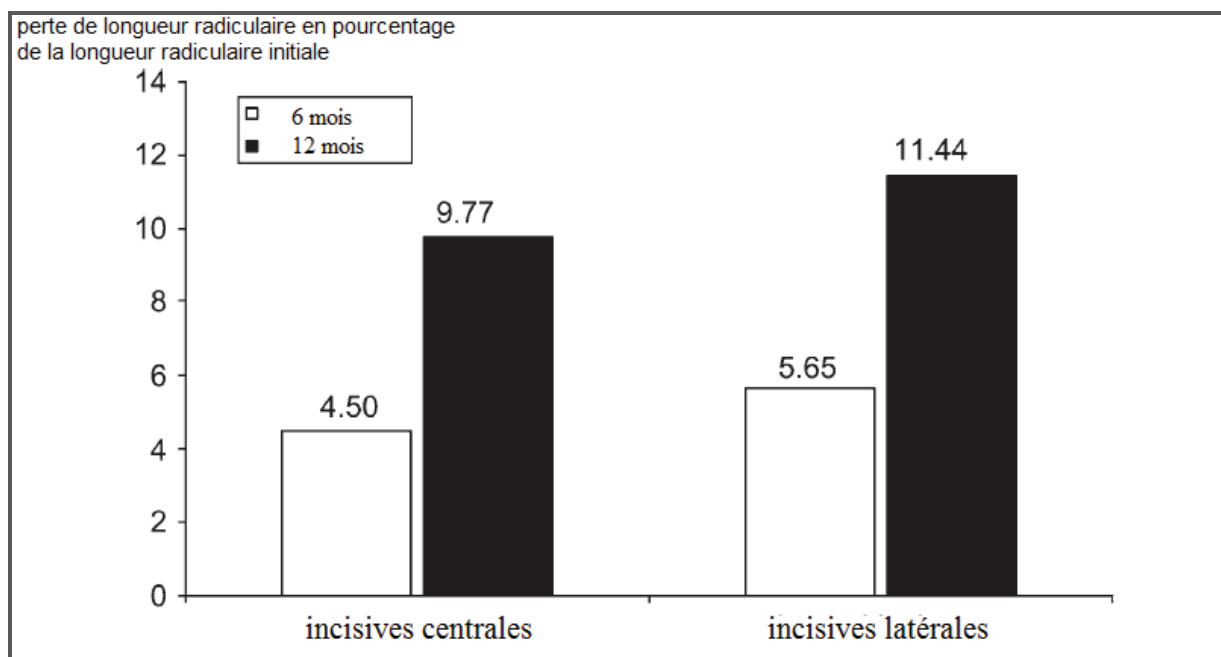
76% des résorptions radiculaires se font au tiers apical

- Selon Bassigny (1982) :

60 à 80% des dents traitées présentent de légères zones de résorption compensées le plus souvent par une apposition de ciment secondaire, démontrant dans une certaine limite la réversibilité de certaines résorptions radiculaires. Ces résorptions se situent le plus souvent au tiers apical.

- Selon Mohandesan *et al.* (2007) :

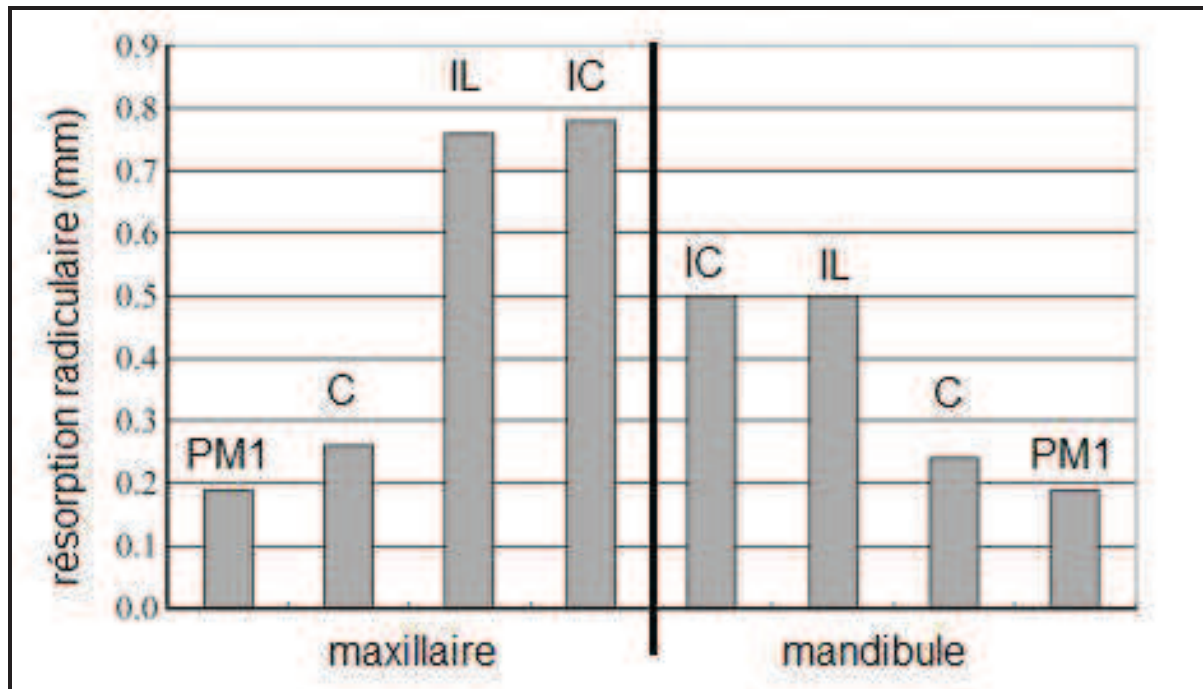
En moyenne, le degré de résorption pour les incisives centrales maxillaires est de  $0,77\text{mm} \pm 0,42\text{mm}$  et  $1,67\text{mm} \pm 0,64\text{mm}$ , respectivement, au cours des 6 et 12 mois de suivi. Pour les incisives latérales, le degré de résorption est de  $0,88\text{mm} \pm 0,51\text{mm}$  à 6 mois et  $1,79\text{mm} \pm 0,66\text{mm}$  à 12 mois. Des cas de résorptions cliniquement significatives ont été trouvés pour 74% des incisives centrales et 82% des incisives latérales (Mohandesan *et al.*, 2007).



**Figure 52 : degré de résorption dentaire selon la durée d'un traitement orthodontique (Mohandesan *et al.*, 2007)**

- Selon Jung et Cho (2011) :

Une étude sur 326 personnes a permis de mesurer l'importance de la résorption radiculaire à l'issue d'un traitement orthodontique. Elle mesure la perte radiculaire sur l'incisive centrale (IC), l'incisive latérale (IL), la canine (C) et la première prémolaire (PM1) au maxillaire et à la mandibule.




**Figure 53 : histogramme illustrant la perte radiculaire au cours d'un traitement orthodontique (Jung et Cho, 2011)**

Il apparaît que les dents du maxillaire sont plus touchées qu'à la mandibule. Les dents présentant nettement le plus de résorption sont les incisives (0,75 mm pour les incisives maxillaires et 0,5 mm pour les incisives mandibulaires). Les canines et les prémolaires présentent une résorption radiculaire nettement inférieure (0,25 mm pour les canines et 0,2 mm pour la première prémolaire).

### 3.5.2.3. Les stades de résorption

Levander et Malmgren distinguent quatre stades de résorption radiculaire apicale (figure50) :

- Stade 1 : contour radiculaire régulier, apex émoussé ;
- Stade 2 : résorption mineure de 2 mm ;
- Stade 3 : résorption sévère de 2 mm, au premier tiers radiculaire ;
- Stade 4 : résorption extrême dépassant le premier tiers radiculaire ;



**Figure 54 : les quatre stades de résorption radiculaire apicale (Levander et Malmgren, 2000)**

#### 3.5.2.4. Type, durée et force du déplacement

Il peut y avoir résorption radiculaire si les déplacements sont trop rapides et selon le rythme d'application des forces : continu ou non.

Ainsi, plus la durée du déplacement est longue, plus la probabilité de déclencher une résorption radiculaire est élevée.

Mécaniquement, les forces orthodontiques sont concentrées sur la zone apicale car les mouvements ne sont jamais tout à fait des translations. En effet, le point d'application des forces est placé coronairement. Le tiers apical est recouvert principalement de ciment cellulaire tandis que le tiers coronaire est recouvert de ciment acellulaire. L'activité du ciment cellulaire dépend d'une bonne vascularisation mais il est plus fragile dans la zone périapicale donc plus facilement lésé en cas de traumatisme et d'asphyxie concomitante (Levander et Malmgren, 1988).

Les effets mécaniques immédiats dépendent de l'intensité de la force appliquée. Ainsi pour des forces faibles, on va observer une compression du système vasculaire et du desmodonte côté pression et un étirement de ces mêmes structures côté tension. Dans le cadre de l'application d'une force importante, on a le même phénomène accompagné d'une déformation de l'os alvéolaire. Ceci suppose donc que les tissus en présence ont des capacités différentes de résistance à la déformation.

Côté pression, on observe un écrasement du système vasculaire qui dépend de l'intensité et de la durée de l'application de la force ainsi que la disparition des débris épithéliaux de Malassez. L'apport en oxygène et métabolites est amoindri et les cellules desmodontales sont comprimées entre les fibres de collagène, engendrant une dégénérescence cellulaire. Cette lyse cellulaire forme une zone constituée de fibres de collagène tassées qui donne un aspect vitrifié en microscopie optique, on parle de mur hyalin. La hyalinisation débute 36 heures après l'application de la force et peut durer une dizaine de jours, ce qui retarde le déplacement dentaire. Afin de maintenir un espace desmodontal constant, il doit y avoir remodelage osseux et ligamentaire, donc cellulaire. Le mur hyalin étant acellulaire, le remodelage se situera au niveau des zones adjacentes, cellulaires (Mirabella et Artun, 1995).

#### 3.5.2.5. Morphologie dentaire : forme et longueur

Des anomalies qualitatives comme une microdontie, une invagination, un taurodontisme, ne semblent pas prédisposer à des résorptions sous traitement orthodontique (Hartsfield *et al.*, 2004). Une étude a démontré que les dents invaginées n'étaient pas plus susceptibles aux résorptions externes que les dents avec une anatomie conventionnelle (Mavragani *et al.*, 2006).

Il a été suggéré que des racines courtes soumises à un traitement orthodontique seraient plus susceptibles aux résorptions. Cependant, des études penchent en faveur de l'absence de lien entre la longueur radiculaire et le taux de résorption (Levander et Malmgren, 1988).

La dernière découverte à propos de la longueur des racines stipule que des racines longues nécessitent des forces plus importantes pour être déplacées. Ceci impose un déplacement plus important qui pourrait être un facteur prédisposant à la résorption radiculaire (Mirabella et Artun, 1995).

#### 3.5.2.6. Incidence de l'extraction des premières prémolaires

L'avulsion des premières prémolaires est parfois nécessaire au cours d'un traitement orthodontique et peut favoriser la survenue d'une résorption radiculaire en raison du mouvement accru des dents adjacentes afin de fermer les espaces créés.

Le temps de déplacement de ces dernières sera plus long, augmentant la probabilité de survenue d'une résorption radiculaire (Blake *et al*, 1995). Les cas dans lesquels quatre premières prémolaires ont été extraites présentent plus de résorption radiculaire que les cas où seulement deux premières prémolaires ont été extraites et surtout que les cas sans extraction (Sameschima et Sinclair, 2001).

#### 3.5.2.7. Densité alvéolaire

On sait que l'os maxillaire est plus spongieux, moins dense que l'os mandibulaire, d'où le besoin de déployer des forces plus importantes à la mandibule pour un même déplacement. Ainsi l'augmentation des forces orthodontiques favorise la survenue d'une résorption radiculaire externe.

#### 3.5.2.8. Existence d'une malocclusion

Le surplomb et le recouvrement influencent l'occlusion dynamique. En effet, l'importance du déplacement des dents est fonction de la sévérité de la malocclusion. Par exemple, plus le surplomb incisif est grand, plus on rencontre de résorption radiculaire au niveau des incisives. Par ailleurs, on a constaté que plus le recouvrement augmente, plus l'intrusion des incisives doit être importante et a de chances de provoquer une résorption (Beck et Harris, 1994).

#### 3.5.2.9. Sexe

Même si certaines études ont constaté que les femmes traitées par orthodontie présentaient plus de résorptions radiculaires que les hommes (Kjaer, 1995), d'autres n'ont trouvé aucune différence entre les hommes et les femmes traitées (Weltman *et al.*, 2010). Des téléradiographies de profil ont été analysées au début, milieu et fin de traitement et ne révèlent aucune différence statistique dans la survenue des résorptions radiculaires apicales externes entre les deux sexes. (Beck et Harris, 1994 ; Blake *et al*, 1995 ; Parker et Harris, 1998).



### 3.5.2.10. Variabilité interindividuelle et composante génétique

On note une variabilité notable chez les patients sous traitement orthodontique concernant la susceptibilité aux résorptions radiculaires. Ceci laisse supposer qu'une prédisposition innée à la résorption des dents permanentes ainsi que temporaires puisse intervenir (Newman, 1975).

Une étude ethnique a rapporté que des patients asiatiques présentant nettement moins de résorptions radiculaires que les patients de race blanche ou hispanique (Sameshima et Sinclair, 2001).

Une susceptibilité familiale à la résorption a été évoquée, bien que le mode de transmission ne soit pas clair (Newman, 1975). Ceci implique qu'il pourrait exister une composante génétique.

Avant d'aborder les études basées sur l'acide désoxyribonucléique (ADN) afin d'élucider les déterminants génétiques de l'expression de développement ou de maladie, les chercheurs aimeraient mettre en évidence le rôle des facteurs génétiques dans l'expression phénotypique au sein des familles et des populations (Melsen, 1991).

L'héritabilité est définie comme le pourcentage attribuable aux ressources génétiques, par opposition à l'environnement. Son estimation est l'un des premiers objectifs de l'étude génétique d'un caractère quantitatif, comme les résorptions radiculaires. Ceci suppose que les résorptions radiculaires seraient sous influence génétique. Le modèle d'étude retenu est formé de paires d'individus au sein d'une même fratrie et les résultats présentent une héritabilité modérément élevée. L'estimation moyenne est d'environ 70% pour les incisives et les racines mésiales et distales des premières molaires mandibulaires (Harris *et al*, 1997). Cela signifie que les frères et sœurs de l'expérience présentent des niveaux similaires de prédisposition à la résorption en réponse à un traitement orthodontique. L'analyse des marqueurs d'ADN est nécessaire pour indiquer quelles zones du génome contiennent des gènes qui sont au moins partiellement responsables de la variation observée dans les résorptions associées à un traitement orthodontique.

Il a été suggéré que la faible héritabilité concernant les incisives mandibulaires centrales pourrait être due au faible nombre de résorptions observées sur ces dents et il se pourrait que l'erreur de mesure soit trop élevée dans le cas de l'incisive

inférieure pour prouver une héritabilité significative. Ceci est renforcé par le fait que les apex des incisives mandibulaires centrales sont les plus difficiles à identifier, en raison de la superposition de plusieurs dents dans cette région sur les téléradiographies de cette étude. Dans les deux cas, ceci n'indique pas nécessairement que ces dents se comportent différemment des autres dents où une implication génétique a été soulevée (Hartsfield *et al*, 2004).

#### 3.5.2.11. Evolution

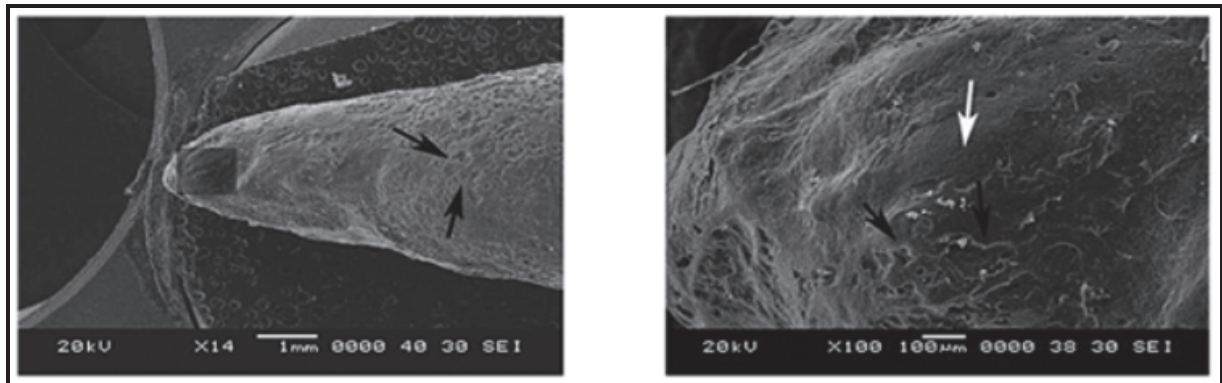
Après application d'une force, il faut retrouver un équilibre marqué par la résorption de la zone hyaline et une recolonisation cellulaire. Le remodelage alvéolaire se traduit par :

- une résorption latérale de la lame cribreuse du côté ligamentaire. En créant un nouvel espace, les ostéoclastes permettent une chute de la pression tissulaire donc il faudra entretenir une pression afin de ne pas provoquer l'arrêt du déplacement ;
- une résorption ostéoclastique indirecte côté endosté (de l'autre côté du mur hyalin) dans les zones médullaires ;
- une apposition de compensation de ces zones médullaires à distance. Ce remodelage dépend du type d'os et de son épaisseur (Blake *et al.*, 1995).

Des phénomènes de résorption externe d'une racine déplacée sont possibles avec l'application d'une force trop intense. Cependant le seuil de résorption radiculaire est plus élevé que le seuil de résorption osseuse ; ainsi, au-dessus du seuil d'ostéoclasie de la paroi de l'alvéole, on atteint celui de résorption radiculaire.

Une étude sur l'aspect des résorptions dues à des traitements orthodontiques montre une première prémolaire mandibulaire en cours de résorption due à la pression. Ce cas concerne une résorption de la face mésiale liée à des phénomènes de pression excessive. Une résorption est initiée même pour un traitement de courte durée ; moins de deux mois. Au niveau des flèches noires (Figure 55) on a une perte de l'aspect lisse normal de la surface radiculaire. L'analyse de la face mésiale au

microscope électronique montre des plages de résorption avoisinant des zones de réparation cémentaire (flèche blanche).



**Figure 55 : résorption radiculaire d'une prémolaire sous traitement orthodontique en microscopie électronique à balayage à des grossissements de 14 et 100 fois (Sreeja *et al*, 2009)**

Les mouvements orthodontiques sont possibles dans la mesure où le ciment possède une résistance accrue aux phénomènes de résorption comparativement aux structures osseuses. Le point d'application conventionnel d'une force orthodontique est au niveau de la face vestibulaire, ce qui induit des zones opposées de tension et de compression sur la racine. Divers degrés de résorptions inflammatoires induits par les forces orthodontiques ont été décrits mais il apparaît que dans le cadre d'une durée courte, la résorption cémentaire présente une surface douce (Sreeja *et al*, 2009).

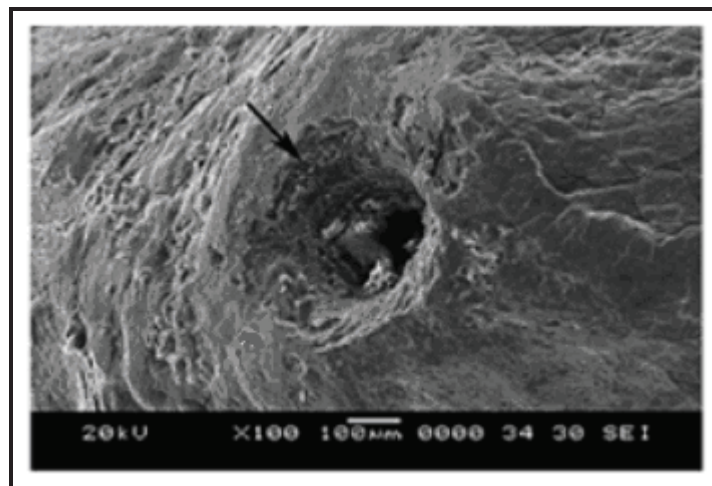
### 3.5.3. Origine endodontique

#### 3.5.3.1. Résorption apicale au voisinage d'un granulome

En présence de bactéries ou d'une déficience des défenses immunitaires, les bactéries et toxines peuvent dépasser l'apex et provoquer une infection extraradiculaire. Le recrutement et la prolifération des neutrophiles et monocytes permet de contenir ces germes dans le péri-apex. Il se produit de nombreuses

désintégrations cellulaires aboutissant à la formation d'un granulome péri-apical. La libération d'enzymes lytiques par les macrophages favorise l'accumulation de nouveaux phagocytes et stimule la résorption osseuse (Lasfargues, 2005). Parfois une résorption radiculaire apicale peut s'associer au tableau clinique du granulome.

Une étude s'intéresse à des molaires permanentes présentant un granulome périapical montre un émoussement de l'ensemble de la région apicale signant une déminéralisation. A fort grossissement (100x), la région apicale expose des zones de résorption au profil d'entonnoir (flèche) traduisant un élargissement du diamètre du foramen apical, on parlera de résorption radiculaire ayant pour origine une inflammation chronique (Sreeja *et al.*, 2009) . Cette inflammation est initiée puis entretenue par la présence de bactéries dans le système canalaire. Ces bactéries libèrent enzymes lytiques et ont un métabolisme acide responsable de la déminéralisation cémentaire et dentinaire.

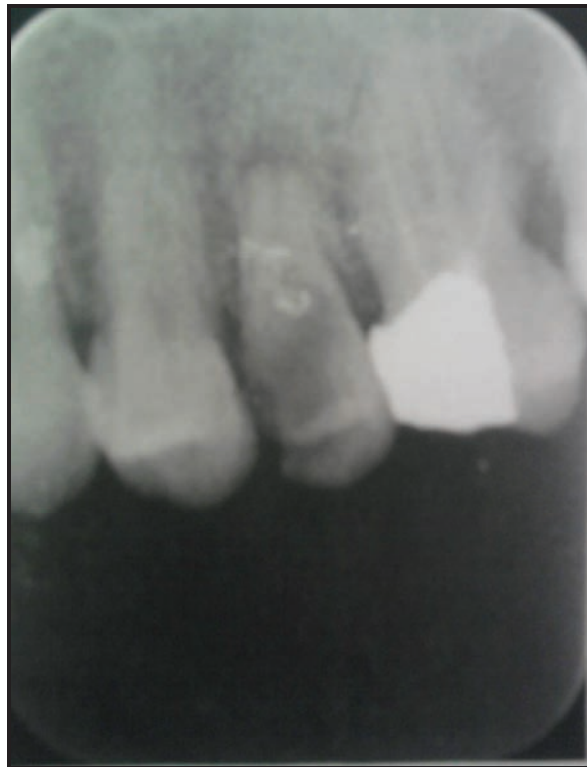

**Figure 56 : cratère de résorption (figuré par une flèche noire) d'une première molaire associée à un granulome, grossissement 100x (Sreeja *et al*, 2009)**

L'activité de résorption semble être rayonnante vers l'extérieur de l'apex (Figure 56) et laisse apparaître des zones de ciment normal entrecoupées par des cratères de résorption (Sreeja *et al*, 2009).

Radiologiquement, on note un raccourcissement progressif de la structure radiculaire (Figure 57), limitant les possibilités de traitements ultérieurs comme la

réalisation d'un traitement endodontique satisfaisant, c'est-à-dire étanche et exempt de bactéries, ou une reconstruction prothétique mécaniquement fiable. En effet, si l'apex est résorbé, il n'y a plus de constriction apicale. La réalisation d'un cône de Kuttler semble impossible et une obturation étanche à la longueur de travail délicate. Enfin, la perte de longueur radiculaire compromet les qualités mécaniques d'une reconstruction prothétique avec inlay-core par conséquent très court.




**Figure 57 : résorption apicale sur la dent n°25 nécrosée (cliché du Dr Aimé, 2011)**

#### 3.5.3.2. Obturation canalaire incomplète

Le traitement endodontique passe par la désinfection la plus complète possible du système endocanalaire. Une asepsie défailante des instruments ou une irrigation sommaire d'un canal infecté sont potentiellement à l'origine de la conservation de souches bactériennes préexistantes ou de l'inoculation de nouveaux germes qui, une fois au niveau apical, pourront être auto-entretenus et à l'origine d'une parodontite apicale chronique. L'inflammation qui en découle provoque un

émoussement de la région apicale par sa déminéralisation dans un milieu septique en présence de bactéries acidifiant le périapex: il s'agit d'une résorption radiculaire externe inflammatoire.



**Figure 58 : colonisation bactérienne apicale en microscopie électronique à balayage (Guo et Weng, 2009)**

La figure 58 montre l'apex d'une racine non traitée, atteinte d'une parodontite apicale chronique à différents grossissements.

La population bactérienne présente dans le système endo-canalair et responsable de la parodontite apicale chronique est anaérobie, principalement des cocci. Une étude a comptabilisé la population bactérienne au sein de 5 dents contaminées non traitées, 5 dents traitées, et 5 dents saines. Les résultats sont reportés dans le tableau ci-dessous (Tableau 1).

Groupe	Bactéries anaérobies	Dent non traitée	Dent traitée	Dent vitale
Gram+	<i>Actinomyces</i>	3	0	0
Gram+	<i>Peptostreptococcus micros</i>	5	5	0
Gram+	<i>Enterococcus faecalis</i>	1	4	0
Gram+	<i>Streptococcus intermedius</i>	3	1	0
Gram+	<i>Prevotella oris</i>	2	0	0
Gram+	<i>Streptococcus salivarius</i>	3	1	0
Gram-	<i>Veillonella parvula</i>	2	2	0
Gram-	<i>Fusobacterium nucleatum</i>	5	5	0
Gram-	<i>Porphyromonas</i>	2	1	0

### **Tableau 1 : bactéries présentes à l'apex d'une dent contaminée (Guo et Weng, 2009)**

Le tableau ci-dessus illustre les bactéries existantes relevées dans le cadre d'une dent non traitée où prédominent le groupe des streptocoques, *Actinomyces* et *Fusobacterium*. Cependant certaines bactéries anaérobies ne sont pas propres au milieu buccal comme *Enterococcus faecalis*.

On note principalement des cocci dans les dents non traitées, et des cocci et des bâtonnets dans les dents traitées. Ceci prouve également qu'il reste potentiellement des bactéries au niveau apical et extra-apical même après un traitement endodontique adéquat. Si le traitement endodontique réalisé est satisfaisant, les bactéries restantes subsistant autour de l'apex doivent être éliminées rapidement par les cellules immunitaires. La présence d'un biofilm bactérien est cliniquement important car il peut être à l'origine de l'échec d'un traitement endodontique (Laux *et al.*, 2000). La présence de bactéries après traitement signe le dépassement des capacités de défense immunitaires avec pour conséquence la persistance de l'infection.

#### 3.5.3.3. Technique de blanchiment et résorptions cervicales

Dès 1951, le peroxyde d'hydrogène a été utilisé pour blanchir les dents en tant que matériau d'éclaircissement ou blanchiment.

- Origines des dyschromies

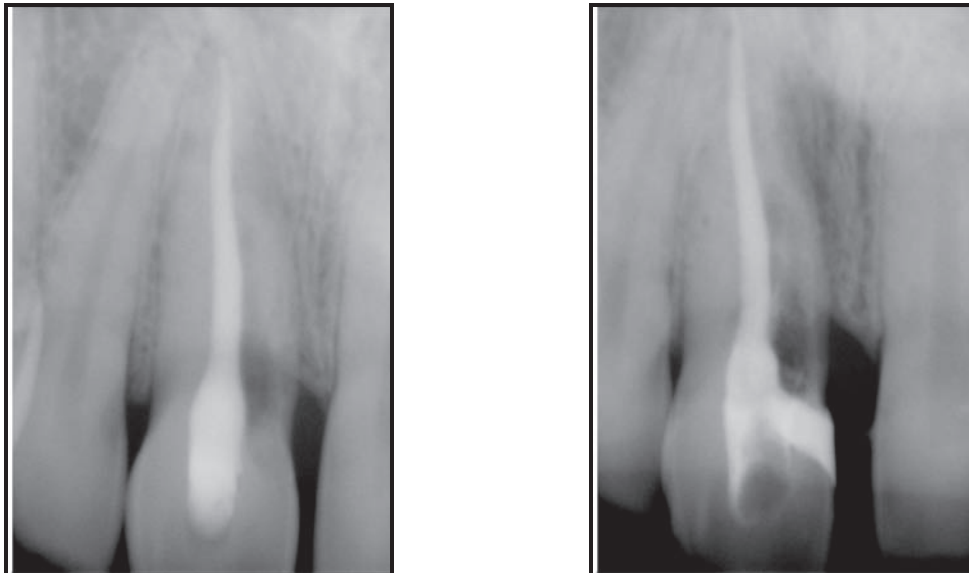
Les colorations peuvent être d'origine extrinsèque ou intrinsèque. Les colorations externes résultent de la consommation de certains aliments, boissons ou de tabac, ainsi qu'une hygiène buccale insuffisante (Pearson, 1951).

Une coloration intrinsèque est définie quand son origine provient de la chambre pulpaire et comprend l'hémorragie, la nécrose, la calcification, et les colorations iatrogènes dues aux traitements endodontiques. L'hémorragie pulpaire est la cause la plus commune de la décoloration après un traumatisme ; le sang pénètre dans les tubules dentinaires et

se décompose ensuite. Cela conduit à un dépôt de sang chromogène par les produits de dégradation de l'hémoglobine (hémosidérine, hémine, hématine, et hématoïdine).

- Les techniques de blanchiment sont efficaces pour éclaircir des dents atteintes de fluorose, des dents colorées par les tétracyclines et pour supprimer des colorations superficielles acquises. Elles sont basées sur le principe du relargage d'oxygène naissant activé grâce à la chaleur et la lumière, et sont utilisées pour éclaircir les dents dépulpées.

- La technique d'éclaircissement externe implique la mise en place d'un gel éclaircissant sur la face vestibulaire de la dent alors que la technique d'éclaircissement interne quant à elle suppose l'application d'un gel directement dans l'ancienne chambre pulpaire (Lim, 2004). Il a été démontré que le peroxyde d'hydrogène et les radicaux hydroxyles pouvaient diffuser de la chambre pulpaire vers la surface de la racine, notamment dans la zone cervicale ; ce qui favoriserait la survenue d'une résorption radiculaire externe cervicale (Goldstein et Kiremidjian, 1993).



**Figure 59 : radiographies rétroalvéolaires montrant la progression d'une résorption cervicale en sur la dent n°11 (clichés du Dr Simon, 2011)**



La radiographie présentée ci-dessus montre l'évolution d'une résorption radiculaire latérale suite à un blanchiment, chaque cliché est pris à un mois d'intervalle.

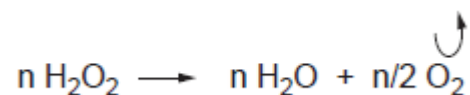
- On suppose que le blanchiment peut engendrer des résorptions externes cervicales mais peu de preuves étayent cette théorie (Goldstein et Kiremidjian, 1993).

- Résorption et blanchiment

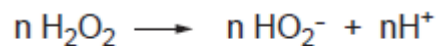
- Le peroxyde d'hydrogène ( $H_2O_2$ ) est un agent efficace de blanchiment. Néanmoins, à des concentrations élevées (35%, pendant 20 minutes, sur trois séances), il augmenterait le risque de résorption radiculaire (Attin *et al.*, 2003). Pour augmenter l'efficacité de l'eau oxygénée, on tend actuellement à modifier le pH de la solution car il semblerait que la dissociation de la molécule soit différente selon le pH. Le radical  $HO_2^-$  est une molécule qui possède un pouvoir oxydant plus élevé que celui de l'oxygène naissant. Il est donc intéressant d'ajouter de l'ammoniac (basique, permet la libération de radicaux  $HO_2^-$ ) afin de rendre le milieu plus basique et donner au gel éclaircissant un potentiel oxydant supérieur.

L'eau oxygénée agit selon une réaction d'oxydoréduction :

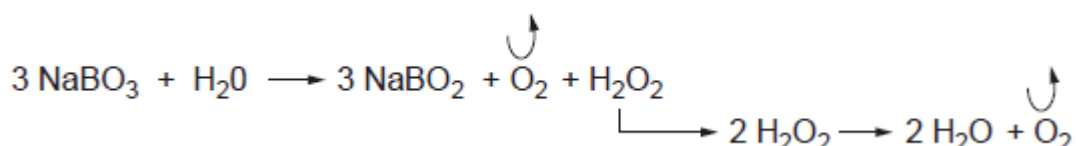
- en milieu acide :




- en milieu basique :



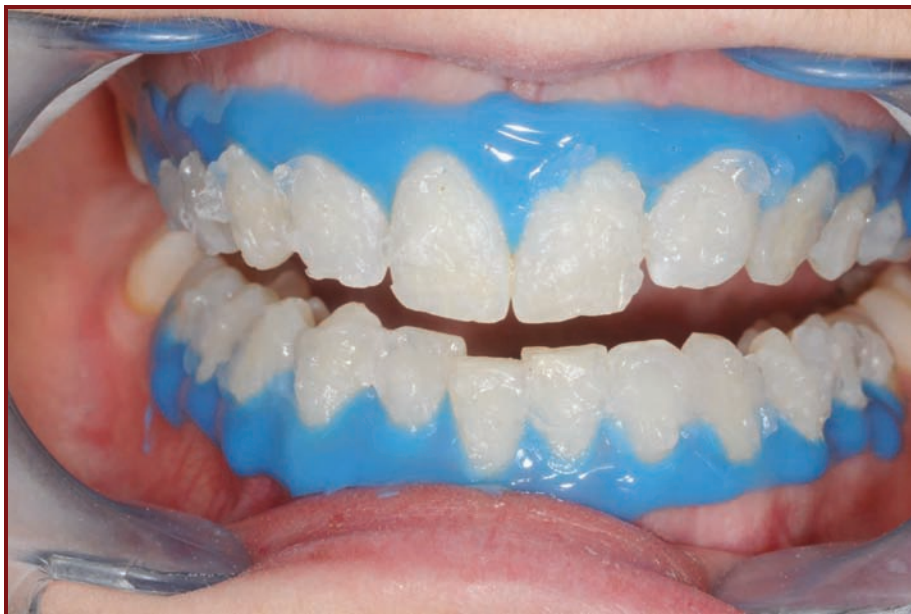- Le perborate de sodium ( $NaBO_3$ ) : en ajoutant de l'eau, du peroxyde d'hydrogène est libéré selon la réaction suivante :



- Le peroxyde de carbamide ( $\text{CH}_6\text{N}_2\text{O}_3$  ou  $\text{CO}(\text{NH}_2)_2\text{-H}_2\text{O}_2$ ) ou peroxyde d'urée est un composé organique contenant du peroxyde d'hydrogène et de l'urée. Dans un test *in vitro*, le peroxyde de carbamide a montré une capacité à relarguer de l'oxygène égale à celle du peroxyde d'hydrogène (Lim et al. 2004). La réaction est la suivante :



L'activation thermocatalytique et plus particulièrement la chaleur, peut endommager les tissus parodontaux et conduire à une augmentation du taux de résorption de la surface de la racine (Goldstein et Kiremidjian-Schumacher, 1993 ; Friedman, 1997). Cependant, aucune résorption radiculaire n'a été observée dans le cadre d'une utilisation externe de peroxyde d'hydrogène à 30% avec une étanchéité cervicale correcte (isolation à l'aide d'une digue liquide photopolymérisable, figure 60) (Dietschi 2006).



**Figure 60 : digue liquide photopolymérisable placée avant éclaircissement externe (cliché du Dr Balthazard, 2012)**

- Facteurs prédisposant à la résorption lors d'un blanchiment

Les résorptions cervicales peuvent survenir plus fréquemment avec des concentrations plus élevées en agent de blanchiment, l'existence concomitante d'un traumatisme antérieur et l'application de chaleur (méthode thermocatalytique) (Heithersay *et al.*, 1994, Friedman 1997).

Une étude australienne dans laquelle le blanchiment a été réalisé avec une solution contenant 30% de peroxyde d'hydrogène associée à l'application de chaleur. 2% des dents traitées présentent une résorption apicale. Dans tous les cas de résorption, un traumatisme des dents avait eu lieu (Heithersay *et al.* , 1994).

Les examens de résorptions cervicales liées à un blanchiment montrent que l'association d'un traitement orthodontique est responsable de la majorité de ces résorptions (24,1%), suivi de l'association à un traumatisme (15,1%) (Heithersay 1994). Des défauts au niveau de la jonction amélo-cémentaire augmentent aussi la pénétration d'agent d'éclaircissement dans l'espace parodontal.

### 3.5.4. Origine parodontale

#### 3.5.4.1. Inflammation chronique du desmodonte

Les lésions inflammatoires constatées concernent le plus souvent la zone cervicale et ne sont pas d'origine carieuse ; la cavité de résorption radiculaire est envahie par un tissu de granulation provenant du ligament qui détruit progressivement le cément, l'émail et la dentine et peut aller jusqu'à envahir le tissu pulpaire. On retrouve des cas de résorption cervicale au cours de soins intéressant la jonction émail-cément, au cours d'un surfaçage (usure excessive de la surface radiculaire), ou au cours de traitements chimiques des surfaces radiculaires. Il arrive que la résorption ne se révèle que plusieurs mois après l'arrêt de l'irritation physique ou chimique du desmodonte. On peut penser que la colonisation du desmodonte lésé par des bactéries transforme l'irritation physique et/ou chimique en irritation bactérienne. Les cellules multinucléées colonisent ensuite cette zone pour résorber de manière centripète la racine, se rapprochant ainsi peu à peu de la pulpe. La solution thérapeutique de ces résorptions dépendra de la situation de la limite de la résorption par rapport à l'os et à la limite gingivale, du volume de la lésion, de la

vitalité pulpaire et des propriétés d'adhésion et de biocompatibilité des matériaux de restauration utilisés (Piette et Goldberg, 2001).

#### 3.5.4.2. Statistiques

Il apparaît que 70% des résorptions radiculaires externes diagnostiquées dans le cadre d'une parodontopathie ont lieu sur les dents postérieures et 30% sur les dents antérieures.

Les dents les plus touchées sont les premières prémolaires (26%), les premières molaires (25%), les deuxièmes prémolaires (20%), et les canines (20%).

L'âge intervient aussi sur l'incidence des résorptions : on retrouve ainsi des taux de résorption de 60% de 40 à 60 ans, de 23% de 60 à 80 ans, et de 16% pour les 20 à 40 ans. Ces lésions sont plus nombreuses avec l'âge car ces dents ont été exposées à des facteurs étiologiques pendant une plus longue période (Aw *et al.*, 2002). De plus, les populations âgées sont plus susceptibles aux phénomènes de récession gingivale généralement associés à une perte osseuse et par conséquent, à une surface radiculaire exposée est plus importante. La résorption cervicale est un processus lent. De ce fait, nous avons plus de chance de détecter ces lésions et les traiter à un stade précoce.

#### 3.5.4.3. Cas cliniques

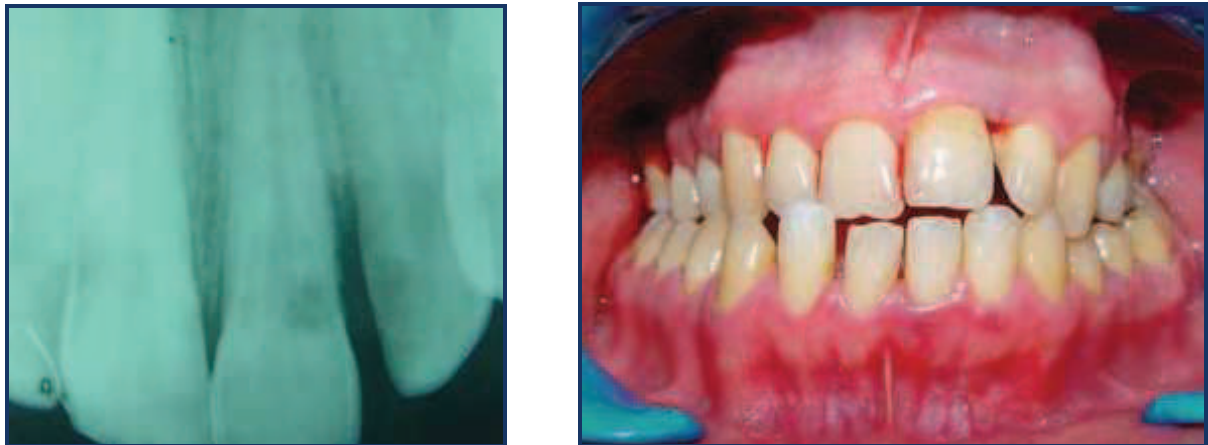
##### 3.5.4.3.1. Premier cas

Ce cas clinique présente une résorption cervicale associant une pathologie parodontale et un traumatisme.

Le résultat le plus commun est la résorption de l'os alvéolaire, mais une pathologie parodontale peut aussi concerner le cément et la dentine radiculaire.

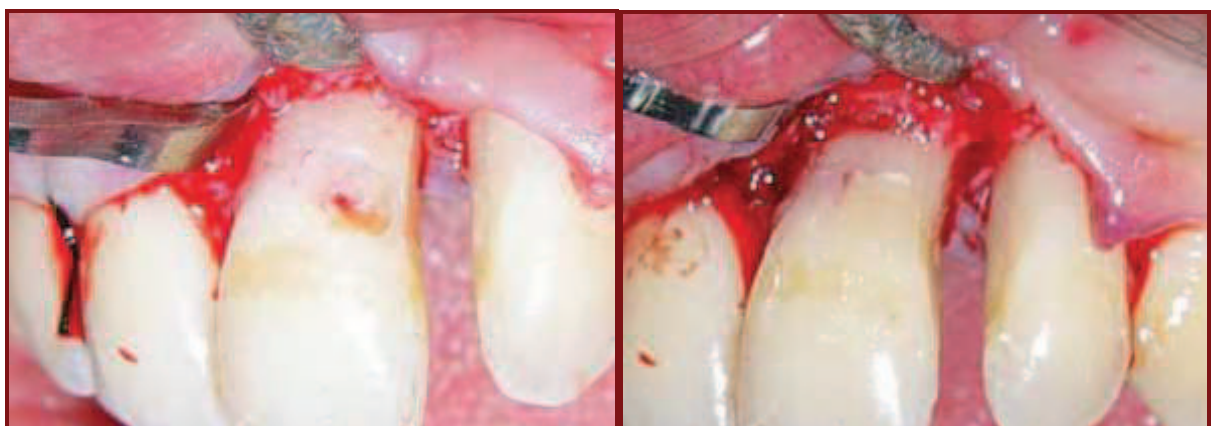Un homme de 28 ans sans antécédents particuliers présente une hygiène buccodentaire médiocre et une gingivite généralisée associée à un saignement au sondage.

La dent 21 présente une occlusion traumatique mise en évidence par un frémitus en occlusion et des interférences en protrusion, par ailleurs elle possède une poche parodontale distale de 6mm et répond positivement aux tests de vitalité. La radiographie révèle une radiotransparence irrégulière au niveau cervical (Figure 61).



**Figure 61 : résorption cervicale sur la dent n°21 (Vossoughi et Takei, 2007)**

Le diagnostic est une parodontite chronique associée à un traumatisme occlusal. Lors du détartrage et du débridement, une lésion de résorption est mise à nu et en levant un lambeau, le tissu présent au niveau de la résorption est excisé et laisse apparaître une cavité cervicale bien délimitée. Après restauration avec un verre ionomère le lambeau est remis en place (figure 62).



**Figure 62 : mise en évidence d'une résorption cervicale (Vossoughi et Takei, 2007)**

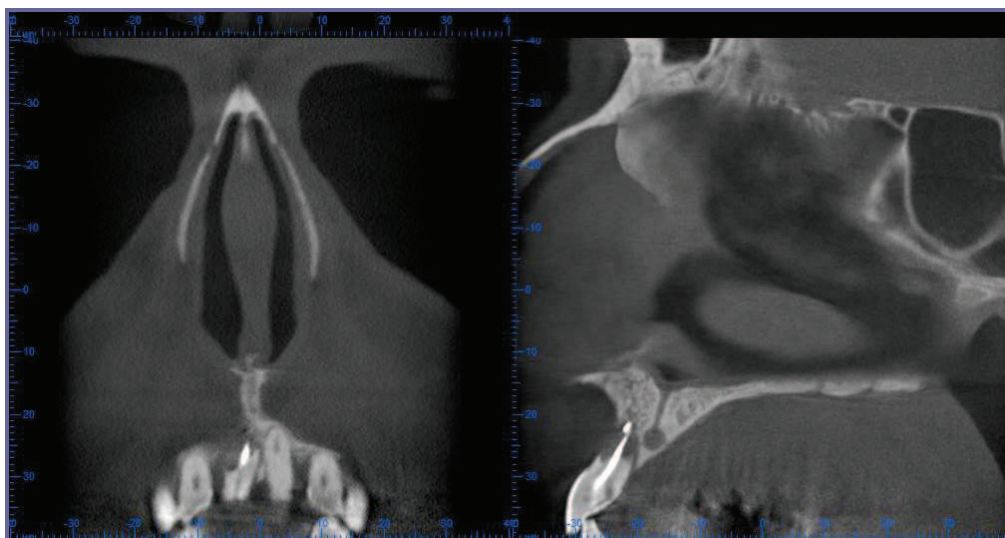
C'est un cas rare de résorption cervicale associée à une hypertrophie gingivale localisée sur une dent atteinte d'un traumatisme occlusal. La lésion excisée a été analysée et identifiée comme un granulome pyogène (tuméfaction gingivale).

La cause de l'élargissement de ces tissus mous est due à une irritation chronique par la plaque dentaire et le tartre.

Récemment un cas de résorption cervicale externe associée à une prolifération gingivale (épulis) a été signalé et un autre rapport décrit l'association de résorptions cervicales avec un granulome à cellules géantes (Vossoughi et Takeji, 2007).

#### 3.5.4.3.2. Second cas

Le second cas associe une parodontopathie à une résorption inflammatoire apicale. Le patient est atteint d'une parodontite chronique de l'adulte avec une résorption osseuse alvéolaire maxillaire antérieure importante. On note une légère mobilité des incisives. Après un détartrage et un surfaçage, une greffe de matériau alloplastique (phosphate tricalcique) est réalisée au niveau du bloc incisivo-canin maxillaire afin d'induire une néoformation osseuse. La dent n°11 a été dépulpée à ce moment car nécrosée. Par ailleurs, le patient présente une bonne hygiène bucco-dentaire accompagnée du passage de brossettes inter-dentaires. Cependant, il présente peu à peu une résorption radiculaire apicale, régulièrement surveillée, mais évoluant jusqu'à la disparition presque totale de la racine au bout de six ans (figure 63).



**Figure 63 : Cone Beam® montrant la résorption radiculaire de plus de la moitié de la racine de la dent n°11**

### 3.5.5. Origine odontogénique

#### 3.5.5.1. Kyste épidermoïde ou kératekyste odontogène

Le kyste épidermoïde ou kératekyste odontogène est une variante évolutive des kystes primordiaux (une dégénérescence kystique d'un germe dentaire avant la formation de l'émail et de la dentine qui se trouve en lieu et place d'une dent) mais peut aussi, beaucoup plus rarement, naître à partir d'un kyste radiculo-dentaire.

Cliniquement, il provoque des douleurs et une tuméfaction de l'os et des parties molles. Radiologiquement, on observe une image géodique uni ou multiloculaire, à contours polycycliques. Parfois, il contient une dent incluse. Il peut provoquer une résorption externe des racines dentaires à son contact (Piette et Goldberg, 2001).

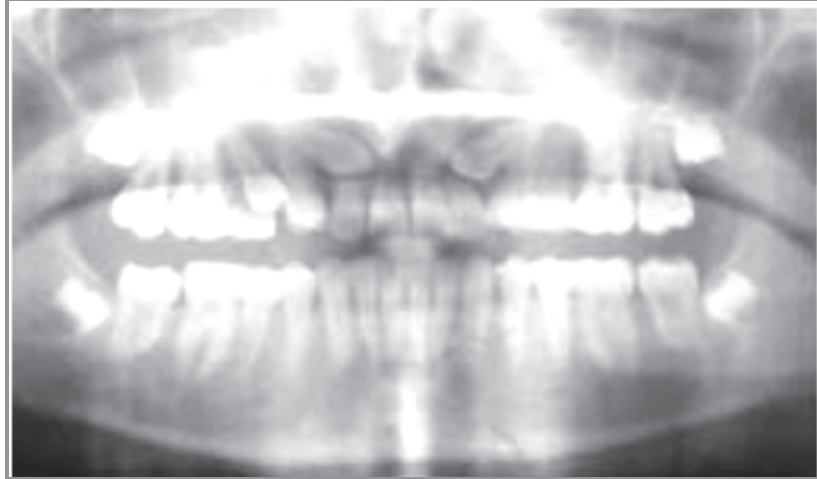
#### 3.5.5.2. Résorption au voisinage d'une dent incluse

La résorption radiculaire d'une dent au voisinage d'une dent incluse représente l'une des complications de l'inclusion des dents permanentes, notamment les canines maxillaires. Ces cas sont rares mais peuvent aboutir à la perte de la dent résorbée. La dent adjacente est résorbée par le sac péri-coronaire de la dent incluse. En effet, le sac folliculaire possède des capacités à résorber les tissus à son contact. Cette capacité permet notamment la création du chemin d'éruption des dents permanentes par résorption de l'os et de la racine de la dent temporaire.

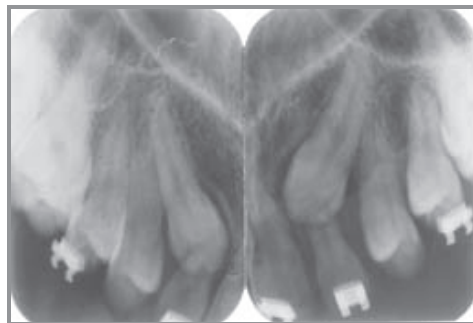
Les canines maxillaires sont, après les dents de sagesse, les dents le plus souvent incluses et concerne jusqu'à 8,6% de la population (Rerhaye, 2001). Les causes d'inclusion peuvent être d'origine génétique ou liées à des pathologies locales comme des troubles de la croissance de l'os, la persistance d'une canine lactéale sur l'arcade ou le manque d'espace nécessaire à l'éruption.

La résorption radiculaire des incisives latérales par la canine serait due à la pression exercée par cette dernière sur la dent voisine (figures 64 et 65 illustrant le même cas) mais peut aussi être d'origine iatrogène, lié à la fermeture des diastèmes

antérieurs lors d'un traitement orthodontique. La résorption touche le plus souvent la zone apicale ou moyenne (95% des cas), et rarement la zones cervicale (5% des cas).



**Figure 64 : radiographie panoramique montrant les canines maxillaires incluses résorbant les incisives latérales (Rerhaye, 2001)**



**Figure 65 : radiographies rétro-alvéolaires illustrant la résorption des incisives latérales par les canines incluses (Rerhaye, 2001)**

### 3.5.6. Origine chirurgicale

Une dent peut être réimplantée ou transplantée sous certaines conditions après une extraction volontaire ou suite à un traumatisme associé à une expulsion de la dent. Le pronostic de réimplantation dépend de l'existence de cellules vivantes (au sein du ligament desmodontal) et capables de proliférer dans les zones endommagées de la racine (Andersson *et al.*, 1989). La vitalité du ligament



parodontal à la surface de la racine augmente la probabilité de réinsertion des fibres de Sharpey au sein de l'alvéole déshabillée. Par ailleurs, il est nécessaire que la surface radiculaire puisse être peuplée de fibroblastes afin d'éviter l'adhérence des ostéoclastes (Grzesik et Narayanan, 2002).

Les facteurs de réussite sont une réimplantation immédiate, soit 30 minutes au maximum après avulsion permettant aux cellules parodontales restées vivantes de proliférer sur les zones dénudées de la racine. Cependant on observe souvent des cas de résorption radiculaire externe en raison de la perte d'un ligament alvéolo-dentaire fonctionnel (Hupp *et al.*, 1998). L'os de l'alvéole se retrouve en contact avec la racine aboutissant soit à une ankylose, soit à une résorption de remplacement lorsqu'il n'y a pas d'infection. Si le terrain est inflammatoire, une résorption externe inflammatoire peut être retrouvée (pulpe en voie de nécrose, inflammation parodontale dans le cadre d'un traumatisme).

Le milieu de stockage de la dent et son délai de conservation hors de l'alvéole prévalent lors du succès d'une réimplantation ; ainsi les milieux les plus probants sont dans l'ordre décroissant :

-La solution saline de Hank (solution saline physiologique composée de : NaCl, KCl, MgSO<sub>4</sub>, Na<sub>2</sub>HPO<sub>4</sub>, CaCl<sub>2</sub>, NaHCO<sub>3</sub>, KH<sub>2</sub>PO<sub>4</sub>, MgCl<sub>2</sub>, glucose ), où les cellules du ligament peuvent être maintenues en vie pendant 4 jours.

-L'albumine : le blanc d'œuf peut servir de milieu de stockage pendant 6 à 10 heures. Une étude comparative avec le lait a montré un meilleur taux de réussite avec l'albumine (Khademi *et al.*, 2008).

-Le lait : pendant au maximum 6 heures, il empêche la mort cellulaire mais ne restaure pas la morphologie ni les capacités de mitose cellulaire. Grâce à la pasteurisation, le nombre de bactéries est diminué, il est compatible avec la survie des cellules parodontales. Par ailleurs, il contient des substances nutritives comme des acides aminés, des glucides et des vitamines (Casatoro *et al.*, 2010).

-Le sérum physiologique est nocif pour les cellules s'il est utilisé plus de deux heures mais compatible avec les cellules du ligament parodontal. Il manque cependant de nutriments comme le glucose, le calcium et le magnésium (Baggio, 2009).

-Le Viaspan® est un milieu de conservation utilisé avant la transplantation d'un organe, il est idéal pour la croissance cellulaire mais difficilement accessible et cher (Baggio, 2009).

-La propolis est un milieu de stockage favorable en raison de ses propriétés antimicrobiennes, anti-inflammatoires, anti-oxydantes et maintient les cellules ligamentaires vivantes, pendant 6 heures (Casatoro *et al.*, 2010).

-La salive : facilement disponible mais pour un stockage de courte durée, en urgence car ce n'est pas un milieu stérile (Baggio *et al.*, 2009).

Les dents réimplantées présentent un fort taux de résorption. Ainsi, une étude a cherché à déterminer le pronostic à long terme de prémolaires autotransplantées associé à la guérison parodontale. La population se compose de 195 patients âgés de 7 à 35 ans, avec un total de 370 dents autotransplantées, la période d'observation allant de 1 à 13 ans. La guérison parodontale démontrée à la radiographie est complète dans la plupart des cas après 8 semaines (Andersson *et al.*, 1989).

Les types de résorptions radiculaires survenant après transplantation ont été classés en résorption de surface, inflammatoire et de remplacement.

Une résorption radiculaire s'est produite pour 52 des dents transplantées et a été généralement diagnostiquée dans les 6 mois. Elle est significativement liée à l'augmentation du stade de développement des racines au moment de la transplantation (Andersson *et al.*, 1989).

### 3.5.7. Origine générale

#### 3.5.7.1. Œstrogènes

Les changements cycliques chez la femme du taux d'œstradiol sont associés aux variations du cycle menstruel. Ainsi durant un traitement orthodontique, une

carence en œstrogènes pourrait entraîner l'accélération du mouvement orthodontique.

La diminution du taux d'œstrogènes (intervenant aussi lors de la pathogenèse de l'ostéoporose post-ménopausique) entraîne une diminution du métabolisme osseux avec un solde négatif de calcium. La carence post-ménopausique en œstrogènes pourrait elle aussi accélérer le déplacement dentaire orthodontique et le remodelage osseux alvéolaire (Yamashiro et Takano-Yamamoto , 2001).

Une étude a été menée sur des rats ayant subi une ovariectomie. Leurs mandibules ont été observées pour voir l'évolution de l'état osseux au niveau de l'os alvéolaire autour des racines de la première molaire. Les modifications osseuses ont été évalués 14 et 28 jours après l'ovariectomie. Après 14 jours, le taux de résorption radiculaire observé est plus élevée chez les rats ayant subi une ovariectomie et le nombre de précurseurs des ostéoclastes est significativement plus élevé dans le ligament parodontal. À 28 jours, ces modifications ont ralenti. La suppression des œstrogènes a donc eu des répercussions transitoires sur le turn-over de la paroi alvéolaire (Gallina *et al*, 2009).

#### 3.5.7.2. Calcitonine

La calcitonine est une hormone synthétisée par la thyroïde qui joue un rôle essentiel dans le métabolisme du calcium et du phosphore. Plus précisément c'est un polypeptide sécrété par les cellules claires (cellules C) de la thyroïde (elle n'a aucun rapport avec les autres hormones thyroïdiennes comme la thyroxine). Le principal rôle de la calcitonine est l'inhibition des ostéoclastes. L'inhibition de la destruction du tissu osseux empêche le calcium de quitter celui-ci et d'aller dans le sang. Ainsi son rôle est d'aider à la fixation du calcium sur l'os.

Par ailleurs, au niveau des reins, elle favorise l'élimination du calcium dans les urines et au niveau des intestins, elle limite son absorption et sa mise à disposition dans le sang. Elle a donc une tendance générale à diminuer le taux de calcium dans le sang au profit de l'os.

La calcitonine inhiberait l'activité odontoclastique. L'action de la calcitonine sur les ostéoclastes se produit à des stades de développement avancé des ostéoclastes, et elle inhibe la fusion des pré-ostéoclastes en cellules multinucléées aboutissant à la forme mature de l'ostéoclaste. L'action sur les odontoclastes serait voisine de celle sur les ostéoclastes (Wiebkin *et al.*, 1996).

Bien que l'on croit que les odontoclastes, qui sont responsables de la résorption radiculaire des dents lactéales, possèdent des propriétés communes aux ostéoclastes, les mécanismes de régulation diffèrent totalement. Il est bien établi que les récepteurs à la calcitonine sont des marqueurs ostéoclastiques importants et que la calcitonine est une hormone inhibitrice de la résorption osseuse par les ostéoclastes. Toutefois, la présence et la fonction des récepteurs de calcitonine chez les odontoclastes humains sont encore controversés (Okabe *et al.*, 2012).

#### 3.5.7.3. Hypercalciurie

Une étude décrit des cas de résorptions externes apparemment inexplicables avec différents degrés de gravité associés à une hypercalciurie et à des antécédents de lithiase rénale. L'hypercalciurie associée à des concentrations normales de calcium sanguin est habituellement idiopathique et présente un caractère familial. Une forme d'hypercalciurie associée à une lithiase rénale avec une mutation d'un gène a été identifiée (gène CLCN5), impliquant une protéinurie. Cependant, cette mutation n'a pas été uniformément démontrée dans tous les cas d'hypercalciurie idiopathique. La particularité des cas décrits dans cette étude est attribuable à la coexistence de résorptions externes idiopathiques avec hypercalciurie et lithiase, indiquant ainsi la nécessité d'une évaluation en profondeur de l'association possible de ces situations cliniques (Llena-Puy *et al.*, 2002).

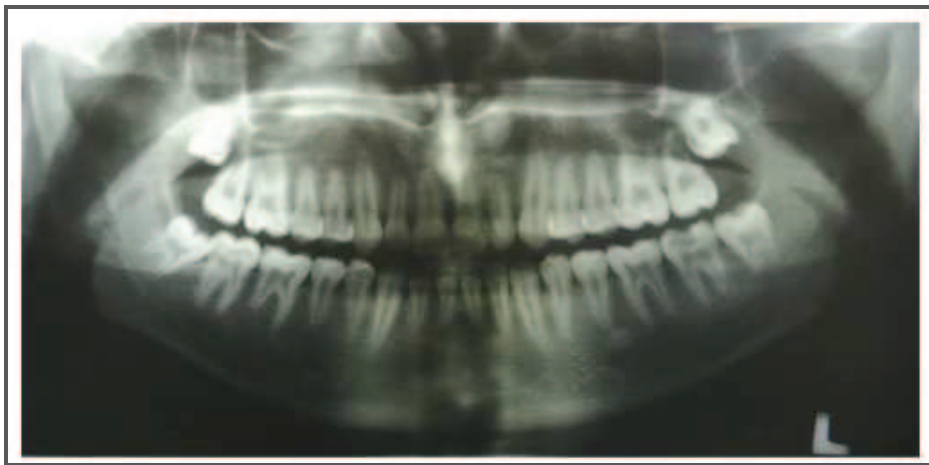#### 3.5.8. Résorption idiopathique

Une résorption radiculaire dont l'étiologie est inconnue est qualifiée d'idiopathique et prendra une forme cervicale ou apicale.

Par définition, si un facteur étiologique ne peut être identifié comme facteur de résorption radiculaire, le terme idiopathique est appliqué et doit être différencié du terme pathologique.

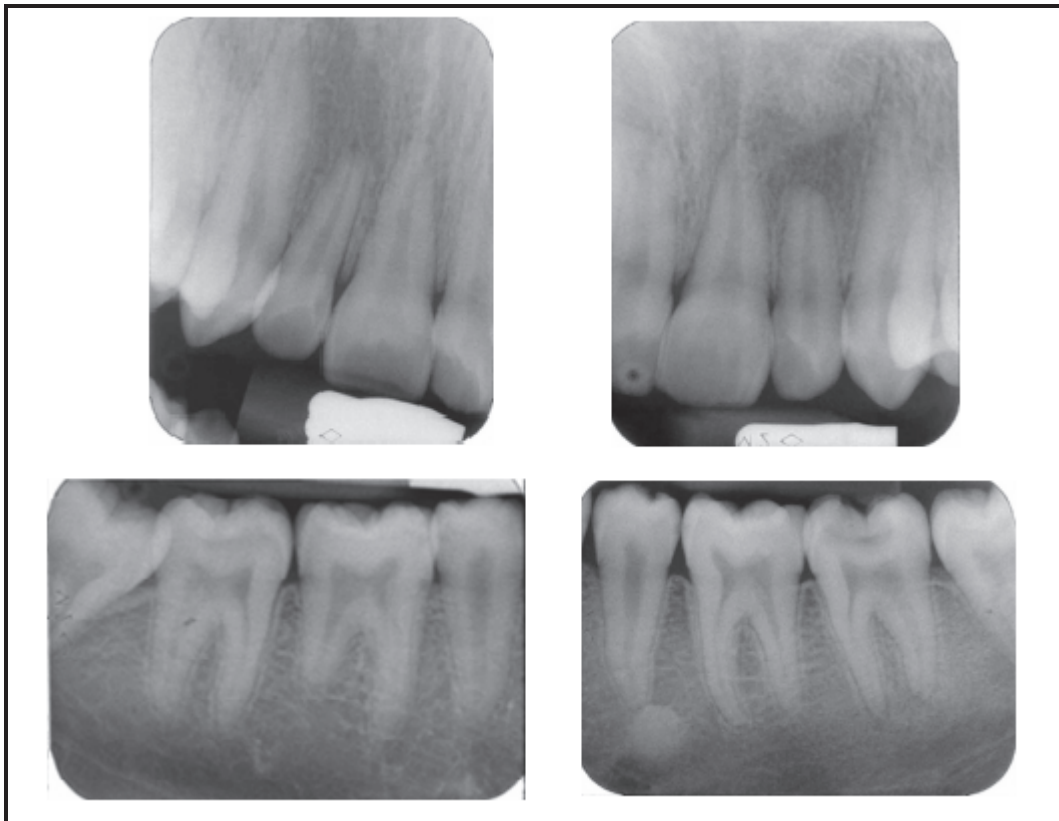
Des études épidémiologiques ont révélé qu'il n'y a pas d'étiologie connue pour 5% des résorptions observées. (Llena-Puy *et al.*, 2002).

Les résorptions idiopathiques sont des affections rares qui sont habituellement détectées lors d'un examen radiographique (Figure 66) et qui peuvent causer une douleur et une mobilité dans les cas les plus graves (Khojastepour *et al.*, 2010).



**Figure 66 : radiographie panoramique montrant des résorptions apicales de 11, 12, 14, 22, 37, 45 et 46 (Khojastepour *et al.*, 2010)**

La radiographie panoramique ci-dessus illustre un cas de résorption idiopathique multiple découverte de manière fortuite chez un jeune homme de 17 ans ne présentant aucun antécédent de traitement orthodontique, de traumatisme bucco-dentaire ni de prédispositions familiales qui pourraient expliquer ce phénomène. Des clichés rétroalvéolaires ont été pris pour plus de précision afin de confirmer le diagnostic de résorption radiculaire (Figure 67).

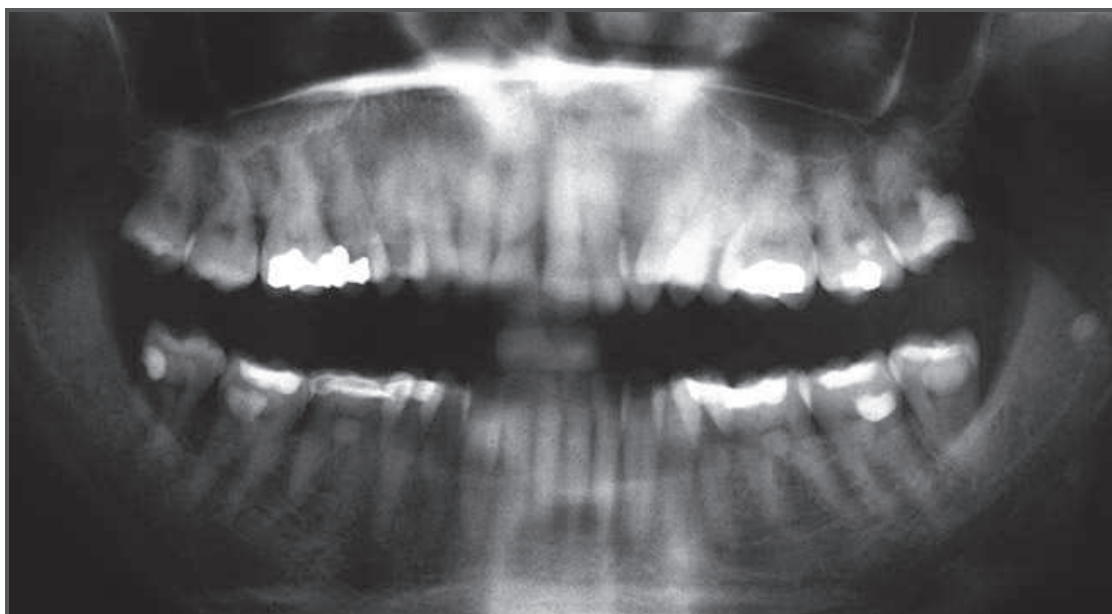


**Figure 67 : radiographies rétro-alvéolaires précisant l'étendue des résorptions apicales (Khojastepour *et al.*, 2010)**

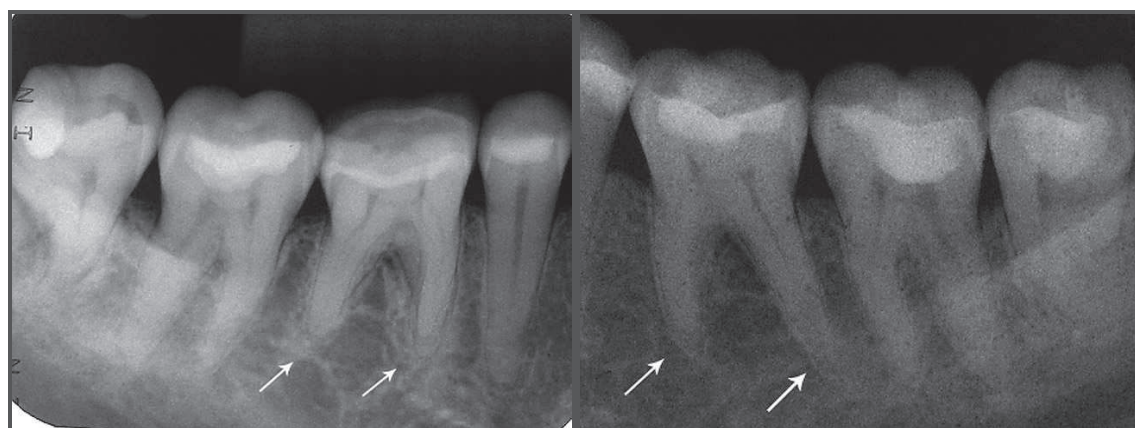
Toutes les dents touchées sont vitales et asymptomatiques, sans inflammation parodontale et niveau osseux correct. Le patient ne présente pas de foyer infectieux périapical au niveau des dents concernées.

Les résorptions idiopathiques apicales seraient légèrement plus fréquentes au maxillaire et touchaient préférentiellement les molaires, elles seraient également plus fréquentes chez les hommes âgés de 14 à 39 ans (Cholia *et al.*, 2005).

Le cas suivant illustre un cas de résorption idiopathique bilatéral des dents n°46 et 36 chez un patient sans antécédents particuliers. Les dents concernées ont subi des restaurations mais sont vitales et asymptomatiques. Elles présentent chacune un raccourcissement de l'apex (flèches blanches) de chacune des racines. Des radiographies rétroalvéolaires précisent la radiographie panoramique (figures 68 et 69).

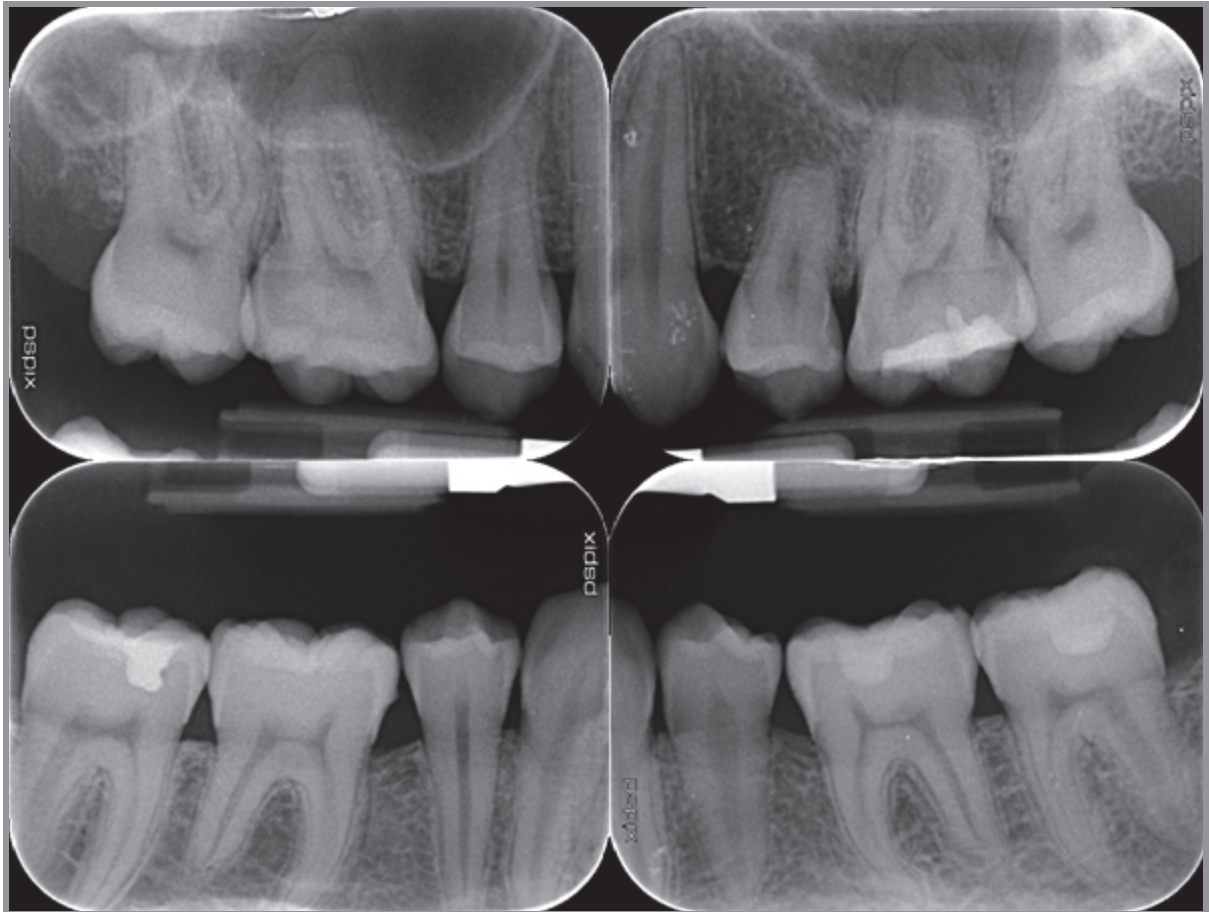


**Figure 68 : radiographie panoramique révélant des résorptions radiculaires sur les dents n° 36 et n°46 (Robert *et al.*, 2012)**



**Figure 69 : radiographies rétroalvéolaires illustrant des résorptions radiculaires apicales idiopathiques (Robert *et al.*, 2012)**

Le troisième cas présente des résorptions idiopathiques sur les dents n° 15, 36 et 46. Ces dents sont vitales et ne présentent pas de signes cliniques particuliers.



**Figure 70 : résorption radiculaire des dents n°15, n°36 et n°46 (clichés du Dr Balthazard, 2012)**

Les résorptions radiculaires idiopathiques sont rares mais peuvent affecter une dent jusqu'à la denture entière et il a été décrit un cas où les racines de toutes les dents maxillaires et mandibulaires s'étaient résorbées. Le patient a consulté, alerté par la mobilité accrue de ses incisives supérieures. L'examen clinique et l'examen radiographique ont révélé qu'il ne présentait pas de foyer infectieux et aucune hypothèse héréditaire n'a pu être identifiée. L'examen radiographique a révélé une résorption affectant la partie apicale de la racine. Les dents concernées ont été dévitalisées et le patient a ensuite été suivi pendant 18 mois. Après traitement endodontique, toutes les lésions périapicales démontraient des signes cliniques et radiologiques de guérison. Ce cas illustre un traitement de résorption idiopathique isolé, néanmoins on ne peut pas considérer ce traitement comme systématique (Soğur *et al*, 2008).



Actuellement, il n'existe pas de traitement préventif ni curatif pour ce type de résorption. La thérapeutique consiste donc à extraire les dents présentant une lésion trop avancée et à procéder à leur remplacement prothétique.

### 3.6. Traitement des résorptions radiculaires externes pathologiques : préventions et thérapies

#### 3.6.1. Traitements préventifs

##### 3.6.1.1. Contrôles radiologiques

Il est indispensable d'effectuer des contrôles radiographiques réguliers. Outre les découvertes fortuites (Figure ). La radiographie permet de suivre l'évolution d'une lésion existante suite à un traitement orthodontique, un traumatisme, ou de surveiller un traitement endodontique afin de s'enquérir soit de son arrêt total, soit de la rapidité de son évolution (Piette et Goldberg, 2001).

##### 3.6.1.2. Tests de vitalité

Les résorptions radiculaires externes sont silencieuses car non douloureuses, la racine pathologique étant encore longtemps vitale.

Suite à un traumatisme, la dent peut se nécroser, il convient donc de réaliser des tests de vitalité réguliers à 1, 3, 6 mois puis tous les ans. Une résorption radiculaire progressive n'entraîne pas forcément de nécrose aseptique mais doit être contrôlée (Piette et Goldberg, 2001).

##### 3.6.1.3. Contrôle de l'occlusion

Une surcharge occlusale ou toute source de pression excessive au niveau du ligament est source de résorption potentielle (Filippi *et al.*, 2000). Il convient donc de vérifier l'occlusion, éviter toutes prématurités et interférences qui pourront nuire à la

santé du parodonte (risque de mobilité traumatique) et à l'intégrité de la surface radiculaire (résorption externe avec absence de mobilité).

#### 3.6.1.4. Prévention de l'inflammation

Une résorption radiculaire est toujours liée à un processus inflammatoire qui entraîne l'activation des ostéoclastes. La recherche actuelle se concentre donc sur une réduction de cette phase inflammatoire par la limitation de la libération de médiateurs de l'inflammation afin de retarder, voire d'empêcher d'éventuelles résorptions radiculaires.

Le traitement classique vise à prescrire des anti-inflammatoires non stéroïdiens.

Par ailleurs, l'application d'anti-inflammatoires stéroïdiens par voie locale (dexaméthasone) après une réimplantation a été étudiée et ce traitement à base de corticoïdes montre une nette réduction de l'activité des ostéoclastes. Cependant, les études cliniques à long terme font encore défaut (Filippi *et al*, 2000).

#### 3.6.1.5. Conservation de la dent en cas d'expulsion

La conservation de la dent dans un milieu physiologique dans le cadre d'une réimplantation est indispensable car l'importance des dommages cellulaires de la surface radiculaire dépend essentiellement du temps extra-oral et du milieu de conservation. Des conditions optimales de survie sont obtenues dans le cas d'une réimplantation immédiate (dans les cinq minutes) ou d'une conservation dans un milieu spécial, qui correspond aux besoins spécifiques de conservation des cémentoblastes et odontoblastes. Alors que des expérimentations sont encore effectuées aux USA sur le Viaspan® , un milieu de transplantation du foie, (Hupp *et al.* , 1998), il existe en Europe un flacon de conservation appelé Dentosafe® (aussi connu sous les dénominations Medice®, Iserlohn® en Allemagne - Kirshner *et al.*,1992, Pohl *et al.* , 2000). Des études effectuées confirment le succès de la conservation physiologique de la dent dans ce milieu, pouvant atteindre 25 heures à température ambiante, sans nuire au pronostic de la guérison parodontale (Pohl *et al.* , 2000).

Il est conseillé de ne pas réimplanter immédiatement une dent expulsée pour laquelle le temps extra-oral est supérieur à 20 minutes mais de la mettre au préalable pendant 30 à 60 minutes dans un milieu nutritif spécifique (Viaspan® ou Dentosafe®). Les cémentoblastes abîmés peuvent mieux se régénérer dans ce milieu que dans le coagulum réduisant ainsi les risques de résorption de remplacement (Pohl *et al.*, 2000).

Les conditions de conservation et de manipulation précédant la réimplantation doivent faciliter la régénération des cémentoblastes sans engendrer de nouvelles lésions de la surface radiculaire. La dent doit être replacée avec précaution, en veillant à ne pas léser la surface radiculaire avec les instruments de repositionnement sous peine de lésions irréversibles. La racine et l'alvéole doivent être rincées avec un milieu physiologique stérile et isotonique (Pohl *et al.*, 2000).

### 3.6.2. Traitements curatifs

#### 3.6.2.1. Après traumatisme

En pratique, une dent ayant subi un traumatisme (de la luxation à l'expulsion) devra être placée sous contention d'une semaine à trois semaines selon la gravité de la lésion infligée au ligament.

D'après les connaissances actuelles, il apparaît qu'au-delà de 10 jours, une dent traumatisée placée sous contention présente des risques de résorption.

Afin d'optimiser au mieux l'usage de la contention, il conviendra donc de réaliser une contention dont l'utilisation ne dépassera pas 10 jours.

Pour des traumatismes comme une luxation, on placera une contention souple.

Dans les cas les plus sévères (fracture du tiers moyen de la racine, expulsion), on placera une contention rigide et dans le cas d'un traumatisme impliquant une fracture de l'os alvéolaire, une contention sera laissée jusqu'à six semaines, le temps de la cicatrisation osseuse (Charland, 2008).

### 3.6.2.2. Interruption d'un traitement orthodontique

Lors d'un traitement orthodontique, des contrôles radiologiques réguliers sont préconisés. Dès la découverte d'une résorption débutante, l'adaptation voire l'arrêt du traitement limitera la progression de la lésion.

On constate que la majorité des traitements orthodontiques s'accompagnent d'une résorption légère (moins d'un millimètre) sans nuire au pronostic des dents déplacées. En revanche, il convient d'adapter les forces déployées au cours des déplacements dentaires. En effet, nous avons vu précédemment que l'augmentation de la force entraînait une augmentation du taux de résorption. Il conviendra donc à la découverte d'une lésion, d'adapter dans un premier temps les forces appliquées et d'en vérifier l'évolution favorable (Mirabella et Artun, 1995).

### 3.6.2.3. L'utilisation d'antibiotiques locaux

Il semble que l'administration locale d'antibiotiques soit plus efficace que les applications systémiques. Divers antibiotiques ont été testés dans de nombreuses études chacun ayant des avantages particuliers. Les tétracyclines sont un groupe d'antibiotiques bactériostatiques efficaces 12 semaines en moyenne, généralement utilisés en association avec des corticostéroïdes pour leurs propriétés anti-inflammatoires et donc anti-résorption. Ces propriétés contribuent à réduire la réaction inflammatoire, y compris la résorption périapicale par les cellules clastiques. Les tétracyclines ont également été utilisées en application locale en solutions d'irrigation. Leur efficacité est limitée à 4 semaines (Mohammadi et Abbott, 2009).

### 3.6.2.4. Antibiothérapie systémique

La réduction de la charge bactérienne est indispensable et ce grâce à un traitement antibiotique, en effet l'invasion bactérienne du desmodonte en voie de guérison contribue à la stimulation des ostéoclastes et donc à une résorption plus rapide de la dent. Un traitement antibiotique par voie systémique d'une semaine est

donc préconisé afin de réduire l'intrusion de bactéries. Des études ont montré que les tétracyclines réduisent le nombre de microorganismes et possède une action inhibitrice des ostéoclastes, action non retrouvée avec les antibiotiques de la famille des bêta-lactamines de type amoxicilline (Sae-Lim *et al*, 1998).

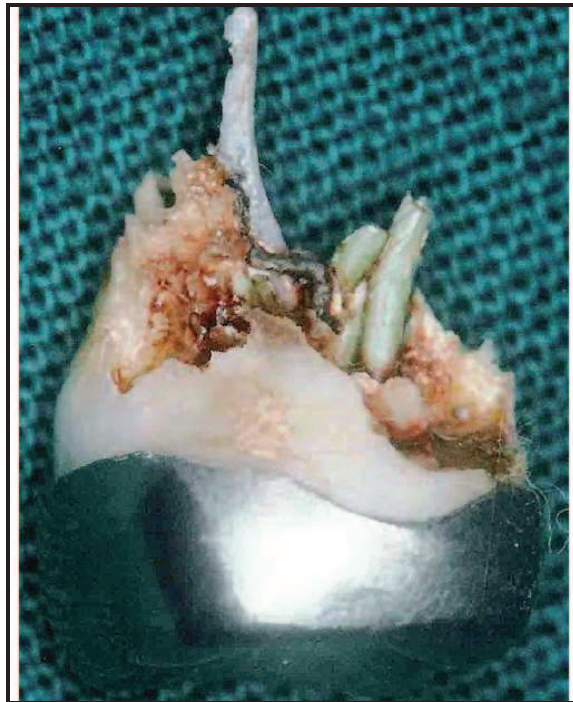A partir d'expériences menées sur des animaux, la tétracycline semble être l'antibiotique le mieux adapté afin de limiter l'apparition de la pathologie radiculaire suite à un traumatisme dentaire. Le dosage est le suivant : à partir de 8 ans, 100 mg de doxycycline le jour du traumatisme, 50 mg les jours suivants et à partir de 14 ans, 200 mg puis 100 mg. Du fait des risques de coloration des dents définitives en formation chez l'enfant, le traitement ne durera dans ce cas pas plus de dix jours (Sae-Lim *et al*, 1998).

#### 3.6.2.5. Traitement endodontique de la dent en voie de résorption

Le traitement endodontique est nécessaire aux chances de guérison d'un foyer infectieux périapical.

Une obturation canalaire déficiente, sceptique, a pour conséquence l'établissement d'un foyer inflammatoire actif au niveau apical du fait du passage de bactéries et de leurs toxines. Les médiateurs de l'inflammation engendrent le recrutement de cellules lytiques (macrophages, polynucléaires) et clastiques (ostéoclastes, odontoclastes) afin de circonscrire l'infection. Ces foyers infectieux seront entretenus tant que la cause n'aura pas été traitée. Sans traitement, l'entretien d'un foyer infectieux provoque une inflammation locale par les toxines bactériennes et le recrutement des cellules immunitaires. L'os alvéolaire environnant se résorbe donc le plus souvent (développement d'un granulome périapical), mais il arrive parfois que la racine elle-même subisse une résorption apicale.

La photographie ci-dessous (figure 71) montre un cas de résorption inflammatoire terminale d'origine endodontique se soldant par l'extraction de la dent (Arathi *et al*, 2008).



**Figure 71 : résorption radiculaire terminale de toutes les racines de la dent n°16 (Arathi et al, 2008)**

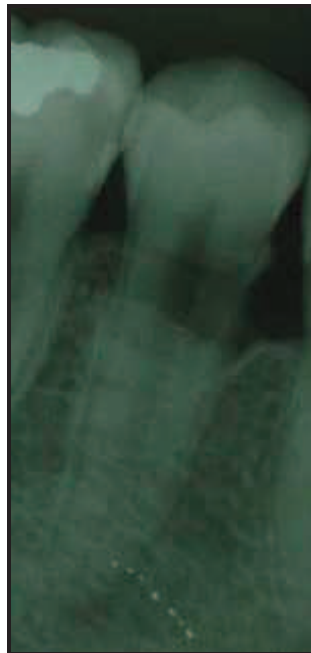
Un manque de rigueur lors de la désinfection du système endocanalaire et de son obturation (manque d'étanchéité), l'absence d'étanchéité apicale aux bactéries et à leurs toxines et la diffusion des médiateurs de l'inflammation, sont autant de paramètres pouvant initier le processus lytique périapical de la racine. Le traitement endodontique a pour objectif de supprimer la cause bactérienne, c'est-à-dire de désinfecter l'endodonte. Ce dernier ne pourra pas être séché convenablement en présence d'un exsudat inflammatoire ce qui imposera de différer l'obturation.

Dans ces cas extrêmes, il est difficile de savoir si le processus inflammatoire est d'origine interne ou externe à la racine, il concerne toute la zone périapicale, et progresse en l'absence de traitement (Guo et Wang, 2009). Un manque d'étanchéité coronaire après traitement endodontique provoque une percolation des fluides et une infiltration bactérienne à l'apex responsable d'une parodontite apicale chronique parfois accompagnée d'une résorption dentinaire et cémentaire .

### 3.6.2.6. Reprise de traitement endodontique après une phase de temporisation à l'hydroxyde de calcium, et utilisation du MTA®

L'augmentation progressive du volume d'une résorption radiculaire peut atteindre la pulpe. A l'image du Mineral Trioxy Aggregate® (MTA®), il existe différents matériaux capables de restaurer des pertes de substance radiculaire. Le MTA® a démontré son potentiel en tant que matériau d'obturation des perforations et a été utilisé pour obturer une résorption cervicale importante. Ce dernier est reconnu pour ses capacités de scellement, pour sa biocompatibilité et ses possibilités de comblement des perforations.

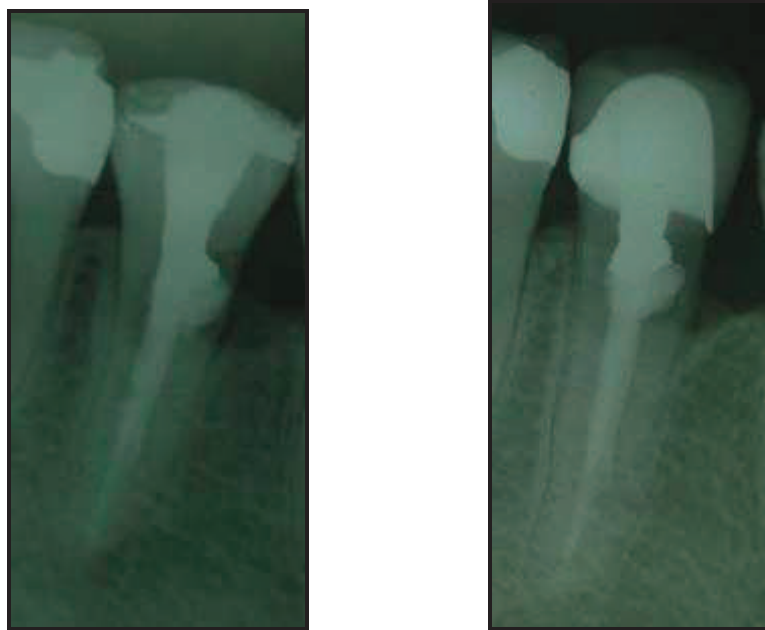
La figure 72 expose le cas d'une 45 présentant une résorption cervicale linguale avec atteinte pulpaire et nécrose. Il s'agit d'un jeune homme de 28 ans qui consulte pour une douleur depuis un mois. Le questionnaire médical révèle un antécédent de traumatisme dentaire 8 ans auparavant.



**Figure 72 : radiotransparence coronaire visible au tiers coronaire de la racine de 45 correspondant à une résorption radiculaire cervicale (Park et Lee, 2008)**

Après mise en place d'une digue, une cavité d'accès classique est réalisée. Le canal est irrigué à l'hypochlorite à 5% et un hydroxyde de calcium a été placé en tant que médication intra-canalair. Lors de la seconde séance, la longueur de travail a

été déterminée et le canal mis en forme pour l'obturation définitive. A la troisième séance, le canal a été obturé avec des cônes de Gutta Percha par la technique de la condensation latérale à froid et un MTA a été préparé et appliqué dans la lésion cervicale en empruntant l'accès coronaire, plaquant ainsi le matériau contre les parois dentinaires et contre la gencive. Par la suite et la dent a été restaurée par un inlay-core et une couronne céramo-métallique (figure 72).



**Figure 73 : radiographies après obturation à la Gutta Percha (radiographie post-traitement et radiographie 27 mois plus tard) (Park et Lee, 2008)**

27 mois après, la dent est asymptotique cliniquement et radiologiquement. Le MTA ayant l'avantage de prendre en milieu humide, ce dernier a pu être placé directement en intra-coronaire, évitant ainsi la réalisation d'un lambeau d'accès, pouvant de ce fait l'attache épithéliale et aux tissus conjonctifs (Park et Lee, 2008).

#### 3.6.2.7. Avenir des dents ankylosées

Des produits comme l'acide citrique sont à proscrire car, en traitant la surface radiculaire, ils détruisent le potentiel réparateur desmodontal et cémentaire



(cémentoblastes, fibroblastes). En lieu et place d'une attache fibreuse, on aura donc une attache osseuse (Day et Duggal, 2010).

Il est cependant important de prévenir le patient de la forte probabilité de résorption de remplacement ultérieure. Une fois que le diagnostic d'ankylose est établi (son mat à la percussion, disparition radiologique de l'espace desmodontal, défaut esthétique d'une dent "plus courte"), la discussion de la conservation se pose ; s'il existe un préjudice esthétique et fonctionnel, la dent étant impossible à tracter orthodontiquement, il conviendra de l'extraire. Les dents ankylosées sont parfois difficiles à extraire en raison de leur ancrage osseux. Par ailleurs, une dent ankylosée peut subir une résorption de remplacement qu'il conviendra de surveiller régulièrement (évolution ou état stable), afin de pallier prothétiquement à l'extraction dans les cas où la racine serait entièrement résorbée.

## 4. Conclusion

Ce travail nous a permis de faire le point sur les différentes disciplines de l'odontologie concernées par les résorptions radiculaires externes pathologiques. En effet, ces pathologies caractérisées par une perte de substance au niveau de la surface radiculaire abordent plusieurs facettes de notre exercice quotidien et présentent des formes et une évolution différentes.

Les mécanismes du phénomène de résorption pathologique ont pu être élucidés grâce à l'étude du modèle physiologique mieux connu, la rhizalyse des dents temporaires.

Cependant, l'initiation du processus de résorption en lui-même pose encore des questions à l'heure actuelle, nous amenant à nous demander s'il serait possible de diagnostiquer une résorption à un stade plus précoce et, *a fortiori*, avant l'apparition de signes cliniques. Nous disposons aujourd'hui de peu de moyens de détection des résorptions radiculaires externes débutantes même si la tomographie (Cone Beam®) nous permet désormais de mettre en évidence des lésions aussi bien mésiales ou distales que palatines ou vestibulaires.

L'examen des structures de l'organe dentaire montre les zones de faiblesse mécanique prédisposant à une future résorption externe. En parallèle, l'étude à l'échelle cellulaire de chaque tissu radiculaire calcifié (dentine, cément), de sa composition, de sa formation et de son renouvellement nous explique sa susceptibilité à la déminéralisation, à l'origine de la résorption radiculaire.

Ceci nous a amené à nous pencher sur les aspects biochimiques de la résorption radiculaire externe. L'apport des avancées en biologie et en histologie nous a permis de mieux comprendre ces phénomènes et d'expliquer pourquoi de nombreuses classifications ont été proposées au fil des années, même si après examen de chacune d'entre elles, nous avons pu nous rendre à l'évidence qu'aucune ne regroupait de manière précise et totalement complète les différentes formes cliniques rencontrées. Ainsi, les classifications existantes sont souvent descriptives et associent une étiologie à une forme. D'autre part, elles se réduisent pour la plupart à un seul domaine de notre exercice.

Cette thèse a donc eu pour objectif de regrouper et de classer les étiologies rencontrées, aussi bien d'origine traumatique, orthodontique, endodontique, parodontale, mais également d'origine odontogénique, chirurgicale ou d'origine générale. Chaque étiologie pouvant présenter des formes de résorption différentes (apicale, latérale, cervicale), il était plus pertinent de les énoncer avant de les décrire pour enfin aborder les traitements spécifiques.

Les traitements actuellement envisagés sont avant tout symptomatiques, ils visent à éliminer la cause et à surveiller la résolution de la pathologie. Néanmoins la recherche s'oriente désormais vers un traitement systémique «anti-résorption» visant à supprimer l'inflammation locale et ses médiateurs, afin d'inhiber la cascade de réactions aboutissant à la synthèse et au recrutement des odontoclastes responsables de la résorption des tissus radiculaires (Tyrovola *et al.*, 2008).

## 5. bibliographie

- 1- Abuabara A. Biomechanical aspects of external root resorption in orthodontic therapy. *Med Oral Pathol Oral Chir Buccal* 2007; 12: E610-613.
- 2- Al-Qawasmi RA, Hartsfield JK, Jr., Everett ET, et al. Genetic predisposition to external apical root resorption. *Am J Orthod Dentofacial Orthop* 2003; 123: 242-252.
- 3- Alqerban A. *Dental Cone Beam Computed Tomography*, 2011
- 4- Andersson L, Bodin I, Sorensen S. Progression of root resorption following replantation of human teeth after extended extraoral storage. *Endod Dent Traumatol* 1989; 5: 38-47.
- 5- Andreasen JO. A time-related study of periodontal healing and root resorption activity after replantation of mature permanent incisors in monkeys. *Swed Dent J* 1980; 4: 101-110.
- 6- Arathi R, Kundabala M, Karen B. Disappeared roots: a case report. *J Indian Soc Pedod Prev Dent* 2008; 26: 36-39.
- 7- Attin T, Paque F, Ajam F, Lennon AM. Review of the current status of tooth whitening with the walking bleach technique. *Int Endod J* 2003; 36: 313-329.
- 8- Aw TC, Lepe X, Johnson GH, Mancl L. Characteristics of noncarious cervical lesions: a clinical investigation. *J Am Dent Assoc* 2002; 133: 725-733.
- 9- Baggio B. *Dental traumatology*. Brazilian journal of dental traumatology 2009
- 10- Balducci L, Ramachandran A, Hao J, Narayanan K, Evans C, George A. Biological markers for evaluation of root resorption. *Arch Oral Biol* 2007; 52: 203-208.
- 11- Bassigny F. Résorptions radiculaires d'origine orthodontique. *Rev Odontostomatol (Paris)*. 1982 Sep;11(4):305-11.
- 12- Beck BW, Harris EF. Apical root resorption in orthodontically treated subjects: analysis of edgewise and light wire mechanics. *Am J Orthod Dentofacial Orthop* 1994; 105: 350-361.
- 13- Blake M, Woodside DG, Pharoah MJ. A radiographic comparison of apical root resorption after orthodontic treatment with the edgewise and Speed appliances. *Am J Orthod Dentofacial Orthop* 1995; 108: 76-84.

- 14- Bouyssou M, Lodter JP, Paloudier G, Mouly, Duffaut. Bone and tooth resorption in periodontal diseases. *Inf Dent*. 1971 Oct 28;53(43):3671-4.
- 15- Butler WT, Ritchie H. The nature and functional significance of dentin extracellular matrix proteins. *Int J Dev Biol* 1995; 39: 169-179.
- 16- Canoglu E, Turgut MD, Tekcicek M. Healing of External Inflammatory Root Resorptions and Periapical Lesions without Surgical Treatment in an Operated Oblique Facial Cleft Case. *Eur J Dent* 2010; 4: 208-214.
- 17- Casaroto AR, Hidalgo MM, Sell AM, Franco SL, Cuman RK, Moreschi E, Victorino FR, Steffens VA, Bersani-Amado CA. Study of the effectiveness of propolis extract as a storage medium for avulsed teeth. *Dent Traumatol*. 2010 Aug;26(4):323-31
- 18- Charland R. Traumatisme des dents antérieures permanentes. *Journal de l'Ordre des dentistes du Québec* 2008: 45.
- 19- Cholia SS, Wilson PH, Makdissi J. Multiple idiopathic external apical root resorption: report of four cases. *Dentomaxillofac Radiol* 2005; 34: 240-246.
- 20- Culbreath TE, Davis GM, West NM, Jackson A. Treating internal resorption using a syringeable composite resin. *J Am Dent Assoc* 2000; 131: 493-495.
- 21- Day P, Duggal M. Interventions for treating traumatised permanent front teeth: avulsed (knocked out) and replanted. *Cochrane Database Syst Rev* 2010: CD006542.
- 22- Dietschi D. Nonvital bleaching: general considerations and report of two failure cases. *Eur J Esthet Dent* 2006; 1: 52-61.
- 23- Filippi A, von Arx T, Buser D. [External root resorption following tooth trauma: its diagnosis, sequelae and therapy]. *Schweiz Monatsschr Zahnmed* 2000; 110: 712-729.
- 24- Friedman S. Internal bleaching: long-term outcomes and complications. *J Am Dent Assoc* 1997; 128 Suppl: 51S-55S.
- 25- Gallina S, Barranco-Piedra S, Torres-Lagares D, Baroukh B, Llorens A, Gutiérrez-Pérez JL, Saffar JL, Cherruau M, Lesclous P. Estrogen withdrawal transiently increased bone turnover without affecting the bone balance along the tooth socket in rats. *J Periodontol*. 2009 Dec;80(12):2035-44.
- 26- Godhi B, Sood PB, Sharma A. Effects of mineral trioxide aggregate and formocresol on vital pulp after pulpotomy of primary molars: An *in vivo* study. *Contemp Clin Dent*. 2011 : Oct;2(4):296-301
- 27- Goldstein GR, Kiremidjian-Schumacher L. Bleaching: is it safe and effective? *J Prosthet Dent* 1993; 69: 325-328.

- 28- Grzesik WJ, Narayanan AS. Cementum and periodontal wound healing and regeneration. *Crit Rev Oral Biol Med* 2002; 13: 474-484.
- 29- Gunraj MN. Dental root resorption. *Oral Surg Oral Med Oral Pathol Oral Radiol Endod* 1999; 88: 647-653.
- 30- Guo HJ, Wang JD. Bacterial biofilm on the apical external root surfaces of human teeth associated with chronic periradicular lesions. *Beijing Da Xue Xue Bao*. 2009 Oct 18;41(5):571-4.
- 31- Hamilton RS, Gutmann JL. Endodontic-orthodontic relationships: a review of integrated treatment planning challenges. *Int Endod J* 1999; 32: 343-360.
- 32- Hartsfield JK, Jr., Everett ET, Al-Qawasmi RA. Genetic Factors in External Apical Root Resorption and Orthodontic Treatment. *Crit Rev Oral Biol Med* 2004; 15: 115-122.
- 33- Heithersay GS, Dahlstrom SW, Marin PD. Incidence of invasive cervical resorption in bleached root-filled teeth. *Aust Dent J* 1994; 39: 82-87.
- 34- Henry JR, Weinman JP. The pattern of resorption and repair of human cementum. *J Am Dent Assoc* 1951;42:270-90. 59.
- 35- Hinckfuss SE, Messer LB. Splinting duration and periodontal outcomes for replanted avulsed teeth: a systematic review. *Dent Traumatol*. 2009 Apr;25(2):150-7
- 36- Ho SP, Senkyrikova P, Marshall GW, et al. Structure, chemical composition and mechanical properties of coronal cementum in human deciduous molars. *Dent Mater* 2009; 25: 1195-1204.
- 37- Hupp JG, Mesaros SV, Aukhil I, Trope M. Periodontal ligament vitality and histologic healing of teeth stored for extended periods before transplantation. *Endod Dent Traumatol* 1998; 14: 79-83.
- 38- Jung YH, Cho BH. External root resorption after orthodontic treatment: a study of contributing factors. *Imaging Sci Dent* 2011; 41: 17-21.
- 39- Kereshanan S, Stephenson P, Waddington R. Identification of dentine sialoprotein in gingival crevicular fluid during physiological root resorption and orthodontic tooth movement. *Eur J Orthod* 2008; 30: 307-314.
- 40- Ketcham AH. A preliminary report of an investigation of apical root resorption of permanent teeth. *Inter J Orthod* 1929;15:310-28.
- 41- Khademi AA, Atbaee A, Razavi SM, Shabani M. Periodontal healing of replanted dog teeth stored in milk and egg albumen. *Dent Traumatol* 2008; 24: 510-514.

- 42- Khojastepour L, Bronoosh P, Azar M. Multiple idiopathic apical root resorption: a case report. *J Dent*. 2010; 7: 165-169.
- 43- Kirschner H, Burkard W, Pfutz E, Pohl Y, Obijou C. [Anterior tooth trauma. The preservation and treatment of the injured tooth]. *Schweiz Monatsschr Zahnmed* 1992; 102: 209-217.
- 44- Kjaer I. Morphological characteristics of dentitions developing excessive root resorption during orthodontic treatment. *Eur J Orthod* 1995; 17: 25-34.
- 45- Korbendau J. M. Guyomard F. *Chirurgie parodontale orthodontique*. Editions CDP, 1998.
- 46- Kogawa M, Findlay DM, Anderson PH, Ormsby R, Vincent C, Morris HA, Atkins GJ. Osteoclastic metabolism of 25(OH)-vitamin D3: a potential mechanism for optimization of bone resorption. *Endocrinology*. 2010 Oct;151(10):4613-25. Epub 2010 Aug 25.
- 47- Lang H, Schuler N, Arnhold S, Nolden R, Mertens T. Formation of differentiated tissues in vivo by periodontal cell populations cultured in vitro. *J Dent Res* 1995; 74: 1219-1225.
- 48- Lasfargues J-J. *Concepts cliniques en endodontie*. Editions SNPMB, 2005.
- 49- Laux M, Abbott PV, Pajarola G, Nair PN. Apical inflammatory root resorption: a correlative radiographic and histological assessment. *Int Endod J* 2000; 33: 483-493.
- 50- Levander E, Malmgren O. Evaluation of the risk of root resorption during orthodontic treatment: a study of upper incisors. *Eur J Orthod* 1988; 10: 30-38.
- 51- Lim KC. Considerations in intracoronary bleaching. *Aust Endod J* 2004; 30: 69-73.
- 52- Linge L, Linge BO. Patient characteristics and treatment variables associated with apical root resorption during orthodontic treatment. *Am J Orthod Dentofacial Orthop*. 1991 Jan;99(1):35-43.
- 53- Llana-Puy MC, Amengual-Lorenzo J, Forner-Navarro L. Idiopathic external root resorption associated to hypercalciuria. *Med Oral* 2002; 7: 192-199.
- 54- Mah J, Prasad N. Dentine phosphoproteins in gingival crevicular fluid during root resorption. *Eur J Orthod* 2004; 26: 25-30.
- 55- Mavragani M, Apisariyakul J, Brudvik P, Selvig KA. Is mild dental invagination a risk factor for apical root resorption in orthodontic patients? *Eur J Orthod* 2006; 28: 307-312.
- 56- Melsen B. *Current controversis in orthodontics*. Quintessence, 1991.

- 57- Mirabella AD, Artun J. Risk factors for apical root resorption of maxillary anterior teeth in adult orthodontic patients. *Am J Orthod Dentofacial Orthop* 1995; 108: 48-55.
- 58- Mohammadi Z, Abbott PV. On the local applications of antibiotics and antibiotic-based agents in endodontics and dental traumatology. *Int Endod J* 2009; 42: 555-567
- 59- Mohandesan H, Ravanmehr H, Valaei N. A radiographic analysis of external apical root resorption of maxillary incisors during active orthodontic treatment. *Eur J Orthod* 2007; 29: 134-139.
- 60- Naudin G. *Larousse médical*. 2003.
- 61- Newman WG. Possible etiologic factors in external root resorption. *Am J Orthod* 1975; 67: 522-539.
- 62- Ohshima H. J. Effects of Continuous and Interrupted Orthodontic Force on Interleukin-1 $\beta$  and Interleukin-8 Secretion in Human Gingival Crevicular Fluid. Vol. 50 (2008) , No. 4 pp.230-238. *Oral Biosci.*, 2008
- 63- Okabe K, Okamoto F, Kajiya H. Odontoclasts and calcitonin. *Clin Calcium*. 2012 Jan;22(1):19-26.
- 64- Park JB, Lee JH. Use of mineral trioxide aggregate in the non-surgical repair of perforating invasive cervical resorption. *Med Oral Pathol Oral Chir Buccal* 2008; 13: E678-680.
- 65- Parker RJ, Harris EF. Directions of orthodontic tooth movements associated with external apical root resorption of the maxillary central incisor. *Am J Orthod Dentofacial Orthop* 1998; 114: 677-683.
- 66- Pearson HH. Successful bleaching without secondary discolouration. *J Can Dent Assoc*. 1951; 17: 200-201.
- 67- Piette E. Goldberg M. *La dent normale et pathologique*. 2001. De Boeck
- 68- Pociot F, Molvig J, Wogensen L, Worsaae H, Nerup J. A TaqI polymorphism in the human interleukin-1 beta (IL-1 beta) gene correlates with IL-1 beta secretion in vitro. *Eur J Clin Invest* 1992; 22: 396-402.
- 69- Pohl Y, Filippi A, Tekin U, Kirschner H. Periodontal healing after intentional auto-alloplastic reimplantation of injured immature upper front teeth. *J Clin Periodontol* 2000; 27: 198-204.
- 70- Reitan K. Evaluation of orthodontic forces as related to histologic and mechanical factors. *SSO Schweiz Monatsschr Zahnheilkd*. 1970 May;80(5):579-96.



- 71- Robert J. Kanas, DDS; and Scott J. Kanas Localized Idiopathic Apical Root Resorption: A Report of Five Cases With Emphasis on Differential Diagnosis. *Compendium*. March 2012, Volume 33, Issue 3
- 72- Sae-Lim V, Wang CY, Trope M. Effect of systemic tetracycline and amoxicillin on inflammatory root resorption of replanted dogs' teeth. *Endod Dent Traumatol* 1998; 14: 216-220.
- 73- Sameshima GT, Sinclair PM. Predicting and preventing root resorption: Part I. Diagnostic factors. *Am J Orthod Dentofacial Orthop* 2001; 119: 505-510.
- 74- Schatzle M, Tanner SD, Bosshardt DD. Progressive, generalized, apical idiopathic root resorption and hypercementosis. *J Periodontol* 2005; 76: 2002-2011.
- 75- Sogur E, Sogur HD, Baksi Akdeniz BG, Sen BH. Idiopathic root resorption of the entire permanent dentition: systematic review and report of a case. *Dent Traumatol* 2008; 24: 490-495.
- 76- Sreeja R, Minal C, Madhuri T, Swati P, Vijay W. A scanning electron microscopic study of the patterns of external root resorption under different conditions. *J Appl Oral Sci* 2009; 17: 481-486.
- 77- Topkara A. External apical root resorption caused by orthodontic treatment: a review of the literature. *Eur J Paediatr Dent*. 2011 Sep;12(3):163-6
- 78- Trope M. Root resorption of dental and traumatic origin: classification based on etiology. *Pract Periodontics Aesthet Dent*. 1998 May;10(4):515-22.
- 79- Tronstad L. Root resorption – etiology, terminology and clinical manifestations. *Endod Dent Traumatol* 1988; 4: 241–252
- 80- Tyrovola JB, Spyropoulos MN, Makou M, Perrea D. Root resorption and the OPG/RANKL/RANK system: a mini review. *J Oral Sci*. 2008 Dec;50(4):367-76.
- 81- Vossoughi R, Takei HH. External cervical resorption associated with traumatic occlusion and pyogenic granuloma. *J Can Dent Assoc* 2007; 73: 625-628.
- 82- Weltman B, Vig KW, Fields HW, Shanker S, Kaizar EE. Root resorption associated with orthodontic tooth movement: a systematic review. *Am J Orthod Dentofacial Orthop* 2010; 137: 462-476; discussion 412A.
- 83- Wiebkin OW, Cardaci SC, Heithersay GS, Pierce AM. Therapeutic delivery of calcitonin to inhibit external inflammatory root resorption. II. Influence of calcitonin binding to root mineral. *Endod Dent Traumatol* 1996; 12: 272-276.
- 85- Yamashiro T, Takano-Yamamoto T. Influences of ovariectomy on experimental tooth movement in the rat. *J Dent Res* 2001; 80: 1858-1861.

## Sites internet:

- 1- Balas D. Une différenciation compartimentale par inductions réciproques ; importance des lames basales, 2010, <http://homepage.mac.com/danielbalas/HISTOLOGIE/EPITHDIG/cbgsoe/Rhiza/Rhiza.html>
- 2- Barnett. CBCT: Shifting the Paradigm of Endodontic Care. 2010, <http://rxdentistry.com/barnett/>
- 3- Camp JH. Root canal treatment for children teeth, 2011, <http://www.sciencedirect.com/science/article/pii/S092966461060023X>
- 4- Delzangles M, Mallet J-P. Les résorptions externes. Réalités cliniques 2002: 13: 227-237, <http://www.information-dentaire.fr/pdf/rc2002vol13n3p227-237.pdf>
- 5- Héron JF. Mécanismes des métastases osseuses, 2010, [www.oncoprof.net](http://www.oncoprof.net)
- 6- Listgarten M, Periodontal ligament cells, University of Pennsylvania and Temple University ©, 1999, <http://www.dental.pitt.edu/informatics/periohistology/en/gu0402.htm>
- 7- Rerhaye W. La rhizalyse des incisives par les canines maxillaires incluses à propos de deux cas cliniques. Faculté de médecine de Rabat 2001: Service d'orthodontie et de parodontologie, <http://www.lecourrierdudentiste.com/dossiers-du-mois/la-rhizalyse-des-incisives-par-les-canines-maxillaires-incluses-a-propos-de-deux-cas-cliniques.html>
- 8- Sedano E. Manual and study guide. 2010: cementum-periodontal ligament: 19-24, <http://www.ncbi.nlm.nih.gov/pubmed/19179952>
- 9- Wickness DP. Gumline decay restored with composite bonding, 2010, <http://odontoclinica.org/2008/05/15/caries-cervicales-composites-clase-v/>

AUBERT Caroline – Les résorptions radiculaires externes pathologiques.

Nancy 2012 : 119 f. : 10 ill.

Th. : Chir.-Dent. : Nancy-1 : 2012

**Mots clés :**

- résorption radiculaire
- inflammation desmodontale

**Résumé :**

AUBERT Caroline – Les résorptions radiculaires externes pathologiques.

Th. : Chir.-Dent. : Nancy-1 : 2012

Toute résorption radiculaire externe revêt un caractère pathologique en dehors de la résorption physiologique des dents déciduales.

Cependant, il existe des résorptions radiculaires externes pathologiques des dents permanentes.

Le but de cette thèse est de s'intéresser aux causes actuelles connues de résorptions radiculaires externes pathologiques, leurs formes cliniques et enfin d'aborder les traitements envisageables.

Ce travail fait également le point sur les mécanismes physiopathologiques connus et inconnus en s'appuyant sur les données actuelles de la recherche scientifique.

**Membres du jury :**

Pr C. STRAZIELLE

Dr M. ENGELS-DEUTSCH

Dr J. PENAUD

Dr R. BALTHAZARD

Professeur des Universités

Maître de Conférences

Maître de Conférences

A.H.U.

Président

Juge

Juge

Juge

**Adresse de l'auteur :**

AUBERT Caroline  
12 rue Aristide Briand 54270 Essey-lès-Nancy