



HAL
open science

Les implants courts : une alternative à la greffe sinusienne ?

Cyrielle Clausse

► **To cite this version:**

Cyrielle Clausse. Les implants courts : une alternative à la greffe sinusienne?. Sciences du Vivant [q-bio]. 2010. hal-01738916

HAL Id: hal-01738916

<https://hal.univ-lorraine.fr/hal-01738916>

Submitted on 20 Mar 2018

HAL is a multi-disciplinary open access archive for the deposit and dissemination of scientific research documents, whether they are published or not. The documents may come from teaching and research institutions in France or abroad, or from public or private research centers.

L'archive ouverte pluridisciplinaire **HAL**, est destinée au dépôt et à la diffusion de documents scientifiques de niveau recherche, publiés ou non, émanant des établissements d'enseignement et de recherche français ou étrangers, des laboratoires publics ou privés.



AVERTISSEMENT

Ce document est le fruit d'un long travail approuvé par le jury de soutenance et mis à disposition de l'ensemble de la communauté universitaire élargie.

Il est soumis à la propriété intellectuelle de l'auteur. Ceci implique une obligation de citation et de référencement lors de l'utilisation de ce document.

D'autre part, toute contrefaçon, plagiat, reproduction illicite encourt une poursuite pénale.

Contact : ddoc-theses-contact@univ-lorraine.fr

LIENS

Code de la Propriété Intellectuelle. articles L 122. 4

Code de la Propriété Intellectuelle. articles L 335.2- L 335.10

http://www.cfcopies.com/V2/leg/leg_droi.php

<http://www.culture.gouv.fr/culture/infos-pratiques/droits/protection.htm>

ACADÉMIE NANCY-METZ
UNIVERSITE HENRI POINCARÉ-NANCY 1
FACULTÉ D'ONDOTOLOGIE

Année 2010

N° 3211

THÈSE

pour le

DIPLÔME D'ÉTAT DE DOCTEUR
EN CHIRURGIE DENTAIRE

par

Cyrielle CLAUSSE

Née le 02 Août 1983 à Remiremont (88)

**LES IMPLANTS COURTS : UNE ALTERNATIVE À LA GREFFE
SINUSIENNE ?**

Présentée et soutenue publiquement le 02 Avril 2010

Examineurs de thèse :

Monsieur J.P. LOUIS

Monsieur J. PENAUD

Monsieur J. SCHOUVER

Monsieur D. PONGAS

Professeur des Universités

Maître de Conférences

Maître de Conférences

Docteur en Chirurgie Dentaire

Président

Juge

Juge

Juge



Président : Professeur J.P. FINANCE

Doyen : Docteur Pierre BRAVETTI

Vice-Doyens : Pr. Pascal AMBROSINI - Dr. Jean-Marc MARTRETTE

Membres Honoraires : Dr. L. BABEL - Pr. S. DURIVAUX - Pr. G. JACQUART - Pr. D. ROZENCWEIG - Pr. M. VIVIER

Doyen Honoraire : Pr. J. VADOT

Sous-section 56-01 Odontologie pédiatrique	Mme M. M. Mlle M.	<u>DROZ Dominique (Desprez)</u> PREVOST Jacques BOCQUEL Julien PHULPIN Bérengère SABATIER Antoine	Maître de Conférences Maître de Conférences Assistant Assistant Assistant
Sous-section 56-02 Orthopédie Dento-Faciale	Mme M. Mlle M.	<u>FILLEUL Marie Pierryle</u> BOLENDER Yves PY Catherine REDON Nicolas	Professeur des Universités* Maître de Conférences Assistant Assistant
Sous-section 56-03 Prévention, Epidémiologie, Economie de la Santé, Odontologie légale	M. Mme	<i>Par intérim</i> <u>ARTIS Jean Paul</u> JANTZEN-OSSOLA Caroline	Professeur 1 ^{er} grade Assistant
Sous-section 57-01 Parodontologie	M. Mme M. M. M. M.	<u>AMBROSINI Pascal</u> BOUTELLIEZ Catherine (Bisson) MILLER Neal PENAUD Jacques GALLINA Sébastien JOSEPH David	Professeur des Universités* Maître de Conférences Maître de Conférences Maître de Conférences Assistant Assistant
Sous-section 57-02 Chirurgie Buccale, Pathologie et Thérapeutique Anesthésiologie et Réanimation	M. M. M. M. M. M. Mlle	<u>BRAVETTI Pierre</u> ARTIS Jean-Paul VIENNET Daniel WANG Christian BALLY Julien CURIEN Rémi SOURDOT Alexandra	Maître de Conférences Professeur 1 ^{er} grade Maître de Conférences Maître de Conférences* Assistant Assistant Assistante
Sous-section 57-03 Sciences Biologiques (Biochimie, Immunologie, Histologie, Embryologie, Génétique, Anatomie pathologique, Bactériologie, Pharmacologie)	M. M. Mlle	<u>WESTPHAL Alain</u> MARTRETTE Jean-Marc ERBRECH Aude	Maître de Conférences* Maître de Conférences* Assistante Associée au 01/10/2007
Sous-section 58-01 Odontologie Conservatrice, Endodontie	M. M. M. M. M. Mlle	<u>ENGELS-DEUTSCH Marc</u> AMORY Christophe MORTIER Eric CUNY Pierre HESS Stephan PECHOUX Sophie	Maître de Conférences Maître de Conférences Maître de Conférences Assistant Assistant Assistante
Sous-section 58-02 Prothèses (Prothèse conjointe, Prothèse adjointe partielle, Prothèse complète, Prothèse maxillo-faciale)	M. M. M. M. M. Mlle Mlle Mlle M.	<u>SCHOUVER Jacques</u> LOUIS Jean-Paul ARCHIEN Claude DE MARCH Pascal BARONE Serge BEMER Julie RIFFAULT Amélie MONDON Hélène SIMON Franck	Maître de Conférences Professeur des Universités* Maître de Conférences* Maître de Conférences Assistant Assistante Assistante Assistant Assistant
Sous-section 58-03 Sciences Anatomiques et Physiologiques Occlusodontiques, Biomatériaux, Biophysique, Radiologie	Mlle M. Mme M. Mme	<u>STRAZIELLE Catherine</u> RAPIN Christophe (Section 33) MOBY Vanessa (Stutzmann) SALOMON Jean-Pierre JAVELOT Cécile (Jacquelin)	Professeur des Universités* Professeur des Universités Maître de Conférences* Maître de Conférences Assistante Associée au 01/01/2009

souligné : responsable de la sous-section

* temps plein

Mis à jour le 01.02.2010

*Par délibération en date du 11 décembre 1972,
la Faculté de Chirurgie Dentaire a arrêté que
les opinions émises dans les dissertations
qui lui seront présentées
doivent être considérées comme propres à
leurs auteurs et qu'elle n'entend leur donner
aucune approbation ni improbation.*

À NOTRE PRÉSIDENT DE THÈSE

Monsieur le Professeur Jean-Paul LOUIS

Officier des Palmes Académiques
Docteur en Chirurgie Dentaire
Docteur en Sciences Odontologiques
Docteur d'État en Odontologie
Professeur des Universités
Membre de l'Académie Nationale de Chirurgie Dentaire
Sous-section : Prothèses

Nous vous remercions de l'honneur que vous nous faites en acceptant de présider le jury de notre thèse.

Veillez trouver ici l'expression de notre plus profond respect pour votre enseignement et la qualité de votre encadrement.

Soyez assuré de notre gratitude et de notre sympathie.

À NOTRE DIRECTEUR DE THÈSE

Monsieur le Docteur Jacques PENAUD

Docteur en Chirurgie Dentaire
Docteur de l'Université Henri Poincaré, Nancy-1
Maître de Conférences des Universités
Sous-section : Parodontologie

*Vous avez accepté très naturellement de participer au jury de cette thèse.
Nous vous remercions pour votre riche enseignement universitaire et clinique, votre
disponibilité et vos conseils durant notre formation et l'élaboration de ce travail.
Que ce travail soit l'occasion pour nous de vous témoigner notre sincère gratitude et notre
profond respect.*

À NOTRE JUGE

Monsieur le Docteur Jacques SCHOUVER

Docteur en Chirurgie Dentaire
Docteur en Sciences Odontologiques
Maître de Conférences des Universités
Responsable de la Sous-section : Prothèses

Nous remercions sincèrement pour la gentillesse avec laquelle vous avez accepté de siéger dans notre jury.

Veillez trouver ici le témoignage de notre sympathie et de notre profond respect.

À NOTRE DIRECTEUR DE THÈSE

Monsieur le Docteur Dimitrios PONGAS

Docteur en Chirurgie Dentaire
Ex-Assistant Hospitalier Universitaire
Attaché Universitaire
Sous-section : Parodontologie

*Vous avez dirigé l'élaboration de cette thèse avec bienveillance.
Vos nombreuses recommandations et votre écoute nous ont beaucoup aidé lors de la
rédaction de ce travail.
Que celui-ci soit pour vous la preuve de la reconnaissance et de l'estime que nous vous
témoignons.*

À mon père...

À ma famille :

À Maman, ta force et ton courage m'ont beaucoup aidée, tout au long de mon enfance. Tu n'abandonnes jamais, ton obstination a fait de moi ce que je suis aujourd'hui...Pour moi tu es un modèle, une référence.

À Charly, merci pour ton amour, ta patience, et tes talents culinaires !

Tu m'as fait découvrir le Nord et ses spécialités (vive les frites Sensass !), avec entre autres le RCL !!! Tu m'as fait un très beau cadeau en acceptant de quitter tout ça pour la Lorraine...et pour moi.

Je t'aime.

À Pépère et Mémère, mes petits Grem', mes voisins préférés. Merci pour vous être si bien occupés de moi quand j'étais petite, merci pour les ateliers gâteaux, broderie (ça m'aide pour mes points de suture)...

À Mamy. Merci pour ta gentillesse, les dimanches à Fougerolles, les balades au Sarcenot, le jus de pommes et le pain fait maison.

À la famille Clause, Annie et Gérard, Marie-Thérèse et Dédé, Elisa et François, Valérie et Pascal, Michel, ainsi que mes cousins, cousines et les petits bouts. C'est toujours un plaisir de vous retrouver.

À la famille Laine et à sa grande réunion annuelle, avec une spéciale dédicace à Arnaud, Carole, Aline et Clément.

À la famille Vanlaeys, Bob, Chantal, Hélène et Philippe, Nath et Domi, Aude, Anne-So et Aurélien, et bien sûr Louise, Marion, Léo, Justine, Julien et la petite Éva. Merci de m'avoir accueillie comme une vraie Chti. En rencontrant Charly, j'ai gagné une famille supplémentaire...et quelle famille !

À ma marraine Maryvonne et Gilbert, pour les promenades à Liverdun et les bons petits plats.

À mon parrain Joël, Janine et Jérémy même si on ne se voit pas très souvent, c'est à chaque fois un très bon moment et une franche rigolade. Reste à découvrir Cologne et sa bonne eau !

À Michelle et Joël, pour les balades à vélo et le bon air de Franche-Comté.

À ma filleule Romane et Gautier, mes sacrés loulous des Vosges, à Florence, Denis, Odile et Marc.

À mes amis :

À Marie-Eve, « ma plus vieille copine », ça ne nous rajeunit pas tout ça ! Une de mes rares amies que le nom du Syndicat ne fait pas marrer, entre syndiciennes, faut se serrer les coudes !

À Cédric, le garçon le plus serein que j'ai jamais rencontré.

À Nissou, la miss Chat, ne laisse pas Tiki prendre le pouvoir !

À Aurélie, ma poulette, la meilleure voisine de Cité U qu'on puisse rêver. Heureusement que tu étais là pendant mes P1, pour me faire rire et me changer les idées...j'ai hâte de découvrir ta nouvelle maison.

À Marion, alias Commandant Mitchell alias la fille cachée de Bill Gates...Merci pour le (gros) coup de main sur la mise en page entre autres. Grâce à toi, j'ai appris beaucoup sur l'informatique et bien d'autres choses... Ton humour, ta force de persuasion, tes bons tuyaux et tes improvisations culinaires m'étonneront toujours ! Je suis très heureuse pour toi et ton Am's (rien à voir avec Dam's), vous êtes trop mignons !

À Lucie, ma Lucette, merveilleuse partenaire de belotte (ne parlons pas de choses qui fachent comme le Cranium...). Les après-midi « thé ou café », les soirées « tout le monde veut prendre sa place », et la Wii ! Tu as été la première personne que j'ai rencontrée en dentaire, tu as donc une place toute particulière dans ma vie, n'en doute jamais ! Cette thèse, nous l'avons endurée ensemble et nous allons clôturer nos études quasi en même temps. Mais pas d'inquiétude, nous reprendrons nos après-midi bronzette dès le mois de mai !

À Anne-Sophie, ma coooooquiine ! J'aimerais bien que tu reprennes Ciboulette en vacances, histoire de continuer vos jeux de cache-cache... J'apprécie toujours quand on se voit, ça offre du rêve et du rire ! Et tu sais que tu peux dormir à la maison quand tu veux !

À Typhaine, autre grande joueuse de cartes ! Ces petites soirées sont toujours très agréables, et je regrette qu'on n'ait pas instauré tout ça plus tôt. Vivement le petit tour dans ta nouvelle voiture !

À Caro Z, pour nos bons moments au CAV, ta présence a rendu ce stage bien plus agréable, et à Mathieu, sans oublier la belle Sweetie !

À Adeline et Yazid, pour un stage au SAS en toute décontraction, avec une bonne ambiance !

À Mélanie, le meilleur vidéo-club de Nancy et surtout la personne qui apprécie autant les séries-croustes autant que moi !

À Pauline et Jérôme, Noémie et Pierre-Mi, Laure-Hélène et Nico, vous êtes tous partis plus ou moins loin de Nancy et je regrette qu'on ne se voit plus autant qu'avant, mais vous restez pour moi les meilleures voisines d'amphi qu'on puisse avoir !

À Dam's, l'homme grâce à qui j'ai rencontré un albinos merveilleux...Tu as été inspiré le jour où tu as décidé d'amener Charly dans les Vosges !

À Aline et Antho, les amis des NAC, Pippo et Elo, François et Marion, Emilie R, Oliv' et Tomtom c'est toujours un plaisir de passer des soirées avec vous, ça donne l'impression d'être toujours un peu étudiant, et ça m'a permis de faire venir Charly plus facilement sachant qu'il avait aussi des amis en Lorraine !

À Burno, tu sais que ton petit déhanché m'a toujours fait rire, j'espère pouvoir en profiter encore longtemps, et merci à Emilie de ne pas s'en offusquer...

À Charline, la meilleure binôme de pédo qui existe, ça va Minette ?

À Nico et Marie-Laure, et à leur grande famille à 4 pattes...

À Bob et Sophie, Caro et Virgile, Mim's et Doudours, entre vacances dans le sud et week-end à Bambi ou à Dijon, c'est que du bonheur... Reste à découvrir les mariages !

À Gautier, mon petit gigolo préféré... si tu m'appelles Madame, tu n'auras plus de tiramisu au nutella !

À Vince et Alizée, et à tous les amis du Ch'nord.

À tout le personnel de la Maison de soins St Gérard, Valou, Clo, Christine, Naïma, Anne, vous m'avez bien appris le travail d'une assistante dentaire et ça a été un plaisir de travailler avec vous ces 2 étés. À Marc, Julie et Alex, vous m'avez guidée et j'ai pu mettre en pratique avec vous tout ce qu'on m'avait appris à la fac grâce à ce stage actif... J'adore passer boire un petit café et papoter, comme on rend visite à la famille !

Au Cabinet dentaire de Fléville, Valérie et Virginie, Sabrina et Christian, vous m'avez tout de suite adoptée, j'ai hâte de venir travailler avec vous et de retrouver ce merveilleux cabinet rose !

À Mia et Ciboulette, mes babies, ne changez rien !

**LES IMPLANTS COURTS : UNE ALTERNATIVE
À LA GREFFE SINUSIENNE ?**

SOMMAIRE

INTRODUCTION.....	1
Chapitre 1 LA GREFFE SINUSIENNE	3
1 Le Sinus.....	4
1.1 Morphologie du Sinus Maxillaire	4
1.2 Croissance et évolution	7
1.3 Physiologie du sinus.....	8
1.4 Pathologies sinusiennes.....	9
2 La Greffe Sinusienne.....	12
2.1 Protocole opératoire	13
2.2 Matériaux utilisés	26
2.3 Limites et difficultés.....	30
Chapitre 2 LES IMPLANTS COURTS	37
1 Caractéristiques des implants	38
1.1 Types d'implants	39
1.2 Systèmes de connexion	39
2 Surface implantaire	40
Etat de surface et ostéointégration	43
3 Les implants courts.....	44
3.1 Définitions	44
3.2 Les différents types d'implants courts	45
3.3 Rôle de la qualité osseuse.....	51
3.4 Indications des implants courts	52
3.5 Recul clinique.....	53
Chapitre 3 BIOMECANIQUE DES IMPLANTS	54
1 Rappels	55
2 Biomécanique et Méthode des éléments finis	56
3 Conséquences des forces	59
3.1 Selon l'axe d'implantation	59
3.2 Selon la longueur et le diamètre des implants.....	61
3.3 Selon le type de reconstruction prothétique	62
3.4 Conséquences des forces appliquées sur les implants courts.....	65
Chapitre 4 ETUDES CLINIQUES : IMPLANTS COURTS SOUS-SINUSIENS ET GREFFES SOUS-SINUSIENNES	79
1 Echecs avec les implants courts	80
2 Pérennité des implants courts	81
2.1 Etudes sur les diamètres et longueurs	81
2.2 Etudes sur les implants larges	84
2.3 Pérennité et facteurs de risque.....	86
2.4 Implants courts et élévations sinusiennes.....	89
CONCLUSION : INTERET CLINIQUE DES IMPLANTS COURTS	91
BIBLIOGRAPHIE	94
TABLE DES ILLUSTRATIONS	108
TABLE DES MATIÈRES	111

INTRODUCTION

A l'origine, l'implantologiste confronté à une situation clinique singulière, une trop faible hauteur osseuse dans sa composante verticale, associée au principe pré-établi par Branemark selon lequel la longueur de l'implant est un facteur essentiel pour l'obtention d'un ancrage stable et durable, voyait son pronostic altéré. A ce stade, les prises de décisions nous renvoyaient à l'abandon de la technique implantaire ou alors nous orientaient vers l'utilisation de reconstitutions tridimensionnelles du volume osseux à l'aide de techniques de greffes.

Les méthodes d'élévation du plancher sinusien se sont grandement améliorées au fil des décennies, l'abord latéral puis l'abord crestal (développé par Summers) sont de nos jours couramment utilisés avec des matériaux de substitution osseuse pour lesquels on dispose d'un recul nécessaire.

En outre, dans les années 1990, certains auteurs décrivent l'utilisation d'implants courts dans les secteurs pauvres en tissus osseux, essentiellement dans les régions postérieures de patients présentant des contre-indications aux greffes osseuses. Cette technique, dans sa phase quasi expérimentale, essuie certes des échecs, mais permet également de relever des succès étonnants à moyen terme (5 ans).

Quand un traitement implantaire est planifié, en présence d'une crête de largeur suffisante et d'un espace mésio-distal adéquat, la quantité et la qualité osseuse résiduelle, le type de prothèse, les impératifs esthétiques et les différents facteurs biomécaniques conditionnent le choix du diamètre et de la longueur de l'implant.

Il reste alors à choisir entre un **implant de longueur réduite** et **une méthode de soulevé de sinus associée à un implant de plus grande longueur**.

Le but de notre travail sera d'évaluer les options thérapeutiques proposées au patient et de comparer les implants courts aux autres traitements. Nous développerons alors les différentes techniques de comblement osseux les plus utilisées actuellement, puis nous présenterons les types d'implants à notre disposition, en insistant sur les plus courts. La biomécanique implantaire est prépondérante pour nous aider à choisir le plan de traitement idéal, nous la détaillerons donc avec l'aide de la méthode des éléments finis.

Enfin, nous nous intéresserons aux différentes études cliniques sur le sujet et leurs résultats à plus ou moins long terme.

Chapitre 1 LA GREFFE SINUSIENNE

1 Le Sinus

Les sinus de la face⁴⁵ sont des cavités pneumatiques développées dans les os qui entourent les fosses nasales et qui communiquent avec elles.

On en dénombre trois groupes principaux :

- Le groupe **maxillaire** qui est représenté par les sinus maxillaires.
- Le groupe **éthmoïdal** comprenant toutes les cellules éthmoïdales ainsi que les sinus frontaux.
- Le groupe **sphénoïdal** constitué par les sinus sphénoïdaux.

Nous nous intéresserons uniquement aux sinus maxillaires dans notre travail.

1.1 Morphologie du Sinus Maxillaire

Le sinus maxillaire⁴⁵ est une cavité remplie d'air et tapissée d'une muqueuse de type respiratoire.

Les proportions d'un sinus adulte varient en fonction de l'individu et des côtés gauche ou droit chez la même personne.

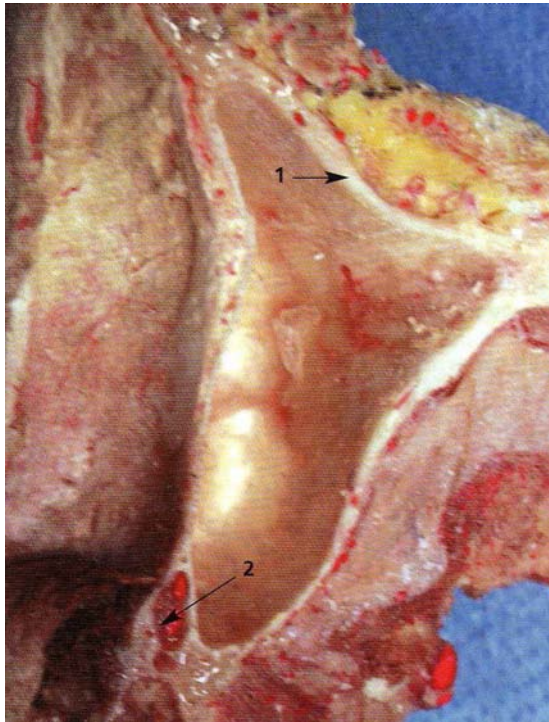


Photo 1 : Coupe horizontale d'un sinus maxillaire²⁸

En (1) la paroi antéro-latérale

En (2) le conduit grand palatin.

Gaudy ainsi que Kamina dénombrent cinq parois qui délimitent le sinus maxillaire^{28; 41} :

- **Une paroi antéro-latérale** : épaisse dans sa partie inférieure, elle s'amincit rapidement jusqu'au rebord orbitaire inférieur.
A noter que cette paroi contient les germes dentaires chez l'enfant.
- **La paroi postéro-latérale** : épaisse (supérieure à 2mm), elle contient le pédicule alvéolaire postéro-supérieur.
- **La paroi supérieure** : appelée aussi **toit** du sinus, elle est mince, creusée dans la gouttière du conduit infra-orbitaire
- **La paroi médiane** : elle est la plus complexe car le large orifice du hiatus maxillaire est partiellement comblé par le cornet nasal inférieur dans sa partie basse et par le labyrinthe éthmoïdal ainsi que les différents prolongements qui y sont annexés.
Cette paroi contient également le canal ostial qui fait communiquer le sinus maxillaire avec la cavité nasale (à l'union des 2/3 postérieurs et du 1/3 antérieur de l'angle formé

par les parois antérieure et supérieure). Ce canal mesure 6 à 8 mm de long et 3 à 5 mm de diamètre.

- **La paroi inférieure** : également nommée **plancher**, elle forme une gouttière allongée dans le sens antéro-postérieur et surplombe les apex dentaires des prémolaires et molaires maxillaires.

Son épaisseur est variable mais elle mesure en moyenne 3 à 4 mm.

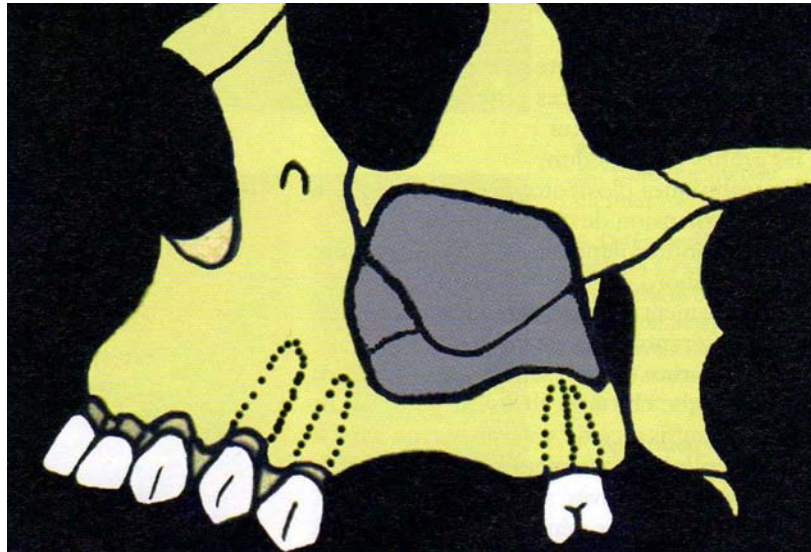


Schéma 1 : Situation du sinus maxillaire par rapport à l'orbite et aux dents antrales.⁵⁷

La configuration interne du sinus⁵⁸ est très variable.

Elle peut être lisse et régulière ou posséder des cloisons plus ou moins importantes allant jusqu'à séparer le sinus en deux cavités.

Il est possible d'observer des sinus de grandes tailles avec des extensions dans les os voisins, comme par exemple au niveau du processus frontal de l'os maxillaire, ou de l'os zygomatique, mais aussi des invaginations entre les racines des dents maxillaires postérieures. Les dents concernées sont les premières et deuxièmes molaires ainsi que les deuxièmes prémolaires.

Une mince couche de tissu spongieux sépare les racines des dents sinusiennes de la cavité. Ce tissu spongieux peut être très abondant, effaçant les reliefs dentaires, ou peu épais, parfois même déhiscent, la muqueuse étant alors au contact de racines dentaires.

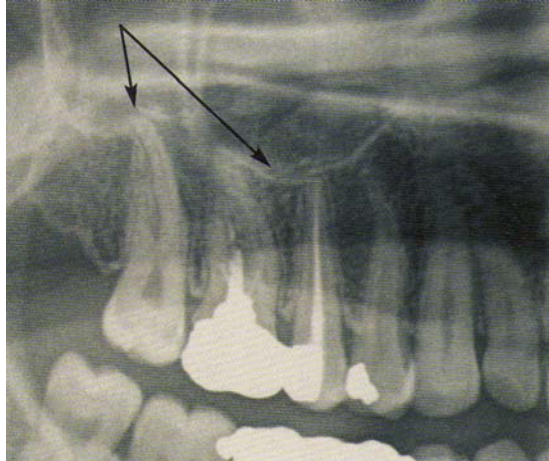


Photo 2: Limite inférieure du sinus maxillaire et son rapport avec les dents postérieures.²⁸

La cavité sinusienne^{9; 10} présente également des dépressions osseuses antéro-médiales qui correspondent à l'extension progressive du sinus. Cette région peut-être difficilement accessible lors de la chirurgie et requiert l'utilisation d'instruments adaptés.

Un canal artériel est présent à l'intérieur du mur latéral du sinus, il contient les branches terminales des artères qui vascularisent le pré-maxillaire et la région nasale. Avec le temps et les phénomènes de résorptions, ce canal peut se retrouver accolé à la membrane sinusienne. Le soulèvement de la membrane dans cette région doit donc être délicat pour éviter de léser les vaisseaux.

La paroi postéro-latérale est très fragile et peut également être facilement perforée. Si tel est le cas, il existe un risque de saignement important dû à la présence du canal artériel.

1.2 Croissance et évolution

Les sinus de la face²⁸ apparaissent dès le troisième mois in utero. Ils se constituent à partir des évaginations des cavités nasales dans les os du massif facial.

Ils sont visibles radiologiquement dès l'âge de cinq mois, leur volume croît très rapidement pendant l'enfance jusqu'à l'âge de douze ans.

A la naissance, le rapport entre le volume du crâne et celui du squelette facial est de 1/7^{ème}. Le développement des germes dentaires et des sinus paranasaux va progressivement réduire ce rapport.

De plus, leurs développements se font parallèlement à celui de l'os maxillaire et des dents, ils occupent progressivement le volume osseux libéré par les dents en éruption.

A six ans, la cavité prend sa forme pyramidale et commence à être visible radiologiquement, après douze ans il croît plus lentement pour se stabiliser avec l'éruption des dernières molaires.

1.3 Physiologie du sinus

Le sinus maxillaire³⁹ est tapissé d'un **épithélium de type respiratoire** avec des cellules ciliées dont le rôle sera de transporter les différents fluides tels le mucus et le pus à l'extérieur de celui-ci via le méat moyen.

Le sinus⁸¹ est vascularisé par **trois artères** collatérales de l'artère alvéolaire (elle-même issue de l'artère maxillaire interne) que sont les artères infra orbitaire, postéro supérieure et grand palatin.

Les **veines sinusiennes** aboutissent au niveau du plexus ptérygomaxillaire.

Le **drainage lymphatique** s'effectue vers les ganglions péricubaires.

Le sinus est innervé par des fibres collatérales du nerf maxillaire supérieur, issu du nerf trijumeau, que sont les nerfs alvéolaires supéro-postérieur, moyen et antérieur.

1.4 Pathologies sinusiennes

1.4.1 Les pathologies inflammatoires :

*La sinusite aiguë*⁸²

Qu'elle soit bactérienne ou virale, elle est le plus souvent rhinogène ou d'origine dentaire (en général unilatérale).

On observe un **écoulement nasal** et une **douleur** de topographie variable en fonction du sinus atteint.

La sinusite chronique

Elle est représentée par un **syndrome rhinologique** avec du pus ou non, une **obstruction** nasale et une **hyposmie** voire une anosmie.

Il faut toutefois différencier une rhinosinusite oedémateuse chronique et une rhinosinusite chronique de forme suppurée.

La polypose naso-sinusienne

C'est une **maladie inflammatoire chronique** naso-sinusienne intégrée ou non dans un contexte allergique ou inscrite dans le cadre de pathologies plus générales telles que la mucoviscidose, le syndrome de Widal, l'asthme, l'intolérance à l'aspirine ou un déficit immunitaire.

L'imagerie se traduit par une obstruction nasale souvent marquée avec des polypes plus ou moins développés de part et d'autre du septum nasal.

La sinusite chronique infectieuse

D'origine **bactérienne**, elle se singularise par rapport à la polypose par son contexte clinique (origine dentaire, obstacle à la ventilation du méat moyen)

En cas d'atteinte éthmoïdale, la topographie est antérieure. Une extension aux cellules éthmoïdales postérieures et opposées est possible, l'évolution se fera alors en paranasite de type aiguë.

1.4.2 Les complications des sinusites :

Le polype inflammatoire

On observe un **épaississement de la muqueuse** au niveau de la lumière du sinus maxillaire. Il peut se développer dans l'ostium sinusal, s'étendre au méat moyen et à la cavité nasale formant ainsi un polype antro-choanal.

Le mucocèle

C'est l'aboutissement de **l'obstruction d'une cavité** normalement bien ventilée. Le plus souvent d'origine **inflammatoire**, elle peut être consécutive à un ostéome, une tumeur bénigne ou un phénomène cicatriciel post-traumatique.

Les parois du sinus sont refoulées et déformées par la contrainte mécanique exercée par l'accumulation des sécrétions.

Les parois peuvent aussi partiellement se résorber.

La sinusite mycotique

Complication fréquente des phénomènes inflammatoires naso-sinusiens, elle est souvent **d'origine dentaire** et secondaire à la présence d'une **pâte d'obturation** dentaire dans le sinus.

Les signes inflammatoires de comblement n'ont rien de spécifiques, la sclérose des parois osseuses intéressées est souvent franche. On constate la présence de matériel dense intra-sinusal, dû à la pâte dentaire et parfois des amas partiellement calcifiés.

L'agression mycotique peut prendre un caractère très invasif chez certains patients immuno-déprimés avec possibilités d'extension vers le sinus sphénoïdal et aux espaces sous-arachnoïdiens.

Les complications orbitaires

Elles se singularisent par une **cellulite orbitaire** souvent extra et parfois intra-conique ainsi que des abcès de l'orbite.

On constate une lyse ou non de l'os planum, un épaissement musculaire adjacent et un rehaussement de l'hypodensité du tissu adipeux orbitaire pouvant aller jusqu'à la veine ophtalmique et le sinus caverneux.

L'ostéomyélite de la voûte frontale

Elle demeure une complication classique d'une sinusite infectieuse frontale.

L'examen tomodensitométrique met en relief une **lyse des parois osseuses sinusales**.

L'extension lésionnelle se fait vers l'avant en situation sous-cutanée et en arrière sous la forme d'un abcès sous-dural, d'une collection cérébrale voire d'une thrombophlébite du sinus longitudinal supérieur ou d'une veine adjacente.

1.4.3 Les granulomatoses :

Les granulomatoses sont des affections rares qui se limitent souvent à la cavité nasale. Les lésions le plus fréquentes sont **lytiques** et **intéressent le septum**, d'autres sont plus étendues.

Le granulome nécrosant des toxicomanes, la maladie de Wegener, la sarcoïdose, le granulome médio-facial de Stewart et le rhinosclérome en sont quelques exemples.

1.4.4 Les pseudo-tumeurs d'origine dentaire :

Nous en citerons quatre principales : le kyste péri-radulaire, le kyste corono-dentaire, les kystes par inclusion épithéliale résiduelle (ce sont les équivalents mineurs des fentes congénitales de la face) et les odontomes.

Toutefois le kyste péri-radulaire présente la particularité en se développant vers le haut en direction du sinus maxillaire de refouler sa paroi.

En outre, l'**odontome** qu'il soit simple, composé ou complexe, montre à l'examen tomodensitométrique une masse dense soufflant la **corticale sinusale** maxillaire.

1.4.5 Les pseudo-tumeurs malformatives :

Ce type de pseudo-tumeurs peut entraîner une **pneumatisation franche** des cornets moyens allant jusqu'à l'obstruction nasale voire des anomalies malformatives (méninocèle, méninoc-encéphalocèle...)

L'examen radiologique est prépondérant pour diagnostiquer ces pathologies, il est basé sur la Tomodensitométrie (TDM) en coupes frontales et l'Imagerie par Résonance Magnétique (IRM) en coupes sagittales.

1.4.6 Les tumeurs du sinus :

L'imagerie repose sur un bilan TDM (dans un plan horizontal et frontal) et IRM (dans un plan horizontal en pondération T1, un plan frontal en pondération T2 et une injection intraveineuse de Gadolinium qui entraîne ou non des modifications en fonction de la pathologie).

L'imagerie sert alors à préciser l'**extension** de la lésion mais apporte aussi des arguments **étiologiques** en faveur de l'une ou l'autre pathologie.

2 La Greffe Sinusienne

L'élévation du sinus³⁹, qu'elle s'effectue par voie d'abord latérale ou par voie d'abord alvéolaire, vise à **augmenter**, par apport d'os autogène ou de substituts osseux, **la distance entre le sommet de la crête osseuse et le plancher du sinus** de manière à avoir la hauteur osseuse nécessaire à la pose d'un implant.

Elle doit toujours être précédée d'une **anamnèse** précise du patient : on détaille les antécédents médicaux et dentaires, les conditions de santé générale (il faut bien rechercher s'il n'existe pas de contre-indications à la chirurgie buccale ou à la pose d'implant), il ne faut pas non plus négliger l'âge du patient et les traitements médicamenteux en cours.

Ensuite il est nécessaire d'évaluer la **motivation** et l'**état psychologique** du patient, s'il comprend bien toute l'importance du traitement, le suivi et la disponibilité qui seront indispensables à la bonne réussite du traitement.

Un **examen clinique** complet sera ensuite effectué, pour évaluer l'hygiène buccale, la santé des tissus mous ainsi que l'état dentaire du patient. Pour la bonne marche du protocole ceux-ci devront être excellents.

Un **examen radiologique** est également nécessaire, à savoir un Dentascanner ou un 3D Accuitomo selon l'étendue de la zone à combler.

2.1 Protocole opératoire

L'élévation du plancher sinusien peut se faire sous anesthésie locale ou générale, quelle que soit la voie d'abord.

Nous allons détailler la voie d'abord latérale, la plus classique, et la voie d'abord crestale ou alvéolaire appelée aussi des ostéotomes.

2.1.1 Voie d'abord latérale

Suite à l'anesthésie locale⁷⁴, ou générale, une **incision crestale** ou légèrement décalée en palatin sera effectuée entre la tubérosité maxillaire et le bord antérieur du sinus pouvant aller jusqu'à la fosse canine⁵⁷ (photo 3). Une incision de décharge antérieure sera nécessaire. Certains auteurs³⁹ préconisent une seconde incision de décharge au niveau tubérositaire mais il semblerait que cela gêne l'apport sanguin et donc la cicatrisation, en outre l'accès pour suturer serait limité.

Ensuite un **décollement du lambeau en épaisseur totale** (photo 4) sera pratiqué à l'aide d'un décolleur (de Molt par exemple).

Il peut être utile de mettre en évidence le plexus sous-orbitaire qui représente une limite anatomique de cette région afin d'éviter sa lésion.

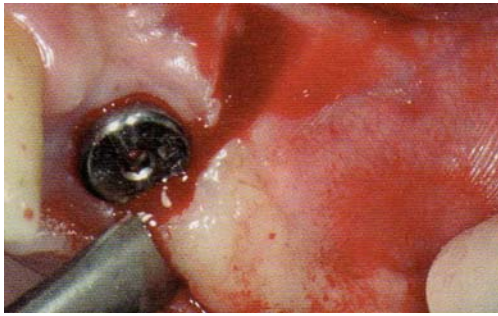


Photo 3 ⁵⁷

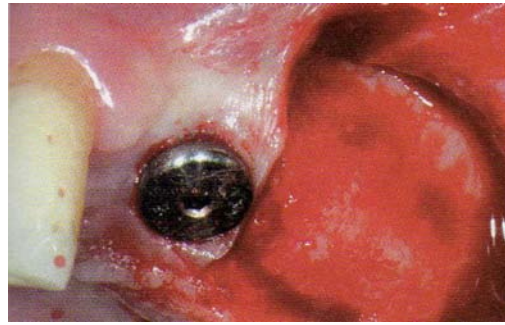


Photo 4 ⁵⁷

La technique de **transillumination** (à l'aide d'une fibre optique) permet de déterminer la paroi antérieure et le plancher du sinus avant la taille de la fenêtre osseuse, la lumière met en évidence les zones où l'os est plus fin et donc celles où le praticien va intervenir.

Toutefois, une étude minutieuse de la radiographie panoramique et du scanner au préalable est indispensable.

Cette **ostéotomie vestibulaire** se réalise avec une fraise boule stérile de gros diamètre montée sur contre-angle bague rouge et sous irrigation stérile abondante afin d'éviter l'échauffement osseux (photo 5).

Il est à noter que la **piezochirurgie** peut ici nous intéresser, en effet, cette nouvelle technique de chirurgie à l'aide des ultra-sons présente une sécurité accrue et une grande précision de coupe.

La taille s'effectue jusqu'à apparition de la **membrane sinusienne** de coloration brunâtre (photo 6) que l'on veillera à ne pas endommager. La fenêtre osseuse doit être de forme rectangulaire et son rebord inférieur doit se situer à environ 3mm au-dessus du plancher sinusien (photo7).

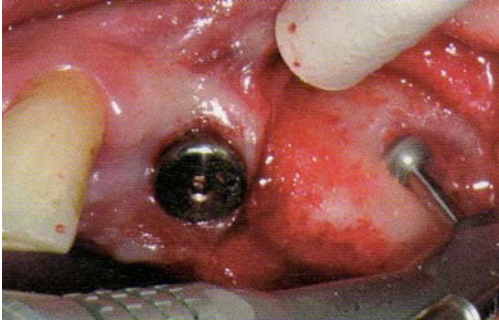


Photo 5⁵⁷

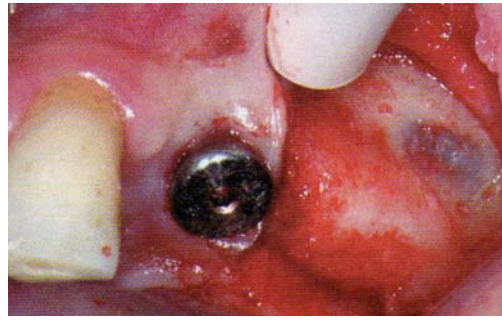


Photo 6⁵⁷

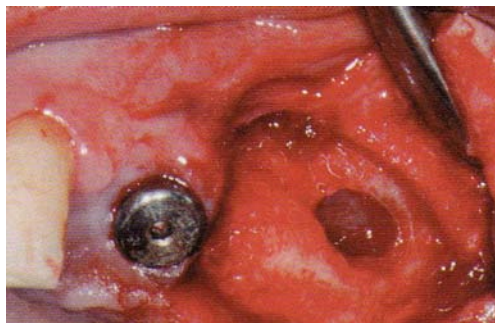


Photo 7⁵⁷

Par la suite, les auteurs^{74; 84} divergent sur le **devenir de la fenêtre osseuse**.

Certains conseillent de perforer partiellement le rebord supérieur pour qu'il serve de charnière ; le morceau osseux sera alors basculé vers l'intérieur et le haut de la cavité sinusienne, il protégera alors une partie de la muqueuse, c'est la technique du volet à charnière supérieure.

D'autres praticiens préfèrent ôter toute la partie osseuse et la laisser reposer dans du sérum physiologique en attendant de la replacer avec le comblement, on peut alors totalement objectiver visuellement la muqueuse sinusienne. On parle alors de technique de volet remplacé.

Une autre méthode consiste à la retirer totalement, pour un meilleur accès et une meilleure visibilité et le morceau osseux sera alors mélangé avec le matériau de greffe.

Dans tous les cas ce volet devra être délicatement séparé de la muqueuse du sinus, il est indispensable de ne pas la léser car ceci risquerait d'être problématique pour la cicatrisation de la greffe et sa stabilité.

Cette **dissection de la membrane** se fera alors avec précaution à l'aide de curette mousse à partir du bas-fond sinusien (photo 8), créant ainsi un espace pour y placer le matériau de substitution osseux. Certains conseillent d'utiliser une bandelette de gaze imprégnée d'une solution de lidocaïne à 2% avec 1/100000 d'épinéphrine laissée en place pendant 5 à 15 minutes. On obtient alors une vasoconstriction et une hémostase permettant de mieux visualiser la muqueuse.

Après le décollement il est intéressant de vérifier ses mouvements lors de la respiration et ainsi s'assurer de son intégralité et de l'absence de perforation (photo 9).

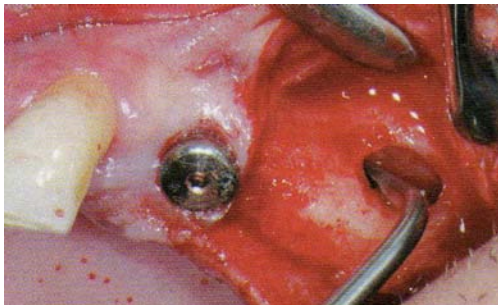


Photo 8 ⁵⁷

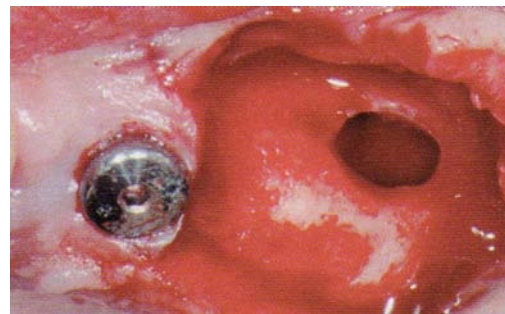


Photo 9 ⁵⁷

Vient ensuite l'étape du **comblement** (photo 10), variant selon les matériaux utilisés :

- si on utilise de l'os d'origine bovine uniquement, il faudra au préalable le mélanger à du sérum physiologique ou du sang prélevé sur le site opératoire.
- Si on lui préfère un matériau mixte (os autogène et substituts) il faudra veiller à placer préférentiellement le substitut osseux au contact des parois du sinus et l'os autogène au centre, au contact du futur implant.

Le matériau sera **condensé avec une pression modérée** (photo 11) mais sans aller au-delà du 1/3 du volume du sinus, donc du méat moyen, pour ne pas perturber le drainage du sinus et rester dans la zone de sécurité.

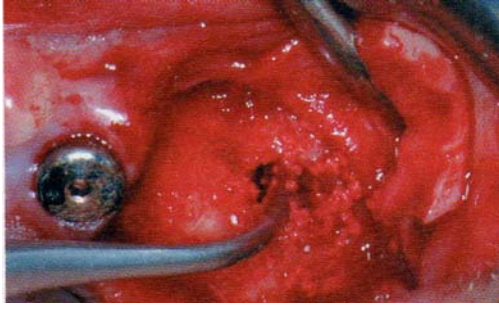


Photo 10⁵⁷

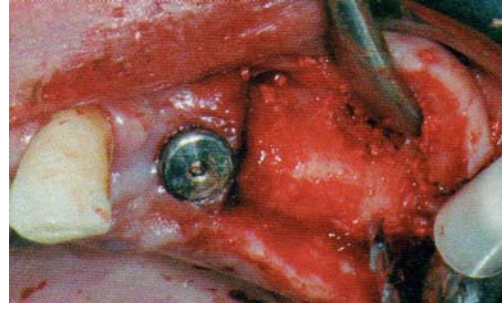


Photo 11⁵⁷

Il faut ensuite réfléchir à la **pose des implants immédiate**⁴⁰ (photos 12 et 13) ou **différée** des implants, dans tous les cas nous laisserons le volet osseux en place (si on ne l'a pas mélangé aux substituts) puis nous poserons une membrane résorbable pour protéger le site (photo 14) et enfin fermeture de la zone opératoire par des **sutures étanches** (photo 15).

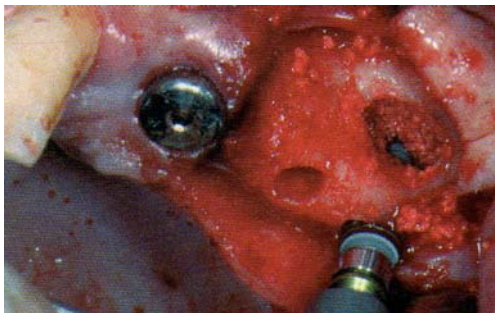


Photo 12⁵⁷

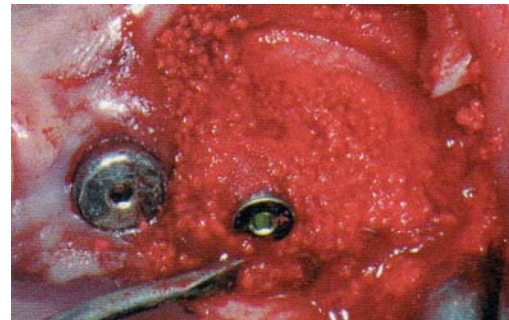

Photo 13⁵⁷

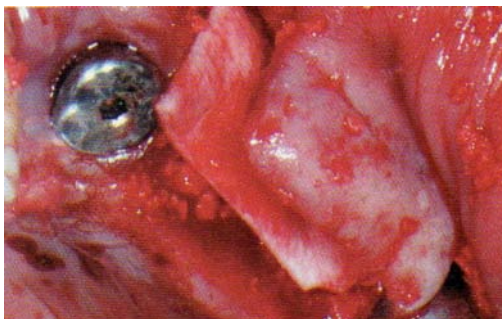


Photo 14⁵⁷

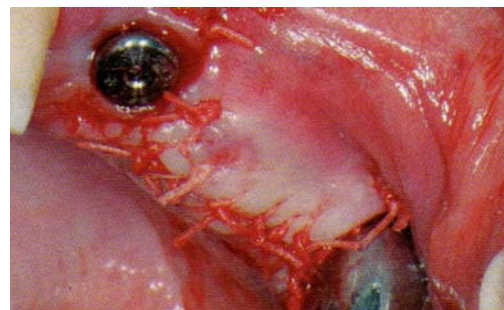


Photo 15⁵⁷

2.1.2 Voie d'abord alvéolaire

Egalement appelée technique des **ostéotomes**¹⁵ ou **bone-added osseous floor elevation**, elle permet le placement de matériaux osseux directement sous le sinus.

Cette chirurgie nécessite un matériel spécifique en fonction de la méthode utilisée²², que ce soit celle de Summers avec ses propres ostéotomes ou celle des ostéotomes modifiés par Lazzara ou Fugazzotto.

Toutefois il faut au préalable effectuer une anesthésie locale ou loco-régionale, puis pratiquer une incision crestale et enfin un décollement du lambeau en épaisseur totale.

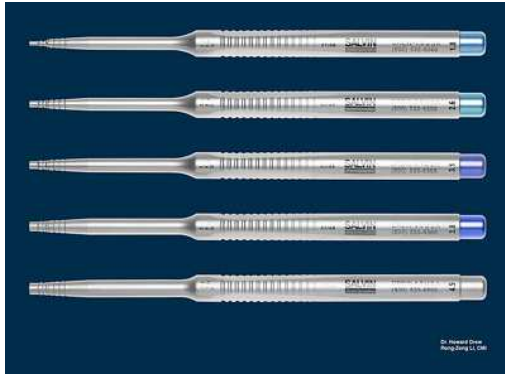
Technique des ostéotomes

Tatum (en 1986) a été le premier à concevoir l'abord sinusien par voie crestale afin de poser des implants.

Après une fracture localisée, du plancher sinusien, l'**ostéotome**, instrument métallique, permet une élévation apicale locale de la membrane sinusienne préalablement attachée à la corticale. Un matériau, allogène ou exogène, de comblement remplit l'espace nouvellement formé ; il conduit à une augmentation locale de la hauteur sous-sinusienne.

Technique de Summers

Dans cette technique^{43; 79} les instruments rotatifs ne sont pas nécessaires, mais on utilisera le **kit des ostéotomes de Summers** (au nombre de 5) dans le but de compacter l'os (apicalement et latéralement) dans un ordre précis de diamètre croissant de 1 à 4mm, avec l'aide d'un maillet qui facilite le passage, surtout dans un os plus dense.



Photos 16 et 17: Kits des ostéotomes de Summers.³⁹

Le diamètre à l'extrémité est croissant avec le numéro et va en s'évasant jusqu'au repère de 10 mm (pour élargir le site dans sa partie cervicale) :

- n°1 : diamètre de 1,6 mm à l'extrémité jusqu'à 2,4 mm dans sa partie cervicale
- n°2 : 1,9 mm jusqu'à 3,1 mm
- n°3 : 2,9 mm jusqu'à 3,4 mm
- n°4 : 3,2 mm jusqu'à 3,9 mm
- n°5 : 3,7 mm jusqu'à 4,9 mm dans sa partie cervicale.

On jouera sur la **viscoélasticité osseuse**, étant donné que l'os sous-sinusien est de type III ou IV, à savoir de qualité moyenne.

Le **site chirurgical** est marqué à la fraise boule. La préparation en profondeur du site à l'aide des ostéotomes reste à une distance de 1 à 2 mm du plafond sinusien.

L'effraction du plancher sinusien est effectuée lors du passage du **dernier ostéotome**.

L'ostéotome n°1 est enfoncé par un mouvement de **traction/rotation**. Il faut alors vérifier la distance avec le plafond sinusien en faisant des rétro-alvéolaires.

On utilise ensuite les ostéotomes de manière **croissante**, toujours en s'arrêtant à 1mm du plancher sinusien.

Le site est préparé à un **diamètre inférieur** au diamètre implantaire afin d'augmenter la stabilité primaire de l'implant.

Il est alors conseillé de placer une éponge de collagène au fond du puits avant d'utiliser le dernier ostéotome qui provoquera la fracture osseuse.

Ceci amortirait la fracture osseuse et aiderait au décollement de la muqueuse.

Après examen radiologique, pour vérifier la position de l'instrument par rapport au sinus. Ensuite on apportera le matériau de substitution osseux ou l'os autogène en prenant garde de ne pas dépasser le 1/3 inférieur du sinus.

Les techniques des ostéotomes modifiées par Lazzara et Fugazzotto

La modification proposée par Lazzara en 1996 consiste à passer des **forets** jusqu'à une distance de 1 à 2 mm du plancher sinusien au lieu de procéder à la préparation exclusivement à l'aide des ostéotomes. Cette technique **réduit** considérablement le **temps opératoire**.

Fugazzotto propose de préparer le site implantaire à l'aide d'un trépan millimétré d'un diamètre externe de 3 mm. La préparation s'arrête à 1 mm du plancher sinusien.

→ La technique par voie crestale/alvéolaire demeure toutefois plus risquée que celle par voie latérale car on ne peut que difficilement observer si la muqueuse sinusienne n'a pas été perforée.

S'il y a un risque d'échappement du matériau de comblement à la suite de la déchirure de la membrane sinusienne, l'accès par voie latérale est privilégié pour suturer la membrane déchirée et mener la greffe sinusienne à son terme.

Du fait de l'absence de sensations tactiles lors de l'acte chirurgical, cette technique est délicate et nécessite une **expérience clinique** de la part du praticien, ainsi que de la rigueur et de la précision.

Il est à noter que la technique des ostéotomes est limitée, en effet, si on désire augmenter la hauteur sous sinusienne de plus de 4 mm, il faudra envisager l'abord par voie latérale.

2.1.3 Suites post-opératoires

Pour prévenir une éventuelle infection, il est préférable de prescrire au patient de l'Amoxicilline à raison de 2 g par jour à débiter la veille du geste chirurgical et à poursuivre pendant 6 jours, en outre de l'Ibuprofène 400 mg aidera le patient à contrôler des douleurs post-opératoires.

2.1.4 Pose des implants

2.1.4.1 Suites post-opératoires et Temps de cicatrisation

Le **temps de cicatrisation** varie d'un patient à l'autre, selon son état de santé, ses habitudes de vie. Il est toutefois conseillé de ne pas fumer, d'éviter les sports violents ou physiques surtout d'adopter une alimentation molle ou semi-liquide pendant les jours qui suivent l'opération.

En moyenne il faut compter **6 mois** pour obtenir une cicatrisation et une reformation osseuse satisfaisante, dans la mesure où la muqueuse sinusienne n'a pas été lésée et où il n'y a pas eu de complication notable.

2.1.4.2 Qualité osseuse

La classification d'Adell en 1981 et celle de Misch en 1993 résument bien les possibilités qui s'offrent à nous en fonction de l'os préexistant et de la zone qu'il faudra combler.

- Quatre situations sont à envisager selon Adell:

Type 1 : os compact et homogène

Type 2 : épaisse corticale autour d'un noyau d'os trabéculaire dense

Type 3 : fine corticale autour d'os trabéculaire dense

Type 4 : fine corticale entourant un noyau d'os trabéculaire de faible densité

- Misch a classifié en 1987 et 1993 la qualité de l'os grâce à une échelle de valeurs entre D1 et D5 (la dureté D5 est de consistance beurre mou et ne sera pas développée).

La dureté de l'os diminue de D1 à D5 avec pour D2 une consistance proche de l'épicéa, pour D3 la dureté du balsa et pour D4 celle du polystyrène expansé.

La qualité de l'os dans une zone édentée est capitale puisque tout le plan de traitement en dépend. En effet, le succès de l'ostéointégration est lié à la création d'une interface intime entre l'os et l'implant. Trois critères sont nécessaires à **l'ostéointégration finale** : préparation atraumatique de l'os, fixation et stabilité primaire de l'implant et absence de mouvement à l'interface pendant la consolidation.

La **qualité osseuse** est prépondérante, il en existe 4 types si on tient compte de l'aspect macroscopique de la corticale et des types d'os trabéculaire, selon Misch.

Type D1 : os à corticale dense et compacte

Type D2 : os à corticale épaisse poreuse compacte et à trabéculations lâches

Type D3 : os à corticale fine poreuse compacte et à trabéculations fines

Type D4 : os sans corticale et à trabéculations fines

Ces différentes combinaisons de densité osseuse que l'on rencontre dans les zones édentées ont été classées en 4 catégories par Misch en 1987 avec pour chaque classe quatre divisions selon la **quantité d'os restant** :

- La division A correspond à un site édenté avec une largeur osseuse de 5 mm, une hauteur de 10 mm et une longueur de 5 mm permettant la mise en place d'un implant.
- La division B correspond à un site édenté d'une largeur modérée de 2,5 mm, d'une hauteur et d'une longueur suffisante pour un implant.
- La division C correspond à un site édenté avec une largeur, longueur ou hauteur insuffisante.
- La division D correspond à un site édenté avec résorption osseuse majeure intéressant l'os basal.

➤ L'os à corticale compacte dense ou D1 :

Il présente plusieurs **avantages** pour l'implantologie :

- Une fixation rigide
- Une bonne stabilité primaire
- Il permet l'utilisation des implants courts
- Il permet l'utilisation d'implants vis

Il présente néanmoins des **inconvénients** :

- Une vascularisation réduite, cet os dépend essentiellement du périoste pour sa nutrition
- Un risque d'échauffement lors du forage, d'où la nécessité d'une irrigation efficace et de forer doucement, sans pression excessive, avec un mouvement de va-et-vient
- La longueur de l'implant est souvent inférieure ou égale à 12 mm dans la mandibule et le rapport couronne/implant est souvent supérieur à 1
- L'os D1 est celui qui présente le meilleur pourcentage d'ostéointégration comparée aux autres densités osseuses selon Misch. Ce point est contesté par d'autres auteurs, qui préfèrent l'os D2.

➤ L'os à corticale poreuse compacte épaisse et à trabéculations lâches ou D2 :

On le retrouve plutôt dans les maxillaires édentés.

Il présente plusieurs **avantages** :

- Une fixation rigide
- Une cicatrisation favorisée

Il ne présente **pas d'inconvénient** concernant le domaine de l'implantologie.

➤ L'os à corticale poreuse compacte et à trabéculations fines ou D3 :

Les **avantages** sont les suivants :

- Une très bonne vascularisation
- Une préparation aisée du logement implantaire
- L'absence de taraudage

Les **inconvénients** sont :

- Un risque de perforations latérales, d'élargissement excessif du site
- La difficulté d'obtenir une bonne stabilité primaire
- L'utilisation d'implants supplémentaires pour compenser la faible qualité osseuse
- Une cicatrisation plus longue
- Une mise en charge progressive

➤ L'os à fines trabéculations sans corticale ou D4 :

La consistance de cet os est à l'opposé de celle de l'os compacte dense D1, on le retrouve dans les zones postérieures du maxillaire édenté.

La faible densité osseuse ne permet pas d'obtenir une bonne stabilité primaire de l'implant.

Il faudra donc préparer un logement implantaire d'un diamètre inférieur à celui du futur implant de manière à ce qu'il s'installe par auto-taraudage.

Pour la cicatrisation, il est conseillé de laisser l'implant 6 mois en nourrice. Une extension distale est contre indiquée.

→ Il est important de bien définir la qualité osseuse pour pouvoir décider du protocole opératoire et des différentes étapes thérapeutiques.

La décision se fait tout d'abord lors des examens cliniques et radiologiques, mais elle peut être modifiée en cas d'aléas thérapeutiques, comme une perforation de la membrane sinusienne par exemple.

2.1.4.3 Choix de l'Implantation lors du même temps chirurgical ou différée ^{39; 52; 54; 58}

Misch propose en 1987 quatre situations à envisager :

- SA-1 (ou D1) : la hauteur d'os résiduel entre le sommet de la crête et le plancher sinusien est supérieure ou égale à 12 mm, la pose d'implant sans augmentation est possible.
- SA-2 (ou D2) : la hauteur d'os résiduel est comprise entre 8 et 12 mm, la mise en place d'un implant est possible en pratiquant une élévation du plancher sinusien par voie alvéolaire (technique des ostéotomes).
- SA-3 (ou D3) : la hauteur d'os résiduel est comprise entre 5 et 8 mm, la mise en place d'un implant est possible en effectuant au préalable une élévation du plancher sinusien par voie d'abord latéral. La mise en place dans le même temps chirurgical est possible si la stabilité primaire peut être assurée.
- SA-4 (ou D4): la hauteur d'os résiduel est comprise entre 0 et 5 mm, une augmentation est nécessaire par abord latéral avec mise en place de l'implant dans un second temps car la stabilité primaire ne peut pas être assurée.

Il est important de préciser que cette classification est à appliquer avec quelques réserves. En effet, la mise sur le marché de nouveaux implants plus courts et/ou plus larges permet très souvent d'obtenir la stabilité primaire escomptée même dans des cas avec une faible hauteur osseuse. Nous pouvons ainsi éviter une deuxième séance de chirurgie.

2.2 Matériaux utilisés

Nous avons à notre disposition plusieurs types de matériaux de substitution osseuse qui proviennent de 2 origines différentes : biologique et synthétique^{39; 80}.

2.2.1 Origine biologique :

2.2.1.1 *Les dérivés osseux :*

- Il peut s'agir d'autogreffe, à savoir que le greffon est prélevé sur le patient lui-même. Les zones de prélèvement peuvent se situer dans la cavité orale (symphyse mentonnière, branche montante ou tubérosité) ou en extra-oral c'est-à-dire au niveau de la crête iliaque ou de l'os pariétal.

L'os est prélevé lors du même temps opératoire où l'on effectue le soulèvement sinusien.

Ils peuvent être de deux types : **spongieux** ou **cortico-spongieux**.

L'os spongieux contient des ostéoblastes qui peuvent survivre si les conditions sont bonnes. La cicatrisation est une combinaison d'os nouvellement formé par les ostéoblastes transplantés suivi par la formation et le remodelage de l'os formé par les cellules situées à la périphérie. Si la quantité d'oxygène n'est pas suffisante, on aura formation de tissus fibreux ou de cartilage et non de tissus osseux.

L'os cortico-spongieux fournit des ostéoblastes et des facteurs de croissance ainsi qu'une structure rigide qui est souvent nécessaire pour placer simultanément l'implant. Cependant, la partie corticale est plus lente à se revasculariser et risque plus facilement de s'infecter.

- Ces dérivés osseux peuvent également se présenter sous forme d'allogreffe (le donneur et le receveur sont deux personnes différentes). Elles sont alors de deux types soit on dispose d'os lyophilisé et déminéralisé (DFDBA=demineralized freeze-dried bone allograft) ou

alors d'os lyophilisé et non déminéralisé (FDBA=freeze-dried bone allograft).

Cet os **déminéralisé** est censé libérer des BMP (Bone Morphogenic Protein) qui se trouvent dans la fraction minérale. Ces BMP vont induire aux cellules mésenchymateuses de se différencier en ostéoblastes.

L'os peut également être **traité** pour diminuer le risque antigénique et augmenter le pouvoir **ostéoinducteur** et ceci par un traitement de chimiostérilisation.

Ces allogreffes sont prélevées sur des cadavres humains dans les 24 heures qui suivent le décès, puis congelés à -197°C dans l'azote liquide avant d'être stockées dans les banques d'os.

- Il peut également s'agir d'os d'origine animale, le plus souvent bovine, on parle alors de xénogreffe. Les plus connues sont Endobon® et Bio-Oss®.

Le Bio-Oss®⁵⁰ est de loin le matériau le plus utilisé actuellement. Il serait **ostéoconducteur** et, selon certains auteurs, il contiendrait des facteurs immunodéTECTABLES comme le TGF β et le BMP-2, ce qui le rendrait **ostéoinducteur** également.

2.2.1.2 Les dérivés du corail ou carbonates de calcium :

Les coraux sont sélectionnés lors de leur prélèvement, nettoyés, mis en quarantaine puis contrôlés de manière physico-chimique, découpés, usinés et enfin purifiés. Ensuite viennent le conditionnement, la stérilisation et enfin le contrôle final avant commercialisation. Le produit le plus connu est le Biocoral®.

2.2.2 Origine synthétique

On en dénombre cinq sortes principales :

2.2.2.1 *Les Céramiques Phosphocalciques ou Hydroxyapatites de synthèse*

Elles ne sont **pas résorbables**. Elles peuvent être de deux sortes, poreuse ou dense.

Les deux principales sont Cérapatite® et Trans-Ossatite Dentaire®.

2.2.2.2 *Les Ciments Phosphocalciques ou Phosphates Tricalciques*

Ce sont des matériaux de synthèse de type **phosphate Bêta tri calcique**. Ils fournissent une matrice physique pour le dépôt d'os nouveau avec un faible taux de résorption.

Les plus utilisés sont CEROS®, CERASORB®, Biosorb®...

2.2.2.3 *Les Bioverres*

Ces bioverres sont des **Silicates** pouvant contenir des oxydes.

Ils associent des propriétés hémostatiques et une bonne maniabilité clinique. Ils sont ostéoconducteurs et agissent comme une barrière susceptible de retarder la migration épithéliale.

In vivo et in vitro, ils montrent un pouvoir **ostéoconducteur** et une activité sur la **régénération osseuse**.

Ils contribuent à l'ostéogénèse en favorisant l'adsorption et la concentration des ostéoblastes.

Ils sont **bioactifs** car leur structure se modifie au contact des fluides et relarguent des ions et des molécules qui vont interagir avec les cellules présentes à proximité.

Les plus utilisés sont le PérioGlas® et le Biogran®.

2.2.2.4 Les Sulfates de Calcium

Ce type de biomatériaux est utilisé comme barrière **assimilable aux membranes de régénération tissulaire guidée**, comme porteur d'un second matériau de comblement ou pour immobiliser un greffon osseux autogène. C'est la céramique de calcium la plus utilisée dans le domaine dentaire, sous le nom de CAPSET®.

2.2.2.5 Les Polymères (PMMA, PHEMA)

Il n'a été trouvé aucune référence bibliographique où les polymères seraient utilisés comme matériau de comblement dans le cadre de greffe sinusienne.

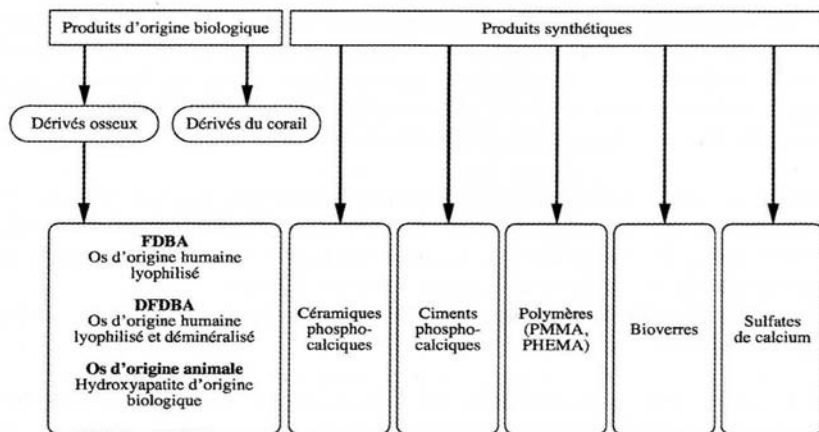


Schéma 2 : Tableau récapitulatif des biomatériaux de substitution osseuse.⁸⁰

2.3 Limites et difficultés

2.3.1 Difficultés d'accès

La zone qui nous intéresse se situe au niveau des prémolaires et des molaires, donc au niveau maxillaire postérieur.

Il est possible d'être gêné par une **ouverture buccale trop petite**, surtout si on utilise la voie d'abord crestale mais également par abord latéral.

De plus, une **joue** trop charnue ou trop musclée peut être source de problèmes supplémentaires.

2.3.2 Morbidité et complications

Les principales complications¹ sont dues à une **imprécision lors du geste opératoire** ou à un **problème anatomique** :

2.3.2.1 Problèmes anatomiques

L'anatomie du sinus peut s'avérer très complexe avec la présence de **septas osseux**⁸⁹ (dans environ 40% des cas) qui rendent plus difficiles le décollement de la **membrane de Schneider**.

De plus la **forme de la fenêtre osseuse**, qu'elle soit convexe ou concave obligera le praticien à modifier son protocole opératoire. En effet, un mur **convexe**⁸⁹ (6% des cas) nécessite une ostéotomie préalable avant l'intervention de greffe sinusienne. Il en sera de même avec un mur vestibulaire osseux trop **épais**.

La **forme du sinus**, qu'il soit très large ou étroit, peut également poser problème et engendrer des complications. Après une extraction dentaire, la forme du sinus peut se modifier.

La membrane peut, conjointement avec une activité ostéoclastique, s'étendre et provoquer une diminution en épaisseur des murs osseux du sinus. On peut alors observer un mur sinusien vestibulaire très **fin** (dans près de 78% des cas), et lors du décollement muqueux, la membrane sinusienne sera visible à travers l'os et rendra très difficile la découpe de la fenêtre osseuse si on souhaite préserver l'intégralité de la membrane de Schneider.

Malgré une étude approfondie du scanner et de la radiographie panoramique, il existe certains éléments que le praticien ne découvrira que lors du geste opératoire.

Suite à une extraction ancienne ou traumatique, on observe dans de rares cas (2%) une **communication entre la muqueuse orale et la membrane sinusienne**⁸⁹.

Il sera alors extrêmement délicat de décoller la membrane de Schneider sans la léser.

2.3.2.2 Problèmes per-opératoires

2.3.2.2.1 Complications vasculaires et nerveuses

La présence de **vaisseaux accessoires** à proximité de la zone opératoire⁸⁹, peut provoquer une hémorragie pendant la chirurgie. Une **lésion nerveuse** est également un risque à prévoir pendant le décollement muqueux.

2.3.2.2.2 Perforation de la membrane de Schneider

Si cette déchirure de la membrane de Schneider³⁴ est **inférieure à 5 mm**, on la suture hermétiquement à l'aide de fil de suture de type Vicryl 6.0 résorbable ou en y apposant une membrane de collagène résorbable de type Bioguide.

On peut ensuite poursuivre le comblement en faisant bien attention à ce que le matériau ne pénètre pas à l'intérieur de la cavité muqueuse.

Si la lésion est de taille moyenne, **comprise entre 5 et 10 mm**, on utilise également une membrane de collagène résorbable et l'os lamellaire de la fenêtre osseuse est placé en-dessous dans le but de renforcer la reconstruction avant d'insérer le matériau de comblement.

Il existe un risque de retard de cicatrisation, de non ostéointégration, il faudra donc surveiller l'évolution du site.

Les **larges perforations** (d'une taille supérieure à 10 mm) peuvent être prises en charge de trois manières différentes :

- Elles peuvent être recouvertes d'une membrane de collagène renforcée par la fenêtre osseuse.
- Elles peuvent être recouvertes avec un lambeau adipeux pédiculé suturé sur le site (cette technique est plus rare).
- Elles peuvent être traitées avec la mise en place d'un bloc osseux prélevé au niveau de la symphyse mentonnière ou de la zone rétro-molaire.

Dans ce cas il faudra vérifier l'étanchéité des sutures et la cavité avant d'envisager de poursuivre le comblement osseux.

2.3.2.3 Complications post-opératoires

2.3.2.3.1 Retard de cicatrisation

Il est observé très souvent chez les patients **fumeurs**³⁹. L'os et le matériau de comblement peuvent se retrouver exposés et s'infecter⁷⁴.

Il est impératif que les patients limitent leur consommation de tabac ou l'arrêtent totalement pour espérer obtenir la meilleure cicatrisation possible.

Il faut également veiller à ce que les **sutures** ne soient pas trop sous tension.

2.3.2.3.2 Hémorragies et hématomes

Comme c'est le cas pour tout acte chirurgical, il existe un **risque hémorragique**⁸⁹ suite à la chirurgie, en particulier si le patient ne suit pas les recommandations post-chirurgicales (ne pas cracher, ne pas manger trop chaud, etc.). En cas de saignement, le patient devra mordre sur une compresse, si nécessaire imbibée d'acide tranexamique

Si le saignement se poursuit, il sera alors nécessaire de vérifier la zone opératoire, s'il n'y a pas eu perforation de la membrane sinusienne, et ajouter éventuellement des points de suture.

Un **hématome**¹ plus ou moins étendu peut être observé, dans certains cas il est sans gravité, dans d'autres cas, il accompagne une sinusite maxillaire.

2.3.2.3.3 Complications nerveuses

Des **paresthésies**³¹ peuvent être observées dans la zone opératoire, mais elles ne sont en général que transitoires.

Il faut toutefois les surveiller et revoir le patient régulièrement.

2.3.2.3.4 Infection du greffon

Les infections précoces sont souvent dues à un **retard de cicatrisation** au niveau des incisions.

On note alors la présence d'un exsudat purulent au niveau du sinus greffé. Il faut retirer le matériau, effectuer un nettoyage du site et mettre le patient sous antibiotique pendant 3 semaines⁷⁴.

Ce type de complication est apparu chez des patients avec des **antécédents médicaux importants**³¹ (splénectomie, hépatite C post transfusionnelle, communication bucco-sinusienne), mais également chez des **patients sans antécédents particuliers**.

Jian³⁸ donne une liste de causes possibles : perforations larges de la muqueuse, infections de voisinage, antécédents de communication sinusienne, antécédents d'interventions multiples dans la région, greffon exposé longtemps à l'air.

Ces infections du greffon peuvent également être dues à une **exposition de la membrane**¹⁵ (résorbable ou non) dans la cavité buccale, il faudra alors nettoyer le site avec de la chlorhexidine, déposer la membrane, mettre le patient sous traitement antibiotique et d'instaurer un contrôle hebdomadaire.

Une fois le problème infectieux résolu, on peut alors envisager une nouvelle intervention.

2.3.2.3.5 Sinusite chronique

Cette complication peut s'observer lors d'une **élévation excessive de la membrane de Schneider**, empêchant le drainage physiologique du sinus⁴⁸.

Ceci peut être évité avec un examen radiologique précis pré et post opératoire.

La **perforation de la membrane et le passage de matériau** dans la cavité sinusienne sont également responsables des sinusites observées après ce type d'interventions.

Anavi et Allon¹ estiment à 1% ce type de complications (d'après une étude sur 13 patients), alors que Raghoobar et col⁶⁴ rapportent un taux de sinusites de 5% dans une étude sur 182 élévations de sinus.

Wiltfang et col⁸⁸ ont noté un taux de complications post opératoires plus important quand ils utilisent la technique par abord latéral, par rapport à la technique par abord crestal (pas de sinusites répertoriées).

Il est à noter que le taux de sinusites post opératoires est plus important chez les patients ayant déjà présentés ce type de pathologie.

2.3.3 Contre-indications

Elles sont de deux sortes, générales et locales^{23; 24; 25; 26; 27; 39; 40}.

2.3.3.1 Générales :

- Le **diabète** non équilibré.
- Une pathologie **immunitaire**.
- Les patient ayant subi une **radiothérapie** de la tête et du cou (certains auteurs acceptent d'implanter si elle remonte à plus de 12 mois, d'autre en font une contre-indication absolue).
- Les patients ayant subi une **chimiothérapie** dans les 12 mois précédents l'intervention.
- L'altération du **métabolisme osseux** comme par exemple l'ostéoporose, l'ostéomalacie, la maladie de Paget ou encore des myélomes multiples.
- L'hyperparathyroïdie.
- Les troubles psychiatriques.
- Le SIDA.
- Le rhumatisme articulaire aigu.
- L'insuffisance rénale chronique.

- Chez les patients à **risque infectieux** local ou général, l'utilisation de biomatériaux de substitution osseuse est contre-indiquée.

2.3.3.2 Locales :

- Un contrôle de plaque peu performant, donc une **hygiène** défectueuse.
- La présence d'une **maladie parodontale**.
- La présence de kystes résiduels, de lésions apicales, d'infections d'origine dentaire.
- Une **infection** sinusienne, une pathologie inflammatoire naso-sinusienne ou des antécédents d'infection du sinus qui persistent.
- **Limitation d'ouverture buccale**
- L'**impossibilité de suivi** et de maintenance du patient à moyen et long terme.
- Antécédents d'opération de type Caldwell-Luc ayant détruit une partie du sinus.
- Le **Tabac**, considéré comme une contre-indication relative pour certains, absolue pour d'autres, augmente le risque de retard de cicatrisation et le risque infectieux, de plus il est lié à un taux d'échecs plus important en implantologie.

2.3.4 Durée de traitement

Elle varie **en fonction de l'implantation**, si elle est immédiate ou différée.

En effet, une étape supplémentaire sera nécessaire si on doit implanter dans un second temps.

La **durée du traitement dépend également du patient**, de son hygiène buccale, de son mode de vie et de sa qualité de cicatrisation mais aussi de l'**intervention** en elle-même (à savoir la dextérité de l'opérateur, présence ou non de complications consécutives à l'intervention,...)

3 Conclusion

En cas d'impossibilité de pratiquer une greffe sinusienne, il est indispensable d'explorer de nouveaux choix thérapeutiques.

Si la hauteur sinusienne ne permet pas la pose d'implants de longueur standard, pourquoi ne pas envisager la pose **d'implants plus courts** ?

Chapitre 2 LES IMPLANTS COURTS

La période contemporaine de l'histoire des implants débute à la fin des années 70. Alors qu'auparavant l'ankylose était considérée comme un échec (on recherchait alors une interface fibreuse péri-implantaire), cette époque voit les idées changer. L'**ostéointégration** devient alors prépondérante¹⁴.

Elle se définit comme une jonction anatomique et fonctionnelle directe entre l'os vivant remanié et la surface de l'implant mis en charge. Cette définition de Cohen et Davarpanah¹² est basée sur l'idée d'un **ancrage osseux stable**, par opposition à un ancrage dans les tissus mous que l'on sait peu fonctionnel sur le long terme.

Elle est donnée à l'échelle du micron et se fonde sur des observations histologiques menées à l'aide du microscope optique par Smukler-Moncler et ses collaborateurs⁷⁵ en 2008.

Celles-ci montrent que le contact os/implant n'est pas uniforme.

La qualité de l'ostéointégration dépend du pourcentage de contact os/implant. Ainsi, pour Davarpanah¹⁴, la définition est donc essentiellement fondée sur la stabilité implantaire et l'analyse radiographique.

Cette **stabilité** implantaire est le résultat des rapports de friction établis à l'insertion de l'implant, entre l'os minéralisé et le dispositif implantaire¹².

Elle peut être testée manuellement (test de percussion), ou à l'aide d'appareils capables de délivrer une mesure objective et graduée⁷⁵ (analyse de la fréquence de résonance).

1 Caractéristiques des implants

A l'heure actuelle, la plupart des **implants** utilisés et considérés comme correspondant aux données acquises de la science² sont des implants à symétrie axiale de révolution et à insertion axiale.

On choisit alors des implants vis le plus souvent, mais ils diffèrent à la fois par leur forme, leur état de surface et leur système de connexion prothétique.

Le **choix des implants**⁵⁶ est fonction du volume osseux disponible, de la qualité osseuse et des impératifs esthétiques et prothétiques.

1.1 Types d'implants

1.1.1 Les implants vis cylindriques :

Ils présentent un **corps fileté** et sont proposés par les fabricants en différentes longueurs et différents diamètres (correspondant au diamètre externe des spires).

Leur col présente en général une surface lisse haute de 1 à 3 mm.

Ces implants peuvent avoir soit un diamètre cervical identique au corps de l'implant (exemple des implants Nobel Replace Straight Groovy®, 3I Miniplant®, Screw Vent®...), soit un évasement cervical (Mk IV®, 3I Standard® et XP Astra®).

Le choix de la forme de l'implant vis standard avec un **plateau cervical évasé** est privilégié car elle améliore la stabilité primaire de l'implant dans le cas d'os peu dense ou d'extraction-implantation immédiate.

Certains implants présentant un évasement cervical plus important encore, comme le 3I XP®, seront indiqués dans les réhabilitations molaires, dans le cas où le volume crestal ne permet pas la mise en place d'implant de large diamètre, car ils améliorent la fonction et l'esthétique.

1.1.2 Les implants vis cylindro-coniques ou anatomiques :

Ces implants ont un **diamètre qui diminue du col vers l'apex** (exemple des implants Replace Select Tapered®, Frialit®, 3I NT®).

Leur forme qui s'apparente à celle d'une racine naturelle est particulièrement intéressante dans le cas d'extraction suivie d'implantation immédiate ou en présence de concavité vestibulaire, de convergence radiculaire ou d'obstacle anatomique (sinus maxillaire, foramen mentonnier, canal mandibulaire). Dans ces cas où le volume osseux apical est restreint, l'utilisation de tels implants permet souvent d'éviter d'avoir recours à des techniques d'augmentation du volume osseux, et ceci sans compromis par rapport aux impératifs esthétiques et prothétiques.

1.2 Systèmes de connexion

Le système de connexion est dépendant de la morphologie du col de l'implant. Il doit permettre d'assurer les propriétés anti-rotationnelles nécessaires à la réalisation de prothèses unitaires ou la mise en place de moignons angulés.

La connexion est dite **externe** ou **interne** : hexagonale externe, hexagonale interne, connexions internes de formes géométriques diverses comme triangle à cannelures, octogones, créneaux, cylindres à cames ou cône morse.

Elles assurent la stabilisation des différentes pièces prothétiques dont la fixation est réalisée par vissage grâce à un filetage interne (dans le cas de connexion interne) présent sur tous les implants.

Les éléments qui vont être connectés sur les implants peuvent être soit **vissés**, soit « **transvissés** ».

2 Surface implantaire

L'état de surface⁴⁷ correspond aux caractéristiques physico-chimiques et de la micromorphologie de la surface du titane.

Deux types de topographies de surface peuvent caractériser un matériau : **lisse** ou **rugueuse**. Les implants dentaires en titane peuvent présenter une surface en totalité usinée, une surface en totalité rugueuse ou une surface mixte (en partie usinée et en partie rugueuse).

La surface du titane² sans traitement particulier est fréquemment associée à une surface lisse. Selon van Steenberghe en 2006, une surface implantaire parfaitement lisse n'entraîne pas l'obtention de l'ostéo-intégration.

La mise en forme des implants en titane par usinage crée une surface avec des irrégularités parallèles aux spires du corps implantaire.

Dans les années 1980 à 1990, **la surface usinée a été la plus utilisée en clinique implantaire**. De très bons résultats ont été obtenus en présence de conditions osseuses favorables. Cependant, un taux d'échecs supérieur est rapporté en présence d'un os de faible densité.

La surface usinée appelle une réponse osseuse de type corticalisation¹⁵.

La moyenne arithmétique de rugosité varie entre à 0,53 et 0,84 μm ^{86; 87}.




Photo 18 : Titane à surface usinée.⁴⁷

L'état de surface rugueux ou poreux peut être avantageux car, d'un point de vue mécanique, elle permet une **bonne répartition des forces** selon Karismo et Lausmaa (Branemark et al. 1985). Ce type de surface permet une meilleure cicatrisation tissulaire par rapport à une surface lisse du fait de la dispersion du sang (mouillabilité de la surface) lors de la mise en place de l'implant.

Predecki et al. (1972) observent une meilleure formation du caillot sanguin sur cette surface rugueuse. De plus on constate une augmentation considérable de la surface implantaire, et par conséquent, du pourcentage de contact os-implant, ainsi que de l'attachement des cellules osseuses sur cette surface.

Il est important de préciser qu'aucun consensus scientifique n'a donné les caractéristiques micrométriques idéales d'une surface rugueuse.

La topographie du titane peut être modifiée soit par des moyens **additifs**, soit par des moyens **soustractifs**.

- Les procédures **additives**¹⁵ modifient la surface du matériau pour que puissent être ajouté un élément ou revêtement de surface, selon plusieurs techniques : dépôt électrolytique, dépôt par électrophorèse, par déplacement chimique, par placage, par soudure, par projection...

La technique la plus utilisée demeure celle par plasma-spray de titane ou d'hydroxyapatite.

L'équipement mis en œuvre est sophistiqué et coûteux. Il consiste à propulser une poudre de titane, d'hydruure de titane ou d'hydroxyapatite dans un cyclone d'air chaud

pouvant atteindre 15000°C en son centre. Ce courant d'air est formé dans un plasma (c'est un état particulier de la matière, composé d'un gaz totalement ionisé, généré sous l'effet d'une forte différence de potentiels).

La rugosité des surfaces obtenues par plasma-spray dépend de la taille des grains projetés. En implantologie dentaire, le Ra (c'est-à-dire la moyenne arithmétique de la rugosité) du plasma-spray de titane varie entre 2,1 et 3,1 μm^{85} ; ⁸⁷. Lorsque la granulométrie est plus importante, elle peut atteindre 37,9 μm^{83} .

Pour la plasma-spray d'hydroxyapatite, le Ra varie entre 1,59 et 2,94 μm^{87} , selon les conditions de traitement.

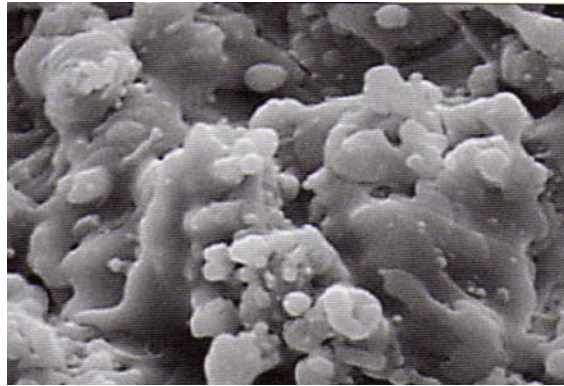


Photo 19 : Titane avec un revêtement d'hydroxyapatite.⁴⁷

- Les procédures **soustractives**¹⁵ permettent une augmentation de la surface d'adhésion sans addition de matière. Ce traitement de surface peut être effectué par sablage, par mordantage (attaque acide), par oxydation électrolytique ou par association de deux procédés.
 - La technique par **soustraction physique ou sablage** est une méthode simple et accessible. Il consiste à bombarder la surface « molle » du titane à l'aide de particules très dures. Celles-ci créent des rugosités en impactant la surface. Les matériaux utilisés le plus souvent sont l'alumine, l'oxyde de titane et le phosphate tricalcique.
La rugosité moyenne par sablage à l'oxyde de titane est de 1,05 μm^{86} , alors celui au phosphate tricalcique est de 0,9 μm^{72} .

- La technique par **soustraction chimique ou mordantage**¹⁵.

Elle consiste à corroder violemment la surface du titane à l'aide d'acides forts.

Cette attaque ne progresse pas uniformément, elle crée des pores irréguliers, propices à la croissance osseuse et à l'ancrage biomécanique.

Cette attaque acide peut être précédée ou non d'un sablage.

Le Ra sera moindre s'il n'y a pas eu sablage préalable, de 0,4 à 1,09 μm^{86} , contre 2 μm^8 avec sablage.

Etat de surface et ostéointégration

- Dans un premier temps, en culture, une croissance cellulaire plus importante a été observée sur des surfaces usinée par rapport aux surfaces rugueuses par Naji en 1991⁵⁹. On a pensé qu'on tenait là une preuve de la supériorité des surfaces usinées.

Martin⁴⁶ puis Boyan⁷ ont alors remarqué que l'expression du phénotype des cellules osseuses, c'est-à-dire les **paramètres de minéralisation** (tels que la sécrétion de phosphatase alcaline, d'ostéopontine, de scialoprotéine et la formation de nodules de minéralisation), était plus prononcée avec les surfaces **rugueuses** et qu'elle avait lieu plus tôt dans le temps.

Ces faits sont considérés comme un argument en faveur de la supériorité de ces surfaces.

Dans un second temps, on a remarqué que le **type de la structure de la rugosité** influait sur l'expression du phénotype.

- In vivo, des études ont mis en évidence que les **implants à surface usinée** obtiennent leur ancrage osseux au contact de **l'os cortical**, la contribution de l'os spongieux est marginale^{4; 73}. Cela explique pourquoi l'ancrage **bicortical** a été recommandé pour les implants usinés.

L'ancrage osseux des implants à surface **rugueuse** est obtenu par une **contribution commune** de l'os cortical et de l'os spongieux, la participation de ce dernier étant substantielle⁴.

C'est pourquoi l'ancrage bicortical n'est pas à rechercher pour les implants à surface rugueuse.

Cette contribution à l'ancrage explique aussi les bonnes performances cliniques de ces implants en des sites osseux de type IV, à majorité spongieuse.

Kirsch et ses collaborateurs⁴² ont mis en évidence que lorsque la surface osseuse se trouve à une certaine distance de l'implant, le contact osseux avec les surfaces rugueuses a lieu **plus rapidement** que pour les surfaces usinées.

Au contact des implants dont la surface est usinée, une **ostéogénèse à distance** se met en place¹⁵. L'ostéo-intégration est obtenue à la suite d'une réaction osseuse de type **corticalisation**. Elle nécessite du temps pour se mettre en place surtout dans un environnement spongieux.

Au contact des implants à surface rugueuse, une **ostéo-intégration de contact** se met en place¹⁵. L'ostéo-intégration est obtenue par suite d'une réaction osseuse de type **trabéculation**. Elle est rapide, l'immobilisation de l'implant s'obtient à partir de trabécules ancrées à la surface de l'implant. Elle nécessite la néoformation d'un os cortical.

3 Les implants courts

3.1 Définitions

Le terme d'**implant court**^{19; 20} est souvent **subjectif**. Selon plusieurs auteurs, il se caractérise par une longueur strictement inférieure à 10 mm, pour d'autres la longueur maximale retenue est 7 mm.

Seront considérés comme implants courts :

- Pour Misch et coll et Tawin et coll, les implants dont la longueur est strictement inférieure à 10 mm
- Pour Malo et coll et Das Neves et coll, les implants dont la longueur est de 7 ou 8,5 mm
- Pour Ferrigno et coll et Romeo et coll, les implants dont la longueur est de 8 mm
- Pour Renouard et Nissand, les implants dont la longueur est de 6 ou 8,5 mm

- Pour Deporter et coll, les implants dont la longueur est de 7 mm.

L'absence de consensus sur la définition et la terminologie des implants courts nous permet cependant d'affirmer de manière synthétique que cette longueur est **systématiquement inférieure à 10 mm.**

3.2 Les différents types d'implants courts

La **stabilité primaire**^{19; 20} permet l'immobilisation plus ou moins efficace de l'implant lors de sa pose. Son obtention est conditionnée par la densité osseuse du site récepteur, par la qualité de la préparation et par le choix de l'implant.

L'insuffisance de stabilité primaire nécessaire à l'ostéo-intégration constitue une limite d'utilisation des implants courts⁶⁸.

3.2.1 Col

Le col de certains implants est conçu avec un micro-filetage qui assure une meilleure répartition des forces et réduit la valeur des contraintes selon les fabricants AstraTech® ou Tekka®.

En revanche, chez certains fabricants comme Straumann®, on observe un épaulement lisse, permettant ainsi à la plaque dentaire de moins adhérer au col implantaire.

3.2.2 Diamètre, longueur et géométrie^{19; 20}

Diamètre, longueur et géométrie doivent être considérées de façon globale car leurs effets sur l'os crestal sont liés.

Dans les années 1990, Langer met au point l'implant de 5 mm de diamètre à partir des concepts de base de l'ostéo-intégration : importance de la **surface d'ancrage et stabilisation**

primaire. Cet implant apporte une réponse à des situations particulières de qualité et de hauteur osseuse.

Dans son étude rétrospective de 1980 à 2004, Das Neves a étudié les implants Nobel Biocare® (Branemark System®) et 3I® (type Osseotite™). Les auteurs ont utilisé 3 longueurs différentes (7 ; 8,5 et 10 mm) et 3 diamètres différents (3,75 ; 4,00 et 5,00 mm).

Il en résulte que les implants de 7 mm avec un diamètre de 3,75 mm ont un taux d'échecs plus important que ceux avec un diamètre plus élevé, qui plus est dans un os de faible qualité.

En 2006, Arlin en arrive aux mêmes conclusions avec son étude sur des implants Straumann® à surface SLA™, avec des longueurs de 6 et 8 mm, et des diamètres de 4,1 et 4,8 mm.

Si une légère cratérisation est observée, les implants **courts** mais avec un **diamètre important** peuvent conserver une bonne stabilité et peuvent être mis en charge.

Certains auteurs (Wenneger et al. en 1993, Kasemo et Gold en 1999) ont également attiré l'attention sur la **géométrie implantaire**. Celle-ci évolue : à côté des implants cylindriques ou vis standards des formes coniques sont aujourd'hui utilisées. Ce sont les implants anatomiques ou radiculaires.

Ils permettent d'obtenir une meilleure stabilité primaire en réalisant une ostéo-compression, et de traiter avec plus de chance de succès les situations où l'os est peu dense.

Il existe une grande diversité de profils implantaires. Les propriétés recherchées sont, en plus de la qualité de l'ostéo-intégration, la transmission homogène des forces et la résistance mécanique.

3.2.3 Quelques exemples d'implants courts¹⁹

- AstraTech® : longueurs 6 et 8 mm
Disponible pour les diamètres 3,5 ; 4,0 ; 4,5 et 5,0 mm

- Friadent® :
 - Frialit 2® : longueur 8 mm disponible pour les diamètres 4,5 et 5,5 mm
 - Xive® : longueur 8 mm disponible pour les diamètres 3,8 ; 4,5 et 5,5 mm
 - Ankylos® : longueur 8 mm disponible pour les diamètres 3,5 ; 4,5 et 5,5 mm

- Nobel Biocare® :
 - Nobel Replace Tapered Groovy® : longueur 8 mm disponible pour les diamètres 3,5 ; 4,3 ; 5,0 et 6,0 mm
 - Nobel Speedy Shorty® : longueur 7 mm disponible pour les diamètres 5,0 et 6,0 mm
 - Branemark System Mk III® et Mk IV® : longueur 7 mm et 8,5 mm disponibles pour les diamètres 3,75 ; 4,0 et 5,0 mm

- Zimmer Dental® : Implant Tapered Screw Vent® : longueur 8 mm disponible pour les diamètres 3,7 ; 4,7 et 6,0 mm

- Straumann® : longueurs 6 mm et 8 mm disponibles pour les diamètres 4,1 et 4,8 mm (col à 4,8 ou 6,5 mm)

D'autres sociétés proposent des implants courts moins « classiques » :

- Bicon® : disponibles en longueur 8 mm pour les diamètres 3,5 ; 4,0 ; 4,5 ; 5,0 et 6,0 mm
 - 6 mm pour les diamètres 4,5 et 5,0 mm
 - 5,7 mm pour le diamètre 6,0 mm

- Innova® : implants Endopore® disponibles en longueur 7 mm pour les diamètres 4,1 et 5,0 mm et en longueur 5 mm pour le diamètre 5,0 mm

Les **connexions des implants courts** sont principalement de type externe, comme chez 3i®, pour des longueurs de 7,0 mm. Pour les implants de 8,5 mm, on peut constater des connexions internes chez ce même fabricant.

Concernant les formes des implants, jusqu'à une longueur de 8,5 mm, les implants sont de type cylindro-coniques, de type anatomiques et de type purement cylindriques. En revanche pour les implants de longueur 7,0 mm, il n'existe qu'une seule forme disponible : de type droit, et uniquement pour des diamètres de 4,0 ; 5,0 et 6,0 mm.

Le fabricant Straumann® propose le même type de connexions pour ces principaux modèles d'implants qui combine une liaison cône morse et un octogone interne. Dernièrement, la

connexion Crossfit™ a été mise au point, elle est interne et auto-guidante, mais disponible pour des implants de 8,0 mm de long au plus court.

On remarque aussi un épaulement de 45° au niveau du col puis un épaulement lisse sur une longueur de 1,8 à 2,8 mm selon les modèles.

3.2.4 Surface de contact os-implant^{2; 19; 20}

La surface implantaire a été améliorée au fil des années et au fur et à mesure que la longueur de l'implant diminuait, on cherchait à conserver une surface de contact os-implant importante.

On a ainsi fait **varier la géométrie du filetage** : augmentation du nombre de spires par unité de longueur, augmentation de la profondeur des spires et modification de leur section.

Elle peut être en V, inversée ou en carré, selon Misch en 2005.




Schéma 3 : forme des spires :

en V inversée carrée

D'autres implants ont un filetage à double ou triple hélice : une meilleure stabilité primaire est obtenue, en particulier dans un os peu dense.

Les implants Endospore®, impactables, sont dotés d'une surface originale comportant des microbilles qui augmentent la surface de contact os-implant. Ils peuvent alors, même pour des longueurs minimales (5 mm) supporter une hauteur prothétique allant jusqu'à 15 mm.



Photo 20 : Implant Endospore®, Ø = 5 mm longueur = 5 mm.

Les implants Bicon® proposent des ailerons et des plateaux favorisant la formation d'os autour de l'implant et fournissent une superficie d'au moins 30% supérieure à celle d'une conception classique d'implants de largeur semblable.

Le design de l'implant permet la formation d'os cortico-haversien mature entre les ailettes.

Chaque implant Bicon® a été sablé à l'aluminium et passivé dans une solution d'acide nitrique. Cette surface contrôlée innovante est nommée Integra-Ti™. Puis les fabricants ont amélioré la surface en y ajoutant de l'hydroxyapatite.



Photo 21 : Implant Bicon®, Ø = 6 mm longueur = 5,7 mm.

Le fabricant 3i® propose une surface spéciale appelée NanoTite™ pour des longueurs de 7,0 mm. Elle reprend le modèle Osseotite™ brevetée à double mordantage acide, qui est

ensuite traitée avec un dépôt de nano-particules de phosphates de calcium. Cette méthode est connue sous le nom de Discrete Crystalline Deposition ou DCD. Ce traitement de surface est un dépôt cristallin et non une couche obtenue par projection de plasma.

L'effet synergique de ces deux technologies, la surface Osseotite™ et la méthode DCD, a produit des résultats prometteurs dans les études chez l'animal. Il est également le sujet actuel de nombreux projets de recherche prospectifs chez l'homme. Cet effet synergique crée une micro-surface encore plus complexe. Les études précliniques démontrent que le traitement NanoTite™, comparé aux implants Osseotite™ de contrôle, améliore de façon significative le taux et l'étendue du contact os-implant, produisant une ostéointégration améliorée statistiquement significative, selon le fabricant.

Pour le fabricant AstraTech®, BioManagement Complex™, la surface utilisée sur leurs implants de petite longueur, à savoir 6,0 mm pour un diamètre de 4,0 mm, est de type Osseospeed™. Elle représente une surface en titane nano-rugueuse additionnée de fluor, à laquelle sont ajoutés des microfilets de taille et de forme optimisées sur le col de l'implant et dans la moitié de la longueur de l'implant (technologie MicroThread™).

Chez Straumann®, l'état de surface qui a montré les meilleurs résultats se nomme SLActive®. Elle représente, selon le concepteur, une optimisation moléculaire d'une surface ostéoconductive, macro et micro-structurée, superhydrophile et chimiquement active pour une ostéo-intégration accrue.

Selon les études effectuées sur 5 ans par le fabricant, les performances de la surface rugueuse SLA sont supérieures à celles des surfaces lisses en termes de niveau de contact osseux, de couple d'extraction et de donc de mise en charge précoce.

La surface TiUnite®, la dernière créée par le fabricant Nobel Biocare®, est un oxyde de titane hautement cristallin enrichi en phosphate et caractérisé par une microstructure de surface de l'ordre du micromètre. Elle recouvre les implants Groovy™ possédant eux-mêmes des rainures macroscopiques.

Cet état de surface permet, selon le fabricant une meilleure réponse osseuse, plus rapide, de meilleure qualité comparée aux implants à surface usinée.

La stabilité primaire est plus facilement obtenue, surtout dans un os de faible qualité.

Selon les études effectuées par le fabricant, l'implants Groovy Shorty™, grâce à ses doubles rainures, permet une apposition osseuse au contact de sa surface et posséderait des propriétés ostéoconductrices^{33;51}, pour une longueur de 7 mm.

Il est recommandé dans les zones où l'os est de faible densité, et on peut espérer une meilleure stabilité primaire par rapport aux implants à simple rainure. Nobel Biocare® le conseille dans les cas d'implantation immédiate.

Dans une étude de 2004, Fugazzotto et Beagle ont observé la pérennité des implants de 7 et 9 mm, dont la surface était traitée soit au titane par plasma spray, soit recouverts d'une couche à grosses granularité (SLA). Les implants posés montrent d'excellents résultats, une bonne stabilité primaire et une bonne ostéointégration. Pour le remplacement d'une première molaire maxillaire le taux de succès à 84 mois est de 94,5 % et pour une deuxième molaire maxillaire de 98,7%. Pour une durée supérieure à 84 mois, le taux de succès en fonction s'élève à 95,1%.

Conclusion :

Les évolutions des états de surface permettent la pose d'implants de plus en plus courts, une stabilité primaire peut être désormais obtenue avec des longueurs de 6 mm. Il est donc indispensable pour le praticien de se tenir informé des nouvelles technologies à sa disposition. Les états de surface SLA et TPS restent les plus indiqués pour des implants courts, avec des spires marquées sur le corps implantaire, pour avoir un maximum de surface favorisant l'ostéointégration.

3.3 Rôle de la qualité osseuse

La **densité osseuse** est un paramètre difficile à évaluer mais essentiel dans l'approche biomécanique du traitement car elle conditionne la qualité de la stabilité primaire. Elle est variable d'une région anatomique à l'autre et peut aussi varier pour une même zone de forage.

Les régions postérieures, plus encore au maxillaire qu'à la mandibule, ont souvent un os moins dense que les régions antérieures.

En 2005, Misch rapporte que les implants mis en charge au bout de 3 mois dans un os peu dense entraînent 16% d'échecs supplémentaires en moyenne.

Tawin et Younan se sont intéressés en 2003 au devenir d'implants à surface usinée (Branemark System) en fonction de la qualité osseuse et ils sont arrivés à la conclusion que celle-ci est plus un facteur critique de succès que la quantité : dans un os de bonne qualité, mais limité en hauteur, des résultats prévisibles peuvent être obtenus avec des implants courts.

Romeo et al. arrivent à la même conclusion. Une étude longitudinale portant sur 265 implants de 8 et 10 mm de long donne des taux de succès à 14 ans respectivement de 97,9 et 97,1%.

Tous les implants ayant subi un échec avaient été placés dans un os de type III ou IV (classement de Leckholm et Zarb).

3.4 Indications des implants courts

La hauteur osseuse disponible est mesurée entre le sommet de la crête édentée et l'obstacle anatomique sous-jacent.

A partir du moment où il y a indication de prothèse implanto-portée, on peut, dans les reconstitutions de faible à moyenne étendue, envisager l'utilisation d'implants courts.

3.4.1 Mandibule

L'obstacle anatomique dans la zone où l'on veut implanter est une indication d'implant court. En effet, la présence du nerf alvéolaire ou du foramen mentonnier à une distance de moins de 10 mm du rebord supérieur de la crête peut poser problème. Il faudrait alors objectiver une greffe osseuse si on souhaite poser un implant long classique.

Les implants courts permettent alors une économie de temps, on évite une chirurgie supplémentaire, et un coût moindre.

Ceci permet également de diminuer les risques post-opératoires de la greffe qui viendraient s'ajouter à ceux de l'implantation en elle-même.

De même, dans le cas d'avulsions anciennes et donc d'une crête osseuse résorbée, les implants courts permettront aussi d'éviter une greffe osseuse.

3.4.2 Maxillaire

L'obstacle anatomique principal au niveau du maxillaire est le sinus. En cas d'extractions anciennes au niveau postérieur, une forte résorption de la crête osseuse peut être observée et nécessite alors la pose d'implants de courte longueur pour remplacer les dents manquantes.

Ici aussi on réalise alors un gain de temps dans les étapes de cicatrisation, en évitant un comblement de sinus auquel peuvent s'ajouter des complications suite à cette chirurgie.

On économise également du temps lors des étapes de reconstruction prothétique, on évite alors un traitement plus long et plus complexe.

3.5 Recul clinique

Le recul clinique est variable selon les auteurs, à savoir d'environ 5 à 7 ans pour les études cliniques les plus complètes, mais des auteurs comme Renouard présentent un recul clinique **de plus de 10 ans** pour les premières générations d'implants courts avec de bons résultats.

D'après l'étude rétrospective de 1999 à 2005, Renouard et Nissand ont montré que les implants courts affichaient de mauvais résultats dans les études effectuées dans les années 90. Ceci est en grande partie dû au fait que l'état de surface des implants (lisse ou machiné) ne compensait pas leur faible longueur. Ces dernières années, les états de surface n'ont cessé de s'améliorer, augmentant ainsi la surface d'ostéointégration, avec des micro-rugosités et des spires au design plus approprié.

Chapitre 3 BIOMECHANIQUE DES IMPLANTS

1 Rappels

Les implants, une fois **ostéointégrés**, constituent des ancrages solides qui, en remplacement des dents absentes, permettent de restaurer l'occlusion et donc d'améliorer la fonction⁴⁷.

Très probablement, les contraintes occlusales jouent le même rôle déterminant quelle que soit la nature du pilier d'appui (implantaire ou naturel). En effet, si les dents sont soumises à différentes sollicitations fonctionnelles ou parafunctionnelles auxquelles répond la mobilité physiologique (par l'intermédiaire du desmodonte), l'implant immobile est soumis aux mêmes contraintes. Elles ont simplement d'autres conséquences.

Certaines **complications** implantaire ont une origine **biomécanique**. Les dévissages, descellements, fractures, etc. sont des exemples parmi tant d'autres des problèmes qui peuvent survenir à court, moyen et long terme.

Une bonne compréhension de la biomécanique implantaire^{29; 60} permet de mieux préciser les indications pour chaque patient et de diminuer les complications et les échecs prothétiques.

L'examen occlusal pré-implantaire, partie intégrante de l'examen clinique, permet :

- D'appréhender le **fonctionnement**, le niveau d'adaptation et éventuellement l'évolution du **système manducateur** du patient
- De rechercher toutes les perturbations, les altérations et les **anomalies occlusales**
- De poser un **diagnostic** de la fonction occlusale
- De prendre une **décision thérapeutique**, en particulier relative au schéma occlusal de la future prothèse

Il est important de préciser que toutes les dysfonctions articulaires et musculaires pouvant perturber la mastication devront toujours être traitées et stabilisées avant d'aborder la moindre restauration prothétique implanto-portée.

L'obtention d'une fonction masticatoire physiologique dépend de la qualité de la position mandibulaire et de la précision de la rencontre des dents entre elles.

2 Biomécanique et Méthode des éléments finis

La méthode des éléments finis¹⁶ (MEF) est une méthode **numérique informatisée** qui permet de calculer et de visualiser les contraintes, les déformations et les déplacements que subissent des associations de structures soumises à des forces simulées^{29; 60}.

La simulation numérique est devenue un puissant moyen d'investigation qui tend à prendre une place de plus en plus importante, à côté de l'approche expérimentale classique, dans les sciences et les techniques¹¹. La modélisation est alors **bidimensionnelle** ou **tridimensionnelle**³⁵.

A chaque élément est associé un groupe de propriétés qui détermine les caractéristiques mécaniques propres aux différents matériaux qui le composent, à savoir le **module de Young**⁶¹ (ou module d'élasticité ou de traction, c'est la constante qui relie la contrainte de traction, ou de compression, et la déformation pour un matériau isotrope) et le **coefficient de Poisson** (il permet de caractériser la contrainte de la matière perpendiculairement à la direction de l'effort appliqué).

Comme toute technique d'approximation, la méthode des éléments finis doit être employée en respectant des règles, incluant notamment des contraintes d'utilisation ainsi que des facteurs de qualité de différentes natures¹¹.

Les **avantages** de cette méthode^{35; 37} sont :

- Déterminer les principales propriétés des matériaux
- Recréer in vitro une situation clinique dans des conditions similaires
- Evaluer l'influence des forces fonctionnelles (mastication, parafunctions...) sur la biomécanique des implants supports de prothèses (simple ou complexe).

La méthode des éléments finis et la conception assistée par ordinateur ont intéressé les chercheurs^{36; 68}, d'autant plus que les nouvelles techniques de modélisation se développent rapidement. En effet, la modélisation en 2 dimensions puis aujourd'hui la 3D se rapprochent de plus en plus de la réalité, d'autant plus depuis le développement de nouvelles technologies informatiques et dans le domaine de la modélisation⁷¹.

Toutefois il faut préciser que ça n'est qu'une représentation théorique de la réalité, à savoir que les composants sont jugés arbitrairement isotropes dans de nombreux cas (on observe aussi des études où les composants sont anisotropes), ils auraient donc des propriétés

mécaniques identiques dans toutes les directions, mais les auteurs précisent que les matériaux ne sont considérés isotropes que statistiquement et macroscopiquement. Cela signifie que la représentation in vivo n'est pas complètement identique à la situation in vitro, mais elle tend à le devenir par l'amélioration constante des technologies informatiques.

Les **logiciels** les plus utilisés sont CADSPAP® (CALDM, Gif-sur-Yvette, France), ainsi que la version française de Supersap (ALGOR+ Interactive Systems, Inc. Essex House, L3 Essex square, Pittsburg, Pa. 15206 Etats-Unis)⁴⁷.

Voici un exemple des différents éléments qui composent le modèle de travail :

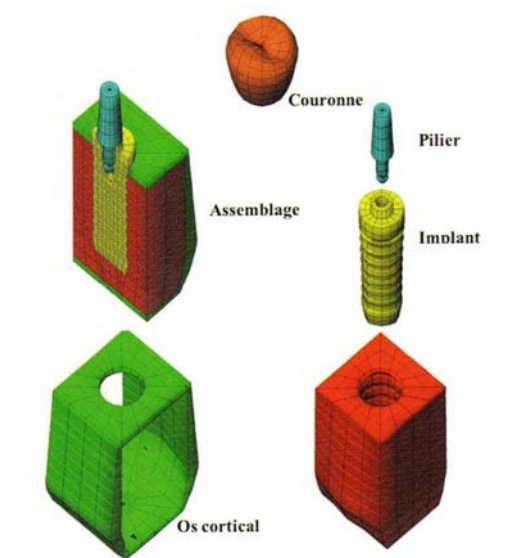


Schéma 4: Visualisation des différents éléments qui composent le modèle de travail.⁴⁷

Prenons l'exemple d'une étude sur les conséquences du diamètre implantaire, la profondeur d'insertion et l'orientation des charges sur le pilier, menée en 2009 par Qian et Todo⁶³, avec la méthode des éléments finis.

Le but de cette étude est de définir les interactions existantes entre le diamètre, la longueur de l'implant inséré dans l'os et la charge exercée sur ce dernier (l'influence de son orientation).

Pour cela, les auteurs utilisent 4 modèles de travail, correspondant à 2 diamètres et 2 profondeurs différents :

Le modèle qui représente l'os maxillaire ou mandibulaire est composé de 2 types d'os (cortical et spongieux). Il est modélisé comme possédant une propriété élastique linéaire. L'implant est représenté par une vis, ayant des caractéristiques élastiques et plastiques moyennes.



Schémas 5 et 6 : Représentation en 2 dimensions et 3 dimensions des modèles de travail.

La longueur implantaire est de 13 mm, la profondeur d'insertion sera de 9 et 10 mm.

Les 2 diamètres testés sont de 3,7 et 5,2 mm.

Ces modèles de travail sont soumis à une force statique au niveau coronaire, dont la charge ne dépasse pas 200 N.

Les auteurs font également varier l'orientation de cette force dans le sens vestibulo-lingual, de 0 à 85°.

Cette étude montre que les contraintes se concentrent principalement sur le col de l'implant, quelle que soit l'orientation de la force. Les auteurs concluent donc que l'utilisation d'implants larges est préférable, surtout dans le cas où la profondeur d'insertion est moins importante.

→ On dispose ainsi d'un modèle de travail stable, dont on peut faire varier in vitro les composants, que ce soit l'intensité ou l'orientation de la charge, ou le diamètre et la profondeur d'insertion.

La méthode des éléments finis permet de tester in vitro dans des conditions très proches de la réalité les nouveaux implants et les nouvelles technologies implantaire.

Tous les paramètres étant variables et reproductibles, cette technique est fort utile pour les fabricants qui ne cessent de développer de nouveaux designs et états de surface.

Comme le définissent Akça et Iplikçioğlu dans leur étude de 2002, la méthode des éléments finis permet, par ses **analyses des forces exercées** sur les modèles en 3D, de considérer toutes les **complexités**, les avantages et les inconvénients qui caractérisent les situations cliniques.

Leur étude définit, dans le cas d'édentations postérieures, s'il est nécessaire ou non de remplacer une extension d'un bridge cantilever par un implant court.

Les modèles de travail sont en 3 dimensions, et ils ont pu faire varier la longueur du bridge, de l'extension et ajouter un implant court sur le modèle. Ainsi, en faisant varier l'intensité des forces, leur orientation, les auteurs peuvent observer les limites de leur modèle de travail, ce qui définira les limites de la prothèse en bouche.

→ La méthode des éléments finis permet d'éviter énormément de déconvenues dans le cadre de prothèses sur implants. Ces traitements sont coûteux et se doivent d'être **fiables** en toutes circonstances. On peut ainsi **prévoir** les points faibles des reconstructions prothétiques, les améliorer et donc éviter une fracture ou une surcharge occlusale.

3 Conséquences des forces

3.1 Selon l'axe d'implantation

Les forces de mastication sont axiales et transversales⁶⁸. Indépendamment de la puissance et du temps d'application des contraintes, les implants, leurs composants prothétiques et l'os péri-implantaire résistent mieux aux forces **axiales**. Les forces **transversales** provoquent des mouvements de flexion importants⁶⁷.

En prothèse implantaire, tout doit être fait pour diminuer les contraintes sur l'environnement péri-implantaire. Il est donc très important de diriger les forces le plus possible dans l'axe des implants.

Lors de l'examen préliminaire¹⁹ il est indispensable de choisir un bon axe d'implantation. Un guide chirurgical sera à prévoir lors de l'implantation pour être au plus proche de l'axe idéal.

L'axe d'implantation déterminera les facteurs de risque occlusaux, ainsi que la morphologie de la future couronne prothétique.

L'ajustement occlusal est un autre élément qui doit être parfaitement maîtrisé. Un réglage précis sera à effectuer lors de la mise en place de la couronne sur l'implant, et une maintenance est nécessaire pour affiner l'occlusion.

Renault et Pierrisnard⁴⁷ ont précisé que les forces latérales agissent comme un bras de levier. Plus elles sont éloignées du support osseux, plus l'effet de torque est important. L'objectif de la gestion occlusale doit être de réduire le moment de force (torque) et de diriger la résultante des forces en direction du support osseux. Cette approche, appelée « **thérapie biomécanique** » par Weinberg en 2003, permet de réduire les charges au niveau des prothèses dento-portées et/ou implanto-portées.

Lors de l'acte chirurgical, malgré les contraintes anatomiques et physiologiques, le praticien cherchera à optimiser le positionnement des implants en fonction des critères esthétiques, prothétiques et biomécaniques implantaires⁶⁸ en portant son attention sur :

- Le positionnement **occluso-apical**
- Le positionnement **frontal** dans les secteurs antérieurs, mésio-distal et vestibulo-palatin
- Le positionnement **sagittal** dans les secteurs latéraux, mésio-distal et vestibulo-palatin
- Le positionnement **oblique**, en privilégiant la position de l'émergence occlusale par rapport à la future couronne. Cette position doit toujours primer sur le choix de l'axe de l'implant.

Prenons l'exemple de l'étude relatée par Renault en 2008⁴⁷, en faisant varier l'axe implantaire de 10° en 10°, l'application d'une contrainte sur le versant interne de la cuspidé vestibulaire avec une orientation axiale, puis une orientation de 30° et, enfin, l'application de la contrainte sur le versant interne de la cuspidé linguale avec une orientation axiale sont analysés au

travers de l'intensité des contraintes de cisaillement en fonction de la variation de l'inclinaison de l'axe implantaire.

Les contraintes varient selon :

- **L'orientation de la force.** Les contraintes semblent doublées avec une force oblique de simplement 30° par rapport à une force axiale.
- **Le point d'application.** L'intensité des contraintes est environ deux fois inférieure sur les cuspides linguales par rapport aux cuspides vestibulaires grâce à l'orientation naturelle ad linguam des faces oclusales. Cette orientation permet d'obtenir des contraintes identiques ou diminuées même en augmentant l'inclinaison de l'implant par rapport à un axe implantaire vertical.
- **L'angulation de l'implant.** L'inclinaison de l'implant entraîne, pour toute augmentation de 10°, une augmentation de 5% du torque. Cependant, l'intensité des contraintes de cisaillement en fonction de la variation de l'inclinaison de l'axe implantaire semble varier de façon plus importante dans le secteur antérieur.

3.2 Selon la longueur et le diamètre des implants

Après la chirurgie, il est important d'évaluer la **qualité de l'ancrage** de chaque implant². Il est alors possible de définir la période de cicatrisation nécessaire avant la mise en fonction, ainsi que la capacité à supporter une charge plus ou moins importante pour chacun des implants.

Si la stabilité primaire n'est pas satisfaisante, il faut allonger la période de cicatrisation. L'absence d'une bonne stabilité primaire de l'implant doit être considérée comme étant un facteur de risque seulement pendant la première année de mise en charge. Il est alors possible de sceller la couronne transitoire avec du ciment provisoire. Ensuite, quand le praticien juge la stabilité satisfaisante, on peut alors régler l'occlusion plus finement et sceller la couronne définitive avec du ciment définitif.

Il arrive parfois que les crêtes osseuses soient trop fines pour placer des implants de diamètres appropriés dans les **secteurs postérieurs**⁶⁷. Il est important de préciser que les

implants de faible diamètre ont une capacité moindre à supporter les forces de flexion que les implants d'un diamètre supérieur. Pour les régions postérieures, un diamètre **d'au moins 4 mm** doit être choisi. L'utilisation d'implant à base étroite dans les régions postérieures représente une situation à risque importante.

En cas de charges obliques, on note la présence de composantes verticales pour des contraintes osseuses de traction et de compression qui sont significativement plus intenses que les composantes horizontales.

Il en ressort, quel que soit le modèle, que les régions osseuses cervicales situées du côté de la force occlusale sont sollicitées en traction alors que les régions osseuses cervicales situées du côté opposé sont sollicitées en compression.

Dans la moitié apicale, la distribution des contraintes^{60; 67} s'inverse : les contraintes de traction sont observées du côté opposé à la force occlusale et les contraintes de compression, du côté de la force occlusale. Cette inversion permet d'imaginer un mouvement autour d'un axe situé à la mi-hauteur.

Dans la moitié apicale, les contraintes distribuées par les implants, court et long, sont moins intenses.

Les contraintes péri-implantaires diminuent régulièrement de la région cervicale à la région apicale où les contraintes sont divisées par quatre. **Au-delà de 6-7 mm** quelle que soit la longueur de l'implant, les forces au niveau apical sont négligeables^{35; 36}.

Dans la région cervicale, les contraintes distribuées par l'implant long et fin sont significativement plus intenses que celles distribuées par l'implant plus large.

3.3 Selon le type de reconstruction prothétique

Selon Renouard⁶⁷, pour connaître le nombre idéal d'implants par rapport à une situation clinique donnée, il ne faut pas raisonner en nombre de dents, mais en **nombre d'unité radiculaire** (UR) à remplacer. Ainsi une canine vaut 1 UR, tandis qu'une molaire vaut 2 UR.

Cette évaluation est particulièrement importante pour des restaurations partielles comprenant moins de 3 implants. A partir de 3 implants, il est possible d'avoir un nombre d'implants inférieur au nombre d'UR à remplacer sans augmenter le risque de surcharge.

L'implants à **base large** présente une meilleure résistance mécanique et semble plus efficace pour supporter la charge qu'un implant à base standard, qui plus est dans les secteurs postérieurs.

Biomécaniquement, il faut considérer qu'un implant à base large équivaut à deux implants à base standard.

Dans le cas d'un **implant connecté avec des dents naturelles**⁴⁷ (prothèse dento-implantaire portée), la combinaison de 2 systèmes ayant des rigidités différentes (la dent a une mobilité naturelle 10 fois supérieure à celle de l'implant grâce au ligament alvéolo-dentaire) risque d'entraîner une mauvaise répartition des charges lors de la fonction. Les contraintes se concentrent sur le maillon faible de la restauration, à savoir la dent naturelle. Il faut noter que ce facteur de risque est souvent associé à d'autres facteurs tels que le manque de support osseux ou la présence d'une extension, ou encore une hauteur excessive de la restauration. Il faut cependant noter que les revues de littérature étudiées par Renouard montrent que le taux de complication, en particulier d'ingression de la dent naturelle, reste assez faible (3%).

Le positionnement des implants sur une ligne droite pour des restaurations postérieures⁶⁷ favorise le développement de forces latérales nocives pour les implants. Il sera alors préférable de les **placer en tripode** pour une meilleure distribution des forces occlusales.

Quelle que soit la situation clinique envisagée, la **présence d'une extension** augmente considérablement la charge sur les implants. En règle générale, une extension sur une restauration prothétique supportée par deux implants à base standard ne devrait pas être envisagée sans courir **un risque de fracture** du pilier implantaire ou un dévissage⁶⁷.

Il arrive que les implants soient placés **trop en palatin ou en lingual** à cause d'une résorption osseuse horizontale. Cela crée un porte-à-faux vestibulaire plus ou moins important avec présence d'un bras de levier entraînant un **risque accru de dévissage ou de fracture** des composants prothétiques. Face à ces situations, il faut soit augmenter le nombre et le diamètre des implants, soit changer le volume osseux en faisant une greffe osseuse préalable. La seconde approche biologique est toujours préférable à la première, plus mécanique.

Quand la **hauteur de la restauration prothétique** est très importante le bras de levier par rapport à la tête de l'implant est plus important. S'il est associé à des forces latérales (pentes cuspidiennes marquées, couronnes larges, présence d'un porte-à-faux...), il y a un risque de **dévissage** ou de **fracture** des composants. La seule solution pour réduire la hauteur du

complexe pilier-couronne est d'augmenter verticalement la crête osseuse par des techniques de greffe.

→ En conclusion⁴⁷, le praticien et le technicien de laboratoire devront chercher à optimiser les morphologies des restaurations implanto-portées en fonction des critères esthétiques, occlusaux et biomécaniques, afin d'obtenir :

- Des **contacts occlusaux** en nombre suffisant, bien répartis sur les arcades et aux intensités contrôlées
- Une occlusion d'**intercuspidie maximale** ou une occlusion en relation centrée précise, stable, physiologique et déterminant une position mandibulaire frontale, horizontale et verticale (DVO) satisfaisante
- Des rapports dento-dentaires en **normocclusion**, plutôt qu'en bout à bout ou en articulé inversé
- Un **guide antérieur fonctionnel**, en évitant toute supraclusion ou béance horizontale
- Une occlusion **cinématique** et **dynamique** fiable et fonctionnelle
- Une **morphologie occlusale** et un concept occluso-prothétique minimisant les contraintes biomécaniques

L'analyse des résultats de certaines études de Martinez et Renault⁴⁷ montre que le matériau occlusal de la couronne soumise à une charge occlusale influence les contraintes subies par le pilier. En revanche, le matériau occlusal n'a pas d'influence significative sur l'intensité des contraintes relevées dans l'implant et dans l'os.

Conclusion :

La réalisation d'une prothèse implanto-portée doit répondre à un certain nombre de paramètres encore plus délicats que la prothèse fixée sur dent naturelle. D'où la nécessité d'avoir une **approche globale** du patient afin d'adapter tous ces paramètres dans la réflexion, le choix et la réalisation prothétique implantaire. L'obtention d'une restauration implanto-portée, occluso-fonctionnelle, biocompatible et esthétique étant le seul garant de la pérennité du complexe prothético-implantaire.

3.4 Conséquences des forces appliquées sur les implants courts

3.4.1 Analyse et distribution des forces au niveau des implants courts par rapport aux implants longs

La première étude porte sur neuf modèles comparés⁴⁷. Les couronnes sont soumises à une charge oblique à 30° de 100N. Les modèles ne diffèrent que par les dimensions des implants. Trois longueurs (6, 8 et 10 mm) et trois diamètres (3, 4 et 5 mm) sont comparés.

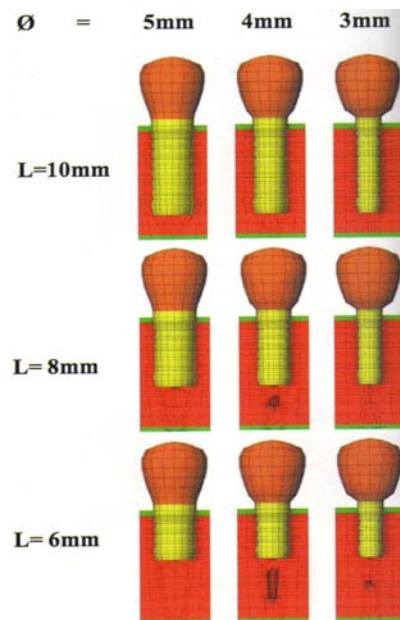


Schéma 7 : Neuf modèles implantaires différents selon leur longueur et leur diamètre.⁴⁷

Seront relevées et mises en relation les contraintes subies respectivement par l'implant, le pilier et l'os en fonction des modèles.

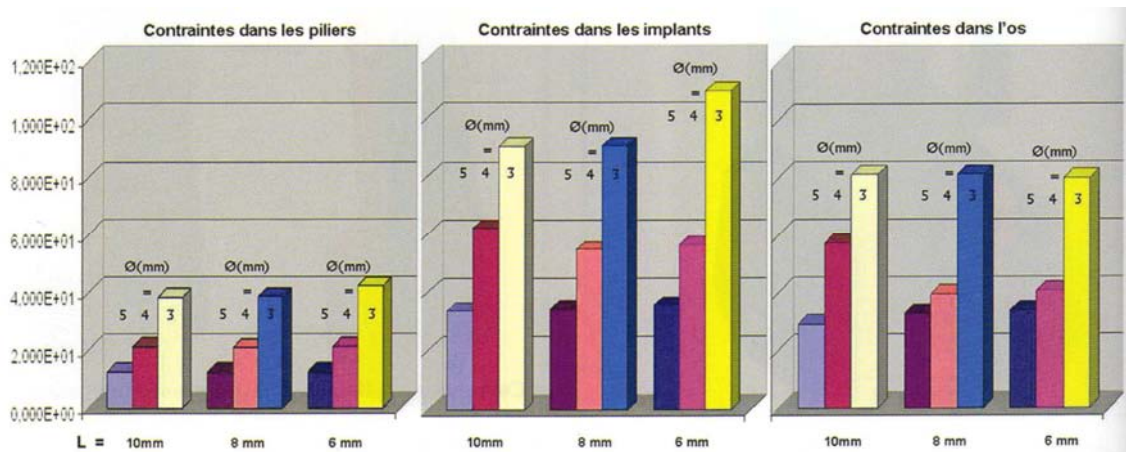


Schéma 8: Schématisation des contraintes subies par les piliers et les implants.⁴⁷

L'analyse des résultats montre que le diamètre de l'implant est le paramètre le plus influent sur les contraintes subies. Le choix d'implants de large diamètre est, du strict point de vue mécanique, préférable. Cela est confirmé par toutes les études in vitro (exemple Ipillkcioglu et Akça en 2002). Dans une moindre mesure, le paramètre longueur influence également l'intensité des contraintes distribuées. L'utilisation d'implants courts, permettant d'éviter l'affrontement avec les obstacles anatomiques, est mécaniquement pertinente.

D'après une étude des éléments finis du Dr L. Pierrisnard (Université Paris V)⁶⁷, lorsqu'ils sont soumis à une charge latérale, les implants courts auront tendance à bouger dans l'os, qui se déforme de façon élastique. Les implants longs, plus rigides, auront tendance à se fléchir, ce qui, à long terme, crée de la fatigue.

Dans une certaine mesure, en absorbant une partie des contraintes, la « flexibilité » des implants courts peut devenir un facteur biomécanique positif.

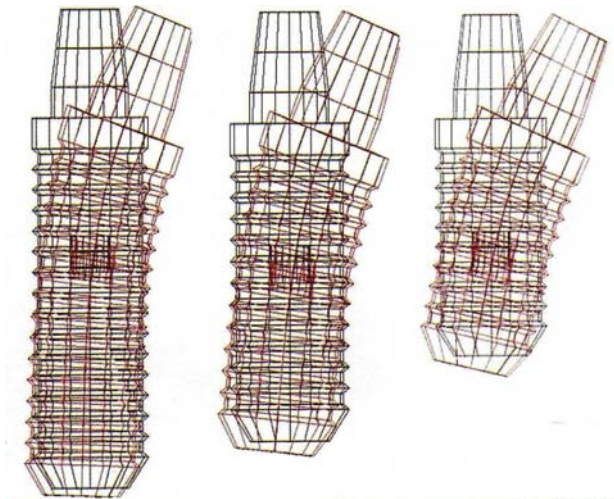


Schéma 9 : Déformation élastique des implants dans l'os en fonction de leur longueur.⁶⁷

Ce schéma représente une analyse en éléments finis montrant le mouvement ($\times 100$) de trois implants de longueurs différentes : 8 mm, 10 mm et 12 mm. La forme initiale de l'implant est représentée en noir et sa déformation ou son déplacement en rouge.

Le déplacement au niveau de la tête de l'implant est identique pour les trois implants. En revanche, l'apex de l'implant est stable pour l'implant long avec ancrage bicortical, il commence à bouger avec un implant de 10 mm et il se déplace avec l'implant court.

En cas de surcharge, l'implant de gauche risque de se fracturer par fatigue, alors que l'implant de droite de droite risque de perdre l'ostéo-intégration. Cependant, la flexibilité de l'implant court semble être un facteur positif car elle permet d'amortir et d'absorber un certain nombre de contraintes avant que celles-ci n'engendrent des complications mécaniques et/ou biologiques.

Un implant trop long subit des flexions et des contraintes de cisaillement trop importantes (risque de fracture) alors qu'un implant court permet une micromobilité qui diminue considérablement la flexion qu'il subit.

Une autre étude de Pierrisnard et coll⁶² tend à montrer que la bi-corticalisation est responsable de la rigidité de l'unité implantaire et augmente le risque de fracture, la micromobilité étant contrariée.

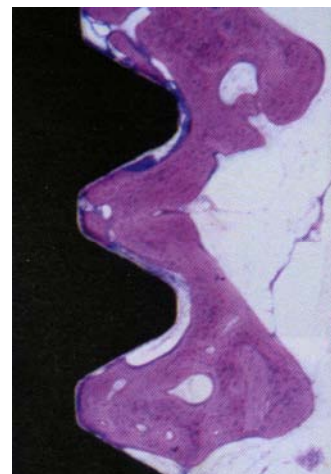
3.4.2 Analyse et distribution des forces au niveau des implants courts en rapport avec l'os environnant

L'os est un tissu conjonctif dynamique. Il subit un **remodelage** permanent selon un cycle d'activation, de résorption et de formation cellulaire. Le type et la densité osseuse de l'os sont très variables (comme vu précédemment), les propriétés biomécaniques sont donc difficiles à déterminer⁴⁷.

L'implant ostéo-intégré ne présente pas de desmodonte. Malgré la présence de mécanorécepteurs gingivaux et périostés, l'absence de mécanorécepteurs du parodonte réduit la capacité de proprioception et de discrimination des implants.

La longueur de l'implant étant réduite, on a cherché à **augmenter** au maximum la **surface implantaire** d'un point de vue macroscopique, en améliorant la profondeur des spires et leur forme, et d'un point de vue microscopique en traitant la surface du titane pour une meilleure ostéo-intégration (cf. chapitre sur les implants courts)

D'après Davarpanah^{14;15}, au contact des implants dont la surface est usinée, une ostéogenèse à distance se met en place. L'ostéo-intégration est obtenue à la suite d'une réaction osseuse de type corticalisation. Elle nécessite du temps pour se mettre en place, surtout dans un environnement spongieux.



Photos 22 et 23¹⁵: Réaction de « corticalisation » autour d'un implant à surface usinée après 3 mois de guérison chez le chien.

En revanche, au contact des implants à surface rugueuse, une ostéo-intégration de contact apparaît. Elle est obtenue par la suite d'une réaction osseuse de type trabéculisation. Elle est rapide, l'immobilisation de l'implant s'obtient à partir de trabécules ancrées à la surface de l'implant. Elle ne nécessite pas la néoformation d'un os cortical.



Photos 24 et 25¹⁵ : Réaction de trabéculation autour d'un implant rugueux après 3 mois de guérison chez le chien.

L'intensité d'une contrainte transmise à l'os est fonction de la surface portante de cet implant. Plus la surface augmente, plus cette intensité diminue.

Des études de Bidez et Misch (1992) ont montré que les contraintes occlusales exercées en dehors de l'axe implantaire se répercutent au niveau de l'os marginal. L'augmentation du diamètre de l'implant améliore la répartition des contraintes à l'os, et diminue le risque de perte de l'ostéo-intégration péri-implantaire.

Un **implant court mais plus large** réduit donc le couple de torsion appliqué à l'os marginal. De plus, l'orientation de la charge est un paramètre déterminant : les forces doivent être orientées, dans la mesure du possible selon le grand axe. Ce paramètre dépend aussi du design de l'implant et de la forme des spires.

En effet, un **implant cylindrique à spires** présente un recul clinique plus important et de meilleurs résultats que les implants cylindriques sans spires où l'on peut observer une résorption circonférentielle sous forme de cratérisation, souvent retrouvée dans les secteurs postérieurs. Ceci pourrait être imputé à leur incapacité à répartir convenablement les contraintes occlusales dans le tissu osseux⁴⁹.

Une autre étude, celle de Petrie et Williams (2005)⁶¹ a été d'analyser et de comparer systématiquement les effets relatifs et interactifs du diamètre et de la longueur de l'implant sur des tensions osseuses crestaies établies.

Des modèles d'éléments finis en trois dimensions d'une coupe de mandibule avec un implant endo-osseux unique ont été créés. Une charge occlusale oblique (200 N vertical et 40 N horizontal) a été appliquée. Les os corticaux et spongieux ont été rendus isotropiques et élastiques, cela signifie que leurs propriétés mécaniques et physiques (ici leur élasticité) sont identiques dans toutes les directions de l'espace. Un modèle statistique a été utilisé pour déterminer les effets principaux et interactifs de trois variables de modèles d'implants sur les tensions maximales d'arrachage dans l'os alvéolaire crestal : diamètre, longueur et partie de convergence (conicité). Le diamètre de l'implant était de 3,5 à 6 mm et les longueurs de 5,75 à 23,5 mm, la zone de convergence variant de 0 à 14 degrés résultant en 16 types d'implants différents.

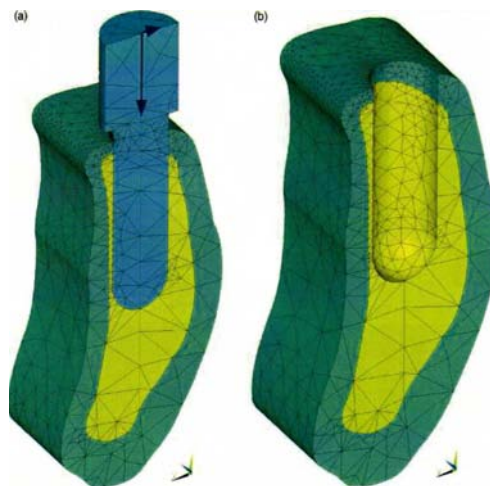


Schéma 10 : Modèles d'études, implants de différents diamètres soumis à une force oblique de 100N.⁶¹

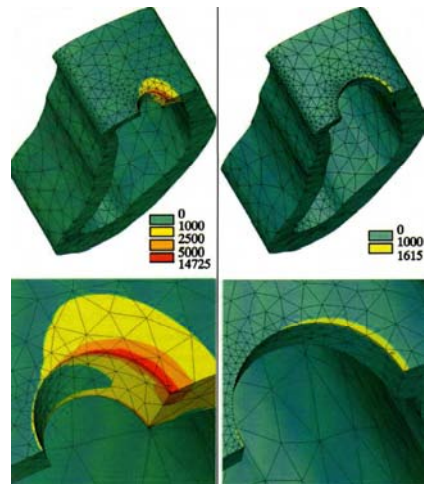


Schéma 11 : Contraintes subies par l'os créal pour un implant de faible diamètre (à gauche) et de large diamètre (à droite).⁶¹

Cette étude en 3D à l'aide de la méthode des éléments finis a pour but de **comparer les contraintes osseuses générées** par différents types d'implants.

Quelle que soit la géométrie de l'implant, les contraintes osseuses les plus intenses sont localisées dans la région cervicale. De plus, les résultats montrent que **l'implant court et large** génère des contraintes osseuses moins intenses que l'implant long et de diamètre moins important.

3.4.3 Intégration d'implants courts dans la reconstruction prothétique

3.4.3.1 Remplacer une ou plusieurs dents, avec un ou plusieurs implants ?

En 2008, Davarpanah¹⁵ propose l'utilisation d'implants courts dans le cas de remplacement d'une dent sous-sinusienne (couronne unitaire).

Pour cet auteur un implant court de large diamètre peut remplacer une première molaire maxillaire ou une deuxième molaire maxillaire, dans le seul cas où la hauteur osseuse sous-

sinusienne ne permet pas la pose d'implant plus long, ou avant l'ultime recours à une procédure chirurgicale invasive.

Pour Renouard⁶⁷, afin de connaître le nombre idéal d'implants par rapport à une situation clinique donnée, il ne faut pas raisonner en nombre de dents, mais en nombre d'unité radiculaire (UR) à remplacer (comme expliqué précédemment).

Le fait, pour une molaire, d'avoir 2 ou 3 racines permet d'éviter un surplomb de la couronne par rapport aux racines. Une molaire unitaire supportée par un seul implant à base standard donne un risque géométrique de perte de l'implant. Ce risque biomécanique de type géométrique peut être diminué, comme le recommande l'auteur, en utilisant un implant à base large ou deux implants de diamètre inférieur.

Le remplacement de 3 ou plus d'UR par 2 implants à base standard présente également un risque géométrique, Renouard conseille alors l'utilisation d'au moins un implant à base large sur les deux posés, de préférence en position mésiale par rapport à l'implant de plus petit diamètre, si cela est possible d'un point de vue anatomique.

3.4.3.2 Le rapport couronne clinique / implant

Un rapport couronne/longueur de l'implant au moins égal à 1¹⁹ est une notion généralement présentée comme un facteur garant de stabilité mécanique à long terme (d'après les études de Renouard et Rangert).

Dans les situations où la crête osseuse est résorbée ou si une ostéoplastie a été nécessaire pour augmenter la largeur de la crête, la hauteur osseuse disponible ne permet que le placement d'implants courts. L'espace prothétique disponible étant alors très important, la couronne sera plus haute que la norme⁵. Une restauration implantaire associant une couronne longue à un implant court engendre un rapport moins favorable. **Plus haute est la couronne, plus long est le bras de levier et par conséquent, plus marquée est la contrainte** sur la crête osseuse. L'augmentation du diamètre implantaire, s'il est possible, permet de diminuer le porte à faux de la couronne par rapport au col implantaire.

Pour Misch, la hauteur de la couronne est considérée comme un cantilever vertical. Avec Bidez, ils ont évalué l'effet d'un cantilever sur un implant et sa relation avec la hauteur coronaire. Quand un cantilever est appliqué sur un implant, il y a six différents points de

rotation sur le corps de l'implant. Quand la hauteur coronaire augmente de 10 à 20 mm, la force exercée sur les implants est augmentée de 200% en deux de ces points.

Misch pense que les **risques liés à une hauteur coronaire importante** et/ou à une faible densité osseuse peuvent être réduits en **augmentant le nombre d'implants** plutôt que leur longueur.

Pour Davarpanah¹⁴, le rapport **couronne/implant doit être de 1/2**. Un rapport 1/1 avec un os de faible densité et/ou des forces occlusales importantes peut compromettre le pronostic implantaire.

Il faut également prendre en compte le **centrage de l'implant par rapport à la table occusale** de la couronne. En effet, le positionnement horizontal de l'implant par rapport au point d'application de la force détermine le surplomb ou porte-à-faux. Pour toute **augmentation du surplomb horizontal de l'implant de 1 mm**, il y a approximativement, selon Weinberg⁸⁵, une augmentation de **15% du torque**.

Weinberg⁸⁵ s'est aussi intéressé à l'**angulation des versants cuspidiens** qui semble être l'élément provoquant le plus d'effets de torque. Plus l'angle cuspidien est important (prononcé) plus le moment et le torque sont conséquents. L'auteur souligne que toute augmentation de **10° d'inclinaison** des versants cuspidiens entraîne une augmentation d'environ **30% du torque**.

Renouard et Ranger⁶⁷ insistent plus sur la **hauteur de la couronne** que sur le rapport couronne/implant. Selon ces derniers, une restauration prothétique trop haute risque de créer un mouvement de bras de levier plus important.

Ce risque mécanique serait le même quelle que soit la longueur de l'implant.

3.4.3.3 Faut-il solidariser les implants ?

Les contraintes associées à un rapport couronne/implant élevé et à des forces de mastication importantes au niveau des restaurations postérieures peuvent être diminuées par une augmentation du nombre d'implants supportant la prothèse^{19; 20}.

Pour Misch⁵³, les couronnes devraient être **solidarisées** pour profiter au mieux de ce plus grand nombre d'implants. Il pense également que la solidarisation permet de **compenser une faible densité osseuse**. Dans le cas de couronnes unitaires, le stress sur chaque unité implantaire est augmenté. Si on solidarise les éléments prothétiques, la notion de rapport couronne clinique/implant est moins importante.

En revanche, il n'a pas été prouvé dans la littérature que solidariser deux couronnes sur implants courts était dommageable.

Dans l'étude de Bourdin et al.⁶, 139 implants de 6 et 8 mm de longueur ont été posés et suivis pendant 22 mois en moyenne ; 46% des implants n'étaient pas solidarisés. Les auteurs ne relèvent aucun échec parmi ces implants. Il semble donc que la **solidarisation d'implants courts unitaires ne soit pas impérative**.

D'après les études de Pierrisnard et Renault⁴⁷, où ils ont mis en charge deux couronnes unitaires non solidarisées sur implants (b), deux couronnes solidarisées sur implants (a et c) et un troisième cas où les couronnes sont solidarisées mais le chargement est limité à une seule couronne (d).

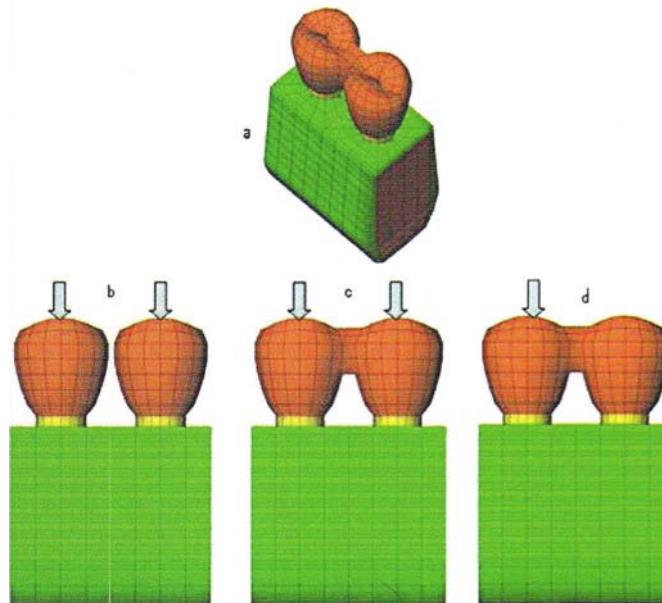


Schéma 12: Visualisation des charges exercées sur 2 implants solidarisés et non solidarisés.⁴⁷

L'analyse des résultats montre que, lorsque la charge est répartie sur l'ensemble de la prothèse, la solidarisation de 2 implants ne modifie pas l'intensité des contraintes subies par le pilier et l'os environnant mais modifie légèrement l'intensité des contraintes subies par les implants ; la solidarisation n'est pas bénéfiques selon les auteurs.

Lorsque la charge est concentrée sur l'une des couronnes, le pilier, l'implant et l'os qui supportent la couronne chargée sont significativement plus sollicités.

Les auteurs concluent donc que, du strict point de vue mécanique, **la solidarisation de deux implants adjacents et identiques n'est pas justifiée.**

La solidarisation des deux couronnes impose des contraintes au prothésiste, en effet, il faudra prévoir un espace facilitant le nettoyage au niveau des embrasures. On doit donc motiver le patient à l'utilisation des brossettes inter-dentaires, comme pour n'importe quelle reconstitution prothétique plurale. Il ne faut pas que la solidarisation soit préjudiciable à l'hygiène inter-proximale, que l'on se doit de vérifier à chaque contrôle au fauteuil.

En cas de manque d'espace, on privilégiera des reconstructions unitaires.

3.4.3.4 Solidariser implants et dents naturelles ?

La dent saine avec son ligament parodontal montre une mobilité transversale qui varie de 56 à 108 μm selon le type de dent et une mobilité axiale de 28 μm (Parfitt, 1960), tandis que l'implant ostéo-intégré montre une mobilité transversale moyenne de 25 μm (Komiya, 1989) et sa mobilité axiale est limitée à 5 μm (Sekine et al. 1986).

D'après une étude de Pierrisnard et Renault⁴⁷, sous l'action de la charge occlusale, l'ensemble dent-implant subit un mouvement global d'enfoncement dans l'os associé à un **mouvement de bascule du côté du pilier le plus faible : la dent**. Il en résulte que celle-ci subit un mouvement d'**intrusion** important associé à un mouvement secondaire de rotation dont le centre est localisé approximativement dans la surface du col implantaire. L'**implant** subit un moment de **flexion**. Les contraintes sont localisées dans la surface du **col** implantaire.

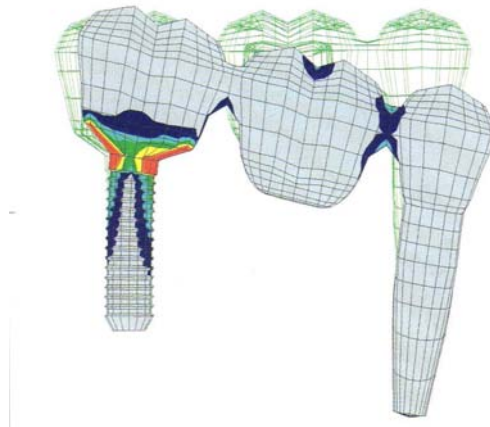

Schéma 13: Analyse des éléments finis montrant les déplacements respectifs d'une dent et d'un implant quand ils sont reliés par un bridge.⁶⁷

Selon Renouard et Rangert⁶⁷, la combinaison de deux systèmes ayant des rigidités différentes risque d'entraîner une **mauvaise répartition des charges** lors de la fonction. Il faut noter que ce facteur est souvent associé à d'autres facteurs de risque tels que le manque de support osseux ou la présence d'une extension, voire la hauteur excessive de la restauration.

Il faut cependant préciser que les revues de littérature montrent que le taux de **complication**, en particulier d'**ingression** de la dent naturelle, reste assez **faible** (3%).

→ Les reconstructions unitaires doivent toutefois être privilégiées aux implants solidarifiés avec une dent naturelle, pour éviter une mauvaise répartition des forces occlusales et une fracture de l'implant.

3.4.3.5 Solidariser implants longs et implants courts ?

Des études ont montré que les **implants longs et courts ne réagissent pas de la même manière aux forces occlusales** : les implants courts étant plus flexibles dans l'os du fait de leur longueur réduite (comme expliqué précédemment). Il semblerait donc que solidariser des

implants de longueurs très différentes pourrait entraîner des fractures, et pourrait être préjudiciable pour la reconstitution prothétique, si elle est de petite étendue.

Des auteurs comme Renouard ou Martinez recommandent, dans la mesure du possible, de **solidariser des implants de même longueur** lors d'une reconstruction plurale, car si la charge occlusale est équitablement répartie au niveau du bridge, les implants réagiront de la même manière, avec la même flexibilité aux contraintes et transmettront ainsi le même type de forces à l'os environnant.

Dans le cadre de reconstitution prothétique complète, le praticien peut être amené à utiliser des implants de longueurs différentes, à savoir des implants plus courts dans la région postérieure et de longueur plus importante au niveau antérieur. Il faudra alors penser à bien **répartir les contraintes occlusales sur l'ensemble de la structure** comme le conseillent Renault ou Pierrisnard afin que les implants transmettent le plus équitablement possible les forces à l'os.

3.4.3.6 Prothèses de grande étendue sur implants courts

L'utilisation exclusive d'implants courts lors de reconstructions prothétiques de grande étendue^{58; 61}, à savoir des bridges complets ou des prothèses amovibles complètes supra-implantaires, n'a pas ou très peu été référencé dans la littérature.

En effet, les indications d'implants courts étant, entre autres, le manque de hauteur osseuse, la présence d'un obstacle anatomique, etc., ils ne sont **pas indispensables sur toute une arcade**. Dans le cadre d'une reconstruction prothétique de grande étendue, les implants courts, s'ils sont nécessaires au niveau du maxillaire postérieur, seront utilisés en association avec des implants majoritairement plus longs.

L'association d'implants de différentes longueurs sur toute une arcade peut présenter des risques occlusaux, malgré une équilibration occlusale précise comme expliqué précédemment.

3.4.3.7 Mise en charge immédiate et implants courts

Il y a quelques années, il était normal d'attendre une période de plusieurs mois entre la pose des implants et leur mise en fonction. Aujourd'hui il est admis que, pour une grande partie des indications cliniques, il n'est plus nécessaire d'attendre cette période, dite de cicatrisation osseuse, avant de mettre en fonction les implants⁶⁷. Le but de ce protocole est de fournir au patient une restauration rapide de la fonction, qui peut être masticatrice mais aussi esthétique.

Cette notion de mise en charge immédiate est valable pour les **implants de longueur suffisante**, ayant obtenu une bonne stabilité primaire, ce qui n'est pas toujours le cas des implants courts⁴⁷. En effet, les auteurs reconnaissent qu'il est souvent nécessaire d'attendre **6 mois avant la mise en fonction des implants de petite longueur**.

Il est important d'ajouter qu'avec le développement de nouveaux états de surface implantaire, on tend à obtenir une meilleure et plus rapide ostéo-intégration des implants, courts et longs¹⁵.

3.5 Conclusion

Les implants courts sont une solution de choix pour le remplacement d'une dent unitaire.

Dans le cas où plusieurs dents sont à remplacer, il sera préférable, dans la mesure du possible, de ne pas solidariser les implants entre eux si ces derniers ne sont pas de même longueur. En outre on évitera les bridges dento-implanto portés (par exemple de trois éléments) auxquels on préférera deux implants unitaires.

La hauteur couronne clinique/implant devra être prise en compte, en atténuant les versants cuspidiens et en réglant finement l'occlusion. L'idéal restant d'augmenter le nombre d'implants de manière à répartir la charge occlusale équitablement.

**Chapitre 4 ETUDES CLINIQUES : IMPLANTS COURTS SOUS-
SINUSIENS ET GREFFES SOUS-SINUSIENNES**

Tout d'abord, il est important de rappeler que des réserves sont à émettre quant aux études cliniques énoncées ci-dessous.

Elles s'intéressent pour la plupart à des implants unitaires placés dans des zones encastrées.

Il est à noter que les études cliniques portant sur les échecs sont peu nombreuses ou peu pertinentes.

1 Echecs avec les implants courts

Das Neves et coll.¹³ réalisent une étude longitudinale établie à partir de la base de données MedLine de 1980 à 2004. L'étude porte sur 16344 implants de 7, 8,5 et 10 mm et dénombre 786 fractures soit 4,8% des implants posés. Selon les auteurs :

- 9,7% des implants de diamètre 3,75 mm et de longueur 7 mm sont perdus
- 6,3% des implants de diamètre 3,75 mm et de longueur 10 mm sont perdus
- 54,9% des échecs (implants perdus) l'ont été avant la mise en fonction prothétique
- 66,7% des échecs sont attribués à la faible qualité osseuse
- 45% des échecs sont attribués à la localisation (maxillaire ou mandibule)
- 27,2% des échecs sont attribués à la localisation sur l'arcade
- 15,1% des échecs sont attribués à de problèmes infectieux

D'après les auteurs, la faible qualité osseuse et l'utilisation d'implants courts semblent révéler le plus grand nombre d'échecs mais l'utilisation d'implants de plus de 4 mm de diamètre minimiserait ces échecs.

Conclusion :

Ils concluent que les implants **courts** peuvent être considérés comme une **alternative aux techniques chirurgicales** avec une morbidité inférieure en diminuant la longueur des protocoles et des coûts.

2 Pérennité des implants courts

2.1 Etudes sur les diamètres et longueurs

Renouard et Nissan⁶⁵, dans le but d'évaluer le taux de survie en fonction de la longueur et du diamètre implantaire, effectuent une recherche bibliographique sur la période 1990-2005 et recensent 53 études.

Concernant la longueur des implants, un nombre relativement élevé d'études (une douzaine) indiquent un taux d'échec avec les implants courts, ceci en association avec le niveau de compétence de l'opérateur, la procédure chirurgicale, un état de surface implantaire lisse usiné et un os de faible densité. De récentes publications (22 au total) témoignent du fait qu'une technique chirurgicale adaptée ainsi que l'utilisation d'implants à **état de surface rugueux** montrent des **taux de survie comparable** à ceux des implants **longs**.

Concernant le diamètre implantaire, quelques publications ont recensé une augmentation des échecs le plus souvent liée à la compétence du chirurgien, à un os de faible densité, au design de l'implant, à la préparation du site implantaire ainsi qu'au recours à un implant large lorsque la stabilité primaire n'est pas obtenue avec un implant de diamètre standard à la phase chirurgicale. Des études plus récentes rapportent ainsi qu'avec une technique chirurgicale adaptée, de nouveaux designs implantaires et des indications appropriées, diamètres implantaires et taux de succès ne semblent pas avoir de relation.

Conclusion :

Selon les auteurs, lorsque la préparation chirurgicale est corrélée à la densité osseuse (taraudage, stimulation endostée...), qu'un implant à état de surface rugueux est utilisé, que la dextérité du chirurgien augmente, il apparaît que **les taux de succès des implants courts ou de large diamètre sont comparables à ceux obtenus avec des implants plus longs ou de diamètres standards**. Ils concluent sur l'indication d'utiliser ce type d'implant dans les sites à priori défavorables tels que les zones de résorption osseuses importantes afin d'éviter parfois le recours à des techniques chirurgicales lourdes et à risque telles que les greffes osseuses, comblement de sinus, déplacement du nerf dentaire.

Arlin³ publie en 2006 une étude portant sur 630 implants Straumann posés par le même praticien dans un exercice privé. Les résultats sont les suivants :

- 35 implants de 6 mm (recul de 5 ans) avec un taux de survie de 94,3%
- 141 implants de 8 mm (recul de 7 ans) avec un taux de survie de 99,3%
- 454 implants de 10 à 16 mm (recul de 8 ans) avec un taux de survie de 97,4%

L'auteur conclut que :

- les implants courts constituent une **bonne thérapeutique alternative** en présence d'une hauteur d'os limitée sans avoir à utiliser une technique de greffe.
- les implants **courts** ne sont **pas associés à une réduction de la survie** par rapport aux implants **longs**.

Une étude de Malo et coll.⁴⁴ tente de vérifier l'hypothèse selon laquelle des implants courts placés dans des zones osseuses de quantité moindre présentent un taux de survie à long terme similaire à celui d'implants longs placés dans de larges volumes osseux. L'étude est menée sur 237 patients avec 408 implants courts de Branemark® répartis en 131 de 7 mm (groupe 1) et 277 de 8,5 mm (groupe 2). La prothèse (151 prothèses fixées) est délivrée 4 à 6 mois après la chirurgie.

- Dans le groupe 1, 126 implants (96%) sont suivis la première année, 110 (84%) la deuxième année, 88 (67%) jusqu'au terme de l'étude (5 ans). Cinq implants sont perdus pendant les six premiers mois, donnant ainsi un taux de succès global à 5 ans de 96,2%. La moyenne de résorption osseuse est de 1 mm la première année et de 1,8 mm à 5 ans.
- Dans le groupe 2, 269 implants (97%) sont suivis la première année, 220 (79%) la deuxième année et 142 (51%) à 5ans. Huit implants échouent avant 6 mois, donnant un taux moyen de survie à 5 ans de 97,1%. La résorption osseuse est de 1,3 mm après la première année et de 2,2 mm à 5 ans.

Les auteurs concluent que compte tenu des taux de survie cumulés de 96,2% et 97,1% à 5 ans pour des implants de 7 et 8,5 mm, **l'utilisation d'implants courts est un concept fiable.**

Des résultats similaires sont observés à travers l'étude de Goene et coll.³⁰ où 311 implants courts (7 et 8,5 mm) Osseotite® sont placés chez 118 patients. La plupart des restaurations (95,2%) sont des prothèses fixes de faible portée placées dans les secteurs postérieurs. Les critères de succès retenus sont l'absence de mobilité, d'infection, de douleur, de radioclarité péri-implantaire, de perte progressive d'os crestal. Au terme des trois années de suivi, 13 implants ont échoué ; 9 d'entre eux s'observent avant la phase prothétique et 4 chez des patients fumeurs. **Le taux de succès global obtenu à 3 ans est de 95,8%.**

Tawil et Younan⁷⁸ réalisent une étude portant sur 259 implants (Nobel Biocare®) de 10 mm ou moins placés chez 111 patients et répartis comme suivant : 230 (88,8%) à la mandibule, 29 (11,2%) placés au maxillaire, 95,2% pour traiter des édentations partielles ou unitaires dont 96,6% dans les secteurs postérieurs. Les patients sont suivis sur une période de 12 à 92 mois. Un os de type 2 et 3 s'observe sur 88,8% des sites traités.

Au terme de l'étude, 12 des 259 implants ont échoué ; le taux de succès global est de 95,5% donc très proche de celui décrit par Goene et coll. La moyenne de perte osseuse marginale est de $0,71 \text{ mm} \pm 0,65 \text{ mm}$. Pour ces auteurs, il n'y a pas de différence significative entre le taux de survie des implants de 10 mm et celui des implants plus courts ainsi qu'entre les différents diamètres utilisés.

Les auteurs attribuent les échecs davantage à la **qualité** qu'à la **quantité** osseuse et concluent à la **fiabilité des implants courts** dans le traitement des édentements partiels et placés dans un os de bonne qualité.

Conclusion :

Dans ces études, les auteurs présentent des taux de succès avec les implants courts similaires à ceux observés avec des implants plus longs. Les taux de succès dépassent pour la plupart les 95%.

Les échecs observés sont très souvent dus à un os de mauvaise qualité, peu dense et non à la longueur des implants en particulier.

Les implants courts sont donc pour ces auteurs un outil fiable pour des reconstructions prothétiques dans des zones de faible hauteur osseuse.

2.2 Etudes sur les implants larges

Dans une seconde étude, Tawil et coll.⁷⁶ comparent les résultats cliniques obtenus avec des implants de 5 mm de diamètre sur une période de 2 à 5 ans par rapport à des implants adjacents de diamètre 3,75 mis en place selon le même protocole opératoire, les longueurs implantaire utilisées sont de 7, 8 et 10 mm.

Soixante patients d'une moyenne d'âge de 54 ans reçoivent un nombre total de 97 implants de diamètre 5 mm placés majoritairement en situation molaire. Chez 41 de ces patients, 53 des implants larges sont placés à côtés de 62 implants de diamètre standard 3,75. Tous les implants sont enfouis pendant une période de 4 à 6 mois et le traitement prothétique consiste en la pose de bridges.

Le taux de survie global obtenu à 5 ans pour les implants larges est de 96,9%. Seuls trois implants échouent, placés dans un os de type 4. La perte osseuse crestale autour de ces implants est de 0,7 mm la première année, et de 0,81 mm à trois ans. Les implants placés dans un os de type 4 montrent une résorption osseuse significativement plus élevée. Les auteurs n'observent pas de différence de résorption entre maxillaire et mandibule, entre les différentes longueurs d'implants, ou entre les différents diamètres utilisés.

→ De même que Tawil et coll.⁷⁶ ont précédemment conclu à la fiabilité des implants courts dans un os de bonne qualité, ils concluent à une **haute prédictibilité des implants de large diamètre dans les secteurs postérieurs** maxillaires et mandibulaires.

Degidi et coll.¹⁷ publient en 2007 une étude portant sur 304 implants larges de 5 à 6,5 mm de diamètre et de longueurs 8 et 10 mm avec un recul clinique de 3 ans au terme de laquelle ils décrivent avoir perdu 5 implants. L'auteur en déduit que l'utilisation d'implants **larges** est une option de traitement acceptable qui apporterait un **bénéfice sur le long** terme pour soutenir les reconstitutions prothétiques dans les régions postérieures.

Griffin et Cheug³² évaluent les résultats de 168 implants traités à l'hydroxyapatite, de diamètre 6 mm et de longueur 8 mm, mis en place chez 167 patients. Cinquante-quatre implants (32,1%) remplacent la première molaire supérieure, 35 (20,8%) la deuxième molaire supérieure, 36 (21,4%) la première molaire inférieure et 42 (25,5%) la deuxième molaire inférieure. Cent vingt-huit implants supportent des couronnes unitaires, 38 implants servent de piliers de bridges connectés à d'autres implants de différents diamètres. Les deux implants restants sont utilisés dans une restauration fixée de piliers cantilever. Les patients sont suivis jusqu'à 68 mois avec une moyenne de 34,9 mois.

→ Les auteurs obtiennent au terme de l'étude un succès global de **100%** et concluent à la **prédictibilité des implants courts et larges** dans le traitement des crêtes résiduelles peu hautes mais suffisamment larges.

Dans une étude, Renouard et Nissan⁶⁶ évaluent le taux de survie de 96 implants (Nobel Biocare), de 7 à 8,5 mm de longueur placés dans un os maxillaire fortement résorbé chez 85 patients. Tous les implants supportent des reconstructions fixes unitaires ou plurales. Cinq implants furent perdus pendant les neuf premiers mois et quatre au terme de l'étude menée sur 2 ans. Les auteurs obtiennent un taux global de 94,6%, proche de celui des études précédentes. Le niveau moyen de résorption osseuse après deux années s'élève à 0,44 mm ± 0,52 mm.

→ Les auteurs insistent sur l'utilisation des implants courts dans la **réhabilitation des secteurs maxillaires postérieurs fortement résorbés en alternative à des techniques chirurgicales plus invasives.**

2.3 Pérennité et facteurs de risque

De nombreux auteurs se sont intéressés à différents facteurs (prothétique, occlusal, état de surface, biomécanique) semblant intervenir sur le pronostic des implants courts.

Une étude de Misch et coll.⁵⁵ a pour but d'évaluer le taux de succès à 5 ans de 745 implants de 7 à 9 mm placés chez 273 patients et support de 338 restaurations fixées. Une approche biomécanique, afin de diminuer les contraintes (le stress) à l'interface os-implant, est envisagée : connexion des implants entre eux, absence de cantilever, guide de protection canine dans les trajets d'excursions mandibulaires, modification du design de l'implant afin d'augmenter la surface du contact osseux.

Les données furent collectées depuis la phase chirurgicale à la cicatrisation, au stade prothétique puis au terme de l'étude. Les résultats montrent un taux d'échecs de 6 implants entre la chirurgie et la cicatrisation, puis aucun nouvel échec après la pose des 338 restaurations. A 5 ans, le taux de succès s'élève à 98,9%.

→ Selon les auteurs, les implants courts peuvent être utilisés de manière prédictible pour supporter des restaurations fixées dans les édentations partielles postérieures. Des méthodes pour **diminuer le stress biomécaniques** semblent appropriées.

Une étude de Romeo et coll.⁷⁰ concerne 129 patients présentant des restaurations fixes (plurales ou unitaires, scellées ou vissées) portées par 265 implants de longueur et d'état de surface différents : 154 implants standards de 10 mm (groupe 1), 111 implants courts de 8 mm (groupe 2), 141 implants traités par un plasma de titane (groupe 3), 124 implants traités par mordantage acide ou sablage (groupe 4).

Vingt-trois patients (42 implants et 23 prothèses fixes) abandonnèrent peu à peu l'étude. Sur les 106 patients restants (223 implants), 8 implants furent perdus (4 dans les groupes 1 et 2) dans de l'os de type 3 ou 4. La moyenne de perte osseuse marginale et la profondeur du sulcus péri-implantaire fut statistiquement la même quelle que soit la longueur de l'implant.

Après une période d'observation de 14 années, les taux de succès de 97,9% pour les implants courts et de 97,1% pour les implants longs

Dans le groupe 3, les auteurs observent un taux de succès de 92,3% pour les implants courts et 95,9% pour les implants standards. Dans le groupe 4, le taux de survie est de 100% pour les implants courts et de 98,5% pour les implants standards.

→ Les auteurs concluent à la **fiabilité des implants courts en association possible avec des implants standards dans la réalisation de nos traitements implantaire.**

Pour Misch⁵³, les complications pouvant survenir avec les implants courts peuvent s'expliquer par l'augmentation de la hauteur de la couronne, des forces occlusales supérieures dans les régions postérieures, une densité osseuse plus faible. L'auteur décrit pourtant des taux de survie proche de 99% avec des implants de 7 à 9 mm et avance quelques principes à respecter :

- diminuer les forces occlusales en éliminant les contacts dans les mouvements de latéralité
- concevoir une prothèse sans extension (absence de cantilever)
- augmenter la surface de contact os-implant en modifiant le design de l'implant
- augmenter le nombre d'implant
- augmenter le diamètre implantaire
- solidariser les implants entre eux

L'auteur établit la comparaison entre implants et dents naturelles postérieures qui présentent une approche biomécanique similaire pour faire face aux forces occlusales augmentées :

- les molaires ne sont pas les plus hautes que les dents du secteur antérieur
- le diamètre est augmenté
- la forme des racines est différente
- les racines sont solidarisées entre elles

- les contacts occlusaux sont inexistant dans les trajets d'excursions mandibulaires par le guide incisivo-canin.

Une étude de Tawil et coll.⁷⁷ porte sur l'influence de facteurs prothétiques sur le taux de survie des implants courts. 262 implants (Branemark) sont placés chez 109 patients et suivis en moyenne 53 mois. Divers paramètres prothétiques sont enregistrés :

- le rapport couronne/implant, généralement compris entre 1 et 2 (83,8% des cas)
- la table occlusale de largeur comprise entre 5,4 et 8,3 mm
- l'antagoniste le plus souvent constituée de dents naturelles, de prothèses fixes ou implanto-portée
- l'occlusion et la relation inter-maxillaire normale dans 72,7% des cas.

→ Au terme de leur étude, les auteurs n'observent **pas de différence significative de perte osseuse péri-implantaire** selon le rapport couronne/implant, la largeur de la table osseuse et même selon la longueur d'un cantilever ou l'existence du bruxisme (1 seul implant perdu à 7 ans chez un bruxomane sévère). La perte osseuse moyenne est de 0,74 mm ± 0,65 mm.

Pour Tawil et coll.⁷⁷ l'augmentation du rapport couronne/implant et donc le recours aux implants courts **n'est pas un facteur défavorable** dans le succès de nos traitements implantaires.

Rokni et coll.⁶⁹ ont étudié le rapport entre la longueur des implants, le rapport couronne/implant, la surface de contact implantaire avec le niveau d'os crestal. Cent quatre-vingt dix-neuf implants associés à des prothèses fixées connectés ou non ont été placés chez 74 patients présentant des édentations partielles. Les implants ont été répartis selon la longueur (courts de 5 à 7 mm, longs de 9 à 12 mm) et la surface de contact (petite <600 mm², large >600 mm²). Le rapport moyen couronne/implant est de 1,5 avec 78,9% des implants ayant un rapport compris entre 1,1 et 2.

→ Les auteurs établissent les conclusions suivantes :

- ni le rapport couronne/implant ni la surface de contact, petite ou large ne semblent affecter le niveau d'os crestal
- la longueur des implants et leur éventuelle connexion affectent en revanche ce niveau puisque les implants longs présentent davantage de perte osseuse crestale (+ 0,2 mm) tout comme les implants connectés (+ 0,2 mm), ces différences étant statistiquement significatives.

Conclusion :

Les auteurs concluent donc à une **perte osseuse supérieure pour des implants longs et/ou connectés et aux excellents résultats obtenus avec les implants courts.**

Le rapport couronne clinique/implant ne semble pas intervenir dans la pérennité des implants de petite longueur, si la charge occlusale est bien répartie.

Les implants courts unitaires seront une alternative aux bridges de grande étendue ayant pour piliers des implants plus longs.

En effet, de multiples implants de petite longueur indépendants les uns des autres répartiront mieux les forces de mastication qu'une reconstitution prothétique de grande étendue avec peu de piliers implantaires.

2.4 Implants courts et élévations sinusiennes

Certains auteurs se sont intéressés aux techniques associant la pose d'implants courts avec une élévation du sinus maxillaire par voie crestale.

Ferrigno et coll.²¹ réalisent une étude sur la pose de 588 implants ITI chez 323 patients avec une élévation simultanée (technique de Summers) pour une hauteur d'os initiale de 6 à 9 mm. La période moyenne d'observation est de 5 ans (entre 1 et 12 ans pour certains cas).

Les auteurs décrivent des taux de succès de 93,4% pour des implants de 12 mm, 90,5% pour ceux de 10 mm et 88,9% pour des implants de 8 mm. Les auteurs ne précisent pas en revanche s'il s'agit du même nombre d'implants utilisés dans chaque groupe.

→ Sur ces résultats, les auteurs estiment que l'utilisation d'implants ITI avec une élévation de sinus à l'ostéotome constitue une **méthode sécurisante, prédictible**, avec un taux moyen de **survie de 90% à 5 ans**. Ils n'observent pas de différence significative entre les implants courts (8mm) et les implants plus longs (10 ou 12 mm). Ils estiment également que ces **techniques combinées doivent réduire les indications de procédures invasives complexes de greffes osseuses par abord latéral**.

Deporter et coll.¹⁸ évaluent les résultats de 104 implants de 7 mm mis en place chez 70 patients au maxillaire dans un os peu dense en remplacement le plus souvent de la première molaire, avec une technique de Summers associée. La hauteur moyenne initiale est de 4,2 mm avec des extrêmes de 2 à 6,7 mm. Sur une période moyenne d'observation de 3,14 années, deux implants échouent.

→ Les auteurs concluent que la pose d'**implants courts dans un os peu dense et de faible hauteur** au maxillaire supérieur avec une élévation de sinus par voie **crestale** constitue une **approche prédictible, fiable et peu invasive**. L'étude précise en outre que cela est permis grâce à la combinaison de l'utilisation d'**implants courts**, d'un état de surface **rugueux**, d'un **design adapté** et d'une **bonne maîtrise de la technique** d'élévation du sinus par abord crestal.

CONCLUSION : INTÉRÊTS CLINIQUES DES IMPLANTS COURTS

Les études cliniques montrent aujourd'hui que le taux de succès des implants courts rejoint celui des implants plus longs. Leur intérêt majeur réside dans la possibilité de diminuer les indications d'interventions plus lourdes cliniquement, financièrement, psychologiquement pour le patient.

Les implants courts semblent pouvoir repousser davantage les limites de nos traitements dans des situations anatomiques parfois défavorables de prime abord.

Toutefois, le recours à des méthodes combinant **greffe sinusienne et pose d'implants plus longs** constitue une aide supplémentaire qu'il faut garder à l'esprit lors de la réalisation de nos plans de traitement.

Le traitement le plus simple doit être systématiquement recherché. Dans le cas où il n'est pas possible, le recours à des chirurgies reconstructrices peut être prévu, en sachant que chacune des techniques employées va apporter son propre lot de complications, les pourcentages s'ajoutant alors les uns aux autres. Ainsi, l'utilisation d'implants courts peut rendre la thérapie plus accessible à un plus grand nombre de patients et de praticiens.

Pour nous aider dans notre prise de décision, nous disposons d'études portant sur la **méthode des éléments finis**, reproduisant in vitro des contraintes mécaniques induites par des forces occlusales que subissent les implants en bouche.

Ces études ont permis de montrer que la distribution et l'intensité de ces contraintes au sein de l'unité implantaire ne sont pas influencées par la longueur de l'implant.

Cet outil informatique a pu apporter des précisions quant aux problèmes prothétiques et occlusaux que généraient les reconstructions sur implants courts et longs.

Ainsi, **l'axe d'implantation** est le premier critère à prendre en compte. Il est indispensable qu'il soit le plus proche possible de l'orientation des contraintes.

De plus, la **solidarisation** des couronnes prothétiques ne sont pas indispensables, tout comme les bridges dento-implanto-portés. Le **rapport couronne clinique/implant** a également été étudié et les résultats montrent que lorsque celui-ci est inférieur à 1, on peut observer des complications et ce quelque soit la longueur de l'implant.

Il apparaît que pour éviter toute surcharge occlusale risquant de provoquer un dévissage ou une fracture, il est préférable d'augmenter le nombre d'unités implantaires afin de mieux répartir les contraintes sur toute l'arcade.

Ceci devient désormais possible grâce aux implants de courte longueur, dans des zones de faible hauteur osseuse où les praticiens hésitaient à implanter sans chirurgie osseuse préalable.

Toutefois, il faut émettre des réserves sur les études cliniques effectuées où chaque praticien a sa propre définition du terme « implant court ».

Les longueurs et les diamètres varient d'une étude à l'autre, même si les taux de succès demeurent prometteurs.

Les fabricants ne cessent de présenter de nouveaux modèles où la forme, la longueur, le diamètre et l'état de surface semblent plus performants que les produits existants.

Il apparaît également que peu d'études cliniques traitent des échecs purs. De même, seules quelques études précisent la marque et le type des implants utilisés, avec à chaque fois des taux de succès excellents.

Les reconstitutions prothétiques envisagées dans les études ne sont pas toujours précisées, mais il s'agit très souvent de couronnes unitaires dans des zones d'édentations encastrées, ce qui ne sera pas systématique dans notre exercice libéral. Le taux de succès peut varier également en fonction de la zone et du type d'édentation à traiter.

Il faut donc envisager ces études in vivo avec beaucoup de recul.

Chaque solution thérapeutique possède ses avantages et ses inconvénients, il ne faut donc pas exclure la greffe sinusienne et les implants longs, pouvant être utilisés en seconde intention en cas de perte d'implant court.

Le choix final revient au praticien, il sera fonction du patient, de son état de santé, de sa motivation, du coût du traitement ainsi que de l'expérience du praticien.

Il faut cependant garder à l'esprit qu'il est peut-être encore un peu tôt pour tirer des conclusions définitives sur un choix thérapeutique idéal.

BIBLIOGRAPHIE

- 1 ANAVI Y., ALLON D. M., AVISHAI G. *et al.*
Complication of maxillary sinus augmentations in a selective series of patients
Oral surg. oral med. oral pathol. oral radiol. endod., 2008 July, vol 106. n°1. pp. 34-38
- 2 ANTOUN H., BOUCHARD P., CALFON P. *et al.*
Implantologie Orale, Commission des dispositifs médicaux
Dossiers ADF, 2003.- 1 vol. 143 p.
- 3 ARLIN M. L.
Short dental implants as a treatment option : results from an observational study in a single private practice
Int. J. Oral Maxillofac. Implants, 2006, vol 21. n°5. pp. 769-776
- 4 BERNARD J. P., SZMUKLER-MONKLER S., PESSOTTO S. *et al.*
The anchorage of Branemark and ITI implants of different lengths. I. An experimental study in the canine mandible
Clin. Oral Implants Res., 2003, vol 14. pp.593-600
- 5 BLANES R. J.
L'influence du rapport couronne / longueur implant sur la résorption osseuse crestale dans les segments postérieurs maxillaires. Une étude rétrospective sur 10 ans.
Thèse Médecine Dentaire, Genève,2006.
- 6 BOURDIN D., SAFFARZADEH KERMANI A. et LAUVERJAT Y.
Fiabilité clinique des implants courts : étude rétrospective de 139 implants
J Parodontol. Implantol. Orale, 2007, vol 26. n°2. pp.149-158
- 7 BOYAN B. D., BATZER R., KIESWETTER K. *et al.*
Titanium surface roughness alters responsivness of MG63 osteoblast-like cells to 1 alpha,25-(OH)2D3
J. Biomed. Mater. Res., 1998, vol 39. pp.77-85

- 8 BUSER D., NYDEGGER T., HIRT H. P. *et al.*
Removal torque values of titanium implants in the maxilla of miniature pigs.
Int. J. Maxillofac. Implants, 1998, vol 13. pp.611-619
- 9 CHAVANAZ M.
Sinus grafting related to implantology. Statistical analysis of 15 years of surgical experience (1979-1994)
J. Oral Implantol., 1996, vol 22. n°2. pp.119-130
- 10 CHAVANAZ M.
Sinus graft procedures and implant dentistry : a review of 21 years of surgical experience (1979-2000)
Implant dentistry, 2000, vol 9. n°4. pp.298-302
- 11 CIARLET P. et LUNEVILLE E.
La méthode des éléments finis : de la théorie à la pratique (concept généraux)
Paris : Ed. ENSTA, 2009.- 1 vol. 187 p.
- 12 COHEN E. et DAVARPANAH M.
Implantologie Orale : Ostéointégration
Paris 2007, Medical Cyber Training. CD 11/1
- 13 DAS NEVES F. D., FONES D., BERNARDES S. R. *et al.*
Short implants, an analysis of longitudinal studies
Int J Oral Maxillofac. Implants, 2006 vol 21. n°1. pp.86-93
- 14 DAVARPANAH M., MARTINEZ H., KEBIR M. *et al.*
Manuel d'Implantologie Clinique
Rueil-Malmaison, Ed. CdP, 2000.- 1 vol. 338 p.
- 15 DAVARPANAH M., SZMUKLER-MONCLER S., KHOURY P. M. *et al.*
Manuel d'implantologie Clinique, 2ème édition
Rueil-Malmaison : Ed. CdP, 2008.- 1 vol. 356 p.

- 16 DE TOLLA D. H., ANDREANA S., PATRA A. *et al.*
The role of the finite element model in dental implants
J Oral Implantol., 2000, vol 26. n°2. pp.77-81
- 17 DEGIDI G., PIATTELI A., LEZZI G. *et al.*
Wide diameter implants : analysis of clinical outcome of 304 fixtures
J Periodontol., 2007, vol 78. n°1. pp.52-58
- 18 DEPORTER D. A., CAUDRY S., KERMALLI J. *et al.*
Further Data on the predictability of the indirect sinus elevation procedure used with short, sintered, porous-surface dental implants
Int. J. Periodontics Restorative Dent., 2005, vol 25. n°6. pp.585-593
- 19 DORMAGEN P.
Les implants courts en question.
Thèse Diplôme Universitaire d'Implantologie Chirurgicale et Prothétique, Université Paris Diderot, 2007. 27 p.
- 20 DORMAGEN P., MISSIKA P. et TAVERNIER B.
Les implants courts : intérêts et risques
J. Parodontol. Implantol. Orale, 2008, Volume 27. n°2. pp.103-113
- 21 FERRIGNO N., LAURENTI M. et FANALI S.
Dental implants placement in conjunction with osteotome sinus floor elevation : a 12-year life-table analysis from a prospective study on 588 ITI implants
Clin. Oral Implants Res., 2006 vol 17. n°2. pp.194-205
- 22 FRAK LI T. F.
Sinus floor elevation : a revised osteotome technique and its biological concept
Compend. Contin. Educ. Dent., 2005 Sept, Volume 26. n°9. pp.619-620

- 23 FUGAZZOTTO P. A.
Sinus floor augmentation at the time of maxillary molar extraction : technique and report of preliminary results
Int. J. Oral Maxillofac. Implants, 1999 vol 14. n°6. pp.902
- 24 FUGAZZOTTO P. A.
Guided bone regeneration and sinus augmentation in the absence of autogenous bone grafting
Implant dent., 2001, vol 10. n°3. pp.158-161
- 25 FUGAZZOTTO P. A.
The modified trephine/osteotome sinus augmentation technique : technical considerations and discussion of indications
Implant dent., 2001, vol 10. n°4. pp.259-264
- 26 FUGAZZOTTO P. A. et DE P. S.
Sinus floor augmentation at the time of maxillary molar extraction : success and failure rates of 137 implants in function for up to 3 years
J. Periodontol., 2002, vol 73. n°1. pp.39-44
- 27 FUGAZZOTTO P. A. et VLASSIS J.
Long-term success of sinus augmentation using various approaches and grafting materials
Int. J. Oral Maxillofac. Implants, 1998 vol 13. n°1. pp.52-88
- 28 GAUDY J. F., CANNAS B. et VACHER C.
Atlas d'Anatomie Implantaire
Editions Masson, 2006.- 1 vol. 282 p.
- 29 GENG J., YAN W. et XU W.
Application of the Finite Element Method in the Implant Dentistry
Berlin : Springer, 2008.- 1 vol. 137 p.

- 30 GOENE R., BIANCHESI C., HUERZELER M. *et al.*
Performance of short implants in partial restorations : 3 year follow-up of osseotite implants
Implant dent., 2005 vol 14. n°3. pp.274-280
- 31 GOGA D., ROMIEUX G., BONIN B. *et al.*
Greffe sinusienne d'origine iliaque à visée pré-implantaire
Rev Stomatol Chir Maxillofac, 2000, vol 101. n°6. p.303-308
- 32 GRIFFIN T. J. et CHEUNG W. S.
The use of short, wide implants in posterior areas with reduced bone height : a retrospective investigation
J. Prosthet. Dent., 2004, vol 92. n°3. pp.139-244
- 33 HALL J., MIRANDA-BURGOS P. et SENNERBY L.
Stimulation of directed bone growth at oxidized titanium implants by macroscopic grooves : an in vivo study
Clin. Implants Dent. Relat. Res., 2005, vol 7. suppl. 1. pp.S76-82
- 34 HERNANDEZ-ALFARO F., TORRADEFLOT M. M. et MARTI C.
Prevalence and management of Schneiderian membrane perforations during sinus-lift procedures
Clin. Oral Implants Res., 2007, vol 19. n°1. pp.91-98
- 35 HIMMLOVA L., DOSTALOVA T., KAKOVSKY A. *et al.*
Influence of implant length and diameter on stress distribution: A finite element analysis
J. Prosthet. Dent., 2004 Jan, vol 91 n°1. pp.20-25
- 36 HOLMGREN E. P., SECKINGER R. J., KILGREN L. M. *et al.*
Evaluating parameters of osseointegrated dental implants using finite element analysis, a two-dimensional comparative study examining the effects of implant diameter, implant shape and load direction
J. Oral Implantol., 1998, vol 24. n°2. pp.80-88

- 37 IHDE S., GOLDMANN T., HIMMLOVA L. *et al.*
The use of finite element analysis to model bone-implant contact with basal implants
Oral Surg. Oral Med. Oral Pathol. Oral Radiol. Endod., 2008, Vol 106. n°1. pp.39-48
- 38 JIAN S., CHEYNET F., AMROUCHE M. *et al.*
Réhabilitation maxillaire pré-implantaire : étude de 55 cas avec greffe de comblement par os autogène.
Rev. Stomatol. Chir. Maxillofac., 1999, vol 100. n°5. pp.214-220
- 39 JOSEPH D.
Comblement des sinus : Etude comparative des résultats obtenus avec de l'os autogène et des substituts osseux, Revue de littérature.
Thèse Chirurgie Dentaire, Nancy 1,2004.117 p.
- 40 JOVANOVIC S. A. et HUNT D. R.
Elévation localisée de sinus par technique de greffes osseuses : étude rétrospective de 1 à 5 ans
J. Parodontol. Implantol. Orale, 1999, vol 18. n°2. pp.167-182
- 41 KAMINA P. et RENARD M.
Tête osseuses, articulation temporo-mandibulaire et dents
Paris : Maloine, 1994.- 1 vol. 174 p.
- 42 KIRSCH A. et DONATH K.
Tierexperimentelle Untersuchungen zur Bedeutung der Mikromorphologie von Titanimplantatoberflächen.
Fortschritft Zahnätztlische Implantol., 1984, vol 35. pp.40
- 43 LALO J., BROUKHRIS G., DJEMIL M. *et al.*
Technique sécurisée d'élévation du plancher du sinus maxillaire par voie crestale par ostéotomes "à butée"
Implantodontie, 2005, vol 14. pp.62-70

- 44 MALO P., DE ARAUJO NOBRE M. et RANGERT B.
Short implants placed one-stage in maxillare and mandibles : a retrospective clinical study with 1 to 9 years of follow-up
Clin. Implants Dent. Relat. Res., 2007, vol 9. n°1. pp.15-21
- 45 MANUILA L., LEWALLE P., MANUILA A. *et al.*
Dictionnaire Médical, 9ème Edition
Paris : Masson, 2001.- 1 vol. 678 p.
- 46 MARTIN J. Y., SCHWARTZ Z., HUMMERT T. W. *et al.*
Effect of titanium surface roughness on proliferation, differentiation, and protein synthesis of human osteoblast-like cells (MG63).
J. Biomed. Mater. Res., 1995, vol 29. pp.389-401
- 47 MARTINEZ H., RENAULT P., GEORGES-RENAULT G. *et al.*
Les Implants : Chirurgie et Prothèse, choix thérapeutique et stratégique
Rueil-Malmaison : Ed. CdP, 2008.- 1 vol. 379 p.
- 48 MCALLISTER B. S., MARGOLIN M. D., COGNAN A. G. *et al.*
Eighteen-month radiographic and histologic evaluation of sinus grafting with anorganic bovine bone in the chimpanzee
Int J Oral Maxillofac Implants, 1999 Vol 14. n°3. pp.361-368
- 49 MERICSKE-STERN R., AERNI D., BUSER D. *et al.*
Long-term evaluation of non-submerged hollow cylinder implants : clinical and radiographic results
Clin. Oral Implants Res., 2001, vol 12. n°3. pp.252-259
- 50 MERKX M. A., MALTHA J. C. et STOELINGA P. J.
Assessment of the value of anorganic bone additives in sinus floor augmentation : a review of clinical reports
Int. J. Oral Maxillofac. Surg., 2003, vol 32. n°1. pp.1-6

- 51 MIRANDA-BURGOS P.
On the influence of micro-and macroscopic surface modifications on bone integration of titanium implants. .
Thèse Doctorale, . Department of Biomaterials Institute for Clinical Sciences, Göteborg, University and the Department of Oral and Maxillofacial Surgery,2006.
- 52 MISCH C. E.
Density of bone : effect on treatment plans, surgical approach, healing and progressive bone loading
Int. J. Oral Implantol., 1990, vol 6. n°2. pp.23-31
- 53 MISCH C. E.
Short dental implants : a literature review and rationale for use
Dent. Today, 2005 vol 24. n°8. pp.64-66, 68
- 54 MISCH C. E. et MISCH J.
Classification of partially edentulous arches for implant dentistry
Int. J Oral Implantol., 1987, vol 4. n°2. pp.7-13
- 55 MISCH C. E., STEIGNGA J., BARBOZA E. *et al.*
Short dental implants in posterior partial edentulism : a multicenter retrospective 6-year cas series study
J. Periodontol., 2006 vol 77. n°8. pp.1340-1347
- 56 MISSIKA P., BENHAMOU-LAVNER A. et KLEINFINGER-GOUTMANN I.
Accéder à l'Implantologie
Rueil-Malmaison : Ed. CdP, 2003.- 1 vol. 127 p.
- 57 MORCHAD B.
Élévation Sinusienne par voie latérale
Info. Dent., 2008 n°90. n°11. pp.501-508

- 58 MUSITELLI F.
Le point sur les implants de large diamètre.
Thèse Chirurgie Dentaire, Lyon 1,2008 90 p.
- 59 NAJI A. et HARMAND M. F.
Cytocompatibility of two coating materials, amorphous alumina and silicon carbide, using human differentiated cell culture.
Biomaterials, 1991, vol 12. pp.690-694
- 60 NATALI A. N.
Dental Biomechanics
London : Taylor and Francis, 2003.- 1 vol. 271 p.
- 61 PETRIE C. S. et WILLIAMS J. L.
Comparative evaluation of implant design : influence of diameter, length, and taper on strains in the alveolar crest. A three-dimensional finite-element analysis
Clin. Oral Implants Res., 2005, vol 16. n°4. pp.486-494
- 62 PIERRISNARD L., RENOUEARD F., RENAULT P. *et al.*
Influence of implant length and bicortical anchorage on implant stress distribution
Clin. Oral Implants Relat. Res., 2003, vol 5. n°4. pp.254-262
- 63 QIAN L., TODO M. et MATSUSHITA Y.
Effects of implant diameter, insertion depth and loading angle on stress/strain fields in implant/jawbone systems: finite element analysis
Int. J. Oral Maxillofac. Implants, 2009, vol 24. n°5. pp.877-886
- 64 RAGHOEBAR G. M., TIMMENGA N. M., REINTSEMA H. *et al.*
Maxillary bone grafting for insertion of endosseous implants : results after 12-124 months.
Clin Oral Implants Res., 2001 vol 12. n°3. pp.279-286

- 65 RENOUARD F. et NISAND D.
Short implants in the severely resorbed maxilla : a 2 year retrospective clinical study
Clin. Oral Implants Res., 2005, vol 7. suppl. 1. pp. S104-S110
- 66 RENOUARD F. et NISAND D.
Impact length and diameter on survival rates
Clin. Oral Implants Res., 2006, vol 17. suppl. 2. pp.35-51
- 67 RENOUARD F. et RANGERT B.
Prise de décision en pratique implantaire
Paris : Quintessence International, 2005.- 1 vol. 209 p.
- 68 RICHEMOND F. et ROSIER G.
Les implants courts dans les sites osseux présentant un déficit vertical : une alternative aux greffes osseuses ?
Thèse Diplôme Universitaire : Chirurgie Buccale et Implantologie, Dijon,2007.39
- 69 ROKNI S., TODESCAN R., WATSON P. *et al.*
An assessment of crown-to-root ratios with short sintered porous-surfaced implants supporting prostheses in partially edentulous patients
Int. J. Oral Maxillofac. Implants, 2005 vol 20. n°1. pp.69-76
- 70 ROMEO E., GHISOLFI M., ROZZA R. *et al.*
Short (8 mm) dental implants in the rehabilitation of partial and complete edentulism : a 3 to 14 year longitudinal study
Int. J. Prosthodont., 2006, vol 19. n°6. pp.586-592
- 71 SAIME S., MURAT C. C. et EMINE Y.
The influence of functional forces on biomechanics of implant-supported prostheses _ a review
J. Dent., 2002, vol 30. n°7-8. pp.271-282

- 72 SANZ A., OYARZUN A., FARIAS D. *et al.*
Experimental study of bone response to a new surface treatment of endosseous titanium implants.
Implant Dent., 2001, vol 10. pp.126-131
- 73 SENNERBY L., THOMSEN P. et ERICSON L. E.
A morphometric and biomechanic comparison of titanium implants inserted in rabbit cortical and cancellous bone.
Int. J. Oral Maxillofac. Implants, 1992, vol 7. pp.62-71
- 74 SMILER D. G.
The sinus-lift graft : basic technique and variations
Pract. Periodontics Aesthet. Dent., 1997 vol 9. n°8. pp.885-893, 895
- 75 SMUKLER-MONCLERS S., DAVARPANAH M. et BERNARD J. P.
Manuel d'Implantologie clinique : concepts, protocoles et innovations récentes. 2ème édition
Rueil-Malmaison : Ed. CdP, 2008.- 1 vol. 539 p.
- 76 TAWIL G., MAWLA M. et GOTTLOW J.
Clinical and radiographic evaluation of the 5 mm diameter regular-platform branemark fixture
Clin. Oral Implants Relat. Res., 2002, vol 4. n°1. pp.16-26
- 77 TAWIL G., N. A. et YOUNAN R.
Influence of prosthetic parameters on survival and complication rates of short implants
Int. J. Oral Maxillofac. Implants, 2006, vol 21. n°2. pp.275-282
- 78 TAWIL G. et YOUNAN R.
Clinical evaluation of short, machined-surface implants followed for 12 to 92 months
Int. J. Oral Maxillofac. Implants, 2003 vol 18. n°6. pp.894-901

- 79 TE-FU F. L.
Sinus floor elevation : a revised osteotome technique and its biological concept
Compend. Contin. Educ. Dent., 2005, vol 26. n°9. pp.619-626, 630, 669
- 80 TENENBAUM H., CUISINIER F., FRICHIN J. C. *et al.*
Les Matériaux de Substitution Osseuse
Dossiers ADF, 2005.- 1 vol. 63 p.
- 81 VAN DEN BERGH J. P., TEN BRUGGENKATE C. M., DISCH F. J. *et al.*
Anatomical aspects of sinus floor elevations
Clin. Oral Implants Res., 2000, vol 11. n°3. pp.256-265
- 82 VEILLON F., BONAFE A. et CROUZET G.
"Pathologie de l'Oreille et du Sinus."
(**en ligne**) disponible sur <http://www.med.univ-rennes1.fr/cerf/edicerf/NR/NR005.html>
consulté le 5 mai 2009.
- 83 VERCAIGNE S., WOLKE J. G., NAERT I. *et al.*
The effect of titanium plasma-sprayed implants on trabecular bone healing in the goat.
Biomaterials, 1998, vol 19. pp.1093-1099
- 84 WALLACE S. S. et ASSOCIATE CLINICAL PROFESSOR N. Y. U.,
DEPARTMENT OF IMPLANT DENTISTRY.
Maxillary sinus augmentation : a peer-reviewed publication
Continuing Education Course, 2005, 9 p.
- 85 WEINBERG L. A.
Reduction of implant loading with therapeutic biomechanics
Implant dent., 1998, vol 7. n°4. pp.277-285

- 86 WENNERBERG A. et ALBREKTSSON T.
Suggested guidelines for the topographic evaluation of implant surfaces.
Int. J. Oral Maxillofac. Implants, 2000, vol 15. pp.331-344
- 87 WENNERBERG A., ALBREKTSSON T. et ANDERSSON B.
Design and surface characteristics of 13 commercially available oral implant system.
Int. J. Oral Maxillofac. Implants, 1993, vol 8. pp.622-633
- 88 WILTFANG J., SCHULTZE-MOSGAU S., MERTEN H. A. *et al.*
Endoscopic and ultrasonographic evaluation of the maxillary sinus after combined sinus floor augmentation and implant insertion.
Oral surg. oral med. oral pathol. oral radiol. endod., 2000, vol 89. pp.288-291
- 89 ZIJDERVELD S. A., VAN DEN BERG J. P. A., SCHULTEN E. *et al.*
Anatomical and surgical findings and complications in 100 consecutive maxillary sinus floor elevation procedures
J. Oral Maxillofac. Surg., 2008, vol 66. pp.1426-1438

TABLE DES ILLUSTRATIONS

PHOTOS

Photo 1 : Coupe horizontale d'un sinus maxillaire ²⁸	5
Photo 2: Limite inférieure du sinus maxillaire et son rapport avec les dents postérieures. ²⁸	7
Photo 3 ⁵⁵ et Photo 4 ⁵⁵	14
Photo 5 ⁵⁵ et Photo 6 ⁵⁵	15
Photo 7 ⁵⁵	15
Photo 8 ⁵⁵ et Photo 9 ⁵⁵	16
Photo 10 ⁵⁵ et Photo 11 ⁵⁵	17
Photo 12 ⁵⁵ et Photo 13 ⁵⁵	17
Photo 14 ⁵⁵ et Photo 15 ⁵⁵	17
Photos 16 et 17: Kits des ostéotomes de Summers. ³⁸	19
Photo 18 : Titane à surface usinée. ⁴⁶	41
Photo 19 : Titane avec un revêtement d'hydroxyapatite. ⁴⁶	42
Photo 20 : Implant Endospore®, Ø = 5 mm longueur = 5 mm.	49
Photo 21 : Implant Bicon®, Ø = 6 mm longueur = 5,7 mm.	49
Photos 22 et 23 ¹⁵ : Réaction de « corticalisation » autour d'un implant à surface usinée après 3 mois de guérison chez le chien.	68
Photos 24 et 25 ¹⁵ : Réaction de trabéculatation autour d'un implant rugueux après 3 mois de guérison chez le chien.	69

SCHÉMAS

Schéma 1 : Situation du sinus maxillaire par rapport à l'orbite et aux dents antrales. ⁵⁵	6
Schéma 2 : Tableau récapitulatif des biomatériaux de substitution osseuse. ⁷⁸ ...	29
Schéma 3 : forme des spires :	48
Schéma 4: Visualisation des différents éléments qui composent le modèle de travail. ⁴⁶	57
Schémas 5 et 6 : Représentation en 2 dimensions et 3 dimensions des modèles de travail.	58
Schéma 7 : Neuf modèles implantaires différents selon leur longueur et leur diamètre. ⁴⁶	65
Schéma 8: Schématisation des contraintes subies par les piliers et les implants. ⁴⁶	66
Schéma 9 : Déformation élastique des implants dans l'os en fonction de leur longueur. ⁶⁵	67
Schéma 10 : Modèles d'études, implants de différents diamètres soumis à une force oblique de 100N. ⁵⁹	70
Schéma 11 : Contraintes subies par l'os crestal pour un implant de faible diamètre (à gauche) et de large diamètre (à droite). ⁵⁹	71
Schéma 12: Visualisation des charges exercées sur 2 implants solidarisés et non solidarisés. ⁴⁶	74
Schéma 13: Analyse des éléments finis montrant les déplacements respectifs d'une dent et d'un implant quand ils sont reliés par un bridge. ⁶⁵	76

TABLE DES MATIÈRES

INTRODUCTION.....	1
Chapitre 1 LA GREFFE SINUSIENNE	3
1 Le Sinus.....	4
1.1 Morphologie du Sinus Maxillaire	4
1.2 Croissance et évolution	7
1.3 Physiologie du sinus.....	8
1.4 Pathologies sinusiennes.....	9
1.4.1 Les pathologies inflammatoires :	9
La sinusite aiguë ⁸²	9
La sinusite chronique	9
La polypose naso-sinusienne.....	9
La sinusite chronique infectieuse	9
1.4.2 Les complications des sinusites :	10
Le polype inflammatoire	10
Le mucocèle	10
La sinusite mycotique.....	10
Les complications orbitaires.....	11
L'ostéomyélite de la voûte frontale.....	11
1.4.3 Les granulomatoses :.....	11
1.4.4 Les pseudo-tumeurs d'origine dentaire :.....	11
1.4.5 Les pseudo-tumeurs malformatives :	12
1.4.6 Les tumeurs du sinus :.....	12
2 La Greffe Sinusienne.....	12
2.1 Protocole opératoire	13
2.1.1 Voie d'abord latérale.....	13
2.1.2 Voie d'abord alvéolaire	18
Technique des ostéotome	18
Technique de Summers	18
Les techniques des ostéotomes modifiées par Lazzara et Fugazzotto	20
2.1.3 Suites post-opératoires	21
2.1.4 Pose des implants	21
2.1.4.1 Suites post-opératoires et Temps de cicatrisation	21
2.1.4.2 Qualité osseuse.....	21

2.1.4.3	Choix de l'Implantation lors du même temps chirurgical ou différée ³⁹ ;	
	52; 54; 58	25
2.2	Matériaux utilisés	26
2.2.1	Origine biologique :	26
2.2.1.1	Les dérivés osseux :	26
2.2.1.2	Les dérivés du corail ou carbonates de calcium :	27
2.2.2	Origine synthétique	28
2.2.2.1	Les Céramiques Phosphocalciques ou Hydroxyapatites de synthèse ...	28
2.2.2.2	Les Ciments Phosphocalciques ou Phosphates Tricalciques	28
2.2.2.3	Les Bioverres.....	28
2.2.2.4	Les Sulfates de Calcium.....	29
2.2.2.5	Les Polymères (PMMA, PHEMA)	29
2.3	Limites et difficultés.....	30
2.3.1	Difficultés d'accès.....	30
2.3.2	Morbidité et complications.....	30
2.3.2.1	Problèmes anatomiques.....	30
2.3.2.2	Problèmes per-opératoires.....	31
2.3.2.2.1	Complications vasculaires et nerveuses	31
2.3.2.2.2	Perforation de la membrane de Schneider.....	31
2.3.2.3	Complications post-opératoires.....	32
2.3.2.3.1	Retard de cicatrisation.....	32
2.3.2.3.2	Hémorragies et hématomes	32
2.3.2.3.3	Complications nerveuses.....	33
2.3.2.3.4	Infection du greffon.....	33
2.3.2.3.5	Sinusite chronique.....	33
2.3.3	Contre-indications	34
2.3.3.1	Générales :.....	34
2.3.3.2	Locales :	35
2.3.4	Durée de traitement	35
Chapitre 2	LES IMPLANTS COURTS	37
1	Caractéristiques des implants	38
1.1	Types d'implants	39
1.1.1	Les implants vis cylindriques :.....	39
1.1.2	Les implants vis cylindro-coniques ou anatomiques :	39

1.2	Systèmes de connexion	39
2	Surface implantaire	40
	Etat de surface et ostéointégration	43
3	Les implants courts.....	44
3.1	Définitions.....	44
3.2	Les différents types d'implants courts	45
3.2.1	Col	45
3.2.2	Diamètre, longueur et géométrie ^{19; 20}	45
3.2.3	Quelques exemples d'implants courts ¹⁹	46
3.2.4	Surface de contact os-implant ^{2; 19; 20}	48
3.3	Rôle de la qualité osseuse.....	51
3.4	Indications des implants courts	52
3.4.1	Mandibule.....	52
3.4.2	Maxillaire	53
3.5	Recul clinique.....	53
Chapitre 3	BIOMECANIQUE DES IMPLANTS	54
1	Rappels	55
2	Biomécanique et Méthode des éléments finis	56
3	Conséquences des forces	59
3.1	Selon l'axe d'implantation	59
3.2	Selon la longueur et le diamètre des implants.....	61
3.3	Selon le type de reconstruction prothétique	62
3.4	Conséquences des forces appliquées sur les implants courts.....	65
3.4.1	Analyse et distribution des forces au niveau des implants courts par rapport aux implants longs	65
3.4.2	En rapport avec l'os environnant	68
3.4.3	Intégration d'implants courts dans la reconstruction prothétique	71
3.4.3.1	Remplacer une ou plusieurs dents, avec un ou plusieurs implants ?.....	71
3.4.3.2	Le rapport couronne clinique / implant	72
3.4.3.3	Faut-il solidariser les implants ?.....	73
3.4.3.4	Solidariser implants et dents naturelles ?	75
3.4.3.5	Solidariser implants longs et implants courts ?.....	76
3.4.3.6	Prothèses de grande étendue sur implants courts	77
3.4.3.7	Mise en charge immédiate et implants courts	78

Chapitre 4	ETUDES CLINIQUES : IMPLANTS COURTS SOUS-SINUSIENS ET GREFFES SOUS-SINUSIENNES	79
1	Echecs avec les implants courts	80
2	Pérennité des implants courts	81
2.1	Etudes sur les diamètres et longueurs	81
2.2	Etudes sur les implants larges	84
2.3	Pérennité et facteurs de risque.....	86
2.4	Implants courts et élévations sinusiennes.....	89
	CONCLUSION : INTERET CLINIQUE DES IMPLANTS COURTS	91
	BIBLIOGRAPHIE	94
	TABLE DES ILLUSTRATIONS	108
	TABLE DES MATIÈRES	111

CLAUSSE Cyrielle – Les implants courts : une alternative à la greffe sinusienne ?

Nancy 2010 : 115 F. : 38 Ill. : 89 Réf.

Th : Chir.-Dent. : Nancy-I: 2010

MOTS CLÉS FRANÇAIS: implants dentaires, greffe sinusienne, biomécanique implantaire, méthode des éléments finis

MOTS CLÉS ANGLAIS : dental implants, sinus lift, dental biomechanics, finite elements analysis

CLAUSSE Cyrielle – Les implants courts : une alternative à la greffe sinusienne ?

Th : Chir. -Dent. : Nancy-I: 2010

Depuis une vingtaine d'années, les fabricants ne cessent de mettre à la disposition des praticiens des implants de plus en plus courts, aux surfaces implantaire tendant à améliorer l'ostéointégration pour éviter les chirurgies reconstructrices telle la greffe sinusienne.

Toutefois, les chirurgies sinusiennes restent des outils à notre disposition dont il faut tenir compte. Leurs techniques variées rendent de nombreux services aux praticiens qui les utilisent régulièrement.

La biomécanique implantaire, par l'intermédiaire de la méthode des éléments finis d'une part et des études cliniques in vivo d'autre part, est un outil nécessaire pour une prise de décision éclairée et conjointe de la part du chirurgien dentiste et du patient.

Examineurs de thèse :

Monsieur J.P. LOUIS	Professeur des Universités	Président
<u>Monsieur J. PENAUD</u>	<u>Maître de Conférences</u>	<u>Juge</u>
Monsieur J. SCHOUVER	Maître de Conférences	Juge
<u>Monsieur D. PONGAS</u>	<u>Docteur en Chirurgie Dentaire</u>	<u>Juge</u>

Adresse de l'auteur : CLAUSSE Cyrielle
13, rue de La Madeleine
54000 NANCY



Jury : Président : J.P LOUIS – Professeur des Universités
 Juges : J. SCHOUVER – Maître de Conférence des Universités
 J.PENAUD – Maître de Conférence des Universités
 D.PONGAS – Docteur en Chirurgie Dentaire

Thèse pour obtenir le diplôme D'Etat de Docteur en Chirurgie Dentaire

Présentée par: **Mademoiselle CLAUSSE Cyrielle, Marie**

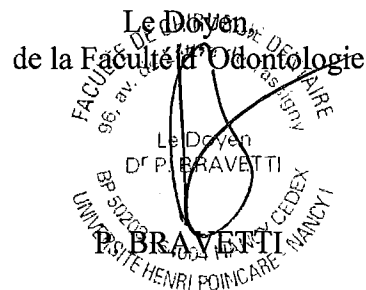
né(e) à: **REMIREMONT (Vosges)**

le **2 août 1983**

et ayant pour titre : « **Les implants courts : une alternative à la greffe sinusienne ?** »

Le Président du jury,

JP. LOUIS



Autorise à soutenir et imprimer la thèse **3211**

NANCY, le **19.02.2010**

Le Président de l'Université Henri Poincaré, Nancy-1

