



HAL
open science

La planification prothétique et implantaire chez l'édenté complet maxillaire supérieur

Marie Kriebitzsch

► **To cite this version:**

Marie Kriebitzsch. La planification prothétique et implantaire chez l'édenté complet maxillaire supérieur. Sciences du Vivant [q-bio]. 2013. hal-01738921

HAL Id: hal-01738921

<https://hal.univ-lorraine.fr/hal-01738921v1>

Submitted on 20 Mar 2018

HAL is a multi-disciplinary open access archive for the deposit and dissemination of scientific research documents, whether they are published or not. The documents may come from teaching and research institutions in France or abroad, or from public or private research centers.

L'archive ouverte pluridisciplinaire **HAL**, est destinée au dépôt et à la diffusion de documents scientifiques de niveau recherche, publiés ou non, émanant des établissements d'enseignement et de recherche français ou étrangers, des laboratoires publics ou privés.



AVERTISSEMENT

Ce document est le fruit d'un long travail approuvé par le jury de soutenance et mis à disposition de l'ensemble de la communauté universitaire élargie.

Il est soumis à la propriété intellectuelle de l'auteur. Ceci implique une obligation de citation et de référencement lors de l'utilisation de ce document.

D'autre part, toute contrefaçon, plagiat, reproduction illicite encourt une poursuite pénale.

Contact : ddoc-thesesexercice-contact@univ-lorraine.fr

LIENS

Code de la Propriété Intellectuelle. articles L 122. 4

Code de la Propriété Intellectuelle. articles L 335.2- L 335.10

http://www.cfcopies.com/V2/leg/leg_droi.php

<http://www.culture.gouv.fr/culture/infos-pratiques/droits/protection.htm>

ACADEMIE DE NANCY – METZ
UNIVERSITE DE LORRAINE
FACULTE DE CHIRURGIE DENTAIRE

Année 2013

N° 6059

THESE

pour le

DIPLOME D'ETAT DE DOCTEUR
EN CHIRURGIE-DENTAIRE

par

Marie KRIEBITZSCH
Née le 12/02/88 à Thionville (Moselle)

**LA PLANIFICATION PROTHETIQUE ET IMPLANTAIRE
CHEZ L'EDENTE COMPLET MAXILLAIRE SUPERIEUR**

Présentée et soutenue publiquement
le Vendredi 22 février 2013 à 11h

Examineur de la thèse :

Monsieur J.P. LOUIS	Professeur des Universités	Président
<u>Monsieur J. SCHOUVER</u>	Maître de Conférences des Universités	Juge
Monsieur D. VIENNET	Maître de Conférence des Universités	Juge
<u>Monsieur J. BALLY</u>	Docteur en Chirurgie Dentaire	Juge
Monsieur C. SECKINGER	Praticien Hospitalier	Juge

Président : Professeur Pierre MUTZENHARDT

Doyen : Professeur Jean-Marc MARTRETTE

Vice-Doyens : Pr Pascal AMBROSINI – Pr Francis JANOT - Dr Céline CLEMENT

Membres Honoraires : Dr L. BABEL – Pr. S. DURIVAUX – Pr A. FONTAINE – Pr G. JACQUART – Pr D. ROZENCWEIG - Pr M. VIVIER

Doyen Honoraire : Pr J. VADOT

Sous-section 56-01 Odontologie pédiatrique	Mme M. Mlle Mme Mlle	<u>DROZ Dominique (Desprez)</u> PREVOST Jacques JAGER Stéphanie JULHIEN-COSTER Charlotte LUCAS Cécile	Maître de Conférences* Maître de Conférences Assistante* Assistante
Sous-section 56-02 Orthopédie Dento-Faciale	Mme M. Mlle M.	<u>FILLEUL Marie Pierryle</u> GEORGE Olivier BLAISE Claire EGLOFF Benoît	Professeur des Universités* Maître de Conf. Associé Assistante Assistant
Sous-section 56-03 Prévention, Epidémiologie, Economie de la Santé, Odontologie légale	Mme M. M.	<u>CLEMENT Céline</u> JANOT Francis CAMELOT Frédéric	Maître de Conférences* Professeur Contractuel Assistant
Sous-section 57-01 Parodontologie	M. Mme M. M. Mlle M.	<u>AMBROSINI Pascal</u> BISSON Catherine MILLER Neal PENAUD Jacques BÖLÖNI Eszter JOSEPH David	Professeur des Universités* Maître de Conférences* Maître de Conférences Maître de Conférences Assistante Assistant
Sous-section 57-02 Chirurgie Buccale, Pathologie et Thérapeutique Anesthésiologie et Réanimation	M. M. M. M. M. M. M. Mme M.	<u>BRAVETTI Pierre</u> ARTIS Jean-Paul VIENNET Daniel WANG Christian BAPTISTA Augusto-André CURIEN Rémi GUILLET-THIBAUT Julie MASCHINO François	Maître de Conférences Professeur 1er grade Maître de Conférences Maître de Conférences* Assistant Assistant Assistante* Assistant
Sous-section 57-03 Sciences Biologiques (Biochimie, Immunologie, Histologie, Embryologie, génétique, Anatomie pathologique, Bactériologie, Pharmacologie)	M. M. M.	<u>WESTPHAL Alain</u> MARTRETTE Jean-Marc YASUKAWA Kazutoyo	Maître de Conférences* Professeur des Universités* Assistant Associé
Sous-section 58-01 Odontologie Conservatrice, Endodontie	M. M. M. M. Mlle M.	<u>ENGELS-DEUTSCH Marc</u> AMORY Christophe MORTIER Eric BALHAZARD Rémy PECHOUX Sophie VINCENT Marin	Maître de Conférences Maître de Conférences Maître de Conférences Assistant* Assistante Assistant
Sous-section 58-02 Prothèses (Prothèse conjointe, Prothèse adjointe partielle, Prothèse complète, Prothèse maxillo-faciale)	M. M. M. M. Mlle M. M. Mlle Mlle	<u>DE MARCH Pascal</u> LOUIS Jean-Paul ARCHIEN Claude SCHOUVER Jacques CORNE Pascale LACZNY Sébastien MAGNIN Gilles MONDON-MARQUES Hélène RIFFAULT-EGUETHER Amélie	Maître de Conférences Professeur des Universités* Maître de Conférences* Maître de Conférences Assistante Assistant Assistant Assistante Assistante
Sous-section 58-03 Sciences Anatomiques et Physiologiques Occlusodontiques, Biomatériaux, Biophysique, Radiologie	Mlle M. Mme M. M.	<u>STRAZIELLE Catherine</u> RAPIN Christophe (Sect. 33) MOBY Vanessa (Stutzmann) SALOMON Jean-Pierre HARLE Guillaume	Professeur des Universités* Professeur des Universités* Maître de Conférences* Maître de Conférences Assistant Associé

souligné : responsable de la sous-section

* temps plein

Mis à jour le 01.12.2012

*Par délibération en date du 11 décembre 1972,
la Faculté de Chirurgie Dentaire a arrêté que
les opinions émises dans les dissertations
qui lui seront présentées
doivent être considérées comme propres à
leurs auteurs et qu'elle n'entend leur donner
aucune approbation ni improbation.*

A notre Président,

Monsieur le Professeur Jean-Paul LOUIS

Officier des Palmes Académiques
Docteur en Chirurgie Dentaire
Docteur en Sciences Odontologiques
Docteur d'Etat en Odontologie
Professeur des Universités – Praticien Hospitalier
Président Honoraire et Secrétaire perpétuel de l'Académie Nationale
de Chirurgie Dentaire
Membre de l'Académie Lorraine des Sciences
Sous-section : Prothèses

Nous vous remercions de l'honneur que vous nous faites en acceptant de présider le jury de cette thèse.

Vous avez su nous transmettre l'amour de notre profession, votre savoir et votre passion, toujours avec patience et bienveillance.

Que ce travail soit pour vous la preuve de la reconnaissance et de l'estime que nous avons pour vous.

**A notre juge et directeur de thèse,
Monsieur le Docteur Jacques SCHOUVER,**

Docteur en Chirurgie Dentaire
Docteur en Sciences Odontologiques
Maître de Conférences des Universités- Praticien Hospitalier
Sous-section : Prothèses

Vous nous avez fait l'honneur d'accepter la direction de cette thèse.

Nous vous remercions d'avoir pris le temps de corriger aussi rapidement ce travail malgré vos nombreuses occupations.

Pour votre disponibilité et vos précieux conseils pleins d'humour durant nos années d'étude, veuillez trouver ici l'expression de notre profonde reconnaissance et de nos respectueux remerciements.

A notre juge,

Monsieur le Docteur Daniel VIENNET,

Docteur en Chirurgie Dentaire
Docteur en Sciences Odontologiques
Maitre de Conférences des Universités
Sous section : Chirurgie buccale – Pathologie et Thérapeutique,
Anesthésiologie et Réanimation

Nous vous remercions de nous avoir fait
l'honneur de participer à notre jury.

Ce travail est l'occasion de vous remercier
pour la qualité de vos enseignements et pour
la gentillesse et la sympathie dont vous avez
fait preuve au cours de nos études
d'odontologie.

A notre juge et co-directeur de thèse,

Monsieur le Docteur Julien BALLY,

Docteur en Chirurgie Dentaire
Ancien Assistant Hospitalo-Universitaire
Sous-section : Chirurgie Buccale - Pathologie et Thérapeutique,
Anesthésiologie et Réanimation

Vous nous avez fait l'honneur de co-diriger cette thèse.

Nous vous remercions de nous avoir inspiré ce sujet et de vos précieux conseils.

Vous nous avez donné l'opportunité de travailler à vos côtés et fait ainsi profiter de votre expérience. Vos compétences, votre gentillesse et votre spontanéité nous ont permis d'appréhender très tôt l'art de la chirurgie. Soyez-en remercié et assuré de toute notre reconnaissance.

A notre juge,

Monsieur le Docteur Cédric SECKINGER,

Docteur en Chirurgie Dentaire
Praticien Hospitalier
Département Odontologie du CHR Thionville-Metz

Nous vous remercions d'avoir accepté de prendre part à ce jury.

Vos compétences et vos conseils ont facilité notre intégration dans la vie professionnelle. Votre disponibilité et votre sympathie ont fait de notre stage à Bel-Air un moment de travail et de convivialité.

Remerciements

Aux Docteurs Remi Curien et Julien Bally,

Je vous remercie de m'avoir donné la possibilité d'apprendre auprès de vous. Promis je ne m'installerai pas la porte d'à côté, je traverserai au moins la rue !

Au Docteur Jacques Penaud,

Je vous remercie de m'avoir accueillie au sein de votre cabinet dès la 2^{ème} année. J'ai ainsi eu la chance de voir très tôt des interventions, qui me semblaient extraordinaires.

Au Docteur Antoine Rimmer,

Vous m'avez ouvert les portes de votre cabinet avec gentillesse et pris le temps de répondre à mes questions un peu désordonnées. Je vous en remercie.

Au Docteur Alexandra Sourdou,

Je vous remercie de m'avoir laissé utiliser votre cas clinique et m'avoir fait profiter de vos gentilles corrections.

Au Docteur Daniel Anastasio,

Vous m'avez fait profiter de votre expérience et de vos compétences, je vous en remercie.

A toute l'équipe du CHU de Thionville,

Merci de votre patience, de gérer aussi bien notre planning, de nous aider à nous intégrer et à trouver nos marques et de nous accueillir avec autant de gentillesse sans jamais vous lasser d'avoir à recommencer tous les 6 mois.

A Carole,

Déjà toute petite, je venais traîner dans ta stérile. Tu m'as appris ensuite tout le travail d'une assistante et c'est grâce à toi si aujourd'hui dans mes remplacements je sais me débrouiller toute seule.

Et même si cela doit te paraître un peu étrange de m'avoir vu passer de l'autre côté de la barrière, c'est toujours un plaisir de travailler avec toi.

A Katia,

J'étais déjà un peu plus grande et tu m'as très vite donnée ma chance et laissée toucher à tout. J'ai toujours adoré mes « petits boulots d'été » où je venais travailler avec toi.

Merci de m'assister aujourd'hui et de répondre à mes sempiternelles « et Maman elle ferait quoi ? »

Remerciements

A ma famille,

Ce n'est peut-être pas la plus grande mais je suis heureuse d'y avoir grandi et de m'y être sentie si protégée.

A mes Parents,

Merci de m'avoir toujours entourée, de m'avoir offert cette enfance si douce et extraordinaire et de me soutenir encore dans tous mes projets. J'ai une chance énorme de vous avoir et j'en ai bien conscience. Je vous aime.

A ma Maman,

Tu es un exemple pour moi. Tu m'as tout appris ; de nos points de croix aux gâteaux, aux bricolage, au besoin de famille, à la petite attention à avoir pour chacun, au sens du détail, au goût de la perfection et finalement jusqu'à mon métier. Alors on oubliera les heures assises à la cuisine à préparer les dictées du vendredi pour ne retenir que le goûter et le temps que tu as toujours su nous accorder. Ton amour est inconditionnel et j'en abuse parfois puisque « Maman, Camille, Marie, unies pour la vie ».

A mon Papa,

Tu m'as très tôt transmis ton goût des jeux et de la compétition, ton sens de la logique et de la rigueur, qui font désormais partie de mon quotidien. Merci de me laisser libre de faire mes propres choix, de me faire confiance comme tu le fais et de toujours croire en moi. Ta tâche n'est certes pas facile au milieu de trois filles, mais heureusement que tu es là pour rétablir un équilibre dans notre famille. Tiens bon, je suis fière de toi.

A ma Crevette, la meilleure des sœurs

A nos cours d'allemand, à nos secrets de sœurs, à nos blind-tests, au cygne et à la princesse, à notre don inné pour la danse...

Aujourd'hui, tu es devenue si grande, si forte, si belle, mais quoi que tu fasses tu resteras toujours ma petite sœur, que je crois devoir protéger.

Tu me rends tellement fière de toi. Je te souhaite le meilleur avec Eliott. Je t'aime.

A Papy et Mamie Henriette,

Aux beignets et aux confitures de papy, à nos clowneries à Saint-Martin, à nos nombreuses vacances, aux chewing-gums glissés à chaque départ, au mirador et Kneckes, aux framboises dont on ne doit manger que les plus belles et les plus rouges, aux deux trous qu'on doit chercher dans le sable, aux kinder cachés sous l'oreiller, aux tagliatelles gratinées au retour de la danse... Vous nous avez gâtées plus que de raison et fait de nous de vraies petites princesses. J'espère pouvoir vous le rendre.

A Papy et Mamie Denise,

Aux heures, que vous avez passées à nous garder, à votre passion des jeux et de la compétition, que vous m'avez transmises, aux leçons d'allemand et de couture avec Mamie. J'espère vous rendre fiers de moi.

A Marraine Sophie et Pascal,

Même si je suis loin d'être ton unique filleul(e) (mais n'oublions pas que je suis quand même la première !), tu as toujours été présente pour moi. Et c'est avec la même gentillesse que tu me gâtes ou que tu me remets à ma place quand je le mérite. Alors surtout continue (de me remettre à ma place, parce que me gâter il va falloir que tu arrêtes !).

A Parrain Richard et Agnès,

A tous les Noëlés passés ensemble et aux très nombreuses communions et anniversaires, qui nous permettent de nous retrouver.

A Marie-Claude,

Avec toute mon affection

A Steph et Nico, A Marilène,

Les Noëlés sans vous ne sont pas pareils, alors il va falloir se dépêcher de créer de nouveaux événements. J'ai d'ailleurs déjà quelques idées... On peut ramener un pictionary à un mariage ?

A Fanny et Vincent,

J'ai passé tellement de vacances avec vous (en vrai ou au travers des nombreux mms qui me font tellement râler quand je travaille), à grimper sur des arbres toute « mémère » que je suis ou à risquer d'attraper « un rhume du ventre », que j'ai trouvé naturel de vous classer dans ma famille.

A mes amis,

A Manon,

La reine du dance-floor et de la chaise ! J'hésite à te noter en co-auteur tellement nous avons travaillé ensemble sur nos thèses. Nos concours de pages m'auront bien motivée... Tu es tellement pétillante et rigolote ; J'ai hâte de partir au Cambodge pour voir toutes les petites pépites que tu m'y réserves ! Merci d'être toujours là pour moi. Baby, baby, baby huuuu !!!! I wish you the best !!!

A Sophia,

Tu es un soleil de bonne humeur et de motivation. J'ai toujours eu l'impression de te voir flotter au dessus des autres avec ton grand sourire. Remarque je m'emballe, c'est peut-être juste avec ta grande taille... :) Merci pour ton soutien constant et tes conseils que je n'écoute pas toujours. Je te souhaite le meilleur.

A Anne,

Petite boule de feu. Il est parfois difficile de te suivre dans ta folie quotidienne, mais une fois que l'on t'a attrapée, il ne faut plus te lâcher. Ta maison ouverte, où les gens s'y sentent si bien qu'ils ne veulent plus partir, t'énerve parfois. Mais cela montre surtout la convivialité et le bien-être que tu crées autour de toi.

A Alice,

Je devrais presque dire à Bel-Air. Ce stage nous a permis de nous rencontrer et cela valait bien une fessée ! Tu es d'une écoute et d'une motivation sans faille. Si jamais dentaire te lasse, le coaching n'attend que toi ! J'espère que notre amitié ne fait que commencer, sauf si on en laisse une au Cambodge... ;)

A Anne-So,

La petite Mama, qui veille toujours sur nous. Tu es toujours souriante et enthousiaste. A tes danses à moitié pliée en deux, les yeux fermées, à ton téléphone qu'on peut chercher 10 fois en 2 minutes dans ton sac, à ton sex-appeal qui touche même les filles... Plein de bonheur avec ton bébé JP !

A Carole,

A une soirée sur une plage qui nous a permis de nous connaître. Il nous aura fallu aller bien loin !! Je suis heureuse de t'avoir près de moi. Et qui sait je te suivrai peut-être jusqu'à Metz... Bonne chance pour ta vie d'européenne avec Virgilio et les nombreux voyages qui vous attendent !

A Hélène,

La plus cool de toutes. A force de te fréquenter, je finirais peut-être par m'apaiser... Tu sembles capable de résister à absolument tout et toujours avec le sourire. A Bel-Air et ses trajets, à nos rondeurs (pcq c'est quand même plus joli :)), à ton humour de mec et à ta gentillesse. Prépare toi pour le Luxembourg, le départ semble imminent !! Je te souhaite le meilleur avec Patou, mais il va falloir qu'il te laisse revenir en France.

A Camille,

A notre amitié parfois difficile, mais qui reste là.

A Juliette G,

A la colo, qui nous a permis de nous connaître, à nos retrouvailles autour de vitamines en P1 puisque vraiment c'était sur je voulais dentaire, aux soirées à attendre les résultats, à nos vacances à l'île de Ré, à ta folie et tes délires parfois durs à suivre. De nous, je ne garde que le meilleur, alors je dirais même à nos stupides malentendus !

A Charlotte et Juliette C,

Vous avez été mes compères de début d'étude. A nos innombrables soirées crêpes, croque-monsieur, twilight, l'amour est dans le pré, top chef et j'en passe, à notre semaine lobau-plage... Les malentendus et les non-dits nous ont séparées, mais vous correspondrez toujours à une partie de ma vie.

A Jeanne et Elodie,

Aux souvenirs de nos vacances à l'île de Ré ou de notre virée à Padoue. Finalement pour être heureux, il suffit d'un peu de soleil, de plage et de copines toujours partantes !

A Anne K,

Ta carrure de boxeuse peut faire peur au départ, mais elle vaut la peine d'être dépassée.

A Charles,

A « a time of my life » et aux jambes trop longues de théo, à tes rocks et à ta bonne-humeur. Désolée de t'imposer régulièrement mes discussions filles avec Anne, mais j'ai comme l'impression que tu finis par apprécier !

A Gautier, el gordito, A Francky, l'homme le plus galant d'Equateur, A Théo, le plus grand Goujat d'Equateur, A Valou, A Doudou,

La bande des irréductibles fétards. Vous m'aurez appris bien des jeux, mais il va falloir se méfier, je commence à vous battre ! N'est-ce pas Geut ?

A Thibaud,

Attention de ne pas trop t'approcher de Thionville, chasse gardée !! :) Merci pour ta gentillesse exceptionnelle et tes bisous sur le nez inoubliables.

A Romain,

Mon voisin de TP (même si on était un peu dérangé par L.) et confident. C'est toujours un plaisir d'aller faire du shopping avec toi...

A Jack,

A notre rencontre sur une plage à chanter très faux (Anne et moi), à tes soirées mythiques et à ma future hypnose. N'oublie pas de revenir à Nancy de temps en temps.

A Agathe,

La belle brune astrologue, au « 12 » jour merveilleux et à ton grand sourire. Le rosé n'attend que toi...

A Cathy,

Aux poses café en pédo-odf, aux soirées sushi chez Anne et aux prochaines à Metz...

A mes binômes de chocs : **Antoine, Louis, Lauranne**

Vous m'avez appris à passer des limes, extraire ou tailler des dents. Mais on s'en moque un peu, on a surtout bien rigolé et je vous en ai bien fait baver !

A mes acolytes krugiens : **Bon-Beck,**

Vous avez fait passer mon stage bien plus vite... Mais qu'est-c' j'en ai à foutre ?!!

A Camille G,

la princesse et son diadème ! Bon courage pour l'internat !

A Béa,

Merci de m'accueillir aussi gentiment dans ta casa ! Tu étais un peu notre maman à tous de l'hôpital, toujours là pour nous offrir un café et apaiser les esprits. Prends soin de toi.

A vous tous et à tous ceux que j'oublie, qui croise ma vie, l'ont croisée ou la croiseront, qui chacun à leur manière me changent, me font grandir pour je l'espère devenir une meilleure personne.

A mes amis Thionvillois (j'assume),

A Teddy,

A nos soirées à jouer aux caps, à dormir à côté d'ondulations au fond d'un champs et maintenant à Nancy. Tu es toujours présent pour moi et c'est bon de savoir qu'on peut compter sur quelqu'un. Merci !!

A Florian,

Après bien des difficultés, on aura fini par se retrouver. C'est toujours un plaisir de partir en vadrouille avec toi ! Alors même si tu t'exiles, n'oublie pas de revenir à Nancy ou à Thionville de temps en temps ou tu vas être obligé de m'accueillir dans ton pays.

A Guillaume,

Mon entraîneur physique ! A nos tours du mercredi matin où j'arrive toujours en retard et où on se raconte nos vies. Tu as beau être parti faire un métier plus que musclé, j'avais l'impression d'être avec une copine. Et maintenant, il va falloir que tu reviennes parce que sans toi j'ai tendance à couper le tour de la pep voire à ne faire que 3 tours (sacrilège !!!).

A Fanny,

Depuis la 4^{ème}, on a bien changé. Mais j'adore voir que finalement quand on se retrouve rien n'a changé (même si récemment on a un peu inversé nos modes de vie !!). Il faut qu'on se fasse une soirée tarot prochainement.

A Cyrielle,

Je suis contente de voir que tout te réussit. Tu es maintenant bien installée, mais pense parfois à revenir à Thionville voire à l'île de Ré, une flûte avec des fraises t'y attendra toujours.

Sommaire

I. La phase préparatoire : la planification prothétique

A. Bilan général

1. Historique médical et dentaire
2. Motivations du patient
3. La coopération du patient
4. Les contre-indications à la chirurgie
5. Informer le patient

B. L'analyse extra-buccale

1. De face
2. Profil

C. Analyse intra-buccale

1. Le parodonte
2. L'ouverture buccale
3. L'arcade antagoniste
4. Occlusion

D. Modèles d'étude et cires diagnostiques

E. Bilan radiologique initial

1. La radiographie panoramique
2. La radiographie rétro-alvéolaire

F. Possibilités prothétiques

1. Prothèse amovible complète supra-implantaire (PACSI)
2. Prothèse fixée implanto-portée
3. Utilisation d'une gencive artificielle (Coachman et al, 2009, Salama et al, 2009)

G. Choix prothétique

1. Présence d'un défaut osseux
2. Analyse du sourire (Bedrossian et al, 2008)
3. Gradient de résorption osseuse
4. Espace prothétique disponible
5. Capacités masticatoires

H. Concept occlusal de la prothèse implanto-portée

I. Réalisation prothèse provisoire

II. Phase de décision thérapeutique : la planification

A. Caractéristiques anatomiques maxillaires

1. Structure osseuse
2. Risques anatomiques
3. Variations anatomiques dues à l'édentement

B. Ostéo-intégration

1. La stabilité primaire
2. La réponse biologique

C. La densité osseuse (Martinez et al, 2008)

1. Classification de Lekholm et Zarb
2. Classification de Misch (1989)
3. Classification de Trisi et Rao
4. Evaluation de la densité osseuse
5. Protocole chirurgical en fonction de la densité osseuse

D. Radiographies

1. La technique d'acquisition des images
2. Guides radiologiques

3. Intérêts, visualisation

E. Les logiciels de planification implantaire

1. Fonctions des logiciels de planification
2. Avantages
3. Inconvénients

F. Possibilités implantaires et prothétiques résultantes (Szmukler et al, 2011)

G. Guide chirurgical

1. Définition
2. Guides chirurgicaux découlant du guide radiographique
3. Guides issus d'un logiciel de planification
4. Indication
5. Intérêt : études comparatives

H. 2 sociétés et leurs protocoles de planification : Nobel Biocare et Materialise dental

1. La société Nobel Biocare
2. La société Materialise dental

I. La robotique passive : le système Robodent® (Le Gac et Armand, 2012)

III. Phase chirurgicale et prothétique

A. Types de chirurgie

1. Types d'implants : taille, diamètre
2. 1 ou 2 temps chirurgicaux ? (Buser et al, 2000)
3. Extraction / implantation immédiate ?
4. Mise en charge différée ou immédiate ?
5. Avec ou sans lambeau ?

B. Protocole opératoire de la chirurgie guidée

1. Généralités
2. Patient édenté maxillaire complet
3. Patient avec extraction implantation immédiate

C. Pose de la prothèse provisoire

1. Prothèse complète existante
2. Bridge provisoire réalisé en résine de laboratoire
3. Prothèse réalisée par usinage CAD-CAM

D. Pose de la prothèse définitive

IV. Intérêt du CAO : discussion

V. Cas clinique

Introduction

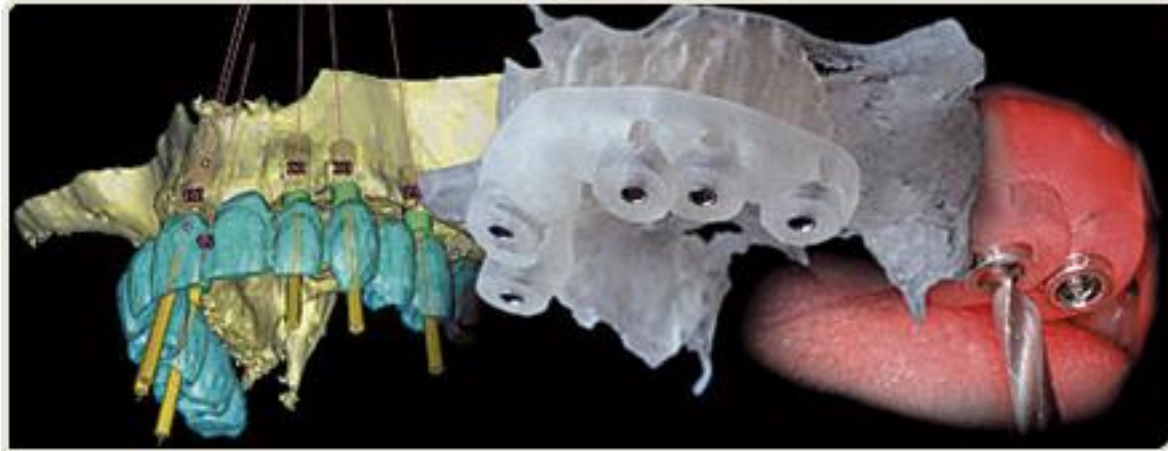

Figure 1

Actuellement, on compte en France plus de 5 millions d'édentés complets maxillaires. Un tiers des plus de 65 ans serait concerné.

L'édentement complet touche toutes les classes sociales et tous les âges.

Il est source de nombreuses doléances, posant un problème tant fonctionnel qu'esthétique.

En effet, de 10 à 30% de porteurs de "dentiers" sont mécontents de leurs prothèses. (von Waas, 1990 ; Kent et Johns, 1994)

Selon Polzer (2010), la remise en état dentaire permettant la restauration de la mastication et de l'esthétique aura des effets à la fois :

- généraux : les liens entre les pathologies cardio-vasculaires, le diabète et les foyers infectieux d'origine dentaire sont évidents, l'édentement entraîne certains risques comme l'apnée du sommeil et la dénutrition
- locaux: diminution de la résorption osseuse verticale et horizontale
- psychologiques

L'implantologie permet d'améliorer le confort du patient en permettant une meilleure stabilité de la prothèse, augmentant ainsi ses capacités masticatrices.

Mais ce travail ne peut être envisagé qu'en étroite collaboration entre le praticien responsable de la prothèse et celui responsable de la chirurgie, le patient devant répondre à de nombreux critères d'inclusion.

Cette remise en état se fait en plusieurs étapes, qui correspondent aux différentes parties de ce travail. Un examen initial est tout d'abord réalisé afin de déterminer d'emblée si le patient est un bon candidat potentiel à un traitement par implantation. Il est informé sommairement des options de traitements possibles. En fonction de ses souhaits, un plan de traitement préliminaire est établi. Les informations spécifiques sont

ensuite recueillies pour étudier les possibilités de constructions prothétiques implanto-portées. Ces informations proviennent de l'examen clinique complété par l'examen radiographique. Le guide radiologique permet la projection du projet prothétique sur les sites à implanter. Le développement de ces guides relié à des logiciels d'imagerie et de programmation permet de mettre le projet prothétique au cœur du traitement implantaire. L'analyse permet alors d'exposer les différentes possibilités au patient.

Le plan de traitement final est alors établi. Le patient et le praticien trouvent un accord sur l'option retenue, le planning des différentes étapes chirurgicales et prothétiques et le coût du traitement. Le plan de traitement déterminera le nombre d'implants, leur taille, forme et position.

Les phases chirurgicales et prothétiques peuvent commencer. La transformation du guide radiologique en guide chirurgical notamment par des systèmes de stéréolithographie permet d'assister la pose de l'implant et d'améliorer la précision et la sécurité du geste opératoire. (Wismeijer et al, 2010) Ce système reste aujourd'hui peu courant, moins d'1% des dentistes pratiquant la chirurgie implantaire utilisent ce type de guide chirurgical. Il convient donc de s'interroger sur l'intérêt de la planification assistée par ordinateur et de la comparer avec les techniques conventionnelles.

I. La phase préparatoire : la planification prothétique

Il convient de déterminer le meilleur projet prothétique pour le patient tout en vérifiant qu'il est un bon candidat potentiel à la pose d'implants.

Il est donc capital de bien connaître son patient, ses souhaits, ses exigences, son profil psychologique, son état dentaire et son hygiène buccale.

A. Bilan général

1. Historique médical et dentaire

Le dossier médical doit comporter un questionnaire médical clair, qui permet de déceler les antécédents médicaux.

On y retrouve :

- le nom et le prénom
- le sexe
- l'âge du patient afin de cibler les facteurs de risques spécifiques
- le numéro de sécurité sociale
- ses coordonnées
- les antécédents personnels et familiaux
- les affections favorisant une complication chirurgicale (risque hémorragique, infectieux, cardiaque...)
- les allergies
- les prises médicamenteuses

Le questionnaire médical doit être co-signé par le patient et le praticien et être conservé dans son dossier médical.

Le dossier médical doit également comporter un historique dentaire.

Il est important dans le cadre du remplacement des dents manquantes, surtout par des implants, de connaître les causes de l'édentement.

En effet, si celui-ci est dû à des lésions carieuses ou des traumatismes, le risque d'échec implantaire est faible.

S'il est consécutif à des épisodes infectieux, il est important de les éradiquer avant de procéder à la pose des implants pour réduire le risque d'échec d'ostéo-intégration. On retrouve ces épisodes dans les maladies parodontales ou dans les phénomènes infectieux d'origine endodontique.

Enfin, si l'édentement est d'origine traumatique, il convient de déterminer s'il s'agit d'un accident ou d'une parafonction comme le bruxisme. (Renouard et al, 2008)

D'un point de vue juridique, le dossier médical est sous la responsabilité du praticien (article 45 du code de la déontologie). L'article n'impose pas la durée de conservation de ce dossier, mais une durée de 30 ans est préconisée, puisque les actions en responsabilité civile sont prescrites après 30 ans, celles en pénal après 3 ans et celles en matière de pharmacovigilance et matériovigilance après 40 ans.

Le dossier médical est protégé par le secret professionnel (article L. 1110-4 du code de la santé publique ; article 226,13 et suivants du code pénal). En cas de violation, l'auteur réalise un délit et s'expose à un an d'emprisonnement et 15 000€ d'amende.

2. Motivations du patient

Lors de la première consultation du patient, il est important de comprendre quelles sont les motivations et attentes du patient afin de pouvoir y répondre par un traitement adapté.

Détecter les attentes du patient afin de pouvoir y répondre fait partie intégrante du diagnostic. Cela permettra de réaliser un traitement, qui atteindra le but recherché. (Wismeijer et al., 2010)

Il faut anticiper les doléances futures du patient quant à son nouvel état dentaire (El Khoder et al, 2012)

La relation patient/praticien est donc une des clés du succès implantaire et prothétique.

Pour mieux connaître les attentes du patient, il faut déjà connaître son ressenti sur sa prothèse actuelle. Zitzman et al. (2008) proposent un interrogatoire à faire remplir au patient par une note de 0 à 10 pour chaque proposition :

- satisfaction générale
- rétention et stabilité de la prothèse
- âge de la prothèse
- pouvez-vous manger des aliments correctement ? quels aliments ne peuvent être mangés ?
- de la nourriture se coince-t-elle sous votre prothèse ?
- la prothèse est-elle douloureuse ?
- que pensez-vous de l'apparence esthétique de la prothèse ?
- votre confiance en vous est-elle altérée ?
- ressentez-vous la prothèse comme un corps étranger ?
- portez-vous la prothèse toute la journée ? et la nuit ?

Les doléances majeures du patient concernent le déficit esthétique, fonctionnel lors de la mastication, phonétique et l'isolement social.

a) Le rétablissement de la mastication

A la mandibule suite à la résorption osseuse, la stabilité et la sustentation de la prothèse amovible complète sont difficiles. Au maxillaire, le problème est moins présent grâce à la présence du palais, qui permet un meilleur joint prothétique périphérique.

Ainsi, les porteurs de prothèses amovibles présentent des forces de mastication qui sont diminuées de 14 à 25% (en fonction de l'âge et du type d'aliments) par rapport à des sujets avec une dentition naturelle.

(Roumans et al, 2009)

Klineberg (2012) montre que la force masticatoire est quasiment rétablie à 100% avec des prothèses sur implants. Mais, en l'absence de mécano-récepteurs permettant le rétro-contrôle, la mastication perd son fin contrôle, qui lui permettait de s'adapter à la texture du bol alimentaire. Ce défaut sera en partie compensé par la plasticité neuro-centrale et l'utilisation de mécanismes périphériques.

b) L'esthétique

Au maxillaire, la demande du patient concerne plus l'esthétique. (Roumanas et al, 2009)

Un sourire esthétique est synonyme de santé, de pouvoir, d'attractivité, de communication et de sociabilité.

Le défaut d'esthétique des prothèses amovibles est l'une des principales causes d'échec de ces prothèses. Par exemple, un édentement mal compensé entraîne un affaissement facial, qui a tendance à vieillir le sujet. (Brunton et McCord, 2004)

Il est important de bien interroger le patient sur ses attentes car c'est **sa satisfaction**, qui prévaut. En effet, il existe des divergences d'opinion entre le patient et le praticien concernant l'esthétique tel que dans le choix de la teinte des dents prothétiques.

Un compromis devra parfois être trouvé pour intégrer la demande du patient. Mais les demandes esthétiques irréalistes doivent être éliminées. (Roumanas et al, 2009)

Grâce à une grille de critères, Lang et al. (2012) imposent la validation par le praticien :

- des critères buccaux et faciaux
- de la similitude de la prothèse avec la dentition naturelle

Ces critères reposent surtout sur les caractéristiques de la prothèse (à savoir : teinte des dents, forme et contour et texture de surface) et sur l'apparence de la muqueuse.

Ils sont à moduler en fonction du contexte culturel et de la santé buccale existante.

c) Retour à la vie sociale

L'édentation perturbe la phonétique du patient : la langue ne trouve plus ses appuis, ce qui peut rendre le discours moins intelligible. Il faut rester prudent car récupérer une bonne phonétique avec les prothèses sur implant est un des challenges du traitement.

L'instabilité prothétique entrave aussi la vie sociale du patient, qui peut avoir peur « de perdre sa prothèse en parlant ».

La réhabilitation prothétique de l'édenté lui permet une amélioration de la mastication, de la phonation et du goût. Mais surtout d'un point de vue psychologique, le patient retrouve confiance en soi et en ses capacités de conversation. Il peut reprendre ainsi une vie sociale, sentimentale et sexuelle.

Si la prothèse amovible complète traditionnelle permet un rétablissement fonctionnel, la prothèse implanto-portée procure au patient un sentiment de restitution à l'identique de la denture naturelle. La gêne psychologique du patient est diminuée grâce à une stabilité accrue permettant une sensation de confort.

L'un des plus importants aspects de tout traitement est également de **situer les limites du cas, d'exposer ces problèmes** au patient et de lui **présenter les différentes options de traitement**.

(Ricciardi et Pizzi, 2010 ; Bacarat et al, 2011 ; Roumanas et al, 2009 ; Seban et Bonnaud, 2009)

3. La coopération du patient

La coopération du patient doit être évaluée notamment par l'intermédiaire de son respect des horaires des rendez-vous et de ses capacités à l'hygiène bucco-dentaire.

En effet, le patient s'engage dans un traitement conséquent dont la durée, le coût et les différentes phases chirurgicales souvent impressionnantes peuvent le rebuter.

Sa coopération est donc un gage de réussite du traitement implantaire. (Roumanas et al, 2009)

4. Les contre-indications à la chirurgie

a) Les contre-indications absolues

On considère comme contre-indication absolue à la pose d'implant toute pathologie, qui peut induire chez le patient un **risque vital** ou tout état de santé, qui peut être responsable d'un **échec systématique** de l'acte implantaire, c'est à dire d'une non intégration osseuse de l'implant. (Budoin et Bennanni, 2003)

Il s'agit :

- des patients à risque hémorragique : hémopathies non contrôlées avec anémie, neutropénie <1000 PNN/mm³, thrombopénie <50000 pl/mm³, VIH avec CD4 <200 /mm³
- des pathologies cancéreuses dont le traitement est constitué de Biphosphonates par voie intraveineuse
- des pathologies cardiovasculaires à haut risque d'endocardite infectieuse :
 - prothèse valvulaire (mécanique ou bioprothèse) ou matériel étranger pour une chirurgie valvulaire conservatrice (anneau prothétique...)
 - antécédent d'endocardite infectieuse
 - cardiopathie congénitale cyanogène :
 - non opérée ou dérivation chirurgicale pulmonaire-systémique,
 - opérée, mais présentant un shunt résiduel
 - opérée avec mise en place d'un matériel prothétique par voie chirurgicale ou transcutanée, sans fuite résiduelle, seulement dans les 6 mois suivant la mise en place
 - opérée avec mise en place d'un matériel prothétique par voie chirurgicale ou transcutanée avec shunt résiduel (Afssaps, 2011)
- des patients immunodéprimés sévères : insuffisance rénale ou hépatique, traitements immunosuppresseurs ou chimiothérapie aplasante

b) Les contre-indications discutées, relatives

On considère comme contre-indication relative toute pathologie qui permet la pose d'implants **uniquement après sa stabilisation** et son traitement par la thérapeutique adéquate. L'intervention sera alors **différée** et l'indication implantaire réévaluée.

(1) Les facteurs généraux

- Le diabète

Le diabète est considéré comme une contre-indication relative au traitement implantaire du fait du taux d'échec légèrement supérieur à celui observé dans la population non diabétique.

Toutefois, la réunion de certaines conditions permet d'avoir un taux de succès satisfaisant (entre 85 et 95 %). Il s'agit de bien sélectionner ses patients :

- éradiquer les facteurs de co-morbidités : mauvaise hygiène bucco-dentaire, tabagisme
- stabiliser la glycémie (HbA_{1C} proche de 7%)
- mettre en place une antibioprophylaxie (Marchand et al, 2012)

- Les pathologies cardiovasculaires à risque moyen ou faible d'endocardite infectieuse

Il n'existe aucune preuve scientifique que les pathologies cardiovasculaires sont une contre-indication à la chirurgie implantaire. L'emploi d'une antibioprophylaxie pour les implants posés avec une chirurgie flapless n'est même plus obligatoire. Toutefois, il faut faire attention aux risques associés tels que l'hypertension, le risque d'arrêt cardiaque et d'endocardite infectieuse... (Scully et al, 2007)

La pose d'implant chez ces patients peut accroître le risque d'accidents cardiovasculaires et de lésions cérébro-vasculaires. (Liddelow et Klineberg, 2011)

Les études de Little (2000) et Jowett et al (2000) suggèrent l'utilisation d'un monitoring au cours de l'opération afin de contrôler la tension et le rythme cardiaque.

Les patients présentant des angines de poitrine doivent posséder des sprays sublinguaux ou des comprimés de glycéryl-trinitrate.

Toutefois, Moy et al (2005) montrent dans leur étude sur 4680 implants placés chez 1140 patients que le taux d'échec implantaire n'est pas augmenté chez ces patients.

- L'ostéoporose

Scully et al (2007) dans sa revue de littérature notent que l'ostéoporose ainsi que les pathologies osseuses ne présentent pas plus de risque de pertes implantaires, qu'un os de basse qualité. Le problème provient plutôt des **traitements** de ces pathologies à savoir les biphosphonates ou les thérapies de remplacement hormonal chez les patientes post-ménopausées.

(2) Les facteurs psychologiques

- Le tabac

Cavalcanti et al (2011) réalisent une étude portant sur :

- 1178 patients non-fumeurs chez qui 4460 implants ont été posés
- 549 patients fumeurs chez qui 2260 implants ont été posés. (Tout patient se déclarant fumeur sans distinction du nombre de cigarettes fumées par jour fut intégré dans le groupe fumeur)

Après 5 ans, on observe :

- 2,9% d'implants perdus chez les non-fumeurs
- 5,5% d'implants perdus chez les fumeurs

Ils concluent qu'il y a **deux fois plus de perte d'implants chez les patients fumeurs par rapport aux non-fumeurs**. Mais ils n'observent pas de différences significatives concernant la perte précoce d'implants ou le taux d'échec prothétique.

- L'alcoolisme prouvé par une altération de ses γ -GT

Les effets de l'alcoolisme associés à ceux du tabac ne s'ajoutent pas mais se multiplient. Il est conseillé de réduire la consommation d'alcool au même titre que celle du tabac pour envisager la réalisation de la chirurgie implantaire.

Koo et al (2004) réalisent une étude sur des lapins pour montrer les effets de la consommation d'alcool sur l'ostéo-intégration d'implants en titane. Ils créent 3 groupes :

- 1^{er} groupe reçoit des doses d'alcool en pré et post-opératoire
- 2^{ème} groupe reçoit des doses d'alcool uniquement en post-opératoire
- 3^{ème} groupe ne reçoit que de l'eau

On observe :

- 49,5% de contact osseux formé 8 semaines après la pose de l'implant dans le 1^{er} groupe
- 49,2% dans le 2^{ème} groupe
- 64,7% dans le 3^{ème} groupe

Le groupe ayant consommé de l'alcool montre une densité osseuse plus faible et une formation osseuse en contact avec l'implant moins importante que celui n'ayant consommé que de l'eau.

(3) Les facteurs médicamenteux

- Les biphosphonates

Il n'existe **pas de consensus** sur l'attitude thérapeutique à adopter avec des patients prenant des biphosphonates (BP).

Le risque de développer une **ostéo-chimio-nécrose des maxillaires** (OCN) est l'un des principaux risques de la chirurgie sur ces patients. Pourtant le risque est de 0,7 pour 100 000 personnes prenant des BP par voie orale. (JADA, 2006)

L'AFSSAPS (2007) indique que : « Les données actuellement disponibles ne permettent pas de considérer que la prise de BP pour une ostéoporose est une contre-indication à la mise en place d'un implant dentaire ».

Dans tous les cas, il faut se renseigner sur la nature et la durée de prise des BP. Les BP pris par voie orale depuis plus de 3 ans et les BP pris par voie intra-veineuse (pour les pathologies malignes) constituent une contre-indication absolue à la chirurgie implantaire.

Il faut prévenir le patient du risque d'OCN et de l'importance de maintenir une **hygiène** irréprochable.

Une **chirurgie sans lambeau** est à privilégier afin de favoriser la vascularisation de l'os sous-jacent. (Scully et al, 2007)

- La radiothérapie

La radiothérapie entraîne un **risque d'ostéo-radionécrose** avec un risque plus élevé au maxillaire qu'à la mandibule.

Le taux de succès est réduit de 40 à 100% selon 12 études portant sur 643 implants.

Scully et al (2007) relèvent quelques précautions à prendre :

- la chirurgie ne doit pas avoir lieu entre les 21 jours, qui précèdent l'irradiation et les 8 mois, qui suivent l'irradiation
- le taux d'irradiation ne doit pas dépasser au total les 66 Gy pour limiter le risque d'ORN et les 50 Gy si un implant doit être placé
- l'utilisation d'**oxygène hyperbare** réduit le risque d'ORN et doit être donné si le taux d'irradiation dépasse les 50 Gy
- la chirurgie doit être réalisée en respectant les règles strictes d'aseptie, sous antibiothérapie, en évitant les périodes de gingivites et les techniques de mise en charge immédiate

- La chimiothérapie

Seul un oncologue peut autoriser un acte implantaire à distance de la cure et sous réserve d'un contrôle des éléments médicaux non cancérologiques (numération, formule sanguine) pour éviter tout risque hémorragique ou infectieux. (Botticelli et al, 2008)

c) Les contre-indications loco-régionales

- La maladie parodontale

Les bactéries à l'origine des parodontopathies sont les mêmes que celles à l'origine des péri-implantites.

Ong et al (2008) réalisent une revue de littérature, qui conclut que les patients traités pour des parodontopathies présentent des **complications péri-implantaires** incluant des pertes d'implants plus importantes que les autres patients.

Ces résultats sont confirmés par Renvert et Persson (2009) et Simonis et al (2010).

Schou et al (2006) réalisent des suivis de cohortes à 5 et à 10 ans sur 33 patients ayant souffert de parodontopathies ayant entraîné des pertes dentaires et sur 110 patients n'ayant pas souffert de parodontopathies. Ils trouvent :

- un taux de survie prothétique similaire dans les deux groupes
- un taux de péri-implantites et une perte osseuse plus importante chez les patients ayant eu des parodontopathies.

Dans toutes ces études, le taux de survie à court terme est acceptable. Le problème concerne plus le taux de survie à long terme.

- Le bruxisme

Il est généralement admis que le bruxisme est un facteur de risque à la pose d'implants et de prothèses pourtant il n'existe aucune preuve scientifique le validant. (Sarmiento et al, 2012)

Bräggel et al (2001) montrent une relation entre le bruxisme et une fracture de la supra-structure prothétique mais pas avec la perte de l'implant lui-même.

Engel et al. (2001) montrent que le bruxisme n'entraîne **jamais de perte osseuse péri-implantaire**.

Toutefois, le manque d'étude sur ce sujet impose une grande prudence et il est recommandé de :

- réaliser des **contrôles** cliniques réguliers en faisant particulièrement attention à l'occlusion
- concevoir une prothèse métallique, bien qu'il n'y ait de consensus
La résine acrylique permet de mieux absorber les chocs, mais elle est plus fragile et présente un plus grand risque de fractures.
Aucune évidence n'a été trouvée contre-indiquant formellement la céramique.
- réaliser une **gouttière** (Komiya et al, 2012)

Wood et Vermilya (2004) montrent notamment dans leur étude, que le facteur local est le critère le plus important (par exemple : la qualité et la quantité d'os disponible au niveau du site implantaire).

Stephen et Parel (2011) réalisent une étude portant sur 285 « all-on-four » maxillaires et 273 mandibulaires. Après 33 mois, ils analysent les pertes implantaire et les classent en risque élevé et faible :

- risque élevé :
 - patient de sexe masculin
 - prothèse opposée à une denture naturelle
 - faible densité osseuse
- risque faible :
 - facteurs systémiques
 - infections/pathologies locales
 - prothèse opposée à une prothèse entièrement portée par des implants
 - défaut de volume osseux

- tabac
- bruxisme
- implant positionné dans un secteur postérieur

On constate que les **contre-indications relatives vues précédemment ne constituent qu'un faible risque de perte implantaire comparées aux facteurs locaux tels que la densité osseuse.**

5. Informer le patient

Il faut déceler le manque de connaissance du patient et y palier.

Encore trop peu de patients connaissent les implants surtout s'ils sont âgés.

Muller et al (2012) réalisent une étude sur 92 patients ayant un âge moyen de 81,2 ans. 71% avaient déjà entendu parler d'implants dentaires mais les 2/3 ne pouvaient pas en donner une description. Cette semi-connaissance provient souvent de leur entourage social et de leurs proches (37%), des médias (6%) ou de leur dentiste (1%).

Ils concluent, que le praticien considère souvent à tort que la personne âgée n'est pas un candidat potentiel à la pose d'implants. De plus, le système de santé publique joue un rôle important sur l'image qu'ont les patients d'un soin et ne valorise pas la possibilité implantaire (notamment en ne les remboursant pas).

De même, les médias donnent souvent un avis subjectif et plutôt négatif des implants.

A contrario, les implants peuvent être considérés comme une solution miracle, qu'il faut modérer afin d'éviter des déceptions.

Il faut bien faire comprendre au patient les difficultés et les limites du traitement, lui expliquer qu'il devra faire des compromis et ajuster ses attentes à la réalité. En effet, ce type de prothèses reste plus contraignant en terme d'entretien. Elles peuvent être à l'origine de problèmes phonétiques et sont plus coûteuses. (Wismeijer et al, 2010)

A la fin de ce bilan, le praticien établit son **projet thérapeutique** avec les différentes propositions de prothèses conventionnelles et implantaire, ainsi que leurs **avantages** et **inconvenients**. Il réalise une **estimation orale du coût** de chaque projet. Une fois l'accord du patient obtenu, l'analyse pré-implantaire se poursuit afin d'affiner la thérapeutique envisagée. (El Khoder et al, 2012)

B. L'analyse extra-buccale

Les analyses extra-buccale et intra-buccale dépendent de l'édentement du patient. On observe en effet 2 cas :

- le patient édenté porteur d'une PAC de longue date
- le patient nouvellement édenté ou en voie d'édentement

L'analyse peut être faite avec l'ancienne PAC en bouche pour voir si elle peut servir de base au nouveau projet prothétique et quelles sont les améliorations éventuelles à effectuer.

Cette analyse devra être réalisée à nouveau avec la maquette afin de valider le projet prothétique. Certains points de cette analyse seront plus pertinents une fois le patient denté, notamment lors des essais de la maquette.

1. De face

a) La forme du visage

Selon la théorie de William, la forme de l'incisive centrale aurait la forme inversée du visage.

Seban et Bonnaud préfèrent une analyse de la forme de l'arcade ou encore des critères plus généraux tels que l'âge et le sexe.

Dada et Daas, quant à eux, notent que le choix d'une forme de dents même en opposition avec son morphotype constitue rarement un cas de doléance esthétique.

b) Les lignes de référence (Paris et Faucher, 2003, Dada et Daas, 2011)

On observe 3 lignes horizontales :

- la ligne ophryaque : ligne passant par les sourcils
- la ligne interpupillaire : ligne passant par le centre de deux pupilles
- la ligne intercommissurale : ligne passant par les deux points reliant la lèvre supérieure et inférieure

Ces lignes sont coupées par une ligne médiane, qui est une ligne hypothétique verticale qui passe par la glabelle, le bout du nez, le philtrum et la pointe du menton. (Fradeani, 2006)

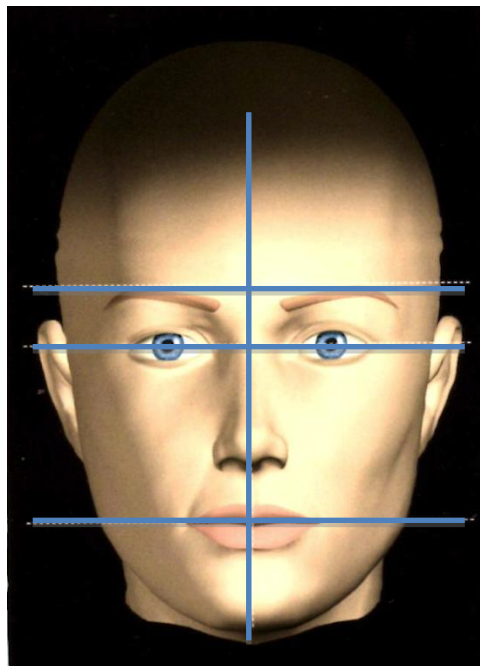


Figure 2 : Les 3 lignes horizontales et la ligne médiane

Les lignes horizontales doivent être :

- parallèles entre elles
- perpendiculaires à la ligne sagittale médiane

Cette analyse permet de mettre en évidence des **asymétries musculaires, osseuses et dentaires**.

Si la divergence est :

- importante, le plan d'occlusion correspond à un intermédiaire entre ces lignes et l'axe sagittal médian afin de ne pas accentuer l'anomalie
- faible, le plan d'occlusion sera parallélisé avec la ligne bipupillaire (sauf cas exceptionnel où la ligne bipupillaire est la seule à être divergente)

c) Les étages de la face (Seban et Bonnaud, 2009)

On distingue 3 étages :

- l'étage supérieur : de la racine des cheveux à la glabella (espace nu entre les sourcils)
- l'étage moyen : de la glabella au point sous-nasal
- l'étage inférieur : du point sous-nasal au pogonion (point le plus inférieur du menton osseux)

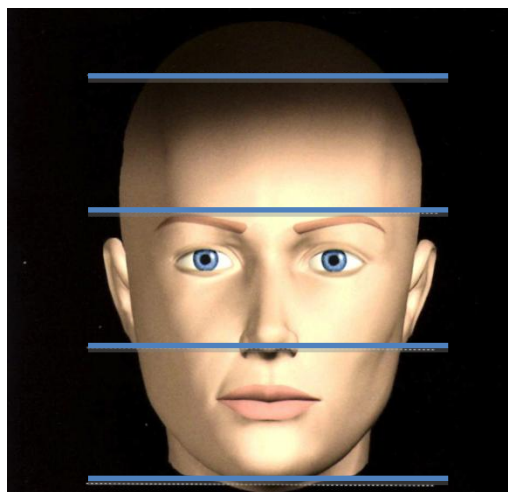


Figure 3 : Les 3 étages de la face

Le praticien peut uniquement intervenir sur la hauteur de l'étage inférieur.

Une diminution de cet étage dès l'examen exo-buccal met en évidence une diminution de la dimension verticale d'occlusion. Celle-ci peut être associée à la présence d'une perlèche et/ou d'un approfondissement des sillons naso-géniens.

d) L'analyse des téguments (Seban et Bonnaud, 2009)

La coloration des téguments participe au **choix de la teinte** chez l'édenté.

L'analyse de leur texture nous renseigne sur l'affaissement tissulaire et la fragilité de la peau dus au vieillissement cutané, pouvant nécessiter des précautions particulières afin de ne pas provoquer de lésions cutanées iatrogènes.

e) L'analyse du sourire (Dada et Daas, 2011)

La **ligne du sourire** détermine la surface du plan esthétique dévoilée lors du sourire. Elle doit être déterminée chez le patient denté ou édenté et appareillé.

Idéalement, le contour gingival maxillaire suit la courbe labiale supérieure. Les bords incisifs des dents maxillaires suivent la courbe labiale inférieure.

Il existe principalement 3 types de lignes du sourire : haute, moyenne et basse.

Eitner et al (2009) montrent que :

- 70% de la population présente une ligne du sourire moyenne
- 15 à 20% une ligne du sourire basse
- 10 à 15% une ligne du sourire haute correspondant à un sourire gingival

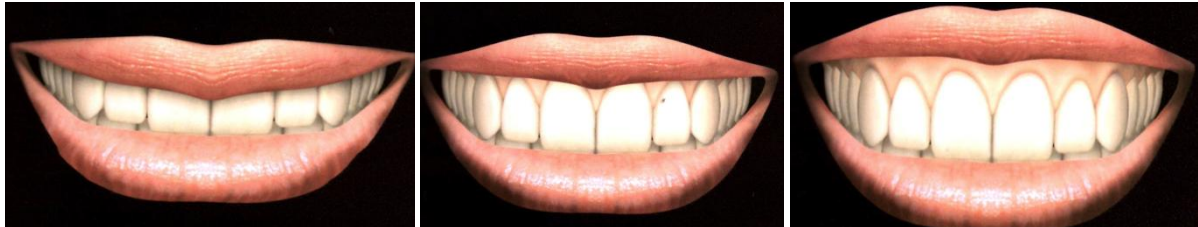

Figure 4 : Lignes du sourire basse, moyenne et haute

Les patients présentant un sourire gingival sont plus difficiles à traiter.

Si la restauration ne présente pas de fausse gencive, il faut respecter un positionnement strict entre la dent et l'implant pour qu'il n'y ait pas d'émergence au niveau d'une embrassure.

Si la restauration comporte de la fausse gencive, il faut que sa transition avec la gencive naturelle ne soit pas visible. Ce qui peut amener à réaliser une ostéotomie verticale en cas de lèvre courte.

Chez un patient en cours d'édentement, on peut noter la quantité de tissus à réséquer pour rendre cette transition invisible.

Chez un patient édenté, il faut vérifier que les secteurs postérieurs ne sont pas visibles lors du sourire. Auquel cas, une ostéotomie devra être réalisée pour réharmoniser le sourire.

Avec l'âge, le sourire devient plus étroit verticalement et plus large transversalement à cause d'une diminution du tonus des muscles responsables du sourire. (Desai et al, 2009)

L'analyse du sourire amène à positionner le **plan occlusal esthétique**. Il est déterminé par l'alignement des bords libres et des pointes cuspidiennes.

Esthétiquement, le bord libre des incisives doit se situer au repos 2 mm sous la lèvre. Cette valeur est à modifier en fonction de l'âge du patient, de la longueur de sa lèvre : plus la lèvre est longue, plus on peut diminuer cette distance et inversement.

Phonétiquement, il ne faut qu'un contact léger entre le bord libre et la lèvre lors de la prononciation des phonèmes « fe » et « ve ».

Son positionnement est important :

- d'un point de vue esthétique :
 - si les dents sont trop courtes, on observe un affaissement des tissus et une impression de vieillissement
 - si elles sont trop longues, on observe un sourire gingival
 - toutefois en cas de lèvre longue, il ne faut pas chercher à tout prix à laisser apercevoir les dents, car cela souligne la longueur de la lèvre et engendre des contraintes mécaniques excessives
- d'un point de vue fonctionnel et phonatoire :
 - si les dents sont trop courtes, on génère une égression des dents mandibulaires et un recouvrement et un guidage antérieur insuffisants
 - si elles sont trop longues, le guidage excessif est trop important et engendre un risque mécanique pour la prothèse

f) La position des dents antérieures

La position des dents antérieures détermine non seulement le soutien de la lèvre mais aussi le plan d'occlusion (Frush et Fisher, 1958) ainsi que l'esthétique et la phonétique (Brida et Agar, 2010)

Selon Brida et Agar (2010), le point inter-incisif est visible et sa position varie en fonction de l'âge ; au repos, bouche ouverte, un patient de 30 ans découvre ses dents de 3 mm, un de 50 ans de 1 mm et un de 60 ans de moins d'un mm. Ainsi les dents maxillaires sont de moins en moins découvertes à l'inverse des dents mandibulaires. Ces variations dépendent de l'âge, du sexe et de la longueur des lèvres.

Pour Ellinger (1968), un échec de positionnement des dents antérieures entraîne :

- un défaut de support labial
- un tonus musculaire incorrect
- une apparence de vieillissement
- une altération de l'expression faciale

2. Profil

a) Forme

On observe 3 types de profil :

- convexe : les lèvres supérieure et inférieure affleurent le plan esthétique de Ricketts, qui relie la pointe du nez et le pogonion. Ce profil évoque la jeunesse et est à rechercher
- droit

- concave : ce profil est souvent observé chez les personnes âgées quand l'édentement est mal compensé en raison de la résorption centripète du maxillaire et centrifuge de la mandibule.

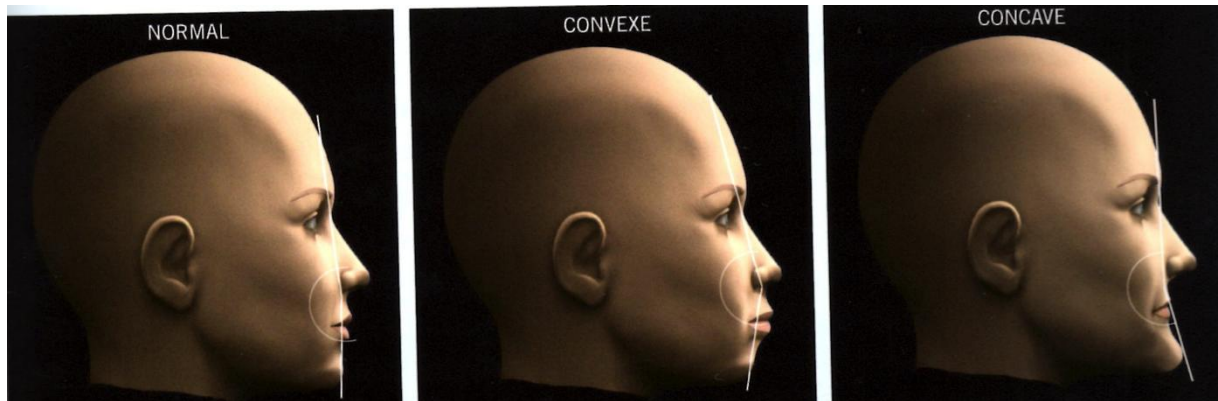


Figure 5 : Profils normal, convexe et concave

Ces différents types évoquent déjà des classes d'Angle (classe III pour un patient ayant un profil concave et classe II pour un patient ayant un profil très convexe), qui seront à reconfirmer lors de l'examen endobuccal s'il reste des dents.

b) Les bases squelettiques : classification de Ballard

Cette classification squelettique définit les relations des bases osseuses dans le sens antéro-postérieur. Elle ne correspond pas forcément à la classification d'Angle, qui définit les rapports occlusaux. Dans le cas de l'édenté complet, elle est la seule classification qu'on puisse contrôler. Elle nécessite une télé-radiographie de profil afin de calculer l'angle ANB, qui détermine le décalage des bases osseuses. Cet examen n'est pas obligatoire et le décalage peut être uniquement apprécié par le praticien lors de l'examen endo-buccal.

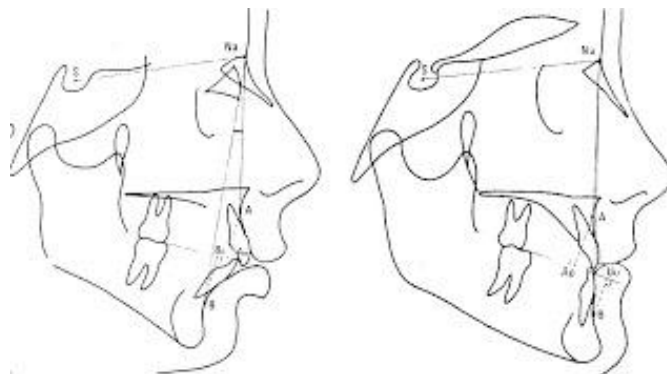


Figure 6 : Schéma montrant le décalage des bases osseuses en fonction de la variation de l'angle ANB

c) L'angle naso-labial (SNA)

Le point sous-nasal doit se situer à mi-distance entre le sillon naso-génien et la pointe du nez.

Un angle naso-labial s'y forme entre :

- la ligne passant point le plus antérieur de la lèvre supérieure et le point sous-nasal
- et la tangente au bord inférieur du nez

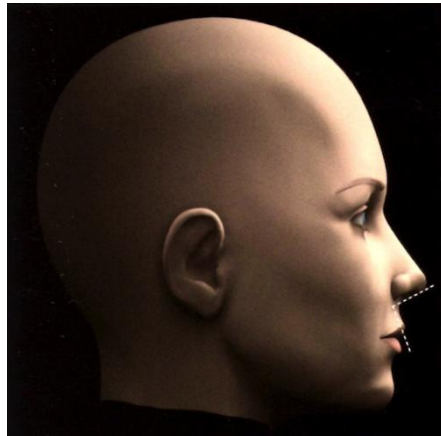


Figure 7 : Angle naso-labial

Cet angle doit mesurer entre 90 et 100° chez l'homme et entre 100 et 120° chez la femme. Il dépend de l'inclinaison des incisives supérieures et du type de lèvres (tonicité, épaisseur...)

d) Soutien des lèvres

Selon Bidra et Agar (2010), le soutien de la lèvre est déterminé à sa base par la morphologie de la partie cartilagineuse de la base du nez, du septum nasal et de l'épine nasale. Il dépend de :

- des dents antérieures maxillaires : une inclinaison de 28° par rapport au plan sagittal est recommandée pour un soutien optimal
- la perte osseuse alvéolaire : la résorption étant centripète, lors d'un positionnement des dents directement sur la crête, le défaut de soutien est évident
- la longueur du nez : souvent négligé, mais joue un rôle sur la perception du soutien labial
- l'angulation nasale : si l'angle SNA devient plus obtus, on a une impression de défaut de soutien
- l'angulation du menton : en cas d'excès de tissus mous ou de classe III squelettique, on a une impression de défaut de soutien

La compensation d'un défaut d'angulation nasale ou du menton peut aboutir à un placement plus antérieur des dents, ce qui change la conception de la prothèse.

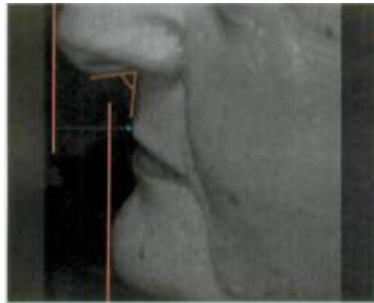


Figure 1 Unaltered profile image of a patient, showing the normal nasolabial angle. Reference lines at the tip of the nose and tip of the chin in relation to the upper lip show a "normal lip support."

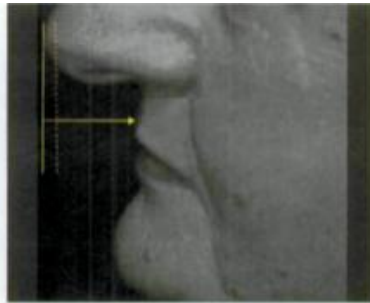


Figure 2 Figure 1 has been digitally altered by lengthening the nose and leaving the rest untouched, to illustrate the effect of a longer nose on the perception of lip support. Compare the red and yellow lines.

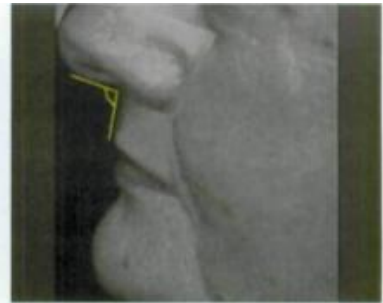

Figure 3 Figure 1 has been digitally altered by rotating the nasal tip upward to show the effect of an obtuse nasolabial angle on the perception of "decreased" lip support.

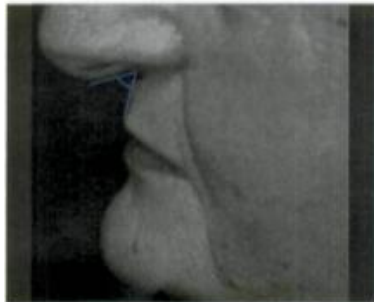


Figure 4 Figure 1 has been digitally altered by rotating the nasal tip downward to show the effect of an acute nasolabial angle on the perception of "adequate" lip support.

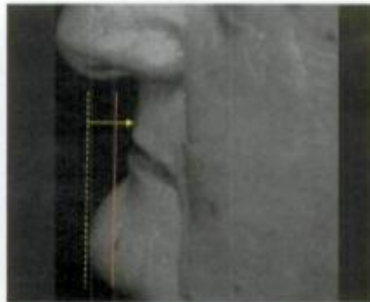


Figure 5 Figure 1 has been digitally altered by rotating the chin forward and leaving the rest untouched to show the effect of a projected chin on the perception of "decreased" lip support. Compare the red and yellow lines.

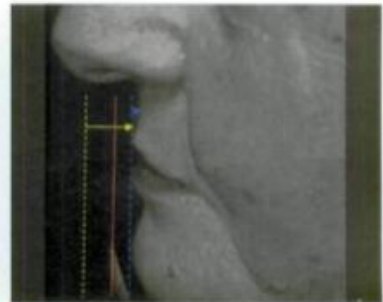


Figure 6 Figure 1 has been digitally altered by rotating the chin backward to show the effect of a retruded chin on the perception of "adequate" lip support. Compare the red, yellow, and blue lines.

Figure 8 : influence de la position du nez et du menton sur le soutien labial

Brunton et McCord (2004) proposent un tableau des conséquences d'un soutien labial trop ou insuffisamment important.

Tableau 1 : Signes traduisant un mauvais soutien labial (Brunton et McCord, 2004)

Signes d'un support labial excessif	Signes d'un support labial insuffisant
<ul style="list-style-type: none"> - tension et étirement apparent des lèvres - tension des lignes autour de la bouche - distorsion du philtrum - oblitération des sulcus mento-labial, naso-labial et labio-marginal - éradication des contours naturels de la partie inférieure de la face 	<ul style="list-style-type: none"> - perpétuelle apparence de collapse autour de la bouche - réduction de la taille des bords vermillons des lèvres - approfondissement des angles de la bouche - approfondissement des sulcus mento-labial, naso-labial et labio-marginal - oblitération du philtrum

Des lèvres trop fines ont tendance à vieillir le patient. Le praticien doit jouer sur l'avancée du point inter-incisif dans le sens antéro-postérieur afin de combler ce déficit (particulièrement si ses lèvres sont également courtes). (Dada et Daas, 2011)

Si la résorption osseuse est faible, le soutien de la lèvre est directement en rapport avec la position de la dent prothétique.

Si la résorption osseuse est importante, le soutien de la lèvre est conditionné par la fausse gencive de la prothèse. (Malo et al, 2008)

Si une fausse gencive est nécessaire, il faut calculer l'angle entre la table osseuse et la fausse gencive (Malo et al, 2008) :

- si cet angle est inférieur à 45° : le bon positionnement de la fausse gencive permet un soutien suffisant de la lèvre supérieur
- si cet angle est supérieur à 45° : la résorption horizontale a été plus importante que celle verticale. Il faut alors réaliser une **ostéotomie** dans le sens **vertical** pour normaliser les rapports entre la fausse gencive et la crête

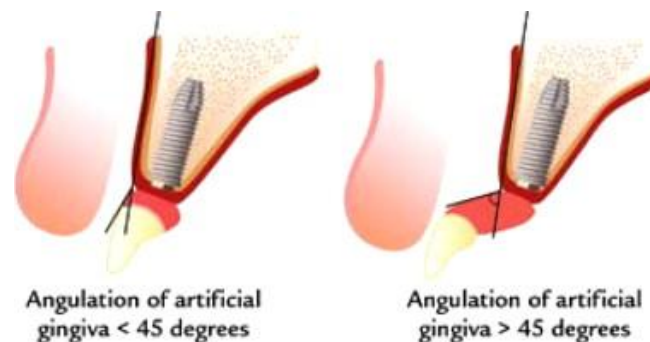


Figure 9 : Angulation de la gencive artificielle

C. Analyse intra-buccale

1. Le parodonte

Il faut déterminer la **qualité du parodonte** afin d'ajuster notre plan de traitement :

- un parodonte fin :
 - présente un risque de récession plus important dans les procédures d'extraction-implantation immédiate et peut nécessiter l'ajout d'une chirurgie gingivale
 - impose l'utilisation en cas de prothèse scellée d'une armature en zircon pour éviter une coloration grisâtre de la gencive due aux pièces métalliques vues par transparence
- un parodonte épais est plus favorable et tolérant

On détermine la **quantité de tissus kératinisés** permettant d'envisager ou non une chirurgie sans lambeau. La chirurgie sans lambeau nécessite en effet une quantité importante de tissus kératinisés.

Une **bonne hygiène** est un préalable indispensable à tout traitement implantaire. La maladie parodontale doit être stabilisée avant le début du traitement. De plus, un patient ayant souffert de parodontopathies a un risque supérieur de péri-implantites. (Zitzmann et al, 2008)

Les crêtes édentées sont palpées afin :

- d'avoir une première idée du volume osseux disponible
- de connaître la **qualité des surfaces d'appui** : une crête flottante est une contre-indication à la chirurgie guidée puisqu'il est impossible de repositionner les guides avec précision lors des différentes phases

2. L'ouverture buccale

Selon Renouard et al (2008), l'ouverture buccale doit être de 45 mm pour permettre de traiter toutes les situations de chirurgie guidée.

Une ouverture inférieure à 34 mm représente une contre-indication absolue à la chirurgie guidée. (Dada et al, 2011)

Entre les deux, des aménagements ont lieu tels que l'abandon des cuillères ou l'utilisation de forets particuliers. (Davarpanah et al, 2010)

3. L'arcade antagoniste

L'arcade antagoniste (qui dans le cas que nous traitons est dentée) est analysée afin de découvrir :

- des pathologies carieuses ou parodontales
- des signes de parafunctions tels que : des facettes d'usure, des antécédents de fêlures ou fractures (sur les dents naturelles ou prothétiques)

Sa courbe occlusale doit être harmonieuse, sans égression et respecter un schéma occlusal prédéfini.

4. Occlusion

La **dimension verticale d'occlusion** doit être mesurée. Elle permet de déterminer **l'espace prothétique disponible** et ainsi le type de prothèse adaptée.

La **nature de la résorption** détermine le **rapport intermaxillaire** et également le type de prothèse adaptée.

Toutes ces données sont les éléments clés du choix du type de restauration et feront l'objet d'une partie indépendante.

D. Modèles d'étude et cires diagnostiques

La réalisation de modèle d'étude et de cires diagnostiques est **obligatoire** pour s'inscrire dans une démarche raisonnée d'analyse fonctionnelle, biomécanique et esthétique, dont le but est de :

- valider la faisabilité du projet implantaire
- confirmer les rapports maxillo-mandibulaires
- mettre en adéquation les phases chirurgicales avec le projet prothétique
- favoriser l'esthétique par un positionnement optimal de l'émergence implantaire (El Khoder et al, 2012)

La réalisation de modèle d'étude et de cires diagnostiques va aboutir à la réalisation d'une maquette puis prothèse maxillaire provisoire en résine et du guide radiologique. Ces étapes se déroulent manière classique, comme quand une prothèse amovible complète maxillaire doit être réalisée.

Une première empreinte muco-statique du maxillaire est réalisée grâce à un alginate.

A partir de celle-ci, le laboratoire fabrique un porte-empreinte individuel (PEI).

Le praticien réalise alors une empreinte dynamique avec le PEI avec enregistrement du joint périphérique puis un rebasage global.

Le modèle maxillaire est monté sur l'articulateur à l'aide d'un arc facial.

Une cire d'occlusion permet de déterminer la dimension verticale d'occlusion (DVO) et la relation intermaxillaire (RIM).

Le laboratoire fabrique alors une maquette.

La maquette est essayée et doit répondre aux critères d'analyse faciale vus précédemment.

Si l'essayage est validé, elle sera transformée en guide radiologique et en prothèse provisoire.

E. Bilan radiologique initial

L'implant doit être implanté idéalement **en fonction uniquement de la future prothèse et non de l'anatomie osseuse locale**. Toutefois, la surface d'ostéo-intégration (à savoir la surface de l'implant en contact avec de l'os) est un élément capital. C'est pourquoi avant toute pose d'implant, un bilan radiographique est indispensable afin de déterminer le volume et la qualité osseuse.

Les examens de première intention sont la panoramique dentaire et la radiographie rétro-alvéolaire (RA).

Ces examens se réalisent sur l'arcade édentée mais aussi sur l'arcade antagoniste. Le traitement implantaire doit être mis en place sur un patient possédant une bonne hygiène et plus de lésions carieuses ou parodontales.

Le but de ces examens de première intention est triple. Il s'agit de :

- réaliser un **bilan parodontal radiologique**. Une maladie parodontale généralisée se traduira par une lyse horizontale du niveau osseux. Il est important d'assainir le terrain et de traiter l'étiologie et la symptomatologie de la maladie parodontale, même si elle ne concerne pas la même arcade dentaire. Ceci en réalisant une motivation à l'hygiène bucco-dentaire, des détartrages voire des surfaçages.
- rechercher les **pathologies osseuses et kystiques**. Le traitement des lésions volumineuses de l'arcade antagoniste doit être réalisé obligatoirement avant la pose des implants. Ils pourraient en effet perturber le plan d'occlusion.
- déterminer la **faisabilité implantaire**. Les situations à risque peuvent être éliminées grâce à la visualisation des limites anatomiques et des obstacles.

1. La radiographie panoramique

La radiographie panoramique permet d'avoir une approche globale du cas. Cet examen est **rapide, peu coûteux et peu irradiant**. Il peut être réalisé facilement. Il permet d'identifier la plupart des structures osseuses maxillaires et de calculer dans une certaine mesure la hauteur osseuse.

Il permet au niveau des arcades dentaires de déterminer :

- le nombre de dents, leurs positions (normale, incluse, en désinclusion...)
- la présence d'actes conservateurs, prothétiques et implantaires
- la présence de pathologies carieuses, de fractures ou de résorptions radiculaires, de lésions apicales
- la présence d'anomalie du développement

Il permet de dépister les affections et les traumatismes tels que les pathologies tumorales bénignes ou malignes, les calculs salivaires, les fractures, la présence de corps étrangers, de kystes des maxillaires ainsi que les anomalies ou affections des articulations temporo-mandibulaires.

Il nous renseigne sur les structures anatomiques et morphologiques des maxillaires. On peut ainsi observer au maxillaire :

- la distance entre le rebord crestal et les fosses nasales
- la présence d'un canal incisif volumineux
- le contour du rebord alvéolaire
- le volume apparent du sinus et son développement aux dépens de la crête alvéolaire
- la présence de septa intrasinusiens
- l'aspect des comblements alvéolaires après avulsions dentaires

Cet examen peut témoigner de l'assainissement général des maxillaires lors des phases pré- ou post-opératoires.

Il pourra également être utilisé en post-opératoire si les implants ont été enfouis afin de contrôler les implants et leurs environnements tissulaires avant leurs désenfouissements.

Toutefois cet examen présente de **nombreuses limites** qui obligent le praticien à utiliser des tomographies volumiques à faisceau conique et la technologie scanner.

En effet, l'image obtenue par radiographie panoramique est agrandie avec une échelle de environ 1/3, est en deux dimensions et subit des distorsions dues à la morphologie des maxillaires ; il est donc impossible de réaliser des mesures à visée implantaire (Cavézian et Pasquet, 2005 ; Cavézian et al, 2009).

Il est également difficile d'analyser ces radiographies du fait de la superposition des structures anatomiques.

2. La radiographie rétro-alvéolaire

La réalisation d'un bilan long cône est **peu indiquée** dans le cas d'un édentement maxillaire complet.

Il peut néanmoins permettre :

- d'évaluer l'état parodontal, la trabéculatation osseuse
- de déterminer la présence de pathologies infectieuses au niveau de la mandibule
- d'évaluer la hauteur osseuse au maxillaire si la patient n'est pas encore édenté

Il devra dans tous les cas être associé à d'autres examens radiographiques.

Par la suite, la radiographie rétro-alvéolaire permettra :

- le suivi post chirurgical des traitements implantaires
- le contrôle de l'adaptation des vis de cicatrisation
- le contrôle des différents stades de la réalisation prothétique implanto-portée.

F. Possibilités prothétiques

On observe 2 solutions thérapeutiques pour un édenté complet maxillaire :

- la prothèse amovible complète supra-implantaire (PACSI)
- la prothèse fixée implantoportée

Les études, qui vont être citées nous donnent de nombreuses informations sur le choix de la restauration supra-implantaire. Toute fois, Lang et al. (2012) nous conseillent d'interpréter ces résultats avec précaution car elles comportent selon eux de nombreux biais tels que :

- un manque d'études ayant un recul supérieur à 10 ans
- un nombre important de patients arrêtant de participer à l'étude
- les études donnent essentiellement le taux de survie des implants mais pas le taux de complication des implants ou de la prothèse
- il existe peu de données sur les critères de retenues des participants

Dida et al (2011) proposent différentes pistes de choix de traitement en fonction des attentes du patient :

Tableau 2 : Comparaison des différentes prothèses (Dada et al, 2011)

	Avantages - Indications	Inconvénients
PAC	<ul style="list-style-type: none"> - expérience antérieure favorable du port d'une prothèse amovible - crête favorable permettant de garantir sustentation et rétention - traitement simple et réversible - faible coût - contre-indication absolue à la chirurgie 	<ul style="list-style-type: none"> - impact psychologique du patient - peu de maîtrise de la résorption osseuse des crêtes - moindre efficacité masticatoire
PACSI	<ul style="list-style-type: none"> - améliore la stabilité et la rétention de la PAC - hygiène et entretien plus aisés qu'une prothèse fixée 	<ul style="list-style-type: none"> - maintenance contraignante en temps et coût pour le patient et le praticien - développement d'une flore anaérobie générant plus de péri-implantite que dans les traitements par prothèses fixés
Prothèse fixée implantoportée	<ul style="list-style-type: none"> - prothèse stable et rétentive - encombrement moins important - impact psychologique positif - réhabilitation optimale des capacités masticatoires 	<ul style="list-style-type: none"> - entretien et hygiène exigeants - coût initial très important

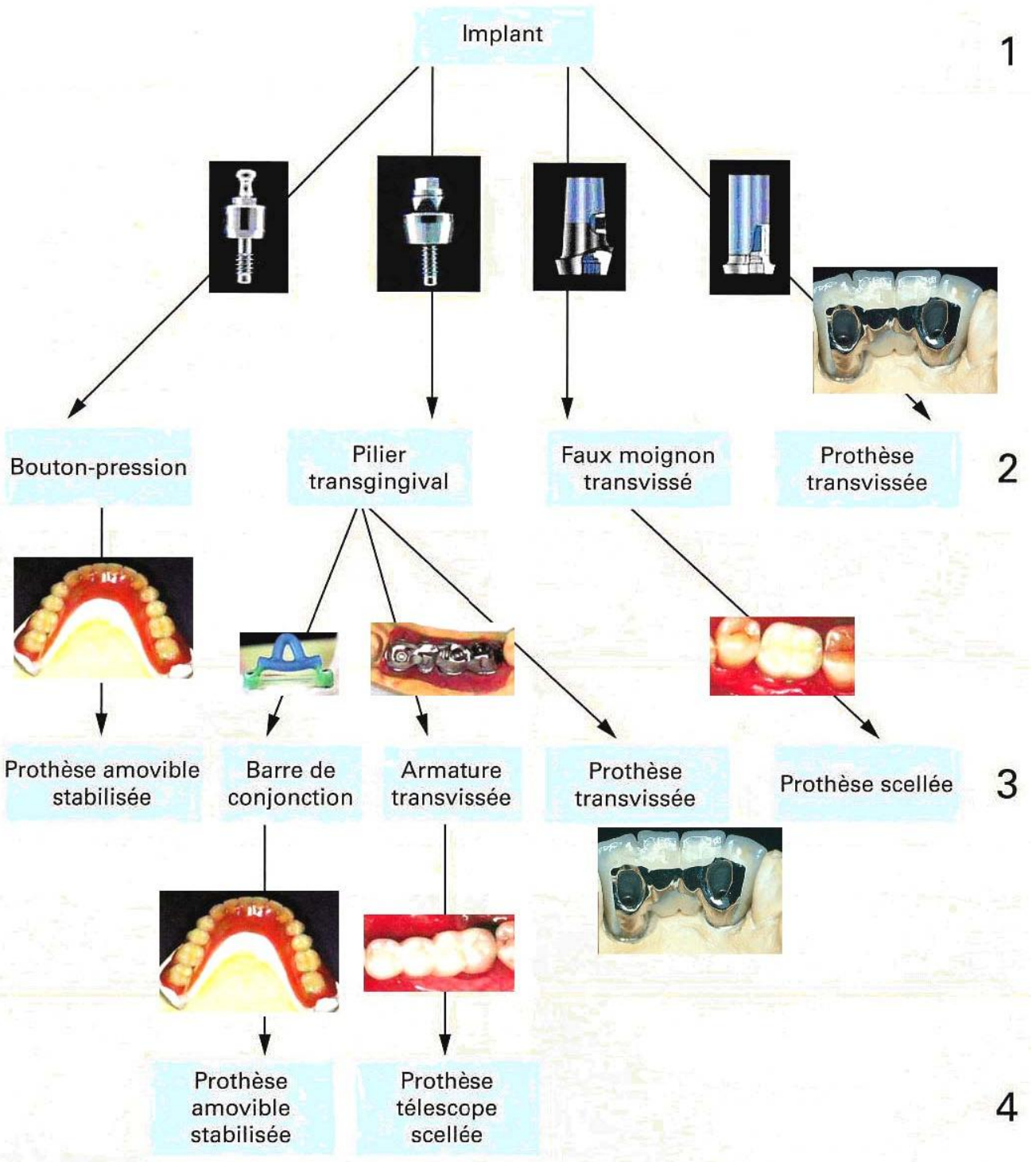


Figure 10 : Les différents étages des prothèses implanto-portées

1. Prothèse amovible complète supra-implantaire (PACSI)

Il existe plusieurs types de PACSI :

- deux implants solidarités ou non solidarités : Weng et Richter considère cette solution comme risquée à cause de l'environnement défavorable et de la mauvaise qualité de l'os
- quatre à six implants non solidarités : l'indication de non solidarisation dépend de la répartition et de la position des implants
- quatre à six implants solidarités : deux implants sont généralement disposés dans la zone antérieure entre les prémolaires afin d'éviter de réaliser des soulèvements de sinus

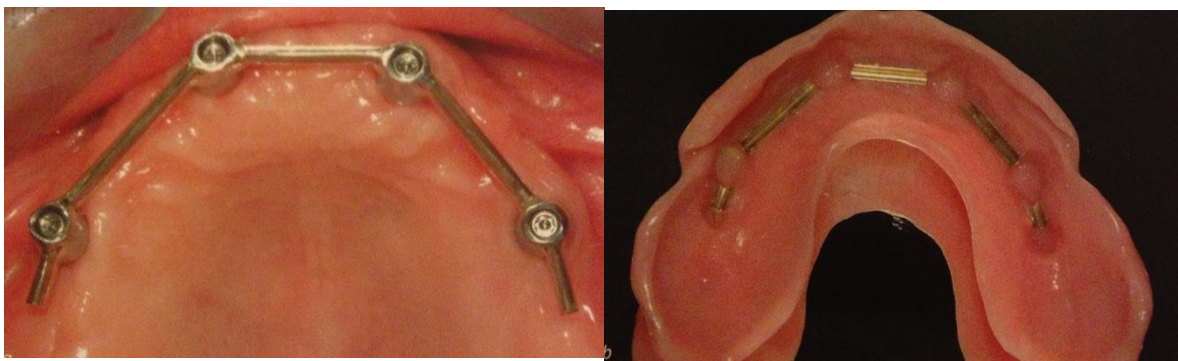


Figure 11 : Prothèse de recouvrement sur 4 implants solidarités par une barre

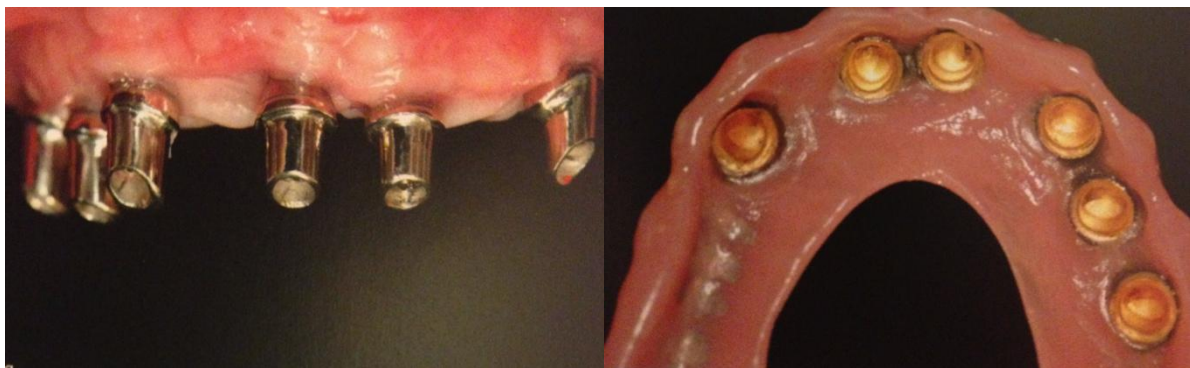


Figure 12 : Prothèse maxillaire retenue par 6 couronnes télescopiques implanto-portées

a) Avantages et inconvénients de la PACSI

Dada et al en 2011 proposent une comparaison des avantages et inconvénients d'une prothèse amovible complète (PAC) à une prothèse amovible complète supra-implantaire sur barre :

Tableau 3 : Comparaison des PAC avec les PACSI (Dada et al, 2011)

	Avantages	Inconvénients
PAC d'usage	<ul style="list-style-type: none"> - expérience antérieure favorable du port d'une prothèse amovible - crête favorable permettant de garantir sustentation et rétention - traitement simple et réversible - faible coût - contre-indication absolue de la chirurgie 	<ul style="list-style-type: none"> - impact psychologique négatif - peu de maîtrise de la résorption des crêtes - moindre efficacité fonctionnelle
PACSI	<ul style="list-style-type: none"> - amélioration de la stabilité et de la rétention de la PAC - hygiène et entretien plus aisés qu'avec une prothèse fixée 	<ul style="list-style-type: none"> - maintenance contraignante en terme de temps et de coût - favorise l'apparition d'une flore anaérobie génératrice de plus de péri-implantites que dans les traitements par prothèses fixées

Ils considèrent que la seule indication à la PACSI est de trouver une situation de compromis chez un patient, qui possède déjà des implants dans la zone prémaxillaire avec un positionnement non compatible avec la réalisation d'une prothèse fixée ou qui ne souhaite pas ajouter de nouveaux implants.

Ils notent que le comportement biomécanique de ce type de prothèse n'est pas satisfaisant dans le temps et demande une maintenance disproportionnée. De plus, la prévalence des péri-implantites est considérablement plus élevée que dans les traitements par prothèse fixée.

Ainsi, si 4 implants sont à placer, ils préconisent de les répartir sur l'arcade de manière à réaliser une prothèse fixée.

Wismeijer et al. (2010) proposent une comparaison individuelle des possibilités de PACSI avec implants solidarisés ou non à une prothèse complète classique :

Tableau 4 : Comparaison des PACSI à implants solidarisés ou non avec une PAC (Wismeijer et al, 2010)

	4 à 6 implants non solidarisés	4 à 6 implants solidarisés
Avantages	<ul style="list-style-type: none"> - Hygiène bucco-dentaire facile - Indiqué si espace intermaxillaire faible 	<ul style="list-style-type: none"> - Meilleures stabilité et rétention - Meilleur support labial grâce à la fausse gencive - Résolution rapide des problèmes phonétiques - Utilisable avec de l'os de faible qualité - Utilisable en cas de mauvais flux salivaire
Limites	<ul style="list-style-type: none"> - Risque de surcharge si les couronnes télescopiques ne sont pas correctement réparties - Preuves scientifiques limitées - Travail de laboratoire plus complexe - Coût plus élevé 	<ul style="list-style-type: none"> - Hygiène bucco-dentaire doit être rigoureuse - Espace intermaxillaire doit être plus important pour contenir la prothèse et la suprastructure implantaire - Travail clinique et laboratoire plus exigeant - Coût plus élevé

Preciado et al (2012) réalisent une étude sur 63 patients âgés de 50 à 90 ans traités par prothèses amovibles complètes supra-implantaires. Il en ressort que 100% des patients ne ressentent plus de sentiment d'exclusion sociale ou encore d'handicap. Les principales doléances des patients avec ce traitement sont la douleur physique, les limitations fonctionnelles et la gêne psychologique. De plus, la satisfaction observée par le patient est plus élevée quand celui-ci possède une arcade antagoniste dentée. On notera quand même que ces traitements sont considérés comme plus confortables à la mandibule qu'au maxillaire.

Le nombre d'implants est directement corrélé avec l'extension palatine de la base prothétique (Bartolucci et al., 2006) :

- avec 2 implants : il est possible de réaliser une barre à section angulée qui permet de réduire légèrement la base prothétique
- de 4 à 6 implants : on peut réaliser une barre angulée qui permet de réduire complètement la partie palatine de la prothèse
- de 6 à 8 implants : la prothèse peut n'avoir qu'un appui uniquement implantaire ; les implants sont alors répartis de manière uniforme et la prothèse construite avec la même technique qu'une prothèse sur piliers naturels

Rocuzzo et al. (2012) réalisent une revue de littérature portant initialement sur 3165 titres. Il en ressort qu'aucun article ne démontre qu'un nombre particulier d'implants offre de meilleurs résultats que ce soit au niveau biomécanique, technique ou en terme d'appréciation du patient. De même, pas de différences cliniques n'ont été relevées entre les implants reliés ou non.

b) *Choix du système d'attache*

Fromentin (2003) définit le système d'attache comme un système servant à apporter le **complément de rétention** et **de stabilité prothétique**. Il doit être de conception et de fonctionnement simple afin que le patient n'ait pas de soucis d'insertion/désinsertion ou d'entretien.

De manière générale, Mariani (2001) et Stephan et al (2003) préconisent que le seul type d'attachement réalisable au maxillaire est une barre de conjonction. Ce choix s'explique par la faible densité osseuse du maxillaire. La barre doit se situer parallèlement au plan frontal. Les implants sont donc placés de manière trapézoïdale et symétrique par rapport au plan sagittaire médian. Les extensions postérieures sont fortement déconseillées.

Le nombre d'implant est au minimum de 4 et idéalement de 6. Les cavaliers placés sur la barre permettent un mouvement vertical parallèlement à la dépressibilité de la fibromuqueuse. Cela ne permet donc pas l'utilisation de cavaliers en plastique non espaçables. (Fromentin, 2003)

L'utilisation de barre de conjonction impose de respecter une distance inter-implantaire, qui doit être au minimum de 8 à 10 mm pour avoir la place nécessaire à la pose du cavalier et au maximum de 15 mm pour éviter une déformation de la barre pendant la fonction. (Fromentin, 2003)

Toquet et al. (2009) réalisent un tableau permettant de choisir entre attachements axiaux et barres de conjonction, mais ce choix se pose plus à la mandibule :

Tableau 5 : Critères de choix des systèmes d'attache (Toquet et al, 2009)

Critères	Attachements axiaux	Barres de conjonction
Parallélisme des implants	Stricte (tolérance 5 à 15°)	Rattrapage d'axe possible
Volume prothétique	Faible	Important
Distance inter-implant	Indifférente	Minimum 15 mm pour deux cavaliers
Forme de l'arcade	Indifférente	Arcade antérieure rectiligne
Position implantaire	Incisive latérale, canine, prémolaire Symétrie par rapport à l'axe médian	Plutôt incisivo-canine

2. Prothèse fixée implanto-portée

On observe 2 types de prothèses :

- la prothèse scellée
- la prothèse transvissée

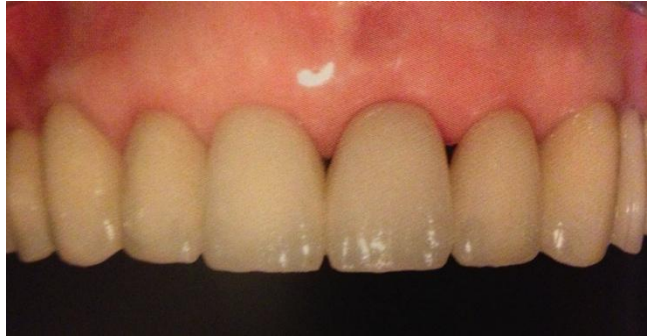

Figure 13 : Prothèse supra-implantaire scellée

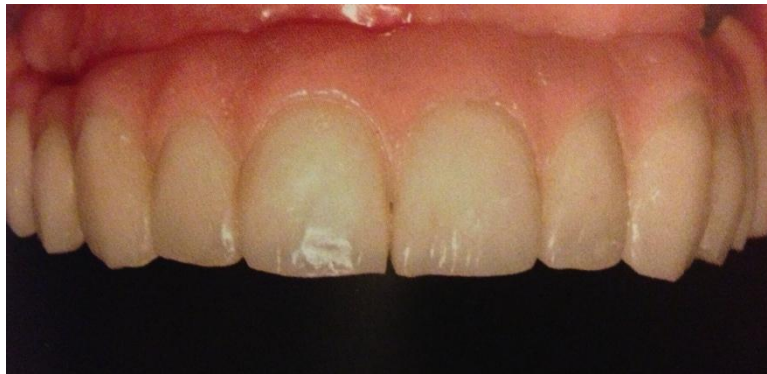

Figure 14 : Prothèse supra-implantaire vissée avec une composante gingivale

Ces prothèses peuvent avoir une composante gingivale en résine, en céramique ou en composite qui permet de compenser la perte osseuse ou de masquer la transition prothèse/gencive dans les cas de ligne du sourire haute.

Bartolucci et al. (2006) donnent les conditions nécessaires à la réalisation d'une prothèse totale à appui implantaire sans barre de jonction entre les implants. Il faut que :

- la quantité osseuse soit suffisante
- la nombre d'implants soit suffisant (6-8)
- la distribution spatiale des implants soit favorable
- les rapports occlusaux soient corrects

a) *Nombre et placement des implants*

Heydecke et al. (2012) réalisent une revue de littérature retenant 3 études portant sur les prothèses fixées implanto-portées maxillaires et leurs nombres d'implants :

- étude de Branemark et al. (1995) portant sur 14 prothèses fixées sur 4 implants et 70 prothèses fixées sur 6 implants
- étude de Jemt et al. (2002) portant sur 58 prothèses fixées sur 5 implants ou plus
- étude de Malo et al. (2011) portant sur 221 prothèses fixées sur 4 implants ou plus

Le taux de survie implantaire observé pour ces prothèses fixées sur 4 à 6 implants est de 97,5% à 5 ans et de 95% à 10 ans.

La revue de littérature relève le problème suivant : il n'existe pas d'études pertinentes portant sur le placement idéal des implants, ni sur leur nombre idéal.

De nombreuses possibilités pour le placement des implants ont été proposées. Quelques-unes seront présentées ici.

(1) Le modèle « 13-23-30 »

Tolstunov (2010) propose de placer les implants suivant le model « 13-23-30 », qui consiste à placer 3 implants de chaque côté à 13, 23 et 30 mm de la ligne médiane.

Cette méthode permet d'éviter de placer des implants au niveau de la zone postérieure, qui bien qu'elle soit le placement idéal pour répondre aux forces de mastication, présente souvent un volume osseux insuffisant dû à la forte résorption osseuse et à la pneumatisation maxillaire.

Les implants sont reliés par une armature métallique, qui supporte une prothèse en résine acrylique de 10 à 12 dents.

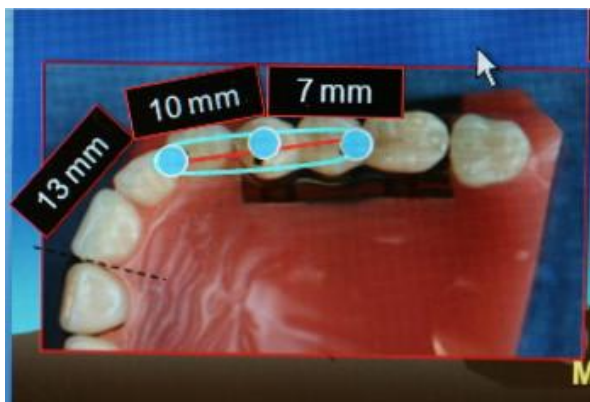


Figure 15 : Représentation du modèle "13-23-30"

Avantages :

- mécanique : les implants sont placés régulièrement le long de l'arche dentaire et manière idéale pour la mastication
- ce placement correspond à la position naturelle des dents
- la stabilisation de la prothèse de part l'occlusion est préservée
- la greffe osseuse et les procédures de soulevé de sinus peuvent être évité

Inconvénients :

- dans les cas d'atrophie osseuse ou de pneumatisation maxillaires importantes, il est indispensable de recourir à une autre technique telle que le « all-on-four » ou la pose d'implants zygomatiques

(2) Le concept « all-on-four »

Le concept du « all-on-four » a été développé par Paolo Malo. Il est fondé sur la pose de 4 implants :

- 2 implants antérieurs en position verticale, avec leurs points d'émergence situés en position d'incisive latérale ou de canine
- 2 implants postérieurs inclinés distalement entre 30 et 45°, avec leurs points d'émergence situés entre la première pré-molaire et la première molaire : ce qui permet de suivre la paroi antérieure du sinus et d'avoir ainsi un nombre de cantilever réduit

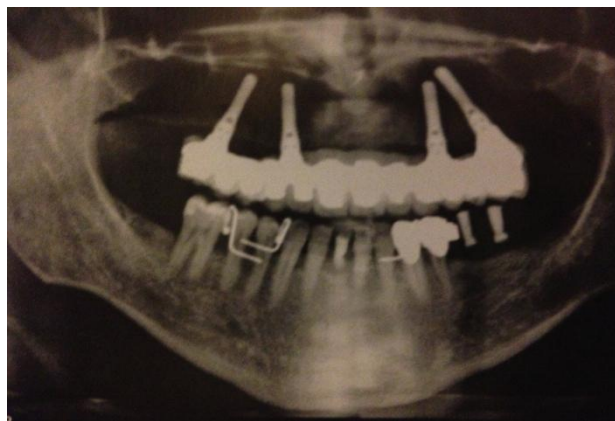


Figure 16 : Radiographie panoramique d'un bridge de type "all-on-four"

Avantages :

- permet la réhabilitation sans avoir à recourir aux techniques de régénération osseuse guidée
- utilisable chez des patients pour lesquels les techniques de greffes osseuses sont contre-indiquées
- morbidité et coût moins élevés (Dada et Daas, 2011)

Malo et al. (2012) réalisent une étude avec un suivi de 2 ans sur 142 patients chez qui ont été posés 227 implants au maxillaire et à la mandibule suivant le concept de « all-on-four ». Ces implants ont été posés dans des conditions dites difficiles, à savoir des sites post-extractionnels, des sites ayant eu des infections parodontales ou de faible qualité osseuse avec des fenestrations ou des déhiscences.

On observe :

- 7 échecs implantaires dont 3 sur 3 patients au maxillaire uniquement dus à un problème biologique
- un taux de succès cumulé par patient de 96,2% au maxillaire et un taux de succès implantaire cumulé de 97,7 % au maxillaire
- un taux de résorption osseuse moyen de 1,3 mm à 1 an et de 1,6 mm à 2 ans
- 2 prothèses ont été fracturées chez 2 patients bruxomanes mais les réparations ont pu être réalisées facilement
- aucune complication esthétique ou fonctionnelle n'a été relevée

Ils en concluent donc que le concept de mise en charge immédiate avec une prothèse préfabriquée dans des sites dits difficiles est un concept viable à court terme.

b) La prothèse scellée

L'un des problèmes principaux de la prothèse scellée est son taux de survie implantaire plus faible que celui de la prothèse vissée dû à l'excès de ciment. En effet, l'adhésion entre les tissus mous et l'implant est plus fragile que celle avec la dent, ce qui prédispose aux complications. De plus, une étude sur 400 dentistes a montré que les praticiens mettent en moyenne 20 fois trop de ciment. Il est donc impératif de réduire la quantité de ciment utilisée lors de la pose et d'assurer un nettoyage minutieux des excès. (Wadhvani et al., 2012)

c) La prothèse transvissée

Mertens et Steveling (2011) réalisent une étude pour évaluer le taux de survie des implants dans un maxillaire édenté supportant un bridge complet transvissé sur un échantillon de 106 implants Astra Tech placés sur 17 patients. Il en ressort que :

- le taux de survie cumulé à 8 ans est de 99%
- le taux de survie prothétique est 100%
- la perte osseuse moyenne est de 0,3 mm ± 0,72 mm
- la flore prélevée dans le sulcus à 5 ans ne montre pas de recrudescence de gènes responsables de péri-implantites

d) Comparaison

Wismeijer et al. (2010) relèvent les avantages et inconvénients des prothèses fixes implanto-portées par rapport à des prothèses amovibles complètes classiques :

- avantages :
 - stabilité maximale de la prothèse
 - bénéfique psychologique pour le patient
 - possibilité de segmenter la prothèse en cas de pose de 6 à 8 implants et ainsi de pouvoir intervenir plus facilement en cas de problème
 - utilisable en cas de mauvais débit salivaire
- limites :
 - support des lèvres difficiles à obtenir
 - hygiène bucco-dentaire doit être rigoureuse
 - travail clinique et en laboratoire plus exigeant
 - problème phonétique plus difficile à résoudre
 - coût plus élevé

Sailer et al. (2012) réalisent une revue de littérature afin de comparer les prothèses complètes implanto-portées scellées et vissées. Cette revue de littérature porte sur 17 études sur 681 patients dont 50 sont porteurs de prothèses scellées et 631 de prothèses vissées. On en retient que :

- aucune des méthodes n'est clairement avantageuse
- les prothèses scellées ont un taux de survie implantaire inférieur à celui des prothèses vissées
- les prothèses scellées ont en effet plus de complications biologiques notamment une perte osseuse supérieure à 2 mm due aux excès de ciment.
- les prothèses vissées présentent moins de complications techniques (54,1%) que les prothèses scellées (62,9%)
- mais, les prothèses scellées ont un taux de survie prothétique (100%) supérieur à celui des prothèses vissées (95,8%)

Sailer et al. conseillent donc de privilégier les prothèses vissées (particulièrement en présence d'éléments en extension) car elles présentent moins de risque pour la survie implantaire et bien qu'elles aient un taux de survie prothétique inférieur, elles peuvent être réparées plus facilement.

Heydecke et al. (2012) relèvent dans sa revue de littérature les principales complications observées :

- des fractures de céramique cosmétique peuvent apparaître selon les études jusque dans 39,7% des cas pour des suivis de 5 à 15 ans
- des pertes / fractures de la vis dans les prothèses vissées (de 1,9 à 16%)
- des fractures de l'armature (4,2 à 15,5%)
- des inflammations des tissus mous (2 à 35 %)

3. Utilisation d'une gencive artificielle (Coachman et al, 2009, Salama et al, 2009)

L'utilisation d'une gencive artificielle présente de nombreux avantages. Elle ne doit pas être considérée comme une solution de second choix mais bien comme la solution la plus appropriée. Le choix de son utilisation doit donc être programmé dès la phase de diagnostic initial à partir du set-up. Une planification plus tardive après la pose des implants entraîne un effet peu naturel de cette gencive.

Avantages :

- permet de rétablir une hauteur de couronne normale et un profil gingival naturel dans les cas complexes
- diminue les procédures chirurgicales
- augmente le confort grâce à une surface uniforme
- réduit le temps et le coût du traitement
- corrige les défauts maxillo-faciaux
- compense une inadéquation des relations inter-maxillaires
- améliore la prononciation en évitant les fuites d'air

Inconvénients :

- n'est pas toujours conforme aux attentes du patient, qui veulent surtout des couronnes individualisées et plus de résine
- génère une maintenance importante

L'utilisation de gencive artificielle doit donc être discutée avec le patient, car il ne faut pas oublier que c'est la satisfaction du patient qui prévaut.

La perte des dents antérieures entraîne une réduction du périmètre de l'arcade ainsi qu'une résorption osseuse en direction apico-palatine. Pour respecter la position idéale de l'implant, il est donc nécessaire de réaliser une greffe osseuse. L'utilisation de gencive artificielle permet de réduire le nombre de ses greffes mais pas de les éviter. Il est parfois nécessaire de réaliser une greffe, mais celle-ci doit se faire avec des objectifs particuliers.

Son utilisation permet également de palier les défauts des prothèses implantaires traditionnelles. En effet, la restauration des papilles y est souvent difficile. De plus, la forme de la dent y est souvent non idéale puisqu'elle doit compenser le défaut osseux et le volume tissulaire non adéquat, ce qui entraîne un défaut de soutien labial.

Son utilisation modifie la planification implantaire. (partie II,E)

De plus, elle s'utilise plus facilement avec des prothèses vissées, qui permettent un meilleur profil d'émergence, car le montage esthétique commence au plus près de la tête de l'implant. Au contraire, les prothèses scellées laissent moins de place pour l'aménagement esthétique.

- Choix du type de gencive (Coachman et al, 2010)

Il existe plusieurs types de gencives artificielles. Celles-ci peuvent être en céramique, en composite ou en résine.

Dans les cas de bridges complets supra-implantaires vissés ou scellés, la gencive peut être en céramique ou en composite.

Dans les cas de prothèses amovibles complètes supra-implantaires, la gencive est en résine.

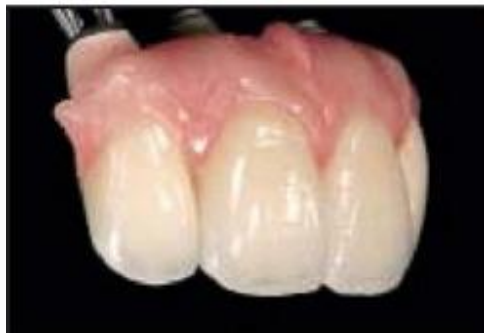

Figure 17 : Prothèse avec gencive artificielle en composite

Le composite est le matériau de choix et présente de nombreux avantages :

- meilleur aspect de la gencive qu'avec les autres matériaux
- préserve les propriétés physiques de la jonction céramique-métal
- la forme et la texture de la céramique peuvent être contrôlées
- la réparation et la maintenance sont facilitées
- les résultats sont prédictibles

Toutefois, le composite ne peut être utilisé qu'avec une prothèse supra-implantaire vissée.

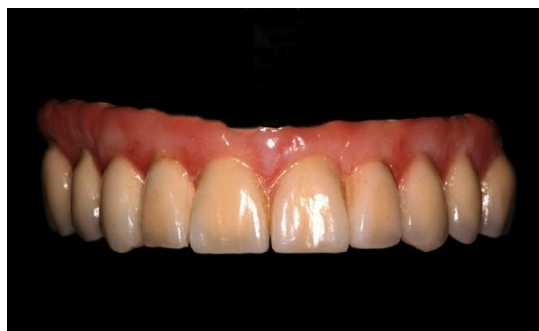

Figure 18 : Prothèse avec gencive artificielle en céramique

Une gencive céramisée doit être utilisée dans certains cas :

- quand la restauration ne peut être vissée
- quand la quantité de gencive artificielle nécessaire est très petite
- quand la quantité de gencive artificielle nécessaire est très importante et qu'elle va au delà de la zone esthétique

Il est également possible de réaliser une gencive artificielle hybride, composite et céramique. C'est aujourd'hui le processus de choix. La plus grande partie de la gencive artificielle est en céramique. La céramique est ensuite recouverte par du composite.

Avantages :

- permet un résultat esthétique optimal et prédictible avec un maximum de contrôle
- permet un meilleur profil d'émergence de la gencive et un contact direct entre la céramique et les tissus mous

Cette technique ne peut être utilisée que sur des restaurations scellées.

G. Choix prothétique

Dada et al (2011) conseillent de choisir le type de restauration à adopter avant la phase de chirurgie en se basant sur 4 critères :

- le gradient de résorption
- l'analyse occlusale et l'espace prothétique disponible
- l'analyse du sourire
- les capacités masticatoires (Daas et al, 2008)

Bedrossian et al (2008) considèrent :

- la présence ou non d'un défaut osseux
- la visibilité de la gencive avec la prothèse en place lors d'un sourire non forcé
- le volume osseux disponible

1. Présence d'un défaut osseux

Bedrossian et al (2008) conseillent d'utiliser le set-up réalisé et de le dupliquer dans une résine acrylique transparente.

Ce duplicata est mis en bouche.

La distance entre la partie cervicale des dents et la crête édentée est observée :

- **aucun espace** entre la partie cervicale des dents et la crête : le défaut est uniquement dû à la perte des dents ; un **bridge conventionnel** doit être réalisé. Il faudra toutefois vérifier, que l'espace prothétique disponible est suffisant.
- présence d'un **espace** : le défaut est dû en partie à un manque osseux. Il faudra réaliser un **bridge** avec ajout d'un **composante gingivale** en céramique ou en résine ou alors une **PACSI**.

2. Analyse du sourire (Bedrossian et al, 2008)

Le résultat esthétique dépend essentiellement de la visibilité de la limite entre la prothèse et les tissus mous au niveau du maxillaire antérieur et du corridor buccal.

Le patient doit réaliser un sourire sans prothèse.

Si la crête est non visible, la transition entre la prothèse et la gencive ne sera pas visible. Tous les types de prothèses peuvent être envisagés. Ils seront modulés en fonction du gradient de résorption.

Si la crête est visible, alors une attention toute particulière devra être apportée à la transition entre la gencive et la prothèse :

- si le **défaut** est uniquement **dû aux dents absentes** : on réalisera un **bridge conventionnel**. Les implants doivent être placés de manière à émerger au niveau d'une dent et la prothèse doit être aménagée de manière à favoriser l'apparence de la papille.
- si le **défaut** est aussi **osseux**, on réalisera un bridge avec une **composante gingivale** ou une **PACSI**

Tableau 6 : Choix de la prothèse en fonction du défaut osseux et de la ligne du sourire (Bedrossian et al, 2008)

	Défaut osseux	Défaut dentaire
Transition visible	- PACSI	- bridge conventionnel
Transition invisible	- PACSI - bridge avec une composante gingivale	- bridge conventionnel

3. Gradient de résorption osseuse

Bedrossian et al (2008) relèvent 3 zones anatomiques :

- la zone 1, qui concerne le bloc incisivo-canin
- la zone 2, la région prémolaire
- la zone 3, la région molaire

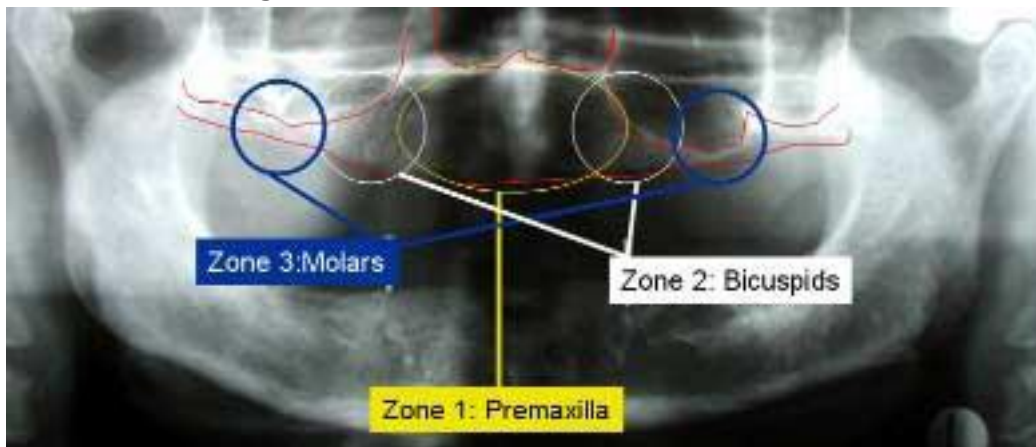


Figure 19 : Représentation des 3 zones anatomiques du maxillaire

Ils déterminent 4 cas possibles, qui seront nommés classes par la suite par Dada et al (2011) :

- Classe I : il s'agit de la situation la plus favorable, le patient présente de l'os dans les 3 zones. 6 à 8 implants seront généralement posés. Toutes les options prothétiques sont possibles. L'attention devra être portée sur l'espace occluso-prothétique disponible.

- Classe II : il s'agit du cas le plus fréquent, le patient présente de l'os dans les zones 1 et 2.
3 options thérapeutiques sont possibles :
 - mise en place de 6 implants droits (classe II,a)
 - mise en place de 6 implants où les 2 implants les plus distaux sont angulés le long de la paroi du sinus (classe II, b)
 - protocole « all-on-four » (classe II,c)
- Classe III : le patient ne présente de l'os que dans la zone 1
2 options thérapeutiques sont possibles :
 - réalisation d'un rehaussement du plancher sinusien bilatéral
 - réalisation d'un traitement sans greffe en utilisant des implants zygomatiques
- Classe IV : le patient ne présente plus d'os au maxillaire
2 options thérapeutiques sont possibles :
 - réalisation d'un rehaussement du plancher sinusien bilatéral associé à une greffe d'apposition de l'ensemble du pré-maxillaire
 - mise en place de 4 implants zygomatiques

4. Espace prothétique disponible

Si le rapport intermaxillaire est correct, c'est l'espace prothétique disponible observé lors de l'examen clinique qui détermine le type de restauration. On observe 3 catégories selon que l'espace disponible est faible, moyen ou important. Ces catégories sont nommées classes par Dada et al (2011).

a) Espace disponible faible : Classe A

On choisit de préférence une restauration prothétique proche de la prothèse fixée traditionnelle scellée ou transvissée.

La prothèse ne comporte pas de fausse gencive et le positionnement des implants doit être précis afin de correspondre aux positions des dents prothétiques.

Cliniquement, cette prothèse est la plus exigeante car les contraintes esthétiques sont importantes surtout en cas de ligne du sourire haute.

b) Espace disponible moyen : Classe B

On privilégie une prothèse de type hybride entre la prothèse fixée conventionnelle et le bridge sur pilotis. En effet, la prothèse comportera de la fausse gencive pour compenser la résorption. Mais cette résorption n'est pas suffisante pour procurer l'espace disponible à la réalisation d'un bridge classique sur pilotis.

Cette prothèse est la plus exigeante sur le plan technique des étapes de laboratoire notamment sur le choix du type d'armature :

- celles coulées subissent une déformation importante mais supporte une céramique classique
- celles usinées en titane s'adaptent parfaitement mais ne peuvent être utilisées qu'avec de la céramique basse fusion difficile à utiliser au laboratoire
- celles en zircone semblent être un bon compromis, mais le recul clinique est faible

c) Espace disponible important : classe C

On utilisera un bridge sur pilotis conventionnel. Le plus difficile avec cette prothèse est de retrouver des repères cliniques. Malgré tout, cette prothèse est la plus simple techniquement, car la tolérance au niveau du placement des implants est importante. De plus, les étapes de laboratoire sont plus classiques.

5. Capacités masticatoires

Les capacités masticatoires affectent directement le choix du nombre d'implants devant supporter la restauration, puisqu'elles définissent le risque biomécanique auquel est soumis la prothèse. (Daas et al, 2008)

Tableau 7 : Choix du nombre d'implants en fonction des capacités masticatoires et du volume osseux résiduel (Daas et al, 2008)

Capacités Masticatoires Volume	fortes	moyennes	faibles
important	8 implants	6 implants	6 implants
moyen	6 implants	6 implants	6 implants
réduit	greffe	All-on-four	All-on-four

Tableau 8 : Choix du type de prothèse en fonction de l'espace prothétique disponible et du volume osseux résiduel : bilan (Dada et al, 2011)

Espace prothétique Os disponible		Classe A	Classe B		Classe C
			1	2	
Classe I		- 6 à 8 implants - Prothèse fixée conventionnelle	- 6 à 8 implants - Prothèse hybride	- Ostéotomie verticale - 6 à 8 implants - Prothèse hybride	
Classe II	a	- 6 implants - Prothèse fixée conventionnelle	- 6 implants - Prothèse hybride	- Ostéotomie verticale - 6 implants - Prothèse hybride	- 6 implants - Bridge sur pilotis
	b	- 6 implants dont 2 angulés - Prothèse fixée conventionnelle	- 6 implants dont 2 angulés - Prothèse hybride	- Ostéotomie verticale - 6 implants dont 2 angulés - Prothèse hybride	- 6 implants dont 2 angulés - Bridge sur pilotis
	c		- All-on-four - Prothèse hybride	- Ostéotomie verticale - All-on-four - Prothèse hybride	- All-on-four - Bridge sur pilotis
Classe III					- All-on-four avec 1 implant zygomatique - Bridge sur pilotis
Classe IV					- All-on-four avec 2 implants zygomatiques - Bridge sur pilotis

Avec :

- la classe B, 1 correspond à un espace prothétique moyen avec une résorption à prédominance verticale
- la classe B,2 correspond à un espace prothétique moyen avec une résorption à prédominance horizontale
- une prothèse fixée conventionnelle correspond à une prothèse implanto-portée scellée ou transvissée

- une prothèse hybride correspond à une prothèse implanto-portée scellée sur une barre transvissée sur les implants
- un bridge sur pilotis correspond à une prothèse implanto-portée transvissée avec une fausse gencive en résine et des dents du commerce ou une fausse résine et des dents en céramique (surtout pour les classes C,III et C,IV)

H. Concept occlusal de la prothèse implanto-portée

Le comportement biomécanique de l'ensemble implant/os/prothèse n'est pas clairement déterminé. Ce qui pose des problèmes à long terme quant au comportement des prothèses implanto-portées, à leur pérennité et donc à la satisfaction des patients. (Laplanche et al., 2012)

L'occlusodontie a pour but de normaliser les fonctions et les structures afin d'optimiser les relations occlusales et le fonctionnement de l'appareil manducateur.

L'occlusion en implantologie a pour but de minimiser les surcharges au niveau de l'interface os/implant et développer un schéma occlusal en harmonie avec le système orthognathique afin d'augmenter l'espérance de vie de l'implant. (Suresh et Nandakishore, 2011)

La restauration optimale de l'occlusion joue un rôle important sur le remodelage osseux et le temps de cicatrisation. L'occlusion doit donc être précise dès la prothèse provisoire. (Klineberg, 2012)

Goodacre et al. (2006) relèvent les complications mécaniques des prothèses supra-implantaires afin de montrer l'importance du soin à apporter à la conception de la prothèse :

- perte de rétention ou ajustement PACSI : 30%
- perte d'éléments cosmétiques en résine : 22%
- rebasage de la PACSI : 19%
- fracture d'attachement de la PACSI : 17%
- perte d'éléments cosmétiques en céramique : 14%
- puis fracture ou perte des vis prothétiques ou de pilier...

Kim et al. (2005) comparent le comportement occlusal d'un implant avec une dent naturelle, montrant ainsi qu'un implant ne peut compenser les erreurs d'occlusion de la même manière qu'une dent.

Tableau 9 : Comparaison des caractéristiques d'une dent et d'un implant (Kim et al, 2005)

Caractéristiques	Dent	Implant
Mobilité axiale	25 – 100 µm	3 – 5 µm
Pivot des forces latérales	- Tiers apical de la dent	- Os crestal
Caractéristiques des contraintes	- La fonction absorbe les chocs	- Concentration des contraintes au niveau de l'os crestal
Signes de la surcharge	- Elargissement ligamentaire - Mobilité dentaire - Facettes d'usure	- Perte ou fracture de vis - Fracture de pilier ou prothèse - Perte osseuse - Fracture d'implant

Klineberg et al. (2007, 2012) recommandent une morphologie occlusale particulière de la prothèse telle que :

- une inclinaison cuspidienne réduite
- des fosses occlusales larges
- une table occlusale étroite
- la cuspide porteuse antagoniste doit être en occlusion dans la fosse centrale pour générer des contraintes axiales sur l'implant

Kim, Misch et al (2005) recommandent des concepts occlusaux :

- pour la prothèse implanto-portée fixée :
 - occlusion bilatérale balancée si l'arcade antagoniste est porteuse d'une prothèse amovible complète
 - occlusion avec fonction de groupe si l'arcade antagoniste est une denture naturelle
 - protection mutuelle avec léger guidage antérieur
 - contacts antérieurs, postérieurs et bilatéraux simultanés en relation centrée
 - mouvements de latéralité avec fonction de groupe sans interférences
 - si cantilever : infra-occlusion du cantilever de 100 µm (avec un cantilever de 10-12 mm maximum)
- pour la PACSI :
 - occlusion bilatérale balancée avec occlusion linguale si résorption normale
 - en cas de résorption importante : plan d'occlusion horizontalisé

- dans tous les cas : distribution homogène des contacts et des forces

Si la prothèse fixée complète sur implants au maxillaire est face à une prothèse également complète sur implants à la mandibule, il s'agit de la plus mauvaise des situations. Tous les choix occlusaux peuvent être justifiés et acceptables en fonction des cas. Il est préconisé **d'utiliser des matériaux moins durs** que la céramique, de réaliser des **contrôles fréquents** (cliniques, occlusaux, radiologiques), de réaliser des **prothèses démontables** pour accompagner l'évolution par l'usure des faces occlusales. (Bert et Misike, 2009)

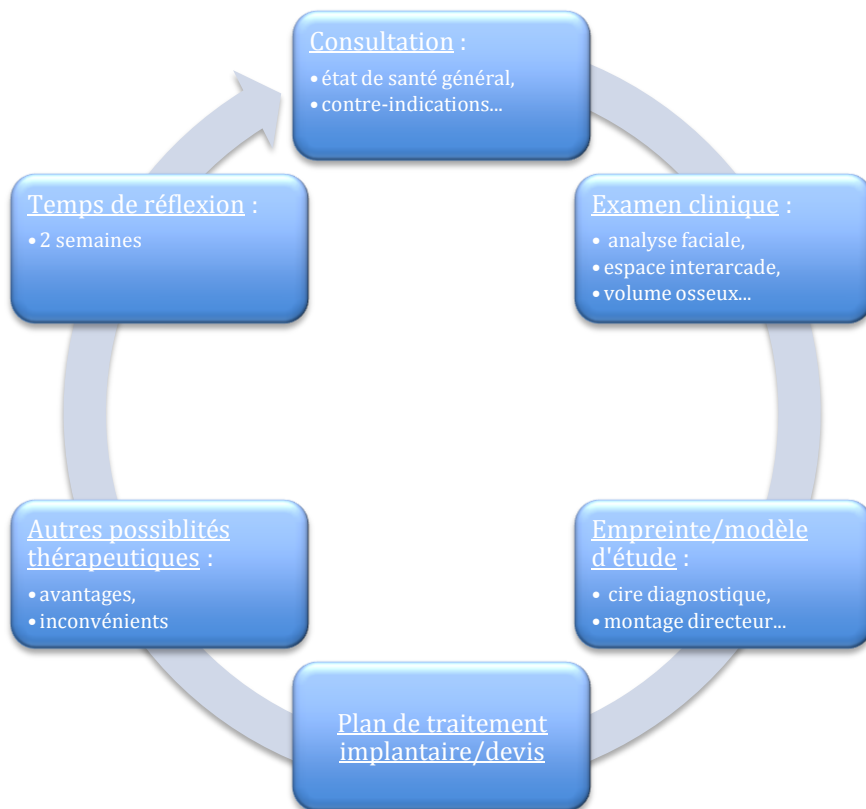
I. Réalisation prothèse provisoire

La validation du projet prothétique mène à la réalisation de la prothèse provisoire, de laquelle découleront les guides radiologiques et chirurgicaux.

Dada et al (2011) préconisent la réalisation d'une prothèse amovible complète d'usage afin :

- de valider le concept occluso-prothétique retenu pour la réhabilitation et de traiter la mandibule antagoniste sur le plan occlusal
- d'objectiver l'espace prothétique disponible pour les différents composants chirurgicaux et prothétiques
- de prévisualiser le résultat esthétique final
- d'assurer une temporisation plus sûre pour les implants. En effet, une prothèse équilibrée génère moins de micromouvements.

La prothèse conforte le choix. Elle doit obligatoirement être réalisée et portée.



II. Phase de décision thérapeutique : la planification

L'étude pré-implantaire consiste en une analyse précise des données cliniques et radiographiques, dont les buts sont :

- l'évaluation du volume et de la qualité du site osseux
- la sélection du type, du nombre, du diamètre et de la longueur des implants
- la prévisualisation du positionnement des implants et du résultat prothétique

A. Caractéristiques anatomiques maxillaires

1. Structure osseuse

Le maxillaire est un os pair, qui forme avec l'autre maxillaire la mâchoire supérieure. Il porte l'arcade dentaire supérieure.

Il est creusé d'une vaste cavité, le sinus maxillaire. Les sinus sont constitués par des évaginations des cavités nasales dans les os du massif facial. Leurs proportions varient d'un patient à l'autre. Leur développement est parallèle à celui de l'os maxillaire et des dents. A la perte de celles-ci, les sinus occuperont progressivement le volume osseux qu'elles ont libéré. (Gaudy, 2011)

Il limite les fosses nasales en dehors, les cavités orbitaires en bas et la cavité orale en haut.

Le maxillaire présente une forme de pyramide triangulaire à sommet latéral tronqué.

On observe trois faces et une base médiale :

- la face supérieure ou orbitaire : elle forme la plus grande partie du plancher de l'orbite
- la face antéro-latérale ou faciale : concave en avant et marquée par les bourrelets verticaux des alvéoles dentaires
- la face postéro-latérale : convexe en arrière, elle forme la paroi antérieure de la fosse infra-temporale.
- la base médiale : elle forme la paroi latérale des fosses nasales et de la cavité buccale

Quatre processus se rajoutent :

- le processus palatin : il constitue avec son homologue les trois quarts antérieurs du palais osseux
- le processus zygomatique : sommet latéral de l'os, il s'articule avec l'os zygomatique

- le processus frontal : il limite latéralement la partie antérieure de la cavité nasale et s'articule en haut avec l'os frontal
- le processus alvéolaire : il forme une courbe concave en arrière et médialement et porte les dents maxillaires

2. Risques anatomiques

Renouard et Ranger (2008) classent les risques anatomiques en chirurgie implantaire en quatre types.

a) Risques de type I

Ces risques correspondent à une lésion d'une structure anatomique n'ayant qu'une conséquence : une **hémorragie** qui sera stoppée lors de la pose de l'implant.

Ils concernent :

- l'effraction du canal palatin antérieur
- la perforation de la muqueuse nasale
- l'effraction du canal dentaire antérieur et supérieur
- la perforation de la muqueuse sinusienne
- l'artère antrale

b) Risques de type II

Ces risques correspondent à un risque de **non-ostéo-intégration** dû à la présence d'une structure lacunaire.

Ils concernent :

- les fosses nasales
- le canal palatin antérieur s'il est volumineux
- le sinus maxillaire

Le risque dépend du volume de l'implant présent dans la cavité.

c) Risques de type III

Ces risques correspondent à la création d'une **situation d'inconfort temporaire ou définitif**.

Il s'agit essentiellement d'une lésion du pédicule sous-orbitaire lors de la pose d'implants zygomatiques.

d) Risques de type IV

Ces risques correspondent à la création d'un **traumatisme disproportionné** avec la mise en place d'un implant.

Ils sont encourus essentiellement lors de la pose d'implants zygomatiques à la suite d'une erreur d'axe, entraînant :

- une effraction du plancher orbitaire
- une inflammation du conduit temporo-zygomatique responsable de troubles vasomoteurs de la pommette

3. Variations anatomiques dues à l'édentement

Suite à la perte des organes dentaires, un remodelage osseux intervient, combinant une résorption ostéoclastique de l'os alvéolaire et une apposition osseuse dans le site d'extraction. Cette résorption est très active dans les premiers mois de la cicatrisation osseuse.

Au maxillaire, on observe essentiellement une résorption dans le sens vertical, associée à une résorption vestibulaire. Il en résulte un mouvement de résorption centripète. Les relations maxillo-mandibulaires peuvent s'en retrouver inversées.

Au niveau des sinus maxillaires, la résorption osseuse verticale s'associant à une pneumatisation sinusienne limite le volume osseux disponible pour la mise en place d'implants. Après quelques années, il peut ne rester qu'une fine lame osseuse sous le sinus.

Les régions tubérositaires et ptérygo-maxillaires subissent moins la résorption osseuse, ce qui en fait des sites de choix, en cas de volume osseux insuffisant au niveau molaire maxillaire. Il faut toutefois se méfier des nombreux obstacles anatomiques.

Les insertions musculaires, devenant plus superficielles, limitent l'espace disponible pour la prothèse et donc sa tenue. On peut effectivement observer des insertions du buccinateur près du rebord cristal.

Ces modifications ont de nombreuses incidences sur la technique chirurgicale quant à l'inclinaison et au choix du diamètre des implants.

B. Ostéo-intégration

Au début des années 1970, Babbush, James, Doms ont montré que l'implant était séparé de l'os par une ou plusieurs couches de tissu fibreux conjonctif, qui devait être équivalent au desmodonte. Mais les études histologiques ont par la suite démontré que ce tissu fibreux n'avait aucune ressemblance avec un ligament.

En 1977, Branemark et al. définissent alors l'ostéo-intégration comme une apposition osseuse directe sur la surface implantaire.

Le concept de l'ostéo-intégration dépend de six facteurs (Bert et Missika, 2009) :

- le matériau de l'implant : seul le titane permet d'obtenir un ancrage à long terme, car il se couvre d'une couche d'oxyde de carbone qui lui procure ses propriétés biologiques
 - la forme de l'implant : seule la forme de la vis montre un maintien quasi-intégral de l'ostéo-intégration et ce quelle que soit sa forme
 - l'état de surface de l'implant : on privilégiera des surfaces mordancées à l'acide, sablées avec différents procédés ou sablées/mordancées
 - la préparation du site receveur : la température lors du forage ne doit pas excéder 47°C pendant 1 minute, température au delà de laquelle il n'y aurait plus de reconstruction osseuse normale (Eriksson et Albreksson, 1993). Il est donc important de surveiller régulièrement l'efficacité de coupe des forets s'ils sont réutilisables ou alors d'utiliser des forets à usage unique, et d'adapter le calibre du foret terminal à la densité de l'os
- Bert (2005) étudie les conséquences de l'échauffement de l'os et réalise un tableau clinique de la douleur. Il montre qu'une douleur post-opérationnelle au 3^{ème} jour signe une ostéite, qui doit entraîner automatiquement la dépose de l'implant, celui-ci n'étant alors que fibro-intégré.
- la technique chirurgicale et notamment le respect de l'aseptie
 - les conditions de mise en charge

1. La stabilité primaire

La stabilité primaire est obtenue essentiellement par la portion de l'implant en contact avec les tables osseuses corticales.

La stabilité primaire, dans un os peu dense, peut quand même être obtenue en sous préparant le lit implantaire. Le taraudage et le dernier foret sont généralement omis. Il est également possible de condenser localement l'os à l'aide d'ostéotomes (Davaranah et al, 2008).

2. La réponse biologique

La stabilité mécanique initiale diminue progressivement pour être remplacée par une stabilité biologique, qui correspond à l'ostéo-intégration proprement dite.

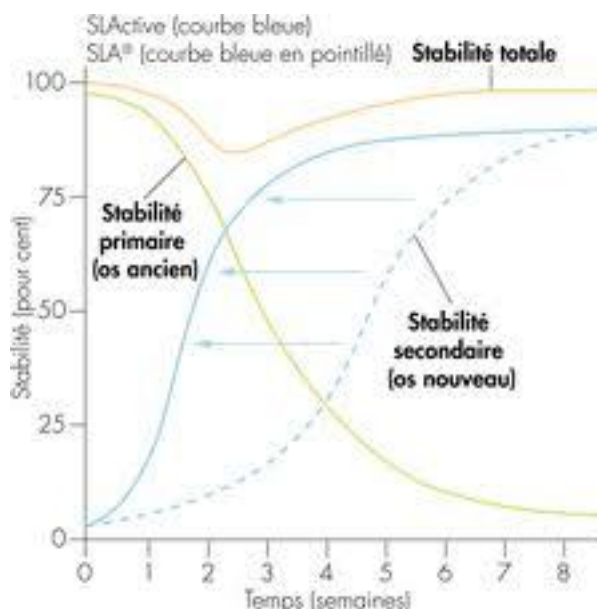


Figure 20 : Courbe représentant la stabilité de l'implant au cours du temps

On observe 3 étapes (Schenk et Buser 1998) :

- dans les 4 à 6 premières semaines : apposition d'os immature
 - formation d'un tissu ostéoïde entre la surface de l'implant et l'os résiduel, qui est composé de fibres de collagène et d'ostéocytes irréguliers
- après le 2^{ème} mois : adaptation de la masse osseuse à la charge (apposition osseuse)
 - transformation du tissu ostéoïde en os lamellaire plus élaboré avec des bandes de fibres de collagène bien organisées, qui augmentent la résistance.
 - transformation du tissu ostéoïde en os fibreux, qui est un intermédiaire entre l'os lamellaire et le tissu ostéoïde avec des fibres de collagène sans orientation déterminée.
 - au niveau du tissu ostéoïde : apposition d'os plus mature essentiellement dans les zones où les forces les plus importantes sont transférées de l'implant vers l'os
 - au niveau de l'os résiduel : apposition d'os lamellaire sur un tissu en dégradation suite à la rupture de la vascularisation, qui permet de compenser la perte osseuse
- après le 3^{ème} mois : intégration fonctionnelle (remodelage osseux)

- améliore la qualité osseuse par le remplacement des tissus osseux nécrotiques ou initialement formés par de l'os lamellaire
- permet l'adaptation fonctionnelle de la structure osseuse à la charge en changeant la dimension et l'orientation des tissus
- débute quand la prothèse implanto-portée est soumise à des contraintes occlusales et se poursuit pendant la première année de charge fonctionnelle

C. La densité osseuse (Martinez et al, 2008)

La densité osseuse doit être appréciée car elle a une influence directe sur le plan de traitement et les différentes séquences de forage.

Il est important de différencier la densité osseuse de la qualité osseuse.

Une bonne qualité osseuse doit assurer :

- une bonne stabilité primaire de l'implant
- une ostéo-intégration à court terme
- une maintenance de l'ostéo-intégration par remodelage à long terme

Les notions de densité osseuse et de qualité osseuse ne sont pas corrélées. Par exemple, un os dense permet une bonne stabilité primaire mais les réactions d'ostéo-intégration seront plus lentes que dans un os possédant des trabécules plus importantes.

Pour palier à un déficit de qualité osseuse, il peut être pertinent :

- d'augmenter le nombre d'implants prévus
- de pratiquer un protocole en deux temps
- d'augmenter la durée de la période de cicatrisation
- de solidariser les implants

La densité osseuse est déterminée par des moyens objectifs qui sont l'examen radiographique pré-opératoire et la perception tactile per-opératoire.

1. Classification de Lekholm et Zarb

Il s'agit de la classification osseuse la plus ancienne. Elle a été publiée en 1985.

Ils classifient l'os en quatre types en fonction de la proportion d'os cortical par rapport à l'os trabéculaire :

- le type I ou Q1 : l'os est composé presque uniquement d'os compact et homogène (essentiellement région symphysaire mandibulaire)
- le type II ou Q2 : une couche épaisse d'os compact entoure un noyau d'os spongieux dense (secteur prémolaire maxillaire)
- le type III ou Q3 : une fine couche d'os cortical entoure un noyau d'os spongieux dense de résistance favorable (secteur postérieur mandibulaire et antérieur maxillaire)
- le type IV ou Q4 : une fine couche d'os cortical entoure un noyau d'os spongieux de faible densité (secteur postérieur maxillaire)



Figure 21 : Densité osseuse selon la classification de Lekholm et Zarb

Cette classification fixe également la quantité d'os restant en 5 types :

- A : persistance de la majorité de la crête alvéolaire
- B : résorption modérée de l'os alvéolaire
- C : résorption importante de l'os alvéolaire
- D : résorption modérée de l'os basal
- E : résorption importante de l'os basal

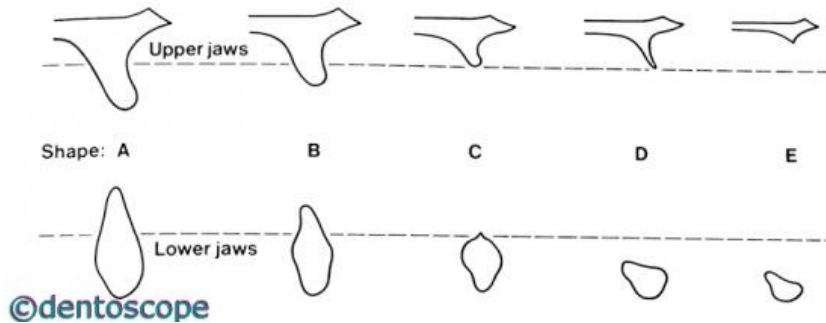


Figure 22 : Résorption osseuse selon la classification de Lekholm et Zarb

Truhlar et col montreront en 1997 que les types II et III sont les plus fréquemment rencontrés.

2. Classification de Misch (1989)

Misch décrit 4 densités osseuses avec leurs localisations dans les maxillaires. Cette classification tient compte de la résistance osseuse à la pénétration du foret.

Elle est basée sur une comparaison subjective avec le forage dans divers types de bois.

On observe :

- D1 : os très dense composé presque exclusivement d'os cortical, comparé à du bois de chêne ou d'érable et situé souvent au niveau de la région mandibulaire antérieure et parfois postérieure. La vascularisation y est réduite.
- D2 : association d'une corticale dense et d'un os spongieux intermédiaire, comparé à du bois d'épicéa ou du pin blanc et situé à la mandibule et parfois dans le secteur maxillaire antérieur.
- D3 : os constitué d'une corticale poreuse et d'un os spongieux de faible qualité, comparé à un bois de balsa comprimé et localisé essentiellement au niveau antérieur du maxillaire et dans les régions postérieures de la mandibule et du maxillaire.
- D4 : qualité tissulaire de très faible densité et une très faible couche de corticale, comparé à du bois mou de balsa et situé dans la partie postérieure du maxillaire surtout chez les patients édentés depuis longtemps et exceptionnellement à la mandibule.

3. Classification de Trisi et Rao

Trisi et Rao en 1999 remettent en cause les deux classifications précédentes en comparant la perception tactile du praticien avec une évaluation histomorphologique du même os.

Cette étude a montré que le praticien ne peut faire la différence qu'entre de l'os de type I et de type IV. Celle entre de l'os de type II et III se révèle plus aléatoire. Ils ont donc réalisé une classification simplifiée en 3 types :

- os dense
- os normal ou intermédiaire
- os de faible densité

4. Evaluation de la densité osseuse

a) Evaluation histomorphométrique

Il s'agit de la méthode la plus objective, mais elle est essentiellement réservée à la recherche.

b) Evaluation radiologique

L'utilisation de la radiographie panoramique présente une valeur diagnostique de la qualité osseuse limitée surtout au niveau du maxillaire.

On préférera utiliser un examen tomodynamométrique ou un scanner, qui possèdent une valeur médico-légale.

Ce moyen d'évaluation de la densité a été mis au point par Hounsfield en 1972 et introduit dans le bilan pré-implantaire par Schwarz et al en 1987. L'appareil tomodynamométrique est couplé à un logiciel informatique, qui permet d'évaluer par unité Hounsfield (UH) la densité osseuse. Plus le nombre d'UH est élevé, plus le matériel mesuré est dense (Shahlaie et al. 2003).

Norton et Gamble (2001) réaliseront une corrélation entre la classification de Lekholm et Zarb et la densité osseuse en UH. La différence entre Q2 et Q3 n'étant pas significative, elles sont assimilées. Ils proposent également les sites les plus fréquents.

Tableau 10 : Corrélation entre la classification de Lekholm et Zarb, la densité osseuse et sa localisation clinique (Norton et Gamble, 2001)

Classification de Lekholm et Zarb	Densité osseuse (UH)	Localisation clinique
1	> 850	Mandibule antérieure
2 et 3	500 - 850	Mandibule postérieure Maxillaire antérieur
4	0 - 500	Maxillaire postérieur

A titre de comparaison, l'échelle des unités Hounsfield pour l'eau est de 0 UH, pour l'air de - 1000 UH et pour l'émail de 3000 UH.

c) Evaluation par le chirurgien

L'évaluation du chirurgien, bien que subjective, est celle qui détermine réellement le type d'os auquel il est confronté. Cette évaluation se fait lors des différents temps de la chirurgie par l'intermédiaire de plusieurs instruments :

- la sonde, qui traverse la fine couche de corticale d'un os de type IV
- la fraise boule, qui permet de faire la différence entre un os de type II et III selon que la corticale est dure ou fine
- le foret de 2mm, qui permet de déterminer la longueur et la direction du forage. Ce n'est qu'à cette étape que le praticien peut apprécier la résistance qu'offre l'os sur toute la longueur du forage

A la difficulté et à la subjectivité de cette évaluation, se rajoute l'hétérogénéité structurelle, qui fait que plusieurs typologies peuvent être retrouvées sur un même site implantaire.

Ces différentes évaluations ont pour but d'affiner la stratégie chirurgicale à adapter.

5. Protocole chirurgical en fonction de la densité osseuse

Au niveau du maxillaire, nous rencontrerons essentiellement de l'os de densité moyenne (Q2 ou Q3) ou faible (Q4).

a) Os de densité moyenne (Martinez et al, 2008 ; Davarpanah et al, 2008)

Il s'agit de la séquence classique de forage.

Un marquage du point d'émergence de l'implant est réalisé à l'aide d'une fraise boule (de 2 mm de diamètre)

Le premier foret calibré de 2 mm de diamètre est passé directement à la longueur souhaitée de l'implant avec un mouvement de va-et-vient progressif.

Un indicateur de direction peut être utilisé afin de confirmer l'axe de l'implant.

Un forêt intermédiaire est ensuite passé afin d'agrandir la partie cervicale de la zone de forage et ainsi réduire/éviter une déviation d'axe lors du passage du deuxième foret.

Le deuxième foret est passé de la même manière que le premier.

Le diamètre du site de forage augmente ainsi progressivement jusqu'au diamètre souhaité, qui sera légèrement sous-dimensionné par rapport au diamètre de l'implant choisi. Ce qui peut demander l'utilisation de 1 ou 2 forets supplémentaires.

Un taraudage de l'os cortical peut ensuite être réalisé afin de faciliter l'insertion de l'implant et diminuer la friction. (Misch, 1999 ; Buser et von Arx, 2000 ; Weingart et Ten Bruggenkate, 2000)

L'acte chirurgical doit être rapide et sous irrigation constante afin de réduire les suites post-opératoires.

L'implant est ensuite mis en place au contre-angle, sans irrigation avec une vitesse de 25 tr/min.




Figure 23 : Séquence de forage

b) Os de faible densité

Il s'agit d'optimiser l'ancrage primaire. En effet, les trabéculations étant peu importantes, l'os présente peu de résistance lors du forage. Ce qui entraîne un risque de création de logement implantaire surdimensionné et donc une faible rétention primaire de l'implant.

Plusieurs paramètres peuvent être modulés afin d'augmenter l'ancrage primaire :

- le choix de l'implant : on choisira de préférence un implant conique ou à col évasé.
- le diamètre de l'implant : un implant de large diamètre permet une surface d'ancrage plus importante et donc une meilleure stabilisation primaire (Langer et al., 1993). Il faut néanmoins que la largeur de la crête alvéolaire soit supérieure à 8 mm (Davarpanah et al., 1995).
- l'état de surface : Martinez et al (2001) montrent l'intérêt d'un état de surface rugueux en présence d'un os de faible densité.
- le positionnement apico-coronaire : Davarpanah et al. (2000) préconisent une mise en place d'implant enfoui en laissant le col en position supracrestale.
- la préparation osseuse : le nombre de forets doit être limité et le diamètre du dernier foret doit être sous-dimensionné d'environ 1 mm par rapport au diamètre implantaire (Martinez et al., 2008)

Dans un os de très faible densité, la préparation avec un forage conventionnel est compromise. On réalisera un marquage du site à la fraise boule, puis la préparation sera réalisée uniquement à l'aide d'ostéotomes afin de créer une condensation périphérique sans perte de tissu osseux.

Friberg et al. (1999) montreront qu'aucune différence significative n'est trouvée entre des implants placés dans des os divers. En effet, bien que la stabilité primaire de l'implant soit faible dans des os de faible densité, la forte vascularisation du site permet un potentiel de cicatrisation important et on obtient rapidement une stabilité biologique.

D. Radiographies

Une fois la prothèse provisoire validée, on passe un scanner avec un duplicata de la prothèse d'usage en sulfate de baryum radio-opaque et des cales d'occlusion afin d'assurer le bon positionnement de la prothèse.

1. La technique d'acquisition des images

a) Le scanner

La radiographie classique permet l'obtention d'une coupe unique nette mais où toutes les couches sur le chemin du rayon incident se superposent sur l'image obtenue.

Développée à partir des années 1970 par Hounsfield et Cormack, la tomodynamométrie à rayon X (TDM ou scanner à rayons X) permet la reconstruction de planches axiales successives en deux dimensions. La séparation de chaque coupe est réalisée par le processus de mesure lui-même : le foyer et le détecteur sont toujours dans le plan de la coupe examinée et le rayon électromagnétique ne balaie que cette coupe.

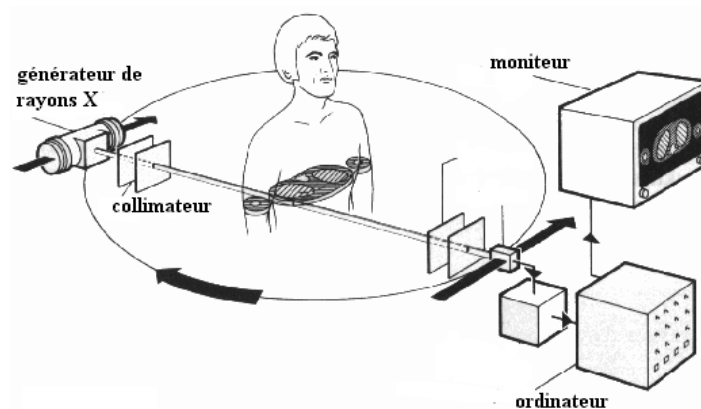


Figure 24 : Principe du scanner

Suite aux travaux de Salvoni et de Cabanis en 1984, des logiciels ont pu transformer les données issues de l'acquisition de l'examen scanner afin de reconstituer le volume analysé en des images 2D puis 3D. Sur ces images, il est possible de déterminer la position des obstacles anatomiques, d'analyser les sites implantaires...

Dans tous les examens scanner, le patient doit être allongé sur un lit d'examen mobile (le chariot) et doit rester immobile durant toute l'acquisition. Le lit se déplace à l'intérieur de l'anneau qui contient le dispositif radiologique. La source et les récepteurs se font face et tournent simultanément. L'ensemble des coupes axiales est stocké dans la mémoire de l'ordinateur et permet la reconstitution d'images 2D successives ou d'un objet en 3D.

Jacobs et al (en 1999) montrent que la pose de l'implant concorde plus précisément avec la planification lorsqu'elle est issue d'une prévisualisation 3D scanner que lorsqu'elle est issue d'une prévisualisation reconstruite à partir de coupes 2D.

Le scanner le plus utilisé en odonto-stomatologie est le scanner à acquisition hélicoïdale ou spiralée dans lequel le tube à rayon X est en rotation rapide alors que le lit se déplace d'un mouvement continu et à vitesse constante.

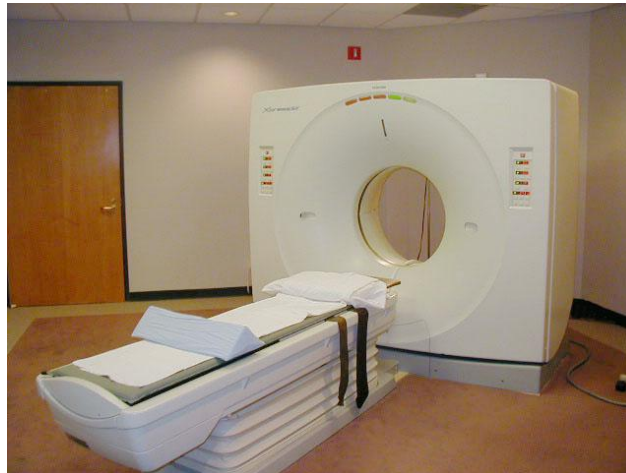

Figure 25 : Scanner

b) L'imagerie cone beam

La tomographie volumique par faisceau conique (TVFC) est dévolue à l'imagerie dento-maxillo-faciale. Dans la majorité des *cone beams*, le patient est en position verticale assis ou debout.

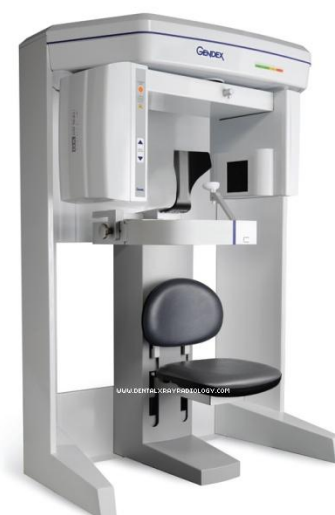

Figure 26 : Cone Beam

Le faisceau incident de rayon X est en forme de cône. La source et le récepteur se font face et tournent simultanément selon un cercle dont le centre s'inscrit dans la région étudiée. A partir de cette série d'acquisition 2D multi-angulaires, l'ordinateur reconstruit le volume numérique de l'objet examiné.

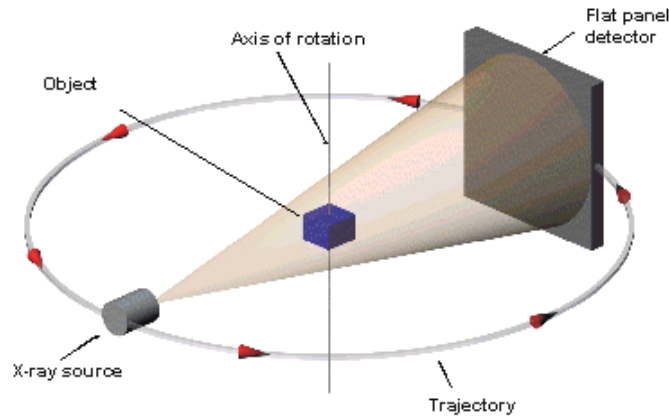


Figure 27 : Principe du cone-beam

Ces appareils procurent des reconstructions bidimensionnelles qui seront, comme pour le scanner, axiales, « panoramiques », puis verticales et transversales ou transaxiales (comparables aux reconstructions « sagittales obliques » ou verticales transverses du Dentascan, dites aussi « cross-sections »).

Ainsi, à partir des données acquises, on peut obtenir les données nécessaires au diagnostic radiologique et mesurer des distances en implantologie avec les logiciels du constructeur. Ces logiciels, de qualités inégales, possèdent une même base d'outils.

La reconstruction ne présente pas de déformation ou d'agrandissement.

Il est admis que la haute résolution n'est pas nécessaire et qu'une résolution moyenne de l'image Cone Beam, est acceptable en chirurgie implantaire et maxillo-faciale. (Cavézian et Pasquet, 2012)

c) Comparaison des deux appareils

Le *cone beam* est généralement préféré au scanner du fait de sa faible irradiation (2 à 3 fois inférieure à celle du scanner (Bellaïche, 2007)) et de la qualité de ses images. De plus, son coût inférieur à celui du scanner ainsi que son plus faible encombrement permettent l'installation de cet appareil au sein des cabinets dentaires.

Le *cone beam* est moins sensible aux artéfacts métalliques que le scanner. Mais l'image scanner est plus exposée aux artéfacts cinétiques et le sujet doit conserver une immobilité de l'ordre de 15 secondes. (Cavézian et Pasquet, 2012)

Cependant, le scanner est le seul appareil (avec l'Imagerie à Résonance Magnétique) à pouvoir déterminer la densité osseuse. Toutefois, Lagravère et al (2008) proposent la conversion des densités optiques en unités Hounsfield ; le facteur de conversion serait spécifique pour chaque appareil, ce qui implique un calcul particulier et complexe pour chacun d'eux, difficilement réalisable en pratique.

De plus, les nouveaux protocoles scanner « ultra-lows dose » permettent un traitement plus rapide des images par les logiciels de planification, qui ont du mal à gérer le poids des données DICOM (Digital Imaging and Communications in Medicine) issues des *cone beam*. Mais il est admis que la haute résolution n'est pas nécessaire et qu'une résolution moyenne de l'image *cone beam*, est acceptable en chirurgie implantaire et maxillo-faciale, ce qui facilite son utilisation.

Le *cone beam* est aujourd'hui le moyen d'imagerie sectorielle de référence en odontostomatologie. (Carvézian et Pasquet, 2012)

2. Guides radiologiques

L'examen pré-implantaire a abouti à la réalisation d'une maquette prothétique, qui préfigure le projet prothétique idéal. Il détermine la forme des futures restaurations et la position des implants (Pesan et al, 1995).

Cette maquette, une fois validée par le patient d'un point de vue esthétique, et par le praticien d'un point de vue esthétique et fonctionnel, peut être transformée en guide radiologique.

Le guide radiographique incorpore des repères radio-opaques, qui contribuent à la lecture des examens radiographiques. (Seban et al, 2009)

Le but d'une analyse radiographique approfondie, associée à l'utilisation de guide radiologique, est de confronter les aspirations du patient aux réalités anatomiques et prothétiques. Les sites implantaires sont ainsi déterminés avec précision et se trouvent tous dans l'enveloppe prothétique définie par la prothèse. (Dada et al, 2011)

a) Propriétés

En 2010, Davarpanah et al montrent que le guide radiologique doit répondre à plusieurs critères. Il doit :

- être suffisamment **opaque** en chargeant les éléments à visualiser avec une matière dense opposant une résistance aux radiations
- ne **pas** émettre de **signaux parasites** en évitant les contenus métalliques
- déterminer **l'enveloppe de la restauration prothétique** : il permet de prévisualiser la prothèse dans son contexte osseux et muqueux et de confronter le projet prothétique à la réalité des basses osseuses
- déterminer l'épaisseur des tissus mous
- informer sur **l'axe d'émergence idéal** des implants : pour cela il est nécessaire de réaliser un puits de forage de 2mm de diamètre au niveau de la couronne du guide radiologique à l'endroit où le praticien souhaite positionner l'axe d'émergence de l'implant
- être **stable et rétentif** : cela est particulièrement important dans le cas étudié de l'édenté maxillaire complet, car la prothèse doit être maintenue en parfaite occlusion. Pour valider la bonne position du guide, on peut réaliser un mordu

d'occlusion mais il faut être vigilant à ce que la prothèse mandibulaire ne comporte pas d'éléments métalliques, qui seraient sources de bruit.

b) Types de guides radiologiques

Les guides radiologiques sont classés en fonction de leurs appuis dans la cavité buccale. On retrouve ainsi les guides radiologiques pour guides chirurgicaux à appui dentaire, ceux à appui muqueux et enfin ceux à appui osseux. La réalisation du guide radiologique en sera différente. Nous n'étudierons ici que les guides radiologiques pour guides chirurgicaux à appui muqueux ou osseux, qui sont les seuls à pouvoir être utilisés dans le cas de l'édenté complet.

Le guide radiologique est obtenu en dupliquant le projet prothétique, qui peut correspondre :

- à la **prothèse amovible complète d'usage** si celle-ci est adaptée
- au **nouveau montage** chez un édenté déjà complet
- au montage directeur partiel polymérisé si le patient n'est pas encore complètement édenté.

Initialement, le centre de la dent était marqué par des billes de métal de 5 puis 2 mm de diamètre. Mais elles créaient de nombreux artéfacts et dès 1996, Borrow et al en déconseillaient l'utilisation.

On observe 3 types de guides couramment utilisés (Seban et al, 2010) :

- les **guides avec repères en gutta percha** : de la gutta percha est insérée dans l'intrados de la prothèse préexistante ou de la prothèse transitoire en regard de l'émergence souhaitée des implants
- les **guides avec repères tubulaires en titane** : une clé élastomère est réalisée à partir d'une cire diagnostique. Les tubes en titane sont orientés en suivant le grand axe des implants et une base en résine transparente est façonnée. (le titane présente l'avantage de ne pas créer d'artéfacts)
- les **guides à phase de contraste** : l'arcade dentaire radio-opaque est réalisée à partir d'une clé en élastomère dans laquelle est coulée une résine barytée. Le reste du guide est constitué de résine transparente coulée secondairement. L'arcade peut également être confectionnée à partir de dents du commerce radio-opaques (par exemple SR Ortho TAC dont la forme correspond à celle des dents SR Orthotyp), qui présentent l'avantage d'être beaucoup plus opaques que la résine barytée, mais ne sont utilisables que si l'anatomie occlusale est fixée par les dents prothétiques et non par l'arcade antagoniste. (Baudoin et al., 2003)

Pour Baudoin et al (2003), le guide radiologique idéal est une résine transparente chémo-polymérisable cuite après mise en moufle au laboratoire de prothèse. Le marqueur radio-opaque doit toujours être placé le plus près possible de la ligne faîtière de la crête. (Barrow et al., 1996).

Seban et al. (2010) proposent une comparaison des différents guides :

Tableau 11 : Comparaison des différents types de guides radiologiques (Seban et al, 2010)

	Avantages	Inconvénients
Avec repères en gutta	<ul style="list-style-type: none"> - Coût - Réalisation facile 	<ul style="list-style-type: none"> - Repère radiographique indique uniquement l'émergence de l'implant
Avec tubes titane	<ul style="list-style-type: none"> - Visibilité de l'axe de l'implant en rapport avec l'occlusion 	<ul style="list-style-type: none"> - Difficulté de transformation en guide chirurgical si besoin de déplacement du tube
Avec produit radio-opaque	<ul style="list-style-type: none"> - Estimation de l'épaisseur gingivale - Appréciation de l'axe de l'implant - Modélisation de la morphologie de la future prothèse - Localisation des déficits verticaux, horizontaux... - Facilite l'utilisation des logiciels de planification implantaire 	<ul style="list-style-type: none"> - Coût

Dada et al. (2011) préconisent l'utilisation de guides d'imagerie radio-opaques au sulfate de baryum dont les sites implantaire seront matérialisés en négatif par forage au travers du matériau radio-opaque.

Pour Szmukler et al (2011), le palais et les dents du guide radiologique doivent être construits dans un matériau radio-opaque afin de déterminer par la suite avec précision l'appui du guide chirurgical. En effet, il est alors possible de déterminer l'épaisseur des tissus mous en vestibulaire, en occlusal et en palatin.

Les sites implantaire sont déterminés avec précision.

3. Intérêts, visualisation

L'utilisation d'un guide radiologique est justifiée par 4 critères (Dada et al., 2011) :

- anatomique : mise en évidence des obstacles anatomiques permettant ainsi de prendre des marges chirurgicales plus importantes
- prothétique : la position de l'implant doit permettre la réalisation de la prothèse prévue
- biomécanique : permet une répartition régulière des implants afin de répondre au plus grand polygone de sustentation
- esthétique : la prothèse doit se substituer aux dents manquantes et à la perte éventuelle de substance associée

Les données sont ensuite converties par le praticien à l'aide d'un logiciel ou par l'intermédiaire d'un centre de traitement.

E. Les logiciels de planification implantaire

Le système d'implantologie assisté par ordinateur est considéré comme une chaîne permettant de placer des implants avec un haut niveau de précision.

Chaque société développe son propre système comprenant éventuellement :

- un guide radiologique
- un logiciel de planification implantaire
- un guide chirurgical
- un système de forage correspondant.

La planification implantaire peut se schématiser en 9 étapes (Szmukler et al, 2010) :

- la **confection du guide radiographique** selon les principes précédemment détaillés
- **l'examen radiographique** réalisé avec le guide radiologique
- le **projet implantaire** est ensuite simulé à l'aide du logiciel puis télé-envoyé par internet.
- la **pertinence** et la faisabilité sont vérifiées à l'usine : en effet, l'absence de lésions des éléments anatomiques, la possibilité de fabrication du guide chirurgical et sa compatibilité de forage avec les longueurs disponibles de forets sont contrôlées
- le délai de **fabrication du guide**
- le renvoi du guide chirurgical et de la feuille de route.
La feuille de route standardise l'acte. Elle contient toutes les informations sur les implants et les séances de forage. (voir la chirurgie guidée)
- **l'essayage** en bouche du guide chirurgical et vérification de la compatibilité de l'ouverture buccale
- la confection de l'éventuelle **prothèse de temporisation** avant la chirurgie
- la **chirurgie** par IAO et éventuelle pose de la prothèse

1. Fonctions des logiciels de planification

Les logiciels de planification jouent un rôle dans plusieurs phases du traitement. Ils permettent :

- la planification du plan de traitement
- le choix et la commande du guide chirurgical

a) *La planification du plan de traitement*

Il s'agit de la fonction principale des logiciels de planification.

Les implants sont superposés aux bases osseuses sur un mode tridimensionnel.

(1) Reconnaissance du site de l'intervention chirurgicale

Les données issues de l'acquisition radiographique sont converties à l'aide du logiciel en un volume tridimensionnel.

Le logiciel affiche à l'écran simultanément différentes **vues : panoramique, axiale, sagittale et une reconstruction 3D en relief**. Une ligne panoramique doit être tracée ; elle sert de référence aux coupes coronales obliques. Le praticien peut ensuite se déplacer dans chaque plan.

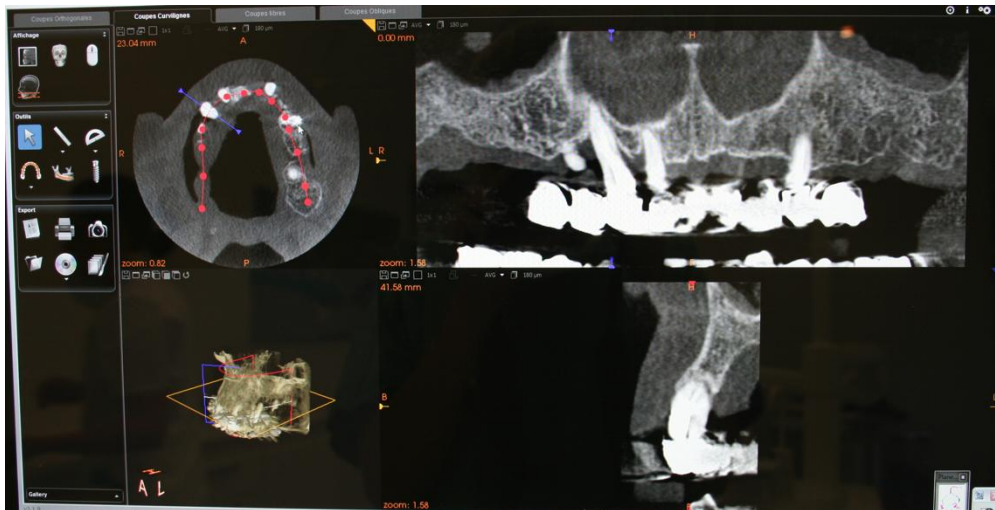


Figure 28 : Ecran d'un logiciel de planification

Le logiciel permet de repérer les **obstacles anatomiques** :

- les sinus maxillaires
- le nerf mandibulaire V,3 (le tracé du nerf peut entre autre être vu par transparence sur une coupe 3D).

Malgré la précision des logiciels, une distance de sécurité de 2 mm entre l'implant et ces éléments nobles devra être respectée. Toutefois, la distance entre l'implant et le sinus maxillaire peut être réduite car sa perforation lors du forage n'est qu'une complication mineure de la chirurgie et sans conséquence sur la survie de l'implant à condition que le sinus soit sain et ventilé. (Dass et al, 2009)

Le **volume osseux disponible** (en hauteur et en largeur) en un point peut être facilement calculé à partir d'une planche 2D. Le point où les mesures doivent être effectuées est aisément repérable grâce à la présence du guide radiologique.

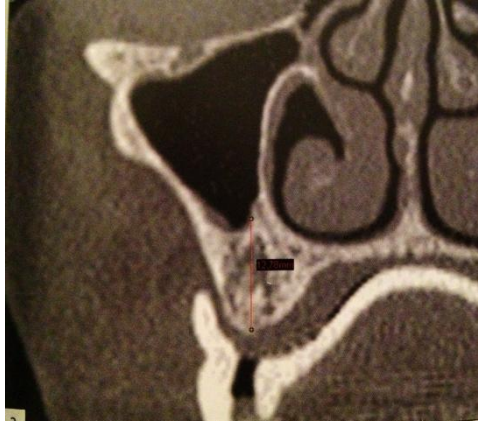

Figure 29 : Visualisation 2D du volume osseux en face d'un marqueur

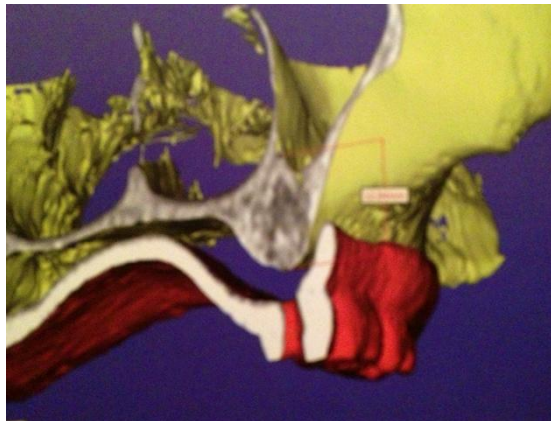


Figure 30 : Visualisation 3D du maxillaire et de la prothèse

Il est également possible de déterminer la densité osseuse en unités Hounsfield si l'acquisition a été faite à l'aide d'un scanner, ce qui permet d'adapter la séquence de forage.

(2) Simulation de la pose d'implant

Le guide radiographique permet de déterminer avec précision la **zone idéale à implanter**.

La quantité osseuse à ce niveau guide l'inclinaison vestibulo-linguale de l'implant, qui doit ensuite être validée par le projet prothétique afin de s'assurer de la compatibilité de son **émergence**. L'utilisation d'un pilier angulé peut permettre de rattraper dans une certaine mesure l'angulation de l'implant.

Il est possible de déterminer le **diamètre de l'implant** et le **volume éventuel à greffer** (en cas de fenestration ou de sinus lift).

Le logiciel permet donc de choisir l'implant le plus adapté parmi sa bibliothèque ainsi que son pilier. (En fonction de la prothèse, le pilier pourra également être fabriqué sur mesure).

L'implant sera positionné à partir des coupes 2D puis validé sur la reconstruction tri-dimensionnelle.

Le logiciel permet également de vérifier les **distances inter-implantaires** qui doivent être au minimum de 3mm. Cette distance doit être respectée afin de maintenir l'intégrité papillaire et de limiter la résorption osseuse. En effet, selon Tarnow et al (2000), si la distance inter-implantaire est inférieure à 3 mm, on observe une résorption osseuse de 1 mm. Tandis que si cette distance est supérieure à 3 mm, la résorption sera inférieure à 0,5mm.

En l'absence de guide radiographique, le logiciel peut créer virtuellement un projet prothétique et vérifier le parallélisme des axes des implants et sa conformation aux conditions imposées par le volume osseux.

- Cas particulier de la simulation de pose d'implants en cas de prothèses comportant de la gencive artificielle. (Salama et al, 2009)

En l'absence de gencive artificielle, l'implant doit être placé 2-3 mm apicalement de la limite cervicale de la couronne.

Dans le cas présent, l'implant doit être placé **3 mm sous la limite apicale de la gencive artificielle**. Cette limite est déterminée par le set-up.

Le logiciel Simplant avec sa fonction « software » permet le placement idéal de la dent et de la gencive.

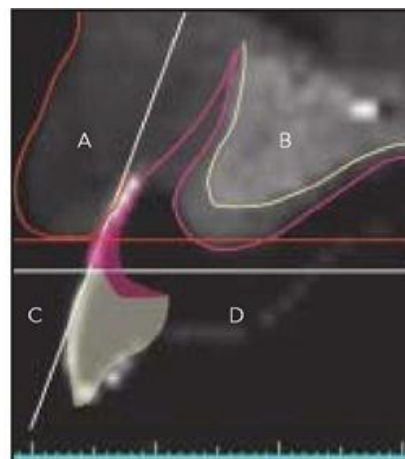


Figure 31

Sur l'écran, on peut visualiser :

- la crête du patient
- la position idéale de la couronne grâce au guide radiologique
- le profil idéal de la gencive artificielle

La ligne verticale tangente à la couronne et à la gencive et la ligne horizontale passant par la jonction amélo-cémentaire de la couronne définissent 4 zones :

- la zone A ou labiale
- la zone B ou chirurgicale, qui comporte les tissus mous et durs
- la zone C, qui est la zone esthétique visible
- la zone D, qui est la zone de restauration

Le trait rouge correspond à la limite de la ligne du sourire.

L'angle entre la gencive artificielle et le plan d'occlusion ne doit pas dépasser 45°.

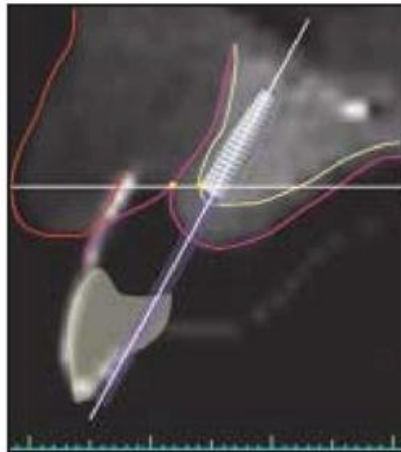


Figure 32

La transition entre la gencive artificielle et la gencive naturelle crée un point. La ligne horizontale, qui passe par ce point permet de marquer au niveau osseux la zone d'émergence de la tête de l'implant. Dans ce cas, la crête osseuse descendant sous cette ligne devra être réduite.

L'axe de l'implant doit ensuite être déterminé de telle sorte que la vis (en cas de prothèses vissées) soit située en lingual de la couronne prothétique.

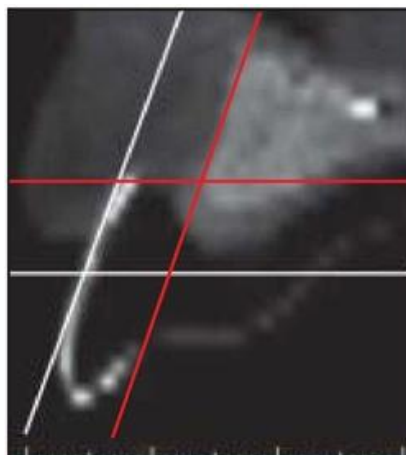


Figure 33

Les lignes blanches recréent les 4 quadrants et les lignes rouges correspondent au positionnement de l'implant. **A partir du profil idéal de la couronne et de la gencive issu du guide radiographique, on détermine la forme de la gencive artificielle, le besoin de greffe, le remodelage osseux éventuel et la position de l'implant.**

b) Le choix et la commande du guide chirurgical

Le logiciel permet de choisir un guide chirurgical parmi les guides à appuis osseux, muqueux et dentaires.

La détermination de l'épaisseur de la muqueuse grâce à un guide radiologique entièrement en résine barytée radio-opaque permet la réalisation d'un guide à appui muqueux.

Pour maintenir le guide chirurgical en place, des clavettes d'ancrage sont posées. Il faut vérifier qu'elles n'interfèrent pas avec les implants. (Le logiciel Procera note les clavettes interférant avec les implants en rouge et bloque la fabrication du guide jusqu'à correction de leurs placements.)

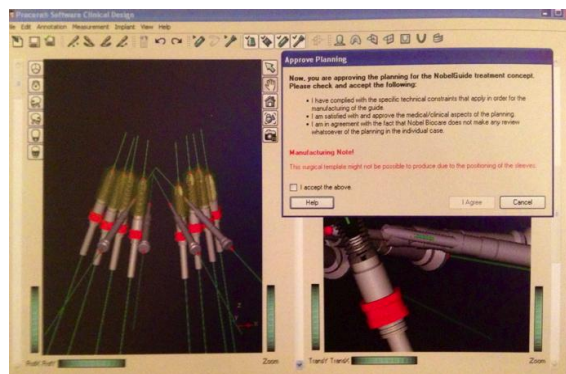


Figure 34

La visualisation finale du guide est alors possible et la commande peut être passée.

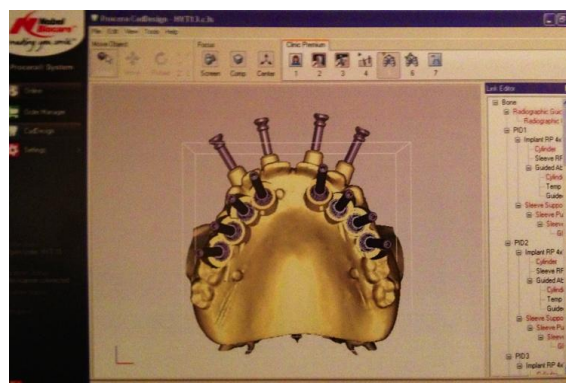


Figure 35

Les implants, les différents forets et piliers à utiliser peuvent être commandés en même temps.

2. Avantages

Baudoin et al. (2004) notent de nombreux avantages à l'utilisation de logiciels d'aide au diagnostic et de simulation implantaire :

- simulation chirurgicale implantaire
- mesure de densité osseuse dans la zone de forage et en périphérie
- localisation des obstacles anatomiques
- impression en grandeur réelle
- archivage
- téléradiographie
- outil pédagogique

Ewers et al (2004) réalisent une étude sur 7 ans portant sur 55 patients sur lesquels ont été posés 327 implants grâce à l'IAO. Ils en concluent que :

- aucune complication n'a été observée
- le temps nécessaire à la planification a été sensiblement réduit
- la planification pré-opératoire peut être exactement réalisée, ce qui augmente la sécurité per-opératoire évitant ainsi tout risque de perforation de la membrane sinusienne

Le principal avantage de ces logiciels est la **planification pré-opératoire**, qui est améliorée en prenant en compte les composantes esthétiques et fonctionnelles.

Cela permet d'avoir un **axe implantaire mécaniquement fonctionnel** réduisant ainsi le risque de péri-implantite pouvant aboutir à la perte de l'implant.

De plus, la **sécurité per-opératoire** est considérablement augmentée grâce à une bonne visualisation des structures nobles (et des dents adjacentes).

Abboud et al. (2012) rajoutent que la planification permet d'utiliser au maximum le volume osseux disponible et d'augmenter ainsi la stabilité implantaire.

3. Inconvénients

La planification implantaire se réalise toujours de la même manière.

Elle implique de nombreuses **contraintes logistiques** comme l'intervention de différents intermédiaires tels que le laboratoire de prothèse, le radiologue et le fabricant du guide radiologique.

Un délai d'un mois incompressible entre la première visite du patient et la réalisation de la chirurgie est nécessaire.

Par ailleurs, il est parfois difficile d'utiliser les données DICOM provenant d'une acquisition *cone-beam* car elles sont très volumineuses.

F. Possibilités implantaires et prothétiques résultantes (Szmukler et al, 2011)

Le guide radiologique permet la visualisation de l'enveloppe prothétique dans son contexte osseux et muqueux. Elle confronte ainsi le projet prothétique aux réalités des basses osseuses présentes.

Idéalement les deux coïncident. **Mais plus fréquemment, il est nécessaire de trouver un compromis** entre l'axe implantaire idéal et celui autorisé par les bases osseuses disponibles. La visualisation de l'enveloppe prothétique permet alors de percevoir les limites du compromis possible.

Deux solutions sont alors envisagées :

- le projet implantaire est conforme au projet prothétique initial :
on peut expliquer la solution prothétique retenue au patient et lui réaliser un devis
- le projet est non conforme :
il faut expliquer les autres possibilités prothétiques, trouver un compromis avec le patient et réaliser le devis correspondant

G. Guide chirurgical

1. Définition

Ozan et al (2009) définissent le guide chirurgical.

Il est la **synthèse des informations collectées nécessaires à un bon positionnement implantaire pour le concept sélectionné.**

Il détermine l'émergence osseuse, muqueuse et prothétique.

Il est utilisé lors de la phase opératoire, comme vu précédemment, mais aussi lors de la phase post-opératoire, notamment lors de technique enfouie, pour retrouver les émergences implantaires. On parle alors de guide de repérage.

Il permet de **déterminer avec précision le point d'impact de l'implant, son inclinaison et sa profondeur.**

Il stabilise lors du forage la position du foret en ne lui laissant que très peu de liberté sur sa trajectoire et sa profondeur.

Baudoin et al (2004) définissent un cahier des charges :

- il doit être précis, stable et rigide
- il doit être de mise en place facile et reproductible
- il doit permettre le contrôle tridimensionnel du positionnement implantaire
- il ne doit pas interférer avec le geste chirurgical lors de l'élévation des lambeaux
- il doit permettre le refroidissement des forets pendant l'intervention
- il doit être compatible avec le protocole de forage
- il doit être peu encombrant et doit tenir compte de l'ouverture buccale du patient pendant le forage
- il doit être adapté au type d'édentement et au concept thérapeutique choisi
- il doit être stérilisable sans déformation

Il existe 3 types de guides chirurgicaux caractérisés par la base avec laquelle ils sont en contact.

On distingue les guides à appui muqueux, osseux et dentaire.

(les guides à appui dentaire ne seront pas traités car ils ne peuvent être utilisés dans le cas de l'édenté complet maxillaire)

2. Guides chirurgicaux découlant du guide radiographique

Ce type de guide n'étant pas fixé, Dada et al. (2011) évaluent la fiabilité du positionnement des implants comme relative.

Pour eux, seul un guide chirurgical dérivant d'une prothèse d'usage et exploitant au maximum les possibilités de sustentation peut être stable au moment de la chirurgie. Ils

préconisent l'utilisation de **cale d'occlusion** afin de vérifier le bon positionnement du guide.

De plus, ils conseillent le meulage de l'intrados du guide au niveau des zones d'intervention pour ne pas gêner le soulèvement d'un lambeau ainsi que la réduction coronaire des dents au niveau des zones de forage afin de ne pas entraver l'action des forets.

La prothèse provisoire préalablement réalisée peut également servir de guide chirurgical.

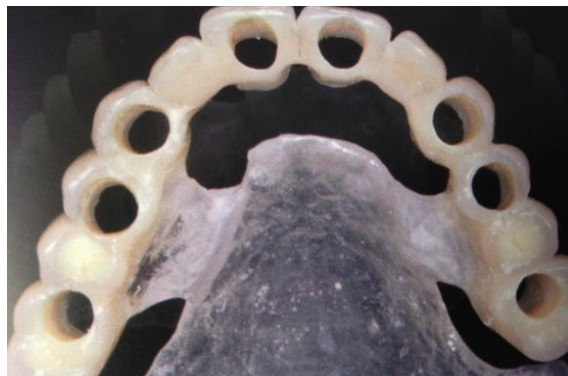

Figure 36 : Prothèse provisoire servant de guide chirurgical

Le guide radiologique peut être perforé au niveau des zones de forage. Il indique l'émergence de l'implant ainsi que sa direction.

Il peut également être en résine acrylique transparente provenant d'une copie du montage directeur, dont les dents sont meulées pour ne garder que les faces vestibulaires (Beumer et Lewis, 1991). Cela laisse une grande amplitude d'action au chirurgien, qui n'utilise le guide que pour marquer à la fraise boule le point d'émergence de l'implant et éventuellement comme repérage de son axe.

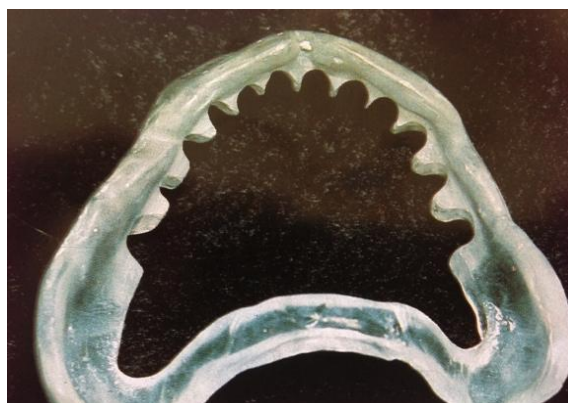

Figure 37

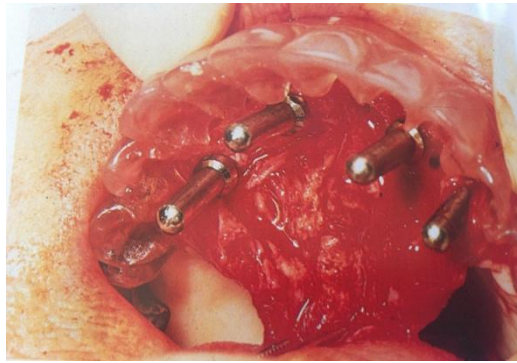


Figure 38

Ce type de guide ne permet qu'une prothèse provisoire en résine réalisée ultérieurement en fonction de la situation clinique ou alors l'utilisation de la prothèse provisoire guide entièrement rebasée.

3. Guides issus d'un logiciel de planification

a) Réalisation

Les guides chirurgicaux utilisés avec un logiciel de planification sont apparus en 1999 avec pour but de simplifier les chirurgies complexes mettant en jeu de nombreux implants. Les premiers cas traités furent des édentés complets. (Szmukler et al, 2010)

Ces guides sont réalisés généralement selon un **procédé stéréolithographique**.

Cela correspond à un procédé de prototypage que l'on peut apparenter à une photocopieuse 3D. Un bain de résine photosensible est photo-polymérisé de manière localisée sous l'effet d'un faisceau laser ultra-violet dont le déplacement est contrôlé en fonction des coordonnées spatiales de l'objet virtuel que l'on souhaite reproduire. On obtient donc au sein du bain de résine liquide un modèle tridimensionnel solide.

Stéréolithographie :

- 1) Le faisceau laser balaie la surface du bac de résine aux endroits à solidifier.
- 2) La plate forme d'abaisse d'un pas suivant l'axe Z et la résine liquide recouvre la partie déjà solidifiée sur toute la surface
- 3) Le laser polymérise la couche suivante



Figure 39 : Schéma de la stéréolithographie

Le modèle obtenu correspond à la fois aux **données de l'intrados prothétique** et aux **données issues de la planification implantaire**.

On relève plusieurs types de guides chirurgicaux développés par différentes sociétés tels que : le SurgiGuid pour la société Materialise, Anthogyr guiding system pour Anthogyr...

La société Positdental propose un guide en acier chirurgical stérilisable en autoclave, qui découle également d'un logiciel de planification.

Ce guide est fixé par l'intermédiaire de vis d'ostéo-intégration. Une bague Positroll, positionnée dans les canons de forage, guide le foret et sert de butée d'arrêt.

De plus, les forets sont équipés de butée qui viennent sur des tiges guides, elles-mêmes constituant une butée afin de déterminer la profondeur du forage. Les hauteurs des tiges guides varient sur un même guide afin d'obtenir différentes profondeurs de forage avec un foret unique. Par ailleurs, les tiges guides possèdent une ouverture latérale permettant l'insertion du foret même avec une ouverture buccale plus faible. (site positdental)

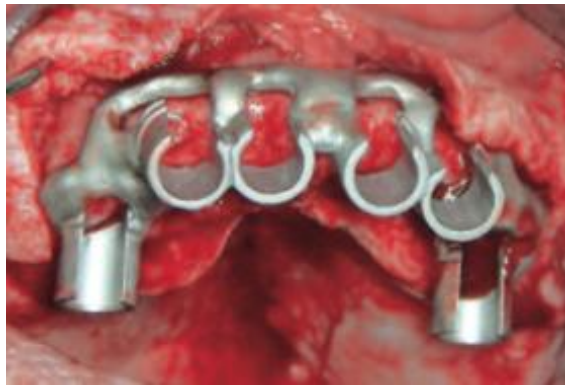

Figure 40 : Guide chirurgical Positdental

Tous ces guides sont livrés avec une feuille de route dictant l'acte chirurgical en imposant la séquence de forage.

b) Guides à appui muqueux



Figure 41: Guide stéréolithographique à appui muqueux avec ses canons de forage et de fixation

Le guide chirurgical repose directement sur la muqueuse palatine. La muqueuse est une surface dépressible de 3 à 4 mm d'épaisseur. La **pression** exercée sur le guide doit être **répartie de manière homogène** afin d'éviter toute bascule hors de la position initiale, ce qui entraînerait une déviation du point d'impact et de l'axe de l'implant.

Ces guides sont donc maintenus en place grâce à des **clavettes trans-osseuses** ou à des vis de cicatrisation, dont la mise en place est difficile à cause de la pression homogène qu'il faut maintenir sur le guide. (Szmukler et al, 2010)

Daas et al (2008) préconisent la mise en place du guide à appui muqueux avec une **clé occlusale rigide** avant la stabilisation. En effet, pour eux, seule la résine permet un parfait transfert du rapport intermaxillaire à chaque étape du traitement.

Le guide peut également être réalisé avec des cales en forme de dents, qui permettent de bloquer l'occlusion.

La réalisation de l'anesthésie gêne le positionnement du guide dans sa position exacte en créant des déformations, tuméfactions muqueuses. Il est conseillé de réaliser des anesthésies à distance. On privilégiera ainsi l'anesthésie au niveau des foramina infra-orbitaire, paratubérositaire et palatin postérieur.

Ce genre de problème n'existe pas avec les guides à appui osseux qui sont mis en place après avoir levé les lambeaux.

La précision est moins importante que celle obtenue avec un guide à appui osseux mais ce concept évite la levée d'un lambeau périosté.

c) Guides à appui osseux

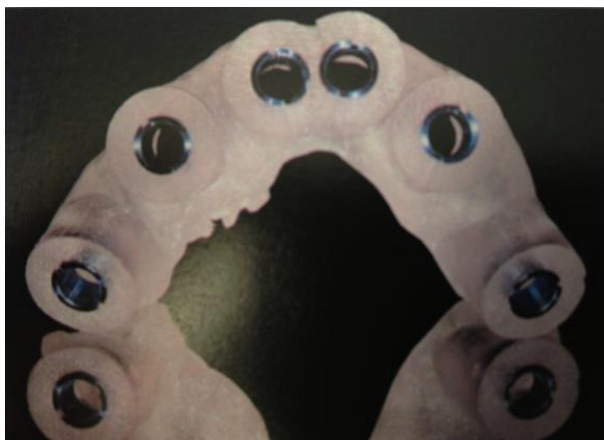

Figure 42 : Guides à appui osseux

Ce type de guide est fixé sur un **support rigide non déformable**. Malgré tout, il est préférable de le maintenir en place par des **vis ou des clavettes** comme le guide à appui muqueux.

Il doit également comporter une **clé d'occlusion** afin de vérifier son bon positionnement.

Szmukler et al (2010) trouvent sa mise en place plus complexe que celle d'un guide à appui muqueux car la levée du lambeau gêne l'accès direct.

Il est indiqué quand le **lambeau est indispensable**, notamment lors d'une augmentation osseuse latérale ou pour visualiser la crête lorsque celle-ci est étroite.

4. Indication

Margossian et al (2009) définissent 3 types de situation :

- la situation prothétique est en accord avec les possibilités anatomiques : il s'agit du cas idéal avec une marge de manœuvre importante
L'utilisation du guide chirurgical n'est pas obligatoire bien que conseillée.
- le projet prothétique est en complet désaccord avec le volume osseux sous-jacent : il faut alors recourir à une solution thérapeutique autre que implantaire
- le projet prothétique est en léger désaccord avec les possibilités osseuses : c'est dans ce cas de figure que l'utilisation du guide chirurgical est fortement recommandée afin d'optimiser la position de l'implant par rapport à la position de la future dent prothétique

5. Intérêt : études comparatives

Margossian et al (2009) considèrent l'édentement total comme étant le type d'édentement justifiant le plus l'utilisation de guides, le praticien ne possédant plus de repère.

En effet, l'absence de dents ne permet pas d'avoir des références sur l'orientation et la position des dents prothétiques. Le champ posé sur le patient supprime également toutes les références faciales. De plus, la crête ne peut servir de référence horizontale, car la résorption osseuse n'est pas obligatoirement homogène (car liée au passé étiopathologique du site).

Le guide à appui osseux est le seul à pouvoir être utilisé pour réaliser des mises en charge immédiates postextractionnelles dans les réhabilitations prothétiques complètes. (Koskievic, 2011)

Szmukler et al. (2010) comparent les facilités d'utilisation des guides à appui muqueux et osseux.

Tableau 12 : Avantages et inconvénients des guides à appui osseux et muqueux (Szmukler et al, 2010)

	Guide à appui muqueux	Guide à appui osseux
Avantages	- Evite une chirurgie avec lambeau	- Un appui excessif n'augmente pas le risque d'imprécisions
Inconvénients	- Complexe à mettre en œuvre car nécessité de s'assurer continuellement du bon positionnement avant la chirurgie à l'aide d'une clé d'occlusion, de vis et clavettes	
	- Légèrement moins précis - Une pression exagérée peut déformer la muqueuse de 2 à 3 mm de hauteur	- Le lambeau gêne l'accès direct

Ozan et al (2009) réalisent une étude sur 110 implants afin de comparer la précision des différents types de guides chirurgicaux découlant d'une IAO.

Tableau 13 : Comparaison de la précision des différents types de guides chirurgicaux (Ozan et al, 2009)

Guides à appui	Nb d'implants	Déviations angulaire	Déviations du point d'émergence	Déviations de l'apex
Dentaire	30	$2.91^{\circ} \pm 1.3^{\circ}$	0.87 ± 0.4 mm	0.95 ± 0.6 mm
Muqueux	30	$4.51^{\circ} \pm 2.1^{\circ}$	1.06 ± 0.6 mm	1.6 ± 1 mm
Osseux	50	$4.63^{\circ} \pm 2.6^{\circ}$	1.28 ± 0.9 mm	1.57 ± 0.9 mm

On constate que les guides à appui dentaire sont les plus précis de part la plus grande absence de micro-mouvements. Les **résultats concernant les guides à appui osseux et muqueux sont relativement semblables.**

Sarment et al (2003) posent 50 implants sur 5 modèles de mandibules édentés. Du côté droit, les 5 implants sont posés en utilisant un guide chirurgical classique. Du côté gauche, les 5 implants sont posés en utilisant un guide stéréolithographique.

Tableau 14 : Comparaison des guides chirurgicaux classiques et stéréolithographiques (Sarment et al, 2003)

	Déviations du point d'émergence	Déviations de l'apex
Guides classiques	$1,5 \pm 0,7$ mm	$2,1 \pm 0,97$ mm
Guides stéréolithographiques	$0,9 \pm 0,5$ mm	$1 \pm 0,6$ mm

Ils concluent que **les guides stéréolithographiques améliorent significativement le placement des implants.**

Abboud et al. (2012) réalisent une étude ayant pour but de comparer deux systèmes de guides stéréolithographiques (SimPlant et NobelGuide) portant sur 14 patients sur lesquelles 75 implants ont été placés. Les résultats concernant le placement des implants sont similaires. Ils notent des **symptômes post-opératoires, un œdème et un inconfort plus important avec des guides osseux qu'avec des guides muqueux.**

H. 2 sociétés et leurs protocoles de planification : Nobel Biocare et Materialise dental

1. La société Nobel Biocare

La société Nobel Biocare a développé le logiciel Procera, qui fait partie du concept Nobel Guide™ et qui permet une approche complète du cas : de la planification à la chirurgie guidée et à la prothèse.

Ce logiciel permet le concept Teeth in an Hour™, qui est une procédure de mise en charge immédiate. (détaillée ds III,D) ainsi que le passage de l'édenté partiel à l'édenté complet.

a) Protocole dans le cas d'un patient déjà édenté maxillaire complet

La prothèse maxillaire complète d'usage sert de guide radiographique. 6 à 8 repères radio-opaques, correspondants à des perforations de 1 à 1,5mm de la prothèse sont remplis de **gutta percha** et répartis sur l'ensemble de la prothèse **de manière homogène**.

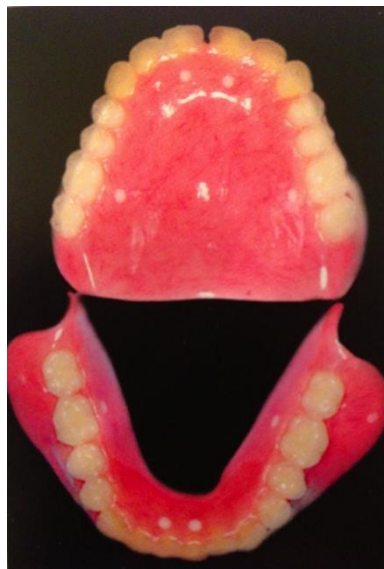

Figure 43 : Prothèse amovible complète avec repères radio-opaques

La prothèse doit être parfaitement adaptée au support muqueux, stable et d'une épaisseur de minimum 3mm, car le **guide chirurgical ne sera qu'une copie de cette prothèse réalisée par un processus stéréolithographique**. Son positionnement sera validé grâce à l'utilisation d'une clé d'occlusion.

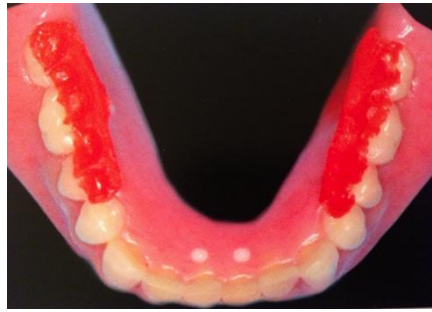

Figure 44 : Prothèse amovible complète avec repères radio-opaque et cale d'occlusion

Le patient passe un scanner puis la prothèse est scannée seule.
Les données DICOM sont ensuite converties par le logiciel pour créer une image tridimensionnelle des structures osseuses et de la prothèse du patient.

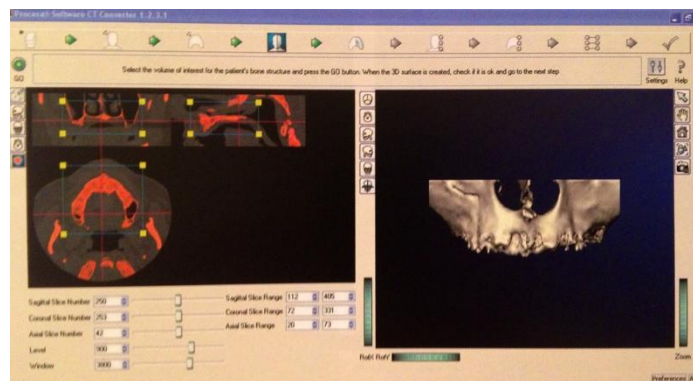


Figure 45 : Logiciel de planification Procera permettant la visualisation 3D du maxillaire

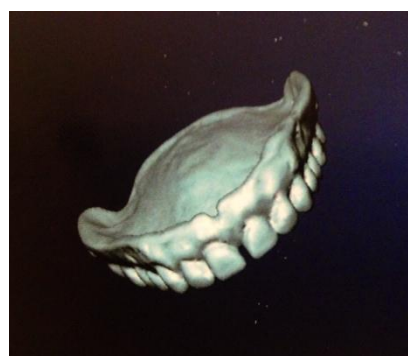

Figure 46 : Visualisation 3D de la prothèse avec le logiciel Procéra

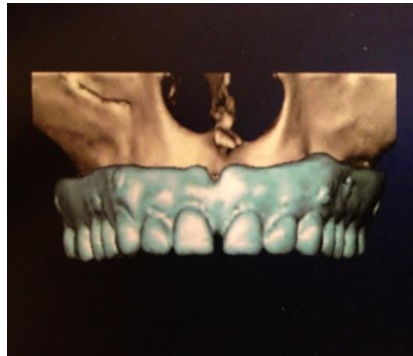

Figure 47 : Visualisation 3D de la prothèse sur le maxillaire avec le logiciel Procera

La planification a ensuite lieu de manière classique.

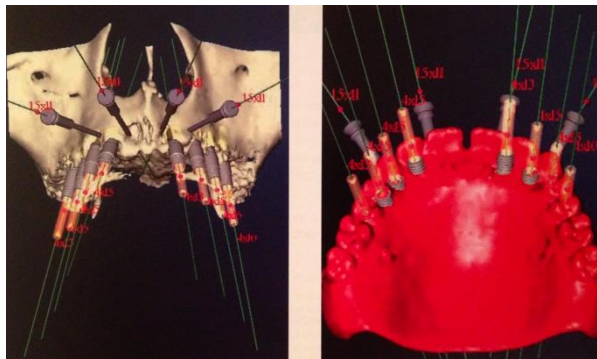


Figure 48 : Visualisation 3D des axes implantaire avec le logiciel Procera

A la fin de la planification, le logiciel récapitule tous les éléments et le praticien peut commander directement les pièces nécessaires (implants, forets jetables, piliers...) et le guide chirurgical.

b) Protocole dans le cas d'un patient passant à un édentement maxillaire complet avec extraction / implantation immédiate

(1) Prérequis (Dada et Daas, 2011)

Pour qu'un patient puisse être retenu pour une planification implantaire avec procédure d'implantation- extraction immédiate, il est nécessaire qu'il réponde à certains critères :

- la **correction osseuse** ne doit **pas être trop importante**
- il doit présenter un **édentement bilatéral postérieur** (molaires et si possible prémolaires)

- **l'édentement doit être stabilisé**, c'est à dire en dehors de tout processus cicatriciel afin de fournir un appui stable aux guides radiologique et chirurgical

(2) Protocole

Le protocole commence une fois qu'un prémontage fonctionnel en cire a été validé.

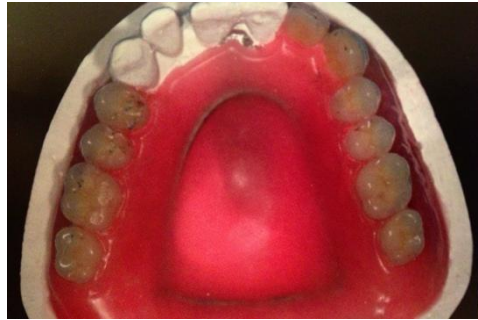


Figure 49 : Prémontage en cire validé

Le prémontage sert à l'élaboration du guide radiologique. Il est polymérisé une fois qu'au moins 6 **marqueurs radio-opaques**, situés dans des plans différents, aient été ajoutés. Des **cales d'occlusion** en résine sont également réalisées afin de valider le bon positionnement du guide lors de l'acquisition.

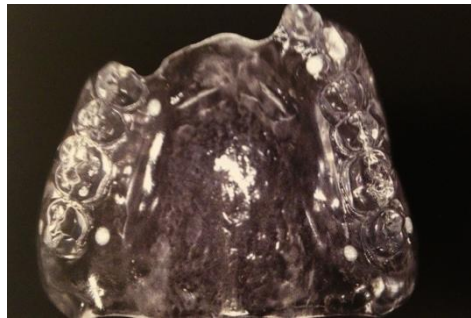


Figure 50 : Guide radiologique issu du prémontage

Le patient réalise une première acquisition scanner avec le guide radiologique (c'est-à-dire le montage directeur partiel polymérisé) maintenu par des cales d'occlusion.

Le guide radiologique doit ensuite être modifié pour correspondre au montage prospectif de la future prothèse complète. Celle-ci doit répondre à toutes les exigences occlusales et prothétiques.

Pour ce faire, on réalise une copie du modèle initial en plâtre appelée modèle secondaire.

Sur ce nouveau modèle, les dents restantes sont supprimées et la crête régularisée en fonction :

- des données cliniques telles que la profondeur au sondage, le bilan radiographique initial et l'examen tomодensitométrique
- des impératifs prothétiques tels que l'augmentation de l'espace occlusal s'il est réduit, nécessitant alors une légère ostéotomie

Le guide radiologique initial est positionné sur ce modèle secondaire.

On réalise un montage additionnel, qui est polymérisé.

La position du guide radiologique sur le modèle ne bouge pas ainsi que la position des marqueurs radio-opaques initiaux.

Les deux acquisitions pourront ainsi être superposées.

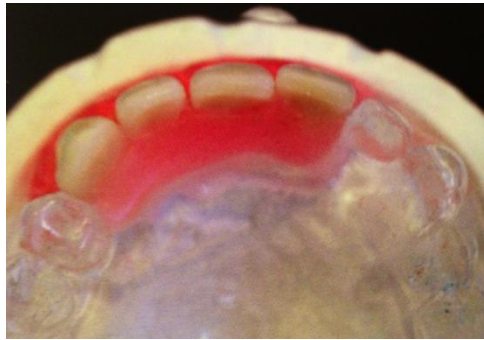


Figure 51 : Guide radiologique avec adjonction en cire des dents à extraire

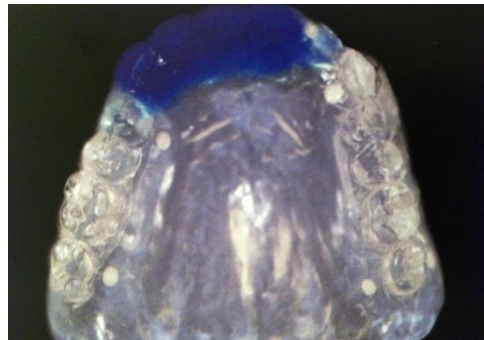


Figure 52 : Guide radiologique complet polymérisé

On réalise une deuxième acquisition scanner du guide radiologique modifié seul. On parle de **technique du double scanner** chez Nobel Biocare. (Cette technique est appelée dual scan chez Materialise Dental) (Cannas et al., 2011) Cela permettra éventuellement la réalisation d'un guide chirurgical de réduction pour contrôler l'ostéotomie possible.

Le logiciel Procera traite les deux fichiers DICOM afin de créer un modèle qui associe les données du patient et celles du guide radiologique modifié.

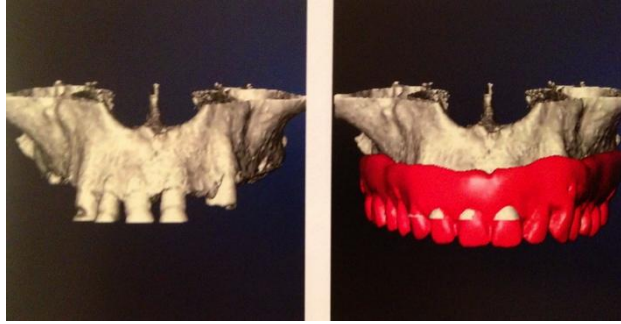


Figure 53 : Visualisation 3D du maxillaire et de la prothèse qui se superpose aux dents restantes avec le logiciel Procera

La planification est ensuite réalisée de manière classique.

Il faudra prévoir un **enfouissement plus important des implants** lors de la planification, car la technique d'extraction/implantation immédiate nécessite souvent la réalisation d'une ostéotomie pour répondre à des impératifs esthétiques, ce qui entraîne une résorption osseuse plus importante.

(3) Avantages

Dada et al. (2011) soulignent que l'association de l'extraction-implantation avec une planification implantaire (dans leur étude sur le protocole NobelGuide ™) présente plusieurs avantages :

- **l'exploitation facilitée du volume osseux** disponible tout en ayant une émergence prothétique correcte
- le **choix facilité** des dimensions des différents implants et ce dès la phase préopératoire
- le **positionnement des implants est réalisé en fonction des exigences prothétiques et non uniquement du volume osseux résiduel**

2. La société Materialise dental

La société Materialise Dental a développé une chaîne de planification utilisant le logiciel SimPlan.

Il permet de planifier la position idéale des implants à partir des données du scanner. Cette position est transférée en bouche grâce au guide chirurgical « SurgiGuide ® » ou encore au « Anthogyr guiding system ® ».

Le logiciel s'utilise avec un **guide radiologique réalisé entièrement avec des matériaux radio-opaques**.

Une **seule acquisition scanner** permet de donner l'anatomie clinique et l'enveloppe de contour idéale de la future prothèse.

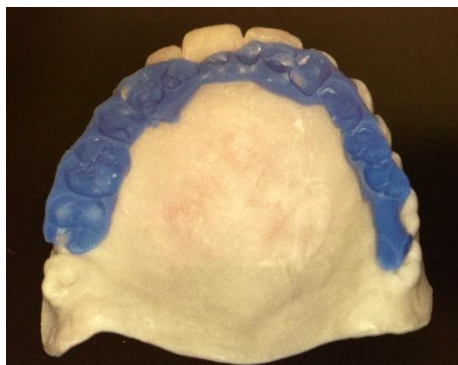

Figure 54 : Guide radiographique entièrement radio-opaque avec cale d'occlusion

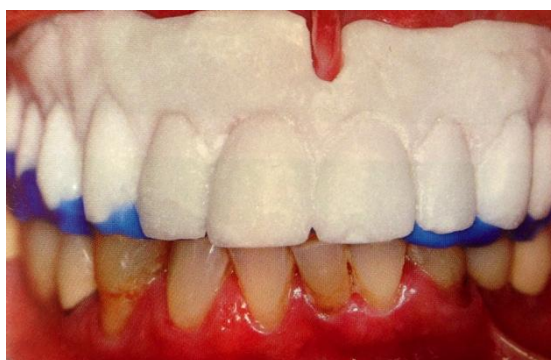

Figure 55 : Contrôle du positionnement du guide en bouche

Contrairement à la société Nobel Biocare, la création du guide chirurgical découle de l'acquisition radiologique du guide radiographique et non de la prothèse amovible complète.

Le logiciel permet (Abboud et al, 2012) :

- d'évaluer le niveau osseux par rapport à la position du col de l'implant
- d'évaluer l'épaisseur des tissus mous en mesurant sur l'examen radiographique la distance séparant le guide radiographique radio-opaque de la limite osseuse
- de déterminer avec précision la position, l'angulation, la longueur et le diamètre des implants

Quel que soit le logiciel utilisé, une zone de sécurité de 2 mm avec les structures nobles devra être observée.

Le logiciel possède une bibliothèque de plus de 8 000 références d'implants et de piliers de 90 marques différentes.

Le logiciel possède également une fonction « extraction virtuelle », qui permet de simuler le site post-extractionnel dans le cas d'extraction / implantation immédiate.

Cannas et al. (2011) réalisent une étude chez 2 patients où 8 et 10 dents devront être extraites. Ils veulent comparer le volume osseux résiduel après les extractions

chirurgicales et celui visualisé à l'aide du logiciel Simplant et de sa fonction « extraction virtuelle ». Ils observent un volume similaire voire légèrement réduit dans le cas des extractions virtuelles mais n'interférant pas avec l'ajustage d'un guide chirurgical à appui osseux, puisque l'ajustage s'étend au-delà du rebord alvéolaire.

I. La robotique passive : le système Robodent® (Le Gac et Armand, 2012)

Contrairement à la robotique semi-active, qui correspond à l'utilisation de guides chirurgicaux fabriqués par stéréolithographie, la **robotique passive** ou navigation chirurgicale utilise un système Robodent®, qui se comporte comme un GPS.

Dans ce système, les **étapes de radiologie, de planification chirurgicale et de chirurgie sont réalisées dans la même séance**. Pour que ce système puisse être utilisé, il est donc nécessaire que le centre d'implantologie dispose d'un appareil d'imagerie à faisceau conique et d'un stock important d'implants.

Le guide radiologique est réalisé de manière classique, mais il est associé à un « **arc de navigation** », qui présente 6 index radio-opaques permettant de faire le lien entre l'imagerie et la réalité.



Figure 56 : Guide radiologique avec arc de navigation

L'arc de navigation est fixé au palais grâce à des **vis d'ostéosynthèse** et le guide radiologique est maintenu en place grâce à des **cales d'occlusion**. Le système ne sera retiré qu'une fois les implants placés. Cela permet d'éviter les erreurs liées à un positionnement différent du guide entre le moment de l'acquisition et celui de la chirurgie.

La planification est ensuite réalisée de manière classique sur le logiciel : choix des implants, marque, longueur, diamètre, axe. Une fois la planification validée, le logiciel passe en mode navigation pour la pose des implants.

Le système de navigation se compose d'une **caméra de télémétrie infra-rouge** qui capte la position du patient grâce à l'arc de navigation et du contre-angle chirurgical, qui sont équipés de **trackers optiques**. Les forets doivent également être présentés au système en les plaçant dans une logette de l'arc de navigation.

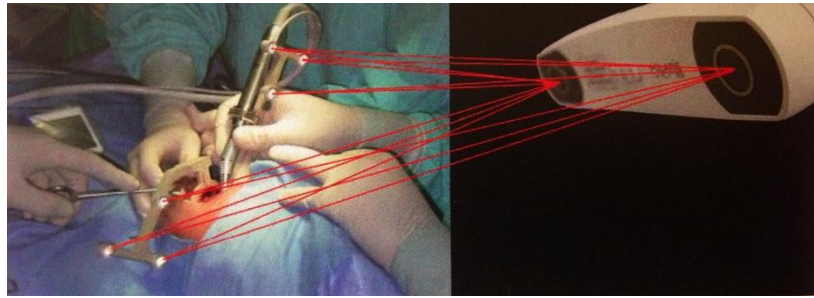


Figure 57 : Chirurgie guidée par trackers optiques

Le système permet de donner la position exacte de l'implant. Il indique sous la forme d'une cible le point d'émergence de l'implant, l'axe de l'implant et la position verticale de l'implant.

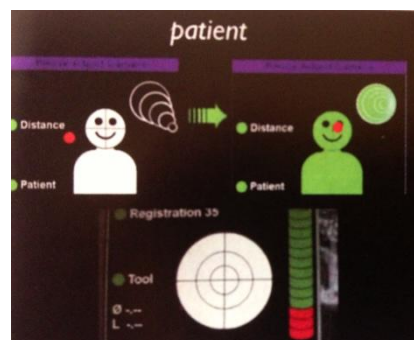


Figure 58 : Logiciel permettant de voir le point d'émergence, l'axe et la position verticale de l'implant

La **précision observée est de 0,5 mm pour le point d'émergence et de 1° pour l'axe.** La difficulté est de dissocier le regard et le geste et de ne rien interposer entre la caméra et les trackers optiques. Par contre, cette technique laisse un accès important au site opératoire en comparaison aux guides chirurgicaux stéréolithographiques.

La chirurgie est réalisée de manière classique en levant un lambeau.

Lorsque tous les implants sont placés, les vis d'ostéosynthèse sont retirées et le guide est démonté. Les empreintes sont ensuite réalisées pour le bridge provisoire, puis les éventuels complements et les sutures.

Rupin et al (2008) réalise une étude sur 120 implants posés sur 20 cadavres afin de comparer la précision entre 3 systèmes d'implantologie assistée par ordinateur :

- 2 utilisant des trackers optiques les systèmes Robodent® et Artma®
- 1 utilisant un guide stéréolithographique Materialise SurgiGuid®.

La déviation entre la position planifiée et la position obtenue après chirurgie est mesurée au niveau du point d'émergence, de l'axe et de la profondeur. Il en résulte que **malgré les différents types de système, aucune différence significative n'a été mesurée entre les groupes ; la position obtenue correspond bien à celle planifiée.**

III. Phase chirurgicale et prothétique

On observe 2 types de chirurgies guidées par ordinateur (Wismeijer et al., 2010) :

- la **chirurgie guidée statique** avec utilisation d'un gabarit chirurgical reproduisant directement la position virtuelle de l'implant à partir de données de tomographie numérisées, sans possibilité de modification de la position des implants en cours d'intervention
- la **chirurgie guidée dynamique** avec utilisation d'un système de navigation chirurgical reproduisant la position virtuelle de l'implant à partir de données de tomographie numériques et permettant des modifications de la position des implants en cours d'intervention

Ces deux types de chirurgie découlent directement de l'utilisation ou non d'un guide chirurgical et du choix du système d'exploitation (Nobel Guide™, Robodent®...).

Les projets prothétique et implantaire ayant été déterminés, il convient maintenant de confirmer le type de chirurgie à réaliser et le prothèse à poser en fin d'intervention.

A. Types de chirurgie

1. Types d'implants : taille, diamètre

a) Choix du diamètre de l'implant

Davarpanah et al (2008) montrent que le choix du diamètre de l'implant dépend :

- du profil d'émergence prothétique et anatomique de la dent à remplacer
- de la surface d'ancrage de la dent à remplacer
- de l'espace disponible (mésio-distal, vestibulo-lingual)
- du volume osseux résiduel
- des facteurs biomécaniques

Le type d'implant est choisi lors de la planification à l'aide des logiciels afin d'exploiter au mieux le volume osseux disponible.

b) Intérêt des implants courts

Selon Hassid et Santoro (2012), la longueur moyenne des implants se réduit ; elle est actuellement de 10 mm. Ceci permet **d'augmenter le nombre de patients susceptibles de bénéficier d'un traitement implantaire** (tous ne présentant en effet pas toujours des qualités et des volumes osseux optimum).

Les implants courts permettent d'éviter le recours à une technique de soulèvement du plancher sinusien. (Renouard et Nisand, 2005)

Le recours à des implants de diamètre réduit permet de limiter les greffes d'augmentation d'une crête résorbée.

Avantages :

- les procédures chirurgicales sont moins invasives
- l'ostéo-intégration est accélérée
- les temps de cicatrisation et de mise en charge sont donc plus courts

Romeo et al (2010) réalisent une revue de littérature sur l'utilisation des implants courts et ils en concluent, que sur les études récentes, il n'a été relevé **aucune différence significative du taux de survie entre implants longs et des implants courts.**

2. 1 ou 2 temps chirurgicaux ? (Buser et al, 2000)

La technique en deux temps chirurgicaux a été développée par Branemark, qui imposait la mise en nourrice de l'implant pendant la période de cicatrisation osseuse.

Après 3 à 6 mois, une deuxième opération dégageait l'implant, permettait la dépose de la vis de couverture et la mise en place d'un pilier de cicatrisation transgingival autour duquel étaient suturés les tissus mous.

Une deuxième période de cicatrisation gingivale de 6 à 8 semaines devait être observée avant le début de la phase prothétique.

La technique en un temps chirurgical permet une cicatrisation simultanée du tissu osseux et de la gencive. Cette technique est développée par Schroeder et al.

Quel que soit le type d'édentement, la majorité des indications d'implantation correspond à des implants non-enfouis.

Ils seront préférés dès lors que l'esthétique n'est pas la priorité, car ils réduisent les temps chirurgicaux. Il s'agit de la **technique la plus utilisée pour le traitement des édentés totaux maxillaires.**

Les implants enfouis seront utilisés s'il est nécessaire de réaliser une augmentation osseuse simultanée à l'aide de membrane, de régénération osseuse guidée (ROG) ou de greffe osseuse à partir d'os autogène. En effet, ce type de chirurgie permet d'obtenir une fermeture du site chirurgical, paramètre indispensable à toute ROG.

Boioli et al (2001) réalisent une revue de littérature portant sur 115 articles relevant 16 626 implants enfouis et 4 716 implants non-enfouis.

Quels que soient le site osseux ou le type de restauration, les taux de succès clinique à long terme sont similaires.

Cecchinato et al (2008) réalisent une étude sur 324 implants, dont 153 sont enfouis et 171 sont non-enfouis. Ils mesurent après 5 ans la perte osseuse et en arrivent à la conclusion que le protocole chirurgical consistant à enfouir ou non l'implant n'a aucune influence sur la perte osseuse péri-implantaire ou sur le nombre de complications biologiques.

3. Extraction / implantation immédiate ?

Ortega-Martinez et al (2012) réalisent une revue de littérature portant sur l'implantation immédiate. Ils ont ainsi gardé 20 études portant sur 1139 implants avec au minimum un suivi de 12 mois.

A ce jour, les **implants placés dans des sites post-extractionnels ont des taux de survie aussi importants que ceux placés sur une crête cicatrisée**, bien que quelques données tendent à montrer qu'ils pourraient présenter des avantages quant au maintien du niveau osseux.

La présence d'une **infection péri-apicale** correspond dans la plupart des articles à un critère d'exclusion. Il n'est donc pas possible de savoir si la présence d'une infection péri-apicale a une réelle influence sur le taux de survie de l'implant. Il ne s'agit donc **pas d'une contre-indication absolue**, mais un débridement de l'alvéole doit être réalisé afin d'assurer une parfaite élimination de l'infection.

L'anatomie implantaire ne correspondant pas à l'anatomie radiculaire, il peut être nécessaire de traiter l'espace entre l'implant et l'os. Ce traitement ne présente pas de consensus. La régénération osseuse guidée est la technique la plus utilisée. Un substitut osseux tel que du bio-oss® sera privilégié pour des espaces moyens et un PRF (Patelet Rich Fibrin) en cas d'espace important.

Lang et al (2012) réalisent également une revue de littérature portant sur le taux de survie des implants placés en post-extractionnel après 1 an.

Ils analysent quatre critères qui pourraient faire varier leur taux de succès :

- les raisons de l'extraction,
- l'usage d'antibiotiques,
- la position de l'implant : secteur antérieur/postérieur, maxillaire/mandibule,
- le type de mise en charge.

Il en ressort que le **seul critère ayant une réelle influence sur le taux de succès est l'utilisation d'antibiotiques en post-opératoire**, qui permet de diminuer le taux d'échec.

La conférence de consensus ITI (2010) conclut que l'implantation immédiate est surtout une difficulté technique dans la gestion de la stabilité initiale de l'implant et de sa position prothétique optimale.

Elle souligne également le risque plus élevé d'avoir des récessions gingivales. Mais Ortega-Martinez et al (2012) dans sa revue de littérature note un taux de satisfaction esthétique de 80%.

4. Mise en charge différée ou immédiate ?

Koskievic (2011) réalise une étude sur 2 ans sur 102 implants posés sur 14 patients dans le cas de mise en charge immédiate post-chirurgicale, dans des réhabilitations prothétiques totales selon la technique Posidental®, qui fait intervenir un guide radiologique et un guide chirurgical à appui osseux.

Ces patients sont répartis en 2 groupes :

- le groupe 1 comporte 5 patients déjà édentés totaux
- le groupe 2 comporte 9 patients édentés partiels chez qui les implants sont post extractionnels.

On observe les résultats suivants sur les 2 groupes confondus :

- 1 seul implant a été perdu entre 0 et 3 mois. Le taux de survie est de 0,99.
- le taux de succès prothétique entre 0 et 6 mois, avec les prothèses provisoires, est de 100%
- le taux de succès prothétique entre 6 et 24 mois, avec des prothèses permanentes transvissées est de 100%

Les résultats obtenus sont comparables dans la mise en charge précoce et retardée.

Ces résultats valident le protocole Posidental® mais doivent être abordés avec prudence en l'absence de recul suffisant et par manque d'études à long terme.

Gallucci et al (2009) réalisent une revue de littérature portant sur 2371 publications regroupant 2278 patients et 9701 implants.

Ils distinguent :

- les PACSI
- les prothèses fixées supra-implantaires
- les mises en charge immédiates (jusqu'à 48h après la chirurgie implantaire), précoces (de 48h à 3 mois après la chirurgie) et classiques (de 3 à 6 mois après la chirurgie).

Ils observent les résultats suivants :

- PACSI :
 - Prothèse la plus couramment observée : 4 implants avec locator pour une prothèse sans palais
 - Mise en charge conventionnelle : (niveau de preuve faible)
 - Taux de survie implantaire : de 94,8 à 97,7% à 5 ans

- Taux de survie prothétique (1 seule étude) : 91,4% à 3 ans
 - Mise en charge précoce :
 - Taux de survie implantaire : de 87,2 à 95,6% à 1 ou 2 ans
 - Taux de survie prothétique : non reporté
 - Mise en charge immédiate : pas assez documentée
- prothèses fixées :
 - Prothèse la plus couramment observée : 1 seule pièce portée par 4 à 8 implants
 - Mise en charge conventionnelle : (scientifiquement prouvée et validée)
 - Taux de survie implantaire : de 95,5 à 97,9% entre 3 et 10 ans
 - Taux de survie prothétique : de 96,3 à 100%
 - Mise en charge précoce : (cliniquement documentée)
 - Taux de survie implantaire : de 93,4 à 99% à 1 ou 3 ans
 - Taux de survie prothétique : non reporté
 - Mise en charge immédiate : (scientifiquement et cliniquement validée)
 - Taux de survie implantaire : de 95,4 à 100% à 1 ou 3 ans
 - Taux de survie prothétique : de 87,5 à 100%
- Prothèses fixées dans sites post-extractionnels avec mise en charge immédiate : (cliniquement documentées)
 - Prothèse la plus couramment observée : 1 seule pièce portée par 6 à 12 implants
 - Taux de survie implantaire : de 87,5 à 98,4% à 2 ou 5 ans
 - Taux de survie prothétique : 100% (relevé sur une seule étude)

5. Avec ou sans lambeau ?

D'Haese et al (2012) relèvent dans leur revue de littérature les avantages et inconvénients de la technique sans lambeau :

- avantages :
 - **facilite la procédure chirurgicale**
 - réduit le temps d'intervention
 - **réduit les suites post-opératoires**, telles que le risque d'infection, de déhiscence et de nécrose des tissus mous et durs (Abboud et al, 2012)
 - permet le traitement de patients présentant des risques médicaux ou anxieux
 - **évite les procédures de greffes osseuses**
 - facilite le protocole de mise en charge immédiate
 - **augmente l'épaisseur de la muqueuse péri-implantaire :**

la chirurgie avec un lambeau entraîne une perte d'épaisseur de la gencive de 1 mm tandis qu'une chirurgie flapless entraîne une augmentation de celle-ci de 0,1 mm (Cardaropoli et al, 2006)

- inconvénients :
 - **manque de visibilité et de contrôle tactile** lors de la chirurgie
 - risque de léser les structures anatomiques
 - **perte de muqueuse kératinisée** (Choi et Engelke, 2009)
 - impossibilité de traiter directement les défauts osseux (Choi et Engelke, 2009)

Koskievic (2011) note dans son étude des complications possibles dues à la technique sans lambeau telles que :

- des complications dues à l'inexactitude du guide, qui ne peuvent être compensées par la visibilité du site opératoire
- des fractures lors de la fixation du guide chirurgical à appui muqueux sur des zones hypercorticalisées pendant l'intervention
- des erreurs dans la conception de la prothèse ainsi que dans l'occlusion pouvant entraîner des ulcérations des muqueuses
- une perte osseuse importante autour des implants voire leurs pertes par manque de précision lors du forage

B. Protocole opératoire de la chirurgie guidée

1. Généralités

La chirurgie guidée se déroule conformément à la planification et à la simulation implantaire. Le chirurgien ne peut plus s'éloigner du projet conçu.

Le chirurgien dispose d'une trousse chirurgicale contenant :

- des forets
- des cuillères
- des portes-implants
- des profileurs d'os



Figure 59 : Trousse de forêts

Le chirurgien reçoit, en même temps que le guide chirurgical commandé, une feuille de route.

Elle contient toutes les informations sur les implants et la séquence des instruments à utiliser pour chaque perforation de tous les implants.

a) Les forets et assimilés

Dans chaque boîte, on trouve (cas d'une trousse Navigator®, mais le principe est valable pour tout type de boîte) :

- des **bistouris circulaires** ou tissue punches : permettant de préparer un accès transmuqueux lors de chirurgie sans lambeau avec des guides à appui muqueux
- des **forets pilotes** ou starter drills : la précision dans la profondeur étant moins importante à ce stade, elle n'est indiquée que par des lignes graduées (allant de 1 à 4 notées depth line sur la feuille de route)
- des **forets** permettant de poser des implants de 3,25 à 5 mm de diamètre. Ils sont rangés en fonction de leurs diamètres (de 2,0 à 4,25) et de leurs longueurs (de 18,6 pour le A à 28,1 pour le E)




Figure 60 : Boite de forets : système Navigator®

b) Les cuillères

Elles permettent d'utiliser le même guide chirurgical pour passer toute la séquence de foret sans changer la position du guide.

Le jeu entre le canon du foret et la cuillère est extrêmement faible. De plus, la cuillère guide le canon sur une hauteur de 5 mm, ce qui garantit la précision.

Le forage est limité en profondeur par la butée du foret contre l'œillet de la cuillère.

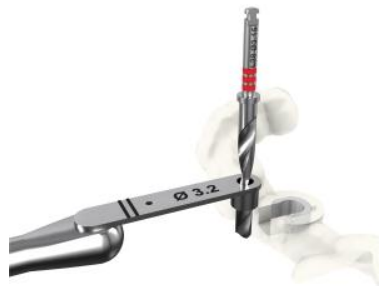

Figure 61 : Foret avec cuillère

c) Les porte-implants

Les porte-implants sont marqués d'un chiffre allant de 3 à 5 correspondant au diamètre et d'un autre entre parenthèse correspondant à la profondeur de pose.

Ce chiffre n'a pas de rapport direct avec une valeur chiffrée de profondeur ; il est dicté par le guide chirurgical.

L'utilisation d'un porte-implant permet une profondeur de pose précise. Il est indispensable pour pouvoir poser une prothèse fabriquée avant la chirurgie.

d) Le profileur d'os

Le profileur d'os permet d'enlever les éventuels débris osseux. Le pilier de cicatrisation ou la prothèse sur col implantaire peuvent ainsi être parfaitement mis en place.

e) La feuille de route

La feuille de route reprend tous les éléments vus précédemment. Pour chaque implant, le **chirurgien n'a plus qu'à suivre les recommandations.**

On note la présence d'une ligne notée tap, qui correspond à l'utilisation d'un taraud. Son utilisation est laissée à l'appréciation du chirurgien.

Implant	17	16	15	14	13	23	24	25	26	27
Implant	NIOSS510	NIOSS510	NIOSS410	NIOSS410	NIOSS485	IFOS411	NIOSS411	NIOSS410	NIOSS510	NIOSS510
Planned	5	5	4	4	4	4	4	4	5	5
Planned	10	10	10	10	8.5	11.5	11.5	10	10	10
Implant Placement										
Depth	(3)	(3)	(3)	(3)	(2)	(4)	(4)	(3)	(3)	(3)
Tissue	5	5	4	4	4	4	4	4	5	5
Starter	5	5	4	4	4	4	4	4	5	5
Drill /	2(B)/3	2(B)/3	2(B)/1	2(B)/1	2(A)/1	2(C)/1	2(C)/1	2(B)/1	2(B)/3	2(B)/3
Drill /	3.25(B)/4	3.25(B)/4	3(B)/2	3(B)/2	3(A)/2	3(C)/2	3(C)/2	3(B)/2	3.25(B)/4	3.25(B)/4
Drill /	3.85(B)/4	3.85(B)/4	/	/	/	/	/	/	3.85(B)/4	3.85(B)/4
Tap	5	5	4	4	4	4	4	4	5	5
Implant	5(3)	5(3)	4(3)	4(3)	4(2)	4(4)	4(4)	4(3)	5(3)	5(3)
Bone	5	5	4	4	4	4	4	4	5	5
Analog Placement										
Analog	5(3)	5(3)	4(3)	4(3)	4(2)	4(4)	4(4)	4(3)	5(3)	5(3)
Analog	IILAW5	IILAW5	IILA20	IILA20	IILA20	IILA20	IILA20	IILA20	IILAW5	IILAW5

Figure 62 : Feuille de route

2. Patient édenté maxillaire complet

a) Protocole de chirurgie flapless

Le guide chirurgical à appui muqueux est mis en bouche.

On vérifie :

- sa stabilité
- son bon positionnement grâce à une clé d'occlusion en silicone, qui est découpée en postérieur pour contrôler le contact entre le guide et la muqueuse palatine

On anesthésie au niveau des zones de forage de vis afin d'éviter de déformer la muqueuse de manière importante.

Les vis de fixation antérieure sont posées après forage et vissage alternatif.

La vis de fixation postérieure est placée en maintenant un appui digital sur le guide.

Les trois vis sont amenées successivement en butée.

La feuille de route guide ensuite la séquence de forage de chaque implant, mais pas leur ordre.

Il faut placer en priorité des implants controlatéraux postérieurs afin de donner une assise équilibrée au guide. On choisira de préférence ceux en position prémolaire.

L'anesthésie est complétée.

Le bistouri rotatif est utilisé dans tous les canons.

Les implants en position prémolaire sont posés selon la séquence de forage dictée par le guide. Les implants ne sont amenés en butée, qu'une fois l'implant controlatéral posé.

Les autres implants sont ensuite posés en postérieur puis en antérieur.

Il est important de vérifier que les crans des canons du guide et des porte-implants coïncident. Cela permet de déterminer la position apicale de l'implant, ce qui est indispensable pour garantir l'adaptation de la prothèse fabriquée avant la chirurgie.

Les porte-implants sont ensuite tous dévissés côté par côté, de l'avant vers l'arrière ou l'inverse.

Les vis de fixation sont retirées ainsi que le guide.

On peut alors contrôler l'enfouissement des implants par rapport à l'épaisseur de la gencive et choisir éventuellement de les enfouir davantage si la prothèse n'a pas déjà été fabriquée.

Le profileur d'os est passé dans chaque site.

Les vis de cicatrisation ou les piliers prothétiques sont alors posés.

On note des plaies au niveau du palais et du vestibule dues aux vis de fixation, qui cicatriseront rapidement.

b) Protocole de chirurgie avec lambeau

Le chirurgien lève un large lambeau afin de pouvoir positionner le guide chirurgical à appui osseux.

Les vis de fixation sont mises en place.

La chirurgie est ensuite semblable à celle d'une chirurgie flapless. Il suffit de suivre la feuille de route. Les implants sont également posés de postérieur à antérieur.

Une fois tous les implants insérés, ils sont mis en butée contre les canons de manière progressive et alternée.

L'enfouissement des implants est contrôlé une fois le guide ôté.
Le profileur d'os est passé, puis les vis de couverture ou de cicatrisation sont vissées.

Les tissus mous sont suturés.

La chirurgie est finalement assez semblable.

c) Chirurgie guidée avec SAFE-system® (Tardieu et al., 2007)

Après la planification implantaire à l'aide du logiciel Siplant® et l'envoi des données au centre de traitement, le praticien reçoit sous 10 jours le guide chirurgical « SurgiGuide® » ainsi qu'une feuille de route comprenant toutes les informations sur l'utilisation du guide avec SAFE-system®, telles que les forets et implants à utiliser.

Le SAFE-system® signifie Secure, Accurate, Flexible, Ergonomic système soit sûr, précis, flexible et ergonomique.

Ce système guide l'axe des forets et de l'implant ainsi que sa profondeur.

Il présente la particularité de n'utiliser que 2 forets :

- un **foret dit pilote** de 2 mm de diamètre au niveau de l'apex et de 3 mm au niveau du col,
- un **foret final ou foret de calibrage**, qui harmonise le forage à 3,15 mm.

Les forets possèdent des **stops de profondeurs variables** de 10 à 25 mm.

Le guide stéréolithographique ne possède qu'un seul tube de forage par implant, qui est utilisé pour les 2 forets puisqu'ils ont un diamètre identique dans la partie supérieure. Ce tube assure le guidage.

Dans les zones difficiles d'accès, il est possible d'utiliser des tubes d'accès latéral plutôt que vertical.

Dans tous les cas, les tubes de forage seront retirés avant le placement des implants.

Ce système présente l'avantage d'être **compatible avec tous types d'implants** jusqu'à 4,1 mm de diamètre et de permettre le placement d'implants zygomatiques, ptérygoïdiens ou sphénoïdiens.

Ce système assure la sécurité per-opératoire. Il augmente la précision et la prédictibilité des résultats.

Le temps de la chirurgie est réduit et la chirurgie est moins invasive.

Ce système peut également fonctionner avec des guides chirurgicaux fabriqués dans un laboratoire classique.

3. Patient avec extraction implantation immédiate

- Cas avec la société Posidental

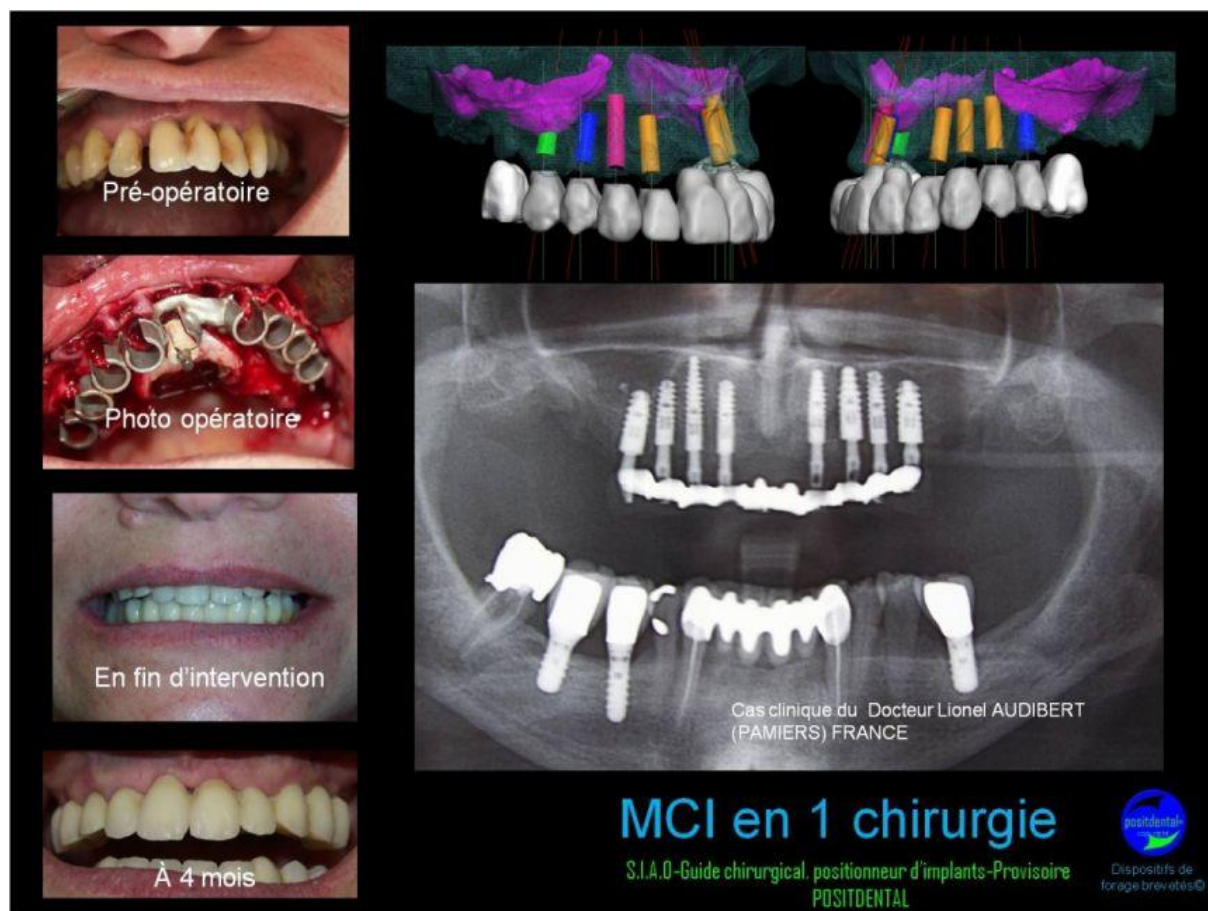


Figure 63

La chirurgie est semblable à une chirurgie classique. Les dents sont extraites avant la pose du guide chirurgical.

C. Pose de la prothèse provisoire

1. Prothèse complète existante

La technique la plus classique est d'utiliser la prothèse amovible complète existante et de la modifier afin qu'elle ne gêne pas l'ostéo-intégration.

La **prothèse est évidée** au niveau des têtes des implants ou des piliers de cicatrisation (en fonction de l'option de chirurgie, 1 ou 2 temps) de façon à éviter les contacts.

La prothèse est ensuite **rebasée** à l'aide d'un matériau de basse viscosité à prise retardée de type Coe-Soft™.

Dans la technique en un temps chirurgical ou dans la deuxième étape de la technique en deux temps chirurgicaux, si les piliers de cicatrisation sont en place, les logettes entourant les piliers sont remplies de matériau de rebasage souple.

Cette technique demande des **contrôles réguliers** afin de vérifier que les implants ne sont pas sollicités et que le matériau de rebasage ne s'est pas dégradé. (Dada et al, 2011)

Cette technique présente toutefois des inconvénients tels que :

- la durée du traitement
- le dévissage répétitif des piliers de cicatrisation à chacune des étapes de la prothèse définitive
- la réhabilitation fixe définitive sans passage par un bridge provisoire fixé

2. Bridge provisoire réalisé en résine de laboratoire

De manière générale, l'utilisation des prothèses provisoires en implantologie est plutôt rare.

La prothèse provisoire permet pourtant la **validation de la réhabilitation** implanto-portée et à long terme la **réussite du traitement implantaire**.

Elle **favorise la cicatrisation** des tissus parodontaux et le **maintien/développement des papilles**.

Elle permet de retrouver un équilibre neurophysiologique, de **redonner leur soutien aux tissus mous** et de **réduire la langue** lors de la mastication et de la déglutition.

Elle active la mise en fonction progressive des implants de par sa rigidité réduite, et sert malgré tout de **contention**, améliorant la cicatrisation. Toute fracture ou fêlure montre un défaut occlusal, qu'il est encore possible de corriger. De plus, la perte d'un implant est plus facile à gérer à ce moment-là.

Leclercq et Dohan (2007) prônent l'utilisation de deux types de prothèses provisoires :

- un bridge provisoire en résine de laboratoire à cuire dans le cas d'un traitement avec de nombreux implants, un volume osseux important et de bonne qualité et des axes implantaires parallèles.

- un bridge provisoire avec une infrastructure métallique coulée dès que les conditions ne sont plus idéales.

A la fin de la période de stabilisation, la prothèse provisoire sert de maquette guide pour la prothèse d'usage.

Si elle possédait une infrastructure métallique, celle-ci peut être réutilisée pour réaliser la prothèse définitive, ce qui présente l'avantage d'utiliser une armature ayant déjà été validée en bouche sur une longue période.

Prothèse réalisée par usinage CAD-CAM

- Cas du bridge Immediate Smile® (Sers et Philippe, 2012)

Il s'agit d'une prothèse implantaire en résine polyméthyle de méthacrylate à mise en charge instantanée réalisée en pré-opératoire par usinage CAD-CAM à partir des données d'une planification SimPlant®.

Ce bridge provisoire est développé par la société Materialise Dental. Il est disponible en 3 teintes et avec 3 formes de dents. L'anatomie précise du bridge découle de la planification et du guide radiologique.

Le produit consiste en :

- un **guide chirurgical**
- un **maître modèle** : le modèle Immediate Smile®
Il s'agit d'une modélisation du maxillaire en stéréolithographie comportant des analogues d'implants et de la fausse gencive reproduisant l'épaisseur gingivale existante en bouche. Ce modèle permet un ajustage du bridge sur les connecteurs prothétiques et un préréglage occlusal sur l'articulateur.
- un **modèle Radiologic Guide®**.
C'est un fac-similé du guide radiologique. Il est réalisé par stéréolithographie et permet le réglage de l'occlusion en bouche et le transfert de l'occlusion sur l'articulateur grâce à une clé en silicone.
- un **bridge**, des connecteurs prothétiques.

Le praticien doit, une fois le pack reçu :

- visser les piliers,
- contrôler l'absence de frottement,
- corriger éventuellement la hauteur des piliers, qui peuvent dépasser du bridge.

Lors d'un premier rendez-vous, le praticien doit ré-enregistrer l'occlusion avec le modèle Radiologic Guide® et une clé en silicone, afin de pouvoir monter sur articulateur le maître modèle associé au modèle Radiologic Guide®. L'occlusion du bridge monté sur le maître modèle est méticuleusement réglée dans tous les mouvements de propulsion et de latéralités.

Le jour de la chirurgie, le guide chirurgical est utilisé de manière classique :

- Les connecteurs parodontaux sont mis en place
- les piliers prothétiques sont vissés.
- le bridge est collé sur des piliers par l'intermédiaire d'une colle composite injectée dans des puits situés sur les faces vestibulaires des dents prothétiques.
- l'occlusion est recontrôlée.

Avantage :

- permet une réhabilitation esthétique rapide et le recouvrement de la fonction masticatoire

Inconvénients / limites :

- existence d'une étape supplémentaire (la prise d'un enregistrement occlusal) par rapport au schéma classique
- il est nécessaire d'avoir au moins 2 implants pour supporter 3 dents prothétiques
- les extensions postérieures ne sont pas possibles
- les intermédiaires de bridges sont limités à 4 dents dans les secteurs antérieurs et à 2 dents dans les secteurs postérieurs du fait du risque de fracture de la prothèse
- le port de la prothèse est limité à 6 mois
- esthétiquement, les contours cervicaux manquent d'harmonisation, les espaces inter-dentaires ne sont pas très marqués et la résine manque de transparence et semble monotone (toutefois la stratification par des résines composites est en cours de développement)

D. Pose de la prothèse définitive

La pose d'une prothèse définitive fabriquée avant la chirurgie est une technique, qui nécessite une **grande précision dans toutes les phases de la planification implantaire**. C'est pourquoi Oyama et al (2009) conseillent d'utiliser une prothèse provisoire jusqu'à ce que le praticien ait une expérience clinique suffisante et qu'il soit capable de prédire la bonne adaptation de la prothèse définitive avant le placement des implants.

Le système Nobelguide™ permet la pose d'une prothèse définitive dès la fin de l'intervention dans le cadre d'une procédure de mise en charge immédiate appelée Teeth-in-an-Hour™.

La prothèse est fabriquée en pré-opératoire sur un modèle issu du guide chirurgical. Il s'agit d'une prothèse à armature en titane usinée (Procera Implant Bridge Titanium™) dont la pose est possible grâce à l'utilisation de piliers expansifs (Guided Abutments®) qui permettent une légère correction dans le sens axial du transfert du planning implantaire. (Dada et al, 2011)

Plusieurs études ont été réalisées afin d'étudier la procédure Teeth-in-an Hour™ :

- Van Steenberghe et al. (2005) réalisent une étude sur 24 patients édentés complets maxillaires. On observe :
 - un taux de succès de 100% à court terme sur les 164 implants, ce qui conforte la réalisation de chirurgie flapless.
 - la douleur post-opératoire n'est relevée que chez 4 patients sur les 24.
 - 75% patients évaluent l'esthétique comme étant excellente.
 - 100% des patients évaluent la fonction comme étant bonne ou excellente.
 - 100% de succès prothétique
 - la perte osseuse moyenne est de 1,15 mm

La conclusion de cette étude est que la procédure Teeth-in-an Hour™ présente des bénéfices évidents. La chirurgie guidée est très rapide parfois moins de 30 minutes et la phase prothétique, encore plus courte, ne nécessite souvent que de petits ajustements occlusaux.

- Johansson et al (2009) réalisent une étude portant sur 312 implants et 52 patients. Ils observent :
 - dans 2 cas, le bridge a du être reconstruit à cause d'un défaut de concordance
 - sur 5 patients, le maintien en place du guide chirurgical a posé des difficultés
 - sur 5 patients, la pose de la prothèse a présenté des difficultés
 - 2 implants perdus

- la perte osseuse moyenne est de 1,3 mm et 19% des patients présentent une perte osseuse supérieure à 2 mm
- les complications les plus fréquentes sont : l'hyperplasie gingivale et des problèmes relatifs à la prothèse (fractures occlusales, ajustements occlusaux...

IV. Intérêt du CAO : discussion

Les principales difficultés de l'implantologie assistée par ordinateur (IAO) ont déjà été citées dans les parties précédentes.

L'IAO comporte de nombreuses étapes et chacune est une source d'erreurs, d'approximations potentielles ou de difficultés (Smuzkler et al, 2010) :

- le guide radiologique : sa réalisation doit répondre à un **cahier des charges très précis**, qui peut parfois ne pas être entièrement respecté. Le maintien du guide dans la même position est un impératif. L'utilisation de cales occlusales est une aide mais une déviation est toujours possible.
- la simulation informatique : l'acquisition radiographique n'est pas toujours idéale et peut contenir de **nombreux bruits**, qu'il convient de nettoyer. Dans la **phase d'apprentissage**, un positionnement inadéquat de l'implant par rapport à la prothèse est possible, même si l'utilisation de guides radiologiques réduit ce risque. Mais il faut surtout trouver un compromis entre l'axe dicté par la couronne prothétique et celui imposé par le volume osseux.
- le guide chirurgical :
 - o sa réalisation en suivant un procédé stéréolithographique est très précise. Le taux d'erreur est de 0,1%, ce qui ne peut engendrer de déviation de l'implant. (D'Haese et al, 2012)
 - o il doit être placé exactement dans **la même position** que le guide radiologique ayant servi de modèle.
 - o de volume très important, il demande une **ouverture buccale très grande**. Il est parfois possible de passer le foret mais pas l'empilement final des outils (qui peut mesurer de 41 à 50 mm). Il faut alors contourner la difficulté et insérer d'abord le foret dans le canon puis le fixer au contre-angle, ce qui peut s'avérer fastidieux.

La somme de ces erreurs peut aller jusqu'à 1 à 1,5 mm.

L'intérêt de l'IAO est donc remis en question dans le cas de crêtes fines. La gestion de cette complication potentielle consiste à prévoir un matériel de comblement osseux.

Malgré les difficultés de la méthode, qui demande une période d'apprentissage importante, l'IAO améliore la précision du positionnement des implants, permettant ainsi la mise en charge immédiate. Elle permet une chirurgie sans lambeau, qui réduit les suites post-opératoires. Mais elle constitue une méthode rigide ne laissant que peu de place au jugement du praticien face à la situation clinique observée lors de la chirurgie.

De plus, son coût est très important. En effet, la confection du guide radiologique est de 600€ pour une prothèse complète. Le logiciel représente un investissement de 4500 à

8000€. Le coût du guide chirurgical pour un édenté complet maxillaire recevant 8 implants est de 919€ hors taxes. (Szmukler, 2010)

L'intérêt des guides radiologiques est prouvé. Ces guides peuvent être utilisés même en dehors de la chaîne de l'IAO, notamment dans les cas d'ouverture buccale réduite. Légèrement transformés, ils peuvent servir de guides chirurgicaux et indiquer le point de forage avec précision, tout en laissant plus d'initiatives au chirurgien.

Widmeijer et al. (2010) lors de la 4^{ème} conférence de consensus de l'ITI concluent que :

- les applications de l'informatique sont suffisamment **précises** pour que leur utilisation se justifie dans certaines situations (anatomie complexe, chirurgie minimal-invasive, optimisation du positionnement des implants dans des cas esthétiquement délicats, mise en charge immédiate)
- il n'existe pas de données à long terme suggérant que la survie des implants et des prothèses et la réussite du traitement soient comparables avec les techniques de guidage ou navigation par ordinateur et avec les méthodes chirurgicales traditionnelles
- le développement rapide d'une technologie non documentée par les sociétés commerciales, suscite des **attentes irréalistes** d'efficacité et de facilité d'utilisation des techniques existantes

Daas et al (2008) donnent 7 conseils pour aborder la pratique de la chirurgie guidée :

- se former
- ne pas négliger le projet prothétique
- poser les bonnes indications
- adopter une technique chirurgicale " douce "
- impliquer l'ensemble de l'équipe soignante
- suivre une démarche rigoureuse
- préserver le pronostic à long terme des traitements.

Les études sur l'intérêt de la technique manquent et décrivent essentiellement le taux de survie implantaire et non prothétique.

V. Cas clinique

- Cas du Dr Alexandra Sourdot

La patiente âgée de 68 ans présente une parodontite chronique. Son bloc incisivo-canin est mobile et elle souhaite une réhabilitation globale de son maxillaire par une prothèse fixée.

Elle n'a pas d'antécédents médicaux particuliers. La patiente est fumeuse mais le tabac a été arrêté dès le début de la prise en charge.

Le manque de volume osseux au niveau des sinus a imposé la réalisation de deux sinus lift. Ces deux soulevés de sinus ont été réalisés avec une xéno greffe osseuse (Bio-oss®) en deux fois sous anesthésie locale 6 à 8 mois avant la pose des implants.

3 mois avant la pose des implants, les dents maxillaires restantes ont été extraites puis un montage directeur a été réalisé après correction de la courbe occlusale mandibulaire. Ce montage a permis de fabriquer une prothèse complète provisoire et un guide radiologique. Ce guide est polymérisé avec une résine radio-opaque au niveau des dents et une résine transparente chémo polymérisable, qui préfigure la gencive.

Le guide radiologique a été rebasé pour augmenter la stabilité du guide.

Il a ensuite été solidarisé à une plaque de la société Sicat contenant des billes radio-opaques calibrées. Le centre de la plaque permet le positionnement du patient dans le *cone-beam*.

Une radiographie *cone-beam* est alors réalisée avec le guide radiologique en place.

La planification implantaire est réalisée à l'aide du logiciel Sidexis.

Il a été choisi de poser 8 implants, grâce à un guide chirurgical à appui muqueux Navigator permettant une chirurgie 3I, puis de poser un bridge complet vissé.

Les données sont ensuite envoyées à la société Sicat.

Le guide est livré avec sa feuille de route, qui dicte la chirurgie.

La chirurgie est ensuite réalisée de manière classique : 3 vis d'ostéo-synthèse permettent la fixation du guide et les punch, forets et implants sont passés à travers le guide.

Un bridge provisoire complet armé transvissé sera posé trois jours après.

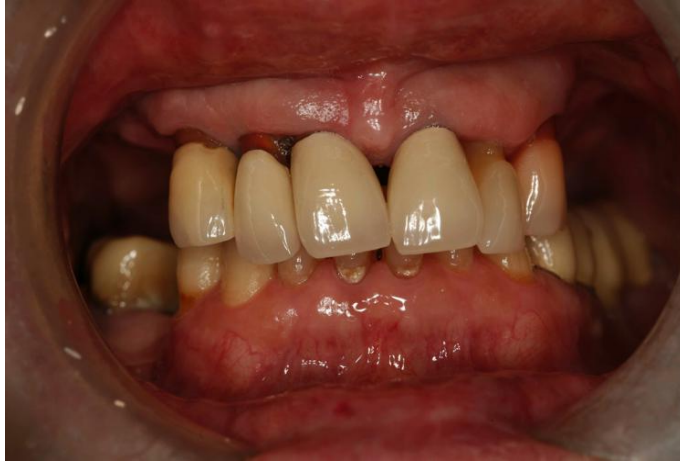

Figure 64 : Situation avant traitement

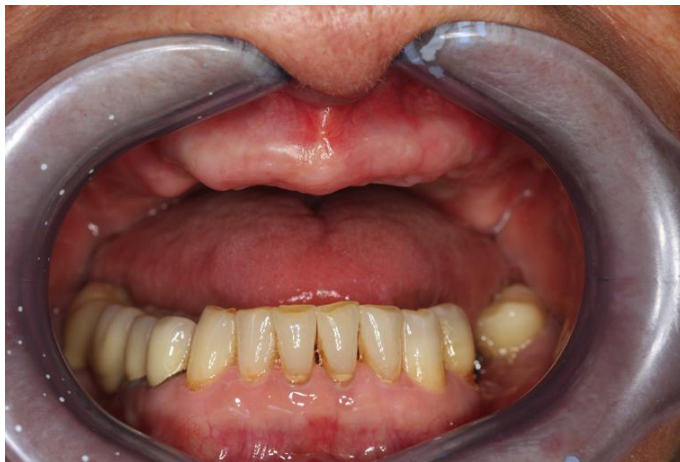

Figure 65 : Situation après extractions

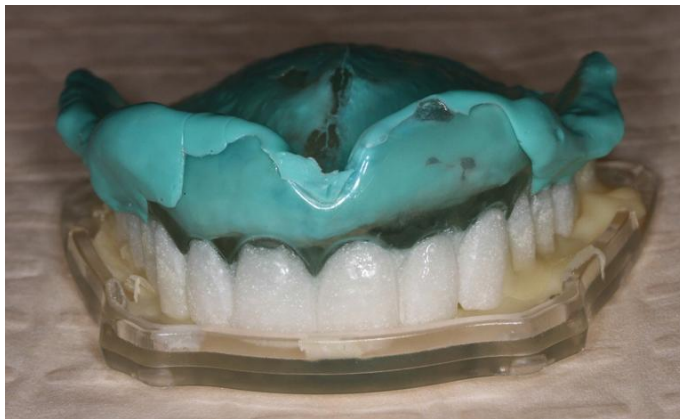

Figure 66 : Guide radiologique rebasé

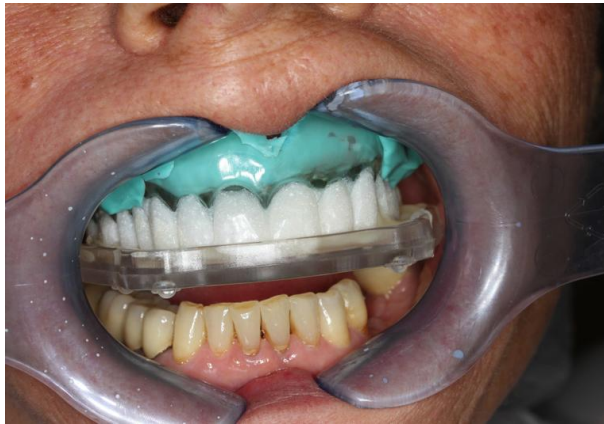

Figure 67 : Essai du guide radiologique après rebasage

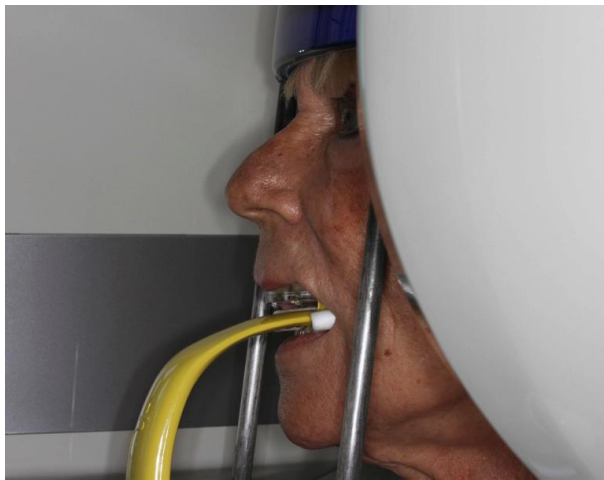

Figure 68 : Radiographie avec le guide en place

SICAT	Surgical Guide Report (FDI)		BIOMET
	Patient: '18/08/44	Plan: Order [Maxilla]	
	Dentist: sourdot alexandra	Case ID: 20323	
5 mm x 13 mm BIOMET 3i NINT NINT513 Biomet 3i Navigator Tapered	4.1 mm x 11.5 mm BIOMET 3i NIITP NIITP4311 Biomet 3i Navigator Tapered	4.1 mm x 8.5 mm BIOMET 3i NIITP NIITP4385 Biomet 3i Navigator Tapered	4.1 mm x 11.5 mm BIOMET 3i NIITP NIITP4311 Biomet 3i Navigator Tapered
4.1 mm x 11.5 mm BIOMET 3i NINT NINT411 Biomet 3i Navigator Tapered	4.1 mm x 10 mm BIOMET 3i NIITP NIITP4310 Biomet 3i Navigator Tapered	4.1 mm x 10 mm BIOMET 3i NIITP NIITP4310 Biomet 3i Navigator Tapered	4.5 mm x 8.5 mm BIOMET 3i NIITP NIITP5485 Biomet 3i Navigator Tapered

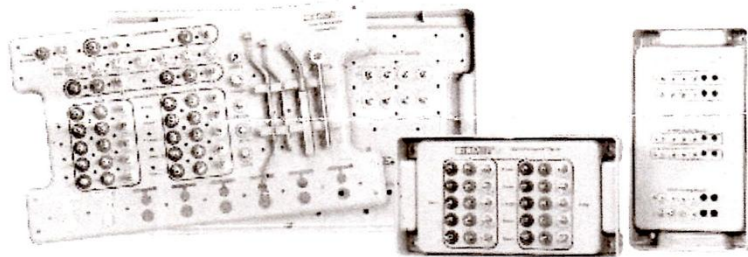
Printed: 16.08.2012 07:34 All units in mm. Please allow 1mm distance to critical structures. This report is intended for documentation only. For diagnosis and implant planning use SICAT Implant or GALAXIS/GALILEOS Implant. Page 1 / 1

Figure 69 : Planification implantaire

Surgical Plan – For Use with the Tapered Navigator[™] System

Patient ID: 18/08/44 **Contact Person:** sourdot alexandra
Case ID: 20323 **Date of Order:** 08.08.2012

- Instrument Speed Recommendations:**
- Tissue Punch = 300 rpm
 - Cortical Perforator & Twist Drill = 1200 rpm
 - Countersink Drill and Shaping Drills = 800 rpm
 - Bone Tap & Implant Placement = 20 rpm
- Notes:**



Implant Label - FDI	17	16	14	12	21
Implant Catalog Code	NINT513	NIITP4311	NIITP4385	NIITP4311	NINT411
Implant Catalog Diameter (mm)	5	h (4/3 vert)	h (4/3 vert)	h (4/3 vert)	4
Implant Catalog Length (mm)	13	11.5	8.5	11.5	11.5
Implant Placement					
Prolongation	Short	Short	Short	Short	Short
Tissue Punch	5	4	4	4	4
Cortical Perforator	5(S)	4(S)	4(S)	4(S)	4(S)
Twist Drill / Handle - Side	d / T - 5	c / T - 4	a / T - 4	c / T - 4	c / T - 4
Countersink Drill	5(S)	4(S)	4(S)	4(S)	4(S)
Shaping Drill [^] <i>Sic dense</i>	4 x 13 (S) / R [*]	3.25 x 8.5 (S)	3.25 x 8.5 (S)	3.25 x 8.5 (S)	3.25 x 8.5 (S)
Shaping Drill [^] <i>Sic dense</i>	-----	3.25 x 11.5 (S)	-----	3.25 x 11.5 (S)	3.25 x 11.5 (S)
Shaping Drill	5 x 10 (S)	4 x 8.5 (S)	4 x 8.5 (S)	4 x 8.5 (S)	4 x 8.5 (S)
Shaping Drill	5 x 13 (S)	4 x 11.5 (S)	-----	4 x 11.5 (S)	4 x 11.5 (S)
Tap [^] <i>Forward</i>	5 x 13 (S)	4 x 11.5 (S)	4 x 8.5 (S)	4 x 11.5 (S)	4 x 11.5 (S)
Implant Mount <i>paste implant</i>	5(S)	h 3(S) vert	h 3(S) vert	h 3(S) vert	4(S)
Bone Profiler	5	-----	-----	-----	4 vert
Analog Placement					
Analog Mount	5(S)	3(S)	3(S)	3(S)	4(S)
Analog Type	IILAW5	IMMILA	IMMILA	IMMILA	IILA20

[^]These additional steps are **required** for Dense Bone.
^{*}R Designates that the **Reduction Handle** must be used during this step.

Figure 70 : Feuille de route

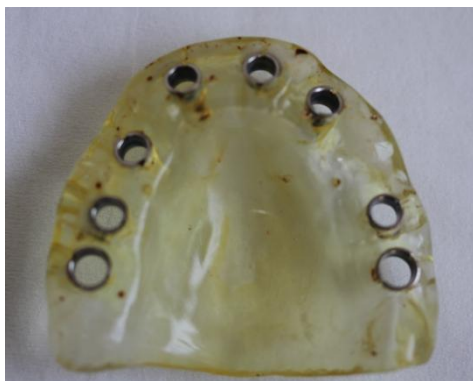

Figure 71 : Guide chirurgical à appui muqueux

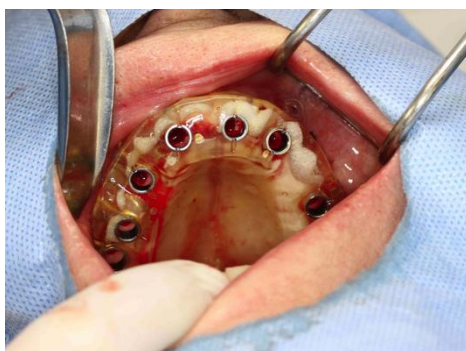


Figure 72 : Guide chirurgical en place

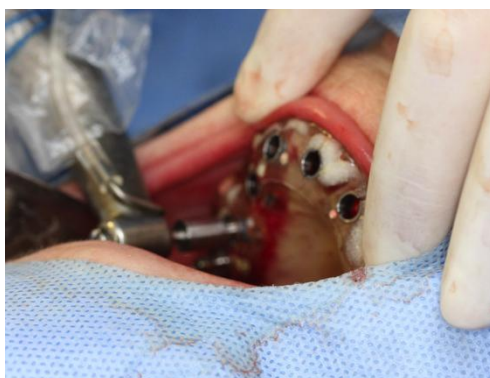

Figure 73 : Chirurgie avec le guide en place

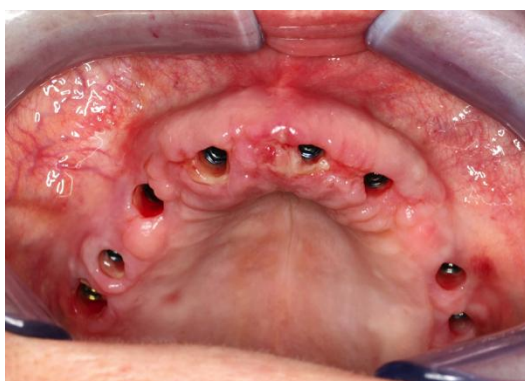

Figure 74 : Situation après 2 jours de cicatrisation

Conclusion

Le traitement d'un patient édenté complet maxillaire n'est pas qu'un traitement chirurgical. La phase d'écoute du patient est primordiale afin de déterminer ses souhaits. Le patient doit être conscient des limites du traitement, de ses difficultés, des compromis qu'il peut être amené à faire. Le choix du traitement résulte donc d'un diagnostic correct, d'un consentement avisé et d'une bonne planification.

L'implantologie est une discipline, qui se démocratise. Toutefois, elle demande une planification très importante notamment dans les cas complexes tels que l'édenté complet maxillaire. Les protocoles chirurgicaux sont en évolution constante afin de simplifier les procédures et de réduire les délais de traitement.

L'implantologie assistée par ordinateur permet de transférer en bouche une planification implantaire réalisée sur ordinateur à partir des données d'un scanner, grâce à l'utilisation de guides radiologiques et chirurgicaux réalisés par stéréolithographie. Elle est opposée à la chirurgie traditionnelle, qui peut utiliser des guides chirurgicaux conventionnels. Ces guides posent des problèmes de stabilité et indiquent de manière approximative l'émergence, la direction et la profondeur du forage, mais laissent une plus grande liberté d'intervention au chirurgien.

L'implantologie assistée par ordinateur permet d'améliorer la concordance entre le projet prothétique et la chirurgie et de mieux prévoir les complications anatomiques. De plus, elle permet la chirurgie flapless, qui réduit les suites post-opératoires, et rend la mise en charge immédiate possible. Mais ses indications d'utilisation sont difficiles et son coût est important.

L'expérience du praticien reste primordiale pour la sélection du cas à traiter et le choix de la technique à utiliser. La faible marge d'initiatives laissée au chirurgien par les assistances informatique permet d'améliorer la précision mais ne permet pas de faire face aux difficultés rencontrées. La robotique et son absence de guides chirurgicaux constitueraient peut être l'avenir...

Table des tableaux

<i>Tableau 1 : Signes traduisant un mauvais soutien labial (Brunton et McCord, 2004)</i>	38
<i>Tableau 2 : Comparaison des différentes prothèses (Dada et al, 2011)</i>	45
<i>Tableau 3 : Comparaison des PAC avec les PACSI (Dada et al, 2011)</i>	48
<i>Tableau 4 : Comparaison des PACSI à implants solidarisés ou non avec une PAC (Wismeijer et al, 2010)</i>	49
<i>Tableau 5 : Critères de choix des systèmes d'attache (Toquet et al, 2009)</i>	51
<i>Tableau 6 : Choix de la prothèse en fonction du défaut osseux et de la ligne du sourire (Bedrossian et al, 2008)</i>	61
<i>Tableau 7 : Choix du nombre d'implants en fonction des capacités masticatoires et du volume osseux résiduel (Daas et al, 2008)</i>	63
<i>Tableau 8 : Choix du type de prothèse en fonction de l'espace prothétique disponible et du volume osseux résiduel : bilan (Dada et al, 2011)</i>	64
<i>Tableau 9 : Comparaison des caractéristiques d'une dent et d'un implant (Kim et al, 2005)</i>	67
<i>Tableau 10 : Corrélation entre la classification de Lekholm et Zarb, la densité osseuse et sa localisation clinique (Norton et Gamble, 2001)</i>	79
<i>Tableau 11 : Comparaison des différents types de guides radiologiques (Seban et al, 2010)</i>	87
<i>Tableau 12 : Avantages et inconvénients des guides à appui osseux et muqueux (Szmukler et al, 2010)</i>	103
<i>Tableau 13 : Comparaison de la précision des différents types de guides chirurgicaux (Ozan et al, 2009)</i>	104
<i>Tableau 14 : Comparaison des guides chirurgicaux classiques et stéréolithographiques (Sarment et al, 2003)</i>	104

Table des illustrations

Figure 1 :

INSTITUT DENTAIRE D'IMPLANTOLOGIE [en ligne] . Disponible sur :
<http://www.idimplantologie.com/technologie.php> [consulté le 25 juin 2012]

Figures 2, 3, 4, 5, 7 :

FRADEANI M.
"Réhabilitation esthétique en prothèse fixée"
Quintessence International, Vol1. Paris, 2006 : 352

Figure 6 :

CHIRURGIE DENTAIRE POUR TOUS [en ligne] . Disponible sur :
http://3.bp.blogspot.com/_CO4ae4I4IAA/SFVjoNJDfDI/AAAAAAAAADU/a4aVbDvhG_M/s320/classification+de+ballard.JPG [consulté le 31 janvier 2013]

Figure 8 :

BIDRA A. ET AGAR JR.
"A Classification System of Patients for Esthetic Fixed Implant-supported Protheses in the Edentulous Maxilla."
Compendium of continuing education in dentistry 31.5 (2010): 366–368, 370, 372–374

Figure 9 :

[en ligne]. Disponible sur : <http://ars.els-cdn.com/content/image/1-s2.0-S0022391308602371-gr4.jpg>
[consulté le 31 janvier 2013]

Figure 10 :

MISSIKA P., BANHAMOU A., KLEINFINGER I
"Accéder à l'implantologie"
Paris : Edition CDP JPIO, 2003

Figures 11, 12, 13, 14, 16 :

WISMEIJER D. ET AL.
"ITI treatment Guide"
Vol 4, *Quintessence Publishing*, 2010 : 234

Figure 15 :

TOLSTUNOV L.
"13-23-30' Anatomic Approach for Maxillary Full-Arch Implant Reconstruction: A Case Report and Surgical-Prosthetic Considerations."
Journal of Oral & Maxillofacial Surgery (02782391) 68.4 (2010): 818–824

Figure 17 :

COACHMAN C. ET AL.
"Prosthetic Gingival Reconstruction in Fixed Partial Restorations. Part 3: Laboratory Procedures and Maintenance."
The International journal of periodontics & restorative dentistry 30.1 (2010): 19–29

Figure 18 :

ABUJILUS R. *Dentoscope* [en ligne]. Disponible sur : <http://www.dentoscope.fr/article-id-620008-fausses-gencives-ceramique-materiau-composite-cas-clinique-a.htm> [consulté le 31 janvier 2013]

Figure 19 :

BEDROSSIAN E. ET AL.

“Fixed-prosthetic Implant Restoration of the Edentulous Maxilla: a Systematic Pretreatment Evaluation Method.”

Journal of oral and maxillofacial surgery: official journal of the American Association of Oral and Maxillofacial Surgeons 66.1 (2008): 112–122.

Figure 20 :

INSTITUT STRAUMANN AG. Straumann [en ligne]. Disponible sur : <http://www.straumann.ch/fr-CH/ch-index/products/products-slactive-new/products-slactive-key-benefits/products-slactive-key-benefits-1.html>[consulté le 31 janvier 2013]

Figure 21 :

Dentoscope [en ligne] . Disponible sur : http://www.dentoscope.fr/traitement/studio/d86trait/a11/gd_fig7.jpg[consulté le 31 janvier 2013]

Figure 22 :

Dentoscope [en ligne] . Disponible sur : http://www.dentoscope.fr/traitement/studio/d86trait/a11/gd_fig6.jpg[consulté le 31 janvier 2013]

Figure 23 :

MARTINEZ H., RENAULT P. ET GEORGES-RENAULT G.

Les Implants: Chirurgie Et Prothèse: Choix Thérapeutique Et Stratégique.

CdP. 2008. JPIO

Figure 24 :

SUPELEC. [en ligne] . Disponible sur : <http://www.metz.supelec.fr/elevés/themes/imagerie/scannerX.htm>[consulté le 15 juillet 2012]

Figure 25 :

Multimania TPE Imagerie médicale [en ligne] . Disponible sur : <http://membres.multimania.fr/tpeimageriemedicale/rayonsx.html>[consulté le 15 juillet 2012]

Figure 26 :

Dentalxradiology [en ligne] . Disponible sur : <http://dentalxradiology.com/wp-content/uploads/2009/12/GXCB-500-cone-beam-3d.JPG>[consulté le 15 juillet 2012]

Figure 27 :

SIMON S. NDT [en ligne] . Disponible sur : <http://www.ndt.net/article/wcndt00/papers/idn730/idn730.htm>[consulté le 15 juillet 2012]

Figure 28 :

radiographie du Dr Rimmer

Figures 29, 30, 49, 50, 51, 52, 53, 54, 55, 60

SZMUKLER-MONCLER S., DAVARPANA K. ET DAVARPANA M.

Implantologie assistée par ordinateur.

Rueil-Malmaison: Éd. CdP, 2010, Collection JPIO

Figures 31, 32, 33 :

SALAMA M. ET AL.

“Prosthetic Gingival Reconstruction in the Fixed Partial Restoration. Part 2: Diagnosis and Treatment Planning.”

The International journal of periodontics & restorative dentistry 29.6 (2009): 573–581

Figures 34, 35 :

DAAS M. ET DADA K.

Les traitements implantaires avec Nobelguide TM

Paris, France: Quintessence international, 2008 : 236

Figures 36, 42, 43, 44, 45, 46, 47, 48

DADA K., DAAS M. ET MALO P.

Esthétique et implants pour l'édenté complet maxillaire.

Paris: Quintessence international, 2011 : 224

Figures 37, 38 :

BEUMER J. ET LEWIS S.

La prothèse sur implants de Branemark®: protocole clinique et technique de laboratoire.

Paris, France: CdP, 1991 : 250

Figure 39 :

ERPRO [en ligne] . Disponible sur :
http://www.erpro.fr/IMG/pdf/fichier_stereo.pdf[consulté le 31 janvier 2013]

Figure 40 :

POSITDENTAL [en ligne]. Disponible sur :
<http://www.positdental.com/cariboost1/>[consulté le 31 janvier 2013]

Figure 41 :

MATERIALISE DENTAL [en ligne] . Disponible sur :
<http://www.materialisedental.com/view/fr/3095162>[consulté le 31 janvier 2013]

Figures 56, 57, 58 :

LE GAC O. ET ARMAND S.

"Bridge complet implanto-porté Présentation d'un protocole original utilisant la robotique passive (Système Robodent)"

Implant, 2012; 18 : 109-120

Figures 59, 61 :

MATERIALISE DENTAL[en ligne]. Disponible sur : <http://www.materialisedental.com/dental>
[consulté le 31 janvier 2013]

Figure 62 :

DAVARPANAHAH *Les implants dentaires* [en ligne]. Disponible sur : <http://www.les-implants-dentaires.com/implants-videos/edentement-complet-implantologie.htm> [consulté le 31 janvier 2013]

Figure 63 :

POSITDENTAL [en ligne] . Disponible sur :
http://www.positdental.com/cariboost1/crbst_pa_4_p_10det42i7p15nzk/crbst_implant_20dentaire_2c_20mise_20en_20charge_20imm_c3_a9diate_20_20_20guide_20chirurgical_20positionne8.jpg[consulté le 31 janvier 2013]

Figures 64 à 74 :

Photographies du Dr Sourdot

Bibliographie

ABBOUD, MARCUS ET AL.

“Application and Success of Two Stereolithographic Surgical Guide Systems for Implant Placement with Immediate Loading.”

International Journal of Oral & Maxillofacial Implants 27.3 (2012): 634–643.

AZARI, ABBAS ET SAKINEH.

“Flapless Implant Surgery: Review of the Literature and Report of 2 Cases with Computer-guided Surgical Approach.”

Journal of oral and maxillofacial surgery: official journal of the American Association of Oral and Maxillofacial Surgeons 66.5 (2008): 1015–1021.

BARACAT, LILIAN FERNANDES ET AL.

“Patients’ Expectations Before and Evaluation After Dental Implant Therapy.”

Clinical implant dentistry and related research 13.2 (2011): 141–145.

BAUDOIN, BENNANI ET TOUATI.

Un projet prothétique en implantologie.

Paris: Quintessence international, 2003 : 133

BEDROSSIAN E. ET AL.

“Fixed-prosthetic Implant Restoration of the Edentulous Maxilla: a Systematic Pretreatment Evaluation Method.”

Journal of oral and maxillofacial surgery: official journal of the American Association of Oral and Maxillofacial Surgeons 66.1 (2008): 112–122.

BEIKLER ET FLEMMIG.

“Implants in the Medically Compromised Patient.”

Critical reviews in oral biology and medicine: an official publication of the American Association of Oral Biologists 14.4 (2003): 305–316

BEUMER J. ET LEWIS S.

La prothèse sur implants de Branemark : protocole clinique et technique de laboratoire.

Paris, France: CdP, 1991 : 250

BIDRA A. ET AGAR JR.

“A Classification System of Patients for Esthetic Fixed Implant-supported Protheses in the Edentulous Maxilla.”

Compendium of continuing education in dentistry 31.5 (2010): 366–368, 370, 372–374

BOIOLI L T, PENAUD J. ET MILLER N.

“A Meta-analytic, Quantitative Assessment of Osseointegration Establishment and Evolution of Submerged and Non-submerged Endosseous Titanium Oral Implants.”

Clinical oral implants research 12.6 (2001): 579–588

BORROW J W. ET SMITH JP.

“Stent Marker Materials for Computerized Tomograph-Assisted Implant Planning.”

International Journal of Periodontics & Restorative Dentistry 16.1 (1996): 60–67

BOTTICELLI, DANIELE ET AL.

“Implants in Fresh Extraction Sockets: a Prospective 5-year Follow-up Clinical Study.”

Clinical oral implants research 19.12 (2008): 1226–1232

BRÄGGER U. ET AL.

“Biological and Technical Complications and Failures with Fixed Partial Dentures (FPD) on Implants and Teeth After Four to Five Years of Function.”

Clinical oral implants research 12.1 (2001): 26–34

BRUNTON PA. ET MCCORD JF.

“Guidelines to Lip Position in the Construction of Complete Dentures.”

Quintessence International 25.2 (1994): 121–124

BUSER D ET AL.

“Basic Surgical Principles with ITI Implants.”

Clinical oral implants research 11 Suppl 1 (2000): 59–68.

CANNAS B., GILLOT L. ET NOHARET R.

“Réhabilitation Maxillaire Complète Par Extraction Et Chirurgie Guidée à Appui Osseux.”

Implant Chirurgie - Prothèse 17-2 (2011): 87–95

CASSETTA M., POMPA G. ET AL.

“The Influence of Smoking and Surgical Technique on the Accuracy of Mucosa-supported Stereolithographic Surgical Guide in Complete Edentulous Upper Jaws.”

European review for medical and pharmacological sciences 16.11 (2012): 1546–1553

CASSETTA, M., DI MAMBRO A. ET AL.

“The Intrinsic Error of a Stereolithographic Surgical Template in Implant Guided Surgery.”

Int J Oral Maxillofac Surg 11 Jul (2012) : 4(1) : 39-45

CAVALCANTI, RAFFAELE ET AL.

“The Influence of Smoking on the Survival of Dental Implants: a 5-year Pragmatic Multicentre Retrospective Cohort Study of 1727 Patients.”

European Journal of Oral Implantology 4.1 (2011): 39–45

CAVÉZIAN R. ET PASQUET G.

“Imagerie Cone Beam Et Implants.”

Revue de Stomatologie et de Chirurgie Maxillo-faciale 113.4 (2012): 245–258

CECCHINATO, DENIS ET AL.

“Bone Level Alterations at Implants Placed in the Posterior Segments of the Dentition: Outcome of Submerged/non-submerged Healing. A 5-year Multicenter, Randomized, Controlled Clinical Trial.”

Clinical oral implants research 19.4 (2008): 429–431

CHICHE G. ET PINAULT A.

Esthétique et restauration des dents antérieures.

Trans. Francine Liger Paris: Éd. CdP, 1994 : 202

CHOI BYUNG-HO

Flapless implantology.

London: Quintessence Publishing, 2010 : 333p

CHOI BH. ET ENGELKE W.

“La Chirurgie Implantaire Sans Lambeau Ses Possibilités Et Ses Limites.”

Titane 6.4 (2009): 297–309

COACHMAN C. ET AL.

“Prosthetic Gingival Reconstruction in a Fixed Partial Restoration. Part 1: Introduction to Artificial Gingiva as an Alternative Therapy.”

The International journal of periodontics & restorative dentistry 29.5 (2009): 471–477

COACHMAN C. ET AL.

“Prosthetic Gingival Reconstruction in Fixed Partial Restorations. Part 3: Laboratory Procedures and Maintenance.”

The International journal of periodontics & restorative dentistry 30.1 (2010): 19–29

D’HAESE J. ET AL.

“Accuracy and Complications Using Computer-designed Stereolithographic Surgical Guides for Oral Rehabilitation by Means of Dental Implants: a Review of the Literature.”

Clinical implant dentistry and related research 14.3 (2012): 321–335.

DAAS M. ET DADA K.

Les traitements implantaires avec Nobelguide TM

Paris, France: Quintessence international, 2008 : 236

DADA K., DAAS M. ET MALO P.

Esthétique et implants pour l’édenté complet maxillaire.

Paris: Quintessence international, 2011 : 224

DESAI S., UPADHYAY M. ET NANDA R.

“Dynamic Smile Analysis: Changes with Age.”

American journal of orthodontics and dentofacial orthopedics: official publication of the American Association of Orthodontists, its constituent societies, and the American Board of Orthodontics 136.3 (2009): 310.e1–10; discussion 310–311.

DISS, PELTIER, AND BERDOUGO.

“La Planification Implantaire.”

Le fil dentaire 43 (2009): 44–48

EITNER, STEPHAN ET AL.

“Comparing Bar and Double-crown Attachments in Implant-retained Prosthetic Reconstruction: a Follow-up Investigation.”

Clinical oral implants research 19.5 (2008): 530–537.

ELLINGER C W.

“Radiographic Study of Oral Structures and Their Relation to Anterior Tooth Position.”

The Journal of prosthetic dentistry 19.1 (1968): 36–45

ENGEL E., GOMEZ-ROMAN G. ET AXMANN-KRCMAR D.

“Effect of Occlusal Wear on Bone Loss and Periotest Value of Dental Implants.”

The International journal of prosthodontics 14.5 (2001): 444–450

ESPOSITO, MARCO ET AL.

“Timing of Implant Placement After Tooth Extraction: Immediate, Immediate-delayed or Delayed Implants? A Cochrane Systematic Review.”

European journal of oral implantology 3.3 (2010): 189–205

EWERS, ROLF ET AL.

“Computer-aided Navigation in Dental Implantology: 7 Years of Clinical Experience.”

Journal of Oral and Maxillofacial Surgery 62.3 (2004): 329–334

FRADEANI M.

“Réhabilitation esthétique en prothèse fixée”

Quintessence International, Vol1. Paris, 2006 : 352

FROMENTIN.

“Critères De Choix Des Systèmes D’attache En Prothèse Amovible Complète Supra-implantaire.”

Réalités Cliniques. 14-2 (2003): 161–171

FRUSH JP. ET FISHER RD.

“Complete Dentures : The Dynesthetic Interpretation of the Dentogenic Concept.”
Journal of Prosthetic Dentistry 8 (1958): 558-581

GALLUCCI, GERMAN O., MORTON D. ET WEBER HP.

“Loading Protocols for Dental Implants in Edentulous Patients.”
The International journal of oral & maxillofacial implants 24 Suppl (2009): 132-146

GAUDY JF. ET AL.

Atlas D’anatomie Implantaire.
2ème Édition. Issy-les-Moulineaux: Elsevier Masson, 2011 : 228

GOTFREDSEN K. ET WISKOTT A.

“Consensus Report - Reconstructions on Implants. The Third EAO Consensus Conference 2012.”
Clinical Oral Implants Research 23 (Oct2012 Supplement): 238-241

HASSID J. ET SANTORO C.

“Intérêt Des Implants Courts Dans La Restauration D’un Maxillaire Édenté.”
Implant Chirurgie - Prothèse 18 (2012): 197-209

HENRY, PATRICK J.

“A Review of Guidelines for Implant Rehabilitation of the Edentulous Maxilla.”
The Journal of prosthetic dentistry 87.3 (2002): 281-288

HEYDECKE, GUIDO ET AL.

“What Is the Optimal Number of Implants for Fixed Reconstructions: a Systematic Review.”
Clinical Oral Implants Research 23 (Oct2012 Supplement): 217-228

JADA

“Dental Management of Patients Receiving Oral Bisphosphonate Therapy Expert Panel Recommendations.”
The Journal of the American Dental Association 137.8 (2006): 1144-1150

JOHANSSON B., FRIBERG B. ET NILSON H.

“Digitally Planned, Immediately Loaded Dental Implants with Prefabricated Prostheses in the Reconstruction of Edentulous Maxillae: a 1-year Prospective, Multicenter Study.”
Clinical implant dentistry and related research 11.3 (2009): 194-200

KIM, YONGSIK ET AL.

“Occlusal Considerations in Implant Therapy: Clinical Guidelines with Biomechanical Rationale.”
Clinical Oral Implants Research 16.1 (2005): 26-35

KLINEBERG I., TRULSSONM. ET MURRAY G.

“Occlusion on Implants - Is There a Problem?”
Journal of Oral Rehabilitation 39.7 (2012): 522-537

KLINEBERG I., KINGSTON D. ET MURRAY G.

“The Bases for Using a Particular Occlusal Design in Tooth and Implant-borne Reconstructions and Complete Dentures.”
Clinical Oral Implants Research 18 (Jun2007 Supplement): 151-167

KOMIYAMA, OSAMU ET AL.

“Clinical Management of Implant Prostheses in Patients with Bruxism.”
International Journal of Biomaterials 2012 (2012)

KOO S. ET AL.

“Effects of Alcohol Consumption on Osseointegration of Titanium Implants in Rabbits.”
Implant dentistry 13.3 (2004): 232-237

KOSKIEVIC, J.

"Mise En Charge Immédiate Postextractionnelle Dans Les Réhabilitations Prothétiques Totales. Protocole Chirurgico-prothétique. Résultats Cliniques Préliminaires."
Implant Chirurgie - Prothèse 17 (2011): 241-267

LAGRAVÈRE M O ET AL.

"Effect of Object Location on the Density Measurement and Hounsfield Conversion in a NewTom 3G Cone Beam Computed Tomography Unit."
Dento maxillo facial radiology 37.6 (2008): 305-308

LANG N. ET AL.

"A Systematic Review on Survival and Success Rates of Implants Placed Immediately into Fresh Extraction Sockets After at Least 1 Year."
Clinical oral implants research 23 Suppl 5 (2012): 39-66

LAPLANCHE O., DUMINIL G. ET LEFORESTIER E.

"Occlusion En Prothèse Implantaire."
L'information dentaire 94.32 (2012): 50-64

LECLERCQ P. ET DOHAN DM.

"De L'importance De La Prothèse Transitoire Implantoportée Fixée Au Cours Des Réhabilitations Implantaires Complètes."
Revue de stomatologie et de chirurgie maxillo-faciale 108.6 (2007): 530-535

LECLERCQ P., DOHAN SL. ET DOHAN DM.

"Implantologie Axiale : Procédures Chirurgicales Et Stratégies Prothétiques."
EMC Odontologie 23-330-A-16 (2008): 29

LE GAC O. ET ARMAND S.

"Bridge complet implanto-porté Présentation d'un protocole original utilisant la robotique passive (Système Robodent)"
Implant, 2012; 18 : 109-120

LEY, J.

"Clinical Complications With Implants and Implant Prostheses."
Journal of Oral Implantology 30.2 (2004): 101-102

MALO P., DE ARAUJO NOBRE M. ET LOPES A.

"Immediate Rehabilitation of Completely Edentulous Arches with a Four-Implant Prosthesis Concept in Difficult Conditions: An Open Cohort Study with a Mean Follow-up of 2 Years."
The International journal of oral & maxillofacial implants 27.5 (2012): 1177-1190

MALO P., DE ARAUJO NOBRE M. ET LOPES I.

"A New Approach to Rehabilitate the Severely Atrophic Maxilla Using Extramaxillary Anchored Implants in Immediate Function: a Pilot Study."
The Journal of prosthetic dentistry 100.5 (2008): 354-366

MARCHAND F. ET AL.

"Dental Implants and Diabetes: Conditions for Success."
Diabetes & metabolism 38.1 (2012): 14-19

MARGOSSIAN P., MARIANI P. ET LABORDE G.

"Guides Radiologiques Et Chirurgicaux En Implantologie."
Médecine buccale 28-820-K-10 (2009):

MARIANI P.

"Prothèses Totales à Complément De Rétention Implantaire : L'empreinte Dissociée."
Stratégie prothétique (2001): 229-240

MARTINEZ H. ET DAVARPANAH M.

“Choix Raisonné De La Chronologie Thérapeutique En Implantologie.”
Implantodontie 12.4 (2003): 11–22

MARTINEZ H., RENAULT P. ET GEORGES-RENAULT G.

Les Implants : Chirurgie Et Prothèse : Choix Thérapeutique Et Stratégique.
CdP. 2008. JPIO

MERTENS C. ET STEVELING H.

“Implant-supported Fixed Protheses in the Edentulous Maxilla: 8-year Prospective Results.”
Clinical oral implants research 22.5 (2011): 464–472.

MISCH C E.

“Bone Classification, Training Keys to Implant Success.”
Dentistry today 8.4 (1989): 39–44

MOY PK. ET AL.

“Dental Implant Failure Rates and Associated Risk Factors.”
The International journal of oral & maxillofacial implants 20.4 (2005): 569–577

MÜLLER F ET AL.

“Knowledge and Attitude of Elderly Persons Towards Dental Implants.”
Gerodontology 29.2 (2012): e914–e923

ONG CT. ET AL.

“Systematic Review of Implant Outcomes in Treated Periodontitis Subjects.”
Journal of Clinical Periodontology 35.5 (2008): 438–462

ORTEGA-MARTÍNEZ J. ET AL.

“Immediate Implants Following Tooth Extraction. A Systematic Review.”
Medicina oral, patología oral y cirugía bucal 17.2 (2012): e251–261

OSMAN RB., PAYNE A. ET MA S.

“Prosthodontic Maintenance of Maxillary Implant Overdentures: a Systematic Literature Review.”
The International journal of prosthodontics 25.4 (2012): 381–391

OYAMA K. ET AL.

“Misfit of Implant Fixed Complete Denture Following Computer-Guided Surgery.”
International Journal of Oral & Maxillofacial Implants 24.1 (2009): 124–130

OZAN O. ET AL.

“Clinical Accuracy of 3 Different Types of Computed Tomography-Derived Stereolithographic Surgical Guides in Implant Placement.”
Journal of Oral and Maxillofacial Surgery 67.2 (2009): 394–401

Parel SM. et Phillips WR.

“A Risk Assessment Treatment Planning Protocol for the Four Implant Immediately Loaded Maxilla: Preliminary Findings.”
The Journal of prosthetic dentistry 106.6 (2011): 359–366.

PARIS JC. ET FAUCHER AJ.

Le guide esthétique : comment réussir le sourire de vos patients.
Paris, France: Quintessence International, 2003 : 309

POLZER I. ET AL.

“Edentulism as Part of the General Health Problems of Elderly Adults.”
International dental journal 60.3 (2010): 143–155

PRECIADO A. ET AL.

"Differences in Impact of Patient and Prosthetic Characteristics on Oral Health-related Quality of Life Among Implant-retained Overdenture Wearers."

Journal of dentistry 40.10 (2012): 857–865

PUTERMAN I. ET AL.

"Biological Adaptation to Misfits of Immediately Loaded Fixed Prosthesis Following Computer-guided Surgery."

Journal of prosthodontics: official journal of the American College of Prosthodontists 21.3 (2012): 185–190

RAJESH S., APARNA N. ET GOWD V.

"Full Mouth Implant Reconstruction for Medically Compromised Patient with Key Hole Access Surgery."

Journal of Dental Implants 2.1 (2012): 54–58

RANI G. ET GAMBHIR A.

"Occlusion In Implants - A Review."

Indian Journal of Dental Sciences 4.3 (2012): 95–98

RENOUARD F. ET NISAND D.

"Short Implants in the Severely Resorbed Maxilla: a 2-year Retrospective Clinical Study."

Clinical implant dentistry and related research 7 Suppl 1 (2005): S104–110

RENOUARD F. ET RANGERT B.

Risk Factors in Implant Dentistry: Simplified Clinical Analysis for Predictable Treatment, Second Edition.

Carol Stream: Quintessence International, 2008 : 193

RENOUARD F., RANGERT B. ET WATZEK G.

Prise de décision en pratique implantaire.

1Paris: Quintessence International, 2005

RENVERT S. ET PERSSON G.

"Periodontitis as a Potential Risk Factor for Peri-implantitis."

Journal of Clinical Periodontology 36 (2009): 9–14

RICCIARDI MT. ET PIZZI P.

"In Complex Restorative Cases, Understanding the Patient's Expectations Is the First Step."

Compendium of continuing education in dentistry (Jamesburg, N.J.: 1995) 31.5 (2010): 380–384, 386, 388–389

ROCCUZZO M. ET AL.

"What Is the Optimal Number of Implants for Removable Reconstructions? A Systematic Review on Implant-supported Overdentures."

Clinical Oral Implants Research 23 (Oct2012 Supplement): 229–237

ROMEIO E. ET AL.

"The Use of Short Dental Implants in Clinical Practice: Literature Review."

Minerva stomatologica 59.1-2 (2010): 23–31

ROUMANAS ED.

"The Social Solution-denture Esthetics, Phonetics, and Function."

Journal of prosthodontics: official journal of the American College of Prosthodontists 18.2 (2009): 112–115

RUPPIN J. ET AL.

"Evaluation of the Accuracy of Three Different Computer-aided Surgery Systems in Dental Implantology: Optical Tracking Vs. Stereolithographic Splint Systems."

Clinical Oral Implants Research 19.7 (2008): 709–716

SAILER I. ET AL.

“Cemented and Screw-retained Implant Reconstructions: a Systematic Review of the Survival and Complication Rates.”

Clinical Oral Implants Research 23 (Oct2012 Supplement): 163–201

SALAMA M. ET AL.

“Prosthetic Gingival Reconstruction in the Fixed Partial Restoration. Part 2: Diagnosis and Treatment Planning.”

The International journal of periodontics & restorative dentistry 29.6 (2009): 573–581

SARMENTO HR. ET AL.

“Elements of Implant-supported Rehabilitation Planning in Patients with Bruxism.”

The Journal of craniofacial surgery 23.6 (2012): 1905–1909

SCHOU, SØREN ET AL.

“Outcome of Implant Therapy in Patients with Previous Tooth Loss Due to Periodontitis.”

Clinical Oral Implants Research 17.S2 (2006): 104–123

SCLAR AG.

Considérations esthétiques et parodontales en implantologie.

Trans. Nadine Aidan. 1 vols. Barcelone ; Berlin ; Paris [etc]: Quintessence International, 2005 : 227

SCULLY C., HOBKIRK J. ET DIOS PD.

“Dental Endosseous Implants in the Medically Compromised Patient.”

Journal of oral rehabilitation 34.8 (2007): 590–599

SEBAN A., BONNAUD P. ET SIXOU M.

Le bilan préopératoire à visée implantaire.

Issy-les-Moulineaux: Elsevier Masson, 2009 : 314

SERS L. ET PHILIPPE B.

“Le Bridge Immediate Smile®. Prothèse Implantaire à Mise En Charge Instantanée Réalisée En Préopératoire Par Usinage CAD-CAM à Partir Des Données D’une Planification SimPlant®.”

Implant Chirurgie - Prothèse 18.2 (2012): 129–141

SIMONIS P., DUFOUR T. ET TENENBAUM H.

“Long-term Implant Survival and Success: a 10–16-year Follow-up of Non-submerged Dental Implants.”

Clinical Oral Implants Research 21.7 (2010): 772–777

VAN STEENBERGHE D. ET AL.

“A Computed Tomographic Scan-derived Customized Surgical Template and Fixed Prosthesis for Flapless Surgery and Immediate Loading of Implants in Fully Edentulous Maxillae: a Prospective Multicenter Study.”

Clinical implant dentistry and related research 7 Suppl 1 (2005): S111–120

STEPHAN, RINGOT, AND MARIANI.

“Prothèse Complète Maxillaire à Complément De Rétention Implantaire.”

Real Clin 14.2(2003): 213–223

SURSEH S. ET NANDAKISHORE B.

“A Simplified Approach for Achieving Harmonious Occlusion in Implant Supported Complete Arch Fixed Prosthesis.”

International Journal of Oral Implantology & Clinical Research 2 (2011): 43–47

SZMUKLER-MONCLER S., DAVARPANAH K. ET DAVARPANAH M.

Implantologie assistée par ordinateur.

Rueil-Malmaison: Éd. CdP, 2010, Collection JPIO : 241

SZUMKLER-MONCLER, DAVARPANAH, AND RAJZBAUM.

"Le Guide Radiologique. Indications Et Élaboration."

Implant Chirurgie - Prothèse 17 (2011): 35-47

TARDIEU P. ET AL.

"Computer-Assisted Implant Placement: Scan Template, SimPlant, SurgiGuide, and SAFE System."

International Journal of Periodontics & Restorative Dentistry 27.2 (2007): 140-149

TARDIEU P. ET ROSENFELD A.

The art of computer-guided implantology

Chicago: Quintessence Pub., 2009 : 230

TARNOW DP., CHO SC. ET WALLACE SS.

"The Effect of Inter-implant Distance on the Height of Inter-implant Bone Crest."

Journal of periodontology 71.4 (2000): 546-549

TOLSTUNOV L.

"'13-23-30' Anatomic Approach for Maxillary Full-Arch Implant Reconstruction: A Case Report and Surgical-Prosthetic Considerations."

Journal of Oral & Maxillofacial Surgery (02782391) 68.4 (2010): 818-824

VALENTE F., SCHIROLI G ET SBRENNA A.

"Accuracy of Computer-aided Oral Implant Surgery: a Clinical and Radiographic Study."

The International journal of oral & maxillofacial implants 24.2 (2009): 234-242

WADHWANI C. ET PINEYRO A.

"Étapes Pour Le Scellement Des Prothèses Implanto-portées."

Implant Chirurgie - Prothèse 18 (2012): 123-127

WISMEIJER D. ET AL.

"ITI treatment Guide"

Vol 4, *Quintessence Publishing*, 2010 : 234

ZEMING L. ET AL.

"Manufacture Method and Clinical Application of Minimally Invasive Dental Implant Guide Template Based on Registration Technology. (English)."

West China Journal of Stomatology 30.4 (2012): 402-406

ZITZMANN NU. ET AL.

"Patient Assessment and Diagnosis in Implant Treatment."

Australian Dental Journal 53 (Jun2008 Supplement 1): S3-S10

ZITZMANN NU., SENDI P. ET MARINELLO CP.

"An Economic Evaluation of Implant Treatment in Edentulous Patients--Preliminary Results."

International Journal of Prosthodontics 18.1 (2005): 20-27

ZÖLLER JE., NEUGEBAUER J. ET FOUGERONT N.

Cone beam : tomographie volumique par faisceau conique en chirurgie dentaire, orale et maxillo-faciale : principes, diagnostic et plan de traitement.

Paris ; Londres ; Berlin [etc.]: Quintessence international, 2009 : 214

Table des matières

Introduction	18
I. La phase préparatoire : la planification prothétique.....	20
A. Bilan général	20
1. Historique médical et dentaire.....	20
2. Motivations du patient.....	21
a) Le rétablissement de la mastication	22
b) L'esthétique.....	22
c) Retour à la vie sociale.....	23
3. La coopération du patient	23
4. Les contre-indications à la chirurgie	23
a) Les contre-indications absolues	23
b) Les contre-indications discutées, relatives	24
(1) Les facteurs généraux.....	24
(2) Les facteurs psychologiques	25
(3) Les facteurs médicamenteux.....	26
c) Les contre-indications loco-régionales.....	27
5. Informer le patient	29
B. L'analyse extra-buccale	30
1. De face.....	30
a) La forme du visage	30
b) Les lignes de référence (Paris et Faucher, 2003, Dada et Daas, 2011).....	31
c) Les étages de la face (Seban et Bonnaud, 2009).....	32
d) L'analyse des téguments (Seban et Bonnaud, 2009).....	32
e) L'analyse du sourire (Dada et Daas, 2011)	32
f) La position des dents antérieures.....	34
2. Profil.....	34
a) Forme.....	34
b) Les bases squelettiques : classification de Ballard	35
c) L'angle naso-labial (SNA).....	36
d) Soutien des lèvres	36
C. Analyse intra-buccale.....	39
1. Le parodonte.....	39
2. L'ouverture buccale	39
3. L'arcade antagoniste.....	40
4. Occlusion	40
D. Modèles d'étude et cires diagnostiques.....	41
E. Bilan radiologique initial.....	42
1. La radiographie panoramique.....	42
2. La radiographie rétro-alvéolaire	43
F. Possibilités prothétiques	45
1. Prothèse amovible complète supra-implantaire (PACSI)	47
a) Avantages et inconvénients de la PACSI	48
b) Choix du système d'attache.....	51
2. Prothèse fixée implanto-portée	52
a) Nombre et placement des implants	53
(1) Le modèle « 13-23-30 »	53
(2) Le concept « all-on-four »	54
b) La prothèse scellée.....	55
c) La prothèse transvissée.....	55
d) Comparaison.....	56
3. Utilisation d'une gencive artificielle (Coachman et al, 2009, Salama et al, 2009).....	57

G. Choix prothétique.....	60
1. Présence d'un défaut osseux	60
2. Analyse du sourire (Bedrossian et al, 2008)	60
3. Gradient de résorption osseuse	61
4. Espace prothétique disponible.....	62
a) Espace disponible faible : Classe A	62
b) Espace disponible moyen : Classe B.....	62
c) Espace disponible important : classe C.....	63
5. Capacités masticatoires.....	63
H. Concept occlusal de la prothèse implanto-portée	66
I. Réalisation prothèse provisoire.....	69
II. Phase de décision thérapeutique : la planification.....	70
A. Caractéristiques anatomiques maxillaires	70
1. Structure osseuse.....	70
2. Risques anatomiques.....	71
a) Risques de type I.....	71
b) Risques de type II	71
c) Risques de type III.....	71
d) Risques de type IV.....	72
3. Variations anatomiques dues à l'édentement	72
B. Ostéo-intégration.....	73
1. La stabilité primaire.....	73
2. La réponse biologique.....	74
C. La densité osseuse (Martinez et al, 2008)	76
1. Classification de Lekholm et Zarb	76
2. Classification de Misch (1989)	77
3. Classification de Trisi et Rao	78
4. Evaluation de la densité osseuse	78
a) Evaluation histomorphométrique	78
b) Evaluation radiologique	78
c) Evaluation par le chirurgien	79
5. Protocole chirurgical en fonction de la densité osseuse.....	80
a) Os de densité moyenne(Martinez et al, 2008 ; Davarpanah et al, 2008).....	80
b) Os de faible densité.....	81
D. Radiographies.....	82
1. La technique d'acquisition des images.....	82
a) Le scanner.....	82
b) L'imagerie cone beam.....	83
c) Comparaison des deux appareils.....	84
2. Guides radiologiques.....	85
a) Propriétés	85
b) Types de guides radiologiques	86
3. Intérêts, visualisation	88
E. Les logiciels de planification implantaire.....	89
1. Fonctions des logiciels de planification	89
a) La planification du plan de traitement.....	89
(1) Reconnaissance du site de l'intervention chirurgical.....	90
(2) Simulation de la pose d'implant.....	91
b) Le choix et la commande du guide chirurgical	94
2. Avantages	95
3. Inconvénients	95
F. Possibilités implantaires et prothétiques résultantes (Szmukler et al, 2011)	96
G. Guide chirurgical	97
1. Définition.....	97
2. Guides chirurgicaux découlant du guide radiographique.....	97

3.	Guides issus d'un logiciel de planification	99
a)	Réalisation	99
b)	Guides à appui muqueux	101
c)	Guides à appui osseux	102
4.	Indication	102
5.	Intérêt : études comparatives	103
H.	2 sociétés et leurs protocoles de planification : Nobel Biocare et Materialise dental	105
1.	La société Nobel Biocare	105
a)	Protocole dans le cas d'un patient déjà édenté maxillaire complet	105
b)	Protocole dans le cas d'un patient passant à un édentement maxillaire complet avec extraction / implantation immédiate	107
(1)	Prérequis (Dada et Daas, 2011)	107
(2)	Protocole	108
(3)	Avantages	110
2.	La société Materialise dental	110
I.	La robotique passive : le système Robodent® (Le Gac et Armand, 2012)	113
III.	Phase chirurgicale et prothétique	115
A.	Types de chirurgie	115
1.	Types d'implants : taille, diamètre	115
a)	Choix du diamètre de l'implant	115
b)	Intérêt des implants courts	115
2.	1 ou 2 temps chirurgicaux ? (Buser et al, 2000)	116
3.	Extraction / implantation immédiate ?	117
4.	Mise en charge différée ou immédiate ?	118
5.	Avec ou sans lambeau ?	119
B.	Protocole opératoire de la chirurgie guidée	121
1.	Généralités	121
a)	Les forets et assimilés	121
b)	Les cuillères	122
c)	Les porte-implants	122
d)	Le profileur d'os	123
e)	La feuille de route	123
2.	Patient édenté maxillaire complet	123
a)	Protocole de chirurgie flapless	123
b)	Protocole de chirurgie avec lambeau	124
c)	Chirurgie guidée avec SAFE-system® (Tardieu et al., 2007)	125
3.	Patient avec extraction implantation immédiate	126
C.	Pose de la prothèse provisoire	127
1.	Prothèse complète existante	127
2.	Bridge provisoire réalisé en résine de laboratoire	127
D.	Pose de la prothèse définitive	130
IV.	Intérêt du CAO : discussion	132
V.	Cas clinique	134
Conclusion	139	
Bibliographie	144	

KRIEBITZSCH Marie - La planification prothétique et implantaire chez l'édenté complet maxillaire supérieur.

155 pages ; 74 ill. ; 13 tab. ; 116 ref.

Th : Chir-Dent ; NANCY ; 2013

Mots clés :

implants, prothèses amovibles supra-implantaires, prothèses scellées et vissées, guides radiologiques, guides chirurgicaux, logiciel de planification, planification assistée par ordinateur

KRIEBITZSCH Marie - La planification prothétique et implantaire chez l'édenté complet maxillaire supérieur.

Th : Chir-Dent ; NANCY ; 2013

La France compte actuellement plus de 5 millions d'édentés complets maxillaires.

Cet édentement complet suscite de nombreuses doléances fonctionnelles et esthétiques et engendre des répercussions sur la santé mentale et générale.

Le développement de l'implantologie offre aujourd'hui de nouvelles possibilités de réhabilitation prothétique telles que les prothèses amovibles complètes supra-implantaires et les prothèses complètes supra-implantaires scellées ou vissées.

Le projet prothétique est à la base du projet implantaire. La réalisation de guides radiologiques en découle. Ces différents guides couplés à des logiciels d'imagerie et de programmation permettent la projection du projet prothétique sur les sites à implanter et la détermination du choix d'implants : nombre, taille, forme et position. Le guide radiologique est transformé en guide chirurgical notamment par des systèmes de stéréolithographie. Ce guide chirurgical assiste la pose de l'implant et améliore la précision et la sécurité du geste opératoire. Mais ce système reste aujourd'hui peu utilisé (moins d'un pour cent des chirurgiens-dentistes qui pratiquent la chirurgie implantaire). Il convient donc de s'interroger sur l'intérêt de la planification assistée par ordinateur et de la comparer avec les techniques conventionnelles.

Examineur de la thèse :

Monsieur J.P. LOUIS	Professeur des Universités	Président
<u>Monsieur J. SCHOUVER</u>	Maître de Conférences des Universités	Juge
Monsieur D. VIENNET	Maître de Conférences des Universités	Juge
<u>Monsieur J. BALLY</u>	Docteur en Chirurgie Dentaire	Juge
Monsieur C. SECKINGER	Praticien Hospitalier	Juge

Nom et adresse de l'auteur :

Marie KRIEBITZSCH
15, rue de Vic
54000 NANCY

Jury : Président : J.P.LOUIS – Professeur des Universités
 Juges : J.SCHOUVER – Maître de Conférences des Universités
 D.VIENNET – Maître de Conférences des Universités
 J.BALLY- Docteur en Chirurgie Dentaire
 C.SECKINGER – Praticien Hospitalier

Thèse pour obtenir le diplôme D'Etat de Docteur en Chirurgie Dentaire

Présentée par: **Mademoiselle KRIEBITZSCH Marie, Héléne, Catherine**

né(e) à: **THIONVILLE (Moselle)**

le **12 février 1988**

et ayant pour titre : **«La planification prothétique et implantaire chez l'édenté complet maxillaire supérieure. »**

Le Président du jury



J.P.LOUIS

Le Doyen,
de la Faculté d'Odontologie



Autorise à soutenir et imprimer la thèse 6059

NANCY, le 22.01.2013

Le Président de l'Université de Lorraine



P. MUTZENHARDT

