



HAL
open science

Les tumeurs malignes au niveau du maxillaire : prise en charge des patients et qualité de vie après réhabilitation

Lucie Grosjean

► To cite this version:

Lucie Grosjean. Les tumeurs malignes au niveau du maxillaire : prise en charge des patients et qualité de vie après réhabilitation. Sciences du Vivant [q-bio]. 2010. hal-01738922

HAL Id: hal-01738922

<https://hal.univ-lorraine.fr/hal-01738922>

Submitted on 20 Mar 2018

HAL is a multi-disciplinary open access archive for the deposit and dissemination of scientific research documents, whether they are published or not. The documents may come from teaching and research institutions in France or abroad, or from public or private research centers.

L'archive ouverte pluridisciplinaire **HAL**, est destinée au dépôt et à la diffusion de documents scientifiques de niveau recherche, publiés ou non, émanant des établissements d'enseignement et de recherche français ou étrangers, des laboratoires publics ou privés.



AVERTISSEMENT

Ce document est le fruit d'un long travail approuvé par le jury de soutenance et mis à disposition de l'ensemble de la communauté universitaire élargie.

Il est soumis à la propriété intellectuelle de l'auteur. Ceci implique une obligation de citation et de référencement lors de l'utilisation de ce document.

D'autre part, toute contrefaçon, plagiat, reproduction illicite encourt une poursuite pénale.

Contact : ddoc-theses-contact@univ-lorraine.fr

LIENS

Code de la Propriété Intellectuelle. articles L 122. 4

Code de la Propriété Intellectuelle. articles L 335.2- L 335.10

http://www.cfcopies.com/V2/leg/leg_droi.php

<http://www.culture.gouv.fr/culture/infos-pratiques/droits/protection.htm>

ACADÉMIE NANCY-METZ
UNIVERSITE HENRI POINCARÉ-NANCY 1
FACULTÉ D'ONDOTOLOGIE

Année 2010

N° 3216

THÈSE

pour le

DIPLÔME D'ÉTAT DE DOCTEUR
EN CHIRURGIE DENTAIRE

par

Lucie GROSJEAN

Née le 26 Août 1983 à Nancy (54)

**LES TUMEURS MALIGNES AU NIVEAU DU MAXILLAIRE :
PRISE EN CHARGE DES PATIENTS ET QUALITE DE VIE
APRES REHABILITATION**

Présentée et soutenue publiquement le 29 mars 2010

Examineurs de thèse :

Monsieur J.P. LOUIS
Madame C. STRAZIELLE
Madame J. BEMER
Madame E. BOLONI

Professeur des Universités
Professeur des Universités
Assistant Hospitalier Universitaire
Docteur en Chirurgie Dentaire

Président
Juge
Juge
Juge



Président : Professeur J.P. FINANCE

Doyen : Docteur Pierre BRAVETTI

Vice-Doyens : Pr. Pascal AMBROSINI - Dr. Jean-Marc MARTRETTE

Membres Honoraires : Dr. L. BABEL - Pr. S. DURIVAUX - Pr. G. JACQUART - Pr. D. ROZENCWEIG - Pr. M. VIVIER

Doyen Honoraire : Pr. J. VADOT

Sous-section 56-01 Odontologie pédiatrique	Mme M. M. Mlle M.	<u>DROZ Dominique (Desprez)</u> PREVOST Jacques BOCQUEL Julien PHULPIN Bérengère SABATIER Antoine	Maître de Conférences Maître de Conférences Assistant Assistant Assistant
Sous-section 56-02 Orthopédie Dento-Faciale	Mme M. Mlle M.	<u>FILLEUL Marie Pierryle</u> BOLENDER Yves PY Catherine REDON Nicolas	Professeur des Universités* Maître de Conférences Assistant Assistant
Sous-section 56-03 Prévention, Epidémiologie, Economie de la Santé, Odontologie légale	M. Mme	<i>Par intérim</i> <u>ARTIS Jean Paul</u> JANTZEN-OSSOLA Caroline	Professeur 1 ^{er} grade Assistant
Sous-section 57-01 Parodontologie	M. Mme M. M. M. M.	<u>AMBROSINI Pascal</u> BOUTELLIEZ Catherine (Bisson) MILLER Neal PENAUD Jacques GALLINA Sébastien JOSEPH David	Professeur des Universités* Maître de Conférences Maître de Conférences Maître de Conférences Assistant Assistant
Sous-section 57-02 Chirurgie Buccale, Pathologie et Thérapeutique Anesthésiologie et Réanimation	M. M. M. M. M. M. Mlle	<u>BRAVETTI Pierre</u> ARTIS Jean-Paul VIENNET Daniel WANG Christian BALLY Julien CURIEN Rémi SOURDOT Alexandra	Maître de Conférences Professeur 1 ^{er} grade Maître de Conférences Maître de Conférences* Assistant Assistant Assistante
Sous-section 57-03 Sciences Biologiques (Biochimie, Immunologie, Histologie, Embryologie, Génétique, Anatomie pathologique, Bactériologie, Pharmacologie)	M. M. Mlle	<u>WESTPHAL Alain</u> MARTRETTE Jean-Marc ERBRECH Aude	Maître de Conférences* Maître de Conférences* Assistante Associée au 01/10/2007
Sous-section 58-01 Odontologie Conservatrice, Endodontie	M. M. M. M. M. Mlle	<u>ENGELS-DEUTSCH Marc</u> AMORY Christophe MORTIER Eric CUNY Pierre HESS Stephan PECHOUX Sophie	Maître de Conférences Maître de Conférences Maître de Conférences Assistant Assistant Assistante
Sous-section 58-02 Prothèses (Prothèse conjointe, Prothèse adjointe partielle, Prothèse complète, Prothèse maxillo-faciale)	M. M. M. M. M. Mlle Mlle Mlle M.	<u>SCHOUVER Jacques</u> LOUIS Jean-Paul ARCHIEN Claude DE MARCH Pascal BARONE Serge BEMER Julie RIFFAULT Amélie MONDON Hélène SIMON Franck	Maître de Conférences Professeur des Universités* Maître de Conférences* Maître de Conférences Assistant Assistante Assistante Assistant Assistant
Sous-section 58-03 Sciences Anatomiques et Physiologiques Occlusodontiques, Biomatériaux, Biophysique, Radiologie	Mlle M. Mme M. Mme	<u>STRAZIELLE Catherine</u> RAPIN Christophe (Section 33) MOBY Vanessa (Stutzmann) SALOMON Jean-Pierre JAVELOT Cécile (Jacquelin)	Professeur des Universités* Professeur des Universités Maître de Conférences* Maître de Conférences Assistante Associée au 01/01/2009

souligné : responsable de la sous-section

* temps plein

Mis à jour le 01.02.2010

*Par délibération en date du 11 décembre 1972,
la Faculté de Chirurgie Dentaire a arrêté que
les opinions émises dans les dissertations
qui lui seront présentées
doivent être considérées comme propres à
leurs auteurs et qu'elle n'entend leur donner
aucune approbation ni improbation.*

À NOTRE PRÉSIDENT DE THÈSE

Monsieur le Professeur Jean-Paul LOUIS

Officier des Palmes Académiques
Docteur en Chirurgie Dentaire
Docteur en Sciences Odontologiques
Docteur d'État en Odontologie
Professeur des Universités
Membre de l'Académie Nationale de Chirurgie Dentaire
Sous-section : Prothèses

Nous vous remercions de l'honneur que vous nous faites en acceptant de présider le jury de notre thèse.

Veillez trouver ici l'expression de notre plus profond respect pour votre enseignement et la qualité de votre encadrement.

Soyez assuré de notre gratitude et de notre sympathie.

À NOTRE JUGE

Madame le Professeur Catherine STRAZIELLE

Docteur en Chirurgie Dentaire
Professeur des Universités
Habilité à diriger des Recherches
Responsable de la Sous-section : Sciences Anatomiques et Physiologiques,
Occlusodontiques, Biomatériaux, Biophysique, Radiologie

Nous apprécions l'honneur que vous nous faites en participant à notre jury de thèse.

Nous vous remercions pour votre riche enseignement universitaire.

Que ce travail soit l'occasion pour nous de vous témoigner notre sincère gratitude et notre profond respect.

À NOTRE DIRECTEUR DE THÈSE

Madame le Docteur Julie BEMER

Docteur en Chirurgie Dentaire
Ancien Interne en Odontologie
Assistant hospitalier Universitaire
Sous-section : Prothèses

Vous avez dirigé l'élaboration de cette thèse avec bienveillance.

Vos nombreuses recommandations et votre écoute nous ont beaucoup aidé lors de la rédaction de ce travail.

Que celui-ci soit pour vous la preuve de la reconnaissance et de l'estime que nous vous témoignons.

À NOTRE JUGE

Madame le Docteur Eszter BOLONI

Docteur en Chirurgie Dentaire
Ancien Interne en Odontologie

Nous remercions sincèrement pour la gentillesse avec laquelle vous avez accepté de siéger dans notre jury.

Veillez trouver ici le témoignage de notre sympathie et de notre profond respect.

A ma famille,

A mes parents,

Maman, tu m'as appris tant de choses indispensables à la vie. Ton regard de mère et ta bienveillance m'ont fait progresser.

Papa, par le partage de ton expérience, de toutes ces générosités discrètes, tu as forgé mon caractère.

C'est grâce à vous si j'ai pu en arriver là. Merci pour votre éducation et votre soutien tout au long de mes études. Merci pour votre confiance.

A mes sœurs,

Jennifer, ma Shudy, tu restes ma grande sœur, protectrice parfois, confidente souvent, tu as toujours été mon alliée.

Isa, tu as toujours eu une place particulière, complice indispensable à mon équilibre. C'est toi qui me conseille à présent.

Je me suis construite grâce à vous. Merci pour ces secrets partagés. Merci d'être toujours là pour moi. Merci pour votre compréhension et votre écoute.

A mes loulous,

Charline, ma belle petite princesse, rigolote et maligne, artiste en devenir j'en suis certaine. Je suis ta Waine.

Manon, ma petite puce chanteuse. Tes câlins et tes bisous sont un remontant naturel. Ich, t'es belle.

Mattéo, petit bonhomme. Tu es beau comme un dieu grec. C'est toi le plus fort, et c'est numéro 1.

Au bébé à venir, fille ou garçon ?

Merci de m'apporter tant de bonheur. Merci pour vos regards malicieux et vos éclats de rire. Je vous aime très fort, je serai toujours là pour vous.

A Gérald,

Tu es de ma famille, du même rang, du même vent...Merci d'être là, le meilleur des beaux-frères.

A mes frères,

Franck, jeune Padawan, tu es une force de courage.

Andy, petit bout d'homme, prends garde à toi.

Vous êtes mes frères tout simplement. Merci de partager ma vie. Je veillerai toujours sur vous.

A ma mamie,

Tu supportes avec brio mes petites taquineries. Merci pour ta gentillesse.

A mes amis,

A Typhaine,

Une rencontre un peu inattendue. Et depuis...Toutes ces soirées déjantées, ces jeux plus ou moins inspirés, ces liquides allégrement absorbés. Mais surtout, tu es là pour moi, dans les bons comme dans les mauvais moments, et tu me guides dans mes choix... Ton amitié m'est indispensable. Merci pour tout.

A Cyrielle,

Déjà des litres de thé et de café avalés ensemble, des kilomètres de marche affrontés à mes côtés, et des heures de discussions, entre autres souvenirs. Merci d'entretenir consciencieusement ma culture sur les peuples, merci pour ton écoute et ton soutien en toutes circonstances. Mais surtout, merci pour cette amitié inestimable.

A Caro,

Tant d'années ont passées depuis cette rencontre tumultueuse au collège. De notre trio infernal au lycée, d'halloweens en soirées de jeunesse, de belotes en débats sur les hommes, je n'oublie rien de nos aventures. Merci pour cette amitié sincère et durable. Je vous adore, toi et tes p'tits bouts de chou.

A Nico,

Tu es une sacrée Nicotte, drôle sans en avoir l'air...Merci pour tous ces p'tits moments savoureux. Veille bien sur toute ta petite famille.

A Vanessa,

De ces bêtises d'enfants à la vie d'adulte, tu as toujours fait partie de mon existence. Cela ne changera jamais. Merci pour tout ce qu'on a vécu ensemble. Je serais toujours là pour toi et tes petits loulous.

A Hélène,

Tu es une amie fidèle et une confidente hors pair. On se comprend, peut être parce qu'on se ressemble. C'est une amitié très rare. Merci pour ton écoute, et surtout merci d'être toi.

A Emily,

Tant de souvenirs partagés, de la P1 à la Guadeloupe, courant pour semer Brok ou mangeant des brochettes au Zoo Rock...Merci pour tout ça. Il y a des amitiés qui durent toute une vie.

Aux dentaires,

Aline, tu resteras la meilleure des coloc'...Cette année passée ensemble a été une superbe expérience, on a beaucoup partagé. Merci pour cette complicité et pour ta jovialité permanente.

Charly, ton humour décalé me fait marrer un ch'ti peu. Merci pour la bonne humeur que tu distribues autour de toi.

Jérôme...Toujours en forme, barman talentueux et merveilleux danseur !!! Merci pour ces heures de folie sur la piste et ces petits repas entre amis.

Pierre, sacré Pierre !!! Tu me feras toujours rire. Merci pour cette légendaire spontanéité. Bon courage pour ta vie de star à Hollywood.

Nourredine, rebelle au grand cœur. Je t'attends pour une nouvelle soirée Burritos. Merci pour ses petites visites de courtoisie.

A l'Equateur, Josépha, Jacques, J-S, Claude et les autres...Ce mois passé ensemble m'a beaucoup appris...Du Shumir à la Pilsener, de l'Amazonie à Montañita, tout a été enrichissant... Merci à tous pour ces moments inoubliables.

A Tatawin, Charline, Marion, Julie, Célia, Emilie... Super voyage à Djerba !!! Merci pour toutes ces soirées et ces souvenirs festifs. Merci d'avoir partagé mes premiers sushis.

A ma promo, aux plus vieux, aux plus jeunes, Anne-So, Pauline, Noémie, Sophie et tous les autres... Merci pour tous les moments partagés au cours de ces années.

Aux EJE, Aurélie B., Aurélie L., Lucie,

Encore de nombreuses soirées en perspective. Merci pour ces sourires et ces mots interdits.

A mon cousin Mathieu,

J'adore toutes tes petites anecdotes croustillantes. Merci pour ta gentillesse et ta gaieté communicative.

A mes amis de P1,

Merci d'avoir transformé cette année.

A ceux que je n'ai pas oubliés,

A ceux que j'ai aimés,

Aux rencontres d'un jour ou d'une vie qui m'ont fait avancer...

SOMMAIRE

INTRODUCTION

RAPPELS ANATOMIQUES

GENERALITES

LE TRAITEMENT DE LA TUMEUR

LA REHABILITATION

LE SUIVI DES PATIENTS

ETUDE SUR LA QUALITE DE VIE

CAS CLINIQUES

CONCLUSION

TABLE DES MATIERES

Introduction.....	11
1 Rappels anatomiques	13
1.1 <i>Situation générale du maxillaire au niveau du massif facial.....</i>	13
1.2 <i>L'os maxillaire</i>	15
1.3 <i>La région palatine</i>	19
1.3.1 <i>La voûte palatine.....</i>	19
1.3.2 <i>Le voile du palais</i>	20
1.4 <i>Les cavités sinusiennes</i>	21
1.4.1 <i>Les sinus maxillaires.....</i>	21
1.4.2 <i>Les autres cavités sinusiennes</i>	22
1.4.2.1 <i>Les sinus frontaux.....</i>	22
1.4.2.2 <i>Les sinus ethmoïdaux.....</i>	22
1.4.2.3 <i>Les sinus sphénoïdaux.....</i>	22
1.5 <i>Les cavités nasales.....</i>	24
1.6 <i>Les cavités orbitaires</i>	26
2 Généralités.....	28
2.1 <i>Epidémiologie des tumeurs touchant le maxillaire.....</i>	28
2.1.1 <i>Tumeurs à point de départ buccal.....</i>	28
2.1.2 <i>Tumeurs à point de départ nasosinusien</i>	30
2.2 <i>Facteurs étiologiques.....</i>	31
2.2.1 <i>Pour les cancers à point de départ buccal</i>	31
2.2.1.1 <i>Tabac / Alcool.....</i>	31

2.2.1.2	<i>Age / Sexe</i>	33
2.2.1.3	<i>Etat nutritionnel / Facteurs socio-économiques</i>	34
2.2.1.4	<i>Etat buccodentaire</i>	35
2.2.1.5	<i>Lésions précancéreuses</i>	36
2.2.2	<i>Pour les cancers touchant les sinus de la face</i>	37
2.2.2.1	<i>Facteurs toxiques et professionnels</i>	37
2.2.2.2	<i>Facteurs génétiques et familiaux</i>	38
2.2.2.3	<i>Antécédents Otorhinolaryngologiques</i>	39
2.2.2.4	<i>Radiations ionisantes</i>	39
2.3	<i>Diagnostic positif</i>	40
2.3.1	<i>Bilan clinique général</i>	41
2.3.1.1	<i>Interrogatoire</i>	41
2.3.1.2	<i>Appréciation de l'état général du patient</i>	41
2.3.1.3	<i>Examen clinique exobuccal</i>	42
2.3.1.4	<i>Examen clinique endobuccal</i>	42
2.3.1.5	<i>Caractéristiques des tumeurs à point de départ buccal</i>	43
2.3.1.6	<i>Caractéristiques des tumeurs des cavités nasosinusiennes</i>	45
2.3.2	<i>Bilan clinique locorégional</i>	48
2.3.3	<i>Imagerie</i>	48
2.3.3.1	<i>Clichés standards</i>	48
2.3.3.2	<i>Tomodensitométrie (TDM) cervicofaciale</i>	49
2.3.3.3	<i>Imagerie en résonance magnétique (IRM)</i>	50
2.3.4	<i>Bilan endoscopique</i>	51
2.3.4.1	<i>Fibroskopie nasale optique</i>	51
2.3.4.2	<i>Pan endoscopie des voies aéro-digestives supérieures</i>	51
2.3.5	<i>Examens complémentaires</i>	52

2.3.6	Bilan anatomopathologique.....	52
2.3.7	Bilan TNM	52
2.4	<i>Diagnostic différentiel</i>	54
2.4.1	Pour les tumeurs à point de départ buccal.....	54
2.4.2	Pour les tumeurs à point de départ nasosinusal	55
2.4.2.1	<i>Tumeurs bénignes</i>	55
2.4.2.2	<i>Pseudotumeurs</i>	56
2.4.2.3	<i>Tumeurs de voisinage</i>	56
2.5	<i>Types histologiques</i>	57
2.5.1	Tumeurs d'origine épithéliale	57
2.5.1.1	<i>Carcinome épidermoïde</i>	57
2.5.1.2	<i>Adénocarcinome</i>	58
2.5.1.3	<i>Carcinome adénoïde kystique</i>	58
2.5.1.4	<i>Esthésioneuroblastome</i>	59
2.5.1.5	<i>Autres tumeurs d'origine épithéliale</i>	59
2.5.2	Mélanomes malins.....	59
2.5.3	Tumeurs d'origine mésenchymateuse	60
2.5.3.1	<i>Tumeurs d'origine ostéocartilagineuse</i>	60
2.5.3.2	<i>Tumeurs d'origine conjonctivomusculaire</i>	60
2.5.3.3	<i>Tumeurs d'origine vasculaire</i>	61
2.5.3.4	<i>Tumeurs d'origine lymphoréticulaire</i>	61
2.5.4	Métastases.....	61
3	Le traitement de la tumeur	62
3.1	<i>L'indication thérapeutique</i>	62
3.1.1	Les carcinomes épidermoïdes de la cavité buccale.....	63
3.1.2	Les carcinomes épidermoïdes nasosinusiens.....	64

3.1.3	L'adénocarcinome de l'ethmoïde	65
3.1.4	L'esthésioneuroblastome	65
3.2	<i>Le traitement chirurgical d'exérèse de la tumeur</i>	66
3.2.1	Principes de base sur la technique chirurgicale	66
3.2.2	L'exérèse chirurgicale	67
3.2.2.1	<i>L'exérèse en fonction de l'étendue de la lésion</i>	67
3.2.2.2	<i>Les voies d'abord chirurgical du massif facial supérieur</i>	68
3.2.3	Les conséquences de la perte de substance maxillaire	70
3.2.3.1	<i>Les conséquences fonctionnelles</i>	71
3.2.3.2	<i>Les conséquences morphologiques et esthétiques</i>	73
3.2.3.3	<i>Les conséquences sociales et relationnelles</i>	73
3.2.3.4	<i>Le risque infectieux</i>	74
3.3	<i>La radiothérapie externe</i>	74
3.3.1	Les traitements	75
3.3.1.1	<i>Principes généraux</i>	75
3.3.1.2	<i>Techniques utilisées</i>	76
3.3.2	Les conséquences de la radiothérapie	77
3.3.2.1	<i>L'hyposialie</i>	77
3.3.2.2	<i>L'ostéoradionécrose</i>	79
3.3.2.3	<i>La dysgueusie</i>	80
3.3.2.4	<i>La limitation de l'ouverture buccale</i>	80
3.3.2.5	<i>Les conséquences au niveau cutané</i>	81
3.4	<i>La chimiothérapie</i>	82
3.4.1	Les traitements	82
3.4.1.1	<i>Principes généraux</i>	82
3.4.1.2	<i>Molécules utilisées</i>	83

3.4.2	Les conséquences de la chimiothérapie	83
3.4.2.1	<i>Effets sur les cellules à renouvellement rapide</i>	83
3.4.2.2	<i>Les atteintes muqueuses</i>	84
3.4.2.3	<i>Les phénomènes infectieux</i>	84
3.4.2.4	<i>Le risque hémorragique</i>	85
3.4.2.5	<i>La xérostomie</i>	85
3.4.2.6	<i>La neurotoxicité des agents utilisés</i>	85
3.4.2.7	<i>L'alopecie</i>	86
3.4.2.8	<i>Les troubles digestifs</i>	86
3.5	<i>Le curage ganglionnaire</i>	87
3.5.1	Les traitements	87
3.5.1.1	<i>Principes généraux</i>	87
3.5.1.2	<i>Types d'évidement ganglionnaires</i>	87
3.5.2	Les conséquences du curage ganglionnaire.....	88
3.6	<i>Les traitements associés</i>	88
3.6.1	Rôle du chirurgien dentiste	88
3.6.1.1	<i>Avant les traitements</i>	88
3.6.1.2	<i>Pendant les traitements</i>	89
3.6.1.3	<i>Après les traitements</i>	90
3.6.2	La prise en charge de la douleur.....	91
3.6.3	Le sevrage des intoxications.....	91
3.6.4	La rééquilibration nutritionnelle	91
3.6.5	Le suivi psychologique et social.....	92
3.6.6	La rééducation	92
4	La réhabilitation	94
4.1	<i>Classification des pertes de substance maxillaire</i>	94

4.1.1	Classification de Benoist.....	94
4.1.2	Classification d'Aramany.....	96
4.1.3	Classification de Devauchelle	97
4.1.4	Classification de Brown.....	98
4.2	<i>La réhabilitation chirurgicale.....</i>	99
4.2.1	Considérations générales	99
4.2.1.1	<i>Objectifs de la reconstruction chirurgicale</i>	<i>99</i>
4.2.1.2	<i>Critères guidant la reconstruction chirurgicale.....</i>	<i>101</i>
4.2.1.3	<i>Avantages et inconvénients de la réhabilitation chirurgicale.....</i>	<i>102</i>
4.2.2	Les procédés chirurgicaux de reconstruction.....	102
4.2.2.1	<i>Plastie locale</i>	<i>103</i>
4.2.2.2	<i>Plastie locorégionale.....</i>	<i>104</i>
4.2.2.3	<i>Plastie à distance.....</i>	<i>105</i>
4.2.2.4	<i>Reconstruction osseuse</i>	<i>105</i>
4.2.3	Reconstruction chirurgicale immédiate ou différée	106
4.2.3.1	<i>Caractéristiques des deux techniques</i>	<i>106</i>
4.2.3.2	<i>Critères de choix entre reconstruction immédiate et différée.....</i>	<i>107</i>
4.3	<i>La réhabilitation prothétique.....</i>	107
4.3.1	Considérations générales	108
4.3.1.1	<i>Rôles de la prothèse obturatrice.....</i>	<i>108</i>
4.3.1.2	<i>Configuration d'une prothèse obturatrice.....</i>	<i>108</i>
4.3.1.3	<i>Critères de réalisation de l'appareillage.....</i>	<i>113</i>
4.3.1.4	<i>Avantages et inconvénients de la réhabilitation prothétique.....</i>	<i>115</i>
4.3.2	La réhabilitation prothétique des petites pertes de substance	115
4.3.3	La réhabilitation prothétique des pertes de substance étendues	116
4.3.3.1	<i>Prothèse immédiate.....</i>	<i>117</i>

4.3.3.2	<i>Prothèse provisoire</i>	123
4.3.3.3	<i>Prothèse transitoire</i>	124
4.3.3.4	<i>Prothèse d'usage</i>	126
4.3.4	Les attachements de précision dans la réhabilitation prothétique.....	131
4.3.4.1	<i>Intérêt des attachements de précision</i>	131
4.3.4.2	<i>Types d'attachements</i>	131
4.3.5	Les implants ostéo-intégrés dans la réhabilitation prothétique.....	132
4.3.5.1	<i>Intérêt des implants dans la réhabilitation prothétique</i>	132
4.3.5.2	<i>Moment et lieu d'implantation</i>	136
4.3.5.3	<i>Radiothérapie et implants</i>	136
4.4	<i>La réhabilitation chirurgicale et / ou prothétique</i>	137
4.4.1	Critères de choix entre réhabilitation prothétique et chirurgicale.....	138
4.4.1.1	<i>Facteurs liés à la tumeur</i>	138
4.4.1.2	<i>Facteurs liés à la chirurgie d'exérèse</i>	139
4.4.1.3	<i>Facteurs liés au patient</i>	139
4.4.1.4	<i>Facteurs liés au chirurgien et au prothésiste maxillo-facial</i>	139
4.4.2	La réhabilitation mixte.....	140
5	Suivi des patients	142
5.1	<i>Pronostic et résultats</i>	142
5.1.1	Facteurs pronostic.....	142
5.1.2	Résultats.....	143
5.2	<i>Surveillance</i>	144
5.2.1	Détection et gestion des complications post-thérapeutiques.....	144
5.2.2	Surveillance carcinologique.....	145
6	Etude sur la qualité de vie des patients porteurs d'une prothèse obturatrice	147

6.1	<i>Définition de la qualité de vie</i>	147
6.1.1	Définition générale de la qualité de vie appliquée aux cancers.....	147
6.1.2	Définition appliquée aux cancers maxillaires	147
6.2	<i>Etude clinique</i>	148
6.2.1	Matériels et méthodes.....	148
6.2.1.1	<i>Les données</i>	148
6.2.1.2	<i>Les questionnaires</i>	149
6.2.2	Résultats.....	163
6.2.2.1	<i>Description de l'échantillon</i>	163
6.2.2.2	<i>Résultats des questionnaires</i>	167
6.2.3	Données de la littérature	178
6.2.3.1	<i>Etude de BIGNOUMBA et coll.</i>	178
6.2.3.2	<i>Etude d'IRISH et coll.</i>	178
6.2.3.3	<i>Etude de KORNBLITH et coll.</i>	179
6.2.3.4	<i>Etude de ROGERS et coll.</i>	180
6.2.4	Discussion.....	180
7	Cas cliniques	184
7.1	<i>Cas clinique n°1</i>	184
7.1.1	Présentation du cas de Mme G.....	184
7.1.2	Conception de la prothèse obturatrice immédiate.....	184
7.1.3	Conception de la prothèse obturatrice d'usage rigide	187
7.2	<i>Cas clinique n°2</i>	191
7.2.1	Présentation du cas de Mr S.....	191
7.2.2	Conception de la prothèse obturatrice immédiate.....	192
7.2.3	Conception de la prothèse obturatrice d'usage.....	194
7.3	<i>Cas clinique n°3</i>	200

7.3.1	Présentation du cas de Mme Y	200
7.3.2	Conception de la prothèse obturatrice d'usage.....	200
Conclusion		205
TABLE DES ILLUSTRATIONS.....		207
BIBLIOGRAPHIE		213

Introduction

Les tumeurs du maxillaire peuvent avoir deux origines distinctes : elles peuvent naître de la cavité buccale, ou constituer des extensions de tumeurs originaires des cavités nasosinusiennes. Ces deux types de tumeurs ont des caractéristiques épidémiologiques et étiologiques différentes, mais elles sont prises en charge de manière identique. Ainsi, une fois le diagnostic de malignité affirmé, le traitement de première intention consiste le plus souvent en une chirurgie d'exérèse carcinologique associée ou non à de la radiothérapie et / ou de la chimiothérapie. Cette maxillectomie plus ou moins étendue aboutit à une perte de substance de taille variable qui s'accompagne de conséquences lourdes d'ordre fonctionnel, esthétique et psychologique. La réhabilitation de ces défauts est donc primordiale afin de minimiser ces effets, mais aussi pour permettre au patient de retrouver une qualité de vie aussi optimale que possible.

Les tumeurs du maxillaire font donc l'objet d'une prise en charge toute particulière. Les principales questions à prendre en compte sont les suivantes :

Quelles sont les caractéristiques des tumeurs touchant le maxillaire ?

Quelles sont les différentes étapes de leur prise en charge ?

Quelle qualité de vie retrouvent les patients après réhabilitation ?

Tout d'abord, nous ferons un rappel anatomique des différentes structures qui peuvent être concernées lors de la chirurgie des tumeurs touchant le maxillaire.

Dans un chapitre général, nous exposerons les caractéristiques épidémiologiques, étiologiques, et histologiques des deux types de cancer pouvant toucher le maxillaire. Les étapes du diagnostic positif seront également détaillées, ainsi que le diagnostic différentiel.

Ensuite, nous décrirons les différents traitements envisagés dans la prise en charge des tumeurs du maxillaire.

Puis, nous insisterons sur les deux techniques de réhabilitation, chirurgicale et prothétique, qui peuvent être réalisées pour combler la perte de substance consécutive à la chirurgie d'exérèse.

Dans un autre temps, nous évoquerons l'importance du suivi et de la surveillance des patients après la séquence thérapeutique.

Nous aborderons également la qualité de vie des patients après réhabilitation des pertes de substance maxillaire, à travers une étude rétrospective.

Enfin, nous illustrerons notre thèse par trois cas cliniques détaillant les étapes de réalisation de la prothèse obturatrice chez ces patients.

1 Rappels anatomiques (37)(38)(50)(76)(96)

Les tumeurs malignes touchant le maxillaire peuvent avoir deux origines distinctes : elles peuvent faire suite à l'évolution d'une tumeur des voies aéro-digestives supérieures naissant au niveau de la cavité buccale ou constituer des extensions de tumeurs touchant les cavités sinusiennes. Ainsi, les structures anatomiques touchées lors des maxillectomies peuvent être variables en fonction de l'étendue de la lésion cancéreuse. Dans le cadre des petites tumeurs du maxillaire, seul le palais osseux est concerné par la perte de substance, mais la tumeur peut également s'étendre en direction des sinus, des fosses nasales, des cavités orbitaires, du voile du palais, ou encore en direction des tissus jugaux. De plus, le choix de la voie d'abord pour la chirurgie d'exérèse varie en fonction des différents éléments anatomiques concernés, et la future prothèse obturatrice de la perte de substance doit veiller à reconstruire ses structures.

1.1 *Situation générale du maxillaire au niveau du massif facial (11)*

Lors du traitement des tumeurs du maxillaire, le chirurgien doit envisager le maxillaire dans sa situation globale au niveau de la tête osseuse. Ainsi, les poutres et piliers constituant le massif facial doivent être préservés autant que possible. De plus, la chirurgie d'exérèse doit tenir compte des différentes structures faciales touchées par la lésion tumorale.

L'architecture du massif facial s'organise autour de **structures résistantes** que sont les **piliers et les poutres du massif facial**, constituant de véritables pare-chocs naturels capables d'absorber les forces et de s'opposer aux sollicitations mécaniques. De plus, ces éléments structuraux participent au soutien des parties molles de la face, et notamment les tissus de la joue. Un système vertical comprend deux piliers antérieurs ou piliers canins (naso-ethmoïdo-frontal), deux piliers latéraux (malaire et zygomatique) et deux piliers postérieurs (ptérygoïdiens). Un système horizontal comprend une poutre supérieure frontale, une poutre moyenne sous

orbitaire et malaire et une poutre inférieure maxillaire. Toute atteinte de ces structures lors de la chirurgie d'exérèse des tumeurs du maxillaire conduit à une fragilisation du massif facial. Ainsi, le choix de la voie d'abord de la chirurgie doit tenir compte de ces éléments et doit veiller à les préserver autant que possible.

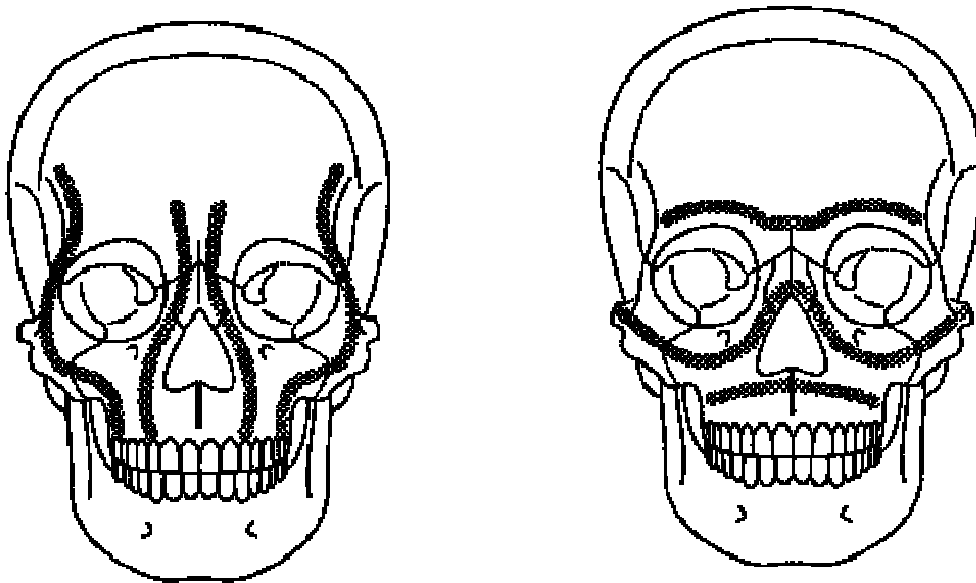


Figure 1 : Piliers et poutres du massif facial

Au niveau de l'architecture de la face, l'os maxillaire appartient au **massif facial supérieur**. Ce massif facial supérieur peut être divisé en trois étages : l'**infrastructure** (étage 1) qui comprend le plateau occlusal et le palais ; la **mésostucture** (étage 2) qui comprend le sinus maxillaire et la partie inférieure des fosses nasales ; et la **suprastructure** (étage 3) qui comprend la cavité orbitaire, le sinus ethmoïdal, et la partie supérieure des fosses nasales. Ainsi, la technique chirurgicale d'exérèse des tumeurs du maxillaire sera variable en fonction des structures touchées, et la future prothèse devra veiller à réhabiliter les différents étages.

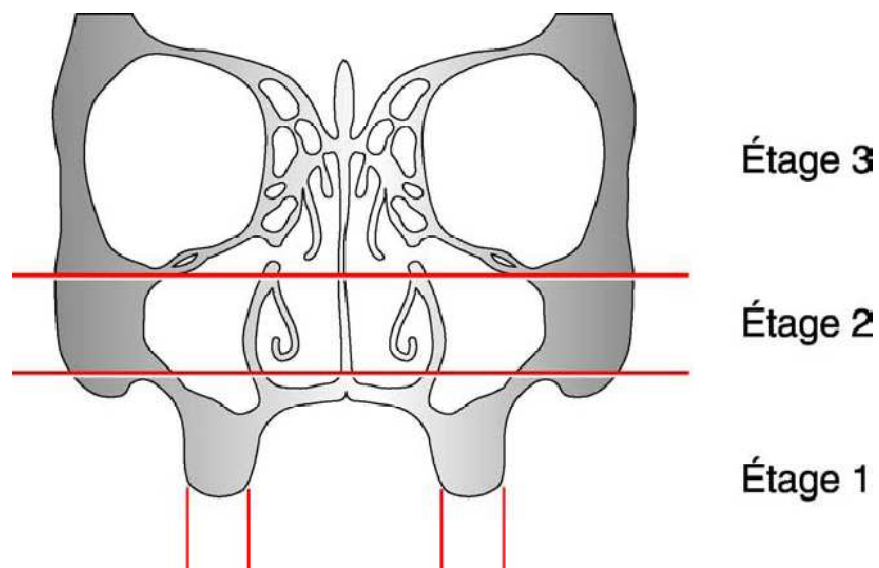


Figure 2 : Divisions du massif facial supérieur (11)

1.2 L'os maxillaire

L'os maxillaire est l'os principalement concerné par les pertes de substance faisant suite à la chirurgie d'exérèse des tumeurs malignes pouvant toucher le maxillaire. Il s'agit de l'os principal du massif facial supérieur. Il entre dans la composition de la cavité orale, et il est creusé d'une cavité pneumatique importante : le sinus maxillaire. En s'articulant avec les os nasaux, l'os zygomatique et l'os frontal, il participe également à la formation des cavités nasales et orbitaires. Ainsi, les tumeurs du maxillaire peuvent s'étendre aisément en direction de ces différentes cavités.

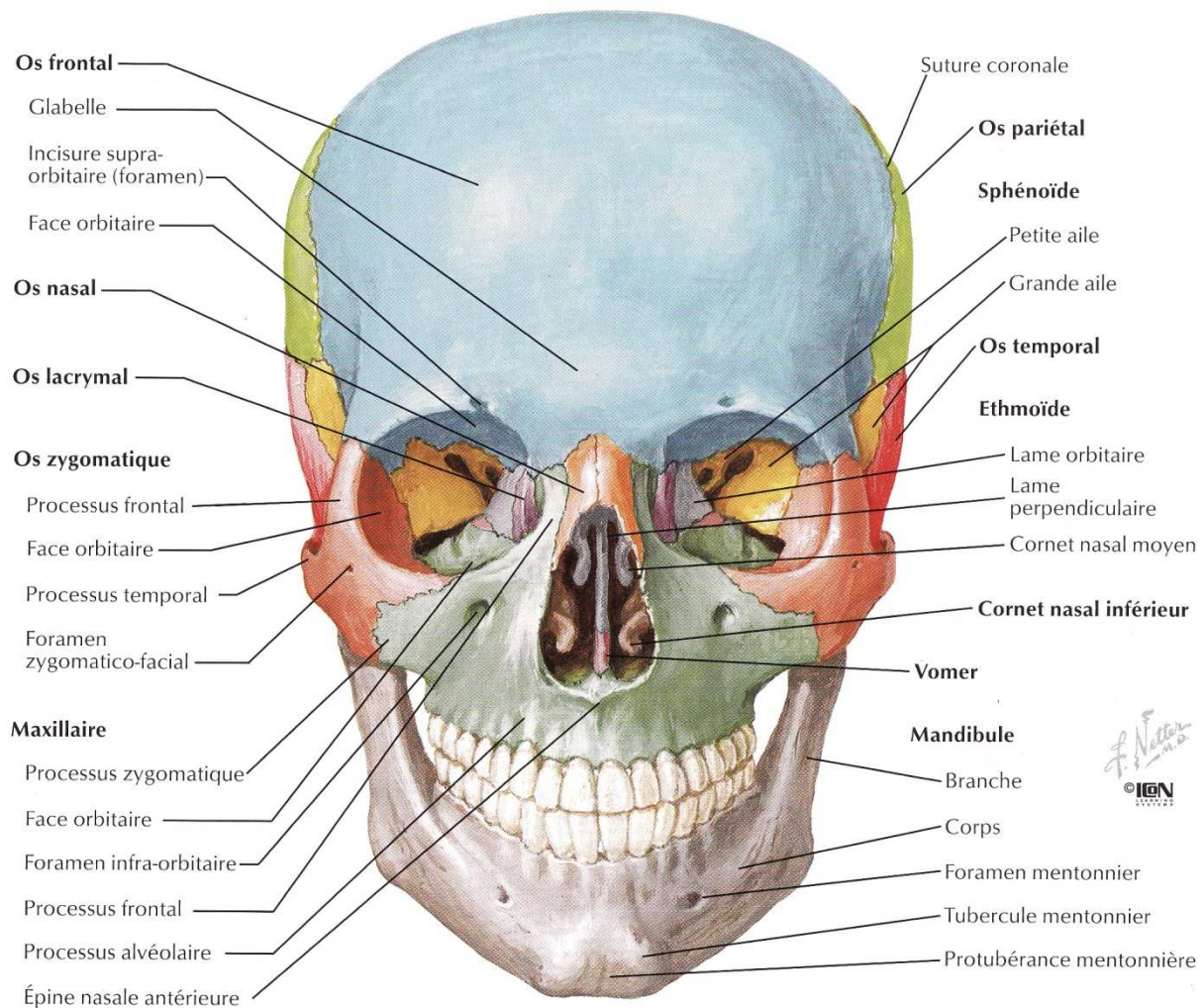


Figure 3 : Os maxillaire - Situation générale au niveau de la tête osseuse (76)

L'os maxillaire est composé d'un **corps** et de **quatre processus** : les processus frontal, zygomatique, palatin et alvéolaire.

La forme générale du corps du maxillaire supérieur est celle d'une pyramide triangulaire à sommet tronqué. La base de la pyramide, médiale, est divisée en deux champs par le processus palatin du maxillaire qui, uni au processus controlatéral, forme la plus grande partie de la voûte palatine qui sépare les fosses nasales de la cavité buccale. La partie supérieure, nasale, répond aux fosses nasales et contribue à la formation de la paroi externe de celle-ci. La partie inférieure, orale, constitue le palais osseux de la cavité orale. Le sommet de la pyramide constitue le processus zygomatique du maxillaire, et s'articule avec l'os zygomatique. Il se bifurque pour s'articuler avec l'os frontal et l'os temporal. La face supérieure ou orbitaire prend part

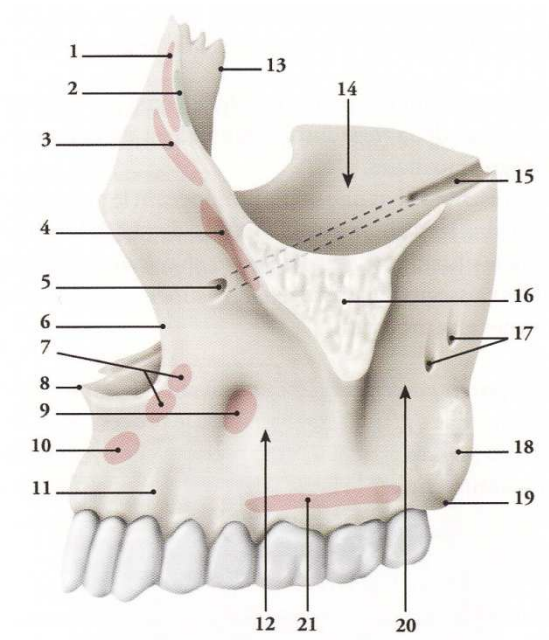
à la formation du plancher de l'orbite. La face antérolatérale ou jugale répond à la joue. Elle est facilement palpable sous la peau. La face postérolatérale ou infratemporale est subdivisée en deux portions. La portion antérieure et latérale forme avec l'os zygomatique la fosse maxillo-zygomatique et répond à la partie antérieure du corps adipeux de la joue. La portion postérieure correspond à une volumineuse saillie, la tubérosité maxillaire, qui sépare le sinus maxillaire de la fosse infratemporale, en arrière et en dehors, et de la fosse ptérygo-palatine en arrière.

Le **processus frontal** est une lame osseuse qui vient s'articuler en avant avec les os nasaux pour former la partie antérolatérale de la paroi latérale des cavités nasales. Elle forme avec son homologue controlatéral l'orifice pyriforme. Son bord postérieur s'articule avec l'os lacrymal et constitue la portion antérieure du sillon lacrymal.

Le **processus zygomatique** constitue le prolongement latéral des trois faces de la pyramide représentant le maxillaire. Il s'articule avec le processus maxillaire de l'os zygomatique.

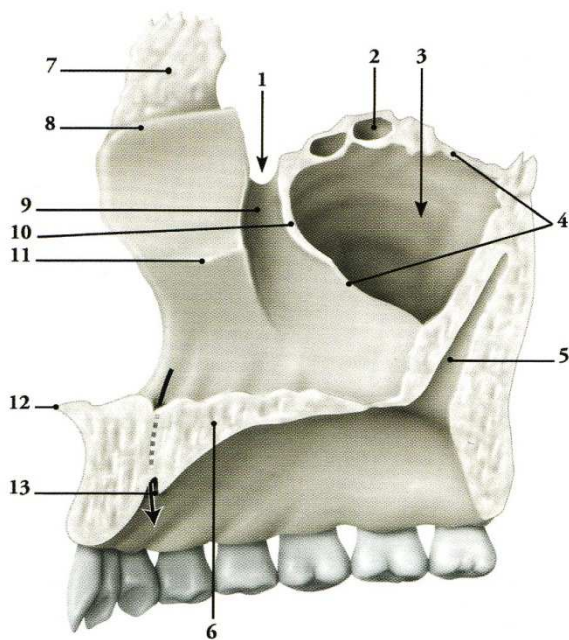
Le **processus palatin** du maxillaire est une lame horizontale attachée à l'extrémité inférieure de la base du corps du maxillaire. Sa face supérieure correspond aux deux-tiers antérieurs du plancher des cavités nasales. Sa face inférieure correspond aux deux-tiers antérieurs de la voûte palatine. Le processus palatin s'unit médialement à son homologue controlatéral et, en arrière, à la lame horizontale du palatin pour former le palais osseux.

Le **processus alvéolaire** contribue à la formation de la paroi latérale de la cavité buccale. Son bord inférieur contient les alvéoles dentaires.



- | | |
|---|--|
| 1. processus frontal
(m. orbiculaire de l'œil) | 10. fosse incisive (m. abaisseur
du septum nasal) |
| 2. crête lacrymale ant.
(lig. palpébral médial) | 11. jugum de la canine |
| 3. m. élévateur de la lèvre sup.
et de l'aile du nez | 12. face jugale |
| 4. m. élévateur de la lèvre sup. | 13. bord lacrymal |
| 5. foramen infra-orbitaire | 14. face orbitaire |
| 6. incisure nasale | 15. sillon infra-orbitaire |
| 7. m. nasal | 16. processus zygomatique |
| 8. épine nasale ant. | 17. foramens alvéolaires |
| 9. fosse canine (m. élévateur
de l'angle de la bouche) | 18. tubérosité du maxillaire |
| | 19. mm. ptérygoïdiens latéral
et médial |
| | 20. face infra-temporale |
| | 21. m. buccinateur |

Figure 4 : Maxillaire gauche – Vue antérolatérale (50)



- | | |
|-------------------------|-----------------------|
| 1. incisure lacrymale | 8. crête ethmoïdale |
| 2. cellules maxillaires | 9. sillon lacrymal |
| 3. sinus maxillaire | 10. cornet lacrymal |
| 4. hiatus maxillaire | 11. crête conchale |
| 5. sillon grand palatin | 12. épine nasale ant. |
| 6. processus palatin | 13. foramen incisif |
| 7. processus frontal | |

Figure 5 : Maxillaire droit – Vue médiale (50)

1.3 La région palatine

La région palatine constitue la partie supérieure et postérieure de la cavité buccale. Elle est composée de **deux régions** de structures différentes qui forment une cloison ostéo-membraneuse séparant la cavité buccale des fosses nasales et du pharynx : la **voûte palatine**, de structure osseuse, et le **voile du palais**, de structure fibreuse.

1.3.1 La voûte palatine

La **voûte palatine**, ou palais osseux, correspond à la portion nasale de la région palatine. Elle **sépare la cavité buccale des fosses nasales**, et constitue le **point de départ principal des tumeurs malignes pouvant toucher le maxillaire**. Ainsi, toute chirurgie d'exérèse de cette structure conduit à une **communication bucconasale**, qui doit être impérativement refermée hermétiquement lors de la réhabilitation.

La voûte palatine est constituée des processus palatins des maxillaires en avant, et des lames horizontales des palatins en arrière. Les processus palatins des deux maxillaires s'unissent médialement par une suture longitudinale pour constituer les deux tiers antérieurs de la voûte palatine. Les lames horizontales des palatins viennent compléter en arrière la voûte palatine. Leurs bords postérieurs limitent en bas les choanes et donnent insertion au voile du palais.

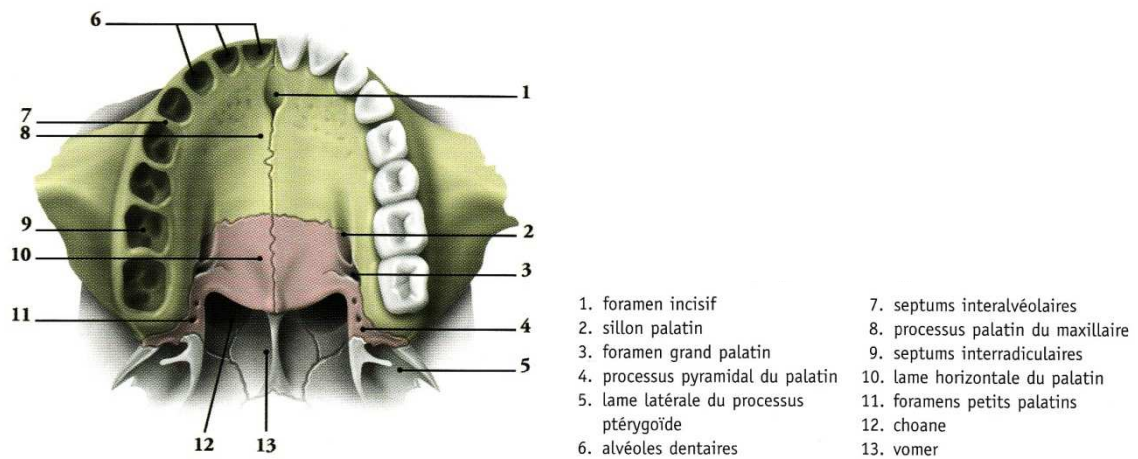


Figure 6 : Voûte palatine – Vue inférieure (50)

1.3.2 Le voile du palais

Le **voile du palais**, ou palais mou, est une cloison musculo-membraneuse qui prolonge en arrière la voûte palatine. Il constitue la **limite arbitraire entre l'oropharynx et le rhinopharynx** et joue le rôle d'un **véritable sphincter lors de la déglutition et de la phonation**. Ainsi, l'ablation chirurgicale de cette structure, parfois nécessaire lors du traitement des tumeurs maxillaire s'étendant vers l'arrière de la cavité buccale, conduit à des troubles fonctionnels importants.

Le voile du palais a la forme d'un quadrilatère s'insérant en avant sur le bord postérieur des lames horizontales des palatins. Il est doté d'une structure très mobile dont la dynamique est assurée par une musculature complexe qui lui permet de s'adapter de part sa forme et sa topographie, aux nécessités de la phonation et de la déglutition. Il est composé de deux faces, ainsi que d'un bord libre. Sa face nasale ou postéro-supérieure prolonge en arrière le plancher de la cavité nasale. Sa face buccale ou antéro-inférieure est marquée par un sillon au niveau de sa ligne médiane : le raphé médian du voile. Son bord libre est constitué de deux arcs de cercle qui s'unissent pour former un appendice conoïde médian : l'uvule palatine ou lchette.

1.4 Les cavités sinusiennes

Les **cavités sinusiennes** ou sinus para-nasaux sont des cavités situées dans les os entourant les cavités nasales. De part leur caractéristique **pneumatique**, elles constituent des **éléments anatomiques facilement envahis** par les tumeurs malignes. Elles sont au nombre de **quatre**, paires : les sinus maxillaires, les sinus frontaux, les sinus ethmoïdaux, et les sinus sphénoïdaux. Les sinus maxillaires sont les cavités sinusiennes principalement concernées lors des tumeurs du maxillaire. Les autres sinus, de part leur situation plus éloignée de l'os maxillaire, sont touchés exceptionnellement, dans le cadre des tumeurs malignes de très grande étendue touchant tout le massif facial.

1.4.1 Les sinus maxillaires

Le **sinus maxillaire**, ou antrum de Highmore, est une cavité pneumatique creusée dans le corps de l'os maxillaire, et constitue de ce fait la première structure concernée lors de l'extension des tumeurs du maxillaire.

Le sinus maxillaire est **annexé à chaque cavité nasale** avec laquelle il communique par **l'ostium maxillaire**. Ses dimensions sont très variables d'un individu à l'autre, mais également sur un même sujet d'un côté à l'autre. Son volume moyen est de douze centimètres cube, et il peut être cloisonné par des septa. Il a globalement la forme d'une pyramide dont la base correspond à la paroi latérale des fosses nasales et le sommet au processus zygomatique. La paroi interne ou nasale correspond à la base de la pyramide et constitue la paroi externe des fosses nasales. La paroi supérieure ou orbitaire correspond au plafond sinusien. Ce toit du sinus maxillaire constitue une grande partie du **plancher de l'orbite**, et contient le canal infra-orbitaire. La paroi inférieure ou plancher du sinus répond aux **arcades dentaires** et peut avoir des rapports intimes avec les apex dentaires. La paroi antérolatérale présente deux repères importants : la fosse canine et le foramen infra-orbitaire. La paroi postéro-latérale correspond à la tubérosité maxillaire qui sépare le sinus maxillaire de la fosse **infra-temporale** en arrière et en dehors, et de la **fosse**

ptérygo-palatine en arrière. L'extension des tumeurs dans ces régions anatomiques est de mauvais pronostic.

1.4.2 Les autres cavités sinusiennes

Les autres cavités sinusiennes sont beaucoup plus rarement touchées lors des tumeurs du maxillaire à point de départ buccal sauf dans les cas de tumeurs évolutives avec des extensions locorégionales et des nodules de perméation. Cependant, elles peuvent être à l'origine de tumeurs de grande étendue qui s'étendent secondairement en direction de l'os maxillaire.

1.4.2.1 *Les sinus frontaux*

Les **sinus frontaux** se développent dans l'épaisseur de chaque os frontal, à la jonction entre l'écaille et la partie horizontale, et sont séparés l'un de l'autre par une cloison. Chaque sinus frontal communique avec la fosse nasale correspondante par le canal naso-frontal. Les sinus frontaux sont situés au dessus de la partie antérieure des fosses nasales et des orbites.

1.4.2.2 *Les sinus ethmoïdaux*

Les **sinus ethmoïdaux** ou labyrinthes ethmoïdaux sont constitués d'un ensemble de cavités pneumatiques appelées cellules ethmoïdales creusées dans l'épaisseur de la masse latérale de chaque ethmoïde, et ouvertes dans les fosses nasales au niveau des méats moyen et supérieur.

1.4.2.3 *Les sinus sphénoïdaux*

Les **sinus sphénoïdaux** sont des cavités pneumatiques symétriques situées au centre du massif facial, développées dans le corps des sphénoïdes, et séparées l'une de l'autre par une mince cloison médiale. Ils communiquent en avant avec les

fosses nasales.

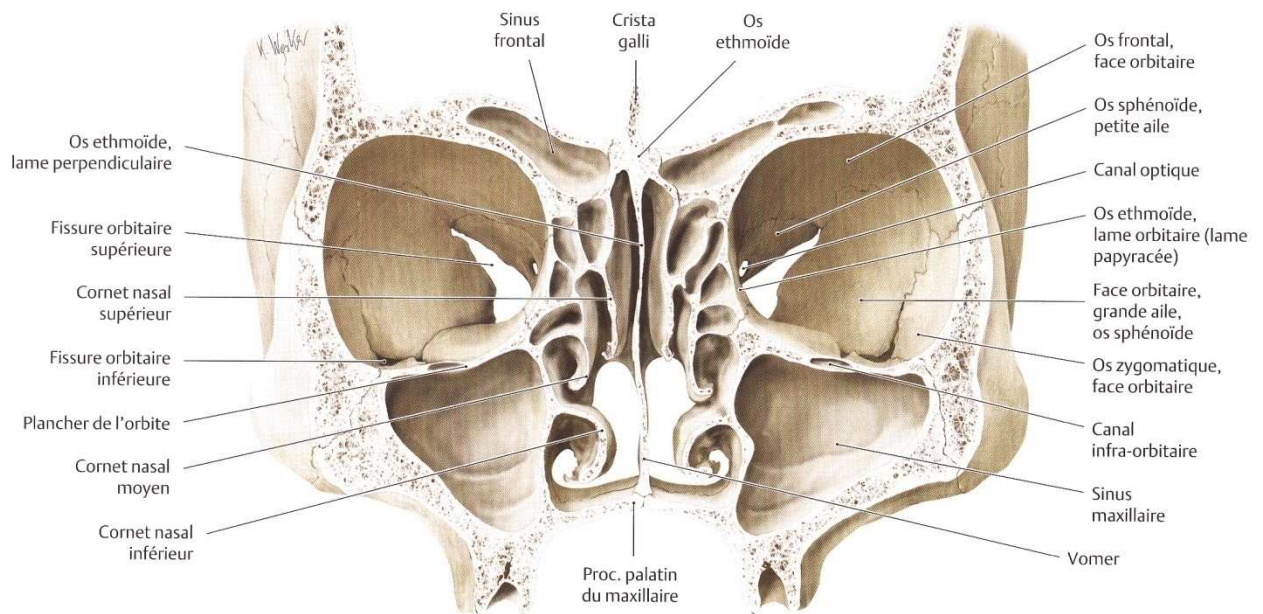


Figure 7 : Sinus paranasaux – Coupe frontale (96)

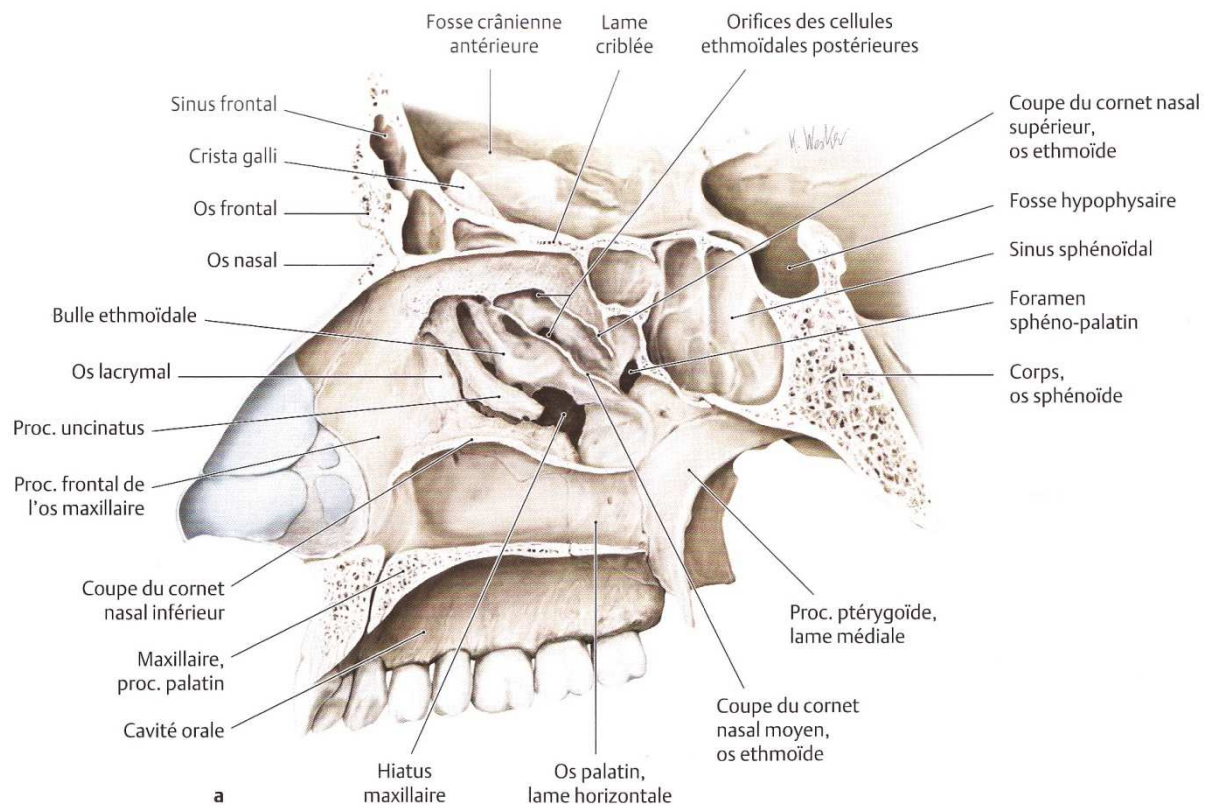


Figure 8 : Sinus paranasaux – Coupe sagittale (96)

1.5 Les cavités nasales

Les cavités nasales constituent la première étape des voies respiratoires supérieures, et sont situées de part et d'autre d'une cloison nasale médiale rarement rectiligne, le **septum nasal**. Elles communiquent en arrière avec le rhinopharynx, et en avant avec le **nez** qui constitue leur orifice antérieur. Elles sont **souvent atteintes lors des tumeurs touchant le maxillaire**. Lors de la chirurgie de ces tumeurs, la perte de substance engendrée peut provoquer une **communication bucconasale** à l'origine de nombreux troubles fonctionnels. La réhabilitation tient alors un rôle primordial pour préserver la qualité de vie des patients.

Les cavités nasales ont une **anatomie complexe**. De part leur position médiale, elles communiquent avec de nombreux éléments anatomiques de la face, et de multiples os entrent dans leurs compositions. Elles sont composées de **cinq parois** : une paroi médiale ou septum nasal, deux parois latérales, une paroi supérieure ou toit des fosses nasales, et une paroi inférieure ou plancher des fosses nasales. La **paroi inférieure** est constituée par les faces supérieures des processus palatins des maxillaires en avant, et par les lames horizontales des palatins en arrière. Ce **plancher sépare les fosses nasales de la cavité buccale**. Ainsi, toute chirurgie d'exérèse d'une tumeur maligne à ce niveau conduit à une **communication bucconasale**. Les cavités nasales sont ainsi mises à jour, et leurs replis anatomiques et zones rétentives peuvent être exploitées lors de la confection d'un obturateur afin d'assurer une herméticité entre fosses nasales et cavité buccale.

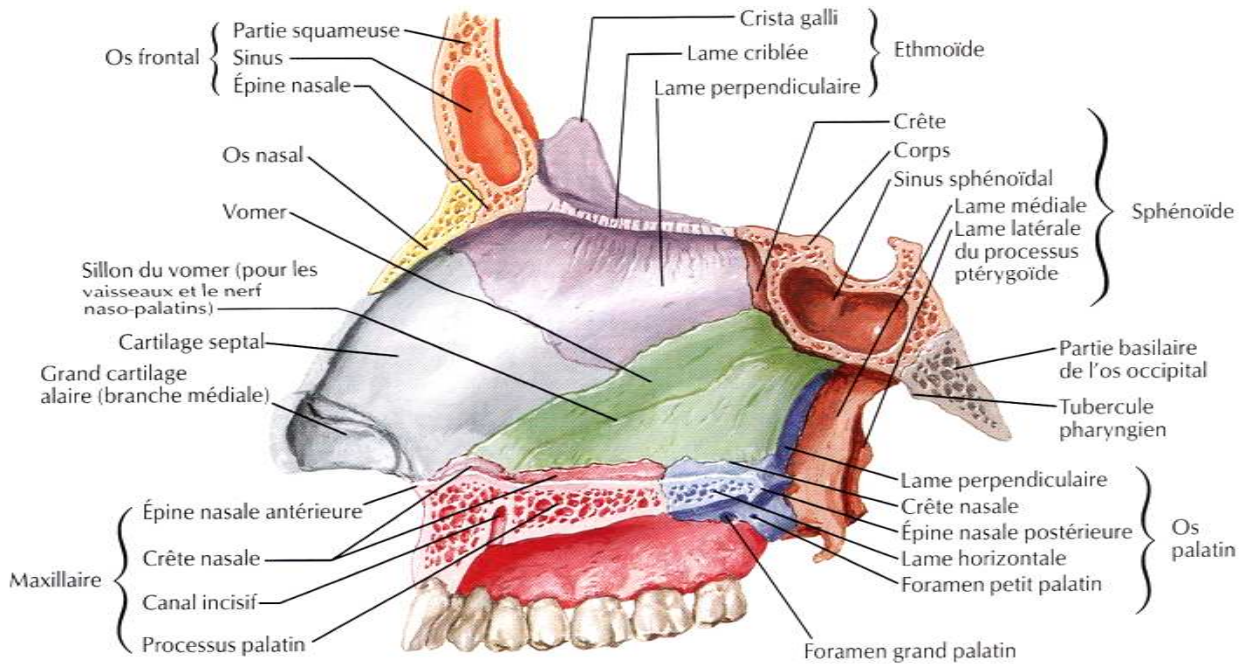


Figure 9 : Cavité nasale - Paroi médiale (76)

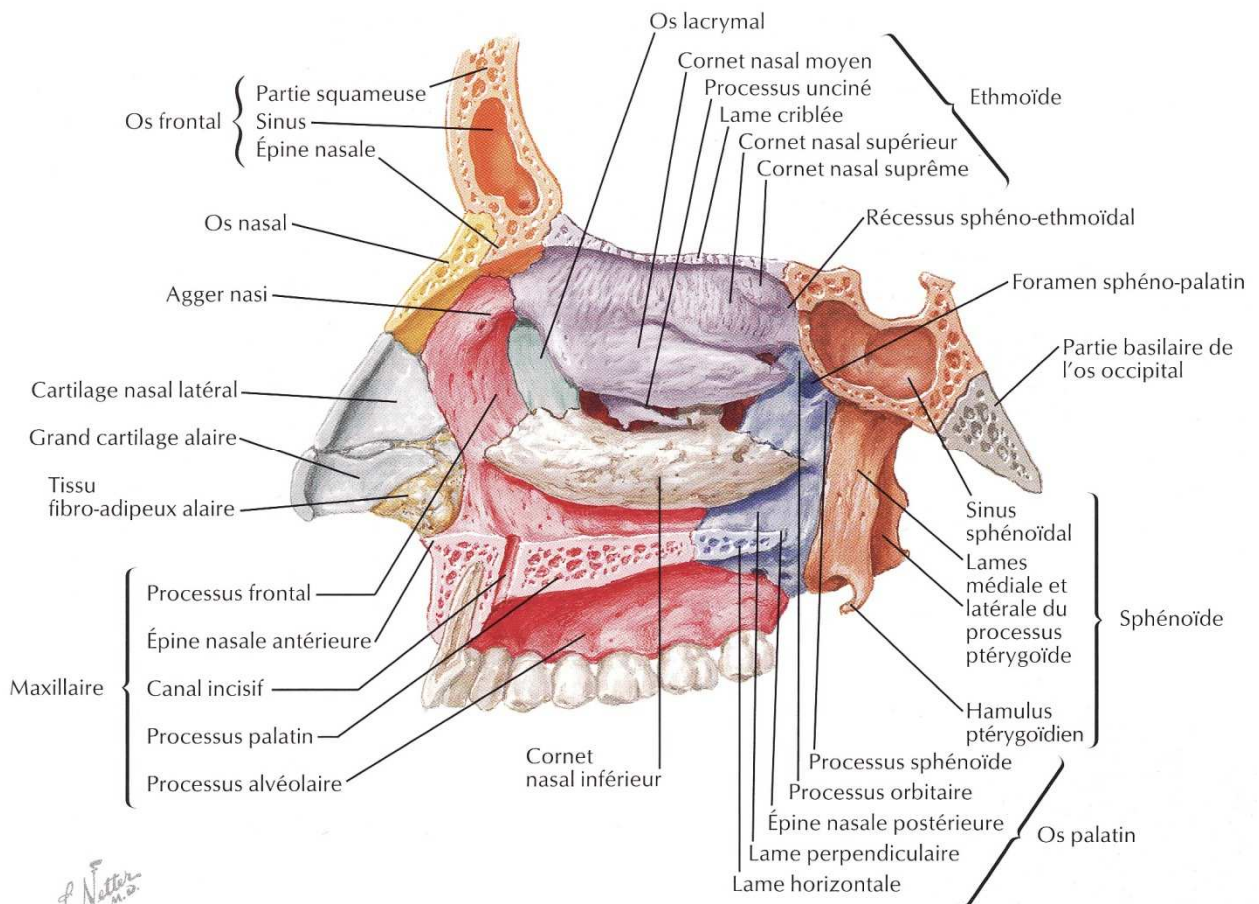


Figure 10 : Cavité nasale - Paroi latérale (76)

1.6 Les cavités orbitaires

Les **cavités orbitaires**, ou orbites osseuses, sont situées dans la partie antérieure du crâne et contiennent les **globes oculaires**. Elles peuvent être touchées lors d'une extension massive des tumeurs touchant le maxillaire en direction du plancher orbitaire.

Chaque orbite osseuse a globalement la forme d'une pyramide à base quadrangulaire dirigée vers l'avant, et est composée de **quatre parois** et de quatre bords reliant ces faces entre elles, d'une base (ou rebord orbitaire) et d'un apex.

La **paroi supérieure**, ou plafond ou voûte orbitaire, est la cloison séparant le contenu orbitaire du lobe frontal du cerveau. Elle est constituée par la face orbitaire de l'os frontal en avant et par la face inférieure de la petite aile du sphénoïde en arrière.

La **paroi inférieure** ou plancher orbitaire est constituée de trois os : la face orbitaire du corps du maxillaire médialement, la face orbitaire de l'os zygomatique latéralement, et la face supérieure du processus orbitaire de l'os palatin, plus en arrière et médialement. Cette paroi sépare la cavité orbitaire du sinus maxillaire, situé en dessous d'elle. Elle supporte le globe oculaire, et toute extension tumorale à ce niveau conduit à une ptôse de celui-ci.

La paroi latérale ou temporale constitue un des piliers de résistance latérale de la face. Elle est constituée de la face orbitaire de l'os zygomatique en avant et de la grande aile du sphénoïde en arrière.

La paroi médiale, très fine, marque la séparation entre la paroi latérale des fosses nasales et le contenu orbitaire. Elle est constituée, d'avant en arrière, du processus orbitaire du maxillaire, de l'os lacrymal, de la lame orbitaire de l'ethmoïde et de la face latérale du corps sphénoïde.

Le rebord orbitaire est formé par un os solide et relativement épais. L'apex

orbitaire constitue le sommet de la pyramide orbitaire et se situe au niveau de la partie médiale de la fissure orbitaire supérieure.

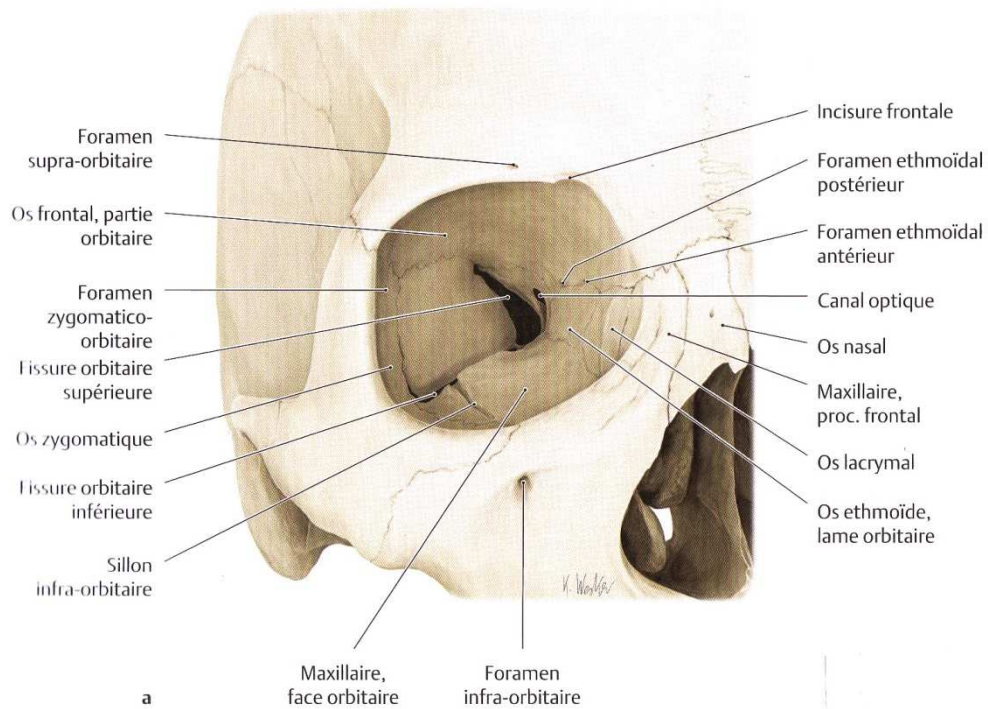


Figure 11 : Orbite osseuse droite – Vue frontale (96)

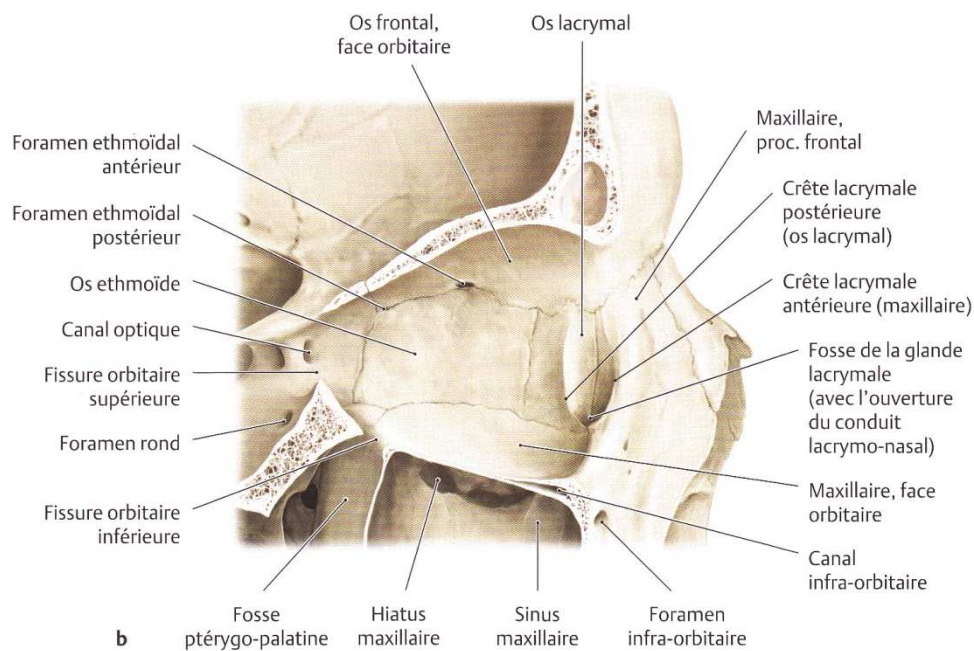


Figure 12 : Orbite osseuse droite – Vue latérale (96)

2 Généralités

Les tumeurs touchant le maxillaire peuvent avoir deux origines distinctes : les tumeurs à point de départ buccal, et les tumeurs à point de départ nasosinusal qui s'étendent secondairement en direction du maxillaire. Ces deux types de tumeurs ont des caractéristiques bien différentes, et particulièrement d'un point de vue étiologique et clinique.

2.1 *Epidémiologie des tumeurs touchant le maxillaire (1)*

2.1.1 Tumeurs à point de départ buccal (5)(46)

Les **cancers de la cavité buccale** entrent dans le cadre des tumeurs des **Voies Aéro Digestives Supérieures** (VADS) et représentent 30 % du total des tumeurs des VADS. En France, avec près de 15000 nouveaux cas estimés en l'an 2000, les cancers de la cavité buccale et du pharynx se situent au 5^{ème} rang des cancers les plus fréquents. Ils représentent 5,5 % des cancers incidents et se situent, par leur fréquence, au 4^{ème} rang chez l'homme et au 14^{ème} rang chez la femme. Les hommes de 50 à 70 ans sont les plus nombreux avec un sexe ratio de 6,9, bien que l'on puisse constater depuis quelques années un rajeunissement et une féminisation de la population atteinte. La moyenne d'âge de survenue est de 60 ans chez l'homme et de 64 ans chez la femme. Les tumeurs de la cavité buccale sont très agressives et entraînent rapidement des métastases. Leur pronostic est très pessimiste ; ainsi, la survie est actuellement d'environ 30 % à 5 ans et de 5 à 10 % à 10 ans.

Les **tumeurs à point de départ buccal correspondent à plus de 90 % à des carcinomes épidermoïdes**, qui sont des tumeurs développées aux dépens de l'épithélium des muqueuses. La fraction restante comporte pour une large part les adénocarcinomes développés à partir des glandes salivaires accessoires de la muqueuse buccale, et, plus rarement, des cas de lymphomes, de tumeurs

conjonctives ou de mélanomes.

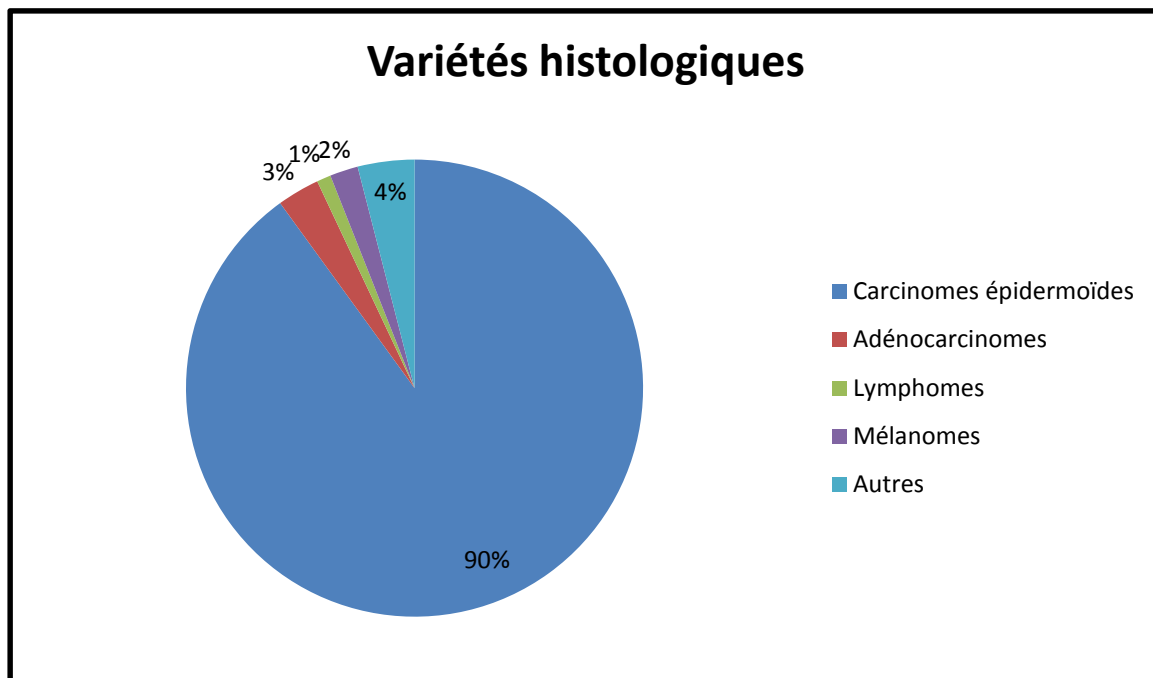


Figure 13 : Répartition des cancers de la cavité buccale selon leur variété histologique

Concernant la répartition des cancers de la cavité buccale selon leur sous-localisation, on note une prépondérance des tumeurs au niveau de la langue mobile et de la cavité buccale. **Les tumeurs du palais sont rares, elles représentent 5 à 12% des néoplasies de la cavité buccale.**

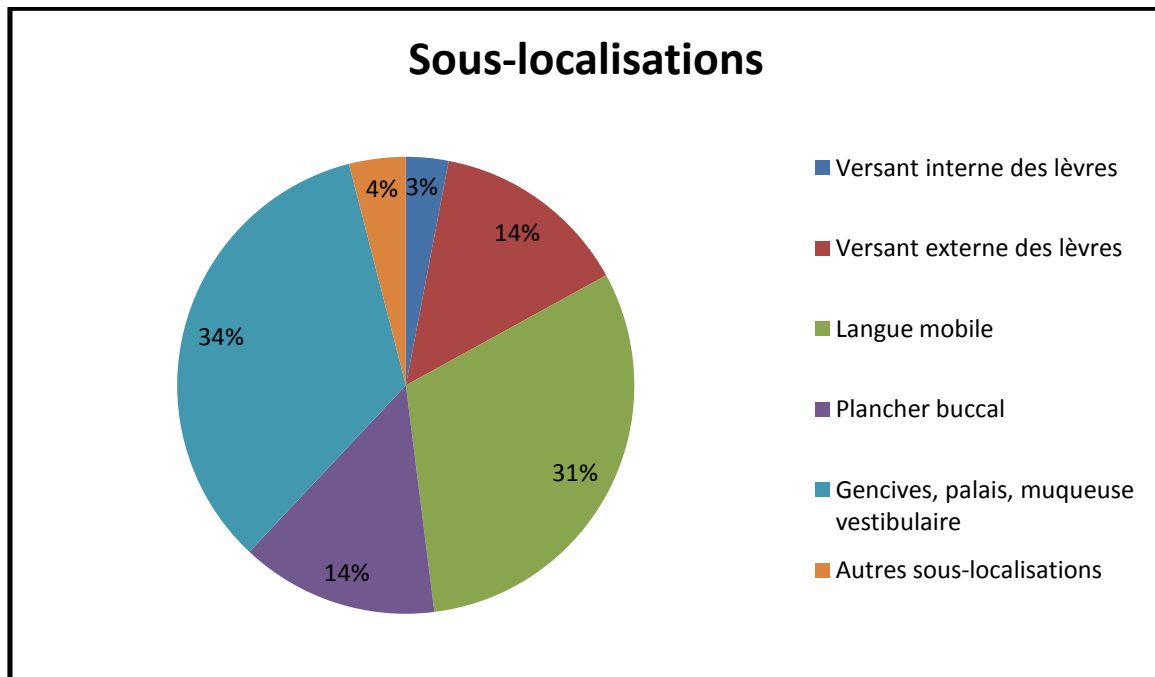


Figure 14 : Répartition des cancers de la cavité buccale selon leur sous-localisation

2.1.2 Tumeurs à point de départ nasosinusal (99)

Les **tumeurs malignes nasosinusiennes** évoluent dans un cadre épidémiologique différent de celui des cancers de la cavité buccale : elles sont **rare** (0,2 à 0,8 % des cancers), elles ont un sex-ratio moins déséquilibré, tous les âges sont touchés (avec un pic de fréquence chez les adultes jeunes et les personnes âgées et une moyenne autour de 60 ans), et ne dépendent ni de l'alcool ni du tabac, mais principalement de facteurs professionnels. Le pronostic de ces tumeurs à évolution essentiellement locale est sombre et dépend en premier lieu du contrôle local rendu souvent difficile par la proximité de la base du crâne et de l'orbite.

Les variétés histologiques sont nombreuses, nettement dominées par les carcinomes épidermoïdes situés préférentiellement au niveau du sinus maxillaire. Le **sinus maxillaire**, l'**ethmoïde**, et les **fosses nasales**, sont les **sites les plus souvent intéressés**, et l'atteinte isolée d'un seul site est relativement rare. En France, les **localisations maxillaires et ethmoïdales sont les plus fréquentes**, suivies par l'atteinte des fosses nasales. Le sinus frontal et le sinus sphénoïdal, sont les sinus les moins touchés : ils représentent de 0,1 à 1% des tumeurs sinusiennes

pour le sinus frontal, et de 0,4 à 3% pour le sinus sphénoïdal.

1	Sinus maxillaire	- Carcinome épidermoïde : 80 %
2	Ethmoïde	- Adénocarcinome : 50% - Carcinome épidermoïde : 30%
3	Fosses nasales	- Carcinome épidermoïde : 85% - Esthésioneuroblastome : 2 à 5 %
4	Sinus frontal, Sphénoïde	- Exceptionnel

Figure 15 : Point de départ préférentiel et histologique des tumeurs nasosinusiennes

Les deux types de tumeurs pouvant concerner le maxillaire ont des caractéristiques épidémiologiques différentes. Les cancers de la cavité buccale, relativement fréquents, touchent plus particulièrement les hommes âgés. Il s'agit de carcinomes épidermoïdes dans la plupart des cas. Les cancers des cavités nasosinusiennes, beaucoup plus rares, touchent indifféremment les hommes et les femmes de tous âges. Il s'agit principalement de carcinomes épidermoïdes et d'adénocarcinomes.

2.2 Facteurs étiologiques (14)

Les tumeurs naissant de la cavité buccale et les tumeurs originaires des sinus de la face évoluent dans un cadre étiologique très différent.

2.2.1 Pour les cancers à point de départ buccal (5)(46)(102)

2.2.1.1 Tabac / Alcool

Alcool et tabac sont les principaux facteurs de risque des tumeurs du

maxillaire à point de départ buccal, et leurs **effets** sont **synergiques** et non additionnels. En effet, la consommation de tabac multiplie le risque de survenue de cancer au niveau de la cavité buccale par quatre, l'alcool par deux et demi, alors qu'une intoxication alcoolo-tabagique potentialise les effets par quinze.

- Le tabac

Le risque du tabac est lié à la présence d'**irritants** (phénols, aldéhydes, acroléine...) et d'**hydrocarbures aromatiques polycycliques** (3,4 benzopyrène en particulier) qui sont directement impliqués dans le processus de carcinogénèse, alors que la nicotine, non cancérigène, n'est qu'additive. L'irritation chronique de la muqueuse par la fumée du tabac produit des dysplasies et après un délai de 15 à 20 ans une transformation maligne.

Il existe une relation dose-effet qu'il s'agisse du nombre de cigarettes par jour ou de l'ancienneté de la consommation du tabac. En effet, pour un risque de 1 chez un non fumeur, il est de 1,52 si la consommation est de 20 cigarettes par jour, et de 2,43 si la consommation dépasse 40 cigarettes par jour. De plus, plus le tabagisme est ancien, plus le risque est important : dans 95% des cas de cancer de la cavité buccale, les malades fument depuis 20 ans.

Le risque augmente également si la fumée est inhalée, si la cigarette se consomme jusqu'au bout (forte concentration des toxiques dans le mégot), si du tabac brun est consommé. La consommation de pipe, de cigare, ou de tabac à chiquer présente également une toxicité pour la muqueuse buccale.

- L'alcool

Même si l'alcool n'est pas carcinogène en lui-même, les enquêtes épidémiologiques relient formellement une consommation excessive et le risque de cancer de la bouche. La prise modérée d'alcool a peu ou aucun effet sur le risque d'apparition de cancer chez les non fumeurs. En revanche la consommation tabagique associée à une prise quotidienne d'alcool a un effet multiplicateur.

L'éthanol en tant que tel n'est pas un carcinogène direct, mais le contact de celui-ci sur la muqueuse buccale induit une atrophie de l'épithélium buccal. L'éthanol favorise la pénétration des carcinogènes à travers la muqueuse buccale à la fois en accroissant la perméabilité de ce tissu et en augmentant la solubilité des métabolites du tabac. Au niveau général, la prise d'alcool retentit sur les apports nutritifs et le métabolisme des nutriments, en particulier vitaminiques, ce qui induit un effet délétère local.

2.2.1.2 Age / Sexe

L'âge et le sexe sont des facteurs qui entrent en compte dans l'apparition des tumeurs maxillaires naissant de la cavité buccale.

- L'âge

L'âge est le principal facteur qui favorise la survenue des cancers d'origine buccale. Hormis les tumeurs de l'enfant, qui ont des caractéristiques particulières, l'incidence et la mortalité des cancers **augmentent de façon quasi exponentielle avec le vieillissement**. En effet, les cancers les plus fréquents apparaissent généralement à partir de la décennie 40-50 ans, bien que le taux de cancer tende à augmenter dans les classes inférieures. Chez l'homme, le taux d'incidence commence à augmenter de façon significative après l'âge de 40 ans pour atteindre des valeurs maximales entre 50 et 70 ans, puis décroît pour les classes d'âges ultérieures. Cette baisse est liée à un phénomène de compétition avec d'autres pathologies, notamment cardiovasculaires, qui sont des causes de décès prépondérantes. Chez la femme, les taux d'incidence augmentent jusqu'à 60 ans pour atteindre une valeur maximale vers 85 ans. Le vieillissement démographique explique ainsi l'augmentation en valeur absolue des cancers alors que leur incidence a peu varié à âge égal.

- Le sexe

D'une manière générale, le taux d'incidence des cancers de la cavité buccale est moins élevé chez les femmes que chez les hommes ; on note ainsi un ratio d'incidence homme / femme de 6,9. L'influence du sexe intervient indirectement par l'usage d'alcool et de tabac, plus important chez l'homme que chez la femme, bien que ce déséquilibre tende à s'amenuiser en raison d'une progression de la consommation de ces substances chez la femme au cours du temps.

2.2.1.3 Etat nutritionnel / Facteurs socio-économiques

L'état nutritionnel et les facteurs socio-économiques sont des facteurs étiologiques intimement liés dans la survenue de tumeur maxillaire.

- L'état nutritionnel

L'état nutritionnel peut jouer un rôle dans la survenue de cancer de part le rôle de certains micronutriments comme les oligoéléments (zinc, sélénium), ou certaines vitamines (vitamine A, C, E). En effet, un état nutritionnel carencé par malnutrition isolée ou dans le cadre d'un éthyisme chronique facilite la survenue de cancer de la cavité buccale.

Il a été démontré que la consommation en quantité suffisante de fruits et de légumes frais a une action protectrice contre la survenue de cancer. En effet, les fruits et légumes sont riches en vitamines C et E, en beta-carotène, et en flavonoïdes. Un grand nombre de ces micronutriments ont des propriétés antioxydantes, et aident à la prévention des cancers.

D'autres micronutriments ont également un rôle dans la protection des cancers buccaux : les folates, la vitamine A, le fer. Par exemple, le métabolisme de l'acide rétinoïque est modifié par la prise d'éthanol : éthanol et vitamine A sont catalysés par la même enzyme et il apparaît donc une compétition métabolique aux

dépens de la production d'acide rétinoïque. Ainsi, un niveau intracellulaire bas en acide rétinoïque provoquerait des anomalies de la maturation épithéliale propices au développement des cancers.

- Les facteurs socio-économiques

Les facteurs socio-économiques ont également une influence sur la survenue de cancer, en raison de la prévalence des autres facteurs de risque dans ces populations. En effet, les populations défavorisées ou à niveau socioéconomique bas ou moyen, sont moins suivies médicalement, et ont donc un moins bon accès aux mesures de prévention et campagnes de dépistage. De plus, elles sont parfois soumises à des habitudes de vie néfastes : manque d'hygiène buccodentaire, état nutritionnel moins équilibré que les chez les classes sociales plus élevées, alcoolotabagisme. Ainsi, **70% des tumeurs** surviennent chez des **sujets de bas niveau socio-économique**.

2.2.1.4 Etat buccodentaire

Souvent cité en tant que facteur de risque de cancer de la cavité buccale, le mauvais état bucco-dentaire a une **responsabilité difficile** à mettre en évidence **en tant qu'élément isolé**. En effet, il s'intègre souvent dans un contexte d'intoxication éthylo-tabagique, ou est associé à d'autres facteurs de risque (état nutritionnel carencé notamment). Il a été démontré expérimentalement que des traumatismes répétés localement au niveau de la muqueuse buccale prédisposent le site à la survenue de la tumeur, et réduit la période de latence. De même, une ulcération chronique due à une mauvaise hygiène peut influencer la survenue de cancer en présence d'autres facteurs carcinogènes. Il semblerait que la flore bucco pharyngée particulièrement développée en cas de mauvaise hygiène participe de manière importante à la dégradation de l'éthanol en acétaldéhyde, ce qui augmente les concentrations locales de cet élément carcinogène. De plus, les microorganismes de la plaque dentaire peuvent contribuer à l'élaboration de toxines qui diluent les dérivés du tabac et les autres carcinogènes présents.

2.2.1.5 Lésions précancéreuses (13)(39)

Les cancers de la cavité buccale apparaissent le plus souvent sur une muqueuse saine. Cependant, ils peuvent survenir sur une lésion préexistante connue depuis plus ou moins longtemps, et ceci dans **5% des cas**. La lésion précancéreuse est, selon l'Organisation Mondiale de la Santé, « un tissu morphologiquement altéré, sur lequel les chances d'apparition d'un cancer sont plus grandes que sur le tissu homologue apparemment sain ».

- Les leucoplasies

Les leucoplasies ou lésions blanches correspondent à des anomalies de maturation de l'épithélium buccale, spontanées ou induites par des facteurs locaux (infection, tabac). Il s'agit de zones blanchâtres, unies, planes, aux bords irréguliers, et qui ne partent pas au grattage. Ces lésions ne présentent ni induration, ni ulcération. Le rôle du facteur temps est important, la majorité des lésions évoluant en dix à quinze ans avant de se transformer.

- La candidose chronique

La candidose chronique est une infection due à un champignon microscopique de type levure, qui se multiplie par bourgeonnement, et dont l'espèce la plus rencontrée chez l'homme est *Candida Albicans*. En fait, il s'agit de champignons présents communément dans la cavité buccale, et qui deviennent des pathogènes opportunistes lorsqu'il existe une immunosuppression locale ou systémique. Au niveau des muqueuses digestives, la candidose est communément appelée « muguet ». Il s'agit de lésions hyperkératosiques bourgeonnantes, nodulaires, indurées de couleur blanchâtre mais pouvant présenter une périphérie d'aspect érythémateux ou érosif.

- Le lichen plan buccal

Le lichen plan est une dermatose inflammatoire chronique relativement

fréquente, qui peut revêtir cliniquement divers aspects : classiquement, il se présente sous la forme de stries blanchâtres formant un réseau pseudo papuleux à la palpation ; la muqueuse est souple et ne présente aucune infiltration. Son évolution, lente, se fait par poussées : la transformation est possible lorsqu'il se présente sous une forme atypique, atrophique ou érosive.

- La papillomatose orale floride

La papillomatose orale floride est une maladie qui touche plus particulièrement le sujet âgé, et qui se présente sous la forme de lésions verruqueuses, à l'aspect bourgeonnantes, blanchâtres ou rosées, peu infiltrantes à leurs débuts, et à tendance extensive. La dégénérescence en carcinome est inévitable à plus ou moins long terme, et ces lésions doivent donc être considérées d'emblée comme un cancer de bas grade de malignité.

- Les érythroplasies

Les érythroplasies se présentent typiquement sous la forme d'une plaque rouge, indolore, de quelques millimètres à quelques centimètres de diamètre, brillante, non ulcérée, à limites nettes, homogène, de muqueuse histologiquement dysplasique. Cette forme « pure » ainsi définie est très rare : elle concerne moins de 0.5% des lésions planes de la muqueuse buccale.

2.2.2 Pour les cancers touchant les sinus de la face (99)

Les cancers touchant les sinus de la face évoluent dans un contexte étiologique différent de celui des cancers à point de départ buccal, et l'intoxication alcoolo-tabagique n'a pas d'effet démontré dans leur survenue.

2.2.2.1 *Facteurs toxiques et professionnels*

Les facteurs toxiques et professionnels sont largement mis en cause dans les

cancers du maxillaire d'origine nasosinusienne et le risque carcinogène est proportionnel à la durée et l'intensité de l'exposition professionnelle.

Les **travailleurs du bois** sont notamment concernés du fait de l'action physico-chimique de la poussière de bois. D'une part, les particules de poussière restent en suspension dans l'air ambiant, et sont responsables d'une irritation mécanique des muqueuses. D'autre part, les tanins, abondants dans les feuillus et les bois exotiques, précipitent les protéines et perturbent le métabolisme cellulaire. De plus, les colles utilisées en ébénisterie et les substances chimiques émanant du bois brûlés sont également mises en cause.

Par analogie avec le bois, le **cuir** est riche en tanins, et les travailleurs du cuir, des peaux animales, et de la chaussure présentent un risque professionnel de cancer nasosinusien.

Les toxicités industrielles du **nickel** et du **chrome** sont également reconnues, mais actuellement moindres en raison des mesures de protection mises en places. Les autres toxiques, comme le **formaldéhyde**, semblent potentialiser l'effet carcinogène du bois. Les mineurs de charbon, les agriculteurs, les boulangers-pâtisseries, les personnels de l'industrie du textile, du bâtiment, de l'industrie agroalimentaire seraient ainsi concernés.

2.2.2.2 Facteurs génétiques et familiaux

Il existe des facteurs héréditaires de prédisposition à certains cancers : l'altération, dans la lignée germinale d'un individu, d'un gène suppresseur de tumeurs conduit à sa présence dans les cellules de ses enfants du fait de la transmission autosomique dominante (premier allèle). Chez ces derniers, la survenue d'une nouvelle altération sur le second allèle, provenant de l'autre parent, d'une cellule somatique quelconque rendra cette dernière maligne et pourra être à l'origine d'un cancer.

De plus, certains facteurs héréditaires peuvent contribuer à l'apparition de cancers en interagissant avec les facteurs environnementaux, par exemple en activant des molécules précancérogènes en cancérogènes ultimes, ou de part l'impossibilité de réparer les dommages de l'ADN.

Les facteurs familiaux entrent également en compte du fait que les membres d'une même famille tendent à avoir les mêmes occupations et sont ainsi soumis aux mêmes facteurs de risque : exposition professionnelle (agriculteurs, travailleurs du bois...), habitudes alimentaires...

2.2.2.3 Antécédents Otorhinolaryngologiques

Les antécédents rhinosinusiens bénins, comme l'allergie, la polypose, la sinusite chronique, les traumatismes, la chirurgie faciale, la radiothérapie, sont des facteurs de risques de survenue de cancer au niveau des cavités nasosinusiennes. L'hypothèse avancée est une réaction muqueuse à une agression extérieure physique ou chimique conduisant à une dysplasie puis à une transformation maligne.

2.2.2.4 Radiations ionisantes

Les radiations ionisantes, produites à des fins industrielles (production d'énergie) ou thérapeutiques (radiodiagnostic, radiothérapie), ont un pouvoir cancérogène majeur. Elles agissent par lésion de l'ADN du noyau et par ionisation de l'eau. Ils provoquent une radiolyse de l'eau, c'est-à-dire une fragmentation d'une molécule d'eau avec production de radicaux libres toxiques. Les lésions de l'ADN qui en résultent entraînent le plus souvent une mort cellulaire retardée mais les lésions géniques non létales peuvent initier un processus de transformation maligne. Ainsi, le risque de cancer est en relation avec la dose reçue, et les enfants ; mais encore plus les fœtus ; sont plus vulnérables que les adultes.

Topographie	Histologie la plus fréquente	Principaux facteurs de risque	Répartition
Cavité buccale	Carcinome épidermoïde	Synergie alcool et tabac	20-25 %
Oropharynx			10-15 %
Hypopharynx			25-30 %
Larynx			30-35 %
Sinus Ethmoïde Fosses nasales	Adénocarcinome	Exposition aux poussières de bois, poussières de cuir (expositions professionnelles ²)	< 1 %
Nasopharynx Cavum Rhinopharynx	Carcinome indifférencié du nasopharynx (UCNT *)	Virus Epstein Barr (EBV) ou origine géographique (méditerranée, Asie du sud-est)	< 1 %

* : Undifferentiated Carcinoma of Nasopharyngeal Type

Figure 16 : Principaux facteurs de risque des tumeurs des VADS en fonction de leur répartition topographique et histologique (46)

Les tumeurs du maxillaire ayant une origine buccale ont des caractéristiques étiologiques bien différentes des tumeurs originaires des sinus de la face. En effet, pour les tumeurs naissant de la muqueuse buccale, l'alcool et le tabac sont les facteurs étiologiques majeurs, alors que pour les tumeurs naissant des cavités sinusiennes, les facteurs toxiques et professionnels sont prépondérants.

2.3 Diagnostic positif (5)(14)(99)(109)

De la précocité de la prise en charge des tumeurs pouvant toucher le maxillaire dépend directement le pronostic de survie du patient ; le dépistage rapide de ces cancers a donc une importance primordiale. Le **chirurgien-dentiste** a ainsi un **rôle privilégié** dans l'élaboration du diagnostic positif, puisqu'il est le premier à pouvoir détecter les **signes d'appel souvent frustes** d'une tumeur de part la réalisation d'un examen clinique systématique et complet de la cavité buccale.

2.3.1 Bilan clinique général

Le bilan clinique général initial se décline en interrogatoire, appréciation de l'état général du patient, examen exobuccal et examen endobuccal. Il est à noter que la **découverte** d'une tumeur au niveau du maxillaire **se fait souvent tardivement** et majoritairement lors d'un examen médical systématique en raison de leur **évolution souvent sourde ou négligée par le patient** ; d'où l'importance d'un bilan complet et consciencieux de la part du praticien visant à détecter les signes précurseurs.

2.3.1.1 Interrogatoire

L'interrogatoire du patient permet de relever les éléments administratifs et l'état civil du patient, de préciser le motif de la consultation, de détailler les signes d'appel et leur évolution. Le médecin va ensuite orienter l'interrogatoire de manière à cerner les antécédents médicochirurgicaux et les prises médicamenteuses, et mettre en évidence les différents facteurs de risque de cancer (tabac, alcool, exposition professionnelle, antécédent otorhinolaryngologique, prédisposition familiale...) et les habitudes de vie du patient. C'est une étape primordiale du bilan initial, qu'il ne faut pas négliger.

2.3.1.2 Appréciation de l'état général du patient

L'appréciation de l'état général du patient est une étape également importante du bilan initial ; d'une part parce qu'une **altération de l'état général** peut être un des signes de cancer, mais également parce que de cet état dépendra la suite des traitements. Ainsi, en fonction des autres pathologies du patient ; maladie cardiovasculaire, hépatique, rénale, respiratoire, nutritionnelle, psychique ; les traitements envisageables et le pronostic de survie du patient pourront être modifiés.

L'appréciation de l'état général du malade doit permettre de rechercher des **signes évocateurs de cancer** : amaigrissement/anorexie, asthénie/anémie, fièvre prolongée, manifestations hématologiques...Ainsi, l'existence d'une altération de

l'état général du patient dont l'origine n'est pas établie devra être corrélée lors de l'examen clinique à la présence d'une lésion intra-orale ou extra-orale ainsi qu'à la présence d'adénopathie cervico-faciales.

2.3.1.3 Examen clinique exobuccal

L'examen clinique exobuccal est un élément capital du diagnostic des tumeurs du maxillaire ; il regroupe un examen de la face, un examen du cou, et un examen fonctionnel.

L'examen clinique de la face comprend la recherche d'une asymétrie de la face, l'appréciation de l'ouverture buccale, l'examen des téguments et du cuir chevelu, ainsi que l'examen des innervations sensitive et motrice de la face.

L'examen du cou est centré sur les aires ganglionnaires cervicales : celles-ci sont palpées de façon systématique, groupe par groupe (submental, submandibulaire, jugulocarotidien, spinal, cervical transverse). Siège, nombre, consistance et mobilité des adénopathies sont notées sur un schéma initial daté.

L'examen fonctionnel a pour but d'évaluer les fonctions orofaciales afin de déceler d'éventuels troubles pouvant orienter la démarche diagnostique : déglutition, phonation, respiration, et mastication sont ainsi contrôlées. En effet, de part leur localisation au niveau de la cavité buccale, les tumeurs malignes du maxillaire conduisent souvent à des **altérations des fonctions orofaciales**. Un examen otorhinolaryngologique de base est également de mise.

2.3.1.4 Examen clinique endobuccal

L'examen clinique endobuccal doit être réalisé dans des **conditions optimales** (bon éclairage, vision directe ou indirecte si nécessaire) pour ne pas passer à côté d'une tumeur ; en effet, du stade de diagnostic d'une tumeur dépendra la survie et la qualité de survie du malade.

L'**inspection endobuccale** permet d'apprécier la localisation exacte de la tumeur éventuelle, la mise en évidence de lésions précancéreuses associées, et l'évaluation de l'état buccodentaire. Elle doit permettre l'exploration de chaque site anatomique, en prenant soin de déployer les zones d'accès difficile par traction linguale ou par refoulement.

La **palpation** endobuccale met en évidence l'induration caractéristique des lésions cancéreuses, dont les limites dépassent le plus souvent la lésion muqueuse sus-jacente. Elle détermine alors l'extension de l'infiltration en direction des structures anatomiques voisines au niveau desquelles elle peut être responsable de fixité ou de rétractation.

Certains signes doivent également être considérés comme **suspects** tels que des **problèmes dentaires non justifiés localement**, une **absence de cicatrisation** ou la déstabilisation d'une prothèse.

La réalisation d'un **schéma lésionnel initial daté** conclut cet examen : dimensions, localisation, et forme de la tumeur y sont précisés.

2.3.1.5 Caractéristiques des tumeurs à point de départ buccal

- Formes cliniques

Les formes cliniques des tumeurs du maxillaire correspondent le plus souvent à des carcinomes épidermoïdes naissant de la cavité buccale. Les patients présentent alors une multitude de symptômes variables en fonction de la localisation et de l'extension de la lésion.

Le plus souvent, la lésion est ulcéreuse, végétante, ou ulcérovégétante. La **forme ulcéreuse** est le mode de présentation le plus **fréquent** : il s'agit d'une perte de substance creusée dans la tumeur. L'ulcération tumorale présente un bord plus ou moins irrégulier, induré, surélevé ; elle repose sur une base indurée, plus ou

moins étendue en profondeur, qui déborde toujours largement les limites visibles de l'ulcération et qui doit être appréciée par la palpation. La lésion saigne facilement au contact. La forme végétante ou exophytique se présente sous l'aspect de bourgeons, plus ou moins épais, en saillie sur la muqueuse saine. La forme ulcérovégétante associe les aspects ulcéreux et végétant.

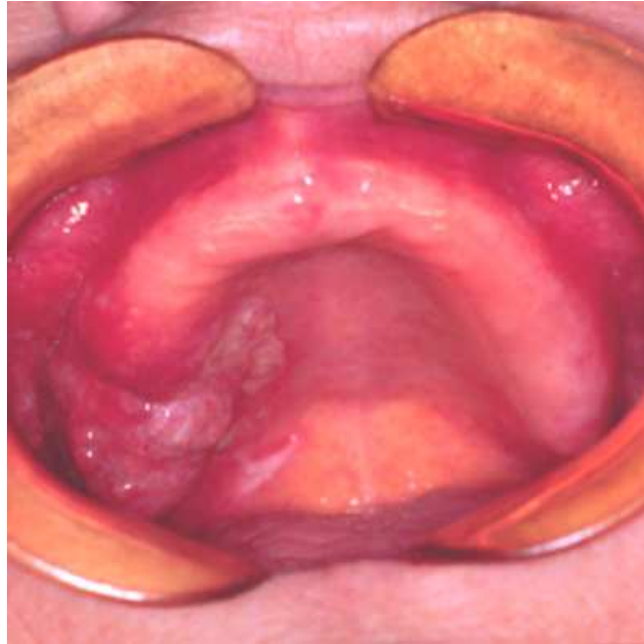

Figure 17 : Exemple d'aspect classique d'une tumeur maligne située au niveau de la tubérosité maxillaire droite

D'autres types de tumeurs peuvent être également retrouvés : forme fissuraire, infiltrante, ou nodulaire interstitielle. La forme fissuraire est caractérisée par une lésion en crevasse à l'intérieur de la tumeur, et cachée par la réflexion de la muqueuse. La forme infiltrante ou endophytique est définie par l'importance de la tumeur en profondeur, en regard de signes d'inspection souvent minimes. L'**induration** est importante, et constitue un élément d'orientation diagnostique majeur. Une ulcération peut être associée. La forme nodulaire interstitielle correspond à la présence d'un nodule perçu sous une muqueuse saine, et dont la dureté et le caractère infiltrant donnent l'éveil. Ce nodule s'ulcère quand le volume tumoral augmente.

Les tumeurs de la cavité buccale peuvent également survenir au sein d'une lésion préexistante précancéreuse. Les formes débutantes peuvent avoir un aspect inflammatoire où la malignité est suspectée mais non formellement identifiée lors de l'examen clinique ; seule la **biopsie** est à même d'apporter la confirmation diagnostique.

- Signes évocateurs

Des signes plus généraux évocateurs d'une lésion tumorale non caractéristique du maxillaire peuvent également être retrouvés : sensation de gêne ou douleur, glossodynie (douleur de la langue), hypersialorrhée (sécrétion exagérée de salive) parfois striée de sang, haleine fétide, hypo ou anesthésie, mobilité ou chute dentaire inexplicée, problème de cicatrisation au niveau d'un site d'extraction, trismus.

La cavité buccale est impliquée dans quatre grandes fonctions qui sont la phonation, la déglutition, la mastication et la respiration. Ainsi, une tumeur développée au niveau de la cavité buccale va entraîner des perturbations d'une ou plusieurs de ces fonctions ; et ces signes fonctionnels doivent constituer un signe d'appel. Au niveau de la déglutition, on pourra constater une dysphagie pour les solides, puis pour les liquides, ou une douleur à la déglutition (odynophagie). Des difficultés d'élocution (dysphonie), de mastication, ou de respiration (dyspnée) peuvent également apparaître.

2.3.1.6 Caractéristiques des tumeurs des cavités nasosinusiennes (46)

Les circonstances de découverte d'une tumeur maligne des cavités nasosinusiennes sont dominées par des **symptômes rhinosinusiens**, ou par des signes qui témoignent de l'extériorisation du processus lésionnel au-delà des cavités nasosinusiennes (**signes extrarhinosinusiens**).

- Signes rhinosinusiens

Les **signes fonctionnels rhinosinusiens** sont souvent **tardifs**, et surtout **non spécifiques** d'un processus malin ce qui tend à retarder le diagnostic. Face à cette banalité des symptômes, et en dehors des contextes spécifiques notamment professionnels, certains caractères doivent retenir l'attention : l'**unilatéralité** et l'**ancienneté** des manifestations qui vont progressivement vers une aggravation. L'**obstruction nasale** est le signe fonctionnel le plus souvent noté (60 à 90 % des cas). Elle est souvent ancienne, d'abord unilatérale, et devient permanente voire bilatérale. L'**épistaxis** (saignement de nez) est retrouvée dans 20 à 50 % des cas. Elle a l'avantage d'alarmer le patient et de le faire consulter. La **rhinorrhée** (écoulement nasal) est retrouvée dans près de 50 % des cas : il s'agit d'un écoulement qui peut être séreux, purulent, plus ou moins hémorragique, parfois sanieux ou fétide. Une **hyposmie** (perte partielle de l'odorat) ou une anosmie sont rarement notées. Une **cacosmie**, sensation de percevoir des odeurs fétides, est parfois signalée. Enfin, les **douleurs sinusiennes** prennent toutes les caractéristiques et formes envisageables sans avoir aucun profil spécifique de malignité.

- Signes extrarhinosinusiens

Si la tumeur poursuit son évolution, celle-ci finit par s'extérioriser en dehors des cavités nasosinusiennes, et entraîne des symptômes extrarhinosinusiens d'une grande variabilité.

Des **manifestations ophtalmologiques** sont présentes dans 30 à 50 % des cas. Ainsi, une atteinte des voies lacrymales par envahissement ou compression donne une tuméfaction de l'angle interne de l'œil ou un épiphora (écoulement anormal de larmes), et par surinfection, une dacryocystite (infection du sac lacrymal), parfois associée à un œdème de la paupière inférieure. Le refoulement des structures intraorbitaires se manifeste par une exophtalmie (protrusion de l'œil) irréductible variable en fonction du point d'envahissement de l'orbite osseuse. Les troubles oculomoteurs peuvent se manifester par une simple diplopie (vision double),

ou donner une véritable ophtalmoplégie (paralysie des muscles de l'œil), un ptosis (chute de la paupière supérieure), ou une baisse de l'acuité visuelle, qui constitue un signe moins fréquent mais très péjoratif. Enfin, une conjonctivite ou un chémosis (œdème de la conjonctive) sont possibles, mais jamais isolés.

Un syndrome algique peut également être retrouvé. Ainsi, des **douleurs faciales** ou des **céphalées** peuvent traduire d'une **atteinte des branches du nerf trijumeau** (V), en dehors de toute origine sinusienne. Lorsque ce nerf est atteint, on peut noter des paresthésies, des algies, puis des anesthésies, signe clinique hautement suspect.

Au niveau de la cavité buccale, l'envahissement du palais ou de l'os alvéolaire peut se manifester par des **signes dentaires** à type de **paresthésies**, de **mobilité**, de **refoulement ou de chute spontanée d'une dent**. Une absence de cicatrisation ou une fistule buccosinusienne rebelle après avulsion sont un mode classique de découverte. Des **paresthésies gingivales**, une **voussure** vestibulaire ou palatine, voire une ulcération muqueuse, la **déstabilisation d'une prothèse dentaire** jusqu'ici bien adaptée, sont parfois révélateurs.

Une **atteinte faciale avec syndrome déformant** peut également révéler une tumeur des cavités nasosinusiennes. Ce syndrome est relativement précoce au niveau de l'orbite (exophtalmie par exemple), mais plus tardif au niveau du nez : en effet, la lyse des os propres du nez avec élargissement de la racine et atteinte des cartilages est rare. On peut observer une **tuméfaction jugale**, ou une atteinte cutanée qui se manifeste dans un premier temps par une fixité cutanée puis par une infiltration tumorale, et enfin par une ulcération.

Topographie de la tumeur	Signes cliniques
Sinus, fosses nasales, cavum	obstruction nasale, rhinorrhée, épistaxis, déformation faciale, diplopie, hypoacousie, anosmie
Cavité buccale Oropharynx	ulcération infiltrée souvent indolore et persistante, tuméfaction, trouble de la mobilité linguale, otalgie réflexe, mobilité dentaire ou instabilité prothétique, gingivorragie, gêne à la déglutition, odynophagie, anesthésie du V ₃ .

Figure 18 : Principaux signes cliniques en fonction de la topographie tumorale (46)

2.3.2 Bilan clinique locorégional

Le bilan clinique locorégional vient compléter le bilan clinique initial. Il passe par la réalisation d'examen clinique régional et général qui ont pour but de rechercher d'éventuelles **localisations secondaires**, au niveau des voies aériennes digestives supérieures, mais également à distance. Ainsi, un examen clinique global sera effectué, mais c'est surtout l'**imagerie** qui viendra compléter le bilan initial.

2.3.3 Imagerie (65)

2.3.3.1 Clichés standards

La réalisation et l'analyse d'un **orthopantomogramme** (panoramique dentaire) vient compléter le bilan clinique de l'état buccodentaire du patient, et permet d'évaluer l'état dentaire du patient et de visualiser une lyse osseuse éventuelle d'origine néoplasique, qui signe en général un envahissement osseux massif. Des clichés de sinus en incidence standard peuvent également être réalisés.

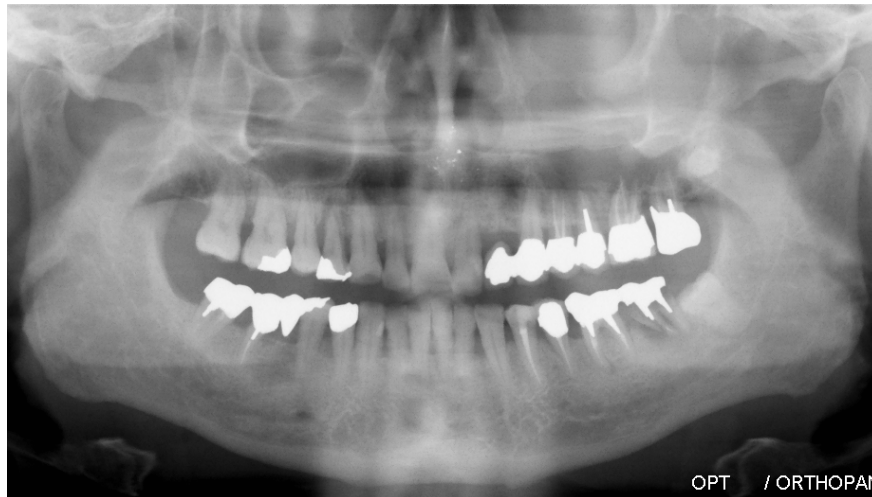

Figure 19 : Exemple d'OPT d'une lyse maxillaire gauche due à une lésion cancéreuse

2.3.3.2 Tomodensitométrie (TDM) cervicofaciale

La tomodensitométrie ou scanner permet d'acquérir des images le plus souvent millimétrique. Les performances des appareils de dernière génération permettent des acquisitions très rapides, des reconstructions frontales et sagittales et la réalisation de plusieurs dizaines d'images. Au niveau tumoral, cet examen permet une excellente **évaluation des structures osseuses**. Ainsi, il révèle la masse tumorale et sa topographie, et précise son degré d'extension aux régions voisines. Au niveau cervical, la visualisation des **adénopathies suspectes** radiologiquement participe à la classification de la lésion et pèse ainsi sur l'indication chirurgicale. L'**exploration des parties molles** est possible par injection d'iode, mais les images délivrées par l'imagerie en résonance magnétique sont de bien meilleure qualité.

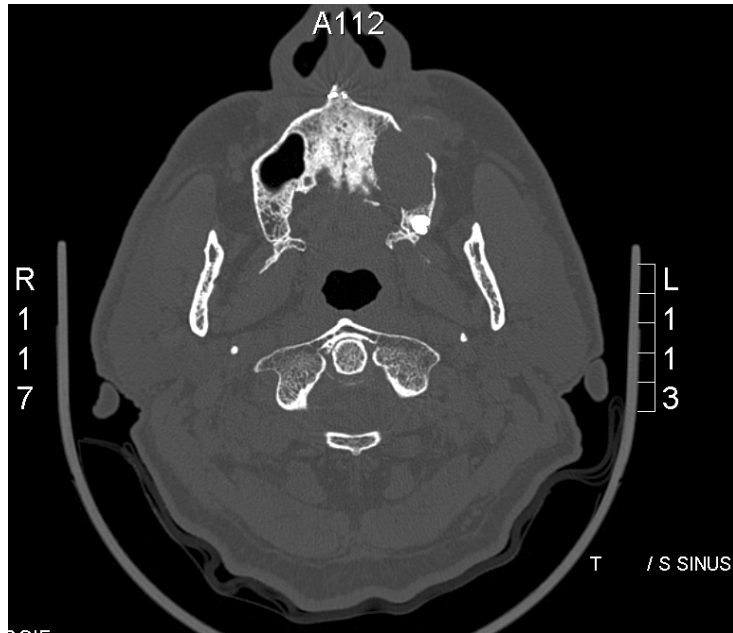

Figure 20 : Exemple d'un scanner d'une tumeur maxillaire gauche – Coupe longitudinale

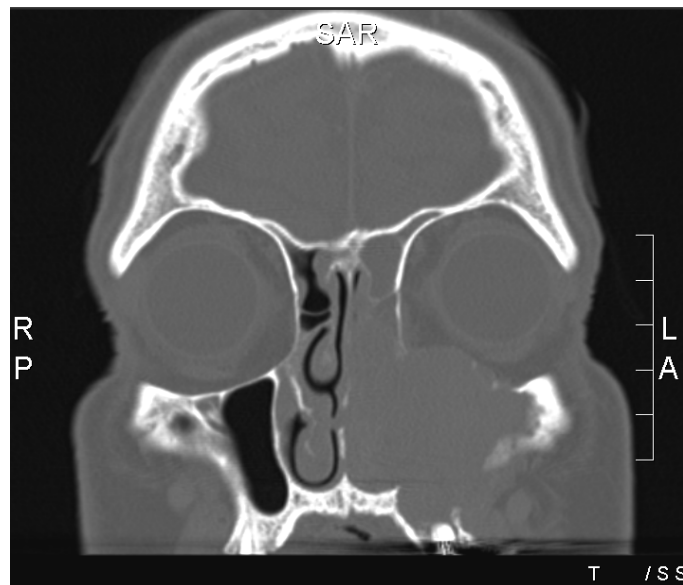


Figure 21 : Exemple d'un scanner d'une tumeur maxillaire gauche – Coupe frontale

2.3.3.3 Imagerie en résonance magnétique (IRM)

L'imagerie en résonance magnétique est un examen beaucoup plus long que le scanner. Le plan d'exploration de référence est axial, complété par des coupes sagittales et coronales. L'acquisition se fait en séquences pondérées T2, et T1 avant

et après injection de gadolinium. Elle donne de précieux renseignements concernant l'extension tumorale, sauf s'il existe des artéfacts du fait des mouvements ou des prothèses dentaires métalliques. Les aires ganglionnaires sont parfaitement explorées par cet examen, mais nécessitent des séquences complémentaires allongeant la durée de l'examen. Les performances de l'IRM sont inférieures à celles de la TDM pour une exploration osseuse fine, et l'IRM est souvent un examen radiologique de deuxième intention, lorsque la TDM est insuffisante.

2.3.4 Bilan endoscopique

2.3.4.1 *Fibroscopie nasale optique*

Dans le cadre des tumeurs nasosinusiennes qui s'étendent en direction du maxillaire, la **fibroscopie nasale optique** est la clé de voûte du diagnostic. Elle permet une bonne visualisation des lésions, ainsi que la réalisation éventuelle de la **biopsie** dans des conditions optimales. Cet examen se réalise en anesthésie locale. L'exploration doit être complète : plancher, méats inférieur et moyen, toit des fosses nasales, cloison nasale, région choanale et nasopharynx. L'aspect, le volume, la localisation ou la zone d'insertion de la tumeur sont ainsi étudiés.

2.3.4.2 *Pan endoscopie des voies aéro-digestives supérieures*

En ce qui concerne les tumeurs du maxillaire naissant de la cavité buccale, une **pan endoscopie des voies aéro digestives supérieures** doit être réalisée afin de déterminer l'étendue de la lésion, et de rechercher d'éventuelles localisations secondaires. Cet examen a lieu sous anesthésie générale, avec oesophagoscopie, bronchoscopie, et colorations au bleu de toluidine. La lésion primitive est évaluée au mieux par l'inspection et la palpation en dehors de tout réflexe nauséux ou appréhension douloureuse. L'anesthésie générale sans intubation permet en outre de libérer le trismus s'il est présent.

2.3.5 Examens complémentaires

La réalisation d'un **scanner thoracoabdominal** a pour vocation le dépistage d'éventuelles localisations secondaires ou métastases à distance.

Un **bilan biologique** complet adapté aux antécédents médicaux du patient ainsi qu'au projet thérapeutique est également effectué et doit comporter au minimum : une numération formule sanguine, une numération plaquettaire, un bilan hépatique, un bilan d'hémostase, un bilan ionique et un bilan rénal, une vitesse de sédimentation couplée à un dosage de la CRP, un bilan protidique.

2.3.6 Bilan anatomopathologique

Un examen histologique est indispensable pour confirmer le diagnostic de malignité d'une lésion. Ainsi, on effectue une biopsie qui peut se réaliser sous anesthésie locale ou générale, par voie directe ou endoscopique. Le prélèvement doit être le plus large possible, à la limite zone suspecte/zone saine, en dehors des zones nécrotiques, de taille suffisante. L'échantillon prélevé est ensuite conditionné et adressé à l'anatomopathologiste, accompagné d'informations cliniques suffisantes : identité du patient, site de prélèvement, orientation spatiale, données cliniques. Il sera alors étudié afin de confirmer le diagnostic de malignité et préciser les caractéristiques histologiques de la tumeur (type de tumeur, grade de malignité...) qui seront des facteurs prédictifs importants dans la prise en charge du cancer. Cette biopsie est de plus une **obligation médicolégale**.

2.3.7 Bilan TNM (106)

La **classification TNM** (Tumor Node Metastasis) permet de grouper les patients selon l'extension anatomique de leur maladie. Elle a pour but d'évaluer le pronostic, de guider l'indication thérapeutique, de comparer les résultats de différents protocoles thérapeutiques. Dans la **classification internationale** de 2002 définie par l'Union Internationale Contre le Cancer (UICC), le code T réfère à la taille et

l'extension locale de la tumeur primitive, le code N à l'atteinte éventuelle des ganglions (Node), le code M aux métastases. Le groupement des trois codes définit des stades. La classification par stade est un facteur pronostic majeur.

T	Tumeur primitive
Tx T0 Tis T1, 2, 3, 4	Renseignements insuffisants pour classer la tumeur primitive Tumeur primitive indécélable Carcinome in situ Selon la taille et l'extension locale
N	Ganglions régionaux
Nx N0 N1, 2, 3	Renseignements insuffisants pour classer les ganglions Absence de métastase ganglionnaire Selon le nombre, le siège, l'extension locale, taille ou fixation
M	Métastases à distance
Mx M0 M1	Renseignements insuffisants pour classer les métastases à distance Absence de métastase Présence de métastases. Le site métastatique peut être précisé.

Figure 22 : Classification internationale TNM (UICC) (106)

Stade 0	Tis	N0	M0
Stade I	T1	N0	M0
Stade II	T2	N0	M0
Stade III	T3	N0	M0
	T1, T2, T3	N1	M0
Stade IV	T4	N0, N1	M0
	Tous T	N2, N3	M0
	Tous T	Tous N	M1

Figure 23 : Classification par stades (UICC) (106)

Le diagnostic positif des tumeurs pouvant toucher le maxillaire passe par un bilan approfondi et minutieux. Le bilan initial doit recueillir les doléances du patient et rechercher la présence de lésions suspectes au niveau clinique. Dans le cadre des tumeurs de la cavité buccale, le praticien doit rechercher des lésions à type d'ulcération ou de bourgeonnement, saignant facilement, avec présence d'une induration sous-jacente. Des mobilités dentaires non justifiées,

ainsi que des douleurs d'apparition tardive doivent également être considérées comme suspectes. Les tumeurs d'origine nasosinusienne ont une évolution sourde, et les signes d'appel sont souvent synonymes d'une extension importante et tardive en direction du maxillaire. La présence de signes fonctionnels tels qu'une anosmie ou des épistaxis ainsi qu'une voussure palatine à la palpation doit les faire suspecter. Ce bilan clinique doit ensuite être complété par un bilan radiographique pour confirmer la présence de la tumeur. L'examen anatomopathologique vient faire le diagnostic de malignité, et l'examen endoscopique en définit l'étendue. Enfin, l'examen TNM classe les tumeurs, et permet d'envisager la phase thérapeutique. Au terme de ce bilan, une réunion de concertation pluridisciplinaire viendra apporter la décision thérapeutique propre à chaque patient.

2.4 Diagnostic différentiel

2.4.1 Pour les tumeurs à point de départ buccal

Le diagnostic différentiel des tumeurs touchant le maxillaire peut se faire avec de multiples lésions. D'une manière générale, toute lésion persistant plusieurs semaines après traitement et suppression de l'étiologie doit être biopsiée. En effet, seul l'examen histologique peut confirmer ou infirmer le diagnostic de cancer.

En termes de fréquence, le diagnostic différentiel se pose essentiellement avec l'**ulcération traumatique**. Si l'inspection retrouve une lésion sensiblement identique, la palpation ne retrouve pas l'induration caractéristique du cancer. L'examen buccal peut identifier une prothèse dentaire amovible mal adaptée ou une dent délabrée. La **suppression du facteur causal** (adaptation de la prothèse, avulsion dentaire...) entraîne la cicatrisation de l'ulcération en une **quinzaine de jours**. Au-delà de ce délai, la persistance d'une anomalie muqueuse quelle qu'elle soit doit impliquer la réalisation d'une biopsie avec contrôle histologique.

En raison de leur potentiel de transformation maligne, les **lésions précancéreuses** doivent faire l'objet d'un traitement adapté et d'une surveillance régulière. En cas de suspicion de malignité ou de modification de leurs caractéristiques, elles doivent faire l'objet d'une biopsie large et profonde afin de rechercher une certitude anatomopathologique quand à la nature de la lésion.

Diverses lésions doivent également être écartées avant de poser un diagnostic de cancer : les **lésions inflammatoires** (gingivo-stomatite, chéilite angulaire ...), les **lésions ulcérées** non néoplasiques (aphte géant, maladie bulleuse...), les **tumeurs bénignes** de la muqueuse buccale (épulis, diapneusie, botriomycome, kyste, fibrome, angiome...), les manifestations buccales de certaines **infections** (tuberculose et nécrose caséuse, chancre syphilitique...).

2.4.2 Pour les tumeurs à point de départ nasosinusal (99)

Pour les tumeurs à point de départ nasosinusal, le diagnostic différentiel se fait avec les **tumeurs bénignes**, les **pseudotumeurs** et les **tumeurs de voisinage envahissant secondairement les cavités nasosinusiennes**. Il repose sur l'imagerie et en définitive sur l'histologie.

2.4.2.1 Tumeurs bénignes

Les tumeurs bénignes à différencier des tumeurs malignes des cavités nasosinusiennes peuvent avoir une origine embryologique variable.

- Origine épithéliale

- ✓ Épidermoïde : papillome
- ✓ Non épidermoïde : adénome pléomorphe, oncocytome
- ✓ Neuroectodermique : méningiome, schwannome, neurofibrome, gliome
- ✓ Tumeurs odontogéniques : améloblastome, tumeur calcifiée épithéliale

- Origine mésenchymateuse
 - ✓ Vasculaire : angiofibrome, hémangiopéricytome, polype angiomateux, hémangiome capillaire et caverneux, angiomyolipome, paragangliome, tumeur glomique
 - ✓ Musculaire : rhabdomyome, léiomyome
 - ✓ Ostéocartilagineuse : chondrome, chondroblastome, ostéome, ostéoblastome, dysplasie fibreuse, fibrome ossifiant, tumeur brune, kyste osseux anévrisimal, tumeur à cellules géantes

- Autres : chordome, myxome, lipome, fibrome desmoïde

2.4.2.2 Pseudotumeurs

Les pseudotumeurs des cavités nasosinusiennes peuvent avoir des origines distinctes. Elles peuvent être des pathologies de la muqueuse inflammatoire (polype antrochoanal, polypose nasosinusienne, mucocèle), des pathologies post-traumatiques (hématome enkysté), des pathologies infectieuses (aspergillome, sinusite chronique), ou des granulomatoses (Wegener, sarcoïdose).

2.4.2.3 Tumeurs de voisinage

Les tumeurs de voisinage doivent également être différenciées des tumeurs malignes des cavités nasosinusiennes. Elles peuvent être originaires des voies lacrymales, de l'orbite, des organes dentaires, du palais, ou des tissus mous.

Le diagnostic différentiel des tumeurs touchant le maxillaire peut se faire avec de multiples lésions. Toute lésion persistante après traitement étiologique doit être considérée comme suspecte et être biopsiée. Les ulcérations

traumatiques et les lésions précancéreuses sont les principales lésions à différencier des tumeurs naissant de la cavité buccale. Pour les tumeurs malignes des cavités nasosinusiennes, le diagnostic différentiel est beaucoup plus compliqué et repose essentiellement sur l'histologie.

2.5 Types histologiques

Les lésions pouvant donner lieu à des pertes de substance maxillaire peuvent avoir des origines histologiques différentes. Il peut tout d'abord s'agir de pathologie tumorale bénigne qui peuvent être des tumeurs des parties molles d'origine non salivaire, des tumeurs d'origine salivaire, ou encore des tumeurs osseuses. Il peut également s'agir de pathologie tumorale maligne selon la même classification ; et ce sont ces types de tumeurs qui concernent notre sujet et que nous allons décrire en fonction de leur origine embryologique.

2.5.1 Tumeurs d'origine épithéliale

Les tumeurs d'origine épithéliale représentent la **majeure partie des cancers pouvant toucher le maxillaire** : au niveau de la cavité buccale, les carcinomes épidermoïdes représentent plus de **90 % des cas** ; pour les cancers à point de départ sinusien, les deux types histologiques les plus fréquents sont le carcinome épidermoïde et l'adénocarcinome.

2.5.1.1 Carcinome épidermoïde

Le **carcinome épidermoïde** est le **plus fréquent** des tumeurs pouvant toucher le maxillaire que les cancers naissent de la cavité buccale (plus de 90 % du total des cancers buccaux) ou des cavités nasosinusiennes. Au niveau du sinus maxillaire, la tumeur est un carcinome épidermoïde dans 80 % des cas ; au niveau de l'ethmoïde, dans 30 % des cas, et au niveau des fosses nasales, dans 85 % des

cas. Le carcinome épidermoïde se développe au dépend de l'épithélium malpighien, et il est limité aux cellules épineuses du corps de Malpighi. Il présente un envahissement destructif et des anomalies cellulaires. C'est une tumeur qui s'enfonce dans le chorion sous-jacent. Macroscopiquement, la tumeur est mal circonscrite, infiltrante, parfois ulcérée en surface. Les carcinomes épidermoïdes sont classés en fonction de l'activité mitotique et du degré de différenciation basé sur la présence de kératine et de ponts intercellulaires. La plupart des carcinomes épidermoïdes sont rangés sous le terme de : carcinomes bien différenciés, moyennement différencié, peu différencié. Plus rares sont les carcinomes verruqueux, les carcinomes à cellules fusiformes, ou les carcinomes transitionnels.

2.5.1.2 Adénocarcinome

L'**adénocarcinome** est une tumeur maligne développée aux dépens d'un épithélium glandulaire. Sa localisation préférentielle est l'**ethmoïde**, dont il représente plus de la moitié des tumeurs malignes. L'atteinte maxillaire signe alors souvent d'une extension importante et tardive, particulièrement néfaste. Il peut également se développer à partir des **glandes salivaires accessoires** de la cavité buccale ; et représente ainsi 3 % des tumeurs de la cavité buccale. Localement, l'**évolution** est lente et surtout le plus souvent **muette ou peu alarmante**, ce qui explique que ces tumeurs soient majoritairement diagnostiquées qu'à un stade tardif. Dans plus de 90 % des cas, il s'agit d'adénocarcinomes **bien différenciés** ; les autres cas étant des formes peu différenciées.

2.5.1.3 Carcinome adénoïde kystique

Les carcinomes adénoïdes kystiques, autrefois appelés cylindromes, sont des tumeurs malignes prenant naissance dans les glandes salivaires accessoires. Ils représentent **1,3 % de toutes les tumeurs**, touchent indifféremment les femmes et les hommes, et surviennent principalement entre **40 et 60 ans**. Le site le plus fréquemment atteint se situe au niveau des glandes accessoires du **palais dur (12%** des localisations) et s'étend souvent par contiguïté dans le sinus maxillaire et les

fosses nasales. Les carcinomes adénoïdes kystiques sont caractérisés par une évolution lente locale avec infiltrations périnerveuses précoces, et diffusion hématogène fréquente. Les atteintes ptérygomaxillaires ou orbitaires sont fréquentes, de même que les infiltrations nerveuses. Sur le plan histologique, on distingue trois types de carcinomes adénoïdes kystiques : le type cribriforme, le plus fréquent, le type tubulaire ou trabéculaire, le type solide, le moins fréquent, le moins différencié et de plus mauvais pronostic.

2.5.1.4 Esthésioneuroblastome

L'esthésioneuroblastome est une tumeur maligne neuroendocrine qui prend naissance au niveau de l'épithélium et des filets nerveux olfactifs qui tapissent la partie haute des fosses nasales. Ils surviennent à n'importe quel âge et représentent **2 à 5 %** des tumeurs malignes des cavités nasales. Dans la plupart des cas, la lésion prend naissance dans la partie supérieure des fosses nasales, s'étend dans les cellules ethmoïdes, puis envahit les autres cavités aériennes de la face, les orbites, l'étage antérieur de la base du crâne et les sinus caverneux. Ces lésions sont **expansives et lytiques**. Le maxillaire est atteint que dans les formes les plus extensives de la tumeur.

2.5.1.5 Autres tumeurs d'origine épithéliale

Les autres tumeurs du maxillaire d'origine épithéliale sont beaucoup plus rares, que ce soit au niveau de la cavité buccale ou des cavités nasosinusiennes. On peut notamment citer le carcinome mucoépidermoïde, le carcinome basocellulaire, le carcinome verruqueux, ainsi que le carcinome à cellules fusiformes.

2.5.2 Mélanomes malins

Les mélanomes malins au niveau du maxillaire sont **rare**s, que ce soit de par une origine buccale (1,6 % de tous les mélanomes) ou nasosinusienne (environ 3 %

des cancers nasosinusiens). Cependant, la première localisation au niveau de la cavité buccale est la voûte palatine ; alors que l'atteinte des cavités nasosinusiennes est la plus fréquente des localisations otorhinolaryngologiques muqueuses ; la partie antérieure du septum nasal, les cornets inférieur et moyen, le sinus maxillaire sont les sites les plus touchés. Cette tumeur maligne provient des mélanocytes originaires de la crête neurale et disséminés dans les muqueuses. Les possibilités d'extension sous-muqueuse, de lésions satellites, et de lésions achromiques rendent l'exérèse chirurgicale difficile. L'aspect macroscopique typique est celui d'un bourgeon charnu polypoïde, de taille variable, très pigmenté, brun noir ; cependant les formes achromiques sont plus difficiles à diagnostiquer.

2.5.3 Tumeurs d'origine mésenchymateuse

Les tumeurs mésenchymateuses sont **exceptionnelles** au niveau du maxillaire, et représentent environ 1 % des cancers de la tête et du cou. On distingue de nombreux types de cancers en fonction de leur tissu d'origine, et seuls les types les plus fréquents seront cités.

2.5.3.1 Tumeurs d'origine ostéocartilagineuse

Les tumeurs d'origine ostéocartilagineuse sont également appelées sarcomes squelettogènes et réunissent l'ostéosarcome, le chondrosarcome, le fibrosarcome. La présence d'un contingent osseux impose le diagnostic d'ostéosarcome, celle d'un contingent cartilagineux, en l'absence de tissu osseux, impose le diagnostic de chondrosarcome. Elles sont très rares au niveau maxillaire.

2.5.3.2 Tumeurs d'origine conjonctivomusculaire

Les tumeurs d'origine musculaire sont exceptionnelles. Lorsqu'elles touchent les muscles striés, il s'agit de rhabdomyosarcomes, alors qu'une atteinte des muscles lisses définit les léiomyosarcomes.

2.5.3.3 Tumeurs d'origine vasculaire

Ces tumeurs sont également très rares. Il peut s'agir d'angiosarcomes, d'hémangiopéricytome, ou de sarcome de Kaposi.

2.5.3.4 Tumeurs d'origine lymphoréticulaire

On peut exceptionnellement rencontrer des lymphomes malins non hodkinien qui sont des proliférations malignes du tissu lymphoïde, des plasmocytomes qui sont des tumeurs développées à partir des plasmocytes de la moelle osseuse, ou des granulomes malins centrofaciaux (granulome de Stewart).

2.5.4 Métastases

Les métastases sont **rares** au niveau de la **cavité buccale**, et sont essentiellement de siège mandibulaire. Au niveau des **cavités nasosinusiennes**, les métastases sont encore plus **exceptionnelles**, et se développent plus particulièrement au niveau du sinus maxillaire, de l'ethmoïde, du sphénoïde ; la cloison nasale, les cornets, le sinus frontal sont plus rarement touchés. Le siège tumoral d'origine est varié, mais on note une prédominance des cancers du sein, du tractus gastro-intestinal, du rein et des poumons. De diagnostic aisé dans un contexte carcinologique connu, leur diagnostic peut être plus difficile devant une lésion unique isolée, révélatrice du cancer primitif. Au niveau anatomopathologique, le foyer tumoral métastatique présente la même structure que la tumeur primitive qui lui a donné naissance.

Les tumeurs malignes touchant le maxillaire sont principalement d'origine épithéliale. En effet, il s'agit de carcinome épidermoïde dans 90% des cas pour les tumeurs naissant de la cavité buccale, et de carcinome épidermoïde ou d'adénocarcinome pour l'essentiel des tumeurs des cavités nasosinusiennes.

3 Le traitement de la tumeur (31)

3.1 *L'indication thérapeutique*

Avant tout traitement, une indication thérapeutique doit être établie afin de définir le plan de traitement propre à chaque patient. En ce qui concerne les tumeurs touchant le maxillaire, le traitement de première intention est une **chirurgie d'exérèse** en fonction de l'étendue de l'atteinte tumorale, et le plus souvent suivie d'une **radiothérapie complémentaire** à doses thérapeutiques. Dans de rares cas, une chimiothérapie préchirurgicale peut être indiquée afin de réduire au maximum le volume tumoral, la chirurgie pourra alors être suivie ou non d'une radiothérapie. Enfin, si le patient est inopérable, le traitement sera composé d'une radiothérapie et d'une chimiothérapie à visée palliative.

Mais l'indication thérapeutique doit être décidée au cas par cas, au cours d'une **réunion pluridisciplinaire** (RCP) regroupant tous les professionnels, et qui doit prendre en compte divers critères : la nature exacte de la lésion, l'extension locale, l'extension à distance, mais également l'état général et les souhaits du patient. Ainsi, la classification TNM permet de guider cette indication thérapeutique. En 2006, le réseau ONCOLOR (réseau de santé en cancérologie de la Région Lorraine) a défini des référentiels et des arbres décisionnels pour la prise en charge des tumeurs principales de la cavité buccale et des cavités nasosinusiennes en fonction du stade TNM de la tumeur. Ces référentiels sont régulièrement mis à jour.

3.1.1 Les carcinomes épidermoïdes de la cavité buccale

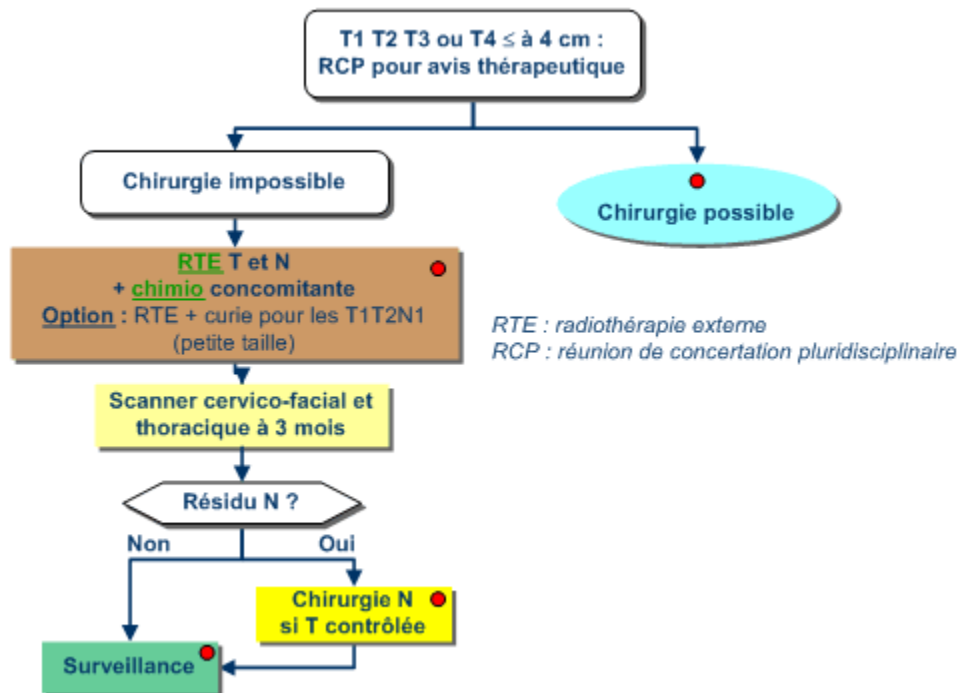


Figure 24 : Référentiel ONCOLOR – Carcinome épidermoïde de la cavité buccale – Stade T1-T2 N1-N3/T3-T4 N0-N3 « 1 » (78)

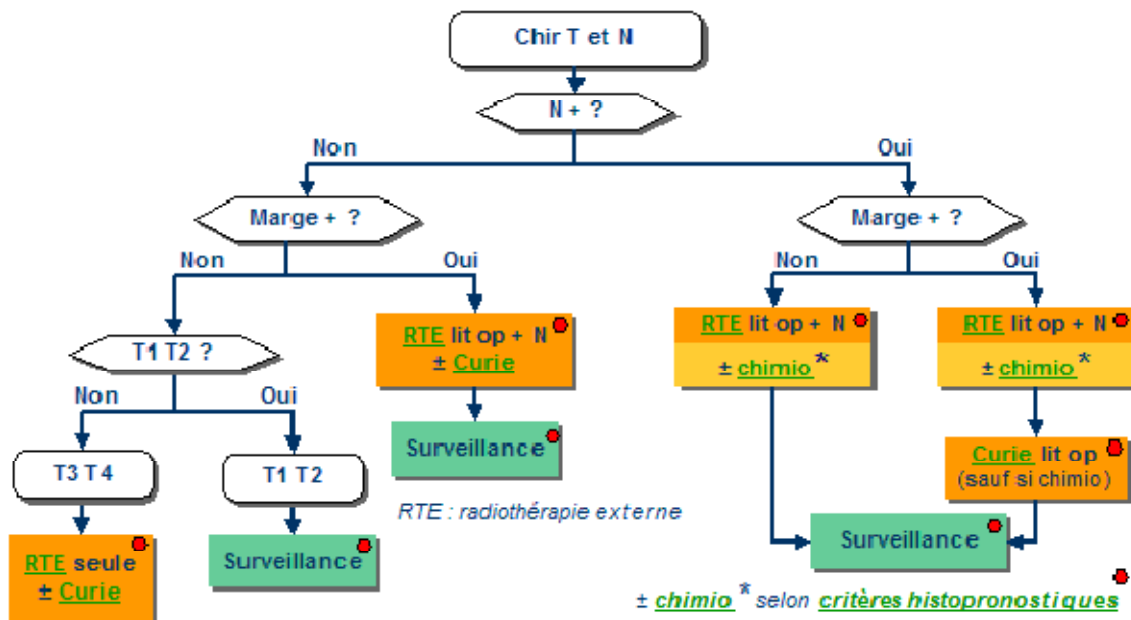


Figure 25 : Référentiel ONCOLOR – Carcinome épidermoïde de la cavité buccale –Stade T1-T2 N1-N3/T3-T4 N0-N3 « 2 » (78)

3.1.2 Les carcinomes épidermoïdes nasosinusiens

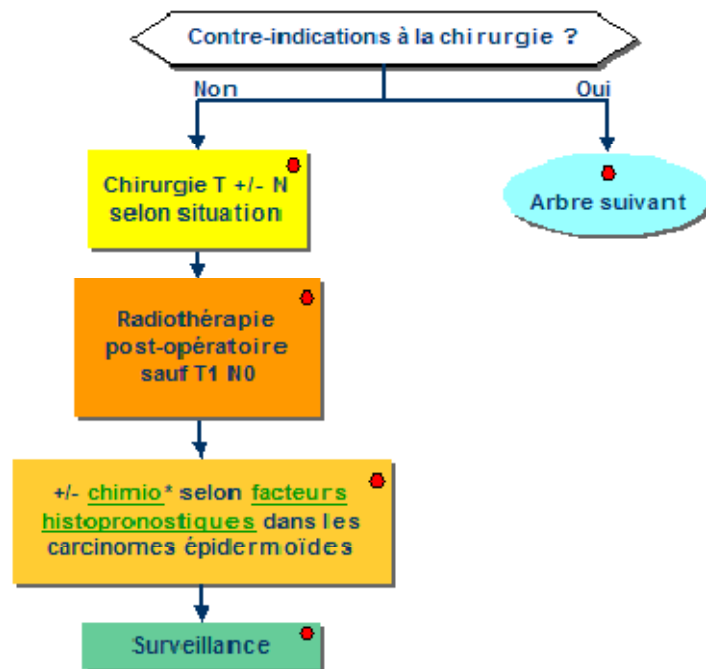


Figure 26 : Référentiel ONCOLOR - Carcinome épidermoïde nasosinuisien « 1 » (79)

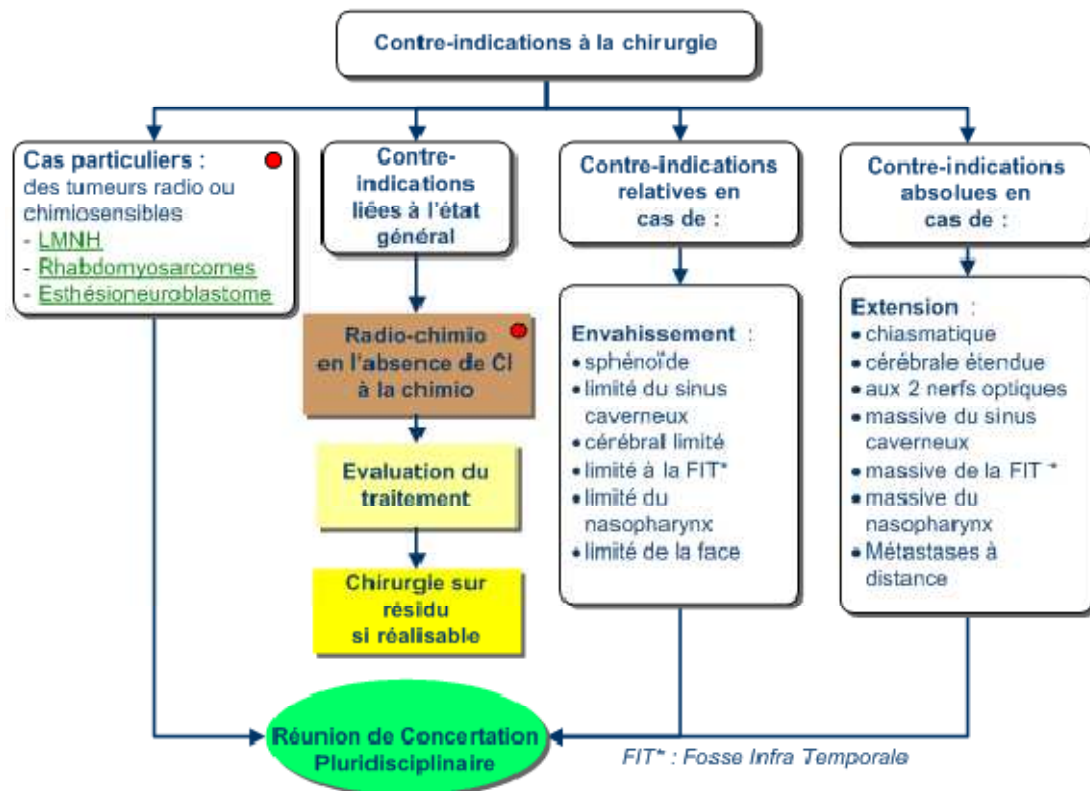
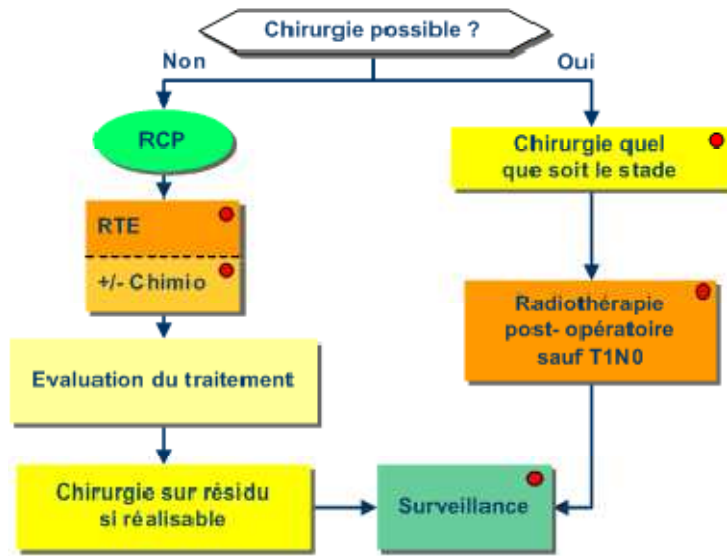


Figure 27 : Référentiel ONCOLOR - Carcinome épidermoïde nasosinuisien « 2 » (79)

3.1.3 L'adénocarcinome de l'ethmoïde



RCP : Réunion de concertation pluridisciplinaire

Figure 28 : Référentiel ONCOLOR – Adénocarcinome de l'ethmoïde (79)

3.1.4 L'esthésioneuroblastome

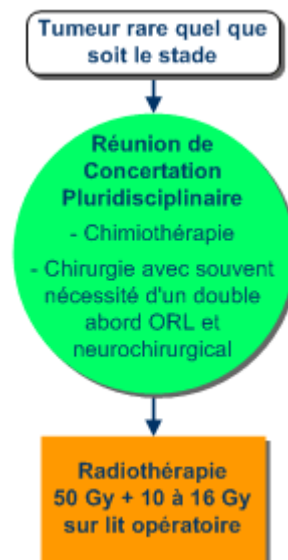


Figure 29 : Référentiel ONCOLOR – Esthésioneuroblastome (79)

Le choix de l'indication thérapeutique des tumeurs du maxillaire repose sur une réunion pluridisciplinaire (RCP) regroupant tous les professionnels de santé concernés. Chaque patient est traité au cas par cas, en fonction des caractéristiques de la tumeur et de son état général. Néanmoins, le traitement de choix de la tumeur maxillaire consiste en une chirurgie d'exérèse de la tumeur appelée maxillectomie suivie d'une radiothérapie. Un traitement par chimiothérapie est également parfois envisageable.

3.2 Le traitement chirurgical d'exérèse de la tumeur (98)(108)

3.2.1 Principes de base sur la technique chirurgicale

Le traitement chirurgical de la tumeur est le traitement de choix des tumeurs touchant le maxillaire ; il est réalisé en première intention et peut s'accompagner du traitement chirurgical des ganglions atteints. L'ablation chirurgicale plus ou moins totale du maxillaire correspond à la **maxillectomie**, et celle-ci peut être associée à la résection des structures anatomiques voisines également atteintes par la tumeur. La chirurgie peut être réalisée seule, mais elle est bien souvent associée à la radiothérapie, voire à la chimiothérapie. Elle doit répondre à **quatre buts précis** : l'**ablation** totale et non fractionnée du cancer (tumeur et ganglions envahis), la **prévention contre d'éventuelles récurrences**, la **préservation des fonctions et des tissus sains**, tout en alliant un résultat le plus **esthétique** possible.

L'éviction totale de la tumeur est **souvent mutilante** mais impérative afin d'assurer la survie du malade. Elle implique donc l'élaboration d'une **marge de sécurité**, mais également un contrôle des limites par l'inspection et la palpation, afin de s'assurer que les tissus restants sont sains. En effet, il ne doit persister localement aucun tissu néoplasique, que ce soit au niveau macroscopique que microscopique. Ainsi, la qualité de l'exérèse est contrôlée par un examen pathologique de la pièce opératoire. La présence d'un envahissement des berges chirurgicales constitue un risque de récurrence locale et peut justifier l'indication d'une

réintervention plus large ou de radiothérapie post-opératoire. Il est à préciser que l'élaboration de marges saines est parfois impossible, lorsqu'il est impératif de conserver les éléments anatomiques nobles voisins. La radiothérapie viendra alors impérativement compléter le geste chirurgical.

3.2.2 L'exérèse chirurgicale

3.2.2.1 *L'exérèse en fonction de l'étendue de la lésion*

La chirurgie des tumeurs pouvant toucher le maxillaire est une chirurgie qui s'étend plus ou moins aux structures anatomiques voisines en fonction de l'extension de la lésion en raison du principe d'ablation total. Ainsi, l'exérèse chirurgicale peut être une chirurgie très mutilante pouvant concerner la totalité du maxillaire ou s'étendre au niveau des éléments anatomiques voisins tels que cavités nasales, sinusiennes ou orbitaires. L'exérèse de la lésion tumorale se fait en fonction de l'extension de la tumeur au niveau du massif facial supérieur : ainsi, la résection pourra concerner **l'infrastructure et / ou la mésostructure et / ou la suprastructure du massif facial supérieur**. Cependant la chirurgie d'exérèse doit **veiller à préserver les poutres et piliers du massif facial**, véritables points de résistance de la face. En effet, toute atteinte de ces éléments anatomiques conduit à une fragilisation de la structure faciale. La **préservation d'un capital dentaire** et de certaines dents comme la **canine maxillaire** est également recommandée en vue de la réhabilitation orale future.

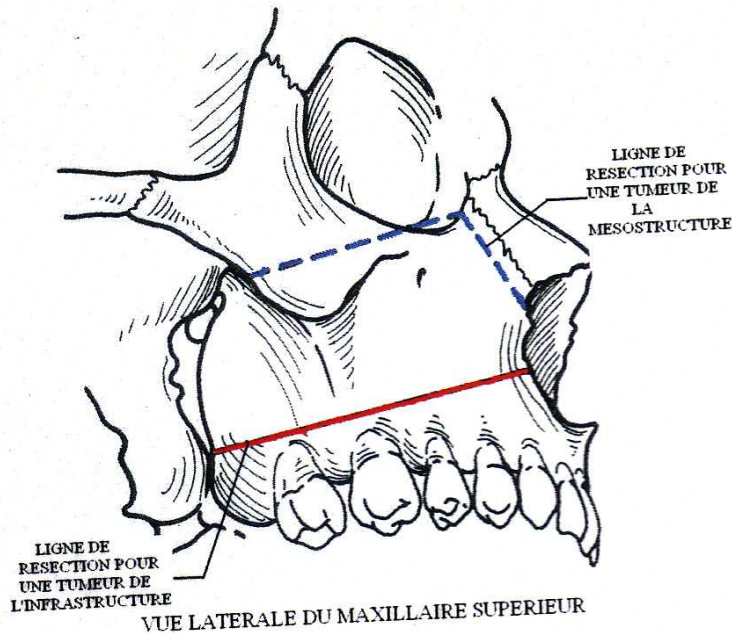


Figure 30 : Exérèse en fonction de l'étendue de la tumeur au niveau du massif facial supérieur (33)

3.2.2.2 Les voies d'abord chirurgical du massif facial supérieur (20)

La voie d'abord de la tumeur doit être large et adaptée, afin de permettre une ablation totale de la tumeur tout en limitant au maximum les mutilations. **Trois types de voie** sont utilisés dans la chirurgie des tumeurs du maxillaire : les voies naturelles, les voies transcutanées, et les voies non invasives.

- Les voies naturelles

Les voies naturelles sont des voies d'abord endobuccales, directement sur la fibromuqueuse palatine ou par l'intermédiaire d'une incision vestibulaire supérieure ou sous labiale. Elles permettent un abord plus esthétique en limitant les cicatrices, mais ont des indications restreintes notamment pour les tumeurs s'étendant aux cavités nasosinusiennes. En effet, elles s'adressent à des tumeurs accessibles, limitées, et peu agressives situées au niveau du maxillaire. Ce sont les voies d'abord à privilégier lors du traitement chirurgical des tumeurs du maxillaire.

- Les voies transcutanées

Les voies transcutanées faciales sont les voies d'abord externe. Elles s'imposent comme les meilleures voies d'abord pour les tumeurs malignes envahissantes ou peu accessibles, en raison de l'exposition optimale de la tumeur, et de la sécurité carcinologique qu'elles confèrent. Cependant, elles engendrent des cicatrices et des séquelles esthétiques importantes, bien que les tracés d'incision s'effectuent au niveau des plis du visage afin d'en minimiser l'apparence. On peut citer la voie de WEBER-FERGUSSON ou voie paralatéronasale, qui permet une bonne exposition du maxillaire ; ou la voie de MOURE modifiée LABAYLE pour une exposition plus importante du massif facial supérieur. Les tracés d'incision de ces deux types de voie permettent une chirurgie respectueuse de la structure du massif facial.

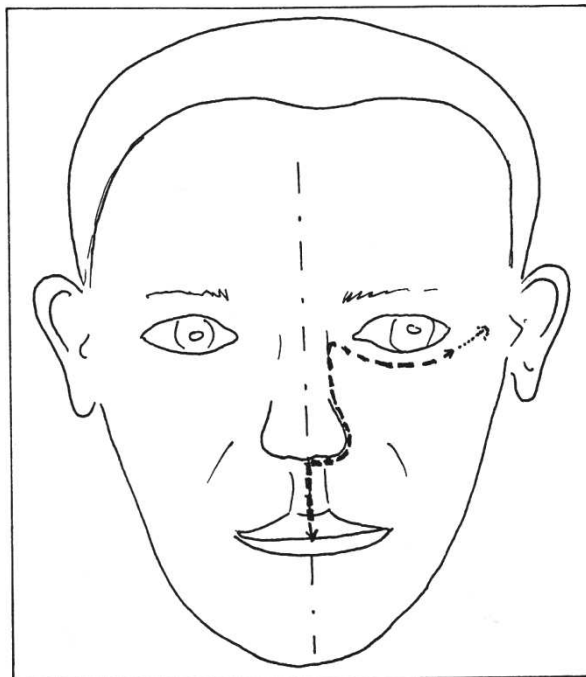


Figure 31 : Voie de Weber-Fergusson (20)

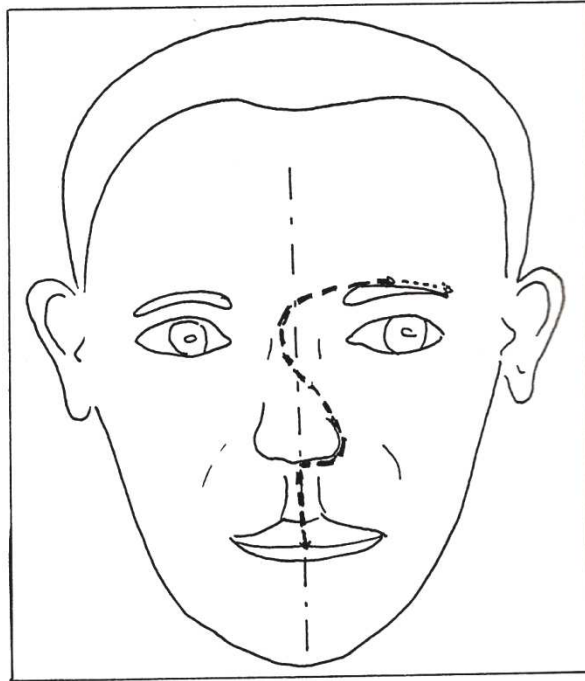


Figure 32 : Voie de Murrey modifiée Labayle (20)

- Les voies non invasives (28)

La voie non invasive ou micro-invasive est une **chirurgie par navigation**, sous guidage endoscopique. Elle représente l'étape la plus récente des techniques chirurgicales pour le traitement des tumeurs des cavités nasosinusiennes notamment. Il s'agit d'une chirurgie endonasale endoscopique ou vidéo-chirurgie, initialement envisagée dans la prise en charge de tumeurs bénignes. Elle permet de remplacer les voies externes plus invasives, en faisant l'économie d'une cicatrice cutanée, mais elle permet également une excellente visualisation de la tumeur et un contrôle optimal des zones difficilement accessibles par voies externes. C'est une voie d'abord en développement, qui peut parfois être utile pour désobstruer les fosses nasales dans un but palliatif.

3.2.3 Les conséquences de la perte de substance maxillaire (9)

La chirurgie des tumeurs touchant le maxillaire est le plus souvent **mutilante**, dans une **région de grande importance fonctionnelle et dans la vie de relation**.

Elle conduit à la mise en place d'une **communication entre la cavité buccale et les fosses nasales ou les sinus** ; mais peut également toucher les **tissus musculaires et cutanés** dans le cas de tumeurs maxillaires étendues. Ainsi, la **réparation** doit être la **plus rapide possible**, afin de **préserver l'autonomie et la qualité de vie** du patient.

3.2.3.1 *Les conséquences fonctionnelles*

- La mastication et la déglutition

La **mastication** est une fonction orofaciale qui permet de réduire les aliments pour former le bol alimentaire. La voûte palatine tient un rôle important puisqu'elle subit les pressions des aliments déviés et de la langue nécessaires au rassemblement du bol alimentaire sur le dos de la langue. De plus, la lubrification des aliments par les sécrétions des glandes salivaires, et notamment par les glandes salivaires accessoires situées au niveau du palais, permet de faciliter la formation du bol alimentaire.

La **déglutition** est composée de trois temps distincts : le temps buccal, le temps pharyngien, et le temps œsophagien. Lors du temps buccal, une fois les aliments rassemblés sur le dos de la langue, la partie postérieure de la langue entre en contact avec le palais pour assurer la fermeture de l'oropharynx. Le bol alimentaire est ensuite chassé vers le pharynx.

Lors de la maxillectomie, l'**alimentation** devient très pénible du fait des difficultés lors de la déglutition et de la mastication. D'une part, des troubles de la déglutition apparaissent du fait de **problèmes d'étanchéité** par **fausse route** et **reflux des aliments et des liquides** vers les fosses nasales et les sinus maxillaires, mais également par incompétence labiale ou vélaire. En l'absence d'une réhabilitation prothétique et/ou chirurgicale adaptée, cela impose la mise en place d'une sonde gastrique pour une alimentation parentérale. Cette dernière est très souvent mal acceptée par le patient, et vient aggraver le sentiment de perte

d'autonomie vécu par le malade. Puis, la perte d'un secteur denté entraîne des **difficultés masticatoires**, et ceci particulièrement au niveau du maxillaire, mais également dans une moindre mesure au niveau de l'arcade antagoniste mandibulaire. L'alimentation peut également être rendue difficile par une réduction de la mobilité linguale, ou par une **ouverture buccale limitée** et déviée. Enfin, la perte de glandes salivaires accessoires situées au niveau du palais conduit à une diminution de la lubrification des aliments, et à des **difficultés de déglutition**.

- La phonation

La cavité buccale constitue une véritable zone de résonance dans la physiologie de la phonation. La voûte palatine sépare les fosses nasales de la cavité buccale, et permet de différencier les sons à consonance orale et les sons à consonance nasale. De plus, le palais sert d'appui à la langue pour la prononciation de certaines lettres.

Lors de la chirurgie d'exérèse de la tumeur maxillaire, les conséquences au niveau de la phonation sont importantes, notamment dans le cas des grandes pertes de substances. En effet, la communication établie entre la cavité buccale et les fosses nasales ou le sinus engendre une **fuite de l'air expiré** qui ne peut plus être utilisé pour la phonation. Les éventuelles lésions musculaires associées labiales ou linguales entrent également en compte. Les **voyelles** sont **nasalisées** et les **consonnes explosives ou constrictives** (b, p, d, t, g, c) sont **imprononçables**. Ainsi, la voie devient nasonnée avec des paroles incompréhensibles et le malade ne peut communiquer que par écrit, notamment par l'intermédiaire de l'ardoise magique. Le malade est très perturbé par cette situation, ce qui influe fortement sur son moral.

- La respiration

Physiologiquement, à l'âge adulte, la respiration est nasale ; mais elle peut également être buccale ou mixte. La voûte palatine est un véritable plan de séparation entre les fosses nasales et la cavité buccale, et permet donc de différencier ses différents types de respiration.

Lors de l'exérèse chirurgicale d'une tumeur maxillaire, l'existence d'une communication buconasale ou buccosinusienne rend impossible la filtration, l'humidification et le réchauffement de l'air expiré assurée par la muqueuse respiratoire nasale, et vient donc perturber la physiologie de la respiration.

- Autres problèmes fonctionnels

Des **problèmes ophtalmologiques** divers peuvent apparaître en cas d'atteinte orbitaire associée. Ainsi, la stabilité du globe oculaire, sa statique, et finalement sa fonction pourront être altérées. Par exemple, en cas de voie d'abord externe, le patient peut présenter un larmoiement et des difficultés à fermer la paupière du côté opéré. Un geste réparateur secondaire pourra corriger le problème.

3.2.3.2 Les conséquences morphologiques et esthétiques

Les pertes de substance touchant le maxillaire ont des répercussions morphologiques d'autant plus importantes que l'exérèse est étendue. En effet, elles touchent essentiellement les tissus osseux et muqueux, mais parfois aussi les tissus de revêtement cutanéomusculograisseux, entraînant des **préjudices esthétiques** d'autant plus importants. Le **manque de soutien des joues et/ou des lèvres** entraîne leur affaissement avec la création de **fortes asymétries** si celles-ci ne sont pas rapidement compensées en post-opératoire. De plus, il persiste des **brides cicatricielles** consécutives à la chirurgie.

3.2.3.3 Les conséquences sociales et relationnelles

Le **visage** est le siège de la mimique, des organes de l'olfaction, de la vision, de l'audition, de la gustation, et l'origine des voies respiratoires et digestives. Ainsi, il est à la **charnière de l'individu et du social**, c'est l'**image de soi** dans le monde socioprofessionnel. La perte de substance au niveau de la sphère orofaciale peut entraîner une altération du faciès et des fonctions aboutissant à un handicap socio-

affectif et relationnel. Une **prise en charge psychologique** du patient est ainsi essentielle pour son bien être et sa réinsertion sociale.

3.2.3.4 *Le risque infectieux*

Une **infection chronique** des cavités nasosinusiennes ou de l'oreille (otite) peut s'installer en cas de communication buccosinuso nasale, et celle-ci est souvent inversement proportionnelle à la taille de la perte de substance. Ce risque est également à corrélérer à une prothèse dentaire mal adaptée.

Le traitement chirurgical de la tumeur maxillaire consiste en une chirurgie d'exérèse totale, qui impose l'élaboration de marges de sécurité, et à la demande, en fonction de l'étendue de la lésion. Elle est souvent mutilante et implique des conséquences fonctionnelles et esthétiques importantes, qui devront être impérativement rétablies, et ceci dans le but de maintenir la qualité de vie des patients. En ce sens, la chirurgie par navigation, qui provoque de moindres séquelles, est une technique d'avenir et ceci notamment pour les tumeurs nasosinusiennes.

3.3 *La radiothérapie externe (33)*

Dans le cadre des tumeurs du maxillaire, la radiothérapie externe est un traitement généralement utilisé dans un but curatif complémentaire et successif à la chirurgie du maxillaire. La radiothérapie est impérative lors de la persistance de marges d'exérèse non saines, et en présence de ganglions avec rupture capsulaire et / ou engainement périnerveux. Elle est parfois utilisée en association à la chimiothérapie pour traiter des tumeurs non opérables chirurgicalement en raison de mutilations prévisibles trop importantes. Elle peut également être palliative, dans un but antalgique, lors de la présence de métastases.

3.3.1 Les traitements (101)

3.3.1.1 Principes généraux

Le principe de la **radiothérapie** est l'application à des fins thérapeutiques de radiations ionisantes capables de provoquer une altération de l'ADN cellulaire des cellules cancéreuses. La **dose d'irradiation** délivrée est mesurée en gray (Gy). Plus cette dose est délivrée de manière **fractionnée** (nombre de séances de traitement), plus elle est biologiquement efficace. L'**étalement des doses** (durée totale du traitement) joue également un rôle essentiel et doit être respecté. Ainsi, pour les tumeurs touchant le maxillaire, la dose délivrée est généralement de 1,8 à 2,2 Gy par jour, à raison de cinq jours par semaine pour une dose totale délivrée (dosimétrie) en fin de traitement pouvant varier **de 45 à 70 Gy** en fonction de la taille de la tumeur, soit un total de **5 à 7 semaines de traitement**.

Bien que la radiothérapie soit principalement utilisée en complément d'une chirurgie d'exérèse, le **choix de la méthode** la plus optimale dépendra de la taille de la tumeur, de son épaisseur, de la présence d'adénopathies métastatiques cervicales, ainsi que de leur localisation. Ainsi, la radiothérapie peut être exclusive à forte dose (70 Grays) pour certaine tumeur (cancer du cavum par exemple), elle peut précéder le geste chirurgical dans le but de diminuer la taille de la tumeur, ou être associée à la chimiothérapie. De plus, elle peut être curative ou palliative.

La radiothérapie externe utilise des **rayonnements X** de 4 à 6 MV ou des rayons gamma du Cobalt 60 (on parle alors de cobaltothérapie). Des électrons d'énergie variable peuvent également être utilisés pour traiter les chaînes cervicales postérieures ou les adénopathies. Le faisceau de rayonnements est pointé vers une position prédéterminée sur le patient. Les radiations ionisent les cellules cancéreuses et altèrent leur ADN. Les cellules saines touchées par le faisceau subissent également des modifications mais elles sont plus aptes à s'autoréparer que les cellules cancéreuses.

3.3.1.2 Techniques utilisées (16)(87)

La technique de radiothérapie peut être bidimensionnelle (radiothérapie classique), tridimensionnelle (radiothérapie conformationnelle), ou conformationnelle avec modulation d'intensité (RCMI ou IMRT).

- La radiothérapie bidimensionnelle

La radiothérapie bidimensionnelle, en deux dimensions, utilise des clichés de radiographie standard pour définir les champs d'irradiation. Il s'agit d'une technique simple et rapide, qui permet de prescrire la dose de rayons à une région anatomique, en se basant sur les structures osseuses visibles sur les clichés ou sur la tumeur palpable à l'examen clinique. Néanmoins, elle ne prend pas en compte l'anatomie interne du patient, et ne permet pas d'estimer les différences d'absorption de dose dues aux différentes densités des tissus traversés.

- La radiothérapie tridimensionnelle

La radiothérapie tridimensionnelle, en trois dimensions, utilise des images données par un scanner pour définir avec une précision accrue la forme de la tumeur, et donc la zone à irradiée et le calcul des doses de rayons. Ainsi, chaque endroit de la tumeur reçoit la dose efficace prescrite, ce qui permet un traitement plus précis et de qualité de la tumeur.

- La radiothérapie conformationnelle

La radiothérapie conformationnelle avec modulation d'intensité (RCMI ou IMRT) est une **technique d'avenir**. Elle permet de faire varier la dose de rayons au cours de l'irradiation. Le traitement par RCMI permet ainsi d'optimiser l'irradiation du tissu cancéreux pour **augmenter le contrôle local de la tumeur**, et également de **diminuer l'irradiation des tissus sains voisins** et donc de limiter la morbidité associée. Les éléments anatomiques nobles voisins peuvent ainsi être épargnés : glande salivaire, œil, moelle épinière.

3.3.2 Les conséquences de la radiothérapie (54)(70)(71)(110)

Le traitement par radiothérapie des tumeurs du maxillaire impose une **irradiation massive du maxillaire supérieur** (en moyenne à **65 Grays**), de la **glande parotide du côté de la tumeur**, et plus ou moins de la **glande parotide controlatérale** en fonction de l'étendue de la lésion tumorale. Ainsi, après une radiothérapie, le patient peut être soumis à de **nombreux effets indésirables** concernant tous les tissus présents dans le champ d'irradiation. Ils peuvent survenir **précocement**, pendant la radiothérapie, ou **tardivement**, après la radiothérapie ; et peuvent être **réversibles** ou **irréversibles**.

3.3.2.1 L'hyposialie

- Définition

L'effet principal de la radiothérapie dans les traitements des tumeurs touchant le maxillaire, est la survenue d'une **hyposialie**, en raison de l'irradiation systématique des glandes salivaires et notamment de la glande parotide homolatérale à la tumeur du maxillaire. Il s'agit d'une **diminution quantitative** de la salive, mais il se produit également une **modification qualitative** de celle-ci, par une acidification du pH, des variations du taux d'immunoglobulines et de mucines, et par un épaissement de la salive. L'hyposialie est **irréversible** lorsque les glandes salivaires reçoivent une dose d'**irradiation supérieure à 35 grays**, et elle entraîne de nombreuses altérations au niveau de la cavité buccale. Lorsque la glande parotide controlatérale à la tumeur est épargnée, il peut s'effectuer une certaine compensation qui peut diminuer les effets de cette hyposialie.

- Conséquences de l'hyposialie

Une **xérostomie** ou **sécheresse buccale** va ainsi apparaître proportionnellement à la dose reçue. Elle peut provoquer une **gêne à l'alimentation**

par défaut d'imprégnation du bol alimentaire ; et une **gêne à l'élocution** du fait de la sensation de bouche pâteuse et de muqueuse collante. Le **traitement prothétique** de réhabilitation sera également plus difficile, car l'absence de salive pose un problème de tenue de la prothèse. L'utilisation d'un brumisateuse pour humidifier la bouche permet de limiter ces effets.

Les **muqueuses** sont également plus **fragiles** de part cette insuffisance salivaire : une radioépithélite correspondant à un « coup de soleil » au niveau de la cavité buccale, temporaire et plus ou moins intense peut être retrouvée. De plus, elles sont plus sujettes au développement de mycose et de lésions traumatiques. Au niveau de la muqueuse buccale, une radiomucite survient à partir de 30 Grays, et varie proportionnellement aux doses reçues. Il s'agit d'une desquamation de l'épithélium buccale, caractérisée par un érythème, et qui peut s'aggraver par des ulcérations voire des hémorragies. Les conséquences de cette mucite peuvent aller de la simple douleur à l'impossibilité de manger et de boire, ce qui peut conduire à la mise en place d'une sonde d'alimentation nasogastrique chez le patient. Elle nécessite l'utilisation de bains de bouche bicarbonatés plus ou moins associés à la xylocaïne pour diminuer son intensité.

Au niveau dentaire, des **lésions carieuses d'évolution rapide** peuvent apparaître sur l'ensemble des dents, et prendre des formes diverses (colorations noirâtres de la dentine, effritement de l'émail). Ces caries prédominent au niveau du **collet des dents**, et sont de formes circulaires. En fait, il n'existe pas d'action directe de la radiothérapie sur la dent, mais il s'agit d'une action indirecte par l'irradiation des glandes salivaires, aboutissant à une diminution du pH salivaire et à une modification de la qualité et de la quantité de la salive. La salive n'a plus son rôle protecteur, ce qui favorise ainsi la survenue de polycaries ou « dents d'ébène ». La perte des dents qui peut résulter de ces caries est fortement préjudiciable, d'autant plus si elles supportent une prothèse obturatrice. La mise en place d'une **fluoro-prophylaxie** quotidienne et à vie permet de pallier à ce problème (Fluocaril 2000®).

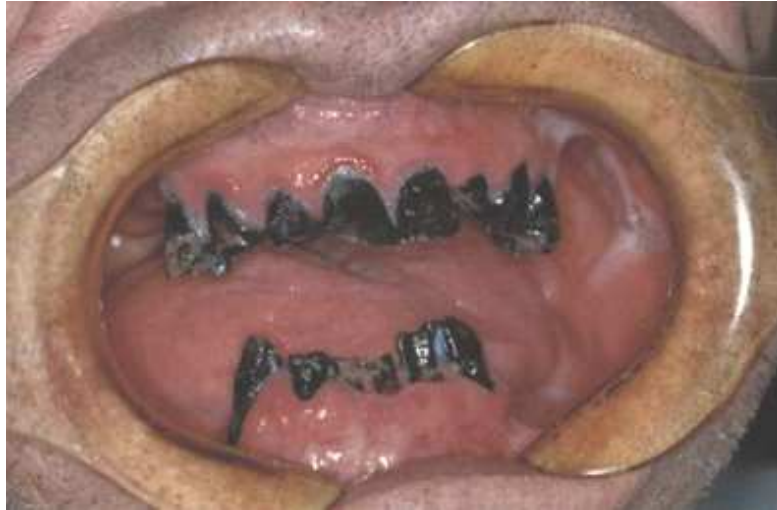

Figure 33 : Caries post-radiques généralisées

3.3.2.2 *L'ostéoradionécrose*

L'ostéoradionécrose (ORN) est la complication la plus redoutée de la radiothérapie : il s'agit d'une ostéite exogène qui survient dans un os irradié. Au niveau des maxillaires, la radiothérapie provoque une **sclérose vasculaire**, d'où une diminution des capacités de réparation osseuse et de défense à l'infection. En cas d'ouverture du fourreau muqueux suite à un traumatisme infectieux ou mécanique et dans le cadre d'une cavité buccale septique, il existe un risque de **nécrose maxillaire**. Elle atteint plus particulièrement la mandibule, et notamment la corticale interne de la région prémolomolaire et du trigone molaire. Ce risque est plus faible au maxillaire, en raison d'une meilleure vascularisation, ce qui peut permettre d'envisager une restauration implantaire, dans le cadre de l'amélioration de la rétention de la réhabilitation des pertes de substance. Ce **risque** d'ostéoradionécrose est néanmoins **irréversible** et nécessite des précautions particulières lors des traitements chirurgicaux et osseux tout au long de la vie du patient.

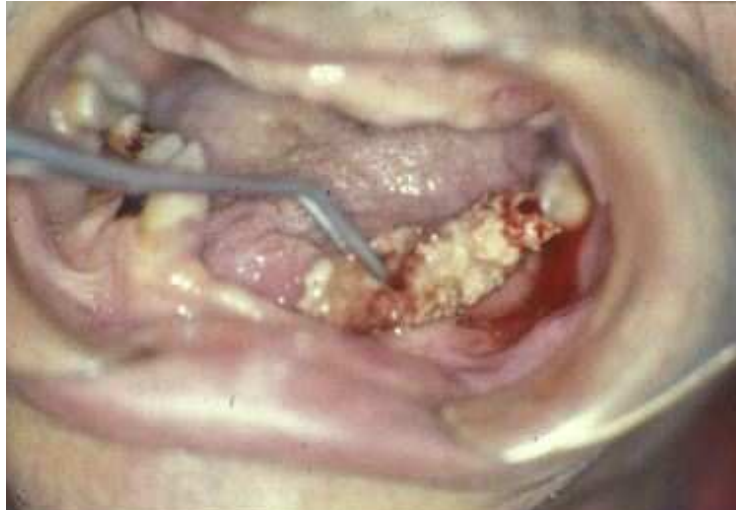

Figure 34 : Ostéoradionécrose au niveau de la mandibule

3.3.2.3 La dysgueusie

Une dysgueusie (perte ou altération du goût), variable d'un individu à l'autre, peut survenir de façon temporaire à partir de 20 Grays, et disparaît habituellement quatre mois après la fin des traitements.

3.3.2.4 La limitation de l'ouverture buccale

Au niveau des muscles masticateurs et de l'articulation temporo-mandibulaire, une **fibrose** peut apparaître lorsque ceux-ci sont situés dans les champs d'irradiation, entraînant une limitation de l'ouverture buccale ou trismus. Ce trismus a des **répercussions** sur de nombreuses fonctions telles que le langage, la mastication, ainsi que sur l'hygiène buccale du patient rendue difficile. Il devient impossible de réaliser le suivi et la remise en état buccodentaire. De plus, la réhabilitation future de la perte de substance engendrée par la maxillectomie peut être compromise de part l'insuffisance de l'ouverture buccale. Par exemple, les empreintes du maxillaire et de la mandibule nécessaires à la réalisation de la prothèse obturatrice peuvent être rendues impossibles, et ceci a une conséquence importante sur la qualité de vie des patients. Bien que ce phénomène de trismus soit **irréversible**, une **mécanothérapie précoce** et une **kinésithérapie faciale** active

permettent de réduire la survenue et l'importance des trismus.

3.3.2.5 Les conséquences au niveau cutané

Au niveau cutané, un érythème, une desquamation, ou une hyperpigmentation peuvent apparaître en fonction des doses reçues. Les patients se plaignent également d'une sensibilité accrue au toucher et de démangeaisons. Chez les patients masculins, une dépilation particulièrement visible apparaît en regard des champs d'irradiation. Ces lésions guérissent spontanément en deux à quatre semaines après traitement.

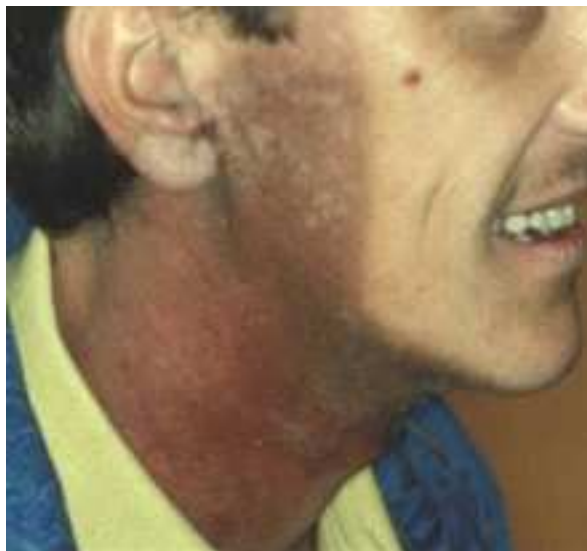

Figure 35 : Aspect cutané après radiothérapie

La radiothérapie externe peut être utilisée en complément de la chirurgie, en traitement de première intention ; mais elle peut également précéder la chirurgie, dans un but de réduction de la tumeur primitive, ou être associée à la chimiothérapie, dans le cadre d'un traitement palliatif. L'utilisation des rayons a des effets sévères et irréversibles sur les glandes salivaires, ce qui conduit à une diminution de la qualité et de la quantité de salive. Les muqueuses deviennent plus fragiles, des caries post-radiques caractéristiques peuvent survenir, et un risque d'ostéoradionécrose à vie

apparaît. L'apparition de la radiothérapie conformationnelle avec modulation d'intensité (IMRT), constitue une avancée puisqu'elle permet de réduire ces effets, en préservant une quantité plus importante de tissus sains.

3.4 La chimiothérapie (32)(107)

La chimiothérapie peut faire partie des traitements des tumeurs malignes du maxillaire. Elle peut être utilisée en tant que chimiothérapie première avant la chirurgie pour diminuer le volume tumorale ; ou en tant que chimiothérapie palliative dans un but antalgique.

3.4.1 Les traitements

3.4.1.1 Principes généraux

La chimiothérapie est une technique thérapeutique qui consiste à administrer au patient atteint de cancer des **médicaments** généralement par voie intraveineuse qui **détruisent les cellules cancéreuses**. La cible de ces médicaments est l'ADN des cellules en cours de division. Les lésions induites déclenchent soit un phénomène immédiat de mort cellulaire par nécrose, soit un arrêt du cycle entraînant la réparation de l'ADN lésé, soit le suicide de la cellule par apoptose. Ces effets se produisent de manière non spécifique sur les cellules tumorales, mais également sur les cellules saines en cours de division ; l'efficacité du traitement se jugera ainsi sur l'effet différentiel entre tissus sains et tumoraux.

Selon son indication et sa chronologie dans la stratégie thérapeutique, on distingue **trois types de chimiothérapie** : la chimiothérapie **adjuvante**, la chimiothérapie **palliative**, et la chimiothérapie **néo-adjuvante ou d'induction**. La chimiothérapie adjuvante est administrée aux patients dont la tumeur a déjà été traitée par chirurgie ou radiothérapie. Elle est destinée à traiter une maladie résiduelle qui pourrait exister sous forme de micrométastases. La chimiothérapie palliative a pour objectif de faire régresser ou ralentir l'évolution de formes avancées

ou métastatiques de cancers. Elle s'adresse aux malades récusés par la chirurgie et incurables par la radiothérapie, ou faisant l'objet de tumeurs récidivantes. La chimiothérapie néoadjuvante est destinée à traiter en première intention des cancers à fort potentiel évolutif pour lesquels le risque métastatique est important. Son rôle est de réduire une tumeur localement avancée avant un traitement par chirurgie ou radiothérapie dans le but d'être plus conservateur.

3.4.1.2 Molécules utilisées

Il existe de nombreux médicaments utilisés en chimiothérapie, et leur mode d'action sur la cellule cancéreuse est variable en fonction de leur catégorie (voir tableau ci-dessous) ; ils peuvent interagir directement ou indirectement avec l'ADN. Les **molécules** les plus **fréquemment utilisées** dans les tumeurs de la cavité buccale et des cavités nasosinusiennes sont les **dérivés du platine** (cisplatine, carboplatine), le **5-fluoro-uracile**, et le **méthotrexate**. Une chimiothérapie comporte en général une association de deux à quatre médicaments donnés simultanément ou séquentiellement en un à cinq jours et par cycles de vingt-cinq à trente jours. Le Cetuximab est un anticorps monoclonal ciblant le récepteur de l'épidermal growth factor (EGF-R) anormalement activé dans les cancers de la tête et du cou. Cette molécule peut ainsi être utilisée seule ou en association avec d'autres cytotoxiques, afin d'optimiser les traitements tumoraux.

3.4.2 Les conséquences de la chimiothérapie

La chimiothérapie anticancéreuse est à l'origine de nombreux effets secondaires ; cependant, ces derniers présentent un **caractère réversible** après l'arrêt du traitement.

3.4.2.1 Effets sur les cellules à renouvellement rapide

Toutes les molécules utilisées en chimiothérapie endommagent les cellules à

renouvellement rapide. Ainsi, il existe une **aplasie médullaire** qui se manifeste par une leucopénie (diminution des leucocytes ou globules blancs), une thrombopénie (diminution du nombre de plaquettes), et une anémie (diminution du taux d'hémoglobine et de la concentration en globules rouges). La chimiothérapie induit une baisse des capacités immunitaires des patients, entraînant une susceptibilité accrue aux infections locales et systémiques. La toxicité de la chimiothérapie s'effectue également sur les gonades, les autres cellules de l'organisme en continuelle division, provoquant azoospermie (absence de spermatozoïdes dans le sperme) et impuissance chez l'homme, et aménorrhée chez la femme.

3.4.2.2 Les atteintes muqueuses

Au niveau de la muqueuse buccale, des mucites ou stomatites peuvent apparaître précocement. La **mucite** résulte de l'action directe des agents chimiothérapeutiques sur les cellules de l'épithélium basal, conduisant à la formation de zones érythémateuses qui peuvent s'ulcérer. Des douleurs, des difficultés à la déglutition et à l'alimentation entraînent alors une diminution de la prise alimentaire et un état de dénutrition. La **stomatite** est induite indirectement par l'intermédiaire d'un traumatisme ou d'une infection au niveau d'une muqueuse buccale fragilisées par les traitements. La cause est donc identifiable, et un traitement adapté peut ainsi être proposé.

3.4.2.3 Les phénomènes infectieux

Des **infections**, majoritairement **fongiques**, peuvent également survenir chez ses patients immunodéprimés par les traitements, et sont particulièrement dangereuses. Le principal germe responsable est *Candida Albicans*, et les territoires préférentiellement touchés sont la muqueuse buccale, la langue, le palais, et la muqueuse pharyngienne. L'infection se présente sous forme pseudo-membraneuse (plaques blanches disparaissant au frottement), mais peut également posséder un aspect hyperplasique ou érythémateux. Au niveau viral, l'Herpès simplex virus et l'Herpès zoster sont les principaux pathogènes responsables des infections chez les

patients sous chimiothérapie. Les lésions peuvent apparaître n'importe où dans la cavité buccale ou au niveau des surfaces péri-orales. Les symptômes présentés par le patient sont des démangeaisons, des sensations de brûlure et des douleurs suivies par l'apparition de vésicules éclatant rapidement en laissant place à de multiples ulcérations sur une base érythémateuse. Des infections systémiques peuvent également survenir du fait des effets immunosuppresseurs des molécules utilisées.

3.4.2.4 Le risque hémorragique

Des hémorragies intra-orales dues à la cytopénie (diminution du taux de plaquette) peuvent également être induites par la chimiothérapie. Des saignements spontanés, et la présence de pétéchies (petite tache violacée due à l'infiltration de sang sous les muqueuses ou la peau) au niveau du palais ou des gencives en sont les principaux symptômes. L'inflammation gingivale associée à des maladies parodontales, les prothèses mal adaptées et traumatiques, ainsi qu'une hygiène insuffisante intensifient ces saignements. Des accidents hémorragiques peuvent également survenir au niveau systémique.

3.4.2.5 La xérostomie

Au niveau salivaire, la chimiothérapie peut engendrer une xérostomie, qui peut favoriser la survenue d'infection, l'irritation des tissus de la cavité buccale, l'altération du goût, l'hypersensibilité dentinaire, la dysphagie, ou les difficultés d'élocution. Cette altération de la salive est aggravée considérablement par la radiothérapie.

3.4.2.6 La neurotoxicité des agents utilisés

Certains agents utilisés en chimiothérapie (comme la vinblastine et la vincristine) peuvent entraîner une neurotoxicité. Celle-ci se manifeste par des **douleurs** et des **neuropathies des extrémités**. Si les nerfs crâniens sont impliqués,

ils peuvent causer une altération des sensations, une paresthésie partielle péri-orale ou intra-orale des secteurs innervés par les nerfs concernés.

3.4.2.7 L'alopecie

L'alopecie (chute des cheveux) est une complication spectaculaire de la plupart des traitements antimitotiques, très gênante en raison du choc psychologique qu'elle crée chez le malade et notamment chez la femme. Les cheveux repoussent généralement en trois à six mois après la cure, mais l'alopecie peut être définitive dans certains cas.

3.4.2.8 Les troubles digestifs

Des accidents d'ordre digestifs peuvent également survenir lors du traitement par chimiothérapie. Il peut s'agir de nausées ou vomissements, de diarrhées, ou d'anorexie, qui viennent alors aggraver les difficultés d'alimentation du patient.

Le traitement par chimiothérapie des tumeurs malignes du maxillaire est rarement utilisé. Néanmoins, il peut être utile pour réduire le volume tumoral avant une chirurgie, ou dans un but palliatif en association avec la radiothérapie externe dans le cadre des tumeurs non opérables. Les effets indésirables induits par la chimiothérapie sont nombreux mais réversibles.

3.5 *Le curage ganglionnaire*

3.5.1 Les traitements

3.5.1.1 *Principes généraux*

L'envahissement ganglionnaire cervical constitue un facteur pronostic majeur dans l'évolution des tumeurs maxillo-faciales. Le traitement des ganglions consiste en un curage ou **évidement ganglionnaire** qui doit extirper chirurgicalement les ganglions le plus complètement possible, tout en évitant au maximum les mutilations importantes, et en tentant de diminuer les séquelles sur le plan fonctionnelles. Ainsi, cet évidement a pour objet l'**exérèse des formations lymphatiques du cou** (vaisseaux et ganglions), du tissu cellulo-gras, et des aponévroses cervicales. Le curage ganglionnaire est généralement réalisé en combiné avec l'ablation de la tumeur primitive par une chirurgie en monobloc, mais peut parfois être effectué de façon isolée. Un examen anatomopathologique des ganglions extirpés est recommandé. Le traitement ganglionnaire doit être guidé par les modalités de l'envahissement (qualité de l'envahissement avec ou sans rupture capsulaire, nombre de ganglions atteints, siège de ces ganglions) mais également par le caractère des ganglions (taille, mobilité, unilatéralité ou bilatéralité), par le siège de la lésion primitive, et par l'existence d'une radiothérapie antérieure ganglionnaire. Ainsi, le curage ganglionnaire pourra concerner un ou plusieurs groupes ganglionnaires (submental, submandibulaire, spinal, jugulocarotidien, et cervical transverse), ou pourra être unilatéral ou bilatéral.

3.5.1.2 *Types d'évidement ganglionnaires*

On distingue deux types d'évidement utilisés dans le cadre des tumeurs du maxillaire en fonction de l'étendue de l'exérèse : l'évidement radical et l'évidement radical modifié. L'**évidement radical ou non fonctionnel** comporte l'exérèse de tous les groupes ganglionnaires et sacrifie le muscle sternocléidomastoïdien, le muscle

digastrique, la jugulaire interne, le nerf spinal, et la glande sous-maxillaire. L'**évidement radical modifié** (évidement **fonctionnel** ou conservateur) préserve une ou plusieurs des structures sacrifiées par l'évidement radical mais emporte les mêmes territoires ganglionnaires.

3.5.2 Les conséquences du curage ganglionnaire

Les conséquences du curage ganglionnaire sont principalement d'ordre **esthétique** en raison de la **bride cicatricielle** résultant de l'intervention chirurgicale. Des **douleurs cervicales ou de l'épaule**, ainsi que des gênes fonctionnelles lors de la mobilisation du bras sont parfois observées.

Le curage ganglionnaire est un traitement qui consiste à extirper chirurgicalement les ganglions d'une manière plus ou moins radicale en fonction de l'étendue de la tumeur primitive.

3.6 Les traitements associés

3.6.1 Rôle du chirurgien dentiste (29)(81)

3.6.1.1 Avant les traitements

Avant tout traitement, une **remise en état buccodentaire** est indispensable, avec motivation à l'hygiène buccodentaire et détartrage, soins conservateurs, vérification des obturations existantes et des prothèses dentaires, et extractions de toutes les dents mobiles et délabrées, et ceci dans le but d'éliminer tout risque de foyer infectieux. En cas de radiothérapie, seules les dents parfaitement saines seront conservées en raison du risque de radionécrose. Ainsi, un orthopantomogramme est réalisé systématiquement afin d'avoir une vision globale de l'état dentaire du patient. Des radiographies rétro-alvéolaires peuvent également être nécessaires pour avoir

une vision plus précise de certaines dents. Le chirurgien dentiste fait également **partie intégrante de l'équipe pluridisciplinaire** qui décidera des traitements adaptés à chaque patient, et il doit remplir un **rôle psychologique de soutien** au patient. Il est notamment déterminant pour la prévision puis la réalisation d'une plaque obturatrice immédiate.

3.6.1.2 Pendant les traitements (47)

Pendant les traitements, le chirurgien-dentiste doit assurer une **maintenance** régulière, mais il doit également veiller à contrer les effets de la radiothérapie. Ainsi, en cas de radiothérapie externe, le patient doit s'astreindre à une **fluoroprophylaxie** quotidienne dès le début de la radiothérapie et non limitée dans le temps, dans le but d'éviter la survenue de caries post-radiques. Ainsi, une gouttière de fluoration thermoformée est réalisée pour chaque patient denté. Le patient doit ainsi s'astreindre à effectuer tous les jours et à vie, après le brossage, le soir de préférence, une application de fluor de 5 minutes à l'aide de gel fluoré de concentration 5% (Fluocaril bifluoré 2000®) mis en place dans cette gouttière. Parfois, le patient rencontre des difficultés à mettre en place sa gouttière, et l'utilisation d'un dentifrice fortement fluoré (Fluodontyl 1350®) peut être indiquée. Ce traitement a pour but de saturer les couches superficielles de l'émail en fluor, et de permettre une certaine récupération salivaire quantitative. De plus, il est responsable du suivi et de l'adaptation de la plaque obturatrice maxillaire.

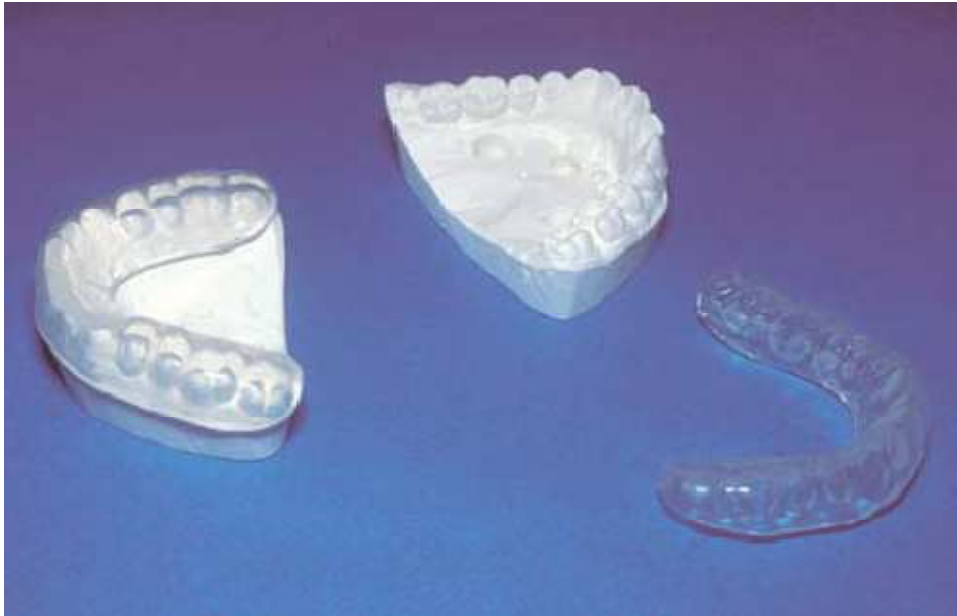

Figure 36 : Gouttières fluorées

3.6.1.3 Après les traitements

Après les traitements, un **suivi régulier** est nécessaire pour assurer une **hygiène buccodentaire** optimale adaptée et une **réhabilitation buccodentaire**. L'examen des muqueuses et des dents doit être systématique, ainsi que le contrôle de l'utilisation de la gouttière de fluoruration. Le chirurgien dentiste est également en première ligne pour **détecter les complications** possibles telles que les éventuelles récurrences locales ou les métastases, ainsi que pour participer au sevrage alcoolotabagique. En raison du risque d'ostéoradionécrose, un protocole rigoureux sera mis en place pour toute chirurgie ou extraction nécessaire dans les champs d'irradiation. La collaboration avec le prothésiste maxillofacial est également essentielle pour assurer la maintenance prothétique et le renouvellement des matériaux souples (silicones, résine molle). Cette maintenance est d'autant plus compliquée que le patient présente des problèmes de xérostomie, d'ouverture buccale, et de déviation du trajet d'ouverture / de fermeture buccale.

3.6.2 La prise en charge de la douleur

La douleur physique est un symptôme fréquent lors de la survenue de cancer. Ces douleurs peuvent être directement liées au cancer, à des maladies intercurrentes, ou au traitement qu'il soit médical, chirurgical, ou par radiations ionisantes. Pour les tumeurs touchant le maxillaire, le **traitement par maxillectomie est peu douloureux, mais la radiothérapie éventuellement associée l'est beaucoup plus**. Ainsi, la douleur doit être recherchée et évaluée chez tout malade atteint de cancer. Plusieurs échelles existent pour évaluer la douleur et son retentissement, et permettent ainsi une prise en charge adaptée. Bien que les traitements anti-tumoraux ont souvent un rôle antalgique, la plupart des malades atteints de douleur doivent recevoir un traitement antalgique propre, et notamment médicamenteux. Ainsi, les traitements antalgiques des trois paliers de l'OMS peuvent être utilisés : les antalgiques de palier 1 – non opioïdes, les antalgiques de palier 2 – opioïdes faibles, et les antalgiques de palier 3 – opioïdes majeurs. Ces différents médicaments pourront être proposés aux malades en fonction de l'intensité de la douleur.

3.6.3 Le sevrage des intoxications

La prise en charge thérapeutique des patients atteints de cancer passe par un **sevrage de l'intoxication alcoolo-tabagique**. Ainsi, l'ensemble de l'équipe soignante doit veiller à motiver les malades à l'arrêt de l'alcool et du tabac ; mais le médecin généraliste ou des médecins spécialistes pourront également intervenir.

3.6.4 La rééquilibration nutritionnelle (66)

En raison de l'influence de l'état nutritionnel du patient sur la survenue de cancer, un entretien avec un **nutritionniste** est parfois nécessaire, dans le but de détecter et corriger les mauvaises habitudes alimentaires du patient. De plus, les

différents traitements peuvent provoquer des difficultés lors de l'alimentation et un **risque de malnutrition** peut survenir ; une alimentation par sonde nasogastrique doit alors être envisagée. Ainsi, le rôle du nutritionniste est de prévenir, dépister et prendre en charge la dénutrition et ses causes, et d'optimiser les apports nutritionnels.

3.6.5 Le suivi psychologique et social (109)

La récupération de l'état de bonne santé est indispensable à la guérison du patient ainsi qu'à une **qualité de vie** la plus **optimale** possible. Cela implique que le patient reprenne son statut et ses activités, tant au plan familial, conjugal, social, et professionnel. Ainsi, une prise en charge globale, fonctionnelle, psychologique, et sociale, doit être mise en place afin d'accompagner le patient à tous les stades de la maladie et du traitement, et permettre une réinsertion sociale la plus rapide possible.

Parmi les patients atteints de cancer, la prévalence des troubles psychiatriques est trois fois supérieure à celle de la population générale. L'anxiété et les **pathologies dépressives** sont majoritaires, notamment dans le cadre de préjudices esthétiques importants. Ainsi, un **suivi psychologique** est recommandé, afin de détecter tout syndrome dépressif et prévenir tout risque de suicide. Un traitement antidépresseur peut être indiqué lors de dépression sévère, ou lorsqu'il existe une grande anxiété ou un retentissement psychosocial.

3.6.6 La rééducation (66)

En raison des difficultés d'élocution rencontrées lors des pertes de substance maxillaire, le patient peut être amené à être dirigé vers un orthophoniste, afin d'organiser une **rééducation spécifique de la voix**.

Un kinésithérapeute pourra également participer à la **rééducation articulaire et musculaire** du patient si nécessaire. Les limitations d'ouverture buccale doivent ainsi être prises en charge le plus précocement possible. De plus, des atteintes tumorales postérieures et hautes peuvent conduire à des paralysies faciales qu'il faut impérativement prendre en charge au plus tôt.

Le traitement des tumeurs maxillaires doit s'accompagner d'une prise en charge globale, dans le but de garantir au patient une qualité de vie optimale. Ainsi, un suivi buccodentaire, une prise en charge de la douleur, une aide aux sevrages, un suivi nutritionnel et psychologique, ainsi qu'une rééducation doivent être proposés.

4 La réhabilitation

La chirurgie d'exérèse carcinologique touchant le maxillaire est le plus souvent à l'origine d'importantes pertes de substance, intéressant tant les structures osseuses avoisinantes que les tissus mous. Ces pertes de substances sont à l'origine d'une altération de l'ensemble des fonctions oro-faciales. Ainsi, la réhabilitation chirurgicale et prothétique des maxillaires a pour **objectifs** principaux : la **restauration** de la fonction de **mastication** par la réhabilitation des arcades dentaires, la restauration de la fonction de **déglutition** en rétablissant une étanchéité bucco-naso-sinusienne et une compétence vélaire, la restauration de la fonction de **phonation** en recréant une compétence labiale et en supprimant les problèmes d'étanchéité bucco-nasale (rhinolalie ouverte), et le soutien du globe oculaire si nécessaire. Cependant, la réhabilitation du maxillaire doit également remplir un rôle **esthétique**, et ceci passe par la restauration de la forme et de la **symétrie du visage**. Ainsi, la réhabilitation tient un rôle primordial dans la prise en charge des tumeurs du maxillaire, puisque de la qualité de celle-ci dépend directement la qualité de vie du patient. Elle tient également un **rôle psychologique et socioprofessionnel** important en vue de la réinsertion du patient.

4.1 Classification des pertes de substance maxillaire (9)

Les classifications concernant les pertes de substances maxillaires sont multiples.

4.1.1 Classification de Benoist (7) (8)

Benoist classe les pertes de substance maxillaire en **fonction de la taille** de la lésion et définit **deux groupes** :

- Les **petites pertes de substance** sont généralement d'origine traumatique ou

iatrogène et aboutissent à des communications buccosinusiennes ou bucconasales selon leur localisation palatine, alvéolaire ou osseuse. Il peut s'agir également d'une lésion limitée découlant de l'ablation d'une tumeur de faible étendue.

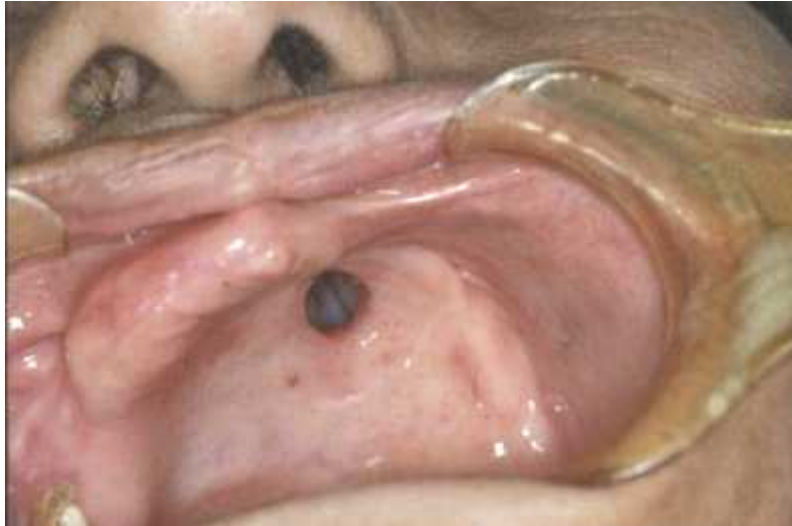

Figure 37 : Petite perte de substance maxillaire chez un patient édenté

- Les **grandes pertes de substance** sont définies par le fait qu'elles occupent plus du quart de la surface palatine et des parois alvéolaires. Elles aboutissent à de larges communications buccosinuso nasales et peuvent nécessiter un apport de tissu extra buccal.

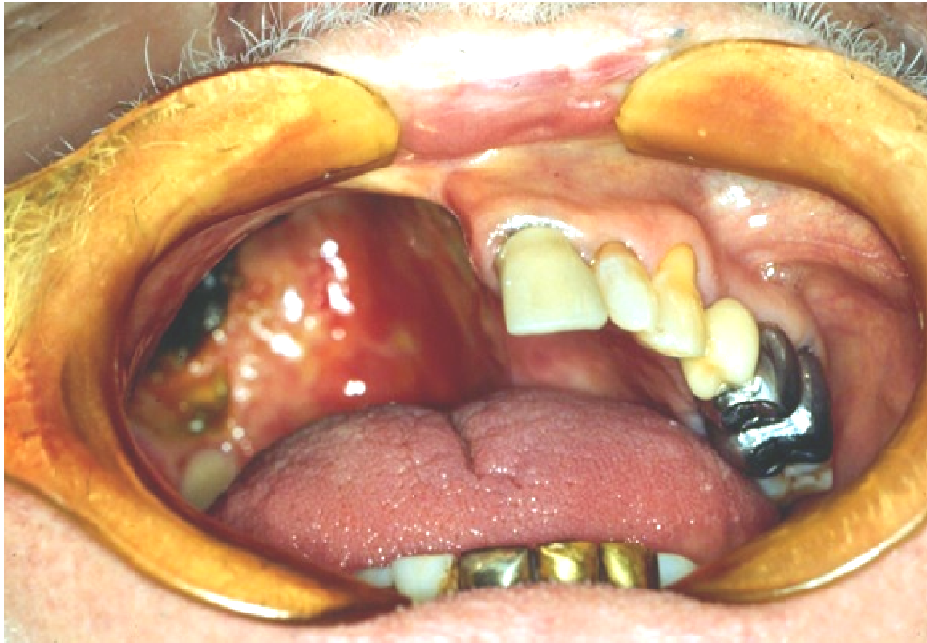

Figure 38 : Grande perte de substance maxillaire chez un patient partiellement denté

4.1.2 Classification d'Aramany

En 1978, Aramany classe les pertes de substance maxillaire post-chirurgicales en fonction de la perte osseuse ou dentaire et définit six classes :

- Classe 1 : maxillectomie unilatérale classique
- Classe 2 : le prémaxillaire du côté réséqué est maintenu
- Classe 3 : la perte de substance intéresse la région centrale du palais dur et peut atteindre une portion du voile ; les dents sont habituellement préservées
- Classe 4 : résection totale du prémaxillaire et s'étendant sur tout un côté
- Classe 5 : les dents antérieures sont conservées ; les dents postérieures, le palais dur correspondant, et une portion plus ou moins importante du voile sont réséqués

- Classe 6 : la perte de substance siège dans la partie antérieure du maxillaire

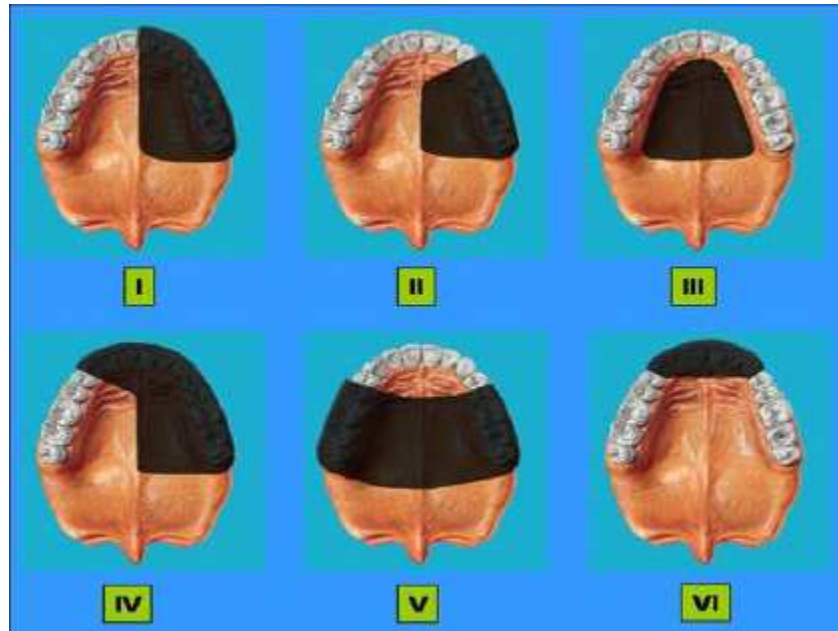


Figure 39 : Classification d'Aramany (9)

4.1.3 Classification de Devauchelle

En 1993, Devauchelle classe les pertes de substance maxillaire en fonction de la taille, de la profondeur, et de la topographie des lésions et définit quatre types :

- Type 1 : perte de substance intéressant la voûte palatine et respectant l'arcade alvéolodentaire (1a : localisation antérieure ; 1b : localisation postérieure)
- Type 2 : perte de substance emportant l'arcade alvéolodentaire (2a : au niveau du bloc incisivocanine ; 2b : latéralement)
- Type 3 : perte de substance d'un hémipalais
- Type 4 : perte de substance totale

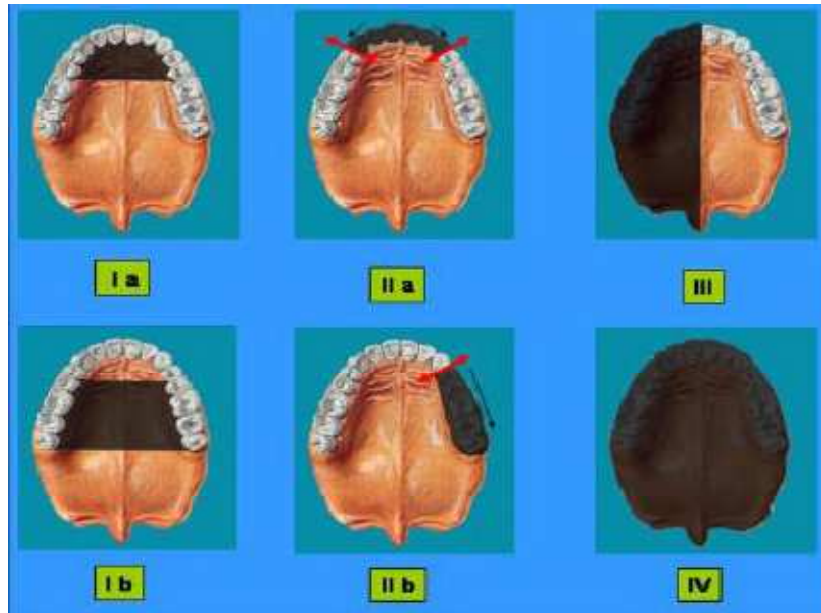

Figure 40 : Classification de Devauchelle (9)

4.1.4 Classification de Brown (12)

BROWN propose une classification des pertes de substances maxillaires qui constitue une aide à la décision chirurgicale. Elle associe une caractérisation de la dimension verticale de la perte de substance (1 à 4) et une évaluation de la largeur du défaut osseux pour les classes 2 à 4 (a à c).

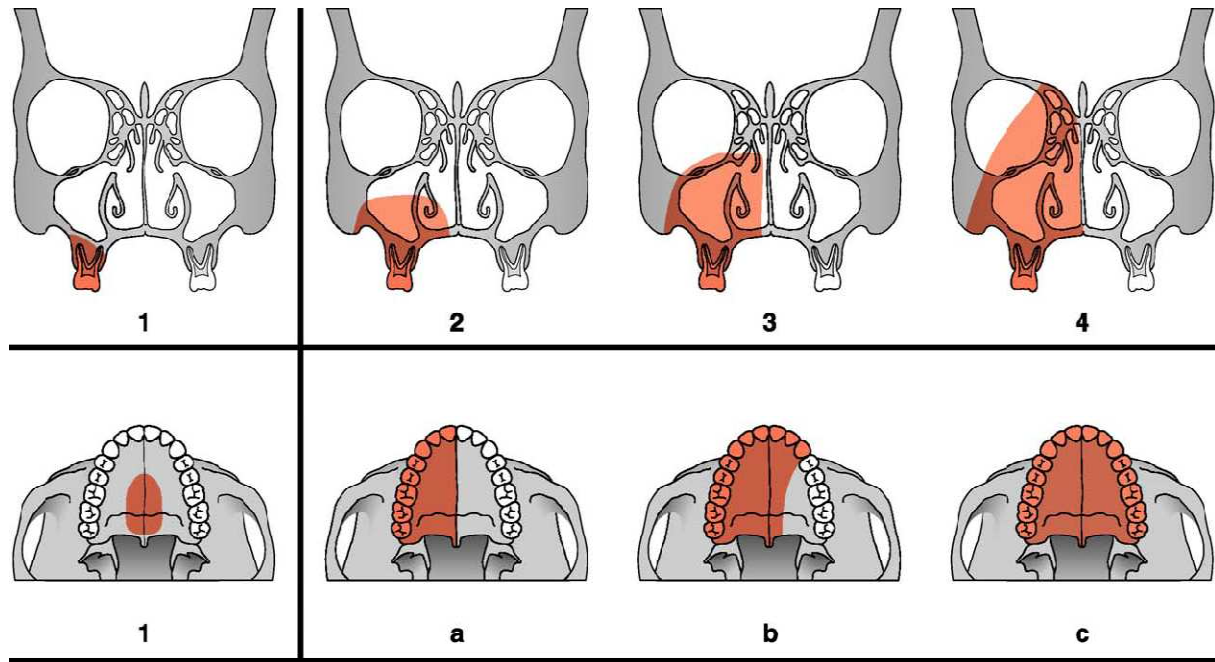


Figure 41 : Classification de Brown (11)

4.2 La réhabilitation chirurgicale (11)(19)(24)(43)

La réhabilitation chirurgicale des pertes de substance maxillaire correspond à la fermeture chirurgicale du site par un lambeau ou un greffon. C'est une technique en progrès constant qui permet de recréer certaines structures anatomiques et de redonner au patient ses capacités fonctionnelles orofaciales, ainsi qu'une certaine esthétique.

4.2.1 Considérations générales

4.2.1.1 Objectifs de la reconstruction chirurgicale (11)(72)(94)

La reconstruction chirurgicale des pertes de substance maxillaires doit répondre à certains **objectifs** capitaux d'ordres **anatomique**, **fonctionnel** et **esthétique**. Tout d'abord, elle doit permettre d'obtenir une **cicatrisation saine** en évitant toute suppuration nauséabonde. Elle doit ensuite combler la cavité d'exérèse

créée par la maxillectomie tout en veillant à **refermer les communications** entre les différentes cavités de la face. En particulier, elle doit recréer un **palais hermétique et fonctionnel**. Elle doit également recréer les points anatomiques structurels essentiels de la face, la cloison sinuonasale et le contrefort zygomatocomalaire notamment, et elle doit supporter le contour orbitaire en cas d'exentération. Puis, elle doit restaurer les contours et les volumes faciaux et préserver la symétrie du visage. Ainsi, les forces de tension cutanées et les qualités plastiques des tissus superficiels du visage doivent être respectées. Enfin, elle doit prendre en compte les déformations secondaires prévisibles en fonction des structures touchées, des traitements associés, et des caractéristiques du patient.

De plus, cette fermeture chirurgicale n'est pas uniquement à visée de fermeture de la perte de substance, mais elle doit permettre une réhabilitation prothétique en donnant une **base d'appui satisfaisante aux futures prothèses** amovibles. Ainsi, la réhabilitation prothétique pourra être facilitée en fonction des caractéristiques du lambeau de reconstruction : épaisseur et mobilité du lambeau, position et nature des tissus de reconstruction, présence d'une pilosité. Ainsi, la technique chirurgicale doit privilégier des lambeaux de fermeture peu épais et peu mobiles, d'autant plus si le patient est édenté, afin de ne pas être un obstacle à toute réhabilitation prothétique future. Dans ce contexte, l'utilisation de conformateurs intra-buccaux peut être une aide non négligeable : il s'agit de dispositif prothétique permettant de guider, modeler, maintenir ou protéger les résultats obtenus lors de l'intervention chirurgicale.

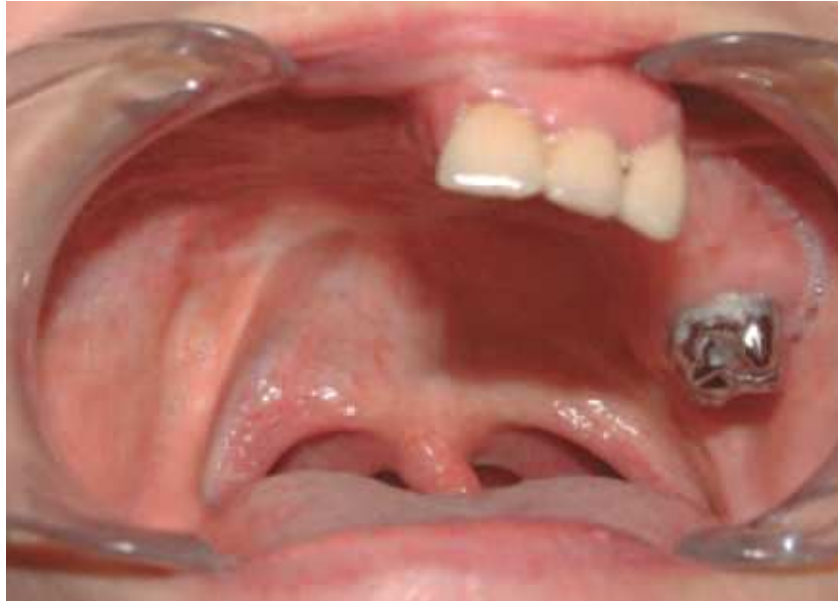

Figure 42 : Reconstruction chirurgicale par lambeau fin – Favorable à la réhabilitation prothétique (11)

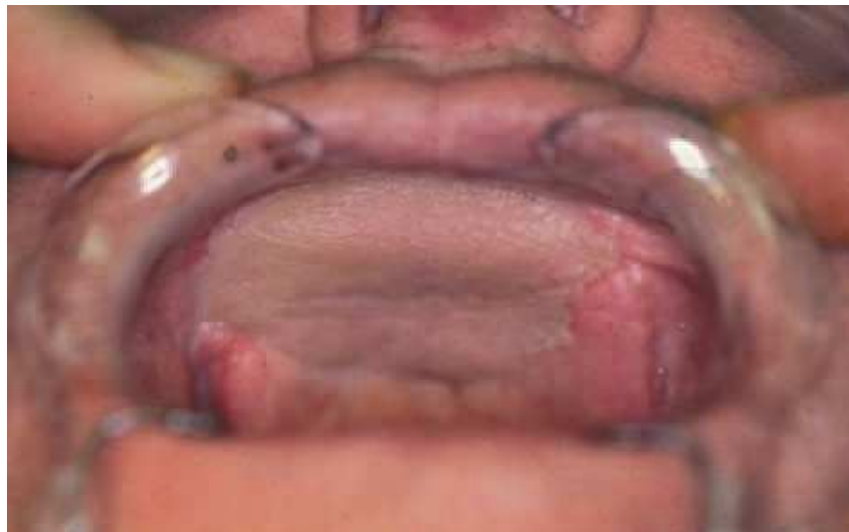

Figure 43 : Reconstruction chirurgicale par lambeau épais chez un patient édenté - Non favorable à la réhabilitation prothétique (11)

4.2.1.2 Critères guidant la reconstruction chirurgicale

Les pertes de substance touchant le maxillaire peuvent revêtir un grand nombre de formes cliniques pouvant être traitées par une grande variété de techniques. Le chirurgien doit ainsi appréhender chaque cas individuellement pour

trouver la solution la plus adaptée. Tout d'abord, ceci passe par l'appréciation de facteurs liés à la maladie tels que l'extension de la tumeur, son agressivité et son pronostic. Les traitements associés doivent également être pris en compte, et notamment la présence d'une radiothérapie préopératoire. Ensuite, le chirurgien doit analyser les limites et l'étendue de l'exérèse chirurgicale et faire l'inventaire des différentes structures touchées : atteinte cutanée et osseuse, extension aux cavités sinusiennes ou au plancher de l'orbite par exemple. Enfin, la chirurgie doit également être guidée par des critères propres au patient (âge, motivation, état général).

4.2.1.3 Avantages et inconvénients de la réhabilitation chirurgicale

Les **avantages** de la réhabilitation chirurgicale viennent de la **fermeture étanche et définitive** de la perte de substance, offrant un confort optimal.

Mais cette technique présente également de nombreux **inconvénients** : l'**absence de contrôle direct** de la cavité d'exérèse ce qui impose une surveillance radiographique fréquente, la **difficulté de la technique** et le temps de l'intervention chirurgicale, le coût important, la morbidité du site donneur, et la persistance de problème phonatoires. De plus, l'adaptation des prothèses dentaires, de par l'architecture défavorable des tissus reconstruits est souvent difficile, ce qui nécessite parfois l'usage de greffes de tissus osseux permettant la mise en place d'implants ostéo-intégrés. Enfin, les lambeaux de reconstruction sont plus délicats à réaliser sur un terrain irradié, et nécessitent des protocoles particuliers.

4.2.2 Les procédés chirurgicaux de reconstruction (11)(20)(62)

Les méthodes de reconstruction chirurgicale sont variables en fonction de la situation clinique, et peuvent utiliser des types de tissus différents prélevés localement ou à distance.

4.2.2.1 *Plastie locale*

La reconstruction par plastie locale s'adresse aux pertes de substance de taille modeste. Elles reposent sur le principe de la fermeture de la perte de substance par **plastie de glissement de lambeaux de muqueuses buccales**, ce qui préserve la vascularisation. Il peut s'agir de lambeaux de langue ou de muqueuse pharyngienne. Des lambeaux cutanés peuvent parfois être utilisés dans le cas de perte de substance portant atteinte aux tissus cutanés de la face et du nez.

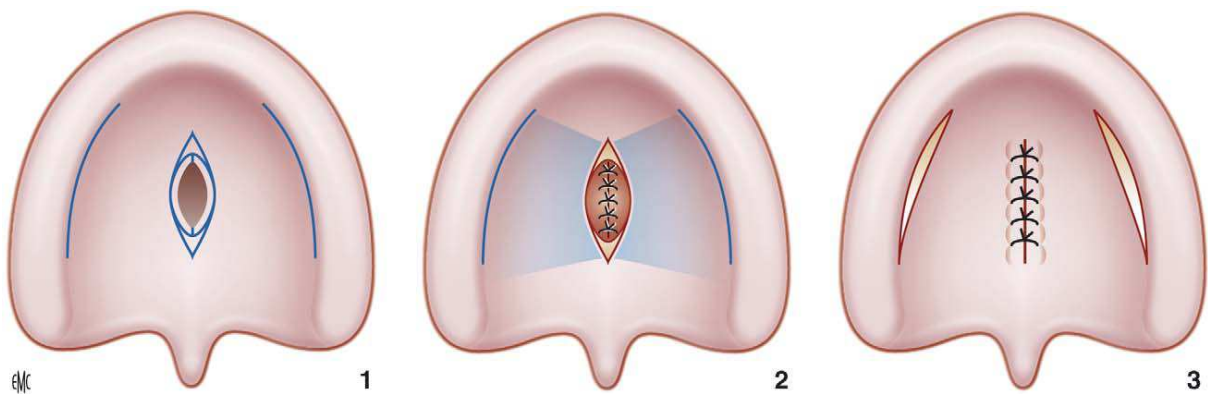


Figure 44 : Technique de fermeture d'une petite perte de substance médiane par migration centripète de deux lambeaux de muqueuse palatine bipédiculés (11)

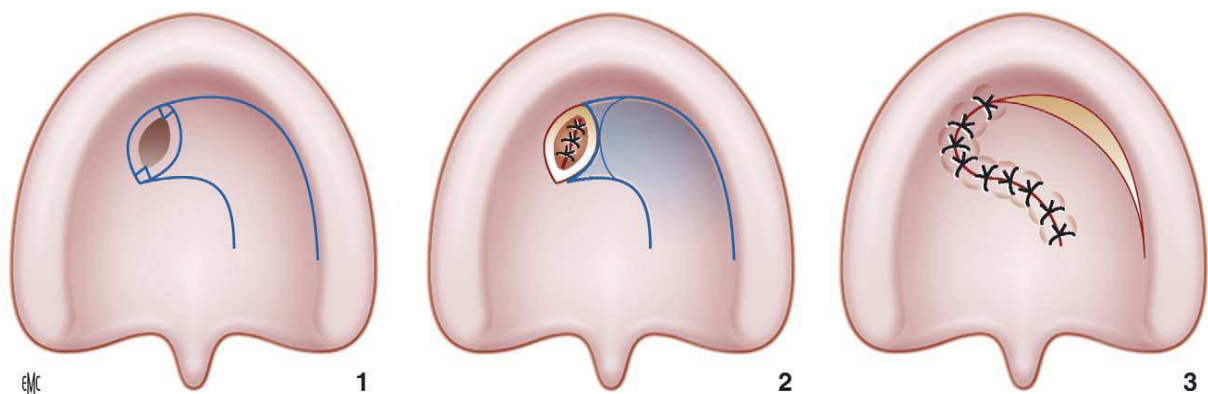


Figure 45 : Technique de fermeture d'une petite perte de substance paramédiane par lambeau de muqueuse palatine de rotation à pédicule postérieur (11)

4.2.2.2 *Plastie locorégionale*

Les reconstructions par plastie locorégionale s'adressent aux pertes de substance de taille plus importante. Cette technique de reconstruction consiste à **transférer un lambeau pédiculé et vascularisé**, musculaire ou musculo-cutané, d'une zone régionale au niveau de la perte de substance. Elle s'adresse aux pertes de substance qui ne peuvent être réparées par plastie de tissus locaux. Il peut s'agir de lambeau nasogénien, de lambeau de buccinateur, de lambeau temporal, frontal, ou cervical par exemple.

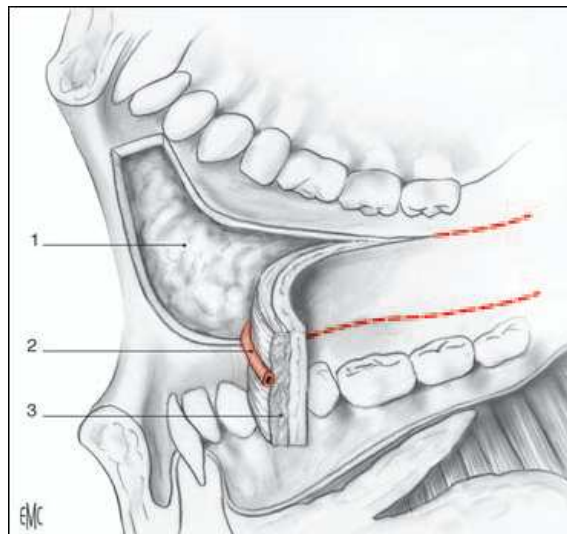


Figure 46 : Schéma de lambeau de joue – Prélèvement du lambeau (EMC)

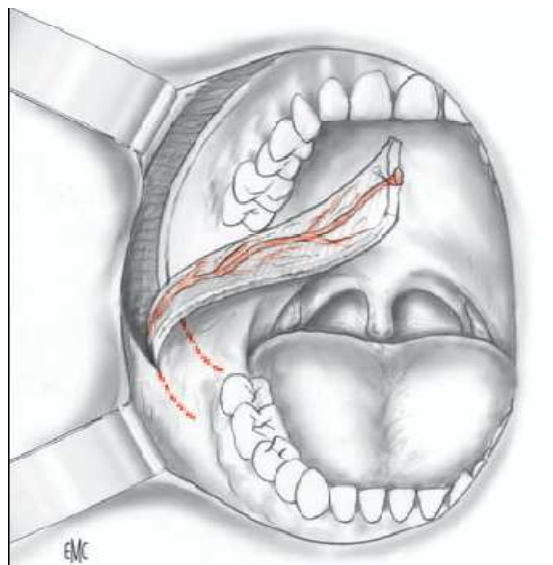


Figure 47 : Schéma de lambeau de joue – Transfert du lambeau (EMC)

4.2.2.3 *Plastie à distance (6)*

La plastie à distance consiste à prélever des **lambeaux libres vascularisés**, à distance du site receveur. Il s'agit d'une opération chirurgicale longue et complexe qui nécessite la **réalisation de micro anastomoses**. La plastie à distance est utilisée dans les situations cliniques où les lambeaux locaux et régionaux ne sont pas utilisables, soit en raison d'une perte de substance de trop grande étendue, soit en raison d'un résultat fonctionnel ou esthétique attendu insuffisant. Il existe plusieurs types de lambeaux libres qui varient en fonction de leur composition : les lambeaux musculaires purs, les lambeaux musculo-cutanés (lambeau du grand dorsal), et les lambeaux ostéo-musculo-cutanés ou lambeaux composites (lambeau scapulaire, lambeau antébrachial). Le plus employé est le lambeau fascio-cutané antébrachial ou « lambeau chinois » décrit initialement par YANG et coll. en 1981, qui peut devenir ostéo-fascio-cutané par l'association d'une partie du radius lorsqu'un contingent osseux est nécessaire. Ainsi, dans la sélection du lambeau utilisé, le chirurgien doit veiller à remplacer autant que possible les différents tissus de la perte de substance par des tissus de même nature, tout en assurant une reconstruction fonctionnelle et esthétique optimale. Les facteurs de risque propres au patient sont également à prendre en compte lors du choix de la technique chirurgicale et du lambeau.

4.2.2.4 *Reconstruction osseuse*

L'apport d'un contingent osseux n'est nécessaire que lorsque les structures osseuses indispensables à l'harmonie du visage telles que le plancher de l'orbite ou les piliers et poutres du massif facial ont été lésées par la chirurgie. Il peut également être utilisé dans le cadre d'un apport osseux pour la mise en place d'implants améliorant la stabilité et la rétention de la prothèse.

La reconstruction osseuse peut faire partie intégrante de la réparation des tissus mous par l'intermédiaire de lambeaux composites (lambeau anté-brachial), ou elle peut être indépendante par l'intermédiaire d'un greffon libre osseux (crête iliaque, voûte crânienne, péroné).

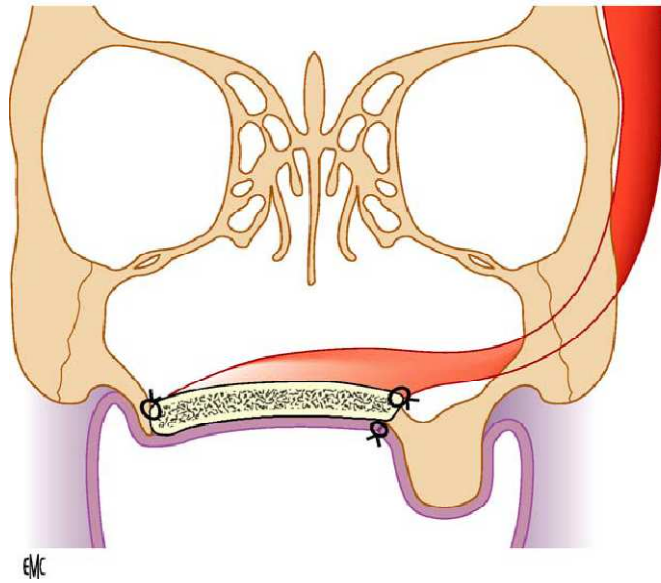


Figure 48 : Schéma de reconstruction osseuse par lambeau fascio-osseux temporal (11)

4.2.3 Reconstruction chirurgicale immédiate ou différée

4.2.3.1 Caractéristiques des deux techniques

La reconstruction chirurgicale **immédiate** des pertes de substance touchant le maxillaire est la solution de choix pour la réhabilitation des patients. En effet, elle permet de reconstruire les structures anatomiques, dans un but fonctionnel et esthétique, dans le même temps opératoire que la chirurgie d'exérèse, bien qu'elle allonge la lourdeur et la durée du geste opératoire.

La reconstruction chirurgicale peut également être **secondaire** à la chirurgie d'exérèse tumorale. Elle impose donc les inconvénients d'une deuxième intervention, et le risque d'apparition d'une rétraction secondaire. Il est dans ce cas nécessaire de réaliser une **prothèse obturatrice provisoire d'attente**, qui assurera l'étanchéité primordiale à la restauration des fonctions orofaciales ainsi qu'une certaine esthétique indispensable à une meilleure intégration psychologique et sociale.

4.2.3.2 Critères de choix entre reconstruction immédiate et différée

La réhabilitation immédiate des pertes de substance doit donc être privilégiée autant que possible, cependant, une reconstruction différée dans le temps est parfois nécessaire. En effet, lorsque les conditions de reconstruction chirurgicale sont défavorables ou en cas d'échec d'une chirurgie immédiate, la chirurgie doit être réalisée dans un second temps chirurgical. Le choix du moment de la reconstruction chirurgicale est variable en fonction de facteurs intrinsèques et extrinsèques au patient. Les facteurs dépendants du patient sont des facteurs tissulaires locaux, les effets engendrés par la radiothérapie, l'âge et les capacités du patient, sa motivation, les conditions psychologiques du patient, la taille de la perte de substance, l'évolution du pronostic, et les pathologies associées. Les facteurs extrinsèques au patient sont la nécessité d'une unité de lieu et de temps entre les différents intervenants pour la reconstruction immédiate, la disponibilité et l'habileté des chirurgiens et la difficulté de l'intervention.

La réhabilitation chirurgicale des pertes de substance maxillaire est un moyen de réhabilitation en réel progrès mais qui reste complexe. En effet, il s'agit de reconstruire une structure dont les fonctions anatomiques et physiologiques sont primordiales, tout en veillant à redonner au patient une apparence esthétique la plus proche de celle d'origine. Ainsi, la reconstruction doit permettre une fermeture étanche et définitive de la perte de substance, mais elle doit également recréer un terrain favorable à la mise en place d'une prothèse dentaire. Il existe de nombreuses options possibles, en fonction des caractéristiques locales de la perte de substance, mais également en fonction de critères propres au patient.

4.3 La réhabilitation prothétique (7) (8)(41)(55)(64)

La réhabilitation prothétique des pertes de substance maxillaire correspond à

la mise en place d'une **prothèse obturatrice** au niveau de la perte de substance engendrée par la maxillectomie, et ceci dans le but de **refermer la communication bucco-sinuso-nasale** découlant de la chirurgie d'exérèse carcinologique. Cet appareillage est primordial d'un point de vue fonctionnel, esthétique, et psychologique, et de la qualité de cette reconstruction dépendra directement la qualité de vie.

4.3.1 Considérations générales (63)(77)(97)

La réhabilitation prothétique passe par la réalisation d'une prothèse obturatrice, qui vient combler la perte de substance acquise.

4.3.1.1 Rôles de la prothèse obturatrice (51)

Cette réhabilitation prothétique a pour but primaire de **rétablir les fonctions orofaciales** telles que l'alimentation (mastication et déglutition), la phonation et la respiration, mais elle a également un **rôle esthétique, psychique, et social**. Selon KEYF, les principales fonctions de la prothèse obturatrice sont : permettre l'alimentation en réduisant le problème de reflux ; améliorer les fonctions de mastication, de déglutition, d'élocution ; permettre au site opéré une cicatrisation dans de meilleures circonstances ; aider à la réorganisation et à la reconstruction du contour palatin et / ou du palais mou ; maintenir les pansements chirurgicaux et réduire les hémorragies post-opératoires, prévenant ainsi la formation d'hématomes ; améliorer le soutien des lèvres et des joues ; être bénéfique au moral du patient. Ainsi, la réhabilitation prothétique a un **rôle primordial dans la qualité de vie** du patient.

4.3.1.2 Configuration d'une prothèse obturatrice (74)(75)(111)

La prothèse obturatrice se compose de **deux parties** : une **plaque palatine** en résine ou métal coulé et qui pourra comporter ou non des dents prothétiques, et

un **obturateur** proprement dit qui sera en résine dure ou en matériau souple, et qui sera ou non solidaire de la plaque : on parle alors de prothèse monobloc ou de prothèse à étages.

- Description des prothèses obturatrices

En ce qui concerne les prothèses d'usage, les **obturateurs rigides en résine** sont utilisés chez les patients dentés ou porteurs d'une perte de substance limitée. Cet obturateur sera solidaire d'une plaque palatine résine avec crochets façonnés chez les patients faiblement dentés, et d'une plaque métallique avec des crochets coulés chez le patient largement dentés ; l'obturateur sera creux afin d'être le plus léger possible.

Les **obturateurs souples en silicone** sont préférés chez les patients édentés ou pour les pertes de substance étendues : l'obturateur est issu d'une empreinte fragmentée, et la liaison entre la balle de silicone et la plaque résine se fait grâce à un système capteur-aimant. Pour les patients faiblement dentés, on peut envisager la réalisation d'un obturateur souple indépendant de la plaque pour soulager et préserver les dents restantes.

Les obturateurs en résine peuvent également être recouverts d'une couche de silicone souple de type Drop Ortho®, ce qui permet une meilleure étanchéité et ceci dans le but d'améliorer le confort du patient.

La **qualité primordiale** d'une prothèse obturatrice d'usage est d'être **légère**. Ainsi, si l'utilisation d'un obturateur en silicone souple est impossible, les balles obturatrices en résine doivent être impérativement évidées et soit chapeauté soit non chapeauté avec un petit pertuis. De plus, la prothèse doit être stable et rétentive, et le recours à des moyens de fixation magnétiques et / ou à des systèmes d'attachement, voire à l'implantologie s'avère souvent nécessaire.

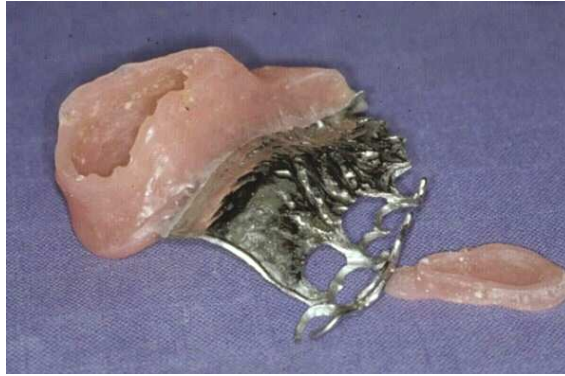


Figure 49 : Obturateur en résine évidé

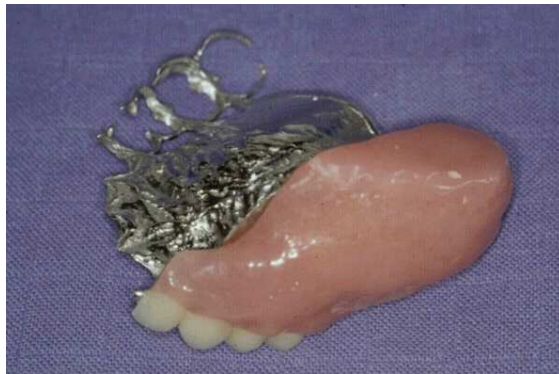

Figure 50 : Obturateur résine évidé et chapeauté

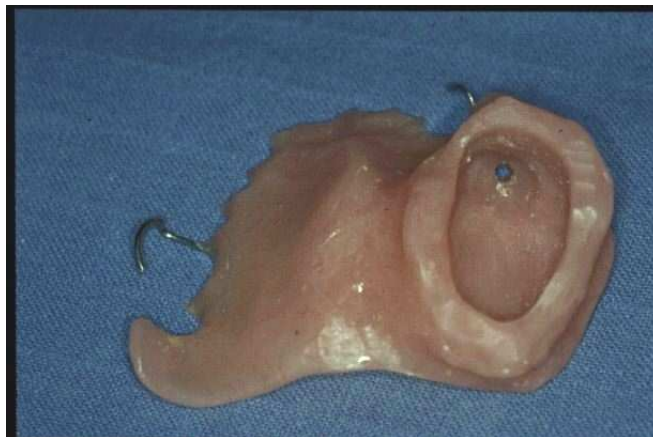

Figure 51 : Obturateur résine non chapeauté avec pertuis

- Choix entre obturateur souple ou rigide

Le choix entre un obturateur souple ou un obturateur rigide se fera en fonction de l'ouverture de bouche du patient, de la qualité de la denture résiduelle, de l'étendue de la qualité d'exérèse, de l'âge du patient et des tares éventuelles. L'obturateur souple est généralement utilisé autant que possible : de part sa

souplesse, il tolère une certaine déformation lors du passage de la brèche palatine tout en reprenant sa forme initiale une fois en place dans la cavité, et il n'est pas traumatisant pour la muqueuse fine et sensible malgré les mises en place répétées. Les matériaux souples utilisés en prothèse maxillo-faciale sont les élastomères de silicone, tel que Drop Ortho® ou Silastic®, et les résines à prise retard, de type Ever Soft®, Soft liner® ou Viscogel®. Cependant, l'obturateur rigide en résine est plus facile à réaliser et peut se modifier indéfiniment par rebasages.

OBTURATEUR	Résine	Souple
Avantages	Simple de mise en œuvre Evolutif / rebasage facile Pas d'entretien Prix modique	Etanchéité Confortable Accepte une ouverture buccale réduite
Inconvénients	Confort Ouverture buccale suffisante	Non évolutif Coût élevé Vieillessement rapide du silicone

Figure 52 : Avantages et inconvénients des obturateurs souples et en résine

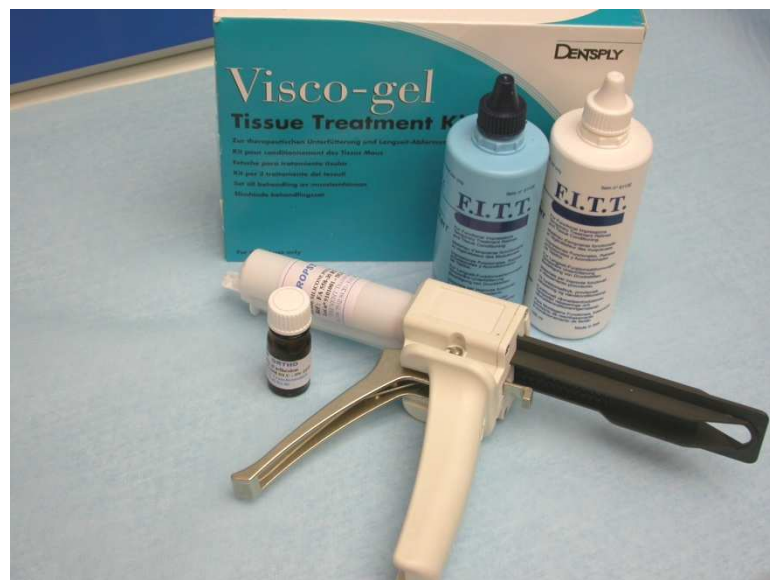

Figure 53 : Exemple de matériaux utilisés en Prothèse Maxillo-faciale

- Choix entre prothèse à étage ou prothèse monobloc

Le choix entre prothèse à étage ou monobloc sera fonction de l'importance de la perte de substance, du degré de l'édentement, de l'état de surface des tissus irradiés, et de l'ouverture buccale. D'une manière générale, quand cela est possible, les prothèses de type monobloc sont préférées car elles vieillissent mieux, sont plus fonctionnelles et plus faciles à utiliser par les patients que des prothèses à étages toujours plus complexes. De plus, elles sont plus aisément retoucher et rebaser.

Cependant, la **prothèse à étages** permet une **insertion en deux temps compatible avec une ouverture buccale limitée** ; et elle peut parfois être utile dans le cadre des difficultés liées aux incoordinations des mouvements en relation avec l'âge, et qui entravent l'insertion d'une prothèse trop volumineuse. Dans le cadre des tumeurs s'étendant vers les fosses nasales et les cavités orbitaires et conduisant à des pertes de substance touchant une grande partie de la face, les prothèses à étage sont également indispensables, et pourront être associées à des épithèses afin d'assurer une reconstitution optimale des différentes structures touchées : le revêtement cutané, la structure osseuse, ou certains organes tel que le globe oculaire par exemple.

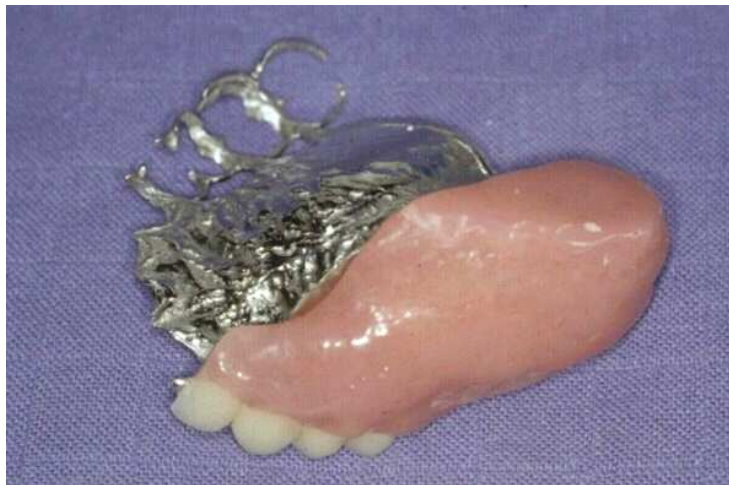

Figure 54 : Prothèse monobloc chez un patient largement denté composée d'une plaque métallique et d'un obturateur résine

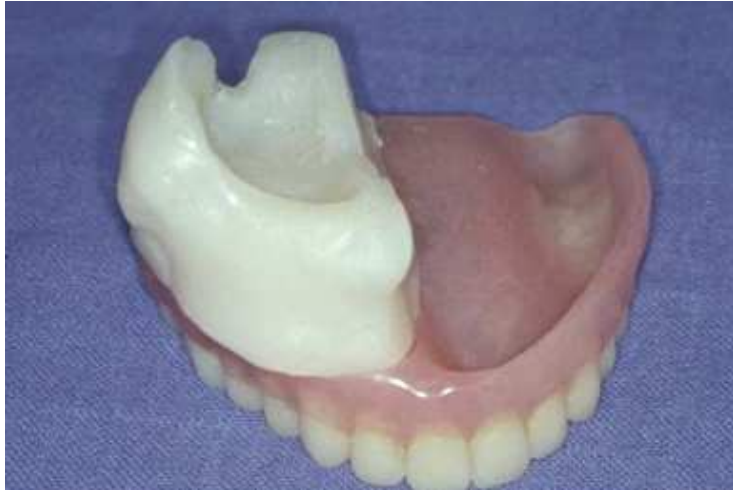

Figure 55 : Prothèse à étage chez un patient édenté avec obturateur indépendant en silicone

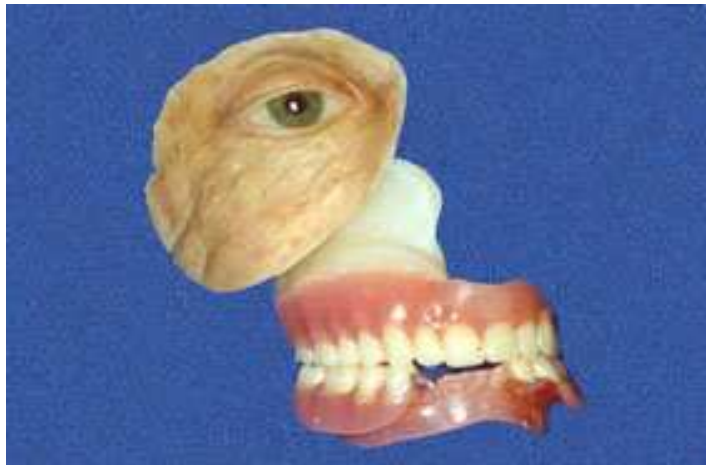

Figure 56 : Prothèse à étage avec épithèse oculaire

4.3.1.3 Critères de réalisation de l'appareillage

Les pertes de substance au niveau du maxillaire sont très polymorphes. Ainsi, la réalisation de l'appareillage va dépendre : de la taille de la perte de substance, des dents qui restent ou non sur l'arcade, du moment où le patient est adressé au prothésiste maxillo-facial, du patient et de ces capacités.

- Taille de la perte de substance

La taille de la perte de substance maxillaire a une importance primordiale dans le choix et la qualité de la réhabilitation prothétique. Classiquement, pour déterminer la prise en charge prothétique, on utilise la classification de Benoist qui distingue les **petites pertes de substance**, de moins d'un quart du palais, des **grandes pertes de substance**, de plus d'un quart du palais. Les petites pertes de substance maxillaire, qui correspondent à des communications buccosinusiennes ou bucconasales, sont plus faciles à réhabiliter.

- Présence de dents sur l'arcade

La présence ou l'absence de dents au maxillaire a également une incidence importante en ce qui concerne le pronostic du traitement prothétique. En effet, la rétention, la stabilisation et la sustentation de l'obturateur sont grandement facilitées par la présence de dents au niveau du maxillaire. Ainsi, plus le **patient est denté**, plus la réalisation de la prothèse obturatrice sera facilitée. En revanche, pour les patients **édentés**, l'absence de dents implique la recherche d'une rétention autre que dentaire : on utilise les zones de contre-dépouille de la perte de substance elle-même comme moyen de rétention mécanique de la prothèse obturatrice. On différenciera ainsi les patients dentés des patients édentés.

- Moment où le patient est vu par le prothésiste maxillo-facial

La réhabilitation prothétique peut également varier en fonction du moment où l'obturateur est mis en place. Si le patient est vu avant la chirurgie, il s'agira d'une **prothèse obturatrice immédiate ou provisoire** (semi-immédiate). Si le patient est vu dans les 10 à 15 jours après la chirurgie, il s'agira d'un obturateur **transitoire**. Si le patient est vu dans les 2 à 3 mois après la chirurgie, il s'agira d'un obturateur **d'usage** ou de fonction.

- Capacités du patient

Enfin, la mise en place de la prothèse obturatrice se fera en fonction du patient et de ces capacités.

4.3.1.4 Avantages et inconvénients de la réhabilitation prothétique

Les **avantages** de la réhabilitation prothétique sont la **rapidité** de réalisation de la prothèse, le guidage de la cicatrisation et la facilité de la surveillance oncologique par le **maintien de l'accès visuel direct** des marges d'exérèse.

Les **inconvénients** résident tout d'abord dans le caractère **amovible** des prothèses obturatrices, ce qui limite leur étanchéité et leur stabilité, d'où leur confort. La réhabilitation prothétique nécessite également une hygiène rigoureuse de la prothèse et de la cavité d'exérèse. De plus, la mise en place de l'obturateur nécessite une certaine dextérité du patient, parfois incompatible avec des patients âgés ou amoindris. Enfin, la mise en place répétée d'une prothèse obturatrice mal adaptée peut conduire à des gênes et douleurs, ainsi qu'à une irritation continue des marges de la perte de substance, ce qui peut favoriser les récurrences locales.

4.3.2 La réhabilitation prothétique des petites pertes de substance

Les petites pertes de substances constituent des **communications bucco-sinusiennes ou bucco-nasales**, situées en palatin, mais elles peuvent être également alvéolaires et vestibulaires. Il s'agit le plus souvent de lésions traumatiques, iatrogènes, ou infectieuses, mais elles peuvent également découler d'une lésion tumorale limitée traitée chirurgicalement. En général, elles sont **réhabilitées chirurgicalement** par l'intermédiaire d'un lambeau de repositionnement. Toutefois, si un appareillage est nécessaire, celui-ci suit les mêmes protocoles et techniques que pour les pertes de substance étendues.

La réalisation de l'obturateur est relativement simple. Si le patient est denté, on réalise une empreinte à l'alginate des dents et de la voûte palatine, en protégeant la perte de substance par une mèche vaselinée pour éviter toute fusion de l'alginate au niveau des contre-dépouilles. Si le patient est édenté, on réalise une empreinte primaire à l'alginate, puis, à l'aide d'un porte-empreinte individuel réalisé par le laboratoire, on réalise une empreinte secondaire classique à l'aide d'un élastomère de type Permlastic® afin d'enregistrer au mieux la situation. Le laboratoire réalise ensuite une plaque palatine qui épouse le pourtour de la perte de substance. La plaque palatine seule peut jouer le rôle d'obturateur, ou un obturateur en silicone peut être adjoint à la plaque. La liaison est alors assurée par l'intermédiaire de cavaliers métalliques de rétention ou par un adhésif. L'ensemble est ensuite retiré, rincé, et retouché si nécessaire. Si l'étanchéité de l'obturateur n'est pas satisfaisante, on peut l'améliorer à l'aide de résines à prise retard (Fitt de Kerr®).



Figure 57 : Résine à prise retard Fitt de Kerr®

4.3.3 La réhabilitation prothétique des pertes de substance étendues (21)(63)(69)

Les étapes de réalisation des prothèses obturatrices sont variables en fonction du moment où la prothèse est effectuée. D'une manière générale, que ce soit pour les patients dentés ou édentés, l'élaboration de la prothèse doit veiller à recréer les trois **grands principes** de la **triade de Housset** utilisés en prothèse amovible classique : **rétention, stabilisation, et sustentation**. Pour cela, il faut évaluer la

qualité des structures qui entourent la perte de substance afin de rechercher les zones éventuellement exploitables pour améliorer la tenue de la future prothèse.

4.3.3.1 Prothèse immédiate (105)

La réalisation d'un obturateur immédiat doit être indiquée autant que possible. Elle impose un **premier contact préalable à l'intervention chirurgicale** entre le patient et le prothésiste maxillo-facial. Cette première consultation est indispensable pour instaurer un dialogue avec le malade, répondre à toutes les interrogations du patient, et permettre ainsi une meilleure acceptation de l'intervention, mais également pour réaliser la prise de documents pré-chirurgicaux (empreintes de la voûte palatine, photographies).

Cet obturateur est mis en place en **peropératoire**, puis est porté par le patient pendant plusieurs semaines jusqu'à la réalisation de l'obturateur transitoire. Il permet de **restaurer immédiatement les fonctions orofaciales** et de soutenir les tissus mous de la face, il améliore l'hémostase, il protège la plaie des traumatismes et des contaminations générées par les aliments, et il **évite** la pose d'une **sonde gastrique** et l'utilisation de l'**ardoise magique**. Ainsi, il joue un rôle déterminant sur le plan psychologique et relationnel, en permettant au patient de communiquer avec son entourage dès son réveil. Il présente également l'avantage de permettre une **prise d'empreinte non douloureuse** de la perte de substance maxillaire. Cependant, sa mise en place nécessite une consultation préopératoire et une collaboration étroite au sein de l'équipe pluridisciplinaire, et notamment entre chirurgien et prothésiste maxillo-facial.

Dans une étude de 2009 évaluant l'influence d'une réhabilitation prothétique immédiate, TURKASLAN et coll. affirment que l'utilisation d'un obturateur immédiat mis en place en peropératoire est essentielle pour une réhabilitation optimale tant au niveau cosmétique que fonctionnel. En effet, les obturateurs immédiats permettent de supporter les tissus mous après la chirurgie, de restaurer les contours faciaux et de minimiser les cicatrices et altérations esthétiques, ce qui a un impact positif sur la

psychologie du patient. De plus, l'absence d'une réhabilitation rapide après chirurgie peut causer des dysharmonies faciales en raison de la contraction des tissus mous.

- Chez le patient denté

Lors d'une **consultation préopératoire**, avant l'intervention chirurgicale de résection de la tumeur, on réalise une **empreinte primaire** du maxillaire et de la mandibule à l'alginate.

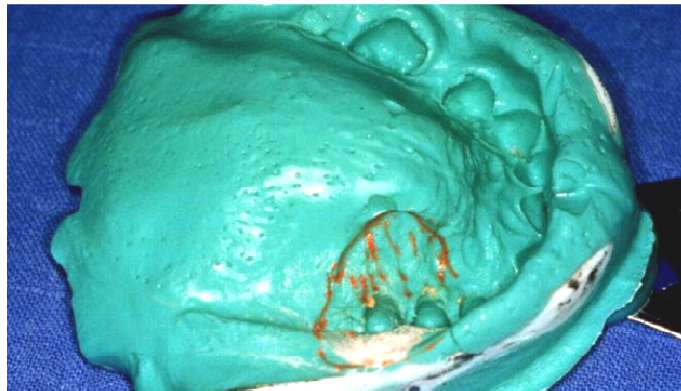


Figure 58 : Exemple d'empreinte alginate préopératoire

Au cours d'une réunion pluridisciplinaire, les différents acteurs décident de l'étendue de la résection et de la conservation ou non de certains organes dentaires et structures anatomiques que le prothésiste maxillo-facial souhaite exploiter pour obtenir une meilleure rétention de l'obturateur ; le tracé de la future plaque sur le modèle en plâtre peut ainsi être effectué. Le laboratoire réalise une **plaque palatine** en résine transparente avec des crochets façonnés au niveau des dents que l'on va conserver. Ainsi, chez le patient denté, la stabilité et la rétention de la plaque sont assurées par les dents restantes. Dans l'intrados de la plaque correspondant à la partie réséquée, des éléments de rétention composés de cavaliers métalliques sont mis en place afin d'assurer une adhésion mécanique du matériau de comblement. Une adhésion chimique de part un adhésif est parfois possible en fonction des silicones utilisés.

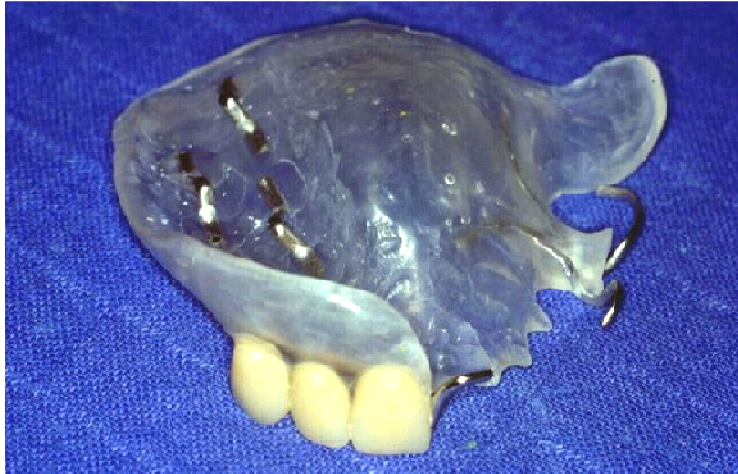

Figure 59 : Plaque palatine en résine transparente pour patient largement denté avec présence de cavaliers métalliques

Habituellement, la prothèse immédiate ne comporte pas de dents prothétiques afin d'éviter tout traumatisme au niveau du site opéré, mais selon certains auteurs, la plaque pourrait être munie de dents du côté sain ou au niveau du bloc incisivo-canin dans un but esthétique ; il ne faut alors pas chercher à rétablir l'occlusion. A la fin de l'intervention, on place des gazes vaselinées hémostatiques (Surgicel®) pour combler les zones de contre-dépouille au niveau de la résection, puis on place l'élastomère de silicone dans la perforation, et la plaque en résine est mise en place, afin de permettre la pénétration des éléments de rétention dans la masse de silicone. La plaque est ensuite déposée avec son obturateur, corrigée au bistouri, puis mise en bouche. Elle peut être modifiée par la mise en place d'une résine acrylique à prise retardée (Fitt de Kerr®) pour parfaire l'étanchéité de l'obturateur. La **balle obturatrice de silicone** doit veiller à être la plus lisse possible afin de permettre une bonne cicatrisation des bords de la perte de substance, et une dépose de la prothèse non douloureuse. De la même manière, et quelque soit le type de prothèse obturatrice, une hygiène buccale et prothétique optimale, ainsi qu'une réadaptation régulière des prothèses sont indispensables à la bonne cicatrisation du site.

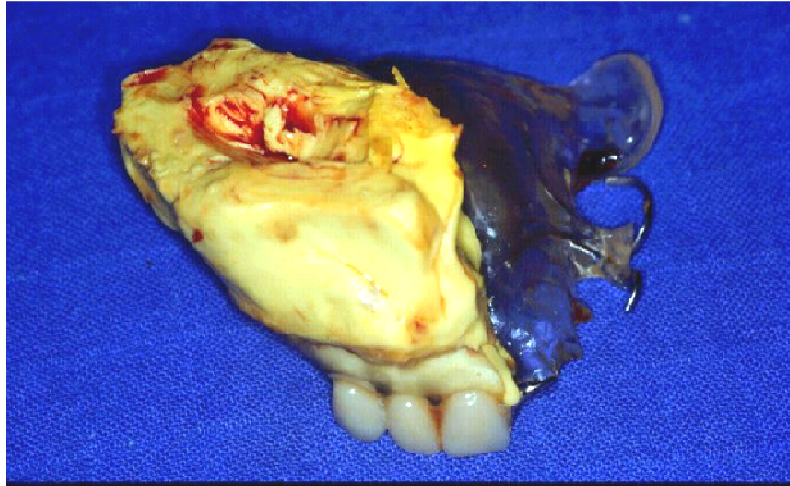


Figure 60 : Plaque palatine avec son obturateur en silicone après chirurgie

- Chez le patient édenté

Pour le patient édenté, **l'absence de dents implique une perte de stabilisation et de rétention** non négligeable. Il est alors nécessaire de trouver d'autres moyens pour stabiliser la plaque palatine et assurer une certaine rétention de l'appareillage. La réalisation d'une prothèse immédiate peut ainsi passer par l'utilisation de fils métalliques suspendus aux apophyses zygomatiques, par un système proposé par MARKER suspendant la plaque par un fil qui transfixie le voile et qui prend appui sur le plancher des fosses nasales, ou encore par la mise en place de vis transosseuses maintenant la plaque sur la voûte palatine ; mais ces options sont rarement réalisables.

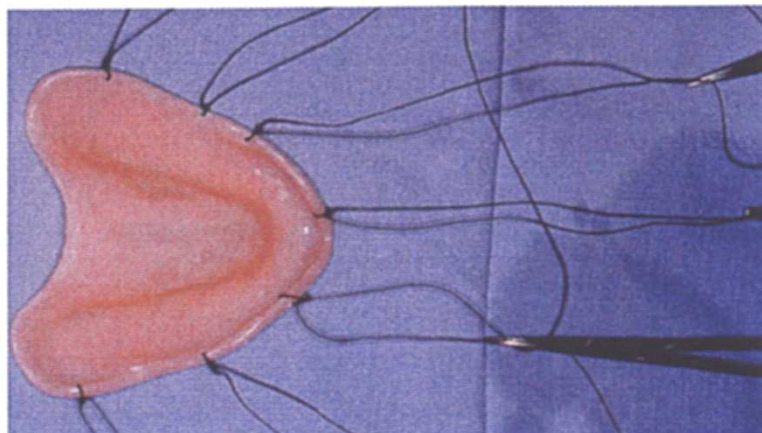


Figure 61 : Fils métalliques suspendus aux apophyses zygomatiques

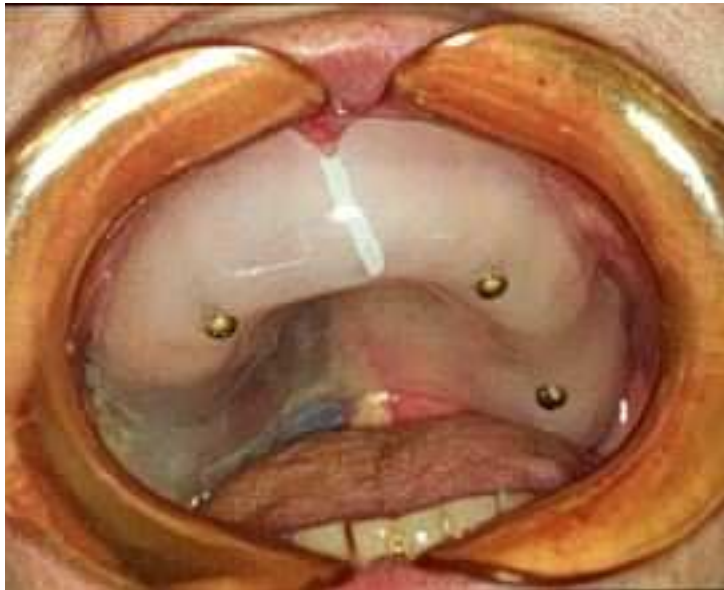

Figure 62 : Vis transosseuses maintenant la plaque contre la voûte palatine

Selon BENOIST (7), le simple usage de **silicone souple** (Drop Ortho®) permettra la tenue de la prothèse grâce aux zones anatomiques rétentrices cavitaires. Une empreinte maxillaire précise est réalisée à l'alginate avant l'intervention chirurgicale, éventuellement suivie d'une empreinte secondaire cartographiée pour une meilleure précision de la situation.

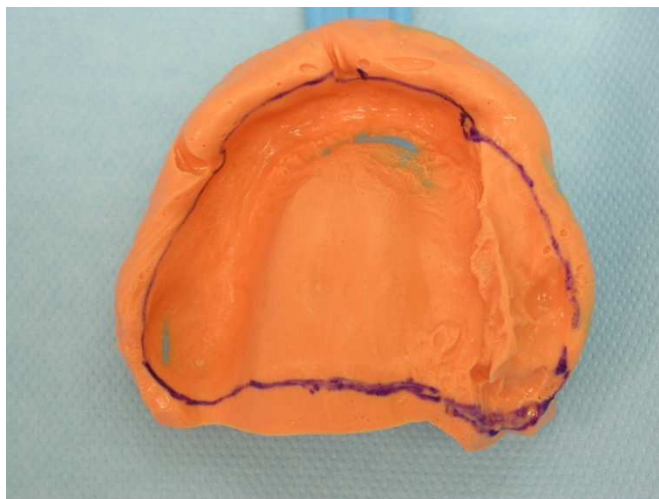


Figure 63 : Exemple d'empreinte alginate préopératoire chez un patient édenté

Après coulée de l’empreinte, le laboratoire réalise la plaque palatine en résine transparente. A la fin de l’intervention chirurgicale, un **obturateur en silicone** est réalisé, et fixé à la plaque palatine soit par **rétenion mécanique** (cavaliers métalliques de rétenion inclus dans l’intrados de la plaque en résine), soit par **rétenion chimique** (adhésif assurant la liaison entre la résine de la plaque et le silicone de la balle obturatrice).

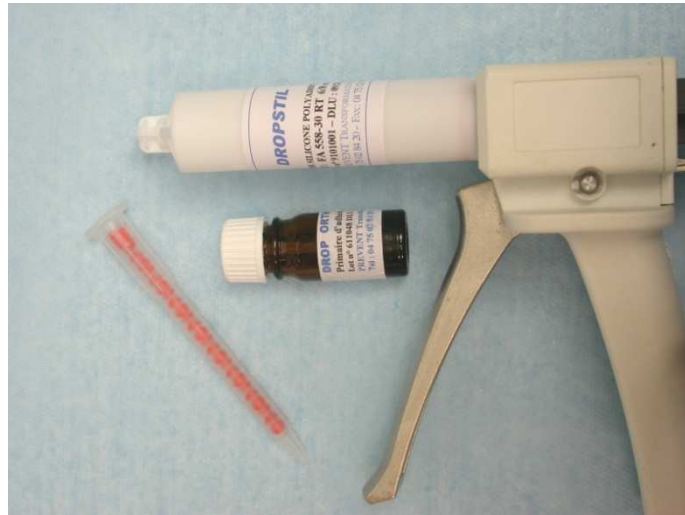

Figure 64 : Silicone de type Drop Ortho®

L’obturateur est ensuite retiré, retouché, et les zones trop anfractueuses sont régularisées. On obtient ainsi un obturateur adapté qui se maintient en bouche de part son élasticité en venant s’appuyer sur les bords de la perte de substance. Cette technique impose la réalisation préalable d’une plaque palatine, mais il est parfois possible d’utiliser l’ancien appareil amovible complet du patient lorsque celui-ci est parfaitement adapté et entretenu. Cependant, cette solution est rarement réalisable.

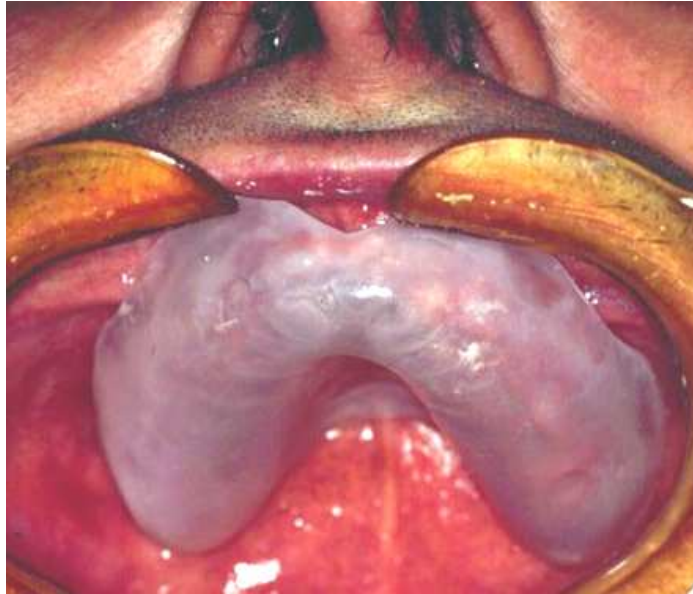

Figure 65 : Plaque immédiate maintenue par les zones de contre-dépouille

4.3.3.2 Prothèse provisoire

La prothèse obturatrice provisoire ou semi-immédiate est **réalisée dans les huit jours suivant l'intervention**, lorsqu'un obturateur immédiat n'a pu être réalisé ; elle est portée pendant quelques semaines, jusqu'à la réalisation d'une prothèse transitoire. Elle peut être modifiée régulièrement en cas de perte d'étanchéité. Elle présente les mêmes avantages que la prothèse immédiate, mais nécessite néanmoins l'utilisation de l'**ardoise magique** et la pose d'une **sonde gastrique** pour une alimentation parentérale entre le jour de l'opération et la mise en place de l'obturateur. Ce type d'obturateur est indiqué lorsqu'il n'y a pas d'unité de temps et /ou de lieu entre le chirurgien et le praticien en charge de la prothèse. Lorsqu'une consultation préopératoire est possible, les empreintes sont effectuées avant l'intervention chirurgicale. Plus fréquemment, le patient est vu après l'intervention chirurgicale, et les empreintes sont alors prises en postopératoire.

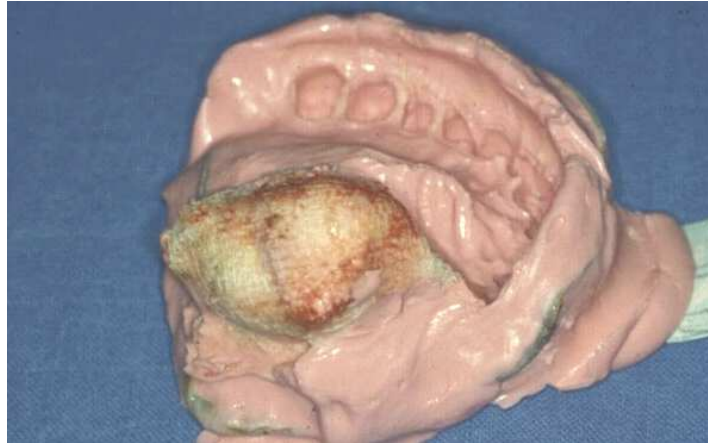


Figure 66 : Exemple d'empreinte alginate postopératoire pour obturateur provisoire

Les étapes de réalisation de l'obturateur sont semblables à celles utilisées pour un obturateur immédiat ; et l'obturateur est mis en place en bouche en postopératoire.

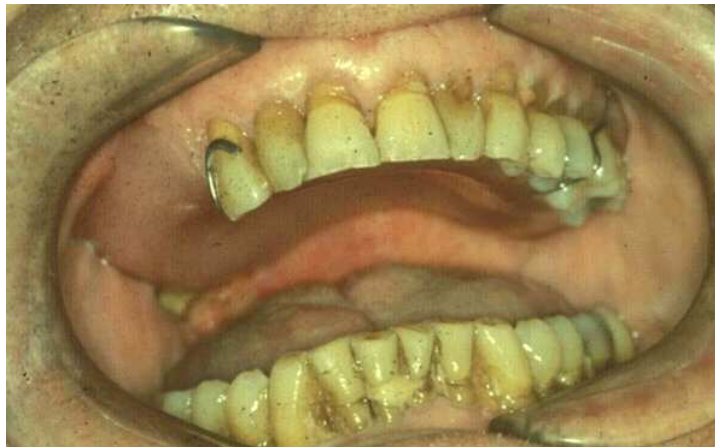

Figure 67 : Exemple de plaque obturatrice provisoire mise en bouche en postopératoire

4.3.3.3 Prothèse transitoire

La prothèse obturatrice transitoire est une **prothèse évolutive** réalisée après un obturateur immédiat ou provisoire, et qui sert d'**ébauche** à la réalisation de la **prothèse définitive**. Ainsi, elle préfigure la future prothèse, et comporte des dents, qui ont un rôle masticatoire et esthétique. Elle doit assurer une fermeture optimale de la perte de substance, afin de permettre une phonation correcte et une alimentation

sans reflux par le nez. La prothèse transitoire est mise en place une dizaine de jours après l'intervention et reste le temps de la cicatrisation complète des muqueuses. Elle évolue dans le temps en fonction de la cicatrisation grâce à l'utilisation de résines à prise retard (Fitt de Kerr®).

- Chez le patient denté

Chez le patient denté, l'appareillage dépend essentiellement du nombre et de la qualité des dents restantes, ainsi que de l'étendue de la résection. Tout d'abord, on réalise une empreinte à l'alginate du maxillaire en prenant soin de placer des mèches dans la cavité obturatrice de manière à éviter de faire fuser l'alginate dans la perte de substance. Le laboratoire réalise ensuite un porte-empreinte individuel en résine ou en pâte thermoplastique, qui pénétrera dans la perte de substance en restant à distance des parois et du fond de la perforation. La surface du porte-empreinte est perforé de petits trous, afin d'assurer la rétention du matériau à empreinte. Une mèche vaselinée est mise en place au fond de la perte de substance afin d'éviter que la pâte ne fuse dans des zones de contre-dépouille, puis la seconde empreinte est prise en veillant à bien charger le porte-empreinte au niveau de la perte de substance. Le retrait de l'empreinte s'effectue en douceur afin d'éviter de déchirer le matériau au niveau des parties rétentives. La plaque palatine en cire, avec ses crochets coulés et une balle obturatrice en cire, est réalisée par le laboratoire, puis essayée en bouche afin de réaliser les éventuelles retouches nécessaires. Une fois la plaque validée, le laboratoire la muni d'un bourrelet d'occlusion en cire. La relation intermaxillaire est enregistrée, et une maquette de la prothèse avec les dents prothétiques est réalisée. Après essayage et validation en bouche, une seconde empreinte de la perte de substance est réalisée sur la plaque palatine à l'aide de silicone light. Le tout est ensuite transformé en résine, l'obturateur est évidé afin d'en alléger le poids ; la mise en bouche peut alors être effectuée.

- Chez le patient édenté

Chez le patient édenté, la rétention de l'appareillage est obtenue en pénétrant

dans la cavité de résection, et pour obtenir une tenue satisfaisante, on fait appel à des matériaux rigides ou souples selon les cas. On réalise tout d'abord une empreinte à l'alginat afin de permettre au laboratoire de réaliser un porte-empreinte individuel qui sera ouvert au niveau de la perte de substance. Puis, on réalise une empreinte secondaire en deux temps afin d'enregistrer tous les éléments muqueux et de définir le joint périphérique de la perte de substance. Dans un premier temps, les bords du porte empreinte individuel sont remarginés à la pâte de Kerr au niveau des zones non réséquées, puis au niveau de la perte de substance. Dans un second temps, le surfaçage est réalisé à l'aide d'une empreinte au Permlastic®. La plaque palatine et l'obturateur peuvent ainsi être réalisés avec la meilleure stabilité possible. Les étapes de la prothèse dentaire répondent ensuite aux critères de la prothèse amovible complète.

4.3.3.4 Prothèse d'usage

La prothèse d'usage ou de fonction est réalisée après **guérison complète** du site d'exérèse chirurgical, dès que les limites de la perte de substance maxillaire se stabilisent soit dans les un à trois mois suivant la fin de la radiothérapie environ. Elle nécessite une ouverture buccale compatible avec une prise d'empreinte optimale. Il est également nécessaire que le patient soit prêt physiquement et psychologiquement à poursuivre les étapes prothétiques. Il s'agit de la prothèse définitive du patient, bien qu'elle reste éventuellement modifiable, et elle doit donc être stable, esthétique et fonctionnelle, en restituant une occlusion correcte au patient. Elle doit être vérifiée périodiquement. En effet, il peut exister des rétractions cicatricielles postopératoires jusqu'à plusieurs mois après les traitements, et ceci particulièrement chez les patients irradiés.

- Confection d'un obturateur rigide chez le patient denté

La réalisation de l'obturateur rigide passe par une empreinte primaire de la perte de substance et des arcades dentaires. Puis un porte-empreinte individuel en résine est réalisé, qui pénètre dans la cavité tout en restant à distance des bords.

Après une seconde empreinte alginate précise de la perte de substance et des tissus sains, la plaque palatine sera ensuite effectuée, en résine pour les patients faiblement dentés, ou en métal chez les patients largement dentés. Elle possède des crochets façonnés en grand nombre, afin d'assurer une rétention prothétique optimale.

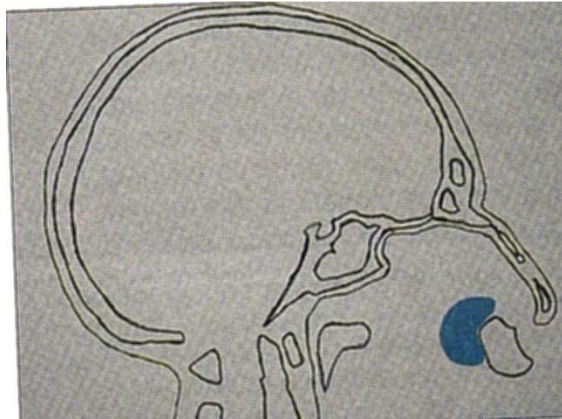
Pour les prothèses amovibles partielles en résine, la perforation est comblée par de la cire, puis la plaque avec la balle obturatrice en cire est essayée en bouche et modifiée ; la prise d'occlusion sur bourrelet en cire est également effectuée. La maquette avec les dents prothétiques est ensuite essayée et validée. Les pourtours de l'obturateur sont ajustés et améliorés à l'aide de silicone light. Le tout est transformé en résine, l'obturateur est évidé, et la prothèse finale avec les dents prothétiques et les crochets est réalisée et mise en bouche.

Pour les prothèses amovibles partielles à infrastructure métallique, le châssis nu issu de l'empreinte secondaire alginate est réalisé puis validé en bouche. La prise des relations intermaxillaires sur un bourrelet en cire monté par le laboratoire est ensuite réalisée. La maquette avec les dents prothétiques est essayée et les pourtours de la perte de substance sont réenregistrés avec plus de précision à l'aide d'un silicone light. Les finitions peuvent ainsi être effectuées avant la mise en bouche définitive.

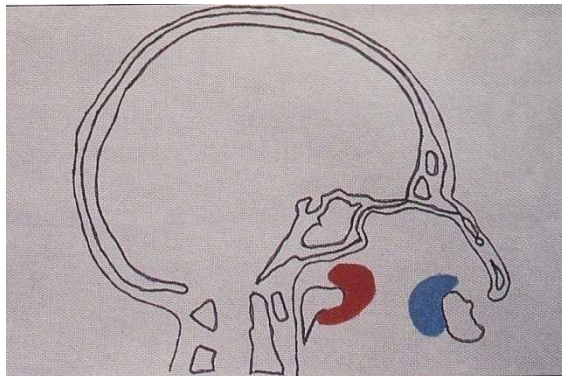
- Réalisation d'un obturateur souple chez le patient édenté (7)(8)(84)(85)(86)

Selon BENOIST, la réalisation d'un obturateur souple nécessite deux phases : la réalisation de la partie obturatrice, et la réalisation de la plaque palatine qui vient s'emboîter à la pièce obturatrice par un dispositif d'emboîtement. Contrairement à l'obturateur rigide, l'obturateur souple doit prendre un maximum d'appui dans la perte de substance et épouser parfaitement les contours de celle-ci afin d'assurer sa propre rétention. En effet, chez l'édenté total ayant subi une maxillectomie, la prothèse ne peut pas bénéficier des moyens traditionnels de rétention des prothèses complètes tel que le joint périphérique, et c'est l'obturateur lui-même qui va assurer la rétention de la prothèse dentaire par l'utilisation des zones de contre-dépouille. POMAR et SOULET décrit un autre système de liaison obturateur-plaque composé d'un système de capteurs et de masses magnétiques. L'utilisation de ces masses

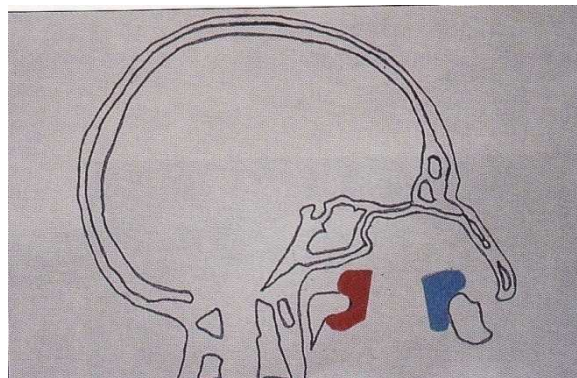
magnétiques est très facile d'utilisation, et c'est donc cette technique de liaison que nous décrivons. Tout d'abord, une empreinte primaire à l'alginat est réalisée. Selon POMAR et SOULET, une **empreinte fragmentée**, plus précise et moins traumatisante pour le patient, peut également être réalisée : il s'agit d'une empreinte au silicone de haute viscosité (de type Coltoflax®) de la perte de substance et composée de trois fragments successifs.



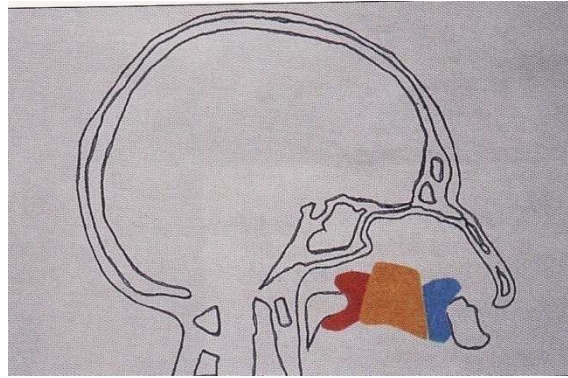
1 - Fragment antérieur



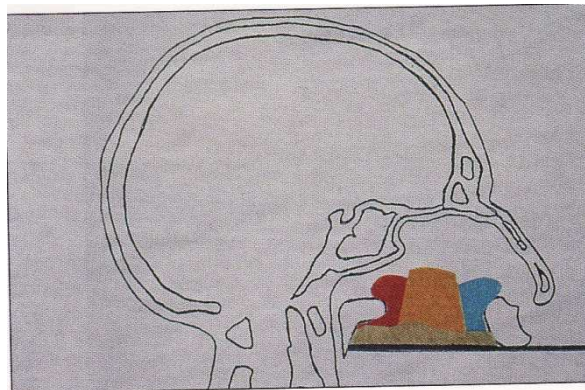
2 - Fragment postérieur



3 - Mise de dépouille des deux fragments



4 - Fragment médian



5 - Clé en plâtre

Figure 68 : Différentes étapes de la prise d'une empreinte fragmentée selon Pomar et Soulet (85)

En pratique, une empreinte du fragment antérieur est réalisée, puis celui-ci est mis de dépouille et vaseliné. Le fragment postérieur est ensuite enregistré, mis de dépouille et vaseliné. Enfin, une empreinte du segment intermédiaire est réalisée. Les trois fragments sont ensuite repositionnés et collés. A partir de cet ensemble, un moule est effectué, avec une partie et une contrepartie. Des capteurs métalliques sont mis en place au niveau de la contrepartie (Dental Magnetic®), puis du silicone est coulé sous pression au niveau de ce moule.

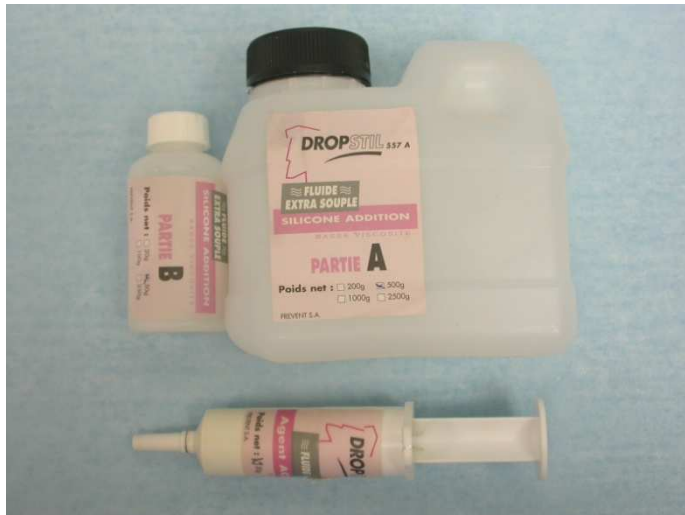

Figure 69 : Silicone souple de type Drop Stil®

L'obturateur en silicone obtenu subit un ébarbage et des finitions, puis il est essayé en bouche ; il comporte les capteurs métalliques indispensables à la rétention de la future prothèse. Dans un deuxième temps, la plaque palatine est réalisée : on réalise une empreinte avec l'obturateur en place, puis l'ensemble est coulé. La plaque palatine est réalisée avec des moyens de rétention afin de s'ajuster à l'obturateur : il s'agit de masses magnétiques logées dans la résine de la prothèse dentaire, et qui viennent s'aimer avec les capteurs métalliques inclus dans l'obturateur. La prothèse dentaire définitive est ensuite réalisée de manière classique en prenant soin de mettre en place l'obturateur.

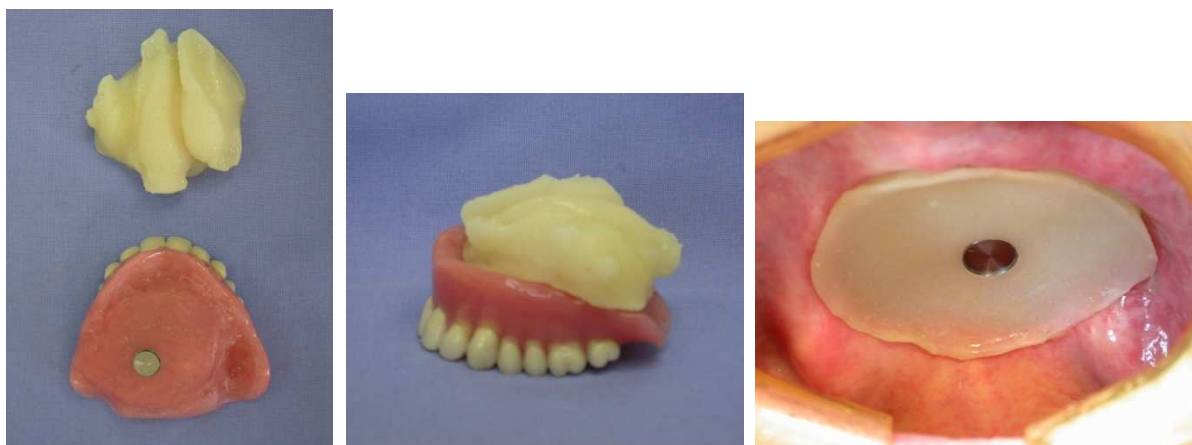

Figure 70 : Prothèse à étage - Système capteur-aimant

4.3.4 Les attachements de précision dans la réhabilitation prothétique

4.3.4.1 *Intérêt des attachements de précision (27)*

La réhabilitation prothétique des pertes de substance du maxillaire est difficile en raison du manque de rétention qu'implique la maxillectomie. Dans ce contexte, chez le patient denté, la **rétention** et la **stabilisation** de la prothèse obturatrice peuvent être assurées par des attachements de précision qui apportent une réelle amélioration fonctionnelle et esthétique. En effet, ces attachements de précision permettent de relier la prothèse obturatrice aux dents restantes et de limiter l'effet cantilever ainsi que les mouvements à l'origine de fuites liquidiennes et aériennes observées avec les crochets. De plus, la rétention de ces attachements est plus durable dans le temps et leur activation peut se faire par le changement intégral de la partie femelle, restituant ainsi le confort initial. Cependant, les dispositifs de rétention de précision fatiguent d'avantage les dents restantes que les crochets ; et leur utilisation doit donc être réservée aux situations les plus difficiles. Selon ETIENNE, l'utilisation des prothèses sur attachements doit être réservée aux classes II et III de la classification d'Aramany, dont le volume de la perte de substance est compatible avec les contraintes mécaniques engendrées par ce système. Il existe cependant des contre-indications formelles à l'utilisation des attachements de précision telles que la nécessité d'une radiothérapie ou la présence d'une tumeur qui a une forte probabilité de récurrence cancéreuse et qui pourrait nécessiter une réintervention chirurgicale.

4.3.4.2 *Types d'attachements (27)*

Il existe trois types d'attachements qui peuvent être utilisés en fonction de la situation clinique : les barres à cavaliers, les attachements intracoronaires et les attachements extracoronaires. Lorsque c'est possible, il est recommandé d'utiliser une **barre à cavaliers** en remplacement d'un intermédiaire de bridge du côté opposé à la maxillectomie. En revanche, du côté de la maxillectomie, la connexion de la

partie obturatrice se fait par le biais d'**attachements extracoronaires** de préférence, voire **intracoronaires**. Le choix se fera en fonction de la dent bordant la maxillectomie, de son volume, et de la hauteur prothétique disponible.

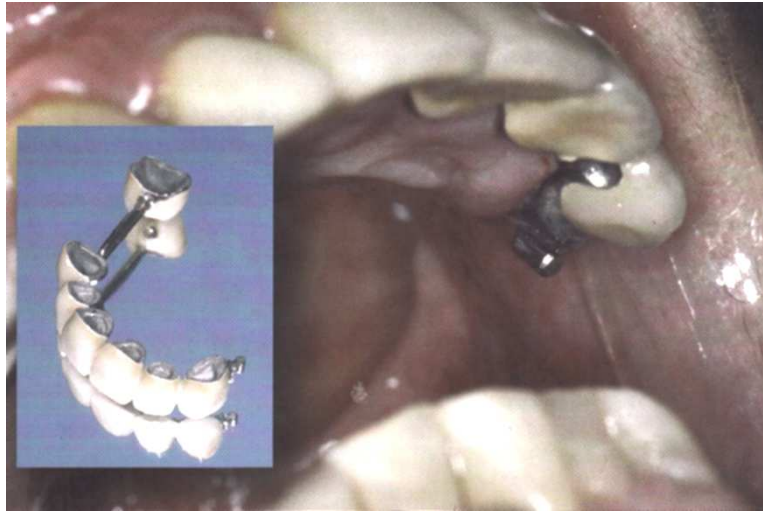


Figure 71 : Exemple d'attachement de précision – Barre d'ancrage (27)

4.3.5 Les implants ostéo-intégrés dans la réhabilitation prothétique (4)(34)

4.3.5.1 Intérêt des implants dans la réhabilitation prothétique (61)

La chirurgie d'exérèse au maxillaire engendre des pertes tissulaires souvent importantes, et peut provoquer l'ouverture du sinus maxillaire, des fosses nasales, voire du plancher orbitaire. De plus, elle peut provoquer des déformations morphologiques ainsi qu'une certaine fragilité tissulaire. Toutes ces conséquences ont des répercussions non négligeables sur les relations socioprofessionnelles du patient, ainsi que sur son état psychologique. La réhabilitation des pertes de substance maxillaire est primordiale pour redonner au patient une certaine qualité de vie. Pour les défauts maxillaires de petite et moyenne étendue, une réhabilitation chirurgicale et / ou prothétique permet de refermer durablement la cavité ; cependant, pour les défauts de taille plus importante, l'utilisation d'implants peut être une solution de choix pour obtenir une reconstruction de qualité.

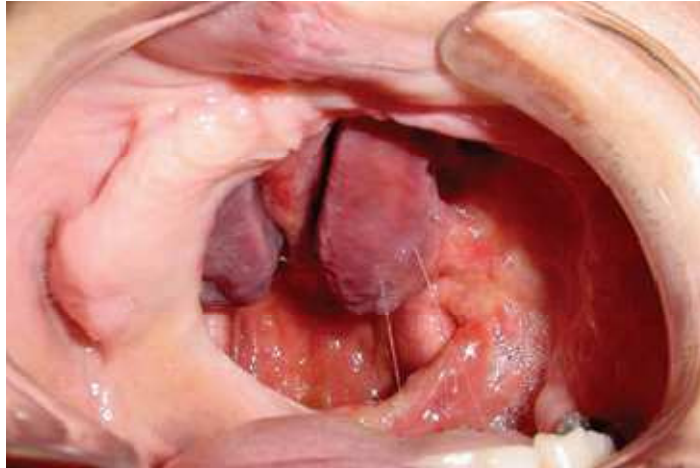


Figure 72 : Exemple de défaut maxillaire gauche de grande étendue avant mise en place des implants – Vue intraorale (61)

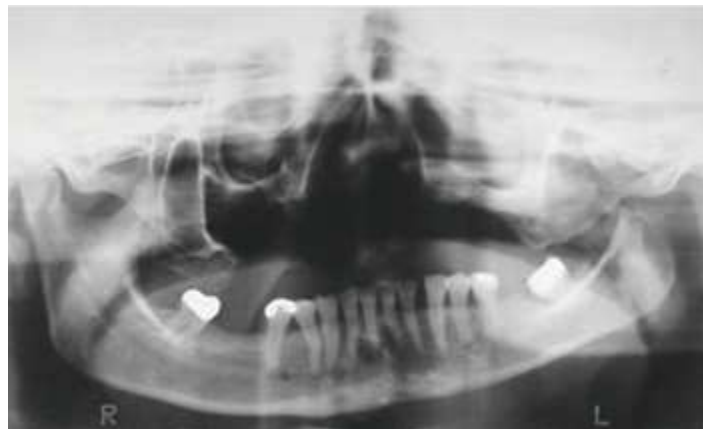

Figure 73 : Exemple de défaut maxillaire gauche de grande étendue avant mise en place des implants – Radiographie panoramique (61)

La chirurgie et la radiothérapie provoquent d'importantes modifications tissulaires, esthétiques et fonctionnelles qui vont occasionner des problèmes lors de la conception de la prothèse. En effet, les facteurs d'équilibre prothétique de la triade de Housset ; que sont la rétention, la stabilisation et la rétention ; sont souvent difficiles à obtenir. La mise en place d'implants ostéo-intégrés présente alors un **avantage considérable pour la tenue de la prothèse** dont dépend directement la qualité de vie du patient. Ils améliorent la rétention et la stabilisation des prothèses obturatrices, en particulier chez l'édenté total ; et ceci par l'intermédiaire des systèmes d'attachements classiques (attachements magnétiques par l'intermédiaire d'un système capteur-aimant, attachements boule, barres d'ancrage). De plus, ils

permettent une **meilleure efficacité masticatoire**, et une **meilleure élocution**. La qualité de vie et le bien-être des patients ayant subis une maxillectomie sont ainsi largement améliorés.

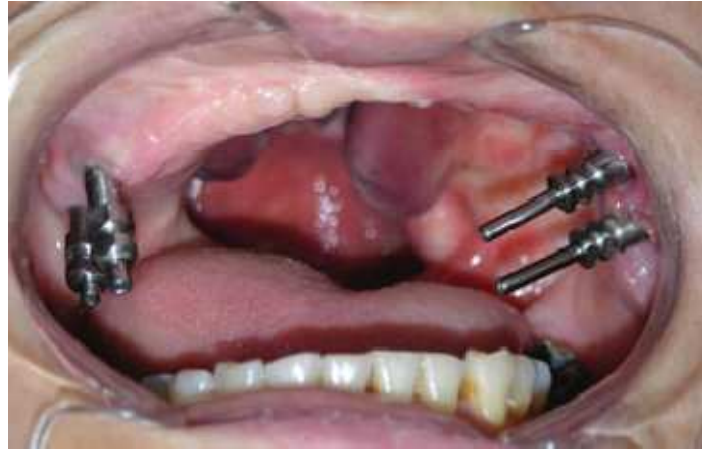


Figure 74 : Vue intraorale après mise en place de deux implants avec leurs transferts au niveau de la région tubérositaire droite et de deux implants au niveau de l'arcade zygomatique gauche (61)

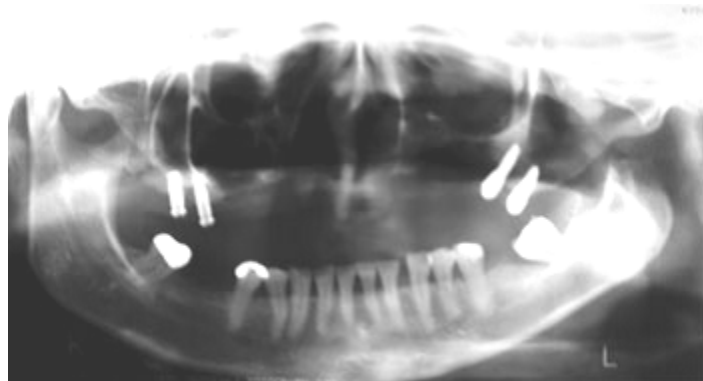


Figure 75 : Radiographie panoramique après mise en place des implants (61)

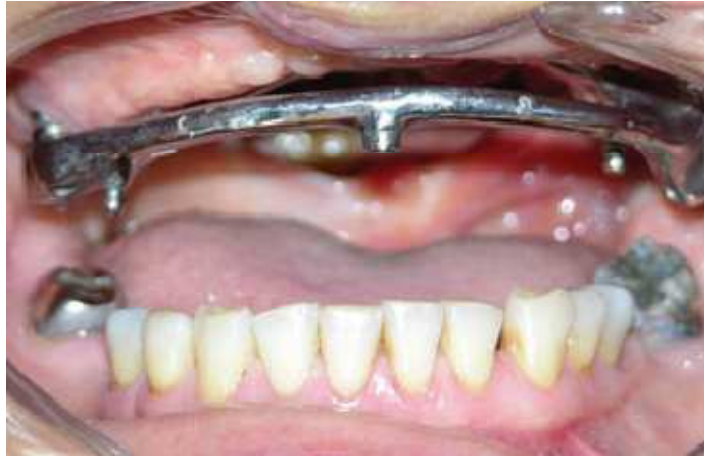

Figure 76 : Vue intraorale après mise en place de la barre d'ancrage (61)

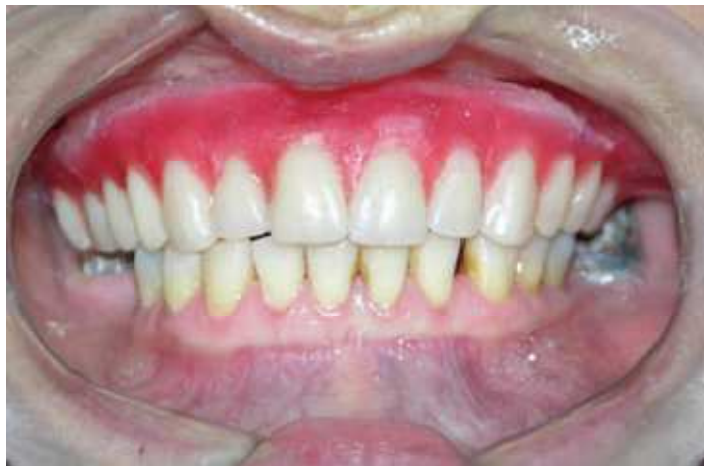

Figure 77 : Vue intraorale après mise en bouche de la maquette prothétique (61)

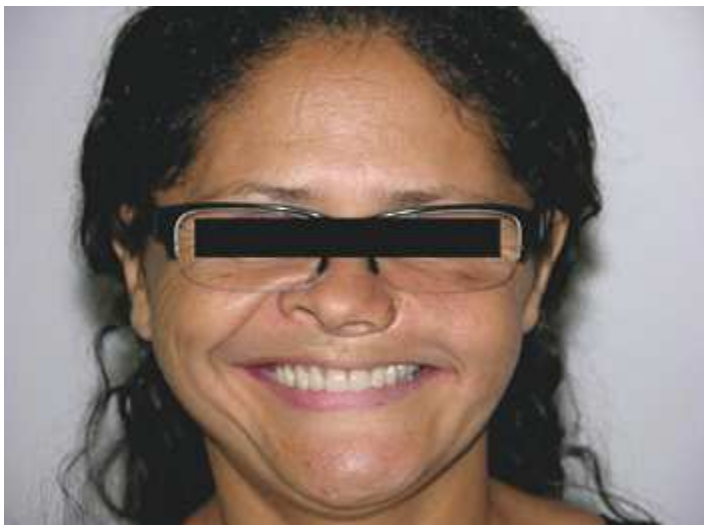

Figure 78 : Vue de face de la patiente après mise en bouche de la prothèse sur implants (61)

4.3.5.2 Moment et lieu d'implantation (4)

Les implants peuvent être posés immédiatement après la résection chirurgicale de la tumeur ou des années après la fin des traitements. Ils peuvent également faire suite à une reconstruction chirurgicale par lambeau.

Les implants peuvent être mis en place au niveau de la crête maxillaire saine résiduelle, ou après une greffe osseuse au niveau du maxillaire. Dans le cadre des tumeurs de grande étendue touchant une grande partie du massif facial, il est également possible de faire appel à des **implants extra-oraux** pour maintenir la prothèse maxillofaciale. Ils permettent ainsi une meilleure stabilité et rétention de l'épithèse faciale, ce qui apporte une amélioration considérable de l'esthétique, et donc une qualité de vie ressentie par les patients d'autant plus positive. Ces implants peuvent être mis en place au niveau de l'os zygomatique, au niveau de la région temporale, au niveau de la région nasale, ou au niveau de la région orbitaire.

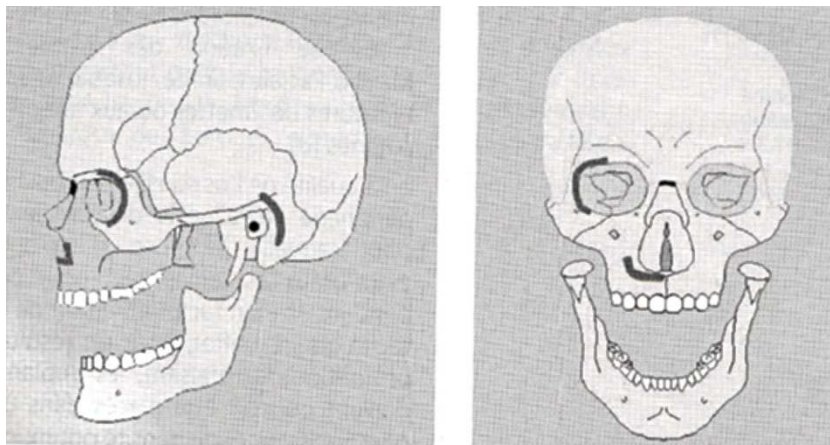


Figure 79 : Zones d'implantation temporelle nasale et orbitaire des implants extra-oraux (4)

4.3.5.3 Radiothérapie et implants (60)(82)(93)

L'irradiation de l'os lors de la radiothérapie, souvent associée à la chirurgie de première intention, génère des modifications tissulaires et salivaires au niveau de la cavité buccale, mais ne semble **pas** être **une contre-indication** à l'implantologie, même si elle nécessite une prudence accrue. En effet, selon une étude de

ROUMANAS et coll. évaluant l'intérêt des implants pour la rétention des prothèses obturatrices chez les patients édentés ayant subis des maxillectomies, le taux de survie des implants est de 63,6% chez les patients irradiés, contre 82,6% chez les patients non irradiés. Bien que toujours présent, le **risque d'ostéoradionécrose** peut être maîtrisé par des précautions rigoureuses et par l'application d'un **protocole spécifique** : mise en place des implants sous anesthésie générale, couverture antibiotiques. Certains auteurs préconisent une oxygénothérapie hyperbare préventive (OHB). Toute décision implantaire doit être prise au cas par cas lors d'une réunion pluridisciplinaire, en accord avec le radiothérapeute, en fonction de la dose globale et du fractionnement administrés au patient.

Malgré les avancées dans le domaine de la réhabilitation chirurgicale, la réhabilitation prothétique est encore largement utilisée, et reste une solution de choix dans la réhabilitation des pertes de substance du maxillaire. La réalisation de la prothèse obturatrice sera variable en fonction de la taille de la perte de substance maxillaire, du moment où le patient est vu par le prothésiste maxillo-facial, en fonction du nombre de dents restantes au patient, et en fonction des capacités propres au patient. Cette prothèse obturatrice doit être hermétique, dans le but de redonner ses capacités fonctionnelles orofaciales au patient, mais elle doit également remplir des objectifs esthétiques. Le manque de rétention prothétique est un problème majeur, et la mise en place d'attachements de précision chez les patients dentés, ou la mise en place d'implants ostéo-intégrés chez les patients édentés en particulier peut permettre d'améliorer la tenue des prothèses d'une manière considérable.

4.4 La réhabilitation chirurgicale et / ou prothétique

Le choix entre réhabilitation chirurgicale, prothétique, ou mixte est le résultat d'une concertation pluridisciplinaire qui doit se faire en vue de l'intérêt et du bien-être du patient. Bien que certains facteurs puissent guider l'indication thérapeutique, la

décision doit toujours se faire au cas par cas, toujours dans l'optique d'assurer une qualité de vie optimale au patient.

4.4.1 Critères de choix entre réhabilitation prothétique et chirurgicale (33)

Les techniques de réhabilitation chirurgicale et prothétique permettent d'obtenir une reconstruction satisfaisante des pertes de substance maxillaire. A l'heure actuelle, il y a **peu d'études comparatives entre ces deux techniques**. Le choix entre l'une ou l'autre technique relève donc d'une discussion entre les différents acteurs, et doit prendre en compte des facteurs liés à la tumeur, à la chirurgie d'exérèse, au patient, et au chirurgien et au prothésiste qui prendront en charge la reconstruction.

4.4.1.1 Facteurs liés à la tumeur

Le choix entre reconstruction prothétique et chirurgicale est dépendant de facteurs tumoraux tels que la **nature** et l'extension de la **tumeur**, son **risque évolutif** et son **taux de survie**. En effet, plus le pronostic est défavorable, plus la reconstruction sera simplifiée, et le choix prothétique sera favorable afin de redonner une certaine qualité de vie le plus rapidement possible.

De plus, la présence de **radiothérapie pré ou postchirurgicale** entre également en compte. En effet, la radiothérapie entraîne une hyposialie, diminue les défenses tissulaires, favorise les infections, et accélère la résorption osseuse. En cas de reconstruction chirurgicale, il faut prendre en compte ses éléments néfastes, et s'adapter aux nouvelles conditions buccales engendrées par la radiothérapie préchirurgicale ; ou anticiper les modifications tissulaires dans le cadre d'une radiothérapie postchirurgicale. Ainsi, la réhabilitation prothétique est parfois plus simple à réaliser lorsqu'une radiothérapie fait partie du plan de traitement initial.

4.4.1.2 Facteurs liés à la chirurgie d'exérèse

Le choix entre réhabilitation chirurgicale et prothétique est variable en fonction de l'**étendue de la perte de substance** et des éléments anatomiques atteints au niveau du massif facial supérieur. En effet, il faut toujours veiller à séparer les communications entre les différentes cavités de la face engendrées par la chirurgie d'exérèse et ceci dans un but fonctionnel ; mais il faut également recréer les éléments structuraux nobles de la face et ceci dans un but esthétique. Ainsi, bien que toute décision thérapeutique se fasse au cas par cas, une réhabilitation mixte associée à des épithèses est souvent nécessaire lors des pertes de substance maxillaire s'étendant à la face.

4.4.1.3 Facteurs liés au patient

Les facteurs liés au patient tiennent une place primordiale dans le choix de la réhabilitation, car ils définissent les objectifs de la reconstruction. En effet, celle-ci doit être **plastique**, mais la **dimension psychologique** tient une place tout aussi importante. Lors de patients âgés ou en mauvais état général global, la réhabilitation chirurgicale est déconseillée car elle impose des traitements trop lourds ; la réhabilitation prothétique reste la solution la plus simple pour redonner une qualité de vie le plus rapidement possible à ces patients fragiles. Le sexe et les caractéristiques morphogéniques du patient ont plutôt une importance pour le choix du site de prélèvement du lambeau. Enfin, la motivation, le degré d'adaptation et le consentement du patient sont primordiaux, pour mener à bien les différentes étapes de la reconstruction.

4.4.1.4 Facteurs liés au chirurgien et au prothésiste maxillo-facial

Le choix entre réhabilitation prothétique et chirurgicale peut se faire en fonction des **disponibilités spatiotemporelles** du chirurgien et du prothésiste maxillofacial. De plus, la qualité de la réhabilitation dépend des **capacités des acteurs prenant en charge le malade**.

4.4.2 La réhabilitation mixte

Dans une étude de ROGERS et coll. datant de 2003 comparant la satisfaction des patients réhabilités par prothèse ou par chirurgie plastique après maxillectomie, il n'est observé aucune différence significative entre les deux types de traitement. De plus en plus, on s'oriente ainsi vers une **combinaison des deux techniques** de réhabilitation pour obtenir une réhabilitation optimale et une meilleure qualité de vie.

D'une part, les techniques de reconstruction chirurgicale tissulaire peuvent permettre de surmonter les difficultés rencontrées lors de la prothèse obturatrice conventionnelle, en particulier afin d'obtenir une bonne étanchéité et un équilibre prothétique approprié. La chirurgie intervient alors pour diminuer le volume de la perte de substance ou refermer une communication bucco-sinuso-nasale éventuelle. En effet, la persistance d'une petite perte de substance peut représenter un avantage considérable pour la stabilité et la rétention de la prothèse dentaire puisqu'elle présente des contre-dépouilles exploitables.

D'autre part, la réalisation d'une prothèse amovible classique reste nécessaire après la chirurgie par lambeaux, et ceci dans le but de restaurer les fonctions masticatoires, phonatoires et respiratoires du patient, mais également dans un but esthétique. La prothèse obturatrice, qui vient compléter la chirurgie, prend donc une place considérable dans l'amélioration de la qualité de vie du patient. La réhabilitation chirurgicale doit donc veiller à donner une base d'appui satisfaisante à la future prothèse. Ainsi, la position, le volume des lambeaux, la nature des tissus de support doivent permettre de réaliser des prothèses dans des conditions satisfaisantes.

Les deux types de réhabilitation des pertes de substance maxillaire permettent d'obtenir une fermeture hermétique du maxillaire compatible avec des capacités fonctionnelles acceptables. Le choix entre réhabilitation prothétique et / ou chirurgicale se fait lors d'une réunion de concertation pluridisciplinaire, en fonction de facteurs liés à la tumeur, à la chirurgie

d'exérèse, au patient, et aux acteurs de la réhabilitation. Cependant, les deux techniques sont de plus en plus souvent associées dans le but de permettre une meilleure réhabilitation et une qualité de vie optimale.

5 Suivi des patients

5.1 Pronostic et résultats

5.1.1 Facteurs pronostic (112)

Le pronostic des cancers touchant le maxillaire dépend de nombreux paramètres. La **classification TNM** reste le meilleur indicateur. Ainsi, la survie des cancers de stade I et II est supérieure à celle des cancers de stade III et IV grâce à un meilleur contrôle tumoral et ganglionnaire. Le pronostic à long terme dépend de la survenue de nouvelles localisations tumorales. La présence et la multiplicité des adénopathies métastatiques aggravent le pronostic. Il existe également une graduation pronostic allant de l'absence d'adénopathie histologiquement envahie (N-) en passant par l'adénopathie métastatique intracapsulaire (N+ R-), jusqu'à l'adénopathie métastatique avec rupture capsulaire (N+ R+).

Le siège de la tumeur et ses extensions, le degré de différenciation et le caractère invasif de la tumeur, l'âge et l'état général du patient sont des facteurs pronostics importants. Le statut histologique des marges d'exérèse tumorale a également une importance particulière. En effet, en cas de limite positive, une ré-intervention chirurgicale si l'état du patient le permet, ou une radiothérapie postopératoire est envisagée. Le temps d'évolution de la symptomatologie clinique a également une bonne valeur pronostic. Ainsi, les tumeurs dont le début de la symptomatologie remonte à plus de douze mois sont des tumeurs à croissance lentes, et de bon pronostic. Les tares viscérales associées, secondaires à l'intoxication tabagique et alcoolique, représentent un facteur pronostic essentiel indépendant du T et du N. La précocité de la prise en charge carcinologique influe fortement sur le taux de mortalité.

5.1.2 Résultats (10) (15) (112)

Qu'ils soient d'origine buccale ou nasosinusienne, les cancers donnant lieu à des maxillectomies ont un **pronostic très péjoratif**.

Pour les cancers de la cavité buccale, la survie relative à 5 ans est de 30% pour les hommes et de 50% pour les femmes, et ces taux sont relativement stables depuis une vingtaine d'année. La survie à 10 ans est de 5 à 10%. Dans leur étude de 2006 sur 34 patients concernant les carcinomes épidermoïdes de la gencive supérieure et du palais dur, ZWETYENGA et coll. rapportent un taux de survie à 5 ans de 33,7%. Ce pronostic est donc particulièrement péjoratif, et plusieurs raisons expliquent leurs résultats : un diagnostic tardif, une lymphophilie régionale importante, et un nombre de récurrence important dans un délai très court.

Pour les cancers des cavités nasosinusiennes, la survie globale à 5 ans est de 10 à 20%. Il existe une évolution métastatique dans 20% des cas (poumon, os, cerveau). Dans leur étude de 2006 sur 22 patients concernant les cancers du sinus maxillaire, BIGNOUMBA et coll. rapportent une survie globale de 63% à 1 an, de 20% à 2 ans, et de 9% à 5 ans. Ils expliquent ce pronostic sombre par le confinement des zones anatomiques concernées, par l'absence de facteur de risque remarquable et par des signes cliniques peu spécifiques ; ce qui conduit souvent à un traitement tardif.

Le pronostic des tumeurs du maxillaire est sombre et il dépend de nombreux facteurs. La classification TNM est un très bon indicateur pronostic, mais des facteurs propres au patient entrent également en compte. Actuellement, la survie à 5 ans est de 30% pour les cancers de la cavité buccale, et de 20% pour les cancers des cavités nasosinusiennes.

5.2 Surveillance

La surveillance des patients est un élément capital de la prise en charge des patients après la séquence thérapeutique. Elle doit répondre à un double objectif : la détection et la gestion des complications thérapeutiques éventuelles d'une part, et la surveillance carcinologique d'autre part.

5.2.1 Détection et gestion des complications post-thérapeutiques

La prise en charge des patients après traitement est multiple et impose une étroite collaboration entre les différents spécialistes.

Un suivi régulier doit permettre de **détecter** et **gérer** toute **complication post-thérapeutique**, et impose donc de :

- Evaluer et calmer la douleur par l'intermédiaire d'antalgiques de différents niveaux, évaluer les différents symptômes (nausée, vomissement, diarrhée) et proposer une prise en charge médicamenteuse appropriée ;
- Assurer un suivi régulier de la prothèse obturatrice, la réadapter en cas de perte d'étanchéité ;
- Surveiller la cicatrisation des marges d'exérèse chirurgicale par contrôle direct, et par examens radiographiques ;
- Evaluer les difficultés et altérations fonctionnelles de déglutition et d'élocution, et proposer l'aide d'une rééducation orthophonique si nécessaire ;

- Assurer la réhabilitation dentaire et de la fonction manducatrice, surveiller le port de la gouttière fluorée et de l'état dentaire, et ceci par l'intermédiaire du chirurgien dentiste ;
- Apprécier et maintenir l'état général, surveiller le poids et prise en charge par une diététicienne ;
- Evaluer les addictions et proposer une aide au sevrage alcoolique et tabagique ;
- Evaluer les séquelles neuromusculaires et trophiques telles que les fibroses musculaires et brides cicatricielles, et proposer de la kinésithérapie ;
- Encadrer psychologiquement le patient et sa famille ;
- Evaluer la qualité de vie et l'état socioprofessionnel du patient et l'orienter vers les réseaux et les associations d'aide dédiées.

5.2.2 Surveillance carcinologique (92) (98)

La surveillance carcinologique doit veiller à la **détection** d'une poursuite évolutive ou d'une **récidive locale ou ganglionnaire**, d'une **deuxième localisation** au niveau locorégional, ainsi qu'à la recherche de **métastases**. Elle passe par la réalisation d'examen cliniques complets réguliers : **tous les trois mois pendant deux ans, puis tous les six mois pendant trois ans, puis une fois par an**. L'examen local de la perte de substance est facilité lorsque la réhabilitation est prothétique : l'accès visuel est direct sur les parois de la zone d'exérèse chirurgicale. Dans le cas des réhabilitations chirurgicales, l'accès direct est impossible, et le contrôle passera par un bilan d'imagerie régulier.

Chaque examen clinique s'accompagne d'un **interrogatoire** précis visant à détecter l'apparition d'éléments nouveaux notamment algiques, ainsi que d'une surveillance de l'état général, en particulier nutritionnel. Une **consultation dentaire** doit être également réalisée deux fois par an (une fois par an pour un patient édenté total), ainsi qu'une radiographie pulmonaire une fois par an. Un bilan endocrinien par dosage de la TSH peut également être demandé une fois par an dans certains types de tumeur, notamment en cas d'irradiation au niveau de l'aire thyroïdienne. En cas de doute clinique, un bilan endoscopique est réalisé et un bilan radiologique orienté est prescrit (échographie, TDM, TEP, IRM, etc.). En particulier, le PETscan est un outil performant dans le cadre de la surveillance carcinologique des cancers de la tête et du cou. Cette surveillance doit être assurée de manière **coordonnée** par chacun des intervenants auprès du patient.

Le suivi régulier des patients après les traitements doit permettre la détection précoce de toutes les complications éventuelles. Il impose notamment une surveillance fonctionnelle et psychologique. Les examens cliniques et radiologiques doivent veiller à déceler les récurrences locales ou à distance.

6 Etude sur la qualité de vie des patients porteurs d'une prothèse obturatrice

6.1 Définition de la qualité de vie (95)

6.1.1 Définition générale de la qualité de vie appliquée aux cancers

Le concept de qualité de vie renvoie à la définition de la santé qui, selon l'OMS (1946), n'est pas seulement une absence de maladie ou d'infirmité mais un « état de complet bien-être physique, mental et social ». Dans le cadre de la prise en charge des cancers, le traitement doit démontrer qu'il améliore non seulement le contrôle biologique de la tumeur et la durée de vie du patient, mais aussi sa qualité de vie. Ainsi, le contrôle des symptômes ou la régression de la tumeur ne sont pas des objectifs suffisants. En fait, la qualité de vie englobe **quatre dimensions** bien distinctes : **physique, psychologique, sociale et spirituelle**. Il faut également tenir compte de la perception relative par tout individu de ce qu'est sa propre qualité de vie par rapport à certaines normes sociales ou à un contexte culturel, par rapport aux autres, et surtout par rapport à un état antérieur et aux objectifs ou idéaux que cet individu s'est fixé.

6.1.2 Définition appliquée aux cancers maxillaires

Le cancer du maxillaire représente une des rares formes de tumeur de la tête et du cou qui a un profond impact sur la qualité de vie. Les effets directs du cancer et les séquelles thérapeutiques conduisent à des altérations esthétiques et fonctionnelles importantes (mastication, déglutition et phonation). L'appréciation de la qualité de vie est donc essentielle dans la prise en charge des tumeurs du maxillaire. En effet, elle apporte des informations sur l'état de bien-être psychosocial de chaque patient, mais elle permet également de mesurer objectivement le succès des

traitements tout en corrélant ces résultats avec la mortalité, la morbidité et les taux de survie. Ainsi, pour les patients ayant été traités pour une tumeur du maxillaire, la qualité de vie tient compte des **dimensions fonctionnelle et esthétique de la réhabilitation**, que celle-ci soit prothétique et / ou chirurgicale, puisque de la qualité de cette réhabilitation dépendent directement l'état de bien-être et la réinsertion sociale du patient.

6.2 Etude clinique (30)

L'objectif de cette **étude clinique descriptive rétrospective** est d'évaluer la qualité de vie des patients présentant des pertes de substance maxillaire d'origine carcinologique après réhabilitation prothétique. Ainsi, cette étude permettra d'apporter une **première approche** sur les différents facteurs prédictifs de la qualité de vie de ces patients, et elle pourra proposer certains critères de décision concernant leur prise en charge thérapeutique.

6.2.1 Matériels et méthodes

6.2.1.1 Les données

Cette étude clinique a porté sur l'analyse de la qualité de vie ressentie d'un échantillon de **15 patients** présentant des pertes de substance palatine d'origine carcinologique. Ces patients sont issus de l'Unité d'Odontologie du Centre Alexis Vautrin, le Centre Régional de la Ligue Contre le Cancer de Nancy.

Le **critère d'inclusion** de cette étude est le **port d'une prothèse obturatrice faisant suite à une perte de substance maxillaire acquise**. Il n'y a aucun critère d'exclusion.

Pour chaque patient, les données recueillies sont le sexe, l'âge, l'histologie de la tumeur, le stade TNM, l'étendue de la résection chirurgicale, la date de la chirurgie d'exérèse, le type de traitement associé ou non à la maxillectomie (radiothérapie standard, IMRT, radiochimiothérapie), la mise en place ou non d'une prothèse immédiate, la date de pose de la dernière prothèse d'usage, le type de prothèse d'usage maxillaire (prothèse complète, stellite, appareil partiel en résine), et le type d'obturateur (rigide, souple, mixte).

6.2.1.2 Les questionnaires (88)

La qualité de vie sera étudiée à l'aide de deux questionnaires standardisés de l'Organisation Européenne pour la Recherche et le Traitement des Cancers (EORTC) et d'un questionnaire spécifique d'évaluation des fonctions orofaciales adressés à chaque patient.

- Questionnaire EORTC QLQ-C30 (version 3) (103)

Le questionnaire QLQ-C30 version 3 de l'EORTC est un questionnaire standardisé reconnu et couramment utilisé pour l'évaluation de la qualité de vie en cancérologie. Il s'agit d'un questionnaire général composé de 30 questions dont les 28 premières portent sur la fréquence des symptômes ressentis par le patient au cours de la semaine passée. Pour chacune de ces questions, le patient a quatre choix de réponses possibles : *pas du tout*, *un peu*, *assez*, *beaucoup*. Les deux dernières questions concernent l'état de santé et la qualité de vie du patient. Elles sont évaluées par le patient à l'aide d'une échelle numérique graduée de 1 (*très mauvais*) à 7 (*excellent*).

Les résultats de ce questionnaire se rapportent sous forme chiffrée. En effet, à chaque réponse correspond un nombre de points : 4 points = *pas du tout*, 3 points =

un peu, 2 points = *assez*, 1 point = *beaucoup*. Il est à noter que le nombre de points attribués à chaque réponse a été volontairement inversé par rapport à celui établi par les auteurs, et ceci afin d'obtenir une qualité de vie optimale pour un score optimal. Les scores obtenus aux deux dernières questions sont également pris en compte ; le score numérique correspondant au nombre de point à comptabiliser. En additionnant tous les points, on obtient un score compris entre 30 correspondant à une qualité de vie la moins bonne possible et 126 correspondant à une qualité de vie optimale.

MODULE QUALITÉ DE VIE



EORTC QLQ-C30 (version 3)

Nous nous intéressons à vous et à votre santé. Répondez vous-même à toutes les questions en **entourant le chiffre** qui correspond le mieux à votre situation. Il n'y a pas de « bonne » ou de « mauvaise » réponse. Ces informations sont strictement confidentielles.

Merci de préciser :

Votre date de naissance (jj/mm/aaaa) : |_|_|/|_|_|/|_|_|_|_|

La date d'aujourd'hui (jj/mm/aaaa) : |_|_|/|_|_|/|_|_|_|_|

Au cours de la semaine passée :

	Pas du tout	Un peu	Assez	Beaucoup
1. Avez-vous des difficultés à faire certains efforts physiques pénibles comme porter un sac à provision chargé ou une valise ?	1	2	3	4
2. Avez-vous des difficultés à faire une <u>longue</u> promenade ?	1	2	3	4
3. Avez-vous des difficultés à faire un <u>petit</u> tour dehors ?	1	2	3	4
4. Etes-vous obligé(e) de rester au lit ou dans un fauteuil pendant la journée ?	1	2	3	4
5. Avez-vous besoin d'aide pour manger, vous habiller, faire votre toilette ou aller au W.C ?	1	2	3	4

6. Avez-vous été gêné(e) pour faire votre travail ou vos activités de tous les jours ?	1	2	3	4
7. Avez-vous été gêné(e) dans vos activités de loisirs ?	1	2	3	4
8. Avez-vous eu le souffle court ?	1	2	3	4
9. Avez-vous eu mal ?	1	2	3	4
10. Avez-vous eu besoin de repos ?	1	2	3	4
11. Avez-vous eu des difficultés pour dormir ?	1	2	3	4

Au cours de la semaine passée :

	Pas du tout	Un peu	Assez	Beaucoup
12. Vous êtes-vous senti(e) faible ?	1	2	3	4
13. Avez-vous manqué d'appétit ?	1	2	3	4
14. Avez-vous eu des nausées (mal de cœur) ?	1	2	3	4
15. Avez-vous vomi ?	1	2	3	4
16. Avez-vous été constipé(e) ?	1	2	3	4
17. Avez-vous eu de la diarrhée ?	1	2	3	4
18. Etiez-vous fatigué(e) ?	1	2	3	4
19. Des douleurs ont-elles perturbé vos activités quotidiennes ?	1	2	3	4
20. Avez-vous eu des difficultés à vous concentrer sur certaines choses, par exemple pour lire le journal ou regarder la télévision ?	1	2	3	4
21. Vous êtes-vous senti(e) tendu(e) ?	1	2	3	4
22. Vous êtes-vous fait du souci ?	1	2	3	4
23. Vous êtes-vous senti(e) irritable ?	1	2	3	4
24. Vous êtes-vous senti(e) déprimé(e) ?	1	2	3	4
25. Avez-vous eu des difficultés pour vous souvenir de certaines choses ?	1	2	3	4

- | | | | | |
|--|---|---|---|---|
| 26. Votre état physique ou votre traitement médical vous ont-ils gêné(e) dans votre vie <u>familiale</u> ? | 1 | 2 | 3 | 4 |
| 27. Votre état physique ou votre traitement médical vous ont-ils gêné(e) dans vos activités <u>sociales</u> (par exemple sortir avec des amis, aller au cinéma...) ? | 1 | 2 | 3 | 4 |
| 28. Votre état physique ou votre traitement médical vous ont-ils causé des problèmes financiers ? | 1 | 2 | 3 | 4 |

Pour les questions suivantes, veuillez répondre en entourant le chiffre entre 1 et 7 qui s'applique le mieux à votre situation :

29. Comment évalueriez-vous votre état de santé au cours de la semaine passée ?

1	2	3	4	5	6	7
Très mauvais					Excellent	

30. Comment évalueriez-vous l'ensemble de votre qualité de vie au cours de la semaine passée ?

1	2	3	4	5	6	7
Très mauvaise					Excellente	

- Questionnaire EORTC QLQ-H&N35 (104)

Le questionnaire QLQ-H&N35 de l'EORTC est un module complémentaire au questionnaire QLQ 30 version 3 et qui est destiné plus particulièrement aux cancers de la tête et du cou. Ce questionnaire est composé de 35 questions portant sur les symptômes ressentis par le patient au cours de la semaine passée. Tout comme pour le questionnaire QLQ 30 version 3, quatre réponses sont possibles pour chaque question : *pas du tout, un peu, assez, beaucoup*.

L'évaluation des résultats de ce questionnaire se fait également par un système de score chiffré, avec un nombre de points correspondant à chaque réponse, de 4 points pour *pas du tout* à 1 point pour *beaucoup*. Ainsi, la qualité de vie sera appréciée en fonction du score total obtenu, entre 35 et 140 points, avec une qualité de vie d'autant meilleure que le score est important.

EORTC QLQ – H&N35



Les patients rapportent parfois les symptômes ou problèmes suivants. Pourriez-vous indiquer, s'il vous plaît, si, durant la semaine passée, vous avez été affecté(e) par l'un de ces symptômes ou problèmes.

Entourez, s'il vous plaît, le chiffre qui correspond le mieux à votre situation

Au cours de la semaine passée :	Pas du tout	Un peu	Assez	Beaucoup
1. Avez-vous eu mal dans la bouche ?	1	2	3	4
2. Avez-vous eu mal à la mâchoire ?	1	2	3	4
3. Avez-vous eu des douleurs dans la bouche?	1	2	3	4
4. Avez-vous eu mal à la gorge ?	1	2	3	4
5. Avez-vous eu des problèmes en avalant des liquides ?	1	2	3	4
6. Avez-vous eu des problèmes en avalant des aliments écrasés ?	1	2	3	4
7. Avez-vous eu des problèmes en avalant des aliments solides ?	1	2	3	4
8. Vous êtes-vous étouffé(e) en avalant ?	1	2	3	4
9. Avez-vous eu des problèmes de dents ?	1	2	3	4
10. Avez-vous eu des problèmes à ouvrir largement la bouche ?	1	2	3	4

11. Avez-vous eu la bouche sèche ?	1	2	3	4
12. Avez-vous eu une salive collante ?	1	2	3	4
13. Avez-vous eu des problèmes d'odorat ?	1	2	3	4
14. Avez-vous eu des problèmes de goût ?	1	2	3	4
15. Avez-vous toussé ?	1	2	3	4
16. Avez-vous été enroué(e) ?	1	2	3	4
17. Vous êtes-vous senti(e) mal ?	1	2	3	4
18. Votre apparence vous a-t-elle préoccupé(e) ?	1	2	3	4
19. Avez-vous eu des difficultés à manger ?	1	2	3	4
20. Avez-vous eu des difficultés à manger devant votre famille ?	1	2	3	4
21. Avez-vous eu des difficultés à manger devant d'autres personnes ?	1	2	3	4

Au cours de la semaine passée :

	Pas du tout	Un peu	Assez	Beaucoup
22. Avez-vous eu des difficultés à prendre plaisir aux repas ?	1	2	3	4
23. Avez-vous eu des difficultés à parler à d'autres personnes ?	1	2	3	4
24. Avez-vous eu des difficultés à parler au téléphone ?	1	2	3	4
25. Avez-vous eu des difficultés à avoir un contact social avec votre famille ?	1	2	3	4
26. Avez-vous eu des difficultés à avoir un contact social avec vos amis ?	1	2	3	4
27. Avez-vous eu des difficultés à sortir en public ?	1	2	3	4
28. Avez-vous eu des difficultés à avoir un contact	1	2	3	4

physique avec votre famille ou vos amis ?

29. Avez-vous éprouvé moins d'intérêt aux relations sexuelles ?	1	2	3	4
30. Avez-vous éprouvé moins de plaisir sexuel ?	1	2	3	4
31. Avez-vous pris des anti-douleurs?	1	2	3	4
32. Avez-vous pris des suppléments nutritionnels (à l'exclusion de vitamines)?	1	2	3	4
33. Avez-vous utilisé une sonde d'alimentation?	1	2	3	4
34. Avez-vous perdu du poids?	1	2	3	4
35. Avez-vous pris du poids?	1	2	3	4

- Questionnaire spécifique à la qualité de vie des patients porteurs d'une prothèse obturatrice maxillaire (44)

Ce questionnaire spécifique d'évaluation des fonctions orofaciales a été élaboré par GRISSET A. dans sa thèse datant de 2007. Il permet d'évaluer les déficiences consécutives à la perte de substance maxillaire (alimentation, phonation, douleurs, infections) ainsi que les éventuelles améliorations apportées par la prothèse obturatrice.

Il comporte des questions fermées où le patient doit répondre par *oui* ou *non*, et qui recherchent des troubles objectifs.

Il comporte également des questions plus subjectives où le patient répond à l'aide d'une échelle visuelle analogique ou « réglette », et qui permettent de quantifier le problème ressenti par le patient.

Dans d'autres questions, le patient doit exprimer son degré de satisfaction (de *très satisfait* à *très ennuyé*) ainsi que la fréquence des inconvénients (de *tout le temps* à *jamais*) liés au port de sa prothèse.

Enfin, une dernière partie est consacrée à la libre expression des attentes et doléances du patient ainsi que les améliorations futures dont il souhaiterait bénéficier.

Pour ce questionnaire spécifique, la qualité de vie est évaluée en fonction d'un score total réalisé à partir de l'addition des scores obtenus pour chaque type de question, la meilleure qualité de vie possible correspondant au score le plus élevé.

Pour les questions fermées, le score est calculé pour chaque fonction avec et sans la prothèse. A chaque question correspond 1 ou 0 point, en fonction de la réponse *oui* ou *non* du patient. Ainsi, le score d'alimentation est basé sur 8 questions fermées, et le score sera donc variable entre 8 (alimentation normale) et 0 (alimentation impossible), avec la prothèse et sans la prothèse. Les réponses *oui* des questions 1 à 3 rapportent 1 point, alors que ce sont les réponses *non* des questions 4 à 8 qui rapportent 1 point. De même, le score de phonation est basé sur 5 questions fermées, et varie entre 5 (phonation normale) et 0 (phonation impossible), avec la prothèse et sans la prothèse. La réponse *oui* à la question 1 rapporte 1 point, et les réponses *non* des questions 3 à 6 rapportent également 1 point.

Pour les questions subjectives évaluées à l'aide d'une échelle visuelle analogique, on estime un score entre 0 (qualité de vie la plus médiocre) et 10 (qualité de vie la meilleure). Les symptômes évalués avec ces questions sont la douleur (à l'alimentation et à la phonation), la fonctionnalité de la prothèse (lors de l'alimentation), et les caractéristiques de la voix (agréable/désagréable, nasonnée ou non, sonore/sourde, puissante/faible, facile/pénible).

Les questions évaluant la satisfaction du patient à manger et à parler avec sa prothèse au long cours, font correspondre chaque réponse du patient à un nombre de point : *très satisfait* = 7 points, *satisfait* = 6 points, *plutôt satisfait* = 5 points, *partagé* = 4 points, *plutôt ennuyé* = 3 points, *ennuyé* = 2 points, *très ennuyé* = 1

point. Pour l'évaluation des blessures et des infections au niveau de la sphère ORL, le nombre de points est établi en fonction de la fréquence de ces symptômes : *jamais* = 5 points, *rarement* = 4 points, *parfois* = 3 points, *très souvent* = 2 points, *tout le temps* = 1 point.

QUESTIONNAIRE SUR VOTRE QUALITE DE VIE

Le questionnaire ci-joint a pour objectif d'évaluer la façon dont vous vivez au quotidien avec votre prothèse. Il nous permettra ainsi d'améliorer la qualité et le confort de ces prothèses pour les futurs modèles.

Merci de bien vouloir prendre quelques minutes pour remplir ce questionnaire. Certaines des questions comportent une règlette, qui représente la « distance » entre deux réponses possibles : vous devrez alors faire un trait sur la zone de la règlette qui vous paraît représenter le mieux votre situation

Exemple : vous trouvez que votre voix est assez nasonnée



Pour les autres questions, il vous suffit d'entourer la réponse qui vous convient.

NOM :

PRENOM :



Age :

Date de pose de la prothèse : / ... /

Date de ce jour : / /

I. ALIMENTATION

Les questions suivantes concernent la façon dont vous alimentez, avec et sans votre prothèse obturante.

	SANS la prothèse	AVEC la prothèse
1. Pouvez-vous mastiquer correctement les aliments ?	OUI NON	OUI NON
2. Pouvez-vous avaler les aliments solides ?	OUI NON	OUI NON
3. Pouvez-vous avaler des liquides ?	OUI NON	OUI NON
4. Si non, utilisez-vous un instrument pour y parvenir (paille...) ?	OUI NON	OUI NON
5. Quand vous mangez , est-ce qu'une partie des aliments passe dans votre nez ?	OUI NON	OUI NON
6. Quand vous buvez , est-ce que les liquides passent dans votre nez ?	OUI NON	OUI NON
6. Faites-vous des « fausses-routes » (avaler de travers) ?	OUI NON	OUI NON
7. Avez-vous des douleurs lorsque-vous avalez ?	OUI NON	OUI NON
8. Si oui pouvez-vous quantifier votre douleur :		
SANS la prothèse	Pas de douleur	
AVEC la prothèse	Pas de douleur	

6. Dans l'ensemble, comment qualifieriez-vous votre **façon de manger** actuellement ?

Impossible

Identique à la situation précédente

Si votre façon de manger avec la prothèse doit être la même tout au long de votre vie diriez-vous que vous seriez :

- Très satisfait
- Satisfait
- Plutôt satisfait
- Partagé (ni satisfait ni ennuyé)
- Plutôt ennuyé
- Ennuyé
- Très ennuyé

II. PAROLE

Les questions suivantes concernent votre façon de parler, avec et sans la prothèse :

	SANS la prothèse		AVEC la prothèse	
1. Votre voix est-elle normale ?	OUI	NON	OUI	NON
2. Si non comment la trouvez-vous ?	<p style="text-align: center;">SANS la prothèse</p> Agréable <input type="text"/> Désagréable Normale <input type="text"/> Nasonnée Sonore <input type="text"/> Sourde Puissante <input type="text"/> Faible Facile <input type="text"/> Pénible		<p style="text-align: center;">AVEC la prothèse</p> Agréable <input type="text"/> Désagréable Normale <input type="text"/> Nasonnée Sonore <input type="text"/> Sourde Puissante <input type="text"/> Faible Facile <input type="text"/> Pénible	
3. Quand vous parlez, vous fait-on répéter ?	OUI	NON	OUI	NON
4. Faites-vous beaucoup d'effort pour parler ?	OUI	NON	OUI	NON
5. Vous sentez-vous handicapé par votre voix ?	OUI	NON	OUI	NON
6. Avez-vous des douleurs lorsque vous parlez ?	OUI	NON	OUI	NON

7. Si oui pouvez-vous quantifier cette douleur ?

SANS la prothèse

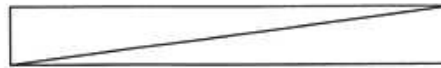Pas de
Douleur



Douleur
Insupportable

AVEC la prothèse

Pas de
Douleur



Douleur
Insupportable

Si votre façon de parler avec la prothèse devait rester la même tout au long de votre vie, diriez-vous que vous seriez :

- Très satisfait
- Satisfait
- Plutôt satisfait
- Partagé (ni satisfait ni ennuyé)
- Plutôt ennuyé
- Ennuyé
- Très ennuyé

III. INCONVENIENTS DE LA PROTHESE

Les questions suivantes concernent votre prothèse :

1. Avez-vous eu des blessures dans la bouche :				
Tout le temps <input type="checkbox"/>	Très souvent <input type="checkbox"/>	Parfois <input type="checkbox"/>	Rarement <input type="checkbox"/>	Jamais <input type="checkbox"/>
2. Avez-vous des infections (sinusites, rhinopharyngites) ?				
Tout le temps <input type="checkbox"/>	Très souvent <input type="checkbox"/>	Parfois <input type="checkbox"/>	Rarement <input type="checkbox"/>	Jamais <input type="checkbox"/>

Selon vous, qu'est ce que votre prothèse doit vous apporter ?

.....

.....

.....

6.2.2 Résultats

6.2.2.1 Description de l'échantillon

Au début de notre étude, 18 patients ont été sélectionnés pour répondre aux différents questionnaires. Parmi ces patients, trois patients ont refusé de répondre en raison de leur âge avancé et de leur état de fatigue. Ils n'ont donc pas été pris en compte pour l'analyse effectuée. Ainsi, l'échantillon analysé comprend 15 patients, dont 11 hommes et 5 femmes avec un sexe ratio de 2,2. L'âge des patients varie entre 35 et 83 ans avec une moyenne d'environ 59,3 ans. Tous les patients sont porteurs d'une prothèse obturatrice maxillaire.

La nature histologique de la tumeur est de type carcinome épidermoïde pour 12 patients, de type cylindrome pour 2 patients, et de type adénocarcinome pour 1 patient.

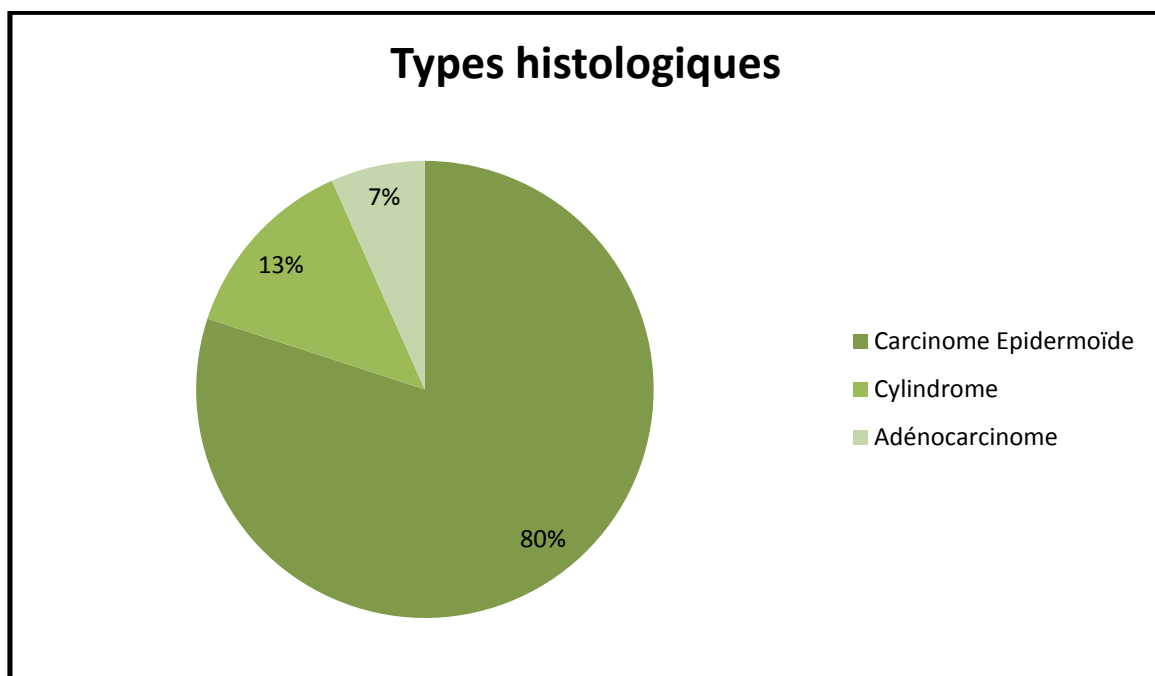


Figure 80 : Répartition de l'échantillon en fonction du type histologique de la tumeur

Au niveau des stades TNM, seul un patient présentait une tumeur de stade T1, 2 patients présentaient un stade T3 et 12 patients un stade T4 ; 2 patients étaient atteints de métastases et 2 patients présentaient une atteinte ganglionnaire.

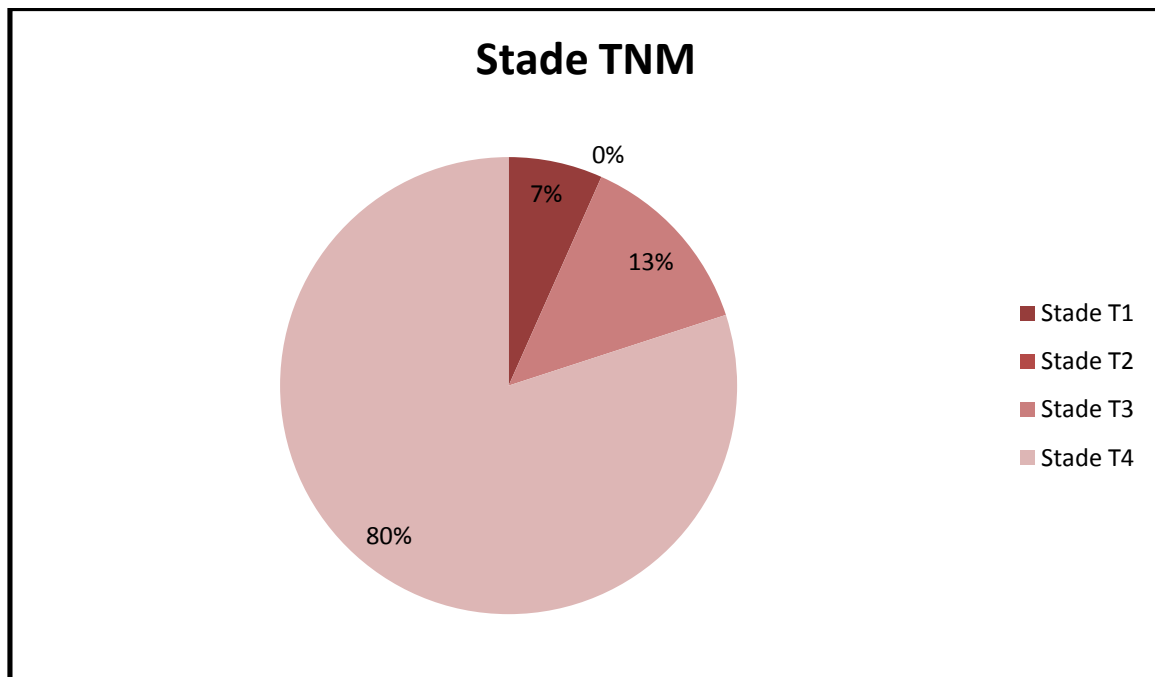


Figure 81 : Répartition de l'échantillon en fonction du stade TNM de la tumeur

Sur les 15 patients traités par maxillectomie, 14 patients ont eut une maxillectomie de grande étendue qui intéressait plus d'un quart de la voûte palatine, et seul un patient a subi une maxillectomie de faible étendue. L'année de la chirurgie d'exérèse varie entre 1997 et 2009, pour un recul allant de 13 ans à 1 an, avec une moyenne de recul de 4 années et demi.

Il est à noter que sur les 15 patients concernés par notre étude, aucun n'a bénéficié d'une réhabilitation chirurgicale de la perte de substance maxillaire ; cependant, 2 patients ont subi une reconstruction chirurgicale partielle ayant pour but de diminuer la taille de la perte de substance.

Concernant les traitements complémentaires à la chirurgie d'exérèse, 10 patients ont bénéficié d'une radiothérapie standard, 3 patients d'une radiothérapie de

type IMRT, un patient a subi une radiochimiothérapie, et 1 patient n'a eu aucun traitement complémentaire à la maxillectomie.

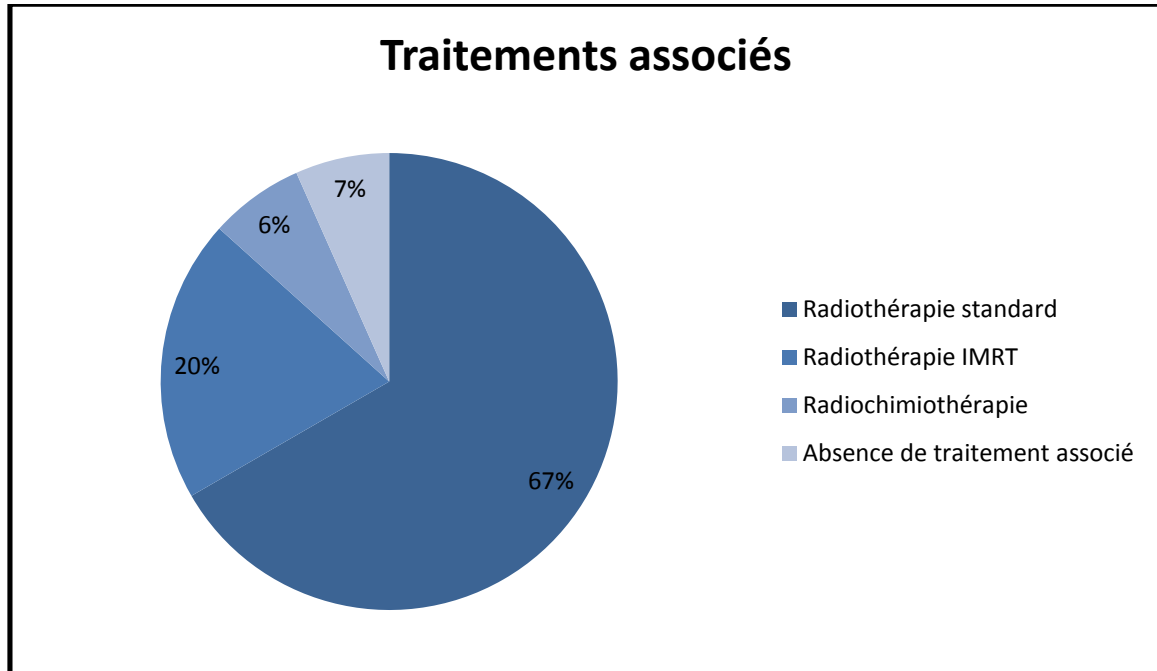


Figure 82 : Répartition de l'échantillon en fonction des traitements associés à la maxillectomie

Sur les 15 patients de l'échantillon, 12 patients ont bénéficié d'une prothèse immédiate ou semi-immédiate ; 3 patients n'ont eu aucune prothèse immédiate. Les prothèses d'usage maxillaires sont des prothèses amovibles complètes pour 2 patients, des stellites pour 7 patients, et des prothèses partielles en résine pour 4 patients. 2 patients ne présentent qu'une plaque palatine supportant l'obturateur, mais ne présentant aucune dent prothétique ; la prothèse d'usage n'ayant pas été encore réalisée dans un cas, et le patient étant satisfait de sa plaque obturatrice initial dans l'autre cas.

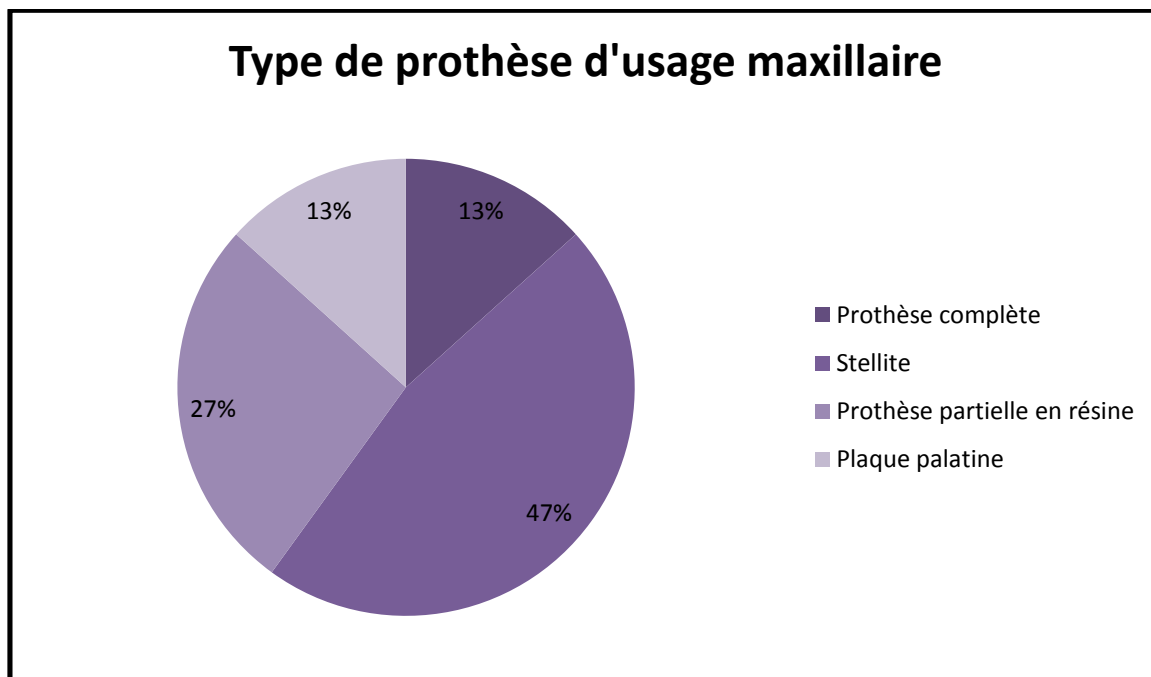


Figure 83 : Répartition de l'échantillon en fonction du type de prothèse d'usage maxillaire

Sur les 15 patients de l'échantillon, 3 patients ont bénéficié d'un obturateur rigide en résine solidaire de la plaque palatine, 4 patients ont eu un obturateur souple en silicone, et 8 patients ont bénéficié d'un obturateur « mixte » constitué d'une base rigide et réadapté sur le pourtour avec un silicone souple de type Drop Ortho®.

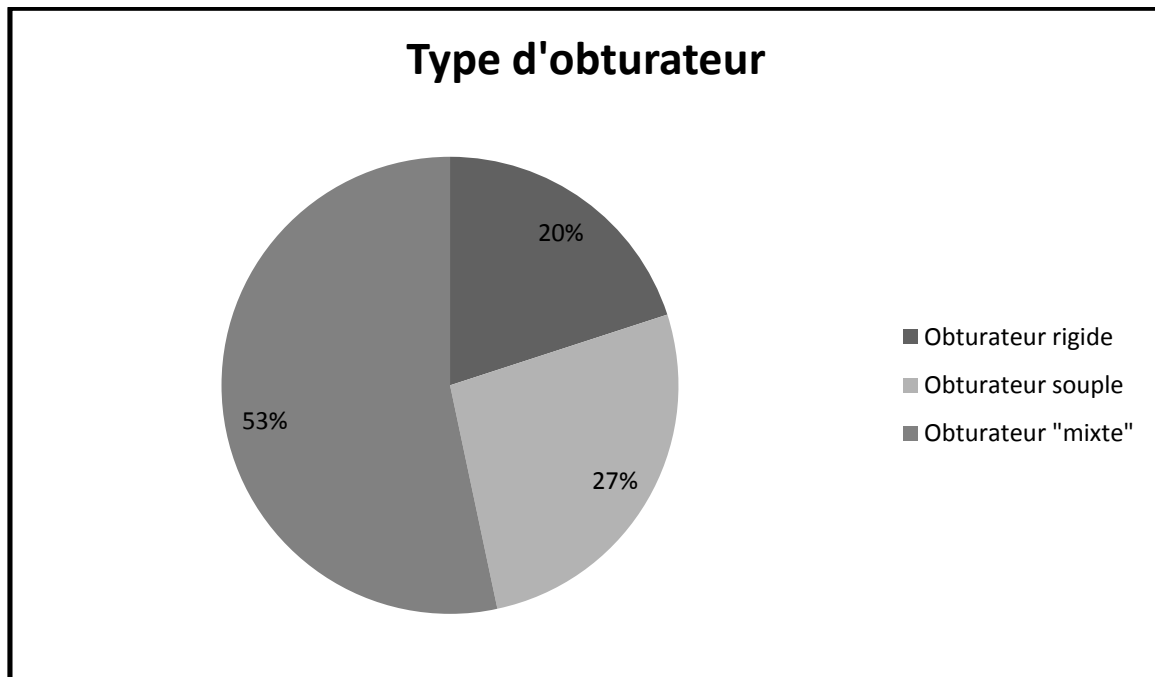


Figure 84 : Répartition de l'échantillon en fonction du type d'obturateur

Le nombre total d'obturateurs réalisés pour chaque patient varie entre 1 et 25. Cette quantité est à mettre en relation avec la date de la chirurgie d'exérèse afin de déterminer la fréquence de renouvellement d'un obturateur. Ainsi, la moyenne du nombre d'obturateurs réalisés en un an pour un même patient est de 1,5 ; avec des valeurs variant entre 4 obturateurs par année et un obturateur pour 3 années.

6.2.2.2 Résultats des questionnaires

- Questionnaire de l'EORTC QLQ-C30 version 3

Le questionnaire QLQ-C30 version 3 est un bon indicateur de la qualité de vie générale ressentie par les patients et ceci à un instant donné. En effet, les questions évaluent la qualité de vie du patient au cours de la semaine passée. Elles portent sur la capacité du patient à se déplacer et à accomplir les tâches quotidiennes, son état de fatigue général, les troubles digestifs ressentis, l'irritabilité et l'état psychologique, ainsi que l'influence de l'état physique sur les relations familiales et sociales. Ainsi,

ce questionnaire met en évidence les effets secondaires des traitements généraux des cancers, et notamment ceux de la radiothérapie et la chimiothérapie.

Les scores obtenus varient entre 59 et 124, avec un score moyen de 105. En considérant qu'une qualité de vie optimale correspond à un score de 126, il en ressort de cette étude que **la qualité de vie globale ressentie par les patients est plutôt satisfaisante.**

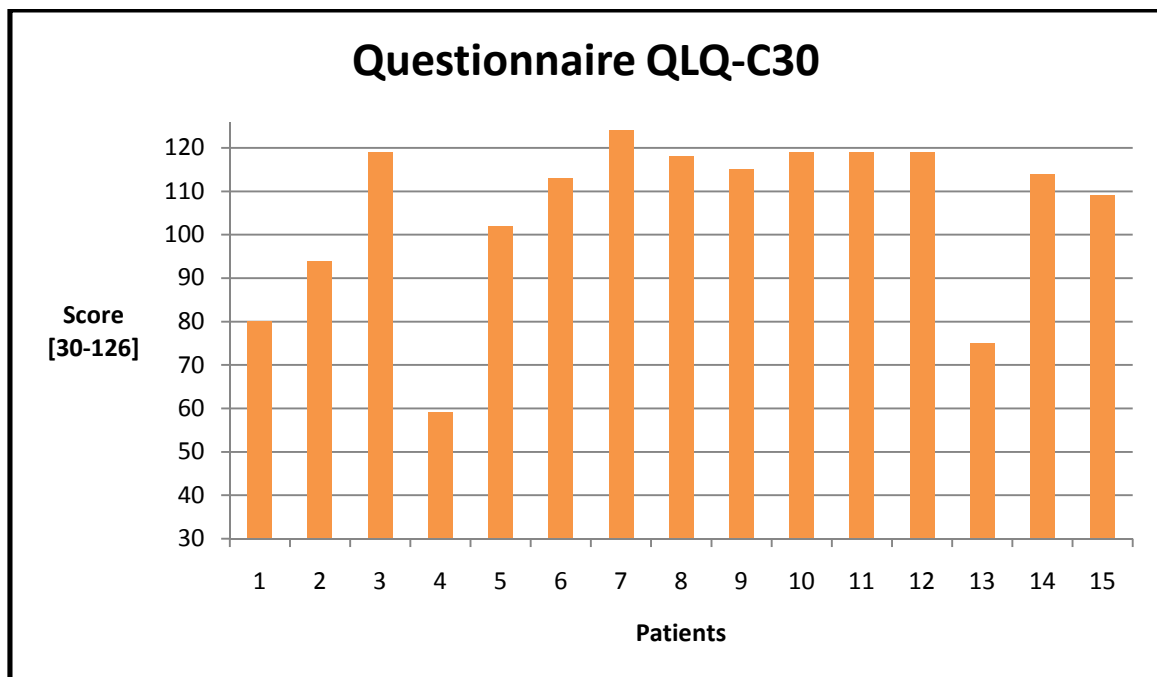


Figure 85 : Scores obtenus au questionnaire QLQ-C30

- Questionnaire de l'EORTC QLQ H&N35

Le questionnaire QLQ H&N35 est plus spécifique des cancers de la tête et du cou. Ainsi, il évalue, au cours de la semaine passée, les problèmes généraux ressentis par le patient au niveau de la cavité buccale : douleurs, difficultés lors de l'alimentation et la phonation, problèmes sensoriels ; mais il apporte également quelques précisions sur les relations sociales et les problèmes nutritionnels. Ce

questionnaire nous permet d'analyser les effets secondaires globaux ressentis par le patient au niveau de la cavité buccale.

Les scores obtenus varient entre 73 et 132, avec un score moyen de 112. En considérant qu'une qualité de vie optimale correspond à un score de 140, il en ressort que **la qualité de vie générale ressentie au niveau de la cavité buccale est plutôt satisfaisante.**

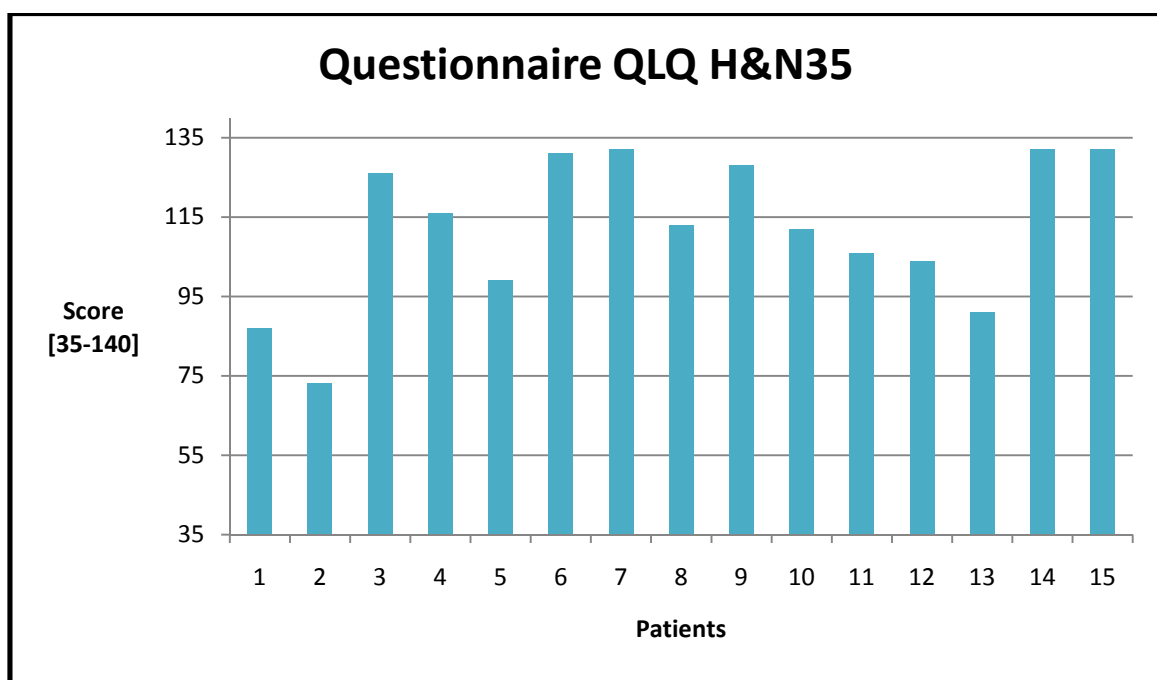


Figure 86 : Scores obtenus au questionnaire QLQ H&N35

- Questionnaire spécifique

Le questionnaire spécifique permet d'évaluer la qualité de vie des patients ressentie d'un point de vue des fonctions orofaciales, et ceci avec ou sans la présence de la prothèse obturatrice maxillaire, ce qui permet de mettre en évidence les améliorations apportées par la prothèse. Ainsi, ce questionnaire porte sur l'alimentation, la phonation, ainsi que sur les inconvénients de la prothèse.

- Evaluation de l'alimentation

Les scores d'alimentation avec la prothèse obturatrice varient entre 4 et 8, avec un score moyen de 6,3 sur 8. 8 patients estiment que l'alimentation est impossible sans la prothèse obturatrice, et affirment ne jamais avoir essayé de manger sans celle-ci. Leur score d'alimentation sans la prothèse est donc attribué à 0. Sans la prothèse, les scores d'alimentation varient donc entre 0 et 3, avec un score moyen de 0,9 sur 8.

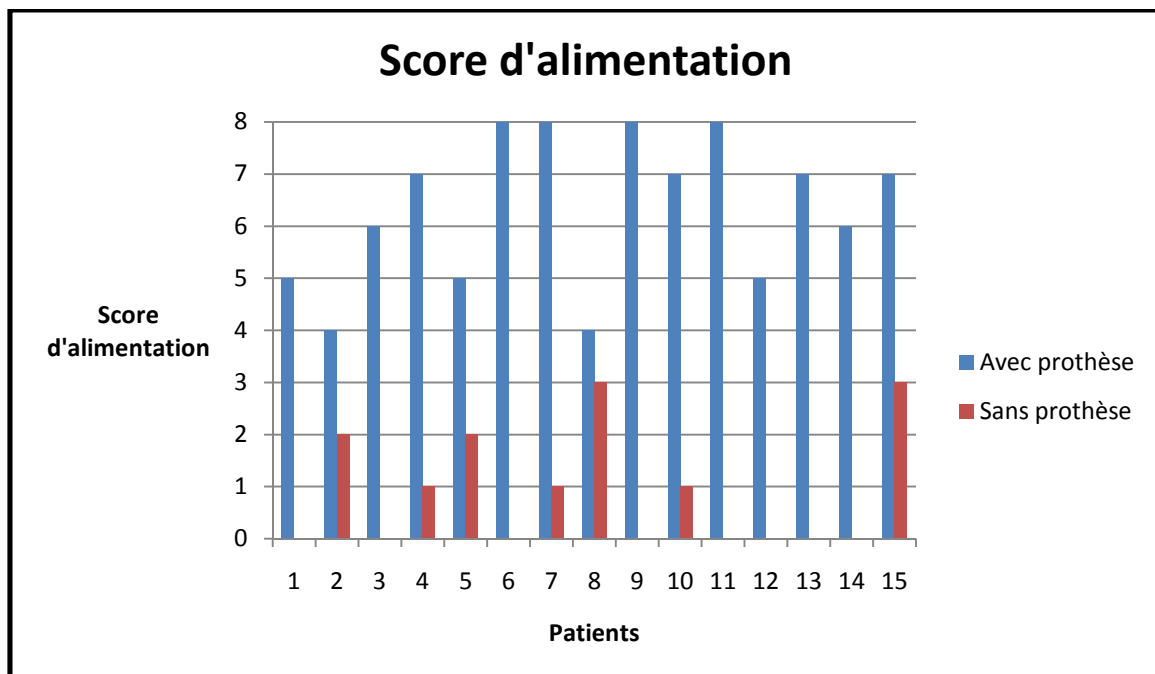


Figure 87 : Scores obtenus en alimentation

Sur les 15 patients de l'échantillon, seulement un patient déclare subir des douleurs lors de l'alimentation. Son score est de 4 sur 10 au niveau de l'échelle visuelle analogique, avec et sans la prothèse obturatrice, ce qui correspond à des douleurs modérées. Les 14 autres patients n'ont aucune douleur lors de l'alimentation, que ce soit avec ou sans la prothèse obturatrice.

Concernant l'estimation de la « façon de manger » à l'aide d'une échelle visuelle analogique variant entre 0 pour une *alimentation impossible* et 10 pour une *alimentation idéale*, les valeurs sont comprises entre 3 et 10, avec une valeur moyenne de 6,8 sur 10.

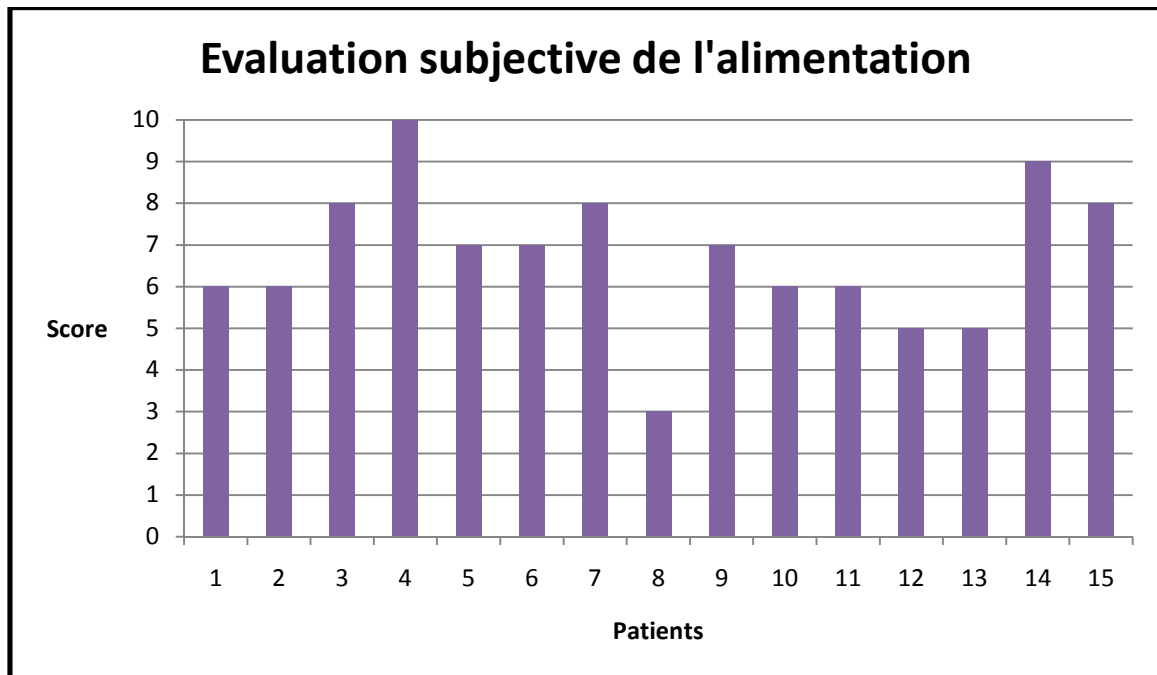


Figure 88 : Score d'estimation de la façon de manger

La question sur la satisfaction des patients au long cours concernant leur façon de manger, les valeurs sont comprises entre 1 pour *très ennuyé* et 7 pour *très satisfait*, avec une valeur moyenne de 4,6 qui peut être mise en relation avec le score de 5 pour *plutôt satisfait*.

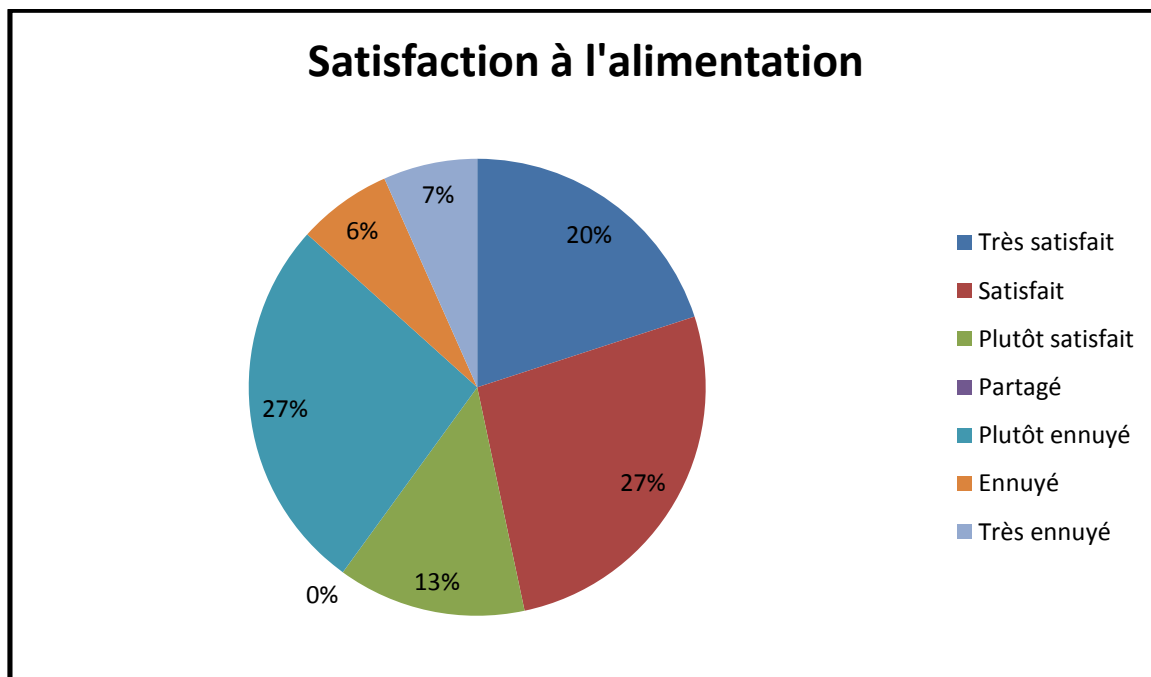


Figure 89 : Répartition de l'échantillon en fonction de la satisfaction à l'alimentation

- Evaluation de la phonation

Le score moyen de phonation avec la prothèse est de 3,7 sur 5, avec des valeurs comprises entre 2 et 5. 3 patients déclarent ne jamais parler sans la présence de leur prothèse obturatrice, et leur score attribué est donc de 0. Sans la prothèse, les scores de phonation varient entre 0 et 2 avec un score moyen de 0,9 sur 5.

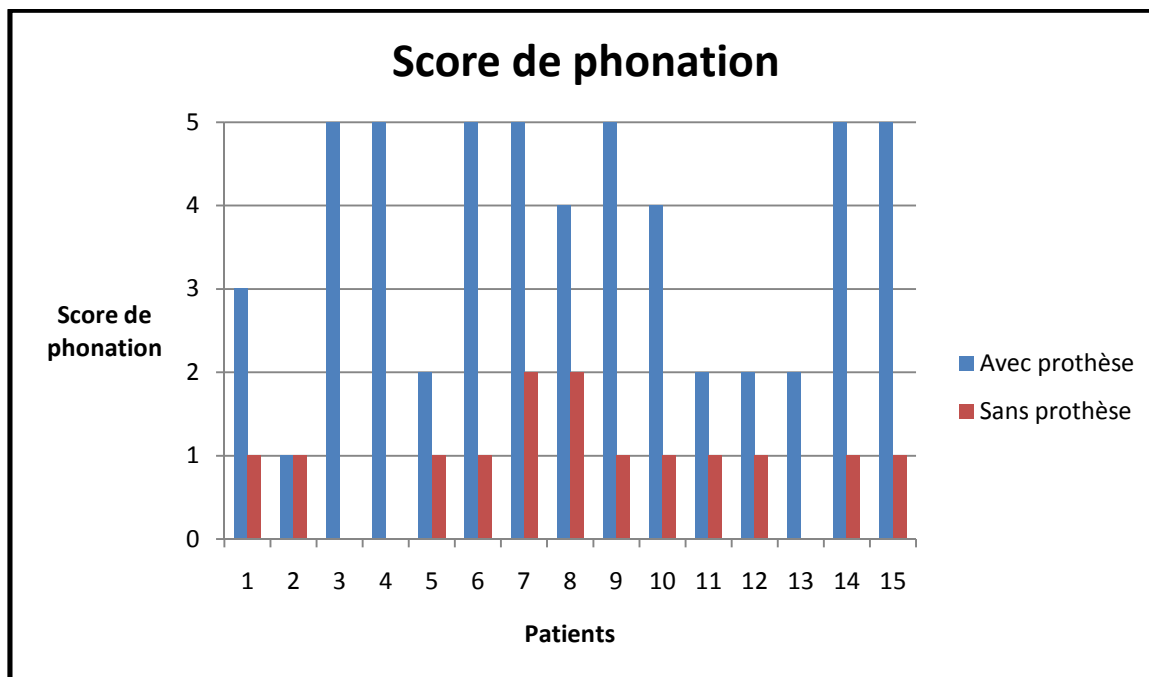


Figure 90 : Scores obtenus en phonation

En ce qui concerne les caractéristiques de la voix, il ressort de notre étude que la voix sans la prothèse a tendance à être désagréable, nasonnée, sourde, faible et pénible ; alors que la voix avec la prothèse est plutôt agréable, normale, sonore, puissante, et facile.

La totalité des patients de l'échantillon déclarent ne ressentir aucune douleur lors de la phonation, que ce soit avec ou sans le port de leur prothèse obturatrice maxillaire.

En ce qui concerne la satisfaction de la « façon de parler » au long cours, les valeurs sont comprises entre 2 pour *ennuyé* et 7 pour *très satisfait* avec une valeur moyenne de 5,3 à mettre en relation avec la valeur 5 correspondant à *plutôt satisfait*.

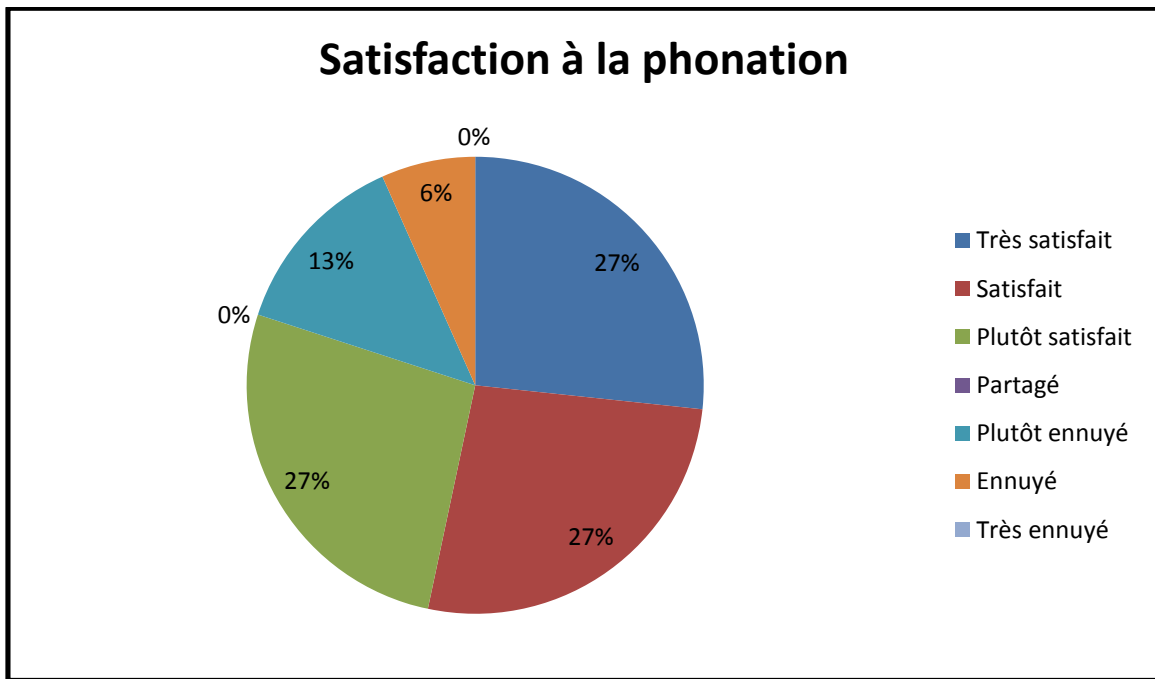


Figure 91 : Répartition de l'échantillon en fonction de la satisfaction à la phonation

- Evaluation des inconvénients de la prothèse

Le score concernant la fréquence des blessures de la bouche varie entre 2 pour *très souvent* et 5 pour *jamais*, avec une moyenne de 3,8 à rapprocher de la valeur 4 correspondant à *rarement*.

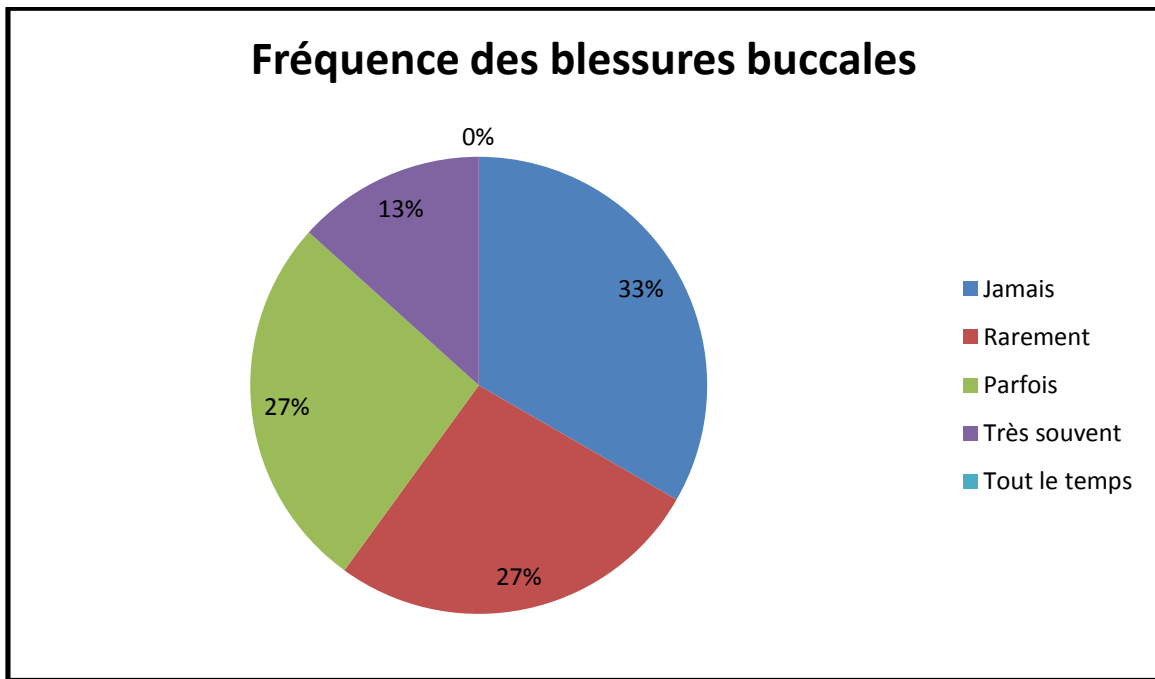


Figure 92 : Répartition de l'échantillon en fonction de la fréquence des blessures buccales

Le score concernant la fréquence des infections de type sinusite ou rhinopharyngite est compris entre 2 pour *très souvent* et 5 pour *jamais*, avec une valeur moyenne de 4,2 à rapprocher de la valeur 4 correspondant à *rarement*.

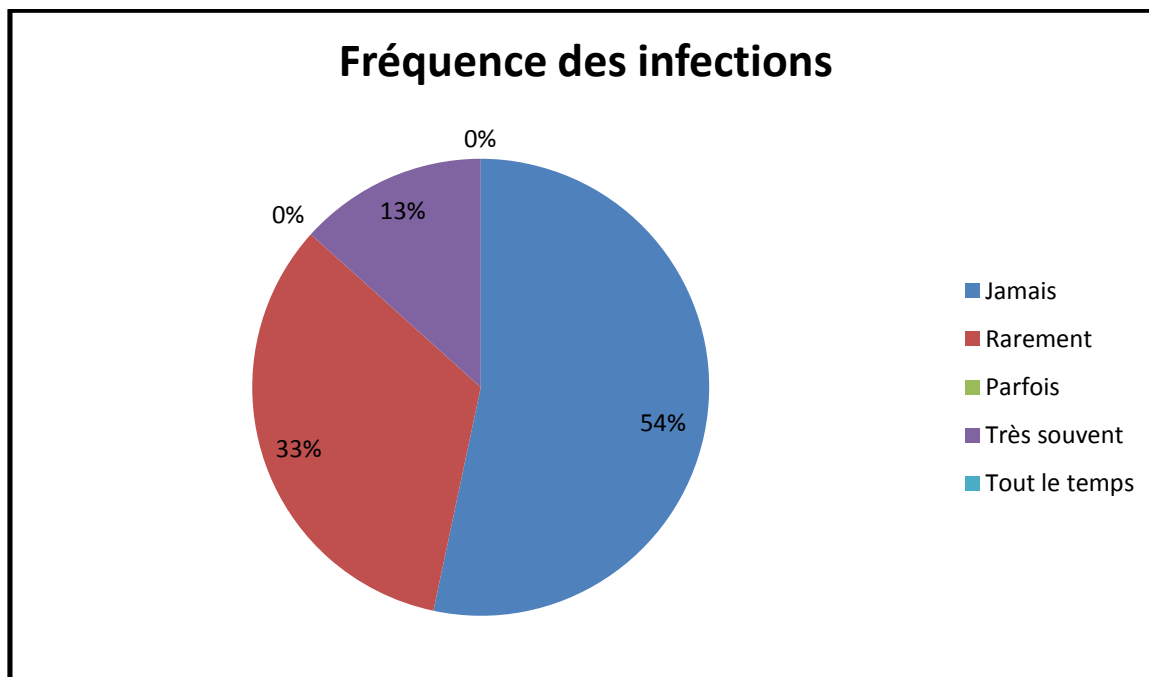


Figure 93 : Répartition de l'échantillon en fonction de la fréquence des infections

- Doléances / Commentaires des patients

Dans la dernière partie de cette étude spécifique évaluant la qualité de vie des patients porteurs d'une prothèse obturatrice, les patients ont pu faire part de leurs commentaires et doléances en ce qui concerne leur prothèse. Il est à noter que la majorité des patients ont précisés que la prothèse obturatrice maxillaire correspondait à leurs attentes, et que celle-ci était indispensable à leur qualité de vie puisqu'elle leur permettait de retrouver leurs fonctions orofaciales, et donc des relations sociales normales. De plus, les patients précisent qu'ils portent cette prothèse obturatrice en permanence, hormis pour effectuer les nettoyages quotidiens.

En ce qui concerne les doléances, les patients nous rapportent particulièrement des problèmes lors de l'alimentation : ils déclarent mastiquer essentiellement du côté non opéré, et évoquent des difficultés à mastiquer en regard de la perte de substance, du côté des dents prothétiques. Les dents naturelles

résiduelles, lorsqu'elles existent, sont donc amplement sollicitées, et plus fragiles à terme. Une certaine mobilité de la prothèse dentaire peut également venir amplifier ces difficultés ressenties lors de l'alimentation.

Un autre problème important, évoqué par 5 patients, est le problème d'étanchéité de l'obturateur. Chez ces 5 patients, il existe un reflux des aliments et / ou des liquides par le nez, responsable de difficultés à l'alimentation, et 3 d'entre eux se plaignent d'une fuite de l'air, responsable de troubles lors de la phonation et notamment d'une voix nasonnée et désagréable. Des visites de contrôle régulières en vue d'une réadaptation de la prothèse obturatrice sont donc indispensables pour une étanchéité optimale, et ceci explique le renouvellement fréquent des obturateurs.

Certains patients n'ont pas bénéficié de prothèse obturatrice immédiate mise le jour de l'intervention sous anesthésie générale. Les patients ayant bénéficié de cette plaque immédiate rapporte un meilleur confort, un moindre traumatisme et le maintien d'une vie sociale et familiale malgré une chirurgie invasive.

3 patients ont rapporté des limitations d'ouverture buccale importantes, et particulièrement invalidantes, notamment pour l'alimentation. De même, ce trismus rend difficile l'insertion et la désinsertion des prothèses monobloc, d'où l'intérêt des prothèses à étages.

2 patients ont fait part de leur souhait de bénéficier d'une réhabilitation chirurgicale par lambeau de fermeture de la perte de substance maxillaire.

Enfin, des problèmes ont été évoqués ponctuellement : les préjudices esthétiques, le manque d'information concernant la prise en charge globale dès l'annonce de la tumeur, le manque de salive, et la présence d'un bourrage alimentaire au niveau du sinus.

6.2.3 Données de la littérature

6.2.3.1 Etude de BIGNOUMBA et coll. (10)

Dans leur étude de 2006 sur 22 patients et portant sur le pronostic et la qualité de vie des cancers du sinus maxillaire, BIGNOUMBA et coll. ont étudié la qualité de vie des patients après traitement de la tumeur. Ainsi, ils ont recueilli les plaintes de leurs patients : rhinite chronique et trouble de l'odorat ; perte de goût et nécessité de modifier les habitudes alimentaires (alimentation mixée, semi-liquide) ; douleurs hémifaciales ; troubles de la vision avec diplopie ou flou visuel. La modification des activités quotidiennes domestiques et professionnelles ainsi qu'un préjudice esthétique important ont également été rapportés, et ces séquelles ont un retentissement majeur sur les relations sociales des patients. Ainsi, une surincidence de syndrome dépressif a été notée chez les patients ayant des troubles importants.

6.2.3.2 Etude d'IRISH et coll. (49)

Dans leur étude de 2008 sur 42 patients, IRISH et coll. ont étudié la qualité de vie des patients après réhabilitation prothétique des défauts maxillaires. Ils montrent que **la fermeture de la communication buccosinusal avec un obturateur diminue considérablement les difficultés de mastication, de déglutition et de phonation**. Cependant, les patients interrogés ont rapporté des difficultés dans l'intelligibilité du langage et dans la manipulation de l'obturateur, des problèmes de fuites lors de la déglutition des aliments et des liquides, ainsi qu'une certaine distance par rapport aux événements familiaux et sociaux. Les auteurs ont démontré qu'un obturateur fonctionnel contribue à l'amélioration de la qualité de vie. Ainsi, les patients avec des difficultés fonctionnelles liées au port de leur obturateur signalent une augmentation de l'impact des maladies et de la dépression, une perte du contrôle comportemental ou émotionnel, et une diminution des sentiments positifs.

IRISH et coll. ont également mis en évidence les facteurs prédictifs d'une bonne qualité de vie en fonction des caractéristiques sociodémographiques et médicales des patients. Selon eux, le sexe du patient, l'étendue de la résection à plus ou moins un quart du palais, l'édentement et le niveau d'éducation n'ont pas d'incidence significative. Cependant, les patients ayant eu une chirurgie avec voie d'abord orale ont tendance à ressentir une meilleure qualité de vie que les patients ayant subi une chirurgie avec voie d'abord faciale. Ceci est expliqué par le fait que les patients qui ont eu une voie d'abord faciale avaient une tumeur qui nécessitait une résection chirurgicale plus étendue.

6.2.3.3 *Etude de KORNBLITH et coll. (52)*

Dans leur étude de 1996 sur 47 patients et portant sur la qualité de vie des patients traités par maxillectomie après réhabilitation prothétique, KORNBLITH et coll. ont démontré que **le bon fonctionnement d'un obturateur contribue considérablement à améliorer la qualité de vie des patients tant sur le plan psychologique, familial, social et sexuel**. En effet, de l'ajustement de l'obturateur dépend la restauration du langage et de l'alimentation, ce qui influe directement sur l'état psychologique et le bien-être ressenti du patient. Les altérations esthétiques perçues par le patient ont également une incidence considérable sur leur qualité de vie. Ainsi, les patients présentant des incisions extraorales et des déformations faciales déclarent une qualité de vie ressentie inférieure à celle des autres patients. De plus, les difficultés de langage et d'alimentation, ainsi que les altérations esthétiques sont souvent corrélées à des interactions sociales négatives avec l'entourage, ce qui conduit à un état psychologique d'autant plus fragile et à une diminution des activités sociales. KORNBLITH et coll., ont également rapporté que le traumatisme psychologique des patients était d'autant plus réduit si ils avaient été bien informés des différentes procédures thérapeutiques avant et pendant leur traitement, et si le personnel multidisciplinaire leur avait apporté un soutien psychologique adapté.

6.2.3.4 Etude de ROGERS et coll. (91)

Dans leur étude de 2003 sur 39 patients et portant sur la qualité de vie des patients après maxillectomie, ROGERS et coll. ont comparé la réhabilitation des pertes de substance maxillaire par une prothèse obturatrice à la reconstruction à l'aide d'un lambeau libre. De nombreux critères ont été pris en compte pour cette analyse : les activités quotidiennes, les loisirs, les relations socio-professionnelles ; les fonctions orofaciales (phonation, mastication), l'appétit et les problèmes dentaires ; les syndromes dépressifs ; et la qualité de vie dans les domaines de l'EORTC. **Aucune différence significative n'a cependant été démontrée entre la reconstruction prothétique et chirurgicale.** Cependant, les patients porteurs d'un obturateur ont tendance à être plus soucieux de leur apparence, moins satisfaits par leur prothèse dentaire supérieure et leurs fonctions orofaciales, et à présenter plus de douleurs et irritations buccales.

6.2.4 Discussion

L'étude réalisée a permis de donner une première évaluation de la qualité de vie des patients après réhabilitation des pertes de substance maxillaire d'origine carcinologique. Il est à noter que le principal inconvénient de cette étude est le nombre restreint de patients inclus, ce qui réduit grandement la puissance de celle-ci. De plus, il serait intéressant de réaliser une étude prospective multicentrique, afin d'apporter des résultats plus complets. Cependant, elle permet de donner une première idée de l'évaluation de la qualité de vie des patients après réhabilitation ; et principalement, elle permet une comparaison de la qualité de vie des patients avec une prothèse obturatrice et sans cette prothèse obturatrice.

En ce qui concerne les **caractéristiques épidémiologiques** de l'échantillon analysé, les données sont **conformes aux données de la littérature** : la moyenne d'âge des patients interrogés est de 59,3 ans contre une moyenne d'âge de 60 ans pour les patients atteints de cancers touchant le maxillaire dans la littérature, et la

nette prédominance des carcinomes épidermoïdes de l'échantillon (80%) est une caractéristique des tumeurs maxillaires. En ce qui concerne la répartition par sexe, la littérature rapporte une prédominance marquée des tumeurs maxillaires chez les hommes, ce qui concorde avec les résultats de l'étude, puisque l'échantillon analysé a un sexe ratio de 2,2.

L'analyse des deux questionnaires de l'EORTC démontre que **les patients interrogés ressentent un état de santé général très satisfaisant**. En effet, la perte de substance maxillaire n'a que très peu de conséquences au niveau de la qualité de vie globale des patients. Les quelques difficultés rencontrées lors de l'étude sont plutôt d'ordre psychologique, en raison d'une mauvaise acceptation de la maladie, ce qui peut influe sur les relations sociales du patient. Il est important de préciser que ces questionnaires portent sur la dernière semaine passée ; en effet, les patients interrogés ayant finis leurs traitements, les conséquences de la radiothérapie et / ou de la chimiothérapie, plus invalidantes au niveau de l'état de santé général, sont amoindries.

Au niveau du questionnaire spécifique, il a été clairement démontré que **la prothèse obturatrice améliore considérablement la qualité de vie des patients**, en permettant aux patients de **retrouver leurs fonctions orofaciales** rendues pratiquement **impossibles en l'absence de prothèse obturatrice**. En effet, **l'alimentation** et la **phonation** se trouvent améliorées de manière très significative, et cela permet aux patients de retrouver une **vie socioprofessionnelle normale**.

En ce qui concerne les douleurs provoquées par la prothèse obturatrice, seul un patient sur les 15 patients de l'échantillon a déclaré ressentir des douleurs modérées lors de l'alimentation. Les **douleurs** ressenties par les patients peuvent donc être considérées comme **très peu fréquentes**, que ce soit lors de l'alimentation ou lors de la phonation.

L'évaluation subjective de la satisfaction des patients à l'alimentation apporte un score moyen de 5 sur 7. Les **patients** se déclarent **plutôt satisfaits de leur**

prothèse lors de l'alimentation. Les inconvénients rapportés sont le **manque d'étanchéité de la prothèse**, qui peut provoquer des **fuites des aliments** et surtout des **liquides** par le nez. Une **ouverture buccale amoindrie** et le **manque de salive** engendrés par la radiothérapie peuvent également expliquer ces difficultés.

L'évaluation subjective de la satisfaction des patients à la phonation apporte un score moyen de 5 sur 7. Les **patients** se déclarent **plutôt satisfait de leur prothèse lors de la phonation**. De plus, d'une voix désagréable, nasonnée, sourde, faible et pénible sans la prothèse, les patients récupèrent une voix plus agréable, plus normale, plus sonore, plus puissante et plus facile avec la prothèse obturatrice. Cependant, les patients se plaignent parfois de problème de **fuites de l'air expiré**, responsable d'une **voix nasonnée**.

Les **blessures et infections** rapportées par les patients sont **rare**s. Ceci s'explique par des contrôles réguliers et des adaptations aussi fréquentes que nécessaires de la prothèse obturatrice. En effet, le suivi des patients est très régulier afin d'assurer une qualité de vie aussi optimale que possible aux patients.

Les applications pratiques qui découlent de cette étude sont multiples. Les résultats obtenus permettent de mettre en évidence de manière plus objective, les atouts, mais aussi les inconvénients des prothèses obturatrices, et donc ils permettent d'envisager des solutions en vue d'**améliorer la conception prothétique** (amélioration de l'étanchéité, diminution du volume de la prothèse, amélioration de la stabilité prothétique). Dans ce contexte, l'**évolution des matériaux (silicones aux propriétés optimisées : pouvoir antibactérien, moindre vieillissement, meilleure liaison aux bases en résine, dépressibilité et expansion)** et des techniques (telle que la technique CFAO déjà utilisée en prothèse fixée standard et qui pourrait dans l'avenir s'appliquer avec une empreinte optique de la cavité puis un usinage d'un obturateur sur mesure) donnent de nouvelles perspectives d'avenir pour une fermeture optimale des défauts maxillaires. De plus, une **étroite coopération entre chirurgien dentiste et chirurgien maxillo-facial** est indispensable pour une prise en charge optimale des patients et contribue ainsi à améliorer leur qualité de vie. Les

progrès énormes en termes de microchirurgie, de greffes osseuses et d'implantologie laissent entrevoir encore de belles évolutions.

Le questionnaire spécifique utilisé constitue un outil performant d'évaluation et de suivi thérapeutique, et il serait intéressant de **multiplier et de comparer les études cliniques**, dans le but d'optimiser les prothèses obturatrices et d'offrir aux patients la meilleure qualité de vie possible.

L'étude rétrospective présentée suggère que la prothèse obturatrice apporte un bénéfice indéniable en ce qui concerne la qualité de vie des patients présentant une perte de substance maxillaire. En effet, la prothèse permet une amélioration considérable des fonctions orofaciales, telles que l'alimentation et la phonation, et ceci a une conséquence très positive sur les relations socioprofessionnelles, et l'état psychologique du patient. Ces résultats sont en adéquation avec les données de la littérature.

7 Cas cliniques

7.1 Cas clinique n°1

7.1.1 Présentation du cas de Mme G

Il s'agit d'une patiente de 50 ans, adressée au service dentaire du Centre Alexis Vautrin de Nancy, à la suite d'un cylindrome maxillaire touchant le côté gauche. Cette patiente est totalement dentée au maxillaire. Elle ne présente aucune pathologie associée.

Nous présenterons les étapes de conception de la prothèse obturatrice immédiate et de la prothèse obturatrice d'usage qui ont été réalisées chez cette patiente.

7.1.2 Conception de la prothèse obturatrice immédiate

La patiente nous est adressée avant l'intervention chirurgicale qui consiste en une maxillectomie partielle gauche, afin de réaliser une consultation préopératoire. Au cours de ce premier rendez-vous, une prise d'empreinte primaire du maxillaire à l'alginat a été réalisée afin de prévoir la confection d'un obturateur immédiat.

Après l'analyse du cas de Mme G à partir du modèle en plâtre, il a été décidé de conserver toutes les dents du côté droit ainsi que 26 et 27. Le tracé de la future plaque a ensuite été réalisé.

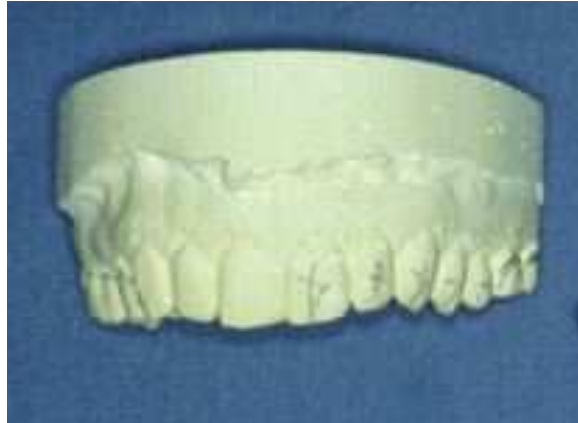

Figure 94 : Cas clinique n°1 - Modèle en plâtre de la situation avant chirurgie

Après avoir arasé les dents qui seront éliminées en même temps que la future maxillectomie, le laboratoire a réalisé une plaque palatine en résine transparente avec des crochets façonnés au niveau de 14, 15, 16, 26 et 27. Des dents à visée esthétique ont été mises en place pour remplacer les dents 21, 22, 23, 24, 25 ; l'occlusion n'a volontairement pas été rétabli afin de ne pas perturber la cicatrisation du site d'exérèse.

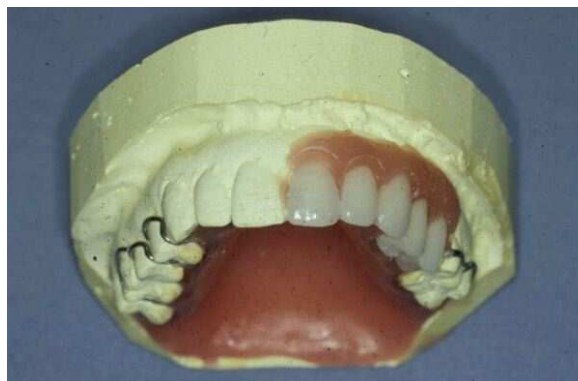

Figure 95 : Cas clinique n°1 – Réalisation de la plaque palatine

Le choix de la teinte et de la forme des dents a été effectué avant l'intervention chirurgicale ; et validé par la patiente.

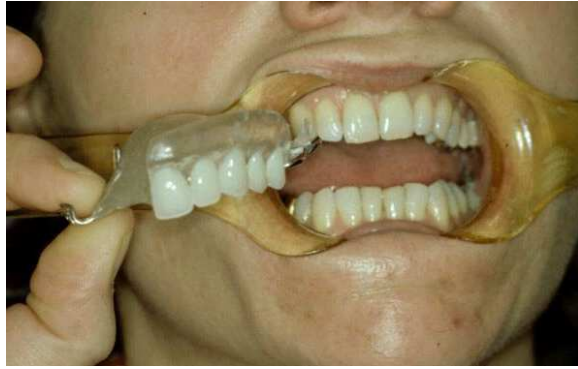

Figure 96 : Cas clinique n°1 – Validation de la teinte

La chirurgie d'exérèse a consisté en une maxillectomie partielle gauche donnant lieu à une communication buccosinusonasale de grande étendue.

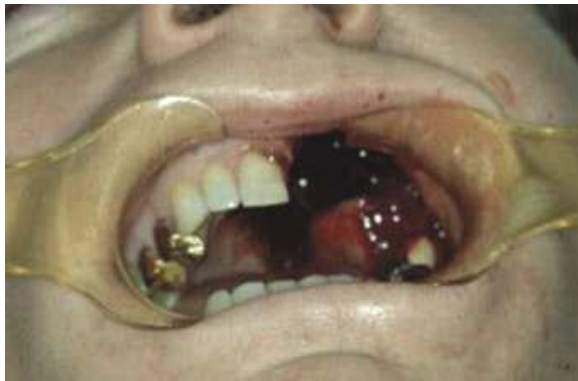

Figure 97 : Cas clinique n°1 – Situation clinique après maxillectomie

A la fin de l'intervention chirurgicale, la plaque chargée de silicone a été mise en bouche afin de réaliser l'obturateur souple.

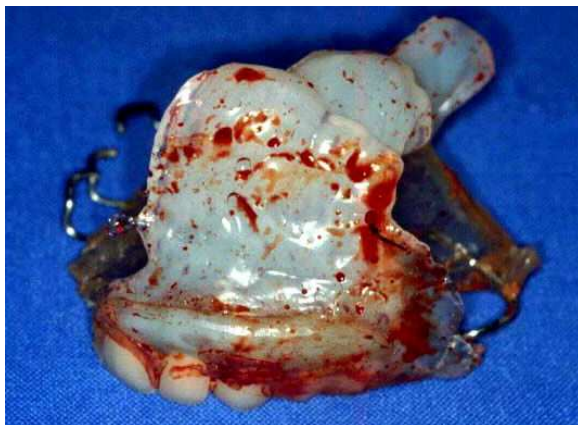

Figure 98 : Cas clinique n°1 – Réalisation de l'obturateur immédiat en silicone

L'obturateur a enfin été corrigé et lissé, avant la mise en bouche.

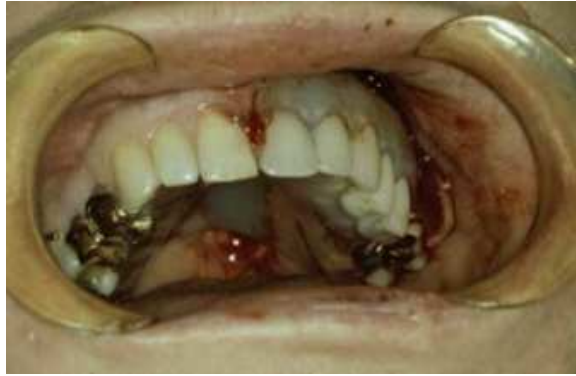

Figure 99 : Cas clinique n°1 – Essayage de l’obturateur immédiat en bouche

Dès son réveil, Mme G a pu préserver ses fonctions oro-faciales ainsi qu’une certaine esthétique, indispensables pour une meilleure acceptation de ses traitements. Le port de la sonde nasogastrique a ainsi pu être limité à 72H.

7.1.3 Conception de la prothèse obturatrice d’usage rigide

Une fois la cicatrisation du site terminée, il a été décidé de réaliser la prothèse obturatrice d’usage de Mme G. La patiente suivie depuis 12 années s’est vu réaliser plusieurs prothèses obturatrices d’usage. La conception à 2 étages initiaux (obturateur souple relié à la plaque stellite par un système aimants-capturs) n’ayant pas donné entière satisfaction en termes de confort et sur le plan fonctionnel, le choix prothétique s’est orienté vers un obturateur rigide rebasable à l’aide de matériau souple. Cette prothèse obturatrice est composée d’une plaque métallique avec des crochets coulés et d’un obturateur rigide en résine.

Une empreinte primaire a tout d’abord permis de réaliser un porte-empreinte individuel adapté ; puis l’empreinte secondaire classique, anatomofonctionnelle, a été effectuée. L’empreinte primaire enregistre les dents, la voute palatine et les pourtours de la perte de substance. Au laboratoire, le passage au paralléliseur du modèle va permettre de définir un axe d’insertion le plus favorable possible compte tenu de la forme des dents et de la cavité. Le souci de rétention, gage d’herméticité, indique une multiplication des crochets sur les dents résiduelles. La patiente étant largement dentée, le laboratoire a réalisé une plaque palatine en métal, avec un

crochet coulé au niveau de la 11, deux crochets de Bonwill entre 14 et 15, et 16 et 17, et un crochet postérieur sur 27. Un grillage en regard de la perte de substance à été demandé afin de permettre une évolutivité future de la prothèse. A noter, la dent 26 a été extraite depuis la réalisation de l'obturateur immédiat. Un bourrelet de cire a été réalisé pour permettre la prise d'occlusion.

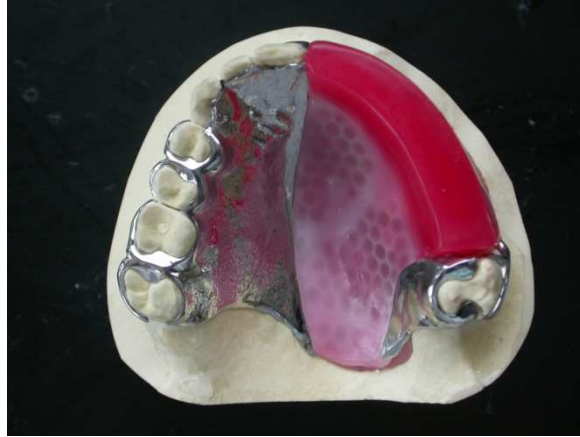

Figure 100 : Cas clinique n°1 – Plaque métallique avec bourrelet de cire

Après la prise d'occlusion, les dents prothétiques ont été montées en s'assurant de redonner une occlusion optimale. La balle obturatrice en cire a également été réalisée à partir du modèle en plâtre initial.

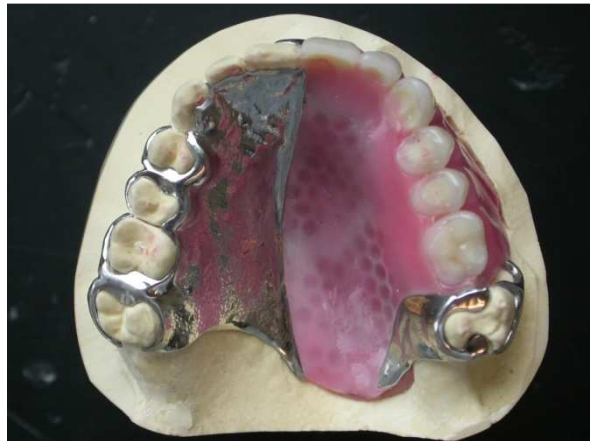

Figure 101 : Cas clinique n°1 – Plaque palatine avec dents prothétiques – Vue occlusale

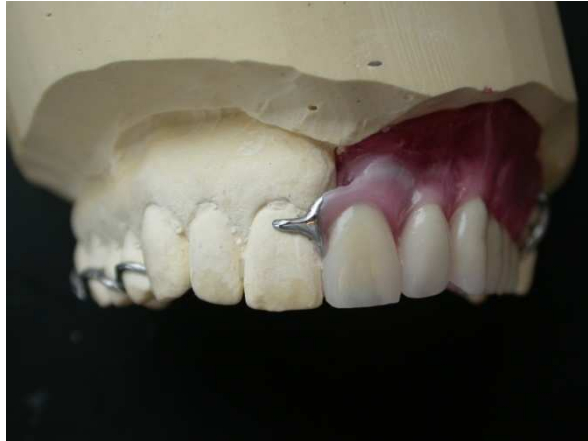

Figure 102 : Cas clinique n°1 – Plaque palatine avec c dents prothétiques – Vue de face

Le montage a ensuite été essayé et validé en bouche. L'obturateur en cire est corrigé et adapté à l'aide d'une résine à prise retard. Il est validé à l'aide d'exercices de phonation et de déglutition notamment. Le crochet au niveau de la 11 a été supprimé dans un souci esthétique.

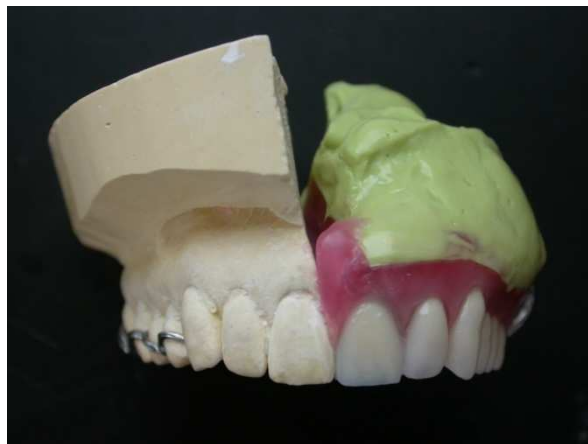

Figure 103 : Cas clinique n°1 – Adjonction de l'obturateur en silicone

Le tout a ensuite été transformé en résine.

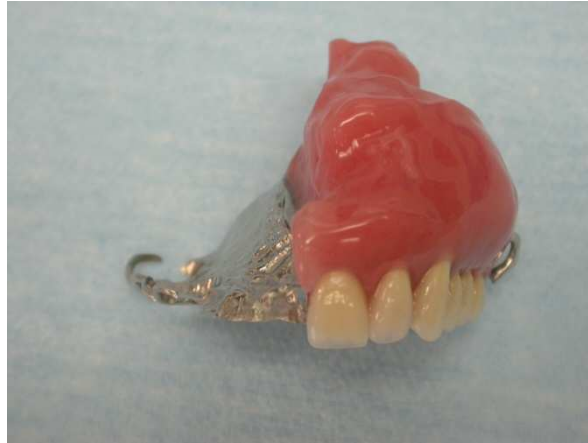

Figure 104 : Cas clinique n°1 – Prothèse obturatrice en résine (1)

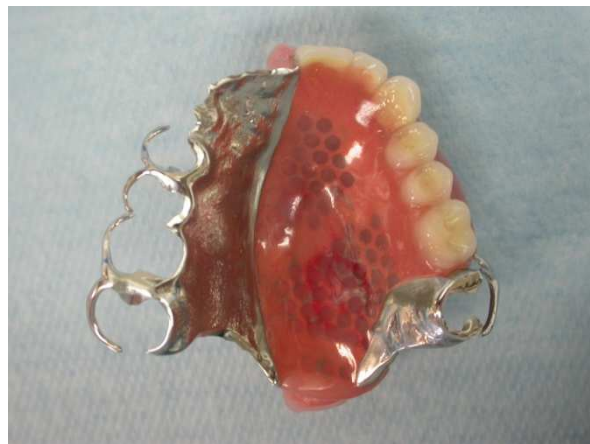

Figure 105 : Cas clinique n°1 – Prothèse obturatrice (2)

La prothèse obturatrice d'usage a ensuite été mise en bouche.

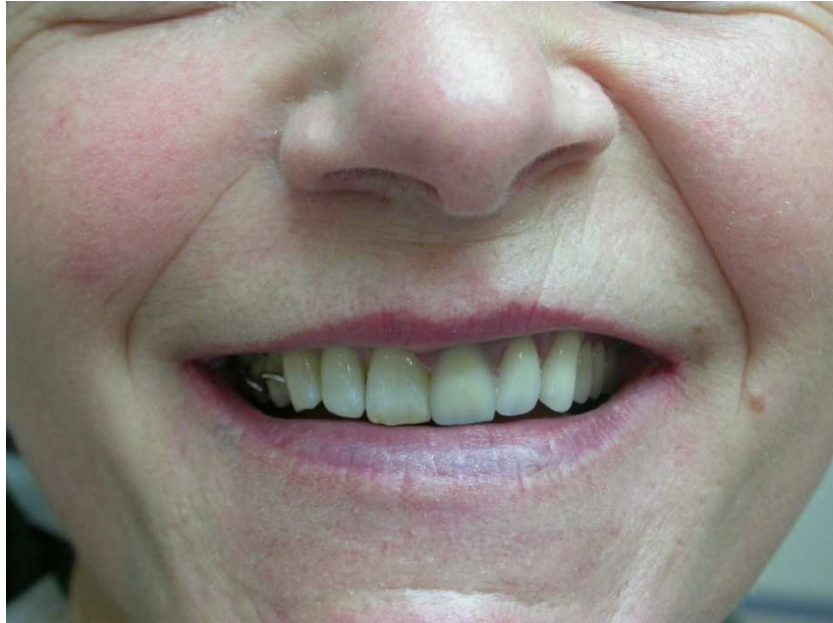

Figure 106 : Cas clinique n°1 – Obturateur mis en bouche

7.2 Cas clinique n°2

7.2.1 Présentation du cas de Mr S.

Il s'agit d'un patient âgé de 48 ans, adressé au service d'odontologie du Centre Alexis Vautrin de Nancy à la suite d'un carcinome adénoïde kystique du maxillaire gauche. Ce patient est totalement denté au maxillaire. Il ne présente aucune pathologie associée.

Nous présenterons les étapes de conception de la prothèse obturatrice immédiate puis d'usage pour ce patient. Il s'agit d'une prothèse à étage, composée d'un obturateur souple en silicone indépendant de la prothèse dentaire partielle métallique. Le système de liaison est un système capteur-aimant.

7.2.2 Conception de la prothèse obturatrice immédiate

Le patient nous est adressé avant sa chirurgie de type hémimaxillectomie gauche. En exobuccal, le patient présente une légère tuméfaction jugale gauche, des douleurs modérées et peu de signes fonctionnels. En endobuccal, la tumeur se manifeste par une voussure palatine étendue de la 23 à la 28 et tend à mordre sur la ligne médiane en s'étendant en arrière du bloc incisivo-canin maxillaire (en L). Les dents en regard, couronnées, sont peu mobiles. Une empreinte alginate du maxillaire et de l'antagoniste sont réalisées en vue de la confection d'une plaque en résine qui servira de support pour un obturateur souple réalisé en fin de maxillectomie. Le chirurgien nous a précisé les contours de la future exérèse maxillaire et les dents qui seront emportées. La teinte des dents prothétique est relevée.

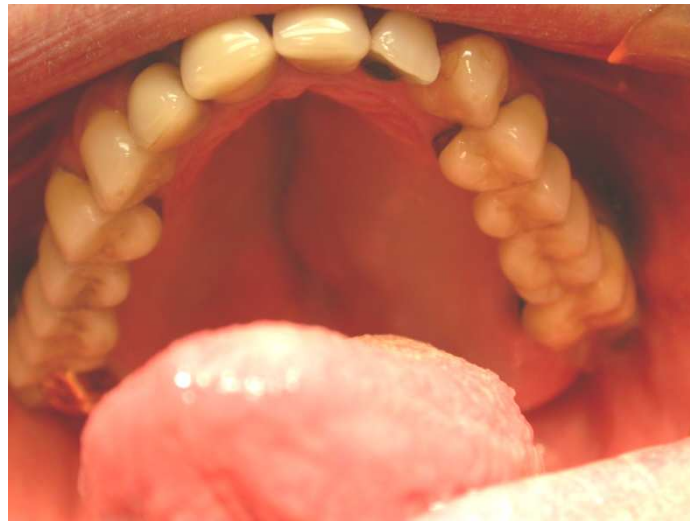

Figure 107 : Cas clinique n°2 - Aspect de la tumeur maxillaire avant chirurgie

La chirurgie d'exérèse tumorale a conduit à une volumineuse perte de substance mettant en relation la cavité buccale et les cavités sinusiennes.

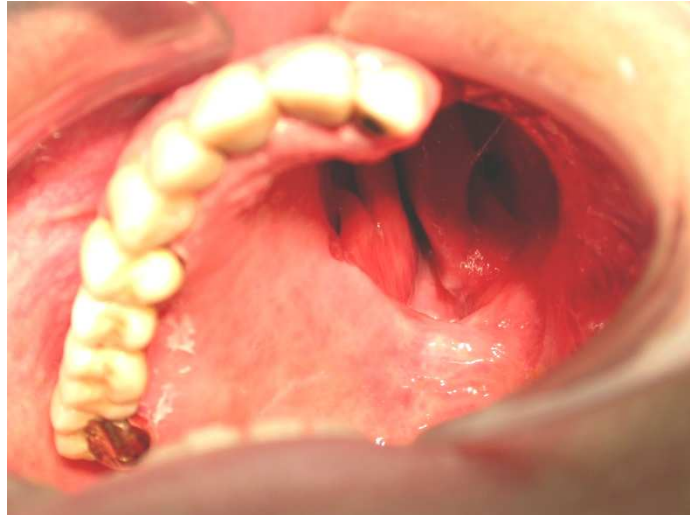

Figure 108 : Cas clinique n°2 - Aspect clinique après maxillectomie

A la fin de l'intervention chirurgicale, l'obturateur immédiat en silicone a été confectionné et laissé en place. Seules les trois dents du secteur antérieur ont été mises en place à visée esthétique. L'obturateur rétablit les fonctions d'alimentation et de phonation en assurant une fermeture du palais. La sonde nasogastrique sera déposée très rapidement.

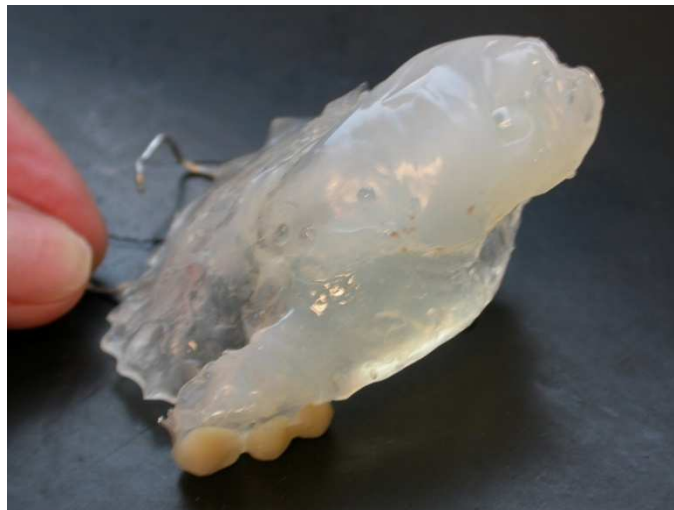


Figure 109 : Cas clinique n°2 – Obturateur immédiat en silicone

7.2.3 Conception de la prothèse obturatrice d'usage

Après une prise d'empreinte primaire à l'alginat, un obturateur en silicone est tiré du premier moulage. Cet obturateur « brouillon » servira de support à une empreinte secondaire plus précise (Permlastic light ®) des contours la perte de substance (exploitation des zones de contre-dépouille). A ce stade, il est également nécessaire de régler le volume et l'encombrement de l'obturateur dans les trois dimensions de l'espace. L'obturateur doit par définition obturer la cavité sans être trop épais afin de permettre ensuite la mise en place d'une plaque stellite (châssis, dents prothétiques et fausse-gencive).

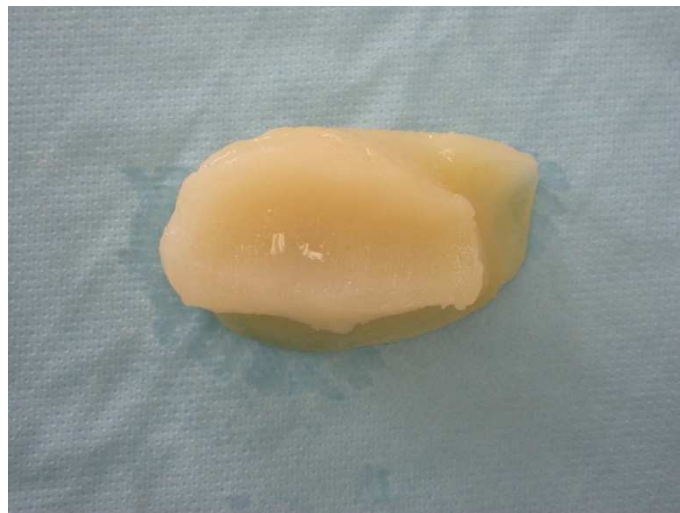

Figure 110 : Cas clinique n°2 - Obturateur d'usage en silicone

Cet obturateur en silicone contient les éléments de rétentions métalliques nécessaires à la liaison entre l'obturateur et la future prothèse dentaire.

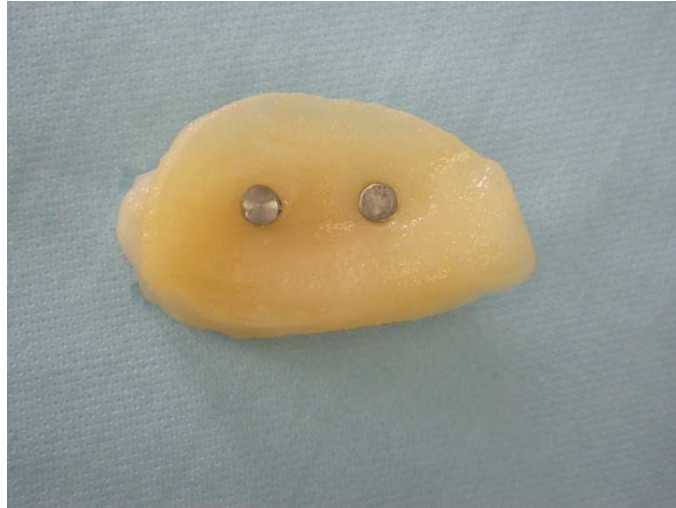

Figure 111 : Cas clinique n°2 - Obturateur en silicone avec présence des capteurs métalliques

Cet obturateur mis en bouche doit assurer une étanchéité optimale. Ainsi, le patient récupère dès ce stade ses fonctions orales.

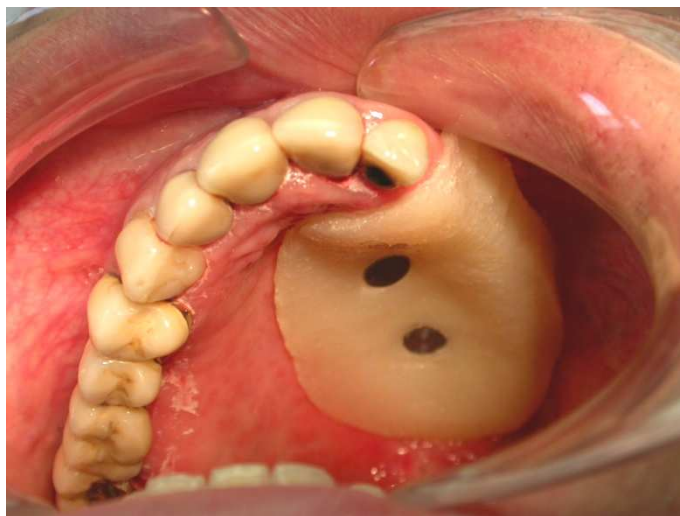


Figure 112 : Cas clinique n°2 – Mise en bouche de l'obturateur en silicone

L'obturateur mis en bouche, des empreintes primaires et secondaires ont été réalisées afin d'effectuer la plaque stellite avec ses crochets.

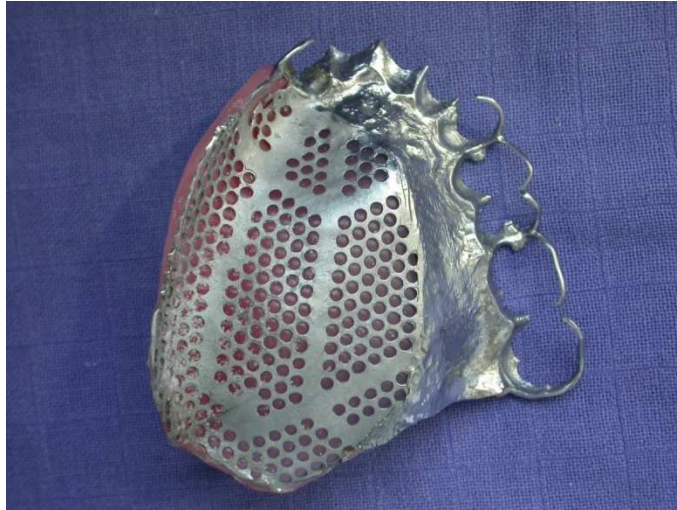

Figure 113 : Cas clinique n°2 – Réalisation de la plaque stellite supérieure

La plaque stellite « nue » a ensuite été essayée en bouche, puis la prise d'occlusion sur bourrelet en cire a été réalisée.

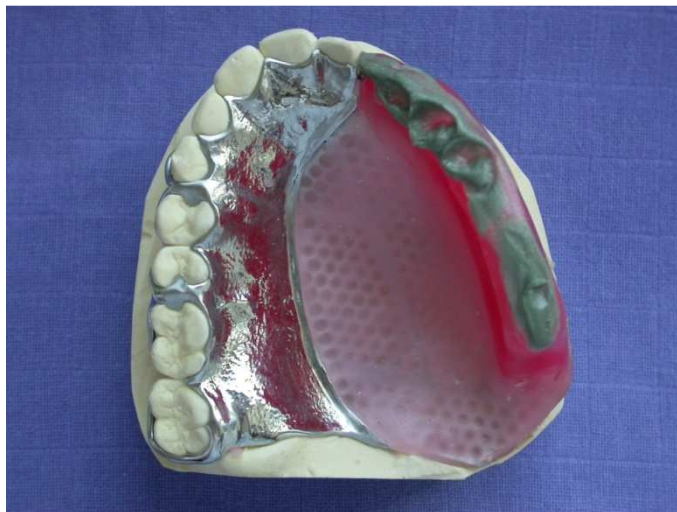

Figure 114 : Cas clinique n°2 – Enregistrement de l'occlusion

Le montage des dents a ensuite pu être effectué, puis essayé et validé en bouche. A cette étape, le soutien jugal du côté opéré est également réglé et validé par adjonction de cire et modelage.

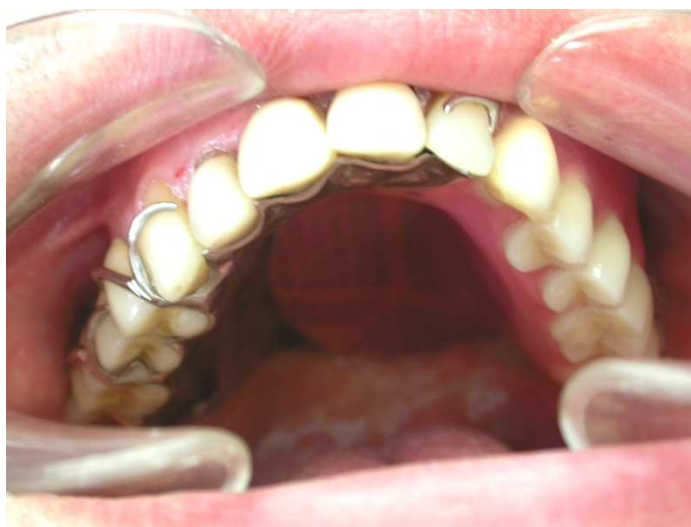

Figure 115 : Cas clinique n°2 – Essayage de la maquette en cire avec les dents prothétiques

L'obturateur en place dans la cavité d'exérèse, il a été effectué une prise d'empreinte avec un silicone light, à l'aide de la **plaque** stellite, afin d'enregistrer la position exacte des capteurs métalliques situés sur l'obturateur.

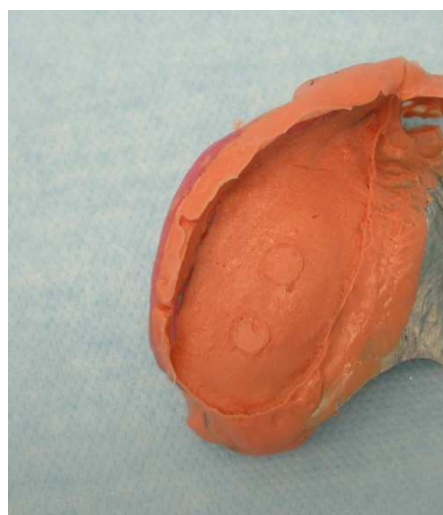


Figure 116 : Cas clinique n°2 – Prise d'empreinte de l'obturateur en place

Le laboratoire a pu positionner les éléments de rétention correspondants aux capteurs de l'obturateur au niveau de la prothèse avant la transformation en résine.

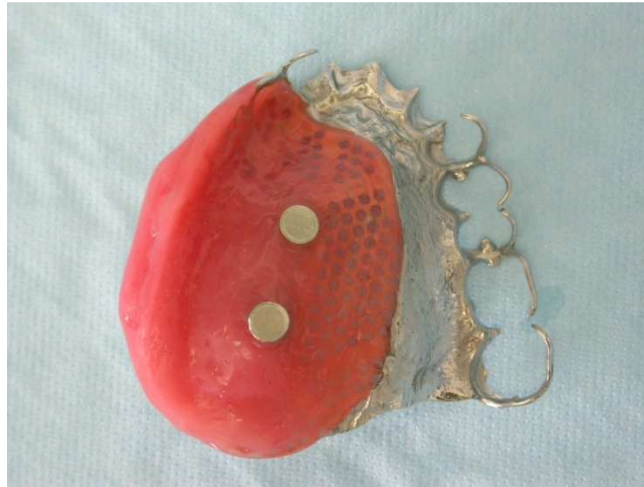

Figure 117 : Cas clinique n°2 – Mise en place des aimants avant transformation en résine

L'obturateur et la prothèse dentaire métallique sont ainsi reliés par un système capteur-aimant.

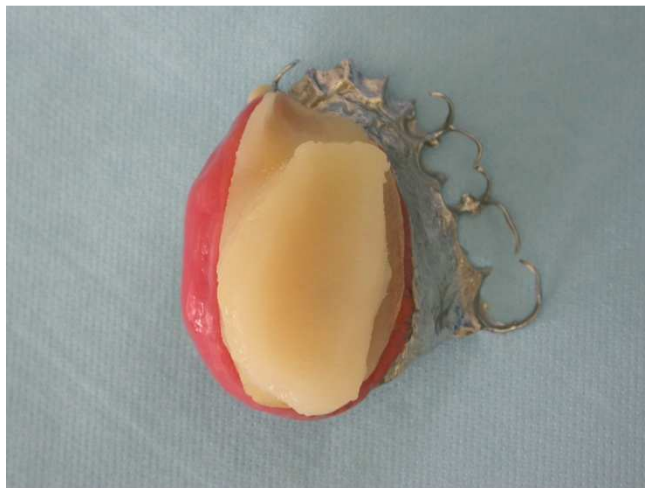

Figure 118 : Cas clinique n°2 – Prothèse à étage terminée (1)

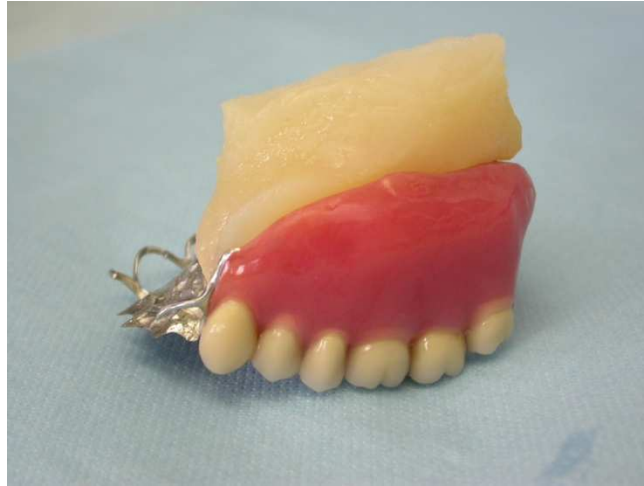

Figure 119 : Cas clinique n°2 - Prothèse à étage terminée (2)

La prothèse à étage est terminée, et celle-ci peut être insérée en bouche.

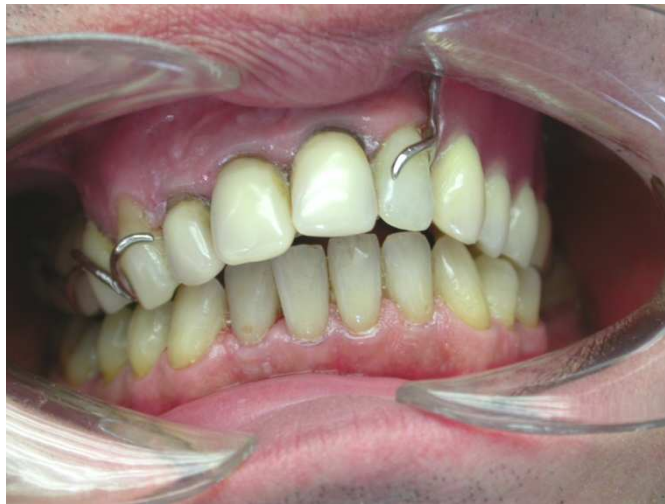

Figure 120 : Cas clinique n°2 – Essayage de la prothèse obturatrice

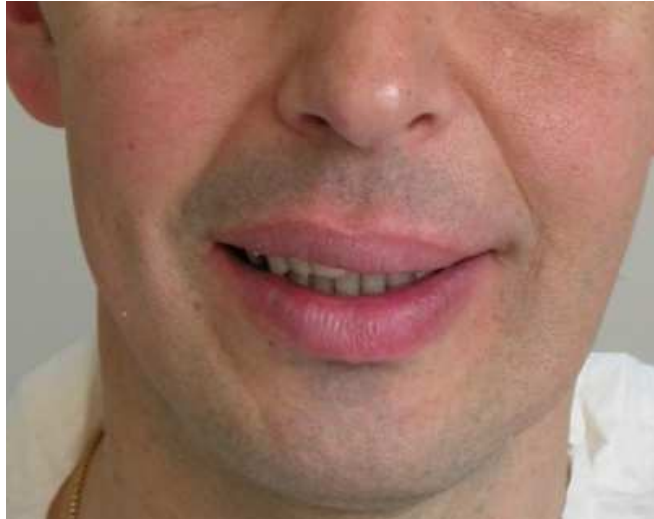

Figure 121 : Cas clinique n°2 – Insertion prothétique

7.3 Cas clinique n°3

7.3.1 Présentation du cas de Mme Y

Il s'agit d'une patiente âgée de 70 ans, adressée au service dentaire du Centre Alexis Vautrin de Nancy à la suite d'un carcinome épidermoïde du maxillaire touchant le côté droit. Cette patiente est édentée totale au maxillaire. Elle ne présente aucune pathologie associée.

Nous présenterons les étapes de conception de la prothèse obturatrice d'usage qui a été réalisée chez cette patiente. Il s'agit d'une prothèse à étage, composée d'un obturateur souple en silicone indépendant de la prothèse dentaire complète en résine. Le système de liaison est un système capteur-aimant.

7.3.2 Conception de la prothèse obturatrice d'usage

Lors de la première consultation, il a été réalisé une prise d'empreinte de la perte de substance maxillaire. Il s'agit d'une perte de substance de grande étendue, touchant le côté droit du maxillaire, et s'exprimant par une communication buccosinusalale.

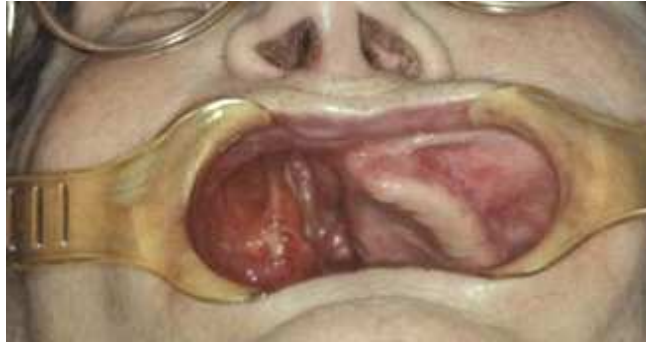

Figure 122 : Cas clinique n°3 – Situation clinique avant empreinte

La prise d'empreinte primaire réalisée a été une prise d'empreinte fractionnée en silicone Putty en trois fragments antérieur, postérieur, puis médian.



Figure 123 : Cas clinique n°3 – Empreinte fragmentée (1)



Figure 124 : Cas clinique n°3 – Empreinte fragmentée (2)

Ces trois fragments de silicone ont ainsi servis à préfigurer le futur obturateur.



Figure 125 : Cas clinique n°3 – Empreinte fragmentée (3)

De l'empreinte fragmentée reconstituée sont tirés une partie et une contre partie en plâtre. Deux capteurs sont placés harmonieusement et collés sur la contre partie. Le silicone Drop par addition peut être coulé. Le moufle est refermé et mis sous presse le temps de la prise.



Figure 126 : Cas clinique n°3 – Mise en place des capteurs métalliques au niveau du modèle en plâtre

L'obturateur ainsi obtenu a ensuite été essayé et validé en bouche.

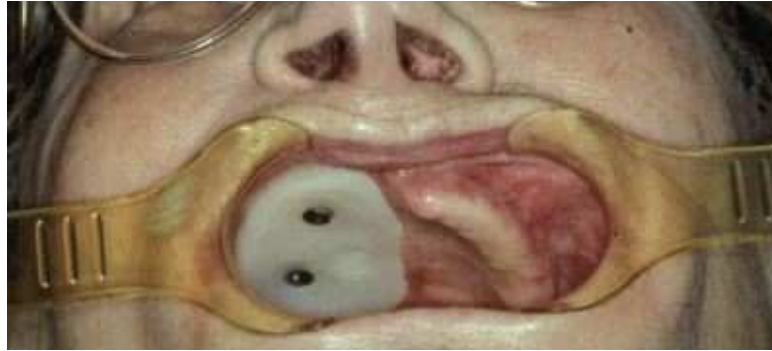


Figure 127 : Cas clinique n°3 – Mise en bouche de l'obturateur

Une empreinte du maxillaire, avec l'obturateur en place, a ensuite été effectuée afin de réaliser la plaque palatine. Celle-ci comporte les éléments de rétention métalliques qui viennent s'aimanter avec les capteurs métalliques présents au niveau de l'obturateur. La suite de la réalisation de la prothèse dentaire maxillaire est identique à la prothèse amovible complète classique.

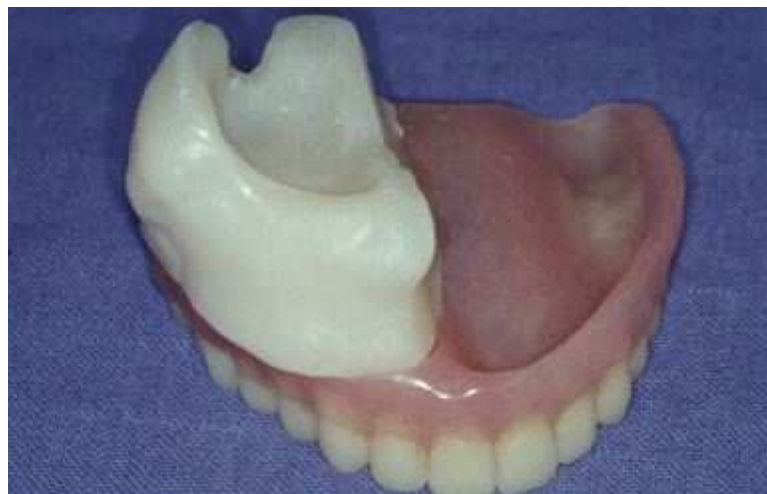

Figure 128 : Cas clinique n°3 – Prothèse complète avec son obturateur

Le tout peut ensuite être mis en bouche ; et les deux éléments de la prothèse obturatrice à étage peuvent être insérés séparément.

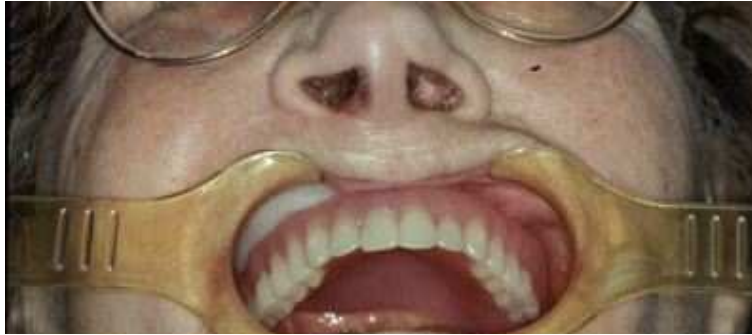

Figure 129 : Cas clinique n°3 – Mise en bouche de la prothèse obturatrice

La patiente a ainsi pu retrouver un sourire esthétique et fonctionnel.



Figure 130 : Cas clinique n°3 – Vue de face de la patiente avec prothèse en bouche

Conclusion

Les tumeurs du maxillaire font l'objet d'une prise en charge toute particulière. L'établissement d'un diagnostic précoce en est la première étape, et celle-ci est primordiale pour le pronostic futur de la tumeur. Elle impose donc une connaissance des caractéristiques étiologiques et épidémiologiques des tumeurs touchant le maxillaire. Les étapes du traitement sont ensuite déterminées lors d'une réunion de concertation pluridisciplinaire, et le chirurgien dentiste tient une place importante au sein de cette équipe.

Les traitements successifs – chirurgie, radiothérapie, chimiothérapie – ont des conséquences importantes au niveau local, mais également sur un plan psychologique. Durant la durée de ces traitements, le bien-être des patients doit être largement pris en compte pour lui permettre de préserver une qualité de vie optimale.

La chirurgie d'exérèse, indispensable dans le traitement des tumeurs du maxillaire, conduit à une perte de substance qui met en communication la cavité buccale et les cavités sinuso-nasales. Les préjudices anatomique, fonctionnel, et esthétique engendrés par la maxillectomie doivent impérativement être corrigés afin de permettre au patient de retrouver une autonomie ainsi qu'une vie sociale satisfaisante. La réhabilitation permet de restaurer un palais hermétique indispensable pour que le patient récupère toutes ses fonctions orofaciales. Malgré les progrès constants en matière de chirurgie reconstructrice, la réhabilitation prothétique est encore largement utilisée, et on s'oriente de plus en plus vers une réhabilitation alliant chirurgie plastique et prothèse obturatrice plus ou moins associée à des épithèses en fonction de l'extension tumorale. Cette réhabilitation mixte permet de pallier aux déficits de chacune des techniques, dans un souci de permettre au patient d'avoir une qualité de vie aussi satisfaisante que possible. La mise en place d'attachements ou d'implants ostéointégrés permettent également

d'obtenir une amélioration des résultats obtenus, tant sur le plan esthétique que fonctionnel.

La qualité de vie ressentie par les patients après réhabilitation des défauts maxillaires, dépend de critères fonctionnel et esthétique. Ainsi, l'étanchéité de la fermeture de la perte de substance conditionne la qualité de l'alimentation (mastication et déglutition) et de la phonation. De plus, le caractère esthétique d'une reconstruction ainsi que l'existence de cicatrices plus ou moins apparentes, influencent fortement sur le bien-être du patient. Une étude rétrospective réalisée au Centre Alexis Vautrin et portant sur la qualité de vie des patients nous a permis d'apporter un éclairage intéressant sur la place essentielle d'une prothèse obturatrice maxillaire dans la prise en charge pluridisciplinaire des tumeurs du maxillaire. En effet, la prothèse permet de redonner au patient toutes ces fonctions orofaciales ainsi qu'une certaine esthétique, facteurs indispensables pour un état de bien-être psychologique optimal et une réinsertion socioprofessionnelle adaptée.

Le choix thérapeutique entre réhabilitation chirurgicale et / ou prothétique est donc primordial, puisque de la qualité de la réhabilitation de la perte de substance maxillaire dépendra la qualité de vie du patient et sa réinsertion socioprofessionnelle.

TABLE DES ILLUSTRATIONS

Figure 1 : Piliers et poutres du massif facial.....	14
Figure 2 : Divisions du massif facial supérieur (11).....	15
Figure 3 : Os maxillaire - Situation générale au niveau de la tête osseuse (76).....	16
Figure 4 : Maxillaire gauche – Vue antérolatérale (50).....	18
Figure 5 : Maxillaire droit – Vue médiale (50).....	18
Figure 6 : Voûte palatine – Vue inférieure (50).....	20
Figure 7 : Sinus paranasaux – Coupe frontale (96).....	23
Figure 8 : Sinus paranasaux – Coupe sagittale (96).....	23
Figure 9 : Cavité nasale - Paroi médiale (76).....	25
Figure 10 : Cavité nasale - Paroi latérale (76).....	25
Figure 11 : Orbite osseuse droite – Vue frontale (96).....	27
Figure 12 : Orbite osseuse droite – Vue latérale (96).....	27
Figure 13 : Répartition des cancers de la cavité buccale selon leur variété histologique.....	29
Figure 14 : Répartition des cancers de la cavité buccale selon leur sous-localisation.....	30
Figure 15 : Point de départ préférentiel et histologique des tumeurs nasosinusiennes.....	31
Figure 16 : Principaux facteurs de risque des tumeurs des VADS en fonction de leur répartition topographique et histologique (46).....	40
Figure 17 : Exemple d’aspect classique d’une tumeur maligne située au niveau de la tubérosité maxillaire droite.....	44
Figure 18 : Principaux signes cliniques en fonction de la topographie tumorale (46).....	48
Figure 19 : Exemple d’OPT d’une lyse maxillaire gauche due à une lésion cancéreuse.....	49
Figure 20 : Exemple d’un scanner d’une tumeur maxillaire gauche – Coupe longitudinale.....	50
Figure 21 : Exemple d’un scanner d’une tumeur maxillaire gauche – Coupe frontale.....	50
Figure 22 : Classification internationale TNM (UICC) (106).....	53
Figure 23 : Classification par stades (UICC) (106).....	53

Figure 24 : Référentiel ONCOLOR – Carcinome épidermoïde de la cavité buccale – Stade T1-T2 N1-N3/T3-T4 N0-N3 « 1 » (78)	63
Figure 25 : Référentiel ONCOLOR – Carcinome épidermoïde de la cavité buccale –Stade T1-T2 N1-N3/T3-T4 N0-N3 « 2 » (78)	63
Figure 26 : Référentiel ONCOLOR - Carcinome épidermoïde nasosinusal « 1 » (79).....	64
Figure 27 : Référentiel ONCOLOR - Carcinome épidermoïde nasosinusal « 2 » (79).....	64
Figure 28 : Référentiel ONCOLOR – Adénocarcinome de l’ethmoïde (79).....	65
Figure 29 : Référentiel ONCOLOR – Esthésioneuroblastome (79)	65
Figure 30 : Exérèse en fonction de l’étendue de la tumeur au niveau du massif facial supérieur (33)	68
Figure 31 : Voie de Weber-Fergusson (20).....	69
Figure 32 : Voie de Moure modifiée Labayle (20).....	70
Figure 33 : Caries post-radiques généralisées.....	79
Figure 34 : Ostéoradionécrose au niveau de la mandibule.....	80
Figure 35 : Aspect cutané après radiothérapie	81
Figure 37 : Gouttières fluorées.....	90
Figure 38 : Petite perte de substance maxillaire chez un patient édenté.....	95
Figure 39 : Grande perte de substance maxillaire chez un patient partiellement denté	96
Figure 40 : Classification d’Aramany (9).....	97
Figure 41 : Classification de Devauchelle (9).....	98
Figure 42 : Classification de Brown (11).....	99
Figure 43 : Reconstruction chirurgicale par lambeau fin – Favorable à la réhabilitation prothétique (11)	101
Figure 44 : Reconstruction chirurgicale par lambeau épais chez un patient édenté - Non favorable à la réhabilitation prothétique (11)	101
Figure 45 : Technique de fermeture d’une petite perte de substance médiane par migration centripète de deux lambeaux de muqueuse palatine bipédiculés (11).....	103
Figure 46 : Technique de fermeture d’une petite perte de substance paramédiane par lambeau de muqueuse palatine de rotation à pédicule postérieur (11)	103
Figure 47 : Schéma de lambeau de joue – Prélèvement du lambeau (EMC).....	104

Figure 48 : Schéma de lambeau de joue – Transfert du lambeau (EMC).....	104
Figure 49 : Schéma de reconstruction osseuse par lambeau fascio-osseux temporal (11).....	106
Figure 50 : Obturateur en résine évidé	110
Figure 51 : Obturateur résine évidé et chapeauté.....	110
Figure 52 : Obturateur résine non chapeauté avec pertuis	110
Figure 53 : Avantages et inconvénients des obturateurs souples et en résine	111
Figure 54 : Exemple de matériaux utilisés en Prothèse Maxillo-faciale.....	111
Figure 55 : Prothèse monobloc chez un patient largement denté composée d'une plaque métallique et d'un obturateur résine.....	112
Figure 56 : Prothèse à étage chez un patient édenté avec obturateur indépendant en silicone.....	113
Figure 57 : Prothèse à étage avec épithèse oculaire.....	113
Figure 58 : Résine à prise retard Fitt de Kerr®	116
Figure 59 : Exemple d'empreinte alginate préopératoire.....	118
Figure 60 : Plaque palatine en résine transparente pour patient largement denté avec présence de cavaliers métalliques	119
Figure 61 : Plaque palatine avec son obturateur en silicone après chirurgie	120
Figure 62 : Fils métalliques suspendus aux apophyses zygomatiques.....	120
Figure 63 : Vis transosseuses maintenant la plaque contre la voûte palatine.....	121
Figure 64 : Exemple d'empreinte alginate préopératoire chez un patient édenté	121
Figure 65 : Silicone de type Drop Ortho®	122
Figure 66 : Plaque immédiate maintenue par les zones de contre-dépouille	123
Figure 67 : Exemple d'empreinte alginate postopératoire pour obturateur provisoire.....	124
Figure 68 : Exemple de plaque obturatrice provisoire mise en bouche en postopératoire	124
Figure 69 : Différentes étapes de la prise d'une empreinte fragmentée selon Pomar et Soulet (85)	129
Figure 70 : Silicone souple de type Drop Stil®	130
Figure 71 : Prothèse à étage - Système capteur-aimant	130
Figure 72 : Exemple d'attachement de précision – Barre d'ancrage (27).....	132

Figure 73 : Exemple de défaut maxillaire gauche de grande étendue avant mise en place des implants – Vue intraorale (61)	133
Figure 74 : Exemple de défaut maxillaire gauche de grande étendue avant mise en place des implants – Radiographie panoramique (61).....	133
Figure 75 : Vue intraorale après mise en place de deux implants avec leurs transferts au niveau de la région tubérositaire droite et de deux implants au niveau de l’arcade zygomatique gauche (61)	134
Figure 76 : Radiographie panoramique après mise en place des implants (61)	134
Figure 77 : Vue intraorale après mise en place de la barre d’ancrage (61)	135
Figure 78 : Vue intraorale après mise en bouche de la maquette prothétique (61)	135
Figure 79 : Vue de face de la patiente après mise en bouche de la prothèse sur implants (61)	135
Figure 80 : Zones d’implantation temporale nasale et orbitaire des implants extra-oraux (4).....	136
Figure 81 : Répartition de l’échantillon en fonction du type histologique de la tumeur.....	163
Figure 82 : Répartition de l’échantillon en fonction du stade TNM de la tumeur	164
Figure 83 : Répartition de l’échantillon en fonction des traitements associés à la maxillectomie.....	165
Figure 84 : Répartition de l’échantillon en fonction du type de prothèse d’usage maxillaire	166
Figure 85 : Répartition de l’échantillon en fonction du type d’obturateur.....	167
Figure 86 : Scores obtenus au questionnaire QLQ-C30.....	168
Figure 87 : Scores obtenus au questionnaire QLQ H&N35	169
Figure 88 : Scores obtenus en alimentation.....	170
Figure 89 : Score d’estimation de la façon de manger	171
Figure 90 : Répartition de l’échantillon en fonction de la satisfaction à l’alimentation	172
Figure 91 : Scores obtenus en phonation.....	173
Figure 92 : Répartition de l’échantillon en fonction de la satisfaction à la phonation	174
Figure 93 : Répartition de l’échantillon en fonction de la fréquence des blessures buccales	175
Figure 94 : Répartition de l’échantillon en fonction de la fréquence des infections	176
Figure 95 : Cas clinique n°1 - Modèle en plâtre de la situation avant chirurgie	185
Figure 96 : Cas clinique n°1 – Réalisation de la plaque palatine	185
Figure 97 : Cas clinique n°1 – Validation de la teinte	186

Figure 98 : Cas clinique n°1 – Situation clinique après maxillectomie	186
Figure 99 : Cas clinique n°1 – Réalisation de l’obturateur immédiat en silicone.....	186
Figure 100 : Cas clinique n°1 – Essayage de l’obturateur immédiat en bouche	187
Figure 101 : Cas clinique n°1 – Plaque métallique avec bourrelet de cire	188
Figure 102 : Cas clinique n°1 – Plaque palatine avec dents prothétiques – Vue occlusale.....	188
Figure 103 : Cas clinique n°1 – Plaque palatine avec dents prothétiques – Vue de face.....	189
Figure 104 : Cas clinique n°1 – Adjonction de l’obturateur en silicone	189
Figure 105 : Cas clinique n°1 – Prothèse obturatrice en résine (1).....	190
Figure 106 : Cas clinique n°1 – Prothèse obturatrice (2).....	190
Figure 107 : Cas clinique n°1 – Obturateur mis en bouche	191
Figure 108 : Cas clinique n°2 - Aspect de la tumeur maxillaire avant chirurgie.....	192
Figure 109 : Cas clinique n°2 - Aspect clinique après maxillectomie	193
Figure 110 : Cas clinique n°2 – Obturateur immédiat en silicone.....	193
Figure 111 : Cas clinique n°2 - Obturateur d’usage en silicone.....	194
Figure 112 : Cas clinique n°2 - Obturateur en silicone avec présence des capteurs métalliques.....	195
Figure 113 : Cas clinique n°2 – Mise en bouche de l’obturateur en silicone	195
Figure 114 : Cas clinique n°2 – Réalisation de la plaque stellite supérieure	196
Figure 115 : Cas clinique n°2 – Enregistrement de l’occlusion.....	196
Figure 116 : Cas clinique n°2 – Essayage de la maquette en cire avec les dents prothétiques	197
Figure 117 : Cas clinique n°2 – Prise d’empreinte de l’obturateur en place.....	197
Figure 118 : Cas clinique n°2 – Mise en place des aimants avant transformation en résine.....	198
Figure 119 : Cas clinique n°2 – Prothèse à étage terminée (1)	198
Figure 120 : Cas clinique n°2 - Prothèse à étage terminée (2).....	199
Figure 121 : Cas clinique n°2 – Essayage de la prothèse obturatrice.....	199
Figure 122 : Cas clinique n°2 – Insertion prothétique.....	200
Figure 123 : Cas clinique n°3 – Situation clinique avant empreinte.....	201
Figure 124 : Cas clinique n°3 – Empreinte fragmentée (1).....	201

Figure 125 : Cas clinique n°3 – Empreinte fragmentée (2).....	201
Figure 126 : Cas clinique n°3 – Empreinte fragmentée (3).....	202
Figure 127 : Cas clinique n°3 – Mise en place des capteurs métalliques au niveau du modèle en plâtre	202
Figure 128 : Cas clinique n°3 – Mise en bouche de l’obturateur	203
Figure 129 : Cas clinique n°3 – Prothèse complète avec son obturateur	203
Figure 130 : Cas clinique n°3 – Mise en bouche de la prothèse obturatrice.....	204
Figure 131 : Cas clinique n°3 – Vue de face de la patiente avec prothèse en bouche.....	204

Les photos cliniques sont issues des patients des Dr MAIRE et Dr BEMER du Centre Alexis Vautrin de Nancy.

BIBLIOGRAPHIE

- 1) ADAMI H-O., HUNTER D., TRICHOPOULOS D.
Textbook of cancer epidemiology - 2nd edition
Oxford ; New York ; Auckland :Oxford university press, 2008, 748 p.
- 2) AL-SALEHI SK., CALDER ID., LAMB DJ.
Magnetic retention for obturators
J. Prosthodont. 2007 ; 16 ; pp 214-218
- 3) ALI A., FARDY MJ., PATTON DW.
Maxillectomy – to reconstruct or obturate ? Results of a UK survey of oral and maxillofacial surgeons
British J. of Oral and Maxillofac. Surg. 1995 ; 33 ; pp 207-210
- 4) BADIE-MODIRI B., KAPLANSKI P.
Implants extra-oraux : principales aires d'implantation
Rev. Stomatol. Chir. Maxillofac. 2001 ; 102 ; 5 ; pp 229-233
- 5) BARTHELEMY I., SANNAJUST J-P., REVOL P., MONDIE J-M.
Cancers de la cavité buccale - Préambule, épidémiologie, étude clinique
EMC Stomatologie, 22-063-A-10, 2005
- 6) BENATEAU H., LARABA C., ALIX T., COMPERE J-F.
Lambeau anté-brachial radial ou lambeau chinois
Rev. Stomatol. Chir. Maxillofac. 2002 ; 103 ; 1 ; pp 35-40
- 7) BENOIST M.
Perte de substance des maxillaires.
EMC Stomatologie, 22-087-E-10,1975

- 8) BENOIST M.
Réhabilitation et prothèse maxillo-faciales
Paris : J. Prélat , 1978, 454 p.
- 9) BENTAHAR O., POMAR P., FUSARO S., BENFDIL F., AGUENAOU A.,
ABDEDINE A.
Prothèses obturatrices après maxillectomie : bases fondamentales et
thérapeutiques
EMC Stomatologie, 22-166-B-58, 2008
- 10) BIGNOUMBA C., LEROUXEL E., RENAUDIN FK., PEUVREL P.,
BEAUVILLAIN DE MONTREUIL C., MALARD O.
Cancer du sinus maxillaire : pronostic et qualité de vie
Ann. Otolaryngol. Chir. Cervicofac. 2006 ; 123 ; 1 ; pp 26-33
- 11) BOUTAULT F., PAOLI J-R., LAUWERS F.
Reconstruction chirurgicale des pertes de substance des maxillaires
EMC Stomatologie, 22-087-E-10, 2005
- 12) BROWN JS., ROGERS SN., MCNALLY DN., BOYLE M.
A modified classification for the maxillectomy defect
Head and Neck 2000 ; 22 ; pp 17-26
- 13) BRUGERE J., SZPIRGLAS H., Société française de carcinologie cervicale
Actualités de carcinologie cervicale
Lésions précancéreuses des muqueuses des voies aéro-digestives
supérieures
Paris : Masson, 1994, 118 p.
- 14) CABARROT E., LAGRANGE J-L., ZUCKER J-M.
Abrégés. Modules transversaux ; 10
Cancérologie générale
Paris : Masson, 2002, 216 p.

- 15) CARRILLO JF., GUEMES A., RAMIREZ-ORTEGA MC., ONATE-OCANA LF.
Prognostic factors in maxillary sinus and nasal cavity carcinoma
EJSO 2005 ; 31 ; 1206-1212
- 16) Centre fédéral d'expertise des soins de santé
Radiothérapie conformationnelle avec modulation d'intensité (IMRT)
KCE reports vol. 62B, 2007
- 17) CHANDU A., SMITH ACH., ROGERS SN.
Health-related quality of life in oral cancer : a review
J. Oral Maxillofac. Surg. 2006 ; 64 ; pp 495-502
- 18) COROLLER J.
Cancérologie des VADS de la chirurgie à la prothèse implanto-portée orale ;
Expérience du Centre Léon Bernard
Thèse : Lyon ; 2006
- 19) DAY T. A., GIROD D. A.
Oral cavity reconstruction
New York ; London : Taylor & Francis , 2006, 456 p.
- 20) DEBOISE A.
Techniques en chirurgie oro-maxillo-faciale
Paris : Ellipses, 1993, 331 p.
- 21) DETRAIT C., POSTAIRE M.
Prothèse maxillo-faciale chez le patient totalement édenté
Cah. Prothèse 2002 ; 119 ; pp 17-28
- 22) DEXTER WS., JACOB RF.
Prosthetic rehabilitation after maxillectomy and temporalis flap reconstruction :
A clinical report
J. Prosthet. Dent. 2000 ; 83 ; pp 283-286

23)DILEK OC., TEZULAS E., DINCEL M.

A mini dental implant-supported obturator application in a patient with partial maxillectomy due to tumor : case report

Oral Surg. Oral Med. Oral pathol. Oral Radiol. Endod. 2007 ; 103 ; pp e6-e10

24)DONOFF R. B.

Manuel d'odontostomatologie

Manuel de chirurgie orale et maxillo-faciale

Paris : Masson, 1990, 245 p.

25)DWIVEDI RC., KAZI RA., AGRAWAL N., NUTTING CN., CLARKE PM.,

KERAWALA CJ., RHYS-EVANS PH., HARRINGTON KJ.

Evaluation of speech outcomes following treatment of oral and oropharyngeal cancers

Cancer Treatment Reviews 2009 ; 35 ; 417-424

26)EKSTRAND K., HIRSH JM.

Malignant tumors of the maxilla : virtual planning and real-time rehabilitation with custom-made R-zygoma fixtures and carbon-graphite fiber-reinforced polymer prosthesis

Clinical Implant Dentistry and Related Research 2008 ; 10 ; 1 ; pp 23-29

27)ETIENNE O., WALTMANN E., TADDEI C.

Apport de la prothèse composite pour la rétention et la stabilisation de l'obturateur en prothèse maxillo-faciale

Cah. Prothèse 2005 ; 1129 ; pp 39-49

28)FACON F., DESSI P.

Chirurgie endonasale micro-invasive : apport de l'endoscopie en chirurgie maxillo-faciale

Rev. Stomatol. Chir. Maxillofac. 2005 ; 106 ; 4 ; pp 230-242

29)FARSI F., GUICHARD M., GOURMET R., KREHER P.

Standards, options et recommandations pour une bonne pratique
odontologique en cancérologie

Bull. Cancer 1999, 86, 7-8, pp. 640-65

30)FAUXPOINT G.

Protocole : Qualité de vie des patients présentant des pertes de substance
maxillaire d'origine carcinologique – Influence des modalités thérapeutiques

Mémoire M2 Santé Publique et Environnement : Strasbourg

31)Fédération Nationale des Centres de Lutte Contre le Cancer (FNCLCC)

Standards, options et recommandations pour la prise en charge des patients
adultes atteints de carcinomes épidermoïdes de la cavité buccale

FNCLCC 1998

32)FRANQUET Dominique

Chimiothérapie et cancers maxillo-faciaux

Th : Chir. Dent. : Bordeaux : 1981

33)FRUSTIN Marie

Les Pertes de substance palatines d'origine cancéreuse chez l'édenté total :
reconstruction prothétique ou chirurgicale

Th : Chir. Dent. : Nancy 1 : 2005

34)FUKUDA M., TAKAHASHI T., NAGAI H., IIONO M.

Implant-supported edentulous maxillary obturators with milled bar
attachements after maxillectomy

J. Oral. Maxillofac. Surg. 2004 ; 62 ; pp 799-805

35)FUTRAN ND., MENDEZ E.

Developments in reconstruction of midface and maxilla

Lancet Oncol. 2006 ; 7 ; 249-258

- 36)GARCIA-PERIS P., PARON L., VELASCO C., DE LA CUERDA C., CAMBLOR M., BRETON I., HERENCIA H., VERDAGUER J., NAVARRO C., CLAVE P.
Long-term prevalence of oropharyngeal dysphagia in head and neck cancer patients : Impact on quality of life
Clinical Nutrition 2007 ; 26 ; 710-717
- 37)GAUDY J-F., CANNAS B., VACHER C.
Atlas d'anatomie implantaire
Issy-les-Moulineaux : Masson, 2007, 282 p.
- 38)GAUDY J-F., CHARRIER J-L., BILWEIS C., GORCE T.
Anatomie clinique – 2ème édition
Rueil-Malmaison : Ed. CdP, cop. 2007, 224 p.
- 39)GAUZERAN D.
Lésions à risque et cancers de la bouche : diagnostic et traitement
Paris : Éd. CdP, 2007, 151 p.
- 40)GERMANIA MA., HARTL DM., MARANDAS P., JULIERON M., DEMERS (321
Free flap reconstruction in the treatment of tumors involving the hard palate
EJSO 2005 ; 32 ; pp 335-339
- 41)GIUMELLI B., SAADE K., LE BARS P.
Traitement prothétique des pertes de substance acquises des maxillaires en
oncologie
EMC Odontologie, 23-393-A-10, 2000
- 42)GOIATO MC., PESQUEIRA AA., DA SILVA CR., FILHO HG., DOS SANTOS
DM.
Patient satisfaction with maxillofacial prosthesis. Literature review
J. Plast. Reconstruct. Aesthet. Surg. 2009 ; 62 ; 175-180

43)GRELLET M., SOUSSALINE M., BENOIST M.

Traité de technique chirurgicale stomatologique et maxillo-faciale. Tome 2,
Chirurgie des glandes salivaires et des cancers buccaux
Paris : Masson, 1990, 106 p.

44)GRISSET Audrey

La qualité de vie des patients porteurs d'une prothèse obturatrice
Thèse : Chir. Dent. : Lyon : 2007

45)GUERRIER Y.

Traité de technique chirurgicale O.R.L. et cervico-faciale
Cou et cavité buccale – 2ème édition
Paris : Masson, 1988, 539 p.

46)Haute Autorité de Santé (HAS)

Guide médecin – Affection de longue durée n°30 – Cancers des voies
aérodigestives supérieures, 2009 [en ligne]
Disponible sur <http://www.has-sante.fr/portail/jcms/c_892164/ald-n-30-cancer-des-voies-aero-digestives-superieures>

47)Haute autorité de santé (HAS)

Commission de la transparence – Avis – Fluocaril Bi Fluoré 2000, gel dentaire,
2009 [en ligne]
Disponible sur <http://www.has-sante.fr/portail/jcms/c_778873/fluocaril-bi-fluore>

48)HIRSH DL., HOWELL KL., LEVINE JP.

A novel approach to palatamaxillary reconstruction : use of radial forearm free
tissue transfer combined with zygomaticus implants
J. Oral Maxillof. Surg. 2009 ; 67 ; pp 2466-2472

- 49) IRISH J., SANDHU N., SIMPSON C., WOOD R., GILBERT R., GULLANE P., BROWN D., GOLDSTEIN D., DEVINS G., BARKER E.
Quality of life in patients with maxillectomy prostheses
Head and Neck 2009 ; 31 ; pp 813-821
- 50) KAMINA P.
Anatomie clinique - Tome 2 [Tête, cou, dos] – 3ème édition
Paris : Maloine, 2006, 405 p.
- 51) KEYF F.
Review. Obturator prostheses for hemimaxillectomy patients
J. Oral. Rehabil. 2001 ; 28 ; pp 821-829
- 52) KORNBLITH AB., ZLOTOW IM., GOOEN J., HURYN JM., LERNER T., STRONG EW., SHAH JP., SPIRO RH., HOLLAND JC.
Quality of life of maxillectomy patients using an obturator prosthesis
Head and Neck 1996 ; 18 ; pp 323-334
- 53) JORTAY A. M., Société Française de carcinologie cervico-faciale
Réhabilitation anatomique et fonctionnelle après les traitements des cancers bucco-pharyngés
Paris : E.D.K., 1998, 221 p.
- 54) KIELBASSA A., HINKELBEIN W., HELLWIG E., MEYER-LUCKEL H.
Radiation-related damage to dentition
Lancet Oncol. 2006 ; 7 ; pp 325-35
- 55) LALIRE Nathalie
La Prothèse maxillo-faciale et l'omnipraticien
Th : Chir. Dent. : Nancy 1 : 1997

56) LAM TANG JA., RIEGER JM., WOLFAARDT JF.

A review of functional outcomes related to prosthetic treatment after maxillary and mandibular reconstruction in patients with head and neck cancer
International J. Prosthodont. 2008 ; 21 ; 4 ; pp 337-354

57) LANDES CA.

Zygoma implant-supported midfacial prosthetic rehabilitation : a 4-year follow-up study including assessment of quality of life
Clin. Oral Impl. Res. 2005 ; 16 ; pp 313-325

58) LASKIN D. M., ABUBAKER A. O.

Decision making in oral and maxillofacial surgery
Chicago : Quintessence Publ., 2007, 267 p.

59) LA VERDE N., BAREGGI C., GARASSINO M., BORGONOVO K., SBURLATI P., PEDRETTI D.

Osteonecrosis of the jaw (ONJ) in cancer patients treated with Bisphosphonates : how the knowledge of a phenomenon can change its evolution
Support Care Cancer 2008 ; 16 ; pp 1311-1315

60) LE BARS P., ALLAVENA C., PIOT B., GIUMELLI B.

Radiothérapie et réhabilitation maxillo-faciale
Actual. Odonto-stomatol. 2006 ; 234 ; pp 191-210

61) LELES CR., LELES JLR., DE PAULA SOUZA C., MARTINS RR., MENDONCA EF.

Implant-supported obturator overdenture for extensive maxillary resection patient : a clinical report
J. Prosthodont. 2009 ; xx ; pp 1-5

62) LUTHUN Magali

Optimisation des indications et protocoles chirurgicaux par greffes osseuses autologues dans le cadre de la réhabilitation prothétique esthétique et fonctionnelle après perte importante maxillo-mandibulaire

Th : Chir. Dent. : Nancy 1 : 2001

63) MAIRE F., KREHER P., TOUSSAINT B., DOLIVET G., COFFINET L.

Appareillage après maxillectomie : indispensable facteur d'acceptation et de réinsertion

Rev. Stomatol. Chir. Maxillofac. 2000 ; 101 ; 1 ; pp 36-38

64) MARGAINAUD J-P.

Prothèses obturatrices après resection du maxillaire

Inf. Dent. 2001 ; 32 ; 83 ; pp 2500-2503

65) MARTIN-DUVERNEUIL N., AURIOL M.

Les tumeurs maxillo-faciales : imagerie, anatomopathologie

Montpellier : Sauramps médical, 2004, 402 p.

66) MASSONI Sandra

Troubles de la déglutition et accompagnement nutritionnel dans le cadre des traitements par radiochimiothérapie des cancers ORL

Mémoire d'orthophonie : Médecine : Aix-Marseille 2 : 2007

67) MATSUYAMA M., TSUKIYAMA Y., KOYANO K.

Objective clinical assessment of change in swallowing ability of maxillectomy patients when wearing obturator prostheses

International J. Prosthodont. 2005 ; 18 ; 6 ; pp 475-479

- 68)MATSUYAMA M., TSUKIYAMA Y., TOMIOKA M., KOYANO K.
Clinical assessment of chewing function of obturator prosthesis wearers by
objective measurement of masticatory performance and maximum occlusal
force
International J. Prosthodont. 2006 ; 19 ; 3 ; pp 253-257
- 69)MAURICE D., ANDRE O., RAVALLEC X., LEROUXEL E., YGITOGLU M.,
AUGIER M-C.
Odontologie et prise en charge des défauts maxillo-faciaux
Cah. Prothèse 2002 ;120 ; pp 17-25
- 70)MERIGOT A., CHATEL C.
Irradiation cervico-faciale : répercussion sur le milieu buccal
Rev. Odont. Stomat. 2005 ; 34 ; pp 155-169
- 71)MERIGOT A., CHATEL C.
Irradiation cervico-faciale (2^{ème} partie) : rôle de l'odontostomatologiste
Rev. Odont. Stomat. 2005 ; 34 ; pp 279-291
- 72)MUCKE T., LOEFFELBEIN DJ., HOHLWEG-MAJERT B., KESTING MR.,
WOLFF KD., HOLZLE F.
Reconstruction of the maxilla and midface – Surgical management, outcome,
and prognostic factor
Oral Oncology 2009 ; 45 ; 1073-1078
- 73)MUKOHYAMA H., HARAGUCHI M., SUMITA YI., IIDA H., HATA Y.,
KISHIMOTO S., TANIGUCHI H.
Rehabilitation of a bilateral maxillectomy patient with a free fibula
osteocutaneous flap
J. Oral Rehab. 2005 ; 32 ; pp 541-544

74)MUSTER D., VOUILLOT JL., DUBRUILLE JH.

Biomatériaux, biomatériels et bio-ingénierie en chirurgie orale et maxillo-faciale (I)

EMC Stomatologie, 22-014-F-10, 1999

75)MUSTER D., VOUILLOT JL., DUBRUILLE JH.

Biomatériaux, biomatériels et bio-ingénierie en chirurgie orale et maxillo-faciale (II)

EMC Stomatologie, 22-014-F-15, 1999

76)NETTER F. H., NORTON N. S.

Netter's head and neck anatomy for dentistry

Philadelphia ; PA : Saunders Elsevier , 2007, 610 p.

77)NOUASSI Soufyane

Prothèse obturatrice des défauts maxillaires

Mémoire : Chir. Dent. : Nancy 1 : 2003

78)ONCOLOR

Référentiel : Carcinome épidermoïde de la cavité buccale, Date de révision : 12 octobre 2006 [en ligne]

Disponible sur <http://www.oncolor.org/referentiels/vads/cavbucc_acc.htm>

79)ONCOLOR

Référentiel : Tumeurs malignes nasosinusiennes, Date de révision : 12 octobre 2006 [en ligne]

Disponible sur <http://www.oncolor.org/referentiels/vads/cavnas_acc.htm>

80)PEIFFERT D., MALLET F.

Curiethérapie des cancers des voies aérodigestives supérieures [CD-ROM]

Nancy , Centre Alexis Vautrin ; Paris : Aventis , 2001

81)PENEL G., LANGLOIS J-M., LIBERSA J-C.

Prise en charge des cancers des voies aérodigestives supérieures

Réalités cliniques 2004 ; 15 ; 4 ; pp 337-349

82)PHULPIN Bérange

Apport de l'implantologie en secteur irradié

Th : Chir. Dent. : Nancy 1 : 2005

83)PIERILLAS P., TRINGALI S.

L'ECN en fiches

ORL, chirurgie maxillo-faciale & stomatologie

Paris : Ellipses, 2009, 154 p.

84)POMAR P., SOULET H.

Empreinte fragmentée : contribution à la réalisation prothétique de l'édenté total après maxillectomie

Actual. Odonto-Stomatol. 1995, 191 ; pp 443-7

85)POMAR P., SOULET H.

Réhabilitation prothétique après maxillectomie chez l'édenté total : I.

Technique originale de prise d'empreinte

Cah. Prothèse 1994, 86, pp. 28-34

86)POMAR P., SOULET H.

Réhabilitation prothétique après maxillectomie chez l'édenté total : Nouvelle conception de la prothèse obturatrice

Cah. Prothèse 1994, 86

87)RACADOT S.

Intérêts de la radiothérapie avec modulation d'intensité dans les cancers de la tête et du cou

Th : Med. : Nancy 1 : 2002

88)ROGERS SN., AHAD SA., MURPHY AP.

A structured review and theme analysis of papers published on 'quality of life' in head and neck cancer : 2000-2005

Oral Oncology 2007 ; 43 ; pp 843-868

89)ROGERS SN., FISHER SE., WOOLGAR JA.

A review of quality of life assessment in oral cancer

Int. J. Oral Maxillofac. Surg. 1999 ; 28 ; pp 99-117

90)ROGERS SN., HUMPHRIS G., LOWE D., BROWN JS., VAUGHAN ED.

The impact of surgery for oral cancer on quality of life as measured by the Medical Outcomes Short Form 36

Oral Oncology1998 ; 34 ; pp 171-179

91)ROGERS SN., LOWE D., McNALLY D., BROWN J-S., VAUGHAN E-D.,

Health-related quality of life after maxillectomy : a comparison between prosthetic obturation and free flap

J. Oral. Maxillofac. Surg. 2003 ; 61 ; 2 ; pp 174-81

92)RYAN WR., FEE WE. Jr, LE QT., PINTO HA.

Positon-emission tomography for surveillance of head and neck cancer

Laryngoscope 2005 ; 115 ; pp 645-650

93)ROUMANAS E. D., NISHIMURA R. D., DAVIS B. K., BEUMER J.

Clinical evaluation of implants retaining edentulous maxillary obturator protheses

J. Prosthet. Dent. 1997 ; 77 : pp 184-90

94)SARAZIN G., MARGAINAUD J-P., KOLB F.

Apport des conformateurs dans les rehabilitations prothétiques après chirurgie carcinologique

Rev. Odont. Stomat. 2009 ; 38 ; pp 83-98

- 95)SCHRAUB S., CONROY T.
Qualité de vie et cancérologie
Paris, John Libbey Eurotext, 2002, 126 p.
- 96)SCHUNKE M., SCHULTE E., SCHUMACHER U., RUDE J.
Atlas d'anatomie Prométhée . [3] , Tête et neuro-anatomie
Paris : Maloine , 2009, 399 p.
- 97)SETO K-I.
Atlas of oral and maxillofacial rehabilitation
Tokyo ; Berlin ; Paris : Quintessence, 2003, 112 p.
- 98)SHAH J. P., JOHNSON N. W., BATSAKIS J. G.
Oral cancer
London : Martin Dunitz, 2003, 496 p.
- 99)SIMON C., TOUSSAINT B., COFFINET L. :
Tumeurs malignes des cavités nasales et paranasales
EMC Oto-Rhino-Laryngologie, 20-405-A-10, 1997
- 100) SMOLKA W., IIZUKA T.
Surgical reconstruction of maxilla and midface : Clinical outcome and factors
relating to postoperative complications
J. Cranio-Maxillof. Surg. 2005 ; 33 ; pp 1-7
- 101) Société Française de Radiothérapie Oncologique
Guide des procédures de Radiothérapie Externe 2007 - 7 - Sinus Maxillaire
2007
- 102) TARRAGANO H.
Les cancers de la cavité buccale : du diagnostic aux applications
thérapeutiques
Rueil Malmaison : Editions CdP, 2008, 138 p.

- 103) The European Organization For Research And Treatment Of Cancer
Quality of life Questionnaire Core-30 (EORTC QLQ-30) version 3, 1995 [en ligne]
Disponible sur
<http://groups.eortc.be/qol/downloads/modules/specimen_20qlq_c30.pdf>
- 104) The European Organization For Research And Treatment Of Cancer
Quality of life Questionnaire – Head and Neck Cancer Module (EORTC QLQ-H&N 35) version 1.0, 1995 [en ligne]
Disponible sur
<http://groups.eortc.be/qol/downloads/modules/specimen_20qlq_hn35.pdf>
- 105) TURKASLAN S., BAYKUL T., AYDIN MA., OZARSLAN M.
Influence of immediate and permanent obturators on facial contours : a case series
Cases Journal 2009 ; 2 ; 6
- 106) Union Internationale Contre le Cancer (UICC)
TNM Classification internationale des tumeurs malignes
New-York : Willey-Liss, 2002, 238 p.
- 107) VEDRINE L., LE MOULEC S., CHARGARI C., FAGOT T., BAUDUCEAU O.
Chimiothérapie des cancers de la cavité orale
EMC Stomatologie, 22-065-F-10, 2007
- 108) VEDRINE P-O., MEGHACHI A., JANKOWSKI R., SIMON C.
Chirurgie des tumeurs sinusiennes
EMC Techniques chirurgicales : Tête et cou, 46-170, 2005
- 109) VIGARLOS E., FONTES-CARRERE M., POMAR P., BACH K.
Psychologie et relation d'aide en réhabilitation maxillofaciale
EMC Stomatologie, 22-066-B-53, 2004

110) VISSINK A., JANSMA J., SPIJKERVET FKL., BURLAGE FR., COPPES RP.

Oral sequelae of head and neck radiotherapy

Crit. Rev. Oral. Biol. Med. 2003 ; 14 ; 3 ; pp 199-212

111) VOREAUX P., AMANS J-C.

La rétention magnétique des prothèses dentaires et maxillo-faciales

Actual. Odonto-stomatol. 1985 ; 151 ; pp 609-622

112) ZWETYENGA N., MIQUEL L., GARUET A., RICARD AS., MAJOUFRE-
LEFEBVRE C., DEMAUX H., SIBERCHICOT F.

Prise en charge du carcinome épidermoïde de la gencive supérieure et du
palais dur

Rev. Stomatol. Chir. Maxillofac. 2006 ; 107 ; pp 80-85

GROSJEAN Lucie – Les tumeurs malignes au niveau du maxillaire : prise en charge des patients et qualité de vie après réhabilitation

Nancy 2010 : 229 F. : 131 Ill. : 112 Réf.

Th : Chir.-Dent. : Nancy-I: 2010

MOTS CLÉS FRANÇAIS: cancer, maxillectomie, prothèse, qualité de vie
MOTS CLÉS ANGLAIS : cancer, maxillectomy, prosthesis, quality of life

GROSJEAN Lucie – Les tumeurs malignes au niveau du maxillaire : prise en charge des patients et qualité de vie après réhabilitation

Th : Chir. -Dent. : Nancy-I: 2010

Les tumeurs du maxillaire peuvent avoir deux origines distinctes : elles peuvent naître de la cavité buccale, ou constituer des extensions de tumeurs originaires des cavités nasosinusiennes. Ces deux types de tumeurs ont des caractéristiques épidémiologiques et étiologiques différentes, mais sont prises en charge de manière identique. Ainsi, une fois le diagnostic de malignité affirmé, le traitement de première intention consiste le plus souvent en une chirurgie d'exérèse carcinologique associée ou non à de la radiothérapie et / ou de la chimiothérapie. Cette maxillectomie plus ou moins étendue aboutit à une perte de substance de taille variable qui s'accompagne de lourdes conséquences d'ordre fonctionnel, esthétique et psychologique. La réhabilitation de ces défauts est donc primordiale, et celle-ci peut être prothétique, chirurgicale ou mixte, en fonction de la situation clinique. Elle va permettre de minimiser les séquelles de la chirurgie, et particulièrement en ce qui concerne les capacités orofaciales du patient, et ceci va lui permettre de retrouver une qualité de vie aussi optimale que possible. Une étude rétrospective réalisée au Centre Alexis Vautrin et portant sur la qualité de vie des patients permet d'apporter un éclairage intéressant sur la place essentielle d'une prothèse obturatrice maxillaire dans la prise en charge pluridisciplinaire des tumeurs du maxillaire.

Examineurs de thèse :

<u>Monsieur J.P. LOUIS</u>	<u>Professeur des Universités</u>	<u>Président</u>
Madame C. STRAZIELLE	Professeur des Universités	Juge
<u>Madame J. BEMER</u>	<u>Assistant Hospitalier Universitaire</u>	<u>Juge</u>
Madame E. BOLONI	Docteur en Chirurgie Dentaire	Juge

Adresse de l'auteur : GROSJEAN Lucie
6 bis rue de Bonsecours
54000 NANCY



Jury : Président : J.P LOUIS – Professeur des Universités
Juges : C. STRAZIELLE – Professeur des Universités
J.BEMER – Assistant Hospitalier
E.BÖLÖNI – Docteur en Chirurgie Dentaire

Thèse pour obtenir le diplôme D'Etat de Docteur en Chirurgie Dentaire

Présentée par: **Mademoiselle GROSJEAN Lucie, Sandrine**

né(e) à: **NANCY (Meurthe-et-Moselle)**

le **26 août 1983**

et ayant pour titre : « **Les tumeurs malignes au niveau du maxillaire : prise en charge des patients et qualité de vie après réhabilitation.** »

Le Président du jury,

JP. LOUIS

Le Doyen,
de la Faculté d'Odontologie

Autorise à soutenir et imprimer la thèse 3916

NANCY, le 22.02.2010

Le Président de l'Université Henri Poincaré, Nancy-1