



**HAL**  
open science

# Le retard d'éruption des dents permanentes : étiologies, diagnostics, conduites à tenir, cas cliniques

Vanessa Cadona

► **To cite this version:**

Vanessa Cadona. Le retard d'éruption des dents permanentes : étiologies, diagnostics, conduites à tenir, cas cliniques. Sciences du Vivant [q-bio]. 2010. hal-01738924

**HAL Id: hal-01738924**

**<https://hal.univ-lorraine.fr/hal-01738924v1>**

Submitted on 20 Mar 2018

**HAL** is a multi-disciplinary open access archive for the deposit and dissemination of scientific research documents, whether they are published or not. The documents may come from teaching and research institutions in France or abroad, or from public or private research centers.

L'archive ouverte pluridisciplinaire **HAL**, est destinée au dépôt et à la diffusion de documents scientifiques de niveau recherche, publiés ou non, émanant des établissements d'enseignement et de recherche français ou étrangers, des laboratoires publics ou privés.



## AVERTISSEMENT

Ce document est le fruit d'un long travail approuvé par le jury de soutenance et mis à disposition de l'ensemble de la communauté universitaire élargie.

Il est soumis à la propriété intellectuelle de l'auteur. Ceci implique une obligation de citation et de référencement lors de l'utilisation de ce document.

D'autre part, toute contrefaçon, plagiat, reproduction illicite encourt une poursuite pénale.

Contact : [ddoc-theses-contact@univ-lorraine.fr](mailto:ddoc-theses-contact@univ-lorraine.fr)

## LIENS

Code de la Propriété Intellectuelle. articles L 122. 4

Code de la Propriété Intellectuelle. articles L 335.2- L 335.10

[http://www.cfcopies.com/V2/leg/leg\\_droi.php](http://www.cfcopies.com/V2/leg/leg_droi.php)

<http://www.culture.gouv.fr/culture/infos-pratiques/droits/protection.htm>



ACADEMIE DE NANCY-METZ  
UNIVERSITE HENRI POINCARE-NANCY I  
FACULTE DE CHIRURGIE DENTAIRE

**Année 2010**

**N° : 3308**

**THESE**

Pour le

**DIPLOME D'ÉTAT DE DOCTEUR EN CHIRURGIE DENTAIRE**

Par

**Vanessa CADONA**

Née le 16 juin 1981 à Moyeuvre-Grande (Moselle)

**LE RETARD D'ERUPTION DES DENTS  
PERMANENTES : étiologies, diagnostics,  
Conduites à tenir, cas cliniques.**

Présentée et soutenue publiquement le 24/06/2010

Examineurs de la thèse :

**Pr C. STRAZIELLE**

**Professeur des Universités**

**Présidente**

**Dr D. DROZ**

**Maître de Conférences des Universités**

**Juge**

**Dr B. PHULPIN**

**Assistante Hospitalo Universitaire**

**Juge**

**Dr D. ANASTASIO**

**Praticien hospitalier**

**Juge**

**Dr C. SECKINGER**

**Praticien hospitalier**

**Juge**



Président : Professeur J.P. FINANCE

Doyen : Docteur Pierre BRAVETTI

Vice-Doyens : Pr. Pascal AMBROSINI - Dr. Jean-Marc MARTRETTE

Membres Honoraires : Dr. L. BABEL - Pr. S. DURIVAUX - Pr. G. JACQUART - Pr. D. ROZENCWEIG - Pr. M. VIVIER

Doyen Honoraire : Pr. J. VADOT

<b>Sous-section 56-01</b> Odontologie pédiatrique	Mme M. M. Mlle M.	<b><u>DROZ Dominique (Desprez)</u></b> PREVOST Jacques BOCQUEL Julien PHULPIN Bérengère SABATIER Antoine	Maître de Conférences Maître de Conférences Assistant Assistant Assistant
<b>Sous-section 56-02</b> Orthopédie Dento-Faciale	Mme M. Mlle M.	<b><u>FILLEUL Marie Pierryle</u></b> BOLENDER Yves PY Catherine REDON Nicolas	Professeur des Universités* Maître de Conférences Assistant Assistant
<b>Sous-section 56-03</b> Prévention, Epidémiologie, Economie de la Santé, Odontologie légale	M. Mme	<i>Par intérim</i> <b><u>ARTIS Jean Paul</u></b> JANTZEN-OSSOLA Caroline	Professeur 1 <sup>er</sup> grade Assistant
<b>Sous-section 57-01</b> Parodontologie	M. Mme M. M. M. M.	<b><u>AMBROSINI Pascal</u></b> BOUTELLIEZ Catherine (Bisson) MILLER Neal PENAUD Jacques GALLINA Sébastien JOSEPH David	Professeur des Universités* Maître de Conférences Maître de Conférences Maître de Conférences Assistant Assistant
<b>Sous-section 57-02</b> Chirurgie Buccale, Pathologie et Thérapeutique Anesthésiologie et Réanimation	M. M. M. M. M. M. Mlle	<b><u>BRAVETTI Pierre</u></b> ARTIS Jean-Paul VIENNET Daniel WANG Christian BALLY Julien CURIEN Rémi SOURDOT Alexandra	Maître de Conférences Professeur 1 <sup>er</sup> grade Maître de Conférences Maître de Conférences* Assistant Assistant Assistante
<b>Sous-section 57-03</b> Sciences Biologiques (Biochimie, Immunologie, Histologie, Embryologie, Génétique, Anatomie pathologique, Bactériologie, Pharmacologie)	M. M. Mlle	<b><u>WESTPHAL Alain</u></b> MARTRETTE Jean-Marc ERBRECH Aude	Maître de Conférences* Maître de Conférences* Assistante Associée au 01/10/2007
<b>Sous-section 58-01</b> Odontologie Conservatrice, Endodontie	M. M. M. M. M. Mlle	<b><u>ENGELS-DEUTSCH Marc</u></b> AMORY Christophe MORTIER Eric CUNY Pierre HESS Stephan PECHOUX Sophie	Maître de Conférences Maître de Conférences Maître de Conférences Assistant Assistant Assistante
<b>Sous-section 58-02</b> Prothèses (Prothèse conjointe, Prothèse adjointe partielle, Prothèse complète, Prothèse maxillo-faciale)	M. M. M. M. M. Mlle Mlle Mlle M.	<b><u>SCHOUVER Jacques</u></b> LOUIS Jean-Paul ARCHIEN Claude DE MARCH Pascal BARONE Serge BEMER Julie RIFFAULT Amélie MONDON Hélène SIMON Franck	Maître de Conférences Professeur des Universités* Maître de Conférences* Maître de Conférences Assistant Assistante Assistante Assistant Assistant
<b>Sous-section 58-03</b> Sciences Anatomiques et Physiologiques Occlusodontiques, Biomatériaux, Biophysique, Radiologie	Mlle M. Mme M. Mme	<b><u>STRAZIELLE Catherine</u></b> RAPIN Christophe (Section 33) MOBY Vanessa (Stutzmann) SALOMON Jean-Pierre JAVELOT Cécile (Jacquelin)	Professeur des Universités* Professeur des Universités Maître de Conférences* Maître de Conférences Assistante Associée au 01/01/2009

souligné : responsable de la sous-section

\* temps plein

Mis à jour le 01.02.2010

*Par délibération en date du 11 décembre 1972,  
la Faculté de Chirurgie Dentaire a arrêté que  
les opinions émises dans les dissertations  
qui lui seront présentées  
doivent être considérées comme propres à  
leurs auteurs et qu'elle n'entend leur donner  
aucune approbation ni improbation.*

**À NOTRE PRESIDENTE DE THESE,**

**Mademoiselle le Professeur Catherine Strazielle**

Docteur en Chirurgie Dentaire  
Professeur des Universités  
Habilitée à diriger des Recherches par l'Université Henri Poincaré, Nancy-I  
Responsable de la Sous-section : Sciences Anatomiques et Physiologiques,  
Occlusodontiques, Biomatériaux, Biophysique, Radiologie.

Vous avez su nous guider dans notre travail et nous conseiller  
dans sa réalisation.

Nous vous remercions pour votre soutien et votre dévouement  
tout au long de ce projet.

Veillez trouver dans ce travail le témoignage de notre profonde  
reconnaissance à votre égard.

**À NOTRE JUGE,**

**Madame le Docteur Dominique Droz**

Docteur en Chirurgie Dentaire

Maître de conférences

Responsable de la sous-section : Odontologie pédiatrique.

Nous vous adressons nos sincères remerciements pour l'intérêt que vous avez bien voulu porter à ce projet et vous sommes reconnaissant d'avoir si gentiment accepté d'examiner cette thèse et de participer à ce jury. Veuillez trouver en la réalisation de ce travail l'occasion de vous témoigner notre profond respect.



**À NOTRE JUGE,**

.

**Monsieur le docteur Daniel ANASTASIO :**

Docteur en chirurgie dentaire

Praticien hospitalier au CHR METZ-THONVILLE

Vous nous avez fait un très grand honneur en acceptant de diriger cette thèse.

Nous vous remercions pour la très grande disponibilité et l'attention que vous nous avez toujours accordées, pour votre perfectionnisme et votre souci de transmettre vos connaissances.

Veillez trouver dans ce travail l'occasion de vous témoigner notre profond respect.

## **À NOTRE JUGE**

**Mademoiselle le Docteur Bérengère PHULPIN**  
Docteur en Chirurgie Dentaire  
Assistante hospitalière universitaire  
Sous-section : Odontologie Pédiatrique.

Nous sommes sensible à l'intérêt que vous avez porté à notre travail en acceptant d'en être un juge.  
Nous vous exprimons notre respectueuse considération.

## **À NOTRE JUGE**

**Monsieur le Docteur Cédric SECKINGER :**

Docteur en chirurgie dentaire

Praticien hospitalier au CHR METZ-THONVILLE.

Vous qui nous avez fait l'honneur de juger notre travail, nous tenons à vous remercier pour votre excellent accueil et la sympathie que vous nous avez témoignée.

## **UN GRAND MERCI A :**

- **Stéphane W.**
- **Ma Mère & Mon Père.**
- **Ma Famille au grand complet.**
- **Mme WANG & son mari Mr le Dr WANG.**
- **Maplv Isabelle G.**
- **Maplv Jérôme S.**
- **Anne Laure H et ses parents.**
- **Claire B.**
- **Marie-Claude M & Alain.**
- **Dr CLAUDEL F, Christine & Marcelle.**
- **Dr ORSSAUD V & Audrey**
- **Dr REIN-MORCHE C, Dr JUNG E, Edith & Sophie.**
- **A tout ceux qui ont participé de près ou de loin à ce travail.**
- **A ceux que je n'ai pas cité et que je garde au fond du cœur.**
- **A Claudine D.....**

## **TABLE DES MATIERES:**

0) ENTREE EN MATIERE	p1
I) L'ERUPTION NORMALE:	
I.1) Physiologie de l'éruption	
I.1.1) Étapes successives de l'évolution normale	p2
I.1.2) L'éruption dentaire	p3
I.1.3) Définitions	p4
I.1.4) Age dentaire	p5
I.2) Evaluation	
I.2.1) L'âge dentaire selon la minéralisation	p5
I.2.2) L'âge dentaire d'éruption	p6
I.2.3) Rapport âge dentaire/ âge de minéralisation	p9
I.2.4) Fréquences d'éruption	p9
I.3) Conclusion	p10
II) ETIOLOGIE DES RETARDS D'ERUPTION:	
II.1) Les causes générales	
II.1.1) Les syndromes	p11
II.1.1.1) La trisomie 21 / syndrome de DOWN	p11
II.1.1.2) L'ostéopetrose	p13
II.1.1.3) Le syndrome de TURNER	p16
II.1.1.4) Le syndrome de GARDNER	p18
II.1.1.5) Le syndrome de HUTCHINSON-GILFORD / Progéria	p20
II.1.1.6) Le syndrome d' APERT-CROUZON / Dyscephalo-syndactylie	p22

II.1.1.7) La dysplasie cléido-cranienne / Syndrome de SCHEUTHAUER	p24
II.1.1.8) Le syndrome ELLIS-VAN CREVELD	p26
II.1.1.9) Le syndrome de CORNELIA DE LANGE	p28
II.1.1.10) L'incontinentia pigmenti / Syndrome de BLOCH-SULZBERGER	p29
II.1.1.11) Le syndrome de DUBOWITZ	p30
II.1.1.12) Le syndrome de MAROTEAUX-LAMY	p32
II.1.1.13) Le syndrome de HUNTER	p33
II.1.1.14) Le syndrome de CHRIST-SIEMENS-TOURAINÉ	p35
II.1.1.15) Le syndrome de COFFIN-LOWRY	p37
II.1.1.16) Le syndrome de PARRY ROMBERG	p38
II.1.1.17) La fibromatoses gingivales	p39
II.1.1.18) Le syndrome d'EHRLERS-DANLOS	p40
II.1.1.19) Le syndrome de VIRCHOW-SECKEL	p41
II.1.1.20) Le syndrome de ROBINOW	p42
II.1.1.21) Le syndrome de LOWE	p43
II.1.1.22) Le syndrome oculo-facio-cardio-dentaire	p44
II.1.1.23) Le syndrome de GORLIN-GOLTZ	p44
II.1.1.24) La dysplasie fibreuse	p46
II.1.1.25) Les autres syndromes et maladies	p49
II.1.2) Les étiologies systémiques	
II.1.2.1) L'hypothyroïdie	p50
II.1.2.2) Hypopituitarisme	p51
II.1.2.3) La carence en vitamine A	p51
II.1.2.4) La carence en vitamine D	p52
II.1.2.5) La radiothérapie	p52
II.1.2.6) L'intoxication à l'uranium	p53
II.1.2.7) Les biphosphonates	p53
II.1.2.8) La nutrition	p53
II.1.2.9) L'hyperimmunoglobulinémie IgE	p54
II.1.2.10) L'hérédité	p54
II.1.2.11) Les maladies à déterminations polysystémiques	p54

<b>II.2) Les causes locales</b>	
II.2.1) Les anomalies du germe	<b>p55</b>
II.2.1.1) Les anomalies de forme	<b>p55</b>
II.2.1.2) La nécrose par transmission indirect	<b>p57</b>
II.2.1.3) Les malpositions du germe	<b>p57</b>
II.2.1.4) Les avulsions précoces	<b>p57</b>
II.2.2) Les troubles du développement	<b>p58</b>
II.2.2.1) La dysharmonie dento-maxillaire	<b>p58</b>
II.2.2.2) Les fentes labio-palatines	<b>p58</b>
II.2.2.3) La migration	<b>p59</b>
II.2.3) Les obstacles à l'éruption	<b>p59</b>
II.2.3.1) Les fermetures d'espaces	<b>p59</b>
II.2.3.2) Fibromes gingivaux	<b>p60</b>
II.2.3.3) Les odontomes	<b>p61</b>
II.2.3.4) La dent surnuméraires	<b>p61</b>
II.2.3.5) Les mesiodens	<b>p62</b>
II.2.3.6) Le kyste folliculaire	<b>p63</b>
II.2.3.7) L'ankylose	<b>p63</b>
II.2.4) Idiopathiques	<b>p65</b>
II.2.4.1) L'ectopie	<b>p65</b>
II.2.4.2) L'odontodysplasie régionale	<b>p66</b>
II.2.5) Le cas particulier des canines	<b>p66</b>
II.2.5.1) Le rôle de l'incisive latérale	<b>p67</b>
II.2.5.2) L'hypothèse embryologique	<b>p68</b>
<b>II.3) Les causes iatrogènes</b>	<b>p68</b>

### III) LE DEPISTAGE

III.1) Examen clinique	p69
III.1.1) Examen fonctionnel	p70
III.1) Examen radiologique	p70

### IV) LES CONDUITES A TENIR

IV.1) La prévention	p75
IV.1.2) Les mainteneurs d'espace	p75
IV.1.3) Le traitements des obstacles à l'éruption	p78
IV.1.4) La germectomie	p79
IV.1.5) L'extraction de la dent temporaire ankylosée	p81
IV.2) La gestion de l'espace d'éruption	p81

### V) LES TRAITEMENTS

V.1) L'abstention thérapeutique	p85
V.2) L'avulsion de la dent incluse	p85
V.3) Traitement de mise en place de la dent	p86
V.3.1) Le traitement chirurgical	p87
V.3.1.1) Coricotomie,réimplantation	p87
V.3.1.2) Alvéoloconduction	p87
V.3.1.3) Marsupialisation	p87
V.3.2) Le traitement ortho-chirurgical	p87
V.3.2.1) Désinclusion ortho-chirurgicale	p87
V.3.3) L'autotransplantation et la translation	p94



V.3.4) Les implants	p98
<b>VI) CAS CLINIQUES</b>	
VI.1) Consultation initiale	p99
VI.1.1) Examen général	p100
VI.1.2) Examen clinique	p100
VI.1.3) Examen radiologique	p101
VI.1.3.1) Radiographie panoramique	p102
VI.1.3.2) La téléradiographie de profil	p103
VI.1.3.3) Cliché occlusal	p104
VI.1.4) Décision thérapeutique	p105
VI.2) Plan de traitement	p105
VI.3) Deuxième cas exposé: le cousin	p111
VI.4) Commentaire	p114
VII) DISCUSSION	p115
VIII) CONCLUSION	p120
IX) BIBLIOGRAPHIE	p122

## INTRODUCTION:

Le retard d'éruption des dents permanentes est un domaine passionnant mais rarement développé. C'est pourquoi il nous a semblé utile de nous intéresser à ce sujet qui réclame parfois une recherche minutieuse pour le praticien qui y est confronté. En effet, certains retards peuvent être l'expression de maladies orphelines,

Jusqu'à une date encore très récente, de nombreux patients souffrant d'altérations génétiques ou même de maladies à caractère systémique avaient une espérance de vie limitée. Avec les progrès médicaux et thérapeutiques, cette situation a changé et les patients peuvent de nos jours bénéficier d'une réhabilitation fonctionnelle et esthétique.

En ce qui concerne le plan de cette thèse, après quelques rappels embryologiques et physiologiques sur le déroulement de l'éruption dentaire, sont traitées les étiologies responsables des retards d'éruption des dents permanentes avant un rappel des techniques de dépistage clinique et para-clinique. Les différentes conduites à tenir disponibles de nos jours sont décrites et finalement illustrées par deux cas cliniques.

# I) L'ERUPTION NORMALE (10, 38, 51, 59, 64, 90):

## I.1) Physiologie de l'éruption: Définitions

### I.1.1) Etapes successives de l'évolution normale :

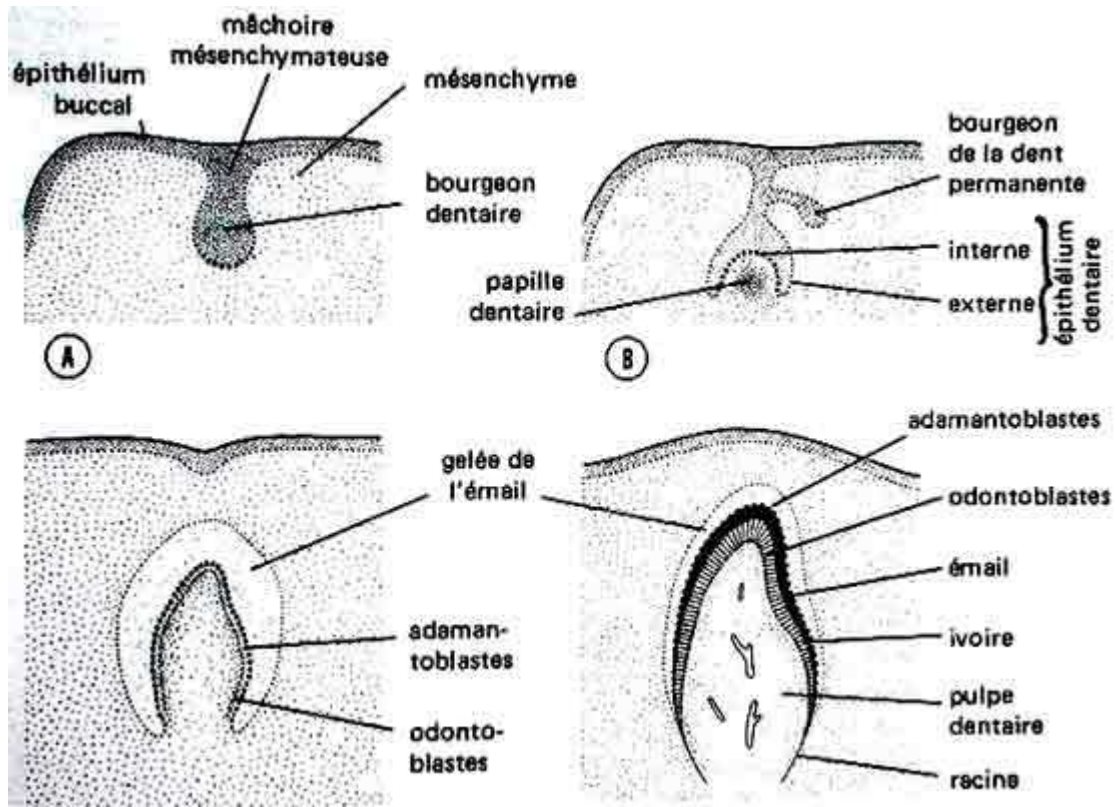


FIG 0) Schéma de rappel du développement dentaire. ([www.sfip-radiopédiatrie.org](http://www.sfip-radiopédiatrie.org))

Le schéma ci-dessus illustre les différentes étapes du développement et de la croissance dentaire (du stade de bourgeon à celui de germe). D'un point de vue histologique, on observe successivement :

- la prolifération épithéliale, différenciation épithélio - conjonctivale et croissance,
- le début de minéralisation des pointes cuspidiennes.

A la suite, le germe dentaire poursuit l'achèvement de la formation de son émail et le début de son édification radiculaire. Il émerge dans la cavité buccale, c'est l'éruption de la dent temporaire. Lorsque la dent rencontre son antagoniste, elle devient fonctionnelle et son apex se ferme.

En bouche, elle peut se déplacer (mésialisation...) afin de toujours s'adapter à une situation donnée (extraction prématurée par exemple.).

En ce qui concerne le tissu de soutien, le parodonte subit une atrophie physiologique. Finalement la dent temporaire s'exfolie et la dent permanente débute son éruption.

### I.1.2) L'éruption dentaire :

VAN DER LINDEN (ref59) utilise le mot éruption pour évoquer l'ensemble du phénomène du cheminement et de l'émergence de la dent, en précisant qu'il implique l'effraction des tissus de revêtement, qu'ils soient gingivaux ou muqueux.

Il en distingue quatre phases :

- **La phase pré-éruptive** : le germe croît dans le follicule simultanément à l'os. Le germe a tendance à s'éloigner de l'os basal mais reste à la même distance du rebord alvéolaire sur le plan de son niveau occlusal. Pendant cette phase, il y a deux types de mouvements : rotation et mouvement excentrique du germe, c'est-à-dire qu'une partie de la couronne tend à s'éloigner de la crypte, la partie apicale restant stable. La crypte est en communication avec la corticale externe par l'intermédiaire du canal gubernaculaire = iter dentis. Ce canal contient un cordon fibreux qui unit le sac folliculaire au chorion gingival = gubernaculum dentis. La situation de l'orifice du canal semble déterminer le lieu d'émergence de la dent permanente.
- **La phase éruptive préfonctionnelle** : elle commence en même temps que la formation de la racine. Les mouvements se font essentiellement en direction occlusale. Pour les dents permanentes, il y a résorption de l'os sous-jacent. L'iter dentis s'élargit et le gubernaculum dentis devient moins vascularisé et moins dense. La partie supérieure du follicule se transforme en desmodonte alors que la partie inférieure représente la dent en évolution. Cette dernière émerge dans la cavité buccale lorsque les  $\frac{3}{4}$  de la racine sont formés. La crypte s'est transformée en alvéole. L'iter dentis s'élargit par ostéoclasie, de façon à libérer la dent. L'épithélium adamantin résiduel et l'épithélium buccal prolifèrent pour repousser le tissu conjonctif.
- **La phase éruptive fonctionnelle** : elle commence quand la dent apparaît dans la cavité buccale. Elle est alors soumise aux pressions masticatoires, à celles de la langue, des joues et des lèvres. A ce stade, l'attache épithéliale se forme et les apex commencent leur fermeture. Pendant cette phase, les mouvements sont essentiellement axiaux, mais il existe aussi des mouvements de version et de

rotation. Les dents continuent leur ascension jusqu'à ce qu'elles entrent en contact avec les autres dents antagonistes, ce qui signe la fin du processus actif d'éruption.

- **La phase d'éruption passive** : elle concerne les dents fonctionnelles.

### I.1.3 Définitions :

- Dent incluse : dent retenue dans le maxillaire au-delà de la date normale de son éruption et entourée d'un sac péricoronaire sans communication avec la cavité buccale.
- Dent en rétention : dent qui présente un arrêt d'évolution passager ou définitif à l'intérieur des maxillaires. Elle est due à la présence d'un obstacle sur le trajet d'évolution de la dent alors qu'il y a une ouverture du sac péricoronaire en communication avec le milieu buccal. La dent a encore un potentiel d'évolution dans la mesure où son édification radiculaire n'est pas terminée.
- Dent enclavée : dent retenue dans le maxillaire au-delà de la date normale de son éruption et dont le sac péricoronaire est ouvert dans la cavité buccale. La présence d'un obstacle anatomique, physiologique, ou pathologique entrave momentanément ou définitivement son éruption.
- Dent en désinclusion : dent primitivement incluse ou enclavée qui apparaît plus ou moins complètement dans la cavité buccale au-delà de la date normale de son éruption.
- Dent en transposition : la transposition est le fait d'une dent qui apparaît sur l'arcade à la place d'une autre c'est-à-dire en mauvaise position, en dehors de son couloir d'éruption.
- Dystopie dentaire : positionnement anormal d'une dent par rapport à sa symétrique. Le terme dystopie désigne une malposition à type d'inclusion, d'ectopie, de transposition ou d'hétérotopie.

UNE DENT PEUT ETRE À LA FOIS INCLUSE, RETENUE ET DYSTOPIQUE, le plus souvent dans le cadre d'une DDM (dysharmonie dento-maxillaire).

#### I.1. 4) Age dentaire :

Il correspond aux stades d'évolution de la denture.

L'enfant est considéré comme possédant une denture normale lorsque les âges dentaire et civil sont identiques.

Par contre, il sera qualifié de denté précoce ou tardif si son âge dentaire diffère de plus ou moins deux ans par rapport aux valeurs moyennes reconnues pour cet âge.

L'âge dentaire est évalué sur deux critères :

- ✓ le stade de minéralisation, grâce aux clichés radiographiques.
- ✓ le stade d'éruption.

#### I.2) Evaluation:

##### I.2.1) L'âge dentaire selon la minéralisation :

L'âge dentaire ne correspond pas forcément à l'âge squelettique ou civil. Les travaux de MUGNIER (ref90) ont consacré le concept d'âge de la région dentaire lequel prend en considération, au moyen des clichés radiologiques, l'avancement de la rhizolyse des dents de lait et la situation des dents de remplacement. On peut ainsi préciser le niveau de développement de la dentition selon le degré de calcification des dents permanentes en se référant aux tables de NOLLA (ref90) qui sont basées sur des études de l'ensemble des processus de minéralisation. C'est une estimation précise, réalisable aussi bien en denture temporaire que mixte.

En fonction de son stade de développement, on attribue à chaque dent un chiffre : la somme obtenue pour l'ensemble de la denture correspond à un âge dentaire (plus la somme est faible, plus l'âge dentaire est bas...)

En pratique, on calcule selon l'échelle établie par ces tables la somme des points correspondants aux stades de minéralisation des dents 1 à 7 du cadran inférieur gauche

pour établir l'âge dentaire.

### I.2.2) L'âge dentaire d'éruption :

Pendant longtemps, il fut évalué par les stades d'éruption dentaire. Les premiers travaux, datent de 1937 (CRUVEILLIER & TROUSSEAU). En 1942, STEGGERDA et HILL étudient la variation des séquences d'éruption, puis HURME détermine l'âge dentaire de la denture définitive en fonction de l'éruption. (ref90)

En effet en 1949, ce dernier publia à partir de 24 études retenues pour leur rigueur scientifique un diagramme original des moyennes des âges d'éruption différenciant filles et garçons ainsi que dents supérieures et inférieures. L'âge moyen d'éruption de chaque dent est donné en année avec des fractions décimales et l'indication de l'écart-type. Cette table était la plus usitée.

En 1972, DEMOGE (ref90) propose une classification qui prend en compte les phénomènes de dynamique propres à l'apparition des différents groupes de dents.

Les stades de DEMOGE :

#### ▪ **PHASE 1 : CONSTITUTION DE LA DENTURE TEMPORAIRE.**

C'est une phase d'activité.

Lorsque les bourgeons des dents temporaires se forment, le développement cranio - facial n'est pas assez avancé pour permettre leur alignement si bien que la canine de lait est en vestibulo position tandis que l'incisive temporaire est en linguo position.

Avec la croissance, dans un plan horizontal, on observe la migration mésiale des germes incisivo - canins et la migration distale des deuxièmes molaires temporaires et des premières molaires permanentes; cette période dure deux ans.

Certes, la dentition temporaire peut être précoce (1/6000 enfant naît avec au moins une dent.)

Mais en général, on voit apparaître les premières dents de lait entre le quatrième et le sixième mois.

La chronologie d'éruption de la denture temporaire est la suivante:

- (6 mois - 1an) : incisives

- (12 mois - 18 mois) : premières molaires

- (18 mois - 24 mois) : canines

- (24 mois - 30 mois) : deuxièmes molaires

La rhizalyse débute un an après et dure quatre ans.

▪ **PHASE 2 : DENTURE TEMPORAIRE STABLE.**

Elle dure 4 ans et se termine soit avec l'apparition des premières molaires permanentes soit avec l'expulsion des incisives centrales temporaires.

BAUME (REF59) distingue deux types d'arcades temporaires :

- Type1 avec diastème.
- Type2 sans diastème.

La pointe canine supérieure doit tomber exactement dans l'interligne de la première molaire temporaire inférieure et de la canine temporaire inférieure

Le plan terminal de CHAPMAN, formé par l'alignement de la face distale de la deuxième molaire temporaire supérieure avec celle de la deuxième molaire temporaire inférieure, définit la classe dentaire de la future dent de six ans.

- Si elles sont alignées ; plan terminal droit : CLASSE I
- Sinon marche distale : CLASSE II
- Ou marche mésiale : CLASSE III

Cette denture temporaire assure la fonction masticatrice de l'enfant (avec une répercussion sur la croissance), conditionne la dimension verticale, garde l'espace pour les dents permanentes et guide leur éruption.

Les arcades ont une forme semi-circulaire, les dents sont implantées verticalement. L'engrènement est peu profond et le recouvrement incisif est léger.

▪ **PHASE 3 : DENTURE MIXTE.**

Phase de constitution de la denture mixte vers 6-8 ans avec remplacement des incisives temporaires.

Au maxillaire, les germes des incisives font leur éruption dans l'axe des incisives temporaires puis se verticalisent.

Les incisives permanentes sont plus grosses que les incisives temporaires; l'espace nécessaire à leur éruption est acquis par trois mécanismes :



- l'utilisation des diastèmes.
- la vestibulisation.
- la croissance et donc l'élargissement des arcades.

L'éruption de la première molaire permanente se fait en fonction du plan de CHAPMAN.

La séquence est 1, 6, 2 mandibulaire et 6, 1, 2 maxillaire

- **PHASE 4 : DENTURE MIXTE STABLE.**

Elle dure 2 à 3 ans.

On y remarque la mobilité des molaires et des canines temporaires. C'est le stade du : « vilain petit canard » c'est-à-dire que les dents du bloc incisif s'alignent mal.

On observe à ce stade une stabilité dimensionnelle des arcades dentaires. C'est donc à ce moment-là qu'on peut intervenir avec un traitement O.D.F (orthodontie dento-faciale).

- **PHASE 5 : DENTURE ADOLESCENTE.**

Les canines et prémolaires évoluent, avec l'arrivée des canines; c'est la fin du « vilain petit canard ».

Cette phase dure 2 à 3 ans et se caractérise par des séquences d'éruption très variées, un rythme d'apposition différent entre maxillaire et mandibule ou entre les deux héli-arcades ainsi que des phénomènes de compensation.

- **PHASE 6 : DENTURE ADOLESCENTE STABLE.**

Canines et prémolaires ont terminé leur évolution.

- **PHASE 7 : CONSTITUTION DE LA DENTURE ADULTE JEUNE.**

Nous y constatons l'éruption des deuxièmes molaires.

- **PHASE 8 : DENTURE ADULTE JEUNE STABLE.**

La deuxième molaire est en occlusion.

- **PHASE 9 : CONSTITUTION DE LA DENTURE ADULTE.**

La troisième molaire réalise son éruption.

- **PHASE 10 : DENTURE ADULTE STABLE.**

La troisième molaire est en occlusion

**En résumé :**

<b>DENTITION PERMANENTE</b>					
<b>DENTS SUPÉRIEURES</b>	<b>Âge d'éruption</b>	<b>Séquence d'éruption</b>	<b>DENTS INFÉRIEURES</b>	<b>Âge d'éruption</b>	<b>Séquence d'éruption</b>
<b>Centrales</b>	7-8 ans	2	<b>Centrales</b>	6-7 ans	2
<b>Latérales</b>	8-9 ans	3	<b>Latérales</b>	7-8 ans	3
<b>Canines</b>	11-12 ans	6	<b>Canines</b>	9-10 ans	4
<b>1<sup>ères</sup> Prémolaires</b>	10-12 ans	4	<b>1<sup>ères</sup> Prémolaires</b>	10-12 ans	5
<b>2<sup>èmes</sup> Prémolaires</b>	10-12 ans	5	<b>2<sup>èmes</sup> Prémolaires</b>	11-12 ans	6
<b>1<sup>ères</sup> Molaires</b>	6-7 ans	1	<b>1<sup>ères</sup> Molaires</b>	6-7 ans	1
<b>2<sup>èmes</sup> Molaires</b>	12-13 ans	7	<b>2<sup>èmes</sup> Molaires</b>	11-13 ans	7
<b>3<sup>èmes</sup> Molaires</b>	17-21 ans	8	<b>3<sup>èmes</sup> Molaires</b>	17-21 ans	8

Tableau n°1: Séquence d'éruption des dents permanentes.

<http://www.orthodontisteenligne.com/wp-content/uploads/2009/11/C3%89ruption-dents-permanentes-2.png&imgrefurl>

### I.2.3) Rapport âge d'éruption /âge de minéralisation :

Il existe une relation entre l'émergence clinique de la couronne et le stade de calcification de la racine. Ce stade varie selon la dent et selon le sexe. Il correspond généralement au 1/3 de l'édification de la racine, l'ordre d'éruption ne correspondant pas toujours à l'ordre de cette calcification radiculaire.

### I.2.4) Fréquences d'inclusion :

Par ordre de fréquence, les dents incluses sont principalement les sagesse mandibulaires puis maxillaires, suivies respectivement des canines supérieures (de 0,9 à 2,2%), des incisives centrales maxillaires (0,4%), des deuxièmes prémolaires mandibulaires (0,4%), des canines inférieures (0,35%), et avec les premières molaires à un taux toujours <1%. (GARCIA 2008.)

Les inclusions touchent plus fréquemment la population féminine (2 inclusions sur 3) que masculine surtout pour les canines maxillaires. (MONNET-CONTI, BORGHETTI 2008).

D'après LANGLADE (1986) (ref59), les dents incluses représentent 15% (dont 1% concerne la mandibule) des consultations de la population orthodontique

### I.3) Conclusion :

Si la pathologie d'inclusion des dents de sagesse mandibulaires et maxillaires est considérée comme fréquente mais acceptable d'un point de vue fonctionnel, les inclusions des autres dents permanentes posent des problèmes d'ordre esthétique et occlusal.

La canine se développe dans la zone la plus encombrée de l'arcade dentaire. D'importantes modifications se produisent au voisinage de la région canine supérieure, du fait que les dates d'éruption de l'incisive maxillaire et de la 1<sup>ère</sup> prémolaire sont antérieures à celle de la canine.

Il n'existe pas de règle générale pour la séquence d'éruption des canines et prémolaires permanentes. Selon VAN DER LINDEN (ref59), la direction d'éruption dépend principalement de l'orientation des germes et de leur situation intra-maxillaire. La canine évolue plus vestibulairement ou plus lingualement selon les conditions offertes par l'arcade dentaire et en fonction de ses rapports avec les dents permanentes voisines. Une éruption anormale de la canine peut s'accompagner d'une rotation mésio-vestibulaire ou mésio-palatine. De même le contact canin avec la racine de l'incisive latérale peut conduire à une rotation coronaire disto-vestibulaire de cette dernière.

## II) ETIOLOGIES DES RETARDS D'ERUPTION

L'éruption peut cependant être anormale. Les dents sont susceptibles d'apparaître tardivement sur l'arcade ou bien même d'être retenues.

On distingue plusieurs types de causes possibles à l'origine de ces dérèglements de l'éruption. Elles sont classées en deux grandes catégories :

- Les causes générales.
- Les causes locales.

### II.1) Les causes générales

Ce sont tous les retards entrant dans le cadre soit d'un syndrome ou soit d'une maladie à retentissement systémique plus ou moins étendue.

#### II.1.1) Les syndromes :

Dans cette rubrique, nous décrivons de manière non exhaustive les maladies syndromiques pouvant avoir une influence sur le bon déroulement de l'éruption dentaire .

##### II.1.1.1) LA TRISOMIE 21 ou LE SYNDROME DE DOWN (45, 68, 75) :



FIG 19) Caryotype d'un patient porteur de trisomie 21(www.planetegene.com)

C'est une maladie génétique hautement connue dont le diagnostic repose sur une étude

du caryotype du patient. Celle-ci révèle la présence d'un chromosome surnuméraire sur la paire de chromosomes somatiques n°21.

Cette variété de déficience mentale congénitale inclut de multiples anomalies sur la sphère oro-faciale. Les personnes atteintes de cette maladie handicapante présentent un faciès particulièrement reconnaissable s'inscrivant dans un tableau symptomatique extrêmement riche lorsqu'il est complet et associé :

- une brachycéphalie,
- un occiput plat,
- un épicanthus (c'est-à-dire un repli semi-lunaire formé par la peau au-devant de l'angle interne de l'œil.) accompagné de yeux bridés et obliques, l'ensemble connu sous l'appellation de « yeux de mongolien »,
- un petit nez,
- un lobe de l'oreille anormal,
- une macroglossie avec fissures.
- une forme dentaire des couronnes dentaires anormale,
- une malocclusion dentaire classe III ou open bite antérieure,
- une parodontite juvénile,
- précisément un retard d'éruption,

Mais ce retard d'éruption n'est pas systématique : en effet, une étude réalisée par MORAES, BASTOS, SANTOS, CASTILHO et MEDICI à l'UNESP (São Paulo State University) sur une population de 102 enfants atteints par le syndrome de DOWN montra que seulement 32,09% des garçons et 38,79% des filles présentaient des retards d'éruption avec une différence de plus de douze mois par rapport à l'âge normal limite de référence.

Parfois les premières dents temporaires n'apparaissent qu'à l'âge de 2 ans si bien qu'en dépit d'une taille normale de leur couronne, elles sont nanties d'une forme qui ne l'est pas forcément (en considérant le fait, qu'en dehors des dents de sagesse, les autres ont des formes conventionnelles). En tout cas, l'association d'une telle quantité de défauts dans ce syndrome suggère une implication de ses facteurs étiologiques au stade primaire du développement embryonnaire, entre la sixième et la huitième semaine de gestation.

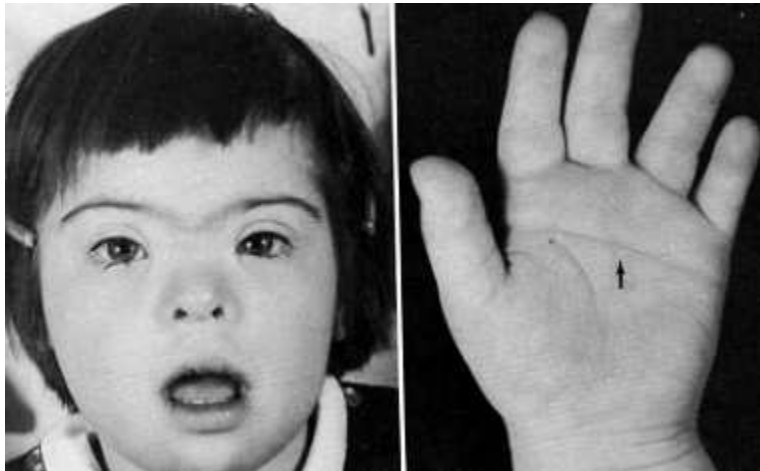

FIG 2) Enfant atteint de trisomie 21 ([www.cegep-ste-foy.qc.ca](http://www.cegep-ste-foy.qc.ca))

### II.1.1.2) L'OSTEOPETROSE (40, 47, 60, 5, 33, 75.) :

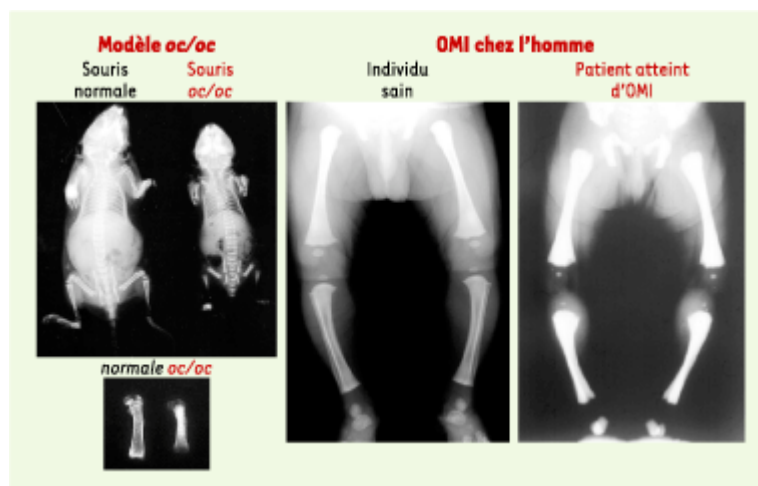


FIG 3) Radiographies du squelette d'une souris ostéosclérotique oc/oc et d'un patient atteint d'ostéopétrose maligne infantile. L'analyse comparative par radiographie du squelette d'une souris oc/oc et d'une souris normale âgées de 15 jours met en évidence chez la souris oc/oc un retard de croissance, une augmentation de la densité osseuse et une absence de cavité médullaire dans les os longs. Ces anomalies des os longs sont retrouvées sur la radiographie du squelette d'un enfant atteint d'ostéopétrose maligne infantile, en comparaison avec un enfant sain du même âge (2 semaines).

[www.edk.fr/.../e-docs/00/00/04/8F/media\\_f4.gif](http://www.edk.fr/.../e-docs/00/00/04/8F/media_f4.gif)

Communément appelée « maladie des os de marbre », cette maladie est découverte en premier lieu par ALBERS SCHÖNBERG Heinrich. L'ostéopétrose est un terme descriptif qui se réfère à un groupe d'anomalies osseuses rares caractérisées par une augmentation de la masse osseuse. Elle a été rapportée dans la plupart des ethnies, elle est très souvent retrouvée dans des familles à forte consanguinité. Elle résulte de l'incapacité des ostéoclastes à résorber l'os immature, ce qui conduit à la formation d'une cavité médullaire

anormale et à des signes cliniques de déficit en moelle osseuse avec une hépatosplénomégalie de compensation.

L'incidence globale de cette affection est difficile à estimer mais on sait à l'heure actuelle que l'ostéopétrose autosomique récessive (OAR) atteint 1/250 000 nouveau-nés tandis que l'ostéopétrose autosomique dominante concerne 1/20 000 naissances. Les manifestations varient énormément en gravité, allant de l'apparition de complications néonatales pouvant être mortelles telles qu'une aplasie médullaire à la découverte fortuite. En effet si l'OAR classique associe des fractures, une petite taille, des neuropathies compressives, une hypocalcémie pouvant déclencher des convulsions tétaniques secondaires et une pancytopenie potentiellement fatale, l'OAD peut n'être découverte qu'à l'occasion de fractures ou d'une ostéomyélite survenant à la fin de l'enfance ou l'adolescence. De surcroît, l'OAR peut s'accompagner d'une augmentation de la taille du crâne par hydrocéphalie responsable de trouble du développement statural. Il faut aussi savoir qu'il existe des formes de gravité intermédiaire et que les mécanismes pathogéniques de cette affection sont nombreux et extrêmement complexes. S'agissant des défauts dentaires, on peut noter un retard d'éruption dentaires, des agénésies, des anomalies de forme, une hypoplasie de l'émail et de la dentine, une propension aux caries, des défauts de la membrane periodontale, un épaissement de la lamina dura, une protrusion mandibulaire enfin des odontomes. On doit limiter les extractions dentaires sur ce terrain car elles peuvent induire des fractures ou une ostéomyélite des mâchoires. En cas de transplantation médullaire, la normalisation des fonctions ostéoclastiques est une nécessité préalable à la restauration à la fois du développement et de l'éruption dentaires.

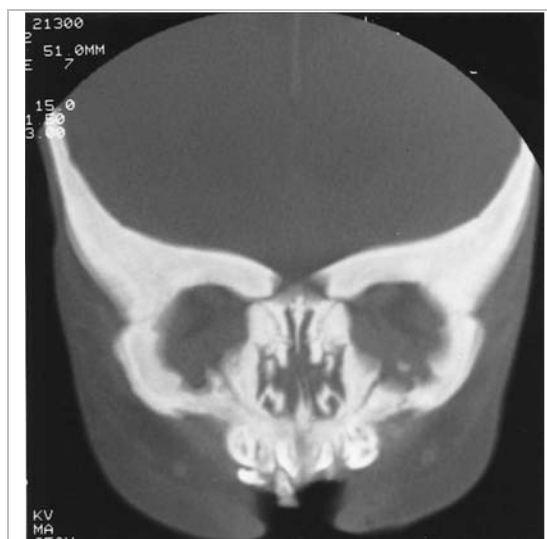


FIG 4) Ostéopétrose. La tomographie axiale de la tête et du cou commandée par ordinateur (coupe des os) révèle la densité accrue de l'os, l'oblitération des espaces médullaires et l'épaisseur accrue de l'os cortical.

([www.cda.adc.ca](http://www.cda.adc.ca))

DROZ-DESPREZ, AZOU, BORDIGONI, et BONNAURE-MALLET ont décrit le cas de H, jeune marocain de 7ans souffrant d'ostéopétrose. L'enfant présentait un important retard dans son développement (notamment il marcha à 3ans). A 4 ans, il avait une splénomégalie et souffrait d'une surdité débutante. Sa croissance staturopondérale était retardée (taille de 96cm pour un poids de 14kg à 6ans). A l'examen buccal, on relevait seulement les incisives, canines et molaires temporaires. Les canines et l'incisive centrale gauche maxillaires étaient absentes.

Presque toutes les dents présentes sur l'arcade maxillaire étaient cariées (l'enfant présentait un syndrome du biberon). La radio panoramique révélait un os très dense et signalait quelques odontomes. Les incisives permanentes et les premières molaires permanentes étaient peu évoluées, ne semblant même pas pouvoir faire leur éruption. Les deuxièmes molaires temporaires étaient situées juste sous la gencive. Ce fut sous anesthésie générale que l'on réalisa simultanément les soins sur les dents cariées et la germectomie de 75.

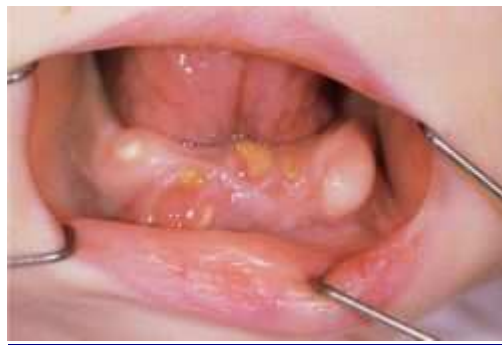

FIG 5) Cavité buccale d'un patient souffrant d'ostéopétrose. (medical-dictionary.thefreedictionary.com)

Le patient reçut une transplantation de moelle osseuse (BMT). Des améliorations furent constatées à la suite de cette opération (notamment au niveau de l'audition) excepté au niveau buccal (aucune dent retenue n'a fait son éruption, les bourgeons présents ont peu évolué et sont malformés, des odontomes sont apparus sur le site d'extraction de 75 à la place des prémolaires). La greffe de moelle osseuse est actuellement le seul moyen de guérir les enfants qui sont atteints de la forme maligne d'ostéopétrose.



### II.1.1.3) LE SYNDROME DE TURNER (70, 45, 19, 67, 75.) :

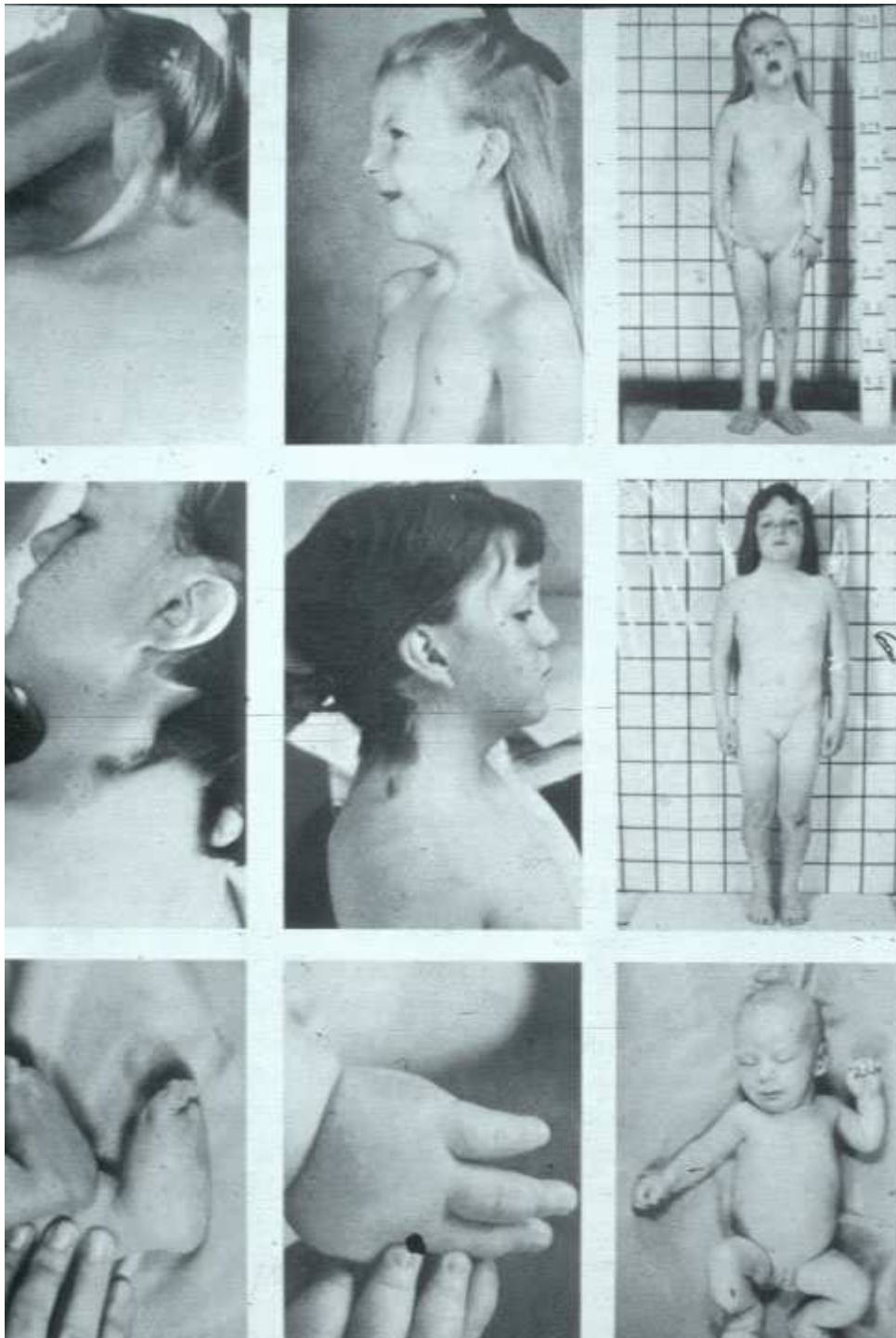


FIG 6) Caractéristiques morphologiques du Syndrome de Turner. [www.diseaseaday.com](http://www.diseaseaday.com)

Ce syndrome génétique lié à l'absence complète ou partielle d'un chromosome X touche essentiellement les filles.

Sa prévalence est estimée à 1/5000 soit 1/2500 naissances chez les filles. La monosomie du X (45X0) ne résume pas la totalité des cas de syndrome de TURNER.

Dans plus de la moitié des cas, il s'agit d'une mosaïque (45X0/46XX, 45X0/47XXX, 45XO/47XY) ou d'une anomalie de structure de l'X (formule XXX ou XX) voire de l'Y. FLAVELL a même rapporté en 1943 un syndrome de TURNER mâle avec phénotype masculin, présence de testicules généralement anormaux et caryotype le plus souvent normal XY.

Le tableau clinique est très hétérogène et la dysmorphie souvent modérée, voire absente. Dans tous les cas, il existe un retard statural dont le pronostic a été amélioré grâce à la thérapie hormonale (utilisation de l'hormone somatotrope biosynthétique ou GH).

On observe une grande diversité clinique. Le phénotype sévère est caractérisé par

- un nanisme avec aspect infantile,
- une aplasie totale des ovaires,
- de nombreuses difformités pouvant intéresser le thorax élargi en bouclier, la face, le cou sous forme d'un pterygium colli, les membres avec au premier chef un cubitus valgus,
- des nævus,
- un lymphœdème,
- des malformations cardio-vasculaires (telle une coarctation de l'aorte) et rénales,
- une déficience mentale,
- une possible association à une endocrinopathie comme une hypothyroïdie ou un syndrome de PRADER-WILLI (ANGELMANN) lié le plus souvent possible à une monosomie ou un iso chromosome X.

La forme minimale à morphotype d'apparence normale est associée à une petite taille et à une insuffisance ovarienne.

La moitié des patients endurent un retard de croissance intra-utérin plus prononcé pour la taille que pour le poids. Durant l'enfance, la vitesse de croissance se ralentit, la taille moyenne est inférieure à -2DS par rapport à la moyenne de la population française et une surcharge pondérale s'installe. Il existe souvent un retard de maturation osseuse alors que la croissance peut se poursuivre jusqu'à 20 ans. La taille finale des patients varie en fonction du potentiel génétique (mais elle se situe à 20 cm en dessous des normes de la population de référence dans chaque pays) ainsi que, de façon plus individuelle, de la taille et du poids de naissance.

En ce qui concerne les sphères oro-faciale et crânienne, on décrit :

- des oreilles implantées basses avec otites à répétition,
- un épicanthus,
- un ptosis,
- un hypertélorisme,
- une micrognathie,

- un palais ogival,

D'autre part, certaines variantes de la maladie présentent des anomalies osseuses causées par une mutation ou une délétion du gène SHOX ; ces anomalies discrètes, visibles à la radio, sont pathognomoniques de ce syndrome. Certaines études rapportent l'existence d'une ostéoporose dès l'enfance et 25% des patientes présenteraient une réduction de la densité osseuse à l'âge adulte. Malgré les traitements, la minéralisation osseuse reste souvent inférieure à la normale, par défaut intrinsèque de l'os.

Au total, certains de cet ensemble de facteurs peuvent contribuer au retard d'éruption des dents permanentes chez le sujet atteint du Syndrome de Turner.

#### II.1.1.4) LE SYNDROME DE GARDNER (75, 14, 63.)

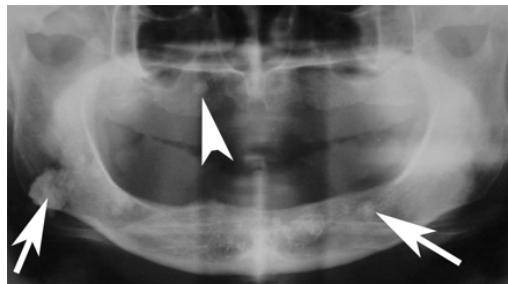


FIG 7) RADIOGRAPHIE PANORAMIQUE d'un patient syndr ome de GARDNER (www.radgray.com)

Ce syndrome à transmission autosomique dominante est lié à une mutation du gène ADENOMATOUS POLYPOSIS (entre 1/6000 et 1/13000 naissances). Il est caractérisé principalement par un polypose gastro-intestinale héréditaire avec une dégénérescence maligne quasi constante des polypes recto-coliques qui impose leur détection précoce et leur suivi régulier .Il associe également des kystes sébacés multiples, des lipomes sous-cutanés, des fibromes ou des tumeurs musculaires rétro-péritonéales ou intra-mésentériques pouvant entraîner de graves complications mécaniques ainsi que l'apparition d'ostéomes le plus souvent bénins et ayant préférentiellement une localisation intra-crânienne et maxillaire.

L'odontologiste peut jouer un rôle important dans le diagnostic de cette affection à travers le dépistage des lésions osseuses ou muqueuses sans oublier les complications associées.

En effet, le syndrome de GARDNER résulte d'une anomalie de développement des trois feuillets embryonnaires primitifs : l'ectoderme, le mésoderme et l'endoderme. Ses manifestations cliniques sont donc multiples, pouvant atteindre le cerveau, l'estomac, les intestins, le squelette, l'épiderme, le système endocrinien, les yeux et précisément la cavité

buccale.

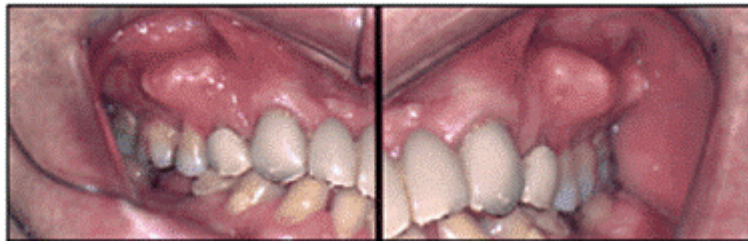

FIG 8) Cavité buccale d'un patient atteint d'un syndrome de Gardner (www.cda.adc.ca)

Les anomalies du mésoderme sont responsables des ostéomes, lipomes et fibromes alors que celles concernant l'ectoderme se traduisent par le développement ectoblastique de kystes épidermoïdes et sébacés. Enfin, les anomalies de l'endoderme via les endoblastes entraînent essentiellement la survenue d'une polypose adénomateuse recto-colique disséminée qui constitue la lésion la plus fréquente du syndrome.

Les kystes apparaissent vers l'âge de 13 ans et, malgré leur bénignité, ont un taux de récurrence d'environ 65%. L'importance d'un dépistage précoce s'impose à l'évidence si l'on veut prévenir leurs principales complications, ce d'autant plus que le motif de consultation est le plus souvent d'ordre esthétique.

En ce qui concerne plus particulièrement la sphère oro-faciale, les ostéomes peuvent apparaître de manière aléatoire mais touchent principalement l'os frontal, le maxillaire et l'angle de la mandibule. Cependant le phénotype peut être différent chez les sujets d'une même famille, la surface moyenne de l'ensemble des ostéomes par patient étant de 1,1 cm<sup>2</sup> tandis que celle de l'ostéome principal est de 0,4cm<sup>2</sup>. Par conséquent, on observe généralement dans cette affection de multiples dents surnuméraires incluses et des odontomes complexes entraînant des agénésies et/ou un retard d'éruption.

JARVINEN et al. ont trouvé des anomalies dentaires chez 18% des patients atteints par ce syndrome contre seulement 1% de la population normale. Des cas de malades ont été rapportés avec des anomalies dentaires mais sans ostéome. En tout cas, en fonction de l'ampleur de la délétion génomique, le phénotype des atteintes de la cavité buccale touche soit le tissu dentaire (anomalies dentaires), soit le tissu osseux (ostéomes), soit ces deux tissus, soit aucun des deux.

L'âge moyen du diagnostic est d'environ 25 ans; cependant certains signes bucco-dentaires peuvent permettre un diagnostic plus rapide de cette affection : l'objectivation de lésions radio opaques au niveau des maxillaires chez le sujet jeune doit faire évoquer soit des ostéomes, soit des dents surnuméraires ou incluses avec retard d'éruption.

Des contrôles de l'évolution à long terme sont préconisés afin de pallier l'installation de complications souvent inéluctables.

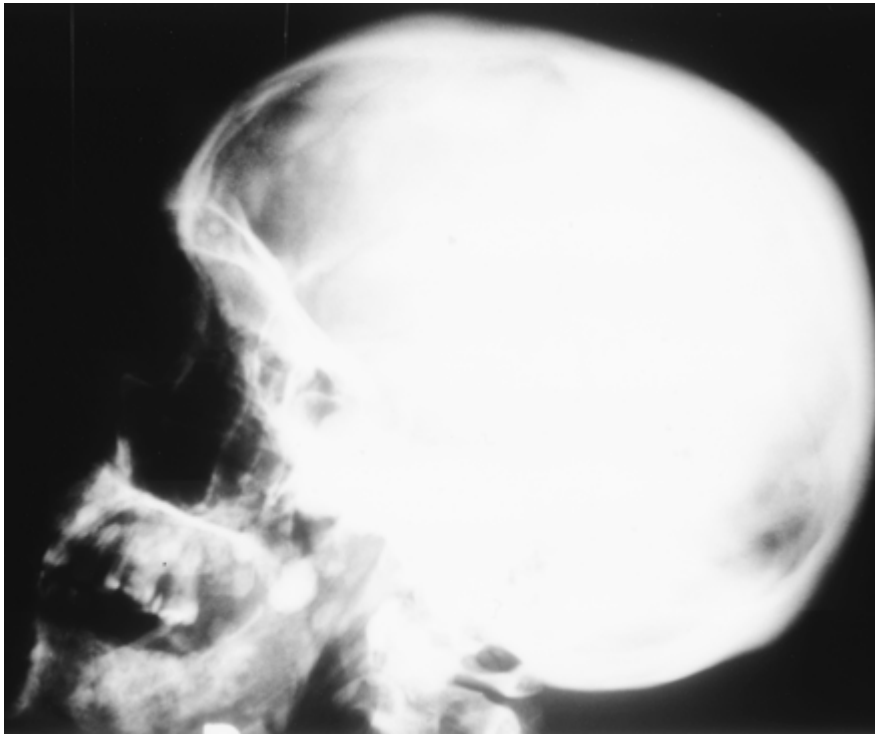


FIG 9) Sur cette radiographie on observe de multiples ostéomes du crâne et de la mandibule caractéristiques du syndrome de GARDNER. ([www.imaging.consult.com](http://www.imaging.consult.com))

#### II.1.1.5) LE SYNDROME DE HUTCHINSON-GILFORD/LA PROGERIA (12, 29.) :



FIG 10) Patients atteints de Progeria. ([www.carolguzz.com](http://www.carolguzz.com))

La progéria est un syndrome extrêmement rare caractérisé par un vieillissement postnatal prématuré combiné à un retard de croissance puis à son arrêt total. Il s'agit d'une maladie héréditaire à transmission autosomique récessive ou dominante. C'est le gène LMNA, situé sur le chromosome 1, qui est à l'origine de cette maladie. En temps normal, il est responsable de la fabrication de la protéine LAMINE A qui a pour rôle de maintenir la structure de l'enveloppe qui entoure le noyau des cellules. Au cours de cette maladie, cette protéine est anormale et ne remplit pas son rôle à la fois de maintien structural et de renouvellement cellulaire (qui ne se fait quasiment plus), si bien que survient un vieillissement précoce (amaigrissement, chute des cheveux, atrophie et pigmentation de la peau, faciès vieillot et ridé avec nez en bec d'oiseau et menton effacé, thorax étroit, athérome artériel). D'où un pronostic vital catastrophique, avec une espérance de vie très réduite s'élevant en moyenne à 13 ans pour ces patients. En général, ils décèdent à la suite d'importants problèmes cardio-vasculaires (surtout occlusion coronaire conduisant à l'infarctus du myocarde) liés à leur terrain athéroscléreux.

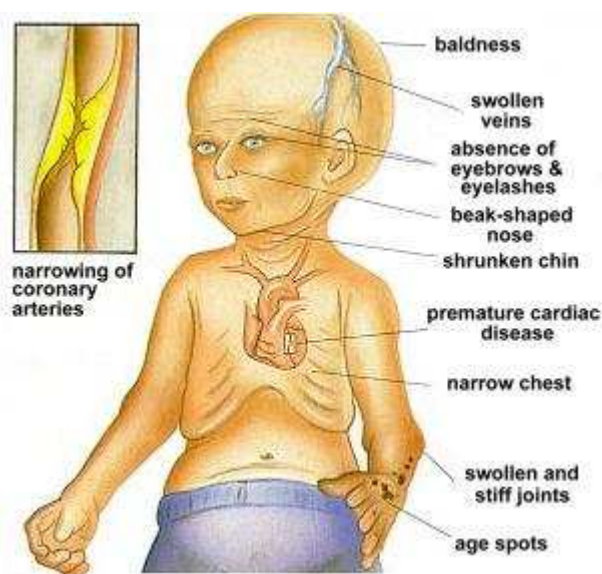


FIG 11\*) Schéma descriptif des conséquences de la Progéria. (www.gardenrain.wordpress.com)

La description clinique complète et approfondie de ses victimes est impressionnante; ces enfants présentent :

- un déficit pondéral avec une carence en réserves graisseuses sous-cutanées,
- des veines du cuir chevelu qui restent épaisses et très apparentes,
- une hypotrichose voire une alopécie (le peu de cheveux restants est gris),
- un thorax piriforme avec une petite clavicule,
- une hanche présentant une ouverture exagérée de l'angle cervico-diaphysaire (coxa valga) qui entraîne une démarche de grande amplitude,

- une peau très fine, ridée avec un teint terne brunâtre alors qu'il y a une absence de sourcils, cils et ongles,
- des lèvres minces et des oreilles saillantes sans lobe,
- et des articulations gonflées et raides,

En ce qui concerne plus précisément la sphère oro-faciale, l'arrêt brutal de la croissance quelques années après la naissance (en moyenne 2 ans) conduit à une hypoplasie aussi bien horizontale que verticale du maxillaire et de la mandibule ainsi qu'à un retard d'éruption des dents permanentes. Le potentiel d'éruption de chaque dent doit être bien pris en compte au moment du traitement car les techniques chirurgicales généralement employées doivent être modulées en fonction des différents aspects cliniques de la maladie. En particulier le type de la morphologie faciale et l'absence d'élasticité de la peau peuvent bouleverser les conditions de soin.

#### II.1.1.6) LE SYNDROME D'APERT-CROUZON /DYSCEPHALO-SYNDACTYLIE ou CEPHALODACTYLIE DE VOGT (45, 75, 86, 48, 26, 73, 52.) :

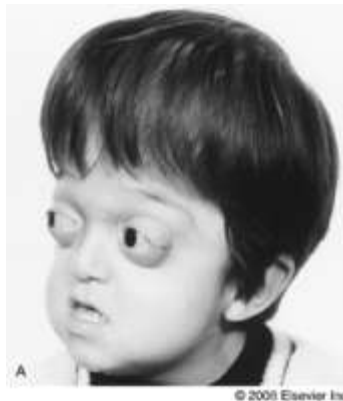

FIG 12) Patient atteint du syndrome d'Apert. ([www.imagingconsult.com](http://www.imagingconsult.com))

Cette affection est constituée d'un ensemble de malformations associant celles de l'acrocéphalo-syndactylie ou maladie d'APERT à celles de la dysostose cranio-faciale héréditaire ou maladie de CROUZON.

La maladie d'Apert est la plus fréquente des acrocéphalo-syndactylies. Elle associe une craniosténose à une syndactylie des quatre membres. Cette affection entraîne la fusion osseuse prématurée des sutures crâniennes ou craniosynostose. Elle peut être détectée dès la période néonatale.

Une mutation du gène *FGFR3* sur le chromosome 10 est responsable de cette maladie.

Sa prédominance masculine est retrouvée dans toutes les statistiques.

Sa transmission se fait sur le mode autosomique dominant mais ses formes sporadiques

sont fréquentes.

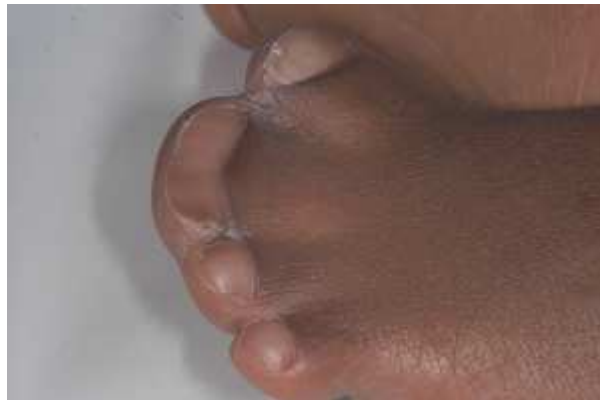

FIG 13) Pied d'un sujet atteint par le syndrome d' APERT-CROUZON  
Dr ANASTASIO CHR Metz-Thionville

Cette craniosténose de type oxycéphalique est accompagnée de la persistance anormale d'une suture métopique géante qui agrandit la fontanelle bregmatique pendant les premiers mois de la vie et d'une hypoplasie des maxillaires avec possibilité de nez en lorgnette. Le ptosis fait partie des signes ophtalmiques qui sont très fréquents dans cette maladie : exophtalmie, hypertélorisme, oedème papillaire, atrophie optique et plus rarement paralysies oculomotrices de III, IV et VI. La souffrance cérébrale est inconstante et latente : hypertension intracrânienne avec vomissements, céphalées, obnubilation...

S'agissant de la maladie de Crouzon, c'est une affection héréditaire à transmission dominante autosomique caractérisée par des malformations du crâne (résultant de craniosténose complexe) et de la face avec bosse frontale, hypoplasie de la mandibule, nez en bec de perroquet, yeux écartés et saillants avec strabisme divergent, lèvre inférieure épaisse. Elle comporte en outre des troubles visuels, auditifs et olfactifs ainsi qu'un déficit intellectuel.

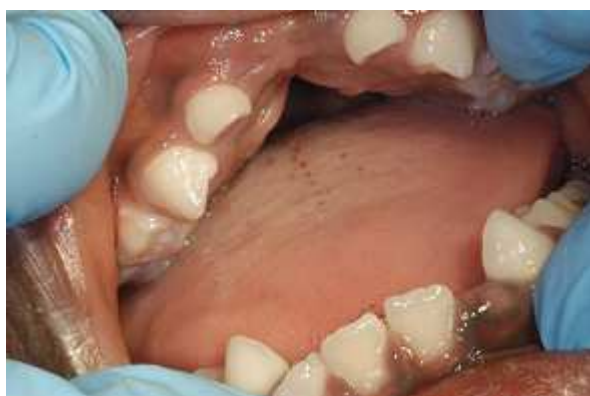

FIG 14) Cavité buccale chez un patient atteint du syndrome d'APERT-CROUZON.  
Dr ANASTASIO CHR Metz-Thionville

La plupart des patients éprouvent un certain degré d'obstruction des voies aériennes supérieures en raison à la fois de la réduction de la taille du nasopharynx choanal perméable et d'anomalies du cartilage de la trachée.

Le développement dentaire n'a pas été tellement étudié, bien que le syndrome d'APERT soit



largement décrit. Quelques études ont cependant montré la possibilité d'un retard d'éruption dentaire. KALOUST, ISHII et VARGERVIK de l'université de CALIFORNIE l'ont rapporté chez 31 des 36 individus inclus dans leur étude. Il s'agissait de 19 garçons et 17 filles âgés de 4 à 16 ans. Au total, les résultats de toutes les études réalisées à ce jour pointent un retard de développement dentaire non seulement supérieur à 0,96 an et qui augmente aussi avec l'âge civil. En outre, il semble que le degré du retard de croissance staturo-pondérale des enfants souffrant de ce syndrome s'élève au fur et à mesure qu'ils grandissent.

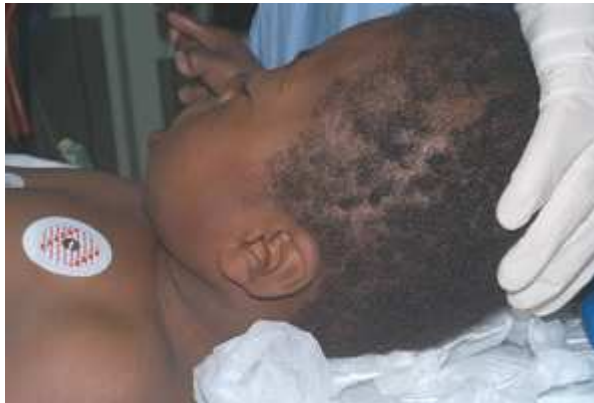

FIG 15) profil particulier d'un patient souffrant d'APERT.  
Dr ANASTASIO CHR Metz-Thionville

II.1.1.7) LA DYSPLASIE CLEIDO-CRANIENNE CCD/ DYSOSTOSE CLEIDO-CRANIENNE HEREDITAIRE ou SYNDROME DE SCHEUTHAUER ou MALADIE DE PIERRE MARIE & SAINTON (45, 84, 46, 27, 62).

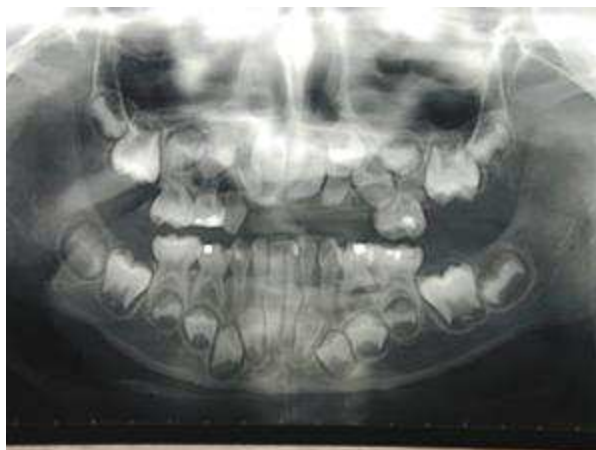


FIG 16) RADIOGRAPHIE PANORAMIQUE d'un adulte atteint de dysostose cléido-crânienne ([www.cda.adc.ca](http://www.cda.adc.ca))

La dysplasie cléido-cranienne est une maladie osseuse héréditaire à transmission autosomique dominante. Le gène RUNX2 /CBFA1 défectueux est situé sur le chromosome 6 (6q12) ou 14 (MAROTEAUX). Pour une minorité de ses victimes (GOODMAN), la

transmission se ferait selon le mode autosomique récessif. Ce syndrome est caractérisé par une triade réunissant un retard ou une absence de soudure des os du crâne, une aplasie ou une hypoplasie des clavicules et des malformations dentaires.

Dans le tableau clinique complet, on peut relever :

- une position anormale du trou occipital,
- un élargissement puis un raccourcissement du sphénoïde,
- Un retard de fermeture des fontanelles d'où une modification de la forme du crâne (brachycéphalie),
- une hypoplasie du rachis,
- des mouvements anormaux de l'épaule,
- des troubles de la marche dus à diverses anomalies (genu valgum, élargissement de la symphyse pubienne, col fémoral de type coxa vara),
- un retard de croissance,
- un fréquent retard mental de degré moyen,
- des doigts courts sur lesquels poussent des ongles de mauvaise qualité,
- un prognathisme associé à un retard d'évolution du maxillaire et à une atteinte de la denture définitive : persistance des dents temporaires, germes surnuméraires, retard d'éruption des dents permanentes, anomalies de l'occlusion.

Ces anomalies dentaires sont presque pathognomoniques dans cette affection. L'étude de LIBERSA et coll. illustre cette affirmation. Une patiente de 25 ans atteinte de dysplasie cléido-cranienne consulte pour une réhabilitation esthétique de sa cavité buccale. Un bilan radiologique permet de mettre en évidence une hyperodontie intéressant davantage le secteur incisif que les secteurs molaire et prémolaire, quelques rares microdonties et rhizomicries, la position dystopique de certains germes dentaires, surtout un grand nombre d'inclusions dentaires (cf.fig16). L'étude de MAJUNATH et coll. tente d'expliquer la pathogénie de ces inclusions dentaires. En effet, la comparaison à l'aide d'un microscope de 12 dents extraites chez un patient CCD et de 12 dents extraites chez une personne saine a permis de démontrer sur les dents des sujets malades une absence de cellules du ciment dans la région apicale des racines dentaires, une augmentation du pourcentage des GAP-JUNCTIONS au niveau amélo-cémentaire, enfin une augmentation des résorptions radiculaires notamment sur les dents surnuméraires ainsi que sur les dents permanentes, le tout entraînant donc une ankylose ostéo-dentaire chez le patient porteur de dysplasie cléido-cranienne.

La motivation thérapeutique des patients atteints de dysplasie cléido-cranienne est généralement d'ordre esthétique en raison du pronostic vital favorable de ce syndrome qui

est compatible avec une existence et une espérance de vie tout à fait normales.

### II.1.1.8) LE SYNDROME d'ELLIS-VAN CREVELD (13.) :

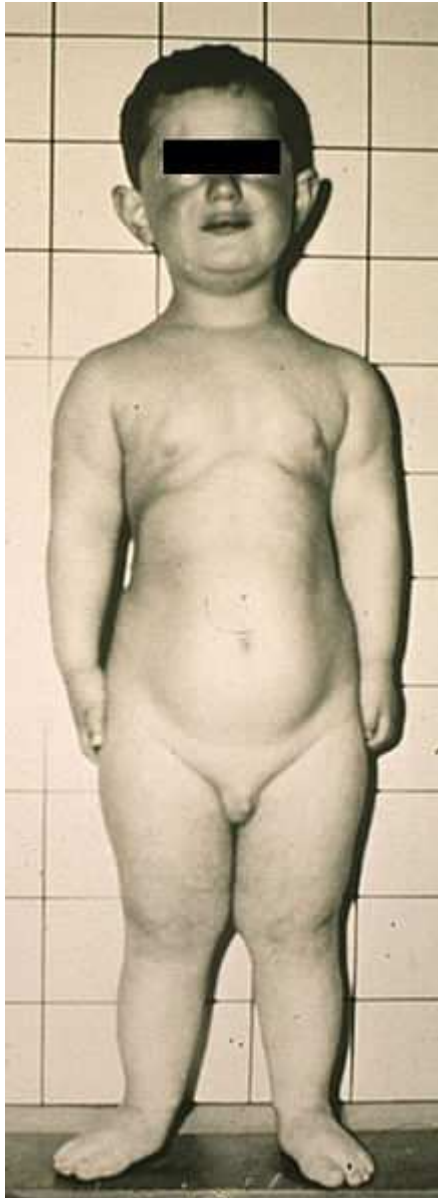

FIG 179) jeune garçon atteint du syndrome Ellis van creveld (www.biomedcentral.inist.fr)

Cette maladie héréditaire de type dysplasie chondrodermique et mésoectodermique très rare (150 cas dans le monde entier) touche principalement la population Amish. Des analyses ont déterminé que ce sont les mutations des gènes *EVC1* et *EVC2* situés sur le chromosome 4p16 qui sont responsables de ce syndrome à transmission autosomique récessif. L'urine de ces sujet contient un excès de mucopolysaccharides acides (chondroïtine-sulfates A et C).

Le phénotype EVC est variable et affecte plusieurs organes : des anomalies prénatales au niveau du thorax (en particulier sur le cœur), des pieds et des mains peuvent être découvertes dès la 18eme semaine de gestation. A la naissance, les fonctions organiques principales sont présentes avec un développement mental normal.

Néanmoins on peut noter chez l'enfant touché:

- un nanisme disproportionné avec un raccourcissement des segments moyen et distal des membres,
- une polydactylie et une syndactylie des doigts et orteils,
- des anomalies cardiaques congénitales avec des défauts valvulaires (communication interatriale: ostium primum, ou encore oreillette ou atrium unique),
- des anomalies rénales avec de rares cas d'agénésie ou de dysplasie,
- des altérations cutanées avec dystrophies unguéales,
- et de nombreuses manifestations orales. les études décrivent des malocclusions

importantes, des adhérences labiogingivales, des transpositions dentaires, des dents de forme conique, des diastèmes, un émail hypoplasique mais également des dents néonatales surnuméraires, ou au contraire une rhizalyse prématurée entraînant un retard au niveau de la denture permanente, voire une anodontie.

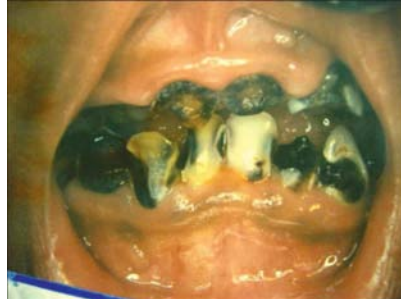

FIG 18) Cavité buccale d'un patient EVC ([www.gfmer.ch](http://www.gfmer.ch))

Dès la naissance, le traitement des symptômes généraux est primordial. Au niveau de la cavité buccale, les dents néonatales doivent être rapidement extraites car ces dents surnuméraires peuvent être inhalé par l'enfant. Il est impératif que les traitements et la réhabilitation dentaire soient toujours réalisés sous une couverture antibiotique prophylactique vu les risques de greffe oslérienne.

Bien que très peu de cas aient été rapportés, le pronostic des patients EVC dépend avant tout non seulement de la gravité de leur atteinte respiratoire (due à un thorax étroit) mais aussi de l'importance de leurs anomalies cardiaques.

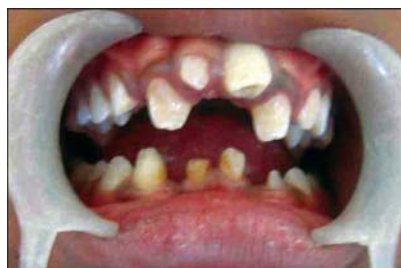

FIG 19) Cavité buccale d'un patient EVC ([www.gfmer.ch](http://www.gfmer.ch))

### II.1.1.9) LE SYNDROME DE CORNELIA DE LANGE ou DE BRUCK-DE LANGE (45, 54, 44.) :

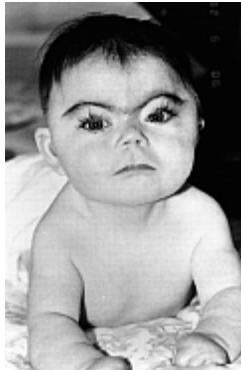

FIG 20) Jeune patiente atteinte du syndrome de BRUCK-DE LANGE.(www.cafamily.org.uk)

C'est une maladie congénitale dont les bases génétiques ne sont pas très claires, elle se transmet sur un mode familial autosomique dominant dans les cas où c'est le gène mutant majoritaire NIPBL qui est en cause (environ 50% des patients). En effet une forme CORNELIA DE LANGE liée à l'X, est également observée tandis que les mutations des gènes SMC1L1 ou SMC1A ou SMC3 sont responsables d'une forme légère de la maladie. Le symptôme pathognomonique est une dysmorphie faciale très reconnaissable combinant les signes suivants: synophrys (les sourcils sont joints), cils longs, narines antéversées, coin des lèvres tombant avec une lèvre supérieure très fine et une micrognathie.

Le tableau clinique comprend aussi un important retard de croissance dès le 2eme trimestre anténatal, un déficit intellectuel sévère, une hypertrophie musculaire, des troubles moteurs extrapyramidaux, des anomalies des extrémités (oligodactylie, brachymétacarpie), et parfois des malformations organiques associées (cardiaques, rénales etc...)

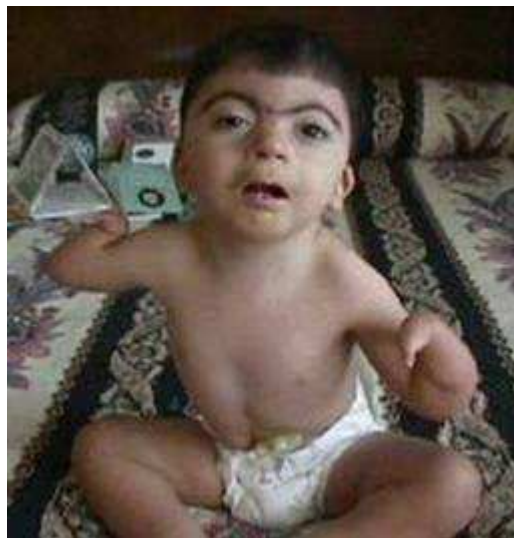

FIG 21) aspect de brachydactylie chez un enfant atteint de CORNELIA DE LANGE. (www.cafamily.org.uk)

Enfin, les problèmes bucco-dentaires sont fréquents associant palais ogival, malocclusion, dents de taille anormalement petite, dents érodées du fait d'un très fréquent reflux gastro-oesophagien et surtout nombreuses dents permanentes incluses. GRAU et coll. ont décrit le cas d'un patient de 29 ans atteint d'un syndrome sans altération cardiaque ni respiratoire mais présentant les principales caractéristiques de la maladie. L'examen intra-buccal révéla

chez ce sujet des dents polycariées, des altérations du parodonte, mais surtout la persistance de dents temporaires avec rétention de dents définitives sous-jacentes, enfin la présence de molaires en position ectopique.

Dans cette maladie, un traitement dentaire global peut toujours être envisagé en fonction de la collaboration du patient.

Mais aucune étude jusqu'ici n'a pu expliquer les raisons de la persistance des dents temporaires et la rétention des dents permanentes constatées dans ce syndrome.

#### II.1.1.10) L' INCONTINENTIA PIGMENTI I P ou SYNDROME DE BLOCH-SULZBERGER (75, 88, 66.)

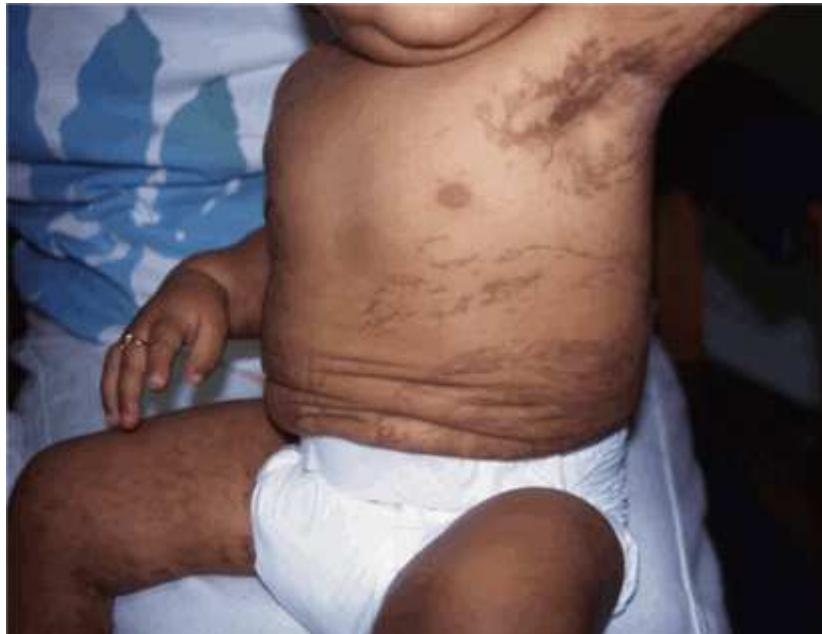

FIG 22) caractéristiques cutanées du syndrome. (www.ncbi.nlm.nih.gov)

C'est une maladie cutanée le plus souvent congénitale et familiale, très rare, (seulement 700 cas rapportés) due à des lésions de la couche basale de l'épiderme permettant ainsi le passage des pigments dans le derme. Son mode de transmission est dominant lié à l'X (Xq28) conduisant à la formation d'anomalies des tissus dérivés de l'ectoderme. Elle correspond à une mutation de NEMO/IKK- $\gamma$  codant pour un composant de NF-K $\beta$ , protéine de la superfamille des facteurs de transcription de la réponse immunitaire.

Ses symptômes se manifestent dès la naissance chez les fillettes : les lésions cutanées sont constantes touchant d'abord les extrémités puis s'étendant ensuite sous forme d'une pigmentation de couleur brun-chocolat en taches, en plaques ou en bande réparties



irrégulièrement « en éclaboussures » sur le tronc. Cette pigmentation est volontiers précédée, dès la naissance, d'une phase inflammatoire (éruption érythémato-papulo-bulleuse) suivie de l'apparition plus ou moins diffuse de papules verruqueuses, parfois croûteuses, pouvant évoluer par poussées. Dans 50% des cas, on constate aussi des anomalies des phanères avec des cheveux paraissant clairsemés dès l'enfance créant une alopecie au sommet du crâne. Dans 10% des cas, on observe des troubles oculaires graves: décollement de la rétine, cataracte, atrophie du nerf optique.

Plus grave est l'avènement d'accidents vasculaires cérébraux qui entraînent convulsions, épilepsie, retard mental, troubles psychomoteurs. Les formes très sévères, qui sont rares, sont habituellement notées dans le premier mois de la vie. A l'inverse, les atteintes intra-buccales sont beaucoup plus fréquentes puisque 80% des patients présentent des anomalies dentaires. Beaucoup d'analyses ont été réalisées sur ces dommages dentaires, ainsi WU et coll. décrivaient deux patientes frappées d' incontinentia pigmenti.

Ils observent chez la première, des dents antérieures permanentes en forme de cône, une hypodontie et des dents permanentes retenues, et chez la deuxième 2 centrales maxillaires permanentes en forme de tulipe avec de petites racines, pas d'agénésie mais des permanentes retenues. Ils en concluaient que les patients IP présentent un tableau clinique comportant des défauts dentaires très variables d'un sujet à l'autre bien que l'existence d'une couronne très longue et d'une racine très petite sur les dents antérieures soit une donnée constante.

De son côté, l'étude de MINIC et coll. portant sur 25 sujets IP a relevé des dents de forme anormale, des dents surnuméraires, une perte dentaire prématurée , un palais ogival, une anodontie partielle mais aussi un retard d'éruption des dents permanentes.

#### II.1.1.11) LE SYNDROME DE DUBOWITZ (75, 87, 25.) :

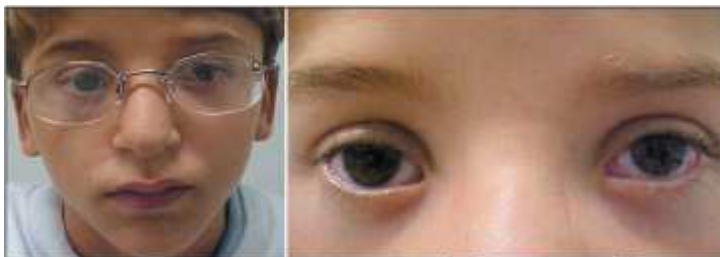

FIG 23) Faciès d'un patient atteint du syndrome de Dubowitz. (www.scielo.br)

C'est une maladie très rare dont l'étiopathogénie reste à ce jour très mal connue, Sa transmission se ferait sur un mode autosomique récessif, le premier cas ayant été reporté en 1965. Elle se manifeste dès la naissance par un nanisme a début intra-utérin, une déficience mentale légère avec instabilité d'humeur et agitation, des anomalies immunitaires prédisposant à un terrain allergique sévère (eczéma chronique). Par ailleurs, elle peut comprendre la présence d'un

neuroblastome, des troubles ou lésions gastro-intestinaux (régurgitations, vomissements, reflux gastro-oesophagien, hernie hiatale, constipation congénitale avec sténose anale, prolapsus rectal), des anomalies cardiaques (coarctation de l'aorte, prolapsus de la valve mitrale, malformations du septum ventriculaire ou auriculaire), des perturbations respiratoires (tachypnée, pneumothorax), des manifestations neurologiques (migraines fréquentes, hydrocéphalie, hypertonicité des jambes) et des atteintes urogénitales.

La dysmorphie craniofaciale peut être pathognomonique lorsqu'elle est complète: microcéphalie, faciès aplati triangulaire et asymétrique, craniosynostose, glabella proéminente avec un front très haut, ptosis accompagnant souvent un hypertélorisme, nez long et large, philtrum long et plat donnant un aspect de bec de perroquet, lèvre supérieure soulignée d'un liseré vermillon, oreilles en forme de coupe et présentant fréquemment des fistules péri auriculaires.

Au niveau de la cavité buccale, l'enfant présente une micrognathie, une prognathie ou un rétrognathisme avec un menton étroit, le tout pouvant parfois s'intégrer dans un syndrome de Pierre ROBIN associant une hypoplasie avec rétroposition de la mandibule, une fissure palatine en U, une glossoptose génératrice de troubles respiratoires. De surcroît, on note souvent une oligodontie, une denture polycariée, une malocclusion, des micro et macrodonties, des diastèmes, une agénésie des centrales supérieures ou parfois même la fusion des incisives du haut ainsi qu'une fusion incomplète de la canine temporaire et de la première molaire temporaire, une version des incisives du bas, une forme conique et bombée des dents.

Les retards d'éruption des dents permanentes sont systématiques. Toutes ces manifestations dentaires ont été rapportées dans l'étude de CHAN et KING, à propos du cas d'une jeune chinoise atteinte de ce syndrome.



II.1.1.12) SYNDROME DE MAROTEAUX-LAMY, MUCOPOLYSACCHARIDOSE DE TYPE VI ou PYCNODYSTOSE (75, 36, 34, 82.)



FIG 24\*) Caractéristiques des patients atteints de pycnodysostose.(www.maroteaux-lamy.com)

Maladie rare de surcharge lysosomiale appartenant au groupe des mucopolysaccharidoses, elle est due à un déficit enzymatique en arylsulfatase B responsable d'une perturbation du métabolisme des mucopolysaccharides acides qui sont accumulés en excès dans les tissus tandis que l'urine contient de la chondroïtine-sulfate B. La transmission de cette affection héréditaire se fait sur un mode autosomique récessif. Le patient qui peut paraître normal à la naissance présente ensuite une discrète dysmorphie faciale, un nanisme par atteinte des métaphyses osseuses, des dysostoses multiples qui n'entravent que peu les mouvements articulaires, d'autres signes éventuels (hepatosplénomégalie, atteinte des valves cardiaques, cardiomyopathie, surdité, opacités cornéennes,) mais son développement intellectuel reste proche de la normale. A côté de cette forme classique, on a décrit des formes intermédiaires voire modérées, car les mutations du gène responsable de la maladie 5q13-q14 sont très variables.

Il existe en tout cas dans cette affection une atteinte de la cavité buccale peu décrite dans la littérature médicale. SMITH et coll. ont confirmé l'authenticité d'altérations dentaires dans huit cas de patients atteints par ce syndrome de MAROTEAUX-LAMY, dont deux ont été présentés en détail. Ils décrivent des anomalies d'éruption et d'impaction des dents permanentes associées à une hyperplasie du follicule dentaire responsable de cette éruption difficile.

Le problème des traitements dentaires chez ces patients est la coexistence de cardiomyopathies et d'atteintes valvulaires qui obligent à effectuer au préalable des soins préventifs. Il est en effet nécessaire de minimiser les possibilités d'endocardite infectieuse avant d'envisager le traitement proprement dit des dents impactées.

Une seconde étude menée par FERGUSON, ROWN et CHEONG mentionne le cas d'un sujet atteint de ce syndrome qui présentait également un retard d'éruption avec des dents permanentes impactées ainsi que des éruptions ectopiques.

On retrouve d'ailleurs dans la plupart des mucopolysaccharidoses un retard d'éruption des dents permanentes.

### II.1.113) LE SYNDROME DE HUNTER/MPS2 (75, 20).

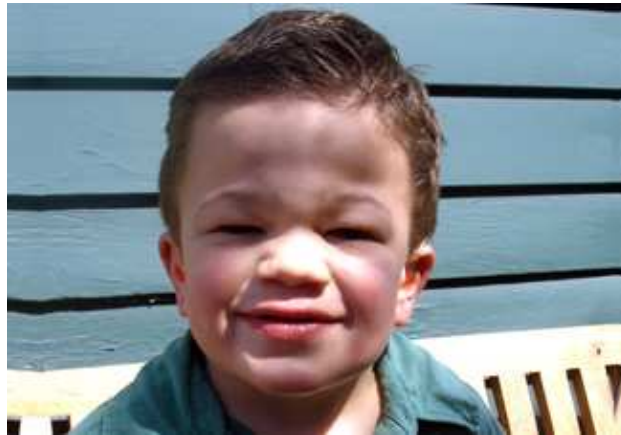

FIG 25) Faciès du patient atteint d'Hunter.(www .m akingpreciousstrides.org

Cette mucopolysaccharidose rare baptisée de type II, à transmission gonosomique récessive, est liée au gène IDS situé sur le bras long du chromosome X dans la région Xq28. (de ce fait seuls les garçons sont atteints.)

C'est une maladie lysosomiale de surcharge héréditaire du groupe des mucopolysaccharidoses caractérisée par une accumulation de mucopolysaccharides dans différents tissus tels que le foie, la rate, le cœur, le cerveau et les os.

Cette affection est liée au déficit enzymatique de l'alpha-L iduronate 2 sulfatase, enzyme qui hydrolyse le groupement sulfate en position 2 de l'acide iduronique présent sur le dermatane-sulfate et l'héparane sulfate.

Le tableau clinique débute chez un enfant apparemment normal à la naissance, les signes n'apparaissant que progressivement. On assiste d'abord à un encombrement rhinopharyngé permanent entraînant des infections répétées des voies aériennes supérieures. Le faciès est particulier: le crâne est volumineux et la face difforme rappelant une gargouille moyenâgeuse. Suite aux premières synostoses, le bombement frontal semble proéminent, le pont nasal est déprimé et l'extrémité nasale est large. L'enfant est joufflu, les lobes de ses

oreilles sont épais, ses lèvres sont larges en forme de spatule avec un long philtrum.

D'autres symptômes peuvent être remarqués, à savoir:

- ✓ une diminution de l'amplitude des mouvements due à une limitation articulaire ainsi qu'à une hypotonie généralisée,
- ✓ des dysostoses multiples avec une cyphose dorso-lombaire et une saillie du sternum,
- ✓ un nanisme dû à des lésions épiphysaires multiples et symétriques,
- ✓ des membres courts aux mouvements limités avec coxa vara et genu valgum,
- ✓ des mains trapues avec des doigts fléchis,
- ✓ une hépatosplénomégalie,
- ✓ des atteintes cardiaques avec insuffisance aortique,
- ✓ une surdit ,
- ✓ des atteintes respiratoires et h matologiques,
- ✓ une r gression psychomotrice aboutissant   une arri ration mentale,
- ✓ et l'existence de hernies ombilicale et inguinale en raison de l'hypotonie de la paroi abdominale.

Au niveau intra-buccal, les dents sont tr s souvent recouvertes d'un mucus  pais, caus  par les infections tr s fr quentes des voies a riennes sup rieures. Les dents temporaires sont largement espac es et entour es d'un tissu conjonctif  pais. Une fente ant rieure est g n ralement pr sente.

Les secondes molaires permanentes sont souvent incluses en position distale, ce qui emp che l' ruption des autres molaires et   l' ge de trois ans, plus commun ment   la mandibule, on voit appara tre une dilatation des cryptes. Le retard d' ruption des dents permanentes qui est syst matique dans ce syndrome est non seulement d    une muqueuse alv olaire dense et  paisse mais  galement   une accumulation de dermatane-sulfate dans les follicules dentaires qui deviennent alors hyperplasiques.

Cette maladie orpheline et d g n rative n'est souvent  voqu e qu'entre 2 et 4 ans alors que la croissance s'arr te nettement   3ans (il atteint rarement les 70 cm pour un poids n'exc dant pas les 8Kg). En dehors des formes mod r es avec survie prolong e et intelligence faiblement conserv e, l' volution est p jorative et la mort survient entre 10 et 12 ans.

A c t  de la maladie de HUNTER, il faut citer la mucopolysaccharidose de type I-H ou syndrome de HURLER (avec d ficit enzymatique en alpha L- iduronidase se transmettant sur le mode autosomique r cessif) qui se manifeste par les m me troubles anatomiques et biologiques que le syndrome de HUNTER puisque anatomiquement on retrouve dans ces deux affections une surcharge des cellules de tous les organes en substances complexes (gangliosides dans le n vraxe, mucopolysaccharides et glucosides ailleurs) tandis que l'urine

des patients frappés par ces deux entités morbides contient des mucopolysaccharides acides en grand abondance (héparitine sulfate (HS) et chondroïtine-sulfate B (CSB))

On retrouve des retards d'éruption des dents permanentes chez les sujets touchés par le syndrome de HURLER mais aussi chez ceux frappés par d'autres thésaurismoses (maladies de surcharge) telles que les mucopolipidoses de type I, la mannosidose, l'aspartylglycosaminurie, avec comme probable mécanisme pathogénique commun l'existence d'une macroglossie.

#### II.1.1.14) LE SYNDROME DE CHRIST-SIEMENS TOURAINE

##### DYSPLASIE ECTODERMIQUE ANHYDROTIQUE DEA (75, 27, 69.)

##### ANHYDROSE avec HYPOTRICHOSE et ANODONTIE

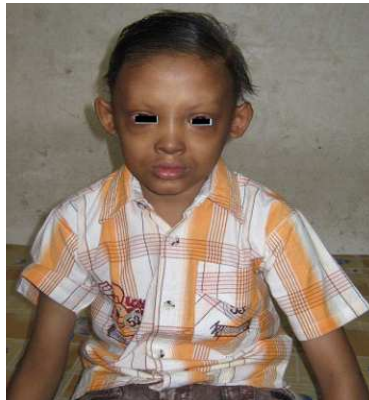

FIG 26) Patient atteint du syndrome de dysplasie ectodermique anhydrotique. (www.pediatriconcall.com)

Maladie la plus commune parmi les dysplasies ectodermiques (80%), sa transmission se fait selon un mode gonosomique récessif lié à l'X (Xq): ces patients ont, pour la plupart, une intelligence normale et vivent un quotidien ordinaire. Le syndrome est caractérisé par la triade suivante :

- 1-une insuffisance (hypotrichose) ou une absence de poils (atrichose).
- 2-un nombre insuffisant ou une absence totale de glandes sudoripares et sebacées provoquant respectivement soit une hypohydrose (transpiration insuffisante) soit une anhydrose (absence de transpiration).
- 3-une absence incomplète (hypodontie) ou complète (anodontie) de la denture.

Bien que l'anhydrose soit le symptôme le plus grave de la maladie pouvant parfois conduire à la mort du patient par troubles de la thermorégulation, les parents consultent en fait le plus souvent pour l'aspect inesthétique de leur désordre dentaire.

Effectivement, la littérature décrit dans la cavité buccale des agénésies et des retards

d'éruption qui inquiètent au premier chef les parents.

La couronne est petite et la forme des dents apparaît radiologiquement anormale, en forme de cône ou de pointe, tandis que l'émail se fait remarquer par une qualité qui semble plus fine que d'ordinaire.

Il peut s'y ajouter une rhinite atrophique avec un nez en selle, une proéminence des arcades sourcilières et du menton, des malformations unguéales et des troubles intellectuels.

On peut également rencontrer des anomalies de nombre des dents; elles sont plus nombreuses au maxillaire (avec une présence globale de 4 à 20 dents dans la bouche).

L'os, à l'endroit où la dent ne s'est pas développée, est plus fin que l'os alvéolaire à proximité des dents occasionnelles.

Au niveau des muqueuses buccales, une autopsie réalisée a confirmé l'insuffisance quantitative des glandes salivaires conduisant à un tarissement de la salive propice au développement de polycaries.

L'objectif des traitements chez le patient souffrant de dysplasie ectodermique anhydrotique est de restaurer la fonctionnalité et l'esthétique de la cavité buccale.

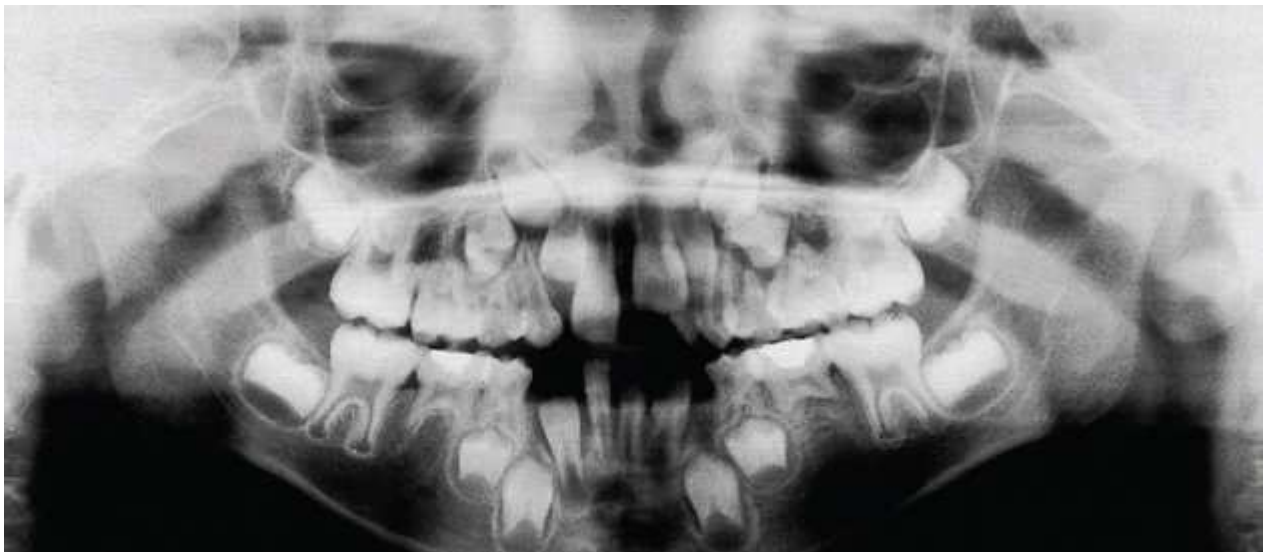


FIG 27) RADIOGRAPHIE PANORAMIQUE d'un sujet atteint de dysplasie ectodermique anhydrotique. (www.tunimed.org)

### II.1.1.15) LE SYNDROME DE COFFIN-LOWRY ou SYNDROME DE COFFIN-SIRIS (75):

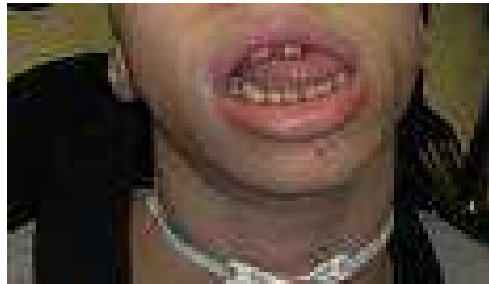

FIG 289) Faciès du patient atteint de coffin-Lowry (www.medconsult.com)

Dans cette maladie génétique à transmission gonosomique semi-dominante et dont le gène responsable RPS6KA3 (RSK2) se situe sur l'X, les mutations pouvant concerner ce gène sont au nombre de 120 et varient d'une famille à l'autre. Cette affection est habituellement détectée dès l'enfance et est plus sévère chez les garçons. Elle se manifeste par une déficience mentale grave, une petite taille, des déformations squelettiques importantes, notamment au niveau des mains et de l'ostéoporose. Les traits du visage sont particuliers et caractéristiques de la maladie ; les yeux sont écartés, inclinés vers le bas et en dehors; la bouche est grande avec des lèvres épaisses et retroussées; la langue a tendance à sortir; le palais est haut et étroit; le nez paraît bulbeux avec une extrémité renflée; les oreilles sont proéminentes et basses, le tout évoquant la face grotesque du gargoylisme.

Les anomalies dentaires y sont fréquentes: les dents temporaires sont petites et largement espacées et leur forme est anormale, en grain de riz. On constate une importante malocclusion associée à une rétrognathie chez le très jeune patient, qui évolue plus tard en prognathie.

Le retard de l'éruption des dents permanentes peut être due à la rhizolyse prématurée des dents de lait que l'on constate très souvent chez le patient atteint du syndrome de COFFIN-LOWRY lequel réclame des soins dentaires indispensables et réguliers.

II.1.1.16) LE SYNDROME DE PARRY ROMBERG ou  
DYSKINESIE PAROXYSTIQUE KINESIGENIQUE (75, 72.) :

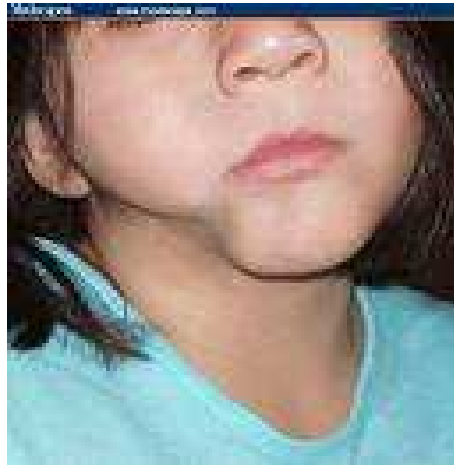


FIG 29) Faciès d'une patiente atteinte du syndrome de PARRY ROMBERG. ([www.prsresource.com](http://www.prsresource.com))

Cette maladie d'étiologie parfaitement inconnue à ce jour est rare (seuls 800 cas ont été rapportés dans la littérature). Les premiers symptômes s'installent progressivement dès l'enfance voire l'adolescence avec l'apparition parfois très précoce d'une hypotonie progressive d'une hémiface, touchant principalement les tissus cellulaires et adipeux sous cutanés, parfois les muscles et plus exceptionnellement les os.

L'existence non systématique d'une atrophie de la substance blanche cérébrale suggère une origine centrale pour ces lésions de l'hémiface dont le diagnostic peut être tardif.

Le travail de O'FLYNN et KINIRONS sur les atteintes dentaires d'un enfant souffrant du syndrome de PARRY-ROMBERG et suivi depuis ses 9ans, a objectivé, au-delà d'une réduction de la taille et de la largeur de la mandibule, la résorption des racines dentaires ainsi que l'éruption retardée des dents permanentes mais les études concernant ce syndrome sont trop rares pour permettre une analyse plus détaillée des dommages odontologiques causés par cette maladie.



### II.1.1.17) LES FIBROMATOSES GINGIVALES (45, 75, 80, 6, 74.)

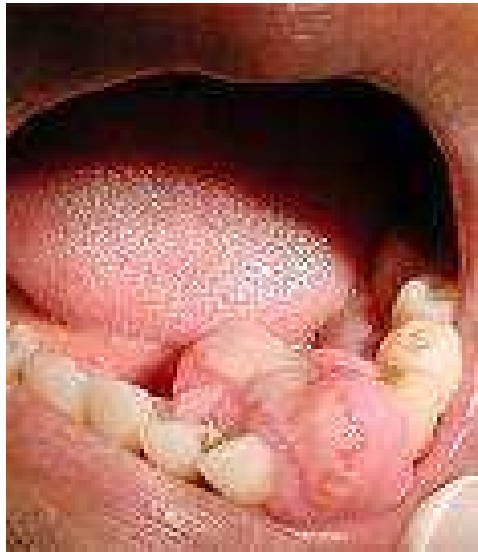

FIG 30) Cas de fibromatose. (www.intelligentdental.com)

On connaît un grand nombre de syndromes dont l'un des symptômes est la présence de fibromes au niveau gingival lesquels peuvent entraîner, entre autres conséquences, un retard d'éruption des dents permanentes.

On peut citer:

- le syndrome de « fibromatose gingivale, hypertrichose, épilepsie, retard mental »,
- le syndrome de MURRAY-PURETIC-DRESHER: à transmission autosomique récessive associant fibromatose gingivale avec fibromatose hyaline juvénile, contractures en flexion, lésions osseuses ostéolytiques,
- le syndrome de ZIMMERMANN-LABAND: à transmission autosomique dominante combinant fibromatose gingivale, anomalies des oreilles, du nez, des os, des ongles, hépatosplénomégalie,
- le syndrome de COWDEN et CROSS probablement à transmission autosomique récessive comportant fibromatose gingivale, microphthalmie, retard mental,
- le syndrome de RAMON à transmission autosomique récessive réunissant fibromatose gingivale, hypertrichose, chérubisme, retard mental et somatique, épilepsie,
- le syndrome de RUTHERFURD à transmission autosomique dominante, caractérisé par la triade symptomatique : fibromatose gingivale, éruption dentaire retardée, dystrophie de la cornée à laquelle d'autres anomalies peuvent être associées (altérations de la forme des dents, un comportement agressif...),

RAJA, ALBADRI et HOOD ont publié le cas d'un garçon de 2ans souffrant à la fois du syndrome de RUTHERFURD transmis par son père et du syndrome de MARFAN légué par sa mère. L'enfant présentait la triade classique du syndrome :

- ✓ à 4ans, 52, 61, 72, 71 et 81 étaient en bouche.



- ✓ à 8ans, 31 et 41 avaient fait leur éruption en lingual des incisives temporaires alors qu'aucune autre dent n'avait parallèlement émergé. Les radios révélèrent des rétentions de dents permanentes mais également celles de dents temporaires. En particulier, les deuxièmes prémolaires s'étaient formées au-dessus des deuxièmes molaires de lait.

Le traitement proposé fut la mise en place d'appareils orthodontiques avec extraction des dents temporaires et désinclusion des dents permanentes.

#### II.1.1.18) LE SYNDROME D'EHLERS-DANLOS (89.)

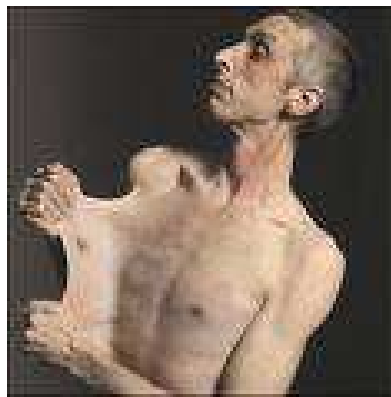

FIG 31) Elasticité de la peau d'un patient atteint d'Ehlers-Danlos.(www .planetconseils.com)

C'est une maladie génétique transmise sur un mode autosomique dominant et causée par la mutation des gènes COL5A1 et COL5A2 situés sur les chromosomes 9 et 2. Elle est caractérisée par une atteinte des tissus conjonctifs avec une hyperélasticité de la peau et des articulations, des vaisseaux superficiels fragiles, enfin des défauts de cicatrisation.

Les études de la cavité buccale concernant les patients frappés par le syndrome d'EHLERS-DANLOS sont rares. On dispose néanmoins d'une description de YASSIN et RIHANI à propos de l'état dentaire d'un patient jordanien porteur de ce syndrome. L'auteur constate une hypodontie des incisives mandibulaires, une dentine hypoplasée, des racines qui se résorbent et certaines dents qui font leur éruption de manière ectopique alors que d'autres sont retenues.

### II.1.1.19) LE SYNDROME DE VIRCHOW-SECKEL ou NANISME A TETE D'OISEAU (31)

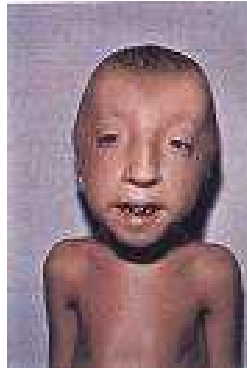

FIG 32) Faciès d'un patient atteint du syndrome de VIRCHOW-SECKEL. (www.peds.ufl.edu)

Dans cette maladie génétique à transmission autosomique récessive, les gènes responsables semblent être situés sur trois loci différents SCKL1, SCKL2 et SCKL3 et ils codent pour une protéine ATR qui permet la phosphorylation de la P53, protéine de correction de l'ADN.

Les manifestations cliniques sont très nombreuses, Elles commencent d'abord par un retard de croissance post-natal puis les patients présentent un retard mental, une irritabilité, des perturbations au niveau des organes sexuels (cryptorchidie et hypogonadisme), une dislocation des articulations, une microcéphalie avec un nanisme sévère et un visage particulier (la face est étroite et volontiers asymétrique, le front est aplati, le nez est proéminent en forme de bec, les yeux sont écartés et saillants, le menton est fuyant, les oreilles sont basses, le palais est arqué, étroit et fendu). C'est donc un faciès particulier de «tête d'oiseau ».

DE COSTER, VERBEEK, HOLTHAUS, MARTENS et VRAL ainsi que l'association SCKL ont essayé de mettre en évidence les anomalies dentaires dont souffrent les patients atteints de ce syndrome. Ils décrivent des hypoplasies amélaire, des dysplasies radiculaires au niveau de la denture temporaire, une oligodontie et une grave microdontie ainsi que des retards d'éruption au niveau de la denture permanente. Ces symptômes ont été notés chez un jeune garçon de 14ans atteint du syndrome de VIRCHOW-SECKEL.

II.1.1.20) LE SYNDROME DE ROBINOW ou  
SYNDROME DE LA FACE FŒTALE (75, 22.):

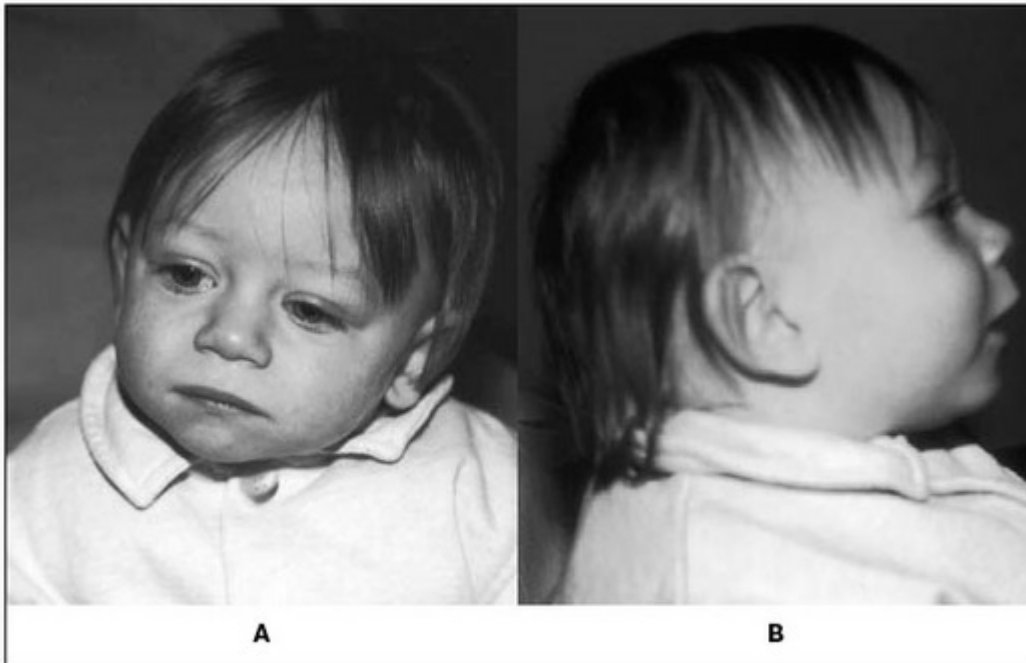


FIG 33) Faciès d'une jeune patiente atteinte du syndrome. (www.cairn.info)

C'est une maladie génétique rare à transmission autosomique récessive ou dominante, causée par la mutation du gène ROR2 situé en 9q22. Il s'agit d'une ostéochondrodysplasie reconnaissable dès la naissance ou rapidement chez le nourrisson et surtout fréquente dans les familles à forte consanguinité notamment turques ou omanes.

Le patient présente un retard de développement (léger nanisme), des malformations cardiaques type sténose valvulaire (principale cause de décès), des anomalies génitales, des anomalies squelettiques ; petite taille à cause de troubles rachidiens, raccourcissement des membres, brachydactylie avec hypoplasie des ongles.

Le faciès est caractéristique: macrocéphalie, front proéminent, hypertélorisme marqué, exophtalmie, hypoplasie de la partie inférieure du visage, nez en trompette, oreilles très basses, langue bifide et grande bouche malgré des incisives apparentes.

CERQUEIRA et DE SOUZA ont décrit de façon détaillée les anomalies oro-faciales d'un patient qui présentait un visage triangulaire, un philtrum haut et long, une langue géographique et petite, un palais arqué, des hyperplasies gingivales, des malocclusions dentaires mais aussi un retard d'éruption des dents permanentes.

### II.1.1.21) LE SYNDROME DE LOWE ou SYNDROME OCULO CEREBRO RENAL (18.)



FIG 34) patients atteints du syndrome de Lowe. (www.syndrome-lowe.org)

C'est une maladie génétique multisystémique très rare à transmission gonosomique récessive causée par la mutation du gène OCRL1 qui se situe en Xq26. Les enfants atteints par ce syndrome présentent une cataracte congénitale bilatérale accompagnée fréquemment d'un glaucome (qui aboutit à la cécité), d'un strabisme ainsi que de lésions de la cornée. Les reins sont également touchés puisqu'ils ne sont plus capables de réabsorber certaines substances indispensables à l'organisme (syndrome De-Toni-Debré-Fanconi avec protéinurie habituelle et glycosurie inconstante). Le développement cérébral est ralenti entraînant un retard psychomoteur, une hypotonie musculaire, une aréflexie tendineuse, des troubles du comportement. De plus, le patient est sujet à des crises d'épilepsie.

Ce sont les complications rénales qui sont le plus souvent responsables de la mort du patient, l'espérance de vie ne dépassant que rarement les 40ans.

BROOKS et AHMAD ont rapporté le cas d'un jeune homme de 18ans souffrant d'un syndrome alcoolo-fœtal associé à un syndrome de LOWE. A l'examen clinique, certaines dents étaient absentes dans la cavité buccale. A la radiographie, on observait de multiples dents permanentes impactées en plus de kystes odontogènes.

### II.1.1.22) LE SYNDROME OCULO-FACIO-CARDIO-DENTAIRE (28) :

Dans cette maladie génétique, peu étudiée car très rare, à transmission gonosomique dominante, c'est la mutation du gène BCL6 situé en Xp11 qui est responsable de cette affection.

Ce syndrome présente des manifestations oculaires qui ressemblent au syndrome de LOWE.

Effectivement, le patient souffre d'une cataracte congénitale accompagnée d'une microphthalmie et d'un glaucome; Il existe cependant en plus des atteintes cardiaques (communication interventriculaire et interauriculaire, prolapsus de la valve mitrale).

Au niveau dentaire, on constate des oligodonties, la persistance des dents temporaires et par conséquent un retard d'éruption des dents permanentes.

Dans la publication de COGULU et ERTUGRUL, le patient porteur du syndrome était décrit avec un visage long et étroit, un pont nasal haut situé, une pointe du nez particulière. Par ailleurs, il était nanti de l'ensemble des manifestations dentaires citées plus haut.

### II.1.1.23) SYNDROME DE GORLIN-GOLTZ

#### Ou NAEVOMATOSE BASOCELLULAIRE (75) :



FIG 35) Faciès d'un patient atteint du syndrome de GORLIN-GOLTZ. (www.gfmer.ch)

Maladie à transmission autosomique dominante, c'est un syndrome dysembryogénique héréditaire complexe pouvant atteindre de nombreuses localisations et structures corporelles. Elle est fondamentalement caractérisée par l'association de multiples naevi basocellulaires (qui ressemblent beaucoup à des adénomes sébacés variété blanche) apparaissant dès l'enfance et augmentant après la puberté, de kystes des maxillaires, d'anomalies squelettiques, d'un médulloblastome et d'une diminution de la réponse à la parathormone.

Le faciès est caractérisé par un front haut et large avec des bosses frontales et temporo-pariétales, une possibilité d'augmentation du périmètre crânien, un élargissement de la base du nez avec parfois un réel hypertélorisme, une hypoplasie du maxillaire avec tendance à la

promandibulie. Il y a une présence pratiquement constante de multiples naevi basocellulaires sur la peau du visage, le cou et de grains de milium sur la face. L'existence d'une fente labio-palatine est possible.

Les kystes maxillaires quasiment constants et précoces sont des kératekystes odontogènes. Ils sont, la plupart du temps, découverts de manière fortuite par un bilan radiologique devant des malpositions ou retards d'éruption des dents définitives.

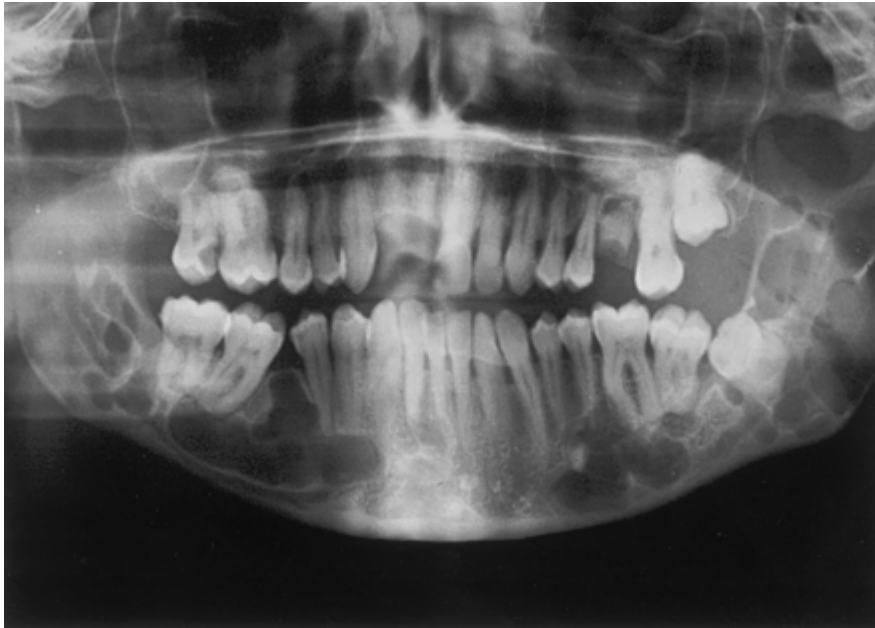

FIG 36) RADIOGRAPHIE PANORAMIQUE chez un patient atteint de GORLIN-GOLTZ Dr ANASTASIO CHR Metz-Thionville

Les anomalies du squelette peuvent intéresser :

- le crâne : calcifications de la faux du cerveau, des ligaments interclinoidiens, parfois de la tente du cervelet,
- la face : kystes nombreux aux maxillaire et mandibule comme vu précédemment,
- le rachis : spina bifida occulta, fusions de vertèbre,
- et la main : brachymétacarpie des 4èmes doigts, arachnodactylie, polydactylie.

D'autres anomalies peuvent atteindre l'ensemble de l'organisme: troubles psychiques mineurs, cataracte congénitale, cryptorchidie, anomalies rénales, porokératose (plaques susceptibles de simuler le lupus érythémateux) palmo-plantaire.

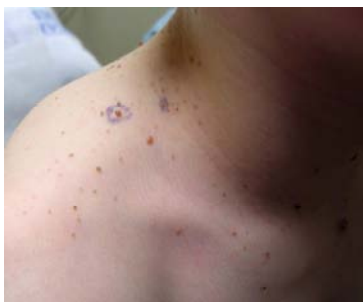

FIG 37) Naevi caractéristiques du syndrome. (www.gfmer.ch)

La transformation maligne des naevi basocellulaires en épithéliomas basocellulaires est relativement fréquente au niveau des zones exposées à la lumière, surtout sur le visage où ils prennent la forme d'ulcus rodens (lésion cancéreuse ulcérée) et représentent un des principaux facteurs d'aggravation de la maladie.

#### II.1.1.24) LA DYSPLASIE FIBREUSE ou MALADIE DE JAFFE-LICHTENSTEIN (75) :

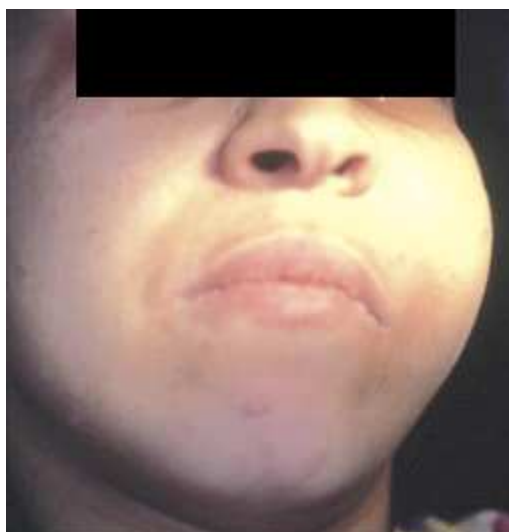

FIG 38) Faciès caractéristique. (www.lecourrierdu\_dentiste.com)

C'est une maladie qui résulte d'un défaut de développement du mésenchyme ostéoformateur et provoque une tumeur bien individualisée au sein de processus tumoraux issus du mésenchyme osseux. Elle est congénitale mais ni familiale ni héréditaire et se présente sous deux formes :

- Monostotique : localisée à un seul os.
- Polyostotique : lèse plusieurs os et pouvant être ou non associée à des manifestations cutanées et endocriniennes (pigmentation, diabète, hyperthyroïdie, hyperparathyroïdie, acromégalie, gynécomastie...).

La dysplasie fibreuse est rare, elle représente 2,5 % des tumeurs osseuses bénignes et atteint préférentiellement le maxillaire (région postérieure) par rapport à la mandibule. Dans cette localisation, elle est le plus souvent de type monostotique.

De façon générale, l'affection est diagnostiquée le plus souvent vers l'âge de trente ans.

La forme polyostotique est plus fréquente chez la femme alors que la prédominance sexuelle féminine est moins marquée dans la forme monostotique.

Le tableau clinique classique est relativement pauvre: la tuméfaction indolore et de consistance dure est souvent découverte par la déformation qu'elle entraîne au niveau de la face. Lorsqu'elle est maxillaire, elle se manifeste sous la forme d'une lésion volumineuse pouvant être responsable d'une obstruction nasale et/ou d'une exophtalmie indolore, qui est parfois la seule expression symptomatique initiale.

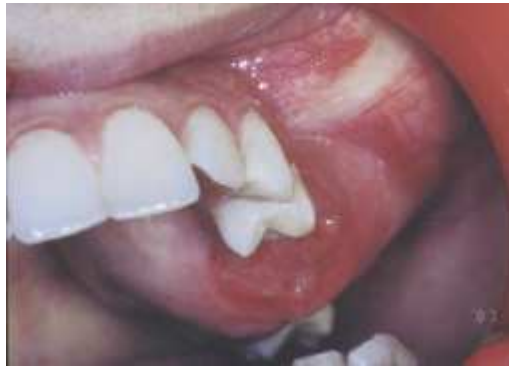

FIG 39) Aspect endobuccal : tuméfaction du maxillaire gauche allant de la 23 à la 27 comblant le sillon vestibulaire avec voussure palatine en regard.(www.lecourrierdudentiste.com)

Par conséquent, des déformations faciales monstrueuses peuvent tout de même survenir. Notamment les lésions basicrâniennes entraînent d'importants troubles fonctionnels (ophtalmologiques, otologiques, nasosinusiens). Les lésions n'augmentent classiquement pas de volume après l'arrêt de la croissance.

Des troubles d'éruption dentaire ont aussi été notés. Au niveau du maxillaire, les corticales osseuses sont refoulées et amincies, il s'ensuit une réaction périostée d'allure sclérosante qui serait uniquement spécifique des lésions sur ce site. Cependant, une résorption des racines dentaires est rare. Comme les lésions maxillo-faciales sont le plus souvent monostotiques, elles s'accompagnent exceptionnellement de pigmentations cutanées ou muqueuses à type de taches jaune-brun bien délimitées, siégeant volontiers sur le tronc.



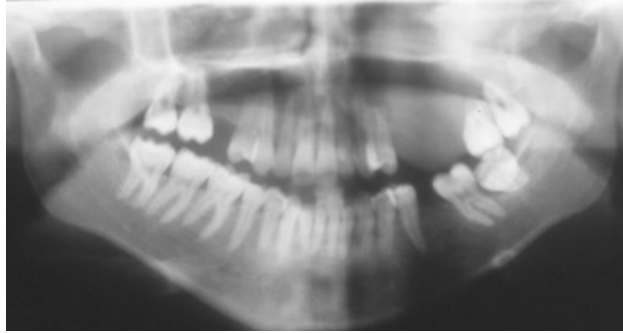
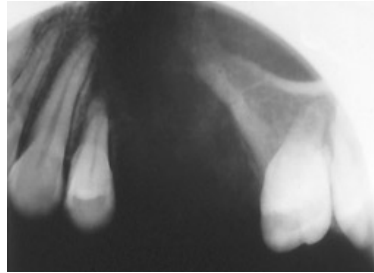
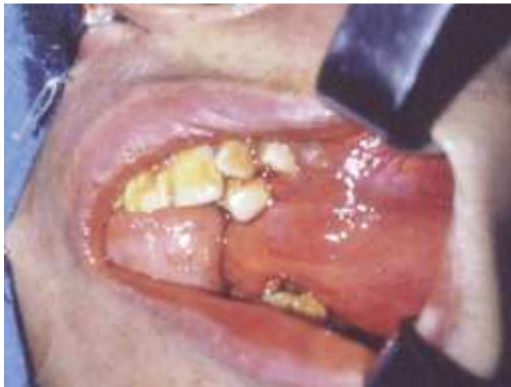

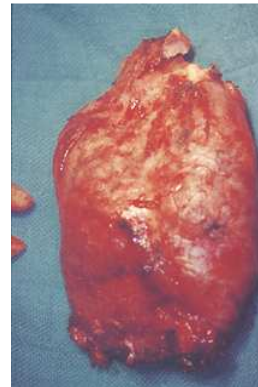
FIG 40) Examen radiologique standard : Clichés pa noramique et occlusal montrant respectivement ci-dessus et ci-dessous image lytique avec envahissement du sinus maxillaire gauche. (www.lecourrierdudentiste.com)



Sur le plan du diagnostic différentiel le bilan radiologique peut faire discuter un améloblastome, des kystes odontogènes, un fibrome ossifiant, des tumeurs à cellules géantes.



Aspect per-opératoire (2 mois après la 1ère consultation) :  
La tumeur a doublé de volume



Pièce opératoire : Après  
hémimaxillectomie

FIG 41)(www.lecourrierdudentiste.com)

Le traitement doit s'efforcer d'être conservateur, en fonction de l'âge du patient et du type de dysplasie fibreuse rencontrée. Des ostéotomies remodelantes peuvent être proposées pour corriger les asymétries invalidantes après la puberté. L'exérèse est envisageable pour les petites lésions monostotiques. Les atteintes cranio-orbitaires réclament un traitement plus radical que les atteintes maxillo-mandibulaires.

Une surveillance étroite et régulière s'impose en raison des risques de sarcomatisation.

### II.1.1.25) AUTRES SYNDROMES ET MALADIES (1, 10, 30, 45.)

D'autres syndromes ou maladies peuvent également mener à un retard d'éruption des dents permanentes. Cependant les études centrées sur les maladies génétiques orphelines et leur retentissement odontologique ne sont pas très nombreuses.

On peut néanmoins citer dans ce domaine:

- le syndrome lié à la délétion proximale sur 1p36,
- le syndrome de SINGLETON-MERTEN (37) extrêmement rare,
- le syndrome de GAPO:à transmission autosomique récessive, caractérisé par un retard mental, une alopecie, une atrophie optique et une pseudo-anodontie,
- la maladie de FAIRBANK: probablement à transmission autosomique dominante, entraînant une stature courte disproportionnée, une craniosynostose, un faciès particulier avec prognathisme, des ostéolyses métaphysaires des os longs, une platyspondylie avec projection antérieure des corps vertébraux,
- la maladie de VON GIERKE: à transmission autosomique récessive, due à une accumulation excessive de glycogène au niveau du foie, des reins, du cœur, des centres nerveux,
- le syndrome de BAMFORTH: à transmission autosomique récessive associant une athyroïdie et une fente palatine. Elle est très rare (décrite chez seulement 5 patients appartenant à trois familles),
- le syndrome d'HALLERMAN-STREIFF: à hérédité sporadique comprenant nanisme, dysmorphose crânienne, hypoplasie mandibulaire avec des hyperdonties conduisant à des retards d'éruptions,

Nous terminons ce chapitre en mentionnant l'implication possible dans le retard d'éruption dentaire d'autres entités morbides aussi disparates que:

- le chérubisme,
- la déformation du bourgeon incisif de LANGLADE.....

.

## II.1.2) LES ETIOLOGIES SYSTEMIQUES

### II.1.2.1) L'hypothyroïdie (45, 75, 65) :

L'hypothyroïdie est rarement génétique, liée à une production insuffisante d'hormones thyroïdiennes par la glande thyroïde. Or, ces hormones sont impliquées dans un grand nombre de fonctions dont la croissance et le développement. L'absence de traitement substitutif entraîne des retards de croissance si l'hypothyroïdie est congénitale. De fait, sa prise en charge est bonne en France si bien que les enfants français ne développent quasiment jamais longtemps et de manière intensive ses symptômes. Cependant ses signes étant très discrets, il faut savoir l'évoquer devant un nourrisson qui apparaît trop sage (dormant trop), à la peau tachetée et pourvu de fontanelles plus larges que la normale car ayant du mal à se fermer. Dans les pays où les enfants frappés par cette affection ne sont pas aussi systématiquement et rapidement pris en charge, les symptômes de l'hypothyroïdie s'aggravent avec le temps. Ils présentent d'abord un teint ictérique puis une hypotonie généralisée, une macroglossie et parfois même un goitre entraînant des difficultés à la déglutition. On assiste à un retard de croissance progressif et à un ralentissement important du développement et de l'apprentissage. A terme, les enfants souffrent d'un nanisme disproportionné ( avec une grosse tête et des membres courts), d'un déficit intellectuel sévère et irréversible si non traité, d'une baisse de l'audition.

De surcroît, l'étude menée par MG'ANG'A et CHINDIA sur un adolescent souffrant d'hypothyroïdie, a montré que simultanément au retard de croissance squelettique, le patient présentait d'autres retards au niveau de la cavité buccale, en particulier des retards d'éruption des dents permanentes. Néanmoins, sous les effets d'une bonne prise en charge rapide (traitement à base de L-thyroxine), les dommages constatés ont disparu de façon quasi complète.

### II.1.2.2) Hypopituitarisme et syndromes hypothalamo-hypophysaires (45, 75, 74, 50) :

Ce sont les maladies de l'axe hypothalamo-hypophysaire conduisant à l'insuffisance de synthèse ou de sécrétion d'une ou de plusieurs hormones de l'hypophyse et/ou de l'hypothalamus qui sont secondaires à une cause traumatique, infectieuse(encéphalite ou méningite), tumorale, nécrotique ( après hémorragie ou collapsus), iatrogène (dont les formes post-chirurgicales) ou plus rarement à une origine congénitale liée à une mutation des gènes de transcription impliqués dans l'ontogenèse hypophysaire, la croissance et le développement. Les manifestations dépendent du type des hormones sécrétées en moindre quantité.

Pour ce qui intéresse le thème de notre thèse, nous n'évoquons que le déficit en hormone de croissance ou hormone somatotrope.

Les signes du déficit en hormone de croissance sont relativement peu spécifiques à l'exception de la cassure staturale qu'il provoque lorsqu'il touche un enfant. Le patient qui en est atteint est pâle, ralenti tant sur le plan physique que sur le plan intellectuel, enfin arrêté dans sa croissance.

KJELLBERG et coll. ont effectué une étude comparative entre des patients souffrant d'un déficit en hormone de croissance et d'autres patients souffrant d'un retard de croissance idiopathique. Ils sont arrivés à la conclusion que outre un faciès normal, tant les mesures céphalométriques que la maturation dentaire et le retard d'éruption ne diffèrent pas entre les deux groupes mais s'écartent significativement de la moyenne des personnes de même âge. Ils ont trouvé que le retard au-delà de l'âge considéré comme normal est respectivement de + 1,3 ans pour l'éruption dentaire et de +1,2ans pour la maturation dentaire.

### II.1.2.3) Carence en vitamine A (75, 74, 43,8) :

La vitamine A liposoluble, est présente dans l'alimentation d'origine animale sous forme de rétinol et dans les végétaux sous forme de carotène. Elle est impliquée dans la croissance notamment de l'os, la synthèse des pigments de l'œil et de la peau. Elle renforce aussi les défenses immunitaires.

En cas de carence (très rare dans nos pays développés), les symptômes touchent la vision (héméralopie et xérophtalmie), la digestion et l'immunité. Sur le plan du développement, l'altération de la croissance osseuse entraîne un arrêt de la croissance globale de l'enfant.

Dans la cavité buccale, les muqueuses paraissent sèches tandis que la diminution de la minéralisation conduit à une destruction de l'émail dentaire.

Chez les jeunes patients carencés en vitamine A, on constate très souvent un retard d'éruption des dents permanentes qui est peut-être dû à l'altération de la croissance osseuse laquelle entraîne à son tour une rétention de l'organe dentaire.

#### II.1.2.4) Carence en vitamine D (45, 75.) :

La vitamine D liposoluble, peut être synthétisée sous forme de cholécalciférol (vitamine D3) par la peau grâce à l'action des rayons ultraviolets B ou provenir de la synthèse de l'ergocalciférol (vitamine D2) obtenu lui par l'irradiation ultraviolette de la provitamine ergostérol (que l'on trouve dans l'ergot de seigle et la levure de bière). Elle est cependant peu répandue dans la nature où elle est essentiellement présente dans l'alimentation d'origine animale.

La vitamine D joue deux rôles importants :

- ✓ dans la formation osseuse car elle intervient dans l'absorption du calcium et du phosphore par l'intestin permettant ainsi la consolidation osseuse
- ✓ dans la consolidation dentaire puisqu'elle participe à la minéralisation de la dent.

Chez l'enfant, la carence en cette vitamine conduit au RACHITISME, affection caractérisée par une mauvaise calcification des os qui perdent leur rigidité et se déforment (ce qui aboutit à des altérations du squelette), un retard de croissance et des anomalies de la denture dont un émail hypoplasie et des retards d'éruption. D'ailleurs, un certain nombre d'études sont parvenues à décrire de telles éruptions retardées au cours de différents cas cliniques certes peu connus mais toujours répertoriés dans les publications ayant trait au domaine des étiologies systémiques du retard d'éruption dentaire.

#### II.1.2.5) La radiothérapie (23) :

L'étude de CETINER et ALPASIAN a démontré que l'action prolongée de la radiothérapie à visée antinéoplasique entraîne des altérations du développement dentaire, ce de façon d'autant plus intense que la tumeur cible est nettement maligne.

Cette étude a également mis en exergue le fait que c'est en général après un recul d'au

moins huit ans après le traitement radiothérapeutique que l'on peut objectiver des anomalies de formes dentaires , des retards d'éruption avec dents incluses, enfin des éruptions ectopiques.

#### II.1.2.6) L'intoxication à l'uranium (78) :

Afin de connaître tous les risques des populations exposées à l'uranium, des expériences en laboratoire ont été réalisées sur des rats exposés à une source de nitrate d'uranium.

Après un délai de seulement 2 jours d'exposition au nitrate d'uranium, les reins des rongeurs présentaient déjà des dommages indéniables.

Et après 7 jours d'exposition, les coupes histologiques ont montré à la fois que le développement dentaire, la croissance mandibulaire et maxillaire et l'éruption dentaire étaient retardés de façon irréversible.

#### II.1.2.7) Les bisphosphonates (49) :

Les biphosphonates sont habituellement utilisés dans le traitement de certains cancers osseux, de l'ostéogenèse imparfaite et de l'ostéoporose pour diminuer la fragilité osseuse. Au-delà d'ostéonécrose mandibulaire iatrogène provoquée par cette classe de médicaments, une étude réalisée par KAMOUN-GOLDRAT, GINISTY et LE MERRER sur des rats a pu confirmer l'hypothèse selon laquelle les biphosphonates entraînent un retard d'éruption.

Par ailleurs, d'autres auteurs ont pu observer un retard significatif de 1,6 ans par rapport à l'âge normal pour cette éruption chez des patients souffrant d'ostéogenèse imparfaite et traités par biphosphonates.

#### II.1.2.8) La nutrition (77) :

Des travaux dirigés par PSOTER et coll. dont l'objectif étaient de déterminer sur des adolescents haïtiens de 11 à 13 ans les effets de la malnutrition, notamment ses conséquences sur les constituants de la cavité buccale, ont abouti à la conclusion qu'elle induit un retard de la rhizalyse des dents temporaires entraînant lui-même un retard d'éruption des dents permanentes. Ce retard significatif est d'autant plus important que l'exposition à la malnutrition a été précoce au cours de l'enfance.

#### II.1.2.9)Hyperimmunoglobulinémie IgE (45, 75, 71) :

L'hyperimmunoglobulinémie IgE due à une sécrétion trop importante d'anticorps IgE provoque la persistance de la gaine de HERTWIG (composée de cellules embryologiques permettant la différenciation des tissus parodontaux) laquelle est responsable d'un défaut de résorption des follicules des dents temporaires entraînant lui-même un retard d'éruption des dents permanentes.

Les chirurgiens-dentistes se doivent d'être sensibilisés à cette cause morbide car une prise en charge appropriée et suffisamment rapide permet de rétablir une éruption dentaire physiologique.

#### II.1.2.10) L'hérédité (en dehors de tout syndrome)

FLEURY & col. (1985), RICHARDSON & col. (1982) et plus récemment ZILBERMAN & col. (1990) ont observé une tendance à l'inclusion canine au sein de plusieurs familles.

PECK & col. (1993) semblent avoir isolé un gène autosomique récessif qui serait à l'origine d'une forme particulière d'éruption ectopique de la canine. Ce gène déclencherait en effet une transposition entre les germes de la canine et de la 1<sup>ère</sup> prémolaire.

Quoi qu'il en soit, pour PECK & col. (1994), la canine en position palatine paraît être le produit d'un héritage polygénique et multifactoriel (ref59).

#### II.1.2.11) Maladies à déterminations polysystémiques (45)

On a décrit pour un certain nombre de ces maladies le potentiel de développer des anomalies dentaires et plus singulièrement un retard d'éruption dentaire. Ce sont le cas par exemple de syphilis congénitale ou de tuberculose prénatale/infantile avant l'avènement des antibiothérapies spécifiques adaptées aux germes respectivement en cause.

## II.2) CAUSES LOCALES :

### II.2.1) LES ANOMALIES DU GERME :

#### II.2.1.2) Anomalies de forme (45, 75, 74, 30):

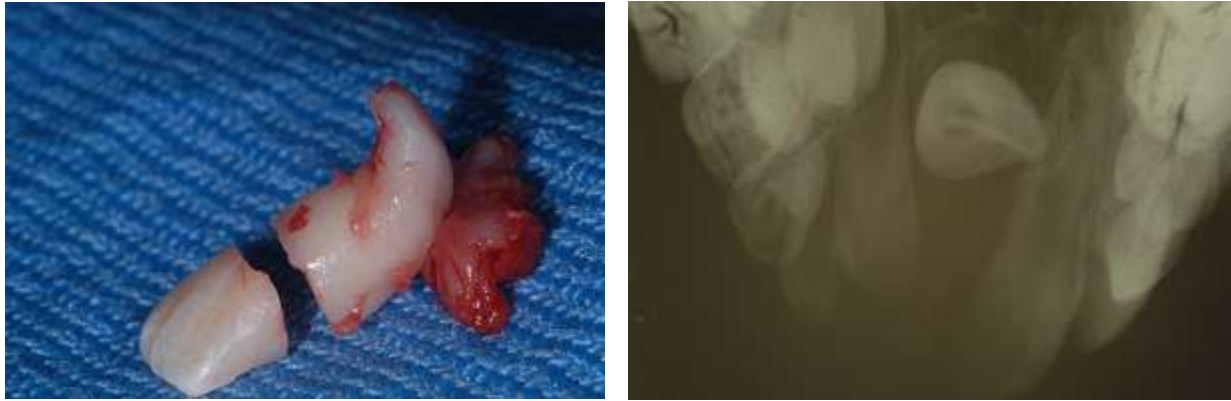

FIG 42) 11 ayant une forme atypique. Dr ANASTASIO CHR Metz-Thionville

On peut observer de nombreuses variations morphologiques :

- au niveau de la couronne, ces variations peuvent être partielles (anomalies du cingulum) ou totale (par exemple le grain de riz).
- au niveau radiculaire, on peut trouver des anomalies du nombre de racines ou de forme: confluence, convergence ou renflement.

D'autres anomalies peuvent être rencontrées :

- La fusion : Union intime de deux germes dentaires de même morphologie dont les couronnes et/ou racines sont soudées. Seule la présence d'une encoche permet de les différencier.



- La gemination : dédoublement plus ou moins harmonieux du même germe dentaire.

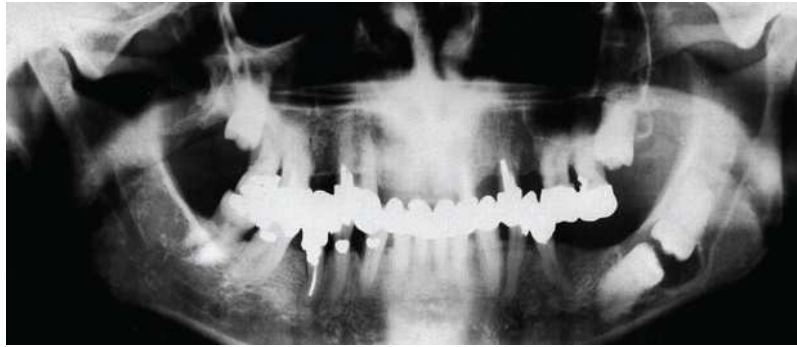


FIG42°) Gemination : Radiographie panoramique d'une femme de 53 ans montrant une rare forme de gemination dentaire dans laquelle les couronnes des deux molaires mandibulaires complètement formées résident dans le même sac folliculaire qui a l'aspect d'un large kyste folliculaire émergeant de la jonction émail-cément des deux molaires incluses. La croissance lente de la lésion se traduit par le refoulement du canal mandibulaire en respectant sa corticale.

[www.tunimed.org/forum/medecine-dentaire/3676-...](http://www.tunimed.org/forum/medecine-dentaire/3676-...)

- La concrescence ; soudure de deux ou plusieurs germes dentaires normaux ou supplémentaires

Enfin, les organes formateurs peuvent subir des déformations lors de l'odontogénèse :

- La dens in dente : elle correspond à un plissement profond de l'organe de l'émail « en portefeuille » lors du stade de la cloche.
- Des perles d'émail sur la partie cervicale de la dent.

L'ensemble de ces anomalies de forme peut induire des « monstres » dentaires ne pouvant pas faire leur éruption car la malformation s'oppose au déplacement de la dent laquelle reste donc retenue dans l'os.

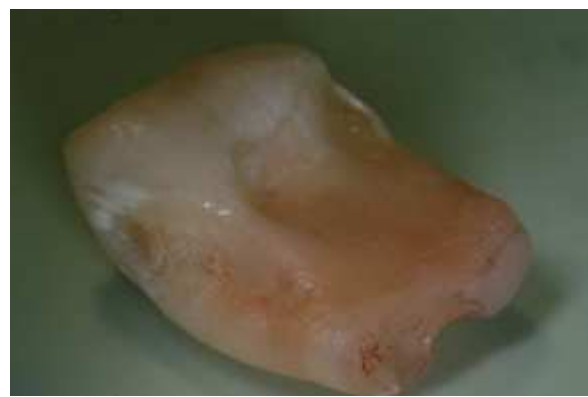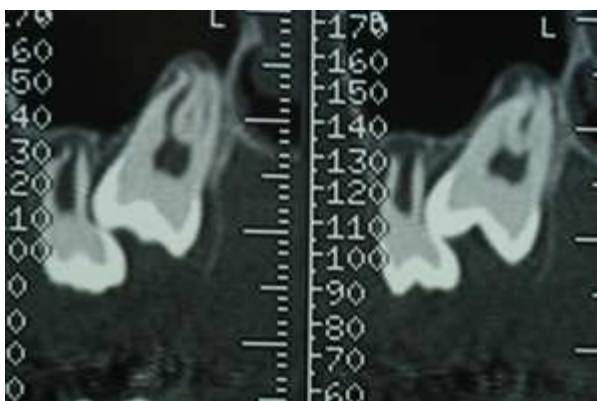


FIG 43°) Inclusion de 27 engendrée par la forme anormale de 28. Dr ANASTASIO CHR Metz-Thionville

### II.2.1.2) La nécrose par transmission indirecte (74, 30) :

La dent temporaire dans la cavité buccale peut être infectée à la suite d'un processus carieux ou d'un traumatisme...L'infection va atteindre le sac du germe de la dent définitive sous-jacente et interrompre du même coup son évolution et conduire à un retard de son éruption.

### II.2.1.3) Les malpositions du germe, germe dystopique ou perte du chemin d'éruption (45, 74, 30) :

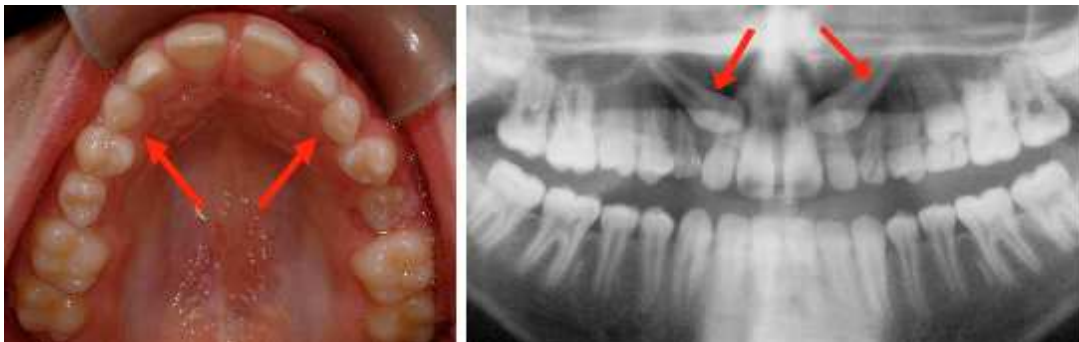

FIG 44) Inclusion des canines permanentes et persistance des canines de lait.(www.orthodontisteenligne.com)

Malgré l'existence encore assez obscure d'un mécanisme précis générant la force éruptive, on constate de temps à autre que la dent en voie d'éruption « perd » la trajectoire qu'elle doit suivre pour arriver dans la cavité buccale et se retrouve alors retenue dans l'os.

### II.2.1.4) Les avulsions précoces:

Selon FANNING ; si on extrait une dent temporaire avant que la moitié de la racine de la dent permanente sous-jacente soit édifiée, l'éruption de cette dent permanente sera retardée.

## II.2.2) LES TROUBLES DU DEVELOPPEMENT :

### II.2.2.1) Dysharmonie dento maxillaire (45, 10, 74, 30):

C'est une disproportion entre la taille des dents et les dimensions des maxillaires résultant de l'hérédité; un enfant peut avoir les grandes dents d'un de ses parents et les petites bases osseuses de l'autre. Cette disparité entraîne un manque de place certain sur l'arcade. Par conséquent, certaines dents notamment les incisives et les prémolaires n'ont pas la place pour sortir si bien que leur éruption sera soit ectopique, soit bloquée.

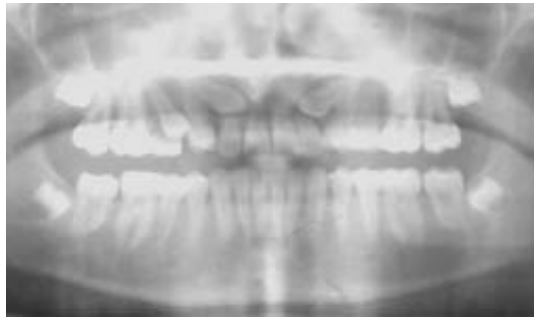


FIG 45) Sur un petit maxillaire supérieur, les dents antérieures n'ont pas de place pour évoluer physiologiquement. (www.lecourrierdudentiste.com)

### II.2.2.2) Les fentes labiopalatines (45, 75, 74):

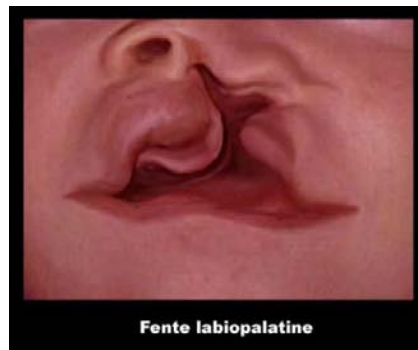

FIG46) (www.bonjourdocteur.com)

Elles résultent d'un défaut durant l'embryogenèse qui va provoquer des conséquences morphologiques: déformation du nez, de la lèvre supérieure, de l'arcade alvéolaire et du palais toutes susceptibles d'évoluer durant la croissance de l'enfant qui en est victime.

Mais les conséquences peuvent aussi être fonctionnelles: par interruption des muscles de la lèvre et du maxillaire d'une part, de ceux du voile du palais dur et de l'oropharynx d'autre part.

Les anomalies concernant les germes dentaires, peuvent être multiples ; absence, déformation, déplacement ou division avec dents surnuméraires.

On relève l'existence de telles fentes labiopalatines notamment dans le syndrome de DI GEORGE, le syndrome DIGITO-ORO-FACIAL, le syndrome de Pierre ROBIN.

La bride cicatricielle qui va résulter de la fermeture chirurgicale de la fente risque d'exercer une pression importante sur l'arcade qui peut être la source d'un retard d'éruption des dents antérieures, en particulier des canines.

### II.2.2.3) La migration (45, 75, 30) :

Il s'agit d'une perte d'attache et d'une perte osseuse significative qui vont permettre un déplacement pathologique d'une ou de plusieurs dents. Il est difficile d'appréhender un type précis de déplacement, d'autant plus que ce déplacement peut être influencé par d'autres facteurs associés telle une malocclusion.

En tout cas, certaines dents peuvent ainsi fermer des espaces sur l'arcade et empêcher l'éruption des dents sous-jacentes respectives.

## II.2.3) LES OBSTACLES A L'ERUPTION :

### II.2.3.1) Les fermetures d'espaces (45, 10, 74, 30) :

Un tel problème d'obstacle peut survenir lorsque par exemple les premières molaires permanentes sont arrivées sur l'arcade et que pour un motif déterminé, il est nécessaire de procéder à l'extraction des dernières molaires temporaires. Les premières molaires permanentes, qui ont une tendance naturelle à la mésialisation vont prendre la place des molaires temporaires et ainsi fermer l'espace laissé potentiellement suffisant pour l'éruption des prémolaires permanentes lesquelles vont rester incluses.

Il faut donc se méfier des extractions trop hâtives ou penser à l'utilisation des mainteneurs d'espace susceptibles de contrecarrer la dérive mésiale de la dent distale.

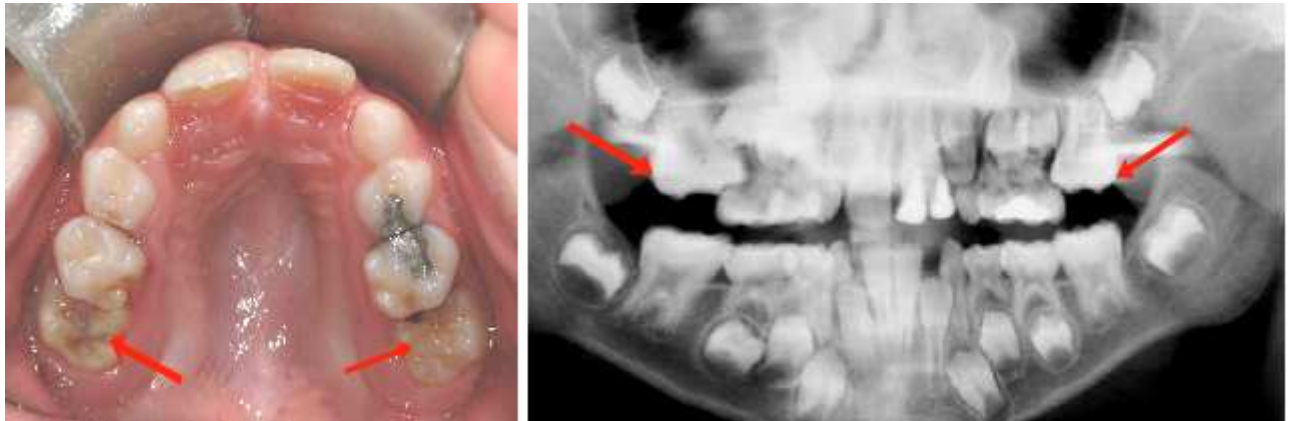

FIG 47) Migration des molaires supérieures et perte d'espace conduisant à des problèmes d'éruptions.(www.orthodontisteenligne.com)

### II.2.3.2) Les fibromes gingivaux et l'hyperplasie gingivale fibreuse (45, 75, 74) :

Tumeur bénigne la plus fréquente de la cavité buccale et qui a pour origine le tissu conjonctif, le fibrome gingival apparaît le plus souvent dans le sillage d'une irritation chronique ou à la prise de certains médicaments telles que les hydantoïnes ou suite à la prise de cyclosporine.

Certes, il existe des formes complexes qui associent en combinaisons variables au fibrome la présence d'autres tumeurs (épulis, léiomyome, lymphangiome etc...).

Mais l'aspect clinique typique du fibrome est relativement reconnaissable puisqu'il s'agit en général d'une lésion unique, ferme, richement vascularisée, sessile ou pédiculée, mesurant au moins 1 cm de diamètre, siégeant le plus souvent sur les gencives mais parfois aussi sur la muqueuse jugale, la langue et le palais. L'importance de l'hyperplasie qu'elle représente varie beaucoup selon le degré d'inflammation allant d'une variété minimale avec existence exclusive de tissu fibreux jusqu'à des lésions plus importantes qui sont enveloppées par de la fibrine.

Ces tumeurs peuvent recouvrir totalement les dents et soit donner le change avec un aspect de dents n'ayant pas fait leur éruption, soit empêcher même le propre déroulement physiologique de l'éruption.

### II.2.3.3) Les odontomes (45, 74, 75, 51) :

Ce sont des tumeurs odontogènes à caractère bénin, de nature épithéliale, constituées de tissu dentaire dont la structure est quasi normale. Ce sont les tumeurs intrabuccales les plus fréquentes s'apparentant davantage à des malformations et composées aussi bien d'émail et de dentine que de cément. Elles n'ont cependant pas subi de morphodifférenciation harmonieuse. En effet leur prolifération ne cesse complètement que lorsque leur calcification est totalement terminée.

Histologiquement, on distingue 3 formes d'odontomes :

- ✓ l'odontome composé: dans lequel on retrouve l'ensemble des tissus dentaires matures qui restent en conformité avec l'odontogénèse normale,
- ✓ l'odontome complexe: à l'intérieur duquel les tissus dentaires sont agglomérés de manière anarchique quelque soit leur degré de maturation,
- ✓ l'odonto-améloblastome : tumeur rare associant les traits de l'odontome complexe à ceux de l'améloblastome. Son exérèse incomplète entraîne des récives.

C'est lors de l'éruption des dents permanentes que l'on peut suspecter l'existence d'un odontome ou d'une dent surnuméraire car leurs manifestations cliniques demeurent discrètes.

L'odontome se comporte comme un obstacle sur le trajet d'éruption des dents permanentes. Dans environ 60% des cas, les odontomes sont localisés sur le maxillaire, surtout en antérieur. En l'absence de signes inflammatoires, leur palpation reste indolore.

### II.2.3.4) La dent surnuméraire (17, 74, 75, 56) :

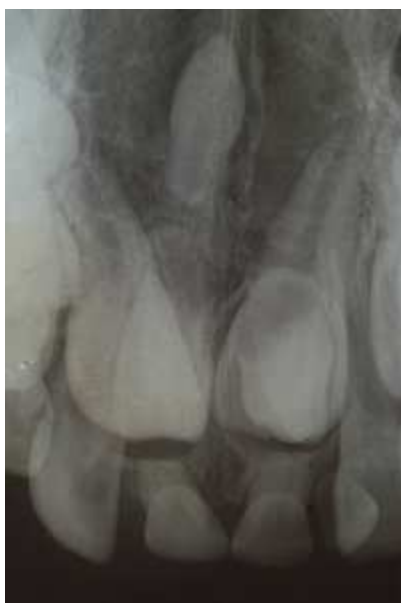

FIG 48) 11 et 21 surnuméraires. Dr ANASTASIO CHR Metz-Thionville

S'agissant d'un organe dentaire parfaitement constitué, le terme de dent supplémentaire est réservé à la dent qui par sa forme se rapproche le plus du type normal des dents de la série anatomique dont elle est voisine. Cette anomalie a reçu l'appellation d'hyperodontie.

Elle est due à l'existence d'un bourgeon aberrant provenant soit d'une prolifération supplémentaire de la lame dentaire, soit de la fissuration d'un bourgeon en 2 moitiés qui évoluent chacune pour leur propre compte. Elle peut faire

son éruption (25%) ou rester incluse. Parfois elle n'interfère pas avec le système dentaire mais la plupart temps elle entraîne la migration des dents voisines ou l'apparition de diastèmes. Le plus souvent cependant, elle reste incluse et empêche l'éruption de la dent sous-jacente.

Dans les cas où les dents surnuméraires sont multiples, il faut rechercher la présence du syndrome de dysplasie cléido-cranienne encore appelé syndrome de Gardner.

Les dents surnuméraires siègent le plus souvent dans la région incisive, secteur où

Les remaniements embryologiques sont nombreux.

Elles peuvent être de forme normale (eumorphique) ou anormale (dysmorphique).

#### II.2.3.5) Les mesiodens (45, 74, 75, 30):

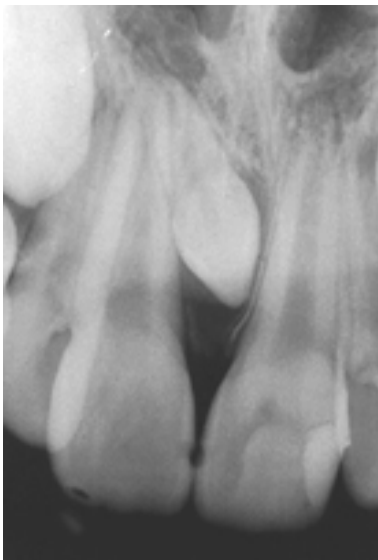


FIG 49) Mesiodens (www.cyberdentist.blogspot.com)

Le mesiodens est la forme la plus commune de dent surnuméraire localisée au maxillaire supérieur entre les deux incisives centrales. Habituellement de petite taille, il est le plus souvent positionné en palatin.

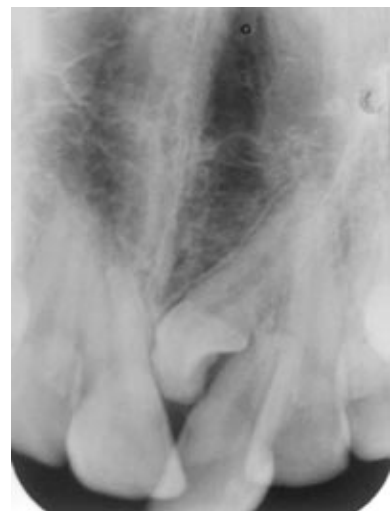

FIG 50) Mesiodens  
(www.cyberdentist.blogspot.com)

### II.2.3.6) Le kyste folliculaire (51) :

C'est un kyste dentigère développé aux dépens d'un follicule dentaire contenant des rudiments de dent et qui renferme la couronne de la dent qui n'a pas fait son éruption. C'est une variété de cavité pathologique relativement fréquente, représentant 24% des kystes odontogènes. Son apparition coïncide avec l'arrêt du déplacement intra-osseux de la dent permanente dont l'éruption est par conséquent perturbée par un manque de place sur l'arcade. D'ailleurs, le kyste folliculaire est la plupart du temps découvert en denture mixte.

Deux théories sont souvent émises quand on évoque la pathogénie du kyste folliculaire :

- **Théorie intra-folliculaire** : La kystisation surviendrait soit au centre du bourgeon dentaire, soit entre l'épithélium adamantin interne et l'émail de la couronne sous-jacente. Il est difficile de déterminer si le kyste est la cause de l'arrêt de l'éruption de la dent ou s'il est la conséquence de sa rétention. D'autre part la phase d'expansion du kyste favorise la sécrétion de prostaglandines lesquelles stimulent les ostéoclastes qui, à la fois, sont responsables de la fonte osseuse et déclenchent parfois la résorption des racines des dents adjacentes.
- **Théorie extra-folliculaire** : C'est au niveau des prémolaires que la relation entre infection de la dent temporaire et formation du kyste dentigère serait la plus évidente car les cryptes osseuses des prémolaires se situent à l'intérieur des furcations des molaires temporaires.

### II.2.3.7) L'ankylose (2, 39, 1, 9) :

Il s'agit de la fusion entre le cément et l'os avec l'oblitération du ligament periodontique qui joue normalement le rôle d'un véritable système articulaire. Il en résulte une fixation solide de la dent dans l'os qui empêche tout déplacement naturel ou forcé et entraîne un arrêt du processus éruptif de la dent.

On distingue différentes étiologies pour l'ankylose:

- l'ankylose de la molaire temporaire associée de façon systématique à une infraclusion qui va en s'aggravant avec le temps.
- l'ankylose associée à une inclusion de la dent permanente qui n'est jamais primitive mais qui apparaît secondairement, soit de façon spontanée, soit dans les suites de manœuvres orthodontiques.
- l'ankylose constatée dans les cas de transplantation, si le protocole en deux temps,



actuellement conseillé, n'est pas respecté.

- l'ankylose apparue à la suite d'un traumatisme ayant causé une lésion desmodontale.
- l'ankylose survenant à la suite d'une manœuvre de luxation pour réorienter le germe mais qui conduit le plus souvent à un blocage ultérieur de la dent mobilisée. Cette manœuvre (de HEMLEY) est donc à proscrire sauf en désespoir de cause.

D'un point de vue clinique, lorsqu'on la percute, la dent ankylosée émet un son métallique clair caractéristique

D'un point de vue radiologique, elle se traduit par la disparition de l'espace entre la dent et l'os.

D'un point de vue histologique, la zone d'ankylose est limitée à la dentine et au cément et elle est colonisée par du tissu osseux. Ce tissu peut provenir d'une métaplasie osseuse du cément ou d'une résorption cémentaire suivie d'un comblement osseux de cette lacune ainsi produite.

On observe une rupture du desmodonte au niveau du sac folliculaire en cas d'ankylose d'origine traumatique ou iatrogène.

Les dents définitives sont moins atteintes que les dents temporaires par ce mécanisme morbide.

Lorsque l'ankylose concerne la dent temporaire, celle-ci semble « s'enfouir » dans l'os mais c'est la croissance alvéolaire normale sur les dents voisines est nulle autour de cette dent qui donne cette impression. Les dents antérieures sont les plus touchées, l'ankylose pouvant affecter soit la racine, soit la couronne de la dent concernée. Parfois, on remarque que l'agénésie de la dent définitive sous-jacente participe aussi à l'apparition de l'ankylose. En tout cas, la rhizalyse de la temporaire ne se fait donc pas et elle reste sur l'arcade.

L'étiologie de l'ankylose est souvent mal connue en pratique courante. Certains auteurs soulignent néanmoins l'existence d'ankyloses dentaires familiales héréditaires.

Afin de réduire de façon préventive l'installation d'une ankylose lors de la désinclusion orthochirurgicale d'une dent incluse, l'étape de la traction qui s'en suit doit être effectuée rapidement et débiter au maximum une semaine après l'intervention.

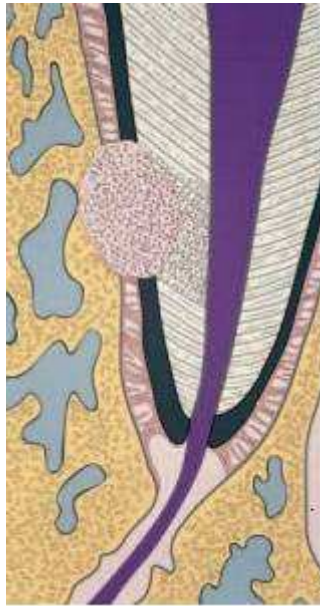


FIG 51) Schéma d'une ankylose. (www.dentalspace.com)

## II.2.4) IDIOPATHIQUES :

### II.2.4.1) L'ectopie (45, 74, 75, 30) :

C'est une anomalie de situation au cours de laquelle la dent fait éruption sur un site aberrant et inhabituel.

Cet écart de position est observé fréquemment au niveau de la 1ère molaire permanente, de l'incisive latérale inférieure et de la canine supérieure. Celle-ci peut par exemple sortir dans la région palatine, la cavité nasale ou la région orbitaire. Ces dents ectopiques peuvent endommager les dents adjacentes et les tissus de soutien.

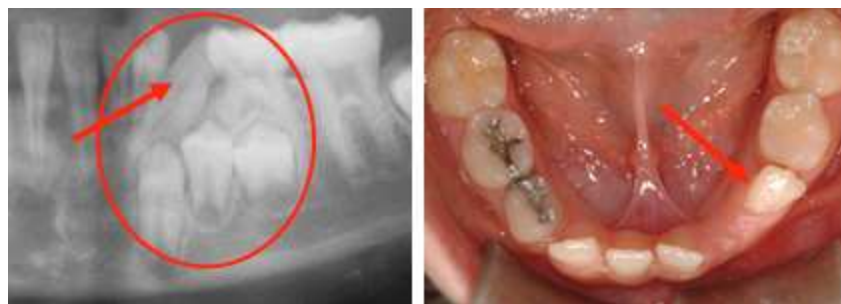

FIG 52) Incisive latérale en position ectopique. (www.orthodontistenligne.com)

Dans ce cas ci-dessus, l'incisive latérale inférieure gauche est basculée vers l'arrière en position ectopique, empêchant l'éruption normale de la canine et de la première prémolaire sous-jacente qui restent retenues.

#### II.2.4.2) L'odontodysplasie régionale (45, 74) :

Dans le cadre de cette anomalie de maturation tissulaire, les dents temporaires et permanentes sont hypo-développées, petites et de forme atypique avec un émail hypoplasique présentant en surface des puits et des sillons et s'assortissant d'irrégularités de teintes qui tirent vers le jaunâtre ou le brunâtre. On relève cette pathologie plus fréquemment sur le maxillaire que sur la mandibule et ce le plus souvent de façon unilatérale. Les autres manifestations incluent une absence ou un retard d'éruption, des abcès ou des fistules sans carie.

Radiologiquement, on observe un déficit de contraste entre l'émail et la dentine d'où le terme de « dent fantôme » ainsi qu'un volume pulpaire élargie. L'émail est donc hypoplasique avec des zones d'hypocalcification propices aux infections carieuses.

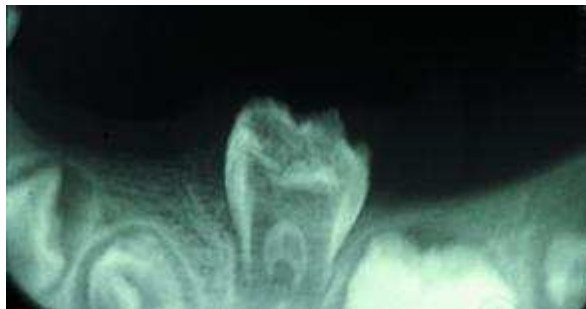

FIG 53) Dent fantôme sur cette radio où l'émail se mble identique à la dentine (www.de.academic.ru)

#### II.2.5) LE CAS PARTICULIER DES CANINES (51, 67) :

La longueur de la canine est proportionnelle à son trajet d'éruption. Elle commence sa minéralisation 4 à 5 mois après celle de la première molaire et n'émerge que 12ans plus tard, elle met donc le double du temps pour faire son éruption.

Jusqu'à 6 ans les canines se développent dans des cryptes osseuses formées d'os spongieux. Ces cryptes sont parfaitement symétriques, sous les orbites, de part et d'autre des fosses nasales.

L'architecture des fosses nasales détermine donc dans un sens transversal l'emplacement

du germe et conditionne pour une grande part le chemin d'éruption.

Par exemple, si les fosses nasales s'ouvrent de manière asymétrique par rapport à la suture intermaxillaire, les deux cryptes osseuses ne se formeront pas à égale distance de la ligne médiane et le rapport des germes avec les dents adjacentes ne s'établira pas de la même manière.

- ✓ Vers 6-7ans, la racine commence son édification.
- ✓ Entre 8 et 12ans, la distance intercanine reste inchangée.

Les canines sont les deuxième dents à être le plus fréquemment incluses, avec un pourcentage plus élevé d'inclusion palatine (6/1). Dans ce cas leur évolution spontanée de la canine reste exceptionnelle.

FIG 54) tirée de l'ouvrage de KORBENDAU.

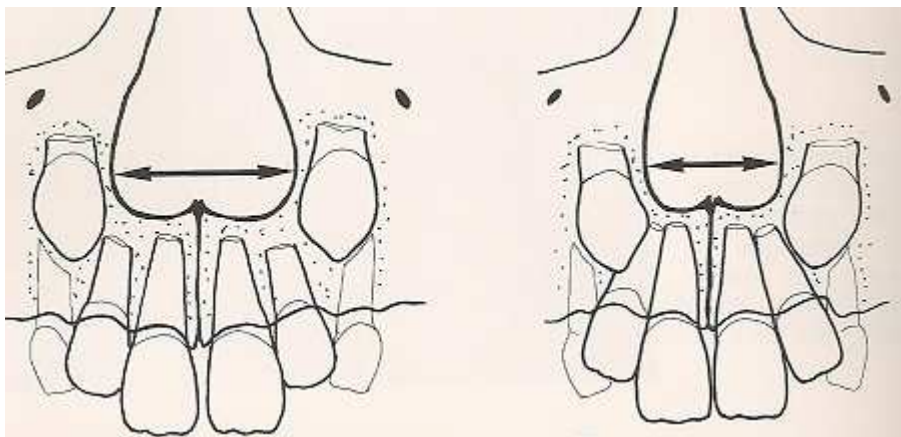


FIG 54) **A** : L'espace intercanin est fonction de la dimension des fosses nasales. Fosse nasale large, la convergence des racines des incisives est peu marquée

**B** : Fosses nasales étroites, l'espace intercanin est réduit, la convergence des racines des incisives est plus marquée (stade du vilain petit-canard).

### II.2.5.1) Le rôle de l'incisive latérale (51) :

Le redressement progressif de l'incisive latérale accompagne la migration verticale de la canine. L'incisive latérale représente donc un guide pour l'évolution des canines. Effectivement la couronne de la canine suit la paroi radiculaire de la latérale.

Et d'après une étude de Becker, il semblerait bien que les microdonties, les retards de minéralisation ou les agénésies des latérales entraîneraient plus volontiers des inclusions des canines.

Par conséquent, en l'absence de guidage mésial, la canine n'évolue pas toujours

verticalement.

### II.2.5.2) Hypothèse embryologique :

La formation du maxillaire résulte de la fusion de 3 bourgeons comme l'explique le schéma ci-dessous :

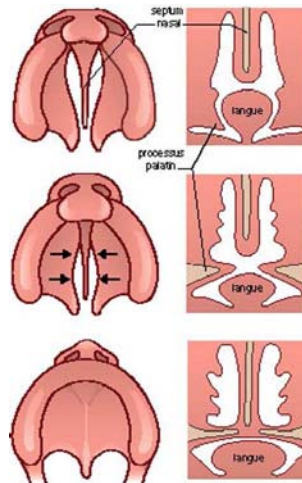


FIG 55° schéma de formation du maxillaire.(www.sante.univ.nantes.fr)

On peut remarquer que les canines se situent juste au niveau de la suture entre deux bourgeons. On peut donc émettre l'hypothèse que l'évolution imparfaite de ces sutures pourrait sans doute être le mécanisme responsable du nombre élevé de cas de canines incluses à origine apparemment indéterminée.

### II.3 LES CAUSES IATROGENES (59) :

Elles sont multiples. Par exemple, le port d'une FEO (Force Extra Orale) sur les premières molaires permanente alors que les deuxièmes ne sont pas sorties risque d'entraîner l'inclusion des deuxièmes molaires.

De même, la thérapeutique DAC (distal active concept par Akinin) de distalisation avec recul et tip-back des premières molaires permanentes qui permet d'augmenter l'ancrage et de provoquer une inclinaison distale de sa couronne et mésiale de sa racine, expose à un risque d'inclusion des deuxièmes molaires permanentes.

### **III) LE DEPISTAGE (10, 15, 42, 21) :**

#### **III.1) EXAMEN CLINIQUE :**

- ✓ Le dépistage du retard d'éruption relevant de causes générales (syndromes et étiologies systémiques), peut théoriquement se faire dès que le diagnostic de la maladie responsable est posé. Mais le plus souvent, ce sont des maladies rares voire orphelines et leur diagnostic est tardif faute d'une reconnaissance rapide ou par inexpérience. En effet, le nombre peu important de praticiens médicaux ayant un œil suffisamment averti dans ce domaine, peut expliquer l'insuffisance de références pratiques.
- ✓ La quête de l'anamnèse est très importante pour éliminer tout traumatisme passé ou des antécédents dentaires particuliers. C'est dire l'importance du suivi dentaire dans ces cas cliniques où l'idéal thérapeutique est d'intervenir à temps.
- ✓ Dans tous les autres cas qui relèvent essentiellement des causes locales l'examen clinique se doit d'être tout aussi minutieux car au-delà des évidentes hyperplasies gingivales ou odontodysplasies régionales, certains signes peuvent évoquer le retard d'éruption et permettre d'attirer tout spécialement l'attention du praticien à condition cependant de les connaître et de ne pas les négliger.

C'est ainsi que l'absence asymétrique de la dent permanente sur l'arcade à l'âge normal d'éruption de cette dent doit éveiller l'attention du praticien et entraîner la prescription d'examens complémentaires. Il en est de même lorsque l'on constate la persistance de la dent temporaire sur l'arcade : cette anomalie signifie le plus souvent que sa racine n'est pas rhizalisée car la dent définitive est retenue et n'active pas le phénomène d'exfoliation de cette dent temporaire.

De même, l'éruption de dent surnuméraire est également un élément à prendre en compte elle signifie en général que ces organes dentaires supplémentaires ont pris, sur l'arcade, la place des dents physiologiques qui peuvent encore être enfouies dans l'os.

Le praticien doit surveiller tout diastème anormal ou toute voussure osseuse étant donné qu'ils peuvent être la conséquence d'une dent retenue. Par ailleurs, il arrive que le praticien se trouve en présence du signe de QUINTERO qui permet de penser à l'inclusion d'une canine supérieure se traduisant par une vestibuloposition, une distorsion et une rotation mésiovestibulaire de la couronne de l'incisive latérale supérieure.

En plus des signes morphologiques, l'inclusion peut également s'exprimer par des épisodes infectieux (pericoronarite de la dent incluse, pulpite ou desmodontite des dents voisines) et des accidents neurologiques (névralgie faciale, troubles réflexes).

Enfin les problèmes de malocclusion à type de DDM par exemple, ou bien même de version des dents voisines doivent également pousser le chirurgien-dentiste à faire réaliser un certain nombre d'examens complémentaires.

### III.1.1 ) Examen fonctionnel :

Chez l'enfant, Il est important pour le praticien d'apprécier certaines fonctions parce que leurs perturbations peuvent annoncer un retard d'éruption dentaire.

Dans le même ordre d'idées, l'existence d'une ventilation buccale révèle très souvent la présence d'une insuffisance de développement maxillaire.

D'où l'importance d'analyser systématiquement la phonation, la mastication et la déglutition lorsqu'on soupçonne un trouble de l'éruption dentaire.

### III.2) EXAMEN RADIOLOGIQUE :

D'après GARCIA : »Le diagnostic de certitude est radiologique ! »

Ce sont les examens paracliniques qui vont pouvoir confirmer le retard d'éruption.

Tout un panel d'examens radiologiques est à la disposition du praticien et tous peuvent décrire la dent retenue.

Les clichés les plus communs en cabinet dentaire à savoir le mordue occlusal, la rétro alvéolaire ou l'orthopantomogramme peuvent détailler plus ou moins la situation de l'élément inclus, la hauteur de l'inclusion, l'axe de la dent concernée et ses rapports avec les dents proximales.

- Le cliché occlusal, assez difficile à réaliser, donne de précieux renseignements sur la situation vestibulo-linguale de la dent incluse ainsi que sur ses rapports avec les dents voisines. A l'étage maxillaire, cinq incidences sont importantes dénommées respectivement :
  - **TRIDON** : Au niveau du rebord orbitaire externe, le rayon principal fait un angle de 45° par rapport au plan du film et passe par l'apex des incisives.

- **SIMPSON** : Au niveau du frontal, le rayon principal fait un angle de 90° par rapport au plan du film et est parallèle aux dents antérieures. Il pénètre à la partie supérieure du crâne au travers de l'os frontal. La localisation de l'inclusion se fait en se basant sur le plan horizontal dans le sens palatovestibulaire.
  - **SIMPSON MODIFIEE** : Le rayon directeur est plus antérieur de 10 à 15° par rapport à celui du SIMPSON simple évitant la superposition de toute la partie antérieure de la base du crâne.
  - **BELOT** : le rayon principal fait un angle de 65° par rapport au film et pénètre à la racine du nez ; les images des dents sont ainsi moins déformées.
  - **TRANSCRANNIENNE** : Le rayon principal est dirigé suivant le grand axe des dents voisines de l'inclusion.
- Pour les rétro-alvéolaires, la méthode de PORDES, EWAN et CLARK utilise deux clichés rétro-alvéolaires successifs réalisés avec un déplacement horizontal, l'un mésiocentré et l'autre distocentré, qui vont permettre d'évaluer la position de la dent incluse. Si, sur le deuxième cliché, la dent semble se déplacer dans le même sens que le tube, elle est palatine; par contre, si elle se déplace dans le sens inverse, elle est vestibulaire.
- L'orthopantomogramme est un cliché radiologique intéressant dans la mesure où il permet d'avoir un aperçu panoramique de tous les constituants dentaires réunis sur un même document.

Au-delà de ces trois types de clichés radiologiques, on peut également effectuer en cabinet dentaire la très intéressante radiographie tangentielle de DEPLAGNE qui permet un repérage précis, notamment des canines palatines lorsqu'elles sont situées en arrière de l'apex de la dent qui a pris leur place. Le film est placé verticalement contre le sillon nasogénien du côté opposé à l'inclusion. Le rayon incident perpendiculaire à l'axe du film doit être tangent au maxillaire.

Quant à la téléradiographie de profil, elle est utilisable en cabinet d'orthodontie pour donner au praticien des informations sur l'orientation antéro-postérieure de la racine et la situation de la dent incluse. Elle permet donc de donner des renseignements à la fois dans le plan vertical et dans le plan antéro-postérieur. Sa lecture est rendue cependant difficile par les superpositions. La méthode de FITZGERALD est une téléradiographie à courte distance où le rayon principal est perpendiculaire au plan du film et à l'axe de la dent incluse. L'augmentation de la distance foyer/film par l'utilisation du long cône rend les rayons



parallèles lorsqu'ils arrivent sur l'objet. Cette manœuvre a pour effet d'éliminer les effets d'agrandissement ou de distorsion de l'image.

Lorsque les investigations deviennent trop spécialisées ou nécessitent des méthodes plus sophistiquées, des clichés plus complexes peuvent être prescrits pour être réalisés en cabinet de radiologie soit pour bien analyser les relations de la dent retenue avec les éléments anatomiques voisins en cas d'intervention chirurgicale, soit pour tout autre objectif incontournable.

Ils font appel à d'autres techniques ou appareillages iconographiques tels que:

- **Le Scanora** qui associe le principe de la radiographie à fente, que l'on peut retrouver dans la panoramique, à celui de la tomographie. Il offre de nombreuses possibilités de radiographies maxillo-dentaires et faciales extra-orales. C'est une méthode d'imagerie en coupes transversales, perpendiculaires à la portion d'arcade considérée, permettant à la fois une étude topographique et la réalisation de mesures directement sur le film, si on connaît le coefficient d'agrandissement adopté.
- **Le dentascan** ou tomodensitomètre dentaire. Il fait partie des techniques de diagnostic entrant dans le cadre de l'obligation de moyens. Le dentascan est un logiciel qui permet, grâce à l'obtention de coupes scanner axiales, des reconstructions parallèles et perpendiculaires de la courbe de l'arcade dentaire ainsi qu'une localisation précise dans les 3 dimensions. Une des coupes axiales est prise comme référence et sur cette coupe, le radiologue figure une ligne courbe parallèle à l'arcade. Cette ligne va correspondre à la reconstruction curviligne panoramique médiane, les autres reconstructions curvilignes panoramiques lui étant parallèles. Des repères numérotés apparaissant perpendiculaires à la courbe permettent une meilleure lecture au praticien. Cette lecture rend possible une définition très précise de l'inclusion (notamment sa morphologie...), la visualisation de ses rapports anatomiques par rapport aux structures voisines, la localisation des obstacles, la suspicion de séquelles sur les dents adjacentes, l'établissement d'un bilan osseux, enfin la découverte d'anomalies associées.
- **Une reconstitution en 3D** obtenue grâce aux logiciels modernes de reconstruction à partir des coupes réalisées dans les trois plans de l'espace. Les images très performantes ainsi réalisées permettent d'étudier la position des dents incluses et leurs rapports avec les éléments anatomiques voisins sous tous les

angles souhaités et de réaliser les mesures des distances entre les diverses structures.

Une comparaison du degré d'irradiation entre un examen rétroalvéolaire complet et un examen TDM montre que les doses utilisées restent en fin de compte très faibles pour ce dernier.

En plus de l'intérêt médical évident de ce type d'imagerie, les reconstitutions 3D fournissent au praticien un support de communication simple et didactique.

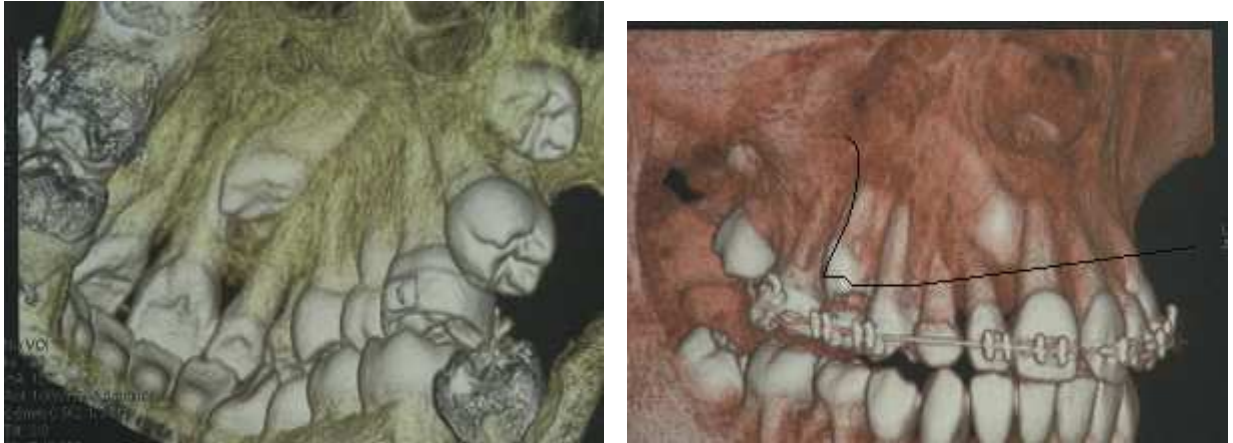

FIG 56) Scanner 3D d'une canine incluse par le Dr ANASTASIO CHR Metz-Thionville

- **Le 3D accutomo** est également équipé d'un logiciel, il est utilisé pour l'analyse de secteurs restreints. Ce logiciel, qui possède des capacités d'intégration simultanée de multiples images lorsqu'elle restitue une représentation figurée résultante bi ou tri-dimensionnelle, délivre une grande quantité d'informations sur la zone de coupe qui intéresse le praticien

Quant aux appareils conçus sur le principe du cône beam, ils sont extrêmement économes en termes de dose d'irradiation et sont déjà les outils de demain pour l'imagerie dento-maxillo-faciale. Certains d'entre eux peuvent explorer l'ensemble ou une partie d'arcade tandis que d'autres se montrent tout aussi performants en focalisant leur fort pouvoir de résolution de l'image sur des secteurs dentaires limités.

L'ensemble de ces derniers examens qui sont très novateurs permet de rechercher d'éventuelles résorptions au niveau de la dent retenue ainsi que d'affirmer un diagnostic d'ankylose. Il montre les rapports de la dent incluse avec ses voisines à la fois en statique et sous les effets d'une traction par exemple.

Il peut s'avérer très utile à condition que son indication soit bien posée, étant donné que son

coût est très élevé.

D'après F.BASSIGNY, lorsqu'on aborde la pratique de l'étude de la dent incluse la prescription combinée d'un RADIOGRAPHIE PANORAMIQUE, de deux radiographies long cône, d'une téléradiographie et de deux radiographies occlusales à 45° et 120° suffit pour préciser la situation d'une dent incluse.

**« CE N'EST PAS PARCE QUE L'ANKYLOSE NE PEUT ETRE OBSERVEE RADIOLOGIQUEMENT QU'ELLE N'EXISTE PAS. Face à une dent incluse, on n'est jamais certain de pouvoir la mettre en place. » dit GARCIA (2008).**

## IV) CONDUITES A TENIR :

### IV.1. La prévention:

La décision thérapeutique dépend du patient car elle est fonction de son âge, de sa motivation, de son degré d'hygiène, de sa coopération et de son état général.

Il est très important d'analyser:

- ✓ les possibilités chirurgicales (en tenant compte de la position de la dent et de l'état du parodonte),
- ✓ les possibilités orthodontiques en fonction des dysmorphoses associées et des ankyloses,
- ✓ et la valeur esthétique et fonctionnelle de la dent.

Pour DI BIASE (ref59), la levée de la dysfonction associée au maintien ou à la création de l'espace nécessaire permet l'évolution spontanée de la dent dans 75% des cas si et seulement si la fermeture de l'apex ne s'est pas faite. C'est pourquoi il faut intervenir le plus rapidement possible pour rééduquer la ventilation, éviter les extractions trop précoces, maintenir les espaces d'extraction des dents temporaires, lever les obstacles éventuels, effectuer selon les besoins l'extraction des dents ankylosées, la freinectomie labiale, la fermeture des diastèmes inter-incisifs, au besoin réaliser des extractions pilotées, augmenter l'espace disponible, corriger des axes convergents, enfin réaliser les germectomies des prémolaires si nécessaire.

D'autre part, d'après WILLIAMS (1981), LEIVESLEY (1984), NGAN & coll. (1987), POWER & SHORT(1993), KUFNITEC & coll. (1995), l'extraction de la canine à l'âge de 8-9ans peut modifier le trajet d'éruption de la canine permanente car la dent en éruption se déplacera « dans le trajet de moindre résistance. » en l'absence d'encombrement.

### IV.1.2) LES MAINTENEURS D'ESPACE (10) :

Afin de prévenir une fermeture d'espace pouvant survenir dans les suites d'avulsions précoces de dents temporaires, le chirurgien-dentiste peut utiliser des mainteneurs d'espace pour empêcher une inclusion ou le retard d'éruption d'une dent permanente.

C'est un dispositif qui permet, comme son nom l'indique, de garder un espace occupé au

préalable par une dent temporaire perdue prématurément et resté libre entre deux dents afin de permettre à la dent définitive sous-jacente de faire son éruption.

Ces mainteneurs d'espace n'entravent pas les fonctions puisque le patient peut continuer à manger, parler, déglutir. Ils ne perturbent pas le développement de l'enfant. Leur emploi doit cependant tenir compte de l'âge dentaire du patient, des éventuelles malocclusions associées, du coût qu'ils impliquent, enfin du degré de coopération du jeune patient.

Précisément en fonction de la qualité de cette coopération, on peut distinguer deux types de dispositif :

- L'un amovible qui est essentiellement la plaque de HAWLEY. Esthétique et fonctionnel, ce dispositif est très efficace lorsqu'on est confronté à la perte de plusieurs dents temporaires.

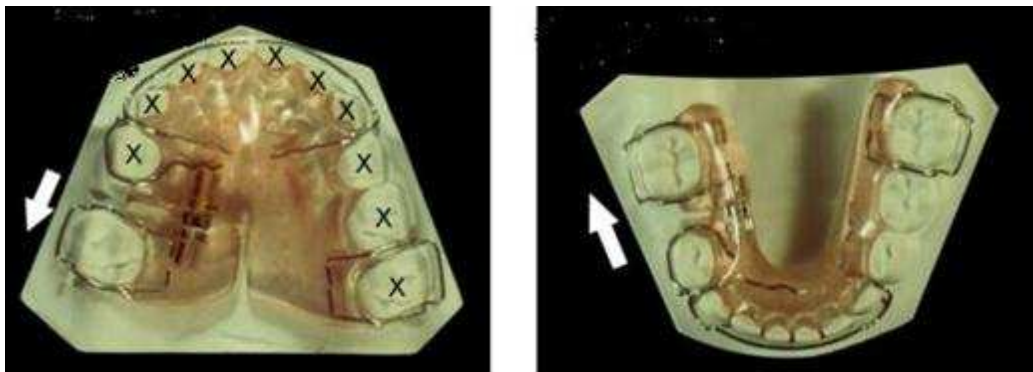


FIG 57°) Plaque de HAWLEY. (www.orthodontisteenligne.com)

- L'autre fixe: Il s'agit d'un dispositif moins encombrant, réglant du même coup le problème de l'assiduité du patient au port de son appareil tout en réclamant en revanche une hygiène irréprochable.

Dans le même cadre instrumental, on peut citer:

- la bague orthodontique soudée à un fil de ligature.

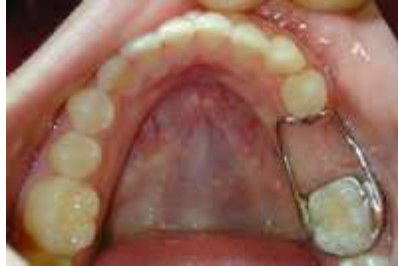

FIG 58°) Bague et fil soudé. (www.orthodontisteenligne.com)

- Le dispositif SANNERUD. Constitué par des fils de ligature orthodontique avec un ressort à spires fermées incompressibles, son utilisation peut parfois poser des problèmes au niveau du parodonte.

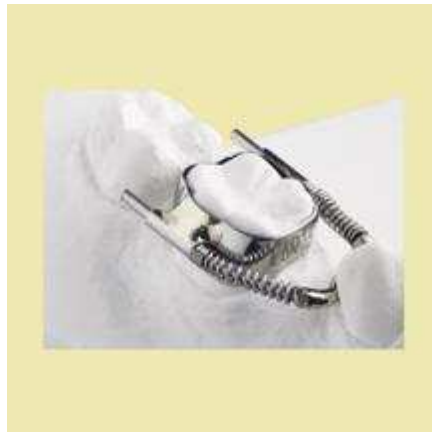

FIG 59°) Dispositif Sannerud. (www.orthodontisteenligne.com)

- L'arc de NANCE avec appui antérieur employable dans certains cas de perte bilatérale de dents temporaires.

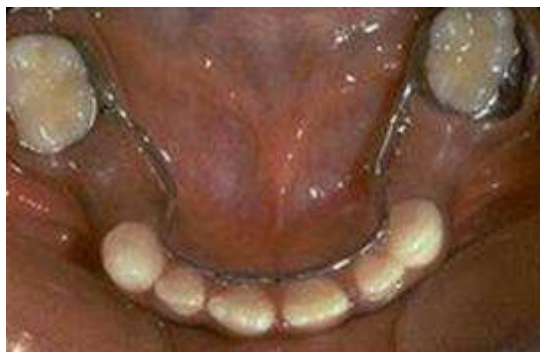

FIG 60°) Arc de Nance. (www.orthodontisteenligne.com)

La coiffe pédiatrique qui est parfois choisie pour servir de mainteneur d'espace en raison de sa capacité à maintenir un bon périmètre (il n'y a pas la moindre perte d'espace). Il ne faut cependant pas oublier qu'elle peut en revanche favoriser le développement d'une lésion carieuse si celle-ci est mal adaptée.

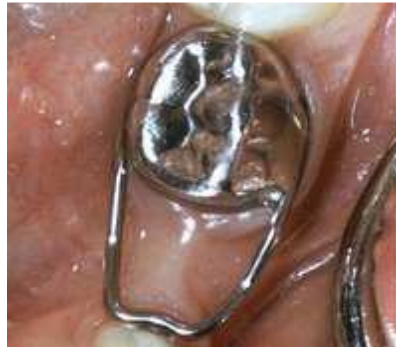

FIG 61) Coiffe pédiatrique. (www.orthodontisteenligne.com)

En tout cas, pour éviter le retard d'éruption dentaire, le chirurgien dentiste doit toujours se méfier des extractions de dents temporaires trop précoces lorsqu'il dispose encore de la possibilité de choisir son mode de traitement. En prenant cette précaution, il évite le problème de fermeture d'espace et partage les recommandations fournies par l'étude de FANNING décrite antérieurement.

Il serait tentant de penser que l'extraction d'une dent temporaire délabrée serait préférable à une tentative de la soigner en raison de la perspective de rencontrer des difficultés lors des soins chez l'enfant. De fait, une telle décision provoquerait inmanquablement la survenue des complications citées plus haut. Il faut toutefois bien calculer le rapport bénéfices/risques afin d'éviter de garder une dent temporaire infectée.

#### IV.1.3) TRAITEMENTS DES OBSTACLES A L'ERUPTION (51) :

L'exérèse chirurgicale des obstacles à l'éruption est le traitement de choix pour permettre une bonne évolution de la dent permanente sous-jacente. L'abstention thérapeutique est très rare. De plus, ces obstacles si laissés en place sont à l'origine de problèmes d'occlusion, de complications infectieuses ou esthétiques.

L'anesthésie locale ou loco-régionale suffit généralement pour pratiquer l'exérèse dans de bonnes conditions. Cependant un volume opératoire important ou une localisation difficile d'accès peuvent faire opter pour une anesthésie générale ou une sédation consciente par inhalation d'un mélange équimolaire de protoxyde d'azote et d'oxygène (MEOPA). Cette

dernière technique permet de rendre l'intervention moins traumatisante et d'augmenter de manière significative le confort per-opératoire du patient.

La voie d'accès chirurgicale dépend des résultats tirés de l'étude radiologique pré-opératoire. Moyennant une prémédication et des mesures d'hygiène appropriées, les suites opératoires sont généralement simples et la guérison définitive.

Etant donné la situation fréquemment linguale ou palatine de l'obstacle (dents surnuméraires, odontomes...), s'il est en position maxillaire, l'incision intrasulculaire palatine de canine à canine autorise un décollement étendu de la fibromuqueuse tandis que la table osseuse peut être trépanée à distance de la crête marginale.

S'il s'agit d'un obstacle à localisation mandibulaire, l'incision intrasulculaire est pratiquée lingualement sur une étendue de plusieurs dents afin de pouvoir effectuer un décollement large et écarter les tissus de revêtement sans risquer de les déchirer. Mais si l'obstacle est profond, il est préférable de réaliser une décharge mésiale à distance de la trépanation osseuse. Un écarteur doit alors être placé en contact de la portion apicale de la table osseuse dans le but de protéger le lambeau du fraisage à proximité du site de l'avulsion.

**L'abord vestibulaire doit être préférentiellement choisi si on doit à la fois lever un obstacle et fixer une attache métallique sur la dent incluse.**

L'énucléation chirurgicale doit être suivie d'une surveillance radiologique périodique car l'ablation incomplète d'un odontome immature peut provoquer une récurrence.

#### IV.1.4) GERMECTOMIE (des prémolaires) (76, 32)

C'est une intervention qui consiste à réaliser l'ablation d'une dent à l'état de germe c'est-à-dire en cours d'édification coronaire ou radiculaire. C'est un des actes de pratique courante qui se différencie des extractions de dents incluses sous trois aspects: les indications à l'extraction, l'aspect psychologique, les particularités de l'acte chirurgical.

La germectomie est proposée davantage à des fins préventives et le plus souvent dans le but d'augmenter l'espace disponible pour les dents antérieures si on craint une inclusion dentaire lorsque le praticien est sûr qu'elles sont en position douteuse ou qu'elles manquent de place sur l'arcade. Il s'agit le plus fréquemment d'une germectomie des prémolaires ou des dents de sagesse.

Les germectomies sont réglées selon les principes généraux de la chirurgie buccale, mais il faut tenir compte de l'âge du patient qui peut exercer une plus ou moins grande influence sur



l'état anatomique du patient, du type de prémédication à prescrire, du repérage radiologique, du mode d'anesthésie loco-régionale enfin de l'état parodontal.

L'âge moyen de la germectomie des prémolaires se situe entre 9 et 11ans, elle est souvent demandée dès le début d'un traitement orthodontique pour corriger une DDM. Il n'en reste pas moins vrai qu'il est nécessaire de déterminer la quantité et la qualité de la gencive marginale, le degré de rhizalyse de la dent temporaire, la profondeur d'inclusion du germe, la proximité du sinus maxillaire ou du trou mentonnier, l'orientation linguale ou palatine du germe et ses rapports avec les racines des dents voisines.

Le choix d'extraction entre la 1ère et la 2ème prémolaire est fonction du diamètre mésiodistal respectif des prémolaires et du degré de localisation de la dysharmonie:

- L'extraction de la 1ère prémolaire donne de la place pour la canine.
- L'extraction de la 2ème prémolaire facilite la mésialisation des molaires.

**La germectomie est un acte toujours symétrique; c'est pourquoi on choisit toujours les mêmes dents à extraire sur chaque hémi-arcade.**

En cas de présence de la dent temporaire, la voie d'abord doit systématiquement être alvéolaire afin de limiter au maximum la perte d'os et de gencive attachée.

#### Technique à la mandibule:

Le praticien procède à une incision vestibulaire suivie d'une incision sulculaire le long des dents adjacentes. Après un décollement périosté, un dégagement osseux permet de visualiser le germe.

Très souvent ce dernier doit être séparé en deux ou plusieurs fragments afin de faciliter leur dégagement osseux et de limiter la perte tissulaire. Le sac pericoronaire est soigneusement éliminé. Après parage de l'alvéole, le lambeau est suturé.

#### Technique au maxillaire:

La voie alvéolaire élargie doit toujours préférée. En cas d'inclusion palatine, une incision sulculaire permet d'aborder le germe .En cas d'inclusion vestibulaire, une incision angulaire permet une localisation du germe. Le germe doit aussi fréquemment être séparé en plusieurs fragments afin de faciliter le dégagement osseux et limiter la perte tissulaire. La principale complication per-opératoire de cette chirurgie est la projection du germe dans la cavité sinusienne.

#### IV.1.5) L'EXTRACTION DE LA TEMPORAIRE ANKYLOSEE (10')

En cas de dent ankylosée, le ligament dentoalvéolaire est absent, ce qui conduit à la résorption du cément et de la dentine. Ces tissus résorbés sont ensuite remplacés par du tissu osseux ce qui implique le contact direct de la dent avec l'os alvéolaire.

Ce sont les molaires temporaires qui sont le plus souvent touchées. Le diagnostic clinique se fonde sur plusieurs constatations: l'absence de mobilité, une infraclusion localisée, un test à la percussion laissant entendre un son métallique. L'examen radiologique montre une absence de rhizalyse. Les conséquences de l'ankylose sont diverses et intéressent souvent les dents permanentes. De plus, elles induisent des difficultés à l'extraction. Celle-ci est néanmoins indiquée quand l'ankylose perturbe l'évolution des permanentes ou provoque des lésions annexes.

Le praticien se doit de vérifier si la dent permanente sous-jacente est présente car en présence d'agénésie, il faut envisager soit la fermeture de l'espace, soit son ouverture suivie d'une solution prothétique.

Bien que certains daviers pour l'extraction des dents temporaires ne permettent pas une préhension suffisante, l'instrumentation reste cependant similaire à celle utilisée pour l'extraction classique.

Pour les pluriradiculées, il est nécessaire de procéder à une séparation des racines en essayant de ne pas léser le germe sous-jacent. Il est donc conseillé de travailler avec une extrême prudence. En outre, il peut arriver qu'une racine ou un apex se fracture.

Dans ces cas de figure, il est recommandé de le laisser en place au risque de léser le germe.

On voit donc que la seule complication post-opératoire est l'atteinte de la dent permanente.

#### IV.2.) LA GESTION DE L'ESPACE D'ERUPTION (10)

Effectivement, pour qu'une dent incluse puisse se retrouver sur l'arcade, il est nécessaire de disposer de diastèmes de dimension au moins égale au diamètre de la dent retenue. Si ce n'est pas le cas, il est important de créer ces espaces grâce à l'utilisation d'un certain nombre de dispositifs orthodontiques.

L'ouverture d'un diastème peut se faire à l'aide d'un appareil amovible portant un ressort ou un vérin latéral. On exerce par le vérin ou le ressort une force légère et progressivement décroissante à distance du centre de résistance des dents. Le point d'application est virtuellement ponctuel contrairement aux brackets où il s'agit d'une surface d'appui. La force à développer est donc plus difficilement contrôlable que lors de l'usage de brackets.

D'un point de vue descriptif, l'appareil amovible est constitué d'une plaque base résine, d'un moyen d'ancrage (crochets ou pointes inter-dentaires), d'un moyen de stabilisation (bandeau vestibulaire par exemple), enfin d'un moyen d'action (ressort ou vérin).

Cet appareil doit être porté nuit et jour; il doit être mis en place de façon naturelle et sans effort. L'inconvénient majeur est la nécessité d'une coopération parfaite du patient. S'il refuse de porter l'appareil amovible comme son nom l'indique, il peut le retirer !

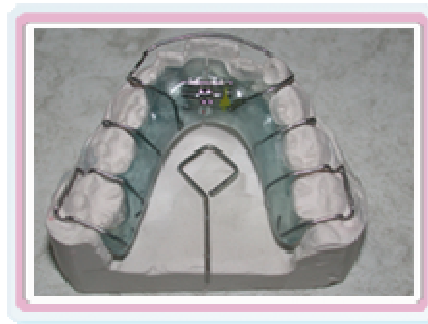

FIG 62) Appareil amovible. ([www.orthodontiste-paris.org](http://www.orthodontiste-paris.org))

On peut également créer un espace avec des appareils orthopédiques de type disjoncteur par exemple.

C'est un dispositif fixe maxillaire comportant 4 bagues à la fois ajustées sur les premières molaires et premières prémolaires et solidarisées par un vérin de fort diamètre ou bien une gouttière en résine thermoformable. Cet appareil permet la disjonction des sutures inter-maxillaire et inter-palatine. Quelques jours après le port de l'appareil, il y a apparition d'un diastème inter-incisif. Ce dispositif est indiqué dans les cas très précis de patients souffrant d'endognathie maxillaire avec linguocclusion ou de brachygnathie maxillaire en classe III.

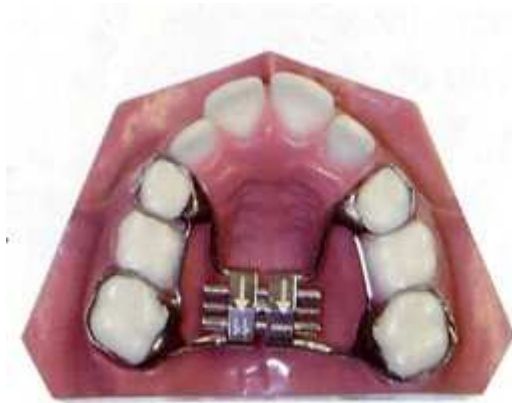

FIG 63) Quad-helixe. ([www.mashpeeortho.com](http://www.mashpeeortho.com))

Les dispositifs orthodontiques fixes sont également très efficaces pour aménager des espaces sur l'arcade. Ils développent des forces extrinsèques à l'aide d'arcs ou de ressorts adaptés sur des bagues ou des attaches fixées sur chaque dent. Ils permettent des déplacements de l'apex dans les trois directions de l'espace. Ces déplacements peuvent être mieux contrôlés que ceux produits par les appareils amovibles.

Les appareils fixes comportent des moyens de fixation unitaire sur chaque dent (brackets ou attaches). Dessus s'ajustent des arcs ronds, carrés ou rectangulaires. Ces arcs sont solidaires des brackets grâce à des ligatures.

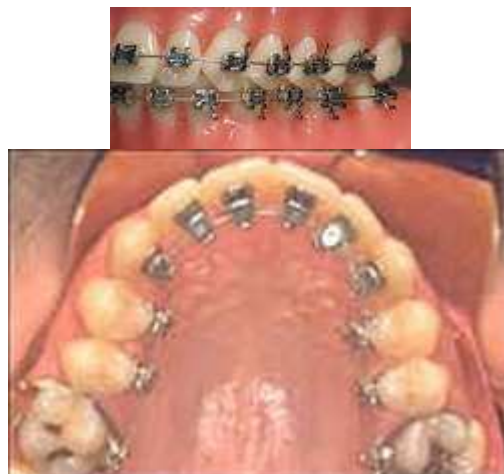

FIG 64) multi-attache. ([www.orthodontisteenligne.com](http://www.orthodontisteenligne.com))

Le multi-attache implique le port de dispositifs auxiliaires (par exemple la FEB : Force Extra Buccale servant d'ancrage).

La FEB est un dispositif amovible comportant un ancrage ou appui péri crânien haut ou bas en fonction du déplacement voulu, un système de traction élastique externe, un point d'application interne au niveau des bagues. Cet appareil permet d'exercer des forces

intermittentes en direction antéro-postérieure. Quant celles-ci passent par le centre de résistance de la dent sur laquelle elle est appliquée, selon l'effet TORQUE on constate alors une translation distale de cette dernière. Lorsque cela paraît nécessaire, on peut associer une égression ou une ingression à cette translation. Le plus souvent appliquée à la première molaire, la FEB permet donc le recul des molaires et la création ou le maintien d'un espace.

De fait, la difficulté principale du choix thérapeutique de ce dispositif repose sur le degré de confiance qu'on peut accorder au patient quant à son adhérence thérapeutique au port de cet « appareil de nuit ».

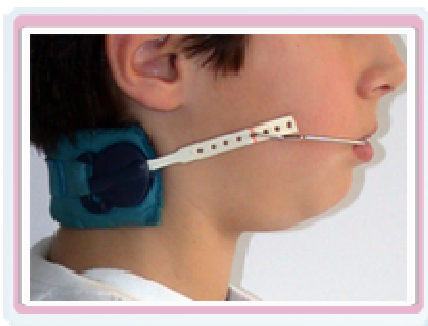

FIG 65) FEB à ancrage cervical



FEB à ancrage occipital

(www.orthodontiste-paris.org)

L'intérêt principal de la FEB réside dans le principe d'ancrage qui permet l'application de l'effet TORQUE, c'est-à-dire le déplacement d'une dent dans les trois directions de l'espace en fonction de la force appliquée sur un site proche ou pas du centre de résistance de la dent.

Par son utilisation, on peut donc réaliser un recul des molaires voire des canines pour ouvrir des espaces.

La création de cet espace peut également dans certains cas conduire à un léger meulage des dents limitant cet espace ou encore l'extraction de la dent temporaire qui ne réalise pas son exfoliation

Il n'en demeure pas moins qu'en matière de traitement de l'inclusion chez l'adulte, le port d'appareils orthodontiques, notamment de la FEB, est particulièrement difficile à faire accepter!

## **V) LES TRAITEMENTS**

### **V.1) L'abstention thérapeutique (10 ,75)**

En cas d'inclusion profonde ou d'inclusion à proximité d'éléments nobles (sinus , nerf mandibulaire), l'évaluation du rapport bénéfices/risques de l'intervention peut mener à une abstention thérapeutique. Ce cas de figure concerne dans la plupart des cas des dents incluses qui sont découvertes de manière fortuite. Cette abstention oblige le chirurgien-dentiste à effectuer des contrôles annuels pour surveiller la zone critique tant d'un point de vue clinique (interrogatoire du patient, palpation d'une éventuelle voussure osseuse, vérification des tissus de soutien de la zone concernée, visualisation de l'aspect de la gencive autour du site) que d'un point de vue radiologique pour permettre de suivre par voie iconographique l'évolution de la dent incluse et de détecter ainsi l'apparition éventuelle d'une image radio-claire caractérisant une infection locale.

### **V.2) L'avulsion de la dent incluse**

Le choix de l'extraction d'une dent incluse s'impose après échec d'une traction ortho-chirurgicale (à cause d'une morphologie radiculaire atypique, d'une ankylose, d'un manque d'espace.)

De même, cette décision thérapeutique sera également prise en cas :

- d'impossibilité de traitement orthodontique: par exemple refus du patient pour des raisons d'ordre financier ou esthétique,
- de contre-indications médicales,
- de contre-indications d'ordre comportemental (handicap médical concomitant, troubles psychiatriques majeurs).

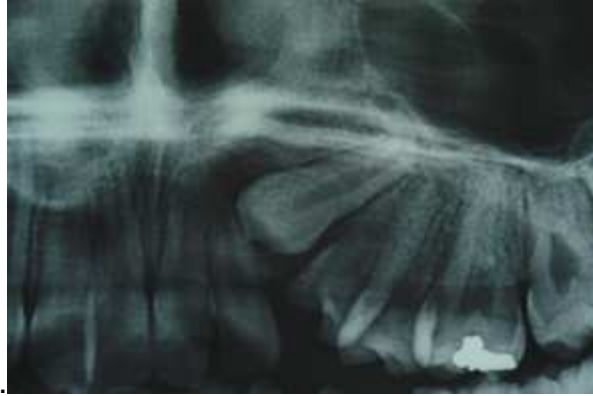

FIG 66) Illustration : canine incluse avec avulsion.  
Dr ANASTASIO CHR Metz-Thionville

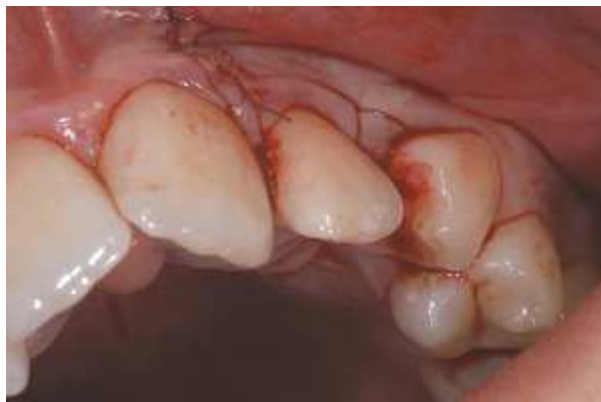

FIG 67) Situation post-opératoire après avulsion.  
Dr ANASTASIO CHR Metz-Thionville

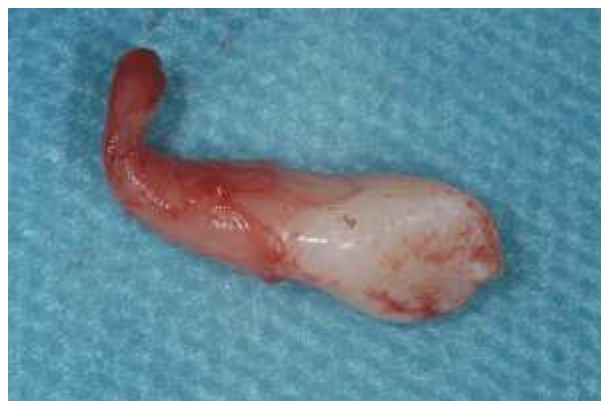

FIG 68) Forme aberrante de la canine incluse  
Dr ANASTASIO CHR Metz-Thionville

### V.3) Traitements de mise en place de la dent:

Les traitements purement chirurgicaux ne sont plus guère pratiqués de nos jours; ils sont donc seulement cités ici:

### V.3.1) TRAITEMENT CHIRURGICAL (16, 59)

#### V .3 .1.1) Corticotomie, réimplantation :

Elle consiste en la mise en place en un temps de la dent incluse et de son environnement parodontal après préparation d'un espace suffisant ou extraction d'une prémolaire

#### V.3.1.2) Alvéoloconduction:

Il s'agit de la levée d'un obstacle ostéomuqueux par élimination de l'os entre la couronne et son emplacement normal sur l'arcade grâce aux étapes suivantes:

- lambeau
- volet
- dénudation de la racine à ½, du côté de l'égression
- sutures

#### V.3.1.3) Marsupialisation:

C'est le maintien de la voie d'éruption créée chirurgicalement pour éviter la formation d'un tissu fibreux cicatriciel grâce à l'utilisation:

- de mèches de gaze iodoformée
- de ciment chirurgical.

Dans tous ces traitements purement chirurgicaux, la plus grande attention doit être portée sur la santé du parodonte puisqu'il doit conserver son potentiel éruptif pour ne pas risquer une ankylose par lésion du desmodonte.

### V.3.2) TRAITEMENT ORTHO-CHIRURGICAL:

#### V.3.2.1) Désinclusion ortho-chirurgicale (51, 55, 58, 85)

Avec les progrès de l'imagerie et l'amélioration des techniques chirurgicales, de collage et parodontales, on peut aujourd'hui amener sur l'arcade la majorité des dents retenues et ce, avec un parodonte complet.



Pour mener à bien une telle pratique, le chirurgien-dentiste et l'orthodontiste doivent travailler en étroite collaboration, celle-ci commençant dès le diagnostic posé, avec pour objectif, l'aboutissement à un plan de traitement complet.

L'étape chirurgicale de désinclusion ortho-chirurgicale est réalisée après la création d'un espace suffisant pour l'évolution de la dent incluse.

Pour les inclusions palatines, la voie d'abord est palatine avec une incision sulculaire.

Pour les inclusions vestibulaires, le praticien peut choisir d'effectuer un des trois types de lambeau suivants :

- ✓ un lambeau classique sulculaire avec incision de décharge angulaire,
- ✓ un lambeau translaté apicalement ; LTA,
- ✓ un lambeau translaté apicalement et latéralement LTLA.

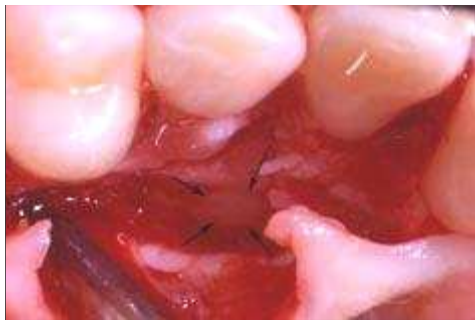

FIG 69). Décollement du lambeau palatin exposant la canine (entre les flèches).

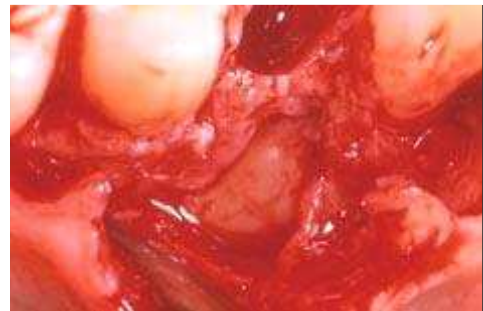

FIG 70). Nous voyons ici la face palatine de la canine après résection osseuse.

[www.dentalspace.com](http://www.dentalspace.com)

### **INDICATIONS:**

- ✓ Le LTA est indiqué lorsque la gencive kératinisée est disponible dans l'axe de la dent incluse. Sa réalisation concerne le plus fréquemment les canines maxillaires puis en 2ème rang les incisives centrales maxillaires.
- ✓ Le LTLA est indiqué quand la gencive kératinisée se trouve à distance de la dent incluse.

### **TECHNIQUES:**

- LTA sur 23 par exemple: Le lambeau est délimité par trois incisions:

- ✓ les deux incisions verticales sont effectuées de part et d'autre de la dent incluse et se prolongent au-delà du collet de la canine.
- ✓ l'incision horizontale se situe au sommet de la crête gingivale pour disposer d'un maximum de gencive kératinisée.

La lame 15 est orientée parallèlement à la surface externe de la crête gingivale, puis de la crête osseuse pour disposer d'un lambeau peu épais mais d'épaisseur régulière qui donne de la gencive adhérente à la dent.

En soulevant le lambeau, on aperçoit le plus souvent la pointe cuspidienne qui est repérée par la fenestration de la corticale. La fine lamelle d'os qui recouvre la couronne est réséquée sur son premier tiers vestibulaire, à l'aide d'un bistouri de KIRKLAND. Le sac folliculaire doit être préservé car il intervient dans la formation de l'attache épithelio-conjonctive.

Le lambeau est translaté apicalement et positionné à la limite de la partie coronaire découverte. Il est parfois nécessaire de le disséquer dans l'épaisseur du tissu conjonctif vers le fond du vestibule pour en faciliter le repositionnement. Ce lambeau est suturé à la muqueuse alvéolaire pour le maintenir dans sa position.

- LTLA: Le lambeau d'épaisseur partielle est délimité par deux incisions verticales et une horizontale, au niveau du sommet de la crête. Il est translaté latéralement et apicalement pour être positionné sur la face vestibulaire de la canine en recouvrant le rebord cortical. Un ancrage muni d'un toron métallique est collé sur la pointe cuspidienne.

La canine est donc en place avec le tissu gingival repositionné au-dessus de la jonction amélo-cémentaire.

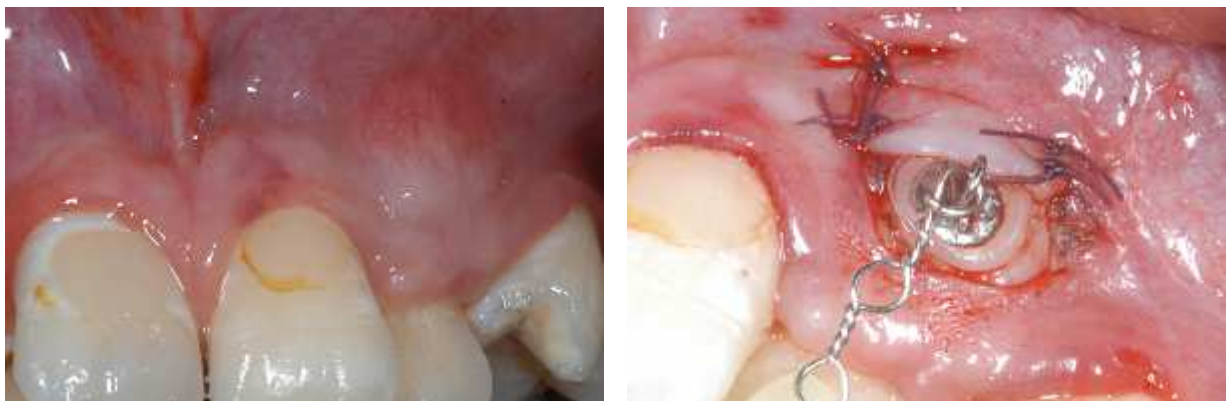

FIG 71° & 72° Cas de LTA pour un dégagement de canine incluse Dr ANASTASIO CHR Metz-Thionville

## **MISE EN PLACE DU SYSTEME DE TRACTION:**

Il peut être de trois types différents:

- péricoronaire
- intra-coronaire
- collé

Les deux premiers sont désormais obsolètes.

Ce système de traction est composé d'un ancrage et d'un moyen de traction.

Les ancrages actuels sont des ancrages collés ayant comme avantages pour le patient de limiter la perte osseuse, de ne pas altérer l'émail par le collage, de respecter l'intégrité du sac folliculaire, du cément et du parodonte. Le praticien perçoit également un avantage en fiabilité, en rapidité, en réversibilité, et il peut positionner l'ancrage au meilleur endroit possible.

La technique doit néanmoins être rigoureuse; la base grillagée permettant d'assurer une macro rétention optimale doit subir un dégraissage avant l'induction de colle et par conséquent la manipulation doit se faire à l'aide d'un dispositif de préhension. L'assèchement de la zone de collage doit donc être impératif malgré une accessibilité parfois difficile et un contrôle de l'hémostase pas forcément évident et parfait.

RQ: Tout décollement entraîne l'obligation d'effectuer une seconde intervention!

## **TECHNIQUE:**

Le dégagement osseux doit être minimal à l'endroit de fixation de l'attache. Celle-ci doit être atraumatique et de dimension réduite. Il en existe différents types: tire-bouchon, à ailettes, en bouton.

La colle utilisée doit présenter un certain nombre de qualités: être facile d'emploi avec le choix de la prise (polymérisation), avoir un pouvoir adhésif important avec une forte résistance à la traction. D'après une étude de THOMINE, KOBENDAU et MARTINEAU (1995), la meilleure colle serait une résine adhésive copolymère microchargée, chémo et photopolymérisable, présentée avec deux catalyseurs chimiques différents assurant un temps de prise de 6 ou 12 min sachant que l'initiateur photonique induit la polymérisation en 20sc (type DURAFILL PONTIC de KULZER).

Quelques inconvénients peuvent survenir lors du collage: le saignement intempestif, l'accès délicat, la difficulté de maintenir l'attache immobile.

Pendant la phase plastique, on choisit en général celle de 6min pour avoir le temps de positionner l'attache au bon endroit puis on photo-polymérise le débordement de la colle à la base du bracket pendant 20sc. Au bout de 20sc, la colle sous la base grillagée est isolée et la chemo-polymérisation peut prendre le relais en toute sécurité.

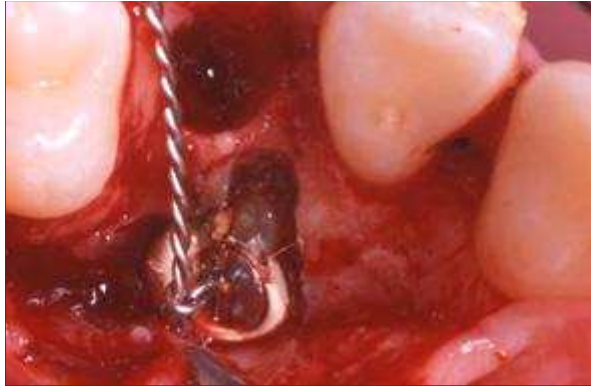

FIG 73) L'attache orthodontique est collée à la surface d'émail préalablement mordancée.

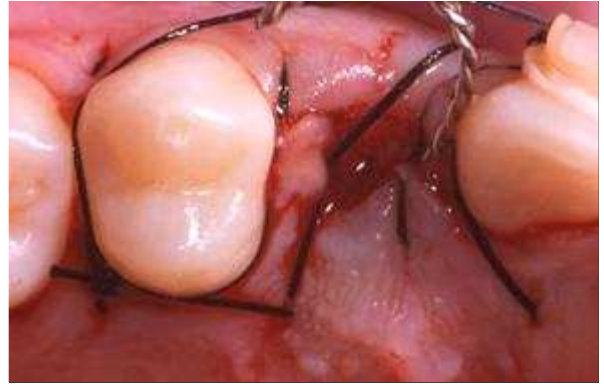


FIG 74) Le lambeau palatin est appliqué sur le dispositif de collage et des sutures continues permettent d'assurer la meilleure coaptation tissulaire possible.

[www.dentalspace.com](http://www.dentalspace.com)

### **LE MOYEN DE TRACTION:**

Pour LOREILLE : « *Le dispositif de traction doit être ortho et paro raisonné.* »

Cette traction est assurée par une chaînette ou un fil élastomérique (fil de ligature torsadé et relié à une chaînette elle-même reliée à l'attache préalablement collée) Il se désactive rapidement et doit être remplacé régulièrement pour maintenir une traction continue. Le choix du moyen de traction est laissé à l'orthodontiste. Il doit exercer des forces légères et continues:

- 30gr selon RICKETTS et LANGLADE,(ref59)
- 25gr selon DOUSSEAU (ref59),
- 60gr selon MULLICK et BOUNOURE (ref59),
- 80gr selon JARABA (ref59),
- forcément inférieur à 60gr selon BISHARA (ref59).

La chaînette élastique est très pratique et demande moins de réglages; par contre elle retient la plaque, se délite au fil du temps et maintient parfois une situation inflammatoire. C'est pourquoi certains praticiens réservent la chaînette aux situations peu profondes avec un temps de traction court.

Le fil de ligature torsadé ne provoque pas d'inflammation, ne retient pas la plaque et ne risque pas de se rompre. Il est plutôt utilisé pour des situations d'inclusion haute où l'on prévoit une traction de plusieurs mois.

L'arc principal sert de générateur de force par sa déformation élastique; en pratique on distingue:

- des arcs à boucles dont l'utilisation est limitée à des canines très proches du plan occlusal
- des arcs en nitinol
- des arcs à mémoire de forme.

La traction doit amener la dent le plus près possible de sa position finale dans la gencive attachée. La direction de traction dépend de la position de la canine et doit varier au cours de la traction selon HUREZ (ref85). Elle doit être étudiée avec soin car elle permet de diminuer la durée de traitement et d'éviter certains problèmes parodontaux ou dentaires telle que la résorption radiculaire iatrogène d'une ou de plusieurs dents voisines.

Divers paramètres interviennent dans le choix de la direction de traction :

- ✓ la hauteur et la position de la dent incluse
- ✓ ses rapports avec les dents proximales
- ✓ ses rapports avec les limites osseuses anatomiques périphériques.

L'idéal est de repositionner la dent incluse dans son couloir d'éruption primitif (KUFTINEC et SHAPIRA, 1995). Par conséquent, il faut fréquemment adapter l'appareil pour obtenir la direction de traction choisie (LOREILLE et CHAMBAS, 1993), en particulier au niveau des canines maxillaires en position palatine: une traction trop vestibulaire ralentit le mouvement et peut entraîner des lésions dentaires proximales. C'est pourquoi l'adoption d'une traction verticale palatine dans un premier temps, puis transversale dans un second temps, assure une mise en place plus aisée et plus rapide.

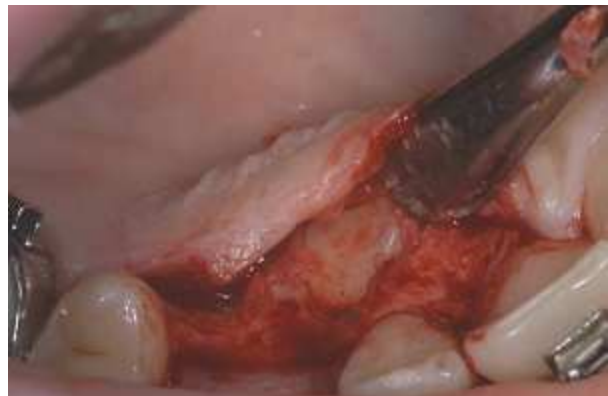
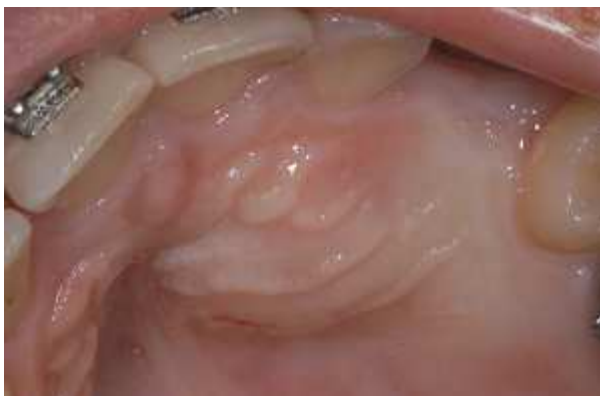
FIG 75&76) Cas de canine incluse traitée par désinclusion ortho chirurgicale et mise en place d'une attache afin de pouvoir effectuer sa traction. Dr ANASTASIO CHR Metz-Thionville



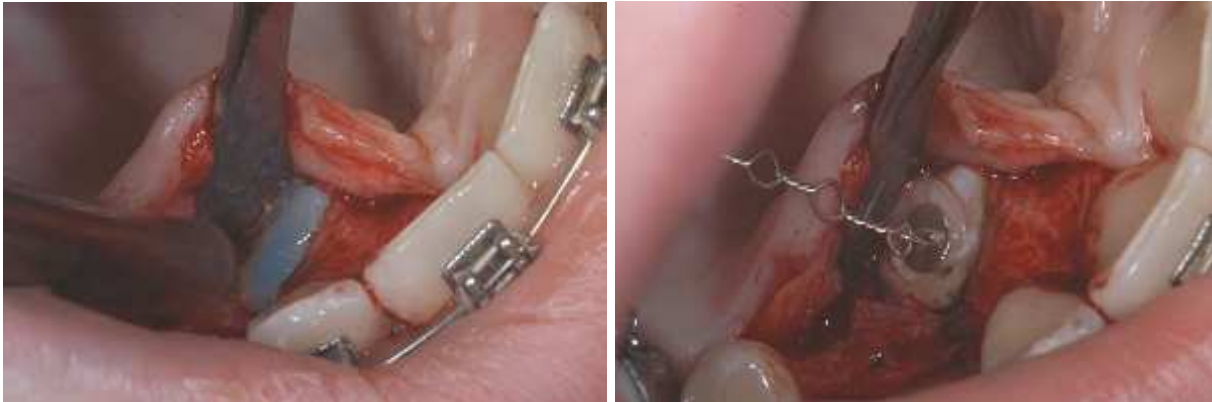

FIG 77&78) Décollement d'un lambeau palatin et mise en place du système de traction.  
Dr ANASTASIO CHR Metz-Thionville

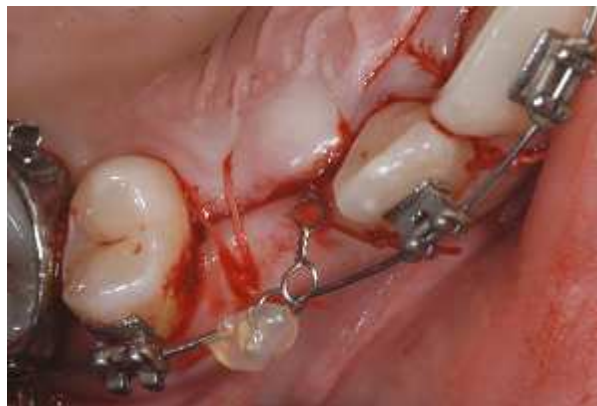

FIG 79) Dr ANASTASIO CHR Metz-Thionville

### **LES ECHECS:**

- En cas d'ankylose: la mobilisation devient impossible.
- En cas d'ankylose partielle, VANARSDALL cité par KORBENDAU propose après mobilisation d'appliquer une force égressive beaucoup plus importante pour pouvoir libérer la dent.

D'après CHAMBAS (1993): devant une ankylose vraie, les possibilités thérapeutiques se résument soit à l'avulsion de la dent, soit à sa réimplantation lorsque la résorption n'est pas trop importante et que l'avulsion permet de récupérer la dent. Le pronostic reste néanmoins cependant très réservé.

- En cas de résorption radiculaire: Au cours de sa traction, la dent peut être déplacée contre une dent voisine et provoquer une rhizolyse d'intensité variable. De même, des résorptions radiculaires sont observées sous l'effet de forces nociceptives créées dans le cadre de traitements orthodontiques.

- Des problèmes parodontaux peuvent résulter du geste chirurgical et/ou de la traction orthodontique. D'après KUFTINEC et SHAPIRA, on assiste le plus souvent à la constitution de récessions gingivales et de pertes osseuses.
- Certaines situations sont à la limite de la contre-indication thérapeutique, en sachant que les décisions dépendent de l'appréciation et des compétences de l'équipe soignante. C'est ainsi qu'il est parfois préférable d'extraire la dent incluse et de terminer le traitement par la fermeture de l'espace dévolu à cette dent.

**Comme les échecs sont toutefois rares, on peut affirmer que la désinclusion ortho-chirurgicale représente aujourd'hui le traitement de choix.**

### V.3.3) L'AUTOTRANSPLANTATION ET LA TRANSLATION (3, 4, 41, 64) :

Grâce aux études danoises d'ANDREASEN, PAULSEN et coll., les autotransplantations offrent de nouvelles possibilités thérapeutiques en particulier en ODF et odontologie pédiatrique en raison du bon pronostic à long terme qu'elles impliquent.

L'autotransplantation désigne l'opération d'extraction d'une dent suivie de son implantation dans une alvéole forée dans l'os. Toutes les dents permanentes peuvent être transplantées en tenant compte des dimensions de cette dent, du nombre et de la forme de ses racines, de l'anatomie de l'alvéole réceptrice, enfin de la facilité de prélèvement du greffon.

**Avant d'envisager une transplantation, il faut savoir si une autre thérapeutique orthodontique ou prothétique n'apporte pas une meilleure solution, mais aussi si un échec de cette solution n'aggraverait pas la situation initiale.**

Il existe toutefois un moment idéal pour envisager une autotransplantation. Ce moment se situe à un stade intermédiaire de l'édification radiculaire en tenant compte de différents points:

- la croissance de la dent transplantée est fonction de la longueur radiculaire initiale du greffon,
- le prélèvement trop précoce du greffon entraîne une longueur finale trop variable,
- plus l'apex sera fermé, plus la capacité de revascularisation sera réduite et plus les risques de nécrose seront importants.

Le stade optimal du geste chirurgical se situe entre la moitié et les deux tiers de l'édification radiculaire avec un apex largement ouvert, c'est-à-dire un germe proche de la crête donc plus facile à prélever et avec moins de risques de lésion du sac folliculaire.

L'autotransplantation est essentiellement utilisée comme solution thérapeutique dans les cas d'agénésie, mais elle peut très bien être appliquée aussi dans les cas de dents en rétention.

### **TECHNIQUE :**

Le greffon est prélevé selon les concepts conservateurs et de manière atraumatique. Les contrôles de l'intégrité apicale du greffon et de l'attache épithéliale cervicale doivent être réalisés.

On utilise des forets gradués de la trousse d'implants Bränemark, Nobelpharma qui sont munis de repères de longueur et existent en 3 diamètres (2, 3, 4,3.). Ils peuvent être utilisés successivement à des profondeurs prédéterminées pour donner une forme d'alvéole homothétique à celle du greffon. Celui-ci est mis en nourrice dans cette alvéole au contact du sang, sans que sa racine soit lavée ou touchée.

Parallèlement, le site receveur est préparé à la fraise boule à os, à basse vitesse et sous irrigation constante (le forage ne doit pas dépasser de plus de 1 à 2 mm la longueur radiologique de la racine). On vérifie la profondeur de la néo-alvéole à l'approche du plancher sinusien à l'aide d'une sonde graduée de WILIAMS.

Après un minimum d'essais, le greffon est mis en place dans la néo-alvéole en ne comprimant pas le desmodonte. L'occlusion est vérifiée surtout dans des mouvements de latéralité. Le greffon doit être à la limite de la sous-occlusion avec conservation des stimulations desmodontales.

Une contention vestibulaire et palatine par collage grâce à un composite dual est mise en place pendant 15 jours.

### **LES SUITES :**

Une antibiothérapie est prescrite pendant 10 jours avec la recommandation de respecter une hygiène très rigoureuse. Un contrôle hebdomadaire est nécessaire pendant le premier mois post-opératoire surtout pour vérifier l'occlusion.



La mobilité devient physiologique en 3 à 4 semaines. Les contentions sont déposées après 3 semaines post-opératoires et les surfaces amélaire sont délicatement polies sous irrigation. Le premier contrôle radio se fait à un mois puis tous les trois mois pendant la première année.

A six mois, les premières réactions pulpaires peuvent apparaître. Il faut donc être attentif à l'apparition d'éventuels signes de nécrose pulpaire. Il ne faut cependant pas hésiter à pratiquer un traitement endodontique au CaOH.

A neuf mois, on observe une oblitération de la chambre pulpaire et du canal radiculaire sur une longueur correspondant à celle du greffon au moment de sa transplantation.

Après neuf mois, l'apex se ferme et à ce stade il n'y a plus de contre-indication à l'appareillage orthodontique.

ANDREASEN considère plusieurs paramètres de cicatrisation: une longueur de racine optimale et une cicatrisation du ligament parodontal et de la pulpe. Il a donné des résultats sur 10ans en fonction des formations radiculaires initiales pour 370 prémolaires transplantées: 95% de survie pour les dents à apex ouvert et 98% pour un apex fermé.

PAULSEN (ref4) constate que 89,3% présentent une vitalité pulpaire normale, 8,7% une nécrose pulpaire, 1% des résorptions radiculaires inflammatoires et 1% des ankyloses.

Les autotransplantations et translations sont donc des solutions de traitement intéressantes et économiques. Il est certes indispensable de toujours prendre en compte tous les traitements existants avant d'en choisir un, mais il ne faut pas oublier le fait que cette thérapeutique est devenue plus fiable qu'autrefois.

Voici une illustration photo de transplantation,

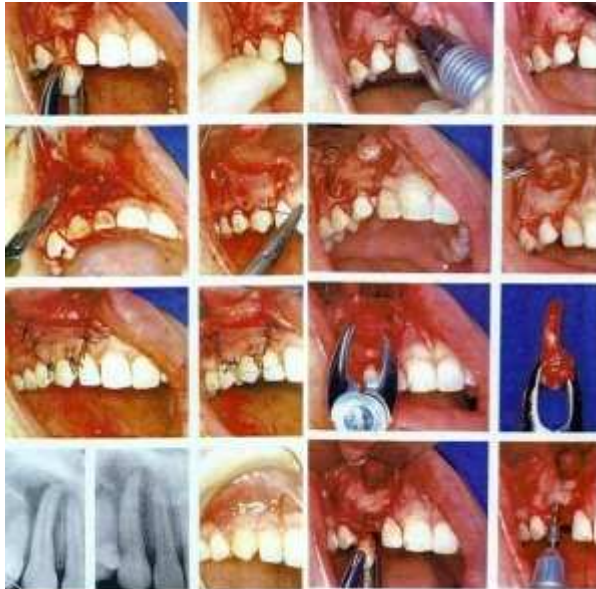

FIG 80) Cas d'une canine incluse extraite et réimplantée par autotransplantation.  
[http://www.fmd.ulaval.ca/documents/journees\\_2002/8.pdf](http://www.fmd.ulaval.ca/documents/journees_2002/8.pdf)

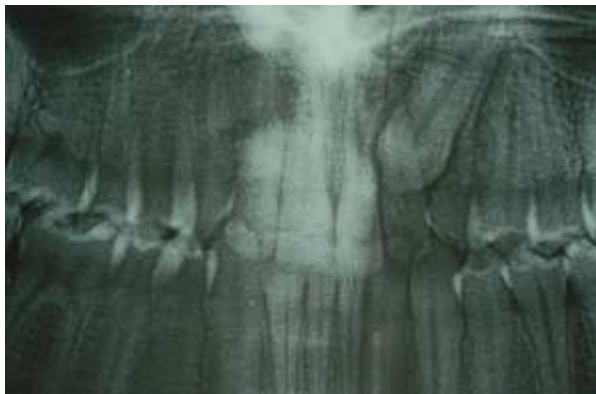


FIG 81) Mise en place d'une canine incluse avec autotransplantation.  
Dr ANASTASIO CHR Metz-Thionville

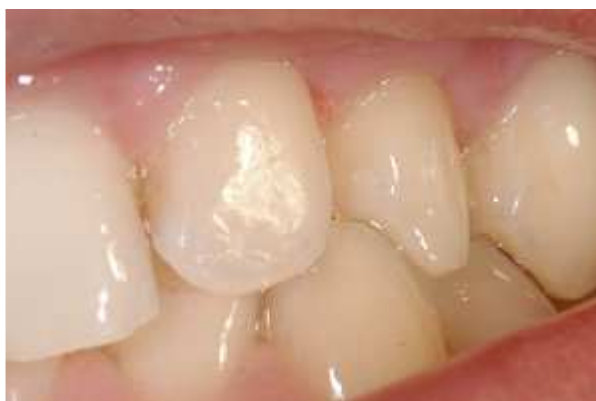

FIG 82) Résultat en occlusion.  
Dr ANASTASIO CHR Metz-Thionville

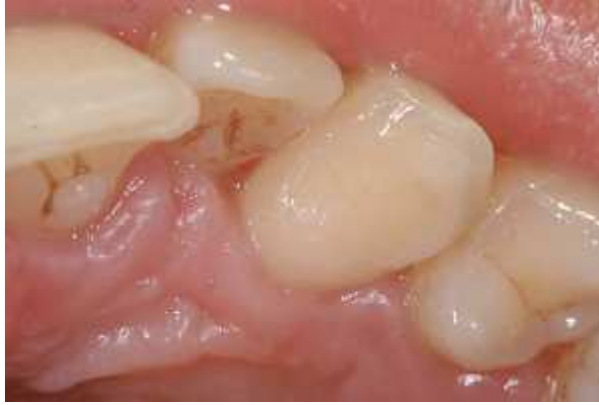

FIG 83) La morphologie de la canine est légèrement retouchée pour intégrer l'arcade dentaire.  
Dr ANASTASIO CHR Metz-Thionville

#### V.3.4) LES IMPLANTS

En cas d'échec de la traction ortho-chirurgicale et après avulsion de la dent incluse, le remplacement peut être effectué par un implant osseux si la fermeture de l'espace ne peut être possible.

## VI CAS CLINIQUES

### VI.1) Consultation initiale du premier cas exposé :

Est évoquer tout d'abord le cas d'un jeune enfant, YOHANN B. adressé en 2005 à la consultation du service d'odontologie du CHR de Metz Thionville par un confrère orthodontiste.



FIG 84) Voici YOHANN de face.2005

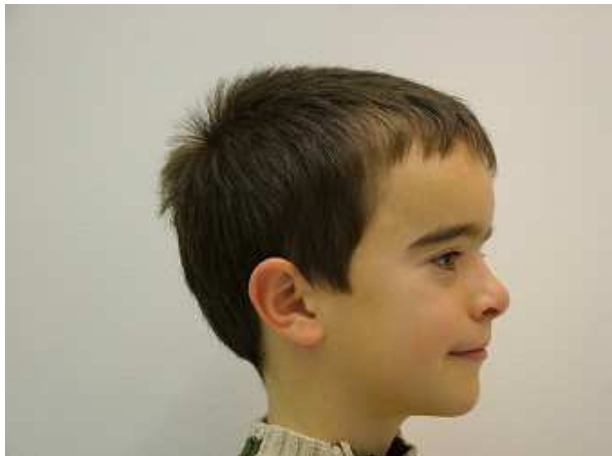

FIG85) de profil 2005.

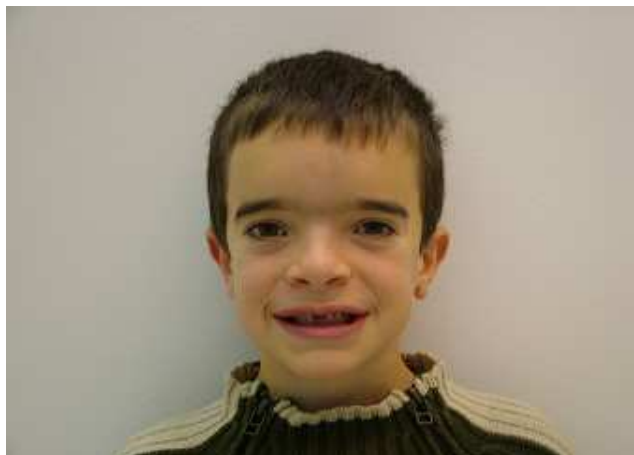

FIG 86) qui sourit.2005

### VI.1.1) EXAMEN GENERAL

YOHANN B âgé de 12 ans et 4 mois, s'est rendu aux services d'odontologie du CHR de Metz Thionville à la demande de son orthodontiste inquiet de l'inclusion des dents définitives antérieures maxillaires et mandibulaires.

L'enfant présentait alors un léger retard de croissance staturo-pondérale pour son âge. Un terrain héréditaire (cause générale) est suspecté puisque des inclusions de dents permanentes sont aussi remarquées au sein de la même famille (la grand-mère paternelle, le père (de taille légèrement inférieure à la moyenne), le frère de celui-ci et la sœur de YOHANN) sans qu'il s'agisse des mêmes dents. Cependant nous ne relevons pas d'inclusions pathognomoniques d'un syndrome malformatif cranio-facial.

Lors de l'interrogatoire médical, nous ne notons ni maladie congénitale connue, ni pathologie endocrinienne ni habitude alimentaire diminuant l'attrition occlusale et proximale (diète, anorexie, etc.) ou préjudiciables pour le statut nutritionnel.

### VI.1.2) EXAMEN CLINIQUE

Nous n'observons pas d'anomalie des bases osseuse. Sur le plan de l'évolution dentaire, il existait :

- une persistance tardive de certaines dents temporaires (52, 62, 82...),
- l'exfoliation physiologique des incisives centrales temporaires,
- une absence de dents permanentes (11, 12, 21, 22, etc.) au-delà de leur date théorique d'éruption,
- une légère diminution de l'espace d'évolution pour les dents permanentes,

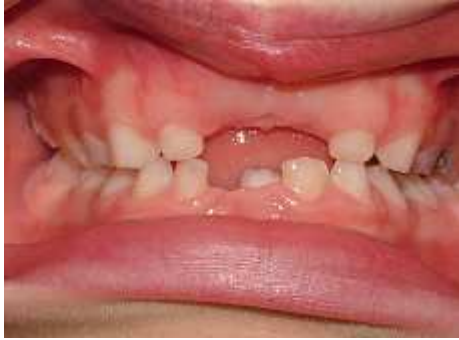

FIG 87) En occlusion. 20/12/2005

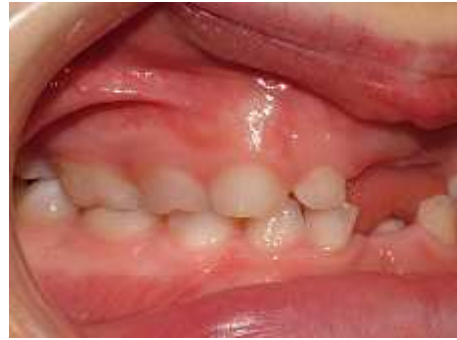

FIG 88) Idem 20/12/2005

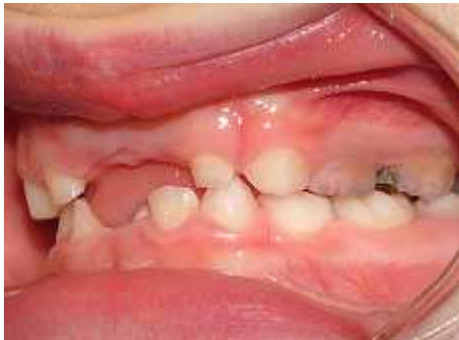

FIG 89) Idem 20/12/2005

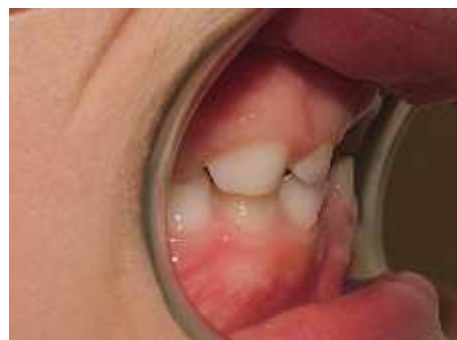

FIG 90) Idem 20/12/2005

### VI.1.3) EXAMEN RADIOLOGIQUE

Les outils radiologiques nous permettent d'affirmer le diagnostic d'inclusion et de nous guider dans le choix de la thérapeutique à adopter.

### VI.1.3.1) Radiographie panoramique

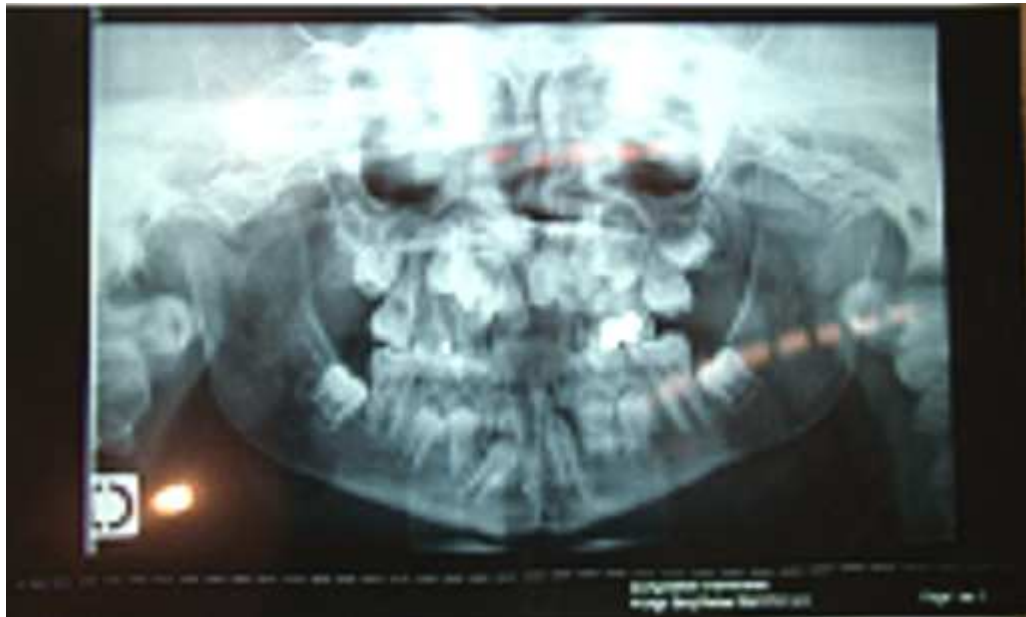

FIG 91) 1<sup>er</sup> RADIOGRAPHIE PANORAMIQUE. 20/12/2005

Le cliché objectivait :

- la profondeur des inclusions dentaires (11, 21, 22, 12, 23, 33).
- les axes dentaires anarchiques (mésio ou distoversion).
- les rapports étroits des dents incluses avec les dents proximales.

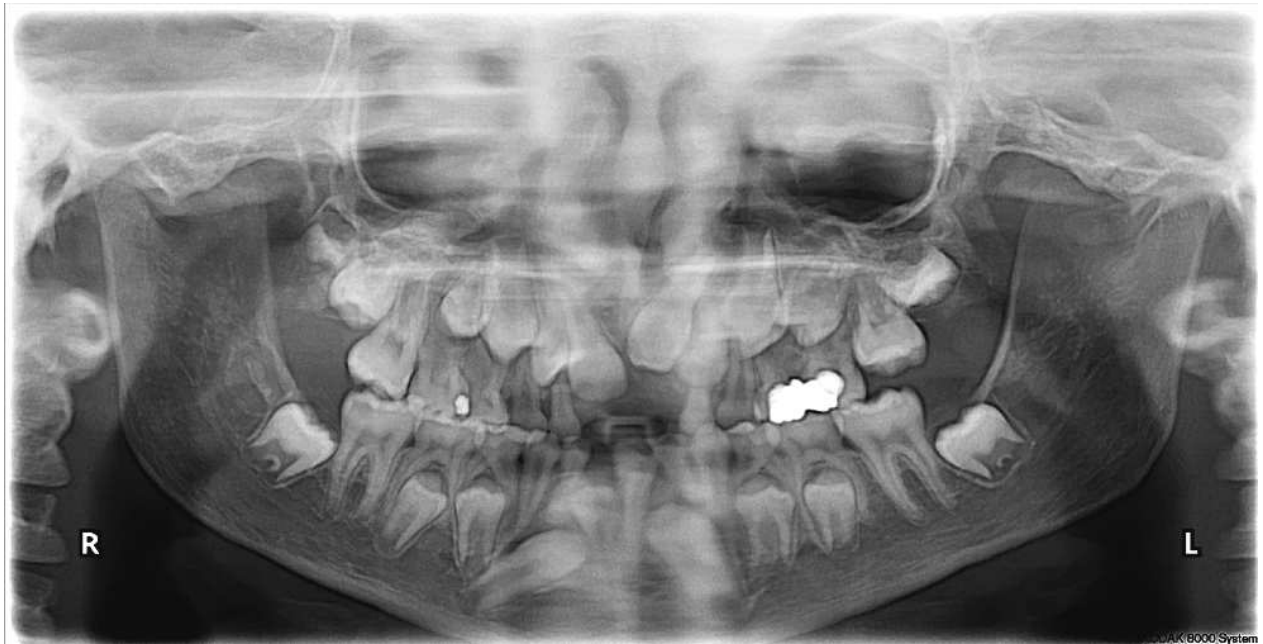


FIG 92) 2<sup>ème</sup> RADIOGRAPHIE PANORAMIQUE.26/08/2006

Nous éprouvions tout de même des difficultés pour préciser la situation vestibulaire ou palatine des germes (essentiellement pour les canines permanentes).

#### VI.1.3.2) La téléradiographie de profil

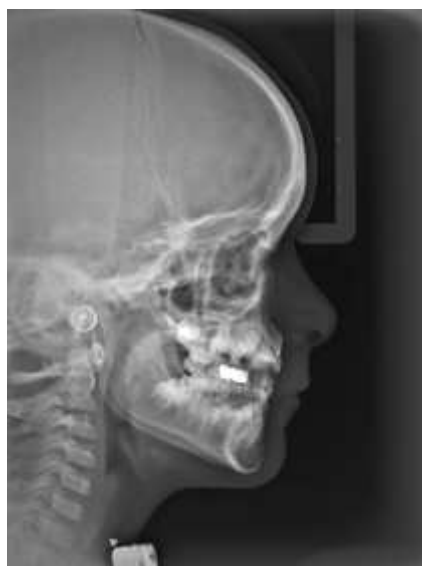

FIG 93) Téléradiographie de profil.20/12/2005



Sa lecture était rendue difficile par les superpositions. Ce cliché nous fournissait tout de même quelques renseignements utiles sur les dystopies hautes existantes (plan vertical) et sur le plan antéropostérieur.

Afin d'affiner le diagnostic, des clichés complémentaires furent prescrits.

### VI.1.3.3) Cliché occlusal

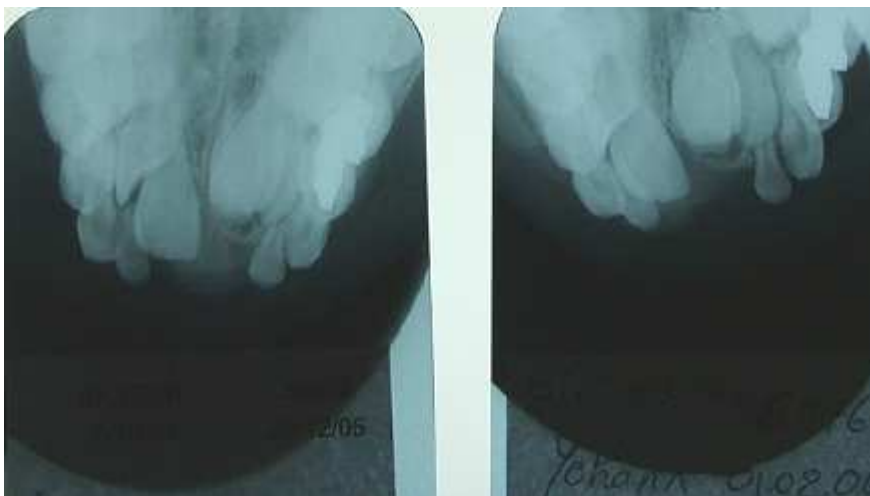

FIG 94) Mordu occlusal.07/02/2006

Il permet de déterminer la situation vestibulaire ou palatine de chaque dent incluse par rapport à l'arcade dentaire.

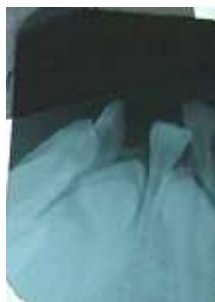

FIG 95) Mordu occlusal.07/02/2006

#### VI.1.4) DECISION THERAPEUTIQUE

Après concertation interdisciplinaire avec notre confrère orthodontiste et en raison à la fois de l'étendue des inclusions, de l'âge du patient ainsi que du degré de maturité des apex (le déplacement des dents incluses fut facilité par des apex immatures), le plan de traitement adopté fut réévalué au cours de l'évolution thérapeutique en fonction la réponse, après les mises en place orthochirurgicales complétées par des avulsions de dents temporaires voire permanentes le cas échéant.

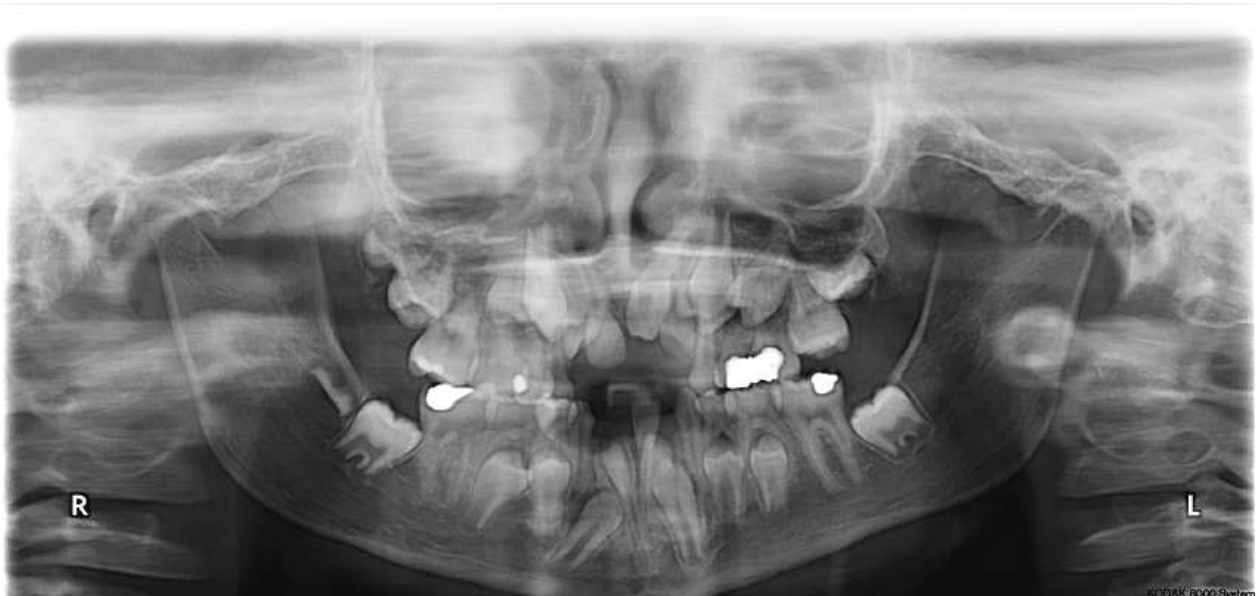


FIG 96) RADIOGRAPHIE PANORAMIQUE 26/08/2006

#### VI.2) Plan de traitement

- 15 novembre 2006 : Un dégagement chirurgical de 41 et 32 fut réalisé, et suivi d'un collage d'attaches (boutons/pressions) afin de d'effectuer la traction orthodontique. Les attaches collées permettaient de préserver l'intégrité des dents incluses ainsi que les tissus parodontaux environnants

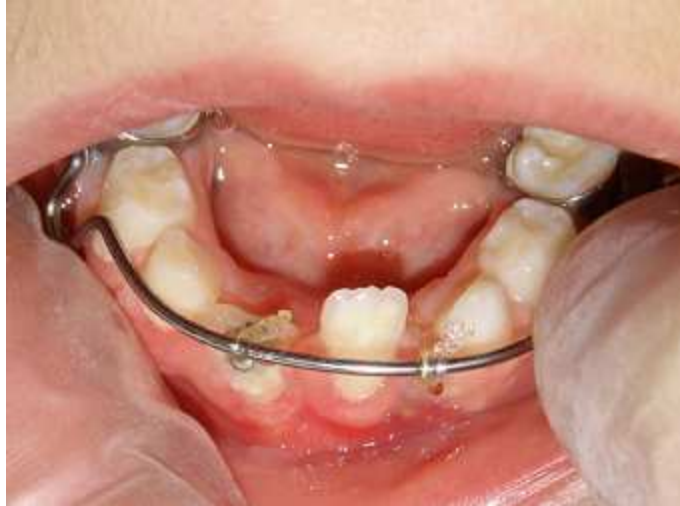

FIG 97) Désinclusion de 41 & 32. 16/12/2006

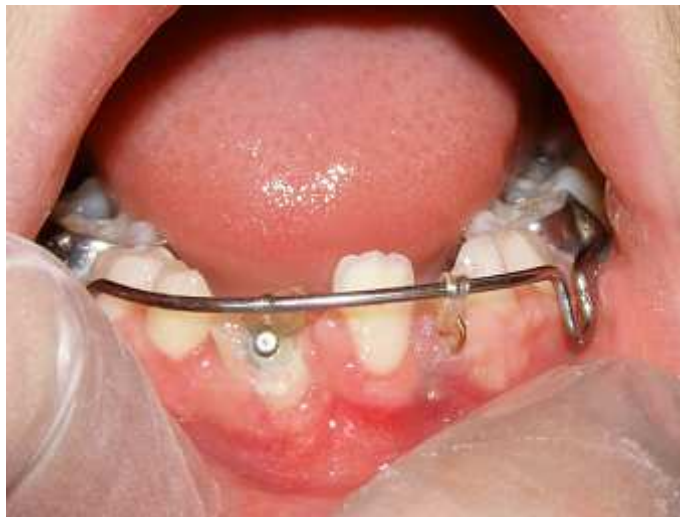

FIG 98) Idem.16/12/2006

- 31 janvier 2007 : furent mis en œuvre successivement :
  - un dégagement chirurgical de 11 ainsi qu'un collage relié par un élastique à la 54.
  - Un dégagement ainsi qu'un collage de 21 en position vestibulaire haute, en mésiorotation
  - l'exérèse d'un odontome palatin découvert en peropératoire.
  - un dégagement chirurgical de 22 accompagné du collage d'une attache (brackets) munie d'un élastique relié à la 21

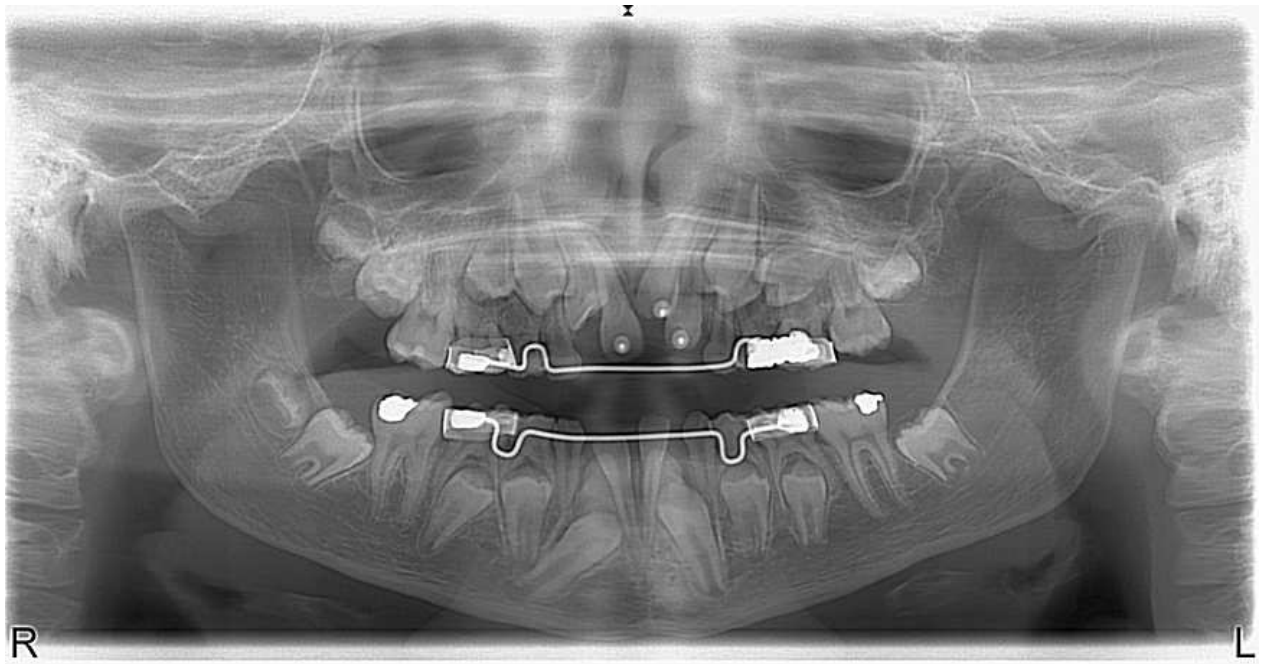


FIG 99) RADIOGRAPHIE PANORAMIQUE 04/04/2007

- 6 juin 2007 :L'avulsion des dents temporaires 73 et 83 fut réalisée.
- 4 juillet 2007 : Lors d'un rendez-vous de contrôle, un dégagement chirurgical de 12 et 22 fut entrepris en un seul temps. L'évolution de 11 et 21 se poursuivait normalement.
- 24 juillet 2007 :L'exposition chirurgicale de 12 et 22 fut réalisée et suivie de la mise en place d'attaches collées pour la traction de ces deux dents.
- 26 septembre 2007 :L'avulsion de 53 et 63 fut mise en œuvre et la décision de réaliser les dégagements chirurgicaux de 42 et 32 fut prise.
- 12 décembre 2007 :L'avulsion de 54 et 64 fut réalisée.

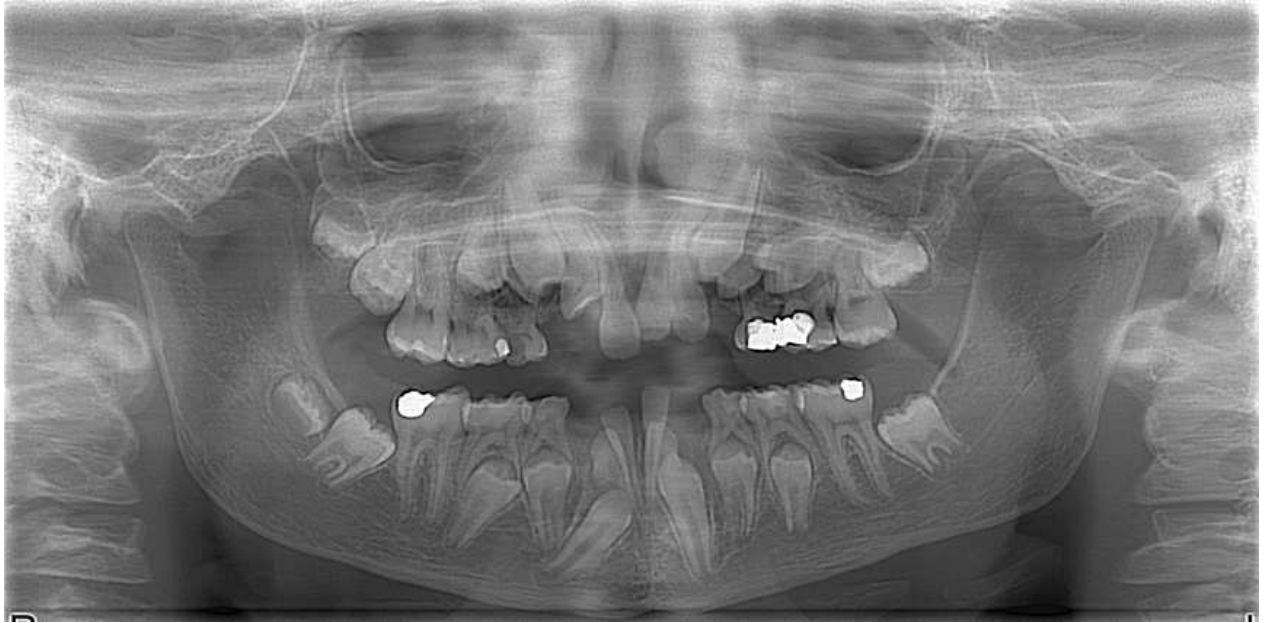


FIG 100) RADIOGRAPHIE PANORAMIQUE 24/11/2007

- 23 janvier 2008 : Le plan de traitement est réévalué avec l'orthodontiste selon le programme suivant.
  - réalisation de la germectomie de 14 (très palatine par rapport à 13) et de 24 avec attache collée à relier à 23.
  - avulsion de 12 afin de laisser dériver la 13 à sa place.
  - avulsion de 42 et 32 qui étaient linguales de façon très importante.
  - l'avulsion de 32 fut réalisée.
  
- 26 février 2008 : On procéda à l'avulsion de 42
- 17 avril 2008 : Un dégagement chirurgical de 13 et 15 fut réalisé, une luxation de ces éléments dentaires fut nécessaire afin de faciliter la mise en œuvre de la traction.

Conservation de 12 en raison d'une morphologie correcte en per-opératoire.

- avulsion de 14.
- collage des attaches sur 13 et 15

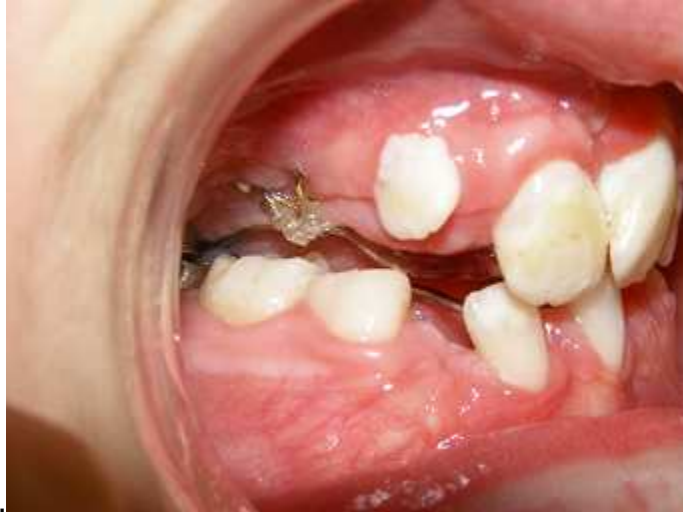

FIG 101) Traction de 13 de profil. 17/09/2008

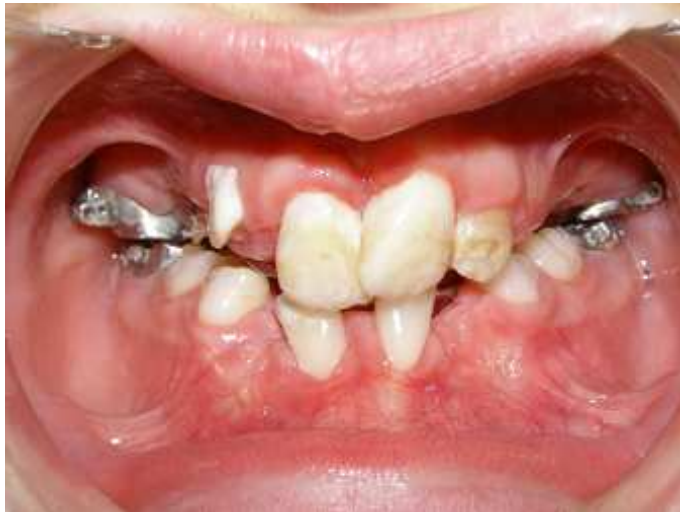

FIG 102) Même traction de face. 17/09/2008

- 21 octobre 2008 : Nous réalisons le dégagement chirurgical de 23,24 et 25 ainsi que le collage de leurs attaches pour une future traction orthodontique respective.
- 26 février 2009 : Le dégagement chirurgical de 33 et 43 fut effectué ainsi que le collage d'attaches correspondantes.

En dernier lieu, ce cas clinique est toujours en progression thérapeutique et celle-ci semble tout à fait satisfaisante.

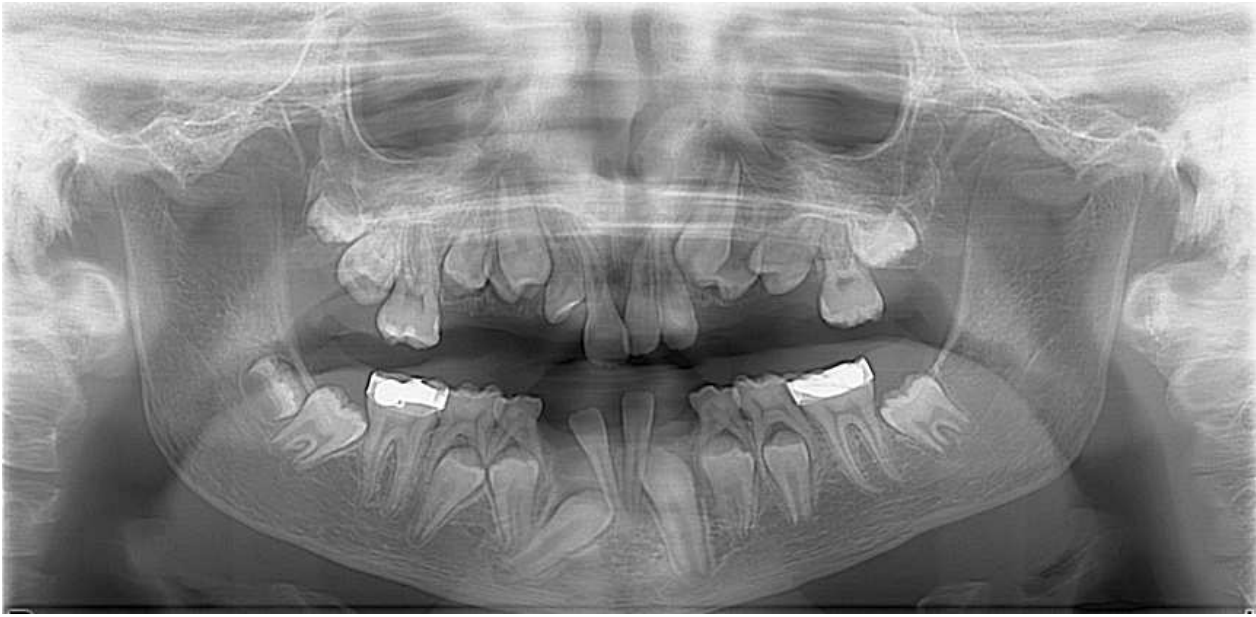

FIG 103) RADIOGRAPHIE PANORAMIQUE 12/04/2008.

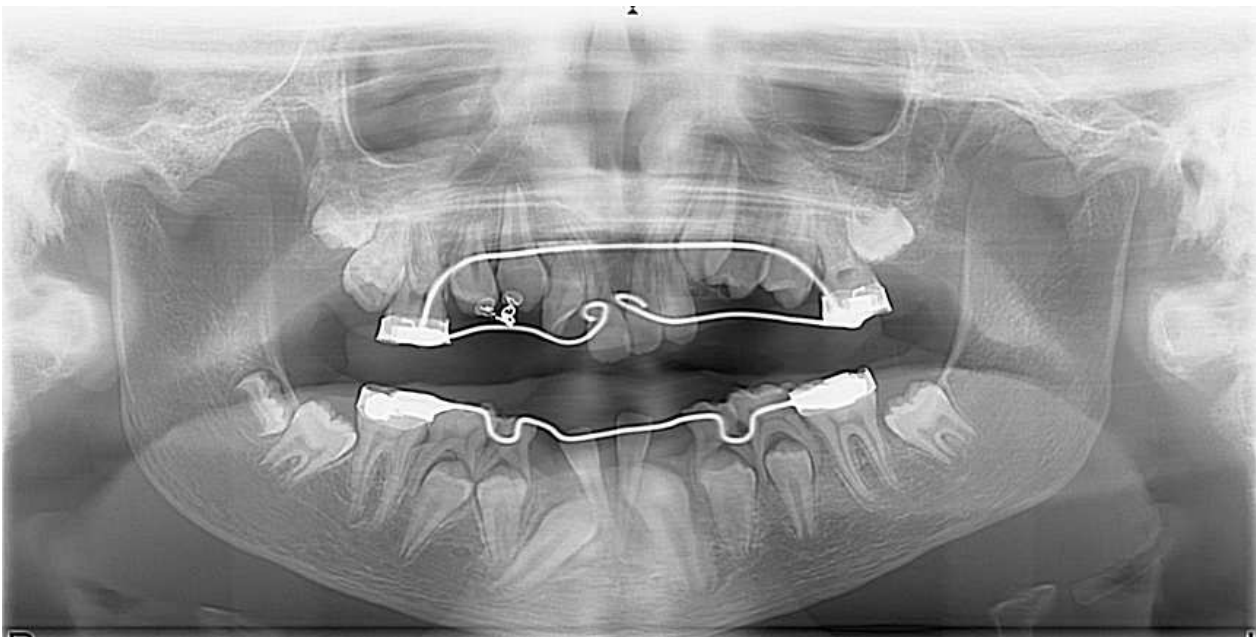

FIG 104) RADIOGRAPHIE PANORAMIQUE 17/09/2008



### VI.3) Deuxième cas exposé: le cousin du premier patient

Nous ne disposons que de quelques photos illustrant le cas du cousin de YOHANN, CHRISTOPHE B, né le 26 /02/1981 et suivi au cabinet libéral d'orthodontie du Dr PRAGIER à Metz. La denture de CHRISTOPHE présentait les mêmes caractéristiques que celle de YOHANN. Les étapes de son traitement ainsi que la chronologie des actes nous sont mal connues, puisqu'elles sont archivées sous forme de CD rom dans ce cabinet.

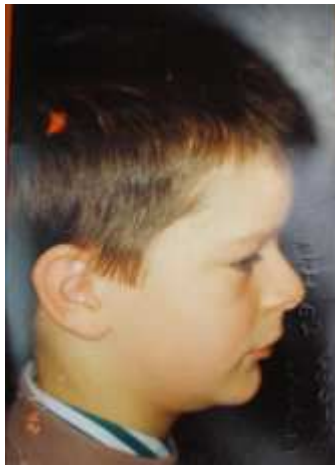

FIG 105) Voici une photographie de profil de CHRISTOPHE B.

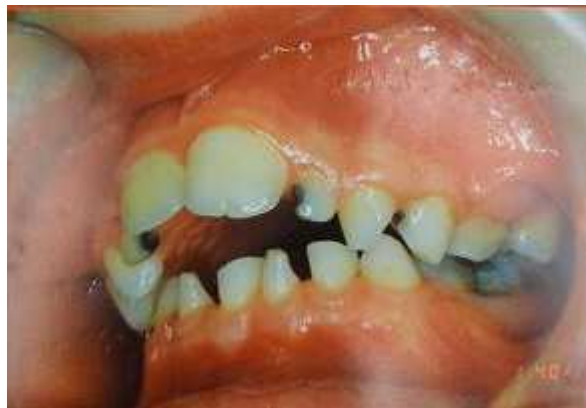

FIG 106) CHRISTOPHE souffre de polycaries

On remarque une malocclusion avec béance antérieure.



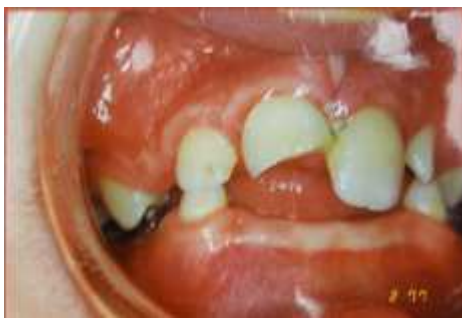

FIG 107) L'occlusion est anormale .

Les incisives du bas n'avaient pas fait leur éruption alors que celles du haut étaient en position nettement vestibulée.

Voici quelques radiographies panoramiques illustrant les étapes de traitement entrepris :

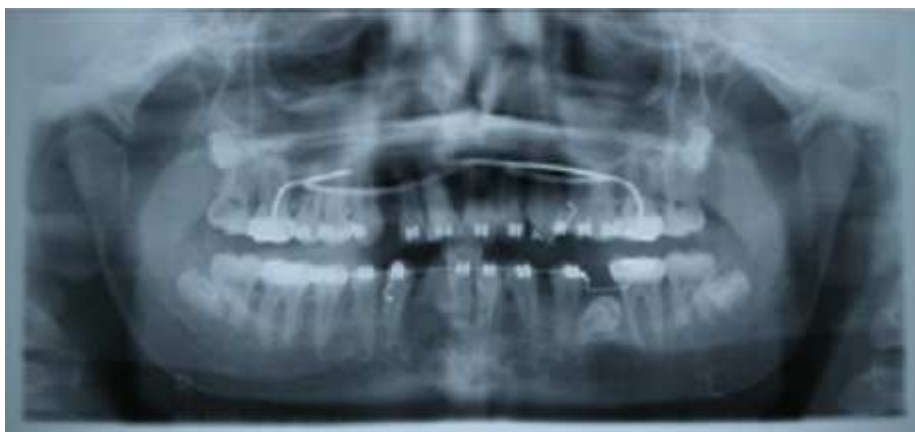

FIG 108) RADIOGRAPHIE PANORAMIQUE

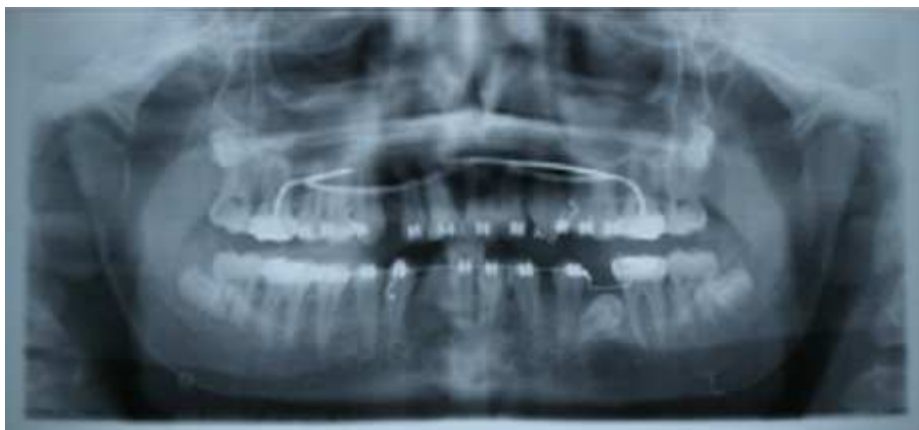


FIG 109) RADIOGRAPHIE PANORAMIQUE.

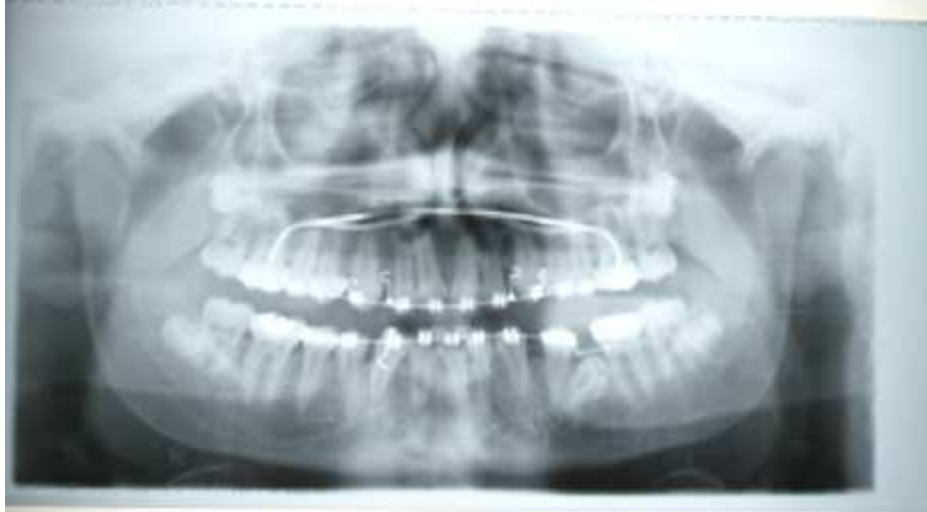

FIG 110) RADIOGRAPHIE PANORAMIQUE.

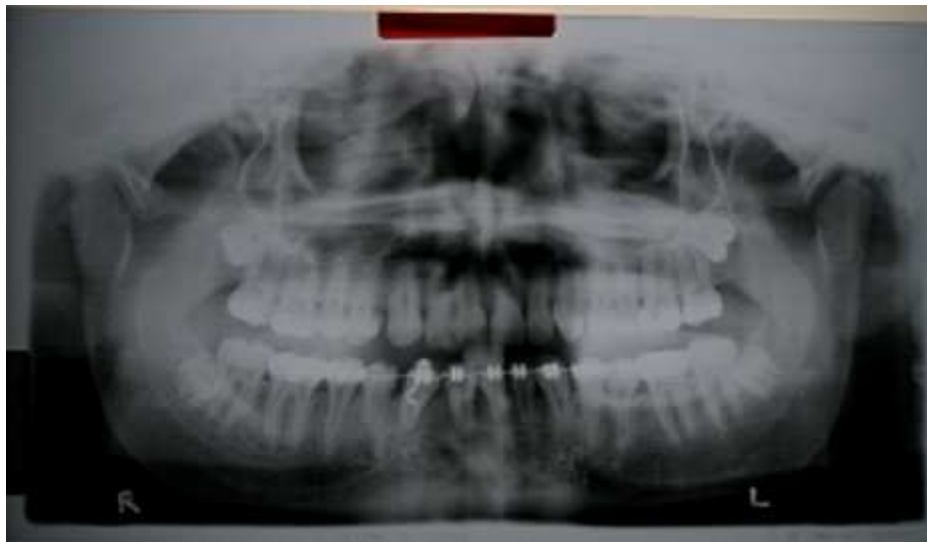

FIG 111) RADIOGRAPHIE PANORAMIQUE.

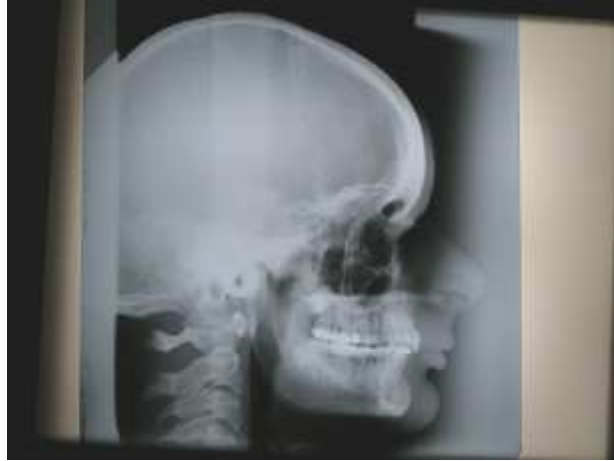

FIG 112) Téléradiographie de profil.

Les résultats sont très convaincants sur l'intérêt d'un traitement actif, sachant que le père de YOHANN s'était fait extraire toutes ses dents pendant son adolescence et qu'il porte désormais des prothèses complètes haut et bas.

#### VI.4) Commentaire :

Grâce aux moyens d'investigations cliniques et radiologiques actuels et aux différentes possibilités thérapeutiques existantes, la prise en charge des inclusions dentaires s'est simplifiée. C'est pourquoi la plupart des dents incluses furent mises en place sur l'arcade avec pertinence et une bonne intégration esthétique et fonctionnelle.

Ce type de traitement ortho-chirurgical a été dans ce cas la solution préférentiellement choisie. En effet, il constitue le mode thérapeutique le plus recherché car donnant les meilleurs résultats.

Cependant, il nécessite une étroite collaboration confraternelle entre le chirurgien et l'orthodontiste en raison de la durée prolongée des traitements et de la répétition des gestes engagés (préparation orthodontique des sites receveurs puis abords chirurgicaux avec un choix idoine des ancrages.)

L'ensemble des photos et radiographies du chapitre « cas cliniques » nous a été gracieusement fourni par Mr le Dr Mary Christian, chirurgien-dentiste spécialisé en orthodontie dento-faciale responsable du premier cas au cabinet CHRETIEN, GRY, MARJEMBERG, et MARY av ROBERT SCHUMAN à Metz.

## VII DISCUSSION :

Ce travail basé sur un panorama des problèmes concernant le phénomène du retard d'éruption dentaire a permis de dégager un certain nombre de remarques que nous allons essayer d'exposer :

On ne peut disserter sur un tel thème sans connaître les bases fondamentales physiologiques de l'éruption dentaire. Ses stades bien définis constituent les repères indispensables pour statuer son évolution normale ou pas.

Les travaux antérieurs de plusieurs auteurs ont conduit à la création de critères jouant le rôle de jalons dans la classification de nombreux événements ou actions physiologiques : les 10 stades de DEMOGE, les classes d'Angle, les rapports âge d'éruption/âge de minéralisation. L'héritage de ces travaux est considérable puisque ces classifications sont devenues les instruments sur lesquels les études présentes et futures pourront s'appuyer pour toute progression scientifique dans ce domaine passionnant. L'expérience tant académique que pratique de tous les cas pris en charge fait penser que d'autres nouveaux critères tirés des travaux à venir viendront enrichir les données actuelles et mèneront à une encore meilleure compréhension des mécanismes mis en jeu au cours d'une éruption dentaire.

En ce qui concerne les causes de retard d'éruption dentaire, la première impression qui se dégage est qu'il convient de reconnaître la prédominance des causes locales par rapport aux causes générales. Non seulement les premières citées sont universelles et très répandues mais encore elles sont dues à des mécanismes disparates et nombreux. Ces derniers multiplient de façon considérable leur incidence et leur prévalence.

-En suivant l'ordre de présentation de cette thèse, les premiers commentaires reviennent aux syndromes qui correspondent majoritairement à des maladies génétiques dont les caractéristiques ont été rappelées au fil de leur description.

Outre le fait que leur fréquence relative est variable d'une affection à l'autre et que la probabilité de les rencontrer au cours d'un exercice professionnel odontologique commun soit extrêmement faible, il est évident qu'elles ne sont pas homogènes du fait que leurs particularités sont différentes d'une affection à une autre.

Nous allons prendre quelques exemples pour illustrer cette assertion :

- Dans le syndrome de DOWN, le retard d'éruption est loin d'être absolu car seulement 32% des patients et 39% des patientes présentent cette altération qui peut d'ailleurs être associée à une malocclusion ou à un parodontite juvénile. De

plus, les facteurs étiologiques responsables interviennent très tôt dans cette maladie contrairement à d'autres affections qui entraînent des dégâts de moins grande envergure.

- Dans l'ostéopétrose, le retard dentaire est accompagné d'autres types d'anomalies dentaires et le traitement doit viser non seulement à soigner les problèmes dentaires avec d'ailleurs des résultats mitigés (un cas de germectomie de 75 suivie de l'apparition d'un odontome sur le site d'extraction a été publié) mais surtout à suivre le patient de près car l'évolution de cette affection héréditaire est conditionnée sur le plan du pronostic vital par sa variété de transmission génétique. La transplantation de moelle osseuse représente actuellement le seul espoir thérapeutique pour les formes malignes.
- Dans le syndrome de TURNER, c'est l'ensemble des retards de croissance et de maturation osseuse qui aboutit à des malformations oro-faciales (avec notamment le développement d'un micrognathisme et d'un palais ogival). Ces troubles importants de croissance préoccupent beaucoup plus que les problèmes dentaires proprement dits.
- Dans le syndrome de GARDNER, on peut relever le fait que les dents surnuméraires et incluses ne font qu'accompagner l'apparition d'odontomes complexes et d'ostéomes. La gravité de l'atteinte intra-buccal dépend du type de lésion chromosomique.
- Dans la PROGERIA, c'est l'arrêt brutal de croissance à 2ans qui déclenche le retard d'éruption dentaire, d'où l'adoption de thérapeutiques adaptées à l'évolution du patient.
- Dans la dysplasie cléido-cranienne, non seulement les dommages dentaires sont quasi pathognomoniques et d'une grande richesse mais encore les mécanismes inducteurs sont polyvalents. Les motivations thérapeutiques sont autant d'ordre esthétique que fonctionnel.
- Dans la maladie d'EHLERS-DANLOS dont il existe 8 types, il est impératif de réaliser une couverture antibiotique lors des soins dentaires. Il est aussi essentiel qu'un cardiologue référent du patient se mette en rapport avec l'odontologiste soignant.
- Le retard d'éruption dentaire est commun à la plupart des mucopolysaccharidoses.
- Les syndromes à base génétique présentent une grande hétérogénéité sur le plan de l'aspect de leur déficience odontologique. L'anomalie peut être de position, de nombre, de forme, de structure, de délai chronologique de survenue ou au pire une agénésie...

-Viennent ensuite les étiologies systémiques pour lesquelles on peut émettre les remarques suivantes.

- Les mécanismes par lesquels ces entités morbides se rendent responsables d'un retard d'éruption dentaire sont aussi divers puisqu'ils peuvent relever d'une endocrinopathie (centrale ou périphérique), d'une intoxication à matière minérale ou organique (médicaments), d'une carence nutritionnelle soit générale soit spécifique, d'une agression physique (radiothérapie), d'une immunopathie (hyper IgE)...et même d'un facteur héréditaire au-delà de ceux impliqués dans les syndromes congénitaux que nous avons exposés .
- Leur prévalence n'est pas la même selon les Etats du monde. Ainsi un problème de malnutrition par exemple est beaucoup plus en cause dans les pays sous-développés que dans les pays industrialisés. Le degré de vigilance pour ne pas passer à côté d'une telle étiologie va donc différer d'un continent à un autre.

La multiplicité des causes locales interdit toute simplification d'analyse de leur mode d'action et de leur niveau d'implication. Il faut donc toujours s'acharner à rechercher à la fois la cause exacte du défaut d'éruption dentaire et l'étape précise où l'évolution du germe s'est arrêtée. En effet, ce sont les résultats de ces deux investigations qui permettent de choisir puis d'entreprendre les manœuvres thérapeutiques appropriées pour tenter de corriger le défaut en cause.

-S'agissant du dépistage, on n'insistera jamais assez sur l'importance de l'examen clinique qui se doit d'être toujours systématique et minutieux pour à la fois repérer une anomalie et ne pas passer à côté d'une étiologie rare. Les praticiens se doivent d'être compétents et vigilants (importance d'une formation continue).

L'excellence professionnelle réclame une telle exigence pour minimiser la quantité de carences diagnostiques qui peuvent être très préjudiciables dans ce domaine. C'est à ce prix que les chirurgiens-dentistes pourront servir au mieux les populations qui les consultent étant donné que les pièges diagnostiques sont nombreux et que la masse des connaissances tant cliniques que scientifiques ne cesse d'augmenter en odontologie et en médecine. Le corollaire de cette affirmation est bien entendu la nécessité d'avoir recours à l'avis de spécialistes autorisés (pédiatres, internistes, généticiens, biologistes....). Au moindre doute, il convient d'adresser le patient au centre de référence des maladies rares à Strasbourg.

Il va de soi que cet examen clinique sans faille doit être soutenu par le recueil des données d'une anamnèse approfondie pour par exemple détecter des antécédents familiaux et éliminer l'existence de facteurs aussi intéressants que la survenue dans le passé d'un traumatisme dentaire ou d'autres problèmes dentaires particuliers.

-Les progrès en imagerie médicale permettent de reculer chaque jour davantage le domaine de l'inconnu sur ce sujet: ainsi une exploration par 3D accutomo peut objectiver des détails aussi pointus qu'une résorption du desmodonte responsable de l'ankylose dentaire constatée. De telles performances augurent l'avènement d'avancées thérapeutiques de remarquables dans un futur proche.

-L'éventail des propositions thérapeutiques est extrêmement large et de plus en plus audacieux dans ce domaine allant de l'abstention thérapeutique pour des cas légitimes à la désinclusion ortho-chirurgicale qui devient le traitement de pointe pour des praticiens spécifiquement formés.

Entre ces deux extrêmes, il existe toute une gamme de modes d'interventions qui permet de faire un choix précis et individuel en fonction du type d'inclusion rencontrée et de l'état de santé ponctuel du patient, sans oublier son tempérament.

Il en découle que face à une même pathologie, la variance technique chirurgicale proposée peut être très souple en fonction de la compétence et de l'expérience du praticien soignant.

Tous ces succès ne doivent pas faire oublier qu'un échec peut toujours survenir. Il est donc primordial de garder à l'esprit que la pratique des mesures préventives (par exemple l'utilisation de mainteneurs d'espaces...). Il est toujours préférable lorsqu'il en est encore temps.

-Pour terminer, il convient de rappeler que l'objectif majeur dans ce domaine pathologique est le respect de la continuité de l'arcade en place qui est la condition sine qua non pour conserver une stabilité pérenne de la denture. C'est pourquoi il importe que le suivi tant diagnostique que thérapeutique de l'éruption dentaire soit garanti par une assiduité sans reproche des consultations odontologiques dès le plus jeune âge, a fortiori lorsqu'une cause locale ou générale d'inclusion dentaire a été repérée.

-Pour ce qui est du traitement des causes générales, l'arrêt d'une intoxication ou la compensation d'un déficit nutritionnel plus ou moins spécifique peut se montrer efficace.

De plus, la disponibilité croissante d'hormones substitutives et la possibilité de corrections métabolicoélectrolytiques ont justifié depuis longtemps l'intérêt de traiter les anomalies dentaires dans bon nombre d'endocrinopathies.

Pour certaines maladies génétiques, en dehors du traitement symptomatique, on peut si nécessaire proposer une allogreffe de moelle osseuse et même une enzymothérapie par enzyme recombinante (exemple de la mucopolysaccharidose de type VI ou maladie de Maroteaux-Lamy.)

Enfin l'annonce de futures thérapies géniques crée l'espoir d'une validation similaire prochaine des propositions de soins odontologiques spécifiques pour un certain nombre de maladies héréditaires dues à des lésions chromosomiques qui affectent la denture.



## VIII CONCLUSION

Notre participation à l'évolution clinique et thérapeutique de deux cas de retard d'éruption de dents permanentes touchant des cousins de sexe masculin a mis en évidence l'utilité de développer un travail de synthèse sur ce passionnant problème de pratique odontologique qui mérite mieux qu'un développement sommaire ou fragmenté dans les ouvrages publiés à ce jour.

Ce vécu a particulièrement relevé la fréquente complexité de prise en charge de ce type de pathologie dont le traitement peut réclamer plusieurs étapes successives s'étalant sur des mois voire des années.

Ce travail a aussi permis de faire les réflexions suivantes:

-La multitude de maladies congénitales à prédominance héréditaire comportant un tel défaut fait penser qu'on pourrait dans l'avenir en découvrir d'autres. Leur reconnaissance progressive fera reculer la proportion des cas encore classés idiopathiques.

-En approfondissant les études génétiques par des recherches à l'échelon moléculaire et la quête de nouveaux facteurs jouant le rôle de médiateurs, il n'est pas impossible que soient découverts de nouveaux mécanismes (physiques, biochimiques, immunologiques...) susceptibles d'influencer le déclenchement et l'évolution de l'éruption dentaire. Ces percées scientifiques pourront peut-être conduire à l'emploi de méthodes artificielles capables de moduler ou de réactiver chacune des étapes défailtantes de ce phénomène physiologique.

-Le retard d'éruption dentaire fait partie des pathologies où l'implication multi-disciplinaire est obligatoire dans la mesure où c'est souvent grâce à un travail collaboratif en réseau entre différents spécialistes que l'on peut atteindre un résultat optimal à l'issue des nombreuses démarches diagnostiques puis thérapeutiques successives.

-L'emploi des différents types d'examen radiologiques intéressants dans ce domaine est indispensable en pratique depuis fort longtemps. Ce qui n'empêche pas de penser que de nouvelles révolutions en matière d'imagerie apporteront des précisions supplémentaires qui seront toujours nécessaires pour conforter d'avantage le diagnostic et précieuses pour mieux guider l'approche thérapeutique.

-Quant aux résultats des conduites à tenir, Il sont déjà dans l'ensemble relativement satisfaisants mais on ne saurait trop insister sur l'importance d'un travail méticuleux, approprié et surtout à visée strictement individuelle puisque les cas de figure rencontrés sont variables à l'infini.

A l'instar de beaucoup de pathologies médicales relevant du domaine de la santé publique, la création d'un registre départemental voire régional recensant les cas de retard d'éruption dentaire permettrait d'optimiser la stratégie tant sur le plan préventif (en formant les odontologues à les reconnaître) que sur le plan curatif (en permettant aux chirurgiens-dentistes d'avoir accès à toute l'expérience acquise à travers la gestion thérapeutique de chaque cas loco-régional particulier) .

## VIII) BIBLIOGRAPHIE

- 1) ALBERS DD.  
"Ankylosis of teeth in the developing dentition."  
Quintess Int 1986;17:303-8.
- 2) ANDERSSON L, BLOMLOF L, LINDSKOG S, FEIGLIN B, HAMMARSTOM L.  
"Tooth ankylosis. Clinical, radiographic, and histological assessments."  
Int J Oral Surg 1984; 13; 423-31.
- 3) ANDREASEN J.  
«Atlas de réimplantation et de transplantation dentaire.»  
Paris: Masson 1993.
- 4) ANDREASEN JO, PAULSEN HU, YU Z, AHLQUIST R, BAYER T, SCHWARTZ O.  
"A long term study of 370 autotransplanted premolars."  
European Journal of Orthodontics 1990; 12:3-50
- 5) BAAT P, HEIJBOER MP, BAAT C  
«Osteopetrosis. Classification, etiology, treatment options and amplifications for oral health.»  
12/2005; 112(12): 497-503.
- 6) BAKAEEN G, SCULLY C  
"Hereditary gingival fibromatosis in a family with the Zimmermann-Laband syndrome."  
J Oral Pathol Med. 1991; 20(9): 457-9.
- 7) BAKHOUM A, REGRAGUI S, AALLOULA E.  
"Les dents incluses en orthodontie: possibilités thérapeutiques."  
LE CHIRURGIEN DENTISTE, formation continue 2008 ; 1371-1372 : 11/27
- 8) BALDUCCI ROSLINDO E, SILVERIO KG, JORGE MA, GONZAGA HF.  
"Effect of isotretinoin on tooth germ and palate development in mouse embryos."  
Braz Dent J.2001; 12(2): 115-9.
- 9) BASSIGNY F.  
«Ankylose, quand tu nous tiens ! »  
Rev Orthop Dento Faciale 2007; 41: 321-331.
- 10) BASSIGNY.F  
«Manuel d'orthopédie dento faciale.»  
Édition Masson 1991
- 11) BARANES M, ALANTAR A, TRAN H, GALEAZZI JM.  
«La chirurgie extractionnelle chez l'enfant.»  
AOS 2006; 60(236): 399-416.

- 12) BATSTONE MD, MACLEOD AW.  
"Oral and maxillofacial surgical considerations for a case of HUTCHINSON GILFORD PROGERIA."  
Int Paediatr Dent. 2002; 12(6): 429-32
- 13) BAUJAT G , LE MERRER.M  
"Ellis Van Creveld syndrome."  
Orphanet Journal of Rare Diseases 2007; 2:27 doi: 10.1186/1750-1172-2-27.
- 14) BEN LAGHA N, GALEAZZ JM, OXEDA P, BOUHNİK Y, MAMAN L  
«Syndrome de GARDNER avec traitement chirurgical des ostéomes multiples. A propos d'un cas.»  
Med Buccale Chir Buccale 2003; 19 :20-3.
- 15) BORDAIS P, GINESTE P, GRANAT J, MARCHAND J,  
«Les dents incluses.»  
Encycl. Med. Chir. Stomato 1980; 22032-G: 10.10.
- 16) BOUNOURE et FRINDEL.  
«Désinclusion canine et thérapeutique bioprogressive. »  
Revue ODF 1978; 12: 53-64.
- 17) BRYAN RA, COLE BO, WELBURY RR.  
"Retrospective analysis of factors influencing the eruption of delayed permanent Incisors after supernumerary tooth removal."  
Eur J Paediatr Dent. 2005; 6(2): 84-9.
- 18) BROOKS JK, AHMAD R.  
"Oral anomalies associated with the occulocerebrorenal syndrome of LOWE: case report with multiple unerupted teeth and pericoronal radiolucencies."  
Oral Surg Oral Med Oral Pathol Oral Radiol Endod. 2009; 107(3): e32-5.
- 19) CABROL S,  
«Le syndrome de Turner.»  
[www.orpha.net/data/patho/Pro/fr/Turner-FRfrPro44v02.pdf](http://www.orpha.net/data/patho/Pro/fr/Turner-FRfrPro44v02.pdf)
- 20) CAMPAGNE. F  
"La mucopolysaccharidose de type II (MPSII) ou maladie de HUNTER.12/2000  
<http://www.caducee.net/DossierSpecialises/genetique/maladie-hunter.asp>
- 21) CAVEZIAN R, PASQUET.G, BEL G, BALLER G  
«Imagerie dento maxillaire : approche radio clinique.»  
Elsevier Masson, 2006 ; 2294021495 9782294021497
- 22) CERQUEIRA DF, DE SOUZA IP.  
«Orofacial manifestations of ROBINOW'S syndrome : a case report in a pediatric patient.»  
Oral Surg Oral Med Oral Pathol Oral Radiol Endod. 2008 ; 105(3): 353-7.

- 23) CETINER S, ALPASLAN C.  
 “Long-term effects of cancer therapy on dental development:a case report.”  
 J Clin Pediatr Dent. 2004; 28(4): 351-3.
- 24) CHAMBAS C.  
 «Canines maxillaires incluses et thérapeutique orthodontique.»  
 Revue O.D.F 1993; 27: 9-28.
- 25) CHAN KM, KING NM.  
 “Dubowitz syndrome: report of a case with emphasis on the oral features.”  
 J Dent Child (Chic). 2005;72(3):100-3
- 26) CHEN.H  
 ‘Syndrome d’APERT”  
<http://emedicine.medscape.com/article/941723-overview>
- 27) CLAUSS F, MANIERE MC, OBRY F, WALTMANN E, HADJ RABIA S,  
 BODEMER C, ALEMBIK Y, LESOT H, SCHMITTBUHL M.  
 “Dento craniofacial phenotypes and underlying molecular mechanisms in  
 hypohidrotic ectodermal dysplasia (HED); a review.”  
 J Dent Res 2008; 87(12): 1089-99
- 28) COGULU D, ERTUGRUL F.  
 “Dental management of a patient with occulo-facio-cardio-dental syndrome.»  
 J Dent Child (Chic). 2008; 75(3): 306-8.
- 29) CORMIER DAIRE V, FAIVRE L.  
 “PROGERIA.”  
<http://www.orpha.net/data/patho/GB/uk-progeria05.pdf>.
- 30) COURSON F, LANDRU MM.  
 “Odontologie pédiatrique au quotidien.”  
 Editions CdP 1998; ISBN: 2-84361-043-5
- 31) DE COSTER PJ, VERBEECK RM, HOLTHAUS V, MARTENS LC, VRAL A.  
 «Seckel syndrome associated with oligodontia, microdentia? Enamel  
 hypoplasia, delayed eruption and dentin dysmineralization: a new variant?”  
 J Oral Pathol Med. 2006; 35(10): 639-41.
- 32) DELAUME B, AUGERAUD E, CHARRIER JL, DUNGLASS C, RENOARD F,  
 MARTINEAU C.  
 «Germectomie.»  
 Réalité clinique 1995 ; 16(3) : 233-8
- 33) DROZ DESPREZ D, AZOU C, BORDIGONI P, BONNAURE MALLET M  
 “Infantile osteopetrosis: a case report on dental findings.”  
 J Oral Pathol Med 1992: 21; 422-425.

- 34) FERGUSSON JW, BROWN RH, CHEONG LY.  
 "Pycnodysostosis associated with delayed and ectopic eruption of permanent teeth."  
 Int J Paediatr Dent. 1991; 1(1): 35-41.
- 35) FORESTIER J.P.  
 «Défauts d'éruption des deuxièmes prémolaires inférieures. »  
 Rev. Orth. Dent. Fac, 1990 ; 24 : 165-173.
- 36) FROISSART.R, MAIRE.I  
 "Mucopolysaccharidose de type VI."  
<http://www.orpha.net/data/patho/FR/fr-MPS6.pdf>
- 37) GAY BB Jr, KUHN JP.  
 "A syndrome of widened medullary cavities of bone, aortic calcification, abnormal dentition, and muscular weakness; the SINGLETON-MERTEN syndrome."  
 Radiology, 1976; 118(2): 389-95.
- 38) GARCIA JM  
 «Canines absente et ODF : causes et solutions. »  
 J.Soc.Odontol.Paris 2008 ; 6: 46-48.
- 39) GEIGER AM, BRONSKY MJ.  
 "Orthodontic managmentof ankylosed teeth. A clinical report of three cases. Am."  
 J Can Dent Assoc 2005; 71(10): 763-8.
- 40) GERMANIER Y, CARREL J.P, ABI NAJM S, SAMSON J.  
 «Ostéopétrose ou maladie des os de marbre.»  
 Med Buccale Chir. Buccale 2006; 12: 149-57.
- 41) GILBERT J.  
 «Les transplantations dentaires ; une alternative fixe.»  
[www.fmd.ulaval.ca/documents/journees\\_2002/8.pdf](http://www.fmd.ulaval.ca/documents/journees_2002/8.pdf)
- 42) GOULARAS D.  
 «Reconstruction 3D à partir d'images tomodynamométriques appliquée en paléontologie et en orthodontie.»  
 S.n 2005; 3 : 10-5
- 43) GRANSTROM G, KULLAA MIKKONEN A, ZELLIN G.  
 "Malformations of the maxillofacial region induced by retinoids in an experimental system."  
 Int J Oral Maxillofac Surg. 1990; 19(3): 167-71.
- 44) GRAU CARBO J, LOPEZ JIMENEZ J, GIMENEZ PRATS MJ, SANCHEZ MOLINS M.  
 «CORNELIA DE LANGE syndrome: a case report.»  
 Med Oral Patol Oral Chir Bucal, 2007; 12(6): E445

- 45) HALL.K. R  
«Pediatric orofacial medicine and pathology.»  
Edition CHAPMAN & HALL MEDICAL 1994; ISBN: 0412348608
- 46) HEMALATHA R, BALASUBRAMANIAM MR.  
“Cleidocranial dysplasia: a case report.”  
J Indian Soc Pedod Prev Dent. 2008; 26(1): 40-3
- 47) JALEVIK B, FASTH A, DAHLLOF G.  
«Dental development after successful treatment of infantile osteopetrosis with Bone marrow transplantation.»  
NATURE 2002; 29(6): 537-540
- 48) KALOUST S, ISHII K, VARGERVIK K.  
“Dental development in APERT syndrome.”  
Cleft Palate Craniofac J. 1997; 34(2): 117-21.
- 49) KAMOUN GOLDRAT A, GINISTY D, LE MERRER M.  
“Effects of biphosphonates on tooth eruption in children with osteogenesis imperfecta.”  
Eur J Oral Sci. 2008 ; 116(3) :195-8.
- 50) KJELBERG H, BEIRING M, ALBERTSSON WIKLAND K.  
“Craniofacial morphology, dental occlusion, tooth eruption, and dental maturity in boys of short stature with or without growth hormone deficiency.”  
Eur J Oral Sci. 2000; 108(5): 359-67.
- 51) KORBENDAU JM, GUYOMARD F.  
“Chirurgie Parodontale Orthodontique.”  
Ed CdP 1998; ISBN: -84361-020-6
- 52) KREIBORG S, LARSEN P, BRO NIELSEN M, DARVANN T.  
«3D Analysis of tooth formation and eruption in patients with craniofacial anomalies.»  
<http://www.lab3d.odont.ku.dk/Documents/Pubs-96/TeethMIE96/TeethMIE96.html>
- 53) KUFTINEC M, SHAPIRA Y, STOM D, DMD  
«Early diagnosis and interception of potential maxillary canine impaction.»  
JADA 1998; 129(10): 1450-5
- 54) LACOMBE D.  
“Syndrome de CORNELIA DE LANGE.”  
[http://www.orpha.net/consor/cgi-bin/OC\\_Exp.php?Lng=FR&Expert=199.0](http://www.orpha.net/consor/cgi-bin/OC_Exp.php?Lng=FR&Expert=199.0)
- 55) LAKHDAR L, ISMAILI Z, LAHLOU K, ENNIBI O.  
«Désinclusion des dents antérieures retenues : quelle technique choisir ?»  
Revue d'odonto stomatologie 2008 ; 37(1) : ISSN0300-9815.

- 56) LESCLOUS P, MARTINEAU C.  
«Dents surnuméraires et odontomes, conduite à tenir.»  
Réalité clinique 1995 ; 6(3) : 341-349. 91)
- 57) LIBERSA P, ROZET D, LIBERSA JC, KRYSCHOWSKI-ROZET C  
« Hyperodontie et dysplasie cléido-cranienne à propos d'un cas. »  
<http://www.ordredesdentistesduquebec.qc.ca>
- 58) LOREILLE JP:  
«Collage d'une attache sur une dent incluse. Technique simplifiée avec le guide attache JPL.»  
Revue ODF 1993 : 27; 89-92.
- 59) « LOSADA/françois »  
« Dents incluses, dent en rétention. »  
<http://www.orthodontie-fr.com> 27/10/2007
- 60) LUZZI V, CONSOLI G, DARYANANI V, SANTORO G, SFASCIOTTI GL,  
POLIMENI A.  
«Malignant infantile osteopetrosis: dental effects in pediatric patients.Case reports Eur »  
J Paediatr.Dent 2006 ; 7(1) :39-44
- 61) MAGNUSSON H.  
« Saving impacted teeth. »  
J Clin Orth 1990; 24(4): 246-249.
- 62) MANJUNATH K, KAVITHA B, SARASWATHI TR, SIVAPATHASUNDHARAM B,  
MANIKANDHAN R.  
“Cementum analysis in cleidocranial dysostosis.”  
Indian J Dent Res.2008; 19(3): 253-6
- 63) MANSOOR MADANI DMD MD, FARIDEH MADANI DMD.  
«GARDNER's syndrome presenting with dental complaints.»  
Archives of iranian medicine 2007; 10(4): 535-539.
- 64) MARTINEAU C, DELAUME B.  
«Autotransplantation.»  
Réalité clinique 1995 ; 6(3) : 324-29
- 65) MG'ANG'A PM, CHINDIA ML.  
“Dental and skeletal changes in juvenile hypothyroidism following treatment: Case report.”  
Odontostomatol Trop. 1990; 13(1): 25-7.
- 66) MINIC S, NOVOTNY GE, TRPINAC D, OBRADOVIC M.  
“Clinical features of incontinentia pigmenti with emphasis on oral and dental abnormalities.”  
Clin Oral Investig.2006; 10(4): 343-7.



- 67) MONNET-CORTI V, BORGHETTI A.  
«Canines incluses et chirurgie plastique parodontale.»  
Rev.odonto.stomato 2003 ; 32-259-277.
- 68) MORAES M.E, BASTOS M.S, SANTOS L.R, CASTILHO JC, MORAES LC,  
MEDICI FILHO E.  
“Dental age with Down syndrome.”  
Braz Oral Res 2007; 21(3):259-4.
- 69) MORTIER.K, WACKENS.G  
“Ectodermal dysplasia anhidrotic.”  
<http://www.orpha.net/data/patho/GB/uk-ectodermal-dysplasia-anhidrotic.pdf>
- 70) MURAKAMI C, NAHAS PIRES CORREA MS, NAHAS PIRES CORREA F,  
NAHAS PIRES CORREA JP.  
“Dental treatment of children with Angelman syndrome: a case report.”  
Spec care Dentist, 2008;28(1):8-11
- 71) O’CONNELL AC, PUCK JM, GRIMBACHER B, FACHETTI F, MAJORANA A,  
GALLIN JI, MAHOLLAND SM.  
“Delayed eruption of permanent teeth in hyperimmunoglobulinemia E recurrent  
infection syndrome.”  
Elsevier, St Louis, MO, USA, (revue) 2000 ; 89(2) : 177-185
- 72) O’FLYNN S, KINIRONS M.  
“Parry-Romberg syndrome: a report of the dental findings in a child followed up  
for 9 years.”  
Int J Paediatr Dent. 2006; 16(4): 297-301.
- 73) OREGA M, MIGAN Y, OULAI SM, ANDOH J.  
“La maladie d’APERT, à propos d’une observation.»  
[www.santetropicale.com/resume/54607.pdf](http://www.santetropicale.com/resume/54607.pdf)
- 74) PIETTE.E, GOLDBERG.M  
“La dent normale et pathologique. »  
DE BOECK-université 1991;1179-1260(72).
- 75) PIETTE.E, REYCHLER.H  
“Traité de pathologie buccale et maxillo-faciale.”  
DE BOECK université, 1991 ; 2804114570 9782804114572.
- 76) POIROT G, GUERIN T.  
«Germectomies transalvéolaires des 1ère prémolaires. »  
a.o.s 2007; 237;19-27
- 77) PSOTER W, GEBRIAN B, PROPHETE S, REID B, KATZ R.  
“Effect of early childhood malnutrition on tooth eruption in haitian adolescents.”  
Community Dent Oral Epidemiol. 2008; 36(2): 179-89.

- 78) PUJADAS BIGI MM, UBIOS AM.  
 “Catch-up of delayed tooth eruption associated with uranium intoxication.”  
 Health Phys.2007; 92(4): 345-8.
- 79) RABERIN M.  
 «Inclusion des molaires : inquiétudes et réponses thérapeutiques.»  
 Rev. Orth. Dent. Fac. 2004; 38 : 413-435.
- 80) RAJA TA, ALBADRI S, HOOD C.  
 “Case report: RUTHERFURD syndrome associated with Marfan syndrome.”  
 Eur Arch Paediatr Dent 2008; 9(3): 138-41.
- 81) ROBERT-HARRY D, SANDY J.  
 “Orthodontics part 10: impacted teeth. Brit dent j.”  
 2004; 196(6): 319-327.
- 82) SMITH KS, HALLETT KB, HALL RK, WARDROP RW, FIRTH N.  
 “Mucopolysaccharidosis: MPS VI and associated delayed tooth eruption.”  
 Int J Oral Maxillofac surg. 1995;24(2) :176-80.
- 83) STAVRINEAS.N, KAKEPIS.M  
 “Incontinentia pigment.”  
<http://www.orpha.net/data/patho/GB/uk-incontinentia-pigmenti.pdf>
- 84) SUBA Z , BALATON G, GYULAI GAAL S, BALATON P, BARABAS J,  
 TARJAN I.  
 “Cleidocranial dysplasia diagnostic criteria and combined treatment.”  
 J Craniofac surg. 2005; 16(06): 1122-6.
- 85) THOMINE F, KORBENDAU JM, MARTINEAU.  
 «Mise en place chirurgico-orthodontique des dents retenues. »  
 Réalité clinique 1995 ; 6(3). 214-23
- 86) TOSUN G, SENER Y.  
 «APERT syndrom with glucose-6-phosphate dehydrogenase deficiency :a  
 Case report.”  
 Int Paediatr Dent. 2006; 16(03): 218-21.
- 87) TSUKAHARA.M  
 “DUBOWITZ syndrome.”  
<http://www.orpha.net/data/patho/GB/uk-dubowitz.pdf>
- 88) WU HP, WANG YL, CHANG HH, HUANG GF, GUO MK.  
 “Dental anomalies in two patients with incontinentia pigmenti.”  
 J Formos Med Assoc. 2005; 104(6): 427-30

- 89) YASSIN OM, RIHANI FB  
“Multiple developmental dental anomalies and hypermobility type EHLERS  
DANLOS syndrome.”  
J Clin Pediatr Dent. 2006; 30(4): 337-41.
- 90) Z  
« Ages biologiques (dentaire, osseux, civil) »  
<http://magdi.belguedj.free.fr/Cours/AB.htm>

**CADONA (Vanessa) – Le retard d'éruption des dents permanentes : étiologies, diagnostics, conduites à tenir, cas cliniques.**

NANCY, 2010 : 130 Pages

Th.: Chir. Dent. : NANCY: 24/06/2010 ;

**MOTS - CLES** : - retard d'éruption

- dents retenues
- dents incluses
- désinclusion ortho-chirurgicale
- chirurgie dentaire

**CADONA (Vanessa) – Le retard d'éruption des dents permanentes : étiologies, diagnostics, conduites à tenir, cas cliniques.**

**Th. : Chir-Dent. : Nancy-1 : 2010-06-24**

L'inclusion dentaire est un phénomène très fréquent. Une connaissance approfondie de son étiologie ainsi qu'un examen complet permettent d'établir un diagnostic précis et de déterminer la conduite à tenir face à cette anomalie.

Ses causes qu'elles soient générales, systémiques ou locales sont évoquées de manière exhaustive.

Les différentes techniques thérapeutiques telle que la désinclusion ortho-chirurgicale sont décrites avec un grand nombre de leurs particularités et illustrées par de nombreux cas cliniques.

Les indications et techniques réalisables en cabinet sont résumées ; l'abstention, les extractions, la germectomie, les transplantations dentaires etc...

**JURY :**

<b>Présidente</b>	<b>Pr C. STRAZIELLE</b>	<b>Professeur des Universités</b>
Juge	<u>Dr D. DROZ</u>	<u>Maître de Conférences des Universités</u>
Juge	Dr B. PHULPIN	Assistante Hospitalo Universitaire
Juge	<u>Dr D ANASTASIO</u>	<u>Praticien hospitalier</u>
Juge	Dr C SECKINGER	Praticien hospitalier

Adresse de l'auteur :

Vanessa CADONA  
8 Rue de Plappeville  
57160 LESSY

Jury : Président : C.STRAZIELLE – Professeur des Universités  
Juges : D.DROZ – Maître de Conférence des Universités  
B. PHULPIN – Assistant Hospitalier Universitaire  
D. ANASTASIO – Praticien Hospitalier  
C.SECKINGER – Praticien Hospitalier

Thèse pour obtenir le diplôme D'Etat de Docteur en Chirurgie Dentaire

Présentée par: **Mademoiselle CADONA, Vanessa**

né(e) à: **MOYEUVRE-GRANDE (Moselle)**

**le 16 juin 1981**

et ayant pour titre : **«Le retard d'éruption des dents permanentes : étiologies, diagnostics, conduites à tenir, cas cliniques ».**

Le Président du jury,



C.STRAZIELLE




Autorise à soutenir et imprimer la thèse 3308.

NANCY, le 28.05.2010

Le Président de l'Université Henri Poincaré, Nancy-1

Pour le Président  
et par Délégation,  
La Vice-Présidente du Conseil  
des Etudes et de la Vie Universitaire,  
**J-P. FINANCE**



C. CAPDEVILLE-ATKINSON

