



HAL
open science

A propos d'ethno-esthétique : les mutilations buccodentaires volontaires

Marie Carpentier

► **To cite this version:**

Marie Carpentier. A propos d'ethno-esthétique : les mutilations buccodentaires volontaires. Sciences du Vivant [q-bio]. 2011. hal-01738931

HAL Id: hal-01738931

<https://hal.univ-lorraine.fr/hal-01738931>

Submitted on 20 Mar 2018

HAL is a multi-disciplinary open access archive for the deposit and dissemination of scientific research documents, whether they are published or not. The documents may come from teaching and research institutions in France or abroad, or from public or private research centers.

L'archive ouverte pluridisciplinaire **HAL**, est destinée au dépôt et à la diffusion de documents scientifiques de niveau recherche, publiés ou non, émanant des établissements d'enseignement et de recherche français ou étrangers, des laboratoires publics ou privés.



AVERTISSEMENT

Ce document est le fruit d'un long travail approuvé par le jury de soutenance et mis à disposition de l'ensemble de la communauté universitaire élargie.

Il est soumis à la propriété intellectuelle de l'auteur. Ceci implique une obligation de citation et de référencement lors de l'utilisation de ce document.

D'autre part, toute contrefaçon, plagiat, reproduction illicite encourt une poursuite pénale.

Contact : ddoc-theses-contact@univ-lorraine.fr

LIENS

Code de la Propriété Intellectuelle. articles L 122. 4

Code de la Propriété Intellectuelle. articles L 335.2- L 335.10

http://www.cfcopies.com/V2/leg/leg_droi.php

<http://www.culture.gouv.fr/culture/infos-pratiques/droits/protection.htm>

ACADÉMIE DE NANCY-METZ

**UNIVERSITÉ HENRI POINCARÉ-NANCY I
FACULTÉ DE CHIRURGIE DENTAIRE**

Année 2011

N°

THÈSE

Pour le

DIPLÔME D'ÉTAT DE DOCTEUR EN CHIRURGIE DENTAIRE

par

Marie CARPENTIER

Née le 28 mai 1984 à Besançon (Doubs)

**A PROPOS D'ETHNO-ESTHETIQUE : LES MUTILATIONS
BUCCODENTAIRES VOLONTAIRES**

Présentée et soutenue publiquement le 28 janvier 2011

Examineurs de la thèse :

Pr P. AMBROSINI	Professeur des Universités	Président
Pr F. JANOT	Professeur des Universités	Juge
<u>Dr J.M. MARTRETTE</u>	<u>Maître de Conférences des Universités</u>	Juge
Dr E. MORTIER	Maître de Conférences des Universités	Juge

Président : Professeur J.P. FINANCE

Doyen : Docteur Pierre BRAVETTI

Vice-Doyens : Pr Pascal AMBROSINI - Dr Jean-Marc MARTRETTE

Membres Honoraires : Dr L. BABEL - Pr S. DURIVAUX - Pr A. FONTAINE - Pr G. JACQUART - Pr D. ROZENCWEIG - Pr M. VIVIER

Doyen Honoraire : Pr J. VADOT

<p>Sous-section 56-01 Odontologie pédiatrique</p>	<p>Mme <u>DROZ Dominique (Desprez)</u> M. PREVOST Jacques M. BOCQUEL Julien Mlle COSTER Charlotte Mlle PHULPIN Bérengère</p>	<p>Maître de Conférences* Maître de Conférences Assistant Assistante Assistante</p>
<p>Sous-section 56-02 Orthopédie Dento-Faciale</p>	<p>Mme <u>FILLEUL Marie Pierryle</u> M. BOLENDER Yves Mlle PY Catherine M. REDON Nicolas</p>	<p>Professeur des Universités* Maître de Conférences Assistant Assistant</p>
<p>Sous-section 56-03 Prévention, Epidémiologie, Economie de la Santé, Odontologie légale</p>	<p><i>Par intérim ARTIS Jean Paul</i> M. JANOT Francis Mme JANTZEN-OSSOLA Caroline</p>	<p>Professeur 1^{er} grade Professeur Contractuel Assistant</p>
<p>Sous-section 57-01 Parodontologie</p>	<p>M. <u>AMBROSINI Pascal</u> Mme BOUTELLIEZ Catherine (Bisson) M. MILLER Neal M. PENAUD Jacques M. GALLINA Sébastien M. JOSEPH David</p>	<p>Professeur des Universités* Maître de Conférences* Maître de Conférences Maître de Conférences Assistant Assistant</p>
<p>Sous-section 57-02 Chirurgie Buccale, Pathologie et Thérapeutique Anesthésiologie et Réanimation</p>	<p>M. <u>BRAVETTI Pierre</u> M. ARTIS Jean-Paul M. VIENNET Daniel M. WANG Christian M. BALLY Julien M. CURIEN Rémi Mlle SOURDOT Alexandra</p>	<p>Maître de Conférences Professeur 1^{er} grade Maître de Conférences Maître de Conférences* Assistant Assistant Assistante</p>
<p>Sous-section 57-03 Sciences Biologiques (Biochimie, Immunologie, Histologie, Embryologie, Génétiq ue, Anatomie pathologique, Bactériologie, Pharmacologie)</p>	<p>M. <u>WESTPHAL Alain</u> M. MARTRETTE Jean-Marc Mlle ERBRECH Aude</p>	<p>Maître de Conférences* Maître de Conférences* Assistante Associée au 01/10/2007</p>
<p>Sous-section 58-01 Odontologie Conservatrice, Endodontie</p>	<p>M. <u>ENGELS-DEUTSCH Marc</u> M. AMORY Christophe M. MORTIER Eric M. CUNY Pierre M. HESS Stephan Mlle PECHOUX Sophie</p>	<p>Maître de Conférences Maître de Conférences Maître de Conférences Assistant Assistant Assistante</p>
<p>Sous-section 58-02 Prothèses (Prothèse conjointe, Prothèse adjointe partielle, Prothèse complète, Prothèse maxillo-faciale)</p>	<p>M. <u>LOUIS Jean-Paul</u> M. ARCHIEN Claude M. DE MARCH Pascal M. SCHOUVER Jacques M. BARONE Serge Mlle BEMER Julie Mlle MONDON Hélène Mlle RIFFAULT Amélie M. SIMON Franck</p>	<p>Professeur des Universités* Maître de Conférences* Maître de Conférences Maître de Conférences Assistant Assistante Assistante Assistant Assistant</p>
<p>Sous-section 58-03 Sciences Anatomiques et Physiologiques Occlusodontiques, Biomatériaux, Biophysique, Radiologie</p>	<p>Mlle <u>STRAZIELLE Catherine</u> M. RAPIN Christophe (Section 33) Mme MOBY Vanessa (Stutzmann) M. SALOMON Jean-Pierre Mme JAVELOT Cécile (Jacquelin)</p>	<p>Professeur des Universités* Professeur des Universités Maître de Conférences* Maître de Conférences Assistante Associée au 01/01/2009</p>

souligné : responsable de la sous-section

*temps plein

Mis à jour le 01.10.2010

*Par délibération en date du 11 décembre 1972,
la Faculté de Chirurgie Dentaire a arrêté que
les opinions émises dans les dissertations
qui lui seront présentées
doivent être considérées comme propres à
leurs auteurs et qu'elle n'entend leur donner
aucune approbation ni improbation.*

A NOTRE PRESIDENT DE THESE

Monsieur le Professeur Pascal AMBROSINI

Docteur en Chirurgie Dentaire

Docteur de l'Université Henri Poincaré, Nancy

Vice Doyen au budget et aux affaires hospitalières

Habilité à diriger des Recherches

Professeur des Universités

Responsable de la Sous-section : Parodontologie

Nous vous remercions de l'honneur que vous nous avez fait en acceptant de présider le jury de notre thèse.

Nous avons su apprécier la qualité de votre enseignement et l'intérêt que vous portez aux étudiants.

Veillez trouver dans ce travail l'expression de notre vive reconnaissance et de notre profond respect.

A NOTRE JUGE,

Monsieur le Professeur Francis JANOT

Docteur en Chirurgie Dentaire

Docteur en Egyptologie

Habilité à diriger des recherches

Ancien membre scientifique de l'IFAO du Caire

Professeur des Universités

Nous apprécions l'honneur que vous nous avez fait en acceptant de siéger au sein de ce jury.

Nous vous remercions de l'intérêt que vous avez porté à ce travail.

Puissiez-vous trouver en celui-ci, le témoignage de notre gratitude et l'assurance de nos sentiments respectueux.

A NOTRE JUGE ET DIRECTEUR DE THESE,

Monsieur le Docteur Jean-Marc MARTRETTE

Docteur en Chirurgie Dentaire

Vice doyen à la pédagogie

Docteur en Sciences Pharmacologiques

Maître de Conférences des Universités

Sous-section : Sciences biologiques (Biochimie, Immunologie, Histologie, Embryologie, Génétique, Anatomie pathologique, Bactériologique, Pharmacologie)

Nous sommes très sensible à l'honneur que vous nous avez fait en acceptant de diriger cette thèse.

Nous vous remercions pour la très grande disponibilité et l'attention dont vous avez fait preuve durant toute l'élaboration de ce travail.

Soyez également remercié pour la gentillesse et la bonne humeur permanente que vous nous avez portées pendant notre semestre de stage à l'Hôpital Jeanne d'Arc.

Nous voulons ici vous exprimer toute notre gratitude.

A NOTRE JUGE,

Monsieur le Docteur Eric MORTIER

Docteur en Chirurgie Dentaire

Docteur de L'Université Henri Poincaré, Nancy

Maître de Conférences des Universités

Sous-Section : Odontologie-Conservatrice-Endodontie

Nous vous sommes très reconnaissante d'avoir eu la gentillesse d'accepter de juger cette thèse.

Nous vous remercions pour votre pédagogie, votre disponibilité et votre sympathie que vous nous avez accordées durant nos années d'étude.

Veillez trouver ici le témoignage de notre sincère considération.

REMERCIEMENTS PERSONNELS

A mes parents,

Pour votre amour, votre écoute, vos conseils, vos encouragements, pour tout ce que vous m'avez appris, donné et apporté, je vous dédie mon travail. Merci d'être toujours là pour moi, dans les bons et les mauvais moments.

Papa,

Pour tes coups de fil passés dans l'après-midi entre deux patients, tes surprises que tu ne sais pas gardées et tes associations culinaires des plus douteuses. Désolée de te taquiner si souvent mais je pense que je ne t'apprendrai rien en te disant que « qui aime bien, châtie bien ».

Maman,

Merci pour notre belle complicité, tes recettes que je te pique sans vergogne, mes idées-fringues que tu me piques sans vergogne et surtout merci, merci pour le temps que tu as consacré à lire et relire ce travail. Je t'aime ma petite maman chérie.

A mon frère Joffrey et Céline

Le Frère,

Toujours à voyager par monts et par vaux, je suis fière d'être ta « petite sœur » comme tu le dis si bien. Merci d'avoir protégé mon insouciance devant Ken le survivant, Goldorak et autres. Par contre tu aurais pu m'épargner le coup du Lady Vap et tes nombreux « cocos ».

Céline,

J'admire la patience que tu as envers mon frère et merci de m'avoir fait découvrir Lush.

A Luc

Merci pour les nombreux « treyyyy » que tu lances à tire larigot, tes « Madame c'est comme ça », tes blagues qui me sont parfois difficiles à comprendre du premier coup, ta faculté à supporter mon côté désordonné et surtout merci d'avance pour l'avenir heureux que nous allons construire ensemble. Reçois ici le témoignage de tout mon amour. Et tout ça « c'est vrai hein !! »

A ma petite Phoebette,

Parce que tu m'as réchauffé les pieds quand j'écrivais ma thèse.

A ma Famille,

A Marie-Vi,

Me recuerdo la cancion que me enseñaste « yo tengo un novio (..) ». Finalmente le encontrado, y es tan suave que un « pastelito ».

A Serge et Catherine,

Vous savoir ici aujourd'hui me touche énormément.

A la famille Schiochet,

A Dominique et François,

Merci pour votre gentillesse, votre générosité et surtout d'avoir conçu Luc.

A la famille Rémy-Schiochet

A Marie,

Parce que je t'admire beaucoup.

A Thomas,

Merci à toi mon pote.

A Ninon,

Merci pour ton côté espiègle.

A Anouk,

Merci pour ta petite frimousse.

A celle qui pointera bientôt le bout de son nez.

A la famille Schiochet-Jacques,

A Agathe,

Parce que, toi aussi, je t'admire beaucoup.

A Marc,

Parce qu'il me faut l'admettre (à mon grand désarroi) tu es bien meilleur que moi à la taupe. mmmh

A Diane,

Parce que j'adore te voir jouer à Mario et que j'aime quand tu me dis des secrets.

A Ferdinand,

Parce que tu vas faire tomber toutes les filles.

Au cabinet Saire-Humbert,

A Philippe et Géraldine,

Merci pour la confiance que vous m'accordez depuis ma cinquième année d'études.

A Aline, Sophie et Lydie

Merci les filles pour votre bonne humeur permanente et toutes ces orgies culinaires, j'ai toujours grand plaisir à travailler avec vous.

A Martine,

Merci pour votre gentillesse et votre accompagnement lors de mes premiers pas de bébé-dentiste.

A mes amis,

A Isabelle

Parce que nos discussions du lundi midi et nos coups de main mutuels au fauteuil vont me manquer, parce que j'attrape des crampes avec tous les sms que l'on s'envoie et surtout parce que tu es une véritable amie.

A El Renardinito

Merci pour ta contribution wordistique et les risques que tu prends (et ce, pas qu'envers la Loi!!) pour que je puisse m'abrutir devant twilight et autres.

Aux Denizard's,

A (La) Caro,

Merci pour ta fraîcheur, ta générosité, ta ressemblance avec Sandrine Kiberlain et les croissants du lundi matin. J'ai adoré t'avoir à mes côtés pendant toutes ces années d'études, bien que tu m'ais abandonnée en T1. Lâcheuse !!

Vincent (Ninoude),

Je suis contente que ma tentative de protection un soir de septembre 2005 (si mes calculs sont bons) ait échoué sans quoi je n'aurais pas eu le plaisir de te connaître et de voir Caro aussi heureuse.

A Sandrine,

Merci de souffrir avec moi et de me motiver tous les mardis soirs. Je suis heureuse de t'avoir rencontrée.

A Aimée et Lilian

Aimée,

Je n'aurais pas misé sur notre première rencontre. Mais cette fameuse soirée sur mon balcon a suffi que tu sois présente aujourd'hui. Merci pour ce petit grain de folie qui fait de toi une personne à part.

Lilian,

Jeune Padawan, à ta métamorphose j'ai assisté. Noble Jedi, tu es devenu.

A Adeline et Jérôme,

Adeline,

Parce que tu sens bon le patchouli et que tu es une bête de la raquette à neige. Merci pour tous les bons moments passés en ta compagnie et ceux à venir.

Jérôme,

Merci pour ton hyperactivité « le chéri ».

A Nono,

Parce que ta gaucherie et ta façon de tout remettre en cause m'effrayent et me touchent à la fois.

A Julie

Merci gracias pour nos nombreux points communs.

A Thibaut et Simon,

Thibaut,

Ne change rien.

Simon,

Parce que je suis heureuse d'être ta parraine.

A Jeanne, Souhail, Ines et Nohé,

A Jeanne,

Parce que j'aurais adoré t'avoir comme cousine.

A Souhail,

Merci pour ta classe.

Ines,

Parce que j'en suis sûre tu iras très loin.

Nohé,

Parce que depuis cet été, tu es devenu mon petit chouchou.

A Camille et Julien,

Merci à vous deux de m'avoir redonné respectivement la vue et ma 46.

A Edwige et Nico,

A Edwige,

Parce que Bat For Lashes nous a dernièrement rapprochées et que tu es LA pro du Power Point.

A Nico,

Parce que je trouve trop mignon ta façon de regarder Edwige.

Au vieux Mat,

Merci pour ton intelligence artificielle et le jeu du chapeau.

A Ram,

Merci pour ton humour caustique. J'espère que tu dormiras comme un bébé chez Nono.

A Bérangère et Hervé, Marie Françin, Champion et Cindy, la Fred et PO, Jé, Audrey, Bastien, Max, Jerem, La Mamaille, Aline et Philippe, Jules Nauroy...

Et à tous ceux que j'oublie, merci à vous tous.

SOMMAIRE

INTRODUCTION

PREMIERE PARTIE : Classifications des mutilations buccodentaires traditionnelles

DEUXIEME PARTIE : Mutilations buccodentaires intentionnelles à travers le monde et les civilisations

TROISIEME PARTIE : Prolongement des mutilations buccodentaires traditionnelles dans les sociétés modernes occidentales.

CONCLUSION

BIBLIOGRAPHIE

TABLE DES MATIERES

TABLE DES ILLUSTRATIONS

ANNEXES

INTRODUCTION

L'ethno-esthétique s'intéresse à la beauté dans les productions artistiques des sociétés dites « traditionnelles » non occidentales telles que les masques africains, la céramique précolombienne ou encore les mâts totémiques amérindiens. Ces créations font partie intégrante de l' « Art Premier » et leurs critères d'appréciation esthétique varient alors selon le milieu culturel et ethnique de l'artiste.

Dans ces sociétés, le corps humain se présente telle une matière première, travaillée, façonnée au même titre que le bois, la pierre ou le cuir et s'impose comme support privilégié d'une recherche esthétique. L'artiste érige l'Homme en véritable objet d'art devenant ainsi le siège d'adjonctions et de mutilations par le biais de vêtements, coiffures, peintures, parures, tatouages, scarifications, perforations, amputations, déformations, etc.

Ce travail d' « embellissement », marqueur de séduction et de convoitise, s'observe également au niveau de la sphère oro-faciale. En effet, à travers le monde et les civilisations, les dents ont été ou sont encore taillées, limées, incrustées, teintées, recouvertes, avulsées ou déplacées. Les lèvres et les gencives sont également sollicitées. Certaines ethnies les tatouent, les perforent ou les étirent.

Cependant au delà de la recherche esthétique, quelles sont les motivations et significations de ces mutilations buccodentaires ? Qui concernent-elles particulièrement ? Par quels procédés et dans quelles conditions sont-elles réalisées ? Quelles en sont les conséquences, voire les complications ? Et finalement sont-elles parvenues à influencer les sociétés modernes occidentales ?

Dans la première partie de ce travail, seront présentées quelques classifications de modifications dentaires publiées, au cours du XX^e siècle. Puis, la deuxième partie sera consacrée aux différentes formes de mutilations buccodentaires volontaires destinées à embellir le sourire et qui ont pu être observées par diverses archéologues, ethnologues et médecins. Enfin, seront évalués le prolongement de ces pratiques et les complications qui peuvent s'y référer dans notre société.

**PREMIERE PARTIE : CLASSIFICATIONS DES MUTILATIONS
BUCCODENTAIRES INTENTIONNELLES**

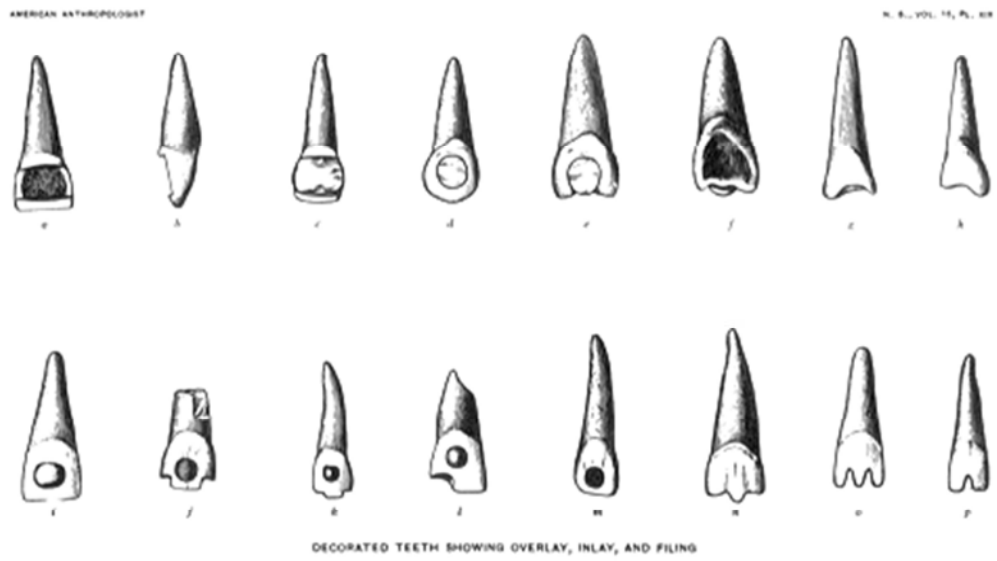


Figure 1 : Tableau de classification des mutilations dentaires préhispaniques proposé par SAVILLE (1913) (LABAJO GONZALES 2007)

Les mutilations buccodentaires revêtent des aspects très variés qui suscitent la curiosité de tous. Différents auteurs s'y sont intéressés et ont proposé des classifications plus ou moins précises, qui se sont affinées avec le temps.

1. Classification de MAGITOT

Dans une communication qu'il fit au Congrès de Genève en 1890, MAGITOT distinguait six variétés de mutilations dentaires par : fracture, avulsion, limage, incrustation, abrasion ainsi que par prognathisme artificiel.

2. Classification de SAVILLE

SAVILLE étudie, en 1913, les mutilations dentaires réalisées à l'époque précolombienne et répertorie 16 types (de a à z) :

- Les types a, b et c (fig.1) : sont ornés d'incrustations rectangulaires (Equateur).
- Les types d, e, et i (fig.1) : portent des incrustations circulaires (Maya).
- Les types f, g, et h (fig.1) : sont caractérisés par une ablation triangulaire au niveau de la face vestibulaire ou du bord libre.
- Les types j, k, l et m (fig.1) : combinent incrustation, ablation d'angle et/ou rainures vestibulaires.
- Enfin les types n, o et p (fig.1) : sont définis par une ou plusieurs encoches, en forme de « V » inversé, au niveau du bord libre.

3. Classification de BAUDOIN

En 1924, BAUDOIN répartit les mutilations dentaires en six catégories :

- Le sciage des dents (ou dentelure des dents): qui permet d'obtenir plusieurs pointes par division du bord libre de la couronne.
- L'« appointuchage » des dents : qui consiste à transformer les incisives en pointe conique (caniniformes).
- Le limage des dents : qui peut être généralisé (abrasion horizontale) ou spécialisé (limage à relief).
- Les fractures dentaires : qui sont, selon BAUDOIN (1924), soit intentionnelles pour obtenir la disparition de la couronne, soit accidentelle au cours d'essais manqués de sciage ou d'« appointuchage ».
- L'avulsion dentaire.
- L'incrustation.

Selon BAUDOIN (1924), le terme de mutilation dentaire n'est pas approprié pour l'avulsion culturelle puisqu'« il s'agit d'une mutilation du maxillaire, ou plutôt de l'appareil manducateur ».

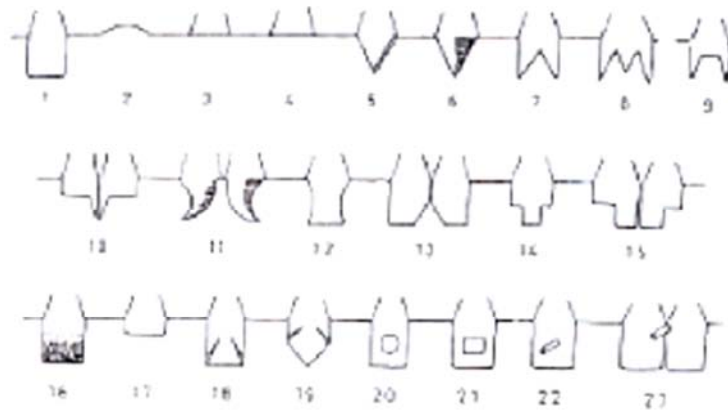


Figure 2 : Schémas des mutilations dentaires proposés par MONTANDON en 1934 (la ligne horizontale représente le rebord gingival) (MONTANDON 1934)

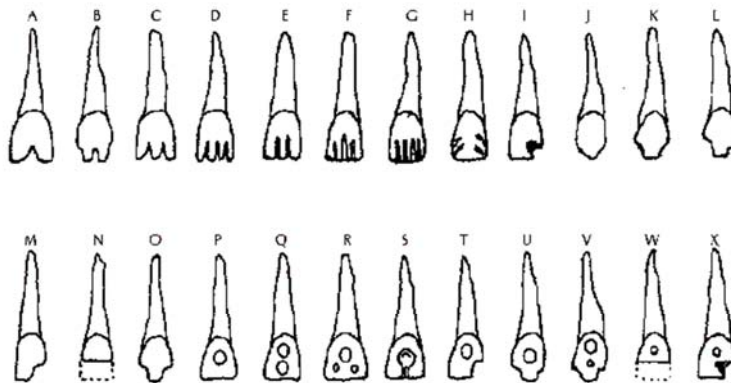


Figure 3 : Tableau de classification des mutilations dentaires proposé par BORBOLLA en 1940 (LABAJO GONZALES 2007)

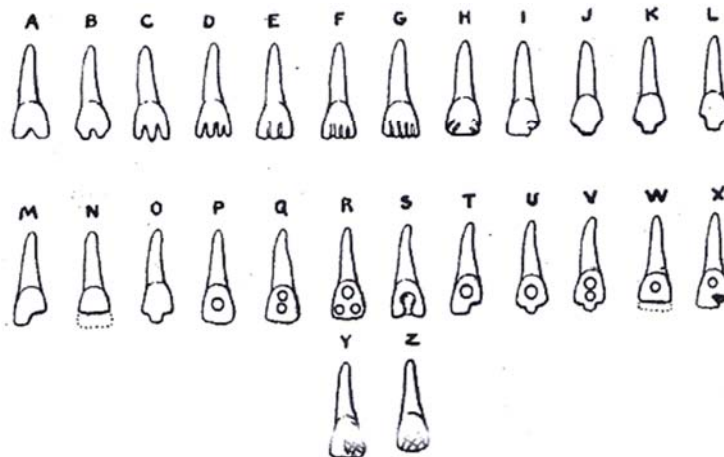


Figure 4 : Modifications en 1948 par FASLICHT du tableau de classification des mutilations dentaires proposé par BORBOLLA en 1940 (LABAJO GONZALES 2007)

4. Classification de MONTANDON

En 1934, MONTANDON distingue trois genres de mutilations dentaires intentionnelles :

Le limage, qui comporte à la fois :

- Le limage proprement dit (frottement et usure au moyen d'une pierre ou d'un abrasif) qui peut se réaliser : en surface horizontale (17 fig.2) ou verticale (16 fig.2), en créneau simple (15 fig.2) ou double (14 fig.2), en relief simple (18 fig.2) ou sur pointe (19 fig.2).

- L'affilage (réalisé à l'aide d'un instrument métallique pour faire sauter des éclats dentaires) : latéral en pointe (5 fig.2) ou circulaire (6 fig.2) ; en scie à deux (7 fig.2) ou trois (8 fig.2) pointes contiguës ou à deux pointes écartées (9 fig.2) ; en pointe latérale (10 fig.2) ; en carnassière (11 fig.2) ; en hache (12 fig.2) ou encore en partiel oblique (13 fig.2).

L'ablation : qui peut s'effectuer par avulsion (2 fig.2), par fracture (3 fig.2) ou par abrasion totale (4 fig.2).

L'incrustation : qui peut être située au niveau de la surface vestibulaire (circulaire (20 fig.2), quadrangulaire (21 fig.2), linéaire (22 fig.2)) ou placée en inter-dentaire (23 fig.2).

5. Classification de BORBOLLA

BORBOLLA (1940), quant à lui, décrit les mutilations dentaires réalisées au Mexique et en Amérique Centrale durant l'époque précolombienne et répertorie 24 typologies (de A à X) :

- Les types A, B, C, D et I (fig.3) sont des décorations réalisées par des encoches verticales en forme de « V » (une à trois) taillées dans le bord libre. Selon BORBOLLA (1940), ces types sont les plus fréquents et concernent le plus souvent les incisives centrales et latérales supérieures.
- Les types E, F, G et H (fig.3) représentent des rainures rectilignes réalisées de façon profonde ou superficielle sur la face vestibulaire.
- Les types J, K, L, M, N et O (fig.3) sont caractérisés par l'ablation de l'angle mésial et/ou distal ou du bord incisif.
- Les types P, Q et R (fig.3) sont incrustés respectivement par un, deux ou trois « inlays ».
- Enfin les types S, T, U, V, W et X (fig.3) sont les combinaisons de certaines mutilations précédentes avec un ou deux inlays.

FASTLICHT (1948) reprend cette classification et mentionne deux types supplémentaires de mutilations volontaires : les types Y et Z (fig.4) dans les groupes de rainures (horizontales, obliques ou les deux) intéressant respectivement la moitié ou la totalité de la face vestibulaire.

6. Classification de MOORTGAT

MOORTGAT adopte en 1959 une classification schématique:

Les mutilations soustractives portant sur :

- La totalité de la dent : avulsions simple ou multiples.

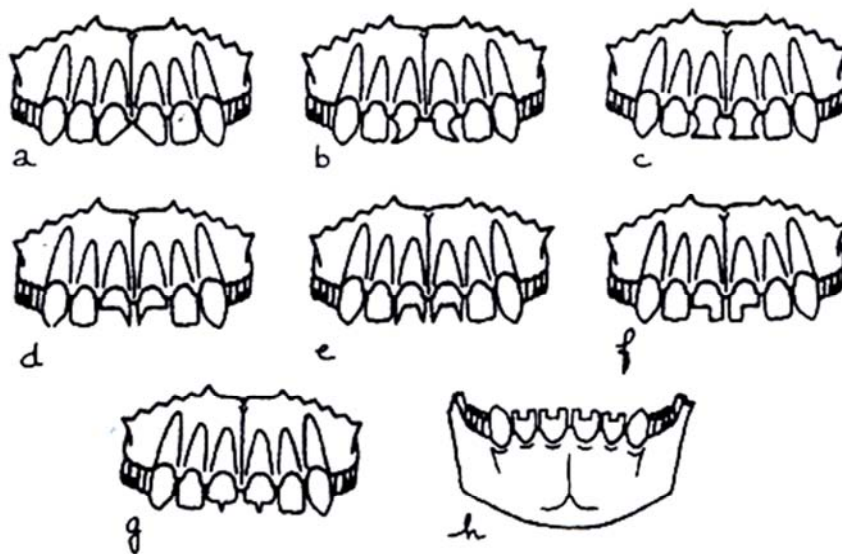


Figure 5 : Schémas, proposés par CHIPPAUX en 1961, figurant quelques types de mutilations dentaires par taille de la couronne (PECHEUR 2006).

- La totalité de la couronne (la racine restant incluse) : la couronne est réduite dans des proportions variables par limage ou affilage.
- La face vestibulaire : qui peut être transformée en angle dièdre, en sifflet, en demi-cupule ou présenter une gouttière.
- Le bord libre : échancrure du bord libre en demi-lune, en « V » inversé, en dents de scie ou en créneau.
- Les faces proximales seules : suppression d'un angle (section plane ou arrondie) ou de deux angles (avec respect du bord libre).
- Mutilations combinées : extraction avec modifications des dents résiduelles.

Les mutilations additives :

- Par incrustation : circulaire, quadrangulaire ou linéaire.
- Par laquage : en rouge ou en noir.

Les mutilations de position : la proalvéolie artificielle des incisives supérieures.

7. Classification de CHIPPAUX

CHIPPAUX classe en 1961 les mutilations dentaires en quatre groupes :

Avulsion et amputation coronaire :

Il place dans cette même catégorie l'avulsion et l'amputation coronaire. Si le résultat « visuel » obtenu par l'amputation coronaire est semblable à celui qui résulte d'une avulsion, le procédé se rapproche plus ou moins d'une mutilation par fracture ou limage.

Les mutilations par taille de la couronne :

- Taille partielle : oblique (a fig.5), en croc (b fig.5) ou en hache (c fig. 5).
- Taille en pointe médiane : pointe plate ou pointe conique.
- Façonnage de deux ou trois pointes.
- Taille en pointes multiples (ou taille rectangulaire) avec diverses variantes : amputation partielle de la couronne et pointe axiale (d fig.5), double pointe latérale (e fig.5), taille angulaire latérale (f fig.5), taille en écusson (g fig.5), taille rectangulaire médiane (h fig.5).
- Taille par limage : limage vertical (en spatule) ou limage horizontal (en marteau).

Les mutilations par incrustation :

- Taille (par limage, frottement ou trépanation) permettant d'incruster de l'or, de la pierre ou une perle au niveau de la face vestibulaire de la couronne dentaire.
- Perforation permettant de maintenir une « baguette » (fil métallique) au milieu de la couronne naturelle ou entre les dents elles-mêmes.

Le laquage ou tatouage dentaire.




Figure 6 : Tableau de classification des mutilations dentaires préhispaniques proposé par ROMERO en 1970 (LABAJO GONZALES 2007)

8. Classification de PLENOT

PLENOT a esquissé, en 1969, une classification des différentes mutilations dentaires qui comporte :

- Les avulsions.
- Les modifications de forme et de la surface dentaire réparties en trois ordres : fracture, limage et taille.
- Les modifications de position.
- Les incrustations.
- Les modifications de teinte.

Pour l'auteur, cette dernière catégorie n'entre pas à proprement parler dans le chapitre des mutilations dentaires. En effet, il n'y a pas atteinte à l'intégrité de la dent. Il s'agit de la recouvrir d'une préparation destinée à modifier sa teinte.

En 1975, PLENOT propose une synthèse des différentes classifications :

- Modification de nombre (par avulsion).
- Modification de position (proalvéolie artificielle des incisives supérieures).
- Modification de l'aspect :
 - Modification par recouvrement métallique complet ou partiel.
 - Modification de teinte (noir, brun, rougeâtre).
 - Modification de forme et de la surface.

9. Classification de ROMERO

ROMERO (1970) a systématisé un tableau de classification (fig.6) comportant 59 formes de mutilations dentaires, observées en Amérique Centrale et au Mexique précolombien. Ce tableau définit sept catégories (de A à G). A chaque type correspond un certain nombre de formes désignées par une numérotation progressive. ROMERO (1970) distingue ainsi :

Les modifications du contour de la dent :

- Sur le bord libre (A fig.6).
- Sur un seul angle de la couronne (B fig.6).
- Sur les deux (C fig.6).

Les modifications de la face vestibulaire :

- Rainures médianes (D fig.6).
- Incrustations médianes et usure partielle de l'émail (E fig.6).

Les modifications du contour et de la face vestibulaire :

- Sur le bord libre avec des lignes sur la face vestibulaire ou avec taille d'une partie de l'émail (F fig.6).
- Sur le bord libre, sur un ou sur les deux angles avec une ou plusieurs incrustations (G fig.6).




Figure 7 : Modifications en 1986 du tableau de classification des mutilations dentaires préhispaniques proposé par ROMERO en 1970 (LABAJO GONZALES 2007)

Ce tableau est très complet et conçu logiquement, d'une manière ouverte qui donne la possibilité d'intégrer de nouvelles découvertes. Ainsi en 1986, ROMERO rajoute trois nouvelles formes : deux dans la catégorie D (n°9 et n°10 fig.7) et une dans la F (n°11 fig.7) .

10. Classification personnelle

Ces classifications prennent uniquement en considération les mutilations dentaires et n'évoquent pas les mutilations tégumentaires de la sphère oro-faciale. La gencive et les lèvres sont pourtant parfois concernées par le « remodelage ethno-esthétique ». Ainsi, en nous inspirant des auteurs précédents (notamment MOORTGAT (1959) et PLENOT (1969 et 1975)), nous avons regroupé et classé toutes les formes de mutilations buccodentaires traditionnelles, dont le but premier est l'embellissement physique, avec pour chaque forme, un exemple précis :

Mutilations DENTAIRES :

- Mutilations dentaires SOUSTRACTIVES :
 - Par modification de la forme et de la surface dentaire : le limage et l'affilage dentaires en Afrique.
 - Par avulsion : le diastème inter-incisif artificiel dans les populations africaines.
- Mutilations dentaires ADDITIVES :
 - Par modification de la couleur : l'« Ohaguro » chez les femmes du vieux Japon.
 - Par incrustation : les incrustations dentaires mayas.
 - Par recouvrement métallique : le recouvrement dentaire en or traditionnel sur le continent Africain.
- Mutilations dentaires par modification de la POSITION : la proalvéolie artificielle des incisives supérieures en Afrique.

Mutilations TEGUMENTAIRES :

- Tatouage :
 - des gencives : chez les Sénégalaises.
 - des lèvres : chez les femmes aïnous du vieux Japon.
- Perforation et étirement des lèvres : le labret des femmes « plateaux » d'Ethiopie.

**DEUXIEME PARTIE : LES MUTILATIONS BUCCODENTAIRES
INTENTIONNELLES A TRAVERS LE MONDE ET LES CIVILISATIONS**

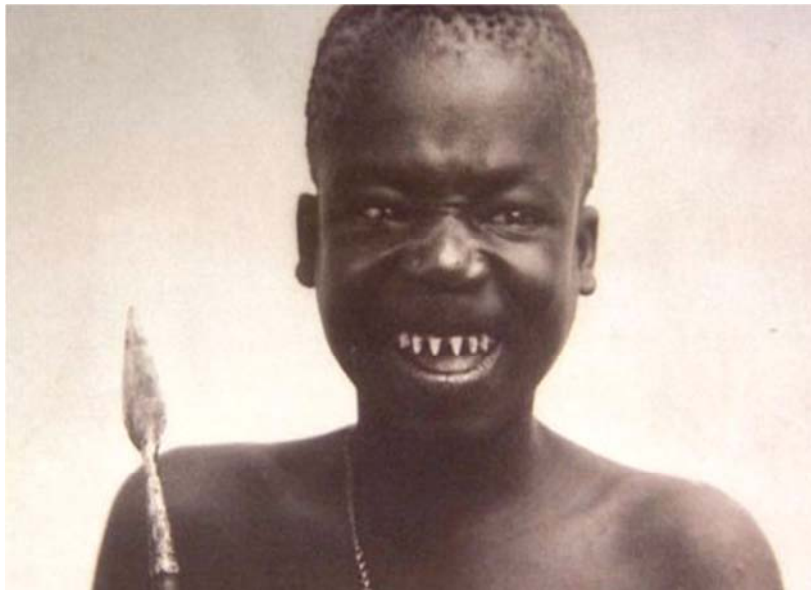


Figure 8 : OTO BENGHA, célèbre pygmée (Congo) aux incisives supérieures taillées en pointe, fût exposé au zoo du Bronx de New York en 1906

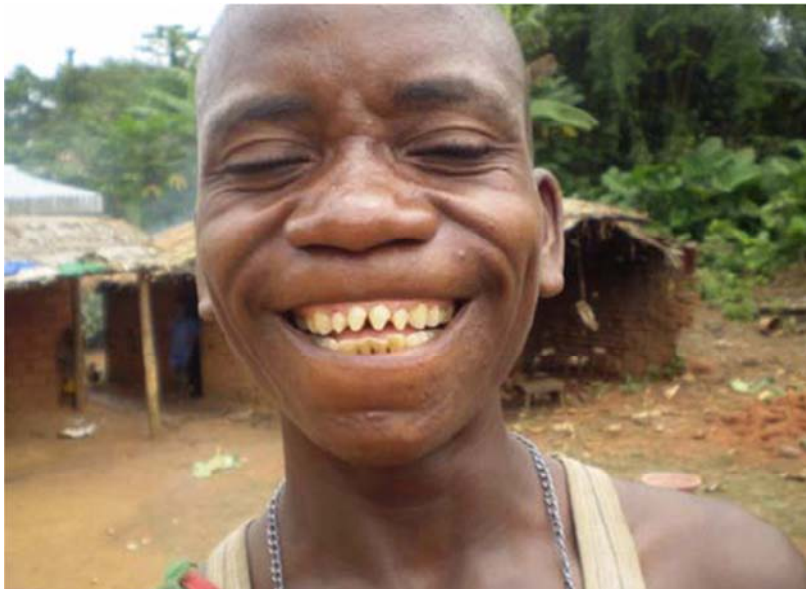

Figure 9 : 2008, jeune pygmée arborant fièrement ses incisives supérieures taillées en pointe (MOLLOUMBA 2008)

Les mutilations buccodentaires intentionnelles sont remarquables tant par leur étendue géographique que temporelle. Celles réalisées entre autres dans un but esthétique, ont été observées dans le monde entier et sont rencontrées depuis la Préhistoire.

1. Les mutilations DENTAIRES

Ces dernières concernent majoritairement les incisives et en particulier les incisives maxillaires (rarement les canines et les prémolaires) car bien évidemment ce sont celles qui sont directement exposées lors du sourire et de la parole. Ainsi ces modifications que le « mutilé » s'impose, peuvent être admirées par tous.

1.1 Les mutilations dentaires SOUSTRACTIVES

1.1.1. Par modification de la forme et de la surface dentaire : le LIMAGE et l’AFFILAGE en Afrique

Définition

Le limage et l'affilage sont des modifications de la forme et de la surface des dents, catégorie de mutilations dentaires complexe et polymorphe par la variété des procédés utilisés et des formes obtenues (PLENOT 1969). La distinction entre le limage et l'affilage se fait plus dans les modalités que dans les résultats. L'affilage est obtenu par entaillage de la dent à l'aide d'un objet tranchant tandis que le limage est réalisé par frottements de la couronne dentaire avec un outil dur et abrasif. Les finitions de l'affilage s'obtiennent cependant par un limage. Cette mutilation se retrouve de nos jours essentiellement sur le continent africain bien qu'elle tende peu à peu à disparaître (MOLLOUMBA 2009).

Origines et Histoire de l'affilage et du limage en Afrique

L'affilage et le limage dentaires sont des techniques très anciennes. Des traces de limage ont été retrouvées sur un crâne fossile datant probablement du néolithique et découvert à OLDUVAI au nord-est de la Tanzanie (BAUDOUIN 1924, SAUL 2003, PECHEUR 2006). Un squelette du XIV^e siècle après J.C., découvert au sud du Niger, présentait une encoche en forme de « V » inversé au niveau du bord libre de ses incisives centrales supérieures (HAOUR 2005, PECHEUR 2006). A partir du début du XX^e siècle et à l'époque coloniale, de nombreux auteurs, explorateurs et ethnologues décrivent ce genre de mutilations dentaires (MAGITOT 1890, LABOURET 1920, BAUDOUIN 1924, BAJOLET 1933, MONTANDON 1934, HUARD 1938, FLEURIOT 1942, MOORTGAT 1959, CHIPPAUX 1961, PLENOT 1969).

Ces modifications de forme et de surface dentaire ont été ainsi observées dans de nombreux peuples africains : dont les Bambaras, les Mandjaques et les Bassaris du Sénégal (BAJOLET 1933, GAYE 2008), les Bantous et les Pygmées (fig.8, 9) du Congo (MOLLOUMBA 2008 et 2009), les Babingas du Gabon (FLEURIOT 1942), les Lobis et les Mossis du Burkina Faso (HUARD 1938), les Himbas et les Héréros de Namibie (DERVAUX 2006) et bien d'autres encore.

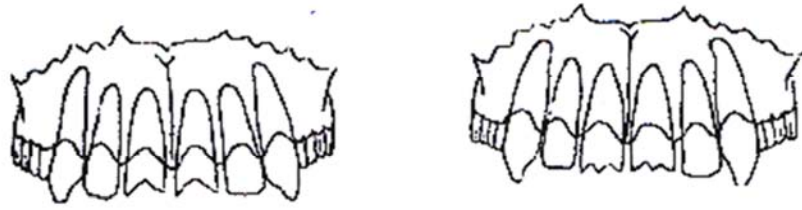


Figure 10 : Forme de scie à 2 pointes contiguës (schéma de gauche) ou 3 pointes contiguës (schéma de droite) (DERVAUX 2006)

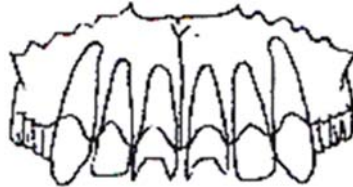


Figure 11 : Forme de scie à deux pointes écartées (DERVAUX 2006)

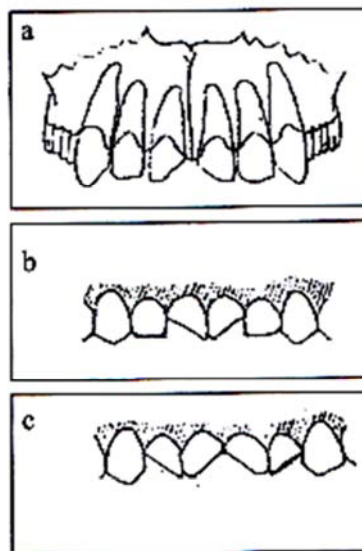


Figure 12 : Formes obliques composées : taille mésio-incisal (a), taille disto-incisal (b), combinaison disto et mésio-incisal (c) (DERVAUX 2006)

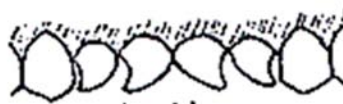

Figure 13 : Forme « carnassière » (DERVAUX 2006)

Les pratiques d'affilage et de limage dentaires en Afrique sont cependant en régression de nos jours en raison de l'occidentalisation des jeunes par l'éducation et l'urbanisation. MOLLOUMBA (2008) constate que la taille des dents en pointe chez les Bantous et le Pygmées (Gongo) périclite petit à petit (chez les Bantous, on ne le retrouve plus que chez les personnes du troisième âge).

Les différentes formes de taille dentaire recensées en Afrique

De nombreux auteurs se sont intéressés aux modifications de forme et de surface dentaires réalisées en Afrique (MAGITOT 1890, BAUDOUIN 1924, MONTANDON 1934, MOORTGAT 1959, CHIPPAUX 1961, PLENOT 1969, LABAJO GONZALES 2007) et ont relevé de nombreuses morphologies. Ces dernières peuvent se réaliser par affilage (suivi ou non d'un limage de finition) ou directement par limage :

Forme de scie à deux ou trois pointes contiguës :

Cette mutilation (observée entre autres au Congo, au Zaïre et au Togo) donne la forme d'une ou de plusieurs encoches en forme de « V » inversé (fig.10). Celle-ci s'effectue par affilage et s'observe au niveau des incisives centrales et latérales maxillaires. L'aspect final est celui d'une scie.

Forme de scie à deux pointes écartées :

Cette modification (fig.11) se réalise également par affilage. CHIPPAUX (1961) parle de double pointe latérale. En effet, des incisions presque rectangulaires partent du bord libre des incisives centrales avec des surfaces usées pratiquement à plat et des angles d'incision presque droits. Ce type de modification dentaire est relevé par MONTANDON (1934) au sud du Gabon chez les Bakougnis.

Forme oblique composées :

Cette mutilation correspond à une entaille (affilage) de l'angle mésial ou distal de la dent, tout en laissant une portion de son bord incisif. Elle peut combiner plusieurs dents à la fois (fig.12). On la retrouve en Namibie (Himbas et Héréros), au Ghana (Akans), en Côte d'Ivoire ou encore en Angola. MONTANDON (1934) parle d'« affilage partiel oblique ». Les incisives centrales supérieures sont les plus touchées.

Forme « carnassière » :

Dans ce type de modification (fig. 13), une seule face proximale (mésiale ou distale) est creuse, depuis le bord gingival jusqu'au bord libre. Cette mutilation touche principalement les incisives maxillaires et tend à leur donner une morphologie « caniniforme ». Cette dernière se réalise généralement par affilage, suivi d'un limage de finition (pour obtenir la forme arrondie). Elle a été observée au Gabon, chez les Batchengas du Cameroun (la dent du tigre) et au sud du Tchad.

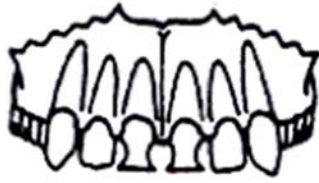

Figure 14 : Forme de hache
(DERVAUX 2006)

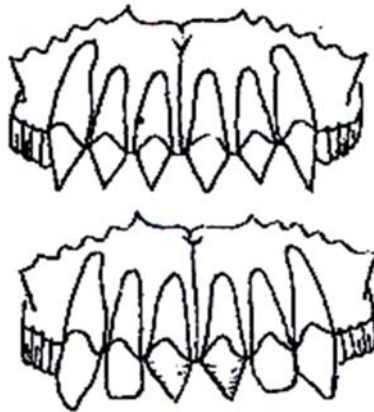


Figure 15 : Forme en pointe (schéma supérieur) puis limage de finition (schéma inférieur)
(DERVAUX 2006)




Figure 16 : Forme en créneau simple
(DERVAUX 2006)

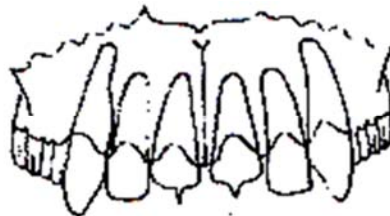


Figure 17 : Forme en écusson
(DERVAUX 2006)

Forme de hache :

Les faces distale et mésiale de la dent sont taillées puis limées en arrondi pour lui donner la forme d'une hache (fig.14). MONTANDON (1934) observe cette forme au Tchad.

Forme en pointe :

Les angles mésiaux et distaux sont taillés jusqu'à l'obtention d'une forme conique (fig.15). BAUDOIN (1924) parle « d'appointuchage » (forme en pointe) qui peut intéresser :

- les incisives centrales supérieures,
- les incisives maxillaires ou mandibulaires,
- ou l'ensemble des incisives.

Cette transformation, assez courante, donne un sourire particulier au porteur qui semble n'avoir que des canines à la place des incisives. Sa réalisation se fait par affilage puis le limage permet d'obtenir la forme arrondie. On retrouve cette mutilation dentaire entre autres : chez les Bassaris du Sénégal, les Bantous et les Pygmées du Congo, les Komkombas du Togo, de même que chez les Mossis et les Lobis du Burkina Faso. MOLLOUMBA (2008) constate que chez les peuples Bantous, l'émail est taillé aux 2/3 supérieurs pour obtenir cette morphologie triangulaire tandis que chez les Pygmées, l'émail est biseauté au tiers moyen.

Forme en créneau simple :

Cette modification porte généralement sur les incisives centrales supérieures et consiste à réduire leur angles distaux pour obtenir une forme grossière de « T » (fig.16). Cette morphologie peut s'effectuer par affilage (affilage angulaire latéral selon CHIPPAUX 1961) ou limage.

Forme en créneau double :

Dans ce cas, la modification touche les angles mésiaux et distaux des incisives centrales supérieures majoritairement, et peut se réaliser par les deux techniques (affilage et limage). MONTANDON (1934) constate cette mutilation chez les Dzems du Gabon. CHIPPAUX (1961) parle d' « écusson » quand le reste du bord libre est taillé en pointe (fig.17).

Forme droite :

Cette mutilation touche les incisives maxillaires ou l'ensemble du bloc incisivo-canin supérieur. Elle se réalise par limage horizontal du bord libre (limage en « marteau » selon MONTANDON 1934). On la retrouve au Congo mais surtout chez les Balinais d'Indonésie.

Motivations et significations

De multiples théories et hypothèses ont été avancées pour essayer d'apporter une signification valable à l'affilage et au limage dentaire en Afrique.

Motivations culturelles :

L'opération se déroulant à la puberté (qu'elle soit physiologique ou sociale), de nombreux ethnologues et explorateurs ont vu en cette coutume un rite initiatique. Son but serait donc de marquer le passage de l'enfance à l'âge adulte et de signer l'émancipation du sujet. Traditionnellement la pratique de la taille concerne aussi bien les jeunes filles que les jeunes hommes. Elle constitue notamment une épreuve d'endurance et de courage à laquelle il faut satisfaire. Le nombre des dents taillées équivaut au degré de bravoure de l'initié chez les Bambaras, les Mandjaques et les Bassaris du Sénégal (GAYE 1995). Chez les Pygmées, les dents taillées en pointe chez un jeune homme ont valeur de séduction et de bravoure (THOMAS 2004).

Motivations esthétiques :

La modification de forme et de la surface dentaire répond également à un critère de mode et à une norme esthétique fort appréciée en Afrique. Chez les Lobis et les Mossis du Burkina Faso, les mutilés affirment s'être fait tailler les dents pour « faire comme tous les membres de l'ethnie » ou pour « plaire » aux éléments du sexe féminin (propos recueillis par EGNANKOU KOUAME (1974)). Il s'agit d'un critère de beauté que viennent compléter d'éventuelles scarifications, peintures faciales ou bijoux.

L'étude de MOLLOUMBA (2008) réalisée chez les peuples Bantou et Pygmée (Congo) pratiquant la taille en pointe, révèle que l'esthétique dentaire est évoquée comme étant la principale raison de ce type de mutilation notamment chez les filles. La taille en pointe donne selon ces tribus un éclat au sourire, véritable signe d'attraction pour les prétendants. En effet, la puberté, moment où le jeune sujet se fait mutiler les dents, représente les débuts de la coquetterie et de la séduction qui conduiront aux alliances matrimoniales. Bien que cet aspect ritualisé ait beaucoup perdu de son sens dans le contexte moderne chez les Pygmées, la pratique se perpétue, notamment dans le but d'attirer le sexe opposé, telle une parure indispensable à la beauté. De plus, chez cette même tribu, la plus grande finesse des dents taillées représente un atout majeur de séduction. Dans le rapport amoureux, celui ou celle qui laisse la trace la plus effilée dans une banane, est le plus apprécié (THOMAS 2004). Nous pouvons également ajouter que les formes compliquées de taille dénotent d'une certaine recherche artistique.

Signification totémique :

Certaines tribus liment leurs dents pour leur donner la même forme que la denture de leur totem. Le totem est considéré comme l'ancêtre commun des animaux et des hommes du clan (DERVAUX 2006). Ainsi, par exemple les Bantous reproduisent par l'affilage les dents du crocodile. BAUDOUIN (1924) rapporte que « l'idée est pour eux, fort logique, puisqu'ils sont les fils d'un crocodile femelle, leur totem ». Il signent et affirment de cette manière leur lignée.

Signe d'anthropophagie :

La taille en pointe des incisives pratiquée par les Komkombas du nord du Togo a été interprétée par les premiers observateurs comme un signe d'anthropophagie. En effet, ils consommaient occasionnellement le foie de leurs adversaires tués au combat (DERVAUX 2006, PECHEUR 2006).

Motivations mythiques :

Chez les Lobi, à la fin de l'opération, le patient conserve dans la bouche une gorgée d'eau qu'il devra projeter sur sa femme, sur sa belle-sœur s'il est célibataire ou sur le mur d'un grenier si son frère n'est pas marié. Par ce geste il fertilise le clan (KOFFI MARLAN 1999).

Instruments employés

Les instruments utilisés sont simples et rudimentaires (HUARD 1938, MOORTGAT 1959, EGNANKOU KOUAME 1974, THOMAS 2003). Ils comprennent généralement :

- Un ciseau en fer (tige de fer aplatie à une extrémité et de longueur variable) ou un petit couteau bien affûté.
- Un marteau de forgeron ou une masse en pierre ou en bois.
- Une lime fine et plate.
- Une lime de finition de section ronde (« queue de rat »).

MOORTGAT (1959) remarque que le couple marteau-ciseau est plus utilisé que la lime. Les formes arrondies et curvilignes sont obtenues par l'usage de la lime et de la queue de rat (EGNANKOU KOUAME 1974).

Les praticiens

Dans les sociétés africaines rurales, le spécialiste des mutilations dentaires est souvent le forgeron reconnu pour son expérience et sa dextérité.

Chez les Bassaris, PLENOT (1975) a rapporté que, parfois l'opérateur recevait une petite somme d'argent, mais qu'aucune règle n'était définie concernant le paiement.

Chez les Bantous et Pygmées, le praticien convient de certaines conditions de réalisation avec la famille de la victime (MOLLOUMBA 2008). Des règles doivent être respectées par les deux parties :

- Secret du jour de l'acte limité à la famille et au praticien.
- Information de la victime le jour même de l'acte.
- Respect des rites par le praticien, tenu d'observer, la veille de l'acte, des interdits tels que l'abstinence de rapports sexuels.
- Paiement en nature de l'opérateur selon sa demande (vin de palme et autres objets symboliques).

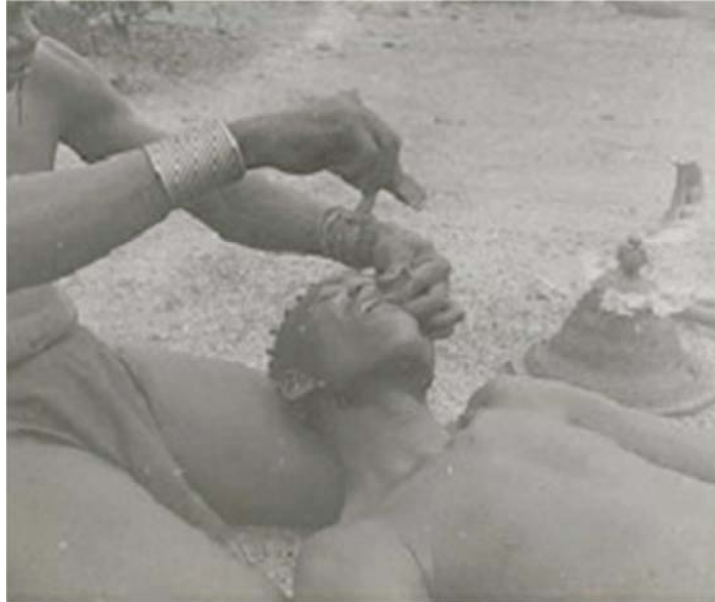

Figure 18 : 1925, jeune Homme Mossi (Burkina Faso) se faisant tailler les incisives supérieures en pointe (COTTES 1928)

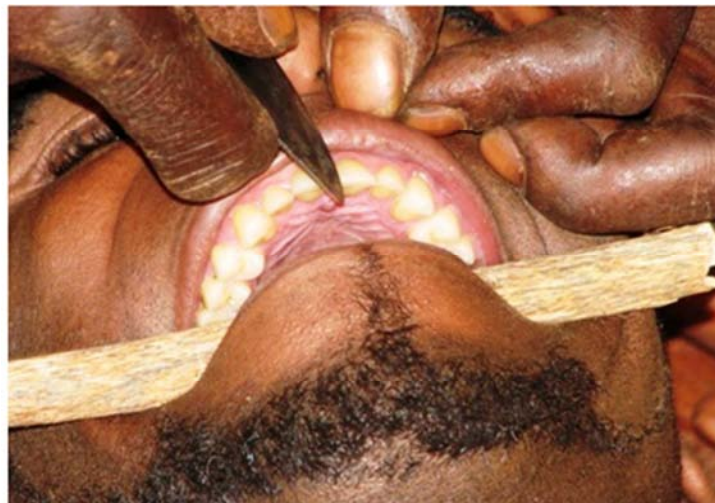

Figure 19 : 2008, affilage réalisé en 2008 chez un jeune Pygmée (FIDELIS PEGUE MANGA 2008)

D'après les Bantous et les Pygmées interrogés par MOLLOUMBA (2008), en raison du caractère sacré de l'opération, il est important de respecter ces règles, au risque d'entraîner des conséquences malheureuses pour la victime comme la perte de la parole.

Prémédication spécifique

Aucune décoction traditionnelle, aucun rite hypnotisant n'est pratiqué. L'acte se déroule sans anesthésie. La préparation à l'intervention est uniquement psychologique. La famille et l'opérateur préparent la jeune victime à ne pas pleurer ni exprimer un signe de souffrance pendant l'opération témoignant ainsi sa bravoure et son courage (THOMAS 2004, DERVAUX 2006, MOLLOUMBA 2008).

Protocole opératoire

Cette pratique peut s'effectuer, soit sur un groupe d'adolescents, à l'occasion d'une cérémonie annuelle initiatique ou rituelle, soit individuellement en dehors de toute forme de manifestation particulière (EGNANKOU KOUAME 1974, THOMAS 2004, DERVAUX 2006, PECHEUR 2006).

Lors de l'opération, le sujet est étendu sur le dos, à même le sol, la tête posée sur la cuisse de l'opérateur (fig.18). Sa bouche est maintenue ouverte pendant toute l'opération à l'aide d'un « écarteur », morceau de bois placé entre les deux arcades dentaires (fig.19). Le patient n'avale pas sa salive et la recrache lors des rares interruptions. L'opération peut durer plus d'une heure. En ce qui concerne l'affilage, le tailleur place à l'endroit souhaité le tranchant du ciseau (ou du petit couteau) et en frappe la tête à petits coups de marteau ou de masse. La taille est ainsi réalisée par petits éclats successifs de fragment de tissu minéralisé jusqu'à l'obtention de la morphologie recherchée. L'opération peut s'achever par un limage des dents taillées pour donner une meilleure brillance et netteté.

Conséquences et complications

Douleurs :

La douleur peut être atténuée par le conditionnement psychologique de la victime avant l'intervention. L'opéré, alors dans un état second, est moins sensible à la douleur (DERVAUX 2006).

Chez les Pygmées, pour atténuer la douleur postopératoire, le sujet ingère des tisanes chaudes à base d'écorces, et, des touffes d'herbes sont appliquées sur les joues pendant quelques heures (MOLLOUMBA 2008).

Quant aux Lobis, le jour de l'opération et pendant les trois jours suivant, le patient s'enduit et se masse les gencives avec du « gâteau de mil » (abréviation de millet (céréales)) confectionné par les femmes de la famille, afin de soulager les douleurs et favoriser la cicatrisation (HUARD 1938).

BAJOLET (1933) rapporte que les Issas (Somali) mettaient, après l'opération, un linge devant leur bouche car la chaleur, atteignant parfois 45 degrés à l'ombre, provoquait des sensibilités.

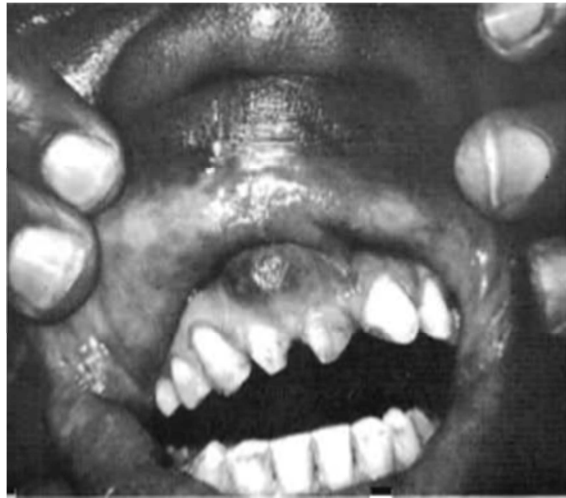

Figure 20 : abcès gingival circonscrit chez un Lobi (Burkina Faso) provoqué par la taille en pointe de de la 11 (EGNANKOU KOUAME 1974)

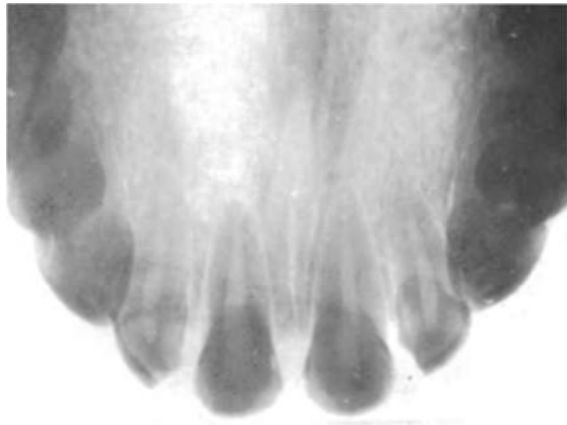

Figure 21 : Radiographie occlusale objectivant la lésion de la figure 20 (EGNANKOU KOUAME 1974)

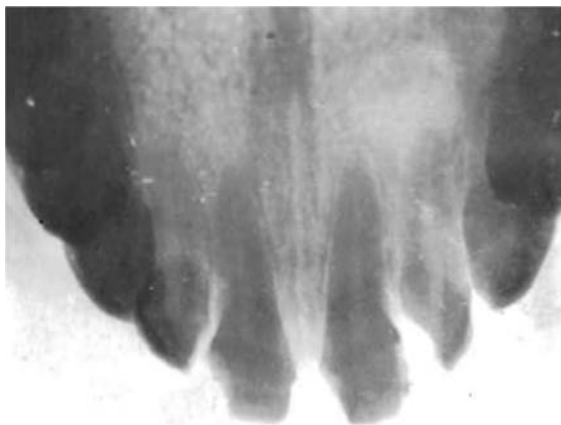

Figure 22 : Radiographie occlusale révélant un kyste appendu à l'apex de la 22 taillée en pointe chez un Lobi (Burkina Faso) (EGNANKOU KOUAME 1974)

Dentaires :

- Immédiates

L'opérateur, par une manœuvre intempestive, peut provoquer l'ouverture de la chambre pulpaire mettant alors à nu la pulpe dentaire et compliquant les suites per et postopératoires. Ce risque est d'autant plus accru lorsque la victime devient moins coopérative après quelques coups de maillet (PLENOT 1969, EGNANKOU KOUAME 1974, DERVAUX 2006). De même, cette mutilation conduit à une suppression de l'émail et d'une partie de la dentine. Les tubuli dentinaires sont alors exposés provoquant des hypersensibilités au niveau des dents taillées.

- A long terme

L'exposition étendue de la dentine rend le terrain favorable à l'apparition de lésions carieuses (PLENOT 1975). En effet, la mise à nu des tubuli dentinaires permet l'invasion bactérienne et le passage des microorganismes vers le tissu pulpaire. Ces agressions amènent ce dernier au stade inflammatoire pouvant être responsable de vives douleurs.

Les chocs directs et répétés sur l'organe dentaire, résultant de l'action du couple ciseau-marteau, provoquent des micromouvements d'ingressions. Ces derniers peuvent réduire la lumière du canal pulpaire et conduire progressivement vers la nécrose dentaire. Si ces traumatismes sont non contrôlés, ils peuvent aboutir instantanément à la rupture du paquet vasculo-nerveux. Des complications locales et locorégionales voire générales peuvent alors aggraver le tableau clinique : abcès (fig.20), granulome, kyste (fig.21 et 22), cellulite, fistule, phlegmon, septicémie, etc. (GINESTE 1930, EGNANKOU KOUAME 1974, DEVAUX 2006).

Concernant le limage dentaire, les frottements exercés par la lime produisent de la chaleur. Cette élévation de température est préjudiciable au complexe dentino-pulpaire (risque de nécrose pulpaire).

Enfin, la taille des dents, notamment celle en pointe, fragilise le pilier dentaire et accroît le risque de fracture. De ce fait, THOMAS (2004) nous informe que de plus en plus de jeunes Pygmées refusent de se faire tailler les dents en voyant la génération des 40-50 ans, dépourvue d'incisives supérieures.

Parodontales :

L'action mécanique de la taille provoque, nous l'avons vu, des micromouvements d'ingression. Ceux-ci s'accompagnent d'un ébranlement des fibres desmodontales pouvant même aller jusqu'à leur rupture totale. La dent deviendra ainsi plus ou moins mobile selon le degré de l'atteinte parodontale (50,6% des dents mutilées étudiées par MOLLOUMBA (2009) sont mobiles).

Des « dérapages » peuvent également entraîner des gingivorragies suivies d'œdèmes (DERVAUX 2006).

Modifications du régime alimentaire :

Chez les Pygmées et les Bantous, immédiatement après la taille des dents, le régime alimentaire est modifié. La bouillie de bananes plantains aux poissons constitue leur nourriture exclusive jusqu'à la

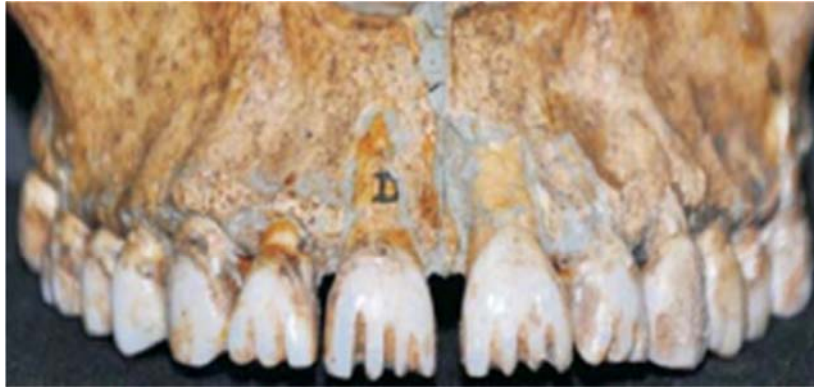

Figure 23 : Maxillaire précolombien retrouvé sur le site Tzintzuntzan (Michoacan) et présentant des rainures verticales au niveau de incisives centrales et latérales (DUFOO OLVERA 2010)

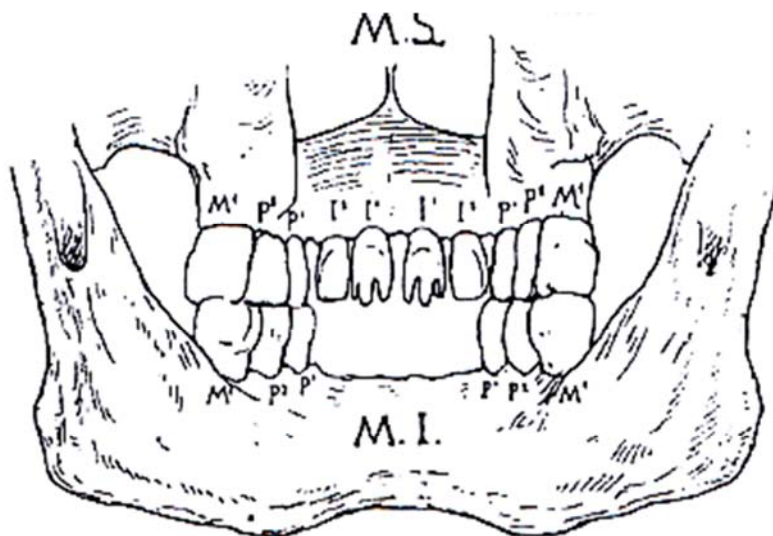


Figure 24 : Schéma illustrant le crâne étudié par KOGANEI (CORBIERE 2003)

cicatrisation des éventuelles lésions gingivales (MOLLOUMBA 2008).

Troubles de l'articulé dentaire :

Ces modifications dentaires ont des répercussions évidentes sur l'occlusion. La taille en pointe des incisives altère le guide antérieur. De même, la perte de contacts interproximaux peut entraîner des migrations (sous forme de version, de rotation et d'égression) des dents mutilées, ainsi que des dents adjacentes et antagonistes, perturbant alors l'articulé dentaire. Ces déplacements peuvent créer des interférences occlusales aggravant la mobilité dentaire et la résorption de l'os alvéolaire si le parodonte est altéré (LEHMANN 2006).

Troubles de la mastication :

Selon l'enquête réalisée par MOLLOUMBA (2009) sur 72 personnes issues des tribus Bantous et Pygmées (Congo), 86,1 % d'entre-elles reconnaissent avoir des difficultés lors de la mastication. En effet, compte tenu de la taille en pointe des incisives supérieures, la coupure des aliments s'effectue principalement par les dents postérieures (80,6% contre 19,4% avec les dents antérieures selon MOLLOUMBA 2009). Le rôle des incisives est d'autant plus réduit que la taille est importante. En outre, l'initié est contraint de s'abstenir de manger chaud ou froid en raison de l'hypersensibilité croissante, tout comme les aliments durs qui provoquent des gingivorragies. MOLLOUMBA (2008) constate par conséquent que les victimes mangent plus lentement.

Troubles de la phonation :

Cette mutilation concerne essentiellement les incisives supérieures (notamment les incisives centrales) et des troubles phonétiques tels qu'un stigmatisme interdental (zozotement ou zézaiement) peuvent apparaître (1,4% des cas selon l'étude de MOLLOUMBE 2009).

Autres répartitions géographiques et temporelles des modifications de la forme et de la surface dentaire par affilage ou limage

Plusieurs auteurs ont décrit ce type de mutilation pratiqué par les populations précolombiennes (fig.23) et parfois associé à des incrustations de pierres précieuses (SAVILLE 1913, BAUDOIN 1924, BORBOLLA 1940 et 1944, PLENOT 1969, CADOT 1990, TIESLER 1999, VUKOVIC 2009).

La taille des dents se retrouve également en Extrême Orient. KOGANEI (cité par CORBIERE 2003) a pu observer un crâne de l'époque de la pierre polie du Japon présentant des incisives centrales supérieures en forme de fourche à trois branches (affilage simple en scie à trois pointes) ainsi que des extractions des incisives et canines mandibulaires (fig.24).

A Bali, en Indonésie, une cérémonie rituelle se déroule encore de nos jours à l'approche du mariage au cours de laquelle, les garçons et les filles se font limer les dents du bloc incisivo-canin supérieur. Le limage dentaire balinaise est avant tout une modification d'ordre spirituel. En effet, bien que le fait d'égaliser les dents de la mâchoire supérieure embellisse, selon eux, le sourire, le but premier de ce rituel est de débarrasser les forces animales du corps afin de permettre le passage vers le monde des



Figure 25 : Jeune femme mentawai aux incisives supérieures et inférieures taillées en pointe (BENALI 2001)

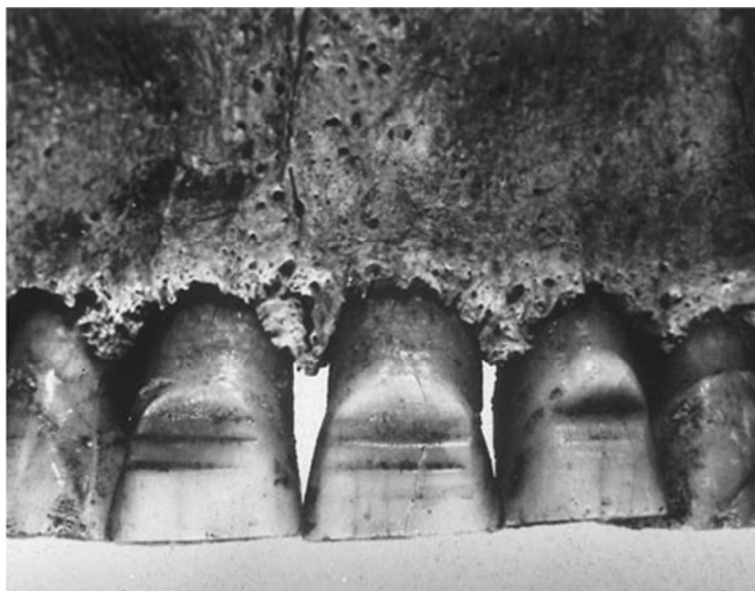


Figure 26 : Rainures horizontales retrouvées sur les faces vestibulaires des incisives maxillaires d'un crâne de l'âge viking (ARCINI 2005)

adultes. Les six dents limées correspondent à six mauvais esprits qui doivent être chassés : l'intempérance, la jalousie, la colère, la cupidité, la luxure et la folie (DERVAUX 2006).

Toujours en Indonésie, sur l'île de Sumatra, les Mentawais taillent leurs deux blocs incisifs en pointe afin d'embellir leur apparence (fig.25) et d'empêcher l'âme de s'éloigner du corps physique (DERVAUX 2006).

Quant à l'Europe, ARCINI (2005) décrit des rainures horizontales sur les faces vestibulaires des incisives (fig.26) et parfois des canines d'hommes issus de quatre grands cimetières d'âge Viking en Suède (entre 800 et 1010 après J.C.).



Figure 27 : Femme massai (Kenya) aux incisives centrales inférieures avulsées



Figure 28 : Femme mumuila (Angola) aux incisives centrales supérieures avulsées

1.1.2. Par avulsions dentaires : le DIASTEME INTER-INCISIF ARTIFICIEL dans les populations africaines

Définition

Le diastème inter-incisif est un espace exagéré entre les incisives centrales supérieures ou inférieures. Cet attribut est très recherché, notamment par certaines tribus africaines qui le reproduisent artificiellement : tels les Massais du Kenya (fig.27), les Mumuilas d'Angola (fig.28), les Himbas et les Héréros de Namibie, les Dzems du Cameroun, les Mossis de la Côte d'Ivoire, les Wolofs du Sénégal et bien d'autres encore. Cette mutilation est pratiquée aussi bien par les hommes que par les femmes et peut s'effectuer de différentes façons : essentiellement par avulsion (des 4 incisives ou des 2 incisives centrales inférieures ou supérieures), mais également par affilage, par amputation coronaire, par proalvéolie artificielle des incisives ainsi que par l'artisan bijoutier voire même l'odontologiste (prothèse amovible partielle ou totale, prothèse fixée).

Motivations

Culturelles :

L'avulsion dentaire, pratiquée par certaines ethnies africaines dans le but de créer cet écartement dentaire, peut s'agir d'un rite initiatique. Chez les Tonga par exemple, l'avulsion culturelle s'effectue lors d'une cérémonie solennelle après laquelle, les garçons et les filles entre 12 et 14 ans sont considérés comme des adultes (JONES 1988). Les Héréros qui combinent avulsions (les quatre incisives inférieures) et affilage (amputation des angles mésiaux des incisives centrales supérieures) subissent ces mutilations lors de la « Vahiua » (fête des dents). Les victimes âgées de 10 à 16 ans sont mutilées par groupes de 20 à 30. Des danses et des incantations accompagnent ce rite initiatique (GONZALES IGLESIAS 2008).

Esthétiques :

Le diastème inter-incisif fait partie des canons de beauté en Afrique. Les Wolofs du Sénégal assimilent cet espace interdentaire à un « don de Dieu ». Ce dernier représente un critère esthétique et sensuel pour 44% d'un échantillon de population urbaine (selon l'étude réalisée par GAYE en 1995). Il n'est donc pas étonnant que des patientes demandent sa création artificielle en denture naturelle ou en denture prothétique (prothèse adjointe partielle ou totale, prothèse fixée) (GAYE 1995). Selon les Héréros de Namibie, l'avulsion des quatre incisives inférieures rend leur lèvre inférieure moins volumineuse, embellissant ainsi leur profil (KOFFI MALAN 1999).

Thérapeutiques :

Chez les Massais (Kenya), l'avulsion des deux incisives centrales inférieures est réalisée, en plus des raisons esthétiques, dans un but thérapeutique. Il s'agit d'une stratégie de survie. En effet, c'est grâce à l'orifice laissé par les dents extraites que les Massais, s'ils sont affectés par le Tétanos, réussissent à boire et à s'alimenter. Ils peuvent ainsi survivre à la phase de trismus de la maladie (HASSANALI 1993).

Incisives concernées

En Afrique, l'avulsion culturelle dans le but de créer artificiellement ce « don de Dieu » peut concerner plusieurs incisives (LALOUËL 1950, VERGER PRATROUCY 1975, DERVAUX 2006, PECHEUR 2006, GONZALES IGLESIAS 2008) :

- les incisives centrales supérieures : chez les Mumuilas (Angola), les Bassoundis (Congo), ou encore la population de la nécropole Taforalt (Maroc époque épipaléolithique),
- les incisives centrales et latérales supérieures : les M'Bakas et les Babingas (Congo),
- les incisives centrales inférieures : chez les Dzems (Cameroun); chez les Massaïs et les Abulayas (Kenya),
- les incisives centrales et latérales inférieures : chez les Héréros et les Himbas (Namibie),
- la totalité des incisives : squelette néolithique provenant de l'escargotière de Koudiat el Kerrouba (région de Constantine, Algérie) (VERGER PRATROUCY 1975).

L'avulsion d'incisives peut se combiner à d'autres mutilations telles que l'affilage ou le limage. Les Himbas et les Héréros, par exemple, une fois leurs incisives inférieures avulsées, entaillent les bords mésiaux de leurs incisives centrales supérieures (encoche en forme de « V » inversé).

Médications préopératoires

Au Kenya, KAIMENYI (1984) rapporte que certains opérateurs versent de l'eau froide sur la tête de l'initié dans le but supposé de provoquer un effet vasoconstricteur et d'« engourdir les mâchoires ». D'autres donnent de l'eau froide à conserver en bouche pendant environ cinq minutes pour les mêmes effets. Enfin des herbes peuvent être utilisées, provoquant une sensation d'engourdissement de la langue et des tissus environnants le site à opérer.

Techniques d'avulsion

Avulsion par choc direct :

Cette technique est la plus usitée. Une pointe de fer (pointe de couteau) ou un bâtonnet de bois sont introduits dans le sulcus interdentaire, puis un coup de maillet (une pierre ou un bloc de bois) est porté sur cet instrument pour faire sauter la dent. Il arrive parfois que la racine demeure en place si l'os est trop résistant (DERVAUX 2006, PECHEUR 2006).

Avulsion par « déchaussement gingival à la chaleur » :

LE BOURHIS (1926) a décrit un mode opératoire particulier chez les Dzems (Cameroun) :

« L'avulsion des incisives centrales inférieures est précédée du déchaussement des dents en détruisant par la chaleur la gencive qui enserre le collet. Le procédé est simple et inattendu. Après avoir préparé un feu de branches déjà demi-calcinées, on place sur les charbons ardents l'enveloppe fibreuse de plusieurs bananes. Quand le feu les a calcinées, l'opérateur les dépose brûlantes à

plusieurs reprises sur le bord gingival des dents à extraire jusqu'à ce que la gencive soit détruite. L'opérateur procède ensuite à l'extraction. Il s'assied à son aise, ayant devant lui le patient dont la tête est maintenue par des aides. Un morceau de rotin sert d'écarteur maxillaire. La face polie d'une tige de bois dur, de la largeur d'une dent, est placée sur la face externe de la dent. L'opérateur frappe à coups secs l'extrémité libre du bâton avec un maillet et chasse la dent de son alvéole petit à petit. »

Destinée des dents extraites

LE BOURHIS (1926) rapporte que les Dzems (Cameroun) jettent les dents extraites dans la brousse, par superstition. Selon MOORTGAT (1959), « le sort de la dent après une ablation rituelle reste variable. Elle peut demeurer à terre si l'on ne croit pas qu'elle puisse être utilisée pour des opérations de magie, ou bien elle est ramassée avec soin et conservée plus ou moins longtemps, ou encore elle est pulvérisée, mélangée à de la viande et ingurgitée par la mère ».

Conséquences et complications

Douleurs :

Les quelques moyens « anesthésiques » employés par certaines ethnies n'empêchent bien évidemment pas de calmer la douleur.

Hémorragie et gingivorragies :

Chez les Tongas (Zambie), un cataplasme composé d'une bouillie de farine de maïs épaisse est appliqué immédiatement après l'avulsion pour arrêter le saignement et favoriser la guérison (JONES 1988).

Infections bactériennes et virales :

L'absence d'asepsie lors des interventions peut entraîner des infections telles que le tétanos ou la septicémie et risquer également la transmission de maladies par le sang comme le VIH, véritable fléau en Afrique (ACCORSI 2003).

Dentaires :

Cette pratique entraîne une perte de contacts interproximaux provoquant des tassements alimentaires. Ce phénomène facilite ainsi le développement de lésions carieuses.

L'avulsion rituelle peut se compliquer par des accidents per-opératoires tels qu'une fracture coronaire laissant la racine, la fracture mandibulaire ou l'effraction sinusienne mais également des atteintes traumatiques des dents adjacentes et antagonistes (KAIMENYI 1984).

Troubles de l'articulé dentaire :

La création de ce diastème artificiel peut provoquer des troubles de l'articulé dentaire : la perte de point de contact, entraînant des migrations des dents adjacentes (telles que des versions et de rotations) et des égressions des dents antagonistes (MOORTGAT 1959).

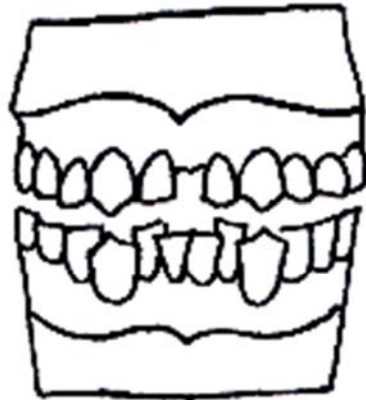

Figure 29 : Retentissement pathologique de l'articulé selon VANTALON GUYE 1974, chez un Bassoundi suite à l'avulsion de 11 et 21 vers l'âge de 7 ans (DERVAUX 2006)

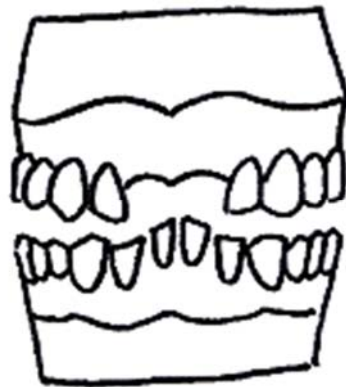

Figure 30 : Retentissement pathologique de l'articulé selon VANTALON GUYE 1974, lorsque ces avulsions sont réalisées vers l'âge de 12 ans (DERVAUX 2006)

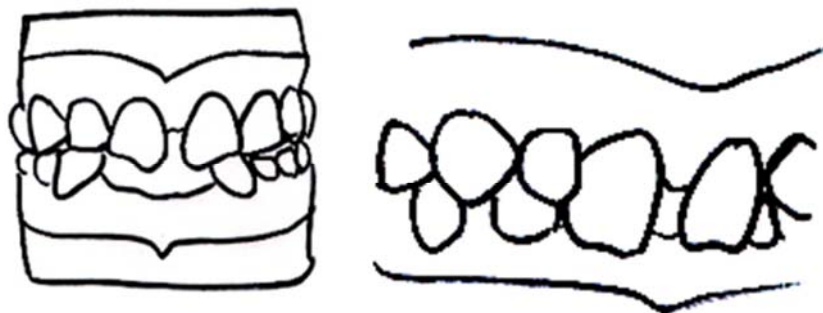


Figure 31 : Retentissement pathologique suite à l'avulsion des quatre incisives mandibulaires chez un Héréro (schémas reproduits à partir de photographies prises par BRIEDENHANN 1987)

De nombreux auteurs ont observé le retentissement de l'ablation des incisives sur l'articulé dentaire selon l'âge auquel elle avait été pratiquée :

- Les travaux de ROY sur les Bassoundis (cités par VANTALON-GUYE 1974 et DERVAUX 2006) réalisés dans les années 50, rapportent les différentes déformations possibles lorsque l'extraction des incisives centrales maxillaires est réalisée vers 7 ou 12 ans. A 7 ans (fig.29), toutes les dents supérieures subissent une mésiogression jusqu'à combler en totalité ou presque l'espace libéré par l'avulsion de 11 et 21. A cette mésialisation des demi arcades correspond une endognathie mandibulaire accentuée dans la région prémolaire, donnant à l'arcade inférieure une forme en « V » et produisant un enchevêtrement particulier du bloc incisivo-canin mandibulaire : les incisives centrales sont vestibulo-versées et en supraclusion, les incisives latérales linguo-versées et en supraclusion encore plus accentuée et enfin les canines vestibulo-versées et en infraclusion.

Tandis qu'à 12 ans (fig.30), aucune mésialisation n'est observée au maxillaire : l'écartement dentaire reste tel quel. Les incisives inférieures, quant à elles, égressent. Elles présentent des surfaces particulières d'abrasion au niveau du bord libre formant un « accent circonflexe à sommet médian ». Ces facettes d'usure se forment lors de mouvements de diduction (incisives inférieures contre les incisives latérales et canines supérieures).

- BRIEDENHANN (1987) réalise une étude entre 1984 et 1985 sur les peuples Héréro et Himba de Namibie pratiquant dès le plus jeune âge, l'avulsion des quatre incisives inférieures. Les résultats révèlent que cette pratique influence la prévalence et la dimension du diastème entre les incisives centrales maxillaires (fig.31 et 32). BRIEDENHANN (1987) donne diverses explications concernant ce phénomène :
 - Ces avulsions entraînent une position linguale de repos très antérieure de même qu'une rétrochélilie inférieure : l'équilibre des forces s'exerçant sur les incisives maxillaires se trouve ainsi modifié.
 - Ces dernières égressent, parfois même, jusqu'à toucher la crête mandibulaire résiduelle : elles deviennent donc plus exposées aux forces linguales et un diastème interincisif supérieur se forme.

A noter que la mésialisation des canines mandibulaires pour compenser l'espace libéré par l'avulsion des incisives inférieures, entraîne des facettes d'usure au niveau des incisives maxillaires.

Parodontales :

Les différentes modifications de position des dents adjacentes et antagonistes au diastème interincisif vont générer un terrain favorable aux parodontopathies dont les traumatismes occlusaux (MOORTGAT 1959).

De plus, en regard de cet espace interdentaire artificiel et en présence d'un tic de succion, une tumeur bénigne appelée diapneusie peut se former. Il s'agit d'une hyperplasie fibro-épithéliale de




Figure 32 : Retentissement pathologique sur l'articulé dentaire d'une jeune femme Himba (on peut noter que les angles mésiaux de ses incisives centrales maxillaires sont taillés de façon oblique (OTON 2007)



Figure 33 : Jeune fille m'ngong aux incisives supérieures et inférieures avulsées (HARKONEN 2010)

forme nodulaire avec une muqueuse de recouvrement d'aspect normal. La diapneusie peut donc siéger dans ce cas, au niveau de la face interne des lèvres ou sur le bord de la langue (DAVARPANA 2005).

Troubles de la mastication :

L'ablation des incisives (inférieures ou supérieures) provoque des répercussions sur les capacités masticatrices de l'individu, pouvant se compliquer par des troubles digestifs. La coupure des aliments se fait essentiellement par les dents postérieures, et particulièrement en cas d'avulsion de tout un bloc incisif (GOULD 1984, BONFIGLIOLI 2004, LEHMANN 2006). Cette répartition des forces sur les dents postérieures accroît leur risque de fêlure, risque d'autant plus élevé que l'usure dentaire est marquée. BONFIGLIOLI (2004) réalise une étude sur les modifications dentaires liées aux activités masticatoires et non masticatoires dans la population de la nécropole Taforalt au Maroc qui pratiquait durant l'épipaléolithique (12 500 avant J.C) l'avulsion des incisives centrales. Il en résulte que la fréquence de fêlures est plus élevée chez les hommes que chez les femmes : ceci s'explique par la différence de régime alimentaire ainsi que par l'utilisation de leurs dents postérieures dans des activités nécessitant une « troisième main » comme lors de la chasse ou de la pêche.

Troubles de la phonation :

Chez les Héréros et les Himbas (Namibie) qui combinent affilage (encoche en « V » inversé entre les incisives centrales supérieures) et avulsion (incisives mandibulaires), des troubles phonétiques se manifestent. Selon BRIEDENHANN (1987), le son « s » sifflant qui en résulte, caractérise cette tribu et lui attribue un « charme fou ».

Troubles de la déglutition :

La formation de ce diastème inter-incisif peut également entraîner une déglutition dysfonctionnelle responsable de certaines dysmorphoses (désordres squelettiques ou dento-alvéolaires) et de troubles de l'articulation temporo-mandibulaire.

Autres répartitions géographiques et temporelles de diastèmes inter-incifs artificiels par avulsion dentaire

En Océanie, FORBIN (1926) a rapporté que certains indigènes d'Australie pratiquaient l'ablation d'une ou de deux incisives centrales supérieures. Outre l'aspect esthétique recherché, les aborigènes initiaient par ces mutilationss les jeunes hommes âgés de 12 à 14 ans. S'ils accomplissaient ce rite initiatique sans douleur ni cri, ils montraient aux yeux de tous leur courage et leur bravoure.

Les anciens Mnongs, tribu des montagnes du Vietnam, assimilaient les incisives à des dents de chien. Par conséquent, considérées inesthétiques, elles étaient soit extraites (DERVAUX 2006) soit teintées (voir chapitre suivant). On peut aujourd'hui observer dans les endroits très reculés des hauts-plateaux vietnamiens, quelques cas isolés perpétuant encore ce genre de mutilations (fig.33).




Figure 34 : Estampe japonaise de SHINRYU NIJUSHI TOKI 1880 illustrant une femme aux dents laquées (LABAJO GONZALEZ 2007)



Figure 35 : Estampe japonaise d'UTAMARO 1795 illustrant un nécessaire à « Ohaguro » (UTAMARO 1795)

1.2 Mutilations dentaires ADDITIVES

1.2.1. Par modification de la couleur : l'« OHAGURO » chez les femmes du vieux Japon

Définition

L'« Ohaguro », littéralement « dents noires » en japonais, est une ancienne coutume traditionnelle de coloration dentaire, pratiquée au Japon entre le III^e siècle et le XIX^e siècle après J.C. (CORBIERE 2003, BRUGUES-MURATA 2006, PECHEUR 2006, LABAJO GONZALEZ 2007). L'« Ohaguro » permettait, en laquant les dents en noir (fig.34), de faire ressortir la blancheur de la peau et de rappeler la noirceur des cheveux, critères participant aux canons de beauté nippons de l'époque.

Origines et Histoire de l'« Ohaguro »

Appelé également « Detsushi » ou « Kanetsuke », cet usage remonte à l'époque de KOFUN, au III^e siècle après J.C. Des figurines en terre aux dents noires ont été retrouvées dans des tombeaux de cette époque (BRUGUES-MURATA 2006).

Le terme « Ohaguro » apparaît pour la première fois dans le KOJIRI, la plus ancienne transmission historique écrite en 712 après J.C. Ce texte fait allusion à une lettre d'amour écrite par un empereur dans laquelle est décrite une femme découvrant une « belle denture en losange, qui brille joliment en noir » (CORBIERE 2003).

L'origine de cette coutume japonaise reste cependant incertaine et donne lieu à de nombreuses légendes. CORBIERE (2003) nous rapporte l'une d'elles, datant de l'an 1000. Le 60^e empereur DAIGO (897-930) était très gourmand et mangeait beaucoup de sucreries. Ses dents étaient cariées et noircies. L'empereur, complexé, ne voulait plus sortir ni même assister à ses obligations. Pour cette raison, ses conseillers se teignirent volontairement les dents en noir.

On peut cependant supposer que l'« Ohaguro » trouve son origine dans le sud-est asiatique où certaines populations se noircissaient les dents (Malaisie, Tonkin, etc.). Aussi quand ces dernières émigrèrent au Japon, on peut présumer qu'elles cherchèrent un produit de remplacement, afin d'obtenir le même effet qu'avec leur produit d'origine.

A l'époque HEIAN (800-1200 après J.C.), le noircissement dentaire était réservé aux jeunes filles nobles devant se marier. Ainsi, à 13 ans, on désignait à la jeune fille, un tuteur ou « Kanetuke Oya » qui était le plus souvent un membre de la famille (CORBIERE 2003). Celui-ci devenait responsable de la jeune fille pour la vie. Le tuteur fournissait le matériel nécessaire à l'« Ohaguro » (fig.35) et au cours d'une cérémonie, appelée « Kanetuke », l'adolescente se laquait les dents. Après cette cérémonie, elle pouvait alors recevoir une demande en mariage. L'« Ohaguro » était aussi pratiqué par les hommes haut placés (samouraïs et chevaliers) pour suivre la mode ou témoigner leur loyauté vis-à-vis de leur supérieur.



Figure 36 : Masque de théâtre japonais représentant une femme aux dents laquées




Figure 37 : Geisha arborant des dents temporairement colorées en noir (ONHIBE 2009)

Ainsi, en temps de guerre, couper la tête d'un prisonnier aux dents noircies était la preuve d'avoir tué un individu de haut rang. Cette tradition s'est ensuite répandue dans l'aristocratie puis dans les basses classes. C'est à l'époque EDO (1600-1878 après J.C.) que la coutume redevint impopulaire parmi les hommes et constitua alors un signe distinctif de mariage chez les japonaises. Le nécessaire de mariage devait alors absolument contenir le matériel indispensable au laquage dentaire et c'est sûrement à cette époque qu'est apparu le kit pour « Ohaguro ». Puis face à l'ouverture sur l'Occident, l'Empereur AKIHITO du gouvernement de MEIJI (1868-1912 après J.C) fit interdire par décret en 1870 cette pratique. Selon les occidentaux, l'« Ohaguro » était une coutume barbare et un système inégalitaire entre les hommes et les femmes. Véritable « mode » et symbole de beauté au Japon, le peuple ne l'abandonne pas pour autant puisque l'« Ohaguro » ne disparut que progressivement entre la fin du XIX^e siècle et le début du XX^e siècle.

Aujourd'hui au Japon, ce sont dans les pièces de théâtre classique (masque japonais [fig.36](#)), l'Hanamachi fameux quartier des Geishas et les Matsuri (festivals nippons) que l'on peut rencontrer ces dents noires. Les Geishas ([fig.37](#)) et les comédiens n'utilisent cependant plus les produits traditionnels : ils appliquent un mélange d'encre et de cire de bougie permettant un revêtement dentaire temporaire.

Motivations

Culturelles :

Au cours de l'histoire japonaise, la fonction de l'« Ohaguro » évolue. En effet, à l'époque HEIAN (800-1200 après J.C.), le noircissement dentaire était un symbole de maturité. La jeune fille, en âge de se marier, le symbolisait par le laquage en noir de ses dents. Cela donnait lieu au « Kanetuke », véritable rite initiatique symbolisant le passage de l'enfance à l'âge adulte.

Par la suite, le sens se transforme à l'époque EDO (1600-1878 après J.C), l'« Ohaguro » devient réservé aux femmes mariées. Le noircissement dentaire, véritable signe social, ne signifiait plus alors que la jeune fille pouvait se marier mais qu'elle était mariée. Il s'agissait donc d'un moyen de reconnaissance et un gage de fidélité comparable à nos alliances de mariage.

Cette interprétation a par ailleurs inspiré bon nombre d'« Haïkus », très courts poèmes japonais. CORBIERE (2003) rapporte l'un des 217 Haïkus recensés ayant pour thème l'« Ohaguro » :

« Jolie fille,
Malheureusement
Ses dents sont noires »
(= elle est mariée)

De plus pour une femme, il était inconvenant de montrer ses dents et c'est pourquoi on les teintait pour les cacher. Aujourd'hui encore, les personnes d'origine asiatique ont l'habitude, lorsqu'elles sourient, de mettre la main devant leur bouche pour ne pas montrer leurs dents.

Esthétiques :

Selon CHIPPAUX (1961), « le laquage est pratiqué pour des raisons esthétiques : il habille et pare la denture ». En effet à l'époque où l'« Ohaguro » n'était réservé qu'aux femmes, il faisait partie des critères de beauté japonais. Il permettait, disait-on, de faire ressortir la blancheur de la peau et de rappeler la noirceur des cheveux, deux autres critères esthétiques essentiels au Japon.

Contrairement aux japonais de l'époque, les occidentaux trouvent cet attribut féminin déconcertant et repoussant. Selon FROIS (1598), tandis que « celles d'Europe trouvent des moyens et des artifices pour se blanchir les dents ; les Japonaises, avec du fer et du vinaigre, travaillent à se faire la bouche et les dents aussi noires que du charbon ». Au XVII^{ème} siècle, THUNBERG (cité par GAUDON 1966) commente : « ce genre de beauté, auquel elles [=les Japonaises] attachent un grand mérite, ferait fuir les hommes de certains pays. En effet, rien de plus dégoûtant et de plus hideux qu'une large bouche armée de deux rangées de dents noires et luisantes ».

Thérapeutiques :

La coloration des dents, pratiquée pour des raisons esthétiques aurait également un intérêt prophylactique vis à vis de la carie dentaire. Des études, expliquées par la suite, ont montré que l'« Ohaguro » rendrait les dents résistantes à l'attaque acide et à la déminéralisation (CHIPPAUX 1961, AI 1965).

Produits utilisés

La composition de l'« Ohaguro » varie avec le temps. On utilisait des plantes et des fruits jusqu'à l'époque HEIAN (800-1200 après J.C.). THUNBERG (cité par GAUDON 1966), lui, pense détenir la "recette": il s'agit, selon lui, « d'un mélange d'urine, de limaille de fer, et de saké, qui pue et qui est très mordant ».

En réalité, l'« Ohaguro » est composé de deux phases :

- une phase aqueuse : le « Kanemizu » correspondant à une solution d'acide ferrique,
- une phase solide : le « Fushiko », poudre obtenue à partir de noix de galle chinoise (petit arbre à feuilles caduques).

Le « Kanemizu » est une mixture qui s'obtient de la manière suivante : de vieux clous ou de la limaille de fer chauffés à rouge sont plongés dans du thé porté à ébullition. On y ajoute du sucre, du saké, des bonbons à l'amidon, de la levure et du riz gluant (HEPWORTH LEWIS 2003, CORBIERE 2003, BRUGUES-MURATA 2006). Le tout est conservé dans une bouteille hermétique pendant quelques mois (environ 2 mois) jusqu'à ce qu'il prenne une couleur brun-noir et une consistance pâteuse et épaisse. L'hydroxyde de fer, le carbonate de fer ainsi que le sulfate de fer sont responsables de l'odeur désagréable qui en ressort (HEPWORTH LEWIS 2003). De ce fait, on conseillait aux jeunes femmes de se noircir les dents le matin avant que les autres habitants de la maison ne se lèvent (CORBIERE 2003).

Le « Fushiko », quant à lui, est tiré d'un sous produit provenant des feuilles de jeunes bourgeons de noix de galles chinoises (petit arbre à feuilles caduques appelé également laquier). Cet arbre possède un parasite ; il s'agit d'un insecte ressemblant à un pou de plante. Sous l'irritation causée par cet insecte, les feuilles forment en automne des petits nœuds que l'on pile en poudre pour obtenir le « Fushiko ». La substance principale de cette poudre blanche est l'acide tannique (60 à 70%) (HEPWORTH LEWIS 2003, CORBIERE 2003, BRUGUES-MURATA 2006).

L'« Ohaguro » est donc finalement le produit de la réaction entre le fer de la solution et l'acide tannique du FUSHIKO : Il s'agit d'un tannate ferrique (sorte de tanin) qui se dépose à la surface dentaire (HEPWORTH LEWIS 2003).

Nécessaire à « Ohaguro »

L'« Ohaguro » s'apparente à un maquillage qui nécessite toute une série d'accessoires bien spécifiques (CORBIERE 2003).

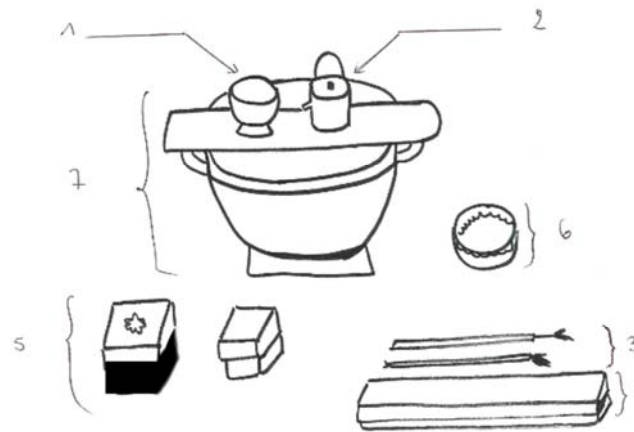


Figure 38 : Schéma illustrant le matériel adéquat pour effectuer l'« Ohaguro » (CORBIERE 2003)

Le nécessaire à Ohaguro (fig.38) se compose :

- du « Kanetzuki » (1 fig.38) : pot en cuivre ou en laiton dans lequel est conservé le « Kanemizu » (solution d'« Ohaguro »),
- du « Kanewakashi » (2 fig.38) : petite bouilloire ou l'on garde et fait bouillir la solution,
- du « Fusayouji » (3 fig.38) : pinceau de bambou ou de cheveux, quelques fois de plumes d'oiseaux, servant à appliquer les deux composants (« Kanemizu » et « Fushiko »),
- du « Watashigane » (4 fig.38) : étui de cuivre dans lequel on garde la brosse,
- du « Fushiko-bako » (5 fig.38) : boîte en bois ornée de laque ou l'on conserve la poudre,
- de l'« Ugai-chawan » (6 fig.38) : bol en porcelaine permettant de se rincer les doigts et le matériel après la coloration dentaire,
- du « Mimidarai » (7 fig.38) : large récipient de cuivre ou de laiton servant à jeter les eaux de rinçage.

Méthode d'application

Pour appliquer l'« Ohaguro », on commençait par faire bouillir la solution ferreuse dans le « Kanewakashi ». Une fois bouillie, elle était versée dans un pot de cuivre puis passée sur les dents avec le pinceau. La poudre ou « Fushiko » était ensuite appliquée à l'aide du même pinceau. On recommençait alternativement ces deux opérations jusqu'à ce que les dents virent au noir. Il était nécessaire de la renouveler trois ou quatre fois par mois afin de conserver une teinte stable (AI 1965, CORBIERE 2003, PECHEUR 2006). Certains sujets étaient obligés d'appliquer l'« Ohaguro » tous les jours car cela n'adhérait pas du tout, et utilisaient un fruit acide pour préparer la surface dentaire (CORBIERE 2003).

Conséquences sur l'organe dentaire

AI (1965) a décrit les effets de l'« Ohaguro » dans la prévention des caries et a étudié la réaction chimique entre l'« Ohaguro » et la substance dentaire. Il a ainsi démontré que la surface d'émail traitée par le laquage, est résistante à l'acide. En effet, lorsqu' AI (1965) immerge une dent non traitée dans l'acide chlorhydrique pendant 40 secondes, la surface dentaire ressort très rugueuse : l'acide attaque l'émail. Contrairement à la dent traitée à l'« Ohaguro », pour la même expérience, l'acide n'a aucun effet et l'émail reste intact. Cet auteur a également réalisé un test de résistance à la carie. Des dents ont été suspendues dans une culture composée de 8 ml de salive humaine et d'1g de pain stérilisé. L'incubation a duré 96 heures. Les résultats révèlent que la dent laquée a perdu légèrement de sa surface, mais ne présente aucune zone décolorée de déminéralisation. La dent témoin, quant à elle, a complètement perdu son brillant, est devenue rugueuse et présente des régions partiellement ou totalement déminéralisées. AI (1965) conclut donc que le noircissement dentaire rendant la surface dentaire résistante à l'attaque acide peut prévenir les lésions carieuses.

Pour savoir si l'« Ohaguro » pénètre la surface dentaire et forme une combinaison chimique avec la surface inorganique de la dent, AI (1965) a examiné au microscope ces dents laquées. Le degré de perméabilité, la profondeur de pénétration et de fixation de l'« Ohaguro » ont été ainsi étudiés. Il a été démontré que le degré de pénétration est égal, qu'il s'agisse de l'« Ohaguro » ou de la solution tannique. Avec l'« Ohaguro », la pénétration augmente proportionnellement au temps de l'immersion. De plus, sous la région de pénétration du laquage, l'auteur note une couche de décalcification légère. Mais les études restent insuffisantes pour déterminer si la pénétration est due à une combinaison chimique entre les constituants inorganiques de l'émail et le revêtement d'« Ohaguro » ou bien si elle est due à un phénomène physique.

Une dernière expérience réalisée par HEPWORTH LEWIS (2003) a permis d'étudier la réaction entre le tannate ferrique et l'émail. Il en résulte que lorsque l'ion fer existe dans la salive, il se produit une chélation de l'ion et la déminéralisation est ainsi inhibée. De même, toujours selon ce même auteur, les tannins contenus dans la solution d'« Ohaguro » détiennent un pouvoir stérilisant et astringent.

Autres répartitions géographiques et temporelles des mutilations dentinaires additives par modification de la couleur

Le laquage dentaire existait aussi en Malaisie, en Indochine, en Chine. Les dents étaient le plus souvent noircies (par exemple chez les Moïs et les Annamites d'Annam (Vietnam actuel)) mais on trouvait également des colorations en rouge (chez les Muongs et les Thaïs du Haut Tonkin, chez les habitants du Haut Laos) ou en jaune (chez les Tho, les Mans, les Lolos du Haut Tonkin) (D'ENJOY 1898, ROUX 1905, CORBIERE 2003, LASSERE 2010). Les Annamites se noircissaient les dents pour s'embellir car ils éprouaient de l'aversion pour les dents blanches qu'ils nommaient « dents de chien ». Le noircissement était donc très recherché en Annam et constituait ainsi un attribut indispensable à la beauté. La tradition de laquage des dents qui était surtout pratiquée dans le centre et le nord du Vietnam, disparut progressivement à partir de l'époque coloniale française pour s'éteindre dans les années 1950. Aujourd'hui au Vietnam, on peut encore rencontrer le noircissement dentaire chez des personnes de la troisième génération (fig.39). Pour beaucoup d'auteurs (D'ENJOY 1898, ROUX 1905, HUARD 1939), l'utilité première du laquage dentaire chez les Annamites était de dissimuler la couleur rouge-brun irrégulière de la chique de bétel et de protéger les dents des méfaits de cette dernière.

La coloration rouge lie-de-vin a été observée chez certaines populations africaines notamment au Maroc et au Niger (CHIPPAUX 1961, GOULD 1984).

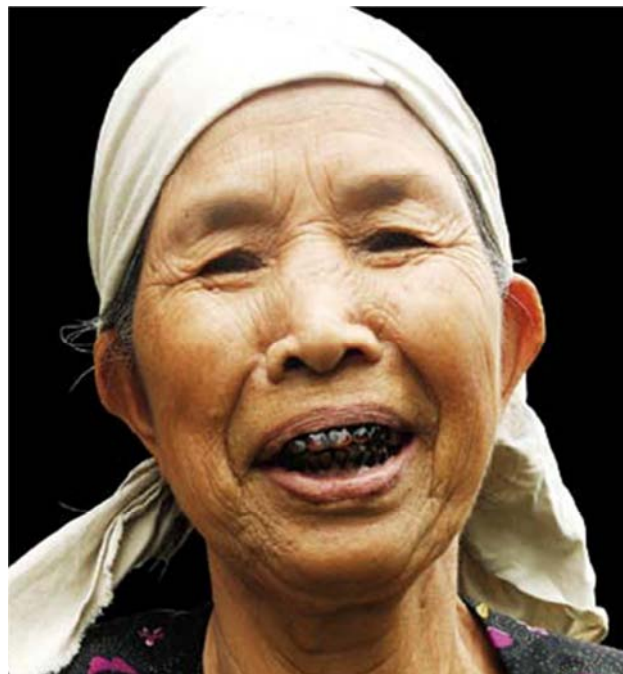

Figure 39 : Femme vietnamienne aux dents laquées (LASSERE 2010)

1.2.2. Par incrustation : les INCRUSTATIONS dentaires mayas

Définition

L'incrustation consiste en l'insertion d'une substance étrangère (métal, pierre précieuse) dans une ou plusieurs cavités taillées dans les faces vestibulaires des dents (généralement les incisives maxillaires). Il s'agit d'une mutilation additive. Une incrustation peut être circulaire (chez les Mayas), quadrangulaire (Equateur) ou linéaire (bâtonnet métallique en Indonésie) (BORBOLLA 1940 et 1944, FASTLICHT 1948 et 1962, MOORTGAT 1959, PLENOT 1969, CADOT 1990, TIESLER 1999).

La zone maya, au sud du Mexique (Honduras, Guatemala et Yucatan) est la terre de prédilection des incrustations dentaires. On y trouve la plus grande complexité des travaux et une grande importance de la coutume jusqu'au 16^{ème} siècle, au moment de la conquête espagnole (CADOT 1990, TIESLER 1999, DERVAUX 2006, PECHEUR 2006).

Motivations

La destruction de sources de référence de la culture des Mayas par les conquistadors espagnols pose un problème dans l'interprétation de cette pratique. De nombreux auteurs, anthropologues et ethnologues pour la plupart, ont émis plusieurs hypothèses (BORBOLLA 1940, FASTLICHT 1948 et 1971, PLENOT 1969, MATA 1995, TIESLER 1999, VUKOVIC 2009, DUFOO 2010).

Culturelles :

On a tout d'abord donné un caractère hiérarchique et dignitaire à ces artifices dentaires (MATA 1995, DUFOO 2010). Cependant l'observation des tombes et du matériel funéraire a supposé que ces mutilations n'étaient pas un symbole de statut social car des individus situés tant au sommet qu'à la base de la pyramide sociale les affichaient. Par exemple, FASTLICHT (1971) a étudié la sépulture du souverain Pascal de Palenque : ce dernier ne possédait que deux meulages sélectifs contrairement aux multiples incrustations dentaires portées par les squelettes retrouvés en dehors du sarcophage. Ces décorations pouvaient être également perçues comme signe de courage compte tenu des présumables douleurs ressenties pendant et après l'opération.

Esthétiques :

L'incrustation de pierres circulaires devait tout de même être pratiquée dans un but décoratif étant donné les dents concernées (principalement les incisives maxillaires), la position vestibulo-mésio-incisale des pierres et les nombreuses combinaisons de couleurs utilisées (vert, bleu, rouge, etc.) (MATA 1995, TIESLER 1999, PECHEUR 2006, DUFOO 2010). Ce type d'ornementation dentaire n'était pas un attribut exclusivement masculin « en Amérique précolombienne. Effectivement, on l'observe aussi bien chez les hommes que chez les femmes, avec une plus grande fréquence d'incrustations chez les hommes et une plus grande fréquence de limage chez les femmes (TIESLER 1999).

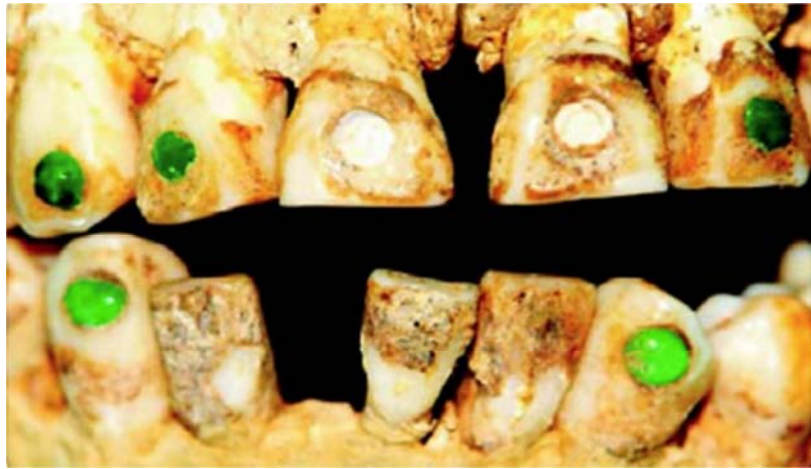

Figure 40 : Ce maxillaire, datant de 204 avant J.C., provient de Teotihuacán, célèbre site archéologique de la vallée de Mexico. Il présente des incrustations dentaires en jade sur les 13, 12, 22, 33 ainsi que 43 (11 et 21 cavités dépourvues de leur pierre précieuse) (DUFOO 2010).

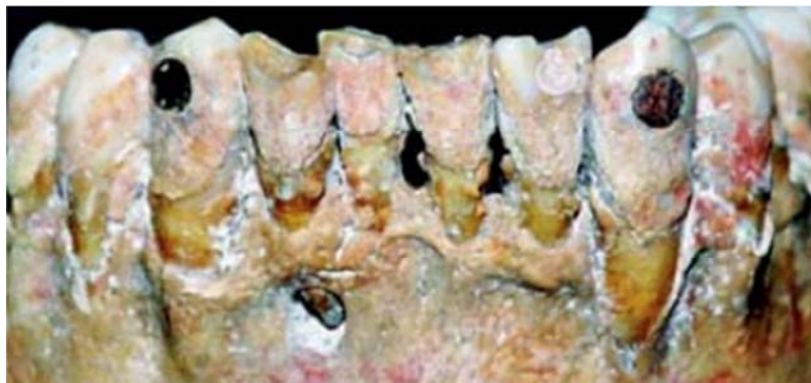

Figure 41 : Cette mandibule, datant de l'Epoque classique (V° et IV° siècle avant J.C.), a été découverte sur l'île Jaina (Nord est de l'état de Campeche au Mexique). On peut constater la présence de petits disques de pyrite insérés sur les faces vestibulaires de 33 et 43 mais également des excavations vides, taillées sur le tiers occlusal des incisives (DUFOO 2010).

Religieuses :

Il est possible que les Mayas aient attribué aux incrustations dentaires, un pouvoir protecteur, une sorte de talisman contre les mauvais esprits ou qu'ils réalisaient ce type de mutilations lors de cérémonies précédant des sacrifices humains (MATA 1995, DERVAUX 2006, DUFFO 2010). Selon MATA (1995), ces ornements pouvaient également représenter un passage sur un lieu sacré à la manière des musulmans revenant de la Mecque avec une couronne dentaire en or.

Description des incrustations

Au Mexique, les « inlays » étaient toujours de forme circulaire, avec une surface plate ou convexe. Il s'agit de disques d'environ 3 mm de diamètre sur 1 mm d'épaisseur, enchâssés dans la face vestibulaire des incisives et canines maxillaires et mandibulaires. Ces pierres insérées peuvent être unique, double voire triple (BORBOLLA 1940 et 1944, FASTLICHT 1969, PLENOT 1969, CARDOT 1990, TIESLER 1999, LABAJO 2007, DERVAUX 2006, VUKOVIC 2009).

Différents matériaux étaient utilisés en Amérique précolombienne, les plus fréquents étant généralement :

- L'hématite : il s'agit d'un minéral très courant composé d'oxyde de fer. Il en existe de diverses couleurs : noire à gris argenté, brun à rouge, ou rouge.
- Le jade (fig.40) : largement utilisé dans les régions mayas, ce minéral est un symbole de ce qui est précieux et divin (jade signifiant « beauté » en indien). Sa couleur varie du vert clair au bleu vert et il est très difficile de la travailler de par sa dureté.
- La pyrite (fig.41) : son brillant, comparable à l'éclat métallique de l'or lui valut la dénomination d'« or du pauvre ».
- La turquoise : cette pierre précieuse bleu-vert de grande dureté était très appréciée des Aztèques.
- L'obsidienne : de couleur grise, vert foncé, rouge ou noire, est issue d'une lave acide. Transparente à translucide, elle présente un éclat vitreux.
- Le cinabre : pierre magique pour les Mayas, il s'agit d'une espèce minérale composée de sulfure de mercure. Le cinabre varie de la couleur cannelle au rouge écarlate en passant par le rouge brique.
- La serpentine : son aspect est semblable à des écailles de serpent, d'où son appellation.
- L'or : il semble que les inlays en or n'existaient pas au Mexique, mais ils ont été observés en Equateur.

Les opérateurs

Dans le Mexique précolombien, la réalisation des travaux dentaires décoratifs devait être une fonction exercée par des joailliers (BORBOLLA 1940, FASTLICHT 1948, PLENOT 1969, DUFFO 2010). Ces artisans étaient en effet les seuls capables d'extraire et de travailler les pierres précieuses. Ils ont pu donc appliquer leur connaissance sur l'excavation du jade, de la turquoise, etc. à la perforation de l'émail et à l'ajustement parfait des incrustations dans leurs cavités. Comme le prouvent l'habileté avec laquelle ces décorations étaient réalisées ainsi que la faible fréquence de complications

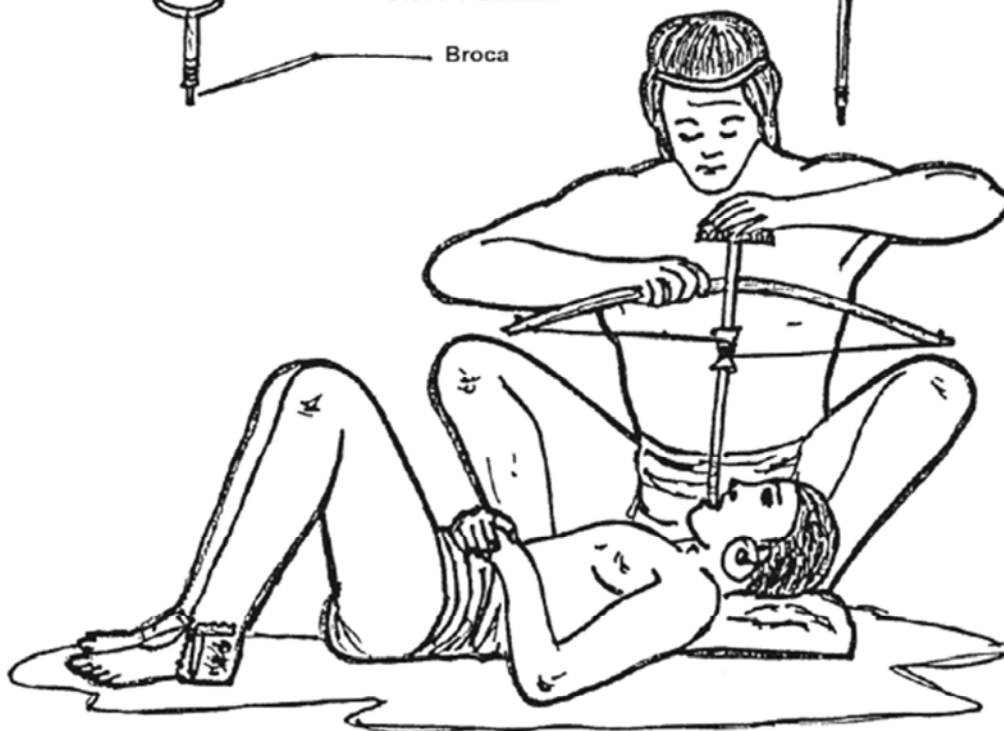
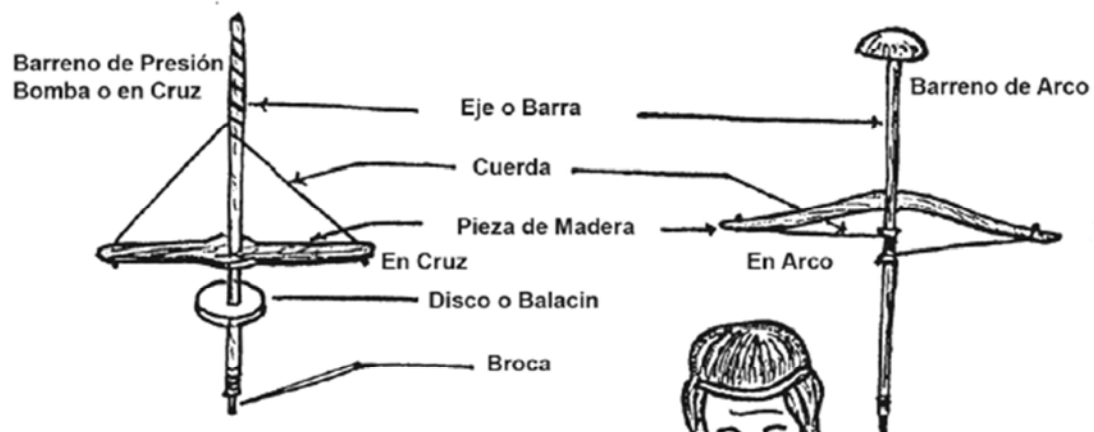
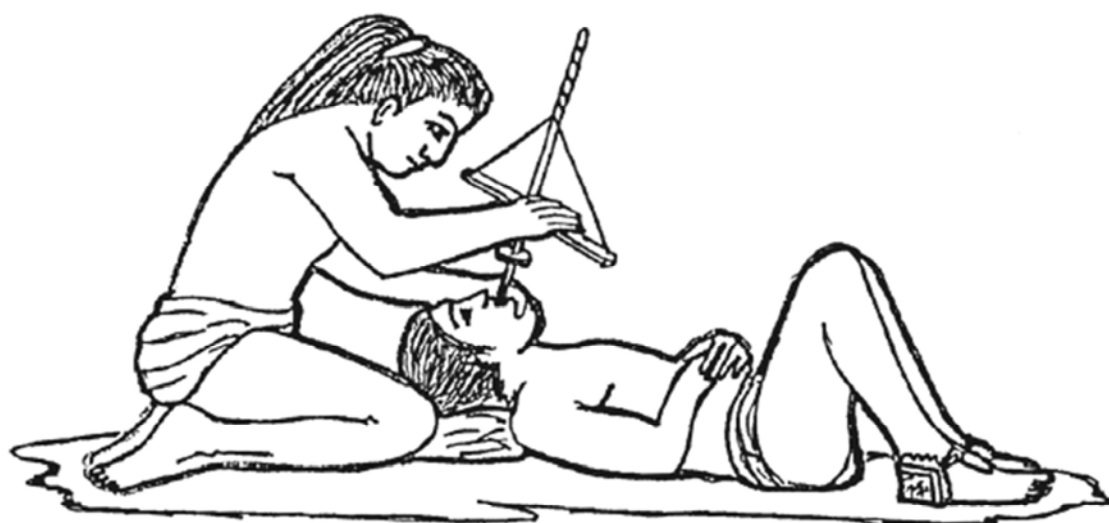

Figure 42 : Schémas des instruments probablement employés par les Mayas pour la préparation des cavités à incrustation (MATA 1995)

pulpaire observées, les opérateurs devaient posséder de bonnes connaissances sur l'anatomie dentaire.

BORBOLLA (1940) a mentionné que les types de mutilations combinant limage et incrustation d'un ou de plusieurs « inlays » faisaient partie des opérations les plus difficiles et audacieuses jamais pratiquées sur des dents humaines en tant qu'ornementation. Il a également souligné, ainsi que PLENOT (1969), la dextérité des Indiens de l'Amérique précolombienne dans la réalisation de ces travaux dentaires.

Techniques de réalisation des cavités pour « inlays »

Là encore il ne s'agit que de simples suppositions (HAMY 1882, BORBOLLA 1940 et 1944, FASTLICHT 1948 et 1962, CHIPPAUX 1961, PLENOT 1969, CADOT 1990, MATA 1995). En effet, les rapports de fouilles archéologiques n'ont jamais signalé la découverte d'instruments ou d'objets ayant pu avoir servi à la mise en œuvre de tels traitements dentaires.

Selon FASTLICHT (1948 et 1962), CHIPPAUX (1961), PLENOT (1969) et bien d'autres auteurs, la perforation des cavités était obtenue par la rotation d'un foret actionné par une chignole. Dans la littérature il existe deux types d'instruments :

- Le foret à arc (« **Barreno de Arco** » fig.42) : est mentionné par la plupart des ethnologues. La pointe perforante (constituée de basalte) est fixée à l'extrémité d'une baguette en bois. Cette dernière est calée à son autre extrémité par un embout cylindrique creux en pierre dure (généralement en jade). L'arc noué perpendiculairement à la baguette par un système de cordage permet d'actionner le foret.
- Le perceur à pompe (« **Barreno de Pression Bomba o en Cruz** » fig.42) : est signalé par quelques auteurs (HOLMES 1919, KNOBLOCK 1939). Cet outil est employé de nos jours par des artisans guatémaltèques travaillant le bronze à Chiantla ou dans les régions de Petèn (MATA 1995). La pointe perforante est fixée à l'extrémité d'une baguette de bois pourvue d'un volant discoïdal en bois ou en basalte. La rotation du foret est obtenue par un mouvement de bas en haut d'une tige de bois munie à ses extrémités de liens reliés au sommet de la tige principale. Le mouvement de va-et-vient génère un enroulement-déroulement des liens sur la tige principale qui permet ainsi le forage.

FASTLICHT (1948) a remarqué, dans certaines cavités vides, une petite bosse centrale qui devait probablement servir de point de référence pour l'opérateur. BORBOLLA (1940) a de même signalé ce point central situé à 1 ou 1,5 mm de la profondeur totale de la cavité mais selon lui, cette marque était laissée par l'utilisation de la pointe perforante.

Les cavités d'inlays n'excédaient jamais 4 mm de diamètre et 3,5 mm de profondeur et les plus petites préparations mesuraient 2 mm de diamètre environ. Les incrustations étaient généralement situées plus près du bord incisif que du collet des dents et étaient plus mésiales que distales, comme pour les rendre plus visibles (PECHEUR 2006, DERVAUX 2006).

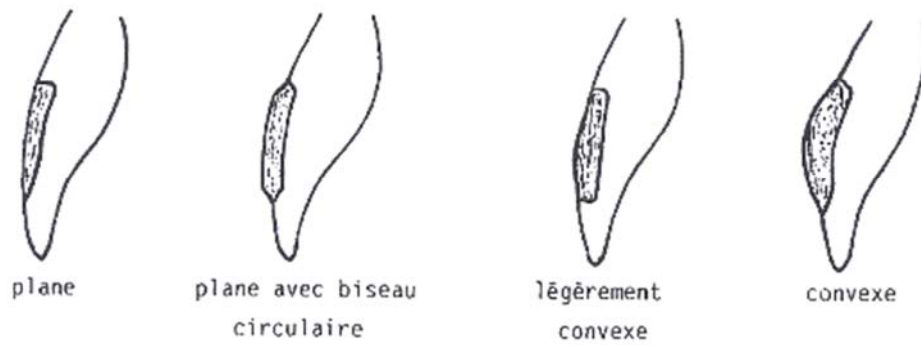


Figure 43 : Les différentes formes possibles de la face externe des incrustations (PECHEUR 2006)

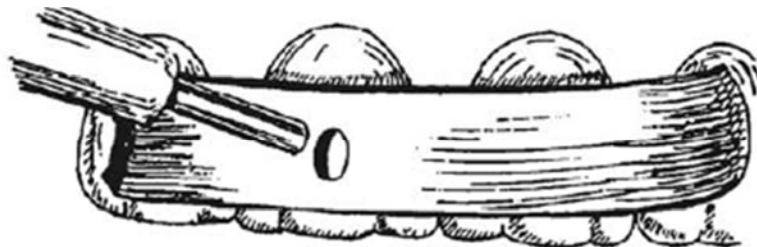


Figure 44 : Schéma du probable guide d'orientation (MATA 1995)

L'intervention d'un lapidaire était certaine car ces incrustations étaient remarquablement taillées et la face externe pouvait présenter quatre cas de figure (fig.43), toujours rigoureusement polie : plane, plane avec un biseau circulaire, légèrement convexe ou très convexe (PECHEUR 2006).

MATA (1995) évoque l'utilisation d'un guide de perforation dans le même esprit que le guide chirurgical implantaire (fig.44). Ce guide d'orientation devait avoir la forme d'une bande d'environ 2 à 3 cm de largeur sur 6 à 8 cm de longueur et 0,5 cm d'épaisseur. Probablement en bois (facile à travailler), il devait s'intégrer parfaitement à la surface dentaire concernée. Des perforations correspondant à l'endroit des futures cavités permettaient à ce guide d'orienter le foret et d'empêcher celui-ci de riper sur les dents adjacentes lors du forage et veillaient également à ce que l'opérateur reste toujours perpendiculaire à la surface dentaire.

MATA (1995) suppose par ailleurs, pour faciliter la perforation, l'emploi d'une substance à fort taux d'acidité. Selon l'auteur, une goutte de ce produit suffisait à déminéraliser la surface amélaire à travailler et permettait ainsi « d'ouvrir le forage ». Le reste de la dent et les tissus avoisinants devaient être protégés par ce même guide lui-même ajusté avec de la cire.

Concernant le travail de la pierre, les artisans joailliers précolombiens pratiquaient des entailles ou perçaient des trous dans la roche au moyen de forets en os ou en bambou, afin d'arriver à une première ébauche. Après quoi, ils façonnaient le matériau avec de minces ciseaux de pierre et l'objet trouvait sa forme définitive par le frottement prolongé d'abrasifs (PECHEUR 2006).

Pour FASTLICHT (1962), il semble qu'à l'époque précolombienne, ces décorations dentaires étaient réalisées généralement à l'âge adulte (à partir de 15 ans selon TIESLER (1999)). En effet, la concavité des alvéoles atteignait rarement la pulpe.

Rétention des incrustations

Deux méthodes différentes ont été suggérées pour expliquer de quelle façon les « inlays » étaient maintenus en place dans les cavités : la mise en place sous pression ou le scellement à l'aide d'un ciment.

Dans les années 1940, BORBOLLA (1940) et FASTLICHT (1948) pensent que les incrustations étaient parfaitement ajustées et placées sans aucun adhésif. Le disque devait être rigoureusement adapté aux bords de la cavité, puis taillé en surface à la forme désirée. Mais selon CADOT (1990), si aucun ciment n'avait été employé, l'action de la salive (flore bactérienne, acidité, fermentation) aurait rapidement détruit les tissus exposés, particulièrement dans les préparations profondes. De plus, l'existence d'inlays apparemment plus petits que leurs cavités suggère l'utilisation d'un ciment. En effet, certaines cavités vides présentaient des traces d'un liant qui aurait servi à fixer l'ornementation.

LINNE (1948) fut le premier à s'y intéresser. Ses études ont été ensuite reprises par FASTLICHT (1962). Ce dernier a alors analysé cette substance adhérente à partir des cavités vacantes de dents provenant de la collection du Musée National d'Anthropologie de Mexico. Il en a tiré les résultats suivants. Le contenu de ces cavités était riche en calcium, phosphore et silicium, composants connus

pour leur utilisation dans certains ciments. Cette analyse a été vérifiée par la suite par de nombreux laboratoires comme l'Institut Technologique du Massachusetts ou encore le Laboratoire National de Chimie Anglais (cité par DUFOO 2010). Les chercheurs de ce dernier ont réalisé, à partir d'une dent provenant de Jaïna avec incrustation de pyrite, un examen par diffraction aux rayons X. Compte tenu de certains éléments appartenant à la composition des tissus dentaires, les analyses ne permettent malheureusement pas d'assurer s'il s'agit de composants du ciment de scellement, d'impuretés issues de la taille de la cavité ou de l'abrasif utilisé pour la perforation.

La seule inconnue qui demeure est la nature du composant liquide employé comme liant. Il s'agirait d'une résine appelée « Tzacuhtli » et issue d'orchidées poussant sur le sol méso-américain (MATA 1995, DUFOO 2010). HERNANDEZ (cité par DUFOO 2010), médecin de Philippe II d'Espagne au XVI^e siècle, fait référence à cette « colle » utilisée par des groupes ethniques amérindiens (tels que les Nahuas). Elle est obtenue en découpant en petits morceaux le bulbe de ces orchidées et en les faisant sécher au soleil.

Dans son étude expérimentale publiée en 2007 et réalisée au Département d'Anthropologie de l'Université d'Etat de San Bernardino en Californie, BERDAN a tenté de reproduire la fabrication du « Tzacuhtli » et a analysé certaines de ses caractéristiques : son adhérence, sa résistance, sa facilité de manipulation, sa transparence, son opacité, etc. Il en ressort qu'il est difficile d'établir clairement l'identification botanique de cette résine car on ne sait pas si le terme « Tzacuhtli » se réfère à une orchidée en particulier ou à un groupe de la même espèce.

Enfin selon CADOT (1990), le ciment précolombien ne pouvait pas, par lui-même, retenir une pierre incrustée. Il s'agissait surtout de la rétention mécanique due à un bon ajustage qui maintenait l'inlay en place. Le ciment venait, selon cet auteur, parfaire cette rétention et remplir l'espace entre les parois de la cavité et l'incrustation. Ces « apprentis dentistes » avaient donc certainement compris la nécessité d'utiliser un produit de scellement afin d'éviter d'éventuelles infiltrations carieuses et la perte de la décoration dentaire.

Pratique ante ou post mortem ?

Pour PLENOT (1969) et HAMY (1883), l'application de telles décorations dentaires était probablement utilisée en post mortem.

Cependant BAUDOUIN et ANDREWS (cités par VERGER-PATROUCY 1970), en se basant sur les dépôts tartriques et sur la formation de dentine réactionnelle, ont montré que ces inlays avaient bien été réalisés du vivant des sujets. Les preuves les plus évidentes de leur réalisation ante mortem sont quelques imperfections de préparation qui ont entraîné des nécroses pulpairees accompagnées d'abcès péri-apicaux dans certains cas (FASTLICH 1948).

Conséquences et complications

Douleurs :

Au Mexique, la connaissance des plantes était très poussée et il existait de nombreuses recettes pour faire céder les maux de dents (PLENOT 1969). Il est probable que l'utilisation d'herbes analgésiques, narcotiques ou hallucinogènes était un moyen de faire passer le sujet à l'état de transe afin d'adoucir la douleur de ces longues opérations. FASTLICHT (1948) a également mentionné l'utilisation de certains champignons comme anesthésiques, au Mexique, ainsi que la feuille de coca aux propriétés narcotiques et stimulantes au Pérou.

Pulpo-parodontales :

Sur la quantité de dents incrustées retrouvées au Mexique, de rares cas d'atteinte pulpaire consécutive à la réalisation des cavités pour « inlays » et à l'origine de nécroses et d'abcès péri-apicaux ont été observés (BORBOLLA 1940, FASTLICHT 1948, PLENOT 1969). Ceci témoigne de l'infinie précision et habileté de ces praticiens et l'intérêt de l'utilisation d'un ciment de scellement. En effet, en cas de perte ou de non utilisation de ce dernier, l'infiltration carieuse était inévitable et pouvait entraîner diverses complications : inflammation pulpaire, nécrose, kystes, abcès, fistules, etc. La mandibule retrouvée sur l'île Jaina (fig.41) en est un parfait exemple. On peut y observer une alvéolyse osseuse entre les apex de 43 et 42, qui témoigne d'un abcès péri-apical chronique.

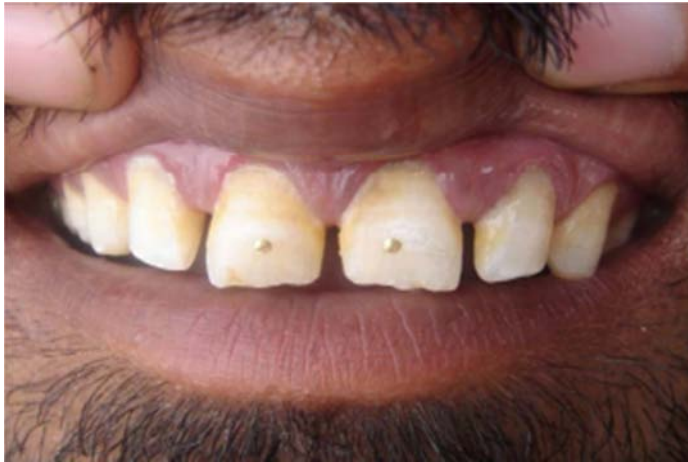

Figure 45 : Jeune indien arborant un « choump » sur chacune de ses incisives centrales maxillaires (ANAND KUMAR 2007)



Figure 46 : Maxillaire découvert à Halin (Birmanie)

Autres répartitions géographiques et temporelles des incrustations dentaires

Des tribus du Rajasthan et de l'ouest de l'Uttar Pradesh en Inde, pratiquent le « choump » (ANAND KUMAR 2007, SUHAS 2007). Il s'agit d'incrustations en or insérées dans la couche amélaire (la cavité n'excède généralement pas 0,5 mm).

Les « choump » concernent essentiellement les faces vestibulaires des incisives centrales supérieures et ont la forme d'un petit point. Chacune peut porter : un simple point en or (fig.45), une paire, trois ou encore six éléments. Cette coutume est pratiquée pour des raisons purement esthétiques par certains jeunes, méconnaissant la signification initiale de cette décoration dentaire. En effet, selon la religion hindoue, l'or est symbole de pureté et de vérité. La personne qui aura marqué ses dents d'éléments en or, pourra suivre le chemin de l'honnêteté et connaître la vérité absolue.

Des cas de mutilations par incrustations sont également répertoriés en Asie du sud et en Indonésie. Un maxillaire (fig.46) découvert à Halin (Birmanie) et qui daterait du VII après J.C. en est un premier échantillon (VUKOVIC 2009). Les incisives, canines et premières prémolaires de ce dernier, se caractérisent par l'insertion, sur leur face vestibulaire, de multiples incrustations circulaires en or. Le revêtement intact en or de la 21 suggère qu'il s'agissait de l'effet escompté. L'archipel philippin recense également ce genre de mutilation dentaire (RITTERSHOFER 1937) tandis que sur l'île de Sumatra, des fils ou bâtonnets métalliques étaient insérés sur les faces vestibulaires des incisives (CORBIERE 2003, DERVAUX 2006, PECHEUR 2006).



Figure 47 : Jeune femme gambienne arborant une couronne « postiche » en or jaune sur 12 (STAFFORD 2007)

1.2.3. Par recouvrement métallique : les recouvrements dentaires en OR traditionnels sur le continent africain

Définition

Il s'agit d'artifices dentaires en or, réalisés et insérés par des artisans bijoutiers sur des dents saines (en particulier les incisives supérieures). Il en existe diverses sortes : les couronnes « postiches » (fig.47), les coiffes de recouvrement partiel ou les anneaux interdentaires. En Afrique, le recouvrement dentaire artisanal en or constituait initialement l'attribut distinctif du pèlerin revenant de la Mecque, puis il est devenu progressivement un critère esthétique presque exclusivement féminin (DERVAUX 2006, NDIAYE 2008).

Origines

A l'origine, il s'agit d'une pratique musulmane qui s'est propagée sur le continent africain avec l'expansion de l'Islam (ORGELOT 2002, NDIAYE 2008). ORGELOT (2002) rapporte qu'il existe deux récits expliquant ce type de mutilation chez les musulmans. Dans le premier, le prophète Mahomet se serait cassé une dent au cours d'une des nombreuses guerres saintes et un bijoutier la lui aurait remplacée par une couronne en or. Dans la seconde version, ce serait au cours du Tawaf, circuit rituel que doit parcourir tout pèlerin de la Mecque autour de Kaba (la grande Mosquée), que Mahomet se serait cassé une dent en tombant sur une pierre et un artisan joaillier se serait proposé de la lui réparer à l'aide d'une couronne en or. De nos jours, ce sont les femmes africaines qui en portent le plus souvent et ce, pour des raisons purement esthétiques.

Motivations

Esthétiques :

L'esthétique est le motif principal exprimé. Selon une étude réalisée par NDIAYE (2008) sur 75 femmes sénégalaises, 97,33% d'entre-elles arborent ces « couronnes postiches » sur les dents frontales saines essentiellement pour des raisons esthétiques. Toutes les études antérieures vont dans le même sens : OUATTARA (1978) et SELIG (1981) au Sénégal avec respectivement 88% en 1978 et 80% en 1981, 100% selon l'échantillon zaïrois de KADIATA (1993) et 89% en Côte d'Ivoire selon DJEREDOU (2003). L'incisive latérale supérieure constitue le pilier de prédilection (66,66% des cas étudiés au Zaïre par KADIATA (1993).

Culturelles :

Il existe par ailleurs un esprit de snobisme et de fortune chez les hommes porteurs de tels artifices dentaires (31,25% des cas étudiés par KADIATA (1993)). Certaines de ces couronnes postiches grossièrement fabriquées sont achetées à des prix exorbitants chez des bijoutiers ou au marché public sans qu'il y ait aucune indication médico-dentaire (NDIAYE 2008).

Religieuses :

Nous l'avons vu précédemment : les mutilations par recouvrement sont à l'origine en Afrique, une pratique essentiellement religieuse. Il y a au Moyen-Orient, une véritable industrie des couronnes « religieuses » (ORGELOT 2002).

Les différents artifices dentaires artisanaux

Il en existe trois sortes (MOREAU 1983, KADIATA 1993, GAYE 1995)

- Les coiffes de recouvrement partiel en or ou « facettes pincées » :

Les coiffes de recouvrement partiel possèdent deux facettes : l'une vestibulaire, l'autre palatine. L'absence des facettes proximales facilite leur insertion en force, c'est-à-dire par simple pression sur la dent pilier sans recourir à un ciment de scellement.

- Les couronnes en or :

Les couronnes en or sont fabriquées en série et rappellent vaguement le contour anatomique de la dent. Elles englobent la totalité de la dent pilier qui est détournée sommairement par l'artisan pour pouvoir l'insérer.

- Les anneaux interdentaires en or ou « anneaux pincés » :

Certaines femmes (Wolofs, Sérères ou Diolas (Sénégal) ayant migré vers les grands centres urbains) portent un fil doré coincé entre 31 à 41 d'environ 1 mm d'épaisseur.

Au Sénégal, de nouvelles coiffes prothétiques artisanales ont fait leur apparition. Il s'agit des couronnes supposées en « or blanc », communément appelées « dents blanches » (NDIAYE 2008). 89,54% des porteuses de ce type de couronne artisanale, examinées par cet auteur, sont âgées de 15 à 30 ans. Les « dents blanches » sont donc plutôt l'apanage des jeunes femmes, contrairement aux couronnes ajustées à la feuille d'or qui concernent toutes les tranches d'âge. En effet, en Côte d'Ivoire, 38% seulement des sujets de DJEREDOU (2003) étaient âgés de moins de 35 ans contre 62% qui se répartissaient dans un intervalle plus large allant de 35 à 75 ans. Au Sénégal, plus de la moitié des femmes de l'échantillon de SELIG (1981) étaient âgées de plus de 30 ans.

Dans 2,66% des cas selon NDIAYE (2008), les coiffes dentaires sont façonnées avec des métaux non précieux et donc non biocompatibles, sources potentielles d'agression pour l'environnement buccal.

Techniques de réalisation

Ces recouvrements métalliques sont du domaine de la tradi-pratique dentaire (KADIATA 1993, NDIAYE 2008). Ils sont confectionnés par des artisans, donc des non professionnels de l'art dentaire, avec tous les risques liés aux défauts de conception et de réalisation ainsi que leurs conséquences biologiques et fonctionnelles. Selon l'étude réalisée par KADIATA (1993), 75,43% des prothèses dentaires ont été façonnées par des charlatans, le restant par des bijoutiers. NDIAYE (2008), relève par ailleurs que 89% des cas concernent des dents saines, sans passé pathologique ni thérapeutique. Pour certains auteurs (MOREAU 1983, GAYE 1995), il est probable que le refus des

chirurgiens dentistes de réaliser une couronne sur dent saine incite ces femmes à consulter des bijoutiers ou charlatans.

Concernant les couronnes coulées totales, le charlatan ou le bijoutier les réalise à partir du moignon de la dent pilier taillée sommairement, sans connaissance ni respect des règles scientifiques en la matière. En effet, à l'aide d'une lime ou d'une pièce à main montée sur micromoteur, l'artisan dégage grossièrement les points de contact et meule légèrement les faces vestibulaire et palatine sans toucher au bord libre. La couronne préfabriquée est ensuite placée en force sur la dent support.

Les « facettes pincées » artisanales sont glissées sur la dent choisie et serrées à la pince par le fabricant.

Quant à la réalisation de l'anneau pincé, le bijoutier passe l'or dans une filière et reporte sur le fils obtenu deux fois la hauteur de la dent. Avec une pince, il sectionne le fil à la hauteur de la dent. Puis avec une précelle, le filament coupé en deux est plié et inséré dans l'espace interproximal sans autre forme de préparation mais en veillant cependant à ce que l'anneau ne soit pas en contact avec la gencive (DERVAUX 2006).

Conséquences et complications

Ces ornements dentaires, portés uniquement dans un but esthétique posent cependant un certain nombre de problèmes.

Douleurs :

Suite à la pose de couronne à recouvrement total, 44% des femmes interrogées par NDIAYE (2008) ont ressenti des sensibilités ou douleurs dentaires. Plusieurs raisons peuvent expliquer cette complication : l'absence d'anesthésie dentaire, l'échauffement de la pulpe dentaire par un meulage réalisé sans irrigation (risque de nécrose du complexe vasculo-nerveux), un détournement surestimé du moignon dentaire (risque d'effraction pulpaire), une insertion forcée de la « prothèse dentaire » (risque de fracture ou fissure de la dent pilier), mais également une couronne ou coiffe inadaptée et en suroclusion (risque de traumatisme parodontaux).

Lésions carieuses :

Le mauvais ajustage marginal des coiffes et couronnes artisanales ne facilite pas l'hygiène bucco dentaire et favorisent par conséquent le développement de lésions carieuses (dent support et dents adjacentes (44% selon DJEREDOU (2003)).

Troubles parodontaux :

La rétention alimentaire peut irriter et inflammer le parodonte marginal (70% des cas selon NDIAYE (2008)) favorisant un saignement gingival (10,6% selon NDIAYE (2008)). Peuvent alors se développer : des cas de gingivite localisée (70,3% selon NDIAYE (2008) et 86% selon DJEREDOU (2003)), des poches parodontales, des cas d'alvéolyse osseuse localisée avec ou sans récession gingivale (10,4% de récession selon NDIAYE 2008), ainsi que des mobilités et migrations dentaires (versions, rotation).



Figure 48 : Jeune femme dao do présentant des couronnes en or sur ses incisives supérieures (SAVALTIER 2005)

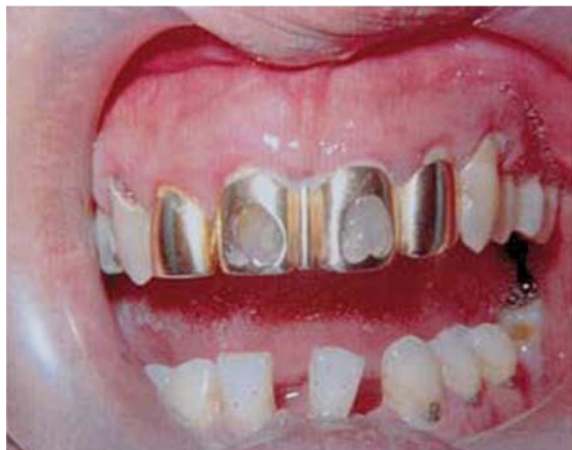

Figure 49 : Recouvrement dentaire au niveau du bloc incisif maxillaire chez une femme dayak. Les faces vestibulaires de 11 et 21 sont ajourées en forme de cœur inversé (JONES 2001)

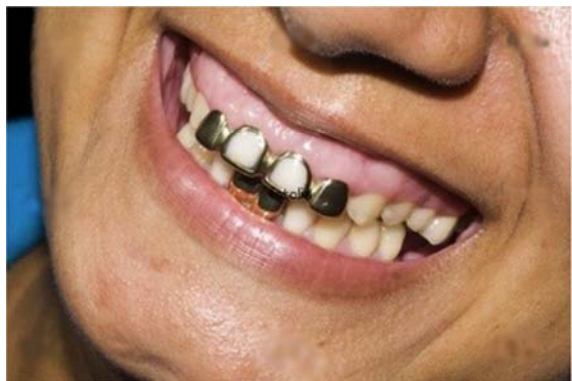

Figure 50 : Jeune nicaraguayenne portant un bloc façonné en or de 12 à 22 (les faces vestibulaires de 11 et 21 sont ajourées) et deux couronnes postiches sur 31 et 41

Troubles articulaires :

Les artifices réalisés de façon artisanale, par des non professionnels comprennent de nombreux défauts : absence de réduction coronaire de la dent pilier, absence de point de contact ou au contraire contacts interproximaux trop appuyés, mauvais ajustage marginal, suroccclusion et surcontour (74,6% selon NDIAYE (2008), 76% selon DJEREDOU (2003)). Ces malfaçons sont à l'origine de troubles de l'occlusion (contacts prématurés et facette d'usure sur les dents antagonistes) mais également de problèmes articulaires : douleurs au niveau des articulations temporo-mandibulaires (50,6% selon NDIAYE 2008), craquements, déviations de la cinématique mandibulaire, etc.

Halitose :

La morphologie inadaptée de ces recouvrements métalliques favorise la rétention de plaque dentaire responsable d'une mauvaise haleine (22,7% des cas selon NDIAYE 2008).

Risques d'ingestion ou d'inhalation :

Les coiffes, non scellées peuvent quant à elles se détacher et être ingérées ou inhalées (MOREAU 1983).

Autres répartitions géographiques et temporelles des mutilations additives dentaires par recouvrement métallique

Au Vietnam, le recouvrement de dents saines par des facettes ou des couronnes en or jaune est toujours en usage dans les minorités ethniques du nord comme les Hmong et les Dao Do (fig.48). Dans les tribus montagnardes du nord, comme dans la province de Lao Cai, cette pratique est réalisée par des prothésistes chinois qui traversent la frontière du nord en mobylette et proposent leur service de village en village, transportant leur matériel d'estampage et façonnage des plaques d'or (LASSERE 2010).

MARCO-POLO (cité par CORBIERE 2003), lors d'un voyage au Yunnan (province du sud ouest de la Chine) en 1272 a signalé que des habitants fabriquaient un boîtier d'or recouvrant les incisives inférieures ou supérieures. On retrouve cet attribut à Bornéo, île du sud-est asiatique. Certains auteurs (HUARD 1938, JONES 2001) décrivent chez les Dayaks le port de blocs de cuivre au niveau des dents antérieures maxillaires (fig.49). Ces décorations dentaires sont retenues à l'aide de broches insérées dans de petites cavités réalisées au niveau des faces palatines (JONES 2001). JONES (2001) rapporte que les faces vestibulaires de ce recouvrement peuvent être ajourées ou incrustées de pierres précieuses.

En Amérique du sud (Bolivie, Nicaragua, Chili), afin d'embellir leur sourire, les femmes portent des couronnes ou des facettes en or ajourées ou non au niveau des faces vestibulaires. Dans certain cas, ces coquetteries dentaires sont soudées entre elles formant un bloc qui vient se clipser sur les dents supports (fig.50).

1.3 Mutilations dentaires par modification de position : la PROALVEOLIE ARTIFICIELLE des INCISIVES SUPERIEURES en Afrique

Définition

Cette mutilation, décrite pour la première fois par FAIDHERBE (1872), est surtout localisée aux peuplades de la rive droite du Sénégal et exclusivement chez les femmes. D'autres régions sont concernées comme la Mauritanie, le Kenya et la Guinée. Cette mutilation consiste en une vestibulo-version exagérée des incisives supérieures, par l'application de forces postéro-antérieures (langue et/ou doigts), entraînant une prochéilie supérieure avec interposition de la lèvre inférieure, la formation de diastèmes interdentaires maxillaires ainsi qu'une augmentation de la convexité faciale (ANAES 2002). MOORTGAT (1959) puis PLENOT (1969) situent la proalvéolie artificielle des incisives supérieures dans la catégorie « modification de position » dans leurs classifications des mutilations dentaires culturelles.

Motivations

Les motivations de ce type de mutilation ne sont que purement esthétiques (FAIDHERBE 1872, DERVAUX 2006, PECHEUR 2006). En effet, la vestibulo-version des incisives supérieures et la prochéilie supérieure qui en découle, ont pour but, selon leurs adeptes, d'embellir le profil. Ce repositionnement est considéré comme un signe de beauté et de noblesse et donc pratiqué à titre de mode.

Technique opératoire

La technique, relativement simple, a été décrite par FAIDHERBE (1872). Les incisives supérieures temporaires des petites filles sont extraites dès leur éruption. Il n'existe pas d'instruments spécifiques pour les extractions. Il peut s'agir de pinces de forgeron ou de couteaux tout usage (DERVAUX 2006, PECHEUR 2006). Le praticien traditionnel n'est pas issu d'une caste particulière. Tout membre de la communauté peut s'en charger, du moment qu'il a été initié. Ce sont souvent des femmes âgées qui assurent ce rôle. Mais le forgeron à qui l'on attribue une dextérité manuelle particulière et qui possède des instruments appropriés, peut participer aussi à cet usage (MOREAU 1984).

Durant l'opération, l'enfant est installé sur le dos, la tête maintenue par la mère. La petite fille ne peut tenter aucun mouvement pour s'échapper et s'abandonne aux pleurs. Aucune mesure d'asepsie n'est employée. L'opérateur libère la dent temporaire de ses attaches gingivales à l'aide d'un couteau. Il la saisit ensuite avec ses pinces, la mobilise et l'extrait. L'extraction au couteau seule se fait en deux temps : luxation de la dent grâce au couteau placé en coin entre la dent à extraire et la dent adjacente, puis retrait vertical de la dent maintenue entre le pouce et le bout du couteau (PECHEUR 2006).

Dès que les dents de remplacement sont en phase d'éruption, des forces postéro-antérieures sont exercées par l'action de langue et du pouce chaque matin au réveil. Selon MOREAU (1984), les mères veillent consciencieusement à ce que leurs filles exercent ces tractions de façon quotidienne.

S'agit-il d'un prognathisme ou d'une proalvéolie ?

En raison du jeune âge des sujets, l'os est très malléable et la partie alvéolaire antérieure du maxillaire subit une déformation vers l'avant en suivant le mouvement des incisives supérieures (FAIDHEREBE 1872). Cette pratique ne semble pas entraîner de déformation des bases squelettiques, il ne s'agit donc pas de prognathisme maxillaire mais bien d'une proalvéolie artificielle des incisives supérieures (déformation de l'os alvéolaire) (PECHEUR 2006).

Conséquences et complications

Risques de traumatismes alvéolo-dentaires :

La protrusion du bloc incisivo-canin supérieur est un facteur évident et connu des traumatismes alvéolo-dentaires des dents antérieures (principalement des incisives centrales représentant les premiers « pare-chocs ») (OKA 1999, NGUYEN 1999, AKA 2000, ANAES 2002). L'augmentation du surplomb incisif (distance entre les bords libres des incisives centrales mandibulaires et ceux des incisives centrales maxillaires et parallèle au plan de l'occlusion) fragilise les incisives supérieures qui ne sont alors plus soutenues par les inférieures. L'étude réalisée par NGUYEN (1999) nous révèle qu'un surplomb incisif de plus de 3 mm double le risque de fracture des incisives supérieures. Les principales formes cliniques de ces traumatismes (survenant dans le cadre d'activités ludiques, sportives ou lors d'accidents de la voie publique) sont : les contusions, les luxations, les fêlures et les fractures dentaires (OKA 1999, NGUYEN 1999, AKA 2000, ANAES 2002). Ces traumatismes ont des incidences fonctionnelles et esthétiques et posent des difficultés thérapeutiques lorsqu'ils surviennent sur des dents immatures.

Lésions carieuses et parodontopathies :

Cette proalvéolie artificielle s'accompagne de diastèmes interdentaires ne favorisant pas le maintien d'une bonne hygiène bucco-dentaire propice à assurer la prophylaxie des caries dentaires et des parodontopathies (ANAES 2002). De même l'application des forces exagérées avec les doigts ou la langue peut engendrer des traumatismes occlusaux et parodontaux. Les conséquences directes de ce phénomène sont l'inflammation et l'épaississement du desmodonte des dents concernées. La desmodontite est responsable de douleurs (à la pression, à la percussion) et de mobilités dentaires plus ou moins accentuées. Si le traumatisme occlusal se greffe à un parodonte altéré, les lésions parodontales telles que des poches parodontales déjà préexistantes peuvent alors progresser rapidement. Le traumatisme occlusal peut également se manifester sous la forme de lésions endodontiques comme la nécrose pulpaire par rupture du paquet vasculo-nerveux.

Troubles de l'articulé dentaire :

Il s'agit d'une dysmorphose dentaire définie dans le sens sagittal (AKA 2000). En effet, dans ce cas, le surplomb incisif est supérieur à 2 mm (celui correspondant aux « normes orthodontiques » étant d'environ 2 mm (ANAES 2002)). Cette augmentation altère le guide antérieur et perturbe donc la cinétique mandibulaire : on parle de guide antérieur afunctionnel. Ainsi, dans les mouvements de propulsion ou de diduction, les dents postérieures ne sont plus protégées par les dents antérieures et

des interférences occlusales postérieures responsables de facettes d'usure, de fêlures, de fractures voire même de migrations peuvent apparaître (LACROIX 2000).

Troubles de la déglutition :

La vestibulo-version exagérée des incisives supérieures peut empêcher l'évolution du comportement succion déglutition (ou déglutition infantile) vers la déglutition fonctionnelle. La déglutition infantile se caractérise par l'interposition linguale entre les arcades et une contraction des muscles peri-buccaux. A noter, qu'à l'inverse, la persistance d'une position basse de la langue au repos et d'une déglutition infantile chez le grand enfant et l'adulte est un facteur favorisant des dysmorphoses maxillofaciales telle que la proalvéolie supérieure.

Troubles de la phonation :

Cette mutilation peut entraîner l'apparition d'un stigmatisme interdental pour « ch », « s », « j » et « z » (AMEISEN 2003) : la pointe de la langue prend appui sur les faces palatines des incisives supérieures ou passe entre les arcades dentaires déclenchant le zozotement ou zézaiement. De plus, la protrusion du bloc incisivo-canin supérieur rend trop postérieur l'articulation des « t », « d », « l » et « n », gêne le contact des lèvres entre elles et modifie le timbre des voyelles antérieures (AMEISEN 2003).

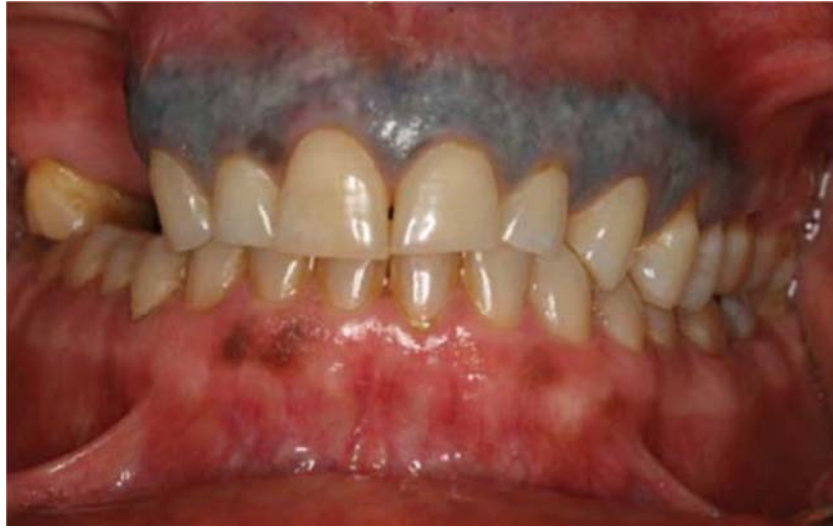

Figure 51 : Gencive marginale maxillaire tatouée de 13 à 25 (BROOKS 2007)

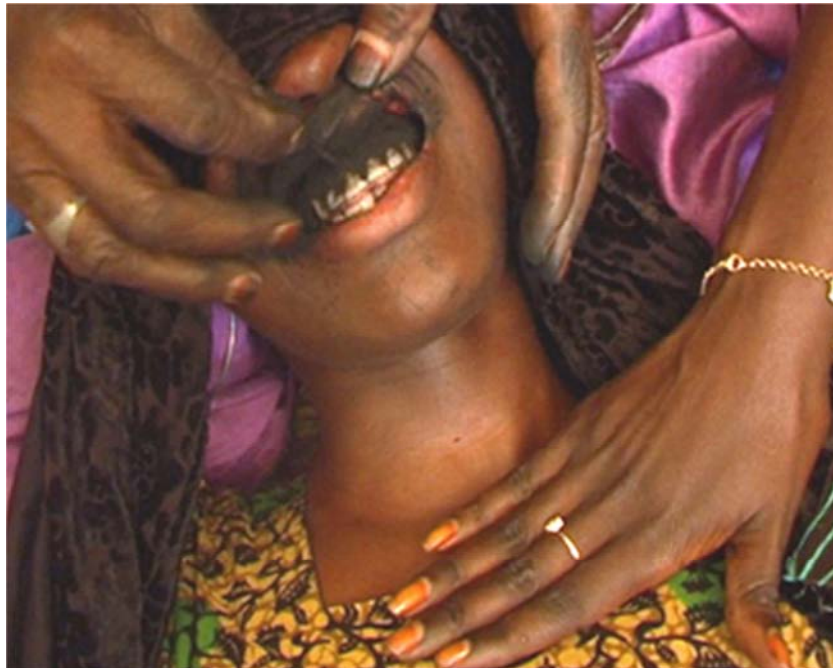

Figure 52 : Jeune fille wolof se faisant tatouer les gencives maxillaires (DIABANG 2005)

2. Mutilations des TISSUS MOUS

2.1 TATOUAGE

2.1.1. Tatouage des GENCIVES chez les femmes Sénégalaises

Définition

Le tatouage gingival est une pratique traditionnelle répandue chez la femme en Afrique occidentale, notamment au Sénégal (Wolof et Sérère) mais des cas sont également observés au Mali (Peuls), au Niger, en Somalie et en Ethiopie (ASSOUMOU 1998, BROOKS 2007). Ce tatouage consiste en une pigmentation artificielle noir bleuté des gencives (fig.51), principalement de la gencive maxillaire et se fait aussi bien sur une gencive rose que sur une gencive naturellement pigmentée (pigmentation ethnique). Le procédé est obtenu par l'introduction d'une matière colorante dans la gencive au moyen de piqûres par des épines végétales ou des aiguilles à coudre attachées en fagots (fig.52). Ces femmes se tatouent très jeunes et renouvellent l'opération pour conserver la coloration.

Motivations

Culturelles :

Pour de nombreuses tribus africaines, le tatouage gingival est une pratique traditionnelle considérée comme un rite initiatique marquant le passage de l'enfance à l'âge adulte (GBANE 1995, THIAW 2005). Ce moment permettra aussi d'observer les premières manifestations publiques de futurs prétendants de la jeune initiée. Dans certaines ethnies comme les Wolofs et le Sérères, il est capital pour les jeunes filles d'avoir des gencives totalement noires avant le mariage. C'est une condition à laquelle le prétendant attache une importance toute particulière. Cette coutume traduit également le courage et l'endurance qui ne peuvent qu'avantager le statut social de la jeune femme. Ni pleur ni expression de souffrance ne sont admis ce qui, de surcroît, rend ses parents fiers d'elle et offre à sa beauté un cachet plus authentique.

Esthétiques :

Le tatouage pour la femme africaine est un signe d'élégance, de noblesse et de beauté (AL-SHAWAF 1986, GAYE 1995, DERVAUX 2006, BROOKS 2007). En effet, le contraste de la gencive pigmentée artificiellement en bleu ou noir par rapport à la teinte des dents, fait apparaître ces dernières plus blanches (un des canons de beauté de la société africaine). Dans certaines sociétés traditionnelles sénégalaises (chez les Wolofs et les Sérères notamment), la jeune fille fraîchement tatouée se fait ainsi l'honneur de rejoindre le domicile conjugal. En milieu urbain, le tatouage est rentré également dans les mœurs mais il est pratiqué pour des raisons purement esthétiques. C'est un moyen pour les jeunes filles d'être dans les normes.

Thérapeutiques :

Le tatouage gingival est souvent utilisé, outre son rendu esthétique, dans le traitement traditionnel des parodontopathies (AL-SHAWAF 1986, DIALLO 1995, BROOKS 2007). Il lui serait attribué un rôle

bénéfique dans le soulagement des douleurs et des sensations de démangeaisons, de cuisson de la gencive ainsi que dans la disparition des gingivorragies.

Produits utilisés

Les matériaux utilisés de manière habituelle sont des colorants et de adjuvants que l'on retrouve ou fabrique facilement en Afrique (KOFFI MALAN 1999).

Selon DIALLO (1995), trois grandes variétés de colorants sont utilisées pour tatouer les gencives. Ils ont la couleur bleue outremer et sont le résultat de la carbonisation :

- de l'huile : « Pimpi huile »,
- de la coque d'arachide : « Pimpi arachide »,
- du pétrole de lampe : « Pimpi lampe à pétrole » celui-ci est très peu apprécié du fait de son odeur et de son goût désagréable (KOFFI MALAN 1999).

Des adjuvants sont ajoutés aux colorants. Ils ont pour rôle de renforcer la pigmentation. Il s'agit le plus souvent du kalé, plus connu sous le nom de khôl, utilisé pour souligner les yeux et du « bleu » et employé comme azurant pour blanchir le linge. Ces adjuvants sont mélangés au « Pimpi » en fonction de la couleur désirée : noir ou gris bleuté (KOFFI MALAN 1999). AL-SHAWAF (1986), rapporte le cas d'une Ethiopienne de 35 ans s'étant fait tatouer les gencives avec du Khôl. Le Khôl, antimoine (métalloïde) souvent allié au plomb sous forme d'oxyde ou de sulfure, est utilisé depuis des millénaires notamment par les Egyptiens à des fins cosmétiques (fard à cil, mascara, etc.). On peut comprendre l'utilité de cet adjuvant dans le traitement des parodontopathies, par le fait que ce cosmétique était appliqué déjà à l'époque des Pharaons, à des fins purifiantes, pour soigner les conjonctivites, les irritations et les rougeurs de l'œil. L'utilisation du khôl chez les peuples orientaux avait alors, d'abord, une raison pratique : protéger des infections oculaires, mais aussi du vent sablonneux et de la lumière ardente du désert. TAPSODA (2010) a prouvé en effet que de très faibles doses de plomb appliquées sous forme de laurionite (un chlorure de plomb que les premiers « chimistes » de l'Égypte antique savaient synthétiser) aux cellules de la peau ne les tuaient pas, mais induisaient en réaction la production de monoxyde d'azote (NO) reconnu pour activer le système immunitaire. Ainsi, les fards à base de plomb libéraient lentement des ions Pb^{2+} (acétate de plomb) dans la peau et une partie d'entre eux migraient vers l'œil, via le liquide lacrymal principalement. TAPSODA (2010) rapporte qu'à faible dose, l'acétate de plomb est toxique, mais à « très faible dose », c'est-à-dire à des concentrations infinitésimales (sub-micromolaires : 0,2 μmol suffit), ces ions se montrent in vitro capables de renforcer la défense immunitaire des cellules sans les tuer, ce qui était probablement utile en cas d'infection bactérienne oculaire.

BROOKS (2007) évoque l'utilisation de la résine issue de feuilles de *Datura Stramonium* mélangée à du « Pimpi ». Le *Datura Stramonium*, plante annuelle très commune, pousse dans les terres incultes et est utilisé à des fins médicinales par différentes ethnies. Cette plante possède une activité anticholinergique. En effet, elle renferme des alcaloïdes (atropine, scopolamine, hyoscyamine) qui lui confèrent un puissant pouvoir hallucinatoire. Le *Datura Stramonium* est également utilisé en

homéothérapie pour ses effets antispasmodiques et sédatifs du système nerveux central et est ainsi préconisée contre l'asthme et les névralgies. De nombreux peuples se soignent à l'aide de cette plante notamment contre les douleurs dentaires en inhalant les vapeurs de feuilles bouillies, en mâchant les racines ou en fumant ses feuilles et ses fleurs séchées. De plus, cette plante médicinale présente une activité antimicrobienne in vitro (BROOKS 2007).

Procédés

Dans la plupart des tribus Sénégalaises (notamment chez les Wolofs, les Sérères et les Laobés), le tatouage s'effectue lors de cérémonie par une femme d'un certain âge (griotte ou forgeronne) « attachée » à la famille ou au village (GAYE 1995, FAINZANG 1998, KOFFI-MALLAN 1999, CISSE 2010). Cette cérémonie dure une demie journée ou une journée et est rythmée par des chants et danses au son du tamtam. THIAW (2005) nous rapporte une des nombreuses chansons d'encouragement psalmodiées par les femmes Sérères entourant la victime lors du tatouage:

« Ndoog ba lool ee,
O loolangaa boo bes ge nannin,
Gay naak we, gayantong o feetee.
Sinaar loolaa,
Ndoom ne doxee ;
A doxa yaay booy njam nee ndoog »

« O la fille ! O la fille !
Ne pleure pas à cause des épines,
Si tu pleures et que les jeunes garçons t'entendent,
Demain, ils apporteront ton nom partout.
La belle fille pleure,
Oui, ma mère, le tatouage est cuisant »

Chez les Wolofs, lors de la cérémonie du tatouage (ou « Njam »), l'opératrice est assise sur une natte. La jeune victime recouverte d'un pagne est couchée sur le dos, la tête entre les jambes de la première (FAINZANG 1998). La tatoueuse ou « Jamkat » écarte les lèvres de sa patiente et enduit sa gencive maxillaire du « Pimpi ». Puis à l'aide d'une botte d'épines ou d'une dizaine d'aiguilles à coudre rassemblées en fagot, la « Jamkat » inocule le produit à tatouer dans la gencive non préalablement anesthésiée. La surface à pigmenter est surtout fonction de la largeur du sourire de la jeune fille. Les faces vestibulaires de la gencive attachée et la gencive papillaire maxillaires sont les seules concernées. L'opératrice pique d'un bout à l'autre de la zone concernée. Ensuite, on procède à l'hémostase par compression de la gencive puis à l'imprégnation de l'adjuvant dans la gencive. A la fin de l'opération, la victime crache afin d'enlever l'excès de produit, la salive et le sang mais ne doit pas se rincer la bouche pour permettre une bonne pénétration du pigment dans les muqueuses. On conseille également de ne pas manger épicé les quarante-huit heures suivant l'intervention (douleurs).

Par la suite et selon l'effet désiré, les femmes peuvent renouveler l'opération chaque année ou tous les deux ans. En milieu urbain, les séances de tatouage ont perdu leur côté folklorique et se déroulent sans faste. La jeune fille va chez la tatoueuse après avoir pris rendez-vous : le prix de l'intervention est fonction du nombre d'aller-retour (2 à 3 francs français en 1998 selon KOFFI MALAN (1999)).

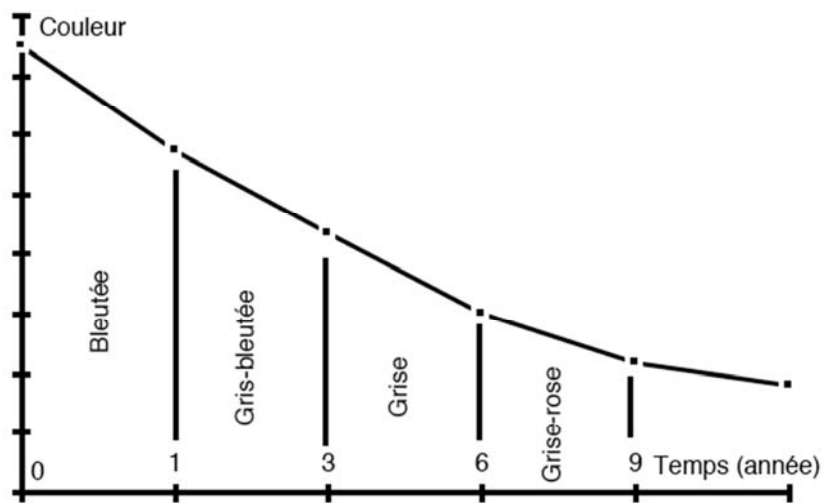


Figure 53 : Diagramme d'évolution de la couleur des gencives tatouées en fonction du temps (GBANE 1998)

Soins postopératoires

Chez les Sérères, les jeunes filles, après s'être faites tatouées, appliquent sur leurs gencives une poudre obtenue à partir de feuilles de baobab, mélangée à du beurre (THIAW 2005). Ce cataplasme est ensuite recouvert de coton. Concernant l'alimentation, la jeune fille doit manger pendant quelques jours exclusivement de la bouillie et on ne lui permet de boire de l'eau qu'en l'aspirant au moyen d'un fruit de calebassier appelé Ofal ou Kofal (THIAW 2005).

Conséquences et complications

Sur le parodonte :

- Aspect clinique de la gencive tatouée

GBANE (1998) a réalisé une étude, auprès de 52 Sénégalaises ayant les gencives tatouées. Le but de cette enquête était d'examiner les modifications de couleur et de texture qui peuvent se produire après le tatouage gingival. Dans l'ensemble, les caractéristiques cliniques des gencives tatouées (en particulier la consistance, la forme du bord gingival et l'aspect) sont superposables à celles des gencives saines et indemnes de tatouage. Cependant, la couleur reste généralement variable. Initialement bleutée elle devient, en un à trois ans, gris bleutée, grise après quatre à six ans et vire au rose grisâtre au delà (voir diagramme [fig.53](#)).

Pour l'auteur, cette variation est sans doute liée d'une part, au temps séparant deux interventions et d'autre part à leur fréquence de renouvellement. Elle dépend aussi de l'intolérance du sujet aux inclusions de produits utilisés (colorants) qui se manifeste par leur élimination progressive et la tendance de la gencive à retrouver sa teinte naturelle (grise ou rose grisâtre). Selon la même étude, la gencive attachée de la surface vestibulaire présente un aspect dit de « peau d'orange » seulement dans 30 % des cas.

Pour GBANE (1998), l'absence de granité ne traduit pas forcément l'existence d'une inflammation gingivale puisque la présence et l'intensité du granité varient en fonction des individus voire chez un même sujet (différents sites de l'arcade dentaire). Cette absence serait aussi en rapport avec la quantité de colorants employés et la fréquence des tatouages. L'auteur conclut que le granité étant inconstant au niveau d'une gencive saine, même non tatouée, ne peut constituer un critère clinique de santé parodontale.

- Aspect radiographique

Une téléradiographie de profil réalisée chez le cas présenté par AL-SHAWAF (1986) a révélé une fine couche radio-opaque au niveau des gencives maxillaires antérieures. La présence de plomb contenu dans le Khôl est responsable de cette radio-opacité. Le contour de ses paupières supérieures et inférieures, maquillé avec le même cosmétique présentait également cette caractéristique.

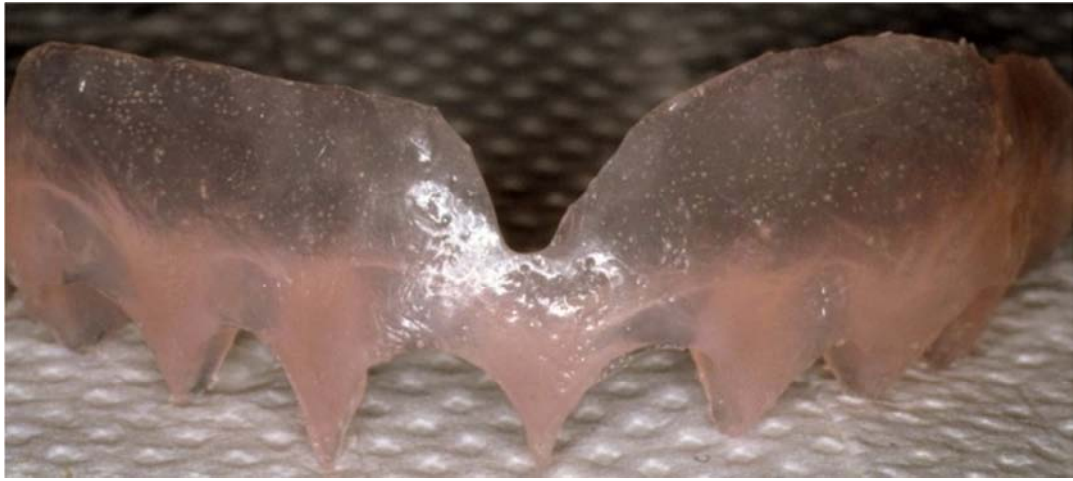


Figure 54 : Exemple de masque gingival utilisé en dentisterie américaine

- Santé parodontale

Selon GBANE (1998), dans environ 15 % des cas, une légère inflammation gingivale est observée. Mais il est important de préciser que ces inflammations peuvent être attribuées soit à une mauvaise hygiène bucco-dentaire, soit à un état général particulier (grossesse, menstruations).

DIALLO (1995) a réalisé une étude auprès de 67 femmes sénégalaises dont 37 présentaient une gencive tatouée. L'objectif de cette enquête était de vérifier le potentiel rôle thérapeutique du tatouage gingival traditionnel dans les parodontopathies en étudiant divers paramètres : l'IHOS (Indice d'Hygiène Orale Simplifié de GREENE et VERMILLION basé sur la superficie de plaque recouvrant les surfaces dentaires), l'IG (Indice Gingival de LÖE et SILNESS appréciant la sévérité et la localisation des gingivites), l'IP (Indice Parodontal défini par Russel en 1956 évaluant la maladie parodontale) et le SBI (le « Sulcus Bleeding Index » ou indice de saignement de MUHLEMANN combinant les signes cliniques de l'inflammation et le saignement provoqué, premier signe de la gingivite). DIALLO (1995) constate finalement une tendance nette, sur le plan épidémiologique, à la réduction des manifestations cliniques de l'inflammation gingivale, en particulier, le saignement (68 % des gencives non tatouées ont un SBI entre 1* et 2**, contre 29,6 % des gencives tatouées). Cependant, pour les autres paramètres, la gencive tatouée ne montre pas de différence significative avec une gencive naturellement pigmentée ou rose. Plus encore, les lésions parodontales se sont aggravées devant les parodontites évolutives où cette thérapeutique traditionnelle a été instaurée.

* 1 : les papilles et la fibromuqueuse marginale sont d'apparence normale ; le sondage avec une sonde parodontale peut faire apparaître un point de saignement.

** 2 : inflammation de la papille et de la gencive marginale pouvant s'étendre à la gencive attachée ; l'oedème est discret et il existe un saignement provoqué au sondage.

Sur l'état général :

Le tatouage gingival s'effectue dans des conditions septiques (aiguilles et colorants non stériles, absence de port de gants) (SERME 2006). Cette méthode de « thérapie » traditionnelle peut donc transmettre des maladies virales telles que l'hépatite C ou le VIH. De nombreuses campagnes de lutte contre le VIH sont organisées en Afrique. Elles permettent d'informer sur les risques de transmission via le tatouage des gencives et de nombreuses associations humanitaires fournissent le matériel stérile adéquat.

Emergence d'une nouvelle pratique pour pallier à la douleur du tatouage

DERVAUX (2006) mentionne la fabrication d'un masque gingival coloré en noir qui confère les avantages esthétiques du tatouage sans la douleur. Ce masque est élaboré à partir de résine (la même utilisée en prothèse dentaire adjointe pour réaliser la fausse gencive) à laquelle on y ajoute un colorant noir bleuté. Après avoir malaxer la poudre de la résine avec son liquide et le colorant, les jeunes filles constituent une pâte qu'elles appliquent sur la gencive vestibulaire maxillaire jusqu'à la prise. L'excès de résine est ensuite éliminé à l'aide d'un instrument fin en suivant les contours des collets des dents. On peut retrouver ce procédé en dentisterie américaine pour camoufler d'importantes récessions gingivales ou les fameux « triangles noirs » (perte de papille) résultant d'une chirurgie mucco-gingivale (fig.54).



Figure 55 : 1950, femme aïnou aux lèvres tatouées



Figure 56 : Statuette Dogu exposée au musée Guimet à Paris : des moustaches entourent ses lèvres

2.1.2. Tatouage des LEVRES chez les femmes Aïnous du vieux Japon

Définition

Les femmes aïnous, tribu japonaise de l'île d'Hokkaido située à l'extrême nord de l'archipel nippon, pratiquaient le rituel du tatouage des lèvres en bleu leur dessinant des sortes de moustaches (fig.55) (DERVAUX 2006). Les femmes aïnous portaient également plusieurs tatouages aux formes géométriques et curvilignes sur leurs bras et leurs mains.

Origines et histoire du tatouage en Asie

La pratique du tatouage en Asie (Sud du Japon, Chine, Sibérie) semble avoir été diffusée par les migrations du peuple aïnou (VAN GULIK 1983, DEFRENET 1992, HEAS 2008). En Effet, les preuves les plus anciennes prennent la forme de statuettes en argile : les Dogus, de forme généralement féminine et datant du moyen Jômon (VII^e millénaire avant J.C. au III^e siècle avant J.C). Certaines présentent des marques de tatouages sur le visage, notamment sur le pourtour des lèvres (fig.56), ce qui permet aux ethnologues japonais d'affirmer qu'il s'agit de représentations de tatouages péribuccaux chez les femmes aïnous de Hokkaido (DERVAUX 2006). À divers moments de l'histoire, les autorités japonaises ont interdit l'utilisation des tatouages par ce peuple (et d'autres ethnies sous leur autorité, comme les autochtones de Taïwan) pour tenter de les démettre de leurs pratiques culturelles traditionnelles et de les préparer pour la suite du processus de japonisation. Le tatouage fut interdit définitivement en 1871 par les autorités de Meiji influencées par les occidentaux qui considérèrent cette pratique comme barbare et cruelle. Cette pratique ne disparut cependant que progressivement. Aujourd'hui, chez les Aïnous, la teinture des corps à l'encre ou à la suie a remplacé le tatouage pour les fêtes et les cérémonies.

Motivations

Culturelles :

Pour les femmes aïnous, le tatouage était primordial sur le plan social : arrivée de la puberté, statut marital (VAN GULIK 1982, DERVAUX 2006, HEAS 2008). Ce marquage facial intervient ainsi quand la jeune fille est nubile (entre huit et quatorze ans) et devient un signe de fidélité et de loyauté de la femme envers son mari (son tatouage péri-labial l'empêchera de critiquer son époux) (VAN GULIK 1982).

Esthétiques :

Le tatouage labial (et le tatouage en général) était strictement réservé aux femmes aïnous. Il était symbole de féminité, de beauté et de prestige (VAN GULIK 1982).

Par ailleurs, les hommes de cette tribu, réputés pour avoir une pilosité plus abondante que celle des japonais, portaient de longues barbes et moustaches. Cette pilosité les fit passer pour des « animaux » auprès des japonais qui en profitèrent pour multiplier les razzias dans les villages, enlevant et violant les femmes.

Beaucoup d'anthropologues japonais pensent que ces femmes se tatouaient des moustaches afin de

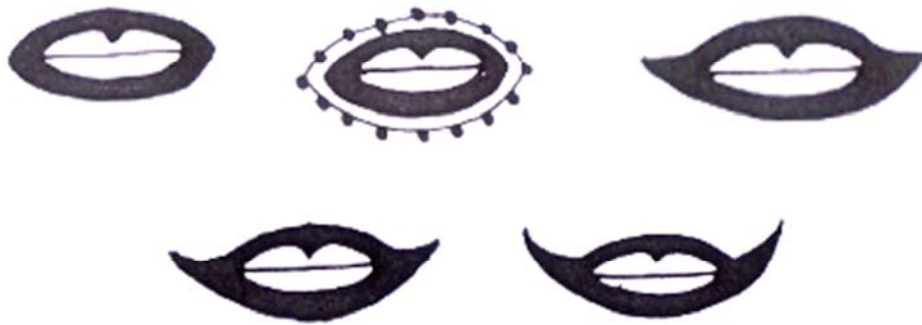

Figure 57 : Différents motifs de tatouages péri-labiaux aïnous
(VAN GULIK 1982)



Figure 58 : Makiri, couteau pour tatouage aïnou
(iconothèque du musée du Quai Branly)

se faire passer pour des hommes et échapper ainsi aux incursions (VAN GULIK 1982).

Religieuses :

Chez les Aïnous, les tatouages possédaient un sens religieux : ils protégeaient contre les démons et étaient garants d'une vie heureuse dans l'au-delà. En effet, la suie n'est pas seulement considérée comme une substance colorante. Selon ce peuple, elle posséderait un rôle sacré car étroitement liée à Huci-Kamuy (dieu du feu) une des plus importantes divinités aïnoues (VAN GULIK 1982). Huci-Kamuy protège la famille, éloigne les maladies et est invoqué lors des naissances et des décès. Le tatouage labial représentait donc un signe de bonne santé. Le tatouage des sourcils, autre artifice féminin aïnou, exposerait au risque de cécité s'il venait à s'effacer.

Différents motifs

VAN GULIK (1982) répertorie plusieurs motifs de tatouages péri-labiaux (fig.57). Il peut s'agir d'une simple bande encerclant le pourtour des lèvres, surmontée ou non d'un chapelet circonférentiel. Les extrémités au coin des lèvres peuvent être également retroussées plus ou moins légèrement donnant l'aspect de véritables moustaches.

Technique

Le peuple aïnou n'utilisait pas d'aiguille pour effectuer leurs tatouages mais un petit couteau aiguisé comme un rasoir appelé MAKIRI (fig.58) avec lequel la peau était incisée (VAN GULIK 1982). Le manche de cet instrument est finement sculpté avec des motifs zoomorphes et apotropaïques conjurant le mauvais sort et détournant les influences maléfiques.

L'opérateur était traditionnellement la grand-mère ou la tante maternelle. Cette coutume ancestrale s'effectuait donc selon un mode matrilineaire.

Les lèvres de la jeune fille étaient nettoyées à l'aide d'une solution d'écorce de bouleau (« iwa-ni ») ou de fusain d'Europe (« komke-ni ») bouillie (VAN GULIK 1982). Cette décoction ou « nire », de couleur verdâtre, possédait des vertus antiseptiques. Les Aïnous lui prêtaient aussi un pouvoir hémostatique. Ils s'en servaient donc avant, pendant et après l'intervention. La tatoueuse procédait, en respectant bien le contour des lèvres, à de rapides incisions dessinant ainsi une moustache parfaitement symétrique. Ce marquage requière, on peut l'imaginer, une incroyable dextérité. Pour obtenir cette couleur bleutée, les femmes raclaient les cendres ou « supash » situées sur la surface externe du chaudron contenant le « nire ». Le « supash » est donc composé à la fois de cendres issues de la combustion du bouleau mais également de particules métalliques provenant du récipient et responsables de la couleur noire bleutée. Cette suie était ensuite appliquée au doigt sur les scarifications. Des retouches étaient nécessaires pour améliorer le tatouage et selon VAN GULIK (1982) il fallait deux années pour le terminer. Durant la cérémonie, des incantations étaient prononcées et répétées par l'opératrice afin d'invoquer Huci-Kamuy et éloigner les esprits maléfiques, telles que :

« pas ci-yay,
roski, roski,
pas ren-ren »

(= suie pénètre à l'intérieur et ne ressort jamais)



Figure 59 : A droite jeune fille peule (Mali) à la lèvre inférieure tatouée ; à gauche il s'agit d'une femme mariée car son tatouage est étendu à l'ensemble des lèvres et de la zone cutanée péri-labiale (NORBERT 2009)



Figure 60 : Début XX° siècle, lèvres et menton d'une femme maori, décorés par un tatouage aux formes géométriques (GENDREAU)

Conséquences et complications

Aucune information concernant d'éventuelles complications n'est relevée dans la littérature. Cependant, compte tenu des conditions d'asepsie employées, nous pouvons évoquer le risque de transmission de pathogènes infectieux et d'infections locales. Les réactions allergiques, dues aux pigments métalliques contenus dans le « supash », peuvent également être envisagées.

Autres répartitions géographiques et temporelles du tatouage labial

Au Mali, les femmes peules pratiquent le tatouage des lèvres (le « tani ») et du contour de la bouche (le « samasuma ») en plus du tatouage gingival (le « dakudi ») (GUILHEM 2009). Ces parures épidermiques noires permettent de créer un contraste avec la blancheur de l'émail dentaire. Outre la recherche esthétique, ce tatouage est une véritable initiation (puberté, mariage) (MILET 2007). En effet, il est pratiqué dès la puberté chez les jeunes filles se limitant alors à la lèvre inférieure puis une fois la jeune femme mariée, il s'étend à la lèvre supérieure et au pourtour labial (fig.59).

Dans la civilisation Maori (Nouvelle Zélande), le tatouage tribal appelé moko, s'effectuait sur le visage et était lourd de signification (SIMMONS 1997). Au delà de sa fonction d'embellissement, il permettait d'identifier le rang social de l'individu, de connaître ses origines ancestrales et était réalisé lors de rites initiatiques (mariage, entrée dans la puberté, etc.). Traditionnellement, le moko féminin (section warunga du moko) était circonscrit aux lèvres et au menton (fig.60) contrairement à celui des guerriers qui recouvraient entièrement leur visage. Les motifs étaient généralement spiralés. Il s'agissait en réalité, comme le tatouage aïnou, de scarifications (entailles réalisées dans la chair) colorées ensuite avec de l'encre.




Figure 61 (à droite) : Femme mursi portant un plateau labial inférieur ajouré (PESSONALO 2006)



Figure 62 (à gauche) : Femme surma portant un labret inférieur trapézoïde (LOSTAL 2008)

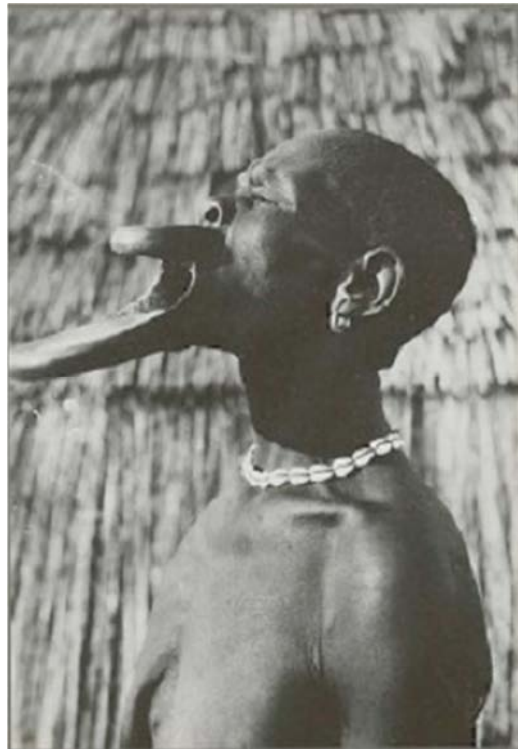


Figure 63 : 1925, femme sara-djinguée à double plateau labial (iconothèque du musée du Quai Branly)

2.2 PERFORATION et ETIREMENT des lèvres : le labret des femmes « à plateaux » d’Ethiopie

Définitions

Les labrets sont des ornements insérés dans les lèvres (du latin « labrum » lèvre) et le plus souvent de forme allongée ou circulaire. En Ethiopie, les femmes mursis et surmas portent au niveau de leur lèvre inférieure, de larges disques en argile ou en bois pouvant aller jusqu’à 30 cm de diamètre. Ces labrets leur ont valu la dénomination de « femmes à plateaux » et suscitent chez les touristes étonnement et indignation (KOFFI MALAN 1999, DERVAUX 2006). Chez les Mursis, il s’agit d’un plateau circulaire, parfois ajouré (fig.61), alors que celui des Surmas est le plus souvent trapézoïdal (fig.62). Les Saras-Djingées (fig.63) du Tchad et les Makombes du Mozambique portaient jadis deux plateaux sur chacune des lèvres (celui supérieur étant beaucoup moins large que l’inférieur) (BLOCH 1927).

Origines et Histoire du labret en Afrique

Les premiers labrets africains apparaissent au centre du Soudan sur le site de ESH SHAHEINAB, il y a 5300 ans (GRANT KEDDIE 1989). Les Africains Subsahariens de l’époque ont alors diffusé le port du disque labial à travers le Sahel (au Mali, au Tchad, et notamment en Ethiopie). A partir du X^e siècle le après J.C., les musulmans entreprennent le commerce esclavagiste en Afrique et tentent de signer la fin de cette coutume, ce qui nourrit de continuelles hostilités (TUBIANA 1994). De nombreux ethnologues ont rattaché le port du plateau labial à la traite Arabe : certaines tribus comme les Sara-Djingé enlaidissaient peut-être ainsi leurs femmes pour les protéger des razzias. La colonisation occidentale (fin du XIX^e siècle) mit un terme à ces incessantes guerres et agressions des adeptes de l’Islam. La littérature ethnologique de l’époque a popularisé, en Europe, l’image de la « négresse à plateaux » grâce à d’innombrables publications dépeignant les colonisés comme sauvages et barbares. Cette coutume a été peu à peu combattue par l’administration coloniale de l’époque. MURAZ (1923) proposa un projet d’arrêté qui finit par être promulgué en Afrique Equatoriale Française (composée à cette époque du Gabon, Moyen Congo, Tchad, Oubangui-Chari):

« Article premier. – les mutilations corporelles dont la liste suit sont interdites sur le territoire de l’Afrique Equatoriale Française :

- a) perforation des lèvres dans le but d’introduire dans ces orifices artificiels, souvent démesurément agrandis par progressive distension, de grosses chevilles de bois, de métal, ou des disques de bois de fort diamètre [...] »

De même, les nouvelles valeurs véhiculées par les missions chrétiennes et l’école occidentale, l’ouverture sur le monde par le biais des recrutements militaires, l’intensification des échanges commerciaux ont, entre autres, été des facteurs responsables de l’abandon de cette coutume au Tchad (TUBIANA 1994). Les Mursis et Surmas d’Ethiopie sont à ce jour les dernières ethnies d’Afrique à perpétuer cette tradition qui constitue une véritable aubaine pour les agences touristiques de la région.



Figure 64 : « Dhébé » mursis (MARTINEZ JAQUET 2006)

Motivations

Culturelles :

L'origine plus probable de cette pratique se trouve dans un rite initiatique de fiançailles marquant le passage de l'enfance à l'âge adulte (TUBIANA 1994, DERAUX 2006, DE MELLO 2007, BAREN 2010). Ainsi, avant leur mariage, les jeunes filles surmas et mursis ornent leur lèvre inférieure avec un plateau en bois ou en argile. La taille du labret indique le nombre de têtes de bétail que devra payer le prétendant pour conclure le pacte matrimonial : c'est le prix de la « beauté ». La jeune fille, une fois mariée, ne peut retirer ces attributs en présence de son mari ou de ses fils. Devenue veuve, elle doit s'abstenir de porter cet ornement pendant la période de son deuil, illustrant par là le lien direct qu'attache la femme par ses plateaux à son mari. Notons par ailleurs que chez les Surmas et les Mursis, les rapports sexuels sont strictement interdits avant l'union légitime et leur société punit les filles mères en les privant du port du labret (BAREN 2000).

Esthétiques :

Les déformations physiques que s'imposent ces femmes pour porter leur large labret sont aux yeux de leurs hommes des signes d'élégance et de prestige. Le plateau labial est un élément essentiel de féminité. Chez les Saras-Djingées, ne pas porter des labrets était vouloir avoir des lèvres comme celles des garçons et une telle attitude était socialement réprouvée (railleries, crainte du célibat, déshonneur pour la famille) (TUBIANA 1994).

Eviter les razzias esclavagistes :

Selon certains ethnologues (MURAZ 1923, BLOCH 1927), l'usage du plateau labial pourrait s'être répandu parmi les femmes africaines comme un moyen efficace d'échapper aux razzias esclavagistes opérées par les peuples islamisés (tels que Les Ouaddaïens, les Baguirmiens, Les Bornouans et les Foulbés venus du nord de l'Afrique). Les visages mutilés de ces femmes étant peu attrayants pour les négriers, ces derniers devaient abandonner alors l'idée de les capturer (GIDE 1928 cité par TUBIANA 1994).

Religieuses :

D'autres auteurs avancent des justifications plus divines, telles que la vénération de l'oiseau spatule au très long bec, ou la croyance selon laquelle tout orifice permet aux esprits malins de s'emparer de la personne (DE MELLO 2007).

Description des labrets

Les labrets appelés « dhébé » (fig.64) que portent les femmes mursis sont des disques de terre cuite de couleur brique ou noire et de dimensions variables (BADER 2000). Le tour de ce plateau forme une gorge dans laquelle la lèvre décollée est glissée comme un élastique (BLOCH 1927). Les « dhébé » peuvent atteindre un diamètre de 30 cm et sont parfois ajourés de manière à ressembler à des anneaux. La jeune femme fabrique, elle-même, son plateau labial et le pare de dessins ou de



Figure 65 : « Burgwi » surmas (MARTINEZ JAQUET 2006)

gravures géométriques. Les femmes surmas, quant à elles, portent au niveau de leur lèvre inférieure le « burgwi » (fig.65) triangle de bois en forme de bec de canard et dont le côté le plus long peut atteindre 20 cm (BADER 2000). Ce n'est pas la seule parure des femmes mursis et surmas, qui portent également des colliers faits de coquillages ou de perles et se rasent le crâne. Par ailleurs, hommes et femmes se percent les oreilles pour y insérer de semblables disques (ou rondelles de bois) et se scarifient les bras, le ventre ou la poitrine. Enfin, la disposition des plateaux labiaux n'a aucune importance : horizontaux ou verticaux, il ne s'agit là que de mode.

Technique de mise en place

Vers l'âge de 10 ans, les jeunes filles se font extraire, à l'aide d'un petit couteau, les quatre incisives mandibulaires, ce qui permet ménager de la place pour le futur labret (BLOCH 1927, BADER 2000, DERVAUX 2006). Après ces avulsions, la jeune fille a la lèvre inférieure perforée à l'aide d'une épine d'arbre (BLOCH 1927) ou d'une pointe de fer rougie au feu (BADER 2000). Deux ou trois fétus de paille (« mourkoutou ») sont passés à l'intérieur de l'orifice, puis remplacés, après quelques semaines, par des petits cylindres de bois (« boutas ») de plus en plus grands jusqu'à l'obtention de la dimension souhaitée (MURAZ 1923). Le dernier « Boutas » est finalement changé par un plateau d'argile fabriqué et décoré par les soins de la jeune fille, qu'elle portera fièrement en présence de son mari et de ses fils. Chez les Surmas, l'ablation des incisives mandibulaires et le percement labial chez la jeune fille nubile, s'effectuent au cours d'une cérémonie à l'issue des moissons, courant juillet-août (BADER 2000). Pour faciliter la perforation, les Surmas frottent longuement la surface cutanée concernée avec du beurre et en enduisent ensuite la plaie pour favoriser la cicatrisation. Selon BLOCH (1927) et MURAZ (1923), le fiancé procédait à la transfixion de la lèvre de sa promise figurant ainsi la « prise de possession » du futur marié. Dans un article publié en 1939, MARCHETTI (cité par DERVAUX 2006), précisait que le percement labial s'accompagnait de celui de l'hymen.

Conséquences et complications

Le port du plateau constitue une surcharge antérieure très importante entraînant des conséquences et des complications dentaires, tissulaires et fonctionnelles (MURAZ 1947, TUBIANA 1994, BELKOURCHIA 2006, DERVAUX 2006).

Dentaires :

Les chocs répétés du labret ébranlent les incisives maxillaires, les canines et les prémolaires mandibulaires qui finissent par tomber précocement. Il s'ensuit alors un désordre occlusal. Les dents résiduelles migrent, se versent et des diastèmes interdentaires se forment. Les femmes « plateaux » se retrouvent donc rapidement édentées totales (DERVAUX 2006). A noter que les dents en regard du disque labial peuvent également présenter d'importantes récessions gingivales.

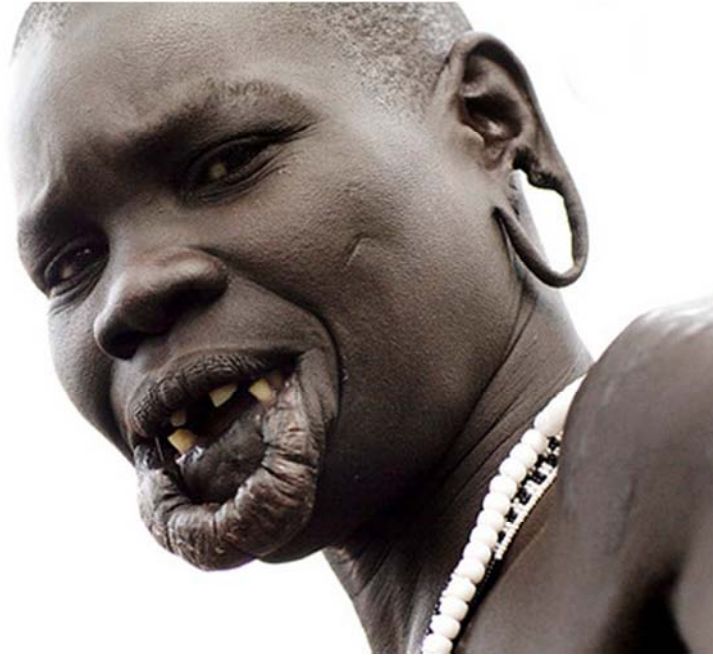


Figure 66 : Jeune femme mursi ne portant pas son disque labial inférieur : on peut observer la formation de chélôides le long de la distention labiale inférieure (LAFFORGUE 2008)

Tissulaires :

Sur le plan histologique, MURAZ (1947) observe, au niveau des lèvres mutilées, une prolifération en franges de la musculature et une prolifération épithéliale de la muqueuse localisée au point de pression du plateau. Selon ce même auteur, la déformation et la distension labiales engendrées par des plateaux d'environ 25 cm de diamètre, conduisent à une lèvre inférieure de 75 cm de longueur. Cette expansion cutanée et tissulaire s'accompagne d'une inflammation persistante qui peut s'étaler sur plusieurs mois et s'accompagner de formations chéloïdes (fig.66). La déformation de l'orbiculaire, l'importante perte cutanée de même que la tension exercée de façon permanente par le labret sur les tissus, peuvent déchirer voire rompre l'anneau musculaire. La chirurgie plastique s'est inspirée de cette technique d'expansion cutanée et tissulaire, par exemple, lors de reconstruction mammaire après un cancer du sein ou lors de cicatrices et séquelles de brûlures (BELKOURCHIA 2006). L'expansion de la peau en médecine est réalisée par l'introduction sous-cutanée d'une prothèse ou « expander », enveloppe de silicone vide reliée à une valve qui va permettre son remplissage progressif pour augmenter la surface cutanée et permettre ainsi le recouvrement et la cicatrisation d'une perte de substance tissulaire.

Troubles de la phonation :

LABOURET (1931) note des transformations phonétiques engendrées par les disques labiaux des femmes saras-djingées. Il explique que lors de l'émission du « z », par contrainte, la langue est obligée de se placer à l'arrière des incisives centrales maxillaires et de ce fait, le « z » est remplacé par « l'occlusive sonore médio-palatine donnant le son « DYI » ». Le terme « ZU », par exemple, signifiant la tête, est prononcé par ces femmes « DYU ». Au début du XX^e siècle, DECORSE (cité par MILLELIRI consulté en 2010) observe que la voix des femmes saras-djingées « prend une résonance spéciale » telle une voix de « ventriloque » n'étant plus « qu'un gargouillement de voyelles pâteuses et nasillées ».

Difficulté lors de la prise alimentaire :

Le volume des labrets vient compliquer la prise alimentaire ainsi que l'hydratation. Au début du XX^e siècle, DECORSE (cité par MILLELIRI consulté en 2010) rapporte la gêne qu'occasionnent les plateaux labiaux des femmes saras-djingées lors de la prise alimentaire et de l'hydratation. Ainsi « pour s'introduire les aliments dans la bouche, elles sont obligées de soulever leur « soundou » [dénomination sara-djingée du plateau labial] supérieur ». La mastication s'accompagne « d'un bruit très drôle de castagnettes ». Et pour boire, la femme soulève son disque labial inférieur « jusqu'à l'amener à une obliquité suffisante, puis verse dessus le liquide, qui coule dans la cavité buccale ».

Hypersalivation :

L'insertion en bouche de ce corps étranger entraîne une augmentation du flux salivaire.




Figure 67 : 1884, vieille femme haida à la lèvre inférieure perforée et élargie par un large labret circulaire (MAYNARD 1884 d'après GRANT KEDDIE 1989)

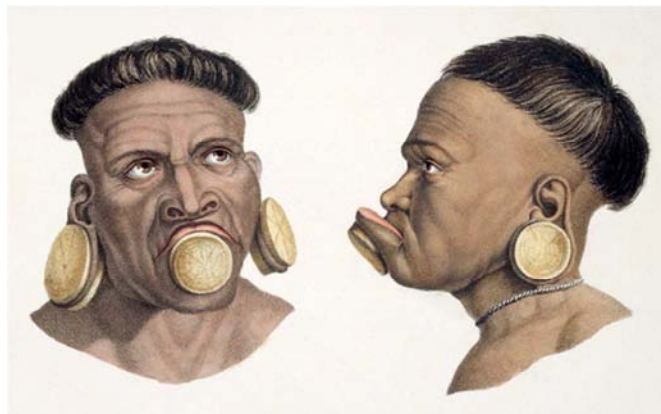


Figure 68 : Gravure illustrant un homme botocudo (présenté de face et de profil) portant un plateau labial inférieur circulaire (BRODTMANN 1827)



Figure 69 : labret turkana allongé



Figure 70 : Ekalaiton

Autres répartitions géographiques et temporelles de perforations et/ou d'étirements des lèvres

Perforation et étirement :

Chez les Tlingits et les Haidas (fig.67), peuples amérindiens de la côte nord-ouest des Etats-Unis (Alaska) et du Canada (Ile de la Reine Charlotte), le port d'un labret circulaire au niveau de la lèvre inférieure était réservé jusqu'au début du XX siècle aux jeunes filles nubiles. Il permettait ainsi le passage de l'adolescence au statut de femme épousable et représentait un signe de maturité de même qu'une promesse de fertilité. Le labret fait de bois, d'os ou de pierre était également considéré comme un accessoire de beauté. Les jeunes garçons, quant à eux, se faisaient percer les oreilles et la cloison nasale, ornements par excellence de la séduction masculine (HAMY 1879, MAUZE 1999, DEMELLO 2007, LA SALLE 2008).

Au début du XIX^e siècle, les portugais découvrirent ce type de mutilation en Amazonie (Brésil), chez les anciens Botocudos (RUEF 1967). Le plateau labial n'était pas un attribut exclusivement féminin. Les hommes se distinguaient toutefois des femmes par des disques en bois élargissant leurs lobes d'oreille (fig.68). Aujourd'hui on retrouve cette pratique chez les Kayapos mais le plateau labial n'est plus porté à des fins esthétiques : il est le signe distinctif du chef de clan (actuellement le célèbre Raoni).

Dans le reste de l'Afrique, l'expansion labiale se réalise également mais le diamètre de l'orifice reste dans des proportions raisonnables (1 à 2 cm environ). Les femmes Tatas du Togo portent au niveau de la zone labio-mentonnaire un petit cône taillé dans des défenses d'animaux. Les Turkanas du Kenya perforent et étirent également cette zone pour y insérer des ornements. Ceux des femmes (fig.69) sont de véritables bijoux : il s'agit de longues tiges de cuivre torsadées et rassemblées aux extrémités par une pièce ronde de la même matière et une perle. Quant aux hommes turkanas, ils préfèrent les « ekalaiton » (fig.70), de forme ronde, couronnés d'un petit bouchon en aluminium, en bois ou en ivoire, qui permet de les fixer dans le pli labio-mentonnier.



Figure 71 : Jeune femme yanomami (Brésil) : sa lèvre inférieure, ses commissures labiales ainsi que son septum nasal sont transfixés par de fines baguettes (SEIXAS 2008)




Figure 72 : Jeune femme karo (Ethiopie) à la lèvre inférieure perforée par un bâtonnet de bois (LAFFORGUE 2008)

Perforations simples :

En Amérique du sud (Brésil et Venezuela), les femmes yanomamis transpercent, à l'aide de fines baguettes, leur lèvre inférieure, leurs commissures labiales, et parfois leur cloison nasale (fig.71). Souvent, elles fixent à l'extrémité de ces ornements des fleurs de lys sauvage.

La transfixion labiale se retrouve également chez les femmes karo en Ethiopie. Ces dernières perforent leur lèvre inférieure à l'aide d'un bâtonnet qu'elles décoreront de perles lors des festivités (fig.72).

De même chez les anciens esquimaux, les femmes nunivaks (fig.73) et Yupiks se perforaient la zone labio-mentonnaire pour y faire pendre de fines rangées de perles.




Figure 73 : Jeune femme nunivak : sa ligne labio-mentonnaire est percée par six fines rangées de perles (CURTIS 1928)

**TROISIEME PARTIE : PROLONGEMENT DES MUTILATIONS
BUCCODENTAIRES TRADITIONNELLES DANS LES SOCIETES MODERNES
OCCIDENTALES**

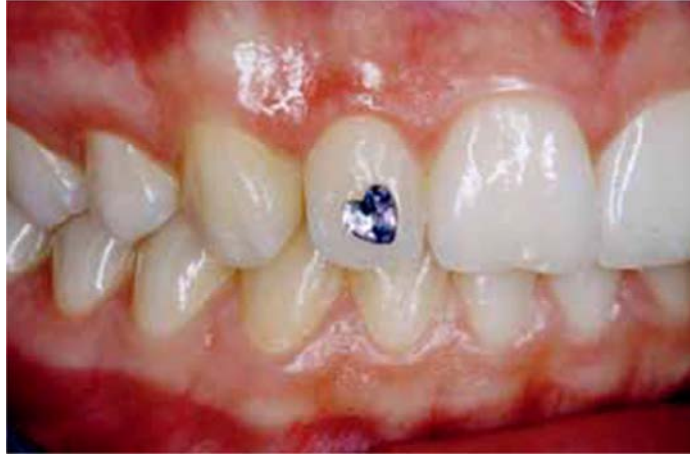

Figure 74 : Strass dentaire en forme de coeur collé sur une incisive latérale droite maxillaire (JEGER 2009)

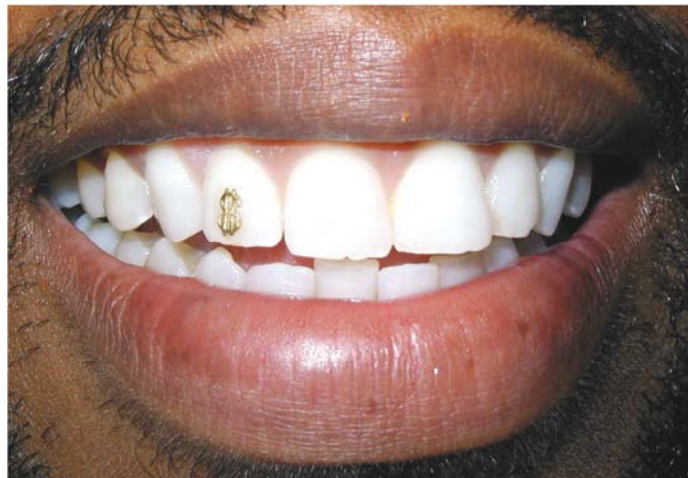

Figure 75 : Élément décoratif en forme de dollar collé sur une incisive latérale droite maxillaire

Différentes cultures se caractérisent depuis des millénaires par des modifications buccodentaires et l'utilisation traditionnelle d'ornementations oro-faciales. Alors que ces attributs esthétiques traditionnels ont été ou sont progressivement abandonnés, les sociétés occidentales contemporaines, quant à elles, reprennent certains d'entre eux, à leur compte. Ainsi bijoux dentaires, piercings et tatouages oraux sont aujourd'hui en pleine expansion.

1. Mutilations DENTAIRES

1.1 Mutilations dentaires par « INCRUSTATION » : les BIJOUX DENTAIRES COLLES

Définition

Il s'agit de brillants (fig.74) ou petits éléments décoratifs (fig.75) fixés par technique adhésive, de préférence sur les incisives ou les canines maxillaires (sur dent naturelle uniquement). On peut voir dans ces bijoux, la réapparition des incrustations de pierres précieuses chez les anciens Mayas. Cependant la mise en place de ces bijoux ne nécessite pas de préparation cavitaire. Ces parures dentaires sont, en réalité, collées sur le même principe que les bagues orthodontiques type brackets (ORGELOT 2002, JACQUOT 2005, JEGER 2009). Selon nous, les bijoux dentaires collés, bien qu'ils soient posés entre autres par des chirurgiens dentistes, rentrent dans la catégorie des mutilations dentaires, non par leur procédé de mise en place, qui ne nécessite pas d'amputation de tissu dentaire, mais par les éventuelles complications pouvant survenir à moyen et à long terme.

Opérateurs

La mode des bijoux dentaires, apparue vers la fin des années 90, fait encore fureur auprès des jeunes et des moins jeunes. Face à cette demande croissante, les chirurgiens dentistes ont été de plus en plus nombreux à proposer leurs poses au cabinet dentaire. Le matériel nécessaire est disponible dans les catalogues de certains fournisseurs de matériel pour soins dentaires (Ivoclar Vivadent™, Megadental™, etc.). Des kits (distribués en particulier par Tooth Fairy™, société suisse) peuvent être commandés, sur des sites internet, par des non professionnels de la santé. En effet, en France, les esthéticiens, les coiffeurs ou les perceurs-tatoueurs peuvent assurer la pose de ces ornements dentaires. Cependant, la longévité de ces derniers reste limitée, étant donné les difficultés pour obtenir un collage durable (l'usage du mordantage ainsi que du composite étant exclusivement réservé aux odontologistes).

Selon l'ONCD (Conseil National de l'Ordre des Chirurgiens Dentistes) interrogé en 2010, la pose des bijoux ou de strass dentaires ne fait pas partie du domaine couvert par la capacité professionnelle du chirurgien dentiste. Cette dernière, pleine et entière, est définie dans l'article L. 4141-1 du Code de la santé publique. « La pratique de l'art dentaire comporte la prévention, le diagnostic et le traitement des maladies congénitales ou acquises, réelles ou supposées, de la bouche, des dents, des maxillaires et des tissus attenants, dans le respect des modalités fixées par le Code de déontologie de la profession mentionnée à l'article L. 4127-1 ». Ainsi toujours selon l'ONCD, les termes «prévention», «diagnostic» et «traitement des maladies [...] » utilisés dans cet article jalonnent un périmètre d'exercice évident duquel est naturellement exclue la pose de bijoux dentaires ne présentant aucune

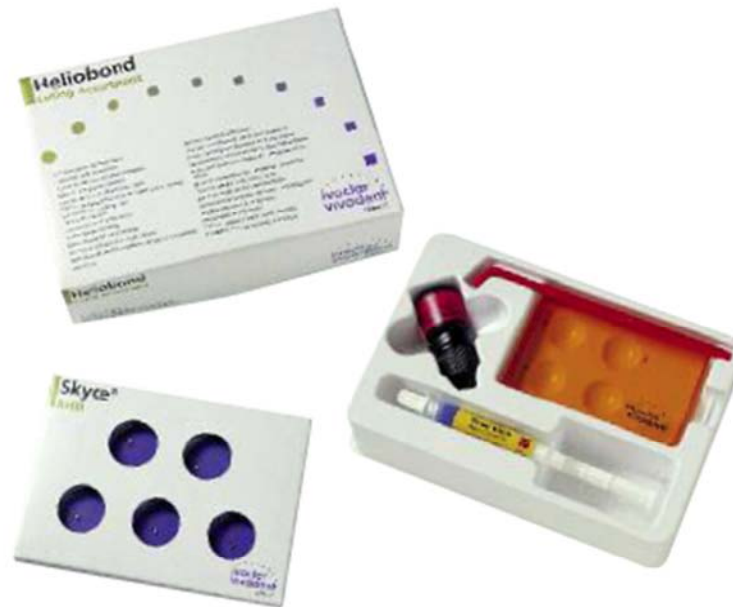

Figure 76 : Kit Skyce® d'Ivoclar Vivadent™ exclusivement réservé aux chirurgiens dentistes (brochure IVOCALAR VIVADENT™)



Figure 77 : Twinkles® proposés sur le site <http://www.twinkles.net/us/>

finalité thérapeutique.

Les différents types de bijoux dentaires collés

Les brillants ou « strass » dentaires, type « Skyces® » (d'Ivoclar Vivadent™ réservés exclusivement aux chirurgiens dentistes), font partie des bijoux de dents, les plus répandus. Les Skyce® sont en cristal (transparent ou de couleur saphir) et sont disponibles en deux diamètres (1,9 mm ou 2,4 mm). L'intrados de ces brillants est recouvert d'un revêtement dont les micro-rétentions permettent d'obtenir une meilleure adhésion. Son kit (fig.76) se compose des bijoux dentaires ainsi que des produits nécessaires à leur mise en place : seringue d'acide phosphorique à 37% et flacon d'adhésif (Heliobond®) avec son récipient et ses applicateurs (Microbrush®). De plus, le coffret contient un accessoire qui facilite la manipulation des petits éléments. Il s'agit d'une pointe autocollante avec laquelle le strass peut être manipulé facilement.

Les bijoux en or (jaune ou blanc) constitués de plaquettes de formes et d'épaisseurs diverses, type « Twinkles® » (de Twindent™), peuvent également être munis de brillants voire même de véritables pierres précieuses ou semi-précieuses. Les Twinkles® ont été inventés par le DR SAFTRÖM, chirurgien dentiste suédois (ORGELOT 2002). Tous les thèmes sont permis pour ce type de bijoux : animaux, sport, musique, cœur, etc. (fig.77). Son kit destiné aux cabinets dentaires (Twinkles refill kit for salon®) contient une seringue d'acide phosphorique à 37%, un flacon d'adhésif, un composite fluide (couleur A2) et des applicateurs (Microbrush®). Pour améliorer la manipulation du Twinkles®, son fournisseur propose lui aussi un système, les Starpicker® imprégnés d'une cire rose « Tenax » qui permet de piquer les bijoux pour mieux les manier.

Mise en place

La pose de ce type d'ornementation au cabinet dentaire est une opération simple consistant à traiter la surface dentaire et fixer le bijou à l'émail à la manière des bagues orthodontiques type brackets. L'artifice dentaire peut être facilement retiré mais ceci exclusivement par le chirurgien dentiste qui polira ensuite la surface de la dent (élimination des résidus d'adhésif et/ ou de composite).

Dans les conditions optimales d'hygiène et après avoir déterminé avec le patient l'emplacement exact du bijou (choix de la dent et position sur celle-ci), le protocole de pose des bijoux type Twinkles® est le suivant :

- Isoler la dent de la salive en plaçant une digue ou un coton salivaire sous la lèvre supérieure.
- Nettoyer la dent concernée à l'aide d'un nettoyant prophylactique puis sécher.
- Appliquer le gel de mordantage sur l'emplacement choisi durant 20 secondes (sur une surface supérieure à celle du bijou à coller), rincer abondamment, puis sécher à nouveau la surface dentaire.
- Appliquer l'adhésif sur la zone mordancée puis photopolymériser.
- Appliquer une goutte de composite fluide sur cette même surface et sur une épaisseur équivalente à celle du bijou.

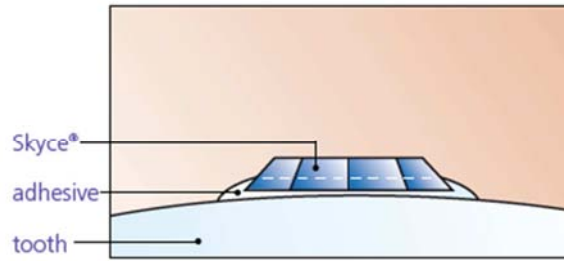


Figure 78 : Schéma représentant un Skyce® encerclé par de l'adhésif (brochure IVOCLAR VIVADENT™)

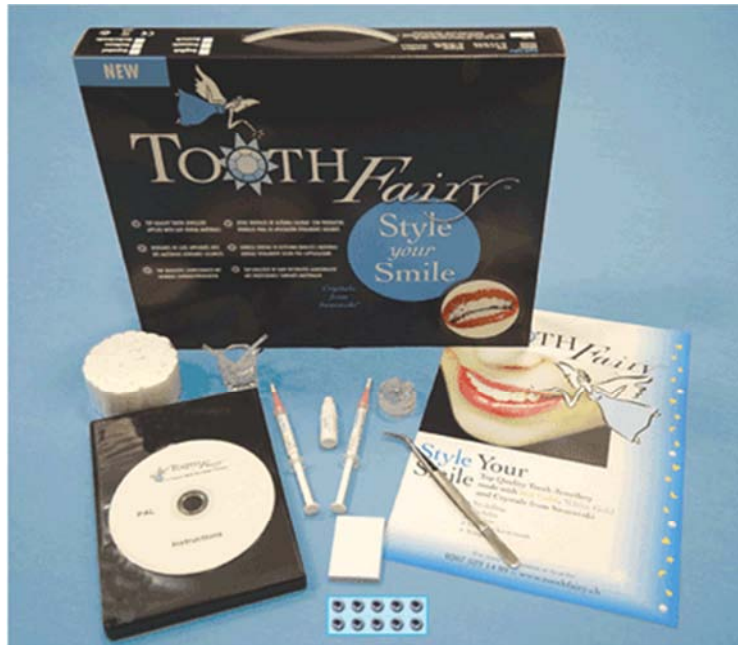

Figure 79 : Kit promotionnel de pose de bijoux dentaires distribué par Tooth Fairy™

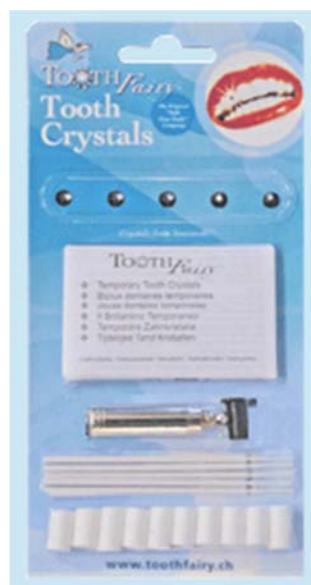

Figure 80 : Kit individuel distribué par Tooth Fairy™

- Placer l'élément à l'aide de la pointe autocollante fournie dans le kit, en appuyant légèrement, de façon à faire remonter le composite sur la moitié de l'épaisseur du bijou (un bourrelet de rétention est ainsi créé).
- Retirer l'excédant de composite autour du bijou au moyen d'une sonde.
- Photopolymériser le composite.
- Passez un fil dentaire de part et d'autre de la dent afin d'éliminer toute trace de composite ou d'adhésif.

Concernant la pose des strass type Skyces® au cabinet dentaire, le principe reste le même à l'exception de l'utilisation du composite fluide. Une fois la surface dentaire nettoyée et mordancée, l'opérateur y applique l'adhésif (Heliobond®) ainsi que sur l'intrados du bijou (fig.78). Ce dernier est positionné puis photopolymérisé.

Dans les premières heures qui suivent la pose, il est préférable de ne pas toucher le bijou. On conseille également au patient de ménager l'élément pour qu'il reste le plus longtemps possible en bouche : en mastiquant avec précaution ainsi qu'en évitant chewing-gums et autres aliments collants.

Tooth Fairy™, société suisse, propose 5 kits pour les non professionnels de la santé (esthéticiennes, coiffeurs, etc.) allant du simple kit pour débutant (50 cristaux) au grand kit (1000 cristaux). Ces kits (fig.79) comprennent selon eux tout le matériel nécessaire à un collage hygiénique et professionnel : nettoyant dentaire, cotons salivaires, seringue d'adhésif avec embouts de rechange, pinceau, précelle, une vidéo d'instruction ainsi que des dépliants publicitaires. Un collage pouvant aller jusqu'à un an est garanti si les instructions de la vidéo sont suivies. Des kits individuels (fig.80) pour particulier sont également disponibles chez ce même fournisseur. Dans ce cas, les bijoux dentaires ont une adhésion de courte durée : de quelques heures à un mois (Kit Individuel Tooth Fairy™). Ces kits contiennent : 5 strass de différentes tailles, de la colle dentaire, une petite lampe UV, des cotons salivaires ainsi que des petits pinceaux. Aucun gel de mordantage ni de composite, réservés uniquement à l'usage professionnel, n'est fourni ce qui explique la durée de vie limitée de ce bijou.

Conséquences et complications

Dentaires :

Les dommages éventuels sur les tissus dentaires sont similaires à ceux provoqués par le collage des bagues orthodontiques. Lors de la pose, le praticien doit être vigilant quant à l'élimination du composite en excès entraînant la formation de niches bactériennes et de « white spots » (début de formation carieuse). Pour éviter le développement de lésions carieuses, l'utilisation d'un verre ionomère à la place du composite peut être une alternative intéressante. En libérant temporairement du fluor, ce système d'adhésion permet de protéger la surface dentaire sur une courte durée. De même, l'application du verre ionomère est une technique non invasive puisque l'émail ne nécessite pas un mordantage préalable. Cependant sa résistance à la traction et à la compression est moins importante que celle



Figure 81 : Jeune homme américain portant un Grillz de 13 à 23 (SHUTARO KATO 2008)



Figure 82 : Grillz « Eye Candy Top », recouvrant le bloc incisivo-canin maxillaire, vendu à 6 250 \$ sur le site officiel de Paul WALL (<http://www.grillsbypaulwall.com>) : il est fait de platine et incrusté de diamants (blanc, jaune et bleu) et de rubis.



Figure 83 : Modèle « Ice Storm », également disponible sur ce même site, destiné aux petits budgets (24,95 \$) : il se compose de laiton et de petits cristaux.

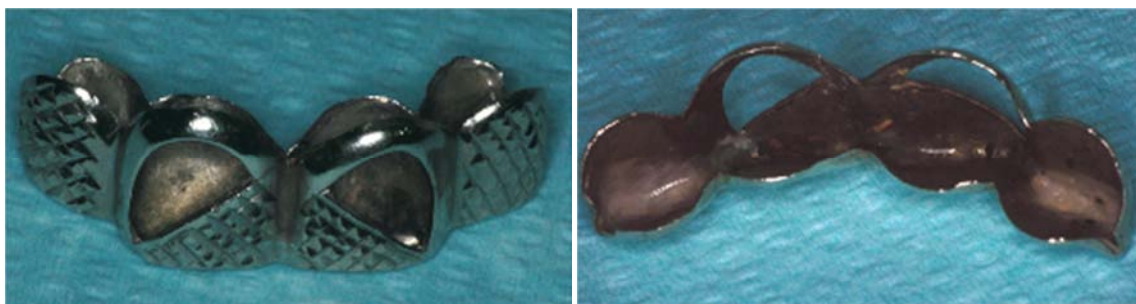

Figure 84 : Grillz préfabriqué de 12 à 22 (HOLLOWELL 2007)

du composite d'où une durée d'adhésion plus courte (ORGELOT 2002, JACQUOT 2005, JEGER 2009).

Par ailleurs, le patient doit veiller à maintenir une hygiène buccodentaire irréprochable. L'infiltration bactérienne du composite sous le bijou sera ainsi limitée et le risque de développer des lésions carieuses à ce niveau s'en trouvera réduit.

Risques d'ingestion ou d'inhalation :

Le décollement de l'ornement étant possible (adaptation imprécise, non respect du protocole opératoire, pressions et chocs dus à la mastication, détartage à proximité du bijou, etc.), le risque de l'ingérer ou de l'inhaler n'est pas à occulter.

1.2 Mutilations dentaires par RECOUVREMENT METALLIQUE : les « GRILLZ »

Définition

Les « Grillz » (grille de l'anglo-saxon) sont des prothèses dentaires décoratives amovibles particulièrement en vogue au Etats Unis (fig.81). Ces dernières sont en métal (précieux ou non), peuvent être ajourées et portent parfois des incrustations (précieuses ou non). Fixés sur des segments entiers des arcades dentaires antérieures (maxillaire ou mandibulaire), les Grillz nous viennent de la culture « bling-bling » du mouvement américain hip-hop. Ces décorations dentaires ne sont pas sans nous rappeler les recouvrements en or traditionnels observés entre autres chez les Dayaks de Bornéo. Le chanteur de rap Paul WALL, membre des « Dirty South Rappers », a été le premier à porter sur scène ce type d'ornementation dentaire. Le port des grilles dentaires constitue un véritable phénomène de mode chez les adolescents, notamment américains, voulant reproduire leurs idoles (ORGELOT 2002, JAQUOT 2005, HOLLOWELL 2007, JEGER 2009). A l'instar des bijoux dentaires collés, les « Grillz » ne représentent pas des mutilations dentaires en elles-mêmes. En effet, il n'est pas nécessaire d'amputer du tissu dentaire pour les mettre en place. Cependant les conséquences qui en découlent, à moyen et long terme, sont indéniables et sont, par conséquent, mutilantes avec le temps.

Matériaux utilisés

Attributs esthétiques, ces objets sont également considérés dans le milieu du hip-hop, comme des symboles statutaires (HOLLOWELL 2007). Certains privilégiés peuvent dépenser des fortunes dans les Grillz, en utilisant des métaux précieux (or ou platine par exemple) et en y faisant incruster des pierres précieuses (diamants, rubis, etc.) (fig.82). Cependant sur le marché commun, il s'agit le plus souvent de métaux non précieux et d'incrustations de strass, largement plus accessibles aux petits budgets (fig.83).

Méthodes de fabrication et d'insertion

Les variantes peu coûteuses sont généralement préfabriquées par des bijoutiers spécialisés (fig.84). L'adaptation individuelle se limite à courber la grille métallique et à la fixer au moyen de pinces.




Figure 85 : Tatroo Ratoon amovible® recouvrant le bloc incisivo-canin supérieure et retenu par des crochets sur les prémolaires, à la manière d'une prothèse adjointe partielle métallique.

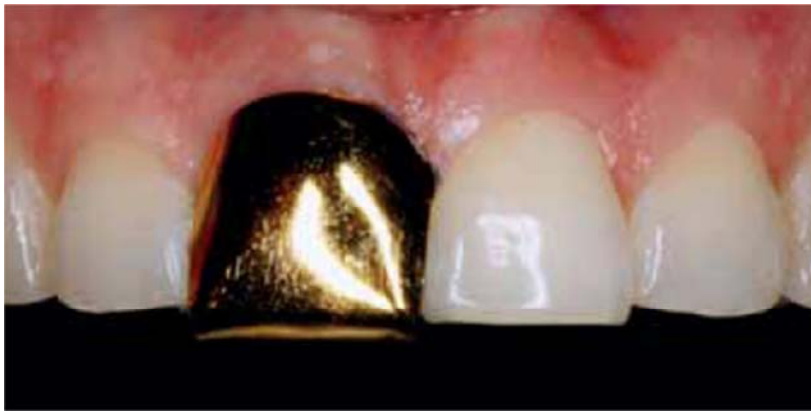

Figure 86 : Removable Caps sur une incisive centrale droite maxillaire (JEGER 2009)



Figure 87 : Différents types de Removable Caps

Des gabarits en silicone peuvent faciliter la mise en place et le maintien du Grillz (annexe 1). Il faut dans ce cas, introduire le gabarit à l'intérieur du bijou et plonger le tout dans de l'eau chaude. Une fois que le silicone ait ramolli, le porteur peut insérer sa prothèse.

Les « Grillz » en métaux nobles ornés de pierres précieuses sont quant à eux, confectionnés sur la base d'une empreinte individuelle de la mâchoire. Les empreintes dentaires peuvent être réalisées soit par un chirurgien dentiste travaillant en collaboration avec le distributeur, soit par le distributeur lui-même après qu'il ait reçu une formation spécifique. Certains sites internet ont mis au point des « kits d'empreintes dentaires » permettant aux consommateurs, une fois leurs empreintes réalisées, de commander leurs grilles dentaires frontales.

Dans toutes les grandes villes des Etats-Unis, il existe aujourd'hui des bijoutiers spécialisés dans la fabrication des « Grillz », qui peuvent parfois livrer les commandes de leurs clients dans un délai minimum de six heures (JEGUER 2009).

En France, des laboratoires de prothèse dentaire commencent également à s'initier à ce phénomène de mode notamment. Le laboratoire Tadoo Ratoon®, situé à Montpellier réalise des grilles dentaires frontales retenues par des crochets à la manière des prothèses adjointes partielles métalliques (fig.85).

Alternative au « Grillz » : les « REMOVABLE CAPS »

Sur le même principe des couronnes « postiches » artisanales africaines, les « Removable Caps » (fig.86) (« capsules amovibles » de l'anglo-saxon) sont de minces coiffes, ajourées ou non en vestibulaire, clipsées le plus souvent sur les incisives centrales maxillaires (fig.87).

Cependant la dent support n'est pas taillée. Perçues également comme un symbole statuaire dans le milieu du hip-hop, les « Removable Caps » se composent généralement de métaux nobles : or (jaune, blanc), platine, palladium. Ces coiffes sont le plus souvent amovibles, mais peuvent être scellées (FLAITZ 2002).

Conséquences et complications

Aux Etats-Unis, les « Grillz » et les « Removable Caps » constituent un réelle problématique en odontologie pédiatrique, compte tenu des conséquences et complications buccodentaires engendrées (HOLLOWELL 2007, JEGER 2009). De nombreuses associations américaines informent parents et enfants sur ces éventuelles complications et certaines écoles interdisent aux élèves le port de telles prothèses (ADA 2006).

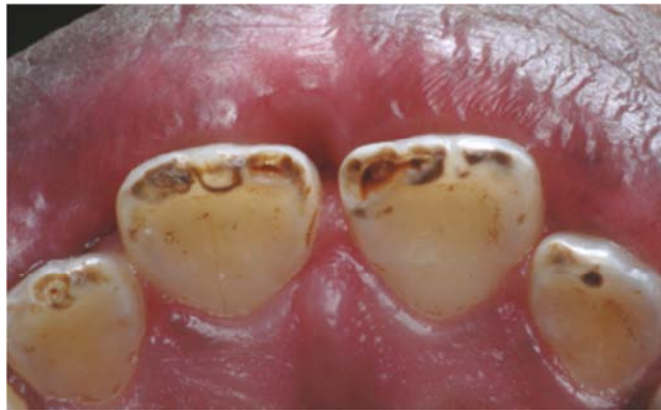
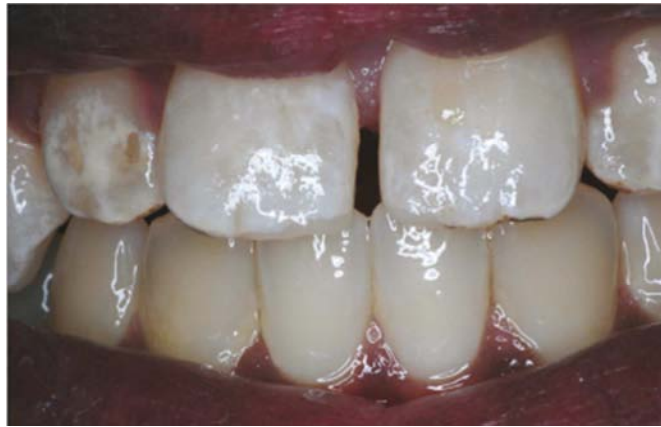
Figure 88 : Lésions carieuses débutantes sur 12, 11, 21 et 22 causées par un mauvais contrôle de plaque dentaire sous le Grillz de la figure 79 (HOLLOWELL 2007)

Lésions carieuses, parodontales et halitose :

Des débris alimentaires peuvent être retenus entre les dents et la prothèse. Le porteur doit donc veiller à maintenir un contrôle de plaque rigoureux afin d'éviter la formation de lésions carieuses (fig.88), de pathologies parodontales (gingivite ou parodontite) et la survenue d'une halitose (ADA 2006). FLAITZ (2002) rapporte le cas d'une adolescente de 16 ans ayant développée une gingivite ulcéro-nécrotique sur l'incisive centrale supérieure gauche (21), support d'un « Removable Caps » inadapté (rebords rugueux et ouverts) et scellé quatre mois auparavant.

Troubles de l'articulé dentaire :

Les « Grillz » sont des décorations massives, réalisées sans préparation des dents supports. Ces prothèses sont donc largement en surcontour et posent, à moyen et long terme, des problèmes conséquents au niveau de l'articulé dentaire (fatigue de l'articulation temporo-mandibulaire, douleurs musculaires, etc.). De même, si le port de la prothèse est constant, ce surcontact peut entraîner des traumatismes occlusaux. A long terme, ces derniers peuvent induire au niveau des dents supports mais également antagonistes : des mobilités dentaires, des fêlures, des fractures, voire même des mortifications pulpaire (FLAITZ 2002, JACQUOT 2005, HOLLOWELL 2007, JEGER 2009).

Troubles de la phonation :

L'usage du « Grillz » peut dans certains cas perturber la phonation (HOLLOWELL 2007, JEGER 2009).

Irritations et réactions allergiques :

Les alliages utilisés à base de métaux non précieux (Nickel notamment) peuvent être impliqués dans des réactions d'hypersensibilités (JACQUOT 2005).

Port limité :

Selon l'American Dental Association (ADA 2006), le port des « Grillz » devrait être limité à des périodes aussi courtes que possible et ces derniers ne devraient pas être portés en mangeant ou lors d'activités sportives en raison du risque de lésions et de blessures dentaires et gingivales.

Nettoyage :

Le nettoyage de la prothèse doit s'effectuer au dentifrice ou à l'eau oxygénée et non avec des nettoyants spéciaux pour bijoux contenant des produits chimiques qui ne doivent pas être avalés (ADA 2006).



Figure 89 : Piercing lingual (GARCIA 2010)

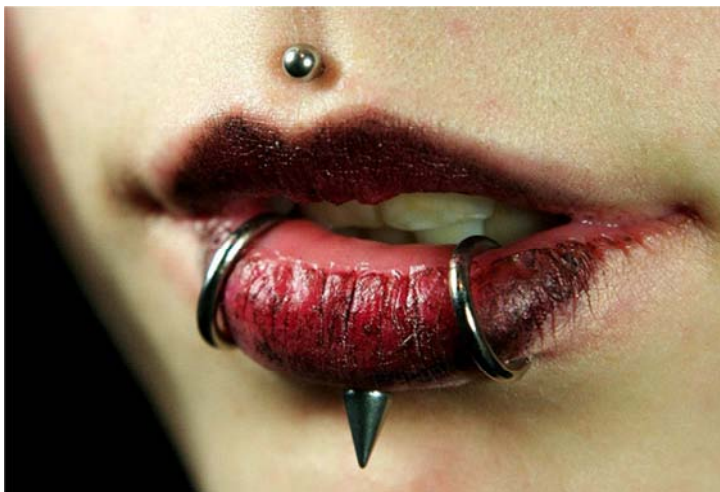

Figure 90 : Piercings labiaux (WOOD 2007)

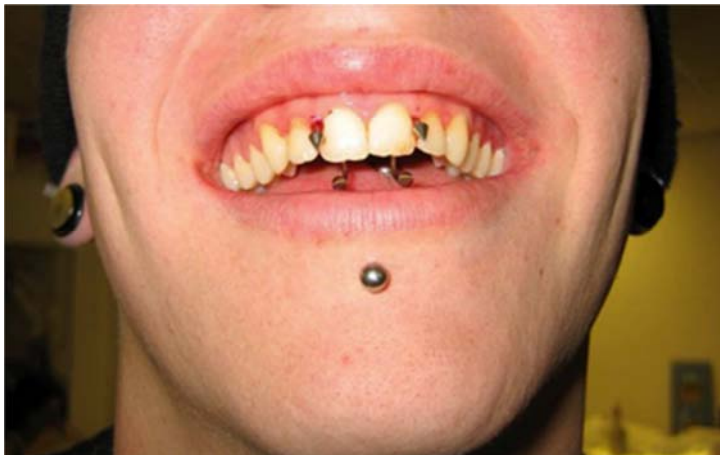

Figure 91 : Piercings « gingivaux » insérés au niveau des papilles interdentaires maxillaires (12/11 et 21/22)

2. Mutilations des TISSUS MOUS

2.1 PIERCINGS et STRETCHING de la cavité buccale: l'ORAL BODY ART

Définitions et différentes localisations au niveau de la sphère orale

Les piercings :

Le piercing est une modification corporelle considérée comme esthétique nécessitant une effraction cutanée ou muqueuse, à l'aide d'aiguille ou de cathéter afin d'y mettre en place de façon durable un bijou (JACQUOT 2005, LEBOEUF 2008).

Les piercings font partie intégrante du « BODY ART » (regroupant entre autres, les pratiques de tatouage et de scarification) (SCULLY 1994). On parle d'« ORAL BODY ART » quand leurs localisations concernent la cavité buccale.

La langue (fig.89) et les lèvres (fig.90) sont les sites oraux le plus fréquemment percés. Sur 699 piercings recensés lors de l'étude menée par KRAUSE (2000) : 86 % concernaient la sphère oro-faciale. Sur les 22,6% situés au niveau de la cavité orale, 15% intéressaient la langue (1/3 antérieur : dorso-ventrale (fig.89), dorso-latérale) et 6 % les lèvres (philtrum (fig.90), bord du vermillon (fig.90), commissure, etc.).

Une autre enquête réalisée par BROOKS (2003) sur 63 individus révèle que : le piercing lingual représente 81% des piercings oraux recensés et les piercings labiaux, 38,1%.

Le perçage peut également concerner le frein labial ou lingual, le sillon mento-labial (fig.91) ou naso-labial, la muqueuse jugale, la papille interdentaire (fig.91) et plus rarement l'uvule (JEGER 2009).

Le piercing oral s'est largement inspiré des sociétés dites « primitives ». Effectivement, les prêtres Mayas à l'époque précolombienne se perçaient la langue pour pouvoir communiquer avec leurs divinités. La transfixion de la sphère oro-faciale existe depuis longtemps chez certaines tribus du globe : les amérindiens (Yanomamis) ou encore les éthiopiens (Karo).

Cependant, dans les sociétés industrialisées, l'« ORAL BODY ART » a perdu le caractère culturel et rituel : son but principal constitue dorénavant une simple recherche esthétique et un moyen d'expression personnelle (BOARDMAN 1997).

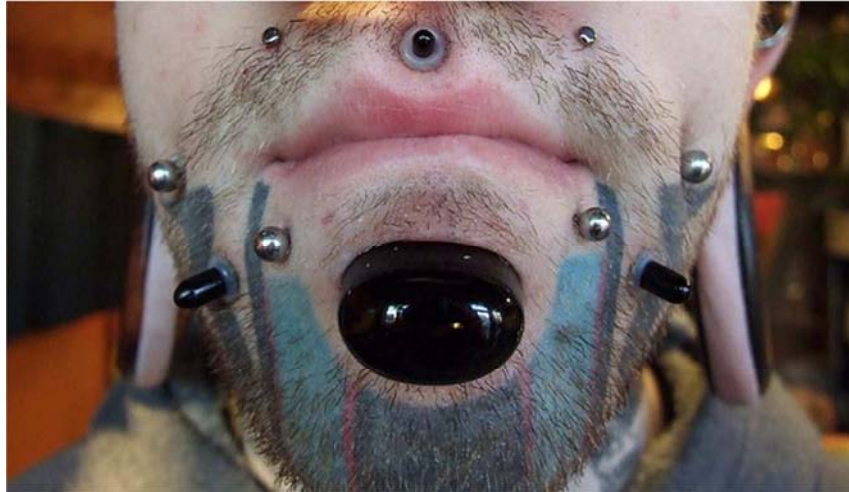

Figure 92 : Cas extrême : stretching de la zone labio-mentonnaire, du philtrum et des lobes d'oreilles (AESTHETICSBODYMOD 2007)

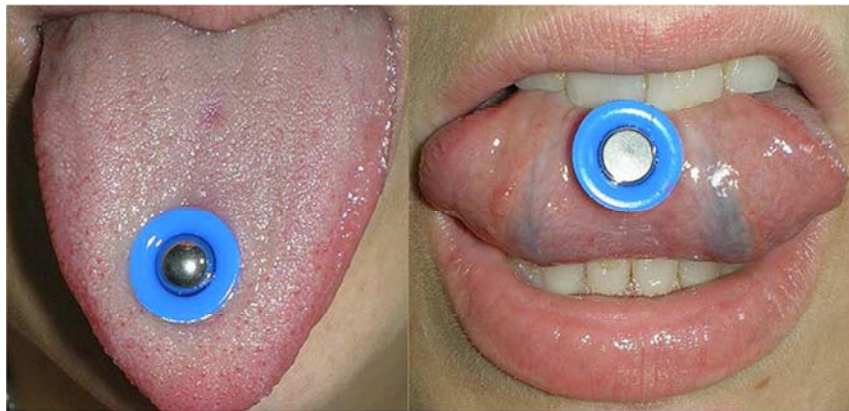


Figure 93 : Stretching lingual (CHARTRAND 2007)



Figure 94 : Barbell droit à pas de vis externe

Figure 95 : Barbell droit à pas de vis interne



Figure 96 : Piercing labret

Le stretching :

Il existe une variante du piercing : le stretching (DEMELLO 2007, ANGEL 2009). De l'anglais « to stretch » (étirer), cette pratique, très marginale, consiste à élargir l'orifice laissé par un piercing et trouve chez ses adeptes diverses localisations. Outre le pavillon et les lobes d'oreilles, les ailles du nez, et le septum nasal, on peut retrouver ces bijoux au niveau de la zone labio-mentonnaire, du philtrum (fig.92) et de la langue (fig.93). Ce type de modifications corporelles s'inspire incontestablement de pratiques tribales dont notamment : les anciens Botocudos (lobes d'oreille), les Apatanis du nord-est de l'Inde (pavillon de l'oreille et ailes du nez), les Papous de Nouvelle Guinée (septum nasal), les femmes mursis et surmas d'Ethiopie (zone labio-mentonnaire) ou encore les anciennes femmes Makombe du Mozambique (philtrum).

Les différents bijoux utilisés au niveau de la cavité orale

Les piercings de la région oro-faciale sont très variés de part leurs formes, leurs couleurs, leurs matières et leurs dimensions (diamètre exprimé en AWG (American Wire Gauge, voir annexe 2 pour les correspondances en millimètres) (JACQUOT 2005, BERTRAND 2006, LEBOEUF 2008, JEGER 2009).

Les différentes formes :

Il est intéressant pour l'odontologiste, d'avoir une notion des différents types de bijoux utilisés au niveau de la cavité orale, ainsi que leur système d'ouverture. En effet, un patient consultant en urgence pour des complications liées à un piercing rencontre en général des difficultés à retirer lui-même le bijou. Sachant à quel type de bijou il est confronté et comment le retirer, le praticien peut intervenir plus rapidement et éviter des méthodes traumatisantes pour le site percé (telle que la section du bijou à la pince le rendant coupant) (GUIARD SCHMID 2000).

- Les bijoux pour piercings :

Le Barbell

Il s'agit d'une barre (droite, incurvée ou en forme de fer à cheval) aux extrémités de laquelle se vissent deux boules de diamètre variable. La forme droite est la seule à être utilisée pour les piercings linguaux. Il existe deux types de mécanismes de vissage des sphères sur la barre du bijou : le pas de vis externe (fig.94) et le pas de vis interne (fig.95). Dans le premier cas, le filetage se situe à l'extrémité de la barre. L'inconvénient majeur de ce type de mécanisme est le risque d'endommager les tissus lors de l'insertion et la désinsertion du bijou. Quant aux Barbells à pas de vis interne, le filetage se situe à l'intérieur de la barre. La sphère est dotée du pas de vis externe, respectant l'intégrité des tissus percés.

Le Labret

Il se porte au niveau de la lèvre (philtrum, sillon naso-labial, sillon labio-mentonnier, etc.). Le labret (fig.96) se présente sous la forme d'une barre droite comportant à l'une de ses extrémités, un disque plat (côté muqueuse labiale) et de l'autre, une boule vissée (côté externe de la lèvre). On retrouve les mêmes mécanismes de vissage que pour le Barbell.



Figure 97 : Double labret



Figure 98 : Captive Bead Ring

Figure 99 : Captive Bar Ring



Figure 100 : Plug



Figure 101 : Tunnels de taille croissante (de gauche à droite)

Il existe une forme de labret moins répandue : le double labret (fig.97) où l'extrémité ressortant par l'intérieur de la lèvre vient s'appuyer sur le vermillon. Certains adeptes utilisent cette forme ainsi que le labret simple au niveau des papilles interdentaires (« gum piercings » ou piercings gingivaux de l'anglo-saxon).

Le CBR ou Captive Bead Ring

Au niveau de la cavité buccale, les CBR peuvent être utilisés pour les piercings de la lèvre, des freins labiaux et linguaux voire même de l'uvule. Il s'agit d'un anneau se fermant par le biais d'une boule clipsée (fig.98). La boule comporte deux encoches diamétralement opposées qui reçoivent les extrémités de l'anneau. Le tout se maintient par un « effet ressort », pression dépendant du degré d'élasticité de l'anneau (elle-même déterminée par le type de matériau qui le compose, par le diamètre et l'épaisseur). Pour ouvrir le bijou, il faut libérer la sphère en écartant les extrémités de l'anneau.

Il existe un autre mécanisme d'ouverture-fermeture permettant une meilleure manipulation. La boule est fixée dans ce cas à l'une des extrémités de l'anneau et vient se clipser à l'autre.

Sous une autre forme, on peut également trouver à la place de la boule une barre. Une fois fermé, le bijou a la forme d'un anneau continu (fig.99) (appelé Captive Bar RING).

- Les bijoux pour stretching

Les bijoux pour stretching sont de tailles variables (généralement de 2 mm à 50 mm de diamètre) et leur design est hétéroclite tout comme les bijoux pour piercings (différents motifs et couleurs, phosphorescent, strass, tête de mort, araignée, etc.). Des joints en caoutchouc peuvent faciliter leur maintien (à la manière d'un serre-livre).

Le Plug

Le Plug (fig.100) est le plus couramment utilisé. Généralement cylindrique, il présente une gorge permettant d'insérer le lambeau cutané ou muqueux étiré, à la façon des « dhébé » mursis. Des formes à visser permettent de faciliter leur insertion, notamment pour le stretching lingual.

Le Tunnel

Le Tunnel (fig.101) est une variante du Plug. Il est pour sa part ajouré à la manière d'un tunnel comme son nom l'indique.



Figure 102 : Taper droit



Figure 103 : Taper courbé

Le Taper

Le Taper est une tige de diamètre progressivement croissant. Diverses formes sont disponibles : droite (fig.102), courbée (fig.103), en croissant, spiralée, twistée, etc. Ce bijou est généralement introduit aux lobes des oreilles bien que la forme droite ou courbée soit aussi observée au niveau de la zone labio-mentonnaire. Généralement, on l'implante progressivement pour élargir l'orifice.

Les différents matériaux :

- Matériaux métalliques

L'Acier chirurgical 316 L ou 316 LVM

Il s'agit d'acier inoxydable composé principalement de carbone et de fer. La forme 316L contient moins de 0,03% de carbone (« L » pour « Low carbon content ») ce qui permet au bijou d'augmenter sa résistance à la corrosion. L'acier 316 LVM (« Low Vacuum Melted »), obtenu par refonte sous vide de l'acier 316L, est une forme plus pure que la précédente. Leurs propriétés de biocompatibilité et de résistance à la corrosion permettent de les utiliser pour le matériel chirurgical et les prothèses osseuses et dentaires. Outre le fer et le carbone, ces alliages contiennent d'autres métaux en proportion moindre qui augmentent la résistance à la corrosion de l'acier dont : le chrome, le nickel ou le molybdène. Bien que conforme à la norme ISO 5832-1, il est conseillé de réserver l'utilisation de ces bijoux aux sites percés cicatrisés, compte tenu du pouvoir allergène, même faible, lié à la présence du nickel.

Le Titane

Le Titane est utilisé sous forme d'alliage Ti6Al4V (90% de Titane, 6% d'Aluminium et 4% de Vanadium). Sa biocompatibilité, sa légèreté et sa bonne résistance à la corrosion en font un matériau de choix pour les bijoux à poser sur les sites en cours de cicatrisation.

Le Niobium

Le Niobium est un métal gris présentant une très bonne biocompatibilité. Pur ou anodisé (c'est-à-dire coloré), il est connu pour sa légèreté et sa résistance. Il est également reconnu pour être hypoallergénique et constitue un bijou de pose idéal.

L'Or

Métal précieux, l'or 18 carats (soit 75% d'or pur) et 14 carats (soit 58,3% d'or pur) est également utilisé pour les bijoux de piercing. On préfère l'or jaune 18 carats à plus haute teneur en or pur, pour les sites non cicatrisés. Les autres formes d'or contiennent d'autres métaux en proportion variable qui peuvent être allergènes : l'or gris (alliage d'or jaune, d'argent, de cuivre et de nickel) et l'or rose (contenant une proportion importante de cuivre et de zinc).

Le Plaqué or

Une fine couche d'or recouvre le matériau de base (titane, acier) pouvant disparaître par usure du bijou ou par réaction avec les fluides corporels.

L'Argent

Sa biocompatibilité est comparable à celle de l'acier inoxydable. Cependant son utilisation en milieu humide est à éviter, en raison de sa sensibilité à la corrosion (il libère des sels d'argent colorant les tissus en s'y déposant).

Le Platine

Métal précieux, plus lourd et plus coûteux que l'or, il est peu utilisé malgré sa grande biocompatibilité.

- Matériaux synthétiques :

Le Téflon (ou PTFE)

Le Téflon ou PTFE (polytétrafluoroéthylène) est apprécié pour sa grande biocompatibilité, sa flexibilité et sa légèreté. Ces caractéristiques font de ces bijoux les plus appropriés pour être placés immédiatement après la perforation des tissus et pendant toute la période de cicatrisation.

L'Acrylique (ou PMMA)

L'Acrylique ou polyméthylméthacrylate (PMMA) est un polymère thermoplastique et amorphe. Du fait de ses aspects variés (opaque, translucide, couleurs diverses, phosphorescent, etc.), ce matériau est utilisé principalement pour les éléments décoratifs des piercings oraux (boules des Barbells et CBR, éléments à insérer entre la barre du barbell et la boule, etc.). Les bijoux comportant de l'acrylique possèdent une bonne biocompatibilité mais nécessitent un entretien soigneux, compte tenu des micro porosités pouvant se former à la surface du matériau. Ce type de bijou est donc réservé aux sites cicatrisés.

Le Silicone

Le Silicone est un polymère amorphe dont les molécules de base sont formées de silicium. Il est biocompatible par sa résistance à l'oxydation, au vieillissement naturel, à l'hydrolyse et à l'action des bactéries. Tout comme l'acrylique, il peut devenir poreux avec le temps. Concernant les bijoux oraux, le silicone est principalement utilisé pour recouvrir les boules des Barbells linguaux.

- Autres types de matériaux :

Le marché des matériaux rentrant dans la composition des bijoux pour stretching est très florissant. Outre ceux déjà énumérés, ces bijoux peuvent être façonnés en : bois (chêne, noyer, coco, bambou, etc.) brut ou traité avec une huile ou une cire, corne ou os (cerf, buffle asiatique, etc.), pierre (quartz, hématite, améthyste, opale, etc.), fossile (ambre), coquillage, verre, pâte fimo, etc.)

Choix du bijou :

Le choix des bijoux se fait donc selon plusieurs critères :

- Le site percé déterminant la forme et la dimension du bijou.
- Les qualités biocompatibles du matériau et les éventuelles allergies à certaines matières.

- Les goûts personnels du futur percé.
- Le stade de cicatrisation.

De ce fait, un bijou de dimension importante est d'abord inséré, afin de prévenir les risques de compression des tissus en cas d'inflammation et d'œdème postopératoires importants. Si les tissus sont comprimés, le nettoyage du site sera d'autant plus difficile et le risque d'infection d'autant plus élevé. Lorsque le site est totalement cicatrisé, un bijou plus petit peut être placé. En outre, il est préférable de poser des piercings en titane ou en téflon (matériaux à haut degré de biocompatibilité) jusqu'à ce que le site soit totalement cicatrisé.

Le Perceur et aspects légaux

En France, les piercings sont réalisés par des perceurs-tatoueurs soumis depuis 2008 à diverses réglementations (informations recueillies sur le site internet du Ministère du travail, de l'emploi et de la santé en 2010 (www.santé-sports.gouv.fr) :

Formation obligatoire à l'hygiène :

En application de l'article R. 1311-3 du code de la santé publique et de l'arrêté du 12/12/2008 (annexe 3), le perceur-tatoueur doit avoir suivi une formation aux conditions d'hygiène et de salubrité, d'une durée minimale de 21 heures réparties sur 3 jours consécutifs. Cette formation comporte un module de formation théorique et un module de formation pratique, et ne peut être délivrée que par un organisme habilité à la dispenser. Seules les personnes titulaires d'un diplôme d'Etat de docteur en médecine ou d'un diplôme d'université de spécialité en hygiène hospitalière (ou d'un titre de formation équivalent délivré par un Etat de l'Union Européenne) peuvent être dispensées de cette formation.

Déclaration d'activité en préfecture :

En application de l'article R.1311-2 du code de la santé publique et de l'arrêté du 23/12/2008 (annexe 4), le perceur-tatoueur doit déclarer son activité auprès du préfet du département du lieu d'exercice de l'activité. Cette déclaration doit être adressée avant le démarrage de l'activité. Toute cessation de l'activité doit également être déclarée auprès de la même autorité.

Respect des conditions d'hygiène et de salubrité :

En application de l'article R.1311-4 du code de la santé publique et de l'arrêté du 11/03/2009 (annexes 5, 6 et 7), la pratique du perçage doit s'exercer dans le respect des règles générales d'hygiène et de salubrité, en particulier :

- le matériel pénétrant la barrière cutanée ou entrant en contact avec la peau ou la muqueuse du client et les supports directs de ce matériel doivent être soit à usage unique et stériles, soit stérilisés avant chaque utilisation,
- les locaux doivent comprendre une salle exclusivement réservée à la réalisation des piercings.

Déchets d'activités de soins (DASRI) :

Selon les articles R.1311-5, R.1335-1 à 8 du code de la santé publique et le décret du 11/03/2009 (annexe 5), les déchets produits par le perceur-tatoueur sont assimilés aux déchets d'activités de

soins à risques infectieux (DASRI). Ainsi le matériel piquant ou coupant destiné à l'abandon, qu'il ait été ou non en contact avec la peau, fait partie des DASRI. C'est pourquoi chaque perceur-tatoueur est tenu de confier l'élimination des aiguilles (toujours à usage unique et stériles) utilisées à une société spécialisée dans la collecte et le traitement des DASRI. Les dispositions relatives à l'élimination des déchets sont détaillées lors de la formation obligatoire à l'hygiène. Chaque perceur-tatoueur doit être en mesure de présenter une convention de collecte de ses déchets à la DDASS si elle lui en fait la demande.

Obligation d'information du futur percé :

En application de l'article R.1311-12 du code de la santé publique et de l'arrêté du 03/12/2008 (annexe 8), chaque client doit être informé, avant de se soumettre à un piercing (ou tatouage), des risques auxquels il s'expose (infection, allergie, douleur, irréversibilité de l'acte envisagé). Après la réalisation du piercing, le professionnel doit lui indiquer les précautions à respecter. Ces informations doivent être affichées de manière visible dans l'établissement et remises par écrit au client (annexe 9). Pour éviter tout litige entre le client et le perceur-tatoueur, un contrat écrit est dorénavant signé par les deux parties, rapportant la preuve du consentement éclairé du client et précisant les obligations particulières (annexe 10)

Règle applicable aux personnes mineures :

En application de l'article R.1311-11 du code de la santé publique et de l'arrêté du 03/12/2008 (annexe 8), le perceur-tatoueur doit, avant de percer une personne mineure, avoir le consentement écrit d'un des deux parents ou de son tuteur (annexe 11). Le perceur-tatoueur doit conserver ce document pendant trois ans suivant la réalisation du piercing. L'obligation d'information du futur percé s'applique en outre, à la personne titulaire de l'autorité parentale ou au tuteur, qui doit être informé avant le recueil de son consentement.

Avant le geste

Recherche de contre-indications au geste :

Le client doit être théoriquement interrogé sur ses éventuels problèmes médicaux : allergie (iode, antiseptique, métaux, latex), prise médicamenteuse (traitements antérieurs et en cours, notamment les anti-inflammatoires), antécédents d'intervention chirurgicale, pathogénies (diabète, cardiopathie, infection virale (VIH, Hépatite, Herpes, maladie de peau), etc. En cas de doute, un avis médical est préférable et nécessaire avant de réaliser le geste. L'opérateur est censé examiner l'état de la peau et des muqueuses. La présence de lésions (boutons, plaies, suintement, croûtes, rougeurs anormales, etc.) ou les traces d'une infection récente doivent conduire à prendre l'avis d'un médecin ou d'un chirurgien dentiste (ORGELOT 2002, JACQUOT 2005, LEBOEUF 2008).

Utiliser un bijou adapté au client :

De même, le perceur doit vérifier que le bijou est adapté (taille, forme, matériau) à l'endroit choisi pour le piercing et aux caractéristiques morphologiques du client.

Moyens anesthésiques

En France, une anesthésie locale par injection ne peut être effectuée que par le médecin ou l'odontologiste. De même, la douleur fait partie intégrante du « BODY ART » : elle correspond à une volonté d'acquiescer un contrôle sur soi-même et sur sa vie. Cependant, le perceur peut avoir recours à l'anesthésie de contact :

- Soit par badigeonnage ou tamponnement d'un gel ou d'une crème à base de lidocaïne (2,5%) et prilocaïne (2,5%) (type EMLA® 5%) mais nécessitant une ordonnance médicale.
- Soit par pulvérisation à l'aide d'un flacon de spray réfrigérant (en vente libre dans les pharmacies en France)

Technique de mise en place

En France, la pratique du perçage doit s'exercer dans le respect des règles générales d'hygiène et de salubrité (annexes 5 et 7). Le perceur-tatoueur doit donc utiliser du matériel à usage unique et stériliser avant chaque geste son matériel réutilisable. Après un premier lavage des mains (savon doux non antiseptique) et l'enfilage de gants non stériles à usage unique, le matériel stérile nécessaire au piercing est déposé sur une tablette préalablement désinfectée entre chaque client (sans rien toucher directement) et recouverte d'un champ stérile. Certains perceurs-tatoueurs préfèrent présenter leur matériel dans un plateau stérile (stérilisation par autoclave et stockage en sachet) (ORGELOT 2002, JACQUOT 2005, LEBOEUF 2008).

Nettoyage et première désinfection de la région à percer :

Le premier nettoyage de la zone à percer s'effectue à l'aide d'un savon doux, non antiseptique, et suivi d'un rinçage (sérum physiologique). Une première désinfection large peut être alors réalisée à l'aide d'une solution antiseptique à base de polyvidone iodée à 10% ou de chlorhexidine alcoolique à 0,5% partant du centre de la région à percer et s'étendant en spirale vers l'extérieur.

Repérage et traçage :

L'opérateur réalise un marquage de la zone à percer à l'aide d'un colorant non toxique (violet de gentiane en solution alcoolique), appliqué à l'aide d'un cure-dent préalablement stérilisé ou un stylo à alcool, et qui persistera après désinfection. Cette étape est capitale notamment dans la réalisation des piercings linguaux compte tenu de la richesse de vaisseaux sanguins et de ramifications nerveuses.

Lavage antiseptique des mains :

Un lavage des mains au savon antiseptique doit être réalisé.

Enfilage des gants stériles :

Cette étape doit se dérouler dans des conditions rigoureuses d'asepsie. A partir du moment où les gants stériles sont enfilés, l'opérateur ne peut toucher que le matériel stérile ou la zone préalablement désinfectée.

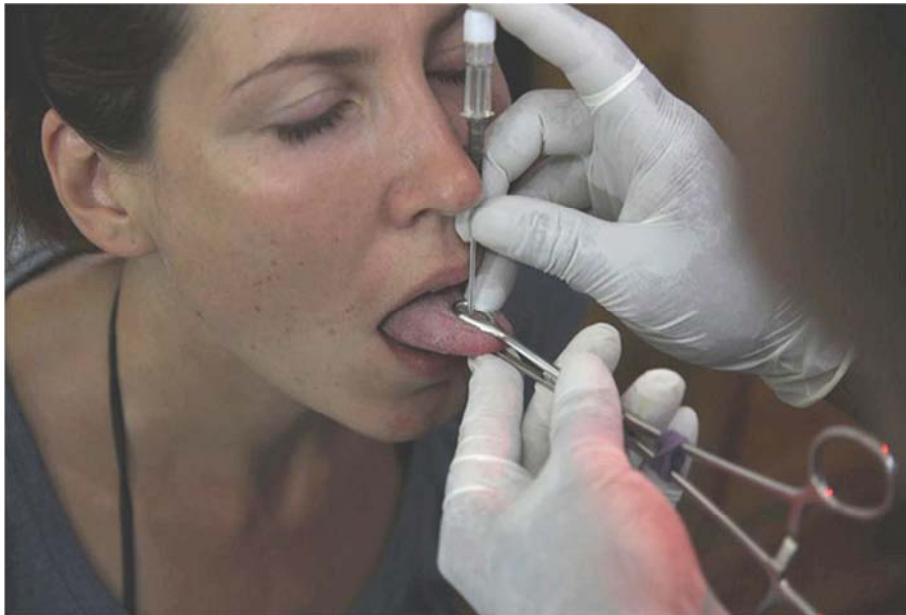

Figure 104 : Perçage lingual par la technique de l'aiguille creuse (BGDW 2009)

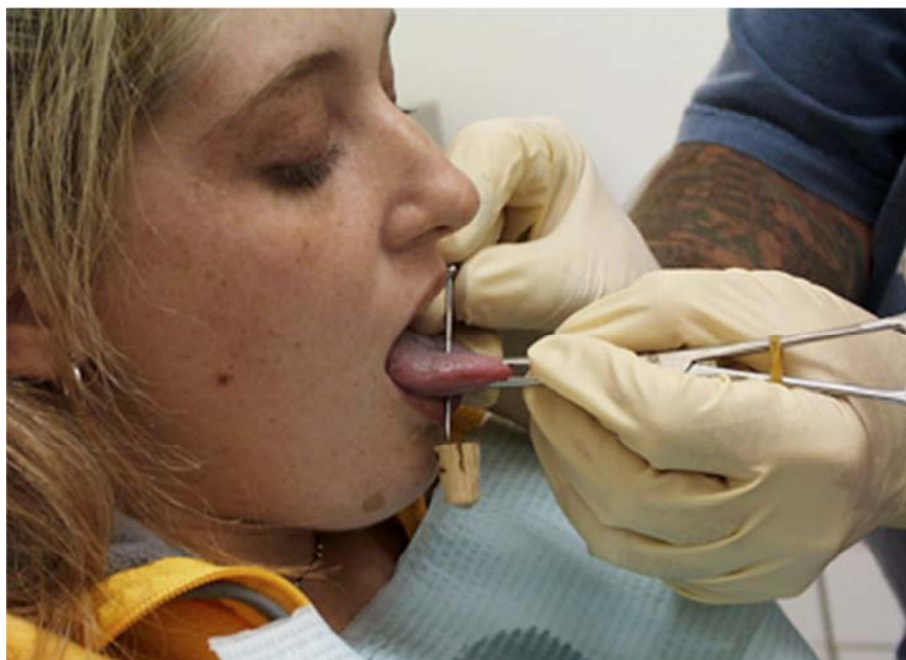

Figure 105 : Piercing lingual par la technique de l'aiguille pleine (TALBOT 2007)

Seconde désinfection du site opéré :

Avant de débiter le geste, la région concernée doit subir une antiseptie dermique comprenant deux badigeons successifs (antiseptique devant répondre aux normes NF EN 1040 et NF EN 1275 et compresses stériles). Entre les deux badigeons et à l'issue du second, les temps d'action de l'antiseptique spécifié par le fabricant doivent être respectés, au moins jusqu'à séchage complet.

Réalisation du piercing :

L'opérateur maintient la partie à percer à l'aide d'une pince à oeillet (fig.104 et 105) et visualise l'endroit à perforer grâce à la marque. Il existe deux techniques de perçage :

- Technique de l'aiguille creuse

Dans cette technique, le perceur utilise une aiguille à cathéter (une gaine en plastique enserre l'aiguille (fig.104). Lorsque la perforation des tissus est complète, l'aiguille est retirée et la partie mâle du bijou est enfilée dans la gaine. Une fois que cette dernière ait été retirée, le perceur peut solidariser la partie femelle du bijou.

- Technique de l'aiguille pleine

L'aiguille est insérée par un geste rapide à travers les tissus (un bouchon de liège préalablement désinfecté peut être utilisé pour « amortir » l'aiguille). La partie mâle du bijou sera ensuite solidarisée à l'aiguille, puis enfilée en lieu et place de cette dernière par son trajet (fig.105). Le perceur peut alors monter complètement le bijou.

Nettoyage de la zone percée :

Une fois le bijou mis en place, l'opérateur nettoie la zone percée à l'aide de compresses stériles et de sérum physiologique.

Temps de cicatrisation :

La cicatrisation correspond à l'épidermisation du pertuis. Le délai est variable en fonction du site et de facteurs individuels. Ce laps de temps expose à des risques de complications infectieuses et nécessite des soins journaliers. Le délai sera prolongé en cas d'infection, de bijou inadéquat ou manipulé de façon abusive. Généralement, le piercing de la langue cicatrise en 4 à 6 semaines, celui de la lèvre en 2 à 3 mois (BERTRAND 2006).

Concernant le stretching :

Il existe diverses façons pour « stretcher » les tissus (DEMELLO 2007, ANGEL 2009). Ces techniques sont généralement longues et douloureuses et peuvent se réaliser par le porteur lui-même ou directement par le perceur-tatoueur.

- Le Taper

Cette technique, la plus communément utilisée, nécessite au préalable une perforation réalisée dans un studio professionnel. Une fois le temps de cicatrisation du piercing écoulé, le porteur peut procéder



Figure 106 : Insertion Pin de tailles différentes



Figure 107 : « Dermal Punch »

au stretching. Le Taper est lubrifié (vaseline ou savon liquide) puis inséré jusqu'à ce que la partie la plus large du cône soit en contact avec les tissus et les étire (les joints en caoutchouc permettent de maintenir le bijou). Toutes les 6 à 8 semaines (le temps que les tissus se distendent et cicatrisent), le Taper est progressivement enfoncé pour accroître l'orifice. Ce dernier peut être encore élargi en changeant graduellement la taille du Taper. Une fois le stretching terminé au diamètre désiré, le bijou peut être conservé ou bien changé contre un Plug ou un Tunnel. Ces derniers peuvent être directement utilisés pour réaliser le stretching en augmentant progressivement leur taille. Cependant leur forme cylindrique rend difficile l'opération.

Il existe une variante du Taper utilisé uniquement par les professionnels : l'Insertion Pin (fig.106). Cet instrument ressemble à une aiguille creuse mais est de forme conique. Il en existe diverses tailles (généralement de 16 AWG à 00 AWG (voir annexe 2)). Immédiatement après la perforation, le perceur l'insère lentement et élargit ainsi progressivement le diamètre de l'orifice. Cette opération dure entre 10 à 15 minutes et permet d'éviter les progressions excessives de la part du porteur. Un bijou de cicatrisation est ensuite placé de la même manière que les piercings insérés par la technique de l'aiguille creuse. Le percé peut, après cicatrisation, continuer à étirer ses tissus à l'aide d'un Taper.

- Le poids

Le poids du piercing (obtenu en y ajoutant des éléments ou bijoux de plus en plus lourds) permet à lui seul d'étirer les tissus. Au niveau du philtrum, un BCR est préférentiellement utilisé car il est facile d'y ajouter des poids.

- Le « Dermal punch »

Le « Dermal Punch » (fig.107) est une sorte d'emporte-pièce initialement utilisé dans le milieu médical pour effectuer des biopsies cutanées. Cet instrument est détourné par les perceurs pour gagner du temps dans les étapes de stretching. En effet, Le « Dermal Punch » permet de percer de façon nette et précise un orifice d'un diamètre allant de 1.5 mm à 10 mm selon la taille de l'instrument. L'orifice peut être secondairement élargi à l'aide d'un Taper. Le « Dermal Punch » est très efficace et utilisé préférentiellement pour percer le cartilage de l'oreille ou celui du septum nasal.

Conséquences et complications

Concernant les piercings « standards » :

- Immédiates :

Locales :

- Douleurs et tuméfactions :

La douleur et l'œdème sont les complications immédiates et locales les plus fréquentes en postopératoire, notamment au niveau de la langue provoquant des troubles fonctionnels provisoires (gêne lors de la prise alimentaire ou lors de l'élocution). Le plus souvent, ces complications persistent environ deux semaines après l'intervention, puis disparaissent spontanément (FARAH 1998, LOUP 2002, JACQUOT 2005, URBIOLA ALIS 2005, JEGER 2009).

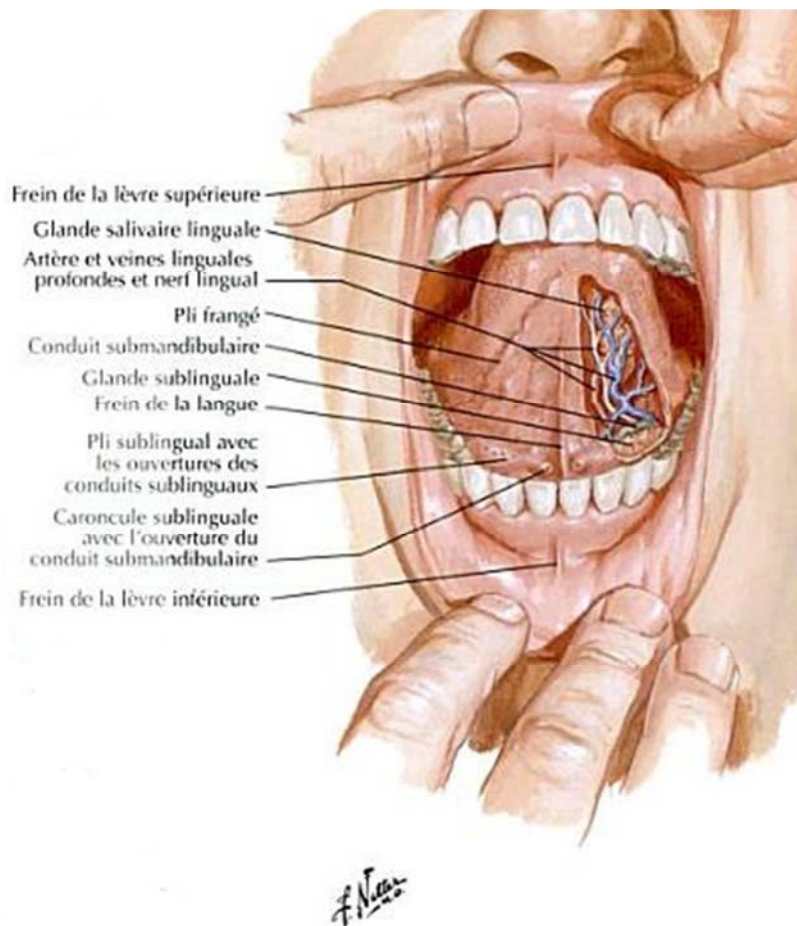


Figure 108 : Vascularisation de la langue de part et d'autre de sa ligne médiane (NETTER 2009)

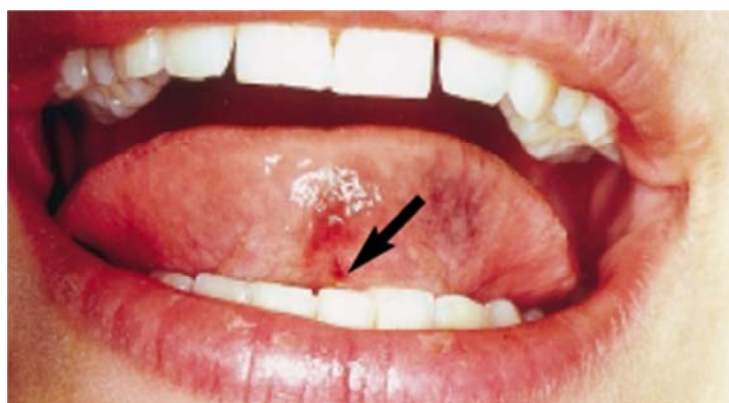


Figure 109 : Surface ventrale de la langue : saignement prolongé suite à un piercing lingual (HARDEE 2000)

- Saignements prolongés :

Les cas d'hémorragie, suite à la pose d'un piercing oral sont assez rares et concernent exclusivement les piercing linguaux. Les hémorragies décrites dans la littérature se caractérisent par un saignement prolongé continu depuis la pose du bijou, en nappe et non pulsatile (HARDEE 2000, SHACHAM 2003, ROSIVACK 2003, URBIOLA ALIS 2005). Le système vasculaire lingual est certes très développé, mais s'étend de part et d'autre de la ligne médiane de la langue (fig.108). L'implantation du bijou lingual se fait généralement sur cette ligne à 2 ou 3 cm de la pointe linguale. Les risques de perforer une veine ou une artère linguale restent donc limités (BOARDMAN 1997). HARDEE (2000) rapporte le cas d'une patiente ayant subi une perforation dans une zone paramédiane (légèrement à gauche de la ligne médiane). Le saignement continu a duré quatre heures provoquant une perte de connaissance (fig.109).

- Infections locales :

Les infections locales des sites percés sont fréquentes, liées d'une part à une flore bactérienne buccale abondante et très variée, et d'autre part, à la difficulté de maintenir une bonne hygiène du site percé (difficulté d'accès, sensibilité, etc.). Il peut également s'agir d'une contamination bactérienne lors de l'implantation du bijou (matériel souillé, non respect des règles d'asepsie, etc.). L'association d'au moins deux signes cliniques (érythème, œdème, douleur, augmentation de volume, exsudat ou collection purulent) doit permettre de diagnostiquer l'infection locale du site percé (GUIARD SCHMID 2000).

- Allergies locales ou dermatites de contact :

Elles se manifestent dans les heures qui suivent le piercing et se caractérisent par un érythème à la périphérie du bijou (peau et/ou muqueuse) accompagné de sensations de brûlure, voire même de prurit. Ces allergies locales sont dues la plupart du temps au nickel, composant allergène reconnu de certains matériaux utilisés dans la fabrication des bijoux piercings comme l'acier chirurgical (URBIOLA ALIS 2005, ESCUDERO-CASTAÑO 2008, LEBOEUF 2008, JEGER 2009). L'utilisation du niobium, du titane, du platine ou de matières synthétiques pendant la phase de cicatrisation diminue les complications allergiques (JEGER 2009).

Systemiques

- Transmission de pathogènes infectieux :

La littérature médico-dentaire relative aux piercings de la cavité buccale mentionne la possibilité de transmission de pathogènes viraux (VHB, VHC, VIH, Herpes Simplex Virus 1, EBV, etc.) ou fongiques (*Candida Albicans*, etc.) (TRIONEL 2001, FRIEDEL 2003, URBIOLA ALIS 2005, ESCUDERO-CASTAÑO 2008, JEGUER 2009). Cette contamination peut s'effectuer lorsque le matériel utilisé lors de la procédure est contaminé, mal nettoyé et/ou mal stérilisé, mais également lors de rapports sexuels non protégés durant la période de cicatrisation. Ces auteurs mentionnent également la possibilité d'inoculer le Tétanos, la Syphilis et la Tuberculose.

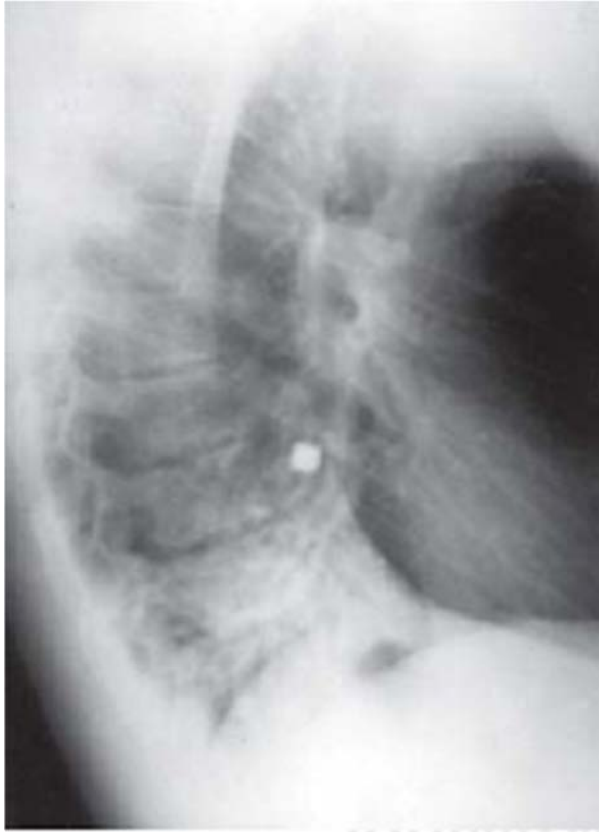


Figure 110 : Radiographie latérale du thorax représentant la broncho-aspiration de la sphère d'un barbell lingual chez un patient de 17 ans (CAREAGA REYNA 2008)

- Propagation de l'infection locale :

Si l'infection locale du site n'est pas traitée, elle peut alors s'étendre aux régions anatomiques voisines. Un cas d'Angine de Ludwig (phlegmon du plancher buccal), provoqué par une infection locale suite à un piercing de la langue est rapporté dans la littérature (PERKINS 1997). L'inflammation des tissus conjonctifs se propage dans ce cas aux régions mandibulaire, submentale et sublinguale. Le pronostic vital peut être mis en jeu, notamment par obstruction des voies aériennes supérieures si l'oedème lingual devient très important. ZAHAROPOULOS (2003) mentionne le cas d'une lymphoadénopathie submandibulaire chez une patiente, survenue 6 mois après la pose d'un piercing lingual. La corrélation entre l'adénopathie et le piercing lingual a pu être établie par l'examen bactériologique (réalisé à partir de prélèvement tissulaire effectué au niveau du lymphonœud). Ce dernier a révélé la présence de Lactobacilles et de Streptocoques Viridens, bactéries appartenant à la flore buccale. MARTINELLO (2003) rapporte le cas d'un abcès cérébelleux lié à un piercing lingual réalisé quatre semaines auparavant. A l'instar du cas précédemment relaté, le lien entre le piercing et l'abcès cérébelleux a pu être facilement prouvé par les résultats bactériologiques (présence de bactéries spécifiques à la flore buccale).

- Bactériémie et risques d'endocardite infectieuse :

Le passage de bactéries de la flore buccale dans la circulation générale peut s'effectuer lors de l'intervention elle-même, mais également lors de la période de cicatrisation. Cette bactériémie peut provoquer, chez les patients à risque (cardiopathie congénitale, prothèses valvulaires, antécédent d'endocardite infectieuse, etc.), une colonisation de l'endocarde et mettre en jeu leur pronostic vital. Des cas d'endocardites infectieuses liées à des piercings de la cavité orale ont été ainsi rapportés dans la littérature (TRIONEL 2001, FRIEDEL 2003, RAJA 2004, URBIOLA ALIS 2005, LICK 2005, KLOPPENBURG 2007).

- Troubles fonctionnels :

Dans les premiers jours suivants la pose d'un piercing de la langue, certains troubles de la phonation peuvent survenir, notamment pour les sons « s », « ch », « t », « ph » et « v » (SHACHAM 2003). Ces troubles sont généralement transitoires, le patient trouvant rapidement une position linguale de compensation (ESCUDERO-CASTAÑO 2008, LEBOEUF 2008, JEGER 2009). La mastication et la déglutition peuvent également poser problème au cours de la phase d'adaptation en raison de l'oedème initial (JACQUOT 2005, LEBOEUF 2008, JEGER 2009).

- Hypersalivation

Une augmentation temporaire du flux salivaire est possible du fait de la stimulation provoquée par le piercing oral (ESCUDERO-CASTAÑO 2008, JEGER 2009).

- Inhalation ou ingestion d'une partie du bijou :

L'inhalation (fig.110) ou l'ingestion d'une partie du bijou intrabuccal sont le plus souvent dues à une

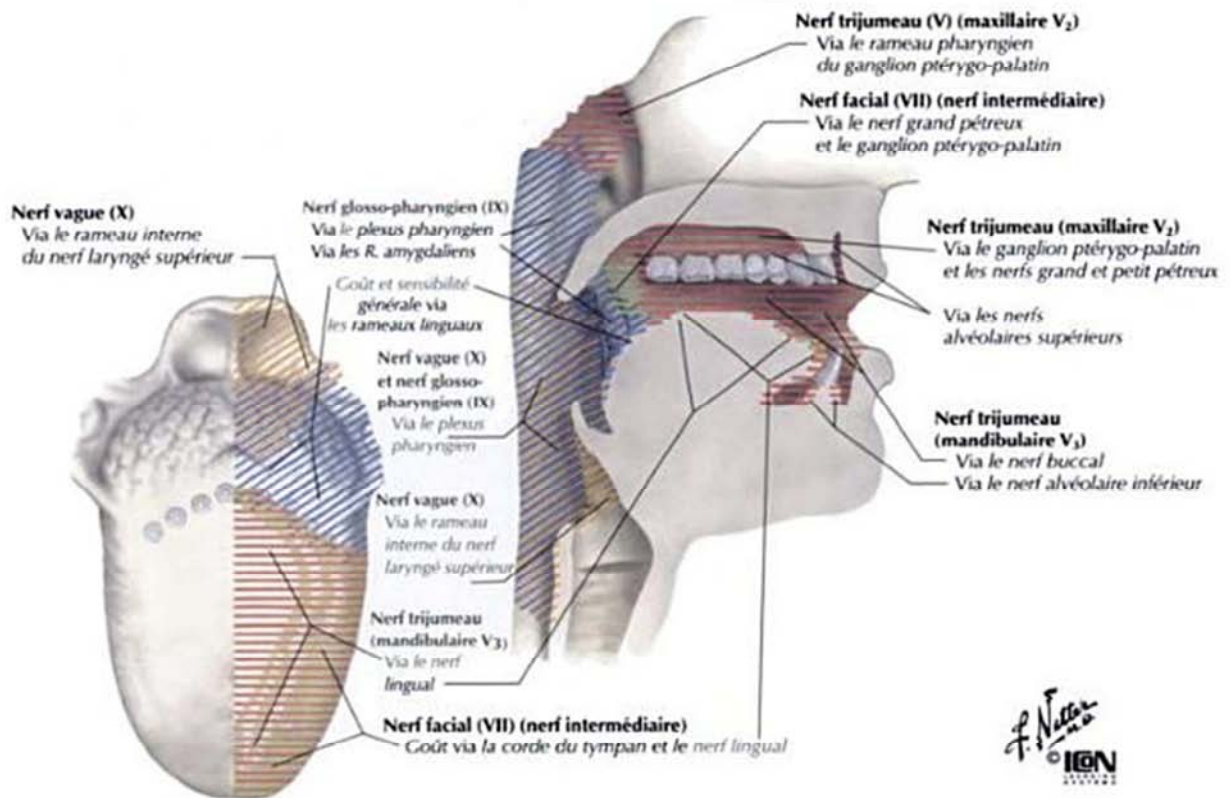


Figure 111 : Innervation motrice, sensitive et sensorielle de la langue (FELTEN 2006)

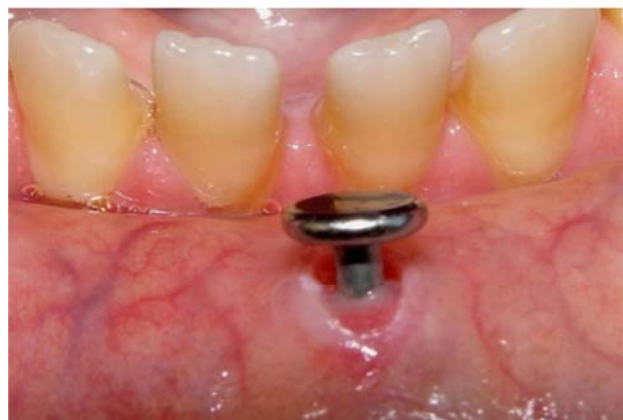

Figure 112 : Inclusion au niveau de la muqueuse labiale inférieure d'un piercing labret (ESCUDERO-CASTAÑO 2008)

erreur de manipulation de la part du porteur (sphère du Barbell mal vissée par exemple) (JACQUOT 2005, CAREAGA REYNA 2008).

Complications retardées

- Lésions nerveuses :

La langue, organe moteur, sensitif et sensoriel (fig.111), est la partie de la cavité buccale la plus susceptible de subir des dommages nerveux lors de la mise en place d'un piercing. L'innervation motrice est assurée par le nerf hypoglosse (XII) et le nerf glosso-pharyngien (IX). Le nerf lingual, branche du nerf mandibulaire (V3), s'occupe de la partie sensitive. Enfin, l'innervation sensorielle se fait par le nerf facial (VII) via sa partie distale et la corde du tympan (CHEVREL 1996). La perforation de la langue dans le sens transversal (dorso-latérale) présente plus de risques que si elle est réalisée dans le sens dorso-ventral (pratique la plus répandue) (JACQUOT 2005). Les dommages nerveux peuvent se manifester par des troubles sensitifs (paresthésie, anesthésie) et sensoriels (disgueusie) ou moteurs (WHITTLE 2004, URBIOLA ALIS 2005, JACQUOT 2005, JEGER 2009).

- Cicatrisations pathologiques :

L'hyperplasie tissulaire est un phénomène de cicatrisation pathologique fréquent dans la pratique du body piercing. Elle se traduit par une prolifération tissulaire autour du bijou ou du pertuis et peut provoquer une inclusion de l'ornement dans les tissus (BOARMAN 1997, JACQUOT 2005, ESCUDERO-CASTAÑO 2008). On observe ce phénomène notamment lors de piercing labial (hypertrophie localisée au niveau de la muqueuse labiale (fig112)).

Plus rares, les réactions de type sarcoïdosiq se manifestent par le développement de nodules granulomateux autour du corps étranger implanté (au niveau muqueux ou cutané) (NG 1997).

- Argyrisme :

C'est une coloration gris-bleu de la peau, due à l'incorporation de sels d'argent, cette coloration est permanente et sa disparition nécessite le retrait chirurgical (BERTRAND 2006).

- Electrogalvanisme :

La présence du bijou en métal génère un courant électrogalvanique avec les restaurations dentaires contenant des éléments métalliques. Ces courants entraînent l'altérations des restaurations et du bijou métallique, une sensation de courant électrique et la libération d'ions métalliques qui peuvent donner un goût « de fer » à la salive (ORGELOT 2002, URBIOLA ALIS 2005, JACQUOT 2005, LEBOEUF 2008, JEGER 2009). DE MOOR (2000) rapporte le cas d'un patient présentant des hypersensibilités dentaires dues à des courants galvaniques survenant lorsque le bijou en acier entrait en contact avec les amalgames dentaires du patient.

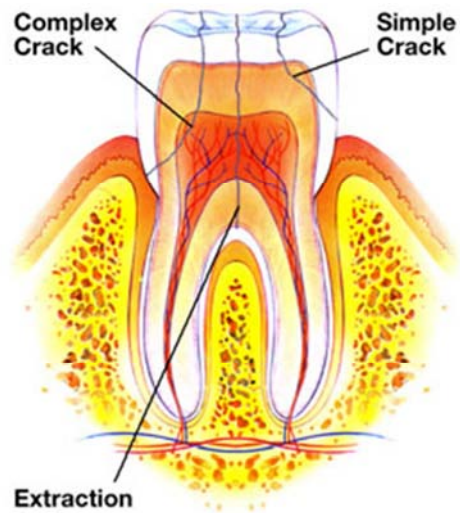


Figure 113 : Schéma expliquant les différentes fêlures possible lors d'un « Cracked Tooth Syndrom »

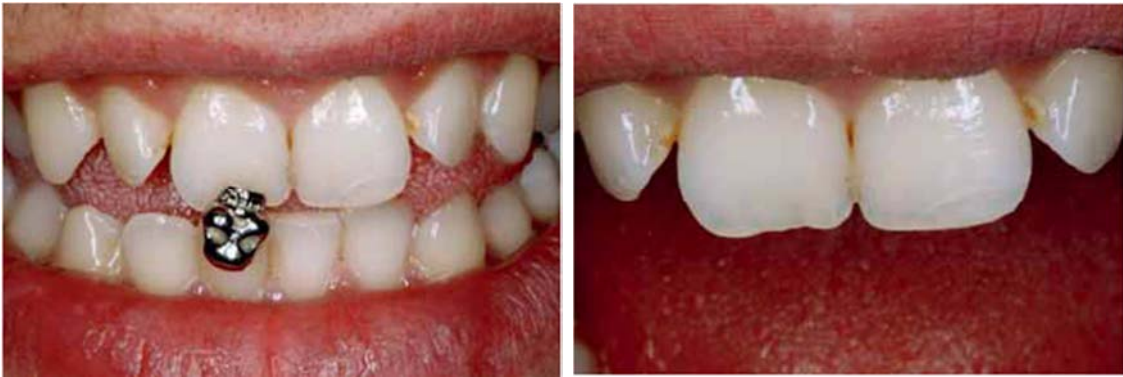

Figure 114 : Jeune patiente intercalant son barbell lingual entre 11 et 41. Conséquence directe de cette parafunction : abrasion amélaire de 11 (JEGER 2009)

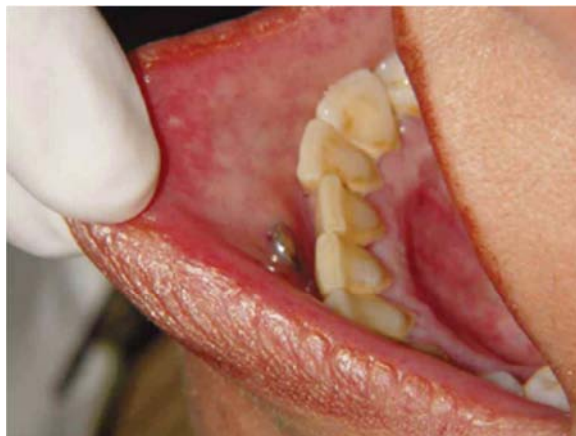

Figure 115 : Linguo-version des incisives centrales mandibulaires due à un labret inférieur (UBIA ALIS 2005)

- Dentaires :

CTS (« Cracked Tooth Syndrom ») ou « syndrome de la dent fêlée » :

Le terme « Cracked Tooth Syndrome » (CTS) ou « syndrome de la dent fêlée », introduit par CAMERON (1964), fait référence à une fracture incomplète symptomatique d'une dent postérieure vitale, qui implique la dentine et qui s'étend occasionnellement jusqu'à la pulpe et au desmodonte (fig.113). DIANGELIS (1997) est l'un des premiers auteurs à avoir constaté l'implication des piercings linguaux dans ce phénomène. En effet, les dents entrant en contact avec le bijou lors de la mastication, la phonation et la déglutition, peuvent présenter un CTS. Cette fracture, impliquant la dentine et éventuellement la pulpe, entraîne des sensibilités au froid ainsi qu'à la percussion, ce qui amène le porteur à consulter son chirurgien dentiste. L'anamnèse dentaire du patient révèle souvent des douleurs lors de la mastication d'aliments ou d'objets, disparaissant après le relâchement de la pression sur la dent. De même, le patient éprouve souvent de la difficulté à identifier la dent douloureuse. Cette dernière est généralement située à la région des molaires mandibulaires. Un test de vitalité pulpaire révèle une dent vitale et la percussion verticale n'est pas douloureuse. La douleur apparaît seulement lorsqu'on applique une pression sur la cuspide fêlée (MESSIER 2004).

Perte de substances amélares ou amélo-dentaires :

Le bijou lingual est le principal responsable des fractures dentaires (DE MOOR 2000, URBIOLA ALIS 2005, ESCUDERO-CASTAÑO 2008, JAGER 2009). Selon une étude réalisée par DE MOOR (2000) : 80 % des porteurs de Barbells linguaux présentent des pertes de substances (amélaire ou amélo-dentinaire) sur une ou plusieurs dents. Ce phénomène se produit comme pour le « syndrome de la dente fêlée », lors de la mastication, de la phonation et la déglutition. De plus, certaines habitudes néfastes, consistant à mordiller le bijou (fig.114), ou à coincer et glisser le piercing de la langue entre les incisives supérieures et inférieures viennent aggraver la situation (JEGER 2009). Selon l'étude réalisée par CAMPBELL (2002) auprès de 52 porteurs de bijoux linguaux, les dents les plus touchées sont les molaires (61% notamment mandibulaires), les prémolaires (31%) et les incisives centrales supérieures (8%).

Migrations dentaires :

Des migrations dentaires dues aux piercings oraux sont répertoriées dans la littérature. UBIA ALIS (2005) rapporte le cas d'une linguo-version des incisives centrales mandibulaires provoquées par des contacts répétés d'un labret lingual inférieure (fig.115). Cet auteur explique cette malposition par un déséquilibre de forces musculaires : la langue ne compense pas assez les forces exercées par le muscle orbiculaire au niveau de la lèvre inférieure.

De même, l'interposition répétée du bijou, dans un diastème préexistant peut provoquer un élargissement progressif de ce dernier (BETHKE 1999, TABBAA 2010). BETHKE (1999) rapporte le cas d'un patient ayant élargi son diastème inter-incisif supérieur (entre 11 et 21) de 2 à 3 mm en trois ans.

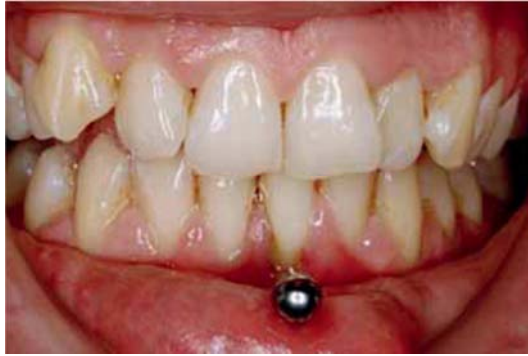

Figure 116 : Récession gingivale en vestibulaire de 31 et en regard d'un piercing labial inférieur (JEGER 2009)

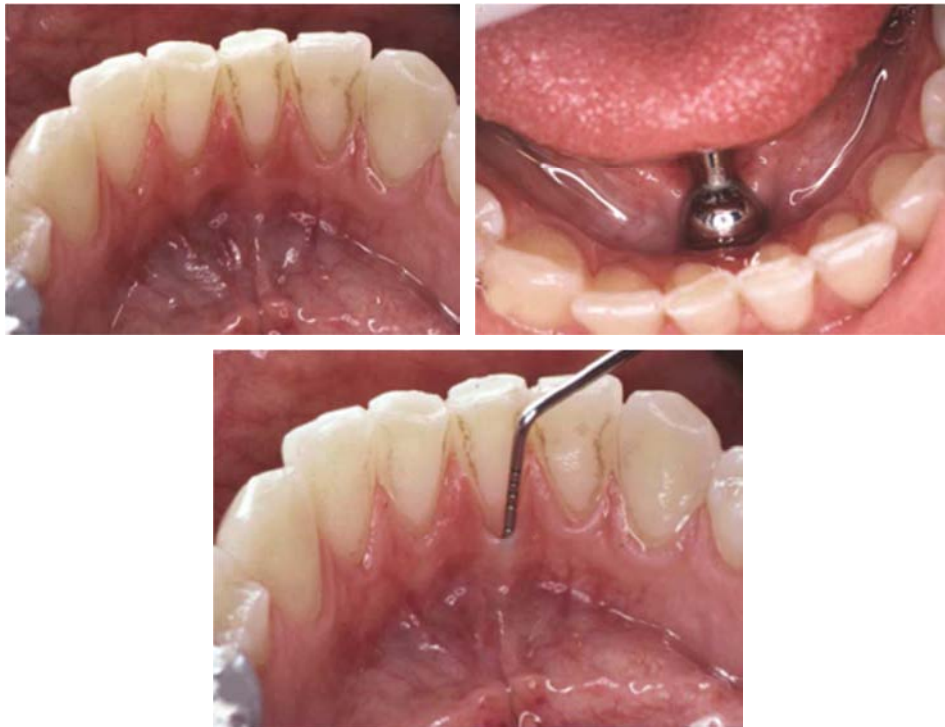

Figure 117 : Récession gingivale en lingual de 41 (BROOKS 2003)

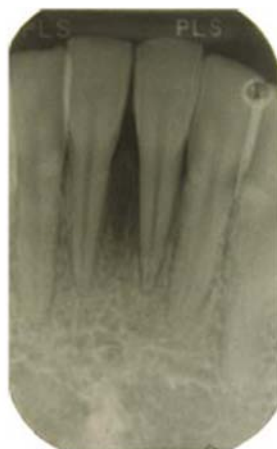

Figure 118 : Radiographie retro-alvéolaire révélant une alvéolyse osseuse entre 31 et 41 causée par un barbell lingual (ZADIK 2007)

- Parodontales :

Accumulation de la plaque dentaire :

Le port de piercings oraux peut favoriser l'accumulation de plaque dentaire et de tartre, en raison de la difficulté de maintenir correctement une hygiène bucco dentaire et de la morphologie de certains piercings retenant plus facilement les résidus alimentaires (comme les matériaux synthétiques poreux, type silicone par exemple). Cette prolifération bactérienne, accentuant le risque infectieux, ainsi que le dépôt de plaque dentaire et de tartre favorisent le développement d'une halitose (URBIOLA ALIS 2005, DAVARPANAH 2006, ESCUDERO-CASTAÑO 2008).

Récessions gingivales :

Les récessions gingivales font partie des complications parodontales les plus fréquentes liées aux piercings de la cavité orale (O'DWYER 2002, CHAMBRONE 2003, JACQUOT 2005, URBIOLA ALIS 2005, ZADIK 2007, ESCUDERO-CASTAÑO 2008, JEGER 2009). Ces récessions gingivales sont dues aux traumatismes mécaniques chroniques exercés par le bijou sur le parodonte lors des fonctions de mastication, phonation, déglutition mais également lors des parafunctions développées par le porteur (LOUP 2002). Les bijoux les plus impliqués sont les labrets implantés dans la lèvre inférieure. Ces derniers provoquent des lésions en vestibulaire des incisives mandibulaires (fig.116). Quant aux Barbells linguaux, ils génèrent des récessions gingivales sur les faces linguales des incisives mandibulaires (fig.117). La sévérité des récessions gingivales est d'autant plus importante que le bijou est long (ce qui est le cas du piercing lingual) (LOUP 2002, BROOKS 2003) et placé assez bas en regard du sulcus (CAMPBELL 2002). Ce type de complication touche majoritairement les incisives centrales mandibulaires. Selon CAMPBELL (2002), ces dernières représentent 88% des sites touchés, avec 53% pour l'incisive centrale gauche (31). Cette complication parodontale peut aller de la simple récession gingivale asymptomatique à la récession gingivale sévère avec formation de poche parodontale (7 mm de profondeur relevés » par ZADIK 2007 (fig.118)), de perte osseuse et d'hypersensibilité dentinaire liée à la dénudation radiculaire.

Autres complications

- Radiologiques :

Le bijou en métal crée des interférences avec les rayons X utilisés lors des clichés panoramiques, de profil, occlusal mandibulaire, mais surtout lors de scanner qui les rendent ininterprétables. Il est donc recommandé de retirer le bijou, uniquement s'il est en métal (PETICOLAS 2000, LEBOEUF 2008, ESCUDERO-CASTAÑO 2008).

- Anesthésie générale :

En cas d'intubation, la présence d'un piercing lingual peut entraîner un risque de saignement, puis d'un œdème de la langue en cas de traumatisme par la lame du laryngoscope. Le bijou peut même se détacher et être inhalé par le patient. Le retrait du piercing oral est donc un impératif pour les médecins anesthésistes (JACQUOT 2005, LEBOEUF 2008, JEGER 2009).

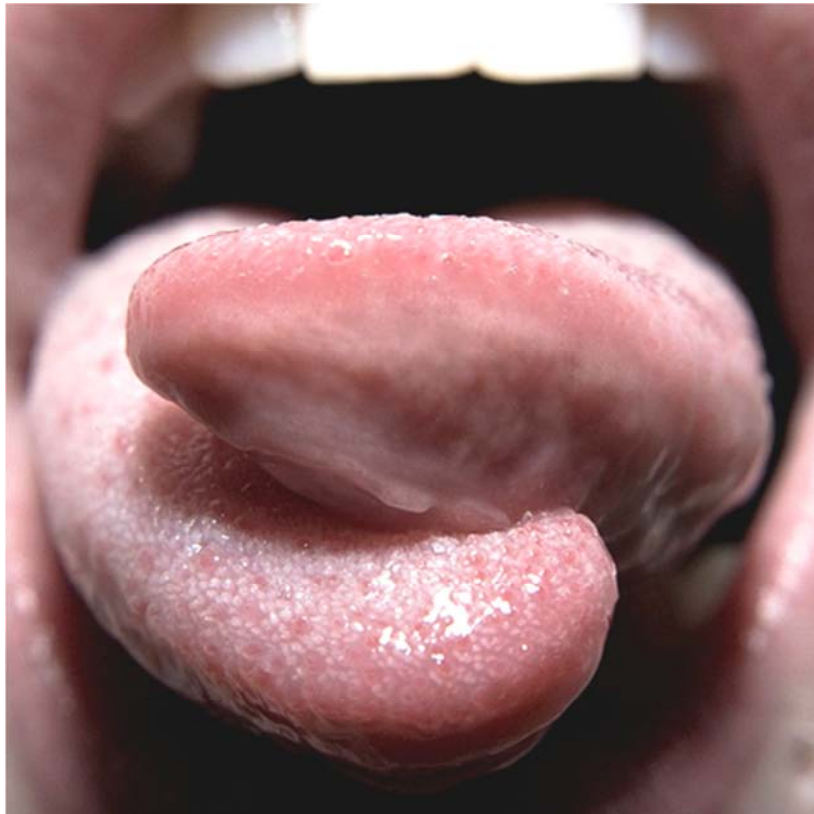

Figure 119 : « Split tongue » (SAUCIER 2009)

- Sport :

Lors d'activités sportives, le port du piercing accroît le risque d'inhalation du bijou, le risque de choc sur les dents, d'accrochage du bijou sur le filet, etc. La plupart des sports ont des règlements prohibant les piercings durant les compétitions (JACQUOT 2005, LEBOEUF 2008, JEGER 2009).

Conséquences et complications propres au STRETCHING :

Le stretching nécessite généralement la réalisation au préalable d'un piercing et présente alors les mêmes complications (douleurs, infections, allergies, transmission de pathogènes infectieux, endocardite infectieuse, cicatrices chéloïdes, etc.). Cependant on peut lui ajouter d'autres conséquences et complications (DEMELLO 2007, ANGEL 2009).

Complications tissulaires :

Si l'étirement est excessif (bijou trop lourd, non respect du délais entre deux phases de stretching, Taper inséré de façon trop brutale, etc.), il peut entraîner douleurs, rougeurs, saignements, suintements, brûlures et picotements signant une infection sous-jacente. De même, ces forces appliquées de façon abusive peuvent amincir considérablement les tissus risquant alors une déchirure ou une nécrose.

Si le porteur désire arrêter l'étirement tissulaire et retirer son bijou, l'orifice, lorsqu'il est inférieur à 5 ou 10 mm, peut se refermer mais laisse des cicatrices (BERTRAND 2006). Au delà de ce diamètre et pour les cas réalisés avec un « Dermal Punch », la chirurgie esthétique reste le seul moyen de permettre une reconstruction tissulaire.

Troubles fonctionnels et complications dentaires et parodontales :

Le stretching réalisé au niveau de la langue, du philtrum ou de la zone labio-mentonnière doit, on l'imagine, compliquer la phonation, la déglutition et la mastication. Lors de ces fonctions, le bijou peut heurter et endommager les dents avoisinantes (syndrome de la dent fêlée, perte de substance, mobilité) et leur parodonte (récessions gingivales, traumatismes occlusaux).

Maintenance rigoureuse :

Le stretching entraîne une augmentation de la surface au contact du bijou et par conséquent un excès de sébum. Cet excès entraîne une macération des tissus favorisant infections et mycoses. Le porteur doit donc être extrêmement vigilant quant à l'hygiène de son bijou : il doit être quotidiennement nettoyé et séché.

Dérives du stretching lingual : le « SPLIT TONGUE » :

Le « Split tongue », par anglicisme la langue fendue (fig.119), est une modification corporelle visant à séparer la pointe de la langue, dans le sens de la longueur et le long de la ligne médiane, afin qu'elle prenne une apparence de langue bifide caractéristique de celle du serpent (BRESSMAN 2004, JACQUOT 2005, BRESSMAN 2006, JACQUOT 2006, JEGER 2009).

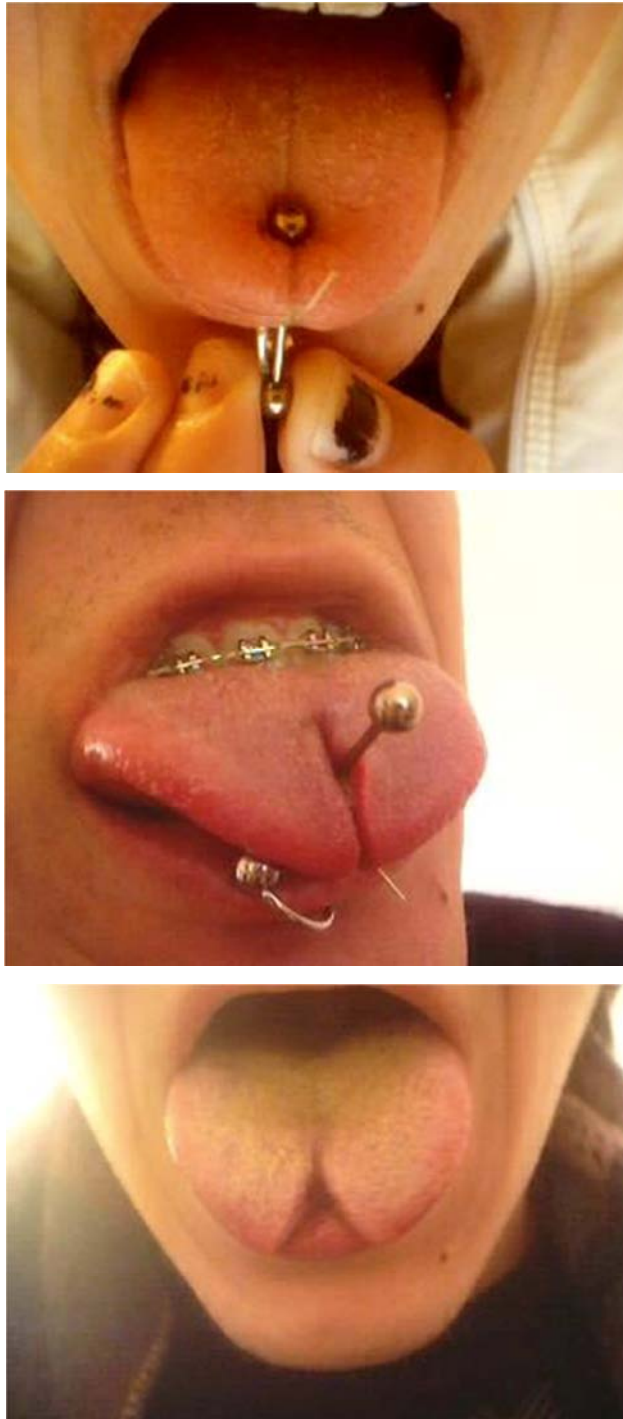

Figure 120 : Ces illustrations proviennent d'un blog d'un jeune adepte du « split tongue » : (de haut en bas) la première photographie a été prise le premier jour du protocole, la seconde au 16^e jour et la dernière au 22^e.

Cet attribut peut se réaliser directement par un perceur à l'aide d'un scalpel ou d'un bistouri électrique. Cependant certains adeptes préfèrent s'opérer eux-mêmes en s'inspirant du stretching et nombreux sont ceux qui publient leur recueil sur internet (fig.120). La technique est simple, elle dure une vingtaine de jours et nécessite l'implantation d'un piercing lingual. Un fil de pêche est passé à travers le pertuis laissé par le bijou, est attaché à ce dernier et noué au niveau de la pointe de la langue. Le nœud est ensuite resserré quotidiennement. La force exercée par le Barbell lacère tout doucement la pointe de la langue jusqu'à la bifurcation complète.

Après une période d'adaptation (d'environ 1 ou 2 semaines), ces patients peuvent mouvoir les deux parties de la langue indépendamment l'une de l'autre. La prononciation peut être toutefois modifiée : distorsions légères des consonnes sifflantes « s » et « z » (BRESSMANN 2004 et 2006).

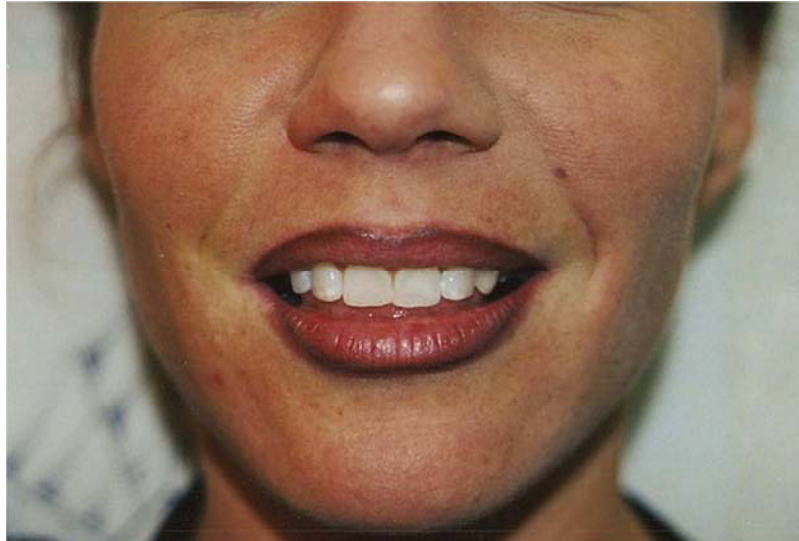

Figure 121 : Maquillage permanent soulignant le contour des lèvres



Figure 122 : Tatouage de la muqueuse labiale inférieure

2.2 TATOUAGE de la cavité orale

Définitions

DERMOGRAPHIE COSMETIQUE :

La dermographie cosmétique ou maquillage permanent, consiste en un tatouage par introduction dans le derme superficiel de pigments dans un but purement esthétique. Cette pratique peut concerner les paupières (tracé d'un « eye-liner », les sourcils, les joues (tracé d'un grain de beauté au dessus de la commissure labiale par exemple) et les lèvres (tracé du contour (fig.121), ou tatouage de tout le vermillon qui n'est pas sans rappeler le tatouage labial des femmes aïnous du vieux Japon ou celui des femmes maliennes) (PAUL 1995, JACQUOT 2005). Ce procédé est réalisé dans les salons de beauté par des esthéticiennes formées spécialement pour ce type d'intervention ou dans des salons de tatouage par des perceurs-tatoueurs.

Il faut cependant distinguer la dermopigmentation cosmétique, de celle médicale, servant par exemple à tracer ou retracer des cils ou des sourcils pendant les cures de chimiothérapie décalvantes, redessiner le vermillon des lèvres en cas d'accident, de morsures de chien, de brûlures, de fente labiale, ou encore repositionner la bouche lors de paralysie faciale, et. Ces interventions sont pratiquées au cabinet médical, sous anesthésie locale et constituent un outil thérapeutique aujourd'hui reconnu et réglementé pour le bien-être des patients qui le nécessitent. (CASADIO-REGIMBEAU 2006)

TATOUAGES ET « ORAL BODY ART » :

La pratique de tatouages oro-faciaux, partie intégrante du Body Art, qui quoique très marginale, trouve ses adeptes, notamment les adolescents et les jeunes adultes. Ceux-ci choisissent des motifs qui sont ensuite réalisés par des tatoueurs professionnels exerçant dans les salons de tatouage. Les sites concernés peuvent être la langue, la muqueuse labiale (fig.122), la zone labio-mentonnière ou la zone labio-nasale. Ces marquages nous évoquent fortement le tatouage gingival des femme africaines ou celui péri-labial des maoris.

Pigments de tatouage utilisés

L'article L513-10-1 du Code de la santé publique définit le produit de tatouage comme une « substance ou préparation colorante destinée, par effraction cutanée, à créer une marque sur les parties superficielles du corps humain ». Les pigments peuvent être naturels ou synthétiques, organiques ou minéraux. Les pigments d'origine animale (pourpre, carmin) ou végétale (indigo) ne sont plus utilisés, à part le henné, pour les tatouages temporels. La plupart des pigments naturels, trop onéreux, sont également abandonnés (ocres, lapis-lazuli). Parmi les pigments les plus anciens, certains restent encore d'usage comme l'encre de Chine. Les pigments actuels sont, quant à eux, en majorité synthétiques, plus stables, moins chers et stérilisables. Les plus employés sont des dérivés d'oxydes métalliques (oxyde de fer et dioxyde de titane) ou d'autres produits de synthèse (ex : CI 73900 ou 5,12-dihydroquino(2,3-b)acridine-7,14-dione de couleur violette ou CI 74260 ou poly-chloro-

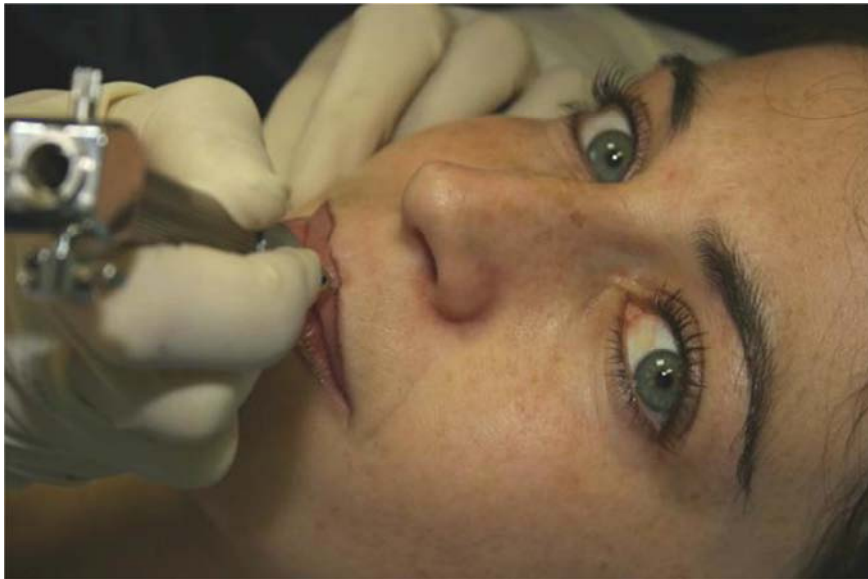

Figure 123 : Dermographie cosmétique du contour des lèvres

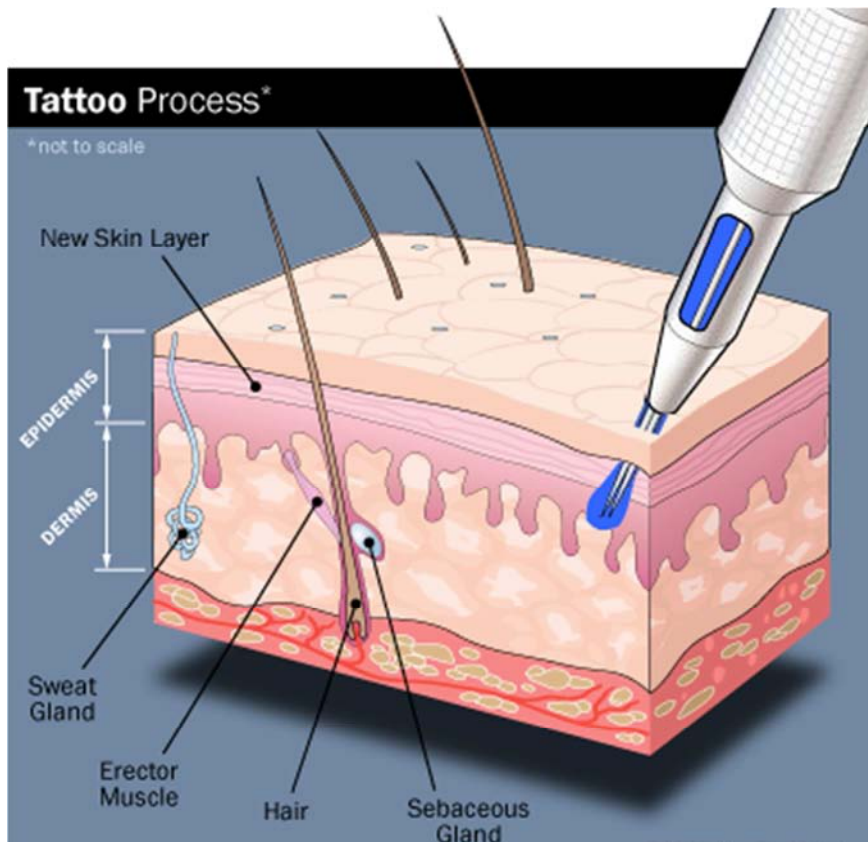


Figure 124 : Principe du tatouage

cooper phtalocyanine de couleur verte) (MILPIED 2009). Ils sont commercialisés sous forme de poudres très fines ou fixés sur un liant (glycérine, propylène-glycol résine synthétique ou vinylique) (MILPIED 2009). En France, l'arrêté du 6 février 2001 puis du 11 septembre 2007 fournissent la liste des colorants interdits dans les produits de cosmétiques et donc de tatouage et de maquillage permanent (annexes 12, 13 et 14). Selon MILPIED (2009), il existe de nombreux sites de ventes d'encres de tatouage. Cependant, rares sont ceux mettant en ligne les formules chimiques.

Principe du tatouage

Les professionnels utilisent une machine à tatouer électrique munie d'un transformateur pour obtenir un courant continu de basse tension. La pièce à main est un dermographe, se manipulant comme un stylo (fig.123), sur lequel des aiguilles sont montées. Ces dernières, qui dépassent de 2-3 mm du « pistolet », sont au nombre de une à quatorze selon la précision du tracé et sont solidarisées entre elles. Le moteur transforme l'énergie électrique en un mouvement alternatif très rapide (3000 à 5000 tours/min). Les aiguilles viennent frapper le plan cutané et perforer l'épiderme et le derme selon un mécanisme analogue à celui d'une machine à coudre (la vibration des aiguilles faisant monter le pigment par capillarité). Le produit colorant est ainsi déposé par l'aiguille dans un espace assez précis à la limite entre le derme et l'épiderme (fig.124). La couleur introduite apparaît ensuite par « transparence » après cicatrisation de la plaie provoquée par le piquage (JACQUOT 2005, MILPIED 2009).

Aspects légaux

En France, la pratique du tatouage et de la dermographie cosmétique sont soumises aux mêmes réglementations que la pose des piercings : formation obligatoire à l'hygiène (annexe 3), déclaration d'activité à la préfecture (annexe 4), respect des conditions d'hygiène et de salubrité (annexes 5, 6 et 7), obligation d'information du futur tatoué (annexes 8 et 9), règle applicable aux personnes mineurs (annexes 8 et 11) ainsi qu'aux déchets d'activité de soins (annexe 5). Le code de la santé publique ainsi que le décret 2008-210 du 3 mars 2008 fixent les règles de fabrication, de conditionnement et d'importation des produits de tatouage (annexe 15). De même, selon l'article L. 5131-7 du code de la santé publique, en cas d'effets indésirables susceptibles d'être causés par le tatouage, les esthéticiens, les tatoueurs ou les professionnels de santé qui le constatent, doivent en faire la déclaration à l'AFSSAPS (Agence Française de Sécurité Sanitaire des Produits de Santé) (annexe 16).

Mode opératoire

Une anamnèse identique à celle effectuée lors des piercings devrait être réalisée pour prévenir les éventuels risques (allergies, prise médicamenteuse, pathogénies, etc.). Avant le geste, la zone cutanée ou muqueuse à tatouer doit être correctement examinée par l'opérateur. Elle doit être propre et sans lésion (acné, psoriasis, herpes, vitiligo, cicatrice, grains de beauté, etc.). En cas de doute, tout comme pour les piercings, un avis médical est préférable.

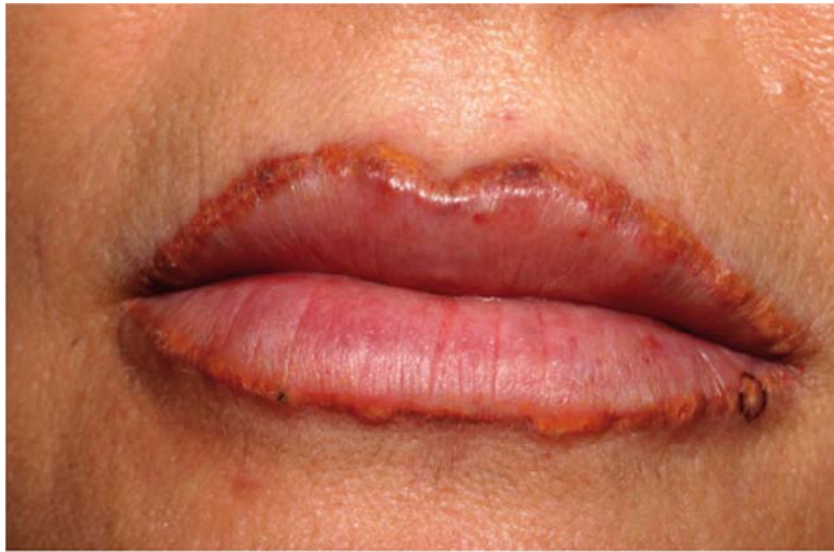

Figure 125 : Réaction inflammatoire granulomateuse de type sarcoïdique suite à un tatouage cosmétique du rebord labial (MATAIX 2009)

En application de l'article R.1311-4 du Code de la santé publique et de l'arrêté du 11/03/2009 (annexe 5), le protocole opératoire doit être réalisé de la même manière que le perçage :

- Lavage des mains (savon doux), enfilage de gants non stériles à usage unique et préparation du matériel.
- Nettoyage et première désinfection de la zone à tatouer.
- Traçage du motif souhaité (procédé identique à celui du piercing).
- Lavage antiseptique des mains et enfilage de gants stériles.
- Antisepsie dermique comprenant deux badigeons successifs.
- Dépilation de la zone à tatouer avec un système à lame à usage unique (immédiatement avant la réalisation de l'acte).
- Désinfection de la surface concernée après le geste.

Durée de vie

La durée de vie d'un tatouage dépend de diverses paramètres dont : la qualité du produit inoculé (les couleurs perdent inévitablement de leur éclat au bout de quelques années), le style du dessin tatoué (plus les traits sont fins, plus ils s'estompent avec le temps), le vieillissement cutané (le tatouage vieillit avec son support qui est la peau), ainsi que les dommages corporels (cicatrices, brûlures, variations conséquentes de poids, etc.) Quant à la dermatographie cosmétique labiale, elle s'estompe en deux à cinq ans du fait de la profondeur d'implantation des pigments, limitée par la faible épaisseur tissulaire du site concerné. L'opération peut donc être renouvelée à plusieurs reprises pour retoucher le tatouage (JACQUOT 2005).

Conséquences et complications des tatouages et des maquillages permanents

Douleurs :

Concernant le maquillage permanent (la douleur faisant théoriquement partie intégrante du Body Art), une crème anesthésiante type EMLA® peut être prescrite par un médecin et être appliquée deux heures avant le geste. De même, une pommade antibiotique (fucidine®) ou cicatrisante (Homéoplasmine®) devrait être prescrite au préalable pour empêcher ou soulager les possibles algies postopératoires (BOUHANNA 1999).

Allergiques :

La littérature rapporte bon nombre de réactions allergiques en rapport aux différents métaux (le carbone ou l'oxyde de fer par exemple) ou les excipients contenus dans les pigments cloisonnés dans les tissus tatoués (CHIMENOS KUSTNER 2003, JACQUOT 2005, BOUHANNA 1999, MILPIED 2009, RODRIGUEZ 2009, MATAY 2009). La plupart de ces réactions peuvent se manifester par : des granulomes de type sarcoïdosiens (fig.125) (ZAHAROPULOS 2003, AGUILAR 2009, MATAIX 2009), de dermatites de contact (eczéma) ou de réactions lichénoïdes (AGUILAR 2009). Ces manifestations peuvent survenir immédiatement entre quelques mois à quelques années après la réalisation du tatouage (MATAY 2009).

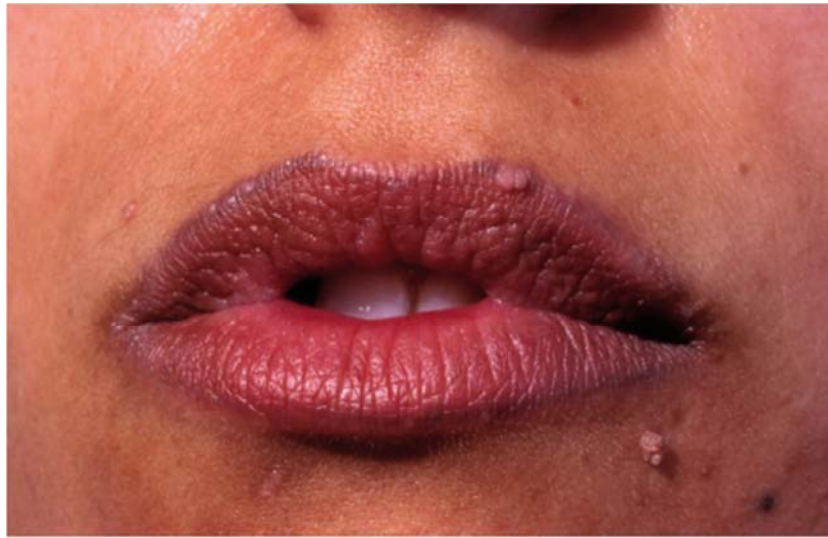

Figure 126 : Verrues cutanées (dus aux HPV) à la suite d'une dermopigmentation cosmétique du contour des lèvres (MATAIX 2009)

Transmission de pathogènes viraux et infectieux :

Le tatouage est une intervention invasive et provoque des saignements abondants et prolongés. Si les règles d'hygiène et de stérilisation ne sont pas strictement appliquées, des pathogènes viraux et infectieux peuvent être transmis tels que le VIH, les hépatites B et C, la syphilis, le tétanos, l'herpes, le papillomavirus humain (HPV (fig.126)), etc. ainsi que diverses infections bactériennes ou fongiques locales pouvant se compliquer (LONG 1994, CHIMENOS KUSTNER 2003, MATAIX 2009, MILPIED 2009, RODRIGUEZ 2009).

Lymphoadénopathie :

Les tatouages peuvent occasionnellement provoquer des lymphoadénopathies. ZAHAROPOULOS (2003) a réalisé une étude histologique des prélèvements effectués sur un nœud lymphatique infecté. Cette dernière a révélé la présence de pigments dans les tissus lymphatiques ayant migrés du site tatoué via les tissus et les vaisseaux lymphatiques.

Endocardite infectieuse :

SATCHITHANANDA (2001) rapporte un cas d'endocardite infectieuse chez un patient atteint d'une pathologie cardiaque (anomalie de la valve aortique) et ayant subi de nombreuses séances de tatouage. Le patient, connaissant son état de santé et les précautions nécessaires, avait jugé cette pratique à faible risque infectieux et n'avait pas demandé d'avis médical avant l'intervention.

Esthétiques :

Lors de dermopigmentation cosmétique, des lésions tissulaires inesthétiques peuvent être le résultat d'une mauvaise technique. L'opérateur doit faire attention à ne pas repasser plusieurs fois sur la même zone, afin de ne pas provoquer une abrasion de l'épiderme (BOUHANNA 1999). De même le tatouage ainsi que la dermopigmentation cosmétique ayant un caractère permanent, le risque d'éventuels regrets de la part du client est à envisager (PAUL 1995). C'est pourquoi il est intéressant de dessiner au préalable le futur tatouage, de photographier le patient et de lui laisser un temps de réflexion (BOUHANNA 1999). Le détatouage au laser de certains maquillages définitifs peuvent occasionnellement modifier la couleur du pigment nécessitant des interventions supplémentaires (FUSADE 2003).

Phénomène de Koebner et aggravation du Vitiligo :

Le phénomène de Koebner est l'aggravation d'une maladie de peau aux endroits où elle subit des traumatismes. Cette manifestation existe dans le Vitiligo. Cette pathologie de l'épiderme se caractérise par l'apparition de taches blanches sur la peau et les muqueuses, dues à la destruction des mélanocytes (dépigmentation). Par conséquent, la pratique de tatouage sur une personne atteinte de cette pathologie risque fort de lui provoquer un phénomène de Koebner (MATAIX 2009). De même, si le tatouage est réalisé sur une plaque de vitiligo, les pigments peuvent de virer.

Tumeurs malignes :

Divers articles font référence à l'apparition de tumeurs cutanées malignes au niveau du site de tatouage. MATAIX (2009) relève ainsi dans la littérature médicale : 12 mélanomes malins, 7 carcinomes basocellulaires, 3 carcinomes spinocellulaires, 5 kératoacanthomes et un cas de dermatofibrosarcome protubérant. L'apparition de telles lésions à l'intérieur de site tatoué reste inconnue et fait débat dans la communauté médicale. La réaction inflammatoire provoquée par l'introduction intradermique d'un produit colorant potentiellement toxique ou carcinogène, l'exposition aux rayons ultraviolets et probablement des facteurs génétiques pourraient être impliqués dans ce phénomène. Cependant, étant donné le petit nombre de cas signalés et la prévalence élevée de personnes tatouées, cette association reste à prouver scientifiquement.

Complications associées à des examens d'imagerie en résonance magnétique :

Des cas de gonflement et de brûlures aux sites même du maquillage permanent chez des patients ayant subi un examen de radiologie par résonance magnétique ont été rapportés (TOPE 2002, OFFRET 2009, MATAIX 2009). Cependant, ces complications seraient rares et de courte durée (arrêt des symptômes une demie heure après).

Photosensibilité :

Des cas de photosensibilités durant la période de cicatrisation ont été rapportés dans la littérature. L'exposition du tatouage au soleil doit donc être impérativement évitée durant cette période (un mois parfois même deux) (CHIMENOS KUSTNER 2003, MATAIX 2009).

Les effets indésirables du détatouage :

Le choix thérapeutique n'est pas unique : exérèse (avec ou sans greffe de peau), dermabrasion, élimination chimique et l'élimination transcutanée par laser). Ce choix doit s'adapter au cas par cas. Concernant la fragmentation des pigments au laser, on peut observer un virage au noir des pigments chair et rose des maquillages permanents par réduction de pigments d'oxyde ferrique en oxyde ferreux. Quant aux techniques abrasives et chirurgicales, les risques se résument à la production de cicatrices hypertrophiques, voire chéloïdes lorsque la profondeur de traitement est mal évaluée ou si le tatouage est trop profond (FUSADE 2003).

CONCLUSION

Les sociétés dites « traditionnelles » se sont initiées à modeler le corps humain, et plus particulièrement la sphère oro-faciale, comme objet d'art, lui faisant alors subir déformations et mutilations. Ces modifications buccodentaires, qui revêtent des aspects très variés, affirment une sensibilité esthétique propre à chaque ethnie. Il est cependant possible de retrouver des pratiques similaires dans des régions ou à des périodes très éloignées les unes des autres.

Outre la recherche esthétique, les mutilations buccodentaires intentionnelles se réalisent généralement dans un contexte cérémoniel, lors de rites de passage témoignant du changement d'état ou de statut d'un individu : puberté, initiation ou encore mariage. Par ces marquages, l'Homme manifeste également son appartenance à un peuple, une ethnie, une terre. Il s'agit alors d'une véritable carte d'identité communautaire lui permettant d'exister et de s'intégrer. Plus encore par le biais de ces transformations, l'Homme martèle la continuation de son existence au-delà même de la mort. Les os et les dents que l'on peut découvrir sont ainsi de précieux témoins de l'art et de l'esprit de nos ancêtres depuis la Préhistoire jusqu'à nos jours.

Certains de ces marquages tribaux ont incontestablement inspiré le monde contemporain. Le stretching par exemple, faisant partie intégrante du « Body Art », se rapproche des mutilations labiales que s'infligent traditionnellement les « femmes à plateaux » d'Ethiopie.

Le recours à ces pratiques participe aujourd'hui pleinement à un effet de mode et permet dorénavant au « mutilé » non plus de s'apparenter à une communauté ou à un groupe social, mais au contraire, de se différencier et de s'individualiser. « Paraître ? » ou « ne pas être ? » aurait pu se demander Hamlet.

Ces artifices buccodentaires sont toutefois loin d'être anodins car ils peuvent engendrer des complications que le corps médical est de plus en plus amené à gérer. Ainsi médecins et chirurgiens dentistes ne peuvent aujourd'hui ignorer les pratiques mutilantes intentionnelles concernant la cavité orale. Ces professionnels de santé doivent être à même d'informer les patients et de traiter les complications éventuelles liées à ces marquages.

BIBLIOGRAPHIE

ACCORSI S., FABIANI M., FERRARESE N., IRISO R., LUKWIYA M., DECLICH S.

The burden of traditional practices, ebino and tea-tea, on child health in Northern Uganda.
Soc. Sc. Med. 2003, 57(11) : 2183-2191

ADA (American Dental Association)

Grills, "grillz," and fronts.
J Am. Dent. Assoc. 2006, 137(8) : 1192

AGUILAR L., VITTI A.P., CABELLO I.

Reacción Sarcoidal por tatuaje.
Dermatol. Venez. 2009, 47(1) : 28-30

AI S., ISHIKAWA T., SEINO A.

« Ohaguro » traditional tooth staining custom in Japan.
Int. Dent. 1965, 15(4) : 426-441

AKA A.A., OKA A.E., N'CHO K.J.C., DJAHA K., BAKAYOKO-LY R.

Le traitement de la proalvéolie incisive supérieure par la plaque de Hawley.
Odonto-Stomatologie Tropicale 2000, 23 : 23-26

AL SHAWAF M., RUPRECHT A., GERARD P., AL ABED A.

Gingival tattoo, an unusual gingival pigmentation : report of 4 cases.
J. Oral Med. 1986, 41(2) : 130-133

AMEISEN E, AUCLAIR-ASSAD C., ROLLAND M.L.

Phonation et orthodontie.
Encycl Méd Chir Stomatologie/Odontologie, 22-009-B-10, 2003, 10 p.

ANAES (Agence Nationale d'Accréditation et d'Evaluation en Santé)

Indications de l'orthopédie dento-faciale et dento-maxillo-faciale chez l'enfant et l'adolescent.
Juin 2002

ANAND KUMAR C., HEMANT S.

Case report « Choumps » enamel tattoos (revisited).
J. Forensic Odontostomatol. 2009 : 81-86

ANGEL A.

The piercing bible.
Ed. Crossing Presse : 224-230

ARCINI C.

The Vikings bare their filed teeth.
Am. J. Phys. Anthropol. 2005, 128(4) : 727-733

ASSOUMOU N.M., GNAGNE-KOFFI N.D.Y., ADOU J., ASSOUMOU A.A.,

Concept traditionnel de l'esthétique chez la femme Akan en Côte d'Ivoire.
Odontostomatol.Trop 1998, 21(81) : 6-12

BADER C.

Notes sur les Balé du sud-ouest de l'Éthiopie.
Annales d'Ethiopie. 2000, 16 : 107-124

BAJOLET M.

Notes sur les mutilations dentaires à la côte française des Somalis.
R. Stomatol. 1933, 35 (5) : 267-273

BAUDOIN M.

La signification véritable des mutilations dentaires ethniques et préhistoriques.
Sem. Dent. 1924, 34 : 880-884

BAUDOUIN M.

La signification véritable des mutilations dentaires ethniques et préhistoriques.
Sem. Dent. 1924, 33 : 860-866.

BELKOURCHIA E., ELKHARRAZI M., BELLARBI S., ELOUADGHIRI M., LAHLOU A., WAHBI S., HERMAS M., KHARMAS M., BERRADA M.S., ELYACOUBI M., ELMANAOUR M.

L'apport des prothèses d'expansion tissulaire dans les pertes de substance cutanée (à propos de 6 cas).

R. Maroc Chir. Orthop. Traumatol. 2006, 26 : 17-19

BERDAN F.

The technology of ancient mesoamerican mosaics: an experimental investigation of alternative super glues.

2007; Department of Anthropology, California State University San Bernardino.

BERTRAND B.

Les complications du piercing à propos de deux cas.

Thèse Med. Nancy 2006

BETHKE G., REICHART P.A.

Risk of oral piercing.

Mund Kiefer Gesichtschir. 1999, 3(2) : 98-101

BLOCH A.

Présentation de photographies de femmes à plateaux de l'Afrique équatoriale

Bull. Mém. Soc. Anthro. Paris. 1927, 8(1-3) : 50 – 53

BOARDMAN R., SMITH R.A.

Dental implications of oral piercing.

J. Calif. Dent. Assoc. 1997, 25(3) : 200-207

BONFIGLIOLI B., MARIOTTI V., FACCHINI F., BELCASTRO M.G., CONDEMI S.

Masticatory and non-masticatory dental modifications in the epipaleolithic necropolis of Taforalt (Morocco).

Int. J. Osteoarchaeol. 2004, 14(6) : 448- 456

BORBOLLA D.F.R.

Types of tooth mutilation found in Mexico.

Am. J. Phys. Anthropol. 1940, 26(1) : 349-365

BORBOLLA D.R.

Estudio del hombre.

Ed. Fondo de Cultura Economica. Mexico 1944

BOUHANNA P., REYGAGNE P.

Pathologie du cheveu et du cuir chevelu

Ed. Elsevier Masson, 1999 : 315-318

BRESSMANN T.

Self-inflicted cosmetic tongue split : a case of report

J.Can. Dent. Assoc. 2004, 70(3) : 156-157

BRESSMANN T.

Speech adaptation to a self-inflicted cosmetic tongue split : Perceptual and ultrasonographic analysis.

Clin. Linguist. Phon. 2006, 20(2-3) : 205-210

BRIEDENHANN S.J.

Maxillary midline diastema and its association with ritual extraction of mandibular incisors in the Herero-speaking people of Koakoland.

J. Dent. Assoc. S. Afr. 1987, 42(8) : 461-468

BROOKS J.K., HOOPER K.A., REYNOLDS M.A.

Formation of mucogingival defects associated with intraoral and perioral piercing : case reports.

J. Am. Dent. Assoc. 2003, 134(7) : 837-843

BROOKS J.K., REYNOLDS M.A.

Ethnobotanical tattooing of the gingiva: Literature review and report of a case

J. Am. Dent. Assoc. 2007, 138 : 1097-1101

BRUGUES-MURATA M., VAUTHIER T.

L'hygiène bucco-dentaire dans la culture populaire au Japon de l'époque Edo (1603 à 1867).

Rev. Mens. Suisse Odontostomatol, 2006, 116(8) : 833-835

CADOT S., MIQUEL J.L.

Etude descriptive et approche technique des incrustations dentaires dans le Mexique précolombien.

Odonto. Stomatol. Trop. 1990, 13(2) : 42-51

CAMERON C.E.

Cracked-tooth syndrome.

J. Am. Dent. Assoc. 1964, 68 (mars) : 405-411

CAMPBELL A., MOORE A., WILLIAMS E., STEPHENS J., TATAKIS D.N.

Tongue piercing : impact of time and barbell stem length of lingual gingival recession and tooth chipping.

J. Periodontol. 2002, 73(3) : 289-297

CAREAGA R.G., ALFARO G.F., ARGÜERO S.R.

Broncoaspiración de cuerpo extraño por "piercing" lingual.

Inst. Nal. Enf. Resp. Mex. 2008, 21(1) : 26-28

RODRIGUEZ A.M.C., RAMOS G.A., MORALES S.M.A.

Reacción granulomatosa por tatuaje cosmético.

R. Cent. Dermatol. Pascua 2009, 18(3) : 100-105

CHAMBRONE L., CHAMBRONE L.A.

Gingival recessions caused by lip piercing: case report.

J. Can. Dent. Assoc. 2003, 69(8) : 505-508

CHEVREL J.P., FONTAINE C

Tête et cou

Birkhäuser, 1996 - 490 pages

CHIMENOS KUSTNER E., I BATLLE TRAVE I., VELASQUEZ RENGIFO S., GARCIA CARABAÑO T., VIÑALS IGLESIAS H., ROSELLO LLABRES X.

Estética y cultura: patología bucal asociada a ciertas modas "actuales" (tatuajes, perforaciones bucales, etc.)

Med. Oral. 2003, 8(3) :197-206.

CHIPPAUX C.

Mutilations et déformations ethniques dans les races humaines.

R. Mens. Hist. Méd. 1961, 111 : 3-47

CISSE M.

Parole chantée et communication sociale chez les Wolof du Sénégal.

Ed. Harmattan. 2010 : 126 2010

COLOMBRES A.

Teoría transcultural del arte: hacia un pensamiento visual independiente.
Ed. Del Sol, 2004 : 120

CORBIERE G.

Les mutilations dentaires en extrême orient, teintures et laquages
Thèse Chir. Dent. Paris V 2003

DAVARPANA M., CARAMAN M., ABDUL SATER S., JAKUBOWICZ KOHEN B., KEBIR QUELIN M. AGACHI A.

La chirurgie buccale: nouveaux concepts
Editions CDP. 2005 : 158 pages

DAVARPANA M., DE CORBIERE S., CARAMAN M.

L'halitose: une approche pluridisciplinaire
Editions CDP 2006 : 45

DEFRENET B.

De l'évolution des marques cutanées rituelles aux symptômes conversionnels
1992 : 42 pages
<http://quatrieme-groupe.org/>, publié le 01 Juin 1992

DEMELLO M.

Encyclopedia of body adornment.
Ed. Greenwood Publishing Group. 2007 : 326 pages

DE MOOR R.J., DE WITTE A.M., DE BRUYNE M.A.

Tongue piercing and associated oral and dental complications.
Endod. Dent. Traumatol. 2000, 16(5) : 232-237

DENEFFE V.

La prothèse dentaire dans l'Antiquité.
Ed. H. Caals, 1899 :159 pages
<http://www.bium.univ-paris5.fr/histmed/medica/cote?APHPF00025>

D'ENJOY P.

Coloration dentaire des Annamites.
Bull. Soc. Anthropol. Paris.1898, 9(9) : 466-469

DERVAUX H.

Le sourire : ses symboles et sa marque d'appartenance à une ethnie ou à un groupe social.
Thèse Chir. Dent. Reims 2006

DIALLO P.D., DIALLO SECK A.M., SEMBENE M., NGOM NDOYE M.N.D., MOREAU J.L., DIENE A.

Le tatouage gingival au Sénégal : le « Pimpi » incidence sur le parodonte du carbone
Odonto. Stomatol. Trop. 1995, 18 : 4-6

DIANGELIS A.J.

The lingual barbell : a new etiology for the cracked-tooth syndrome.
J. Am. Dent. Assoc. 1997, 128(10) : 1438-1439

DJEREDOU K.B., SANGARE A., BAKOU OD., PESSON DM., TOURE S.

Considérations socio-culturelles et pratiques des couronnes prothétiques ajustées en Côte d'Ivoire.
Rev. Col. Odonto-Stomatol. Afr. Chir. Maxillo-Fac. 2003 10(1) : 44-49.

DORDAIN M.

Beauté d'ailleurs, les mutilations dentaires volontaires : rite ou recherche esthétique ?
Thèse Chir. Dent. Clermont Ferrand 1993

DUFOO O.S., OCHOA G.L., FUENTE H.J., ORTIZ S.R., LEON T.C., JIMENEZ L.J.

Decorados dentales prehispánicos.
Rev. Odont. Mex. 2010; 14(2): 99-106

DUMMERA R., BLOCH P.H.

Traitement laser de la peau
Forum Med Suisse 2002, 3(janv.) : 42-47

EGNANKOU KOUAME J.

Contribution à l'étude des mutilations dentaires ethniques de la mortification consécutive de l'organe dentino-pulpaire et des complications en milieu ivoirien.
Thèse Chir. Dent. Abidjan 1974

ESCUADERO CASTANO N., PEREA GARCIA M.A., CAMPO TRAPERO J., CANO SANCHEZ A., BASCOES MARTINEZ A.

Oral and perioral piercing complications.
Open Dent. J. 2008, 2 : 133-136

FAIDHERBE L.

Sur le prognathisme artificiel des mauresques au Sénégal.
Bull. Mem. Soc. Anthropol. Paris. 1972, 7 : 766-768

FAINZANG S.

La femme de mon mari - étude ethnologique du mariage polygamique en Afrique et en France.
Edi. L'Harmattan. 1988 : 49

FARAH C.S., HARMON D.M.

Tongue piercing : case review and current practice.
Aus. Dent. J. 1998, 43(6) : 387-389

FASTLICHT S.

Tooth mutilations in pre-Columbian Mexico.
J. Am. Dent. Assoc. 1948, 36(3) : 315-323

FASTLICHT S.

Dental inlays and fillings among the ancient Mayas.
J. Hist. Med. Allied Sci. 1962, 17 : 393 401

FASTLICHT S.

La Odontología en el México Prehispánico.
Talleres Edimex S., México 1971.

FASTLICHT S.

Dental inlays among the Mayas.
N. C. Dent. 1975, 58(1) : 19-21

FELTEN D., JOZEFOWICZ R.

Atlas de neurosciences humaines de Netter.
Ed. Masson, 2006 : 128

FLAITZ C.M., AGOSTINI F.

Gingival disease associated with a decorative crown.
Pediatric Dentistry 2002, 24(1) : 47-49

FLEURIOT A.

Les Babinga de Mékambo (Gabon) ; Étude anthropologique.
Bull. Mem. Soc. Anthropol. Paris, IX^e Série. 1942, 3(3) : 101-110

FORBIN V.

Mutilations dentaires en Australie
Sem. Dent. 1926, 6 : 126

FRIEDEL J.M., STEHLIK J., DESAI M., GRANATO J.E.

Infective endocarditis after oral body piercing.
Cardio. Rev. 2003, 11(5) : 252-255

FROIS L.

CASTRO X. PERONNE-MOISES L.

Traité de Luís Froís, S.J. (1585) sur les contradictions de mœurs entre Européens & Japonais.
Ed. Chandeigne, 1995 : 186 pages

FUSADE T.

Techniques de détatouage.
Ann. Dermatol. Venereol 2003, 130 : 1164–1169

GAYE F., KANE A.W., NDOYE DIOP A., MBAYE M.

Esthétique bucco-dentaire en milieu traditionnel au Sénégal.
Odontol. Stomatol. Trop. 1995. 18(mars) : 19-22

GBANE M., ASSOUMOU M., ABOUATTIER-MANSILLA E.

Etude clinique de la gencive tatouée.
Odontostomatol. Trop. 1998, 21(81) : 28-32

GINESTE G.

Mutilations dentaires.
Rev. Stomatol. 1930, 32(7) : 640-645

GONZALEZ IGLESIAS J., GONZALEZ PEREZ J.J., GONZALEZ PEREZ J.

La extracción dentaria: ritual en los pueblos primitivos.
BOCA A BOCA mai 2008. : 33-37

GOULD A.R., FARMAN A.G., VORBITT D.

Mutilations of the dentition in Africa : a review with personal observations.
Quintessence Int. Dent. Dig. 1984, 15(1) : 89-94

GRANT KEDDIE

Symbolism and context : the world history of the labret and cultural diffusion on the pacific RIM
Présenté à la Conférence du Circum-Pacific Prehistory. Seattle, 1989

GUIARD SCHMID J.B., PICARD H., SLAMA L., MASLO C.

Le piercing et ses complications infectieuses.
Presse Med. 2000, 29(35) : 1948-1956

GUILHEM D.

Du clair au sombre, normes et représentations de beauté féminine chez les Peuls Djeneri du Mali.
Cahiers Obs. 2009, 11 : 27-31

GUEYE M., TALLA SECK M., TARDIVEL VELLIET C., JONAS P., RIGNON BRET C.

Ethno-esthétique bucco-faciale au Sénégal.
Inf. Dent. 2008, 3 : 1-5

HAMY E.T.

Sur différents ornements analogues à ceux des Botocudos.
Bull. Soc. Anthropol. Paris. 1879, 2(2) : 393-394

HAMY E.T.

Les mutilations dentaires au Mexique et dans le Yucantan.
Bull. Soc. Anthropol. Paris. 1882, 521 : 879-887

HAOUR A., PEARSON J.A.

An instance of dental modification on a human skeleton from Niger, West Africa.
Oxford J. Archeol. 2005, 24(4) : 427-433

HARDEE P.S.G.F., MALLYA L.R., HUTCHISON I.L.

Tongue piercing resulting in hypotensive collapse.
Br. Dent. J. 2000, 188(12) : 657-658

HASSANALI J., AMWAYI P.

Biometric analysis of the dental casts of Massai following traditional extraction of mandibulaire permanent central incisors and of Kikuyu children.
Eur. J. Orthod. 1993, 15(6) : 513-518.

HEAS S., MISERY L.

Variations sur la peau.
Ed. L'Harmattan, 2008 : 200

HEPWORTH LEWIS W., ELVIN-LEWIS P.F.

Medical botany: plants affecting human health.
Ed. John Wiley and Sons. 2003 : 445-448

HOLMES, WILLIAM H.

1919 Introductory to The Lithic Industries. En Handbook of Aboriginal American Antiquities.
Government Printing Office, Washington, D.C.

HOLLOWELL W.H., CHILDERS N.K.

A new threat to adolescent oral health: the grill
Pediatric Dentistry 2007, 29(4) : 320- 322

HUARD P., LERICHE E.

Recherches sur les mutilations dentaires.
Rev. Stomatol. 1938, 40(10) : 658-673

HUARD P., JOYEUX B., LERICHE E.

Le noircissement des dents au Tonkin.
Rev. Stomatol. 1939, 41(5) : 378-387

JACQUOT C.

Les lésions de la cavité buccale dans les comportements d'automutilation chez l'adulte.
Thèse Chir. Dent. Nancy 2006

JACQUOT S.

« Body art » et cavité orale : conséquences parodontales et dentaires des piercings, tatouages et bijoux dentaires.
Thèse Chir. Dent. Paris 7. 2005

JEGER F., LUSSI A., ZIMMERLI B.

Piercings et bijoux buccaux: un aperçu.
Rev. Mens. Suisse Odonto Stomatol. 2009, 119(6) : 624-631

JONES A.

Kubangwa.
Brit. Dent. J. 1988, 164(4) : 125

JONES A.

Dental transfigurements in Borneo.
Brit. Dent. 2001, 191(2) : 98-102

JORIS R., VAUTHIER T.

L'art dentaire et ses avatars à travers les âges (II).
Rev. Mens. Suisse Odonto Stomatol. 2003, 113(2) : 198-199

KADIATA M., NTUMBA M.K.

La visibilité de l'or prothétique sur une dent frontale rend-elle un sourire radieux ou bien ne constitue-t-elle pas une expression de fortune ?
Med. Afrique Noire. 1993, 40(3) : 195-198

KAIMENYI J.T., K'OPIYO W.O.

Indigenous dental practitioners in Western/Nyanza provinces of Kenya.
Odontostomatol. Trop. 1984, 7(4) : 217-223

KLOPPENBURG G., MAESSEN J.G.

Streptococcus endocarditis after tongue piercing.
J. Heart Valve Dis. 2007, 16(3) : 328-330

KNOBLOCK, B. W.

Banner-Stones of North American Indians.
Ed. The Auteur 1939

KOFFI MALAN N.

Les Altérations dento-bucco-faciales en Afrique noire : mutilation ou esthétique ?
Thèse Chir. Dent. Nancy.1999

LABAJO GONZALES E., PEREA PEREZ B., SANCHEZ SANCHEZ J.A., CARRION BOLANOS J., GOMEZ SANCHEZ M., ROBLEDO ACINAS M.

Mutilacion dental : la cosmovision en la estética de la sonrisa.
Rev. Esc. Med. Legal. 2007, 6 : 4-14

LABOURET H.

Les tribus du rameau Lobi.
Inst. Ethnol. 1931, 15 : 179-186

LABOURET H.

Contributions à l'étude des mutilations labiales et dentaires parmi les populations du Lobi (Volta Noire moyenne, Soudan Méridional).
Anthrop. 1920 : 30

LACROIX P., LAURENT M., LAPLANCHE O.

Le surplomb et le recouvrement incisif dans l'évolution du guide antérieur.
Inf. Dent. 2000, 40 : 3473-3478

LALOUEL J.

Les Babinga du Bas-Oubangui. Contribution à l'étude ethnographique des Négrilles, Bakà et Bayakà.
Bull. Mem. Soc. Anthropol. Paris. 1950, 1(4-6) : 175-211

LA SALLE M.J.

Beyond lip service : an analysis of labrets and their social context on the pacific Northwest coast of british Columbia.
Mémoire Master d'Art, Vancouver 2008

LASSERRE J.F., THI HAI DIEM C.

Singularité culturelle et esthétique du sourire au Vietnam.
Inf. Dent. 2010, 27 : 21-25

LEBOEUF C.

Piercing lingual : conséquences et prise en charge
Thèse Chir. Dent. Clermont Ferrant 2008

LE BOURHIS

Note sur une mutilation maxillaire original par un mode opératoire particulier (extraction précédée de déchaussement gingival) chez les D'zems (clan de la race bantou).
Sem. Dent.1926, 19 : 411-412

LEHMANN N., SIMON A.N., TIRLET G.

Edentement unitaire : de l'observation clinique à la prise de décision thérapeutique. (1ère partie).
Rev. Odonto. Stomatol. 2006, 35(fev.) : 33-61

LONG G.E., RICKMAN L.S.

Infectious complications of tattoos.
Clin. Infect. Dis 1994, 18(4) : 610-619

LICK S.D., EDOZIE S.N., WOODSIDE K.J, CONTI V.R.

Streptococcus viridans endocarditis from tongue piercing.
J. Emerg. Med. 2005, 29(1) : 57-59

LINNE S.

Dental decoration in ancient Mexico. A preliminary note on the composition of the cement used for fastening the inlays.
1948; Ethnos, Nos. 3, 4 Stockholm, Sweden.

LOSTAL E.

Contemporaneos.
Rev. Cantabria 2008, (juil.-sept.) : 48-54

LOUP P.J., MOMBELLI A.

La cavité buccale : nouvelle cible du « piercing ».
Inf. Dent. 2002, 84(42) : 3371-3381

MACIEL, S. M.

Estudo clínico da ação do diamino fluoretode prata a 10% sobre superfícies oclusais de molares decíduos. São Paulo. 1988. 173 p.
Dissertação (Mestrado EmOdontopediatria) – Faculdade de Odontologia, Universidade de São Paulo.

MAGITOT E.

Les mutilations des dents.
La Nature 1893, 1030 : 198

MAGITOT E.

Essai sur les mutilations ethniques.
Bull. Soc. Anthropol. Paris. 1885, 8(8) : 21-25.

MARTINELLO R.A., COONEY E.L.

Cerebellar brain abscess associated with tongue piercing.
Clin. Infect. Dis. 2003, 36(2) : 32-34

MARTINEZ-JACQUET E., SERRA ESTER □D.

Joyas del Africa Oriental.
Ed. Kumbi Saleh. 2006 : 96

MATA G.

Actualizaciones sobre los conceptos de odontología prehispánica en Mesoamérica.
VII Simposio de Investigaciones Arqueológicas, Guatemala 1995 : 129-144

MAUZE M.

L'éclat de l'haliotide : de la conception du beau dans les sociétés de la côte Nord-Ouest.
Rev. Terrain. 1999, 32 : 83-98

MATAIX J., SILVESTRE J.F.

Reacciones cutáneas adversas por tatuajes y piercings
Actas Dermo Sifiliogr. 2009, 100(8) : 643-656

MESSIER C., BOUCHARD Y., SILBERT R., PREVOST A.P.

Fêlures dentaires : l'observation, l'intervention, les conséquences.
J. Dent. Quebec. 2004, 41(dec.) : 541-550

MILET E., MANAUD J.L.

Mali.
Ed. Olizane 2007 : 205.

MILLELIRI J.M.

Les femmes-à-plateaux saras-djingés, regard historique sur une féminité dégradée
Maquette : 6 pages
<http://afrikibouge.com/publications/Femmessaras.pdf> (juin 2010)

MILPIED H.

Progrès en dermato-allergologie Bordeaux 2009
John Libeey Eurotect 2009 : 114-119

MOLLOUMBA F., BOSSALIL F., MOLLOUMBA P., BAMENGOZI J.

Etude des mutilations dentaires chez les peuples bantous et pygmées du Nord-Ouest du Congo-Brazzaville.
Actes. Soc. Fr. Hist. Art Dent. 2008, 13 : 28-31

MOLLOUMBA F., BOSSALIL F., MOLLOUMBA P., BAMENGOZI J.

Conséquences à long terme des mutilations dentaires chez les Bantous et Pygmées au nord-ouest du Congo-Brazzaville.
Actes. Soc. Fr. Hist. Art Dent., 2009, 14 : 47-50

MONTANDON G.

Traité d'ethnologie cyclo culturelle et d'ergologie systématique.
Bibliothèque scientifique Payot Paris 1934

MOORTGAT P.

Les mutilations dentaires
Actual. Odontostomatol. 1959, 45 : 87-110

MOREAU J.L, THIAM M.D, YAM A., BASSIGNY F.

Extractions « pilotées » traditionnelles en milieu maure, au Sénégal : Tinsal
Rev. Orthop. Dento. Faciale. 1984, 18(1) : 341-354

MURAZ G.

Satyres illustrées de l'Afrique noire. Comité de documentation et de propagande. Paris, 1947 : 464

MURAZ G.

Sous le grand soleil, chez les primitifs.
Brodard imp., Coulommiers 1923 : 190

NDIAYE C., LO C.M., SECK M.T., MBODJ E.H.B., FAYE D., SEMBENE M.O.

Couronnes artisanales en or blanc ou « dents blanches » et santé bucco-dentaire.
Rev. Col. Odonto. Stomatol. Afr. Chir. Maxillo. Fac. 2008, 15(2) : 28-32

NETTER F.H

Atlas d'anatomie humaine (4^e édition)
Ed. Masson, 2009: 547 pages

NG K.H., SIAR C.H., GANESAPILLAI T.

Sarcoïd-like foreign body reaction in body piercing : a report of two cases.
Oral Surg. Oral Med. Oral Pathol. Endod. 1997, 84(1) : 28-31

NGUYEN QV, BEZEMER PD, HABETS L, PRAHL- ANDERSEN B.

A systematic review of the relationship between overjet size and traumatic dental injuries.
Eur. J. Orthod. 1999, 21(5) : 503-515.

O'DWYER J.J., HOLMES A.

Gingival recession due to trauma caused by a lower lip stud.
British Dent. J. 2002, 192(11) : 615-616

OFFRET H., OFFRET M., LABETOULLE M., OFFRET O.

Maquillage permanent et imagerie par résonance magnétique.
J. F. Ophthalmol. 2009, 32 : 131.e1-131 e2

OKA A. E., N'CHO K.J.C., GUINAN J.C., KATTIE A.L., DJAHA K., BAKAYOKO-LY R.

Proalvéolie supérieures et fractures alvéolo-dentaires : approche préventive des risques traumatiques.
Odonto Stomatol. Trop. 1999, 22(87) : 19-23

ORDRE NATIONAL DES CHIRUGIENS-DENTISTES

Pas de strass au cabinet dentaire.
La Lettre 2010, 85 : 14

ORGELOT J. P., ORGELOT A.

Mutilations volontaires actuelles au niveau de la bouche (attitude du chirurgien dentiste face à ces mutilations)
Thèse Chir. Dent. Nancy 2002

OUATTARA A.

Contribution à l'étude de l'appareil masticateur et la couronne artisanale ou couronne de bijoutier au Sénégal.
Thèse Chir. Dent. Dakar 1978

PAUL C., WOLKENSTEIN P., PRUDHOMME P., COSNES A., DE PROST Y., REVUZ J.

La dermopigmentation cosmétique : le pigment reste... et les regrets aussi.
Congrès Journées dermatologiques de Paris, FRANCE (1994) 1995, 122(9) : 599-600

PECHEUR A.

Les mutilations dentaires de nature culturelle ou ethnique
Thèse Chir. Dent. Strasbourg 2006

PERKINS C.S., MEISNER J., HARRISON J.M.

A complication of tongue piercing.
Br. Dent. J. 1997, 182(4):147-148.

PETICOLAS T, TILLISS TS, CROSS-POLINE GN.

Oral and perioral piercing: a unique form of self-expression.
J. Contemp. Dental. Pract. 2000, 1(3) : 30-46.

PLÉNOT H.R.

Les mutilations dentaires chez les peuples méso-américains.
Inf. Dent. 1969, 51(47) : 4465 4479

PLENOT H.R.

Les mutilations dentaires.
Inf. Dent. 1969, 51(29) : 2989-2993

PLENOT H.R.

Les dents mutilées dans les collections de la mission archéologique française de Mexico (1974).
Bull. Mem. Soc. Anthropol. Paris, Nouvelle Série. 1993, 5(3-4) : 453-456

PLENOT H.R.

Les « dents limées » des Bassari.
Inf. Dent. 1975, 57(36) : 17-25

RAJA S.G., SHAD S.K., DREYFUS G.D.

Body piercing : a rare cause of mitral valve endocarditis.
J. Heart Valve Dis. 13(5) : 854-856

RITTERSHOFER L.F.

Gold decorated teeth from the Philippine Islands.
J. Dent. Research 1937, 16 (janv.) : 123-133

ROMERO J.

Mutilaciones dentarias prehispánicas de México y América en general.
Inst. Nat. Antro. Hist. Mexico 1958.

ROMERO J.

Dental mutilation, trephination and cranial déformation.
Handbook of Middle American Indians (Université du Texas), 1970, 9 : 50-67

ROMERO J.

Catalogo de la colecccion de dientes mutilados prehispanicos. IV partie
Inst. Nat. Anthro. Hist. Mexico, 1986.

ROSIVACK R.G., KAO J.Y.

Prolonged bleeding following tongue piercing: a case report and review of complications.
Pediatric Dentistry 2003, 25(2) : 154-156

ROUX P.

Contribution à l'étude anthropologique de l'Annamite Tonkinois.
Bull. Mem. Soc. Anthropol. 1905, 6(6) : 321-350

RUEF I.

Les poupées Caraja (Brésil).
J. Soc. Am. 1967, 56(1) : 161-177

SATCHITHANANDA D.K., WALSH J., SCHOFIELD P.M.

Bacterial endocarditis following repeated tattooing.
Heart, 2001 85 (1) : 11-12

SAUL M.

Les mutilations dentaires rituelles en Afrique Orientale.
Chir. Dent. Fr. 2003, 1116 : 58-63

SAVILLE M.H

Precolumbian décoration of the teeth in Ecuador. With some account of the occurrence of the custom
in other parts of north and south America.
Am. Anthro. N. S. 1913, 15(3) : 377-394

SCULLY C., CHEN M.

Tongue piercing (oral body art).
Br. J. Oral Maxillofac. Surg. 1994, 32(1) : 37-38

SELIG J.

Odontologie traditionnelle au Sénégal : du rituel au rationnel.
Thèse Chir. Dent. Nice 1981

SERME A.K., ILBOUDO P.D., SAMANDOULGOU A., SIMPORE J. , BOUGOUMA A. , SOMBIE A.R.

Portage du virus de l'hépatite C chez les femmes enceintes et transmission mère-enfant à Ouagadougou, Burkina Faso.

Bull. Soc. Pathol. Exot. 2006, 99(2) : 108-109

SHACHAM R., ZAGURI A., LIBRUS H.Z., BAR T., ELIAV E., NAHLIELI O.

Tongue piercing and its adverse effects.

Oral Surg. Oral Med. Oral Pathol. Oral Radiol. Endod. 2003, 95(3) : 274-276

SIMMONS D.R.

Ta moko : the art of Maori tattoo.

Ed. Reed, 1997 : 183 pages

SUHAS S., ANAND KUMAR C.

« Choump » enamel tattoos.

J. Forensic Odonto. Stomatol. 2007, 25(2) : 61-62

TABBAA S., GUIGOVA I., PRESTON C.B.

Midline diastema caused by tongue piercing.

J. Clin. Ortho. 2010, 44(7) : 426-428

TAPSODA I., ARBAULT S., WALTER P., AMATORE C.

Finding out Egyptian Gods' secret using analytical chemistry : biomedical properties of Egyptian black makeup revealed by amperometry at single cells.

Anal. Chem. 2010, 82(2) :457-460

THIAW I.L.

La femme Seereer (Sénégal)

Ed. Harmattan 2005 : 110-120

THOMAS J.M.C., BAHUCHET S., EPELBOIN A.

Encyclopédie des pygmées Aka: techniques, langage et société des chasseurs-cueilleurs de la forêt centrafricaine (Sud-Centrafricaine et Nord-Congo)

Ed. Peeters Publishers, 2004, 2(6) : 129

THUNBERG C.P. Présentation de Claude Gaudon, traduction de L. Langles.

Le Japon du XVIIIe siècle vu par un botaniste suédois, Paris, Calmann-Lévy.

Collection Temps et Continents, 1966 : 301

TIESLER V.

Head Shaping and Dental Decoration Among the Ancient Maya: Archeological and Cultural Aspects.

64 Meeting of the Society of American Archaeology, Chicago 1999

TOPE W.D., SHELLOCK F.G.

Magnetic resonance imaging and permanent cosmetics (tattoos): survey of complications and adverse events.

J. Magn. Reson. Imaging. 2002, 15(2) : 180-184

TRIONEL H., CHAUDEMANCHE H., PECHIER N., DOUTRELANT L., HOEN B.

Endocarditis due to Neisseria mucosa after tongue piercing.

Clin. Microbiol. Infect. 2001, 7(5) : 275-276

TUBIANA J.

L'identité tchadienne : l'héritage des peuples et les apports extérieurs.

Ed. L'Harmattan, 1994 : 117-137

URBIOLA ALIS I., VIÑALS IGLESIAS H.

Algunas consideraciones acerca de los piercings orales.
Av. Odontoestomatol. 2005, 21(5) : 259-269

VAN GULIK W.R.

Irezumi: the pattern of dermatography in Japan.
Brill Archive, 1982 : 181-240

VANTALON GUYE M.

Contribution à l'étude des mutilations bucco-dentaires d'origine raciale et rituelle.
Thèse Chir. Dent. Toulouse 1974

VERGER-PRATROUCY J.C.

A propos des mutilations dentaires.
Inf. Dent. 1970, 52(4) : 307-309

VUKOVIC A., BAJSMAN A., ZUKIC S., SECIC S.

Cosmetic dentistry in ancient times - short review.
Bull. Int. Assoc. Paleodont. 2009, 3(2) : 9-13

WHITTLE J.G., LAMDEN K.H.

Lip and tongue piercing : experiences and views of general dental practitioners in South Lancashire.
Prim. Dent. Care. 2004, 11(3) : 92-96

ZADIK Y., SANDLER V.

Periodontal attachment loss due to applying force by tongue piercing.
J. Calif. Dent. Assoc. 2007, 35 (8) : 550-553

ZAHAROPOULOS P.

Fine-needle aspiration cytology in lesions related to ornamental body procedures (skin tattooing, intraoral piercing) and recreational use of drugs (intranasal route).
Diagn. Cytopathology 2003, 28(5) : 258-263

TABLE DES MATIERES

INTRODUCTION	1
PREMIERE PARTIE : CLASSIFICATIONS DES MUTILATIONS BUCCODENTAIRES INTENTIONNELLES	3
1. Classification de MAGITOT	5
2. Classification de SAVILLE	5
3. Classification de BAUDOIN	5
4. Classification de MONTANDON	7
5. Classification de BORBOLLA	7
6. Classification de MOORTGAT	7
7. Classification de CHIPPAUX	9
8. Classification de PLENOT	11
9. Classification de ROMERO	11
10. Classification personnelle	13
DEUXIEME PARTIE : LES MUTILATIONS BUCCODENTAIRES INTENTIONNELLES A TRAVERS LE MONDE ET LES CIVILISATIONS	15
1. Les mutilations DENTAIRES	17
1.1 Les mutilations dentaires SOUSTRACTIVES	17
1.1.1. Par modification de la forme et de la surface dentaire : le LIMAGE et l’AFFILAGE en Afrique	17
Définition	17
Origines et Histoire de l’affilage et du limage en Afrique	17
Les différentes formes de taille dentaire recensées en Afrique	19
Motivations et significations	22
Instruments employés	23
Les praticiens	23
Prémédication spécifique	25
Protocole opératoire	25
Conséquences et complications	25
Autres répartitions géographiques et temporelles des modifications de la forme et de la surface dentaire par affilage ou limage	29
1.1.2. Par avulsions dentaires : le DIASTEME INTER-INCISIF ARTIFICIEL dans les populations africaines	33
Définition	33
Motivations	33
Incisives concernées	34
Médications préopératoires	34
Techniques d’avulsion	34
Destinée des dents extraites	35
Conséquences et complications	35
Autres répartitions géographiques et temporelles de diastèmes inter-incifs artificiels par avulsion dentaire	39
1.2 Mutilations dentaires ADDITIVES	41
1.2.1. Par modification de la couleur : l’« OHAGURO » chez les femmes du vieux Japon	41
Définition	41
Origines et Histoire de l’« Ohaguro »	41
Motivations	43
Produits utilisés	44
Nécessaire à « Ohaguro »	45
Méthode d’application	46
Conséquences sur l’organe dentaire	46
Autres répartitions géographiques et temporelles des mutilations dentinaires additives par modification de la couleur	47
1.2.2. Par incrustation : les INCRUSTATIONS dentaires mayas	49
Définition	49
Motivations	49
Description des incrustations	51
Les opérateurs	51
Techniques de réalisation des cavités pour « inlays »	53
Rétention des incrustations	55

Pratique ante ou post mortem ?.....	56
Conséquences et complications	57
Autres répartitions géographiques et temporelles des incrustations dentaires	59
1.2.3. Par recouvrement métallique : les recouvrements dentaires en OR traditionnels sur le continent africain	61
Définition	61
Origines	61
Motivations	61
Les différents artifices dentaires artisanaux.....	62
Techniques de réalisation	62
Conséquences et complications	63
Autres répartitions géographiques et temporelles des mutilations additives dentaires par recouvrement métallique.....	65
1.3 Mutilations dentaires par modification de POSITION : la PROALVEOLIE ARTIFICIELLE des incisives supérieures en Afrique	67
Définition	67
Motivations	67
Technique opératoire	67
S'agit-il d'un prognathisme ou d'une proalvéolie ?	68
Conséquences et complications	68
2. Mutilations des TISSUS MOUS	71
2.1 Tatouage.....	71
2.1.1. Tatouage des GENCIVES chez les femmes Sénégalaises	71
Définition	71
Motivations	71
Produits utilisés	72
Procédés	73
Soins postopératoires	75
Conséquences et complications	75
Emergence d'une nouvelle pratique pour pallier à la douleur du tatouage	77
2.1.2. Tatouage des LEVRES chez les femmes Aïnous du vieux Japon.....	79
Définition	79
Origines et histoire du tatouage en Asie	79
Motivations	79
Différents motifs	81
Technique.....	81
Autres répartitions géographiques et temporelles du tatouage labial.....	83
2.2 PERFORATION et ETIREMENT des lèvres : le labret des femmes « à plateaux » d'Ethiopie ..	85
Définitions.....	85
Origines et Histoire du labret en Afrique	85
Motivations	87
Description des labrets.....	87
Technique de mise en place	89
Conséquences et complications	89
Autres répartitions géographiques et temporelles de perforations et/ou d'étirements des lèvres.....	93
TROISIEME PARTIE : PROLONGEMENT DES MUTILATIONS BUCCODENTAIRES TRADITIONNELLES DANS LES SOCIETES MODERNES OCCIDENTALES..... 97	
1. Mutilations DENTAIRES	99
1.1 Mutilations dentaires par « INCRUSTATION » : les BIJOUX DENTAIRES COLLES	99
Définition	99
Opérateurs	99
Les différents types de bijoux dentaires collés	101
Mise en place	101
Conséquences et complications	103
1.2 Mutilations dentaires par RECOUVREMENT METALLIQUE : les « GRILLZ »	105
Définition	105
Matériaux utilisés	105
Méthodes de fabrication et d'insertion	105
Alternative au « Grillz » : les « Removable Caps ».....	107

Conséquences et complications	107
2. Mutilations des TISSUS MOUS	111
2.1 PIERCINGS et STRETCHING de la cavité buccale: l'ORAL BODY ART	111
Définitions et différentes localisations au niveau de la sphère orale	111
Les différents bijoux utilisés au niveau de la cavité orale	113
Le Perceur et aspects légaux.....	119
Avant le geste.....	120
Moyens anesthésiques	121
Technique de mise en place	121
Conséquences et complications	125
Conséquences et complications propres au stretching :	137
2.2 TATOUAGE de la cavité orale	141
Définitions.....	141
Pigments de tatouage utilisés	141
Principe du tatouage	143
Aspects légaux.....	143
Mode opératoire	143
Durée de vie.....	145
Conséquences et complications des tatouages et des maquillages permanents	145
CONCLUSION.....	149
BIBLIOGRAPHIE	153
TABLE DES MATIERES.....	169
TABLE DES ILLUSTRATIONS	175
ANNEXES	195

TABLE DES ILLUSTRATIONS

Figure 1 : Tableau de classification des mutilations dentaires préhispaniques proposé par SAVILLE (1913)	
D'après LABAJO GONZALES 2007)	4
Figure 2 : Schémas des mutilations dentaires proposés par MONTANDON en 1934	
D'après MONTANDON 1934	6
Figure 3 : Tableau de classification des mutilations dentaires proposé par BORBOLLA en 1940	
D'après LABAJO GONZALES 2007	6
Figure 4 : Modification en 1948 par FASLICHT du tableau de classification des mutilations buccodentaires proposés par BORBOLLA en 1940	
D'après LABAJO GONZALES 2007	6
Figure 5 : Schémas proposés par CHIPPAUX en 1961 montrant quelques types de mutilations dentaires par taille de la couronne	
D'après PECHEUR 2006	8
Figure 6 : Tableau de classification des mutilations dentaires préhispaniques proposé par ROMERO en 1970	
D'après LABAJO GONZALES 2007	10
Figure 7 : Modification en 1986 du tableau de classification des mutilations dentaires préhispaniques proposé par ROMERO en 1970	
D'après LABAJO GONZALES 2007	12
Figure 8 : OTO BENGA	
Auteur inconnu.	
Disponible à partir de URL:	
http://www.dailymail.co.uk/news/article-1224189/Caged-human-zoo-The-shocking-story-young-pygmy-warrior-monkey-house--fuelled-Hitlers-twisted-beliefs.html	
.....	16
Figure 9 : 2008, Jeune Pygmée du Congo arborant fièrement ses incisives supérieures taillées en pointe	
D'après MOLLOUMBA 2008	16

Figure 10 : Forme de scie à 2 pointes contiguës (schéma supérieur) ou 3 pointes contiguës (schéma inférieur)	
D'après DERVAUX 2006	18
Figure 11 : Forme de scie à deux pointes écartées	
D'après DERVAUX 2006	18
Figure 12 : Formes obliques composées	
D'après DERVAUX 2006	18
Figure 13 : Forme « carnassière »	
D'après DERVAUX 2006	18
Figure 14 : Forme de hache	
D'après DERVAUX 2006	20
Figure 15 : Forme en pointe (schéma supérieur) puis limage de finition (schéma inférieur)	
D'après DERVAUX 2006	20
Figure 16 : Forme en créneau simple	
D'après DERVAUX 2006	20
Figure 17 : Forme en écusson	
D'après DERVAUX 2006	20
Figure 18 : 1925, jeune Homme Mossi (Burkina Faso) se faisant tailler les incisives supérieures en pointe	
COTTES 1925	
D'après l'icône Musée du Quai Branly	24

Figure 19 : 2008, affilage réalisé chez un jeune pygmée FIDELIS PEGUE MANGA 2008 Disponible à partir de URL: http://www.postnewslines.com/2008/02/teeth-filing-pa.html	24
Figure 20 : abcès gingival circonscrit provoqué par la taille en pointe de la couronne de la 11 chez un Lobi (Burkina Faso) D'après EGNANKOU KOUAME 1974	26
Figure 21 : Radiographie occlusale objectivant la lésion de la figure 20 D'après EGNANKOU KOUAME 1974	26
Figure 22 : Radiographie occlusale révélant un kyste appendu à l'apex de la 22 taillée en pointe chez un Lobi (Burkina Faso) D'après EGNANKOU KOUAME 1974	26
Figure 23 : Maxillaire précolombien retrouvé sur le site Tzintzuntzan (Michoacan) D'après DUFOO OLVERA 2010)	28
Figure 24 : Schéma illustrant le crâne étudié par KOGANEI D'après CORBIERE 2003)	28
Figure 25 : Jeune femme Mentawai aux incisives supérieures et inférieures taillées en pointe BENALI 2001 Disponible à partir du site internet : www.corbisimages.com	30
Figure 26 : Rainures horizontales retrouvées sur les faces vestibulaires des incisives maxillaires d'un crâne de l'âge viking D'après ARCINI 2005 Disponible à partir de URL: http://news.nationalgeographic.com/news/bigphotos/98463419.html	30

Figure 27 : Femme Massaï (Kenya) aux incisives centrales inférieures avulsées	
Auteur inconnu	
Date de prise de vue 2008	
Disponible à partir de URL:	
http://www.flickr.com/photos/32456377@N03/3443449448/	32
 Figure 28 : Femme Mumuila (Angola) aux incisives centrales supérieures avulsées	
Auteur inconnu	
Date de prise de vue 2009	
Disponible à partir de URL:	
http://www.flickr.com/photos/19803853@N08/3902780859/	32
 Figure 29 : Retentissement pathologique de l'articulé selon VANTALON GUYE 1974, chez un Bassoundi suite à l'avulsion de 11 et 21 vers l'âge de 7 ans	
D'après DERVAUX 2006	36
 Figure 30 : Retentissement pathologique de l'articulé selon VANTALON GUYE 1974, lorsque ces avulsions sont réalisées vers l'âge de 12 ans	
D'après DERVAUX 2006	36
 Figure 31 : Retentissement pathologique suite à l'avulsion des quatre incisives mandibulaires chez un Héréro ou un Himba.	
Schémas reproduits à partir de photographies prises par BRIEDENHANN 1987	36
 Figure 32 : Retentissement pathologique sur l'articulé dentaire d'une jeune femme Himba	
OTON 2007	
Disponible à partir du site internet :	
http://www.flickr.com	38
 Figure 33 : Jeune fille mnong de 20 ans aux incisives supérieures et inférieures avulsées	
HARKONEN 2010	
Disponible à partir de URL:	
http://www.flickr.com/photos/48658081@N02/4618264688/in/photostream/	38

Figure 34 : Estampe japonaise de SHINRYU NIJUSHI TOKI 1880 illustrant une femme aux dents laquées	
D'après LABAJO GONZALEZ 2007	40
Figure 35 : Estampe japonaise d'UTAMARO 1795 illustrant un nécessaire à Ohaguro	
UTAMARO 1795	
Disponible à partir de URL:	
http://www.redroom.com/blog/gina-collia-suzuki/beautiful-blackened-smiles-ohaguro	40
Figure 36 : Masque de théâtre japonais représentant une femme aux dents laquées	
Auteur inconnu	
Disponible à partir de URL:	
http://asianhistory.about.com/od/japan/ig/Beauties-of-Heian-Japan/Noh-theater-mask.html	42
Figure 37 : Geisha arborant des dents temporairement colorées en noir	
ONHIBE 2009	
Disponible à partir du site internet :	
www.flickr.com	42
Figure 38 : Schéma illustrant le matériel adéquat pour effectuer l'Ohaguro	
D'après CORBIERE 2003	45
Figure 39 : Femme vietnamienne aux dents laquées	
D'après LASSERE 2010.....	47
Figure 40 : Maxillaire de Teotihuacán	
D'après DUFOO 2010	50
Figure 41 : Mandibule de l'île Jaina	
D'après DUFOO 2010	50

Figure 42 : Schémas des instruments probablement employés par les Mayas pour la préparation des cavités à incrustation	
D'après MATA 1995	52
Figure 43 : Les différentes formes possibles de la face externe des incrustations	
D'après PECHEUR 2006.....	54
Figure 44 : Schéma du probable guide d'orientation	
D'après MATA 1995	54
Figure 45 : Jeune indien arborant un « choump » sur chaque incisive centrale maxillaire	
D'après ANAND KUMAR 2007.....	58
Figure 46 : Incrustations dentaires en or retrouvées sur un maxillaire découvert à Halin (Birmanie)	
Auteur inconnu	
Disponible à partir de URL:	
http://aomar.wordpress.com/2008/12/10/halin-hanlin-halin-gyi/	58
Figure 47 : Jeune femme gambienne arborant une couronne « postiche » en or jaune sur 12	
Auteur inconnu	
Disponible à partir de URL:	
http://aomar.wordpress.com/2008/12/10/halin-hanlin-halin-gyi/	60
Figure 48 : Jeune femme Dao Do présentant des couronnes en or sur ses incisives supérieures	
SAVALTIER 2005	
Disponible à partir de URL:	
http://www.flickr.com/photos/loupiote/91456241/	64
Figure 49 : Recouvrement dentaire au niveau du bloc incisif maxillaire chez une femme Dayak	
D'après JONES 2001	64

Figure 50 : Jeune nicaraguayenne portant un bloc façonné en or de 12 à 22 LERICH 2010 Disponible à partir de URL: http://us.fotolia.com/id/13887350	64
Figure 51 : Gencive marginale maxillaire tatouée de 13 à 25 D'après BROOKS 2007	70
Figure 52 : Jeune fille Wolof se faisant tatouer les gencives D'après « Mon beau sourire » film de DIABANG 2005	70
Figure 53 : Diagramme d'évolution de la couleur des gencives en fonction du temps D'après GBANE 1998.....	74
Figure 54 : Exemple de masque gingival utilisé en dentisterie américaine Auteur inconnu Disponible à partir de URL: http://www.gingivalmasks.com/	76
Figure 55 : Femme aïnou aux lèvres tatouées photographiée en 1950 Auteur inconnu Disponible sur le site internet: www.corbisimage.com	78
Figure 56 : Statuette Dogu Auteur inconnu Disponible à partir de URL: http://commons.wikimedia.org/wiki/File:Figurine_Dogu_Jomon_Musée_Guimet_70608_4.jpg	78
Figure 57 : Différents motifs de tatouages péri-labiaux aïnous D'après VAN GULIK 1982	80

Figure 58 : Makiri	
D'après la collection Musée de L'Homme (unité patrimoniale Asie) à Paris.....	80
Figure 59 : Jeunes femmes peules (Mali)	
NORBERT 2009	
Disponible à partir de URL:	
http://www.flickr.com/photos/norbertrighetto/3353817639/in/photostream/	82
Figure 60 : Femme maori photographiée au début XX° siècle	
GENDREAU	
Date de prise de vue: début du XX° siècle	
Disponible sur le site internet:	
www.corbisimage.com	82
Figure 61 : Femme mursi portant un plateau labial inférieur ajouré	
PESSONALO 2006	
Disponible à partir de URL:	
http://www.photochart.com/photo_3316_Mursi%20Woman.html	84
Figure 62 : Femmesurma portant un labret inférieur trapèzoïde	
D'après LOSTAL 2008	84
Figure 63 : Femme sara-djinguée à doubles plateaux labiaux photographiée en 1925	
Auteur inconnu	
Date de prise de vue 1925	
D'après l'icône du musée du Quai Branly	84
Figure 64 : « Dhébé » mursis	
D'après le catalogue MARTINEZ JAQUET 2006	86
Figure 65 : « Burgwi » surmas	
D'après le catalogue MARTINEZ JAQUET 2006	88

Figure 66 : Jeune femme mursi ne portant pas son disque labial inférieur LAFFORGUE 2008 Disponible à partir de URL: http://www.flickr.com/photos/mytripsmypics/3047937570/	90
Figure 67 : 1884 : vieille femme Haida à la lèvre inférieure perforée et élargie par un labret circulaire MAYNARD 1884 D'après GRANT KEDDIE 1989	92
Figure 68 : Gravure illustrant un homme botocudo de face et de profil portant un plateau labial inférieur circulaire BRODTMANN 1827 Disponible à partir du site internet : www.corbisimage.com	92
Figure 69 : labret turkana allongé Auteur inconnu Disponible à partir de URL: http://www.organicjewelry.com/labretsandseptums.html	92
Figure 70 : Ekalaïton D'après le catalogue MARTINEZ JAQUET 2006	92
Figure 71 : Jeune femme yanomami (Brésil) SEIXAS 2008 Disponible à partir de URL: http://www.flickr.com/photos/mseixas/3041189069/	94
Figure 72 : Jeune femme karo (Ethiopie) à la lèvre inférieure perforée par un bâtonnet de bois LAFFORGUE 2008 Disponible à partir de URL: http://www.flickr.com/photos/mytripsmypics/4432693708/	94

Figure 73 : Jeune femme nunivak : sa ligne labio-mentonnaire est percée par six bijoux CURTIS 1928 Disponible à partir du site internet : www.corbisimage.com	95
Figure 74 : Strass dentaire en forme de coeur collé sur une incisive latérale droite maxillaire D'après JEGER 2009	98
Figure 75 : Élément décoratif en forme de dollar collé sur une incisive latérale droite maxillaire Auteur inconnu Disponible à partir de URL: http://www.decodent.us/hip_hop_jewelry_teeth_jewelry.html	98
Figure 76 : Kit Skyce® d'Ivoclar Vivadent exclusivement réservé au chirurgien dentiste D'après une brochure IVOCLAR VIVADENT™ Disponible à partir de URL: http://www.toothfairy.ch/shop/france/enter_f.html	100
Figure 77 : Twinkles® proposés sur le site http://www.twinkles.net/us/ Auteur inconnu Disponible à partir du site internet : http://www.twinkles.net/us/	100
Figure 78 : Schéma représentant un Skyce® encerclé par de l'adhésif D'après une brochure IVOCLAR VIVADENT™ Disponible à partir de URL: http://www.toothfairy.ch/shop/france/enter_f.html	102
Figure 79 : Kit promotionnel de pose de bijoux dentaires Tooth Fairy™ auteur inconnu Disponible à partir de URL: http://www.toothfairy.ch/shop/france/enter_f.html	102

Figure 80 : Kit individuel Tooth Fairy™

Auteur inconnu

Disponible à partir de URL:

http://www.toothfairy.ch/shop/france/enter_f.html 102

Figure 81 : Jeune homme américain portant un Grillz de 13 à 23

SHUTARO KATO 2008

Disponible à partir de URL:

<http://www.flickr.com/photos/shutarokato/3192083838/in/photostream/>..... 104

Figure 82 : Grillz « Eye Candy Top »

Auteur inconnu

Disponible à partir du site internet :

<http://www.grillsbypaulwall.com>..... 104

Figure 83 : Grillz « Ice Storm »

Auteur inconnu

Disponible à partir du site internet :

<http://www.grillsbypaulwall.com>..... 104

Figure 84 : Grillz préfabriqué de 12 à 22

D'après HOLLOWELL 2007 104

Figure 85 : Tatoon Ratoon amovible®

Auteur inconnu

Disponible à partir de URL:

<http://tatooratoon.free.fr> 106

Figure 86 : Removable Caps sur une incisives centrale droite maxillaire

D'après JEGER 2009 106

Figure 87 : Différents Removable Caps

Auteur inconnu

Disponible à partir de URL:

<http://www.drbukkk.com/orderform.html>..... 106

Figure 88 : Lésions carieuses débutantes sur 12, 11, 21 et 22 causées par un mauvais contrôle de plaque dentaire sous le Grillz de la figure 79

D'après HOLLOWELL 2007 108

Figure 89 : Piercing lingual

GARCIA 2010

Disponible à partir de URL:

<http://www.flickr.com/photos/julycgarcia/4536592505/in/photostream/#> 110

Figure 90 : Piercings labiaux

WOOD 2007

Disponible à partir de URL:

<http://www.flickr.com/photos/work4bandwidth/406972200/> 110

Figure 91 : Piercings insérés au niveau de deux papilles inter-dentaires maxillaires

Auteur Inconnu

Disponible à partir URL:

<http://thepirata.com/extreme-gum-piercing/>..... 110

Figure 92 : Cas extrême : stretching de la zone labio-mentonnière du philtrum et des lobes d'oreilles

AESTHETICSBODYMOD 2007

Disponible à partir de URL:

<http://www.flickr.com/photos/aestheticsbodymod/1547547266/> 112

Figure 93 : Stretching lingual

CHARTRAND 2007

Disponible à partir de URL

<http://www.flickr.com/photos/8567542@N08/1355572235/> 112

Figure 94 : Barbell droit à pas de vis externe

Auteur inconnu

Disponible à partir de URL:

<http://unimaxsupply.com/prc/jopen/bb1.html> 112

Figure 95 : Barbell droit à pas de vis interne

Auteur inconnu

Disponible à partir de URL:

<http://piercingmart.com/products/14-gauge-internally-threaded-barbell-p25904.html> 112

Figure 96 : Piercing labret

Auteur inconnu

Disponible à partir de URL:

<http://piercingmart.com/products/12-gauge-labret-p10483.html> 112

Figure 97 : Double labret

Auteur inconnu

Disponible à partir de URL:

<http://piercingmart.com/products/ball-cone-lip-hugger-14-ga-p35993.html> 114

Figure 98 : Captive Bead Ring

Auteur inconnu

Disponible à partir de URL:

<http://piercingmart.com/products/spring-ball-captive-bead-ring-8-ga-p10475.html>..... 114

Figure 99 : Captive Bar Ring

Auteur inconnu

Disponible à partir de URL:

<http://piercingmart.com/products/6-gauge-segment-ring-p36246.html> 114

Figure 100 : Plug

Auteur inconnu

Disponible à partir du site internet :

<http://www.arka-shop.co.uk/acatalog/index.html> 114

Figure 101 : Tunnels de taille croissante

Auteur inconnu

Disponible à partir du site internet:

<http://www.arka-shop.co.uk/acatalog/index.html> 114

Figure 102 : Taper droit

Auteur inconnu

Disponible à partir du site internet :

<http://www.arka-shop.co.uk/acatalog/index.html> 116

Figure 103 : Taper courbé

Auteur inconnu

Disponible à partir du site internet:

<http://www.arka-shop.co.uk/acatalog/index.html> 116

Figure 104 : Perçage lingual par la technique de l'aiguille creuse

BGDW 2009

Disponible à partir de URL:

<http://www.flickr.com/photos/bagusdwp/3868584427/> 122

Figure 105 : Piercing lingual par la technique de l'aiguille pleine

TALBOT 2007

Disponible à partir de URL:

<http://www.flickr.com/photos/redhatman-joe/437011662/> 122

Figure 106 : "Insertion Pin" de tailles différentes

Auteur inconnu

Disponible à partir de URL:

<http://www.sl-us.com/body/home.php?cat=664> 124

Figure 107 : "Dermal Punch"

Auteur inconnu

Disponible à partir de URL:

<http://bodyjewelryking.com/body-piercing-dermal-punch/> 124

Figure 108 : Vascularisation de la langue de part et d'autre de sa ligne médiane

D'après NETTER 2009 126

Figure 109 : Surface ventrale de la langue : saignement prolongé suite à un piercing lingual

D'après HARDEE 2000 126

Figure 110 : Radiographie latérale du thorax représentant la broncho-aspiration de la sphère d'un barbell lingual chez un patient de 17 ans

D'après CAREAGA REYNA 2008 128

Figure 111 : Innervation motrice, sensitive et sensorielle de la langue

D'après FELTEN 2006..... 130

Figure 112 : Inclusion au niveau de la muqueuse labiale inférieure d'un piercing labret

D'après ESCUDERO-CASTAÑO 2008 130

Figure 113 : Schéma expliquant les différentes fêlures possible lors d'un CTS

Auteur Inconnu

Disponible à partir de URL:

http://www.xomba.com/how_to_recognise_and_take_care_of_the_cracked_tooth_syndrome 132

Figure 114 : Jeune patiente intercalant son barbell lingual entre 11 et 41

D'après JEGER 2009 132

Figure 115 : Linguo-version des incisives centrales mandibulaires due à un labret inférieur D'après UBIA ALIS 2005	132
Figure 116 : Récession gingivale en vestibulaire de 31 et en regard d'un piercing labial inférieur D'après JEGER 2009	134
Figure 117 : Récession gingivale en lingual de 41 D'après BROOKS 2003.....	134
Figure 118 : Radiographie retro-alvéolaire révélant une alvéolyse osseuse entre 31 et 41 causée par un barbell lingual D'après ZADIK 2007.....	134
Figure 119 : Split tongue SAUCIER 2009 Disponible à partir de URL: http://www.flickr.com/photos/janicesaucier/3390784874/	136
Figure 120 : Ces illustrations proviennent d'un blog d'un jeune adepte du « split tongue » Auteur inconnu Disponible à partir de URL: http://freewebs.com/davidickechat/tonguesplit.html	138
Figure 121 : Maquillage permanent soulignant le contour des lèvres PECKERWOOD 2009 Diponible à partir de URL: http://www.flickr.com/photos/42819954@N05/3984397763/	140
Figure 122 : Tatouage de la muqueuse labiale inférieure Auteur inconnu Date de prise de vue 2009 Disponible à partir de URL: http://www.flickr.com/photos/catchinglights/4101449570/	140

Figure 123 : Dermographie cosmétique du contour des lèvres

Auteur inconnu

Diponible à partir de URL:

<http://lyon.olx.fr/maquillage-permanent-contour-des-levres-cab-dep-iid-45792504>..... 142

Figure 124 : Principe du tatouage

Auteur inconnu

Diponible à partir de URL:

<http://lyon.olx.fr/maquillage-permanent-contour-des-levres-cab-dep-iid-45792504>..... 142

Figure 125 : Réaction inflammatoire granulomateuse de type sarcoïdosi- que suite à un tatouage cosmétique du rebord labial

D'après MATAIX 2009 144


Figure 126 : Verrues cutanées (dues aux HPV) à la suite d'une dermopigmentation cosmétique du contour des lèvres

D'après MATAIX 2009 146

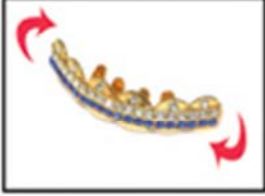
ANNEXES

Annexe 1 : Instructions proposées sur le site <http://www.grillzbywall.com> concernant la mise en place du gabarit en silicone dans un «Grillz » préfabriqué.


Fitting Instructions




1. Place the product on teeth and make sure it fits for teeth frame.



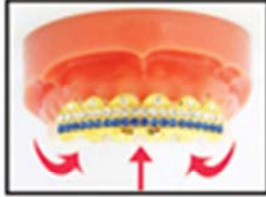
2. If it does not fit for teeth frame, carefully bend and adjust it to your teeth frame.




3. Place the fixing bar inside the grillz.



4. Dip grillz into hot water(165~175F) for 10~30 seconds using pincette.



5. Molding is over when you push it for 20 seconds after putting it on your teeth properly.



6. Dip grill into cold water for 10 seconds it helps harden fixing bar

❖ Cut nicely stick out silicone.

Composition : Brass, White Stone, 24K Gold Plated / Rhodium Plated, U.V Coating

Cautions for User
You need to take the best care for wearing the Grillz. if you feel irritation or pain at the teeth or around mouth, stop wearing it immediately.

1. Do not wear it while sleeping.
2. Do not wear it while doing exercise.
3. Do not wear it while chewing food.
4. if dental treatment is underway, consult with a doctor prior to use.
5. Do not share it with others.
6. Never bite people or animals with wearing the Grillz.

Care Instructions

1. Rinse with clean water and store in a clean case

after use.

2. Do not cleanse with chemical solvents such as acetone.
3. Do not wash hot water after molding.
4. Do not put in the microwave.
5. Do not store in the place which is easily heated such as a car or balcony.
6. Keep out of the reach of children.
7. Keep away from pets.

Warnings
This Grillz cannot be used for other purposes than ornament as it is designed for teeth decorating accessory only. The company does not hold responsible for all kinds of personal and material accidents possibly arising out of wearing this product.

Annexe 2 : Tableau de correspondance des AWG (American Wire Gauge) en millimètres

L'American Wire Gauge (abrégé en AWG, également connu sous le nom de « *Brown and Sharp (B&S) Wire Gauge* ») est une unité de mesure américaine, permettant de mesurer le diamètre d'un câble électrique. Une valeur élevée indique un diamètre petit et vice-versa. Cette façon de compter vient du fait que la valeur numérique représente le nombre d'opérations nécessaires pour produire un câble d'un diamètre donné. Plus le câble est fin, plus le nombre de passages dans la machine est grand.

AWG (gauge)	Millimètres
22	0,6426
21	0,7239
20	0,8128
19	0,9119
18	1,024
17	1,15
16	1,291
15	1,45
14	1,628
13	1,829
12	2,052
11	2,304
10	2,588
9	2,906
8	3,264
7	3,665
6	4,115
5	4,621
4	5,189
3	5,827
2	6,543
1	7,348
0(1/0)	8,252
00(2/0)	9,266
000(3/0)	10,404
0000(4/0)	11,684

Décrets, arrêtés, circulaires

TEXTES GÉNÉRAUX

MINISTÈRE DE LA SANTÉ, DE LA JEUNESSE, DES SPORTS ET DE LA VIE ASSOCIATIVE

Arrêté du 12 décembre 2008 pris pour l'application de l'article R. 1311-3 du code de la santé publique et relatif à la formation des personnes qui mettent en œuvre les techniques de tatouage par effraction cutanée et de perçage corporel

NOR : SJSP0830157A

La ministre de la santé, de la jeunesse, des sports et de la vie associative,

Vu la directive 2005/36/CE du Parlement européen et du Conseil du 7 septembre 2005 relative à la reconnaissance des qualifications professionnelles ;

Vu le code du travail, notamment ses articles R. 6351-1 et R. 6351-6 ;

Vu le code de la santé publique, notamment ses articles R. 1311-3 et R. 1312-9 ;

Vu l'article 2-V du décret n° 2008-149 du 19 février 2008 fixant les conditions d'hygiène et de salubrité relatives aux pratiques du tatouage avec effraction cutanée et du perçage.

Arrête :

Art. 1^{er}. – La formation prévue à l'article R. 1311-3 du code de la santé publique est d'une durée minimale de vingt et une heures réparties sur trois jours consécutifs. Elle comporte deux modules, dont le contenu est fixé en annexe.

Art. 2. – L'organisme de formation délivre une attestation de formation à chaque personne qui l'a suivie en totalité. L'attestation de formation comporte les informations suivantes :

- nom et prénom de la personne formée ;
- date de la formation ;
- nom, adresse, numéro d'enregistrement et date d'habilitation de l'organisme de formation.

L'organisme de formation transmet, avant le 31 janvier de chaque année, au préfet de région du lieu d'implantation de l'activité, la liste des personnes auxquelles une attestation de formation a été délivrée au cours de l'année écoulée.

Art. 3. – L'organisme de formation qui se propose de dispenser la formation prévue à l'article R. 1311-3 du code de la santé publique, dépose, auprès du préfet de région territorialement compétent, un dossier de demande d'habilitation. Ce dossier comporte les informations suivantes :

- a) Le nom et l'adresse de l'organisme formateur et le nom de son représentant légal ;
- b) Le numéro d'enregistrement de la déclaration d'activité de formation, conformément à l'article R. 6351-6 du code du travail ;
- c) Le lieu de formation et l'indication du matériel technique et pédagogique ;
- d) Les nom et prénom des personnes chargées de la formation ainsi que leurs titres ;
- e) La présentation du programme de chaque module de la formation ;
- f) La périodicité de la formation ;
- g) Le montant de l'éventuelle participation financière des personnes formées.

Toute modification apportée à ce dossier est communiquée sans délai au préfet de région.

Art. 4. – Pour être habilité à dispenser la formation prévue à l'article R. 1311-3 du code de la santé publique, l'organisme doit disposer :

- a) D'une équipe pédagogique composée d'au moins un formateur qui justifie d'une qualification en hygiène hospitalière ;
- b) Des matériels techniques et pédagogiques nécessaires à la formation.

L'habilitation est également subordonnée au respect des conditions posées par les articles 1^{er}, 2 et 5 du présent arrêté.

Art. 5. – L'organisme de formation s'engage à :

- a) Assurer la formation dans les conditions prévues dans le présent arrêté ;
- b) Disposer d'une équipe pédagogique composée d'un nombre suffisant de formateurs pour la conduite satisfaisante des sessions qu'il organise ;
- c) S'assurer de la qualité de la formation dispensée ainsi que de la présence régulière des personnes formées.

Art. 6. – Le préfet de région donne récépissé du dossier de demande d'habilitation complet. S'il estime que le dossier de demande est incomplet, il invite le déclarant à compléter son dossier.

Il s'assure de la réunion des conditions nécessaires à une organisation satisfaisante de la formation et statue sur l'habilitation dans un délai de deux mois à compter de la réception du dossier complet.

Art. 7. – S'il est constaté des insuffisances graves dans la formation, notamment une organisation non conforme aux éléments spécifiés dans le dossier ou aux dispositions relatives à la formation définie par la réglementation en vigueur, le préfet de région peut retirer l'habilitation.

Dans ce cas, l'organisme de formation ne peut déposer de nouvelle demande d'habilitation avant l'expiration d'un délai d'un an suivant la date de retrait de l'habilitation.

La décision de retrait d'habilitation n'intervient qu'après que l'organisme intéressé a été mis à même de présenter des observations.

Art. 8. – Les personnes titulaires d'un diplôme d'Etat de docteur en médecine ou d'un diplôme d'université de spécialité hygiène hospitalière sont dispensées de la formation.

Les personnes titulaires d'un « titre de formation », tel que défini par la directive 2005/36/CE susvisée, équivalent à l'un des titres prévus à l'alinéa précédent et délivré par l'autorité compétente d'un autre Etat membre de l'Union européenne, sont dispensées de la formation.

Art. 9. – Avant le 30 juin de chaque année, le préfet de région transmet au ministre chargé de la santé la liste des organismes habilités en indiquant, par organisme, l'effectif des personnes formées.

Art. 10. – La première transmission au préfet de région des informations prévues au cinquième alinéa de l'article 2 est effectuée avant le 30 janvier 2010 pour la période écoulée à compter de la date d'habilitation de l'organisme de formation.

Art. 11. – Le directeur général de la santé est chargé de l'exécution du présent arrêté, qui sera publié au *Journal officiel* de la République française.

Fait à Paris, le 12 décembre 2008.

Pour la ministre et par délégation :
Le directeur général de la santé,
D. HOUSSIN

ANNEXE

MODULE DE FORMATION THÉORIQUE

L'enseignement du module théorique comprend les sept unités suivantes :

Unité 1 : Rappel des réglementations relatives au tatouage et au perçage et des normes concernant les encres de tatouage et les bijoux de perçage.

Unité 2 : Généralités d'anatomie et de physiologie de la peau, notamment cicatrisation.

Unité 3 : Règles d'hygiène en lien avec le contenu de l'arrêté prévu par l'article R. 1311-4 du code de la santé publique :

- flores microbiennes ;
- précautions universelles concernant les règles d'hygiène ;
- antiseptiques et désinfectants : spectres d'action et modalités d'utilisation.

Unité 4 : Généralités sur les risques allergiques et infectieux, notamment :

- agents infectieux, notamment responsables des complications infectieuses liées aux actes de tatouage et de perçage ;
- mécanismes de l'infection ;
- facteurs de risques ;
- modes de transmission ;
- précautions et contre-indications liées à la réalisation de l'acte.

Unité 5 : Stérilisation et désinfection :

- désinfection du matériel réutilisable thermosensible ;
- stérilisation du matériel, y compris le conditionnement et la maintenance des dispositifs médicaux utilisés ;
- traçabilité des procédures et des dispositifs.

Unité 6 : Règles de protection du travailleur, et notamment les accidents infectieux par transmission sanguine et les obligations et recommandations vaccinales.

Unité 7 : Elimination des déchets.

MODULE DE FORMATION PRATIQUE

Il est conseillé d'enseigner ce module de manière différenciée, en regroupant les personnes selon les techniques mises en œuvre. Ce module comporte au moins une mise en situation permettant aux personnes formées d'acquiescer les bonnes pratiques. Ce module pratique comprend les deux unités suivantes :

Unité 8 : Connaître les différents espaces de travail (nettoyage et désinfection).

Unité 9 : Savoir mettre en œuvre les procédures d'asepsie pour un geste de tatouage ou de perçage :

- connaître la procédure d'hygiène des mains ;
- savoir utiliser des gants, notamment stériles ;
- savoir préparer le poste de travail ;
- savoir préparer le matériel, notamment stérile, et l'organiser ;
- savoir préparer et utiliser un champ stérile ;
- savoir réaliser les procédures de stérilisation, y compris les contrôles de stérilisation.

Décrets, arrêtés, circulaires

TEXTES GÉNÉRAUX

MINISTÈRE DE LA SANTÉ, DE LA JEUNESSE, DES SPORTS ET DE LA VIE ASSOCIATIVE

Arrêté du 23 décembre 2008 fixant les modalités de déclaration des activités de tatouage par effraction cutanée, y compris de maquillage permanent, et de perçage corporel

NOR: SJSPO831381A

La ministre de la santé, de la jeunesse, des sports et de la vie associative,
Vu le code de la santé publique, notamment ses articles R. 1311-1, R. 1311-2, R. 1311-3, R. 1312-9 et R. 1312-10 ;

Vu l'article 2-I du décret n° 2008-149 du 19 février 2008 fixant les conditions d'hygiène et de salubrité relatives aux pratiques du tatouage avec effraction cutanée et du perçage,

Arrête :

CHAPITRE I^{er}

Déclaration des activités de tatouage, de maquillage permanent et de perçage corporel

Art. 1^{er}. – La déclaration prévue à l'article R. 1311-2 du code de la santé publique est adressée préalablement au démarrage de l'activité au préfet du département du lieu principal dans lequel cette activité sera exercée.

Pour l'application des chapitres I^{er}, II et IV du présent arrêté, est considérée comme « déclarant » la personne physique mettant en œuvre une ou plusieurs des techniques mentionnées à l'article R. 1311-1 du code de la santé publique.

Art. 2. – I. – La déclaration mentionne :

1° Les nom et prénom du déclarant ;

2° L'adresse du ou des lieux d'exercice de l'activité ;

3° La nature de la ou des techniques mises en œuvre prévue à l'article R. 1311-1 du code de la santé publique.

II. – Le déclarant produit l'attestation de formation ou le titre accepté en équivalence conformément à l'article R. 1311-3 du code de la santé publique.

Art. 3. – Lorsqu'il estime que la déclaration est en la forme irrégulière ou incomplète, le préfet invite le déclarant à régulariser ou à compléter sa déclaration.

Le préfet donne récépissé de la déclaration complète au déclarant.

CHAPITRE II

Déclaration de transfert ou de cessation d'activité

Art. 4. – La cessation sur un lieu de la mise en œuvre d'une activité de tatouage, de maquillage permanent ou de perçage est déclarée au préfet du département dans lequel cette activité était exercée au moins quinze jours avant cette cessation d'activité.

Le transfert d'une activité sur un autre emplacement nécessite une nouvelle déclaration au sens de l'article 1^{er} du présent arrêté.

CHAPITRE III

Dispositions particulières à la mise en œuvre ponctuelle sur un lieu d'activités de tatouage, de maquillage permanent ou de perçage corporel

Art. 5. – Par dérogation aux dispositions des chapitres I^{er} et II du présent arrêté, la mise en œuvre ponctuelle sur un lieu d'activités de tatouage, de maquillage permanent ou de perçage est déclarée selon les modalités prévues au présent chapitre.

L'exercice ponctuel s'entend d'une durée n'excédant pas cinq jours ouvrés par an sur un lieu.

Pour l'application du présent chapitre, est considéré comme « déclarant » l'exploitant ou le propriétaire des lieux dans lesquelles la ou les techniques sont mises en œuvre ou la personne physique mettant en œuvre la ou les techniques ou, le cas échéant, l'organisateur de la manifestation.

Art. 6. – I. – La déclaration mentionne :

1° Les nom, prénom et qualité du déclarant ;

2° L'adresse du ou des lieux de mise en œuvre de la ou des techniques prévues à l'article R. 1311-1 du code de la santé publique ;

3° Le ou les dates de mise en œuvre de la ou des techniques ;

4° La nature de la ou des techniques mises en œuvre ;

5° Les nom et prénom des personnes physiques mettant en œuvre la ou les techniques.

II. – Le déclarant produit une attestation sur l'honneur que les personnes mentionnées au 5° du I du présent article respectent les dispositions énoncées par l'article R. 1311-3 du code de la santé publique.

CHAPITRE IV

Dispositions transitoires

Art. 7. – Deux ans après l'entrée en vigueur de l'arrêté mentionné à l'article R. 1311-3 du code de la santé publique, le déclarant mentionné à l'article 1^{er} produit au préfet du département l'attestation de formation ou le titre accepté en équivalence.

Art. 8. – Le directeur général de la santé est chargé de l'exécution du présent arrêté, qui sera publié au *Journal officiel* de la République française.

Fait à Paris, le 23 décembre 2008.

Pour la ministre et par délégation :
Le directeur général de la santé,
D. HOUSSIN

Décrets, arrêtés, circulaires

TEXTES GÉNÉRAUX

MINISTÈRE DE LA SANTÉ ET DES SPORTS

Arrêté du 11 mars 2009 relatif aux bonnes pratiques d'hygiène et de salubrité pour la mise en œuvre des techniques de tatouage par effraction cutanée, y compris de maquillage permanent et de perçage corporel, à l'exception de la technique du pistolet perce-oreille

NOR : SJSP0818333A

La ministre de la santé et des sports,

Vu le code de la santé publique, notamment ses articles R. 1311-1, R. 1311-4, R. 1311-5 et R. 1312-9 ;

Vu l'article 2-V du décret n° 2008-149 du 19 février 2008 fixant les conditions d'hygiène et de salubrité relatives aux pratiques du tatouage avec effraction cutanée et du perçage,

Arrête :

Art. 1^{er}. – Les annexes au présent arrêté définissent, en application de l'article R. 1311-4 du code de la santé publique, les règles générales d'hygiène et de salubrité applicables à la mise en œuvre des techniques de tatouage par effraction cutanée, y compris de maquillage permanent et de perçage corporel sans pistolet.

Les annexes comportent en outre une fiche relative au protocole de stérilisation des matériels.

Art. 2. – En cas de réalisation de l'une des techniques visées à l'article 1^{er} du présent arrêté, de manière exceptionnelle dans des locaux provisoires tels que ceux aménagés lors de manifestations et de rassemblements, il pourra être satisfait à la réglementation en disposant, à défaut de la salle technique, de postes de travail séparés du public par une barrière physique permettant de limiter les risques de projections, les autres dispositions demeurant applicables.

Art. 3. – Les annexes sont consultables et téléchargeables sur le site internet : www.sante-jeunesse-sports.gouv.fr.

Art. 4. – Le directeur général de la santé est chargé de l'exécution du présent arrêté, qui sera publié au *Journal officiel* de la République française.

Fait à Paris, le 11 mars 2009.

Pour la ministre et par délégation :

Le directeur général de la santé,
D. HOUSSIN

ANNEXE I

RÈGLES GÉNÉRALES D'HYGIÈNE ET DE SALUBRITÉ POUR LA MISE EN ŒUVRE DE LA TECHNIQUE DU TATOUAGE PAR EFFRACTION CUTANÉE, Y COMPRIS DU MAQUILLAGE PERMANENT

1. Les tatouages sont réalisés dans un environnement adapté.

La mise en œuvre des techniques de tatouage est réalisée dans des locaux aérés.

Ces locaux comprennent :

a) Une salle technique où se réalisent les tatouages, à l'exclusion de toute autre fonction.

Elle répond aux deux caractéristiques suivantes :

- des sols et plans de travail en matériaux lisses, non poreux, résistants à l'usage répété de produits désinfectants et d'entretien ;
- des surfaces lessivables, non textiles.

Une zone de lavage des mains est comprise ou attenante à la salle technique. Elle comprend au minimum un lavabo avec robinet à fermeture automatique ou mécanique, non manuelle, un distributeur de savon liquide et un distributeur de serviettes à usage unique.

b) Les deux espaces différenciés suivants :

- un local dédié au nettoyage et à la stérilisation du matériel : ce local répond aux mêmes caractéristiques que la salle technique. Il comporte deux zones séparées : zone de nettoyage-désinfection des matériels et zone de conditionnement-stérilisation ;
- un local dédié à l'entreposage des déchets et du linge sale.

Le mobilier utilisé dans la salle technique et dans l'espace de nettoyage et de stérilisation est non poreux et facilement nettoyable.

Le revêtement du mobilier sur lequel est installé le client est lessivable.

Le professionnel interdit l'accès des animaux à la salle technique et au local de nettoyage et de stérilisation.

2. Les locaux sont entretenus de manière à garantir l'hygiène des pratiques.

Le nettoyage de la salle technique et du local dédié au nettoyage est quotidien et réalisé par décontamination par bionettoyage humide :

- soit en un temps avec un produit détergent-désinfectant pour sols, surfaces et mobiliers portant mention de la norme NF EN 1040 et NF EN 1275 ;
- soit en trois temps en appliquant successivement un détergent du commerce, un rinçage puis un désinfectant portant mention des mêmes normes.

Le mobilier de la salle technique fait l'objet d'un essuyage humide avec un support non pelucheux à usage unique imprégné de détergent-désinfectant, au moins une fois par jour.

Entre chaque client, toutes les surfaces utilisées sont nettoyées et désinfectées.

De plus, en cas de souillures biologiques dans la salle technique, cette salle et son mobilier sont nettoyés sans délai avec un support non pelucheux à usage unique imprégné d'un détergent-désinfectant.

3. Le professionnel respecte la procédure d'hygiène des mains.

Tout bijou est retiré préalablement à la désinfection des mains.

La désinfection des mains de l'opérateur est réalisée :

- soit par un lavage hygiénique des mains avec un savon liquide antiseptique ou une solution moussante antiseptique portant mention des normes NF EN 1040 et NF EN 1499, utilisé selon la procédure standardisée de lavage des mains décrite dans l'annexe A de la norme NF EN 1499 ;
- soit par un traitement hygiénique des mains par friction avec un produit hydro-alcoolique portant mention des normes NF EN 1040, NF EN 1275 et NF EN 1500, utilisé selon la procédure standardisée de friction des mains décrite dans l'annexe A de la norme NF EN 1500.

Après la désinfection des mains et pour la réalisation de l'acte, l'opérateur s'équipe de gants à usage unique.

Les gants utilisés sont en latex, ou matière équivalente en cas d'allergie au latex. Ils sont marqués CE et correspondent aux dispositifs médicaux de classe II (a) pour les gants stériles et de classe I pour les gants non stériles. Les gants sont changés entre deux clients, et, au minimum, toutes les deux heures au cours d'une même intervention.

Les gants sont retirés chaque fois que le professionnel est amené à toucher tout objet étranger à la réalisation du tatouage. Avant la reprise de l'acte, une nouvelle paire de gants est utilisée après désinfection des mains.

4. Le professionnel prépare la zone à tatouer selon un protocole spécifique.

La zone cutanée ou muqueuse à tatouer, propre et sans lésion, est préparée en respectant le protocole suivant en quatre phases :

1° Détergence par savon liquide antiseptique ou solution moussante antiseptique de la même famille que l'antiseptique utilisé à la phase 4 ;

2° Rinçage ;

3° Séchage ;

4° Antiseptie dermique comprenant deux badigeons successifs d'un antiseptique répondant aux normes NF EN 1040 et NF EN 1275 ; entre les deux badigeons et à l'issue du second, les temps d'action de l'antiseptique spécifié par le fabricant sont respectés, au moins jusqu'à séchage complet.

La dépilation de la zone tatouée est réalisée avec un système à lame à usage unique immédiatement avant la réalisation de l'acte.

5. Le professionnel utilise un matériel garantissant la sécurité du client en limitant les risques allergiques et infectieux.

A chaque séance, pour chaque client, les aiguilles pénétrant la barrière cutanée sont stériles et à usage unique. Les supports d'aiguilles (buses) sont stériles et subissent après chaque utilisation la procédure décrite dans l'annexe « Protocole de stérilisation ».

Les autres éléments matériels reliés aux matériels cités et qui n'entrent pas en contact avec la peau ou la muqueuse du client subissent un nettoyage avec un produit détergent-désinfectant portant mention des normes NF EN 1040, NF EN 1275 et NF T72-180. Ce nettoyage est quotidien et après chaque souillure par un produit biologique.

Les encres utilisées sont conformes à la réglementation en vigueur et utilisées selon les préconisations des fabricants. La dilution des encres est réalisée avec de l'eau pour préparation injectable.

Le fauteuil ou lit d'examen devra être recouvert d'une protection à usage unique changée après chaque client.

6. Le professionnel réalise un tatouage en respectant des règles d'hygiène spécifiques.

La table de travail est préparée avant l'acte de la manière suivante :

Après avoir été préalablement désinfectée, elle est équipée d'un champ à usage unique sur lequel sont déposées les capsules, l'encre de tatouage et l'eau de rinçage qui ont été préparées à l'avance.

Lors du remplissage des capsules, le bac verseur de la bouteille d'encre ne doit en aucun cas toucher la capsule ou, le cas échéant, l'encre versée préalablement dans la capsule.

En cas d'utilisation de vaseline, celle-ci est prélevée de son conditionnement d'origine à l'aide d'un dispositif à usage unique.

Immédiatement après la réalisation de l'acte, les supports d'aiguilles sont immergés dans un bac de prédésinfection selon les dispositions de l'annexe « Protocole de stérilisation ».

L'élimination des déchets assimilés aux déchets d'activités de soins à risques infectieux (notamment aiguilles et gants) respecte la réglementation qui leur est applicable.

ANNEXE II

RÈGLES GÉNÉRALES D'HYGIÈNE ET DE SALUBRITÉ POUR LA MISE EN ŒUVRE DE LA TECHNIQUE DU PERÇAGE CORPOREL

1. Les actes de perçage sont réalisés dans un environnement adapté.

La mise en œuvre des techniques de perçage est réalisée dans des locaux aérés.

Ces locaux comprennent :

a) Une salle technique individualisée où se réalisent les actes de perçage, à l'exclusion de toute autre fonction.

Cette salle répond aux caractéristiques suivantes :

- sols et plans de travail en matériaux lisses, non poreux, résistants aux produits désinfectants et d'entretien ;
- surfaces lessivables, non textiles.

La salle est équipée d'une zone de lavage des mains comprenant au minimum un lavabo avec robinet à fermeture automatique ou mécanique, non manuelle, un distributeur de savon liquide et un distributeur de serviettes à usage unique.

b) Les deux espaces différenciés suivants :

- un local dédié au nettoyage et à la stérilisation du matériel : ce local répond aux mêmes caractéristiques que la salle technique. Il comporte deux zones séparées : zone de nettoyage-désinfection des matériels et zone de conditionnement- stérilisation ;
- un local dédié à l'entreposage des déchets et du linge sale.

Le mobilier utilisé dans la salle technique et dans l'espace de nettoyage et de stérilisation est non poreux et facilement nettoyable.

Le revêtement du mobilier sur lequel est installé le client est lessivable.

Le professionnel interdit l'accès des animaux à la salle technique et au local de nettoyage et de stérilisation.

2. Les locaux sont entretenus de manière à garantir l'hygiène des pratiques.

Le nettoyage de la salle technique et du local dédié au nettoyage est quotidien et est réalisé par décontamination par bionettoyage humide :

- soit en un temps avec un produit détergent-désinfectant pour sols, surfaces et mobiliers portant mention de la norme NF EN 1040 et NF EN 1275 ;
- soit en trois temps en appliquant successivement un détergent du commerce, un rinçage puis un désinfectant portant mention des mêmes normes.

Le mobilier de la salle technique fait l'objet d'un essuyage humide avec un support non pelucheux à usage unique imprégné de détergent-désinfectant, au moins une fois par jour.

Entre chaque client, toutes les surfaces utilisées sont nettoyées et désinfectées.

De plus, en cas de souillures biologiques dans la salle technique, cette salle et son mobilier sont nettoyés sans délai avec un support non pelucheux à usage unique imprégné d'un détergent-désinfectant.

3. Le professionnel respecte la procédure d'hygiène des mains.

Tout bijou est retiré préalablement à la désinfection des mains.

La désinfection des mains de l'opérateur est ensuite réalisée :

- soit par un lavage hygiénique des mains avec un savon liquide antiseptique ou une solution moussante antiseptique portant mention des normes NF EN 1040 et NF EN 1499, utilisé selon la procédure standardisée de lavage des mains décrite dans l'annexe A de la norme NF EN 1499 ;
- soit par un traitement hygiénique des mains par friction avec un produit hydro-alcoolique portant mention des normes NF EN 1040, NF EN 1275 et NF EN 1500, utilisé selon la procédure standardisée de friction des mains décrite dans l'annexe A de la norme NF EN 1500.

Après la désinfection des mains et pour la réalisation de l'acte, l'opérateur s'équipe de gants stériles.

Ils sont marqués CE et correspondent aux dispositifs médicaux de classe II (a) Les gants utilisés sont en latex, ou matière équivalente en cas d'allergie au latex.

Les gants sont changés entre deux clients. Ils sont également changés, pour un même client, après tout geste septique en cours d'acte et en cas de perçages successifs sur des zones corporelles différentes.

4. Le professionnel prépare la zone à percer selon un protocole spécifique.

La zone cutanée ou muqueuse à percer, sans lésion, est préparée en respectant le protocole suivant en quatre phases :

1° Déterision par savon liquide antiseptique ou solution moussante antiseptique de la même famille que l'antiseptique utilisé à la phase 4 ;

2° Rinçage ;

3° Séchage ;

4° Antiseptie dermique comprenant deux badigeons successifs d'un antiseptique répondant aux normes NF EN 1040 et NF EN 1275 ; entre les deux badigeons et à l'issue du second, les temps d'action de l'antiseptique spécifié par le fabricant sont respectés, au moins jusqu'à séchage complet.

Le protocole doit être renouvelé après tout contact non stérile.

Si la dépilation de la zone à percer est nécessaire, il convient de la pratiquer avec un système à usage unique immédiatement avant la réalisation de l'acte.

5. Le professionnel utilise un matériel garantissant la sécurité du client en limitant les risques infectieux. Le fauteuil ou lit d'examen devra être recouvert d'une protection à usage unique changée après chaque client.

A chaque séance, pour chaque client, les dispositifs, notamment piquants et coupants, pénétrant la barrière cutanéomuqueuse sont stériles et à usage unique. Les autres matériels (ciseaux, pinces...) sont stérilisables.

Les tiges utilisées lors d'un perçage initial jusqu'à cicatrisation et les tiges utilisées après cicatrisation sont conformes à la réglementation en vigueur.

6. Le professionnel réalise un perçage en respectant des règles d'hygiène spécifiques.

La table de travail et les dispositifs sont préparés immédiatement avant l'acte. Après avoir été préalablement désinfectée, la table de travail est équipée d'un champ stérile. Les aiguilles et tous les dispositifs stériles sont déballés en respectant les règles d'asepsie.

Immédiatement après la réalisation de l'acte, les dispositifs à stériliser sont immergés dans un bac de prédésinfection selon les dispositions de l'annexe « Protocole de stérilisation ». L'élimination des déchets assimilés aux déchets d'activités de soins à risques infectieux (notamment aiguilles et gants) respecte la réglementation qui leur est applicable.

ANNEXE III

PROTOCOLE DE STÉRILISATION DES MATÉRIELS

La stérilisation du matériel réutilisable est réalisée selon les étapes suivantes :

1. Le prétraitement ou prédésinfection : tout matériel réutilisable doit, aussitôt après chaque utilisation, être mis à tremper par immersion totale, le cas échéant après démontage, dans un bain de produit détergent-désinfectant, en respectant scrupuleusement la dilution et le temps de trempage préconisé par le fabricant.

Ce premier traitement est obligatoirement suivi d'un rinçage abondant à l'eau du robinet.

2. Le nettoyage : il suit obligatoirement la phase de prédésinfection, il est obligatoire aussi pour tout matériel en inox neuf avant la mise en service et la première stérilisation. Le nettoyage peut se faire en machine à laver ou par utilisation d'un bac à ultrasons suivant les recommandations du fabricant. Le nettoyage associe obligatoirement quatre facteurs : l'action chimique (détergent), l'action mécanique (brossage), la température et le temps (conformes aux indications du fabricant du produit détergent) ; ce nettoyage est suivi d'un rinçage abondant à l'eau du réseau et d'un séchage soigneux par essuyage avec un support non tissé ou un textile à usage unique non pelucheux.

La vérification de la propreté et de la fonctionnalité du matériel avant stérilisation est indispensable pour ne stériliser que du matériel apte à remplir son rôle.

3. Le conditionnement : il vise à préserver l'état stérile et doit être compatible avec le mode de stérilisation.

4. La stérilisation : elle est réalisée pour le matériel thermorésistant par un procédé utilisant la chaleur humide ayant la capacité de réaliser le vide, un cycle à 134 degrés pendant 18 minutes et le séchage. Les étapes de conditionnement, préparation de la charge, mise en place de la charge, lancement et déchargement du stérilisateur ainsi que le contrôle quotidien du stérilisateur suivent les recommandations du fabricant.

5. Alternative à la stérilisation pour le matériel thermosensible.

L'usage du matériel thermosensible est déconseillé.

Toutefois, s'il n'existe pas de matériel à usage unique ou de matériel thermorésistant, il sera pratiqué une procédure de désinfection de haut niveau pour ce matériel.

Les étapes de prédésinfection et de nettoyage sont identiques à celles utilisées pour la stérilisation.

L'étape de désinfection du matériel thermosensible est réalisée par immersion complète du matériel dans un produit désinfectant pour dispositifs médicaux thermosensibles répondant aux normes NF EN 1040, NF EN 1275 et NF T72-180 à une température et pendant une durée conformes aux recommandations du fabricant pour une désinfection de haut niveau.

Immédiatement à la fin de cette étape, et en utilisant des gants stériles à usage unique, le matériel sera rincé abondamment avec de l'eau stérile en flacon versable dans un bac stérile (l'eau stérile sera renouvelée à chaque opération et le bac subira la procédure de stérilisation entre deux utilisations).

A la fin du rinçage, le matériel sera séché soigneusement avec un textile à usage unique non tissé stérile.

Le matériel est soit utilisé immédiatement, soit protégé par un emballage stérile et stocké dans un local propre et sec. Dans ce dernier cas, il subira une étape de désinfection avant toute nouvelle utilisation.

Une fiche de traçabilité sera établie pour chaque désinfection (type de matériel, date, produits utilisés, temps, nom de l'opérateur...).

6. Le stockage.

Le matériel est étiqueté et stocké dans un endroit propre et sec.

Annexe 6 : Brochure d'informations concernant les règles générales d'hygiène et de salubrité dans la mise en œuvre de la technique du tatouage par effraction cutanée, y compris du maquillage permanent

Mise en œuvre de la technique du tatouage par effraction cutanée, y compris du maquillage permanent

> Règles générales d'hygiène & de salubrité

> Arrêté du 11 mars 2009

1 Les tatouages sont réalisés dans un environnement adapté

- La mise en œuvre des techniques de tatouage est réalisée dans des locaux aérés. Ces locaux comprennent :

a) une salle technique où se réalisent les tatouages à l'exclusion de toute autre fonction.

Elle répond aux deux caractéristiques suivantes :

- des sols et plans de travail en matériaux lisses, non poreux, résistants à l'usage répété de produits désinfectants et d'entretien ;
- des surfaces lessivables, non textiles.

Une zone de lavage des mains est comprise ou adjacente à la salle technique. Elle comprend au minimum un lavabo avec robinet à fermeture automatique ou mécanique, non manuelle, un distributeur de savon liquide et un distributeur de serviettes à usage unique.

b) Les deux espaces différenciés suivants :

- un local dédié au nettoyage et à la stérilisation du matériel : ce local répond aux mêmes caractéristiques que la salle technique. Il comporte deux zones séparées : zone de nettoyage/désinfection des matériels et zone de conditionnement/stérilisation ;
- un local dédié à l'entreposage des déchets et du linge sale.

Le mobilier utilisé dans la salle technique et dans l'espace de nettoyage et de stérilisation est non poreux et facilement nettoyable.

Le revêtement du mobilier sur lequel est installé le client est lessivable.

Le professionnel interdit l'accès des animaux à la salle technique et au local de nettoyage et de stérilisation.

2 Les locaux sont entretenus de manière à garantir l'hygiène des pratiques

- Le nettoyage de la salle technique et du local dédié au nettoyage est quotidien et réalisé par décontamination par bionettoyage humide :

• soit en un temps avec un produit détergent-désinfectant pour sols, surfaces et mobiliers portant mention de la norme NF EN 1040 et NF EN 1275 ;

• soit en trois temps en appliquant successivement un détergent du commerce, un rinçage puis un désinfectant portant mention des mêmes normes.

- Le mobilier de la salle technique fait l'objet d'un essuyage humide avec un support non pelucheux à usage unique imprégné de détergent-désinfectant, au moins une fois par jour.

• Entre chaque client, toutes les surfaces utilisées sont nettoyées et désinfectées.

• De plus, en cas de souillures biologiques dans la salle technique, cette salle et son mobilier sont nettoyées sans délai avec un support non pelucheux à usage unique imprégné d'un détergent-désinfectant.

3 Le professionnel respecte la procédure d'hygiène des mains

- Tout bijou est retiré préalablement à la désinfection des mains.

• La désinfection des mains de l'opérateur, est réalisée :

• soit par un lavage hygiénique des mains avec un savon liquide antiseptique ou une solution moussante antiseptique portant mention des normes NF EN 1040 et NF EN 1499, utilisé selon la procédure standardisée de lavage des mains décrite dans l'annexe A de la norme NF EN 1499 ;

• soit par un traitement hygiénique des mains par friction avec un produit hydro-alcoolique portant mention des normes NF EN 1040, NF EN 1275 et NF EN 1500, utilisé selon la procédure standardisée de friction des mains décrite dans l'annexe A de la norme NF EN 1500.

- Après la désinfection des mains et pour la réalisation de l'acte, l'opérateur s'équipe de gants à usage unique.

• Les gants utilisés sont en latex, ou matière équivalente en cas d'allergie au latex. Ils sont marqués CE et correspondent aux dispositifs médicaux de classe II-a pour les gants stériles et de classe I pour les gants non stériles. Les gants sont changés entre deux clients, et, au minimum, toutes les deux heures au cours d'une même intervention.

• Les gants sont retirés chaque fois que le professionnel est amené à toucher tout objet étranger à la réalisation du tatouage. Avant la reprise de l'acte, une nouvelle paire de gants est utilisée après désinfection des mains.

Annexe 7 : Brochure d'informations concernant la stérilisation du matériel utilisé lors de techniques de tatouage par effraction cutanée, de maquillage permanent ou de perçage corporel délivrée par le Ministère du Travail, de l'Emploi et de la Santé.

Stérilisation des matériels

> Protocole

> Arrêté du 11 mars 2009

La stérilisation du matériel réutilisable est réalisée selon les étapes suivantes :

1 Le pré-traitement ou la pré-désinfection

Tout matériel réutilisable doit, aussitôt après chaque utilisation, être mis à tremper par immersion totale, le cas échéant après démontage, dans un bain de produit détergent-désinfectant, en respectant scrupuleusement la dilution et le temps de trempage préconisé par le fabricant.

Ce premier traitement est obligatoirement suivi d'un rinçage abondant à l'eau du robinet.

2 Le nettoyage

Il suit obligatoirement la phase de pré-désinfection, il est obligatoire aussi pour tout matériel en inox neuf avant la mise en service et la première stérilisation. Le nettoyage peut se faire en machine à laver ou par utilisation d'un bac à ultrasons suivant les recommandations du fabricant. Le nettoyage associe obligatoirement 4 facteurs : l'action chimique (détergent), l'action mécanique (brossage), la température et le temps (conformes aux indications du fabricant du produit détergent) ; ce nettoyage est suivi d'un rinçage abondant à l'eau du réseau et d'un séchage soigneux par essuyage avec un support non tissé ou un textile à usage unique non pelucheux.

La vérification de la propreté et de la fonctionnalité du matériel avant stérilisation est indispensable pour ne stériliser que du matériel apte à remplir son rôle.

3 Le conditionnement

Il vise à préserver l'état stérile et doit être compatible avec le mode de stérilisation.

4 La stérilisation

Elle est réalisée pour le matériel thermo-résistant par un procédé utilisant la chaleur humide ayant la capacité de réaliser le vide, un cycle à 134 degrés pendant 18 minutes et le séchage.

Les étapes de conditionnement, préparation de la charge, mise en place de la charge, lancement et déchargement du stérilisateur ainsi que le contrôle quotidien du stérilisateur suivent les recommandations du fabricant.

5 Alternative à la stérilisation pour le matériel thermosensible

L'usage du matériel thermosensible est déconseillé.

Toutefois s'il n'existe pas de matériel à usage unique ou de matériel thermorésistant, il sera pratiqué une procédure de désinfection de haut niveau pour ce matériel.

Les étapes de pré-désinfection et de nettoyage sont identiques à celles utilisées pour la stérilisation.

L'étape de désinfection du matériel thermosensible est réalisée par immersion complète du matériel dans un produit désinfectant pour dispositifs médicaux thermosensibles répondant aux normes NF EN 1040, NF EN 1275 et NF T72-180 à une température et pendant une durée conformes aux recommandations du fabricant pour une désinfection de haut niveau.

Immédiatement à la fin de cette étape, et en utilisant des gants stériles à usage unique, le matériel sera rincé abondamment avec de l'eau stérile en flacon versable dans un bac stérile (l'eau stérile sera renouvelée à chaque opération et le bac subira la procédure de stérilisation entre deux utilisations).

A la fin du rinçage, le matériel sera séché soigneusement avec un textile à usage unique non tissé stérile.

Le matériel est soit utilisé immédiatement soit protégé par un emballage stérile et stocké dans un local propre et sec. Dans ce dernier cas, il subira une étape de désinfection avant toute nouvelle utilisation.

Une fiche de traçabilité sera établie pour chaque désinfection (type de matériel, date, produits utilisés, temps, nom de l'opérateur...).

6 Le stockage

Le matériel est étiqueté et stocké dans un endroit propre et sec.

Ministère de la santé et des sports - Direction générale de la Santé
14 avenue Duquesne 75350 Paris 07 SP
Tél. : 01 40 56 60 00 - www.sante.gouv.fr



Décrets, arrêtés, circulaires

TEXTES GÉNÉRAUX

MINISTÈRE DE LA SANTÉ, DE LA JEUNESSE, DES SPORTS ET DE LA VIE ASSOCIATIVE

Arrêté du 3 décembre 2008 relatif à l'information préalable à la mise en œuvre des techniques de tatouage par effraction cutanée, de maquillage permanent et de perçage corporel

NOR : SJSP0829095A

La ministre de la santé, de la jeunesse, des sports et de la vie associative,

Vu le code civil ;

Vu le code de la santé publique, notamment ses articles R. 1311-11, R. 1311-12, R. 1312-9 et R. 1312-10,

Arrête :

Art. 1^{er}. – Préalablement à la mise en œuvre des techniques de tatouage par effraction cutanée, y compris la technique du maquillage permanent et du perçage corporel, définies aux articles R. 1311-1 et R. 1311-6 du code de la santé publique, le client est informé, par la personne mettant en œuvre la technique, des risques que celle-ci comporte et des précautions à respecter après sa réalisation.

Art. 2. – Le contenu de l'information à délivrer oralement au client comporte, selon la technique mise en œuvre, les éléments suivants :

- le caractère irréversible des tatouages impliquant une modification corporelle définitive ;
- le caractère éventuellement douloureux des actes ;
- les risques d'infections ;
- les risques allergiques notamment liés aux encres de tatouage et aux bijoux de piercing ;
- les recherches de contre-indications au geste liées au terrain ou aux traitements en cours ;
- le temps de cicatrisation adapté à la technique qui a été mise en œuvre et les risques cicatriciels ;
- les précautions à respecter après la réalisation des techniques, notamment pour permettre une cicatrisation rapide.

Art. 3. – L'information prévue en annexe au présent arrêté est affichée de manière visible dans le local où la technique est mise en œuvre. La personne mettant en œuvre la technique remet au client cette information, le cas échéant complétée par des indications sur les soins après la réalisation du geste.

Cette information peut être téléchargée sur le site internet www.sante-jeunesse-sports.gouv.fr.

Art. 4. – Pour les actes réalisés sur les mineurs, l'information prévue à l'article 1^{er} est dispensée au mineur ainsi qu'à une personne titulaire de l'autorité parentale ou au tuteur, préalablement au recueil du consentement mentionné à l'article R. 1311-11 du code de la santé publique.

La personne titulaire de l'autorité parentale ou le tuteur remet à la personne mettant en œuvre la technique de tatouage ou de perçage son consentement écrit au regard de l'information délivrée.

Art. 5. – Le directeur général de la santé est chargé de l'exécution du présent arrêté, qui sera publié au *Journal officiel* de la République française.

Fait à Paris, le 3 décembre 2008.

Pour la ministre et par délégation :
Le directeur général de la santé,
D. HOUSSIN

ANNEXE

TATOUAGES, MAQUILLAGES PERMANENTS, PIERCINGS : QUELS RISQUES, QUELLES PRÉCAUTIONS ?

Le décret n° 2008-149 du 19 février 2008 régit la mise en œuvre des techniques de tatouage, de maquillage permanent et de perçage en exigeant des professionnels qu'ils respectent les règles générales d'hygiène et de salubrité, ceci en vue de réduire le risque de contamination.

Tatouages, maquillages permanents, piercing

> Quels risques, quelles précautions ?

Le décret n°2008-149 du 19 février 2008 réglemente la mise en œuvre des techniques de tatouage, de maquillage permanent et de perçage en exigeant des professionnels qu'ils respectent les règles générales d'hygiène et de salubrité, ceci en vue de réduire le risque de contamination.

L'article R.1311-12 du code de la santé publique, issu de ce décret, prévoit notamment que les professionnels « *informent leurs clients, avant qu'ils se soumettent à ces techniques, des risques auxquels ils s'exposent et, après la réalisation de ces techniques, des précautions à respecter* ».

Le contenu de cette information est le suivant :

Quels sont les risques ?

- Chaque acte qui implique une effraction cutanée (piercing, tatouage et maquillage permanent notamment) peut être à l'origine d'infections si la peau de la personne sur laquelle l'acte est réalisé n'est pas désinfectée, si le matériel pénétrant la barrière cutanée n'est pas stérile ou si l'ensemble des règles d'hygiène n'est pas respecté.
- Tous les piercings, quelle que soit la partie du corps, les tatouages et maquillages permanents entraînent de minimes saignements ou de microscopiques projections de sang ou de liquides biologiques (pas toujours visibles) et peuvent donc transmettre des infections (bactériennes le plus souvent mais aussi les virus des hépatites B et C et également le virus du sida). L'infection peut passer de client à client par le biais des instruments s'ils ne sont pas correctement stérilisés, mais aussi de l'opérateur vers le client et enfin du client vers l'opérateur en cas de piqûre accidentelle.
- L'état de santé du client, en particulier s'il suit un traitement (anticoagulant...), peut contre-indiquer l'acte envisagé notamment en cas de terrain allergique aux produits et matériels utilisés (encres de tatouage et métaux des bijoux de pose). Il est conseillé d'en discuter préalablement avec le professionnel et son médecin traitant.

Quelles sont les précautions à respecter après l'acte ?

- Le client doit veiller aux règles d'hygiène corporelle. Les soins locaux constituent un facteur important de la durée et la qualité de la cicatrisation.
- L'exposition à certains environnements peut être déconseillée.
- L'application d'une solution antiseptique est recommandée durant les premiers jours après l'acte.
- Pour toute interrogation, il est conseillé de prendre contact avec le professionnel qui a réalisé l'acte. En cas de complication, il est important de consulter un médecin.

Autre information (à renseigner le cas échéant) : _____



Ministère de la santé, de la jeunesse,
des sports et de la vie associative
Direction générale de la Santé
14 avenue Duquesne 75350 Paris 07 SP
Tél. : 01 40 56 60 00
www.santé-jeunesse-sports.gouv.fr

Annexe 10 : Exemple de contrat type entre un client et son tatoueur-perceur (disponible à partir de URL : http://www.piercing-tatoo.com/lespdf/CONTRAT_CLIENT_TATOUAGE.pdf).

CONTRAT CLIENT PIERCING
(2 exemplaires : 1 pour le client et 1 pour le professionnel)

Entre

Identification du professionnel :
N° Identification :
N° SIRET :

Et

Coordonnées du client :
Nom :
Prénom :
Age :

Nature de l'acte :

Le perceur exercer son art dans le respect de la réglementation départementale en matière de sécurité sanitaire (Titre VI Art. 117-118 de l'Arrêté départemental de Savoie de 1998) et adhérer à la charte départementale des bonnes pratiques du piercing.

Le client s'engage à déclarer tout antécédent médical (allergies..) et tout traitement (anticoagulants, aspirine,...) susceptibles de contre-indiquer l'acte.

Afin que le client puisse donner son consentement éclairé à cet acte, il reçoit de la part du perceur une information écrite professionnelle et appropriée concernant :

- *La nature et le déroulement de l'acte.*
- *Les risques connus liés à l'acte et à ses conséquences, mêmes exceptionnelles.*
- *La conduite à tenir et les soins à apporter suite à l'acte.*

Le client ainsi informé, s'engage à respecter les recommandations du perceur destinées à garantir une évolution normale des conséquences de l'acte.

Le client autorise, par la présente, le professionnel à pratiquer sur son corps l'acte de piercing dont les caractéristiques sont précisées dans le document d'information qui lui a été remis.

A..... LE...../200.

Mention « lu et approuvé » et signature

--

Annexe 11 : Exemple de consentement parental autorisant la réalisation d'un tatouage chez une personne mineur (proposé sur www.tatouagedoc.net) (valable lors de piercing)

[date]

[Logo]
[Nom du studio]
[Adresse]

Tatoueur : [nom du tatoueur]

CONSENTEMENT PARENTAL

Je, [nom du parent/tuteur],
[adresse du parent/tuteur],

déclare avoir reçu une information claire et appropriée sur les risques liés à l'acte de tatouage.

En conséquence, j'autorise le professionnel nommé ci-dessus à procéder sur mon/ma fils/fille, [nom],

Né(e) le __/__/____, à un acte de tatouage.

Je m'engage par ailleurs à faire respecter ses recommandations sur les soins à apporter au tatouage et sur les précautions à prendre.

[signature du parent/tuteur]

~

Le professionnel nommé ci-dessus déclare exercer son art dans le respect de la réglementation en vigueur.

[signature du tatoueur]

Annexe 12 : Liste non exhaustive de substances qui ne doivent pas être présentes dans les produits servant au tatouage et au maquillage permanent, en raison de leurs propriétés cancérigènes, mutagènes, reprotoxiques et/ou sensibilisantes (BC/CEN/97/29.11).

Nom CI*	Numéro CAS**	Numéro CI
Acid Green 16	12768-78-4	44025
Acid Red 26	3761-53-3	16150
Acid Violet 17	4129-84-4	42650
Acid Violet 49	1694-09-3	42640
Acid Yellow 36	587-98-4	13065
Basic Blue 7	2390-60-5	42595
Basic Green 1	633-03-4	42040
Basic Red 1	989-38-8	45160
Basic Red 9	569-61-9	42500
Basic Violet 1	8004-87-3	42535
Basic Violet 10	81-88-9	45170
Basic Violet 3	548-62-9	42555
Disperse Blue 1	2475-45-8	64500
Disperse Blue 106	12223-01-7	
Disperse Blue 124	61951-51-7	
Disperse Blue 3	2475-46-9	61505
Disperse Blue 35	12222-75-2	
Disperse Orange 3	730-40-5	11005
Disperse Orange 37	12223-33-5	
Disperse Red 1	2872-52-8	11110
Disperse Red 17	3179-89-3	11210
Disperse Yellow 3	2832-40-8	11855
Disperse Yellow 9	6373-73-5	10375
Pigment Orange 5	3468-63-1	12075
Pigment Red 53	2092-56-0	15585
Pigment Violet 3	1325-82-2	42535:2
Pigment Violet 39	64070-98-0	42555:2
Solvent Blue 35	17354-14-2	61554
Solvent Orange 7	3118-97-6	12140
Solvent Red 24	85-83-6	26105
Solvent Red 49	509-34-2	45170:1
Solvent Violet 9	467-63-0	42555:1
Solvent Yellow 1	60-09-3	11000
Solvent Yellow 2	60-11-7	11020
Solvent Yellow 3	97-56-3	11160

*Color Index.

** Chemical Abstract Service of the American Chemical Society.

Annexe 13 : Liste des amines aromatiques qui ne doivent pas être présentes dans les produits servant au tatouage et au maquillage permanent ni libérées par les colorants azoïques, en particulier en raison de leurs propriétés cancérigènes, mutagènes, reprotoxiques et sensibilisantes.

Numéro CAS*	Numéro CE**	Substances
293733-21-8		6-amino-2-éthoxynaphtaline
		4-amino-3-fluorophénol
60-09-3		4-aminoazobenzène
97-56-3	202-591-2	o-aminoazotoluène
92-67-1	202-177-1	4-aminobiphényl
90-04-4	201-963-1	o-anisidine (2-méthoxyaniline)
92-87-5	202-199-1	Benzidine
106-47-8	203-401-0	4-chloroaniline
95-69-2	202-411-6	4-chloro-o-toluidine
91-94-1	202-109-0	3,3'-dichlorobenzidine
119-90-4	204-355-4	3,3'-diméthoxybenzidine
119-93-7	204-358-0	3,3'-diméthylbenzidine
120-71-8	204-419-1	6-méthoxy-m-toluidine
615-05-4	210-406-1	4-méthoxy-m-phénylènediamine
101-14-4	202-918-9	4,4'-méthylène-bis-(2-chloroaniline)
101-77-9	202-974-4	4,4'-méthylènedianiline (4,4'-Diamino-diphénylméthane)
838-88-0	212-658-8	4,4'-méthylènedi-o-toluidine (3'-diméthyl-4,4'-diaminodiphénylméthane)
95-80-7	202-453-1	4-méthyl-m-phénylènediamine (2,4-toluènediamine)
91-59-8	202-080-4	2-naphtylamine
99-55-8	202-765-8	5-nitro-o-toluidine (2-amino-4-nitrotoluène)

*Chemical Abstract Service of the American Chemical Society.

**Communauté Européenne.

Annexe 14 : Autres substances des catégories 1, 2, et 3 considérées comme cancérigènes par la Commission européenne et mentionnées dans la Directive 67/548/CEE du Conseil, du 27 juin 1967, concernant le rapprochement des dispositions législatives, réglementaires et administratives relatives à la classification, l'emballage et l'étiquetage des substances dangereuses.

101-80-4	202-977-0	4,4'-oxydianiline
106-50-3	2003-404-7	Paraphénylène diamine
139-65-1	205-370-9	4,4'-thiodianiline
95-53-4	202-429-0	o-toluidine
137-17-7	205-282-0	2,4,5-triméthylaniline
87-62-7		2,6-xylidine
95-68-1		2,4-xylidine (2,6-diméthylaniline)

Annexe 15 : Décret n°2008-210 du 3 mars 2008 fixant les règles de fabrication, de conditionnement et d'importation des produits de tatouage, instituant un système national de vigilance et modifiant le code de la santé publique (dispositions réglementaires).

Décrets, arrêtés, circulaires

TEXTES GÉNÉRAUX

MINISTÈRE DE LA SANTÉ, DE LA JEUNESSE ET DES SPORTS

Décret n° 2008-210 du 3 mars 2008 fixant les règles de fabrication, de conditionnement et d'importation des produits de tatouage, instituant un système national de vigilance et modifiant le code de la santé publique (dispositions réglementaires)

NOR: *SJSP0766088D*

Le Premier ministre,

Sur le rapport de la ministre de la santé, de la jeunesse et des sports,

Vu la directive 98/34/CE du Parlement européen et du Conseil du 22 juin 1998 prévoyant une procédure d'information dans le domaine des normes et réglementations techniques et des règles relatives aux services de la société de l'information ;

Vu le code de la santé publique, notamment ses articles L. 513-10-1 à L. 513-10-4, L. 5437-1 et L. 5437-2 ;

Vu le code de la consommation, notamment son article L. 221-1-3 ;

Vu le code du travail, notamment son article R. 231-51 ;

Vu le code pénal, notamment son article R. 610-1 ;

Vu le décret n° 89-674 du 18 septembre 1989 modifié relatif aux additifs pouvant être employés dans les denrées destinées à l'alimentation humaine ;

Le Conseil d'Etat (section sociale) entendu,

Décète :

Art. 1^{er}. – Après le chapitre VIII du titre III du livre I^{er} de la cinquième partie du code de la santé publique (dispositions réglementaires), il est créé un chapitre IX ainsi rédigé :

« CHAPITRE IX

« Micro-organismes et toxines

« Le présent chapitre ne comporte pas de dispositions réglementaires. »

Art. 2. – Après le chapitre IX du titre III du livre I^{er} de la cinquième partie du code de la santé publique (dispositions réglementaires), il est créé un chapitre X ainsi rédigé :

« CHAPITRE X

« Produits de tatouage

« Section 1

*« Fabrication, conditionnement et importation
des produits de tatouage*

« *Art. R. 513-10-1.* – Les produits de tatouage sont rendus stériles par l'utilisation de procédés appropriés. Ils sont fournis dans un récipient qui en conserve la stérilité jusqu'à l'utilisation.

« Les récipients à doses multiples sont autorisés à condition que la délivrance de chaque dose ne compromette pas la stérilité du produit restant dans le récipient, une dose étant définie comme la quantité de produit utilisée pour une seule personne au cours d'une seule séance.

« La qualité des substances colorantes est conforme à celle prévue par l'arrêté mentionné à l'article 2 du décret n° 89-674 du 18 septembre 1989 ou, à défaut, à une monographie nationale ou à d'autres spécifications permettant un niveau de qualité équivalent ou supérieur.

« La qualité des récipients et celle des substances autres que les substances colorantes sont conformes aux monographies de la pharmacopée européenne mentionnée à l'article L. 5112-1 ou, à défaut, à une monographie nationale ou à d'autres spécifications permettant un niveau de qualité équivalent ou supérieur.

« Art. R. 513-10-2. – La déclaration prévue au second alinéa de l'article L. 513-10-2 est adressée par lettre recommandée avec demande d'avis de réception à l'Agence française de sécurité sanitaire des produits de santé.

« Elle indique :

« 1° Le nom ou la raison sociale, l'adresse et la nature juridique de l'entreprise à laquelle l'établissement appartient ;

« 2° L'adresse de l'établissement en France et la nature exacte de l'activité envisagée ;

« 3° Le nom, l'adresse et la nature de l'activité des sous-traitants auxquels sont confiés, le cas échéant, tout ou partie des opérations de fabrication ou de stérilisation des produits ;

« 4° Le type d'utilisation des produits mis sur le marché ;

« 5° Le nom, la fonction et la qualification professionnelle ou l'expérience pratique de la ou des personnes responsables des activités mentionnées au quatrième alinéa de l'article L. 5131-2.

« La personne qui signe la déclaration indique sa qualité au regard des dispositions du deuxième alinéa de l'article L. 513-10-2.

« Toute modification apportée aux indications ainsi fournies est transmise sans délai dans les mêmes formes à l'Agence française de sécurité sanitaire des produits de santé.

« Art. R. 513-10-3. – Le fabricant ou le responsable de la mise sur le marché d'un produit de tatouage établi en France tient à la disposition des autorités de contrôle, à l'adresse mentionnée au 6° de l'article R. 513-10-5, le dossier prévu au troisième alinéa de l'article L. 5131-6. Ce dossier comporte :

« 1° La formule qualitative et quantitative du produit ;

« 2° Les spécifications physico-chimiques et microbiologiques des matières premières et du produit de tatouage ;

« 3° La description des conditions de fabrication et de contrôle du produit ;

« 4° La durée de conservation du produit et la méthode utilisée pour la déterminer ;

« 5° L'évaluation de la sécurité du produit pour la santé humaine ;

« 6° Le nom et l'adresse de la personne qualifiée responsable de l'évaluation de la sécurité pour la santé humaine ainsi que son niveau de qualification professionnelle ;

« 7° Les données existantes en matière d'effets indésirables pour la santé humaine résultant de l'utilisation du produit ;

« 8° La justification de la transmission aux centres antipoison des informations prévues au premier alinéa de l'article L. 5131-7.

« Chacun des éléments mentionnés au présent article porte l'indication de la date à laquelle il a été établi. Toute modification de ces informations fait l'objet d'un rectificatif daté et conservé dans le dossier.

« Le format et le contenu des informations composant le dossier prévu au présent article sont précisés par décision de l'Agence française de sécurité sanitaire des produits de santé.

« Section 2

« Composition des produits de tatouage

« Art. R. 513-10-4. – Sont fixées par arrêtés du ministre chargé de la santé, sur proposition du directeur général de l'Agence française de sécurité sanitaire des produits de santé émise après avis d'un groupe d'experts sur l'évaluation des risques des produits de tatouage :

« 1° La liste des substances qui ne peuvent pas entrer dans la composition des produits de tatouage ;

« 2° La liste des substances qui ne peuvent pas entrer dans la composition des produits de tatouage, sauf à respecter des restrictions et conditions fixées par cette liste.

« La composition, les modalités de fonctionnement et les missions du groupe d'experts sur l'évaluation des risques des produits de tatouage sont fixées par décision de l'Agence française de sécurité sanitaire des produits de santé.

« Section 3

« Etiquetage des produits de tatouage

« Art. R. 513-10-5. – Sans préjudice des mentions exigées par d'autres dispositions législatives ou réglementaires, le récipient et l'emballage de chaque unité de produit de tatouage mis sur le marché à titre gratuit ou onéreux comportent les indications suivantes, inscrites de manière à être lisibles, compréhensibles et indélébiles :

« 1° La dénomination du produit ;

« 2° Le contenu nominal au moment du conditionnement, indiqué en masse ou en volume ;

« 3° La date de durabilité maximale, définie comme étant la date jusqu'à laquelle le produit, conservé dans des conditions appropriées, continue à remplir sa fonction initiale et reste notamment conforme aux dispositions de l'article L. 5131-4. La date de durabilité maximale est annoncée par la mention : "A utiliser avant fin", suivie soit de la date elle-même, soit de l'indication de l'endroit de l'étiquetage où elle figure. En cas de besoin, ces mentions sont complétées par l'indication des conditions dont le respect permet d'assurer la durabilité indiquée. La date se compose de l'indication, en clair et dans l'ordre, du mois et de l'année ;

- « 4° Le numéro de lot de fabrication ou la référence permettant l'identification de la fabrication ;
- « 5° La mention "stérile" ;
- « 6° Le nom ou la raison sociale et l'adresse du fabricant ou du responsable de la mise sur le marché, établi en France. Ces mentions peuvent être abrégées lorsque l'abréviation permet l'identification de l'entreprise. En cas de pluralité d'adresses, celle qui est soulignée désigne le lieu où se trouve le dossier prévu au troisième alinéa de l'article L. 5131-6 ;
- « 7° Les précautions particulières d'emploi, notamment celles prévues par la liste mentionnée au 2° de l'article R. 513-10-4 ;
- « 8° La liste des ingrédients dans l'ordre décroissant de leur importance pondérale au moment de leur incorporation, précédée du mot "ingrédients". Les ingrédients en concentration inférieure à 1 % peuvent être mentionnés dans un ordre quelconque après ceux dont la concentration est supérieure à 1 %.
- « Les substances colorantes sont désignées par leur numéro de registre du Colour Index (CI) ou, à défaut, par leur dénomination chimique internationale (IUPAC), leur dénomination selon la nomenclature internationale des ingrédients cosmétiques (INCI), leur numéro de registre du Chemical Abstract Service (CAS) ou par leur dénomination chimique usuelle.
- « Les ingrédients autres que les substances colorantes sont désignés par leur dénomination chimique internationale (IUPAC) ou, à défaut, par leur dénomination figurant dans la pharmacopée européenne, leur numéro CAS ou par leur dénomination chimique usuelle.
- « Ne sont pas considérées comme ingrédients :
 - « a) Les impuretés contenues dans les matières premières utilisées ;
 - « b) Les substances techniques subsidiaires utilisées lors de la fabrication mais ne se retrouvant pas dans la composition du produit fini ;
- « 9° Le cas échéant, les numéros de téléphone ou de télécopie ou l'adresse internet où sont mises à la disposition du public les informations prévues à l'article R. 513-10-14.
- « En cas d'impossibilité pratique, les adresses mentionnées au 6° et les indications prévues aux 7°, 8° et 9° peuvent ne figurer que sur l'emballage ou sur un support joint.

« Section 4

« *Système national de vigilance exercée sur les produits de tatouage*

- « Art. R. 513-10-6. – Pour l'application de la présente section, on entend par :
 - « "Mésusage" : une utilisation non conforme à la destination du produit, à son usage habituel ou à son mode d'emploi, ou aux précautions particulières d'emploi mentionnées au 7° de l'article R. 513-10-5 ;
 - « "Effet indésirable" : une réaction nocive et non recherchée, se produisant dans les conditions normales d'emploi d'un produit de tatouage ou résultant d'un mésusage d'un tel produit ;
 - « "Effet indésirable grave" : effet indésirable qui soit justifierait une hospitalisation, soit entraînerait une incapacité fonctionnelle permanente ou temporaire, une invalidité, une mise en jeu du pronostic vital immédiat, un décès ou une anomalie ou une malformation congénitale.
- « Art. R. 513-10-7. – Les produits de tatouage font l'objet d'une vigilance destinée à surveiller les risques d'effets indésirables résultant de leur utilisation. Cette vigilance s'exerce sur l'ensemble de ces produits après leur mise sur le marché.
- « Art. R. 513-10-8. – Le système national de vigilance comprend :
 - « 1° L'Agence française de sécurité sanitaire des produits de santé ;
 - « 2° Les autorités administratives compétentes désignées selon les modalités prévues à l'article L. 221-1-3 du code de la consommation ;
 - « 3° Le groupe d'experts sur l'évaluation des risques des produits de tatouage mentionné à l'article R. 513-10-4 ;
 - « 4° Les professionnels de santé ;
 - « 5° Les fabricants ou leurs représentants, les personnes pour le compte desquelles les produits de tatouage sont fabriqués, les responsables de la mise sur le marché et les distributeurs de produits de tatouage ;
 - « 6° Les personnes qui réalisent des tatouages.
- « Art. R. 513-10-9. – La vigilance exercée sur les produits de tatouage comporte :
 - « 1° La déclaration des effets indésirables mentionnés au premier alinéa de l'article L. 513-10-2 et le recueil des informations les concernant ainsi que le recueil des informations mentionnées à l'article R. 513-10-12 ;
 - « 2° L'enregistrement, l'évaluation et l'exploitation de ces informations dans un but de prévention ; ces informations sont analysées en prenant en compte les données disponibles concernant la vente et les pratiques d'utilisation des produits de tatouage ;
 - « 3° La réalisation de toutes études et de tous travaux concernant la sécurité d'emploi de ces produits ;
 - « 4° La réalisation et le suivi des actions correctrices.
- « L'exercice de la vigilance peut impliquer la recherche et l'analyse des données contenues dans le dossier prévu à l'article R. 513-10-3.

« Art. R. 513-10-10. – L'Agence française de sécurité sanitaire des produits de santé assure la mise en œuvre du système national de vigilance sur les produits de tatouage. Elle en définit les orientations, anime et coordonne les actions des différents intervenants et veille au respect des dispositions prévues par la présente section.

« Elle reçoit les informations qui lui sont transmises par les professionnels de santé, par les personnes qui réalisent des tatouages et, en application du deuxième alinéa du II de l'article L. 5131-9, par les autorités administratives compétentes désignées selon les modalités prévues à l'article L. 221-1-3 du code de la consommation.

« Art. R. 513-10-11. – En cas d'effet indésirable grave susceptible d'être dû à un produit de tatouage, les professionnels de santé qui l'ont constaté ou les personnes réalisant des tatouages qui en ont eu connaissance en font la déclaration sans délai au directeur général de l'Agence française de sécurité sanitaire des produits de santé.

« Ces personnes déclarent en outre les autres effets indésirables dont elles ont eu connaissance.

« Les déclarations, dont le modèle est établi par l'Agence française de sécurité sanitaire des produits de santé, précisent notamment si l'effet indésirable est susceptible de résulter d'un mésusage du produit.

« Art. R. 513-10-12. – Lorsque le directeur général de l'Agence française de sécurité sanitaire des produits de santé en fait la demande motivée, le fabricant ou le responsable de la mise sur le marché du produit lui transmet sans délai les informations mentionnées à l'article L. 5131-10 en précisant, pour chaque produit :

« 1° Sa dénomination commerciale ;

« 2° Le nom ou la raison sociale et l'adresse du fabricant ou du responsable de la mise sur le marché, établi en France, figurant sur l'étiquetage du produit conformément au 6° de l'article R. 513-10-5 ;

« 3° La concentration exacte des substances dont l'innocuité fait l'objet d'un doute sérieux ;

« 4° Les présentations et les contenances des différents conditionnements commercialisés.

« Ces informations sont conservées et archivées de manière à en assurer la sécurité.

« Art. R. 513-10-13. – Les personnes qui ont accès aux informations mentionnées à l'article R. 513-10-12 sont astreintes au secret professionnel dans les conditions prévues à l'article 226-13 du code pénal.

« Section 5

« Information du public

« Art. R. 513-10-14. – Les informations mises à la disposition du public sont :

« 1° La formule qualitative exprimée sous la forme de la liste des ingrédients mentionnée au 8° de l'article R. 513-10-5 ;

« 2° En outre, pour les substances dangereuses entrant dans la composition du produit de tatouage et mentionnées au 1° de l'article L. 5132-1 et à l'article L. 1342-2 du présent code ainsi qu'à l'article R. 231-51 du code du travail, la quantité exprimée en pourcentage, sous la forme d'une fourchette de concentrations ou d'une concentration maximale ;

« 3° Les effets indésirables mentionnés au 7° de l'article R. 513-10-3, à l'exception de ceux résultant d'un mésusage, en précisant leur nature et leur fréquence.

« Art. R. 513-10-15. – Toute personne qui souhaite obtenir les informations prévues à l'article précédent en fait la demande par voie postale à l'adresse mentionnée au 6° de l'article R. 513-10-5 ou par télécopie ou par voie électronique aux coordonnées mentionnées au 9° du même article, en précisant notamment le nom du produit, sa marque et, le cas échéant, sa teinte.

« Le fabricant ou le responsable de la mise sur le marché du produit répond à cette demande dans un délai de trois semaines à compter de sa réception. Il conserve toutes les demandes et les réponses pendant une période de cinq ans. »

Art. 3. – Après le chapitre VI du titre III du livre IV de la cinquième partie du code de la santé publique (dispositions réglementaires), il est ajouté un chapitre VII ainsi rédigé :

« CHAPITRE VII

« Produits de tatouage

« Art. R. 5437-1. – Est puni de l'amende prévue pour les contraventions de la cinquième classe le fait, pour le fabricant ou le responsable de la mise sur le marché d'un produit de tatouage établi en France :

« 1° De mettre sur le marché à titre gratuit ou onéreux un produit de tatouage dont la composition n'est pas conforme aux arrêtés prévus à l'article R. 513-10-4 ou sans tenir à disposition le dossier d'information mentionné à l'article R. 513-10-3 ;

« 2° De ne pas mettre à la disposition du public les informations prévues l'article R. 513-10-14.

« Les personnes physiques coupables des infractions définies au présent article encourent également la peine complémentaire de confiscation de la chose qui a servi ou était destinée à commettre l'infraction.

« Art. R. 5437-2. – Les personnes morales peuvent être reconnues responsables pénalement, dans les conditions prévues à l'article 121-2 du code pénal, des contraventions prévues à l'article précédent.

« Les peines encourues par les personnes morales sont :

« 1° L'amende, dans les conditions prévues à l'article 131-38 du code pénal ;

« 2° La peine de confiscation de la chose qui a servi ou était destinée à commettre l'infraction.

« *Art. R. 5437-3.* – La récidive des contraventions prévues à l'article R. 5437-1 est réprimée conformément aux articles 132-11 et 132-15 du code pénal.

« *Art. R. 5437-4.* – Est puni de l'amende prévue pour les contraventions de la troisième classe le fait de mettre sur le marché à titre gratuit ou onéreux un produit de tatouage dont le récipient ou l'emballage ne comporte pas l'une des mentions prévues à l'article R. 513-10-5. »

Art. 4. – I. – Les dispositions des articles R. 513-10-1 entrent en vigueur deux ans après la publication du présent décret.

II. – Les dispositions de l'article R. 513-10-2 entrent en vigueur trois mois après la publication du présent décret.

III. – Les dispositions des articles R. 513-10-3 et R. 513-10-5 entrent en vigueur un an après la publication du présent décret.

Art. 5. – La ministre de l'économie, des finances et de l'emploi, la garde des sceaux, ministre de la justice, et la ministre de la santé, de la jeunesse et des sports sont chargées, chacune en ce qui la concerne, de l'exécution du présent décret, qui sera publié au *Journal officiel* de la République française.

Fait à Paris, le 3 mars 2008.

FRANÇOIS FILLON

Par le Premier ministre :

*La ministre de la santé,
de la jeunesse et des sports,*
ROSELYNE BACHELOT-NARQUIN

*La ministre de l'économie,
des finances et de l'emploi,*
CHRISTINE LAGARDE

La garde des sceaux, ministre de la justice,
RACHIDA DATI

Annexe 16 : Fiche de déclaration de l'AFSSAPS (Agence Française de Sécurité Sanitaire des Produits de Santé) concernant le(s) effet(s) indésirable(s) consécutif(s) à la réalisation d'un tatouage.



Cette fiche est à faxer dans les plus brefs délais au 01 55 87 42 60 ou à envoyer à l'adresse suivante : vigilance.tatouage@afssaps.sante.fr

**FICHE DE DECLARATION D'EFFET(S) INDÉSIRABLE(S)
CONSECUTIF(S)
A LA REALISATION D'UN TATOUAGE**

Merci de conserver au moins 3 mois le ou les produit(s) de tatouage concerné(s) par l'effet indésirable constaté.

<p>Notificateur : Médecin <input type="checkbox"/> Pharmacien <input type="checkbox"/> Tatoueur <input type="checkbox"/> Personne tatouée <input type="checkbox"/> Autres <input type="checkbox"/> Préciser : _____ Nom : _____ Adresse : _____ Téléphone : / / / / / / Télécopie : / / / / / / Mel : _____ Date d'établissement de la fiche : / / / / /</p>	<p>Personne tatouée : Nom (3 premières lettres) : / / / / / Prénom : _____ Date de naissance : / / / / / Sexe : F <input type="checkbox"/> M <input type="checkbox"/> Grossesse en cours : Oui <input type="checkbox"/> Non <input type="checkbox"/> NA <input type="checkbox"/> Profession : _____</p>
<p>Produit(s) : N° Lot : _____ Nom complet : _____ Color Index* (CI) : _____ Nom du fournisseur / distributeur : _____ Adresse : _____ Nom du fabricant : _____ Adresse : _____</p>	<p>Exposition particulière au produit : Usage professionnel : Oui <input type="checkbox"/> Non <input type="checkbox"/> Mésusage : Oui <input type="checkbox"/> Non <input type="checkbox"/> Tatouage(s) antérieur(s) : Oui <input type="checkbox"/> Non <input type="checkbox"/></p>
<p>Réalisation du tatouage : Nom du tatoueur : _____ Adresse : _____ Type de tatouage : Monochrome <input type="checkbox"/> Polychrome <input type="checkbox"/> Couleur(s) : _____ Date de réalisation du tatouage : / / / / / Zone(s) corporelle(s) où a été réalisé le tatouage : _____ Produit(s) associé(s) (anesthésique, antiseptique, ...) : _____ Date de survenue de l'effet indésirable : / / / / /</p>	<p>Type d'effet indésirable : <input type="checkbox"/> Manifestations au niveau de la zone de réalisation du tatouage : <input type="checkbox"/> Manifestations à distance de la zone de réalisation du tatouage : <input type="checkbox"/> Manifestations régionales, préciser : _____ <input type="checkbox"/> Manifestations générales, préciser : _____</p>
<p>Description et délai de survenue de l'effet indésirable : _____ _____ _____</p>	<p>Conséquences de l'effet indésirable : <input type="checkbox"/> Consultation médecin <input type="checkbox"/> Consultation pharmacien <input type="checkbox"/> Gêne sociale (préciser) : _____ <input type="checkbox"/> Arrêt de travail <input type="checkbox"/> Intervention médicale urgente (préciser) : _____ <input type="checkbox"/> Hospitalisation <input type="checkbox"/> Séquelles, invalidité ou incapacité <input type="checkbox"/> Autres (préciser) : _____</p>

* A défaut, dénomination chimique internationale, dénomination INCI, numéro de CAS ou dénomination chimique usuelle.
NA : Non applicable

Autre(s) facteur(s) associé(s) :

Nom utilisateur (3 premières lettres) : / /

PARTIE À REMPLIR PAR LE PROFESSIONNEL DE SANTE AYANT CONSTATÉ L'EFFET INDÉSIRABLE				
Antécédents de la personne concernée par l'effet indésirable :				
<input type="checkbox"/> Pathologies allergiques (préciser) <input type="checkbox"/> Confirmation par des tests (préciser) :				
<input type="checkbox"/> Pathologies cutanées (préciser) :				
<input type="checkbox"/> Autres pathologies (préciser) :				
Evolution de l'effet indésirable :				
Résolution spontanée : Oui <input type="checkbox"/> Non <input type="checkbox"/> Si oui, dans quel délai ?				
Mise en œuvre d'un traitement local ? : Oui <input type="checkbox"/> Non <input type="checkbox"/> Si oui, lequel ?				
Mise en œuvre d'un traitement par voie générale ? : Oui <input type="checkbox"/> Non <input type="checkbox"/> Si oui, lequel ?				
Examens complémentaires :				
Réalisation d'une photo : Oui <input type="checkbox"/> Non <input type="checkbox"/>				
Prélèvements microbiologiques : Oui <input type="checkbox"/> Non <input type="checkbox"/> Si oui, préciser ?				
Bilan sanguin : Oui <input type="checkbox"/> Non <input type="checkbox"/> Si oui, préciser ?				
Biopsie : Oui <input type="checkbox"/> Non <input type="checkbox"/> Si oui, préciser ?				
Enquête allergologique : test(s) sur le ou les produit(s) concernés par l'effet indésirable :				
Produit(s) testé(s) / Allergènes	Méthode(s) utilisée(s)	Délai de lecture	Résultats	Commentaires
Autres examens complémentaires :				
Diagnostic retenu :				
Conclusions :				
Y-a-t-il, selon vous, un lien de causalité entre l'effet constaté et la réalisation du tatouage : Oui <input type="checkbox"/> Non <input type="checkbox"/> Peut être <input type="checkbox"/>				
Autre(s) cause(s) possible(s) :				
Commentaires :				

CARPENTIER (Marie) – A propos d'ethno-esthétique : les mutilations buccodentaires volontaires.

Nancy, 2011. 223 p.: 126 ill. ; 30 cm.

Th.: Chir. Dent. : Nancy 1 : 2011

MOTS - CLES : - mutilations buccodentaires
- recherche esthétique
- sociétés traditionnelles
- sociétés industrialisées

CARPENTIER (Marie). – A propos d'ethno-esthétique : les mutilations buccodentaires volontaires.

Th. : Chir-Dent. : Nancy 1 : 2011

L'ethno-esthétique s'intéresse à la beauté dans les productions artistiques des sociétés dites « traditionnelles » non occidentales. Ces dernières se sont initiées à modeler le corps humain, et plus particulièrement la cavité buccale, comme objet d'art, lui faisant alors subir déformations et mutilations motivées par le besoin d'embellissement. En effet à travers le monde et les civilisations, les dents ont été ou sont encore taillées, limées, incrustées, teintées, recouvertes, avulsées ou déplacées. Les lèvres et les gencives sont également sollicitées : certaines ethnies les tatouent, les perforent ou les étirent.

Cet ouvrage permet d'apprécier ces modifications buccodentaires intentionnelles, de découvrir les motivations éventuelles qui se cachent derrière cette recherche esthétique, leurs procédés, de mesurer leurs conséquences voire leurs complications et d'évaluer leur prolongement dans les sociétés industrialisées.

JURY :	Président	Pr P. AMBROSINI	Professeur des Universités
	Juge	Pr F. JANOT	Professeur des Universités
	Juge	<u>Dr. J.M. MARTRETTE</u>	Maître de Conférences des Universités
	Juge	Dr. E. MORTIER	Maître de Conférences des Universités

Adresse de L'auteur :

Marie CARPENTIER
45, rue Saint DIZIER 54000 Nancy



Jury : Président : P. AMBROSINI – Professeur des Universités
Juges : F. JANOT – Professeur Contractuel des Universités
J.M. MARTRETTE – Maître de Conférence des Universités
E. MORTIER – Maître de Conférence des Universités

Thèse pour obtenir le diplôme D'Etat de Docteur en Chirurgie Dentaire

Présentée par: **Mademoiselle CARPENTIER Marie**

né(e) à: **BESANCON (Doubs)**

le **28 mai 1984**

et ayant pour titre : « **A propos d'ethno-esthétique : les mutilations buccodentaires volontaires.** »

Le Président du jury,

P. AMBROSINI

Le Doyen,
de la Faculté d'Odontologie



Autorise à soutenir et imprimer la thèse

3512

NANCY, le

27.12.2010

Le Président de l'Université Henri Poincaré, Nancy-1

Pour le Président
et par Délégation,
La Vice-Présidente du Conseil
des Etudes et de la Vie Universitaire,
J-P. FINANCE

C. CAPDEVILLE-ATKINSON

